



UNIVERSITE CADI AYYAD
FACULTE DE MEDECINE ET DE PHARMACIE
MARRAKECH

ANNEE 2011

THESE N° 28

LES FRACTURES EXTRA-ARTICULAIRES DU RADIUS DISTAL « A PROPOS DE 87 CAS »

THESE

PRESENTEE ET SOUTENUE PUBLIQUEMENT LE .../.../2011
PAR

Mlle. **SAMIA AIT- FAQIH**

Née le 10 JUIN 1985 à AGADIR

POUR L'OBTENTION DU DOCTORAT EN MEDECINE

MOTS CLES

Fracture – Radius – Epidémiologie – Diagnostic
Traitement – Pronostic

JURY

Mr. **T. FIKRY**

Professeur de Traumatologie-Orthopédie

PRESIDENT

Mr. **H. SAIDI**

Professeur agrégé de Traumatologie-Orthopédie

RAPPORTEUR

Mme **S. EL HASSANI**

Professeur de Rhumatologie

Mme. **L. ESSAADOUNI**

Professeur agrégé de Traumatologie-Orthopédie

Mr. **H. GHANNANE**

Professeur agrégé de Neurochirurgie

Mr. **R. BENELKHAÏAT BENOMAR**

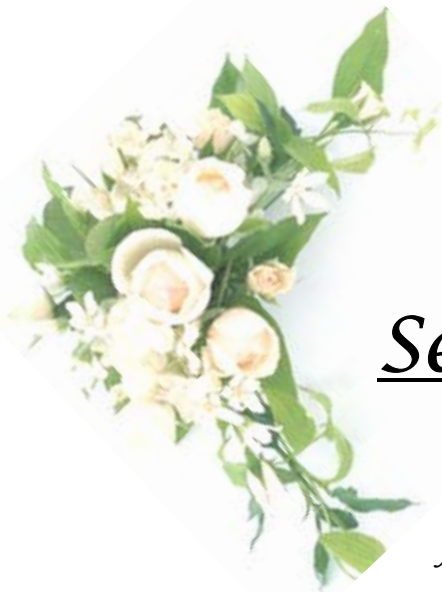Professeur agrégé de Rhumatologie

JUGES

بِسْمِ اللَّهِ الرَّحْمَنِ الرَّحِيمِ

﴿ اللَّهُ لَا إِلَهَ إِلَّا هُوَ الْحَيُّ الْقَيُّومُ لَا تَأْخُذُهُ سِنَّةٌ
وَلَا نَوْمٌ لَهُ مَا فِي السَّمَوَاتِ وَمَا فِي الْأَرْضِ مَنْ ذَا
الَّذِي يَشْفَعُ عِنْدَهُ إِلَّا بِإِذْنِهِ يَعْلَمُ مَا بَيْنَ أَيْدِيهِمْ
وَمَا خَلْفَهُمْ وَلَا يُحِيطُونَ بِشَيْءٍ مِّنْ عِلْمِهِ إِلَّا بِمَا
شَاءَ وَسِعَ كُرْسِيُّهُ السَّمَوَاتِ وَالْأَرْضَ وَلَا يَئُودُهُ
حِفْظُهُمَا وَهُوَ الْعَلِيُّ الْعَظِيمُ ﴾

سورة البقرة، آية 255



Serment d'Hippocrate

Au moment d'être admis à devenir membre de la profession médicale, je m'engage solennellement à consacrer ma vie au service de l'humanité.

Je traiterai mes maîtres avec le respect et la reconnaissance qui leur sont dus.

Je pratiquerai ma profession avec conscience et dignité. La santé de mes malades sera mon premier but.

Je ne trahirai pas les secrets qui me seront confiés.

Je maintiendrai par tous les moyens en mon pouvoir l'honneur et les nobles traditions de la profession médicale.

Les médecins seront mes frères.

Aucune considération de religion, de nationalité, de race, aucune considération politique et sociale, ne s'interposera entre mon devoir et mon patient.

Je maintiendrai strictement le respect de la vie humaine dès sa conception.

Même sous la menace, je n'userai pas mes connaissances médicales d'une façon contraire aux lois de l'humanité.

Je m'y engage librement et sur mon honneur.

Déclaration Genève, 1948



*LISTE
DES PROFESSEURS*

UNIVERSITE CADI AYYAD
FACULTE DE MEDECINE ET DE PHARMACIE
MARRAKECH

Doyen Honoraire

: Pr. Badie-Azzamann MEHADJI

ADMINISTRATION

Doyen

: Pr. Abdelhaq ALAOUI YAZIDI

Vice doyen

: Pr. Ahmed OUSEHAL

Secrétaire Général

: Mr. Azzeddine EL HOUDAIGUI

PROFESSEURS D'ENSEIGNEMENT SUPERIEUR

| | | |
|---------------|--------------|---------------------------|
| ABBASSI | Hassan | Gynécologie-Obstétrique A |
| ABOUSSAD | Abdelmounaim | Néonatalogie |
| AIT BENALI | Said | Neurochirurgie |
| ALAOUI YAZIDI | Abdelhaq | Pneumo-phtisiologie |
| BELAABIDIA | Badia | Anatomie-Pathologique |
| BOUSKRAOUI | Mohammed | Pédiatrie A |

Les fractures extra- articulaires du radius distal « A propos de 87 cas »

| | | |
|-------------|------------|-----------------------------|
| EL HASSANI | Selma | Rhumatologie |
| ESSADKI | Omar | Radiologie |
| FIKRY | Tarik | Traumatologie- Orthopédie A |
| FINECH | Benasser | Chirurgie – Générale |
| KISSANI | Najib | Neurologie |
| KRATI | Khadija | Gastro-Entérologie |
| LATIFI | Mohamed | Traumato – Orthopédie B |
| MOUTAOUAKIL | Abdeljalil | Ophtalmologie |
| OUSEHAL | Ahmed | Radiologie |
| RAJI | Abdelaziz | Oto-Rhino-Laryngologie |
| SARF | Ismail | Urologie |
| SBIHI | Mohamed | Pédiatrie B |
| SOUMMANI | Abderraouf | Gynécologie-Obstétrique A |
| TAZI | Imane | Psychiatrie |

PROFESSEURS AGREGES

| | | |
|---------------------|------------|-----------------------------|
| ABOULFALAH | Abderrahim | Gynécologie – Obstétrique B |
| AIT SAB | Imane | Pédiatrie B |
| AKHDARI | Nadia | Dermatologie |
| AMAL | Said | Dermatologie |
| ASMOUKI | Hamid | Gynécologie – Obstétrique A |
| ASRI | Fatima | Psychiatrie |
| BENELKHAÏAT BENOMAR | Ridouan | Chirurgie – Générale |
| BOUMZEBRA | Drissi | Chirurgie Cardiovasculaire |
| CHABAA | Laila | Biochimie |

Les fractures extra- articulaires du radius distal « A propos de 87 cas »

| | | |
|----------------------|-----------------------|---|
| CHELLAK | Saliha | Biochimie-chimie |
| DAHAMI | Zakaria | Urologie |
| EL FEZZAZI | Redouane | Chirurgie Pédiatrique |
| EL HATTAOUI | Mustapha | Cardiologie |
| ELFIKRI | Abdelghani | Radiologie |
| ESSAADOUNI | Lamiaa | Médecine Interne |
| ETTALBI | Saloua | Chirurgie – Réparatrice et plastique |
| GHANNANE | Houssine | Neurochirurgie |
| LMEJJATTI | Mohamed | Neurochirurgie |
| LOUZI | Abdelouahed | Chirurgie générale |
| MAHMAL | Lahoucine | Hématologie clinique |
| MANSOURI | Nadia | Chirurgie maxillo-faciale Et stomatologie |
| MOUDOUNI | Said mohammed | Urologie |
| NAJEB | Youssef | Traumato - Orthopédie B |
| OULAD SAIAD | Mohamed | Chirurgie pédiatrique |
| SAIDI | Halim | Traumato - Orthopédie A |
| SAMKAOUI | Mohamed Abdenasser | Anesthésie- Réanimation |
| TAHRI JOUTEI HASSANI | Ali | Radiothérapie |
| YOUNOUS | Saïd | Anesthésie-Réanimation |

PROFESSEURS ASSISTANTS

| | | |
|----------------|-------------|---|
| ABKARI | Imad | Traumatologie-orthopédie B |
| ABOU EL HASSAN | Taoufik | Anesthésie - réanimation |
| ABOUSSAIR | Nisrine | Génétique |
| ADERDOUR | Lahcen | Oto-Rhino-Laryngologie |
| ADMOU | Brahim | Immunologie |
| AGHOUTANE | El Mouhtadi | Chirurgie – pédiatrique |
| AIT BENKADDOUR | Yassir | Gynécologie – Obstétrique A |
| AIT ESSI | Fouad | Traumatologie-orthopédie B |
| ALAOUI | Mustapha | Chirurgie Vasculaire périphérique |
| ALJ | Soumaya | Radiologie |
| AMINE | Mohamed | Epidémiologie - Clinique |
| AMRO | Lamyae | Pneumo - phtisiologie |
| ANIBA | Khalid | Neurochirurgie |
| ARSALANE | Lamiaie | Microbiologie- Virologie |
| ATMANE | El Mehdi | Radiologie |
| BAHA ALI | Tarik | Ophtalmologie |
| BAIZRI | Hicham | Endocrinologie et maladies métaboliques |
| BASRAOUI | Dounia | Radiologie |
| BASSIR | Ahlam | Gynécologie – Obstétrique B |
| BELKHOU | Ahlam | Rhumatologie |

Les fractures extra- articulaires du radius distal « A propos de 87 cas »

| | | |
|---------------------------|----------------|---|
| BEN DRISS | Laila | Cardiologie |
| BENCHAMKHA | Yassine | Chirurgie réparatrice et plastique |
| BENHADDOU | Rajaa | Ophthalmologie |
| BENHIMA | Mohamed Amine | Traumatologie-orthopédie B |
| BENJILALI | Laila | Médecine interne |
| BENZAROUEL | Dounia | Cardiologie |
| BOUCHENTOUF | Rachid | Pneumo-phtisiologie |
| BOUKHANNI | Lahcen | Gynécologie – Obstétrique B |
| BOURROUS | Monir | Pédiatrie A |
| BSSIS | Mohammed Aziz | Biophysique |
| CHAFIK | Aziz | Chirurgie Thoracique |
| CHAFIK | Rachid | Traumatologie-orthopédie A |
| CHAIB | Ali | Cardiologie |
| CHERIF IDRISSE EL GANOUNI | Najat | Radiologie |
| DIFFAA | Azeddine | Gastro - entérologie |
| DRAISS | Ghizlane | Pédiatrie A |
| DRISSI | Mohamed | Anesthésie -Réanimation |
| EL ADIB | Ahmed rhassane | Anesthésie-Réanimation |
| EL ANSARI | Nawal | Endocrinologie et maladies métaboliques |
| EL BARNI | Rachid | Chirurgie Générale |
| EL BOUCHTI | Imane | Rhumatologie |

Les fractures extra- articulaires du radius distal « A propos de 87 cas »

| | | |
|--------------------|------------|---|
| EL BOUIHI | Mohamed | Stomatologie et chirurgie maxillo faciale |
| EL HAOUATI | Rachid | Chirurgie Cardio Vasculaire |
| EL HAOURY | Hanane | Traumatologie-orthopédie A |
| EL HOUDZI | Jamila | Pédiatrie B |
| EL IDRISSE SLITINE | Nadia | Pédiatrie (Néonatalogie) |
| EL JASTIMI | Said | Gastro-Entérologie |
| EL KARIMI | Saloua | Cardiologie |
| EL KHAYARI | Mina | Réanimation médicale |
| EL MANSOURI | Fadoua | Anatomie - pathologique |
| EL MGHARI TABIB | Ghizlane | Endocrinologie et maladies métaboliques |
| EL OMRANI | Abdelhamid | Radiothérapie |
| FADILI | Wafaa | Néphrologie |
| FAKHIR | Bouchra | Gynécologie – Obstétrique B |
| FICHTALI | Karima | Gynécologie – Obstétrique B |
| HACHIMI | Abdelhamid | Réanimation médicale |
| HAJJI | Ibtissam | Ophthalmologie |
| HAOUACH | Khalil | Hématologie biologique |
| HAROU | Karam | Gynécologie – Obstétrique A |
| HERRAG | Mohammed | Pneumo-Phtisiologie |
| HOCAR | Ouafa | Dermatologie |
| JALAL | Hicham | Radiologie |

Les fractures extra- articulaires du radius distal « A propos de 87 cas »

| | | |
|------------------|-------------------|----------------------------------|
| KADDOURI | Said | Médecine interne |
| KAMILI | El ouafi el aouni | Chirurgie – pédiatrique générale |
| KHALLOUKI | Mohammed | Anesthésie-Réanimation |
| KHOUCHANI | Mouna | Radiothérapie |
| KHOULALI IDRISSE | Khalid | Traumatologie-orthopédie |
| LAGHMARI | Mehdi | Neurochirurgie |
| LAKMICHI | Mohamed Amine | Urologie |
| LAOUAD | Inas | Néphrologie |
| LOUHAB | Nissrine | Neurologie |
| MADHAR | Si Mohamed | Traumatologie-orthopédie A |
| MANOUDI | Fatiha | Psychiatrie |
| MAOULAININE | Fadlmrabihrabou | Pédiatrie (Néonatalogie) |
| MATRANE | Aboubakr | Médecine Nucléaire |
| MOUAFFAK | Youssef | Anesthésie - Réanimation |
| MOUFID | Kamal | Urologie |
| NARJIS | Youssef | Chirurgie générale |
| NEJMI | Hicham | Anesthésie - Réanimation |
| NOURI | Hassan | Oto-Rhino-Laryngologie |
| OUALI IDRISSE | Mariem | Radiologie |
| QACIF | Hassan | Médecine Interne |
| QAMOUSS | Youssef | Anesthésie - Réanimation |

Les fractures extra- articulaires du radius distal « A propos de 87 cas »

| | | |
|----------|----------------|--------------------------|
| RABBANI | Khalid | Chirurgie générale |
| RAIS | Hanane | Anatomie-Pathologique |
| ROCHDI | Youssef | Oto-Rhino-Laryngologie |
| SAMLANI | Zouhour | Gastro - entérologie |
| SORAA | Nabila | Microbiologie virologie |
| TASSI | Noura | Maladies Infectieuses |
| TAZI | Mohamed Illias | Hématologie clinique |
| ZAHLANE | Mouna | Médecine interne |
| ZAHLANE | Kawtar | Microbiologie virologie |
| ZAOUI | Sanaa | Pharmacologie |
| ZOUGAGHI | Laila | Parasitologie –Mycologie |

DEDICACES

*Toutes les lettres ne sauraient trouver
les mots qu'il faut*

*Tous les mots ne sauraient exprimer la
gratitude, l'amour, le respect, la
reconnaissance que je vous dois...*

A mon adorable mère,

Aucune parole ne peut être dite à sa juste valeur pour exprimer mon amour et mon attachement à toi. Tu as toujours été mon exemple car tout au long de ma vie, je n'ai vu en toi que droiture, sacrifice, humanisme, sérieux et bonté. Tu m'as toujours donné de ton temps, de ton énergie, de ton cœur et de ton amour. En ce jour j'espère réaliser chère mère et douce créature un de tes rêves, sachant que tout ce que je pourrais faire ou dire ne pourrait égaler ce que tu m'as donné et fait pour moi. Puisse dieu, tout puissant, te préserver du mal, te combler de santé, de bonheur et te procurer une longue vie afin que je puisse te combler à mon tour...

A mon très cher père,

De qui j'ai tant reçu, aucune dédicace ne sera assez généreuse pour exprimer mon profond amour et mon infinie reconnaissance pour tous les efforts que vous avez déployés pour assurer mon avenir. Puisse Dieu, le Tout Puissant, vous garde et vous procure bonheur et santé.

A ma très chère sœur MARIA,

Mon cœur est toujours avec toi, ta présence aujourd'hui me manque beaucoup. Que ce travail soit le témoignage de mes sentiments les plus sincères et les plus affectueux.

A la famille AIT-FAQIH et la famille GHARRABI

A mon cher oncle Aguejdad Ali,

Je te dédie ce travail, qu'il soit le témoignage de mon respect et de ma reconnaissance.

A mon très cher ami Omar déhbi,

Je te dédie ce travail, qu'il soit le témoignage de mon affection.

A tous mes amis,

En souvenir à de longues et de belles années d'amitié :

*Asma salaheddine, Asma Chafiq, charifa Annis, Fatima zahra El Alouani, leïla,
Mariame Abelhad, Mahassine El Harras, nada El Harras, saloua El Asri, Safa
Amine, Safa Taderarate, Tarik Rachidi, zainab Taderarate.*

*A TOUS CEUX QUI ME SONT CHÈRES QUE J'AI INVOLONTAIREMENT OMIS
DE CITER*



REMERCIEMENTS

A notre maître et rapporteur de thèse: Pr. H.SAIDI

Nous sommes très touché par l'honneur que vous nous avez accordé en acceptant de nous confier ce travail. Vos qualités humaines et scientifiques ainsi que votre modestie nous ont profondément marqué et nous servent d'exemple. Vous nous avez à chaque fois réservé un accueil aimable et bienveillant. Veuillez accepter, cher maître, dans ce travail l'assurance de notre estime et notre respect.

A notre maître et président de thèse : Pr. T. FIKRV

Nous vous remercions de l'honneur que vous nous avez fait en acceptant de présider notre jury. Nous vous remercions de votre enseignement et nous vous sommes très reconnaissants de bien vouloir porter intérêt à ce travail. Veuillez trouver ici, Professeur, l'expression de nos sincères remerciements.

A notre maître et juge : Pr. S.EL. HASSANI

Vous nous avez fait l'honneur de faire partie de notre jury. Nous avons pu apprécier l'étendue de vos connaissances et vos grandes qualités humaines. Veuillez accepter, Professeur, nos sincères remerciements et notre profond respect.

A notre maître et juge : Pr. H. GHANNANE

Vous avez accepté très spontanément de faire partie de notre jury. Nous vous remercions de votre enseignement et de l'intérêt que vous avez porté à ce travail. Veuillez trouver ici, Professeur, l'expression de notre profond respect.

A notre maître et juge : Pr. L. ESSAADOUNI

Vous avez spontanément accepté de faire partie de notre jury. Nous apprécions vos qualités professionnelles et humaines. Veuillez trouver ici, Professeur, l'expression de notre profond respect.

A notre maître et juge : Pr. R. BENELKHAJAT BENOMAR

Votre présence au sein de notre jury constitue pour nous un grand honneur. Qu'il nous soit permis de vous présenter à travers ce travail le témoignage de notre grand respect et l'expression de notre profonde reconnaissance.

Au professeur M.MADHAR :

Nous sommes très reconnaissant pour l'aide que vous nous avez procuré tout au long de la réalisation de ce travail qui sans votre collaboration précieuse ne verra pas le jour.

Au professeur M.AMINE chef de service d'épidémiologie clinique:

Nous vous sommes reconnaissants de l'aide apportée pour l'élaboration de ce travail. Veuillez trouver ici l'expression de nos sentiments les plus distingués.

Aux Docteurs: M. Sebbani, M. ERRHAIMINI

A tout le personnel du service de traumatologie CHU Mohammed VI

***A TOUTE PERSONNE QUI DE PRES OU DE LOIN A CONTRIBUE A LA
REALISATION DE CE TRAVAIL.***



ABREVIATIONS

| | | |
|--------------|---|--|
| AD | : | Accidents domestiques |
| ARUD: | | Articulation radio-ulnaire distale |
| AS | : | Accidents de sport |
| AT | : | Accidents de travail |
| AVP | : | Accidents de la voie publique |
| FEIR | : | Fracture de l'extrémité inférieure du radius |
| IRC | : | Index radio-cubital |
| LBS | : | Ligne bi styloïdienne |
| PABP | : | Plâtre anté-brachio-palmaire |
| LGS | : | Ligne glénoïde sagittale |
| LGP | : | Ligne glénoïde de profil |
| LGF | : | Ligne glénoïde de face |
| FP | : | Flexion du poignet |
| EP | : | Extension du poignet |
| PS | : | Pronation supination |
| IC | : | Inclinaison ulnaire |
| IR | : | Inclinaison radiale |



PLAN

| | |
|---|-----------|
| INTRODUCTION | 1 |
| PATIENTS ET METHODES | 3 |
| RESULTATS :..... | 6 |
| I-Etude épidémiologique :..... | 7 |
| 1- Selon l'âge..... | 7 |
| 2- Selon le sexe..... | 8 |
| 3- Selon le côté atteint..... | 9 |
| 4- Selon le mécanisme..... | 10 |
| 5- Selon l'étiologie..... | 10 |
| II-Etude diagnostique | 11 |
| 1- Etude clinique..... | 11 |
| 2- Etude radiologique..... | 13 |
| III-Etude anatomopathologique :..... | 13 |
| 1- Lésions de l'extrémité inférieure du radius..... | 13 |
| 2- Lésions associées..... | 15 |
| IV-Traitement :..... | 16 |
| 1- Délai..... | 16 |
| 2- buts de traitement | 16 |
| 3- Principes de traitement | 17 |
| 4-Méthodes thérapeutiques | 17 |
| V-Iconographie :..... | 23 |
| VI-Evolution :..... | 30 |
| VII-Résultats thérapeutiques :..... | 30 |
| 1- Recul..... | 30 |
| 2- Critères d'évaluation :..... | 30 |
| 2-1-Cliniques..... | 30 |
| 2-2-Radiologiques..... | 32 |
| 3- Résultats fonctionnels:..... | 33 |
| DISCUSSION : | 40 |
| I -Epidémiologie :..... | 41 |
| 1- Critiques de la méthodologie..... | 41 |
| 2- Fréquence..... | 41 |
| 3- Corrélation âge/sex..... | 41 |
| 4- Etiologie..... | 42 |

| | |
|--|------------|
| 5- Mécanisme..... | 42 |
| II-<u>Etude anatomopathologique</u> : | 44 |
| 1-Classification radiologique..... | 44 |
| 2-Autres classifications..... | 48 |
| 3-Comparaison des limites des différentes classifications..... | 55 |
| 4- Lésions associées..... | 59 |
| III-Diagnostic : | 61 |
| 1- Examen clinique :..... | 61 |
| 2- Examen para clinique :..... | 62 |
| IV- Traitement : | 62 |
| 1- But du traitement..... | 62 |
| 2- Méthodes thérapeutiques..... | 63 |
| 2-1-Traitement orthopédique..... | 63 |
| 2-2-Traitement chirurgical..... | 64 |
| V-Complications : | 72 |
| 1- Précoces :..... | 72 |
| 1-1-Complications cutanées..... | 72 |
| 1-2- Complications vasculo-nerveuses..... | 72 |
| 1-3- Complications tendineuses..... | 73 |
| 2 - Secondaires | 74 |
| 2.1- Déplacement secondaire | 74 |
| 2.2- Complications mécaniques..... | 74 |
| 3- Tardives..... | 75 |
| 3.1- Cal vicieux..... | 75 |
| 3.2- Troubles trophiques..... | 76 |
| VI-Indications thérapeutiques dans les fractures de l'EIR | 78 |
| CONCLUSION | 80 |
| RESUMES | 82 |
| ANNEXES | 86 |
| BIBLIOGRAPHIE | 100 |



INTRODUCTION

Les fractures extra-articulaires du radius distal se définissent par un trait de fracture situé entre l'interligne radio-carpienne et une droite passant à trois travers de doigts au dessus de cette interligne (1,2).

Classiquement, elles touchent la femme de plus de 60 ans ostéoporotique. De nos jours, le sujet jeune actif se voit de plus en plus concerné.

Ce sont des fractures fréquentes, caractérisées par un polymorphisme anatomo-clinique et des méthodes thérapeutiques variées.

Elles sont souvent considérées à tort comme bénignes, mais justifient une restitution correcte de l'anatomie pour assurer un bon résultat fonctionnel et un minimum de complications.

Le traitement est de plus en plus chirurgical, permettant une réduction la plus anatomique possible, en particulier la longueur de la métaphyse et l'orientation de l'épiphyse radiale.

Le but de notre travail est d'étudier le profil épidémiologique des fractures extra-articulaires du radius distal, évaluer les résultats, les indications thérapeutiques et les facteurs pronostiques pour une série de 87 patients sur une période de 7 ans au service de traumatologie orthopédie à l'hôpital universitaire Mohammed VI de Marrakech.



MATÉRIELS

I- PATIENTS:

Notre étude rétrospective concerne 87 dossiers de patients présentant des fractures extra-articulaires du radius distal; traitées chirurgicalement ou orthopédiquement, colligés entre janvier 2003 et décembre 2009 au service de traumatologie orthopédie (aile A) au centre Hospitalier Universitaire MOHAMED VI.

Les malades étaient recrutés en urgence pour la majorité d'entre eux et étaient suivis en consultation.

II-METHODES ET ANALYSE :

Les dossiers des patients ont été analysés de façon rétrospective à partir des archives du service et des registres du bloc opératoire. Les dossiers inexploitable ou contenant des données incomplètes (au nombre de 13) ont été exclus de l'étude. L'exploitation s'est basée sur une fiche d'exploitation préétablie (Annexe I) englobant toutes les données épidémiologiques, cliniques et thérapeutiques. Les données concernant le suivi ont été collectées à partir des dossiers cliniques, des consultations, des appels téléphoniques des patients ou de leurs familles. La saisie et l'analyse statistique ont été réalisées à l'aide du logiciel SPSS version 14. On a fait appel à une analyse descriptive. Pour les variables qualitatives, nous avons utilisé des effectifs et des pourcentages ; pour les variables quantitatives, nous avons utilisé des moyennes.


Les critères d'inclusion sont:

- Les patients de tout âge ayant une fracture ou un décollement extra-articulaire du radius distal.

- les dossiers complets et exploitables.

III. LES OBJECTIFS DE L'ETUDE :

Le but de notre travail est d'étudier le profil épidémiologique des fractures extra-articulaires du radius distal, les particularités diagnostiques et thérapeutiques; évaluer les résultats thérapeutiques et les facteurs pronostiques.



RESULTATS

I-ÉTUDE EPIDEMIOLOGIQUE :

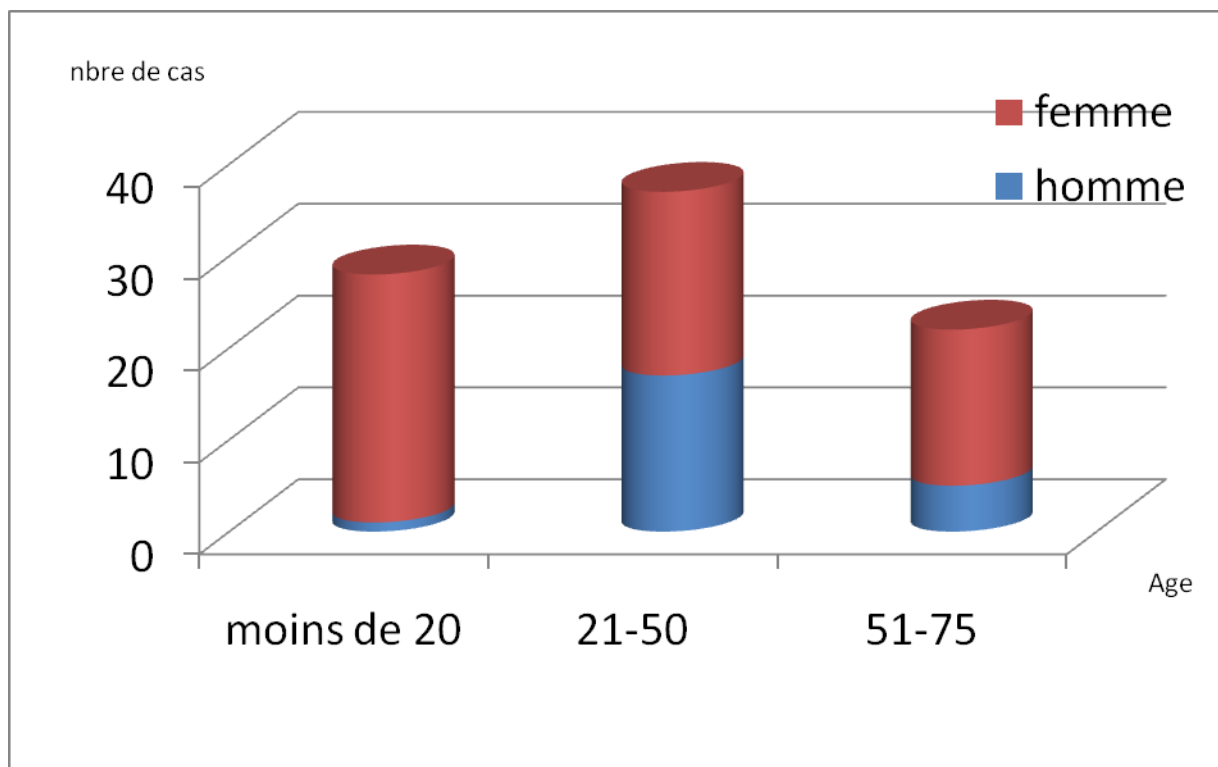
1. Répartition selon l'âge:

Sur les 87 cas étudiés, l'âge des patients varie entre 12 ans et 75ans avec une moyenne de 36 ans (graphique 1).

-Vingt-huit patients (32 ,18%) étaient âgés de moins de 20ans.

- Trente-sept patients (42,52%) étaient âgés entre 21 ans et 50 ans.

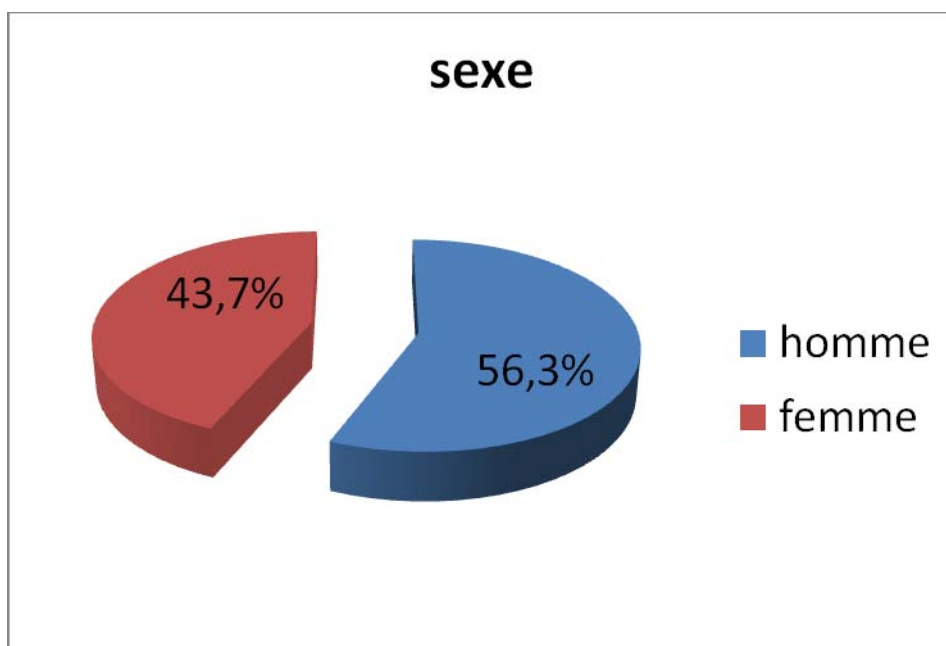
-Vingt-deux patients (25,17%) étaient âgés entre 51 ans et 75 ans.



Graphique1: Répartition des patients selon l'âge

2. RÉPARTITION SELON LE SEXE :

Les patients se répartissent en 49 hommes soit 56,3% et 38 femmes soit 43,7%, avec un sexe ratio de 1,28 (Graphique 2) .



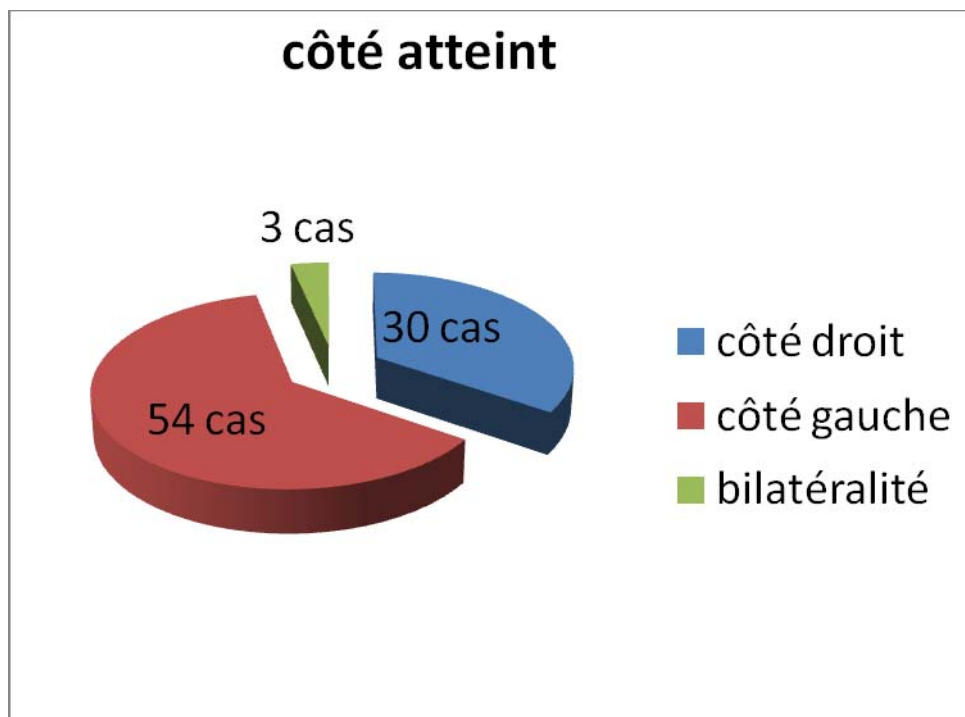
Graphique 2: Répartition des patients selon le sexe

3. RÉPARTITION SELON LE CÔTÉ ATTEINT :

-Le côté droit est atteint dans 30 cas soit 34,5 % des cas.

-Le côté gauche est atteint dans 54 cas soit 62,1 % des cas.

-L'atteinte bilatérale est retrouvée dans 03 cas soit 3,4% des cas. (Graphique 3).



Graphique3 : Répartition des patients selon le côté atteint

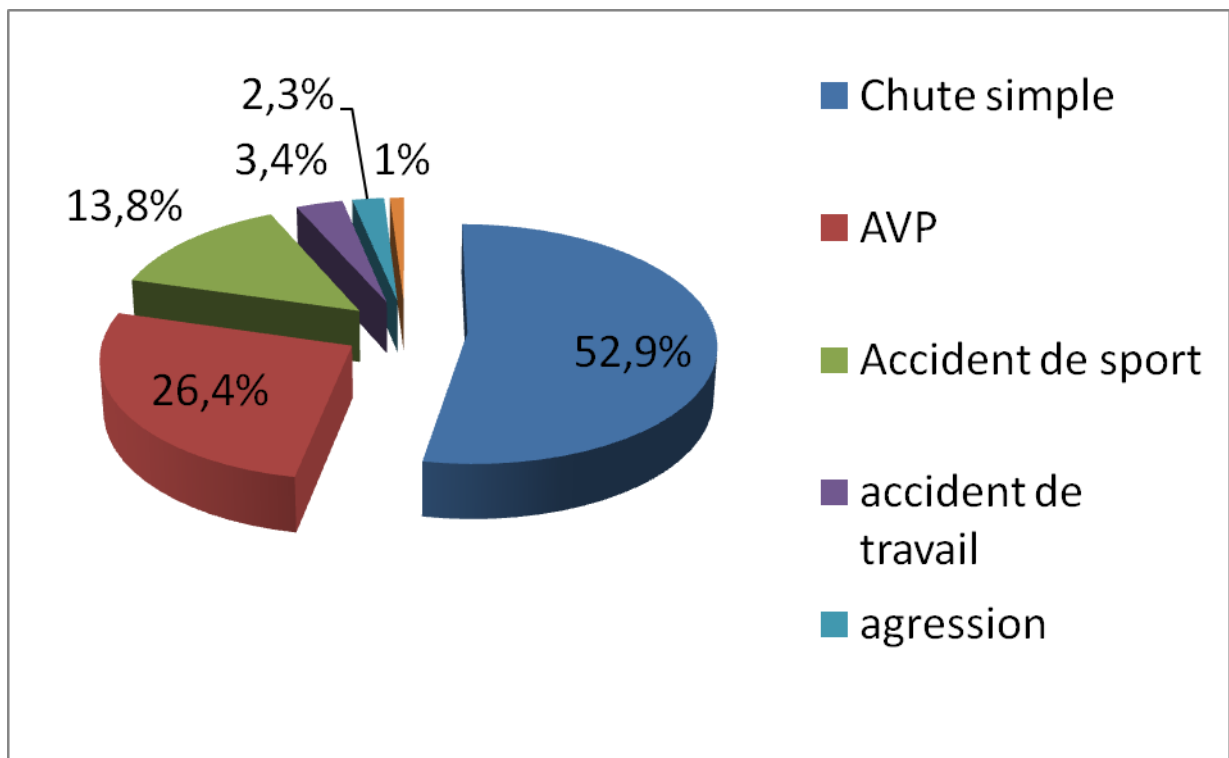
4. LE MECANISME :

Le mécanisme de la fracture était indirect par compression extension dans 61 cas (70,1%).

5. RÉPARTITION SELON L'ÉTIOLOGIE :

- Quarante six patients présentaient une fracture secondaire à une simple chute sur la main soit 52,9 % des cas.

- Vingt trois patients présentaient une fracture secondaire à un A.V.P soit 26,4% des cas.
(Graphique 4)



Graphique 4 : Répartition des patients selon l'étiologie

II- ÉTUDE DIAGNOSTIQUE .

1. Étude clinique :

1-1. le délai de consultation :

Soixante patients avaient consulté le même jour du traumatisme soit 70%.

1-2. Les signes fonctionnels :

L'impotence fonctionnelle et la limitation des mouvements étaient présentes chez 82 patients soit 94,3%.

La douleur était un symptôme constant chez tous nos patients.

1-3. Les signes physiques :

L'inspection était souvent évocatrice devant le blessé qui se présentait dans l'attitude classique des traumatisés du membre supérieur : le membre sain portant le membre blessé spontanée ou à la mobilisation. Celle-ci retrouvée chez 66 patients soit 75,9%. La déformation en dos de fourchette (figure n°1) était constatée chez 50 patients soit 57,5% tandis que la bascule antérieure n'a intéressée que deux poignets.

1-4. les complications immédiates :

Sur l'ensemble des 87 patients, 7 étaient ouvertes soit 8%. L'ouverture cutanée était de type I selon la classification de Cauchoix et Duparc (annexe I) dans 2 cas, de type II dans 3 cas, de type III dans 2 cas. Nous avons noté un cas de paresthésie du territoire du nerf radial, un cas d'atteinte du nerf médian et un cas d'atteinte du nerf ulnaire. Aucune lésion vasculaire de la main en aval du traumatisme ne fût retrouvée.

1-5. Les lésions associées :

Les lésions associées se répartissaient ainsi :

- ✓ Deux cas de poly traumatisme (2,29%).
- ✓ Quatorze cas de fracture du 1/4 distal de l'ulna (16,09%).
- ✓ Trois cas d'arrachement de la styloïde ulnaire (3,44%).
- ✓ Douze cas de patients poly fracturés (13,79%).
- ✓ Un cas de luxation radio-ulnaire inférieure (1,14%).
- ✓ Un cas de décollement épiphysaire de l'ulna type I (1,14%)

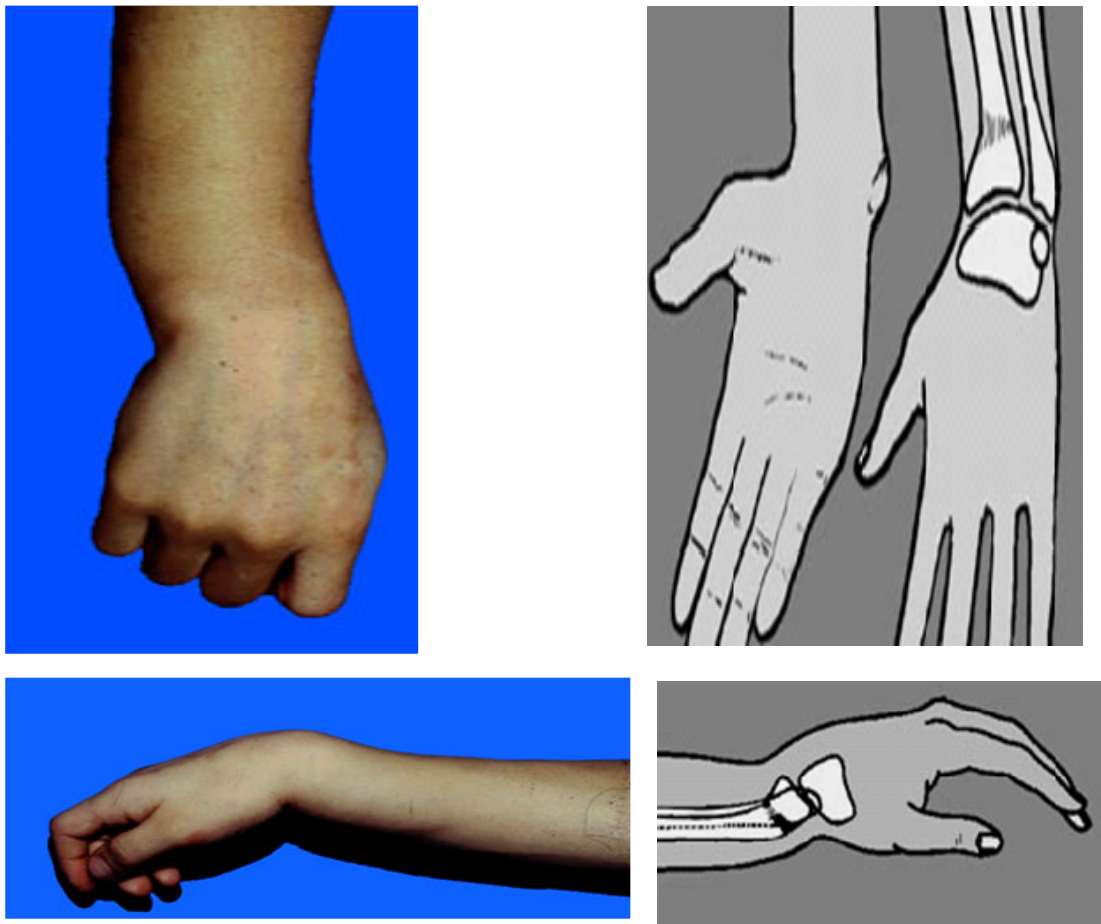


figure1: Déformation en dos de fourchette (3)

2- Étude radiologique :

Tous les patients avaient bénéficié d'un bilan radiologique comportant une radiographie du poignet face et profil. D'autres incidences ont été demandées en fonction des lésions associées.

III. ÉTUDE ANATOMOPATHOLOGIQUE :

1. Lésions De L'extrémité Inférieure Du Radius :

Les caractéristiques lésionnelles ont été appréciées selon la classification de Castaing reprise et complétée par Grumillier (Annexe I) et qui résume les différents types de fractures. En fonction de celle-ci nous avons pu enregistrer les résultats suivants :

Les fractures sus-articulaires :

Elles étaient au nombre de 74 fractures soit 85,07% cotées en trois stades selon le degré de comminution postérieure d'après GRUMILLIER (figure n°2). Trente-neuf étaient classées stades I, 28 classées stade II et 7 classées stade III.

Les fractures de Pouteau Colles type : 8 fractures soit 9,19%

Les fractures extra-articulaires de Goyrand Smith : 3 fractures soit 3,44%

Les fractures décollement épiphysaire type II : 2 fractures soit 2,29%

Le déplacement du fragment distal a été mesuré sur :

- **le cliché de face** (figure 3) :
 - par la ligne glénoïdienne de face (LGF) que CASTAING a appelé l'inclinaison frontale.
 - Index radio-cubital inférieur qui évalue l'importance de l'impaction.

- **le cliché de profil** (figure n°3) :
 - Par la ligne glénoïdienne sagittale (LGS) encore appelée LGP que Castaing nomme l'inclinaison sagittale
 - Angle d'antéversion de la glène.

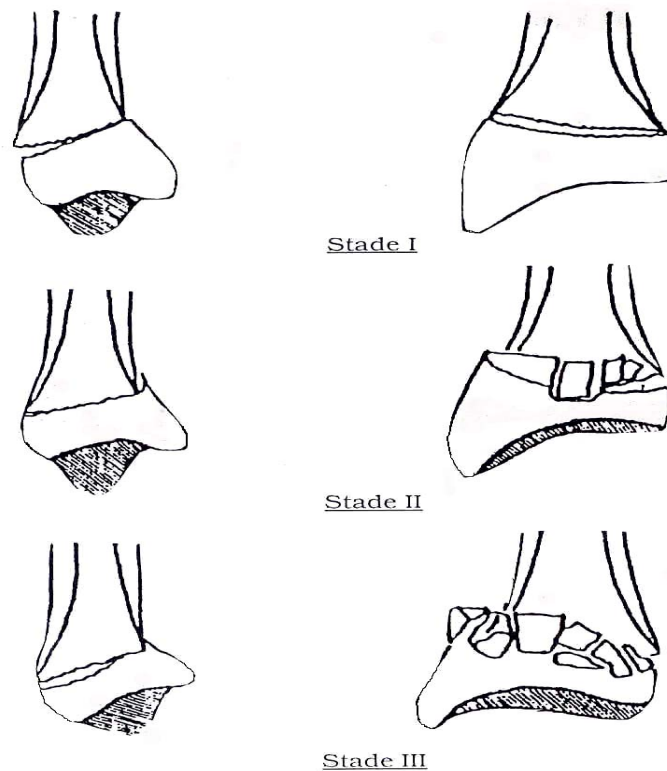


Figure n°2: Evaluation de la comminution postérieure selon les critères de GRUMILLIER (4,5,6)

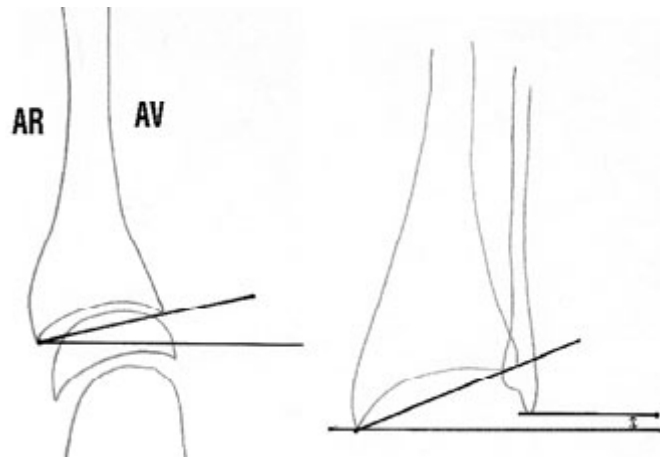


Figure 3a : pente glénoïdienne

Figure 3b : pente glénoïdienne de face

de profil (7)

et index radio-ulnaire (7)

Chez l'enfant, l'atteinte du cartilage de croissance a été classée selon la classification de Salter et Harris (Annexe II). Elle en réalise le plus souvent le type II qui est un décollement épiphysaire incomplet associé à une fracture métaphysaire (obs. n°46 et 56). Dans notre série, nous avons retrouvé 2 cas (2,29%) de décollement épiphysaire stade II.

2. lésions associées aux fractures de l'E.I.R :

- Quatorze cas de fractures du $\frac{1}{4}$ distal de l'ulna (16,09%).
- Trois cas d'arrachement de la styloïde ulnaire (3,44%).

Les fractures extra- articulaires du radius distal « A propos de 87 cas »

- Une fracture de la diaphyse humérale.
- Une fracture du trochiter associée à une luxation antérieure de l'épaule.
- Une fracture du scaphoïde isolée.
- Une fracture du scaphoïde associée à une luxation rétro lunarienne du carpe.
- Un cas de fracture des os propre du nez.
- Une fracture de la crête iliaque et pubis.
- Une fracture de la diaphyse du 5^{ème} métacarpien isolée.
- Une fracture de la diaphyse et de la base du 5^{ème} métacarpien associée à une fracture uni malléolaire externe.
- une fracture de l'astragale et de la malléole interne associée à un décollement épiphysaire du tibia inférieur et une fracture du condyle interne du genou.

IV.TRAITEMENT :

Nous avons pris pour étude les fractures de l'extrémité Inférieure du radius, traitées chirurgicalement et orthopédiquement au service de Traumatologie-Orthopédie au centre hospitalier universitaire Mohammed VI de Marrakech.

1. Délai :

C'est la période écoulée entre le traumatisme et le traitement.

- soixante et un malades (70,1%) ont été traités dans un délai inférieur à 24h.
- Quatre malades (4,6%) ont été traités dans un délai compris entre 24h et 48 h.
- Trois malades (3,4%) ont été traités dans un délai compris entre 48h et 72h.

- Deux malades (2 ,3%) ont été traités dans un délai supérieur à 72 h.
- Chez 18 malades le délai de la prise en charge n'a pas été précisé.

2. Buts du traitement :

Le but du traitement est d'avoir la meilleure reconstruction anatomique possible, de restaurer la mobilité le plus précocement possible et d'assurer la fonction la plus totale possible sans douleur.

3. Principes du traitement :

Les principes du traitement sont :

- éviter toute iatrogénicité
- agir rapidement

4. Méthodes thérapeutiques :

4-1. Les moyens médicaux :

Tous nos patients avaient reçu une prescription d'antalgiques et en absence de contre-indication un anti-inflammatoire non stéroïdien. Seuls les patients qui s'étaient présenté avec des ouvertures cutanées avaient reçu une antibiothérapie.

4-2. Les moyens orthopédiques :

Le traitement orthopédique a été adopté chez 44 patients soit 54,02%. Deux patients ont bénéficié d'un traitement orthopédique puis converti en chirurgie ultérieurement pour déplacement secondaire. Un patient ayant une fracture bilatérale a bénéficié d'un traitement orthopédique d'un côté et chirurgical de l'autre.

Concernant le type d'anesthésie, la sédation était la méthode la plus utilisée dans 43 cas. L'anesthésie générale a été réalisée chez 4 patients.

Une réduction a été effectuée dans 43 cas tandis que 4 cas n'avaient nécessité aucune manœuvre de réduction. L'immobilisation a été assurée par simple manchette plâtrée dans 10 cas et par un plâtre brachio-palmaire (PBP) dans 37 cas. Pour la durée d'immobilisation, une contention de 6 semaines était généralement suffisante. Dès l'ablation du plâtre, la rééducation du poignet était débutée.

4-3. Moyens chirurgicaux :

Quarante trois fractures avaient été traitées chirurgicalement soit 43,67%.

Installation du malade: Les patients étaient installés en décubitus dorsal sur une table ordinaire avec un garrot pneumatique posé à la racine du membre traumatisé qui repose sur une petite table annexe perpendiculaire à l'axe longitudinal du corps.

Anesthésie: Les patients opérés avaient nécessité une anesthésie générale dans 13 cas et une anesthésie locorégionale dans 30 cas.

Réduction: La réduction était manuelle, sous amplificateur de brillance, par traction sur la main dans l'axe du membre, flexion palmaire et inclinaison cubitale du poignet, le pouce controlatéral chassait l'épiphyse radiale contre le sens du déplacement initial.

Les techniques chirurgicales :

-L' Embrochage de PY a été utilisé dans 23 cas soit 53,48% (N=43)

Il consiste en un embrochage élastique des fractures du radius distal. Après réduction, un mini abord est réalisé pour récliner les branches sensibles du nerf radial, le tendon long abducteur du pouce et le tendon court extenseur du pouce. Une broche spatulée de 18/10 pénètre dans la styloïde radiale à son sommet. Elle glisse contre la corticale interne jusqu'à la tête radiale. La seconde broche est introduite au niveau de la marge postérieure de la surface articulaire après incision du ligament annulaire dorsal .Elle glisse le long de la corticale antérieure jusqu'à la tête radiale. En théorie, l'immobilisation postopératoire n'est pas nécessaire ce qui permet une rééducation précoce. Cependant devant une comminution importante une immobilisation est nécessaire (figure n°4)

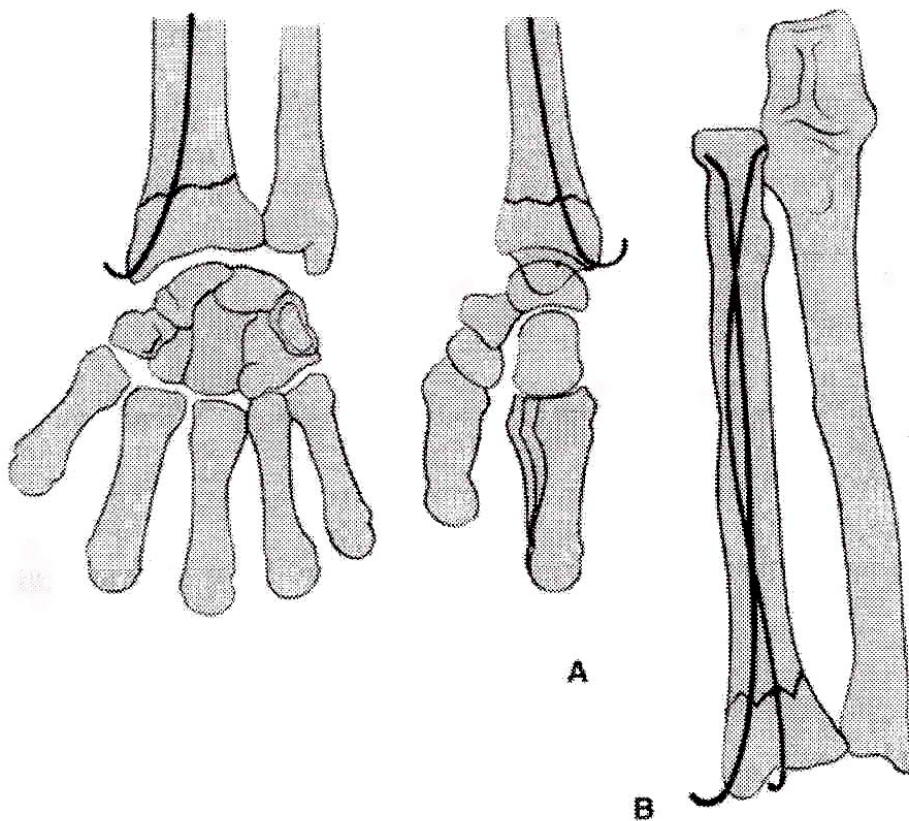


Figure n°4: Brochage élastique selon PY (8)

-L'Embrochage intra- focal selon KAPANDJI a été utilisé dans 11cas soit 25,58% (N=43)

Les broches sont insérées directement dans le foyer de fracture .Trois broches de 20/10 de millimètres sont nécessaires, mises à la poignée ou au moteur pneumatique ou électrique.

Après réduction, une broche externe qui contrôle la translation externe de l'épiphyse est mise en place en premier après un mini abord entre les radiaux d'une part court et long extenseurs du pouce d'autre part.

La deuxième, postéro externe, est légèrement proximale et externe par rapport au tubercule de Lister entre les tendons radiaux et le long extenseur du pouce en dedans, court extenseur et long abducteur du pouce en dehors.

Seule la peau est incisée. Les plans sous cutanés sont écartés à l'aide d'une pince fine .le repérage du foyer de fracture est réalisé en grattant la corticale haut en bas .les broches sont alors introduites ; inclinées de 40°jusqu'à buter dans la corticale opposée. L'ordre de mise en place des broches se fait toujours de dehors en dedans les broches doivent être coupées de façon à ce que les extrémités soient sous cutanées pour éviter toute attrition tendineuse et rupture secondaire (figure n°5 et n°6).

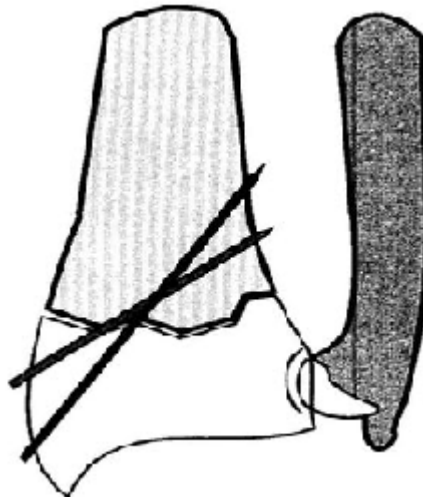


Figure 5 : le brochage classique deux broches divergentes sont introduites dans la styloïde radiale (9)

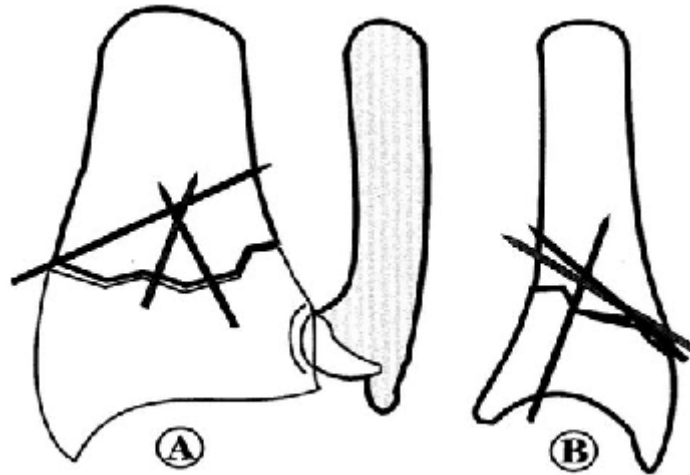


Figure 6 : Le brochage intra-focal de kapandjy (9)

-La fixation par plaque antérieure a été utilisée dans 3 cas soit 6,97% (N=43)

-Le fixateur externe a été utilisé dans 6 cas soit 13,95 % (N=43)

Après parage soigneux de la plaie, prévention anti- tétanique et l'antibiothérapie systématique, de courtes incisions cutanées sont pratiquées au niveau du 1/3 inférieur du bord externe de la diaphyse radiale (3 fiches) et du bord postérieure externe du 2^{ème} métacarpien pour placer deux fiches.

Les fiches sont placées perpendiculairement à l'axe osseux et situé à égale distance des berges cutanées pour éviter toute souffrance de la peau après la fermeture.

La traction initiale de réduction est maintenue durant 3 à 4 semaines puis relâchée progressivement, ce qui stimule la formation du cal et d'autre part, diminue le risque de survenue de syndrome algodystrophique, favorisé par les distractions articulaires agressives.

L'ablation du matériel est faite à la 4ème semaine puis remplacée par un plâtre jusqu'à obtention de la consolidation. Ceci permet encore la diminution du risque du syndrome algodystrophique.

4-4. Indications thérapeutiques :

Les fractures à déplacement postérieur :

Les indications sont fonction de l'ampleur des déplacements et de l'importance de la comminution postérieure. Les stades I et II stables sont traités orthopédiquement avec un suivi clinique et radiologique strict. Le stade III ou devant toute instabilité après réduction une ostéosynthèse est réalisée.

Les fractures à déplacement antérieur :

Elles sont traitées par plaque console. Parfois on peut associer la plaque console à des broches parce que les fractures à déplacement antérieur sont instables.

Les fractures ouvertes :

Les ouvertures cutanées stade I dans deux cas et stade II dans trois cas selon la classification de Cauchoix et Duparc ont nécessité un parage et une fixation habituelle. Les ouvertures cutanées stade III dans deux cas ont nécessité un fixateur externe.

4-5. La surveillance :

Clinique : la surveillance clinique n'avait pas objectivé des complications immédiates.

Radiologique : une radiographie de contrôle était réalisée en postopératoire immédiat puis ultérieurement à j15. Nous avons relevé 4 cas de déplacements secondaires soit 4,59%.

4-6. Rééducation :

La rééducation était entreprise dès l'ablation du plâtre avec mobilisation douce et progressive des doigts, poignet et coude.

Tout port de charge ou tout mouvement en force avec le poignet opéré était proscrit jusqu'à la consolidation.

4-7. Ablation du matériel :

L'ablation du matériel était programmée dans un délai de 4 à 6 semaines en fonction de la consolidation radiologique de la fracture.

V. ICONOGRAPHIE:

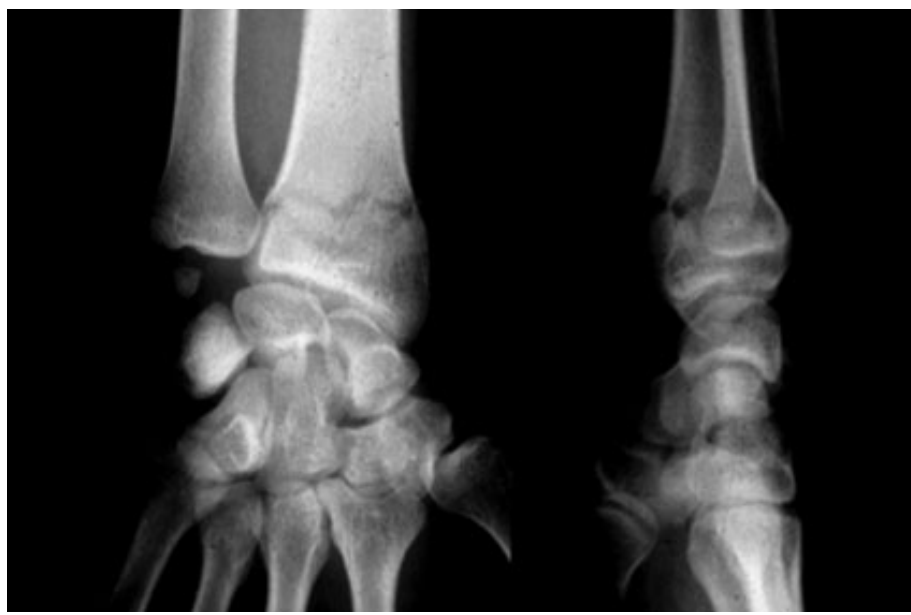


Figure n° 7: fracture de Pouteau Colles non déplacée traitée orthopédiquement

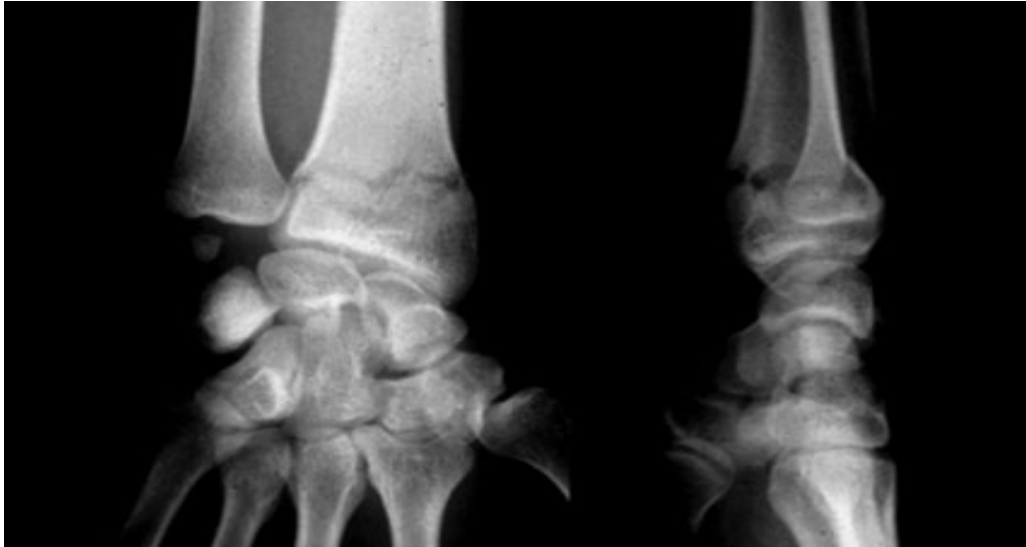

Figure n°8 : fracture de Pouteau colles peu déplacée traitée orthopédiquement

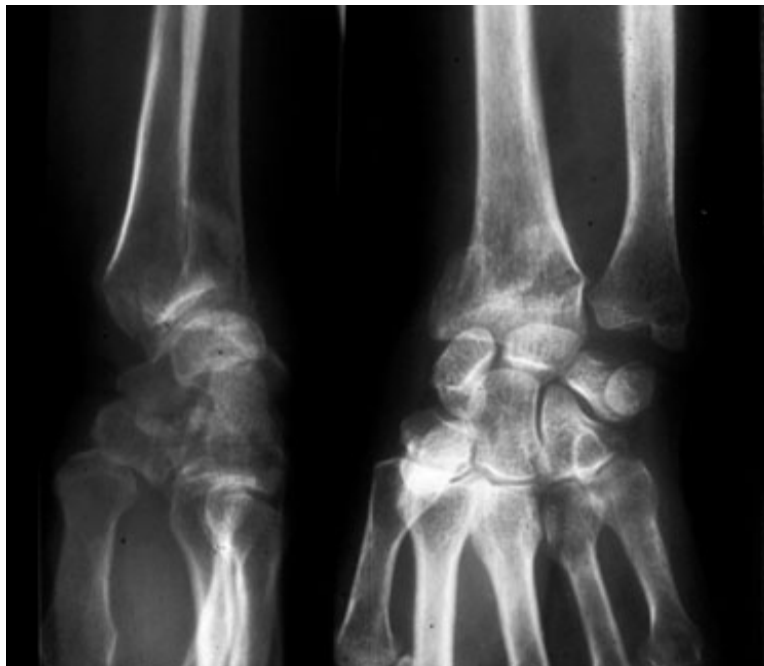

Figure n° 9 : cal vicieux après le traitement orthopédique

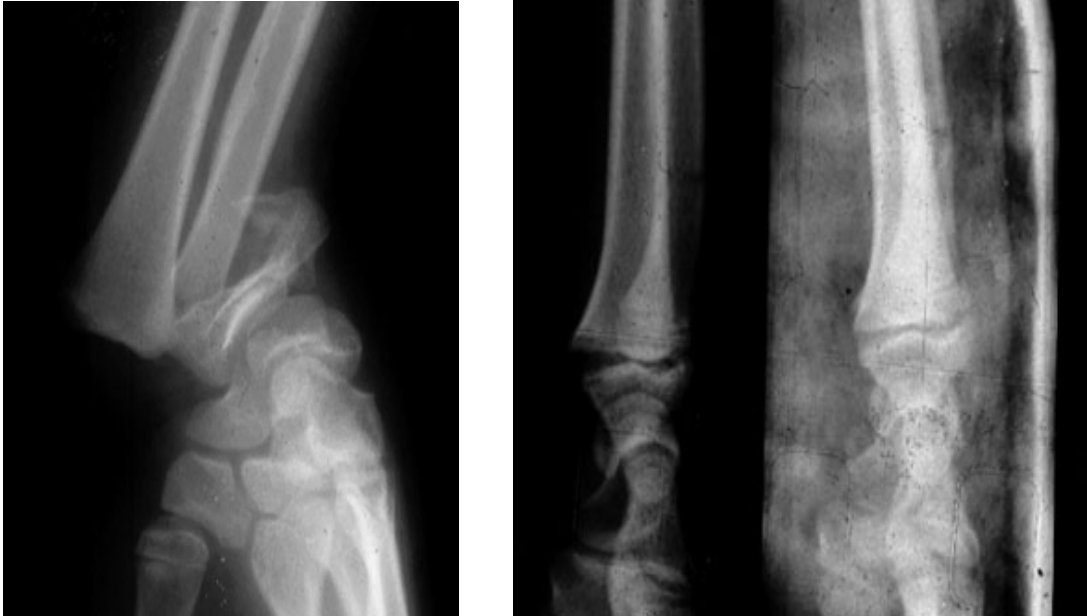

Figure n°10 : Fracture décollement épiphysaire salter 2 traitée orthopédiquement après réduction

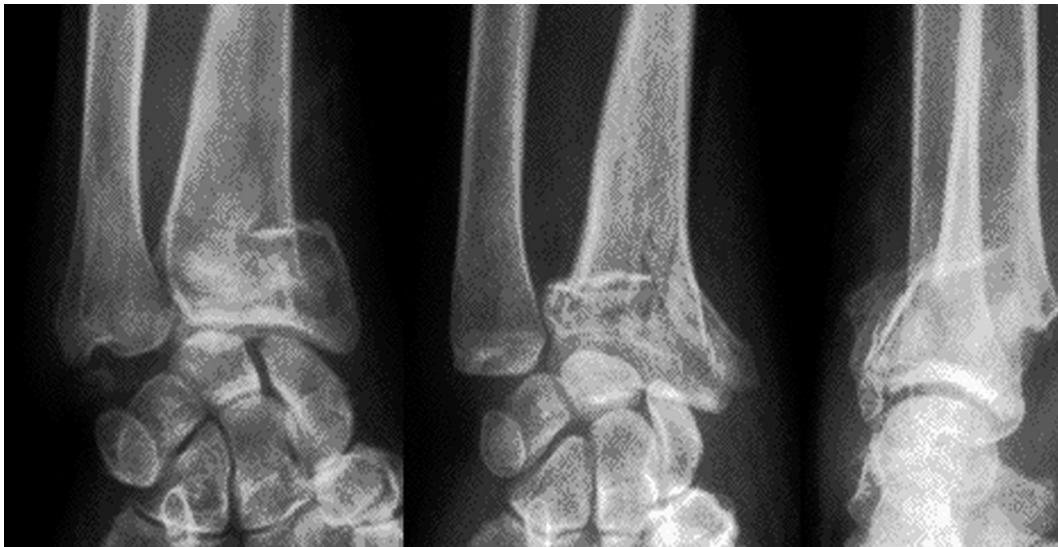

Figure N° 11: fracture extra-articulaire du radius distal à déplacement postérieur

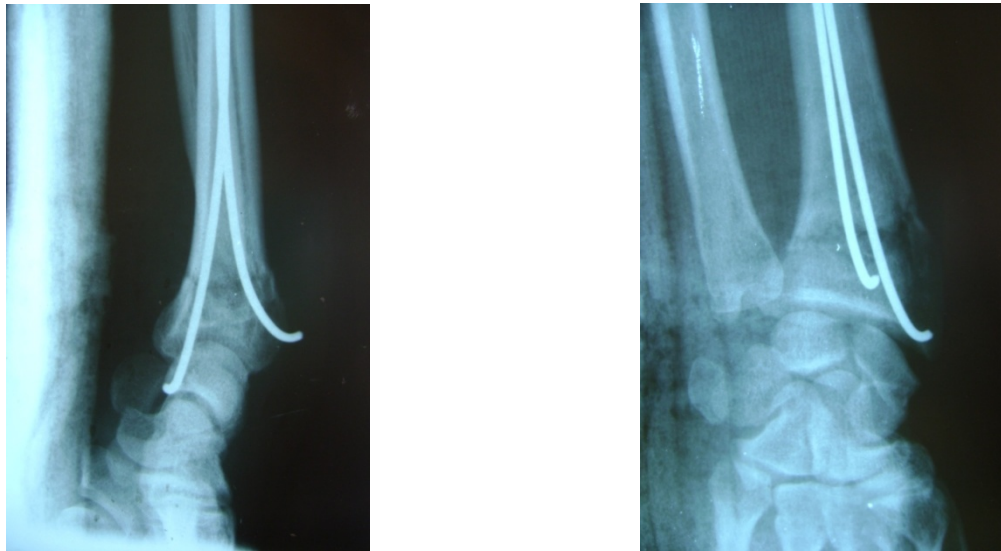


Figure N°12 : Brochage selon PY

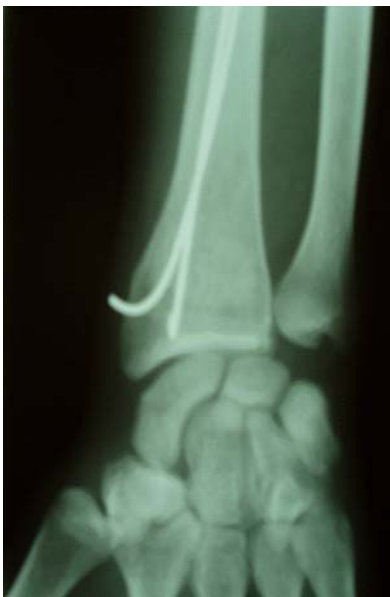

Figure n°13: même fracture après consolidation

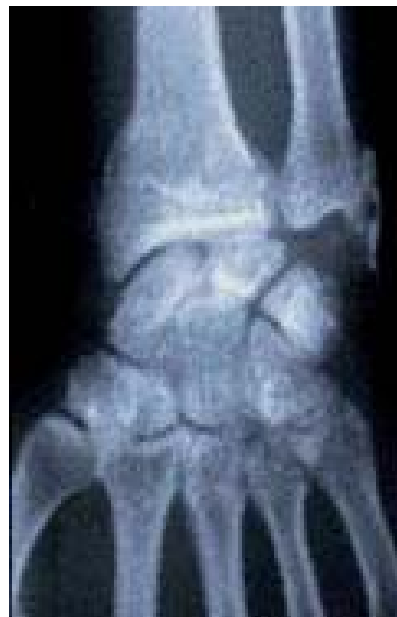

Figure n°14 : Fracture extra-articulaire non déplacée de l'E I R associée à une fracture de la styloïde

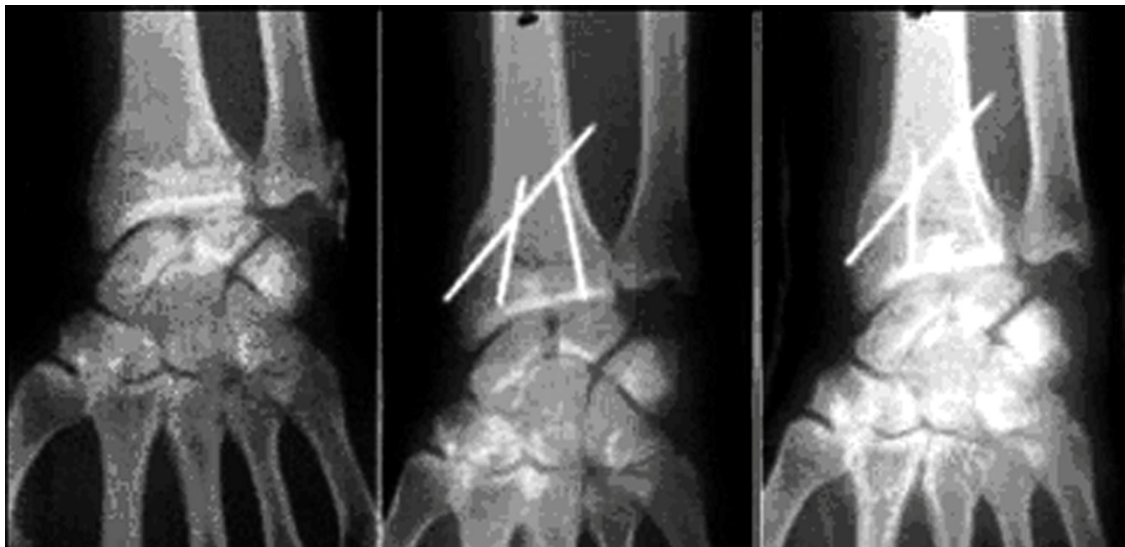

Figure n°15 : Même fracture après embrochage de Kapandji

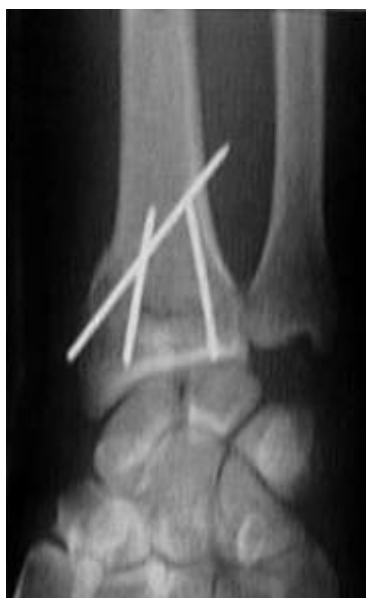

Figure n°16 : même fracture après consolidation et ablation du matériel d'ostéosynthèse

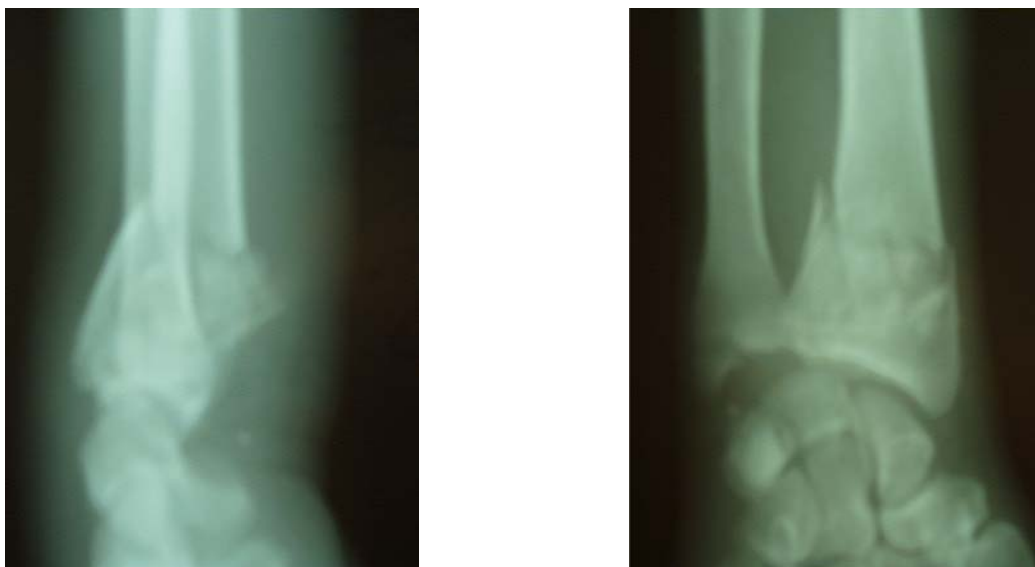

Figure n°17 : fracture de l'E I R ouverte type II comminutive postérieure associée à une fracture de la styloïde cubitale.

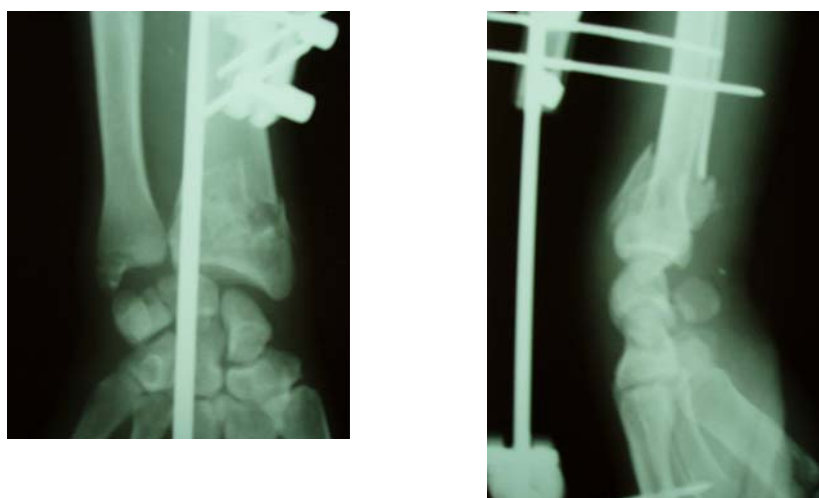


Figure n° 18 : même fracture après fixateur externe

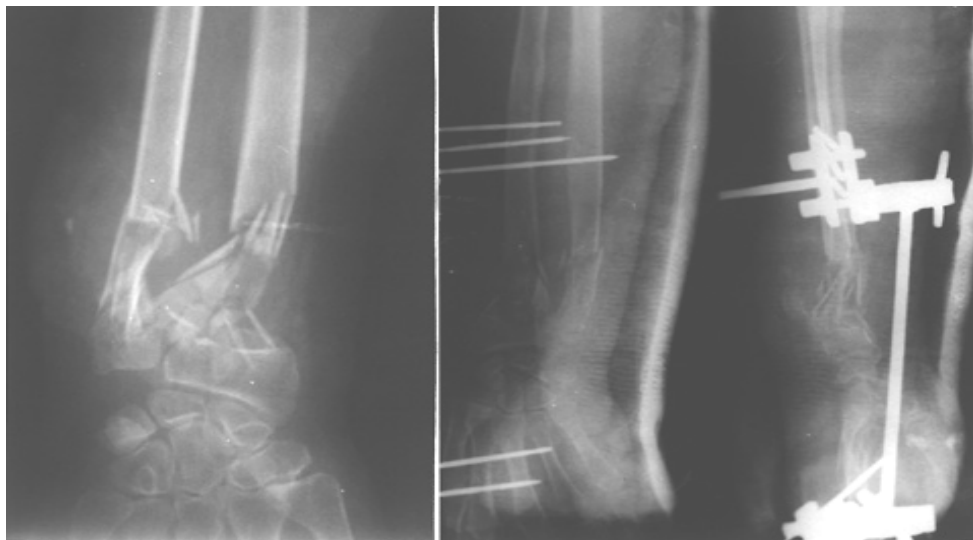


Figure n°19 : fracture extra-articulaire du radius distal communitive traitée par fixateur externe

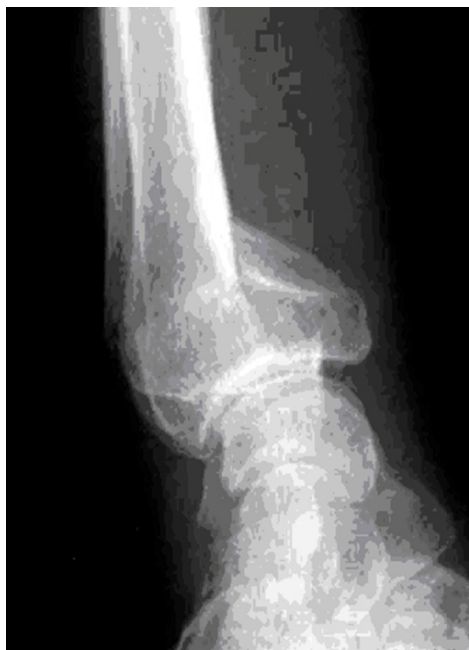

Figure n°20 : fracture de Goyrand smith

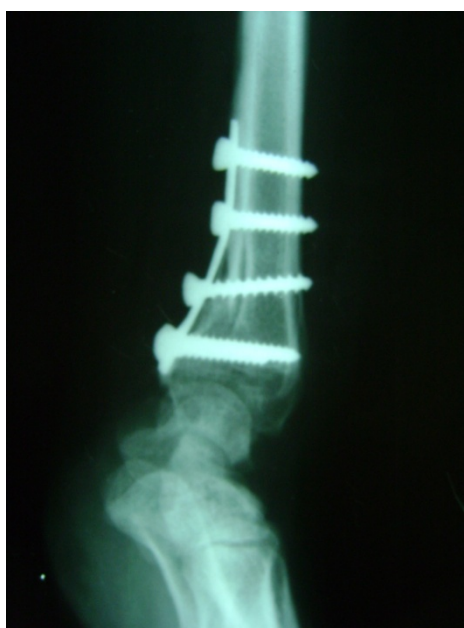
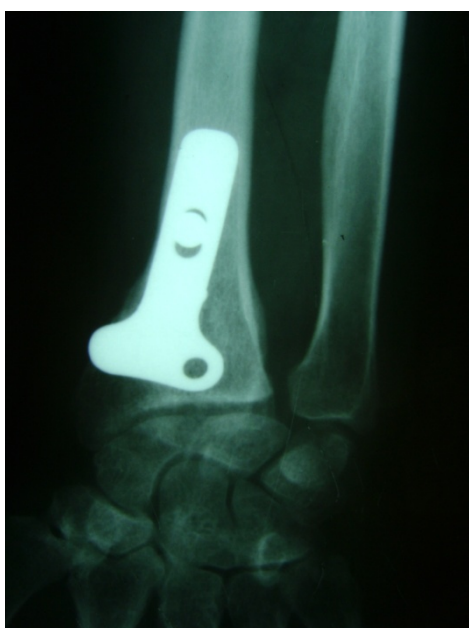
Figure n°21 : Même fracture après ostéosynthèse par plaque antérieure

VI. EVOLUTION:

L'évolution était favorable chez 64 patients soit 71 %. Treize patients ont été perdus de vue soit 15%. Le suivi des patients a objectivé 5 cas de cal vicieux, 7 cas de raideur articulaire, un cas d'atteinte de la branche sensitive du nerf radial.

VII. RESULTATS DU TRAITEMENT :

1. Recul :

Dans notre série, le recul moyen est de 18 mois avec des extrêmes allant de 12 mois à 46 mois.

2. Critères d'évaluation :

Nous avons utilisé la cotation de Grumillier (5) qui associe des éléments cliniques subjectifs et objectifs à des données radiologiques :

2.1 Critères cliniques :

2.1.1 Critères cliniques subjectifs :

Côtés en fonction de la préhension, les troubles trophiques et l'utilisation de la main et du poignet (tableau I).

Tableau I: Critères cliniques subjectifs d'évaluation des résultats :

| | |
|---|----------|
| -Poignet normal par rapport au poignet opposé : | Très Bon |
| - Gène occasionnelle. - Activité normale. - Activité modérée. | Bon |
| - Douleurs lors de certains mouvements. - Raideur modérée : maladresse. - Troubles trophiques régressifs. | Moyen |
| - Douleur, raideur, et troubles trophiques importants. | Mauvais |

2.1.2 Critères cliniques objectifs : (tableau II)

Ils apprécient la mobilité du poignet en évaluant les mouvements de flexion (FP) d'extension (EP), inclinaison radiale et ulnaire (IC-IR) et la prono-supination (PS).

Tableau II : Critères cliniques objectifs d'évaluation des résultats :

| | F.P | E.P | PS | IC - IR |
|----------|--|--------|----------|---------|
| Très Bon | >50° | > 50° | > 130 ° | >30° |
| Bon | 30 -50° | 30-50° | 100-130° | 10-30 ° |
| Moyen | 10-30° | 10-30° | 70-100 ° | < 10° |
| Mauvais | Raideur incomplète ou limitation à un secteur inutilisable | | | |

2.2 Critères Radiologiques :

Ils sont évalués sur la radio de contrôle de face et de profil.

2.2.1 Sur la radiographie de face :

- **Bascule frontale :**

L'angle est défini par l'intersection de la ligne perpendiculaire à l'axe du radius et la pente radiale. Sa valeur moyenne est de 21° avec des extrêmes de 20 à 30 °

- **Index radio ulnaire-inférieur :**

L'index est dit :

- Neutre : $0 < IRC < 2$ mm.
- Positif : Le point radial est en dessous de la ligne ulnaire .
- Négatif : Le point radial est au dessus de la ligne ulnaire (Figure 22)

- **Translation Externe :**

Correspond à l'augmentation par rapport au côté sain de la distance séparant l'axe du radius et le point le plus externe du massif cunéen.

Sa valeur est comprise entre 0-10 mm.

2.2.2 Sur la radiographie de profil :

- **Bascule sagittale du radius :**

Angle formé par la pente de la glène radiale de profil et la perpendiculaire à l'axe du radius, la valeur varie entre 02 à 10°.

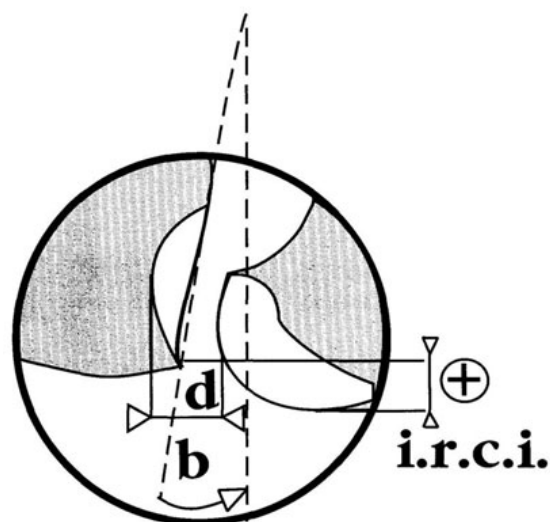


Figure 22 : index radio-ulnaire inférieur

3 Résultats de notre série : Résultats fonctionnels

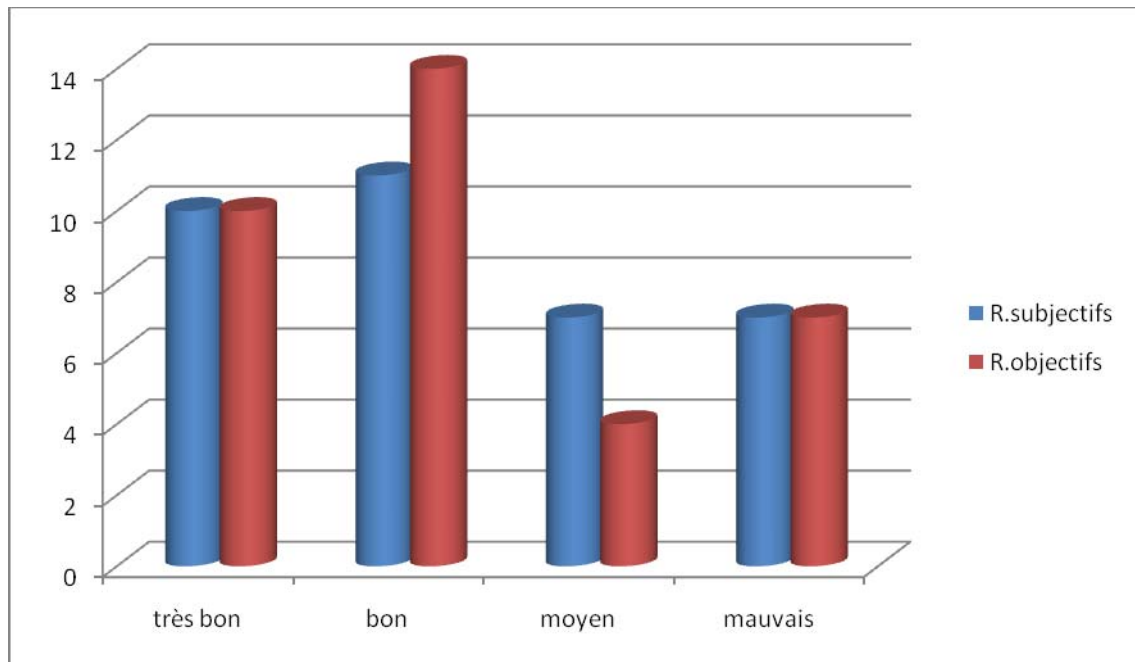
3.1 Traitement orthopédique (graphique 5)

Résultats subjectifs :

- très bon : 10 cas soit 29%
- bon : 11 cas soit 31%
- moyen : 7 cas soit 20%
- mauvais : 7 cas soit 20 %

Résultats objectifs :

- très bon : 10 cas soit 29%
- bon : 14 cas soit 40%
- moyen : 4 cas soit 11%
- mauvais : 7 cas soit 20%



Graphique 5: résultats subjectifs et objectifs du traitement orthopédique

Nous avons retrouvé pour le traitement orthopédique 60% de résultats fonctionnels subjectifs très bons et bons ; et 20% de mauvais résultats.

3.2 Embrochage de PY (graphique 6)

Résultats subjectifs :

- Très Bon : 6 cas soit 27,27%
- Bon : 8 cas soit 36,36 %
- Moyen : 6 cas soit 27,27%
- Mauvais : 2 cas soit 9,09%

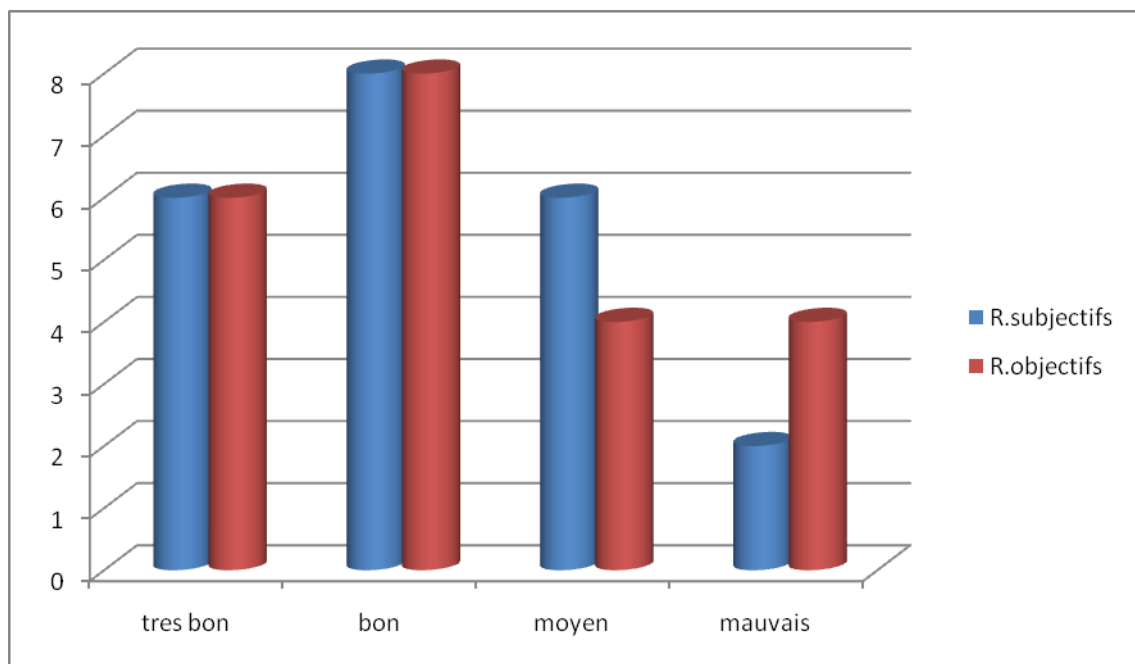
Résultats Objectifs :

-Très Bon : 6 cas soit 27,27% %

-Bon : 8 cas soit 36,36%

-Moyen : 2 cas soit 18,18%

-Mauvais : 2 cas soit 18,18%



Graphique 6: résultats subjectifs et objectifs de l'embrochage de Py

Les fractures extra- articulaires du radius distal « A propos de 87 cas »

Plus de 60 % des patients traités par embrochage de PY présentaient de très bons et bons résultats, 9,09 % avaient de mauvais résultats subjectifs, alors que 27,27 % des patients ont eu des résultats subjectifs moyens.

3.3 Embrochage de KAPANDJI (graphique 7)

Résultats subjectifs :

-Très Bon : 6 cas soit 60 %

-Bon : 2 cas soit 20 %

-Moyen : 2 cas soit 20 %

-Mauvais : 0 cas.

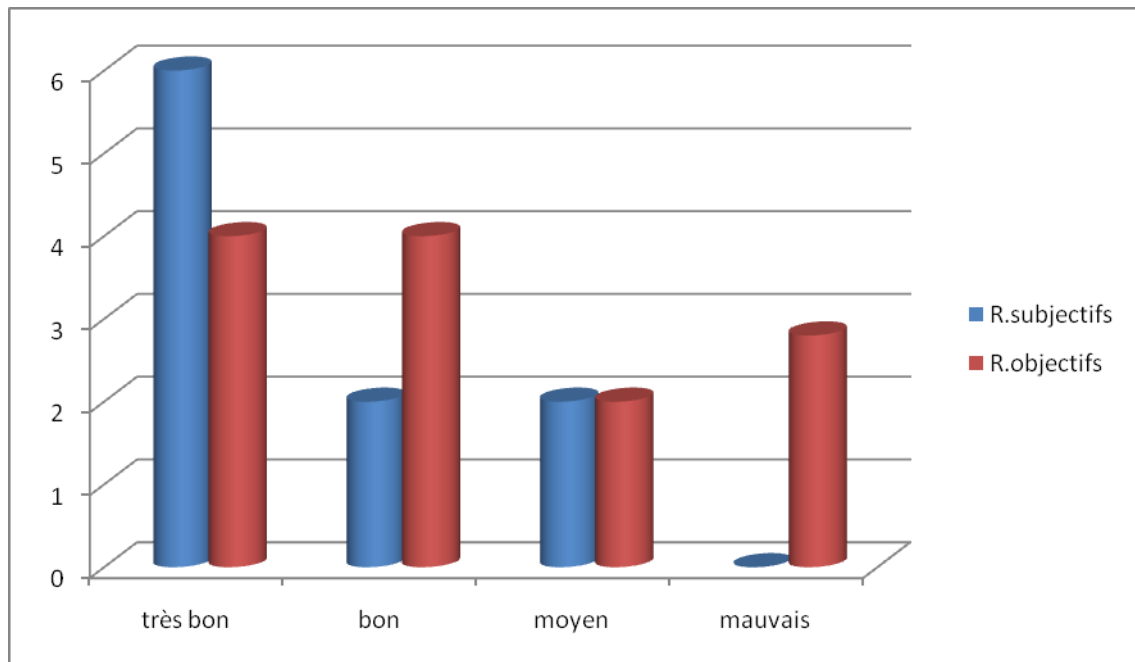
Résultats objectifs :

-Très Bon : 4 cas soit 40 %

-Bon : 4 cas soit 40 %

-Moyen : 2 cas soit 20 %

-Mauvais : 0 cas.



Graphique7 : résultats subjectifs et objectifs de l'embrochage de Kapandji

80% des patients avaient de très bon et bon résultats, 20% des patients ont présenté des résultats moyens alors qu'aucun mauvais résultat n'a été noté.

3.4 Fixateur externe (graphique 8)

Résultats subjectifs

Très Bon: 0 cas.

Bon : 1 cas soit 16,66 %.

Moyen : 3 cas soit 50 %.

Mauvais : 2 cas soit 23,33 %.

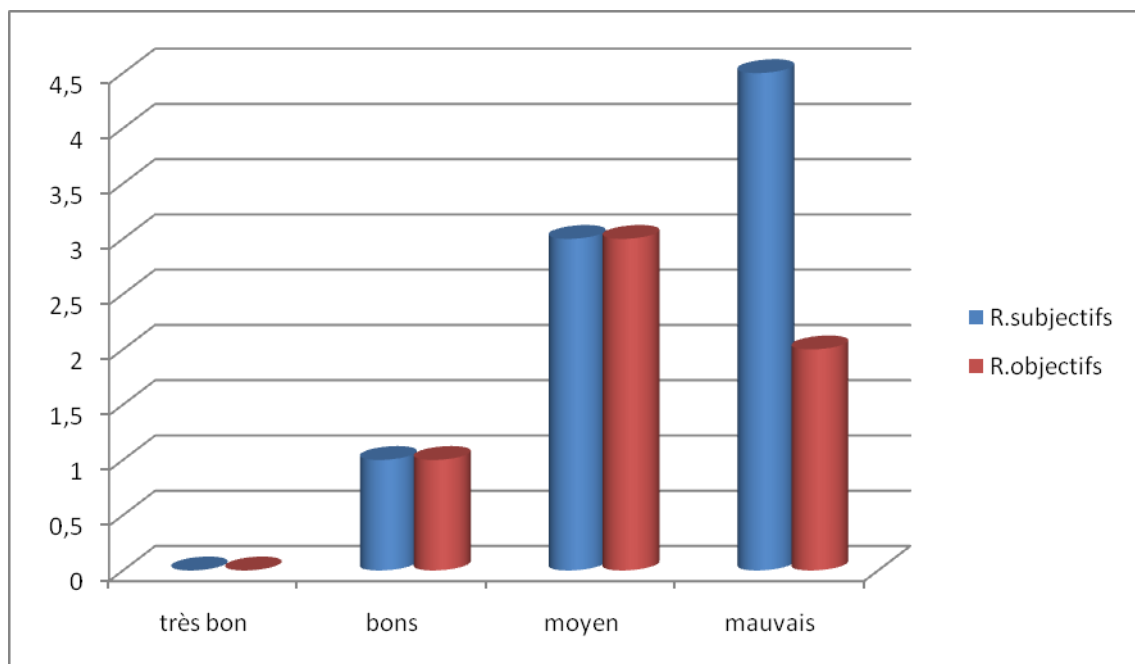
Résultats Objectifs

-Très Bon : 0 cas.

-Bon : 1 cas soit 16,66 %

-Moyen : 3 cas soit 50 %

-Mauvais : 2 cas soit 23,33%



Graphique 8 : résultats subjectifs et objectifs du traitement par fixateur externe

Les fractures extra- articulaires du radius distal « A propos de 87 cas »

50 % des patients avaient des résultats moyens et 23,33% avaient des résultats mauvais, alors que seulement 16,66 % avaient des résultats jugés bons. Aucun patient n'a présenté un très bon résultat.

Tableau récapitulatif des résultats thérapeutiques III:

| Résultats en % | Très bons | | bons | | Moyens | | mauvais | |
|------------------|-----------|-------|-------|-------|--------|-------|---------|-------|
| | obj | sub | obj | sub | obj | Sub | obj | sub |
| traitement | | | | | | | | |
| orthopédique | 29 | 29 | 40 | 31 | 11 | 20 | 20 | 20 |
| PY | 27,27 | 27,27 | 36,36 | 36,36 | 18,18 | 27,27 | 18,18 | 9,09 |
| Kapandji | 60 | 40 | 20 | 40 | 20 | 20 | 0 | 0 |
| Fixateur externe | 0 | 0 | 16,66 | 16,66 | 50 | 50 | 23,33 | 23,33 |



DISCUSSION

I. EPIDEMIOLOGIE

1. Critiques de la méthodologie :

Il s'agit d'une étude rétrospective, les effectifs sont trop peu nombreux pour y détecter les différences statistiquement significatives dans la totalité des critères recherchés. Le recul est inégal voire insuffisant, les fractures sont opérées par différents chirurgiens d'expérience différente, ce qui peut modifier les résultats.

Les fractures sont comparables mais les âges et le sexe ne sont pas identiques dans chaque groupe et entre chaque groupe (10).

2. Fréquence :

La fracture de l'extrémité distale du radius est la fracture la plus fréquente. Dans les pays scandinaves, elle représente une fracture sur six et toucherait un habitant pour 1 000 (11,12). Elle touche toutes les tranches d'âge, avec deux pics de fréquence, l'un autour de trente ans et l'autre autour de 60 ans (13,14). Pour Mansat (15), la fracture de l'extrémité distale du radius représente 4 à 5% des lésions traumatiques en général, elle est donc la plus fréquente des lésions osseuses traumatiques. Castaing(16), lui, conclue que 4% des accidents de travail sont des fractures de l'extrémité distale des deux os de l'avant bras. Alfram (17) a trouvé que les fractures de l'extrémité distale du radius représentaient les 2/3 des fractures des deux os de l'avant bras. Notre étude reflète la réalité de cette fréquence.

3. Corrélation âge –sexe :

La plupart des auteurs; E. Lenoble (13), TH. Judet (18), L. Kerboull (19) rapporte une prédominance féminine chez les sujets âgés. L'âge dans la plupart des séries se rapproche de 60 ans. La moyenne d'âge dans notre série rejoint celle des séries marocaines de T. Fikry (20), L. Kerboull (19) et A. Lahtaoui (21). La jeunesse de la population marocaine explique l'âge jeune de notre série. La prédominance de l'atteinte du sexe masculin chez les patients jeunes de moins de 50 ans peut s'expliquer par la fréquence des accidents à haute énergie.

4.Étiologie :

Comme le souligne la majorité des auteurs, nous avons retrouvé une forte prédominance d'une simple chute sur la paume de la main qui est à l'origine de ces lésions (52,9%).

5. Mécanisme :

Dans les 87 fractures de nos observations, le mécanisme le plus fréquent était indirect (70,1%) par chute sur la main en hyper extension, ce qui est également rapporté dans différentes séries de la littérature.

Plusieurs théories ont été proposées pour décrire le mécanisme de cette fracture :

Théorie de l'écrasement-tassement :

Défendue au début par Goynaud, Nelaton et Dupuytren puis mise en relief par Destot (22) qui faisait jouer au carpe le rôle d'une enclume sur laquelle le radius vient s'écraser.

Théorie de Lewis (23): (Figure 23)

Celui-ci considère le radius comme une poutre en console.

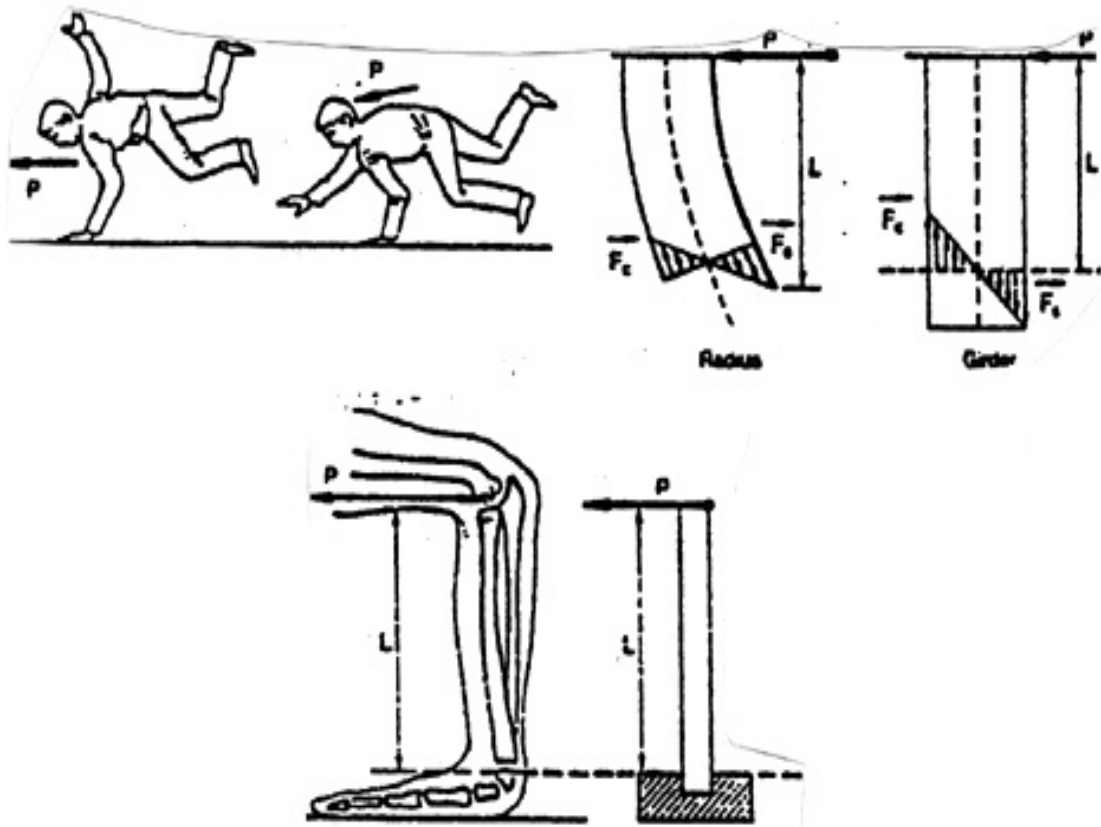


Figure 23 : Mécanisme des fractures de l'extrémité distale du radius selon Lewis (23).

Et depuis, différentes théories ont été proposées, mais toutes soulignent l'importance des forces de compression et la perte de substance osseuse qui en résulte au niveau de la corticale postérieure, en particulier chez les sujets âgés et ostéoporotiques.

La chute se faisant sur le poignet en extension, il s'y associe toujours une pronation (chute sur l'avant bras) ou une supination (chute en arrière) de même qu'une inclinaison généralement radiale. L'obliquité de l'axe de l'avant bras par rapport au sol rend compte de la diversité de fractures et conditionne le déplacement dans les plans antéropostérieur et transversal.

II. ÉTUDE ANATOMOPATHOLOGIQUE

1. Classifications radiologiques :

De très nombreuses classifications ont été proposées, elles sont basées sur l'analyse des clichés radiographiques en face et en profil.

Une classification idéale répond à trois objectifs :

- Décrire la lésion, dont sa sévérité.
- Servir de guide pour un traitement approprié.
- Porter un pronostic fonctionnel.

Elle doit en plus être fiable et reproductible (24,26)

Selon Dumontier(25), aucune classification ne répond en fait à ces trois critères réunis et présente des limites.

Dans notre étude nous avons utilisé la classification de Castaing complétée par Grumillier.

1.1 – Fracture de type postérieur ou en compression- extension : (Figure n°24)

- ❖ **Fracture métaphysaire haute** : c'est la classique fracture de Pouteau-Colles.
- ❖ **Fracture basse sus-articulaire** : elle siège au voisinage de la zone de l'ancien cartilage de conjugaison.

La comminution métaphysaire postérieure a été classée en 3 stades selon les critères définis par Grumillier : (Figure n°25)

- Type I : Non comminutif
- Type II : Comminution postéro-interne
- Type III : Comminution postérieure totale

Le problème principal de ce type de fracture est la comminution postérieure qui existe dans le type II et III entraînant un vide cortico-spongieux post-réductionnel et favorisant ainsi les déplacements secondaires.

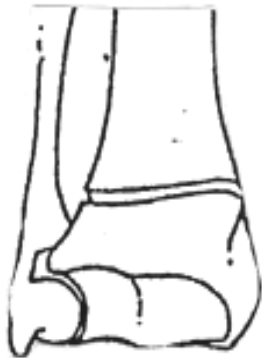- ❖ **Fracture à fragment postéro-interne** : il s'agit du " die punch " de Schnek ou la fracture potentielle de Castaing (16) qui la considère comme la fracture élémentaire d'où dérive toute fracture par compression-extension.
- ❖ **Fracture articulaire complexe**

1.2- Fracture de type antérieur ou en compression flexion : (Figure n°26)

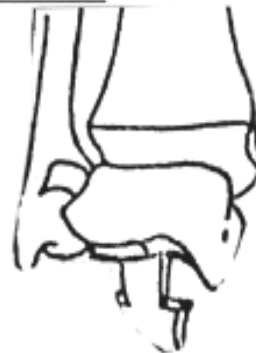Ces fractures s'opposent par leur mécanisme aux fractures de type Pouteau-Colles.

- ❖ **Fracture extra-articulaire** : c'est la fracture de Goyrand-Smith.
- ❖ **Fracture marginale antérieure simple ou margino-cunéenne**
- ❖ **Fracture articulaire complexe**

Fractures extra-articulaires

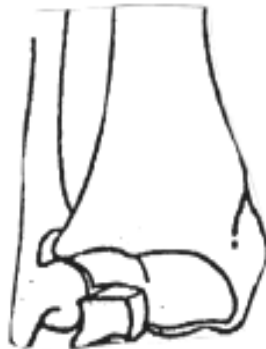

a- Fracture de Pouteau-Colles

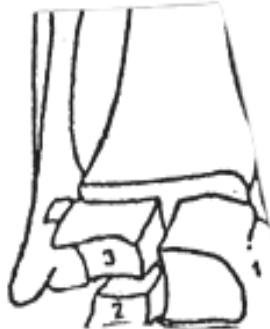

b- Fracture à déplacement postérieur du fragment distal du radius

Fractures articulaires



c- Fracture articulaire avec fragment postéro-interne



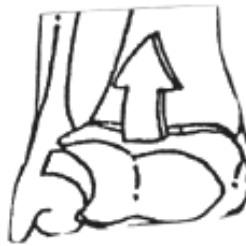d- Fracture articulaire complexe
1- Fragment cunéen
2- Fragment lunarien antérieur
3- Fragment lunarien postérieur



e- Fracture articulaire cunéenne

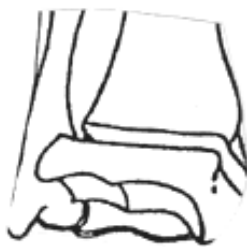Figure 24 : Fracture par compression-extension

Fractures extra-articulaires

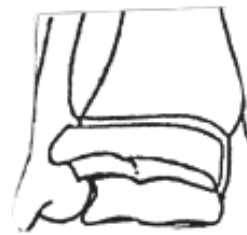

a- Fracture à déplacement antérieur du fragment distal du radius

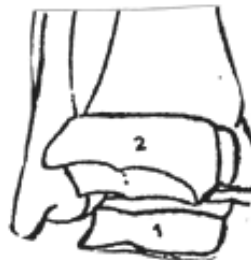
Fractures articulaires



b- Fracture marginale antérieure



c- Fracture margino-cunéenne



d- Fracture articulaire complexe
1- Fragment marginal antérieur
2- Fragment marginal postérieur

Figure 26 : Fracture par compression- flexion

1.3- Fractures-éclatements :

Il s'agit des fractures étoilées de Dupuytren ou fractures en soufflet de Destot (22). Il existe plus de quatre fragments avec des traits de refend qui échappent à toute description anatomopathologique

1-4-Cas particulier des fractures de l'extrémité distale du radius de l'enfant et l'adolescent :

Il s'agit essentiellement, d'une part, du décollement épiphysaire pur et du décollement fracture appartenant aux types I et II de Salter et Harris et, d'autre part, des fractures métaphysaires inférieures basses.

2. Autres classifications :

2.1 Classification de MEC de Laulan: (26)

M : la communiton corticale métaphysaire est analysée et ou l'impaction cortico-spongieuse en fonction de son étendue :

M0 : trait métaphysaire absent.

M1 : trait métaphysaire simple et ou non déplacé.

M2 : trait métaphysaire déplacé avec communiton et ou impaction localisée ; ceci correspond le plus souvent à une écaille métaphysaire postéro-externe.

M3 : trait métaphysaire déplacé avec communiton et ou impaction étendue, réalisant une (console) pour la réduction.

M4 : trait métaphysaire avec comminution et ou impaction circonférentielle, il n'existe plus aucune (console), le déplacement secondaire peut se faire dans toutes les directions.

E : analyse de la composante épiphysaire de la fracture c'est-à-dire la présence de traits articulaires et leurs déplacements. Seule l'articulation radio-carpienne est prise en compte.

E0 : trait articulaire absent.

E1 : trait(s) articulaire(s) non déplacé.

E2 : fragment(s) articulaire(s) déplacé(s). Il n'existe aucune composante d'enfoncement sous-chondral.

E3 : fragment(s) articulaire(s) déplacé(s) par compression localisée. Il existe un enfoncement localisé sous-chondral à une partie de la surface articulaire.

E4 : fragments articulaires déplacés par compression étendue. L'enfoncement sous chondral est étendu à la quasi-totalité de la surface articulaire.

C : analyse du trait cubital, en fonction de sa localisation.

C0 : absence de trait cubital

C1 : fracture de la pointe de la styloïde cubitale.

C2 : fracture de la base de la styloïde cubitale.

C3 : fracture cubitale métaphyso-diaphysaire.

C4 : fracture cubitale métaphyso-épiphysaire (figure n°27)

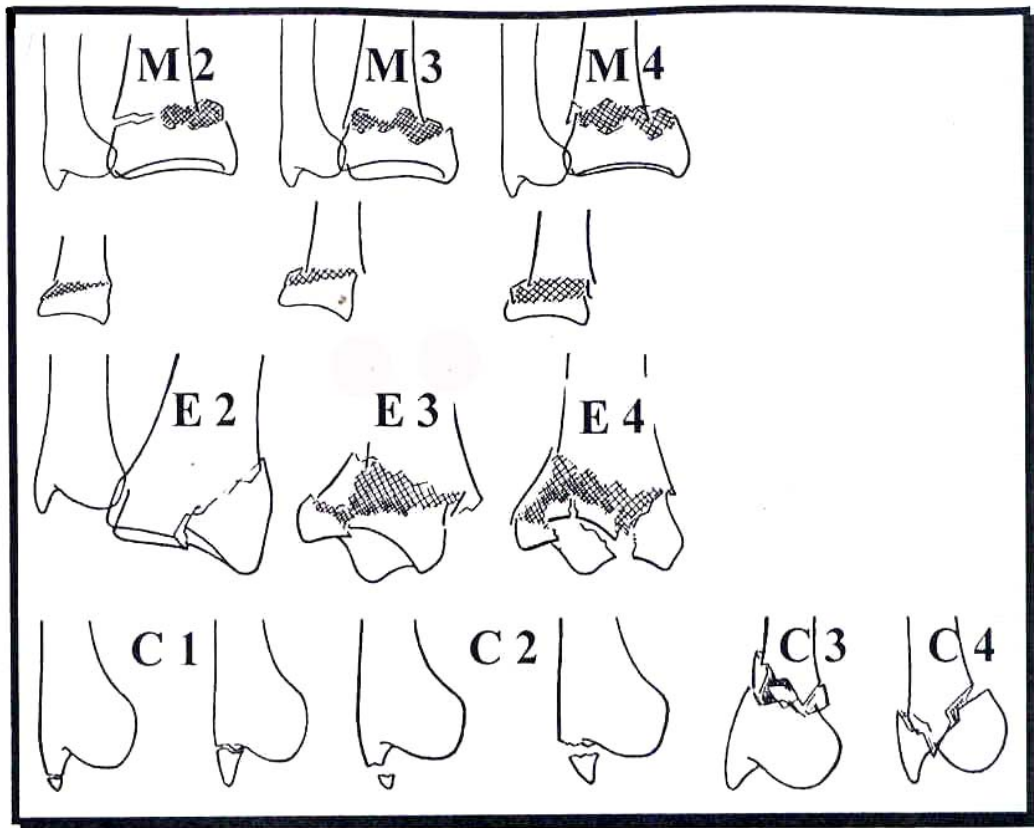


Figure 27 : classification de MEC

2.2 - Classification de Frykman (1967) (26, 27))

Frykman a été le premier à prendre en compte l'atteinte de l'articulation radio-ulnaire distale et la présence d'une fracture de la styloïde ulnaire pour classer les lésions ; mais ni la comminution métaphysaire ni le déplacement ne sont pris en compte. Elle est donc théorique et ne débouche sur aucune déduction thérapeutique moderne (figure n°28)

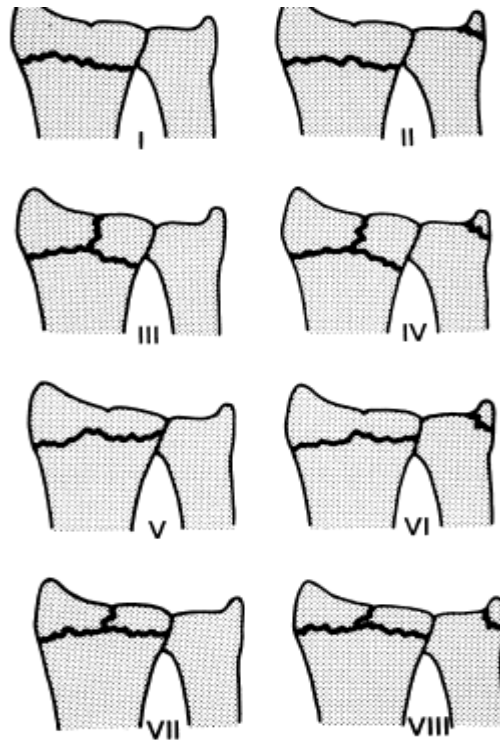


Figure 28 : Classification de Frykman

2.3- Classification de l'AO (1987) : (26)

Le système AO constitue la classification la plus détaillée. Elle inclut 27 sous groupes classés selon une échelle de gravité. Trois groupes sont nommés par une lettre A, B ou C selon que la fracture est extra ou articulaire partielle ou complète, suivie par un chiffre qui caractérise le siège du trait de fracture allant du simple au plus complexe (figure n°29).

Cette classification est très précise pour l'analyse des dossiers radio-cliniques mais pas facile à appliquer en pratique.

Les auteurs font volontairement abstraction du terme comminution, et préfèrent parler de fractures simple, pluri fragmentaire ou impactées.

Les fractures extra- articulaires du radius distal « A propos de 87 cas »

La classification AO individualise bien chaque cas de figure et situe précisément le siège des traits de fracture avec tout intérêt pour les décisions thérapeutiques.



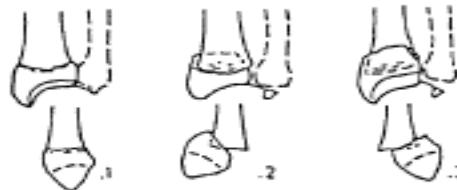A EXTRA-ARTICULAR: Fractures neither affect the articular surface of the radiocarpal nor the radioulnar joints.

A1 Extraarticular fracture of the ulna, radius intact



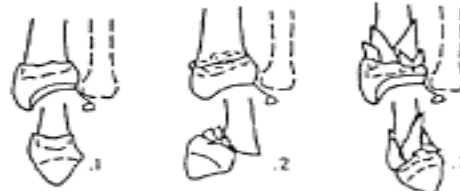- 1 styloid process
- 2 metaphyseal simple
- 3 metaphyseal multifragmentary

A2 Extraarticular fracture of the radius, simple and impacted



- 1 without any tilt
- 2 with dorsal tilt (Pouteau-Colles)
- 3 with volar tilt (Goyran-Smith)

A3 Extraarticular fracture of the radius, multifragmentary



- 1 impacted with axial shortening
- 2 with a wedge
- 3 complex




Figure 29 : Classification de l'AO

2-4 -Classification de Older : (26,28)

Elle est basée à la fois sur le déplacement et la comminution métaphysaires, mais elle est utile seulement pour les fractures extra-articulaires (figure n°30)

Older 1 : fracture du radius non déplacée

Older2 : fracture du radius avec comminution minime

Older3 : fracture déplacée avec comminution du radius dorsal

Older 4 : fracture déplacée avec forte comminution de la tête radiale

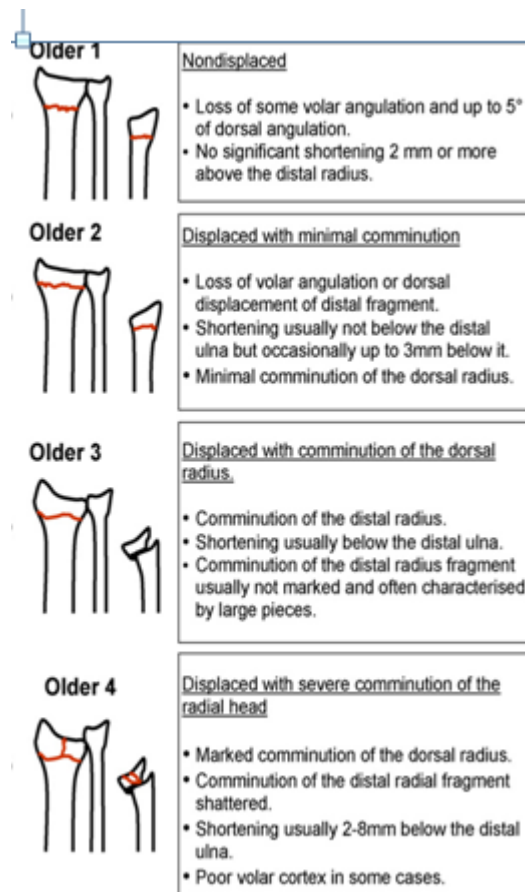


Figure 30 : La classification de Older

2.5- Classification informatique de KAPANDJ I(29) :

Etablie pour faciliter l'utilisation des fiches informatiques :

0 : fracture de l'extrémité inférieure du radius sans aucun déplacement, ni aucune association.

1 : fracture simple, à un seul fragment, déplacement postérieur, sans comminution postérieure.

2 : fracture simple avec comminution postérieure et éventuel 3^{ème} fragment postéro-interne.

3 : fracture à deux fragments distaux avec refend sagittal, dite « en T sagittale ».

4 : fracture à deux fragments distaux avec refend frontal, dite « en T frontale » ou « bi-marginale ».

5 : fracture « cunéenne externe » simple ou complexe.

6 : fracture marginale postérieure.

7 : fracture luxation marginale antérieure dite de « Le teneur ».

8 : fracture sus-articulaire à déplacement antérieur, dite« Goyrand-smith »

9 : fracture en double T sagittal et frontal, dite « en croix »

10 : fracture de l'extrémité inférieure des deux os de l'avant bras.

11 : cal vicieux (ligne nécessaire pour compléter la fiche informatique) figure n°31

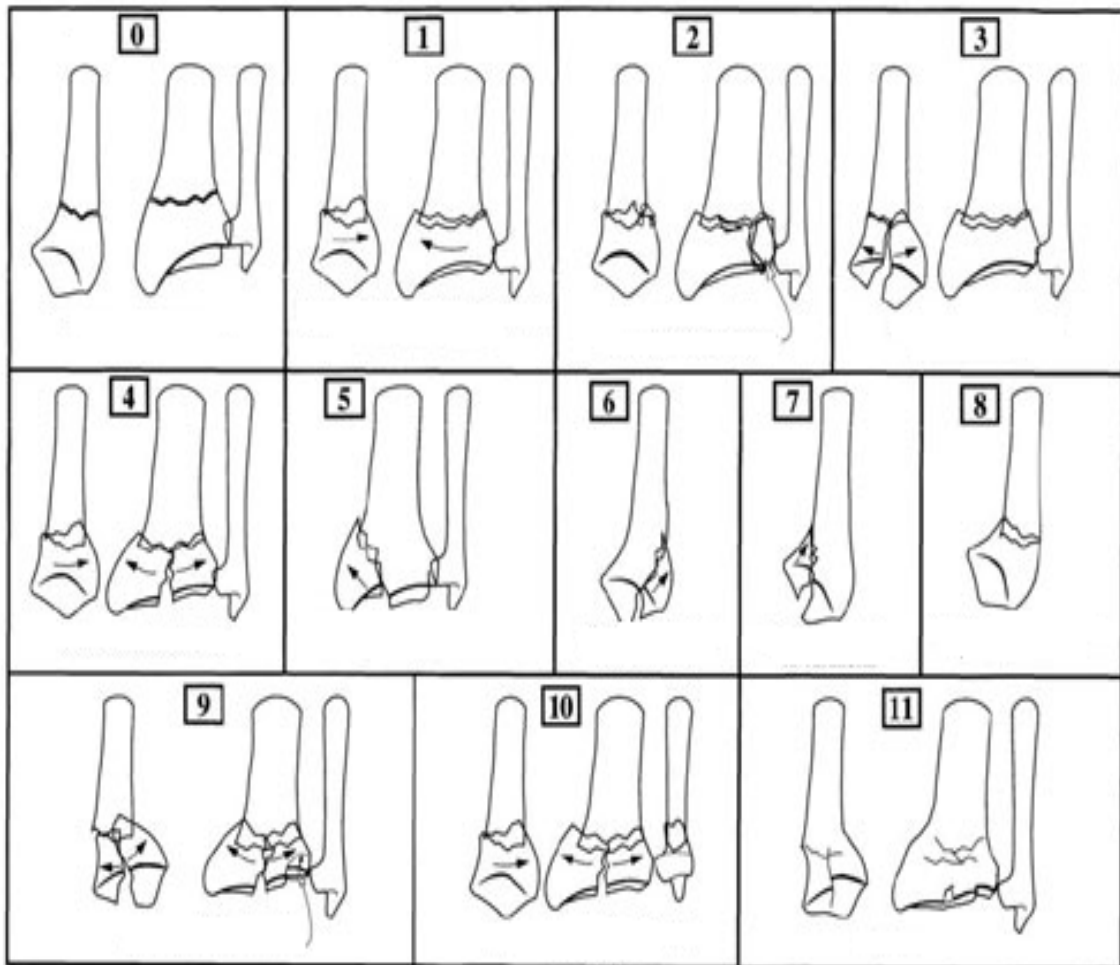


Figure 31: Classification informatique de KAPANDJI

3. Comparaison des limites des différentes classifications :

3.1- Limites d'une classification uniquement descriptive :

Les fractures extra- articulaires du radius distal « A propos de 87 cas »

La plus part prennent en compte les lésions sur le radius sans se préoccuper des lésions associées de l'ulna, des structures radio ulnaires, radio carpienne, intra carpienne du carpe ou des parties molles (30).

Seulement un ou deux critères sur le radius sont retenus comme critère pronostic et qui sont différents selon les classifications (tableau IV).

Tableau IV: Les principales classifications publiées en fonction des critères.

| Critères étudiés | classification référence |
|---|--|
| Trait/sens du déplacement | <ul style="list-style-type: none">▪ AO (26) |
| Mécanisme du traumatisme | <ul style="list-style-type: none">▪ CASTAING▪ FERNANDEZ (27)▪ LINSCHED (28) |
| Degré de comminution | <ul style="list-style-type: none">▪ GARTLAND (33)▪ OLDER (28) |
| Plusieurs critères associés ou indépendants | <ul style="list-style-type: none">▪ FRYKMAN (27)▪ LAULAN (26)▪ MILLIEZ (34)▪ MC MURTRY (35) |

D'autres ont choisi de diviser les classes en groupes et sous groupes de fractures ; c'est le cas de la classification de l'AO (26) qui comprend 27 sous groupes aboutissant à 144 types de fractures impossible à retenir.

L'association de plusieurs critères indépendants a été décrite par Laulan et Millier (34) évitant alors la présentation des fractures sous forme de catalogue.

3.2- le problème de reproductibilité d'une classification :

La classification de l'AO (26) est modérément reproductible entre observateurs et faiblement en intra-observateur.

La classification de Frykman (27) est reproductible en intra-observateurs et faiblement en inter- observateurs.

3.3- les limites de l'utilisation pronostique des classifications :

LENOBLE (11) ne retrouve aucun intérêt pronostique aux classifications de Castaing (30), Frykman (26), Older (28).

3.4- les limites dans le choix du traitement :

Aucune classification n'a d'incidence thérapeutique sauf la classification dite universelle proposée par Cooney (36).

Les avantages théoriques et les limites des principales classifications sont résumés dans le tableau V:

Tableau V : Avantages et inconvénients des différentes classifications

| Classification | critères étudiés | avantages théoriques | limites |
|--|--|---|--|
| FRYKMAN (27) | -Atteinte articulaire -Atteinte de la radio-ulnaire distale | 1 ^{ère} classification a intégrer le cadre antébrachial. | Ne tient pas compte du déplacement, ni de la comminution ni des lésions associées |
| CASTAING | Mécanisme fracturaire et sens du déplacement, trait de fracture. | Le mécanisme fracturaire permet de prédire les lésions rencontrées. | Ne tient pas compte du déplacement ni des lésions associées. |
| CAUCHOIX (33) | Le trait dans les fractures à déplacement antérieur | Décrit les différents types de fractures à déplacement antérieur, et le retentissement sur le carpe | Ne s'intéresse qu'aux types les plus rares fractures. |
| Association pour l'ostéosynthèse (27) | Le trait de fracture, le sens du déplacement, la complexité fracturaire. | Classification (logique) de toutes les fractures avec complexité croissante. | Difficile à retenir. Ne tient pas compte de l'importance du déplacement. |
| COONEY (36) | Siège du trait, déplacement stabilité après réduction | Permet de choisir un traitement en fonction des lésions et de leur stabilité post-réductionnelle | Ne précise pas l'importance le sens du déplacement, l'importance de la comminution et l'ostéoporose. |
| MILLIEZ (34) | type de déplacement importance de l'atteinte métaphysaire et de l'éclatement cortical. | Prend en compte la comminution et analyse de façon indépendante les trois critères. | Ne s'intéresse pas aux lésions associées. |
| FERNANDEZ (31) | Mécanisme fracturaire | Permet d'adapter le traitement aux lésions rencontrées. | Difficultés de classer certaines fractures. ni la comminution, ni le déplacement ne sont pris en compte. |
| LAULAN (26) | Analyse de trois critères indépendants : la comminution, le déplacement des fragments art et les lésions de l'ulna | Analyse indépendante de trois critères, classification reproductible. | La sommation indépendante des critères permet de décrire 255 types. |

4. lésions associées :

4.1 – Lésions osseuses :

Pour les lésions concomitantes du poignet, on note la fréquence des fractures de la styloïde ulnaire témoin de la traction sur le ligament triangulaire.

Un geste thérapeutique complémentaire est souhaitable vu qu'elle semble être incriminée dans la genèse du syndrome douloureux du compartiment interne du poignet.

Cependant, aucune corrélation concernant l'association d'une fracture de la styloïde ulnaire et les résultats fonctionnels n'a été noté.

Duparc et Valtin (38) notent que seule la désinsertion du ligament triangulaire peut être lors des arrachements de la styloïde ulnaire, sachant que l'intégrité ligamentaire reste vraisemblable lorsqu'un fragment interne du radius a gardé des rapports anatomiques normaux avec l'extrémité inférieure du cubitus.

Bowers (39), insiste sur la nécessité d'évaluer dans les fractures du poignet l'atteinte du secteur ulnaire indépendamment du secteur radial, et il distingue les déplacements minimes de la styloïde ulnaire des déplacements modérés ou sévères, ces derniers comportent selon lui, des dégâts constants du complexe fibro-triangulaire et doivent être considérés comme des avulsions fractures des ligaments de la partie distale du radius.

Pour Fontes(40), une analyse systématique des lésions potentielles du versant ulnaire, est ainsi indispensable que celle du versant radial, en matière de fracture du poignet, puisqu'elles pourront mettre en danger la stabilité du poignet et une fixation de la styloïde ulnaire est préconisée avec la recherche des lésions ligamentaires.

4.2- lésions ligamentaires :

Dans notre étude aucune lésion ligamentaire scapholunaire n'a été observée ; cela peut s'expliquer d'une part par le fait que la majorité des fractures du radius distal traitées par ostéosynthèse ont été immobilisées en moyenne pendant un mois, laissant le temps aux lésions éventuelles de cicatriser d'autre part, par la recherche sur des clichés radiographique uniquement statique.

Pour Fontes(40), lors d'arthrographie de 58 poignets avec fracture du radius distal extra-articulaires chez des sujets âgés de moins de 50 ans, seulement un cas sur quatre présentait une lésion ligamentaire associée et toujours pyramido-lunaire.

Pechlaner (41) retrouvait 18% de lésions du ligament luno-triqueral et 32% de lésions du ligament capho-lunaire, mais sur une étude cadavérique avec fracture du radius distal expérimentale.

Dans la série de Hahnloser (42) avec 25 fractures de l'extrémité inférieure du radius, des lésions ligamentaires sont retrouvées en arthroscopie dans 41% des cas lors de fractures extra-articulaires.

Pour cette raison, l'auteur préconise une immobilisation du poignet quatre semaines.

4.3- lésions vasculo-nerveuses et cutanées :

Les lésions primitives du nerf médian ont été signalées depuis 1937 par Destot(22), Chaise et Friol(43) insistent sur la distinction entre syndrome du canal carpien post-fracturaire et les syndromes contusifs du nerf médian qui surviennent au moment du traumatisme et se manifestent par des douleurs et paresthésies permanentes sans hyperpression intra-canalair.

Et selon Chaise et Roger (43), il n'existe aucune indication en urgence à la neurolyse et bien rarement en secondaire.

Selon Lundborg (44), 8 à 10 heures d'ischémie provoque un oedème endoneural avec un faible rétablissement nerveux, ainsi toute douleur sévère du poignet après un traumatisme ou une diminution de la sensibilité doit faire suspecter l'atteinte du nerf médian car si la lésion passe inaperçue; un dysfonctionnement chronique du nerf médian peut se constituer.

La tendinite du long extenseur du pouce est certainement la plus fréquente des tendinites post-fracturaire du poignet, elle n'est malheureusement reconnue dans la majorité des cas qu'au stade de rupture tendineuse ou le diagnostic est alors facile à poser devant la perte de l'extension active de la deuxième phalange, associée à une perte de la rétroposition du pouce.

Dans notre série on ne rapporte aucun cas de tendinite des extenseurs.

L'ouverture cutanée a été notée dans 7 cas type 1 et 2 selon la classification de Cauchoix et Duparc. Elle est témoin d'un traumatisme violent, c'est une urgence chirurgicale vu le risque d'infection.

III. DIAGNOSTIC.

1. Examen clinique (1, 2, 45):

Le tableau clinique de la fracture de l'E I R est bien connu fait de douleur, d'importance fonctionnelle et déformation.

Parfois fruste elle peut prendre le masque d'une entorse simple du poignet.

Pour les fractures de type compression-extension :

Les fractures extra- articulaires du radius distal « A propos de 87 cas »

Le poignet est globuleux, cylindrique et de face, on note une déformation en baïonnette par translation latérale externe du fragment inférieur et déviation en valgus de l'axe de la main. De profil, la déformation est typique en « dos de fourchette » avec saillie postérieure du fragment épiphysaire.

La palpation du foyer de fracture réveille une douleur exquise et révèle une ascension de la styloïde radiale avec horizontalisation de la ligne bi styloïdienne (signe de Laugier).

Pour les fractures par compression-flexion :

La déformation se fait en sens inverse, elle est dite en « ventre de fourchette ».

Il faut insister sur la palpation élective des différentes structures osseuses, ligamentaires et tendineuses du poignet, pour ne pas méconnaître une lésion associée (figure n°32)

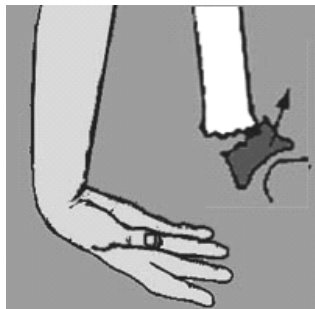


Figure 32 : mécanisme en compression-flexion (46)

2- Examen para- clinique :

Les examens demandés en première intention sont les clichés de face et de profil complétés parfois par des incidences obliques et plus particulièrement le 3/4 radial pour faire une bonne analyse des lésions au niveau du massif épiphysaire et pour rechercher un fragment postéro -interne .

IV. TRAITEMENT

1. But du traitement :

Le principal objectif est la restauration d'une anatomie normale du poignet, en particulier la longueur de la métaphyse et l'orientation de l'épiphyse radiale grâce à une fixation stable pour éviter tout déplacement secondaire.

2. Méthodes thérapeutiques :

Le geste thérapeutique ne doit pas être systématiquement chirurgical, puisque le traitement orthopédique trouve son indication dans certaines situations. Par ailleurs, le nombre de techniques d'ostéosynthèse proposé laisse entendre qu'aucune ne représente un traitement univoque et parfait. Elles peuvent faire appel aux broches, aux fixateurs externes ou aux vissages isolés.

2.1 Traitement orthopédique :(18,47,48)

Après réduction et contrôle radiologique, la contention peut faire appel à l'attelle laissant libre le tiers de la circonférence de l'avant bras ou plus rigoureusement au plâtre brachio-anté-brachio- palmaire. La position du poignet en extension fait courir le risque de déplacements secondaires, ce qui a amené certains auteurs tel que Xavier Collard à préconiser d'abord la position en flexion forcée pour maintenir la réduction ensuite ramener le poignet au bout de 15 jours en rectitude. Par ailleurs, les études expérimentales ont prouvé que cette position forcée est inconfortable et difficile à supporter mais surtout qu'elle risque de déclencher ou d'aggraver une compression antérieure avec syndrome canalaire voire même des troubles trophiques. La position du poignet durant son immobilisation demeure le point le plus controversé.

La durée de l'immobilisation varie suivant les auteurs de trois à huit semaines et plus. Elle est de quatre semaines en cas de fracture simple non déplacée. Celle-ci prolongée à six, voire huit semaines en cas de comminution. En revanche, dans le cas de la fracture d'un poignet porotique ou d'un patient dépendant, il s'agira d'une immobilisation de confort limitée à trois ou quatre semaines(49).

Les contrôles cliniques et radiologiques doivent être effectués systématiquement pendant l'immobilisation à j1, j4, j7, j10 et à l'issue de celle-ci à j30, j45(49)

2.2 Traitement chirurgical (51,52) :

L'objectif du traitement chirurgical est de réaliser une reconstruction anatomique et une fixation stable suivie d'une mobilisation précoce.

2.2.1 Ostéosynthèse par broches :

Brochage selon la technique de PY (53)

Les principes de cette technique ont été décrits par deux auteurs :

- **PY (53)** d'une part en 1969 (publié en 1982).
- **DESMANET (54,55)** d'autre part (publié en 1984)

CLAUDE PY, après réduction, réalise un montage stable par 2 broches de fort calibre : 20/10ème ou plus 25/10ème si l'os est ostéoporotique ou si la fracture est comminutive.

Les 2 broches sont introduites dans deux plans perpendiculaires.

*la première est enfoncée dans le versant postérieur de la styloïde radiale à 5 mm de son sommet, immédiatement en arrière des tendons long abducteur et court extenseur du pouce, la broche progresse au centre médullaire jusqu'au col du radius pour s'y ancrer.

*la deuxième broche pénètre le rebord marginal postérieur du radius, à peu près au niveau de la crête qui sépare la gouttière du tendon long extenseur du pouce et celle des tendons extenseurs des doigts.

Après l'ancrage proximal, elles sont coupées à 5 cm de leur extrémité distale et recourbées sur elles mêmes, ce qui contribue à la stabilité de ce montage rigide et le maintien de la réduction. La courbure permet de contrôler leur élasticité.

En cas de fragment postéro-interne, ce dernier n'est pas contrôlé.

ETIENNE DESMANET utilise, quant à lui, la forme évasée " en entonnoir " de l'épiphyse radiale pour profiter de l'élasticité des broches de Kirschner qui sont non seulement de calibre inférieur (18/10ème) mais surtout mises en opposition dans le plan frontal et sagittal. Elles

Les fractures extra- articulaires du radius distal « A propos de 87 cas »

réduisent automatiquement la fracture et la stabilisent en extension continue. Les points d'entrée sont les plus distaux possibles, la première broche pénètre l'extrémité de la styloïde radiale pour être antéro-interne, la seconde pénètre le bord postéro-interne du radius en regard de la RCI et non par le tubercule de Lister, l'éventuel 3^e fragment est alors contrôlé. L'ancrage proximal est facultatif mais conseillé en cas d'ostéoporose.

Finalement, en cas de comminution antérieure ou de tendance à l'hyper-réduction, Desmanet (54,55) a pensé à ajouter une broche antérieure intra-focale.

Brochage styloïdien conventionnel : (56)

S'adresse à des fractures avec faible comminution postérieure.

Après réduction, un abord cutané à minima est réalisé pour récliner la branche sensitive du nerf radial. Le tendon long extenseur du pouce, les radiaux et le tendon du long supinateur.

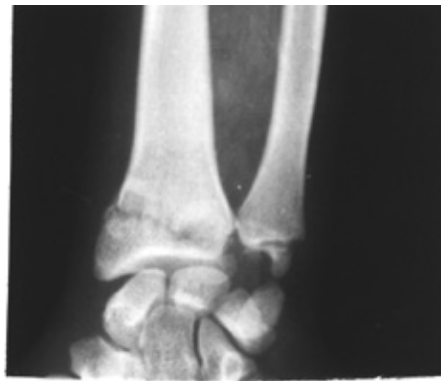La première broche de 18/10 est introduite par la styloïde radiale dans un plan presque frontal ; la deuxième est introduite par le tubercule de Lister dans un plan sagittal.

Les deux broches se fixent à 45° dans la corticale opposée. C'est la deuxième broche qui contrôle la stabilité et qui prévient le déplacement postérieur.

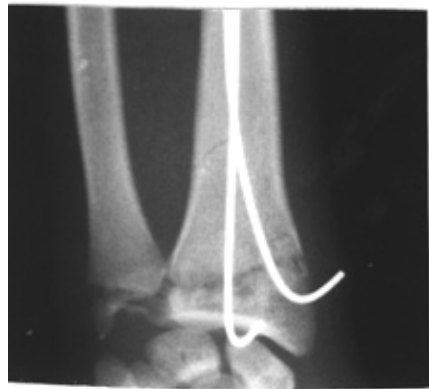Une immobilisation plâtrée est réalisée en fin d'intervention.

L'ablation des broches est réalisée à 6 semaines.

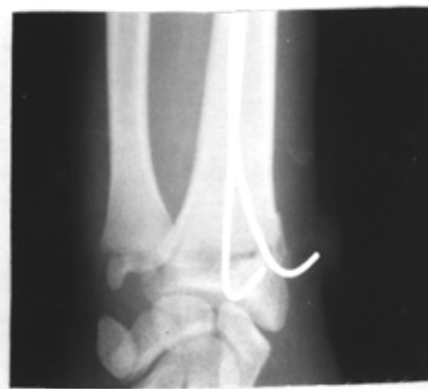Une étude clinique rétrospective faite sur une série de 72 patients présentant une fracture de Pouteau colles affirme que cette technique de broches percutanées est peu fiable puisqu'elle ne maintient pas la stabilité post-opératoire immédiate(57).



A

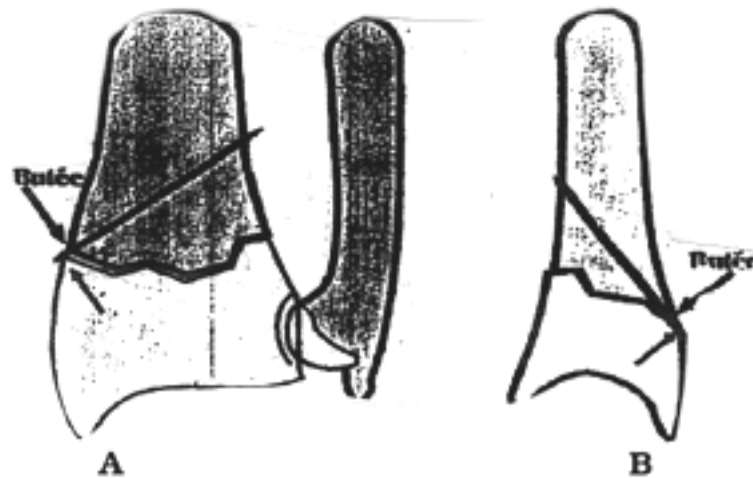


B



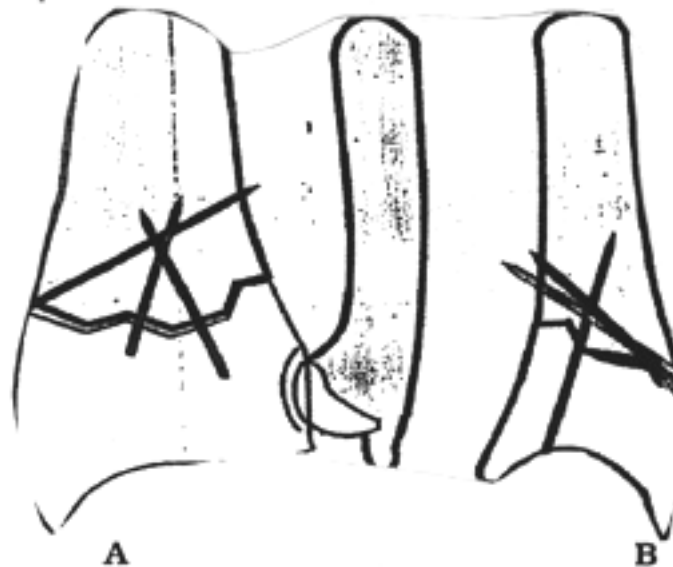
C

Figure 33 : Fracture de GERARD MARCHANT gauche (A), Rx post-opératoire (B), recul de 1 mois (C).



Le brochage intra-focal (principe)

Les broches, insérées directement dans le trait de fracture, aussi bien de face (A) que de profil (B), forment des butées qui empêchent tout déplacement secondaire et maintiennent la réduction.



Le brochage intra-focal dans une fracture à déplacement postérieur

Trois broches sont habituellement nécessaires :

- une externe, insérée en premier, contrôle la bascule externe;
- une postéro-externe, insérée en second, contrôle la bascule postérieure du fragment principal;
- une postéro-interne, insérée en dernier, maintient le 3ème fragment postéro-interne.

Figure 34: Principe du brochage intra-focal

Brochage intra focal (29,56)

Décrite par Kapandji en 1973 afin d'éviter les immobilisations post opératoires qui retardaient la rééducation et d'empêcher les déplacements secondaires de l'embrochage classique.

La technique est maintenant bien codifiée :

- Usage de broches filetées de 22/10ème.
- Bouchon spécial vissé appelé " Arum " pour éviter de léser les structures nobles et assurer une hyper-réduction.
- Abord dorsal et éventuellement palmaire.
- Au minimum deux broches, généralement trois, parfois cinq.

L'intérêt de cette méthode est de réduire un fragment postéro-interne.

Selon Delattre, Saillant, Lemoine, Roy-Camille (58) ; après une étude faite sur une série de 62 patients divisés en 2 groupes de 28 et 34 patients traités respectivement par embrochage de Kapandji et embrochage de PY ; affirment que la technique de kapandji est plus fiable, tant par la rareté des complications, que par la simplicité de l'acte chirurgical et surtout par la qualité des résultats fonctionnels.

Le brochage intrafocal selon Kapandji est une technique simple, peu onéreuse qui contrôle bien les déplacements frontaux et sagittaux (59) (figure n°34). Cette technique paraît ouvrir une perspective thérapeutique solide puisqu'elle procure une bonne contention et démarrer une réadaptation fonctionnelle très précoce (60).

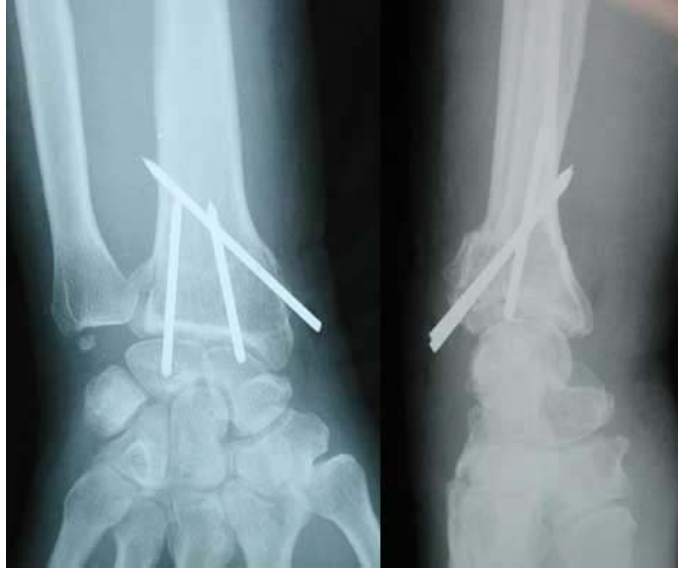

Figure 35 : Technique de kapandji sur une radiographie de face et profil chez un patient présentant une fracture de l'E I R.

2.2.2- Fixateur externe :

Le fixateur externe ne doit plus être utilisé seul (61,62). C'est la technique qui donne les plus mauvais résultats (symposium SOFCOT 2000). Si on l'utilise, c'est associé à une ostéosynthèse complétée par plaque et broches dans les fractures complexes à haute énergie (63,64). Lorsque la fracture est extrêmement comminutive et instable ou lorsqu'elle est ouverte avec perte de substance, on peut faire appel au fixateur externe, le risque d'infection est alors moindre avec facilité d'accès aux soins locaux, divers modèles existent maintenant miniaturisés et mieux adaptés au poignet mais nous ne citerons ici que le traditionnel Hoffman vu sa fréquente utilisation dans nos attitudes thérapeutiques.

Son principe repose sur le remodelage fracturaire obtenu par le taxis ligamentaire serré par sa mise en place, ce qui permet de réaligner et de replacer les fragments grâce aux ligaments et leurs connexions aux parties molles.

Le montage classique est réalisé en plantant des broches bi-corticales dans la diaphyse distale du radius d'une part, et dans le deuxième métacarpien d'autre part. L'os est abordé par de courtes incisions afin d'éviter de léser les organes nobles. On enfonce généralement 3 fiches parallèlement entre elles dans la corticale postéro-externe du radius à la jonction du tiers moyen avec le tiers distal puis 2 fiches de plus fin calibre à la face postéro-externe du deuxième métacarpien. On essaye de placer les 2 groupes de fiches dans un même plan, oblique en arrière et en dehors.

La traction initiale de réduction est maintenue durant 3 à 4 semaines puis relâchée progressivement, ce qui, stimule la formation du cal et d'autre part, diminue le risque de survenue de syndrome algodystrophique, favorisé par les distractions articulaires agressives.

L'ablation du matériel est faite entre la 4ème et la 6ème semaine puis remplacée par un plâtre jusqu'à obtention de la consolidation, ceci permet encore la diminution de l'algodystrophie.

Il ne faut pas omettre que, pendant toute la durée de maintien du fixateur, il est impératif de mobiliser les articulations laissées libres, ce qui limite les troubles trophiques et évite l'enraidissement du membre supérieur, en particulier des doigts.

2.2.3- Plaque antérieure pour fracture à déplacement antérieur :

Le plus souvent, la voie d'abord est dérivée de celle de Henry qui passe par la gaine du fléchisseur radial du carpe. L'ouverture de l'articulation radio-carpienne est tout à fait possible, pour exposer la face antérieure du scaphoïde ou avoir un contrôle endo-articulaire de la réduction. On trouve les tendons fléchisseurs des doigts avec en dehors le long fléchisseur du pouce. Elle aborde ensuite le carré pronateur qui est désinséré de son attache radiale. La réduction nécessite des mouvements de traction dans l'axe et le placement d'une plaque pré-moulée pour ce type de fracture, maintenue par un davier, ce qui permet après fixation d'une vis

au-dessus du foyer de fracture d'apprécier la réduction dite « effet console » et permet ensuite de placer les vis épiphysaires, toujours, puis les vis diaphysaires. Une contention complémentaire par attelle est en règle placée pour 15 jours à visée antalgique. Toutefois la protection de la pronosupination peut justifier une attelle brachio-palmaire si la radio-ulnaire distale est atteinte. L'ablation du matériel est souhaitable chez le sujet jeune, en général 1 an après l'intervention.

Dans notre série, l'utilisation de la plaque antérieure a été faite chez deux patients.

Huard (65) conclut dans une étude rétrospective de niveau de preuve IV, portant sur une série de 38 patients de plus de 70 ans, à une ostéosynthèse plus stable par plaque avec un taux de satisfaction globale plus important mais sans retentissement fonctionnel en termes de mobilité et de force. L'avantage incontestable des plaques reste la reprise plus rapide des activités quotidiennes.

2.2.4-Greffe osseuse :

La greffe autologue est indiquée en cas de vide post-réductionnel important après rétablissement de la longueur du radius en métaphysaire.

2.3 Traitement associé :

2-3-1 – Immobilisation postopératoire :

Si au début les auteurs préconisaient l'immobilisation postopératoire par attelle pour ses intérêts multiples, traiter la douleur, éviter les déplacements et surtout permettre la cicatrisation des lésions ligamentaires souvent mal estimées actuellement, la mobilisation précoce reste de règle pour éviter tout risque de raideur.

Surélévation du membre plâtré 24 à 48 Heures pour diminuer l'œdème puis écharpe (main plus haute que le coude).

2-3-2 – Les Moyens Médicaux :

On a recours aux analgésiques pour lutter contre la douleur. Les anti inflammatoires sont conseillés en cas de douleurs intenses, administrés par voie orale ou injectable. Les antibiotiques sont administrés en cas de fracture ouverte.

2-3-3- Rééducation :

Il faut insister sur l'auto- rééducation par mobilisation précoce des doigts et autres articulations laissées libres du membre supérieur pour éviter tout risque d'enraidissement.

La rééducation du poignet proprement dite est entreprise au terme de la consolidation pour redonner au poignet le maximum d'amplitudes dans les différents mouvements. Elle se doit être précoce pour permettre une récupération rapide et correcte de la fonction du poignet (66).

V. COMPLICATIONS :

Contrairement à l'opinion de Colles, qui estimait que la fracture du radius distal guérissait sans séquelles, de nombreuses études montrent qu'elle est en fait sujette à des complications dans un tiers des cas(67).

Cooney rapporte 30% des complications dans une série de 565 fractures du radius distal (68). Herzberg et Dumontier retrouvent dans une étude prospective multicentrique un nombre équivalent (25).

1. Complications precoces :

1.1- Complications cutanées :

La recherche de complications cutanées à type de plaie ou de dermabrasion est obligatoire bien qu'elle est rare. Notre série rapporte 7 cas d'ouverture cutanée.

1.2- Complications vasculo-nerveuses :

Un cas d'atteinte de la branche sensitive du nerf radial fut retrouvé dans notre série.

Delattre (58) a observé sur 62 cas de fractures de l'extrémité distale du radius, 1 cas de syndrome d'irritation de la branche sensitive du nerf radial avec l'embrochage de Py qui a évolué vers la régression.

Desmanet (55) sur une série de 130 cas, a noté quelques irritations du nerf radial, mais qui n'ont pas noté de neurolyse.

Bien que nous n'en ayons relevé aucun cas, il ne faut pas oublier la compression du nerf médian qui survient plus particulièrement au cours des fractures à déplacement antérieur.

1.3- Lésions tendineuses :

Duplay (69), les a signalées pour la première fois en 1876. Les atteintes tendineuses en particulier la rupture du long extenseur propre du pouce sont classiques après la fracture de Pouteau Colles ; Duparc et Colles la comptabilisent d'un taux de 3%.

Les mécanismes de ses lésions sont multiples :

- Ischémie tendineuse liée à l'hématome dans la coulisse ostéo-fibreuse lors du traumatisme.
- Usure du tendon dans une coulisse déformée par la présence d'un cal osseux, la rupture du tendon se produit à la suite de plusieurs mouvements répétés.
- La rupture de tendon extenseur peut s'effectuer par un éperon osseux Desmanet (55) a expliqué que cette rupture est le résultat de la compression, de l'EIR par le tubercule du 3eme métacarpien durant le mouvement d'hyper extension au moment de la fracture.
- Iatrogène : traitement chirurgical soit lors de l'embrochage ou par irritation par la tranche de section trop courte de la broche.

Ainsi ces complications sont présentes dans toutes les séries;

Desmanet (55), dans une série de 130 cas retrouve 05 ruptures tendineuses dont 02 ruptures du long extenseur du pouce et 03 ruptures d'un ou plusieurs tendons de l'extenseur commun.

Zryouil (20) retrouve chez 88 patients, 04 ruptures tendineuses dont

03 ruptures du tendon extenseur propre de l'index et une rupture du long extenseur du pouce.

Les fractures extra- articulaires du radius distal « A propos de 87 cas »

Vichard (70) a retrouvé 02 cas de ruptures tendineuses, dans un cas le tendon fléchisseur est coincé par la plaque, dans l'autre cas il est lésé lors de l'ablation d'un écrou antérieur.

Twahirwa (71), lors de la flexion dorsale du poignet le long extenseur du pouce se décolle du plan ostéo-articulaire au niveau de la première rangée du carpe, il est refoulé en arrière par la contraction des radiaux et alors menacé par le bout tranchant de la broche dorsale (tableau VI).

Tableau VI : fréquence des complications tendineuses

| Auteurs : | Nombre de cas | Complications tendineuses (%) |
|--------------------|---------------|-------------------------------|
| DESMANET (55) | 130 | 3.8 (Py) |
| ZRYOUIL (20) | 88 | 2.1 (Py) 7.1 (kpj) |
| DELATTRE (58) | 62 | 2.7 (Py) |
| NON NENMACHER (72) | 400 | 1.5 |
| NOTRE SÉRIE | 87 | 00 |

2. Complications secondaires :

2.1- Déplacement secondaire :

Dans notre série, 4 de nos patients ont présenté un déplacement secondaire.

2.2- Complications mécaniques :

Dans notre série nous avons noté un cas de migration de broches, traités par embrochage de PY (tableau VII).

Tableau VII: fréquence des complications mécaniques

| Auteurs | Nombre de cas | Complications mécaniques |
|---------------|---------------|--------------------------|
| DELATTRE (58) | 72 | 10 KAPANDJI |
| DESMANET (55) | 130 | 03 PY |
| ZRYOUIL (20) | 88 | 06 KAPANDJI |
| NOTRE SÉRIE | 87 | 01 PY |

3. Complications tardives :

3.1-CAL VICIEUX (figure n°36)

En dépit de l'apparition des nouvelles techniques d'ostéosynthèse, et l'amélioration de nos connaissances concernant la biomécanique, certaines fractures de l' E. I. R se compliquent encore de cal vicieux (76).

Colles considérait dans sa description princeps (67), qu'en dépit d'une consolidation en position vicieuse, la plupart des patients récupéraient une fonction normale, mais cette vision optimiste n'est plus d'actualité.

L'existence de cal vicieux symptomatique compliquant ce type de fractures a rapidement été reconnue (figure 35), conduisant à une liste non close à ce jour, de propositions thérapeutiques visant la correction de la malposition épiphysaire (68).

Dans notre série, on a retrouvé 5 cas de cal vicieux (1 patient traité par embrochage de PY, 2 patients traités par fixateur externe, 2 patients traités orthopédiquement)

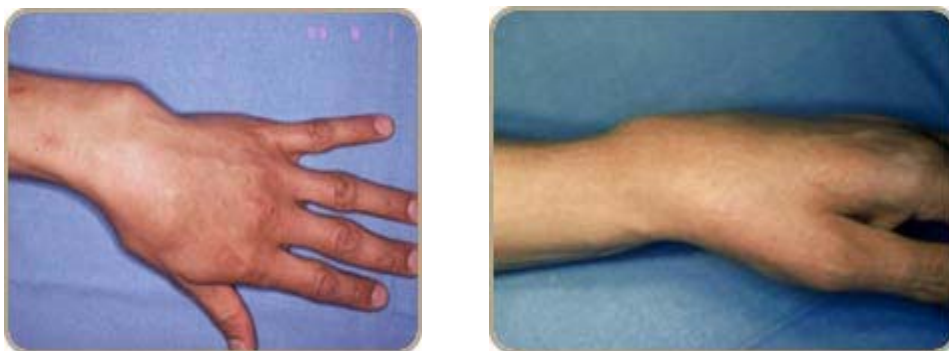

Figure 36: cal vicieux (74)

3.2- Troubles trophiques :

Les Algodystrophies représentent un problème majeur du moment qu'elles faussent les résultats en retardant la reprise des activités (figure n°37, 38, 39).

Desmanet (55) retrouve 9 cas d'algodystrophie qui ont guéri par kinésithérapie.

Delattre (58) dénombre 7 cas de complications trophiques dont 4 syndromes neuroalgodystrophiques, un cas n'a pas cédé au traitement médical.

Epinette (73), dénombre 6 syndromes douloureux et oedémateux régressif au 3^{ème} mois et un syndrome algodystrophique.

Ainsi Kerboul (19), dans son étude comparative, montre que les troubles trophiques sont essentiellement observés dans les séries traitées par plâtre et par broches associées à un plâtre.

Harper (75) et Kapandji, voient dans l'immobilisation du poignet, un élément favorisant l'apparition d'algodystrophie, contre lequel ils proposent de lutter par la rééducation précoce des doigts et de la pronosupination.

Le mécanisme de déclenchement des algodystrophies reste discuté, mais l'ensemble des auteurs font intervenir la notion de dérèglement du système sympathique dont on connaît la richesse au niveau du nerf médian lors de sa traversée du poignet.

La contusion des fibres sympathiques serait le facteur étiologique directement responsable.

Le traitement de ces syndromes d'algodystrophie doit être actif, à la fois médicamenteux et fonctionnel et cela dans le cadre d'un soutien psychologique prolongé.

L'algodystrophie et la raideur articulaire représentent l'une des causes majeures de la diminution des performances professionnelles du sujet (77).

Les fractures extra- articulaires du radius distal « A propos de 87 cas »

Une étude faite entre October 2005 et October 2006 à Nottingham UK a calculé la prévalence de la douleur et la baisse de l'activité post fracture du radius distal retrouvant 16% des patients présentent une diminution modérée à sévère de l'activité quotidienne (28).

Dans une étude clinique, Aro a montré une augmentation de la gêne fonctionnelle de 25% dès que le raccourcissement du radius atteint 3 à 5mm (78,79).

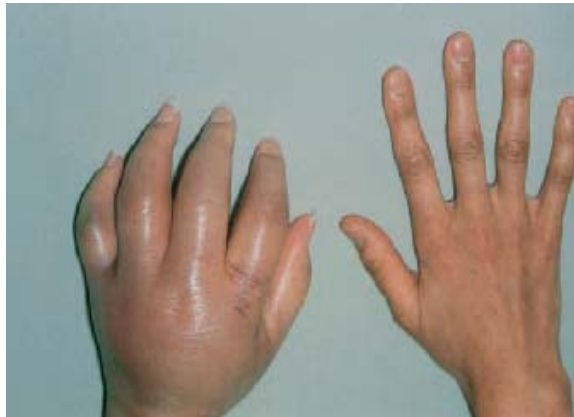

Figure 37 : algodystrophie (80)

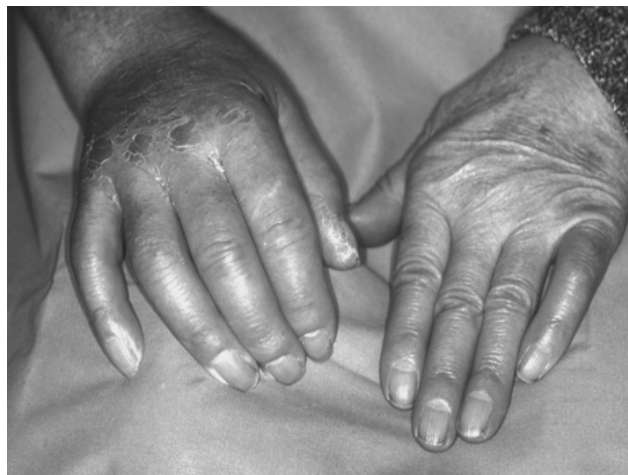

Figure 38 : Algodystrophie (81)

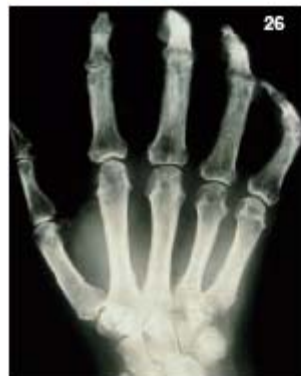
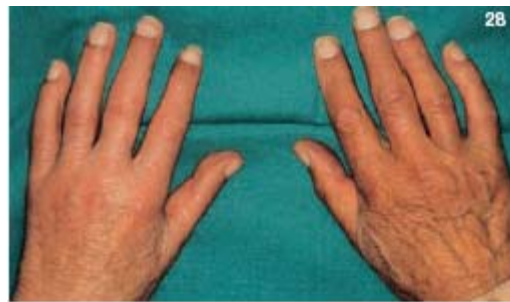
Fig. 25, 26, 27: Exemples d'algodystrophie de stade II: les signes inflammatoires ont régressé. Enraidissement articulaire, aspect parcheminé de la peau, amincissement des doigts. Aspect radiologique.

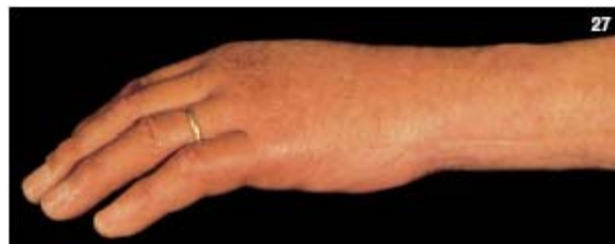

Figure 39 : algodystrophie stade II (80)

VI. INDICATIONS THERAPEUTIQUES DANS LES FRACTURES DE L'EIR

Pour Laulan (82), les indications thérapeutiques doivent prendre en compte trois paramètres :

- le type fracturaire
- les complications immédiates et les lésions associées
- le terrain.

Dans les fractures à bascule postérieure :

** Fracture métaphysaire ou extra-articulaire simple :*

- En l'absence de comminution : traitement orthopédique et surveillance du risque de déplacement.
- Si comminution faible avec déplacement modéré ou important : embrochage de PY ou de Kapandji.
- Si la comminution est importante et/ou échec de Kapandji : embrochage de PY.

** Fracture métaphyso-épiphyso-peu ou non déplacée :*

- Sans comminution focale : embrochage de Kapandji .

Dans les fractures extra-articulaires déplacées stade 1, le choix entre traitement orthopédique et brochage est une affaire de cas particulier, où doivent être pris en compte : l'âge, la profession et les motivations du patient ainsi que les lésions associées qui sont d'autant plus fréquentes que la fracture est complexe.

Immobilisation : Faut-il immobiliser un poignet après ostéosynthèse selon PY ou Kapandji ?

Après stabilisation de toute fracture, l'attitude courante est la mise en place d'une attelle à visée antalgique, ceci semble inutile et même nuisible car il retarde la reprise fonctionnelle.

L'esprit de l'ostéosynthèse stable selon Kapandji et l'embrochage dynamique de PY est contre toute immobilisation même de courte durée.

Actuellement, les meilleurs antalgiques sont les molécules chimiques qui sont suffisamment efficaces pour passer le cap des 2 à 3 premiers jours.

Rééducation : La rééducation postopératoire précoce constitue une étape importante du traitement, il faudrait donc encourager les patients à mobiliser immédiatement les doigts et les poignets pour pouvoir récupérer une fonction correcte vu que celle-ci détermine la satisfaction du patient (80).

Le geste le plus important à récupérer rapidement est la supination.

CONCLUSION

Depuis la première description par Abraham Coll en 1814, le traitement des fractures de l'extrémité inférieure du radius fait toujours l'objet de controverse.

C'est une fracture qui devient de plus en plus fréquente non seulement chez les personnes âgées mais aussi chez de sport).les sujets jeunes victimes d'accidents violents (AVP, accident

Elles sont souvent considérées, à tort, comme bénignes mais justifient, comme toutes les fractures, une restitution correcte de l'anatomie pour assurer un bon résultat fonctionnel.

La grande variété et la difficulté des méthodes thérapeutiques proposées engagent le pronostic fonctionnel vu la fréquence des raideurs du poignet et des algodystrophies qu'elles engendrent.

Seules une prise en charge rapide, une stabilisation adéquate et une mobilisation précoce peuvent réduire ces complications et améliorer ainsi les résultats fonctionnels.



RESUMES

RESUME

La fracture de l'extrémité inférieure du radius (FEIR) est une des lésions les plus fréquentes en traumatologie. Le but de notre travail est d'analyser le profil épidémiologique et les particularités diagnostiques, thérapeutiques et pronostiques de cette pathologie dans la région de Marrakech. Notre étude est rétrospective concernant une série de 87 patients colligés pour la fracture de l'extrémité inférieure du radius au service de Traumatologie orthopédie (aile A) du Centre Hospitalier universitaire de Marrakech de Janvier 2003 à Décembre 2009. L'âge de nos patients variait entre 12 et 75 ans avec un âge moyen de 36 ans. Quarante-neuf patients étaient de sexe masculin (56,3%). 70%. Le mécanisme direct était présent dans 24,1% des cas. La chute simple constituant la principale cause, est retrouvée chez 46 patients, les accidents de la voie publique retrouvés chez 23 patients. Deux patients ont été déjà manipulés par des praticiens traditionnels à leur admission. La fracture siégeait sur le poignet gauche chez 54 patients et intéressait les deux poignets chez 3 patients. Sept fractures étaient ouvertes. Les fractures à déplacement postérieur étaient les plus fréquentes. Les lésions de la styloïde ulnaire étaient présentes dans 3 cas. Quarante-quatre fractures ont été traitées orthopédiquement. Vingt trois patients ont bénéficié de l'embrochage de Py, 11 de l'embrochage de Kapandji, 3 d'une plaque antérieure alors que 6 ont été traités par fixateur externe. Les suites étaient marquées essentiellement par 4 déplacements secondaires, 1 cas de migration de broches, 7 raideurs, 5 cals vicieux et un cas d'atteinte de la branche sensitive du nerf radial. Le résultat thérapeutique global fait apparaître 84,75% de résultats utiles. Notre série montre la prédominance du sujet jeune, masculin comme population, la chute simple comme cause, et le traitement orthopédique comme méthode thérapeutique. Les fractures du radius distal sont fréquentes et sont responsable de la diminution de la qualité de vie des patients. Une prise en charge adéquate et globale assure un minimum de complications.

Abstract

The fracture of the distal radius is one of the most recurrent injuries in traumatology. The aim of our work is to analyze the epidemiology and the peculiarities of this pathology in the region of Marrakech especially diagnosis, treatment methods adopted in our unit and prognosis. Our study is a retrospective series on 87 patients collected for fracture of the distal radius in the traumatology and orthopedic surgery unit (A wing) in University Center Mohamed VI of Marrakech from January 2002 to December 2009. The age of our patients ranged between 12 and 75 years with a mean age of 36 years. Forty-nine patients were male (56, 3%). Direct mechanisms were present in 24, 1% of cases. The majority of radius fractures were due to falls in 46 patients, road accidents were the cause in 23 patients. Two patients have already handled by traditional practitioner before their admission. The site of fracture was the left wrist in 54 patients and involved both wrists in 3 patients. Seven traumas were open fractures. Posterior displaced fractures were the most frequent. Lesions of the ulnar styloid were present in 3 cases. Forty-four fractures were treated orthopedically, 23 patients with PY pinning, 11 patients with Kapandji pinning, 3 patients with volar plate and 6 by external fixator. The patients follow up was characterized by 4 cases of secondary moving, 5 cases of radial wedge, 7 cases of articular stiffer and in one case injury of the sensory branch of radial nerve. The global results show 84, 75% of useful results. Our series compared to the literature, show the predominance in young male as population, falls as cause and the orthopedic treatment method as therapeutics. Fractures of the distal radius are common in our context. Complications following wrist fractures contribute to a decreased quality of life. Successful functional outcomes for distal radius fractures are a result of appropriate treatment as well as timely and specific rehabilitation.

ملخص

87

| | | | | | |
|----|------|--------|---------|-----|----|
| | 2009 | 2003 | 7 | | |
| 38 | 49 | | 36 | 75 | 12 |
| | 46 | | .%24 .1 | | |
| | | | | 2 | 23 |
| 3 | | 54 | | | |
| | 11 | " " | 23 | 47 | |
| : | | | | " " | |
| | | 5 | 7 | | 4 |
| | | 84,75% | | | |



ANNEXES

ANNEXE I

FICHE D' EXPLOITATION

IDENTITÉ :

- N° d'entrée :
- Nom :
- Prénom :
- Age :
- Sexe :
- Profession :
- Terrain, ATCDS :
- Tel :

ÉTIOLOGIE :

- Chute :
- AVP :
- AT :
- A. sport :
- Agression :
- Autre :

MÉCANISME :

- Flexion :
- Extension :
- Adduction :
- Abduction :
- Torsion :

- Choc direct :
- Autres :

CÔTE ATTEINT :

- Droit :
- Gauche :
- Bilatérale :

DATE DE L' EXAMEN :

- Délai :
- Attitude du traumatisé du membre supérieur :
- Douleur :
- Impotence fonctionnelle :
- Déformation :
- Ouverture cutanée :
- Atteinte vasculaire :
- Atteinte nerveuse :

LESIONS ASSOCIEES :

- Ostéo-articulaire :
- Traumatisme crânien :
- Traumatisme thoracique :
- Autres :

CLASSIFICATION :

- Classification de CASTAING reprise et complétée par GRUMILLIER.

TRAITEMENT :

Traitement médical : antalgique, antibiotique, AINS, autre

Traitement orthopédique :

Chirurgical :

- Anesthésie :
- Technique utilisée :
- Contrôle radiologique :
- Immobilisation :

COMPLICATIONS :

- Infection :
- Déplacement secondaire :
- Migration de broches :
- Syndrome du canal carpien :
- Cal vicieux :
- Algodystrophie :
- Raideur :
- Arthroses
- pseudarthrose:
- autre :

RESULTATS :

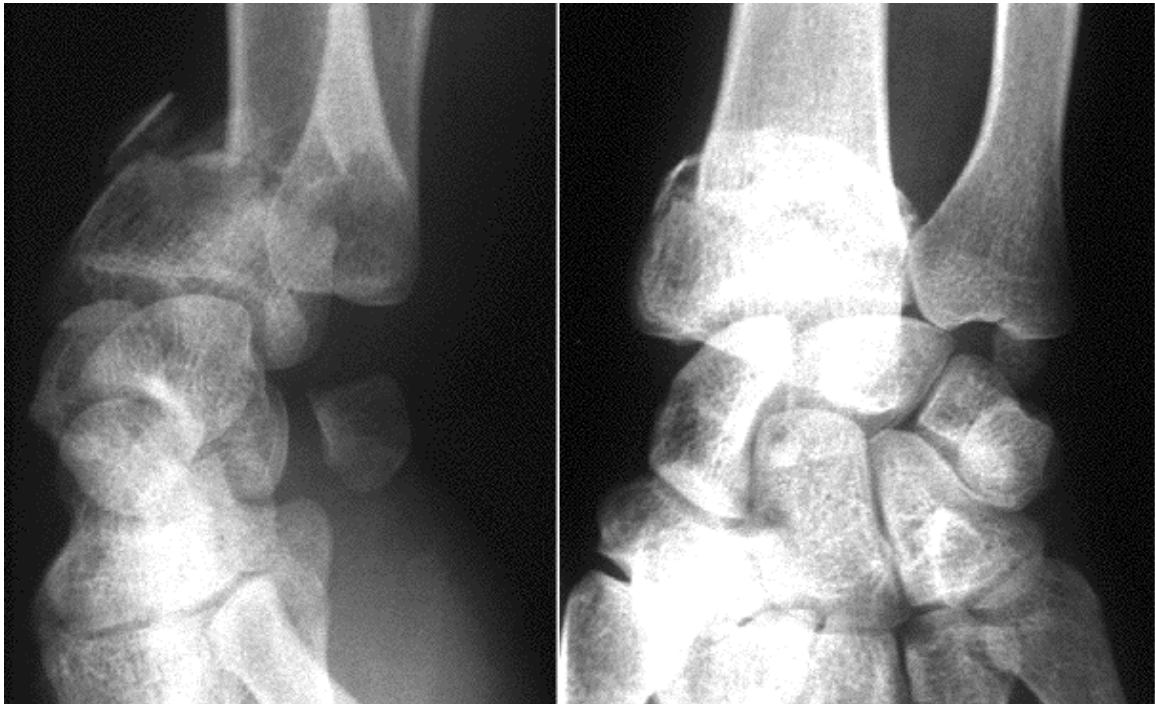
- Ablation de matériel d'ostéosynthèse/ de plâtre :
- Evaluation :
- Recul :

CLASSIFICATION DE CASTAING REVUE PAR GRUMILLIER :

1- Fractures par compression extension:

1-1 Fracture de Pouteau colles type :

De siège métaphysaire haute (figure 1 a)



Radiographie de face et de profil montrant une fracture Pouteau colles.

1-2 Fractures sus articulaire :

Elle siège au voisinage de la zone de l'ancien cartilage de Conjugaison (figure1 b)
l'auteur souligne la fréquence d'une comminution postérieure, ainsi ils seront classés en 3 stades :

- type 1 : non comminutif.
- type 2 : comminution postérieure.
- type3 : comminution postérieure totale.

Le problème principal des fractures du poignet par compression extension est la comminution postérieure qui, si elle est importante (type2&type3) entraîne un vide cortico-spongieux post-réductionnel, source d'instabilité.

1 -3 – Fracture à fragment postéro interne :

Il s'agit du (die punch) de SCHNEK ou de fracture potentielle de CASTAING pour qui, tous les types de fractures par compression-extension vont dériver de cette fracture élémentaire (figure 1c). Notre étude exclue ce type de fractures.

1-4 – Fracture articulaire complexe :

Elle est fréquente, et comporte généralement quatre fragments principaux (figure 1d) :

- ❖ Le trait métaphysaire sépare la diaphyse du massif articulaire.
- ❖ Le massif articulaire présente 3 fragments principaux :
- ❖ Un fragment cunéen
- ❖ Un fragment lunarien antérieur et postérieur.

Notre étude exclue ce type de fractures.

1-5 – Fracture partielle :

Il s'agit essentiellement de fracture cunéenne externe qui résulte de l'impaction du scaphoïde sur le radius (figure1e). Notre étude exclue ce type de fractures.

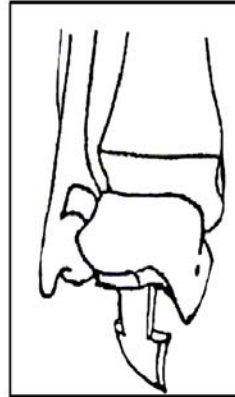
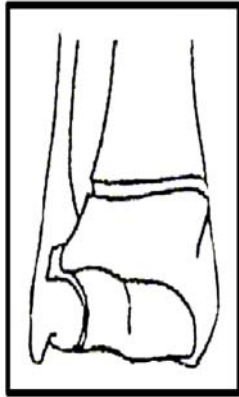


Fig 1a: fracture de Pouteau-colles

Fig 1b: fracture à déplacement postérieur du radius

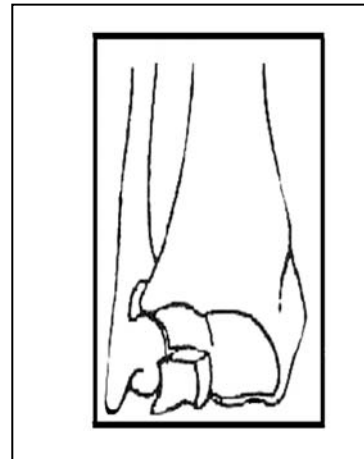
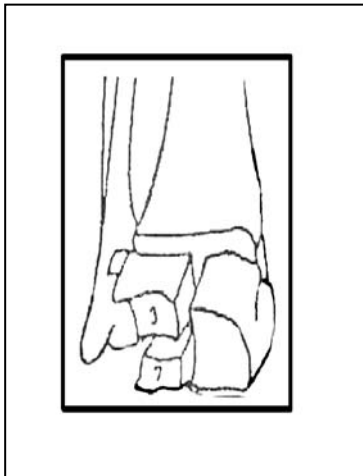


Fig 1c: fractures avec fragment postérieur

Fig 1d: fractures articulaires complexes

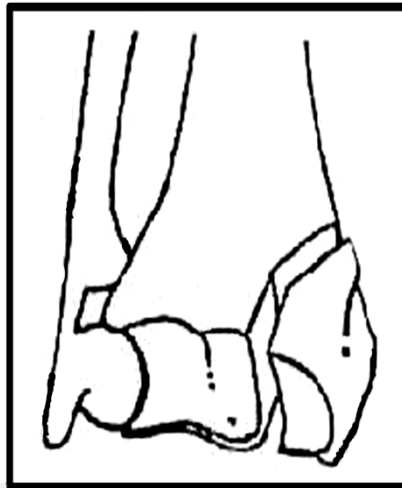


Fig 1 e : fracture articulaire cunéenne

2- Fracture de type antérieur ou en compression flexion:

Ces fractures s'opposent, par le mécanisme, aux fractures de type Pouteau-colles.

2-1 Fracture extra articulaire :

C'est la fracture de GOYRAND-SMITCH. (Figure 2a)

2-2 Fracture marginale antérieure simple ou margino- cunéenne (figure 2: b-c)

Notre étude exclue ce type de fractures.

2-3- Fracture articulaire complexe :

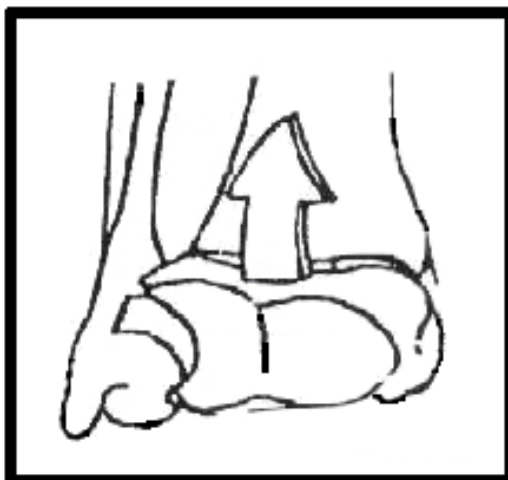
C'est la fracture marginale complexe (figure 12 d) il s'agit d'une fracture bi marginale comportant une séparation du fragment épiphysaire distal en deux fragments principaux antérieur volumineux et postérieur plus réduit.

Le fragment antérieur présente généralement une impaction et un déplacement important.

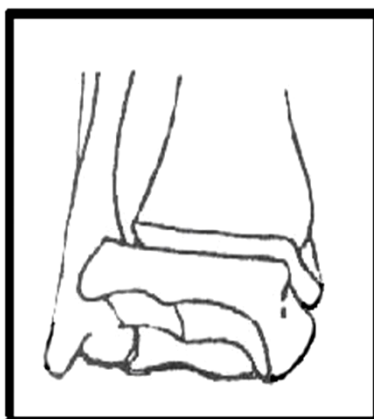
Le fragment postérieur est par contre le plus souvent déplacé.

Notre étude exclue ce type de fractures.

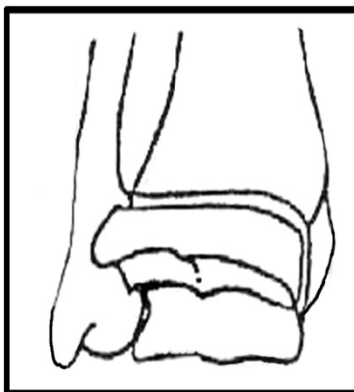
Figure 2:



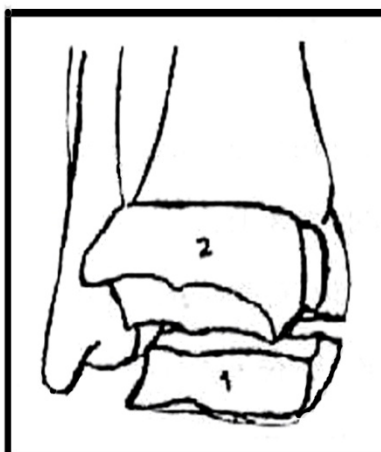
a-fracture à déplacement antérieur du fragment distal du radius.



b-fracture marginale antérieure



c- fracture margino-cunéenne



d- fracture articulaire complexe

1. Fragment marginal antérieur

2. Fragment marginal postérieur

3-Fracture éclatement :

Il s'agit des fractures étoilées de DUPUYTREN ou fractures en soufflet de DESTAUT.

Il existe plus de quatre fragments avec des traits de refend qui échappent à toute description anatomopathologique.

Notre étude exclue ce type de fractures.

4-Cas des fractures de l'EIR de l'enfant et de l'adolescent:

Il s'agit essentiellement du décollement épiphysaire pur et du décollement des fractures appartenant au type 1 et 2 de SLATER et HARRIS, et d'autre part des fractures métaphysaires inférieures basses.

EVALUATION SELON GRUMILLIER :

| | 6 semaines | 12 semaines | Autres |
|-----------------------|------------|-------------|--------|
| Douleur : | | | |
| Mobilité : | | | |
| Force de préhension : | | | |
| Radiologie : | | | |
| TOTAL : | | | |

Observations :

.....

Classification de Cauchoix et Duparc (84):

Type I

Il s'agit d'une ouverture punctiforme ou d'une plaie peu étendue, sans décollement ni contusion, dont la suture se fait sans tension

Type II

Il s'agit d'une lésion cutanée qui présente un risque élevé de nécrose secondaire après suture. Cette nécrose est due soit à :

- une suture sous tension d'une plaie ;
- des plaies associées à des décollements ou à une contusion appuyée ;
- des plaies délimitant des lambeaux à vitalité incertaine.

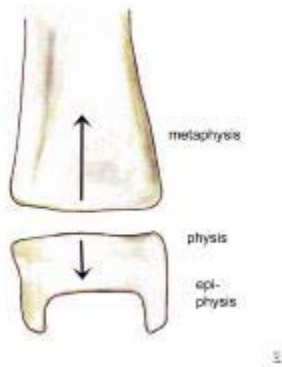
Type III

Il s'agit d'une perte de substance cutanée non suturable en regard ou à proximité du foyer de fracture.

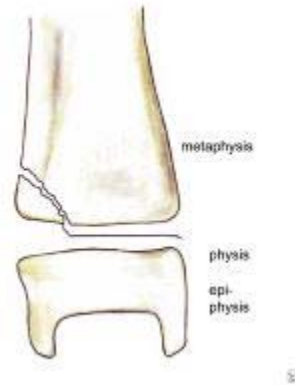
Annexe II

Classification de SALTER et HARRIS (85)

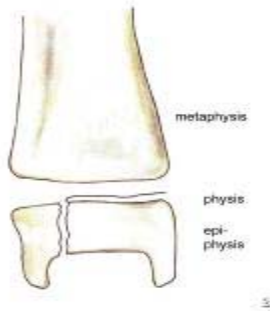
Elle comprend 5 types de fractures-décollements, figurés ici sur une épiphyse fémorale inférieure.



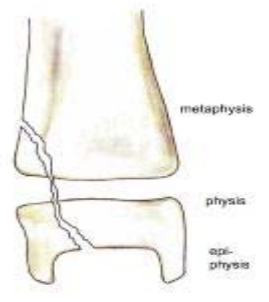
Salter-Harris type I



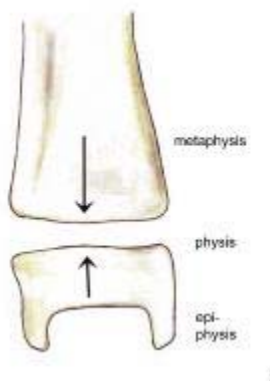
Salter-Harris type II



Salter-Harris type III



Salter-Harris type IV



Salter-Harris type V

Type 1 de SALTER et HARRIS

C'est un décollement épiphysaire pur, sans fracture. La totalité du cartilage conjugal est touchée par le traumatisme. Le déplacement est d'amplitude très variable. Lorsqu'il y a un gros déplacement, le périoste du côté du bâillement est rompu, soit au niveau des cartilages, soit beaucoup plus haut et il risque de s'interposer lors de la réduction.

Type 2 de SALTER et HARRIS

Le décollement se poursuit avec une fracture d'un petit coin du côté métaphysaire. Il peut y avoir ici aussi une interposition périostée comme dans le stade 1. Le petit coin osseux métaphysaire peut être dépériosté et de ce fait, il peut être dévascularisé et évoluer vers une *nécrose* et une épiphysiodèse en regard du fragment osseux.

Type 3 de SALTER et HARRIS

Le décollement est partiel et il s'arrête au niveau d'une fracture verticale qui sépare un petit fragment de l'épiphyse.

Type 4 de SALTER et HARRIS

Il s'agit d'une fracture qui traverse le cartilage conjugal sans le décoller. La réduction doit être parfaite et le risque d'épiphysiodèse est malgré tout important. On voit souvent se développer des épiphysiodèses « en étoile » déformant l'articulation.

Type 5 de SALTER et HARRIS

Ce sont des lésions par compression verticale. Les épiphysiodèses sont fréquentes après ces traumatismes. Très souvent, le diagnostic n'est pas fait et l'on parle d'entorse banale.



BIBLIOGRAPHIE

1. **Herzbzrg G; Garret J; Erhard L.**
Anatomie du radius distal.
Fracture du radius distal de l'adulte (Cahier d'enseignement de la SOFCOT 1998).
2. **Roux J L, Micclef J P, Allieu Y.**
Anatomie fonctionnelle et biomécanique de l'articulation radio-carpienne.
Fracture du radius distal de l'adulte (Cahier d'enseignement de la SOFCOT 1998).
3. **Barsotti, J Dujardin C, Cancel J.**
Guide pratique de traumatologie.
4^{ème} édition. Paris: Masson; 2001.
4. **Grumillier.**
Fractures de l'extrémité inférieure du radius
Note de catamnèse, Actualisation du rapport de 976 Gecot 1976.
5. **Grumillier.**
Fractures de l'extrémité inférieure du radius à propos de 1000 cas
Thèse Doctorat Médecine, Nancy; 1976, n°31, 520 pages.
6. **Merle M, Dautel G.**
La main traumatique : chirurgie secondaire le poignet traumatique.
Elsevier Masson 1995. P : 459.
7. **Herzberg G, Atzori M, AL Saaati M, Izem Y.**
L'index sagittal articulaire pour l'analyse des fractures fraîches du radius distal.
Chirurgie de la main 2009; 28: 294-6.
8. **Yettefti A K.**
Les fractures du quart distal du radius.
Thèse Doctorat Médecine, Casablanca 2001; n° 296, 123 pages.
9. **Bakouch A.**
Traitement chirurgical des fractures du quart distal du radius.
Thèse Doctorat Médecine, Casablanca 2007, 160 pages.
10. **Huard S et al.**
Fractures du radius distal à déplacement dorsal : corrélation entre scores fonctionnels, qualité de réduction et type de fixation.
Chirurgie de la main, 29,366-72.

11. Brogren E, Petranek M, Atroski I.

Incidence and characteristics of distal radius fractures in a southern Swedish region.
BMC Musculoskeletal disorders 2007; 8: 48.

12. Lenoble E.

Fracture de l'extrémité distale des deux os de l'avant bras Chez l'adulte.
Encyclopédie medicochirurgicale appareil locomoteur. Paris: Elsevier; 1997 14p.

13. OBERT L.

Les données épidémiologiques (symposium). 75e Réunion annuelle de la SOFCOT.
Rev Chir Orthop 2001; 87 (suppl. au n 5): 1S85-8.

14. Thompson P W, Taylor J, Dawson.

The annual incidence and seasonal variation of fractures of the distal radius in men and women over 25 years in Dorset, UK.
Injury 2004; 35: 462-6.

15. Mansat.

Fractures de l'EIDR: étiologie, diagnostic, principe du traitement
Revue du praticien 1982;7: 252.

16. Castaing J.

Fractures récentes de l'extrémité inférieure du radius.
Rev Chir Orthop 1964; 50: 581-696.

17. Alfram A, Gauran Bauer C H.

Epidemiology of fractures of the forearm a biomechanical investigation of bone strength.
J bone joint surg Am 1962;44 :104-15.

18. Th Judet, P Piriou, E Thomasson.

Traitement orthopédique des fractures de Pouteau Colles selon R.Judet
Fractures du radius distal (Cahier d'enseignement de la SOFCOT 1998).

19. L Kerboul.

Ostéosynthèse par plaque des fractures marginales antérieures du radius distal
Fracture du radius distal de l'adulte (Cahier d'enseignement de la SOFCOT 1998).

20. Fikry T, Fadili M, Harfaoui A, Dkhissi M and Zryouil B.

Fractures métaphysaires du radius embrochage de Kapandji ou de Py.
Ann chir de la main et du membre supérieur 1998; 17: 31-40.

21. Lahtaoui A.

Les fractures de l'extrémité inférieure du radius à propos de 100 cas.
Médecine du Maghreb décembre 2007, n°152.

22. Chammas M.

Mécanisme et classification des fractures du radius distal.
Fractures du radius distal de l'adulte (Cahier d'enseignement de la SOFCOT 1998).

23. Lewis RM.

Colles fractures: causative mechanism.
Surgery 1950; 27: 427.

24. Andersen D G, Blair W F, Steyers C M, Adams B D, El khouri G Y, Brandser E A.

Classification of distal radius fractures: an analysis of interobserver reliability and intraobserver reproductibility.
J Hand Surg 1996; 21A: 574-82.

25. Dumontier C, Herzberg G.

Classifications des fractures du radius distal.
Les fractures fraîches du radius distal chez l'adulte.
Revue de chirurgie orthopédique 2001; 87: 78.

26. Laulan J, Bismuth J P, Clément P, Garaud P.

Classification analytique des fractures de l'extrémité distale du radius classification MEU.
Chirurgie de la main 2007; 26: 293-9.

27. Fernandez D L

Distal radius fracture a rationale of a classification
Chirurgie de la main 2001; 20: 411-25

28. Joris J W, Konrad M, Dietmar M, Cees Verheyen C P W.

Four distal radius fracture classification systems tested amongst a large panel of dutch trauma surgeons.
Injury Int J Care injured 2007; 38: 1268-72.

29. Kapandji A I.

Ostéosynthèse des fractures récentes de l'extrémité inférieure du radius chez l'adulte SOFCOT 1994; 46: 19-40.

- 30. Andersen D, Blair W, Steyers C, Adams B, El Khouri G, Brandser E.**
Classification of distal radius fractures: an analysis of interobserver reliability and intraobserver reproducibility.
J Hand Surg 1996; 21: 574-82.
- 31. Smith D W, Brou K E, Henry MH.**
Early active rehabilitation for operatively stabilized distal radius fractures.
J Hand Ther 2004; 17: 43-9.
- 32. Linscheid R L.**
Classification of distal radius fractures by mechanism of injury
London: Martin Dunitz; 1995. P: 41-9.
- 33. Gartland J J, Werley C W.**
Evaluation of healed Colles' fractures
J Bone Surg 1951; 33: 895-907.
- 34. Milliez P Y et coll.**
Instabilité des fractures de l'extrémité inférieure du radius.
Int orthop 1996; 20: 15-22.
- 35. Mac Murtry R Y, Youm Y, Flatt A E, Gillespie T E.**
Kinematics of the wrist: clinical applications.
J Bone Joint SurgAm 1978; 60: 955-62.
- 36. Cooney W P.**
Fractures of the distal radius: a modern treatment based classification.
Orthop Clin North Am 1993; 24: 211-6.
- 37. Cauchoix J, Duparc J, Postel M.**
Les fractures-luxations marginales antérieures.
Rev chir orthop 1960; 46: 233-45.
- 38. Duparc J, Valtin B.**
Les fractures de l'extrémité inférieure du radius. In: Tubiana R. Traité de chirurgie de la main.
Paris: Masson; 1984.
- 39. Bowers W H.**
Distal radio-ulnar arthroplasty: current concepts
Clin.orthop 1992 ; 275: 104-9.

- 40. Fontes D, E Lenoble, B Somer, J Benoit.**
Lésions ligamentaires associées aux fractures distales du radius à propos de 58 arthrographies peropératoires.
Ann. Chir. Main 1992; 11: 119-25.
- 41. Pechlaner S, Kathrein A, Gabi M, Mangermann P, Zimmermann R, Peer R et al.**
Distal radius fractures and concomitant injuries experimental studies concerning pathomechanisms.
J Hand Surg 2003; 28B: 609-16.
- 42. Hahnloser D, Platz A, Trentz O.**
Internal fixation of distal fractures with dorsal dislocation plate or two 1/4 plates a prospective randomized study.
J Trauma 1999; 47: 760-5.
- 43. Friol J P, Chaise F, Gaisne E.**
Les embrochages dans les fractures récentes de l'extrémité inférieure du radius.
Ann chir 1994; 48: 66-9.
- 44. Lundborg G, Gelberman R.**
Median nerv compression in the carpal tunnel functional response to experimentally induced controled pressure.
J Hand Surg 1982; 7: 252.
- 45. G Herzberg.**
Anatomie chirurgicale du radius distal.
Revue de chirurgie orthopédique 2000; 8: 71.
- 46. Peyroux L M, Dunaud J L, Caron M, Slamia I, Kharrat M.**
The kapangji technique and its evolution in the treatment of fractures of the distal end of the radius report on a series of 159 cases.
Ann chir main 1987, 6: 109-122.
- 47. Chamay A.**
Considération sur les limites de la tolérance du traitement conservateur des fractures du poignet.
Ann Chir 1977; 31: 340-2.
- 48. Liverneaux P.**
Qu'a vraiment décrit Pouteau dans les fractures du poignet.
Chirurgie de la main 2004; 23: 298-304.

49. Della Santa D, Sennwald G.

Y a-t'il une place pour le traitement conservateur de la fracture du radius distal chez l'adulte ?
Chirurgie de la main 2001; 20: 426-35.

50. D Saragaglia.

Les fractures de l'extrémité inférieure du radius.
www.santé-ujf-grenoble.fr, consulté le 16 novembre 2010.

51. F Lam, N Jaysekera, S Karmani, J B Jupiter.

What's new in the treatment of distal radius fractures?
Current orthopaedics 2006; 20: 208-11.

52. J Vasenius.

Operative treatment of distal radius fractures.
Scandinavian journal of surgery 2008; 97: 290-7.

53. Py F.

Embochage dynamique des fractures de l'extrémité inférieure du radius.
Communication : journées militaires de chirurgie orthopédique et traumatologie, Hôpital Bejin
1987; 8.

54. Desmanet E.

L'ostéosynthèse par double embochage souple. Traitement fonctionnelle des fracture de
l'extrémité inférieure du radius une série de 130 cas.
Ann chir main 2005; 8: 193-206.

55. Desmanet E.

Osteosynthesis of the radius by flexible double pinning: functional treatment of distal
radial fracture in 130 consecutive cases. In: P. Saffar and W.P. Cooney III, Editors.
Fractures of the distal radius.
London: Martin Dunitz 1995. P: 62-70.

56. Kapandji A I.

Les broches intrafocales à effet de réduction de type Arum dans l'ostéosynthèse des fractures du
radius.
Ann chir Main 1991; 10: 138-45.

57. Kennedy C, Kennedy M T, Niall D, Devitt A.

Radiological outcomes of distal radius extra-articular fragility fractures treated with extra-focal
kirshner wires.
Injury Int J Care injured 2010; 41: 639-42.

58. Delattre Roy Camille.

Réduction et synthèse par brochage des fractures du poignet étude comparative entre la technique de Kapandji et la technique de Py.

Revue de chirurgie orthopédique 1994; 80: 94-107.

59. Rousselon T, Guelmi K.

Etude biomécanique d'une nouvelle ostéosynthèse des fractures distales du radius.

Chirurgie de la main 2006; 25: 293-7.

60. EL Yaacoubi M, Ouadfel M, Ouazzani N, Hermas M, EL Manouar M.

Traitement de la fracture de Pouteau Colles par la méthode de Kapandji.

Revue marocaine de chirurgie orthopédique et traumatologique n°1.

61. Mudgal C.

Distraction of the carpus due to ext. rnal fixation of comminuted fractures of the distal radius.

J Hand Surg [Br] 1995; 19: 262.

62. Dumez J F, Gayet L E, Avedikian J, Soyer J, Pries Pand Clarac J P.

Traitement des fractures instables de l'extrémité distale du radius par fixateur externe d'Hoffmann à propos de 68 cas.

Annale de chirurgie de la main et du membre supérieur 1996; 15: 80-90.

63. Sommerkamp T G, Seeman M, Silliman J, Jones A, Patterson S, Walker J.

Dynamic external fixation of unstable fractures of the distal part of the radius. A prospective, randomized comparison with static external fixation.

J Bone Joint Surg Am 1994; 76: 1149-61.

64. Bakhchali K., Annabi H., Abdelkefi M., Kedous M.A., Mbarek M., Ben Hassine H.

Les fractures complexes du radius distal traitées par fixateur externe analyse d'une série de 50 cas et revue de la littérature.

Tunisie orthopédique 2010, 3, 35-41.

65. Huard S, Blanchet N, Leclerc G, Rochet S, Lepage D, Garbuio P, Obert L.

Les fractures du radius distal après 70 ans: ostéosynthèse par plaque palmaire ou broches ?

Chirurgie de la main 2010,29, 236-241.

66. Putnam M D, Meyer N J, Nelson E W, Gesensway D, Lewis J L.

Distal radial metaphyseal forces in an extrinsic grip model: implications for post fracture rehabilitation.

J Hand surg 2000; 25: 469-75.

67. Cohen M S, Murtry R Y, Jupiter J B.

Fractures of the distal radius

In: Browner BD, Jupiter JB, Levin AM, Traflon PG editors. Skeletal trauma, vol 2, 2nd ed.

Philadelphia: Saunders 1998. P: 1383-419.

68. Obert L, Vichard P, Garbuio P, Tropet Y.

Ostéosynthèse des fractures du radius distal par plaque postérieure : avantages et inconvénients.

Chirurgie de la main 2001; 20: 436-46.

69. Duplay.

Rupture sous cutanée du tendon du long extenseur du pouce de la main droite au niveau de la tabatière anatomique.

Mem Soc chir Paris 1975.

70. Vichard P.

La place de l'ostéosynthèse à la plaque console postérieure dans le traitement des fractures de l'extrémité inférieure du radius par compression extension.

Ann chir main 1994; 13: 87-100.

71. Docquier J, P Soete, J Twahirwa, A Flament.

L'embrochage intrafocal selon Kapandji dans la fracture de Pouteau-colles.

Acta orthop Belgica 1982; 48: 794-810.

72. Nonnenmacher J, Soley K, Bahm J, Vichard P, Kron B, Merle M.

Brochage intrafocal des fractures du poignet; technique originelle de Kapandji revue de 400 cas.

Chirurgie Paris Elsevier 1994-1995, vol. 120, n°3. P: 119-27.

73. Epinette J A, Lehut J M, Cavenaile M, Bouretz J C and Decoulx J.

Fracture de Pouteau Colles double embrochage intrafocal en berceau selon Kapandji à propos d'une série homogène de 72 cas colles' fracture.

Ann chir 1982; 1: 71-83.

74. Saffari P.

Cal vicieux du poignet.

www.institut.main.fr, consulté le 16 octobre 2010.

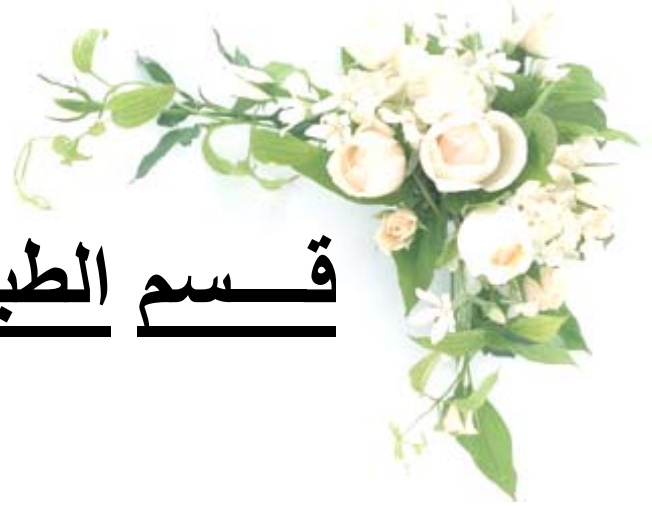75. Harper M C.

A modified pins and plaster technic incorporating early motion for fractures of the distal radius.

J orthop trauma 1989; 3: 300-5.

- 76. EL Andaloussi Y, Arssi M, Benhima M A, Cohan D, Trafah M.**
Les cals vicieux extra-articulaires du radius distal à propos de 20 cas.
Rev Maroc Chir orthop Traumatol 2006; 26: 29-32.
- 77. Moore C, Leonardi J O.**
The prevalence of pain and disability one year post fracture of the distal radius in UK population.
BMC musculoskeletal disorders 2008; 9: 129.
- 78. Oskam J, Kingma J, Klasen H J.**
Interrater reliability for the basic categories of the AO/ASIF's system as a frame of reference for classifying distal radial fractures.
Percept Mot skills 2001; 92: 589-94.
- 79. Aro H T, Koivumäki T.**
Minor axial shortening of the radius affects outcome of Colles' fracture treatment.
J Hand Surg 1991; 16A: 392-8.
- 80. Brunner F et al.**
Complex regional pain syndrome the Swiss cohort study.
BMC Musculoskeletal disorders 2008; 9: 92.
- 81. Ehlinger M.**
Fractures de l'extrémité distale du radius chez l'adulte.
Udsmed.u-strabg.fr/emed/courses/.../Module12_TD10.pdf.
- 82. Lulan J.**
Les indications thérapeutiques des fractures récentes de l'extrémité inférieure du radius.
Ann chir 1994; 48: 78-81.
- 83. Kevin C, Chung M D, Ann Haas M S.**
Relationship between patient satisfaction and objective functional outcome after surgical treatment for distal radius fractures.
J Hand Ther 2009; 22: 302-8.
- 84. Robinet J.**
Traitement d'urgence des fractures ouvertes des membres.
Développement et Santé avril 2001, n°152.
- 85. Moore W, Smith T H.**
Salter-Harris fracture imaging.
Medscape 2009.

قسم الطيب





جامعة القاضي عياض
كلية الطب و الصيدلة
مراكش

أطروحة رقم 28

سنة 2011

كسور الطرف السفلي للكعبرة خارج مفصالية
" بصدد 87 حالة "

الأطروحة

قدمت ونوقشت علانية يوم .../.../2011

من طرف

الآنسة سامية ايت الفقيه

المزداة في 10 يونيو 1985 بأكدير

لنيل شهادة الدكتوراه في الطب

الكلمات الأساسية:

كسر خارج مفصلي - كعبرة - الطرف السفلي - وبائيات - علاج.

اللجنة

| | | |
|--------|--------|-------------------------------------|
| الرئيس | السيد | ط. فكري |
| | | أستاذ في أمراض العظام والمفاصل |
| المشرف | السيد | ح. سعدي |
| | | أستاذ مبرز في أمراض العظام والمفاصل |
| الحكام | السيدة | س. الحسني |
| | | أستاذة في جراحة العظام والمفاصل |
| | السيدة | ل. السعدوني |
| | | أستاذة مبرزة في الطب الباطني |
| | السيد | ر. بنلخياط بنعمر |
| | | أستاذ مبرز في جراحة العظام والمفاصل |

