

ANNEE: 2010

THESE N°: 75

**LES PLAIES DU GLOBE OCULAIRE CHEZ L'ENFANT:  
ETUDE RETROSPECTIVE A PROPOS DE 90 CAS**

**THÈSE**

*Présentée et soutenue publiquement le :.....*

**PAR**

**Mr. Monsif BANANI**  
*Né le 18 Octobre 1982 à Kénitra*

**Pour l'Obtention du Doctorat en Médecine**

**MOTS CLES:** \_ Enfant – Les plaies du globe oculaire – Les traumatismes oculaires –  
Corps étranger intraoculaire – Endophtalmie – Prévention.

**JURY**

**Mme. R. DAOUDI**

Professeur d'Ophtalmologie

**Mr. N. BOUTIMZINE**

Professeur Agrégé d'Ophtalmologie

**Mr. H. EL MOUSSAIF**

Professeur d'Ophtalmologie

**Mme. M. LAGHMARI**

Professeur Agrégé d'Ophtalmologie

**Mme. S. TACHFOUTI**

Professeur Agrégé d'Ophtalmologie

**PRESIDENTE**

**RAPPORTEUR**


**JUGES**



**PDF**  
Complete

*Your complimentary  
use period has ended.  
Thank you for using  
PDF Complete.*

[Click Here to upgrade to  
Unlimited Pages and Expanded Features](#)



### DOYENS HONORAIRES :

1962 – 1969	: Docteur Abdelmalek FARAJ
1969 – 1974	: Professeur Abdellatif BERBICH
1974 – 1981	: Professeur Bachir LAZRAK
1981 – 1989	: Professeur Taieb CHKILI
1989 – 1997	: Professeur Mohamed Tahar ALAOUI
1997 – 2003	: Professeur Abdelmajid BELMAHI

### ADMINISTRATION :

Doyen :	Professeur Najia HAJJAJ
Vice Doyen chargé des Affaires Académiques et Estudiantines	Professeur Mohammed JIDDANE
Vice Doyen chargé de la Recherche et de la Coopération	Professeur Naima LAHBABI-AMRANI
Vice Doyen chargé des Affaires Spécifiques à la Pharmacie	Professeur Yahia CHERRAH
Secrétaire Général :	Monsieur Mohammed BENABDELLAH

### PROFESSEURS :

#### Décembre 1967

1. Pr. TOUNSI Abdelkader Pathologie Chirurgicale

#### Février, Septembre, Décembre 1973

2. Pr. ARCHANE My Idriss\* Pathologie Médicale  
3. Pr. BENOMAR Mohammed Cardiologie  
4. Pr. CHAOUI Abdellatif Gynécologie Obstétrique  
5. Pr. CHKILI Taieb Neuropsychiatrie

#### Janvier et Décembre 1976

6. Pr. HASSAR Mohamed Pharmacologie Clinique

#### Février 1977

7. Pr. AGOUMI Abdelaziz Parasitologie  
8. Pr. BENKIRANE ép. AGOUMI Najia Hématologie  
9. Pr. EL BIED ép. IMANI Farida Radiologie

#### Février Mars et Novembre 1978

10. Pr. ARHARBI Mohamed Cardiologie  
11. Pr. SLAOUI Abdelmalek Anesthésie Réanimation

#### Mars 1979

12. Pr. LAMDOUAR ép. BOUAZZAOUI Naima Pédiatrie

#### Mars, Avril et Septembre 1980

13. Pr. EL KHAMLIHI Abdeslam Neurochirurgie  
14. Pr. MESBAHI Redouane Cardiologie

[Click Here to upgrade to  
Unlimited Pages and Expanded Features](#)

17. Pr. EL MANOUAR Mohamed
18. Pr. HAMMANI Ahmed\*
19. Pr. MAAZOUZI Ahmed Wajih
20. Pr. SBIHI Ahmed
21. Pr. TAOBANE Hamid\*

#### Mai et Novembre 1982

22. Pr. ABROUQ Ali\*
23. Pr. BENOMAR M'hammed
24. Pr. BENSOUDA Mohamed
25. Pr. BENOSMAN Abdellatif
26. Pr. CHBICHEB Abdelkrim
27. Pr. JIDAL Bouchaib\*
28. Pr. LAHBABI ép. AMRANI Naïma

#### Novembre 1983

29. Pr. ALAOUI TAHIRI Kébir\*
30. Pr. BALAFREJ Amina
31. Pr. BELLAKHDAR Fouad
32. Pr. HAJJAJ ép. HASSOUNI Najia
33. Pr. SRAIRI Jamal-Eddine

#### Décembre 1984

34. Pr. BOUCETTA Mohamed\*
35. Pr. EL OUEDDARI Brahim El Khalil
36. Pr. MAAOUNI Abdelaziz
37. Pr. MAAZOUZI Ahmed Wajdi
38. Pr. NAJI M'Barek \*
39. Pr. SETTAF Abdellatif

#### Novembre et Décembre 1985

40. Pr. BENJELLOUN Halima
41. Pr. BENSALIM Younes
42. Pr. EL ALAOUI Faris Moulay El Mostafa
43. Pr. IHRAI Hssain \*
44. Pr. IRAQI Ghali
45. Pr. KZADRI Mohamed

#### Janvier, Février et Décembre 1987

46. Pr. AJANA Ali
47. Pr. AMMAR Fanid
48. Pr. CHAHED OUAZZANI ép.TAOBANE Houria
49. Pr. EL FASSY Fihri Mohamed Taoufiq
50. Pr. EL HAITEM Naïma
51. Pr. EL MANSOURI Abdellah\*
52. Pr. EL YAACOUBI Moradh
53. Pr. ESSAID EL FEYDI Abdellah
54. Pr. LACHKAR Hassan

Anatomie Pathologique  
Cardiologie  
Traumatologie-Orthopédie  
Cardiologie  
Chirurgie Cardio-Vasculaire  
Anesthésie Réanimation  
Chirurgie Thoracique

Oto-Rhino-Laryngologie  
Chirurgie-Cardio-Vasculaire  
Anatomie  
Chirurgie Thoracique  
Biophysique  
Chirurgie Maxillo-faciale  
Physiologie

Pneumo-phtisiologie  
Pédiatrie  
Neurochirurgie  
Rhumatologie  
Cardiologie

Neurochirurgie  
Radiothérapie  
Médecine Interne  
Anesthésie -Réanimation  
Immuno-Hématologie  
Chirurgie

Cardiologie  
Pathologie Chirurgicale  
Neurologie  
Stomatologie et Chirurgie Maxillo-Faciale  
Pneumo-phtisiologie  
Oto-Rhino-laryngologie

Radiologie  
Pathologie Chirurgicale  
Gastro-Entérologie  
Pneumo-phtisiologie  
Cardiologie  
Chimie-Toxicologie Expertise  
Traumatologie Orthopédie  
Gastro-Entérologie  
Médecine Interne

Décembre 1988

- 57. Pr. BENMAMOUCHE Mohamed Najib
- 58. Pr. DAFIRI Rachida
- 59. Pr. FAIK Mohamed
- 60. Pr. FIKRI BEN BRAHIM Noureddine
- 61. Pr. HERMAS Mohamed
- 62. Pr. TOULOUNE Farida\*

Décembre 1989 Janvier et Novembre 1990

- 63. Pr. ABIR ép. KHALIL Saadia
- 64. Pr. ACHOUR Ahmed\*
- 65. Pr. ADNAOUI Mohamed
- 66. Pr. AOUNI Mohamed
- 67. Pr. AZENDOUR BENACEUR\*
- 68. Pr. BENAMEUR Mohamed\*
- 69. Pr. BOUKILI MAKHOUKHI Abdelali
- 70. Pr. CHAD Bouziane
- 71. Pr. CHKOFF Rachid
- 72. Pr. FARCHADO Fouzia ép. BENABDELLAH Pédiatrique
- 73. Pr. HACHIM Mohammed\*
- 74. Pr. HACHIMI Mohamed
- 75. Pr. KHARBACH Aïcha
- 76. Pr. MANSOURI Fatima
- 77. Pr. OUZZANI Taïbi Mohamed Réda
- 78. Pr. SEDRATI Omar\*
- 79. Pr. TAZI Saoud Anas
- 80. Pr. TERHZAZ Abdellah\*

Février Avril Juillet et Décembre 1991

- 81. Pr. AL HAMANY Zaïtounia
- 82. Pr. ATMANI Mohamed\*
- 83. Pr. AZZOUZI Abderrahim
- 84. Pr. BAYAHIA ép. HASSAM Rabéa
- 85. Pr. BELKOUCHI Abdelkader
- 86. Pr. BENABDELLAH Chahrazad
- 87. Pr. BENCHEKROUN BELABBES Abdelatif
- 88. Pr. BENSOUDA Yahia
- 89. Pr. BERRAHO Amina
- 90. Pr. BEZZAD Rachid
- 91. Pr. CHABRAOUI Layachi
- 92. Pr. CHANA El Houssaine\*
- 93. Pr. CHERRAH Yahia
- 94. Pr. CHOKAIRI Omar
- 95. Pr. FAJRI Ahmed\*
- 96. Pr. JANATI Idrissi Mohamed\*
- 97. Pr. KHATTAB Mohamed
- 98. Pr. NEJMI Maati
- 99. Pr. OUAALINE Mohammed\*

Médecine Interne  
Neurologie

Chirurgie Pédiatrique  
Radiologie  
Urologie  
Médecine Préventive, Santé Publique et Hygiène  
Traumatologie Orthopédie  
Médecine Interne

Cardiologie  
Chirurgicale  
Médecine Interne  
Médecine Interne  
Oto-Rhino-Laryngologie  
Radiologie  
Cardiologie  
Pathologie Chirurgicale  
Pathologie Chirurgicale  
Médecine-Interne  
Urologie  
Gynécologie -Obstétrique  
Anatomie-Pathologique  
Neurologie  
Dermatologie  
Anesthésie Réanimation  
Ophtalmologie

Anatomie-Pathologique  
Anesthésie Réanimation  
Anesthésie Réanimation  
Néphrologie  
Chirurgie Générale  
Hématologie  
Chirurgie Générale  
Pharmacie galénique  
Ophtalmologie  
Gynécologie Obstétrique  
Biochimie et Chimie  
Ophtalmologie  
Pharmacologie  
Histologie Embryologie  
Psychiatrie  
Chirurgie Générale  
Pédiatrie  
Anesthésie-Réanimation  
Médecine Préventive, Santé Publique et Hygiène

achida

**Décembre 1992**

- 102. Pr. AHALLAT Mohamed
- 103. Pr. BENOUDA Amina
- 104. Pr. BENSOUA Adil
- 105. Pr. BOUJIDA Mohamed Najib
- 106. Pr. CHAHED OUAZZANI Laaziza
- 107. Pr. CHAKIR Nouredine
- 108. Pr. CHRAIBI Chafiq
- 109. Pr. DAOUDI Rajae
- 110. Pr. DEHAYNI Mohamed\*
- 111. Pr. EL HADDOURY Mohamed
- 112. Pr. EL OUAHABI Abdessamad
- 113. Pr. FELLAT Rokaya
- 114. Pr. GHAFIR Driss\*
- 115. Pr. JIDDANE Mohamed
- 116. Pr. OUAZZANI TAIBI Med Charaf Eddine
- 117. Pr. TAGHY Ahmed
- 118. Pr. ZOUHDI Mimoun

**Mars 1994**

- 119. Pr. AGNAOU Lahcen
- 120. Pr. AL BAROUDI Saad
- 121. Pr. ARJI Moha\*
- 122. Pr. BENCHERIFA Fatiha
- 123. Pr. BENJAAFAR Nouredine
- 124. Pr. BENJELLOUN Samir
- 125. Pr. BENRAIS Nozha
- 126. Pr. BOUNASSE Mohammed\*
- 127. Pr. CAOUI Malika
- 128. Pr. CHRAIBI Abdelmjid
- 129. Pr. EL AMRANI ép. AHALLAT Sabah
- 130. Pr. EL AOUDAD Rajae
- 131. Pr. EL BARDOUNI Ahmed
- 132. Pr. EL HASSANI My Rachid
- 133. Pr. EL IDRISSE LAMGHARI Abdennaceur
- 134. Pr. EL KIRAT Abdelmajid\*
- 135. Pr. ERROUGANI Abdelkader
- 136. Pr. ESSAKALI Malika
- 137. Pr. ETTAYEBI Fouad
- 138. Pr. HADRI Larbi\*
- 139. Pr. HDA Ali\*
- 140. Pr. HASSAM Badredine
- 141. Pr. IFRINE Lahssan
- 142. Pr. JELTHI Ahmed
- 143. Pr. MAHFOUD Mustapha
- 144. Pr. MOUDENE Ahmed\*
- 145. Pr. MOSSEDDAQ Rachid\*
- 146. Pr. OULBACHA Said
- 147. Pr. RHRAB Brahim

Pharmacologie  
Chimie thérapeutique

Chirurgie Générale  
Microbiologie  
Anesthésie Réanimation  
Radiologie  
Gastro-Entérologie  
Radiologie  
Gynécologie Obstétrique  
Ophtalmologie  
Gynécologie Obstétrique  
Anesthésie Réanimation  
Neurochirurgie  
Cardiologie

Médecine Interne

Anatomie  
Gynécologie Obstétrique  
Chirurgie Générale  
Microbiologie

Ophtalmologie  
Chirurgie Générale  
Anesthésie Réanimation  
Ophtalmologie  
Radiothérapie  
Chirurgie Générale  
Biophysique  
Pédiatrie  
Biophysique  
Endocrinologie et Maladies Métabolique  
Gynécologie Obstétrique  
Immunologie

Traumato Orthopédie

Radiologie  
Médecine Interne  
Chirurgie Cardio- Vasculaire  
Chirurgie Générale  
Immunologie  
Chirurgie Pédiatrique  
Médecine Interne  
Médecine Interne  
Dermatologie  
Chirurgie Générale  
Anatomie Pathologique  
Traumatologie Orthopédie  
Traumatologie Orthopédie  
Neurologie  
Chirurgie Générale  
Gynécologie Obstétrique

[Click Here to upgrade to  
Unlimited Pages and Expanded Features](#)

#### Mars 1994

- 150. Pr. ABBAR Mohamed\*
- 151. Pr. ABDELHAK M'barek
- 152. Pr. BELAIDI Halima
- 153. Pr. BARHMI Rida Slimane
- 154. Pr. BENTAHILA Abdelali
- 155. Pr. BENYAHIA Mohammed Ali
- 156. Pr. BERRADA Mohamed Saleh
- 157. Pr. CHAMI Ilham
- 158. Pr. CHERKAoui Lalla Ouafae
- 159. Pr. EL ABBADI Najia
- 160. Pr. HANINE Ahmed\*
- 161. Pr. JALIL Abdelouahed
- 162. Pr. LAKHDAR Amina
- 163. Pr. MOUANE Nezha

#### Mars 1995

- 164. Pr. ABOUQUAL Redouane
- 165. Pr. AMRAoui Mohamed
- 166. Pr. BAIDADA Abdelaziz
- 167. Pr. BARGACH Samir
- 168. Pr. BELLAHNECH Zakaria
- 169. Pr. BEDDOUCHE Amograne\*
- 170. Pr. BENZAOUZ Mustapha
- 171. Pr. CHAARI Jilali\*
- 172. Pr. DIMOU M'barek\*
- 173. Pr. DRISSI KAMILI Mohammed Nordine\*
- 174. Pr. EL MESNAoui Abbes
- 175. Pr. ESSAKALI HOUSSYNI Leila
- 176. Pr. FERHATI Driss
- 177. Pr. HASSOUNI Fadil
- 178. Pr. HDA Abdelhamid\*
- 179. Pr. IBEN ATTYA ANDALOSSI Ahmed
- 180. Pr. IBRAHIMY Wafaa
- 182. Pr. BENOMAR ALI
- 183. Pr. BOUGTAB Abdesslam
- 184. Pr. ER RIHANI Hassan
- 185. Pr. EZZAITOUNI Fatima
- 186. Pr. KABBAJ Najat
- 187. Pr. LAZRAK Khalid (M)
- 188. Pr. OUTIFA Mohamed\*

#### Décembre 1996

- 189. Pr. AMIL Touriya\*
- 190. Pr. BELKACEM Rachid
- 191. Pr. BELMAHI Amin
- 192. Pr. BOULANOUAR Abdelkrim
- 193. Pr. EL ALAMI EL FARICHA EL Hassan
- 194. Pr. EL MELLOUKI Ouafae\*
- 195. Pr. GAMRA Lamiae

Dermatologie  
Chirurgie Cardio-vasculaire

Urologie  
Chirurgie - Pédiatrie  
Neurologie  
Gynécologie Obstétrique  
Pédiatrie  
Gynécologie -Obstétrique  
Traumatologie -Orthopédie  
Radiologie  
Ophtalmologie  
Neurochirurgie  
Radiologie  
Chirurgie Générale  
Gynécologie Obstétrique  
Pédiatrie

Réanimation Médicale  
Chirurgie Générale  
Gynécologie Obstétrique  
Gynécologie Obstétrique  
Urologie  
Urologie  
Gastro-Entérologie

#### Médecine Interne

Anesthésie Réanimation  
Anesthésie Réanimation  
Chirurgie Générale  
Oto-Rhino-Laryngologie  
Gynécologie Obstétrique  
Médecine Préventive, Santé Publique et Hygiène  
Cardiologie  
Urologie  
Ophtalmologie  
Neurologie  
Chirurgie Générale  
Oncologie Médicale  
Néphrologie

#### Radiologie

Traumatologie Orthopédie  
Gynécologie Obstétrique

#### Radiologie

Chirurgie Pédiatrie  
Chirurgie réparatrice et plastique  
Ophtalmologie  
Chirurgie Générale  
Parasitologie  
Anatomie Pathologique

[Click Here to upgrade to  
Unlimited Pages and Expanded Features](#)

- 199. Pr. MOHAMMADI Mohamed
- 200. Pr. MOULINE Soumaya
- 201. Pr. OUADGHIRI Mohamed
- 202. Pr. OUZEDDOUN Naima
- 203. Pr. ZBIR EL Mehdi\*

#### Novembre 1997

- 204. Pr. ALAMI Mohamed Hassan
- 205. Pr. BEN AMAR Abdesselem
- 206. Pr. BEN SLIMANE Lounis
- 207. Pr. BIROUK Nazha
- 208. Pr. BOULAICH Mohamed
- 209. Pr. CHAOUIR Souad\*
- 210. Pr. DERRAZ Said
- 211. Pr. ERREIMI Naima
- 212. Pr. FELLAT Nadia
- 213. Pr. GUEDDARI Fatima Zohra
- 214. Pr. HAIMEUR Charki\*
- 215. Pr. KADDOURI Nouredine
- 216. Pr. KANOUNI NAWAL
- 217. Pr. KOUTANI Abdellatif
- 218. Pr. LAHLOU Mohamed Khalid
- 219. Pr. MAHRAOUI CHAFIQ
- 220. Pr. NAZZI M'barek\*
- 221. Pr. OUAHABI Hamid\*
- 222. Pr. SAFI Lahcen\*
- 223. Pr. TAOUFIQ Jallal
- 224. Pr. YOUSFI MALKI Mounia

#### Novembre 1998

- 225. Pr. BENKIRANE Majid\*
- 226. Pr. KHATOURI Ali\*
- 227. Pr. LABRAIMI Ahmed\*

#### Novembre 1998

- 228. Pr. AFIFI RAJAA
- 229. Pr. AIT BENASSER MOULAY Ali\*
- 230. Pr. ALOUANE Mohammed\*
- 231. Pr. LACHKAR Azouz
- 232. Pr. LAHLOU Abdou
- 233. Pr. MAFTAH Mohamed\*
- 234. Pr. MAHASSINI Najat
- 235. Pr. MDAGHRI ALAOUI Asmae
- 236. Pr. MANSOURI Abdelaziz\*
- 237. Pr. NASSIH Mohamed\*
- 238. Pr. RIMANI Mouna
- 239. Pr. ROUIMI Abdelhadi

#### Janvier 2000

- 240. Pr. ABID Ahmed\*

Pédiatrie  
Radiologie  
Chirurgie Générale  
Médecine Interne  
Pneumo-phtisiologie  
Traumatologie – Orthopédie  
Néphrologie  
Cardiologie

Gynécologie – Obstétrique  
Chirurgie Générale  
Urologie  
Neurologie  
O.R.L.  
Radiologie  
Neurochirurgie  
Pédiatrie  
Cardiologie  
Radiologie  
Anesthésie Réanimation  
Chirurgie – Pédiatrique  
Physiologie  
Urologie  
Chirurgie Générale  
Pédiatrie  
Cardiologie  
Neurologie  
Anesthésie Réanimation  
Psychiatrie  
Gynécologie Obstétrique

Hématologie  
Cardiologie  
Anatomie Pathologique

Gastro - Entérologie  
Pneumo-phtisiologie  
Oto- Rhino- Laryngologie  
Urologie  
Traumatologie Orthopédie  
Neurochirurgie  
Anatomie Pathologique  
Pédiatrie  
Neurochirurgie  
Stomatologie Et Chirurgie Maxillo Faciale  
Anatomie Pathologique  
Neurologie

Pneumo-phtisiologie

244. Pr. BOURKADI Jamal-Eddine  
245. Pr. CHAOUI Zineb  
246. Pr. CHARIF CHEFCHAOUNI Al Montacer  
247. Pr. ECHARRAB El Mahjoub  
248. Pr. EL FTOUH Mustapha  
249. Pr. EL MOSTARCHID Brahim\*  
250. Pr. EL OTMANY Azzedine  
251. Pr. GHANNAM Rachid  
252. Pr. HAMMANI Lahcen  
253. Pr. ISMAILI Mohamed Hatim  
254. Pr. ISMAILI Hassane\*  
255. Pr. KRAMI Hayat Ennoufous  
256. Pr. MAHMOUDI Abdelkrim\*  
257. Pr. TACHINANTE Rajae  
258. Pr. TAZI MEZALEK Zoubida

#### Novembre 2000

259. Pr. AIDI Saadia  
260. Pr. AIT OURHROUIL Mohamed  
261. Pr. AJANA Fatima Zohra  
262. Pr. BENAMR Said  
263. Pr. BENCHEKROUN Nabiha  
264. Pr. BOUSSELMANE Nabile\*  
265. Pr. BOUTALEB Najib\*  
266. Pr. CHERTI Mohammed  
267. Pr. ECH-CHERIF EL KETTANI Selma  
268. Pr. EL HASSANI Amine  
269. Pr. EL IDGHIRI Hassan  
270. Pr. EL KHADER Khalid  
271. Pr. EL MAGHRAOUI Abdellah\*  
272. Pr. GHARBI Mohamed El Hassan  
273. Pr. HSSAIDA Rachid\*  
274. Pr. MANSOURI Aziz  
275. Pr. OUZZANI CHAHDI Bahia  
276. Pr. RZIN Abdelkader\*  
277. Pr. SEFIANI Abdelaziz  
278. Pr. ZEGGWAGH Amine Ali

#### PROFESSEURS AGREGES :

##### Décembre 2001

279. Pr. ABABOU Adil  
280. Pr. AOUAD Aicha  
281. Pr. BALKHI Hicham\*  
282. Pr. BELMEKKI Mohammed  
283. Pr. BENABDELJLIL Maria  
284. Pr. BENAMAR Loubna  
285. Pr. BENAMOR Jouda  
286. Pr. BENELBARHDADI Imane  
287. Pr. BENNANI Rajae  
288. Pr. BENOUACHANE Thami  
289. Pr. BENYOUSSEF Khalil

- Ophtalmologie  
Pédiatrie  
Pédiatrie  
Pneumo-phtisiologie  
Ophtalmologie  
Chirurgie Générale  
Chirurgie Générale  
Pneumo-phtisiologie  
Neurochirurgie  
Chirurgie Générale  
Cardiologie  
Radiologie  
Anesthésie-Réanimation  
Traumatologie Orthopédie  
Gastro-Entérologie  
Anesthésie-Réanimation  
Anesthésie-Réanimation  
Médecine Interne

- Neurologie  
Dermatologie  
Gastro-Entérologie  
Chirurgie Générale  
Ophtalmologie  
Traumatologie Orthopédie  
Neurologie  
Cardiologie  
Anesthésie-Réanimation  
Pédiatrie  
Oto-Rhino-Laryngologie  
Urologie  
Rhumatologie  
Endocrinologie et Maladies Métaboliques  
Anesthésie-Réanimation  
Radiothérapie  
Ophtalmologie  
Stomatologie et Chirurgie Maxillo-faciale  
Génétique  
Réanimation Médicale

- Anesthésie-Réanimation  
Cardiologie  
Anesthésie-Réanimation  
Ophtalmologie  
Neurologie  
Néphrologie  
Pneumo-phtisiologie  
Gastro-Entérologie  
Cardiologie  
Pédiatrie  
Dermatologie

293. Pr. BOUHOUCHE Rachida  
294. Pr. BOUMDIN El Hassane\*  
295. Pr. CHAT Latifa  
296. Pr. CHELLAOUI Mounia  
297. Pr. DAALI Mustapha\*  
298. Pr. DRISSI Sidi Mourad\*  
299. Pr. EL HAJOUI Ghziel Samira  
300. Pr. EL HIJRI Ahmed  
301. Pr. EL MAAQILI Moulay Rachid  
302. Pr. EL MADHI Tarik  
303. Pr. EL MOUSSAIF Hamid  
304. Pr. EL OUNANI Mohamed  
305. Pr. EL QUESSAR Abdeljlil  
306. Pr. ETTAIR Said  
307. Pr. GAZZAZ Miloudi\*  
308. Pr. GOURINDA Hassan  
309. Pr. HRORA Abdelmalek  
310. Pr. KABBAJ Saad  
311. Pr. KABIRI El Hassane\*  
312. Pr. LAMRANI Moulay Omar  
313. Pr. LEKEHAL Brahim  
314. Pr. MAHASSIN Fattouma\*  
315. Pr. MEDARHRI Jalil  
316. Pr. MIKDAME Mohammed\*  
317. Pr. MOHSINE Raouf  
318. Pr. NABIL Samira  
319. Pr. NOUINI Yassine  
320. Pr. OUALIM Zouhir\*  
321. Pr. SABBAH Farid  
322. Pr. SEFIANI Yasser  
323. Pr. TAOUFIQ BENCHEKROUN Soumia  
324. Pr. TAZI MOUKHA Karim

#### Décembre 2002

325. Pr. AL BOUZIDI Abderrahmane\*  
326. Pr. AMEUR Ahmed\*  
327. Pr. AMRI Rachida  
328. Pr. AOURARH Aziz\*  
329. Pr. BAMOU Youssef \*  
330. Pr. BELGHITI Laila  
331. Pr. BELMEJDOUB Ghizlene\*  
332. Pr. BENBOUAZZA Karima  
333. Pr. BENZEKRI Laila  
334. Pr. BENZZOUBEIR Nadia\*  
335. Pr. BERADY Samy\*  
336. Pr. BERNOUSSI Zakiya  
337. Pr. BICHA Mohamed Zakarya  
338. Pr. CHOHO Abdelkrim \*  
339. Pr. CHKIRATE Bouchra  
340. Pr. EL ALAMI EL FELLOUS Sidi Zouhair  
341. Pr. EL ALJ Haj Ahmed

- Gynécologie Obstétrique  
Rhumatologie  
Anatomie  
Cardiologie  
Radiologie  
Radiologie  
Radiologie  
Chirurgie Générale  
Radiologie  
Gynécologie Obstétrique  
Anesthésie-Réanimation  
Neuro-Chirurgie  
Chirurgie-Pédiatrique  
Ophtalmologie  
Chirurgie Générale  
Radiologie  
Pédiatrie  
Neuro-Chirurgie  
Chirurgie-Pédiatrique  
Chirurgie Générale  
Anesthésie-Réanimation  
Chirurgie Thoracique  
Traumatologie Orthopédie  
Chirurgie Vasculaire Périphérique  
Médecine Interne  
Chirurgie Générale  
Hématologie Clinique  
Chirurgie Générale  
Gynécologie Obstétrique  
Urologie  
Néphrologie  
Chirurgie Générale  
Chirurgie Vasculaire Périphérique  
Pédiatrie  
Urologie

- Anatomie Pathologique  
Urologie  
Cardiologie  
Gastro-Entérologie  
Biochimie-Chimie  
Gynécologie Obstétrique  
Endocrinologie et Maladies Métaboliques  
Rhumatologie  
Dermatologie  
Gastro – Entérologie  
Médecine Interne  
Anatomie Pathologique  
Psychiatrie  
Chirurgie Générale  
Pédiatrie  
Chirurgie Pédiatrique  
Urologie

- 345. Pr. ES-SADEL Abdelhamid
- 346. Pr. FILALI ADIB Abdelhai
- 347. Pr. HADDOUR Leila
- 348. Pr. HAJJI Zakia
- 349. Pr. IKEN Ali
- 350. Pr. ISMAEL Farid
- 351. Pr. JAAFAR Abdeloihab\*
- 352. Pr. KRIOULE Yamina
- 353. Pr. LAGHMARI Mina
- 354. Pr. MABROUK Hfid\*
- 355. Pr. MOUSSAOUI RAHALI Driss\*
- 356. Pr. MOUSTAGHFIR Abdelhamid\*
- 357. Pr. MOUSTAINE My Rachid
- 358. Pr. NAITLHO Abdelhamid\*
- 359. Pr. OUJILAL Abdelilah
- 360. Pr. RACHID Khalid \*
- 361. Pr. RAISS Mohamed
- 362. Pr. RGUIBI IDRISSE Sidi Mustapha\*
- 363. Pr. RHOU Hakima
- 364. Pr. RKIOUAK Fouad\*
- 365. Pr. SIAH Samir \*
- 366. Pr. THIMOU Amal
- 367. Pr. ZENTAR Aziz\*
- 368. Pr. ZRARA Ibtisam\*

#### Janvier 2004

- 369. Pr. ABDELLAH El Hassan
- 370. Pr. AMRANI Mariam
- 371. Pr. BENBOUZID Mohammed Anas
- 372. Pr. BENKIRANE Ahmed\*
- 373. Pr. BENRAMDANE Larbi\*
- 374. Pr. BOUGHALEM Mohamed\*
- 375. Pr. BOULAADAS Malik
- 376. Pr. BOURAZZA Ahmed\*
- 377. Pr. CHERRADI Nadia
- 378. Pr. EL FENNI Jamal\*
- 379. Pr. EL HANCI Zaki
- 380. Pr. EL KHORASSANI Mohamed
- 381. Pr. EL YOUNASSI Badreddine\*
- 382. Pr. HACHI Hafid
- 383. Pr. JABOUIRIK Fatima
- 384. Pr. KARMANE Abdelouahed
- 385. Pr. KHABOUZE Samira
- 386. Pr. KHARMAZ Mohamed
- 387. Pr. LEZREK Mohammed\*
- 388. Pr. MOUGHIL Said
- 389. Pr. NAOUMI Asmae\*
- 390. Pr. SAADI Nozha
- 391. Pr. SASSENOU Ismail\*
- 392. Pr. TARIB Abdelilah\*

- Gynécologie Obstétrique
- Dermatologie
- Chirurgie Générale
- Chirurgie Générale
- Gynécologie Obstétrique
- Cardiologie
- Ophthalmologie
- Urologie
- Traumatologie Orthopédie
- Traumatologie Orthopédie
- Pédiatrie
- Ophthalmologie
- Traumatologie Orthopédie
- Gynécologie Obstétrique
- Cardiologie
- Traumatologie Orthopédie
- Médecine Interne
- Oto-Rhino-Laryngologie
- Traumatologie Orthopédie
- Chirurgie Générale
- Pneumo-phtisiologie
- Néphrologie
- Endocrinologie et Maladies Métaboliques
- Anesthésie Réanimation
- Pédiatrie
- Chirurgie Générale
- Anatomie Pathologique

- Ophthalmologie
- Anatomie Pathologique
- Oto-Rhino-Laryngologie
- Gastro-Entérologie
- Chimie Analytique
- Anesthésie Réanimation
- Stomatologie et Chirurgie Maxillo-faciale
- Neurologie
- Anatomie Pathologique
- Radiologie
- Gynécologie Obstétrique
- Pédiatrie
- Cardiologie
- Chirurgie Générale
- Pédiatrie
- Ophthalmologie
- Gynécologie Obstétrique
- Traumatologie Orthopédie
- Urologie
- Chirurgie Cardio-Vasculaire
- Ophthalmologie
- Gynécologie Obstétrique
- Gastro-Entérologie
- Pharmacie Clinique

Janvier 2005

- 395. Pr. ABBASSI Abdelah
- 396. Pr. AL KANDRY Sif Eddine\*
- 397. Pr. ALAOUI Ahmed Essaid
- 398. Pr. ALLALI fadoua
- 399. Pr. AMAR Yamama
- 400. Pr. AMAZOUZI Abdellah
- 401. Pr. AZIZ Nouredine\*
- 402. Pr. BAHIRI Rachid
- 403. Pr. BARAKAT Amina
- 404. Pr. BENHALIMA Hanane
- 405. Pr. BENHARBIT Mohamed
- 406. Pr. BENYASS Aatif
- 407. Pr. BERNOUSSI Abdelghani
- 408. Pr. BOUKALATA Salwa
- 409. Pr. CHARIF CHEFCHAOUNI Mohamed
- 410. Pr. DOUDOUH Abderrahim\*
- 411. Pr. EL HAMZAOUI Sakina
- 412. Pr. HAJJI Leila
- 413. Pr. HESSISSEN Leila
- 414. Pr. JIDAL Mohamed\*
- 415. Pr. KARIM Abdelouahed
- 416. Pr. KENDOUCI Mohamed\*
- 417. Pr. LAAROUSSI Mohamed
- 418. Pr. LYACOUBI Mohammed
- 419. Pr. NIAMANE Radouane\*
- 420. Pr. RAGALA Abdelhak
- 421. Pr. REGRAGUI Asmaa
- 422. Pr. SBIHI Souad
- 423. Pr. TNACHERI OUZZANI Btissam
- 424. Pr. ZERAIDI Najia

Avril 2006

- 425. Pr. ACHEMLAL Lahsen\*
- 426. Pr. AFIFI Yasser
- 427. Pr. AKJOUJ Said\*
- 428. Pr. BELGNAOUI Fatima Zahra
- 429. Pr. BELMEKKI Abdelkader\*
- 430. Pr. BENCHEIKH Razika
- 431. Pr. BIYI Abdelhamid\*
- 432. Pr. BOUHAFS Mohamed El Amine
- 433. Pr. BOULAHYA Abdellatif\*
- 434. Pr. CHEIKHAOUI Younes
- 435. Pr. CHENGUETI ANSARI Anas
- 436. Pr. DOGHMI Nawal
- 437. Pr. ESSAMRI Wafaa
- 438. Pr. FELLAT Ibtissam
- 439. Pr. FAROUDY Mamoun
- 440. Pr. GHADOUANE Mohammed\*
- 441. Pr. HARMOUCHE Hicham

Chirurgie Générale  
Cardiologie

Chirurgie Réparatrice et Plastique  
Chirurgie Générale  
Microbiologie  
Rhumatologie  
Néphrologie  
Ophtalmologie  
Radiologie  
Rhumatologie  
Pédiatrie  
Stomatologie et Chirurgie Maxillo Faciale  
Ophtalmologie  
Cardiologie  
Ophtalmologie  
Radiologie  
Ophtalmologie  
Biophysique  
Microbiologie  
Cardiologie  
Pédiatrie  
Radiologie  
Ophtalmologie  
Cardiologie  
Chirurgie Cardio Vasculaire

Parasitologie  
Rhumatologie  
Gynécologie Obstétrique  
Anatomie Pathologique  
Histo Embryologie Cytogénétique  
Ophtalmologie  
Gynécologie Obstétrique

Rhumatologie  
Dermatologie  
Radiologie  
Dermatologie  
Hématologie  
O.R.L  
Biophysique  
Chirurgie – Pédiatrique  
Chirurgie Cardio-Vasculaire  
Chirurgie Cardio-Vasculaire  
Gynécologie Obstétrique  
Cardiologie  
Gastro-Entérologie  
Cardiologie  
Anesthésie Réanimation  
Urologie  
Médecine Interne

- 445. Pr. KARMOUNI Tariq
- 446. Pr. KILI Amina
- 447. Pr. KISRA Hassan
- 448. Pr. KISRA Mounir
- 449. Pr. KHARCHAFI Aziz\*
- 450. Pr. LMIMOUNI Badreddine\*
- 451. Pr. MANSOURI Hamid\*
- 452. Pr. NAZIH Naoual
- 453. Pr; OUANASS Abderrazzak
- 454. Pr. SAFI Soumaya\*
- 455. Pr. SEKKAT Fatima Zahra
- 456. Pr. SEFIANI Sana
- 457. Pr. SOUALHI Mouna
- 458. Pr. ZAHRAOUI Rachida

### ENSEIGNANTS SCIENTIFIQUES PROFESSEURS

- 1. Pr. ALAMI OUHABI Naima
- 2. Pr. ALAOUI KATIM
- 3. Pr. ALAOUI SLIMANI Lalla Naïma
- 4. Pr. ANSAR M'hammed
- 5. Pr. BOUKLOUZE Abdelaziz
- 6. Pr. BOURJOUANE Mohamed
- 7. Pr. DRAOUI Mustapha
- 8. Pr. EL GUESSABI Lahcen
- 9. Pr. ETTAIB Abdelkader
- 10. Pr. FAOUZI Moulay El Abbas
- 11. Pr. HMAMOUCHE Mohamed
- 12. Pr. REDHA Ahlam
- 13. Pr. TELLAL Saida\*
- 14. Pr. TOUATI Driss
- 15. Pr. ZELLOU Amina

\* *Enseignants Militaires*

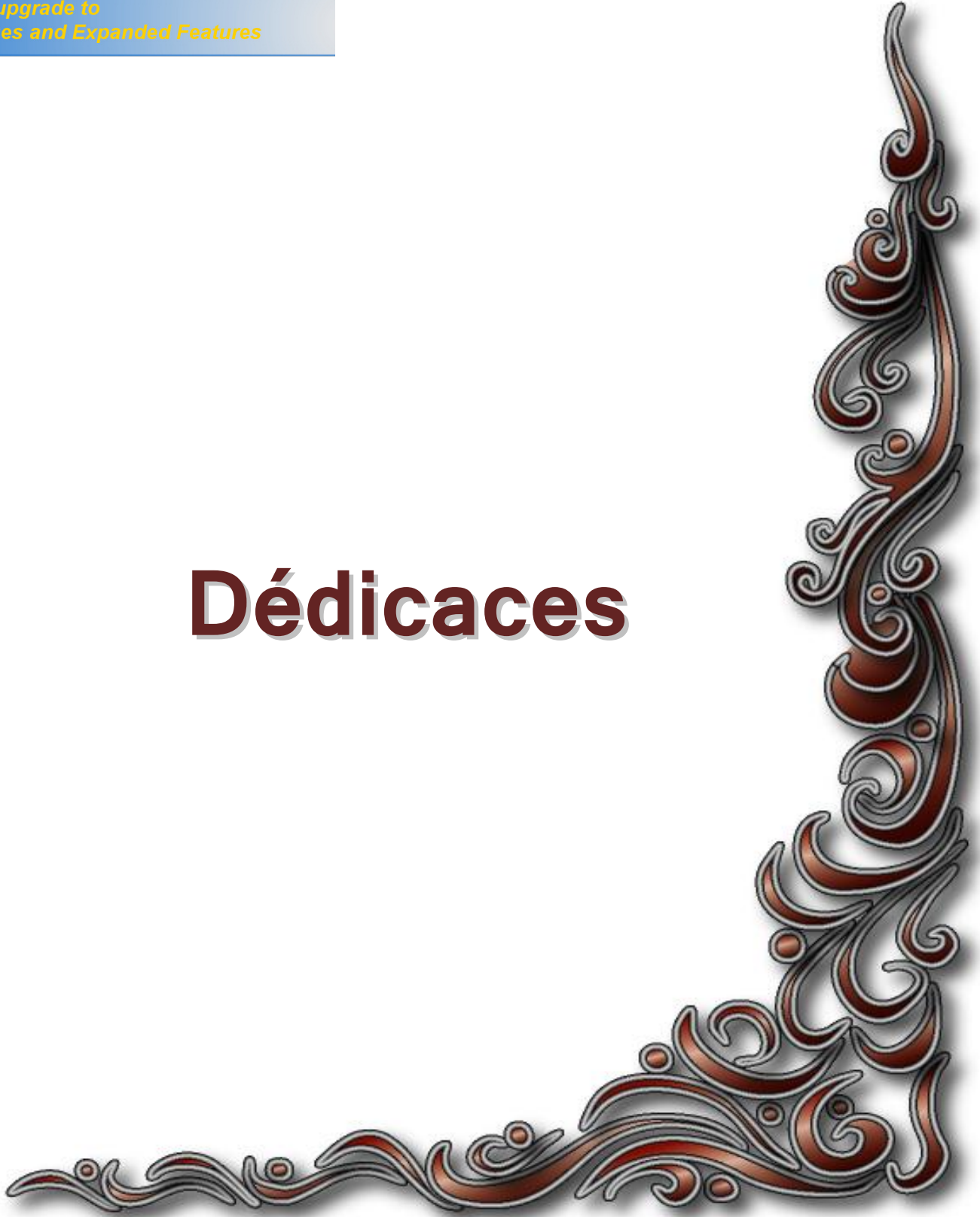- Anesthésie Réanimation
- Microbiologie
- Radiologie
- Urologie
- Pédiatrie
- Psychiatrie
- Chirurgie – Pédiatrique
- Médecine Interne
- Parasitologie
- Radiothérapie
- O.R.L
- Psychiatrie
- Endocrinologie
- Psychiatrie
- Anatomie Pathologique
- Pneumo-Phthisiologie
- Pneumo-Phthisiologie
  
- Biochimie
- Pharmacologie
- Histologie – Embryologie
- Chimie Organique et Pharmacie Chimique
- Applications Pharmaceutiques
- Microbiologie
- Chimie Analytique
- Pharmacognosie
- Zootéchnie
- Pharmacologie
- Chimie Organique
- Biochimie
- Biochimie
- Pharmacognosie
- Chimie Organique



*Your complimentary  
use period has ended.  
Thank you for using  
PDF Complete.*

[Click Here to upgrade to  
Unlimited Pages and Expanded Features](#)

# Dédicaces



**A mes chers parents ,**

**A mon très cher père, merci pour votre amour, pour tout l'enseignement que vous m'avez transmis, pour avoir toujours cru en moi et m'avoir toujours soutenu, pour vos sacrifices, vos prières et pour l'encouragement sans limites que vous ne cessez de m'offrir...**

**A ma très chère mère, merci pour vous être sacrifiée pour que vos enfants grandissent et prospèrent, merci d'avoir veillé sans relâche à notre éducation et notre bien être avec amour, tendresse, dévouement et affection, merci pour vos prières, votre soutien dans les moments difficiles, pour votre courage et patience...**

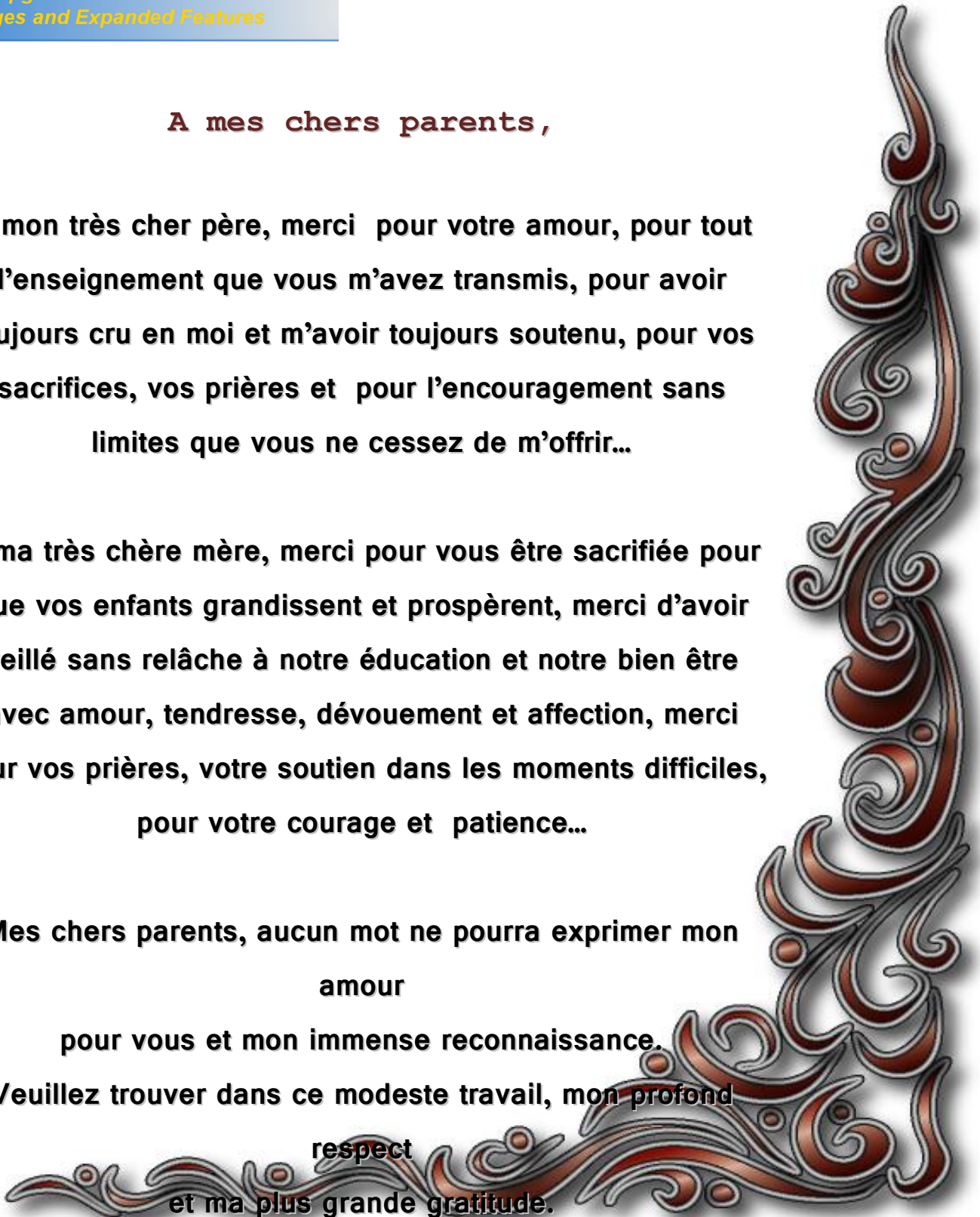
**Mes chers parents, aucun mot ne pourra exprimer mon amour**

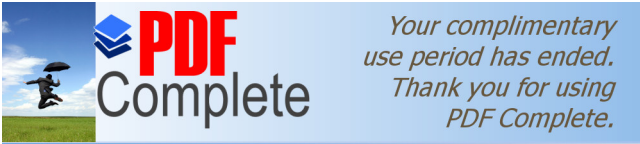**pour vous et mon immense reconnaissance.**

**Veillez trouver dans ce modeste travail, mon profond**

**respect**

**et ma plus grande gratitude.**





*Your complimentary  
use period has ended.  
Thank you for using  
PDF Complete.*

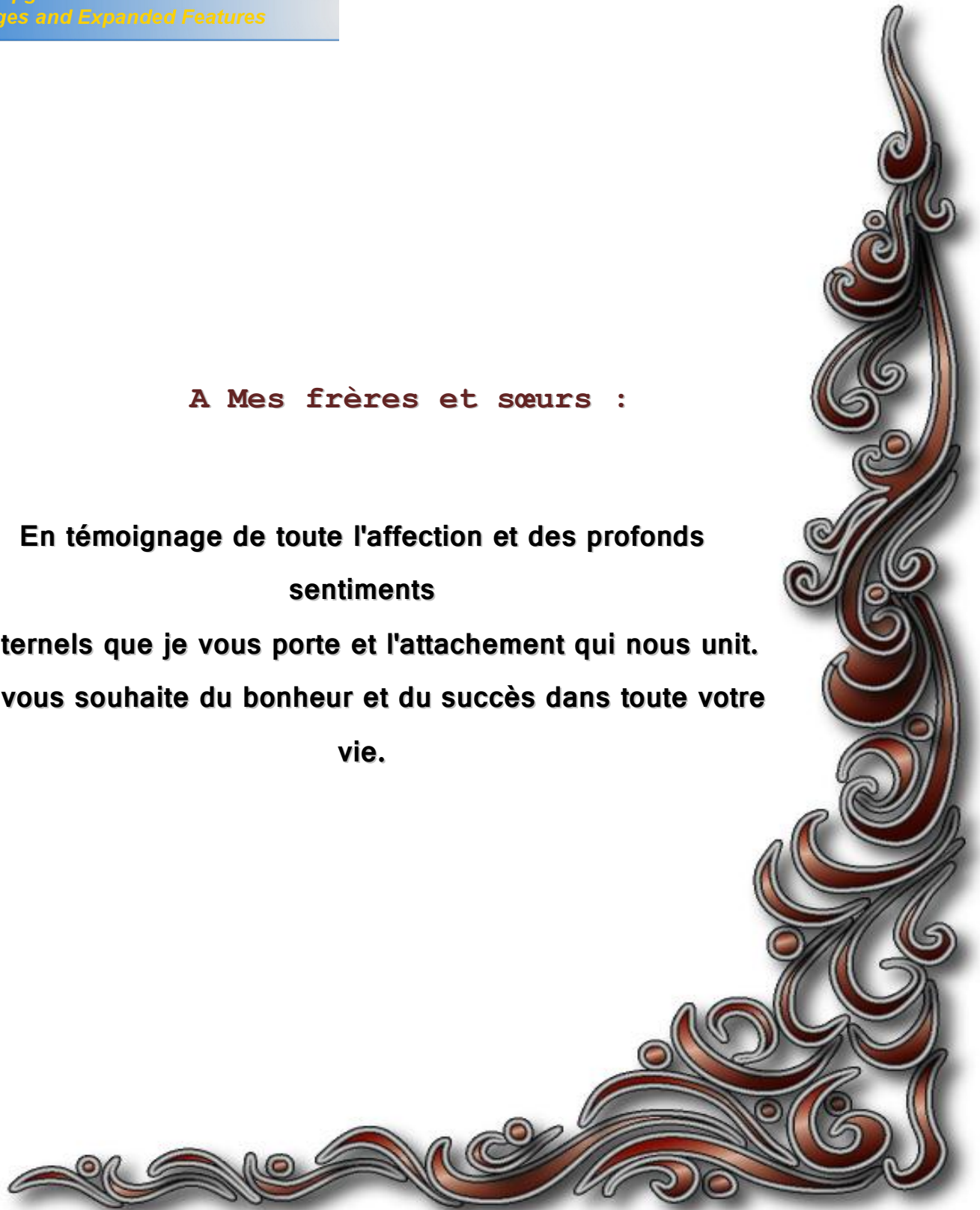
[Click Here to upgrade to  
Unlimited Pages and Expanded Features](#)

**et vous prête bonne santé et  
longue vie.**

**A Mes frères et sœurs :**

**En témoignage de toute l'affection et des profonds  
sentiments**

**fraternels que je vous porte et l'attachement qui nous unit.  
Je vous souhaite du bonheur et du succès dans toute votre  
vie.**



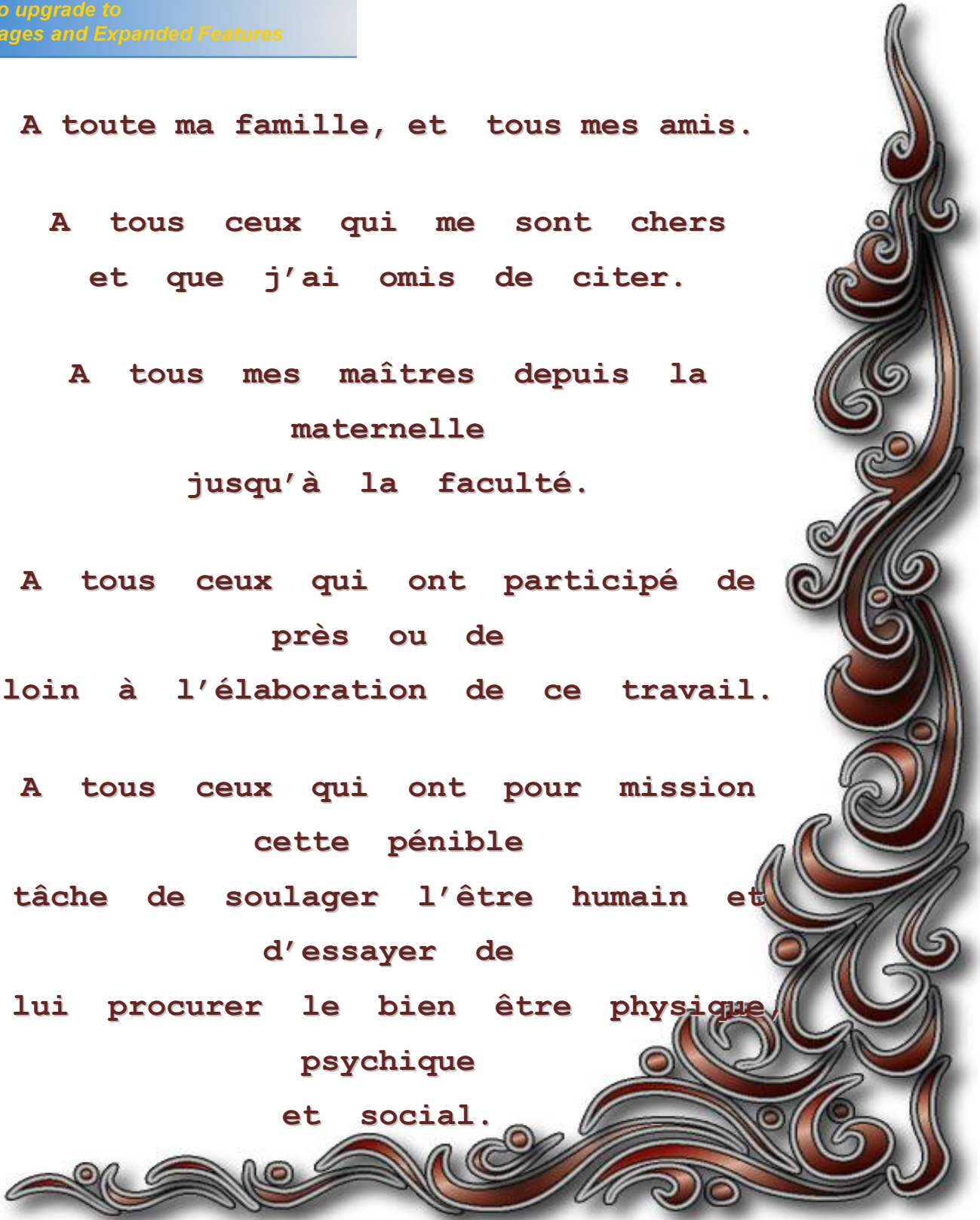
A toute ma famille, et tous mes amis.

A tous ceux qui me sont chers  
et que j'ai omis de citer.

A tous mes maîtres depuis la  
maternelle  
jusqu'à la faculté.

A tous ceux qui ont participé de  
près ou de  
loin à l'élaboration de ce travail.

A tous ceux qui ont pour mission  
cette pénible  
tâche de soulager l'être humain et  
d'essayer de  
lui procurer le bien être physique,  
psychique  
et social.





**PDF**  
Complete

*Your complimentary  
use period has ended.  
Thank you for using  
PDF Complete.*

[Click Here to upgrade to  
Unlimited Pages and Expanded Features](#)

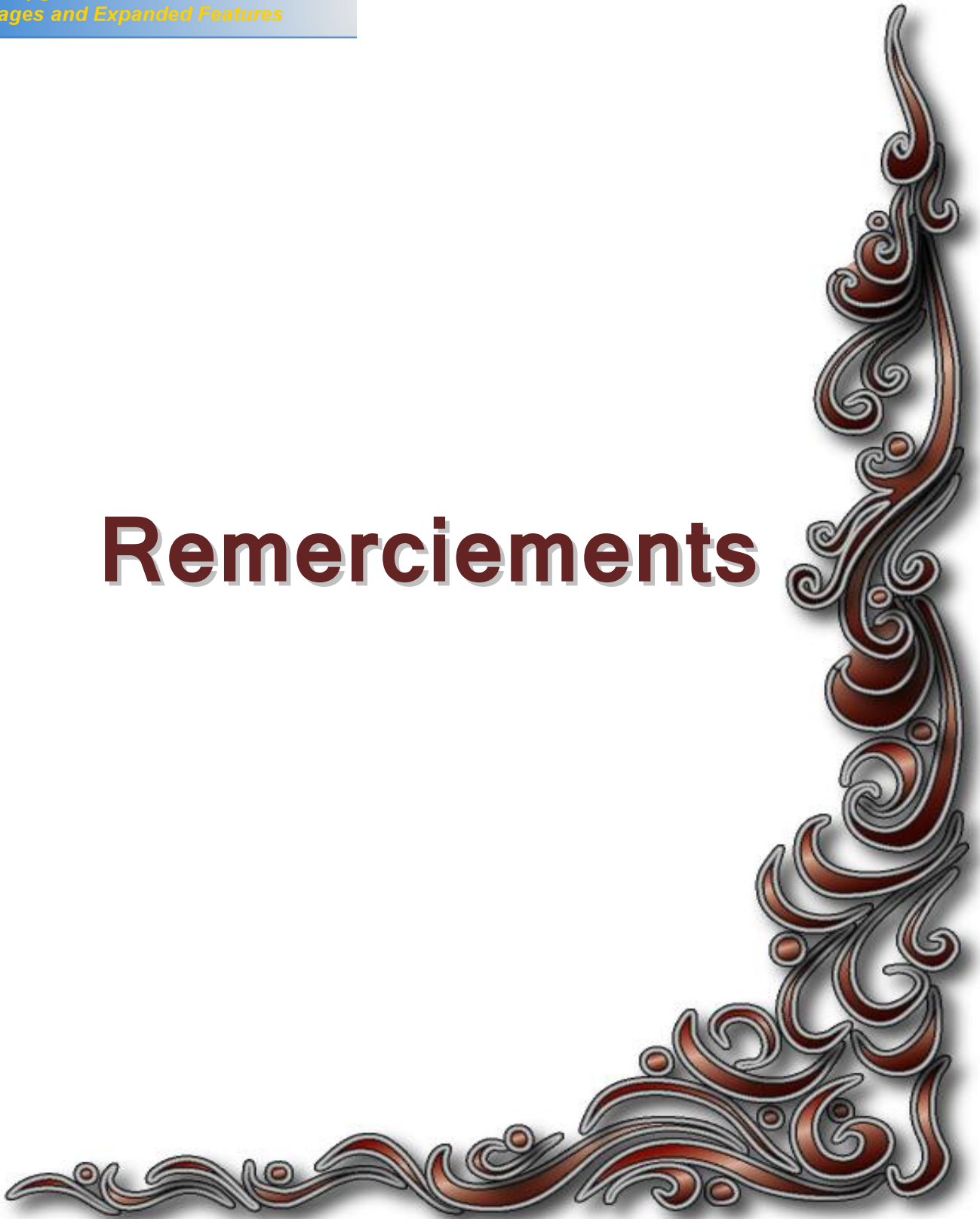ades qui m'ont été  
et me seront conliés. Puisse Dieu leur  
apporter prompt guérison.



*Your complimentary  
use period has ended.  
Thank you for using  
PDF Complete.*

[Click Here to upgrade to  
Unlimited Pages and Expanded Features](#)

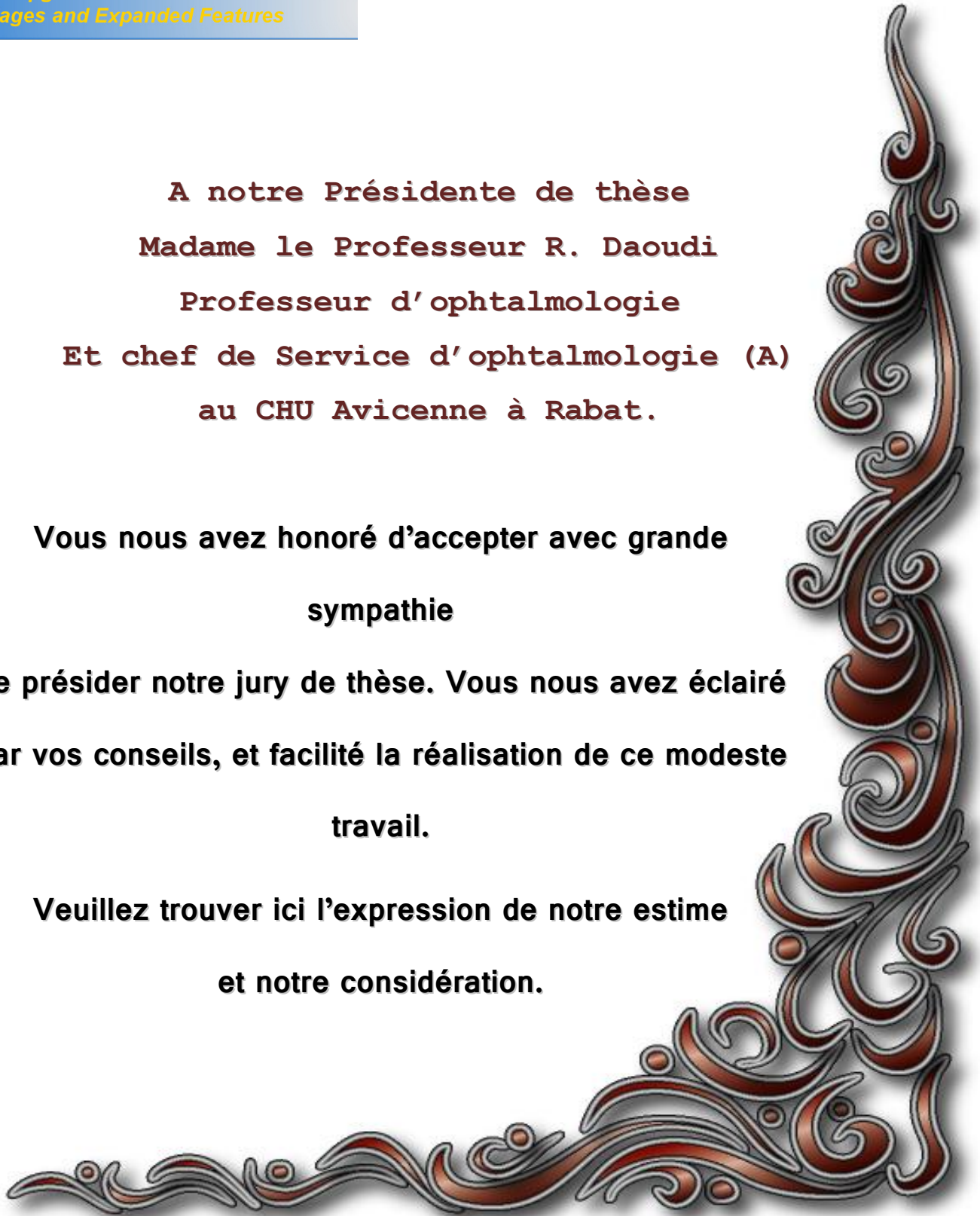
# Remerciements



**A notre Présidente de thèse  
Madame le Professeur R. Daoudi  
Professeur d'ophtalmologie  
Et chef de Service d'ophtalmologie (A)  
au CHU Avicenne à Rabat.**

**Vous nous avez honoré d'accepter avec grande  
sympathie  
de présider notre jury de thèse. Vous nous avez éclairé  
par vos conseils, et facilité la réalisation de ce modeste  
travail.**

**Veillez trouver ici l'expression de notre estime  
et notre considération.**





*Your complimentary  
use period has ended.  
Thank you for using  
PDF Complete.*

[Click Here to upgrade to  
Unlimited Pages and Expanded Features](#)

**ssant vous accorder bonne**

**santé,**

**prospérité et bonheur.**

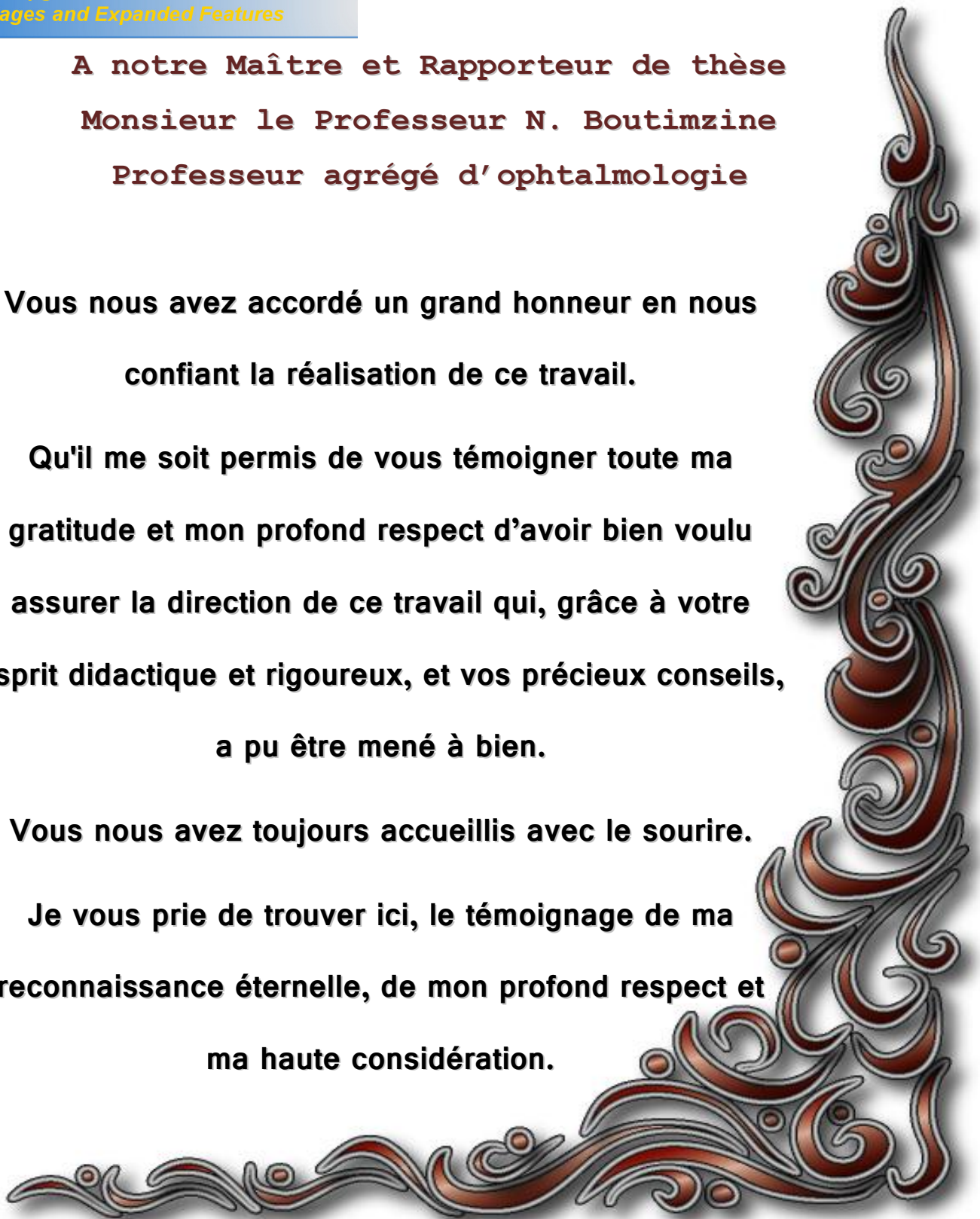
**A notre Maître et Rapporteur de thèse  
Monsieur le Professeur N. Boutimzine  
Professeur agrégé d'ophtalmologie**

**Vous nous avez accordé un grand honneur en nous  
confiant la réalisation de ce travail.**

**Qu'il me soit permis de vous témoigner toute ma  
gratitude et mon profond respect d'avoir bien voulu  
assurer la direction de ce travail qui, grâce à votre  
esprit didactique et rigoureux, et vos précieux conseils,  
a pu être mené à bien.**

**Vous nous avez toujours accueillis avec le sourire.**

**Je vous prie de trouver ici, le témoignage de ma  
reconnaissance éternelle, de mon profond respect et  
ma haute considération.**





**PDF**  
Complete

*Your complimentary  
use period has ended.  
Thank you for using  
PDF Complete.*

[Click Here to upgrade to  
Unlimited Pages and Expanded Features](#)

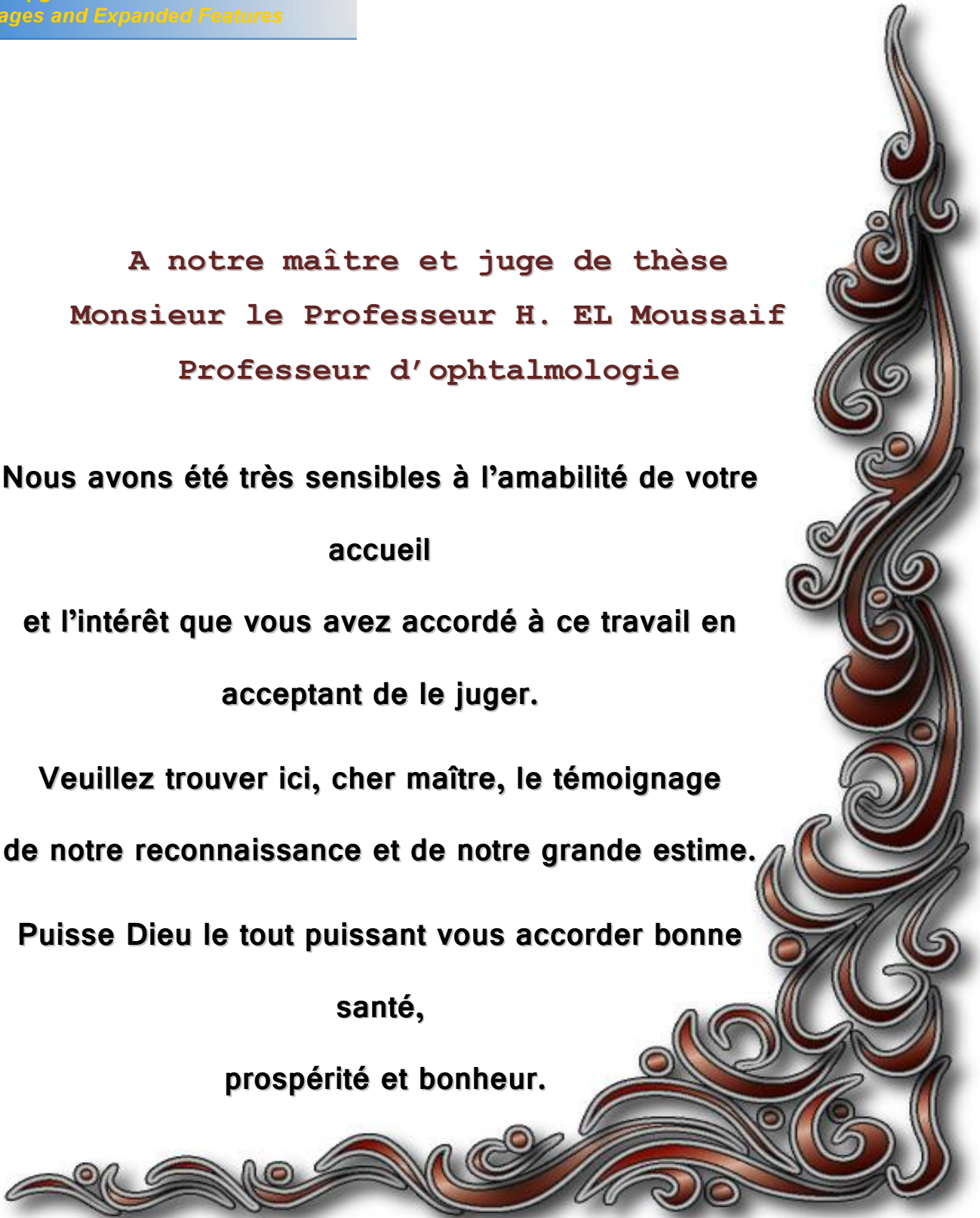
**ssant vous accorder bonne  
santé, prospérité et bonheur.**

**A notre maître et juge de thèse  
Monsieur le Professeur H. EL Moussaif  
Professeur d'ophtalmologie**

**Nous avons été très sensibles à l'amabilité de votre  
accueil  
et l'intérêt que vous avez accordé à ce travail en  
acceptant de le juger.**

**Veillez trouver ici, cher maître, le témoignage  
de notre reconnaissance et de notre grande estime.**

**Puisse Dieu le tout puissant vous accorder bonne  
santé,  
prospérité et bonheur.**

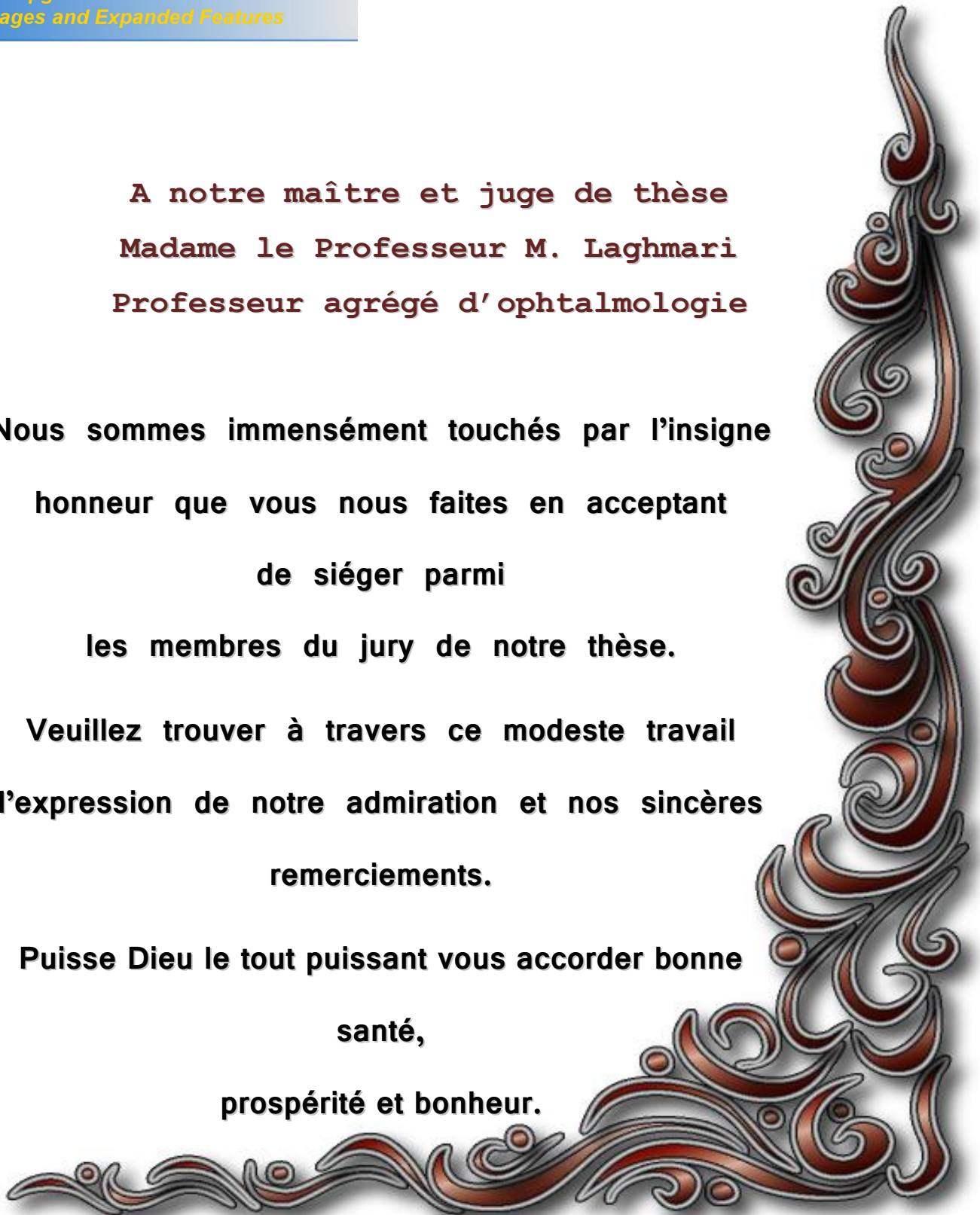


**A notre maître et juge de thèse  
Madame le Professeur M. Laghmari  
Professeur agrégé d'ophtalmologie**

**Nous sommes immensément touchés par l'insigne  
honneur que vous nous faites en acceptant  
de siéger parmi  
les membres du jury de notre thèse.**

**Veillez trouver à travers ce modeste travail  
l'expression de notre admiration et nos sincères  
remerciements.**

**Puisse Dieu le tout puissant vous accorder bonne  
santé,  
prospérité et bonheur.**



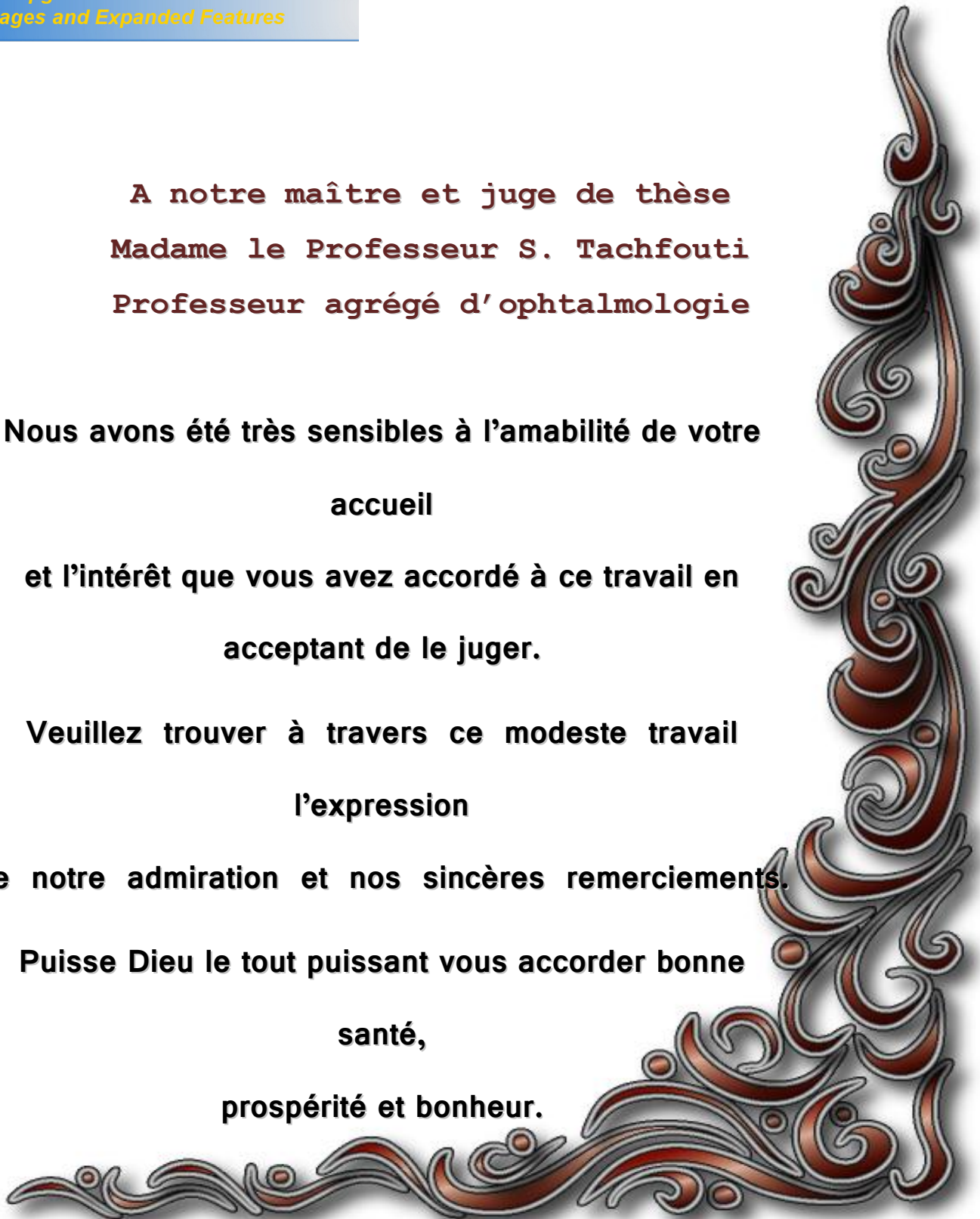
**A notre maître et juge de thèse  
Madame le Professeur S. Tachfouti  
Professeur agrégé d'ophtalmologie**

**Nous avons été très sensibles à l'amabilité de votre  
accueil**

**et l'intérêt que vous avez accordé à ce travail en  
acceptant de le juger.**

**Veillez trouver à travers ce modeste travail  
l'expression  
de notre admiration et nos sincères remerciements.**

**Puisse Dieu le tout puissant vous accorder bonne  
santé,  
prospérité et bonheur.**





**PDF**  
Complete

*Your complimentary  
use period has ended.  
Thank you for using  
PDF Complete.*

[Click Here to upgrade to  
Unlimited Pages and Expanded Features](#)

## **Spécial remerciement**

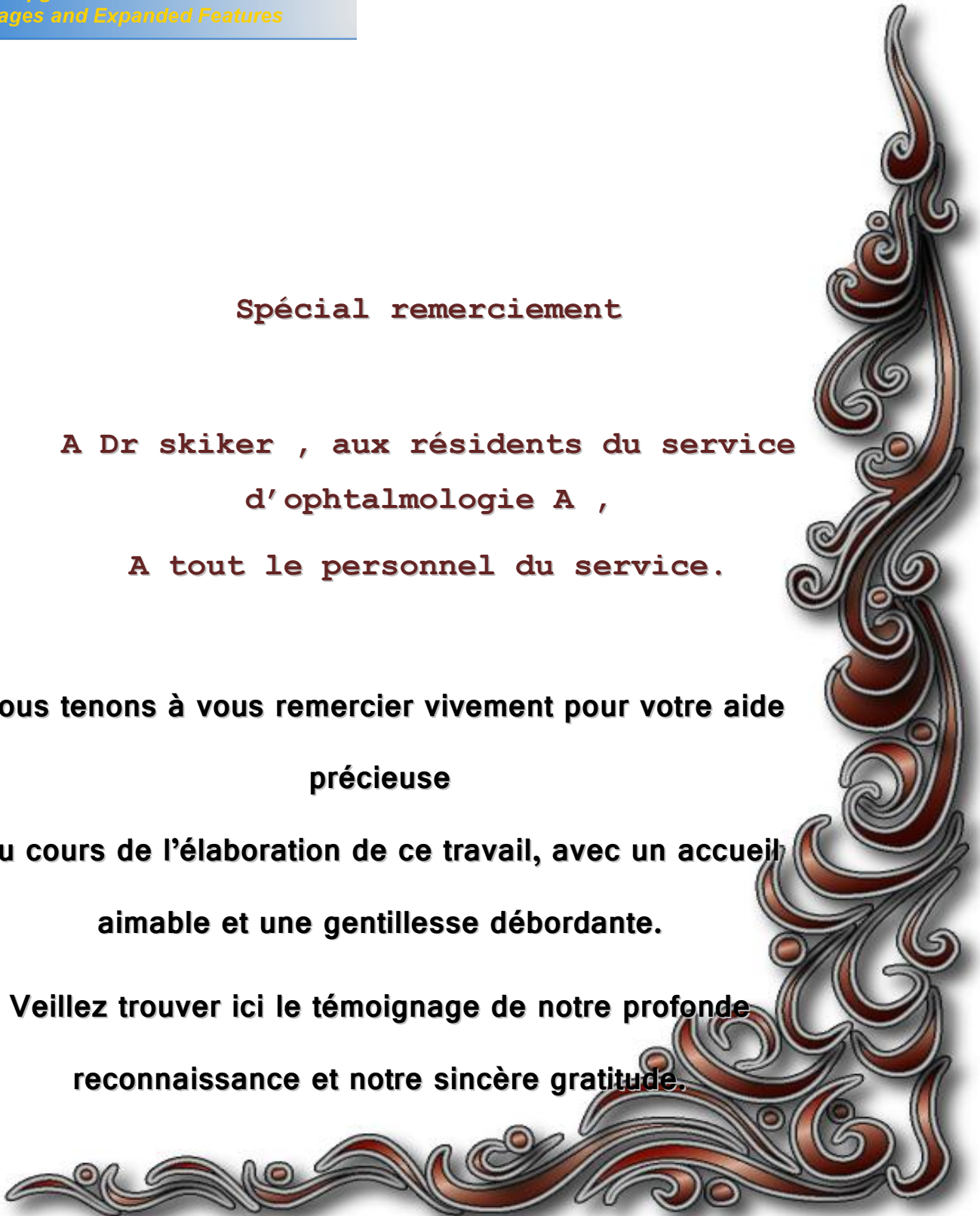**A Dr skiker , aux résidents du service  
d'ophtalmologie A ,**

**A tout le personnel du service.**

**Nous tenons à vous remercier vivement pour votre aide  
précieuse**

**au cours de l'élaboration de ce travail, avec un accueil  
aimable et une gentillesse débordante.**

**Veillez trouver ici le témoignage de notre profonde  
reconnaissance et notre sincère gratitude.**



## ABREVIATIONS :

<b>AV</b>	: Acuité visuelle.
<b>BETT</b>	: Birmingham Eye Trauma Terminology.
<b>CE</b>	: Corps étranger.
<b>CEIO</b>	: Corps étranger intraoculaire.
<b>DPRA</b>	: Le déficit pupillaire relatif afferent.
<b>IRM</b>	: Imagerie à résonance magnétique.
<b>IV</b>	: Intraveineux.
<b>OMS</b>	: Organisation mondiale de la santé.
<b>PCR</b>	: Polymerase chain réaction
<b>PVR</b>	: Prolifération vitréorétinienne.
<b>TDM</b>	: Tomodensitométrie.



Your complimentary use period has ended.  
Thank you for using PDF Complete.

[Click Here to upgrade to Unlimited Pages and Expanded Features](#)



# Sommaire



.....	1
.....	4
I. CONSTITUTION DU GLOBE OCULAIRE.....	5
A- Les enveloppes.....	5
B- Le contenu .....	5
II. ANATOMIE DESCRIPTIVE.....	7
A. Les tuniques du globe oculaire .....	7
1. La coque cornéo-sclérale.....	7
a. La cornée.....	7
b. La sclérotique.....	9
c. Le limbe cornéo-scléral .....	10
2. L'uvée.....	12
a. L'iris .....	12
b. Le corps ciliaire.....	13
c. La choroïde.....	14
3. La rétine .....	15
a. L'épithélium pigmentaire de la rétine.....	16
b. Le neuro-épithélium rétinien .....	16
b.1. Les cellules visuelles: les cônes et les bâtonnets.....	16
b.2. Les cellules bipolaires .....	17
b.3. les cellules ganglionnaires .....	17
B. Les milieux transparents .....	17
1. L'humeur aqueuse, la chambre antérieure et postérieure.....	18
a. L'humeur aqueuse.....	18
b. La chambre antérieure .....	18
c. La chambre postérieure .....	19

.....	19
.....	19
C. Les voies optiques .....	20
III. VASCULARISATION.....	21
IV. LES ANNEXES.....	21
A. Les muscles oculomoteurs.....	21
B. Les paupières.....	21
C. Les cavités orbitaires .....	21
D. La conjonctive et le système lacrymal .....	23
<b>PHYSIOLOGIE OCULAIRE .....</b>	<b>24</b>
I. LE DEVELOPPEMENT VISUEL CHEZ L'ENFANT.....	25
II. AMBLYOPIE PAR PRIVATION VISUELLE.....	25
A. Etiologies .....	25
B. La privation visuelle unilatérale précoce.....	26
C. La privation unilatérale tardive .....	26
D. La privation bilatérale.....	27
III. LA VISION BINOCULAIRE .....	27
A. Evolution de la vision binoculaire .....	27
B. Vision binoculaire et privation sensorielle .....	28
C. Récupération après privation sensorielle .....	28
D. Perfectionnement de la vision binoculaire .....	29
<b>PHYSIOPATHOGENIE.....</b>	<b>30</b>
<b>CLASSIFICATION DES TRAUMATISMES OCULAIRES.....</b>	<b>37</b>
<b>MATERIEL ET METHODES .....</b>	<b>44</b>
<b>RESULTATS.....</b>	<b>48</b>
I. AGE ET SEXE DES CONSULTANTS.....	49

ON.....	50
E.....	51
IV. LES AGENTS TRAUMATISANTS.....	52
V. DONNES DE L'EXAMEN CLINIQUE.....	53
A. Acuité visuelle initiale.....	53
B. Siège de la perforation oculaire.....	54
VI. THERAPEUTIQUE, EVOLUTION ET SUIVI .....	55
<b>DISCUSSION</b> .....	58
I. DONNEES EPIDEMIOLOGIQUES ET ETIOLOGIQUES.....	59
II. DONNEES ANATOMIQUES ET COMPLICATIONS .....	62
<b>CONDUITE A TENIR DEVANT UNE PERFORATION OCULAIRE</b> .....	64
I. CIRCONSTANCES ET MECANISMES DU TRAUMATISME .....	65
A. L interrogatoire.....	65
B. l'examen clinique .....	66
C. Les examens paracliniques .....	70
II. PRISE EN CHARGE.....	75
A. Aux urgences.....	75
1. Prise en charge initiale .....	75
2. Traitement chirurgicale .....	77
a. sutures des plaies cornéennes et cornéosclérales .....	77
b. Traitement des lésions ophtalmologiques associées.....	83
b.1. Hyphéma posttraumatique .....	83
b.2. Lésions de l'iris et angle iridocornéen .....	83
b.3. Atteinte cristalliniène .....	84
b.4. Lésions vitréo-rétiniène .....	85

..... s lésions des voies lacrymales, palpébrales et	
.....	87
B- Prise en charge des complications en différé .....	87
1. Prise en charge d'une plaie oculaire avec corps étranger intraoculaire	87
2. La cataracte posttraumatique .....	93
3. Les endophtalmies posttraumatiques .....	96
4. Autres complications .....	98
a. Glaucomes des traumatismes à globe ouvert.....	98
b. Sidérose.....	98
c. Chalcose.....	99
d. Ophtalmie sympathique.....	100
e. Phtyse.....	101
C. Traitement de l'amblyopie.....	102
<b>ÉVOLUTION ET PRONOSTIC .....</b>	<b>103</b>
<b>PREVENTION DES PLAIES DE GLOBE OCULAIRE CHEZ L'ENFANT</b>	<b>105</b>
<b>CONCLUSION.....</b>	<b>108</b>
<b>RESUMES .....</b>	<b>111</b>
<b>BIBLIOGRAPHIE .....</b>	<b>115</b>

 **PDF Complete**  
Your complimentary use period has ended.  
Thank you for using PDF Complete.  
[Click Here to upgrade to Unlimited Pages and Expanded Features](#)



# Introduction



représentent un véritable problème de santé publique. Selon une étude réalisée au Maroc en 1992 et s'intéressant à toute la population (adultes et enfants), les traumatismes sont responsables de 1.3% des cécités bilatérales et 14% des pertes de vision unilatérale (1). Les enfants sont particulièrement exposés à ces traumatismes qui sont responsables de près de 50% des cécités monoculaires de l'enfance (2).

La gravité des traumatismes oculaires de l'enfant est due à plusieurs facteurs :

- L'enfant est particulièrement exposé à ces traumatismes ;
- La difficulté d'examen de l'enfant qui peut rendre certaines lésions inaperçues ;
- Le risque majeur d'amblyopie de l'œil traumatisé, essentiellement accru aux bas âges, imposant une restitution anatomique la plus parfaite possible suivie d'une rééducation active.
- La perte, parfois définitive, de la vision binoculaire qui va affecter le développement voire l'avenir de l'enfant.

Le coût socioéconomique est d'autant plus important qu'il s'agisse d'une population jeune à longue espérance de vie avec des impacts aussi bien sur l'avenir scolaire que sur l'insertion sociale.

Les données concernant les aspects épidémiologiques des plaies oculaires chez l'enfant manquent dans notre contexte, or ces données sont d'une grande importance car elles représentent un élément important dans l'élaboration de stratégies efficaces pour prévenir la survenue de ces accidents.

[Click Here to upgrade to  
Unlimited Pages and Expanded Features](#)

é à travers ce travail d'étudier les aspects épidémiologiques des traumatismes perforants de l'œil chez l'enfant dans notre contexte. Il s'agit d'une étude rétrospective ayant porté sur 90 patients âgés de 0 à 15 ans et suivi au service d'ophtalmologie A pour plaies du globe oculaire avec ou sans corps étranger intraoculaire entre janvier 2001 et décembre 2008.



# Rappel anatomique

- - - -

de la vision, pair, sphérique, frontal et symétrique (2), de 25 à 27 mm de diamètre. Le globe oculaire est contenu dans l'orbite, animé par les muscles oculomoteurs et protégé par le cadre osseux et palpébral.

## I. CONSTITUTION DU GLOBE OCULAIRE (fig. 1)

Schématiquement, le globe oculaire est formé de 3 tuniques et de milieux transparents.

### **A- Les enveloppes: Formées de dehors en dedans par:**

- la coque cornéo-sclérale ;
- l'uvée ;
- la rétine.

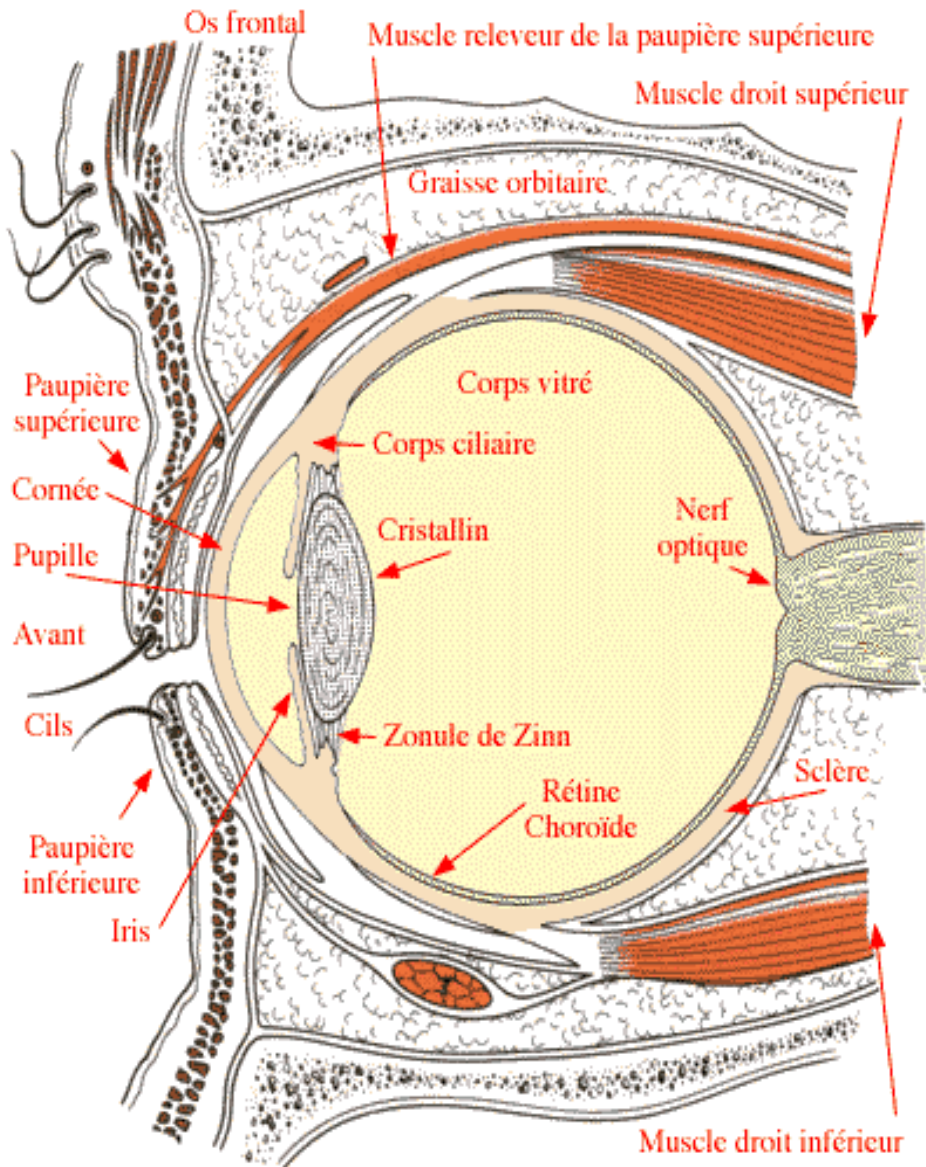
### **B- le contenu : constitué de milieux transparents :**

Ces milieux remplissent la cavité oculaire et assurent la transmission de la lumière depuis la cornée jusqu'à la rétine, ils occupent chacun des espaces bien définis qui compartimentent l'œil:

- l'humeur aqueuse ;
- le vitré ;
- le cristallin.

Ainsi, on individualise deux segments:

- Le segment antérieur: formé par la cornée, le cristallin, l'iris, l'angle iridocornéen et le corps ciliaire ;
- Le segment postérieur: formé par la sclérotique, la choroïde, la rétine et le corps vitré.



**fig 1** : schéma montrant les différents constituants du globe oculaire

## **A. Les tuniques du globe oculaire**

### **1. La coque cornéo-sclérale**

Elle est formée par la cornée, la sclérotique et limbe cornéo-sclérale, qui constitue leur zone de jonction.

#### *a. La cornée*

La cornée représente un hublot dont la transparence correspond à une fonction complexe sous-tendue par de nombreux facteurs :

- la qualité du film lacrymal et la régularité de la surface épithéliale ;
- l'absence de vascularisation ;
- l'organisation particulière avec trois types de cellules : épithéliales, endothéliales, fibroblastes et tissu collagène ;
- la pompe endothéliale régulatrice de l'hydratation.

Avec une puissance dioptrique moyenne de + 43,5 dioptries, la cornée détermine les deux tiers du pouvoir réfractif du globe oculaire.

Prolongement antérieur de la tunique externe oculaire représentée par la sclérotique, la cornée assure une fonction de protection des milieux endoculaires ; elle constitue une zone d'échange avec le monde extérieur. La cornée participe avec la conjonctive et la zone de transition limbique au concept de surface oculaire.

cinq couches : l'épithélium en relation étroite avec le film lacrymal, la couche de Bowman, le stroma, la membrane de Descemet et l'endothélium.

Examinée sur sa face antérieure, la cornée apparaît ovoïde à grand axe horizontal alors que sur sa face postérieure, elle est circulaire.

Le diamètre moyen est de 11,5 mm avec un diamètre horizontal (11,7 mm) supérieur au diamètre vertical (10,6 mm) au niveau de la face postérieure (3). Il est variable suivant les individus, le sexe (plus petit chez la femme) et l'âge (le diamètre définitif étant atteint aux environs de 6 ans).

L'épaisseur cornéenne est de 1 mm en périphérie et de 0,5 mm au centre. La surface cornéenne est de 1,3 cm<sup>2</sup>, soit seulement 7 % de celle du globe oculaire.

La courbure de la cornée est définie par son rayon  $R_c$  qui est au niveau externe de 7,8 mm horizontalement pour 7,7 mm verticalement, alors qu'au niveau interne, les chiffres sont de 6,6 mm pour le méridien vertical et 6,2 mm pour l'horizontal.

La cornée est avasculaire et richement innervée par les nerfs ciliaires.

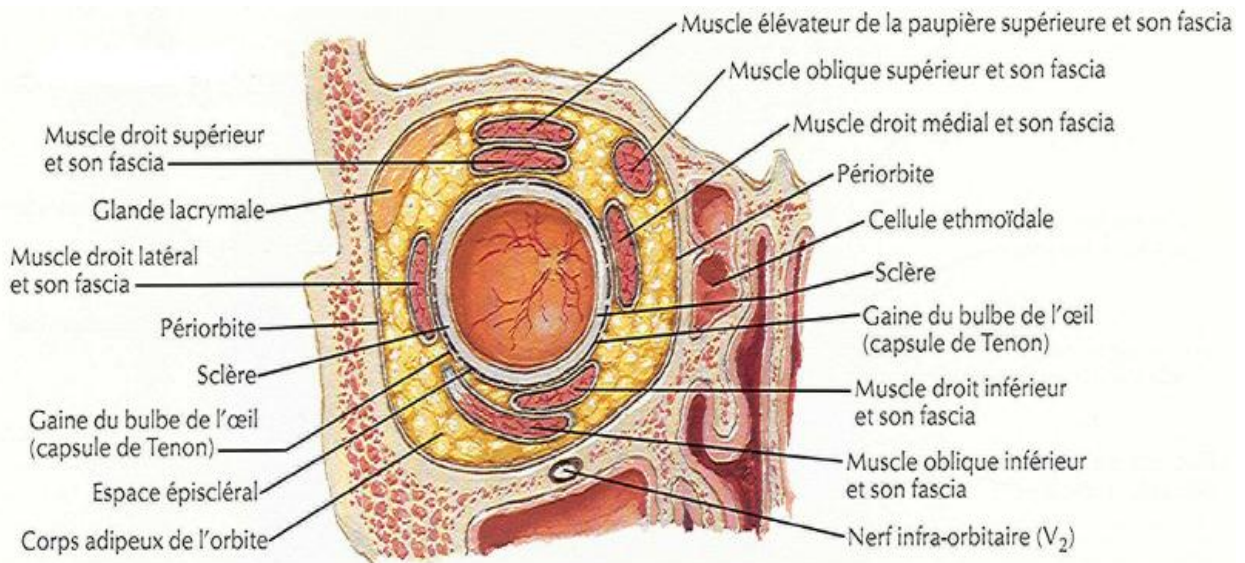
Ainsi la position de la cornée rend compte de la fréquence de son atteinte lors des traumatismes oculaires.

La sclère, tunique la plus externe du globe, très solide et très résistante, formée de fibres de collagène et élastiques, entoure les quatre cinquièmes postérieurs du globe.

À sa surface s'insèrent les muscles oculomoteurs par leurs tendons et passent les éléments vasculonerveux (fig.2).

Son diamètre externe est de 23 à 24 mm. Elle est perforée par les artères ciliaires antérieures, les quatre veines vortiqueuses et les deux artères ciliaires postérieures.

Elle protège les milieux intraoculaires contre les traumatismes.



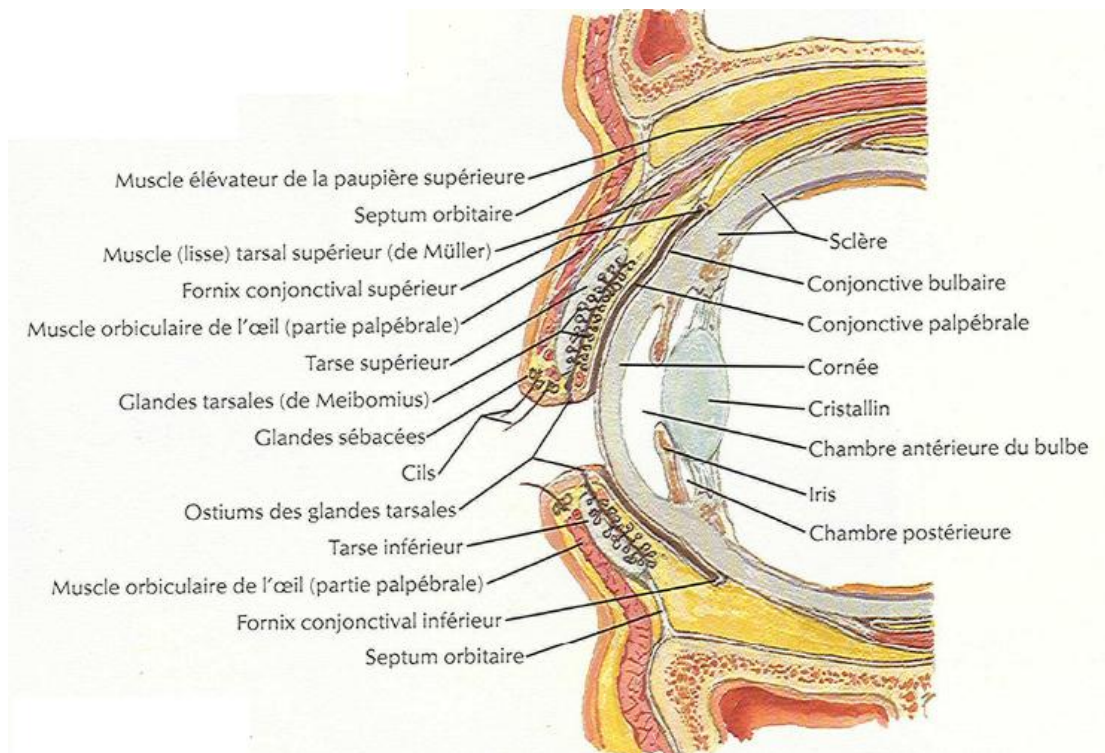
**fig. 2:** coupe frontale du globe oculaire

l (fig.3)

Le limbe sclerocorneen est la zone de jonction entre la périphérie cornéenne transparente et la sclère opaque. Bien visible lors de l'examen au biomicroscope, le limbe forme un anneau plus large en haut et en bas que sur les côtés. Il est limité en avant par une ligne réunissant les terminaisons respectives des membranes de Bowman et Descemet et en arrière par l'éperon scléral. Ces limites sont celles du limbe anatomique.

On distingue un limbe chirurgical représenté par la limite antérieure de l'espace décollable entre sclère et conjonctive. Cette limite se situe systématiquement en arrière de la limite antérieure du limbe anatomique (à environ 0,5 mm). Il correspond également à une zone de changement de courbure au niveau des sillons de Wilson.

Sur le plan fonctionnel, le limbe est une région riche puisqu'il est le site de prédilection de la pathologie immunologique de la surface cornéenne, le lieu des principales voies de l'excrétion de l'humeur aqueuse et enfin le siège des cellules souches de l'épithélium cornéen situées dans la couche des cellules basales.



**fig. 3:** coupe sagittale du globe oculaire

Elle est située à la face interne de la sclérotique ; cette tunique est de nature pigmentaire, conjonctive et vasculaire. Elle comprend 3 parties bien distinctes :

- L'iris en avant;
- La choroïde en arrière;
- Le corps ciliaire intermédiaire entre les deux.

L'uvée est richement vascularisée et innervée.

#### *a. L'iris (fig.4)*

Il forme un diaphragme musculo-pigmentaire tendu frontalement à la jonction cornéo-sclérale. Il est perforé d'un orifice central: la pupille, par laquelle les faisceaux lumineux pénètrent dans l'œil vers la rétine. Il représente l'élément le plus antérieur de l'uvée.

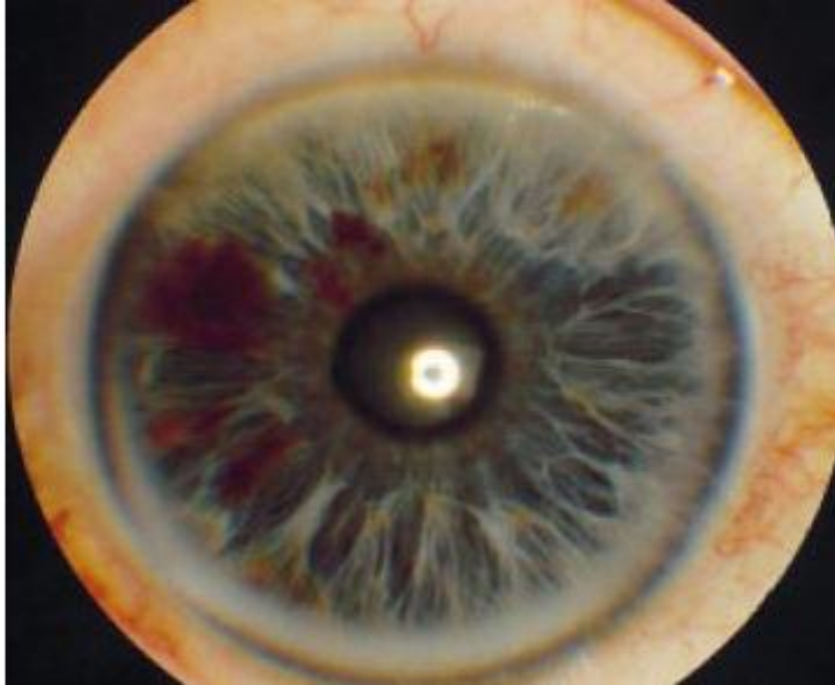Son épaisseur est maximale près de la pupille, et minimale près de la base, ce qui explique la fragilité particulière de l'iris à sa racine et la fréquence des déchirures à ce niveau.

La pupille est un orifice mobile (mydriase, myosis), cette mobilité est due aux deux muscles lisses: le sphincter innervé par le parasympathique, et le dilatateur innervé par le sympathique.

Chez l'enfant; le jeu pupillaire est particulièrement intense, la pupille peut varier de 0,5 à 8 mm en fonction de l'éclairage.

La vascularisation de l'iris est assurée par les artères radiaires branches du grand cercle artériel de l'iris ; les veines symétriques rejoignent les veines

Les structures vasculaires expliquent le saignement en cas de décollement qui se traduit par un hyphéma.



**fig 4:** l'iris

***b. Le corps ciliaire***

Formation uvéale située en arrière de l'iris, le corps ciliaire est constitué de deux parties distinctes : le muscle ciliaire et les procès ciliaires.

Le muscle ciliaire est principalement constitué de trois chefs musculaires, qui divergent en arrière à partir de l'éperon scléral :

- le faisceau externe (muscle de Brucke-Wallace), le plus long, qui se dirige en arrière jusqu'à l'ora serrata et forme le sommet du muscle ciliaire.

nulaire (muscle de Rouget-Muller).

- le faisceau interne, radiaire, qui s'insère sur l'éperon scléral et diverge vers les procès ciliaires.

Les procès ciliaires sont constitués par les pelotons vasculaires baignant dans une atmosphère du tissu conjonctif lâche.

Le corps ciliaire assure une triple fonction en physiologie oculaire:

- il participe au phénomène de l'accommodation par le muscle ciliaire, sphincter capable par sa contraction de réduire les phénomènes de tension s'exerçant sur le cristallin;
- il donne insertion à la zonule, ligament suspenseur du cristallin;
- il sécrète l'humeur aqueuse par ses procès ciliaires et contribue à la régularisation de la pression intraoculaire.

### *c. La choroïde*

La choroïde est une membrane essentiellement constituée par des vaisseaux et située entre la sclère et la rétine, dans les deux tiers postérieurs environ du bulbe de l'œil.

Sa surface externe est de couleur brune ; appliquée dans toute son étendue sur la surface intérieure, concave de la sclère, la choroïde est facilement séparable de cette membrane ; elle ne lui est unie que par une couche de tissu conjonctif, appelée lamina fusca, par les vaisseaux et par les nerfs qui vont d'une membrane à l'autre. Sa surface interne regarde l'axe de l'œil. Elle est lisse, de couleur noire, et répond, sans lui adhérer, à la rétine qui la tapisse dans toute son étendue.

rière d'un orifice de 1,5mm de diamètre pour le passage du nerf optique. Cet orifice fait suite à l'orifice postérieur de la sclère. Son bord est très adhérent au tissu scléral d'une part et d'autre part au nerf optique qui le traverse.

En avant, la choroïde se continue avec la zone ciliaire. La limite antérieure de la choroïde est indiquée par une ligne circulaire, appelée ora serrata.

La choroïde assure le métabolisme de la rétine en transportant les éléments nutritifs et en assurant l'évacuation des déchets. Elle est aussi l'élément clé de la constance de la température intraoculaire.

### **3. La rétine**

C'est une fine membrane tapissant la surface interne du globe. La rétine est un tissu neurosensoriel, capable de capter les rayons lumineux et de transmettre les informations visuelles au système nerveux central. Issue du neuroblaste, c'est une structure nerveuse constituée de neurones et de cellules gliales. Elle est caractérisée par la présence de cellules hautement spécialisées, les photorécepteurs, qui réagissent aux signaux lumineux. La densité de ces cellules ainsi que l'aspect de la rétine varient de la zone centrale à la périphérie.

Sa double vascularisation est fournie par un système artériel propre, issu de l'artère centrale de la rétine et par un apport de voisinage situé au niveau de la choriocapillaire.

La rétine est constituée de deux couches embryologiquement distinctes: L'épithélium pigmentaire et Le neuro-épithélium rétinien.

## *ire de la rétine*

C'est la couche la plus externe de la rétine ; elle s'étend de la papille à l'ora serrata, où elle se prolonge par l'épithélium pigmenté du corps ciliaire.

Il forme une couche unistratifiée, pigmentée, de 10 à 20  $\mu$  d'épaisseur, constituée de cellules hexagonales disposées en mosaïque régulière et reposant sur une membrane basale.

Il a schématiquement trois grands rôles :

- rôle d'écran, plus ou moins opaque, en fonction du degré de pigmentation
- siège d'échanges : hydro-électrolytiques, d'oxygène, par des phénomènes de transport passifs ou actifs ; son rôle est capital, la rétine externe et notamment les photorécepteurs étant sous la dépendance de la choriocapillaire;
- rôle dans le métabolisme de la vitamine A, en la stockant et en régénérant la rhodopsine après photoréception.

### ***b. Le neuro-épithélium rétinien***

Il est composé de l'articulation de trois types cellulaires dans un sens radiaire:

#### ***b.1. Les cellules visuelles: les cônes et les bâtonnets***

Elles forment la couche la plus externe du neuro-épithélium rétinien et sont, par leurs articles externes, directement en contact avec l'épithélium pigmentaire rétinien.

à 6 millions sont situées essentiellement au niveau de la macula et desimées à la vision centrale précise et la vision en lumière diurne.

Les bâtonnets, beaucoup plus nombreux (100 millions), sont disséminés dans toute la rétine et permettent la vision crépusculaire et la vision nocturne.

### **b.2. Les cellules bipolaires**

Si les cellules visuelles sont les récepteurs de la lumière, les cellules bipolaires sont le premier neurone, entièrement intrarétinien des voies visuelles. Les cellules bipolaires s'articulent avec les cellules ganglionnaires, ce qui permet de transmettre l'influx nerveux.

### **b.3. les cellules ganglionnaires**

La cellule ganglionnaire donne naissance à un long axone qui constitue la fibre optique, l'union de différentes fibres optiques constitue le nerf optique.

La papille correspond à l'origine du nerf optique et à l'émergence de l'artère centrale de la rétine.

## **B. Les milieux transparents**

Ils remplissent la cavité oculaire et assurent la transmission de la lumière depuis la cornée jusqu'à la rétine ; l'un est liquide: l'humeur aqueuse, l'autre est un gel: le vitré, alors que le troisième est solide: le cristallin. Ils occupent chacun des espaces bien définis qui compartimentent l'œil.

## **Chambre antérieure et postérieure**

### ***a. L'humeur aqueuse***

Liquide des chambres antérieure et postérieure de l'œil, l'humeur aqueuse est formée au niveau des procès ciliaires, à partir du plasma. La sécrétion active, phénomène le plus important de sa formation, est assurée par les cellules non pigmentées de l'épithélium ciliaire. Sécrétée dans la chambre postérieure, elle gagne la chambre antérieure à travers la pupille, et est éliminée au niveau de l'angle iridocornéen par la voie principale trabéculocanaliculaire et par la voie accessoire uvéosclérale. L'humeur aqueuse est le déterminant le plus important de la pression intraoculaire. Elle assure, en outre, une fonction métabolique nutritionnelle vis-à-vis du cristallin, de la cornée et du trabéculum.

La pression intraoculaire contribue à maintenir le globe oculaire en état de distension permanente, condition pour le bon fonctionnement du système optique oculaire. Elle résulte principalement d'un équilibre dynamique entre formation et élimination de l'humeur aqueuse, équilibre sous la dépendance d'influences vasculaires, hormonales et nerveuses.

### ***b. La chambre antérieure***

La chambre antérieure est l'espace situé entre la cornée en avant et l'iris en arrière. Sa profondeur revêt une importance particulière en sémiologie dans la mesure où elle est corrélée au degré d'ouverture de l'angle irido-cornéen. Celui-ci est formé par le carrefour cornéo-irido-scléral qui réunit la périphérie de l'iris et le bord antérieur de la sclérotique. Son repère superficiel est le limbe scléro-cornéen. Il constitue la principale voie de résorption de l'humeur aqueuse qui

et le canal de Schlemm avant d'être intégré au

Le trabéculum peut être comparé à un filtre conjonctivo-endothéliale constitué de lamelles superposées aux multiples perforations disposées en quinconce.

### *c. La chambre postérieure*

Elle correspond à un espace étroit situé entre l'iris en avant et le plan formé en arrière par le corps ciliaire, la zonule et le cristallin.

## **2. Le cristallin**

C'est la lentille biconvexe placée dans un plan frontal derrière l'iris. C'est un appareil optique dont les modifications morphologiques conditionnent l'accommodation. Le cristallin est entouré d'une capsule et est maintenu en place par un ligament circulaire (la zonule) reliant l'équateur du cristallin au corps ciliaire. Les modifications de courbures du cristallin se font par tension ou relâchement de la zonule sous l'effet des muscles lisses du corps ciliaire. Le cristallin présente également des attaches avec la hyaloïde antérieure (ligaments de WIEGER) qui sont particulièrement solides chez l'enfant.

L'altération de la transparence cristallinienne crée la cataracte. Sa nutrition dépend du milieu ambiant dont il subit les modifications pathologiques.

## **3. Le vitré**

Il remplit la cavité oculaire en arrière du cristallin et occupe, par son volume, les quatre cinquième du globe oculaire.

é d'une trame collagène remplie d'une phase  
liquide, l'acide hyaluronique qui est présent en grande quantité et assure la  
cohérence globale.

Le vitré contracte des adhérences anatomiques particulières avec les  
éléments tissulaires environnants:

- avec la face postérieure du cristallin en avant;
- avec le corps ciliaire et l'ora serrata en périphérie en constituant la base  
du vitré;
- avec la macula et le pourtour de la papille optique en arrière;
- avec les vaisseaux à la surface rétinienne.

### **C. Les voies optiques**

Elles sont constituées par:

- Le nerf optique, qui prend naissance au niveau de la papille et qui se  
dirige en arrière vers l'espace intracrânien à travers le trou optique ;
- Le chiasma optique, formé par le croisement des deux nerfs optiques ;
- Les bandelettes optiques, qui se détachent du chiasma optique et ont  
une direction en dehors et en arrière pour se terminer dans les corps  
genouillés externes ;
- Les voies optiques intracérébrales ou radiations optiques qui vont  
relier le corps genouillé externe avec le centre visuel cortical, situé au  
niveau du lobe occipital.

L'orbite et son contenu vont recevoir des branches artérielles issues du système carotidien interne par l'artère ophtalmique, branche collatérale de l'artère carotide interne, et du système carotidien externe, principalement par l'artère infraorbitaire, branche de l'artère maxillaire. En général, l'artère ophtalmique prend en charge la quasi-totalité de l'apport artériel du contenu orbitaire par l'intermédiaire de nombreuses branches qui naissent à l'intérieur de l'orbite.

#### IV. LES ANNEXES:

##### **A. Les muscles oculomoteurs**

Ils animent le globe oculaire, ces muscles sont:

- Les muscles droits: qui sont au nombre de quatre et prennent naissance du tendon de Zinn: le droit externe, droit interne, droit supérieur et inférieur ;
- Les muscles obliques: qui sont au nombre de deux: le grand oblique et le petit oblique.

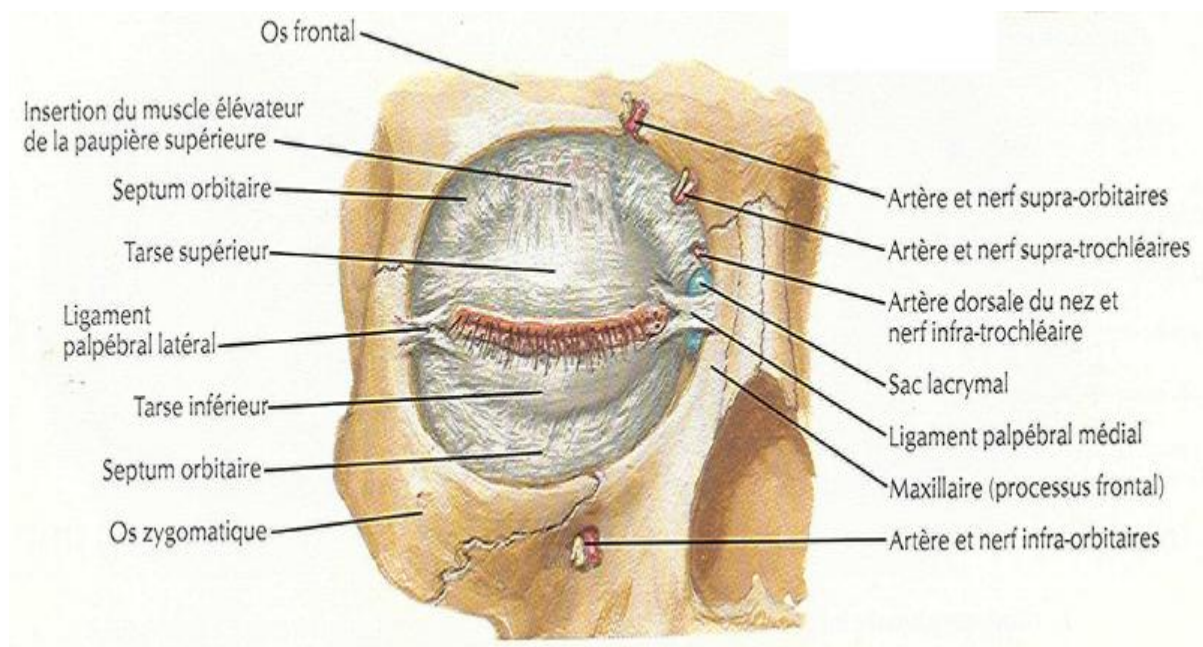
##### **B. Les paupières:**

Elles sont au nombre de deux: la paupière supérieure et inférieure.

##### **C. Les cavités orbitaires:(fig.5)**

Situées à la partie supérieure du massif facial, véritables zones de jonction entre la face et le crâne osseux et séparées l'une de l'autre par les fosses nasales, les deux cavités orbitaires contiennent et protègent les organes de l'appareil de la vision, en particulier les globes oculaires et les muscles oculomoteurs.

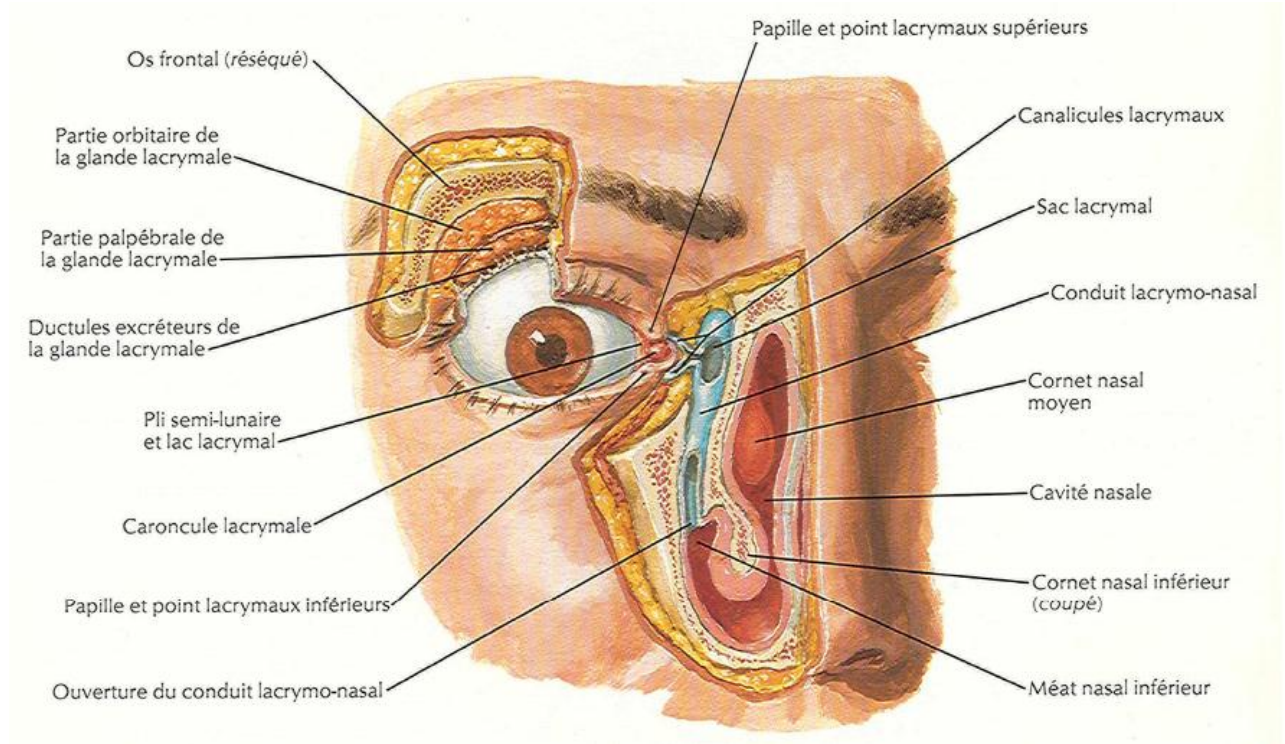
triangulaire dont la base large est ouverte en avant et le sommet étroit situé en arrière, chaque orbite est constituée par un ensemble d'os juxtaposés formant l'orbite osseuse, doublée sur son versant interne d'une membrane fibreuse : le périoste orbitaire. De nombreux orifices creusés dans les parois osseuses mettent en communication l'orbite et les régions voisines et permettent le passage d'artères, de veines, de nerfs destinés au globe oculaire ou aux annexes. Les parois orbitaires sont au nombre de quatre: la paroi supérieure, la paroi interne, la paroi inférieure horizontale et la paroi externe verticale.



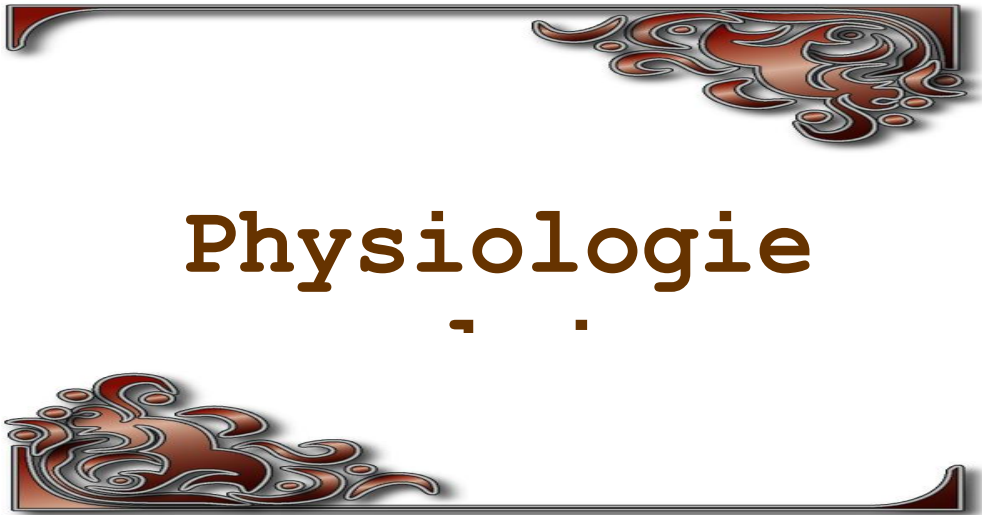
**fig. 5:** le cadre osseux de l'orbite

**Système lacrymal : (fig.6)**

La lubrification de la cavité conjonctivo-palpébrale et de la cornée est assurée par les larmes du système lacrymal.



**fig. 6: les voies lacrymales**



## ISUEL CHEZ L'ENFANT

La croissance du globe commence chez le fœtus. A la naissance, la longueur axiale moyenne du globe est de 16.5 à 18mm, elle croît très rapidement la première année, augmentant de 3.5mm environ dans les 18 mois, puis de 1mm/an jusqu'à 3 à 4 ans et devient lente par la suite (0.1mm/an) jusqu' à l'âge de 14 à 15 ans où la longueur définitive est atteinte (3).

Le développement visuel chez l'enfant passe par une période critique juste après la naissance et qui s'étale sur une période assez longue pouvant aller jusqu' à 6 ans. La durée de la période sensible varie en fait avec chaque paramètre visuel. Toute entrave à la vision peut avoir des conséquences parfois irréversibles sur la vision de l'œil concerné, c'est ce qui définit l'amblyopie.

## II. AMBLYOPIE PAR PRIVATION VISUELLE

Encore dite par déprivation, elle survient en l'absence uni ou bilatérale de stimuli visuels ou en cas de diminution de ceux-ci.

L'amblyopie par privation visuelle représente moins de 10% des amblyopies rencontrées chez l'enfant.

### **A. Etiologies**

Les causes congénitales les plus fréquentes sont essentiellement les cataractes congénitales et, à un degré moindre un ptosis, un leucome cornéen, une hémorragie vitrénne.

Les causes acquises relèvent en grande partie de traumatismes : cataractes traumatiques, plaies cornéennes, hémorragies du vitré.

Elle peut s'installer jusqu'à vers la fin de la 8<sup>ème</sup> année. Elle est d'autant plus grave qu'elle est plus précoce et d'autant moins réversible que la privation a été plus prolongée.

## **B. La privation visuelle unilatérale précoce**

Si la privation visuelle unilatérale survient dès la naissance et est inférieure à 3 semaines, il n'y a pas de retentissement ultérieur. Si par contre elle dépasse ce délai, elle est susceptible d'induire rapidement une amblyopie.

Lorsque l'amblyopie par privation visuelle est installée, elle comporte une perte précoce de la binocularité induisant ou non un strabisme.

## **C. La privation unilatérale tardive**

Plus les mois et les années passent, moins sévères sont les effets de la privation visuelle. C'est la conclusion du travail d'Awaya (4) qui, étudiant les conséquences sur l'acuité visuelle d'une privation visuelle d'une seule semaine se situant après un délai post-natal de 3 semaines, trouve qu'elle est susceptible d'entraîner une amblyopie.

Dans la série étudiée, le risque commence à décroître après 18 mois, et surtout après 30 mois mais l'œil humain demeure sensible à une occlusion jusqu'à la fin de la 8<sup>ème</sup> année au moins.

Ces amblyopies tardives sont susceptibles de régresser si elles sont traitées assez précocement. De nombreux exemples peuvent l'illustrer et en particulier, les bons chiffres d'acuité visuelle obtenus après intervention sur les cataractes posttraumatiques. L'amblyopie régresse et la vision binoculaire peut ne pas être perdue.

Dans l'ensemble, elle est moins sévère que la privation unilatérale. Toutefois, si elle est précoce et de longue durée, elle conduit à une disparition progressive des fonctions visuelles mono et binoculaires. Plus elle est courte, moins elle est grave.

### III. LA VISION BINOCULAIRE

La vision binoculaire représente l'étape ultime de la perception visuelle. Elle suppose une parfaite coordination des mouvements oculaires qui dirigent les deux axes visuels sur l'objet fixé : deux images se forment alors sur deux points rétiniens physiologiquement conjugués, et que l'on appelle points correspondants.

#### **A. Evolution de la vision binoculaire**

Les progrès de la méthodologie (5) ont précisé récemment la première évolution de la vision binoculaire et spécifiquement la stéréopsie: celle-ci débute vers le 2<sup>ème</sup> ou le 3<sup>ème</sup> mois.

L'évolution de la stéréopsie est rapide, la disparité croisée précédant la disparité directe ; elle est efficace à 4 mois et atteint dès le 6<sup>ème</sup> mois un niveau proche de l'adulte. Cette rapidité d'évolution contraste avec la lenteur de celle de l'acuité visuelle qui n'arrive que 4 ou 5 ans à des niveaux proches de l'adulte (5).

## Privation sensorielle

De nombreuses expériences de privation sensorielle ont été faites chez le chat et le singe (5).

Elles se résument ainsi :

- ✚ La privation visuelle unilatérale (par suture palpébrale), donne une amblyopie et une dégradation de la vision binoculaire, qui sont confirmées par le comportement, la neurophysiologie et l'histologie. Une privation prolongée de 2 ans donne une dominance totale et irréductible du second œil.
- ✚ La privation visuelle bilatérale donne une amblyopie bilatérale mais l'altération de la vision binoculaire est moins sévère que dans la privation unilatérale.

### C. Récupération après privation sensorielle

Quand la privation sensorielle est suspendue pendant la période sensible, une récupération de la vision binoculaire est possible. Le simple retour à la stimulation binoculaire normale ne permet en règle qu'une régression très partielle, même avec 2 ans de recul, et peut parfois aggraver le déficit binoculaire. Si la privation d'un œil est suivie d'une privation inverse, la récupération est bien meilleure.

## **vision binoculaire**

Après la 1ère enfance, la vision binoculaire et la stéréopsie continuent à évoluer pour s'adapter à la croissance des sujets. La stéréopsie est difficile à tester avec précision à l'âge préscolaire, en raison de multiples facteurs non spécifiques. Les tests classiques donnent une sous évaluation des scores mais parfois on se retrouve devant des jeunes enfants coopératifs dont les performances sont égales à celle de l'adulte. A l'âge scolaire les tests cliniques courants sont d'usage facile et permettent d'établir des normes.



# Physiopathogé

.



Un objet sur un système clos tel que l'œil, les caractéristiques physiques de cet objet doivent être précisées : sa taille, sa densité et la présence de bords tranchants. Par définition, un objet contondant a des extrémités et des bords épais.

Dans le cas des ruptures oculaires, les poings, coudes, raquettes, volants de voitures, sont fréquents.

L'énergie traverse le globe à partir de la zone d'impact, jusqu'à la région diamétralement opposée, résultant en une blessure par contrecoup (6). À ceci s'ajoute la déformation du globe sous l'effet du choc. La sclère peut se rompre dans ses zones de moindre épaisseur : l'insertion des muscles droits et l'équateur. Une interface entre deux tissus de densité différente constitue aussi une zone de moindre résistance, ce qui explique les avulsions du nerf optique.

Les plaies pénétrantes sont provoquées par des objets coupants, dont les plus fréquents sont les clous, les couteaux, les fourchettes, les verres, les ciseaux. La blessure est la résultante des caractéristiques tranchantes de l'objet et de sa force de contusion. La plaie pénétrante idéale est l'incision chirurgicale. À l'opposé, la plaie par projectile volumineux avec facteur contusif important a un très mauvais pronostic.

Les blessures par instruments tranchants sont localisées au point d'impact.

Il faut considérer aussi, dans la physiopathologie, les forces survenant lors de la dépressurisation du globe qui attirent son contenu vers le lieu de la pénétration.

Le décollement choroïdien hémorragique est de même une complication de la décompression.

En fonction des corps étrangers (CE), il faut distinguer dans le mécanisme de CE dans l'œil passivement (plaie souillée par un CE végétal par exemple) et le CE ayant provoqué lui-même l'effraction.

Pour pouvoir créer une perforation de la coque oculaire, deux éléments sont à considérer : la forme et l'énergie cinétique du corps étranger. L'énergie cinétique d'un CE donné est représenté par la formule  $E = 1/2 mv^2$  où  $m$  représente la masse et  $v$  la vitesse du CE. Plus que la masse, l'élément déterminant pour la pénétration est donc la vitesse du CE.

Lorsque le CE est en rotation, à l'énergie cinétique, s'ajoute une énergie rotatoire  $E = m r^2 / 2$  avec  $m$  = masse et  $r$  = rayon de section du CE. L'énergie cinétique nécessaire à sa pénétration dans l'œil est moindre pour un CE acéré que pour un CE rond (7).

La porte d'entrée est le plus souvent cornéenne, traversant ensuite d'avant en arrière l'iris ou la pupille puis le cristallin ou la zonule avant d'atteindre le segment postérieur. La porte d'entrée est parfois limbique ou sclérale antérieure, rarement directement sclérale postérieure.

Les conséquences de la pénétration d'un CE au niveau du segment postérieur de l'œil sont immédiates (plaie, cataracte, hémorragie vitréenne, décollement de rétine par déhiscence provoquée par le CEIO au point d'entrée ou au point d'impact rétinien, endophtalmie etc.) et retardées (sidérose, chalcose, ophtalmie sympathique, décollement de rétine par organisation du vitré avec apparition d'une trame fibrogliale rétractile, inflammation chronique etc.).



**A- onde de choc avec plaie ne dépassant pas la cornée ;**



**B- onde de choc avec rupture de la cornée et perforation du globe.**

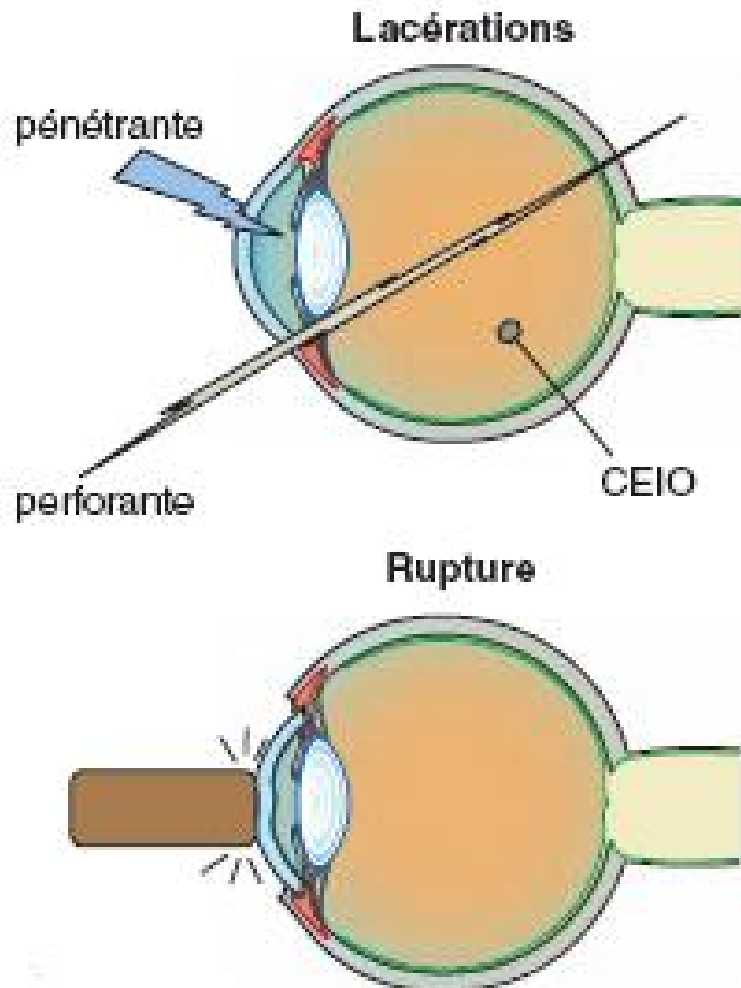
**fig.7**

Le traumatisme à globe ouvert est une plaie de pleine épaisseur de la paroi cornéosclérale. Une atteinte de pleine épaisseur de la sclère sans atteinte choroïdienne entre donc dans la catégorie des traumatismes à globe ouvert. Deux catégories sont distinguées:

- **La rupture** du globe oculaire (fig.8) correspond à la constitution d'une plaie de pleine épaisseur du globe oculaire causée par un objet mou.

intraoculaire liée au traumatisme provoque la rupture de la paroi oculaire par compression au niveau de points de faiblesse qui peuvent être situés en regard ou à distance du point d'impact. Il s'agit alors de contraintes mécaniques s'exerçant sur les parois du globe oculaire de l'intérieur vers l'extérieur.

• **La lacération** (fig.8) correspond à une lésion de pleine épaisseur de la paroi oculaire par un objet tranchant. Il s'agit alors d'une contrainte mécanique s'exerçant de l'extérieur vers l'intérieur du globe oculaire. On parle de plaie pénétrante lorsqu'il existe une seule plaie et de plaie perforante lorsqu'il existe deux plaies réalisées par le même objet : une porte d'entrée et une porte de sortie. Les lacérations peuvent être accompagnées de corps étrangers intraoculaires (CEIO).

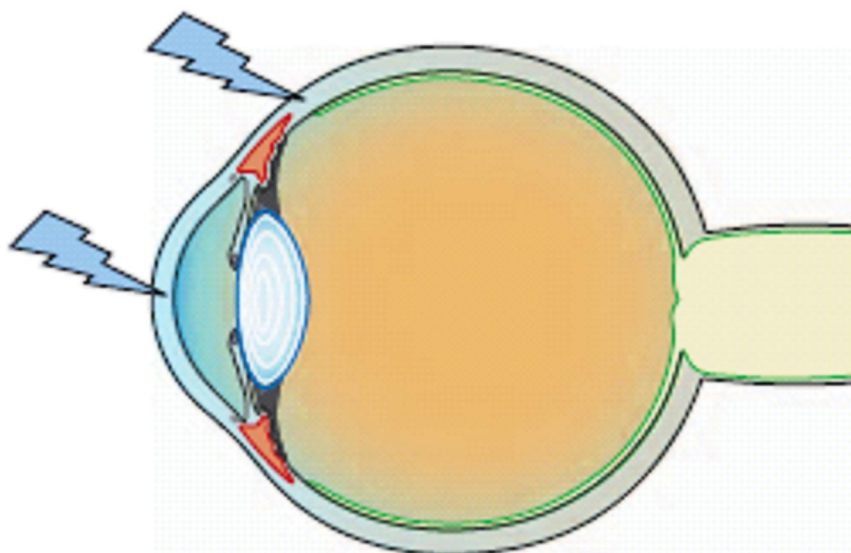


CEIO : corps étranger intraoculaire

**fig. 8:** traumatisme à globe ouvert

[Click Here to upgrade to Unlimited Pages and Expanded Features](#)

ndrome contusif associé dans les traumatismes perforants, en effet l'augmentation de la pression intraoculaire ou la déformation du globe oculaire entraîne des lésions au niveau du point d'impact ou à distance de celui-ci. La lacération lamellaire est une plaie (lacération) causée par un objet tranchant au niveau de la conjonctive bulbaire ou de la paroi du globe oculaire (cornée ou sclère) ne concernant pas toute l'épaisseur de la paroi (lamellaire). La lésion se situe alors au niveau du point d'impact (fig.9).



**fig. 9: lacérations lamellaires**



# Classification des



commun et d'une terminologie standard continue à empêcher la prise en charge clinique et les études portées sur les traumatismes oculaires.

Cependant L'utilisation inadaptée du vocabulaire en traumatologie oculaire peut conduire à une mauvaise interprétation à l'origine d'une description erronée de la lésion en clinique ou de confusion lors de la présentation des résultats d'une étude clinique.

C'est à la suite de ces constatations qu'il a semblé nécessaire de faire le point sur les conceptions actuelles en traumatologie oculaire afin de proposer une terminologie standardisée pour les lésions oculaires d'origine mécanique.

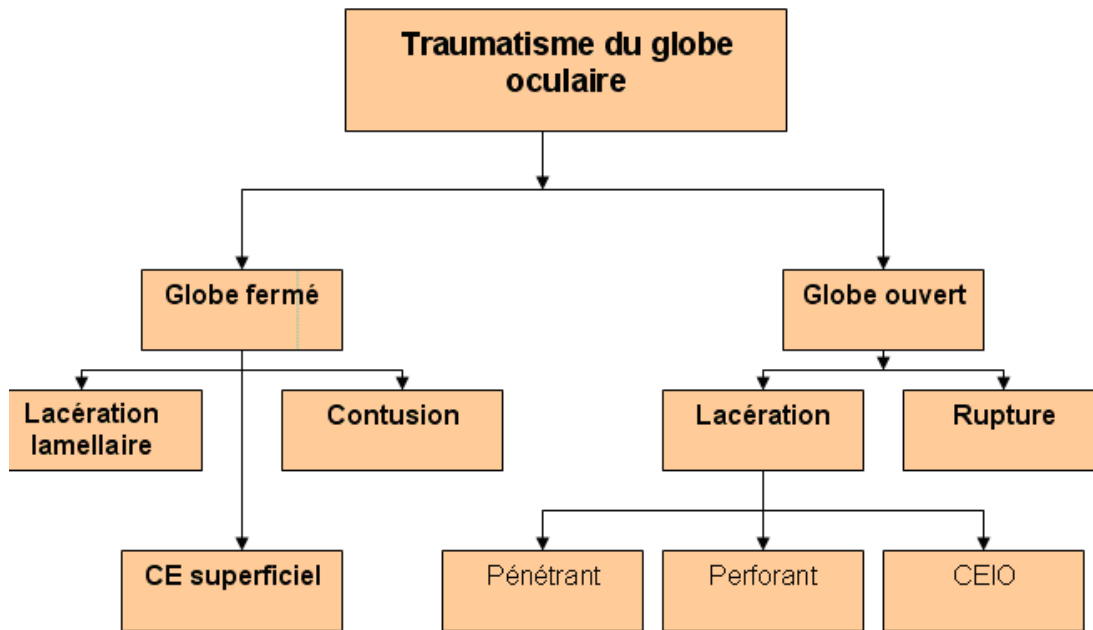
Une enquête anonyme chez plus d'une centaine d'ophtalmologistes confrontés à la description de trois cas cliniques différents de traumatisme oculaire, ainsi qu'une revue de la littérature internationale concernant la traumatologie oculaire ont été réalisées. Ce travail préliminaire a ensuite permis la mise au point de la Birmingham Eye Trauma Terminology (BETT) à partir d'une approche clinique raisonnée.

La classification élaborée pour la BETT (8) réunit les critères suivants :

- A chaque situation clinique correspond un terme précis et un seul ;
- Le globe oculaire pris dans sa totalité sert de tissu de référence unique;
- La terminologie utilisée englobe tous les types de traumatismes oculaires mécaniques.

La BETT permet une description et une classification simple, sans ambiguïté, cohérente, détaillée et complète pour tous les types de lésions traumatiques mécaniques du globe oculaire. La BETT est déjà adoptée comme

en traumatologie oculaire par plusieurs sociétés savantes. Elle a pour but de privilégier la terminologie privilégiée pour classer les lésions oculaires en pratique courante.



**Fig 10: Terminologie des traumatismes oculaires de BIRMINGHAM**

Ce système de classification est destiné à l'usage des ophtalmologistes et les non ophtalmologistes qui participent aux soins ou conduisent des études sur la traumatologie oculaire.

Cette classification est limitée aux traumatismes oculaires d'origine mécanique, résultat des coups par objets pointus ou non. Ceux ci vont définir les traumatismes à globe fermé ou à globe ouvert (8) dont la clinique et l'attitude thérapeutique sont tout à fait différentes. Les autres traumatismes oculaires

chimique ; électrique; ou thermique ne sont pas  
mécanisme dans ce système de classification.

C'est au clinicien de classer un traumatisme oculaire après avoir mené un examen oculaire complet (tableau.1), en se basant sur quatre variables concernant l'anatomie et la physiologie du traumatisme oculaire qui donnent une idée sur le pronostic final du devenir visuel.

Ces quatre variables sont : (9)

1. Le type du traumatisme qui fait référence au mécanisme du traumatisme, c'est-à-dire à globe ouvert ou à globe fermé. Chacun est subdivisé en catégories spécifiques.

Cette classification par type est basée essentiellement sur les circonstances de l'accident rapportées par le patient ou par les témoins ; mais l'examen clinique reste le meilleur moyen pour découvrir le mécanisme du traumatisme, associé aux examens paracliniques (radiographies standards ; échographie ; TDM ; IRM; .....).

2. Le grade du traumatisme qui est basé sur l'acuité visuelle de l'œil (AV) traumatisé à l'examen oculaire initial chez les enfants qui coopèrent ; mais le plus souvent la mesure de l'acuité visuelle est impossible. Cette AV est une variable physiologique qui reste limitée par sa nature subjective. On procédera à la mesure de l'acuité visuelle de loin et de près avec et sans correction et avec trou optique si l'œil est dilaté. L'absence de perception lumineuse est confirmée par une source lumineuse de forte intensité avec occlusion complète du bon œil. Dans certaines situations assez fréquentes chez l'enfant il est impossible de mesurer l'acuité (enfant très jeune non coopérant

Classification ne prendra pas en considération

3. Le déficit pupillaire relatif afférent qui est une autre variable physiologique indiquant la fonction rétinienne et optique. Si une pupille ne peut être examinée, le déficit pupillaire pourra toujours être évalué par l'observation du réflexe consensuel de l'œil adelphe. Cette variable est positive quand un déficit pupillaire relatif afférent est présent dans l'œil traumatisé et est négative si ce déficit est absent.

Chez le patient monoptalme ou ayant un blocage pupillaire bilatéral, la variable ne peut être évaluée.

4. La zone du traumatisme qui est variable en fonction du traumatisme ; s'il est à globe ouvert ou à globe fermé.

En cas du traumatisme à globe ouvert : la zone de traumatisme est définie par la zone atteinte la plus postérieure :

- Zone 1 : la plaie oculaire intéresse la cornée et le limbe cornéoscléral,
- Zone 2 : l'atteinte ne dépasse pas les 5 mm antérieurs de la sclère.
- Zone 3: ce sont les atteintes sclérales dépassant plus de 5mm en postérieur du limbe cornéoscléral.

En cas de corps étranger intraoculaire, la zone est définie par l'orifice d'entrée, et si le traumatisme est perforant (c'est-à-dire un corps étranger ayant traversé le globe), on la définit par le défaut le plus postérieur qui est généralement l'orifice de sortie.

est généralement définie au cours de l'examen initial mais est souvent précisée et révisée au cours de l'exploration chirurgicale.

En fait d'autres facteurs pronostiques importants n'ont pas été inclus dans cette classification et ceci est expliqué par les auteurs de cette classification, par le fait que ces facteurs pronostiques sont soit déjà rapportés dans la classification par d'autres variables ou sont absents ou difficiles à recueillir au moment de l'examen initial. Ces facteurs sont :

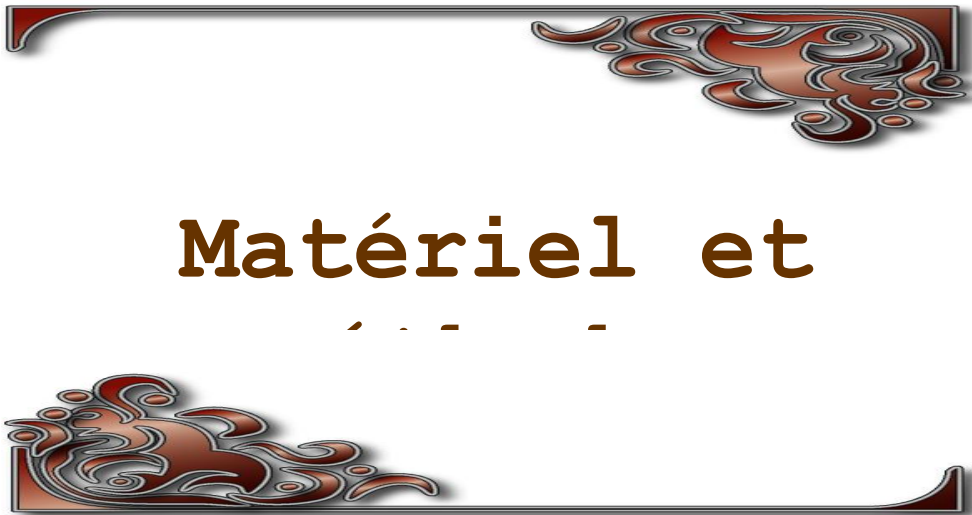
1. La taille d'une plaie oculaire ;
2. La présence d'une hémorragie vitréenne dans les traumatismes à globe ouvert ;
3. L'atteinte des fibres cristallines dans les traumatismes à globe ouvert ;
4. La présence d'un décollement de rétine ;
5. L'endophtalmie.

Click Here to upgrade to Unlimited Pages and Expanded Features

**Les traumatismes oculaires à globe ouvert**

<b><u>Type</u></b>	<b>Rupture</b>	
	<b>Pénétration</b>	
	<b>Corps étranger intra oculaire</b>	
	<b>Perforation</b>	
	<b>Mixte</b>	
<b><u>Acuité visuelle (Grade)</u></b>	<b>1</b>	<b>&gt;20/40</b>
	<b>2</b>	<b>20/50 à 20/100</b>
	<b>3</b>	<b>19/100 à 5/200</b>
	<b>4</b>	<b>4/200 à la perception lumineuse</b>
	<b>5</b>	<b>pas de perception lumineuse</b>
<b><u>Pupille</u></b>	<b>Positive</b>	<b>DPRA présent dans l'œil atteint ;</b>
	<b>Négative</b>	<b>DPRA absent dans l'œil atteint ;</b>
<b><u>Zone</u></b>	<b>1</b>	<b>lésion touchant uniquement la cornée (le limbe cornéoscléral est inclus)</b>
	<b>2</b>	<b>lésion touchant la zone située jusqu'à 5 mm en arrière du limbe cornéoscléral</b>
	<b>3</b>	<b>lésion touchant la zone située en arrière des 5 mm antérieures</b>

 **PDF Complete**  
Your complimentary use period has ended.  
Thank you for using PDF Complete.  
[Click Here to upgrade to Unlimited Pages and Expanded Features](#)



le rétrospective sur une période de 8 ans: De janvier 2001 à décembre 2008 concernant 90 cas de traumatismes oculaires perforants survenus chez des enfants âgés de 0 à 15 ans et traités dans le service d'ophtalmologie A du centre hospitalo-universitaire de Rabat.

Trois groupes d'âges ont été étudiés: les enfants en âge préscolaire de 0 à 5 ans, ceux en âge scolaire de 6 à 10 ans et les adolescents de 11 à 15ans.

Nous avons relevé l'âge, le sexe, les circonstances de l'accident, les détails de l'examen clinique à l'admission, le délai de la prise en charge, les complications à distance du traumatisme ainsi que la récupération visuelle à la fin du suivi clinique. Pour cela, une fiche d'exploitation a été utilisée pour pouvoir recueillir les données nécessaires à notre étude.

Notre travail va se baser sur le recueil et l'étude des données épidémiologiques des plaies oculaires chez l'enfant. Cependant, une revue de la littérature intéressant l'étude des différentes attitudes thérapeutiques (médicales et chirurgicales) en rapport avec ce type de lésions est nécessaire à rapporter, ceci va nous permettre d'instaurer une bonne prise en charge clinique et thérapeutique, afin d'améliorer le pronostic visuel anatomique et fonctionnel chez cette population particulièrement exposée au risque d'amblyopie.

## D'EXPLOITATION

### Interrogatoire:

- Non et prénom:
- Numéro d'entrée:
- Age :
- Sexe:
- Origine (région): urbain rural
- Date d'admission:
- Date du traumatisme:
- Délai d'admission:
- Circonstances du traumatisme (détails):
  
- lieu du traumatisme :
  - Maison
  - Rue
  - Voie publique
  - Ecole
  - Sport
  - Autres
  
- Circonstances de survenue:
  - Agression (rixes)
  - Jeu
  - Accident domicilié
  - Accident de la voie publique
  - Autres
  
- Agent traumatisant :
  - Pierre
  - Bris de verre
  - Objet métallique
  - Bout de bois
  - Plastique
  - Stylo
  - Clou
  - Autres
  - Non précisé.

[Click Here to upgrade to  
Unlimited Pages and Expanded Features](#)

- Œil traumatisé :
- Acuité visuelle à l'admission:
- Type de traumatisme:
  - Traumatisme pénétrant.
  - Traumatisme perforant.
  - Rupture
- Caractéristiques anatomiques des plaies:
  - Plaie limbique
  - Plaie cornéenne
  - Plaie cornéo-sclérale
  - Lésions associées:
    - a. Hernie de l'iris.
    - b. Hyphéma posttraumatique
    - c. Atteinte cristallinienne
    - d. Corps étranger intraoculaire
    - e. Issue de vitrée
    - f. Hémorragie du vitré
    - g. Examen du fond d'œil
    - h. Examen des annexes
  - Complications :
    - a. Cataracte posttraumatique
    - b. Les endophtalmies posttraumatiques
    - c. Glaucome
    - d. Phtyose oculaire.

**Prise en charge:**

- Traitement médical
- Prise en charge chirurgicale
  - Aux urgences
  - Par la suite
- Type d'intervention
- Evolution postopératoire.
- Acuité visuelle finale
- Suivi et recul.

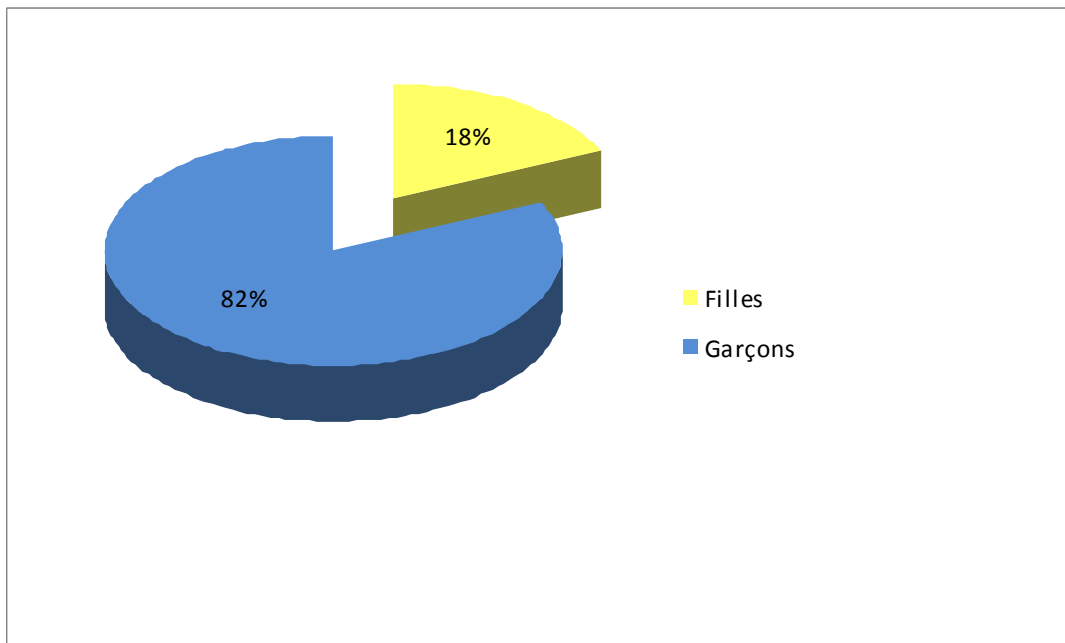


# Résult

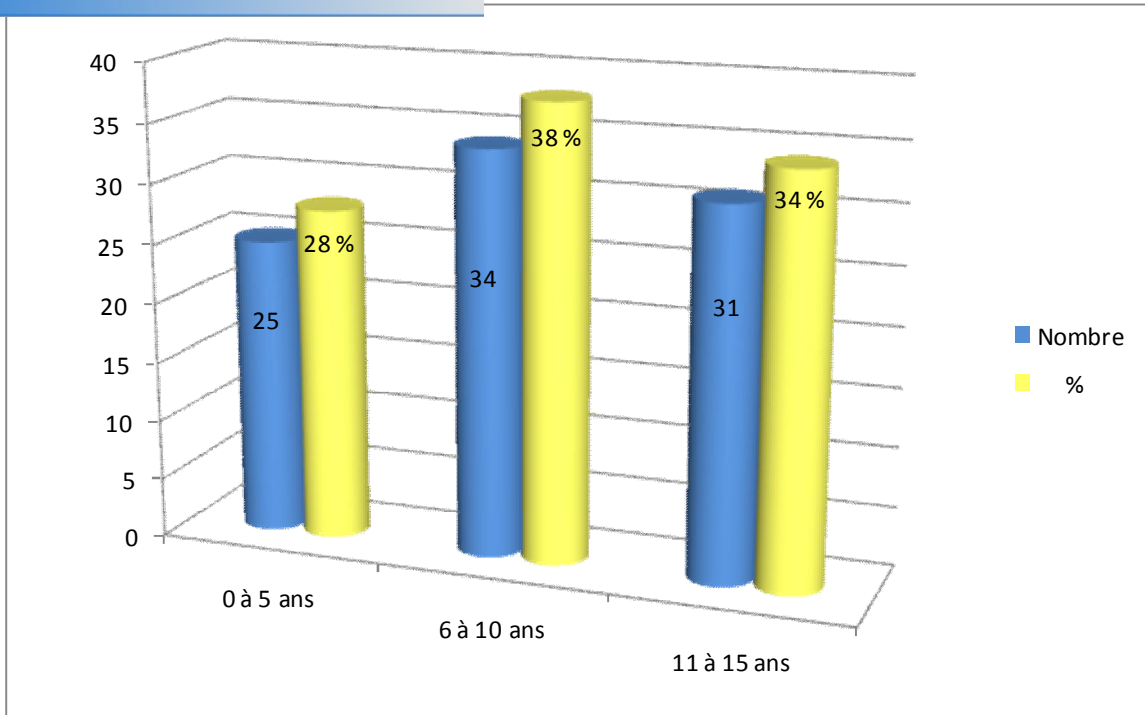


**ULTANTS:**

- Nous avons recensé 90 enfants : 73 garçons et 17 filles (fig.11).
- L'âge moyen des enfants est de 8 ans avec des extrêmes entre 2 ans et 15 ans ;
- 77,7% des enfants provenaient du milieu urbain, bien que notre service desserve une grande région rurale.
- Les garçons étaient plus fréquemment touchés que les filles, la prédominance masculine était notée pour toutes les tranches d'âge.
- 33 accidents (36,6% des cas) sont survenus pendant les vacances scolaires.



**fig.11 : Répartition des patients en fonction du sexe**



**fig. 12** : La répartition des plaies oculaires selon le groupe d'âge

-Les plaies du globe oculaire étaient plus fréquentes dans le groupe de 6 à 10 ans et 11 à 15 ans (fig. 12).

## II. DELAI DE CONSULTATION:

40% des enfants ont été conduits le même jour à l'hôpital, 30.6% ont été conduits 24 heures après le traumatisme, le maximum de retard de consultation était d'une semaine chez 6 enfants.

E:

La majorité des accidents était survenue dans la rue (73,3 %), au domicile de l'enfant (20,2%). Plus rarement, le traumatisme s'était produit à l'école (3,3%) (tableau 2).

Nous avons aussi recensé trois cas particuliers de plaies oculaires survenues chez des enfants de 13, 14 et 15 ans sur le lieu de leur travail:

-Le premier, forgeron, ayant eu une projection d'un corps étranger lorsqu'il martelait une barre de fer ;

- Le deuxième qui travaillait dans une station d'essence, était victime la nuit pendant son travail d'une agression au couteau ;

-Et enfin le troisième qui creusait un puit et ayant reçu une pierre au niveau de son œil.

**Tableau 2 : lieux de prédilection des accidents**

Lieu	Nombre	Pourcentage
Maison	18	20.2%
Rue	66	73.3%
Ecole	3	3.3%
Autre	3	3.3%

CAUSANTS:

L'agent traumatisant (tableau 3) était identifié dans la plupart des cas.

Les agents métalliques (ciseaux, couteau et fil de fer), les bouts de bois (les épines végétales) et les jets de pierre représentent les principales causes :

**Tableau 3 : les agents traumatisants**

Agent traumatisant	Nombre	Pourcentage
Pierre	17	18.9%
Bris de verre	10	11.1%
Objet métallique	34	38.91%
Bout de bois	18	20%
Plastique	1	1.11%
Stylo	2	2.22%
Autre	3	3.33%
Non précisé	4	4.44%

**CLINIQUE:**

**A. Acuité visuelle initiale :**

A l'admission, on note une baisse de l'acuité visuelle assez importante chez nos patients ; elle est réduite à la perception lumineuse chez 38,09% des cas, mouvements des doigts chez 14,38% des cas, compte les doigts chez 9,5% et elle est inférieure ou égale à 2/10 chez 4,7% de nos patients.

Par ailleurs, on n'a pas pu mesurer l'acuité visuelle chez 33,33% des cas car il s'agit de patients non coopérants. (tableau 4)

**Tableau 4 : Acuité visuelle initiale**

<b>Acuité visuelle initiale</b>	<b>nombre</b>	<b>pourcentage</b>
Perception lumineuse	34	38.09%
Mouvement des doigts	13	14.38%
Compte les doigts	9	9.5%
Inférieure à 2/10	4	4.7%
Acuité visuelle inappréciable	30	33.33%

**oculaire**

-Sur le plan clinique, la perforation oculaire était toujours unilatérale, touchant l'œil droit dans 46,66 % des cas et l'œil gauche dans 53,33 % des cas.

-Le siège de la plaie était cornéen chez 64,44 % des patients avec 33,33 % des plaies passant par l'axe visuel. Les atteintes cornéosclérales représentent 32,23 % des cas et les atteintes sclérales sont retrouvées chez 3,33 % des cas. (tableau 5)

**Tableau 5 : Siège des plaies oculaires**

<b>Siège de la perforation</b>	<b>Nombre de cas</b>	<b>pourcentage</b>
Plaie de la cornée	58	64.44%
Plaie sclérale	3	3.33%
Plaie cornéosclérale	29	32.23%

-Les lésions oculaires associées à l'examen initial étaient essentiellement (tableau 6) :

- Un hyphéma (30 %),
- Une hernie de l'iris (33,33 %),
- Une atteinte cristallinienne (28,9 %)
- Une hémorragie intravitréenne (7,78%).

cié d'un examen clinique, biomicroscopique et radiologique complet, ce qui a permis de détecter un corps étranger intraoculaire chez 9% des cas.

**Tableau 6: Caractéristiques des lésions anatomiques du globe oculaire**

<b>Lésions anatomiques associées</b>	<b>Nombre de cas</b>	<b>pourcentage</b>
Hernie de l'iris	30	33,33%
Hyphéma	27	30%
Atteinte cristallinienne	26	28,9%
Hémorragie du vitré	7	7,78%

## VI. THERAPEUTIQUE, EVOLUTION ET SUIVI:

-Tous nos patients ont reçu un traitement médical (par voie générale et collyre) ainsi qu'une prise en charge chirurgicale :

- ❖ La suture de la plaie sous anesthésie générale a été réalisée dans tous les cas.

- ❖ Pendant la période du suivi clinique, 33 enfants ont dû être réopérés pour une complication survenue à distance de la chirurgie d'urgence :

istallin cataracté a été le geste le plus fréquent

(20 cas) dont 10 ont été opérés sans implant à cause d'une large rupture capsulaire ;

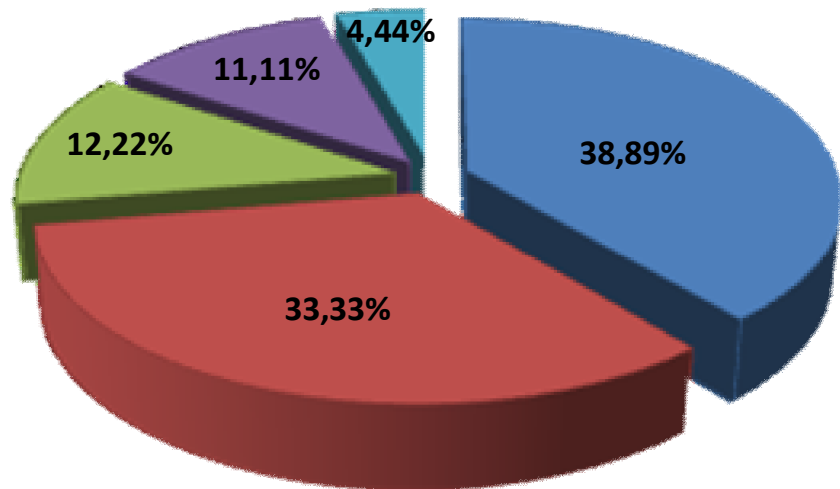
- ✓ Nous avons répertorié également 2 cas de vitrectomie postérieure pour hémorragie intravitréenne avec CEIO et un seul cas de kératoplastie transfixiante pour taie de cornée séquellaire sur l'axe visuel.

- 13 enfants ont présenté une endophtalmie posttraumatique dans 4 cas à un corps étranger intraoculaire.

- Malgré une évolution vers la phtyose chez quatre enfants, aucune éviscération n'a été pratiquée.

- Après un recul moyen de 4ans (6mois - 62mois), l'acuité visuelle finale était :

- ✓ Supérieure ou égale à 5/10 chez 35 cas (38,89 % des patients) ;
- ✓ Entre 5/10 et 1/10 chez 30 cas (33,33%);
- ✓ Inférieure à 1/10 chez 11 cas (12,22%);
- ✓ Et réduite à la perception lumineuse négative ou mal orientée chez 10 cas (11,11%). (fig13)



**fig. 13** : L'acuité visuelle à la fin du suivi



# Discussi



## BIOMECANISME ET ETIOLOGIQUES:

Les plaies du globe oculaire représentent une cause majeure et pourtant évitable de cécité chez l'enfant. L'OMS recense quelques 55 millions de traumatismes oculaires par an, responsables de 19 millions de cas de cécité monoculaire dont 32 à 75% surviennent chez l'enfant (9, 10, 11). Dans notre série La fréquence des plaies oculaires chez l'enfant est de 24,3% rapportée à l'ensemble des plaies oculaires tout âge confondu et survenues pendant la même période.

Cela se rapproche de la fréquence conclue par l'étude de Limaiem et coll (12) qui rapporte une fréquence de 27,5 %, mais diffère de celle rapportée par l'étude de Sidi Cheikh et coll(13) qui trouve une fréquence de 45.8% chez les enfants âgés de 0 à 10 ans.

La prédominance masculine dans notre étude concorde avec les données de la littérature (14, 15, 16, 47, 48, 50). En effet, dans notre série, le sexe ratio était de 1.4 dans le premier groupe, ce qui rejoint les résultats de Soyly et coll (17) où l'incidence des plaies du globe oculaire chez les enfants en bas âge et survenant loin de la supervision des parents est la même chez le garçon et la fille. Dans le deuxième groupe, le sexe ratio était de 4. Il remonte à 10 chez le troisième groupe ; cela laisse supposer que plus le garçon grandit, plus il devient aventurier et s'engage dans des activités à haut risque.

L'étude de l'incidence des plaies oculaires selon le groupe d'âge trouve une incidence plus élevée dans les groupes 6 à 10 ans et 11 à 15 ans, ce qui concorde avec les résultats de Soyly (17) qui trouve une incidence plus élevée dans le groupe des 5 à 9 ans. Cette incidence élevée dans notre série est expliquée par le fait que l'enfant de cette tranche d'âge (de 6 à 15 ans) passe

maison, loin du contrôle parental et donc plus

La plupart de nos patients étaient d'origine urbaine. Cela s'explique d'une part par la rareté des centres médicaux dans les zones rurales et des centres spécialisés difficilement accessibles à cette zone, et d'autre part par le niveau socioéconomique de la population rurale, d'où l'intérêt de la création de centres de santé primaires pour les premiers soins et l'orientation des patients vers les centres spécialisés.

La majorité de nos patients ont consulté 24 à 48 heures après le traumatisme. Le retard de consultation chez 6 enfants était dû soit à une sous-estimation de la lésion initiale ou encore une fois à la situation financière des concernés.

Le lieu de prédilection des accidents se situe à l'extérieur des foyers, où les enfants sont engagés dans des jeux et des rixes loin de la supervision des adultes.

Cette constatation ne rejoint pas les données des autres études (12, 18, 19) où la maison est le principal lieu de ces accidents. Cette différence est due probablement à des facteurs culturels ou climatiques propres à chaque pays. Nous avons recensé 3 cas de plaie survenant à l'école. Ce qui incite à renforcer les moyens de sécurité au niveau des établissements scolaires. Par ailleurs, on a noté dans notre série un seul cas de traumatisme oculaire pénétrant lié aux accidents de la voie publique malgré une recrudescence des accidents graves sur nos routes, ceci s'expliquerait par les mesures établies pour renforcer la sécurité routière (ceinture de sécurité, siège auto, campagnes de sensibilisation des conducteurs et piétons...).

qui concernent 1/150 enfants dans les pays développés (26), n'ont pas été retrouvés dans notre série. Probablement parce qu'ils sont largement sous-estimés dans notre société, ce qui appelle à notre vigilance. Une enquête médico-légale doit être menée au moindre doute. Malgré une législation claire interdisant le travail des enfants, nous avons recensé trois cas de plaie oculaire survenant chez des enfants mineurs sur le lieu de leur travail, ce qui incite les pouvoirs publics à une application et à un contrôle rigoureux des lois en vigueur.

L'agent traumatisant était métallique dans 38.91% des cas (fil de fer, couteau, ciseaux), ceci s'expliquerait par un accès plus facile à des ustensiles coupants ou tranchants destinés aux tâches ménagères ou au bricolage, loin de la surveillance des adultes. Les branches d'arbres viennent en deuxième lieu surtout en milieu rural, les jets de pierre lors des rixes étaient la troisième cause.

La gravité des lésions est liée au caractère pointu des objets, auquel s'ajoute le risque septique lié à la nature végétale ou tellurique des agents traumatisants (47, 48, 49).

## ES ET COMPLICATIONS:

Le siège de la plaie était cornéen chez 64,44 % des patients, cornéoscléral chez 32,23 % des patients et scléral chez 3,33 % des patients.

Dans notre série d'étude, 33,33% des plaies oculaires passent par l'axe visuel, ce qui expose ces enfants au risque majeur d'amblyopie (9, 10, 11, 35, 39, 40).

La complication la plus fréquente, mais aussi la plus rapide, des plaies oculaires a été l'opacification cristallinienne, posant des difficultés tant sur le plan opératoire (cicatrice mal consolidée, brèche capsulaire masquée, iris atone ou sectionné, zonulolyse, hypertonie oculaire), que sur le plan de la correction de l'aphaquie chez les enfants (15, 20) qui n'ont pu être implantés à cause d'une rupture capsulaire ou d'une désinsertion zonulaire.

Les autres complications sont vitréorétiniennes, à savoir l'hémorragie du vitré et le décollement de rétine avec une fréquence élevée de la prolifération vitréorétinienne. Ces atteintes du segment postérieur conditionnent le pronostic (11,15) puisqu'elles peuvent entraîner une perte fonctionnelle du globe malgré un traitement précoce et adéquat.

14,5 % de nos patients ont présenté une endophtalmie post traumatique, ceci est nettement supérieur aux résultats de l'étude de Limaiem et coll (12). Ceci est dû au retard de la prise en charge à cause l'éloignement des centres hospitaliers, à la présence d'un corps étranger intraoculaire et aussi à la nature de l'objet traumatisant (tableau 3) et le milieu septique où le traumatisme est survenu. (tableau.2)

visuelle finale était supérieure ou égale à 5/10 chez 56,67 % des patients et réduite à la perception lumineuse négative ou mal orientée chez 11,11 % des patients. Dans la littérature, l'acuité visuelle finale est supérieure ou égale à 5/10 dans 14,5 à 61,6 % des cas (11, 15, 17, 18, 19, 21, 22). Elle est inférieure ou égale à 1/10 dans 10,5 à 45,5 % des cas (11, 15, 17, 18, 19, 21, 22). L'acuité visuelle basse dans notre série est expliquée par le nombre élevé de lésions cornéennes passant par l'axe visuel (33% des cas) ayant engendré de séquelles (taie, leucome cornéen...), l'atteinte des segments antérieur et postérieur de l'œil, ainsi que l'amblyopie résiduelle résultant de ce type de traumatisme.

Les traumatismes oculaires pénétrants chez l'enfant posent aussi des problèmes de responsabilité médico-légale. En effet, en plus de leurs répercussions directes au moment de leur survenue (douleur, gêne fonctionnelle, absence scolaire. . .), ces traumatismes peuvent laisser des séquelles graves pouvant compromettre l'avenir professionnel de l'enfant.

Ces accidents peuvent avoir également des conséquences psychologiques chez l'enfant blessé (préjudice esthétique, moqueries des camarades, manque de confiance).

Ils sont enfin à l'origine d'un grand sentiment de culpabilité ressenti par les parents, mais aussi par la personne ayant blessé l'enfant, surtout lorsqu'il s'agit d'un membre de la famille.

A decorative flourish in the top right corner of a frame, featuring intricate, swirling patterns in shades of brown and red.

# Conduite à tenir devant

A decorative flourish in the bottom left corner of a frame, featuring intricate, swirling patterns in shades of brown and red.

## ANISMES DU TRAUMATISME:

Les fréquentes difficultés d'examen du nourrisson et de l'enfant peuvent être partiellement compensées par un interrogatoire soigneux de son entourage et de l'enfant lui-même lorsque cela est possible. Cette démarche est particulièrement utile en matière de traumatologie où les circonstances de l'accident et la nature de l'agent vulnérant donnent souvent une idée assez précise de la nature et de la gravité potentielle des lésions. Ainsi, un choc peu violent par un objet de grande taille (ballon) est généralement moins grave qu'un traumatisme direct par un objet contondant (couteau).

### **A. L interrogatoire:**

Il permet de nous renseigner sur:

- L'âge et le sexe du patient ;
- Le niveau socio-économique des parents ;
- L'heure du traumatisme et le délai entre la survenue de l'accident et la consultation ;
- Le lieu de l'accident (milieu urbain ou rural, domestique ou survenu à la rue, à l'école ... ) ;
- La nature de l'agent traumatisant ;
- Le mécanisme du traumatisme: chute, accident domestique (jouets, ustensiles,), autotraumatisme, agressions, sports, accident de la voie publique ...
- Le terrain:
  - antécédents généraux : Il est essentiel de se renseigner sur les pathologies préexistantes et qui auraient pu favoriser ou pourraient aggraver le traumatisme

lie générale...), ou bien d'autres traumatismes associés (traumatisme crânien, maxillofaciale.),

- antécédents ophtalmologiques: La notion d'une intervention ou d'une pathologie oculaire préexistante (glaucome congénitale) est bien sûr à prendre en compte, surtout s'il existe une cicatrice récente du globe (cataracte, greffe de cornée...);

➤ La date du dernier repas.

## **B. Examen clinique :**

Dans tous les cas, l'examen ophtalmologique n'est conduit qu'après élimination de lésions générales associées qui pourraient mettre en jeu le pronostic vital (viscérales, neurochirurgicales...). L'on s'efforce de faire un examen systématique et le plus complet possible afin de ne méconnaître aucune lésion (par exemple de l'œil controlatéral en cas de plaie du globe).

### ➤ **ACUITÉ VISUELLE**

Elle a une valeur médico-légale et doit être mesurée, au moins sommairement, chaque fois que les lésions et la coopération de l'enfant le permettent. Cette mesure peut se limiter à la lecture de quelques optotypes ou dessins, avec un soin particulier dans les basses acuités (décompte des doigts, mouvements de la main, perception lumineuse orientée ou non).

### ➤ **OCULOMOTRICITÉ**

Elle est presque toujours analysable, tant dans sa composante intrinsèque (symétrie des pupilles, réflexe photomoteur direct, consensuel) qu'extrinsèque (en faisant suivre un objet ou en bougeant la tête).

C'est une phase proportionnellement plus importante chez l'enfant que chez l'adulte en raison des fréquentes difficultés d'examen. Elle permet d'obtenir de multiples renseignements, pourvu que l'on respecte une ambiance calme, avec un éclairage non éblouissant.

Les paupières, les voies lacrymales, l'aspect de la conjonctive et de la cornée sont examinés au cours de cette phase.

### ➤ EXAMEN PHYSIQUE

En cas de suspicion de plaie du globe, il est essentiel de ne pas forcer pour ouvrir les paupières afin de ne pas aggraver les lésions. Chez le nourrisson, l'examen du segment antérieur à la lampe à fente se fait plus facilement l'enfant tenu à plat, le cou en extension de façon à ce que le front vienne s'appuyer contre l'appui de la lampe. Une lampe à fente portable peut également être utile. L'enfant plus grand est examiné à genoux ou sur les genoux d'un des parents.

L'examen des conjonctives bulbaire et tarsale doit être minutieux, à la recherche de plaie, d'hémorragie sous-conjonctivale pouvant masquer une plaie de sclère sous-jacente, de corps étranger superficiel. Toute plaie de la conjonctive doit pousser l'ophtalmologiste à examiner la sclère, sous microscope si nécessaire, à la recherche d'une plaie sclérale sous-jacente ou de corps étrangers sous-conjonctivaux.

En cas de plaie cornéenne, on note ses dimensions et sa situation par rapport à l'axe visuel. Plusieurs situations peuvent être schématiquement distinguées :

axe visuel, isolée, dont le traitement est simple

- Plaie franche intéressant l'axe visuel posant le problème de l'amblyopie si l'enfant a moins de sept ans ;
- Plaie contuse avec des difficultés chirurgicales initiales et également le problème de l'amblyopie.

En cas de corps étranger cornéen, on précise sa profondeur, sa localisation par rapport à l'axe visuel et l'existence ou non d'un abcès cornéen en regard.

On note la profondeur de la chambre antérieure en la comparant à celle de l'œil adelphe. Toute diminution de la profondeur de la chambre antérieure fait suspecter une plaie cornéenne, une luxation antérieure cristallinienne ou une cyclodialyse. A l'inverse, toute augmentation de profondeur de la chambre antérieure fait craindre une récession angulaire ou une plaie sclérale postérieure.

On recherche un signe de tyndall de chambre antérieure en précisant sa densité et sa nature (inflammatoire ou hématiche). En cas d'hyphéma, on précise sa hauteur en millimètres et sa densité.

L'examen de l'iris s'attache à noter le diamètre et la forme pupillaire qui doivent être comparés à l'œil adelphe. On précise l'existence ou non d'une rupture du sphincter irien ou d'une iridodialyse. On recherche une anomalie du jeu pupillaire. L'examen du cristallin doit préciser sa transparence, l'intégrité ou non de la capsule, sa position (subluxation, luxation) et l'existence ou non de phacodonésis, témoin d'une atteinte des fibres zonulaires.

postérieur, et là encore, chez un enfant non coopérant et en cas de suspicion de plaie du globe, il faut éviter l'ouverture forcée des paupières.

Le plus souvent, il est plus facile d'allonger l'enfant sur le dos, sur une table un peu haute, la tête vers l'extrémité de la table où se place l'examineur. La contention par un des parents ou un assistant est utile, en tenant les bras de l'enfant de part et d'autre de la tête.

Pour les cas les plus difficiles, l'enfant sera enroulé dans un drap avec les bras le long du corps. Selon les habitudes de l'examineur, il est possible d'utiliser l'ophtalmoscopie directe ou indirecte, cette dernière étant plus facile à utiliser chez l'enfant allongé et procurant une image plus globale et stéréoscopique de la rétine.

En cas de difficultés d'examen et afin de ne pas aggraver les lésions, il peut être proposé un examen sous anesthésie générale qui permet dans le même temps le traitement des lésions les plus urgentes.

### ➤ ATTEINTES ANNEXES

Il faut rechercher d'éventuelles atteintes associées, notamment neurologiques et maxillofaciales.

On demande en particulier au patient ou aux témoins du traumatisme si une perte de connaissance a été initialement observée. Toute somnolence pathologique doit faire rechercher une atteinte neurologique.

On recherche des atteintes cutanées palpébrales associées ou des signes évocateurs de fracture du massif facial: emphysème sous-cutané, limitation des mouvements oculaires, diplopie, effacement du relief du malaire, trouble de

de l'ouverture buccale. Au moindre doute, un avis spécialisé complémentaire est demandé

### **C. Les examens paracliniques**

Selon le contexte, une échographie, un examen tomodensitométrie ou une imagerie par résonance magnétique (IRM) peuvent être nécessaires :

#### Rôle des examens paracliniques :

➤ Ils permettent de faire un bilan lésionnel avec une localisation précise des lésions,

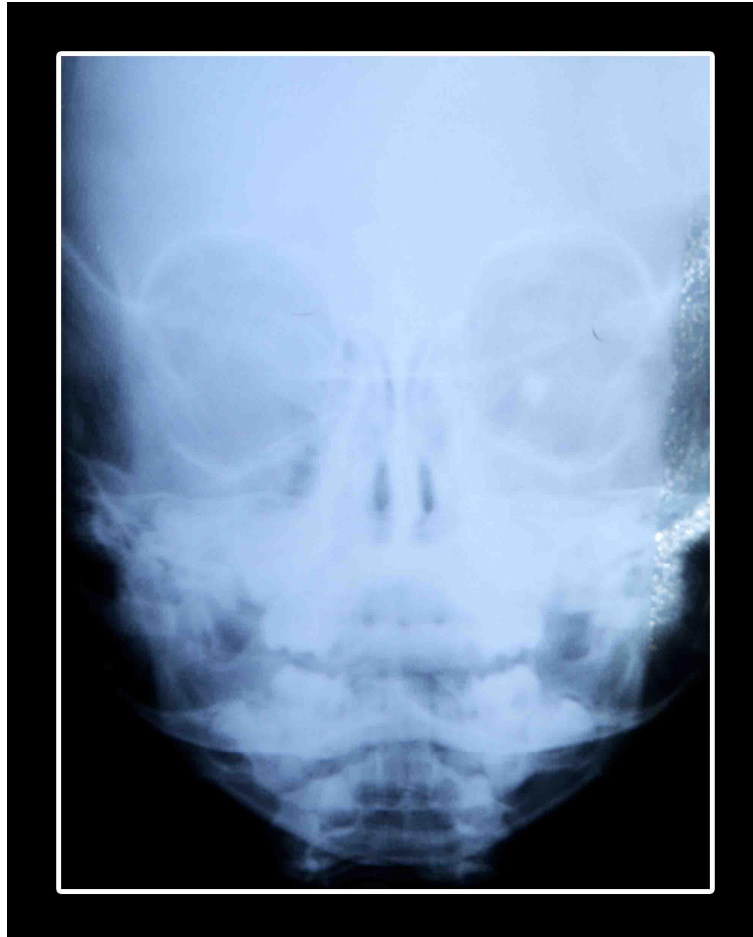
➤ faire le diagnostic positif d'un corps étranger intra oculaire (métallique surtout).

➤ Intérêt médico-légal : devant tout traumatisme oculaire perforant, l'imagerie doit être proposée au moindre doute sur la possibilité de présence d'un corps étranger intraoculaire.

#### Intérêt de chaque examen :

-*Radiographie standard* : (23, 24, 25)

Elle a un intérêt dans la détection de CEIO radio-opaque de grande taille (fig14), mais ne permet pas de déterminer sa localisation, pour cela on a recours à d'autres examens.

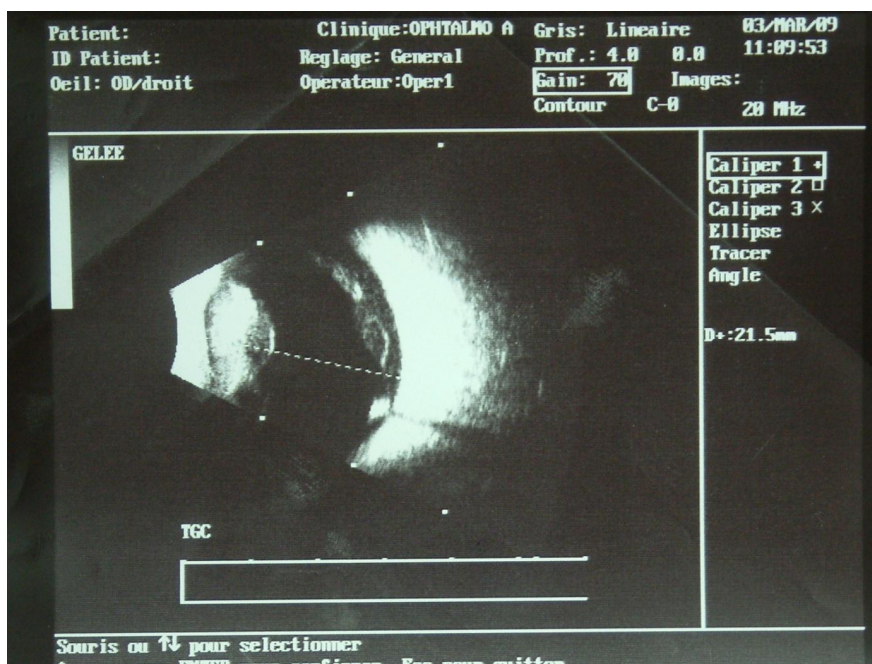


**fig 14 : Radiographie standard de face montrant  
une opacité orbitaire gauche d'un corps étranger.**

7, 28)

L'échographie oculaire a plusieurs avantages :

- Elle permet une analyse parfaite des structures et des lésions intraoculaires (épaisseur choroïdienne, décollement choroïdien, décollement de rétine, hémorragie intravitréenne, etc.).
- Permet de confirmer le diagnostic de CEIO radio-opaques ou radiotransparents, de préciser leur localisation exacte et de compléter le bilan lésionnel en cas de trouble des milieux.



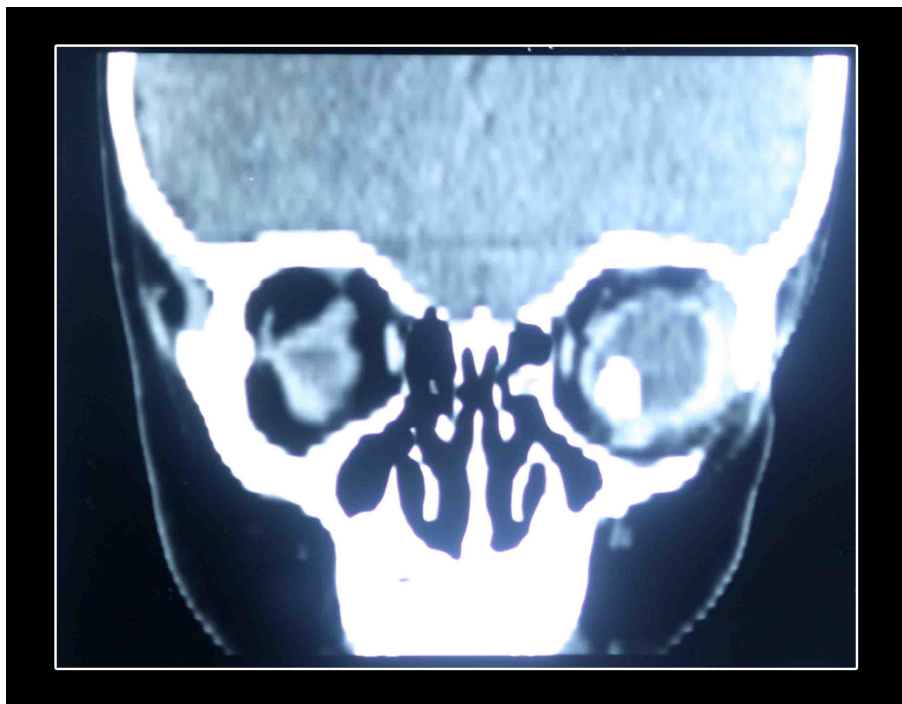
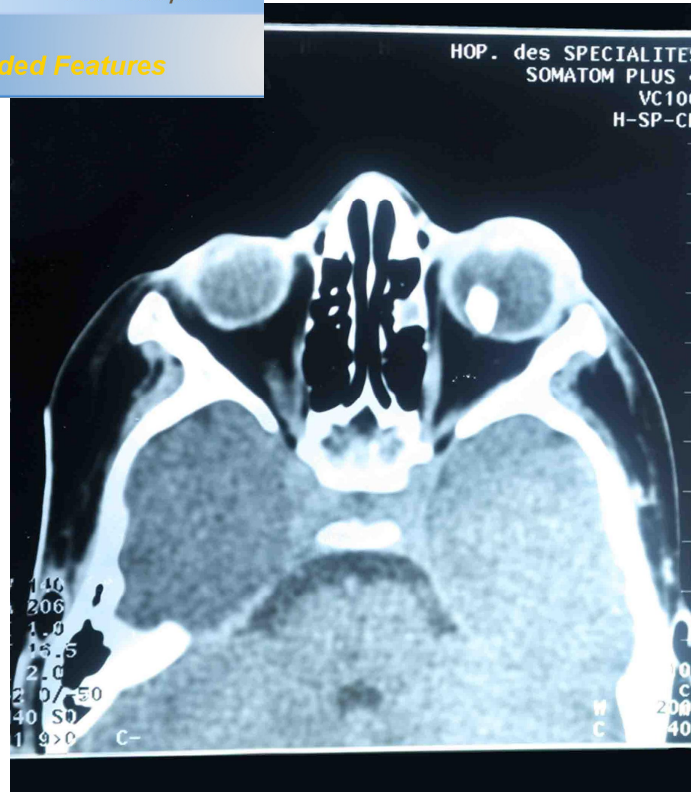
**fig 15** : Echographie oculaire, corps étranger enchâssé en partie dans la rétine avec cône d'ombre postérieur.



Your complimentary  
use period has ended.  
Thank you for using  
PDF Complete.

[Click Here to upgrade to  
Unlimited Pages and Expanded Features](#)

- Permet l'évaluation des traumatismes orbitaires à la phase aigue : il évite tout contact avec l'œil et peut être effectué dès l'arrivée du patient aux urgences.
- Assure une meilleure localisation des CEIO (retrouve et localise mieux que l'échographie les CEIO au milieu d'un remaniement vitréen important.
- Permet de faire un bilan de complications et séquelles, avec évaluation fine des structures osseuses et tissulaires (la paroi orbitaire, les tissus mous. etc.).



**fig 16** : TDM orbitaire coupe axiale et frontale : corps étranger intraoculaire au niveau de l'œil gauche

## *magnétique (IRM)*

Actuellement, la résonance magnétique nucléaire apporte une définition supérieure de l'image et réalise de véritables coupes anatomiques de l'œil et de l'orbite. Elle est utilisée pour déterminer des atteintes des tissus mous et la présence et localisation de CEIO. Elle peut contribuer à la détection et à la localisation d'un corps étranger radiotransparent, notamment pour le bois, le plastique et le verre qui peuvent passer inaperçus au scanner. L'IRM est contre indiquée en cas de suspicion de CE magnétique (30).

## II. PRISE EN CHARGE

### A. Aux urgences

#### 1. Prise en charge initiale (25, 31)

Les traumatismes oculaires à globe ouvert sont considérés comme urgence thérapeutique anatomique (risque d'infection et de phtyose) et fonctionnelle (32, 33, 34, 35). En cas de lésions associées menaçant le pronostic vital, la prise en charge d'un traumatisme à globe ouvert requiert le transfert vers un centre spécialisé en transport médicalisé dans les plus brefs délais en vue du traitement en urgence.

Le patient est laissé à jeun en vue de la chirurgie sous anesthésié générale, l'œil protégé par une rondelle oculaire stérile et une coque oculaire rigide fixée sur le rebord orbitaire par un sparadrap. Un traitement antalgique, voire antiémétique, afin d'empêcher toute hyperpression intraoculaire engendrée par d'éventuels efforts de vomissements, peut être administré par voie intraveineuse en attendant la prise en charge ophtalmologique. On demande dans le même but au patient d'éviter tout effort à glotte fermée type toux par exemple.

Le spectre est également débutée d'autant plus rapidement que la plaie paraît souillée ou que le mécanisme lésionnel fait suspecter la présence d'un corps étranger intra oculaire.

Dès son arrivée aux urgences ophtalmologiques, le patient doit être examiné afin de confirmer le diagnostic et de programmer la chirurgie au plus vite. L'acuité visuelle initiale, qui constitue un facteur pronostique important, doit être consignée dans le dossier ainsi que le mécanisme, l'horaire du traumatisme, l'heure du dernier repas et la validité de la vaccination antitétanique :

- Si le patient est vacciné depuis moins de 5 ans : pas de rappel de vaccin ni injection de gamma globulines.
- Si le patient est vacciné depuis plus de 10 ans ou pas vacciné : 1 injection de Gamma globulines + première injection de vaccination.
- Si le patient est vacciné entre 5 et 10ans : 1 injection de Gamma globulines + 1 rappel de vaccin. (7)

L'examen de l'œil traumatisé doit être minutieux et systématique, s'attachant à décrire toutes les structures visibles. Il faut ainsi préciser la taille, la localisation précise de la plaie, sa situation par rapport au limbe en cas d'atteinte sclérale, et décrire, le cas échéant, tous les tissus herniés.

La présence d'une plaie à globe ouvert est souvent évidente, un signe de Seidel positif traduit l'extériorisation d'humeur aqueuse. Il s'y associe souvent une diminution de la profondeur de la chambre antérieure, un hyphéma, une hypotonie majeure. Parfois, la plaie peut être obstruée par une hernie irienne qui maintient une profondeur normale de chambre antérieure. Certaines plaies

es lorsqu'elles sont autoétanches, elles ne sont mises en évidence que par un examen minutieux, et il n'existe pas souvent de signe de Seidel spontané dans ce cas. Toute hémorragie sous-conjonctivale doit être explorée, sous microscope si nécessaire, afin de ne pas méconnaître une plaie sclérale associée.

Tant que la plaie n'est pas suturée, tout contact avec le globe doit être évité afin de ne pas exercer de pression sur le globe oculaire. Après l'examen, une rondelle stérile et protégée par une coque oculaire rigide assure la protection oculaire dans l'attente de la chirurgie.

En cas de mécanisme faisant suspecter un corps étranger intraoculaire, un scanner orbitaire doit être réalisé, sans toutefois retarder la prise en charge chirurgicale.

Si nécessaire, un rappel antitétanique est réalisé.

L'examen de l'œil adelphe, œil potentiellement unique fonctionnel dans le futur, doit être systématique, avec réalisation d'un fond d'œil pupille dilatée au verre à trois miroirs. Tant que le globe oculaire est ouvert, il est préférable de n'instiller aucun collyre hormis la fluorescéine si nécessaire. Le traitement est uniquement général et associe antibioprofylaxie, antalgique, voire antiémétique

## **2. Traitement chirurgical (25, 31, 36,37, 38)**

### ***a. sutures des plaies cornéennes et cornéosclérales (tableau 7)***

Le patient doit être hospitalisé en secteur chirurgical, et laissé à jeun, en attendant la chirurgie. Dans la plupart des cas, la suture se fait sous anesthésie générale, le délai entre le traumatisme et la suture de la plaie constitue

ophtalmie, motivant ainsi une prise en charge

La première étape de l'intervention consiste en un bilan lésionnel complet qui est souvent plus aisé au bloc opératoire sous anesthésie générale. La dissection conjonctivale est systématique dès lors qu'il existe un doute sur la présence d'une plaie sclérale (hémorragie sous conjonctivale, plaie cornéenne radiaire pouvant se prolonger sous la conjonctive) ou dans le but d'exposer au mieux une plaie sclérale évidente et d'en déterminer les limites. Le crochetage des muscles droits est parfois nécessaire pour bien exposer l'ensemble des quadrants. En effet, il n'est pas rare que l'examen à la lampe à fente sous-estime l'extension postérieure d'une plaie sclérale.

Il est important de préciser la nature d'éventuels tissus herniés: en cas d'hernie choroïdienne ou rétinienne, le pronostic est souvent plus sombre qu'en cas d'hernie irienne. Les tissus herniés sont généralement réintégrés sauf s'ils sont nécrosés par un séjour extraoculaire prolongé ou souillé. Dans ce cas, la résection doit se limiter aux tissus altérés, lorsqu'il existe une plaie sclérale, il est important de préciser si elle se situe en rétine décollable ou non, ce qui détermine en partie l'importance du risque de complications rétiniennes ultérieures.

Les berges de la plaie sont ainsi nettoyées de tout tissu, en particulier épithélial pour la cornée, avant d'être rapprochées pour la suture. Ce lavage des berges évite la constitution de synéchies sous-jacentes, ainsi que l'apparition d'une invasion épithéliale du segment antérieur difficile à traiter secondairement.

La suture se fait par points séparés autoenfois utilisant classiquement du fil non résorbable pour la cornée (type Monofilament 10/0) et la sclère

njonctive est suturée au fil résorbable (type

Le chirurgien doit s'attacher à affronter le mieux possible les bords de la plaie, ce qui peut parfois s'avérer difficile en cas de plaie complexe dilacérée ou d'hypotonie majeure. Toute la difficulté de la suture cornéenne réside en la réalisation d'une suture étanche le moins astigmatogène possible. Les points doivent être perpendiculaires à la plaie, équidistants de ses bords et prédescémétiques.

La qualité de la suture influence la cicatrisation et réduit le risque de complications postopératoires (astigmatisme, invasion épithéliale, signe de Seidel postopératoire).

L'urgence chirurgicale consiste en la fermeture du globe oculaire. Bien souvent une seconde intervention est nécessaire, réalisée à distance du traumatisme, à froid, lorsque les conditions locales sont plus propices (cicatrisation cornéenne, éclaircissement des milieux, diminution de l'inflammation) pour le traitement des éventuelles lésions associées. Ainsi, l'extraction de corps étranger intraoculaire et la chirurgie de la cataracte traumatique sont souvent réalisées dans un deuxième temps.

Le traitement médical nécessite une antibiothérapie générale à bonne pénétration oculaire associant deux molécules différentes (par exemple pipéracilline et fosfomycine). En effet, le risque d'endophtalmie post-traumatique est important, surtout si l'objet contondant est végétal ou souillé de terre (35, 54, 55, 56). Les germes les plus fréquents sont les cocci à Gram positif (en particulier les streptocoques, plus fréquents chez l'enfant

nt sévères) suivis par les Gram négatif et les

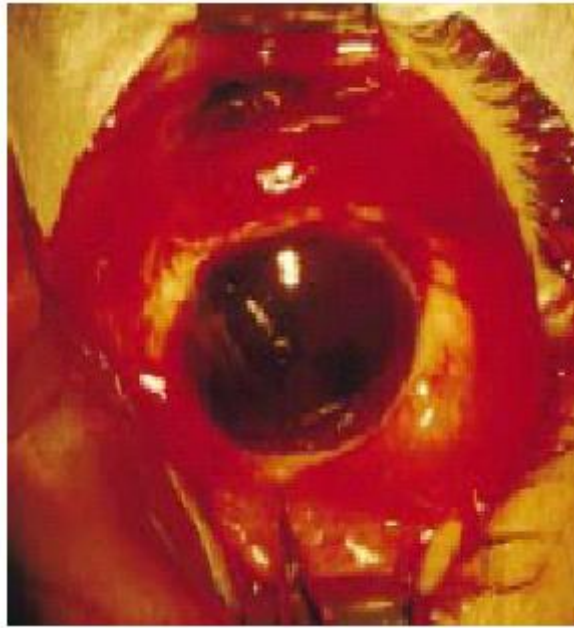En cas de CEIO et en l'absence d'endophtalmie, la perfusion intraveineuse d'antibiotiques sera arrêtée trois à quatre jours après extraction de corps étranger.

Actuellement, il n'existe pas de consensus sur la nécessité, la durée, le choix, ni sur la voie d'administration des antibiotiques. Localement, le traitement postopératoire doit comprendre des corticoïdes (la période postopératoire s'accompagnant fréquemment de réactions inflammatoires souvent importantes), associés à des cycloplégiques à but antalgique et pour réduction du risque de synéchies. Un traitement hypotonisant est éventuellement nécessaire. Les anti-inflammatoires non stéroïdiens sont évités du fait de leur propriété antiagrégante plaquettaire, favorisant le saignement.

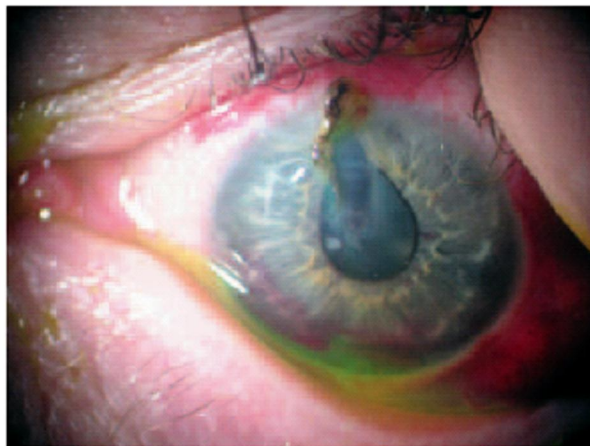La période postopératoire doit être marquée par une surveillance rapprochée de la tension intraoculaire qui peut augmenter de façon importante après la chirurgie.

Une fois la plaie suturée, le contact doux du globe oculaire est possible, autorisant la réalisation d'échographie afin de vérifier l'état rétinien si un trouble des milieux transparents gêne la vision du segment postérieur.

Il faut également surveiller tout signe pouvant évoquer une endophtalmie débutante. Il est ainsi communément recommandé d'examiner quotidiennement le patient pendant 5 jours minimum. Le port de la coque oculaire est conseillé pendant le mois qui suit la chirurgie. Les sutures cornéennes sont en général retirées dans un à deux mois.



**fig 17**: plaie sclérale.



**fig 18** : plaie cornéosclérale avec hernie irienne.

**d'une plaie cornéosclérale**

Interrogatoire	Antécédents Circonstances de l'accident
Examen clinique	AV bilatérale, réflexe photomoteur Annexes Motilité Tonus oculaire Lampe à fente, fond d'oeil
Prise en charge avant bloc opératoire	Patient à jeun Vaccination antitétanique Perfusion antibiotique IV Pansement oculaire non compressif ou coque Imagerie si besoin (radiographie standard ± échographie ± scanner)
Traitement chirurgical en urgence (6 heures après vacuité gastrique, sous anesthésie générale)	Suture de la plaie (Monofilament 10-0 sur la cornée, Monofilament 8-0 sur la sclère) ± injection intravitréenne d'antibiotiques
Soins postopératoires	Collyres antibiotiques locaux : collyres fortifiés si endophtalmie Corticostéroïdes en collyre Cycloplégique Arrêt antibiotiques IV au bout de 4 jours si pas d'endophtalmie
Traitement chirurgical secondaire	phacoaspiration, phacophagie au vitréotome par la pars plana, vitrectomie, cerclage préventif, traitement d'un décollement de rétine, évacuation d'un hématorne choroïdien etc. ± injection intravitréenne d'antibiotiques

*ophtalmologiques associées:*

**b.1. Hyphéma posttraumatique**

L'hyphéma, qui se définit par la présence de sang en chambre antérieure, peut survenir après un traumatisme oculaire postcontusif ou perforant, ou dans les suites d'une chirurgie oculaire (35, 36, 43, 44, 45, 46).

Les deux particularités chez l'enfant sont le risque d'hypertonie nécessitant une évacuation chirurgicale pour éviter l'imprégnation hématiche de la cornée et l'amblyopie d'installation rapide chez un petit nourrisson dont l'axe visuel n'est pas dégagé après quelques jours.

Le traitement médical associe le repos, les boissons abondantes et la dilatation pour éviter les mouvements de l'iris, responsables de resaignement (58, 59, 60). Les traitements tels que l'activateur tissulaire du plasminogène (rt-PA) (35, 61, 62), l'acide aminocaproïque, l'acide tranexamique ne font pas l'unanimité (35, 63, 64).

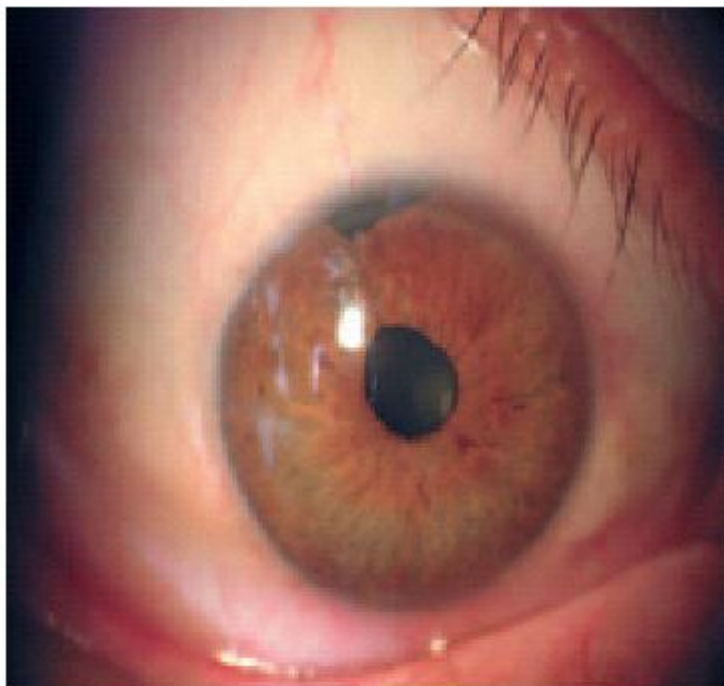
Le traitement chirurgical de l'hyphéma post traumatique repose sur le lavage de la chambre antérieure à l'aide d'un système bimanuel irrigation-aspiration. L'intérêt de cette chirurgie est d'éviter les complications d'hyphéma tels que l'hypertonie oculaire dans le cas d'hyphéma total avec un tonus oculaire supérieur à 25 mmHg et éventuellement le risque d'installation d'hématocornée.

**b.2. Lésions de l'iris et angle iridocornéen**

Il peut exister une iridodialyse (déchirure de la racine de l'iris: fig. 19). Un recul ou une récession de l'angle, une cyclodialyse avec séparation entre le corps ciliaire et la sclère.

secondaire) peut se faire par arrimage à la sclère protégé par un volet scléral.

Le point commun de toutes ces lésions est le risque de troubles secondaires du tonus, parfois hypotonie, voire phtyse, mais le plus souvent une hypertonie de traitement difficile, et qui est accentuée par la dispersion pigmentaire contemporaine du traumatisme.



**fig 19.** Aspect biomicroscopique d'une iridodialyse.

### **b.3. Atteinte cristalliniènne**

Il s'agit d'une des complications les plus fréquentes des plaies pénétrantes cornéennes ou cornéosclérales. La prise en charge chirurgicale des cataractes secondaires à un traumatisme à globe ouvert se fait souvent dans un second temps, après suture de la plaie.

contenter de parer et suturer soigneusement la plaie, éventuellement de réaliser un lavage doux de masses déjà délitées en chambre antérieure. La conduite à tenir ultérieure est fonction de la taille de l'effraction capsulaire et de l'atteinte ou non du plan capsulaire postérieur.

Si les conditions le permettent, le fait d'attendre permet de réaliser la chirurgie dans de meilleures conditions de visibilité, après avoir réalisé un bilan lésionnel exhaustif. Certains auteurs ont décrit des risques peropératoires moindres en cas de chirurgie différée : en effet, en cas de chirurgie précoce, les déchirures sont moins fibrosées et auront plus tendance à s'étendre et à se compliquer d'issue de vitré. Cependant, en cas de plaie étendue de la capsule antérieure, la libération de masses cristalliniennes en chambre antérieure peut être responsable d'une inflammation majeure (uvéite phacoantigénique), nécessitant une chirurgie rapide.

Le traitement chirurgical des cataractes post traumatiques sera traité ultérieurement (cf: traitement des complications : la cataracte post traumatique).

#### **b.4. Lésions vitréo-rétiniennes** (35, 65, 66, 67)

##### ✓ Hémorragie intravitréenne (25)

Elle est fréquente dans les plaies du segment postérieur.

Des échographies B répétées doivent rechercher la survenue d'un décollement de rétine.

La principale caractéristique de l'hémorragie intravitréenne chez l'enfant, et particulièrement chez le nourrisson, est sa lenteur de résorption liée au caractère cohérent et non décollé du gel vitréen. Cette lenteur peut provoquer une amblyopie, voire une myopie de déprivation, d'autant plus rapidement que

et chez un nourrisson, une vitrectomie est recommandée si l'hémorragie se prolonge plus de 1 mois.

Une vitrectomie précoce a pour but de prévenir les processus aboutissant au décollement. Deux études ont montré l'intérêt de cette précocité (25, 35, 68). Toutefois, ses deux inconvénients majeurs sont le risque hémorragique par congestion choroïdienne et la difficulté de réaliser l'ablation de la hyaloïde postérieure chez l'enfant.

C'est pourquoi de nombreux auteurs préconisent d'attendre un délai de 10 à 14 jours (25, 31, 36, 37, 38), ce qui permet d'assister à une éventuelle résorption de l'hémorragie et de bénéficier du décollement spontané de la hyaloïde.

Lorsqu'elle est effectuée, l'intervention est réalisée le plus souvent à trois voies, à l'aide de l'instrumentation habituelle, avec ou sans système panoramique.

Plusieurs études montrent l'intérêt d'associer une indentation circulaire dans le cadre de la prévention du décollement de rétine. (25)

#### ✓ Décollement de la rétine (25)

Il peut être rhéghmatogène en relation avec une plaie rétinienne ou une dialyse à l'ora. Dans ces cas, le traitement est conforme au traitement d'un décollement rhéghmatogène. Une indentation circulaire est souvent placée, car l'effraction du vitré entraîne des tractions même infracliniques. Le traitement est réalisé le plus tôt possible. Plus fréquemment, le vitré est hémorragique et le décollement tractionnel. Le traitement habituel comprend une vitrectomie la plus complète possible, une obturation des déchiscences et une indentation circulaire. La chirurgie est précoce, comme pour tout décollement de rétine, mais

rectomie, il est sage d'attendre la cicatrisation de la plaie, ce délai pouvant aller de 7 à 10 jours si elle est grande (supérieure ou égale ou 10 mm), ou s'il existe une porte de sortie non suturée. (25,36)

### **b.5 Traitement des lésions des voies lacrymales, palpébrales et orbitaires.**

#### **B- Prise en charge des complications en différé:**

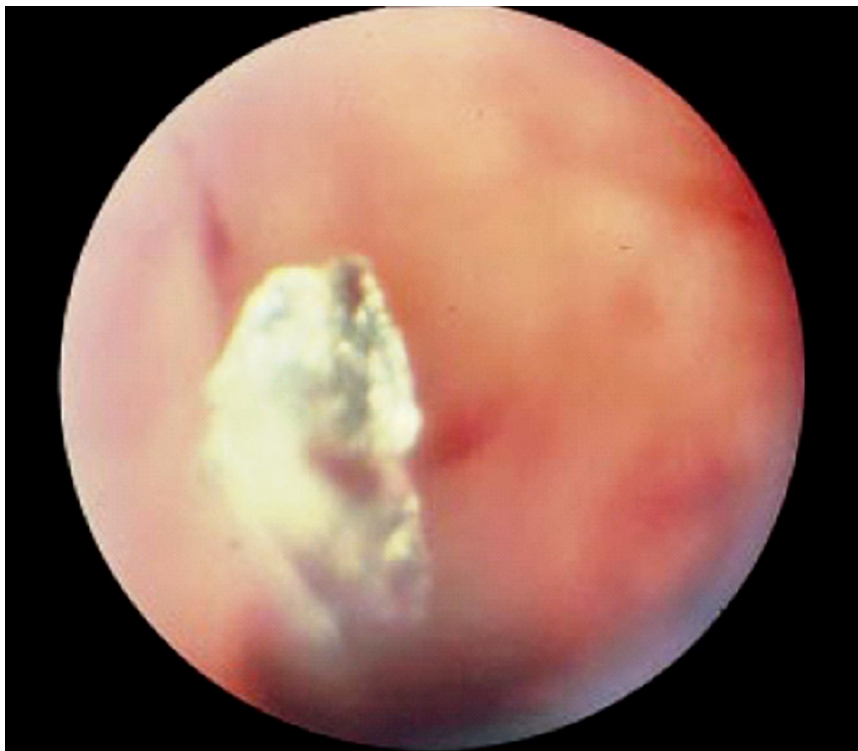##### **1. Prise en charge d'une plaie oculaire avec corps étranger intraoculaire (fig. 20).**

La présence d'un corps étranger intraoculaire (CEIO) peut passer inaperçue, principalement lorsqu'il est de petite taille et/ou localisé immédiatement en arrière de l'iris, tout particulièrement dans le sulcus ou la zonule, ou si le patient n'as pas eu conscience du traumatisme.

L'amélioration des techniques d'extraction des corps étrangers intraoculaires (CEIO) a nettement amélioré le devenir anatomique et fonctionnel des patients atteints. La position finale et les dommages initiaux causés lors du traumatisme dépendent de plusieurs facteurs au rang desquels se retrouvent la taille, la forme, la vitesse de déplacement, le degré de souillure, la situation du point de pénétration et le trajet du CEIO.

A la phase aigue, la présence d'un CEIO doit être suspectée et recherchée de façon systématique devant toute plaie du globe. La principale cause de litige lors d'un traumatisme oculaire est le non-diagnostic d'un CEIO. Un mécanisme de projection retrouvé à l'interrogatoire oriente tout particulièrement l'attention. Cet élément peut passer inaperçu, le patient n'ayant pas eu conscience d'avoir

En certain nombre de cas, la vision peut être partiellement conservée initialement.



**Fig 20: plaie oculaire avec corps étranger intraoculaire**

Après avoir chiffré l'acuité visuelle, l'examen du segment antérieur recherche un orifice de pénétration (plaie de cornée, de conjonctive et de sclère) parfois punctiforme et masqué par une hémorragie sous-conjonctivale, un défaut irien punctiforme, une hernie de l'iris dans l'orifice d'entrée, une rupture du cristalloïde, une opacité cristallinienne.

La conjonctive doit être désinsérée si nécessaire (hémorragie sous-conjonctivale en particulier) afin d'explorer la sclère à la recherche d'un orifice d'entrée. En cas de plaie sclérale, la distance entre la partie la plus postérieure de la plaie et le limbe est mesurée afin d'évaluer le risque de décollement de rétine,

re à la pars plana touchant une zone de rétine

A distance du traumatisme, un CEIO passé inaperçu doit être suspecté devant une cataracte unilatérale, une uvéite torpide, des signes de sidérose ou de chalcose.

La prise en charge chirurgicale a pour objectif prioritaire en urgence, la suture de la porte d'entrée afin de limiter le risque d'infection. Hormis s'il est mobile et facilement accessible, le CEIO est retiré lors d'une seconde intervention réalisée « à froid ». Cette intervention intervient plus ou moins à distance du traumatisme, principalement en fonction du risque infectieux. En cas de risque infectieux majeur (CEIO très souillé – tellurique par exemple), cette intervention est réalisée rapidement, voire immédiatement en cas d'infection déclarée. En cas de CEIO en cuivre pur (risque de chalcose aiguë), l'ablation doit être également immédiate. Dans la plupart des autres cas, l'intervention est différée de quelques jours (3 à 15 jours) afin d'opérer dans un contexte moins inflammatoire et de bénéficier d'une meilleure visibilité après éclaircissement des milieux sous traitement médical (oedème de cornée, inflammation ou signe de Tyndall hématique de la chambre antérieure) et obtention d'une bonne étanchéité de la cicatrice.

Dans le cas de CE cornéen avec perforation cornéenne (7), le CE maintient volontiers la plaie étanche en raison de son gros volume. Le test de Seidel spontané ou provoqué à la pression confirme l'ouverture de l'endothélio-Descemet ; l'examen de la chambre antérieure recherche une inflammation ou une infection et affirme ou non l'intégrité du cristallin. Une antibiothérapie générale est commencée avant le geste chirurgical éventuel.

é à la pince, mais la plaie doit être suturée si l'humour aqueux fait, une rondelle de contact ou un pansement compressif peuvent suffire si la plaie est petite et régulière (par aiguille, par exemple). Si l'abord épithélial est impossible avec le risque de pousser le CE dans la chambre antérieure, un volet cornéen est disséqué assez profondément pour aborder le CE au milieu de son trajet cornéen ; l'injection de produit viscoélastique dans la chambre antérieure permet de travailler sur un globe ferme avec plus de sécurité. La localisation du volet permet d'éviter la pose de sutures dans l'axe visuel, même si le CE est très proche de cet axe.

Les CEIO situés en chambre antérieure sont extraits à travers une paracentèse pratiquée entre 90 et 180° du CEIO, après injection de viscoélastique en chambre antérieure afin de protéger l'endothélium et le cristallin. Si le CEIO est aimantable (90 % des CEIO métalliques), il peut être retiré à l'aide d'une canule à aimant.

Pour les CEIO situés au niveau du segment postérieur (25), plusieurs techniques ont été développées pour retirer le CEIO et qui dépendent surtout de la nature du corps étranger:

***a. Corps étranger aimantable ou magnétique (23, 24, 25, 41) :***

On utilise un électroaimant (fig. 21), celui-ci a été utilisé depuis plus de 100 ans. Les aimants sont devenus de plus en plus maniables. Différentes formes existent (petits bouts aigus avec force magnétique importante, bouts incurvés pour permettre l'extraction des CEIO plus postérieurs mais dont la force est moindre). L'intensité de la force (F) d'attraction magnétique est inversement proportionnelle au cube de la distance séparant l'aimant du CEIO ( $F = 1/D^3$ ). Elle est aussi proportionnelle à la taille du CEIO, et elle est plus importante si

s intervalles, plutôt que maintenu en courant

Le CE, sous l'impulsion du champ magnétique de l'électroaimant, s'aligne sur son plus grand axe. Deux approches chirurgicales sont possibles suivant la localisation du CEIO :



**fig.21 : Electroaimant.**



**fig.22: Modèles de pince à corps étranger intraoculaire.**

**directe (rarement pratiquée) :**

Après péritomie limbique et prise des muscles droits pour obtenir une exposition parfaite, on pratique une sclérotomie de pleine épaisseur ou un volet scléral en regard du CEIO (repérage à l'ophtalmoscopie indirecte comme pour une déchirure de la rétine). Avant extraction, il faut diminuer la pression intraoculaire grâce à une paracentèse. L'électroaimant est alors appliqué directement sur la sclère et mis en route après avoir éloigné les éléments métalliques du champ opératoire (le blépharostat sera en métal amagnétique). Le CEIO est alors retiré en agrandissant au besoin la sclérotomie.

La principale complication de cette approche directe (outre l'impossibilité de retirer le CEIO) est l'extrusion de tissus intraoculaires (le risque est diminué par ponction préalable pour diminuer la pression intraoculaire).

✓ **L'approche indirecte par la pars plana :**

Après péritomie limbique, une sclérotomie adaptée à la taille du CEIO est pratiquée au niveau de la pars plana (entre 3,5 et 4,5 mm du limbe). Pour diminuer la phase d'hypotonie post ablation, on peut pré placer une suture en U si le CE est très gros. Dans le lit de la sclérotomie, la choroïde peut être cautérisée et incisée. Le quadrant sera choisi précautionneusement pour éviter une atteinte rétinienne ou cristallinienne lors du trajet d'extrusion. L'électroaimant est ensuite posé au niveau de la sclérotomie puis activé. L'extrusion se fera alors directement ou après avoir agrandi au besoin. Le risque principal de cette méthode est l'atteinte cristallinienne et/ou rétinienne.

*magnétique* (on utilise la Vitrectomie trois voies par la pars plana) :

La vitrectomie est effectuée de la partie antérieure vers la partie postérieure, puis le vitré entourant le CEIO est nettoyé pour pouvoir retirer ce dernier sans provoquer de tractions sur la rétine. En cas de CE intrarétinien, choroïdien ou intrascléral, il existe souvent une gangue fibreuse très dense entourant le CE nécessitant une dissection soignée. Le CEIO est saisi à l'aide d'une pince à CEIO dont il existe plusieurs modèles (fig. 18). La prise doit être de bonne qualité pour éviter de relâcher le CEIO.

On peut aussi utiliser un aimant intraoculaire qui a l'avantage de diminuer l'orifice de sortie, le CE s'alignant longitudinalement le long de son plus grand axe. Le CEIO est ensuite extrait de l'œil.

On peut être amené à agrandir l'orifice de sclérotomie pour retirer les gros CEIO (la pose d'un anneau de Fieringa pour éviter un affaissement du globe oculaire peut être utile). La vitrectomie est alors complétée en prenant soin de laisser le moins de vitré possible (vitrectomie avec indentation périphérique systématique) et d'enlever la hyaloïde postérieure.

En cas de très gros CEIO, celui-ci sera enlevé par le limbe ou la cornée, en sacrifiant un cristallin clair si besoin.

## **2. La cataracte posttraumatique**

La prise en charge chirurgicale des cataractes secondaires à un traumatisme à globe ouvert se fait souvent dans un second temps après suture de la plaie,

traumatique est souvent délicate. Les difficultés sont liées à la fragilité zonulaire, à l'absence de plan capsulozonulaire en cas de luxation, voire à la rupture capsulaire.

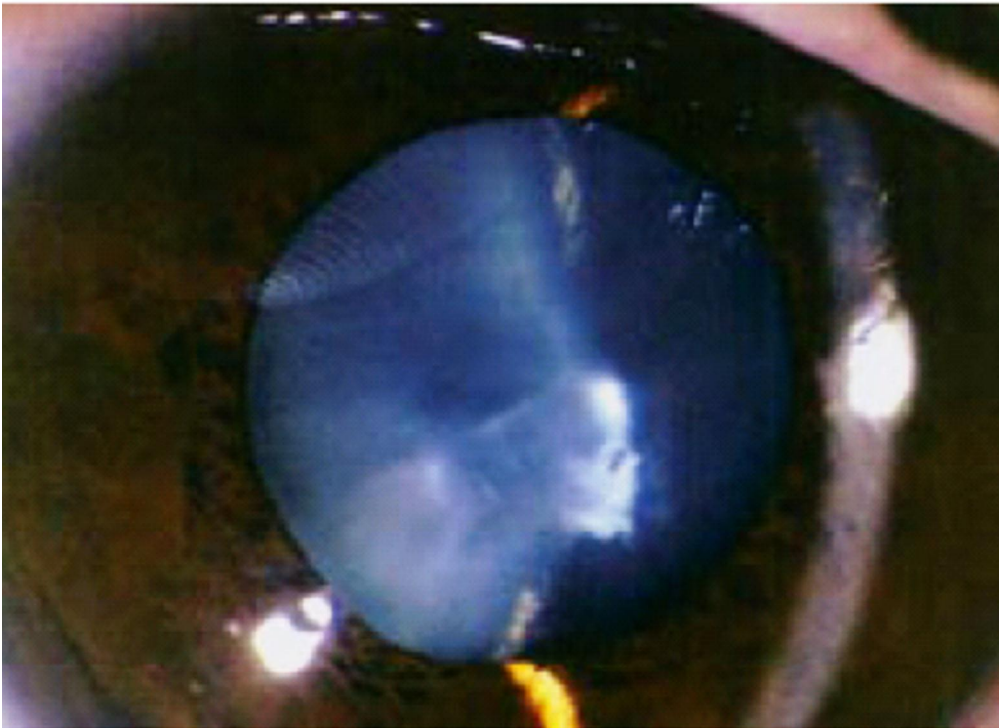
Le traitement des luxations cristalliniennes a plusieurs buts : éviter les complications évolutives (hypertension intraoculaire par blocage pupillaire), traiter les anomalies associées (issue de vitré) et améliorer l'acuité visuelle (cataracte associée, amétropie induite). Les parents de l'enfant doivent être prévenus de la difficulté du geste et des complications possibles : difficulté d'implantation, chute de fragments cristalliniens dans le vitré.

Le chirurgien a le choix des techniques (phacoaspiration, extraction extracapsulaire manuelle, phacophagie à la pars plana, etc.) et de la technique de correction de l'aphakie utilisée (lentille cornéenne, implant de chambre postérieure dans le sac ou le sulcus, implant à fixation sclérale). Il n'existe pas de consensus, mais la phacoaspiration doit être réservée à des cas où la zonule est relativement conservée. Il ne nous paraît pas prudent d'envisager cette technique pour des zonulolyses s'étendant sur plus de 90°.

La phacophagie à la pars plana est réservée à la luxation postérieure ou en cas de zonulolyse majeure. L'implantation peut se faire :

- ✓ Dans le sac capsulaire si celui-ci est intègre et la zonule relativement préservée. Un anneau de tension intracapsulaire permet de stabiliser la capsule et prévient les décentrement de l'implant et la rétraction capsulaire (25) ;
- ✓ Dans le sulcus, si le rideau capsulaire antérieur est suffisant ; de plus en plus, l'implantation se fait dans le même temps opératoire que la chirurgie de la cataracte.

l'implant de l'œil traumatisé peut parfois être déterminé, il est donc possible de s'aider de la biométrie de l'œil adelphe pour déterminer la puissance de l'implant nécessaire. Cependant, certaines équipes ont démontré que l'utilisation de la biométrie de l'œil traumatisé permettait tout de même d'obtenir de meilleurs résultats que lorsque la puissance de l'implant était déterminée à partir de la biométrie de l'œil adelphe.



**fig 23**: Cataracte avec plaie de la capsule antérieure limitée.

## Traumatiques (37, 51)

Toute plaie du globe est susceptible de se compliquer d'infection, les études ont estimé qu'environ 7 % des patients développeront une endophtalmie dans les suites d'un traumatisme à globe ouvert. Ce risque s'élève nettement à environ 30 % des cas si le traumatisme survient en milieu rural. Le principal facteur de risque d'infection est le délai écoulé entre la survenue de la plaie du globe et la suture.

Les autres facteurs comprennent l'ouverture de la cristalloïde, la présence d'un corps étranger, la pénétration intraoculaire d'un objet souillé et, par conséquent, la survenue du traumatisme en milieu rural. La fréquence de survenue d'une infection en présence d'un corps étranger intraoculaire varie entre 10 et 25 % des cas selon les études.

L'endophtalmie post-traumatique diffère de l'endophtalmie postopératoire tant sur le plan du spectre microbien (infection fréquemment plurimicrobienne) que du pronostic fonctionnel (plus sombre). Le pronostic visuel peut être assombri par une prise en charge retardée liée à la confusion créée par l'inflammation secondaire au traumatisme. Il est de plus fonction de la nature du traumatisme et des lésions induites, ainsi que de l'agent infectieux en cause. Comme dans le cas de l'endophtalmie postopératoire, c'est le *Staphylococcus epidermidis* qui est le plus souvent mis en évidence. On craindra particulièrement la présence de *Bacillus cereus*, germe ubiquitaire de l'environnement, particulièrement virulent et souvent en cause dans les endophtalmies post-traumatiques, tout particulièrement en cas de corps étranger intraoculaire d'origine végétale ou tellurique. La présence d'un infiltrat cornéen annulaire inflammatoire ou d'une nécrose rétinienne est fortement évocatrice du diagnostic.

est donc redoutée devant toute plaie du globe et tout patient traumatisé à globe ouvert doit bénéficier d'une surveillance rapprochée initialement quotidienne.

En cas de plaie (avec ou sans CEIO) sans signe d'endophtalmie et sans risque particulier on prescrira une antibiothérapie par voie veineuse de type fosfomycine (200mg/kg/j en 3 perfusions /j) + pipéracilline (200mg/kg/j en 3 perfusions/j) ou encore vancomycine (40mg/kg/j en 2 perfusions /j) + ceftazidime (200mg/kg/j en 3 injections intraveineuses /j). La pénétration intraoculaire de la vancomycine est moyenne.

En cas d'endophtalmie ou de risque élevé d'endophtalmie, il est conseillé d'associer aux perfusions intraveineuses une injection intravitréenne : dans 0,1 mL de serum salé 9‰:

- vancomycine (1 mg) + gentamicine (0,2 mg) ou amikacine (0,4 mg) + dexaméthasone (1 mg) ;
- ou clindamycine (0,450 mg) + gentamicine (0,2 mg) ou amikacine (0,4 mg) + dexaméthasone (1 mg) ;
- ou encore vancomycine (1 mg) + ceftazidime (1 mg) + dexaméthasone (1 mg).

Il faut être certain que l'antibiotique soit bien délivré dans la cavité vitréenne, ce qui est parfois difficile sur un oeil traumatisé (oeil hypotone, rétine potentiellement décollée, décollement choroidien, milieux troubles...).

Si l'on suspecte plus particulièrement un Bacillus (CE souillé par le sol, travail à la ferme) on pourra prescrire par voie intraveineuse de la vancomycine

+ ceftazidime (200mg/kg/j en 3 injections intraveineuses 7j), associée à une injection intravitréenne de clindamycine (0,450 mg) + gentamicine (0,2 mg).

L'antibiothérapie sera bien sûr adaptée au prélèvement du vitré. Elle sera stoppée 3 ou 4 jours après l'intervention chirurgicale initiale en l'absence d'endophtalmie.

#### **4. Autres complications :**

##### *a. Glaucomes des traumatismes à globe ouvert*

Le traumatisme à globe ouvert est responsable d'un certain nombre de facteurs de risque supplémentaires d'évolution vers une hypertension : la survenue fréquente de diminution de la profondeur de la chambre antérieure, voire d'athalamie favorise la formation de goniosynéchies. Le trabéculum peut également être obstrué par des cellules inflammatoires, fantômes ou des particules de cristallin. La prévention réside en la lutte contre l'inflammation qui est souvent plus sévère en cas de traumatismes à globe ouvert. Il convient également, lors de la suture de la plaie, de veiller à reformer la chambre antérieure du mieux possible afin d'éviter l'installation de goniosynéchies. L'utilisation de produits viscoélastiques facilite la reconstruction de la chambre antérieure et l'ouverture angulaire.

##### *b. Sidérose*

Le séjour prolongé d'un corps étranger ferreux dans le globe oculaire peut être responsable d'une sidérose : l'oxydation du fer dans l'œil entraîne la libération d'ions ferreux qui pénètrent et s'accumulent dans le cytoplasme des

cellulaire. Plus le volume de fer est important (volume du corps étranger et composition en fer) plus la sidérose est grave.(31)

Il s'agit d'une complication chronique qui peut toucher différentes structures oculaires :

- Cornée : anneau de rouille profond paralimbique ;
- Iris : hétérochromie avec coloration irienne brunâtre du côté de la sidérose, altération de la motricité pupillaire qui reste classiquement en semi-mydriase peu réactive ;
- Cristallin : dépôts de rouille au niveau de la capsule antérieure puis évolution vers une cataracte totale ;
- Trabéculum : altération de la fonction trabéculaire par dépôts de fer, responsable d'une hypertension intraoculaire tardive ;
- Rétine : dégénérescence pigmentaire périphérique initiale, progressant vers le pôle postérieur et se traduisant cliniquement par une gêne à la vision nocturne et un rétrécissement concentrique du champ visuel, pouvant faire évoquer une rétinopathie pigmentaire.

Le traitement est avant tout préventif avec l'ablation rapide et systématique des corps étrangers intraoculaires. La sidérose est surtout la conséquence d'un corps étranger passé inaperçu et diagnostiqué au stade de complication liée à la sidérose.

### *c. Chalcose*

La chalcose est liée à la présence d'un corps étranger intraoculaire en cuivre, responsable de libération de particules de cuivre ionisé. Contrairement à

ne pénètrent pas à l'intérieur des cellules, mais se déposent à la surface des différentes structures intraoculaires. Le pronostic de la chalcosose est donc moins grave que pour la sidérose.

#### *d. Ophtalmie sympathique*

Il s'agit d'une complication rare (moins de 1 %) des traumatismes à globe ouvert, se manifestant par une uvéite granulomateuse bilatérale survenant à distance du traumatisme, généralement dans l'année qui suit le traumatisme. Des formes tardives, plusieurs dizaines d'années après le traumatisme, ont été également décrites. (31)

L'oeil sympathisant est l'oeil qui a subi le traumatisme et qui est responsable de l'ophtalmie sympathique et qui est souvent inflammatoire ou en phtyze lors du diagnostic.

L'oeil sympathisé est l'oeil adelphe qui développe de façon souvent insidieuse une panuvéite granulomateuse. L'atteinte est classiquement précédée de prodromes à type de photophobie, blépharospasme et gêne à l'accommodation. Secondairement apparaissent des signes de panuvéite granulomateuse, synéchiante avec hyalite parfois gênante, nodules de Dalen-Fuchs au fond d'oeil et décollements séreux rétinien.

Le traitement préventif repose sur la suture soignée en urgence de tout traumatisme à globe ouvert afin de limiter le temps de contact entre les tissus intraoculaires et l'extérieur.

Le traitement curatif repose sur une corticothérapie locale et générale intensive et prolongée afin de limiter les réactions inflammatoires.

urs est possible en cas de corticorésistance ou

de corticodépendance à forte dose.

### *e. Phtyse*

Après un traumatisme oculaire très délabrant ou une hypotonie profonde prolongée, le globe oculaire peut évoluer vers la phtyse. Lorsque l'œil est non fonctionnel du fait d'une atteinte au-delà de toute ressource thérapeutique, qu'il est douloureux ou qu'il pose des problèmes esthétiques, une chirurgie radicale peut être proposée (éviscération ou énucléation). Au préalable, une information complète doit être donnée aux parents de l'enfant, sur les principes, les risques de la chirurgie, l'équipement en prothèse et les complications per- ou postopératoires.

L'éviscération est la technique la plus utilisée et celle qui a le résultat postopératoire le plus fiable. Cette chirurgie consiste en l'ablation du contenu du globe oculaire en conservant la coque sclérale et sans toucher aux muscles oculomoteurs. Le risque théorique d'ophtalmie sympathique est rarissime.

L'autre alternative est l'énucléation qui consiste en l'ablation du globe oculaire et de la partie la plus antérieure du nerf optique. Les muscles oculomoteurs sont disséqués puis suturés sur la bille. L'énucléation n'est indiquée qu'en cas de phtyse majeure avec une sclère très altérée, non utilisable. Dans les autres circonstances où la chirurgie radicale est indiquée, l'éviscération reste la technique de choix.

## opie (52)

Dans tous les cas, l'obstacle à la vision, cause éventuelle de l'amblyopie, quel qu'il soit (cataracte, leucome, taie de cornée, hémorragie de vitrée...) doit être supprimé sans délai.

Le pronostic dépend du traitement de l'amblyopie qui doit comporter l'équipement optique approprié et en cas d'amblyopie unilatérale (cas le plus fréquent des traumatismes oculaires) une occlusion bien dosée et régulièrement surveillée du meilleur œil.

Cette occlusion, selon les cas, peut être totale ou éventuellement alternée de façon inégale.

Si les acuités s'égalisent, l'alternance de l'occlusion peut devenir presque égale. Cependant tout abandon de celle-ci entraîne une rechute rapide et oblige à une reprise de traitement.

Chez le grand enfant, l'utilisation de pénalisations est identique à celle utilisée en cas d'amblyopie strabique.



# Évolution et



Les plaies du globe oculaire chez l'enfant est  
comme par l'amblyopie qui sous-tend tous les autres facteurs pronostiques  
identifiés :

✓ Gravité du traumatisme et des lésions initiales, en particulier les atteintes du segment postérieur (53). L'amblyopie complique particulièrement les plaies de cornée intéressant l'axe visuel et le cristallin ;

✓ Retard au diagnostic, fréquent chez l'enfant lorsque le traumatisme est caché ou passé inaperçu ;

✓ Une plaie perforante est de mauvais pronostic en raison de l'apparition d'une prolifération entre les deux ouvertures.

✓ Jeune âge de l'enfant, là encore en raison de la plus grande vitesse d'installation d'une amblyopie ;

✓ Non-observance de la rééducation de la part des parents (39).

En cas de CEIO, les facteurs de mauvais pronostic liés au CE lui-même sont :

- Une taille supérieure à 4 mm ;
- La forme sphérique (grenailles, par exemple, qui provoquent des lésions gravissimes car elles ont besoin d'une énergie cinétique importante pour pouvoir pénétrer dans l'œil comparativement à un CE métallique très acéré) ;
- Plusieurs CEIO.



# Prévention des plaies du globe oculaire chez

de l'enfant, comme tout traumatisme, est hypotermiquement variable. Ses conséquences, une fois qu'il survient, peuvent être graves et aller jusqu'au handicap définitif.

Le respect des mesures préventives permettra une réduction des traumatismes oculaires.

Les principaux participants à ce rôle préventif sont les parents. Puisque leur rôle, en plus d'être évident, est légal.

L'éducation doit être basée sur les conseils et l'exemple, en adoptant une attitude ni trop anxieuse, ni trop négligente. Les parents sont tenus de bien surveiller leurs enfants, et doivent expliquer le risque et le danger potentiel des jeux.

Au sein des établissements scolaires, ce rôle de surveillance et d'éducation est assumé par le responsable de l'enfant: l'instituteur, le surveillant ...

On peut citer ici quelques mesures préventives spécifiques:

- **Dans la rue:**

Dans notre contexte, comme le jet de pierre constitue l'une des causes les plus fréquentes des traumatismes oculaires (18,9%), on doit sensibiliser les enfants du risque du jeu avec toutes sortes de projectiles. Les campagnes de sensibilisation et de prévention notamment par les masses médias peuvent constituer un moyen efficace. Il est important également d'éduquer les enfants pour ne pas utiliser des objets dangereux tel une pierre, un morceau de bois, objet métallique comme jouet car ceux-ci sont particulièrement dangereux pour l'œil.

ets est à proscrire comme les pétards, les feux  
à l'origine de traumatismes oculaires graves.

• **Dans la maison:**

La prévention commence par un rangement des produits dangereux qui doivent être inaccessibles aux enfants. Il est également conseillé de ranger les objets métalliques loin de la portée des enfants comme les couteaux, les aiguilles, les ciseaux, ...

Les poignées de la porte peuvent être à l'origine de traumatismes oculaires graves surtout vers 5 à 6 ans, âge où les enfants d'une certaine inattention se heurtent contre ces poignées, il faut prévenir les enfants de cet âge du risque encouru à s'élancer contre une porte. Les angles de tables doivent être couverts d'une protection mousse pour éviter un éventuel traumatisme lors d'une chute.

Aussi la prévention des accidents de la voie publique (même si dans notre série, un seul cas a été reporté), consiste à l'utilisation de ceinture de sécurité et de siège auto spécifique et adapté au poids et à la taille pour le transport des enfants en voiture.

Il faut signaler également l'intérêt des airbags qui protègent du choc contre le pare brise mais qui peuvent être à l'origine de lésions ophtalmologiques lors de leur déclenchement inopiné.

L'intérêt de cette prévention consiste à diminuer la fréquence et la sévérité des traumatismes oculaires de l'enfant qui reste le meilleur traitement que l'on puisse proposer. Cette prévention qui doit se faire à trois niveaux :

- l'enfant lui-même,
- son environnement humain et matériel,
- et enfin, l'agent qui entraîne l'accident.



# Conclusio



perforants chez l'enfant constituent un motif fréquent de consultation aux agences d'ophtalmologie, et sont responsables d'un taux élevé de cécité monoculaire. Ils nécessitent une prise en charge initiale rapide et adéquate pour améliorer la gêne fonctionnelle visuelle en évitant le risque d'amblyopie et de cécité unilatérale.

Une bonne connaissance des aspects épidémiologiques de ces accidents aiderait à mieux structurer les moyens de prévention.

Le délai de la consultation, la nature de l'agent traumatisant, le siège de l'atteinte oculaire, la présence ou non de corps étranger intraoculaire, les complications posttraumatiques ainsi que la rapidité et l'efficacité de la prise en charge, sont tous des facteurs qui influencent le pronostic visuel.

Dans notre contexte, la rue reste le principal terrain de survenue de ces traumatismes, surtout chez les enfants de 6 à 15 ans, en l'absence de la surveillance des adultes. En effet, les enfants à cet âge sont aventuriers, s'engagent dans des jeux de combats et manipulent tout objet qu'ils trouvent, ceci explique que les objets métalliques et les jets de pierres sont les agents traumatisants les plus incriminés dans notre étude.

Un examen clinique complet avec recours à la paraclinique ont permis d'établir le diagnostic et d'orienter la conduite thérapeutique. La prise en charge consiste dans un premier temps à une suture de la plaie, et par la suite, le traitement des complications. La complication majeure rencontrée dans notre série d'étude était la cataracte posttraumatique, toutefois, le retard de consultation ainsi que la présence de corps étranger intraoculaire ont exposé plusieurs cas au risque d'endophtalmie dont le traitement est plus difficile et le pronostic est plus sombre.

Les lésions de l'enfant pourrait être évitée, c'est pour cela que nous insistons sur l'intérêt de la prévention.

Les mesures préventives doivent commencer d'abord à la maison, par l'éducation et la bonne surveillance de l'enfant avec une amélioration du niveau socioculturel et socioéconomique de la famille, puis à l'école, ce rôle de surveillance et d'éducation est assumé par tous les responsables des établissements scolaires. Les collectivités locales et les communes sont appelées à créer des espaces de jeux adaptés pour les enfants .Et enfin, à l'aide de programmes de sensibilisation, destinés à toute la population (médias, publicités, pouvoir public, etc.), on pourra mettre le point sur la gravité de ces lésions oculaires, ses causes et leurs retentissements fonctionnels et psychologiques chez l'enfant et son entourage.



## Résumé



## RESUME

**Titre** : Les plaies du globe oculaire chez l'enfant: (étude rétrospective à propos de 90 cas).

**Mots clés** : enfant- les plaies du globe oculaire- les traumatismes oculaires- corps étranger intraoculaire- endophtalmie- prévention.

**Auteur** : Monsif Banani

**Rapporteur** : Pr. N BOUTIMZINE

Les plaies du globe oculaire chez l'enfant sont très fréquentes et sont responsables d'un taux élevé de cécité monoculaire. Elles constituent un motif fréquent de consultation aux urgences ophtalmologiques, et nécessitent une prise en charge rapide pour éviter le risque d'amblyopie et de cécité unilatérale.

Notre étude porte sur les plaies du globe oculaire chez des enfants de moins de 15 ans, pris en charge au service d'ophtalmologie A au CHU de Rabat, durant la période de janvier 2001 à décembre 2008. L'intérêt est de pouvoir souligner les différents aspects épidémiologiques, cliniques, thérapeutiques et pronostiques de ces traumatismes.

Notre série d'étude comprend 90 cas : 73 garçons et 17 filles. L'âge moyen est de 8 ans. La plupart des accidents sont survenus dans la rue. L'agent traumatisant est métallique dans la plupart des cas.

Les plaies étaient cornéennes dans 64,44%, sclérales dans 3,33% des cas et cornéosclérales dans 32,23% des cas.

Dans 9% des cas un corps étranger a été détecté soit par l'examen biomicroscopique ou radiographique.

Une hernie de l'iris a été notée dans 30 cas, un hyphéma dans 27 cas, une cataracte post traumatique dans 26 cas et une hémorragie vitréenne dans 7 cas.

14,45% des enfants ont présenté une endophtalmie posttraumatique.

Pendant la période du suivi clinique, pratiquement le 1/3 des enfants ont dû être réopérés pour une complication survenue à distance de la chirurgie d'urgence : 26 cas de cataracte posttraumatique, 2 cas d'hémorragie intravitréenne, un seul cas de kératoplastie transfixiante.

38,89 % des enfants ont récupéré une acuité visuelle supérieure ou égale à 5/10.

Les traumatismes oculaires de l'enfant représentent un véritable problème de santé publique vu leurs répercussions à la fois fonctionnelles et psychologiques. Ceci souligne l'importance de l'application de mesures éducatives et préventives afin de réduire le nombre et les conséquences de ces accidents.

## SUMMARY

**Title:** The wounds of the eyeball of kids (about 90 cases)

**Keywords:** -child- The wounds of the eyeball- ocular injuries- intraocular foreign body  
-endophtalmitis.-prevention.

**Author:** Monsif Banani

**Supervisor:** Pr N. BOUTIMZINE.

The wounds of the eyeball of kids are very frequent; they are responsible for high rate of monocular blindness. They are considered as a major cause for ophthalmic emergency consultations, which needs a prompt action in order to avoid the risk of unilateral blindness and amblyopia.

The subject of this research is on the wounds of the eyeball in children less than 15 years old, treated in department of ophthalmology "A" at the University Hospital of Rabat during the period between January 2001 and December 2008 . Our purpose is to study the different epidemiological, clinical aspects and the functional impacts of these injuries.

Our research sample is composed of 90 cases, 73 are boys and 17 girls, the average age is 8 years old. The majority of the accidents happened outdoors. The traumatizing element is generally of metal nature.

The corneal wound was found in 64, 44% of the cases, scleral in 3.33% and corneoscleral in 32, 23% of the cases.

9% of cases were detected, by a microscopic or radiographic exam, as having an intraocular foreign body.

The associated lesions were: hernia of the iris in 30 cases, hyphema in 27 cases and traumatic cataract in 26 cases. 14, 45% of patients present an endophtalmitis.

During the period of follow up, 1/3 of the kids were reexamined because of complication incurred at a distance to emergency surgery: 26 cases of post-traumatic cataract, 2 cases of vitreous hemorrhage and 1 case of keratoplasty.

38, 89% of kids regain their visual acuity for more than 5/10.

The wounds of the eyeball of kids represent a real public health problem due to their functional and psychological consequences. This underlines the importance of the implementation of educational and preventive measures in order to reduce the frequency and the consequences of the accidents.

## ملخص

**العنوان:** جروح مقلة العين عند الطفل (دراسة استرجاعية بصدد 90 حالة)

**الكلمات الرئيسية:** - طفل-جروح مقلة العين-رضوخات العين- جسم غريب داخل مقلة العين-تعفن باطن العين-الوقاية.

**من طرف:** منصف بناني

**المشرف:** الأستاذ نور الدين بوتميزين

تعتبر جراح مقلة العين عند الأطفال من الحالات المألوفة في أقسام المستعجلات وأقسام الاستشارة الطبية لأمراض العيون، فهي مسؤولة عن نسب عالية من حالات العمى الأحادي وضعف الرؤية. يرتكز هذا البحث على دراسة هذه الإصابات عند أطفال دون سن 15 سنة والذين تمت معابنتهم بقسم طب العيون \* أ \* بالمركز الاستشفائي الجامعي ابن سينا بالرباط.

عدد الحالات التي تمت معابنتها هي 90 حالة مكونة من 73 طفلا و 17 طفلة، متوسط أعمارهم هو 8 سنوات. أغلب الإصابات وقعت في الشارع بغياب مراقبة الآباء. الأداة المسؤولة عن الإصابة في أغلب الأحيان كانت ذات طبيعة معدنية.

أهم الإصابات سجلت على مستوى القرنية بنسبة 64,44% ، الصلبة العينية بنسبة 3,33% وعلى مستوييهما معا بنسبة 23,23% . 9% من الحالات أظهرت وجود جسم غريب داخل مقلة العين. وقد تم تشخيص 30 حالة فتق للقرنية، 27 حالة نزف داخل الغرفة الأمامية للعين و 26 حالة ساد رضحي . بالإضافة إلى ذلك حوالي 45%، 14 من الحالات ظهرت عليها أعراض تعفن باطن المقلة.

خلال فترة الاستشفاء، تمت إعادة العملية الجراحية للعين المصابة عند ثلث الأطفال، حيث 26% من الحالات عبارة عن ساد رضحي، 2 حالات نزف في الغرفة الداخلية للعين وحالة واحدة لزرع القرنية. 38,89% من الحالات تمكنت من استعادة نسبة نظر تفوق 5/10.

جراح مقلة العين هي من المشاكل الصحية التي لها تأثير سلبي على الرؤية و تطور النظر، و كذا على النفسية والتطور السلوكي للطفل، لذلك على المجتمع ( آباء، أطفال، أساتذة، وسائل الإعلام ومجتمع مدني ) القيام بدوره للوقاية من هذه المعضلة والحد من تبعاتها.



# Bibliogr

• •



Prévalences et causes de cécité et de la baisse de vision au royaume du Maroc.

[2] **PJ TOULEMONT , M URVOY**

Traumatologie oculaire chez l'enfant. EMC1992; 21-700-A-15.

[3] **PATRICE DE LAAGE DE MEUX**

livre ophtalmologie pédiatrique. Paris: Masson; 2003.

[4] **AWAYA S. MIYAKE S. KOIZUMI E . HIRAI T**

The sensitive period of visual system in humans. Orthoptic Honzons Transactions of the sixth international orthoptic congress . Harragate. Marlis leak Schafer;1987, 44-48 .

[5] **VON NOORDEN**

Binocular neurons and binocular function in monkeys and children. Ophthalmology 1983, 24: 491-496

[6] **DELORI F, POMERANTZEFF O**

Deformation of the globe under high-speed impact: its relation to contusion injuries. Invest Ophthalmol 1969 ; 8 : 290-301.

[7] **S. ROMAN**

Corps étrangers intra-oculaires (CEIO) du segment postérieur de l'œil. Prise en charge initiée. JFO, Vol 24, N° 7 - septembre 2001, pp. 769-777.

**C.D. WITHERSPOON , V. MESTER**

The Birmingham Eye Trauma Terminology system (BETT) Journal  
Français d'Ophtalmologie, Vol 27, N° 2 - février 2004 pp. 206-210.

**[9] S. ZAID**

Etude epidemiologique des traumatismes oculaires chez l'enfant.

Thèse 2001 ; Faculté de médecine et de pharmacie de rabat Maroc, pp.24-26.

**[10] NEGREL A.D., THYLEFORS B**

The global impact of eye injuries, Ophthalmic Epidemiol, 1998, 5:143-69.

**[11] ROSTOMIAN K., ALLEN B. THACH, ISFAHANIA**

Open globe injuries in children. JAAPOS 1998, 2: 234-8.

**[12] LIMAIEM R.; EL MAAZI A. ; MNASRI H**

Traumatismes oculaires pénétrants de l'enfant en Tunisie. Journal de pédiatrie et de puériculture, 2009; 22: 97-101.

**[13] SIDI CHEIKH S., DUCOUSO F., TRAORE L., MOMO G., SCHEMANN J.F**

Etude rétrospective des traumatismes oculaires perforants traitées à L'Iota. A propos de 180 cas. Médecine d'Afrique noire, 2000, 47 :285-289.

**[14] BEBY F., KODJIKIAN L., ROCHE O**

Traumatismes oculaires perforants de l'enfant: étude rétrospective de 57 cas. J Fr Ophtalmol, 2006, 29: 20-23.

**R.G., HUMAYUN M.U., MARSH M.J**

Open globe injuries in children: a retrospective analysis. *J Pediatr Ophthalmol Strabismus*, 2001, 38:72-7.

**[16] SKIKER H, LAGHMARI M, BOUTIMZINE N, IBRAHIMY W, BENHARBIT M, OUAZANI B, DAOUDI R**

Les plaies du globe oculaire de l'enfant : étude rétrospective de 62cas. *Bulletin de société belge d'ophtalmologie*, 306, 57-61, 2007.

**[17] SOYLU M., DEMIRCAN N., YALAZ M**

Etiology of pediatric perforating eye injuries in Southern Turkey. *Ophthalmic Epidemiology*, 1998; 5: 7-12.

**[18] THOMPSON C.G., KUMAR N**

The aetiology of perforating ocular injuries in children. *Br J Ophthalmol*, 2002, 86:920-922.

**[19] RUDD MC, JAEGER EA, FREITAG SK, JEFFERS JB**

Traumatically ruptured globes in children. *J Pediatr Ophthalmol Strabismus* 1994; 31:307-11.

**[20] MAC EWEN C.J., BAINES P.S., DESAI P**

Eye injuries in children: the current picture. *Br J Ophthalmol*, 1999, 83:933-936.

**[21] SERRANO J.C., CHALELA P., ARIAS J.D**

Epidemiology of childhood ocular trauma in a northeastern Colombian region. *Arch Ophthalmol*, 2003, 121:1439-45)

Y N, EZZDEAN H, ALBADER S, KAMEL

Open eye injuries in the pediatric population in Kuwait. Med Princ Pract 2002;11: 83—9.

[23] **DAVID.T.WONG**

Intraocular foreign body. E Medicine, august 9; 2001.

[24] **LIT, EUGENE, YOUNG, LUCY**

Anterior and posterior segment intraocular foreign body. Int ophtalmol Clin: volume 42(3) Summer 2002: 107-120.

[25] **M ULLERN , S ROMAN**

Plaies et corps étrangers du segment postérieur , 1999, Elsevier, Paris. ophtalmologie1999 ; 21-700-a-70.

[26] **D.BARASH, N. GOLDENBERG-COHEN, D.TZADOK, T.LIFSHITZ, YUVAL.Y, DOV WEINBERGER**

Ultrasound biomicroscopic detection of anterior ocular sergment foreign body after trauma. american journal of ophtalmol. volume 126; issue 2; august 1998: 197-202.

[27] **FINEMAN, MITCHELL.S, SHARMA, SANJAY,**

**SHAHIGAURAVK, BROWN, GARCY, EAGLE, RALPH.JR**

Ultrasound biomicroscopic diagnosis of an accult intrascleral foreign body: an usual case of ocular siderosis. Retina; volume 21(3) ; june 2001: 265-267.

**LIAM E.SMIDDY, WILLIAM J . FEUER,**

**FIONA J. EHLIS**

The impact of echography on evaluation and management of posterior segment disorders. American j. of ophtalmol; volume 137; issue1; january 2004:24-25.

**[29] S.A. DIMITRAKOS, A-K, ALEXENDRIDIS, P.K. ICONOMIDIS, S. DIAFAS, A. CHARITANTI, CH. FRANGOULIS**

Intraocular foreign body's localization by computerized tomography. Greek Annals of Ophtalmol, 1997;3: 418-422.

**[30] CHRISTOPHER N.T.A, R. WAYNE BOWMAN**

Hyphema caused by a metallic foreign body during magnetic resonance imaging. American journal of ophthalmol. Volume129. Issue 4. April 200: 533-534.

**[31] C. BURILLON, P.-L. CORNUT, H. JANIN-MANIFICAT**

Traumatisme du segment antérieur de l'œil, EMC (Elsevier Masson SAS, Paris), Ophtalmologie, 21-700-A-10, 2008.

**[32] STRAHLMAN E, ELMAN M, DAUB E, BAKER S**

Causes of paediatric eye injuries. Arch Ophthalmol 1990;108: 603- 6.

**[33] MACEWEN CJ, BAINES P, DESAI P**

Eye injuries in children: the current picture. Br J Ophthalmol 1999;83: 933-6.

**DI H, TONJUM AM**

Loss of visual acuity due to eye injuries among 6292 school children in the Sultanate of Oman. *Acta Ophthalmol Scand* 1999;77:697–9.

**[35] P DUREAU P DE LAAGE DE MEUX**

Traumatologie oculaire chez l'enfant, *Encyclopédie Médico-Chirurgicale* 21-700-A-15.

**[36] P. GAIN, G. THURET, J. MAUGERY**

Les cataractes traumatiques : conduite à tenir pratique .*J Fr. Ophtalmol.*, 2003; 26, 5, 512-520.

**[37] A. BRON, I. COCHEREAU, C. CHIQUET, T. BOURCIER**

Endophtalmies , *EMC (Elsevier Masson SAS, Paris), Ophtalmologie*, 21-250-D-40, 2008.

**[38] W WALTON S VON HAGEN R GRIGORIAN M ZARBIN**

Prise en charge d'un hyphéma post-traumatique , *Encyclopédie Médico-Chirurgicale* 21-700-A-30.

**[39] BAXTER RJ, HODGKINS PR, CALDER I, MORRELL AJ, VARDY S, ELKINGTON AR**

Visual outcome of childhood anterior perforating eye injuries: prognostic indicators. *Eye* 1994; 8: 349-352.

**[40] STERNBERG JR P, DEJUAN JR E, MICHELS RG**

Penetrating ocular injuries in young patients. Initial injuries and visual results. *Retina* 1984;4:5–8.

J-L . DUFIER

Ophthalmologie pédiatrique. masson .1992 , 87-90

- [42] **TERAHI AIT BELKACEM M\*, HALI A, MERAD Z, TIAR M**  
Cataractes post-traumatiques de l'enfant : prise en charge et pronostic.  
Bull soc belge ophtalmol, 298.13-17.2005.
- [43] **WALTON W, VON HAGEN S, GRIGORIAN R ET ZARBIN M**  
Prise en charge d'un hyphéma post-traumatique. Encycl Méd Chir  
Ophtalmologie, 21-700-A-30, 2003.
- [44] **AGAPITOS PJ, NOEL LP, CLARKE WN**  
Traumatic hyphema in children. Ophthalmology 1987 ; 94 : 1238-1241.
- [45] **BENGTSSONE, EHINGERB. TREATMENT OF  
TRAUMATIC HYPHAEMA**  
Acta Ophthalmol (Copenh) 1975 ; 53 : 914-923.
- [46] **BLOOM JN**  
Traumatic hyphema in children. Pediatr Ann 1990 ; 19 : 368-371, 375.
- [47] **MOREIRA CA, DEBERT-RIBEIRO M, BELFORT R**  
Epidemiological study of eye injuries in Brazilian children. Arch  
Ophthalmol 1988 ; 106 :781-784.
- [48] **ADAMA MENSAH, ADAMA FANY, CHRISTIANE ADJORLOLO,  
MARIE-LOUISE TOURE, MAXIME KASIEU GBE, K.A.  
MIHLUEDO, A.J.W. DIALLO, F. COULIBALY, R. BERETE**  
Épidémiologie des traumatismes oculaires de l'enfant à Abidjan Cahiers  
Santé 2004 ; 14 : 239-243.

- ARIELLO, NILVA SIMEREM BUENO  
NE, CELINA SHIZUKA OITA  
Epidemiological findings of ocular trauma in childhood. *Arq Bras Ophthalmol.* 2007; 70(2):271-5.
- [50] **KHODAM ROSTOMIAN, MD, ALLEN B. THACH, MD, AMIR ISFAHANI, MD, ALIREZA PAKKAR, MD, B ROYA PAKKAR, MD, AND MARK BORCHERT, MD**  
Open Globe Injuries in Children. *Journal of AAPOS* 1998; 2: 234-238.
- [51] **M.-H. ERRERA, P.-O. BARALE , H. NOURRY , O. ZAMFIR , A. GUEZ , J.-M. WARNET , J.-A. SAHEL, C. CHAUMEIL**  
Endophtalmie à Phoma glomerata après plaie du globe et efficacité du traitement par voriconazole en intravitréen.
- [52] **P. DUREAU, G. CAPUTO**  
Amblyopie chez l'enfant. *EMC-Pédiatrie 1* (2004) 271–280.
- [53] **HUBAULT D, BRASSEUR G, CHARLIN JF, TAMARELLE S, LANGLOIS J**  
Les plaies oculaires perforantes de l'enfant. Étude pronostique à propos de 79 cas. *Bull Soc Ophthalmol Fr* 1987 ; 87 : 545-547.
- [54] **ABU EL-ASRAR AM, AL-AMRO SA, AL-MOSALLAM AA, AL-OBEIDAN S.**  
Post-traumatic endophthalmitis: causative organisms and visual outcome. *Eur J Ophthalmol* 1999;9:21–31.

**IRY NA, WALONKER AF, RUNYAN T,**

Penetrating eye injuries in young children. *Retina* 1994;14:201–5.

**[56] PEYMAN GA, CARROLL CP, RAICHAND M.**

Prevention and management of traumatic endophthalmitis. *Ophthalmology* 1980;87:320–4.

**[57] ALFARO DV, ROTH DB, LAUGHLIN RM, GOYAL M, LIGGETT PE.**

Paediatric post-traumatic endophthalmitis. *Br J Ophthalmol* 1995;79:888–91.

**[58] AGAPITOS PJ, NOEL LP, CLARKE WN.**

Traumatic hyphema in children. *Ophthalmology* 1987;94:1238–41.

**[59] COATS DK, VIESTENZ A, PAYSSE EA, PLAGER DA.**

Outpatient management of traumatic hyphemas in children. *Binocul Vis Strabismus Q* 2000;15:169–74.

**[60] LE ROUIC JF, BEHAR-COHEN F, NGHIEM MH, RENARD G, CHAUVAUD D.**

Traitement des réactions fibrineuses et hémorragies du segment antérieur par injections intracaméculaires de rt-PA à faible dose : étude clinique et revue de la littérature. *J Fr Ophtalmol* 2000; 23: 977–83.

**[61] CASCAIRO MA, MAZOW ML, PRAGER TC.**

Pediatric ocular trauma: a retrospective survey. *J Pediatr Ophthalmol Strabismus* 1994;31: 312–7.

**ALD KS, MAROUF LM, YEE RW.**

Low-dose intravitreal tissue plasminogen activator treatment for traumatic total hyphema, postcataract, and penetrating keratoplasty fibrinous membranes. *J Cataract Refract Surg* 1995;21:219–24.

**[63] TEBOUL BK, JACOB JL, BARSOUM-HOMSY M, BRUNETTE I, CHEVRETTE L, MILOT J, ET AL.**

Clinical evaluation of aminocaproic acid for managing traumatic hyphema in children. *Ophthalmology* 1995;102:1646–53.

**[64] UUSITALO RJ, RANTA-KEMPPAINEN L, TARKKANEN A.**

Management of traumatic hyphema in children. An analysis of 340 cases. *Arch Ophthalmol* 1988;106:1207–9.

**[65] KAUR B, TAYLOR D.**

Fundus hemorrhages in infancy. *Surv Ophthalmol* 1992;37:1–17.

**[66] MOHNEY BG.**

Axial myopia associated with dense vitreous hemorrhage of the neonate. *J AAPOS* 2002; 6:348–53.

**[67] FERRONE PJ, DEJUAN JR E.**

Vitreous hemorrhage in infants. *Arch Ophthalmol* 1994; 112:1185–9.

**[68] CHUNG JH, KANG YG, KIM HJ.**

Effect of 0.1% dexamethasone on epithelial healing in experimental corneal alkali wounds: morphological changes during the repair process. *Graefes Arch Clin Exp Ophthalmol* 1998; 236:537–45.

## Serment

Au moment d'être admis à devenir membre de la profession médicale, je m'engage solennellement à consacrer ma vie au service de l'humanité.

- Je traiterai mes maîtres avec le respect et la reconnaissance qui leur sont dus.
- Je pratiquerai ma profession avec conscience et dignité. La santé de mes malades sera mon premier but.
- Je ne trahirai pas les secrets qui me seront confiés.
- Je maintiendrai par tous les moyens en mon pouvoir l'honneur et les nobles traditions de la profession médicale.
- Les médecins seront mes frères.
- Aucune considération de religion, de nationalité, de race, aucune considération politique et sociale ne

# قسم ابقر اط

## بسم الله الرحمان الرحيم أقسم بالله العظيم

في هذه اللحظة التي يتم فيها قبولي عضوا في المهنة الطبية أتعهد علانية:

- ◀ بأن أكرس حياتي لخدمة الإنسانية.
  - ◀ وأن أحترم أساتذتي وأعترف لهم بالجميل الذي يستحقونه.
  - ◀ وأن أمارس مهنتي بأوازع من ضميري وشرفي وأعالج صحة مريضه هادفي الأول.
  - ◀ وأن لا أفشي الأسرار المعهودة إلي.
  - ◀ وأن أحافظ بكل ما لدي من وسائل على الشرف والتقاليد النبيلة لمهنة الطب.
  - ◀ وأن أعتبر سائر الأطباء إخوة لي.
  - ◀ وأن أقوم بواجبي نحو مرضاي بدون أي اعتبار ديني أو وطني أو عرقي أو سياسي أو اجتماعي.
  - ◀ وأن أحافظ بكل حزم على احترام الحياة الإنسانية منذ نشأتها.
  - ◀ وأن لا أستعمل معلوماتي الطبية بطريق يضر بحقوق الإنسان مهما لاقيت من تهديد.
  - ◀ بكل هذا أتعهد عن كامل اختيار ومقسما بشرفي.
- والله على ما أقول شهيد.

أطروحة رقم: 75

سنة : 2010

## جروح مقلة العين عند الطفل:

دراسة استرجاعية بصدده 90 حالة

### أطروحة

قدمت ونوقشت علانية يوم : .....

من طرفه

**السيد : منصف بناني**

المزداد في 18 أكتوبر 1982 بالقيطرة

**لنيل شهادة الدكتوراه في الطب**

الكلمات الأساسية: طفل – جروح مقلة العين – رضوخات العين – جسم غريب داخل مقلة العين –  
تعفن باطن العين – الوقاية.

تحت إشراف اللجنة المكونة من الأساتذة

رئيسة

مشرف

أعضاء

السيدة : رجاء الداودي

أستاذة في طب العيون

السيد : نور الدين بوتمزين

أستاذ مبرز في طب العيون

السيد : حميد المساعف

أستاذ في طب العيون

السيدة : مينة لغماري

أستاذة مبرزة في طب العيون

السيدة : سميرة التاشقوتي

أستاذة مبرزة في طب العيون