



ROYAUME DU MAROC  
UNIVERSITE MOHAMMED V DE RABAT  
FACULTE DE MEDECINE  
ET DE PHARMACIE  
RABAT



Année : 2021

Thèse N°: 415

# L'INTERET DE LA SPHINCTEROPLASTIE DANS LE TRAITEMENT DES GROS CALCULS DE LA VOIE BILIAIRE PRINCIPALE

THESE

*Présentée et soutenue publiquement le : / /2021*

PAR

**Madame Naima CHAKYR**

*Née le 18 Octobre 1995 à Fès*

*Pour l'Obtention du Diplôme de*  
**Docteur en Médecine**

**Mots Clés** : Gros calculs; Voie biliaire principale; Macrodilatation du sphincter d'Oddi

## **Membres du Jury :**

**Madame Fedoua ROUBAA**

Professeur d'Hépatogastro-entérologie

**Monsieur Hassan SEDDIK**

Professeur d'Hépatogastro-entérologie

**Madame Ikram ERRABIH**

Professeur d'Hépatogastro-entérologie

**Monsieur Hakim EL KAOUI**

Professeur de Chirurgie Générale

**Président**

**Rapporteur**

**Juge**

**Juge**

بِسْمِ اللَّهِ الرَّحْمَنِ الرَّحِيمِ

قَالُوا سُبْحَانَكَ لَا عِلْمَ لَنَا إِلَّا مَا عَلَّمْتَنَا إِنَّكَ أَنْتَ الْعَلِيمُ

سورة البقرة، الآية 32

الْحَكِيمُ



**UNIVERSITE MOHAMMED V  
FACULTE DE MEDECINE ET DE PHARMACIERABAT**

**DOYENS HONORAIRES :**

1962 - 1969: Professeur Abdelmalek FARAJ  
1969 - 1974: Professeur Abdellatif BERBICH  
1974 - 1981: Professeur Bachir LAZRAK  
1981 - 1989: Professeur Taieb CHKILI  
1989 - 1997: Professeur Mohamed Tahar ALAOUI  
1997 - 2003: Professeur Abdelmajid BELMAHI  
2003 - 2013: Professeur Najia HAJJAJ - HASSOUNI

**ADMINISTRATION :**

**Doyen :**

**Professeur Mohamed ADNAOUI**

**Vice-Doyen chargé des Affaires Académiques et étudiantes**

Professeur Brahim LEKEHAL

**Vice-Doyen chargé de la Recherche et de la Coopération**

Professeur Taoufiq DAKKA

**Vice-Doyen chargé des Affaires Spécifiques à la Pharmacie**

Professeur Younes RAHALI

**Secrétaire Général**

Mr. Mohamed KARRA

***\*Enseignant militaire***

**1 - ENSEIGNANTS-CHERCHEURS MEDECINS ET PHARMACIENS  
PROFESSEURS DE L'ENSEIGNEMENT SUPERIEUR :**

**Décembre 1984**

Pr. MAAOUNI Abdelaziz  
Pr. MAAZOUZI Ahmed Wajdi  
Pr. SETTAF Abdellatif

Médecine Interne - [Clinique Royale](#)  
Anesthésie - Réanimation  
Pathologie Chirurgicale

**Décembre 1989**

Pr. ADNAOUI Mohamed  
Pr. OUAZZANI Taïbi Mohamed Réda

Médecine Interne - [Doyen de la FMPR](#)  
Neurologie

**Janvier et Novembre 1990**

Pr. KHARBACH Aïcha  
Pr. TAZI Saoud Anas

Gynécologie - Obstétrique  
Anesthésie Réanimation

**Février Avril Juillet et Décembre 1991**

Pr. AZZOUZI Abderrahim  
Pr. BAYAHIA Rabéa  
Pr. BELKOUCHI Abdelkader  
Pr. BENSOUA Yahia  
Pr. BERRAHO Amina  
Pr. BEZAD Rachid  
Pr. CHERRAH Yahia  
Pr. CHOKAIRI Omar  
Pr. KHATTAB Mohamed  
Pr. SOULAYMANI Rachida  
Pr. TAOUFIK Jamal

Anesthésie Réanimation  
Néphrologie  
Chirurgie Générale  
Pharmacie galénique  
Ophtalmologie  
Gynécologie Obstétrique Méd. [Chef Maternité des Orangers](#)  
Pharmacologie  
Histologie Embryologie  
Pédiatrie  
Pharmacologie- [Dir. du Centre National PV Rabat](#)  
Chimie thérapeutique

**Décembre 1992**

Pr. AHALLAT Mohamed  
Pr. BENSOUA Adil  
Pr. CHAHED OUAZZANI Laaziza  
Pr. CHRAIBI Chafiq  
Pr. EL OUAHABI Abdessamad  
Pr. FELLAT Rokaya  
Pr. JIDDANE Mohamed  
Pr. ZOUHDI Mimoun

Chirurgie Générale [Doyen de FMPT](#)  
Anesthésie Réanimation  
Gastro-Entérologie  
Gynécologie Obstétrique  
Neurochirurgie  
Cardiologie  
Anatomie  
Microbiologie

**Mars 1994**

Pr. BENJAAFAR Noureddine  
Pr. BEN RAIS Nozha  
Pr. CAOUI Malika  
Pr. CHRAIBI Abdelmjid  
Pr. EL AMRANI Sabah  
Pr. ERROUGANI Abdelkader  
Pr. ESSAKALI Malika  
Pr. ETTAYEBI Fouad  
Pr. IFRINE Lahssan  
Pr. RHRAB Brahim  
Pr. SENOUCI Karima

Radiothérapie  
Biophysique  
Biophysique  
Endocrinologie et Maladies Métaboliques [Doyen de la FMPA](#)  
Gynécologie Obstétrique  
Chirurgie Générale - [Directeur du CHIS](#)  
Immunologie  
Chirurgie Pédiatrique  
Chirurgie Générale  
Gynécologie - Obstétrique  
Dermatologie

***\*Enseignant militaire***

### **Mars 1994**

Pr. ABBAR Mohamed\*  
Pr. BENTAHILA Abdelali  
Pr. BERRADA Mohamed Saleh  
Pr. CHERKAOUI Lalla Ouafae  
Pr. LAKHDAR Amina  
Pr. MOUANE Nezha

Urologie [Inspecteur du SSM](#)  
Pédiatrie  
Traumatologie – Orthopédie  
Ophtalmologie  
Gynécologie Obstétrique  
Pédiatrie

### **Mars 1995**

Pr. ABOUQUAL Redouane  
Pr. AMRAOUI Mohamed  
Pr. BAIDADA Abdelaziz  
Pr. BARGACH Samir  
Pr. EL MESNAOUI Abbes  
Pr. ESSAKALI HOUSSYNI Leila  
Pr. IBEN ATTYA ANDALOUSSI Ahmed  
Pr. OUAZZANI CHAHDI Bahia  
Pr. SEFIANI Abdelaziz  
Pr. ZEGGWAGH Amine Ali

Réanimation Médicale  
Chirurgie Générale  
Gynécologie Obstétrique  
Gynécologie Obstétrique  
Chirurgie Générale  
Oto-Rhino-Laryngologie  
Urologie  
Ophtalmologie  
Génétique  
Réanimation Médicale

### **Décembre 1996**

Pr. BELKACEM Rachid  
Pr. BOULANOVAR Abdelkrim  
Pr. EL ALAMI EL FARICHA EL Hassan  
Pr. GAOUZI Ahmed  
Pr. OUZEDDOUN Naima  
Pr. ZBIR EL Mehdi\*

Chirurgie Pédiatrie  
Ophtalmologie  
Chirurgie Générale  
Pédiatrie  
Néphrologie  
Cardiologie [Directeur HMI Mohammed V](#)

### **Novembre 1997**

Pr. ALAMI Mohamed Hassan  
Pr. BIROUK Nazha  
Pr. FELLAT Nadia  
Pr. KADDOURI Nouredine  
Pr. KOUTANI Abdellatif  
Pr. LAHLOU Mohamed Khalid  
Pr. MAHRAOUI CHAFIQ  
Pr. TOUFIQ Jallal  
Pr. YOUSFI MALKI Mounia

Gynécologie-Obstétrique  
Neurologie  
Cardiologie  
Chirurgie Pédiatrique  
Urologie  
Chirurgie Générale  
Pédiatrie  
Psychiatrie [Directeur Hôp.Ar-razi Salé](#)  
Gynécologie Obstétrique

### **Novembre 1998**

Pr. BENOMAR ALI  
Pr. BOUGTAB Abdesslam  
Pr. ER RIHANI Hassan  
Pr. BENKIRANE Majid\*

Neurologie Doyen de la FMP Abulcassis  
Chirurgie Générale  
Oncologie Médicale  
Hématologie

### **Janvier 2000**

Pr. ABID Ahmed\*  
Pr. AIT OUAMAR Hassan  
Pr. BENJELLOUN Dakhama Badr Sououd  
Pr. BOURKADI Jamal-Eddine  
Pr. CHARIF CHEFCHAOUNI Al Montacer  
Pr. ECHARRAB El Mahjoub  
Pr. EL FTOUH Mustapha  
Pr. EL MOSTARCHID Brahim\*  
Pr. TACHINANTE Rajae  
Pr. TAZI MEZALEK Zoubida

Pneumo-phtisiologie  
Pédiatrie  
Pédiatrie  
Pneumo-phtisiologie  
Chirurgie Générale  
Chirurgie Générale  
Pneumo-phtisiologie  
Neurochirurgie  
Anesthésie-Réanimation  
Médecine Interne

***\*Enseignant militaire***

### **Novembre 2000**

Pr. AIDI Saadia  
Pr. AJANA Fatima Zohra  
Pr. BENAMR Said  
Pr. CHERTI Mohammed  
Pr. ECH-CHERIF EL KETTANI Selma  
Pr. EL HASSANI Amine  
Pr. EL KHADER Khalid  
Pr. GHARBI Mohamed El Hassan  
Pr. MDAGHRI ALAOUI Asmae

Neurologie  
Gastro-Entérologie  
Chirurgie Générale  
Cardiologie  
Anesthésie-Réanimation  
Pédiatrie - [Directeur Hôp. Cheikh Zaid](#)  
Urologie  
Endocrinologie et Maladies Métaboliques  
Pédiatrie

### **Décembre 2001**

Pr. BALKHI Hicham\*  
Pr. BENABDELJILIL Maria  
Pr. BENAMAR Loubna  
Pr. BENAMOR Jouda  
Pr. BENELBARHDADI Imane  
Pr. BENNANI Rajae  
Pr. BENOUACHANE Thami  
Pr. BEZZA Ahmed\*  
Pr. BOUCHIKHI IDRISSE Med Larbi  
Pr. BOUMDIN El Hassane\*  
Pr. CHAT Latifa  
Pr. EL HIJRI Ahmed  
Pr. EL MAAQILI Moulay Rachid  
Pr. EL MADHI Tarik  
Pr. EL OUNANI Mohamed  
Pr. ETTAIR Said  
Pr. GAZZAZ Miloudi\*  
Pr. HRORA Abdelmalek  
Pr. KABIRI EL Hassane\*  
Pr. LAMRANI Moulay Omar  
Pr. LEKEHAL Brahim  
Pr. MEDARHRI Jalil  
Pr. MIKDAME Mohammed\*  
Pr. MOHSINE Raouf  
Pr. NOUINI Yassine  
Pr. SABBAH Farid  
Pr. SEFIANI Yasser  
Pr. TAOUFIQ BENCHEKROUN Soumia

Anesthésie-Réanimation  
Neurologie  
Néphrologie  
Pneumo-phtisiologie  
Gastro-Entérologie  
Cardiologie  
Pédiatrie  
Rhumatologie  
Anatomie  
Radiologie  
Radiologie  
Anesthésie-Réanimation  
Neuro-Chirurgie  
Chirurgie - [Pédiatrique Directeur Hôp. Des Enfants Rabat](#)  
Chirurgie Générale  
Pédiatrie - [Directeur Hôp. Univ. International \(Cheikh Khalifa\)](#)  
Neuro-Chirurgie  
Chirurgie Générale [Directeur Hôpital Ibn Sina](#)  
Chirurgie Thoracique  
Traumatologie Orthopédie  
Chirurgie Vasculaire Périphérique [V-D chargé Aff Acad. Est.](#)  
Chirurgie Générale  
Hématologie Clinique  
Chirurgie Générale  
Urologie  
Chirurgie Générale  
Chirurgie Vasculaire Périphérique  
Pédiatrie

### **Décembre 2002**

Pr. AMEUR Ahmed \*  
Pr. AMRI Rachida  
Pr. AOURARH Aziz\*  
Pr. BAMOU Youssef \*  
Pr. BELMEJDOUB Ghizlene\*  
Pr. BENZEKRI Laila  
Pr. BENZZOUBEIR Nadia  
Pr. BERNOUSSI Zakiya  
Pr. CHOHO Abdelkrim \*  
Pr. CHKIRATE Bouchra  
Pr. EL ALAMI EL Fellous Sidi Zouhair  
Pr. FILALI ADIB Abdelhai

Urologie  
Cardiologie  
Gastro-Entérologie  
Biochimie-Chimie  
Endocrinologie et Maladies Métaboliques  
Dermatologie  
Gastro-Entérologie  
Anatomie Pathologique  
Chirurgie Générale  
Pédiatrie  
Chirurgie Pédiatrique  
Gynécologie Obstétrique

***\*Enseignant militaire***

Pr. HAJJI Zakia  
Pr. KRIOUILE Yamina  
Pr. OUJILAL Abdelilah  
Pr. RAISS Mohamed  
Pr. SIAH Samir \*  
Pr. THIMOU Amal  
Pr. ZENTAR Aziz\*

Ophtalmologie  
Pédiatrie  
Oto-Rhino-Laryngologie  
Chirurgie Générale  
Anesthésie Réanimation  
Pédiatrie  
Chirurgie Générale

#### **Janvier 2004**

Pr. ABDELLAH El Hassan  
Pr. AMRANI Mariam  
Pr. BENBOUZID Mohammed Anas  
Pr. BENKIRANE Ahmed\*  
Pr. BOULAADAS Malik  
Pr. BOURAZZA Ahmed\*  
Pr. CHAGAR Belkacem\*  
Pr. CHERRADI Nadia  
Pr. EL FENNI Jamal\*  
Pr. EL HANCHI ZAKI  
Pr. EL KHORASSANI Mohamed  
Pr. HACHI Hafid  
Pr. JABOUIRIK Fatima  
Pr. KHARMAZ Mohamed  
Pr. MOUGHIL Said  
Pr. OUBAAZ Abdelbarre \*  
Pr. TARIB Abdelilah\*  
Pr. TIJAMI Fouad  
Pr. ZARZUR Jamila

Ophtalmologie  
Anatomie Pathologique  
Oto-Rhino-Laryngologie  
Gastro-Entérologie  
Stomatologie et Chirurgie Maxillo-faciale  
Neurologie  
Traumatologie Orthopédie  
Anatomie Pathologique  
Radiologie  
Gynécologie Obstétrique  
Pédiatrie  
Chirurgie Générale  
Pédiatrie  
Traumatologie Orthopédie  
Chirurgie Cardio-Vasculaire  
Ophtalmologie  
Pharmacie Clinique  
Chirurgie Générale  
Cardiologie

#### **Janvier 2005**

Pr. ABBASSI Abdellah  
Pr. AL KANDRY Sif Eddine\*  
Pr. ALLALI Fadoua  
Pr. AMAZOUZI Abdellah  
Pr. BAHIRI Rachid  
Pr. BARKAT Amina  
Pr. BENYASS Aatif\*  
Pr. DOUDOUH Abderrahim\*  
Pr. HAJJI Leila  
Pr. HESSISSEN Leila  
Pr. JIDAL Mohamed\*  
Pr. LAAROUSSI Mohamed  
Pr. LYAGOUBI Mohammed  
Pr. SBIHI Souad  
Pr. ZERAIDI Najia

Chirurgie Réparatrice et Plastique  
Chirurgie Générale  
Rhumatologie  
Ophtalmologie  
Rhumatologie [Directeur Hôp. Al Ayachi Salé](#)  
Pédiatrie  
Cardiologie  
Biophysique  
Cardiologie (mise en disponibilité)  
Pédiatrie  
Radiologie  
Chirurgie Cardio-vasculaire  
Parasitologie  
Histo-Embryologie Cytogénétique  
Gynécologie Obstétrique

#### **Avril 2006**

Pr. ACHEMLAL Lahsen\*  
Pr. BELMEKKI Abdelkader\*  
Pr. BENCHEIKH Razika  
Pr. BOUHAFS Mohamed El Amine  
Pr. BOULAHYA Abdellatif\*  
Pr. CHENGUETI ANSARI Anas  
Pr. DOGHMI Nawal

Rhumatologie  
Hématologie  
O.R.L  
Chirurgie - Pédiatrique  
Chirurgie Cardio – Vasculaire. [Directeur Hôpital Ibn Sina Marr.](#)  
Gynécologie Obstétrique  
Cardiologie

***\*Enseignant militaire***

Pr. FELLAT Ibtissam  
Pr. FAROUDY Mamoun  
Pr. HARMOUCHE Hicham  
Pr. IDRIS LAHLOU Amine\*  
Pr. JROUNDI Laila  
Pr. KARMOUNI Tariq  
Pr. KILI Amina  
Pr. KISRA Hassan  
Pr. KISRA Mounir  
Pr. LAATIRIS Abdelkader\*  
Pr. LMIMOUNI Badreddine\*  
Pr. MANSOURI Hamid\*  
Pr. OUANASS Abderrazzak  
Pr. SAFI Soumaya\*  
Pr. SOUALHI Mouna  
Pr. TELLAL Saida\*  
Pr. ZAHRAOUI Rachida

Cardiologie  
Anesthésie Réanimation  
Médecine Interne  
Microbiologie  
Radiologie  
Urologie  
Pédiatrie  
Psychiatrie  
Chirurgie – Pédiatrique  
Pharmacie Galénique  
Parasitologie  
Radiothérapie  
Psychiatrie  
Endocrinologie  
Pneumo – Phtisiologie  
Biochimie  
Pneumo – Phtisiologie

### **Octobre 2007**

Pr. ABIDI Khalid  
Pr. ACHACHI Leila  
Pr. AMHAJJI Larbi \*  
Pr. AOUI Sarra  
Pr. BAITE Abdelouahed \*  
Pr. BALOUCH Lhousaine \*  
Pr. BENZIANE Hamid \*  
Pr. BOUTIMZINE Nourdine  
Pr. CHERKAOUI Naoual \*  
Pr. EL BEKKALI Youssef \*  
Pr. EL ABSI Mohamed  
Pr. EL MOUSSAOUI Rachid  
Pr. EL OMARI Fatima  
Pr. GHARIB Nouredine  
Pr. HADADI Khalid \*  
Pr. ICHOU Mohamed \*  
Pr. ISMAILI Nadia  
Pr. KEBDANI Tayeb  
Pr. LOUZI Lhoussain \*  
Pr. MADANI Naoufel  
Pr. MARC Karima  
Pr. MASRAR Azlarab  
Pr. OUZZIF Ez zohra \*  
Pr. SEFFAR Myriame  
Pr. SEKHSOKH Yessine \*  
Pr. SIFAT Hassan \*  
Pr. TACHFOUTI Samira  
Pr. TAJDINE Mohammed Tariq\*  
Pr. TANANE Mansour \*  
Pr. TLIGUI Houssain  
Pr. TOUATI Zakia

Réanimation médicale  
Pneumo phtisiologie  
Traumatologie orthopédie  
Parasitologie  
Anesthésie réanimation  
Biochimie-chimie  
Pharmacie clinique  
Ophtalmologie  
Pharmacie galénique  
Chirurgie cardio-vasculaire  
Chirurgie générale  
Anesthésie réanimation  
Psychiatrie  
Chirurgie plastique et réparatrice  
Radiothérapie  
Oncologie médicale  
Dermatologie  
Radiothérapie  
Microbiologie  
Réanimation médicale  
Pneumo phtisiologie  
Hématologie biologique  
Biochimie-chimie  
Microbiologie  
Microbiologie  
Radiothérapie  
Ophtalmologie  
Chirurgie générale  
Traumatologie-orthopédie  
Parasitologie  
Cardiologie

### **Mars 2009**

Pr. ABOUZAHIR Ali \*  
Pr. AGADR Aomar \*  
Pr. AIT ALI Abdelmounaim \*  
Pr. AKHADDAR Ali \*

Médecine interne  
Pédiatrie  
Chirurgie Générale  
Neuro-chirurgie

***\*Enseignant militaire***

Pr. ALLALI Nazik  
Pr. AMINE Bouchra  
Pr. ARKHA Yassir  
Pr. BELYAMANI Lahcen \*  
Pr. BJIJOU Younes  
Pr. BOUHSAIN Sanae \*  
Pr. BOUI Mohammed \*  
Pr. BOUNAIM Ahmed \*  
Pr. BOUSSOUGA Mostapha \*  
Pr. CHTATA Hassan Toufik \*  
Pr. DOGHMI Kamal \*  
Pr. EL MALKI Hadj Omar  
Pr. EL OUENNASS Mostapha\*  
Pr. ENNIBI Khalid \*  
Pr. FATHI Khalid  
Pr. HASSIKOU Hasna \*  
Pr. KABBAJ Nawal  
Pr. KABIRI Meryem  
Pr. KARBOUBI Lamya  
Pr. LAMSAOURI Jamal \*  
Pr. MARMADE Lahcen  
Pr. MESKINI Toufik  
Pr. MESSAOUDI Nezha \*  
Pr. MSSROURI Rahal  
Pr. NASSAR Ittimade  
Pr. OUKERRAJ Latifa  
Pr. RHORFI Ismail Abderrahmani \*

### **Octobre 2010**

Pr. ALILOU Mustapha  
Pr. AMEZIANE Taoufiq\*  
Pr. BELAGUID Abdelaziz  
Pr. CHADLI Mariama\*  
Pr. CHEMSI Mohamed\*  
Pr. DAMI Abdellah\*  
Pr. DARBI Abdellatif\*  
Pr. DENDANE Mohammed Anouar  
Pr. EL HAFIDI Naima  
Pr. EL KHARRAS Abdennasser\*  
Pr. EL MAZOUZ Samir  
Pr. EL SAYEGH Hachem  
Pr. ERRABIH Ikram  
Pr. LAMALMI Najat  
Pr. MOSADIK Ahlam  
Pr. MOUJAHID Mountassir\*  
Pr. ZOUAIDIA Fouad

### **Decembre 2010**

Pr.ZNATI Kaoutar

### **Mai 2012**

Pr. AMRANI Abdelouahed  
Pr. ABOUELALAA Khalil \*  
Pr. BENCHEBBA Driss \*

Radiologie  
Rhumatologie  
Neuro-chirurgie [Directeur Hôp.des Spécialités](#)  
Anesthésie Réanimation  
Anatomie  
Biochimie-chimie  
Dermatologie  
Chirurgie Générale  
Traumatologie-orthopédie  
Chirurgie Vasculaire Périphérique  
Hématologie clinique  
Chirurgie Générale  
Microbiologie  
Médecine interne  
Gynécologie obstétrique  
Rhumatologie  
Gastro-entérologie  
Pédiatrie  
Pédiatrie  
Chimie Thérapeutique  
Chirurgie Cardio-vasculaire  
Pédiatrie  
Hématologie biologique  
Chirurgie Générale  
Radiologie  
Cardiologie  
Pneumo-Phtisiologie

Anesthésie réanimation  
Médecine Interne [Directeur ERSSM](#)  
Physiologie  
Microbiologie  
Médecine Aéronautique  
Biochimie- Chimie  
Radiologie  
Chirurgie Pédiatrique  
Pédiatrie  
Radiologie  
Chirurgie Plastique et Réparatrice  
Urologie  
Gastro-Entérologie  
Anatomie Pathologique  
Anesthésie Réanimation  
Chirurgie Générale  
Anatomie Pathologique

Anatomie Pathologique

Chirurgie pédiatrique  
Anesthésie Réanimation  
Traumatologie-orthopédie

***\*Enseignant militaire***

Pr. DRISSI Mohamed \*  
Pr. EL ALAOUI MHAMDI Mouna  
Pr. EL OUAZZANI Hanane \*  
Pr. ER-RAJI Mounir  
Pr. JAHID Ahmed

Anesthésie Réanimation  
Chirurgie Générale  
Pneumophtisiologie  
Chirurgie Pédiatrique  
Anatomie Pathologique

### **Février 2013**

Pr.AHID Samir  
Pr.AIT EL CADI Mina  
Pr.AMRANI HANCHI Laila  
Pr.AMOR Mourad  
Pr.AWAB Almahdi  
Pr.BELAYACHI Jihane  
Pr.BELKHADIR Zakaria Houssain  
Pr.BENCHEKROUN Laila  
Pr.BENKIRANE Souad  
Pr.BENSGHIR Mustapha \*  
Pr.BENYAHIA Mohammed \*  
Pr.BOUATIA Mustapha  
Pr.BOUABID Ahmed Salim\*  
Pr BOUTARBOUCH Mahjouba  
Pr.CHAIB Ali \*  
Pr.DENDANE Tarek  
Pr.DINI Nouzha \*  
Pr.ECH-CHERIF EL KETTANI Mohamed Ali  
Pr.ECH-CHERIF EL KETTANI Najwa  
Pr.ELFATEMI NIZARE  
Pr.EL GUERROUJ Hasnae  
Pr.EL HARTI Jaouad  
Pr.EL JAOUDI Rachid \*  
Pr.EL KABABRI Maria  
Pr.EL KHANNOUSSI Basma  
Pr.EL KHLOUFI Samir  
Pr.EL KORAICHI Alae  
Pr.EN-NOUALI Hassane \*  
Pr.ERRGUIG Laila  
Pr.FIKRI Meryem  
Pr.GHFIR Imade  
Pr.IMANE Zineb  
Pr.IRAQI Hind  
Pr.KABBAJ Hakima  
Pr.KADIRI Mohamed \*  
Pr.LATIB Rachida  
Pr.MAAMAR Mouna Fatima Zahra  
Pr.MEDDAH Bouchra  
Pr.MELHAOUI Adyl  
Pr.MRABTI Hind  
Pr.NEJJARI Rachid  
Pr.OUBEJJA Houda  
Pr.OUKABLI Mohamed \*  
Pr.RAHALI Younes  
Pr.RATBI Ilham  
Pr.RAHMANI Mounia  
Pr.REDA Karim \*

Pharmacologie  
Toxicologie  
Gastro-Entérologie  
Anesthésie-Réanimation  
Anesthésie-Réanimation  
Réanimation Médicale  
Anesthésie-Réanimation  
Biochimie-Chimie  
Hématologie  
Anesthésie Réanimation  
Néphrologie  
Chimie Analytique et Bromatologie  
Traumatologie orthopédie  
Anatomie  
Cardiologie  
Réanimation Médicale  
Pédiatrie  
Anesthésie Réanimation  
Radiologie  
Neuro-chirurgie  
Médecine Nucléaire  
Chimie Thérapeutique  
Toxicologie  
Pédiatrie  
Anatomie Pathologique  
Anatomie  
Anesthésie Réanimation  
Radiologie  
Physiologie  
Radiologie  
Médecine Nucléaire  
Pédiatrie  
Endocrinologie et maladies métaboliques  
Microbiologie  
Psychiatrie  
Radiologie  
Médecine Interne  
Pharmacologie  
Neuro-chirurgie  
Oncologie Médicale  
Pharmacognosie  
Chirurgie Pédiatrique  
Anatomie Pathologique  
Pharmacie Galénique **Vice-Doyen à la Pharmacie**  
Génétique  
Neurologie  
Ophtalmologie

***\*Enseignant militaire***

Pr. REGRAGUI Wafa  
Pr. RKAIN Hanan  
Pr. ROSTOM Samira  
Pr. ROUAS Lamiaa  
Pr. ROUIBAA Fedoua \*  
Pr. SALIHOUN Mouna  
Pr. SAYAH Rochde  
Pr. SEDDIK Hassan \*  
Pr. ZERHOUNI Hicham  
Pr. ZINE Ali \*

Neurologie  
Physiologie  
Rhumatologie  
Anatomie Pathologique  
Gastro-Entérologie  
Gastro-Entérologie  
Chirurgie Cardio-Vasculaire  
Gastro-Entérologie  
Chirurgie Pédiatrique  
Traumatologie Orthopédie

#### **Avril 2013**

Pr. EL KHATIB MOHAMED KARIM \*

Stomatologie et Chirurgie Maxillo-faciale

#### **Mai 2013**

Pr. BOUSLIMAN Yassir\*

Toxicologie

#### **Mars 2014**

Pr. ACHIR Abdellah  
Pr. BENCHAKROUN Mohammed \*  
Pr. BOUCHIKH Mohammed  
Pr. EL KABBAJ Driss \*  
Pr. EL MACHTANI IDRISSE Samira \*  
Pr. HARDIZI Houyam  
Pr. HASSANI Amale \*  
Pr. HERRAK Laila  
Pr. JEAIDI Anass \*  
Pr. KOUACH Jaouad\*  
Pr. MAKRAM Sanaa \*  
Pr. RHISSASSI Mohamed Jaafar  
Pr. SEKKACH Youssef\*  
Pr. TAZI MOUKHA Zakia

Chirurgie Thoracique  
Traumatologie- Orthopédie  
Chirurgie Thoracique  
Néphrologie  
Biochimie-Chimie  
Histologie- Embryologie-Cytogénétique  
Pédiatrie  
Pneumologie  
Hématologie Biologique  
Gynécologie-Obstétrique  
Pharmacologie  
CCV  
Médecine Interne  
Gynécologie-Obstétrique

#### **Décembre 2014**

Pr. ABILKACEM Rachid\*  
Pr. AIT BOUGHIMA Fadila  
Pr. BEKKALI Hicham \*  
Pr. BENZAOU Salma  
Pr. BOUABDELLAH Mounya  
Pr. BOUCHRIK Mourad\*  
Pr. DERRAJI Soufiane\*  
Pr. EL AYOUBI EL IDRISSE Ali  
Pr. EL GHADBANE Abdedaim Hatim\*  
Pr. EL MARJANY Mohammed\*  
Pr. FEJJAL Nawfal  
Pr. JAHIDI Mohamed\*  
Pr. LAKHAL Zouhair\*  
Pr. OUDGHIRI NEZHA  
Pr. RAMI Mohamed  
Pr. SABIR Maria  
Pr. SBAI IDRISSE Karim\*

Pédiatrie  
Médecine Légale  
Anesthésie-Réanimation  
Chirurgie Maxillo-Faciale  
Biochimie-Chimie  
Parasitologie  
Pharmacie Clinique  
Anatomie  
Anesthésie-Réanimation  
Radiothérapie  
Chirurgie Réparatrice et Plastique  
O.R.L  
Cardiologie  
Anesthésie-Réanimation  
Chirurgie Pédiatrique  
Psychiatrie  
Médecine préventive, santé publique et Hyg.

#### **Aout 2015**

Pr. MEZIANE Meryem  
Pr. TAHIRI Latifa

Dermatologie  
Rhumatologie

***\*Enseignant militaire***

## **PROFESSEURS AGREGES :**

### **Janvier 2016**

Pr. BENKABBOU Amine	Chirurgie Générale
Pr. EL ASRI Fouad*	Ophtalmologie
Pr. ERRAMI Nouredine*	O.R.L
Pr. NITASSI Sophia	O.R.L

### **Juin 2017**

Pr. ABI Rachid*	Microbiologie
Pr. ASFALOU Ilyasse*	Cardiologie
Pr. BOUAITI El Arbi*	Médecine préventive, santé publique et Hyg.
Pr. BOUTAYEB Saber	Oncologie Médicale
Pr. EL GHISSASSI Ibrahim	Oncologie Médicale
Pr. HAFIDI Jawad	Anatomie
Pr. MAJBAR Mohammed Anas	Chirurgie Générale
Pr. OURAINI Saloua*	O.R.L
Pr. RAZINE Rachid	Médecine préventive, santé publique et Hyg.
Pr. SOUADKA Amine	Chirurgie Générale
Pr. ZRARA Abdelhamid*	Immunologie

### **Mai 2018**

Pr. AMMOURI Wafa	Médecine interne
Pr. BENTALHA Aziza	Anesthésie-Réanimation
Pr. EL AHMADI Brahim	Anesthésie-Réanimation
Pr. EL HARRECH Youness*	Urologie
Pr. EL KACEMI Hanan	Radiothérapie
Pr. EL MAJJAOUI Sanaa	Radiothérapie
Pr. FATIHI Jamal*	Médecine Interne
Pr. GHANNAM Abdel-Ilah	Anesthésie-Réanimation
Pr. JROUNDI Imane	Médecine préventive, santé publique et Hyg.
Pr. MOATASSIM BILLAH Nabil	Radiologie
Pr. TADILI Sidi Jawad	Anesthésie-Réanimation
Pr. TANZ Rachid*	Oncologie Médicale

### **Novembre 2018**

Pr. AMELLAL Mina	Anatomie
Pr. SOULY Karim	Microbiologie
Pr. TAHRI Rajae	Histologie-Embryologie-Cytogénétique

### **Novembre 2019**

Pr. AATIF Taoufiq*	Néphrologie
Pr. ACHBOUK Abdelhafid *	Chirurgie réparatrice et plastique
Pr. ANDALOUSSI SAGHIR Khalid	Radiothérapie
Pr. BABA HABIB Moulay Abdellah*	Gynécologie-Obstétrique
Pr. BASSIR RIDA ALLAH	Anatomie
Pr. BOUATTAR TARIK	Néphrologie
Pr. BOUFETTAL MONSEF	Anatomie
Pr. BOUCHENTOUF Sidi Mohammed *	Chirurgie-Générale
Pr. BOUZELMAT HICHAM *	Cardiologie
Pr. BOUKHRIS JALAL *	Traumatologie-Orthopédie
Pr. CHAFRY BOUCHAIB *	Traumatologie-Orthopédie
Pr. CHAHDI HAFSA*	Anatomie pathologique
Pr. CHERIF EL ASRI ABAD *	Neuro-chirurgie
Pr. DAMIRI AMAL *	Anatomie Pathologique

***\*Enseignant militaire***

Pr. DOGHMI NAWFAL *	Anesthésie-Réanimation
Pr. ELALAOUI SIDI-YASSIR	Pharmacie-Galénique
Pr. EL ANNAZ HICHAM*	Virologie
Pr. EL HASSANI MOULAY EL MEHDI*	Gynécologie-Obstétrique
Pr. EL HJOUJI ABDERRAHMAN *	Chirurgie Générale
Pr. EL KAOUI HAKIM *	Chirurgie Générale
Pr. EL WALI ABDERRAHMAN*	Anesthésie-Réanimation
Pr. EN-NAFAA ISSAM *	Radiologie
Pr. HAMAMA JALAL *	Stomatologie et Chirurgie Maxillo-faciale
Pr. HEMMAOUI BOUCHAIB*	O.R.L
Pr. HJIRA NAOUFAL *	Dermatologie
Pr. JIRA MOHAMED *	Médecine interne
Pr. JNIENE ASMAA	Physiologie
Pr. LARAQUI HICHAM *	Chirurgie-Générale
Pr. MAHFOUD TARIK *	Oncologie Médicale
Pr. MEZIANE MOHAMMED *	Anesthésie-Réanimation
Pr. MOUTAKI ALLAH YOUNES *	Chirurgie Cardio-Vasculaire
Pr. MOUZARI YASSINE *	Ophtalmologie
Pr. NAOUI HAFIDA *	Parasitologie-Mycologie
Pr. OBTEL MAJDOULINE	Médecine préventive, santé publique et Hyg.
Pr. OURRAI ABDELHAKIM *	Pédiatrie
Pr. SAOUAB RACHIDA *	Radiologie
Pr. SBITTI YASSIR *	Oncologie Médicale
Pr. ZADDOUG OMAR*	Traumatologie-Orthopédie
Pr. ZIDOUH SAAD *	Anesthésie-Réanimation

***\*Enseignant militaire***

## 2 - ENSEIGNANTS-CHERCHEURS SCIENTIFIQUE

### PROFESSEURS DE L'ENSEIGNEMENT SUPERIEUR :

Pr. ABOUDRAR Saadia	Physiologie
Pr. ALAMI OUHABI Naima	Biochimie-chimie
Pr. ALAOUI KATIM	Pharmacologie
Pr. ALAOUI SLIMANI Lalla Naïma	Histologie-Embryologie
Pr. ANSAR M'hammed	Chimie Organique et Pharmacie Chimique
Pr. BARKIYOU Malika	Histologie-Embryologie
Pr. BOUHOUCHE Ahmed	Génétique Humaine
Pr. BOUKLOUZE Abdelaziz	Applications Pharmaceutiques
Pr. DAKKA Taoufiq	Physiologie <u>Vice-Doyen chargé de la Rech. et de la Coop.</u>
Pr. FAOUZI Moulay El Abbas	Pharmacologie
Pr. IBRAHIMI Azeddine	Biologie moléculaire/Biotechnologie
Pr. OULAD BOUYAHYA IDRISSE Med	Chimie Organique
Pr. RIDHA Ahlam	Chimie
Pr. TOUATI Driss	Pharmacognosie
Pr. ZAHIDI Ahmed	Pharmacologie

### PROFESSEURS HABILITES :

Pr. BENZEID Hanane	Chimie
Pr. CHAHED OUZZANI Lalla Chadia	Biochimie-chimie
Pr. DOUKKALI Anass	Chimie Analytique
Pr. EL JASTIMI Jamila	Chimie
Pr. KHANFRI Jamal Eddine	Histologie-Embryologie
Pr. LYAHYAI Jaber	Génétique
Pr. OUADGHIRI Mouna	Microbiologie et Biologie
Pr. RAMLI Youssef	Chimie
Pr. SERRAGUI Samira	Pharmacologie
Pr. TAZI Ahnini	Génétique
Pr. YAGOUBI Maamar	Eau, Environnement

*Mise à jour le 09/04/2021*

*KHALED Abdellah*

*Chef du Service des Ressources Humaines*

*FMPR*

*\*Enseignant militaire*



# Dédicaces



*À ALLAH*

*Tout puissant qui m'a inspiré, qui m'a guidé dans le  
bon chemin. Je vous dois ce que je suis devenu.  
Louanges et remerciements pour votre clémence et  
miséricorde.*

*A ma chère mère Mme Rkia CHAKIR*

*La femme de ma vie, la seule, éternelle, absolue, grâce à vous ma vie a pris  
un sens via tout ce que vous m'avez appris, apporté, donné.*

*Vous m'avez offert des instants de bonheur, vous m'avez transmis ces  
valeurs, ces principes qui ont forgé mon éducation et ma personnalité au fil  
des années.*

*Merci pour votre amour inconditionnel, votre bienveillance, votre instinct  
maternelle infailible et inaltérable.*

*Merci du fond du cœur pour tous les sacrifices que vous avez fait, et pour le  
soutien que vous m'avez offert au cours de mes longues années d'études.*

*Puisse Allah tout puissant vous donner santé, bonheur, longue vie et vous  
protéger.*

*A mon cher père monsieur Mohamed CHAKYR*

*Les mots ne seront jamais suffisants pour exprimer l'amour, la gratitude et la reconnaissance que je porte pour vous et surtout la fierté d'être ta fille. Sans votre soutien et votre encouragement, je ne saurais arriver où je suis maintenant. Vous m'avez appris qu'il fallait toujours et encore travailler sans abandonner.*

*J'espère réaliser ce jour un de tes rêves.*

*A messœurs Ilham et Jamila*

*et mon frère Anwar*

*Merci pour votre présence et pour les souvenirs qu'on a partagé ensemble, merci pour votre aide et votre soutien que vous n'arrêtez pas à me montrer. Je vous dédie ce travail, en témoignage du profond lien qui nous unit, et des moments magnifiques que nous avons passés et nous passons ensemble, et je vous souhaite un très bon avenir plein de réussite et prospérité. Que Dieu vous garde.*

*A la mémoire de mes grands pères*

*et mes grands mère*

*J'aurais aimé que vous soyez avec nous dans ce jour mémorable.  
Que dieu, le miséricorde, vous accueille dans son éternel paradis*

*A tous les membres de ma famille*

*Aucun langage ne saurait exprimer mon respect et ma considération pour votre soutien et encouragement. Je vous dédie ce travail en reconnaissance de l'amour que vous m'offrez quotidiennement et votre bonté exceptionnelle.*

*Que Dieu le Tout Puissant vous garde et vous procure santé et bonheur.*

*A mes chers amis : Douaa ABDALLAOUI, Houda EL HIOUY,  
Zoubida TOUNSI, Sarra DRISSI EL JOUHARI, Salah ANADI*

*Pour toutes ces années de vie partagées à vos côtés, pour tous les sourires et les fou-rires, pour les peines rapidement surmontées par notre union, et ce n'est pas encore fini... Pour tout cela je vous dis, Merci.*



# Remerciements



*À notre maître et président de thèse*

*Madame Fedoua ROUIBAA*

*Professeur d'Hépatogastro-Entérologie*

*HMIMV*

*Nous sommes très touchés par l'honneur que vous avez fait en acceptant de  
présider les jurys de ma thèse.*

*Permettez-moi de vous exprimer mes sincères remerciements pour votre  
enseignement et nous vous sommes très reconnaissants de bien vouloir  
porter intérêt à ce travail.*

*A notre maître et rapporteur de thèse*

*Monsieur Hassan SEDDIK*

*Professeur d'Hépatogastro-Entérologie*

*HMIMV*

*C'est tout à notre honneur que vous soyez notre rapporteur de cette thèse, je vous remercie du fond du cœur d'avoir accepté de diriger ce travail.*

*Nous avons toujours été marqués par les enseignements de qualité dont nous avons bénéficiés à vos côtés. Vos qualités intellectuelles et vos connaissances et toujours d'actualité font de vous un modèle de maître souhaité par tout élève.*

*Nous voudrions être dignes de votre confiance en nous et nous vous prions de trouver ici le témoignage de notre respect et de notre profonde reconnaissance.*

*A notre maître et juge de thèse*  
*Madame Ikram ERRABIH*  
*Professeur d'Hépatogastro-Entérologie*  
*CHU ; IBN SINA*

*Nous vous remercions professeur de l'honneur que vous nous faite en  
acceptant de siéger parmi les juges.*

*J'ai eu de la chance d'être parmi vos étudiants et de profiter de votre savoir  
et vos précieux enseignements*

*Permettez-moi de vous exprimer mes sincères remerciements pour votre  
enseignement et nous vous sommes très reconnaissants de bien vouloir  
porter intérêt à ce travail.*

*A notre maître et juge de thèse*

*Monsieur Hakim EL KAOUI*

*Professeur de Chirurgie Générale*

*HMIMV*

*Je vous remercie d'avoir accepté de lire et de juger ce modeste travail.*

*Vos qualités humaines et vos compétences nous ont profondément marqué et  
nous servent d'exemple.*

*Veillez recevoir, cher maître l'expression de notre grande admiration et de  
notre profond respect.*

*À Mr le docteur Samir MRABTI*

*Spécialiste en gastro-entérologie*

*HMIMV*

*Nous tenons vivement à travers cette dédicace à vous transmettre notre vive reconnaissance envers votre soutien, vous avez sacrifié de votre précieux temps pour la réalisation de ce travail.*

*Nous vous remercions pour votre disponibilité, votre écoute et votre attention.*

*Je vous prie de trouver ici le témoignage de notre grande admiration et de notre profond respect.*



# Liste des abréviations



## Abréviations

**CPRE** : Cholangiopancréatographie rétrograde endoscopique

**LM** : La lithotripsie mécanique

**LVBP** : Lithiase de la voie biliaire principale

**MDSO** : Macrodilatation du sphincter d'Oddi

**SBE** : Sphinctérotomie biliaire endoscopique

**SE** : Sphinctérotomie endoscopique

**VBEH** : Voie biliaire extra hépatique

**VBIH** : Voie biliaire intra hépatique

**VBP** : Voie biliaire principale

**VHC** : Voie hépatique commun



# Liste des illustrations



## Liste des Figures

<b>Figure 1:</b> Schéma montrant la distribution des voies biliaires à l'intérieur du foie .....	4
<b>Figure 2:</b> Variation anatomique du canal hépatique gauche .....	5
<b>Figure 3:</b> Variation anatomique du canal hépatique droit.....	5
<b>Figure 4:</b> Anatomie des VBEH.....	7
<b>Figure 5:</b> Variation anatomique de la confluence de CHD et CHG.....	8
<b>Figure 6:</b> Anatomie de la vésicule biliaire .....	9
<b>Figure 7:</b> Anatomie de la région sphinctéro-Vatérienne.....	11
<b>Figure 8:</b> Anatomie du sphincter d'Oddi .....	12
<b>Figure 9:</b> La lithogénèse : les trois mécanismes aboutissant à la formation de calcul de cholestérol.....	14
<b>Figure 10:</b> Dudéroscope.....	22
<b>Figure 11:</b> Sphinctérotome à triple lumière.....	23
<b>Figure 12:</b> Ballon de dilatation .....	24
<b>Figure 13:</b> Dispositif de gonflage (60ML).....	25
<b>Figure 14:</b> Ballon d'extraction biliaire.....	26
<b>Figure 15:</b> Panier de Dormia .....	27
<b>Figure 16:</b> Image fluoroscopique montrant un gros calcul cholédocien.....	28
<b>Figure 17:</b> Vue endoscopique lors d'une sphinctéroplastie montrant un ballon de dilatation gonflé (Service de Gastro-entérologie HMIM V).....	29
<b>Figure 18:</b> Image fluoroscopique d'un ballon de dilatation gonflé avec une image d'encoche (Service de Gastro-entérologie HMIM V) .....	30

<b>Figure 19:</b> Image fluoroscopique d'un ballon de dilatation gonflé avec disparition de l'encoche sphinctérienne (Service de Gastro-entérologie HMIM V).....	31
<b>Figure 20:</b> vue endoscopique d'un gros calcul après son extraction suite à une sphinctéroplastie .....	32
<b>Figure 21:</b> L'âge moyen des patients .....	36
<b>Figure 22:</b> Répartition des patients selon le sexe .....	37
<b>Figure 23:</b> Graphique montrant les antécédents des patients ayant bénéficiés d'une sphinctéroplastie .....	38
<b>Figure 24:</b> Graphique montrant le pourcentage des cas compliqués de pancréatite aiguë et d'angiocholite aiguë vues à l'admission.....	39
<b>Figure 25:</b> Diamètre de la VBP chez les cas étudiés .....	40
<b>Figure 26:</b> Taux de succès de la MDSO .....	41

## Liste des tableaux

**Tableau I:** Facteurs influençant le succès de la sphinctéroplastie en analyse univariée .....42

**Tableau II:** Taux de succès de la MDSO selon les études **Error! Bookmark not defined.**

**Tableau III:** Taux des complications après la MDSO selon les études .....49



# Sommaire



<b>Introduction</b> .....	1
<b>Rappel anatomique et physiopathologique</b> .....	3
1 Rappel anatomique.....	4
1.1 Voies biliaires intrahépatiques .....	4
1.2 Voies biliaires extrahépatiques.....	6
1.2.1 Voie biliaire principale .....	6
1.2.2 Voies biliaires accessoires .....	9
1.2.2.1 Vésicule biliaire.....	9
1.2.2.2 Canal cystique .....	10
1.3 Le complexe ampullo-vatérien .....	10
2 Rappel physiopathologique : La lithogénèse .....	13
2.1 Les calculs choléstéroliques .....	13
2.1.1 La sursaturation en cholestérol de la bile .....	15
2.1.2 La nucléation de cholestérol .....	15
2.1.3 La diminution de la motilité de la vésicule biliaire.....	15
2.2 Les calculs pigmentaires .....	16
2.2.1 Calculs pigmentaires noirs .....	16
2.2.2 Calculs pigmentaires bruns .....	17
<b>Matériels et méthodes</b> .....	18
<b>L'analyse statistique</b> .....	33

<b>Résultats</b> .....	35
1 Données épidémiologiques.....	36
1.1 Effectif .....	36
1.2 Répartition selon l'âge .....	36
1.3 Répartition selon le sexe .....	37
2 Données cliniques .....	38
2.1 Antécédents .....	38
2.2 Manifestations cliniques .....	39
3 Aspect endoscopique et morphologique .....	40
4 Le taux de succès .....	41
5 Taux de complication .....	41
6 Etudes des facteurs de risque .....	42
6.1 Analyse univariée .....	42
<b>Discussion</b> .....	43
<b>Conclusion</b> .....	51
<b>Résumés</b> .....	53
<b>Annexe</b> .....	57
<b>Bibliographies</b> .....	62



# Introduction



La lithiase de la voie biliaire principale (LVBP) est une maladie très fréquente qui peut survenir à tout âge avec une prédominance chez les patients atteints d'une lithiase de la vésicule biliaire, elle peut se compliquer par un ictère obstructif, une angiocholite aigue ou même une pancréatite aiguë, ce qui nécessite une prise en charge diagnostique et thérapeutique précoce[1].

Le traitement endoscopique est devenu le traitement de choix de la LVBP, grâce au développement de l'endoscopie interventionnelle[2].

La CPRE suivie d'une sphinctérotomie endoscopique (SE) a été introduite pour la première fois en 1974[3-4], elle est considérée comme le traitement de référence de la LVBP. L'extraction des calculs, se fait généralement, à l'aide d'un ballon d'extraction ou panier de Dormia, avec un taux de succès estimé à 90%.[2,5]. Ce taux de succès peut, toutefois, être diminué de 10 % en présence d'un gros calcul (> 15 mm) [5]. Plusieurs techniques ont été utilisées notamment la lithotripsie mécanique (LM) pour faciliter l'extraction. Cependant ces méthodes peuvent être de réalisation difficile, coûteuses et chronophages.[6]

La macrodilatation du sphincter d'Oddi (MDSO) s'est développée afin de faire face à ce problème [6], elle consiste en une dilatation hydrostatique du sphincter d'Oddi, après une petite sphinctérotomie, par un ballon de 12 à 20 mm.[7]

L'objectif de notre travail était d'étudier l'intérêt de la macro dilatation du sphincter d'Oddi dans le traitement des gros calculs de la VBP, et d'étudier les facteurs associés au succès de cette technique.



# Rappel anatomique et physiopathologique



# 1 Rappel anatomique

## 1.1 Voies biliaires intrahépatiques :

– Dans le foie droit les branches antérieures drainent les segments V et VIII alors que les branches postérieures drainent les segments VI et VII, ces branches ant et post se réunissent et forment le canal hépatique droite. Dans le foie gauche les branches latérales drainent le segment II et la branche médiale draine les segments III et IV ; ces branches fusionnent et forment le canal hépatique gauche(Figure 1).[8-9]

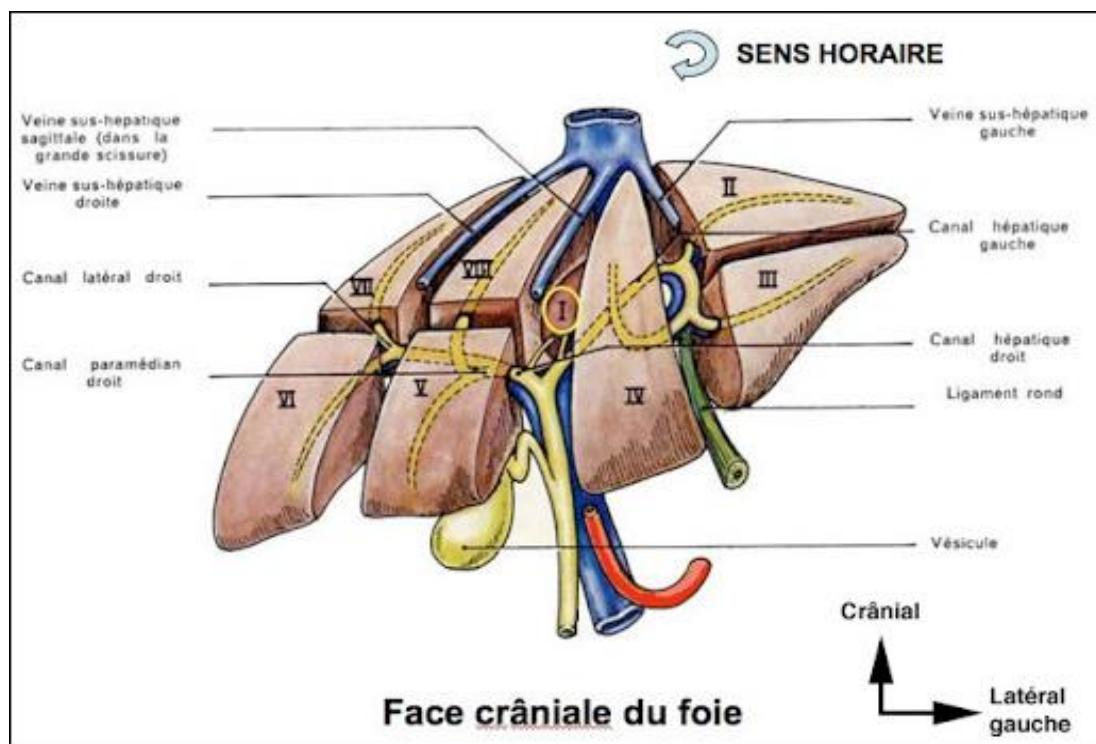
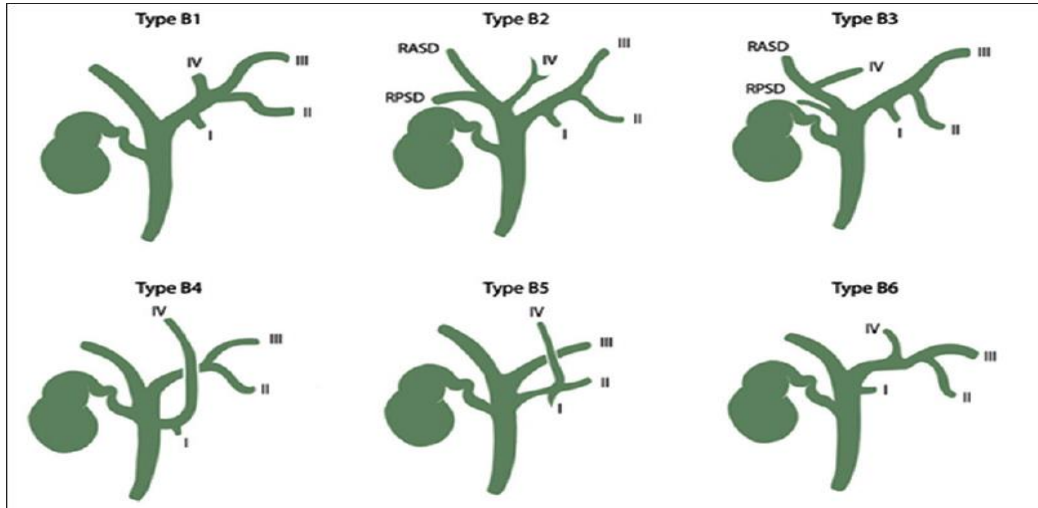
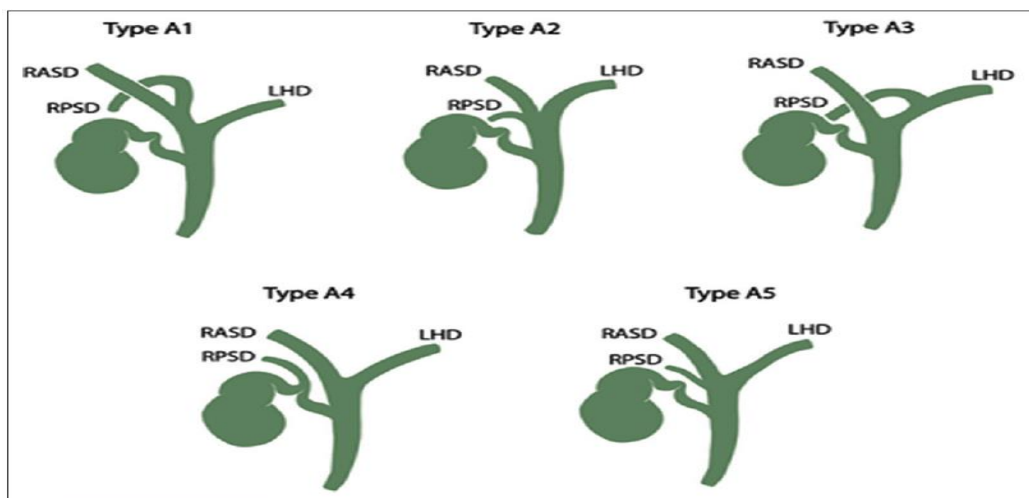


Figure 1: Schéma montrant la distribution des voies biliaires à l'intérieur du foie[10]

– Les 2 canaux se réunissent pour former le canal hépatique commun qui devient extrahépatique.



**Figure 2: Variation anatomique du canal hépatique gauche[11]**



**Figure 3: Variation anatomique du canal hépatique droit[11]**

LHD : le canal hépatique gauche, RASD : branche antérieure droite, RPSD : branche postérieure droite

– Pour le canal hépatique gauche, le type B1 représente 71,4% et c'est le type le plus fréquent, suivi par le type B2 qui survient chez 14% des cas (Figure 2)[11].

– Concernant le canal hépatique droit, les types A1 et A2 sont les plus fréquents, représentent respectivement 34,2% et 32,3%, suivi par A3 dans 9,2% des cas (Figure 3)[11].

## **1.2 Voies biliaires extrahépatiques**

### **1.2.1 Voie biliaire principale**

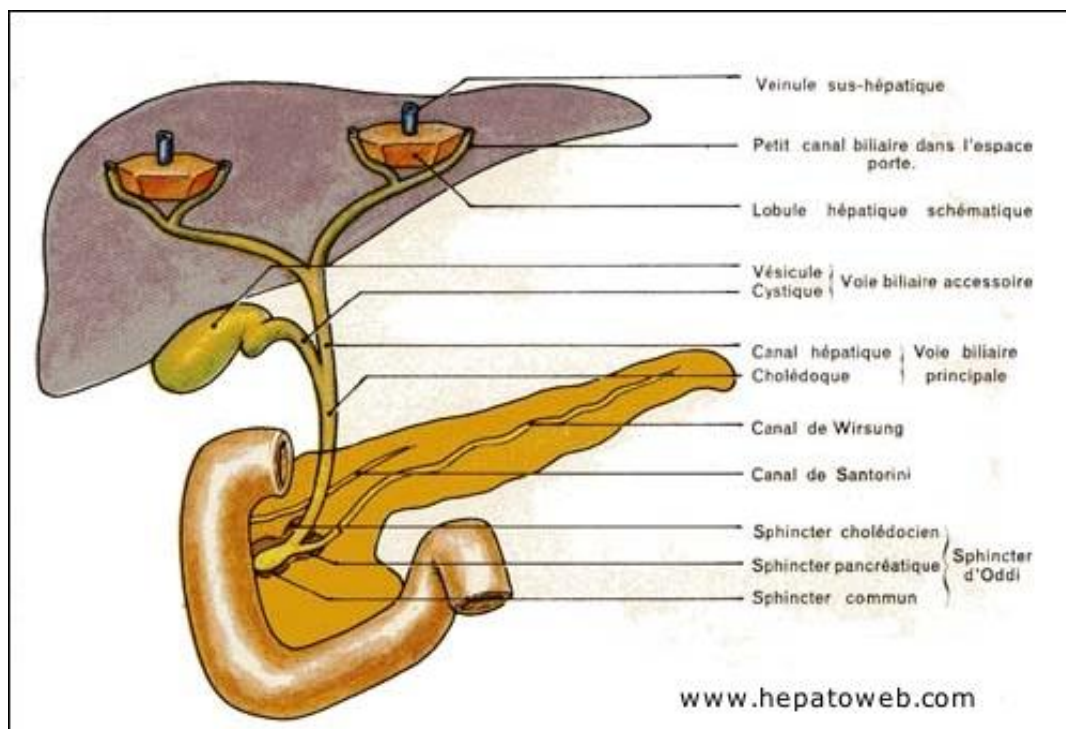
– La confluence de canal hépatique gauche et droit se fait généralement en extrahépatique dans le hile de foie, ces canaux sortent du foie avec les branches correspondantes de la veine porte et de l'artère hépatique, et se réunissent pour devenir le canal hépatique commun [12]. Ce dernier mesure, en moyenne, 4cm de long et environ 4mm de large[13].

– Le canal cystique se draine dans le canal hépatique commun et c'est au-dessous de ce confluent biliaire inférieur que la VBP prend le nom de canal cholédoque[12], ce dernier descend le long de ligament hépatoduodéal antérieur en avant de la veine porte et latéralement de l'artère hépatique[14], il se dirige caudalement derrière la première partie du duodénum à droite de l'artère gastroduodénale, puis de façon oblique sur la face dorsale du pancréas, en avant de la veine rénale droite et en arrière de l'artère supra duodénale[9], [15]. (Figure 4)

– Le canal cholédoque rejoint le canal de Wirsung et il pénètre dans la deuxième partie du duodénum au niveau de l'ampoule de water[16].

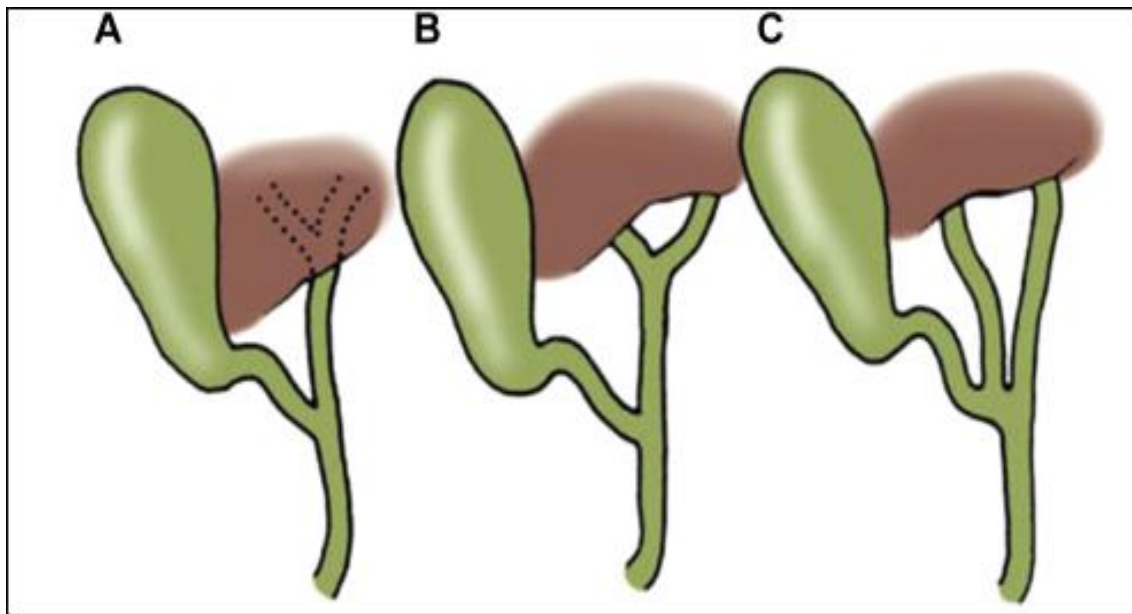
– La longueur du canal cholédoque varie du 7 à 11cm et son diamètre interne peut atteindre 8mm à une pression physiologique normale[14].

– L'artère principale qui alimente la VBP longe ses parois latéral et médial et proviennent des artères gastroduodénales et hépatique droite[14].



**Figure 4: Anatomie des VBEH[17]**

– Dans la plupart des cas, les canaux hépatique droite et gauche se réunissent après un court trajet pour former le canal hépatique commun en extra hépatique, il se peut que les 2 canaux se rejoignent en intra hépatique ou qu’ils se rejoignent plus bas dans le ligament hépatoduodénal (Figure 5)[14].



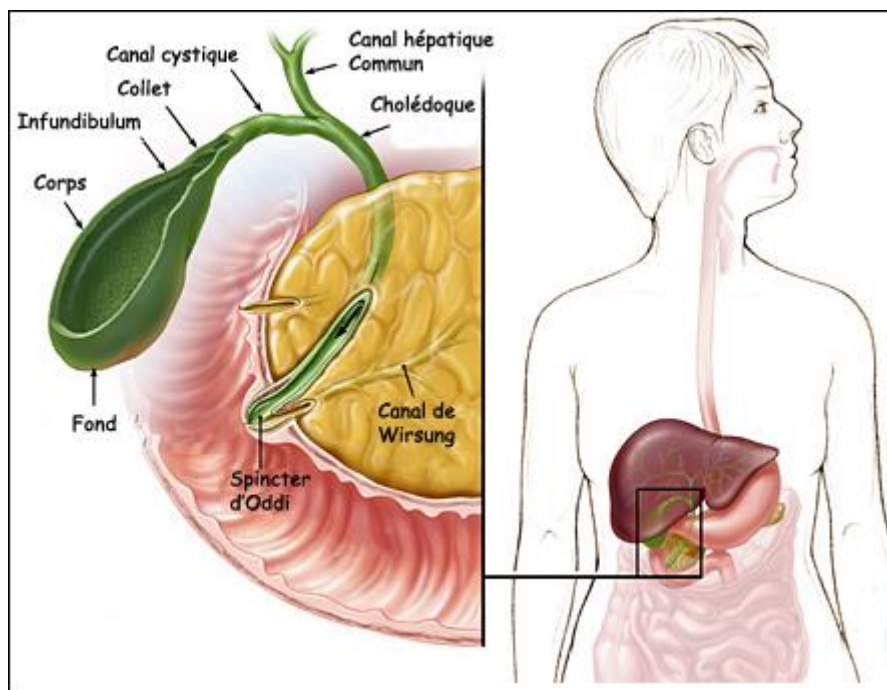
**Figure 5: Variation anatomique de la confluence de CHD et CHG[14]**

- Le confluent biliaire inférieur peut avoir des variations anatomiques [18-19] :
- Un trajet en spiral de canal cystique avec une insertion médiane au niveau du canal hépatique commun
  - Un canal cystique long avec une insertion basse
  - Un canal cystique court qui s’insère au niveau du canal hépatique droit
  - Présence d’un canal cystique double

## 1.2.2 Voies biliaires accessoires

### 1.2.2.1 Vésicule biliaire

- La vésicule biliaire est un sac piriforme situé dans la fosse cystique sous la face inférieure et postérieure du lobe droit du foie [20].
- Sa fonction principale est de servir de réservoir pour la bile dans l'intervalle des périodes digestives [13,15].
- Elle mesure environ 4cm de large et 7 à 10cm de long[9] avec une capacité de 50ml[14],
- Elle est composée d'un fond, d'un corps, et d'un col.[12] Ce dernier se draine dans le canal cystique. (Figure 6)[14]



**Figure 6: Anatomie de la vésicule biliaire[21]**

- La vésicule biliaire est vascularisée par l'artère cystique branche de l'artère hépatique droite[22].

- Diverses anomalies anatomiques de la vésicule biliaire intéressant le nombre et la position ont été décrites[23].

### **1.2.2.2 Canal cystique**

- Le canal cystique relie la vésicule biliaire au VBP[20], depuis le col de la VB il passe en arrière, en bas et médialement pour rejoindre le canal hépatique commun sur son bord droit[13]

- Ce canal a une longueur qui varie entre 3 et 4 cm et un diamètre presque de 3mm[13]

- Il est possible qu'une variabilité anatomique peuvent exister comme citer ci-dessus[18], [19].

## **1.3 Le complexe ampullo-vatérien**

- L'ampoule de Vater est une petite cavité dilatée formée par la réunion du canal cholédoque et du canal pancréatique principal, elle s'ouvre au sommet de la papille duodénale majeure, qui est une petite projection muqueuse, vers l'intérieur de la paroi postéro-médiale de la 2eme portion de duodénum.( Figure 7)[24]

- Le sphincter d'Oddi est un muscle lisse circulaire, différent de celui de la paroi duodénale dans l'anatomie et la fonction[13]. Il entoure l'ampoule de Vater et se prolonge vers la partie distale de la voie biliaire principale et du canal de Wirsung formant un sphincter propre à chacun ( Figure 8)[24].

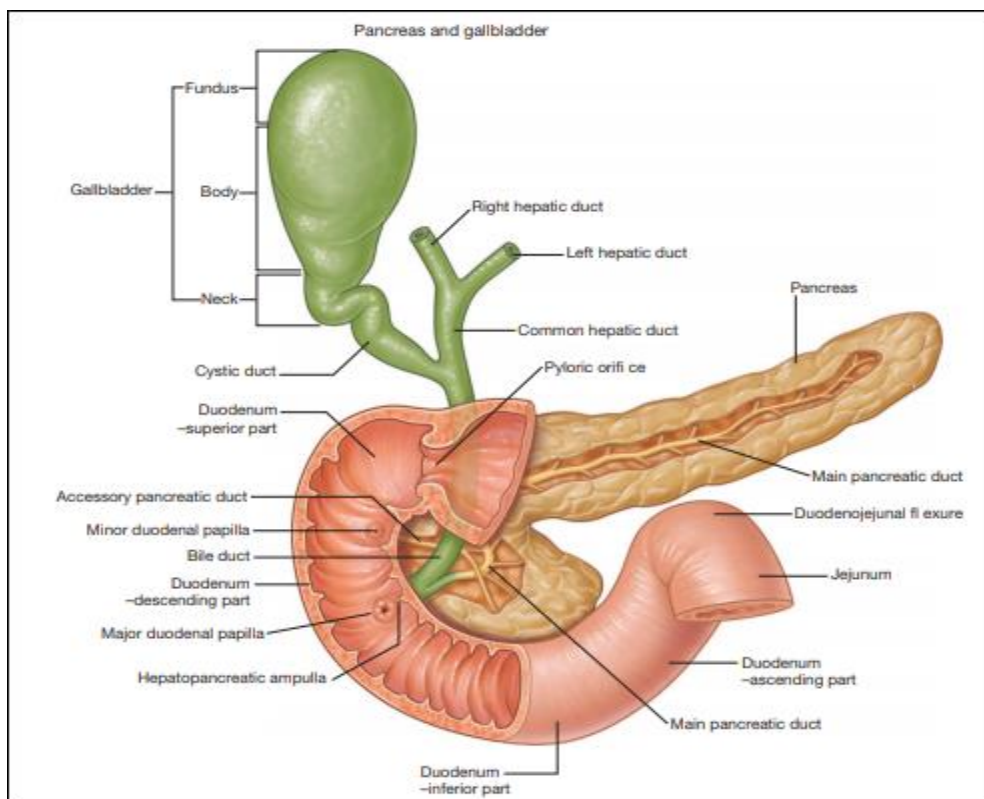
– Le sphincter d’Oddi mesure 6mm alors que le sphincter propre de canal cholédoque et le sphincter propre de canal pancréatique principal mesurent respectivement 10mm et 6mm[24].

– Il présente 3 fonctions principales[25] :

i. La régulation de l’écoulement de la bile et des sucs pancréatiques dans le duodénum

ii. Empêche le reflux du contenu duodénal dans le système pancréatico-duodénal

iii. Aide au remplissage rétrograde de la vésicule biliaire.



**Figure 7: Anatomie de la région sphinctéro-Vatérienne[26]**

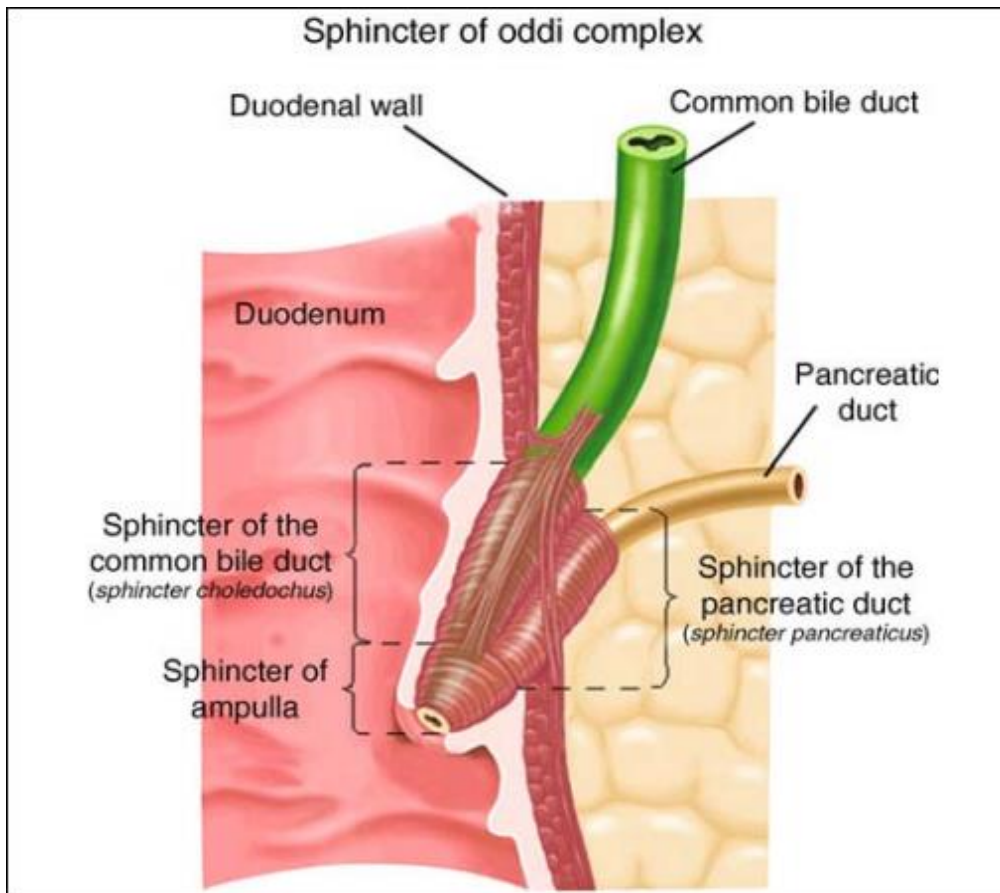


Figure 8: Anatomie du sphincter d'Oddi[27]

## **2 Rappel physiopathologique : La lithogénèse**

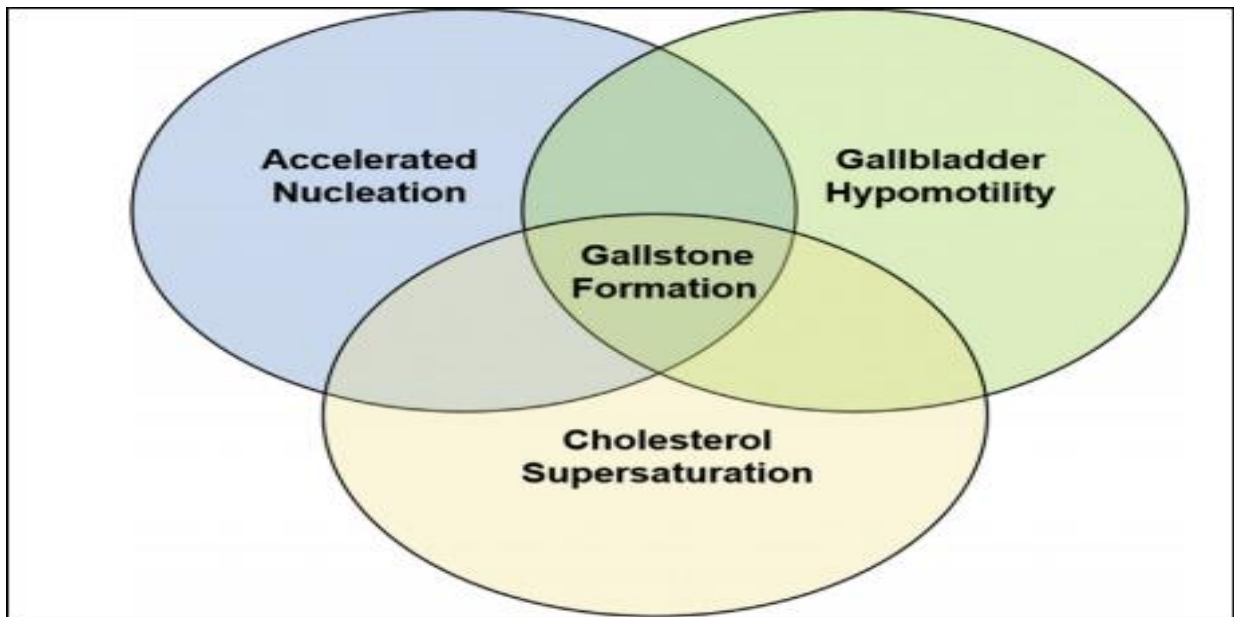
La lithogénèse se définit par la formation des calculs [28]

On distingue deux types de calculs, les plus fréquents sont les calculs choléstéroliques et les autres sont les calculs pigmentaires.[29]

### **2.1 Les calculs choléstéroliques :**

Les calculs de cholestérol sont les plus fréquents, il existe des calculs choléstéroliques purs ou mixtes dont le constituant principal est le cholestérol.[29-30] Ils sont composés de plus de 50% de Crystal de cholestérol monohydraté, de sels de calcium, de pigments biliaries et des acides gras.[30]Ces calculs se forment au niveau de la vésicule biliaire et peuvent avoir une grande taille dépassant 4.5cm, et une couleur jaune ou blanche selon qu'il soit pur ou mixte.[30]

Trois mécanismes favorisent la formation de ce type de calcul dans la vésicule : excès de cholestérol dans la bile, hypomotilité de la vésicule biliaire et la nucléation de cholestérol. (Figure 9)[29]



**Figure 9: La lithogénèse : les trois mécanismes aboutissant à la formation de calcul de cholestérol[29]**

### **2.1.1 La sursaturation en cholestérol de la bile :**

Ce phénomène est l'anomalie initiale qui favorise la formation des calculs. Normalement le cholestérol, substance hydrophobe, est sécrété par le foie et transformé en micelle par les sels biliaires et les phospholipides pour acquérir la propriété hydrophile permettant leur excrétion dans l'intestin.[29] Cependant une sécrétion excessive de cholestérol par le foie et/ou une diminution de l'excrétion des sels biliaire ou des phospholipides aboutit à une sursaturation de la bile en cholestérol puis au développement de la lithiase vésiculaire.[29-30]

### **2.1.2 La nucléation de cholestérol**

La nucléation est le processus initial qui permet la condensation et l'agrégation des Cristaux de cholestérols formé par la sursaturation aboutissant à la formation des particules larges.[30] La cristallisation est la deuxième étape qui conduit à la création des Crystaux de cholestérol monohydratés, précurseur de lithiase de cholestérol.[30]

Le principal facteur qui permet de faciliter la nucléation et la cristallisation c'est la présence en concentration élevée d'une glycoprotéine appelée la mucine dans la vésicule biliaire.[29]

Autres facteurs protective contre la nucléation sont : la diminution de la concentration de lipides moins de 3g/dl, une concentration réduite des acides biliaires hydrophobes, le rapport acides biliaires/ lécithine et cholestérol/ lécithine diminué et la concentration en ion de calcium réduite.[29]

### **2.1.3 La diminution de la motilité de la vésicule biliaire**

La perturbation de la contractilité vésiculaire joue un rôle important dans la formation des calculs de cholestérol. En effet, le cholestérol présent en excès

dans la bile sera absorbé par les cellules musculaires lisses de la paroi vésiculaire au niveau de réticulum sarcoplasmique, et sera par la suite transformé en ester de cholestérol pour être stocké dans la muqueuse ainsi que dans la lamina propria.[29]

Ceci conduit à la perte de l'élasticité et donc l'altération de la contractilité de la vésicule biliaire et par conséquent une vidange postprandiale qui sera incomplète, avec stagnation de la bile dans la vésicule biliaire et formation des calculs.[29]

L'hypomotilité de la vésicule biliaire n'est pas toujours la conséquence d'une sursaturation en cholestérol, peut être secondaire à une anomalie primaire comme dans le cas de dyskinésie biliaire, ou secondaire à d'autre pathologie ou états physiologiques comme le diabète, l'obésité, la grossesse, et le déficit en récepteur de la cholécystokinine1. [29]

## **2.2 Les calculs pigmentaires :**

### **2.2.1 Calculs pigmentaires noirs :**

Ils se développent au niveau de la vésicule biliaire et composés de bilirubinate de calcium. [31]

Ce type de calculs est secondaire à la sécrétion excessive de la bilirubine non conjuguée qui se précipite au niveau de la vésicule biliaire, ceci est observé chez les patients atteints d'une hémolyse chronique, fibrose cystique, cirrhose hépatique, syndrome de Gilbert, ainsi que la maladie de crohn et les patients qui ont subi une résection iléale.[30]

### 2.2.2 Calculs pigmentaires bruns :

Ils se développent au niveau des voies biliaires, ce calcul est constitué par le bilirubinate de calcium, les acides gras, le cholestérol et la glycoprotéine mucineuse.[28] La formation de calcul pigmentaire brun est favorisée par stase de la bile au niveau des canaux biliaires observée chez les patients atteints d'une cholangite sclérosante, d'un kyste congénital, d'une pancréatite chronique et de diverticule duodéal, elle est également favorisée par l'infection bactérienne des voies biliaires, dont les bactéries les plus trouvés sont *Escherichia coli*, *bactéroïdes* et *clostridium*. [28] Ces bactéries produisent une enzyme appelée la  $\beta$ -glucuronidases qui permet l'hydrolyse de la bilirubine conjuguée en bilirubine libre non conjuguée. Cette dernière se lie au calcium conduisant à la création de calcul.[28]



# Matériels et méthodes



Il s'agit d'une étude rétrospective analytique et descriptive menée au sein du service d'Hépatogastro-Entérologie II de l'Hôpital Militaire de Rabat sur une durée de 19 ans entre avril 2002 et août 2021.

Ont été inclus tous les patients âgés de plus de 18 ans ayant bénéficiés d'une MDSO pour extraction d'un gros calcul cholédocien (>15 mm). Les patients non inclus dans l'étude étaient ceux présentant une pathologie biliaire non lithiasique comme une tumeur ou une sténose maligne et ceux présentant une contre-indication à la macrodilatation (trouble de l'hémostase). Les données exploitées ont été recueillies à partir des dossiers médicaux et du registre de l'activité endoscopique du service (Annexe 1). Les endoscopes et les instruments utilisés étaient les suivants: duodénoscopes (Olympus JF V260 et Olympus FTCE-240) (figure 10 ); sphincterotome triple lumière (Tri-tome<sup>®</sup>- COOK<sup>®</sup>TRI-25)(figure 11 ); fil-guide (Metro<sup>®</sup> 35-480 ou Delta<sup>®</sup> -35-260-S- COOK<sup>®</sup>); ballon de dilatation (Hercules<sup>®</sup> [HBD-W-(12-13.5-15);(15-16.5-18)ou(18-19-20)] COOK<sup>®</sup>)(figure12); dispositif de gonflage (60ML)(figure13); ballonnet d'extraction (Tri-Ex<sup>®</sup>- COOK<sup>®</sup> )(figure14 ); panier de Dormia (The Web<sup>®</sup> Extraction Baskets - COOK<sup>®</sup>)(figure15) ; drain naso-biliaire (ENBD-7-COOK<sup>®</sup>)et prothèse en plastique (ST-2 Soehendra <sup>®</sup> Tannenbaum<sup>®</sup>-COOK<sup>®</sup>). La cholangiographie a été réalisée après l'injection du produit de contraste, et elle nous a permis de préciser le diamètre de la VBP ainsi que la taille de calcul et son siège et le nombre total de ces calculs. La taille (grand axe transversal) des calculs et le calibre de la VBP ont été mesurés en prenant comme repère le diamètre du duodéroscope. Elle a permis aussi d'identifier la présence ou non d'une sténose ou disparité de calibre de la VBP. Les données de la cholangiographie ont constitué la base de la suite de la procédure

endoscopique.

La CPRE a été réalisée sous anesthésie générale dans une salle du bloc opératoire dotée d'un amplificateur de brillance. Un gros calcul a été défini par un calcul obstructif mesurant plus de 15mm à la cholangiographie (figure 16). La MDSO a été réalisée soit d'emblée après sphinctérotomie quand celle-ci paraît insuffisante pour l'extraction du calcul soit après échec des techniques standard. La sphincteroplastie consistait à placer, sur fil guide, un ballon de dilatation hydrostatique (12 à 20 mm de diamètre) en aval du calcul et à cheval sur le sphincter coupé. Son extrémité proximale a pu être contrôlée endoscopiquement (figure 17). Le ballon a été ensuite gonflé progressivement jusqu'à ce que l'encoche imprimée par le sphincter soit complètement effacée (figure 18 et 19).

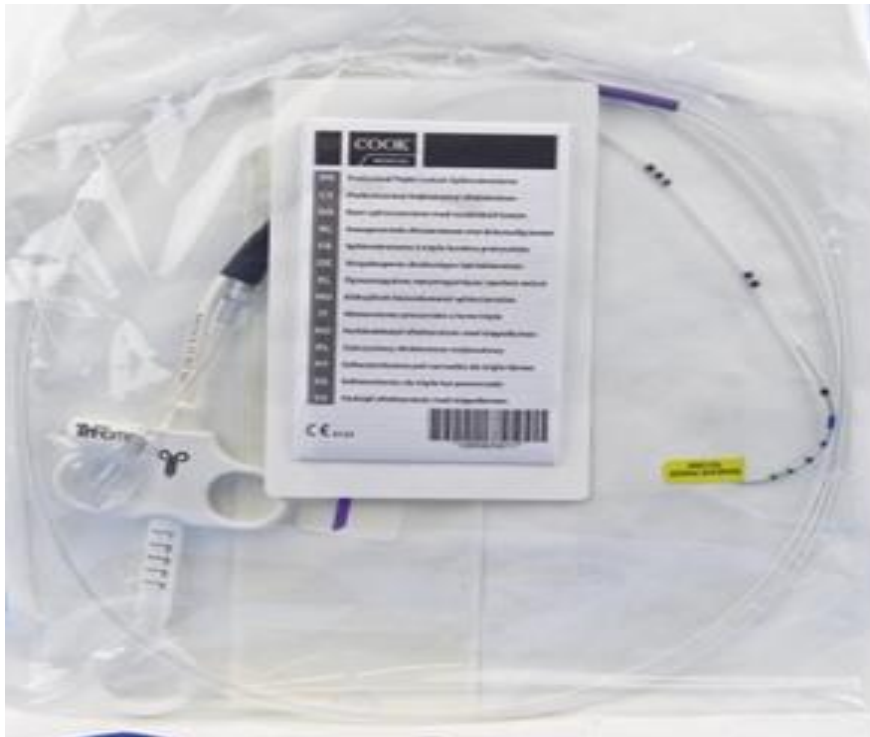Le diamètre maximal du ballonnet de dilatation a été choisi en fonction de la taille du calcul et du diamètre du canal cholédoque. Dès que l'orifice papillaire a été dilaté, un panier de Dormia ou un ballon d'extraction biliaire a été introduit dans la voie biliaire pour extraction du calcul (figure 20). Une cholangiographie de contrôle, par opacification de la VBP était réalisée pour vérifier la vacuité de celle-ci et l'absence de complication. L'élimination incomplète de calculs de la VBP ou la survenue d'une complication (comme un saignement papillaire) conduit à la mise en place d'une prothèse plastique ou un drain naso-biliaire). Une nouvelle extraction a été faite dans les 7 à 15 jours. Un traitement chirurgical a été réalisé après l'échec de toute tentative d'extraction. Une mise en place de prothèses plastiques a été réalisée chez les patients présentant une contre-indication au traitement chirurgical.

Le succès du traitement endoscopique était défini par la vacuité complète de la VBP à la fin de la procédure.

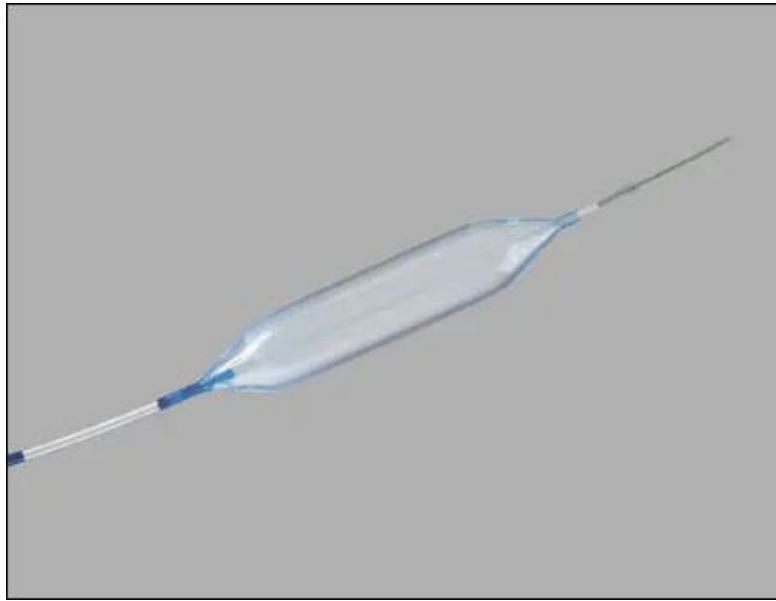
Une surveillance hospitalière d'au moins 24 heures était préconisée chez tous les patients, afin de détecter d'éventuelles complications précoces.



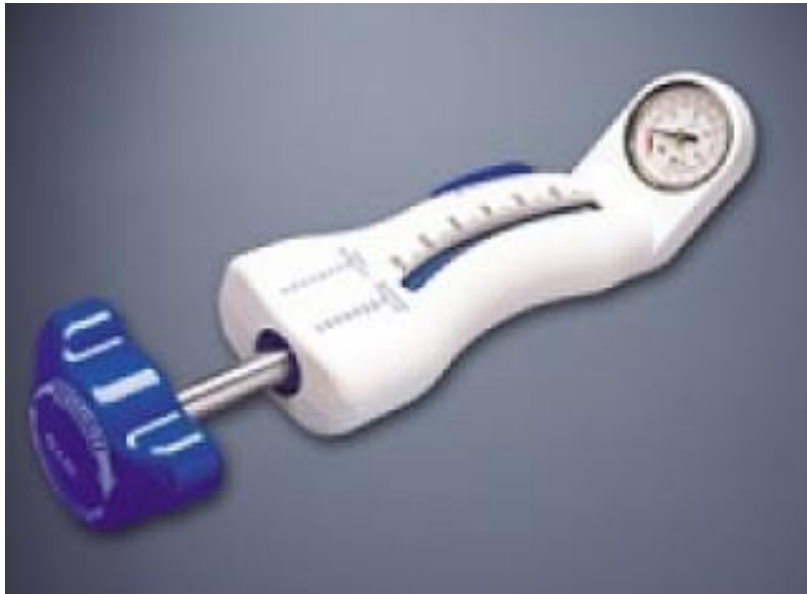**Figure 10: DudénoSCOPE**



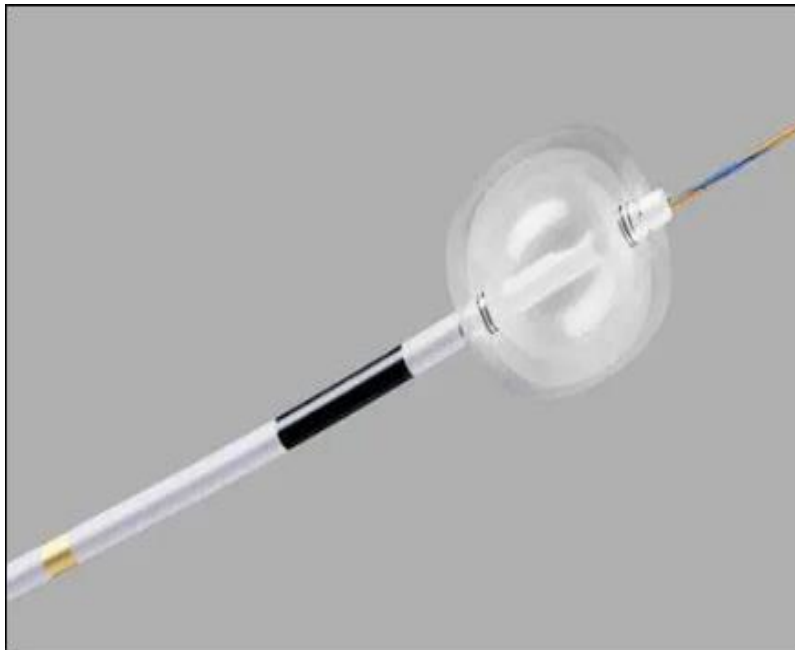**Figure 11: Sphinctérotome à triple lumière**



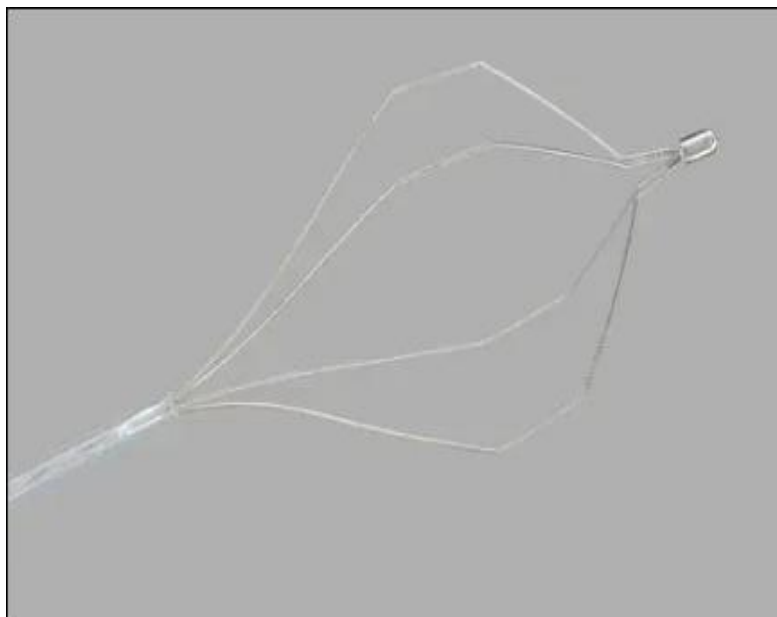**Figure 12: Ballon de dilatation**



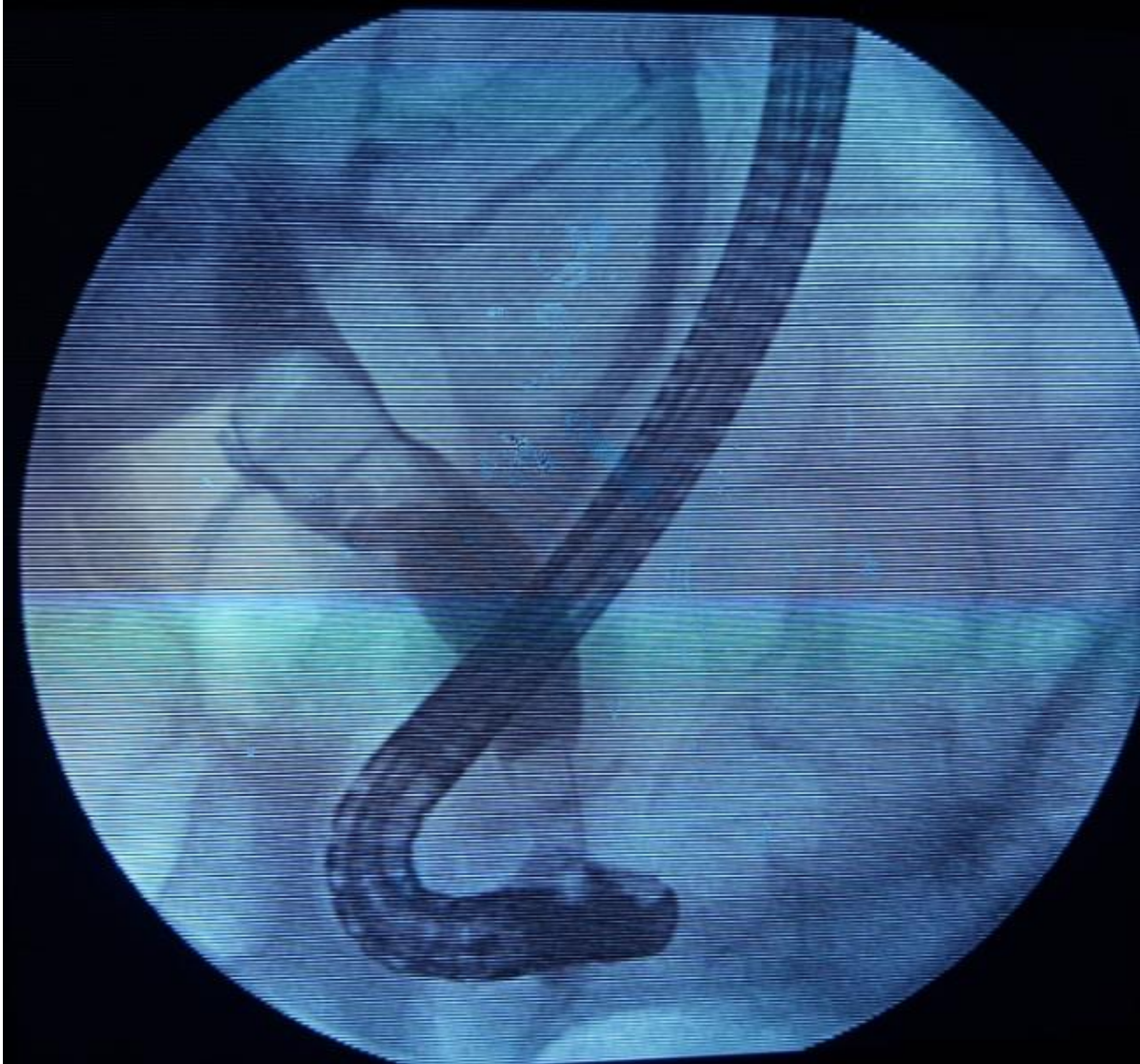
**Figure 13: Dispositif de gonflage de ballon(60ML)**



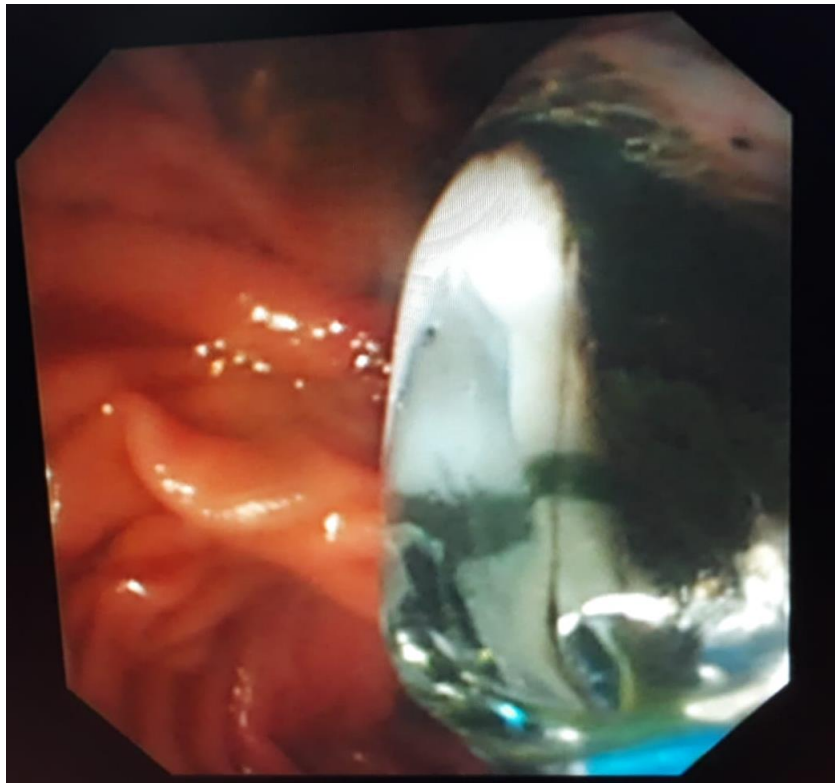
**Figure 14: Ballon d'extraction biliaire**



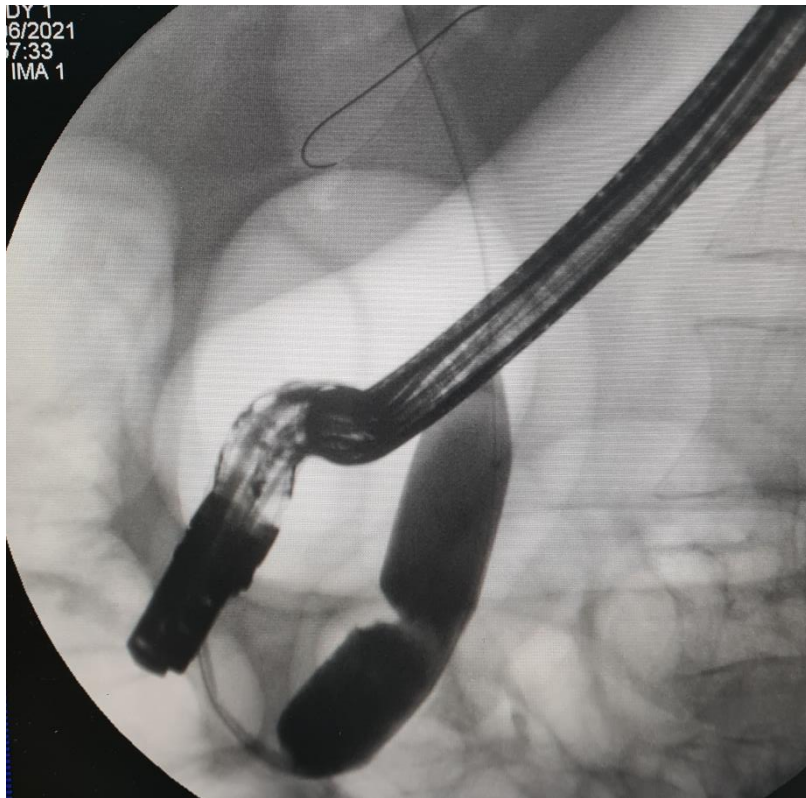
**Figure 15: Panier de Dormia**



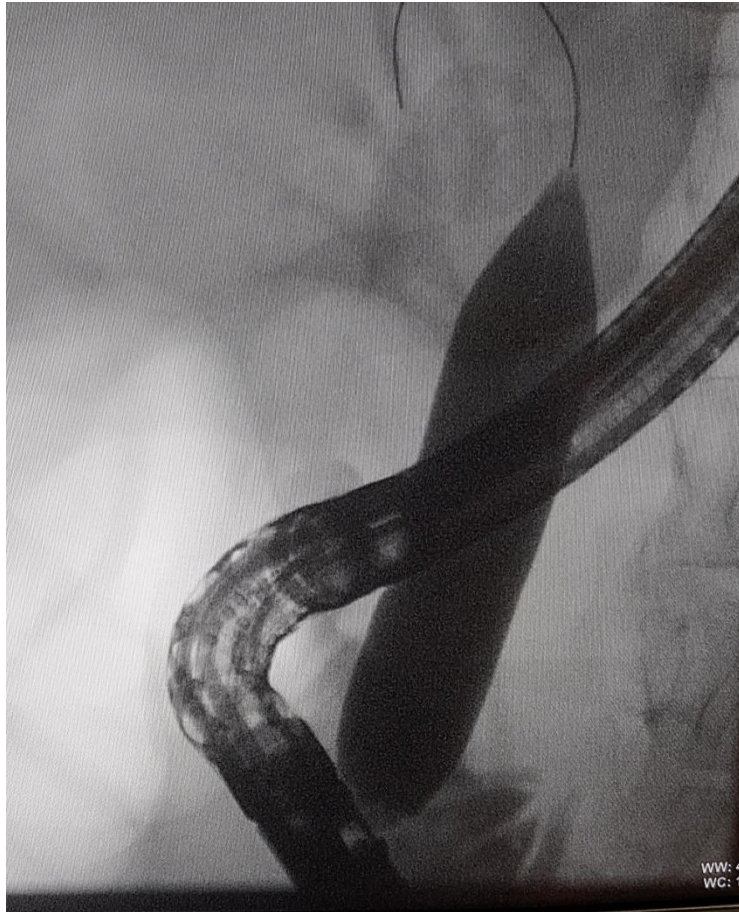
**Figure 16: Image fluoroscopique montrant un gros calcul cholédocien  
(Service de Gastro-entérologie HMIM V)**



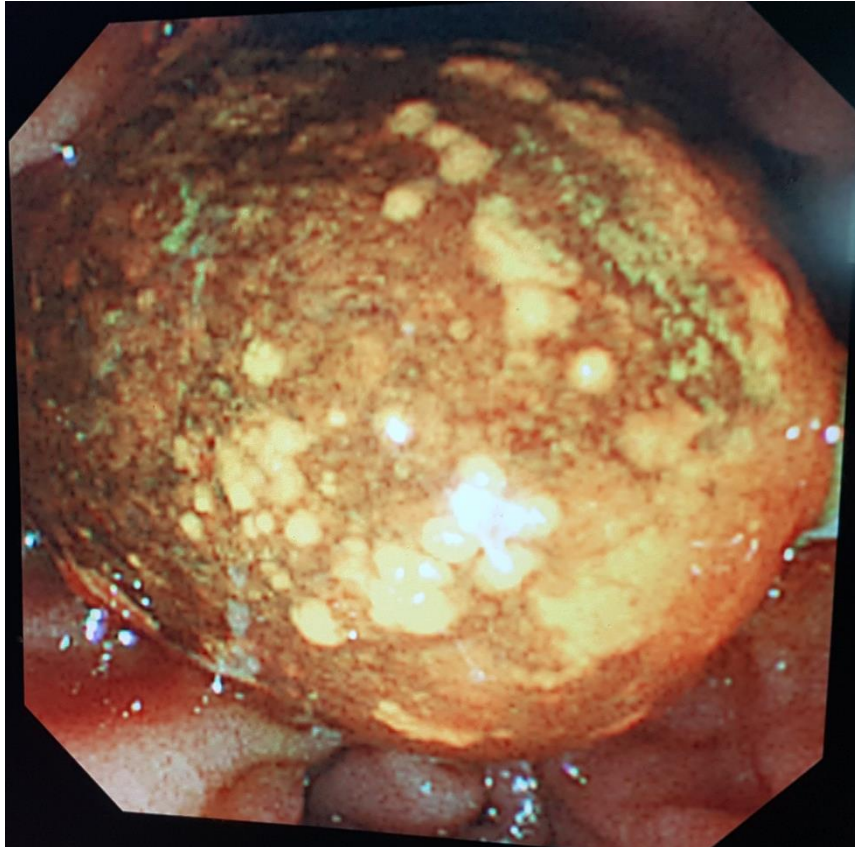
**Figure 17: Vue endoscopique lors d'une sphinctéroplastie montrant un ballon de dilatation gonflé (Service de Gastro-entérologie HMIM V)**



**Figure 18: Image fluoroscopique d'un ballon de dilatation gonflé avec une image d'encoche (Service de Gastro-entérologie HMIM V)**



**Figure 19: Image fluoroscopique d'un ballon de dilatation gonflé avec disparition de l'encoche sphinctérienne (Service de Gastro-entérologie HMIM V)**



**Figure 20: vue endoscopique d'un gros calcul après son extraction suite à une sphinctéroplastie**

**(Service de Gastro-entérologie HMIM V)**



# L'analyse statistique



L'analyse statistique a été faite grâce au logiciel SPSS version 24,0. Une analyse descriptive de notre population incluant les différentes variables démographique, clinique, endoscopique et radiologique, a été réalisée. Les variables qualitatives ont été exprimées en pourcentage et en effectif alors que les variables quantitatives ont été exprimées en moyenne plus ou moins écart type. L'étude des facteurs associés au succès de traitement endoscopique a été réalisée en utilisant un modèle de régression logistique binaire. Une valeur du  $p < 0,05$  a été considérée comme statistiquement significative.



# Résultats



# 1 Données épidémiologiques:

## 1.1 Effectif :

- Ont été inclus 51 patients ayant bénéficiés d'une MDSO.

## 1.2 L'âge moyen des patients :

- 65,37+/-17 ans était l'âge moyen des cas étudiés (26 ans à 95 ans).  
(Figure 21)

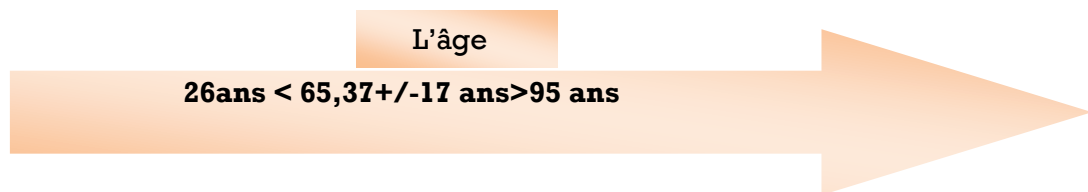


Figure 21: L'âge moyen des patients

### 1.3 Répartition selon le sexe :

– Dans notre étude : 22 patients étaient de sexe masculin (43,1%) et 29 patients étaient de sexe féminin (56,9) avec un sex ratio H/F de 0.75. (Figure 22)

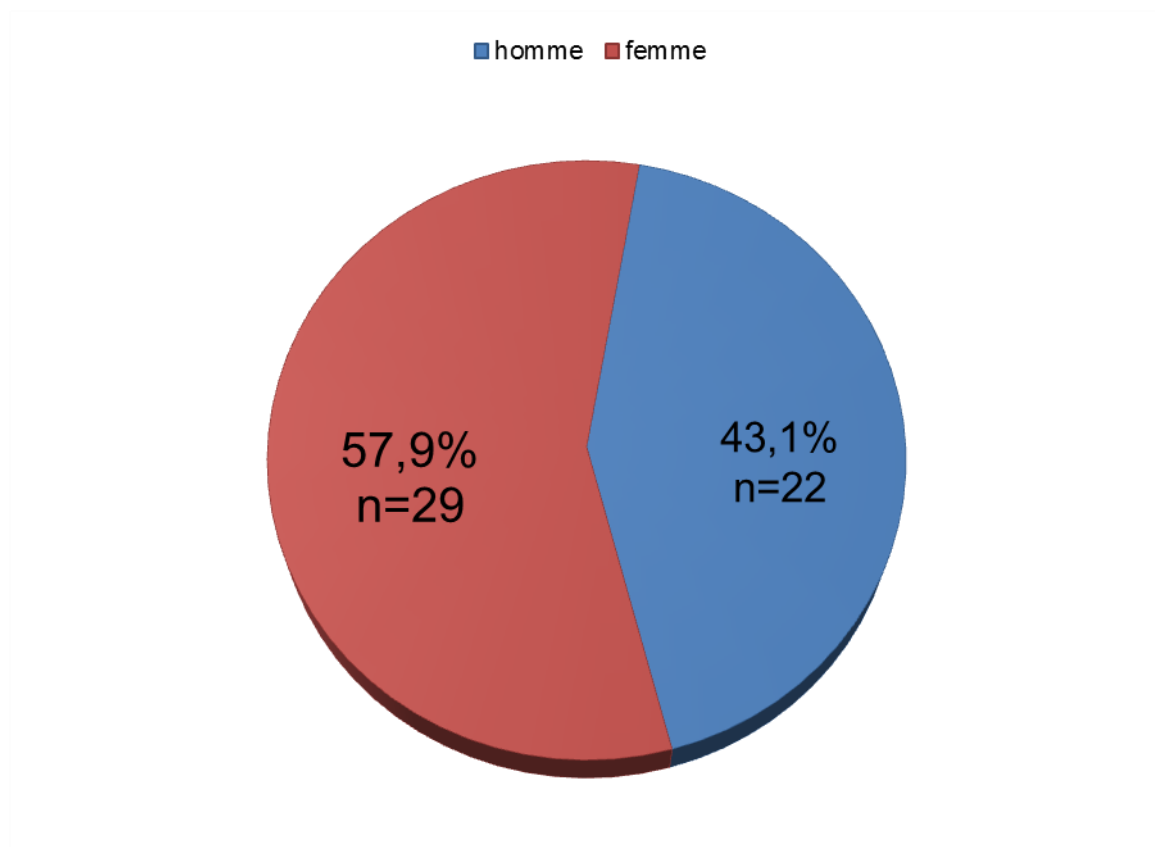


Figure 22: Répartition des patients selon le sexe

## 2 Données cliniques :

### 2.1 Antécédents :

– 4 patients avaient des antécédents de cholécystectomie (16.51%), 1 seul patient avait un antécédent de chirurgie de la VBP (2%), 29 % des patients avaient bénéficiés d'une SBE antérieure. (Figure 23)

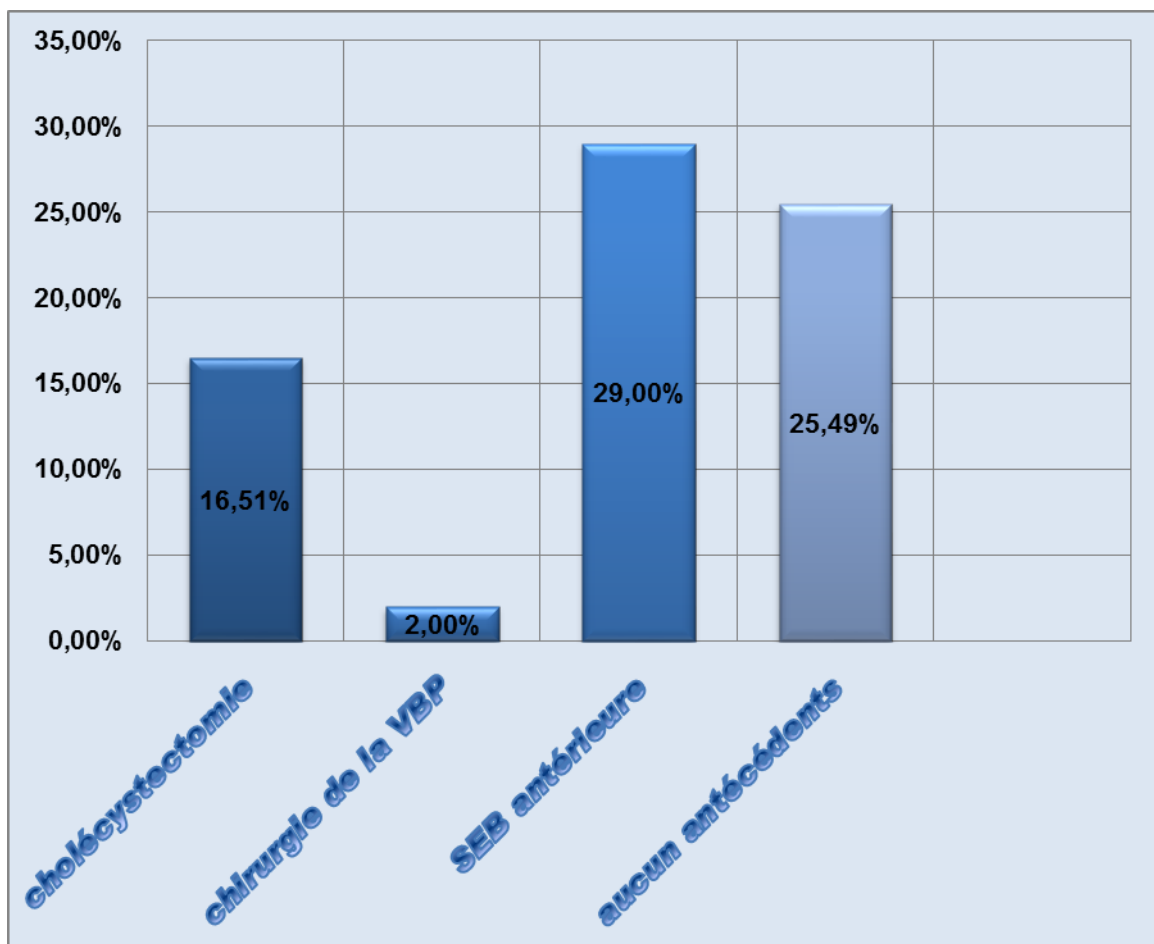
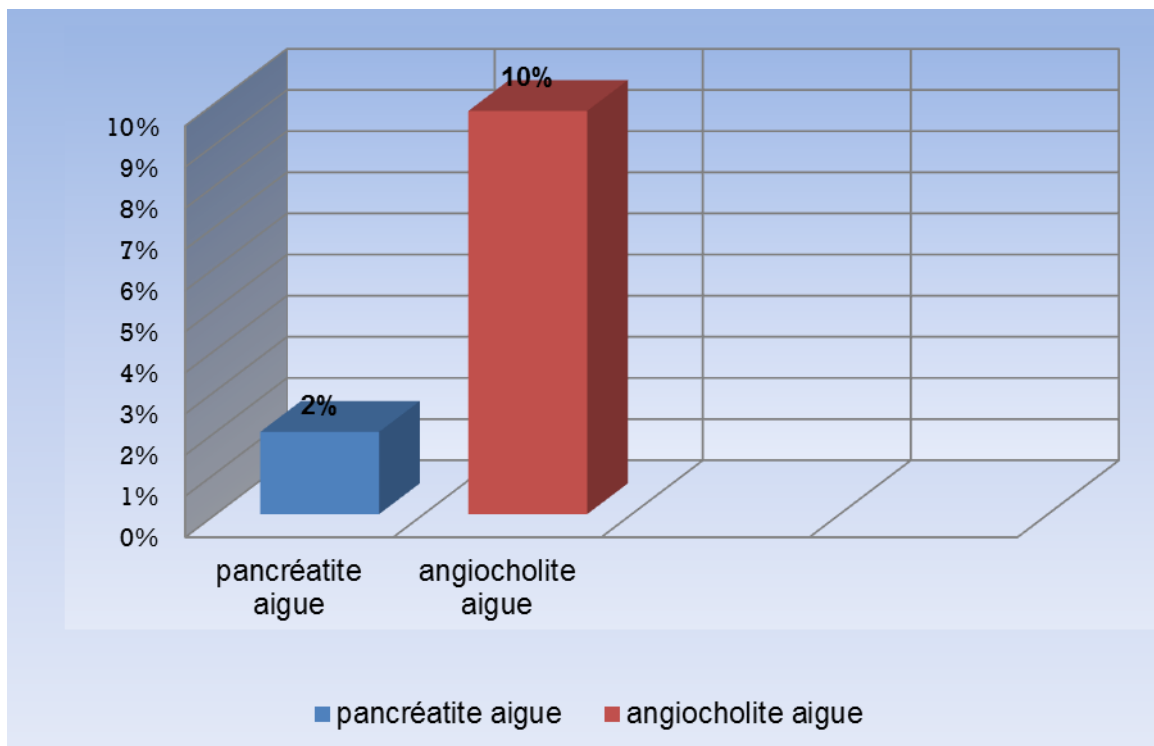


Figure 23: Graphique montrant les antécédents des patients ayant bénéficiés d'une sphinctéroplastie

## 2.2 Manifestations cliniques :

– Dans notre série, la pancréatite aigüe a été notée chez un seul patient (2%) lors de l'admission, et l'angiocholite aigüe chez 5 patients (9,8%). (Figure 24)



**Figure 24: Graphique montrant le pourcentage des cas compliqués de pancréatite aigüe et d'angiocholite aigüe vues à l'admission**

### 3 Aspect endoscopique et morphologique :

– Selon les données de l’endoscopie, au moment de la réalisation de la CPRE un seul patient présentait un diverticule péri ampullaire.

– Le diamètre moyen de la VBP à la cholangiographie était de 16mm +/- 2,97, avec des extrêmes de 8mm et 24 mm (Figure 25), 4 patients présentaient une sténose de la VBP (7,8%).

– 5 patients avaient une disparité de calibre entre la portion distale de la VBP en aval du calcul et sa portion proximale en amont de celui-ci.

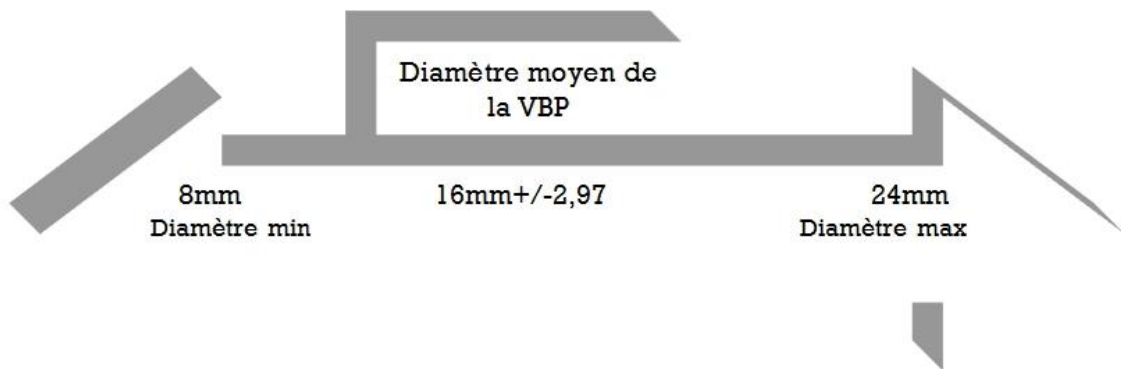


Figure 25: Diamètre de la VBP chez les cas étudiés

#### 4 Le taux de succès :

– Après la réalisation de la MDSO le taux de succès de l'élimination des gros calculs de la VBP était de 96,1%. (Figure 26)

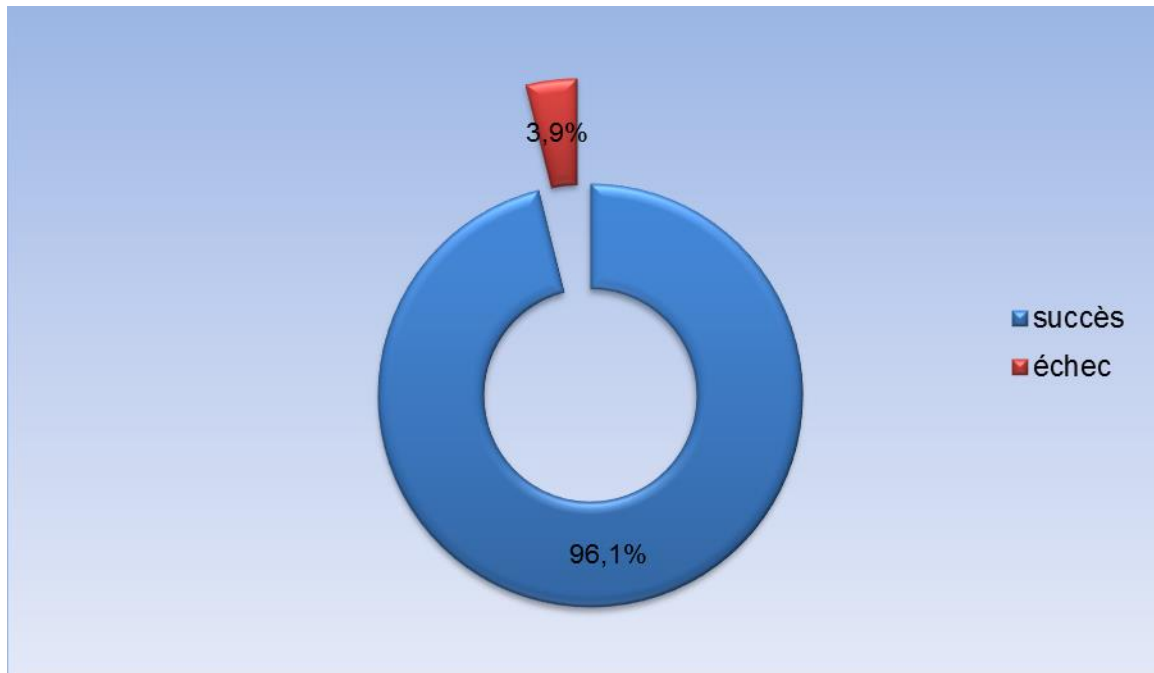


Figure 26: Taux de succès de la MDSO

#### 5 Taux de complication :

Aucun de nos patients n'a présenté des complications précoces à savoir l'hémorragie, la pancréatite aigüe, l'angiocholite aigüe, ou la perforation.

## 6 Etudes des facteurs de risque :

### 6.1 Analyse univariée :

En analyse univariée et en ajustant sur les facteurs étudiés (l'âge, le sexe, ATCDS chirurgicaux, la pancréatite aigüe, l'angiocholite aigüe, le diamètre et la sténose de la VBP, et le diverticule péri-ampullaire) aucun de ses facteurs ne semblait être associé au succès ou à l'échec de la macrodilatation dans le traitement endoscopique des gros calculs cholédociens. (Tableau I)

**Tableau I: Facteurs influençant le succès de la sphinctéroplastie en analyse univariée**

	<b>OR</b>	<b>IC 95%</b>	<b>p</b>
<b>Age</b>	<b>1,029</b>	<b>[0,919-1,152]</b>	<b>0,619</b>
<b>Sexe</b>	<b>0,750</b>	<b>[0,044-12,696]</b>	<b>0,842</b>
<b>ATCD</b>	<b>0,582</b>	<b>[0,255-1,331]</b>	<b>0,2</b>
<b>PA</b>			<b>0,562</b>
<b>Angiocholite aigüe</b>			<b>0,99</b>
<b>Diverticule péri-ampullaire</b>			<b>1</b>
<b>Sténose VBP</b>	<b>0,065</b>	<b>[0,003-1,320]</b>	<b>0,075</b>
<b>Diamètre VBP</b>	<b>0,698</b>	<b>[0,422-1,155]</b>	<b>0,162</b>



# Discussion



La SE est la technique endoscopique la plus utilisée pour l'extraction des calculs de la VBP. Plus des 2/3 des lithiases de la voie biliaires peuvent être retirés en utilisant un ballon d'extraction ou une sonde de Dormia après SBE. La présence de gros calculs cholédociens constitue un obstacle connu au traitement endoscopique [32]. Plusieurs techniques ont été utilisées pour palier à cette difficulté soit en élargissant la SE (sphinteroplastie) soit en fragmentant les calculs grâce à la lithotritie mécanique (LM) ou lithotritie intra ou extracorporelle. Le taux de succès de la LM peut atteindre 90%, mais elle reste une technique chronophage avec possibilité de complications d'ordre technique (impaction du panier de Dormia ou rupture des câbles de celle-ci), ou à type de traumatisme de la voie biliaire principale ou de perforations.[5,32]

La lithotripsie intracorporelle fragmente les calculs en utilisant soit des ondes de choc (lithotripsie électrohydraulique) soit du laser (lithotripsie au laser). Le taux de succès des deux techniques est estimé à 96 et 92% respectivement mais elles exigent un équipement spécialisé et coûteux.[2,5]

La lithotripsie extracorporelle utilise des ondes de choc pour fractionner les calculs, son taux de succès varie de 73% à 93% mais nécessite la pose d'un drain naso-biliaire, et la reprise du patient pour évacuation des fragments lithiasiques. [2,32]

La MDSO est une technique endoscopique introduite par ERZOS et al en 2003[33]. Elle consiste à réaliser, après avoir effectué une SE, un élargissement du sphincter d'Oddi. La combinaison de cette technique avec la sphinctérotomie permet d'obtenir un orifice avec un diamètre large qui facilite l'élimination des gros calculs qui dépassent 12mm de diamètre. Elle permet d'éviter le recours à la LM et diminue la durée de la procédure et le taux des

complications associées [32,34,35]. Il s'agit d'une procédure combinant à la fois, les avantages de la dilatation papillaire et de la SE. Elle augmente les chances d'extraction des gros calculs tout en minimisant les complications des deux techniques. Une SE précédant la macrodilatation permet de réduire le risque de la pancréatite aigüe post CPRE observée en cas de sphinctéroclase (dilatation sphinctérienne sans sphinctérotomie). En effet l'incision réalisée au cours de la SBE permet de séparer l'orifice pancréatique du canal biliaire ce qui diminue la pression du ballon de dilatation et de l'œdème papillaire sur le canal pancréatique. La sphinctéroplastie permet également de diminuer le risque de perforation que provoquerait une très large sphinctérotomie pour extraire un gros calcul [34].

Le temps opératoire de la procédure reste plus court que celui d'une SE pour l'élimination d'un gros calcul, comme l'a montré TSUCHIDA et al dans une étude rétrospective japonaise : 42,3 min vs 66,6min respectivement [36].

La taille de la SE choisie par les endoscopistes est variable mais une petite SE est plus utilisée dans le but de réduire le taux de complication notamment le saignement. Plusieurs études ont montré qu'une large SE est associée à un taux élevé de saignement qu'avec une petite SE.[37,38] Dans notre étude, malgré la réalisation d'une sphinctérotomie adaptée à la taille du calcul et non pas une petite SE, nous n'avons pas constaté une augmentation du risque hémorragique. Une étude rétrospective faite par KARSENTI et al a montré qu'une large SE n'était pas associée à un taux de complication élevé.[39]

Le diamètre maximal du ballonnet de dilatation utilisé dans plusieurs études dépend de la taille du calcul et de la taille de la VBP, ces ballonnets possèdent une longueur de 3 à 5.5 cm et un diamètre de 12 à 20mm.[40] Dans

notre étude la taille des ballonnets était de 14 à 20 mm de diamètre. Celle-ci ne doit pas dépasser la taille de la VBP pour éviter le risque de perforation.[41] Dans une étude rétrospective multicentrique réalisée par PARK et al incluant 46 patients, une perforation mortelle a été noté chez 2 patients suite à l'utilisation d'un ballonnet de diamètre dépassant celui de la VBP.[37]

Le temps de gonflage est hétérogène dans les différentes études et il varie de 10s à 180s, mais la plupart des endoscopistes utilisent une durée inférieure à 60s.[38] PASPATIS et al ont comparé le temps de dilatation de 30s vs 60s, cette comparaison n'a montré aucune différence en ce qui concerne la vacuité de la VBP et les complications à savoir la pancréatite, le saignement et la perforation. Une durée d'inflation courte ne semble pas être associée à un risque élevé d'hémorragie.[42]

Le taux de succès de la MDSO dans notre étude était de 96.1%. Il reste comparable à celui rapporté dans la littérature (tableau II).

**Tableau II: Taux de succès de la MDSO selon les études**

<b>ETUDES</b>	<b>Nombre des patients</b>	<b>Taux de SUCCES</b>
Tsuchida et al [36]	34	88,2%
Kuo et al [43]	58	98,3%
Hwang et al [44]	69	95,7%
Xu et al [45]	73	94,5%
Kim et al [46]	72	87,5%
Attasaranya et al [47]	103	95%
Itoi et al [48]	53	100%
Rosa et al [49]	68	95%
Lee et al [50]	55	94,54
Kim et al [51]	27	85%
Teoh et al [52]	73	89
Yoon et al [53]	52	100%
Itoi et al [54]	18	94%
Notre étude	51	96,1%

Deux études rétrospectives comparatives ont montré la supériorité significative de la sphinctéroplastie par rapport à la SE pour l'extraction des gros calculs avec des taux de succès de 84,2% vs 44,2%,  $p < 0,001$  [49] et de 87,5% vs 74,0%,  $p = 0,036$  [46] respectivement.

Comme il a été déjà signalé dans plusieurs études, la MDSO, comparée à la SE, permet de diminuer le recours à la LM comme traitement de deuxième intention.[36,55,56]. Dans notre série, aucune LM n'a été nécessaire après sphinctéroplastie.

Concernant les facteurs prédictifs de succès ou d'échec de la MDSO, plusieurs variables ont été évaluées dans notre étude comme l'âge, le sexe, les antécédents chirurgicaux, la pancréatite aiguë, l'angiocholite aiguë, le diamètre de la VBP et la présence éventuelle d'une sténose de la VBP ou d'un diverticule péri-ampullaire. En se basant sur une régression logistique binaire et en ajustant sur différents facteurs étudiés, aucun de ses derniers ne semblait être associé au succès de cette technique. Dans la littérature et à notre connaissance, aucune étude antérieure n'a évalué ces facteurs. D'autres études se sont penchées sur l'évaluation des complications post sphinctéroplastie (pancréatite aiguë, hémorragie, perforation et angiocholite aiguë) ( tableau III).

**Tableau III: Taux des complications après la MDSO selon les études**

Etudes	Nombre des patients	pancréatite	hémorragie	perforation	angiocholite	autres	Taux global des complications
Tsuchida[36]	34	5,9%	2,9%	0%	0%	0%	8,8%
Kuo[43]	58	2%	0%	0%	0%	0%	2%
Hwang[44]	69	4,34%	0%	1,4%	0%	1,4%	7,24%
Xu [45]	73	8,2%	1,4%	0%	1,4%	0%	11%
Kim [46]	72	6,9%	0%	0%	1,3%	0%	8,3%
Attasara-nya[47]	103	0%	1,94%	1%	0%	2,91	5,82%
Itoi[48]	53	1,9%	0%	0%	1,9%	0%	3,8%
Rosa [49]	68	13,2%	0%	0%	1,5%	0%	14,7%
Lee [50]	55	0%	3,6%	0%	0%	0%	3,6%
Kim [51]	27	0%	0%	0%	0%	0%	0%
Teoh[52]	73	2,7%	1,4%	0%	1,4%	1,4%	6,8%
Yoon [53]	52	0%	0%	0%	0%	0%	0%
Itoi[54]	18	0%	0%	0%	0%	0%	0%
Notre étude	51	0%	0%	0%	0%	0%	0%

Trois essais contrôlés randomisés ont comparé le taux de complication entre 2 groupes, le premier a été traité par SBE tandis que le 2<sup>ème</sup> groupe a bénéficié d'une sphinctéroplastie, ils n'ont révélé aucune différence entre les deux techniques en matière de complications.[43-45]

Dans notre étude aucune complication n'a été survenue chez nos patients, ces résultats étaient similaires à 3 études qui ont signalé un taux global de complications à 0%.[51, 53,54]. Parmi les complications décrites, la perforation est considérée comme la plus grave, mais heureusement, elle reste rare, en effet 7 perforations (0,4%) ont été rapportées dans la littérature (dans 31 études) [57]. La présence d'une sténose de la VBP en aval du calcul semble être un facteur prédictif de perforation et pourrait être considérée comme une contre-indication relative de la MDSO. [58]

Dans notre expérience La sphinctéroplastie a été réalisée avec succès et sans complications chez 5 patients, malgré la présence d'une disparité de calibre entre la portion distale de la VBP en aval du calcul et sa portion proximale en amont de celui-ci. Le diverticule n'est pas une contre-indication à la sphinctéroplastie, mais il nécessite une dilatation plus prudente [58]. La complication la plus fréquente de la MDSO est représentée par l'hémorragie, elle reste, toutefois, minime à modéré et peut être jugulée, généralement, par un traitement conservateur. Cependant des saignements artériels sévères, parfois retardés restent possibles et peuvent nécessiter le recours à la chirurgie [59].



# Conclusion



La MDSO est une technique sûre et efficace pour l'extraction des gros calculs de la VBP, elle a permis de réduire l'utilisation de la LM tout en réduisant la durée de la procédure avec un taux de succès global élevé.

Dans notre étude, l'extraction complète des gros calculs après la sphinctéroplastie a été réalisée avec succès chez 96,1% de nos patients sans recours à la lithotritie mécanique, avec un taux global de complications précoces à 0%.

Notre étude a montré qu'aucun des facteurs étudiés à savoir l'âge, le sexe, les antécédents chirurgicaux, la pancréatite aiguë, l'angiocholite, le diamètre de la VBP, la sténose biliaire et le diverticule péri-ampullaire, n'était associé au succès ou à l'échec de la sphincteroplastie



# Résumés



## Résumé

**Titre :** L'intérêt de la sphinctéroplastie dans le traitement des gros calculs de la voie biliaire principale.

**Auteur :** Chakyr Naima

**Rapporteur :** Pr. Seddik Hassan

**Mots clés :** Gros calculs, Voie biliaire principale, Macrodilatation du sphincter d'Oddi,

**Introduction :** MDSO ou la sphinctéroplastie est une technique qui permet d'éliminer les macrocalculs de la VBP, en utilisant un ballonnet permettant l'élargissement de l'orifice papillaire après sphinctérotomie.

L'objectif de notre étude est d'évaluer les résultats de la MDSO ainsi que les facteurs influençant son succès.

**Patients et méthodes:** Une étude rétrospective menée au service d'Hépto-Gastro-Entérologie II de l'Hôpital Militaire de Rabat sur une durée de 19 ans entre AVRIL 2002 et AOUT 2021, incluant 51 malades ayant bénéficiés d'une sphinctéroplastie pour extraction d'un gros calcul (>15mm). Le succès de la technique, était défini par l'élimination complète des calculs en fin de la procédure.

### **Résultats:**

L'âge moyen de nos patients était de 65,37+/-17,46 ans avec une prédominance féminine de 56,9% (29 femmes contre 22 hommes), et un sexe ratio H/F de 0.75. Le diamètre moyen de la VBP était de 16mm+/-2,97 avec des extrême allant de 8mm à 24mm. 16,51% des patients avaient des antécédents de cholécystéctomie, 2% des patients avaient une pancréatite aigüe , une angiocholite a été diagnostiquée chez 9,8% des patients. 7,8% des patients présentaient une sténose biliaire et un seul patient avait un diverticule périampullaire. Le taux de réussite de la sphinctéroplastie était de 96,1%. Aucune complication n'a été survenue chez nos patients. Aucun des facteurs étudiés ne semblaient être associés au succès ou à l'échec de la MDSO.

**Conclusion:** La sphinctéroplastie est une technique efficace, sûre et moins contraignante que les autres méthodes utilisées dans l'extraction des gros calculs de la voie biliaire principale avec un excellent taux de succès et moins de complications.

## Abstract

**Title:** Interest of sphincteroplasty in the treatment of large stones of the main bile duct

**Author:** Chakyr Naima

**Supervisor:** Pr. Seddik Hassan

**Key words:** Large stones, Common bile duct, Macrodilation of the sphincter of Oddi.

**Introduction:** The MDSO or sphincteroplasty is technique that allows the removal of large stones of the common bile duct, by using a balloon to enlarge the papillary orifice after sphincterotomy.

Our objective is to study the result of MDSO as well as the the factors influencing its success.

**Patients and methods:** A retrospective study conducted at the Hepato-Gastro-Enterology II Department of the Military Hospital of Rabat over a period of 20 years between APRIL 2002 and AUGUST 2021, including 51 patients who underwent sphincteroplasty for the removal of a large stone (>15mm). The success of the technique was defined by the complete elimination of the stones at the end of the procedure.

**Results:** The mean age of our patients was 65.37+/-17.46 years with a female predominance of 56.9% (29 females versus 22 males), and a sex ratio M/F of 0.75. The mean diameter of the VBP was 16mm+/-2.97 with extremes ranging from 8mm to 24mm. 16.51% of the patients had a history of cholecystectomy, 2% of the patients had acute pancreatitis, angiocholitis was diagnosed in 9.8% of the patients. 7.8% of patients had biliary stenosis and only one patient had a periampullary diverticulum. The success rate of sphincteroplasty was 96.1%. No complications occurred in any of our patients. None of the factors studied seemed to be associated with the success or failure of MDSO.

**Conclusion:** Sphincteroplasty is an effective, safe and less restrictive technique than other methods used in the removal of large stones from the main bile duct with an excellent success rate and fewer complications.

## ملخص

**العنوان:** هدف رأب المصرة في علاج الحصى الكبيرة المتواجد في القناة الصفراوية الرئيسية

**المؤلفة:** نعيمة شكير

**المشرف:** د.حسن الصديق

**الكلمات الأساسية:** الحصى الكبيرة، القناة الصفراوية الرئيسية، التوسع الكبير للعضلة العاصرة

**مقدمة:** التوسع الكبير للعضلة العاصرة من أودي أو رأب المصرة هو تقنية تمكن بإزالة الحصى الكبيرة في القناة الصفراوية الرئيسية باستعمال بالون يسمح بتوسيع الفتحة الحليمية بعد استئصال العضلة الصفراوية.

هدفنا هو دراسة نتائج التوسع الكبير للعضلة العاصرة من أودي و العوامل المؤثرة عليها.

**المرضى والوسائل:** عقب دراسة استعادية أجريت بمصلحة جراحة الجهاز الهضمي 2 بالمستشفى العسكري بالرباط على مدى 20 عاما ما بين ابريل 2002 وغشت 2020 مكنت من تعداد 51 حالة الذين تم علاجهم بتقنية راب المصرة لإزالة الحصى الكبيرة ( $\geq 15$ ). يتم تعريف النجاح بالاستخراج الكامل للحصى في نهاية التقنية.

**النتائج:** متوسط أعمار مرضانا هو  $65,35\pm 17,46$  سنة مع هيمنة النساء بنسبة 56,9% { 29 نساء و 22 رجال } ونسبة الجنس تساوي 0,75. متوسط قطر القناة الصفراوية هو  $16\pm 2,97$  ملمتر مع حد أقصى يتراوح من 8 ملمترا إلى 24 ملمترا. 16,51% خضعوا لاستئصال المرارة سابقا، 2% من المرضى أصيبوا بالتهاب البنكرياس، ثم تشخيص التهاب القناة الصفراوية عند 9,8%، 7,8% من المرضى يعانون من تضيق القناة الصفراوية، مريض واحد يعاني من حول الامبولة.

نسبة نجاح راب المصرة هو 96,1%، لم تظهر أية مضاعفات على مرضانا 0%. لا يوجد أي عامل من العوامل المدروسة له علاقة بنجاح أو فشل التوسع الكبير للعضلة العاصرة.

**الخاتمة:** رأب المصرة هي تقنية فعالة آمنة و أقل تقييدا من الطرق الأخرى المستخدمة في إزالة الحصى الكبيرة من القناة الصفراوية الرئيسية، بمعدل نجاح ممتاز و مضاعفات أقل.



# Annexe



## Fiche d'exploitation

### **I. Identité :**

- Nom et prénom :.....
- Age :.....
- Sexe :     Masculin           Féminin
- Date d'entrée :   /   /   ,   Durée d'hospitalisation :.....
- Tel :.....

### **II. ATCD :**

- **Chirurgicaux :**
  - ✓ Cholécystectomie :   Oui/Non
  - ✓ Chirurgie de VBP :    Oui/Non
  - ✓ Sphinctérotomie biliaire endoscopique :    Oui/Non
  - ✓ Chirurgie gastroduodénale :    Oui/Non
- **Médicaux :**
  - ✓ Cirrhose
  - ✓ Pancréatite

### **III. Indication de la CPRE:**

- Gros calculs cholidocien non compliqué
- Gros calcul compliqué de pancréatite et/ou d'angiocholite

### **IV. Biologie :**

Hémoglobine :.....g/l  
Globule blanc :.....éléments/mm  
Plaquette :.....éléments/mm



**VII. Bili IRM: réalisée Oui/Non**

1. Etat de VB : VB en place : Oui/Non

Si oui : Lithiasique/Non lithiasique

2. La dilatation de la VBP : Oui/Non

Si dilaté diamètre : .....mm

3. La dilatation de VBIH : Oui/Non

4. Calculs : Oui/Non

Si oui : précisé la taille : .....et le nombre : .....

5. Autres :

**VIII. La CPRE thérapeutique : SBE+MACRODILATATION**

**1. Le cathétérisme de la papille et de la voie biliaire :**

Le type de la papille :

**2. l'opacification : la cholangiographie**

• Diamètre de la VBP : .....mm

• Calcul de la VBP : Oui/Non

Si oui : la taille de calculs: .....

Le nombre de calculs: .....

L'emplacement: .....

**3. La sphinctérotomie faite :**

Oui/Non

**4. Extraction de calcul :**

• Technique utilisée : **Sphinctéroplastie**

• Matériel utilisé :

Panier de Dormia : Oui/Non

Ballon d'extraction : Oui/Non

Lithotritie mécanique :Oui/Non

**5. Cholangiographie de contrôle :**

Faite : Oui/Non

Si oui : persistance de calcul : Oui/Non

**IX. Les complications précoces :**

1. **Hémorragie :** Oui/Non

Si oui : Arrêt spontané Hémostase endoscopique Chirurgie

2. **Pancréatite :** Oui/Non

Si oui : Lipasémie : .....

TDM : stade .....

Délais d'apparition : .....

3. **Perforation :** Oui/Non

Si oui : Traitement endoscopique Traitement chirurgical

4. **Angiocholite aiguë :** Oui/Non

**X. Les complications tardives : (après 1 mois)**

1. La lithiase résiduelle de la VBP : Oui/Non

**XI. L'évolution : 1 mois**

1. La clinique : .....

2. Le bilan hépatique : GGT : ..... PAL : .....

3. Echographie : .....



# Bibliographies



- [1] C. H. Oh et S. H. Dong, « Recent advances in the management of difficult bile-duct stones: a focus on single-operator cholangioscopy-guided lithotripsy », *Korean Journal of Internal Medicine* 2021; 36: 235-246.
- [2] A. Katanuma, H. Maguchi, M. Osanai, et K. Takahashi, « ENDOSCOPIC TREATMENT OF DIFFICULT COMMON BILE DUCT STONES: DIFFICULT BILE DUCT STONES », *Digestive Endoscopy* 2010; 22: S90-S97.
- [3] M. Classen et L. Demling, « Endoskopische Sphinkterotomie der Papilla Vateri und Steinextraktion aus dem Ductus choledochus », *DMW - Deutsche Medizinische Wochenschrift* 1974; 99: 496-497.
- [4] K. Kawai, Y. Akasaka, K. Murakami, M. Tada, Y. Kohli, et M. Nakajima, « Endoscopic sphincterotomy of the ampulla of Vater », *Gastrointestinal Endoscopic* 1974; 20: 148-151.
- [5] G. Stefanidis, C. Christodoulou, S. Manolakopoulos, et R. Chuttani, « Endoscopic extraction of large common bile duct stones: A review article », *World Journal Gastrointestinal Endoscopic* 2012; 4: 167-179.
- [6] S. Ishii, H. Isayama, M. Uschio, S. Takahari, W. Yamgata, Y. Taksaki, et al., « Best Procedure for the Management of Common Bile Duct Stones via the Papilla: Literature Review and Analysis of Procedural Efficacy and Safety », *Journal Clinics Medicine* 2020; 9:3808.

- [7] X. M. Yang, X. M. Yang, B. Hu, Y. M. Pan, D. J. Gao, T. T. Wang, J. Wu, et al., « Endoscopic papillary large-balloon dilation following limited sphincterotomy for the removal of refractory bile duct stones: Experience of 169 cases in a single Chinese center: EPLBD facilitates stone removal », *Journal of digestive diseases* 2013; 14: 125-131.
- [8] P. Donato, P. Coelho, H. Rodrigues, E. Vigia, J. Fernandes, F. Caseiro-alves, et al., « Normal vascular and biliary hepatic anatomy: 3D demonstration by multidetector CT », *Surgical and Radiologic Anatomy* 2007; 29: 575-582.
- [9] K. Vakili et E. A. Pomfret, « Biliary Anatomy and Embryology », *Surgical Clinics of North America* 2008; 88: 1159-74.
- [10] D. Menecier, « Foie : segmentation hepatique ». <http://hepatoweb.com/anatomobase/foiefigure4.htm>.
- [11] M. Aljiffry, M. Abbas, M. A. M. Wazzan, A. H. Abduljabbar, S. Aloufi, et E. Aljhdli, « Biliary anatomy and pancreatic duct variations: A cross-sectional study », *Saudi Journal Gastroenterology* 2020; 26: 188-193.
- [12] J. E. Abou-khalil. KA. Bertens, « Embryology, Anatomy, and Imaging of the Biliary Tree », *Surgical Clinics of North America* 2019; 99: 163-174.
- [13] V. Mahadevan, « Anatomy of the gallbladder and bile ducts », *Surgery (Oxford)* 2014; 38: 432-436.

- [14] K. M. Keplinger, « Anatomy and Embryology of the Biliary Tract », *Surgical Clinics of North America* 2014; 94:15.
- [15] C. P. Zambirinis et P. J. Allen, « Anatomy of the Pancreas and Biliary Tree », in *Current and Emerging Therapies in Pancreatic Cancer*, T. Bekaii-Saab et B. El-Rayes, Édition. Cham: Springer International Publishing 2018; 23-47.
- [16] W. H. Hollinshead, « The Lower Part of the Common Bile Duct: A Review », *Surgical Clinics of North America* 1957; 37: 939-952.
- [17] « Anatomiefonctionfoie.jpg (500×340) ». <http://hepatoweb.com/anatomobase/images/Anatomiefonctionfoie.jpg>.
- [18] R. Sarawagi, S. Sundar, S. K. Gupta, et S. Raghuwanshi, « Anatomical Variations of Cystic Ducts in Magnetic Resonance Cholangiopancreatography and Clinical Implications », *Radiology Research and Practice* 2016; 2016: 3021484.
- [19] Sirisha.V, Udaya Kumar. P, Naveen Kumar.B, Kalpana.T, « A study on the variations in cystic duct: clinical and embryological evaluation », *International Journal of Anatomy and Research* 2017; 5:4308-4312.
- [20] P. Valette et T. D. Baere, « Anatomie biliaire et vasculaire du foie », *Radiology Journal* 2002;83: 221-232.
- [21] D.Mennecier, « Calcul vésiculaire (lithiase biliaire): Anatomie de la vésicule ». [http://hepatoweb.com/Anatomie\\_vesicule.php](http://hepatoweb.com/Anatomie_vesicule.php).

- [22] H. Ellis, « Anatomy of the gallbladder and bile ducts », *Surgery(Oxford)* 2011; 29: 593-596.
- [23] J. E. Abou-Khalil et K. A. Bertens, « Embryology, Anatomy, and Imaging of the Biliary Tree », *Surgical Clinics of North America*. 2019; 99:163-174.
- [24] C. Avisse, J.-B. Flament, et J.-F. Delattre, « ampulla of Vater », *Surgical Clinics of North America* 2000; 80: 201-212.
- [25] A. Bosch et L. R. Peña, « The Sphincter of Oddi », *Digestive Diseases and Sciences* 2007; 52: 1211-1218.
- [26] C. Shi et E. Liu, « Anatomy, Histology, and Function of the Pancreas », in *Pathobiology of Human Disease*, Elsevier 2014; 2229-2242.
- [27] C. B. Aarons, A. F. Stucchi, et J. M. Becker, « Biliary Dyskinesia: Functional Gallbladder and Sphincter of Oddi Disorders », in *General Surgery*, K. I. Bland, M. W. Büchler, A. Csendes, M. G. Sarr, O. J. Garden, et J. Wong, Édition. London: Springer London, 2009, 1079-1092.
- [28] K. O'Connell et K. Brasel, « Bile Metabolism and Lithogenesis », *Surgical Clinics of North America* 2014; 94: 361-375.
- [29] A. R. Dosch, D. K. Imagawa, et Z. Jutric, « Bile Metabolism and Lithogenesis », *Surgical Clinics of North America* 2019; 99: 215-229.

- [30] S. Lambou-Gianoukos et S. J. Heller, « Lithogenesis and Bile Metabolism », *Surgical Clinics of North America* 2008; 88:1175-1194.
- [31] K. J. Van Erpecum, « Pathogenesis of cholesterol and pigment gallstones: An update », *Clinics and research in Hepatology and Gastroenterology* 2011; 35:281-287.
- [32] T. Ogura et K. Higuchi, « A review of treatment options for bile duct stones », *Expert Review of Gastroenterology and Hepatology* 2016; 10: 1271-1278.
- [33] G. Ersoz, O. Tekesin, A. O. Ozutemiz, et F. Gunsar, « Biliary sphincterotomy plus dilation with a large balloon for bile duct stones that are difficult to extract », *Gastrointestinal Endoscopy* 2003; 57:156-159.
- [34] J. H. Kim, M. J. Yang, J. C. Hwang, et B. M. Yoo, « Endoscopic papillary large balloon dilation for the removal of bile duct stones », *World Journal of Gastroenterology: WJG* 2013; 19: 8580-8594.
- [35] D. K. Lee et J. H. Jahng, « Alternative methods in the endoscopic management of difficult common bile duct stones: endoscopic management of CBD stones », *Digestive Endoscopy* 2010; 22:S79-S84.

- [36] K. Tsuchida, M. Iwasaki, M. Tsubouchi, T. Suzuki, C. Tsuchida, N. Yoshitake, et al., « Comparison of the usefulness of endoscopic papillary large-balloon dilation with endoscopic sphincterotomy for large and multiple common bile duct stones », *BMC Gastroenterology* 2015; 15:59.
- [37] S. J. Park, J. H. Kim, J. C. Hwang, H. G. Kim, D. H. Lee, S. Jeong, et al., « Factors Predictive of Adverse Events Following Endoscopic Papillary Large Balloon Dilation: Results from a Multicenter Series », *Digestive Diseases and Sciences* 2013; 58: 1100-1109.
- [38] T. H. Kim, J. H. Kim, D. W. Seo, D. K. Lee, N. D. Reddy, R. Rerknimitr, et al., « International consensus guidelines for endoscopic papillary large-balloon dilation », *Gastrointestinal Endoscopy* 2016; 83: 37-47.
- [39] D. Karsenti, E. Coron, G. Vanbiervliet, J. Privat, E. Kull, P. Bichard, et al., « Complete endoscopic sphincterotomy with vs. without large-balloon dilation for the removal of large bile duct stones: randomized multicenter study », *Endoscopy* 2017; 49:968-976.
- [40] G. Grande, S. Cocca, H. Bertani, A. Caruso, F. Pigo, S. Mangiafico, et al., « Dilation assisted stone extraction for complex biliary lithiasis: Technical aspects and practical principles », *World Journal of Gastrointestinal Endoscopy* 2021; 13: 33-44.

- [41] K.-H. Lai, H.-H. Chan, T.-J. Tsai, J.-S. Cheng, et P.-I. Hsu, « Reappraisal of endoscopic papillary balloon dilation for the management of common bile duct stones », *World Journal of Gastrointestinal Endoscopy* 2015; 7:77-86.
- [42] G. A. Paspatis, K. Konstantinidis, G. Tribonias, E. Voudoukis, A. Tavernaraki, A. Theodoropoulou, et al., « Sixty- versus thirty-seconds papillary balloon dilation after sphincterotomy for the treatment of large bile duct stones: A randomized controlled trial », *Digestive and Liver Diseases* 2013; 45: 301-304.
- [43] C.-M. Kuo, Y.-C. Chiu, C.-M. Liang, C.-K. Wu, W.-C. Tai, et al., « The efficacy of limited endoscopic sphincterotomy plus endoscopic papillary large balloon dilation for removal of large bile duct stones », *BMC Gastroenterology* 2019; 19:93.
- [44] J. C. Hwang , J. H. Kim, S. G. Lim, S. S. Kim, S. J. Shin, K. M. Lee, et al., « Endoscopic large-balloon dilation alone versus endoscopic sphincterotomy plus large-balloon dilation for the treatment of large bile duct stones », *BMC Gastroenterology* 2013; 13:15.
- [45] X.-D. Xu, B. Chen, J.-J. Dai, J.-Q. Qian, et C.-F. Xu, « Minor endoscopic sphincterotomy followed by large balloon dilation for large choledocholith treatment », *World Journal of Gastroenterol* 2017; 23: 5739-5745.

- [46] T. H. Kim, H. J. Oh, J. Y. Lee, et Y. W. Sohn, « Can a small endoscopic sphincterotomy plus a large-balloon dilation reduce the use of mechanical lithotripsy in patients with large bile duct stones? », *Surgery Endoscopy* 2011; 25: 3330-3337.
- [47] S. Attasaranya , Y. K. Cheon, H. Vittal, D. A. Howell, D. E. Wakelin, J. T. Cunningham, et al., « Large-diameter biliary orifice balloon dilation to aid in endoscopic bile duct stone removal: a multicenter series », *Gastrointestinal Endoscopy* 2008; 67: 1046-1052.
- [48] T. Itoi, F. Itokawa, A. Sofuni, T. Kurihara, T. Tsuchiya, K. Ishii, et al., « Endoscopic Sphincterotomy Combined With Large Balloon Dilation Can Reduce the Procedure Time and Fluoroscopy Time for Removal of Large Bile Duct Stones », *The American Journal of Gastroenterology* 2009; 104: 560-565.
- [49] B. Rosa, P. Moutinho Ribeiro, A. Rebelo, A. Pinto Correia, et J. Cotter, « Endoscopic papillary balloon dilation after sphincterotomy for difficult choledocholithiasis: A case-controlled study », *World J. Gastrointestinal Endoscopy* 2013; 5: 211-218.
- [50] D. Lee, B. Lee, S. Hwang, Y. Baik, et S. Lee, « Endoscopic papillary large balloon dilation after endoscopic sphincterotomy for treatment of large common bile duct stones », *Digestive Endoscopy* 2007; 19: S52-S56.

- [51] H. G. Kim, Y. K. Cheon, Y. D. Cho, J. H. Moon, D. H. Park, T. H. Lee, et al., « Small sphincterotomy combined with endoscopic papillary large balloon dilation versus sphincterotomy », *World Journal of Gastroenterology*: WJG 2009; 15:4298-4304.
- [52] A. Y. B. Teoh, F. K. Y. Cheung, B. Hu, Y.M. Pan, L. H. Lau, P. W. Y. Chiu, et al., « Randomized Trial of Endoscopic Sphinctrotomy With Balloon Dilation Versus Endoscopic Sphinctrotomy alone for Removal of Bile Duct Stone », *Gastroenterology* 2013; 144:341-345.
- [53] H. G. Yoon, J. H. Moon, H. J. Choi, D. C. Kim, M. S. Kang, T. H. Lee, et al., « Endoscopic papillary large balloon dilation for the management of recurrent difficult bile duct stones after previous endoscopic sphincterotomy: EPLBD for recurrent difficult CBD stones », *Digestive Endoscopy* 2014; 26:259-263.
- [54] T. Itoi, A. Sofuni, F. Itokawa, T. Kurihara, T. Tsuchiya, K. Ishii, et al., « New large-diameter balloon-equipped sphincterotome for removal of large bile duct stones (with videos) », *Gastrointestinal Endoscopy* 2010; 72: 825-830.
- [55] G. Stefanidis, N. Viazis, D. Pleskow, S. Manolakopoulos, L. Theocharis, C. Christodoulou, et al., « Large Balloon Dilation vs. Mechanical Lithotripsy for the Management of Large Bile Duct Stones: A Prospective Randomized Study », *American Journal of Gastroenterology* 2011; 106:278-285.

- [56] U. I. Aujla, N. Ladeh, L. Dwyer, S. Hood, N. Stern, et R. Sturgess, « Endoscopic papillary large balloon dilatation with sphincterotomy is safe and effective for biliary stone removal independent of timing and size of sphincterotomy », *World Journal of Gastroenterology* 2017; 23:8597-8604.
- [57] G. A. Paspatis, K. Paraskeva, E. Vardas, V. Papastergiou, A. Tavernaraki, M. Fragaki, et al., "Long-term recurrence of bile duct stones after endoscopic papillary large balloon dilation with sphincterotomy: 4-year extended follow-up of a randomized trial," *Surgical Endoscopy* 2017; 31: 650-655.
- [58] Y. Feng, H. Zhu, X. Chen, S. Xu, W. Cheng, J. Ni, et al., "Comparison of endoscopic papillary large balloon dilation and endoscopic sphincterotomy for retrieval of choledocholithiasis: a meta-analysis of randomized controlled trials," *Journal of gastroenterology* 2012; 47: 655-663.
- [59] B. Maroy, "Life-threatening hemorrhage caused by balloon dilation after sphincterotomy for extraction of a large stone," *Endoscopy* 2011; 43: 94-95.

# Serment

*Au moment d'être admis à devenir membre de la profession médicale, je m'engage solennellement à consacrer ma vie au service de l'humanité.*

- > Je traiterai mes maîtres avec le respect et la reconnaissance qui leur sont dus.*
- > Je pratiquerai ma profession avec conscience et dignité. La santé de mes malades sera mon premier but.*
- > Je ne trahirai pas les secrets qui me seront confiés.*
- > Je maintiendrai par tous les moyens en mon pouvoir l'honneur et les nobles traditions de la profession médicale.*
- > Les médecins seront mes frères.*
- > Aucune considération de religion, de nationalité, de race, aucune considération politique et sociale ne s'interposera entre mon devoir et mon patient.*
- > Je maintiendrai le respect de la vie humaine dès la conception.*

# قسم أبقراط

## بسم الله الرحمن الرحيم أقسم بالله العظيم

في هذه اللحظة التي يتم فيها قبولى عضوا في المهنة الطبية أتعهد علانية:

- < بأن أكرس حياتي لخدمة الإنسانية.
- < وأن أحترم أساتذتي وأعترف لهم بالجميل الذي يستحقونه.
- < وأن أمارس مهنتي بوازع من ضميري وشرفي جاعلا صحة مريضى هدفى الأول.
- < وأن لا أفشى الأسرار المعهودة إلى.
- < وأن أحافظ بكل ما لدي من وسائل على الشرف والتقاليد النبيلة لمهنة الطب.
- < وأن أعتبر سائر الأطباء إخوة لى.
- < وأن أقوم بواجبى نحو مرضاي بدون أي اعتبار دينى أو وطنى أو عرقى أو سياسى أو اجتماعى.
- < وأن أحافظ بكل حزم على احترام الحياة الإنسانية منذ نشأتها.
- < وأن لا أستعمل معلوماتى الطبية بطريق يضر بحقوق الإنسان مهما لاقيت من تهديد.
- < بكل هذا أتعهد عن كامل اختيار ومقسما بالله.

والله على ما أقول شهيد.



المملكة المغربية  
جامعة محمد الخامس بالرباط  
كلية الطب والصيدلة  
الرباط



أطروحة رقم: 415

سنة : 2021

# هدف راب المصرية في علاج الحصى الكبيرة المتواجدة في القناة الصفراوية الرئيسية

أطروحة

قدمت ونوقشت علانية يوم : / / 2021

من طرف

السيدة نعيمة شكير

المزادة في 18 أكتوبر 1995

لنيل شهادة

دكتوراة في الطب

الكلمات الأساسية : الحصى الكبيرة؛ القناة الصفراوية الرئيسية؛ التوسع الكبير للعضلة العاصرة

## أعضاء لجنة التحكيم:

رئيس

السيدة فدوى رويبة

مشرف

أستاذة في أمراض الجهاز الهضمي

السيد حسن الصديق

عضو

أستاذ في أمراض الجهاز الهضمي

السيدة إكرام الرباح

عضو

أستاذة في أمراض الجهاز الهضمي

السيد حكيم الكاوي

أستاذ في الجراحة العامة