



UNIVERSITE CADI AYYAD  
FACULTE DE MEDECINE ET DE PHARMACIE  
MARRAKECH

ANNEE 2010

THESE N° 139

**LA STENOSE POSTOPERATOIRE  
DE LA VOIE BILIAIRE PRINCIPALE  
ETUDE RETROSPECTIVE AU CHU Med IV  
DE MARRAKECH**

---

**THESE**

PRESENTEE ET SOUTENUE PUBLIQUEMENT LE ...../...../2010

PAR

Mlle **LAGHRARI MAHA**

Née le 22 Aout 1983 à MARRAKECH

POUR L'OBTENTION DU DOCTORAT EN MEDECINE

---

**MOTS CLES**

Sténose -Voie Biliaire Principale -Traitement

---

**JURY**

**Mr. B. FINECH**

Professeur agrégé de Chirurgie Viscérale

**Mr. A. LOUZI**

Professeur agrégé de Chirurgie Viscérale

**Mr. R. BENLKHIAT BEN OMAR**

Professeur agrégé de Chirurgie Viscérale

**Mr. O. ESSADKI**

Professeur agrégé de Radiologie

**Mr. MA. SAMKAOUI**

Professeur agrégé d'Anesthésie Réanimation

**PRESIDENT**


**RAPPORTEUR**

}  
} **JUGES**



”

”



## Serment d'Hippocrate

*Au moment d'être admis à devenir membre de la profession médicale, je m'engage solennellement à consacrer ma vie au service de l'humanité.*

*Je traiterai mes maîtres avec le respect et la reconnaissance qui leur sont dus.*

*Je pratiquerai ma profession avec conscience et dignité. La santé de mes malades sera mon premier but.*

*Je ne trahirai pas les secrets qui me seront confiés.*

*Je maintiendrai par tous les moyens en mon pouvoir l'honneur et les nobles traditions de la profession médicale.*

*Les médecins seront mes frères.*

*Aucune considération de religion, de nationalité, de race, aucune considération politique et sociale, ne s'interposera entre mon devoir et mon patient.*

*Je maintiendrai strictement le respect de la vie humaine dès sa conception.*

*Même sous la menace, je n'userai pas mes connaissances médicales d'une façon contraire aux lois de l'humanité.*

*Je m'y engage librement et sur mon honneur.*

*Déclaration Genève, 1948.*

---



*LISTE  
DES PROFESSEURS*

**UNIVERSITE CADI AYYAD**  
**FACULTE DE MEDECINE ET DE PHARMACIE**  
**MARRAKECH**

Doyen Honoraire

: Pr. Badie-Azzamann MEHADJI

**ADMINISTRATION**

Doyen

: Pr. Abdelhaq ALAOUI YAZIDI

Vice doyen

: Pr. Ahmed OUSEHAL

Secrétaire Général

: Mr. Azzeddine EL HOUDAIGUI

**PROFESSEURS D'ENSEIGNEMENT SUPERIEUR**

ABBASSI	Hassan	Gynécologie-Obstétrique A
AIT BENALI	Said	Neurochirurgie
ALAOUI YAZIDI	Abdelhaq	Pneumo-phtisiologie
ABOUSSAD	Abdelmounaim	Néonatalogie
BELAABIDIA	Badia	Anatomie-Pathologique
BOUSKRAOUI	Mohammed	Pédiatrie A
EL HASSANI	Selma	Rhumatologie
EL IDRISSE DAFALI	My abdelhamid	Chirurgie Générale

---

## Sténose postopératoire de la voie biliaire principale

---

ESSADKI	Omar	Radiologie
FIKRY	Tarik	Traumatologie- Orthopédie A
FINECH	Benasser	Chirurgie – Générale
KISSANI	Najib	Neurologie
KRATI	Khadija	Gastro-Entérologie
LATIFI	Mohamed	Traumato – Orthopédie B
MOUTAOUAKIL	Abdeljalil	Ophtalmologie
OUSEHAL	Ahmed	Radiologie
RAJI	Abdelaziz	Oto-Rhino-Laryngologie
SARF	Ismail	Urologie
SBIHI	Mohamed	Pédiatrie B
SOUMMANI	Abderraouf	Gynécologie-Obstétrique A
TAZI	Imane	Psychiatrie

---

## PROFESSEURS AGREGES

ABOULFALAH	Abderrahim	Gynécologie – Obstétrique B
AMAL	Said	Dermatologie
AIT SAB	Imane	Pédiatrie B
ASRI	Fatima	Psychiatrie
ASMOUKI	Hamid	Gynécologie – Obstétrique A
AKHDARI	Nadia	Dermatologie
BENELKHAÏAT	Ridouan	Chirurgie – Générale
BOUMZEBRA	Drissi	Chirurgie Cardiovasculaire
CHABAA	Laila	Biochimie
DAHAMI	Zakaria	Urologie
EL FEZZAZI	Redouane	Chirurgie Pédiatrique
ELFIKRI	Abdelghani	Radiologie
EL HATTAOUI	Mustapha	Cardiologie
ESSAADOUNI	Lamiaa	Médecine Interne
ETTALBI	Saloua	Chirurgie – Réparatrice et plastique
GHANNANE	Houssine	Neurochirurgie
LOUZI	Abdelouahed	Chirurgie générale
OULAD SAIAD	Mohamed	Chirurgie pédiatrique
MAHMAL	Lahoucine	Hématologie clinique
MANSOURI	Nadia	Chirurgie maxillo-faciale Et stomatologie
MOUDOUNI	Said mohammed	Urologie
NAJEB	Youssef	Traumato - Orthopédie B
LMEJJATTI	Mohamed	Neurochirurgie
SAMKAOUI	Mohamed	Anesthésie- Réanimation
SAIDI	Abdenasser Halim	Traumato - Orthopédie A
TAHRI JOUTEI	Ali	Radiothérapie

---

YOUNOUS

Saïd

Anesthésie-Réanimation

## **PROFESSEURS ASSISTANTS**

ABKARI

Imad

Traumatologie-orthopédie B

ABOU EL HASSAN

Taoufik

Anesthésie - réanimation

ABOUSSAIR

Nisrine

Génétique

ADERDOUR

Lahcen

Oto-Rhino-Laryngologie

ADMOU

Brahim

Immunologie

AGHOUTANE

El Mouhtadi

Chirurgie – pédiatrique

AIT BENKADDOUR

Yassir

Gynécologie – Obstétrique A

AIT ESSI

Fouad

Traumatologie-orthopédie B

ALAOUI

Mustapha

Chirurgie Vasculaire périphérique

AMINE

Mohamed

Epidémiologie - Clinique

AMRO

Lamyae

Pneumo - phtisiologie

ARSALANE

Lamia

Microbiologie- Virologie

ATMANE

El Mehdi

Radiologie

BAHA ALI

Tarik

Ophtalmologie

BASRAOUI

Dounia

Radiologie

BASSIR

Ahlam

Gynécologie – Obstétrique B

BENCHAMKHA

Yassine

Chirurgie réparatrice et plastique

BEN DRISS

Laila

Cardiologie

BENHADDOU

Rajaa

Ophtalmologie

---

## Sténose postopératoire de la voie biliaire principale

---

BENJILALI	Laila	Médecine interne
BENZAROUEL	Dounia	Cardiologie
BOUCHENTOUF	Rachid	Pneumo-phtisiologie
BOUKHANNI	Lahcen	Gynécologie – Obstétrique B
BOURROUS	Mounir	Pédiatrie A
BSSIS	Mohammed Aziz	Biophysique
CHAFIK	Aziz	Chirurgie Thoracique
CHAFIK	Rachid	Traumatologie-orthopédie A
CHAIB	Ali	Cardiologie
CHERIF IDRISSE EL GANOUNI	Najat	Radiologie
DIFFAA	Azeddine	Gastro - entérologie
DRAISS	Ghizlane	Pédiatrie A
DRISSI	Mohamed	Anesthésie -Réanimation
EL ADIB	Ahmed rhassane	Anesthésie-Réanimation
EL ANSARI	Nawal	Endocrinologie et maladies métaboliques
EL BARNI	Rachid	Chirurgie Générale
EL BOUCHTI	Imane	Rhumatologie
EL BOUIHI	Mohamed	Stomatologie et chirurgie maxillo faciale
EL HAOURY	Hanane	Traumatologie-orthopédie A
EL HOUDZI	Jamila	Pédiatrie B

---

## Sténose postopératoire de la voie biliaire principale

---

EL JASTIMI	Said	Gastro-Entérologie
EL KARIMI	Saloua	Cardiologie
EL MANSOURI	Fadoua	Anatomie - pathologique
HAJJI	Ibtissam	Ophtalmologie
HAOUACH	Khalil	Hématologie biologique
HERRAG	Mohammed	Pneumo-Phtisiologie
HERRAK	Laila	Pneumo-Phtisiologie
HOCAR	Ouafa	Dermatologie
JALAL	Hicham	Radiologie
KAMILI	El ouafi el aouni	Chirurgie – pédiatrique générale
KHALLOUKI	Mohammed	Anesthésie-Réanimation
KHOUCHANI	Mouna	Radiothérapie
KHOULALI IDRISSE	Khalid	Traumatologie-orthopédie
LAGHMARI	Mehdi	Neurochirurgie
LAKMICHI	Mohamed Amine	Urologie
LAOUAD	Inas	Néphrologie
MADHAR	Si Mohamed	Traumatologie-orthopédie A
MANOUDI	Fatiha	Psychiatrie
MAOULAININE	Fadlmrabihrabou	Pédiatrie (Néonatalogie)
MOUFID	Kamal	Urologie
NARJIS	Youssef	Chirurgie générale

---

## Sténose postopératoire de la voie biliaire principale

---

NEJMI	Hicham	Anesthésie - Réanimation
NOURI	Hassan	Oto-Rhino-Laryngologie
OUALI IDRISSE	Mariem	Radiologie
QACIF	Hassan	Médecine Interne
QAMOUSS	Youssef	Anesthésie - Réanimation
RABBANI	Khalid	Chirurgie générale
SAMLANI	Zouhour	Gastro - entérologie
SORAA	Nabila	Microbiologie virologie
TASSI	Noura	Maladies Infectieuses
ZAHLANE	Mouna	Médecine interne
ZAHLANE	Kawtar	Microbiologie virologie
ZOUGAGHI	Laila	Parasitologie –Mycologie

---



*REMERCIEMENTS*

---

***A notre rapporteur de thèse : Pr A. LOUZI***

Vous nous avez fait un grand honneur en acceptant de nous confier ce travail. Nous sommes très touchés par votre disponibilité et par le réconfort que vous nous avez apporté lors de l'élaboration de ce travail. Vos qualités professionnelles et humaines nous servent d'exemple. Veuillez trouver ici, Professeur, l'expression de notre profonde gratitude.

***A notre maître et président de thèse : Pr B. FINECH***

Nous vous remercions de l'honneur que vous nous avez fait en acceptant de présider notre jury. Nous vous remercions de votre enseignement et nous vous sommes très reconnaissants de bien vouloir porter intérêt à ce travail. Veuillez trouver ici, Professeur, l'expression de nos sincères remerciements.

***A notre maître et juge Pr R. BENELKHAJAT BENOMAR***

Vous nous avez fait l'honneur de faire partie de notre jury. Nous avons pu apprécier l'étendue de vos connaissances et vos grandes qualités humaines. Veuillez accepter, Professeur, nos sincères remerciements et notre profond respect.

***A notre maître et juge de thèse Pr O. ESSADKI***

Vous avez spontanément accepté de faire partie de notre jury. Nous apprécions vos qualités professionnelles et humaines. Veuillez trouver ici, Professeur, l'expression de notre profond respect.

***A notre maître et juge Pr M.A. SAMKAOUI***

Vous avez accepté très spontanément de faire partie de notre jury. Nous vous remercions de votre enseignement et de l'intérêt que vous avez porté à ce travail. Veuillez trouver ici, Professeur, l'expression de notre profond respect.

***A toute personne qui de près ou de loin a contribué à la réalisation de ce travail***

---



*ABBREVIATIONS*

**Cholangio-IRM** : cholangiographie par résonnance magnétique

**CPO** : cholangiographie per opératoire

**CPRE** : cholangiographie par cathétérisme rétrograde endoscopique

**CTH** : cholangiographie percutanée transhépatique

**D1** : 1<sup>e</sup> duodénum

**GGT** : gamma glutamyl transferase

**HCD** : hypochondre droit

**HTP** : hypertension portale

**SGOT** : Serum glutamic oxaloacetic transaminase

**SGPT** : Serum glutamic pyruvic transaminase

**TDM** : tomodensitométrie

**VBEH** : voies biliaires extra-hépatiques

**VBH** : voies biliaires intra-hépatiques

**VBP** : voie biliaire principale

**VCI** : veine cave inférieure

---



*PLAN*

---

Introduction.....	1
Matériel et méthodes.....	4
Résultats.....	6
I. Données épidémiologiques .....	7
1. Age .....	7
2. Sexe .....	7
3. antécédents pathologiques .....	8
II. Diagnostic .....	10
1. Manifestations cliniques.....	10
2. Délai entre l'intervention et la symptomatologie clinique.....	10
3. Examens paracliniques.....	10
1-1 Bilan biologique .....	10
1-2 Imagerie .....	11
a. Echographie abdominale .....	11
b. Tomodensotométrie abdominale (TDM abdominale) .....	13
c. Cholangiographie par résonnance magnétique (cholangio-IRM) .....	13
III. Etiologies .....	14
IV. Traitement .....	15
1. Voie d'abord.....	15
2. Exploration .....	15
3. Réparation .....	16

---

## Sténose postopératoire de la voie biliaire principale

---

4. Suites opératoires .....	18
<b>Discussion</b> .....	20
I. Rappels .....	21
1. Rappel embryologique .....	21
2. Rappel anatomique des voies biliaires .....	22
1-1 La voie biliaire accessoire .....	22
1-2 La voie biliaire principale .....	25
II. Histoire naturelle de la sténose de la voie principale .....	30
III. Classification des sténoses biliaires postopératoires .....	31
1. Classification de Bismuth .....	31
2. Classification endoscopique .....	32
IV. Etiologies de la sténose .....	33
1. Sténose secondaire à une plaie de la VBP .....	33
1-1 Plaie secondaire à une cholécystectomie .....	33
1-2 Plaie secondaire à une chirurgie gastrique .....	35
2. Sténose secondaire à une transplantation hépatique .....	36
3. Sténose secondaire à une migration de clip métallique .....	36
V. Diagnostic .....	37
1. Manifestations cliniques .....	37
1-1 Ictère rétionnel précoce .....	37
1-2 Ictère rétionnel tardif .....	38

---

## Sténose postopératoire de la voie biliaire principale

---

1-3	Cirrhose cholestatique ou cirrhose biliaire secondaire .....	38
2.	Données paracliniques .....	39
1-1	Examens biologiques .....	39
1-2	Examens radiologiques .....	39
VI.	Traitement .....	43
1.	Traitement chirurgical .....	43
1-1	Objectif du traitement .....	43
1-2	Techniques chirurgicales .....	45
2.	Traitement endoscopique .....	53
VI.	Evolution et pronostic .....	55
1.	Complications du traitement chirurgical .....	56
2.	Complications du traitement endoscopique .....	56
3.	Comparaison entre le traitement chirurgical et le traitement endoscopique .....	57
VII.	Prévention .....	58
	<b>Conclusion</b> .....	<b>64</b>
	<b>Annexe</b> .....	<b>66</b>
	<b>Résumés</b> .....	<b>68</b>
	<b>Références</b> .....	<b>72</b>

---



***INTRODUCTION***

## Sténose postopératoire de la voie biliaire principale

---

Les sténoses biliaires postopératoires sont le plus souvent secondaires à un traumatisme opératoire de la voie biliaire principale (VBP), principalement à la suite d'une cholécystectomie. Plus rarement, elles compliquent une résection hépatique majeure, une gastrectomie ou une duodéno-pancréatectomie céphalique. L'avènement dans les années quatre-vingt-dix de la chirurgie par voie laparoscopique a été à l'origine d'une recrudescence des traumatismes opératoires de la VBP et des sténoses secondaires (1).

Ces sténoses sont généralement d'apparition tardive mais certaines peuvent être symptomatiques trois semaines après l'intervention. Le symptôme principal est l'ictère, il peut également y avoir des angiocholites, un sepsis plus général ou une lithiase intrahépatique de stase (2).

De nombreuses techniques d'imagerie permettent l'évaluation des sténoses des voies biliaires, incluant l'échographie, la tomodensitométrie, la cholangio-IRM, l'écho-endoscopie et la cholangiographie directe (par voie rétrograde endoscopique ou transhépatique percutanée). Leur évaluation se fait classiquement par des examens non invasifs mais le recours aux méthodes d'opacification directe des voies biliaires ou à la ponction dirigée est parfois nécessaire pour le diagnostic étiologique (3).

La sévérité de ces sténoses biliaires est autant liée à leur extension proximale au niveau des voies biliaires qu'à l'existence de nombreux facteurs de risque associés : lésions artérielles, lithiase suprasténotique ou intra-hépatique diffuse, fistule bilio-digestive, atropho-hypertrophie hépatique et à un stade évolutif tardif, cirrhose biliaire secondaire et hypertension portale (4).

Bien qu'il existe actuellement des alternatives thérapeutiques non chirurgicales, la réparation biliaire chirurgicale reste, dans des mains expertes, la technique de choix pour assurer au patient une qualité de vie optimale, sans symptomatologie biliaire résiduelle et sans nécessité ultérieure de traitement itératif (5).

---

## **Sténose postopératoire de la voie biliaire principale**

---

L'objectif de ce travail est de rapporter les résultats de la prise en charge des sténoses postopératoires de la VBP, au service de chirurgie viscérale du CHU Mohamed VI de Marrakech entre Janvier 2002 et Mai 2010.

A la lumière de nos observations et des données de la littérature, nous ferons la mise au point sur les aspects épidémiologiques, diagnostiques et thérapeutiques. Enfin, nous soulèverons l'intérêt majeur de la prévention.

---



*MATÉRIEL  
ET  
MÉTHODES*

## **I- MATERIEL :**

Il s'agit d'une étude rétrospective, réalisée au niveau du service de chirurgie viscérale du CHU Mohamed VI de Marrakech sur une durée de 8 ans de Janvier 2002 à Mai 2010. Cette étude a colligé les observations des patients opérés pour sténose postopératoire de la VBP.

Les critères d'inclusion des patients retenus sont :

- Tous les malades opérés pour une sténose de la voie biliaire principale suite à un traumatisme opératoire de cette dernière.

Les critères d'exclusion sont :

- Les sténoses de la voie biliaire principale suite à une ouverture volontaire de cette dernière lors d'une cholécotomie par exemple.
- Les autres sténoses de la voie biliaire principale d'origine tumorale, inflammatoire ou autres.
- Les dossiers des malades non opérés.
- Les dossiers des malades qui sont incomplets.

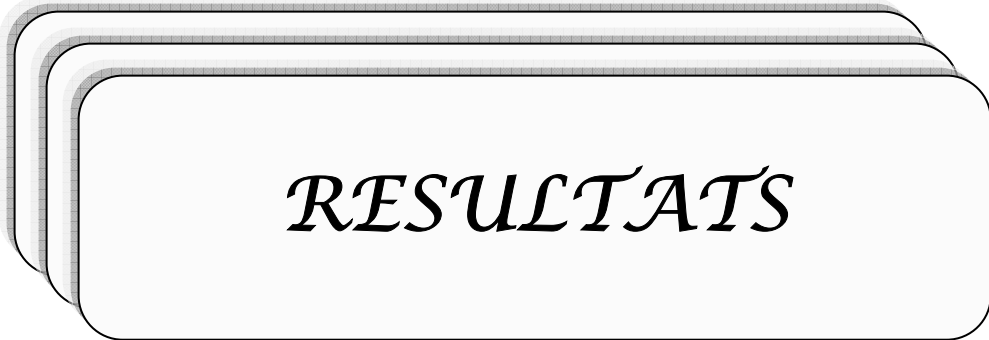
## **II- METHODE DE COLLECTE DES DONNEES :**

Notre étude s'est basée essentiellement sur :

- L'exploitation des dossiers des malades et le recueil des données concernant l'âge, le sexe, les antécédents notamment le type de chirurgie primaire, les suites opératoires la symptomatologie clinique et les moyens diagnostiques (annexe).

Les critères d'évaluation sont :

- La survenue de sténose postopératoire de la voie biliaire principale.
  - L'indication chirurgicale.
  - L'exploration et le geste chirurgical.
  - Les résultats du traitement chirurgical et les suites postopératoires.
-



*RESULTATS*

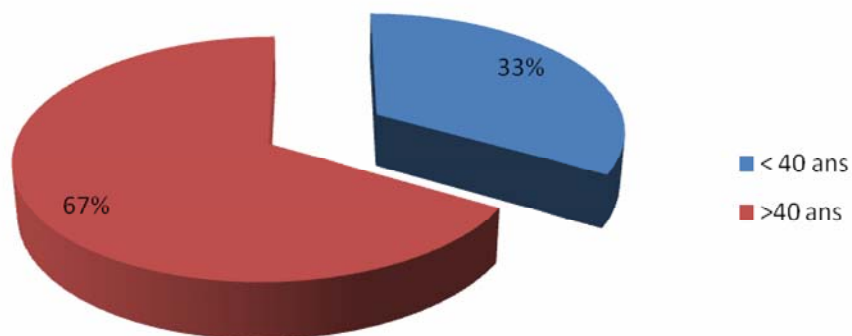
---

## I. DONNEES EPIDEMIOLOGIQUES :

Cette analyse s'est basée sur une série de 14 patients, opérés pour sténose postopératoire de la voie biliaire principale. Les principales caractéristiques de la population qui a fait l'objet de l'étude sont les suivantes :

### 1. Age :

L'âge de nos patients variait entre 34 et 50 ans avec une moyenne de 43 ans.



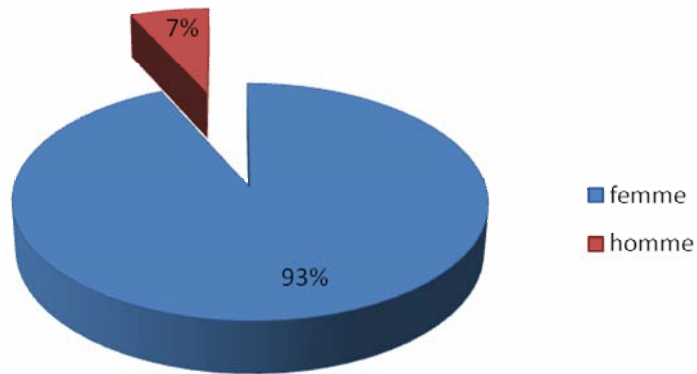
**Figure 1 : répartition des patients selon l'âge**

### 2. Sexe :

Sur les 14 patients, treize étaient de sexe féminin soit 93% des cas, et un patient était de sexe masculin soit 7% des cas.

Le sex-ratio est de 1/13 soit 0,07.

---



**Figure 2** : répartition des malades selon le sexe

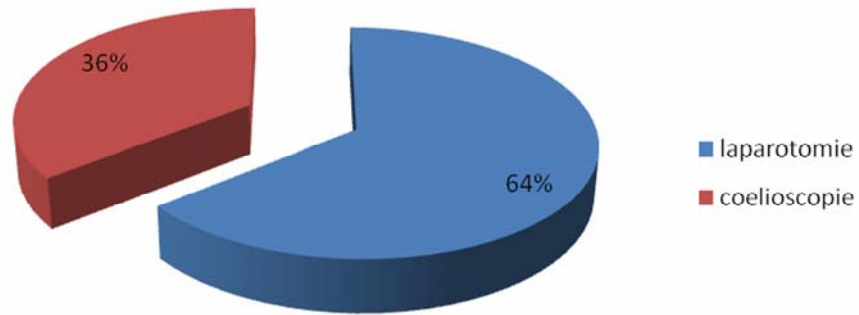
### 3. Antécédents pathologiques :

La totalité de nos patients ont eu une cholécystectomie dans leurs antécédents.

La cholécystectomie était réalisée par laparotomie sous costale droite chez neuf patients (64%) et par voie coelioscopique chez 5 patients, soit 36% des cas.

Les suites opératoires étaient marquées par :

- La survenue d'une fuite biliaire extériorisée par le drain abdominal chez neuf patients représentant 64% des cas.
  - Deux patients avaient présenté une péritonite biliaire en postopératoire soit 14% des cas. Ces deux patients ont été réopérés, un par laparotomie sous costale droite et l'autre par coelioscopie. Le traitement a consisté en une toilette péritonéale avec large drainage.
  - Trois patients gardaient des douleurs abdominales après l'intervention soit 22% de l'ensemble de nos patients.
-



**Figure 3** : voie d'abord de la cholécystectomie

**Tableau I** : Complications de la cholécystectomie

Les complications	Nombre de cas	Pourcentage (%)
Fuite biliaire	9	64%
Péritonite biliaire	2	14%
Persistance de la douleur	3	22%

## II. DIAGNOSTIC :

### 1. Manifestations cliniques

Dans tous les cas, l'ictère rétionnel a été l'élément révélateur de la sténose de la VBP. Cinq patients ont présenté une fièvre non chiffrée associée à l'ictère soit 36% des patients. Trois patients présentaient une douleur de l'hypocondre droit accompagnant l'ictère soit 21% des cas, un patient a présenté un prurit associé à l'ictère soit 7% de l'ensemble des malades.

**Tableau II : Manifestations cliniques**

Manifestations cliniques	Nombre de cas	Pourcentage (%)
Ictère	14	100%
Fièvre	5	36%
Douleur de l'HCD	3	21%
Prurit	1	7%

### 2. Délai entre l'intervention et la symptomatologie clinique:

Le délai entre l'intervention et l'apparition des symptômes physiques est en moyenne de 6 mois avec des extrêmes allant de 10 jours à 4 ans.

---

### 3. Examens paracliniques :

#### 3-1- Bilan biologique :

L'ensemble de nos patients ont présenté une hyperbilirubinémie. La bilirubine totale était comprise entre 79mg/l et 214mg/l, avec une prédominance de la bilirubine indirecte se situant entre 74mg/l et 116mg/l.

Le bilan hépatique était normal sauf chez un patient chez qui on a objectivé :

- Une augmentation des GGT à 247UI/l.
- Une augmentation des transaminases : SGOT=90UI/l, SGPT= 99UI/l.
- Une augmentation des phosphatases alcalines à 960UI/l.

Le taux de prothrombine dosé chez l'ensemble des patients était normal.

#### 3-2- Imagerie

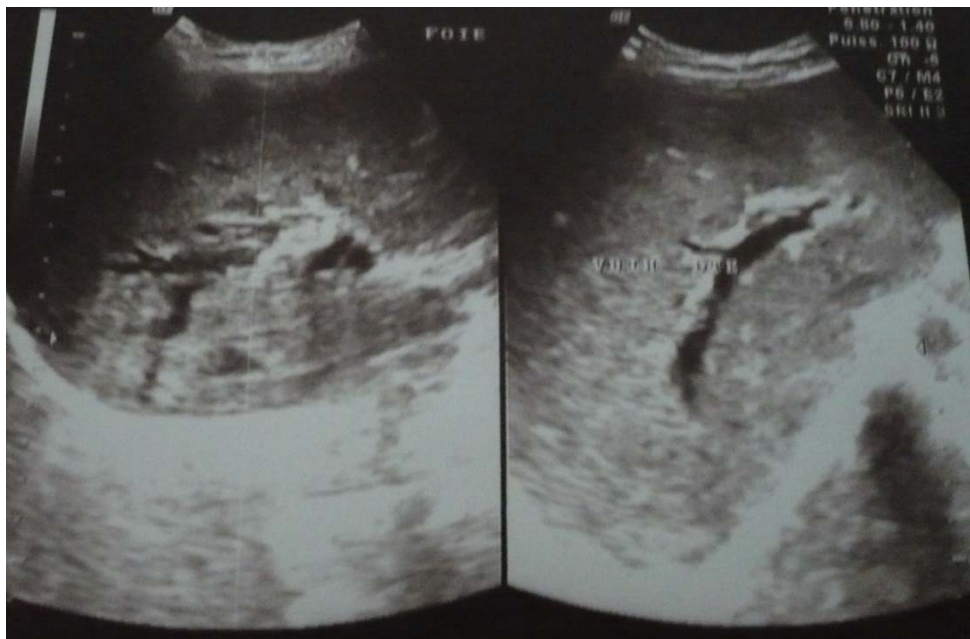
##### a. Echographie :

Tous nos patients ont bénéficié d'une échographie abdominale qui a révélé quatre types de lésions :

- Dilatation de la VBP isolée sans calcul visible chez 4 patients, soit 29 % des cas.
  - Dilatation de la VBP proximale isolée chez 1 patient, soit 7 % des cas.
  - Dilatation de la VBP proximale et des VBIH chez 5 patients, soit 36 % des cas.
  - Dilatation des VBIH distales chez 3 patients, soit 21 % de l'ensemble des malades.
  - Sténose du bas cholédoque associée à une dilatation de la VBP et des VBIH chez 1 patient, soit 7 % des cas.
-

**Tableau III : Aspects échographiques**

Aspects échographiques	Nombre de cas	Pourcentage (%)
Dilatation de la VBP isolée sans calcul	4	29 %
Dilatation de la VBP proximale isolée	1	7 %
Dilatation de la VBP proximale et des VBIH	5	36 %
Dilatation des VBIH distales	3	21 %
Sténose du bas cholédoque associée à une dilatation de la VBP et des VBIH	1	7 %



**Figure 4 : Image échographique montrant une dilatation des VBIH et de la VBP sur obstacle de la VBP**

---

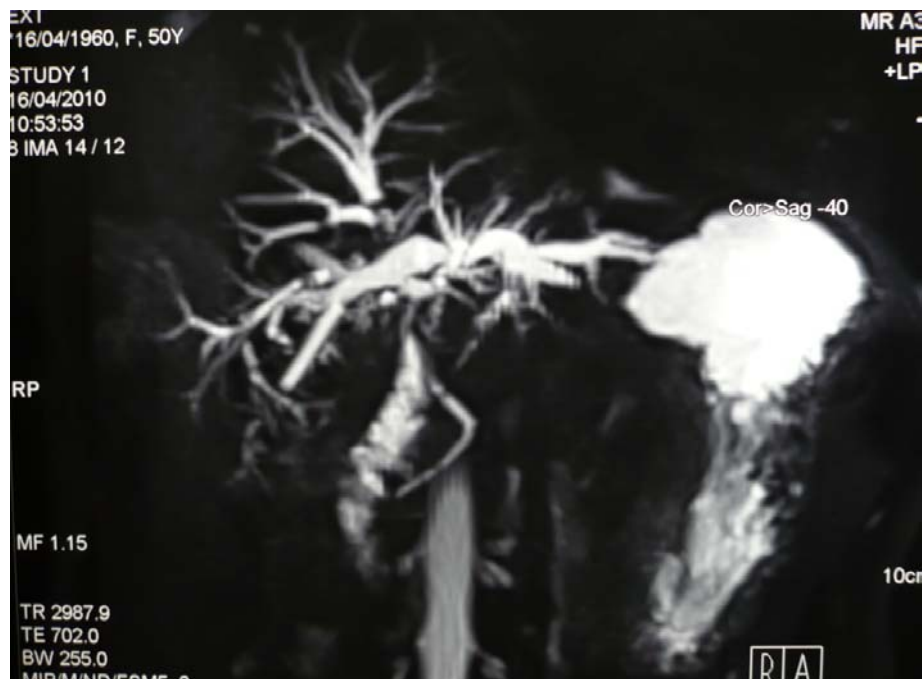**b. Tomodensitométrie :**

Elle a été réalisée chez deux patients, elle a révélé :

- Une dilatation de la VBP et des VBIH avec disparité de calibre au niveau du bas cholédoque dont l'obstacle n'est pas visualisé, chez un patient.
- Une dilatation des VBIH et hilaires sans dilatation du cholédoque, sans calcul visible, chez un autre malade.

**c. Cholangio-IRM :**

Elle n'a été réalisée que chez 1 patient, elle a montré une sténose de la VBP proximale avec légère distension des VBIH.



**Figure 5 : Cholangio-IRM montrant une sténose du canal hépatique commun avec distension des VBIH**

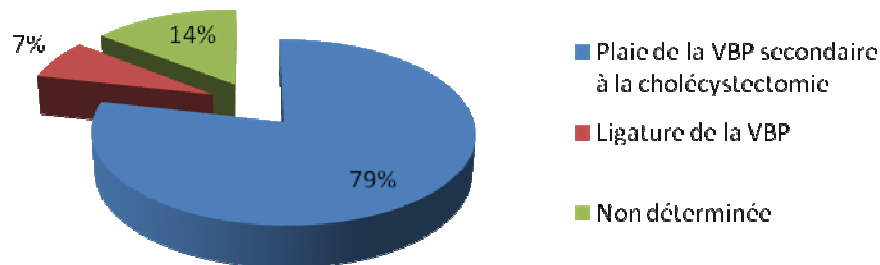
---

### III. ETIOLOGIES

L'étiologie de la sténose biliaire était :

- Une plaie de la VBP secondaire à la cholécystectomie chez onze patients, soit 79 % des cas.
- Une ligature de la VBP chez un patient, soit 7 % des cas.

Cette étiologie n'a pas été déterminée chez 2 patients, soit 14 % des cas.



**Figure 6: Etiologies de la sténose biliaire**

### IV. TRAITEMENT :

#### 1. Voie d'abord :

La voie d'abord utilisée est une laparotomie sous costale droite chez l'ensemble des patients.

#### 2. Exploration :

L'exploration chirurgicale a montré :

- Une sténose de la VBP distale type I de Bismuth chez 5 patients, soit 36% des cas.
-

## Sténose postopératoire de la voie biliaire principale

---

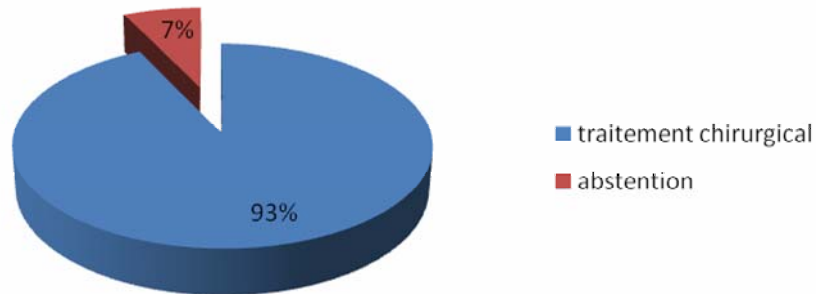
- Une sténose du canal hépatique commun type II de Bismuth chez 2 patients, soit 14% des cas.
- Une sténose de la VBP proximale type III de Bismuth chez 3 patients, soit 21% des cas.
- Le type de la sténose biliaire n'a pas été déterminé chez 4 patients, soit 29% des cas.

**Tableau IV : Type de sténose biliaire selon la classification de Bismuth à l'exploration chirurgicale.**

Type de sténose biliaire selon la classification de Bismuth	Nombre de cas	Pourcentage (%)
Type I	5	36%
Type II	2	14%
Type III	3	21%
Non déterminé	4	29%

### 3. Réparation :

- L'abstention a été décidée chez 1 patient, en peropératoire, en raison de la présence de circulation collatérale importante qui a rendu la dissection très hémorragique, la présence d'un blindage sus-hépatique et d'une sclérose haut située au niveau de la convergence.
  - Treize de nos patients ont eu une réparation chirurgicale.
-



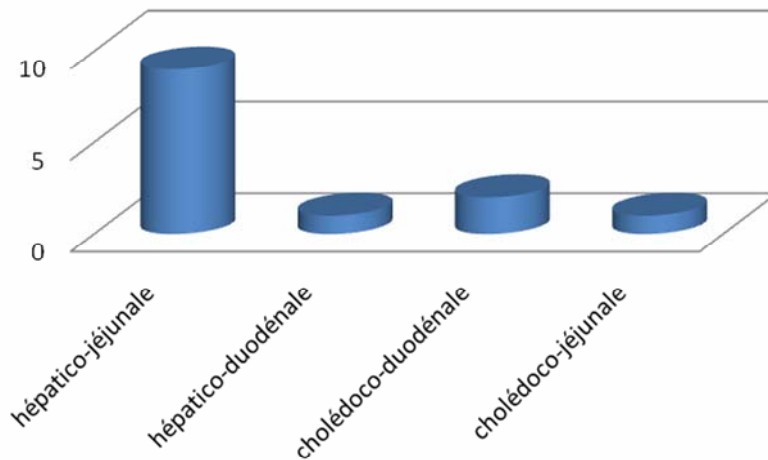
**Figure 7: Modalité thérapeutique**

Chez les 13 patients qui ont eu une réparation chirurgicale, le type de l'anastomose a été comme suit :

- L'anastomose hépato-jéjunale sur anse en « Y » selon Roux a été faite chez 9 patients soit 70% des cas.
- L'anastomose hépato-duodénale a été faite chez 1 patient soit 7% des cas.
- L'anastomose cholédoco-duodénale latéro-latérale a été faite chez 2 patients soit 16% des cas.
- L'anastomose cholédoco-jéjunale a été faite chez 1 patient soit 7% des cas.

Le drainage sous hépatique a été réalisé chez tous les patients.

---



**Figure 8:** Type de l'anastomose bilio-digestive

#### 4. Suites opératoires :

La mortalité opératoire était nulle.

Chez sept de nos patients, soit 50% des cas, les suites opératoires précoces ont été simples avec disparition de l'ictère et de la fièvre.

Deux patients, soit 14% des cas, ont présenté une fuite biliaire postopératoire extériorisée par le drain de Redon.

Un patient, soit 7% des cas, a présenté un hémopéritoine 5 jours après l'intervention avec une anastomose bilio-digestive intacte. Il a été réopéré pour évacuation de l'hémopéritoine, les suites opératoires ont été simples.

Quatre patients, soit 29% des cas, ont présenté une surinfection de la paroi.

L'évolution tardive n'est pas précisée dans les observations.

---

**Tableau V : Suites opératoires**

Suites opératoires	Nombre de cas	Pourcentage (%)
Mortalité	0	0%
Suites opératoires simples	7	50%
Fuite biliaire	2	14%
Hémopéritoine	1	7%
Surinfection de la paroi	4	29%



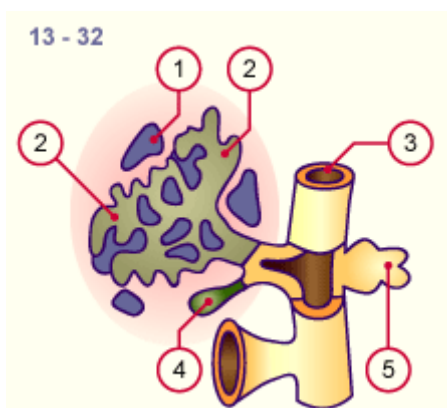
***DISCUSSION***

---

## I. RAPPELS :

La bile est sécrétée par les cellules hépatiques. Elle est conduite du foie au tube digestif par les voies biliaires intra-hépatiques, puis par les voies biliaires extra-hépatiques. Ces dernières sont représentées par la voie biliaire principale et la voie biliaire accessoire.

### 1. Rappel embryologique : (6, 7)



- <sup>1</sup>
1. Réseaux capillaires des veines vitellines
  2. Bourgeon hépatique
  3. Tube intestinal (duodénum)
  4. Diverticule biliaire
  5. Pancréas dorsal

**Figure 9 : bourgeon hépatique (vue latérale) (8)**

L'ébauche hépatobiliaire apparaît vers la cinquième semaine de la vie utérine sous forme d'un bourgeon de l'endoblaste à l'extrémité distale de l'intestin antérieur.

Les cellules de la pars hépatica de ce bourgeon ou diverticule se multiplient activement. En même temps, ce dernier pénètre le septum transversum qui est une lame du mésoblaste située entre la cavité péricardique et le pédicule de la vésicule ombilicale.

Ces cellules formeront un réseau enchevêtré de travées cellulaires anastomosées entre elles. L'ébauche commune de la vésicule biliaire et du conduit cystique, issue de la pars cystica du diverticule hépatique, s'allongera rapidement.

La portion distale de ces travées donnera naissance aux tubules sécrétoires du foie et la portion proximale, aux conduits biliaires intra et extra hépatiques.

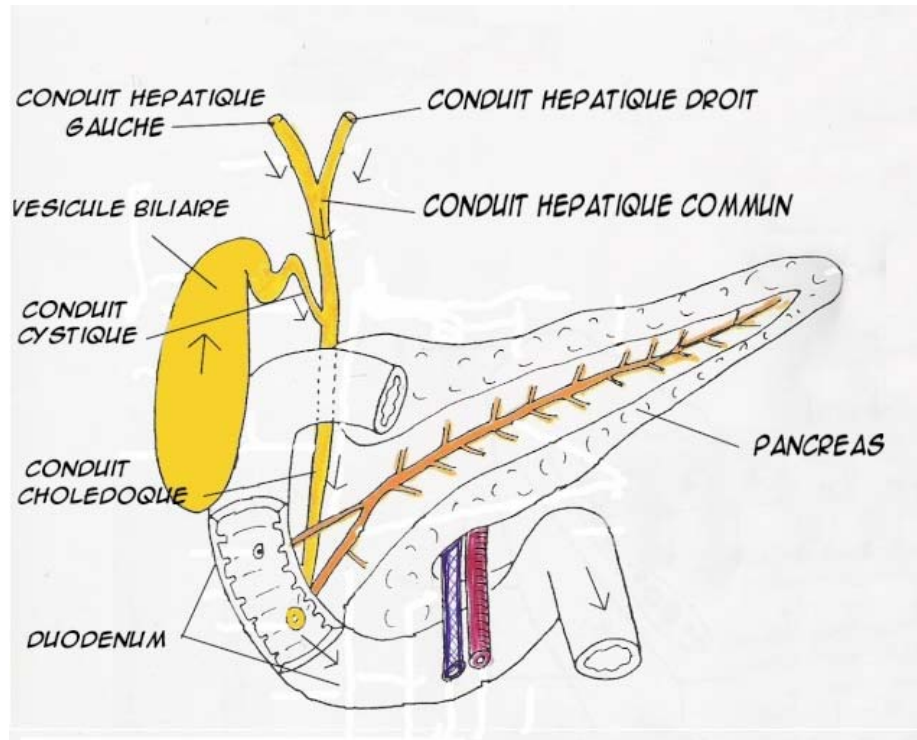
---

## Sténose postopératoire de la voie biliaire principale

---

La persistance ou la disparition de certaines mailles du réseau canalaire initial explique que la disposition des voies biliaires soit de type modale ou une variante anatomique.

## 2. Rappel anatomique des voies biliaires : (10, 11, 12, 13)



**Figure 10 : anatomie des voies biliaires (9)**

### A. La voie biliaire accessoire :

#### a. Description anatomique de la disposition modale :

##### 1) La vésicule biliaire :

C'est un réservoir membraneux en forme de poire, appliqué à la face inférieure du foie dans la fossette cystique. Elle est longue de 8 à 10 cm et large de 3 à 4 cm, constituée de 3 portions :

- Un fond : rond qui représente l'extrémité antérieure de la vésicule et qui dépasse le
-

## **Sténose postopératoire de la voie biliaire principale**

---

bord inférieur du foie.

- Un corps : cylindrique dont la face inférieure est recouverte de péritoine et repose sur le colon droit et le duodénum.
- Un col : il forme avec le corps un angle aigu, situé à la partie la plus profonde de la fossette cystique. Son calibre diminue progressivement pour se continuer avec le canal cystique.

### **2) Le canal cystique :**

Il forme avec le col un angle ouvert en arrière. Il descend obliquement en bas, à gauche et en arrière pour s'aboucher dans la VBP. Sa longueur varie entre 2 et 5 cm. Son calibre, plus petit que celui du canal hépatique, augmente de son extrémité vésiculaire à son extrémité terminale. Le canal cystique s'accôle au canal hépatique à gauche, et ce n'est qu'en l'écartant en dehors qu'en fait apparaît le triangle de la cholécystectomie où naît généralement l'artère cystique. Ce triangle est compris entre le canal cystique à droite, la VBP à gauche et le foie en haut.

### **b. Variations anatomiques de la voie biliaire accessoire :**

#### **1) Variations du nombre du canal cystique :**

- Absence du canal cystique
- Canal cystique double

#### **2) Variations du trajet :**

- Parallèle avec la VBP : les deux canaux restent longtemps accolés. L'abouchement réel se fait plus bas que l'union apparente des deux conduits.
- En spirale : le cystique contourne la VBP en arrière pour se jeter dans son bord gauche ou sa face antérieure.

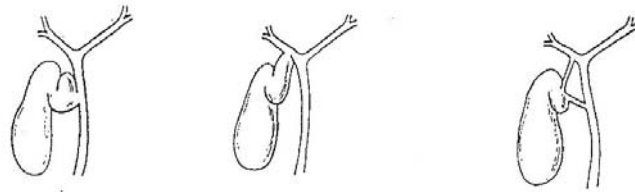
#### **3) Variations d'abouchement :**

L'abouchement peut se faire à n'importe quel niveau entre le hile et l'ampoule de Vater :

- Abouchement haut : le canal cystique débouche directement dans le confluent biliaire supérieur, dans le canal hépatique droit ou dans le conduit sectoriel latéral droit.
  - Abouchement bas : réalisant un dédoublement du cholédoque.
-

## Sténose postopératoire de la voie biliaire principale

---



- Absence du canal cystique -

- Canal cystique double -



- Parallèle avec la V.B.P. : les deux canaux restent longtemps accolés. L'abouchement réel se fait plus bas que l'union apparente des deux conduits.

- En spirale : le cystique contourne la V.B.P. en arrière pour se jeter dans son bord gauche ou sa face antérieure.

**Figure 11** : variations anatomiques du canal cystique (14)

### c. Vascularisation et innervation de la voie biliaire accessoire :

#### 1) Vascularisation :

- **Artérielle :**

L'artère cystique se divise au niveau du col en deux branches, l'une superficielle et l'autre profonde. Elle naît de la branche droite de l'artère hépatique et admet plusieurs variations de nombre et d'origine. En effet, elle peut être double, comme elle peut naître de l'artère hépatique propre, de la coronaire stomachique ou de la mésentérique supérieure.

- **Veineuse:**

Le retour veineux se fait principalement par les veines cystiques satellites de l'artère qui se jette dans l'arcade veineuse para-biliaire et dans la branche droite de la veine porte.

- **Lymphatique :**

---

## **Sténose postopératoire de la voie biliaire principale**

---

Elle aboutit aux ganglions du col, du hiatus de Winslow, de l'artère hépatique et parfois aux ganglions rétro-duodéno-pancréatiques supérieurs.

### **2) Innervation :**

Elle est fournie par le ganglion semi-lunaire droit et le pneumogastrique. La sensibilité douloureuse est transmise par le nerf grand splanchnique droit et par le nerf phrénique droit. Ceci explique la projection scapulo-cervicale droite des affections hépatobiliaires.

## **B. La Voie Biliaire Principale**

### **a. Description anatomique modale :**

La VBP ou hépato-cholédoque est formée à partir des deux canaux hépatiques droit et gauche qui se réunissent au niveau du hile du foie pour définir la convergence biliaire ou confluent biliaire supérieur.

### **1) La convergence biliaire :**

Elle est toujours extra-parenchymateuse, formée par la réunion des deux canaux hépatiques droit et gauche.

#### **- Le canal hépatique gauche :**

Il est formé par la réunion des canaux des segments hépatiques II et III au dessus du recessus de Rex (terminaison du reliquat de la veine ombilicale thrombosée), il se dirige transversalement dans la partie gauche du hile, au dessus de la branche portale gauche, puis s'infléchit pour croiser le bord antérieur de la veine porte et s'unir au canal hépatique droit après avoir reçu au cours de son trajet transversal 3 à 4 canaux du segment IV et 1 à 2 canaux du segment I. Dans 80% des cas, ce canal est long mesurant entre 1,5 et 3,5 cm.

#### **- Le canal hépatique droit :**

Plus court que le canal hépatique gauche, draine le segment VI et VII dont les canaux confluent pour former le conduit latéral droit et les segments V et VII dont les canaux confluent pour former le conduit paramédian. Ces deux conduits confluent généralement au dessus de la veine portale droite en extra-hépatique pour former le canal hépatique droit. Ce dernier se

---

## **Sténose postopératoire de la voie biliaire principale**

---

réunit avec le canal hépatique gauche soit en regard de la face antérieure de la branche portale droite soit au dessus et à droite de la bifurcation de l'artère hépatique. Le canal du lobe caudé se jette dans le conduit latéral droit.

L'angle que forme la convergence varie entre 70° et 90° avec une branche gauche pratiquement toujours horizontale.

### **2) Le canal hépatique commun :**

Fait suite au confluent biliaire supérieur, descend le long du bord libre du petit épiploon en bas, à gauche et légèrement en arrière. Sur une hauteur variable, il reçoit le canal cystique définissant ainsi la confluence biliaire inférieure, à partir de laquelle il devient le canal cholédoque.

### **3) Le canal cholédoque :**

Descend le long du bord libre du petit épiploon, passe en arrière de la première portion duodénale puis la tête du pancréas, ensuite s'incurve à droite pour s'ouvrir dans le duodénum au niveau de la papille soit directement soit par l'intermédiaire de l'ampoule de Vater.

Le segment terminal du canal cholédoque est muni d'un système sphinctérien : le sphincter d'Oddi.

La papille se situe en position moyenne sur la hauteur de la deuxième portion du duodénum dans 61% des cas, en position basse dans 22% des cas et en position haute dans 16% des cas. D'où une hauteur variable du cholédoque avec une moyenne de 5 cm.

Dans son ensemble, le canal hépato-cholédoque est long de 8 à 10 cm, son calibre est variable de 4 à 10 mm et diminue de haut en bas.

### **b. Les variations anatomiques de la VBP :**

Elles sont fréquentes et constituent l'un des facteurs favorisant le traumatisme opératoire de la VBP.

#### **1) Variations anatomiques de division des canaux hépatiques :**

---

## Sténose postopératoire de la voie biliaire principale

---

La fréquence des différents types de division des VBEH ne peut être évaluée avec précision vu le nombre étudié trop inégal d'une série à l'autre. Néanmoins, la disposition est modale dans 56% des cas (15, 16, 17). Selon COUINAUD, on peut classer ces variations comme suit :

- **Absence du canal hépatique droit :**

Cette variante serait la plus fréquente, observée dans 40% des cas :

- Confluence des canaux, paramédian, latéral et hépatique gauche (12%).
- Glissement vers le bas de l'un des canaux sectoriels :
  - abouchement caudal du canal paramédian (16%).
  - abouchement caudal du canal latéral (4%).
- Glissement vers la gauche ou transposition à gauche du canal latéral (5%) ou du canal paramédian (1%).
- Glissement du canal latéral ou paramédian sur le canal cystique : le glissement sur la voie biliaire accessoire semble rare, le chirurgien doit connaître cette disposition en raison des conséquences dans la chirurgie de la vésicule biliaire.

- **Absence des canaux hépatiques droit et gauche :**

Dans 3% des cas : Il s'agit de :

- Quadrifurcation.
- Convergence étagée
- Convergence en bouquet.

- **Absence du canal hépatique gauche :** est très rare.

### 2) variations anatomique de terminaison de la VBP :

- L'abouchement du cholédoque au niveau de la deuxième portion du duodénum se fait sur une hauteur variable, mais il peut se faire au niveau de D1 ou de la troisième portion du duodénum.
- Le cholédoque et le wirsung peuvent se jeter séparément dans le duodénum.

### c. Vascularisation et innervation de la VBP :

---

### 1) Vascularisation :

#### - Artérielle :

Elle est fournie essentiellement par l'artère pancréatico–duodénale supérieure droite, qui naît de l'artère gastro–duodénale, et passe en avant de la VBP où elle donne des artérioles qui s'anastomosent entre elles en riche réseau épicholédocien. Les deux artérioles principales ont un trajet parallèle, l'une à droite et l'autre à gauche de la VBP. Ce réseau vasculaire est doublé par d'autres réseaux intramuraux. La VBP est donc richement vascularisée.

#### - Veineuse :

Elle se jette dans les veines pancréatico–duodénales et les branches de la veine porte.

#### - Lymphatique :

Elle aboutit au ganglion du col, du Hiatus de Winslow, aux ganglions rétro–duodéno–pancréatiques.

### 2) Innervation :

Elle est fournie par le ganglion semi–lunaire droit et le pneumogastrique.

#### **d. Les rapports anatomiques de la VBP :**

On distingue à la VBP 4 segments : un segment hilaire, un segment intraépiploïque, un segment rétro–duodéno–pancréatique et un segment intraduodénale.

Les 2 premiers segments contribuent à former le pédicule hépatique.

Le pédicule hépatique est l'ensemble des organes réunis en faisceau, qui vont au foie ou en proviennent en passant par le sillon transverse ou hile. Ces organes sont : la veine porte, l'artère hépatique, les branches terminales de ces vaisseaux dans le hile du foie du canal hépato–cholédoque, les branches d'origine du canal hépatique des vaisseaux lymphatiques, des ganglions et des nerfs.

#### 1) Le segment hilaire :

---

## **Sténose postopératoire de la voie biliaire principale**

---

La convergence biliaire prend naissance au niveau du hile hépatique. Ce dernier est situé à la face inférieure du foie et est limité par les parois verticales des segments : IV en avant, I en arrière, V et III à droite, I et II à gauche.

Les branches d'origine du canal hépatique sont entremêlées avec les branches terminales de l'artère et occupent avec elles le plan antérieur du hile.

La convergence est située en avant de la branche portale droite, au dessus, à droite et en avant de la bifurcation de l'artère hépatique propre.

La veine porte est l'élément le plus postérieur du pédicule hépatique.

Comme tous les pédicules vasculo-biliaires intra-hépatiques, la convergence est entourée par la capsule de Glisson, dont l'épaississement au niveau du hile forme la plaque hilaire. Cette particularité permet l'abord plus facile des canaux lors des réparations biliaires.

### **2) Le segment intra-épiploïque :**

Le canal hépato-cholédoque chemine avec les autres éléments du pédicule hépatique dans le bord libre du petit épiploon entre ses deux feuilletts qui s'insèrent en bas sur D1 et se continuent en haut avec la plaque hilaire.

La VBP présente dans le petit épiploon des rapports étroits avec les branches collatérales et terminales de l'artère hépatique. Elle est en rapport à droite avec l'artère cystique.

Dans l'ensemble, le pédicule hépatique est en rapport :

- En avant, avec la face inférieure du foie.
- En arrière, avec l'hiatus de Winslow et par son intermédiaire avec la veine cave inférieure.
- En dedans, avec le reste du petit épiploon et la petite courbure gastrique.
- En dehors, avec la vésicule biliaire, le canal cystique et l'artère cystique.
- En haut, avec le hile du foie.
- En bas, avec le bloc duodéno-pancréatique.

### **3) Le segment rétroduodéno-pancréatique :**

---

## **Sténose postopératoire de la voie biliaire principale**

---

Dans sa portion rétro-duodénale, l'hépatocolédoque chemine derrière D1, croise à ce niveau l'artère supra-duodénale, parfois l'artère gastro-duodénale. Ceci explique la possibilité de traumatiser la VBP lors de la suture d'ulcère hémorragique de la face postérieure de D1 ou au cours des gastrectomies.

Dans sa portion rétro-pancréatique, l'hépatocolédoque chemine soit dans une gouttière soit dans un canal creusé dans le parenchyme glandulaire. Son trajet est croisé, en arrière par les arcades artérielles et veineuse duodéno-pancréatiques postérieures.

Les ganglions lymphatiques s'échelonnent le long du cholédoque et leur chaîne se continue avec celle du segment intraépiploïque.

Le cholédoque répond en arrière à la VCI par l'intermédiaire du fascia de Treitz.

### **4) Le segment intra-duodénale :**

Le cholédoque pénètre la paroi duodénale à l'union de sa face postérieure et interne.

Dans son segment terminal, le cholédoque entre en rapport sur une longueur de 1 cm avec le canal de Wirsung parallèle. Ces 2 canaux se rejoignent soit, avant de pénétrer dans la paroi duodénale, soit, au cours même de sa traversée. Mais parfois ils ne se rejoignent pas, chacun s'ouvre séparément dans le duodénum au sommet de la grande caroncule.

## **II. HISTOIRE NATURELLE DE LA STENOSE DE LA VOIE BILIAIRE PRINCIPALE : (18)**

Après traumatisme de la VBP, le processus de cicatrisation tissulaire va conduire en quelques semaines à quelques mois (en général 2 à 4 mois) à une fibrose canalaire avec sclérose ascendante du niveau de la sténose biliaire par rapport à la lésion biliaire initiale, phénomène encore aggravé en cas de réinterventions itératives. Une réparation biliaire trop précoce peut elle-même se solder par une sténose de l'anastomose bilio-digestive, car la réparation est faite dans des conditions locales défavorables (cholécystite aigüe initiale, cholépéritoine, fistule biliaire externe), sur un tissu biliaire inflammatoire et en l'absence de dilatation des voies

---

## **Sténose postopératoire de la voie biliaire principale**

---

biliaires intra-hépatiques. En revanche, lorsque la réparation biliaire est faite à distance du traumatisme, les phénomènes inflammatoires locaux postopératoires ont disparu, les séquelles biliaires de brûlures thermiques sont constituées et l'apparition d'un ictère associé à une dilatation des VBIH permet d'envisager la réparation biliaire dans des conditions optimales. Cependant, l'attente ne doit pas être prolongée inutilement dans l'espoir d'une dilatation plus importante des VBIH, afin de faciliter la réparation biliaire. En effet, une attente prolongée expose le patient à l'installation de lésions de fibrose hépatique avec risque de cirrhose biliaire secondaire. Enfin, il faut signaler que dans les traumatismes interrompant complètement le confluent biliaire supérieur, la dilatation des VBIH est parfois peu importante. Il en est de même en cas de fistule biliaire externe persistante, souvent associée à des épisodes angiocholiques.

Malgré une attente de longue durée pouvant dépasser un an, une atteinte d'un canal sectoriel droit ou une interruption isolée du canal hépatique droit, en particulier en cas de trajet biliaire fistuleux ou bilio-digestif, ne s'accompagne pas toujours d'une dilatation des VBIH. Dans cette situation, l'absence de dilatation ne permet pas d'envisager l'étape de réparation chirurgicale. La surveillance régulière de ces patients permet parfois de noter l'apparition d'une atrophie du foie droit qui va progressivement s'accroître avec une hypertrophie compensatrice du foie gauche. Dans cette situation, l'absence de symptôme biliaire peut conduire à une attitude conservatrice jusqu'à l'atrophie complète du territoire du foie exclu. Cependant, en cas d'accident infectieux, souvent sur lithiase intra-hépatique de stase secondaire, c'est alors l'hépatectomie droite qui est indiquée. Enfin, en cas de sténose biliaire chronique non traitée ou compliquée d'épisodes angiocholiques à répétition, l'évolution progressive se fait vers l'installation d'une cirrhose biliaire secondaire plus ou moins compliquée d'hypertension portale. À ce stade, le traitement de choix n'est plus la réparation biliaire et l'indication d'une transplantation hépatique doit être discutée.

## **III. CLASSIFICATION DES STENOSES POSTOPERATOIRES :**

---

## **1. Classification de Bismuth (1) :**

C'est une classification pratique pour classer les sténoses biliaires postopératoires, elle est très encouragée par les radiologues (19).

On distingue 5 types de lésions :

- **Type I :**

Il y a plus de 2cm de canal hépatique. Il y a donc un long moignon biliaire : c'est une sténose basse ou pédiculaire.

- **Type II :**

Il y a un moignon de canal hépatique de moins de 2 cm c'est une lésion moyenne ou sous-hilaire.

- **Type III :**

Il n'y a plus de moignon de canal hépatique. La sténose biliaire est remontée jusqu'au confluent biliaire supérieur avec conservation d'une communication entre les deux branches. C'est une lésion haute ou hilaire.

- **Type IV :**

Sténose interrompant la convergence, elle intéresse les orifices des branches de deux façons, soit au niveau de l'éperon de la convergence, soit latéralement.

Dans le premier cas, deux possibilités :

- L'éperon de la convergence est remplacé par de la sclérose sur quelques millimètres. Dans ce cas, les deux branches sont séparées mais restent à proximité, ce qui permet de ne faire qu'une seule bouche biliaire.
- L'éperon de la convergence est détruit sur une largeur plus grande avec parfois destruction complète de la convergence. Les deux branches pouvant être séparées par 1 ou 2 cm.

Dans le deuxième cas, il s'agit d'une atteinte du bord latéral de la branche droite ou plus rarement de la branche gauche lorsque celle-ci a déjà été utilisée lors d'une précédente réparation biliaire.

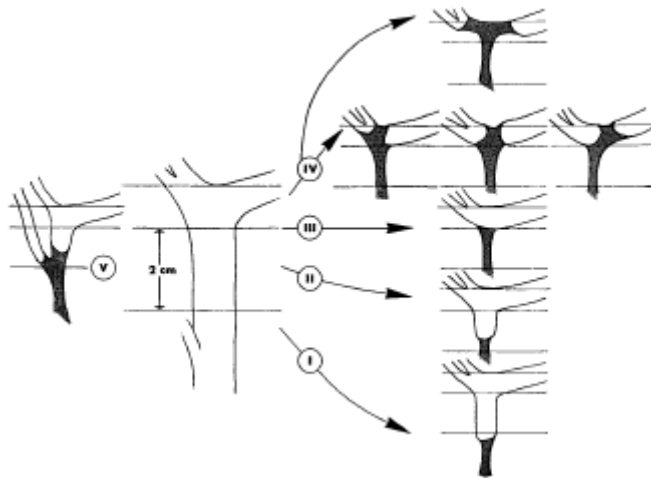
---

## Sténose postopératoire de la voie biliaire principale

---

### - Type V :

Il s'agit des sténoses de la VBP qui, en cas de convergence étagée, isolent un secteur biliaire indépendant. Ce type de lésion ne se trouve qu'à droite. La convergence de la branche gauche et d'une branche sectorielle droite est conservée, mais il existe dans la fibrose du col du moignon une branche sectorielle latérale ou paramédiane ou quelque fois même une simple branche segmentaire de petite taille.



**Figure 12 : Classification de Bismuth (1)**

## **2. Classification endoscopique (20) :**

- A : Fuite cystique ou canal aberrant
- B : Fuite biliaire majeure (perte de substance)
- C : Sténose isolée
- D : Transsection complète.

## **IV. ETIOLOGIES DES STÉNOSES :**

---

## 1. Sténose secondaire à une plaie biliaire méconnue :

### A. Plaie biliaire secondaire à la cholécystectomie :

L'incidence des plaies iatrogènes de la voie biliaire principale a augmenté depuis que la cholécystectomie par voie laparoscopique est devenue le « gold standard » du traitement de la lithiase vésiculaire. Elle est actuellement comprise entre 0,25 % et 0,74 % pour les lésions majeures (toutes les lésions qui intéressent la voie biliaire principale et les canaux de la convergence biliaire principale : sections partielles ou totales, excrèses, sténoses, complètes ou incomplètes), et entre 0,28 % et 1,70 % pour les lésions mineures (lâchage du moignon cystique, section/sténose d'un canal hépatico-vésiculaire ou d'un canal superficiel du lit de la vésicule) (21).

Les facteurs de risque de ces plaies biliaires sont :

#### a. Facteurs relatifs au chirurgien :

##### 1) La courbe d'apprentissage

À la moitié des années 90, la fréquence des plaies biliaires en laparoscopie était jusqu'à quatre fois supérieure à celle de la cholécystectomie « traditionnelle » (21). Aujourd'hui l'incidence des plaies biliaires ne semble pas avoir changé substantiellement. Dans une récente enquête italienne, sur 56 591 cholécystectomies laparoscopiques réalisée dans 184 unités de chirurgie générale pendant une période de trois ans (1998– 2000), 235 plaies biliaires ont été observées, soit une prévalence de 0,41 %. La courbe d'apprentissage du chirurgien et son expérience interviennent comme des facteurs importants dans le déterminisme de la fréquence des accidents. Les résultats de l'enquête montrent que l'incidence moyenne des plaies biliaires diminue de manière statistiquement significative avec l'augmentation du volume d'activité et donc de l'expérience de l'équipe (21).

Toutefois, la courbe d'apprentissage à elle seule n'est pas une explication suffisante. En effet, si l'on considère les cas de plaies biliaires qui surviennent après 200 cholécystectomies, on s'aperçoit qu'un tiers de celles-ci n'est pas lié à l'inexpérience mais à des erreurs techniques (22).

##### 2) Erreurs de technique chirurgicale :

---

## **Sténose postopératoire de la voie biliaire principale**

---

- Dans plus de la moitié des cas la plaie s'observe au cours des manœuvres nécessaires à l'identification et à la dissection du canal cystique et pour éloigner la vésicule biliaire de la VBP. La confusion entre le cystique et la VBP est sans nul doute la cause la plus fréquente des accidents (37 %) (21).
- La dissection de la vésicule de la voie biliaire principale représente la seconde cause de plaie (23 %) (21).
- Les autres causes qui s'observent dans 27 % des cas (21) :
  - traction excessive sur la vésicule
  - utilisation impropre de l'électrocoagulation qui peut entraîner une perforation ou une lésion ischémique de la paroi biliaire.

### **b. Facteurs relatifs au malade**

- L'obésité : rend plus difficile l'exposition du champ opératoire en raison de la présence de graisse dans le pédicule hépatique (23).
- Antécédents d'intervention chirurgicale : à cause des adhérences qui peuvent agglutiner le grand épiploon, le côlon droit et parfois le genu superior à la face inférieure du foie, rendant difficile l'accès à la région sous hépatique.
- La cirrhose : augmente les difficultés de l'intervention que ce soit en raison de la consistance du foie, dur, peu mobile, asymétrique, ou à cause de l'hypertrophie relative du lobe gauche qui tend à recouvrir le pédicule hépatique, ou du contrôle d'un saignement provenant d'une circulation collatérale du pédicule hépatique (24).
- L'hypertension portale sévère et le cavernome portal, constituent des critères d'exclusion d'une cholécystectomie par laparoscopie (21).

### **c. Facteurs dépendants de l'anatomie du pédicule hépatique**

Des anomalies de la disposition dite « modale » sont fréquentes puisqu'on les trouve dans environ la moitié des cas (22). Les anomalies du pédicule hépatique intéressent

---

## **Sténose postopératoire de la voie biliaire principale**

---

principalement le canal cystique et la convergence biliaire et, en second, l'artère hépatique et l'artère cystique.

### **d. Facteurs dépendant des altérations inflammatoires de la vésicule**

Dans la cholécystite aiguë les difficultés sont dues à :

- La présence d'adhérences.
- La distension de la vésicule.
- L'épaississement de la paroi de la vésicule.
- Les altérations inflammatoires des tissus du triangle hépatico-cystique.
- La présence d'un volumineux ganglion de Mascagni.

Toutefois, la cholécystectomie par laparoscopie pour cholécystite aiguë est faisable avec une morbi-mortalité similaire à celle de la laparotomie mais avec un taux de conversion de l'ordre de 30 %. La laparoscopie est supérieure en termes de confort postopératoire. La prise en charge chirurgicale précoce de la cholécystite aiguë est préférable (25).

Dans notre étude, la sténose biliaire est secondaire à :

- une plaie de la VBP lors de la cholécystectomie dans 79% des cas, la voie d'abord était essentiellement une laparotomie sous costale droite représentant 64% des cas, la coelioscopie n'a été pratiquée que dans 36% des cas. La cause de la plaie biliaire n'a pas été identifiée.
- Une ligature de la VBP dans 7% des cas.
- La cause n'a pas pu être déterminée dans 14% des cas.

### **B. Plaie biliaire secondaire à une chirurgie gastrique :**

MAILLARD et WITZ, dans leur rapport présenté en 1967, ont estimé la fréquence à 4% après gastrectomie pour toutes lésions gastro-duodénales et à 5,4% lors d'une gastrectomie pour ulcère-duodéal (1). Donc, le risque réel de plaie biliaire est plus grand au cours d'une gastro-duodénectomie qu'au cours d'une cholécystectomie.

---

## **Sténose postopératoire de la voie biliaire principale**

---

On peut léser la VBP au cours d'une gastro-duodénectomie lorsque celle-ci est difficile et poussée trop loin vers la droite sur le duodénum, sans repérage suffisant de la position du cholédoque. Celle d'un ulcère bulbaire ou post-bulbaire ancien, rétractile, parfois perforé et bouché, menace particulièrement la VBP.

## **2. Sténose secondaire à une transplantation hépatique :**

Les sténoses biliaires succédant à la transplantation hépatique sont observées dans 4% à 13 % des cas. Il s'agit d'une des principales complications biliaires de cette opération (26, 27).

Les sténoses non anastomotiques intéressent principalement la convergence et les voies biliaires intra-hépatiques du greffon (rejet du greffon, thrombose artérielle) et le traitement est le plus souvent la retransplantation.

Les sténoses anastomotiques intéressent soit l'anastomose cholédoco-cholédocienne, soit l'anastomose hépatico-jéjunale. Les différents modèles d'anastomoses termino-terminale, latéro-latérale avec ou sans drain en T et bilio-digestive ne semblent pas modifier l'incidence des sténoses anastomotiques (28, 29). Leur diagnostic est fait dans un délai variable devant l'apparition d'une cholestase associée à une dilatation des VBIH (26, 27).

Le mauvais drainage biliaire peut s'accompagner d'accumulation de matériel lithiasique en amont de la sténose et d'angiocholite. Le traitement chirurgical de choix de ces sténoses anastomotiques est là encore l'anastomose hépaticojéjunale sur anse en Y (26, 27).

## **3. Sténose secondaire à une migration de clip métallique :**

Les sténoses de la VBP par migration d'un clip métallique hémostatique ou biliostatique ne sont pas un fait nouveau imputable à la cœliochirurgie. Le premier cas a été décrit par Walker et al. (30) en 1979, bien avant le début de cette chirurgie, à une période où étaient utilisés de façon courante des clips non résorbables. Cependant, depuis l'apparition de la coeli-chirurgie,

---

## **Sténose postopératoire de la voie biliaire principale**

---

l'hémostase des petits vaisseaux, ainsi que la biliostase lors de la cholécystectomie, ont augmenté l'utilisation des clips métalliques (31).

La présence de clips au niveau de la voie biliaire principale peut résulter de leur mauvais positionnement lors de l'intervention, ou d'une migration secondaire. La présence d'un canal cystique trop long (30) a été incriminée dans la migration de matériel.

De nombreux auteurs ont conseillé l'utilisation de matériel résorbable afin d'éviter la sténose de la VBP, dont Walker et al. (30) en 1979 avant l'apparition de la cholécystectomie cœlioscopique. Il n'existe pas de différence significative entre les deux types de clip en termes d'efficacité (32). En revanche, la mise en place des clips résorbables est plus difficile à cause de leur taille et leur morphologie. Ils sont aussi sûrs pour l'hémostase de l'artère cystique que pour la biliostase du canal cystique (32). De plus la force exercée par un clip résorbable, est significativement plus importante, ce qui permettrait de n'appliquer qu'un seul clip résorbable au lieu de deux clips métalliques (32). L'utilisation de clips résorbables permet en outre d'éviter les interférences lors des examens radiologiques tels que le scanner et l'imagerie par résonance magnétique, et les phénomènes de conduction thermique lors de l'électrocoagulation.

## **V. DIAGNOSTIC :**

### **1. Manifestations cliniques:**

#### **A. Ictère rétionnel précoce :**

Il se manifeste le plus souvent entre le deuxième et le quatrième jour postopératoire, augmente progressivement d'intensité, sans douleur ni fièvre au début (1). Le prurit apparaît entre le septième et le douzième jour. Il est la conséquence d'une ligature plus au moins complète de la VBP. L'ictère peut n'être que transitoire, mais sa constatation en postopératoire doit toujours faire évoquer le diagnostic de traumatisme méconnu après avoir éliminé les causes les plus fréquentes d'ictère postopératoire :

- Les causes chirurgicales :
-

## Sténose postopératoire de la voie biliaire principale

---

- La lithiase résiduelle : est le diagnostic différentiel le plus fréquemment évoqué mais le diagnostic est redressé par les examens radiologiques qui montrent une VBP obstruée par des lithiases et non sténosée.
- Migration de fils ou de clips dans la VBP : surtout quand il s'agit de clip non résorbable (33).
- Les causes médicales :
  - La cholestase postopératoire bénigne : ne survient que lorsque l'opération a été longue et que des transfusions sanguines ont été administrées. Cet ictère dû à la destruction des hématies transfusées va durer un mois au maximum.
  - L'ictère au cours des septicémies à gram négatifs avec ou sans suppuration intra-péritonéale : hépatite médicamenteuse surtout à l'Halotane. Elle s'accompagne d'une élévation très importante des transaminases.

Dans notre étude, un patient a présenté un ictère rétionnel précoce survenu au dixième jour postopératoire. Cet ictère était secondaire à une ligature de la VBP suite à la cholécystectomie.

### **B. Ictère rétionnel tardif :**

C'est un ictère cholestatique avec urines foncées et selles décolorées qui apparaît plusieurs mois ou années après l'intervention initiale.

Le diagnostic de sténose post-traumatique des voies biliaires est évoqué devant :

- Un compte rendu opératoire initial signalant des difficultés opératoires particulières.
- Des suites opératoires immédiates ou précoces compliquées par un ictère passager ou une fistule biliaire intermittente.

En l'absence de réintervention précoce, ils se formeront des lithiases intra hépatiques et sus sténotiques, l'infection biliaire sera responsable de poussées angiocholiques et même d'accidents septicémiques.

Dans notre étude l'ictère rétionnel tardif a révélé la sténose de la VBP chez 93% des patients. Le délai d'apparition de cet ictère après la cholécystectomie initiale est en moyenne de

---

6 mois.

**C. Cirrhose cholestatique ou cirrhose biliaire secondaire :**

Elle constitue souvent le terme de l'évolution de ces lésions. Elle est notée dans 15 à 20% de l'évolution des fistules biliaires externes (34). Son apparition est lente et progressive, cette cirrhose peut se compliquer d'insuffisance hépato cellulaire voire d'hypertension portale.

Dans notre étude, aucun de nos patients ne présentait de cirrhose

**2. Diagnostic paraclinique :**

**A. Les examens biologiques :**

Leur intérêt diagnostique est peu important, ils ont surtout un intérêt pronostic.

Le taux de bilirubine et phosphatases alcalines renseigneront sur le degré de cholestase.

Le taux d'Albumine et le taux de prothrombine jugeront de l'existence d'une éventuelle insuffisance hépato cellulaire.

Le bilan biologique réalisé chez nos patients a révélé la présence de cholestase par l'augmentation de la bilirubinémie, le bilan hépatique était perturbé chez un seul patient, mais sans existence d'une insuffisance hépatocellulaire.

**B. Les examens radiologiques :**

**a. L'échographie abdominale :**

C'est un examen rapide, anodin, peu coûteux et sans contre-indication, à réaliser en première intention (35).

Elle permet de visualiser une dilatation des VBIH ou sus sténotiques, mais l'absence de dilatation des voies biliaires n'exclut pas l'origine rétionnel d'un ictère (36).

L'échographie renseigne sur l'échogénéité du foie et le calibre du tronc porte, permet de détecter les collections, mais elle reste peu performante dans l'analyse précise des lésions

---

## **Sténose postopératoire de la voie biliaire principale**

---

biliaires, ne donnant le plus souvent que des arguments indirects (37).

L'échographie abdominale a été réalisée chez tous nos patients, elle a permis de montrer la dilatation des VBIH et de la VBP, en revanche, la sténose du cholédoque n'a pu être visualisée que chez un seul patient.

### **b. La tomодensitométrie :**

Elle est plus performante que l'échographie pour déterminer la nature d'une obstruction des voies biliaires (38). L'apparition récente de scanner à acquisition hélicoïdale permet de diminuer la quantité de produit de contraste à injecter et permet de réaliser des reconstructions bi ou tridimensionnelles de grande qualité.

L'utilisation de reconstruction oblique dans l'axe du pédicule hépatique permet de sensibiliser la détection de sténose et de calcul de la VBP (36).

Dans notre étude la TDM abdominale n'a été réalisée que chez 2 patients, elle a permis de montrer une dilatation des VBIH et de la VBP, mais n'a pas permis de visualiser l'obstacle.

### **c. Cholangiographie par résonance magnétique ou cholangio-IRM : (35, 36, 38, 39)**

C'est une technique récente qui repose sur la propriété de certaines séquences rapides de la résonance magnétique fortement pondérée en T2 qui permettent d'obtenir un excellent contraste naturel entre les liquides à circulation lente et les structures environnantes. C'est le cas de la bile des canaux biliaires intra ou extra hépatiques.

En cas d'ictère ou de sténose partielle ou totale siégeant sur des voies biliaires, la cholangio-IRM en contraste spontané est l'examen à privilégier en première intention. Sa technique doit être rigoureuse et comporter impérativement une exploration en 3D (40). Elle permet de détecter les principales variantes anatomiques des VBEH. Elle a une fiabilité supérieure à 90% pour identifier un cystique d'implantation basse et de 80% pour identifier un canal hépatique aberrant (41). Par son caractère non incisif, elle peut être réalisée chez les patients dans le postopératoire immédiat afin de déceler une pathologie biliaire iatrogène et la

---

## **Sténose postopératoire de la voie biliaire principale**

---

situer par rapport au hile.

La cholangio-IRM a plusieurs avantages par rapport aux techniques d'opacification directe : c'est une technique non invasive, n'est pas opératoire dépendante, reproductible, ne nécessite pas d'injection de produit de contraste (en dehors des fistules biliaires), et qui estime probablement mieux le calibre des voies biliaires en raison de l'absence de surpression de ces voies par l'opacification directe.

Cependant la première génération de cholangio-IRM, donnait des coupes sujettes à des artefacts quand l'apnée du patient était imparfaite. L'évolution des techniques de cholangio-IRM, a permis de réaliser des séquences *single-shot* avec une très forte pondération en T2, « d'effacer » tous les signaux d'origine parenchymateuse et vasculaire et d'obtenir ainsi des coupes épaisses, qui réalisent un cholangiogramme complet en un temps d'acquisition très court (inférieur à sept secondes) et sans reconstruction secondaire (17).

D'autre part, cet examen a plusieurs limites dont les principales sont le coût et la disponibilité des imageurs. La cholangio-IRM a une faible résolution spatiale limitant la visualisation des calculs dont le diamètre est inférieur à 3 mm et certaines sténoses. Elle ne permet pas de geste thérapeutique.

La cholangio-IRM est contre indiquée en présence de pacemaker ou de clips métalliques.

Dans notre étude la cholangio-IRM n'a été réalisée que chez un seul patient montrant une dilatation de la VBP.

### **d. la cholangiographie per opératoire (CPO) :**

La CPO occupe une place importante dans la chirurgie biliaire.

Réalisée avant la cholécystectomie, elle permet de mettre en évidence les variantes anatomiques canalaire. Après la cholécystectomie, elle permet de reconnaître le traumatisme biliaire, d'où son traitement immédiat.

Au cours de la réintervention pour sténose postopératoire, la CPO permet de préciser le type, le siège exact de la sténose et son étendu. Elle permet de guider la dissection lors de la recherche de la VBP, par ponction au niveau du hile et opacification du moignon biliaire

---

## **Sténose postopératoire de la voie biliaire principale**

---

supérieur. La CPO permet également de détecter une éventuelle lithiase intra hépatique, facteur aggravant le pronostic (42).

Sa réalisation était quasiment systématique au cours de toute cholécystectomie faite par voie conventionnelle. Mais le débat sur la nécessité de l'exploration radiologique systématique de l'arbre biliaire au cours des cholécystectomies est toujours demeuré ouvert (43, 44).

Au cours d'une cholécystectomie coelioscopique, la CPO est réalisable dans 80% des cas (3, 42) certains auteurs la pratiquent de façon sélective, chez les patients à haut risque de lithiase cholédocienne. Ils justifient leur attitude par le risque réel de traumatisme biliaire lié à la canulation du cystique et par l'allongement du temps opératoire (36, 45). Néanmoins, certains arguments s'opposent à cette attitude (37) :

- Les résultats d'enquête ont mis en évidence un effet protecteur de la CPO dans les traumatismes (46).
- La reconnaissance et le traitement immédiat d'une plaie améliore le pronostic.
- En cas de plaie méconnue découverte tardivement. Ce document est un élément comparatif permettant de mieux analyser la situation.

La CPO n'a pas été réalisée chez nos patients.

### **e. La cholangiographie par cathétérisme rétrograde endoscopique des voies biliaires (CPRE) (35, 36, 38, 47) :**

Elle consiste en l'opacification directe des voies biliaires après repérage et cathétérisme rétrograde de la papille au cours d'une fibre duodéoscopique, sous sédation. La CPRE constitue une méthode de choix quand les voies biliaires n'apparaissent pas dilatées à l'échographie ou en cas de contre indication à la CTH.

Elle est indiquée en urgence pour le diagnostic et le traitement d'une angiocholite.

En dehors des situations urgentes, elle permet de visualiser le moignon biliaire inférieur d'une sténose et son niveau. En cas de sténose incomplète, elle permet de préjuger du niveau supérieur de la sténose. Permet de rechercher des varices œsophagiennes témoignant d'HTP en cas de cirrhose biliaire secondaire.

---

## **Sténose postopératoire de la voie biliaire principale**

---

La CPRE est l'examen électif permettant d'identifier précisément le type de complication biliaire de la chirurgie biliaire laparoscopique et d'en réaliser le traitement (36).

Les sténoses digestives et certains montages chirurgicaux limitent la pratique de cet examen.

La CPRE est un examen qui nécessite un personnel entraîné, qui n'est pas dénué d'accidents avec une morbidité non négligeable et donc doit être pratiqué avec réserve (36, 38).

La CPRE n'a pas été réalisée chez nos patients.

### **f. La cholangiographie percutanée transhépatique (CTH) :**

La CTH est effectuée chez un malade à jeun, après prémédication et anesthésie locale, par une aiguille souple (CHIBA) par voie transpariéto-hépatique jusqu'au niveau des voies biliaires sous contrôle échographique.

Les clichés sont pris sous plusieurs incidences afin d'obtenir une cartographie satisfaisante des voies biliaires.

L'opacification des voies biliaires est obtenue dans 100% des cas quand les voies biliaires sont dilatées et dans près de 70% des cas quand elles sont fines (36).

La CTH permet de préciser le siège exact de la sténose, son type, sa situation par rapport à la convergence et permet de détecter une éventuelle lithiase sus-sténotique. Elle est surtout indiquée lorsqu'un traitement non chirurgical est prévu. En effet, elle constitue le premier temps d'un drainage biliaire externe ou de la mise en place de prothèse (16).

La CTH nécessite un opérateur entraîné, elle peut se compliquer d'hémorragie, de fuite biliaire ou de complication septique. Elle est contre indiquée en cas d'ascite abondante, de trouble de l'hémostase, d'angiocholite ou d'allergie à l'iode.

Dans notre étude, la CTH n'a pas été réalisée.

### **g. L'échoendoscopie (35) :**

Elle allie les performances de l'échographie à celle de l'endoscopie. Elle est plus performante que l'échographie transpariétale mais elle n'explore le hile que dans 25% des cas,

---

## **Sténose postopératoire de la voie biliaire principale**

---

les VBIH ne sont pas accessibles. L'échoendoscopie reste peu performante que la CPRE pour apprécier la longueur et le degré d'une sténose biliaire.

L'échoendoscopie n'a pas été réalisée chez nos patients.

## **VI.TRAITEMENT :**

### **1. Traitement chirurgical :**

#### **A. Objectifs du traitement :**

Le traitement chirurgical des sténoses cicatricielles de la VBP a trois objectifs :

- Trouver du tissu biliaire sain au dessus de la sténose.
- Faire une large anastomose bilio-digestive.
- Obtenir un affrontement complet entre la muqueuse biliaire et la muqueuse digestive (48, 49).

Le premier objectif est le plus important et conditionne la bonne exécution des deux suivants. La réalisation d'une large ouverture biliaire dépend du niveau de la sténose. L'information préopératoire peut être obtenue par une cholangio-IRM ou par une CPO. Cette dernière a de nombreux avantages : les cathéters percutanés aident le chirurgien à identifier le moignon biliaire, ils décompressent l'anastomose hépatico-jéjunale, ils permettent le contrôle cholangiographique postopératoire. Dans les anastomoses difficiles, sur des voies biliaires fines ils peuvent être gardés longtemps (même un an) ou changés pour « calibrer » l'anastomose (50).

Dans la plupart des cas la sténose est haute, de type III et de type IV de la classification de Bismuth (1). Dans ces cas la recherche d'un moignon biliaire est difficile en raison des modifications anatomiques dues au traumatisme de la voie biliaire et à ses conséquences postopératoires : fistule, cholépéritoine, abcès. Sa recherche est encore compliquée après l'échec de réinterventions pour réparation biliaire, car à chaque nouvel échec le niveau de la sténose remonte sur les voies biliaires. Le choix, le meilleur, est alors de ne pas retourner sur le pédicule

---

## **Sténose postopératoire de la voie biliaire principale**

---

hépatique mais d'aller directement sur le hile pour inciser et abaisser la plaque hilaire, à la recherche du canal hépatique gauche et de la convergence biliaire, en utilisant la technique de Hepp et Couinaud (51).

Le principe de l'opération de Hepp (52) est de faire l'anastomose la plus large possible sur des voies biliaires saines et de réaliser un parfait affrontement de la muqueuse biliaire et de la muqueuse jéjunale. Le substrat anatomique est que les canaux biliaires sont les éléments les plus superficiels du hile hépatique (53). La capsule de Glisson se prolonge à la base du lobe carré par le péritoine du pédicule hépatique et, à ce niveau, elle adhère à la gaine conjonctivale qui entoure les éléments du hile. Cette adhérence, entre le péritoine et la gaine péri portale, est constitué d'une lame épaissie, la plaque hilaire, qui se prolonge sur les bords par la plaque vésiculaire et par la plaque ombilicale. Si l'on incise la capsule de Glisson à la base du segment IV, on pénètre dans un espace avasculaire entre parenchyme hépatique et plaque hilaire et l'on peut détacher la convergence biliaire du foie, comme l'écorce du tronc d'un arbre (54). Cet abaissement de la plaque hilaire permet une rotation vers l'avant de l'axe des canaux biliaires, dont la face supérieure devient antérieure.

### **B. Technique chirurgicale (55) :**

#### **a. Installation du malade et voie d'abord :**

Le malade est en décubitus dorsal, le membre supérieur droit est allongé le long du corps. L'opérateur est à droite. L'incision est sous costale droite, plus ou moins prolongée à gauche, selon la morphologie du malade. Un écarteur fixe soulève le rebord costal droit. Le malade doit arriver au bloc opératoire avec une cholangiographie préopératoire qui fournit au chirurgien la cartographie des VBIH et qui doit être disponible tout au long de l'intervention.

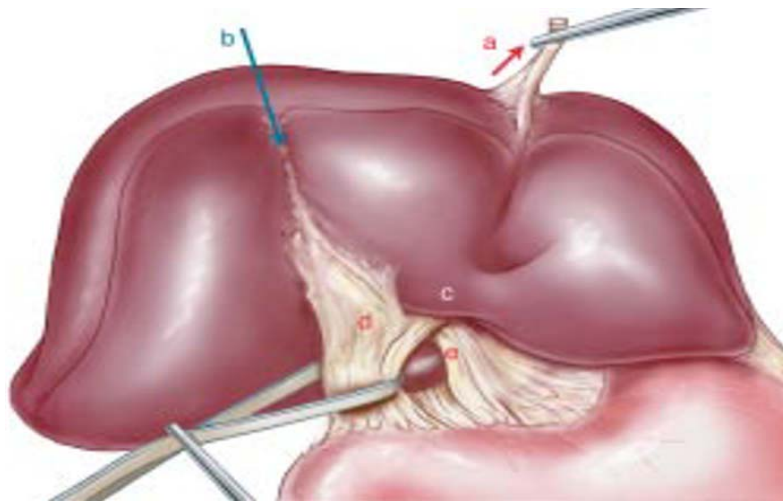
#### **b. Libération de la face inférieure du foie :**

---

## Sténose postopératoire de la voie biliaire principale

---

Le foie est libéré des adhérences postopératoires et soulevé vers le haut pour permettre un large accès à sa face inférieure. Une fois isolé le bord du foie, on recherche deux repères : à gauche le ligament rond (a), et à droite l'incision du lit vésiculaire (b). La dissection du foie des adhérences continue en contact étroit avec la capsule de Glisson et descend vers le hile, entre la scissure ombilicale et le lit vésiculaire. Souvent un pont parenchymateux unit les segments IV et III (c). Le hile est encore caché par les adhérences qui accolent le foie au duodénum (d). Le hiatus de Winslow, fermé par les adhérences est réouvert et le pédicule hépatique est mis sur lacs. Le lobe caudé apparaît sous le petit épiploon (e).



**Figure 13** : technique de libération de la face inférieure du foie (55)

### c. Abord de la plaque hilaire :

En s'aidant d'une traction du foie vers le haut et du duodénum vers le bas, les adhérences sont libérées, l'espace entre le foie et le pédicule hépatique se réouvre et on parvient à la base du segment IV. La capsule est incisée, dans l'angle dièdre entre le foie et le pédicule hépatique, la plaque hilaire est détachée du parenchyme hépatique à l'aide d'un instrument mousse (avec la

---

## Sténose postopératoire de la voie biliaire principale

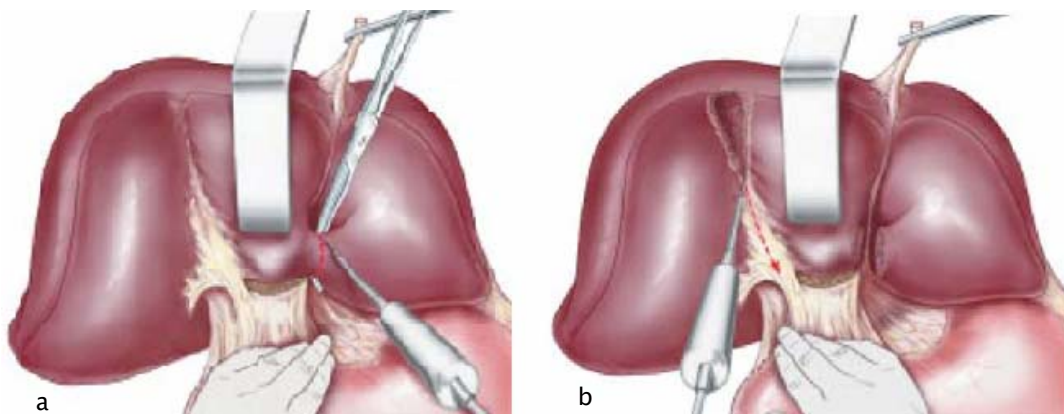
---

pointe des ciseaux, la canule d'aspiration ou des petits tampons). La coagulation bipolaire vient facilement à bout de petites hémorragies veineuses.

### d. Reconstitution du lobe « carré » :

La morphologie du segment IV est altérée par les complications du traumatisme biliaire : le lobe « carré » est devenu triangulaire, avec un sommet dans le hile. Pour redonner de l'espace à la base du segment IV, il faut :

- à gauche, sectionner le pont de parenchyme hépatique tendu sous le ligament rond, et ouvrir ainsi l'espace sur le canal hépatique gauche, qui est l'élément le plus superficiel du pédicule glissonnien gauche (a).
- à droite, inciser au bistouri électrique le tissu cicatriciel du lit vésiculaire jusqu'à arriver sur le parenchyme hépatique (b).

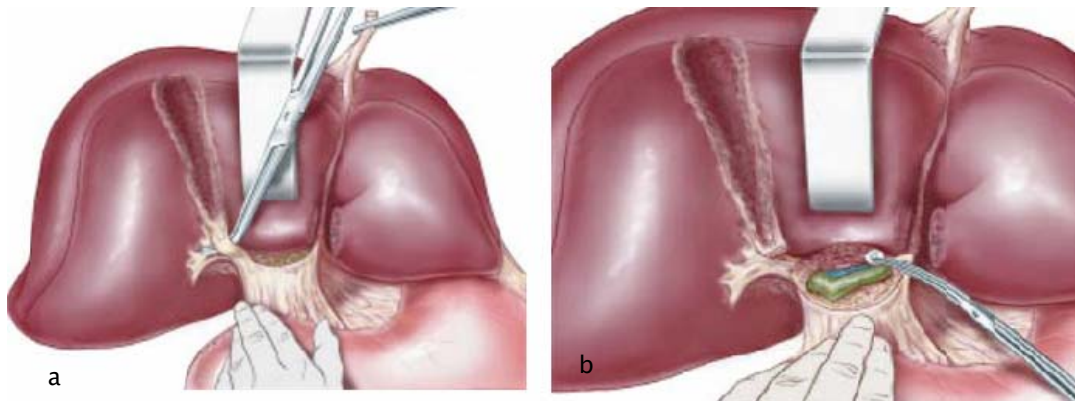


**Figure 14 : reconstitution du lobe carré (55)**

### e. Prolongement de la dissection vers la plaque vésiculaire :

Toujours à droite, il peut être utile de sectionner le prolongement fibreux qui unit la plaque vésiculaire à la plaque hilare (a). On ouvre ainsi la base du segment IV et on obtient un espace nettement plus important sur la convergence biliaire principale et sur la convergence sectorielle droite (b).

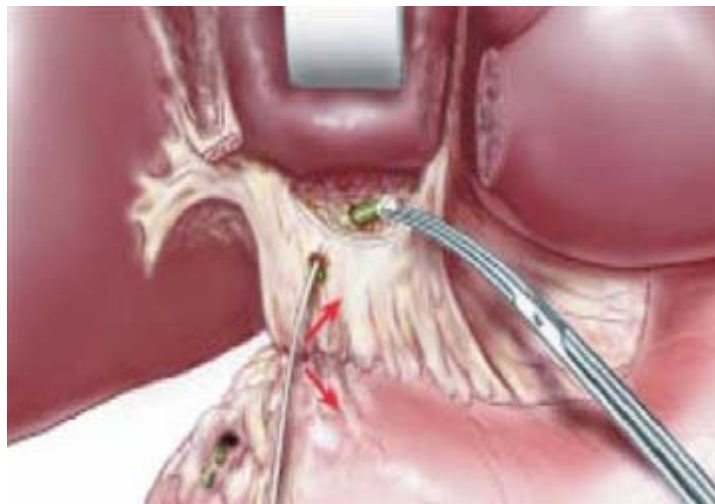---



**Figure 15** : prolongement de la dissection vers la plaque vésiculaire (55)

**f. Cathétérisme d'une fistule biliaire :**

Les adhérences plus étroites sont celles entre le foie et le duodénum qui parfois cachent une fistule bilio-duodénale spontanée. Chez les malades sans drainage biliaire percutané, une canule introduite dans l'orifice fistuleux est poussée dans le moignon biliaire et aide à identifier les voies biliaires. À travers cette dernière une CPO peut être réalisée.

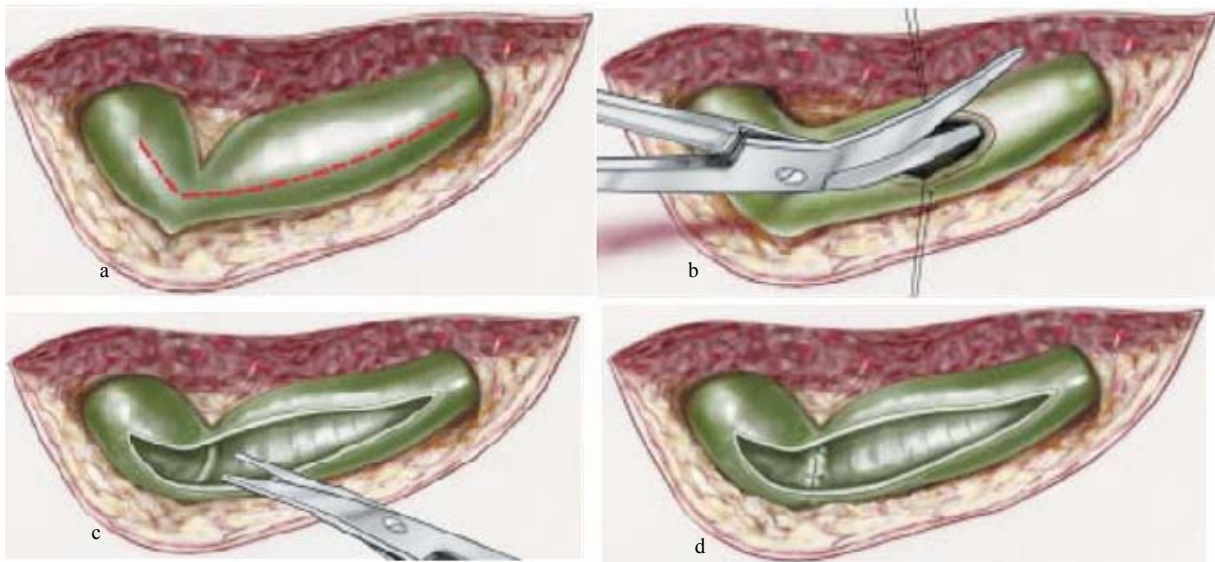


**Figure 16** : Cathétérisme d'une fistule biliaire (55)

---

**g. Ouverture de la convergence biliaire principale :**

Deux points de Vicryl 4/0 permettent une traction de la paroi de la convergence biliaire. Elle est incisée, puis ouverte aux ciseaux coudés, le long de l'axe du canal hépatique gauche afin d'obtenir une ouverture biliaire suffisamment longue (idéalement 3 cm) (a). Si nécessaire, on peut aussi s'élargir sur le canal hépatique droit. Dans ce cas l'ouverture biliaire est en V asymétrique, avec une branche droite courte et verticale et une branche gauche longue et horizontale (b). Dans de rares cas, pour augmenter le calibre d'abouchement du canal hépatique droit dans l'anastomose, la section de l'éperon de la convergence est souhaitable (c). Des points de fil résorbable 5/0 affrontent la muqueuse et complètent l'hémostase (d).



**Figure 17 : Ouverture de la convergence biliaire principale**

(55)

**h. Réalisation de l'anse montée en Y :**

Pour la préparation de l'anse en Y, on sectionne le jéjunum à 20 cm de l'angle de Treitz. L'anse montée, longue de 70 à 80 cm, arrive au foie par voie transmésocolique. L'anastomose au

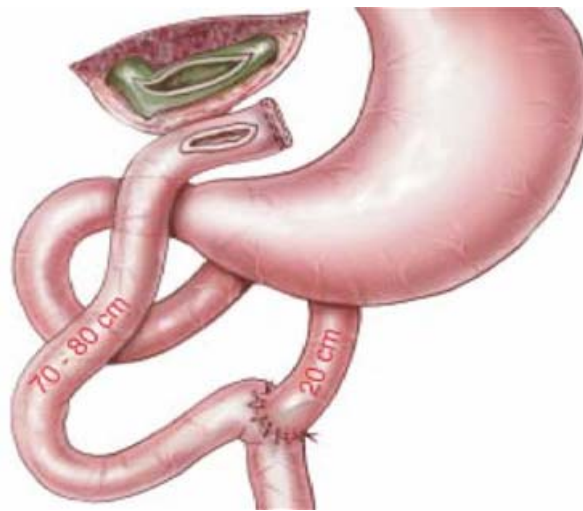
---

## Sténose postopératoire de la voie biliaire principale

---

le pied de l'anse est faite en un plan extra muqueux de Vicryl 3/0 par deux hémi-surjets, l'un antérieur et l'autre postérieur.

L'extrémité de l'anse est fermée par une application de pince à agrafes. L'incision, sur le bord antimésentérique du jéjunum, doit être plus petite que celle de l'ouverture biliaire, car elle a tendance à s'élargir au cours de l'anastomose. Le cul-de-sac est court et tourné vers la gauche.



**Figure 18: Réalisation de l'anse montée en Y (55)**

### **i. Réalisation de l'anastomose hépatico-jéjunale :**

Un point est passé sur l'angle gauche de l'ouverture biliaire et jéjunale, il sera noué à l'extérieur. Il est important que les tissus soient bien vascularisés, et qu'il n'y ait aucune tension sur les deux chefs de l'anastomose (a).

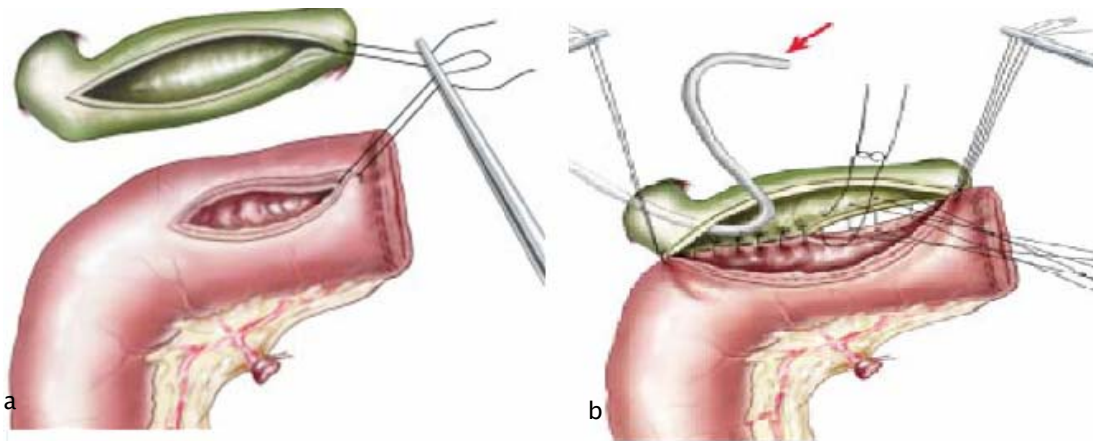
L'anastomose est faite en un plan, à points séparés au Vicryl 4/0 ou 5/0, extramuqueux sur le jéjunum, ils prennent toute la paroi sur le canal biliaire (b). Sur le plan postérieur les points sont tous passés avant, chacun repéré par une petite pince de Haldstet, rangés progressivement dans l'ordre sur une pince fixée sur le flanc gauche du malade, et noués à la fin. Les nœuds sont faits à l'intérieur, sauf si les voies biliaires sont très fines.

---

## Sténose postopératoire de la voie biliaire principale

---

Une fois le plan postérieur terminé (si un cathéter percutané est laissé en place, il est placé dans le jéjunum à ce moment là - flèche -), on passe au plan antérieur, qui est de réalisation plus facile. Les fils sont noués au fur et à mesure du passage des points. Il n'y a pas besoin de fixer l'anse montée à la capsule de Glisson.

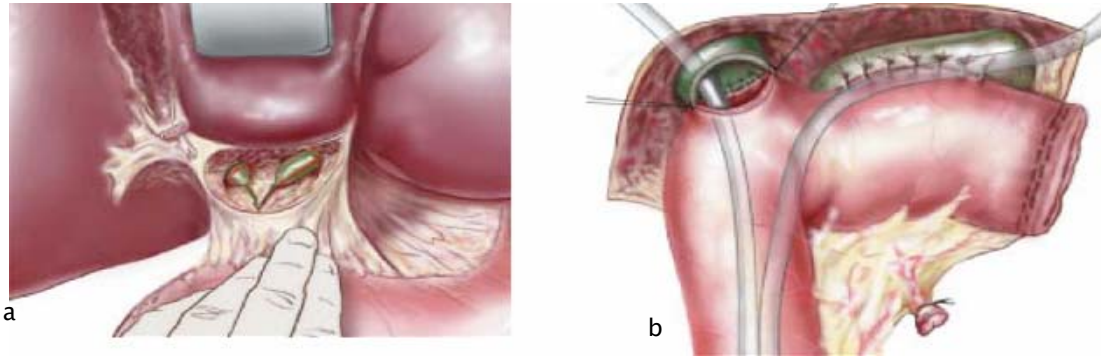


**Figure 19 : Réalisation de l'anastomose hépato-jéjunale (55)**

j. **En cas d'interruption complète de la convergence biliaire principale :**

Quand la convergence biliaire est interrompue et que les deux canaux hépatiques sont complètement séparés l'un de l'autre et à distance (type IVb de Bismuth), il est nécessaire, après les avoir préparés en utilisant la technique déjà décrite, de faire deux anastomoses sur la même anse montée (a). Il est plus facile de commencer par l'anastomose sur le canal gauche et, une fois celle-ci terminée, de faire l'anastomose sur le canal droit (b).

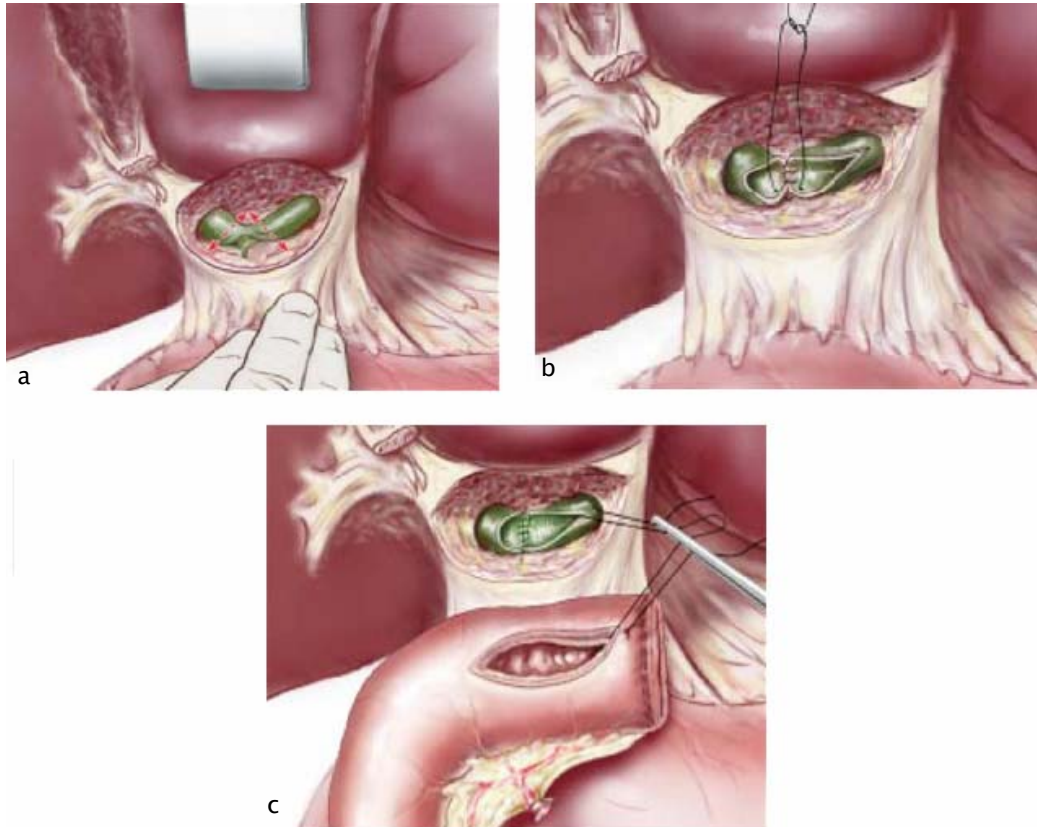
---



**Figure 20** : anastomose en cas d'interruption complète de la convergence biliaire principale (55)

**k. En cas d'interruption incomplète de la convergence biliaire principale :**

Dans certains cas la sténose cicatricielle intéresse la convergence biliaire mais ne l'a pas interrompue complètement (type IVa de Bismuth ou en cas de canaux en contact). Il est alors possible de reconstruire le toit de la convergence, en suturant l'un à l'autre les bords médians de chaque canal et de faire ensuite une anastomose unique sur l'anse montée. L'anastomose doit là encore être protégée par un ou deux drains trans-anastomotiques.

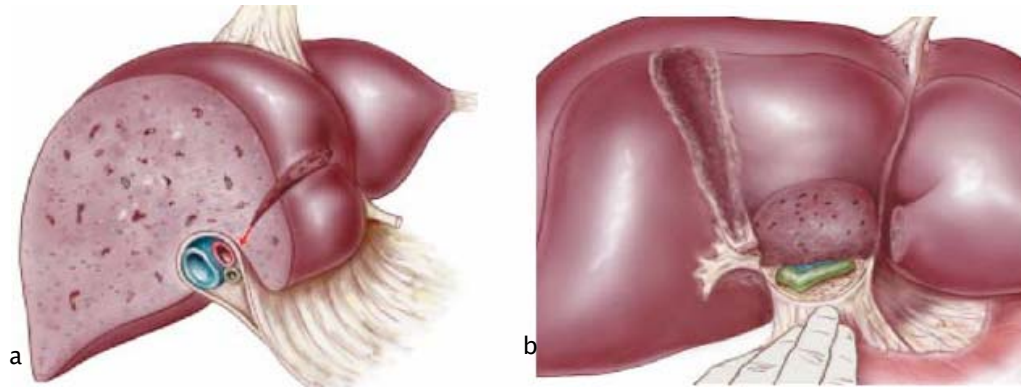


**Figure 21** : anastomose en cas d'interruption complète de la convergence biliaire principale (55)

I. Exérèse du « toit » surplombant le hile :

Dans quelques cas les altérations secondaires au traumatisme modifient la morphologie du segment IV, la portion supra hilaire s'hypertrophie et constitue un "toit" difficile à soulever et qui gêne l'accès au hile (a). La résection de la portion de parenchyme hypertrophié est simple et améliore la vision du champ opératoire (b).

---



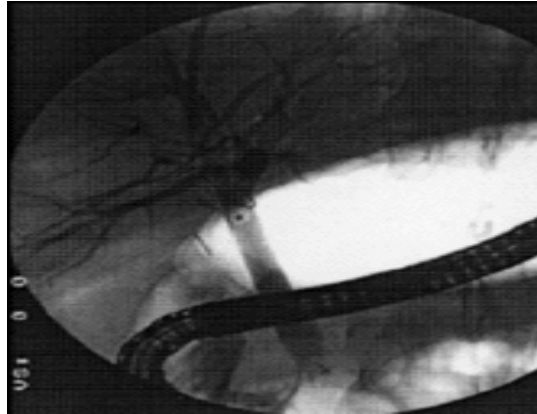
**Figure 21 : Exérèse du « toit » surplombant le hile (55)**

Dans notre étude l'anastomose hépato-jéjunale est la réparation la plus fréquemment effectuée (70% des cas). Deux patients ont une anastomose cholédoco-duodénale. L'anastomose cholédoco-jéjunale et hépato-jéjunale n'ont été faites que chez 14% des patients.

### **2. Traitement endoscopique :**

L'abord endoscopique des sténoses postopératoires de la voie biliaire sous-hilaire a un double intérêt : il permet de localiser la sténose et, lorsque l'arbre biliaire d'amont est opacifié, de proposer un traitement au cours du même temps endoscopique (56, 57, 58). Les techniques employées sont sensiblement identiques quelle que soit l'origine de la sténose. La faisabilité du traitement est proche de 100 % (57, 59, 53, 60). Après cathétérisme de la voie biliaire principale, parfois précédé par la technique du rendez-vous (combinaison des abords percutané et endoscopique des voies biliaires), il est possible de dilater les sténoses à l'aide de bougies de dilatation (dont le calibre croît jusqu'à 10 French) ou de ballonnets de dilatation (6 ou 8 mm de diamètre). L'utilisation des ballonnets permettrait de mieux «casser» les sténoses serrées et fibreuses (*figure 22*).

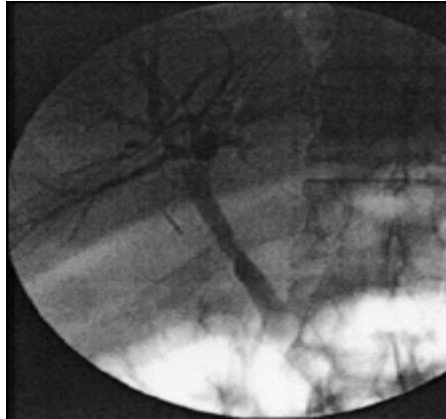---



**Figure 22** : Dilatation au ballonnet de 8 mm d'une sténose de la voie biliaire principale. (61)

Ces manipulations peuvent être répétées jusqu'à obtention d'un calibrage de la sténose. L'utilisation de prothèses plastiques (diamètre de 10 ou 11,5 French) assure après dilatation le maintien d'un calibre du diamètre de la prothèse. Plusieurs prothèses peuvent être insérées. Elles sont laissées en place 3 à 4 mois puis remplacées afin d'éviter les complications liées à leur obstruction (apparition d'une cholestase, d'une dilatation des voies biliaires ou d'un syndrome angiocholitique). L'utilisation de cholérétique (acide ursodésoxycholique), associée ou non à un traitement antibiotique (norfloxacine\*), n'a pas permis d'augmenter leur durée de perméabilité (62). Le changement de prothèse peut se faire en ambulatoire. La durée totale d'intubation n'est pas standardisée, mais elle dure le plus souvent entre 6 et 18 mois (57, 59, 41, 60). Le calibrage de la sténose (*figure 23*) est jugé satisfaisant lorsque le produit de contraste d'amont se draine rapidement et totalement à travers elle ou lorsqu'il n'existe plus d'encoche sur le ballonnet au cours de la dilatation (59).

---



**Figure 23** : Aspect du cholédoque après traitement (dilatation au ballonnet et insertion de prothèses plastiques pour une durée totale de 1 an). (61)

Si la dilatation paraît satisfaisante, aucune nouvelle prothèse n'est remise. Certains auteurs parlent de succès thérapeutique lorsque les patients sont asymptomatiques un an après le retrait de la prothèse (60), mais le risque de resténose tardive existe.

L'utilisation des prothèses métalliques dans le traitement endoscopique des sténoses biliaires bénignes est à proscrire comme en atteste un travail belge qui a comparé, sur 48 malades, l'efficacité des prothèses plastiques et celle des prothèses métalliques : la récurrence des sténoses avec prothèses plastiques était observée dans 19 % des cas (7 malades sur 36 après un suivi de  $50 \pm 12$  mois) alors qu'elle était observée dans tous les cas avec les prothèses métalliques (6 malades sur 6 après un suivi de  $44 \pm 33$  mois) (59). Des résultats similaires ont été observés avec des prothèses métalliques auto-expansives insérées par voie radiologique (63). L'extension de la fibrose à travers les mailles des prothèses métalliques en serait l'explication. Enfin, l'impaction de la prothèse métallique au sein de la paroi biliaire peut considérablement compliquer une reconstruction biliaire chirurgicale. L'utilisation de prothèses métalliques couvertes n'a pas encore fait l'objet d'étude.

Dans notre étude, le traitement endoscopique de la sténose de la VBP n'a pas été tenté.

---

## VII. EVOLUTION ET PRONOSTIC :

### 1. Complications du traitement chirurgical :

La morbidité et la mortalité des anastomoses bilio-digestives réparatrices de la sténose postopératoire de la VBP sont faibles (< 5 %), la mortalité est nulle dans notre étude. Les résultats à long terme excellents lorsqu'elles sont réalisées par des équipes chirurgicales spécialisées (64).

L'âge avancé, les maladies associées et les sténoses biliaires proximales sont autant de facteurs de risque de complications postopératoires. Les complications précoces sont les fuites biliaires (survenues chez 14% de nos patients) et les angiocholites. Dans notre étude, 1 patient s'est compliqué d'hémopéritoine, et 4 patients (29% des cas) ont présenté une surinfection de la paroi. Ces complications précoces bénéficient le plus souvent d'un traitement conservateur (65).

Les complications tardives sont les sténoses anastomotiques qui peuvent se révéler après plusieurs années par une angiocholite, voire une cirrhose biliaire secondaire (65). Les taux de sténoses anastomotiques (hilaires et sous-hilaires) varient entre 10 % et 30 % à long terme selon les études (66, 67, 68, 69) mais, en cas de sténoses sous-hilaires, les résultats à long terme sont excellents (70, 71). Le traitement chirurgical de ces resténoses (anastomose biliodigestive hilare, voire intra-hépatique) est souvent difficile. Les dilatations pneumatiques et, plus rarement, la pose de prothèse métallique par voie percutanée transhépatique sont une alternative thérapeutique. Ces complications tardives n'ont pas été précisées dans les dossiers de nos malades.

### 2. Complications du traitement endoscopique :

Les complications rencontrées au cours du traitement endoscopique sont celles liées au geste endoscopique (hémorragie au cours de la sphinctérotomie, pancréatite aiguë, perforation)

---

(72). Le risque d'angiocholite est assez important, notamment lorsque les voies biliaires d'amont ont été opacifiées et que leur drainage n'a pas été possible. Les autres complications sont liées à l'obstruction précoce (< 3 mois) ou, plus rarement, à la migration des prothèses.

Le succès du traitement endoscopique varie avec l'origine de la sténose, mais aussi avec la précocité du diagnostic : en cas de sténose succédant à une transplantation hépatique, les récurrences sont plus fréquentes qu'après une cholécystectomie (59), les sténoses intéressant le cholédoque du donneur nécessitent un temps d'intubation plus long que les sténoses anastomotiques cholédoco-cholédociennes (60) et, enfin, le temps d'intubation par prothèse plastique serait d'autant moins long que le diagnostic et le traitement sont précoces (41).

### 3. Comparaison entre le traitement chirurgical et le traitement endoscopique :

Aucune étude prospective n'a comparé le traitement endoscopique au traitement chirurgical des sténoses biliaires postopératoires. Néanmoins, l'analyse des travaux disponibles indique que les résultats du traitement endoscopique (avec un recul cependant moins long) apparaissent équivalents à ceux de la chirurgie avec des taux de resténoses variant de 10 % à 40 % selon les études (56, 66, 58-60, 73).

Une étude rétrospective a comparé les résultats de la chirurgie et de l'endoscopie dans le traitement des sténoses bénignes de la voie biliaire principale. Le traitement consistait en une anastomose hépatico-jéjunale sur anse en Y dans le premier groupe (35 patients) et en l'insertion d'une prothèse plastique changée tous les 3 mois pendant un an dans le second groupe (66 patients). Les suivis étaient, pour les groupes chirurgie et endoscopie, de 50 et 42 mois respectivement. Il a été observé significativement plus de complications précoces dans le groupe chirurgie que dans le groupe endoscopie (26 % *versus* 8 %), mais un décès est survenu dans le groupe endoscopie (pancréatite aiguë). Les complications tardives n'étaient décrites que dans le groupe endoscopie (27 %), il s'agissait principalement d'angiocholites. Les taux des récurrences sténotiques était de 17 % dans les deux groupes. Les auteurs concluaient de cette

---

## **Sténose postopératoire de la voie biliaire principale**

---

étude que le traitement endoscopique pouvait être proposé en première intention dans la prise en charge des sténoses bénignes de la voie biliaire principale (56).

## **VIII. PREVENTION :**

### **1. Au cours des cholécystectomies :**

#### **A. Choix de la voie d'abord : cholécystectomie laparoscopique ou conventionnelle :**

Lorsque l'indication opératoire est judicieusement posée, la voie d'abord doit être adaptée aux patients, à la présence de contre indications formelles ou relatives à l'une ou l'autre voie d'abord, à la présence ou non d'un contexte d'urgence et à l'expérience de l'opérateur.

La laparoconversion en cas de coeliochirurgie, doit être envisagée avant l'intervention comme une éventualité probable en cas de difficultés opératoires :

- Problèmes de matériel.
- Hémorragie incontrôlable.
- Découverte d'une lithiase de la VBP (cependant, certains opérateurs entraînés, en dehors de l'existence d'un empièchement cholédocien, réalisent l'extraction des calculs) (74).
- Cholécystite aiguë avec pédiculite en l'absence de maîtrise parfaite de la technique (33).
- Lorsque l'opérateur n'arrive pas à identifier les éléments du triangle de Calot ou doute d'un traumatisme biliaire.

La conversion en laparotomie, ne doit en aucun cas être considérée comme un échec mais comme une attitude de sagesse et de prudence assurant la meilleure sécurité de l'opéré.

#### **B. Les mesures prophylactiques lors de la réalisation de la cholécystectomie conventionnelle (34,1) :**

##### **a. Voie d'abord et exposition du champ opératoire :**

La voie d'abord doit être suffisamment large pour permettre d'introduire la main dans l'abdomen afin d'exposer et de verticaliser le pédicule hépatique en abaissant le duodénum, ce

---

## **Sténose postopératoire de la voie biliaire principale**

---

qui permet d'éviter que la traction sur la vésicule biliaire ne provoque une angulation de la partie basse du pédicule mettant le cholédoque dans l'axe du cystique.

### **b. Au cours des cholécystectomies dites faciles :**

Réalisées à froid, sans anomalies de la région pédiculaire, le risque réside dans la confusion entre la VBP et le canal cystique. Dans ce cas la technique de cholécystectomie rétrograde offre la meilleure prévention de plaie biliaire.

Le premier temps est la dissection des éléments du triangle de Calot avec identification du cystique, du canal hépatique et de l'artère cystique. Puis la ligature de cette dernière ou de ses branches qui sera suivie de la ligature du canal cystique contre la vésicule biliaire.

Une fois la canule de la cholangiographie introduite dans le cystique et qu'un reflux de bile apparaît, la cholécystectomie après section du cystique peut être poursuivie.

### **c. Au cours des cholécystectomies dites difficiles :**

Lorsque les remaniements locaux rendent difficile l'abord premier du pédicule cystique, le risque de la cholécystectomie est représenté par l'adhérence du collet vésiculaire au canal hépatique. On recherchera à disséquer en premier l'infundibulum ou le collet vésiculaire définissant ainsi la cholécystectomie antérograde.

Si la dissection au niveau du collet est difficile, il peut devenir nécessaire d'ouvrir la vésicule à sa face inférieure. On repérera par l'intérieur le canal cystique, puis la VBP.

Si le repérage de cette dernière est possible, la cholécystectomie est poursuivie en restant en contact du collet vésiculaire.

Il est parfois prudent d'abandonner les fragments vésiculaires adhérents au pédicule hépatique, la muqueuse étant ensuite coagulée. Cette manœuvre est indiquée lorsqu'il existe une fistule bilio-biliaire (constituée ou amorcée par un gros calcul dans le collet vésiculaire). La portion laissée en place sert à fermer la voie biliaire sur un drain de Kehr.

Dans des situations très difficiles où la vésicule biliaire constitue un bloc inflammatoire prenant en totalité le pédicule hépatique et s'étendant parfois aux organes de voisinage, il ne

---

## **Sténose postopératoire de la voie biliaire principale**

---

faut pas hésiter à limiter le geste à une cholécystendèse avec cholécystostomie surtout quand il s'agit d'un patient âgé.

### **d. Prévention des plaies déterminées par d'autres mécanismes :**

- Eviter de placer à l'aveugle fil ou pince dans un champ opératoire rempli de sang. Il est nécessaire d'assurer une hémostase provisoire du pédicule hépatique par compression digitale afin de réaliser l'hémostase élective du niveau en cause.
- Contrôle premier de tous les éléments du pédicule hépatique avant toute ligature.
- Manœuvre instrumentale prudente lors de la canulation ou de l'ablation de calcul. La cholédocotomie transversale sur une VBP fine est à éviter.
- Reconnaître les anomalies anatomiques favorisant les traumatismes biliaires. Les deux types qui y exposent le plus sont l'implantation basse d'une branche droite et l'implantation directe d'une branche droite dans la vésicule.
- 

### **e. La cholangiographie peropératoire :**

Son rôle protecteur est bien démontré (45). Sa réalisation reste toujours recommandée lorsque les conditions opératoires le permettent.

En fait, s'il faut militer pour la réalisation d'une CPO, il faut ajouter qu'il ne suffit pas de la faire, encore faut-il bien l'interpréter, notamment vérifier l'intégrité de l'arbre biliaire et se servir des informations anatomiques qu'elle apporte au cours de la dissection qui suit sa réalisation.

## **C. Les mesures prophylactiques lors de la réalisation de la cholécystectomie coelioscopique**

L'opérateur doit respecter certaines règles techniques (75).

- Débuter la dissection au niveau de l'infundibulum en se dirigeant progressivement vers la VBP plutôt que de s'en éloigner.
  - Eviter les coagulations intempestives contre la paroi biliaire par l'intermédiaire du crochet
-

## Sténose postopératoire de la voie biliaire principale

---

dissecteur.

- Régler le crochet monopolaire à basse tension pour obtenir une escarre blanchâtre très localisée et d'apparition progressive.
- Eviter de disséquer le pédicule hépatique au crochet monopolaire, mais " redécouvrir ciseaux et dissecteur "
- Utiliser la coagulation bipolaire, bien réglée (le circuit électrique est obligatoirement entre les deux pinces) au contact du canal hépatique et du duodénum. (76)
- Ne pas se servir d'un instrument chaud au contact d'une gaine métallique elle même voisine d'une structure viscérale.
- Obtenir une meilleure exposition :
  - En utilisant une optique de 30° si nécessaire exerçant une traction franche sur l'infundibulum en bas et en dehors, afin de placer le canal cystique perpendiculairement à la VBP.
  - En introduisant une pince mousse par un trocart supplémentaire en pararombilicale gauche. Cette pince permettra une traction du duodénum vers le bas.
- La CPO doit toujours être réalisée si les conditions techniques le permettent, pour vérifier l'intégrité des voies biliaires.
- Ne pas hésiter à convertir en laparotomie en cas de difficultés opératoires.
- Un apprentissage patient et rigoureux, un respect scrupuleux des règles de sécurité propre à la vidéo chirurgie, un recours rapide à la conversion en cas de difficultés sont les règles d'or de la coeliochirurgie (77).

## 2. Au cours des gastrectomies :

### A. Les Gastrectomies simples :

L'opérateur est amené à lier les petits vaisseaux gastro-duodénaux afin de libérer la face inférieure du bulbe duodénale, jusqu'à disposer au moins d' 1 cm de tissu sain nécessaire pour la suture duodéno-gastrique ou pour la fermeture du moignon.

---

## **Sténose postopératoire de la voie biliaire principale**

---

Cette libération duodénale ne devient dangereuse pour la voie biliaire qu'au delà de l'artère gastro-duodénale. C'est donc la limite raisonnable à ne pas dépasser sans s'exposer à une blessure du canal cholédoque.

### **B. Les Gastrectomies difficiles :**

C'est ce centimètre de tissu duodéal sain qu'il est nécessaire de conserver qui pose tout le problème lorsque la région pyloro-duodénale est rétractée, sténosée, et lorsqu'un volumineux ulcère calleux s'étend dans le pédicule hépatique.

La limite raisonnable représentée par l'artère gastro-duodénale devient difficile à repérer ou doit être dépassée.

Il existe alors un risque majeur de léser le cholédoque même en laissant le fond de l'ulcère en place. D'où :

- L'abord systématique du cholédoque dans le pédicule hépatique et son cathétérisme à l'aide d'un instrument malléable. A tout moment, il devient possible de repérer son trajet dans la région duodéno-pancréatique.
- L'exérèse terminée, pratiquer une CPO à la recherche d'une plaie biliaire.

### **3. Moment de la réparation d'une plaie biliaire :**

Il est clair que le pronostic des plaies biliaires dépend étroitement de la prise en charge diagnostique et thérapeutique médico-chirurgicale immédiate, et de la qualité de l'éventuelle réparation chirurgicale. En pratique, cette prise en charge est, elle même, d'abord dépendante du type de plaie biliaire mais également du mode de présentation de la complication biliaire qu'elle se manifeste en peropératoire, en postopératoire précoce ou en postopératoire tardif (78).

Les lésions diagnostiquées en peropératoire doivent être réparées immédiatement. Quand il s'agit d'une plaie latérale de la voie biliaire découverte en cours d'intervention, la réparation primaire sur un drain de Kehr est une option simple. En cas de section complète, l'anastomose directe avec mise en place d'un drain Kehr en amont (si la perte de substance est

---

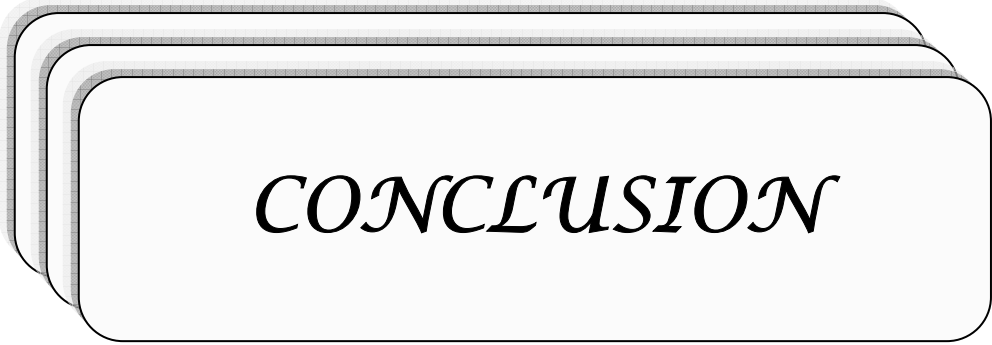
## **Sténose postopératoire de la voie biliaire principale**

---

minime) peut être envisagée (79, 80), mais le drainage de la voie biliaire reste le traitement à faire par le chirurgien sans expérience approfondie de la chirurgie hépatobiliaire (81).

Le meilleur moment de la réalisation de la réparation définitive des lésions biliaires découvertes en postopératoires ne fait pas l'objet à ce jour d'un consensus. Pour certains (1, 82) il faut attendre huit à 12 semaines, pour obtenir une dilatation des voies biliaires après le tarissement d'une éventuelle fistule biliaire. Dans l'expérience de Chapman et al. (83) une telle attente était responsable d'une morbidité plus importante et cette équipe a opté pour une réparation plus précoce, à condition que le patient soit stable sur le plan hémodynamique et infectieux. Lillemoe et al. (50) préconisent une chirurgie deux à trois semaines après le tarissement d'une fistule biliaire. Dans une série d'une équipe de Nantes, de bons résultats ont été obtenus, à moyen terme, lors d'une réparation précoce, ces résultats sont cependant à confirmer à plus long terme (79). À noter qu'un délai parfois long avant la réparation définitive a été responsable de 37,5 % de fibrose dans l'étude de Johnson et al. dont les deux tiers avaient une cirrhose sur des biopsies systématiques (84).

---



*CONCLUSION*

---

## Sténose postopératoire de la voie biliaire principale

---

La sténose postopératoire de la VBP est une complication peu fréquente mais grave par son évolution vers la cirrhose biliaire et l'hypertension portale.

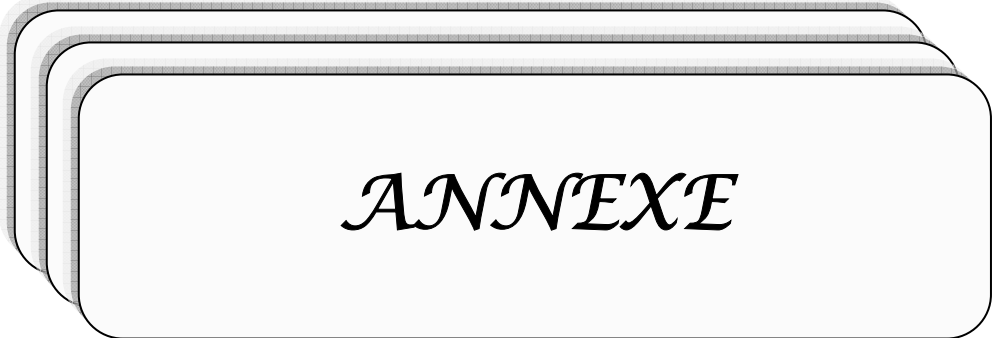
C'est une pathologie essentiellement secondaire à une plaie biliaire méconnue lors d'une cholécystectomie. La cœlioscopie est la voie d'abord la plus pourvoyeuse de ces plaies mais dans notre étude 64% des sténoses étaient secondaire à une cholécystectomie par voie sous costale droite.

Le diagnostic est évoqué devant l'apparition d'ictère souvent tardif, de fièvre, de prurit et de douleurs persistantes de l'hypochondre droit. Il est confirmé par l'imagerie essentiellement la cholangio-IRM qui permet de montrer la dilatation de la VBP et des VBHI mais aussi le siège de la sténose, la présence de calculs de stase, et d'éliminer certains diagnostic différentiels essentiellement la sténose de la VBP d'origine tumorale. Dans notre étude elle n'est pas de pratique courante, elle n'a été réalisée que chez un patient.

Le traitement de la sténose postopératoire de la VBP peut être soit chirurgical soit endoscopique. L'anastomose hépatico-jéjunale sur anse montée en « Y » est la technique chirurgicale la plus utilisée, elle permet d'avoir de bons résultats et peu de complications à court et à moyen terme. Le traitement endoscopique consistant en une dilatation par prothèses plastiques est une alternative intéressante au traitement chirurgical, mais nécessite plusieurs interventions ce qui peut être contraignant pour le patient. Dans notre étude, tous les patients ont été traité chirurgicalement, dans 70% des cas l'anastomose hépatico-jéjunale a été la technique utilisée. Les complications sont représentées par la fuite biliaire (14% des cas), l'hémopéritoine (7% des cas) et la surinfection de paroi (29% des cas).

La prévention et le respect des règles chirurgicales lors des cholécystectomies ou de toute autre chirurgie digestive restent les meilleurs moyens d'éviter ces sténoses.

---



*ANNEXE*

**ANNEXE :**

**Fiche d'exploitation : la sténose postopératoire de la voie biliaire principale**

1. Age :
  2. Sexe :
  3. Antécédents  Chirurgicaux.....
    - Cholécystectomie :.....
    - Voie d'abord :  Laparotomie sous costale droite
    - Cœlioscopie
    - Autres chirurgie biliaire :.....
    - Autres chirurgie digestive :..... Suites opératoires.....
  4. Etat général :  Conservé  Altéré
  5. Circonstance de découverte  Ictère  Fièvre  
 Douleur de l'HCD  Prurit
  6. Délai entre l'opération initiale et le début des symptômes cliniques :.....
  7. Examens paracliniques  Echographie abdominale  TDM abdominale  
 Cholangio-IRM  CPRE
  8. Type de lésion selon la classification de Bismuth  Type I  Type II  Type III  
 Type IV  Type V
  9. Réparation :  Chirurgie  Endoscopie  Abstention
  10. Geste chirurgical :  Anastomose hépatico-jéjunale
    - Anastomose hépatico-duodénale
    - Anastomose cholédoco-jéjunale
    - Anastomose cholédoco-duodénale
  11. Suites opératoires :
    - Complications précoces :.....
    - Complications tardives :.....
-



*RESUMES*

---

## Résumé

La sténose postopératoire de la voie biliaire principale (VBP) est une pathologie peu fréquente mais qui peut être grave. Nous avons réalisé une étude rétrospective sur 14 patients opérés pour sténose postopératoire de la VBP au service de chirurgie viscérale du CHU Med IV de Marrakech entre Janvier 2002 et Mai 2010. L'âge moyen de nos patients était de 43 ans (34, 50 ans). Le sexe féminin représentait 93% des cas. Tous les patients ont eu une cholécystectomie dans les antécédents, par laparotomie dans 64% et par coelioscopie dans 36% des cas, compliquée de fuite biliaire dans (64%), péritonite biliaire (14%) et douleurs résiduelles (22%). Le délai entre la cholécystectomie et les symptômes cliniques variait entre 10 jours et 4 ans. L'ictère rétionnel est le principal symptôme présent chez la totalité de nos patients. Le bilan biologique a montré une hyperbilirubinémie chez tous nos patients et un seul patient a présenté une perturbation du bilan hépatique. L'échographie abdominale, a montré une dilatation isolée de la VBP dans 36% des cas, une dilatation VBP et des voies biliaires intrahépatiques (VBIH) dans 36% des cas, une dilatation isolée VBIH dans 21% des cas et une sténose du bas cholédoque dans 7% des cas. La tomodensitométrie abdominale a montré une dilatation VBP et VBIH avec disparité de calibre au niveau du bas cholédoque chez le 1<sup>e</sup> patient, et une dilatation des VBIH et hilaires sans dilatation du cholédoque, chez le 2<sup>e</sup> malade. La cholangiographie par résonance magnétique faite chez un patient a révélé une sténose de la VBP avec distension VBIH. Le traitement a consisté en une réparation chirurgicale sous forme d'anastomose hépatico-jéjunale dans 70% des cas. Les suites opératoires ont été marquées par la survenue d'un hémopéritoine drainé, chez 1 patient, une fuite biliaire dans 14% des cas et une surinfection de la paroi chez 29% des patients.

---

## Abstract

Postoperative stenosis of the common bile duct (CBD) is an infrequent disease but can be serious. We conducted a retrospective study of 14 patients undergoing postoperative stenosis of the CBD in visceral surgery department of the University Hospital Med IV Marrakesh, between January 2002 and May 2010. The average age of our patients was 43 years (34, 50). The females represented 93% of cases. All patients underwent cholecystectomy in history, by laparotomy in 64% and 36% by laparoscopy. This surgery has been complicated with bile leakage in (64%), biliary peritonitis (14%) and residual pain (22%). The time between cholecystectomy and clinical symptoms varied between 10 days and 4 years. The obstructive jaundice is the main symptom present in all of our patients. Laboratory tests showed hyperbilirubinemia in all our patients and one patient showed a disturbance of the liver. Abdominal ultrasound showed dilatation of the CBD isolated in 36% of cases, dilated bile duct and intrahepatic bile ducts (HID) in 36% of cases, dilation HID isolated in 21% and stenosis of the lower bile duct in 7% of cases. Abdominal CT showed a dilated bile duct and HID with class disparity in the lower bile duct in the first patient, and dilation of HID and hilar bile duct without dilatation of the choledochus, in the second patient. Magnetic resonance cholangiography made for one patient revealed a stenosis of the CBD and distension of HID. The treatment consisted of surgical repair as hepatico-jejunal anastomosis in 70% of cases. The postoperative course was marked by the occurrence of hemoperitoneum drained in 1 patient, a bile leak in 14% and infection of the wall in 29% of cases.

---





*BIBLIOGRAPHIE*

---

## Sténose postopératoire de la voie biliaire principale

---

### 1–Bismuth H, Lazorthes F.

Les traumatismes opératoires de la voie biliaire principale,  
Monographies de l'association française de chirurgie.  
Masson. Paris, 1981, 1.

### 2–Beyer L.

Ictère nu après cholécystectomie cœlioscopique...  
J Chir Visc 2010; 147,2:150–160

### 3–Pilleul F, Courbière M, Henry L, Scoazec JY, Valette PJ.

La cholango-IRM dans le diagnostic étiologique des sténoses biliaires : corrélation anatomopathologique  
J Radio 2004; 85,1:25–30

### 4–Chapman WC, Halevy A, Blumgart LH, Benjamin IS.

Post-cholecystectomy bile duct strictures.  
Management and outcome in 130 patients.  
Arch Surg 1995; 130:597–604.

### 5–Davids PHP, Tanaka AKF, Raws EAJ et al.

Benign biliary strictures. Surgery or endoscopy?  
Ann Surg 1993; 217: 237–243.

### 6–Langman J.

Embryologie médicale. 4<sup>e</sup> édition. Masson.

### 7–Champetier J. et Coll.

Les variations de division des voies biliaires extra-hépatiques signification et origine, conséquences chirurgicales.  
J. chir 1989; 126,3:147–154.

### 8– Foie, vésicule et voies biliaires

Embryologie humaine  
Disponible sur (<http://www.embryology.ch/francais/sdigestive/leber02.html>)

### 9– Les voies biliaires

Disponible sur (<http://les-herboristes.forumactif.com/notions-de-physiologie-humaine-f4/le-foie-t434.html>)

---

## Sténose postopératoire de la voie biliaire principale

---

### **10–Bouchet Y, Passagia JG, Lopez JF.**

Anatomie des VBEH

Techniques chirurgicales. Appareil digestif. Paris: Encycl Med Chir,1990:16.

### **11–Perlemuter L, Waligor J.**

Cahier d'anatomie. abdomen I,2, 3<sup>e</sup> édition. Masson.

### **12–Castaing D, Morino M.**

Anatomie du foie et des voies biliaires.

Foie–pancréas. Paris: Encycl Med Chir,1989:10

### **13–Rouviere H, Delmas A.**

Anatomie humaine tronc. 2. 14<sup>e</sup> édition.Masson.

### **14– Anatomie biliaire et vasculaire du foie**

J Radio 2002; 83,2:221–232

### **15–Khademallah K.**

Variations anatomiques des voies biliaires sur 200 cholangiogrammes, intérêt chirurgical.

Thèse de Médecine n°122 Rabat 1990.

### **16–Valette PJ, Bodnar D, Genin G, Henry L, Ponchon T, Partensky C.**

Radiologie interventionnelle des voies biliaires.

Radiodiagnostic appareil digestif. Encycl Méd Chirg. Paris,33–600–A–10,1994:27

### **17–Cervi C, Aube C, Tuech JJ, Pessaux P, Regenet N, Burtin P, Arnaud JP.**

La cholangiographie par résonance magnétique nucléaire en pathologie biliaire. Étude prospective chez 60 patients

Ann Chir 2000; 125,5:428–434

### **18– Jean–François Gigot**

Chirurgie des voies biliaires

Paris. Masson , 2005

### **19–Chartrand–Lefebvre C, Dufresne MP, Lafortune M, Lapointe R, Dagenais M, Roy A. Iatrogenic injury to the bile duct : a working classification for radiologist.**

Radio 1994; 193(2):523–6.

---

**20–Bergman JJ, van den Brink GR, Rauws EA, de Wit L, Obertop H, Huibregtse K, Tytgat GN, Gouma DJ.**

Treatment of bile duct lesions after laparoscopic cholecystectomy.  
Gut 1996; 38(1):141–7.

**21–Nuzzo G.**

Le lesioni iatrogene delle via biliare principale.  
Collana Monografica della Società Italiana di Chirurgia, 2002.

**22–Archer SB, Brown DW, Smith D, Branum GD, Hunter JG.**

Bile duct injury during laparoscopic cholecystectomy.  
Ann Surg 2001; 234:549–559.

**23– Asbun HJ, Rossi RL.**

Techniques of laparoscopic cholecystectomy. The difficult operation.  
Surg Clin North Am 1994; 74:755–775; discussion 777–780.

**24– Gillet M.**

Chirurgie de voies biliaires chez le cirrhotique. La chirurgie digestive chez le cirrhotique.  
Monographies de l'Association Française de Chirurgie. Rapport présenté au 95e Congrès Français de Chirurgie. Springer-Verlag, Paris 1993:91–99.

**25–Peschaud F, Alves A, Berdah S, Kianmanesh R, Laurent C, Mabrut JY, Mariette C, Meurette G, Pirro N, Veyrie N, Slim K.**

Indications de la laparoscopie en chirurgie générale et digestive: Recommandations factuelles de la Société Française de Chirurgie Digestive (SFCD).  
J Chir 2006; 143,1:15–36

**26–Colonna JOd, Shaked A, Gomes AS, Colquhoun SD, Jurim O, McDiarmid SV, et al.**

Biliary strictures complicating liver transplantation : incidence, pathogenesis, management, and outcome.  
Ann Surg 1992; 216:344–50.

**27–Greif F, Bronsther OL, Van Thiel DH, Casavilla A, Iwatsuki S, Tzakis A, et al.**

The incidence, timing, and management of biliary tract complications after orthotopic liver transplantation.  
Ann Surg 1994; 219:40–5.

---

## **Sténose postopératoire de la voie biliaire principale**

---

### **28–Davidson BR, Rai R, Kurzawinski TR, Selves L, Farouk M, Dooley JS, et al.**

Prospective randomized trial of end-to-end versus side-to-side biliary reconstruction after orthotopic liver transplantation.

Br J Surg 1999; 86:447–52.

### **29–Rolles K, Dawson K, Novell R, Hayter B, Davidson B, Burroughs A.**

Biliary anastomosis after liver transplantation does not benefit from T tube splintage.

Transplantation 1994; 57:402–4.

### **30–Walker WE, Avant GR, Reynolds VH.**

Cholangitis with a silver lining.

Arch Surg 1979; 114:214–215.

### **31–Le Guyader A, Durand-Fontanier S, Valleix D, Descottes B,**

Sténose de la voie biliaire principale par migration de clips métalliques,

Ann chir 2000; 125,8:795–796

### **32–Rohr S, De Manzini N, Vix J, Tiberio G, Wantz C, Meyer C.**

Intérêt des clips résorbables dans la cholécystectomie par laparoscopie.

J Chir 1997; 134:180–184.

### **33–Belghiti J. Résultats de la cholécystéctomie par coelioscopie.**

Gastro clin bio 1994; 42,12:149–154.

### **34–Leguillouzic Y, Mantiong et Gillet M.**

Fistules biliaires.

Hépatologie. Encycl Méd Chir. Paris, 7-058-A-10,1993:8

### **35–Chouiref A, Sibert A.**

Rôle de l'imagerie dans l'exploration des obstacles biliaires

Radio-diagnostic appareil digestif Encycl Méd Chir. Paris, 33-500-A-15,1998:6

### **36–Croizet O, Buscail L, Escourou J.**

Méthodes d'exploration des voies biliaires.

Hépatologie. Encycl Méd Chir. Paris: Elsevier, 7-058-A-10,1993:11

---

**37–Descottes B, Segol P, Samama G.**

Complications de la chirurgie abdominale sous video–laparoscopie.  
Rapport présenté au 101<sup>e</sup> congrès français de chirurgie Paris, 1999.

**38–Kardach M, Soyer P, Diaz JA, Boudiaf M, Dahan H, Hamzi L, Pelage JP, Dufresne AC, Rymer R.**

Imagerie du carrefour biliopancréatique.  
Radiodiagnostic appareil digestif. Encycl méd chir. Paris: Elsevier, 33–501–S–10,1999:16

**39–Lecesne R, Drouillard J, Airaud JY, Laurent F.**

Cholangiowirsungographie en imagerie par résonance magnétique.  
Radiodiagnostic Appareil digestif. Encycl Méd Chir. Paris: Elsevier, 33–500–A–11,1998:14

**40–Laurent V, Ayav A, Hoeffel C, Bruot O, Ganne PA, Mathias J, Régent D.**

Imagerie des voies biliaires opérées.  
J Radio 2009; 90,7–8:905–917.

**41–Bourgeois N, Deviere J, Yeaton P, Bourgeois F, Adler M, Van De Stadt J, et al.**

Diagnostic and therapeutic endoscopic retrograde cholangiography after liver transplantation.  
Gastrointest Endosc 1995; 42:527–34.

**42–Moreaux J.**

Traitement des complications de la cholécystectomie.  
Généralité appareil digestif. EMC techniques chirurgicales. Editions Techniques, 40–60,1993:18

**43–Borie F, Millat B.**

Cholangiographie peropératoire par laparoscopie. Comment et pourquoi la faire ?  
J Chir 2003; 140:90–93.

**44– Vons C.**

Une cholangiographie systématique au cours d'une cholécystectomie par laparoscopie est-elle vraiment justifiée ?  
J Chir 2003; 140:350–352.

**45–Vons C, Badawy A, Franco D.**

Les urgences biliaires à l'ère de la coelioscopie  
Ann Chir 1998; 52,2:182–184.

---

## **Sténose postopératoire de la voie biliaire principale**

---

### **46–Fletcher DR, Hobbs MS, Tan P, Valinsky LJ, Hockey RL, Pikora TJ et al.**

Complications of cholecystectomy: risk of laparoscopy approach and protective effects of operative cholangiography: a population based study.

Ann Surg 1999; 229:449–57.

### **47–Gay–Depassier P, Menu Y, Sibert A.**

Pathologie non tumorale des voies biliaires.

Radiodiagnostic Appareil digestif. Encycl Méd Chirg. Paris. Editions Techniques 33–500–A–30,1993:22

### **48–Nuzzo G. Giuliani F, Persiani R.**

Le risque de plaies biliaires au cours de la cholécystectomie par laparoscopie.

J Chir 2004; 141:343–353.

### **49–Nuzzo G.**

Le lesioni iatrogene della via biliare principale.

Relazione Biennale. 104° Congresso della Società Italiana di Chirurgia. Roma, SIC Ed., 2002.

### **50–Lillemoe KD, Melton GB, Cameron JL et al.**

Postoperative bile duct strictures: management and outcome in the 1990s.

Ann Surg 2000; 232:430–441.

### **51–Hepp J, Couinaud C.**

L'abord et l'utilisation du canal hépatique gauche dans les réparations de la voie biliaire principale.

Presse Med 1956; 64:947–948.

### **52–Moreaux J.**

Traitement des complications de la cholécystectomie.

Techniques chirurgicales généralités Appareil digestif 40 – 960. Paris. Ed Techniques. Encycl Méd Chir,1993

### **53–Couinaud C.**

Le foie. Études anatomiques et chirurgicales.

Masson Ed. Paris. 1957.

---

## Sténose postopératoire de la voie biliaire principale

---

### **54–Hepp J, Pernod R, Hautefeuille P.**

La détection des lésions de la zone de la convergence radriculaire en chirurgie biliaire réparatrice.  
Mem Acad Chir 1966:246–252.

### **55–Nuzzo G, Giuliani F.**

Chirurgie des sténoses cicatricielles de la voie biliaire principale.  
J Chir 2006; 143:37–43

### **56–Davids PH, Tanka AK, Rauws EA, van Gulik TM, van Leeuwen DJ, de Wit LT, et al.**

Benign biliary strictures : surgery or endoscopy ?  
Ann Surg 1993; 217:237–43.

### **57–Prat F, Pelletier G, Ponchon T, Fritsch J, Meduri B, Boyer J, et al.**

What role can endoscopy play in the management of biliary complications after laparoscopic cholecystectomy ?  
Endoscopy 1997; 29:341–8.

### **58–Vitale GC, Stephens G, Wieman TJ, Larson GM.**

Use of endoscopic retrograde cholangiopancreatography in the management of biliary complications after laparoscopic cholecystectomy.  
Surgery 1993; 114:806–12.

### **59–Dumonceau JM, Deviere J, Delhay M, Baize M, Cremer M.**

Plastic and metal stents for postoperative benign bile duct strictures : the best and the worst.  
Gastrointest Endosc 1998; 47:8–17.

### **60–Rizk RS, McVicar JP, Emond MJ, Rohrmann CA Jr, Kowdley KV, Perkins J, et al.**

Endoscopic management of biliary strictures in liver transplant recipients : effect on patient and graft survival.  
Gastrointest Endosc 1998; 47:128–35.

### **61–Auroux J, Cherqui D.**

Traitement chirurgical et endoscopique des sténoses bénignes de la voie biliaire principale sous-hilaire  
Hépatogastro 2001; 8,1:39–45

### **62–Barrioz T, Ingrand P, Besson I, de Ledinghen V, Silvain C, Beauchant M.**

Randomised trial of prevention of biliary stent occlusion by ursodeoxycholic acid plus norfloxacin.  
Lancet 1994; 344:581–2.

---

## Sténose postopératoire de la voie biliaire principale

---

**63–Bismuth H, Franco D, Corlette MB, Hepp J.**

Long term results of Roux–en–Y hepaticojejunostomy.  
Surg Gynecol Obstet 1978; 146:161–7.

**64–Hausegger KA, Kugler C, Uggowitz M, Lammer J, Karaic R, Klein GE, et al.**

Benign biliary obstruction : is treatment with the Wallstent advisable ?  
Radiology 1996 ; 200:437–41.

**65–Lillemoe KD.**

Benign post–operative bile duct strictures.  
Baillieres Clin Gastroenterol 1997; 11:749–79.

**66–Pitt HA, Miyamoto T, Parapatis SK, Tompkins RK, Longmire WP Jr.**

Factors influencing outcome in patients with postoperative biliary strictures.  
Am J Surg 1982; 144:14–21.

**67–Pitt HA, Kaufman SL, Coleman J, White RI, Cameron JL.**

Benign postoperative biliary strictures : operate or dilate ?  
Ann Surg 1989; 210:417–25.

**68–Chapman WC, Halevy A, Blumgart LH, Benjamin IS.**

Postcholecystectomy bile duct strictures : management and outcome in 130 patients.  
Arch Surg 1995; 130:597–602.

**69–Nealon WH, Urrutia F.**

Long–term follow–up after bilioenteric anastomosis for benign bile duct stricture.  
Ann Surg 1996; 223:639–45.

**70–Rothlin MA, Lopfe M, Schlumpf R, Largiader F.**

Long–term results of hepaticojejunostomy for benign lesions of the bile ducts.  
Am J Surg 1998; 175:22–6.

**71–Tocchi A, Costa G, Lepre L, Liotta G, Mazzone G, Sita A.**

The long–term outcome of hepaticojejunostomy in the treatment of benign bile duct strictures.  
Ann Surg 1996; 224:162–7.

---

**72–Freeman ML, Nelson DB, Sherman S, Haber GB, Herman ME, Dorsher PJ, et al.**

Complications of endoscopic biliary sphincterotomy.

N Engl J Med 1996; 335:909–18.

**73–Gibbons JC, Williams SJ.**

Progress in the endoscopic management of benign biliary strictures.

J Gastro Hepato 1998; 13:116–24.

**74–Perrier G, Bokobza B, El Fouissi M, Selman M, Leturgie C, Gauchet A.**

Evaluation de la cholécystectomie par coelioscopie. A propos d'une série de 500 patients opérés dans un centre hospitalier général.

J Chir 1994; 131,10:395–400.

**75–Belkodja C, Porte H, Quandalle P.**

Les traumatismes pédiculaires de la cholécystectomie laparoscopique à propos de 5 cas.

Ann chir 1995; 49,2:149–154.

**76–Vayre P, Fasano JJ, Jost JL, Dumont JL, Girodet J, Liguory C.**

Sténose annulaire de la voie biliaire principale après cholécystéctomie par coelioscopie.

J. Chir 1993–1994; 119,1–2:85–91.

**77–Evrard S, Keller P, Vartolomei S, Kolmer S.**

Cholécystectomie coelioscopique.

Hépatologie. Paris. Encycl Méd Chir. Elsevier, 7–047–G–15,1998:4

**78– Chiche L.**

Réparation des plaies biliaires post–cholécystectomie cœlioscopique : quand et comment ?  
Attention aux dogmes !

Ann Chir 2005; 130,4:211

**79–Kohneh Shahri N, Lasnier C, Paineau J.**

Plaies des voies biliaires lors d'une cholécystectomie sous cœlioscopie : résultat des réparations précoces

Ann Chir 2005; 130,4:218–223

**80– Gouma DJ, Obertop H.**

Management of bile duct injuries: treatment and long term results.

Dig Surg 2002; 19:117–122.

---

## Sténose postopératoire de la voie biliaire principale

---

**81– Ortega–Deballon P, Cheynel N, Benoit L, di Giacomo G, Favre JP, Rat P.**

Lésions iatrogènes des voies biliaires lors des cholécystectomies

J Chir 2007; 144,5:409–413

**82– Strasberg SM, Hertl M, Soper NJ.**

An analysis of the problem of biliary injury during laparoscopic cholecystectomy.

J Am Coll Surg 1995; 180:101–25.

**83–Chapman WC, Abecassis M, Jarnagin W, Mulvihill S, Strasberg SM.**

Bile duct injuries 12 years after the introduction of laparoscopic cholecystectomy.

J Gastrointest Surg 2003; 7:412–6.

**84–Johnson SR, Koehler A, Pennington LK, Hanto DW.**

Long-term results of surgical repair of bile duct injuries following laparoscopic cholecystectomy.

Surgery 2000; 128:668–77.

---

# قسم الطبيب



جامعة القاضي عياض  
كلية الطب و الصيدلة  
مراكش

أطروحة رقم 139

سنة 2010

تضييق القناة الصفراوية المشتركة ما بعد الجراحة  
الأطروحة

قدمت ونوقشت علانية يوم ...../...../2010

من طرف

الآنسة مهي الغراري

المزودة في 22 غشت 1983 بمراكش

لنيل شهادة الدكتوراه في الطب

الكلمات الأساسية:

تضييق- القناة الصفراوية المشتركة - العلاج

اللجنة

الرئيس	السيد	ب. فنيش
		أستاذ مبرز في جراحة الجهاز الهضمي
المشرف	السيد	ع. اللوزي
		أستاذ مبرز في جراحة الجهاز الهضمي
الحكام	السيد	ر. بن الخياط بنعمر
		أستاذ مبرز في جراحة الجهاز الهضمي
	السيد	ع. الصديقي
		أستاذ في علم الأشعة
	السيد	م. ع. صكاوي
		أستاذ في التخدير الإنعاش