



UNIVERSITE CADI AYYAD
FACULTE DE MEDECINE ET DE PHARMACIE
MARRAKECH

ANNEE 2012

THESE N° 30

Les angiocholites étude rétrospective sur 5 ans

THESE

PRESENTEE ET SOUTENUE PUBLIQUEMENT LE ././2012

PAR

Mr. **Oussama abdessalam AFANDI**

Né le 31 octobre 1984 à Marrakech

POUR L'OBTENTION DU DOCTORAT EN MEDECINE

MOTS CLES

Voies biliaires – Angiocholite – Echographie – Chirurgie

JURY

Mr. **B. FINECH**

Professeur de chirurgie générale

PRESIDENT

Mr. **R. BENELKHAÏAT**

Professeur de chirurgie générale

RAPPORTEUR

Mr. **A. SAMKAOUI**

Professeur agrégé d'Anesthésie-Réanimation

Mr. **A. LOUZI**

Professeur agrégé de chirurgie générale

JUGES

Mr. **A. ACHOUR**

Professeur agrégé de chirurgie générale

رب أوزعني أن أشكر نعمتك التي
أنعمت علي و علي والدي وأن أعمل
صالحا ترضاه وأصلح
لي في ذريتي إني تبت إليك وإني
من المسلمين
صدق الله العظيم.



serment d'Hippocrate

Au moment d'être admis à devenir membre de la profession médicale, je m'engage solennellement à consacrer ma vie au service de l'humanité.

Je traiterai mes maîtres avec le respect et la reconnaissance qui leur sont dus.

Je pratiquerai ma profession avec conscience et dignité. La santé de mes malades sera mon premier but.

Je ne trahirai pas les secrets qui me seront confiés.

Je maintiendrai par tous les moyens en mon pouvoir l'honneur et les nobles traditions de la profession médicale.

Les médecins seront mes frères.

Aucune considération de religion, de nationalité, de race, aucune considération politique et sociale, ne s'interposera entre mon devoir et mon patient.

Je maintiendrai strictement le respect de la vie humaine dès sa conception.

Même sous la menace, je n'userai pas mes connaissances médicales d'une façon contraire aux lois de l'humanité.

Je m'y engage librement et sur mon honneur.

Déclaration Genève, 1948.





LISTE DES PROFESSEURS

UNIVERSITE CADI AYYAD
FACULTE DE MEDECINE ET DE PHARMACIE
MARRAKECH

Doyen Honoraire

: Pr. Badie-Azzamann MEHADJI

ADMINISTRATION

Doyen

: Pr. Abdelhaq ALAOUI YAZIDI

Vice doyen à la recherche

: Pr. Badia BELAABIDIA

Vice doyen aux affaires pédagogiques

: Pr. Ag Zakaria DAHAMI

Secrétaire Général

: Mr. Azzeddine EL HOUDAIGUI

PROFESSEURS D'ENSEIGNEMENT SUPERIEUR

| | | |
|---------------------|--------------|-----------------------------|
| ABOUSSAD | Abdelmounaim | Néonatalogie |
| AMAL | Said | Dermatologie |
| ASMOUKI | Hamid | Gynécologie – Obstétrique A |
| ASRI | Fatima | Psychiatrie |
| AIT BENALI | Said | Neurochirurgie |
| ALAOUI YAZIDI | Abdelhaq | Pneumo-phtisiologie |
| BENELKHAIAT BENOMAR | Ridouan | Chirurgie – Générale |
| BELAABIDIA | Badia | Anatomie-Pathologique |

| | | |
|-------------|----------------|-----------------------------|
| BOUMZEBRA | Drissi | Chirurgie Cardiovasculaire |
| BOUSKRAOUI | Mohammed | Pédiatrie A |
| CHABAA | Laila | Biochimie |
| CHOULLI | Mohamed Khaled | Neuropharmacologie |
| ESSAADOUNI | Lamiaa | Médecine Interne |
| FIKRY | Tarik | Traumatologie- Orthopédie A |
| FINECH | Benasser | Chirurgie – Générale |
| KISSANI | Najib | Neurologie |
| KRATI | Khadija | Gastro-Entérologie |
| LATIFI | Mohamed | Traumato – Orthopédie B |
| MOUDOUNI | Said mohammed | Urologie |
| MOUTAOUAKIL | Abdeljalil | Ophtalmologie |
| RAJI | Abdelaziz | Oto-Rhino-Laryngologie |
| SARF | Ismail | Urologie |
| SBIHI | Mohamed | Pédiatrie B |
| SOUMMANI | Abderraouf | Gynécologie-Obstétrique A |

PROFESSEURS AGREGES

| | | |
|------------|------------|------------------------------|
| ABOULFALAH | Abderrahim | Gynécologie – Obstétrique B |
| AIT SAB | Imane | Pédiatrie B |
| AKHDARI | Nadia | Dermatologie |
| CHELLAK | Saliha | Biochimie-chimie (Militaire) |
| DAHAMI | Zakaria | Urologie |
| EL FEZZAZI | Redouane | Chirurgie Pédiatrique |

| | | |
|----------------------|-----------------------|---|
| EL HATTAOUI | Mustapha | Cardiologie |
| ELFIKRI | Abdelghani | Radiologie (Militaire) |
| ETTALBI | Saloua | Chirurgie – Réparatrice et plastique |
| GHANNANE | Houssine | Neurochirurgie |
| LMEJJATI | Mohamed | Neurochirurgie |
| LOUZI | Abdelouahed | Chirurgie générale |
| LRHEZZIOUI | Jawad | Neurochirurgie(Militaire) |
| MAHMAL | Lahoucine | Hématologie clinique |
| MANSOURI | Nadia | Chirurgie maxillo-faciale Et stomatologie |
| NAJEB | Youssef | Traumato - Orthopédie B |
| OULAD SAIAD | Mohamed | Chirurgie pédiatrique |
| SAIDI | Halim | Traumato - Orthopédie A |
| SAMKAOUI | Mohamed Abdenasser | Anesthésie- Réanimation |
| TAHRI JOUTEI HASSANI | Ali | Radiothérapie |
| YOUNOUS | Saïd | Anesthésie-Réanimation |

PROFESSEURS ASSISTANTS

| | | |
|----------------|-------------|----------------------------|
| ABKARI | Imad | Traumatologie-orthopédie B |
| ABOU EL HASSAN | Taoufik | Anesthésie - réanimation |
| ABOUSSAIR | Nisrine | Génétique |
| ADALI | Imane | Psychiatrie |
| ADALI | Nawal | Neurologie |
| ADERDOUR | Lahcen | Oto-Rhino-Laryngologie |
| ADMOU | Brahim | Immunologie |
| AGHOUTANE | El Mouhtadi | Chirurgie – pédiatrique |

| | | |
|----------------|---------------|--|
| AISSAOUI | Younes | Anésthésie Reanimation (Militaire) |
| AIT BENKADDOUR | Yassir | Gynécologie – Obstétrique A |
| AIT ESSI | Fouad | Traumatologie-orthopédie B |
| ALAOUI | Mustapha | Chirurgie Vasculaire périphérique (Militaire) |
| ALJ | Soumaya | Radiologie |
| AMINE | Mohamed | Epidémiologie - Clinique |
| AMRO | Lamyae | Pneumo - phtisiologie |
| ANIBA | Khalid | Neurochirurgie |
| ARSALANE | Lamiae | Microbiologie- Virologie (Militaire) |
| BAHA ALI | Tarik | Ophtalmologie |
| BAIZRI | Hicham | Endocrinologie et maladies métaboliques (Militaire) |
| BASRAOUI | Dounia | Radiologie |
| BASSIR | Ahlam | Gynécologie – Obstétrique B |
| BELBARAKA | Rhizlane | Oncologie Médicale |
| BELKHOU | Ahlam | Rhumatologie |
| BEN DRISS | Laila | Cardiologie (Militaire) |
| BENCHAMKHA | Yassine | Chirurgie réparatrice et plastique |
| BENHADDOU | Rajaa | Ophtalmologie |
| BENHIMA | Mohamed Amine | Traumatologie-orthopédie B |
| BENJILALI | Laila | Médecine interne |
| BENZAROUEL | Dounia | Cardiologie |

| | | |
|---------------------------|---------------|---|
| BOUCHENTOUF | Rachid | Pneumo-phtisiologie (Militaire) |
| BOUKHANNI | Lahcen | Gynécologie – Obstétrique B |
| BOURRAHOuat | Aicha | Pédiatrie |
| BOURROUS | Monir | Pédiatrie A |
| BSSIS | Mohammed Aziz | Biophysique |
| CHAFIK | Aziz | Chirurgie Thoracique (Militaire) |
| CHAFIK | Rachid | Traumatologie-orthopédie A |
| CHERIF IDRISSE EL GANOUNI | Najat | Radiologie |
| DAROUASSI | Youssef | Oto-Rhino – Laryngologie (Militaire) |
| DIFFAA | Azeddine | Gastro - entérologie |
| DRAISS | Ghizlane | Pédiatrie A |
| EL ADIB | Ahmed rhasane | Anesthésie-Réanimation |
| EL AMRANI | Moulay Driss | Anatomie |
| EL ANSARI | Nawal | Endocrinologie et maladies métaboliques |
| EL BARNI | Rachid | Chirurgie Générale (Militaire) |
| EL BOUCHTI | Imane | Rhumatologie |
| EL BOUIHI | Mohamed | Stomatologie et chirurgie maxillo faciale |
| EL HAOUATI | Rachid | Chirurgie Cardio Vasculaire |
| EL HAOURY | Hanane | Traumatologie-orthopédie A |
| EL HOUDZI | Jamila | Pédiatrie B |
| EL IDRISSE SLITINE | Nadia | Pédiatrie (Néonatalogie) |
| EL KARIMI | Saloua | Cardiologie |

| | | |
|------------------|-------------------|---|
| EL KHADER | Ahmed | Chirurgie Générale (Militaire) |
| EL KHAYARI | Mina | Réanimation médicale |
| EL MANSOURI | Fadoua | Anatomie – pathologique (Militaire) |
| EL MEHDI | Atmane | Radiologie |
| EL MGHARI TABIB | Ghizlane | Endocrinologie et maladies métaboliques |
| EL OMRANI | Abdelhamid | Radiothérapie |
| FADILI | Wafaa | Néphrologie |
| FAKHIR | Bouchra | Gynécologie – Obstétrique B |
| FAKHIR | Anass | Histologie -embryologie cytogénétique |
| FICHTALI | Karima | Gynécologie – Obstétrique B |
| HACHIMI | Abdelhamid | Réanimation médicale |
| HAJJI | Ibtissam | Ophtalmologie |
| HAOUACH | Khalil | Hématologie biologique |
| HAROU | Karam | Gynécologie – Obstétrique A |
| HOCAR | Ouafa | Dermatologie |
| JALAL | Hicham | Radiologie |
| KADDOURI | Said | Médecine interne (Militaire) |
| KAMILI | El ouafi el aouni | Chirurgie – pédiatrique générale |
| KHALLOUKI | Mohammed | Anesthésie-Réanimation |
| KHOUCHANI | Mouna | Radiothérapie |
| KHOULALI IDRISSE | Khalid | Traumatologie-orthopédie (Militaire) |
| LAGHMARI | Mehdi | Neurochirurgie |

| | | |
|----------------|-----------------|---|
| LAKMICH | Mohamed Amine | Urologie |
| LAKOUICHMI | Mohammed | Chirurgie maxillo faciale et Stomatologie (Militaire) |
| LAOUAD | Inas | Néphrologie |
| LOUHAB | Nissrine | Neurologie |
| MADHAR | Si Mohamed | Traumatologie-orthopédie A |
| MANOUDI | Fatiha | Psychiatrie |
| MAOULAININE | Fadlmrabihrabou | Pédiatrie (Néonatalogie) |
| MARGAD | Omar | Traumatologie – Orthopédie B |
| MATRANE | Aboubakr | Médecine Nucléaire |
| MOUAFFAK | Youssef | Anesthésie - Réanimation |
| MOUFID | Kamal | Urologie (Militaire) |
| MSOUGGAR | Yassine | Chirurgie Thoracique |
| NARJIS | Youssef | Chirurgie générale |
| NEJMI | Hicham | Anesthésie - Réanimation |
| NOURI | Hassan | Oto-Rhino-Laryngologie |
| OUALI IDRISSE | Mariem | Radiologie |
| OUBAHA | Sofia | Physiologie |
| OUEIAGLI NABIH | Fadoua | Psychiatrie (Militaire) |
| QACIF | Hassan | Médecine Interne (Militaire) |
| QAMOUSS | Youssef | Anesthésie - Réanimation (Militaire) |
| RABBANI | Khalid | Chirurgie générale |

| | | |
|----------|----------------|--------------------------|
| RADA | Noureddine | Pédiatrie |
| RAIS | Hanane | Anatomie-Pathologique |
| ROCHDI | Youssef | Oto-Rhino-Laryngologie |
| SAMLANI | Zouhour | Gastro - entérologie |
| SORAA | Nabila | Microbiologie virologie |
| TASSI | Noura | Maladies Infectieuses |
| TAZI | Mohamed Illias | Hématologie clinique |
| ZAHLANE | Mouna | Médecine interne |
| ZAHLANE | Kawtar | Microbiologie virologie |
| ZAOUI | Sanaa | Pharmacologie |
| ZIADI | Amra | Anesthésie - Réanimation |
| ZOUGAGHI | Laila | Parasitologie –Mycologie |



DEDICACES

A la mémoire de mon très cher père

J'ai vécu dans l'admiration de ta simplicité, de ta bonté naturelle et de ta grande personnalité.

Tu es pour moi l'exemple de la réussite et du grand cœur.

Puisse Dieu tout puissant vous accorder sa clémence, sa miséricorde et vous accueillir dans son paradis

A ma très chère mère

Je ne trouve pas les mots pour traduire tout ce que je ressens envers une mère exceptionnelle dont j'ai la fierté d'être ton fils.

Ta noblesse et ta bonté sont sans limites. Je n'ai jamais manqué de rien auprès de toi. Tu es et tu resteras irremplaçable dans ma vie.

Que ce travail soit un hommage aux énormes sacrifices que tu t'es imposées afin d'assurer mon bien être, et que Dieu tout puissant, préserve ton sourire et t'assure une bonne santé et une longue vie afin que je puisse te combler à mon amour.

A mon grand frère KHALID et sa femme najat et son fils souhaib

Tu as toujours été un père pour moi, la lumière qui me guide dans les moments les plus obscures. tu m'a toujours poussée à me surpasser dans tout ce que j'entreprends. J'ai vécu dans l'admiration de ta grande personnalité et de ta bonté. Ton amour, ton écoute permanente et ton soutien inconditionnel m'ont été d'un grand secours pour mener à bien mes études. Ce titre de Docteur en Médecine je le porterai fièrement et je te le dédie particulièrement. Puisse Dieu, le tout puissant, te protéger toi et ta petite famille et t'accorde meilleure santé et longue vie afin que je puisse te rendre un minimum de ce que je te dois.

A la mémoire de Mes grands-parents, paternels et maternels

Le destin ne nous a pas laissé le temps pour jouir ce bonheur ensemble et de vous exprimer tout mon respect.

Puisse Dieu tout puissant vous accorder sa clémence, sa miséricorde et vous accueillir dans son paradis.

A mes chers frères et sœurs

Je ne peux exprimer à travers ses lignes mes sentiments d'amour et de tendresse envers vous, puisse l'amour et la fraternité nous unissent à jamais.

Je vous remercie pour votre soutien et encouragement, je vous souhaite beaucoup de bonheur à vous et à vos conjoints et vos fils et filles.

A tous les membres de ma famille

*En particulier mon cher oncle, ma tante et son mari et mes cousins
J'aurais aimé vous rendre hommage un par un. Votre générosité et votre soutien m'ont particulièrement affectés. Veuillez trouver dans ce travail l'expression de mon affection la plus sincère.*

Que Dieu tout puissant vous protège et vous procure une vie pleine de bonheur et de réussite.

A tous les amis et collègues

En souvenir des moments agréables passés ensemble, veuillez trouver dans ce travail l'expression de ma tendre affection et mes sentiments les plus respectueux avec mes vœux de succès, de bonheur et de bonne santé.

et tous les collègues avec qui j'ai passé un service hospitalier, une garde ou de bonnes heures à l'amphithéâtre ou de préparation.

Que Dieu vous bénisse et vous comble.



REMERCIEMENTS

A NOTRE MAITRE ET PRESIDENT DE THESE
Monsieur le Professeur B. FINECH
Professeur de chirurgie générale

Vous nous avez fait l'honneur d'accepter de siéger à la présidence de notre jury de cette thèse.

Nous avons pu apprécier vos grandes qualités humaines et professionnelles, la richesse et la clarté de vos connaissances qui font de vous un maître estimé par tous.

Veillez recevoir chère Maître, l'expression de notre respect et de notre considération.

A NOTRE MAITRE ET RAPPORTEUR DE THESE
Monsieur Le Professeur R. BENEKHAJAT
Professeur de chirurgie générale

Vous nous avez fait l'honneur de nous confier le sujet de cette thèse. Nous vous remercions vivement d'avoir dirigé ce travail sans jamais épargner aucun effort pour nous guider dans le chemin sinueux de la recherche.

Sans votre Clairvoyance, vos corrections méticuleuses, ce travail n'aurait pu être mené dans des conditions favorables.

Nous n'oublierons jamais la gentillesse et la disponibilité dont vous avez fait preuve en nous accueillant en toutes circonstances.

Veillez cher Maître, trouver dans ce travail l'expression de notre grande estime et nos sentiments les plus sincères.

A NOTRE MAITRE ET JUGE DE THESE
Monsieur Le Professeur A. SAMKAOUI
Professeur d'anesthésie et de réanimation

Nous vous remercions de nous avoir fait l'honneur d'accepter de faire partie de notre jury de thèse.

Qu'il nous soit permis, Monsieur, de vous exprimer toute notre reconnaissance et notre estime.

A NOTRE MAITRE ET JUGE DE THESE
Monsieur Le Professeur A. LOUZI
Professeur de chirurgie générale

Votre spontanéité, votre compétence pratique, vos qualités humaines et professionnelles, votre simplicité, votre gentillesse, votre générosité, et bien d'autres qualités nous ont particulièrement touchés.

Veillez trouver ici l'expression de notre profonde gratitude et vive reconnaissance.

A NOTRE MAITRE ET JUGE DE THESE
Monsieur Le Professeur A. ACHOUR
Professeur de chirurgie générale

*Nous vous remercions pour le privilège que vous nous avez accordé en siégeant parmi ce jury.
Veillez trouver dans ce travail, l'expression de notre profond respect.*

A DR R. JGOUNI

Que ce travail soit le témoignage de mes estimés et ma reconnaissance envers votre précieuse aide.

Que Dieu vous accorde santé et longue vie.

A tout le personnel du service de chirurgie générale de l'Hôpital Ibn Tofaïl en particulier Mme Malika et la secrétaire Sanaa, à tout le corps enseignant et administratif de la faculté de Médecine et de Pharmacie à Marrakech.

A toute personne ayant contribué, de près ou de loin, à la réalisation de ce travail et que j'ai omis, involontairement, de citer.

Merci



ABREVIATIONS

| | |
|--------------|--|
| LV | : lithiase vésiculaire |
| VBP | : voie biliaire principale |
| LVBP | : lithiase de la voie biliaire principale |
| LR | : lithiase résiduelle |
| VBIH | : voies biliaires intra-hépatiques |
| VBEH | : voies biliaires extra-hépatiques |
| TP | : temps de prothrombine |
| HCD | : hypochondre droit |
| ASP | : radiographie de l'abdomen sans préparation |
| HMG | : hépatomégalie |
| CTH | : cholangiographie trans-hépatique |
| BGN | : bacille gram négatif |
| CPRE | : cholangio-pancréatographie rétrograde endoscopique |
| CRE | : cholangiographie rétrograde endoscopique |
| CPIRM | : la cholangio-pancréatographie IRM |
| ABD | : anastomose biliodigestive |
| ACD | : anastomose cholédochooduodénale |
| ACDLL | : anastomose cholédochooduodénale latéro-latérale |
| ACDTL | : anastomose cholédochooduodénale término-latérale. |
| ACJ | : anastomose cholédochojéjunale |
| CPO | : cholangiographie peropératoire |
| DK | : drain de kehr |
| ETC | : extraction trans-cystique |
| ETCH | : extraction trans-cholédocienne |
| PA | : phosphatases alcalines |
| SE | : sphinctérotomie endoscopique |
| IRM | : imagerie par résonance magnétique |
| TDM | : tomodensitométrie |



PLAN

| | |
|---|----|
| INTRODUCTION: | 1 |
| PATIENTS ET METHODES: | 3 |
| RESULTATS: | 5 |
| I-Epidémiologie : | 6 |
| 1-Fréquences : | 6 |
| 2-répartition selon l'âge : | 6 |
| 3-répartition selon le sexe : | 7 |
| 4-tares et antécédents : | 8 |
| II- Etudes clinique : | 9 |
| 1-tableau clinique : | 9 |
| 2-examen physique : | 9 |
| III- Explorations biologique : | 9 |
| 1-Biologie : | 9 |
| 1-1 Numération formule sanguine : | 9 |
| 1-2 Ionogramme sanguin : | 10 |
| 1-3 Bilan hépatique : | 10 |
| 1-4 Amylasémie et Lipasémie : | 11 |
| 1-5 C-réactive protéine: | 11 |
| 1-6 Bilan d'hémostase : | 11 |
| 2-Bactériologie : | 11 |
| IV- Explorations morphologiques : | 11 |
| 1-Echographie hépato-biliaire : | 11 |
| 2-Tomodensitométrie abdominal : | 14 |
| 3-La bili-IRM : | 16 |
| 4-Radiographie thoracique et ECG : | 16 |
| V- Traitement : | 16 |
| 1-Réanimation médical préopératoire : | 16 |
| 1-1 Antibiothérapie : | 16 |
| 1-2 Antalgique : | 17 |
| 1-3 Correction ou prévention des troubles hydro-électrolytiques : | 17 |
| 1-4 La transfusion et l'apport de la vitamine K : | 17 |
| 2-Durée de l'hospitalisation per-opératoire : | 17 |
| 3-Traitement chirurgical : | 18 |
| 3-1 Anesthésie : | 18 |
| 3-2 Voies d'abord : | 18 |
| 3-3 Gestes opératoires : | 18 |
| 3-4 Traitements coelioscopique : | 19 |
| 4-Suites postopératoires : | 19 |

| | |
|--|----|
| 4-1 complications générales..... | 20 |
| 4-2 complications spécifiques : | 20 |
| 4-3 cholangiographie postopératoire : | 21 |
| 4-4 durée du séjour postopératoire : | 21 |
| 4-5 mortalités : | 21 |
| DISCUSSION : | 22 |
| I- Rappel embryologique : | 23 |
| II- Rappel anatomique : | 23 |
| 1-anatomie chirurgicale : | 23 |
| 2-les voies biliaires intra-hépatiques : | 24 |
| 3-les voies biliaires extra-hépatiques : | 25 |
| III-Physiopathologie : | 27 |
| 1-obstacle : | 27 |
| 2-bactériologie : | 28 |
| 3-diffusion de l'infection : | 28 |
| IV-Epidémiologie : | 29 |
| 1-étiologie : | 29 |
| 2-fréquence : | 33 |
| 3-âge : | 34 |
| 4-sexe : | 35 |
| V-Etude clinique : | 35 |
| 1-antécédents : | 35 |
| 2-signes cliniques : | 35 |
| 3-examen physique : | 36 |
| VI-Explorations biologiques : | 37 |
| 1-Biologie : | 37 |
| 1-1 Numération formule sanguine : | 37 |
| 1-2 Ionogramme sanguin : | 37 |
| 1-3 Bilan hépatique : | 37 |
| 1-4 Enzymes pancréatique : | 38 |
| 3-5 C-réactive protéine: | 38 |
| 1-6Bilan d'hémostase : | 39 |
| 2-Bactériologie : | 39 |
| VII-Explorations morphologique : | 39 |
| 1-échographie hépatobiliaire : | 39 |
| 2-autres examens complémentaires : | 42 |
| 2-1 cholangio-IRM : | 42 |
| 2-2 L'écho-endoscopie : | 46 |

| | |
|--|----|
| 2-3 Tomodensitométrie : | 50 |
| 2-4 la cholangiopancreatographie rétrograde endoscopique : | 53 |
| VIII-Traitement : | 54 |
| 1-traitement médical : | 55 |
| 1-1 antibiothérapie : | 55 |
| 1-2 antalgique : | 56 |
| 1-3 correction ou prévention des troubles hydro-électrolytique : | 56 |
| 1-4 la transfusion et apport de la vitamine K : | 56 |
| 2-Durée de l'hospitalisation pré-opératoire : | 56 |
| 1-traitement chirurgical : | 56 |
| 3-1 anesthésies : | 56 |
| 3-2 les voies d'abord : | 57 |
| 3-3 gestes opératoires : | 58 |
| 2-traitement coelioscopique : | 70 |
| 3-sphincterotomie endoscopique : | 70 |
| 4-suites postopératoire : | 71 |
| 6-1 complications médicales : | 71 |
| 6-2 complications chirurgicales : | 71 |
| 7-mortalité : | 73 |
| 8-pronostic : | 73 |
| CONCLUSION : | 74 |
| RESUMES : | 76 |
| ANNEXES : | 80 |
| BIBLIOGRAPHIE : | 86 |



INTRODUCTION

L'angiocholite est une infection du contenu de la voie biliaire principale, et/ou des voies biliaires intra-hépatique, due à un obstacle le plus souvent lithiasique, à degré moindre tumorale, postopératoire ou parasitaire.

Son diagnostic positif est clinique, définit par la triade de Charcot. Défini par l'apparition dans cet ordre dans un délai de (24a72h) :

- Des douleurs abdominales ayant typiquement la caractéristique d'une colique biliaire
- Des clochers fébriles avec frissons
- Un ictère cholestatique

L'imagerie est un appoint déterminant pour le diagnostic étiologique et la stratégie thérapeutique.

Le pronostic est en fonction du terrain, de l'efficacité du traitement antibiotique et de la rapidité du geste opératoire et qui c'est nettement amélioré avec l'avènement de l'endoscopie interventionnelle.

Le but de cette étude est d'évaluer l'aspect épidémiologique, clinique, thérapeutique évolutif des angiocholites dans le service de chirurgie digestive à l'hôpital IBN TOFAIL au CHU MED VI de Marrakech.



PATIENTS & METHODES

Notre étude est rétrospective qui a porté sur 64 malades étalée sur une période de 60 mois allant de janvier 2006 jusqu'au décembre 2010 au sein du service de chirurgie digestive à l'hôpital IBN TOFAIL au CHU MED VI de Marrakech.

Nous avons inclus dans cette étude tout les patient admis dans un tableau d'angiocholite retenue sur la triade clinique (triade de Charcot) confirmée par l'imagerie et ayant bénéficié d'un traitement chirurgical. ont été exclus les patient présentant des formes graves et ceux ayant bénéficié d'un traitement endoscopique.

Nous nous sommes basé dans cette étude sur les dossiers des archives du service, sur les comptes rendus opératoire et sur les fiche recapitulatives des sorties des malades. Ainsi que sur les données anamnestiques, cliniques, para-cliniques, thérapeutiques et évolutives des malades ont été recueillis à l'aide d'une fiche d'exploitation (voir annexe).

Les limites de cette étude, comme toute étude rétrospective, est la difficulté d'exploitation de certains dossiers, due à l'insuffisance de quelques informations, notamment celles concernant le drain de Kehr, la date de clampage et l'évolution.



RESULTATS

I- Epidémiologie :

1- La fréquence :

Pendant la période étudiée, allant de janvier 2006 au décembre 2010. Nous avons révélé 1000 patients hospitalisés au service de chirurgie digestive pour lithiase biliaires, 281 patients pour cholécystites soit 28,1%, 145 patients pour lithiase de la voie biliaires principale soit 14,5% dont 49 patients pour angiocholite lithiasique soit 4,9%, ainsi 15 autres patients présentant une angiocholite dont les étiologies sont répartis selon le tableau suivant :

Tableau I : étiologies de l'angiocholite dans notre série.

| Etiologies | | Nombre de cas | % |
|----------------|-------------------------------|---------------|------|
| Lithiasique | | 49 | 76,6 |
| Tumoral | Tumeur de la tête du pancréas | 4 | 10,9 |
| | Tumeur antro-pylorique | 1 | |
| | Cholangiocarcinome | 1 | |
| | Tumeur vésiculaire | 1 | |
| Parasitaire | Hydatidose | 4 | 7,8 |
| | Ascaris | 1 | |
| Postopératoire | | 3 | 4,7 |

2- Répartition selon l'âge :

L'âge moyen de 57 ans, avec des extrêmes d'âge de 20 ans et 93ans.

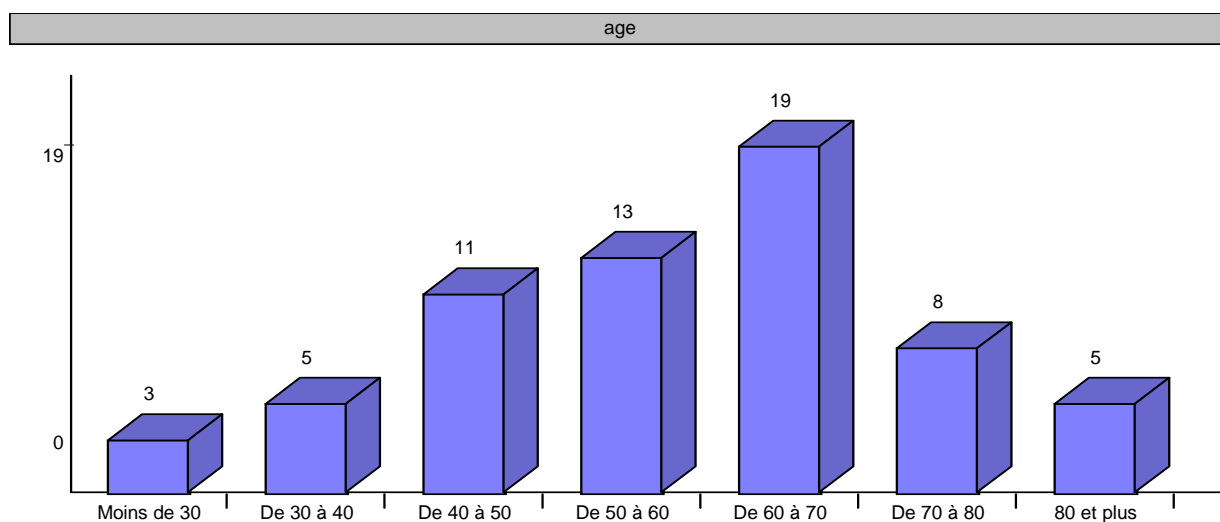


Fig.1 : répartition des patients selon l'âge

Ce graphique détaille la répartition selon l'âge par tranche de 10 ans, et révèle un pic de fréquences 40 à 70 ans.

2- Répartition selon le sexe :

Nos patients se répartissent en :

43 femmes (soit 67,2%)

21 hommes (soit 32,8%)

Avec 2 femmes pour un homme

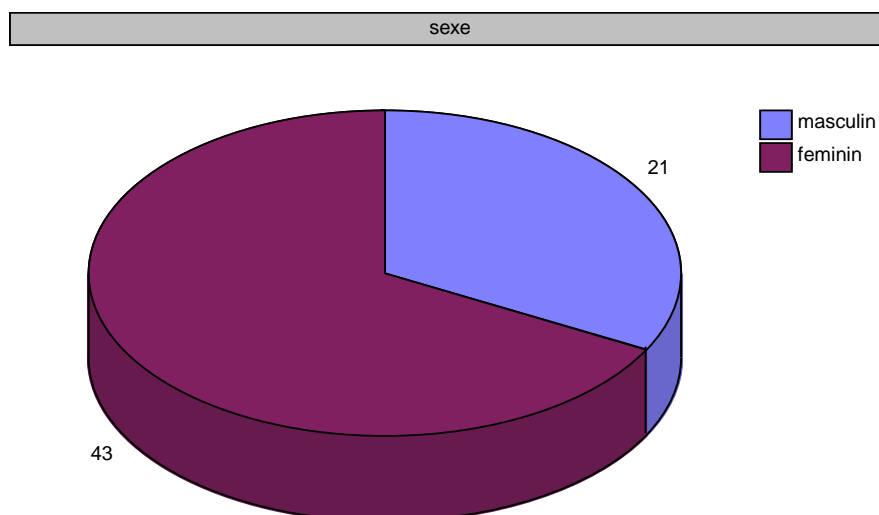


Fig.2 : Répartition du sexe

3- Tares et antécédents :

Tableau II : Répartition des patients selon les antécédents

| Pathologies associées | Nombre de cas |
|------------------------------|---------------|
| Diabète | 3 |
| HTA | 5 |
| Colique hépatique | 12 |
| Vésicule lithiasique connue | 6 |
| Cholécystectomie | 10 |
| Hépatite B | 1 |
| Asthme | 1 |
| Tuberculose pulmonaire | 2 |
| Insuffisance renal chronique | 1 |

D'après ce tableau, la plupart des patients avaient des antécédents biliaires, avec la colique hépatique comme l'antécédent le plus fréquent, 6 malades avaient une vésicule lithiasique connue et 10 malades ont été déjà cholécystectomisés.

II- Etude clinique :

1-Tableau clinique :

Il correspond à la triade de Charcot, elle a été présente chez les patient à leur admission :

63malades présentaient des coliques hépatiques (soit 98,4%).

62malades présentaient une fièvre (soit 96,9%).

62malades présentaient un ictère (soit 96,9%).

En dehors de la classique triade de Charcot fortement évocatrice, d'autres formes ont été relevées, notamment des formes bi-symptomatiques, ou la colique hépatique a manqué chez un malade et la fièvre chez 2 malades et l'ictère chez 2 autres malades.

35malades présentaient des vomissements, 10 malades avaient des troubles de transit et 2 malades admis avec un syndrome hémorragique.

2- L'examen physique :

Une sensibilité de l'hypochondre droit(HCD) a été note chez 37malades (soit 57,8%)

Une défense de l'HCD a été observée 27 fois (soit 42,2%).

Le signe de Murphy a été constate chez 8 patient (soit 12,5%).

Une hépatomégalie (HMG) a été présente chez deux patients (soit 3,1%).

III-Explorations biologiques :

1- Biologie :

1-1 La numération formule sanguine (NFS) :

20 patients (62,5%) avaient une hyperleucocytose supérieure a 10000 élément/mm.

Une anémie a été notée chez 10 patients (soit 15,6%) avec taux d'hémoglobine inférieur a 8g/100ml.

3 patients avaient une thrombopénie (soit 4,7%).

1-2 Ionogramme sanguin :

Il a été réalisé chez tous les patients.

L'azotémie est supérieure à 0,50g/l dans 8 cas (le taux normal de l'urée sanguine est de 0,15 à 0,50g/l).

La créatinémie est supérieure à 14mg/l chez 3 malades.

Une hyperglycémie a été observée chez 6 patients (soit 9,45).

Des troubles hydro-électrolytique à type d'hyponatrémie et d'hypokaliémie étaient observés chez 6 patients (soit 9,4%).

1-3 Bilan hépatique :

Il a été réalisé chez tous les patients :

1-3-1 La bilirubine :

Présence d'une cholestase chez 60 malades (93,8%), une hyperbilirubinémie au dépend de la BC.

1-3-2 Les transaminases (ALAT et ASAT) :

Leurs taux étaient supérieurs à 30UI/L dans 36 cas (soit 56,3%) :

Valeurs normales : ALAT < 19UI/L.

ASAT < 18 UI/L.

1-3-3 Les phosphatases alcalines :

Leurs taux étaient élevés chez 37 patients (soit 57,8%), la valeur normale étant entre 21 et 85UI/L.

1-3-4 Les gammaGT :

Leurs taux étaient élevés chez 40 patients (soit 62,5%). Ce taux variait entre 170 et 620 UI/l.

1-4 Amylaseémie et lipasémie :

Le dosage des enzymes pancréatiques devant une suspicion de pancréatite aigüe a été réalisé chez 14 patients et s'est révélé augmenté dans 6 cas seulement, dans les autres cas, l'amylasémie était normale et la lipasémie ne dépassait pas 3 fois la valeur normale.

1-5 La CRP :

Elle a été pratiquée chez 6 patients et elle s'est révélée augmentée.

1-6 Bilan d'hémostase :

Il a été réalisé chez tous les patients et a montré une diminution du taux de prothrombine (TP) dans 11 cas (soit 17,2%) avec un taux qui variait entre 48 et 60 %.

2- Bactériologie :

L'hémoculture n'a été réalisée que chez 3 patients (soit 4,7%). Les germes isolés étaient représentés par des bacilles gram négatif (BGN), les cocci gram positif (CGP) et les anaérobies.

IV- Explorations morphologiques :

1- Echographie hépatobiliaires :

Elle a été pratiquée systématiquement chez tous les patients et a montré :

Une lithiase du cholédoque dans 34 cas (53,1%), et un empièchement cholédoque chez 15 patients (23,4%). L'échographie a montré une sténose du cholédoque postopératoire sans calcul chez 2 patients. Chez les autres patients, l'échographie n'a pas visualisé d'obstacle au niveau de la VBP.

Une vésicule lithiasique dans 40 cas (62,5%).

Une lithiase intra-hépatique chez un patient.

Une cholécystite chez 16 patients (soit 25,0%).

Une dilatation des voies biliaires intra et extra-hépatiques dans tous les cas.

Une dilatation de la VBP sur matériel échogène.

Un épanchement péritonéal chez un patient.

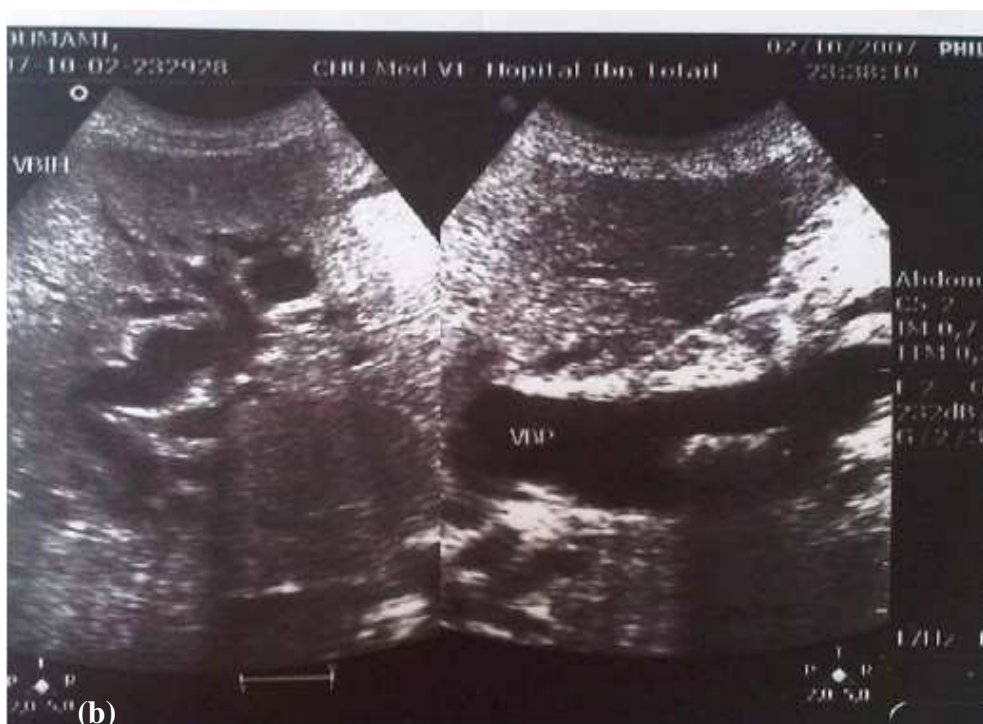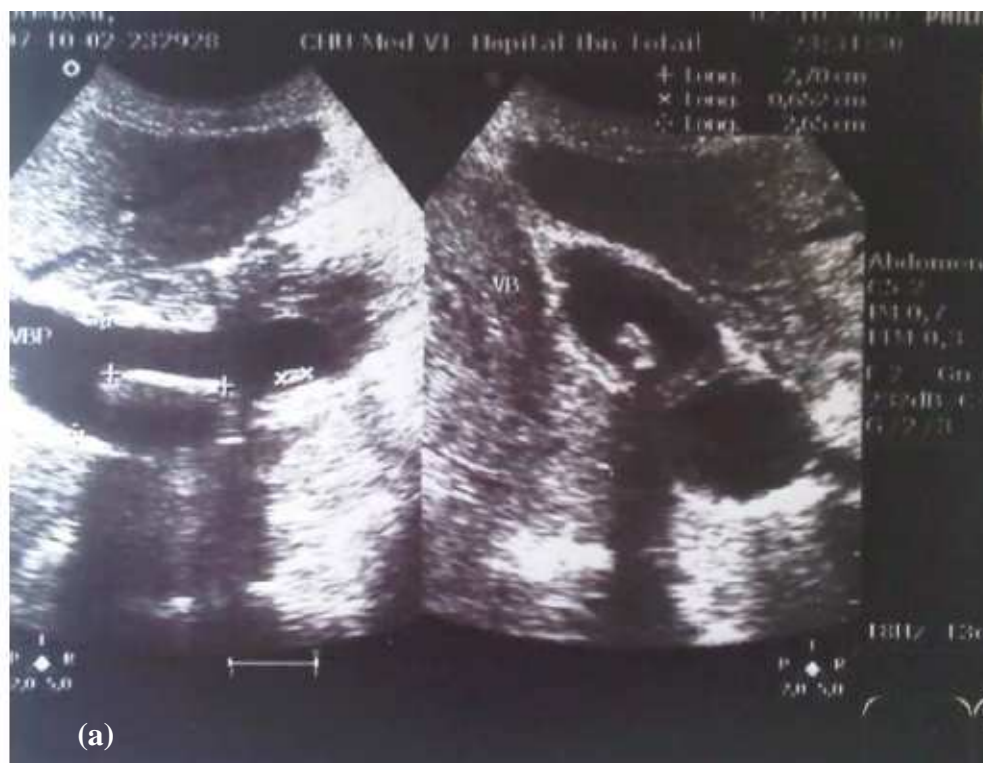Une collection perivésiculaire dans deux cas.

Un abcès du foie dans 3 cas.

Un kyste hydatique du foie dans 4 cas, 2 kystes au niveau du segment VII, un kyste au niveau du segment I et enfin un kyste au niveau du segment V.

Un kyste du cholédoque chez un seul patient.

Un processus tumoral de la tête du pancréas dans 3 cas.



Figures 3(a+b) : Aspects échographiques d'une angiocholite.

(a) : La vésicule biliaire est multi-lithiasiques, semi pleine à paroi régulière.

(b) : Dilatation très importante des voies biliaires intra-hépatiques et de la voie biliaire principale

qui mesure 26,5mm et qui est le siège de multiples calculs de tailles variables.

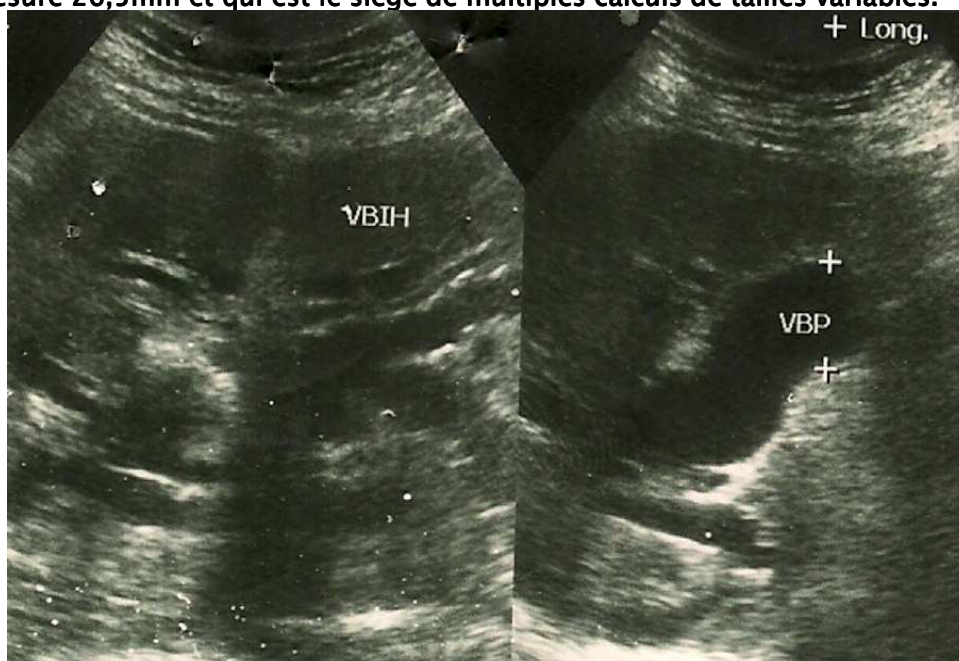


Figure4: empierrement cholédocien avec dilatation des voies biliaires intra et extra-hépatique.

2- La tomodensitométrie abdominale :

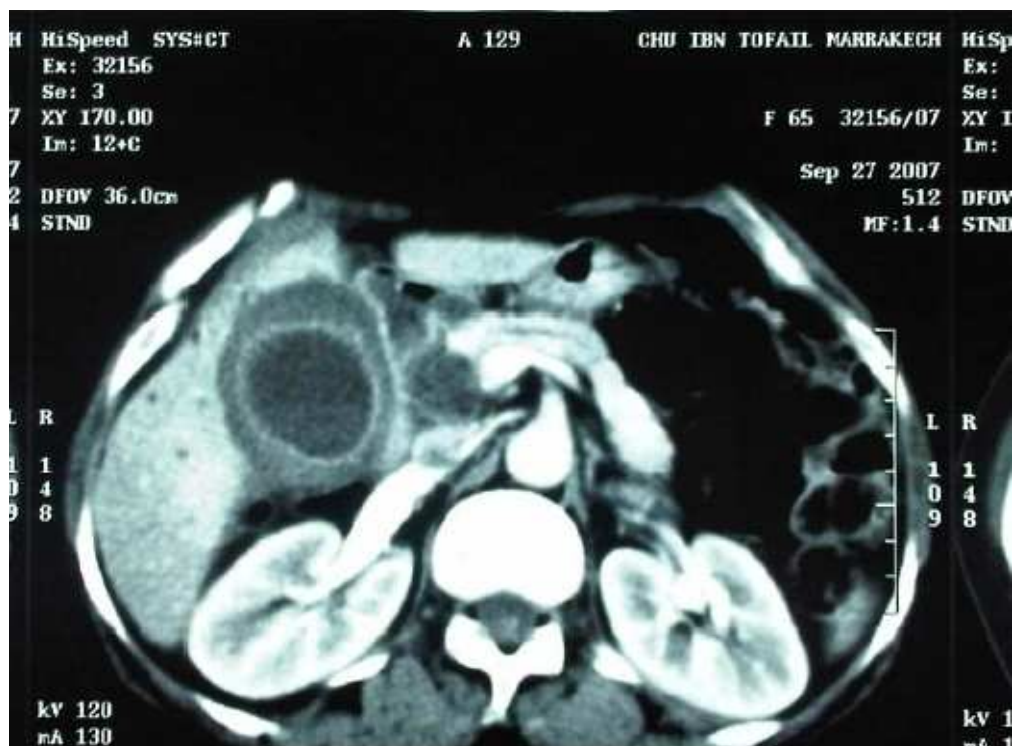Elle a été réalisée chez 21 patients (32,8%), dans 6 cas devant la suspicion de pancréatite avec hyper amylasémie. Dans 7 cas devant une pathologie néoplasique du carrefour bilio-pancréatique répartis selon le tableau III :

Tableau III : Lésions néoplasiques a la TDM.

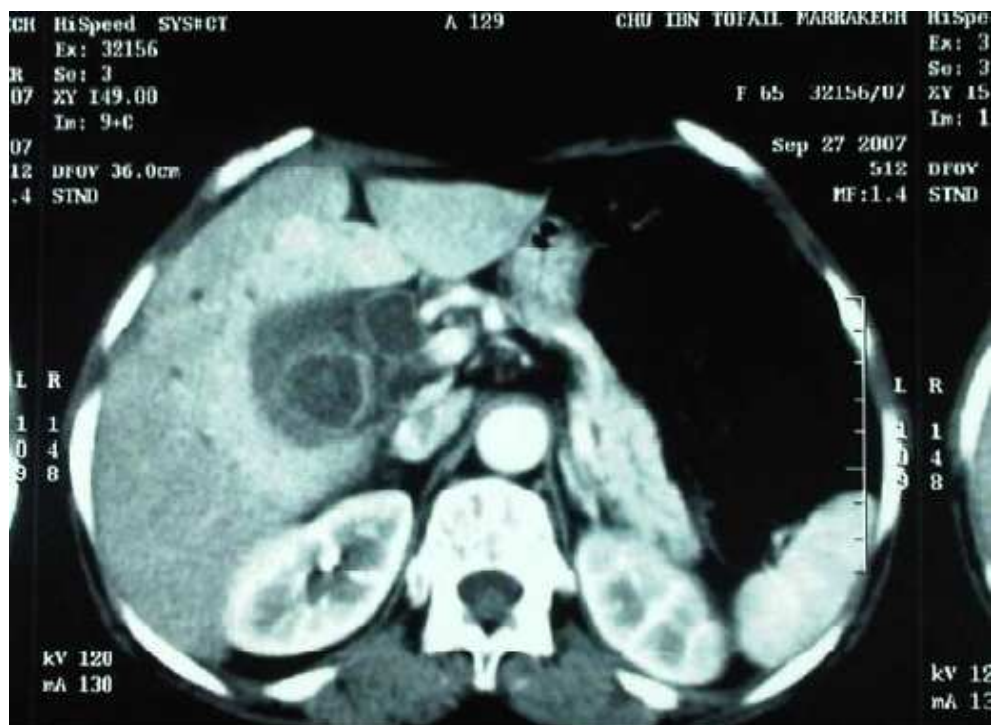
| Lésions associés | Nombre de cas |
|-------------------------------|----------------------|
| Tumeur de la tête du pancréas | 4 |
| Tumeur antro-pylorique | 1 |
| Cholangiocarcinome | 1 |
| Tumeur vésiculaire | 1 |

Dans 3 cas devant une lésion solido-kystique du foie la TDM a objectivé un abcès hépatique dans les 2 cas et un kyste hydatique surinfecté type VI.

Chez 5 malades, la TDM a été demandée car l'obstacle choledocien n'a pas été visualisé à l'échographie.



(a)



(b)

**Figure 5 (a+b) : Images d'une TDM abdominale
en coupe transversale, montrant une angiocholite.**

3- La bili-IRM :

C'est une nouvelle technique d'imagerie pour le diagnostic des maladies bilio-pancréatiques.

L'intérêt croissant pour cette modalité diagnostic est lié d'une part à son caractère non invasif et d'autre part à sa spécificité diagnostique très élevée.

Dans notre série, elle était réalisée dans 3 cas (4,7%) :

- Sténose du bas cholédoque d'origine inflammatoire avec lithiase cholédocienne.
- Empierrement cholédocien avec gros calcul du bas cholédoque et fistule biliodigestive.
- Lithiase au niveau de la jonction biliodigestive avec visibilité du Wirsung et une oddite.

4- La radiographie thoracique et l'ECG :

Ont été réalisés chez tous les patients dans le cadre du bilan pré-anesthésique et étaient révélés normaux.

V-Traitement :

1- Réanimation médical préopératoire :

Un traitement médical a été entrepris en préopératoire chez tous les patients.

1-1 Antibiothérapie :

Elle a été basée sur :

- L'amoxicilline- acide clavulanique
- Aminoside
- métronidazole

Les associations utilisées étaient :

- Amoxicilline- acide clavulanique + métronidazole + gentamycine dans 28 cas (soit 43,7%).
- Amoxicilline-acide cavulanique + gentamycine dans 6 cas (soit 9,3%).
- Amoxicilline-acide clavulanique + metronidazole dans 15 cas (soit 23,4%).

Deux antibiotiques ont été utilisés en monothérapie :

- Amoxicilline-acide clavulanique dans 11 cas (soit 17,1%).
- Céphalosporine de 3 génération dans 4 cas (soit 6,2%).

La durée moyenne de l'antibiothérapie était de 5 jours.

1-2Antalgiques :

Tous les patients ont bénéficié d'un traitement antalgique :

Le paracétamol seul a été prescrit dans 53 cas (soit 82,8%).

L'association paracétamol +Tiémoniumméthylsulfate (Viscéralgine) a été prescrite dans 11 cas (soit 17,2%).

1-3Correction ou prévention des troubles hydro-électrolytiques :

Tous les patients ont bénéficié d'une perfusion par voie veineuse périphérique, qui a duré en moyenne 3 jours.

Elle été assurée par l'apport hydrique (sérum sale 0,9% et sérum glucose 5%) et d'électrolytes en se basant sur les signes cliniques et biologiques de la déshydratation.

1-4La transfusion et l'apport de la vitamine K :

L'apport de la vitamine K a été systématique chez tous les patients alors que la transfusion préopératoire a été effectuée chez 2 patients (soit 3,1%) devant une anémie avec des taux d'hémoglobine inférieurs à 7g/dl.

2-Durée de l'hospitalisation préopératoire :

L'hospitalisation préopératoire à dure :

- 24 à 48 heures pour 8 patients (soit 12,5%).

- 3 à 8 jours pour 32 patients (soit 50%).
- 9 à 20 jours pour 24 patients (soit 37,5%).

3-Traitement chirurgical :

Dans notre série, tous les malades ont bénéficié d'un traitement chirurgical à ciel ouvert. Aucun traitement laparoscopique n'était instauré.

3-1Anesthésie :

Tous nos patients ont été opérés sous anesthésie générale.

3-2Voie d'abord :

La voie sous-costale droite a été réalisée chez 62 patients (soit 96,9%) alors que la voie médiane a été pratiquée chez 2 patients (soit 3,1%).

3-3Gestes opératoires :

3-3-1Cholécystectomie :

Dans notre série on a réalisé:

- 21 cas de cholécystectomie rétrograde (32,8%).
- 33 cas de cholécystectomie antérograde (51,5%).
-

3-3-2Désobstruction de la VBP :

Dans notre formation, l'extraction des calculs était réalisée par voie trans-cholédocienne :

La Cholédotomie transverse dans 30 cas (soit 46,8%).

La Cholédotomie longitudinal dans 34 cas (soit 53,2%).

La cholédotomie oblique n'a pas été réalisée dans notre série.

3-3-3Extraction des calculs :

L'évacuation des calculs était réalisée surtout à l'aide de :

- simple expression manuelle.
- Extraction instrumentale faisant appel aux pinces de Mirrizi.
- irrigation et lavage au sérum tiède de la VBP.

Tableau IV : modalités d'extraction des calculs

| Méthodes | Nombre | % |
|---------------|--------|-------|
| Manuelle | 11 | 21,8% |
| Instrumentale | 2 | 31,2% |
| Mixte | 3 | 50,0% |

3-3-4Cholangiographie per-opératoire :

Elle a été réalisée chez 3 patients (soit 4,7%).

3-3-5Drainage de la VBP :

Parmi les 64 malades traités, 26 patients ont bénéficié d'un drainage biliaire externe : drain de kehr (soit 40,6%).

Le drainage biliaire interne a été réalisé chez 38 patients (soit 59,4%) :

- Anastomose choledoco-duodenal (ACD) chez 35 patients.
- Anastomose choledoco-jejunal (ACJ) chez 3 patients.

3-3-6Drainage sous hépatique et péritonéal :

Le drainage a été réalisé chez tous les patients.

3-4Traitement coelioscopique :

Aucun patient de notre série n'a bénéficié d'un traitement coelioscopique.

4- Suites postopératoire :

4-1 Complications générales :

La fièvre a été observée chez 6 malades et a été secondaire à une infection pulmonaire jugulée après traitement.

Une infection urinaire était observée chez 2 malades, confirmée par un ECBU et traitée par antibiothérapie selon l'antibiogramme.

Une hémorragie digestive dans un seul cas due probablement à une gastrite de stress (la fibroscopie non faite). L'évolution a été favorable.

Une acidocétose chez un patient. L'évolution a été favorable sous insulinothérapie.

4-2 Complications spécifiques :

Ces complications ont concerné 8 malades présentant une fuite biliaire cholédocienne chez 2 malades due à une mauvaise étanchéité de la cholédocotomie (chez 1 malade l'évolution a été favorable alors qu'une péritonite biliaire a été notée chez l'autre a nécessité une ré-intervention au 2ème jour post-opératoire).

On constate que les suppurations pariétales représentent la première cause de morbidité avec 4 cas, entraînant prolongation de la durée d'hospitalisation.

Une lithiase résiduelle a été observée chez 2 patients après réalisation de la cholangiographie post-opératoire. Ces patients ont été repris avec réalisation d'une anastomose cholédoco-duodénale.

4-3 La cholangiographie post-opératoire (CPO) :

Elle a été réalisée chez 6 malades seulement 9,3%, le drain de Kehr a été enlevé en moyenne vers le 13ème jour après 48 heures de clampage.

La CPO a montré une lithiase résiduelle dans 2 cas, alors que dans les autres cas on avait un bon passage du produit de contraste au niveau de la VBP.

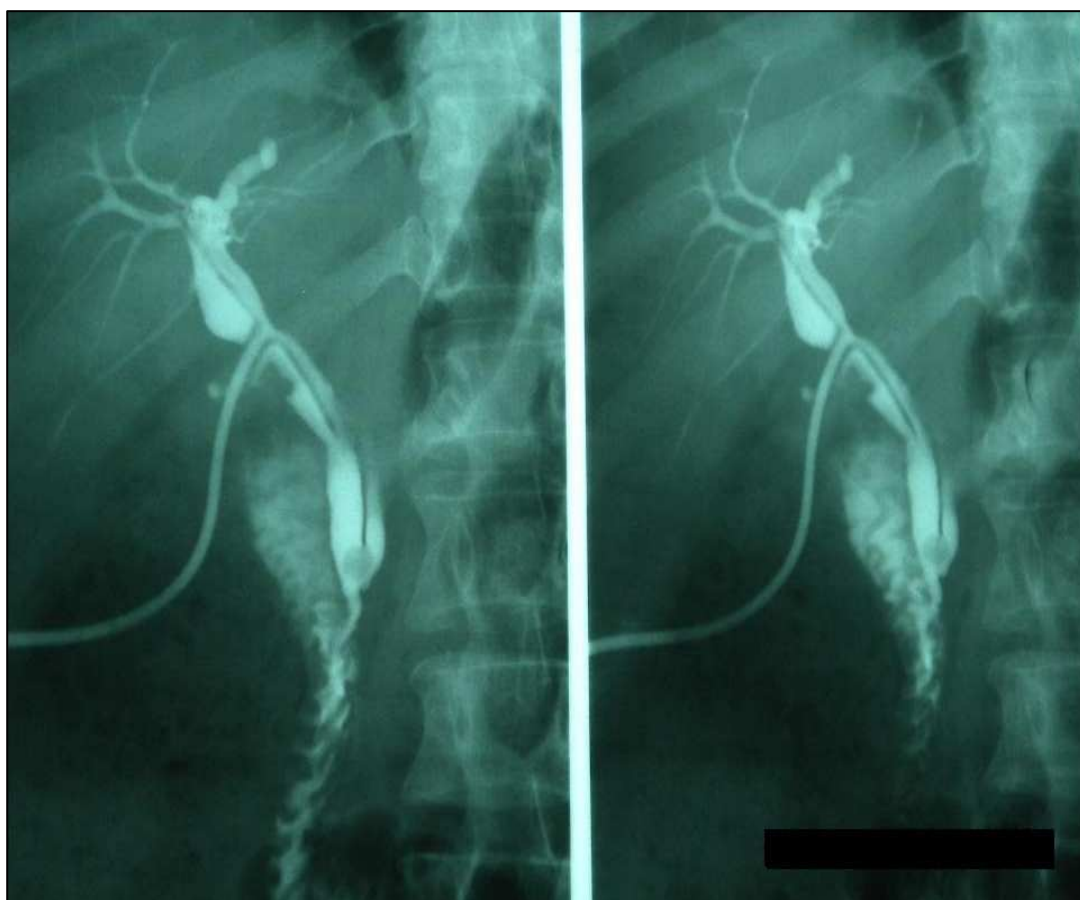


Figure 6:cholangiographie post-opératoire montrant une lithiase résiduelle sous forme d'une image lacunaire arrondie bien limitée.

4-4La durée du séjour post-opératoire :

La durée moyenne du séjour post-opératoire a été de 10 jour avec des extrême de 7 a 16jours.

4-5La mortalité :

Aucun décès n'a été dénombré dans notre série.



DISCUSSION

I-Rappel embryologique :

L'organogenèse des voies biliaires est encore mal connue(1). Deux conceptions tentent d'en éclaircir l'évolution entre la cinquième et la septième semaine de vie embryonnaire.

Selon Streeter et Patten(1), le développement des conduits biliaires résulterait de la transformation précoce, cellule par cellule, des hépatocytes en cellules canalaire. Ces conduits biliaires, de disposition plexiforme, seraient orientés dans les 3 plans de l'espace. Ils se continueraient par un conduit hépatique commun rejoignant le conduit cystique dans le prolongement du cholédoque. Cependant, les conduits biliaires, au lieu de se réunir en un conduit unique, pourraient parfois s'ouvrir séparément dans le conduit cystique.

Selon Lassau et Hureau(1), les conduits biliaires s'individualiseraient plus tardivement à partir de bourgeons de l'axe cholécystique ; ces bourgeons coloniseraient le parenchyme hépatique. L'axe cholécystique déterminerait ainsi la genèse des conduits biliaires.

Quelle que soit la théorie retenue, on peut constater que(2) :

- plusieurs conduits biliaires peuvent réunir le foie et le conduit cystique ;
- le conduit cystique est plus long que le cholédoque : c'est pourquoi l'abouchement dans le cystique d'un conduit biliaire ou du conduit hépatique commun lui-même peut être situé très près de l'implantation duodénale du cholédoque ;
- les conduits biliaires émergeant du foie ont une disposition plexiforme : la régression ou la persistance de certaines mailles du réseau canalaire initial permet d'expliquer la disposition définitive des voies biliaires, qui sera de type modal ou représentera une variation(2).

II-Rappel anatomique (1):

1-Anatomie chirurgicale :

Les voies biliaires (VB) constituent l'ensemble des conduits excréteurs de la bile élaborée et déversée dans le tube digestif.

La connaissance de l'anatomie des voies biliaires et ses variations est la première condition d'une chirurgie sans danger.

L'échographie pré-opératoire permet d'identifier les conduits biliaires les plus proximaux, mais c'est seulement la radiologie per-opératoire qui peut mettre en évidence la disposition exactes des voies biliaires, ce qui permet de prévenir l'accident iatrogènes.

2-Les voies biliaires intra-hépatiques :

Preennent leur origine dans les canalicules intra-lobulaires qui se jettent dans les canaux péri-lobulaires, qui sont anastomoses entre eux et se réunissent dans les espaces portes (EP) en formant des canaux plus volumineux. A partir des EP les canaux biliaires cheminent dans les gaines de la capsule de Glisson avec un rameau artériel et un rameau portal. La disposition des VB intra-hépatique est calquée sur la distribution de la veine porte. Ils se dirigent vers le hile pour aboutir, dans la disposition habituelle, a la formation d'un canal hépatique droit et un canal hépatique gauche.

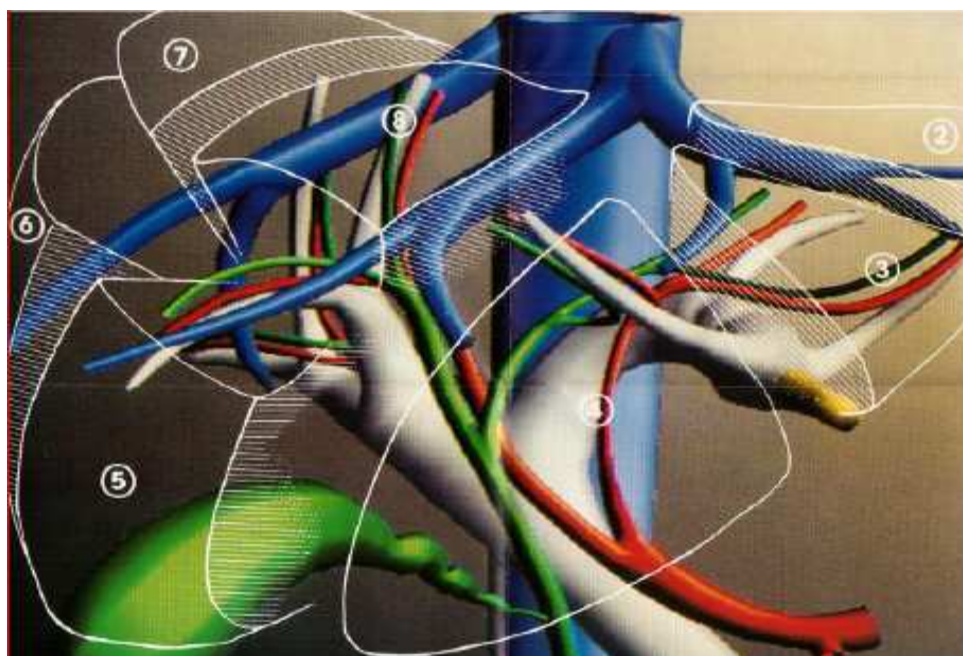


Figure 7 : voies biliaires intra-hépatiques.

3-Les voies biliaires extra-hépatiques (VBEH) :

Les voies biliaires extra-hépatiques sont disposées sur trois niveaux, plus ou moins imbriqués topographiquement en position anatomique et au contraire déployés dans le sens crânio-caudal en position opératoire, ce qui en facilite singulièrement l'exploration et l'abord chirurgical :

On distingue ainsi :

Un niveau supérieur, dans les limites de la plaque hilaire ;

Un niveau moyen, péritonéal, pédiculaire ;

Un niveau inférieur, dans la loge duodéno-pancréatique.

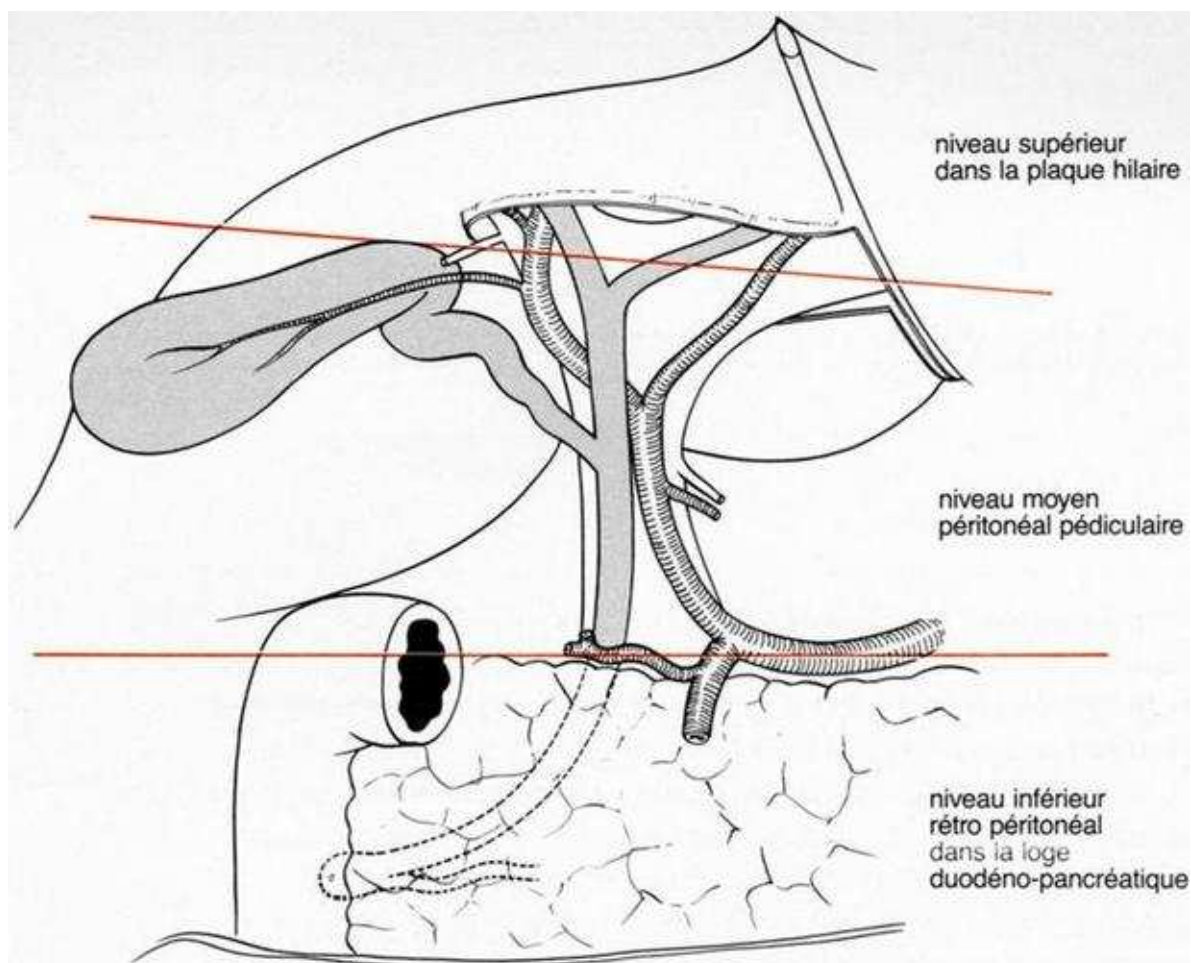


Figure 8 : les trois niveaux des voies biliaires extra-hépatiques.

Un niveau supérieur :

Le conduit hépatique droit résulte de la confluence du conduit paramédian qui draine les segments V et VIII et du conduit latéral qui draine les secteurs distaux VI et VII en décrivant une spirale, en arrière du conduit précédent.

Le conduit hépatique gauche représente un tronc commun qui réunit les conduits des segments II et III. Sur ce tronc vont converger, presque à angle droit, les conduits venus des segments I et IV.

Un niveau moyen :

C'est la partie des voies biliaires qui est la plus accessible chirurgicalement, elle est représentée par la voie biliaire accessoire qui se jette dans la voie biliaire principale.

Un niveau inférieur :

La voie biliaire principale, d'une longueur de 40 mm à 60 mm, continue son trajet en bas, à droite et en arrière en trois portions distinctes dans la loge duodéno-pancréatique, en situation rétro-péritonéale.

- Portion rétro-duodéale.
- Portion pancréatique.
- Portion intra-duodéale.

III-Physiopathologie (3) :

L'angiocholite est une infection du contenu de la voie biliaire principale. Cette infection complique presque toujours un obstacle à l'écoulement de la bile, les angiocholites par reflux sans aucun obstacle associé sont rares.

Par définition l'angiocholite est caractérisée par la présence d'un ou plusieurs germes bactériens dans la bile intra-canales (positivité constante des hémocultures et biliculture).

Trois éléments interviennent dans son développement :

- Obstacle.
- Germes pathogènes.
- Diffusion de l'infection.

1-Obstacle :

Dans plus de 90 % des cas, l'angiocholite est due à une lithiase de la voie biliaire principale. D'autres causes d'angiocholites sont cependant retrouvées.

Les antécédents de chirurgie ou de cathétérisme des voies biliaires favorisent le développement de sténose et/ou de reflux bilio-digestif pouvant être à l'origine d'angiocholite.

Les obstacles tumoraux (cancer du pancréas, cholangiocarcinome) entraînent le plus souvent un ictère nu, mais une surinfection de la bile est toujours possible. Les tumeurs ampullaires peuvent mimer un épisode de migration lithiasique, en provoquant des épisodes d'obstruction biliaire intermittents. Enfin les obstacles d'origine parasitaire (vésicule hydatique, ascaris, etc.).

2-Bactériologie (4) :

Sur le plan bactériologique, le prélèvement de la bile chez les malades atteints d'angiocholites contient habituellement plus de 100000 germes/ml composés de 2 ou plusieurs germes. Ce pourcentage est d'autant plus élevé que la fièvre dépasse 39°C ou en présence de signes de gravités.

Les germes sanguins sont habituellement identiques à ceux retrouvés dans la bile et sont d'origine intestinale. Les germes les plus fréquemment retrouvés sont les BGN, cocci gram (+), les anaérobies responsable d'une septicémie grave.

3-Diffusion de l'infection(3) :

D'un point de vue physiopathologique, l'infection fait généralement suite à une stase par obstacle à l'écoulement de la bile(3). En cas d'obstruction chronique, un cercle vicieux s'installe, l'obstruction entraîne une stase et une infection à bas bruit, elle-même favorisant la formation de calcul qui aggrave l'obstruction. La découverte de calcul récidivant de la voie biliaire chez un patient cholécystectomisé, ou de calcul intra-hépatique, doit faire rechercher une obstruction biliaire sous-jacente. La lithiase biliaire est la cause d'angiocholite la plus fréquente.

Le terme colique hépatique désigne une douleur épigastrique ou de l'hypochondre droit, due à la mise sous tension de la vésicule et/ou des voies biliaires lorsqu'un calcul vient s'enclaver dans le canal cystique ou migrer dans le cholédoque. Lorsqu'un calcul migre vers la voie biliaire principale, il peut passer spontanément le sphincter d'Oddi et s'évacuer dans le duodénum. Cette migration est rarement asymptomatique, le plus souvent elle entraîne un

épisode douloureux associé à une perturbation transitoire des tests hépatiques. Chez les personnes âgées, il n'est pas rare de découvrir des calculs de la voie biliaire principale totalement asymptomatiques et non obstructifs. Enfin, le calcul peut « s'enclaver », généralement, au niveau ou immédiatement au-dessus du sphincter d'Oddi, provoquant alors une stase biliaire, puis une infection de la bile, c'est l'angiocholite. D'un point de vue clinique, l'angiocholite se manifeste dans sa forme typique par la triade de Charcot associant : une douleur à type de coliques hépatiques, une fièvre élevée d'apparition brutale, souvent associée à des frissons, et de manière retardée un ictère cholestatique. Chez les personnes âgées, les formes graves d'emblée sont fréquentes et se traduisent par un tableau de septicémie, associant choc et insuffisance rénale aiguë.

Syndrome confusionnel et troubles de la conscience sont fréquents dans ce contexte et compliquent parfois le diagnostic.

Les abcès multiples du foie sont une complication grave survenant en cas d'angiocholites traitées de manière insuffisante ou retardée(3).

IV-Epidémiologie :

1-Étiologie :

L'angiocholite est une infection bactérienne aiguë ou subaiguë des voies biliaires intra et/ou extra hépatiques, elle requiert la présence de deux facteurs : l'obstacle et la croissance de bactérienne dans la bile(5). La cause la plus fréquente de l'obstruction est la lithiase biliaire cholédocienne, suivie par les sténoses bénigne ou maligne des voies biliaires, et enfin les causes parasitaires.

1-1 La lithiase biliaire :

Dans la majorité des cas, la LVBP a migrée de la vésicule biliaire. Beaucoup plus rarement elle se forme in situ ou dans les VBIH. Elle peut être asymptomatique, en cas d'obstruction de la

VBP elle devient symptomatique et peut entraîner une cholestase ou une angiocholite(6). Le syndrome de MIRIZZI est une complication rare de la lithiase vésiculaire en rapport avec une compression extrinsèque de la voie biliaire principale par un calcul enclavé dans l'infundibulum ou dans le canal cystique. Il peut entraîner une angiocholite par compression extrinsèque le VBP(7).

L'incidence de l'angiocholite compliquant La lithiase cholédocienne obstructive varie de 60 à 90%.

1-2 Les causes tumorales :

-Cancer de la tête du pancréas :

Survient en général chez un homme d'âge mur, sans ATCD digestifs présentant :

Un ictère intense, complet, continu et progressif sans fièvre ni douleur (ictère nu).

Accompagné de prurit, troubles digestifs (anorexie, diarrhée) avec altération de l'état général et amaigrissement. L'examen retrouve un gros foie de cholestase et une grosse vésicule. La biologie confirme la cholestase et L'echo-endoscopie met en évidence la tumeur et ses extensions locorégionales(8).

-L'ampullome vaterien :

Etiologie assez fréquente, se manifestant sur le plan clinique par un ictère d'allure lithiasique fluctuant ou intermittent, accompagné de poussée angiocholites. La triade symptomatique est fréquente : douleur- ictère - fièvre de chronologie différente de celle du syndrome de VILLARD et PERIN de la lithiase cholédocienne, les hémorragies digestives sont rares et donc la triade de PATEL (douleur, mélanose et ictère) est peu fréquente, l'examen retrouve assez souvent une grosse vésicule. L'échographie met en évidence la dilatation des VBEH et parfois même des VBIH

Au TOGD, l'ampullome se présente sous forme d'une image en epsilon. Mais c'est surtout l'endoscopie qui le visualise et permet d'orienter la biopsie qui confirme sa nature maligne(8).

-Le cholangiocarcinome :

C'est le cancer primitif des voies biliaires, Il peut affecter l'ensemble de l'arbre biliaire. La circonstance de découverte la plus fréquente est la survenue d'un ictère, progressivement croissant, associé à un prurit, initialement sans douleur ni fièvre, avec altération de l'état général pouvant comporter amaigrissement, asthénie et anorexie. Une angiocholite peut compliquer l'évolution. L'examen clinique peut palper une hépatomégalie secondaire à la cholestase, moins souvent une grosse vésicule dans l'hypochondre droit. L'échographie, examen de première intention, montre la dilatation des voies biliaires, précise le niveau d'obstruction et peut détecter des métastases ganglionnaires ou hépatiques. Le scanner visualise parfois mieux l'atteinte parenchymateuse hépatique éventuelle(9).

-Cancer de la vésicule biliaire :

Le cancer de la vésicule biliaire représente 80 à 95% des tumeurs biliaires. Dans la grande majorité c'est un adénocarcinome, l'âge moyen de survenu est 65ans. Le principal facteur de risque est la lithiase vésiculaire. Cliniquement il se présente par des coliques hépatiques, ictère, amaigrissement et une masse de HCD. La TDM confirme le diagnostic et précise l'extension locale(6).

1-3 parasitoses :

-Ascaris :

Angiocholite ascaridienne est définie par la présence de larve d'ascaris lumbricoïde dans les canaux biliaire causant l'infection de la bile. La contamination se fait par voie digestive lors de l'ingestion d'eau ou d'aliments contaminés. Deux tableaux cliniques se succèdent dans l'ascaridiose, le premier traduisant la migration des larves, le second, l'action pathogènes des adultes. La *période d'invasion*, pendant les migrations organiques des larves, on assiste à un tableau clinique d'affection broncho-pulmonaire avec toux sèche quinteuse et syndrome de Löffler typique, simulant trop souvent une tuberculose. La *période d'état* est celle du parasitisme intestinal par les vers adultes ou ascaridiose proprement dite. Dans les zones de forte endémie, régions chaudes à mauvaise hygiène et où l'on utilise l'engrais humain, les infestations massives, aboutissent souvent à des manifestations cliniques dramatiques : tableaux de sub-occlusion ou

d'occlusion hépatites, Cholécystite ou angiocholite ou pancréatites par migrations canaliculaires. Ces localisations restent exceptionnelles(8).

-Hydatidose :

L'hydatidose est une pathologie fréquente au Maroc et dans les pays du pourtour Méditerranéen. Elle est due au développement chez l'homme de la larve d'un cestode nommé Echinococcus Granulosus. La localisation hépatique des kystes hydatiques occupe classiquement la première place, L'hydatidose hépatique est une maladie réputée bénigne, mais peut devenir grave à cause de ses complications. La complication la plus fréquente est la fistulisation du kyste dans les voies biliaires qui constitue un tournant évolutif de la maladie. Le foie droit semble être la localisation la plus fréquente, le tableau clinique est fait d'ictère rétentionnel ou de poussée d'angiocholite, mais le plus souvent reste latente(10,11).

1-4 d-les causes bénignes :

-La cholangite sclérosante :

C'est une inflammation chronique et progressive des VBIH et des VBEH. Survient le plus souvent chez les hommes d'âge inférieure à 40 ans et chez l'enfant. On parle de cholangite sclérosante primitive quand l'étiologie demeure inconnue ou secondaire à une obstruction prolongée des VB d'origine lithiasique, postopératoire, infectieuse ou post-traumatique. Le tableau clinique se manifeste par une cholestase cliniquement variable, initialement asymptomatique se compliquant de prurit de poussée d'angiocholite. Tardivement d'hypertension portale ou de cirrhose(12).

-kyste du cholédoque :

C'est maladie congénitale caractérisée par une dilatation de la VBP. Cliniquement se manifeste par une tuméfaction de HCD un ictère intermittent pouvant se compliquer d'angiocholite. L'échographie pose le diagnostic(8).

Tableau V : causes des angiocholites selon les différentes séries.

| Auteurs | Lieu | Années d'étude | Nombre de cas | Causes | | | |
|--------------------|---------------------|----------------|---------------|----------|-----------------|-----------------|--------|
| | | | | Lithiase | Sténose bénigne | Sténose maligne | Autres |
| Gigot(13) | Université de paris | 1963-1983 | 412 | 48% | 28% | 11% | 1,5% |
| Pitt and couse(14) | USA | 1976-1978 | 40 | 70% | 18% | 10% | 3% |
| Basoli(15) | Université de Rome | 1960-1985 | 80 | 69% | 16% | 13% | 4% |
| Daida(16) | japon | 1979 | 472 | 56% | 5% | 36% | 3% |
| Notre série | Marrakech | 2006-2010 | 64 | 76,5% | 4,6% | 10,9% | 7,8% |

Dans notre série, la fréquence des angiocholites lithiasiques représente 76,5% (49 cas). Suivie par la pathologie tumorale du carrefour bilio-pancréatique avec 10,9% (7 cas). Puis les causes parasitaires 7,8% avec 4 cas de kyste hydatique et un cas d'ascaris. Enfin l'origine postopératoire 4,6% (3 cas). Résultats proche a ceux retrouvée dans les autres séries (tableauV).

2-Fréquence :

La fréquence des angiocholites est liée à celle de la pathologie biliaires du qu'elle constitue la complication majeure de la lithiase du cholédoque. Elle varie de 30 à 40% dans les lithiases de la VBP (17).

Dans notre série, 146 patients étaient opérées pour une lithiase de VBP dont 49 patients (33,5%) pour angiocholites aigue lithiasique ce qui parait proche de la littérature.

Tableau VI : incidence des angiocholites lithiasiques.

| Auteurs | Fréquences des angiocholites lithiasiques (%) |
|--------------|---|
| LE NEEL (18) | 34 |
| LETAIF (17) | 40 |
| BADIOUI (19) | 48 |
| HYO (20) | 49 |
| NOTRE SERIE | 33,5 |

L'angiocholite d'origine hydatiques est due au passage de vésicules filles, de membranes et du liquide hydatique au cours de la rupture kysto-biliaire(10,11).

La fréquence d'angiocholites hydatique révélant une rupture d'un kyste hydatique dans le voie biliaires présente une valeur entre 13,6 et 23,3% (21,22,23) .les formes latente sont plus fréquente (24).

Dans notre série on a reporté 4 cas d'angiocholites suite a une rupture d'un kyste hydatique ca qui représente 6,2% des cas d 'angiocholite dans notre série.

3-Age :

Selon de nombreuses études (25, 26, 27,28) la prévalence de l'angiocholite augmente en fonction de l'âge. Ce qui est conforme au résultat retrouvée dans notre série avec un âge moyen de 57 ans, les âges extrêmes étant de 20 et 93 ans. L'angiocholite aigue est donc une complication plus fréquente chez le sujet âgé.

Tableau VII : âge moyen des angiocholites selon les différentes séries.

| Auteurs | Tranche d'âge | Age moyen |
|-------------|---------------|-----------|
| YONEMA (25) | 31-72 | 52 |
| MICHEL (28) | 17-91 | 61 |

| | | |
|--------------|-------|----|
| BADIOUI (19) | 30-80 | 52 |
| Notre série | 20-93 | 57 |

Dans le même sens on note la prédominance des causes tumorales chez les sujets âgés avec une moyenne d'âge 70ans (29,30). Résultat proche de celui retrouvé dans notre étude.

4-Sexe :

Dans notre série, les patients se répartissent en 43 femmes (soit 67,8%) et 21 hommes (soit 32,2%). Avec un sex-ratio de 2 femmes pour un homme.

La prédominance féminine des angiocholites aiguës suit celle de la lithiase biliaire(31). Elle est probablement liée à l'influence des perturbations hormonales de la vie génitale et notamment durant la grossesse(32). Ainsi selon l'étude de MICHEL et ses collaborateurs, le taux des femmes était de 72% contre 28 % d'hommes(28).

Par ailleurs on rapporte la prédominance masculine dans les causes tumorales du carrefour bilio-pancréatique(29). Concernant les autres causes on ne note pas de prédominance en fonction du sexe.

V-Etude clinique :

1-Antécédents :

La fréquence des ATCDs biliaires chez les patients présentant une angiocholite est décrite dans la littérature (3,9, 6). L'incidence de l'angiocholite augmente chez les patients ayant subi une chirurgie biliaire, des gestes d'endoscopie, ou connus porteurs de lithiase vésiculaire(33).

La plupart des patients de notre série avaient des ATCDs biliaires principalement la colique hépatique rapportée chez 18,7% comme l'antécédent le plus fréquent, suivie par la cholécystectomie qui a été déjà réalisée chez 15,6% des patients. En revanche que 9,3% des patients avaient une vésicule lithiasique connue.

2-Signes cliniques :

La triade de Charcot représente le tableau clinique typique qui survient en 2 à 3 jours d'évolution dans l'ordre suivant (douleur, fièvre, ictère) (3,4, 6, 9, 34, 35,36). Dans notre série cette triade a été retrouvée chez 59 patients (soit 92,2%). Sa fréquence varie de 52 a 96% dans d'autres séries (17,19, 25).

Ces différents symptômes sont retrouvés à des proportions variables dans le tableau VIII.

Tableau VIII : signes de la triade cde Charcot selon les différentes séries.

| Auteurs | Douleur (%) | Fièvre (%) | Ictère (%) |
|-------------|-------------|------------|------------|
| LETAIEF | 95,5 | 94,4 | 88 |
| YONEMA | 90 | 70 | 48,9 |
| BADIOUI | 100 | 98 | 98 |
| Notre série | 98 | 96 | 96 |

En dehors de la classique triade de Charcot fortement évocatrice des formes bisymptomatiques peuvent se rencontrer rendant le diagnostic plus difficile, et le recours à l'imagerie dans un but diagnostique primordial (37). A l'image de notre série ou on avait des formes bisymptomatiques associant :

- CH + fièvre dans 2 cas.
- CH+ ictère dans 2 cas.
- Ictère+ fièvre dans 1 cas.

3-L'examen physique :

Dans notre série, le principal signe retrouvé à l'examen physique était la sensibilité de l'hypochondre droit (HCD), observé chez 37 malades (57,8%). Suivie par La défense de l'HCD notée chez 27 patients (42,2%). Le signe de Murphy constaté chez 8 patients (12,5%). Et finalement Une hépatomégalie présente chez deux patients seulement.

Selon la littérature, quatre signes attestent de la sévérité d'une angiocholite. (6, 17,36, 38,39).

- Un état de choc septique.

- Des troubles neurologiques
- Des troubles de coagulation.
- Une insuffisance rénale aigue qui peut témoigner d'une angiocholite ictéro-urémigène.

Dans notre série, aucun cas de choc septique ou d'insuffisance rénale aigue ou de trouble neurologique n'a été observé. Cependant un syndrome hémorragique a été rapporté chez deux malades, et Des troubles de la coagulation chez 11 patients (soit 17,2%).

VI-Explorations biologiques :

1-Biologie :

1-1NFS :

Dans notre série, 20 patients (soit 31,2%) avaient une hyperleucocytose supérieure a 10000 /mm³, conformément a ce qui est décrit dans la littérature signalant et témoignant le degré de l'infection (4, 40).

Cependant, aucun cas de leucopénie n'a été observe.

L'anémie a été observé chez 10 patients (soit 15,6%) avec des taux d'hémoglobine inferieur a 8g/100ml.

L'anémie était de nature hypochrome microcytaire chez tous les patients. Deux patients seulement ont été transfuses en préopératoire.

On note aussi une thrombopénie observée chez 3 patients (soit 4,7%).

1-2Ionogramme sanguin :

L'ionogramme sanguin a été systématiquement réalisé chez tous nos patients révélant 8 cas d'hyperazotémie (soit12,5%), avec des taux supérieure a 0,5g/l . la créatinémie été élevée chez 3 patients avec un taux supérieure a14mg/l.

Les troubles hydro-électrolytiques, fréquemment retrouvés, étaient observés chez 6 de nos patients (soit 9,4 %).

1-3Bilan hépatique :

1-3-1Bilirubine :

Dans notre série on note la présence d'une cholestase chez 60 malades (93,8 %), une hyper-bilirubinémie au dépend de la BC. Taux proche de celui retrouvé dans les autres séries notamment celle de LETAIEF et BADIOUI, soit respectivement 88% et 100%(17,19).

1-3-2Les transaminases :

Dans notre série leurs taux étaient élevés chez 40 patients (soit 62,5 %). ceci peut être expliqué par le fait que l'atteinte bactérienne était moins importante chez les autres malades.

1-3-3Phosphatases alcalines (PA) :

Dans notre série Le taux des PA étaient élevés chez 37 patients (soit 57,8 %), ce taux était plus importants selon LETAIEF et BADIOUI (tableau IX).

Tableau IX: fréquence de l'augmentation du taux des PA selon les différentes séries.

| Auteurs | Fréquence de l'augmentation du taux des PA en % |
|----------------|--|
| BADIOUI (19) | 90 |
| LETAIEF(17) | 70 |
| Notre série | 57,8 |

1-3-4Les gammaGT :

Leurs taux étaient élevés chez 40 patients (soit 62,5%). Ce taux variait entre 170 et 620 UI/l.

1-4Les enzymes pancréatiques :

La pancréatite biliaire représente entre 35 à 45% des pancréatites aiguës (41, 42, 43). Le dosage des enzymes pancréatique confirme le diagnostic, l'amylasémie a une sensibilité médiocre (le taux doit dépasser 3 fois la normal), alors que la lipasémie est plus sensible et représente l'examen de référence(44). Dans notre série le dosage des enzymes pancréatiques a été réalisé chez 14 malades devant une suspicion de pancréatite aiguë associée, ils ont montré des perturbations chez 6 malades seulement (soit 9,3 %). Dans les autres cas, l'amylasémie était normal et la lipasémie ne dépassait pas 3 fois la normal. Une TDM a été réalisé pour confirmée

l'existence de pancréatite associée. Dans notre série l'association d'angiocholite et de pancréatite été de 9,3%.

1-5 C-réactive protéine (CRP) :

Dans notre série, le dosage de CRP n'a pu être réalisé que chez 6 patients et s'est révélée augmentée. Théoriquement ce taux est toujours augmenté.

1-6 Bilan d'hémostase :

Le taux de prothrombine et des facteurs vitamino-K dépendant sont généralement normaux, sauf en cas d'angiocholite survenant sur une cholestase ancienne (45).

Dans notre série, on note une diminution du TP dans 11 cas (17,2%).

2-Bactériologie :

Selon la littérature, l'hémoculture est positive dans 45a 70% des cas (4, 17, 46), et les germes isolés sont essentiellement représentés par les germes gram négatif, dans 90% des cas, en particulier E. coli et Klebsiela (5, 17) et dans 10%des cas par les anaérobies (17). Dans notre étude, l'hémoculture n'a été réalisée que chez 3 patients (4,7%). Les germes isolés étaient représentés par les BGN, les cocci gram positif et les anaérobies.

VII-Explorations morphologiques :

1-Echographie hépatobiliaire :

L'échographie est l'examen de première intention, réalisée en urgences devant la suspicion de pathologie biliaire vue ca grande spécificité, s'y ajoute ses qualité d'innocuité, rapidité, et faible cout(47).

En cas d'angiocholite, la dilatation des voies biliaires est le signes le plus facile à rechercher (48), cependant cette dilatation peut être absente en cas d'une obstruction aigue (3), ainsi Une échographie normal n'élimine pas le diagnostic (49).

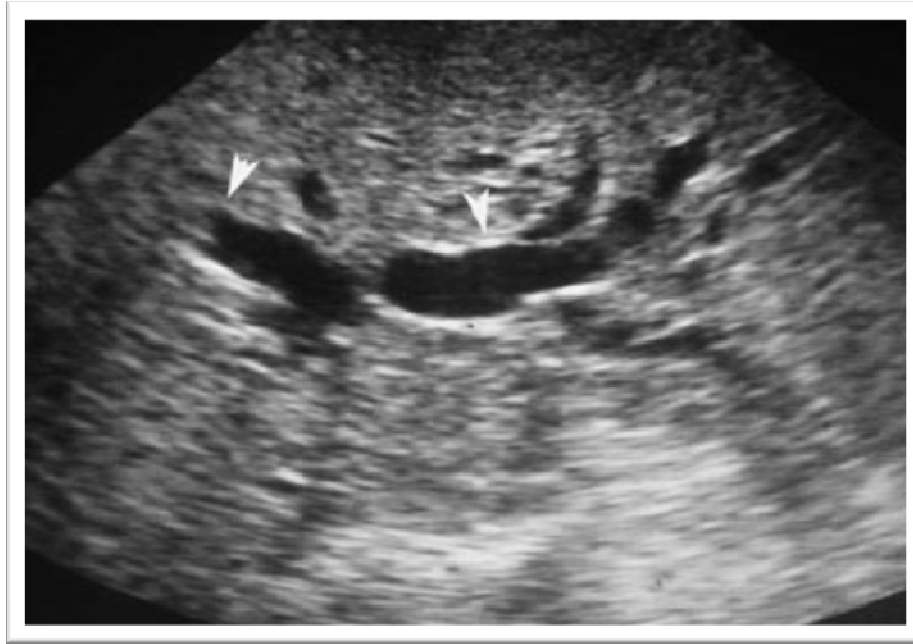

Figure 9 : Dilatation des voies biliaires intra-hépatiques en échographie (têtes de flèche).

La sensibilité de l'échographie pour visualisation direct du calcul ou de l'obstacle varie selon la littérature de 20 à 75% (48, 50, 51,52). Les calculs seront d'autant plus faciles à visualiser : que la voie biliaire principale est dilatée, que les calculs sont volumineux et nombreux, qu'ils présentent un cône d'ombre. L'échographie s'attachera à obtenir une bonne visualisation de la portion rétro-pancréatique du cholédoque et surtout de sa partie immédiatement sus-Oddienne. Si la sensibilité de l'échographie est relativement faible, sa spécificité est au contraire excellente. En d'autres termes, la détection échographique d'un calcul du bas cholédoque est suffisante pour affirmer le diagnostic de migration lithiasique. La présence de bulles d'air au niveau d'un diverticule para-papillaire, l'existence de calcifications pancréatiques en cas de pancréatite chronique, ou vasculaire chez le sujet athéromateux sont des pièges faciles à éviter avec un minimum d'expérience. L'épaississement des parois biliaires est aussi parfois visible en échographie.

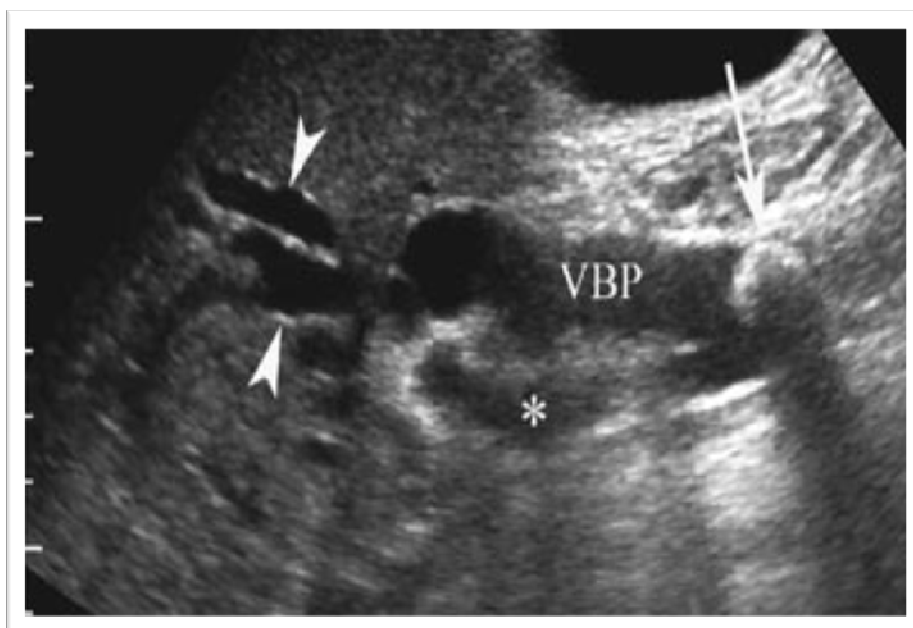


Figure 10: Gros calcul de la voie biliaire principale en échographie. (3)

Une vue oblique du hile montre la dilatation des VBIH (têtes de flèche), la VBP, du canal cystique (astérisque), et permet la visualisation d'un volumineux calcul de la VBP avec cône d'ombre postérieur (flèche). (Figure 10)

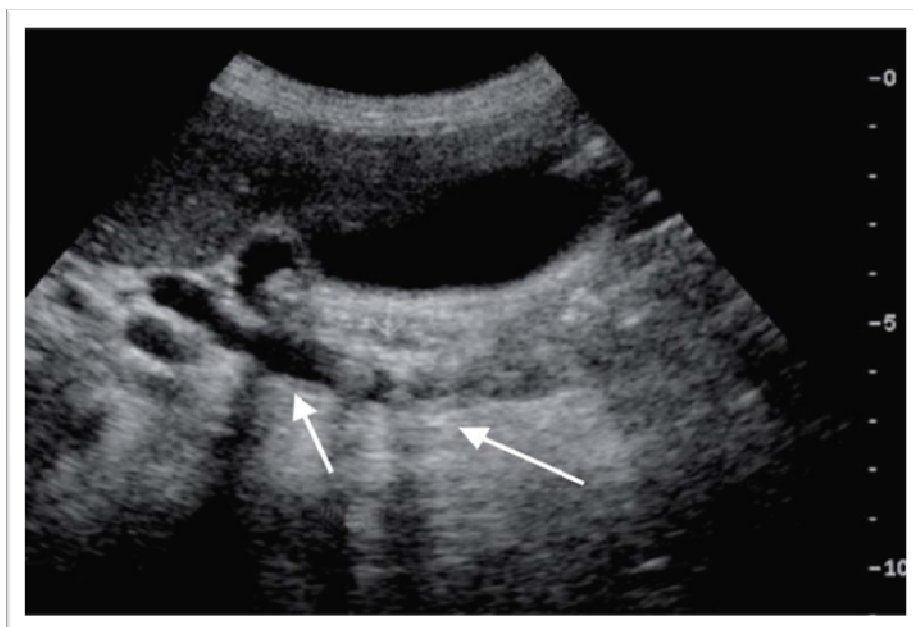


Figure 11: une échographie montrant un empierrement du cholédoque. (3)

L'échographie a été réalisée dans notre série en première intention.

Elle a montré une lithiase du cholédoque dans 34 cas (53,1%), et un empierrement du cholédoque chez 15 patients (23,4%). L'échographie a montrée une vésicule lithiasique dans 40 cas (62,5%). La dilatation des VBIH ET VBEH étaient constante chez tous les patients.

Autres résultats retrouvés :

- une sténose du cholédoque sans calcul visible chez 3 patients ayant des ATCDs de chirurgie biliaire.
- Une lithiase intra-hépatique dans un seul cas.
- une cholécystite a été retrouvée dans 25% des cas.
- Un kyste hydatique dans 4 cas.
- Un processus tumoral de la tête du pancréas dans 3 cas.
- Une dilatation de la VBP sur matériel échogène.

Une TDM abdominal ainsi qu'une cholangio-IRM ont été demandées chez des malades dont la situation restée douteuse sur la nature de l'obstacle.

2-Autres examens complémentaires :

2-1Cholangio-IRM : (3)

La cholangiographie IRM est aujourd'hui la technique non-invasive la plus performante pour l'exploration des voies biliaires, la recherche d'obstruction et la détection de calculs de la voie biliaire principale.

a-Technique :

La cholangiographie par IRM utilise des séquences spécifiques qui produisent une hyper-intensité franche de tous les liquides stationnaires. Aucune injection de produit de contraste n'est nécessaire à la visualisation des voies biliaires. Les images fournies par la cholangiographie IRM sont très similaires à celles obtenues en cholangiographie directe, mais obtenues d'une façon totalement non invasive. Il existe une multitudes de séquences susceptibles de fournir des

images de cholangiographie IRM : acquisition en coupes fines ou épaisses, temps d'acquisition court réalisé en apnée ou plus long nécessitant des techniques de compensation respiratoire pour limiter les artéfacts de mouvement, acquisition en mode 2D ou 3D.

Les coupes épaisses (15 à 30 mm) en mode 2D vont fournir une cartographie globale de la voie biliaire, réalisant des images en « pseudo-projection », elles sont réalisées dans un plan coronal ou coronal oblique. Les coupes fines en mode 2D, le plus souvent axiales peuvent venir compléter les coupes épaisses sur la zone lésionnelles. Toutes ces séquences sont réalisées en apnée, le temps d'acquisition variant de 1 à 20 secondes (53, 54, 55).

L'utilisation de séquences 3D permet, au prix d'un temps d'acquisition long (plusieurs minutes) et d'un système efficace de compensation des artéfacts respiratoires, l'acquisition de tout l'arbre biliaire en un seul volume d'acquisition. Ce volume unique fera l'objet d'une lecture sur station de travail en utilisant les outils classiques de post-traitements (mode MPR avec visualisation en coupes épaisses ou en coupes fines, MIP, 3D, etc.) pour obtenir les clés diagnostiques. L'utilisation d'agents de contraste négatif de la lumière digestive (Jus d'ananas, jus de myrtilles, Lumirem®) est parfois utile pour éviter les superpositions dues au liquide digestif.

b-Sémiologie du calcul de la VBP a la cholangio-IRM: (3)

Sur les coupes épaisses, les calculs de la voie biliaire sont visualisés sous forme d'une zone plus ou moins hypo-intense au sein de la bile. Comme sur une cholangiographie directe, les petits calculs peuvent être invisibles si leur signal est noyé dans une voie biliaire dilatée. L'utilisation de coupes fines axiales est alors indispensable pour éviter des faux négatifs. Les acquisitions 3D permettent de jongler entre cartographie globale et coupes fines sur les zones suspectes.

D'autres causes d'erreurs sont possibles en cholangiographie IRM. La présence d'un vide de signal au sein d'une voie biliaire n'est pas spécifique d'un calcul ; une bulle d'air, un caillot ou du sludge peuvent simuler une lacune intra-canaulaire. En cas d'aérobilie, l'utilisation de coupes axiales ou sagittales rattrape facilement le diagnostic en montrant le caractère anti-

gravitationnel de la zone vide de signal. Le passage d'une artère pancréatico-duodénale au contact de la partie intérieure de la voie biliaire peut aussi générer un artéfact de vide de signal. (Figure 11 a, b et c)

La principale limitation de la cholangio-IRM réside dans le diagnostic des minis et micro-calculs (inférieurs à 3 mm) ainsi que dans le diagnostic des calculs impactés au niveau de l'ampoule.

Si l'on suspecte un calcul enclavé dans la région de l'ampoule de Vater, il est indispensable de réaliser des coupes coronales plus ou moins obliques, sur le bas cholédoque en mode dynamique (acquisition répétée toutes les 5 à 10 secondes) pour visualiser directement l'ouverture du sphincter et le passage de la bile. La différenciation entre une Oddipathie inflammatoire réactionnelle à une migration lithiasique et un obstacle par petite tumeur ampullaire reste très difficile. Des séquences en pondération T1, avant puis après injection dynamique de Gadolinium, doivent être réalisées dans ce cas, le diagnostic final passant par une écho-endoscopie et une biopsie de la papille.

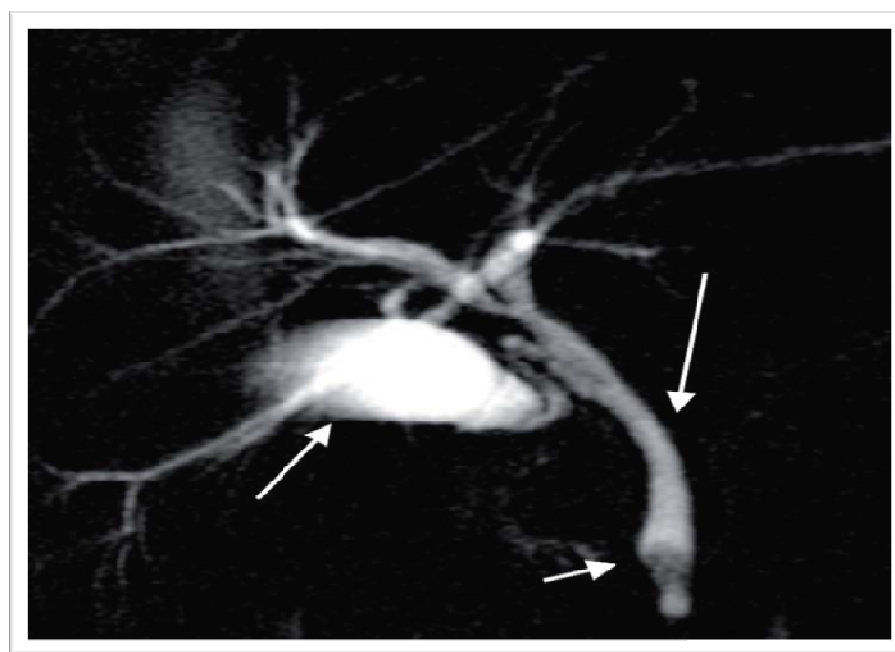
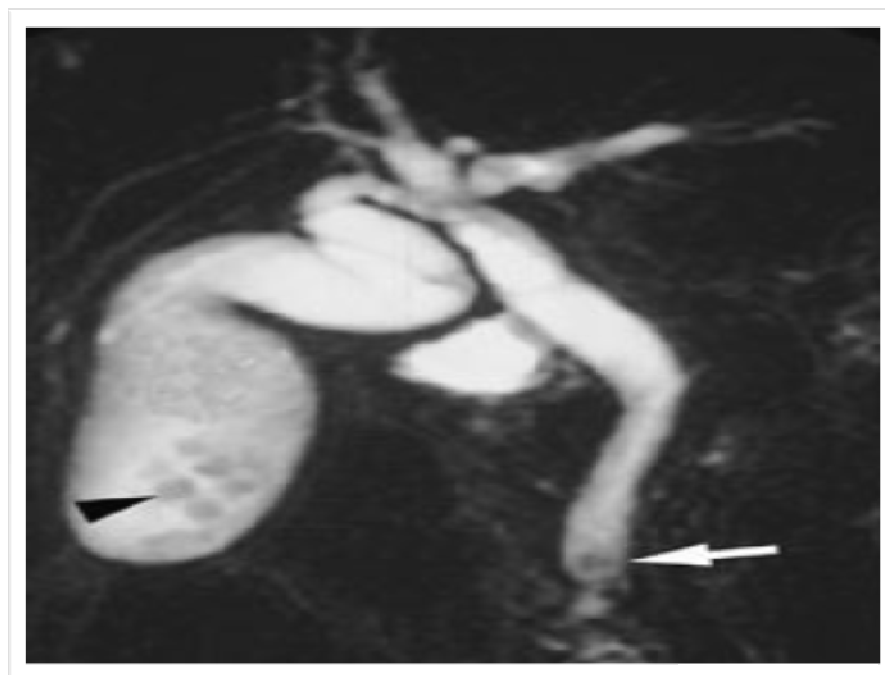


Figure 12 a : une bili IRM montrant un calcul du bas cholédoque (3)



**Fig12 b:Calculs du bas cholédoque. Cholangiographie par IRM :
Les coupes coronales épaisses montrent une hypo-intensité floue
du bas cholédoque (flèche) et la présence de calcul vésiculaire (tête de flèche) (3).**

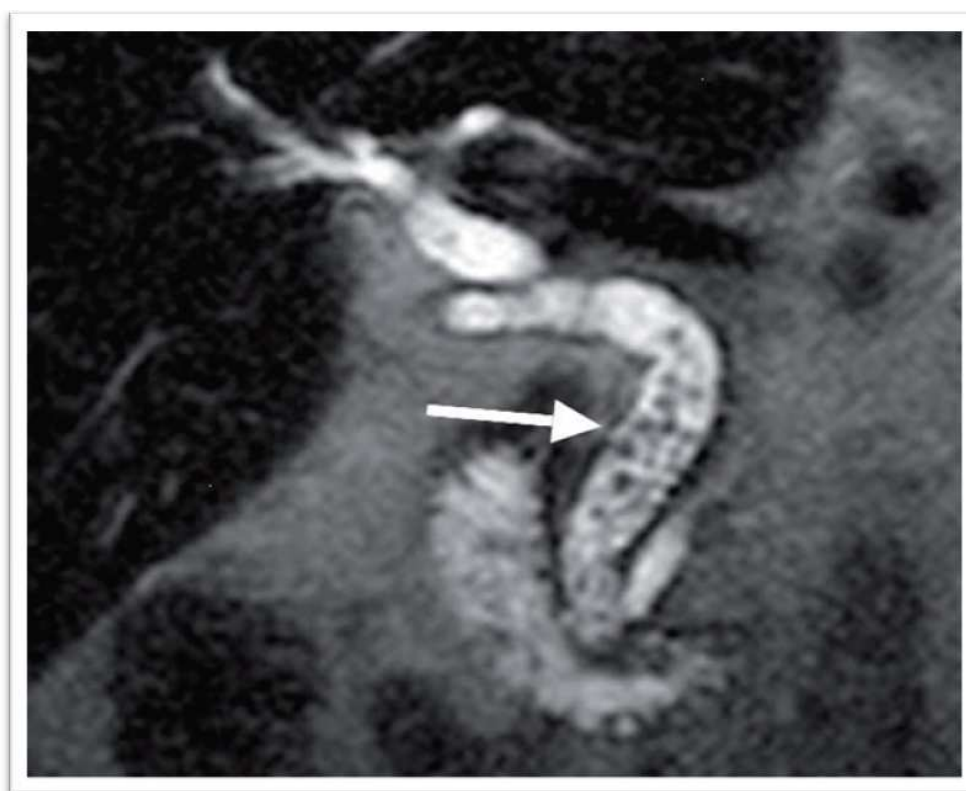

Figure 12c : Bili IRM montrant un empierrement cholédocien(3)

c-Performances : (56)

De nombreuses séries ont évaluées, depuis plus d'une dizaine d'années, les performances de la cholangiographie par IRM pour le diagnostic de lithiase cholédocienne. Ces travaux montrent que la sensibilité de l'IRM varie entre 80 et 100 % alors que la spécificité est toujours excellente, variant entre 90 et 100 % selon les séries (54, 55, 57, 58). Pour tous les auteurs, les faux négatifs, en particulier lorsque l'IRM est confrontée à l'écho-endoscopie, correspondent à des micro-calculs (inférieurs à 3 mm) ou à des calculs impactés au niveau de l'ampoule.

La cholangio IRM pourrait être une méthode idéale pour évaluer les patients dont les résultats de l'échographie et ou de laboratoire ne sont pas univoques avant de réaliser une cholécystectomie laparoscopique, elle constitue une bonne alternative à la CPRE en évitant des tests diagnostiques invasifs non nécessaires avec des complications potentiellement dangereuses.

Dans notre série, la cholangio-IRM était réalisée dans 3 cas , elle a permis de mettre en évidence :

- Une sténose du bas cholédoque d'origine inflammatoire avec lithiase cholédocienne.
- Empierrement cholédocien avec gros calcul du bas cholédoque et fistule biliodigetive.
- Lithiases au niveau de la jonction biliodigetive avec visibilité du Wirsung et une oddite.

2-2L'écho-endoscopie : (59)

L'écho-endoscopie est une technique semi-invasive qui a démontré son efficacité dans le diagnostic des lésions de la tête du pancréas et l'exploration des obstacles biliaires extra-hépatiques. Cette exploration est réalisée, au mieux, sous anesthésie de type PROPOFOL (DIPRIVAN), en salle d'endoscopie. Le patient est déplacé en décubitus latéral gauche. L'exploration dure entre 10 et 20 minutes.

L'examen nécessite une sédation ou le plus souvent une anesthésie générale. La sonde échographique, située à l'extrémité de l'endoscope, va être positionnée au niveau de la portion

distale du deuxième duodénum. En retirant progressivement l'endoscope, l'écho-endoscopiste va pouvoir examiner toute la portion terminale rétro-pancréatique de la voie biliaire, déterminer le siège, la taille et le nombre des calculs.

En raison de la proximité entre la sonde et la voie biliaire principale, les fréquences utilisées peuvent être très élevées variant de 7,5 à 12 MHz. L'utilisation de très haute fréquence, et l'absence d'interposition gazeuse digestive, offrent à l'écho-endoscopie une résolution spatiale nettement inférieure au millimètre. C'est grâce à cette résolution spatiale exceptionnelle, que l'écho-endoscopie va être capable de détecter des minis et des micro-calculs invisibles aux autres techniques d'imagerie.

5 coupes sont indispensables (59)

- Coupe aorte, rachis, veine cave.
- Coupe des deux canaux (voie biliaire principale et Wirsung).
- Coupe de la voie biliaire principale verticalisée.
- Coupe du confluent biliaire inférieur.
- Coupe transbulbaire.

L'écho-endoscopie présente néanmoins des limites qu'il faut connaître :

- l'impossibilité ou la grande difficulté de réaliser un examen chez des patients ayant des antécédents de gastrectomie totale ou partielle ou d'anastomose gastro-jéjunale.
- les faibles performances en cas d'aérobilie.
- les difficultés à visualiser la portion rétro-pancréatique de la voie biliaire principale en cas de pancréatite chronique calcifiante et en cas de pancréatite aiguë nécrosante grave.
- les faibles performances pour les obstructions ou les calculs localisés dans le hile ou en intra-hépatique.

Dans des mains entraînées, les performances de l'écho-endoscopie sont excellentes avec une sensibilité variant entre 95 et 100 % et une spécificité proche de 100 % (44). En pratique, l'écho-endoscopie est devenue le « gold standard » pour le diagnostic de calcul du bas cholédoque.

L'écho-endoscopie permet par ailleurs :

- de visualiser une tumeur ampillaire, un petit cancer de la tête du pancréas, un cholangiocarcinome.
- et de s'assurer de la liberté de la VBP en post opératoire

En absence de doute sur l'existence de la LVBP, l'écho-endoscopie est indiquée lorsqu'une cholécystectomie par coelioscopie est envisagée en l'absence de la cholangiographieper-opératoire pour diminuer la fréquence de la lithiase résiduelle. (60)

L'étude réalisée par Carlo F et al (61), montre que une LVBP détectée au cours d'une écho-endoscopie, doit être traitée et extraire au court de la même d'écho-endoscopie, suivie dans la même séance, sous la même sédation d'une cholangiographie rétrograde endoscopique puis d'une sphinctérotomie endoscopique avec extraction de calculs.

Dans notre série, l'écho-endoscopie était indisponible.

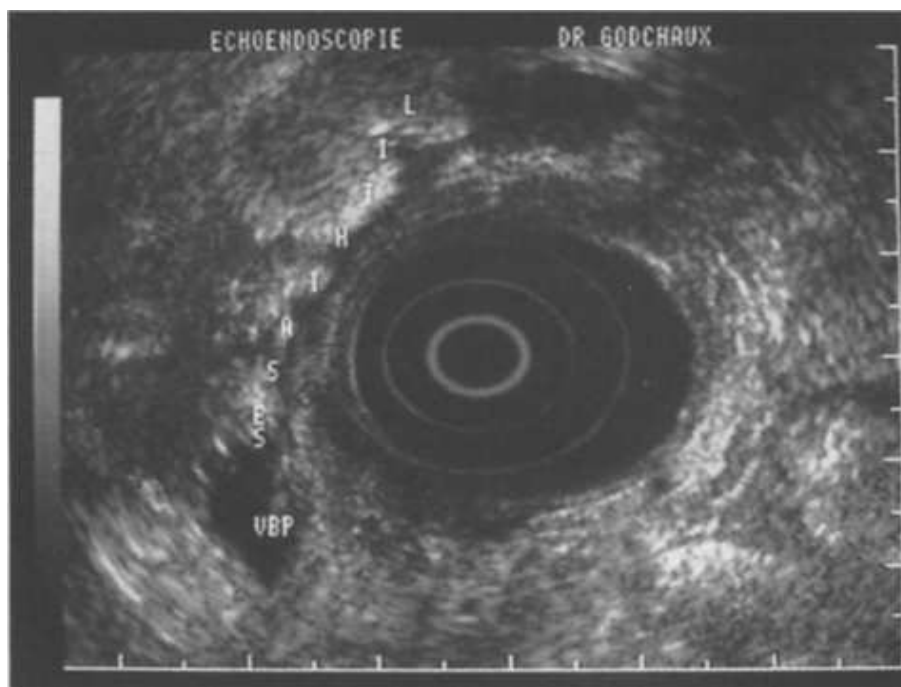


Figure 13 a (59).

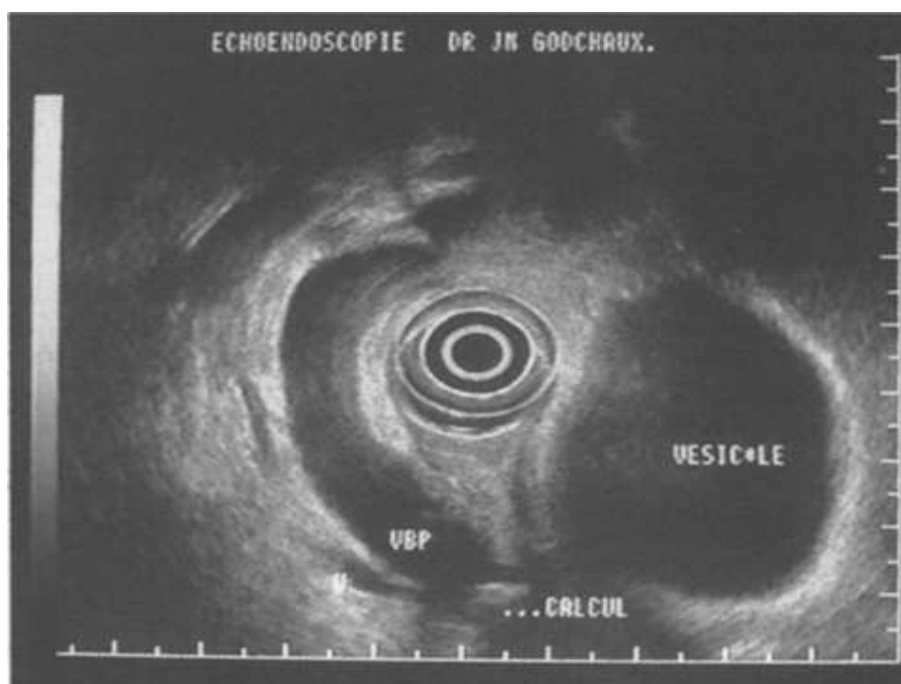


Figure 13 b.

Figure 13 a et b (59): Echo-endoscopie montrant une lithiase de la voie biliaire principale:

(Signal hyperéchogène sans cône d'ombre postérieur).

2-3 Tomodensitométrie : (3)

Le scanner en raison de son coût élevé ne constitue pas un examen de routine dans le diagnostic de la pathologie biliaire. La tomodensitométrie a une meilleure sensibilité que l'échographie et sera particulièrement utile chez les patients peu échogènes, lorsque la voie biliaire principale et le bas cholédoque sont inaccessible à l'échographie, en présence d'une hyperamylasémie ou encore lorsque la présentation clinique pouvant simuler une pathologie néoplasique du carrefour biliopancréatique. Sa sensibilité n'est cependant pas suffisante pour exclure un calcul lorsqu'elle est négative.

La tomodensitométrie est plus performante que l'échographie, pour détecter les calculs du bas cholédoque, mais aussi pour rechercher un diagnostic différentiel (tumeur, compression extrinsèque) ou pour détecter une complication (abcès du foie, pyléphlébite) (62).

a-Scanner sans injection

La recherche de calcul de la voie biliaire principale nécessite obligatoirement la réalisation d'une série sans injection. Avec les scanners à acquisition incrémentale, la sensibilité de la tomodensitométrie sans injection pour ce diagnostic était comprise entre 60 et 70 %. Les performances se sont améliorées avec l'utilisation de scanners hélicoïdaux, puis multidétecteurs offrant une sensibilité évaluée entre 65 et 80 % (63,64). L'utilisation de coupes fines et de reconstruction multiplanaire améliore significativement les capacités de détection. Le remplissage du duodénum par absorption d'eau favorise la détection des petits calculs enclavés au niveau de l'ampoule, au contraire l'utilisation de produit de contraste positif de la lumière digestive gêne leur visualisation et doit être proscrite (65). Si la détection des petits calculs nécessite de manière obligatoire un passage sans injection, c'est bien souvent la lecture simultanée des séries sans injection et des séries injectées qui permet de s'assurer que l'hyperdensité visible avant injection est bien située dans la lumière du cholédoque ou dans l'Oddi.

Avec les scanners multidétecteurs, il est nécessaire d'épaissir les coupes jusqu'à 2-3 mm lors de la lecture pour obtenir un rapport signal sur bruit favorable à la détection de petit calcul

faiblement hyperdense. La fenêtre doit être resserrée autour du signal de la bile. Quoiqu'il en soit, 20 à 25 % des calculs biliaires sont iso-denses par rapport à la bile, comme cela a été démontré in vitro. La sensibilité du scanner sans injection ne devrait donc pas pouvoir, a priori, dépasser 80 %.

b-Cholangio-scanner :

La cholangiographie par tomodensitométrie correspond à la réalisation d'une acquisition volumique de l'ensemble de l'arbre biliaire après opacification indirecte des voies biliaires par une cholangiographie intraveineuse ou orale. L'utilisation de produit de contraste biliaire améliore la sensibilité du scanner pour la détection de calculs. Celle-ci se rapproche des 90 %. Les performances du cholangio-scanner restent inférieures à celle de la cholangiographie par IRM.

Le risque allergique des produits de contraste biliaires est élevé, produits qui ne sont pas disponibles dans de nombreux pays. Ces raisons font que le cholangio-scanner ne s'est pas véritablement développé.

c-Signes indirects d'angiocholites en tomodensitométrie : (3)

En cas d'angiocholite aiguë, le scanner multiphasique, avec injection d'iode permet la mise en évidence des signes indirects jusque-là mal connus. L'épaississement inflammatoire des parois biliaires est généralement facile à voir en TDM.

On note une prise de contraste marquée et persistante de toutes les parois biliaires intra et extra-hépatiques. Le temps artériel, s'il est réalisé, retrouve fréquemment des troubles de perfusion à type de plages hypervasculaires périphériques ou péri-biliaires (66).

La tomodensitométrie est plus efficace que l'échographie pour rechercher des complications et en particulier des abcès du foie ou une pyléphlébite. En cas de suspicion clinique et biologique d'angiocholite, le caractère global de l'exploration réalisée par la tomodensitométrie permet, dans certains cas, de corriger l'orientation initiale en mettant en évidence une autre cause d'obstruction biliaire pouvant être à l'origine d'une angiocholite

(ampullome, infiltration tumorale, antécédents chirurgicaux) ou une pathologie non biliaire simulant une angiocholite.

Dans notre série la TDM a été réalisée chez 21 patients (32,8%), dans 6 cas devant une suspicion de pancréatite associée avec hyperamylasémie. Dans 7 cas elle a révélé une cause tumorale (tableau X), un abcès hépatique et 2 kystes hydatiques surinfectés type VI.

Tableau X : Lésions néoplasiques révélées par la TDM.

| Lésions associés | Nombre de cas |
|-------------------------------|---------------|
| Tumeur de la tête du pancréas | 4 |
| Tumeur antro-pylorique | 1 |
| Cholangiocarcinome | 1 |
| Tumeur vésiculaire | 1 |

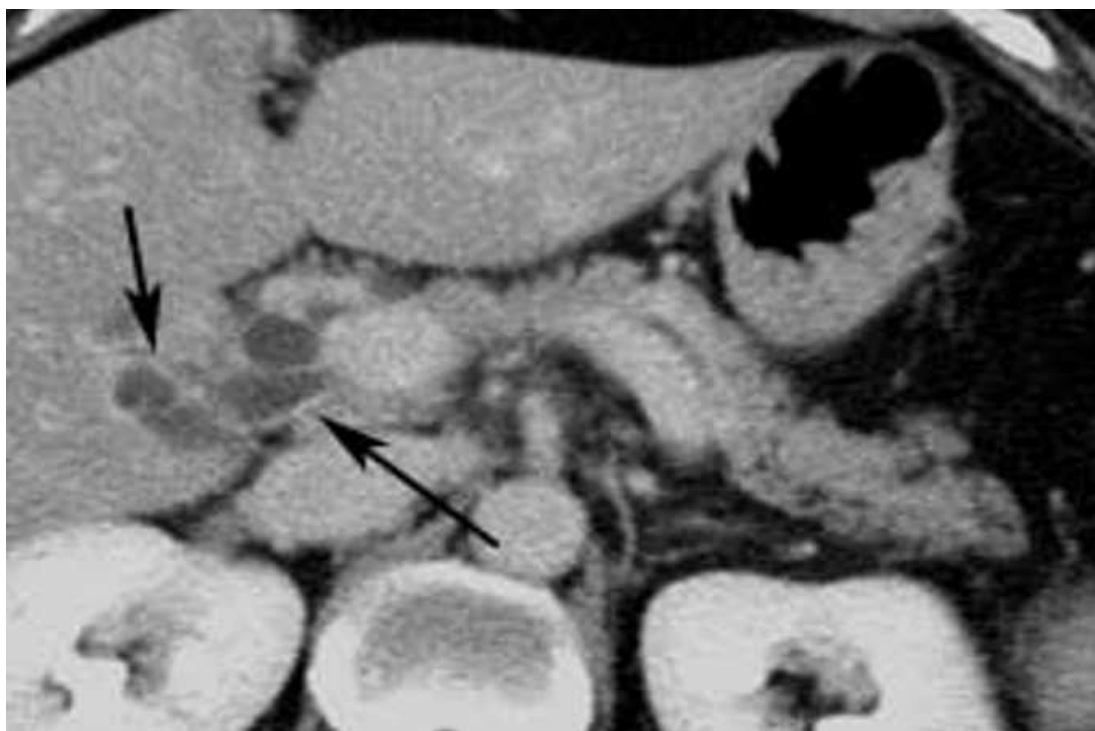


Figure 14:Tomodensitométrie : réaction inflammatoire des parois biliaires au cours d'une angiocholite. Les parois de la voie biliaire principale sont épaissies et se rehaussent anormalement après injection (flèches) (3).

2-4La cholangiopancréatographie rétrograde endoscopique (CPRE) :(64)

C'est l'exploration la plus ancienne des voies biliaires. Les calculs de la VBP apparaissent sous forme de lacunes mobiles (sous la pression ascendante du produit de contraste) ou immobile (calculs enclavés), le nombre, le siège et la taille peuvent ainsi être déterminés. La sensibilité de la CPRE a été estimée à 89% et sa spécificité à 100%. Les faux négatifs sont presque exclusivement représentés par de petits calculs (moins de 4 mm) aisément « noyés » par le produit de contraste dans une VBP dilatée.

La sphinctérotomie endoscopique est venue encore agrandir le champ de compétence de cette technique, permettant l'évolution rapide d'un outil à potentiel à la fois diagnostique et thérapeutique, ce qui a fait de la CPRE un gold standard de la prise en charge de nombreuses pathologies dont la lithiase cholédocienne. Bien qu'il s'agisse d'un outil de grande valeur dans la prise en charge de tel désordre, la CPRE néanmoins été associée à des complications variées. Des taux de complications globaux de l'ordre de 3 à 15.9% ont été rapportés, incluant notamment la pancréatite, l'hémorragie et la perforation. D'autres complications relatives à la CPRE sont la formation de fistules cholédoco-duodénales, la perforation sous-capsulaire hépatique, les problèmes cardio-pulmonaires et la mortalité (65).

Dans la plupart des séries, la mortalité imputable liée à la CPRE est inférieure à 1% (66, 67) mais elle peut découler de situations de morbidité engendrées par la procédure.

L'éventail et le taux de complications liées à la CPRE ont conduit de nombreux praticiens à exprimer des réserves quant à sa sécurité, notamment dans le cadre diagnostique. Cependant, il est à prévoir que dans la mesure où de bons résultats diagnostiques peuvent être obtenus grâce à l'échoendoscopie et à la C-IRM, et que ces technologies seront de plus en plus disponibles, l'ERCP à visée uniquement diagnostique ira de plus en plus vers le déclin.

Dans notre série, aucun patient n'en a bénéficié.

VIII-Traitement :

L'antibiothérapie et le drainage des voies biliaires sont les deux éléments essentiels du traitement de l'angiocholite (6). La levée d'obstacle est donc primordiale, ainsi qu'une antibiothérapie pour limiter la dissémination générale de l'infection.

Le traitement de référence pour la levée d'obstacle a été pendant longtemps la chirurgie conventionnelle qui reposait sur une technique opératoire bien codifiée, des investigations préopératoires standardisées et des résultats très satisfaisants en terme de mortalité, morbidité et de lithiase résiduelle.

Concernant l'angiocholite sur obstacle lithiasique, la sphinctérotomie endoscopique (SE) est devenue une alternative depuis les années soixante-dix, dont les indications sont de plus en plus étendues notamment chez les porteurs de LR, chez les sujets âgés et fragiles en raison de la bénignité de sa technique et son caractère peu ou pas invasif et chez les patients présentant un tableau d'angiocholite ou de pancréatite sévère.

L'apparition récente de la chirurgie par laparoscopie, depuis 1987, permettant la cholécystectomie, la cholédocotomie et l'extraction des calculs cholédociens, a relancé le débat sur la stratégie thérapeutique en matière de la LVBP.

Ainsi et préalablement à toute proposition décisionnelle, il importe de rassembler les données propres à chaque possibilité du traitement, une confrontation des données du bilan préopératoire appréciant l'état général et le terrain.

Dans les angiocholites d'origine hydatique Le traitement reste de nos jours d'ordre principalement chirurgical, car le traitement médical antiparasitaire par voie systémique même s'il tue le parasite ne règle pas le problème de la cavité résiduelle qui peut être source de problèmes, en plus des lésions biliaires non résolues (68, 69).

Le traitement chirurgical du KHF doit répondre à des objectifs (68, 69, 70) :

- la stérilisation du parasite.
- l'évacuation du contenu du kyste.

-la suppression de la cavité résiduelle.

La prise en charge des fistules kystobiliaires a deux objectifs :

-l'identification et l'ablation des fistules ;

-le contrôle de la vacuité des voies biliaires extra-hépatiques.

Pour les causes tumorales, le traitement étiologique est envisagé après drainage et dépendra du type histologique, du stade et de la localisation de la tumeur.

1-Traitement médical :

1-1Antibiothérapie :

Dans notre série, tous les patients étaient mis sous antibiotiques. Les associations utilisées étaient :

- Amoxicilline-acide clavulanique + métronidazole + gentamycine dans 28 cas (soit 43,7%).
- Amoxicilline-acide clavulanique + gentamycine dans 6 cas (soit 9,3%).
- Amoxicilline-acide clavulanique + métronidazole dans 15 cas (soit 23,4%).

Deux antibiotiques ont été utilisés en monothérapie :

- Amoxicilline-acide clavulanique dans 11 cas (soit 17,1%).
- Céphalosporine de 3^{ème} génération dans 4 cas (soit 6,2%).

La durée moyenne de l'antibiothérapie était de 5 jours.

Selon la littérature, une antibiothérapie empirique doit être instituée en urgence visant essentiellement les bacilles gram négatifs et les anaérobies, principaux germes, retrouvés dans 90% des cas(71). Il s'agit d'une bi-antibiothérapie synergique à large spectre (9,72).

Plusieurs schémas d'antibiothérapie probabiliste sont décrits :

- Bétalactamine + imidazolé + aminoside (en absence d'insuffisance rénale).
- Lincomycine ou clindamycine + aminoside (si allergie aux bétas lactamines).
- Ou encore céphalosporine de 3^{ème} génération + imidazolé

Cependant, aucun consensus sur la durée optimale de l'antibiothérapie ne se dégage de la littérature : des durées moins de cinq jours ne semblent pas associées à un moins bon contrôle de l'infection(73).

1-2Antalgique :

Dans notre série, la prescription d'antalgique était systématique. Tous les patients ont bénéficié d'un traitement antalgique :

Le paracétamol seul a été prescrit dans 53 cas (soit 82,8%).

L'association paracétamol +Tiémonium méthylsulfate (Viscéralgine) a été prescrite dans 11 cas (soit 17,2%).

1-3Correction ou prévention des troubles hydro-électrolytiques :

Dans notre série tous les patients ont bénéficié d'une perfusion par voie veineuse périphérique, qui a duré en moyenne 3 jours, assurée par l'apport hydrique (sérum sale 0,9% et sérum glucose 5%) et d'électrolytes en se basant sur les signes cliniques et biologiques de la déshydratation.

1-4La transfusion et l'apport de la vitamine K :

Dans notre série, l'apport de la vitamine K a été systématique chez tous les patients alors que la transfusion préopératoire a été effectuée chez 2 patients (soit 3,1%) devant une anémie mal tolérée avec des taux d'hémoglobine inférieurs à 7g/dl.

2-Durée de l'hospitalisation préopératoire :

L'hospitalisation préopératoire à dure :

- 24 à 48 heures pour 8 patients (soit 12,5%).
- 3 à 8 jours pour 32 patients (soit 50%).
- 9 à 20 jours pour 24 patients (soit 37,5%).

3-Traitement chirurgical :

Dans notre série, tous les malades ont bénéficié d'un traitement chirurgical à ciel ouvert. Aucun traitement laparoscopique n'était instauré.

3-1 Anesthésie :

Selon la littérature (71) Les malades sont opérés sous anesthésie générale. Cette anesthésie ne présente aucune particularité du fait de la lithiase biliaire ; elle est seulement adaptée au malade en fonction de ses éventuelles déficiences viscérales. Les bonnes pratiques médicales et les normes réglementaires sont respectées (surveillance scopique, pression artérielle, monitoring des gaz expirés, saturation de l'hémoglobine en oxygène...). L'anesthésie péridurale pourrait être utilisée et serait surtout utile chez certains insuffisants respiratoires.

La chirurgie de la LVBP est une chirurgie de dissection au niveau de l'étage sus-mésocolique.

Parfois les actes opératoires peuvent être longs et nécessitent alors un confort que l'anesthésie doit apporter par un relâchement musculaire parfait pour obtenir un silence abdominal et diaphragmatique complet. Cependant les drogues choisies doivent répondre à 2 conditions :

- L'absence de la moindre hépato ou néphrotoxicité
- L'absence d'influence sur le tonus du sphincter d'Oddi et les voies biliaires.

Dans notre série, tous nos patients ont été opérés sous anesthésie générale.

3-2 Les voies d'abord : (71)

3-2-1 L'incision sous costale droite : (ISCD)

L'ISCD était l'incision de choix avant l'ère de la laparoscopie. Elle permet un abord direct et facile du pédicule hépatique et des voies biliaires mais l'abord reste restreint à la région hépato biliaire. Elle peut être étendue vers la gauche si nécessaire pour réaliser une anastomose bilio-digestive ou une hépatotomie. Elle expose moins au risque d'éviscération et d'éventration.

3-2-2 L'incision médiane sus-ombilicale : (IMSO)

L'IMSO est indiquée si le patient est déjà porteur d'une telle incision, en cas d'angle sternocostal fermé chez les longilignes, ou en cas d'intervention synchrone sur d'autres viscères de l'étage sus-mésocolique. Elle offre un large accès au pédicule hépatique et au bloc duodéno-pancréatique mais elle expose au risque d'éviscération et d'éventration post-opératoire.

Dans notre série, La voie sous-costale droite a été réalisée chez 62 patients (soit 96,9%) alors que la voie médiane a été pratiquée chez 2 patients (soit 3,1%).

3-3 Gestes opératoires :

3-3-1 Les explorations per-opératoires :

a-L'exploration visuelle et manuelle :

C'est une exploration abdominale globale et plus précise sur la région hépato-biliaire, exploration visuelle et manuelle qui doit être systématique. Elle constitue, en fait le premier temps après la laparotomie. Le foie est palpé dans sa totalité (foie de choléstase).

La vésicule biliaire est examinée (morphologie, consistance, coloration, paroi, contenu lithiasique), sa palpation permet le plus souvent de retrouver les calculs bien qu'elle puisse être faussement négative surtout si la vésicule est distendue en cas de microlithiases.

Le canal cystique sera palpé à la recherche d'une lithiase enclavée à son niveau, sa souplesse et son calibre sont utiles à préciser pour les explorations instrumentales et/ou radiologiques per-opératoires et pour le choix de la voie d'extraction des calculs.

Pour la VBP, la précision concerne son calibre qui n'est pas proportionnel au nombre de calculs. En fait, le cholédoque peut être dilaté en amont d'un calcul unique ou être de calibre normal même en cas d'empierrement cholédocien. La paroi peut être fine ou épaissie et hyper-vascularisée si elle est inflammatoire, cette inflammation peut être étendue au pédicule hépatique (péculite). Cependant la palpation de la VBP est peu fiable en matière de lithiase, elle permet parfois de percevoir des calculs mais les faux négatifs sont fréquents d'où l'intérêt des autres explorations.

Dans notre série, grâce à cette exploration clinique on a pu découvrir et confirmer les lésions suivantes :

- 16 cas de cholécystites aiguës (25%).
- 3 cas d'hydrocholécyste (4,6%).
- 3 cas de pyocholécyste (4,6%).
- Dilataion de la VBP chez tous les malades.
- Présence de calculs palpables au niveau de la VBP chez 40 malades (62,5%), et d'un calcul enclavé dans le canal cystique comprimant la VBP (syndrome de Mirrizi).
- 3cas d'abcès du foie.
- 4 cas de kyste hydatique.
- Un processus tumoral dans 7 cas.

b- La cholangiographie per-opératoire (CPO) :(74)

Sa réalisation était quasiment systématique au cours de toute cholécystectomie faite par voie conventionnelle. Mais le débat sur la nécessité de l'exploration radiologique systématique de l'arbre biliaire au cours des cholécystectomies est toujours demeuré ouvert (74, 75).

Ce débat a été récemment réactualisé, certains auteurs avancent qu'elle pourrait être négligée quand la LVBP est asymptomatique, il n'est alors pas nécessaire de la rechercher en l'absence des symptômes évocateurs. Une étude récente a confirmé que le passage spontané des calculs dans le tube digestif n'est pas un phénomène rare : passage spontané des LVBP dans 30 à 50% sans complications (76), ainsi que 21% de migration des calculs se déroulent en un mois.

Effectuée après la cholécystectomie, la CPO peut être faite par voie trans-cystique ou trans-cholédocienne. On distingue (77):

c-CPO de détection:

Elle permet d'explorer l'anatomie de l'arbre biliaire et dépister une éventuelle anomalie du bas cholédoque et de la papille et de rechercher une LVBP.

d-CPO de contrôle:

Elle est réalisée après la vacuité et le drainage de la VBP par le drain trans-cystique ou le DK. Elle vise à détecter outre les lithiases résiduelles, d'éventuelles plaies de la VBP.

Il faut souligner l'importance d'une opacification en couche mince au début du geste et de l'absence de bulles d'air dans le système d'opacification. Cependant la CPO présente des limites (77):

- Un risque non négligeable de plaie biliaire (si canal cystique est rétréci ou friable).
- Un risque de faux négatifs, estimés à 1.1%, dus à un mauvais remplissage du bas cholédoque et de faux positifs, estimés à 2% amenant à des cholédocotomies blanches.

Dans notre série, le recours à la cholangiographie peropératoire reste très faible, seuls trois malades ont bénéficié de cette technique (4,7%).

selon les études réalisées par Sammama G (78) et le Professeur Bertrand Millat (79) la réalisation de la CPO doit être systématique au cours de toute cholécystectomie : elle dispense des autres moyens diagnostiques et représente dès lors une économie de moyens; elle ne prévient pas la lésion accidentelle de la voie biliaire principale mais elle permet de la reconnaître immédiatement, de ne pas la majorer, et de lui appliquer le traitement approprié ; en cas de suites judiciaires son absence (ou sa mauvaise qualité) est « appréciée défavorablement » ; elle est facile à réaliser dans presque tous les cas.

e-La cholédocoscopie (80):

Deux types d'endoscopes sont utilisés : rigide et souple, il existe actuellement un 3ème type c'est l'endoscope semi-rigide.

Les cholangioscopes souples ont un diamètre de 3 à 5 mm. peuvent être introduits dans des canaux cystiques larges après dilatation douce, mais ont l'inconvénient de ne posséder qu'un canal opérateur étroit, n'admettant qu'une gamme limitée d'instruments. Du fait de sa maniabilité et de son plus faible calibre, il est particulièrement efficace pour l'exploration des voies biliaires intrahépatiques.

Les cholangioscopes rigides ont un diamètre de 5 à 7 mm, introduits par la cholédocotomie, ils ont une chemise amovible qui permet d'obtenir un canal opérateur

admettant sans difficulté une sonde de Dormia permettant l'extraction des calculs sous contrôle de la vue.

La cholangioscopie doit explorer la totalité de l'arbre biliaire extrahépatique. Le passage dans la lumière duodénale permet de s'assurer que la voie biliaire est libre. L'examen est réalisé sous irrigation continue de sérum physiologique tiède. L'irrigation entraîne un lavage et une distension de la voie biliaire qui améliorent la visibilité. La choléoscopie permet donc dans la majorité des cas, une exploration visuelle directe de la VBP, la vérification de sa vacuité et même l'extraction d'un calcul méconnu par l'exploration radiologique et ou instrumentale, et enfin elle offre l'avantage de pouvoir répéter aussi souvent que nécessaire le contrôle de la vacuité des voies biliaires. Avec sa généralisation, le taux moyen de LR s'est abaissé aux alentours de 2%. (81)

Les seules complications spécifiques rapportées sont traumatiques (perforations) mais elles sont rares avec un opérateur entraîné. Dans notre série, la cholédocopie n'était jamais réalisée par manque du matériel.

3-3-2La cholécystectomie :

C'est le premier objectif de l'intervention vue le rôle de la vésicule biliaire dans la lithogénèse, elle comprend deux temps :

Un temps pédiculaire de dissection de l'artère et du canal cystique et un temps d'extirpation de la vésicule selon 2 techniques :

- Directe dite cholécystectomie antérograde ou sous séreuse.
- Indirecte dite cholécystectomie rétrograde.

Dans notre série on a réalisé:

- 21 cas de cholécystectomie rétrograde (32,8%).
- 33 cas de cholécystectomie antérograde (51,5%).

Les 10 autres malades étaient déjà cholécystectomisés.

3-3-3La désobstruction de la VBP (82):

Pour l'extraction de la LVBP, il y'a quatre grandes voies :

- La voie trans-cystique
- La voie trans-cholédocienne
- La voie trans-duodénale par sphinctérotomie Oddienne chirurgicale
- la voie combinée

a-Extraction trans-cystique des calculs de la VBP (ETC) (83):

Elle consiste à extraire les calculs de la voie biliaire par le même chemin qu'ils ont suivi pour y entrer, l'extraction par voie trans-cystique mérite d'être tentée chaque fois qu'elle paraît réalisable. Certaines conditions doivent être réunies concernant la disposition anatomique du cystique et le type de la lithiase :

Le canal cystique :

Le plus favorable est celui de calibre suffisant et qui se jette directement au bord droit de la VBP. Un cystique trop étroit ou fortement valvulé, un canal cystique tortueux, un angle aigu de la jonction canal cystique-VBP, une insertion basse ou anormale du cystique dans la VBP sont des contre-indications de cet abord.

Les calculs :

Ils doivent être peu nombreux (en principe pas plus de 2 ou 3), peu volumineux et localisés dans la partie inférieure du cholédoque ; au-dessous de l'abouchement du cystique. Une localisation de calculs dans la partie proximale de la VBP (au-dessus de la jonction cysto-cholédocienne), des calculs de taille supérieurs à 7 mm sont de contre-indications de cet abord.

Extraction des calculs :

La désobstruction se fait par une expression manuelle douce ramenant le calcul par l'orifice du cystique ou instrumentalement à l'aide d'une pince à calculs, d'une sonde à panier de DORMIA (plus au moins une sonde de Fogarty).

En cas de difficulté ou d'échec, il faut renoncer à l'ETC et ne pas hésiter à ouvrir le cholédoque.

Dans notre série aucune ETC n'a été notée.

b-Extraction trans-cholédocienne des calculs de la VBP (ETCh) (83):

Lorsque la désobstruction par voie trans-cystique a échoué ou paraît irréalisable, on sera souvent amené à pratiquer une cholédocotomie.

La VBP, de coloration gris bleuté, est repérée au bord libre du pédicule hépatique, à droite de l'artère hépatique toujours repérable par ses battements.

Après incision du péritoine et dépouillement à l'endroit choisi du mince tissu cellulo-adipeux qui la recouvre, le niveau d'incision canalaire peut être :

- Soit bas au niveau de la portion sus-duodénale, ce qui expose à la blessure des vaisseaux pancréatico-duodénaux supérieurs.
- Soit plus haut en regard ou un peu au-dessus de l'abouchement du cystique offrant alors plus de facilité d'explorer aussi bien les voies biliaires hautes (droite et gauche) que le bas cholédoque, on parle alors du terme d'hépaticotomie que celui de cholédocotomie.

L'ouverture de la VBP est facile si sa paroi est mince et peu vascularisée (en absence de cholédocite ou pédiculite). Le sens d'ouverture est :

Une incision verticale : dans la grande majorité des cas (cholédocotomie longitudinale) en plein milieu de la face antérieure de la VBP. Elle offre une ouverture large de la VBP, et peut être agrandie à la demande.

Une incision horizontale ou oblique : offrant d'emblée la possibilité de calibre maximum, elle est préférée si le canal est largement dilaté et dans ce cas souvent une anastomose bilio-digestive sera proposée.

De nombreux instruments ont été proposés pour l'extraction des calculs biliaires, outre la manœuvre digitale, on pourrait avoir recours :

- Au lavage au sérum tiède (la seringue de Soupault est l'instrument le mieux adapté pour cet usage)
- Aux pinces à calculs.
- Aux sondes de DORMIA ou de MULLER.
- Aux sondes à ballonnet de FOGARTY.

Dans notre série, l'extraction des calculs réalisée par voie trans-choledocienne :

- La Choledocotomie transverse dans 30 cas (soit 46,8%).
- La Choledocotomie longitudinal dans 34 cas (soit 53,2%).
- La choledocotomie oblique n'a pas été réalisée dans notre série.

Extraction des calculs :

L'évacuation des calculs était réalisée surtout à l'aide de :

- simple expression manuelle.
- Extraction instrumentale faisant appel aux pinces de Mirrizi.
- irrigation et lavage au sérum tiède de la VBP.

Tableau XI: différentes méthodes d'extraction de calcul réalisées dans notre série

| Méthodes d'extraction | Nombre | % |
|-----------------------|--------|-------|
| Manuelle | 11 | 21,8% |
| Instrumentale | 2 | 31,2% |
| Mixte | 3 | 50,0% |

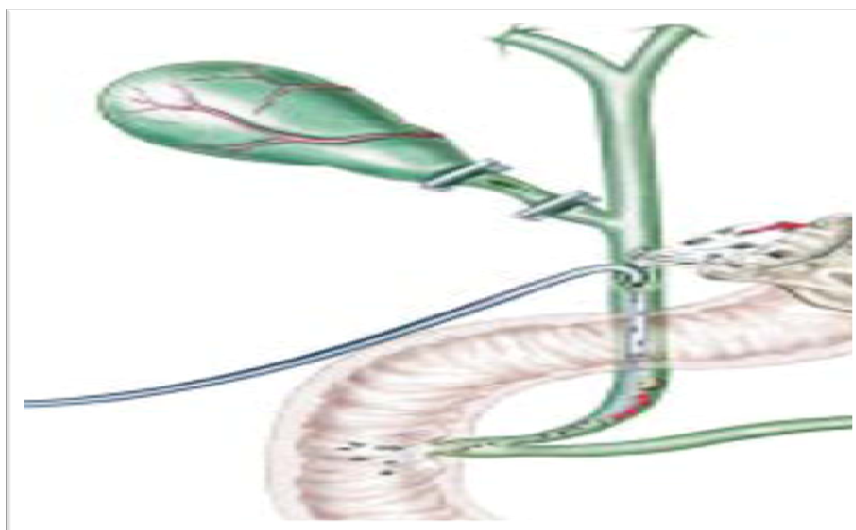


Figure15 : Extraction par lavage

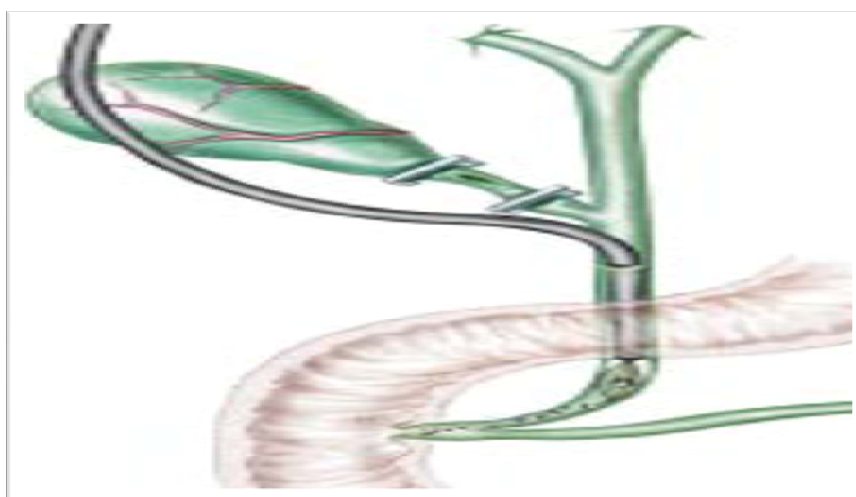


Figure16 : Extraction par sonde de Dormia

c-L'extraction trans-duodénale = sphinctérotomie Oddienne chirurgicale (SOC) (84):

L'abord de la papille se fait par duodénotomie horizontale réalisée sur le bord externe du 2ème duodénum après le décollement du bloc pancréatico-duodéal. Une fois la papille est repérée le canal de WIRSUNG est cathétérisé, la sphinctérotomie est réalisée : elle intéresse le bord supéro-externe, le capuchon et l'infundibulum sans sectionner le sphincter supérieur. La hauteur de l'incision est contrôlée à la vue. L'évacuation des calculs se fait d'elle-même, parfois le calcul enclavé ou bloqué au niveau papillaire sera évacué en utilisant les autres méthodes décrites ci-dessus. Ensuite, la duodénotomie est fermée.

Les indications sont :

- La LVBP associée à une Oddite ou à une sténose organique du sphincter d'Oddi (oddite scléroatrophique avec ou sans lithiase résiduelle)
- Le calcul enclavé dans l'ampoule de VATER ou dans le bas cholédoque inextirpable par la cholédocotomie
- Une VBP difficilement abordable (pédiculite sévère) rendant dangereuse une cholédocotomie sus duodénale
- Enfin l'échec d'une sphinctérotomie endoscopique

La place de la SOC a été réduite dans la plupart des séries en raison de l'avènement de la sphinctérotomie endoscopique et de ses complications, telles :

- -Péritonites par lâchage de la duodénotomie
- -Hémorragies, sténose duodénale, abcès rétroduodénaux
- -Angiocholite précoce par reflux
- -Fistules duodénales
- -Surtout les pancréatites aiguës graves mortelles mais rares
- -Quant au syndrome hyperamylasémique, c'est une complication fréquente bénigne et sans traduction clinique.

Tableau XII: comparatif de la fréquence d'utilisation
des différentes voies de désobstruction de la VBP selon les séries.

| Auteurs | ETC | ETCH | SOC |
|----------------|------------|-------------|------------|
| LETAIEF(17) | 3,7% | 91,3% | 0% |
| BADOUI(19) | 14% | 82% | 0% |
| MICHEL(27) | 36,2% | 43,6% | 0% |
| MOUMEN (80) | 20% | 70% | 2% |
| Notre serie | 0% | 100% | 0% |

d-La vérification de la liberté de la VBP :

La désobstruction de la VBP doit être systématiquement suivie de la vérification de sa vacuité, elle a pour but d'éviter les calculs résiduels. Trois techniques sont utilisables :

- La cholangioscopie souvent appelé la cholédocoscopie.
- La cholangiographie de contrôle.
- L'échographie per-opératoire.

Toutes sont utilisables à ventre ouvert ou par laparoscopie. La méthode de choix est la cholangioscopie.

Dans notre série le contrôle instrumental a été réalisé dans la majorité des cas (46 malades), toutefois la cholangiographie de contrôle n'a été réalisée que dans 4 cas seulement.

3-3-4 Drainage de la VBP :

a-Drainage biliaires externe : drain de kehr

C'est un drain en T qui peut être en caoutchouc, en silicone ou, de préférence, en latex de préférence et qui existe en différents calibres. Il est introduit par la cholédocotomie, et fixé au Catgut fin de part et d'autre de la brèche cholédocienne, ensuite l'étanchéité est vérifiée et le drainage sous hépatique est associé. Il est extériorisé à la peau par une contre incision, avec un

trajet le plus direct possible et laissant un peu de longueur pour éviter son arrachement intempestif, il doit être doublement fixé à la peau, et vérifiant la perméabilité du montage avant de mettre le drain au bocal.

La déperdition biliaire est de 150 à 350 ml/jour les premiers jours et va en diminuant.

La cholangiographie post opératoire de contrôle de vacuité biliaire (CPO) est réalisée entre le 10ème et le 15ème jour après l'intervention à la recherche d'éventuelles lithiases résiduelles et suivie par une épreuve de clampage intermittent pendant 48 heures, tout en guettant la survenue de fièvre, douleur ou ictère, généralement ce test est bien toléré et sera suivi par l'ablation par simple traction sur le DK.

Le DK possède plusieurs avantages :

- Facile à mettre en place et à retirer
- Permet le drainage de la bile même infectée
- Permet le contrôle radiologique post opératoire
- Peut servir de guide pour une nouvelle ré-intervention menant directement sur la VBP ou servir pour une chasse de lithiase résiduelle sous irrigation à pression
- permet l'extraction de la LR par manœuvres instrumentales externes sans ré-intervention

Ses complications se subdivisent en 3 groupes selon la date d'apparition:

Durant le drainage externe :

Perturbations hydro-électrolytiques secondaires à la déperdition biliaire

Complications infectieuses : suppuration de la paroi, angiocholite post-opératoire

Complications mécaniques :

Obstruction du DK par des concrétions pigmentaires biliaires ou par un caillot de sang (hémobilie), Ulcérations duodénales en contact du DK

Complications hémorragiques : par ulcération des veines intra-cholédociennes dilatées par le DK ou d'une artère de voisinage

Après l'ablation du drain :

Les fistules biliaires externes si un obstacle du bas cholédoque a été méconnu (Oddite ou calcul oublié)

Les cholé et rétro-cholé-péritonites : pour les éviter, il faut utiliser uniquement des DK en latex dont le pouvoir irritant favorise les adhérences nécessaires à l'exclusion du trajet

Complications tardives :

Les sténoses secondaires du cholédoque consécutives à une faute technique (ablation trop précoce du DK).

Dans notre série 26 patients ont bénéficié d'un drainage biliaire externe : drain de kehr (40,6%).

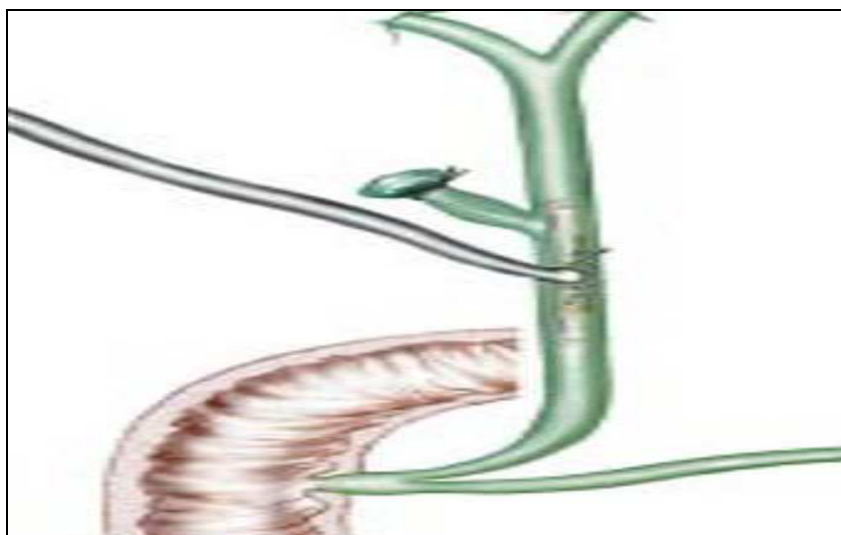


Figure17 : Drain de kehr

b-Drainage biliaires internes : anastomose biliodigestive

b-1-L'anastomose cholédoco-duodénale (ACD) (86):

Les ACD sont de deux types : latéro-latérale (ACDLL) rarement termino-latérale (ACDTL)

L'ACDLL consiste à suturer les berges d'une incision transversale large du cholédoque (~12 mm) à celle d'une duodénotomie faite sur le bord supérieur du premier duodénum le long de son axe sans aucun système anti-reflux ; elle a l'inconvénient de laisser persister au-dessous de l'anastomose un cul-de-sac biliaire qui se draine mal, source de lithiase résiduelle ou d'angiocholite par stase et reflux bilio-digestif, mais ces complications sont exceptionnelles.

L'ACDTL plus longue que la précédente, elle exige une section circulaire du cholédoque. Elle a l'avantage d'éviter toute accumulation du calcul et de débris alimentaire dans le bas cholédoque. Les indications spécifiques de l'anastomose cholédocoduodénale sont de deux ordres :

De nécessité devant : (87)

- un calcul inextirpable
- une sténose organique du bas cholédoque par cholédocite ou sténose sphinctérienne et oddite scléreuse
- une lésion de la paroi biliaire

Desécurité devant :

- Malades âgés et fragiles dont l'état général nécessite une intervention rapide.
- Une dilatation cholédocienne persistante malgré la liberté de la VBP avec risque de stase après drainage externe.
- L'empierrement cholédocien où les contrôles répétés ne peuvent pas certifier la vacuité de la VBP.
- Une dilatation très importante de la VBP.
- La lithiase intrahépatique associée à la LVB.

Dans notre série l'ACD a été réalisée chez 38 patients.

b-2-L'anastomose cholédoco-jéjunale (ACJ) sur anse en Y ou anastomose hépaticojéjunale : (87)

Elle consiste à anastomoser la VBP préalablement sectionnée à une longue anse jéjunale en Y (le bout distal de l'anse servira pour l'anastomose, le bout proximal sera réimplanter dans le grêle en aval, de façon à ce que le segment distal à la réimplantation se trouve exclu du transit intestinal)

C'est une opération délicate qui nécessite pour sa réalisation un état général relativement bon. On reproche à cette méthode ses complications tardives en particulier :

- une sténose anastomotique source d'angiocholites récurrentes graves

- des jéunités et des complications infectieuses hépato-biliaires

Les indications spécifiques des AHJ sur anse en Y sont, chez le sujet jeune :

- l'empierrement cholédocien.
- la lithiase intra hépatique.
- la lithiase résiduelle sur une VBP large.
- lors d'interventions itératives ou en urgence.

Dans notre série l'ACJ a été réalisée chez 3 patients seulement.

3-3-5 Drainage sous hépatique et/ou abdominal :

Dans notre série, le drainage a été systématique pour tous nos malades par un drain de redon surveillé et qui est retiré 48 heures plus tard après l'intervention.

la fermeture de la paroi Elle respecte les différents plans anatomiques, après drainage sous hépatique et/ou abdominal.

4-Traitement coelioscopique : (88)

La chirurgie par coelioscopie de la lithiase biliaire a connu un essor considérable depuis 1987, date à laquelle P. MOURET a réalisé la première cholécystectomie par la laparoscopie.

Initialement proposée pour le traitement de la lithiase vésiculaire symptomatique (cholécystectomie laparoscopique), la coelio-chirurgie s'applique aujourd'hui à toutes les formes de lithiase, notamment à celle de la LVBP. Actuellement, elle est devenue le traitement de référence par excellence de la LVBP symptomatique.

Dans notre série cette technique n'a été pratiquée chez aucun de nos patients.

5-Sphinctérotomie endoscopique (SE): (89)

La sphinctérotomie endoscopique (SE) constitue le geste thérapeutique élémentaire de l'endoscopie biliaire. Elle consiste en une section diathermique du sphincter d'Oddi, intéressant à la fois le sphincter commun biliopancréatique, qui entoure l'ampoule de Vater, et le sphincter

propre de la voie biliaire. En pratique, la section est effectuée à partir de l'orifice papillaire et doit être prolongée jusqu'à l'extrémité de la saillie sous-muqueuse de l'infundibulum vaterien. Une SE dite complète permet en général de voir la lumière du cholédoque distal. Le courant utilisé est monopolaire, de préférence « mixé », c'est-à-dire associant le courant de section à un faible courant de coagulation. Les bistouris les plus récents sont équipés d'un système dit « endocoupe ». Ce système adapte l'intensité du courant délivré à l'impédance électrique du tissu, qui est mesurée en continu grâce à un calculateur. Ce type de bistouri évite les sections trop rapides du sphincter d'Oddi et semble réduire le risque d'hémorragie.

En cas d'échec du cathétérisme biliaire sélectif et profond, la SE peut être faite en pratiquant une incision diathermique sur l'infundibulum papillaire, quelques millimètres au-dessus de l'orifice de la papille. Cette technique, appelée « infundibulotomie » ou encore « précoupe », donne un accès direct au cholédoque distal ; elle peut ensuite être élargie à l'aide d'un sphinctérotome. Les risques de complications, en particulier de perforation duodénale, sont en effet accrus par la précoupe.

6-Suites post-opératoires:

6-1 Complications médicales(90):

Elles sont fréquentes dans la littérature et font toute la gravité de l'angiocholite à cause du sepsis grave.

Dans notre série, l'infection pulmonaire a été rapportée chez 6 malades, l'infection urinaire chez 2 malades, 1 cas d'hémorragie digestive et 1 cas d'acidocétose chez un patient connu diabétique.

6-2 Complications chirurgicales:

Les complications chirurgicales à la suite d'une intervention pour angiocholite sont fréquentes, intéressant plusieurs niveaux (pariétale, péritonéale, biliaire et digestive), ceci est expliqué par le contexte de l'urgence, des phénomènes septiques et de l'état inflammatoire.

Complications pariétales (abcès de paroi, hématomes et éviscérations):

Représentent dans la littérature la majorité des complications chirurgicales plus de 50%(91,92).

Dans notre série 4 malades ont présenté une suppuration de la paroi.

Hémorragie intra péritonéale:

L'hémorragie extériorisée ou non par les drains est en rapport avec un problème d'hémostase au niveau du foyer opératoire. Elle est rare et se rencontre en moyenne dans 0,25% des cas. Elle nécessite la reprise chirurgicale d'urgence pour assurer l'hémostase(90).

Dans notre série aucun cas n'a été noté.

Le foyer septique intra péritonéal:

C'est une complication rare, son traitement peut être obtenu par drainage échographique ou scannographique.

Fistules biliaires externes:

Elles se rencontrent dans 0,5% des cas de chirurgie de la lithiase de la VBP, leur fréquence augmente en cas d'angiocholite, elles sont dues à un lâchage du moignon cystique ou à une plaie méconnue de la VBP. Cette complication a été observée chez 2 malades dans notre série(90).

Cholépéritoïne:

Il est la conséquence d'une fuite biliaire importante non drainée vers l'extérieur. Il est observé dans la littérature dans 0,3% des cas après chirurgie de la VBP et nécessite soit un drainage écho ou scanno-guidé, soit une reprise chirurgicale.

Pour évacuer l'épanchement, faire une bonne toilette péritonéale et mettre en place un drainage efficace.

Dans notre série aucun cas n'a été relevé.

Fistules digestives:

Elles traduisent une déhiscence anastomotique ou un lâchage de la suture duodénale après duodénotomie pour sphinctérotomie chirurgicale(91).

Elles sont rares dans la littérature et leur sanction est chirurgicale, dans notre série cette complication n'a pas été observée.

La pancréatite post-opératoire:

Cette redoutable complication est heureusement exceptionnelle. Elle est fréquente après sphinctérotomie chirurgicale.

Lithiase résiduelle:

La recherche systématique de la lithiase de la VBP avant et pendant l'acte chirurgical grâce à la cholangiographie a rendu cette éventualité très rare.

Dans notre série 2 cas de lithiases résiduelle on été noté.

7-Mortalité :

Elle a considérablement diminuée ces dernières années grâce à une prise en charge rapide et efficace. Elle augmente avec le nombre de tares et avec l'âge(93).

Dans notre série aucun décès na été déclaré.

8-Pronostic:

Le taux de mortalité lié à l'angiocholite aigue variait de 2,5% à 65%. Ce taux a diminué de façon notable après les années quatre-vingt. Cette diminution est due au développement des moyens diagnostiques et thérapeutiques. Les principaux éléments pronostiques sont le terrain du malade (âge du patient, tares associés) et la nature du geste opératoire.



CONCLUSION

L'angiocholite est une infection de la bile suite à un obstacle de la voie biliaire principale. Elle témoigne d'un retard diagnostique et de prise en charge de la lithiase vésiculaire qui représente sa principale étiologie. Après on trouve les sténoses bénignes ou malignes, en plus des causes parasitaires dominées par l'hydatidose, suite au passage du matériel hydatique infecté du kyste fistulisé non diagnostiqué précocement.

Le diagnostic de l'angiocholite est avant tout clinique, avec des examens complémentaires à visée étiologique. L'échographie reste l'examen de première intention. Dans quelque cas difficiles on a recours à des examens plus performants.

L'angiocholite est une urgence thérapeutique qui met en jeu le pronostic vital, nécessitant une antibiothérapie efficace et un geste opératoire rapide ayant comme objectif la désobstruction et le drainage des voies biliaires.

Aujourd'hui le pronostic est nettement amélioré avec l'avènement de l'endoscopie interventionnelle, qui constitue une alternative à la chirurgie chez les malades à haut risque.



RESUMES

Résumé

Introduction : L'angiocholite est une infection bactérienne de la voie biliaire principale et des voies biliaires intra-hépatiques, due à un obstacle le plus souvent lithiasique, à degré moindre tumoral, post-opératoire ou parasitaire.

Patients et méthodes : Une enquête rétrospective d'une série de 64 cas d'angiocholites collectées au sein du service de chirurgie viscérale du centre hospitalier Ibn Tofail durant 60 mois de janvier 2006 à décembre 2010.

Résultats : L'angiocholite représente 6,4% de la pathologie biliaire. On note une prédominance féminine 67,2% tandis que les hommes ne représentaient que 32,8%, avec un pourcentage de 87,5% chez les patients ayant plus de 40 ans contre 12,5% chez les moins de 40 ans. Son diagnostic positif est clinique. La triade de Charcot représente le tableau clinique typique, défini par l'apparition dans cet ordre dans un délai de 24 à 72h de colique hépatique, fièvre et enfin un ictère. Une cholestase biologique a été décelée dans 93,8%, l'échographie a été pratiquée chez tous les patients et a objectivé une lithiase du cholédoque dans 53,1% et un empièchement choledocien dans 23,4%, la TDM a été réalisée dans 32,8%. Une antibiothérapie a été entreprise chez tous les malades avec une durée moyenne de 5 jours. Tous les patients ont bénéficié d'un traitement chirurgical à ciel ouvert, un drainage biliaire externe par drain de Kehr a été réalisé dans 40,6%, un drainage interne dans 59,4%. Des complications post-opératoires ont été notées chez 16 malades.

Conclusion : Le pronostic de l'angiocholite est en fonction du terrain de l'efficacité du traitement antibiotique et de la rapidité du geste opératoire. L'avènement de l'endoscopie interventionnelle qui constitue une alternative à la chirurgie chez les malades à haut risque.

Mots clés : Voies biliaires-angiocholite-Echographie-Chirurgie

Abstract

Introduction: The cholangitis is a bacterial infection of the bile duct and intrahepatic biliary tract, caused by a gallstone obstacle most often, a lesser degree tumor after surgery or parasitic.

Materials and methods: A retrospective survey of a series of 64 cases of cholangitis collected within the visceral surgery department of the hospital Ibn Tofail during 60 months from January 2006 to December 2010.

Results: cholangitis represents 6.4% of biliary pathology. The percentage of female was 67.2%, while men accounted for only 32.8%, with a percentage of 87.5% in patients over 40 years against 12.5% in children under 40 years. Its diagnosis is clinical. Charcot's triad is the typical clinical picture, defined as the occurrence in that order within 24 to 72 hours of colic, fever and finally jaundice. Biological cholestasis was detected in 93.8%, ultrasound was performed in all patients and an objectified cholelithiasis in 53.1% and 23.4% in choledochal metalling, CT was performed in 32.8%. Antibiotic therapy was initiated to all patients with an average of 5 days. All patients received a surgical treatment, an external biliary drainage by Kehr drain was performed in 40.6%, an internal drainage in 59.4%. Postoperative complications have been noted in 16 cases.

Conclusion: The prognosis of cholangitis is the terrain of the effectiveness of antibiotic treatment and the speed of the surgical procedure. The advent of interventional endoscopy as an alternative to surgery in patients at high risk.

Key words: Biliary duct– Cholangitis–Echography–Surgery

مُلخَص

المقدمة : لتهاب الأوعية الحاد تعفن جرثومي يصيب القناة الصفراوية الأساسية والقنوات الصفراوية داخل الكبد ، ينتج عن حاجز غالبا ما يكون عبارة عن حصي داخل القناة الصفراوية الرئيسية وبنسبة أقل ورمي ، طفيلي ، جراحة سابقة

الأدوات و الطرق: نتناول في هذا العمل دراسة إستيعادية تناولت 64 حالة تم انتقاؤها بمصلحة جراحة الجهاز الهضمي بمستشفى ابن طفيل وذلك خلال فترة 60 شهرا من يناير 2006 الى ديسمبر 2010.

النتائج : التهاب الأوعية الصفراوية يمثل 6.4 % من أمراض المرارة. فغالبا ما تصاب النساء بهذا المرض حيث بلغت نسبة الإناث المصابات 67,2% ، في حين نسبة الرجال لم تمثل سوى 2,8% . وتمثل 87,5% نسبة الأشخاص الذين يفوق عمرهم 40 سنة مقابل 12,5% من الأشخاص الذين لا يتعدى عمرهم 40 سنة .التشخيص سريري ثلاثية تمثل الصورة السريرية النموذجية و التي تعرف بظهور الاعراض في هذه النظام خلال فترة ما بين 24 الى 72 ساعة مخص ثم حمى و في الاخير اليرقان. تم تسجيل حالات يرقانية بيولوجية عند 93,4% , تم الفحص بالصدى عند جميع المرضى و بين حصي في القناة الصفراوية الرئيسية عند 53,5% و تحجر القناة الصفراوية الرئيسية عند 23,4% .التصوير المقطعي أنجز عند 32,8% . جميع المرضى استفادوا من علاج بالمضادات الحيوية و بلغ متوسط مدة العلاج 5ايام. جميع المرضى استفادوا من جراحة مفتوحة, التصريف الصفراوي الخارجي عبر مصرف كير انجز عند 40,6% , التصريف الداخلي انجز عند 59,4% . المضاعفات ما بعد الجراحة لوحظت عند 16 مريض.

الخلاصة: التكهن يستند الى حالة المريض و فعالية العلاج بالمضادات الحيوية و سرعة التدخل الجراحي ظهور التنظير التداخلي يشكل بديل للعملية الجراحية لدى المرضى المعرضين لمخاطر عالية.

الكلمات المفتاح: القنوات الصفراوية-التهاب الأوعية الصفراوية-الفحص بالصدى-الجراحة.



ANNEXES

Fiche d'exploitation

1 / Identité :

- ° Nom et prénom :
- ° date d'entrée :
- ° date de sortie :
- ° N° : N° d'entrée :
- ° Age:.....
- ° Sexe.....
- ° Origine:.....
- ° Situation Familiale : Marié (e) Célibataire
- ° niveau socio-économique :

2 / Antécédents:

- ° Colique hépatique
- ° Vésicule lithiasique connue
- ° Cholécystectomie
- ° Cholécotomie
- ° Sphincterotomie endoscopique
- ° autres :

3 / Diagnostic clinique

a – Tableau clinique :

- ° Colique hépatique
- ° Fièvre °C
- ° Ictère
- ° Autres :
 - Troubles de transit
 - Nausées et vomissement
 - Prurit
 - Choc septique
 - Insuffisance rénale
 - Syndrome hémorragique
 - autres :

b – Examen physique:

- ° Sensibilité
- ° Défense
- ° Murphy
- ° HMG
- ° Autre :

4/Paraclinique :

a – Biologie :

° NFS

GB:.....

HB:.....

PLQ:.....

° Ionogramme :

Urée:.....

Créat:.....

Glycémie:.....

Natrémie:.....

Kaliémie:.....

° Bilan hépatique :

Bilirubine:.....

Transaminases:.....PA

:.....

GammaGT:.....

°Amylasémie/lipasémie:.....

°Bilan d'hémostase :

–TP :.....

–TCK :.....

°CRP:.....

° Hémoculture :

b– Explorations morphologiques :

° Echo hépto–biliaire :

- Vésicule lithiasique
- Cholécystite
- Dilatation VBIH
- Dilatation VBEH
- diamètre de la VBP :
- Lithiasse intra-hépatique
- Collection périvésiculaire
- Epanchement péritonéal
- autres :
- ° TDM abdominale :

.....

° Bili-IRM:

.....

5/Traitement :

a - TTT médical:

- En réanimation
- Au service

° Antibiothérapie :

- Amox.Protégée
- Aminoside
- Flagyl
- autres:

° Antalgiques :

- Paracétamol
- Morphine
- Autres :

° Correction des tr. Hydro-électrolytiques

° Transfusion

° Apport de vit K

b - Durée de l'hospitalisation pré- opératoire :

- c - TTT chirurgical:
- Aux urgences
 - Au bloc central

- ° Voie d'abord :
- Sous costale droite
 - Médiane bi-sous-costale

- ° Gestes:
- Cholécystectomie :
 - o Antérograde
 - o Rétrograde
 - canal cystique libre :
 - diamètre VBP:
 - cholédocotomie :
 - o Longitudinale
 - o Transverse
 - o Oblique
 - Extraction des calculs :
 - o Manuelle
 - o Instrumentale
 - o Mixte
 - Cholangiographie
 - Toilette-lavage VB au SS
 - Drainage VB :
 - Externe (kehr)

- Anastomose biliodigestive
- < Cholédoco-duodénale
 - < Cholédoco-jéjunale

- Drainage péritonéale
- FPPP

° Traitement coelioscopique

6-Suites post-opératoire :

a- Complications générales :

- ° Fièvre
- ° Infection urinaire
- ° Infection pulmonaire
- ° Phlébothrombose
- ° Infection-suppuration de la paroi
- ° Eviscération
- ° Eventration

b- Complications spécifiques :

- ° Péritonite biliaire par lachage de sutures
- ° Poussée d'angiocholite
- ° Lithiase résiduelle
- ° Ictère post-opératoire
- ° Fistule digestive

c- Evolution favorable

d- Cholangiographie par drain de Kehr :

° J :

- ° Résultats :
- Bon passage
- Lithiase résiduelle

e- Sphincterotomie endoscopique

° Primaire



BIBLIOGRAPHIE

1-BOUCHET Y, PASSAGIA J, LOPEZ J.

Anatomie des voies biliaires extra-hépatique.

Techniques chirurgicales Appareil digestif 1990 ;10:1-16

2-CHAMPETIER J, LETOUBLON C, ARVIEUX C, GERARD P, LABROSSE PA

Les variations de division des voies biliaires extra-hépatiques : signification et origine, conséquences chirurgicales.

J. Chir 1989 ; 126 : 147-154

3-BP Gallix, S Aufort, MH Pierredon, F Garibaldi, et JM bruel.

Une angiocholite : comment la reconnaître ? Quelles conduites à tenir.

J Radiol 2006;87 : 430-40.

4 -M. ECHARRAB, A. ZIZI .

Les angiocholites

XIXème Congrès Médical National. Rabat. 2000

5- Yasutoshi Kimura, Tadahiro Takada, Yoshifumi Kawarada, et al.

Definitions, pathophysiology, and epidemiology of acute cholangitis and cholecystitis: Tokyo Guidelines.

J Hepatobiliary Pancreat Surg 2007 ; 14:15-26.

6-jean louis Payen. Fabrice Muscari.

Lithiase biliaire.

Presse med. 2011 ; 40 : 567-580.

7-DAALI M, BENNANI-LAHMAM R, A. HAJJI.

LE SYNDROME DE MIRIZZI CAUSE RARE D'ICTERE RETENTIONNEL OU D'ANGIOCHOLITE - A PROPOS DE TROIS CAS.

Médecine du Maghreb 1996 n°59.

8-KARDACHE M, SOYER P, DIAZ JA, BOUDIAF M, DAHAN H, HAMZI L, et al.

IMAGERIE DU CARREFOUR BILIOPANCRATIQUE.

Encycl med chir 1999 ; 33 :10-16

9-FRANK Z.

Angiocholite aigue.

La revue du praticien 2007; 57: 20-5.

10-SEBAI F, LAARIF R, SASSI S, DAOUD A, MESTIRI S.

Les angiocholites graves d'origine hydatique: aspects anatomo-cliniques et résultats thérapeutiques d'une expérience tunisienne.

Médecine et chirurgie digestives 1985;14:133-5.

11-HAMZAOUI M, GASMI M, SAHLI A, ESSID A, HOUISSA T.

Une angiocholite aiguë révélant un kyste hydatique du pancréas chez l'enfant.

Gastroenterol Clin Biol 2007;31: 428-30.

12-BRANDT L.

Cholangite sclérosante: une entité en cours de démembrement.

Annales de pathologie 2008 ; 28 : 56-58.

13-Gigot JF, Leese T, Dereme T, Coutinho J, Castaing D, Bismuth H.

Acute cholangitis: multivariate analysis of risk factors.

Ann Surg 1989; 209: 435-8.

14-Pitt HA, Couse NF.

Biliary sepsis and toxic cholangitis. In: Moody FG, Carey LC, editors. Surgical treatment of digestive diseases. ed 2.

Chicago: Year Book Medical; 1990; 40: p. 332.

15-Basoli A, Schietroma M, De Santis A, Colella A, Fiocca F, Speranza V et al.

Acute cholangitis: diagnostic and therapeutic problems.

Ital J Surg Sci 1986; 16:261-7.

16-Daida A, Miki M, Yoshioka M, Moriyama Y.

Collective study results on the bacteriological examination during biliary surgery.

Jpn J Gastroenterol Surg 1980; 13: 445-9.

17- LETAIEF A.

Les angiocholites aiguës lithiasiques

XVIème congrès tunisien de chirurgie, Tunis, 9-10-11 mars 1995.

18- Le Neel JC – Guiberteau B – Kohen M – Borde L – Sartre JY – Bourseau JC

L'empierrement du cholédoque, une forme grave de lithiase biliaire. Quel traitement choisir?
Chirurgie 1992 ;118: 372-6.

19- BADIOUI I.

Angiocholite aiguë lithiasique (a propos de 50 cas).
Thèse méd. Faculté de médecine de Fès 2007 n 11.

20-Hyo W, Jung H, Seong S.

Assessment of acute cholangitis by MR imaging.
European Journal of Radiology 2011;10: p5.

21-OUKEIR I., LOUZI A.

Kyste hydatique du foie rompus dans les voies biliaires (a propos 44 cas).
Thèse méd. 2010 faculté de médecine de Marrakech, n 54.

22-Malet O, Heyries H, Lagrange X, Sahel J.

kystes hydatiques du foie rompue dans les voies biliaires (a propos de 34 cas).
Gastroenterologie clinique et biologiques 2009; 33: 589-93.

23-BOUZIDI A.

Traitement chirurgical des fistules bilio-kystiques d'origine hydatique (a propos 83cas).
J chir 1997; 134 : 114-8.

24-M. DAALI, Y. FAKIR, R HSSAIDA, A. HAJI, A HDA.

Les kystes hydatiques du foie rompu dans les voies biliaires (a propos de 64cas).
Ann chir 2001 ; 126 : 242-5.

25-Yoneyama K, Saito H, Kurihara T, Kogo M, Kitamura K, Iwata T, et al.

Factors Involved in Resistance to Early Treatment of Acute Cholangitis Patients.
Hepatogastro-enterology 2011, 10.5754.

26-COCROLI-BOSC F. X., FERRARI P., PAOLINI O.

Influence de l'âge et des variations hormonales sur la motricité vésiculaire chez les sujets avec et sans lithiase.
J. F. Path. Dig, 2000;18-22.

27-ANTHONY L, PEEL G.

Management og common bile duct stones.
Surgery, 1997;15 (4) : 90-3.

28-JACQUE M, NAVARRO F, MONTEPYROUX F.

Traitement de la lithiase de la voie bliaire principale sous laparoscopie (a propos de 612 cas).

Gastroenterol clin blio 2000; 24: 404-8.

29-Bichard P, Auroux J , Fior Gozlan M, Germain E, Chelbabi F.

Intérêt de l'association recueil de bile et brossage endo-canalairé au cours de la CPRE pour le diagnostic des sténoses biliaires malignes. Etude prospective monocentrique.

GASTROENTEROL CLIN BIOL 2009 ; 33 :P.101-9.

30-D Karsenti , C Locher , S Doumet , P Cabanis ,I Rosa Hezode , C Mariette et AL .

Prise en charge en 1 temps endoscopique (diagnostique et thérapeutique) des patients ayant une tumeur de la tête du pancréas avec ictère compressif.

GASTROENTEROL CLIN BIOL 2009 ;33 : 100-2.

31-Karel J. van Erpecum.

Complications of bile-duct stones: acute cholangitis and pancreatitis.

Clinical Gastroenterology 2006;20: 1139-52.

32-HOUARD F., LECOMPTE P., PERNICENI TH., SIMON J.F., SALMEOU M.

Cent vingt-cinq choledocotomie consécutives pour suspicion de lithiase sans mortalité

Ann Chir 1992 ; 46 (6) : 928-90.

33-Vandervoort J, Soetikno RM, Tham TC, Wong RC, Ferrari AP, Montes H, et al.

Risk factors for complications after performance of ERCP.

Gastrointest Endosc 2002;56:652-6.

34-Almirante B, Pigrau C.

Acute cholangitis.

Enferm Infec Microbiol Clin 2010; 28 (2):18-24.

35-venara A. branger F. et al

Occlusion dure bride d'une anse en Y après duodéno pancréatectomie céphalique : cause rare d'angiocholite.

J. radiol 2010, 91 : 1263-4.

36- Wada K, Takada T, Kawarada Y, Nimura Y.

Diagnostic criteria and severity assessment of acute cholangitis: Tokyo Guidelines.

J Hepatobiliary Pancreat Surg 2007; 14(1):52-8.

37-Benhamou J, Bircher J, McIntyre N.

Hépatologie clinique.

Paris: Flammarion Médecines-Sciences; 1993.

38-Mehane M.

L'angiocholite. Strategie de prise en charge.

Rev. Maroc. , med . et sante. 1995, 2(1) : 28-33.

39-F. Muscari, T. Delebecq , B. Foppa , B. Suc .

Prise en charge de la lithiase de la voie biliaire principale.

J Chir 2006 ;3 :p143.

40- DUBOIS F.

Comment je triate une angiocholite.

Med. Chir. Dig. 1999, 28(2): 54-64.

41-MONTRAVERS P.

Pancreatite aigue.

EMC. 2007 ; 25 :50-3.

42-TOOULI J, BROOK-SMITH M.

Guidelines for management of acute pancreatitis.

J. gastroenterolo hepatol 2002;17: 15-39.

43-GULLO L, MIGLIORI M.

Acute pancreatitis in five European contries : etiologis and mortality.

Pancreas 2002; 24: 223-7.

44-Mantgomry S, Jones F.

working party of the british society of gastroenterology Quidelines for manegemme of acute pancreatitis.

Association of surgeons of great Britain and Ireland 2005; 54: 1-9.

45-ETIENNE J, BOUCHER E.

Pathologie biliaire d'urgence.

EMC 1990; 4: 1-8.

46- JONATHAN F, GRIER F, STEVEN W, COHEN, WARREN D, GRAFTON et al.

Acute suppurative cholangitis associated choledochal sludge.

Am. J. gastro-enterol 1994; 89(4): 617-19.

47-Welbourn R, Haworth M, Leaper J, Thompson H.

Prospective evaluation of ultrasonography and liver function tests for preoperative assessment of the bile duct.

Br J Surg 1995;82:1371-3.

48-ESPINOZA P, KUNSTLINGER F.

Valeur de l'echo-tomographie pour le diagnostic de la lithiase de la voei biliaires principale.

Gastroenterol clin biol 1984 ; 8 :42-6.

49-ERLINGER S.

Biliary lithiasis.

Gastroenterology Clinique et biologique 2002; 26 (11): 1-11.

50-LAING FC. JEFFREY RB. Et al.

Improved visualization of choledocholithiasis by sonography.

AJR Am J roentgenol 1984; 143, 949-52.

51-Mellot F, Vilgrain V.

Lithiase biliaire Imagerie du foie, des voies biliaires, du pancréas et de la rate.

Paris: Flammarion, 2002:227-38.

52-Menu Y, Amouretti M.

Information professionnelle : Echographie abdominale (pelvis exclu) en première intention : indications.

Feuillets de Radiologie 1998;38:321.

53-Hakansson k. Ekberg O. Hakansson H.

Leander P.Characteristics of acute cholangitis.

Acta Radiol 2002 ; 43:175-9.

54-Aube C. Delorme B. Yzet T et al.

Cholangiopancreatography versus endoscopic sonography in suspected common bile duct lithiasis: a prospective, comparative study.

AJR Am J Roentgenol 2005; 184:55-62.

55-Kondo H, Kanematsu M, Shiratori Y.

cholangiography with volume rendering receiver operating characteristic curve analysis in patients with choledocholithiasis.

AJR Am J Roentgenol 2001; 176: 1183-9.

56-Guillaume G, Franck P, Arielle C, Laurent G.

Contribution of magnetic resonance cholangiopancreatography to the management of patient with suspected common bile duct stones.

Gastroenterol clin et biol 2004 ; 28 :129-134.

57-Zidi S, PRAT F, Le Guen O.

Use of magnetic resonance cholangiography in the diagnosis of choledocholithiasis: prospective comparison with a reference imaging method.

Gut 1999; 44:118-22.

58-Mendler M, Bouillet P, Sautereau D et al.

Value of MR cholangiography in the diagnosis of obstructive diseases of the biliary tree: a study of 58 cases.

Am J Gastroenterol 1998; 93: 2482-90.

59-GODCHAUX J.

L'echo-endoscopie dans le diagnostic de la lithiases choledocienne.

Acta endoscopica 2008 ; 30(2) :301-304.

60- vilgrain V, Palazzo L.

Choledocholithiasis : role of US and endoscopic ultrasound.

Abdom imaging 2001; 26: 7-14.

61-carlo F, Polifemo P, Liguano C, cennamo V.

Single session versus separate session endoscopic ultrasonography plus endoscopic retrograde cholangiography in patient with low to moderate risk for choledocholithiasis.

Journal of gastroenterology and hepatology 2009; 24:1107-12.

62- Baron R.

Diagnosing choledocholithiasis: how far can we push helical CT?

Radiology 1997; 203: 601-3.

63- Sugiyama M, Atomi Y.

Endoscopic ultrasonography for diagnosing choledocholithiasis: a prospective comparative study with ultrasonography and computed tomography.

Gastrointest Endosc 1997;45:143-6.

64- Rangeard S, Prat F, Pelletier G.

Diagnostic de la lithiase biliaire et ses complications.

EMC hépatologie 2009 ; 10 :7-47.

65-Sonia J, Diane C.

ERCP: a single centre study of 1020 cases.

Acta endoscopica 2008; 38:75-83.

66-Christensen M, Patzen P, Sculze S.

ERCP: a prospective study.

Gastrointest endosc 2004;60:721-31.

67-Rodriguez F, Naranjo A, Mata I.

ERCP in patients 90 years of age and older.
Gastrointest endosc 2003; 58:220-225.

68- Kyste hydatique du foie.

CHARGUI Abderrahmane. *Blog spot. Com.*

9- TOUNSI A, BAROUDI S, AHALLAT M, HOUSNI K, OUDANANE M.

Place de la résection du dôme saillant dans le traitement du KHF.
Médecine du Maghreb 1997; 66:7-9.

70- DAALI M, HSSAIDA R, ZOUBIR M, BORKI K.

L'expérience marocaine dans le traitement chirurgical des kystes hydatiques multiples du foie: à propos de 94 cas.
Cahiers d'études et de recherches francophones 2001;11:177-84.

71- Kierzek G. Ouaknine B. Pourriat L.

Anesthésie et réanimation pour les actes chirurgicaux, endoscopiques et de radiologie interventionnelle sur les voies biliaires.
EMC Anesthésie-Réanimation 2006 ; 36 :30-37.

72-tanaka A. takada T. kawarada Y.

Antimicrobial therapy for acute cholangitis : tokyo guidelines.
J. hepatobiliary pancreay surg 2007; 14: 59-67.

73-Van lent AU. Bartelsman L. et al

Duration of antibiotic therapy for cholangitis after successful endoscopic drainage of the biliary tract.
Gastro intset 2002; 55 : 518-22.

74-Borie F, Millat B.

La cholangiographie per opératoire par voie laparoscopique. Comment et pourquoi la faire ?
J chir 2003; 140 :90-93.

75-Vons C.

Une cholangiographie systématique au cours d'une cholécystectomie par laparoscopie est-elle vraiment justifiée ?
J Chir 2003; 140:350-352.

76-Masci E.

Cholédocolithiasis : a prospective study of spontaneous common bile duct stone migration.
Gastrointest Endosc 2000;51(2):175-9.

77-Mosnier H. Marcel C.

Cholangiographie per-opératoire dans les cholécystéctomies sous laparoscopie.
J.Chir 1992 ;129(11):494.

78-G samama.

La cholangiographie per opératoire au cours des cholécystectomies laparoscopiques.
J chir 2004 ;141(3) :174-178.

79- Millat B.

Entretien et Questions au Professeur Bertrand Millat.
Gastroenterol clin biol 2002; 26: 1038-42.

80-Cotton B, Lehman G.

Traitement chirurgical traditionnel de la LVBP. Techniques chirurgicales. Appareil digestif.
EMC Hépatologie 2000 ; 1 :40-930.

81-Tissot E.

Valeur de la cholédoscopie per-opératoire.
Lyon chir 1997 ; 87 : 5.

82-Millat B. Rodier JG.

Traitement laparoscopique de la lithiase de la voie biliaire principale.
J Chir 1998;135:279-283.

83-Mutter D, Jourdan I.

Techniques d'extraction et de drainage biliaire sous laparoscopie.
J chir 2004 ; 141(1) :36-39.

84-Prat F, Beare T, Pelletier G.

Instrumental non surgical treatment of intra and extrahepatic biliary disease.
EMC hépatologie 2004;1:15-54.

85-Moumen et Coll.Elfares F.

LVBP à propos de 329 observations.
Lyon chirurgical 1997; 87(3):280-82.

86-Lechaux J, Lechaux D.

anastomoses biliodigestives dans la lithiase biliaire.
EMC techniques chirurgicales-Appareil digestif 2007 ; 40 :1-12.

87-Chambo J, Ribet M.

Les anastomoses bilio-digestives dans le traitement de la lithiase des voies biliaires.
Med Chir Dig 1985; 14 :639-642.

88-Borie F. Millat B.

Laparoscopic treatment of common bile duct stones.
Annals de chirurgie 2003 ; 128 :722-727.

89-Martin DJ, Vernon DR, Toouli J.

Surgical versus endoscopic treatment of bile duct stones.
Cochrane Database Syst Rev2006:CD003327.

90-Leuriot J, Leneel J, Hay M.

Cholangiopancreatographie retrograde pour lithiase biliaire evaluation prospective.
Gastro-entero 1993 ; 17 : 244-50.

91-Mayer C, Roch S, Thiry C, Wantz C, Duclos B, Mauzini N et al.

Traitement de la lithiase biliaire par voie laparoscopique a propos de 1000 cas.
J. Med 1995; 26(3-4) : 60-64.

92- Mayer C, Roch S, Thiry C, Firton O, Demzani N.

Resultats de la chirurgie traditionnelle dans le traitement de la LVBP. A propos de 670 cas.
Lyon chir 1997; 93: 3-9.

93-Mehane M.

L'angiocholite strategie de prise en charge.
Rev med 1995; 2: 28-33.

بِسْمِ اللَّهِ الرَّحْمَنِ الرَّحِيمِ



قِسْمُ الطَّبِيبِ

أَقْسَمُ بِاللَّهِ الْعَظِيمِ

- أن أراقب الله في مهنتي ...
- وأن أصون حياة الإنسان في كافة أديانها، في كل الظروف والأحوال بما إذا وسعي في استنقاذها من الهلاك والمرضى والألم والتلف.
- وأن أحفظ للناس كرامتهم، وأستر عورتهم، وأكرم سيوفهم
- وأن أكون على الدوام من وسائل رحمة الله، بما إذا برعائتي الطبية للتخفيف والتعذيب، للصالح والمخاطب، والصديق والعدو.
- وأن أشابر على طلب العلم، أسجدة لنع الإنسان .. لا لإذاه.
- وأن أوقتر من علمي، وأعلم من يصغرنى، وأكون أخا لكل زميل في المهنة الطبية متعاونين على الخير والتقوى.
- وأن تكون حياتي مضدافي إيمانتي في سريتي وعلانياتي، نقيية معاً يثبنتها تجاه الله ورؤسولي، والمؤمنين.

وَاللَّهُ عَلَىٰ مَا نَعْمَلُونَ شَهِيدٌ

مع تعبات المنظمة الإسلامية للعلوم الطبية - مجلة الصوت



جامعة القادسي عياض كلية الطب و الصيدلة مراكش

أطروحة رقم

سنة 2012

التهاب المسالك الصفراوية دراسة استيعادية من 5 سنوات

الأطروحة

قدمت ونوقشت علانية في ./. /2012

من طرف

السيد أسامة عبد السلام أفندي

المزداد في 31 اكتوبر 1984 بمراكش

لنيل شهادة الدكتوراه في الطب

الكلمات الأساسية :

المسالك الصفراوية - التهاب المسالك الصفراوية - فحص بالصدى - جراحة

اللجنة

الرئيس

ب. فينيش

السيد

أستاذ في الجراحة العامة

المشرف

ر. بن الخياط

السيد

أستاذ في الجراحة العامة

ع. سماوي

السيد

أستاذ مبرز في التخدير و الإنعاش

ع. لوزي

السيد

أستاذ مبرز في الجراحة العامة

ع. عاشور

السيد

أستاذ مبرز في الجراحة العامة

الحكام

