



Royaume du Maroc المملكة المغربية

كلية الطب والصيدلة
+0521.011 1 +0151151 1 +0.000+
FACULTÉ DE MÉDECINE ET DE PHARMACIE

Année 2017

Thèse N° 197/17

AMYGDALECTOMIE CHEZ L'ENFANT

THESE

PRESENTEE ET SOUTENUE PUBLIQUEMENT LE 12/10/2017

PAR

M. MEHDAOUI ALAOUI Mohamed

Né le 20/09/1992 à Errachidia

POUR L'OBTENTION DU DOCTORAT EN MEDECINE

MOTS-CLES :

Amygdalectomie – Dissection – Slüder – Hémorragie

JURY

- M. OUDIDI ABDELLATIFPRESIDENT
Professeur d'Oto-Rhino-Laryngologie
- M. ZALAGH MOHAMMED.....RAPPORTEUR
Professeur agrégé d'Oto-Rhino-Laryngologie
- M. RIDAL MOHAMMED
Professeur agrégé d'Oto-Rhino-Laryngologie
- M. HACHIMI MOULAY AHMED.....
Professeur agrégé d'Anesthésie réanimation
- M. NADOUR KARIMMEMBRE ASSOCIÉ
Professeur assistant d'Oto-Rhino-Laryngologie
- JUGES

TABLE DES MATIÈRES

| | |
|---------------------------------|----|
| INTRODUCTION..... | 5 |
| RAPPELS..... | 6 |
| I. RAPPEL ANATOMIQUE..... | 7 |
| II. RAPPEL HISTOLOGIQUE..... | 13 |
| III. RAPPEL PHYSIOLOGIQUE..... | 13 |
| IV. RAPPEL HISTORIQUE..... | 15 |
| ÉTUDE DE NOTRE SÉRIE..... | 24 |
| I. MATÉRIEL D'ÉTUDE..... | 25 |
| II. MÉTHODES D'ÉTUDE..... | 25 |
| III. RÉSULTATS..... | 32 |
| DISCUSSION..... | 39 |
| I. ÉPIDÉMIOLOGIE..... | 40 |
| II. ÉTUDE CLINIQUE..... | 41 |
| CONCLUSION..... | 57 |
| RÉSUMÉ..... | 58 |
| BIBLIOGRAPHIE..... | 61 |

LISTE DES FIGURES

| | |
|--|----|
| Figure 1: Vue antérieure de l'oropharynx..... | 8 |
| Figure 2: Rapports anatomiques des amygdales palatines (muqueuse disséquée)..... | 9 |
| Figure 3: Vascularisation des amygdales..... | 12 |
| Figure 4: Une page d'un manuscrit andalou du livre d'Albucasis..... | 18 |
| Figure 5: Les instruments de l'amygdalectomie utilisés en médecine Arabe..... | 21 |
| Figure 6: Les instruments de l'amygdalectomie utilisés en médecine Arabe..... | 22 |
| Figure 7: Répartition de l'amygdalectomie selon les tranches d'âge..... | 33 |
| Figure 8: Répartition des enfants ayant fait l'amygdalectomie selon le sexe..... | 34 |
| Figure 9: Répartition des indications de l'amygdalectomie..... | 35 |
| Figure 10: Amygdales érythémato-pultacées..... | 36 |
| Figure 11: Amygdales obstructives..... | 37 |

LISTE DES TABLEAUX

| | |
|---|----|
| Tableau 1: Répartition des enfants ayant eu l'amygdalectomie selon le sexe..... | 32 |
| Tableau 2: Pathologies associées chez les enfants..... | 33 |
| Tableau 3: Indications chirurgicales (notre série)..... | 34 |
| Tableau 4: Tableau montrant Les procédures utilisées dans le contrôle du saignement pendant l'intervention selon Guida..... | 47 |

LISTE DES ABRÉVIATIONS

| | |
|-------|---|
| AINS | Anti-Inflammatoire Non Stéroïdien |
| ASLO | Antistreptolysines O |
| ATIH | Agence Technique de l'Information sur l'Hospitalisation |
| CHU | Centre Hospitalier Universitaire |
| CRP | Protéine C Réactive |
| ECG | Electrocardiogramme |
| EVA | Echelle Visuelle Analogique |
| HAS | Haute Autorité de Santé |
| HTA | Hypertension Artérielle |
| HMMI | Hôpital Militaire Moulay Ismail |
| Inf | Inférieur |
| NFS | Numération Formule Sanguine |
| Nk | Natural Killer |
| NVPO | Nausées et Vomissements Post Opératoires |
| ORL | Oto-Rhino-Laryngologie |
| PMSI | Programme de Médicalisation des Systèmes d'Information |
| RAA | Rhumatisme Articulaire Aigu |
| SAHOS | Syndrome d'Apnées Hypopnées Obstructives du Sommeil |
| Sup | Supérieur |
| TCA | Temps de Céphaline Activée |
| TP | Taux de Prothrombine |
| VAS | Voies Aériennes Supérieures |
| VS | Vitesse de Sédimentation |

INTRODUCTION

L'AMYGDALECTOMIE nommée aussi tonsillectomie, se définit comme étant l'ablation chirurgicale des amygdales palatines. Ce geste a été connu depuis toujours, il fait partie des interventions les plus anciennement pratiquées par tous les chirurgiens en particulier chez l'enfant.

De nos jours, la tonsillectomie est devenue l'apanage des chirurgiens pédiatres et surtout des médecins ORL, ces derniers ont développé plusieurs techniques en employant d'autres instruments à part ceux qui ont été déjà utilisés.

Le choix d'une technique plutôt que l'autre revient au chirurgien selon beaucoup de paramètres notamment l'indication, l'âge, et les instruments disponibles.

Les deux principales indications sont :

- ✓ L'hypertrophie amygdalienne responsable de troubles respiratoires du sommeil.
- ✓ Les infections amygdaliennes à répétition.

L'impact individuel est associé d'une part à un bénéfice attendu fonctionnel, d'autre part à un risque établi de complications per opératoires et post opératoires. Or même si ce geste est d'une grande efficacité, il n'est pas dénué de complications parfois très graves.

RAPPELS

I. RAPPEL ANATOMIQUE

Les amygdales palatines sont des formations paires à peu près symétriques qui constituent les éléments les plus volumineux de l'anneau lymphatique de Waldeyer, plaquées contre la paroi latérale de l'oropharynx [1].

L'amygdale palatine dérive d'une double ébauche (endodermique et mésodermique) issue du segment ventral de la deuxième fente branchiale interne[2]. Nettement dessinées dès la naissance, elles augmentent régulièrement de volume jusqu'à 4 ou 5 ans. Puis, restent stationnaires de 5 à 12 ans. L'involution se termine vers 18-20 ans, plus tardivement et de façon moins importante que celle de la tonsille pharyngée [3].

Elle a grossièrement la forme d'une amande aplatie de dedans en dehors. Sa face interne est libre, plus ou moins saillante dans la cavité pharyngée, mamelonnée et parsemée d'orifices irréguliers ou cryptes amygdaliennes.

Sa face externe est lisse, et formée d'une mince couche de tissu lâche sous muqueux qui permet d'écarter l'amygdale des plans sous jacents, son pôle supérieur est effilé, alors que son pôle inférieur est renflé.

Normalement sessile, elle peut être pédiculée, enchatonnée, intravélique ou bilobée [4], ce qui rend compte d'une certaine difficulté chirurgicale. Ses dimensions sont variables: elle mesure 2 cm de hauteur, 15 mm de largeur, 1 cm d'épaisseur (figure 1).

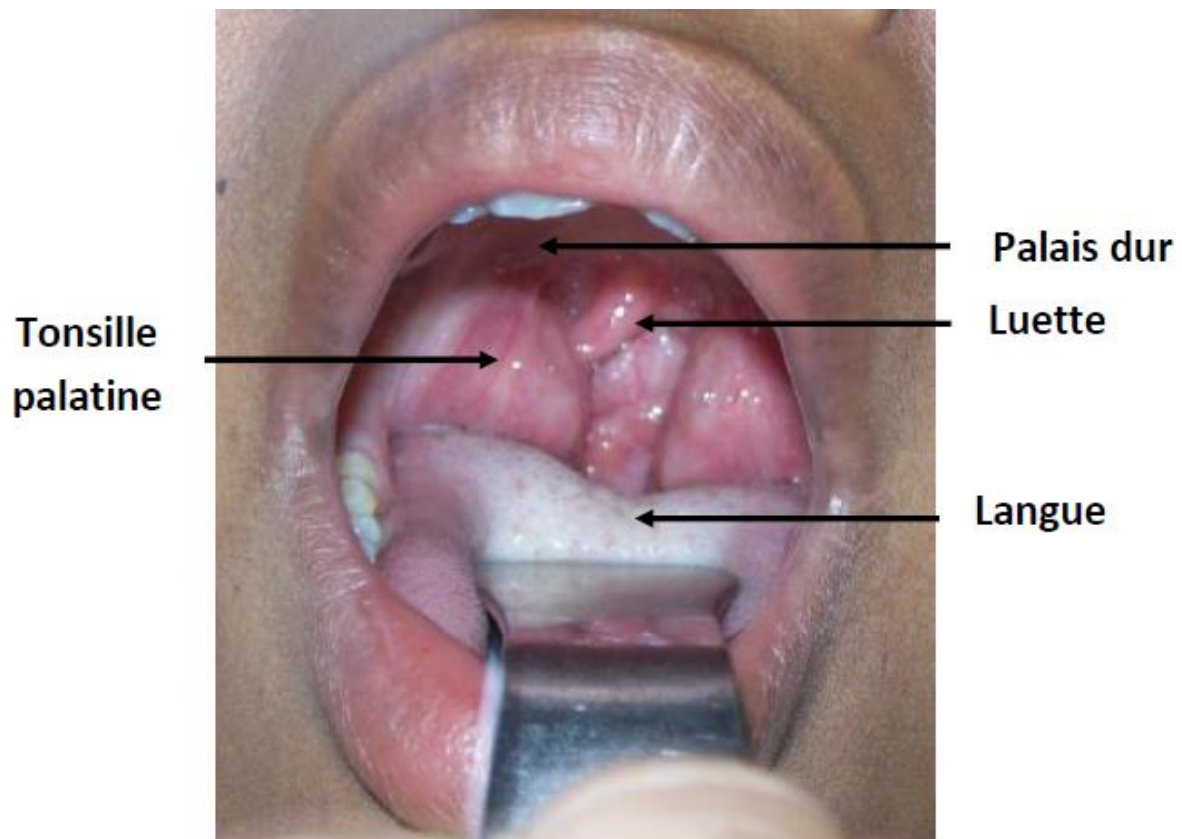


Figure 1[5] : Vue antérieure de l'oropharynx

L'amygdale palatine présente deux types de rapports: les uns immédiats avec les éléments de la loge, les autres à distance essentiellement vasculo-nerveux.

1. Loge amygdalienne (figure 2) :

Elle est constituée par :

A. Paroi antérieure:

Formée par le pilier antérieur qui constitue avec son homologue l'isthme pharyngo-buccal. L'amygdale est facilement clivable du pilier antérieur qui doit être respecté car sa lésion opératoire est susceptible de retentir sur la mobilité ultérieure du voile.

B. Paroi postérieure :

Formée par le pilier postérieur, limitant avec son homologue l'isthme pharyngo-nasal. Indépendamment des rapports du pilier avec la carotide, sa lésion est en particulier du muscle élévateur pharyngo-staphylin peut entraîner des troubles de la phonation.

C. Paroi inférieure ou plancher :

Est constitué par le sillon amygdalo-glosse. La disposition habituelle favorise la charge du pôle inférieur par l'anneau du Slüder. S'il est plongeant, cette manœuvre risque de léser l'artère dorsale de la langue, en dedans, l'artère linguale en dehors, voire, en bas, une artère faciale amarrée court au pôle inférieur.

D. Paroi externe :

L'amygdale se projette sur les 2/3 supérieurs de la paroi externe dans l'aire de Meckel. Cette aire présente un point faible en regard du pôle supérieur de l'amygdale, lieu des fusées purulentes pré-styliennes.

E. Sommet:

La fossette sus amygdalienne formée par la réunion des deux piliers, ou encore pli semi-lunaire de His qui peut se continuer en avant avec le pli triangulaire. Sur le plan chirurgical, dans l'amygdalectomie en dissection il faut remonter haut avec le décolleur dans la voile, et au besoin inciser le repli triangulaire de His pour bien cliver ce récessus et ne pas laisser un fragment amygdalien intra-vélique cause d'abcès récidivant ou de rétention caséuse.

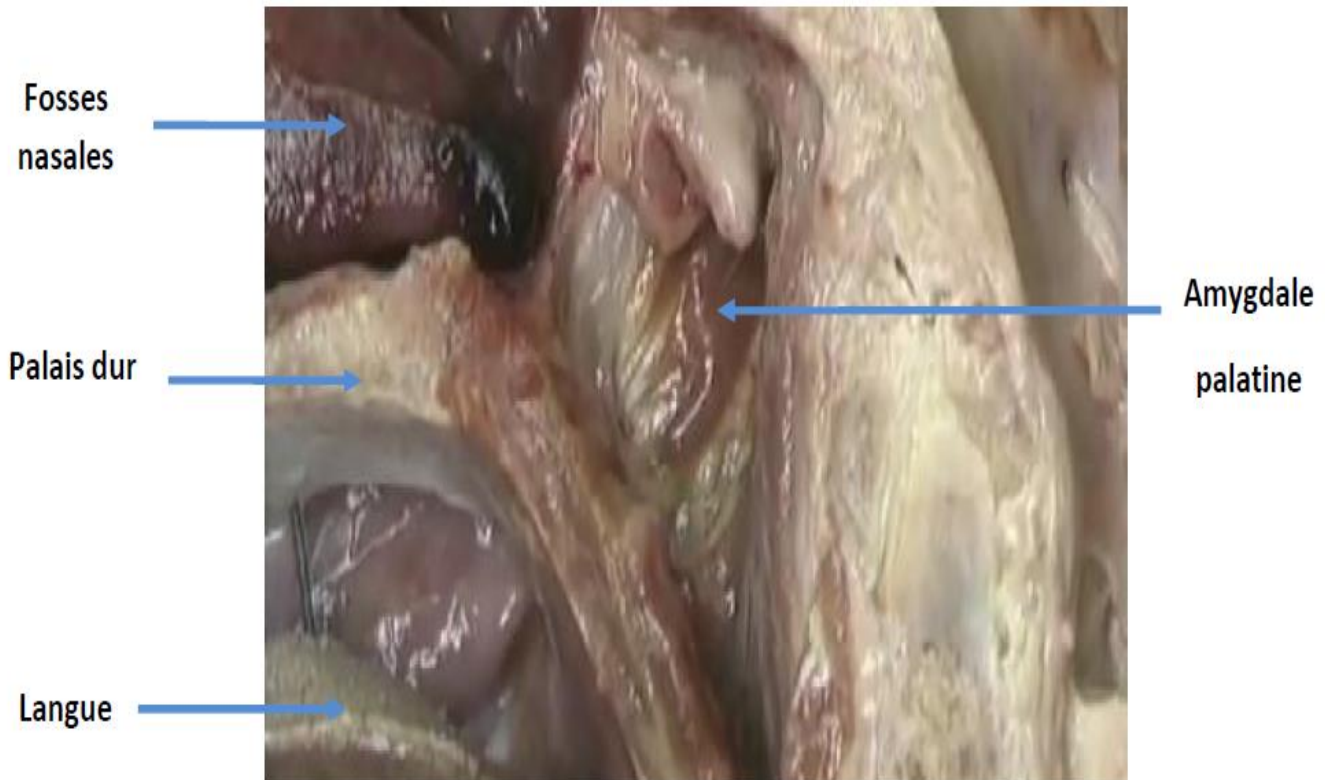


Figure 2[6] : Rapports anatomiques des amygdales palatines (muqueuse disséquée)

2. Rapports extrinsèques de l'amygdale :

Ce sont, de dehors en dedans :

- ✓ Les plans de couverture cutanée de la zone de jonction cervico-faciale, contenant à la face profonde du peaucier, le filet labial inférieur du nerf facial.
- ✓ L'angle de la mandibule flanqué des insertions du masséter et de son aponévrose, du ptérygoïdien interne et de l'aponévrose interptérygoïdienne, de l'insertion de la bandelette sterno-maxillaire qui forme le plancher de la loge parotidienne.
- ✓ La région para-amygdalienne de Gilis contenant le muscle styloglosse et le nerf glosso-pharyngien.
- ✓ Le rideau musculaire de la paroi latéro-pharyngée formé par les constricteurs supérieur et moyen du pharynx et le stylo-pharyngien.

3. Rapports vasculaires :

Réputés dangereux lors de l'amygdalectomie, ils sont en réalité assez lointains. Normalement, les carotides externes et internes sont en arrière d'un plan frontal mené par le pilier postérieur du voile. Les rapports sont :

A. La carotide externe :

Contenue dans la loge parotidienne au niveau de sa partie interne. Sa convexité interne habituellement à 15-20 mm en dehors et en arrière du pôle inférieur de l'amygdale; mais, elle peut parfois être plus près.

B. La carotide interne :

Contenue dans l'espace rétro-stylien. Elle est à 15-20 mm en arrière du pôle supérieur de l'amygdale et à 7-8 mm en arrière du pilier postérieur. Mais, elle peut être beaucoup plus près, soit du fait de la rotation de la tête, soit par anomalie de situation.

C. L'artère pharyngienne ascendante :

Contenue dans l'espace rétro-stylien, en dedans et en avant de la carotide interne.

D. L'artère faciale :

Sa crosse enjambe le pôle postérieur de la glande sous mandibulaire. Elle reste habituellement au-dessous du pôle inférieur de l'amygdale.

E. L'artère linguale :

Est plus à distance. Mais un pôle inférieur amygdalien très important peut se rapprocher de l'artère dorsale de la langue.

F. L'artère palatine ascendante :

Monte verticalement en regard de la loge amygdalienne reposant sur le constricteur, c'est elle qui émet le plus souvent les artères tonsillaires.

4. Vascularisation (figure 3)/innervation :**A. Artères :**

Pour Terracol et Guerrier [7], l'amygdale est vascularisée par un hile supérieur, et un hile inférieur plus important. Chaque hile ou pédicule comprend :

- ✓ Un pédicule supérieur comprenant :
 - L'artère tonsillaire supérieure, branche de la pharyngienne ascendante.
 - L'artère polaire inférieure, branche de la palatine descendante.
- ✓ Un pédicule inférieur comprenant :
 - L'artère tonsillaire inférieure, branche de la palatine ascendante.
 - L'artère polaire inférieure, branche de la dorsale de la langue.

L'artère faciale et la carotide externe peuvent donner directement un rameau tonsillaire. Toutes ces artères amygdaliennes traversent le constricteur supérieur qui remplit le rôle de sphincter. Elles se divisent au niveau de la capsule et s'anastomosent en un plexus intra capsulaire. De là, les artérioles suivent les travées conjonctives vers le centre de l'amygdale.

Ainsi, se trouvent réalisées deux zones de condensation vasculaire :

- ✓ L'une extra capsulaire, constituée par des troncs artériels qui saignent en jet (hémorragie après amygdalectomie correcte).
- ✓ L'autre, intra capsulaire, constituée par des plexus artériolaires qui saignent en nappe (hémorragie après amygdalectomie incomplète).

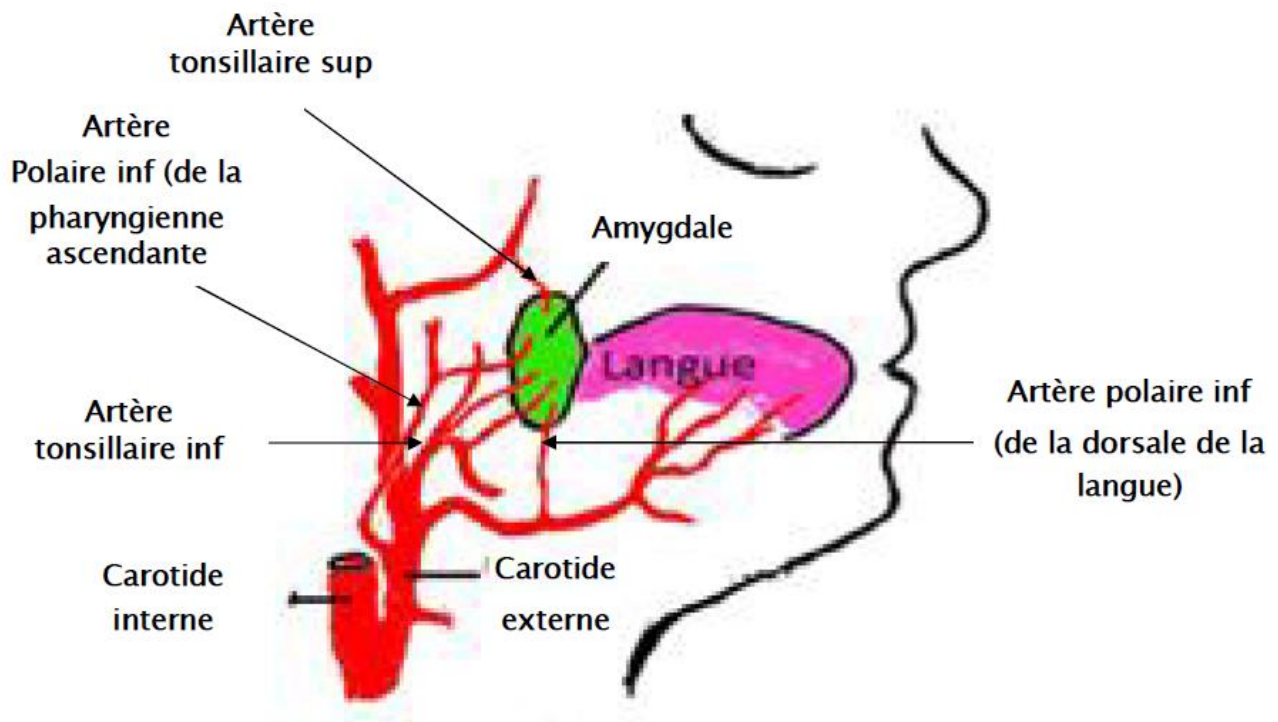


Figure 3[8] : Vascularisation des amygdales

B. Veines :

Elles naissent autour des follicules et au sein du stroma, individualisées ou groupées en plexus. Elles constituent à la périphérie de l'amygdale un plexus continu :

- ✓ Les veines polaires supérieures se drainent vers le sinus caverneux et le plexus ptérygoïdien.
- ✓ Les veines du hile principal et du pôle inférieur, vers la jugulaire interne.

C. Lymphatiques :

Ils se divisent en trois groupes :

- ✓ Antéro-supérieur aboutit aux groupes jugulo-digastriques.
- ✓ Antéro-inférieur aboutit aux groupes jugulaires moyens.
- ✓ Postérieur aboutit aux lymphatiques cervicaux profonds supérieurs.

D. Nerfs :

Les nerfs de l'amygdale constituent le plexus tonsillaire d'Andersch, constitué par des branches collatérales du nerf glosso-pharyngien s'anastomosant en un plexus avec des filets du nerf pneumogastrique et du nerf sympathique. Les filets nerveux suivent un trajet péri-artériel.

La zone d'intervention de l'amygdalectomie est une zone très hémorragique du fait de la richesse de sa vascularisation et des rapports plus ou

moins étroits avec les différents vaisseaux de la région. En plus, cette zone est richement innervée et par conséquent très réflexogène.

II. RAPPEL HISTOLOGIQUE

Les amygdales, qu'elles soient palatines, pharyngées, tubaires ou laryngées, sont des masses de tissu lymphoïde enchâssé dans le chorion de la muqueuse de l'organe où elles siègent. Le tissu lymphoïde de l'amygdale se dispose sous forme de follicules agminés, immédiatement sous-jacents à l'épithélium, dont la surface est crevassée par l'existence de cryptes [9].

Les tonsilles palatines comportent 10 à 20 cryptes recouvertes d'un épithélium pavimenteux pluristratifié, squameux par endroits, et imperméables aux antigènes de la lumière.

Les cryptes sont recouvertes, surtout dans leur profondeur, d'un épithélium fin, réticulaire, parsemé de lymphocytes situés à proximité de la lumière et qui peuvent s'intercaler entre les cellules réticulaires [10]. Les follicules amygdaliens sont composés d'un manteau de petits lymphocytes (lymphocytes B) entourant un centre germinatif clair (macrophages, cellules dendritiques, cellules interdigitantes), lui-même divisé en zone claire et une zone sombre. Les follicules lymphoïdes sont séparés entre eux par des zones inter folliculaires riches en lymphocytes T [11-12].

III. RAPPEL PHYSIOLOGIQUE

Les amygdales contribuent à la défense de l'organisme contre les agents infectieux. Compte tenu de leur situation stratégique oropharyngée, elles jouent le rôle d'une barrière à l'entrée des voies aériennes supérieures en formant des globules blancs, en produisant des anticorps permettant les réponses immunitaires aux progressions des substances étrangères inhalées ou ingérées. La défense de l'organisme vis-à-vis des agents infectieux (bactéries, virus, levures, parasites) repose au niveau de la tonsille palatine sur un ensemble de mécanismes dits :

- ✓ Spécifiques : ou système de défense spécifique permettant la reconnaissance de la structure moléculaire de l'antigène et l'adaptation de la réponse de l'organisme à chaque agent infectieux ;

- ✓ Non spécifiques : comportant la barrière muqueuse, des substances solubles (lysozymes, interleukine, interféron, système du complément et protéines de l'inflammation), ainsi qu'un ensemble de cellules (polynucléaires neutrophiles, éosinophiles et basophiles, monocytes et macrophages, lymphocytes « cytotoxiques naturels » ou NK [Natural killer] [13].

L'originalité immunologique de ce tissu est due à plusieurs éléments :

- ✓ Sa structure lympho-épithéliale comme celle d'un organe lymphoïde primaire
- ✓ Sa situation à l'entrée du carrefour aérodigestif qui en fait l'un des premiers sites d'interaction des antigènes inhalés ou ingérés avec le système immunitaire faisant des tonsilles palatines des avants postes immunologiques des voies digestives ;
- ✓ Et la fréquence des atteintes virales et bactériennes dont il est l'objet [14].
- ✓ Les tonsilles palatines, qui représentent les organes lymphoïdes prépondérants de cet ensemble sont dépourvues de canaux lymphatiques afférents (à l'opposé des plaques de PEYER intestinales) et sont en contact avec le contenu de la cavité buccale par l'intermédiaire d'un épithélium cryptique perméable aux antigènes [15].

Les lymphocytes B et plasmocytes regroupés en follicules, des lymphocytes T dans les zones inter folliculaires et des cellules capables de présenter l'antigène (macrophage, cellules dendritiques, cellules interdigitantes) permettent à cet organe d'élaborer des réponses immunitaires humorale et cellulaire systématiques vis-à-vis des multiples antigènes qui l'entourent. Les follicules lymphoïdes sont des formations intra parenchymateuses qui représentent le lieu de différenciation, de multiplication et de maturation des lymphocytes B. Il s'agit donc au niveau de la tonsille palatine d'une entité fonctionnelle conduisant essentiellement à la production d'anticorps sériques (chorion de la muqueuse riche en IgA et IgG, et le centre germinatif). Les régions inter folliculaires amygdaliennes contiennent principalement des lymphocytes T représentant 40 à 60% des lymphocytes de l'organe [16].

Quelques arguments nous permettant d'établir le rôle immunologique des tonsilles palatines :

- ✓ Les amygdales saines sont surtout riches en IgA et IgG.

- ✓ Les amygdales constituent l'un des tissus les plus riches de l'organisme en immunoglobulines.
- ✓ Les amygdalines du jeune enfant sont riches en IgM.
- ✓ Les amygdales infectées sont riches en IgG.
- ✓ L'épithélium cryptique produit également les 5 classes d'immunoglobulines (sauf les IgA sécrétoires) [17].

Cette disposition architecturale et anatomique des amygdales au niveau oropharyngé implique donc quelques poussées paroxystiques d'amygdalite aiguë avec réaction régionale ganglionnaire et poussées fébriles sans autres manifestations générales. On peut distinguer deux phases dans la fonction immunitaire :

«**La phase active**» : durant cette phase, les défenses locales peuvent être débordées, l'immunité tardant à s'établir, favorisera les épisodes infectieux répétés et sévères avec complications locales ou générales. L'immunité peut s'édifier d'une façon anormale selon le mode de l'hypersensibilité avec effets nocifs à différents niveaux de l'organisme (cœur, reins, articulations).

«**La phase passive**» : ultérieure, l'organe résiduel peut subir des modifications qui en feront au maximum un organe exclu en partie ou totalement et devenant un véritable corps étranger (amygdale cryptique voire crypte enkystée) et/ou moignons résiduels d'amygdalectomie incomplète [18].

IV. RAPPEL HISTORIQUE

L'amygdalectomie est une intervention courante qui se pratique en fait depuis des siècles. Les techniques ont évolué au fil du temps, les progrès les plus importants ayant suivi le développement de l'anesthésie générale, qui autorisait un geste plus réglé. On assiste, depuis une vingtaine d'années, à une efflorescence de nouvelles techniques utilisant les dernières nouveautés en matière d'instrumentation chirurgicale [19].

1. LES TECHNIQUES : DU DOIGT AU MICRODÉBRIDEUR

L'amygdalectomie est pratiquée depuis au moins 2000 ans. Aulus Cornelius Celsus, un médecin et écrivain romain, a décrit, vers l'an 30 après Jésus-Christ, l'amygdalectomie au doigt lors d'épisodes infectieux (phlegmon péri amygdalien) [20]. Il faisait des amygdalectomies en s'aidant d'un crochet et d'un scalpel [20].

En 625 après J.-C., Paul d'Egine, un auteur byzantin a lui aussi décrit l'amygdalectomie [20–21]. La tête du patient était bloquée par un aide, pendant qu'un autre assistant maintenait la bouche ouverte avec un abaisse-langue. L'opérateur attrapait l'amygdale par un crochet, la tirait en avant et en dedans et découpait sa partie proéminente au scalpel. Les anciens avaient en effet pris conscience du risque d'hémorragie fatale si l'incision était trop profonde. Ils avaient aussi remarqué que le risque hémorragique était d'autant plus important que le pédicule était large.

Ensuite, divers instruments ont été inventés pour faciliter l'ablation de l'amygdale, de type serre-nœud ou pince. Jacques Guillemeau (1550–1615) recourait à une ligature à la base de l'amygdale, à l'aide d'une pince serre-nœud, par analogie à ce qui se faisait pour sectionner la luvette [22]. Richard Wiseman (1622–76), chirurgien du roi d'Espagne Charles II a décrit l'amygdalectomie à l'aide de ciseaux et d'un nœud serré au pôle inférieur de l'amygdale [22]. Cheselden plaçait deux sutures autour des moitiés supérieure et inférieure des amygdales, qu'il resserrait un peu plus chaque jour jusqu' à ce que l'amygdale tombe [23]. La nécessité d'opérer très vite, puisqu'il n'y avait aucune anesthésie, a conduit les chirurgiens à mettre au point des instruments qui aboutiront à la guillotine de Slüder, encore utilisée de nos jours. C'est le chirurgien français Pierre-Joseph Desault (1745–1795) qui a décrit le premier instrument de ce type : le kiotome. L'amygdale était saisie par une pince et sa base encastrée dans une lame évidée en demi-cercle qui servait de guide à une deuxième lame coupante avec laquelle le chirurgien sectionnait la base de l'amygdale [206–207]. De son côté, Philips Physick (1786–1837), de Philadelphie, a modifié un uvulotome et lui a donné le nom d'amygdalotome [207]. Cette guillotine a ensuite été modifiée par un chirurgien londonien, Morell MacKensie (1837–1892) et par bien d'autres, parmi lesquels nous citerons S.S. Whillis(1870–1953) et F. Pybus, de Newcastle, en 1910, Greenfield Slüder (américain, 1912) et OttoOswald Popper (écossais, 1929) [23].

L'amygdalectomie au serre-nœud ou à la guillotine laissait souvent une partie du pôle inférieur de l'amygdale, avec le risque d'une réhabitation de la loge amygdalienne à partir de ces reliquats et, surtout, de réapparition de la symptomatologie initiale avec, en particulier, des complications infectieuses. La première amygdalectomie par dissection a été décrite par Edwin Pynchon, de

Chicago, en 1890 [24]. Ce chirurgien utilisait un galvanocautère qui lui permettait aussi de faire l'hémostase. L'intervention était pénible, et durait de 15 à 60 minutes. Le chirurgien travaillait pendant 5 à 20 secondes, puis devait laisser le temps au patient de souffler, avant de continuer... Certains patients ne supportaient pas le geste et l'intervention devait alors être faite en plusieurs temps... Pynchon n'enlevait, de toute façon, qu'une seule amygdale à la fois. La deuxième était retirée 15 jours plus tard [24]. Charles Robertson, de Chicago aussi, a publié en 1903 une technique d'amygdalectomie par dissection aux ciseaux. Reprenant les travaux de Zuckerkandl, un chirurgien allemand, publiés en 1905, Z.J. Gordon Wilson, de Chicago, décrivait en 1906 la capsule amygdalienne [25].

2. L'amygdalectomie dans la médecine arabe

L'amygdalectomie a été connue et pratiquée depuis toujours. Les Arabes l'ont connue et pratiquée et ont même excellé dans sa technique.

A. Les indications et contre-indications

L'on trouve ses indications dans tous les livres de médecine arabe, tels que le Canon d'Avicenne, ou le Livre royal de Haly Abbas, ou la base de la chirurgie d'Ibnoul-Quf. Mais, la meilleure description reste, à notre avis, celle de Zahravius (Albucasis), dans son célèbre livre At-Tasrif [26] où il distingue deux genres d'atteinte :

✓ La tumeur dure, terne et hyposensible, qu'il ne faut en aucune façon toucher. C'est très probablement le sarcome de l'amygdale, tumeur maligne dont le meilleur traitement est actuellement la cobaltothérapie.

✓ L'abcès péri-tonsillaire qu'il décrit comme étant « rouge, à racine large, qu'il ne faut pas toucher avant son mûrissement, de peur de provoquer une hémorragie ». Une fois mûre, « il peut crever tout seul ou, mieux, il faut l'inciser ». Ibnouf-Quf [27] explique la façon de faire le diagnostic différentiel : « Quant à la tuméfaction de l'amygdale, si elle dure, et provoque la dysphagie et la dyspnée malgré le traitement du médecin, utilise alors le fer (la chirurgie). Tu dois faire asseoir le malade en face du soleil ; tu regardes la tuméfaction si sa couleur est terne ou noire et son toucher est dur, et hyposensible ou insensible : c'est un cancer, ne le touche pas par le fer. Aussi, si sa couleur est rouge, sa racine est large, laisse-la aussi, ne la touche pas par le fer, attends son mûrissement, à ce moment incise-la, on en sort tout le pus. Mais si sa couleur est blanche, sa forme est ronde, sa racine est mince, et sa chaleur est douce, utilise alors le traitement par le fer. »



Une page d'un manuscrit andalou du livre d'Albucasis
 En haut : dessin de l'abaisse langue.
 En bas : dessin de l'amygdalotome.

Figure 4 [26] : Une page d'un manuscrit andalou du livre d'Albucasis En haut : dessin de l'abaisse langue. En bas : dessin de l'amygdalotome.

B. L'analgésie

Albucasis a décrit la fameuse «éponge analgésique ». On trempe une éponge dans un mélange de : extrait d'opium, hyosupamine, belladone et la ciguë, puis on la laisse sécher au soleil. Au moment de l'utilisation, on la trempe dans de l'eau et on l'applique sur le nez du malade. Elle provoque un sommeil assez doux pour pratiquer les interventions chirurgicales.

Cette méthode n'a certainement pas été utilisée pour l'amygdalectomie. L'analgésie locale a été préférée. Avicenne [28] conseille l'utilisation de l'opium, de la mandragore, de pavot de l'hyosisamial, etc., et insiste sur l'utilisation de « la neige et l'eau froide ». Ce sont des moyens d'analgésie et d'hémostase.

C. La position du malade et du chirurgien

L'on comprend, d'après la description citée dans les livres arabes, que le malade s'assied sur un matelas, le chirurgien sur une chaise. A côté du malade est un aide, debout, qui appuie par un abaisse-langue sur la langue du malade. La tête du malade est dirigée vers le soleil pour bien voir le pharynx. Haly Abbas [29] précise : « Tu ordonnes au malade de se mettre entre tes bras, en face du soleil » ; Zahravius ajoute [30]. : « Fais asseoir le malade au soleil, sa tête étant dans ton sein. » Puis, dit Haly Abbas [31], « tu lui ordonnes d'ouvrir la bouche, et l'aide de tenir sa tête en arrière, un autre aide lui tient la langue et appuie dessus vers le bas avec l'instrument par lequel on appuie sur la langue vers le bas ».

D. La technique

Parmi toutes les définitions, celle de Haly Abbas [30], paraît la plus claire. Il dit : « Tu prends un crochet, tu l'enfonces dans une amygdale, tu la tires en dehors le maximum que tu peux, sans toutefois tirer les membranes et les organes qui s'y trouvent, avec. » La raison en est claire, c'est pour éviter la blessure des gros vaisseaux, tel que l'artère carotide externe.

E. Les instruments

Ici, Albucasis dépasse tous ceux qui l'ont précédé. La précision et l'invention sont très claires dans son texte.

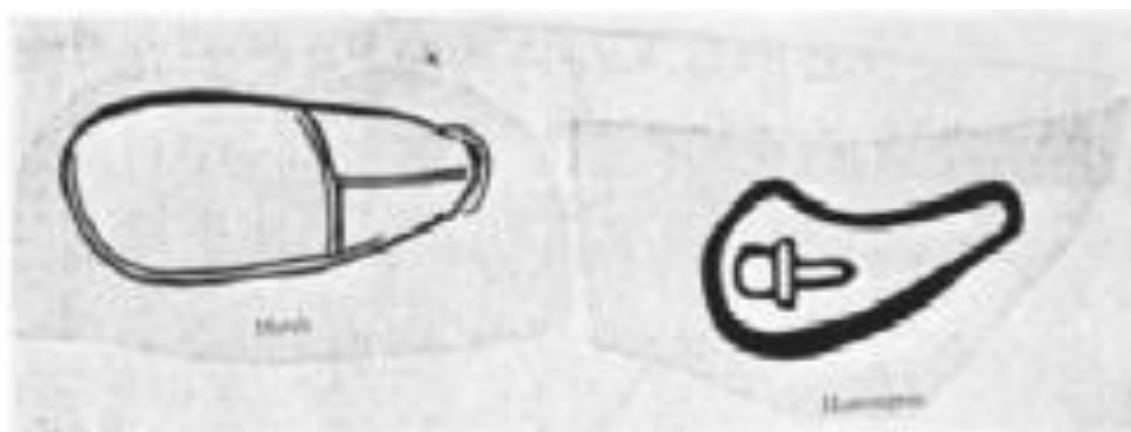
L'abaisse-langue est décrit et dessiné. Il a la forme de lame à deux extrémités ; l'une large (destinée à appuyer sur la langue), l'autre moins large pour la tenir. Il doit être fait « d'argent ou de cuivre, et mince comme la lame d'un couteau ». Un ouvre-bouche aussi est décrit [31] : « Un cercle en fer aussi large que l'ouverture de la bouche, on le fait entrer dans la bouche, puis on le dresse, la bouche reste ouverte sans la volonté du patient qui ne peut l'enlever. » Pour les crochets, Albucasis en décrit plusieurs sortes : à une dent, à double dents et à triple ; et de trois grandeurs : petite, moyenne et grande.

Nous pensons que l'on utilisait celui à double dents, autrement dit comme celui dont nous nous servons actuellement.


Albucasis [30] ajoute plus tard : « Puis tu la coupes (l'amygdale) par un instrument, en voici son dessin. Il ressemble aux ciseaux, mais les deux bras

sont recourbés, chacun à côté de l'autre, très fûtes, et faits de fer indien ou damascain. Sinon, coupe-la par un bistouri. »

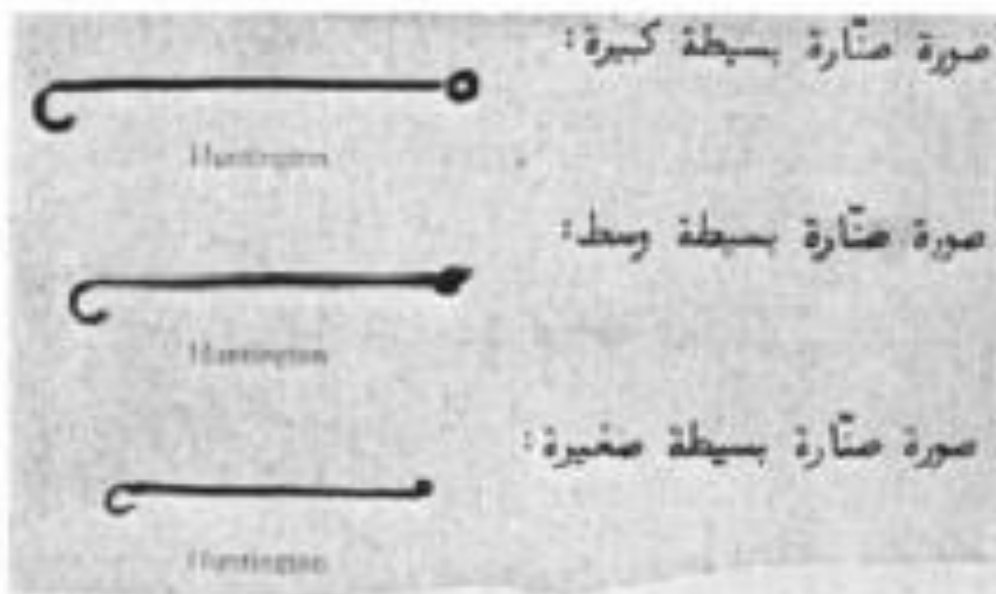
Dans les différents manuscrits et surtout dans les traductions latines, les dessinateurs, tous non médecins, se sont occupés surtout du côté esthétique de la chose, ce qui a rendu l'interprétation un peu difficile. Dans certains manuscrits arabes, le problème est beaucoup plus simple. Ce qui a pu faire dire à Spink et Lewis [32], que cet appareil est la première guillotine utilisée pour l'amygdalectomie.



Abaisse-langue



Ouvre-bouche



Crochets simples : petit, moyen et grand.

Figure 5[26]: Les instruments de l'amygdalectomie utilisés en médecine Arabe.




Figure 6[26] : Les instruments de l'amygdalectomie utilisés en médecine Arabe.

F. Complications

Nous savons que jusqu'à présent l'intervention peut être compliquée par l'hémorragie et l'infection pour l'hémorragie, les auteurs arabes consacrent des chapitres entiers où sont cités :

- La ligature artérielle.
- La cautérisation par caustiques et par le feu.
- La compression digitale.
- La suture par-dessus le vaisseau saignant.
- Le colmatage.
- Le tamponnement, le froid et la vasoconstriction provoquée.

Ainsi, Albucasis dit [26] : «Dépêche ta main et mets ton doigt sur la bouche ou l'artère (qui saigne), afin d'arrêter tout écoulement. Puis tu mets dans le feu plusieurs cautères oliviformes grands et petits. Tu souffles dessus jusqu'à ce qu'ils deviennent très chauds. Tu en prends un grand ou petit, selon la plaie et l'endroit où l'artère est déchirée, tu appliques le cautère sur le même

vaisseau, après avoir enlevé ton doigt en vitesse, tu maintiens le cautère jusqu'à l'arrêt du sang». L'infection : Ils conseillaient plusieurs gargarismes, tel que le vinaigre, que l'on peut considérer comme un antiseptique.

Autres complications : Avicenne, dans son Canon, consacre un chapitre pour « les affections post-ectomiennes» [27]. où, en plus des précédentes, il ajoute :

- ✓ Le changement de la voix : ce qui est certain, et qui se produit lorsque les piliers postérieurs sont touchés au cours de l'intervention.
- ✓ Le syndrome descendant : c'est-à-dire l'exposition du malade aux infections laryngo-trachéo-bronchiques, plus fréquemment que l'homme normal.
- ✓ Il affirme aussi la gravité de ces complications, car elles peuvent provoquer la mort, soit par hémorragie, soit par « le froid (infections) fixé dans la poitrine et poumons (du malade) jusqu'à la mort ».

ÉTUDE DE NOTRE SÉRIE

I. MATÉRIEL D'ÉTUDE

À travers une étude rétrospective, qui s'étale du 01/01/2011 jusqu'au 01/01/2015, on rapporte une série de 100 malades ayant subi une amygdalectomie dans le service d'ORL de l'hôpital militaire Moulay Ismail (HMMI) de Meknès, dans le dessein de :

- ✓ décrire les aspects épidémiologiques et d'établir la fréquence de ce geste parmi les activités chirurgicales du service.
- ✓ rapporter les indications et les contres indications opératoires.
- ✓ présenter les différentes techniques chirurgicales utilisées dans notre service.
- ✓ analyser les suites opératoires à court et à long terme.

1. Critères d'inclusion

On avait inclus dans cette étude les enfants âgés entre 3 et 16 ans, de sexe féminin et masculin, ayant eu une amygdalectomie quelle qu'en soit l'indication, au sein du service d'ORL de l'HMMI.

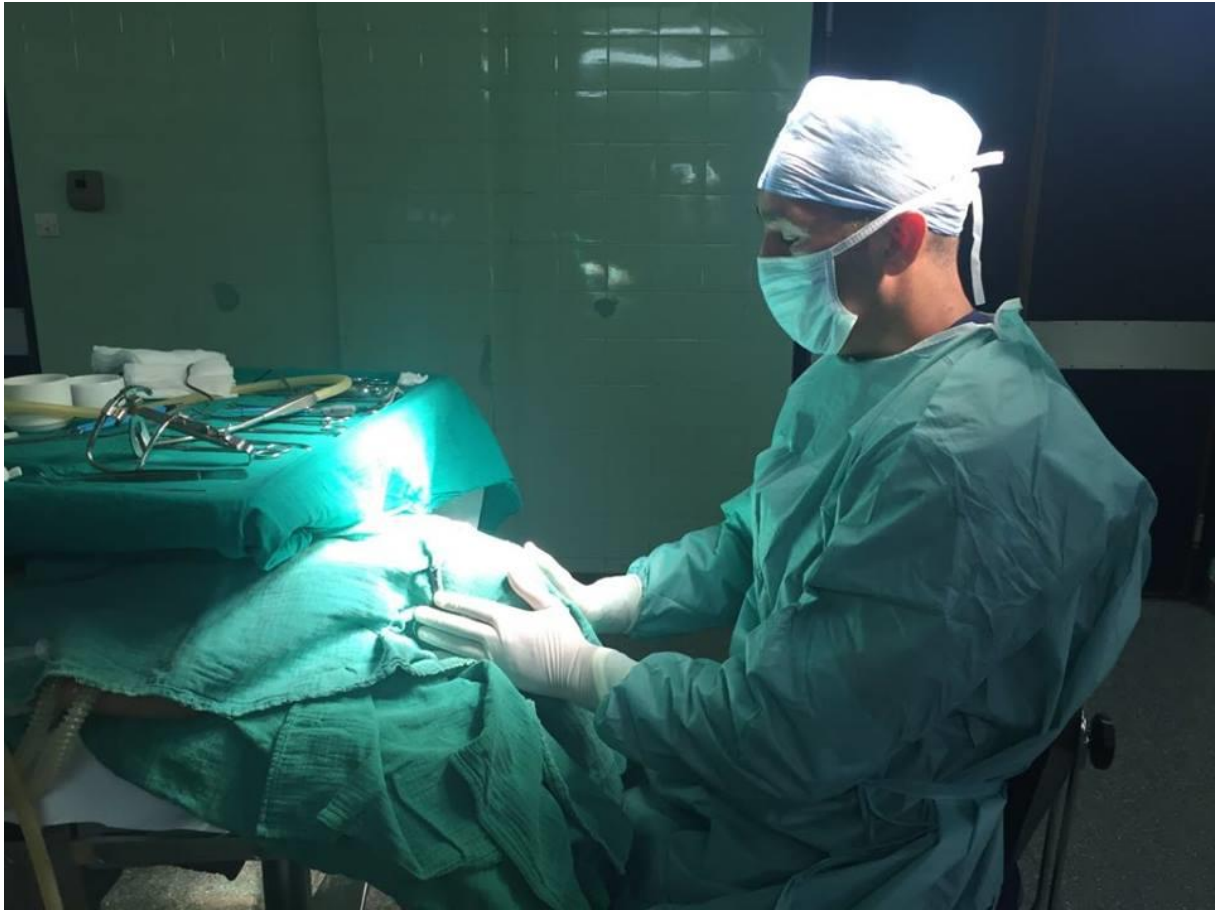2. Critères d'exclusion

On avait exclus les patients dont les dossiers n'ont pas pu être exploités.

II. MÉTHODES

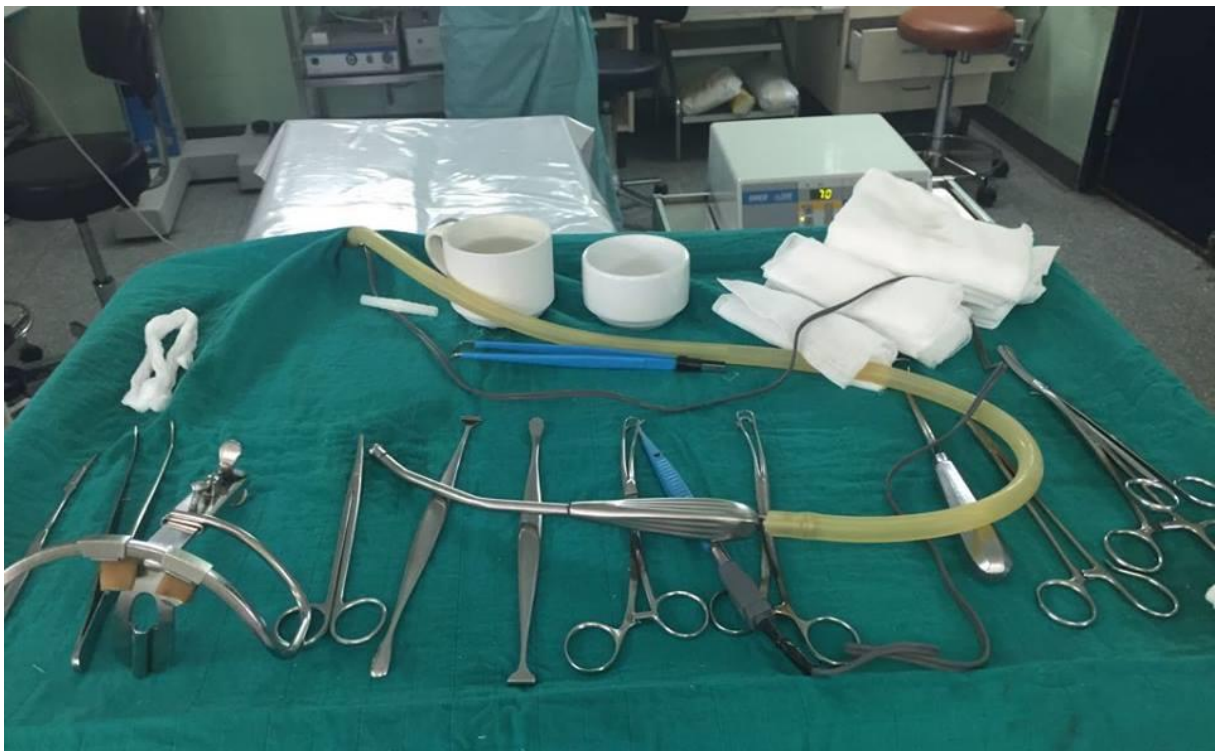1. Technique chirurgicale

L'amygdalectomie par dissection sous anesthésie générale avec intubation oro-trachéale est la technique utilisée dans notre service. Le malade est en position de ROSE (en décubitus dorsal, tête en hyper extension avec un billot sous les épaules).



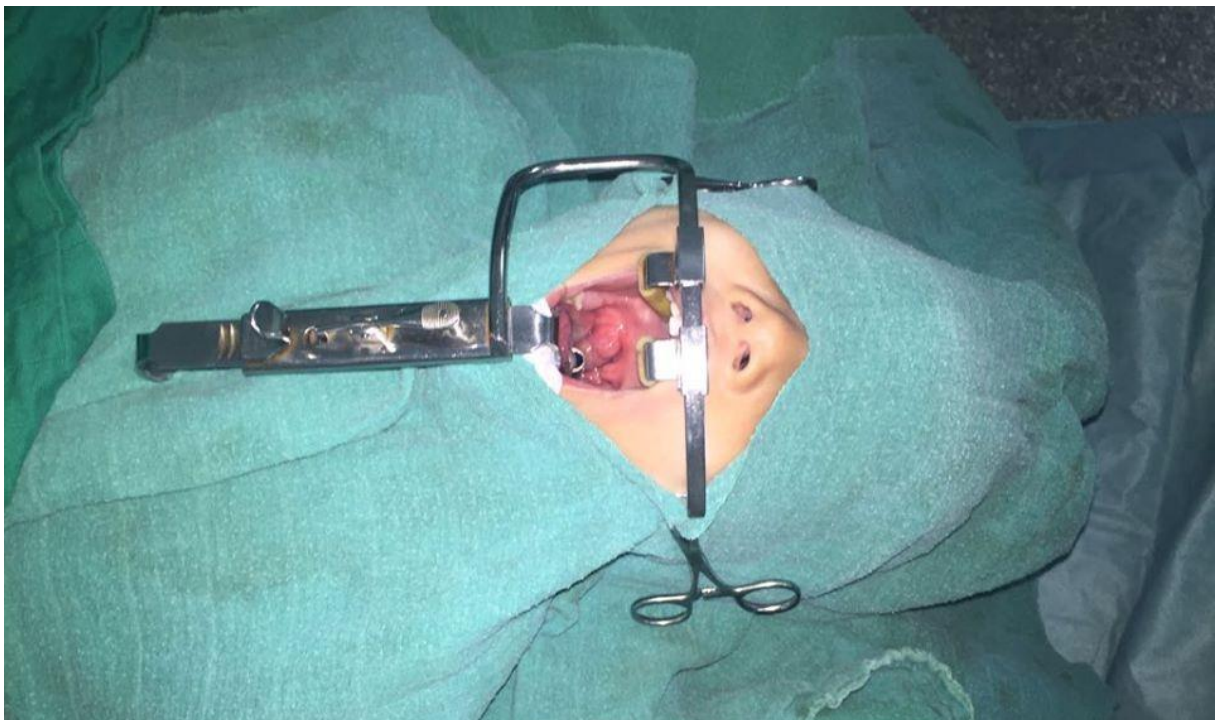Position du chirurgien et du malade (iconographie service ORL HMMI)

A. Instruments



Instruments de dissection (iconographie service ORL HMMI)

- Un ouvre-bouche de Kilner : les formes pédiatriques sont plus adaptées.
- Une pince à hémostase bipolaire.
- Une paire de ciseaux courts et longs d'Allaines ou de Metzenbum.
- Une pince muqueuse à disséquer longue.
- Une porte aiguille long.
- Un bistouri long avec une lame n° 15.
- Une pince tractrice d'amygdale de type Portmann.
- Une spatule de Hurd.
- Une canule d'aspiration rigide (type Yankauer).



Mise en place de l'ouvre-bouche (iconographie service ORL HMMI)

B. Technique

-L'infiltration au sérum des piliers et du pôle supérieur est facultative. L'amygdale est saisie dans une pince à griffe. Une traction assez forte est réalisée sur l'amygdale pour la faire sortir de la loge. Avec un bistouri fin, on incise la muqueuse sur le bord libre du pilier antérieur en commençant au niveau du tiers inférieur de ce pilier. L'incision est poursuivie jusqu'au pôle supérieur de l'amygdale et redescend sur le bord libre du pilier postérieur jusqu'au niveau du tiers moyen.

- Décollement de l'amygdale :

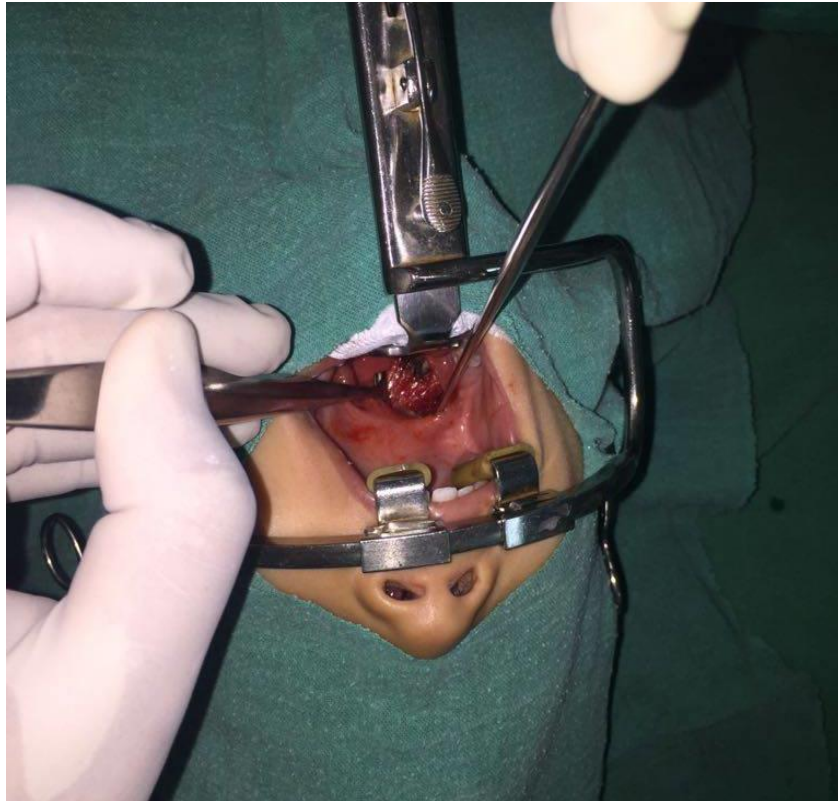
Le décolleur mousse s'engage dans un plan frontal derrière le pilier antérieur qu'il sépare de la face antérieure de l'amygdale. Lorsqu'on a dégagé le pôle supérieur, une pression assez énergique exercée de haut en bas, dans le plan de clivage permet de séparer la presque totalité de l'amygdale du fond de sa loge. Tout au long de ce décollement, on peut apercevoir un certain nombre de vaisseaux. Ils seront sectionnés entre deux ligatures. L'emploi prudent de la coagulation rend l'hémostase plus rapide, et cette électrocoagulation ne devra jamais être profonde. Il faut souligner l'intérêt de l'emploi d'une pince fine bipolaire. La coagulation est réalisée exclusivement entre les mors de la pince et ne diffuse pas à distance.

La libération du pôle inférieur peut être réalisée selon deux méthodes:

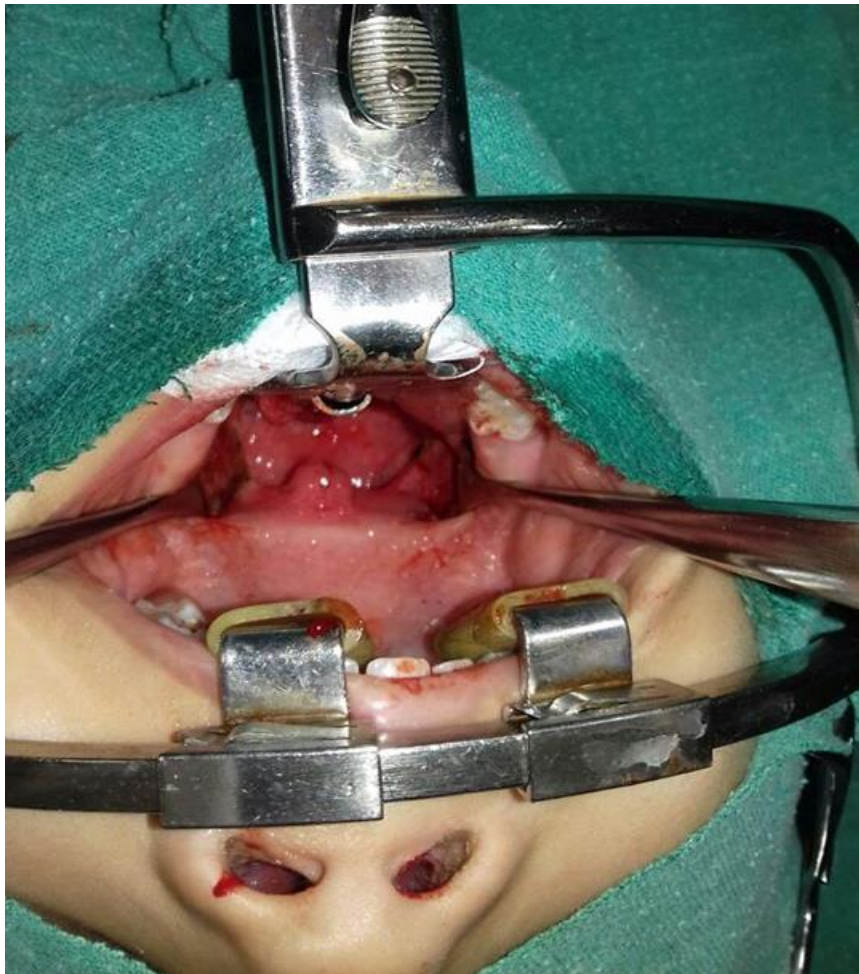
- ✓ L'opérateur engage le serre-nœud de Vacher autour des anneaux décalés de la pince de Bourgeois, amène l'anse au niveau du pédicule amygdalien et serre progressivement cette anse sous le contrôle de la vue, au ras du pôle inférieur de l'amygdale jusqu'à sa section complète.
- ✓ La deuxième méthode consiste à pincer le pédicule inférieur après avoir attiré l'amygdale en dedans, on clampé le pédicule inférieur au moyen d'une pince courbe et on sectionne les pédicules aux ciseaux. Le pédicule est lié au moyen d'une suture appuyée.

-Inspection de la loge :

Chaque vaisseau qui pourrait encore saigner est lié ou coagulé. On comprime quelques instants avec une compresse qui peut être maintenue en place pendant la dissection de l'autre amygdale. L'intervention n'est terminée que lorsque les loges sont parfaitement exsangues.



Dissection de l'amygdale et contrôle de l'hémostase à la pince bipolaire (iconographie service ORL HMMI)



Vacuité des loges amygdaliennes après amygdalectomie (iconographie service ORL HMMI)

2. Fiche d'exploitation

Nous avons rédigé une fiche technique comprenant les différents paramètres nécessaires pour notre étude dans le but de recueillir les données déjà existantes sur les archives.

Les fiches d'exploitations ont été remplies en faisant recours aux dossiers des malades. Ce qui nous a permis d'obtenir les résultats présentés dans le chapitre suivant

❖ Fiche d'exploitation :

| Identité |
|--|
| <ul style="list-style-type: none"> ➤ Nom : ➤ Age : ➤ Sexe : ➤ Niveau socio-économique : |
| Antécédents |
| <ul style="list-style-type: none"> ➤ Asthme ➤ Cardiopathie ➤ Diabète ➤ HTA ➤ Antibiothérapie prophylactique |
| Signes fonctionnels |
| <ul style="list-style-type: none"> ➤ Ronflement ➤ Apnée de sommeil ➤ Soif nocturne ➤ Respiration buccale ➤ Dysphagie |
| Examen clinique |
| <ul style="list-style-type: none"> ➤ Fièvre ➤ Odynophagie ➤ Adénopathie : <ul style="list-style-type: none"> ✓ unique ✓ multiple ➤ Types d'angines : <ul style="list-style-type: none"> ✓ Erythémato-pultacées ✓ Ulcéro-nécrotiques ✓ Pseudo-membraneuses |

| |
|--|
| ✓ Vésiculeuses |
| Paraclinique |
| <ul style="list-style-type: none"> ➤ ASLO ➤ VS-CRP ➤ NFS ➤ Test diagnostic rapide |
| Indications de l'amygdalectomie |
| <ul style="list-style-type: none"> ➤ Angines à répétition ➤ Amygdales obstructives ➤ Amygdalites chroniques ➤ Phlegmon péri amygdalien ➤ Amygdales tumorales ➤ Cellulite cervicale |
| Bilan pré anesthésique |
| <ul style="list-style-type: none"> ➤ NFS ➤ TP/TCA ➤ Urée-Créat ➤ Radio de thorax ➤ ECG |
| Anesthésie |
| <ul style="list-style-type: none"> ➤ Anesthésie générale : <ul style="list-style-type: none"> ✓ avec intubation ✓ sans intubation |
| Incidents et complications d'ordres anesthésiques : |
| <ul style="list-style-type: none"> ➤ Intubation difficile ➤ Allergie aux produits anesthésiques ➤ Inhalation ➤ Retard de réveil ➤ Spasme |
| Technique chirurgicale |
| <ul style="list-style-type: none"> ➤ Slüder ➤ Dissection ➤ Avec ou sans adénoïdectomie |
| Complications per opératoires |

| |
|--|
| <ul style="list-style-type: none"> ➤ Hémorragie <ul style="list-style-type: none"> Traitée par : <ul style="list-style-type: none"> ✓ Cautérisation ✓ Suture du pilier ✓ Ligature ✓ Tamponnement |
| Complications post opératoires |
| <ul style="list-style-type: none"> ➤ Hémorragie (J+...) <ul style="list-style-type: none"> Traitement reçu : <ul style="list-style-type: none"> ✓ Cautérisation ✓ Suture du pilier ✓ Ligature ➤ Exérèse incomplète d'une amygdale ➤ Sténose oropharyngée ➤ Infection ➤ Algie post opératoire ➤ Section d'une structure avoisinante |
| Reprise de l'alimentation à J+... |
| Durée d'hospitalisation : |

A. RÉSULTATS

1. Aspects épidémiologiques

A. Fréquence

L'amygdalectomie chez l'enfant est un acte courant dans la pratique chirurgicale au sein de notre service. Durant cette période de 4 ans, on a rapporté 100 cas d'amygdalectomie chez l'enfant. La moyenne annuelle est de 25 cas par an

B. L'âge

Notre série comporte 100 malades avec des extrêmes d'âge de 4 ans pour le plus jeune et 16 pour le plus âgé. Ils sont répartis selon les tranches d'âges comme le montre le graphique suivant :

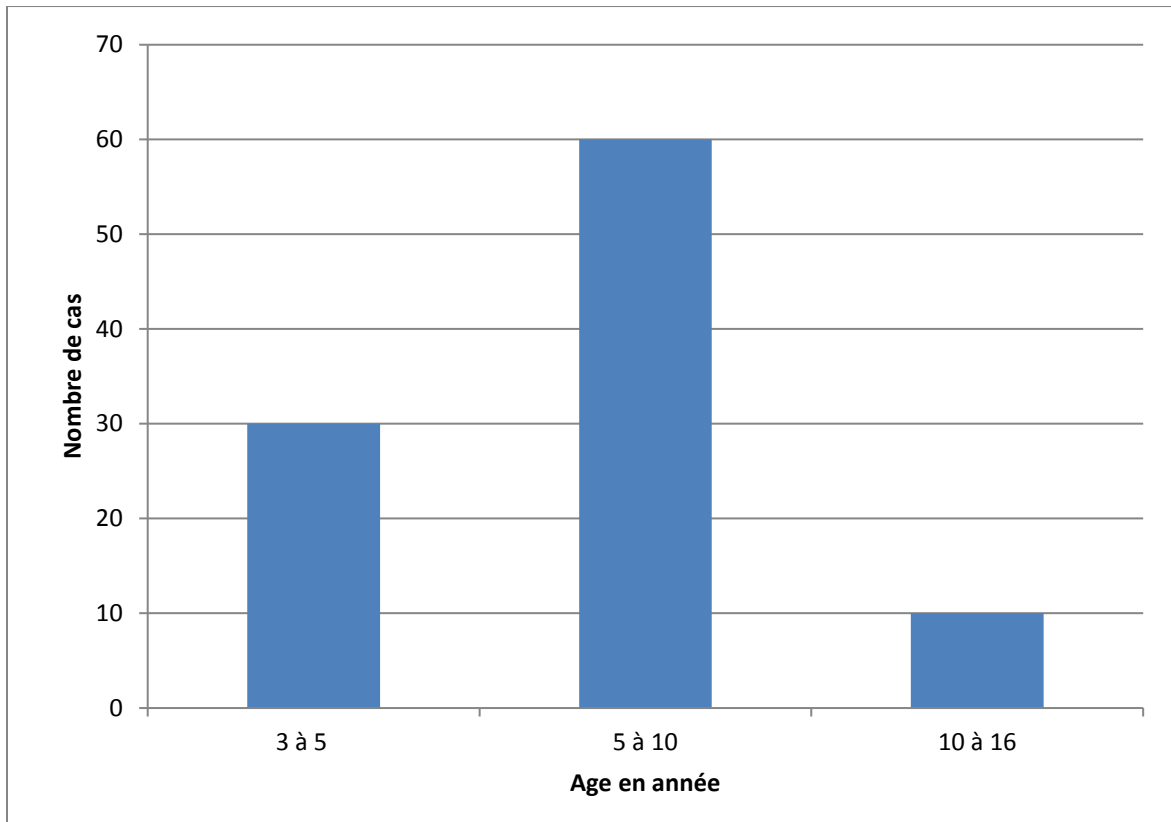


Figure 7: Répartition de l'amygdalectomie selon les tranches d'âge

C. Le sexe

La répartition selon les sexes dans notre série est équitable.

Tableau 1 : Répartition des enfants ayant eu l'amygdalectomie selon le sexe

| | M | F | Total |
|-----------|------------|------------|-------------|
| enfant | 50 | 50 | 100 |
| incidence | 50% | 50% | 100% |

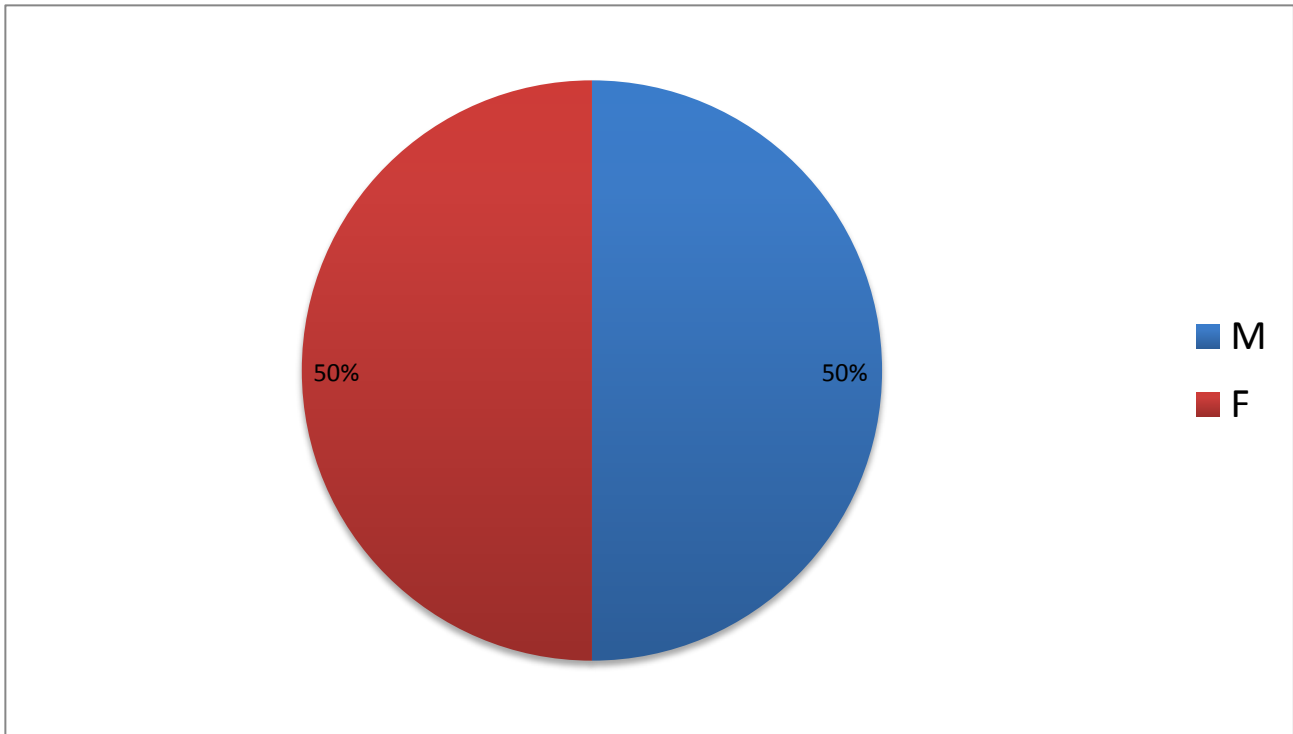


Figure 8: Répartition des enfants ayant fait l'amygdalectomie selon le sexe

2. ASPECTS CLINIQUES

A. Antécédents :

Parmi 100 enfants, on note 4 enfants ayant des antécédents de Rhumatisme Articulaire Aigu (RAA) sous Extencilline, une fille asthmatique âgée de 10 ans et un enfant de 5 ans diabétique type 1 sous insuline.

Tableau 2 : Pathologies associées chez les enfants.

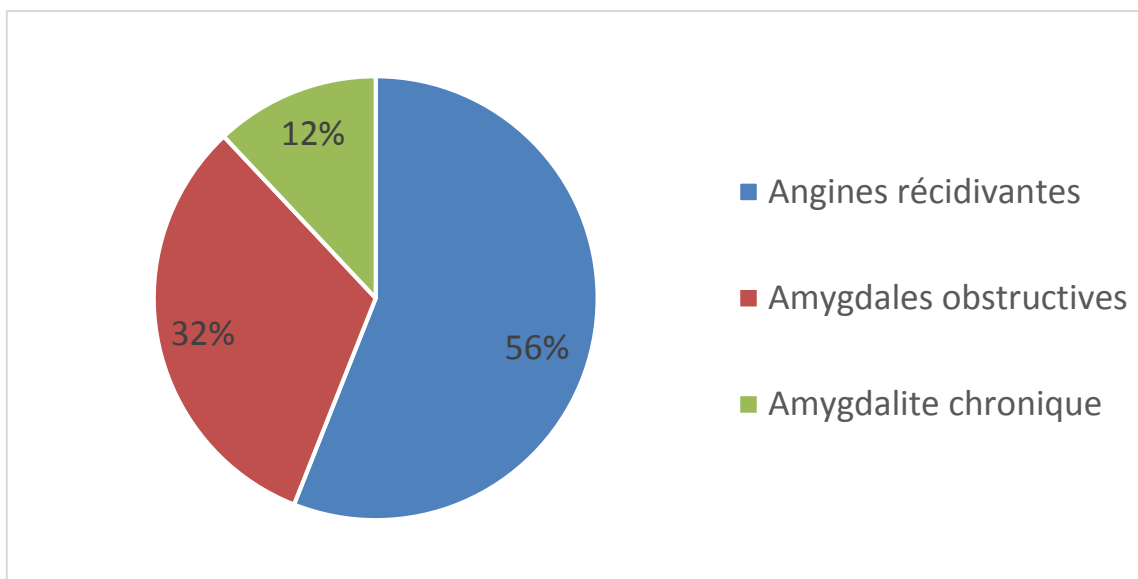
| Pathologie associée | Nombre de cas |
|-----------------------------|---------------|
| Rhumatisme articulaire aigu | 4 |
| Asthme | 1 |
| Diabète | 1 |

B. Les indications chirurgicales

L'amygdalectomie est un acte opératoire d'indication fréquente chez l'enfant, nous avons réparti les différentes indications de notre série comme suit:

Tableau 3 : Indications chirurgicales (notre série)

| Indications | Nombre de cas | % |
|------------------------|---------------|-----|
| Angines récidivantes | 56 | 56% |
| Amygdales obstructives | 32 | 32% |
| Amygdalite chronique | 12 | 12% |

*Figure 9: Répartition des indications de l'amygdalectomie***i. Angines à répétition**

Les infections amygdaliennes aiguës ou amygdalites. Elles se manifestent essentiellement par une angine qui regroupe un ensemble de symptômes notamment une inflammation des amygdales, la fièvre, la dysphagie et parfois des adénopathies cervicales. Elles posent essentiellement un problème étiologique, à savoir leur origine virale ou bactérienne. Le germe le plus fréquent, le streptocoque bêta-hémolytique du groupe A (SGA) fait la gravité potentielle des angines. Dans notre série on rapporte 56 enfants ayant subi une amygdalectomie pour des angines à répétition avec une incidence de 56%.

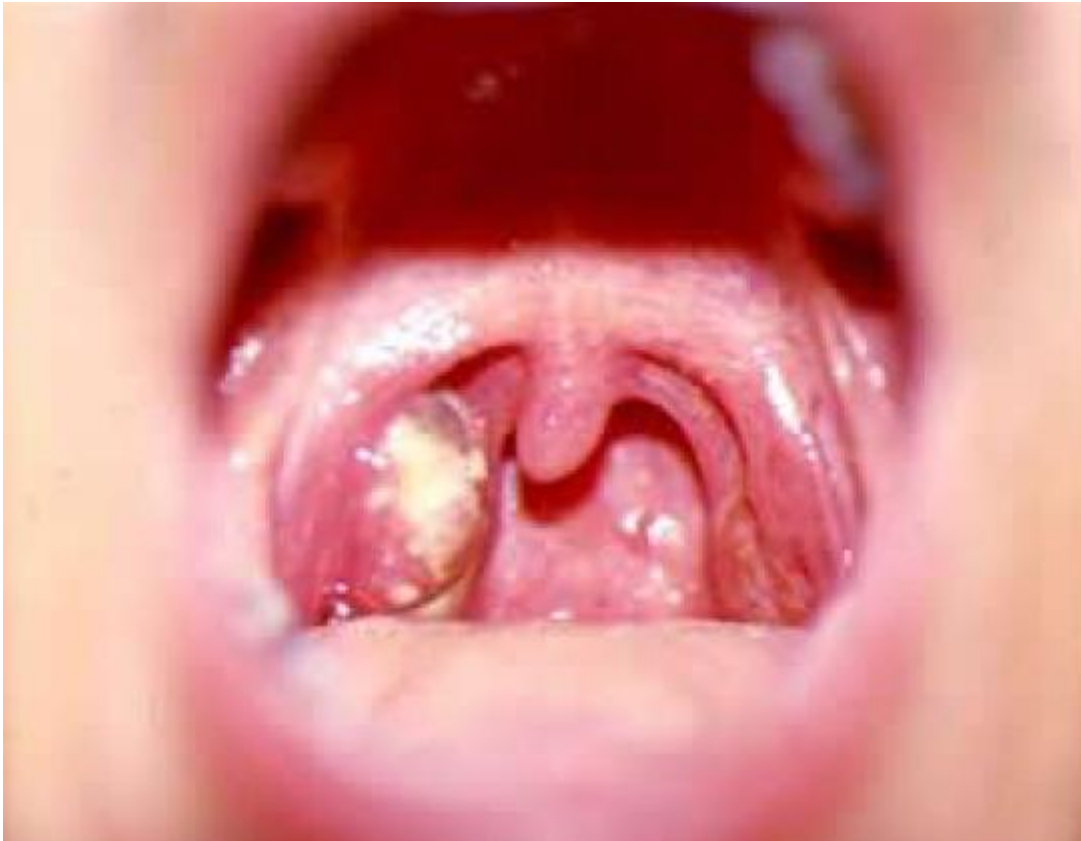

Figure 10: Amygdales érythémato-pultacées

ii. Amygdales obstructives

Elles sont l'apanage de l'enfant. Les enfants concernés ont moins de 5 ans le plus souvent. L'hypertrophie amygdalienne est responsable de troubles respiratoires du sommeil. La forme la plus sévère de cette obstruction est appelée le syndrome d'apnées-hypopnées obstructives du sommeil (SAHOS). L'examen clinique doit mettre en évidence une hypertrophie du tissu lymphoïde pharyngé avec hypertrophie des amygdales palatines. La présence de signes nocturnes et/ou diurnes doit être cherchée par l'interrogatoire des parents car ils peuvent être témoins du trouble respiratoire. L'amygdalectomie (le plus souvent couplée à une adénoïdectomie) est le traitement de référence de l'obstruction des voies aériennes supérieures (VAS) de l'enfant durant le sommeil. Sans troubles respiratoires obstructifs, l'hypertrophie amygdalienne peut être à l'origine de :

- ✓ troubles de la déglutition (dysphagie aux gros morceaux).
- ✓ difficultés de phonation (voix oropharyngée).
- ✓ troubles du développement oro-facial liés à de grosses amygdales en position basse (rétro-basi-linguale).

L'amygdalectomie est recommandée pour lever l'obstruction oropharyngée. Dans notre série 32 patients avaient cette indication et pour laquelle ils ont été opérés.

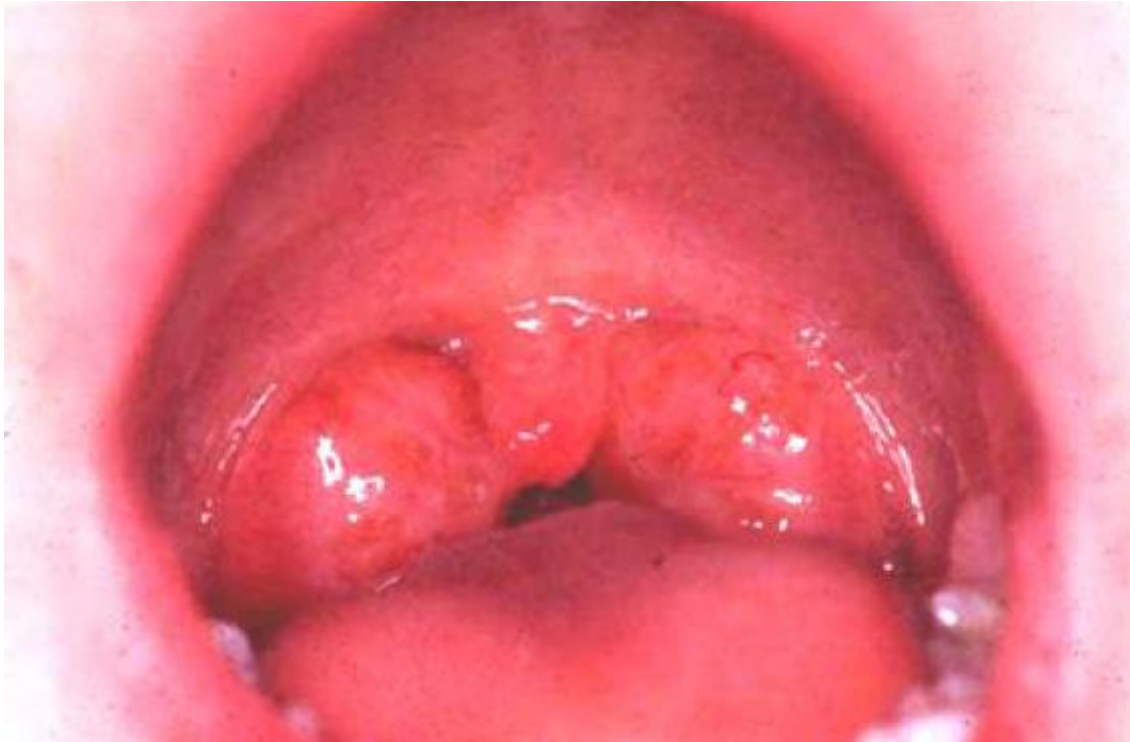

Figure 11[34]: Amygdales obstructives

iii. Amygdalite chronique

Elle est secondaire à une perturbation immunologique locale au cours des premières années de la vie et peut être favorisée par une antibiothérapie abusive. Elle se manifeste cliniquement par :

- ✓ des angines à répétition, souvent blanches, prolongées, avec adénopathies importantes et asthénie durable.
- ✓ la persistance entre ces angines :
 - d'un état inflammatoire des amygdales, dures, atrophiques ou mollasses, donnant issue à leur pression à un liquide louche ou purulent.
 - d'un syndrome biologique inflammatoire : hyperleucocytose, CRP augmentée.
 - de ganglions cervicaux sous-angulomaxillaires chroniques.

L'évolution est désespérément chronique, entraînant une gêne au développement staturo-pondéral, un retard scolaire par absentéisme,

favorisant les complications locorégionales (nasosinusiennes, otitiques, trachéobronchiques) ou générales. L'antibiothérapie n'a que peu d'efficacité. Dans notre étude 14 enfants ayant une amygdalite chronique et des cryptes qui s'engorgent

3. Données paracliniques

Tous les malades ont bénéficié d'un bilan préopératoire fait de :

- ✓ Numération formule sanguine,
- ✓ Taux de prothrombine, temps de céphaline activé,

4. Traitement

Sans aucune prémédication, tous les enfants avaient fait l'amygdalectomie par dissection sous anesthésie générale avec intubation. Après la fin d'intervention, le malade est transféré à la salle de réveil en position latérale de sécurité avec aspiration buccale. En l'absence de complication, le malade quitte l'hôpital le soir le plus souvent ou le jour suivant muni d'une ordonnance prescrivant un traitement à base d'un antibiotique (amoxicilline ou macrolide) et d'un antalgique (paracétamol). Les parents sont informés également du régime alimentaire à appliquer à l'enfant (alimentation froide et molle pendant 8 jours) et avisés des éventuels risques postopératoires notamment hémorragiques.

5. Évolution

Sur les 100 cas d'amygdalectomie, nous avons eu 5 cas d'hémorragie postopératoire soit 5%. La conduite et le délai de survenue de ces hémorragies sont variables. Trois patients ont eu un simple tamponnement. Alors que 2 autres ont eu l'hémorragie par chute d'escarre pour lesquels nous sommes contents d'une simple surveillance.

DISCUSSION

I. ÉPIDÉMIOLOGIE

1. La fréquence

L'amygdalectomie chez l'enfant est un geste courant en pratique chirurgicale des médecins ORL et chirurgiens pédiatres. En France 35 000 amygdalectomies avec ou sans adénoïdectomie ont été réalisées en 2010 chez des enfants. Le recours à cette intervention est en recul notable depuis plusieurs années. En 2002, selon les données provenant du Programme de Médicalisation des systèmes d'informations (PMSI) et de l'Agence technique de l'information sur l'hospitalisation (ATIH), le volume d'activité correspondant à cette intervention chez l'enfant était de l'ordre de 68000. Une décroissance du taux de recours médian de l'ordre de 16% était relevée entre 2007 et 2010. Un tassement de cette tendance en volume a néanmoins été observé depuis 2009. Aux Etats-Unis, 530 000 actes ont été réalisés en 2006. Ce qui situait cette intervention au second rang des interventions pratiquées chez l'enfant ou l'adolescent de moins de 16ans. En Grande Bretagne (avec une population totale plus proche de la population française), 50 000 interventions étaient réalisées en 2009 chez l'enfant. On observe dans ces pays industrialisés une tendance à la réduction du nombre d'interventions réalisées chaque année. Cette tendance a été observée notamment en Grande Bretagne, en Italie et en Allemagne [35].

2. L'âge

La discussion concernant l'âge pose la polémique chez l'enfant. Des auteurs comme GRENET et GALLET [36], ainsi que LASCOMBE [37] préconisent l'amygdalectomie chez l'enfant à partir de 4 ans. Avant cet âge, il faut conseiller l'amygdalectomie devant des amygdales énormes pouvant entraîner une gêne respiratoire avec retentissement sur le développement staturo-pondéral [37-38]. Cependant LASCOMBE [37] conseille d'être conservateur, compte tenu du rôle indiscutable des amygdales sur le plan immunitaire. Dans notre série, notre plus jeune opéré avait 4 ans.

3. Le sexe

Le sexe n'a aucune valeur en matière d'indication de l'amygdalectomie chez l'enfant dont on a trouvé une répartition équitable masculine dans notre série. Aucune étude n'a parlé de l'intérêt du sexe comme indicateur de l'amygdalectomie.

II. ÉTUDE CLINIQUE

1. Les antécédents

En évoquant les manifestations post-streptococciques [39–40]: cardiaques, néphrologiques et parfois neurologiques, l'amygdalectomie est formelle si le foyer streptococcique est amygdalien, [41]. Sachant que les amygdales ne sont pas les seules portes d'entrées streptococciques, et en présence d'amygdales saines, l'amygdalectomie est discutable [8]. L'amygdalectomie a été accusée de favoriser la survenue de l'asthme chez l'enfant. Plusieurs travaux ont paru sur le sujet dans les années passées. Dans une étude faite au service ORL hôpital Robert Debré Paris, portée sur 25 patients, il n'y a aucune aggravation de la maladie asthmatique après amygdalectomie, ils ont même observé une amélioration de l'asthme chez 88% des enfants, avec arrêt du traitement médical de l'asthme dans 60% des cas et allègement du traitement dans 28% des cas [41].

Cependant, l'allergie ou les antécédents de l'asthme ne sont pas des contre-indications à l'amygdalectomie [42]. Les troubles de l'hémostase ne constituent pas des contre-indications absolues lorsque l'intervention est nécessaire mais il faut les dépister avant pour appliquer la technique permettant une hémostase adéquate [42].

2. Les indications

Les indications de l'amygdalectomie soulèvent encore une polémique entre les praticiens O.R.L, les généralistes, les pédiatres et les immuno-allergologues, bien que les indications soient de plus en plus précises de nos jours [43]. Le nombre d'amygdalectomies a diminué de façon importante dans ces 3 dernières décennies du fait de l'apparition de nouveaux moyens thérapeutiques et d'une plus grande rigueur dans les indications [44].

Certaines indications traditionnelles ont perdu beaucoup de leur intérêt réel ou supposé (RAA, glomérulonéphrite post-streptococcique, maladie de Berger). Actuellement, les indications de nature infectieuse sont d'avantage raisonnées et la pathologie obstructive autrefois peu ou mal connue représente un nouveau champ d'indications, tant que chez l'enfant que chez l'adulte [39].

A. Les angines récidivantes.

Les angines récidivantes surviennent, en l'absence de facteur favorisant démontré, à tout âge mais en particulier chez l'enfant entre 6 et 12 ans [45]. Elles sont caractérisées par l'échec fréquent de leur traitement ou de leur prévention par les antibiotiques.

La fréquence et la répartition des angines récidivantes sont mal connues, d'abord en raison d'un problème de définition. En effet, les critères quantitatifs revenus sont variables, allant de 3 épisodes par an et pendant 2 années consécutives pour certains auteurs [46], jusqu'à 7 épisodes par an pour d'autres qui exigent donc des critères plus sélectifs [47]. A ces données quantitatives doit s'ajouter, pour la conduite de la prise en charge, une approche plus subjective telle que la gêne occasionnée par les angines récidivantes dans la vie scolaire ou professionnelle du malade [48]. La plupart des auteurs [46] exigent au minimum 7 angines dans l'année, 5 angines par an, 2 ans de suites, ou 3 angines par an, 3 ans de suite. En dessous de cette fréquence, il faut préférer les traitements médicaux type vaccinothérapie, immunomodulateurs [49].

L'interrogatoire minutieux des parents et la consultation du carnet de santé sont fondamentaux pour distinguer a posteriori les maux de gorge banaux des véritables angines. Les pharyngites banales ne sont pas une bonne indication d'amygdalectomie car elles ne sont pas modifiées par l'intervention. Leur diagnostic est assez simple car elles sont dénuées de caractère particulier autre que la récurrence. Assez rarement, les angines répétitives surviennent de façon inopinée sur des amygdales saines ; presque toujours il s'agit d'épisodes aigus venant « réchauffer », sur le mode d'une angine, soit des amygdales d'allure saine, mais en permanence hypertrophiées, soit des amygdales cryptiques.

B. Hypertrophie amygdalienne obstructive

L'hypertrophie bilatérale des amygdales palatines peut être aiguë ou chronique. L'hypertrophie chronique des amygdales palatines est de plus en plus fréquente et touche habituellement des enfants de moins de cinq ans qui ne font pas par ailleurs beaucoup d'angines [41]. L'étiopathogénie de l'hypertrophie amygdalienne n'est pas claire. Les deux hypothèses les plus en vogue actuellement sont l'effet délétère de la pollution et un état inflammatoire des voies aériennes supérieures. En cas de retentissement sur la ventilation, en particulier lors du sommeil, le traitement dans les formes aiguës est la corticothérapie et dans les formes chroniques l'amygdalectomie [50]. À noter que cette intervention n'a aucune conséquence immunoallergique, même chez les très jeunes enfants [51]. Le diagnostic se fait par l'interrogatoire et l'examen de l'oropharynx. L'interrogatoire recherche des symptômes nocturnes et diurnes qui peuvent témoigner d'une obstruction pharyngée [52]. Parmi les troubles nocturnes, les plus importants sont la dysphagie et le ronflement. Les troubles diurnes sont plus discrets : discrète somnolence, mais au contraire certains enfants sont hyperactifs, céphalées matinales, respiration buccale, voix nasonnée, et gêne à la déglutition [53]. Le volume des amygdales et surtout l'espace inter-amygdalien est apprécié en demandant à l'enfant d'ouvrir la bouche en laissant sa langue relâchée, dans l'arcade dentaire inférieure. Dans notre série nous avons retrouvé 32 patients qui avaient cette indication et pour laquelle ils ont été opérés.

C. Amygdalite chronique

L'amygdalite chronique avec rougeur diffuse de tout l'oropharynx et l'aspect suintant permanent des amygdales est très rare chez le jeune enfant, c'est la pathologie du grand enfant et de l'adulte [54]. L'examen clinique révèle souvent la présence d'adénopathies sous angulo-maxillaires. La confirmation de l'existence du foyer infectieux chronique est difficile et l'examen bactériologique est peu contributif [55]. Cette indication est portée chez 14 enfants ayant une amygdalite chronique et des cryptes qui s'engorgent. La pathologie tumorale des amygdales est très rare chez les enfants. Une amygdale est suspecte d'être tumorale lorsqu'elle est nettement plus volumineuse que l'autre [55]. Dans notre série on n'a trouvé aucun cas.

Le phlegmon péri-amygdalien est un accident infectieux dû à une complication locorégionale de l'amygdalite qui suppure dans la flore amygdalienne [66]. Cette suppuration peut se diriger vers le pilier antérieur ou le pilier postérieur [39]. Après traitement de ce phlegmon, une amygdalectomie peut être proposée si le phlegmon est secondaire à des angines à répétition. Cette indication se voit souvent chez l'adulte, dans notre série nous n'avons eu aucun cas.

3. CHIRURGIE

A. Technique

L'exérèse des amygdales est pratiquée soit à l'aide d'instruments chauds (comme les instruments d'électrochirurgie, le bistouri ultrasonique, etc.), soit avec des instruments froids traditionnels (scalpels, serre-nœuds, etc.). Malgré une diminution de leur fréquence au fil des ans, les amygdalectomies représentent encore l'une des chirurgies pédiatriques les plus communes [58]. Or, elles sont associées à la douleur et à des hémorragies qui peuvent être dramatiques, voire mortelles. Pour éliminer le plus possible le risque de complications graves et de mortalité post amygdalectomie, une recension des données probantes s'avère pertinente afin de savoir si un instrument chirurgical est à privilégier pour éviter les hémorragies. [59]. La réduction des dépenses liées à cette intervention passait par la prise en charge des patients en hôpital du jour. L'amygdalectomie ambulatoire a été généralisée aux USA chez l'enfant [60]. Plusieurs pays européens ont largement suivi cet exemple [36], ceci s'oppose au système public français quasi général de l'hospitalisation classique qui fait occuper un lit par patient durant la première nuit postopératoire, si ce n'est plusieurs nuits [69]. Dans notre série, l'amygdalectomie ambulatoire a été préconisée chez nos patients.

Plusieurs méthodes d'amygdalectomie sont disponibles actuellement, chacune a ses avantages et ses inconvénients. Les nouvelles méthodes introduites récemment dans l'arsenal thérapeutique, ont le but d'assurer le confort et la sécurité du patient en minimisant les pertes sanguines et la douleur postopératoire. Deux techniques restent actuellement les plus utilisées: l'amygdalectomie au Slüder et la dissection mousse [64]. La technique de dissection, effectuée sur un patient intubé avec contrôle de

l'hémostase, tend à devenir la technique de référence. Très peu d'écrits ont été faits sur l'amygdalectomie au Slüder ces dernières années.

i. Amygdalectomie au Slüder

À la fin des années 80, plus de la moitié des amygdalectomies réalisées en France étaient suivant la technique de Slüder. Sur 185 centres publics et privés effectuant en moyenne 180 amygdalectomies en 1989 : 51% pratiquaient exclusivement le Slüder, 30% exclusivement la dissection [65]. Au service d'ORL de l'hôpital des spécialités au CHU de Rabat, il y a au moyenne 340 amygdalectomies au Slüder par an [66], contre une moyenne de 700–800 par an au CHU de Fès [67]. Le Slüder a l'avantage d'être très rapide, l'exérèse est en effet satisfaisante, dans la plupart des cas du fait que la grande majorité des enfants ont des amygdales hypertrophiées qui conviennent à une bonne prise par l'instrument de Slüder [67].

Le Slüder a comme inconvénients [69]:

- ✓ L'insuffisance de contrôle correct de l'hémostase.
- ✓ Le risque d'inhalation et les problèmes posés par les résidus amygdaliens, et les amygdales palatines enchatonnées.
- ✓ La douleur après l'intervention (anesthésie superficielle).
- ✓ La reprise chirurgicale souvent pour résidu d'amygdalectomie.

ii. Amygdalectomie par dissection mousse

La technique de dissection, effectuée sur un patient intubé avec contrôle de l'hémostase, tend à devenir la technique de référence [69]. En France, l'amygdalectomie ou tonsillectomie par dissection est une des interventions les plus fréquemment utilisées chez l'enfant, autant dans le secteur public que privé, avec environ 50 000 tonsillectomies associées ou non à une adénoïdectomie en 2008 soit 17% des actes ORL [70]. On dispose, avec cette technique, de tout le temps nécessaire pour réaliser une intervention réglée, une hémostase parfaite dans des conditions de sécurité, qui sont celles de toute opération menée sous anesthésie générale [71].

Cette technique a été autrefois réservée aux cas difficiles comme les séquelles de phlegmons péri-amygdaliens, aux indications médicales de l'amygdalectomie (rhumatisme articulaire aigu) et aux enfants dont l'état général est déficient. Elle peut être faite avec ou sans intubation. Cependant L'amygdalectomie par dissection avec intubation est la plus utilisée. Le malade

est en position de ROSE (en décubitus dorsal, tête en hyper extension avec un billot sous les épaules) ou en décubitus dorsal simple [41].

Dans une série de 500 patients ayant fait l'amygdalectomie au service d'ORL CHU Hassan II de Fès, tous les enfants ont subi l'amygdalectomie par le Slüder sous sédation; vu le nombre élevé des enfants [69]. Dans une série faite dans le service d'ORL à l'hôpital de Gabriel Touré de Bamako Mali pendant 5 ans, 102 cas d'Amygdalectomies pratiquées dans le service d'ORL. L'amygdalectomie par dissection sous anesthésie générale est réalisée dans 83 cas, soit 82,33%, avec intubation nasotrachéale, et qui reste actuellement, la seule technique utilisée dans le service. À la sortie du bloc opératoire, le malade est amené vers la salle de réveil pour être surveillé pendant au moins 20 minutes, puis à sa chambre mené également d'une ordonnance comportant un antalgique et un antibiotique (amoxicilline protégée ou macrolide) à but prophylactique [13].

B. Durée du geste chirurgical

L'amygdalectomie au Slüder reste la méthode la plus rapide comme le montre le tableau ci-dessous [79].

| | |
|------------------------------------|----------------|
| Le Slüder | 15-30 secondes |
| Dissection mousse | 15-60 minutes |
| Le laser | 10-25minutes |
| L'argon plasma coagulation | 2-12 minutes |
| L'électro coagulation mono polaire | 3-80 minutes |
| Le ciseau bipolaire | 3-55 minutes |
| Le bistouri ultrasonique | 12-60 minutes |
| La radiofréquence bipolaire | 20-60 minutes |
| La microchirurgie bipolaire | 8-27 minutes |

C. Accidents

Après amygdalectomie chez l'enfant, on distingue les complications postopératoires primaires ou immédiates, survenant au cours des 24 premières heures et les complications postopératoires secondaires ou retardées, survenant au-delà du premier jour [70]. Les principales complications primaires sont l'hémorragie, les complications respiratoires, les nausées et les vomissements (NVPO) et les complications cardiovasculaires. Les principales complications postopératoires secondaires sont l'hémorragie

retardée, l'infection, la subluxation atlantoaxiale, la déshydratation, l'insuffisance vélopalatine et la sténose nasopharyngée. L'hémorragie est la complication postopératoire primaire la plus fréquente [81], avec une prévalence cependant très variable dans la littérature et des chiffres allant de 0,1 à plus de 20% [71]. Ces disparités de fréquence d'une étude à l'autre s'expliquent très probablement par des différences de définition de l'hémorragie, notamment selon que l'on considère les hémorragies per et postopératoires ou uniquement les postopératoires et des différences de gravité de saignement [70]. Si l'on prend en compte uniquement les études plus récentes, en ne gardant que les méta-analyses ou les études prospectives, on trouve en fait une prévalence d'hémorragie postopératoire d'environ 3,5%. Parmi les facteurs de risque d'hémorragie post amygdalectomie on retrouve la prise d'anti-inflammatoire non stéroïdiens (AINS) en postopératoire (fin de la chirurgie, ou à la sortie de l'hôpital) [72], y compris d'aspirine [73]. Dans la méta analyse de Moiniche et al. [74] et dans celle de Marret et al. [91], on retrouve essentiellement une augmentation du risque de saignement postopératoire nécessitant une chirurgie d'hémostase. Cependant, ces résultats ont donné lieu à des contestations dans la littérature [75]. Par ailleurs, les résultats d'une méta-analyse récente du groupe Cochrane ne confirme pas l'association entre prise d'AINS et augmentation du saignement nécessitant une hémostase chirurgicale [76], mais plutôt l'âge des patients. L'hémorragie semble plus fréquente chez les enfants les plus âgés (plus de six ans et surtout plus de 11 ans) ou qui ont des antécédents d'amygdalite chronique, un saignement per opératoire estimé supérieur à 50 cm³ ou une pression artérielle postopératoire élevée [87].

Dans notre étude, on a noté 5 cas d'hémorragie post amygdalectomie dont 3 cas survenant de façon immédiate après la chirurgie, et qui ont nécessité un tamponnement 2 cas d'hémorragie sur chute d'escarre pour lesquels nous nous sommes contentés d'une simple surveillance.

Dans une série de 1690 cas d'amygdalectomie au Slüder au service ORL à Rabat 2001 [66], ils ont eu 1,18% d'hémorragie ayant nécessité dans la plupart des cas des tamponnements.

Une autre étude faite sur 102 cas d'amygdalectomie pratiquée dans le service ORL de l'hôpital Gabriel Toure de Bamako [13] rapporte deux cas

d'hémorragie postopératoire immédiate (1,96%) ayant cédé sous un tamponnement local des loges amygdaliennes au bloc opératoire. L'évolution a été favorable dans tous les cas, après 24 heures d'hospitalisation. La durée d'hospitalisation est de 3-4 jours, mais le malade est convoqué dans la semaine suivante, et deux semaines plus tard. Il s'avère ainsi délicat de préciser l'incidence et la sévérité du saignement après une amygdalectomie en raison de l'absence de définition de l'hémorragie.

L'appréciation de l'importance du saignement est malaisée, car il n'est pas toujours extériorisé, il peut se révéler tardivement par des signes d'hypovolémie à l'occasion d'une inhalation. Des mouvements de déglutition répétés, un vomissement abondant de sang non digéré donne parfois l'alerte. L'examen local peut montrer la présence de gros caillots dans une loge amygdalienne. Le débat porte principalement sur l'incidence du saignement postopératoire et sur la possibilité de le prévoir.

Tableau 4 : Tableau montrant Les procédures utilisées dans le contrôle du saignement pendant l'intervention selon Guida

| Amygdalectomie | Tampon | Ligature | Electro cautérisation |
|---------------------------|----------|----------|-----------------------|
| Au Slüder | rare | 4% | |
| Par dissection | | | |
| -sous anesthésie générale | | 19% | |
| -sous anesthésie locale | fréquent | 23% | 5% |

4. La douleur post-amygdalectomie

A. Caractéristiques et évaluation de la douleur

La douleur de l'amygdalectomie reçoit actuellement plus d'attention ; après une longue période marquée par la banalisation et le déni durant laquelle il n'y avait pas de prise en charge. La douleur de l'amygdalectomie est classée parmi les douleurs postopératoires fortes et durant plus de 48 heures [81].

Dans la plupart des études, cette douleur est évaluée par une échelle visuelle analogique (EVA), comme étant supérieure à 65 mm les premières 24 heures et d'environ 50 mm jusqu'au quatrième jour [80]. Ensuite, la douleur a tendance à diminuer, mais l'EVA reste tout de même supérieure ou égale à 30 mm jusqu'au septième jour chez l'enfant [81]. La douleur étant prévisible, un protocole d'analgésie devrait être mis en œuvre dès la phase initiale du réveil, sans attendre son apparition. Ce protocole doit être simple, efficace et de

surveillance aisée. Il ne doit pas favoriser le saignement postopératoire, ni faire courir de risque d'obstruction des voies aériennes, et ne doit pas modifier le cours normal des suites opératoires [82].

La douleur postopératoire précoce se manifeste souvent par un état d'agitation. Les mécanismes de la douleur sont dépendants de l'état local et de la technique opératoire. À la phase immédiate, la douleur est directement liée à la plaie opératoire. Les fibres musculaires des piliers amygdaliens sont fréquemment lésées [82].

À la 24ème heure après l'opération, la réaction inflammatoire est au premier plan. La surface de la plaie opératoire est couverte d'un exsudat pseudomembraneux, avec œdème des piliers amygdaliens et de la luette. À cette phase, la douleur est essentiellement liée au spasme des muscles pharyngés [93]. L'étude de Homer datant de l'an 2000, a montré que les suites post-amygdalectomie au Slüder sont moins douloureuses que celles par dissection [84]. Il était noté que la durée de la douleur était en moyenne de 2-3 jours après le geste chirurgical au Slüder contre 5-7 jours après la dissection mousse [83]. Des résultats similaires ont été obtenus à la suite d'autres travaux et qui ont révélé que la durée était de 3-6 jours après Slüder contre 6-9 jours après dissection [78]. Les principaux protocoles analgésiques font appel au paracétamol, aux AINS et aux morphiniques.

B. Les médicaments analgésiques

i. Paracétamol

Le paracétamol est largement utilisé, la posologie est de 40-50 mg/kg en dose de charge puis 30 mg/kg toutes les 6 heures [85].

Le paracétamol (antalgique de palier I) est l'agent analgésique le plus utilisé en France, du fait de la quasi absence de contre-indications et d'effets indésirables aux doses préconisées. Utilisé en association avec d'autres antalgiques comme la codéine, il a fait la preuve de son efficacité, permettant une épargne morphinique d'environ 30 % dans la majorité des études, d'autant les effets indésirables de ces derniers [86-87]. En monothérapie, le paracétamol ne suffit pas pour soulager la douleur après amygdalectomie [88]. L'administration de paracétamol en prémédication ou à l'induction avant incision n'a pas montré sa supériorité [86].

Dans notre série, tous les malades bénéficient d'une prescription du paracétamol en hospitalier et à la sortie de l'hôpital à la dose de 15mg/kg/6 heures.

ii. **Anti-inflammatoires non stéroïdiens**

Du fait de la composante inflammatoire de la douleur, les AINS trouvent dans l'amygdalectomie une indication logique. Les données concernent principalement un dérivé de l'acide phényllactique, le diclofénac. D'autres AINS sont utilisés après amygdalectomie : acide niflumique et le kétoprofène [82]. Les anti-inflammatoires non stéroïdiens non sélectifs ont largement prouvé leur efficacité analgésique après amygdalectomie. Les AINS seuls ou en association avec le paracétamol procurent une analgésie supérieure au paracétamol seul, comparable à celle de la morphine avec une diminution importante de la fréquence des nausées vomissements postopératoires (NVPO) [88-89]. La possibilité d'une augmentation du saignement peropératoire ou postopératoire est d'une particulière importance. Les données disponibles ne permettent pas de conclure mais incitent à la vigilance. L'incidence du saignement postopératoire est de 5 à 8 fois supérieur si des AINS ont été utilisés, et l'éventuelle possibilité d'association entre AINS et réintervention pour hémorragie [85].

Cependant, les AINS sont considérés par plusieurs auteurs comme responsables d'une augmentation significative du saignement postopératoire en rapport avec leur effet antiagrégant plaquettaire [102]. Deux méta-analyses récentes s'intéressent au risque hémorragique lié à l'utilisation des AINS pour l'analgésie après amygdalectomie. Ainsi, Moiniche et al. [74], sur 25 études randomisées contrôlées et 1853 patients dont la moitié environ ont reçu des AINS, concluent que sur 100 amygdalectomies, deux reprises chirurgicales sont dues aux AINS, indépendamment du mode et de la fréquence de leur administration. Ils notent aussi que 11 patients sur 100 auront évité les NVPO grâce à l'épargne morphinique due aux mêmes AINS et mettent ainsi en balance le bénéfice attendu et le risque encouru [91]. Marret et al dans une méta-analyse de sept études regroupant 505 patients, retrouvent un risque de reprise chirurgicale nettement plus élevé dans le groupe ayant reçu des AINS (4,2 % versus 0,8%) et concluent à la non indication des AINS dans cette indication [91]. Paradoxalement, deux autres méta-

analyses, reprenant sensiblement les mêmes études, en tirent des conclusions différentes [93–94]: Pour Krishna et al, seule l'utilisation d'aspirine après amygdalectomie est associée à une augmentation significative du risque hémorragique, à l'exclusion des autres AINS [103]. La méta-analyse de Cardwell et al, ne retrouve pas d'augmentation significative du saignement sous AINS, du moins dans la population pédiatrique, puisque son analyse s'est limitée aux études ayant inclus des enfants exclusivement [94]. Cela explique peut-être la disparité des résultats, et ne permet pas de recommandation formelle à ce sujet [94]. L'acide acétylsalicylique est contre-indiqué après amygdalectomie, car il perturbe durablement l'hémostase primaire [106].

iii. Codéine

C'est un analgésique morphinique intermédiaire (palier II), dont l'action antalgique résulte de sa transformation en morphine, par le foie sous l'action du cytochrome P450. Dans une étude, ce métabolisme était absent ou considéré insuffisant chez près de 50 % d'enfants étudiés [95]. L'association paracétamol codéine procure une analgésie satisfaisante, compatible avec la chirurgie ambulatoire [108–109]. Une autre étude randomisée ne retrouve pas de supériorité de l'association paracétamol-codéine comparée au paracétamol seul. Mais dans le groupe codéine le paracétamol était administré à la dose de 9,6 mg/kg par prise versus 15 mg/kg par prise dans le groupe paracétamol seul [96]. Administrée seule, la codéine ne procure pas d'analgésie suffisante [97].

iv. Morphine

Les morphiniques sont utilisables sous réserve d'une surveillance stricte [65]. La morphine (antalgique de palier III) est le médicament de référence en analgésie postopératoire. Chez l'enfant, un bolus per opératoire de 0,05 à 0,1 mg/kg, suivi au besoin d'une titration par bolus de 0,02 mg/kg, a démontré son efficacité en analgésie après amygdalectomie [99–100]. La voie intraveineuse est la plus largement utilisée, bien que certaines équipes aient décrit une biodisponibilité équivalente par voie intramusculaire ou sublinguale [102–103].

v. Anesthésique local

La pulvérisation de xylocaïne à 10% sur les loges amygdaliennes améliore le confort de l'enfant dans la période postopératoire immédiate sans effets secondaires gênants [82].

vi. Corticoïdes

Les corticoïdes ont été utilisés dans plusieurs études avec succès pour diminuer la douleur et les NVPO (Nausées vomissements postopératoires) après amygdalectomie. Ils agissent en limitant la réaction inflammatoire et l'œdème local, favorisant une reprise alimentaire précoce [101]. Du fait de son faible coût et d'une demi-vie assez longue (36 à 72 heures) permettant une injection unique, la dexaméthasone est le corticoïde le plus souvent utilisé dans cette indication. Deux études randomisées en double insu ont conclu à l'efficacité sur la douleur et les vomissements d'une dose unique per opératoire de dexaméthasone (0,5 et 1 mg/kg, maximales 8 à 10 mg), permettant une reprise précoce de l'alimentation orale [104].

D'autres études ne retrouvent que l'effet antiémétique et la reprise alimentaire plus précoce. Deux méta-analyses retrouvent effectivement cet effet bénéfique sur la morbidité postopératoire concernant les NVPO et la reprise orale mais ne retiennent pas l'effet analgésique par insuffisance de données. Les doses de dexaméthasone utilisées dans toutes ces études varient de 0,15 mg/kg à 1 mg/kg avec des doses totales maximales allant de 8 à 25 mg [103-104].

5. Complications d'ordre anesthésique

Les incidents d'ordre anesthésique représentent les 2/3 des complications. Ils sont essentiellement en péri-opératoire. Des troubles du rythme et un bronchospasme peuvent apparaître si l'anesthésie est trop légère. À l'opposé, une anesthésie trop profonde au cours du geste opératoire peut contribuer à un risque d'inhalation et de bronchospasme secondaire [3].

Dans notre série nous n'avons noté aucune complication d'ordre anesthésique.

6. Incidents du geste opératoire

L'avulsion d'une dent de lait par l'ouvre-bouche est redoutable; donc avant de le mettre en place, il faut la retirer immédiatement afin d'éviter sa chute dans l'arbre trachéo-bronchique. Les déchirures des piliers de la loge amygdalienne se voient surtout dans la technique de Slüder. La déchirure du pilier antérieur est due à l'appui trop considérable du doigt gauche qui fait pénétrer une partie du muscle dans l'anneau qui se trouve dans un plan trop sagittal. Cette déchirure est sans conséquence lorsqu'elle est minime, mais peut être à l'origine des brides cicatricielles disgracieuses ou gênant le fonctionnement du voile [105].

Cependant, la déchirure du pilier postérieur est rare. Le pilier a été engagé en même temps que la face postérieure de l'amygdale si l'instrument a été poussé trop en arrière au temps d'engagement. Cette déchirure peut être responsable de modification de la voix et d'hémorragie [106]. L'arrachement d'un tractus muqueux pharyngo-buccal s'explique par le fait que l'opérateur qui retire l'amygdale du pharynx voit parfois un long filament muqueux lui faire suite. Il faut interrompre le geste et sectionner ce filament à son extrémité buccale [54]. La section de la luette est un accident classique en fait rare, car la résistance des fibres du voile incite l'opérateur à contrôler sa prise. La prise incomplète de l'amygdale est fréquente. Il peut s'agir d'un pôle supérieur d'amygdale bilobée, dont la partie inférieure, solidaire de l'amygdale a échappé à l'anneau du Slüder [107]. On peut tenter une nouvelle prise à l'aide de ce dernier. Mais celle-ci sera toujours plus difficile à réussir. En cas d'échec, on doit utiliser la pince à débris de Hartmann en se souvenant toujours des rapports de l'amygdale et de la carotide interne et en la maniant avec les plus grandes précautions. Ces amygdalectomies incomplètes sont génératrices d'hémorragie dans les suites immédiates, ou peuvent passer inaperçues et se révéler à distance par une reprise des angines [109].

7. Autres complications

En postopératoire immédiat, ce sont les accès de toux, de nausées et de vomissements surtout qui peuvent entraîner une acétonémie et une majoration de la déshydratation de l'enfant. La conjonction d'une apnée de 30-45

secondes, l'hémorragie brutale, les troubles de rythme réalisent les conditions idéales de l'arrêt circulatoire immédiat [66].

A. Nausées et vomissements

Les nausées et les vomissements postopératoires ont des incidences qui dépassent 70% des enfants opérés. Ils augmentent la douleur et l'inconfort général de la phase postopératoire. Des vomissements répétés de sang plus ou moins digéré peuvent signaler une hémorragie postopératoire [109]. Des vomissements prolongés exposent à un risque accru de saignement et d'inhalation. Ils favorisent la déshydratation et le déséquilibre hydro-électrolytique. Les facteurs favorisant les vomissements sont multiples : présence de sang dans l'estomac, œdème et inflammation de la paroi pharyngée postérieure et de la luette stimulant le réflexe nauséeux, douleur et anxiété de l'enfant [112]. Les antiémétiques inhibent le centre des vomissements par l'intermédiaire des récepteurs H1 à l'histamine, cholinergiques, dopaminergiques ou sérotoninergiques. Le métoclopramide favorise la vidange gastrique en inhibant les récepteurs dopaminergiques du muscle lisse gastrique et augmente le tonus du sphincter œsophagien inférieur [108]. Des études [108–110–112] non exemptes de biais ont évalué l'effet des antiémétiques.

L'étude de Stene [110] sur 132 enfants âgés de 2 à 12 ans a montré que l'incidence des vomissements sous métoclopramide (56%) a été peu différente de celle sous placebo (69%). L'ondansétron a diminué significativement l'incidence des vomissements : 26% par rapport aux 2 autres, sa posologie officiellement recommandée est de 0,1 mg/kg pour les enfants de moins de 40 kg et de 4 mg pour les enfants de plus de 40 kg et les adultes [110]. Rusy L.M. et Hoffman G.M. [112] ont appliqué l'électro-acupuncture prophylactique pour les nausées et les vomissements postopératoires chez 120 enfants âgés de 4 à 18 ans. Mais le résultat a montré que l'efficacité de cette acupuncture est similaire à l'utilisation de la pharmacothérapie.

B. Complications infectieuses

Les complications infectieuses sont en principe prévenues par l'antibiothérapie per et postopératoire. L'infection des loges amygdaliennes se traduit par une hyperthermie associée à des douleurs et surtout à des otalgies. Les phlegmons postopératoires des espaces para pharyngés sont

exceptionnels actuellement, bien que nous n'avons recueilli aucun cas dans notre étude, la prise en charge nécessite le drainage opératoire et une antibiothérapie à large spectre. Ils peuvent être rencontrés après des plaies des parois latérales de la loge et des dilacérations des espaces parapharyngés. L'antibiothérapie locale et générale postopératoire pourra les prévenir. Les broncho-pneumopathies et les abcès du poumon ont disparu [73].

C. Insuffisance vélaire

Il faut séparer l'insuffisance vélaire fonctionnelle transitoire, qui se rencontre en postopératoire immédiat et qui est le fait d'une contraction réflexe de la sangle musculaire vélo-pharyngée, de l'insuffisance vélaire définitive résultant d'une résection excessive des piliers sur un voile constitutionnellement court [111].

D. Sténose oropharyngée

C'est une complication rare, provoquée par une dilacération et une cicatrisation vicieuse des piliers. Son traitement est chirurgical reposant sur une pharyngoplastie d'élargissement [111].

8. Mortalité

Schématiquement, on peut distinguer deux causes majeures et non exclusives de décès, soit l'hypoxie par absence de contrôle des voies aériennes, soit l'hypovolémie par défaut de contrôle du saignement. La mortalité est rare lors d'une amygdalectomie. Des données ont rapporté le taux de mortalité variant de 1 pour 8400 à 1 pour 35000 [113]. Au Québec en 2006, trois enfants sont décédés en cinq dernières années des suites d'amygdalectomie, ce qui représente un taux de décès d'environ 1 pour 20000 chirurgies. Malgré que ce taux soit similaire à celui de plusieurs pays, il est plus élevé qu'aux Pays-Bas, par exemple, on y pratique environ 49 000 amygdalectomies par année et aucun décès consécutif à cette intervention n'est survenu en 10 ans [70]. Des données un peu plus anciennes entre 1976 et 1986, ont recensé 15 accidents mortels après amygdalectomie en France. Sur ces 15 décès, 10 concernaient des enfants. Les protocoles opératoires ne sont malheureusement précisés que chez 6 enfants sur 10 et concernent dans 6 cas la technique de Slüder sans protections des voies aériennes supérieures.

Un cas d'arrêt cardiaque chez un enfant opéré au Slüder sans contrôle des VAS est responsable de véritables séquelles hypoxiques majeures est également rapporté [114]. Aucun décès n'a été déclaré dans notre série.

CONCLUSION

Les amygdales palatines jouent un rôle précoce et important dans la défense immunitaire, qui se poursuit jusqu' à l'âge de 7-8 ans. Il s'agirait plus d'un organe immunocompétent contribuant au développement immunitaire de l'individu qu'un simple organe de protection mécanique contre les agressions extérieures. La décision d'amygdalectomie doit donc tenir compte de ce rôle physiologique. Les indications sont principalement d'ordre infectieux, qui sont les plus fréquentes : angines à répétition, amygdalites chroniques, complications locorégionales d'infection amygdalienne ; l'hypertrophie amygdalienne représente la 2ème indication lorsqu'elle entraîne une gêne phonatoire, une gêne à la déglutition, une obstruction respiratoire haute pouvant aller jusqu'au syndrome d'apnée du sommeil.

L'amygdalectomie chez l'enfant est un acte qui paraît assez facile; cependant, il s'agit d'une opération qui n'est plus dénuée de risques en particulier l'hémorragie qu'il faut guetter au maximum.

ملخص

استئصال اللوزتين هو عبارة عن عملية يتم من خلالها نزع اللوزتين، اللتين هما عبارة عن عضو يحدث التهابه وكبر حجمه انسدادا جزئيا للمسالك التنفسية ولهذه الجراحة عدة دواع :

- ✓ التهاب اللوزتين المتكرر.
- ✓ لوزتان ذات حجم كبير تسببان عسر التنفس والبلع
- ✓ التهاب اللوزتين المزمن
- ✓ أحداث ما بعد العقديات
- ✓ تقيح في الحنجرة
- ✓ ورم اللوزتين (وغالبا ما يكون نادرا)

فيما يتمحور موضوع عملنا حول دراسة استطلاعية, 100 مريض استفادوا من عملية استئصال اللوزتين بمصلحة الأذن و الأنف و الحنجرة بالمستشفى العسكري مولاي اسماعيل خلال الفترة الممتدة ما بين يناير 2011 وديسمبر 2014. يمكن توزيع مرضانا على النحو التالي :

100 طفلا تتراوح أعمارهم ما بين 3 و16 سنة، 50 من الذكور مقابل 50 من الإناث وقد استفادوا من استئصال اللوزتين عبر التشريح بعد التخدير الكلي.

من الدواعي الأكثر تداولاً لهذه العملية، نجد التهاب اللوزتين المتكرر ممثلاً في 56 حالة أي ما يعادل 56%

يليه اللوزتان ذات الحجم الكبير ب 32 حالة أي ما يعادل 32%

بالنسبة للعديد، استئصال اللوزتين عبارة عن عملية بسيطة، بيد أنها لا تخلو من مضاعفات أهمها النزيف الذي تم

تداوله عند 5 مرضى أي بنسبة 5%.

أما آلام ما بعد الجراحة فقد تم التعبير عنها عند جل المرضى لهذا تم تزويدهم بوصفة طبية تضم مسكناً للآلام و مضاداً حيويًا بشكل وقائي .

كان هناك تطور إيجابي لكل الحالات , لم نسجل أي حالة وفاة في دراستنا.

RÉSUMÉ

L'amygdalectomie est l'excision des amygdales, qui sont des glandes que lorsqu'elles présentent de l'inflammation, provoquent, par l'augmentation de leur taille, l'obstruction partielle des voies respiratoires. L'intervention peut être indiquée devant :

- ✓ Des amygdalites à répétition.
- ✓ Une hypertrophie chronique des amygdales qui rend difficile la respiration et la déglutition.
- ✓ L'amygdalite chronique.
- ✓ Manifestations post-streptococciques.
- ✓ Des abcès péri amygdaliens.
- ✓ Une tumeur des amygdales (très rare).

Notre étude est rétrospective portant sur 100 patients ayant fait une amygdalectomie au service d'ORL et de chirurgie cervico-faciale de l'hôpital militaire Moulay Ismail de Meknès entre Janvier 2011 et Décembre 2014.

Nos malades sont répartis comme suit : 100 enfants dont l'âge varie entre 3 et 16 ans, 50% de sexe masculin et 50% de sexe féminin, ayant bénéficié d'une amygdalectomie selon la technique de dissection sous anesthésie générale et intubation oro-trachéale.

Les indications les plus fréquentes de l'amygdalectomie sont les angines à répétition en premier lieu (56 cas, soit 56%) suivies d'amygdales obstructives (32cas, soit 32%).

L'amygdalectomie est un acte qui paraît assez facile, cependant, il s'agit d'une opération qui n'est plus dénuée de risques en particulier l'hémorragie qu'il faut guetter au maximum.

Cette complication est retrouvée chez 5 malades dans notre série, soit 5%. La douleur postopératoire est constatée chez la plupart des malades, indication de prescription d'antalgique, associé à une antibiothérapie prophylactique. L'évolution était favorable pour tous les malades, aucun décès n'a été déclaré dans notre série.

ABSTRACT

The tonsillectomy is the excision of tonsils, which are glands that, when they present ignition, cause, by the increase in their size, the partial obstruction of the respiratory tracts. This surgery can be indicated to treat:

- ✓ Repetitive tonsillitis.
- ✓ Chronic hypertrophy of the amygdalate (swollen amygdalate) which makes more difficult breathing and swallowing.
- ✓ Chronic tonsillitis.
- ✓ Post-streptococcal events.
- ✓ Perished amygdalate abscess.
- ✓ Tumor of amygdalate (very rare).

Our study is retrospective relating to 100 patients having made tonsillectomy in the Otorhinolaryngology Service of the military hospital of Meknes between January 2011 and December 2014. Our patients divided as follows: 100 children, whose age varies between 3 and 16 years, 50 % of male compared with 50% of female, having profited from a tonsillectomy according to the technique of dissection under general anesthesia and oral tracheal intubation.

The most frequent indications of the tonsillectomy are the repetitive tonsillitis (56 cases, Either 56%) followed by the obstructive amygdalate (32 cases, either 32%).

The tonsillectomy is an act which appears rather easy, however, it acts of an operation which is stripped any more of risks in particular the hemorrhage, only it is necessary to watch for to the maximum. This complication is found among 5 patients in our series, that is to say 5%.

The postoperative pain is noted at the majority of the patients, indication of analgesics associated with prophylactic antibiotics.

The evolution was good for all the patients, No deaths were reported in our series.

Bibliographie

1. **DEHESDIN D, CHOUSSEY O** Anatomie du pharynx. EMC (Elsevier-Paris), otorhino-laryngologie, 20-491-A-10, 2002 : 10.
2. **ROUVIERE H, DELMAS A** Pharynx. In: Anatomie humaine descriptive, topographie et fonctionnelle. Tome 1. Tête et cou. 14 ème édition, Masson, Paris, 1997 : 454-73.
3. **HASSAN S** Anesthésie pour amygdalectomie chez l'enfant. Thèse de médecine N°74, Rabat : 1986.
4. **LEGENT F, PERLEMUTER L, VANDENBROUCK CL** Les amygdales palatines. Cahiers d'anatomie ORL. 4ème édition-Masson-Paris, 1986 : 124-6.
5. **ICONOGRAPHIE** service ORL CHU Hassan II Fès (Pr. EL ALAMI).
6. **ACLANDS DVD. ATLAS- HUMAN ANATOMY.** 5 of 6. Head and Neck. Part2.
7. **TERRACOL E, GUERRIER B** Tonsillectomy. Ann otolaryngol chir 1998 : 36.
8. **www.Yoursurgery.com** : Oropharynx vessels.
9. **KAHLE W, LEONHARDT H, PLATZER W, CABROL C.** Anatomie tome 2- Viscères. Edition Française Paris France. Flammarion Médecine-Sciences 1999 ; p102-196.
10. **KRSTIC R.V.** Atlas d'histologie générale. Edition Masson. Paris France 2000 ; p138-168.
11. **POIRET J, RIBADEAU DUMAS J.L.** Histologie-4ème Edition Masson. Paris France 1995 ; p424.
12. **LAFONT S, HAGUENAU J.P, LEVAL J, REVILLARD J.P.** Physiologie du tissu lymphoïde pharyngé. Encyclopédie Méd. Chir. Paris France. Oto-rhino-laryngologie, 1987 ; 20498 A10, 7, p8.

13. **BABY M.** Bilan des 5 années d'amygdalectomie au service d'O.R.L. de l'Hôpital Gabriel Touré de Bamako. Thèse de médecine, Bamako 1992, n° 47, 209p.
14. **TORTORA G.J, GRABOWSKI S.R.** Principles of anatomy and physiology, seventh edition. 1993; p: 730.
15. **LAFONT S, HAGUENAUER J.P, LEVAL J, REVILLARD J.P.** Physiologie du tissu lymphoïde pharyngé. Encyclopédie Méd. Chir. Paris France. Oto-rhino-laryngologie, 2000 ; 20498 A10, 7, p8.
16. **GARCIN M.** Les défenses anti infectieuses de la sphère ORL. 1^{ère} Rencontre multidisciplinaire sur les affections respiratoires hyper sécrétantes. Colloque Antibes. Janvier 1989 ; p : 35-39.
17. **GRIMFELD A, GARABEDIAN N.** Amygdales, végétations et immunité. Oto-rhino-laryngologie pédiatrique. R.p.1983 N° 33-53 ; p : 2881-2856.
18. **LETONTURIER P.** Immunologie générale. 6^{ème} édition MASSON. Paris Milan Barcelone. 1998 ;p : 45.
19. **François.M.** La Lettre d'Oto-rhino-laryngologie et de chirurgie cervico-faciale 2003 ; 279.
20. **Younis RT, Lazar RH.** History and current practice of tonsillectomy. Laryngoscope 2002 ; 112 : 3-5.
21. **Curtin JM.** The history of tonsil and adenoid surgery. Otolaryngol Clin North Am 2006 ; 20 : 415-9.
22. **Guerrier Y, Mounier-Kuhn P.** L'amygdalectomie. In : Histoire des maladies de l'oreille, du nez et de la gorge. Paris : Éditions Roger Dacosta 1980 : 407
- 17.7. **MacGuire NG.**
23. **A method of guillotine tonsillectomy with an historical review. J LaryngolOtol 1967 ; 81 : 187-95.**

24. **Koempel JA.** On the origin of tonsillectomy and the dissection method. Laryngoscope 2002 ; 112 : 1583–6.
25. **Maddern BR.** Electrosurgery for tonsillectomy. Laryngoscope 2002 ; 112 : 11–3.
26. **ALBUCASIS.** – On Surgery and Instruments. Spink and Lewis. The Wellcome Institut of the History of Medicine, London, 1973, p. 301.
27. **IBNUL-QUF.** – La base du chirurgien (en arabe). Edition de l'Inde, 1973, Tome II,
28. (3). – Tome I, p. 230.
29. (2). – Tome II, p. 462.
30. (1). – Tome II, p. 301.
31. (1). – Tome II, p. 351.
32. (1). – Tome II, p. 301.
33. www.medecine.Ups-tlse.fr : Les différentes sortes d'angines.
34. www.ozzy.f2s.com : Obstructive sleep apnea syndrome.
35. **Guilleminault C, Lubrano-Lavadera M, Cohen-Levy J, Chalumeau F, Fauroux B.** SAS de l'enfant. Apnées du sommeil – Consensus & Pratique 2010;(8):1–16.
36. **GRENET P, GALLET J P** Indications de l'amygdalectomie chez l'enfant. Gaz. Méd. Fr. 1975, (3) : 78–80.
37. **LASCOMBE** Doit-on encore conseiller l'amygdalectomie ? Méd. Et Armées, 1977, 5, (5) : 459–62.
38. **DEBRIE J C** A propos de 700 amygdalectomies sous anesthésie générale avec intubation naso trachéale en Afrique. Cahiers O.R.L, 1982, XVII, (7): 587–602.
39. **FRANCOIS M** Quelle place pour l'amygdalectomie chez l'enfant Arch.Pédiatr. 2000 ; 7 : 79–82.
40. **CRAMPETTE L, MONDAIN M, BARAZER M, GUERRIER B, DEJEAN Y** L'amygdalectomie chez l' enfant. Les cahiers d' ORL, 1991 ; 26 (2): 89–92.

41. **DUBREUIL CH, HAGUENAUER J P, MORGAN A** L'amygdalectomie. ORL pour le praticien, édition SIEMP, Paris, France, 1987 : 208-11.
42. **GRIMAUX B, CADRE B, BOURDINIÈRE J** Complications générales des infections pharyngées. EMC (Paris-France), oto-rhinolaryngologie 20-515-A 10, 2006 : 9.
43. **MARTINE FRANCOIS** Service ORL, hôpital Robert Debré, Paris, France : Indications de l'amygdalectomie chez l'enfant. Mt pédiatrie vol. 3 n° 1, Janvier-Fév 2000 : 52-5.
44. **CENDAN E, JANKOWSKI R** Amygdalectomie et allergie. Journal français d'ORL, 1995; 44 (3): 188-90
45. **CRAMPETTE L, MONDAIN M, BARAZER M** L'amygdalectomie chez l'enfant. Les cahiers d'ORL ; 2002; 26 : 89-91.
46. **BRODSKY L** Modern assessment of tonsils and adenoids. Pediatrclinics North Am 2008 ; 36 : 1551-63.
47. **PERCODANI J, SERRANO E, PESSEY J J** Adénoïdectomie et amygdalectomie : indications actuelles. Sem. Hôp. Paris, 1998 ; 74 (20-21) : 925-32.
48. **WEIL-OLIVIER C, STERKERS G, FRANCOIS M, GARNIER J M, REINERT P, COHEN R** Amygdalectomie en 2005 service de pédiatrie général, hôpital intercommunal, Créteil, 94, France. Archives de pédiatrie 13 (2006): 168-74.
49. **ASTRUC J, TOUBIN R M** Les angines récidivantes : Les indications de l'amygdalectomie. Rev. Prat. (Paris) 2004, 42, 3 : 298-301
50. **BIELUCH V M, MARTIN ET, CHANIER WD** Recurrent tonsillitis. Ann oto rhinol laryngol 1989; 98 : 332-35.
51. **Weil-Olivier C, Sterkers G, François M, Garnier JM, Reinert P, Cohen R, Groupe DIVAS.** L'amygdalectomie en 2005. Arch Pediatr 2006;13:168-74.
52. **Tran KD, Nguyen CD, Weedon J, Goldstein NA.** Child behavior and quality of life in pediatric obstructive sleep apnea. Arch Otolaryngol Head Neck Surg 2005;131:52-7.

53. **Yilmaz MD, Hosal AS, Oguz H, Yordam N, Kaya S.** The effects of tonsillectomy and adenoidectomy on serum IGF-1 and IGFBP3 levels in children. *Laryngoscope* 2002;112:922—5
54. **ORL Pour le praticien 2ème édition de Lavoisier:** 208–11.
55. **PLOYET M J** ORL pédiatrique : indications de l'amygdalectomie: 60–4.
56. **RAUT V, BHAT N, KINSELLA J, TONER J G, SINNATHURAY A R, STEVENSON M** Bipolar scissors versus cold dissection tonsillectomy : A prospective, randomized, multi-unit study. *The laryngoscope*? 512°/2178–8 : 201–11.
57. **MARTINE FRANCOIS** Service ORL, hôpital Robert Debré, Paris, France :Indications de l'amygdalectomie chez l' enfant. *Mt pédiatrie* vol. 3 n° 1, Janvier–Fév 2000 : 52–5.
58. **O'Connor ME, Drasner K.** Preoperative laboratory testing of children undergoing elective surgery. *AnesthAnalg* 2008 ;70:176-80.
59. **SENEZ B, LAUGIER J** Indications de l'adénoïdectomie et/ou de l' amygdalectomie chez l' enfant. *Ann otolaryngolchircervico-faciale*, 2009 ; 115 : 22–45.
60. **Alessio AM et Phillips GS.** A pediatric CT dose and risk estimator. *Pediatr Radiol* 2010;40(11):1816-21. 33–Adnan MT, Abdel-Fattah MM, Makhdoom NK, El-Khouly AA. Does the use of radiofrequency ultrasonic dissector in tonsillectomy have a beneficial effect over the use of laser? *Saudi Med J* 2008;29(12):1775-8.
61. **CHIANG T M, SUKIS AE, ROSS DE** Tonsillectomy performed on an outpatient basis : report of a series of 40000 cases performed without a death. *Arch oto laryngol* 1968; 88 : 105–08.
62. **YARDLEY M PJ** Tonsillectomy, adenoidectomy and adenotonsillectomy: are they safe day case procedures? *Laryngol ot al* 1992; 106 : 299–300.
63. **DE LATHOUWEN CI** Chirurgie ambulatoire : perspective incontournable d'un concept à part entière. *Cah Anesthesiol* 1993 ; 41: 323–26.

64. NARCY PH Que pensez vous de l'amygdalectomie en ambulatoire chez l'enfant ? (Editorial) la terre O.R.L 1992 ; 132 : 3-4.

65. CONTENCIN PH, I de GAUDEMAR, FALALA M, BENZEKRI P, FONTAINE A, NARCY PH L'amygdalectomie en hôpital de jour : étude socio-économique à l'hôpital Robert-Debré de Paris. Ann otolaryngol chir cervicofac 1995, 112 : 174-82.

66. Ouassima

67. MOUNIR YAHYAOUI AMYGDALECTOMIE INDICATIONS ET ACCIDENTS (A PROPOS DE 500 CAS) ; thèse de médecine N° 109, Fès : 2010.

68. ROUVIERE H, DELMAS A Pharynx. In : Anatomie humaine descriptive, topographie et fonctionnelle. Tome 1. Tête et cou. 14 ème édition, Masson, Paris, 1997 : 454-73.

69. YVES GUERRIER Amygdalectomie chez l'enfant, EMC (Paris-France) 24-121-A-10, 1995 : 1-4.

70. RANDE H, LAZAR MD, RAMZI T, YOUNIS MD History and current practice of tonsillectomy. The laryngoscope 112; 2002 : 3-5.

71. Johnson LB, Elluru RG, Myer CM. Complications of adenotonsillectomy. Laryngoscope 2002;112:35-6 [Niveau III].

72. Kendrick D, Gibbin K. An audit of the complications of paediatric tonsillectomy, adenoidectomy and adenotonsillectomy. Clin Otolaryngol 1993;18:115-7 [Niveau III].

73. Carithers JS, Gebhart DE, Williams JA. Postoperative risks of pediatric tonsilloadenoidectomy. Laryngoscope 1987;97:422-9 [Niveau IV].

74. Moiniche S, Romsing J, Dahl JB, Tramer MR. Nonsteroidal anti-inflammatory drugs and the risk of operative site bleeding after tonsillectomy: a quantitative systematic review. Anesth Analg 2003; 96:68-77 [Niveau II].

75. Paradise JL, Bluestone CD, Colborn DK, Bernard BS, Rockette HE,

Kurs-Lasky M. Tonsillectomy and adenotonsillectomy for recurrent throat infection in moderately affected children. *Pediatrics* 2002;110:7-15 [Niveau III].

76. Pinder D, Hilton M. Dissection versus diathermy for tonsillectomy. *Cochrane Database Syst Rev* 2001. CD002211. [Niveau II].

77. Windfuhr JP, Chen YS. Post-tonsillectomy and adenoidectomy hemorrhage in non selected patients. *Ann Otol Rhinol Laryngol* 2003;112:63- 70 [Niveau III].

78. Koempel JA. On the origin of tonsillectomy and the dissection method. *Laryngoscope* 2002;112:1583-6 [Niveau IV].

79. SENEZ B, LAUGIER G Indications de l'adénoïdectomie et de l'amygdalectomie chez l'enfant. *Ann otolaryngol chir cervicofac.* 1998; 110: 10-7.

80. Finley GA, McGrath PJ, Forward SP, McNeill G, Fitzgerald P. Parent' management of children's pain following "minor" surgery. *Pain* 1996 ;64:83-7.

81. Hamers JP, Abu-Saad HH. Children's pain at home following (adeno) tonsillectomy. *Eur J Pain* 2002;6:213-9.

82. Société française d'anesthésie et de réanimation. Conférence de consensus. Texte court. Prise en charge de la douleur postopératoire chez L'adulte et l'enfant. 1997. <http://www.sfar.org/douleurpostopcccons.html>

83. COHEN-SALMON D Un exemple de douleur banalisée : l'amygdalectomie chez l'enfant. *Ann pediatri (Paris)*, 1995; 42 (2): 85-9.

84. HOMER J J, WILLIAMS B T, SEMPLE P, SWANEPOEL A, KNIGHT L C Tensillectomy by guillotine is less painful than by dissection. *Int journal of pediatric otorhinolaryngology*, 2000; 52 : 25-9.

85. Comparative study of tonsillectomy performed by guillotine and dissection methods. *The journal of laryngology and otology*, 1983;97 : 605-06 SEMPLE P, SWALLOW J, KNIGHT L Post tonsillectomy : A pain at home. *Yorkshire Med*, 1997; 10 : 30-2.

- 86. COLOMBANI S, TEYCHONNEAU D, DAR IV, CROSS A M, HERNANDEZ M P** Hôpital Pellegrin-enfants. Bordeaux Evaluation de la douleur postamygdalectomie chez l'enfant. 2007. Anesthésie locorégionale et douleur pédiatrique, communications orales R038.
- 87. Korpela R, Korvenoja P, Meretoja OA.** Morphine-sparing effect of acetaminophen in pediatric day-case surgery. *Anesthesiology* 1999;91:442-7.
- 88. Romsing J, Hertel S, Harder A, Rasmussen M.** Examination of acetaminophen for outpatient management of postoperative pain in children. *Paediatr Anaesth* 1998;8:235-9.
- 89. Morton NS, O' Brien K.** Analgesic efficacy of paracetamol and diclofenacin children receiving PCA morphine. *Br J Anaesth* 1999;82:715-7.
- 90. Salonen A, Kokki H, Nuutinen J.** The effect of ketoprofen on recovery after tonsillectomy in children: a 3-week follow-up study. *Int J Pediatr Otorhinolaryngol* 2002;62:143-50.
- 91. Marret E, Flahault A, Samama CM, Bonnet F.** Effects of postoperative, non steroidal, antiinflammatory drugs on bleeding risk after tonsillectomy: meta-analysis of randomized, controlled trials. *Anesthesiology* 2003;98:1497-502.
- 92. ORL Pour le praticien 3ème édition de Lavoisier:** 208-11.
- 93. Krishna S, Hughes LF, Lin SY.** Postoperative hemorrhage with non steroidal anti-inflammatory drug use after tonsillectomy: a meta-analysis. *Arch Otolaryngol Head Neck Surg* 2003;129:1086-9.
- 94. Cardwell M, Siviter G, Smith A.** Non-steroidal anti-inflammatory drugs and perioperative bleeding in paediatric tonsillectomy. *Cochrane Database Syst Rev*)2005;(2). CD003591.
- 95. DUBREUIL CH, HAGUENAUER J P, MORGAN A** L'amygdalectomie. *ORL pour le praticien*, édition SIEMP, Paris, France, 2000 : 208-11.

96. Williams DG, Patel A, Howard RF. Pharmacogenetics of codeine metabolism in an urban population of children and its implications for analgesic reliability. *Br J Anaesth* 2002;89:839-45.

97. Madadaki C, Laffon M, Lesage V, Blond MH, Lescanne E, Mercier C. Evaluation du confort postopératoire après amygdalectomie en ambulatoire chez l'enfant. *Ann FrAnesthReanim* 2002;21:767-74.

98. Dawson GS, Seidman P, Ramadan HH. Improved postoperative pain control in pediatric adenotonsillectomy with dextromethorphan. *Laryngoscope* 2001;111:1223-6.

99. Moir MS, Bair E, Shinnick P, Messner A. Acetaminophen versus acetaminophen with codeine after pediatric tonsillectomy. *Laryngoscope* 2000;110:1824-7.

100. Rose JB, Cuy R, Cohen DE, Schreiner MS. Preoperative oral dextromethorphan does not reduce pain or analgesic consumption in children after adenotonsillectomy. *AnesthAnalg* 1999;88:749-53.

101. Mercier C, Gouchet A, Laffon M. Anesthésie pour adénoïdectomie et amygdalectomie chez l'enfant. In: Sfar, editor. Conférences d'actualisation. 41e Congrès national d'anesthésie et de réanimation. 1999. p. 71-87.

102. Agence Nationale d'Accréditation et d'évaluation en Santé. Evaluation et stratégie de prise en charge de la douleur aiguë en ambulatoire chez l'enfant de 1 mois à 15 ans. *Anaes* 2000; 6-7.

103. April MM, Callan ND, Nowak DM, Hausdorff MA. The effect of intravenous dexamethasone in pediatric adenotonsillectomy. *Arch Otolaryngol Head Neck Surg* 1996;122:117-20.

104. Pappas AL, Sukhani R, Hotaling AJ, Mikat-Stevens M, Javorski JJ, Donzelli J, et al. The effect of preoperative dexamethasone on the immediate and delayed postoperative morbidity in children undergoing adenotonsillectomy. *AnesthAnalg* 2002 ;87:57-61.

105. Mukherjee K, Esuvaranathan V, Streets C, Johnson A, Carr AS.

Adenotonsillectomy in children: a comparison of morphine and fentanyl for perioperative analgesia. *Anaesthesia* 2001;56:1193-7.

106. Engelhardt T, Crawford M. Sublingual morphine may be a suitable alternative for pain control in children in the postoperative period. *PaediatrAnaesth* 2001;11:81-3.

107. PLOYET M J. ORL pédiatrique : indications de l'amygdalectomie: 60-4.

108. BENNETT AMD, EMERY PJ. A significant reduction in pediatric post tonsillectomy vomiting through audit. *Ann R CollSurgEngl* 2008; 90 : 226-30.

109. COHEN-SALMON D L'amygdalectomie chez l'enfant. Tome 1 : chirurgie oto-rhino-laryngologique et maxillofaciale, Paris, 1997 : 213-28.

110. STENE EN, SEAY BR, YOUNG LA, BOHNSACK L E, BOSTROM B C Prospective, randomized double-blind, placebo controlled comparaison of metoclopramide and ondansetron for prevention of post-tonsillectomy or adenotonsillectomy emesis. *J. clinAnesth.* 1996; 8 : 540-44.

111. ROSE JB, BRENN BR, CORDDRY DH, THOMAS PC Preoperative oralondansetron for pediatric tonsillectomy. *Anesth.Analg.* 1996; 82 : 558-62.

112 RUSY L M, HOFFMAN G M, WEISMAN S J Electro acupuncture 24prophylaxis of postoperative. Nausea and vomiting following pediatric tonsillectomy with or without adenoidectomy. *Neurology*, 2002; 96 (2):122-23.

113. PEYTRAL C, NEGRIER M D, SENECHAUT JP, KLOSSEL JM, FONTANEL J Accidents graves de l'amygdalectomie. *Ann oto-laryngol* 105 (1988): 383-86.

114. CONSTANT I Contrôle des voies aériennes lors de l'amygdalectomie. *Annales Françaises d'anesthésie et de réanimation* 2008 : 14-6.