



UNIVERSITE CADI AYYAD
FACULTE DE MEDECINE ET DE PHARMACIE
MARRAKECH

ANNEE 2013

THESE N° 93

Tumeurs rénales chez le sujet jeune

THESE

PRESENTEE ET SOUTENUE PUBLIQUEMENT LE ../../2013

PAR

Mr. **Younes BELLIHI**

Né le 20 Janvier 1985 à Marrakech

POUR L'OBTENTION DU DOCTORAT EN MEDECINE

MOTS CLES

Cancer-Rein-Adulte jeune-Adénocarcinome.

JURY

Mr. **S.M. MOUDOUNI**

Professeur d'Urologie

PRÉSIDENT

Mr. **I. SARF**

Professeur d'Urologie

RAPPORTEUR

Mr. **Z.DAHAMI**

Professeur agrégé d'Urologie

Mr. **B. FINECH**

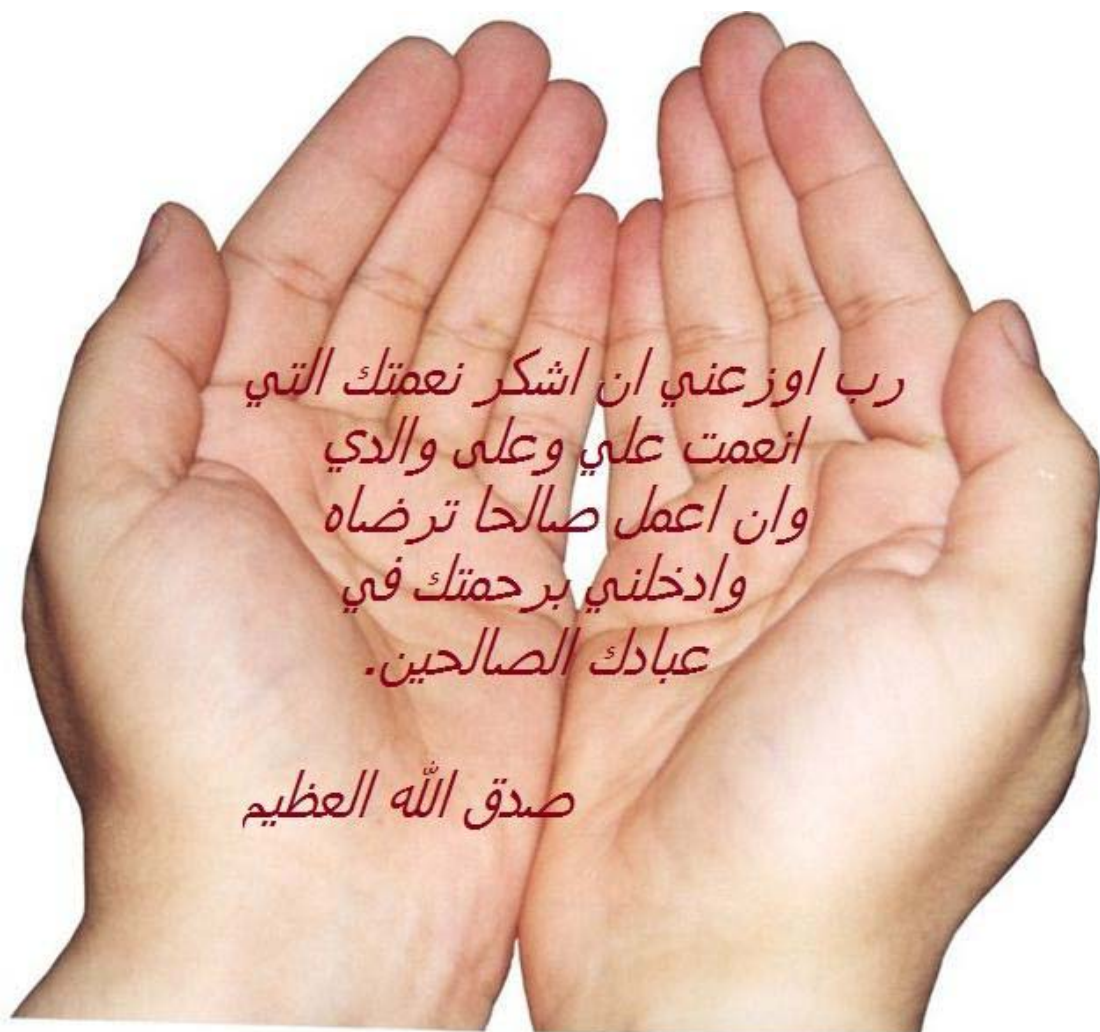Professeur de Chirurgie - Générale

JUGES

Mr. **D. TOUITI**

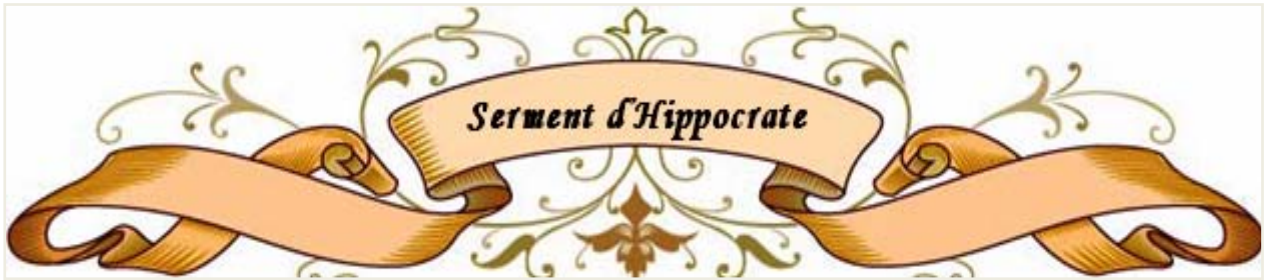Professeur d'Urologie

بِسْمِ اللَّهِ الرَّحْمَنِ الرَّحِيمِ



رب اوزعني ان اشكر نعمتك التي
انعمت علي وعلى والدي
وان اعمل صالحا ترضاه
وادخلني برحمتك في
عبادك الصالحين.

صدق الله العظيم



Au moment d'être admis à devenir membre de la profession médicale, je m'engage solennellement à consacrer ma vie au service de l'humanité.

Je traiterai mes maîtres avec le respect et la reconnaissance qui leur sont dus.

Je pratiquerai ma profession avec conscience et dignité. La santé de mes malades sera mon premier but.

Je ne trahirai pas les secrets qui me seront confiés.

Je maintiendrai par tous les moyens en mon pouvoir l'honneur et les nobles traditions de la profession médicale.

Les médecins seront mes frères.

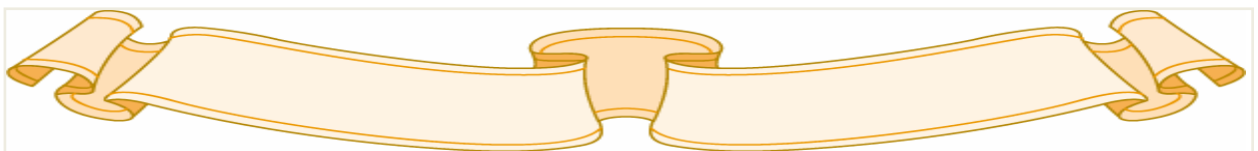
Aucune considération de religion, de nationalité, de race, aucune considération politique et sociale, ne s'interposera entre mon devoir et mon patient.

Je maintiendrai strictement le respect de la vie humaine dès sa conception.

Même sous la menace, je n'userai pas mes connaissances médicales d'une façon contraire aux lois de l'humanité.

Je m'y engage librement et sur mon honneur.

Déclaration Genève, 1948





LISTE DES PROFESSEURS

UNIVERSITE CADI AYYAD
FACULTE DE MEDECINE ET DE PHARMACIE
MARRAKECH

Doyen Honoraire

: Pr. Badie–Azzamann MEHADJI

ADMINISTRATION

Doyen

: Pr. Abdelhaq ALAOUI YAZIDI

Vice doyen à la recherche et la coopération

: Pr. Ag. Mohamed AMINE

Secrétaire Général

: Mr. Azzeddine EL HOUDAIGUI

PROFESSEURS D'ENSEIGNEMENT SUPERIEUR

ABOULFALAH	Abderrahim	Gynécologie – Obstétrique B
ABOUSSAD	Abdelmounaim	Néonatalogie
AIT BENALI	Said	Neurochirurgie
AIT SAB	Imane	Pédiatrie B
AKHDARI	Nadia	Dermatologie
ALAOUI YAZIDI	Abdelhaq	Pneumo–phtisiologie
AMAL	Said	Dermatologie
ASMOUKI	Hamid	Gynécologie – Obstétrique A
ASRI	Fatima	Psychiatrie
BELAABIDIA	Badia	Anatomie–Pathologique
BENELKHAIAT BENOMAR	Ridouan	Chirurgie – Générale
BOUMZEBRA	Drissi	Chirurgie Cardiovasculaire

BOUSKRAOUI	Mohammed	Pédiatrie A
CHABAA	Laila	Biochimie
CHOULLI	Mohamed Khaled	Neuropharmacologie
ESSAADOUNI	Lamiaa	Médecine Interne
FIKRY	Tarik	Traumatologie- Orthopédie A
FINECH	Benasser	Chirurgie - Générale
GHANNANE	Houssine	Neurochirurgie
KISSANI	Najib	Neurologie
KRATI	Khadija	Gastro-Entérologie
LOUZI	Abdelouahed	Chirurgie générale
MAHMAL	Lahoucine	Hématologie clinique stomatologie et chirurgie maxillo
MANSOURI	Nadia	faciale
MOUDOUNI	Said mohammed	Urologie
MOUTAOUAKIL	Abdeljalil	Ophtalmologie
NAJEB	Youssef	Traumato - Orthopédie B
RAJI	Abdelaziz	Oto-Rhino-Laryngologie
SAIDI	Halim	Traumato - Orthopédie A
SAMKAOUI	Mohamed Abdenasser	Anesthésie- Réanimation
SARF	Ismail	Urologie
SBIHI	Mohamed	Pédiatrie B
SOUMMANI	Abderraouf	Gynécologie-Obstétrique A
YOUNOUS	Saïd	Anesthésie-Réanimation

PROFESSEURS AGREGES

ADERDOUR	Lahcen	Oto-Rhino-Laryngologie
ADMOU	Brahim	Immunologie
AMINE	Mohamed	Epidémiologie - Clinique

ARSALANE	Lamiae	Microbiologie– Virologie (Militaire)
BAHA ALI	Tarik	Ophthalmologie
BOUKHIRA	Abderrahman	Biochimie–Chimie (Militaire)
BOURROUS	Monir	Pédiatrie A
CHAFIK	Aziz	Chirurgie Thoracique (Militaire)
CHELLAK	Saliha	Biochimie–chimie (Militaire)
CHERIF IDRISSE EL GANOUNI	Najat	Radiologie
DAHAMI	Zakaria	Urologie
EL ADIB	Ahmed rhassane	Anesthésie–Réanimation
EL FEZZAZI	Redouane	Chirurgie Pédiatrique
EL HATTAOUI	Mustapha	Cardiologie
EL HOUDZI	Jamila	Pédiatrie B
ELFIKRI	Abdelghani	Radiologie (Militaire)
ETTALBI	Saloua	Chirurgie – Réparatrice et plastique
KHALLOUKI	Mohammed	Anesthésie–Réanimation
KHOULALI IDRISSE	Khalid	Traumatologie–orthopédie (Militaire)
LAOUAD	Inas	Néphrologie
LMEJJATI	Mohamed	Neurochirurgie
MANOUDI	Fatiha	Psychiatrie
NEJMI	Hicham	Anesthésie – Réanimation
OULAD SAIAD	Mohamed	Chirurgie pédiatrique
TASSI	Noura	Maladies Infectieuses

PROFESSEURS ASSISTANTS

ABKARI	Imad	Traumatologie–orthopédie B
ABOU EL HASSAN	Taoufik	Anesthésie – réanimation

ABOUSSAIR	Nisrine	Génétique
ADALI	Imane	Psychiatrie
ADALI	Nawal	Neurologie
AGHOUTANE	El Mouhtadi	Chirurgie – pédiatrique
AISSAOUI	Younes	Anésthésie Reanimation (Militaire)
AIT BENKADDOUR	Yassir	Gynécologie – Obstétrique A
AIT ESSI	Fouad	Traumatologie–orthopédie B
ALAOUI	Mustapha	Chirurgie Vasculaire périphérique (Militaire)
ALJ	Soumaya	Radiologie
AMRO	Lamyae	Pneumo – phtisiologie
ANIBA	Khalid	Neurochirurgie
BAIZRI	Hicham	Endocrinologie et maladies métaboliques (Militaire)
BASRAOUI	Dounia	Radiologie
BASSIR	Ahlam	Gynécologie – Obstétrique B
BELBARAKA	Rhizlane	Oncologie Médicale
BELKHOUCHE	Ahlam	Rhumatologie
BENALI	Abdeslam	Psychiatrie (Militaire)
BEN DRISS	Laila	Cardiologie (Militaire)
BENCHAMKHA	Yassine	Chirurgie réparatrice et plastique
BENHADDOU	Rajaa	Ophtalmologie
BENHIMA	Mohamed Amine	Traumatologie–orthopédie B
BENJILALI	Laila	Médecine interne
BENZAROUEL	Dounia	Cardiologie
BOUCHENTOUF	Rachid	Pneumo–phtisiologie (Militaire)
BOUKHANNI	Lahcen	Gynécologie – Obstétrique B
BOURRAHOUCHE	Aicha	Pédiatrie
BSSIS	Mohammed Aziz	Biophysique
CHAFIK	Rachid	Traumatologie–orthopédie A

DAROUASSI	Youssef	Oto-Rhino - Laryngologie (Militaire)
DIFFAA	Azeddine	Gastro - entérologie
DRAISS	Ghizlane	Pédiatrie A
EL AMRANI	Moulay Driss	Anatomie
EL ANSARI	Nawal	Endocrinologie et maladies métaboliques
EL BARNI	Rachid	Chirurgie Générale (Militaire)
EL BOUCHTI	Imane	Rhumatologie
EL BOUIHI	Mohamed	Stomatologie et chirurgie maxillo faciale
EL HAOUATI	Rachid	Chirurgie Cardio Vasculaire
EL HAOURY	Hanane	Traumatologie-orthopédie A
EL IDRISSE SLITINE	Nadia	Pédiatrie (Néonatalogie)
EL KARIMI	Saloua	Cardiologie
EL KHADER	Ahmed	Chirurgie Générale (Militaire)
EL KHAYARI	Mina	Réanimation médicale
EL MEHDI	Atmane	Radiologie (Militaire)
EL MGHARI TABIB	Ghizlane	Endocrinologie et maladies métaboliques
EL OMRANI	Abdelhamid	Radiothérapie
FADILI	Wafaa	Néphrologie
FAKHIR	Bouchra	Gynécologie - Obstétrique A
FAKHIR	Anass	Histologie - embryologie cytogénétique
FICHTALI	Karima	Gynécologie - Obstétrique B
HACHIMI	Abdelhamid	Réanimation médicale
HAJJI	Ibtissam	Ophtalmologie
HAOUACH	Khalil	Hématologie biologique
HAROU	Karam	Gynécologie - Obstétrique B
HOCAR	Ouafa	Dermatologie
JALAL	Hicham	Radiologie
KADDOURI	Said	Médecine interne (Militaire)
KAMILI	El ouafi el aouni	Chirurgie - pédiatrique générale

KHOUCHANI	Mouna	Radiothérapie
LAGHMARI	Mehdi	Neurochirurgie
LAKMICHI	Mohamed Amine	Urologie
LAKOUICHMI	Mohammed	Chirurgie maxillo faciale et Stomatologie (Militaire)
LOUHAB	Nissrine	Neurologie
MADHAR	Si Mohamed	Traumatologie–orthopédie A
MAOULAININE	Fadlmrabihrabou	Pédiatrie (Néonatalogie)
MARGAD	Omar	Traumatologie – Orthopédie B (Militaire)
MATRANE	Aboubakr	Médecine Nucléaire
MOUAFFAK	Youssef	Anesthésie – Réanimation
MOUFID	Kamal	Urologie (Militaire)
MSOUGGAR	Yassine	Chirurgie Thoracique
NARJIS	Youssef	Chirurgie générale
NOURI	Hassan	Oto–Rhino–Laryngologie
OUALI IDRISSI	Mariem	Radiologie
OUBAHA	Sofia	Physiologie
OUEIAGLI NABIH	Fadoua	Psychiatrie (Militaire)
QACIF	Hassan	Médecine Interne (Militaire)
QAMOUSS	Youssef	Anesthésie – Réanimation (Militaire)
RABBANI	Khalid	Chirurgie générale
RADA	Noureddine	Pédiatrie A
RAIS	Hanane	Anatomie–Pathologique
ROCHDI	Youssef	Oto–Rhino–Laryngologie
SAMLANI	Zouhour	Gastro – entérologie
SERHANE	Hind	Pneumo–Phtisiologie
SORAA	Nabila	Microbiologie virologie
TAZI	Mohamed Illias	Hématologie clinique
ZAHLANE	Mouna	Médecine interne

ZAHLANE

ZAOUI

ZIADI

Kawtar

Sanaa

Amra

Microbiologie virologie

Pharmacologie

Anesthésie – Réanimation

A decorative, ornate frame with intricate scrollwork and flourishes. The word "DEDICATES" is centered within the frame in a bold, serif, all-caps font. The frame has a double-line border with decorative elements at the top, bottom, and corners.

DEDICATES

*Toutes les lettres ne sauraient trouver les mots qu'il faut.....
Tous les mots ne sauraient exprimer la gratitude,
l'amour, le respect, la reconnaissance
Aussi, c'est tout simplement que :*



Je dédie cette thèse.....

A ma très adorable mère

Je ne trouve pas les mots pour traduire tout ce que je ressens envers une mère exceptionnelle dont j'ai la fierté d'être le fils.

Tu as toujours été mon exemple car tout au long de votre vie, je n'ai vu que droiture, humanisme, sérieux et bonté. Tu m'as toujours donné de ton temps, de ton énergie, de la liberté, de ton cœur et de ton amour. En ce jour j'espère réaliser chère mère et douce créature un de tes rêves, sachant que tout ce que je pourrais faire ou dire ne pourrait égaler ce que tu m'as donné et fait pour moi. Puisse Dieu, tout puissant, te préserver du mal, te combler de santé, de bonheur et te procurer longue vie afin que je puisse te combler à mon tour...

A mon très cher père

Aucune dédicace ne saurait exprimer mon respect, mon amour éternel et ma considération pour les sacrifices consentis pour mon instruction et mon bien être. Tu as été pour moi durant toute ma vie le père exemplaire, l'ami et le conseiller. Tes prières ont été pour moi d'un grand soutien au cours de ce long parcours. J'espère réaliser ce jour un de tes rêves et être digne de ton nom, ton éducation, ta confiance et des hautes valeurs que tu m'as inculqué. Que Dieu, tout puissant, te garde, te procure santé, bonheur et longue vie pour que tu demeures le flambeau illuminant mon chemin...

A mes chères sœurs : Fatima, Karima et Meryam

Vous savez que l'affection et l'amour fraternel que je vous porte sont sans limite. J'implore Dieu qu'il vous apporte bonheur et vous aide à réaliser vos vœux. Je vous souhaite une vie pleine de joie. Je serai toujours là pour vous
Je vous aime.

A ma chère grand-mère Zahra

Tes prières ont été pour moi d'un grand soutien tout au long de mes études. Avec mes souhaits de santé, de bonheur et de longévité.

A la mémoire de mon cousin : Abd Allah

Puissent votre âmes repose en paix. Que Dieu, le tout puissant, vous couvre de Sa Sainte miséricorde et vous accueille dans son éternel paradis.

A mes très chers amis

Yazen E, Abdel illah B, Karima A, Ali J, Bader H, Ismail G,

Vous êtes pour moi plus que des amis! Je ne saurais trouver une expression témoignant de ma reconnaissance et des sentiments de fraternité que je vous porte. Je vous dédie ce travail en témoignage de ma grande affection et en souvenir des agréables moments passés ensemble. Vous êtes les meilleurs.

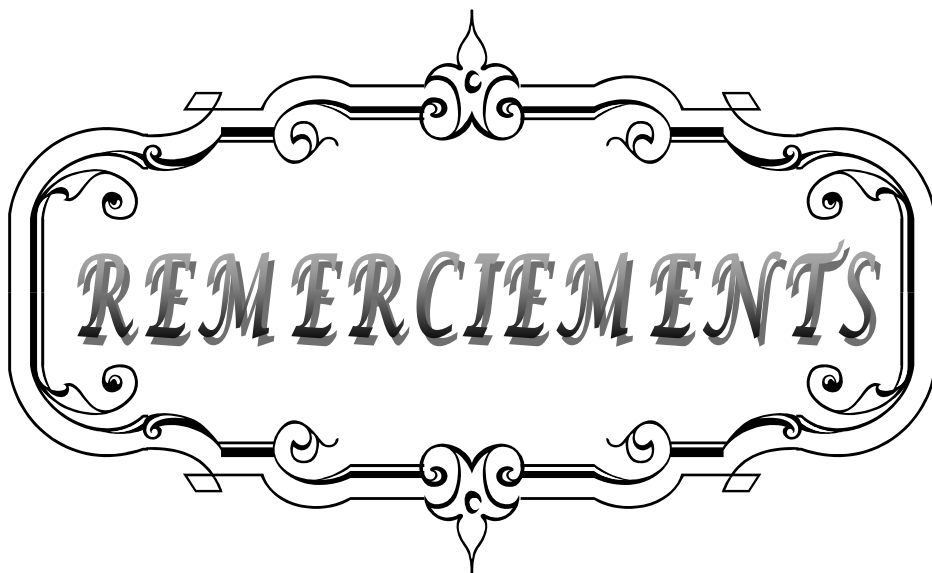
A mes amis(es) et collègues,

Saad, Latifa, Sana Hana, Soukaina, Hanane, Souhaib, Mohammad, Abir, Majda, Salma, Meryem, Adil, Mounaim, Natjis, Houda, Sophia, Amine, Chahrazad, Farah, Safae, Mohammed, Mounir, Kenza, Youssef, Khalid, Samir, Aziz, Mohamed...

A tous les moments qu'on a passé ensemble, à tous nos souvenirs ! Je vous souhaite à tous longue vie pleine de bonheur et de prospérité. Je vous dédie ce travail en témoignage de ma reconnaissance et de mon respect.

Merci pour tous les moments formidables qu'on a partagés.

A tous ceux qui me sont chers et que j'ai omis de citer

A decorative, ornate frame with intricate scrollwork and flourishes. The word "REMERCIEMENTS" is centered within the frame in a bold, serif, all-caps font. The frame has a double-line border and features symmetrical decorative elements at the top and bottom centers, and on the sides.

REMERCIEMENTS

A notre maître et rapporteur de thèse :

Professeur ISMAIL SARF

Professeur d'urologie

Au CHU Mohamed VI de Marrakech

C'est avec un grand plaisir que je me suis adressée à vous dans le but de bénéficier de votre encadrement et j'étais très touchée par l'honneur que vous m'avez fait en acceptant de me confier ce travail.

Merci pour m'avoir guidé tout au long de ce travail. Merci pour l'accueil aimable et bienveillant que vous m'avez réservé à chaque fois.

Veillez accepter, cher maître, dans ce travail l'assurance de mon estime et de mon profond respect. Vos qualités humaines et professionnelles jointes à votre compétence et votre dévouement pour votre profession seront pour moi un exemple à suivre dans l'exercice de cette honorable mission.

A notre maître et président de thèse :

Professeur S. M. MOUDOUNI

Professeur d'urologie

Au CHU Mohamed VI de Marrakech

Je suis très sensible à l'honneur que vous m'avez fait en acceptant aimablement de présider mon jury de thèse. Nous avons eu le grand privilège de bénéficier de votre enseignement lumineux durant nos années d'étude. Veuillez cher maître, trouver dans ce travail, le témoignage de ma gratitude, ma haute considération et mon profond respect.

A notre maître et juge de thèse :

Professeur RIDOUANE BENELKHAJAT BENOMAR

Professeur de chirurgie générale

Au CHU Mohamed VI de Marrakech

Vous nous avez fait l'honneur de faire partie de notre jury. Nous avons pu apprécier l'étendue de vos connaissances et vos grandes qualités humaines.

Veillez accepter, Professeur, nos sincères remerciements et notre profond respect.

A notre maître et juge de thèse :

Professeur D. TOUITI

Professeur d'urologie

Au CHU Mohamed VI de Marrakech

Veillez accepter Professeur, mes vifs remerciements pour l'intérêt que vous avez porté à ce travail en acceptant de faire partie de mon jury de thèse. Veuillez trouver ici, chère Maître, l'assurance de mes sentiments respectueux et dévoués.

A notre maître et juge de these :
Professeur Z. DAHAMI
Professeur Agrégé en urologie
Au CHU Mohamed VI de Marrakech

Vous avez accepté très spontanément de faire partie de notre jury. Nous vous remercions de votre enseignement et de l'intérêt que vous avez porté à ce travail.

Veillez trouver ici, Professeur, l'expression de notre profond respect.

A notre maître
Professeur M. A. LAKMICHI
Professeur agrégé en urologie
Au CHU Mohamed VI de Marrakech

Nous vous remercions de votre enseignement et de l'intérêt que vous avez porté à ce travail. Nous vous exprimons notre reconnaissance pour le meilleur accueil que vous nous avez réservé. Veillez croire à l'expression de notre grande admiration et notre profond respect.

A tout le Personnel médical et paramédical du service d'urologie du CHU
Mohammed VI de Marrakech,

Je vous remercie vivement de l'accueil chaleureux, et de l'aide précieuse que vous m'avez réservée à chaque fois.

De votre enseignement brillant et précieux, nous gardons les meilleurs souvenirs. Nous sommes toujours impressionnées par vos qualités humaines et professionnelles. Nous vous remercions du grand honneur que vous nous faites en acceptant de faire part de notre jury.



ABBREVIATIONS

A decorative, ornate frame with intricate scrollwork and flourishes. The word "ABBREVIATIONS" is written in a bold, serif, italicized font across the center of the frame.

Liste des abréviations :

ADPs	: Adénopathies
AML	: Angiomyolypome
ATCD	: Antécédent
CCC	: Carcinome à cellules claires (conventionnelles)
CCCh	: Carcinome à cellules chromophobes
CHU	: Centre hospitalier universitaire
CCR	: Carcinome à cellules rénales
CTH	: Chimiothérapie
ECBU	: Étude cytbactériologique des urines
Echo	: Échographie
FDR	: Facteurs de risque
HTA	: Hypertension artérielle
IRM	: Imagerie par résonance magnétique
Mg	: Magnésium
N	: Normale
NFS	: Numération formule sanguine
NTE	: Néphrectomie totale élargie
OMS	: Organisation mondiale de santé
PDC	: Produit de contraste
pTNM	: Pathological tumor–node–metastase
PBR	: Ponction biopsie rénale
RAS	: Rien à signaler
Rx Th	: Radiographie thoracique
TDM	: Tomodensitométrie
UIV	: Urographie intraveineuse
VCI	: Veine cave inférieure



INTRODUCTION	1
RAPPELS	3
RAPPEL EMBRYOLOGIQUE	4
RAPPEL ANATOMIQUE	4
RAPPEL HISTOLOGIQUE	13
RAPPEL ANATOMOPATHOLOGIQUE.....	15
GENESE	27
PATIENTS ET METHODES	30
RESULTATS	44
I – FACTEURS EPIDEMIOLOGIQUES	45
1– AGE	45
2– SEXE	45
3– LOCALISATION.....	45
4– FACTEURS FAVORISANTS	46
II – ETUDE CLINIQUE.....	46
1– CIRCONSTANCES DE DECOUVERTE	46
1–1. Fortuite.....	46
1–2. Signes urologiques	47
1–3. Signes digestifs.....	47
1–4. Signes généraux	48
2– EXAMEN CLINIQUE	48
3–1. Examen urogénital	48
3–2. Examen général	49
3–3. signes d’extension	49
III – LES EXAMENS COMPLEMENTAIRES	49
1– L’IMAGERIE	49
2– LA BIOLOGIE	56
IV– TRAITEMENT	57
1– LA VOIE D’ABORD	57
2– L’EXPLORATION CHIRURGICALE	57
3– LES GESTES REALISES	57
V – ETUDE ANATOMO–PATHOLOGIQUE.....	58
1– TUMEURS MALIGNES	58
2– TUMEURS BENIGNES	62
VI– EVOLUTION	63
1– TUMEURS MALIGNES	63
2– TUMEURS BENIGNES.....	64
DISCUSSION	65
I – EPIDEMIOLOGIE.....	66
1– LA FREQUENCE	66
1–1. La fréquence globale.....	66

1-2. En fonction de chaque type histologique	66
2- L'AGE	67
2-1. Age global	67
2-2. En fonction de chaque type histologique	67
3- LE SEXE	68
4- FACTEURS DE RISQUE	68
II - ETUDE CLINIQUE.....	71
1- CIRCONSTANCES DE DECOUVERTE.....	71
1-1. Découverte fortuite.....	71
1-2. Signes urologiques	72
1-3. Autres signes.....	73
1-4. Métastases	74
2- EXAMEN CLINIQUE	75
2-1. Interrogatoire	75
2-2. Examen physique	75
III- ETUDE PARACLINIQUE	76
1- IMAGERIE.....	76
2- BIOLOGIE	89
3- PLACE DE LA PONCTION BIOPSIE DU REIN	90
IV - APPROCHE THERAPEUTIQUE DEVANT UNE TUMEUR DU REIN	
CHEZ L'ADULTE JEUNE	92
1- LE DIAGNOSTIC PREOPERATOIRE EST POSE	92
1-1. Néphrectomie totale élargie	93
1-2. La chirurgie conservatrice.....	104
1-3. Les techniques mini-invasive.....	109
2 - LE DIAGNOSTIC PREOPERATOIRE N'EST PAS POSE	111
3 - CONDUITE A TENIR DEVANT UNE TUMEUR ASYMPTOMATIQUE.....	111
4 - LE TRAITEMENT AU STADE METASTATIQUE.....	112
V - ETUDE ANATOMOPATHOLOGIQUE.....	121
1 - LES TYPES HISTOLOGIQUE.....	121
2- CLASSIFICATION SELON LE STADE.....	122
VI - LES FACTEURS PRONOSTIQUES	123
1- FACTEURS LIES A LA TUMEUR.....	124
2- FACTEURS LIES AU PATIENT	128
3- FACTEURS LIES AU TRAITEMENT	129
4- LA COMBINAISON DES DIFFERENTS FACTEURS	129
VII- SUIVI	130
CONCLUSION.....	134
RESUME.....	137
BIBLIOGRAPHIE.....	144



INTRODUCTION

Les tumeurs du rein représentent 3% des tumeurs de l'adulte dans les pays occidentaux, elles sont le plus souvent diagnostiquées chez des personnes de plus de 60 ans avec un pic de fréquence autour de 70 ans.


L'adulte jeune de moins de 40 ans ne représente que 3,4 à 7,5% des patients atteints de cancer du rein, mais il est pourtant admis que les tumeurs malignes primitives du rein de l'adulte jeune, sont caractérisées par une histologie inhabituelle et un pronostic mauvais.

Son incidence a connu une élévation ainsi que la recrudescence du nombre de tumeurs diagnostiquées à un stade précoce. Ceci est du à l'utilisation répandu de l'échographie, et l'avènement des techniques d'imagerie abdominale qui permettent de découvrir fortuitement des petites masses rénales

Le fait que l'âge au moment du diagnostique et le stade pathologique tumoral n'ont pas vraiment changé est lié au fait que l'imagerie n'est pas réalisé dans un but de dépistage mais plutôt effectuée dans le cadre d'autres pathologies [1]

Il nous a donc paru important de s'intéresser à cette pathologie tumorale chez l'adulte jeune dont l'âge est fixé entre 15 et 40 ans.

Au cours de ce travail nous avons analysé l'incidence, les caractéristiques de l'adulte jeune à fin de savoir si nous détectons plus de cancer de rein chez lui ? Et si cette pathologie est plus agressive à un âge jeune et dresser le profil histopathologique des tumeurs rénales chez l'adulte jeune aussi bien que les modalités de prise en charge au service d'urologie du CHU Mohammed VI.



I. RAPPEL EMBRYOLOGIQUE :

Chez l'embryon humain, trois groupes de rein provenant du mésoblaste intermédiaire se développent :

- **Pronéphros**, qui apparaît vers la 3^{ème} semaine, a un rôle rudimentaire et non fonctionnel, il disparaît vers la 4^{ème} semaine.
- **Mésonephros**, est la 3^{ème} structure embryonnaire, il assure la fonction épuratrice de la 4^{ème} semaine vers la 8^{ème} semaine, puis dégénère.
- **Métanéphros** ou rein définitif qui se développe de 2 structures différentes, le diverticule métanéphrotique et le mésoblaste métanéphrotique, qui évoluent en 3 phases de la 5^{ème} semaine vers la 32^{ème} semaine :
 - La phase d'induction : le diverticule métanéphrotique va donner l'uretère, le bassin et les tubes collecteurs. Le mésoblaste va donner les néphrons et la capsule rénale.
 - La phase d'ascension : au début le métanéphros en regard de la 28^{ème} somite, à terme, il siège en regard de L1 voire D12.
 - La phase de rotation : au cours de son ascension, le rein va subir une rotation de 90°. Ainsi, son bord qui était en dedans va diriger en arrière puis en dehors. Il va subir aussi une double obliquité ramenant son pôle inférieur en arrière et en dehors.

II. RAPPEL ANATOMIQUE [2] :

La connaissance de la situation des reins et de leur vascularisation permet une meilleure compréhension des abords chirurgicaux.

1. Généralités :

Le rein est un organe vital puisqu'on lui incombe la fonction d'épuration du sang des

substances nuisibles provenant de la dégradation et du métabolisme des différentes substances organiques, surtout protéiques, ainsi que le maintien de l'équilibre électrolytique sanguin grâce à ses fonctions d'excrétion et de réabsorption.

De même, il exerce des fonctions endocrines sur la pression artérielle (système rénine angiotensine) et sur l'hématopoïèse (érythropoïétine).

2. Anatomie descriptive :

Les reins sont des organes thoraco-abdominaux et rétro-péritonéaux situés de part et d'autre du rachis et des gros vaisseaux pré-vertébraux auxquels ils sont reliés par leurs pédicules.

2-1. Configuration externe :

a. Forme et aspect :

Classiquement comparé à celle d'un haricot à hile interne, rouge brun, ferme, il présente :

- Deux faces convexes antéro-externe et postéro-interne.
- Deux bords externes concaves et internes convexe.
- Deux pôles supérieur et inférieur.

b. Dimensions moyennes :

- Longueur = 12 cm
- Largeur = 6 cm
- Épaisseur = 3 cm
- Poids = 130 - 140 g

c. Direction et orientation :

Le grand axe vertical est oblique de haut en bas et de dedans en dehors. L'axe transversal n'est pas situé dans un plan frontal mais oblique en arrière et en dehors, si bien que le sinus du rein regarde en avant, la face antérieure étant orientée en avant et en dehors, la face

postérieure en arrière et en dehors.

2-2. Configuration interne :

Sur une coupe suivant le grand axe du rein, le parenchyme rénal paraît entouré d'une capsule et creusé du sinus du rein.

a. Capsule propre du rein :

Elle est lisse et clivable du parenchyme, résistante et peu extensible, et se continue au niveau du sinus avec la tunique conjonctive des calices et des vaisseaux.

b. Le sinus du rein :

Ouvert au hile, profond de 3 cm environ et contient dans le tissu cellulo-graisseux les vaisseaux et les nerfs du rein, les calices et une grande partie du bassinnet.

La paroi du sinus rénal présente 6 à 8 saillies coniques dites papilles, au sommet desquelles s'ouvrent de petits orifices, en pomme d'arrosoir, formant « l'area cribrosa ».

c. Le parenchyme rénal :

Formé de deux parties bien distinctes :

- La substance médullaire : centrale, elle forme 8 à 10 pyramides de Malpighi, simples ou composées, coniques et à sommet proéminent dans le sinus et formant les papilles.
- La substance corticale : périphérique, entoure les pyramides de Malpighi.

Chaque pyramide de Malpighi et la corticale qui l'entoure forment un lobe rénal, mais les lobes ne sont généralement pas apparents extérieurement, sauf chez le jeune enfant.

3. Les Principaux Rapports :

Le rein est contenu dans une loge fibreuse formée par le fascia sous péritonéal. Ce dernier forme en dehors du rein une lame fibreuse dense ; le fascia péri rénal qui se divise en

deux feuillets : l'un antérieur, l'autre postérieur, plus épais, appelé fascia de Zuckerkandl et adhérent en haut au diaphragme.

3-1. Rein droit :

a. Face postérieure :

Essentiellement :

- La plèvre,
- La paroi lombaire.
- Les fibres verticales du diaphragme.
- Le cul de sac costo-diaphragmatique postérieur.
- la 12ème côte
- Le psoas
- Le muscle carré des lombes
- L'aponévrose postérieure du transverse renforcée par le ligament lombo-costal de Henle qui sert de repère au cours de l'abord chirurgical du rein pour éviter d'ouvrir le cul de sac pleural.

b. Face antérieure :

- En haut : la face inférieure du lobe droit du foie.
- En bas : l'angle colique droit, accolé par le fascia de Toldt droit devant le pôle inférieur du rein.
- En dedans : la partie externe du deuxième duodénum, accolée par le fascia de Treitz.

c. Le pôle supérieur :

Recouvert en dedans par la surrenale, il répond au diaphragme et au foie.

d. Le pôle inférieur :

Il répond à l'angle colique droit ou au colon ascendant.

e. le bord externe :

Répond en arrière au diaphragme et en avant au foie.

f. le bord interne :

Essentiellement la veine cave inférieure (VCI), unie au hile par la veine rénale (VR). Ainsi, au dessus du hile, la VCI est plus proche du rein qu'en dessous.

3-2. Rein gauche :

a. Face postérieure :

Les rapports sont les mêmes qu'à droite, mais la partie thoracique du rein est plus grande (la moitié au minimum), puisque le rein gauche est plus haut situé.

b. Face antérieure :

La racine du mésocolon transverse permet de distinguer trois parties :

- La partie supérieure : au dessus du mésocolon transverse, elle répond au pancréas, à l'arrière cavité des épiploons et au pédicule splénique.
- La partie moyenne : au niveau même de la racine et juste en dessous, elle répond au colon transverse et à son méso.
- La partie inférieure : au dessous du mésocolon, elle répond au mésocolon descendant accolé par le fascia de Toldt gauche et aux anses grêles parfois.

Il faut signaler que pour exposer la veine rénale gauche, l'angle colique gauche doit être décollé et il faudra refouler l'estomac en dedans, la rate et la queue du pancréas vers le haut.

c. Bord externe :

Le bord externe du rein revêtu par le péritoine pariétal postérieur, forme à gauche comme à droite la gouttière pariéto-colique.

De haut en bas il répond :

- Au bord inféro-interne de la rate.
- A l'angle colique gauche, fixé au diaphragme par le ligament phrénocolique gauche ou «sustentaculum lienis »
- Au colon descendant.

d. Bord interne :

Il répond essentiellement à l'aorte plus à distance que n'est la veine cave inférieure du rein droit, unie au hile par le pédicule rénal gauche.

Au dessus du hile, le rapport est représenté par la surrénale gauche dans la loge rénale. Au dessous du hile, les rapports sont l'uretère gauche, les vaisseaux spermatiques, l'angle duodéno-jéjunal et le 4ème duodénum plus en dedans.

e. Le pôle supérieur :

Recouvert en dedans par la surrénale, il répond au sommet de la rate.

f. Le pôle inférieur :

Il est recouvert par le méso colon descendant.

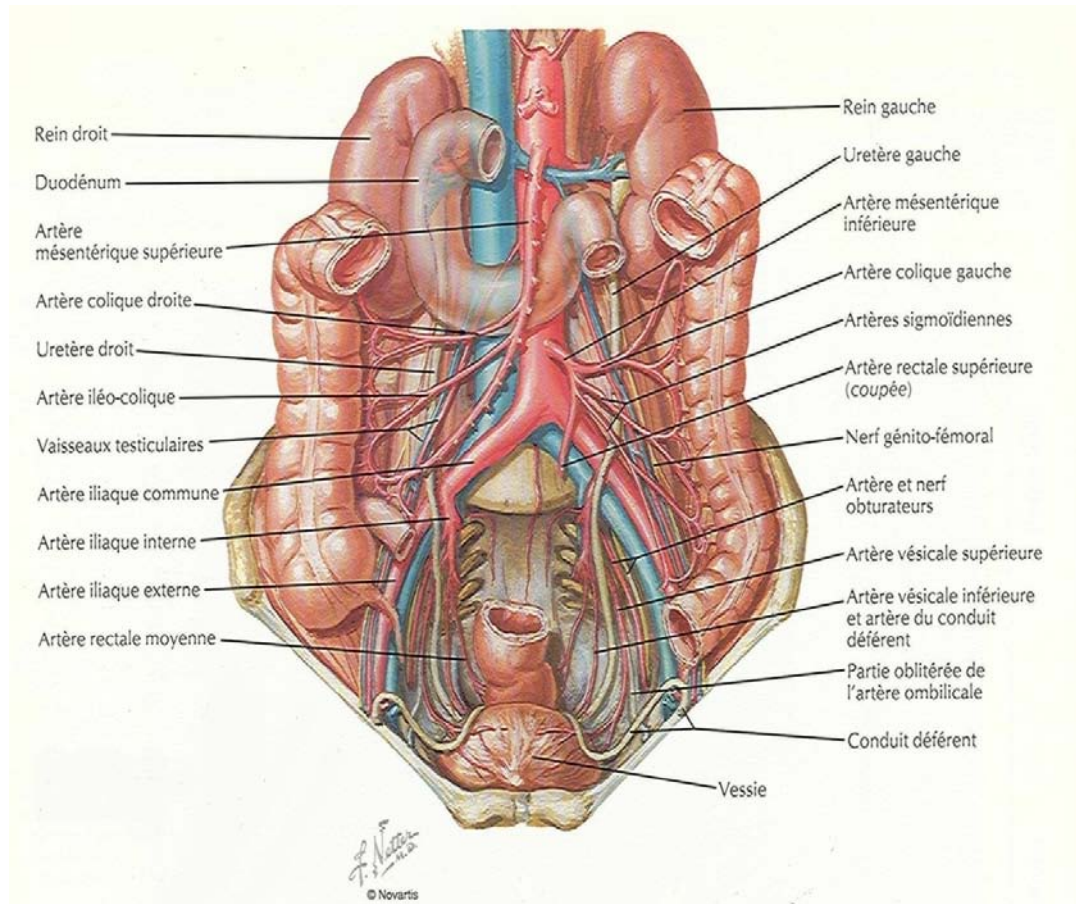


Figure 1 : rapports antérieurs des reins [3]

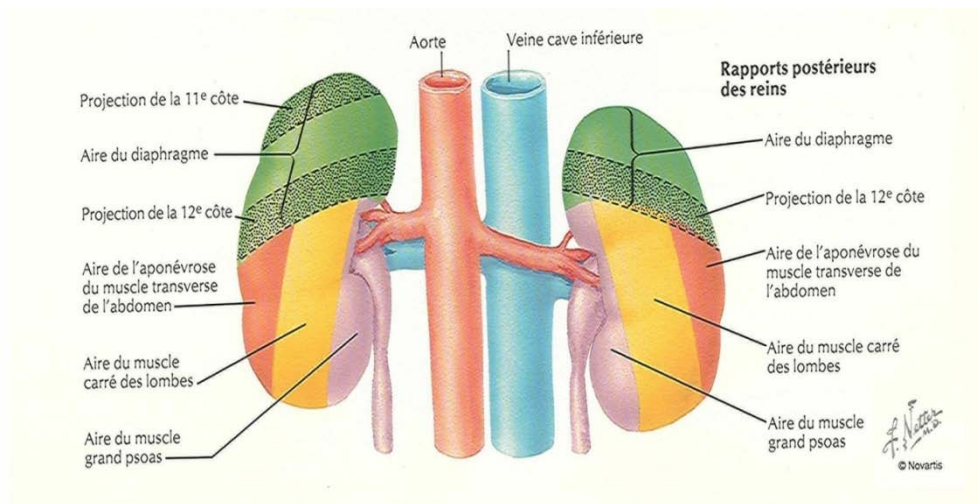


Figure 2 : rapports postérieurs des reins [3]

4. La vascularisation et l'innervation des reins :

4-1. Les artères :

- Artères rénales : sont au nombre de deux naissant des faces latérales de l'aorte. Leur diamètre est de 7mm et leur longueur varie de 3 à 4 cm à gauche et de 5 à 6 cm à droite.
- Chaque artère rénale se dirige obliquement en arrière et en bas à 45° vers le hile du rein puis se divise à environ un centimètre du hile.
- Chaque artère donnera 2 branches de division : une antérieure pré-pyélique, l'autre rétro-pyélique.
- La vascularisation artérielle rénale est de type terminal sans anastomose entre les différents territoires. Ce fait est important car l'obstruction d'une branche entraîne l'infarctus du territoire correspondant.

4-2. Les veines :

- La veine rénale droite : de 2 à 3 cm de long. Elle se draine directement dans la VCI. Elle est située en avant et au dessus de l'artère homologue.
- A droite, la veine gonadique se draine directement dans la VCI.
- La veine rénale gauche : de 5 à 9 cm de long, elle reçoit la veine gonadique et la veine surrénalienne gauche.
- Les veines rénales ont un calibre d'environ 10 mm et sont le plus souvent avalvulées.

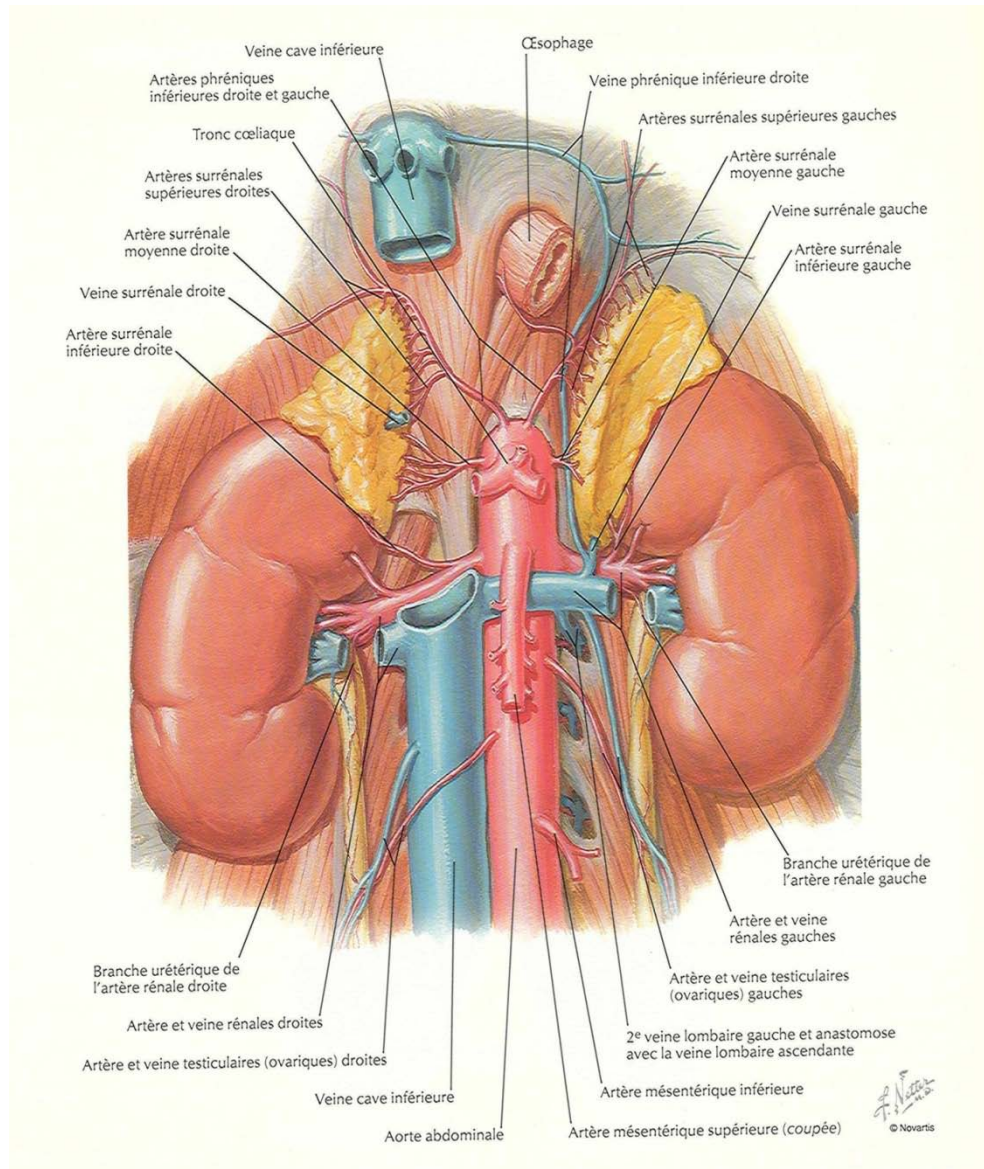


Figure 3: La vascularisation des reins [3].

4-3. Les vaisseaux lymphatiques :

Les lymphatiques du rein forment dans le sinus et le pédicule rénal trois réseaux : devant, entre et derrière les vaisseaux. Ils se terminent dans les ganglions latéro-aortiques droits et gauches situés entre les origines des artères rénales et mésentériques inférieures.

Ces lymphatiques sont en connexion avec les lymphatiques surrenaliens et génitaux surtout à gauche et avec les lymphatiques du foie et du colon droit à droite.

4-4. Les nerfs :

Proviennent des nerfs petits splanchniques, du plexus cœliaque, du ganglion aorto-rénal et des ganglions mésentériques.

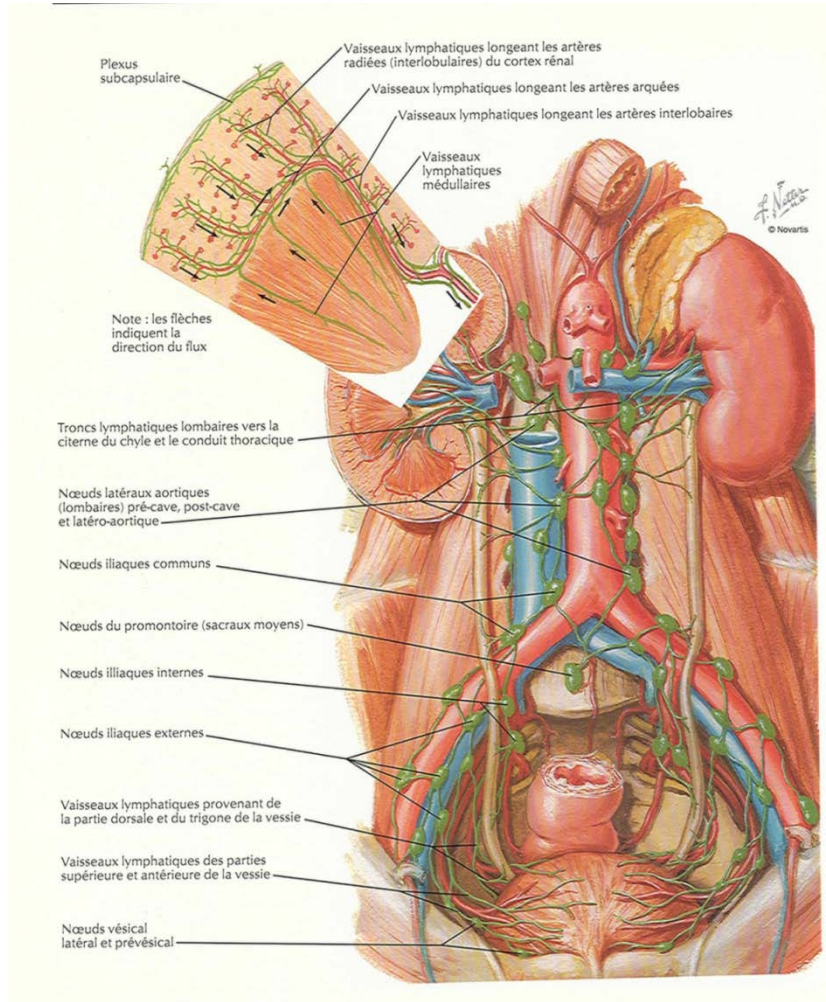


Figure 4 : les vaisseaux lymphatiques des reins [3]

III. RAPPEL HISTOLOGIQUE : [2]

A première vue le rein est composé de 2 zones :

- Une zone centrale qui correspond au sinus, qui contient les conduits d'évacuation intra rénaux (petits calices, grands calices, bassinets et départ de l'uretère) ainsi que les vaisseaux sanguins et lymphatiques, et les nerfs.

- Une zone périphérique qui contient le parenchyme rénal.

Le parenchyme rénal contient les unités morphologiques fonctionnelles du rein (les néphrons) ainsi que les vaisseaux, entourés par une fine charpente conjonctive. Il se divise grossièrement en 2 zones :

- Une zone médullaire interne
- Une zone corticale périphérique

En fait, la topographie est plus complexe, la notion de médullaire et corticale est définie par la répartition des différents segments du tube urinaire.

Chaque rein contient plus d'un million de néphron, qui sont composés :

- du glomérule rénal, lieu de filtration du sang
- du système tubulaire : tube proximal, Anse de Henlé, tube distal, puis tube collecteur.

Il existe des néphrons courts dont le glomérule est situé dans la région superficielle de la corticale, ils ont un glomérule de petite taille (filtration réduite) et une anse de Henlé courte qui reste dans la partie externe de la médullaire. Ces néphrons sont les plus nombreux, leur capacité de réabsorption est faible. Les autres néphrons ont un glomérule volumineux, situé dans la corticale profonde, et une anse grêle de Henlé longue qui descend profondément dans la médullaire. Ces néphrons ont une capacité de réabsorption de sodium importante.

La vascularisation est importante en termes de débit puisqu'elle représente 20 à 25 % du débit cardiaque, soit 1.2 litres de sang par minute pour les deux reins. Sa disposition est intimement liée à la disposition des néphrons.

Le retour veineux est calqué sur la circulation artérielle. L'Appareil juxta glomérulaire est un ensemble impliqué dans la régulation de la pression sanguine artérielle, via la synthèse d'une hormone : la rénine. Ce sont des différenciations du tissu vasculaire (artériole afférente) et tubulaire (TCD) qui permettent au flux sanguin d'influer sur la rénine.

Il est situé au pôle vasculaire du corpuscule rénal, il est composé de trois éléments : les cellules granuleuses de l'artère afférente et efférente, la macula densa du TCD, les cellules du lacis.

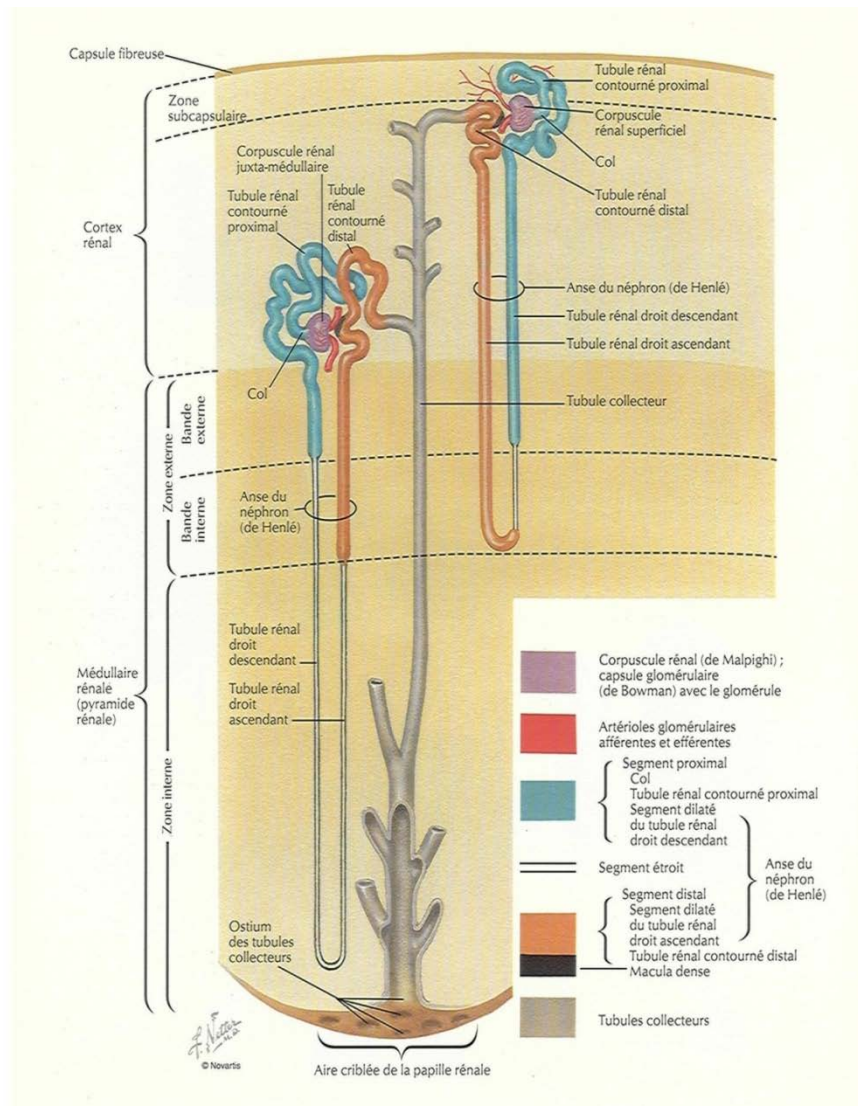


Figure 5 : Néphron rénal [3].

IV. RAPPEL ANATOMO-PATHOLOGIQUE : [4-9]

Les tumeurs du rein sont représentées à près de 90% par le carcinome à cellules rénales et quelques tumeurs bénignes comme l'oncocytome et l'angiomyolipome. L'examen anatomopathologique prend une place prédominante dans la reconnaissance de ces tumeurs.

Cet examen, est réalisé sur la pièce de néphrectomie totale ou partielle. Il repose sur un examen macroscopique minutieux associé à des prélèvements dirigés sur une pièce opératoire permettant le diagnostic histologique et l'établissement d'un certain nombre de facteurs pronostiques.

Grâce à l'émergence des marqueurs issus de la biologie moléculaire et de la cytogénétique, de nouvelles entités malignes ont été individualisées au sein de la classification OMS 2004 des tumeurs rénales (tableau I) : le carcinome kystique multiloculaire à cellules claires, carcinomes avec translocation Xp 11, le carcinome tubulo-mucineux à cellules fusiformes.

1. Carcinome à cellules rénales :

C'est la tumeur la plus fréquente du rein, elle représente entre 80–90% des carcinomes rénaux.

Il s'agit du groupe de tumeurs malignes d'origine épithéliale développées à partir des structures rénales tubulaires matures.

1-1. Carcinome à cellules rénales conventionnelles: (Figure 6)

Il s'agit de la forme la plus fréquente parmi les carcinomes à cellules rénales, représentant près de 80% des tumeurs rénales.

➤ Macroscopie :

Ces tumeurs sont de volume variable de 1 à 25cm, arrondies, bien limitées, homogènes, polaires ou médio rénales, formant les contours avec une couleur caractéristique jaune chamois.

Les remaniements nécrotiques peuvent être importants, et de larges secteurs kystiques sont habituels, et une capsule fibreuse est retrouvée en périphérie.

➤ **Microscopie :**

Elle est caractérisée par une architecture alvéolaire, où les cellules tumorales sont généralement homogènes, avec un aspect optiquement vide après que le contenu lipidique est dissous au cours des techniques histologiques. Les cellules peuvent être éosinophiles soit contenant des granulations cytoplasmiques.

Les noyaux présentent une taille et une forme variable selon les tumeurs, aspect qui donne lieu à la cotation pronostique à quatre degrés de Fuhrman (tableau II).

1-2. Carcinome kystique multiloculaire à cellules claires : (figure 7)

Ils représentent 1 à 4% des carcinomes du rein. Ce sont des tumeurs formant une masse unique cloisonnée en multiples cavités kystiques de grande taille, avec des cloisons peu épaisses, bordées de cellules claires, contenant dans leur épaisseur des cellules claires analogues à celles d'un carcinome à cellules claires. En échographie, ce sont des lésions kystiques stade 3 ou 4 de la classification de Bosniak. C'est une lésion de bon pronostic.

➤ **Macroscopie :**

Tumeur de 3 à 15cm, bien distincte du parenchyme rénale adjacent dont elle est séparée par une capsule fibreuse. Elle est formée de larges kystes contenant un liquide clair, séreux ou hémorragique.

➤ **Microscopie :**

Les cloisons sont revêtues d'un épithélium formé d'une ou plusieurs assises de cellules claires cubiques ou cylindriques avec un noyau régulier. Dans 20% des cas, on observe des calcifications ou îlots de métaplasie osseuse. Le diagnostic différentiel se pose avec le carcinome kystisé et les néphromes kystiques.

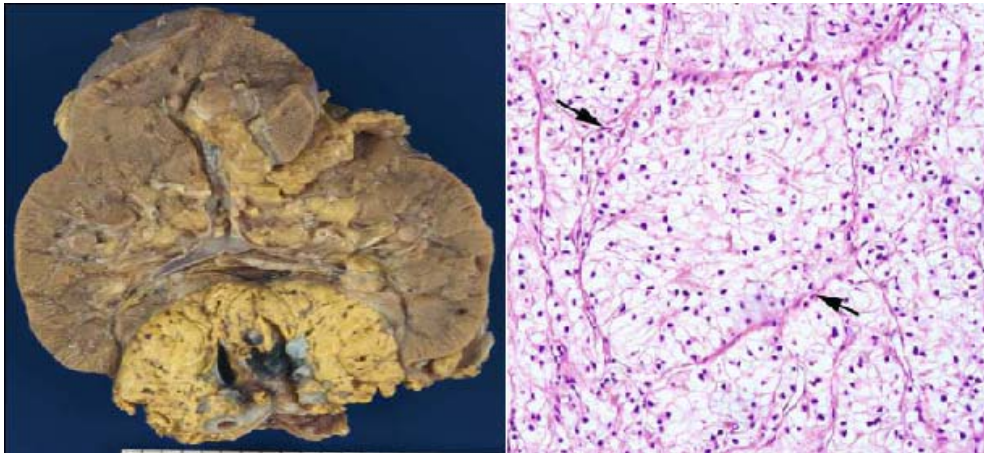


Figure 6 : Aspect macroscopique et microscopique d'un carcinome à cellules claires

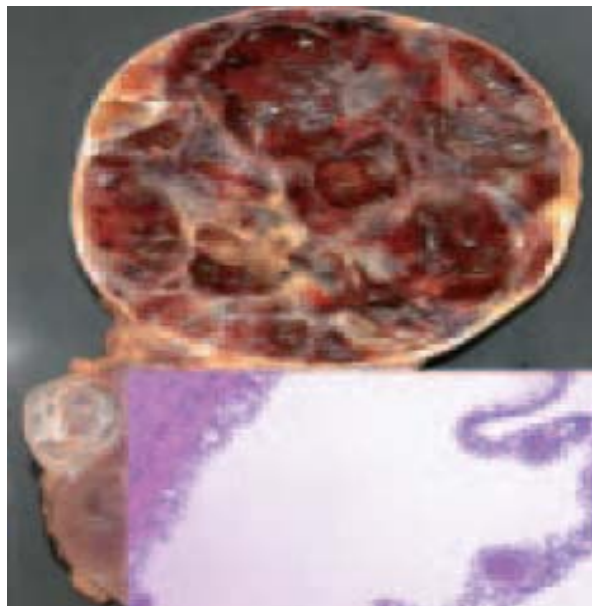


Figure 7: Aspect macroscopique et microscopique d'un CCC multi kystique.

1-3. Carcinome papillaire : (figure 8)

Il représente 10% des néoplasmes rénaux. Il se distingue par ces anomalies cytogénétiques constantes, et par son bon pronostic par rapport au carcinome à cellules claires avec une survie à cinq ans de 79 à 92%.

➤ **Macroscopie :**

Ces tumeurs mesurent 1 à 18cm, et peuvent être multiples et bilatérales, arrondies, hétérogènes, de couleur beige, bien circonscrite par une pseudo capsule fibreuse épaisse.

Ils peuvent apparaître mi-compact, mi-kystique ou entièrement kystique, voir nécrotique et volentier riche en cholestérol.

➤ **Microscopie :**

Caractérisée par une architecture papillaire, tubulaire ou tubulo-papillaire. Récemment, ces carcinomes ont été classés en 2 types :

Type 1 : petites cellules avec un cytoplasme basophile et un petit noyau, de bas grade. Il représente 75% des tumeurs papillaires.

Type 2 : cellules de grandes tailles, éosinophiles, avec un grand noyau et un nucléole proéminent. Il est de mauvais pronostic du fait qu'il est souvent associé à un grade et un stade élevé et une survie statistiquement inférieure à celle du type 1.

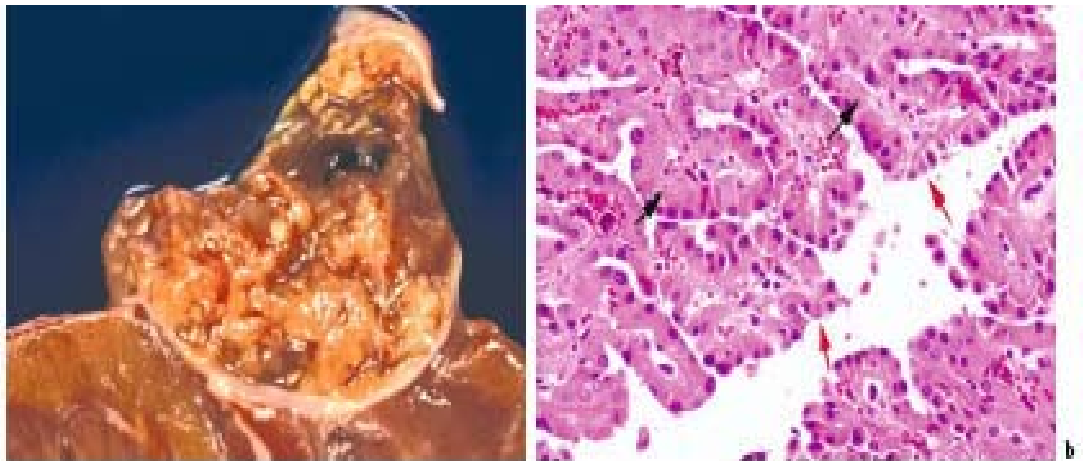


Figure 8 : carcinome papillaire. a : macroscopie- b : microscopie

1-4. Carcinome à cellules chromophobes : (figure 9)

Cette forme représente 5 à 7% des carcinomes rénaux. Elle a été décrite pour la première fois par THOENES en 1985.

Il est caractérisé par un aspect morphologique particulier et un pronostic plus favorable.

➤ **Macroscopie :**

Tumeur arrondie, de 2 à 22 cm, le plus souvent unique, compacte homogène, de coloration typiquement beige rosée et bien limitée sans hémorragie ni nécrose.

➤ Microscopie :

Tumeur solide en général, les cellules ont un aspect très particulier, avec une variation de teinte du cytoplasme tantôt pâle riche en microvésicules, tantôt éosinophile riche en mitochondries. Les cellules sont pauvres en lipides et en glycogène. Le noyau est irrégulier, petit, hyper-chromatique avec un halo péri nucléaire et un bas grade.

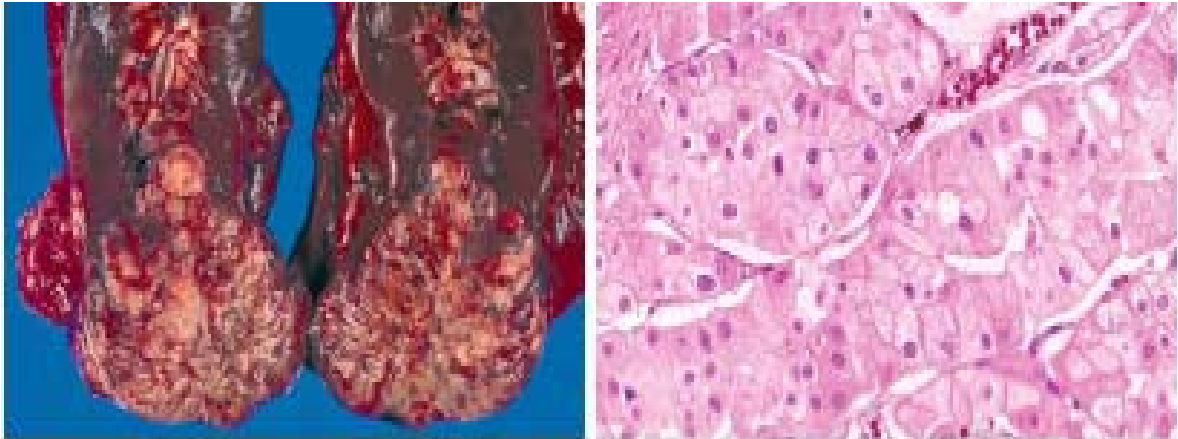


Figure 9 : Aspect macroscopique et microscopique d'un carcinome à cellules chromophobes.

1-5. Carcinome des tubes collecteurs ou de Bellini : (figure 10)

Représentant moins de 1% des tumeurs du rein, il s'agit d'une tumeur de mauvais pronostic, survenant avec une nette prédominance masculine, et en général plus tôt que les autres carcinomes entre 45 et 55 ans.

➤ Macroscopie :

Tumeur localisée au niveau médullaire, mal limitée, solide, couleur blanc grisâtre, la taille varie de 2 à 12cm, avec des remaniements nécrotiques.

➤ Microscopie :

Elle est constituée de structures papillaires, tubulo-papillaires, kystiques et glandulaires tapissées d'un épithélium atypique en « clou de tapissier » au sein d'un stroma désmoplastique.

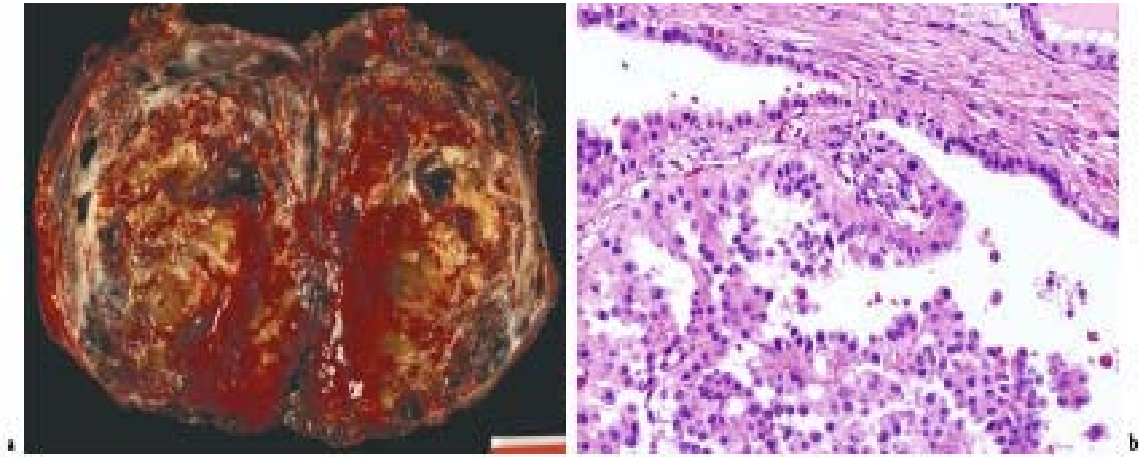


Figure 10 : carcinome de Bellini a : macroscopie/ b : microscopie

1-6. Carcinome rénal lié à la translocation Xp 11.2 avec expression de TFE3 :

Ce carcinome rénal est caractérisé par des anomalies cytogénétiques spécifiques, impliquant constamment une translocation du locus du gène TFE3 situé en Xp11.2 [82].

Caractérisé par des anomalies cytogénétiques spécifiques. C'est essentiellement une tumeur de l'enfant et de l'adulte jeune.

Ce carcinome, pose un problème diagnostique avec le carcinome tubulo-papillaire type 2.

➤ **Macroscopie** : (figure 11)

Ressemble au carcinome à cellules claires, associant des secteurs blanchâtres, grisâtres et jaunâtres, avec des remaniements nécrotiques et hémorragiques. Elles sont mal limitées et souvent agressives s'accompagnant de ganglions métastatiques.

➤ **Microscopie** :

Histologiquement ces tumeurs sont difficiles à classer à cause de leur architecture complexe : secteur papillaire et alvéolaire, et une cytologie polymorphe, associant des cellules à cytoplasme clair et des éléments éosinophiles et granuleux.

Les formes liées à une translocation $t(x, 17)$: architecture alvéolaire, pseudo papillaire, cellules à cytoplasmes volumineux, et noyaux à chromatine vésiculeuse et nucléoles proéminents.

Les formes liées à une translocation t(x, 1) : architecture en nids, délimitées par un réseau capillaire, et un cytoplasme moins abondant.

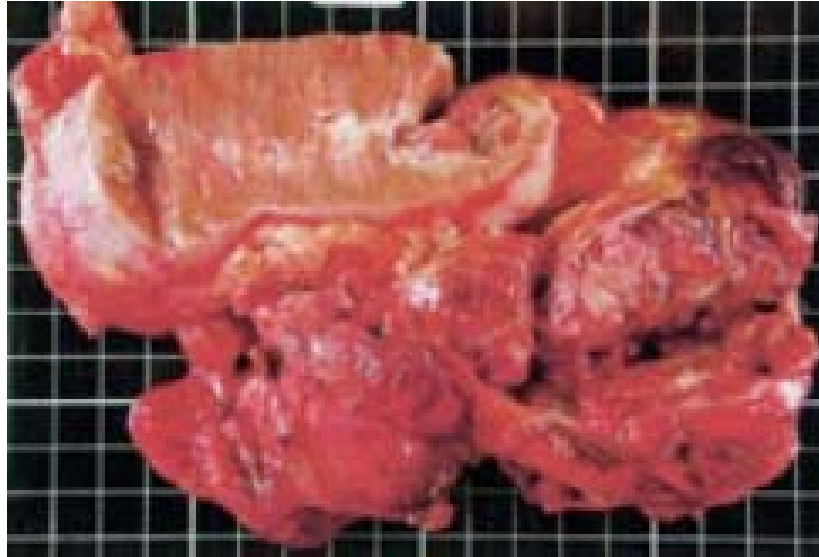


Figure 11 : aspect macroscopique d'un carcinome par translocation Xp 11.2.

1-7. Carcinome médullaire :

Apparaît comme une entité à part dans la nouvelle classification de l'OMS.

C'est un carcinome de haut grade, souvent métastatique au moment du diagnostic. Il a pour particularité de survenir chez des patients jeunes, africains, porteurs de trait drépanocytaire.

Du point de vue morphologique, il ne présente pas de différence avec le carcinome de Bellini de haut grade.

1-8. Carcinome rénal tubulo-mucineux à cellules fusiformes : (figure 12)

Survient chez l'adulte d'âge moyen (5ème décennie), avec une nette prédilection féminine.

➤ **Macroscopie :**

Sa taille varie de 3 à 11cm, de localisation médullaire, bien limitée, ferme, souvent hémorragique, de couleur gris blanchâtre, avec de rare remaniement.

➤ Microscopie :

L'aspect histologique est très caractéristique, avec une architecture tubulaire et fusiforme sur un stroma myxoïde.

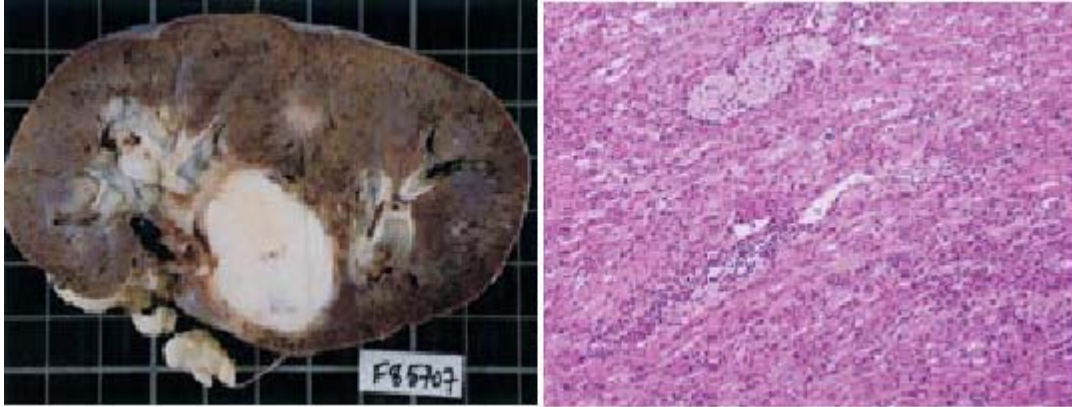


Figure 12 : aspect macroscopique et microscopique d'un carcinome rénal tubulo-mucineux à cellules fusiformes.

2. Carcinomes non classés :

C'est un diagnostic que l'on pose lorsque le néoplasme ne répond pas aux critères macroscopiques et microscopiques des autres types histologiques. Il représente 4 à 5% des carcinomes à cellules rénales.

3. Autres tumeurs malignes rares :

Les tumeurs malignes sont représentées par les carcinomes des tubes collecteurs de Bellini ainsi que par les sarcomes ; d'autres tumeurs malignes d'origine extra rénale sont également observées comme les lymphomes et les tumeurs neuro-endocrines.

3-1. Les tumeurs neuro-ectodermiques du rein :

Parmi ces tumeurs au spectre large, allant des tumeurs neuroendocrines bien différenciées, comme les carcinoïdes, en passant par les carcinomes neuroendocrines peu différenciés dits « à grandes cellules » jusqu'aux carcinomes à petites cellules, renommées PNET

« Primitive Neuro Ectodermic Tumors », seules les deux extrêmes sont à l'heure actuelle, décrites par la littérature au niveau du rein.

3-2. Les sarcomes:

Il s'agit de tumeurs malignes mésenchymateuses représentant environ 1 % de l'ensemble des tumeurs malignes du rein chez l'adulte, avec un pronostic péjoratif. Sur le plan macroscopique, il s'agit essentiellement de tumeurs volumineuses (taille moyenne = 19,5 cm) ; on retrouve les tumeurs suivantes :

- Le fibrosarcome, type le plus fréquent ;
- Le léiomyosarcome ;
- L'histiocytome fibreux malin ;
- Le liposarcome ;
- Le rhabdomyosarcome ;
- L'ostéosarcome ;
- Le sarcome de Kaposi.

3-3. Les lymphomes :

Le rein est la deuxième localisation extra ganglionnaire des lymphomes, après le poumon. La taille est en moyenne de 5,5 cm, mais peut dépasser 20cm.

Macroscopiquement, la tumeur est de consistance molle (chair de poisson), de couleur gris-rose ou rosâtre, et souvent nécrosée. Sur le plan histologique, ce sont essentiellement des lymphomes de type B, rarement de type T.

3-4. Les métastases :

La fréquence des tumeurs secondaires du rein est sous estimée, ce d'autant que leur diagnostic est souvent tardif après néphrectomie ou autopsie. Le diagnostic par ponction biopsiepercutanée pourrait éviter une chirurgie inutile et améliorer la prise en charge des patients.

Elles sont typiquement de petite taille et peu vascularisées. Leur aspect est superposable à celui des lymphomes, mais le contour des masses serait plus net.

Le carcinome primitif est le plus souvent, pulmonaire, mammaire, digestif, ovarien, rénal ou un mélanome.

Tableau I: classification anatomopathologique des tumeurs du rein selon OMS 2004

<ul style="list-style-type: none">✚ <u>Tumeurs à cellules rénales</u>▪ Carcinome à cellules claires (CCC)▪ Carcinome kystique multiloculaire à cellules claires▪ Carcinome papillaire du rein▪ Carcinome chromophile du rein▪ Carcinome des tubes collecteurs de Bellini▪ Carcinome médullaire du rein▪ Carcinome avec translocation Xp11▪ Carcinome associé au neuroblastome▪ Carcinome fusiforme et tubulaire mucineux▪ Carcinome inclassable▪ Adénome papillaire▪ Oncocytome✚ <u>Tumeurs métanéphriques</u>▪ Adénome métanéphrique▪ Adénofibrome métanéphrique▪ Tumeur stromale métanéphrique✚ <u>Tumeurs néphroblastiques</u>▪ Restes néphrogéniques▪ Néphroblastome▪ Néphroblastome kystique partiellement différencié✚ <u>Tumeurs neuro-endocrines</u>▪ Carcinoïde▪ Carcinome neuro-endocrine▪ Tumeur primitive neuro-ectodermique▪ Neuroblastome▪ Phéochromocytome✚ <u>Tumeurs cellulaires germinales</u>▪ Tératome▪ Choriocarcinome	<ul style="list-style-type: none">✚ <u>Tumeurs mésenchymateuses</u>➤ Tumeurs mésenchymateuses Survenant principalement chez les enfants▪ Sarcome à cellules claires▪ Tumeur rhabdoïde▪ Néphrome mésoblastique Congénital▪ Tumeur rénale ossifiante des enfants➤ Survenant principalement chez les adultes▪ Léiomyosarcome▪ Angiosarcome▪ Rhabdomyosarcome▪ Histiocytome fibreux malin▪ Hémangiopéricytome▪ Ostéosarcome▪ Angiomyolipome▪ Angiomyolipome épithélioïde▪ Léiomyome▪ Hémangiome▪ Lymphangiome▪ Tumeur cellulaire juxta glomérulaire▪ Tumeur cellulaire interstitielle réno-médullaire▪ Schwannome▪ Tumeur fibreuse solitaire✚ <u>Tumeurs mixtes épithéliales et mésenchymateuses</u>▪ Néphrome kystique▪ Tumeur mixte épithéliale et stromale▪ Sarcome synovial✚ <u>Tumeurs hématopoïétiques et lymphoïdes</u>▪ Lymphome▪ Leucémie▪ Plasmocytome✚ <u>Tumeurs métastatiques</u>
---	--

Tableau II : grade de Fuhrman

	Taille du noyau	Contours du noyau	Nucléoles	Cellules monstrueuses
Grade I	rond, Petite taille (environ 10 microns)	Réguliers	Absents	0
Grade II	Plus Volumineux (environ 15 microns)	Discrètes irrégularités	Visible à X 400	0
Grade III	Volumineux (environ 20 microns)	Nettement irréguliers	Visible à X 100	0
Grade IV	Géant	Irréguliers Multilobés	Idem III	Présente

Classification TNM 2009

T – Tumeur primitive

- TX La tumeur primitive ne peut être évaluée
- T0 Aucune preuve de tumeur primitive
- T1 Tumeur limitée au rein ≤ 7 cm de grand axe
 - T1a Tumeur limitée au rein ≤ 4 cm de grand axe
 - T1b Tumeur limitée au rein > 4 cm mais ≤ 7 cm de grand axe
- T2 Tumeur limitée au rein > 7 cm de grand axe
 - T2a Tumeur limitée au rein > 7 cm mais ≤ 10 cm de grand axe
 - T2b Tumeur limitée au rein > 10 cm
- T3 Tumeur intéressant les veines principales ou envahissant la graisse périrénale ou du sinus rénal mais sans atteindre le fascia de Gerota
 - T3a Tumeur envahissant la veine rénale ou ses branches de division segmentaires, la graisse du sinus rénal ou péri-rénale mais n’atteignant pas la surrenale et ne dépassant pas le fascia de Gerota.
 - T3b Tumeur envahissant la veine cave sous forme d’un thrombus sous diaphragmatique.

- T3c Tumeur envahissant la paroi de la veine cave inférieure ou thrombus s'étendant au dessus du diaphragme.
- T4 Tumeur s'étendant au delà du fascia de Gerota, incluant l'envahissement de contiguïté de la surrenale homolatérale.

N – Envahissement des ganglions régionaux

- NX les adénomégalies ne peuvent être évaluées
- N0 Pas de métastase ganglionnaire
- N1 Métastase ganglionnaire unique
- N2 Plus de 1 métastase ganglionnaire

M – Métastase à distance

- MX Les métastases à distance ne peuvent pas être évaluées
- M0 Pas de métastase à distance
- M1 Métastase à distance

Regroupement des stades TNM

- Stade I : T1 N0 M0
- Stade II : T2 N0 M0
- Stade III : T3 N0 M0 et T1, T2, T3 N1 M0
- Stage IV : T4 N0, N1 M0, tous les T N2 M0 et tous les T N M1

V. GENESE TUMORALE : [10-18]

La transformation cellulaire implique la survenue de plusieurs événements mutationnels et donc l'existence de plusieurs étapes évolutives. Le plus souvent, une mutation acquise ou héréditaire prédispose le patient pour une pathologie qui ne survient qu'après un ou plusieurs autres événements mutationnels (mutation génique, anomalie de ploïdie...) au sein de la même lignée cellulaire ; on parle alors de lignée transformée.

- De nombreuses anomalies chromosomiques et génétiques ont été observées dans l'apparition d'un carcinome rénal à cellules claires, en particulier, le gène VHL qui est un gène suppresseur de tumeur, dont l'altération est responsable de 40% des cancers sporadiques et 85% des cancers dans la maladie de VHL. La mutation des gènes suppresseurs entraîne une accumulation d'HIF-1 qui va conduire à la surexpression de nombreux gènes tels que VEGF, PDGF, TGF- β , Erythropoïétine ou CaIX et ainsi promouvoir la pathologie tumorale en permettant aux cellules de se diviser tout en échappant au système de contrôle.
- La mutation d'un allèle du gène MET sur le chromosome 7 prédispose au carcinome rénal tubulo-papillaire ; la séquence mutée code pour une région du domaine tyrosine-kinase, conduisant à une activation constitutive du récepteur MET (récepteur de l'Hepatocyte Growth Factor [HGF]) et à la transformation cellulaire.
- D'autres altérations cytogénétiques notamment la trisomie 7 et 17 et la perte du chromosome Y chez l'homme ont été observées chez les cas sporadiques de cancer tubulopapillaire.
- D'autres anomalies génétiques ont été impliquées dans le mécanisme d'oncogenèse des tumeurs rénales notamment celles impliquant le gène TFE3, ou BHD pour les carcinomes chromophobes.

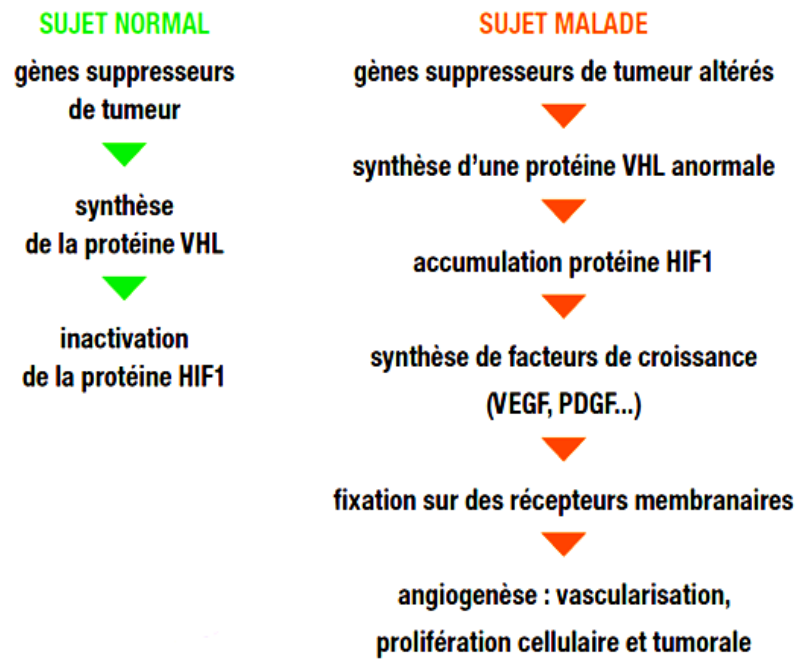


Figure 13 : Gène VHL et voies moléculaires conduisant à la progression tumorale.

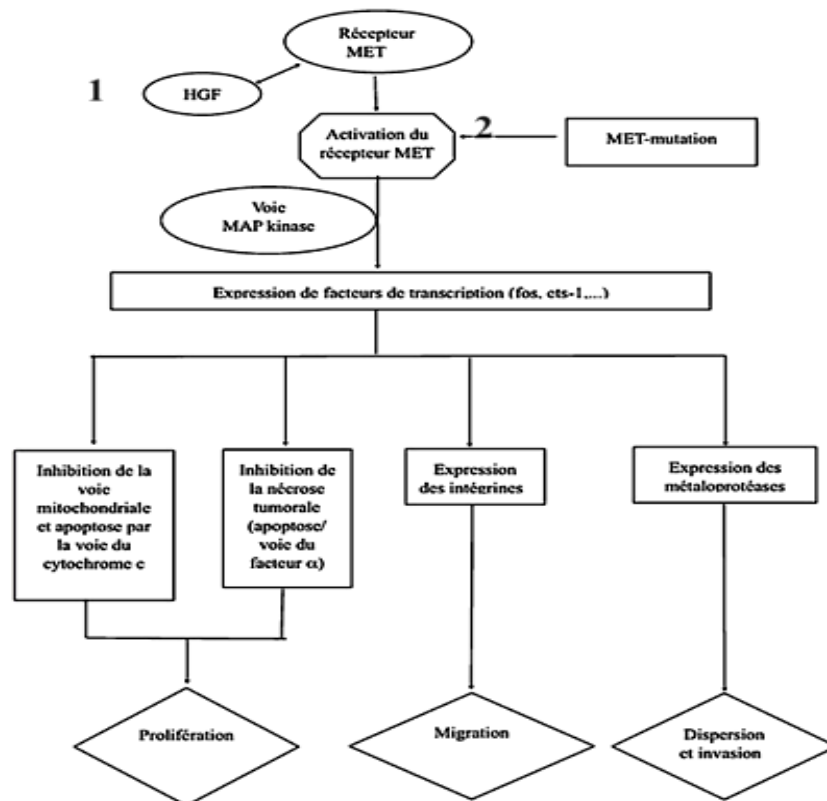


Figure 14 : Activation de MET et voies moléculaires conduisant à la transformation cellulaire.



PATIENTS & METHODES

I. PATIENTES :

Notre travail est une étude rétrospective concernant 20 patients porteurs de tumeurs du rein répondant aux critères d'inclusion parmi 161 patients porteurs de tumeurs du rein colligés dans le service d'urologie du CHU Mohammed VI de Marrakech, sur une période de onze ans allant du janvier 2002 à décembre 2012.

II. METHODES D'ETUDES :

1. Population étudiée :

Elle est constituée de toutes les patients ayant consulté ou ayant été référés au CHU.

CRITÈRES D'INCLUSION :

- Patients admis pour tumeur rénale dont l'âge est situé entre 15 et 40 ans.
- Dossier complet

2. Recueil des informations :

Ont été étudiés pour chaque patient les circonstances de découverte, les moyens diagnostiques, les caractéristiques anatomopathologiques, le traitement et l'évolution.

L'étude des dossiers a été réalisée à l'aide d'une fiche d'exploitation incluant les données suivantes :

- L'âge et le sexe,
- Antécédents personnels et familiaux,
- Les facteurs de risque :
 - Tabac,
 - Diabète,
 - Exposition professionnelle aux carcinogènes

- Hémodialyse,
- Circonstances de découverte : fortuite ou symptomatique,
- Examen clinique,
- Bilan radiologique,
- Bilan biologique,
- Traitement,
- Durée de séjour en post opératoire,
- Résultats de l'anatomopathologie,
- Suivi post opératoire immédiat,
- Evolution.

Tumeur rénale chez le sujet jeune

Tableau III : Tableau récapitulatif des observations médicales.

O bs	Age/ sexe	ATCDs	CDD	Ex.cliniq	Imagerie	biologie	TTT	Ana-path	Evolution
1	22/M	Appendicectomie	Fortuite	RAS	<p><u>Echo</u> : lésion rénale de 6x5,5 cm polaire inf. hyperechogène hétérogène, siège de calcification, discrètement vascularisé o doppler . Stade III de BOSNIAK</p> <p><u>TDM</u> : lésion kystique de 32x56x55mm avec un rehaussement tardive sans envahissement vasculaire, stade III de BOSNIAK</p> <p><u>IRM</u> : masse rénale gauche tissulaire sans infiltration locale nécessitant une confirmation histologique.</p> <p><u>Rx Th</u> : normale</p>	N	<p>-Incision sous costale gauche</p> <p>-Néphrectomie partielle</p>	<p>-Carcinome papillaire</p> <p>-T1a</p> <p>-Grade de fuhrman I</p> <p>-Marge saine</p>	Sans récurrence après 8 mois de recul
2	21/F	RAS	- Douleur	RAS	<p><u>Echo</u> : kyste rénale gauche de 2,7x2,5 cm, polaire inf. siège de calcification classé stade III de BOSNIAK. Le rein dt et siège de microcalcification du grp calitiel sup.</p> <p><u>TDM</u> : lésion kystique polaire inf. mesurant 38mm de grand diamètre modérément rehaussé sans envahissement vasculaire. Microcalcification du grp calitiel sup.</p> <p><u>Rx Th</u> : normale</p>	-ECBU +	<p>- Par célioscopie</p> <p>- Néphrectomie partielle</p>	<p>-Carcinome papillaire</p> <p>-pT1a</p> <p>-Marge saine</p>	Sans récurrence après 6 mois de recul
3	40/F	HTA depuis 2ans sous bithérapie	- Douleur	RAS	<p><u>Echo</u> : masse rénale gauche de 4x3,2 cm hétérogène hyperechogène.</p> <p><u>TDM</u> : masse rénale gauche de densité tissulaire de 40x36 mm faiblement rehaussé surtout au temps tardive, sans envahissement vasculaire.</p> <p>Kyste de l'ovaire gauche de 40mm.</p> <p><u>Rx Th</u> : syndrome bronchique.</p>	-ECBU +	<p>-Incision sous costale gauche</p> <p>- tumeur polaire inf.</p> <p>- Néphrectomie partielle</p>	<p>-Carcinome à cellule claire (CCC)</p> <p>-pT1a</p> <p>-marge saine</p>	Perdu de vue

Tumeur rénale chez le sujet jeune

Tableau III « suite »: Tableau récapitulatif des observations médicales.

Obs	Age/ sexe	ATCDs	CDD	Ex. cliniq	Imagerie	biologie	TTT	Ana-path	Evolution
4	36/M	RAS	- Douleur	Ras	<u>Echo</u> : masse rénale dte tissulaire de 6,5x5,8 cm polaire inf. avec zone de nécrose intérieur. <u>TDM</u> : lésion rénale droite de polaire inf. de 60x55mm de densité tissulaire avec un rehaussement hétérogène sans envahissement vasculaire. <u>Rx Th</u> : normale	N	-incision sous costale dt. -tumeur polaire inf. - Néphrectomie partielle	- Oncocytome -Marge saine	Sans récurrence après 6 mois de recul
5	36/F	RAS	- Fortuite - Douleur de HCD	RAS	<u>Echo</u> : masse rénale droite Hétérogène mesurant 7,4x6cm. <u>TDM</u> : lésion rénale droit polaire sup. de densité tissulaire mesurant 80x90mmavec un rehaussement hétérogène sans envahissement vasculaire, qui présente un contacte intime avec le bord inf. du foie et la paroi post. Du colon ascendant en regard. Présence d'un kyste ovarien de 40mm et une bifidité du rein gauche <u>Rx Th</u> : normale	N	- Par cœlioscopie - Néphrectomie totale élargie(NTE)	-CCC -pT2aNx -Grade de fuhrman II -Marge saine	Sans récurrence après 6ans de recul
6	19/M	tabagique	-triade de Guyon	-AEG -masse lombaire importante, mal limité, indolore, avec contacte lombaire -varicocèle	<u>TDM</u> : grand masse rénale gauche de 300x200 mm de diamètre de densité tissulaire avec un rehaussement hétérogène, qui refoule le tube digestive à droite sans signe d'envahissement vasculaire.	AHM	-Incision bilatérale. - énorme masse retro péritonéale qui refoule les tube digestive. -NTE	-CCC -pT2b -Marge saine	-douleur thora-cique en post op avec Rx normale -contrôle à 6 mois Sans récurrence

Tumeur rénale chez le sujet jeune

Tableau III « suite »: Tableau récapitulatif des observations médicales.

Obs	Age/ sexe	ATCDs	CDD	Ex. cliniq	Imagerie	biologie	TTT	Ana-path	Evolution
7	31/M	Tabagique	-douleur lombaire -hématurie -distension abdominal avec constipation	-AEG -varicocèle	<u>TDM</u> : processus tumoral rénal gauche infiltrant les voies excrétrices sup. gauche, avec infiltration de la veine rénale et cave inf. et présence de thrombus. Présence d'une ascite de grande abondance.	AHM			Perdu de vu
8	24/F	- tumeurs mammaires bilatérales - lymphangiome kystique cervicale	-douleur lombaire	-nodules mammaire bilatérales sans ADPs -tuméfaction latéro-cervicale sans ADPs	<u>Echo</u> : -rein droit siège de volumineuse formation de 9x13cm polaire sup. contenant plusieurs formations microkystique avec vascularisation des travées interne. -Adénofibromes multiples des 2 seins -volumineuse masse anterolatérale cervicale gauche probablement en rapport avec un lymphangiome kystique <u>TDM</u> : masse rénale droite solido-kystique de polaire sup. de 110x100x130mm prenant le produit de contraste sans envahissement vasculaire. <u>Rx Th</u> : normale	N	-incision sous costale droite -tumeur rénale droite qui refoule le foie + angiome périphérique -NTE	-CCC solido-kystique -pT2b -grade de fuhrman II -immuno-histochimie en faveur de CCC -Marge saine	-20 j du post-op sd HTIC avec convulsion TDM : ostéolyse sans atteinte du parenchym = thrombophlébite/ -Perdu de vu

Tableau III « suite »: Tableau récapitulatif des observations médicales.

Obs	Age/ sexe	ATCDs	CDD	Ex. cliniq	Imagerie	biologie	TTT	Ana-path	Evolution
9	34/F	RAS	-triade de Guyon	-AEG -masse qui donne un contacte lombaire gauche	<u>Echo</u> : grosse masse rénale gauche corticale hyperéchogène hétérogène de 8,1x7,7,1x7,5 cm. <u>TDM</u> : processus rénale gauche de densité tissulaire mesurant 100x90x75mm polaire sup. qui prend le contraste de façon hétérogène sans signe d'envahissement vasculaire. <u>Rx Th</u> : normale	AHM	-incision sous costale gauche - volumineuse veine ou conflit 3 branche -NTE	-CCC -pT2a -grade de fuhrman II -Marge saine	Sans récurrence après un an de recul
10	18/M	RAS	-triade de Guyon	- masse lombaire gauche bien limité, dure avec contacte lombaire.	<u>Echo</u> : image hétérogène de 10cm faisons partie rein gauche qui exerce une compression sur le hile rénal. <u>TDM</u> : lésion rénale gauche de consistance double charnue et kystique de 120x86 mm de diamètre qui prend le contraste de façon hétérogène sans signe d'envahissement vasculaire. <u>Rx Th</u> : normale	N	-incision bila - énorme tumeur rénale gauche occupant HCG et le flan gauche refoulant le colon à droite dure fixé par rapport au plan profond. La tumeur envahie le colon gauche homolatérale -NTE avec résection du colon gauche sur sa partie envahie	- Tm neuroendocrine type PNET -pT3aN0 -immuno-histochimie a confirmé le diagnostic histologique	Récurrence après 3 mois avec carcinose péritonéale et épanchement de grande abondance

Tumeur rénale chez le sujet jeune

Tableau III « suite »: Tableau récapitulatif des observations médicales.

Obs	Age/ sexe	ATCDs	CDD	Ex. cliniq	Imagerie	biologie	TTT	Ana-path	Evolution
11	39/M	-tabagique	- douleur lombaire - masse lombaire	- masse lombaire droite	<u>Echo</u> : lésion rénale droite isoechogène sans lésion echogène de la veine rénale ou la veine cave ; examen était gêné par les gaz. <u>TDM</u> : masse rénale droit de densité tissulaire de 88x67mm de diamètre de façon hétérogène d'envahissement vasculaire avec une effraction de la capsule et infiltration de la graisse rénale et de la fascia para-rénale avec un contact intime avec le muscle carré des lombes. <u>Rx Th</u> : normale.	N	-incision sous costale droite -NTE	- CCC avec composante oncocytaire de 20% -pT3aN0 -grade de fuhrman III	Sans récurrence après 6 mois de recul
12	29/M	-tabagique	- fortuite - douleur de la FID	RAS	<u>Echo</u> : rein gauche occupé par lésion tissulaire homogène au niveau de son pôle inf. de 6,2x7,1 cm. <u>TDM</u> : processus rénale droit de densité tissulaire mesurant 54x63mm prenant le produit de contraste de façon homogène. Absence d'infiltration vraisemblable. <u>Rx Th</u> : normale	N	-incision sous costale gauche -NTE		Perdu de vue
13	36/F	RAS	Douleur lombaire et Hématurie	RAS	<u>Echo</u> : masse sous hépatique hétérogène mesurant 5cm de diamètre avec un contact intime avec le foie et un discret épanchement	N	-incision sous costale droite -NTE	sarcome de grand grade de malignité	-récurrence tm après 6 mois qui infiltre le muscle psoas - Reprise

Tumeur rénale chez le sujet jeune

Tableau III « suite »: Tableau récapitulatif des observations médicales.

Obs	Age/ sexe	ATCDs	CDD	Ex. cliniq	Imagerie	biologie	TTT	Ana-path	Evolution
14	39/M	Tabagique	Triade de Guyon	Masse rénale polaire inf mobile avec un contact lombaire	<u>TDM</u> : masse rénale droite de densité tissulaire mesurant 87x81 de diamètre prenant le produit de contraste de faiblement de façon hétérogène avec une thrombose très probable de la veine rénal et veine cave inf. avec une effraction de la capsule et présence d'ADPs retro-péritonéale. <u>Rx Th</u> : normale	N	-célioscopie puis conversion en laparotomie transverse sous costale droite -NTE	-CCC - pT2bNxMx -grade de fuhrman II -Marge saine	Sans récurrence après 6 mois de recul
15	30/F	RAS	Douleur lombaire dte	RAS	<u>Echo</u> : masse du pole antéro-moyen du rein droit hypoechogène mesurant 2,4x2,3cm. <u>TDM</u> : lésion medio-rénale droite de densité tissulaire mesurant 26x19mm de diamètre faiblement rehaussé de façon hétérogène sans infiltration visible.	N	-incision sous costale droite -tumeur rénale situé à la médiane antérieure -NTE	-CCC -pT1a -Marge saine	Sans récurrence après 1 an de recul
16	40/F	-mère néphrectomisée (cause non définie)	- douleur lombaire dte -masse lombaire dte	-masse lombaire dte de 15cm de diamètre mobile par rapport au 2 plan avec un contact lombaire	<u>Echo</u> : -masse hypoechogène avec un renforcement post. de contour régulier qui fait corps avec le pole inf. du rein droit. - vésicule biliaire est multi-lithiasique avec une paroi fine et taille normale. <u>TDM</u> : -processus rénal droit polaire inf. de densité tissulaire mesurant 110x108mm de diamètre faiblement rehaussé qui refoule la structure digestive à gauche sans signe d'infiltration. -voie biliaire principale dilaté = 13mm avec contenu hétérogène du bas cholédoque - vésicule biliaire est multi-lithiasique.	-VS : 73m m/1h 90m m/2h	-incision sous costale droite -NTE	-CCC -pT2b -Marge saine	Bonne après 6 mois de recul pas de récurrence

Tumeur rénale chez le sujet jeune

Tableau III « suite »: Tableau récapitulatif des observations médicales.

Obs	Age/ sexe	ATCDs	CDD	Ex. cliniq	Imagerie	biologie	TTT	Ana-path	Evolution
17	36/F	RAS	- fortuite	RAS	<u>Echo</u> : masse rénale droite hétérogène de mesurant 7,2x6,4 cm de diamètre <u>TDM</u> : lésion rénale droite de densité tissulaire polaire sup. mesurant 77x65mm de diamètre prenant le produit de contraste de façon hétérogène, sans signes d'envahissement vasculaire. <u>Rx Th</u> : normale.	N	-incision sous costale gauche -NTE	-CCC -pT2a -grade de fuhrman II -Marge saine	Bonne après 1 an de recule pas de récurrence
18	26/M	RAS	- Douleur lombaire dte	RAS	<u>Echo</u> : masse rénale droite polaire sup. hétérogène de mesurant 5,5x4cm de diamètre. <u>TDM</u> : lésion rénale droite de densité tissulaire polaire sup. mesurant 65x50mm de diamètre prenant le produit de contraste de façon hétérogène, sans signes d'envahissement vasculaire. <u>Rx Th</u> : normale.	N	-incision sous costale gauche -NTE	-CCC -pT1b -garde de Fuhrman II -Marge saine	Bonne après 2ans de recule pas de récurrence
19	30/F	RAS	Douleur lombaire gauche	-AEG	<u>Echo</u> : masse rénale gauche polaire inf. hétérogène de mesurant 7,5x5,8 cm de diamètre. <u>TDM</u> : lésion rénale gauche de densité tissulaire polaire inf. mesurant 81x62mm de diamètre prenant le produit de contraste de façon hétérogène, sans signes d'envahissement vasculaire. <u>Rx Th</u> : normale.	N	-incision sous costale droite -NTE	-CCC -pT2a -Marge saine	Perdu de vue
20	32/M	-tabagique	Douleur lombaire gauche	RAS	<u>Echo</u> : masse rénale gauche polaire inf. hétérogène de mesurant 4,5x3cm de diamètre. <u>TDM</u> : lésion rénale droite de densité tissulaire polaire inf. mesurant 45x35mm de diamètre prenant le produit de contraste de façon hétérogène, sans signes d'envahissement vasculaire. <u>Rx Th</u> : normale.	N	-incision sous costale droite -NTE	-CCC -pT1a -Marge saine	Bonne après 6mois de recule pas de récurrence

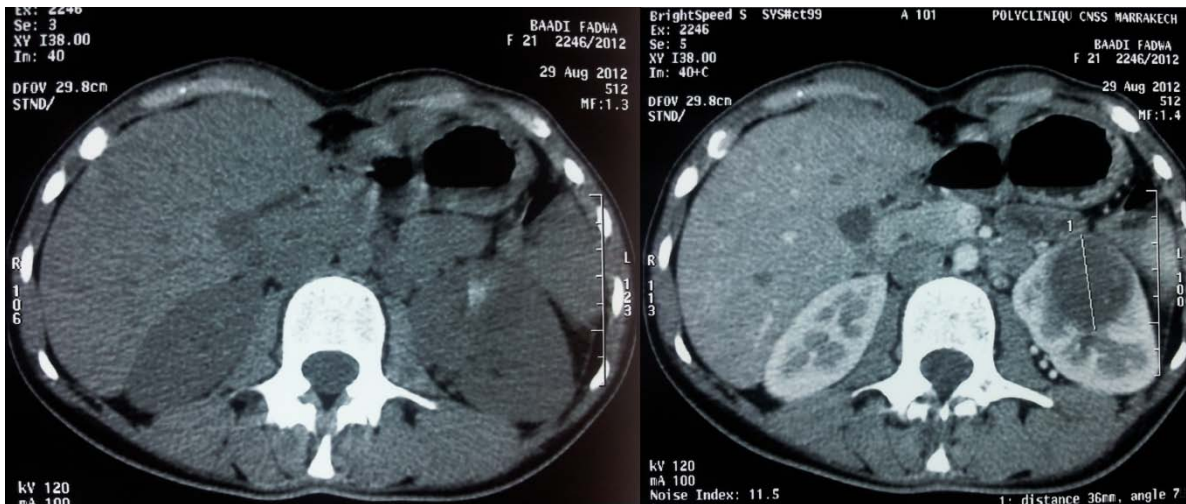


Figure 19 : coupes scannographique transversale avec(droite) et sans(gauche) injection du produit de contraste qui mettent en évidence un processus tumorale rénale gauche polaire inférieure de 38mm hypodense renferment de petites calcification (observation 2).

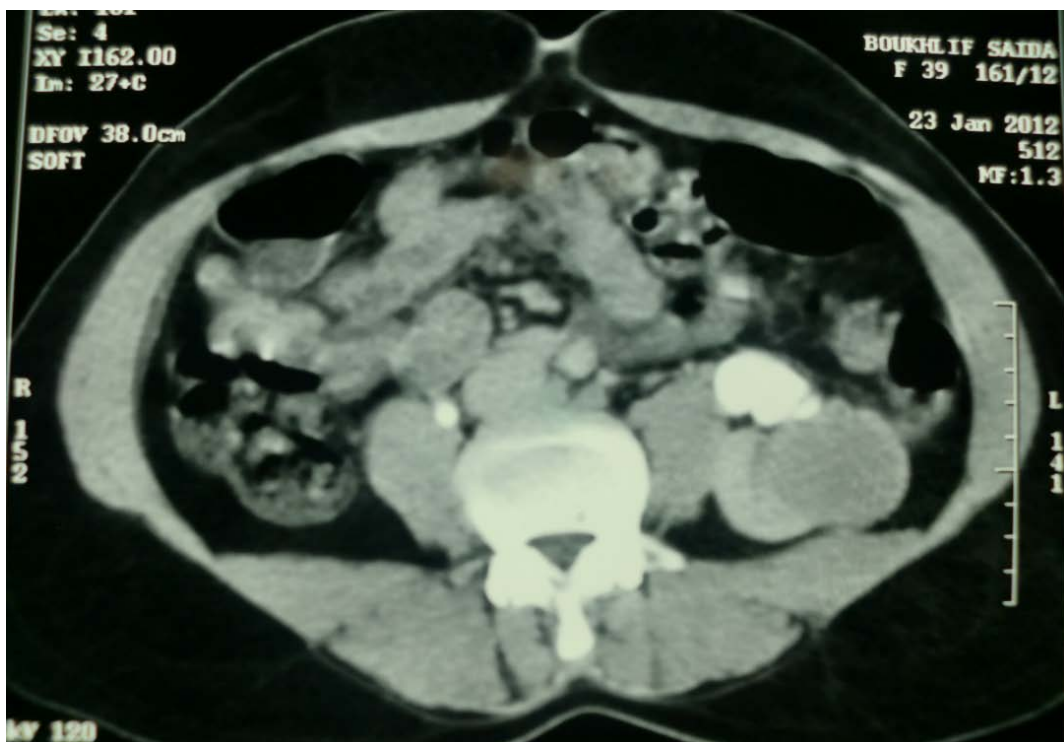


Figure 15 : Masse rénale gauche polaire inférieure de densité tissulaire de 40x36 mm faiblement rehaussé surtout au temps tardive, sans signe d'extension locorégionale. (Observation 3)

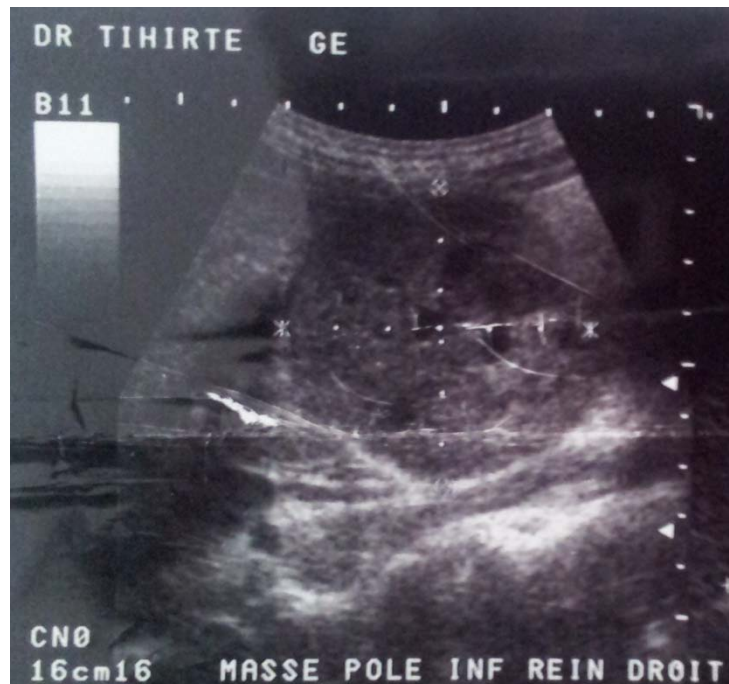


Figure 17 : image échographique montrant une lésion rénale droite polaire inférieure tissulaire bien limité de 6,8x5,8mm avec zone de nécrose a l'intérieure. (Observation 4)

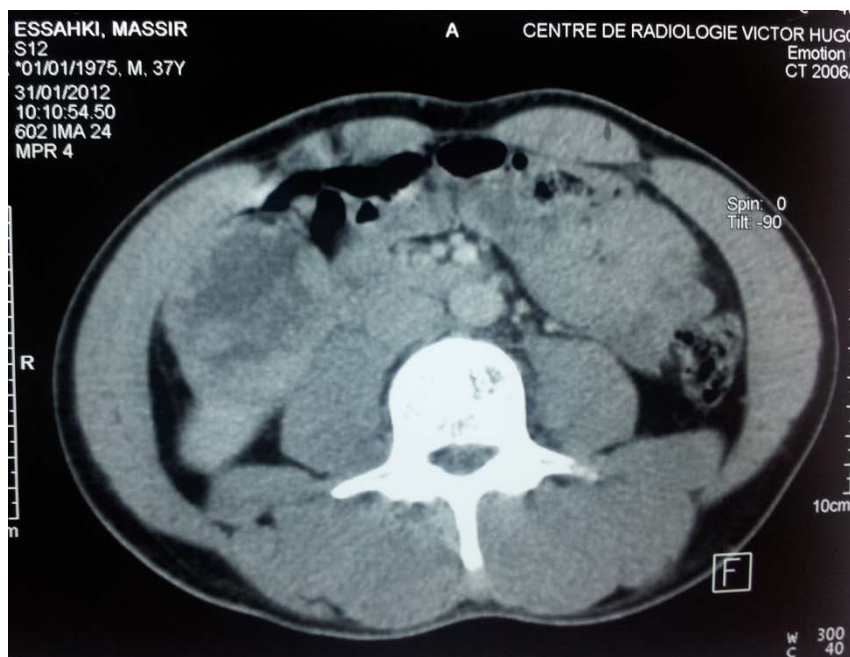


Figure 18 : Masse rénale droite polaire inférieure de densité tissulaire de 60x55mm, avec zone de nécrose intérieure prenant le produit de contraste de façon hétérogène, sans signe d'extension locorégionale. (Observation 4)

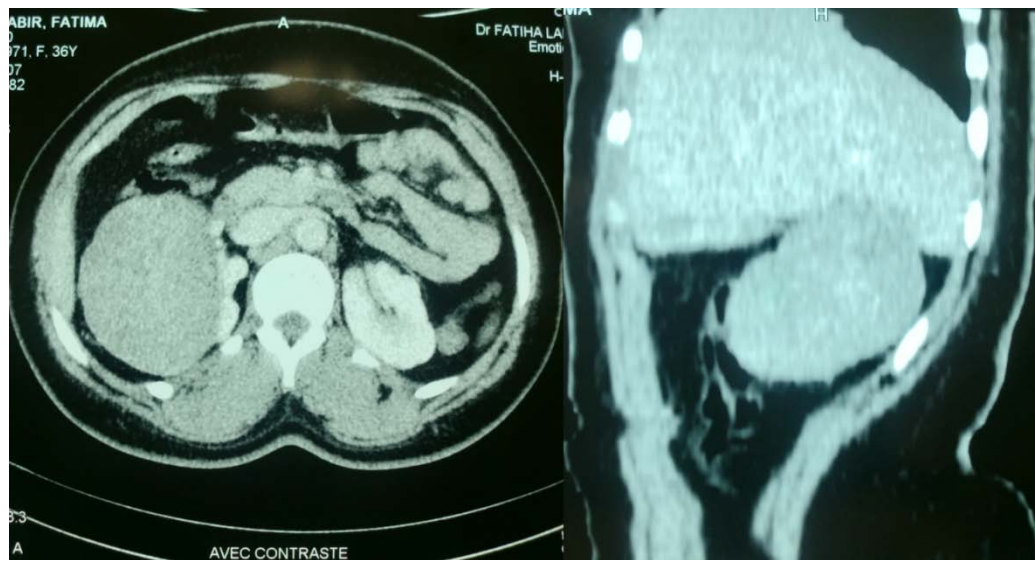

Figure 16 : coupes scannographique transversale(gauche) avec reconstitution sagittale(droite) d'une masse rénale droite polaire supérieure de 80x90mm prenant le produit de contraste de façon hétérogène, avec un contact étroit avec le foie et le colon ascendant en regard.
(Observation 5)

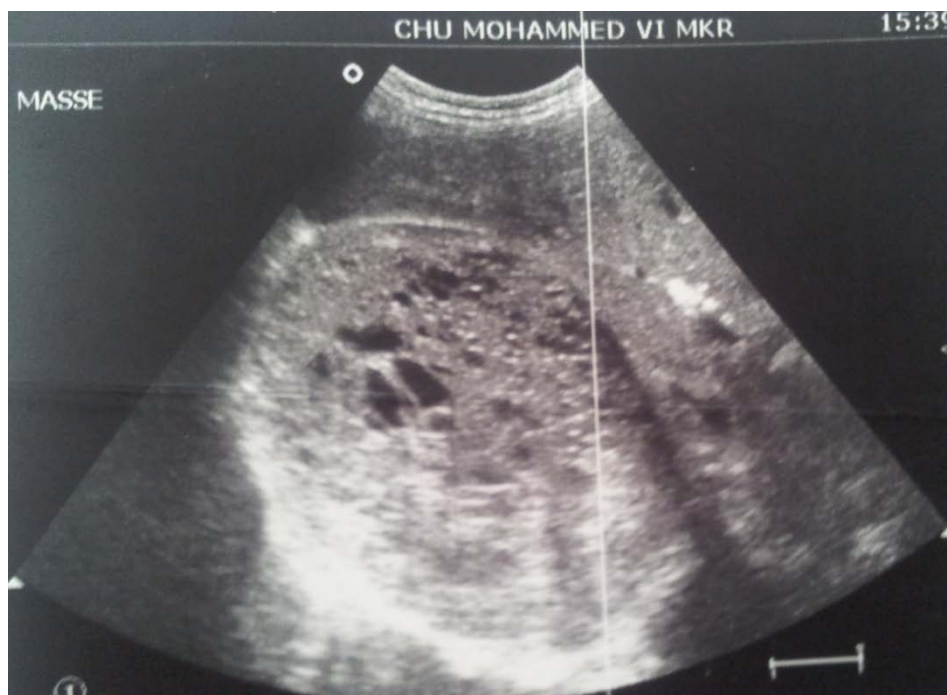

Figure 20 : image échographique montrant une volumineuse formation rénale polaire supérieure de 9x13cm bien limitée contenant plusieurs formations kystiques de taille variable.
(observation8)

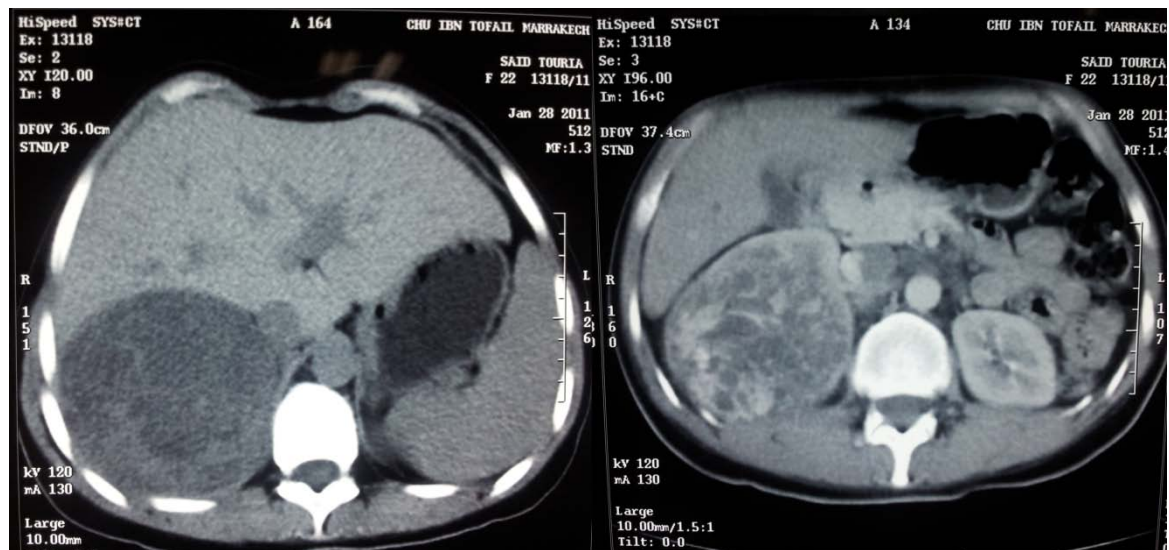


Figure 21 : coupes scannographique transversale avec (droite) et sans (gauche) injection du produit de contraste qui mettent en évidence une volumineuse masse rénale droite polaire supérieure de 11x10x13cm solido-kystique, siège de fine travées et se rehausse de façon intense au niveau de la partie charnu et les cloisons avec une infiltration de la graisse péri-rénale. (observation 8).



RESULTATS

I. FACTEURS EPIDEMIOLOGIQUES

1. AGE

L'âge de nos patients variait entre 18 et 40 ans, avec une moyenne de 31ans. Dans 13 cas (65%), l'âge des patients était compris entre 30 et 40ans.

2. SEXE

Nos patients se répartissent en 10 hommes (50%) et 10 femmes (50%) avec un sex ratio de 1.

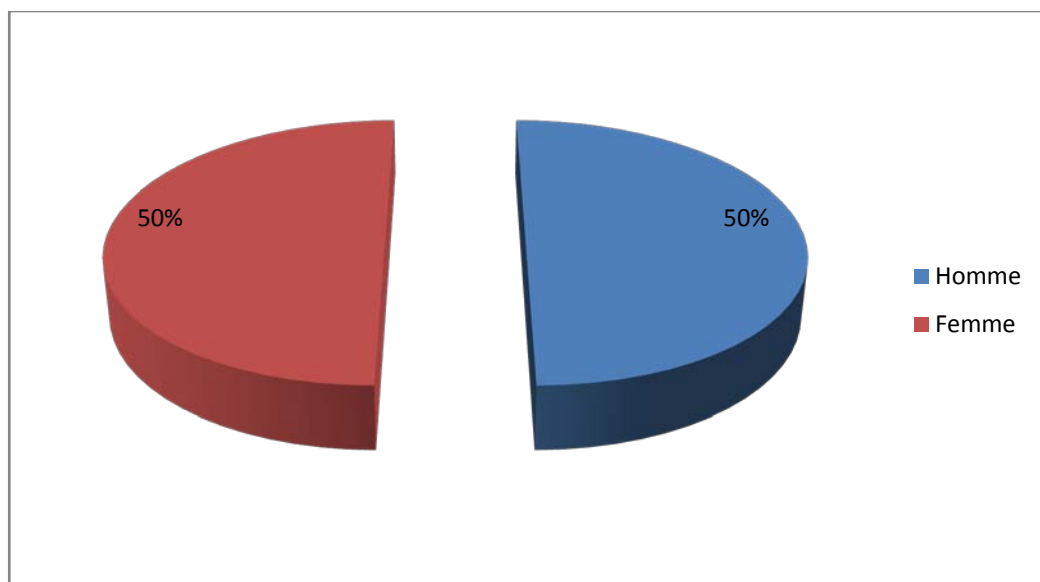


Figure 22 : répartition de sexe pour les tumeurs rénales du sujet jeune.

3. LOCALISATION

- Dans 10 cas, la tumeur était localisée à gauche (50%).
- La tumeur était localisée à droite dans 10 cas (50%).

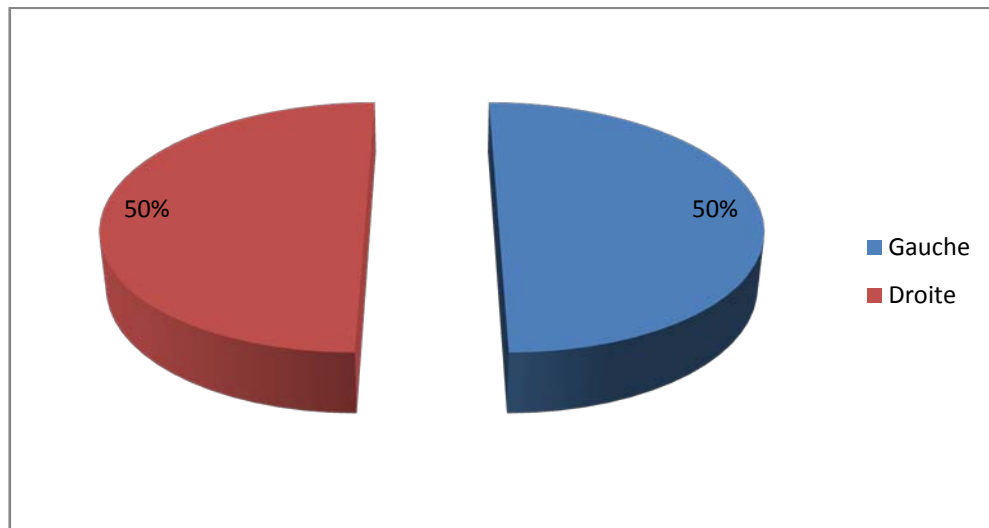


Figure 23 : répartition de la localisation des tumeurs rénales chez sujet jeune.

4. FACTEURS FAVORISANTS

- La notion de tabagisme chronique a été retrouvée chez 6 malades.
- Une seule malade avait une mère ayant une néphrectomie pour tumeur rénale probable.
- Une malade avait des Tumeurs mammaire bilatérales et un lymphangiome kystique cervical.
- Une patiente était suivie pour HTA depuis 2 ans sous bithérapie.

II. ETUDE CLINIQUE

1. LES CIRCONSTANCES DE DECOUVERTE

1-1. Fortuite

La découverte était fortuite par une échographie abdomino-pelvienne était observé chez 4 patients (20%). Cet examen était demandé dans le cadre une appendicite aigue dans 2 cas et durant une consultation chez un médecin généraliste dans les 2 autres.

1-2. Signes urologiques :

a. La douleur :

- La douleur était le mode de découverte dans 18 cas (90 %).
- La douleur était :
 - ◆ Lombaire gauche dans 9 cas (50 %).
 - ◆ Lombaire droite dans 7 cas (38 %).
 - ◆ Siégeant au niveau de l'hypochondre droit dans 1 cas (6%).
 - ◆ Et dans 1 cas au niveau de la fosse iliaque droite (6%).

b. Hématurie :

L'hématurie était retrouvée chez 7 malades (35%). Elle était totale dans tous les cas. Il s'agissait d'un adénocarcinome dans 4 cas (58%) d'un sarcome dans 1 cas (14%) et d'une tumeur neuroendocrine type NET dans 1 cas (14%). Dans un cas, le type histologique n'a pas été précisé.

c. Gros rein :

Le gros rein a été objectivé dans 6 cas (30%). Il était en rapport avec un adénocarcinome dans 5 cas (83%), une tumeur neuroendocrine dans 1 cas (17%).

d. Triade de Guyon :

La classique triade de Guyon (douleur, hématurie, gros rein) était retrouvée dans 4 cas (20%). Dans 3 cas, il s'agissait d'un adénocarcinome (75%) et dans 1 cas il s'agissait d'une tumeur neuroendocrine type PNET (25%).

1-3. Signes digestifs :

Une distension abdominale avec constipation était notée chez un patient présentant une tumeur rénale qui infiltre les voies excrétrices et la VCI. Des douleurs d'hypochondre droit étaient notées chez une patiente présentant on plus d'une tumeur rénale des lithiases vésiculaires.

1-4. Signes généraux :

a. Fièvre :

Des épisodes fébriles ont été rapportés par 3 malades, soit 15% des cas. Dans 2 cas, il s'agissait d'un adénocarcinome. Dans un cas, il s'agissait d'une tumeur neuroendocrine type PNET.

b. Amaigrissement :

Amaigrissement ont été observé chez 7 malades (35%). Dans 5 cas, il s'agissait d'un adénocarcinome. Dans 2 cas le type histologique n'a pas été précisé.

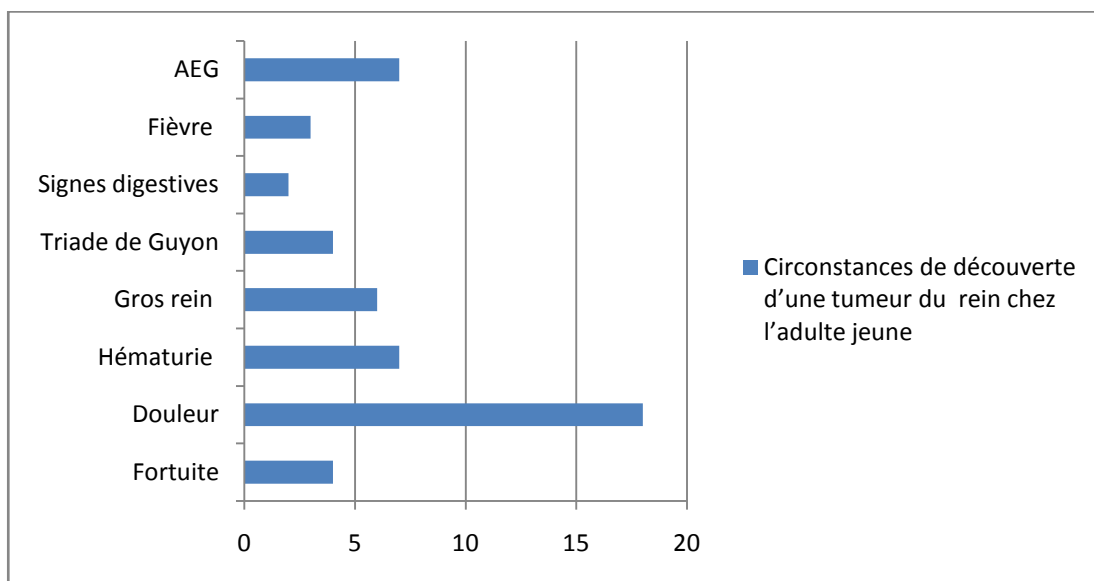


Figure 24: Circonstances de découverte d'une tumeur du rein chez l'adulte jeune.

2. L'EXAMEN CLINIQUE

2-1. Examen urogénital

Un gros rein a été retrouvé dans 6 cas (30%). Il était en rapport avec un adénocarcinome dans 5 cas, une tumeur neuroendocrine type PNET dans 1 cas.

Une varicocèle était retrouvée chez 2 patients (10%) ; dans un cas il s'agissait d'un adénocarcinome. Dans l'autre le type histologique n'était pas précisé.

Dans un seul cas le signe de Gérando était positif. Il s'agissait d'un adénocarcinome.

2-2. Examen générale :

Dans un cas l'examen avait objectivé des nodules mammaires bilatéraux sans ADPs (adenomyofibrome) avec une tuméfaction latéro-cervicale gauche (lymphangiome kystique).

Un syndrome cave inférieur était trouvé chez un seul patient.

2-3. Signes d'extension :

Dans tous les cas de tumeurs malignes, l'examen clinique à la recherche d'une autre localisation s'est révélé normal.

III. LES EXAMENS COMPLEMENTAIRES

1. L'IMAGERIE

1-1. L'échographie abdominale

- Dans notre série, l'échographie était réalisée chez 17 malades, soit 85% des cas.
- Dans 2 cas, elle a été couplée au doppler 11,7%.

a. But diagnostique

Cet examen avait objectivé en plus de la tumeur rénale une vésicule biliaire multilithiasique chez une patiente, des micros lithiases des calices supérieurs controlatérales chez une patiente et un kyste de l'ovaire fonctionnelle chez 2 patientes.

a.1. Aspect échographique des tumeurs rénales

↳ **Tumeurs malignes :**

◆ **Adénocarcinome**

Dans les 15 cas d'adénocarcinome, l'échographie n'a été réalisée que chez 13 patients. Elle avait montré un aspect :

- Hétérogène dans 5 cas (38,4%).
- Hypoéchogène dans 3 cas (23,1%).

Tumeur rénale chez le sujet jeune

- Hétérogène hyperéchogène dans 2 cas (15,4%).
- Hyperéchogène dans 1 cas (7,7%).
- Isoéchogène dans 1 cas (7,7%).
- hétérogène isoéchogène dans 1 cas (7,7%).

◆ Tumeur neuroendocrine

Dans ce type histologique, l'échographie avait objectivé un aspect hétérogène.

◆ Sarcome

Dans ce type histologique, l'échographie avait objectivé un aspect hétérogène.

◆ Histologie non identifiée

Dans un cas l'échographie avait montré un aspect hyperéchogène homogène, alors qu'elle n'a pas été faite dans l'autre.

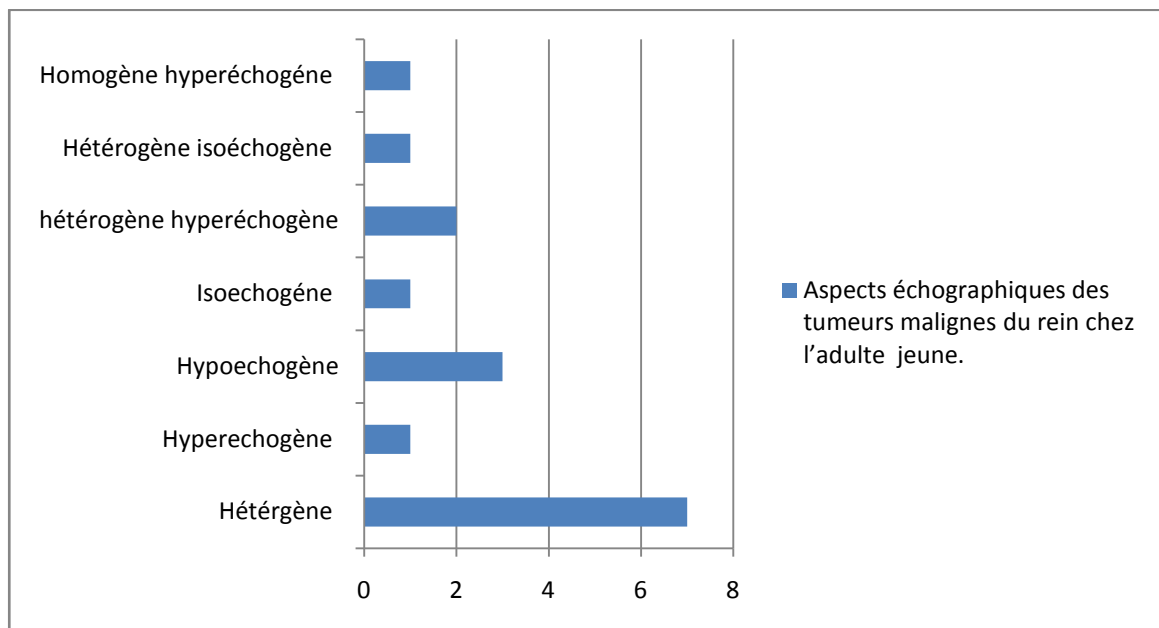


Figure 25 : Aspects échographiques des tumeurs malignes du rein chez l'adulte jeune.

↳ Tumeurs bénignes :

◆ Oncocytome

L'échographie rénale avait montré une formation tissulaire hétérogène bien arrondie.

a.2. Taille

Dans les tumeurs malignes, la taille était comprise entre 2,5 et 13cm avec une moyenne de 7cm.

La taille était de 6,5cm de grand diamètre pour l'oncocytome.

b. But d'extension

Dans les cas de tumeurs malignes identifiées, l'échographie avait objectivé chez une patiente un contact étroit avec le foie avec un discret épanchement droit. Dans les autres cas pas d'extension ganglionnaire ; vasculaire ou hépatique.

1-2. La TDM abdominale

Dans notre étude, la TDM a été réalisée chez 19 patients soit 95% des cas.

a. But diagnostic

Le diagnostic de tumeur rénale a été suspecté dans les 19 cas.

Cet examen avait objectivé en plus de la tumeur rénale une vésicule biliaire multi lithiasique avec une dilatation des voies biliaires principales chez une patiente, des microlithiases des calices supérieurs controlatérales chez une patiente et un kyste de l'ovaire fonctionnelle chez 2 patientes. Une bifidité pyélique dans 2 cas.

a.1. Aspect scannographique des tumeurs rénales :

↳ Tumeurs malignes :

◆ Adénocarcinome

Dans les 15 cas d'adénocarcinome, le scanner a été réalisé dans les 15 cas. Il avait montré :

- Un processus tumoral de densité tissulaire rehaussé après injection du PDC dans 11 cas (76%).

Tumeur rénale chez le sujet jeune

- Un processus tumoral de densité tissulaire avec des zones de nécrose centrales dans 1 cas (6%).
- Un aspect de kystique dans 3 cas (12%).
- Un aspect solido-kystique dans 1 cas (6%).
- Des calcifications centrales dans 2 cas (12%).

◆ Tumeur neuroendocrine

Dans ce type histologique, le scanner avait objectivé un processus de densité solido-kystique qui se rehausse de façon hétérogène après injection du produit de contraste.

◆ Sarcome

Dans ce type histologique, le scanner n'était pas retrouvé.

◆ Histologie non identifiée

La TDM avait objectivé un processus tumoral de densité tissulaire dans les 2 cas, rehaussé de façon hétérogène dans un cas et de façon homogène dans l'autre.

Tableau IV : Aspects scannographiques des tumeurs malignes du rein chez l'adulte jeune.

Aspect scannographique		Nbrs de cas	%
Densité tissulaire		14	73,8
	Rehaussement	13	
	Zone de nécrose centrale	3	
	Calcification	2	
Kystique		3	15,7
Solido-kystique		2	10,5

↳ Tumeurs bénignes :

◆ Oncocytome

La TDM avait objectivé une tumeur de densité tissulaire hétérogène qui prend le produit de contraste après son injection de façon hétérogène.

a.2. Taille :

La taille variait entre 26x19 mm et 300x200 mm, avec une moyenne de 89x71 mm.

Dans les tumeurs malignes, la taille variait entre 26x19 mm et 300x200 mm avec une moyenne de 91x72 mm.

Dans les tumeurs bénignes, la taille de l'oncocytome était de 60x55 mm.

a.3. scores morphométrique

Ces scores ont été proposés pour donner aux radiologues des outils leur permettant de classifier les masses tissulaires et apporter des éléments permettant aux urologues de proposer des choix thérapeutique adapté à partir de données morphologique objectives.

↳ **Score morphométrique RENAL**

◆ **Tumeurs malignes**

❖ **Adénocarcinomes**

Le score morphometrique RENAL variait entre 4 et 10 avec une moyenne de 7, la tumeur était antérieure(a) dans 4 cas, postérieure(p) dans 2 cas et dans 7 cas la localisation n'a pas pu être précisée (x).

❖ **La tumeur neuroendocrine**

Le score morphometrique RENAL était de 12x.

❖ **Sarcome**

Le scanner n'était pas retrouvé.

◆ **Tumeurs bénigne**

Pour l'oncocytome le score morphometrique RENAL était de 5a.

↳ Score morphométrique PADUA

◆ Tumeurs malignes

❖ Adénocarcinomes

Le score morphométrique PADUA variait entre 6 et 12 avec une moyenne de 7,5, la tumeur était antérieure(a) dans 4 cas, postérieure(p) dans 2 cas et dans 7 cas la localisation n'a pas pu être précisée (x).

❖ La tumeur neuroendocrine

Le score morphométrique PADUA était de 13x.

❖ Sarcome

Le scanner n'était pas retrouvé.

◆ Tumeur bénigne

Pour l'oncocytome le score morphométrique PADUA était de 7a.

Pour les tumeurs kystiques le stade de BOSNIAK était de III dans les 2 cas.

b. But d'extension

Dans les cas de tumeurs malignes, la TDM avait montré en fonction de chaque type histologique les résultats suivants :

b.1. Adénocarcinome :

Dans les 15 cas d'adénocarcinome explorés par la TDM, on avait objectivé :

- Un envahissement de la graisse péri rénale dans 3 cas (20%).
- Un envahissement des ADP retro-péritonéale dans 1 cas (7%).
- Une thrombose probable de la veine rénale et la veine cave inférieure dans 1 cas (7%).

b.2. Tumeur neuroendocrine :

Dans ce cas, la TDM avait objectivé une infiltration de la graisse péri-rénale et du colon gauche.

b.3. Sarcome :

Dans ce cas la TDM n'était pas retrouvé.

b.4. Histologie non identifiée :

Dans un cas, la TDM avait montré une extension aux voies excrétrices avec une thrombose de la veine rénale et la veine cave inférieure. Dans l'autre le bilan d'extension était sans particularité.

1-3. L'IRM abdominale

Était fait dans 2 cas. Il avait objectivé une masse tissulaire gauche sans infiltration locale nécessitant une confirmation histologique dans un cas, dans l'autre cas processus tissulaire parapyélique gauche de 74x46mm sans signe d'infiltration visible.

1-4. UIV

Une UIV a été demandée dans 2 cas d'adénocarcinome. Elle avait montré un syndrome tumoral, refoulant les structures avoisinantes avec une bifidité pyélique dans un cas, dans l'autre elle était normale.

1-5. Radiographie pulmonaire

La radiographie pulmonaire était faite dans 13 cas. Elle a objectivé un syndrome bronchique dans un cas, dans les autres cas elle était normale.

1-6. Autres

a. échographie mammaire

Dans un cas. Elle a objectivé des adénofibromes multiples bilatérales.

b. échographie cervicales

Dans un cas. Elle a objectivé une volumineuse masse antérieure et latéro-cervicale gauche kystique en rapport très probablement avec un lymphangiome kystique.

2. LA BIOLOGIE

2-1. Numération formule sanguine

La NFS a été réalisée chez tous nos patients. Elle était normale dans 15 cas (75%).

Elle était perturbée dans 5 cas (25%) de tumeurs malignes. Ainsi, elle avait révélé une anémie hypochrome microcytaire dans 2 cas d'adénocarcinome avec un taux d'Hb de 9,5g/100ml et 7g/100ml qui a nécessité une transfusion de 3 culots globulaires. Et dans 1 cas de tumeurs malignes non identifiées.

Une hyperleucocytose à prédominance neutrophile a été notée dans 2 cas d'adénocarcinome.

2-2. Uricémie – Créatininémie

Le bilan rénal était demandé dans tous les cas. Il c'est révélé normal.

2-3. Glycémie

La glycémie était demandée dans tous les cas. Elle c'est révélé normale.

2-4. Bilan d'hémostase

Le TP était demandé dans tous les cas. Il était perturbé dans 1 cas avec un taux de 68%.

2-5. La vitesse de sédimentation

La vitesse de sédimentation a été demandée dans un cas d'adénocarcinome, elle était accélérée à 73mm /1h et 90mm/2h.

2-6. La calcémie

Elle n'était pas dosée chez nos malades.

2-7. ECBU

L'examen cyto bactériologique des urines a été demandé chez 6 patients. Il était stérile dans 4 cas et dans 2 cas il a objectivé une infection à E.coli.

IV. TRAITEMENT

Le traitement chirurgical était réalisé chez 19 patients. Dans un cas le patient était perdu de vu.

1. LA VOIE D'ABORD

L'incision sous costale a été réalisée dans 14 cas (73%) :

- Droite dans 8 cas (57%).
- Gauche dans 6 cas (43%).

L'incision sous costale gauche puis prolongement en sous costale bilatérale dans 2 cas.

La coelioscopie était réalisée dans 3 cas qui dans un cas était convertie en laparotomie sous costale droite.

2. L'EXPLORATION CHIRURGICALE

Elle a été réalisée dans 7 cas de tumeurs malignes. En effet, dans tout ces cas, le diagnostic de malignité a été suspecté en préopératoire sur les données de l'imagerie. Ainsi, la voie antérieure était la voie d'abord préconisée.

3. LES GESTES REALISES :

La néphrectomie totale élargie (NTE) était effectuée dans 14 cas (74%). Il s'agissait d'un adénocarcinome dans 11 cas, un sarcome dans 1 cas et une tumeur neuroendocrine dans 1 cas.

La NTE était élargie à la surrenale homolatérale dans 5 cas et associée à une cholécystectomie dans 1 cas, une résection du colon gauche sur sa partie envahie avec réalisation d'une colostomie gauche abouché a droite dans un cas.

La néphrectomie partielle était effectuée dans 5 cas (26%). Il s'agissait d'adénocarcinome dans 4 cas et d'oncocytome dans 1 cas.

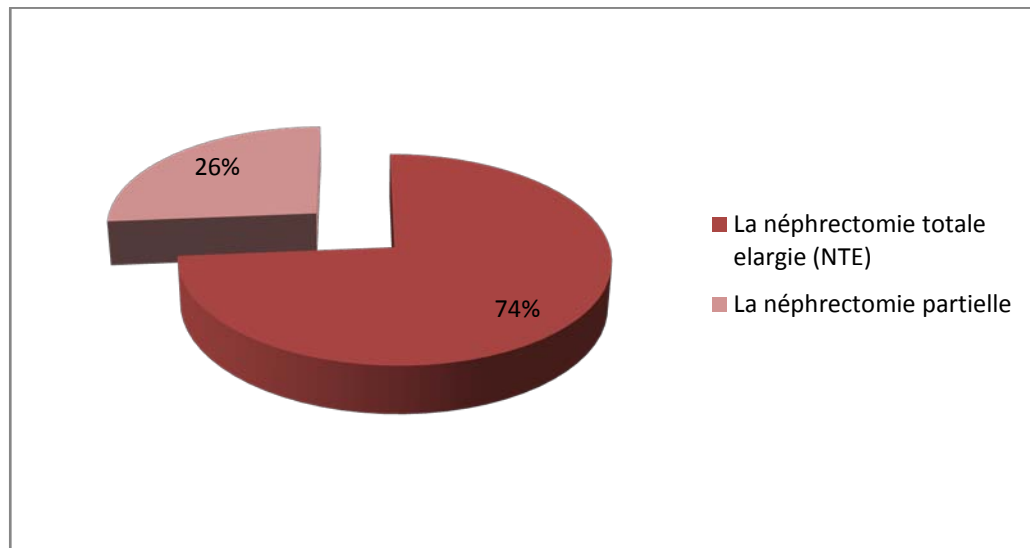


Figure 26 : répartition des gestes chirurgicales dans le traitement des tumeurs rénales de sujet jeune.

V. ETUDE ANATOMO-PATHOLOGIQUE

L'étude histologique nous a permis de confirmer la nature de la tumeur dans tous les cas opérés. Ainsi, il s'agissait dans 17 cas de tumeurs malignes et dans 1 cas d'une tumeur bénigne.

1. TUMEURS MALIGNES

1-1. Adénocarcinome: 15 cas (82%)

a. **Macroscopie :**

▪ La taille :

Elle variait entre 2,5 et 25cm, avec une moyenne de 8,7cm.

▪ Le siège :

- Polaire supérieur dans 4 cas (26,5%).
- Polaire inférieur dans 5 cas (33,25%).
- Les 2 tiers du rein 2 cas (13,25%).
- Médio-rénal et polaire supérieur dans 2 cas (13,25%).
- Intéressant la totalité du rein dans 2 cas (13,25%).

▪ La capsule :

La capsule était macroscopiquement rompue dans 2 cas (13,25%), intacte dans 11 cas (73,5%), et dans 2 cas la tumeur arrive au contact de la capsule qui reste intacte macroscopiquement (13,25%).

b. Microscopie :

▪ Le type histologique :

L'examen histologique de la pièce opératoire avait retrouvé les types histologiques suivants :

- Carcinome à cellules claires dans 11 cas (73,5%).
- Carcinome à cellules claires solido-kystique dans 1 cas (6,5%).
- Carcinome à cellules claires avec une composante oncocytaire a 20% dans 1 cas (6,5%).
- Carcinome à cellules papillaires dans 2 cas (13,5%).

▪ Le bilan d'extension :

Il avait noté :

- Un envahissement microscopique de la capsule dans 4 cas (26,5%).
- Un envahissement de la graisse péri rénale dans 2 cas (13,25%).

L'étude des ADP hilaires était négative dans tous les cas.

▪ Grade histologique :

Le grade histologique de Fuhrman était précisé dans 8 cas (60%). Il s'agissait de :

- Grade I dans 1 cas (12,5%).
- Grade II dans 5 cas (62,5%).
- Grade III dans 2 cas (25%).

c. Classification :

L'UICC 2002 et 2009 a été utilisée, les tumeurs n'ont pas dépassé pT3.

- Dans 6 cas c'était pT1
- Dans 8 cas c'était pT2
- Dans 1 cas c'était pT3

Immunohistochimie était demandé dans 2 cas et c'est révélé positive dans les 2 cas confirmant la diagnostique histologique.

1-2. Tumeur neuroendocrine : 1 cas (6%)

a. Macroscopie :

▪ La taille :

Elle était de 18X14X11 cm.

▪ Le siège :

Totalité du rein.

▪ La capsule :

Etait rompue.

b. Microscopie :

▪ Le type histologique :

Tumeur neuroendocrine type PNET confirmé à immunohistochime.

▪ Bilan d'extension :

Envahissement de la capsule, de la graisse du hile et péri rénale avec présence d'embolie vasculaire.

Le mesocolon était fibreux et inflammatoire non tumorale, la muqueuse clique était oedemo-congestive sans signe de malignité.

Lésions d'adénites réactionnelles.

c. Classification :

La tumeur était classée pT3a selon l'UICC.

1-3. Sarcome: 1 cas (6%)

a. Macroscopie :

▪ La taille :

Elle était de 6cm.

▪ Le siège :

Polaire supérieur.

▪ La capsule :

Etait infiltrée.

b. Microscopie :

▪ Le type histologique :

Sarcome de grand grade de malignité.

▪ Bilan d'extension :

Envahissement de la capsule, de la graisse péri rénale.

1-4. Classification :

La tumeur était classée pT3a selon l'UICC.

2. TUMEURS BENIGNES

2-1. Oncocytome : 1 cas (6%)

a. Macroscopie :

▪ La taille :

Etait de 7cm.

▪ Le siège :

Polaire inferieur.

▪ La capsule :

Elle n'a pas été rompue.

b. Microscopie :

Il s'agissait d'une prolifération tumorale faite de cellules polygonales à cytoplasme abondant granuleux éosinophile en faveur d'un oncocytome.

Dans 2 cas l'étude anatomo-pathologique n'était pas retrouvée.

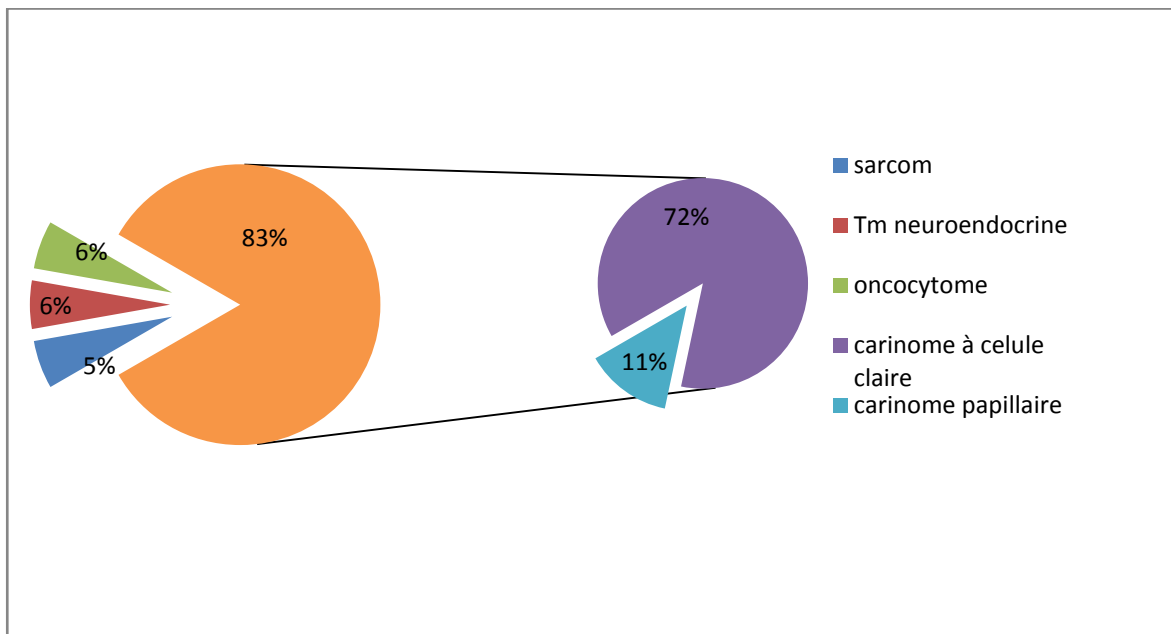


Figure 27 : Répartition des tumeurs rénales
en fonction de leur type histologique chez l'adulte jeune.

VI. EVOLUTION

1. TUMEURS MALIGNES

1-1. Malades opérés

a. A court terme :

L'évolution post-opératoire immédiate était simple chez 15 malades (79%). Chez une malade porteur d'adénocarcinome l'évolution était marquée 20 jours après par un syndrome HTIC en rapport probable avec une thrombophlébite cérébrale, chez un autre des douleurs thoracique avec une radiographie pulmonaire normale. Le malade porteur de la tumeur neuroendocrine a présenté une infection de la paroi.

Dans un cas non précisé.

La durée de séjours en post-opératoire variée entre 5 et 9 jours avec une moyenne de 7,5 jours.

b. A long terme :

◆ Adénocarcinome : 15cas

L'évolution était favorable dans 11 cas (90%). Le recul était entre 6 et 24 mois, avec une moyenne de 10 mois.

Dans 4 cas d'adénocarcinome nous n'avons pas trouvé d'information sur l'évolution à long terme.

◆ Tumeur neuroendocrine : 1 cas

L'évolution était marquée par une récurrence après 3 mois de recul avec un prolapsus de la colostomie la TDM de contrôle a objectivée : Récurrence tumorale avec une carcinose péritonéale et un épanchement de grand abondance. Le patient était adressé au service d'oncologie.

◆ Sarcome : 1 cas

L'évolution était marquée par une récurrence tumorale après 6 mois de recul, au TDM de contrôle récurrence locale qui infiltre le muscle psoas. Reprise avec une extraction difficile de la

masse vu sont adisions et résection intestinale (d'une partie du colon droit, anastomose gastro-jéjunale) les suit post opératoire compliqué par une infection de la paroi et fistule digestive.

3 moi plus tard récidence Tumorale avec nodule pulmonaire et infiltration du foie et parois lombaire homolatérale.

1-2. Malade non opéré :

Il s'agissait d'un cas, la prise en charge du patient n'était pas précisé dans le dossier.

2. TUMEURS BENIGNES

2-1. Oncocytome

a. A court terme :

Les suites post opératoires étaient simples.

b. A long terme :

L'évolution était favorable, avec un recul de 6 mois. TDM de contrôle n'avait pas montré de récidence.



DISCUSSION

I. EPIDEMIOLOGIE

1. LA FREQUENCE

1-1. La fréquence globale

Le cancer du rein est rare chez l'adulte jeune ; 3,4 à 7,25 % des patients ayant une tumeur rénale sont âgés de moins de 40 ans [20-26].

Dans notre étude elle est plus élevée que dans d'autres études (15%) ; cela peut s'expliquer par le fait que cette série est plus récente et que les tumeurs rénales sont découvertes du fait d'une utilisation plus fréquente de l'échographie et du scanner et que d'autres patients sont traité ailleurs.

Tableau V : fréquence des tumeurs du rein chez l'adulte jeune.

	Kantor	Lienber	Boykin	Rodriguez	Notre série
Fréquence(%)	3,4	3,5	4,8	7,25	15

1-2. En fonction de chaque type histologique

Selon des études rétrospectives réalisée par DESCOTES [27] (8 cas), par CHADAD [28] (16 cas), par Rodriguez [1] (29 cas), l'adénocarcinome représente le type histologique le plus fréquent (37,5%-97%), vient en seconde place les autres types histologiques. On comparant ces données avec notre série, nous avons constaté les résultats suivants :

Tableau VI: La fréquence des différents types histologiques des tumeurs du rein chez l'adulte jeune.

	Descotes	CHADAD	Rodriguez	Notre série
Adénocarcinome	37,5%	76%	97%	82%
Néphroblastome	12,5%	6%	3%	-
Angiomyolipome	12,5%	6%	-	-
Oncocytome	-	6%	-	6%
LMNH	-	6%	-	-
Sarcome	12,5%	-	-	6%
Tumeur neuroendocrine	-	-	-	6%
Métastases	12,5%	-	-	-

Selon une étude comparative réalisée par la société américaine du cancer sur 4018 patients présentant des tumeurs rénales, il a été constaté que chez les patients moins de 40 ans, le sarcome rénal primitif représente 5%, le carcinome rénal 85% et le carcinome transitionnel 10%. [29,30]

Les tumeurs neuroendocrine sont rares, leur fréquence est estimée à 1,1% des tumeurs des parties molles dans la population générale et entre 6,3 et 17% dans la population pédiatrique [31, 32]. Les PNET rénales constituent la localisation viscérale la plus fréquente : 23 cas était décrits dans la littérature [33].

2. L'AGE

2-1. Age global

Les tumeurs rénales surviennent à tout âge, même chez l'enfant [34]. D'après la série de DESCOTES [27], la tranche d'âge la plus concernée était comprise entre 20 et 30 ans (75% des cas). Pour celle de CHADAD [28], 75%, des patients avaient un âge compris entre 30 et 40 ans. Alors que dans notre série 65%, des patients avaient un âge compris entre 30 et 40 ans.

Tableau VII ; fréquence des patients par rapport au tranche d'âge.

Tranche d'âge (ans)	15 - 19	20 - 29	30 - 40
DESCOTES [27]	1	6	1
CHADAD [28]	1	3	12
Notre série	2	5	13

2-2. En fonction de chaque type histologique.

Quelques particularités peuvent être observées concernant l'âge de survenue de certains types histologiques :

Les sarcomes rénaux primitifs représentent environ 1% des cancers du rein de l'adulte. L'âge moyen de leur survenue (55ans) est plus tardif que celui des tumeurs de Wilms de l'adulte (30ans) [35], contrairement aux sarcomes à cellules claires du rein qui représente environ 4 %

des tumeurs rénales de l'enfant et survient habituellement chez l'enfant âgé de 18 mois à cinq ans (30 mois en moyenne). Il est exceptionnel chez l'adulte [36]. L'âge moyen de survenue des PNET rénales est de 32,7 ans (7 à 62 ans), tous les âges peuvent cependant être concernés : des premières années jusqu'à 81 ans [37].

3. LE SEXE

Chez l'adulte, les tumeurs du rein sont plus fréquentes chez l'homme que chez la femme avec une sex-ratio de 1,5 à 3 [39]. Chez l'adulte jeune, on note une atteinte plus importante des femmes. 75% sont des femmes dans la série de DESCOTES [27], 62,5% dans la série de CHADA [28] avec une sex-ratio de 0,6. Dans la série de RODRIGUEZ [1] une sex-ratio de 1,2 (M/F) ainsi que dans la série de TACCOEN [38]. Dans notre série la sex-ratio était de 1.

Quelques particularités peuvent être observées en fonction du type histologique. La prédominance de l'adénocarcinome et de l'AML chez le sexe féminin est clairement notée dans la littérature [39,43], par contre le carcinome médullaire [42], le sarcome à cellules claires [40], l'oncocytome [41] surviennent préférentiellement chez l'homme. Une répartition sensiblement égale pour les deux sexes a été notée pour le néphroblastome [44] et les PNET rénales [37].

4. FACTEURS DE RISQUE

Il existe des facteurs de risque liés au patient (acquis ou héréditaires) et des facteurs environnementaux.

1-1. Facteurs liés aux patients :

a. L'insuffisance rénale chez les patients dialysés.

L'incidence est 10 fois plus élevée que dans la population générale et augmente avec la durée de dialyse. Le type prédominant est le carcinome tubulo-papillaire. La physiopathologie

est mal élucidée. La dysplasie rénale multikystique est le facteur de risque principal dans cette population [45]. Ce risque justifie une surveillance annuelle échographique des reins chez ces patients [39].

b. patients transplantés.

Les reins natifs sont exposés au développement d'un adénocarcinome rénal sans influence de la durée de dialyse ou du type d'immunosuppression [46]. Le risque est identique aux patients dialysés.

c. Hérité

Les formes héréditaires du cancer du rein restent rares (1 à 2% des cas) [39]. Dont on cite le syndrome de VON HIPPEL-LINDAU (VHL) dû au mutation d'un seul gène(VHL) situé sur le bras court du chromosome 3, le plus souvent associé a un adénocarcinome [39]. Cancer du rein commun familial ont en commun la survenue précoce avant 45 ans, la bilatéralité, la multifocalité et les récives fréquentes. Il existerait une prédisposition génétique à transmission autosomique dominante à pénétrance variable en fonction de l'âge. Certaines anomalies cytogénétiques ont été mises en évidence dont des translocations. Le syndrome de Birt-hogg-Dube donne préférentiellement des carcinomes chromophobes ainsi que des adénomes oncocytaires, Un gène prédisposant (BHD) a été retrouvé. La sclérose tubéreuse de Bourneville est associée à des lésions rénales dans 57,5% des cas dont des cancers dans 4,2%. Les lésions les plus fréquentes sont les angiomyolipomes qui peuvent être géants et multiples. Un retard mental, des hamartomes multiples sont associés[39].

d. L'hypertension artérielle :

L'HTA est un facteur de risque de développement d'un carcinome rénal, il n'existe pas de lien entre la survenue d'un cancer du rein et une classe d'anti-hypertenseur comme cela avait été évoqué avec les diurétiques thiazidiques [47-49]. Le mécanisme liant HTA et cancer du rein

n'est pas clair. L'hypothèse serait une hypersensibilité des tubules aux carcinogènes en rapport avec des altérations métaboliques et fonctionnelles [34].

e. L'obésité :

L'obésité est reconnu comme étant un facteur de risque tant chez l'homme que chez la femme [48,50,51]. Chez l'homme une obésité de type androïde serait plus néfaste qu'une obésité de type gynoïde. L'augmentation du risque serait lié à un mécanisme de peroxydation des lipides et dans les modifications hormonales (augmentation de l'IGF1, des hormones stéroïdiennes) [34,51].

1-2. Facteurs environnementaux

a. Tabagisme

Le tabagisme est un facteur de risque admis de cancer du rein [48]. Le risque relatif est de 2,03 chez l'homme et de 1,58 chez la femme en cas de consommation de plus de 1 paquet par jour [52]. Le tabagisme passif est également impliqué.

b. L'alcool

Ne semble pas augmenter le risque de cancer du rein et semblerait même associé à une diminution de l'incidence de cancer du rein [53].

c. Exposition professionnelle

L'actualité a fait récemment ressortir que l'exposition prolongée à des toxiques professionnels pouvait générer une recrudescence de cancer. Récemment c'est le chloracétate C5 utilisé dans une usine d'alimentation animale qui a été incriminé dans la genèse de cancers.

Aucune étude n'a pour le moment été publiée sur le sujet. Le Trichloroéthylène a été incriminé avec des données contradictoires. Il est utilisé comme solvant des graisses et dans le nettoyage des métaux dans les industries textiles, de peinture, métallurgiques. Il est classé comme cancérigène probable mais son rôle dans l'apparition de cancers du rein est débattu [54].

Le pentachlorophenol et le tétrachlorophénol utilisés dans l'industrie du bois et du textile sont des cancérigènes connus associés à la survenue de cancers du rein [55].

La rareté des autres tumeurs du rein rend impossible toute étude sélective chez l'adulte jeune, et par conséquent aucun facteur ne peut être incriminé.

Au terme de cette étude épidémiologique, on déduit que chez l'adulte jeune l'histogénèse des tumeurs du rein restent encore très mystérieuse et seuls les progrès des études épidémiologiques permettront une meilleure connaissance des facteurs de risques et de l'histopathogénèse des tumeurs du rein dans cette tranche d'âge.

II. ETUDE CLINIQUE

1. CIRCONSTANCES DE DECOUVERTE

1-1. Découverte fortuite

La découverte d'une tumeur du rein est dite fortuite, lorsque l'examen ayant permis le diagnostic était demandé pour une autre symptomatologie qui l'on ne peut rattacher à posteriori à la présence de la tumeur.

Dans notre étude, la découverte était fortuite dans 4 cas à la suite des échographies demandées dans 2 cas pour appendicite aigue dans un cas pour des douleurs de HCD et dans un cas pour des douleurs de la FID. Dans la série de CHADAD [28] la découverte de la tumeur était fortuite dans un seul cas dans le cadre de la surveillance d'une grossesse au 2^{ème} trimestre. Contrairement à la série de DESCOTES [27], où aucune découverte fortuite n'a été décrite.

Le développement des explorations radiologiques, échographiques et tomodensitométriques a considérablement modifié les circonstances de diagnostic des tumeurs du rein. Dans la littérature, la découverte fortuite d'une tumeur du rein chez l'adulte jeune était rapportée surtout en cas de tumeurs bénignes [41,56-58]. Actuellement, 60% des AML sont de

découverte fortuite (24,40). 30% d'adénocarcinomes ont été découverts fortuitement [60]. En effet, la taille tumorale moyenne des adénocarcinomes de découverte incidentelle a été en général inférieure à celle des adénocarcinomes symptomatiques, traduisant ainsi, la découverte de tumeurs à un stade plus précoce que les tumeurs symptomatiques et donc de meilleur pronostic [61].

Aucune découverte fortuite n'a été signalée dans la littérature concernant le néphroblastome ou le sarcome rénal ou les tumeurs neuroendocrine dans cette tranche d'âge [33,36,37,44].

1-2. Signes urologiques

a. Douleur lombaire

C'est le symptôme révélateur le plus fréquemment retrouvé chez l'adulte jeune.

Dans la série de DESCOTES [27], la douleur lombaire a été présente dans 62% des cas, dans celle de CHADAD [28] elle présentait 87% des cas ce chiffre est proche des données de notre étude (90% des cas).

Dans l'étude de RODRIGUEZ [1], la douleur n'était présente que dans 48% des cas.

b. Hématurie

C'est un signe fréquemment retrouvé dans la pathologie tumorale du rein, mais n'est pas pathognomonique d'un type histologique.

Dans notre série, nous avons dénombré 7 cas d'hématurie totale, soit 35% des cas, ce chiffre est inférieur à celui retrouvé dans la série de DESCOTES [27], où l'hématurie a été dénombrée chez 50% des malades, dans la série de CHADAD [28] le nombre était aussi 7 soit 44%.

L'étude de RODRIGUEZ [1] concernant 400 dossiers de tumeurs du rein hospitalisé entre janvier 1984 et décembre 1999 avait permis de retrouver 56 dossiers d'adénocarcinomes du rein et 29 dossiers de tumeur du rein touchant des jeunes de 15 à 40 ans. Sur cette série, 38% des patients symptomatique (21 patient) présentait une hématurie, ces données étaient comparées avec un

groupe de patients âgés de plus de 40 ans porteur de tumeur rénale, il n'existait pas de différence significative pour les signes fonctionnels urologiques dans les deux groupes de malades.

c. Gros rein :

La masse tumorale rénale est de plus en plus rarement un mode de découverte. C'est un signe tardif qui n'est pas spécifique à un type histologique.

Dans notre série, le gros rein a été retrouvé dans 30% des cas, dans la série de CHADAD [28] il était présent dans 50% des cas par contre 25% dans la série de DESCOTES [27]. Cette différence s'explique par le fait que les jeunes marocains négligent les premiers symptômes de la maladie et laissent cette dernière évoluer et ce n'est que l'apparition d'une tuméfaction lombaire qui leur incite à consulter.

d. Triade de Guyon

Historiquement, les tumeurs rénales étaient révélées par la classique triade de Guyon : hématurie, douleur et masse lombaire [61]. Actuellement, c'est une circonstance exceptionnelle de découverte d'une tumeur du rein. Dans notre série, elle a été objectivée dans 20% des cas. Dans celle de CHADAD [28] elle a été objectivée dans 19% des cas.

1-3. Autres signes

a. Fièvre

Dans notre série, la fièvre était rapportée dans 15% des cas.

Dans celle de CHADAD [28] elle était présente dans 37,5%. Ces résultat est supérieur par rapport aux chiffres de la littérature [27].

b. Altération de l'état général

L'AEG associe à des degrés divers l'amaigrissement, l'asthénie, l'anorexie et l'anémie. Cette association témoigne d'une tumeur maligne [62]. Dans notre série, l'AEG et l'amaigrissement ont été retrouvés dans 35 % des cas. Il s'agissait dans 72% des cas de tumeurs

malignes, dans 28% le type histologique n'était pas précisé. Dans la série de CHADAD elle était objectivée dans 44%, et dans tous les cas il s'agissait d'une tumeur maligne. Elle peut être observée aussi dans les formes d'AML associées aux phacomatoses et notamment à la STB ou à la polykystose rénale [62].

c. Syndromes paranéoplasiques

Une grande diversité de syndromes paranéoplasiques peut accompagner et parfois révéler un cancer du rein. Tous ces syndromes sont réversibles et peuvent disparaître après la néphrectomie en l'absence de métastases [19]. Ils surviennent dans moins de 5% des cas de cancer rénal [62].

Dans notre série, nous n'avons pas trouvé de syndrome paranéoplasique. Dans celle de CHADAD [27] un cas d'adénocarcinome avec une diarrhée qui avait disparu après la néphrectomie.

Tableau VIII: Fréquences des syndromes paranéoplasiques associés au cancer rénal [63,73]

Syndromes paranéoplasiques	Fréquence %
Anémie	20-40
Perte de poids	33
Hypertension artérielle	25
Hypercalcémie	10-20
Fièvre	10
Syndrome de Stauffer	20-30
Polyglobulie	1-8
Amylose	3-5

1-3. Métastases

A l'heure actuelle, les métastases sont rarement une circonstance de découverte des tumeurs malignes du rein [62].

Dans l'étude de PATARD [64], les métastases représentaient 3.75% des circonstances de découverte des tumeurs rénales.

Les sites métastatiques sont par ordre de fréquence décroissant : les poumons 50% à 80%, le foie 10% à 35%, l'os 10% à 35%, le cerveau 3,5% à 7%, la surrenale 2% à 5% [66-72].

Les localisations métastatiques osseuses et en particulier rachidiennes étaient le mode de découverte le plus fréquent en cas sarcome rénal. Elles représentaient 10% [65].

Aucun cas de métastases comme mode de révélation ne figure parmi nos observations.

Certains auteurs pensent que le mode de présentation d'une tumeur du rein chez l'adulte jeune et le même quelque soit le type histologique.

D'autre part, la littérature n'indique pas de différence des signes fonctionnels entre ceux de l'adulte et ceux d'une tranche d'âge plus avancée [1, 38].

2. EXAMEN CLINIQUE

2-1. Interrogatoire :

Il évalue l'état général du patient et l'évolution des signes clinique perçus par le patient. Il recherche des antécédents de cancer du rein dans la famille ou la notion de formes héréditaires.

Dans notre série une patiente qui avait comme antécédent une mère néphrectomisée mais sans précision de la cause, une autre patiente qui présenté on plus des nodules mammaire et une tuméfaction latéro-cervicale gauche.

2-2. Examen physique :

Sera orienté vers les fosses lombaires par la palpation bi manuelle avec perception d'un contact lombaire, l'examen des aires ganglionnaires, et la recherche des signes de compression veineuse (varicocèle, et syndrome cave inférieur). La dissémination à distance est recherchée par la palpation du foie, l'examen pulmonaire, la palpation des reliefs osseux.

Il doit être complète afin d'évaluer le terrain pour orienter la prise en charge ultérieure.

Dans notre étude il a objectivée 6 cas avec une masse lombaire, 2 cas de varicocèle, un cas avec un syndrome cave inférieur et dans un cas des nodules mammaires avec une

tuméfaction latero-cervicale gauche. Dans celle de CHADAD [28] 8 cas avec une masse lombaire était retrouvée, dans un cas un syndrome anémique. Dans l'étude de Rodriguez [1] seulement 2 cas avec une masse lombaire qui était retrouvée.

III. BILAN PARACLINIQUE

1. Imagerie

Actuellement, la détection, la caractérisation, le bilan préopératoire et le suivi post-thérapeutique des cancers du rein bénéficient pleinement des techniques d'imagerie en coupes.

L'imagerie intervient dans la détection, le diagnostic, l'extension, et la classification des cancers du rein.

L'aspect du cancer du rein en imagerie n'est pas univoque, il peut varier considérablement d'une tumeur à l'autre notamment en fonction de plusieurs éléments : taille, architecture, vascularisation, et de la présence de remaniements. Aussi, on peut distinguer en imagerie des formes typiques et des formes atypiques, posant des problèmes de diagnostic différentiel, notamment avec certaines lésions bénignes [39].

1-1. Bilan diagnostique :

a. Echographie :

Sa disponibilité, son innocuité, ses excellents résultats, en font l'examen de choix dans la détection des masses rénales. Les développements récents comme les sondes à large bande, l'imagerie linéaire (mode harmonique) et les produits de contraste échographiques ont accru les performances de cette technique en particulier pour la détection et la caractérisation des petites tumeurs et le diagnostic différentiel des masses suspectes [77].

Le temps consacré à l'exploration des 2 reins systématiquement au cours de toute échographie abdominale qui est devenue un examen de routine, explique le taux élevé de plus de 83% des découvertes fortuites des carcinome à cellules rénales, et a réduit le diamètre au

moment de leur diagnostic qui est passé de 7.8cm à 5.5cm avec un stade plus précoce d'extension locorégionale [74,77].

L'échographie a une sensibilité de 80% pour la détection des tumeurs de plus de 3cm et de 60% pour celles de moins de 3cm, mais une faible spécificité [75-77]

Les limites de l'échographie sont sa faible sensibilité de détection des petites lésions avec près de 50% des lésions de moins de 1.5cm non visualisées, et ses difficultés de caractérisation car l'échogénicité est très variable en fonction des lésions tumorales, en plus des facteurs techniques, anatomiques et de l'opérateur qu'il faut prendre en considération [74,77].

Plusieurs aspects radiologiques sont possibles en fonction de la taille tumorale :

- Tumeurs volumineuses de plus de 5cm : typiquement hétérogènes, avec zones de nécroses intra tumorale et parfois des calcifications [74,75].
- Tumeurs de moins de 3cm : sont franchement hyper échogène dans 32% des cas posant ainsi un problème de diagnostic différentiel avec l'angiomyolipome [55-58].

Dans notre série, l'échographie a été réalisée chez 17 malades, soit 85% des cas, chez lesquels elle a évoqué le diagnostic de tumeur dans 82,3%

Chez 4 patients de notre série, la découverte était fortuite suite à la réalisation d'une échographie.

b. Urographie intra veineuse (UIV) [78]

L'UIV longtemps utilisée, s'est vue ces dernières années voler sa place de « gold standard » dans l'exploration successivement du parenchyme rénal et même des voies excrétrices.

Elle n'est ni sensible dans la détection des lésions, ni spécifique dans leur caractérisation, et imprécise dans l'appréciation de leur extension.

Pour les lésions tumorales rénales de 3cm la sensibilité n'est que de 85% et 20% pour les lésions de moins de 3cm. Actuellement, les clichés urographiques sont réalisés dans la suite de l'examen tomodensitométrique, non pas en tant qu'examen spécifique, mais comme complément sur le scanner en acquisition de type « scout view ».

Les signes urologiques sont dus à un syndrome tumoral non spécifique.

Dans notre série, l'UIV n'a été réalisée que dans 2 cas, et les résultats se résument toujours à un syndrome tumoral, refoulant les structures avoisinantes, et ce sont les mêmes résultats cités dans les différentes publications. Dans un cas elle avait montré une bifidité pyélique controlatérale

c. Tomodensitométrie (TDM):

La TDM, avant et après injection d'iode, est l'examen de référence dans le bilan du cancer du rein. Il doit répondre certains critères de qualité pour permettre d'identifier les petites lésions pleines ou mettre en évidence dans les lésions kystiques des calcifications, septa, épaissement de cloisons ou bourgeons. L'exploration tomодensitométrique des masses rénales permet :

- la détection et la caractérisation tissulaire en utilisant une technique optimisée et les multiples phases de l'acquisition ;
- l'établissement du stade de la lésion, pour établir un pronostic et pour aider au choix de la technique chirurgicale ;
- la description de la vascularisation, artérielle et veineuse [77].

Le scanner a une sensibilité supérieure ou égale à 94% et une spécificité supérieure à 98% [39,75]. Il détecte une fois sur deux les masses inférieures à 5mm de diamètre et 75% des masses de moins de 15mm [39].

L'apport du scanner multibarrette par rapport au scanner monobarrette, réside dans la possibilité d'effectuer toutes les phases préconisées et la réalisation de coupes millimétriques, et permet une reconstitution multi planaire et volumique de grande qualité [77,79]

◆ **Technique :**

L'acquisition des clichés tomодensitométriques passe par plusieurs phases dont chacune à un intérêt précis.

↳ Sans injection :

Au cours de cette phase le cancer apparaît sous forme d'un syndrome de masse hypodense ou iso dense au sein duquel existent des calcifications, et lors de cette phase se fait aussi la détection des foyers de graisses intra tumorales [71,77].

↳ Avec injection :

- ❖ Phase artérielle : 15 à 25 secondes après injection, permet l'analyse de l'anatomie vasculaire artérielle, l'identification des variantes anatomiques artérielles et des branches d'alimentation de la tumeur [19,75,77,81].
- ❖ Phase cortico-médullaire : entre 30 et 60 secondes, se définit par le rehaussement du manteau cortical tandis que la médullaire reste hypodense [74,77,81].
- ❖ Phase parenchymateuse : entre 60 et 120 secondes, c'est la plus performante dans la détection des petites lésions de 8 à 10 mm dans 98% des cas [74,75,77,81].
- ❖ Phase excrétoire : au delà de 180 secondes, après injection, elle a un intérêt en cas de néphrectomie partielle par l'analyse de l'anatomie pyélocalicielle, et permet de diminuer le taux de complication de type urinome et fistule post opératoire [77,80,81].

Dans notre série, 95% des malades ont bénéficiés d'une TDM abdomino-pelvienne, qui a permis de confirmer le diagnostic évoqué par l'échographie, soit réalisée en première intention.

Dans la série de CHADAD(9) 94% des patients ont bénéficié d'une TDM, dans celle de DESCOTE (8), de RODRIGUEZ(B) la TDM était réalisé chez 100% des malades.

◆ Les aspects radiologiques :

↳ Forme solide typique :

Correspond dans la majorité des cas à un carcinome conventionnel à cellules claires de plus de 4cm. La tumeur est encapsulée et hétérogène car elle comporte une double composante : solide tissulaire hyper vascularisée, et nécrotique avasculaire. L'injection de produit de contraste montre un rehaussement précoce de la composante tissulaire de manière hétérogène. Certains éléments très caractéristiques mais inconstants peuvent être associés : les calcifications

intra tumorales (30% des cas) et l'envahissement de la veine rénale et la veine cave inférieure respectivement dans 23 et 7% des cas [19,39,56].

Les calcifications tumorales sont présentes dans 2% des kystes et 10% des cancers, et apparaissent plus fréquentes dans les cancers tubulo-papillaires [19,75].

Les résultats de notre série à propos des calcifications concordent avec les éléments de littérature puisque dans notre série, elles ne sont retrouvées que chez 10% de nos malades.

Les foyers de nécrose ont été retrouvés chez 5% des malades.

L'envahissement de la veine rénale chez les malades de notre série, a été retrouvé chez 2 malades (10%), de même pour l'envahissement de la VCI.

La taille moyenne au moment du diagnostic dans notre série est de 8,9cm, contre 10cm dans la série de CHADAD[28], 8,2cm dans la série de RODRIGUEZ[1], 5,3cm dans la série de TACCOEN [38].

Tableau IX : comparaison de la taille tumorale moyenne dans différentes séries

Séries	Taille moyenne en cm
CHADAD [28]	10
RODRIGUEZ [1]	8,2
TACCOEN [38]	5,3
notre série	8,9

La grande taille au moment du diagnostic dans notre série et celle de CHADAD [28] ne peut être expliquée que par le retard diagnostique chez tous nos malades.

↳ Formes solide atypiques

❖ Cancer de petite taille

Contrairement aux tumeurs de grandes tailles, elles sont souvent homogènes et siègent d'un niveau de rehaussement très variable [39,74].

Tableau X : comparaison des détections des tumeurs rénales selon leur diamètre et en fonction de la méthode d'imagerie [19,39]

	0-5mm	5-10mm	10-15mm	15-20mm	20-25mm	>25mm
Echographie	0%	21%	28%	57%	78%	100%
TDM	47%	60%	75%	100%	100%	100%

❖ **Les formes hypo vasculaires :**

Le caractère hypo vasculaire de certains carcinomes du rein (carcinomes papillaires le plus souvent) se traduit par un rehaussement de densité faible et généralement tardif. La réalisation de coupes tardives (à la phase excrétoire) est essentielle pour démontrer le caractère solide et vascularisé de ces tumeurs prises parfois à tort pour des kystes banaux [19,39,77].

❖ **Carcinomes hémorragiques :**

Toute hémorragie péri rénale spontanée doit faire suspecter une origine tumorale et en premier lieu un CCR. Il est souvent nécessaire de réaliser un deuxième scanner après quelques semaines d'évolution pour aboutir à un diagnostic de certitude et mieux évaluer la taille et le stade de la tumeur [39,75].

Aucun cas de carcinome hémorragique n'a été diagnostiqué dans notre série.

❖ **Carcinomes à composante graisseuse :**

C'est une forme exceptionnelle qui a récemment fait remettre en question les critères diagnostiques des angiomyolipomes bénins, c'est pour cela que la présence de certains éléments atypiques suspects fera le diagnostic : les calcifications intra tumorales, volumineuses adénopathies, ou envahissement de la veine rénale [39,75].

❖ **Carcinomes multiples et bilatéraux :**

Qui représentent 2% environ des carcinomes rénaux. Ils soulèvent le problème d'une forme familiale mais aussi la possibilité d'une localisation métastatique ou lymphomateuse [19,39].

Dans notre série aucun cas de bilatéralité n'a été noté.

↳ Scores morphométriques des tumeurs rénales :

Ces scores ont été proposés par Kutikov (RENAL nephrometry score) et Ficcaro (Preoperative Aspect and Dimensions Used for an Anatomical Classification [PADUA]) en 2009 et par Simmons (C index) en 2010 afin d'homogénéiser les séries et de donner aux radiologues des outils leur permettant de classer les masses tissulaires et d'apporter des éléments permettant au urologue de proposer des choix thérapeutiques adaptés à partir de données morphologiques objectives [82].

Les premières séries publiées utilisant ces critères de classement montrent une bonne reproductibilité interobservateur [83] et apportent des éléments d'évaluation pronostique sur la morbidité per- et péri-opératoire [84] qui peut prédire de façon significative ($p < 0,001$) le risque de complication alors que la taille de la lésion ou sa localisation antérieure ou postérieure prise isolément ne permet pas de conclure [85].

Par ailleurs, le score morphométrique est un élément intéressant pour prédire le temps de clampage per-opératoire : plus le score est élevé (PADUA et RENAL), plus le temps de d'ischémie est long ce qui rend compte indirectement des difficultés opératoires ($p < 0,001$) [86].

▪ Score PADUA

Ce score varie de 6 à 14 et prend en compte cinq caractères anatomiques lésionnels en plus du diamètre maximal. Un score entre 8 et 9 permet d'identifier des groupes de patients avec des risques de complication 14 fois plus élevés que les scores 6 et 7. Concernant la reproductibilité de la détermination du score PADUA, la corrélation interobservateur est de l'ordre de 73% [84].

Dans notre série le score morphométrique PADUA variait entre 6 et 13. Les tumeurs étaient antérieures (a) dans 5 cas, postérieures (p) dans 2 cas et dans 8 cas la localisation n'a pas pu être précisée (x). Ce score était ≥ 8 dans 11 cas, 20% de ces cas ont eu des complications post-opératoires.

▪ Score RENAL

Ce score varie de 4 à 12, dans des études multivariées, un score RENAL supérieur ou égal à 9 est un facteur prédictif indépendant et fiable du risque de complication. Un score de 10 à 12 augmente de 5,4 fois le risque de complications majeures [82].

Dans notre série le score morphométrique RENAL variait entre 4 et 12. La tumeur était antérieure dans 5 cas, postérieure dans 2 cas et dans 8 cas la localisation n'a pas pu être précisée. Ce score était ≥ 9 dans 4 cas, 50% de ces cas ont eu des complications post-opératoire.

- **C index**

C'est un index qui mesure le rapport de la distance du centre de la tumeur au centre du rein (c) sur la taille de la tumeur (r) : $C\ index = c/r$. ce score varie de 0 avec une limite supérieure dépendant de la taille et de la distance de la tumeur par rapport au centre du rein. Un C index de 2,5 augmente par exemple de 30% le risque de complication majeure. Cette méthode apparaît complexe à mettre en œuvre et nécessite une courbe d'apprentissage plus longue [82].

Le C index n'était pas évalué dans notre étude.

50% des patients avec un score RENAL ≥ 9 ont eu une complication post opératoire tandis que seulement 20% des patients qui avaient un score PADUA ≥ 8 ont eu des complications.

- ↳ **Forme kystique**

Une masse rénale est dite kystique si elle comporte une composante liquidienne prédominante [19]. Le diagnostic d'une tumeur kystique est souvent difficile et repose avant tout sur la mise en évidence d'une composante solide (paroi, cloison, végétation ou nodule mural) vascularisée (rehaussement significatif après contraste) qui doit faire classer la lésion dans une des deux catégories suspectes (types III et IV) de la classification de Morton Bosniak (Tableau X).

Les lésions de la catégorie IV représentent la forme typique du CCR kystique dont la spécificité est de 100% [19,39,81].

Sur les clichés scannographiques des 19 malades de notre série, la forme kystique n'a été retrouvée que chez deux malades, et ne représente que 10% de l'ensemble des tumeurs diagnostiquées.

Tableau XI : Classification des masses kystiques du rein d'après Bosniak [39]

Catégorie	Signes tomodensitométriques	Diagnostics
TYPE I	Densité hydrique	Kyste simple
	Homogène	
	Limites régulières sans paroi visible	
	Absence de rehaussement	
TYPE II	Cloison(s) fine(s)	Kyste remanié
	Fines calcifications pariétales	
	Kyste hyperdense	
	Limites régulières sans paroi visible	
	Absence de rehaussement	
TYPE III	Cloisons nombreuses et/ou épaisses	Kyste remanié
	Paroi épaisse et régulière	Néphrome kystique
	Limites irrégulières	Cancer kystique
	Calcifications épaisses et/ou irrégulières	
	Contenu dense sans rehaussement	
TYPE IV	Paroi épaisse et irrégulière	Cancer nécrosé
	Végétations ou nodule mural	Cancer kystique
	Rehaussement de la paroi ou des végétations	

↳ **Les métastases :**

Les tumeurs secondaires du rein sont rarement observées en clinique mais le rein est fréquemment le siège de métastases de tumeurs solides ou hématologiques. Cette fréquence est estimée entre 1.4% et 12.6% sur des séries autopsiques de malades décédés par cancer [69].

Sur une autre série autopsique, les métastases rénales sont 3 à 4 fois plus fréquentes que les tumeurs primitives [87].

Ces tumeurs sont classiquement latentes du fait de leur petite taille et de leur siège le plus souvent périphérique dans le cortex rénal. Lorsqu'elles s'expriment, elles sont le reflet de volumineuses tumeurs [87,88].

Du fait de l'absence de sémiologie spécifique et de la sous estimation de leur fréquence, le diagnostic des métastases rénales est rarement posé en préopératoire. Les signes tomodensitométriques ne sont pas pathognomoniques, mais il est admis qu'elles sont de petite taille à contours irréguliers de densité tissulaire et faiblement rehaussées par l'injection du

produit de contraste, le plus souvent bilatérale et sans envahissement de la veine rénale [19,75,81,88].

Les cancers métastasants le plus au niveau du rein sont : les mélanomes, cancers du poumon, du sein, du rein controlatéral, de la thyroïde, et les cancers gynécologiques [19,75,81,88].

↳ Tumeur neuroendocrine :

Le bilan radiologique n'apporte pas d'élément discriminatif quant à la nature de ces tumeurs rénales. La tomodensitométrie montre souvent un volumineux syndrome de masse (stade T3 dans 75% des cas) avec des zones de nécrose ou d'hémorragie [39]

Dans notre étude, la TDM avait montré une masse solido-kystique de 120x86mm qui envahie presque la totalité du rein gauche, prenant le produit de contraste de façon hétérogène et qui infiltre la graisse péri-rénale ainsi que le colon gauche en regard.

↳ Sarcome :

Les différents moyens d'imagerie permettent de mettre en évidence le processus tumoral, de réaliser une cartographie préopératoire et de faire un bilan d'extension. Ces tumeurs n'ont pas de caractère spécifique et ne peuvent pas être différenciées d'autres cancers du rein, voire de tumeur primitive du rétropéritoine de type sarcome lorsqu'elles ont un développement exorénal prédominant.

La TDM est la technique de référence. Avant l'injection de produit de contraste ces tumeurs, volontiers de grandes dimensions, et possédant pas de pseudo-capsule, ont une densité hétérogène légèrement inférieure à la densité du parenchyme rénal sain voisin. Par ailleurs, on peut noter quelques petites zones hypodenses, assez mal limitées, plutôt centrales, qui résultent de la présence de phénomènes nécrotiques intra-tumoraux. L'injection intraveineuse de produit de contraste permet d'apprécier le degré de vascularisation de la tumeur qui est très variable. Il observe également, comme pour toute tumeur maligne du rein, un envahissement de la veine rénale ou de la veine cave inférieure par la découverte d'une hypodensité

intravasculaire. Ce signe est fiable, puisqu'il n'a pas été rapporté de faux-positif dans ce contexte [29].

d. Imagerie par résonance magnétique (IRM):

La résonance magnétique a bénéficiée de nombreux progrès techniques, informatiques et pharmacocinétiques. En matière de tumeur du rein, l'IRM peut apporter des informations au moins égales à celles du scanner, avec cependant même une supériorité incontestable dans certains cas et principalement : les tumeurs kystiques, l'extension veineuse en coupe frontale, en plus de son caractère non invasif qui permet sa réalisation chez la femme enceinte, en cas d'allergie aux produits iodés, ou d'insuffisance rénale, et chez les transplantés [19,75].

➤ Aspects radiologiques :

La sémiologie de l'IRM pour les tumeurs rénales est comparable à celle du scanner.

Le cancer du rein dans sa forme classique se traduit : en T1 par un iso signal ou un signal légèrement inférieur à celui du cortex rénal, avec des zones de nécrose. En T2, il y'a un signal intense, le plus souvent hétérogène traduisant des zones de nécroses, ou plus rarement un iso signal par rapport au parenchyme normal. Après injection, il y'a un rehaussement de signal intense et précoce [19,75].

Pour la détection des petites tumeurs, les performances de l'IRM se sont considérablement améliorées, et elle a permis de détecter les plus petites tumeurs [89]. En T1, une petite tumeur se traduit par une masse de signal équivalent ou légèrement inférieur à celui du parenchyme rénal. Ces tumeurs sont mieux visibles en T2 [19].

En IRM les masses kystiques apparaissent en léger hypo signal par rapport au parenchyme en T1 et en hyper signal en T2 [19]. Il faut noter que la classification de Bosniak pour les tumeurs kystiques à la TDM est valable pour l'IRM, sauf que les calcifications ne sont pas visibles [90].

En IRM, les calcifications ne sont pas visibles, mais ceci peut parfois être un avantage en permettant une meilleure appréciation d'un rehaussement [39].

e. Artériographie :

Elle n'est plus utilisée ni pour la détection, ni pour la caractérisation des masses rénales.

Ses rares indications sont représentées par l'angiographie interventionnelle : embolisation d'une rupture vasculaire tumorale ou d'une tumeur hyper vascularisée [19,91].

La connaissance de l'anatomie artérielle permet un meilleur control au cours des néphrectomies partielles [92].

Les tumeurs vascularisées sont les plus fréquentes, mais tous les degrés de vascularisation peuvent exister, même l'absence de vascularisation [19].

f. Echographie - doppler :

Complète l'examen échographique de base. Elle permet la mise en évidence de vaisseaux circulants, anarchiques, avec des shunts artério-veineux au sein d'une masse solide ou des parois d'un kyste atypique, en particulier si l'on utilise des produits de contraste échographique. Cependant, pour les petites tumeurs iso ou hypo échogènes par rapport au parenchyme rénal normal, elle n'améliore que peu la capacité de les identifier bien que dans certains cas la visualisation de vaisseaux anormaux puisse orienter le diagnostic [93].

L'échographie doppler permet une exploration veineuse complémentaire de qualité s'il y a une suspicion d'extension à la veine rénale ou à la veine cave inférieure [94].

Des études récentes ont déduit la possibilité de prédire l'histologie des masses rénales à l'aide du doppler [95].

Dans notre série l'échographie était couplée au doppler chez deux malades (10%), pour évaluer l'extension tumorale à la veine rénale et la veine cave inférieure.

g. Tomographie par émission de proton (TEP) ou PET-scan :

La tomographie par émission de positrons est une technique d'imagerie qui a vu le jour depuis les années soixante, mais n'a été acceptée qu'au milieu de années 90 [96].

La TEP a plusieurs intérêts, dont on cite :

- Diagnostic tumoral : La sensibilité de la TEP pour le carcinome à cellules rénales est de 60% et la spécificité est de 100% [85].
- Diagnostic d'un envahissement ganglionnaire et des métastases à distance où elle a l'avantage de permettre une évaluation du corps en un seul examen [97-98].
- Evaluation de la réponse à une immunothérapie.

D'après l'expérience du Johns Hopkins PET center, où plus de 2700 études ont été réalisées en deux ans, la TEP fera l'avenir de l'imagerie abdomino-péelviennne.

1-2. Bilan d'extension :

Le pronostic du cancer du rein est fortement dépendant du stade de la maladie.

Le bilan d'extension repose essentiellement sur la tomodensitométrie ou, sur l'IRM en cas de contre indication. D'autres examens peuvent être prescrits selon les cas à savoir : échographie couplé au doppler, radiographie de thorax, Tomographie par émission de proton (TEP) ou PET scann, Scintigraphie.

L'analyse de tous ces éléments radiologiques permet en phase finale de faire une classification de la tumeur en fonction de son extension locorégionale.

Cette classification permet de standardiser l'extension anatomique du cancer au moment du diagnostic, le facteur le plus important, et permet d'avoir un langage international. La classification du cancer du rein la plus utilisée est la classification de Robson (1969), qui distingue 4 stades d'extension

Tableau XII : classification de Robson [99]

Stades	Extension
Stade I	Limité au rein
Stade II	Dépassement capsulaire
Stade III A	Envahissement veineux
Stade III B	Extension ganglionnaire
Stade IV	Métastase ou extension locorégionale

2. BIOLOGIE

Les constantes biologiques sériques sont importantes à doser en présence d'un cancer du rein car elles peuvent avoir une signification pronostique.

2-1. Vitesse de sédimentation :

L'accélération de la vitesse de sédimentation accompagne 40 à 50% des cancers du rein. L'accélération de la Vs supérieure à 70mm à la deuxième heure est un facteur de mauvais pronostic [100].

Dans notre série la VS était demandé chez une seule patiente. Elle était de 73mm en 1^{er} heur et 90mm en 2^{ème} heur.

2-2. Hémogramme :

L'hémogramme montre le plus souvent une anémie ou une polyglobulie. L'anémie est l'anomalie biologique la plus fréquemment associée au carcinome à cellules rénales, retrouvée dans 20 à 40% des cas [73].

Classiquement décrite mais rare, la polyglobulie est révélatrice ou associée à un cancer du rein dans moins de 5% des cas [101], elle se définit par une élévation de l'hématocrite supérieure à 50% chez l'homme, ou à 44% chez la femme. Elle est liée à la production accrue d'érythropoïétine, soit par la tumeur, soit par le tissu rénal sain en réponse à l'hypoxie [19,101].

Elle est considérée comme un facteur de mauvais pronostic car souvent associé à un cancer métastatique et/ou de haut grade [74].

La polyglobulie, comme les autres syndromes paranéoplasiques, est réversible et disparaît après la néphrectomie et dès le premier jour post opératoire, l'hématocrite se normalise [73].

Les résultats de l'ensemble des NFS réalisées chez 100% de nos malades concordent avec les éléments de la littérature, du fait que 15% des malades avaient une anémie, et aucun patient ne présentait une polyglobulie.

2-3. Fonction rénale :

La créatinine est le plus souvent normale en l'absence de néphropathie [28].

Dans notre série tous les patients avaient une fonction rénale normale.

2-4. Calcémie :

L'hypercalcémie est rapportée dans 10 à 20% des cas de cancer du rein, avec une incidence élevée pour les stades avancés [73].

Dans notre étude, la mesure de la calcémie ne faisait pas partie du bilan.

2-5. Bilan hépatique :

Les phosphatases alcalines sont parfois élevées. Cette élévation est considérée comme paramètre pronostique significatif [100].

Le bilan hépatique dans notre série se limitait au dosage du taux de prothrombine, et qui était normal chez tous nos malades.

3. La place de la biopsie percutanée :

La biopsie percutanée à visée diagnostique est une attitude reconnue pour les masses abdominales. Pour les masses solides du rein, elle permet de réduire le nombre de néphrectomie inutile, d'éviter la morbidité de la chirurgie et d'adapter le traitement des lésions qui ne nécessitent pas la chirurgie [102,103].

La découverte de petite tumeur du rein est une des situations où la biopsie peut avoir un intérêt. 15 à 20% des petites tumeurs du rein sont bénignes et ne nécessitent pas de chirurgie. Pourtant, l'aspect tomodensitométrique de ces petites tumeurs bénignes du rein n'est pas caractéristique, et le plus souvent confondu avec une lésion maligne. Inversement, les cancers du rein de moins de 3cm ont un aspect tomodensitométrique de tumeur bénigne [102-105].

La sensibilité et la spécificité des biopsies rapportées dans la littérature sont respectivement de 70 à 90% et 100% [106].

La fiabilité de la biopsie des tumeurs de plus de 4cm pour évaluation histologique est de 89%, et de 78% pour le grade de Fuhrman [39].

Les biopsies des tumeurs rénales par guidage tomodensitométrique sont réalisées en ambulatoires, sous anesthésie locale du trajet biopsique. Elles sont peut douloureuses. Une hélice post ponction permet de vérifier l'absence d'hématome post biopsie [102-104].

3-1. Les indications : [39,104,105]

- Masses solides d'aspect scannographique bénin ;
- Tumeurs kystiques atypiques catégories 3 et 4 de Bosniak car 50% de ces kystes sont malins ;
- Existence de tumeurs multiples, bilatérales et synchrones, dans ce cas les 2 tumeurs seront biopsiées ;
- Les lymphomes ;
- Chez les patients qui ont des contres indications opératoires comme les lésions primaires non résécables (gros volume tumoral, métastases multiples...), un état général altéré, un âge avancé. Dans ces cas, la biopsie permet d'établir le diagnostic histologique de la tumeur et d'instaurer un traitement médical adapté à l'histologie ou au stade ;
- La découverte de métastases prévalentes du rein peut être une indication de la biopsie percutanée.

Les échecs sont dus essentiellement à un matériel insuffisant (lésion kystique ou nécrotique), soit à un matériel non contributif (tissu fibrosé) [39,102].

3-2. Les contres indications : [39,104]

- Les troubles congénitaux ou acquis de l'hémostase ;
- Kyste du rein catégorie 1 ou 2 de Bosniak, l'angiomyolipome ;
- Les tumeurs urothéliales ;
- Les infections urinaires non traitées ;
- Impossibilité de maintenir un décubitus ventral.

3-3. Technique

La technique de la ponction guidée du rein est identique à celle de la ponction de tout organe, on adapte seulement la position du malade à l'abord du rein et au mode de guidage choisi : procubitus si la ponction se fait sous scanner, procubitus ou décubitus latéral si la ponction se fait sous échographie. Elle ne nécessite qu'une anesthésie locale sous cutanée à la xylocaïne jusqu'à la corticale rénale. Le matériel utilisé est à base d'un pistolet automatique comportant une aiguille de 18 ou 19 Gauge, on prélève habituellement deux à trois échantillons de 1,7 x 0,1 cm de bonne qualité macroscopique. Les fragments biopsiques sont fixés directement dans un fixateur formolé. L'utilisation de nouveaux fixateurs en substitution aux fixateurs formolés reste à valider d'une même lésion. Aucune prémédication n'est nécessaire. Elle peut être réalisée en ambulatoire. [39]

3-4. Complications

Les complications classiques de la ponction rénale sont rares. Elles sont représentées essentiellement par les hématomes péri-rénaux (1 à 2%), les hématuries macroscopiques (5 à 7%), les fistules artério-veineuse et l'ensemencement tumoral sur le trajet biopsique [39].

En conclusion, les PBR, si elles ne doivent pas être systématiques sont suffisantes pour un diagnostic histologique précis. Leur pratique va réduire de façon nette le nombre de NTE inutiles pratiquées chez des sujets jeunes pour des tumeurs bénignes ou des causes non néoplasiques ou en cas de lymphomes.

IV. APPROCHE THERAPEUTIQUE DEVANT UNE TUMEUR DU REIN CHEZ L'ADULTE JEUNE

1. LE DIAGNOSTIC PREOPERATOIRE EST POSE

L'objectif de toute chirurgie oncologique est d'exciser toute tumeur avec une marge de sécurité suffisante.

La néphrectomie totale élargie (NTE) est le traitement de référence du cancer du rein localisé, et c'était le traitement de référence dans notre travail puisque 74% des patients opérés ont bénéficiés d'une NTE.

1-1. La néphrectomie totale élargie

Deux types de techniques peuvent être discutés, la néphrectomie élargie à ciel ouvert et la néphrectomie laparoscopique.

Elle se définit par une ligature première du pédicule rénal, exérèse en bloc du fascia de Gérota avec le rein et la surrénale, et un curage ganglionnaire s'étendant des piliers du diaphragme jusqu'à la bifurcation aortique [107-108].

La néphrectomie totale élargie reste actuellement le traitement de référence pour les carcinomes à cellules rénales non métastatiques, classiquement confinés à l'organe ou localement avancés. Les études randomisées récentes, montrent un gain de survie, bien que modeste, en cas de néphrectomie en préalable à l'immunothérapie, ce qui a permis d'élargir les indications aux formes métastatiques [107].

a. Chirurgie à ciel ouverte

Les techniques de néphrectomie pour cancer diffèrent selon le mode d'exposition des lésions et sont également fonction des différentes voies d'abord.

Pour la voie d'abord deux choix s'offrent le plus souvent : la lombotomie et la voie transpéritonéale.

↳ La lombotomie : (figure28)

Raisonnement, la lombotomie ne peut s'adresser qu'à des tumeurs périphériques et de petite taille, et chez le sujet obèse. Le malade est installé en décubitus latéral, et l'incision est centrée sur la 11^{ème} côte [107-109].

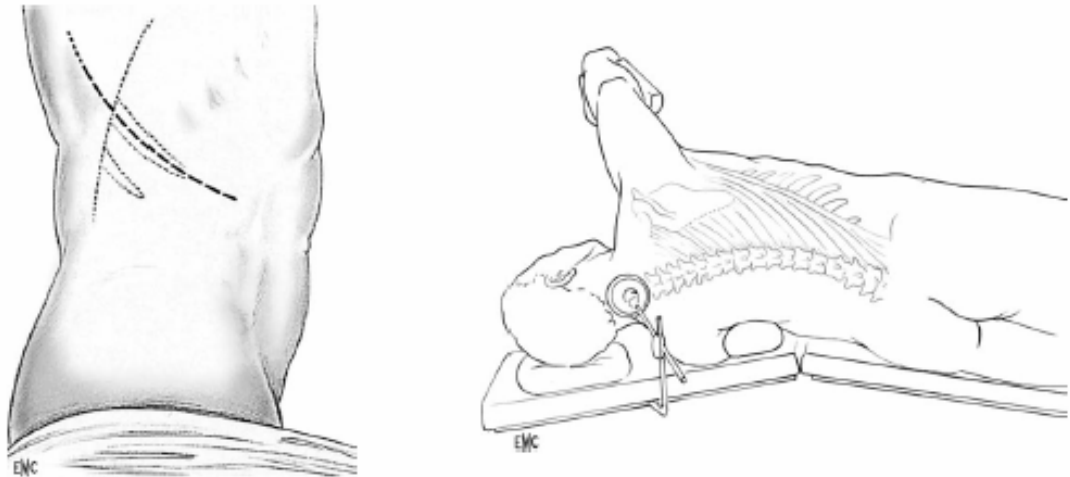


Figure 28: Incision sur la onzième cote et installation du malade en lombotomie [109]

↳ **La voie transpéritonéale** : (figure 25)

Elle peut être transversale ou médiane. L'incision transversale donne un excellent jour pour les néphrectomies de cancers [109].

Aucune différence en termes de survie à 5 ans, n'a été trouvée entre les deux voies. Mais l'étude de Battaglia et coll. S'est par ailleurs montrée en faveur de la lombotomie : une durée significativement moindre (59 vs 84 min), des pertes significativement plus faibles (502 vs 648 ml), durée d'hospitalisation plus courte (6.8 vs 8.2 jours), et un taux de complications périopératoires plus faible (6 vs 13.6%) [110].

↳ **La thoraco-phréno-laparotomie** : (figure 29)

Est rarement utilisée, essentiellement dans le cas des volumineuses tumeurs du pôle supérieur et devant des problèmes très exceptionnels d'envahissements pariétaux [107-109].

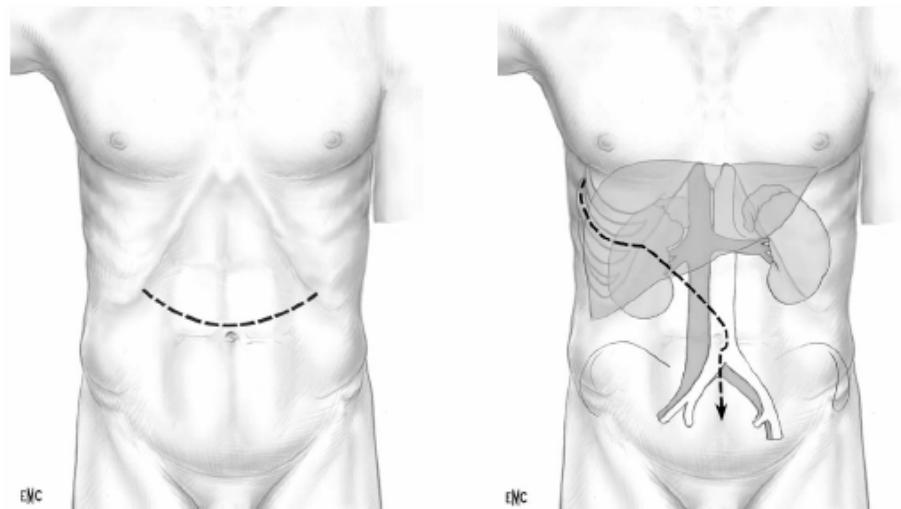


Figure 29: A gauche tracé de l'incision transversale d'une dixième côte à l'autre, et à droite incision thoraco-phréno-laparotomie. [109]

Dans notre série, l'incision sous costale est celle adoptée chez tous nos malades opérés par voie conventionnelle. Dans 2 cas elle était prolongement en sous costale bilatérale.

↳ **La lymphadenectomie :**

La fréquence de l'envahissement ganglionnaire est d'environ 15 à 20%. Les patients au stade localisé de cancer ont une incidence basse de 2 à 9% contre 45% en cas de tumeurs localement avancées ou en cas de métastases [108].

Actuellement, aucune méthode d'imagerie ne permet d'identifier avec précision l'atteinte ganglionnaire avant chirurgie, et ceci confirme l'intérêt de la lymphadenectomie pour la classification et l'évaluation du pronostic [108].

Dans les anciennes études rétrospectives, la fréquence des récurrences locales est plus faible si une lymphadenectomie est associée à la NTE, cependant dans des séries plus récentes les récurrences locales sont rares même si elle n'est pas réalisée [111].

En terme de survie, l'étude prospective randomisée réalisée par l'European Organization for Research on Treatment of Cancer (EORTC), ne montrait pas de prolongation en terme de survie à 5 ans qu'un curage soit réalisé ou non [107,108].

Dans notre étude la lymphadenectomie a été réalisée chez un seul malade, qui a montré une adénite réactif sans signe de malignité.

↳ La surréaléctomie faut-il toujours la faire ?

La fréquence d'une atteinte synchrone de la surrénale homolatérale chez le porteur d'un cancer du rein est comprise entre 2.7 et 7.1% des cas dans les grandes séries rapportées depuis l'an 2000 [112].

Kuczyk et coll, rapportent 48 cas de métastases surrénaliennes 7,4%, mais seulement 13 étaient isolées 2% [113].

Les métastases surrénaliennes isolées sont un événement rare qui représente moins de 2% des cas. Au cour de notre étude, aucun cas de métastase surrénalienne n'a été signalé.

Dans deux tiers des cas les métastases surrénaliennes sont associées à une autre localisation [112].

Pour Paul et coll, sur une série de 866 patients ayant subit une néphrectomie totale élargie avec surréaléctomie pour cancer du rein, 27 patient (3.1%) avaient une atteinte surrénalienne, et ont conclu que les deux critères prédictifs de cette atteinte sont une taille tumorale de plus de 8cm et la présence de métastases à distance [114].

En plus, les moyens d'imagerie moderne permettent de montrer les indications de l'adrénalectomie, puisque la sensibilité du scanner est de 90% et la spécificité est de 99% pour les atteintes surrénaliennes [39].

Jusqu'à nos jours, il n'y a pas d'indications précises pour la surréaléctomie et on aura tendance à la proposer devant certaines circonstances :

- Anomalie morphologique de la surrénale sur le scanner [112].
- Tumeur de stade T3-T4 quelque soit la topographie [112], alors que sur la série de MOUDOUNI et coll, 53% des métastases surrénaliennes observées étaient secondaires à une tumeur du pole supérieur [115].
- Tumeurs de plus de 8cm du pôle supérieur [108].

- Lors que la conservation de la surrénale est difficile techniquement et peut compromettre les résultats de l'opération [108].

La surrénalectomie était réalisé chez 5 patients dans notre étude, aucun n'avait présenté une extension à la surrénale.

↳ Envahissement veineux

Les différents degrés de l'envahissement veineux ont une signification et des implications différentes [62,116] :

- L'envahissement limité à la VR ne change en rien à l'exérèse chirurgicale et apparemment peu de chose dans le pronostic.
- Lorsque le thrombus siège dans la VCI sous hépatique il est souvent possible de clamer latéralement la VCI et de procéder à l'extraction du thrombus.
- Le thrombus siégeant dans la veine rétro-hépatique nécessite une mobilisation hépatique et un contrôle de la portion sus hépatique sous diaphragmatique de la VCI, du pédicule hépatique, de la veine cave sous rénale et de la VR controlatérale. Une cavotomie longitudinale est réalisée pour l'extraction du thrombus.
- Le thrombus cave atteignant l'oreillette droite, nécessite l'installation d'une circulation extra corporelle pour permettre l'ouverture et l'extraction de la portion intra auriculaire du thrombus.

↳ Les complications :

Le taux de complications est acceptable, et la principale complication est l'effraction splénique dans le cas des tumeurs du pôle supérieur du rein gauche [39]. Les autres complications sont représentées par les hématomes et les lymphocèles.

Aucune complication n'a été mentionnée au cour de la réalisation de la NTE chez les malades de notre série.

↳ Les résultats :

La survie des patients porteurs de cancer du rein dépend du stade pathologique, la NTE permet un taux global de survie sans récurrence à 5 ans supérieur à 85%, tous stades et types histologiques confondus [114].

b. La laparoscopie :

La voie d'abord laparoscopique représente une alternative à la chirurgie conventionnelle pour le traitement des tumeurs malignes du rein. Le premier cas de néphrectomie élargie laparoscopique, a été rapporté en 1991 par Clayman, et depuis le temps elle a connu un important essor.

Dans le but de faire bénéficier nos patients de tous les avantages de la chirurgie mini invasive, le service d'urologie (CHU Mohamed VI), s'est lancé dans sa première expérience en chirurgie laparoscopique, en vue du traitement du cancer du rein en début 2006.

Dans notre série, parmi les 19 malades opérés, 3 malades ont bénéficié de la chirurgie coelioscopique. Dans un cas elle était convertie en laparotomie transverse sous costale.

↳ Indications [39]

Il semble exister un consensus pour une limitation de l'abord laparoscopique aux tumeurs de stade T1, T2 N0 M0. La taille de 5 cm avait été initialement proposée comme limite à l'abord laparoscopique. Toutefois, cette taille limite a été fixée de façon empirique, et avec l'expérience croissante des opérateurs, la taille de la tumeur ne semble plus représenter une limite catégorique à elle seule. La taille maximale constatée a été de 12 cm à 13 cm.

Plusieurs cas de tumeurs de stade T3 traitées par voie laparoscopique ont été rapportés et certifiés en marges d'exérèse saines.

Dans notre série, la taille de la tumeur n'était pas une limite pour la réalisation d'une NTE par voie laparoscopique, et elle a été réalisée pour des tumeurs atteignant 10cm.

Les critères d'extension tumorale semblent plus importants pour contre indiquer l'approche laparoscopique : dépassement des limites du fascia de Gérota, extension veineuse jusqu'à l'axe cave, adénopathies pédiculaires.

Toutefois, l'approche laparoscopique peut être indiquée pour pratiquer une néphrectomie élargie de réduction dans le cadre d'une tumeur rénale métastatique et permettre une immunothérapie seconde précoce. Le délai avant l'immunothérapie serait réduit grâce à l'approche laparoscopique mais les conditions techniques de la néphrectomie par cette voie peuvent être difficiles en raison de la taille de la tumeur et du niveau de l'extension locale.

↳ Technique : [39]

Les patients sont installés en décubitus latéral, après badigeonnage et drapage, l'intervention débute par une mini laparotomie de 2 cm en para ombilical, suivie de l'introduction d'un premier trocart de 10mm ; après insufflation de CO₂, les autres trocarts sont introduits sous contrôle de la vue (un trocart de 10 mm dans l'hypochondre homolatéral, un trocart de 5mm dans la fosse iliaque et un trocart de 5 mm dans le flanc à hauteur de l'ombilic).

Décollement du colon homolatéral, puis abord du rétro péritoine.

Elle est réalisable par deux voies d'abord différentes, et permettent toutes les deux de respecter les principes de cette chirurgie.

➤ Voie retropéritonéale ou lomboscopie :

Utilise l'espace para rénal et permet un accès plus rapide au pédicule rénal, mais elle peut représenter en revanche une limite à la dissection des tumeurs volumineuses et principalement si le développement est polaire supérieur et antérieur [39].

➤ Voie transpéritonéale ou la coelioscopie : (figure30-31)

L'espace de travail est crée par insufflation de co₂, et offre un espace de travail plus large pour la libération de la tumeur surtout si elle est volumineuse, elle permet aussi l'inspection des organes abdominaux et la recherche de métastases [117].

Après installation du malade et du matériel, commencent les étapes de la néphrectomie qui sont les suivantes :

- Dissection de la veine et de l'artère rénales.
- L'artère rénale clippée puis sectionnée. (Figure 32)
- La veine rénale clippée et sectionnée. (Figure 33)
- Dissection de l'uretère qui est ensuite clippé et sectionné.
- Libération du rein.
- Exsufflation et fermeture aponévrotique et cutanée

C'est la voie d'abord utilisée chez tous nos malades opérés par voie laparoscopique.

Il n'y a aucune différence significative entre les deux voies d'abord concernant le niveau de perte sanguine, le délai de reprise du transit intestinal, les douleurs post-opératoires, la durée d'hospitalisation [118].

➤ **L'extraction de la pièce :**

L'extraction est idéalement réalisée en « monobloc » dans un sac étanche par une incision iliaque ou agrandissement de l'incision lombaire.

La voie iliaque assure une extraction de pièces volumineuses, avec conservation des bénéfices esthétiques et fonctionnels, sans risque carcinologique [119].

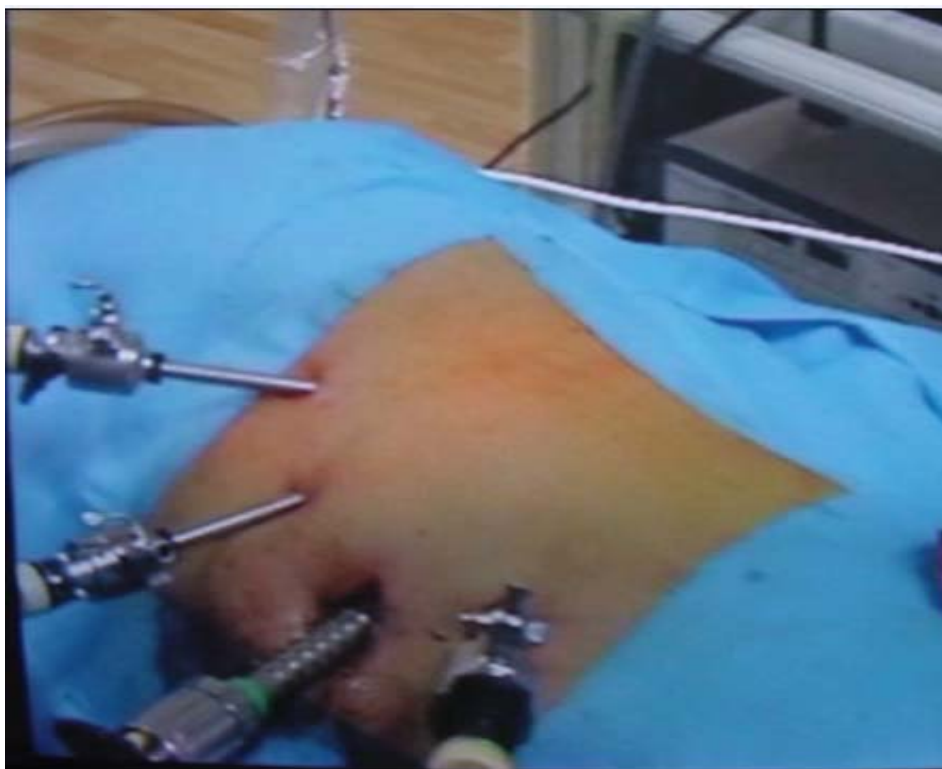


Figure 30 : image montrant les sites d'insertion des trocarts lors de la coelioscopie transpéritonéale.

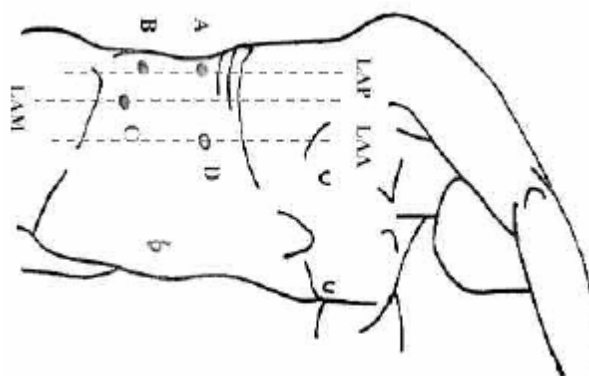


Figure 31 : schéma des sites d'insertion des trocarts lors de la coelioscopie (A : 10 mm, B et D : 5mm, C: 5-15 mm). LAA : Ligne Axillaire Antérieure, LAM : Ligne Axillaire Moyenne, LAP : Ligne Axillaire Postérieure [120]

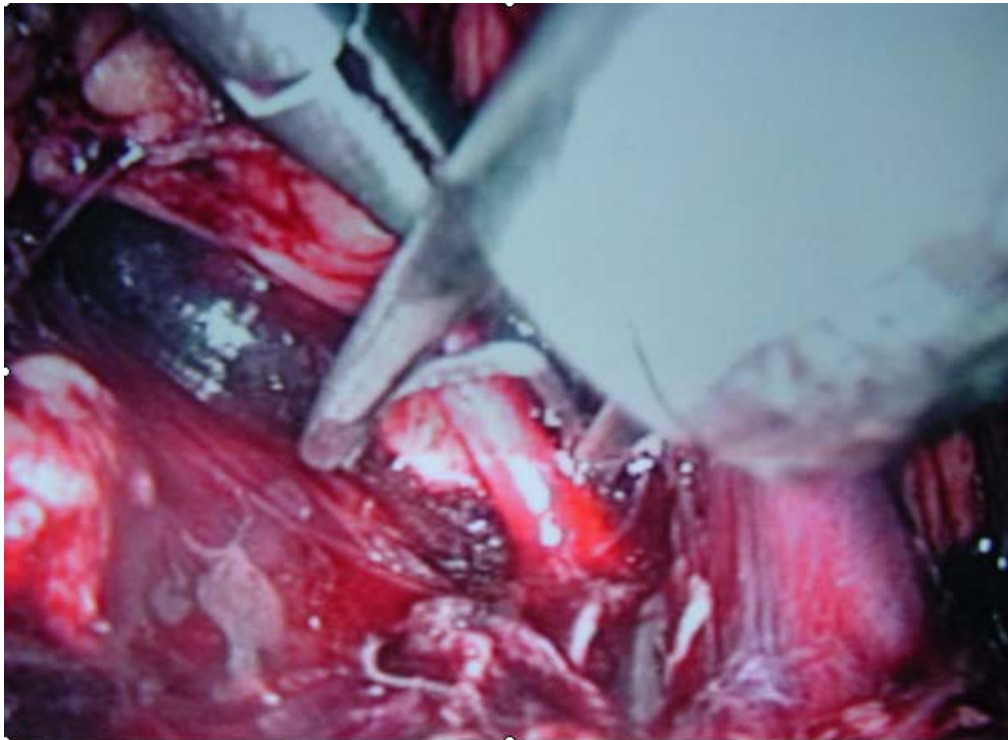


Figure 32 : Image laparoscopique montrant le clippage de l'artère rénale.

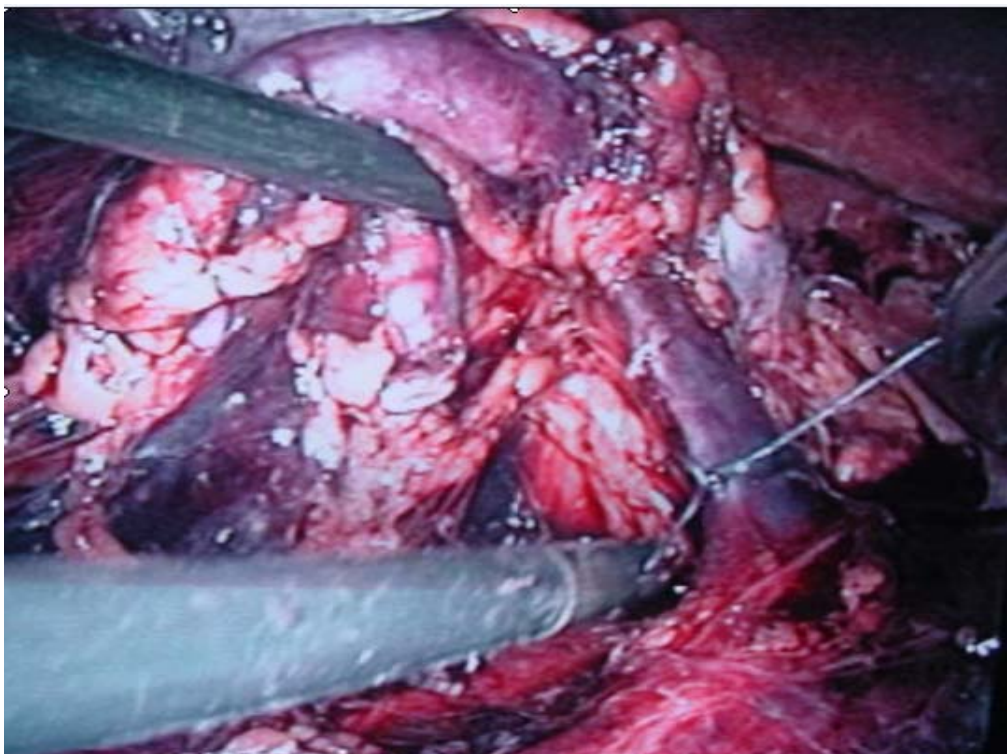


Figure 33 : Image laparoscopique montrant le clippage et la ligature de la veine rénale.

↳ Les complications :

- Les complications majeures sont essentiellement de type vasculaire lors de la dissection pédiculaire, obligeant le chirurgien à faire une conversion.
- Clippage d'une mauvaise artère, principalement à gauche.
- Lésions traumatiques du colon et du grêle.
- Chez les patients obèses, il existe une relation durée opératoire - complications peropératoires, et leur indice de masse corporelle [121], sans retentissement sur les résultats.

Mais pour certains auteurs, l'obésité est une contre indication à la voie laparoscopique [122].

↳ Les résultats :

Les premiers résultats comparatifs ne montrent pas de différence en termes de survie sans récurrence et de survie spécifique entre NTE et chirurgie laparoscopique [39].

En comparant 64 néphrectomies laparoscopiques à 69 néphrectomies réalisées à ciel ouvert, PORTIS rapporte un taux de survie spécifique sans maladie respectivement de 98% et de 92%, le taux de survie globale étant de 81% et de 89%. ONO avance des résultats similaires, de taux de survie à 5 ans de 89,7% et de 96,6% sur des séries respectivement de 103 néphrectomies laparoscopiques et de 46 néphrectomies à ciel ouvert [122].

Tableau XIII : résultats de la néphrectomie élargie par laparoscopie sur différentes séries [123]

	Nb de patient	Stade	Récidive locale	Survie spécifique à 5 ans	Survie moyenne en mois
Cadeddu (1998)	157	T1-2, N0, M0	0	91	19,2
Ono (1999)	147	>T2, N0, M0	0	96	30
Chan (2001)	67	T1-2, N0, M0	0	95	35,6
Portis (2002)	64	T1-2, N0, M0	1	98	54
Stifelman (2003)	108	T1-3, N0, M0	0	93	14
Peshel (2004)	316	T1, N0, M0	0	97	38

1-2. La chirurgie conservatrice :

La chirurgie conservatrice pour tumeur du rein a été décrite en 1887 par Czerny, et était responsable d'une mortalité importante.

Depuis l'an 2000 les très bons résultats publiés en terme technique et carcinologique ont permis à la chirurgie conservatrice de faire partie de l'arsenal thérapeutique.

a. Indications :

Les indications peuvent être divisées en 2 groupes : indications impératives et les indications électives.

↳ **Les indications impératives :**

A leur tour peuvent être divisées en indications absolues et relatives.

➤ **Indications absolues :** [124-126]

- Tumeur sur rein unique anatomique ou fonctionnel secondaire à une agénésie rénale unilatérale, une néphrectomie controlatérale antérieure ou dans le cas d'une altération de la fonction rénale par une pathologie bénigne,
- Insuffisance rénale sévère,
- Atteinte tumorale bilatérale.

➤ **Indications relatives** : [124,125]

- Patients porteurs d'une maladie qui peut compromettre la fonction du rein restant:
- Maladie lithiasique,
- Pyélonéphrite chronique,
- Sténose de l'artère rénale, reflux vésico-urétral,
- Pathologie systémique.

↳ **Les indications électives** :

Il s'agit de petites tumeurs de moins de 4cm souvent de découverte fortuite, unilatérale, localisées avec un rein controlatéral sain [124,125,127].

b. **Techniques** : (figure 43)

Avant la pratique d'une chirurgie conservatrice, la réalisation d'un examen d'imagerie de grande qualité est indispensable : tomodensitométrie ou imagerie par résonance magnétique avec étude des vaisseaux et des rapports entre plan profond et tumeur.

↳ **Néphrectomie partielle par voie conventionnelle** :

L'hydratation préopératoire avec administration de 25 mg de mannitol permet d'assurer une perfusion optimale du rein durant l'intervention. Cette perfusion permet une augmentation du flux sanguin dans le réseau vasculaire secondaire du rein.

Après clampage de l'artère rénale, il y a recours à l'hypothermie pour protéger le rein contre l'ischémie, et on distingue globalement deux techniques de refroidissement locorégional : le refroidissement de surface (figure 44) et le refroidissement par perfusion [128].

Les techniques opératoires adoptées dépendent du siège de la tumeur. Elles varient de la néphrectomie polaire (supérieure ou inférieure) réglée, pour les tumeurs polaires à la résection cunéiforme pour les tumeurs localisées à la partie médiane du rein. La distance minimale de marge parenchymateuse est controversée. Dans une étude rétrospective récente, les auteurs ont étudié la corrélation entre la distance séparant la capsule de la tumeur et le risque de récurrence

locale. Les résultats montrent que le risque est effectivement corrélé, nul dans le groupe des marges de moins de 5 mm et de 15 % lorsque la marge est de moins de 2mm [128].

Dans notre étude la néphrectomie partielle était pratiquée chez 5 malades, 4 avaient un adénocarcinome et un malade avait un oncocytome. La suite postopératoire était simple, les marges d'exérèses étaient saines et le suivi à 6 mois n'avait pas montré de récurrence.

↳ La néphrectomie partielle par voie laparoscopique (NPL) :

Les indications de la néphrectomie partielle laparoscopique sont : tumeur de moins de 4cm, unilatéral, unique et loin du hile [124-129].

Récemment, la néphrectomie partielle laparoscopique a pris une place très importante dans le traitement des patients ayant des petites masses rénales, avec des résultats oncologiques et fonctionnelles à moyen terme qui sont excellent.

De puis septembre 1999, GILL et coll. [130] ont réalisés 557 (NPL) pour des masses rénales suspectes. Parmi ces malades, 58 patients ont complétés 5 ans depuis la chirurgie, avec des résultats très intéressants : une survie globale et spécifique à 5 ans, respectivement de 86% et 100%, un taux de récurrence locale à 2,7%, et un taux de récurrence à distance de 0%.

↳ Simple énucléation pour les tumeurs de stade T1a [131].

L'énucléation avec une marge de sécurité de 5mm autour de la pseudocapsule est une technique tout à fait sûre, notamment pour les tumeurs de moins de 3cm.

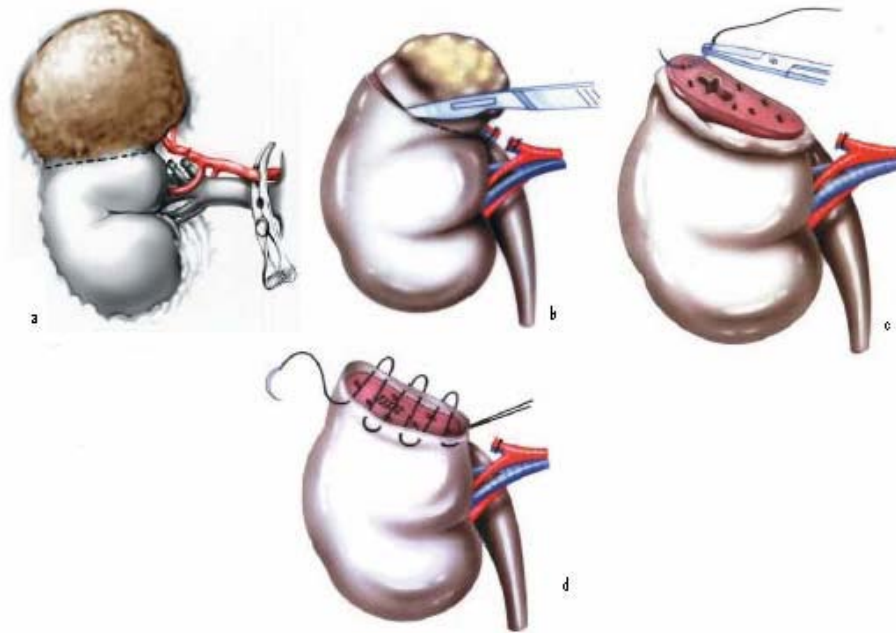


Figure 34: schémas des différentes étapes de la néphrectomie partielle
a- clippage des vaisseaux / b- section parenchymateuse / c- suture de la tige calicelle /
d- suture de la capsule [132]

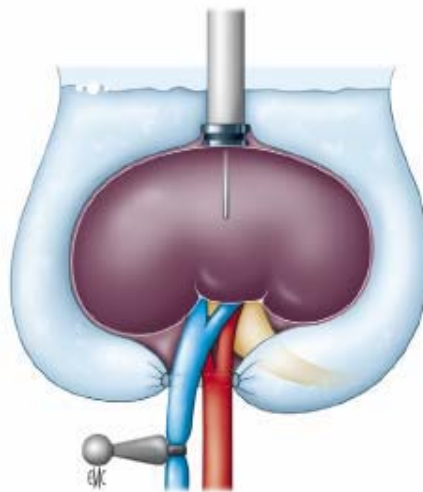


Figure 35 : Schéma montrant la disposition optimale pour un refroidissement de contact de qualité avec la possibilité d'utiliser une sonde thermique dans le parenchyme. Le pédicule est clampé, le sac est invaginé sur le rein, la glace pilée remplit la gouttière ainsi formée. [128]

c. Les complications :

Les principales complications postopératoires de la néphrectomie partielle sont la fistule urinaire et l'insuffisance rénale aigue.

La défaillance rénale aigüe observées dans 6 à 17% : nécessitant recours à l'hémodialyse temporaire ou permanent chez 0-4% des patients. Les facteurs prédisposant sont : exérèse de plus de 50% du parenchyme rénale, taille supérieure à 7cm et une ischémie rénale de plus de 60 minutes [124,125].

- Les fistules urinaires : 1,6 à 17,4% des cas et qui évoluent parfois vers la constitution d'un urinome [124,125].
- D'autres complications sont rapportées mais ne sont pas spécifique : l'hémorragie dans 2.4% des cas. L'infections avec ou sans abcès rétro-péritonéale (3.2%), complications médicales peropératoire [124].
- Le taux de réintervention est de l'ordre de 3% [124].

d. Les résultats :

↳ **Carcinologiques** :

Les données de la littérature ont montrés que la néphrectomie élargie et la néphrectomie partielle donnent des résultats similaires pour des tumeurs pT1N0M0 avec une survie spécifique à 5 ans de 90 à 100% [133].

Dans une autre série de 900 malades traités pour cancer du rein, la survie spécifique à 5 ans est de 100% chez les patients opérés par chirurgie conservatrice pour des indications électives, alors qu'elle est à 70% pour ceux opérés pour des indications de nécessité [132].

Lorsque les indications électives sont analysées indépendamment, la survie à 5 ans en cas de chirurgie conservatrice n'est pas différente de celle en cas de NTE [134].

↳ **Fonctionnels** :

Deux études ont montrés qu'à dix ans l'insuffisance rénale et le risque de progression vers l'insuffisance rénale, étaient significativement plus élevés après NTE qu'après chirurgie conservatrice [39].

1-3. Les techniques mini invasives :

L'incidence croissante des diagnostics de tumeurs rénales de petite taille, asymptomatiques, a relancé le débat sur la justification et l'intérêt de la chirurgie conservatrice. Alors même que ce type de chirurgie a montré des résultats pour les tumeurs de moins de 40mm, en terme de survie, superposables à ceux de la chirurgie radicale, se sont développées des techniques mini invasives qui visaient deux objectifs : plus d'épargne parenchymateuse et faible morbidité. Différentes voies utilisant la cryothérapie, la radio fréquence, ou les micro-ondes sont en cours d'exploration.

Les résultats cliniques préliminaires semblent prometteurs, mais les critères d'évaluation de l'efficacité de ces traitements restent à évaluer, ainsi que les résultats eux même en terme de survie, qui nécessitent des études plus longues.

a. La cryothérapie :

Durant la cryothérapie, les tissus sont détruits par l'introduction d'une sonde congelée dans les tissus cibles [135].

L'ensemble des études publiées dans la littérature confirment la faisabilité technique, la parfaite tolérance au traitement, l'absence de mortalité et sa faible morbidité [136]. Mais la limite de ces études était le nombre de patients étudiés et la durée du suivi [135].

La plus récente des études, publiée en 2006 par Hegarty, réalisée sur 60 patients traités par cryothérapie et suivi par une IRM en post opératoire, le 3ème, 6ème, et 12ème mois puis une fois par an pendant 5 ans, avait de très bons résultats ; la survie globale et spécifique à 5 ans était 82% et 100% respectivement [137].

Pour les patients porteurs d'un cancer du rein, et chez qui la néphrectomie partielle ne peut être réalisée pour raison de co-morbidité importante, la cryothérapie reste une très bonne alternative.

b. La radio fréquence :

Le principe de la radio fréquence repose sur la création au sein du tissu d'une agitation ionique produisant une température supérieure à 45°C à l'aide d'une sonde, et parallèlement

à l'augmentation de la chaleur, il se produit un phénomène de dessiccation qui conduit à la mort cellulaire [135].

Elle peut être réalisée par voie percutanée ou laparoscopique en fonction de la taille tumorale, comme elle peut être réalisée seule ou associée à une néphrectomie partielle. Les avantages de la voie laparoscopique, sont la précision de la mise en place de la sonde, la réduction du risque de lésion des organes de voisinage, et en plus la possibilité de réaliser une biopsie de la lésion ou même une exérèse complète de la tumeur [138].

Dans la plupart des cas, l'ablation par radio fréquence est réalisée pour des tumeurs de moins de 4cm, chez des patients ayant une fonction rénale altérée, des patients avec un risque de développement d'autres tumeurs (maladie de VON HIPPEL LINDAU) et chez les patients qui ont une co-morbidité importante [135,136].

Une étude récente portant sur 78 malades porteurs d'un cancer du rein traité par radio fréquence, a montré une survie spécifique à 25 mois de 98.5% et une survie globale à 92.3% [139].

Il a été conclu la faisabilité et la reproductibilité de la technique, mais il est indispensable d'interpréter avec une grande prudence ces résultats et d'essayer de les confirmer par des études portant sur un grand nombre de malades et un suivi plus long [135].

c. Les micro-ondes :

Le principe de coagulation des tissus par utilisation de micro-ondes a été initialement décrit, en urologie clinique, au Japon, dans le cadre de la chirurgie rénale conservatrice. Les micro-ondes, dont la fréquence est de 2450 MHz, sont générées par un magnétron et transmises par un câble à l'électrode de traitement implantée dans la tumeur. Ceci permet d'élever la température des tissus et d'entraîner la mort cellulaire [136].

2. LE DIAGNOSTIC PREOPERATOIRE N'EST PAS POSE

Lorsque la nature de la tumeur reste indéterminée, on est confronté aux situations suivantes:

Si la tumeur est périphérique, on pratique une néphrectomie partielle passant à quelques millimètres de la tumeur et un examen extemporané.

Si la tumeur est grosse ou près des structures du hile, on fait un extemporané d'une large biopsie de la tumeur

- S'il s'agit d'une tumeur bénigne, une néphrectomie partielle doit être effectuée.
- S'il s'agit d'une tumeur maligne, on est alors confronté à deux situations :
 - ◆ Si l'exérèse est complète, le rein sera laissé en place
 - ◆ Si l'exérèse ne semble pas complète par les examens faits lors de l'intervention, une néphrectomie totale élargie sera éventuellement effectuée.
- Il faut enfin souligner la particularité du traitement chirurgical des kystes atypiques. La simple résection du dôme saillant et l'analyse du liquide sont insuffisantes. En cas de cancer à forme kystique, la tumeur siège sur le versant parenchymateux de la paroi du kyste.

Il faut donc pour être certain du diagnostic, d'emblée, envisager une résection passant en parenchyme sain, à deux ou trois millimètres de la paroi du kyste, donc une véritable néphrectomie partielle [28].

3. CONDUITE A TENIR DEVANT UNE TUMEUR ASYMPTOMATIQUE

La découverte fortuite d'une tumeur rénale (40% des cas) est une éventualité de plus en plus fréquente grâce au développement de l'imagerie médicale [28].

La discussion des indications thérapeutiques (NTE ou néphrectomie partielle) nécessite une évaluation des moyens diagnostiques préopératoires (imagerie, PBR) et peropératoires (examen extemporané).

La TDM représente l'élément le plus important dans le choix de la stratégie thérapeutique devant une tumeur du rein asymptomatique.

La présence de graisse au sein de la tumeur est quasi pathognomonique d'un angiomyolipome. Si la tumeur est hétérogène au scanner, il s'agit d'un cancer, la NTE d'emblée est la solution la plus logique car carcinologiquement satisfaisante et il y a un risque de multifocalité non diagnostiquée par la radiologie.

Le problème se pose devant une tumeur homogène au scanner. Dans ce cas, l'artériographie peut être d'un grand secours. Si la tumeur est hypervascularisée, il s'agit d'un cancer, on réalise alors une NTE. Si la tumeur est hypovascularisée, la tumorectomie avec extemporané permet de trancher entre cancer et tumeur bénigne [140]

4. Le traitement au stade métastatique

4-1. place de la chirurgie

a. La place de la néphrectomie élargie

Sa justification tient dans un bénéfice potentiel sur la survie et sur une amélioration de la qualité de vie, les arguments théoriques pour ou contre la néphrectomie sont résumés dans le tableau (XIII) [66,141].

Tableau XIV: les arguments théoriques pour ou contre la néphrectomie dans le cancer métastatique [141]

Pour	Contre
Traitement ou prévention des complications liées à la tumeur primitive	Existence de traitements alternatifs
Régression spontanée des métastases	Inutilité, perte de temps
Suppression de la source de nouvelles Métastases	Morbidité et mortalité de la néphrectomie
Réduction de la masse tumorale	Pas de preuve sur le bénéfice de survie
Suppression de piège à lymphocytes	Peut altérer le système immunitaire
Aspect psychologique/qualité de vie	Aucune étude connue

La réponse à la question de la place de la chirurgie rénale première est venue de deux essais prospectifs randomisés publiés en 2001, et ils ont été regroupés et analysés de façon globale en 2004. Ils ont étudiés tous les deux la place de la néphrectomie chez des patients devant recevoir une immunothérapie.

La première de l'EORTC 30947, a comparé deux groupes de patients : le premier de 41 patients traités par néphrectomie élargie + INF α à dose de 5 millions/m², 3 jours par semaine, le deuxième groupe de 42 patients traités par immunothérapie seule.

La deuxième étude est celle du South West Oncology Group (SWOG) 8949, où deux groupes de 120 et 121 patients ont été comparés selon les mêmes modalités. Chaque essai a abouti aux mêmes conclusions globales. L'analyse en intention de traitement montre que la survie médiane des deux populations est très différente : 13,6 mois contre 7,8 mois, représentant un bénéfice de 31 % en faveur de la chirurgie. Ce bénéfice existe quel que soit l'état général, mais il est supérieur pour les patients dont l'état général est excellent par rapport aux patients ECOG 1 (28 % contre 22 %).

En revanche, dans l'essai du SWOG, le siège des métastases (uniquement pulmonaire ou non) avait un impact direct sur la médiane de survie avec respectivement 14,3 et 10,2 mois. Ces deux essais apportent une réponse précise sur la place de la néphrectomie avant immunothérapie, mais ils ont négligé l'impact de la lymphadenectomie sur les résultats puisque le curage était optionnel.

Dans une analyse rétrospective, l'équipe de UCLA observe que la médiane de survie des patients métastatiques opérés traités par immunothérapie est de 28 mois en absence d'envahissement ganglionnaire, alors qu'elle n'est que de 10,8 mois en cas d'envahissement [142].

b. La chirurgie des métastases [66]

En cas de métastase unique quelle que soit sa localisation même cérébrale, il est recommandé de toujours discuter une exérèse chirurgicale avec les équipes concernées.

La notion de métastasectomie reste donc essentielle en cas de métastase unique dans les cancers du rein. Après exérèse en zone saine les séries publiées rapportent des taux de survie à 5 ans jusqu'à 78 % pour des métastases isolées du pancréas.

Les facteurs pronostiques favorables sont :

- bon état général ;
- une première métastase ;
- l'atteinte d'un seul organe (un seul site) ;
- une résection chirurgicale complète ;
- un long délai d'apparition de la métastase (> 12 mois) ;
- et enfin le caractère asynchrone de la métastase.

Un critère défavorable en revanche est la présence d'un grade plus élevé de la métastase par rapport à la tumeur primaire.

4-2. LES THERAPEUTIQUES NON CHIRURGICALES

a. Hormonothérapie :

Les bases de l'hormonothérapie dans le cancer du rein remontent à 1949 où Kirkman a démontré l'efficacité de ce traitement contre les tumeurs du rein induites par les oestrogènes chez les hamsters. Ces bases expérimentales ont été suivies par de nombreuses études cliniques utilisant les progestatifs tels que l'acétate de médroxy progestérone, des antioestrogènes tels que le tamoxifène ou les antiandrogènes tels que le flutamide, et n'ont donné que des résultats anecdotiques avec un taux de réponse qui se situe entre 2 et 3% [39,66].

b. Chimiothérapie :

Le cancer du rein est hautement résistant à la chimiothérapie (CTH) systémique, et aucun agent ne peut être considéré comme standard.

Aucune étude randomisée n'a montré de bénéfice en terme de survie suite à la chimiothérapie ; toute fois, quelques réponses significatives à la vinblastine ont incités à utiliser cet agent [39].

Une étude réalisée par Stadler et coll, a montré que l'association gemcitabine-fluorouracil a donné de bons résultats avec un taux de réponse à 17% et survie globale à 12.5 mois [143].

La résistance à la chimiothérapie pourrait être expliquée par l'expression du gène MDR1 (multi drug resistant 1) par les cellules tumorales [39,66].

c. La radiothérapie

La place de la RTH dans le traitement du cancer rénal est très discutée, elle n'est en aucun cas un traitement curatif. Elle n'est envisagée que dans l'hypothèse d'un geste chirurgical [62].

- En préopératoire, la RTH peut réduire le volume tumoral et éviter l'essaimage peropératoire, mais elle n'améliorera pas la survie.
- En postopératoire, elle a pour but d'éviter les récurrences locales ou d'éradiquer une tumeur non complètement réséquée ou des ganglions laissés en place.

La place de la RTH postopératoire est très discutée dans les cancers du rein puisque des études récentes ne retrouvent aucun avantage à l'irradiation en postopératoire (28,62).

Les métastases du cancer du rein sont généralement radiorésistantes, La RTH garde quelques indications essentiellement dans le cadre d'un traitement palliatif symptomatique. En cas de métastases osseuses algiques, une réponse sur la symptomatologie douloureuse est obtenue dans 50 à 70% des cas [28].

Chez l'adulte jeune, la RTH dans les tumeurs de Wilms reste controversée en raison d'une moindre efficacité, mais il paraît nécessaire de la combiner à une CTH car le pronostic de ces tumeurs est plus sévère que celui de l'adénocarcinome ainsi que du néphroblastome de l'enfant [28].

La radiothérapie peut également être maintenant ciblée (le cyberknife), qui permet de faire des irradiations très focalisées en une ou deux séances pour détruire des lésions.

d. Immunothérapie :

↳ **Les interférons (INF) :**

Les interférons sont des cytokines présents dans l'organisme, dans les circonstances physiologiques normales, quoique à des taux faibles. Ils sont sécrétés à des taux élevés suite à l'exposition à différents types de stimuli (ex : virus).

Les caractéristiques principales de ces molécules sont l'inhibition de la réplication de nombreux virus, une activité antiproliférative sur les lignées des cellules cancéreuses et une action immuno-modulatrice.

L'interféron α a été retenu en Europe comme traitement du cancer du rein, avec des taux de réponse moyen de 11 à 15% [143].

Deux études randomisées ont rapporté des bénéfices modestes mais significatifs en terme de survie chez les patients traités par $\text{INF}\alpha$. La première compare $\text{INF}\alpha$ au medroxy progestérone, et a montré un gain de survie de 3 mois pour l' $\text{INF}\alpha$, la deuxième a comparé l'association $\text{INF}\alpha$ +vinblastine à la vinblastine seule; un gain de survie de 6 mois a été rapporté en cas d'association [39,143].

↳ **L'interleukine 2 (IL2) :**

L'IL2 est une glycoprotéine sécrétée principalement par les cellules T CD4, mais aussi par les cellules T CD8, et les grands lymphocytes granulaires ayant comme action la stimulation des cellules tueuses, qui sécrètent différentes cytokines comme l' $\text{INF}\alpha$, facteur de nécrose tumorale ($\text{TNF}\alpha$) et le granulocyte macrophage colony stimulating factor.

L'administration de dose élevée d'IL2 (600000–720000 UI/Kg/8h en bolus pendant 5 jours) est le seul traitement approuvé par l'USA Food and Drug Administration (FDA), pour le traitement du cancer du rein [143,144].

Par contre, il n'a pas été démontré un avantage en terme de survie par l'utilisation de l'IL2, parce qu'aucune étude jusqu'ici n'a analysé l'impact de l'IL2 seule par rapport à un groupe contrôle [143,144].

Les effets secondaires de l'IL2 sont plus lourds que ceux de l'INF α . Ils sont dose dépendant, et se manifestent par une hypotension avec rétention hydrique, des troubles du rythme cardiaque, avec parfois ischémie myocardique, nausées, vomissements, thrombopénie, dyspnée, syndrome grippal, anémie, voir une insuffisance rénale, et une mortalité liée au traitement supérieure à 4% [39,144].

↳ Associations interférons + interleukine :

Plusieurs essais se sont intéressés aux traitements combinés.

La combinaison la plus intéressante est l'association d'IL2 et l'INF α . L'étude qui fait référence dans ce domaine est l'étude française CRECY [142], qui a comparé IL2+INF α versus IL2 seule versus INF α seule. Les résultats sont représentés dans le tableau(XIV).

Tableau XV: Résultats du protocole CRECY [145]

	IL2	INF	IL2+INF
Taux de réponse %	6,5	7,5	18,6
Survie a 1 an sans événement	15	12	20
Survie globale	12	13	17

L'essai CRECY a permis de conclure que :

- Les traitements par IL2 et/ou IFN α permettent une régression tumorale significative chez une petite minorité des malades traités,
- Ces régressions sont généralement provoquées par l'association des deux cytokines plutôt que par les traitements utilisant une seule cytokine,
- L'association confère un taux de réponse de 18.6%, et une survie à 1an de 20%. Mais, elle n'a pas démontré de bénéfice en terme de survie globale par rapport à chaque cytokine utilisée seule [39,145].

Enfin, très récemment, une étude a démontré un avantage en terme de survie en faveur d'une association complexe d'IL2, INF α , 5 FLUORO URACILE plus ou moins ACIDE RETINOIQUE par rapport à un groupe traité par INF α et VINBLASTINE [39].

↳ Les nouvelles molécules :

Actuellement, de nouvelles molécules issues de biotechnologie sont en développement cliniques avec des résultats qui semblent encourageant pour plusieurs d'entre elles.

➤ Sunitinib :

C'est une molécule inhibitrice de la tyrosine kinase, qui a une action anti VEGF (vascular endothelial growth factor), anti PDGFR (platelet-derived growth factor receptor), anti c-KIT, et Flt-3 (fms like tyrosine kinase).

Une étude portant sur 750 cas a montré que les patients traités par Sunitinib (sutent*) ont eu un gain de survie de 11 mois, et un taux de réponse à 31%, alors que ceux traités par INF α ont eu un gain de survie de 5mois et un taux de réponse à 6% [69]. Dans une autre étude, les taux de réponse étaient à 31% en cas de traitement par sunitinib contre 9% en cas de traitement par INF α [39].

Les effets secondaires liés au traitement sont à type de : neutropénie, leucopénie, diarrhée, nausées, vomissements, hypertension, syndrome main pied. Ils étaient plus fréquents dans le groupe du Sunitinib que le groupe INF α [39,66,69].

Actuellement, le (sutent*) est approuvé aux états unis et en Europe pour le traitement du cancer du rein métastatique [145].

➤ Sorafenib ou le Bay 43-9006 :

A une action anti VEGFR-2, VEGFR-3, PDGFR, Flt-3, c KIT. L'étude TARGET (Treatment Approaches in Renal Cancer Global Evaluation Trial), a montré un gain de survie de 5.5 mois chez les patients qui ont reçu Sorafenib par rapport à un placebo [70].

Les effets secondaires décrits sont : réaction allergique cutanée, diarrhée, fatigue, et hypertension ; mais tous ces effets étaient facilement maniables [70-143].

Le Sorafenib (Nexavar*) a aussi été approuvé aux états unis pour le traitement du cancer du rein et en Europe chez les patients ayant eu un échec du traitement par INF α ou IL2 [145].

Plusieurs autres molécules sont en cours d'études :

➤ **Axitinib (AG 013736)** :

Inhibiteur de la tyrosine kinase, a une action anti VEGF et anti PDGFR ; qui a donner des résultats meilleurs que le Sorafenib comme traitement de second ligne [146].

➤ **Temsirolimus (CCI-779)** :

Inhibiteur de mTOR (mammalian target of rapamycin), une étude récente comparant Temsirolimus avec INF α , a montré un gain de survie de 10.9 mois contre 7.3 mois pour INF α [39].

➤ **ABX-EGF** :

Anticorps monoclonal humanise EGFR spécifique [39-143].

e. Les greffes de cellules souches allogéniques :

Child [148] a présenté une série de 19 patients néphrectomisés, prétraités pour la plupart par cytokines. Les patients après avoir reçu un conditionnement par endoxan+fludarabine+/- globuline anti lymphocytaire, ont reçu une greffe de moelle. La moelle provenait d'un donneur HLA identique pour 17 patients, alors que pour les autres patients, il existait une incompatibilité sur un locus HLA. Tous les patients ont reçu de la ciclosporine pour éviter une réaction du greffon contre l'hôte. Elle a été arrêtée dès que possible en post greffe en l'absence de rejet de la moelle.

En terme d'efficacité thérapeutique, 10 patients (53%) ont obtenu une réponse objective dont 3 remissions complètes et 7 partielles (presque de moitié) sur des sites pulmonaires, médiastinaux, osseux, surrenaliens et sous cutanés.

La rémission complète a persisté pendant 27, 25 et 16 mois.

La rémission était tardive, avec un délai moyen de 4 mois (1-8 mois) après la greffe.

Le seul facteur prédictif de réponse était la survenue d'une réaction du greffon contre l'hôte de grade 2, 3 ou 4 après l'arrêt de la cyclosporine.

Deux patients sont décédés de complications de la greffe de moelle allogénique.

Ce traitement est très intéressant mais, il n'est faisable que pour une minorité de patients dont la maladie est lentement évolutive en raison des délais d'apparition des remissions et qui ont dans leur fratrie un membre compatible, ce qui ne représente qu'une personne sur quatre environ [143,147].

f. Les cellules dendritiques :

Sont considérées comme les cellules sentinelles du système immunitaire ; ce sont des cellules présentatrices d'antigène capable d'activer des cellules T et d'induire une activité antitumorale.

Kugler [148] a eu recours à une stratégie de vaccination par fusion de cellules dendritiques hétérogènes et de cellules tumorales autologues pour traiter 17 patients ayant un cancer du rein métastatique. Après une médiane de suivi de 13 mois, six patients ont présenté une réponse objective dont 2 réponses partielles et 4 complètes [143,148].

g. La thérapie génique :

Les protocoles de thérapie génique, ont montré leur faisabilité, mais ils sont toujours en cours d'études pour améliorer les résultats [143].

En conclusion la prise en charge des cancers du rein métastatiques a été transformée par l'arrivée des thérapies ciblées. Les recommandations actuelles sont d'utiliser les cytokines en première ligne métastatique chez les patients de bon pronostic.

Chez les autres patients, une thérapeutique ciblée est recommandée en première intention. Le sunitinib est le traitement de référence dans les formes de pronostic bon et intermédiaire, le temsirolimus celui des formes de mauvais pronostic.

De nombreuses questions demeurent, telles l'efficacité en adjuvant, l'intérêt des associations de médicaments, le bénéfice réel des traitements séquentiels, nécessitant de

proposer le plus possible dans ces situations où le niveau de preuve n'est pas élevé, l'inclusion dans des essais thérapeutiques.

V. ETUDE ANATOMOPATHOLOGIQUE

1. Les types histologiques

Les tumeurs du rein sont représentées à près de 90% par le carcinome à cellules rénales et quelques tumeurs bénignes comme l'oncocytome et l'angiomyolipome. L'examen anatomopathologique prend une place prédominante dans la reconnaissance de ces tumeurs.

Cet examen, est réalisé sur la pièce de néphrectomie totale ou partielle. Il repose sur un examen macroscopique minutieux associé à des prélèvements dirigés sur une pièce opératoire permettant le diagnostic histologique et l'établissement d'un certain nombre de facteurs pronostiques [19-149-150].

Grâce à l'émergence des marqueurs issus de la biologie moléculaire et de la cytogénétique, de nouvelles entités malignes ont été individualisées au sein de la classification OMS 2004 des tumeurs rénales (tableau I) : le carcinome kystique multiloculaire à cellules claires, carcinomes avec translocation Xp 11, le carcinome tubulo-mucineux à cellules fusiformes [81].

Dans notre cas, l'étude anatomopathologique porte sur 19 pièces opératoires de néphrectomie totale élargie et partielle.

Le type histologique le plus fréquent était le carcinome à cellule rénale 82% (carcinome à cellule claire 71%, carcinome papillaire 11%). Ceci concorde avec les autre série publier, DESCOTE [27], CHADAD [28], RODRIGUEZ [1], TACCOEN [38].

Les autres types qui étaient trouvée dans notre étude étaient un cas de sarcome 6%, un cas de tumeur neuroendocrine type PNET 6% et un cas d'oncocytome 6%. Selon une étude comparative réalisée par la société américaine du cancer sur 4018 patients présentant des tumeurs rénales, il a été constaté que chez les patients moins de 40 ans (147 cas), le sarcome

rénal primitif représente 5% [30]. Seulement 3,2% des patients avaient un sarcome dans l'étude de TACCOEN [38]. Les tumeurs neuroendocrine sont rares, leur fréquence est estimée à 1,1% des tumeurs des parties molles dans la population générale. Les PNET rénales constituent la localisation viscérale la plus fréquente : 23 cas était décrits dans la littérature [33].

Les tumeurs bénignes étaient représentées dans notre série par un seul cas d'oncocytome 6%.

Tableau XVI: comparaison des types histologiques dans notre série par rapport à d'autres séries.

	Descotes	CHADAD	Rodriguez	Taccoen	Notre série
Carcinoma à cellule Claire	37,5%	76%	69%	68%	71%
Carcinoma papillaire	-	-	14%	20,4%	11%
carcinome chromophile	-	-	14%	2,2%	-
Néphroblastome	12,5%	6%	3%	-	-
AML	12,5%	6%	-	-	-
Oncocytome	-	6%	-	-	6%
LMNH	-	6%	-	-	-
Sarcome	12,5%	-	-	3,2	6%
Tumeur neuroendocrine	-	-	-	-	6%
Angiomyoliposarcome	12,5%	-	-	-	-
Métastases	12,5%	-	-	-	-
Non classer	-	-	-	1,1	-

Globalement nos résultats histologiques sont comparables aux résultats des séries, puisque le carcinome à cellules claires est le type majoritaire.

2. La classification selon le stade

Dans notre étude L'UICC 2002 et 2009 ont été utilisées, dans 82,5% elle n'a dépassé pas pT2. Ceci est dû à la généralisation des moyens de l'imagerie. Le cancer du rein est découvert

fortuitement dans plus de 60% des cas [19], et on remarque que sur les différentes séries publiées à propos du cancer du rein, l'analyse des stades pT retrouvés sur ces séries montre une baisse des tumeurs examinées avec un stade pT3 (tableau XVI).

Tableau XVII: comparaison des différents stades pT dans différentes séries :

Séries	pT1 (%)	pT2 (%)	pT3 (%)	pT4 (%)
CHADAD [28]	25	75	0	0
RODRIGUEZ [1]	41,4	34,5	20,7	3,4
TACCOEN [38]	84,9		5,4	9,7
Notre série	35,3	47,2	17,5	0

Le grade de Fuhrman était évalué chez 8 patients, il était de bas grade (I et II) dans 75% des cas, de haut grade (III et IV) dans 25% des cas, dans la littérature, dans l'étude CHADAD [28] 83% étaient de bas grade et 17% de haut garde. Dans celle de RODRIGUEZ [1] seulement 51,7% était de bas grade. TACCOEN [38] avait trouvé 62,1% de bas grade et 37,9% haut grade.

Tableau XVIII: comparaison du grade de Fuhrman dans différentes séries :

Séries	I (%)	II (%)	III (%)	IV (%)
CHADAD [28]	17	66	17	0
RODRIGUEZ [1]	13,8	37,9	31	17,3
TACCOEN [38]	62,1		37,9	
Notre série	12,5	62,5	25	0

VI. LES FACTEURS PRONOSTIQUES :

La détermination des facteurs pronostiques est une étape importante dans l'évaluation des patients ayant un cancer du rein, non seulement dans un intérêt thérapeutique, mais aussi pour prédire l'évolution de la maladie.

Les facteurs pronostiques sont liés à la tumeur, le patient et le traitement [123].

1. Facteurs liés à la tumeur :

1-1. Le stade :

C'est le facteur le plus ancien et le plus important. Le pronostic est d'autant plus péjoratif que la taille tumorale augmente et que l'extension progresse. Cette stadification de la tumeur se base sur la classification TNM.

Dans des publications, la survie à 5 ans est de 90 à 100% pour le stade I, 75 à 95% pour le stade II, 60 à 70% pour le stade III, et 15 à 30% pour le stade IV [151]. Il faut noter que les facteurs pronostiques liés au cancer du rein métastatique retrouvés dans la littérature doivent être pris avec beaucoup de précautions, du fait que le traitement doit être pris en considération, et que l'immunothérapie n'est apparue qu'en 1990.

1-2. Le grade :

Le grade nucléaire est identifié comme un facteur indépendant dans la plupart des séries [39-152].

C'est le grade nucléaire de Fuhrman qui est le plus communément utilisé.

Il existe actuellement une tendance à subdiviser ce grade en 2 groupes : les bas grades (I et II), et les hauts grades (III et IV), cette subdivision semble avoir une bonne corrélation pronostic [152].

1-3. Le type histologique :

Le carcinome à cellules claires est le plus fréquent, la survie à 5 ans est de 55 à 60%.

Le carcinome à cellules chromophobes semble avoir un meilleur pronostic.

Le carcinome de Bellini et le carcinome médullaire sont plus agressifs [88].

Pour le carcinome tubulo-papillaire, il y a une controverse, pour certains, il a un meilleur pronostic que le carcinome à cellules claires, pour d'autres il a le même pronostic indépendamment du grade [123]. Cette controverse peut être secondaire au fait que les patients porteurs de ce carcinome consultent à un stade plus précoce et un grade plus bas que dans les

autres types histologiques ; la survie à 5 ans est de 95% et 66% respectivement pour les types I et II [123,152].

1-4. L'extension veineuse :

Elle est sujette de controverse, pour certains, l'envahissement de la veine rénale ou de la veine cave inférieure est de mauvais pronostic, car il signe une extension locorégionale avancée et majore la morbidité et la mortalité opératoire [123,153]. Chez les patients avec tumeur localisée et au moment de la néphrectomie, la survie passe de 89 à 59% en cas d'envahissement vasculaire microscopique [153].

1-5. L'extension ganglionnaire :

La fréquence de l'envahissement ganglionnaire dans le cancer du rein dépend de plusieurs facteurs: la taille de la tumeur, l'étendue de la lymphadenectomie et la rigueur dans l'analyse histologique.

L'espérance de vie diminue considérablement lorsqu'il y a une atteinte ganglionnaire et la survie globale est de 11 à 35% [86-97].

1-6. L'atteinte de la surrénale et l'extension au tube collecteur :

Nouvelles notions citées comme étant des facteurs pronostiques [98].

1-7. Les métastases :

Près de 25% des patients ont des métastases au moment du diagnostic [96].

Les facteurs pronostiques identifiés par l'analyse multi variée diffèrent d'une série à l'autre, mais le plus souvent les facteurs suivants sont retrouvés : le « performance status », le nombre de sites métastatiques (1 site est corrélé à une survie plus longue que plusieurs sites), leur délai d'apparition (l'apparition de métastase dans les 12 ou 24 mois après le diagnostic a un mauvais pronostic), et leur siège (les métastases pulmonaires semblent avoir un meilleur

pronostic que les autres sites). Lorsque les métastases apparaissent opérables, la chirurgie est le meilleur moyen thérapeutique et mène à 44% la survie à 5 ans [123].

1-8. La morphométrie nucléaire :

Etudiée à travers plusieurs paramètres : taille, forme et texture de la chromatine. Son principe est basé sur l'hypothèse qu'un grand nucléole traduit une anomalie du contenu en ADN [123-151].

1-9. La biologie :

De nombreux facteurs biologiques ont été évalués dans le cancer du rein, mais jusqu'à maintenant aucun de ces facteurs n'a trouvé de place dans la pratique quotidienne des urologues.

a. Les facteurs de prolifération :

- Silver Stained Nucleolar Organizing Regions (AgNOR) : reflète l'activité de transcription et l'activité mitotique de la cellule. Pour certains auteurs, l'AgNOR a un intérêt pronostique, alors que pour d'autres, il est associé au grade histologique et ne constitue pas un facteur indépendant [123].
- Proliferating Cell Nuclear Antigen (PCNA) est une protéine qui traduit une prolifération cellulaire active ; à un taux faible, elle est un indicateur de bon pronostic [123].
- Ki-67 est un anticorps qui reconnaît un antigène nucléaire présent au sein des cellules en cycle. Il est un excellent marqueur de prolifération cellulaire et il existe une bonne corrélation avec le grade et le stade . Selon certains auteurs, le Ki-67 pourrait être un facteur pronostique plus important que le PCNA [123].

b. Les marqueurs de l'apoptose :

Le p 53 est un gène suppresseur de tumeur, il est au centre de la régulation de la prolifération cellulaire. Contrairement aux autres tumeurs, l'intérêt du p53 est encore discuté dans le cancer du rein [64,123].

Le bCL-2 est une protéine qui pourrait prolonger la survie de la cellule, mais qui n'est pas encore étudiée pour le cancer du rein. Une expression exagérée de Bcl-2 pourrait être associée à une prolifération active des cellules tumorales [123,151].

c. L'ADN ploïdie :

C'est l'étude du contenu du noyau en ADN. L'intérêt pronostique de l'aneuploïdie n'est pas partagé par tous les auteurs. Pour certains auteurs, son absence est synonyme d'un bon pronostic [64], tandis que d'autres rapportent un pronostic plus favorable en présence d'aneuploïdie. [123]

d. L'angiogénèse :

La néo vascularisation d'une tumeur est impliquée dans sa croissance et dans la dissémination métastatique. Elle est évaluée par la densité des micro-vaisseaux (MVD).

Le Vascular Endothelial Growth Factor (VEGF) qui est un facteur de croissance vasculaire, est potentiellement la plus intéressante des molécules, car elle peut aussi être une cible thérapeutique [39].

LEPPERT [108] a étudié les différents types de VEGF en fonction des types histologiques, et a conclu que le carcinome papillaire est associé à une élévation de VEGF-A et VEGFR-2, alors que le carcinome à cellules claires est associé à une élévation du VEGF-D, VEGFR-1, VEGFR-2, et VEGFR-3.

Dans une autre étude [109], LAM a montré la relation entre l'expression des différentes protéines de la famille du VEGF et la présence de métastases. Par exemple l'expression du VEGFR-1 et 2 permet de prédire la présence de métastases à distance, et l'expression du VEGFR-3 est en rapport avec des métastases ganglionnaires.

Les résultats de ces études, ont démontrés que les différents profils d'expression du VEGF peuvent être des indicateurs du type histologique et du grade de la maladie. Ces profils permettront de diriger des traitements appropriés à chaque patient.

e. L'anhydrase carbonique IX :

Absent dans les tissus normaux, il a un rôle de régulation du pH intra et extra cellulaire en cas d'hypoxie.

Un pourcentage élevé de l'anhydrase carbonique IX a été associé à une meilleure réponse à l'interleukine 2 [154].

f. Les molécules d'adhésion cellulaire :

Le CD44 correspond à une large famille de molécules d'adhésion cellulaire. Il a été cité comme un facteur indépendant [123].

2. Liés au patient :

2.1. Les facteurs démographiques :

Les paramètres démographiques n'ont aucune influence sur le pronostic du cancer du rein [123].

L'âge inférieur à 40 ans est un facteur pronostique indépendant de la survie [1,38].

2.2. Le mode de présentation :

PATARD a étudié 400 patients porteurs de cancer du rein divisés en 3 groupes : tumeurs de découvertes fortuites, tumeurs symptomatiques et tumeurs avec altération de l'état générale et/ou métastases symptomatiques. La survie moyenne était significativement meilleure chez les patients avec découverte fortuite. Ces résultats ont été confirmés par plusieurs auteurs [105-110,111].

D'autres parts, la valeur pronostique de l'altération de l'état général est bien démontrée. Elle peut être mesurée par le « performance status », soit par l'index de Karnofsky, soit par l'ECOG (Eastern Cooperative Oncology Group Performance Status). C'est un facteur pronostique majeur. L'ECOG est simple d'utilisation, il a été validé comme facteur pronostique du cancer du rein tant dans la maladie métastatique que dans la maladie localisée. Il comprend 4 grades:

0= activité normale,

1=restreint dans l'activité physique difficile mais ambulatoire,

2= alité moins de 50% du temps,

3= complètement alité.

Pour les études pronostiques en particulier dans le cancer localisé, on le simplifie en général en ECOG=0 et >1. Lui aussi est reconnu comme facteur pronostique indépendant du stade et du grade et est inclus dans les modèles pronostiques[107].

2.3. La biologie :

Plusieurs paramètres biologiques ont été évalués. Une vitesse de sédimentation sanguine élevée est considérée comme facteur de risque indépendant.

Un taux d'hémoglobine inférieur à 10 mg/dl est également considéré comme facteur de risque, mais reste un sujet de discussion. D'autres paramètres sont liés à un mauvais pronostic s'ils sont anormaux : gamma-énolase, phosphatase alcaline, gamma-GT, calcémie [123,151].

3. Liés au traitement :

Le traitement de référence du cancer du rein reste toujours la chirurgie, avec des résultats satisfaisants aussi bien pour la chirurgie élargie que partielle.

Pour les tumeurs localement avancées envahissant les organes de voisinage, une chirurgie agressive visant l'exérèse de tout le tissu cancéreux est le meilleur choix, et contribue à un meilleur pronostic en association avec l'immunothérapie [123,151].

4. La combinaison des différents facteurs :

Pour améliorer la probabilité de prévoir le risque de récurrence du cancer du rein et la survie des patients, plusieurs auteurs ont essayé de combiner les différents facteurs déjà connus dans des formules mathématiques ou « nomogramme ».

ZISMAN a développé des équations mathématiques pour estimer la survie après néphrectomie radicale pour cancer du rein. Ces équations représentent un outil potentiel pour la prévision personnalisée du pronostic, et elles sont basées sur les variables cliniques communes qui se sont avérées comme facteurs pronostiques indépendants [123].

VII. Le suivi :

Le suivi du traitement chirurgical du cancer du rein a pour but de détecter les événements carcinologiques, de suivre l'évolution de la fonction rénale et de la cicatrisation pariétale.

Le pronostic du cancer du rein reste aujourd'hui réservé. Environ 40% des patients vont décéder de leur cancer, et un tiers des patients va évoluer localement ou sur un mode métastatique après néphrectomie.

Une métastase peut survenir dans n'importe quel organe mais les sites préférentiels de survenue des récurrences sont par ordre de fréquence les poumons, l'os, le foie, le cerveau, le rein controlatéral, la glande surrénale et la loge de néphrectomie.

Plus de 95% des récurrences surviennent dans les cinq premières années du suivi. Le risque de récurrence locale n'est pas modifié par le type de néphrectomie élargie ou partielle si la taille tumorale est inférieure à 7 cm. Le diagnostic précoce des récurrences locales est nécessaire car leur exérèse chirurgicale constitue le meilleur traitement. La tomodensitométrie abdominale est plus performante que l'échographie pour la recherche d'une récurrence locale et est donc recommandée [39].

1. Protocole de surveillance :

Le risque de récurrence et de métastase après traitement chirurgical dépend du stade, ce risque est plus élevé au cours des 3 premières années après chirurgie. L'incidence de récurrence et de métastase est de 7.2% pour les tumeurs T1N0M0, 26.5% pour T2N0M0, et 39.4% pour les T3N0M0 [155,156].

Le protocole de surveillance des patients opérés pour cancer du rein commence après 4 à 6 semaines en post opératoire comportant un examen physique à la recherche de complications de la chirurgie, et des examens biologiques :

- Dosage de la créatininémie : afin d'évaluer la fonction rénale,
- Dosage de l'hémoglobine : à la recherche d'une anémie,
- Les phosphatases alcalines : en cas d'anomalie préopératoire.

Ces examens seront répétés deux fois par an, pendant trois ans puis une fois par an indépendamment du stade.

Concernant le suivi radiologique, la plupart des études proposent la réalisation d'une radiographie thoracique deux fois par an pendant trois ans puis une fois par an.

Pour les tumeurs PT1 la réalisation d'une TDM n'est pas recommandée, alors que pour les tumeurs PT3 elle doit être réalisée deux fois par an pendant trois ans puis une fois par an [156].

En imagerie, il faut surveiller le rein restant, les surrénales et rechercher une récurrence locale qui se présente sous la forme d'une masse ou d'une infiltration de la graisse de la loge rénale. Cette lésion se rehausse après injection du produit de contraste. Elle doit être comparée aux examens antérieurs.

L'IRM peut, dans certains cas, différencier une cicatrice fibreuse d'une reprise évolutive.

Tableau XIX: Examens cliniques, biologiques et d'imagerie proposés pour le suivi postopératoire des cancers du rein, d'après Jansen et coll.

Clinique	Biologique	Radiologique
Anorexie Asthénie Amaigrissement Fièvre Sueurs nocturnes Masse abdominale Troubles neurologiques Douleurs ostéo-articulaires Adénopathies	Calcémie Phosphatases alcalines Transaminases hépatiques	Radiographie pulmonaire Scanner thoracique Scanner abdominale

Dans notre étude les facteurs pronostiques qui étaient précisés sont : l'âge, le mode de présentation, l'état générale, biologie (présence d'anémie), le type de traitement pratiqué, le stade TNM, le type histologie, le grade de fuhrman, envahissement vasculaire, atteinte ganglionnaire, présence ou non de métastase.

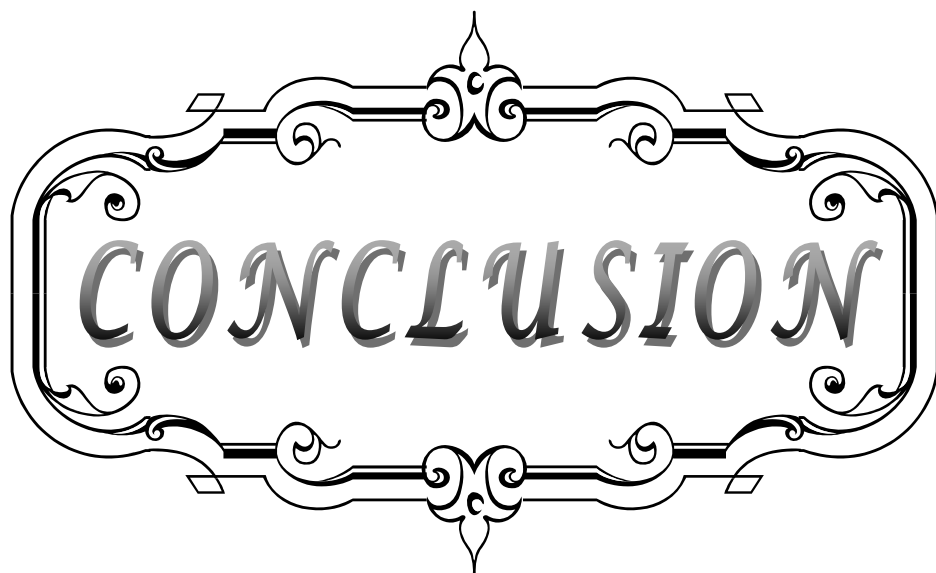
Le suivi des patients opérés a objectivé à court terme un syndrome HTIC en rapport avec une thrombophlébite cérébrale ou processus tumoral chez un malade porteur d'adénocarcinome. Des douleurs thoraciques avec une radiographie pulmonaire normale qui ont régressé par la suite chez un autre. Le malade porteur de la tumeur neuroendocrine a présenté une infection de la paroi.

Ces patients étaient symptomatiques, un stade TNM \geq T2, un score RENAL \geq 8, un score PADUA \geq 9, le traitement était une NTE dans les 3 cas avec une résection intestinale dans le cas de PNET, il s'agissait d'un CCC dans 2 cas avec une capsule intacte sans embole vasculaire. Dans le cas de PNET une effraction capsulaire avec envahissement de la graisse hilare et péri-rénale et la présence d'embole vasculaire ont été notées.

La durée moyenne de séjours en postopératoire était 7,5 jours.

A long terme 2 cas de récurrence étaient notés (10%). Il s'agissait du patient porteur de la PNET après 3 mois de recul avec un prolapsus de la colostomie la TDM de contrôle a objectivé une Récurrence tumorale avec une carcinose péritonéale et un épanchement de grande abondance. Le patient était adressé au service d'oncologie. Dans l'autre cas c'était une patiente avec un sarcome de haut grade de malignité après 6 mois de recul, au TDM de contrôle récurrence locale qui infiltre le muscle psoas. Une reprise chirurgicale était pratiquée avec une extraction difficile de la masse vu ses adhésions et résection intestinale (d'une partie du colon droit, anastomose gastro-jéjunale était faite). Le suivi post opératoire compliqué par une infection de la paroi et fistule digestive. 3 mois plus tard récurrence tumorale avec nodule pulmonaire et infiltration du foie et parois lombaire homolatérale.

Survie à 5ans n'a pas pu être évaluée chez nos malades, du faite que plus la majorité d'entre eux étaient perdues de vues après leur première consultation. Néanmoins après une moyenne de 10 mois seulement 2 patients parmi ont eu une néphrectomie totale élargie ont eu une récurrence.



CONCLUSION

A la lumière d'une série limitée de 20 patients, dont l'âge variait de 15 à 40 ans, et une revue de la littérature, nous avons essayé de répondre aux problèmes diagnostiques et thérapeutiques posés par la découverte d'une masse pleine du rein dans cette tranche d'âge.

Sur le plan épidémiologique : L'incidence du cancer du rein de l'adulte âgé de moins de 40 ans s'est élevée avec les progrès du diagnostic radiologique. Dans cette étude, 15% des patients étaient âgés de moins de 40 ans.

Sur le plan diagnostique : il ne faut pas oublier les tumeurs du rein chez l'adulte jeune, malgré leur rareté et en raison de la fréquence des tableaux peu évocateurs.

Les explorations radiologiques permettent de poser le diagnostic de tumeur rénale, et de réaliser un bilan loco-régional très précis orientant la thérapeutique. Mais elles ne permettent pas le diagnostic formel de la nature histologique de la tumeur.

La ponction biopsie rénale et les études cytologiques sont très utiles chez l'adulte jeune, car leur pratique va réduire de façon nette le nombre de néphrectomies pratiquées pour des causes non néoplasiques.

Sur le plan thérapeutique : seule une exérèse complète et précoce permet d'espérer des meilleurs résultats thérapeutiques. La néphrectomie élargie associée à un geste vasculaire ou un geste sur métastase unique paraît donc justifiée en cas de malignité.


Une tumoréctomie ou néphrectomie partielle paraît suffisante en cas de tumeur bénigne.

Sur le plan histologique : Du fait d'une histologie similaire, et ayant le stade pathologique tumoral comme principal facteur pronostique, le traitement du cancer du rein de l'adulte jeune doit être similaire à celui des sujets d'âge « habituel ».

Sur le plan pronostic : Le pronostic défavorable de certaines tumeurs malignes du rein ne doit pas faire renoncer à tout espoir, mais doit amener à discuter les différentes possibilités thérapeutiques.

La récurrence de certaines tumeurs bénignes fait l'objet d'une surveillance clinique et paraclinique prolongées.

Les tumeurs découvertes fortuitement étaient de plus bas stade et de meilleure évolution, mais un dépistage de routine n'est pas recommandé du fait de la faible incidence chez la population générale.



RESUMES

Résumés

Les tumeurs du rein de l'adulte jeune sont de plus en plus diagnostiquées. Le but de notre travail est de discuter les problèmes que posent cette pathologie dans cette tranche d'âge, aussi bien sur le plan diagnostique que thérapeutique, selon une étude rétrospective de 20 malades sur une période de 11 ans dont l'âge a été fixé entre 15 et 40ans. Nos patients se répartissent en 10 femmes (50%) et 10 hommes (50%). Les manifestations cliniques étaient les lombalgies (90%), l'hématurie totale (35%), la masse lombaire (30%), la triade de Guyon (20%), Signes digestifs (10%), la fièvre (15%), l'amaigrissement (35%), varicocèles (10%), La découverte était fortuite dans un cas (20%).

Le diagnostic préopératoire était basé sur l'échographie et la TDM qui avaient permis de poser le diagnostic de tumeur rénale dans tous les cas.

Le traitement avait consisté en une NTE chez 14 patients (74%), la surrénalectomie homolatérale était associée dans 5 cas, une chirurgie partielle était réalisée chez 5 malades (24%). Un patient n'était pas opérés.

L'étude anatomopathologique des malades opérés avait montré :

- Carcinome à cellule claire: 11 cas (71%)
- Carcinome papillaire: 2 cas (11%)
- Tumeur neuroendocrine : 1 cas (6%)
- Sarcome : 1 cas (6%)
- Oncocytome : 1 cas (6%)

Le stade pT2 était le stade majoritaire dans notre étude (47,2%), puis pT1 (35,3%) et pT3 (17,5%). Le grade a été précisé dans 44,5% des cas, réparti en grade 2 (62,5%), grade 3 (25%), et grade 1 (12,5%).

Le pronostic des tumeurs malignes était favorable dans 13 cas opérés, une patiente avait présenté des métastases pulmonaire et hépatiques à 9 mois du postopératoire, un autre a présenté une récurrence après 3 mois. 4 patients ont été perdus de vue (3 opérés, 1 non opérés). En cas de tumeur bénigne l'évolution était favorable.

La survie à 5 ans n'a pas pu être appréciée du fait que la majorité des patients était perdu de vue après la première consultation.

Après l'analyse des données de la littérature, il ressort que les tumeurs du rein chez l'adulte jeune se manifestent cliniquement de la même façon que dans une autre tranche d'âge et que le diagnostic de la nature histologique ne peut se faire que par l'analyse anatomopathologique du matériel de la PBR ou de la pièce opératoire. La conduite thérapeutique varie selon les patients. Les tumeurs découvertes fortuitement étaient de plus bas stade et de meilleure évolution.

SUMMARY

Kidney tumors in young adults are increasingly diagnosed. The aim of our work is to discuss this disease problems .According to a retrospective study of 20 patients whose age was set between 15 and 40 years over a period of 11 years. We had 10 women (50%) and 10 men (50%). The clinical manifestations were back pain (90%), total hematuria (35%), lumbar mass (30%), the triad of Guyon (20%), gastrointestinal signs (10%), fever (15%) , weight loss (35%) and varicocele (10%).The discovery was fortuitous in four case (20%).

The preoperative diagnosis was based on ultrasound and CT that allowed the diagnosis of renal tumors in all cases.

The treatment consisted of a radical nephrectomy in 14 patients (74%), with ipsilateral adrenalectomy in 5 cases; partial nephrectomy was performed in 5 patients (24%). One patient wasn't operated.

Histological study showed:

- Clear cell carcinoma : 11 cases (71%)
- Papillary carcinoma : 2 cases (11%)
- Neuroendocrine tumor : 1 case (6%)
- Sarcoma : 1 case (6%)
- Oncocytoma : 1 case (6%)

pT2 stage was the majority in our study (47,2%) and pT1 (35,3%), and pT3 (17,5%). The grade was noted in 44.5% of cases, divided to grade 2 in 62,5%, grade 3 in 25% and grade 1 in 12.5%.

The prognosis was good in 13 cases. One patient presented a pulmonary and liver metastasis in 9 months postoperative; another presented a recurrence after 3 months. 4 patients were lost (3 operated, 1 unoperated). The benign tumor had a good evolution.

The 5-year survival couldn't be assessed because of the majority of patients were lost t after the first consultation.

After analyzing the data from the literature, it appears that kidney tumors in young adults is clinically manifested in the same way as old and the histological diagnosis of nature can only be by histological analysis. Therapeutic management varies depending on the patient. Tumors discovered incidentally were lowest stage and better evolution.

ملخص

يتم تشخيص أورام الكلى عند البالغين الشباب بشكل متزايد. الهدف من هذا البحث هو مناقشة مشاكل هذا المرض عند هذه الفئة العمرية. هذا البحث هو عبارة عن دراسة إسترجاعية لمدى 11 عاما من 2002 إلى 2012 حول 20 مريض يتراوح عمرهم بين 15 و 40 سنة تم استشفائهم بمصلحة المسالك البولية بالمستشفى الجامعي محمد السادس بمراكش. يتوزع المرضى إلى 10 نساء (50%) و 10 رجال (50%). تلتخصت الأعراض السريرية في آلام القطن (90%)، البيلة الدموية (35%)، كتلة القطنية (30%) ، ثلوث غويون (20%)، علامات الجهاز الهضمي (10%)، الحمى (15%)، فقدان الوزن (35%)، دوالي الخصية (10%). كان الاستكشاف عرضيا عند (20%).

التشخيص الإشعاعي اعتمد بالأساس على التصوير بالصدى و التصوير المقطعي الذي سمح بتشخيص أورام الكلى في جميع الحالات.

كان العلاج جراحيا حيث استفاد 14 مريض (74%) من استئصال كلي للكلىة و إستفاد 5 مرضى من إستئصال جزئي. و في 5 حالات تم إستئصال الكظر.

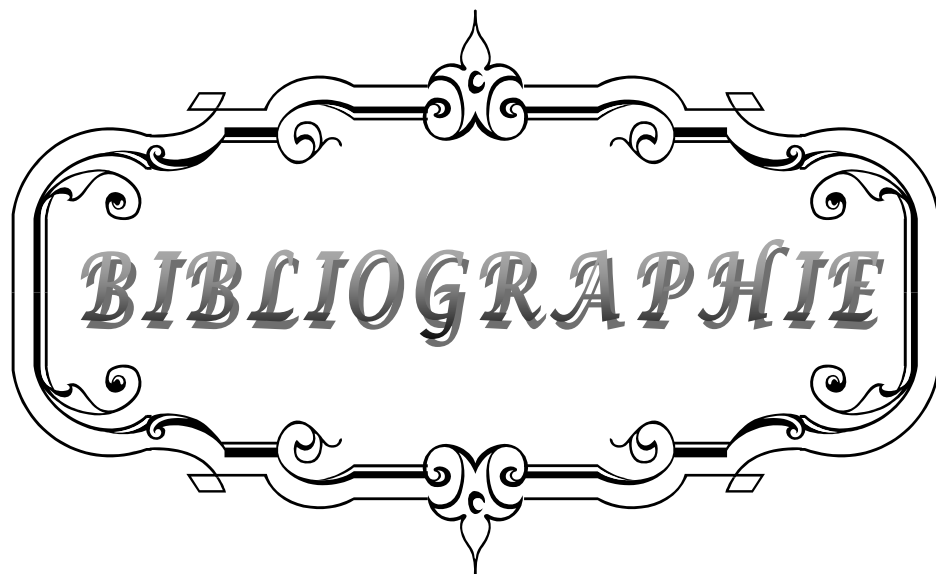
أظهرت الدراسة التشريحية أن:

- السرطان ذو خلايا صافية هو الأكثر شيوعا بنسبة (71%)،
- السرطان الحليمي : حالتين (11%)،
- ورم عصبي صماوي : حالة (6%)،
- ورم النسج الضام : حالة (6%)،
- ورم المنتجات : حالة (6%).

الحالة النسيجية الأكثر ملاحظة كانت pT2 بنسبة 47,2% , تلية Tp1 بنسبة 35,3% و Tp3 في 17,5%. وقد تم تحديد الدرجة في 44,5% من الحالات و كانت من الدرجة 2 في 62,5% و من الدرجة 3 في 25% و من الدرجة 1 في 12,5%.

قد كان تطور المرض جيدا عند 13 حالة و في حالتين تمت معاودة المرض مع إنتشاره إلى الرئتين و الكبد في حالة واحدة.

لم نتمكن من تقييم البقاء على قيد الحياة لمدة 5 سنوات نظرا لتغيب المرضى عن فحوصات المتابعة. الأعراض السريرية لأورام الكلي عند البالغين الشباب مماثلة للبالغين الكبار. فقط دراسة التشريحية تحدد نوع الورم. تطبيق العلاج يتغير حسب المريض. في حالة الاستكشاف العرضي يكون حجم و درجة الورم منخفضة و تطوره جيدا.



BIBLIOGRAPHIE

1. **RODRIGUEZ A, TAZI H, PATARD JJ, LOBEL B.**
Renal cell carcinoma in adults less than 40 years of age: a particular cancer? Incidence, outcome and review of the literature.
Ann Urol 2003; 37: 155-9.
2. **ROUVIER H, DELMAS A.**
Anatomie humaine, descriptive, topographique et fonctionnelle.
Tome 2, tronc, Masson, 1977.
3. **FRANK H, NETTER M. D.**
Atlas d'anatomie humaine.
Maloine. Novartis, 1997.
4. **GRIFFITHS D.F.R, NIND N, O'BRIEN C.J, RACHID M, VERGHESE A.**
Evaluation of a protocole for examining nephrectomy specimens with renal cell carcinoma.
J Clin Pathol. 2003 ; 56 :374-377.
5. **E COMPERAT, P CAMPARO ET A VIEILLEFOND.**
Classification anatomo pathologique des tumeurs du rein.
J Radiol 2006; 87:1015-24.
6. **ÉVA COMPERAT, VIOREL VASILIU, SOPHIE FERLICOT, PHILIPPE CAMPARO, MATHILDE SIBONY, ANNICK VIEILLEFOND.**
Tumeurs du rein : les nouvelles entités.
Ann Pathol. 2005 ; 25 : 117-33.
7. **SHIGEKI TOMITA, YOSHIHIKO UEDA AND TAKAHIRO FUJIMORI.**
Imaging of Kidney Cancer : Histopathological Classification.
Ali Guerhazi (Ed.)1-12 Springer-Verlag Berlin Heidelberg 2006.
8. **M. DE FROMONT, C. COULANGE.**
Tumeurs rares du rein de l'adulte
Encyclopédie Médicochirurgicale 18-096-A-20 (2004).
9. **SOBIN LH, GOSPODAROWICZ MK, WITTEKIND C.**
TNM classification of malignant tumors. UICC International Union Against Cancer.
7th edn. Wiley-Blackwell 2009: 255-7.

10. **CUSSENOT O, FOURNIER G.**
Genetics and Urology.
Prog Urol 2000; 10: 681-1097.
11. **DVORAK HF.**
Vascular permeability factor/vascular endothelial growth Factor: a critical cytokine in tumor angiogenesis and a Potential target for diagnosis and therapy.
J Clin Oncol 2002; 20: 4368-80.
12. **FERRARA N, GERBER HP, LECOATER J.**
The biology of VEGF and its receptors.
Nat Med 2003; 9:669-76.
13. **GNARRA JR, TORY K, WENG Y, SCHMIDT L, WEI MH, LI H, et al.**
Mutations of the VHL tumour supresseur gene in renal carcinoma.
Nat Genet 1994;7:85-90
14. **HENRY N, ROUACH Y, NGUYEN K, VERKARRE V, MEJEAN A, TIMSIT M-O.**
Particularités pronostiques, histopathologiques, génétiques et thérapeutiques du carcinome à cellules rénales tubulopapillaire.
Prog Urol, 2010, 20, 6, 393-401.
15. **Hicklin DJ, Ellis LM.**
Role of the vascular endothelial growth factor pathway in tumor growth and angiogenesis.
J Clin Oncol 2005;23:1011-27.
16. **Kim WY, Kaelin WG.**
Role of VHL gene mutation in human cancer.
J Clin Oncol 2004; 22:4991-5004.
17. **Linhan WM, Walter MM, Zbar b.**
The genetic basis of cancer of the kidney.
J Urol 2003; 170:2163-72.
18. **Zimmer M, Doucette D, Siddiqui N, Iliopoulos O.**
Inhibition of hypoxia-inductible factor is sufficient for growth suppression of VHL-/- tumors.
Mol Cancer Res 2004; 2: 89-95.

19. **H Lang, V Lindner, C Roy, D Jacqmin**
Cancer du rein
EMC 2002, 18-096-A-10
20. **Kantor ALF, Meigs JW, Heston JF, et al.**
Epidemiology of Renal cell carcinoma in Connecticut, 1935-1973.
J Natl Cancer Inst 1976; 51: 495-8.
21. **Rainwater LM, Zincke H, Farrow GM, Gonchoroff NJ.**
Renal cell carcinoma in young and old patients: comparison of prognostic pathological variables (cell type, tumor grade and stage and DNA ploidy pattern) and their impact on disease outcome.
Urology 1991;38(1):1-5.
22. **Schiff Jr M, Herter G, Lytton B.**
Renal adenocarcinoma in young adults.
Urology 1985;25(4):357-9.
23. **Boykin WH, Bright KE, Zeidman EJ, Thompson IM.**
Renal tumors in young adults.
Urology 1992;40(6):503-5.
24. **Noble JG, Parikh AM, Chapple CR, Worth PH, Milroy EJ.**
Renal Adenocarcinoma in young adults.
Urol Int 1994;53(1):40-3.
25. **Fernandez-Gomez JM, Rabade Rey CJ, Perez Garcia FJ, Sahagun Anguello JL, Martinez Gomez FJ, Alonso Sainz F.**
Renal adenocarcinoma in young patients.
Actas Urol Esp 1997;21(1):22-7.
26. **Lieber MM, Tomera FM, Taylor WF, Farrow GM.**
Renal adenocarcinoma in young adults: Survival and variables affecting prognosis.
J Urol 1981;125:164-8.
27. **Descotes J L, Georges, Jacques**
Tumeurs du rein chez l'adulte jeune. A propos de 8 cas.
Thèse de médecine, 1989, Grenoble, France.

- 28. Chadad M, Bennani S**
Tumeurs du rein chez l'adulte jeune. A propos de 16 CAS
Thèse de médecine, 2002 , CASABLANCA ,MAROC
- 29. Adnani A, Latib R, Bouklata S, Ajana A, Hammani L, Imani F.**
Sarcome à cellules claires du rein chez l'adulte : à propos d'un cas.
J Radiol 2006 ;87 :136-8
- 30. NICHOLAS J, VAGELZANG M.D, FREMGEN A.M, PATRICK.D, GUINANAN M.D.**
Primary renal sarcoma in adults.
Cancer, 1993, 71, n 3 : 804 - 810
- 31. JEANNE C.**
Tumeurs neuroectodermiques primitives périphériques malignes (MPNT). A propos de 5 observations. Evolution des connaissances.
Thèse Médecine, Caen, 1997.
- 32. SCHMIDT D, HARMS D, BURDACH S.**
Malignant peripheral neuroectodermal tumors of childhood and adolescence.
Virchows Arch, 1985, 406, 351-365.
- 33. Zini L, Nataf A, Fantoni J-C, Villers A, Leroy X, Koussa M, et al.**
Tumeur neuro-ectodermique primitive du rein envahissant la paroi de la veine cave inférieure : stratégie chirurgicale
Prog Urol, 2004,14, 4, 544-547
- 34. Ljungberg B,Campbell S, Cho H-Y, Jacqmin D, Lee J-E , Weikert S, et al.**
The epidemiology of renal cell carcinoma
European Urology ,Volume 60, Issue 4, 2011, Pages 615-621
- 35. Boman F, Champigneulle J**
Sarcomes du rein chez l'adulte.
Arch. Anat. Cytol. Path, 1994, 42, n 6: 307-311
- 36. El Kababri M, Khattab M, El Khorassani M, Hessissen L, Kili A, Nachef M-N , et al**
Sarcome rénal à cellules claires. À propos d'une série de 13 cas
Archives de pédiatrie 11 (2004) 794-799
- 37. Vigouroux V, Jeanne C, Comoz F, Auriault M-L, Bottet P, Bensadoun H.**
Tumeur neuroectodermique primitive (PNET) rénale. A propos d'un cas
Progrès en Urologie (1998), 8, 392-397

- 38. Taccoen X, Valeri A, Descotes J-L, Morin V, Stigler E, Doucet L et al.**
Renal Cell Carcinoma in Adults 40 Years Old or Less: Young Age is an Independent Prognostic Factor for Cancer-Specific Survival
European urology 51 (2007) 980-987
- 39. Mejean A, Correas J-M, Escudier B, De Fromont M, Lang H, Long J-A et al.**
Tumeurs du Rein
Progrès en Urologie (2007), 17 1101-1144
- 40. Argani P, Perlman E-J, Breslow N-E, Browning N-E, Green D-M, D'Anngio G-J et al.**
Clear cell sarcoma of the kidney : a review of 351 cases from the National Wilms Tumor Study Group Pathology Centre.
Am. J. Surg. Pathol., 2000, 24, 4-18.
- 41. Marciano S, Petit P, Lechevallier E, De Fromont M, André M, Coulange C et al.**
L'adenome oncocutaire du rein.
J Radiol 2001 ;82 :455-61.
- 42. Chatelain D, Depinieux G, Slama J, Couturier J, Le Charpentier Ph, Thirouard.D**
Le carcinome médullaire du rein, a propos d'un cas chez un adulte jeune.
Ann pathol, 1999, 19, n 4 : 320 - 324.
- 43. Jadhav M-N, Yelikar B-R, Patil S-B.**
Epithelioid angiomyolipoma of the kidney: a case report.
Indian J Pathol Microbiol. 2007 Apr;50(2):338-40.
- 44. El Mezeni F, Boudaoura T, Zermani R, Bahloul A, Baynah H.**
Le néphroblastome de l'adulte : a propos d'un cas.
Ann Urol, 1991, 25, n 4 : 169 - 171
- 45. Satoh S, Tsuchiya N, Habuchi T, Ishiyama T, Seimo K, Katot.**
Renal cell and transitional cell carcinoma in a Japanese population undergoing maintenance dialysis.
J Urol, 2005, 174 : 1749
- 46. Neuzillet Y, Lay F, Luccioni A, Daniel L, Berland Y, Coulange C.**
De novo renal cell carcinoma of native kidney in renal transplant recipients.
Cancer, 2005,103: 251

- 47. Fryzek J-P, Poulsen A-H, Johnsen S-P, Mclaughlin J-K, Sorensen H-T, Friis S.**
A cohort study of antihypertensive treatments and risk of renal cell cancer.
Br J Cancer, 92: 1302, 2005
- 48. Flaherty K-T, Fuchs C-S, Colditz G-A, Stampfer M-J, Speizer F-E, Willett W-C et al.**
A prospective study of body mass index, hypertension, and smoking and the risk of renal cell carcinoma (United States).
Cancer Causes Control, 16: 1099, 2005
- 49. Choi M-Y, Jee S-H, Sull J-W, Nam C-M.**
The effect of hypertension on the risk for kidney cancer in Korean men.
Kidney Int, 67: 647, 2005
- 50. Bjorge T, Tretli S, Engeland A.**
Relation of height and body mass index to renal cell carcinoma in two million Norwegian men and women.
Am J Epidemiol, 160: 1168, 2004
- 51. Renehan A-G, Tyson M, Egger M, Heller R-F, Zwahlen M.**
Body-mass index and incidence of cancer: a systematic review and meta-analysis of prospective observational studies
THE LANCET, 2008, 371, 9612, 16-22: 569-578
- 52. Hunt J-D, Van Der Hel O-L, Mcmillan G-P, Boffetta P, Brennan P.**
Renal cell carcinoma in relation to cigarette smoking: metaanalysis of 24 studies.
Int J Cancer, 114: 101, 2005
- 53. Mahabir S, Leitzmann M-F, Virtanen M-J, Virtamo J, Pietinen P, Albanes D, Taylor P-R.**
Prospective study of alcohol drinking and renal cell cancer risk in a cohort of finnish male smokers.
Cancer Epidemiol Biomarkers Prev, 14: 170, 2005
- 54. Harth V, Bruning T, Bolt H-M.**
Renal carcinogenicity of trichloroethylene: update, mode of action, and fundamentals for occupational standard setting.
Rev Environ Health, 20: 103, 2005
- 55. Demers P-A, Davies H-W, Friesen M-C, Hertzman C, Ostry A, Hershler R et al.**
Cancer and occupational exposure to pentachlorophenol and tetrachlorophenol (Canada).
Cancer Causes Control, 17: 749, 2006

56. **Boccan I, Mehaut S, Benlagha N,**
Néphrome néphrogène, a propos d'un cas diagnostiqué par biopsie à l'aiguille.
Arch. Anat. Cyto. Path, 1996, 44, n 1: 44 - 45
57. **Guo rang I, Soulie M, Escourou G, Versini P.**
L'oncocytome rénal : a propos de 13 observations.
Ann Urol, 1997, 31, n 3: 123 - 130
58. **Martrin I, Justrabo E, Michel F, Billerey C, Yaziji N.**
Adénome du rein.
Ann pathol, 1998, 18, n 2: 120 - 124
59. **PFISTER C, THOUMAS D, FAUQUET I.**
Stratégie diagnostique et thérapeutique des angiomyolipomes
Progrès en Urologie 2002, 12, 108-113
60. **Bouya P-A, Lomina D.**
Diagnostic du cancer du rein de l'adulte
Carcinologie Pratique en Afrique, 2004, n° 6(1) : 6-18, tab.
61. **Smaoui S, Fanton Y, Peraldi R, Pernin F.**
Conduite à tenir devant une petite tumeur asymptotique du rein de découverte fortuite.
Prog Urol, 1998, 8: 511 - 516
62. **Benckekroun A, Lachkar A, Bensliman L, Soumana A, Farih M, Belhnech M et al.**
Le cancer du rein de l'adulte, a propos de 60cas .
Ann Urol, 1998, 32 : 119 - 127
63. **Lisii D, Gainant A, Sautereau D, Paraf F, Maubon A.**
Hémorragie digestive révélatrice d'un carcinome rénal à cellules claires
Gastroenterol Clin Biol 2002 ;26 :1044-1046
64. **Jean-Jacques PATARD , Karim BENSALAH , Sébastien VINCENDEAU, Nathalie RIOUX-LECLERQ , François GUILLÉ , Bernard LOBEL.**
Corrélation entre le mode de présentation des tumeurs du rein et la survie des patients
Progrès en Urologie (2003), 13, 23-28
65. **BIENVENU.L - DE PINIEUX.G - DUPIN.P - CHOUDAT.L - VIEILEFOND.A**
Sarcome à cellules claires chez un adulte jeune.
Ann Pathol, 1997, 17, n 6 : 396 - 399

- 66. Méjean, Leuret T.**
Prise en charge du cancer rénal métastatique.
Progrès en urologie 2008, suppl. 7, S298–S308.
- 67. Eggner SE, Yossepowitch O, Pettus JA, Snyder ME, Motzer RJ, Russo P.**
Renal cell carcinoma recurrence after nephrectomy for localized disease: predicting survival from time of recurrence.
J Clin Oncol 2006;24:3101–6.
- 68. Antonelli A, Cozzoli A, Zani D, Zanotelli T, Nicolai M, Cunico SC, et al.**
The follow-up management of non-metastatic renal cell carcinoma: definition of a surveillance protocol.
BJU Int 2007;99:296–300.
- 69. Motzer RJ, Hutson TE, Tomczak P, et al.**
Sunitinib versus interferon alfa in metastatic renal-cell carcinoma.
N Engl J Med 2007;356:115–24
- 70. Escudier B, Eisen T, Stadler WM, Szczylik C, Oudard S, Siebels M, et al TARGET Study Group.**
Sorafenib in advanced clear-cell renal-cell carcinoma.
N Engl J Med 2007;356:125–34.
- 71. Escudier B, Pluzanska A, Koralewski P, et al.**
Bevacizumab plus interferon alfa-2a for treatment of metastatic renal cell carcinoma: a randomised, double-blind phase III trial.
Lancet 2007;370:2103–11.
- 72. Motzer RJ, Escudier B, Oudard S, Hutson TE, Porta C, Bracarda S, et al. ECORD-1 Study Group.**
Efficacy of everolimus in advanced renal cell carcinoma: a double-blind, randomised, placebo-controlled phase III trial.
Lancet 2008;372:449–56.
- 73. Dahan M, Peyromaure M, Debre B, Zerbib M.**
Polyglobulie et cancer du rein : à propos de 5 cas
Progrès en Urologie (2004), 14, 401–402.
- 74. Helenon O, Correas J-M.**
Imaging of Kidney Cancer : Ultrasound and Doppler in Kidney Cancer.
Ali Guermazi (Ed.) 15–29. Springer-Verlag Berlin Heidelberg 2006.

75. **Andre M, Helenon O, De Fromont M, Correas JM, Petit P, Bartoli JM et al**
Tumeur du rein : données anatomo-cliniques et détection.
J Radiol 2002,83; 773-783.
76. **Roy C, Buy X And El Ghali S.**
Imaging in Renal Cell Cancer.
EAU Update Series, 2003, 1 (4): 209-214.
77. **Descotes J-L, Doublet J-D**
Apport de l'imagerie et des biopsies dans le diagnostic des masses solides du rein
Annales d'urologie 2006 ,40: S86-S90
78. **Laissy J-P, Abecidan E, Karila-Cohen P, Ravery V, Schouman-Claeys E.**
L'UIV, un examen du passé sans avenir?
Progrès en Urologie 2001, 11, 552-561
79. **Gimel P, Hubert J, Iochum S, Feuillu B, Mangin P, Blum A.**
Apport du scanner de dernière génération dans le bilan pre-opératoire du cancer du rein
Prog Urol 2002, 12 : 1310-1317.
80. **Mctavish JD, Jinzaki M, Zou KH, Nawfel RD, Silverman SG.**
Multi-detector row CT urography: comparison of strategies for depicting the normal urinary collecting system.
Radiology 2002; 225: 783-90.
81. **Sheth S and Fishman E-K.**
Imaging of Kidney Cancer: CT in Kidney Cancer
Ali Guermazi (Ed.) 29-47 Springer-Verlag Berlin Heidelberg 2006.
82. **Desmots F et al**
Scores morphométriques des tumeurs rénales : intérêt en pratique courante
Journal de radiologie diagnostique et interventionnelle 2013, 94, 119-122
83. **Weight CJ, Atwell TD, Fazzio RT, Kim SP, Kenny M, Lohse CM, et al**
A multidisciplinary evaluation of inter-reviewer agreement of the nephrometry score and the prediction of long-term outcomes.
J Urol 2011;186(4):1223-8.

- 84. Hew MN, Baseskioglu B, Barwari K, Axwijk PH, Can C, Horenblas S, et al.**
Critical appraisal of PADUA classification and assessment of the RENAL nephrometry score in patients undergoing partial nephrectomy.
J Urol 2011;186:42–6
- 85. Ficarra V, Novara G, Secco S, Macchi V, Porzionato A, De Caro R, et al.**
Preoperative Aspects and Dimensions Used for an Anatomical (PADUA) Classification of Renal Tumours in Patients who are Candidates for Nephron-Sparing Surgery.
Eur Urol 2009;56:786–793.
- 86. Simhan J, Smaldone MC, Tsai KJ, Canter DJ, Li T, Kutikov A, et al.**
Objective measur of renal mass anatomic complexity predict rates of major complication following partial nephrectomy.
Eur Urol 2011;60(4):724–30.
- 87. Baccar S, Benadjila Z, Kone T, Rocher, Blery M.**
Bilan d'une tumeur rénale
FEUILLETS DE Radiologie 2003, 43, n°6, 554–557.
- 88. Kellou K, Hering F.**
Les tumeurs secondaires du rein.
Progrès en Urologie (2002), 12, 306–308.
- 89. Curry NS**
Imaging the small renal mass.
Abdom Imaging (2002). 27:629–636
- 90. Israel GM, Bosniak MA MR.**
Imaging of cystic renal masses.
Magn Reson Imaging Clin N Am (2004) 12:403–412.
- 91. Brookes J–A–S, Patel U.**
Imaging of Kidney Cancer : Angiography in Kidney Cancer.
Ali Guermazi (Ed.)75–86 Springer–Verlag Berlin Heidelberg 2006.
- 92. Sandhu C, Belli AM, Patel U.**
Demonstration of renal arterial anatomy and tumor neovascularity for vascular mapping of renal cell carcinoma: the value of CO2 angiography.
Br J Radiol 2003, 76:89–93.

93. **Helenon O, Correas J-M, Baleyguier C, Ghoudni, Cornoud F.**
Ultrasound of renal tumors
Eur Radiol 2001, 11 :1890-1901.
94. **Gupta N P, Ansari M-S, Khaitan A, Sivaramakrishna M-S, Hemal A-K, Dogra P-N et al**
Impact of imaging and thrombus level in management of renal cell carcinoma extending to veins.
Urol int.2004 ; 72, 2 :129-134
95. **Raj G-V, Bach A-M, Iasonos A, Korets R, Blitstein J, Hann L et al**
Predicting the Histology of Renal Masses Using Preoperative Doppler Ultrasonography
THE JOURNAL OF UROLOGY Vol. 177, 53-58, January 2007.
96. **Coleman RE.**
Value of FDG-PET scanning in management of lung cancer.
Lancet 2002, 359:1361-1362
97. **Kang D-E, white J-R, Zuger J-H, Sasser H-C, Teigland C-M.**
Clinical use of fluorodeoxyglucose F 18 positron emission tomography for detection of renal cell carcinoma.
J Urol (2004)171:1806-1809.
98. **Schiepers C.**
Imaging of Kidney Cancer : PET and PET/CT in Kidney Cancer
Ali Guermazi p 89-101 Springer-Verlag Berlin Heidelberg 2006.
99. **Mignon F, Mesurole B.**
Diagnostic radiologique du cancer du rein de l'adulte
Feuillets de Radiologie, 2003, 43, 4, 303-316.
100. **Lehmann J, Retz M, Nurnberg N, Schnockel U, Krams M, Kellner U, et al**
The superior prognostic value of humeral factors compared with molecular proliferation markers in renal cell carcinoma.
Cancer. 2004, 1 ; 101, 7 :1552-1562.
101. **Coulangue C, Bretheau D et les membres du CCAFU:**
Enquête épidémiologique nationale annuelle sur les tumeurs du rein
Prog Urol 1995, 5 : 529 - 539.

- 102. Barriol D, Lechevallier E, Andre M, Daniel L, Ortega J-C, Rossi D, et al**
Les biopsies percutanées à l'aiguille fine des tumeurs solides du rein sous guidage tomodensitométrique.
Progrès en Urologie (2000), 10, 1145-1151.
- 103. Mustapha M, Hindermann W, Wunderlich H, Schlischter A, Schubert J, Junker K.**
The accuracy of fine-needle biopsies in renal cancer. A histologic and genetic study.
European Urology 2004 ; 2 : 126.
- 104. Lechevallier E.**
Indications des biopsies des tumeurs du rein
Point d'actualité .2003 ;1 : 23-25.
- 105. Rybicki F-J, Shu K-M, Cibas E-S, Fielding J-R, Van Sconnenberg E, Silverman S-G.**
Percutaneous biopsy of renal masses : sensitivity and negative predictive value stratified by clinical setting and size of masses.
Am J Roentgenol. 2003 ; 180, 5 :1281-1287
- 106. Thuillier C, Long JA, Lapoug O, Pasquier D, Terrier N, Bocqueraz F, et al.**
Biopsie percutanée pour tumeurs rénale solide de moins de 4cm : intérêt ? à propos de 53 cas.
Prog Urol 2008, 18, 435-439
- 107. VALERI A**
Apport de la néphrectomie élargie dans le cancer du rein.
Progrès en Urologie (2005), 15 1043-1044.
- 108. Dave D, LamJ-S, Leppert J-T, Belldegrün A-S.**
Open surgical management of renal cell carcinoma in the era of minimally invasive kidney surgery.
BJU INTERNATIONAL 2005|9 6, 1268-1274.
- 109. DUCLOS J-M.**
Néphrectomies difficiles.
Annales d'urologie 38 (2004) 112-136.
- 110. Battaglia M, Ditunno P, Martino P, Palazzo S, Annunziata G, Selvaggi F-P.**
Prospective randomized trial comparing high lumbotomic with laparotomic access in renal cell carcinoma surgery.
Scand J Arol Nephrol 2004; 38(4):306-1.

111. **Rassweiler J, Tsivian A, Kumar A-V, Lymphberakis C, Schulze M, Seeman O, et al.**
Oncological safety of laparoscopic surgery for urological malignancy : experience with more than 1000 operations.
J Urol 2003 ; 169 : 2072-2075.
112. **DOUBLET J-D.**
Les indications de la surrenalectomie au cours de la néphrectomie élargie pour cancer.
Progrès en Urologie (2005), 15 1049-1050.
113. **Kuczyk M, Wegener G, Jonas U.**
The thérapeutique value of adrenalectomy in case of solitary metastatic spread originating from primary renal cell cancer.
Eur Urol. 2005; 48:252-7.
114. **Paul R, Mordhorst J, Busch R, Leyh H, Hartung R.**
Adrenal sparing surgery during radical nephrectomy in patients with renal cell cancer: a new algorithm.
J Urol 2001; 166: 59-62.
115. **Moudouni SM, En-Nia I, Manunta A, Guille F, Lobel B.**
Factors influencing adrenal metastasis in renal cell carcinoma.
Int Urol Nephrol. 2003; 35:141-7.
116. **Lupescu I, Capsa R, Sinesco I, Mihai M, Georgescu S**
Adenocarcinomes renaux et thrombose de la veine cave inferieure: etude IRM et cavographie-RM
Appareil urinaire et génital masculin 2007, AGU-WS-5, 1515
117. **Piechaud T, Mejean A.**
La voie laparoscopique pour la néphrectomie dans le traitement des tumeurs rénales.
Progrès en Urologie (2005), 15 1057-1060.
118. **Desai M-M, Strzempkowski B, Matin S-F, Steinberg A-P, Christopher N-G, Meraney A-M et al.**
Prospective randomized comparison of trans peritoneal versus retro peritoneal laparoscopic radical nephrectomy.
J Urol , 173, 38 - 41, 2005.
119. **Mallet R, Vaessen C, Gamé X, Mouzin M, Berrogain N, Sarramon J-P et al .**
Extraction du rein par voie iliaque après néphrectomie laparoscopique.
Progrès en Urologie (2005), 15, 103-107.

- 120. Peyromaure M, Delongchamps N-B, Roffi F, Debre B, Zerbib M.**
Résultats de la néphrectomie élargie à ciel ouvert : à propos d'une série de 230 patients.
Progrès en Urologie (2005), 15, 18-22.
- 121. Gong E-M, Orvieto M-A, Lyon O-B, Lucioni A, Gerber G-S, Shalhav A-L.**
Analysis of Impact of Body Mass Index on Outcomes of Laparoscopic Renal Surgery.
UROLOGY 69: 38-43, 2007.
- 122. Hétet J-F, Rigaud J, Renaudin K, Battisti S, Braud G, Bouchot O et al.**
Etude rétrospective des néphrectomies élargies par laparoscopie rétropéritonéale.
Progrès en Urologie (2005), 15, 10-17.
- 123. Lam J-S, Shvarts O, Pantuck A-j.**
Changing concepts in the surgical management of renal cell carcinoma.
European Urology (2004) Published on line 26 February 2004.
- 124. Ueda T, Ito H, Guermazi A.**
Imaging of Kidney Cancer :Preoperative Navigation of Nephron-Sparing Surgery.
Ali Guermazi (Ed.)p 397-415. Springer Verlag Berlin Heidelberg 2006.
- 125. Mejean A.**
Apport de la chirurgie conservatrice dans le cancer du rein.
Progrès en Urologie (2005), 15 1045-1047.
- 126. Jeffery W, Saranchuk A, Touijer K, Hakimian P, Mark E, Snyder et al .**
Partial nephrectomy for patients with a solitary Kidney : the memorial Sloan-Kettering
experience.
BJU INTERNATIONAL 2004 94, 1323-1328.
- 127. Fontaine E, Chretien Y Et Les Membres Du Groupe Necker.**
Chirurgie conservatrice de principe pour cancer du rein inférieur à 4 cm : étude
multicentrique.
Progrès en Urologie (2001), 11, 621-624.
- 128. Colombel M, Timsit M, Badet L.**
Chirurgie conservatrice et hypothermie rénale : bases physiologiques et technique
opératoire.
Annales d'urologie 41 (2007) 12-22.

- 129. Abo-Kamil R et El-Galley R.**
Imaging of Kidney Cancer : Laparoscopic Partial Nephrectomy.
Ali Guermazi (Ed.)p 416-426. Springer Verlag Berlin Heidelberg 2006.
- 130. S. Gill, Brian R. Lane and Inderbir**
5-Year Outcomes of Laparoscopic Partial Nephrectomy
THE JOURNAL OF UROLOGY. Vol. 177, 70-74, January 2007
- 131. Carini M, Minervini A, Masieri L, Lapini A, Serni S.**
Simple Enucleation for the Treatment of PT1a Renal Cell Carcinoma: Our 20-Year
Experience.
European urology 50 (2006) 1263-1271.
- 132. A Blum, T Ludig, D Coll, P Gimel, X Zhu et J Hubert.**
Bilan préopératoire des cancers du rein en scanner volumique
Radiol 2002; 83:431-50.
- 133. Gerard C, Ballereau C, Leroy X, Lemaitre I, Villers A, Biserte A.**
Résultats carcinologiques à long terme après chirurgie conservatrice pour cancer rénal
unifocal.
Progrès en Urologie (2003), 13, 14-22.
- 134. Pasticier G, Badet L, Colombel M, Touzet S, Halila M, Fassi Fehri H, et al**
Chirurgie conservatrice contre néphrectomie élargie pour cancer du rein : analyse
comparative.
Progrès en Urologie (2004), 14, 1132-1139.
- 135. Patard J-J, Lechevallier E, Congregado Ruiz B, Montorsi F.**
New Research on Kidney Cancer: Highlights from Urologic and Oncologic Congresses in
2006.
European urology supplements 6 (2007) 396-403.
- 136. Murat f,J, Lezrek M, Martin X.**
Techniques mini invasives dans les tumeurs localisées du rein de l'adulte de moins de
40mm : aspect techniques et résultats.
Prog. Urol, 2004, 14, 237-242.
- 137. Hegarty NJ, Gill IS, Kaouk JH.**
Renal cryoablation: 5 year outcomes.
J Urol 2006; 175:351 (abstract no. 1091).

- 138. Jacomides L, Ogan K, Watumull L, Cadeddu A J.**
Laparoscopic application of radio frequency energy enables in situ renal tumor ablation and partial nephrectomy.
The journal of urology vol 169, 49–53,2003.
- 139. Park S, Anderson JK, Matsumoto ED, et al.**
Radio Frequency ablation of renal tumors: intermediate-term results.
J Endourol 2006; 20:569–73.
- 140. Pouessel D, Patard JJ, Culine S**
Cancer du rein.
Thérapeutique du **cancer**, 2011, 29 : 469–484
- 141. Fendler J-F.**
Place de la chirurgie dans le cancer du rein métastatique.
Progrès en Urologie (2005), 15 1053–1055.
- 142. Mottet N.**
Place de la néphrectomie dans la prise en charge des cancers du rein métastatiques.
Annales d'urologie 40 (2006) 273–279.
- 143. Andrea Mancuso and Cora N. Sternberg.**
What's new in the treatment of metastatic kidney cancer?
BJU INTERNATIONAL 200595, 1171–1180.
- 144. Patard J-J, Baumert H, Corréas J-M, Escudier B, Lang H, Long J-A et al.**
Recommandations en Onco-Urologie 2010 : Cancer du rein
Progrès en Urologie (2010), 20 ,4, S319–S339
- 145. Negrier S, Douillard J-Y, Gomez F, Lasset C, Chevreau C, Escudier B.**
Interleukine2 et interféron dans le cancer du rein métastatique : l'expérience du groupe français d'immunothérapie.
Progrès en urologie 2002, 12, 213–218.
- 146. Robert J Motzer, Bernard Escudier, Piotr Tomczak, Thomas E Hutson, M Dror Michaelson, Sylvie Negrier et al**
Axitinib versus sorafenib as second-line treatment for advanced renal cell carcinoma: overall survival analysis and updated results from a randomised phase 3 trial
Lancet Oncol 2013; 14: 552–621

- 147. Childs R, Chernoff A, Contentin N, Bahceci E, Schrupp D, Leitman S et al.**
Regression of metastatic renal cell carcinoma after non myeloablative allogeneic peripheral-blood stem-cell transplantation.
N Engl J Med. 343-11 (2000) ; 750-758.
- 148. Negrier S, Mejean A, Oudard S, Escudier B.**
Cancer du rein métastatique : vers de nouvelles approches thérapeutiques.
Prog Urol (2002), 12, 703-708.
- 149. Comperat E, Vasiliu V, Ferlicot S, Camparo P, Sibony M, Vieillefond A.**
Tumeurs du rein : les nouvelles entités.
Ann Pathol. 2005 ; 25 : 117-33.
- 150. Tomita S, Ueda Y and Fujimori T.**
Imaging of Kidney Cancer : Histopathological Classification.
Ali Guerhazi (Ed.) 1-12 Springer-Verlag Berlin Heidelberg 2006.
- 151. Mejean A, Hopirtean V, Bazin J.P, Larousserie F, Hubert B, Chretien Y, et al.**
Prognostic factors for the survival of patients with papillary renal cell carcinoma. Meaning of histological typing and multifocality.
J Urol 2003 ; 170(3) : 764-767.
- 152. Terrone C, De Luca S, Castelli E et al.**
Can lymphadenectomy affect the prognosis of renal cell carcinoma.
Eur Urol 2002 ; 39 (suppl. 5) : A 101.
- 153. Arie S. Belldegrun.**
RENAL CELL CARCINOMA: Prognostic Factors and Patient Selection.
European Urology supplements 6 (2007) 477-483.
- 154. Zigeuner R, Ratschek M, Rehak P, Schips L, and Langner C.**
Value of p53 as a prognostic marker in histologic subtypes of renal cell carcinoma : a system analysis of primary and metastatic tumor.
UROLOGY 63, 2004 : 651-655.
- 155. Van Poppel H, Deroo F and Joniau S.**
Open surgical treatment of localised renal cell carcinoma.
EAU Update Series. 2003, 1 (4) 220-225.
- 156. Skolarikos A, Alivizatos G, Laguna P, De La Rosette J.**
A Review on Follow-Up Strategies for Renal Cell Carcinoma after Nephrectomy.
Eur Urol 2007, 51 : 1490-1501

قسم الطبيب

اقسم بالله العظيم

أن أراقب الله في مهنتي.

وأن أصون حياة الإنسان في كافة أطوارها في كل الظروف والأحوال

بإدلاء وسعي في استنقاذها من الهلاك والمرض

والألم والقلق.

وأن أحفظ للناس كرامتهم، وأستر عورتهم، وأكتم سرهم.

وأن أكون على الدوام من وسائل رحمة الله، بإدلاء رعايتي الطبية للقريب والبعيد،

للصالح والطالح، والصدق والعدو.

وأن أثابر على طلب العلم، أسخره لنفع الإنسان لا لأذاه.

وأن أوقر من علمني، وأعلم من مصغرنى، وأكون أخاً لكل زميل في المهنة الطبية

متعاونين على البر والتقوى.

وأن تكون حياتي مصداق إيماني في سرّي وعلانيتي، نقيّة مما شئنها تجاه الله

ورسوله والمؤمنين.

والله على ما أقول شهيد



أورام الكلي عند البالغين الشباب

الأطروحة

قدمت ونوقشت علانية يوم\.....\ 2013
من طرف

السيد **يونس بليهي**

المزداد في 20 يناير 1985 بمراكش

لنيل شهادة الدكتوراه في الطب

الكلمات الأساسية :

ورم خبيث-كلي- البالغين الشباب- أورام غدية.

اللجنة

الرئيس	السيد س. م. مودوني أستاذ في جراحة المسالك البولية
المشرف	السيد إ. صرف أستاذ في جراحة المسالك البولية
الحكام	السيد ز. دحمي أستاذ مبرز في جراحة المسالك البولية
	السيد ب. فينش أستاذ في الجراحة العامة
	السيد د. تويتي أستاذ في جراحة المسالك البولية

