



كلية الطب
والصيدلة - مراكش
FACULTÉ DE MÉDECINE
ET DE PHARMACIE - MARRAKECH

Année 2016

Thèse N°10

**La prise en charge des suppurations Intracrâniennes
« A propos de 170 cas » au service de Neurochirurgie
CHU Mohamed VI Marrakech**

THESE

PRESENTEE ET SOUTENUE PUBLIQUEMENT LE 02/02/2016

PAR

Mr. EL MEHDI BOUMEDIANE

Né Le 07 Juin 1991 à TANGER

POUR L'OBTENTION DU DOCTORAT EN MEDECINE

MOTS-CLES

Suppurations intracrâniennes-abcès cérébral-empyème cérébral
TDM cérébrale - IRM cérébrale.

JURY

Mr.	S. AIT BENALI Professeur de Neurochirurgie	PRESIDENT
Mr.	K.ANIBA Professeur agrégé de Neurochirurgie	RAPPORTEUR
Mr.	M.LMEJJATI Professeur de Neurochirurgie	} JUGES
Mr.	M. BOURROUS Professeur agrégé de Pédiatrie	
Mr.	T. ABOU EL HASSAN Professeur agrégé d'Anesthésie-réanimation	

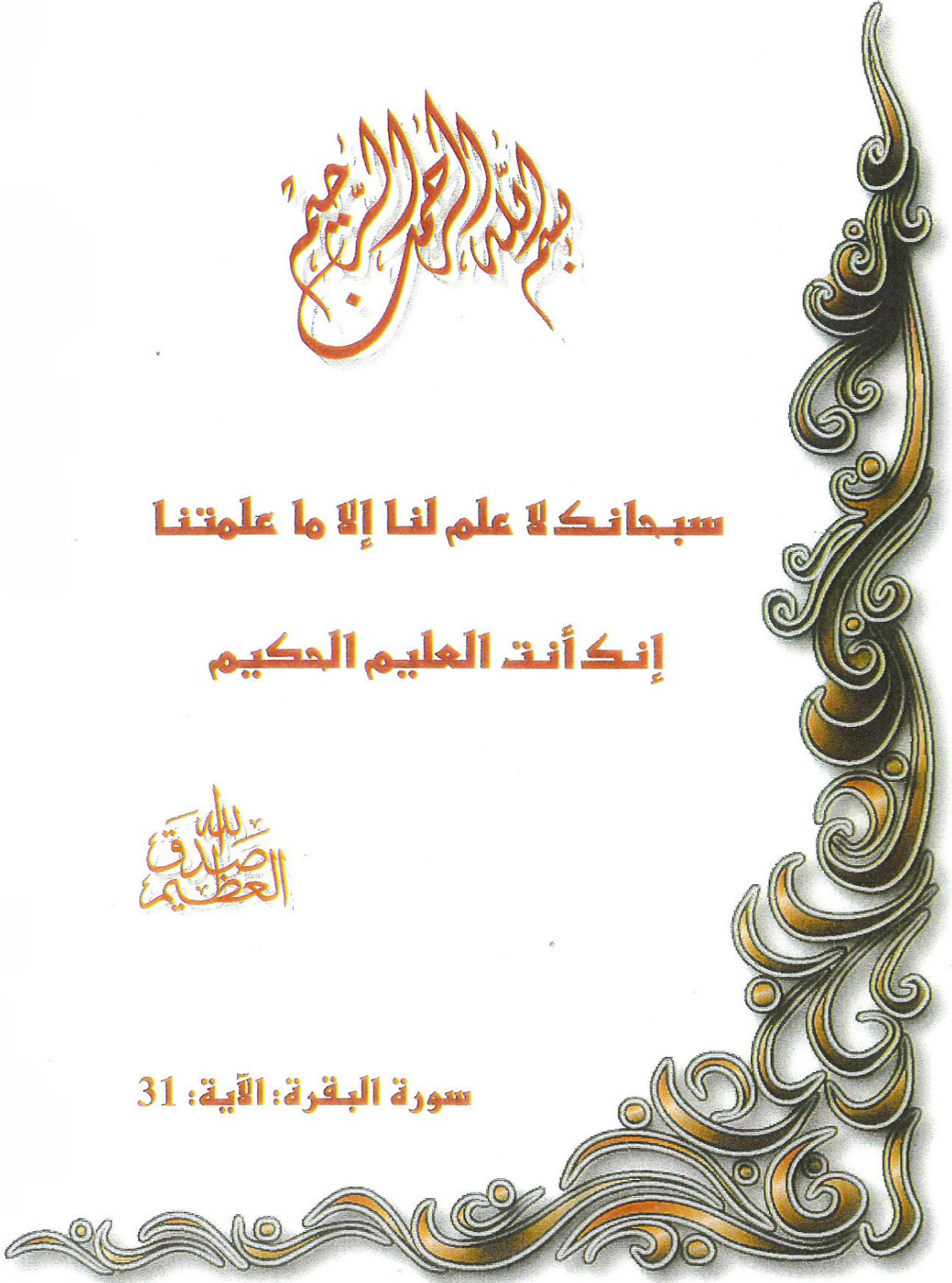بِسْمِ اللَّهِ الرَّحْمَنِ الرَّحِيمِ

سبحانك لا علم لنا إلا ما علمتنا

إنك أنت العليم الحكيم

بِسْمِ اللَّهِ
الرَّحْمَنِ الرَّحِيمِ

سورة البقرة: الآية: 31





Serment d'hypocrate

Au moment d'être admis à devenir membre de la profession médicale, je m'engage solennellement à consacrer ma vie au service de l'humanité.

Je traiterai mes maîtres avec le respect et la reconnaissance qui leur sont dus.

Je pratiquerai ma profession avec conscience et dignité. La santé de mes malades sera mon premier but.

Je ne trahirai pas les secrets qui me seront confiés.

Je maintiendrai par tous les moyens en mon pouvoir l'honneur et les nobles traditions de la profession médicale.

Les médecins seront mes frères.

Aucune considération de religion, de nationalité, de race, aucune considération politique et sociale, ne s'interposera entre mon devoir et mon patient.

Je maintiendrai strictement le respect de la vie humaine dès sa conception.

Même sous la menace, je n'userai pas mes connaissances médicales d'une façon contraire aux lois de l'humanité.

Je m'y engage librement et sur mon honneur.





*LISTE DES
PROFESSEURS*

UNIVERSITE CADI AYYAD
FACULTE DE MEDECINE ET DE PHARMACIE
MARRAKECH

Doyen Honoraire

: Pr Badie Azzaman MEHADJI

ADMINISTRATION

Doyen

: Pr Mohammed BOUSKRAOUI

Vice doyen à la Recherche et la Coopération

: Pr.Ag. Mohamed AMINE

Vice doyen aux Affaires Pédagogique

: Pr. EL FEZZAZI Redouane

Secrétaire Générale

: Mr Azzeddine EL HOUDAIGUI

Professeurs de l'enseignement supérieur

Nom et Prénom	Spécialité	Nom et Prénom	Spécialité
ABOULFALAH Abderrahim	Gynécologie- obstétrique	FINECH Benasser	Chirurgie – générale
AIT BENALI Said	Neurochirurgie	GHANNANE Houssine	Neurochirurgie
AIT-SAB Imane	Pédiatrie	KISSANI Najib	Neurologie
AKHDARI Nadia	Dermatologie	KRATI Khadija	Gastro- entérologie
AMAL Said	Dermatologie	LMEJJATI Mohamed	Neurochirurgie
ASMOUKI Hamid	Gynécologie- obstétrique B	LOUZI Abdelouahed	Chirurgie – générale
ASRI Fatima	Psychiatrie	MAHMAL Lahoucine	Hématologie – clinique
BENELKHAÏAT BENOMAR Ridouan	Chirurgie – générale	MANSOURI Nadia	Stomatologie et chiru maxillo faciale
BOUMZEBRA Drissi	Chirurgie Cardio- Vasculaire	MOUDOUNI Said Mohammed	Urologie
BOUSKRAOUI Mohammed	Pédiatrie A	MOUTAOUAKIL Abdeljalil	Ophtalmologie
CHABAA Laila	Biochimie	NAJEB Youssef	Traumato- orthopédie
CHELLAK Saliha	Biochimie- chimie	OULAD SAIAD Mohamed	Chirurgie pédiatrique
CHOULLI Mohamed Khaled	Neuro pharmacologie	RAJI Abdelaziz	Oto-rhino-laryngologie

DAHAMI Zakaria	Urologie	SAIDI Halim	Traumato- orthopédie
EL FEZZAZI Redouane	Chirurgie pédiatrique	SAMKAOUI Mohamed Abdenasser	Anesthésie- réanimation
EL HATTAOUI Mustapha	Cardiologie	SARF Ismail	Urologie
ELFIKRI Abdelghani	Radiologie	SBIHI Mohamed	Pédiatrie B
ESSAADOUNI Lamiaa	Médecine interne	SOUMMANI Abderraouf	Gynécologie- obstétrique A/B
ETTALBI Saloua	Chirurgie réparatrice et plastique	YOUNOUS Said	Anesthésie- réanimation
FIKRY Tarik	Traumato- orthopédie A		

Professeurs Agrégés

Nom et Prénom	Spécialité	Nom et Prénom	Spécialité
ABKARI Imad	Traumato- orthopédie B	EL OMRANI Abdelhamid	Radiothérapie
ABOU EL HASSAN Taoufik	Anesthésie- reanimation	FADILI Wafaa	Néphrologie
ABOUCHADI Abdeljalil	Stomatologie et chir maxillo faciale	FAKHIR Bouchra	Gynécologie- obstétrique A
ABOUSSAIR Nisrine	Génétique	FOURAIJI Karima	Chirurgie pédiatrique B
ADALI Imane	Psychiatrie	HACHIMI Abdelhamid	Réanimation médicale
ADERDOUR Lahcen	Oto- rhino- laryngologie	HAJJI Ibtissam	Ophtalmologie
ADMOU Brahim	Immunologie	HAOUACH Khalil	Hématologie biologique
AGHOUTANE El Mouhtadi	Chirurgie pédiatrique A	HAROU Karam	Gynécologie- obstétrique B
AIT AMEUR Mustapha	Hématologie Biologique	HOCAR Ouafa	Dermatologie
AIT BENKADDOUR Yassir	Gynécologie- obstétrique A	JALAL Hicham	Radiologie
AIT ESSI Fouad	Traumato- orthopédie B	KAMILI El Ouafi El Aouni	Chirurgie pédiatrique B
ALAOUI Mustapha	Chirurgie- vasculaire périphérique	KHALLOUKI Mohammed	Anesthésie- réanimation
AMINE Mohamed	Epidémiologie- clinique	KHOUCHANI Mouna	Radiothérapie
AMRO Lamyae	Pneumo- phtisiologie	KOULALI IDRISSEI Khalid	Traumato- orthopédie
ANIBA Khalid	Neurochirurgie	KRIET Mohamed	Ophtalmologie
ARSALANE Lamiae	Microbiologie - Virologie	LAGHMARI Mehdi	Neurochirurgie

BAHA ALI Tarik	Ophtalmologie	LAKMACHI Mohamed Amine	Urologie
BASRAOUI Dounia	Radiologie	LAOUAD Inass	Néphrologie
BASSIR Ahlam	Gynécologie-obstétrique A	LOUHAB Nisrine	Neurologie
BELKHOU Ahlam	Rhumatologie	MADHAR Si Mohamed	Traumato- orthopédie A
BEN DRISS Laila	Cardiologie	MANOUDI Fatiha	Psychiatrie
BENCHAMKHA Yassine	Chirurgie réparatrice et plastique	MAOULAININE Fadl mrabih rabou	Pédiatrie
BENHIMA Mohamed Amine	Traumatologie - orthopédie B	MATRANE Aboubakr	Médecine nucléaire
BENJILALI Laila	Médecine interne	MEJDANE Abdelhadi	Chirurgie Générale
BENZAROUEL Dounia	Cardiologie	MOUAFFAK Youssef	Anesthésie - réanimation
BOUCHENTOUF Rachid	Pneumo- phtisiologie	MOUFID Kamal	Urologie
BOUKHANNI Lahcen	Gynécologie-obstétrique B	MSOUGGAR Yassine	Chirurgie thoracique
BOUKHIRA Abderrahman	Toxicologie	NARJISS Youssef	Chirurgie générale
BOURRAHOUEAT Aicha	Pédiatrie B	NEJMI Hicham	Anesthésie- réanimation
BOURROUS Monir	Pédiatrie A	NOURI Hassan	Oto rhino laryngologie
BSISS Mohamed Aziz	Biophysique	OUALI IDRISSE Mariem	Radiologie
CHAFIK Rachid	Traumato-orthopédie A	QACIF Hassan	Médecine interne
CHAFIK Aziz	Chirurgie thoracique	QAMOUSS Youssef	Anesthésie- reanimation
CHERIF IDRISSE EL GANOUNI Najat	Radiologie	RABBANI Khalid	Chirurgie générale
DRAISS Ghizlane	Pédiatrie	RADA Nouredine	Pédiatrie A
EL BOUCHTI Imane	Rhumatologie	RAIS Hanane	Anatomie pathologique
EL HAOURY Hanane	Traumato-orthopédie A	ROCHDI Youssef	Oto-rhino- laryngologie
EL MGHARI TABIB Ghizlane	Endocrinologie et maladies métaboliques	SAMLANI Zouhour	Gastro- entérologie
EL ADIB Ahmed Rhassane	Anesthésie-réanimation	SORAA Nabila	Microbiologie - virology
EL ANSARI Nawal	Endocrinologie et maladies métaboliques	TASSI Noura	Maladies infectieuses
EL BARNI Rachid	Chirurgie- générale	TAZI Mohamed Illias	Hématologie- clinique

EL BOUIHI Mohamed	Stomatologie et chir maxillo faciale	ZAHLANE Kawtar	Microbiologie - virologie
EL HOUDZI Jamila	Pédiatrie B	ZAHLANE Mouna	Médecine interne
EL IDRISSE SLITINE Nadia	Pédiatrie	ZAOUI Sanaa	Pharmacologie
EL KARIMI Saloua	Cardiologie	ZIADI Amra	Anesthésie - réanimation
EL KHAYARI Mina	Réanimation médicale		

Professeurs Assistants

Nom et Prénom	Spécialité	Nom et Prénom	Spécialité
ABIR Badreddine	Stomatologie et Chirurgie maxillo faciale	FAKHRI Anass	Histologie- embryologie cytogénétique
ADALI Nawal	Neurologie	FADIL Naima	Chimie de Coordination Bioorganique
ADARMOUCH Latifa	Médecine Communautaire (médecine préventive, santé publique et hygiène)	GHAZI Mirieme	Rhumatologie
AISSAOUI Younes	Anesthésie - réanimation	HAZMIRI Fatima Ezzahra	Histologie - Embryologie - Cytogénétique
AIT BATAHAR Salma	Pneumo- phtisiologie	IHBIBANE fatima	Maladies Infectieuses
ALJ Soumaya	Radiologie	KADDOURI Said	Médecine interne
ARABI Hafid	Médecine physique et réadaptation fonctionnelle	LAFFINTI Mahmoud Amine	Psychiatrie
ATMANE El Mehdi	Radiologie	LAHKIM Mohammed	Chirurgie générale
BAIZRI Hicham	Endocrinologie et maladies métaboliques	LAKOUICHMI Mohammed	Stomatologie et Chirurgie maxillo faciale
BELBACHIR Anass	Anatomie-pathologique	LOQMAN Souad	Microbiologie et toxicologie environnementale
BELBARAKA Rhizlane	Oncologie médicale	MARGAD Omar	Traumatologie - orthopédie
BELHADJ Ayoub	Anesthésie - Réanimation	MLIHA TOUATI Mohammed	Oto-Rhino - Laryngologie
BENHADDOU Rajaa	Ophthalmologie	MOUHSINE Abdelilah	Radiologie
BENLAI Abdeslam	Psychiatrie	NADOUR Karim	Oto-Rhino - Laryngologie
CHRAA Mohamed	Physiologie	OUBAHA Sofia	Physiologie
DAROUASSI Youssef	Oto-Rhino - Laryngologie	OUERIAGLI NABIH Fadoua	Psychiatrie
DIFFAA Azeddine	Gastro- entérologie	SAJIAI Hafsa	Pneumo- phtisiologie

EL AMRANI Moulay Driss	Anatomie	SALAMA Tarik	Chirurgie pédiatrique
EL HAOUATI Rachid	Chiru Cardio vasculaire	SERGHINI Issam	Anesthésie – Réanimation
EL HARRECH Youness	Urologie	SERHANE Hind	Pneumo- phtisiologie
EL KAMOUNI Youssef	Microbiologie Virologie	TOURABI Khalid	Chirurgie réparatrice et plastique
EL KHADER Ahmed	Chirurgie générale	ZARROUKI Youssef	Anesthésie – Réanimation
EL MEZOUARI El Moustafa	Parasitologie Mycologie	ZIDANE Moulay Abdelfettah	Chirurgie Thoracique



DEDICACES

A MES TRÈS CHÈRS PARENTS

Tous les mots du monde ne sauraient exprimer l'immense amour que je vous porte, ni la profonde gratitude que je vous témoigne pour tous les efforts et les sacrifices que vous n'avez jamais cessé de consentir pour mon instruction et mon bien-être.

C'est à travers vos encouragements que j'ai opté pour cette noble profession, et c'est à travers vos critiques que je me suis réalisée. J'espère avoir répondu aux espoirs que vous avez fondés en moi.

Je vous rends hommage par ce modeste travail en guise de ma reconnaissance éternelle et de mon infini amour.

Vous résumez si bien le mot parents qu'il serait superflu d'y ajouter quelque chose.

Que Dieu tout puissant vous garde et vous procure santé, bonheur et longue vie pour que vous demeuriez le flambeau illuminant le chemin de vos enfants.

A LA MEMOIRE DE MON GRAND-PERE MATERNEL ET MON GRAND-PERE PATERNEL

J'aurais bien aimé que vous soyez présents ce jour pour partager avec moi les meilleurs moments de ma vie, mais hélas... Dieu a voulu autrement.

Que ce travail soit une prière pour le repos de vos âmes.

Puisse Dieu le tout puissant, le grand miséricordieux, vous récompenser et que vos âmes reposent en paix.

A MA GRAND-MERE MATERNELLE ET PATERNELLE *Le symbole de notre famille.*

Aucune dédicace ne saurait exprimer tout ce que je ressens pour vous. Je vous remercie pour tout le soutien exemplaire et l'amour exceptionnel que vous me portez depuis mon enfance et j'espère que votre bénédiction m'accompagnera toujours.

Avec toute mon affection que Dieu vous protège.

A MES CHÈRS FRÈRES MOHAMMED & OMAR

Je ne peux exprimer à travers ses lignes tous mes sentiments d'amour et de tendresse envers vous.

Puisse l'amour et la fraternité nous unissent à jamais.

Je vous souhaite la réussite dans votre vie, avec tout le bonheur qu'il faut pour vous combler.

Merci pour votre précieuse aide à la réalisation de ce travail.

Que dieu nous unit à jamais.

A MON CHER FRÈRE YASSINE

Pour toi mon petit frère, qui occupe une place unique dans mon cœur , je t'offre ce travail pour te confirmer toute l'importance que tu as à mes yeux , pour te souhaiter un avenir promettant et pour te dire que tu seras toujours mon petit frère gâté et aimé

A TOUTE LA FAMILLE BOUKIMISSE

A TOUTE LA FAMILLE MEROUNE

A MES AMIS

MUSTAPHA BELAABID, OTHMANE BOUJEDDAIN, ABDELHAK ETTALHI, ADIL RABI, FADWA JAAFARI, ZINEB RACHADI , KAMAL CHTIRA , ASSAMADI MOUHSSINE, REDA AIT ELABDIA, WALID JAZOLI, ANIS CHRADI, HAMZA AYADI , CHADLI JIHAD, ZAKARIA BOULHSSAN , MOHAMED EL REDAF , YOUNES SMAÏL, ABDELGHAFOUR JAIFI , LAÏLA BOURGAN , HIND ABOUELHOUDA , HAJAR HOUFADI , MARYAM BAGUERI, SOUMIA BELGADI , SOUKAINA ALLALI , HANANE ATIDI , HANANE BENLAAROSSI, SAÏDA AIT MALEK, KENZA RACHADI

Qui font partie de ces personnes rares par leur gentillesse, leur tendresse et leurs grands cœurs.

Qu'elles trouvent ici, le témoignage de tout mon amour et toute ma reconnaissance pour leur infatigable soutien.

Je vous souhaite une vie pleine de réussite, de santé et de bonheur.

A L'équipe de service de neurochirurgie :

Madame Khadija, Dr Farid zahrou, Dr ZAKARIA BENYAIKH

A L'équipe de service de DECHOCAGE

A L'équipe de service d'urgence pédiatrique

A L'équipe de service d'urologie

A l'équipe de service de traumatologie

A TOUS CEUX QUI ME SONT CHERS

ET QUE J'AI OMIS DE CITER



REMERCIEMENTS

*A NOTRE MAÎTRE ET PRÉSIDENT DE THÈSE
MONSIEUR LE PROFESSEUR S. AIT BENALI
Professeur de l'Enseignement Supérieur De Neurochirurgie
CHU MOHAMMED VI de Marrakech*

*Nous sommes très honoré de vous avoir comme président
du jury de notre thèse.*

*Votre compétence professionnelle incontestable ainsi que vos
qualités humaines vous valent l'admiration et le respect De
tous.*

*Vous êtes et vous serez pour nous l'exemple de rigueur et de
droiture dans l'exercice de la profession.*

*Veillez, cher Maître, trouvé dans ce modeste travail
l'expression de notre haute considération, de notre sincère
reconnaissance et de notre profond respect.*

***A NOTRE MAÎTRE ET RAPPORTEUR DE THÈSE
MONSIEUR LE PROFESSEUR K. ANIBA***

*Professeur agrégé De Neurochirurgie
CHU MOHAMMED VI de Marrakech*

*Nous vous remercions pour la gentillesse et la spontanéité avec lesquelles
vous avez bien voulu diriger ce travail.*

*Nous avons eu le plus grand plaisir à travailler sous votre direction, nous
avons trouvé auprès de vous le conseiller et le guide qui nous a reçu en
toute circonstance avec sympathie, sourire et bienveillance.*

*Votre gentillesse extrême, votre compétence pratique, vos qualités
humaines et professionnelles ainsi que votre modestie, nous inspirent une
grande admiration et un profond respect.*

*Nous espérons, cher Maître, de trouver ici, le témoignage de notre sincère
reconnaissance et profonde gratitude.*

***A NOTRE MAÎTRE ET JUGE DE THÈSE
MONSIEUR LE PROFESSEUR M.LMEJJATI***

*Professeur de l'Enseignement Supérieur De Neurochirurgie
CHU MOHAMMED VI de Marrakech*

*Nous vous remercions sincèrement de l'honneur que vous nous faites en
siégeant dans notre jury.*

*Nous sommes très reconnaissantes de la spontanéité avec laquelle vous
avez accepté de juger notre travail.*

*Veillez croire, cher Maître, à l'expression de notre profond respect et de
notre haute considération*

***A NOTRE MAÎTRE ET JUGE DE THÈSE
MONSIEUR LE PROFESSEUR M. BOURROUS***

*Professeur agrégé de PEDIARIE
CHU MOHAMMED VI de Marrakech*

*C'est pour nous un grand honneur que vous accepter de siéger
Parmi cet honorable jury.*

*Nous avons toujours admiré vos qualités humaines et
Professionnelles ainsi que votre modestie qui restent exemplaires.
Qu'il nous soit permis, cher Maître, de vous exprimer notre
Reconnaissance et notre grande estime.*

***A NOTRE MAÎTRE ET JUGE DE THÈSE
MONSIEUR LE PROFESSEUR T. ABOUHASSANE***

*Professeur agrégée de anesthésie réanimation
CHU MOHAMMED VI de Marrakech*

*Nous sommes infiniment sensible à l'honneur que vous nous
Faites en acceptant de juger notre travail.*

*Vous avez fait preuve d'une grande disponibilité et d'une grande
gentillesse.*

*Veillez trouver, cher Maître, dans ce modeste travail, l'expression de
notre sincère gratitude.*

*A DOCTEUR LAMIA BENATAR
RESIDENTE AU SERVICE DE NEUROCHIRURGIE
CHU MOHAMMED VI DE MARRAKECH*

*Un grand remerciement pour votre disponibilité et vos efforts afin de
réussir ce travail*

En toute modestie, gentillesse et spontanéité

Veillez accepter, docteur, mes sincères expressions de gratitude



ABBREVIATIONS

Liste des abreviation

BGN	: Bacillesgram négatif.
C3G	: Céphalosporines de la 3 ^{ème} génération.
CRP	: C- réactineprotéine
EIC	: Empyème intracrânien.
EIH	: Empyème interhémisphérique
EED	: Empyème extradural.
ESD	: Empyème sousdural.
FCP	: Fosse cérébrale postérieure
FO	: Fond d'oeil.
GB	: Globules blanc.
HSDC	: Hématome sous dural chronique.
HTIC	: Hypertension intracrânienne.
IRM	: Imagerie par résonance magnétique.
LCR	: Liquide céphalo-rachidien.
MED	: Médical
NFS	: Numération formule sanguine
OMC	: Otite moyenne chronique.
ORL	: Oto-rhino-laryngologie.
PE	: Porte d'entrée.
PL	: Ponction lombaire.
POE	: Processus occupant del'espace.
SIC	: suppurations intracrâniennes
TDM	: Tomodensitométrie
TRT	: Traitement
VS	: Vitesse desédimentat



PLAN

INTRODUCTION	1
OBJECTIFS	3
I. Général :.....	4
II. Spécifiques :.....	4
MATÉRIELS ET MÉTHODES	5
RÉSULTATS	7
I. Données épidémiologiques :.....	8
1. Fréquence :.....	8
2. Répartition selon l'âge :.....	8
3. Répartition selon le sexe :.....	10
4. Facteurs étiologiques :.....	10
II. DONNÉES CLINIQUES :.....	13
1. Délai Diagnostic :.....	13
2. Mode d'installation des abcès :.....	14
3. Mode d'installation des empyèmes :.....	15
4. Symptomatologie clinique :.....	15
III. DONNÉES PARA CLINIQUES DES SIC :.....	21
1. Abcès.....	21
2. Empyèmes :.....	29
IV. TRAITEMENT ET EVOLUTION DES SIC:.....	38
1. Traitement et évolution des abcès :.....	38
2. Traitement et évolution des empyèmes.....	47
DISCUSSION	54
I. Historique :.....	55
II. Rappel anatomopathologique:.....	56
III. Données épidémiologiques des SIC:.....	58
1. Fréquence :.....	58
2. répartition selon l'âge :.....	59
3. Répartition selon le sexe :.....	61
4. Les facteurs étiologiques des abcès :.....	62
5. Les facteurs étiologiques des empyèmes ;.....	68
IV. Données clinique des SIC:.....	73
1. Données cliniques des abcès :.....	73
2. Données cliniques des empyèmes:.....	82
V. Examen paracliniques des SIC:.....	89
1. Examens paracliniques des abcès :.....	89
2. Données paracliniques des empyèmes.....	104
VI. Traitement des SIC :.....	115
1. Traitement des abcès :.....	115
2. Traitement des empyèmes :.....	130

VII. Evolution et pronostic des SIC :	142
1. Évolution et pronostic des abcès :	142
2. Évolution et pronostic des empyèmes :	149
CONCLUSION	154
ANNEXES	157
RÉSUMÉS	162
BIBLIOGRAPHIE	167



INTRODUCTION

Les suppurations intracrâniennes sont des collections purulentes d'origines infectieuses (bactériennes, parasitaires ou fongiques) réunissant les abcès et Les empyèmes intracrâniens, développées au sein du parenchyme cérébral pour les abcès cérébraux, alors qu'il s'agit de collections suppurées, cloisonnées, extra cérébrales (extra ou sous dures) pour Les empyèmes intracrâniens. [1]

L'imagerie moderne par scanner ou imagerie par résonance magnétiques (IRM) a profondément modifié la prise en charge des suppurations intracrâniennes : le diagnostic est plus précoce, la précision topographique meilleure, la détermination des stades évolutifs plus aisée et la surveillance non invasive. A l'avènement du scanner, quelques observations ont montré qu'il était possible de guérir des abcès cérébraux sans chirurgie chez des sujets à haut risque, en cas de localisation dans une zone fonctionnelle, et dans les abcès multiples. De nombreux auteurs ont désormais adopté une attitude thérapeutique prioritairement médicale, réservant la chirurgie à quelques cas particuliers. La même attitude s'est ensuite appliquée aux empyèmes. Si des progrès considérables ont été effectués dans le courant des années 1980, avec l'apparition des techniques d'imagerie moderne, les suppurations intracrâniennes n'ont fait l'objet que de peu de travaux au cours des dix dernières années, et la prise en charge thérapeutique, une fois le diagnostic posé, n'a pas fait l'objet de consensus.[1]

Dans ce travail, nous rapportons l'expérience du service de neurochirurgie du CHU Mohammed VI de Marrakech en analysant les différents paramètres recueillis sur 170 cas des suppurations intracrâniennes, admis sur une période de 10ans (janvier 2004, décembre 2014).

Nous étudierons les données épidémiologiques, cliniques, les problèmes diagnostiques, L'apport des examens complémentaires, les attitudes thérapeutiques et les suites évolutives, et nous comparerons ensuite nos résultats à ceux de la littérature.



OBJECTIFS

I. Général :

Etudier les aspects épidémiologiques, cliniques et pronostics des suppurations intracrâniennes au service de neurochirurgie du CHU Mohammed VI de Marrakech.

II. Spécifiques :

- ✓ Déterminer la fréquence des suppurations intracrâniennes;
- ✓ Décrire les signes cliniques les plus couramment associés à des suppurations intracrâniennes ;
- ✓ Déterminer les procédures diagnostiques de l'abcès du cerveau et empyèmes intracrâniennes ;
- ✓ Déterminer les approches thérapeutiques des patients souffrant des suppurations intracrâniennes;
- ✓ Décrire le devenir des patients souffrant des suppurations intracrâniennes au cours de notre étude.



*MATÉRIELS
ET
MÉTHODES*

Notre étude a porté sur 170 cas de suppurations intracrâniennes (113 cas d'abcès et 57 cas d'empyèmes) hospitalisés dans le service de neurochirurgie du CHU Mohammed VI de Marrakech sur une période de 10 ans allant de janvier 2004 à décembre 2014.

Tous les patients avaient bénéficié d'un examen clinique et radiologique à base d'une TDM cérébrale de première intention.

Durant la période d'hospitalisation, les données cliniques, biologiques, radiologiques, la prise en charge thérapeutiques et l'évolution, ont été analysées sous forme de fiches d'exploitations.

La conduite thérapeutique consistait en un traitement médical exclusif, ou en un traitement médocochirurgical, basé sur une ponction, une craniectomie ou une craniotomie.

La surveillance était basée sur un suivi clinique et scannographique.

L'évolution avait portée sur le court terme, au cours de la période d'hospitalisation, sur le moyen et le long terme après leur sortie du service de neurochirurgie.



RESULTATS

I. Données épidémiologiques :

1. Fréquence :

Sur une période de 10 ans, le service a colligé 170 cas de suppurations intracrâniennes, soit 113 cas d'abcès et 57 cas d'empyèmes, les abcès cérébraux représentent 66,47% des suppurations intracrâniennes contre 33,52% pour les empyèmes.

La fréquence moyenne des abcès est de 11,3 cas/an contre 5,7 cas/an pour les empyèmes (voir tableau I).

Tableau I : Répartition des cas en fonction des années :

Année	Nombre de cas d'abcès	Nombre de cas d'empyèmes
2004	11	9
2005	07	4
2006	09	6
2007	08	6
2008	09	5
2009	13	3
2010	12	9
2011	9	5
2012	10	3
2013	10	4
2014	11	9

2. Répartition selon l'âge :

2.1 Abcès :

La moyenne d'âge est de 23, 92 ans avec des âges extrême de 60 J et 68 ans, la répartition selon des tranches d'âge de 10 ans, montre une fréquence plus élevée entre 11 et 30 ans (60 cas, soit 53.98%) (Voir Figure1)

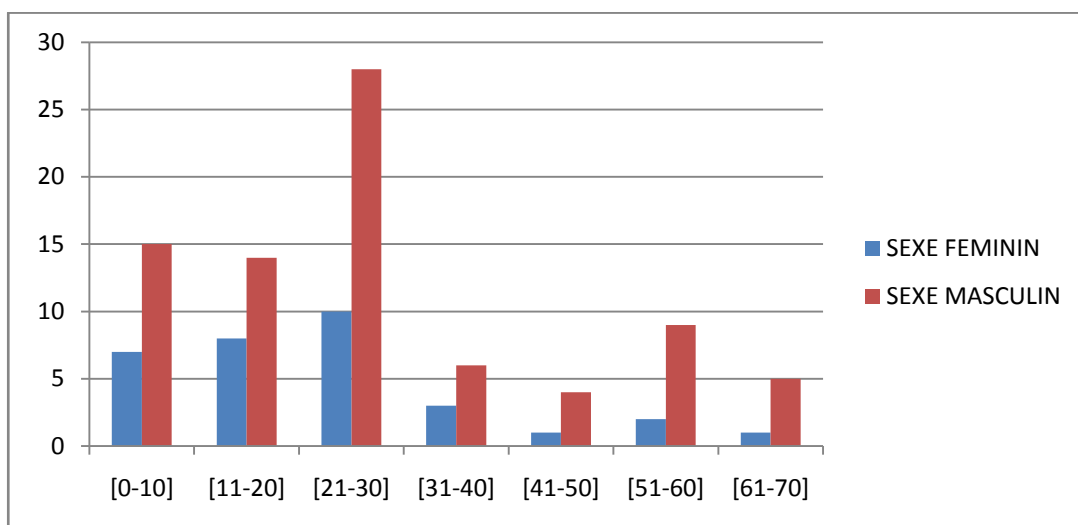


Figure1 : Répartition des cas d'abcès par tranche d'âge et par sexe :

On note à partir de cette figure une forte prédominance masculine, avec une fréquence élevée entre 11 et 30 ans.

2.2 Empyèmes:

La moyenne d'âge est de 27,07 ans avec des âges extrême de 2 mois et 70 ans, la répartition des cas selon des tranches d'âge de 10ans, montre une fréquence élevée entre 10 et 30ans. (27 cas, soit 47%)

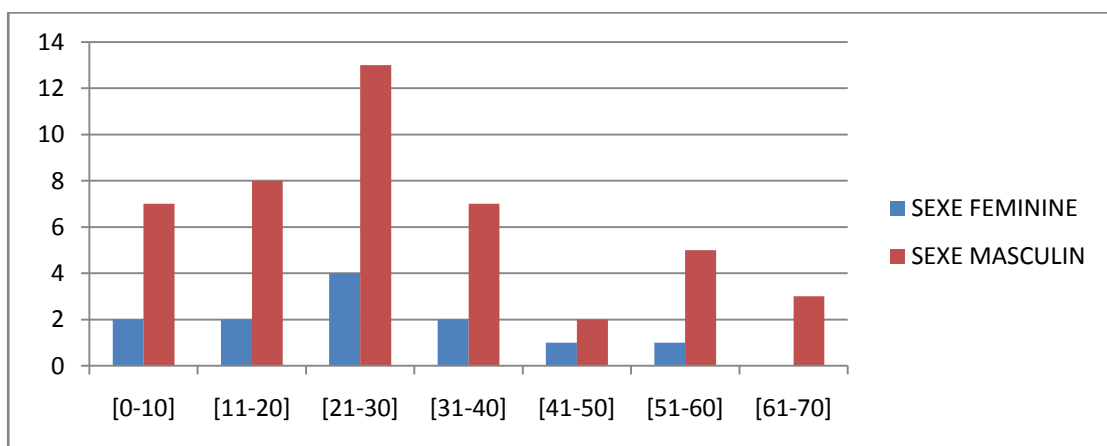


Figure 2 : Répartition des cas d'empyèmes par tranche d'âge et par sexe.

On note aussi une forte prédominance masculine pour les empyèmes avec âge survenu fréquent entre 11 et 30 ans.

3. Répartition selon le sexe :

3.1 Abscesses :

Notre série d'Abscesses comprend 81 sujets de sexe masculin (71,68%) et 32 sujets de sexe féminin (28,32%) avec sex-ratio de 5 hommes / 2 femmes (Voir Figure1).

3.2 Empyèmes:

Pour les empyèmes, on note également une nette prédominance masculine avec 45 cas (78,94%) et 12 sujets de sexe féminin (21,05%) avec sex-ratio homme / femmes 3,75 (Voir Figure 2).

4. Facteurs étiologiques :

4.1 Les causes locorégionales :

a. Origine otogène :

L'abcès cérébral est l'extension d'une otite ou d'une otomastoïdite dans 35 cas, soit 30,97% de toutes les étiologies réunies (tableau II).

Il s'agit de :

- 24 cas d'OMC simples.
- 3 cas d'OMC choléstéatomateuses.
- 6 cas d'otomastoïdites sub aiguës simples.
- 2 cas d'otomastoïdites choléstéatomateuses.

Dans notre série, le siège temporo-pariétal est le siège électif des abcès otogènes. Pour les empyèmes, l'origine otogène est retrouvée chez seulement 15 malades à type d'OMC simple (26 ,31%).

b. Origine sinusienne:

L'origine sinusienne est retrouvée chez 18 patients ayant un abcès, soit 15,92% des cas.

Elle est représentée par :

- 8 cas de pansinusites.
- 5 cas de sinusite frontale.
- 3 cas de sinusite maxillaire bilatérale associé à une sinusite frontale.
- 2 cas de sinusite maxillaire et ethmoïdale droite.

Pour les empyèmes, cette origine est retrouvée chez 13 patients, soit 22,80% des cas.

On note :

- 6 cas de pansinusites.
- 4 cas de sinusites frontales.
- 1 cas de sinusite maxillaire, droite et gauche.
- 2 cas de sinusite frontale et maxillaire gauche.

c. Abcès dentaire :

Retrouvée chez 4 sujets, il a été responsable de 4 abcès pariéto-temporales, 3 à gauche et un à droite.

1 seul cas a été identifié pour les empyèmes

4.2 Les causes traumatiques :

Pour les abcès, nous décrivons 27cas, soit 23,89% survenant suite à un traumatisme crânien avec :

- 16 cas de plaies crânio-cérébrales négligées.
- 11 d'embarrures surinfectées.

Cette cause est responsable de 11 cas d'empyèmes soit 19,29% dont :

- 06 cas de plaies crânio-cérébrales négligées.
- 05 cas d'embarrures surinfectées.

4.3 Les causes post-opératoires :

- 6 cas d'abcès post-opératoires ont été notés :
- 2 cas opérés pour une plaie crânio- cérébrale (fronto-pariétal gauche, droite).
- 2 cas opérés pour un empyème frontal gauche (abcès dans le même site opératoire).
- 1 cas opéré pour un méningiome pariétal gauche en 2005.
- 1 cas opéré pour embarrure.

Les empyèmes post-opératoires sont également retrouvés chez 07 patients, elles représentent 12,28% des cas traités dans la série des empyèmes on note :

- Deux patientes de 70 ans et 68 ans opérés pour HSDC (hématome sous durale chronique).
- Deux hommes de 35 ans et 25 ans opérés pour hématome sous durale aigu post-traumatique (3 semaine après).
- Deux Patientes, opérés pour plaie crânio-cérébrale négligée.

4.4 Les causes métastatiques :

Elles sont à l'origine de 3 abcès sur 113 soit 2,65% des cas :

- 2 cas d'endocardite infectieuse.
- un cas du a une CIV large.

4.5 La méningite :

Dans notre étude, la méningite a été responsable de 5 cas d'empyèmes, soit 8,77% parmi ces patients on note 2 nourrissons, 2 enfants, et un seul adulte de 20 ans.

4 cas d'abcès viennent compliquer une méningite, soit 3,53%.

4.6 Autres causes favorisantes :

Un seul cas d'immunodépression, il s'agit d'une femme de 63 ans, ayant un diabète type II avec mauvaise observance thérapeutique.

4.7 Porte d'entrée inconnue.

Dans la série des abcès, la porte d'entrée inconnue a été retrouvée chez 16 patients soit 14,15%.

Pour les empyèmes, elle était de 8,77% avec 05 cas.

Tableau II : Répartition des suppurations intracrâniennes en fonction de l'étiologie:

Cause favorisante	Abcès (n =113)		Empyèmes (n=57)	
	Nombre	%	Nombre	%
Otite	27	23,89	15	26,32
Otomastoïdite	8	7,07	---	---
Sinusite	18	15,92	13	22,80
Cause ORL	53	46,90	28	49,12
Traumatisme crânien	27	23,89	11	19,29
Méningite	4	3,53	5	8,77
Abcès dentaire	4	3,53	1	1,75
Causes métastatiques	2	2,6	---	---
Post-opératoire	6	5,30	7	12,28
Inconnue	16	14,15	5	8,77

On note à partir de ce tableau que le facteur étiologique le plus fréquemment retrouvé est l'infection de visionnage d'où intérêt de les traiter à temps.

II. DONNÉES CLINIQUES :

1. Délai Diagnostique :

Le délai diagnostique dans notre série allait de quelques jours à quelques semaines avec des extrêmes de 5 j et 3 mois pour les abcès et une semaine et 2 mois pour les empyèmes.

Tableau III : Délai diagnostic des suppurations intracrâniennes:

Délai diagnostic (semaines)	Cas d'abcès (Nombre total113)		Cas d'empyèmes (Nombre total57)	
	N	%	N	%
S1	12	10,61	5	8,77
<1-2S	17	15,04	11	19,29
<2-3S	25	22,12	8	14,03
>3	9	52,22	33	57,89

On note un délai diagnostic > 3 semaines prédominant aussi bien pour les abcès que pour les empyèmes. Ceci peut être expliqué par la non spécificité et la pauvreté du tableau clinique au début.

2. Mode d'installation des abcès :

2.1 Début brutal :

L'abcès cérébral s'est révélé brutalement dans 40 cas soit (38,72%) par :

- Des signes d'HTIC dans 32 cas.
- Une Fièvre dans 24 cas.
- Des Signes de focalisations dans 19 cas.
- l'Altération de conscience dans 13 cas
- Syndrome méningé dans 7 cas.

2.2 Début progressif :

Le début de la symptomatologie a été progressif dans 73 cas, soit 64,60% et a été marqué par :

- Syndrome d'HTIC dans 53 cas
- Fièvre dans 29 cas.
- Signes de focalisations dans 33cas.
- Altération de la conscience dans 17cas.
- Syndrome méningé dans 17 cas.

3. Mode d'installation des empyèmes :

Dans notre série d'empyèmes, le début a été brutal chez 19 patients, soit 33,33% et progressive chez les 38 patients qui restent 66,66%.

4. Symptomatologie clinique :

Le tableau clinique des SIC est fait de plusieurs symptômes du fait de la coexistence de signes se rapportons à la pathologie en cause, le plus souvent des signes d'infection ORL et des signes directement liés à la présence d'une suppuration intracrânienne.

4.1 Signes cliniques des abcès :

a. Syndrome d'HTIC :

Dans notre série des abcès 85 patients avaient présenté un ou plusieurs signes d'HTIC, soit 75,22%. Le fond d'œil n'a été pratiqué que chez 17 patients dans notre série, il s'est révélé normal chez 11 patients et a objectivé une anomalie dans 6 cas à type de flou papillaire, hyperhémie papillaire et œdème papillaire.

b. Syndrome infectieux :

Une fièvre supérieure ou égale à 38,5° a été retrouvée chez 53 malades, soit 46,90% de l'ensemble des cas.

c. Trouble de la vigilance :

Signe d'extrême gravité, les troubles de la vigilance font partie des manifestations inaugurales, un trouble de conscience a été trouvée chez 30 malades, soit 26,54%, avec :

- GCS 14-12 = 18 cas
- GCS <12-8 = 9 cas
- GSC < 8 = 3 cas

d. Syndrome méningé :

Rapporté dans 24 cas, dont 3 cas l'abcès a compliqué une méningite.

e. Signes neurologiques de focalisations :

Ils ont retrouvés chez 52 patients (46,01%) dans notre série d'abcès, représentés par :
(voir tableau IV).

Tableau IV : Répartitions des signes de focalisations:

Signes de Focalisations	Nombre	%
Déficits sensitivo-moteurs	33	29,20
Syndrome cérébelleux	09	7,96
Atteinte des paires crâniennes	11	9,73
Crise comitiale	17	15,04
Troubles du langage	14	12,38
Syndrome frontale	09	7,96

○ Déficits sensitivo-moteurs :

Un déficit moteur a été noté dans 27 cas, à type de :

- Hémiplégie dans 06 cas.
- Hémi-parésie dans 14 cas.
- Hypotonie généralisée chez 02 nourrissons.
- Mono parésie dans 5cas.

Un trouble sensitif a été retrouvé dans 06cas :

- hémianesthésie droite chez 04 patients.
- Hyperesthésie cutanée dans 02 cas.

- Atteinte des paires crâniennes :

Retrouvée chez 11 patients :

- atteinte du XI dans 04cas.
- atteinte du VII dans 05 cas.
- atteinte du III dans 02cas.

- Trouble de langage :

Était présent chez 14 patients (12,38%) dans notre série a type de :

- dysarthrie dans 09cas.
- Aphasie de Broca dans 05 cas.

- Crises comitiales :

Les crises comitiales sont retrouvée dans 17 cas, soit 15,04% généralisées dans 13 cas, partielle dans 4 cas dont 3 cas localisées à un membre supérieur et un cas à un membre inférieure.

- Syndrome cérébelleux :

Le syndrome cérébelleux a été présent chez 09 patients, soit 7,96% des cas.

- Syndrome Frontal :

Observé chez 09 patients, il s'est manifesté par des troubles de mémoire et de comportement.

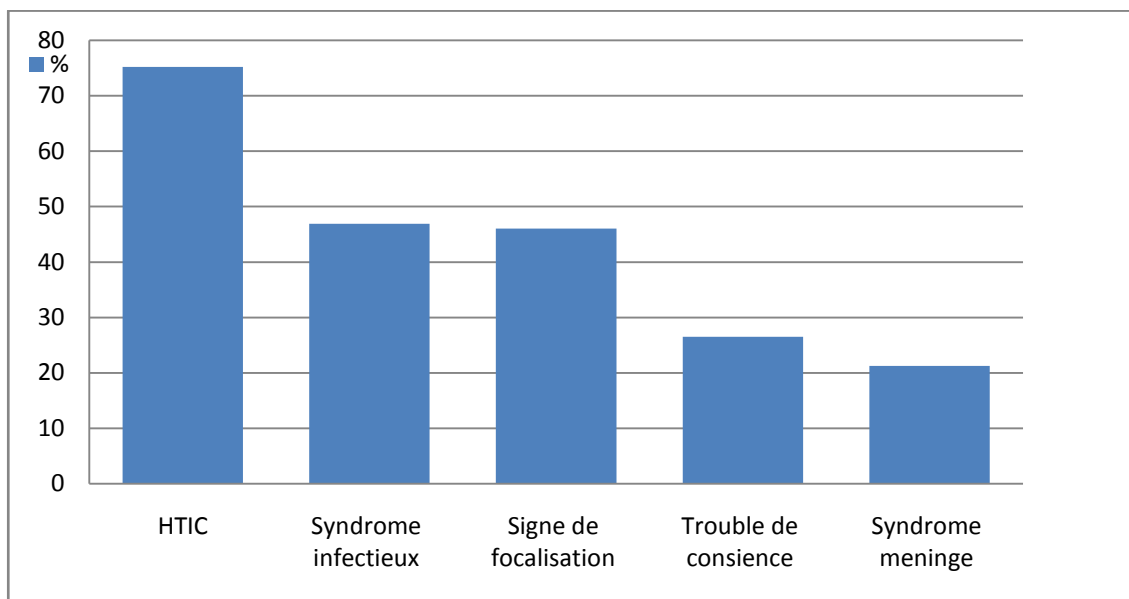


Figure 3 : Fréquences des différents signes cliniques au moment du diagnostic des abcès cérébraux.

Le signe le plus retrouvé au cours des abcès est le syndrome d'HTIC.

4-2 Signes cliniques des empyèmes :

a. Syndrome HTIC :

Le Syndrome d'HTIC a été retrouvé chez 45 malades soit 78,94% des cas :

- Complet chez 14 patients (24,56%).
- Incomplet chez 31 patients (54,43 %).

Le fond œil n'est pratiqué que chez deux malades :

- Un homme de 40 ans chez qui on a retrouvé un oedème papillaire bilatéral et un enfant de 13 ans, chez qui il s'est révélé normal.

b. Syndrome infectieux :

La fièvre a été notée à l'examen clinique chez 45 malades (soit 78,94% des cas), variant entre 37,7 c° et 39,5c°, cette hyperthermie modérée était isolée dans 33 cas et associée à d'autres signes infectieux, notamment les frissons et le fléchissement de l'état général dans 11 cas.

c. Syndrome méningé :

Était présent chez 27 malades, dont 5 cas la méningite était la pathologie causale de l'empyème.

d. Troubles de conscience :

Des troubles de conscience sont notés chez 25 malades, soit 43,85% des cas.

- GCS 14-13 : 17 cas
- GCS 12-8 : 6 cas
- GCS < 8 : 2 cas

e. Signes neurologiques focaux :

Ils sont retrouvés chez 40 patients (70,17%) dans notre série d'empyèmes, ils sont représentés Par :

e-1 Manifestations sensitivo-motrices :

Un déficit moteur est noté chez dans 28 cas à type de :

- Hémiplégie droite dans 05 cas.
- Hémi-parésie dans 19 cas.
- Monoparésie dans 04 cas.

Un trouble sensitif est noté chez 03 cas :

- Hémianesthésie droite dans 2 cas.
- Hyperesthésie cutanée chez un enfant 10 ans.

e-2 Atteintes des paires crâniennes :

Retrouvée chez 09 patients (15,78%) représentés par :

- Atteinte du VI dans 03 cas.
- Atteinte du VII dans 06 cas.

e-3 Troubles du langage :

Retrouvée chez 08 patients (14%) à type d'aphasie de Broca dans 6 cas et dysarthrie chez les deux autres.

e-4 Crises comitiales :

Des crises convulsives généralisées ont été retrouvées chez 19 patients (33,33%).

Tableau V : Répartition des signes de focalisations

Signes neurologiques focaux	Nombre	Pourcentage %
Déficits sensitivo-moteurs	31	54,38
Atteintes des paires crâniennes	09	15,78
Crises comitiales	19	33,33
Trouble du langage	8	14,04

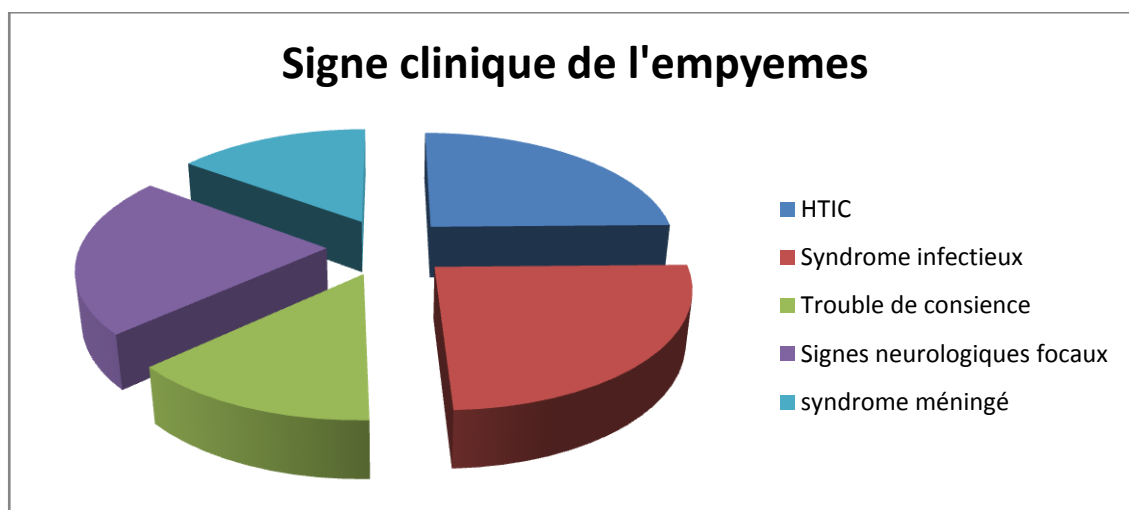


Figure 4: Fréquences des différents signes cliniques au moment du diagnostic des empyèmes intracrâniens.

HTIC + fièvre sont les signes les plus retrouvés au cours des empyèmes.

III. DONNÉES PARA CLINIQUES DES SIC :

1. Abcès

1.1 Données radiologiques :

a. TDM cérébrale :

Tous les malades ont bénéficié d'un examen tomodensitométrique avant et après injection de produit de contraste. Elle a permis le diagnostic positif de l'abcès, son siège, sa taille, les lésions parenchymateuses associées et le diagnostic étiologie assez souvent.

a-1 Diagnostic positif :

Dans 107 cas la TDM a montré une image évocatrice d'abcès encapsulé : hypodensité dont la périphérie se rehausse après injection du produit de contraste iodée, donnant une image en cocarde, entourée d'une zone d'œdème hypo dense.

D'autres images ont été notées dans 06cas :

- Processus expansif évocateur d'une lésion tumorale (contours irréguliers) dans 3 cas.
- Abcès cérébelleux en phase d'encéphalite dans 2 cas.
- dans 1 cas l'hypodensité ne prenait pas le contraste

a-2 Siège :

Le siège de prédilection dans notre série était en sus tentoriel avec 92 cas (81,14%), la FCP était intéressée dans 16,81% des cas.

La région temporo-pariétal et la région frontale étaient les localisations les plus fréquentes à l'étage sus tentoriel (49,55%)

Tableau VI : Topographie des abcès cérébraux:

Siège	Nombre de cas (n totale : 113cas)	Pourcentage (%)
Sus tentoriel:	94	83,18
- Temporo-parietal	31	27,43
- Frontal	25	22,12
- Pariétal	8	7,07
- Temporal	7	6,19
- Pariéto-frontal	4	3,53
- Pariéto -occipital	3	2,65
- Occipital	3	2,65
- Temporo-occipital	2	1,76
- Abcès multiples unilatéraux	6	5,30
- Abcès bilatéral	5	4,42
F C P:	19	16,81
- hémisphère cérébelleux droite	9	7,96
- hémisphère cérébelleux gauche	6	5,30
- encéphalite du cervelet	4	3,53

On note que la localisation temporo pariétal est le siège de prédilection des abcès retrouve suivie de la localisation frontale.

a-3Taille :

Les abcès cérébraux étaient de taille variable, comprise entre 12 mm et 72 mm, dont la ponction avait retiré entre 6 et 200 cc de pus.

a-4 Nombre :

Parmi les 113 cas colligés dans notre service :

- 98 patients avaient présenté un abcès encéphalique unique.
- 11 patients avaient présenté des abcès encéphaliques multiple :

✚ Double:5 cas.

✚ Triple : 4 cas.

✚ Supérieur à 3 : 2 cas.

- Une encéphalite pré suppurative du cervelet dans 4 un cas.

a- 5 Lésions associées :

- L'effet de masse était présent dans 92 cas, soit 81,41% des cas.
- L'engagement sous falcoriel a été signalé chez 12 patients (10,61%).
- L'hydrocéphalie a été notée dans 7 cas.
- L'empyème associé a été noté chez 11 patients.
- Lésions traumatiques telles :
 - 11 embarrures
 - 13 plaies crânio-cérébrales
- 7 volets opératoires :
 - 4 pour PCC négligées.
 - un pour la résection du méningiome avec envahissement osseux.
 - 2 un pour un empyème frontal gauche.
- Dans 25 cas la TDM a objectivée :
 - Une pansinusite dans 13 cas.
 - Une sinusite frontale dans 8 cas.
 - Une sinusite maxillaire bilatérale associée a une sinusite frontale dans 2 cas.
 - Une sinusite maxillaire et ethmoïdale droite dans 2 cas.
- La TDM a montrée aussi 3 cas d'OMC choléstéatomateuses et 5 cas d'otomastoidites, dont 2 était choléstéatomateuses.
- Aspect d'ostéite de l'os frontal dans 5 cas.
- Une encéphalite pré suppurative associé dans 11 cas.

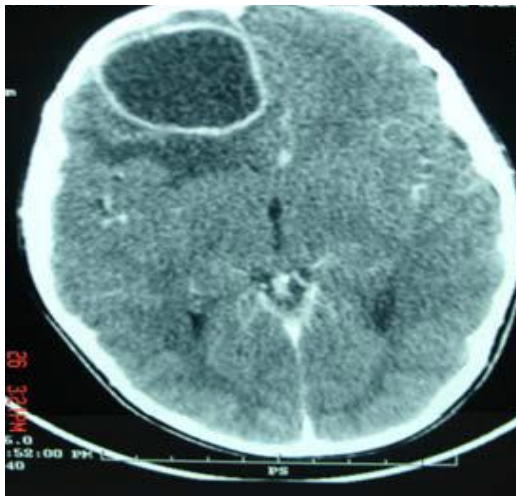


Figure 5 : TDM en coupe axiale avec injection du produit de contraste montrant un abcès frontal droit, avec effet de masse et oedème périlésionnel.

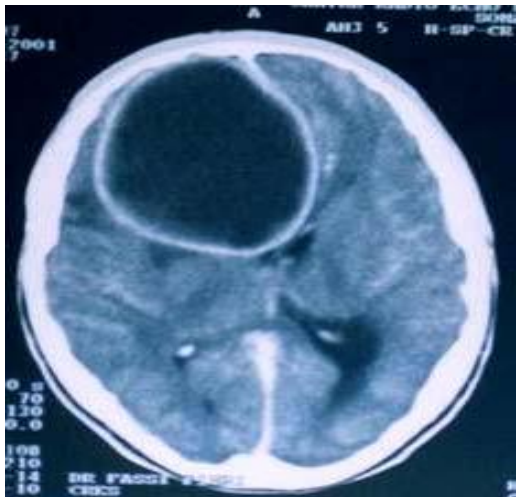

Figure 6 : Coupe tomодensitométrique axiale avec injection du produit de contraste montrant un abcès fronto-pariétal droit, un oedème périlésionnel, un effet de masse sur le ventricule latéral droit et un engagement sous falcoriel.

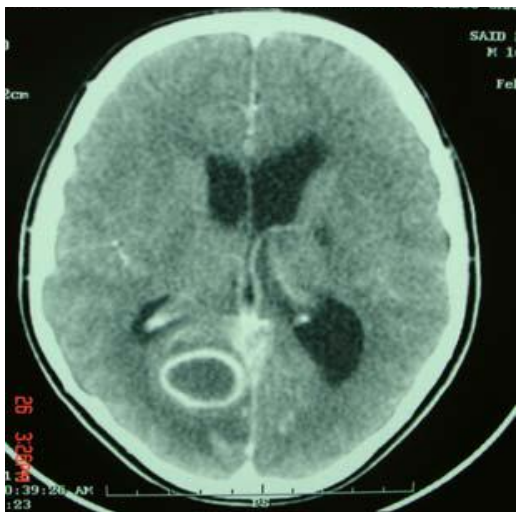

Figure 7 : TDM en coupe axiale avec injection du produit de contraste montrant un abcès pariétal postérieur droit.

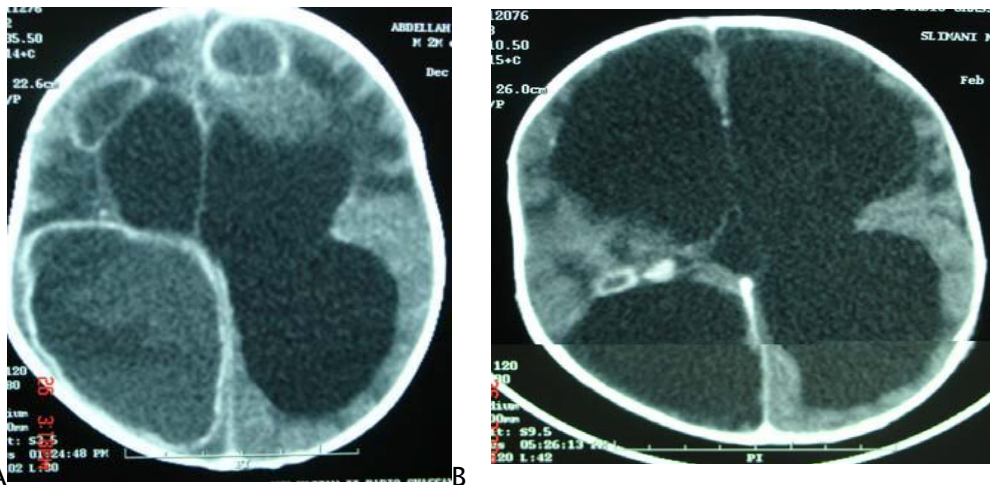


Figure 8 : A :TDM en coupe axiale avec injection du produit de contraste, montrant 3 formations hypodenses , frontale droite, frontale gauche et pariéto- occipitale droite ,prenant le contraste en une fine couronne régulière, un œdème périlésionnel , effet de masse avec une dilatation des cavités ventriculaire en faveur d'abcès multiples

B : aspect scannographique après ponction aspiration des différentes formations : disparition des formations et persistance de la dilatation ventriculaire.

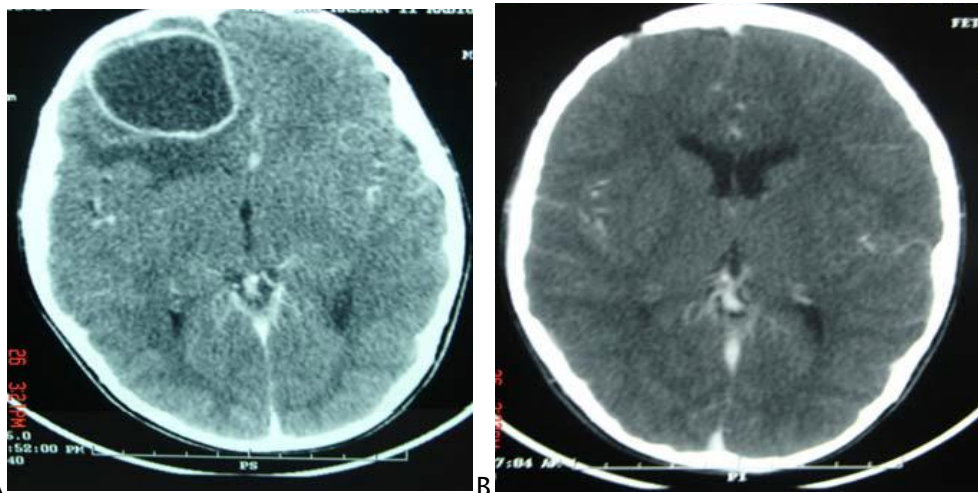


Figure 9 : TDM en coupe axiale avec injection du produit de contraste.

5A : un abcès frontal droit, avec effet de masse et oedème périlésionnel (avant la chirurgie)

5B : TDM de contrôle après la réalisation de ponction -aspiration

b. IRM

L'IRM a été réalisée chez 10 patients dont les 6 cas présentaient une image tomodensitométrique non concluante, elle a objectivé :

- Un abcès cérébral pariétal gauche au stade d'encapsulation dans 3 cas.
- Une lésion pré suppurative diffuse du cervelet dans 2 cas.
- Un cas l'hypodensité ne prenant pas le contraste.

c. Spectro-IRM :

Réalisée chez un patient pour diagnostique différentiel entre tumeur et abcès.

d. Radiographie du thorax

Pratiquée chez tous nos malades, elle a été normal dans 106 cas, soit 93,80% et a montré dans 07 cas :

- un élargissement médiastinal chez un homme de 68 ans, présentant des abcès cérébraux bilatéraux, chez qui la porte d'entre demeurait inconnue.
- un syndrome Alvéolo-interstitiel bilatéral et diffus, chez un patient de 26 ans, ayant un shunt droite gauche (objectivé par l'écho-cœur : large CIV) et qui présente des abcès multiples de l'hémisphère cérébrale droit.
- syndrome interstitiel diffus chez 3 cas.
- Pleurésie chez un enfant de 06 ans suivie pour trisomie 21.

e. Radiographie des sinus :

Une incidence de BLONDEAU faite chez 5 patients a été normale dans 2 cas et a montré dans les cas restants :

- une pansinusite.
- 2 cas de sinusite frontale.

f. Radiographie du crâne :

Réalisée chez les patients victimes d'un traumatisme crânien dans 12 cas, elle a montré :

- une embarrure dans 2 cas .
- une fracture pariétale dans 4 cas.

g. Echographie cardiaque :

Réalisée chez 6 patients, elle a objectivée :

- des végétations valvulaires chez un patient, chez qui l'origine des abcès cérébraux retenue était l'endocardite infectieuse.
- Une large CIV dans un autre cas (shunt gauche-droite)
- elle était normale dans les 4 cas restants.

1.2 Données biologiques

a. Numération formule sanguine (NFS) :

Faite chez tous les malades, elle a montré une hyperleucocytose avec une polynucléose neutrophile dans 97 cas, soit 85,84%.

b. Vitesse de sédimentation (VS) :

La VS a été accélérée (supérieure à 10mm la 1ère heure) chez 40 cas parmi les 61 réalisées (65,57%).

c. Réactine protéine (CRP)

Réalisée chez 89 patients, elle était positive chez 52 d'entre eux, soit 58,42%

d. Antécédent de PL :

La ponction lombaire a été pratiquée chez 16 malades dans le cadre d'une méningite, elle a révélé un LCR purulent chez 3 malades, dont la culture a été stérile.

e. Autres examens :

Les autres examens biologiques réalisées chez nos patients en préopératoire sont : le groupage sanguin, le bilan d'hémostase, L'urée sanguin et la créatinine, glycémie. Ces examens étaient sans particularité.

1.3 Données bactériologiques des abcès :

a. pus de l'abcès :

L'étude bactériologique du pus de l'abcès a été effectuée dans 87 cas parmi les 94 cas opérés dans notre série :

L'agent pathogène a été retrouvé dans seulement 11 cas, soit 12,64% des prélèvements effectués :

- un cas de streptocoque D chez le patient ayant une large CIV
- 2 cas de klebsiella pneumoniae : (la porte d'entrée était une PCC négligée)
- 5 cas de staphylococcus aureus (embarrure surinfectée)
- Un cas de Prevotella (sinusite)
- 2 cas de proteus + staphylocoque à coagulase plus (embarrure surinfectée)

Le prélèvement était stérile dans 76 cas, soit 87,35 % des prélèvements effectués.

b. Examen bactériologique de la porte d'entrée :

L'examen bactériologique du pus de l'otite réalisé chez 10 patients a retrouvé :

- Proteus dans 3cas.
- staphylococcus aureus dans 2 cas.
- Prélèvement stérile dans 5 cas.

c. Autres prélèvements :

Dans notre série 12 hémocultures ont été réalisées et se sont révélées stériles.

2. Empyèmes :

2.1 Données radiologique

a. TDM

Elle était le moyen diagnostique de tous nos malades, elle a permis également de diagnostiquer des lésions associées (abcès), des complications (effet de masse, engagement cérébral) et d'une éventuelle porte d'entrée (sinusite ...)

L'image TDM typique de L'ESD apparaît sous forme d'une hypodensité bien limitée lenticulaire ou falciforme, qui prend le contraste de façon intense au niveau de la paroi.

En cas d'EED, la TDM révèle une hypodensité en lentille biconvexe, comportant une prise de contraste périphérique intense et épaisse qui correspond à la dure mère hyper vascularisée et refoulée.

a-1 Diagnostic positif :

L'EIC a été objectivé au scanner cérébral chez 52 patients, soit (91,22%) et était douteux chez 5 patients.

Le type sous dural de L'EIC a été mentionné dans 45 cas, retrouvé isolé dans 33 cas (soit 57,89%), associé à un EIH dans 12 cas (soit 21,05%), associé à un abcès cérébral dans 5 cas (soit 8,77%). L'EED a été retrouvé 7 fois (12,28%) (Voir tableau VII)

Tableau VII : Fréquence des EIC en fonction du type:

Type d'empyème intracrânien	Nombre de cas n=57	Pourcentage %
ESD	33	57,89
EED	7	12,28
ESD +EIH	12	21,05
Non précisé	5	8,77

Le diagnostic retrouvé à la TDM n'était pas toujours concordant avec celui retrouvé lors de l'intervention chirurgicale, la discordance a été notée chez 5 patients, dont la TDM avait évoqué un ESD et l'acte chirurgical a retrouvé un EED.

a-2 Sièges de L'EIC :

Le siège de prédilection dans notre série était en sus tentorial avec 52 cas (91,22%), la FCP était intéressé dans deux 5 soit 8,77% des cas.

La région frontale (30%), fronto-pariétal (20%) étaient les localisations les plus fréquentes en sus tentorial (voir tableau VIII)

Tableau VIII: Topographie des empyèmes

Siège	Nombre de cas d'EIC (n=57)	pourcentage %
Sus tentorial	52	97,5
- Frontal	18	31,57
- Fronto-pariétal	13	22,80
- Fronto-pariéto-temporal	6	10,52
- Fronto-pariéto-occipital	2	3,5
- Pariéto-occipital	1	1,75
- Empyèmes multiples	12	21,22
FCP	5	8,77

a-3 Nombre :

Parmi les 57 cas colligés dans le service :

- 45 patients avaient présenté un empyème unique.
- 12 patients avaient présenté des empyèmes intracrâniens multiples :
 - Dans 6 cas : Association d'un EIH avec un seul ESD de la convexité.
 - Dans 1 cas : Association d'un EIH et 2 ESD de la convexité unilatéral
 - Dans 1 cas : Association d'un EIH et deux ESD bilatéraux
 - Dans 4 cas : association d'un EIH et ESD bilatéraux

a-4- Lésions associées :

- L'effet de masse était présent dans 27 cas, soit 47,36% des cas.
- L'engagement sous falcorien était retrouvé chez 3 cas
- Image évocatrice d'infarctus veineux dans 1 cas
- Thrombophlébite cérébrale au niveau de la partie distale du sinus longitudinal supérieur dans 1 cas.
- Hydrocéphalie tétra ventriculaire chez 6 patients (4 enfants + 2 nourrisson).
- Pansinusite dans 7 cas.
- comblement des caisses du tympan dans 04 cas.
- Sinusite frontale dans 4 cas.
- Sinusite maxillaire bilatérale dans 02 cas.
- Sinusite frontale + maxillaire gauche dans 1 cas.

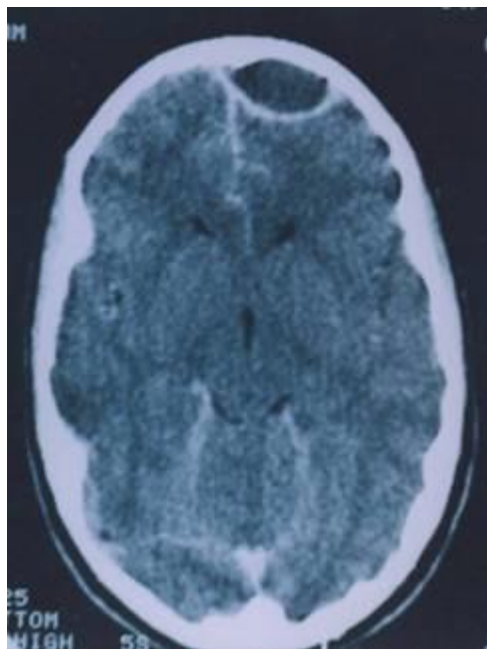


Figure 10 : TDM cérébrale en coupe axiale avec injection du produit de contraste montrant un EED frontale gauche

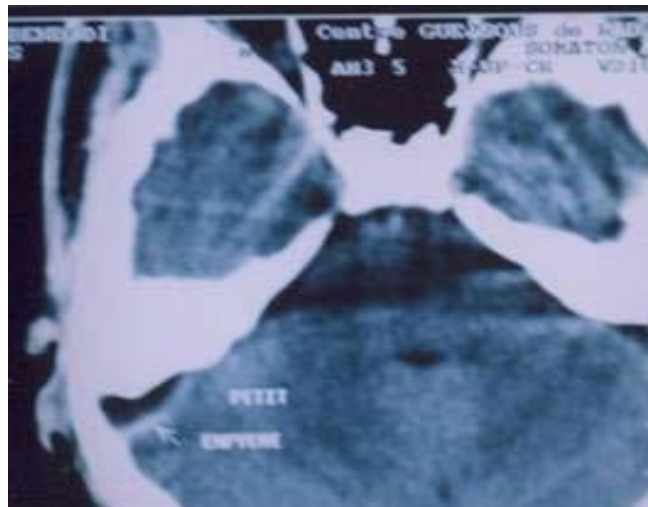


Figure 11 : TDM cérébrale en coupe axiale de l'étage sous tentoriel, avec injection du produit de contraste montrant un ESD droit de la FCP

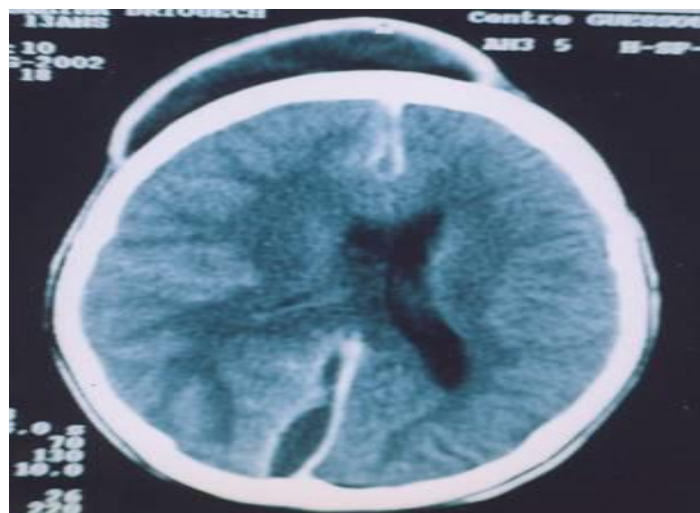


Figure 12 : TDM cérébrale en coupe axiale avec injection du produit de contraste montrant un EIH prédominant en postérieur (noté la collection en sous galéal, frontal)

a-5 Diagnostic différentiel radiologique :

Chez un patient, la TDM n'a pas pu conclure à un EIC, elle a évoqué un hématome sous durale chronique persistant chez un patient de 70 ans, déjà opéré deux mois au paravent pour HSDC et dont la TDM avait montré une collection sous durale hémisphérique gauche.

b. IRM :(doute diagnostic)

L'imagerie par résonance magnétique n'a été réalisée chez aucun patient de notre série d'empyèmes intracrâniens vu la non disponibilité en urgences.

c. Radiographie du thorax

Elle a été réalisée chez tous nos patients, aucune anomalie pulmonaire n'a été révélée.

d. Radiographie des sinus.

Une incidence BLONDEAU a été réalisée chez 4 patients et a montré une sinusite maxillaire bilatérale dans un cas, et une sinusite frontale dans 2 cas et maxillaire gauche dans un autre cas.

e. Radiographie du crâne :

Réalisée chez 04 patients, a montrée dans un cas une fracture fronto-pariétale et dans un autre cas une fracture temporal.

2-2 Données biologiques :

a. NFS :

Faite chez tous nos patients, une hyperleucocytose est retrouvée chez 49 malades, soit 85,96% des cas.

b. Vitesse de sédimentation (VS) :

Faites chez 39 patients, elle était accélérée (supérieur à 10 mm la 1ère heure) chez 29 patients, soit 50,87% des cas.

c. CRP

Faites chez 43 malades (75,43%), elle était positive dans 17 cas soit 39,53% des cas.

d. Antécédent de PL :

Retrouvé chez 21 patients (36,84%), elle a révélé un LCR purulent dans 10 cas:

- culture stérile dans 19 cas

- méningite à méningocoque dans 2 cas.

2-3 Données bactériologiques des empyèmes :

a. Prélèvement bactériologiques

a-1 porte d'entrée

Le prélèvement au niveau de la porte d'entrée n'est réalisé chez aucun de nos malades présentant un empyème.

a-2 Pus de L'EIC

Dans notre série, 11 patients n'ont pas eu de traitement chirurgical,

L'étude du pus de L'EIC est réalisée de ce faite chez 46 patients (80,70%).

Le prélèvement du pus de L'EIC était stérile dans 36 cas soit 78,20% des prélèvements, il n'a permis d'isoler un germe que dans 10 cas, soit 21,54% des prélèvements. (Voir tableau IX).

Tableau IX : Germes isolés au niveau de L'EIC :

<u>Germes</u>	<u>Nombre(n=46)</u>	<u>Pourcentage(%)</u>
Streptococcus milleri	03	6,52
E.coli	02	4,34
Streptococcus épidermidis	03	6,52
Streptocoque pneumonia	1	2,17
Klebsiella pneumonia	1	2,17
Stérile	36	78,20

2-4 Formes cliniques des abcès :

a. Forme typique :

Les éléments de la classique triade de BERGMAN (syndrome infectieux + signes neurologiques + signes d'HTIC) ont été présent dans notre série chez 27 sujets, soit 23,89 % de l'ensemble des cas.

b. Formes pauci symptomatiques:

Les formes pauci symptomatiques représentent 66,37% des cas, elles se sont manifestées par un ou deux signes seulement de la triade de BERGMAN (Voir tableau X).ce qui peut expliquer le retard diagnostic.

Tableau X : Fréquences des associations symptomatiques au moment du diagnostic des abcès cérébraux

Association symptomatique	Nombre de cas (nombre total :113 cas)	Pourcentage (%)
HTIC + SI +SF	27	23,89
HTIC +SF	19	16,81
HTIC +SI	24	21,23
HTIC	15	13,27
SF	4	3,53
SI +SF	2	1,76

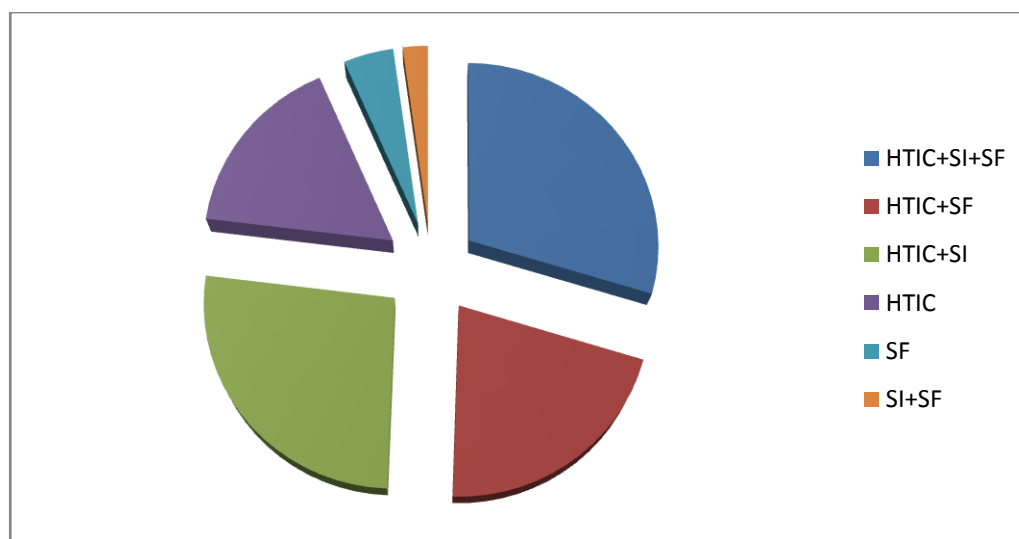


Figure 13 :fréquences des association symptomatique au moment du diagnostice des abcès cerebraux

On note que Les formes pauci symptomatiques sont les plus fréquents au moment du diagnostic des abcès cérébraux

c. Formes de la fosse cérébrale postérieure (FCP)

Dans notre série, L'abcès de la FCP a été noté chez 19 cas, soit 16,81% des cas. Cette forme a été caractérisée par un début progressif dans 42,10 % et la présence de la triade de Bergman dans 36,84% des cas.

Le syndrome cérébelleux, principal signe de cette localisation n'a été signalé que chez 08 cas seulement, soit 68,42%.

La principale porte d'entrée était d'origine otogène avec 10 cas, soit 52,63% des cas :

- Les OMC simples ont représentées 31% (6 cas)
- Les otomastoidites simples : 10%.(2 cas)
- Les OMC choléstéatomateuses : 5%.(1 cas)
- L'origine inconnue : 21% (4 cas)

2-5 Formes cliniques des empyèmes :

a. Forme typique :

Représentée par la triade du BERGMAN, elle a été retrouvée chez 30 patients soit 52% des cas.

b. Forme de Méningo-encéphalites :

Elle regroupe trois syndromes : un Syndrome méningé, troubles de conscience et signes neurologiques déficitaires. Elle a été notée chez 21 patients soit 36,84% des cas.

c. Tableau pauci symptomatique :

Les Formes pauci symptomatiques des empyèmes représentent 78,94% des cas, se sont manifesté par un ou deux signes seulement de la triade de Bergman.

Que se soit chez l'enfant ou chez l'adulte, l'association des signes neurologiques et des signes infectieux est la plus fréquente dans notre série (42,5%).

d. Forme selon le type d'EIC :

La symptomatologie clinique dépend étroitement du siège de l'empyème cérébral.

Les empyèmes sous duraux se sont manifestés le plus souvent par un tableau bruyant, fait de céphalées, fièvre, des signes de focalisations notamment les signes d'atteinte corticales,

Tandis que la symptomatologie des empyèmes extraduraux était beaucoup plus fruste avec un tableau moins bruyant et des signes se noyant dans la pathologie causale. Ils sont le plus souvent de découverte fortuite et rarement lors de la présence de signes d'atteinte cérébrale.

Tableau XI : Fréquence des signes cliniques selon le type d'EIC :

Signes et symptômes	ESD et EIH(n=45)		EED(n=7)	
	N	%	n	%
Céphalée isolée	23	51,11	2	28,57
Fièvre	36	80	5	71,42
Syndrome méningé	23	51,1	2	28,57
Syndrome HTIC	38	84,44	02	28,57
Signe Focaux:				
Déficit moteur				
Déficit sensitif	31	68,88	0	0
Trouble de langage	3	6,66	0	0
Convulsion	8	17,77	0	0
	16	35,55	0	0
Trouble de conscience	25	55,55	0	0

IV. TRAITEMENT ET EVOLUTION DES SIC:

1. Traitement et évolution des abcès :

Dans notre série de 113 abcès, 94 patients, soit 83,18 % avaient bénéficié aussi bien d'un traitement médical que d'un traitement chirurgical :

- Ponction évacuatrice dans 70 cas soit: 74,76% des cas.
- Volet crânien dans 24 cas soit 25,53% des cas.
- 19 patients ont été mis sous traitement médical seul, soit 16,81% des cas.

1.1 Traitement médical :

a. L'antibiothérapie :

Tous les malades de notre série avaient bénéficié d'un traitement antibiotique par voie générale, institué dès que le diagnostic est posé sans attente des résultats bactériologiques.

Les antibiotiques utilisés dans notre série sont :

- Les bêtalactamines
 - pénicillines : – pénicilline G (péni G) à la dose de 3M x 4/j.
 - Amoxicilline (Péni A) à la dose 3 à 6 g / j.
 - Amoxicilline + Acide clavulanique à la dose9*+ de 3 à 6g/j
 - Péni M
- Céphalosporine de 3ème génération (C3G) : à la dose de 1 à 3g/j :
 - Céftriaxone
 - Céfotaxime
- Les phénicolés : thiamphénicol à la dose de 750 mg x 3/j
- Dérivés Nitro-imidazolés : largement utilisés à la dose de 1 à 1,5g/j
 - Métronidazol

- Aminoside : Gentamycine 80mg (enfant) à 160 mg / j
- Quinolone de 2^{ème} génération :
 - Ofloxacine (OFLOCET*) : 200 mg x 2/j

La majorité des patients ont été traités par l'association de trois antibiotiques (voir tableau XII)

Le traitement était ajusté après résultat ATB gramme si germe isolé.

19 patients de notre série ont été mis sous traitement médical seul, ils s'agissaient de :

- Lésions nombreuses dans 12 cas
- Abscesses du cervelet au stade d'encéphalite dans 3 cas.
- Abscesses encéphaliques de diamètre inférieur à 2 cm dans 4 cas.

Tableau XII : Fréquence des associations antibiotiques utilisées:

Association d'antibiotiques	Nombre (n=113)	Pourcentage%
C3G+Nitro-imidazolés+aminoside	98	86,72
PeniG+phénicolés+Nitro-imidazolés	2	1,76
C3G+Nitroimidazolés+phénicolés	2	1,76
Phénicolés+Aminoside+Nitro-imidazolés	1	0,88
C3G + PeniM	2	1,76
C3G + Aminositides+quinolone 2 ^{ème} génération	3	2,65
Amoxicilline protégée + nitroimidazolés	5	4,42

b. Autres traitements médicaux :

Le traitement médical adjuvant utilisé dans notre série comprend :

Le traitement de l'œdème cérébral par le Méthyl-prednisolone (solumedrol*) à la dose de 120 mg/j, pour une durée variable de 2 jours à 1 semaine.

Dans notre série, seulement 47 patients avaient bénéficié de ce traitement soit 41,59% de l'ensemble des cas.

Le traitement anti convulsivants a été administré chez 17 malades :

- 19 cas à visée thérapeutique.
- 4 cas à visée préventive.

Les anticonvulsivants utilisés dans notre série sont :

- Phénobarbital (chez 19 patients).
- Valproate de sodium (chez 4 patients).

1.2 Traitement chirurgical :

a. trépanoponction:

Elle a été réalisée chez 70 patients, soit 74,46%, dont 24 cas ont nécessité des ponctions multiples devant la non amélioration clinique et/ ou la persistance de l'image de l'abcès à la TDM de contrôle.

b. Abord direct par volet osseux :

24 patients de notre série (25,53%) ont bénéficié d'une exérèse :

- Elle a été pratiquée d'emblée chez 17 patients (18,08%) :

6 cas d'exérèse totale de la coque devant le doute diagnostique (suspicion de lésion tumorale à la TDM).

- un abcès associé à une embarrure dans 4 cas : craniectomie excision du parenchyme nécrosé et abcédé.
- association d'un abcès et empyème frontal dans 4 cas.
- association d'un abcès frontale et d'un empyème temporal dans un cas.
- 3 cas d'exérèse totale de la coque d'abcès situé au niveau de la FCP, associé dans 2 cas à une hydrocéphalie cette dernière a été traité par une dérivation ventriculo-péritonéal à distance.

L'exérèse a été réalisée dans un 2ème temps, après ponctions évacuatrices chez 10 patients (10,63%) devant la dégradation de leur état clinique, et la non efficacité des ponctions évacuatrices répétées plusieurs fois.

Le délai séparant les deux gestes chirurgicaux a été variable d'un sujet à l'autre, allant de 3j à 4 semaines.

1.3 Traitement de la porte d'entrée :

Le traitement des 11 PCC et des 7 embarrures surinfectées a été fait en même temps que l'abcès cérébral.

Les patients présentant des abcès cérébraux d'origine sinusienne ont été adressés au service ORL pour complément thérapeutique.

Pour les abcès d'origine otogène, le traitement du foyer initial a été effectué :

- Dans 5 cas en même temps que celui de l'abcès : (évidement petro mastoïdien).
- 30 patients ont été adressé secondairement au service ORL pour complément thérapeutique : (antro-attico mastoïdectomie, évidement petro mastoïdien) le traitement de l'endocardite infectieuse a été initié au service, puis adresser au service de cardiologie pour complément thérapeutique.

1.4 Evolution des abcès :

a. Evolution globale :

a-1 Immédiate :

L'évolution clinique a été satisfaisante pour 89 patients parmi les 113 patients, soit 78,76 %, une confirmation à la TDM de contrôle qui était pratiquée chez 84 patients.

a-2 Au long cours :

Les complications neurologiques ont été observées dans 24 cas (21,23%) représentés par :

- Une aggravation neurologique dans 19 cas (coma dans 2 cas, aphasie avec parésie faciale droite dans 3 cas, survenue de crises convulsives dans 14 cas), dont 3 cas avaient développé un engagement sous falcoriel en post opératoire.
- Hydrocéphalie dans 5 cas dont une associée à un engagement sous falcoriel.

a-3- Mortalité :

Dans notre série d'abcès, nous avons enregistré 7 décès, soit une mortalité de 6,19%:

- Patient âgé de 70 ans avec trouble de conscience (GCS à 8), présentant une association abcès temporo-pariétal gauche et un empyème fronto-pariétal droit avec une thrombophlébite du sinus longitudinal supérieur (partie distal) et un engagement sous falcoriel, décédé avant toute intervention chirurgicale.
- Homme de 55 ans, GCS à 8, ayant un abcès frontal gauche de 6,5cm de grand diamètre, avec un important effet de masse, un engagement sous falcoriel, décédé le deuxième jour du post opératoire après une ponction évacuatrice.
- Nourrisson de 60 j, comateux, présentant des abcès multiples (frontal gauche, frontal droite, pariéto-temporo-occipitale compliquant une infection materno-foetal, décédé après des ponctions évacuatrices suit a un sepsis sévère.
- Patient de 23 ans, présentant des abcès temporaux bilatéraux, le patient a été mis sous un traitement médical et décédé avant toutes ponctions évacuatrices.
- Patient de 5 ans, présentant un abcès de l'hémisphère cérébelleux droit, de diamètre inférieur à 1,5cm, décédé 5 mois après instauration du traitement médical à cause d'une hydrocéphalie.

- patient âge de 25 ans, présentant des abcès dufosse cérébrale postérieure, le patient a été mis sous un traitement médical et décédé avant toutes ponctions évacuatrices.
- homme de 60 ans, ayant un abcès frontal gauche avec important effet de masse, un engagement sous falcoriel, décédé avant toutes ponctions évacuatrices.

a-4- Les séquelles :

14 patients dans notre série ont gardé des séquelles neurologiques :

- hémiparésie dans 2 cas, dont 1 cas associée à une épilepsie.
- hémiplégie dans 3 cas, dont deux associés à une épilepsie.
- une aphasie dans un cas.
- un strabisme dans 1 cas.
- Les crises convulsives ont persistées chez 7patient.

b. Évolution en fonction de l'état de conscience.

Tableau XIII :Évolution clinique des patients selon l'état de conscience

Patients (113 cas)	N de cas	Guérison		Complications		Séquelles		Décès	
		N	%	N	%	N	%	N	%
GCS :15-14	83	75	90,36	8	9,63	6	7,22	2	2,40
GCS :14-9	27	14	51,85	13	48,14	8	29,62	3	11,11
GCS < 8	3	1	33,33	2	66,66	0	0	2	66,66

Dans notre série nous avons noté 30 patients ayant un GCS <14, l'évolution a été favorable dans 14 cas, soit 46,66%, apparition de complications dans 16 cas (53,33%), séquelles neurologiques dans 8 cas (26,66%) et décès dans 5 cas (16,66%) Pour les patients conscients (GCS : 14-15), l'évolution était bonne dans 90,36%, avec 9,63% de complications, 7,22% de séquelles neurologiques et 2 cas de décès (2,40%).

Un taux plus élevé de décès, de séquelles neurologiques et de complications a été noté chez les patients ayant des troubles de conscience (GSC<8).

c. Evolution en fonction du terrain (âge/Sexe) :

Tableau XIV : Evolution clinique des patients selon le Sexe

Patients (113cas)	N de cas	Guérison		Complications		Séquelles		Décès	
		N	%	N	%	N	%	N	%
Masculin	81	60	74,07	21	25,92	12	14,81	07	8,64
Féminin	32	29	90,62	3	9,37	2	6,25	0	0

Tableau XV : Evolution clinique des patients selon age

Patients (113cas)	N de cas	Guérison		Complications		Séquelles		Décès	
		N	%	N	%	N	%	N	%
Age<15ans	26	21	80,76	5	19,23	3	11,53	2	7,69
15<Age<50	70	58	82,85	12	17,14	4	5,71	2	2,85
Age>50	17	10	48,82	7	41,17	7	41,17	3	17,64

Un âge de moins de 15 ans a été noté chez 26 patients, leurs évolutions cliniques a été marquée par la guérison dans 21 cas (soit 80%), complications dans 5 cas (19%), séquelles neurologiques dans 3 cas (11%) et décès dans 2 cas également (soit 7,69%)

Pour les patients âgé entre 15 et 50 ans (70 cas), la guérison a été observée dans 58 cas (82%), complications dans 12 cas (17%), séquelles neurologiques dans 4 cas (5,71%) et décès dans 2cas (2,85%).

Pour les patients âgés de plus que 50 ans (17 cas), la guérison a été observée dans 10cas (48%), complications dans 7 cas (41%), séquelles neurologiques dans 7 cas (41%) et décès dans 3 cas (17,64%).

Le décès, les complications et séquelles neurologiques sont plus importants chez les sujets plus de 50 ans, (voir tableau XV).

Chez les patients de sexe masculin (81 cas), l'évolution a été marquée par une guérison dans 60 cas (74,07%), complications dans 21 cas (25,92%), séquelles dans 12 cas (14,81%) et décès dans 7 cas (8,64%).

Pour les patients de sexe féminin (32cas), la guérison a été observée dans 29 cas (soit 90,62%), complications dans un 03 cas (9,37%), séquelles dans 2 cas (6,25%) et aucun cas de décès n'a été signalé (voir tableau XIV).

On a remarqué un taux de complications, les séquelles neurologiques plus importantes chez les patients de sexe masculin ainsi que les cas de décès.

d. Evolution en fonction de la porte d'entrée

Tableau XVI : Evolution des abcès en fonction de la ported'entrée:

Patients (113cas)	N de cas	Guérison		Complications		Séquelles		Décès	
		N	%	N	%	N	%	N	%
ORL	53	42	79,24	11	20,75	5	9,43	3	5,66
Traumatique	27	21	77,77	6	22,22	4	14,81	1	3,70
Métastatique	3	2	66,66	1	33,33	1	33,33	0	0
Autre	30	24	80	6	20	4	13,33	3	10

Les complications et les séquelles sont plus importantes en cas d'abcès métastatiques.

e. Évolution en fonction du nombre et siège de l'abcès

Tableau XVII : évolution clinique des patients en fonction du nombre et du siège de l'abcès

Patients (113 cas)	Nde cas	Guérison		Complications		Séquelles		Décès	
		N	%	N	%	N	%	N	%
Abcès unique	102	82	80,39	20	19,60	7	6,86	4	3,92
Abcès multiples	11	7	63,63	4	36,36	4	36,36	2	18,18
Abcès sus tentorial	94	78	82,97	16	17,02	8	8,51	4	4,25
Abcès de la FCP	19	15	78,94	4	21,05	2	10,52	1	5,26

L'évolution des patients présentant des abcès uniques (102 cas) a été marquée par la guérison dans 82 cas (80,39%), les complications dans 20 cas (19,60%), les séquelles dans 7 cas (6,86%) et 4 cas de décès (3,92%).

Pour les patients, ayants des abcès multiples (11 cas), l'évolution a été marquée par la guérison dans 7 cas (63,63%), complication dans 04 cas (36,36%), séquelles dans 4 cas (36,36%) et 2 cas de décès (18,18%).

Le taux de complications, de séquelles, de décès est plus important en cas d'abcès multiples.

f. Evolution en fonction du type de traitement :

Tableau XVIII : Evolution clinique des patients selon le type du traitement

Patients (113cas)	N de cas	Guérison		Complications		Séquelles		Décès	
		N	%	N	%	N	%	N	%
TRT medical seul	19	12	63,15	7	36,84	3	15,78	04	21,05
TRT médical+Ponction évacuatrice	70	60	85,71	13	18,57	7	10	03	4,28
TRT médical+Exerese	24	17	70,83	5	20,83	4	16,66	0	0

L'évolution des patients bénéficiant d'un traitement médical seul (19 cas) a été marquée par la guérison dans 12 cas (63,15%), complications dans 7 cas (36,84%), séquelles dans 3 cas (15%) et décès dans 4 cas (21,05%).

Pour ceux bénéficiant de ponctions évacuatrices, leurs évolutions clinique a été favorable, dans 60 cas (85,71%), complications dans 13 cas (18,55%), séquelles dans 7 cas (10%) et 3 cas de décès.

L'évolution après cure chirurgicale complète de l'abcès a été favorable dans 17 cas sur 24 (70,83%), complications dans 5 cas (20,83%), séquelles dans 4 cas (16,66%), et aucun cas de décès n'a été signalé.

2. Traitement et évolution des empyèmes

Était basé sur un traitement médical exclusif chez un 07 patient (12,28%) et sur un traitement médical associé à un geste chirurgical pour l'évacuation de l'empyème chez les 50 autres patients.

2.1 Traitement médical :

Basé essentiellement sur l'antibiothérapie, les anticonvulsivants et les anti-œdémateux, il a été administré à tous nos patients dès l'admission au service de Neurochirurgie.

L'antibiothérapie probabiliste de 1ère intention a été le plus souvent indiquée chez nos malades en préopératoire et avant les résultats du prélèvement du pus de L' EIC, puis guide en fonction de l'ATB gramme

a. L'antibiothérapie :

La trithérapie était l'antibiothérapie de choix à base de :

- G3G + Dérivés imidazoles + aminoside = 49 cas
- C3G + Dérivés imidazoles = 8 cas

L'antibiothérapie est maintenue en hospitalier avec une durée de 6 à 8 semaines dont 3 semaines en moyenne.

b. Les anticonvulsivants :

Administrés à tous nos patients :

- 19 cas à but curatif
- 12 cas à titre préventif

Les anticonvulsivants utilisés sont :

- Le phénobarbital (chez 17 patients)
- Valproate de sodium (chez 14 patients)

c. L'anti-œdémateux :

Corticothérapie intraveineux (solumédrol) était prescrite chez 21 de nos patients, soit 36,84% des cas.

d. Mannitol :

Aucun patient reçu de mannitol dans notre étude.

2-2 Traitement chirurgical:

La chirurgie était indiquée chez 50 patients (87,71%), les 7 cas n'ont pas eu de traitement chirurgical à cause de la petite taille de l'empyème et son association à des abcès multiples.

➤ **Trépano-ponction :**

L'évacuation, de l'empyème par trépano-ponction a été indiquée chez 30 malades (52,63% des cas).

➤ **Craniotomie :**

Elle a été réalisée chez 11 patients.

➤ **Craniectomie :**

Elle a été réalisée chez 9 patients :

- 5 patients présentant une embarrure surinfectée.
- 4 patients présentant une PCC négligée.

➤ **Reprise chirurgicale**

Etait indiqué chez 11 patients (22% des cas opérés), devant la non amélioration clinique et/ou radiologique.

2-3 Traitement de la porte d'entrée :

- Parmi les 13 patients présentant des empyèmes d'origine sinusienne, 09 ont été adressés au service ORL pour complément thérapeutique.
- Parmi les 15 patients présentant des EIC d'origine otogène, 4 ont été adressés au service ORL pour complément thérapeutique.
- La cure des embarrures surinfectées et des PCC a été faite en même temps que celui de l'empyème.

2-4- Evolution des empyèmes:

a. Evolution globale :

a-1- Immédiate :

L'évolution clinique a été satisfaisante chez 45 malades soit 78,94% des cas, sur le plan clinique et imagerie de control (TDM post opératoire) chez 39 d'entre eux.

a-2 Au long cours :

Les complications neurologiques ont été observé dans 15 cas, soit 26,31% des cas, représentés par :

- Une aggravation neurologique dans 07 cas.
- Hydrocéphalie dans 5 cas.
- crise convulsive chez 3 patients.

a-3-Mortalité :

Dans notre série d'empyème, nous avons enregistré 5 décès soit une mortalité de 8,77%:

- Un homme de 70 ans, admis avec un GCS à 8, dont le scanner cérébral montre la présence d'abcès tempo pariétal gauche, un empyème fronto-pariétal droit, comblement de la caisse du tympan droite. Thrombophlébite avec un engagement sous falcoriel, décédé avant intervention chirurgicale.
- Nourrisson de 1 ans, sexe masculin, présentant au scanner un empyème fronto-Pariétal gauche avec une encéphalite pré suppurative fronto-Pariétal bilatérale compliquant une méningite purulente avec une dilatation tetraventriculaire, décédé 3j après la craniotomie.
- Patiente de 70 ans, présentant un ESD pariéto-occipital post opératoire (Opéré pour HSDC il y a 2 mois au paravant), décédée 10j après la craniotomie.

- un patient de 18 ans, présent ESD en pariétal gauche associé à un abcès cérébral pariétal gauche, avec encéphalite pariétale gauche par sinusite fronto-éthmoïdo-maxillaire gauche et engagement sous falcoriel, décédé avant traitement chirurgical
- un patient de 40 ans présent ESD de FCP et fosse temporale gauche, décède avant traitement chirurgical.

a-4 Les séquelles :

10 patients (17,54%) dans notre série ont gardés des séquelles neurologiques:

- une hémiplégie dans 1 cas
- une hémiparésie dans 3 cas, associée à une épilepsie dans 1 cas et une parésie faciale dans un autre cas.
- Une aphasie dans 1 cas (reste sous surveillance pendant 1 mois).
- des crises convulsives ont persistées chez 5 patients pendant 3 ans (nécessitant une mise sous traitement anticonvulsivants à long terme)

b. Evolution en fonction de l'état de conscience

Tableau XIX : Evolution clinique des cas d'empyèmes en fonction de l'état de conscience.

Patients (57cas)	N de cas	Guérison		Complications		Séquelles		Décès	
		N	%	N	%	N	%	N	%
GCS :15-14	32	29	90,62	3	9,37	3	9,37	0	0
GCS14-9	23	12	52,17	11	47,82	7	30,43	3	13,04
GCS<8	2	0	0	0	0	0	0	2	100

On remarque un taux de décès, de complications, de séquelles nettement plus importantes chez les patients avec trouble de vigilance.

c. Evolution en fonction du terrain (âge/sexe) :

Tableau XX : Evolution clinique en fonction du sexe

Patients (N=57)	N de cas	Guérison		Complications		Séquelles		Décès	
		N	%	N	%	N	%	N	%
Masculin	45	33	73,33	12	26,66	8	17,77	4	8,88
Féminin	12	9	75	3	25	2	16,66	1	8,33

Tableau XXI : Evolution clinique en fonction de l'âge.

Patients(N=57)	N de cas	Guérison		Complications		Séquelles		Décès	
		N	%	N	%	N	%	N	%
Age <15ans	13	10	76,92	3	23,07	2	15,38	1	7,69
15<Age<50ans	35	27	77,14	8	22,85	6	17,14	2	5,71
Age>50ans	9	5	55,55	4	44,44	2	22,22	2	22,22

Le décès et les complications sont plus importants chez les sujets âgés plus de 50 ans.

d. Evolution en fonction du siège de L'EIC

Le type de l'EIC a été défini par la TDM cérébrale et/ou par l'intervention chirurgicale .le sous dural isolé est trouvé dans 23 cas, dans 4 cas l'ESD était associé à un abcès cérébral. L'extradural dans 05 cas et l'association ESD et empyème inter hémisphériques (EIH) dans 8 cas.

Tableau XXII : Evolution clinique en fonction du type et siège de l'EIC

Caractères de L'EIC	N de cas	Guérison		Complications		Séquelles		Décès	
		N	%	N	%	N	%	N	%
Type de L'EIC									
- ESD									
- EED	33	23	69,69	9	27,27	6	18,18	3	9,09
- ESD+EIH	7	6	85,71	1	14,28	1	4,28	0	0
- ESD+Abcès	12	10	83,33	2	16,66	1	8,33	1	8,33
	5	3	60	2	40	1	20	1	20
Siège de L'EIC									
- Supra tentoriel	52	41	78,84	11	21,15	9	17,30	4	7,69
- FCP	5	4	80	1	20	0	0	1	20

L'évolution des cas d'ESD isolés (33 cas) a été marquée par une guérison dans 23 cas soit (69,69%), 09 cas de complications (27,27%), 06 cas de séquelles également et 3 cas de décès (9,09%).

Le taux de guérison des EED était de 85,71% dans notre étude.

L'évolution des cas associant ESD+ EIH (12 cas) a été marquée par la guérison dans 10 cas, soit 83,33% des cas, complications dans 2 cas (16,66%) séquelles dans 01 cas (8,33%) et un cas de décès a été noté(8,33%).

L'évolution des cas associant ESD et abcès cérébral (5 cas) a été marquée par la guérison dans 3 cas (60%), complications dans 2 cas (40%) dont 1 gardés séquelles neurologiques (20%) et l'autre décédé (20%).

L'EIC au niveau de la FCP, noté chez un 5 patient avait une bonne évolution avec un décès à 20% (voir tableau XXII).



DISCUSSION

I. Historique :

Jusqu'à la fin du XIXe siècle, les abcès cérébraux avaient une mortalité proche de 100%, ce qui illustre l'inefficacité du système immunitaire face aux suppurations intracrâniennes. Les premières guérisons ont été décrites par un chirurgien anglais (WILLIAM MACEWAN), par traitement uniquement chirurgical (drainage), facilité par une meilleure connaissance de l'anatomie du cerveau, bien avant les premières antibiothérapies [2].

Les premières descriptions des EIC apparaissent au 18ème siècle avec DELAPEYRONIE en 1709 et SCHMUKER en 1776 qui font mention des cas pouvant être à présent reconnus comme des empyèmes sous duraux post traumatiques, RICHTER en 1773 qui rapporte un probable empyème sous dural secondaire à une sinusite frontale [3, 4,5 ,6].

Le terme d'empyème sous dural a été utilisé par KUBIK et coll. [7] en 1943 et préféré aux termes moins précis de suppurations sous durale, d'abcès sous dural, intra dural, intra arachnoïdien ou encore intra méningé, de pachyméningite interne ou purulente, de méningite circonscrite ou phlegmoneuse qui ont pu être tour à tour utilisés.

Les découvertes successives de la pénicilline (1940), du chloramphénicol (1959), des céphalosporines 3ème générations (1975) ont contribué à améliorer le traitement médical des abcès.

Le dernier quart du XXe siècle est marqué par l'avènement du scanner (1974), des biopsies stéréotaxiques (1980), et enfin de l'IRM cérébrale (début des années 1990) , leurs contributions successives à l'amélioration du pronostic des abcès sont établies dans de nombreuses études [8].

II. Rappel anatomopathologique:

L'abcès cérébral se développe principalement à la jonction entre substance blanche et substance grise, dans un territoire jonctionnel entre les territoires superficiels et profonds de l'artère cérébrale moyenne [9]. La micro vascularisation artérielle présente une architecture originale lors du passage dans la substance blanche. A ce niveau les artères sous corticales après avoir traversées perpendiculairement le cortex prennent un aspect spiralé, en colimaçon, constituant des boucles, cette organisation anatomique peut favoriser le trappage de micro-organismes, ce qui explique que la jonction substance grise substance blanche soit un lieu de prédisposition de survenue des abcès cérébraux [10].

La constitution d'un abcès cérébral dure 2 semaines sur plusieurs étapes [9,11]:

- Encéphalite précoce : (J1 à J3)

Elle est composée d'une inflammation localisée.

- Encéphalite tardive (J4 à J9) :

Cette étape est caractérisée par l'apparition d'une zone nécrotique centrale et l'extension de la zone inflammatoire.

- Encapsulations précoce (J10 à J14) :

Apparaît une gliose ou fibrose périphérique associée à une hyper vascularisation.

- Encapsulation tardive (à partir de J15) :

La capsule est définitivement formée, encerclant parfaitement l'abcès avec une paroi relativement étanche [12,13].

L'empyème sous dural réalise une collection suppurée extra cérébrale située entre la dure-mère et l'arachnoïde [14, 15,16].Il est rare que le processus infectieux s'étend directement par contiguïté à partir d'une sinusite ou d'une ostéite, formant progressivement une collection

suppurée extradural, puis sous durale cloisonnée [17,18] : L'infection des veines sous muqueuses dépourvues de valvules, des cavités sinusiennes [19,20], se transmet de façons rétrograde aux veines sous durale. C'est dans cet espace que se développe l'infection, alors qu'une réaction méningée tend à la limiter par formation de dépôts de fibrine qui contribuent à former des néo membranes [20, 21,22] puis un encapsulement [14, 18,23].

Le processus inflammatoire peut s'étendre rapidement de façon bilatérale et extensive au niveau frontal, pariétal, occipital et inter hémisphérique compte tenu du peu de lien entre la dure mère et l'arachnoïde. [3, 22,24],il atteindrait dans 80-90% des cas l'ensemble de l'espace sous dural supra tentoriel, surtout au niveau frontal et pariétal [,25,26,27], la localisation au niveau occipital est plutôt rare,représente 3% de l'ensemble des localisations supratentorielles [26,28,29],par contre au niveau de la base du crâne, l'extension est plus limitée du fait de l'étroite relation entre le cerveau et la base du crâne par la pesanteur et la présence de nerfs et de vaisseaux [3,30], ainsi seul 10% des empyèmes sous duraux sont infratentoriels (FCP ou bas du crâne) [6,29,31], Cette localisation peut être secondaire à une extension directe suite à la dissémination du pus d'un empyème supra-tentoriel, ou indirecte par voie hématogène [32].

Le mécanisme de développement de L'EED est proche de celui de l'empyème sous dural (ESD) [20,27], il est généralement mieux contenu que L'ESD de par l'étroit attachement de la dure mère au périoste [26], par ailleurs, la dure-mère constitue une solide barrière à la transmission de l'infection et protège le reste de l'encéphale [33], L'extension de l'infection à l'espace sous dural est toute fois possible [30,34].

III. Données épidémiologiques des SIC:

1. Fréquence :

Les empyèmes intracrâniens sont plus rares que les abcès cérébraux, représentent 25-31% des suppurations intracrâniennes [27], 75% étant sous duraux [20,28]

NATHOO et coll. [35] ont rapporté une fréquence de 17,6% des empyèmes intracrâniens par rapport aux autres suppurations intracrâniennes traitées pendant la même période.

L'incidence des abcès cérébraux est faible (1,3/100000/an) [36], leur fréquence dans les pays occidentaux augmente à cause du nombre croissant d'infection opportuniste chez les patients immunodéprimés.

Dans la littérature, on constate une variation de la fréquence moyenne par an de cas d'abcès d'une série à l'autre, allant de 2,2 cas/an dans la série de YUEN-HUA [37] à 10,5 cas/ an dans la série de FUREN [38].

Dans notre série la fréquence moyenne est d'environ 12 cas/an, tout en sachant que le nombre des abcès cérébraux varie d'une année à l'autre.

Tableau XXIII : Comparaison des fréquences annuelles moyennes des abcès Cérébraux dans différentes séries

Séries	Nombre total de cas	Fréquence moyenne/an
EMERY [39]	34	4,86
ORHAN [40]	23	3,3
SRINIVASAN [41]	37	5,3
PAO-TSUAN [42]	53	4,8
TONON [43]	100	5,9
TAYFUN [44]	96	6,86
FUREN [38]	178	10,5
<u>Notre série</u>	<u>113</u>	<u>11,3</u>

L'ESD constitue 13 à 25% des infections bactériennes intracrâniennes pour la plus part des études [15, 31, 45,46]. Certaines études rapportent des taux allant de 10 à 44% [16, 34, 47,48], ou au contraire se limitant entre 5 et 13% [30].

L'EED est 2 fois moins fréquent que L'ESD [48, 49,50], il est rapporté à un taux de 4 à 6% parmi les suppurations intracrâniennes [30,34,].

Dans notre étude, 57 cas des empyèmes intracrâniens ont été colligé au service de neurochirurgie sur une période de 10 ans, soit 33,52% des suppurations intracrâniennes, représentés par 45 cas d'ESD ,7 cas d'EED, l'empyème intracrânien a été retrouvé associé à un abcès dans 5 cas.

Tableau XXIV : Fréquences des suppurations intracrâniennes selon les séries

Séries	Année	Abcès		ESD		EED	
		N	%	N	%	N	%
Alliez [28]	1991	44	65,67	16	23,88	4	5,97
EMERY [59]	1997	34	79,06	7	16,27	2	4,6
NATHOO [35]	1997	712	46,7	623	40,8	82	5,3
BOUSSAD [51]	1997	25	67	6	16,2	0	0
BROALET [52]	1998	12	35,29	16	47,05	0	0
JONES [21]	1999	15	33	19	42,2	11	24,46
HERAN [53]	2002	3	20	0	0	8	53
<u>Notre série</u>	2014	<u>113</u>	<u>66,47</u>	<u>45</u>	<u>26,47</u>	<u>7</u>	<u>4,11</u>

2. répartition selon l'âge :

2.1 Abcès :

L'âge moyen de survenue est variable, en effet des études effectuées dans plusieurs pays ont présentés des moyennes d'âges différentes.

- Au TAIWAN PAO-TSUAN [42] a observé, à partir d'une série de 53 patients, une moyenne d'âge de 41 ans avec un pic d'incidence entre 40 et 50 ans.
- De même au France EMERY [39], a observé à partir d'une étude rétrospective de 34 patients entre 1997 et 1999 une moyenne d'âge de 46,5 ans.
- Alors qu'une étude effectuée en INDE par SRINIVASAN [41], sur 37 patients entre 1989 et 1997, a trouvé une fréquence élevée de survenue (81%) entre 1 et 20 ans.
- Une étude rétrospective descriptive par A.KABRE portant sur 112 dossiers d'abcès cérébraux colligés sur une période de 12 ans (janvier 2000-décembre 2011) dans les archives du service de neurochirurgie du CHU Yalgado Ouédraogo de Ouagadougou. L'âge moyen des patients était de 26 ans (3 mois-76 ans).[54]
- Dans notre série, la moyenne d'âge est de 23,92 avec des âges extrêmes de 60J et 68 ans, la répartition selon des tranches d'âge de 10 ans, montre une fréquence plus élevée entre 11 et 30 ans (60 cas, soit 53.98%)

Tableau XXV : Comparaison des moyennes d'âge des abcès Cérébraux dans différentes séries

Séries	Pays	Nombre de cas d'abcès	Moyenne d'âge
PAO-TSUAN [42]	TAIWAN	53	41ans
EMERY [39]	France	34	46,5ans
A.KABRE [54]	Sénégal	112	26 ans
Notre série	Maroc	113	23,92 ans

2.2 Empyème :

L'âge jeune des patients est retrouvé dans la majorité des séries de littérature, [26, 55, 56,57] surtout au niveau de la deuxième et troisième décade de la vie [15, 29, 58,59].

Dans une étude faite en 2003 en INDE, YEND A.K rapporte une prédominance chez les patients de moins de 20 ans, représentant 33 à 50% [46].

Une moyenne d'âge variant entre 26 et 28 ans a été rapportée par plusieurs auteurs [35, 39,60], avec des extrêmes d'âge allant de 14j à 72ans.

Dans notre série la moyenne d'âge est La moyenne d'âge est de 27,07ans avec des âges extrême de 2mois et 70 ans.

Une étude rétrospective, réalisée par H.A.K. OUIHINGA à la clinique de neurochirurgie du centre hospitalier universitaire de Fann de Dakar, de janvier 2008 à décembre 2011 portant sur 100 observations cliniques l'âge moyen était de 21ans (1à73ans) [48].

Un pic de plus grande fréquence des EIC a été rapporté par TEWARI [61] entre 20 et 30 ans (37%), par NATHOO et coll. [35] entre 6 et 20 ans (71%) et par BOUSSAAD [51] entre 10 et 30 ans (46% des cas).

Dans notre série un pic est retrouvé entre 10 et 30 ans. (27 cas ,soit 47,36%).

Tableau XXVI : Comparaison des moyennes d'âge des empyèmes Cérébraux dans différentes séries

Séries	Pays	Nombre de cas d'empyèmes	Moyenne d'âge
NATHOO [35]	Afrique du Sud	705	28 ans
EMERY [39]	France	9	26 ans
H.A.K.OUIHINGA [48]	Sénégal	100	21ans
Notre série	Maroc	57	27,07 ans

3. Répartition selon le sexe :

3.1 Abscess :

La prédominance masculine est retrouvée par la majorité des auteurs : 64,2% hommes /35,8% femmes dans la série d'EMERY [39], 66,7% hommes /33,3 Femmes dans la série d'ORHAN [40] et 73% homme /27% femmes dans la série de FUREN [38], une prédominance masculine 65,17% hommes /34,82% femmes dans la série de A. KABRE [54].

Notre série de 113 cas comprend 81 sujets de sexe masculin, soit 71,86% et 32 sujets de sexe féminin (28,32%).

Tableau XXVII : répartition selon le sexe des abcès Cérébraux dans différentes séries

Série	Hommes %	Femmes %
EMERY [39]	64,2	35,8
ORHAN [40]	66,7	33,3
FUREN [38]	73	27
A.KABRE [54]	65,17	34,82
Notre série	71,86	28,32

3.2 Empyèmes :

Là aussi une prédominance masculine nette a été rapportée par tous les auteurs, [19, 48, 50, 61, 62,63] avec un sex-ratio de 3/2 pour EMERY [39], de 2/1 pour BROALET [51] et pour HILMANI [64] 8/3.

Pour notre série on note également une nette prédominance masculine avec 45 cas (78,94%) et 12 sujets de sexe féminin.

4. Les facteurs étiologiques des abcès :

Les Abcès cérébraux se développent suivant deux mécanismes différents, soit par contiguïté soit par l'intermédiaire d'embols septiques provenant d'un foyer à distance (abcès métastatiques).

Le mécanisme de formation de l'abcès cérébral détermine sa topographie.

De manière didactique, les abcès de contiguïté ou de pénétration s'opposent aux abcès métastatiques.

Dans le premier cas, la topographie sera frontale ou temporale et dans le second, principalement le territoire de l'artère cérébrale moyenne.

4.1 Causes locorégionales :

L'infection locorégionale est clairement identifiée dans 30 à 60% des cas [12]. Il s'agit le plus souvent d'otite chronique, de mastoïdite, de sinusite frontale, fronto-éthmoïdale ou sphénoïdale et d'infections bucco-dentaires [12].

La propagation se fait par voie veineuse, facilitée par l'absence de valves anti reflux au niveau des veines émissaire, ce qui va permettre le passage des bactéries vers le cerveau [65]. Il existe vraisemblablement dans la majorité des cas une thrombophlébite septique, associée à un infarctus cérébral localisé d'origine veineux, mais ces étapes ne sont habituellement pas ou peu symptomatiques et le diagnostic n'est fait le plus souvent qu'au stade d'abcès cérébral [17].

a. Origine otogène :

Tout foyer infectieux chronique au niveau de l'oreille moyenne, peut créer une thrombophlébite septique ou une érosion osseuse, source de complications endocrâniennes [37, 66, 67,68], dont la plus fréquente et la plus grave est l'abcès cérébral.

L'origine otogène représente 30,97% de toutes les étiologies de notre série, faisant d'elle la première source d'infection responsable d'abcès cérébral, rejoignant ainsi les résultats obtenus par l'étude faite par SRINIVASAN [41] où l'otite moyenne chronique prédomine avec un pourcentage de 70,3%.

Cependant, cette fréquence n'est que 1, 7% pour A.KABRE [54], 4,3% pour ORHAN [40] et 7,9% pour FUREN [38]. Ces faibles fréquences s'expliquent probablement en partie par le traitement précoce des infections de la sphère ORL et par l'amélioration collective de l'hygiène de vie [13].

Dans notre série, le lobe temporale et/ou pariétale est le siège électif des abcès cérébraux otogènes (23 fois sur 35, soit 65,71%). Résultat qui concorde avec ceux de la série de SRINIVASAN [41].

Tableau XXVIII : Fréquence des otites dans différentes séries d'abcès.

Séries	Nombre total de cas	Nombre de cas d'abcès otogène	Pourcentage %
ORHAN [40]	23	1	4,3
SRINIVASAN [41]	37	26	70,3
PAO-TSUAN [42]	53	10	19
TONON [43]	100	12	12
TAYFUN [44]	96	16	17
YUEN-HUA [37]	24	3	12,5
FUREN [38]	178	14	10,6
A.KABRE [54]	112	2	1,7
Notre série	113	35	30,97

b. Origine sinusienne :

Les abcès cérébraux d'origine sinusienne peuvent se développer soit par contiguïté à partir d'une ostéite ou d'une ostéomyélite [69], soit par l'intermédiaire d'une thrombophlébite [70]. Confirmé bactériologiquement, les sinusites chroniques sont plus incriminées dans la survenue de complications intracrâniennes que les sinusites aiguës [65].

Les infections sinusienne sont responsables de 15, 17% des abcès cérébraux dans série d'A.KABRE [54]. Toute fois, l'ensemble de séries montre la diminution de cette fréquence [37, 38, 42, 43, 44,71]. (Voir tableau XXIX).

Tableau XXIX : Fréquence des sinusites dans différentes séries d'abcès

Séries	Nombre total de cas	Nombre de cas de sinusite	Pourcentage %
PAO-TSUAN [42]	53	3	6
TONON [43]	100	1	1
TAYFUN [44]	96	5	5
YUEN-HUA [37]	24	2	8,3
FUREN [38]	178	5 ⁱ	2,8
A.KABRE [54]	112	17	15,17
Notre série	113	18	15,92

c. Origine dentaire :

Ce sont des abcès cérébraux par contiguïté, qui surviennent plus fréquemment chez des sujets dont l'état dentaire est précaire. Foyer majeur de contamination, et se situent préférentiellement dans le lobe pariétal ou frontal [12,42]. L'origine dentaire a été prédominante dans la série d'EMERY [39] avec 41,2% des cas, alors qu'elle n'a représenté que 8%, 7%, 3,57% rétrospectivement dans les séries de PAO-TSUAN [42], TONON [43] A.KABRE 3,57% [54].

Dans notre série 4 cas d'abcès d'origine dentaire ont été retrouvés, soit 3,53%, des abcès cérébraux siégeaient au niveau du lobe temporo-pariétal (gauche et a droit).

4.2 Cause traumatique :

Il s'agit d'infection par ensemencement direct retrouvée dans 5,9% à 30% des abcès selon les séries [38, 39, 42, 43,44 ,54] survenant suite à un traumatisme crânien ouvert (fracture du crâne en regard des espaces aériques de la base ou d'une PCC).

Tableau XXX : Fréquence des causes traumatiques

Séries	N totale de cas	Nombre de causes traumatiques	Pourcentage %
EMERY [39]	34	2	5,9
PAO-TSUAN [42]	53	10	19
TONON [43]	100	30	30
TAYFUN [44]	96	18	19
FUREN [38]	178	19	10,7
A.KABRE [54]	112	28	25
<u>Notre série</u>	<u>113</u>	<u>27</u>	<u>23,89</u>

4.3 post opératoires :

Il s'agit d'infection par ensemencement du parenchyme cérébral survenant suite à une intervention neurochirurgicale (craniotomie, implantation d'un shunt ventriculo-péritonial) JUNEAU P [72]. Dans notre série 6 cas d'abcès post opératoire (5,30%) ont été trouvés contre 9,6% des cas dans la série de FUREN [38] et 4% des cas dans la série de TAYFUN [44].

4.4 Causes métastatiques :

Les abcès métastatiques se produisent par voie hématogène [72], souvent multiples, ils siègent à la jonction substance grise, substance blanche dans le territoire de l'artère cérébrale moyenne. Il semble que toute bactériémie risque d'aboutir au développement d'un abcès, les principaux facteurs de risque étant : le caractère répété de la Bactériémie (comme dans les endocardites) , L'existence d'un shunt gauche droit (cardiopathies cyanogènes, fistule artérioveineuse pulmonaire) , L'existence d'un foyer infectieux intra thoracique (abcès pulmonaire, dilatation des bronches, empyèmepleural, mediastinite) [13].

Les abcès métastatiques étaient présents dans toutes les séries à des fréquences variables : FUREN [38] 26%, PAO-TSUAN [42]19%, TONON [43] 17% et ORHAN [40] 14,3%, A.KABRE [54] 15,17%.

Dans notre série les causes métastatiques diagnostiquées représentent seulement 2,65% des cas.

a. Causes cardiaques :

L'origine cardiaque des abcès cérébraux est classique avec l'endocardite bactérienne, mais on peut les voir aussi dans la pathologie malformative cardiaque (5% compliqués d'abcès cérébral) [73], en particuliers les shunts droite-gauche (tétralogie de Fallot, communication inter auriculaire, transposition des gros vaisseaux), malformation artério-veineuse pulmonaire [74] ou les greffes cardiaques [69, 75,76]. L'anoxie et l'augmentation de la viscosité sanguine favorisée par ces affections contribuent à la formation de micro infarctus cérébraux, véritable nids pour la culture des germes.

Les cardiopathies congénitales sont présentes à 13,5% des cas dans la série d'ORHAN [40] et 12,4% dans la série de FUREN [38]. Dans notre série, 3 cas d'abcès cérébrale d'origine cardiaque a été rapportés.

b. Causes pulmonaires:

L'infection pleuro pulmonaire responsable d'abcès cérébral est représenté essentiellement par : les pneumopathies, les surinfections au cours de la mucoviscidose [77] ou de la dilatation des bronches et des empyèmes pleuraux [78]. Sa fréquence est particulièrement importante chez l'adulte de sexe masculin, cette prédominance est en rapport avec l'intoxication tabagique [79], elle est de 6% dans la série de PAO-TSUAN [42] , de 9,9% dans la série d'ORHAN [40] et 12,15% dans la série d A.KABRE [54].

Dans notre série, aucun cas d'abcès de cause pulmonaire n'a été diagnostiqué.

4.5 Méningite :

L'origine méningée est retrouvée surtout chez le nourrisson et le nouveau né [79]. Elle représente dans la littérature une cause non négligeable. En effet, sa fréquence dans la série de TAYFUN [44] et dans la serie d'A.KABRE [54] est de 17%, tandis qu'elle est faible dans notre série 3,53% et celle de PAO-TSUAN [42] 2%.

4.6 Autres causes :

Dans la revue de littérature, un grand nombre de sources de contamination responsables d'abcès cérébral ont été constaté. On cite parmi elles :

Infections pelviennes [81], infections abdominales [82], infections cutanées [83], accident cérébral ischémique [84] ou hémorragique [85], tumeurs malignes des os du crâne, tumeurs cérébrales (bénignes ou malignes) [86], embolisation d'un anévrysme des troncs artériels supra aortiques [87], lithotripsie extra corporelle [88], polyglobulie, hémodialyse chronique [89], maladie de BEHCET [90].

4.7 Causes inconnues :

Environ 20% des abcès cérébraux restent sans points de départ retrouvé [91,13, 54]. Cette fréquence peut aller jusqu'à 54,2% dans la série de YUEN – HUA [37]. Dans la série de TAYFUN [44], L'étiologie indéterminée prédomine chez les patients entre 41 et 60 ans.

Dans notre série 14,15 % des abcès sont d'origine indéterminée.

Le mécanisme physiopathologique dans ces cas n'est pas complètement élucidé [12], néanmoins, il est essentiel de rechercher une cardiopathie cyanogène ou un shunt droite-gauche passé jusqu'à lors inaperçu.

Tableau XXXI : Comparaison des fréquences des abcès cérébraux d'origine indéterminée.

Séries	Nombre totale de cas	Nombre de causes traumatiques	Pourcentage %
EMERY [39]	34	2	5,9
PAO-TSUAN [42]	53	10	19
TONON [43]	100	30	30
TAYFUN [44]	96	18	19
FUREN [38]	178	19	10,7
A.KABRE [54]	112	16	14,28
Notre série	113	16	14,15

5. Les facteurs étiologiques des empyèmes :

Les étiologies sont réparties différemment suivant l'âge du patient, schématiquement on peut dire que les empyèmes sous duras sont souvent la complication d'une méningite chez les nourrissons et les enfants alors que chez les adolescents et les adultes, les sinusites, les otites et les mastoïdites sont majoritairement en cause. [19,20, 34,63]

La première place est occupée par les infections ORL notamment les sinusites, elle est définie comme cause principale des ESD par tous les auteurs [35, 48, 49, 52,61, 63].

L'origine ORL représente 60 à 90% des causes d'EIC dans la littérature [62], elle a même été rapportée par EMERY [39] comme l'unique origine dans une étude portée sur 9 patients ayant développé un EIC soit 100% des cas.

Dans notre série, elle a représenté 49,12% des cas et elle reste en tête des pathologies causales de L'EIC.

5.1 Cause ORL :

a. L'origine otogène :

L'utilisation large d'antibiotiques lors des otites moyennes aiguës, ces dernières années, a entraîné une diminution des complications de type otite moyenne chronique et mastoïdite et vraisemblablement par conséquent le nombre de cas d'empyèmes sous et extra duraux qui pouvaient en découler. [18,49] L'ESD reconnaît une cause otogène dans 20 à 33% des cas selon les séries et représente 8 à 10 % des complications endocrâniennes des otites. [56, 92, 93,94]

Tandis que l'EED est habituellement une découverte opératoire et se développe par contiguïté, entre le rocher et la dure mère, plus souvent dans la fosse cérébrale postérieure que dans la fosse temporale [92].

BANNISTER et coll. [14] ont rapporté une cause otogène des empyèmes intracrâniens dans 20 % des cas, TEWARI et coll. [61] l'ont retrouvée dans 15.64 % des cas.

Pour NATHOO et coll, elle était la principale cause des empyèmes infratentoriels, retrouvée dans 91% de cas et elle n'était rapportée que dans 9,2% des cas empyèmes supra tentoriel [35,95].

H.A.K.OUIMINGA *et al* [48] a rapporté une cause otogène des EIC dans 5% des cas.

Dans notre étude, l'origine otogène a été responsable de 26,32% d'EIC.

b. Les sinusites :

Ce sont les sinusites prolongées ou récidivantes qui comportent le plus de risques de se compliquer d'un empyème car les modifications inflammatoires de la muqueuse du sinus favorisent la contamination osseuse et l'infection veineuse [30,34]. Cependant cette notion est

souvent difficile à mettre en évidence, HIT CHCOOK et coll. [4] décrivent une notion de sinusite chronique chez seulement 3 patients sur 20 présentant un empyème à point de départ sinusien.

Par ailleurs, la sinusite a été retrouvée comme principale porte d'entrée des EIC dans plusieurs séries [22,49,48,63,96, 97] , que ça soit chez l'adulte ou chez l'enfant, elle représente, dans les pays occidentaux 60 à 70% des causes d'empyèmes [98,99,100,101] .

HERAN et coll. avaient une série sur 15 enfants ayant une sinusite, dont 8 avaient développé un EED soit 53% des cas [53]. Une étude portant sur des adultes, a été menée par JONES qui avait une série sur 47 patients, dans 18 ont développés un ESD, soit 38% des cas [21].

Tableau XXXII : Fréquence des EIC compliquant une sinusite selon les séries.

Séries	Tranche d'âge	Nombre de cas de sinusite	Type d'empyème	Nombre de cas d'empyème
HERAN et COLL.[53]	<16	15	EED	8(53%)
JONES[21]	Tout âge	47	ESD EED	18(38%) 11(23%)

Elle a été également rapportée par NATHOO [35] comme la cause principale des ESD, dans 67,1 % des cas.

BANNISTER est coll. [14] ont trouvé environ 70% des empyèmes secondaires à une extension d'une sinusite de voisinage, cette cause a été notée dans 40% des cas d'EIC rapportés par HILMANI [64] et dans 44,4 % des cas d'ESD par TEWARI et coll. [61] (voir tableau XXXIII).

Tableau XXXIII : Fréquence de l'origine sinusienne selon les séries

Séries	Types d'empyème	Pourcentage%
BANNISTER [14]	ESD	70
HILMANI [64]	ESD et EED	40
NATHOO [35]	ESD	67,1
TEWARI [61]	ESD	44,4
H.A.K.OUIMINGA [48]	ESD et EED	18
<u>Notre série</u>	<u>EED et ESD</u>	<u>22,80</u>

Dans notre série, on a retrouvé 13 cas de sinusite, soit 22,80% des causes d'EIC, avec une localisation unique dans 3 cas et multiple (pansinusite) dans 10 cas.

c. Autres infections ORL :

D'autres causes d'origine ORL ont été souvent mentionnées dans la littérature, notamment les infections dentaires ou cutanées à type de cellulite, cette dernière à été rapportée par AILAL et coll. [102], dans une étude faite sur 33 enfants hospitalisés, sur une période de 1994 à 2000, au service de pédiatrie du CHU IBN ROCHD à Casablanca, et qui a retrouvé un EIC comme complication de cellulite orbitaire dans 22,2% des cas.

Aucune de ces causes n'a figuré dans nos observations.

5.2 Méningite :

C'est une infection touchant essentiellement le jeune enfant et le nourrisson, mais peut être également vue chez l'adulte à des degrés différents de sévérité [103], elle a été rapportée comme principale cause d'ESD chez les enfants de moins de 5 ans par SMITH [96] et OGYLVY [104].

Une étude faite par JOHN [105], sur 87 enfants qui ont présenté une méningite bactérienne, on a trouvé dans 22 cas un ESD soit 25% des cas de méningite.

Une étude similaire faite à ABIDJAN par BROALET et coll. [52], chez 34 enfants ayant présenté une suppuration intracrânienne, la méningite comme en était responsable dans 17,6% des cas.

La méningite a occupé la 2ème position des causes d'empyèmes dans la série de NATHOO et Coll. [35], elle a représenté 10,4% des sources d'infection, dont environ la moitié a été notée chez des enfants de moins de 5 ans et l'autre moitié notée dans la tranche d'âge de 51 ans à 70 ans.

Pour H.A.K.OUIMINGA *et al* [48] la méningite présente 4% des empyèmes intracrâniens.

Cette origine représente 8,77% des étiologies chez nos patients.

5.3 Origine post opératoire :

Bien reconnue comme cause de d'EIC mais les auteurs l'ont rarement rapportée dans leurs séries.

Cette origine est considérée comme une cause rare des EIC [27, 35,48, 106]. Elle a été retrouvée dans 6,7% des cas rapportées par TEWARI [61].

Dans notre étude, l'origine post opératoire est retrouvée chez 7 patients soit 12,28% la moitié étant opérée pour HSDC.

5.4 Origine post traumatique :

Elle est rarement incriminée dans la survenue de L'EIC, néanmoins elle garde sa place dans les séries rapportées par les auteurs comme origine de l'empyème [27 ,34 ,64].

Retrouvée dans 6,7% des cas rapportés par TEWARI et coll. [61], 8,2% des cas par NATHOO et coll. [35], et 8% des cas par H.A.K.OUIMINGA. [48] cette cause a été notée chez 11 de nos patients (19,29% des cas).

5.5 Origine métastatique :

Un EIC suite à une septicémie a été rapporté dans la littérature par quelques auteurs. NATHOO et coll. [35] ont rapporté 2 cas sur 699 qui ont développé un EIC. TEWARI et coll. [61], ont également rapporté dans leur série, 2 cas sur les 45 patients qui ont présenté un ESD.

Un autre cas d'ESD à double localisation supra et infratentorielle, a été rapporté par KOJEMA et Coll. [32], compliquant une septicémie à point de départ hépatique (abcès du foie). Dans notre série, aucun empyème d'origine métastatique n'a été noté.

5.6 Cause inconnue :

Une porte d'entrée indéterminée de L'EIC a été rapportée par certains auteurs [49, 52,62], NATHOO et coll. [35] ont trouvée 15 patients sur 699 cas qui ont eu un EIC avec une cause indéterminée, soit 2% des cas. HILMANI [64], a rapporté sur 20 cas d'EIC un cas dont l'origine est non trouvée, soit 5% des cas.

Elle était inconnue dans 23% des cas dans la série de H.A.K.OUIMINGA. [48].

Pour BROALET et coll. [52], elle a représenté 29% des cas. Dans notre série aucun cause n'été retrouve dans 8,77% des cas (5 cas),

IV. Données clinique des SIC:

1. Données cliniques des abcès :

L'aspect clinique des abcès cérébraux est éminemment variable. Les facteurs influençants l'occurrence des symptômes dépendent de la taille et de la localisation de la lésion, de la virulence du germe et du terrain du patient [12, 13, 39,58] La triade de BERGMAN : hypertension intracrânienne, syndrome infectieux et déficit neurologique focal est rarement complete ,13% chez FUREN [38] ,25% des cas chez YUEN-HUA [37], et 34 % chez PAO-TSUAN [42].

Elle a été présente chez 25,66% de nos cas. Deux de ces signes suffisent donc à évoquer le diagnostic, de même une première crise convulsive (même chez un patient apyrétique) ou des vomissements dans un contexte fébrile doivent évoquer un abcès cérébral [13].

1.1 **Syndromes infectieux :**

Le syndrome infectieux clinique est inconstant, constituant ainsi l'une des raisons du retard diagnostique [12]. Variable selon les auteurs, la fièvre habituellement inférieure à 39° a été retrouvée avec une fréquence élevée dans la série de TONON 79% [43], la série de YUEN-HUA [37] 71%, et dans la série d'A.KABRE et al [54] 74%.

Cependant elle n'a été présente que dans 13% des cas dans la série d'ORHAN [40]. Dans notre série, elle était présente chez 46,90% des patients (voir tableau XXXIV).

Une température supérieure à 38,5° a constitué un élément de mauvais pronostique dans la série de TAYFUN [44].

Tableau XXXIV : Fréquence de la fièvre dans différentes séries :

Séries	Nombre total de cas	Nombre de cas de fièvre	Pourcentage%
EMERY [39]	34	16	47
ORHAN [40]	23	3	13
PAO-TSUAN [42]	53	30	57
TONON [43]	100	79	79
TAYFUN [44]	96	55	57
YUEN-HUA [37]	24	17	71
FUREN [38]	178	113	63
A.KABRE [54]	112	83	74,1
<u>Notre série</u>	<u>113</u>	<u>53</u>	<u>46,90</u>

1.2 Syndrome d'Hypertension intracrânienne :

Les céphalées sont retrouvées chez la quasi totalité des patients [8], lorsqu'elles sont isolées, elles prêtent aisément à confusion et retardent le délai du diagnostic. Ces céphalées n'ont pas de caractère sémiologique particulier, cependant, elles sont le plus souvent sourdes, mal localisées et de début progressif [12].

Les signes associés d'hypertension intracrânienne sont rarement retrouvés (25%) [8].

Ce syndrome est retrouvé avec une fréquence variable mais importante dans la littérature, elle est de 73,9% dans la série de ORHAN [40], 66,1% dans la série de A.KABRE [54] et de 58,8% dans la série d'EMERY [38]. Dans notre série, sa fréquence était aussi élevée : 75,22% des cas.

Tableau XXXV : Fréquence de L'HTIC dans différentes séries.

Séries	Nombre total de cas	Nombre de cas d'HTIC	Pourcentage %
EMERY[39]	34	20	58,8
ORHAN [40]	23	17	73,9
PAO-TSUAN [42]	53	29	55
TONON [43]	100	59	59
TAYFUN [44]	96	52	54
YUEN-HUA [37]	24	11	46
FUREN [38]	178	87	49
A.KABRE [54]	112	74	66,1
<u>Notre série</u>	<u>113</u>	<u>85</u>	<u>75,22</u>

L'examen du FO est capital, il permet de rechercher le signe majeur de l'HTIC (œdèmes papillaire), cependant, il peut être normal chez des malades porteurs d'abcès cérébral, en effet, les anomalies du fond d'œil sont d'autant plus fréquentes que l'abcès est plus évolué ou siège dans la FCP [59].

Dans la littérature, l'œdème papillaire n'est retrouvé que dans 6% a 25% des cas [12, 54].

1.3 Signes neurologiques de focalisations :

Les syndromes cérébraux focaux sont le fait du développement d'un processus expansif dans la boîte crânienne, ils sont retrouvés dans 34 à 75% des cas [25, 37, 39, 40, 42, 43,44, 54].

Tableau XXXVI : Fréquence du déficit neurologique dans différentes séries.

Séries	Nombre total de cas	Nombre de cas de déficit neurologique	Pourcentage %
EMERY [39]	34	16	47
ORHAN [40]	23	8	34,8
PAO-TSUAN [42]	53	18	34
TONON [43]	100	66	66
TAYFUN [44]	96	40	42
YUEN-HUA [37]	24	12	50
FUREN [38]	178	80	45
A.KABRE [54]	112	85	75
Notre série	113	52	46,01%

a. Déficit moteur :

La fréquence du déficit moteur dans les abcès cérébraux est variable selon les auteurs, elle est de 38% dans la série d'ORHAN [40], 50% dans la série de YUEN-HUA [37] et de 40,27% dans notre série, représenté essentiellement par l'hémiplégie et l'hémi-parésie.

b. Aphasie :

L'Aphasie est un symptôme qui peut témoigner d'une lésion de l'hémisphère dominant [107], elle a été décrite chez 9,5% des malades de la série d'ORHAN [40] et 6% chez PAO-TSUAN [42], dans notre série nous rapportons une fréquence de 12,38% de l'ensemble des cas.

c. Atteinte des nerfs crâniens :

L'atteinte des paires crâniennes peut être secondaire à L'HTIC ou être en rapport avec la localisation de l'abcès, de ce fait les nerfs les plus atteints dans les abcès cérébraux otogènes

sont : III, VI, et le VII [104], et ceux les plus atteints dans les abcès cérébraux frontaux sont : le II et VI [108].

Dans notre série, nous avons noté une prédominance de l'atteinte du VII (5cas) suivi par l'atteinte du VI dans 4 cas, du III dans 2 cas et l'atteinte du VI dans un cas secondaire au syndrome d'HTIC.

d. Convulsions :

Les crises convulsives ont été retrouvées dans notre série à une fréquence de 15,04%, rejoignant les résultats de la littérature (entre 13% et 27%) [39, 38, 40, 42, 43, 44,37]

Tableau XXXVII : Fréquence des crises convulsives dans différentes séries.

Séries	Nombre total de cas	Nombre de cas de crises convulsives	Pourcentage %
EMERY[39]	34	5	14,7
ORHAN[40]	23	6	26
PAO-TSUAN[42]	53	7	13
TONON[43]	100	27	27
TAYFUN[44]	96	24	25
YUEN-HUA[37]	24	5	21
FUREN[38]	178	29	16
A.KABRE [54]	112	23	20
Notre série	113	17	15,04

e. Autres syndromes neurologiques focaux :

- Le syndrome cérébelleux a été signalé chez 10% des patients de la série d'ORHAN [40] contre 7,96% dans notre série.
- Le syndrome frontal a été retrouvé chez 7,96% dans notre série, aucun cas n'a été décrit dans l'ensemble des séries étudié [39,37, 38, 40, 42, 43, 44].

1.4 Troubles de conscience :

Tableau XXXVII : Fréquence de troubles de la conscience dans différentes séries.

Séries	Nombre total de cas	Nombre de cas de trouble de conscience	Pourcentage%
EMERY[39]	34	21	61,8
SRINIVASAN[41]	37	7	19
PAO-TSUAN[42]	53	24	45
TONON[43]	100	21	21
TAYFUN[44]	96	43	44
YHEN-HUA[37]	24	10	42
FUREN[38]	178	63	35,4
A.KABRE [54]	112	24	21,4
<u>Notre série</u>	<u>113</u>	<u>30</u>	<u>26,54</u>

L'état de conscience des patients à l'admission, constitue le principal facteur pronostic dont dépend l'évolution de la maladie [39, 109,44], les troubles de la vigilance allant de la simple obnubilation au coma profond sont retrouvés dans 61,8% des cas dans la série d'EMERY [39], contre 19% dans la série SRIVINIVASAN [41].

1.5 Syndrome méningé :

Un syndrome méningé peut retarder le diagnostic d'abcès évoluant à bas bruit, surtout en cas d'antibiothérapie massive instauré pour le traitement d'une méningite. Une légère raideur de la nuque peut accompagner un abcès cérébral, elle est en rapport avec une réaction méningée par contiguïté à l'infection, elle peut aussi rentrer dans le cadre d'un pré engagement amygdalien [108], ce syndrome a été retrouvé chez 23% des patients étudiés dans la série, de TAYFUN [44] ,15% dans la série de FUREN [38],et 29% dans la série de A.KABRE[54].

Dans notre série, on l'a trouvé dans 21,12% des cas. Dans la série de PAO-TSUAN [42], la raideur méningée n'a été observée que dans les abcès à localisation temporale ou cérébelleuse.

1.6 Formes cliniques

a. Selon l'âge :

a.1 abcès cérébral du nouveau-né et du nourrisson (<2 ans) :

Chez le nouveau-né et le nourrisson les abcès cérébraux sont exceptionnels [52,110] leur fréquence a été de 3,8% dans la série de PAO-TSUAN [42], tandis que dans notre série 6 cas ont été décrits. Ces abcès sont souvent multiples compromettant gravement le devenir neuropsychologique des nourrissons [65,110].

Ils sont fréquemment secondaires à une méningite purulente [52,113], une cardiopathie cyanogène [44,111], la pose d'une perfusion sur le scalp [65] et à une septicémie [112].

Ils se manifestent le plus souvent par des crises convulsives, un syndrome méningé et un tableau de septicémie. Les germes les plus fréquemment isolés sont les proteus mirabilis et serratia marcescens.

La TDM et l'écho-transfontanelle permettent le diagnostic et le suivi des patients [110].

a-2 abcès cérébral chez l'enfant (>2ans) :

Les abcès intracrâniens sont des pathologies fréquentes chez le petit enfant et le grand enfant [52], Cette prédominance infantile semble plus nette dans les pays en voie de développement où les conditions socio-économiques défavorables constituent un facteur favorisant de ces pathologies [52], ces résultats s'expliquent par le fait que la porte d'entrée souvent ORL les prédispose plus à cette affection [52].

Les abcès frontaux sont fréquents chez l'enfant, soit dans les suites d'un traumatisme oculaire pénétrant, soit dans les suites d'une sinusite [13]. L'atteinte infantile a été présente chez 30% des cas dans la série de TAYFUN [44].

Une étude comparative de 2 périodes 1945-1980 et 1981-2000 faite sur 54 enfants présentant des abcès cérébraux hospitalisés à l'hôpital de BOSTON a objectivé [76] :

- Prédominance des cardiopathies congénitales comme source d'infection.
- Diminution de la fréquence des abcès d'origine otogène et sinusienne.
- Augmentation de la fréquence des abcès cérébraux survenant sur un terrain d'immunodépression.
- Apparition de nouveaux germes responsables d'abcès cérébraux : fongique (terrain d'immunodépression), citrobacter (période néonatale).
- Mortalité de 24% des cas [76].

b. Selon le germe :

b-1 abcès mycosiques et parasitaires :

Les abcès mycosiques et parasitaires sont plus rares que les abcès d'origine pyogène et s'observent surtout chez des sujets immunodéprimés. [110]

La découverte d'abcès atypiques à l'examen clinique et tomodensitométrique doit faire rechercher des étiologies particulières : mycose, parasitose et inciter à pratiquer des réactions sérologiques spécifiques. Si le malade est opéré, une recherche de ces germes doit être réalisée sur le pus de l'abcès ainsi qu'une étude anatomopathologique de la coque [115].

b-2 Abcès tuberculeux :

L'abcès encéphalique tuberculeux est exceptionnel. Il se définit par du pus tuberculeux liquidien entouré d'un tissu fibreux sans cellules géantes ni granulome épithélioïde, se distinguant ainsi du tuberculome [108].

La mise en évidence du mycobacterium tuberculosis dans le pus ou dans la paroi de l'abcès apporte la preuve de l'origine tuberculeuse. [53]

L'aspect TDM de l'abcès tuberculeux est semblable à celui des abcès à germes pyogène. [53]

Un tableau d'abcès encéphalique dans un contexte d'immunodépression, bien que la toxoplasmose en soit la première cause, doit faire penser à un abcès tuberculeux et doit faire rechercher le bacille tuberculeux dans le prélèvement du pus de l'abcès [53].

c. Selon le terrain :

L'immunodépression est une notion qui apparaît actuellement primordiale car elle constitue l'essentiel des publications sur le sujet. Les micro-organismes incriminés sont le groupe des germes opportunistes tels que les champignons (aspergillus, candida et cryptococcus), protozoaires (essentiellement toxoplasme) [116].

Les causes d'immunodépression sont :

- SIDA
- Les néoplasies souvent incriminés sont le lymphome d'Hodgkin et le lymphosarcome [116].
- Prescription immunosuppressive pour les greffes [117,118].
- Diabète, Sarcoidose [119, 120,121].

La symptomatologie chez l'immunodéprimé est insidieuse, et peut retarder le diagnostic rendant le pronostic plus grave [122].

d. Selon la localisation

d-1 **Abcès du tronc cérébral :**

Les abcès limités au tronc cérébral sont souvent marqués par l'atteinte intriquée des nerfs crâniens avec dysphonie, trouble de déglutition, troubles respiratoires, nystagmus pluridirectionnel et une aréflexie généralisée [107], la fréquence de cette forme a été de 4,3% des cas dans la série d'ORHAN [40] par contre dans notre série aucun cas n'a été signalé.

Cette localisation doit faire évoquer une listériose neuro-méningée, surtout en cas d'immunodépression ou des tuberculomes. Le diagnostic de certitude repose sur les hémocultures ou sur la ponction lombaire (réalisable si le risque d'engagement paraît faible sur les données de l'imagerie). L'examen direct du LCR après coloration de Gram est souvent négatif et la culture souvent tardivement positive (>72h) , les céphalosporines de 3ème génération, fréquemment proposées en 1ère intention dans les abcès cérébraux, sont inefficaces sur listeria monocytogenes [26].

d-2 Abcès du Cervelet :

L'examen clinique retrouve de façon quasi-constante un syndrome cérébelleux cinétique d'intensité variable. Le nystagmus est assez fréquent [81].

Cette localisation est notée dans 4% dans la série de TONON [43], 6,7% dans la série de FUREN [38] et 18,9% dans la série de SRINIVASAN [41]. Dans notre série elle est de 3,53% des cas.

2. Données cliniques des empyèmes:

La symptomatologie clinique initiale au cours des empyèmes intracrâniens (EIC) est souvent maquée par les signes de la maladie primaire : sinusite chronique, otite moyenne chronique, infection oculaire ... [27, 50,62], elle prend souvent la forme d'infection ORL chez les adultes et d'une méningite chez les enfants [29, 34,109]. L'antécédent de geste chirurgical ou d'une prise d'antibiotiques préalable, peut être responsable d'un tableau clinique atypique, pouvant retarder le diagnostic de l'empyème et mettre en jeu le pronostic vital du patient [20,62].

En cas d'ESD, le tableau clinique est plutôt riche associant le plus souvent des signes de focalisation alors que celui de l'EED est moins bruyant avec un tableau clinique fruste, parfois

même sans fièvre, avec une symptomatologie se limitant à quelques céphalées et peu de signes neurologiques [26, 123, 124,125].

2.1 Délai diagnostic :

Il varie de quelques heures à quelques jours. Les premiers signes apparaissent à des délais différents selon les auteurs [26, 28,96], ainsi, EMERY et coll. rapportent un délai de 2 à 10 jours, pour TEWARI et Coll. [61] il est de 8 heures à 7 jours, pour JONES et Coll. [20] de 3 à 39 jours et pour CHOU et coll. [92] il est en moyenne de 3 semaines.

Un long délai a été rapporté dans la littérature par CUDENNEC [92] ,DESPERT [93],et OUIMINGA [48] allant jusqu'à 3 mois, ce délai a été également retrouvé dans notre série chez 8 patients soit, 14,03% des cas.

2.2 Phase de début :

Le début est souvent difficile à préciser car les céphalées et la fièvre peuvent s'expliquer aussi par la porte d'entrée [20,23], il peut être progressif, retrouvé dans la majorité des cas rapportés par les auteurs [17, 20, 23, 27,92], parfois il est brutal avec une détérioration clinique au bout de quelques heures [27,46].

Notre étude rejoint les données de littérature puisque dans 66,66% le début était progressif.

2.3 Phase d'état :

Le plus souvent d'installation rapide, avec apparition de signes orientant vers l'atteinte cérébrale, elle se manifeste par un tableau de méningo-encephalite, associant un syndrome infectieux clinique (fièvre, altération de l'Etat général ...), Syndrome d'HTIC, des signes neurologiques de focalisation et parfois des signes méningés [20, 126,127]

a. Fièvre :

Retrouvée dans plusieurs séries [46, 56, 61, 62, 126], la fièvre était présente dans 77% des cas rapportés par NATHOO et coll. [35], dans la série de EMERY et coll. [39] elle était très élevée variant entre 39° et 40° chez tous ses patients (soit 100% des cas), cette hyperthermie a été également rapportée par ALLIEZ et Coll. [28], retrouvée également chez tous ses patients (100%).

Pour OUIMINGA [48] La fièvre était présente dans 90% des cas.

Dans notre série la fièvre n'était pas très élevée, parfois même absente du fait de la prise des antibiotiques et/ou de paracétamol bien avant l'admission au service, elle a été notée chez 45 malades soit 78% des cas.

b. Syndrome d'HTIC :

L'HTIC serait d'avantage liée à des thrombophlébites en particuliers du sinus longitudinal et à l'œdème cérébral sous-jacent [30, 34, 128, 129], ce syndrome est présent dans 69 à 100% des cas [27, 48], les céphalées et les vomissements sont les signes les plus fréquemment rencontrés [34, 55, 64, 130] il est en effet fait mention d'un taux de 90 à 100% des cas d'empyèmes pour les céphalées [49, 56, 99] en dehors des cas d'empyèmes post opératoire ou ce symptôme est plutôt minime [28, 131], elles sont en général intenses, localisées au début, du côté de l'empyème puis généralisées surtout en cas d'ESD [15, 92], ces signes ont été retrouvés dans 55% des cas rapportés par EMERY et coll. [39] et dans 40,6% des cas rapportés par NATHOO et Coll. [35].

L'œdème papillaire a été mentionné par quelques auteurs [20, 23, 48, 92], mais il n'est présent que dans 50% à 60% des cas, ceci s'explique par l'installation rapide de l'HTIC dans la plus part des cas [18, 62, 132].

Un œdème papillaire bilatéral a été noté chez un 3 patient dans notre série.

c. Syndrome méningé :

Il fait partie du tableau classique de l'EIC, retrouvée le plus souvent chez les enfants et pouvant égarer le diagnostic vers une méningite et ce n'est qu'en présence des signes de focalisations qu'on est amené à faire une TDM cérébrale qui révèle la présence de l'EIC [20, 55, 126,127], il est retrouvé dans 10% chez OUMINGA [48] , 25,5% chez BOK [98], 59% chez KAUFMANN [132] et 74% chez NATHOO et coll. [35].

Dans notre série, ce syndrome était présent dans 47,36% des cas.

d. Etat de conscience :

Les troubles de la conscience sont inconstants, avec une fréquence allant de 20 à 63% selon les séries [17, 20, 48,62, 133], ils peuvent se manifester par une simple obnubilation ou un coma profond [14, 52,128], ils ont constitué le principal signe d'appel dans 10,4% des cas de suppurations intracrâniennes rapportées par BROALET et Coll. [52] avec un score de Glasgow allant de 4 à 12 retrouvé dans 47,2% des cas [52].

Dans la série de ALLIEZ et coll. [28] ils représentent 62,5% des cas, 55% pour BOK et Coll. [98] et 20% pour HILMANI [64].

Dans notre série leur fréquence est de 43, 85% des cas.

e. Signes de focalisations :

Les signes révélant la dysfonction cérébrale résultent de l'augmentation de la pression intracrânienne par l'accumulation du pus dans l'espace sous dural, mais surtout par l'inflammation cérébrale locale sous jacente, par les thrombophlébites des veines corticales responsable d'infarctus veineux et par des atteintes de type artérites [19, 34,129], ils sont présents chez 75 à 100% des patients, adultes et enfants confondus [3,48,98,132], par ailleurs dans le cadre des empyèmes post opératoires ou post traumatiques, denouveaux signes neurologiques n'apparaissent que dans 45% des cas[99,34].

Un déficit hémicorporel a été rapporté par ALLIEZ et Coll. [28] dans 69% des cas, par NATHOO et Coll. [35] dans 38,5% des cas et par LOEMBE et Coll. [27] dans 60% des cas.

Dans notre série, ils représentent 70,17% des cas.

e-1 Les crises convulsives:

Les crises comitiales localisées ou généralisées sont très souvent rapportées par les auteurs, ainsi, EMERY et coll [39]. rapportent 2 cas sur 9 chez qui on a noté des crises d'épilepsie, soit 22,2% des cas, pour NATHOO et coll. [35], des convulsions localisées ont été retrouvées dans 29% des cas et généralisées dans 4,2% des cas. Ces crises convulsives ont été également rapportées par BOK et coll. [98] dans 34% des cas, par ALLIEZ et coll. [28] dans 44% des cas, et par OUIMINGA [48] dans 78% des cas.

Dans notre série, des convulsions généralisées ont été vues chez 19 patients, soit 33,33% des cas.

e-2 Les troubles de langage :

Les troubles de l'expression sont rarement rapportés par les auteurs, dans la série de NATHOO et coll. [35] uniquement 2 patients sur 699 ont présenté ces troubles soit 0,3% des cas, dans celle de HILMANI [64], ils étaient présents dans 25% des cas.

Dans notre étude, ils étaient présents chez 14,04% des cas.

2.4 Formes cliniques des empyèmes :

a. Selon la localisation d'empyème :

a-1 L'EED

Contrairement aux ESD, ils évoluent insidieusement parfois même sans fièvre, leur symptomatologie se limite à quelques céphalées localisées et un minimum signes neurologiques [20, 92, 124,125], Les signes neurologiques de focalisation et les convulsions sont rarement retrouvés [53,92,126] , ce qui rend leur diagnostic encore plus difficile [123] .

a-2 EIH

Peut se manifester par le « Falx syndrome » ou le syndrome de la faux du cerveau, qui est mis en évidence par HITCHCOK et coll. [4] chez 11 patients sur 29, Il comporte l'atteinte sensitive ou motrice distale isolée d'un membre qui s'étend progressivement au tronc, au bras puis à la face. Cette atteinte peut être également vue, en l'absence de collection cérébrale, en cas de thrombophlébite [34].

Ce type d'empyème se caractérise également par la présence d'un déficit crural ou une paraplégie [27].

b. Selon la localisation :

Les empyèmes de la fosse cérébrale postérieure, exceptionnels, représentent 1,5% des suppurations intracrâniennes [95], sont fréquemment dus à une otite moyenne chronique négligée [32,35], ils ont en général une évolution rapidement défavorable [27,32,96], ils se manifestent par des signes moins spécifiques qu'au cours des empyèmes supra tentoriels, avec souvent l'absence des signes neurologiques focaux [19,26,34,62], Ils ont représenté 12 cas sur 699 (soit 2%) rapportés dans la série de NATHOO et coll. [35], dont 25% sont décédés. TEWARI et coll. [61] ont également rapporté 2 cas sur 45, pour HILMANI [64] cette localisation a été retrouvée dans 10% des cas. Ce type d'empyème a été également vu chez 5 patients dans notre série et dont l'origine était otogène.

c. Formes de l'enfant :

Les EIC sont rarement retrouvés chez les enfants, dans la série de TEWARI [61], ils représentent 22% des cas, leurs survenue chez les enfants de moins de 10 ans a été rapportée par NATHOO et coll. [35] dans 18% des cas et par BOK et coll. [98] dans 33% des cas, ils se manifestent le plus souvent par une fièvre et des céphalées localisées persistantes associées à des degrés différents de troubles de conscience, de crises convulsives et de signes neurologiques déficitaires [34,53,109].

Ils sont aussi rares chez les nourrissons [14,64], se manifestent par un bombement de la fontanelle, disjonction des sutures osseuses, syndrome méningé, convulsions et parfois des signes focaux [29].

d. Forme « Pott's puffy Tumor »

Elle est représentée par la dissémination de l'infection à point de départ sinusien à travers une ostéomyélite du mur interne des sinus de la face, contribuant à la formation d'un EED, cette extension peut également se faire en extra crânien et apparaître en sous cutanée [26,34], elle a été rapportée par KAUFMANN et coll. [132] dans un patient sur 17 cas d'empyèmes secondaires à une sinusite, HITCHCOCK et coll. mentionnent cette atteinte dans 10 sur 20 cas soit 50% des cas.

Cette forme a été également rapportée par HERAN et coll. [53] chez 2 enfants sur 15 (soit 13%) et par NATHOO et coll. [35] chez 3,3% des patients.

e. Forme post opératoire :

La symptomatologie en cas d'empyème post opératoire, peut être beaucoup plus fruste sur plusieurs semaines voire plusieurs mois ou même années en étant partiellement masquée par la symptomatologie neurologique initiale ou par son traitement et en particuliers l'utilisation de corticoïdes [16, 26, 49,99]

V. Examen paracliniques des SIC:

1. Examens paracliniques des abcès :

1.1 Données radiologiques :

a. TDM cérébrale :

Le scanner cérébral sans et avec injection de produit de contraste, reste l'examen de référence pour le diagnostic des abcès cérébraux pour les raisons suivantes [13] :

- Il n'est que rarement pris en défaut lorsque des signes de localisation sont présents, sauf à la phase très précoce de l'encéphalite et en cas de localisations uniquement sous tentorielles.
- Sa sensibilité lors du premier examen se situe entre 90 et 100% selon les séries [8,26].
- Il permet de rechercher l'étiologie de l'abcès en pratiquant des coupes sur les sinus et les rochers [17,42].
- Il permet le repérage en vue d'une éventuelle ponction stéréotaxique.
- Examen plus accessible et deux fois moins coûteux que l'IRM [13].
- Il peut être renouvelé au cours du suivi [42].

a-1 Aspect TDM de l'abcès cérébral :

Cet examen permet de localiser l'abcès et de déterminer sa phase d'évolution [72]. Ainsi, au stade d'encéphalite précoce, l'image scanographique peut apparaître normale [40], comme elle peut montrer une zone hypodense mal limitée rehaussée après injection du produit de contraste [12,40].

A la phase d'encapsulation l'abcès apparaît sous forme d'un noyau hypodense cerclé d'un anneau hyperdense régulier rehaussé à l'injection du produit de contraste, prenant l'aspect d'une image en couronne.

Ces lésions sont toujours bordées d'une plage d'hypodensité étendue correspondant à un œdème péri lésionnel responsable d'un effet de masse [40].

Au stade d'encapsulation tardive, on note une régression de l'œdème avec diminution de la taille de l'abcès [40].

D'autres images peuvent être observées en cas d'abcès parasitaire ou mycosique : image hypodense irrégulière ou une image en cocarde fixant le contraste en périphérie et entourée d'un œdème plus ou moins important [134].

Dans notre série, nous nous sommes basés sur la TDM pour poser le diagnostic d'abcès cérébral dont l'image a été typique dans 94,69% des cas, et 99% des cas chez A.KABRE [54].

a-2 Diagnostics différentiels :

Schématiquement on a deux situations : terrain immunodéprimé ou non.

Dans le premier cas, le diagnostic différentiel c'est le lymphome [135], la leucoencéphalite multifocale subaigue, l'encéphalite virale. Dans le second cas, les métastases et tumeurs primitives, les malformations artério-veineuses, les granulomes et les hématomes en voie de résorption [98].

Quelques notions peuvent orienter le diagnostic (mais aucun n'est pathognomonique) :

- Les abcès cérébraux surviennent préférentiellement dans les zones mal vascularisées du cerveau (frontières entre 2 territoires vasculaires ; zones des « derniers prés »); ils sont typiquement «en cocarde » [13,78] c'est à dire avec 3 niveaux de contraste bien différenciés, la lésion proprement dite, hypodense (zone de suppuration), la couronne périphérique à paroi mince et régulière,

annulaire, rehaussée par l'iode et une zone périphérique hypodense, homogène, mal limitée : l'œdème[22,52].

➤ Terrain immunocompétent:

- Les métastases cérébrales : c'est le principal diagnostic différentiel des abcès métastatiques multiples. Après injection, les lésions tumorales ont souvent une périphérie irrégulière et la prise de contraste est plus diffuse en raison de leur vascularisation, néanmoins, et notamment dans les stades plus précoces d'abcès où la capsule est en formation, le diagnostic différentiel est difficile [13,22].
- Les glioblastomes : l'infiltrat leucocytaire massif des zones de nécroses aboutit à la liquéfaction du parenchyme cérébrale [40], donnant une image scanographique sous forme d'une hypodensité spontanée hétérogène à bords plus ou moins irréguliers avec prise de contraste [136].
- Granulome : image hypodense hétérogène avec prise de contraste périphérique et œdème péri lésionnel [108].

➤ Terrain immunodéprimé :

- Le lymphome : la TDM met en évidence une lésion expansive arrondie prenant le contraste d'aspect non spécifique, cependant certains éléments attirent l'attention vers le lymphome notamment l'œdème péri lésionnel modéré avec faible effet de masse comparé au volume tumoral, la prise de contraste intense et homogène à bords mal limités et surtout la multiplicité et la bilatéralité des lésions [137,138]
- Encéphalite virale notamment à herpès : la topographie à prédominance temporale et souvent bilatérale des lésions oriente le diagnostic [136]
- La leucoencéphalite multifocale subaigüe : atteinte de la substance blanche visible au scanner cérébral sous forme d'hypodensités [57].

a-3 Données anatomique de la TDM :

Les abcès cérébraux de contiguïté sont le plus souvent de topographie frontale ou temporale. Tandis que les abcès métastatiques, ils siègent principalement au niveau du territoire de l'artère cérébrale moyenne [65].

La topographie de l'abcès apparaît en fonction de l'étiologie, en effet, les localisations les plus fréquentes des abcès cérébraux d'origine otogène sont : le lobe temporal, pariétal et hémisphère cérébelleux [13,42], tandis que le lobe frontal est le siège de prédilection des abcès cérébraux sinusiennes et dentaires [44].

Dans les séries [38, 43, 44,54, 139] la prédominance des abcès frontaux a été notée avec des fréquences respectives de 30,7% 17%, 39%, et 33%, 65%.

Dans notre série, le siège temporo-pariétal est le siège le plus fréquemment atteint avec une fréquence de 27,43% ceci est expliqué par la prédominance dans notre étude des abcès cérébraux otogènes.

L'atteinte de l'hémisphère cérébral droit était prédominante dans la série de PAO- TSUAN [42] dans 55,3% des cas, par contre dans la série de HUEN-HUA [37] c'est l'hémisphère gauche qui était le plus atteint avec une fréquence de 51,2%.

Dans notre série, et dans l'ensemble des cas où le siège de l'abcès a été déterminé 63,71% des cas sont localisés dans l'hémisphère cérébral droit contre 36,29% localisés dans l'hémisphère cérébral gauche.

La taille des abcès est variable d'une série à l'autre, le diamètre a été en moyenne de 2,9 cm pour la série d'EMERY [58] et de 3,3 cm pour d'autres séries [42, 43,44].

Dans notre série la taille des abcès a été comprise entre 12 et 72mm.

Pour ce qui est du nombre des abcès, la fréquence des abcès multiples varie selon les auteurs entre 5 et 52% (voir tableau XXXIX)

Tableau XXXIX : Comparaison du nombre des abcès cérébraux dans différentes séries

Séries	Abcès uniques (%)	Abcès multiples (%)
EMERY[39]	94	6
ORHAN[40]	47,6	52,4
SRINIVASAN[41]	94,6	5,4
PAO-TSUAN[42]	72	28
TONON[43]	75	25
TAYFUN[44]	83	17
YUEN-HUA[37]	75	25
FUREN[38]	69	31
A.KABRE[54]	74	26
<u>Notre série</u>	<u>90,26</u>	<u>9,73</u>

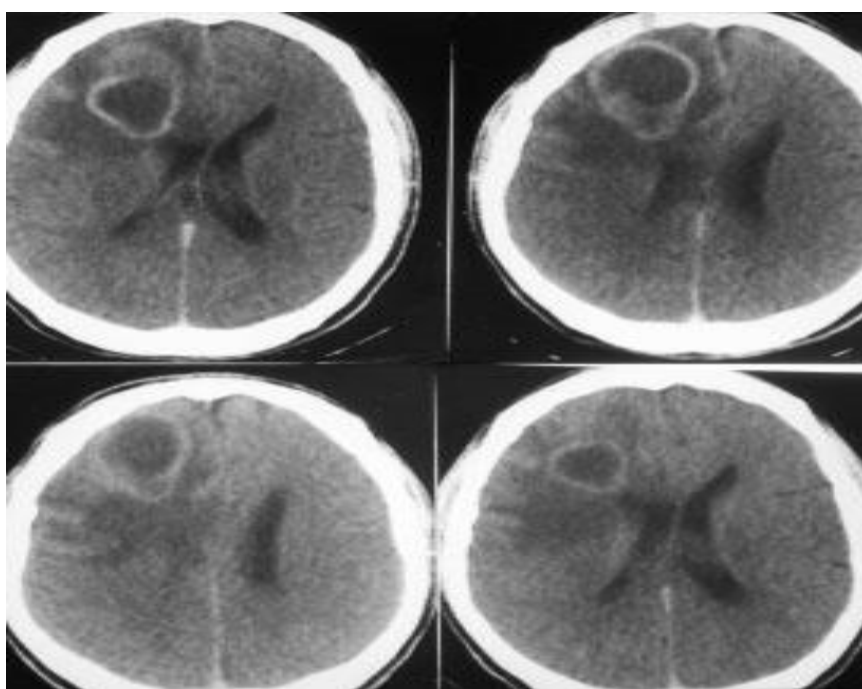


Figure 14: Scanner cérébral avec contraste : abcès frontal droit avec oedème.[1]

b. Imagerie par résonance magnétique(IRM) :

La tomodensitométrie crânio-encéphalique sans et avec injection intraveineuse de produit de contraste permet le diagnostic dans la majorité des cas. Lorsqu'elle est non contributive, l'imagerie par résonance magnétique est l'exploration de choix tant pour le diagnostic que pour le suivi thérapeutique [52].

De résolution plus élevée que celles du scanner [8, 40, 78,140] :

- Elle permet un diagnostic très précoce [17] par sa meilleure appréciation de l'infection dans l'os et les tissus mous.
- Elle permet de différencier les lésions douteuses surtout sous-tentorielles, où la rentabilité diagnostique du scanner est moins bonne [8, 13, 140,141].
- Elle permet de mettre en évidence des lésions de plus petite taille (jusqu'à 0,5cm) [14,119]
- Aussi, elle permet le diagnostic des abcès aspergillaires [119,142]

Les images fournies par l'IRM montrent un hyposignal accompagné d'un rehaussement périphérique après injection de gadolinium en séquence T1 et un hypersignal associé à un œdème péri lésionnel en séquence T2 [78]. Malgré que l'IRM soit plus performante que la TDM, elle n'apporte que peu de contribution dans la prise en charge thérapeutique des abcès cérébraux [42]

Morphologiquement l'abcès est une lésion à centre nécrotique à coque fine et régulière entouré d'un œdème important. L'IRM permet une analyse précise de la coque. Celle-ci apparaît en hyper intensité spontanée sur les séquences pondérées en T1, en hypo intensité en T2 par rapport à substance blanche. Ce signal particulier serait du à la présence de radicaux libres à propriétés paramagnétiques provenant de l'activité des macrophages abondants dans la coque de l'abcès et disposés de façon hétérogène. [143]

L'intérêt des séquences de diffusion pour le diagnostic différentiel entre abcès et tumeur cérébrale. En diffusion le pus très visqueux de l'abcès se distingue aisément dans la plupart des

cas de la nécrose tumorale. Un abcès apparaît hyper intense en diffusion contrairement à une tumeur maligne. [143]

Dans notre série, l'IRM a été réalisée chez 10 patients parmi les 6 dont l'image tomodensitométrie a été non concluante.

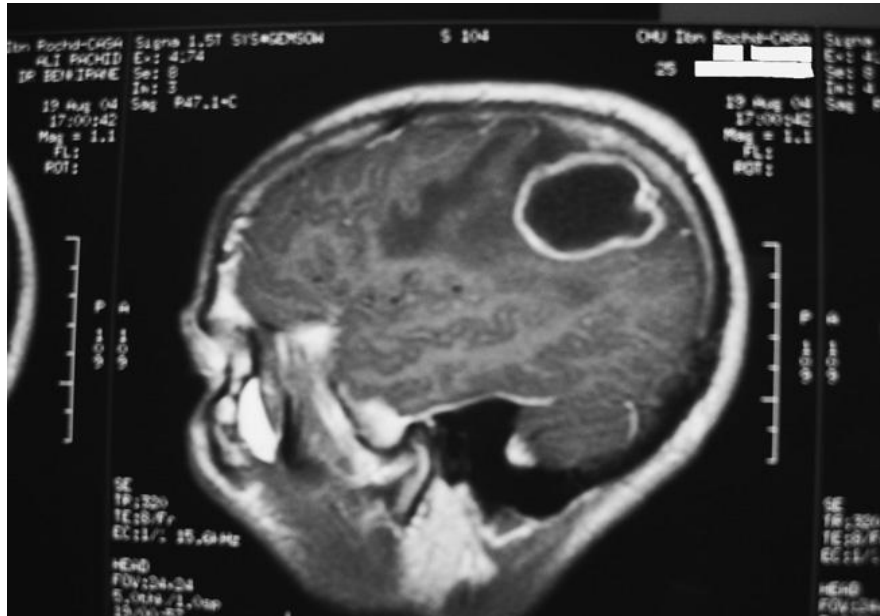
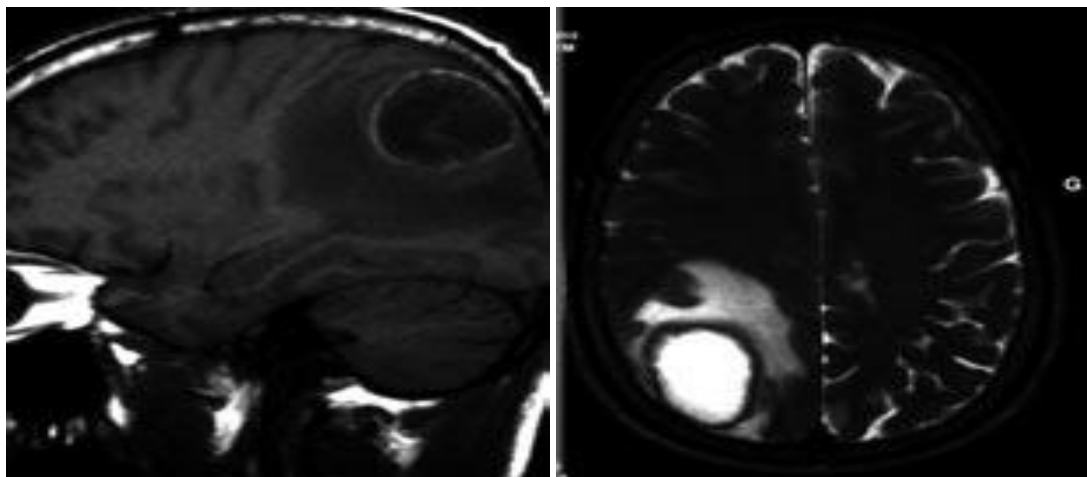


Figure 15 IRM cérébrale en T1 avec gadolinium montrant un abcès pariétal droit [64].



a

b

Figure 16 : - Coupes pondérées en T1 dans le plan sagittal (a). Coupe axiale en T2 (b).[143]

c. spectro-IRM :

En spectroscopie la présence d'un multiplet d'acides aminés centré à 0,9 ppm, s'inversant avec un temps d'écho long égal à 136 ms permet d'affirmer le diagnostic. Les acides aminés (valine, leucine et isoleucine) proviennent de la dégradation des protéines par des enzymes protéolytiques libérées par les polynucléaires neutrophiles dans le pus. Le pic d'acides aminés ne doit pas être confondu avec un pic de lipides centré également à 0,9 ppm parfois présent en cas de tumeur maligne. D'autres métabolites sont retrouvés au sein des abcès mais ne sont pas spécifiques ; le lactate est un marqueur de la glycolyse anaérobie, le succinate et l'acétate traduisent le métabolisme bactérien. La région d'intérêt doit être placée dans la zone de nécrose ; la taille d'un voxel en Spectroscopie (égale au moins à 2 cm³) ne permet d'explorer que des abcès déjà assez volumineux. Les caractéristiques spectrales disparaissent en cas de mise en route d'une antibiothérapie ce qui restreint l'intérêt de la Spectroscopie. [143]

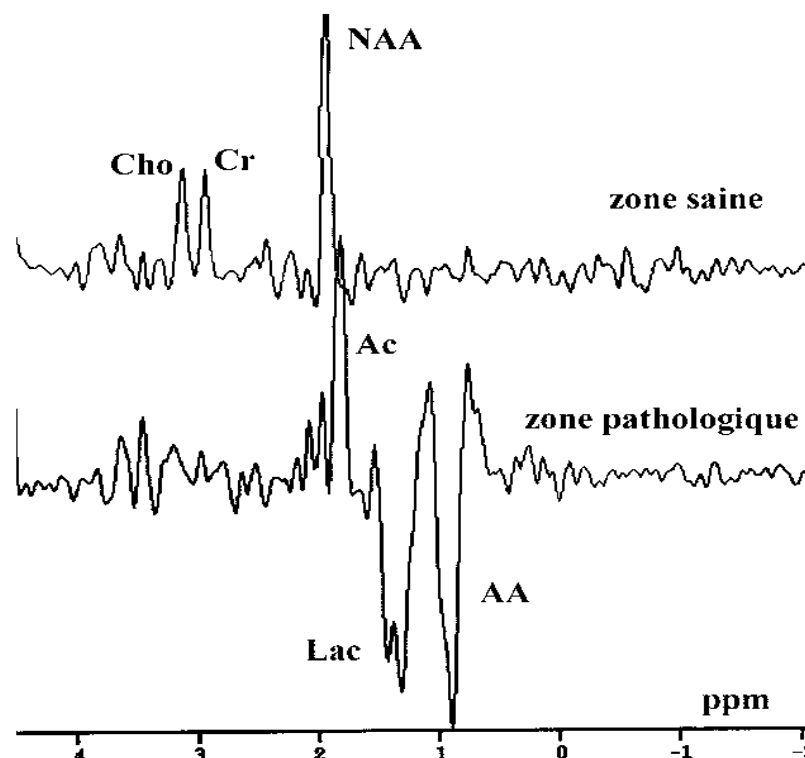


figure 17: Spectre 1H à partir d'un voxel situé au cœur de la lésion et placé en région controlatérale (séquence PRESS 2000/136, voxel nominal : 2 cm³) [143].

d. Autres examens diagnostics :

d-1 Echographie transfontanellaire :

Occupe une place privilégiée dans le dépistage des abcès du nourrisson, réalisée uniquement au cours des 12 premiers mois de la vie, elle révèle une disparition complète d'échostructure normale du parenchyme qui est remplacée par une image en cocarde parfois plurilobée. La coque périphérique plus ou moins épaisse est plus échogène que le cerveau normal, alors que le contenu purulent est au contraire faiblement échogène.[143]

d-2 Nouvelles méthodes de diagnostics :

Certaines techniques d'imagerie en cours de développement et d'évaluation, comme les scintigraphies aux leucocytes [144] ou à la protéine C réactive marqués, la tomographie à émission de positron au fluorodésoxyglucose marqué [115], fourniront peut-être dans l'avenir des images plus spécifiques d'abcès. L'IRM de diffusion et la résonance magnétique protonique donnent déjà des résultats prometteurs [111,145], ces deux techniques semblent capables de distinguer avec une bonne spécificité les processus infectieux, ischémiques, et tumoraux [97,112, 146, 147, 148,149].

La tomographie numérisée à émission monophotonique au thallium 201 [150,151] permet de distinguer lymphome et abcès par comparaison de la capture du thallium avec l'hémisphère sain, il permettrait le diagnostic chez 70% des patients [12, 152,153]. Néanmoins, la faible rentabilité de cet examen et l'existence de faux négatifs ainsi que de faux positifs ne doit pas retarder la pratique de la biopsie cérébrale [154,155].

L'amplification par PCR, dont la sensibilité est de 50% et la spécificité de 100% [38,40] permet le diagnostic différentiel avec l'infection virale tel l'Epstein Barr virus [156] et l'infection cérébrale à *Toxoplasma Gondii* surtout dans un contexte de SIDA [93]. Elle est également utilisée pour le diagnostic de *Mycobactérium tuberculosis* [157].

Si ces résultats initiaux se confirment, il s'agira d'une avancée majeure permettant de diminuer la fréquence des gestes invasifs dans l'exploration des masses intracrâniennes [78].

d-3 Electro-encéphalogramme :

L'électro-encéphalogramme est rarement utilisé pour le diagnostic. Il permettrait de localiser l'abcès dans 50% des cas sous la forme d'une activité delta localisée [91]. Son seul intérêt réside actuellement dans la recherche d'une complication critique et leur surveillance sous traitement.

e. Radiographie sans préparation :

e-1 Radiographie du crâne :

- La radiographie du crâne n'a plus d'intérêt
- Les incidences de HIRTZ, de BLONDEAU ou de schüller permettent de mettre en évidence une éventuelle porte d'entrée telle une ostéite, sinusite ou une otomastoïdite [27,59].
- La radiographie en incidence BLONDEAU faite chez 5 patients a été normale dans 2 cas, et a montré dans les cas restants : une pansinusite, et dans 2 cas une sinusite frontale.

e-2 Radiographie pulmonaire :

La radiographie pulmonaire a un intérêt dans la recherche d'une éventuelle porte d'entrée pleuro-pulmonaire. [108]

Dans notre série, elle s'est révélée anormale chez 7 cas et elle a objectivé :

- Un syndrome alveolo-interstitiel bilatérale diffus (patient avec large CIV).
- Elargissement médiastinal
- Pleurise dans un cas.
- Un syndrome interstitiel diffus dans 4cas

1.2 Données biologique :

a. La NFS :

Une hyper leucocytose avec prédominance des neutrophiles, est présente chez 60 à 70% des patients de la série de YUEN-HUA [36] et de la série de FUREN [38] ,42% dans la série d'A.KABRE [54].

Dans notre série, elle a été retrouvée dans 85,84% des cas.

Supérieure à 20000 éléments/mm³, elle a constitué pour TAYFUN [194] un élément pronostic péjoratif.

b. La VS :

La vitesse de sédimentation, habituellement élevée (45mm/h) présente chez 94% des patients [54], peut être normale [12]. La VS a été accélérée chez (65,57%) des patients de notre série.

c. Etude du LCR :

La ponction lombaire est classiquement contre-indiquée dans tout processus expansif intracrânien en raison d'une majoration du risque d'engagement [8, 42,44], Pourtant elle reste fréquemment réalisée ,59% des cas dans certaines études[194], du faite de sa rentabilité diagnostique qui peut être intéressante dans les méningites.

1.3 Données bactériologiques des abcès :

C'est la culture du pus d'abcès qui sera l'élément le plus informatif bactériologiquement. Non seulement celle-ci oriente l'attitude thérapeutique mais focalise sur la porte d'entrée potentielle conduisant aux investigations adaptées lorsque le foyer initial n'est pas bruyant [12].

a. Pus de l'abcès :

Dans plus de 90% des cas [12], la culture du pus des abcès cérébraux permet d'isoler le ou les germes responsables de l'infection.

Les germes aérobies sont les plus fréquents (60% des cas) [78], ce qui a été vérifié dans la plupart des séries publiées [37, 38, 42, 43,44], avec prédominance de streptocoque et de staphylocoque, suivi des anaérobies, représentés le plus souvent par les peptostreptococcis et les Bactéroides fragilis.

Néanmoins, dans la série d'ORHAN [40], les anaérobies ont été prédominants avec une fréquence de 41,7% pour les peptostreptococcis suivi de 33,3% de staphylocoque et 25% de streptocoque. Dans la littérature, on trouve aussi la fréquence des abcès polymicrobiens représentant 56% dans la série d'EMERY [39] et 23% dans la série de TAYFUN [44]

**Tableau XL : Germes pyogènes retrouvés dans les abcès cérébraux
(les germes les plus fréquents sont soulignés) [78].**

Cocci à gram positif	<u>Streptococcus</u>	Milleri Anginosus Constellatus Intermedius Viridans Pneumoniae (1%) Autres
	Staphylococcus	Aureus (13,4%) Epidermidis
Bacilles à gram négatif	<u>Entérobactéries</u>	Proteussp Escherichia coli Klebsiella Enterobacter sp Salmonella sp Citrobacter koseri.
		Pseudomonassp. Acinetobacter Haemophilus influenzae (1%) Haemophilus sp [158] Klebsiella pneumoniae [88]
Anaérobies	<u>Streptocoques anaérobies</u> Clostridium Fusobacterium sp [159] Bacteroïdes sp (dont fragilis)(10%) Bacillus fragilis Propiono bacteriumacnes [160]	
Bacilles à gram positif	Listeria monocytogenes	
Actinomycètes	Nocardiasp Actinomyce ssp	
Germes à croissance	Haemophilus aphrophilus Eikenella corrodens [161] Actinobacillussp	

Dans notre série, les résultats bactériologiques sont plutôt décevants, l'agent pathogène est retrouvé dans seulement 11 cas, soit 12,25% des prélèvements de pus réalisés..

Les séries chirurgicales ont rapporté la fréquence accrue de cultures stériles en raison de la prescription hâtive d'antibiotiques à large spectre avant toute prise en charge neurochirurgicale [39,42 ,44], en effet, la culture est resté stérile chez 34% des cas dans la série de FUREN [37], 54,05% dans la série d'ORHAN [40] et 19% la série de TAYFUN [44]. Dans notre série, 87,35% des cultures ont été stériles.

la culture du pus des abcès cérébraux permet d'isoler le ou les germes responsables de l'infection dont les Streptocoques (aérobie, anaérobie, et microaerophilic) sont les bactéries les plus communément (70% des cas), Staphylococcus aureus représente 10% à 20%, le plus souvent chez des patients ayant un traumatisme crânien ou endocardite infectieuse, les bacilles à Gram négatif (par exemple, Proteus spp, Escherichia coli, Klebsiella spp, et Pseudomonas spp.) sont isolés dans 23% à 33% des cas. [161]

b. Examen bactériologique de la porte d'entrée :

Il est classique de distinguer les germes les plus fréquemment retrouvés en fonction de leur porte d'entrée [12,78].

Dans notre série, le germe de l'abcès cérébral et celui de la porte d'entrée n'ont concordé dans aucun cas parmi les 10 cas où l'étude bactériologique de la porte d'entrée a été faite.

Certaines particularités en fonction de la porte d'entrée de l'abcès sont à souligner :

– Les abcès dentaires :

Ils sont associés à une plus grande variété de bactéries : outre les streptocoques et les anaérobies, on retrouve notamment les actinomyces, et des entérobactéries [13].

– Abcès otogène :

Les germes les plus communs sont les bactéroïdes, streptococcus, enterobactériaceae (proteus) [42,84] .lors d'une otite chronique le pseudomonas aeruginosa est un germe plausible (et donc à inclure dans le spectre de l'antibiothérapie choisie si elle est présomptive) [13].

– Abscès sinusiens :

La flore mixte est composée de bactéroïdes, *Fragilis*, *staphylococcus aureus*, *haemophilus influenzae* et *streptococcus* [13].

– Les abcès métastatiques :

La prédictivité de la flore est bien moins aisée. Le germe en cause dépend du site initial de l'infection : on retrouve les entérobactéries, staphylocoques et *haemophilus* [162].

➤ Origine cardiaque :

Les endocardites bactériennes aiguës sont responsables d'abcès à *staphylococcus*, streptocoque B-hémolytique ou pneumocoque. Les shunts droites gauches mettent en jeu le streptocoque et *haemophilus influenzae*.

Dans ces cas le pus d'abcès est plus souvent monomicrobien, alors qu'il peut être polymicrobien dans les abcès par contiguïté [12].

➤ Origine pulmonaire :

Elle implique les espèces *Fusobacterium*, et *Streptococcus* [12].

➤ Origine urinaire :

On retrouve les entérobactéries et les *pseudomonas* [12].

➤ Origine intra-abdominale :

Les germes en cause sont les streptocoques, les Entérobactéries et Anaérobies [12].

– Traumatisme pénétrant : *staphylocoque doré*, *clostridium*, entérobactéries et *pseudomonas* [12].

– Post-opératoire : *staphylocoque épidermitis*, *staphylocoque doré*, entérobactéries et *pseudomonas* [12].

c. Autres examens :

Les hémocultures doivent toujours être faite avant toute antibiothérapie, même pour des températures modérément élevées (T=38°C). Elles peuvent apporter le diagnostic principalement dans 2 situations :

1. Les endocardites avec abcès cérébraux « secondaires » (embolies septiques évoluant vers l'abcédation), pour lesquelles le staphylococcus aureus est souvent incriminé.
2. Les listérioses neuroméningées [162,163].

Elle a permis le diagnostic chez 14% des cas dans la série de TONON [43]. Dans notre série 9 hémocultures ont été réalisées et se sont révélées stériles.

2. Données paracliniques des empyèmes

2.1 Radiologie :

a. TDM cérébrale :

Le scanner est le meilleur examen diagnostique en urgence [17]. Le pronostic des EIC s'est considérablement amélioré depuis l'avènement de la TDM, permettant de porter à une phase beaucoup plus précoce, des diagnostics plus précis de la collection en préopératoire et d'établir une surveillance jusqu'à la résolution de la collection.

Il doit être pratiqué sans et avec injection du produit de contraste [27, 29, 60,126].

a-1 Le diagnostic positif

L'ESD apparaît à la TDM sous forme d'une hypodensité extra cérébrale bien limitée lenticulaire ou falciforme, qui prend le contraste de façon intense au niveau de la paroi dont l'épaisseur est proportionnelle à l'ancienneté de la lésion [20, 45, 60,127]. La prise de contraste n'est pas toujours présente comme l'ont bien rapportée OGILVY et coll. [101] dans 34% des cas d'ESD, où la TDM a révélé un épanchement sans prise de contraste.

L'effet de masse est souvent plus important que ne le voudrait le volume de la lésion elle-même en raison de l'œdème péri lésionnel, qui peut traduire une simple réaction à l'empyème, une encéphalite pré suppurative de voisinage ou une thrombose veineuse corticale [20]. En revanche, la TDM peut révéler un EIC avec un léger effet de masse mais avec un tableau clinique alarmant, la taille de l'empyème n'est également pas proportionnelle à la sévérité de la lésion.

En cas d'EED, la TDM révèle une hypodensité extra cérébrale en lentille biconvexe, comportant une prise de contraste périphérique intense et épaisse qui correspond à la dure mère hyper vascularisée et refoulée [20, 60, 27,92].

a-2 La topographie des empyèmes intracrâniennes :

Les auteurs rapportent qu'il n'y a pas de relation entre la porte d'entrée et le siège de l'empyèmes intracrâniennes [34, 35,63], néanmoins, JONES et coll. [21] rapportent que la localisation la plus fréquemment retrouvée au cours des EIC secondaires à une sinusite est au niveau de la convexité, surtout au niveau du lobe frontal, dans 80% des cas et en inter hémisphérique dans 12% des cas [59, 63, 59,98]. La localisation au niveau de la FCP est rarement rapportée, elle représente moins de 10% de l'ensemble des localisations, dans la littérature [31,58].

NATHOO ET coll. [35] rapportent 51,8% des ESD au niveau de la convexité et 20,9% des cas, au niveau de la faux, ces deux localisations ont été retrouvées associées dans 27,5% des cas. La localisation sous tentorielle n'a été notée que dans 2,6% des cas.

BOK et coll. [98] ont rapporté une localisation au niveau de la convexité dans 38,8% des cas dont 34% des cas, retrouvés au niveau fronto-pariétal, la localisation inter hémisphérique est retrouvée dans 37% des cas, associée dans 42,2% des cas et au niveau de la FCP dans 4,4% des cas.

57% pourcent des empyèmes intracrâniens étaient sous-duraux, 22% étaient extraduraux. La localisation était dans 89% des cas supra tentorielle dont 10% étaient inter hémisphériques 35% étaient frontales et 24% étaient pariétales. L'empyème était associé à un abcès dans 7 cas

.Un cas était situé dans la fosse cérébrale postérieure.L'empyème était unique dans 62% des cas. [48]

Dans notre série, la localisation au niveau de la convexité représente 70,17% des cas, la majorité retrouvée au niveau frontal (soit 31,57%), (isolé au niveau de la faux dans aucun cas) et les deux associées dans 20 % des cas, une localisation au niveau de la FCP est retrouvée dans un 5 cas.

Tableau XLI : Fréquence des localisations des EIC selon les séries

Séries	N de cas	Empyème de la convexité	EIH Isolé	EIH associé	Empyèmes de la FCP
BOK[98]	90	35 (38, 8%)	34 (37%)	38 (42, 2%)	4 (4,4%)
NATHOO[35]	699	362 (51, 8%)	146 (20,9)	192 (27, 5%)	18 (2, 6%)
HILMANI[64]	20	12(60%)	3(15%)	4(20%)	2(10%)
<u>Notre série</u>	<u>57</u>	<u>40(70, 17%)</u>	<u>0(0%)</u>	<u>12(21, 05%)</u>	<u>5(8, 77%)</u>

L'EIC est le plus souvent unique, mais les localisations multiples et bilatérales ne sont pas rares [35, 64,125].

Il était unique dans 90% des cas rapportés par ZIMMERMAN [164], dans 70% des cas rapportés par HILMANI [64] et dans notre série le siège unique est retrouvé dans 70% des cas. La localisation multiple a été notée dans l'étude de FUERMAN et coll. [125] dans 33,3% des cas, dans celle de NATHOO et coll. [35] dans 15% des cas et dans notre étude, elle a représenté 21% des cas.

Le siège de l'EIC par rapport à la ligne médiane est fréquemment retrouvé a gauche, rapporté par NATHOO et coll. [35] dans 44,5% des cas et par HILMANI [64] dans 45% des cas, la localisation de l'empyème du côté gauche a été retrouvée dans notre série dans 43,85% des cas.

a-3 Les lésions associées :

La TDM cérébrale permet également de diagnostiquer des lésions associées, des complications et une éventuelle porte d'entrée (sinusite, méningite, ostéite) [35, 53,62].

Elle peut mettre en évidence un infarctus cérébral qui se caractérise par une prise de contraste nettement plus intense au niveau du cortex sous jacent, ou un abcès intra parenchymateux ou plus rarement une thrombose du sinus caverneux ou une tumeur cérébrale [21, 49,164].

Dans notre étude, empyèmes intracrâniennes associée a un abcès dans 5 cas, une pansinusite dans 7 cas et Un infarctus veineux dans un cas.

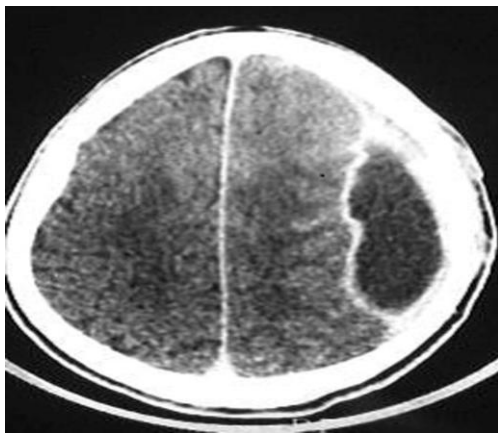


Figure 18 Empyème sous-dural.[48]

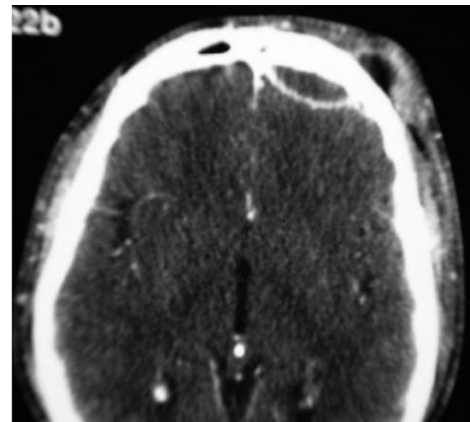


Figure 19 empyème extradural[48]

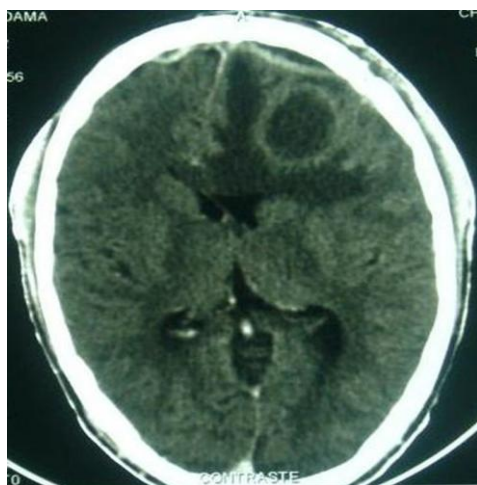


Figure 20 Empyème associé à un abcès frontal [48]

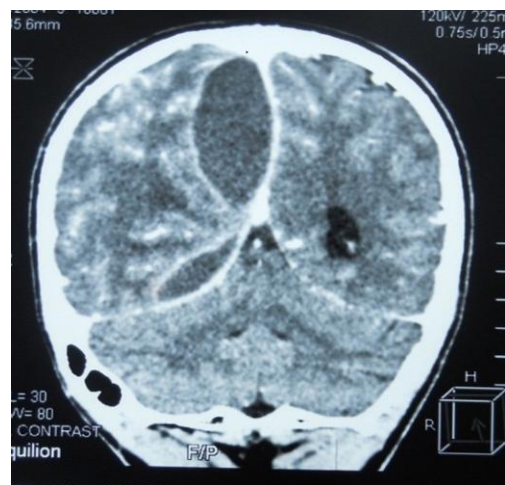


Figure 21 Empyème inter-hémisphérique [48]

a-4 Les limite :

Certains auteurs reprochent à la TDM une sous-estimation des ESD, voire des faux négatifs et recommandent de répéter l'examen précocement en cas de tableau clinique inchangé [60, 98, 106,165]

Dans 20% des cas, la scanographie est prise en défaut pour le diagnostic des ESD du fait d'un défaut d'administration de produit de contraste, d'une interprétation difficile, de sa réalisation avant la constitution de l'empyème, d'une collection isodense ou d'artefacts au niveau de la voûte[56,92]. ZIMMERMAN et coll. [164] soulignent l'importance des conditions de réalisation de cet examen et la nécessité des clichés après injection du produit de contraste, les difficultés de l'interprétation pour les empyèmes de petite taille et l'obtention d'examen de façon très précoce avant même le développement de l'empyème.

Les lésions isodenses sont particulièrement difficiles à identifier surtout lorsqu'elles n'entraînent qu'un faible déplacement. Devant ce type d'image, il faut éliminer :

- Une tumeur maligne nécrosée [166].
- Une effusion, l'embarras des neurochirurgiens en matière de diagnostic positif de l'ESD chez le nourrisson et le jeune enfant, est un épanchement dans l'espace sous dural sans caractère purulent, c'est une réaction inflammatoire secondaire à une méningite retrouvée dans 40 à 60% des cas [34,167]. Cette lésion bénigne n'est pas une indication à la ponction, sauf en cas de doute avec un éventuel ESD, car elle se résorbe spontanément dans 90% des cas surtout si elle est de quantité faible à modérée [29, 105,168].

b. L'imagerie par résonance magnétique (IRM)

Elle a été rapportée par plusieurs auteurs comme un examen de choix pour le diagnostic et la surveillance des EIC [29, 55, 61, 63,126], surtout ceux qui sont difficilement détectés à la

TDM, siégeant dans la fosse temporale, au niveau de la base en sous temporal et sous frontal ou au niveau de la FCP [61, 99,106].

En effet, les éventuels artefacts dus à l'os particulièrement gênants à la TDM sont absents, la délimitation des différents éléments (os, LCR, parenchyme) est plus précise et la prise de contraste permet une meilleure localisation, elle permet également une meilleure caractérisation de la nature de l'épanchement (sang, effusion stérile ou pus) [34,92].

L'EIC se traduit à l'IRM par une hypointensité dans la séquence T1 et une hyperintensité dans la séquence T2 [26, 30,169].

L'IRM montre mieux l'œdème cérébral et les lésions ischémiques.

L'angio IRM est également performante en matière des thromboses sinusiennes associées et des ramollissements hémorragiques [92].

c. La radiographie standard :

Les clichés radiologiques standards du crâne et des sinus, permettent fréquemment de retrouver l'origine de l'infection, mais ils ont perdu leur importance au profit de la TDM vu sa performance et sa nécessité dans le diagnostic positif de l'EIC.

En cas d'EED la radiographie du crâne révèle presque toujours une fracture du crâne ou une ostéite [27].

Dans notre série une radiographie des sinus a été réalisés chez 4 patients et a montré une sinusite maxillaire bilatérale dans un cas, et une sinusite frontale dans 2 cas et maxillaire gauche dans un autre cas. et la radiographie du crâne réalisée chez 4 patients a montré une fracture fronto-pariétale dans un cas et une fracture temporale dans un autre cas.

d. L'échographie transfontanelle :

Elle était le moyen de dépistage chez 16 enfants présentant un ESD secondaire à une méningite rapportés par NATHOO et coll. [35], et la confirmation du diagnostic a été ensuite faite par la TDM cérébrale.

Pratiquée chez les nourrissons, elle a un intérêt diagnostique majeur en matière des EIC, car elle ne demande pas une préparation, elle est peu coûteuse et peut être répétée à plusieurs reprises. Elle permet de voir la localisation et l'étendu de l'EIC et un éventuel effet de masse [29].

Elle révèle en cas d'ESD une masse superficielle avec une délimitation incomplète correspondant à la partie adjacente à la dure mère et à l'os, une hétérogénéité du signal témoignant de l'existence de débris en son sein, et peut également montrer des signes indirects avec des déplacements vasculaires analogues à ceux visualisés à l'angiographie [29, 34, 170].

L'échographie transfontanellaire reste moins performante que la TDM en matière de différenciation entre l'effusion et l'ESD, le rehaussement du contraste après injection du PDC au cours de la TDM traduit une réaction inflammatoire des méninges et du cortex cérébral témoignant du caractère purulent de la collection [109].

2.2 Biologie :

a. La numération formule sanguine

Une hyper leucocytose, à base de neutrophiles, est souvent notée lors des EIC, elle est présente dans 77 à 100 % des cas [48, 62, 96, 106], peut être modérée, parfois très élevée dépassant 20000 éléments/mm³, comme le cas chez 85,96% de nos patients.

L'hyper leucocytose n'est pas proportionnelle à la sévérité de l'atteinte crânienne [21], on peut même avoir un taux normal de globules blancs (GB) en présence d'EIC. JONES et coll. [21] ont rapporté 30 % des cas de suppurations intracrâniennes secondaires à une sinusite et dont le taux de GB était normal. Ceci a été également retrouvé chez 14,04% patients de notre étude.

b. Créative protéine (CRP) et vitesse de sédimentation(VS)

Elles sont souvent très élevées, la VS peut dépasser dans certains cas 100 à la première heure [45, 48, 49, 92]. Elle peut être également normale comme le cas chez nous : une VS

normale est retrouvé chez 10 patients. Une CRP élevée était le signe le plus constamment noté par PEGGIE [34] dans son étude sur 5 enfants présentant un EIC.

2.3 BACTERIOLOGIE :

L'étude bactériologique des collections sous et extra -durales dépend des conditions précises du recueil de pus prélevé en salle d'opération, de la brièveté du délai de mise en culture au laboratoire et de l'usage de milieux de culture multiples. Les conditions optimales d'isolement du germe nécessitent donc la collaboration du neurochirurgien et du bactériologiste.

Dans notre étude la bactériologie était négative chez 78% des patients. Le germe a été retrouvé dans 10 cas.

Pour OUIHINGA [48] le germe a été retrouvé dans 14 cas et négative dans 76% des cas.

a. La ponction lombaire (PL)

Cet examen est contre indiqué en cas de suspicion d'EIC, [20, 62, 106,165] ou plus généralement en cas de présence de signes neurologiques focaux, un état de stupeur ou bien un coma compte tenu du risque d'engagement voire de décès qui peuvent potentiellement en découler. Elle est surtout pratiquée chez les enfants devant la présence de signes méningés orientant vers une méningite. Une fois réalisée, la PL montre souvent une réaction cellulaire sans germe [62, 99, 106,165] KAUFMANN et coll. [132] rapportent 4 cas de patients ayant présenté des signes d'engagement dans les 6 heures qui ont suivi la PL.

Une PL inappropriée a été également rapporté dans la série de NATHOO et coll. [35], elle a été effectuée pour suspicion de méningite, le liquide céphalo- rachidien a été retrouvé stérile dans 50 % des cas, et elle a conduit au décès chez 3 patients.

b. Ponction transfontannellaire

Cet examen peut être réalisé par voie transfontannellaire chez le nourrisson avec ou sans repérage scannographique [29,34], ou lors d'une intervention chirurgicale chez le grand enfant et l'adulte.

Elle a un intérêt majeur dans l'adaptation de l'antibiothérapie en fonction du germe isolé. Une ponction négative ne doit pas éliminer le diagnostic de l'empyème car elle peut résulter de la difficulté pour localiser et accéder à la collection, d'une composition trop visqueuse ou de la présence de membranes épaisses [19,34]

Les germes isolés diffèrent selon l'origine de l'empyème mais les anaérobies sont les plus souvent rencontrés

b-1 En cas d'infection ORL

Les germes les plus fréquemment isolés sont les streptocoques aérobies, micro aérophiles et anaérobies (viridans, bêta-hémolytique, non-hémolytique, pneumocoque, milleri et non typés) retrouvés dans 30 à 43% des cas [5,20,34,64].

Il ont été retrouvées dans la série de TEWARI et coll. [61] dans 11% des cas et dans la série de JONES et coll. [21] dans 90 % des cas à types de streptocoque milleri, dans le reste des cas on a isolé streptocoques anaérobies et bactéroïdes, staphylocoque épidermoïde et klebsielle pneumonia.

L'hémophilus Infuenzae est retrouvé en 2ème position après les streptocoques dans la littérature [17, 34, 92,125].

Le staphylocoque surtout aureus et plus rarement épidermidis, a été également retrouvé dans la littérature, dans 11% des cas pour KUFMANN [132] et 7 % des cas pour TEWARI et coll et OUIMINGA. [48, 161]. Les entérobactéries et le streptococque alpha hémolytique ont été seuls germes rapportés par ALI et coll. [171], isolés dans des EIC secondaires successivement à une éthmoidite et une sinusite frontale.

Dans notre étude, Streptocoque Milleri le seul germe isolés dans le pus des EIC de 3 malades presente un ESD secondaire à un une pansinusite.

b-2 En cas d'origine post opératoire ou post traumatique

Staphylocoque aureus et épidermidis sont prédominant dans les empyèmes post opératoires et post traumatique [16, 21,106], ces germes ont été également rapportés dans la série de GREENLEE et coll. [62] associé au Streptocoque et au Pseudomonas aeruginosa

Le Propionibacter a été isolé dans 3 cas rapportés par CHU et coll. [172], ce germe a été également rapporté par MICHAEL et coll. [173] chez une femme.

b-3 Germes retrouvés chez l'enfant

Chez le nourrisson, on a souvent isolé des germes incriminés dans la méningite [21, 29, 61,105]. GREENLEE et coll. [62] ont isolé des BGN et le Streptocoque groupe B hémolytique IOIBROOK [106] rapporte la prédominance chez les enfants des cocci anaérobiques et microaeropholiques et des BGN (Bactéroïdes , Fusobacterium) et les bactéries gram positif anaérobiques (Clostridium) en matière des suppurations intracrâniennes ,pour JOHN [105], l'Hémophilus Infuenzae a représenté 38 %, le streptocoque pneumonia 33%, Stréptococcus pyogène 9 % et Neisseria 2 % TEWARI et BAKO et coll. [61,29] ont rapporté, chez des enfants présentant un ESD, à coté de l'Hémophilus et le Streptocoque pneumonia, le Staphylocoque et le BGN représenté par le Salmonella, ce dernier a été isolé chez un enfant de 14 ans rapporté par ALVARES [79] et MAHPATRA [174] et coll.. Il était également incriminé dans un EED secondaire à une ostéomyélite, retrouve chez un enfant de 5 ans présentant une drépanocytose [175].

b-4 Germes rares

Un cas d'ESD dû à un BUKHOLDERIA Pseudomollei (BGN), retrouvé chez un patient de 45 ans dont l'origine est métastatique secondaire à une infection pulmonaire, rapporté par FARAJ et coll.

[176]. Un ESD secondaire à une colonisation par Escherichia Coli, secondaire à une infection urinaire, par voie hématogène retrouvé chez une patiente de 82 ans rapporté par BOTTEN et coll. [15].

b-5 Stérile :

Pour LEYS et PETIT [20] il semble que dans 50 % des cas le pus de l'empyème reste stérile. Une culture stérile a été retrouvée dans la série de BROALET [52] dans 67% des cas de suppurations intracrâniennes et dans celle de TEWARI [61] dans 66 % des cas d'ESD

La réalisation de prélèvements de mauvaise qualité doit d'avantage être mise en cause en particulier dans le cas des anaérobies que l'administration d'antibiotique avant le prélèvement qui aurait finalement une incidence négligeable [26, 123,170]

Les cultures des prélèvements sont également plus souvent négatifs quant l'empyème est secondaire à une méningite [34,49].

Une culture stérile représente environ 17 % des cas rapportées aussi bien par NATHOO [35], JOHN [105] et JONES [21]

Dans notre série, une culture du pus d'empyème est retrouvée stérile dans 78,20%.

c. L'étude bactériologique de la porte d'entrée

Une concordance entre le germe isolé au niveau de la porte d'entrée et au niveau du pus d'empyème, n'est pas toujours constante. KAUFMAN et coll. [132] ont noté une discordance dans 75 % des cas. Tandis que HILMANI [64] rapporté une concordance dans 100 % des cas.

Dans notre série d'empyème, le prélèvement au niveau de la porte d'entrée n'était réalisé chez aucun de nos patients.

VI. Traitement des SIC :

1. Traitement des abcès :

La prise en charge des abcès cérébraux repose sur trois attitudes thérapeutiques: un traitement médical, un traitement chirurgical ainsi qu'un traitement de la porte d'entrée [1]

6.1 Traitement médical :

Le traitement médical comporte :

- Un traitement antibiotique.
- Un traitement anti-œdémateux.
- Un traitement anti-convulsivant.

a. Antibiothérapie

Une antibiothérapie à large spectre doit être débutée dès la suspicion diagnostique [78] et ceci une fois les prélèvements bactériologiques effectués (en l'absence d'urgence vitale), indépendamment du choix initial d'une prise en charge médicale seule ou médicochirurgicale [78]

a-1 Choix des antibiotiques

Le choix des antibiotiques de première intention est basé sur leur bonne diffusion cérébro-méningée, sur leur activité sur les germes habituellement en cause [12] et sur leur présence dans le site de l'abcès à des concentrations thérapeutiques efficaces [41,108]].

Ainsi, le thiamphénicol à la dose de 750 mg toutes les 8 heures qui, depuis long temps, le traitement de référence en raison de son excellente diffusion intracérébral a été placé au deuxième plan dans la stratégie antibiotique à cause de son caractère bactériostatique et les effets secondaires (pancytopenie +++) qu'il engendre [12] Actuellement, toutes les équipes

s'accordent sur une double antibiothérapie empirique parentérale et à forte dose (la classique « dose méningée ») basé sur une céphalosporine de troisième génération (céfotaxime: 200 à 300 mg / kg / 24 h, en 4 perfusions IV, sans dépasser 24 g /j chez l'adulte, ou ceftriaxone : 3 à 4 g /24h chez l'adulte et 50 à 100 mg / kg /24h chez l'enfant, en une perfusion IV ou 2 perfusions par jour), associée au métronidazole (de 1.5 g / 24 h chez l'adulte et 30 mg / kg/ 24 h chez l'enfant, en trois perfusions IV par jour) [198] préféré pour son action bactéricide sur les anaérobies, sa forte concentration dans le pus de l'abcès et aussi car elle est moins Influencée par les corticoïdes, contrairement au pénicilline G et au thiamphénicol .

Un troisième antibiotique doit être associé dans certains situations : vancomycine (par exemple, 2g / 24 en perfusion continue, à adapte en taux sérique) en cas de suspicion d'abcès à staphylocoque (traumatisme crânien, abcès cérébral survenant dans les suites d'un geste neurochirurgical) [156,197,198] ,et aminoside (par exemple: gentamycine: première dose de 3 mg /kg, puis adaptation au dosage sérique en fonction des pics et des taux résiduels) lorsque le facteur favorisant est une endocardite ou une infection du scalp ou de la face [78].

**Tableau XLII : Diffusion des antibiotiques
dans le parenchyme cérébral et le pus des abcès cérébraux [12]**

Antibiotiques	Pénétration dans	
	Tissu cérébral (%)	Pus d'abcès (%)
Bêtalactamines		
PénicillineG	<10	<10
Ampicilline	<10	<10
Cloxacilline	?	<10
Cefotaxime	<10	?
Ceftriaxone	<10	?
Glycopeptides		
Vancomycine	?	<30
Aminosides		
Gentamycine	?	<10
Phénicolés	<75	<30
Fosfomycine	10(LCR)	?
Cyclines- macrolides	<10	?
Lincosamides	?	<30
Nitro-imidazole		
Metronidazole	<75	<30
Acidefusidique	?	<30
Cotrimoxazole	?	10 à 30
Fluoroquinolones		
Péfloxacine	<75	?

? : Non déterminée

a-2 Antibiotiques utilisés

L'association pénicilline G, Thiamphénicol et/ou Métronidazole a été utilisée comme traitement de choix pendant plusieurs années [12]. Cependant, une étude récente a montré que 17 % des streptocoques (germes les plus fréquemment rencontrés dans les abcès cérébraux)

présentaient une sensibilité diminuée à la pénicilline (concentration minimale inhibitrice > 0.35mg /l) [177]

Les quinolones, bien qu'ayant à priori beaucoup de propriétés intéressantes pour traiter les infections intracrâniennes (bonne pénétration intracérébrale, spectre adapté), sont peu utilisées : elles sont inactives sur les staphylocoques multirésistants, et elles abaissent le seuil épiletogène [78].

Toutefois, dans une série de 8 patients ayant tous reçu de fortes doses de ciprofloxacine (750 mg deux fois par jour) pendant une période prolongée (jusqu'à 20 semaines), il n'a pas été observé de cas de convulsion [151]. Il est donc possible que cette classe soit, à l'avenir, plus largement utilisée dans les abcès cérébraux, en particulier en traitement de relais, elles ont une remarquable biodisponibilité lorsqu'elles sont administrées par voie orale. L'utilisation des quinolones est contre-indiquée en monothérapie en raison du risque élevé de sélection de mutants résistants [78].

Cette antibiothérapie pourra être poursuivie, soit modifiée selon les résultats des prélèvements bactériologiques, de l'antibiogramme et surtout en fonction de l'évolution clinique et scanographique [27].

Dans notre série, l'association la plus fréquemment utilisée est C3G + Nitroimidazolés + aminosides à une fréquence de 86,72%.

L'Ampicilline-sulbactam + Nitroimidazolés ou Amoxicilline + Nétronidazole ont été utilisés respectivement dans les séries d'EMERY [39] et d'ORHAN [40].

Dans la série de TAYFUN [44] les Céphalosporine de la 3ème génération +Métronidazole a été l'association la plus utilisée.

L'utilisation locale d'antibiotique a été préconisée par certains auteurs [27,134]. En effet cette méthode a été pratiquée dans la série de SRINIVASAN [41] par instillation intra-cavitaire de 3 ml de gentamycine.

a-3 Utilisation du traitement médical seul

De nombreux articles rapportent des cas individuels de patients traités médicalement avec succès.

Ainsi, SOMMER [178] a décrit le cas d'un patient présentant une vingtaine de lésions cérébrales ayant guéri sous un traitement intraveineux associant ceftriaxone, gentamycine et métronidazole pendant 39 jours, puis ceftriaxone et métronidazole pendant 22 jours supplémentaires [178], un seul abcès a été prélevé et a permis d'évoquer une actinomycose.

SKOUTELIS [151] a sélectionné 8 patients sans trouble majeur de la vigilance, et qui ne pouvaient être traités chirurgicalement (refus, localisation inaccessible, abcès multiple, trouble de l'hémostase): après 6 à 12 jours d'antibiothérapie parentérale (ceftriaxone, pénicilline G, métronidazole) suivie d'un traitement oral de 15 à 19 semaine (ciprofloxacine, amoxicilline, métronidazole), tous les patients sont guéris sans séquelle ni effet secondaire important.

TATTEVIN [26] a analysé, de façon rétrospective, 94 cas d'abcès cérébraux hospitalisés en réanimation médicale entre 1980 et 1999 : 43 entre 1980 et 1985 (groupe 1), 25 entre 1986 et 1992 (groupe 2), et 26 entre 1993 et 1999 (groupe 3) bien que la mortalité ait diminué de façon importante (passant de 33 % dans le groupe 1 à 8 % dans le groupe 3), le recours à la chirurgie n'a pas été plus fréquent (65 % dans les groupes 1 et 3). Ceci suggère que l'amélioration de la prise en charge médicale rend compte de la diminution de mortalité depuis les années 80.

Le traitement médical seul a été administré à 11.7 % des patients de la série d'EMERY [39], 28 % des patients de la série de TONON [43] et 10 % des cas dans la série de TAYFUN [44].

Le traitement médical seul [161] : est préconisé si abcès <2,5 cm et le patient neurologiquement stable et conscient et peut commencer l'antibiothérapie avec observation stricte.

L'antibiothérapie est guidée par:

- ✓ Le lieu d'abcès
- ✓ La suspicion de principale source
- ✓ La présence d'abcès simples ou multiples

- ✓ les conditions médicales sous-jacentes du patient (par exemple, VIH, immunodéprimés)

La Sélection d'une antibiothérapie est en fonction de primo-infection :

1. L'otite moyenne / mastoïdite, la sinusite, infection dentaire :

Céphalosporine de troisième génération (2 g toutes les 4 heures céfotaxime IV ou ceftriaxone 2 g / 12h IV) plus métronidazole 15 mg / kg IV comme une dose de charge, puis 7,5 mg / kg toutes les 8 heures IV, sans dépasser 4 g par jour)

2. infection dentaire: la pénicilline G+métronidazole

3. Traumatisme crânien: troisième ou quatrième génération de céphalosporine (céfotaxime 2 g IV toutes les 4 heures ou ceftriaxone 2 g IV toutes les 12 heures ou 2 g IV céfépime toutes les 8 heures) plus la vancomycine (30 mg / kg IV en deux doses fractionnées ajusté pour la fonction rénale) associée à 500mg de métronidazole IV toutes les 8 heures

4. En postopératoire: la vancomycine plus ceftazidime (2 g IV 8h) ou céfépime (2 g IV toutes les 8 heures), ou méropénème (1 g IV toutes les 8 heures). Remplacer la vancomycine avec nafcilline (2g / 4h IV).

Dans notre série, 19 cas ont été mis sous traitement médical seul. Ils s'agissaient d'abcès de petite taille, lésions nombreuses ou au stade d'encéphalite.

a-4 Durée du traitement antibiotique :

Cette question ne fait pas l'objet d'un consensus. Les recommandations de la littérature varient largement selon les auteurs : 11 jours à quelques mois au total (avec antibiothérapie parentérale initial suivie ou non d'une antibiothérapie orale de relais) [73].

La plupart des experts recommandent 6 à 8 semaines d'antibiothérapie parentérale, (Dans notre série, la durée du traitement variait de 4 à 8 semaines) adapté si possible à la documentation micro biologique [8, 13, 38,42] et par le suivi régulier tomodensitométrie.

Cette durée s'applique aux abcès documentés, à pyogènes, sensibles à une antibiothérapie ayant une bonne pénétration intra - cérébrale, et qui ont pu être évacuées. Il n'y a pas de bases rationnelles à un relais par un traitement oral pendant 2 à 3 mois [13].

La durée moyenne de l'antibiothérapie a été de 90 jours chez A.KABRE [54].

Dans une série de 26 cas, KAMJOON [179] a montré que, le traitement antibiotique des abcès cérébraux initialement traités chirurgicalement (11 par aspiration et 15 par excision ou évacuation après craniotomie) peut être interrompu lorsque la protéine C réactive s'est normalisée (dans les cas où elle était initialement élevée), quel que soit le délai après le début de l'antibiothérapie, soit en moyenne au bout de seulement 20 jours. Dans la même étude, un relais par voie orale a été effectué dès que le taux plasmatique de la protéine C réactive commençait à diminuer, si le patient est asymptomatique (apyrétique notamment) et si le traitement oral est adapté aux germes isolés [179].

La durée de l'antibiothérapie dépend donc du contexte et de l'évolution sous traitement.

Quant à SJÖLIN [180], il suggère trois semaines seulement mais, à cet égard, en raison des nécessités pharmacocinétiques, de l'absence de critères formels de guérison ainsi que du pronostic, il ne semble pas prudent de vouloir réduire cette phase.

Dans tous les cas, il ne faut arrêter le traitement antibiotique que s'il y a d'une part une disparition de toute image évolutive au scanner : c'est -dire disparition de toute prise de contraste annulaire et de l'effet de masse avec ou sans persistance d'image séquellaire et d'autre part s'il y a éradication de la porte d'entrée quand elle est connue [108]

b. Traitement antioedémateux

b-1 Corticothérapie

Malgré que son usage expose à réduire l'encapsulation de l'abcès, à limiter la migration leucocytaire et à diminuer le taux tissulaire d'antibiotique présent avec la possibilité d'effet rebond à l'arrêt du traitement [13], la corticothérapie n'est pas formellement contre-indiqué, mais doit être

rapidement interrompus [8]. L'hémisuccinate d'hydrocortisone ou la prédnisolone injectable sont prescrite 3 à 7 jours de durée totale, avec décroissance à partir de 48 heures [8,12]

Leur indication se limite à une dégradation neurologique secondaire à l'effet de masse avec menace d'engagement du faite d'un œdème périlésionnel important [8,42]

Dans notre série, seulement 41, 59% patients avaient bénéficié de ce traitement.

Dans la série de PAO-TSUAN [42], 32% des patients ont été mis sous corticothérapie. Aucune différence significative n'a été observée dans l'évolution clinique de ceux qui ont reçu ou pas les corticoïdes.

b-2 Autres

Il existe d'autres alternatives telles que le mannitol intraveineux ou l'hypocapnie induite (intubation pour hyperventilation) en cas d'hypertension intra- crânienne réfractaire. La mise en place d'une dérivation ventriculaire externe en urgence est parfois nécessaire en cas d'hydrocéphalie [13]

c. Traitement anti- convulsivant

Il est habituel d'associer un traitement anti-convulsivant au traitement antibiotique, même chez les patients n'ayant pas convulsé avant le diagnostic. En effet, l'épilepsie peut être une complication et / ou une séquelle aussi bien de l'abcès que du traitement chirurgical. Le traitement anti- convulsivant pourra secondairement être arrêté en fonction des données cliniques, radiologique et électroencéphalographique. [78]

Le traitement anti-convulsivant a été administré chez 23 patients dans notre série, soit 19 cas à visée thérapeutique et les 4 cas restants dans un but préventif

Certains experts recommandent de maintenir le traitement anti-convulsivant 3 mois après le dernier abord chirurgical [8]

d. Traitement adjuvant

En fonction de l'état de conscience et de l'état général, une prise en charge adéquate du patient est nécessaire.

En cas d'altération de l'état de conscience, cette prise en charge comporte :

- Une réanimation cardio-respiratoire
- Une correction des troubles hydro-électrolytiques
- Une alimentation adaptée
- Un nursing
- La prévention thromboembolique
- Un éventuel traitement prophylactique antiulcéreux d'autant plus que ces patients sont mis sous corticoïde [108]

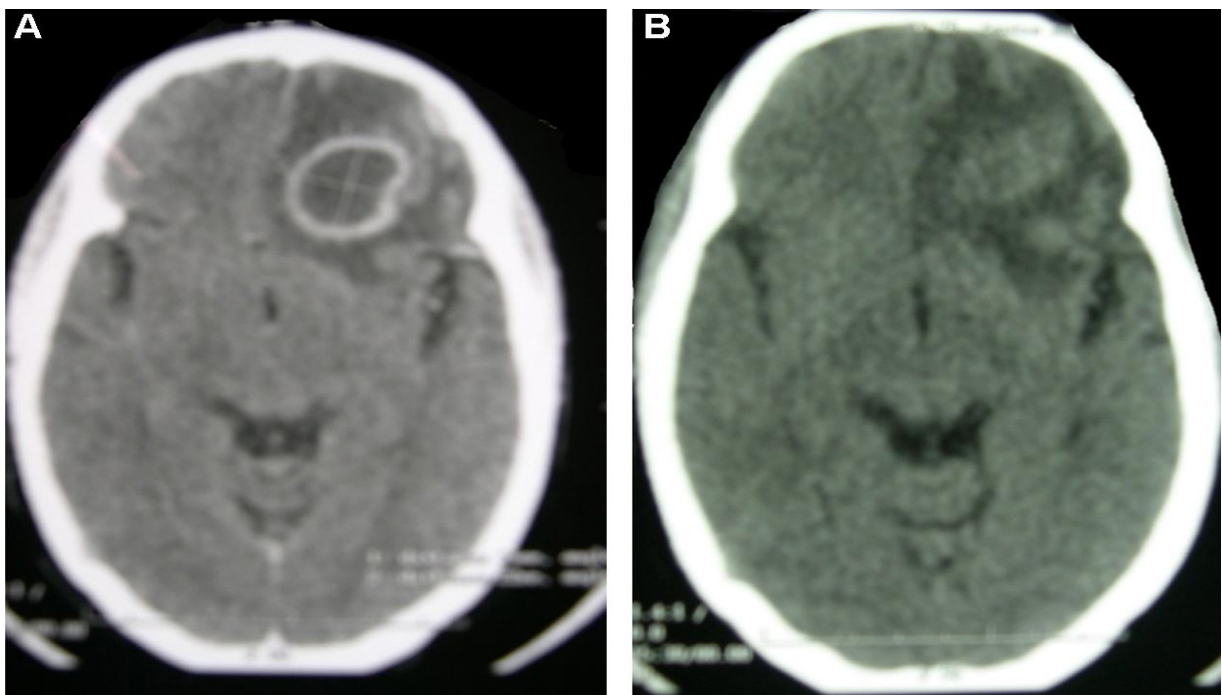


Figure 22 : Abscès cérébral frontal : avant (A) et après traitement médical (B) [54]

6.2 Traitement chirurgical :

L'abord chirurgical a de nombreux avantages [78] :

- Obtenir du matériel (pus ou tissu lorsque que l'infection est au stade d'encéphalite pré suppurative) pour une analyse bactériologique qui permettra de guider l'antibiothérapie ultérieure
- Retirer autant de matériel purulent que possible
- Diminuer la pression intracrânienne, faire une dérivation du liquide céphalo - rachidien [181].
- Améliorer l'efficacité des antibiotiques.
- Pour certains auteurs, améliorer le pronostic [78].

Actuellement, en raison des progrès des techniques neurochirurgicales, certains équipes spécialisée recommandent une intervention chaque fois que cela est possible [136]. Deux procédures actuellement sont proposées: la ponction-aspiration et l'excision chirurgicale

a. Ponction aspiration

La ponction aspiration du pus à « main levée » en condition stéréotaxique constitue la méthode de choix [44].

L'évacuation de la collection [115,182] par un tocard de Cushing à partir d'un trou de trépan ou à travers la fontanelle avant sa fermeture chez le nourrisson [108], se fait le plus souvent spontanément, sans nécessité de forte aspiration compte tenu de la pression spontanée du liquide d'abcès [44].

Ce geste peut être répété en cas de résistance à un traitement adapté.

L'aspiration présente de nombreux avantages :

- C'est une technique rapide et simple qui se fait sous anesthésie locale.

- Peut être effectuée sous stéréotaxie [159, 183,184] (d'où son utilité même sur des lésions de petite taille) ou sous échographie transfontanellaire, chez le nourrisson.
- Elle permet de réaliser des instillations intra- cavitaires d'antibiotique et de réaliser des endoscopies stéréotaxiques [185].

Par contre l'aspiration présente quelques inconvénients :

- Elle ne permet qu'un drainage incomplet, surtout quand l'abcès est multiloculé
- Elle présente le défaut de laisser la coque de l'abcès en place, ce qui favorise la rechute [91].
- Cet abord chirurgical s'effectue chaque fois que c'est possible après repérage stéréotaxique [8,121]

En l'absence d'un repérage stéréotaxique, on estime que la précision de la ponction guidée par le scanner est de l'ordre de 4 à 5mm, ce qui expose à un plus fort taux d'échec ou de complication de cette ponction.

L'abord des abcès profonds en zone critique (diencéphale, tronc cérébral, cervelet) est plus risqué et impose un repérage stéréotaxique pour minimiser les risques de complications parfois sévères [13].

SHAHZADI [121] a démontré lors d'une étude sur 20 cas l'efficacité de cette méthode (ponction-aspiration stéréotaxique) avec une mortalité quasi nulle et une morbidité de 15 % [121].

On avait recours à cette technique dans 79,5 % des cas dans la série d'EMERY [39], dans 100 % des cas associée à une instillation d'antibiotique en intra cavitaire dans la série SRINIVASAN [41] et 75 % des cas dans la série TAYFUN [44] dont 16,7% ont été sous repérage stéréotaxique.

Dans notre série 74,46% des patients ont bénéficié d'une ponction-aspiration, cette dernière a été répétée (deux à plusieurs fois) en fonction de l'évolution clinique et / ou TDM dans 26 % des cas.

b. Endoscopie scanographique :

Ce geste peut être effectué en cas de localisation accessible chirurgicalement.

Elle présente le défaut de laisser la coque de l'abcès en place, ce qui favorisait la rechute [185],

Cette technique chirurgicale s'effectue chaque fois que c'est possible après repérage tomomodensitométrique [8,121].

c. Ponction stéréotaxique :

Cet abord chirurgical s'effectue chaque fois que c'est possible. En l'absence d'un repérage stéréotaxique, on estime que la précision de la ponction à main levée par le scanner est de l'ordre de 4 à 5mm, ce qui expose à un plus fort taux d'échec ou de complication de cette technique. L'abord des abcès profonds en zone critique (diencephale, tronc cérébrale, cervelet) est plus risqué et impose un repérage stéréotaxique très difficile pour minimiser les risques de complications parfois sévères [13]. SHAHZADI [121] a démontré lors d'une étude sur 35 cas l'efficacité de cette méthode (biopsie stéréotaxique) avec une mortalité de 7%.

d. Exérèse :

L'exérèse consiste en l'ablation complète ou quasi complète de la lésion y compris la coque de l'abcès. Long temps pratiquées comme un traitement de référence, elle est de plus en plus abandonnée car :

- Elle n'a pas apporté la preuve de son bénéfice alors qu'il s'agit d'un geste lourd, nécessitant une craniotomie.
- Elle présente un risque de dégradation de l'état neurologique [8].
- L'avènement d'antibiotiques efficaces a réduit son utilisation [12]

Elle a été réalisée chez à 8,8 % des cas dans la série d'EMERY [39], chez 8% des cas dans la série de TONON [43] et à 14,6% des cas dans la série TAYFUN [44]. Dans notre série, l'exérèse a été pratiquée d'emblée chez 16,7% des cas et dans un 2ème temps après échec de ponctions évacuatrices multiples dans 8,83% des cas.

e. la neuronavigation :

Cette chirurgie assistée par ordinateur appelée également chirurgie guidée par l'image, a pour but de fournir au neurochirurgien une aide pré et peropératoire. L'objectif des systèmes de neuronavigation est :

- la préparation et la simulation du geste chirurgical sur une station de travail informatique ;
- le repérage et le guidage de l'outil chirurgical dans la structure cérébrale pendant l'intervention.

L'utilisation d'un système de neuronavigation dépend de la taille de la lésion, de sa nature et de sa situation anatomique. Les interventions sur la base du crâne représentent la meilleure indication. Les tissus y sont plus denses et adhèrent plus à la structure osseuse, ainsi le déplacement cérébrale est moins important. Un système de neuronavigation est très utile pour intervenir sur les lésions de petites tailles et profondes. [186]

Tableau XLIII : Fréquence des trois attitudes thérapeutiques utilisées dans différentes séries

Séries	Nombre total de cas	Traitement médical seul (%)	Ponction aspiration+TRT médical (%)	Exérèse +TRT Medical (%)
EMERY[39]	34	11.7	79.5	8.8
ORHAN[40]	23	-	100	-
SRINIVASAN[41]	37	-	100	-
PAO-TSUAN[42]	53	37.8	47.2	15
TONON[43]	100	28	64	8
TAYFUN[44]	96	10.4	75	14.6
YUEN-HUA[37]	24	16.7	83.3	
FUREN[38]	178	35.4	48.3	16.3
<u>Notre série</u>	<u>113</u>	<u>16.81</u>	<u>74.46</u>	<u>25.53</u>

6.3 Indications thérapeutiques :

a. Indication neurochirurgicale:

Seuls les patients comateux ou présentant des abcès volumineux (plus de 20 mm de diamètre [12], plus de 30 mm [39]) facilement accessibles et avec important effet de masse sont traités par ponction –aspiration d'emblée [12].

L'association aspiration–antibiothérapie reste, ce jour, le traitement de référence, car le plus sécurisant [43,183]

L'exérèse a des indications plus restreintes [13] :

- Abcès encapsulés (avant ou après ponction aspiration).
- Abcès superficiels adhérent à la dure-mère.
- Abcès contenant du gaz.
- Abcès actinomycotiques ou à Nocardia [39,78]
- Abcès superficiel de la fosse postérieure

- Abscès multilobulaire en cas d'échec des ponctions aspirations [13].
- Abscès à germe multi-résistant ou échec de l'aspiration bien conduite [13]

La meilleure indication de cette technique est l'abcès cérébral contenant un corps étranger (traumatisme crânien par arme, fracture du crâne avec persistance de matériel exogène intracrânien, matériel neurochirurgical..). En revanche, les abcès profonds ou localisés dans une zone fonctionnellement importante ne peuvent être excisés [58,198]

b. Indications au traitement médical exclusif : [2, 39, 73, 78]

- Lésions nombreuses.
- Lésions profondes, difficilement accessibles, ou dans une zone cliniquement très fonctionnelle.
- Certitude diagnostique avec bactériologie obtenue par un prélèvement non chirurgical.
- Lésion de très petite taille inférieure à 2cm dans la série d'EMERY.
- Contre-indication à l'anesthésie, à la chirurgie, état hémodynamique instable, refus de la chirurgie.

Le traitement préconisé doit être efficace et par conséquent la nature des bactéries de l'abcès est très prédictible. Cette thérapeutique implique une durée plus longue d'antibiothérapie (6 mois en moyenne) [39], avec une surveillance clinico-radiologique étroite, ce n'est qu'en cas d'absence d'amélioration après 2 semaines que la prise en charge chirurgicale s'impose [78].

La probabilité d'échec en cas de traitement médical seul est inférieure à 10 % lorsque l'abcès mesure moins de 20mm, elle est de 75% lorsque sa taille dépasse 20mm [12].

6.4 Traitement de la porte d'entrée :

Il doit être en association avec celui de l'abcès cérébral. En particulier, les foyers sinusiens ou mastoïdiens doivent faire l'objet d'un traitement concomitant en urgence.

- En cas de sinusite résistante au traitement médical, un drainage chirurgical du foyer infectieux sinusien est indiqué.
- En cas d'ostéomyélite des os du crâne secondaire à une infection sinusienne, le traitement chirurgical intéressera le sinus en cause et la zone d'ostéomyélite, associée à un traitement antibiotique [187].
- Le traitement chirurgical de la porte d'entrée auriculaire reste fondamental en matière d'abcès otogène, il consiste à réaliser un nettoyage, le plus complet possible de la cavité mastoïdienne et de la caisse de tympan dans le but d'éliminer l'origine de l'infection, toujours capable de réensemencer les espaces méningés à travers des voies formée ou préformées [134].

6.5 Traitement préventif :

Le médecin traitant a un rôle primordial dans la prévention des abcès cérébraux par le diagnostic et le traitement des infections responsables, passant par le traitement des infections ORL, dentaires, méningées et le parage correcte des plaies crânio-encéphaliques, mais également par la détection d'une possible infection cérébrales en dirigeant le patient vers l'hôpital afin d'en confirmer le diagnostic [39].

La prévention passe aussi par une bonne hygiène et une éducation pour la santé.

2. Traitement des empyèmes :

Les EIC ont toujours été considérés par les neurochirurgiens comme une lésion grave relevant d'un traitement urgent. Le choix de la technique chirurgicale (évacuation par trou ou par volet) a été jusqu'à récemment un sujet de controverse.

Le traitement classique, comportait une évacuation chirurgicale urgente encadrée par une antibiothérapie, avec une taille systématique d'un large volet permettant un lavage et un

drainage suffisant de l'empyème et des cavités purulentes qui sont souvent cloisonnées à distance [14, 39,92].

Actuellement, les antibiotiques de dernière génération autorisent un traitement médical sans geste chirurgical, selon des modalités identiques au traitement des portes d'entrée de l'EIC, et pour une durée pouvant atteindre 3 mois [17,98].L'antibiothérapie est choisie en référence aux germes isolés dans l'empyème et dans la porte d'entrée. Le geste chirurgical s'impose cependant si le volume de l'empyème détermine des signes d'HTIC ou s'il augmente de volume, il peut se limiter aux trous de trépan en regard de la collection, ou un volet de craniotomie large permettant l'évacuation complète de l'empyème, des foyers infectieux primaire et éventuellement la vérification l'absence d'autres localisations aux différents étages du cerveau [35,92]. Après l'évacuation de la collection, une mise en place d'un drainage pour quelques jours, a été souvent recommandée par les auteurs [92,127].

2.1 Traitement médical :

Une fois le diagnostic est confirmé, le traitement médical est démarré, il est basé sur une antibiothérapie à large spectre, des anti-convulsivants et parfois des anti- œdémateux.

a. L'antibiothérapie

Avant la découverte de la Pénicilline lors de la seconde guerre mondiale, l'évolution des EIC était fatale à de très rares exceptions près et cela malgré l'évacuation chirurgicale de la collection. Ainsi, KUBIK et coll. [7] rapportent en1943, deux survivants sur 147 cas d'empyèmes traités uniquement par la chirurgie [3, 14, 18,19].

a-1 Le choix de l'antibiothérapie

Une antibiothérapie probabiliste à large spectre est plus souvent démarrée visant en particulier les germes anaérobies puis elle est secondairement adaptée [106]. Il semble

également justifié de préférer pour le traitement des empyèmes, les antibiotiques qui diffusent à travers la barrière méningée [16, 18,34].

Dans le passé, les bactéries en cause étaient le plus souvent sensibles à la Pénicilline, cet antibiotique avait donc une place de choix dans le traitement empirique initial, à l'exception des cas d'allergie vraie. GIANNONI et col. [169] notent à présent l'émergence de bactéries résistantes à la Pénicilline (le Pneumocoque, l'Haemophilus et le Staphylocoque) en particuliers dans le cadre des sinusites.

SANDOC et coll. [188] ont également rapporté dans un cas d'ESD une résistance, cette fois au Métronidazole, du germe « Prevotelle Loechei » avec une susceptibilité aux Pénicilline, l'Erythromycine, les Tétracyclines, Amoxicilline-acide clavulanique, le Chloramphénicol et la clindamycine.

Une tri-antibiothérapie probabiliste, associant métronidazole, aminoside combiné dans 69% à une céphalosporine de 3eme génération ou phénicolé, dans 16% était instituée pendant 3 semaines [48]

a-2 La voie d'administration

La voie parentérale reste la voie d'administration de choix jusqu'à ce qu'une très nette amélioration clinique, biologique et radiologique soit constatée, puis passage à la voie orale pour une durée plus longue [24, 48, 53, 59,172].

a-3 La durée du traitement

Le traitement antibiotique doit être institué avant la chirurgie et poursuivi pendant 3 à 6 semaines [24, 34, 46,53], par voie intraveineuse (IV) puis par voie orale de façon plus ou moins prolongée, jusqu'à la normalisation de l'imagerie [34,59, 106].

Par voie parentérale et poursuivie per os pendant 4 à 8 semaines.elle était ensuite adaptée aux résultats de l'antibiogramme. [48]

La durée moyenne de traitement généralement rapportée par les auteurs est entre 6 et 8 semaines, mais elle peut atteindre dans certains cas 3 mois de traitement [61, 92,170].

a-4 Cas particuliers

➤ EIC post opératoire:

CHU et coll. [172] ont rapporté un cas d'ESD post opératoire dû au «Propionibacter acnés », retrouvé chez une femme de 38 ans qui a été traitée par Pénicilline en IV pendant 7 semaines, une semaine avant le traitement chirurgical et 6 semaines après.

Pour le même germe, un traitement à base de Vancomycine, Doxycycline et Céftriaxone, a été prescrit pendant 2 semaines, puis arrêt de la Céftriaxone après amélioration clinico-radiologique et la poursuite de la bithérapie pendant 4 semaines puis monothérapie à base de Doxycycline pendant un mois [173].

➤ EIC chez L'Enfant

Le traitement des EIC chez l'enfant et le nourrisson consiste à l'administration d'une antibiothérapie visant les germes responsable de la méningite (Haemophilus, Streptocoque Pneumonia, BGN), vu que c'est la porte d'entrée la plus fréquemment retrouvée à cet âge, elle est basée sur les Céphalosporines 3ème génération (C3G), les Aminosides et le Métronidazol ou l'association C3G au Chloramphénicol [29, 52,64]

b. Les anti- oedémateux

L'HTIC est principalement due à l'œdème cérébral qui est susceptible d'accompagner l'ESD, de ce fait, un traitement anti- oedémateux est institué lorsqu'il existe des symptômes cliniques et/ou radiologiques majeurs d'HTIC, surtout à la phase aiguë [34,49].

Ce traitement peut comporter le Mannitol à la bases de 0.5 à 1 g / kg en 10 à 15 mn, une hyperventilation pour une PCO2 à 30 mm Hg ou bien Dexaméthasone à raison de 10 mg en IV en pré opératoire puis 6 mg toutes les 6 heures en post opératoire [34, 45,132]

c. Les anti-convulsivants

Les crises convulsives sont fréquentes dans les localisations supra tentorielles, compte tenu des infarctus veineux associés. Un traitement anti-convulsivant est recommandé par certains auteurs de façon prophylactique, chez tous les patients présentant un empyème supratentorial. Le Phénobarbital (50 à 200 mg /24 h en IM) ou le Clonazépam (0.5 mg / kg / 24 h en IV lente ou en IM) sont souvent préconisés [34, 59,106].La durée préconisée de ce traitement est de 18 à 24 mois [34,35 ,62], les patients doivent être avertis de la nécessité de poursuivre le traitement pendant toute cette période, il est ensuite acceptable de l'arrêter s'il n'y a pas eu de crises ultérieures [34,45]

2.2 Traitement chirurgical :

Les premiers drainages chirurgicaux d'EIC sont attribués à CECI et ONETTI en 1886 et à MACEWAN en 1891 [16,34].

Avant l'avènement de la TDM, plusieurs études ont évalué les méthodes de traitement chirurgical, trous trépan multiples ou craniotomie, sur une période de 1946 à 1972[14,55].L'attitude chirurgicale adoptée a évolué dans le temps en fonction des données de littérature [27].

Classiquement, le traitement chirurgical nécessite l'évacuation en urgence par large volet [14, 20, 32, 35, 128,189], cette attitude n'est plus justifiée de façon systématique. Dans certaines observations, les patients se sont améliorés sous traitement médical seul alors que le volume de l'empyème augmente encore, cela témoigne de l'absence de parallélisme entre le volume de l'empyème et la gravité clinique [20]. Pour EMERY et coll. [39], le choix de la technique opératoire importe peu, à condition que l'intervention soit réalisée dans les plus courts délais, tandis que NATHOO et coll. [23] ont rapporté dans leur série, la supériorité de la craniotomie par rapport aux trous de trépan en matière d'ESD, mais ils ont recommandé la trépanation avec craniotomie chez les enfants et en cas d'empyème de la faux [61,190].

Les différentes techniques réalisées en matière d'EIC dans la littérature sont :

- Les trous de trépan et/ ou craniectomie.
- La craniotomie.
- Le drainage endoscopique.
- Et la ponction transfontanellaire.

a. Trous de Trépan

Tréphination, trou de trépan ou trépanation, cette technique a été utilisée par plusieurs auteurs [15, 29, 61,103], elle consiste à l'évacuation du pus de l'empyème à travers une petite rondelle osseuse. Elle était la méthode de choix pour l'évacuation des ESD retrouvés chez des enfants rapportés par BROALET et coll. [52].

BOK et coll. [98] décrivent de très bons résultats en termes de morbidité et de mortalité dans un groupe de patients traités par trous de trépan multiples.

La pratique de multiples trous de trépan a été également retrouvée dans la série de TEWARI et coll. [61], réalisée chez 31 patients (soit 69 % des cas), l'évolution était favorable dans 77,8 % des cas.

Pour CHOU et coll. [55] la trépanation est efficace même pour une localisation difficile notamment la localisation tentorielle. Ils rapportent un cas d'empyème tentoriel traité avec succès, par aspiration stéréotaxique guidée par l'IRM. Ceci a été également rapporté par GREENLEE et coll. [62] qui l'on préférée sur la technique invasive de la craniotomie.

Cette technique qui reste et comporte moins de risques infectieux, a connu certains inconvénients par les auteurs [25, 34, 96,190,] :

- Une possibilité d'obturation des trous avec un pus épais ou suite à l'œdème.
- Une mauvaise exploration des différents étages du cerveau et la possibilité de manquer une collection non révélée par la TDM.

- Une mauvaise évolution avec récurrence au même niveau par rapport à la collection principale ou à une nouvelle localisation. Ainsi, KOJIMA et coll. [32], ont retrouvé chez une femme traitée par trépanation pour un ESD en pariéto-temporal, une récurrence à 6 semaines d'intervalle, avec une double localisation pariéto-temporale et au niveau de l'angle cérébello-pontique controlatéral, la patiente a été mise sous ATB en IV pendant 14 jours.

Une reprise chirurgicale pour une apparition de l'empyème dans une nouvelle localisation, a été rapporté par EMERY et coll. [39] chez 4 patients sur 9 (soit 44,4%) qui ont présenté un ESD traité par trépanation, et par KAGEYAMA et coll. [191], chez un patient de 18 ans traité par trépanation pour un ESD et qui est repris pour complément de traitement par craniectomie.

Une mauvaise évolution après trépanation, a été également notée chez une patiente rapportée par ROMEIKE et coll. [192] qui a présenté un ESD traité par trou de trépan et qui a récidivé au niveau de la collection initiale, elle a été donc reprise pour réalisation d'une craniotomie.

Pour OUIMINGE [48], cette technique a été réalisée chez 84% des patients.

Cette technique a été pratiquée chez 30 de nos patients 60%.

b. Craniectomie

La craniectomie est souvent pratiquée en cas de foyer d'ostéite ou d'ostéomyélite. Isolée ou associée à la trépanation, elle a été réalisée par plusieurs auteurs [35, 48, 61, 133, 192, 193].

NATHOO et coll. [35] rapportent 34,7 % des cas qui ont été traités par craniectomie isolée et dans 4 % des cas associée à la trépanation. Pour eux, seuls les ESD infratentoriaux dont l'évolution est redoutable doivent être traités par une large craniectomie avec ouverture du foramen magnum puis aspiration et lavage.

Cette notion a été également rapportée par TEWARI et coll. [61], qui ont pratiqué une craniectomie chez 3 patients dont 2 avaient une localisation infratentorielle de l'empyème.

Pour WADA et coll. [194], cette technique a été choisie pour le traitement d'un ESD étendu en interhémisphérique, associé à une destruction de l'os frontal, une irrigation post opération a été maintenue pendant 7 jours jusqu'à ce que le liquide est revenu clair et l'empyème a disparu sur l'imagerie de contrôle.

La craniectomie a été le deuxième recours pour KAGEYAMA et coll. [191] pour l'évacuation d'un ESD frontal droit secondaire à une sinusite paranasale, traité sans succès par trépanation et dont la surveillance s'est basée essentiellement sur le monitoring qui a permis de détecter une augmentation de la pression intracrânienne (PIC) témoignant de la récurrence de la collection. Lors de la craniectomie, l'équipe a retrouvé, en outre la récurrence de la collection, une extension du pus au niveau de la faux, et au niveau de la fosse moyenne, après une irrigation avec le sérum salé et Tobramycine et Cefpirome, plusieurs drains ont été placés dans différentes localisations, l'irrigation a été maintenue pendant 10 jours, depuis, une normalisation de la PIC a été constatée et une amélioration clinico- radiologique a été obtenue.

Les auteurs reprochent à cette technique, la nécessité de cranioplastie et le problème esthétique qu'elle engendre [55, 64,98].

Dans notre série, la craniectomie a été réalisée chez 9 patients et elle a permis l'évacuation de l'EED et l'ESD.

c. Craniotomie

Elle consiste à la réalisation d'un volet osseux en regard de la localisation de la collection afin d'avoir accès direct à évacuer le pus avec ou sans lavage et drainage puis à remettre le volet osseux à sa place.

Cette technique reste pour de nombreux auteurs, la technique chirurgicale de choix pour l'évacuation des EIC [21, 164, 172, 190,193] même si d'autres comme KAUFMAN et coll. [18]

n'observent pas de différence significative entre le traitement par trous de trépan multiples et la craniotomie associée à un trou de trépan controlatéral.

Par contre, BANNISTER et coll. [3] dans une étude sur 375 patients, concluent à la supériorité de cette chirurgie par rapport aux trous de trépan multiples, et mentionnent un taux de survie de 91% pour la craniotomie de première intention contre 52 % pour les trous de trépan. Le succès de la craniotomie comme technique de première intention a été également rapporté par NATHOO et coll. [35] , elle a été pratiquée dans 47,9 % des cas et une bonne évolution a été notée dans 77,8 % des cas, ils soulignent également la possibilité et la nécessité, au cours de la craniotomie, de vérifier la base (surtout au niveau de la région sous temporale et sous frontale) et l'étage sous tentorial pour rechercher un éventuel résidu de pus, qui peut être secondaire aux adhérences.

La craniotomie a été le traitement de 11 patients de notre étude 19,29%.

d. L'irrigation

Certains auteurs rapportent la nécessité de l'irrigation de l'espace sous dural après avoir évacué le pus, par un antibiotique dilué (Bacitracine, chloramphénicol, Gentamicine ou Rifampicine), jusqu'au retour d'un liquide clair [18, 45, 61,195].

Une irrigation continue est réalisée pour l'évacuation rapide du pus et l'administration constante des antibiotiques, mais elle est indiquée uniquement en cas d'ESD encapsulé [189].

Il est à noter que la Pénicilline doit être évitée dans cette utilisation car elle est potentiellement épileptogène [34].

e. Traitement endoscopique :

Une nouvelle technique endoscopique pour le traitement d'un EED secondaire à une sinusite frontale, a été rapportée par KUBO [50], cette technique nécessite la coopération des neurochirurgiens et des oto-rhino-laryngologistes. Elle a consisté à faire un trou de trépan au

niveau du sinus frontal puis introduction de l'endoscope pour détecter l'orifice communiquant l'espace épidurale et le sinus frontal, puis on a procédé à l'élargissement de cet orifice avec du forceps. Le drainage de l'empyème et du sinus a été réalisé avec succès.

2.3 Indications thérapeutiques :

a. Traitement médical seul

Quelques observations isolées ont montré l'efficacité du seul traitement ATB pour des cas d'ESD sélectionnés : état général conservé, absence de déficit neurologique focalisé, collection limitée et localisée à la TDM, amélioration nette sous traitement médical, traitement radical de la porte d'entrée [39,170], NLEND et coll. [170], rapportent chez un nourrisson de 6 mois, un cas d'ESD traité uniquement par les Phénicolés, du fait de leur faible coût et leur bonne diffusion au niveau des méninges enflammées et saines [170], une amélioration clinique et échographique a été constatée après 3 mois de traitement.

L'indication du traitement médical seul en matière de l'EED a été également rapportée dans la littérature, ainsi, PEGGIE [34] a rapporté un cas d'EED, retrouvé chez un enfant de 13 ans, qui a été traité avec succès par une quadrithérapie (Céfotaxime, Nétilmycine, Ciprofloxacine et Métronidazol) en IV. LEYS et PETIT [20], rapportent un cas similaire traité également avec succès.

b. Indications opératoires

LOEMBE et coll., avaient préconisé, en absence de TDM cérébrale, les techniques suivantes, proposées en fonction des situations [27,130]

- * Trous de trépan : en première intention si drainage satisfaisant, ou si grades III et IV du coma
- * Craniectomie : si embarrure associée, ou en cas de récurrence ou persistance de la collection après trous de trépan

- * Large volet ou craniotomie : en cas d'inefficacité des trous de trépan ou de la craniectomie, ou en cas de localisation d'accès difficile ou une collection se drainant mal.

Actuellement, la possibilité de faire des diagnostics précoces grâce à la TDM et l'IRM cérébrale, a permis de mettre au clair les indications des différentes techniques chirurgicales. La trépanation est préconisée en cas d'empyème localisé, de petite taille et peu évolué. En effet la localisation précise de la collection permet de réaliser plusieurs trous de trépan afin d'effectuer un lavage et un drainage les plus complets possible. D'autres part, l'intervention à la phase aiguë permet d'évacuer un pus encore relativement fluide qui n'obture pas les cathéters, ces derniers peuvent être laissés pour 3 à 5 jours [18, 34, 45,96] Pour KOJIMA coll. [112], l'indication de la trépanation a été posée devant l'âge avancé du patient (81 ans) et de l'état de choc à l'admission.

La craniotomie est, par contre, particulièrement recommandée pour les EIH, sous temporaux ou de la fosse postérieure, ceux présentent des localisations multiples, ceux présentent un pus trop épais et éventuellement en présence d'autres lésions associées. Ce traitement peut également être réalisé en seconde intention, après échec d'un drainage par trous de trépan multiples ou par craniectomie [14,16,130,164],NATHOO et coll. [35] recommandent en cas d'empyème de la convexité associé à un EIH , une craniectomie parasagittale limitée avant la réalisation d'une craniotomie pour drainer l'EIC.

2.4 Cas particuliers

a. Traitement de l'EED

Le traitement chirurgical de l'EED varie en fonction de l'infection causale. Ainsi, la collection purulente, le tissu de granulations ou les séquestres sont évacués par une craniectomie, une trépanation ou encore par volet osseux [27,131] L'ouverture de la dure-mère n'est pas nécessaire si les différentes imageries ne révélaient pas de lésions associées en préopératoire [27, 34,39].

Lorsque l'empyème est consécutif à un traumatisme ou à une chirurgie, l'existence d'un os dévitalisé ou d'une ostéomyélite associée conduit à la réalisation d'une craniectomie suivi d'une cranioplastie 6 à 18 mois après l'intervention. Cependant, dans le cas où le délabrement envisagé est trop important, il est possible de repositionner le volet sous couvert d'une antibiothérapie prolongée associé à une aspiration et une irrigation en espérant une revascularisation [14,19, 34,49]. Ce problème est, par contre, rarement retrouvé en cas d'EED chez l'enfant, DIEBOLD et coll. [157] rapportant un cas d'EED secondaires à une Salmonella, retrouvé chez un enfant de 5 ans qui présente une drépanocytose, et chez qui l'équipe avait tenté un traitement médical seul devant la petite taille de l'empyème et l'absence d'effet de masse, mais sans amélioration, ce qui a nécessité une petite craniectomie frontale, vu l'état dévitalisé de l'os. La reconstruction osseuse au bout de 6 mois plus tard a été obtenue avec un acceptable résultat esthétique permettant ainsi d'éviter une éventuel cranioplastie

b. Traitement chez l'enfant et le nourrisson

Un traitement conservateur basé uniquement sur le traitement médical a été recommandé par quelques auteurs, devant un empyème de petite taille et une bonne évolution sous antibiothérapie [29, 34,53]. Par ailleurs, une trépanation ou une craniotomie avec ou sans drainage, ont également eu leur place dans la littérature en matière de traitement de l'empyème chez l'enfant. Ainsi, PEGGIE [34] rapporte sur 5 observations d'EIC chez l'enfant, deux sont guéris uniquement sous traitement médical, la chirurgie a donc été indiquée rapidement ou secondairement dans les 3 cas qui restent.

Chez les nourrissons présentant un EIC, une ponction transfontanelle est le plus souvent performante [29], COCHRANE et coll. [49] précisent que cette technique est généralement suffisante pour évacuer les empyèmes consécutifs à la surinfection d'un hématome sous dural .L'empyème peut ne pas être accessible de par sa localisation ou de par

une consistance épaisse du pus, on doit alors avoir recours à des trous de trépan ou à une craniotomie [34, 96,128].

2.5 Traitement de la porte d'entrée :

Il est indispensable, pour éviter les rechutes et minimiser les récurrences, d'éradiquer la porte d'entrée [34,128]. Il peut s'agir d'un traitement médical seul mais le plus souvent, il consiste en un drainage du sinus pathologique ou bien une mastoïdectomie, effectués soit en même temps que la chirurgie de l'empyème ou en différé [61, 98, 128,193]. JONES et col. [101] ont effectué un drainage des sinus en même temps qu'une craniotomie dans 36 cas (soit 77%) dont 17 ont eu une trépanation du sinus frontal, 4 ont eu une fronto-éthmoïdectomie, 8 ont eu une évacuation antrale, un patient a eu une sphénoïdectomie et 6 patients ont eu une cranialisation du sinus frontal.

2.6 Traitement préventif :

La vaccination contre l'*Haemophilus Influenzae* est le meilleur traitement préventif des ESD associé aux méningites dues à ce germe [34,49]. Il convient par ailleurs d'être particulièrement vigilant lorsqu'une sinusite survient sur des terrains fragilisés.

VII. Evolution et pronostic des SIC :

1. Évolution et pronostic des abcès :

La surveillance des patients passe par l'évaluation de leur état clinique (température, état de conscience et état neurologique) et par un examen tomodensitométrique qui doit être adapté à l'attitude thérapeutique et modulée par l'évolution clinique du patient. [120]

La séquence d'examen tomodensitométrique suivante est fréquemment proposée [127] :

- Un contrôle post opératoire immédiat
- Un contrôle tous les 10 jours pendant 6 semaines
- Puis au 2ème mois, au 3ème mois, au 6ème mois et au 12ème mois

1.1 Guérison :

Elle manifeste par une amélioration clinique et radiologique :

Une réduction de la taille de l'abcès, fragmentation de sa capsule et une diminution de l'œdème péri lésionnel [41]. EMERY [39] rapporte 76,5% de guérison, TONON [44] 74% et SRINIVASAN [41] 88,97%, de même dans notre série l'évolution a été bonne dans 78,76% des cas.

Le traitement médical seul a été caractérisé par une guérison dans 90% des cas dans la série de TAYFUN [42] contre 42,85% des cas dans la série de FUREN [38]. Dans notre série elle est de 63,15%.

Chez les patients traités par ponction aspiration, la guérison a été élevée dans les séries d'ORHAN [40] et SRINIVASAN [41] avec des fréquences respectives de 91,3 % et 88,97 %. Dans notre série, elle est de 85,71 % des cas.

L'exérèse a été marquée par une guérison dans 85 % dans la série de TAYFUN [42] et 72% dans la série de FUREN [38]. Dans notre série, elle est de 70,83% des cas.

Tableau XLIV : le taux de guérison des patients des différentes séries selon le type du traitement

Série	Guérison%		
	TRT medical seul	TRT méd+ponction évacuatrice	TRT médical+ Exérèse
TAYFUN[44]	90	47	85
FUREN[38]	42,85	79	72
ORHAN[40]	--	91,3	--
SRINIVASAN[41]	--	88,97	--
<u>Notre série</u>	<u>63,15</u>	<u>85,71</u>	<u>70,83</u>

1.2 Complications :

Les complications neurologiques ont été observées dans 22,12% des cas dans notre série contre 8,8% dans la série d'EMERY [39], 11 % dans la série de TONON et 13% dans la série de FUREN [38].

a. La rupture de l'abcès

La rupture de l'abcès peut se faire dans l'espace sous-arachnoïdien ou sous dural, mais surtout dans les cavités ventriculaires. Cette dernière est favorisée par la moindre résistance de la paroi de l'abcès au contact d'un ventricule, elle se manifeste le plus souvent par une aggravation brutale des céphalées associée à l'apparition d'un syndrome méningé [8].

La dissémination ventriculaire est diagnostiquée en IRM par la présence de débris ventriculaire et le rehaussement de l'épendyme [199]. Certains ont proposé comme traitement une instillation d'antibiotique associée à un drainage ventriculaire externe [196]. Cette complication est source d'une mortalité élevée, dans une large revue de la littérature elle est estimée à 84,5% [197].

EMERY [39] et PAO-TSUAN [42] ont décrit 2 cas de rupture intraventriculaire chacun. Dans notre série aucun cas n'a été noté.

b. Engagement

b-1 Engagement sous falcoriel :

C'est le plus simple à reconnaître, identifié par le déplacement du septum inter ventriculaire par rapport à la ligne joignant les insertions antérieure et postérieure de la faux. Les lésions cérébrales directes concernent le gyrus cingulaire. Les effets mécaniques s'exercent sur les ventricules et les branches de l'artère cérébrale antérieure. La compression du ventricule homolatéral peut s'accompagner d'une dilatation du ventricule controlatéral par oblitération du foramen interventriculaire. Un infarctus du territoire de l'artère cérébrale antérieure peut résulter de la compression de cette artère ou de ses branches. La mydriase unilatérale et l'hémiplégie puis la décérébration sont l'expression clinique habituelle. [198]

Dans notre série 2 cas ont présenté un engagement sous falcoriel.

b-2 Engagement temporal :

Se manifeste par une dégradation brutale du niveau de conscience, raideur extrême de la nuque, mydriase homolatérale, décérébration controlatérale puis rapidement bilatérale et des troubles végétatifs majeurs [107]. Dans notre série, aucun cas n'a été noté.

b-3 Engagement cérébelleux :

Observé le plus souvent en cas d'abcès de la fosse postérieure [107]

c. Hydrocéphalie

Complication commune, elle apparaît plusieurs semaines après traitement. A distinguer de la dilatation ventriculaire contemporaine de la ventriculite [199]. Son traitement repose sur le shunt de dérivation et non la ventriculocisternostomie en raison du mécanisme qui peut être multiple: obstruction mais aussi trouble de résorption.

1.3 Récidive :

Elle survient souvent dans la période post-opératoire immédiate (1 mois) [81]. Elle a représenté 7.3% dans la série de TAYFUN [44].

1.4 Mortalité :

La mortalité qui était élevée, comprise entre 20 et 50%, a récemment chuté aux alentours de 10 %. La survie est actuellement la règle, avec une mortalité <10 % toutes catégories confondues, proche de 25 % chez les patients admis en réanimation [26].

Dans l'ensemble de séries étudiées, le taux de mortalité a été variable, allant de 0% dans la série de ORHAN [40], 13,4% dans la série de A.KABRE [54] à 32 % dans la série de PAO – TSUAN [34]. Dans notre série elle est de 6,19%

Sous traitement médical seul, la mortalité a été de 45% dans la série de PAO- TSUAN [34] et 41% dans la série de FUREN [67]. Dans notre série elle est de 21,05%.

La ponction aspiration a été marquée par un taux de décès de 2,7 % et 9,7% respectivement dans les séries de SRINIVASAN [41] et TAYFUN [44], Dans notre série il est de 4,28%.

Aucun cas de décès n'a été signalé chez les patients traité par l'exérèse dans notre série contre 7,1% de décès noté dans la série de TAYFUN [44].

Tableau XLV : le taux de mortalités des patients des différentes séries
Selon le type de traitement

Série	décès%		
	TRT médical seul	TRT méd +ponction évacuatrice	TRT méd+Exérèse
TONON[43]	28,57	29,16	
ORHAN[40]	--	0	--
SRINIVASAN[41]	--	2,7	--
PAO-TSUAN[42]	45	24	
FUREN[38]	41	6,9	
TAYFUN[44]	0	9,7	7,1
<u>Notre série</u>	<u>21,05</u>	<u>4,28</u>	<u>0</u>

1.5 Séquelles :

Les séquelles surviennent dans près de 30 % des cas et dépendent de la localisation de l'abcès [12,72]

Elles sont représentées essentiellement par l'épilepsie, troubles déficitaires (hémiplégie, aphasie, déficit visuel) et des troubles psychiques (retard mental, intellectuel, psychose intermittente) qui sont plus rares [81]. Ces séquelles ont été observés dans 87.7 % des cas dans la série d'ORHAN [40], 18 % des cas dans la série de TONON [43], 34 % des cas dans la série de TAYFUN [44]. Dans notre série elle est de 12,38%.

Pour A.KABRE [54] les séquelles sont type d'épilepsie (11 cas ; 9,82 %) et/ou de déficit moteur partiel peu invalidant (49 cas ; 43,75 %).

Tableau XLVI : Evolution des malades dans différentes séries

Séries	Nombre total de cas	Guérison (%)	Complications (%)	Séquelles (%)	Décès (%)
EMERY[39]	34	76,5	8,8	12,5	11
ORHAN[40]	23	91,3	4,34	8,7	0
SRINIVASAN[41]	37	88,97	-	8,33	2,7
PAO-TSUAN[42]	53	49	3,8	-	32
TONON[43]	100	74	11	18	8
TAYFUN[44]	96	57,3	-	34	8,33
FUREN[38]	178	62	13	-	25
A.KABRE[54]	112	37,5	62,5	49,1	13,4
<u>Notre série</u>	<u>113</u>	<u>77,78</u>	<u>22,12</u>	<u>12,38</u>	<u>6,19</u>

1.6 Facteurs pronostics des abcès :

Le pronostic peut être prédit par l'état de vigilance au moment du diagnostic [8,26]. D'autres facteurs pronostics proposés (taille et localisation des abcès, retard diagnostique, terrain)

sont le plus souvent corrélés à ce premier facteur, aisément chiffrable (score de Glasgow), ce qui en fait le premier outil d'utilisation pour évaluer la gravité des patients à l'admission [13].

TONON [43] dans son étude, a montré que seule l'altération de l'état de conscience à l'admission était en relation avec l'évolution défavorable des patients et que les autres facteurs : le sexe, l'âge, le délai diagnostic, le nombre et le volume des abcès, le traitement médical ou chirurgical n'influencent guère le pronostic.

Pour EMERY [39], le pronostic dépend étroitement de l'état clinique préopératoire.

En ce qui concerne la série de TAYFUN [44], l'état neurologique à l'admission, la présence du syndrome méningé, une fièvre supérieur à 38, 5° et une hyper leucocytose supérieur à 20000 éléments / mm³ représentent les facteurs de mauvais pronostic responsables de mortalités et de séquelles.

La série de PAO [42] a insisté sur le terrain et a montré une fréquence élevée de mortalité chez les patients diabétiques.

MAHAPATRA [110] quant à lui, a cité dans sa série un certain nombre de facteurs de mauvais pronostic : jeune âge, altération du niveau de conscience, abcès multiples, abcès polymicrobiens, la cardiopathie cyanogène et septicémie [110].

Pour A.KABRE [54] Les principaux éléments du pronostic vital étaient l'existence de troubles de la conscience, d'une méningite, et d'un retard de consultation. Le pronostic fonctionnel a été évalué sur 88 patients, 9 cas ayant été perdus de vue après la sortie. La persistance de séquelles était liée au jeune âge, aux lésions volumineuses et/ou les lésions multiples.

Dans notre série, une fréquence élevée de complications, de séquelles et de décès a été noté chez les patients présentant des troubles de conscience.

Aussi, un taux élevé de complications a été observé chez le sujet de sexe masculin, âgé de plus de 50ans, dans les causes traumatiques, dans les localisations multiples, abcès intéressant la FCP, et chez les patients bénéficiant d'un traitement médical seul ou d'une exérèse.

Le sexe masculin, l'âge > 50 ans, l'origine traumatique et métastatique, les localisations multiples, l'exérèse chirurgicale, ont été accompagnées d'une fréquence élevée de séquelles.

Un taux élevé de mortalité a été signalé chez les patients de sexe masculin, ayant bénéficié d'un traitement médical seul et dans les localisations multiples.

2. Évolution et pronostic des empyèmes :

La surveillance au cours des EIC est clinique et radiologique, avec des TDM initialement rapprochées (tous les 15 jours dans les premières semaines) puis espacées tous les mois jusqu'à la normalisation [34, 59,106]. Cette vigilance est encore plus indispensable pour ceux qui ne sont pas traités chirurgicalement.

L'évolution est d'autant meilleure que le traitement est précoce, qu'il n'y a pas de déficit immunitaire et que l'état clinique initial est bon [106,165]

2.1 Evolution spontanée :

Le patient présentant un ESD peut se détériorer rapidement avec l'apparition de lésions neurologiques irréversibles par engagement. Le décès survient en 7 à 14 jours sans traitement adapté [5, 19,34]

Cette évolution est moins dramatique en cas d'EED car le système vasculaire veineux n'est pas immédiatement menacé [34,49]

2.2 Evolution sous traitement :

Dans les années 1950, grâce à la Pénicilline, cette pathologie est devenue curable et le taux de mortalité a diminué à 50 % [19,34]. Jusqu'aux années 70 et 80, différentes études mentionnent des taux de mortalité allant de 25 à 40 % [20, 28,170]. Le second progrès thérapeutique majeur, ayant permis d'abaisser ce taux entre 2 et 20 % a été l'amélioration spectaculaire des techniques d'imagerie avec la TDM et l'IRM cérébrale.

a. Evolution favorable

L'évolution est d'autant plus favorable avec une récupération neurologique partielle voire complète, que le traitement est rapide et adéquat [5,34].

L'amélioration survient en particulier rapidement après l'intervention chirurgicale. Ainsi, HITCHOCOKE et coll. [4] observait une amélioration rapide dans les 5 jours voire immédiatement après l'évacuation de la collection. TEWARI et coll. [61] rapportent une bonne évolution dans 77,8 % des cas, et elle était de 82 % dans la série de NATHOO et coll. [35], de 86% dans celle de BOK et coll. [98], de 62,5% dans celle d'EMERY et coll. [39].et 78% dans série d'OUIMINGE [48].

Dans notre série, une bonne évolution a été notée chez 45 patients (soit 78,94% des cas).

b. Les séquelles

Malgré l'amélioration du taux de survie, 15 à 44 % des patients gardent des séquelles neurologiques. Des séquelles graves sont retrouvées dans 5 à 19% des survivants [34, 98,170].

Parmi les 90 cas d'empyèmes rapportés par BOK et coll. [98] diagnostiqués par la TDM et traités dans 90% des cas par trépanation ou craniectomie limitée, on a noté 4% de séquelles neurologiques majeures. NATHOO et coll. [35] rapportent une morbidité séquellaire dans 25,9 % des cas, y compris les convulsions post opératoires.

Pour HILMANI [64], les séquelles ont été retrouvées dans uniquement 5 % des cas, et pour EMERY et coll. [39] dans 2 sur 9 cas (soit 22%),

TEWARI et coll. [61] rapportent une morbidité dans 17,8 % des cas, une incapacité modérée a été notée dan 13,3% des cas et sévère dans 4,4% des cas.

Une épilepsie séquellaire a été rapportée par LOEMBE et coll. [130] dans 18,7% des cas, et par JONES et coll. [21], dans 15% des cas dont la plupart sont dus à un EED (57%),

12,5% gardaient des séquelles neurologiques: Strabisme convergent, hémiparésie, dans la série d'OUIMINGE [48].

Dans notre étude, le taux de séquelles est de 17,54% .représenté essentiellement par des déficits moteurs et par des crises comitiales.

L'incidence de l'épilepsie à long terme n'est pas encore bien maîtrisée, car elle peut survenir 10 ans ou plus, après le développement et le traitement de la suppuration intracrânienne [27]. Ceci a été en effet retrouvé dans cette étude, car deux de nos patients qui ont été traités par craniotomie, avait développé des crises convulsives deux ans après leur sortie du service et mis sous Phénobarbital.

2.3 Facteurs pronostics des empvèmes :

La conjonction de complications inhérentes au retard de diagnostic et des difficultés thérapeutiques, explique toute la gravité des infections collectées intracrâniennes [27].

Pour TEWARI et EMERY le « timing » de l'intervention était un facteur plus important que la technique chirurgicale elle-même.

Le pronostic dépend de plusieurs paramètres : l'âge, le délai diagnostic, la pathologie causale, l'état neurologique et la vigilance en préopératoire, la localisation de l'EIC et les complications post opératoires [16, 21, 27,61] (tableau XLVII)

Tableau XLVII : facteurs pronostic des ESD

Facteurs pronostics	Bon	Mauvais
Délai pour la chirurgie	< 24h	> 72h
Etat de la conscience	Conscient	Encéphalopathie, coma
Déficit neurologique focal	Absent	Présent
Résultats bactériologiques	Positifs	Stériles
Antibiothérapie	Précoce et adaptée	Retardée
Extension de la collection	Localisée	Diffuse (interhémisphérique ou bilatérale), lésion parenchymateuse associée
Thromboses des veines corticales ou infarctus veineux	Absent	Présent
Thrombose du sinus dural	Absent	Présent
Age du patient	Jeune	Agé

EMERY et coll. [39] rapportent qu 'aucune différence significative concernant le pronostic n'a été trouvé entre les différents traitements contrairement à NATHOO et coll. [190] qui ont retrouvé une bonne évolution sans aucun déficit dans 77,8 % des cas traités par craniotomie contre 58, 9 % des cas traités par trous de trépan.

D'autres auteurs comme BANNISTER et coll. [14], HLAVIN et coll. [16] et EMERY et coll. [39] insistent sur l'importance de l'état de conscience du patient au moment de la mise en route du traitement, en matière de pronostic. (tableau XLVIII)

Tableau XLVIII : Evolution en fonction de l'état de conscience [16, 39,44]

Evolution	Score de Glasgow à l'admission			Total	
	3-7(n=1)	8-11(n=4)	12-15(n=4)	(n=9)	%
Excellente	-	2	3	5	62,5
Déficit léger	-	-	-	-	-
Déficit invalidant	-	1	-	1	11,1
décès	1	-	-	1	11,1
Inconue	-	1	1	2	22,2

La localisation de l'EIC, a été également un facteur pronostic pour NATHOO et coll., Ainsi une localisation de l'empyème au niveau de l'angle cérébello- pontique est le plus souvent fatale [32,133], la bilatéralité de la collection a été retrouvée dans 106 cas (15,2%) dont 15 sont décédés (14,2%). Une autopsie a été réalisée chez 12 sur 85 patients et a montré, dans 6 cas, une collection résiduelle. Ceci témoigne de la discordance clinico-radiologique car à la TDM on a retrouvé une collection insignifiante alors que dans l'examen autopsique, une collection abondante a été diagnostiquée [35].

Dans notre série, une fréquence élevée de complications, de séquelles et de décès a été notée chez les patients présentant des troubles de conscience.

Aussi un taux élevé de complications a été observé chez les sujets de sexe masculin, âgés de moins de 50 ans, dans les localisations supra tentorielle et dans les associations ESD+ EIH

Un taux élevé de séquelles a été observé chez les sujets de sexe féminin, âgés entre 15 et 50 ans, dans les localisations supra tentorielle et en cas d'association ESD+ EIH.



CONCLUSION

Les suppurations intracrâniennes constituent une urgence médicochirurgicale et leur prise en charge optimale relève d'une collaboration multidisciplinaire (neurochirurgie, oto-rhino-laryngologie, bactériologiste, radiologie).

La pathologie ORL reste la principale porte d'entrée de ces affections.

Le tableau clinique n'est pas toujours spécifique et la triade de BERGMAN est rarement complète.

Le scanner est l'examen clé, il permet de poser le diagnostic, d'orienter la conduite thérapeutique et de suivre l'évolution, il a été réalisé chez tous les patients de notre série.

L'IRM est parfois plus performante que la TDM, mais ne doit être pratiqué qu'en complément de celui-ci.

L'échographie transfontanellaire occupe une place privilégiée dans le dépistage des SIC chez le nouveau né et le nourrisson.

De nouvelles techniques d'imagerie sont utilisées actuellement pour le diagnostic des SIC, si leur résultats initiaux se confirment, il s'agira d'une avancée majeure permettant de diminuer la fréquence des gestes invasifs dans l'exploration de masse intracrâniennes.

Les examens biologiques sont peu contributifs et la ponction lombaire est dangereuse. L'étude bactériologique oriente l'attitude thérapeutique, les germes les plus fréquemment isolés sont les streptocoques aérobie et anaérobie, les bactéroïdes, les BGN et le staphylocoque.

Les cultures stériles sont devenues de plus en plus fréquentes en raison de la prescription hâtive d'antibiotiques à large spectre avant toute prise en charge neurochirurgicale mais aussi à la réalisation de prélèvement de mauvaise qualité, ceci est rapporté également dans

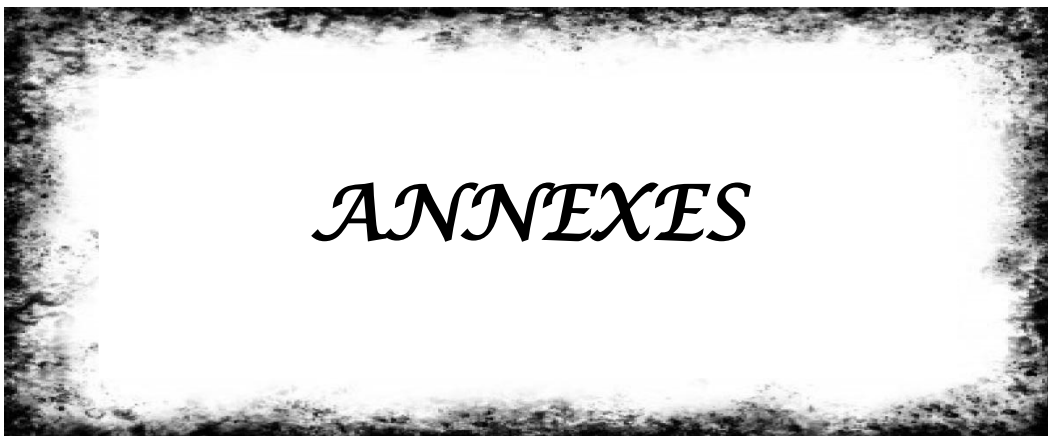notre série, en effet la culture du pus d'abcès a été stérile dans 87,35% et celle du pus d'empyèmes dans 78,26%

La conduite thérapeutique est disparate, pouvant se limiter au traitement médical seul, basé essentiellement sur une bi ou trithérapie, ou nécessitant des gestes invasifs (trépanation, craniectomie, craniotomie), dans notre série la trépano-ponction est la technique chirurgicale la plus pratiquée dans les cas d'abcès 78%, pour les cas d'empyèmes, la craniotomie est prédominante, réalisée chez 82% des cas.

Le traitement anti œdémateux et anticonvulsivant peuvent améliorer le pronostic vital et fonctionnel des patients.

La mortalité a récemment chuté à moins de 10% et le pronostic dépend étroitement de l'état de conscience avant l'admission.

Bien qu'étant une infection potentiellement grave voire mortelle, un diagnostic précoce, un traitement associant un geste chirurgical (ponction et/ou exérèse) et une antibiothérapie adaptée, permettent une guérison sans séquelles dans au moins les deux tiers des cas.



FICHE D'EXPLOITATION

I. Donne épidémiologique :

Nom : _____ Adresse : _____
Age : _____ NE : _____
Sexe : _____ Diagnostic : _____

ATCD : personnel :

Terrain : immunodéprimé : oui non

Autre :

Allergique :

Toxique :

Familiaux : cas similaire

Autre :

Facteur étiologique (porte d'entrée) :

- Cause locorégionales :
 - a) Origine otogène : OMC simple OMC cholesteatomateu otomastoid
 - b) Origine sinusienne : pan sinusites sinusite frontal sinusite maxillaire
autre :
 - c) Origine dentaire : abcès dentaire
- Cause traumatique : plaie cranio-cérébrale négligé
Embarrure surinfecté
- Cause post-opératoires :
- Cause métastatiques : endocardite infectieuse shunte droit-gauche autre :
- Méningite :
- Autre cause favorisant : immunodépression autre :
- Port d'entrée inconnue :

II. Donne clinique

- Délai de diagnostic : jours semaines mois
- Mode d'installation : brutal progressive
- Par : signe HTIC fièvre altération de la conscience
sd méninge sg de focalisation autre
- Signe fonctionnelles et signe généraux : sg HTC sd infectieux
sd meninge : oui non
- Examen générale :
- Examen neurologique :
Tr de vigilance : GCS initiale : →
sg de focalisation : oui non :.....
Déficit neuro sensitive : oui non :.....
Tr de langage : oui non :.....
Atteinte des paires crâniennes : oui non :.....
Cris comitiale : oui non :.....
Sd frontale : oui non :.....
Sd cérébelleux : oui non :.....
- Examen ORL :
- Autre examen :

III. **Donne paraclinique** :

- ✓ Radiologique :
 - a) TDM CEREBRAL
 - Fait a : admission oui non
 - Si non :
 - Diagnostique positive:.....
 - Siege :.....
 - Taille :.....
 - Nombre : unique double triple sup a 3
 - Lésion associé :.....
 - b) IRM :.....
 - c) Rx thorax :.....
 - d) Rx des sinus :

e) Radio du crane +écho cœur +/- ETF :

f) Autre :

✓ Biologique :

• NFS :

• CRP :

• VS :

• ATCD PL :

• Sérologies : HIV HEPATITE

• Autre :

✓ Bactériologique :

• Examen direct du prélèvement et culture (pus de suppuration):

• Spectre bactériologique : streptocoque D
Staph aureus
Klebsiella pneumoniae
Proteus
Autre

• Prélèvement de la porte d'entrée :

• Autre prélèvement :

IV. **Traitement et évolution** :

A. Traitement médicale :

• Au début avant geste peropératoire
post_op

• ATB :

• Antalgique :

• Corticothérapie :

• Anticonvulsivant :

• Autre traitement médicale :

B. Traitement chirurgicale :

• Ponction aspiration par trou de trepan :

• Exérèse :

- Emblée : oui non
- En 2eme temps : oui non
- Craniotomie : oui non
- Nombre de geste : 1 fois 2 fois sup a 2
- Craniectomie : oui non
- Reprise chirurgicale : oui non

C. Traitement de la porte d'entrée : oui non

D. Evolution :

- Court terme : post opératoire immédiat

Examen neurologique : état neurologique :

Disparition du signe persistant

Si persistant :

Schéma thérapeutique :

ATB prévu :

Isolement de germe :

TDM de contrôle : oui non

Si oui :

- Moyen terme :

Examen neurologique :

.....

Traitement complémentaire : rééducation : oui non autre :

TDM de contrôle : oui non

Si oui :

Complication :

Mortalité :

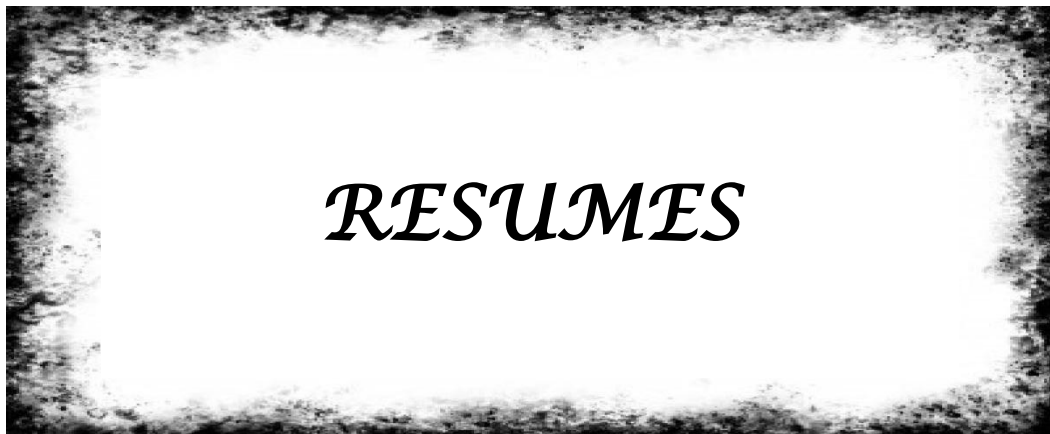Séquelles :

- Longe terme

TDM de contrôle : oui non

Si oui :

Apport psychosociale :



RESUME :

Les abcès et les empyèmes intracrâniens sont des suppurations intracrâniennes rares, mais de pronostic relativement grave. Les attitudes thérapeutiques sont controversées avec des résultats disparates.

Dans le but de standardiser cette étude, nous avons analysé rétrospectivement le dossier de 170 patients traités pour SIC durant la période de Janvier 2004 à Décembre 2014, il s'agit de 113 cas d'abcès, 50 cas d'ESD et 7 cas d'EED.

Pour les cas d'abcès, il s'agit de 32 femmes et 81 hommes, âgés entre 60j et 68 ans, avec une moyenne d'âge de 23,92 ans. Pour les cas d'empyème, il s'agit de 12 femmes et 45 hommes, âgés entre 2 mois et 70 ans avec une moyenne d'âge de 27,07 ans.

Pour les abcès, l'origine otogène était la porte d'entrée la plus fréquente (30,97%), suivie des traumatismes crâniens (23,89%). Pour l'empyème, l'origine la plus fréquente était l'origine otogène par (26,31%). suivie de l'origine sinusienne dans 22,80% des cas.

La triade de BERGMAN n'était présente que dans 23,89% des cas d'abcès et 52% des cas d'empyèmes.

Le diagnostic a été retenu à la TDM cérébral dans 107 cas d'abcès et 52 cas d'empyèmes,

Le siège sus tentorial prédominait dans 83,18% des cas d'abcès et 97,5% des cas d'empyèmes.

L'agent pathogène est retrouvé dans seulement 12,64% des cas d'abcès et que chez 21,54% des cas d'empyème.

94 patients ayant un abcès ont été opérés, 19 avaient bénéficié d'une antibiothérapie seule, l'évolution était bonne dans 78,76%, avec 22,12% de complications, 12,38% de séquelles neurologiques et 6,19% de décès.

50 patients ayant un empyème intracrânien ont été opérés et 7 patients ont bénéficié d'un traitement médical exclusif, l'évolution était bonne dans 78,94% des cas, complications dans 26,31% des cas, séquelles neurologiques dans 17,54% et décès dans 8,77%.

Abstract:

Having summed up abscesses and empyèmes intracrâniens (sic) are intracrâniens rare suppurations, but comparatively serious forecast. The therapeutic attitudes are controversial with disparate results. We analysed in retrospect in the service of Neurosurgery of the TEACHING HOSPITAL MOHAMMED VI the files of 170 patient treaties for SIC during a period of 10 years from January 2004 till December 2014, it is about 113 cases of abscess and 57 empyèmes. Average of age is of 23, 92 years. With extremes going of 2 months and 68 years, the age group of 11–30 years was the most affected with a masculine predominance. For abscesses, otogène origin was the most frequent front-door (30, 97 %), followed by cranial traumas (23, 89 %). For the empyème, Average of age is of 27, 07 years. With extremes going of 2 months and 70 years, The age group of 10–30 years was the most affected with a masculine predominance, the most frequent origin was otogène origin for (26,31 %). followed by sinus origin in 22,80 % of cases. The triad of BERGMAN was présent only in 23, 89% of cases of abscesses and 52 % of cases of empyèmes. Diagnosis was kept in cerebral TDM in 107 cases of abscess and 52 cases of empyèmes, the seat known tentorial predominated in 83,18 % footwear that have abscesses and 97,5 % of case framing empyèmes. The pathogenic agent is found business only 12, 64 % of cases of abcès and that to 21, 54 % of Cases of empyème. 94patients having un abscess is logistical, 19 had centre of an antibiothérapie only, contacts evolution was good in 78 %, with 12 % of complications, one on 12,38 % of neurological after effects and on 6,19 % of patient deceases 50 having an empyème intracrânien operated and an 7 patients had benefited from an exclusive medical treatment, evolution was good in 78,94 % of cases, complications in 26,31% of cases, neurological after effects in 17,54 % and decease in 8,77 %.

المخلص

الخراج الدماغى و الذبيلات داخل القحف هم تقيحات داخل القحف ناذرة لكن ذات انذار نسبيا خطير.

بههدف تعبير هذه الدراسة لقد حللنا رجعيًا ملف 170 مريض عولج في المدة 2004-2014.

يتعلق الامر ب 113 حالة خراج و 50 حالة ذبيلة تحت الجافية و 7 حالة ذبيلة خارج الجافية.

بالنسبة لحالات الخراج الدماغى تعلق الامر ب 32 انثى و 81 ذكر, يبلغون من العمر ما بين 60 يوم و

68 سنة مع متوسط عمر يبلغ 23,92 سنة.

بالنسبة لحالات الذبيلات تعلق الامر ب 12 انثى و 45 ذكر يبلغون من العمر ما بين 2 اشهر و 70

سنة مع متوسط عمر يبلغ 27,07 سنة.

بالنسبة للخراج الاصل اذنى المنشا كان غالبيا بنسبة 30,97 في % , متبوعا بالرضح القحفى 23,89 في

% , بالنسبة للذبيلة الاصل اذنى المنشا كان غالبا ب 26,31 في % تليها الجيوب الأنفية المنشأ في

22,80 في % من الحالات.

ثلاثية برکمان لم تكن موجودة الا في 23,89 في % من حالات الخراج و 52 في % من

حالات الذبيلة.

التشخيص صودق عليه بالسكانير في 107 حالة خراج و 52 حالة ذبيلة

94 حالة خراج تم بضعها, 19 عولجت بالمضادات الحيوية. التطور كان ايجابيا في 78 في %

مضاعفات في 21 في % , متبقيات عصبية في 12,38 في % و وفاة 6,19 في %.

50 حالة ذبيلة داخل القحف تم بضعها و 7 حالات عولجت معالجة طبية محضة, التطورات كانت

ايجابية في 78,94 في % مضاعفات في 26,31 في % و متبقيات عصبية في 17,54 في % و وفاة

8,77 في %.



BIBLIOGRAPHIE

1. **Abcès cérébraux et empyèmes intracrâniens**
Encyclopédie Médico-Chirurgicale 17-485-A-10
2. **CANALE D.J.**
William macewen and traitement of brain abscess : revised after one hundred years.
J. Neurosurgery 1996, 84 : 133-142.
3. **COURVILLE C.B.**
Subdural empyema secondary to purulent frontal sinusitis.A clinicopathological study of 42 cases verified at autopsy.
Arch Otolaryn 1944, 39 : 211-30.
4. **HITCHCOCK., ANDRE ADIS**
A. Subdural empyema : A review of 29 cases.
J Neurol Neurosurg Psychiat 1964;|, 27: 422-34
5. **VICTOR A, ROPPER A.H.**
Subdural empyema.
In : Principales of neurology. Internationa edition, 2001 : 749-50
6. **WEINMAN D, SAMARASINGHE H.H.R.**
Subdural empyema.
Aust NZ Surg 1972, 41 (4) : 324-30.
7. **KUBIK C.S, ADAMS R.D.**
Subdural empyema.
Brain 1946, 66 : 18-42.
8. **MATHISEN G.E, JOHNSON J.P.**
Brain abscess.
Clin Infect Dis 1997, 25 : 763-815.
9. **PALMER J.D.**
Intracranial abscess.
Ed Neurosurgery section infection 2004 : 875-879.
10. **NONAKA H, AKIMA M, HATORI T.**
The microvasculature of the cerebral white matter : eteries of the subcortical white matter.
J. Neuropathol. Exp. Neurol 2003, 62 : 154-161.

11. **SHARMA B.S, GUPTA S.K, KHOSLA V.K.**
Current concepts in the management of pyogenic brain abscess.
Neurol India 2000, 48 : 105-111.
12. **PRAZUCK T.**
Abscess cérébraux : aspects cliniques, thérapeutiques, facteurs pronostiques
Pyrexie, 2001, 5 : 139-144.
13. **TATTEVIN G.**
Abscess cérébraux : bactériologie, clinique et traitement.
Antibiotiques 2003, 5 : 191-197.
14. **BANNISTER G, WILLAMS B, SMITH S.**
Treatment of subdural empyema.
J. Neurosurg 1981, 55 : 85-8.
15. **BOTTEN J, LE C.H, SMITH K, HILLIER C, VASSALO M.**
A subdural empyema in an immunocompromised patient.
GME Geriatric Médecine 2004, 6 (2) : 86-8.
16. **HLAVIN M., RATCHESON R.A**
Subdural empyema
In: Operative Neurosurgery. Kaye A. H., Black P. (éd), Churchill Livingstone, 2000: 1667-78
17. **GILAIN L, MANIPOUD P.**
Complications crâniennes et endocrâniennes des infections nasosinusiennes.
Encycl Méd Chir Oto-rhino-laryng 1995, 20-445-A-10 : 6p.
18. **KAUFMAN D.M, MILLER M.H, STEIGTIGEL N.H.**
Subdural empyema : Analysis of 17 recent cases and review of the literature.
Medicine 1975, 54 (6) : 485-98.
19. **FARMER T., WISE G .R.**
subdural empyema in infants, children and adults.
Neurol 1973, 23:154-61
20. **LEYS D, PETIT H.**
Abscess cérébraux et empyèmes intracrâniens.
Editions Techniques, Encycl Méd Chir Neurologie, 1994, 17-485-A-10, 6p.

21. **JONES N.S, WALKER J.L, BASSI S, JONES T, PUNT J.**
The intracranial complications of rhinosinusitis : can they be prevented ?
Laryngosc 2002, 112 (1) : 59-63.
22. **SCHILLER F, CAIRNS H, RUSSEL D.S.**
The treatment of Purulent pachymeningitis and subdural suppuration With special reference to Penicillin.
Neurol Neurosurg Psychiat 1948, 11 : 143-82.
23. **LEYS D, DESTEE A, COMBELLES G, ROUSSEAUX M, WAROT P,**
Les empyèmes sous-duraux intracrâniens.
Trois observations Sem Hopi Paris 1983, 59 : 3347-50.
24. **JUMANI, KASHYAP.**
Subdural empyema : case report.
Mjafi 2005, 61 : 281-83.
25. **ALVAREZ S.C, VILLAJERO F, LOPEZ R.J.C, MARTIN GAMERO A.P.**
Subdural empyema with extension to vertebral canal secondary to salmonellosis in a patient with systemic lupus erythematosus.
Childs Nerv Syst 2002 ;|, 18 (9-10) : 528-31.
26. **HEILPERAN K. L., LORBER L.**
Focal intracranial infections
Infect Dis Clin North Am 1966 ;|, 10(4) : 879 - 98.
27. **LOEMBE P.M, OKOME-MONAKOU M, ALLIEZ.**
Les suppurations et empyèmes intracrâniens en milieu africain
Méd Trop 1997, 57 : 186-19
28. **ALLIEZ B, DUCOLOMBIER A, GUEYE L.**
Les suppurations collectées intracrâniennes : étude de 64 observations anatomocliniques.
Méd Afr Noire 1992 ; 39 (5) : 377-82.
29. **BAKO W, JANINA R.K, LIBEREK A, GORA-GEBKA M.**
Subdural empyema, a rare complication of meningococcal cerebrospinal meningitis in children.
Med Sc Monit 2000; 6 (5) : 1008-12.

30. **CHOUX M, LENA G.**
Collections purulentes intracrâniennes chez l'enfant.
Med Infant 6671982, 89 : -78.
31. **BHANDARY Y.S, SARKARI N.B.**
Subdural empyema : a review of 37 cases.
J Neurosurg 1970 ;|, 32 : 35-9.
32. **KOJIMA A, YAMAGUCHI N, OKUI S.**
Supra and infratentorial subdural empyema secondary to septicemia in a patient with liver abscess.
Neurol Med Chir (Tokyo) 2004, 44 : 90-93
33. **BEGUE P., ASTRUC J.**
In : Pathologie infectieuse de l'enfant.
Masson, Paris 1999 : 475-79.
34. **PEGGIE H.L.**
Les empyèmes cérébraux en pédiatrie : a propos de cinq observations
Thèse Méd Paris Bicht 2003, 40.
35. **NATHOO N, NADVI S.S, VAN DELLEN J.R, GOUWS E.**
Intracranial subdural empyema in the era of computed tomography :A review of 699 cases.
Neurosurg 1999; 44 (3) : 529-36.
36. **CALFEE D.P, WISPLWEY B.**
Brain abscess.
Semin Neurol 2000 ; 20 : 353-360.
37. **YUEN-HUA N.I, KUO-MING YIEH, MING-YIEN PENG, YEN YI CHOU, FENG-YEE CHANG.**
Community-acquired brain abscess in Taiwan : etiology and probable source of infection.
J Microbiol Immunol Infect 2004 ; 37 : 231-235.
38. **FUREN XIAO, MDA, MIONG-YUAN TSENG, MDA, LEE-JENE TENG, MSB, HAM-MIN TSENG, MDA, JUI-CHANG TSAI, MD PHDC.**
Brain abscess : clinical experience and analysis of prognostic factors.
Surgical Neurology 2005; 63 : 442-540.

39. **EMERY E, REDONDO A, BERTHELOT J.L, BOUALI I, OUAHES O, REY A.**
Abscesses et empyèmes intracrâniens : prise en charge neurochirurgicale.
Ann Fr Anesth Réan 1999 ; 18 : 567-73.
40. **ORHAN BARLAS M.D, ALTAY SENCER M.D, KAAAN ERKAN M.D, HALUK ERAKSOY M.D, SERRAM.D, CICEK BAYINDIR M.D.**
Stereotactic surgery in the management of brain abscess.
Surgery Neurology 1999; 152 (4) : 404-411.
41. **SRINIVASAN U.S, GAJENDRAN R, JOSEPH M.J.**
Pyogenic brain abscess managed by repeated elective aspiration
Neurology India 1999; 47 (3) : 202-205.
42. **PAO-TSUAN KAO, HIANG-KUANG TSENG, CHANG-PAN LIU, SHEY-CHIANG SU, CHUN-MING LEE.**
Brain abscess : clinical analysis of 53 cases.
J Microbiol Infect 2003 ; 36 : 129-136.
43. **TONON E, SCOTTON P.G, GALLUCCI M, VAGLI ALBERTO.**
Brain abscess : clinical aspects of 100 patients.
International Journal of Infectious Diseases 2006; 10 : 103-109.
44. **TAYFUN HAKANA, NURGU L CERANB, ILKNUR ERDEMB, MEHMET ZAFER BERKMANA, PAS, AGOKTAS B.**
Bacterial brain abscesses : An evaluation of 96 cases.
Journal of Infection 2005 en cours de presse.
45. **KHAN M, GRIBEL R.**
Subdural empyema : a retrospective study of 15 patients.
Can J Surg 1984; 24 (3) : 283-85, 288.
46. **YEND A.K, MOHANTY S.**
Massive India 2003; 51 (2) : 65-66.
210-Y-S CORDOLIANI.
Infections cérébrales II : sida.
Ysc nov 01.
47. **BROOK I, FRIEDMANE E.**
Intracranial complication of sinusitis in children
Ann Otol 1982; 91 : 41-3.

48. **Ouiminga,A.B.Thiam, N.Ndoye,H.Fatigba,M.Thioub,S.Memou, M. GayeSakho,A.Korchi,J.Mendy,M.C.Ba,S.B.Badiane H.A.K.**
Les empyèmes intracrâniens: aspects épidémiologiques, cliniques, paracliniques et thérapeutiques. Étude rétrospective de 100 observations
Neurochirurgie 60(2014)299-303
Clinique de neurochirurgie,CHNUFann,BP5035,Dakar,Sénégal
49. **COCHRANE D.D, ALMQVIST M, DOBSON R.M.**
Intracranial epidural and subdural infections.
In : Principales and Practice of pediatric Neurosurg. Albright A.L.
Pollack I.F, Adelson P.D (éd), Thieme, 1999 ; 1187-1201.
50. **KUBO, SHIGEKI.**
Combined transfrontal and endonasal endonasal endoscopic surgery of epidural abscess following sinusitis : A case report.
Neurol Res 1999; 21 : 229-32.
51. **BOUSSAAD A.**
Imagerie des abcès et empyèmes cérébraux.
Thèse Méd Casablanca 1998 ; n° 187.
52. **BROALET E, N'DRI OKA D, EHOUE P, GUILLAO-LASME E.B, VARLET G, BAZEZE V.**
Abcès et empyèmes intracrâniens chez l'enfant, observés à Abidjan (côte d'ivoire).
Afr J Neurological Sciences 2002; 21 (1) : 38-41.
53. **HERAN S. N., STEINBOK P., COCHRANE D.D**
Conservative neurosurgical management of intracranial epidural abscesses in children.
Neurosurg 2003; 53 (4): 893 - 98.
54. **A.Kabre, S. Zabsonrea, O. Diallob, R. Cisseb**
Prise en charge medico-chirurgicale des abcès du cerveau à l'ère du scanner en Afrique sub-saharienne : a propos de 112 cas
Neurochirurgie 60 (2014) 249.253
55. **CHOU C.K, CHUNG W.Y, PAN H.C, LEE L.C, WANG C.R, KU Y.C, SCHANN T.Y.**
MRI-Guided stereotactic aspiration for the treatment of deep-seated tentorial empyema : a casereport.
Chin Med J (Taipei) 1997; 60 : 164-67.

56. **HOYT D. J. FISHER S.R**
Otolaryngologic management of patients with subdural empyema
Laryngosc 1991; 101: 20 – 24.
57. **OUAHES O, KALAMARIDES M, REDONDO A, BERTHELOT J.L, BOUALI I, REY A.**
Empyèmes sous-duraux. A propos de 17 cas (Abstract 12).
Société de neurochirurgie de langue française. Paris, 1993.
58. **ABGRALL S, DEBROUCKER T, GRAVAZ E, BARIL P, HENIN D, REDONDO A, SANGLA S.**
Abcès cérébral frontal, complication rare de la polyposé nasosinusienne.
A propos d'une observation.
Neurochirurgie 1995 ; 41 : 367–71.
59. **KORINEK A.M.**
Abcès et empyèmes cérébraux.
Rev. Prat 1994 ; 44 : 2201–2205
60. **ELABBASSI S.A, ELAMRAOUI F, CHIKHAOUI N, KADIRI R.**
Imagerie des suppurations cérébrales.
Maghreb Med 2000 ; 20 (348) : 227–30.
61. **TEWARI M.K, SHARMA R.R, SHUV V.K, LAD S.D.**
Spectrum of intracranial subdural empyema in a review of 45 patients.
Current surgical options and outcome.
Neurol India 2004; 52 (3) : 246–49.
62. **GREENLEE J.E.**
Subdural empyema
Curr Treatment Options Neurol 2003 ; 5 :13–22.
63. **WONG A.L, ZIMMERMAN R.A, SIMON E.M, POLLOCK A.N, BILAIUK L.T.**
Diffusion-Weighted MR Imaging of Subdural Empyema in children.
Am J Neuroradiol 2004; 25 : 1016–21.
64. **HILMANI, S.**
Les empyèmes intracrâniens
Thèse Med Casablanca 1995 ; n°222.

65. **KAKOU M, VARLET G, BAZEZE V, N'GUESSAN G.**
Abcès cérébral consécutif à une perfusion intraveineuse épicroânienne.
Ann Pédiatr 1999; 46 : 135–138.
66. **BABIN E, BRENAC F, BEQUIGNON A.**
Intracranial complications of acute mastoiditis.
Ann. Otolaryngol. Chir Cervicofac 2001; 118 : 323–329.
67. **SCHWAGER K, CARDUCCI F.**
Endocranial complications of acute and chronic otitis media in children and adolescents.
Laryngorhinootologie 1997; 76 : 335–340.
68. **VAZQUEZ E, CASTELLOTE A, PIQUERAS J.**
Imaging of complications of acute mastoiditis in children.
Radiographics 2003; 23 : 359–372.
69. **PRELLA M, MAEDER P, BLOCH J, MEYLAN P.**
Abcès cérébraux.
Schweiz Med Forum Nr. 18, 2 Mai 2001.
70. **LORBERBOYM M, ESTOK L, MACHAC J.**
Rapid differential of cerebral toxoplasmosis and primary central nervous system lymphoma by thallium-201 SPECT.
J.Nucl Med, 1996; 37 : 1150–1154.
71. **LU C.H, CHANG W.N, LIN Y.C, TSAI N.W, LILIANG P.C, SU T.M, RAU C.S, TSAI Y.D, LIANG C.L, CHANG C.J, LEE P.Y, CHANG H.W, AND WU J.J..**
Bacterial brain abscess : microbiological features, epidemiological trends and therapeutic outcomes.
Q.J. Med 2002; 95 : 501–509.
72. **JUNEAU P, BLACK P.M.**
Intra-axial cerebral infection process, in Apuzzo ML.
Brain surgery, Complication avoidance and management. 2004 ; 1411–1417.
73. **ROUSSEAU M, LESOIN F, DESTEE A, JOMIN M, PETIT H.**
Long-term sequelae of hemispheric abscesses as a function of the treatment. Acta Neurochir
(Wien) 1985; 74 : 61–67.

74. **LANZIERI C.F, BANGERT B.A, TARR R.W.**
Neuroradiology case of the day. Multiple cerebral abscesses associated with isolated pulmonary arteriovenous malformation.
Am. J. Roentgenol. 1997; 169 : 296, 299–296, 302.
75. **BAROLDI G, DI PASQUALE G, SILVER M.D.**
Type and extent of myocardial injury related to brain damage and its significance in heart transplantation : a morphometric study.
J. Heart Lung Transplant 1997; 16 : 994–1000.
76. **HERMANN S. , BRUNN A., SCHWARZ E.R.**
Fulminant toxoplasmosis in a heart transplant recipient.
Pathol. Res.Pract. 2001; 197: 211–215.
77. **GERSHAN W.M, RUSAKOV L.S, HENRICKSON K.J, SPLAINGARD M.L.**
Brain abscess caused by blastomyces dermatitidis in a child with cystic fibrosis. Chest, 1994;106 : 601–603.
78. **TOURRET J, YENI P.**
Progrès dans la prise en charge des abcès cérébraux à pyogènes chez les patients immunocompétents.
Ann Med interne 2003; 154 (8) : 515–521.
79. **BISSAGNENE E, BAZEZE V, VARLET G, KAKOU M, GUEDE A, BEUGRE K.**
Approche médico-Chirurgicale des suppurations intracrâniennes à germes pyogènes à Abidjan.
Analyse de 26 observations cliniques.
Neurochirurgie 1994 ; 14 (5) : 296–300.
80. **ASENI V, CARTON J.A, MARADONA J.A, ASENI J.M, PEREZ F, REDONDO P.**
Imperium Therapy of brain Abscess.
Eur. J.Clin. Microbiol–Infecti. 1996 ; 15 : 6563–6567.
81. **POMPEO L, HELLER D.S, HAMEED M.R, SAMA J, GRACCHIOLO B.M.**
Unilateral chronic tuboovarian abscess secondary to ruptured colonic diverticulum presenting as a brain abscess. A case report.
J Report Med 2000; 45 : 145–148.

82. **MCNAMARA P.S, MALLUCCI C.L, APPLETON R.T.**
Headache and abdominal pain
Lancet 2001; 357 : 930.
83. **NG C.S, HELLINGER W.C.**
Superficial cutaneous abscess and multiple brain abscesses from *Nocardia asteroides* in an immunocompetent patient.
J. Am Acad Dermatol 1998; 39 : 793–794.
84. **BELOOSESKY Y, STREIFLER J.Y, EYNAN N, GRINBLAT J.**
Brain abscess complicating cerebral infarct.
Age Ageing 2002; 31 : 477–480.84–
85. **INAMASU J, KAGAMI H, NAKAMURA Y, SAITO R, NIIMI M, ICHIKIZAKI K.**
Brain abscess developing at the site of preceding intracerebral hemorrhage.
J Neurol 2002; 249 : 221–223.
86. **NASSAR S.I, HADDAD F.S, HANBALL F.S, KANNAN N.V.**
Abscess superimposed on brain tumor : two case reports and review of the literature
Surg Neurol 1997; 47 : 484–488.
87. **JENKINSON M.D, JAVADPOUR M, NIXOT T, WARNKE P.**
Intracerebral abscess formation following embolisation of an internal carotid artery aneurysm using Guglielmi detachable coils.
Acta Neurochir 2003; 145 : 703–706.
88. **ZANNOUD M, GHADOUANE M, KASMAOUI E.H, ALAMI M, JIRA H, ABBAR M.**
Metastatic cerebral abscess from *Klebsiella pneumoniae* after extracorporeal Shock wave lithotripsy for kidney stone (a case report).
Ann Urol (Paris) 2003; 37 : 81–84.
89. **BARCZYK M.P, LEBKOWSKI W.J, MARIAK Z, MALYSZKO J, MYSLIWIEC M.**
Brain abscess as a rare complication in a hemodialysed patient.
Med Sci Monit 2001; 7 : 1329–1333.
90. **GANAU S, BERENQUER J, PUJOL T, MERCADER JM.**
An unusual central nervous system manifestation of Behcet's disease.
AJR Am J Roentgenol, 2001; 177 : 721–722.

91. **REGNIERB, OLFM, BEDOS J.P, GACHOT B.**
Prise en charge des infections aiguës du système nerveux central. In : Gajdosp, Lohl, eds, Réanimation et neurologie. Paris.
Annette Blackwell 2008 ; 211–269.
92. **CUDDENEC Y, PONCET J.L, VERDALLE P, BUFFE P.**
Complications locorégionales des otites.
Encycl Med Chir Oto–rhino–laryng 1995 ; 20–135–A–10 : 12p.
93. **DESPERET F, SANTITNI J.J, PLOYET M.J, CHANTEPIE A, FAUCHIER C, COMBE P.**
L'empyème sous–dural : une complication rare des infections ORL chez l'enfant.
Sem Hôpit Paris 1982; 58 : 939–43.
94. **NARAMAYA T, RAKESH P, SHRIVASTAV.**
Intracranial complications of chronic suppurative otitis media, atticofacial type : experience at TUTH.
J. Neurosc 2004; 1 : 36–39.
95. **NATHOO N, NADVI S, VAN DELLEN J.**
Infratentorial empyema : Analysis of 22 cases.
Neurosurg 1997; 41 : 217–23.
96. **SMITH H, HENDRICK E.B.**
Subdural empyema and epidural abscess in children.
J Neurosurg 1983; 58 : 392–97.
97. **RAMSAY D.W, ASLAM M, CHERRYMAN G.R.**
Diffusion–Weighted imaging of cerebral abscess and subdural empyema.
Am Neuroradiol 2000; 21 : 1172–1176
98. **BOK A.P, PETER J.C.**
Subdural empyema: burr holes or craniotomy? A retrospective computerized tomography–ERA.
Analysis of treatment in 90 cases.
J Neurosurgery 1993; 78 : 574–78.
99. **DILL S.R, COBBS C. G, MCDONALD C.K**
Subdural empyema : Analysis of 32 cases and review.
Clin Infect Dis 1995; 20 : 372–86.

- 100. HELFGOTT D.C., WEINGARTEN K. , HARTMAN B.J**
Subdural empyema.
In: Infection of the Central Nerv.Syst. Scheld W. M., Withelby R.j., Durack D.T (éd), Raven Press, 1991; 487-98.
- 101. MAUSER H.W, VAN HAUPELLINGEN H.C, TULLEKEN C.A.F.**
Factors affecting the outcome in subdural empyema.
J. Neurosurg Psychiat 1987 ; 50 : 1136-41.
- 102. AILAL F, BOUSFIHA A, JOUHADI Z, BENNANI Z, ABID A.**
Cellulites orbitaires chez l'enfant à propos d'une étude rétrospective de 33 cas.
Médecine Tropicale 2004 ; 64, 4 : 359-62.
- 103. SHENOY S.N, RAO S.N, RAJA A.**
Fulminant subdural empyema : An unusual complication of pyogenic meningitis ;
letter to editor.
- 104. OGILVY C.S, CHAPMAN P.H, MCGRIL K.**
Subdural empyema complicating bacterial meningitis in a child :
Enhancement of membranes with Gadolinium on Magnetic Resonance
Imaging in a patient without enhancement on Computed Tomography.
Surg Neurol 1992; 37 : 138-41.
- 105. JOHN T.J.**
Subdural effusion or empyema in infants.
Indian pediatrics 2004; 41 (17) : 968-70.
- 106. FINEL E, LE FUR J.M, LEMOIGNE A, BESSON G, SOUPRE D, PARSCAU L.**
Cas radiologique du mois.
Arch Pédiatr 1997 ; 4 : 186-87.
- 107. HARISPE L.**
Abcès cérébraux et empyèmes intracrâniens.
EMC, Neurologie 1994; 17485 - A10 : 6p.
- 108. LITAM F.**
Prise en charge des abcès cérébraux frontaux au CHU IBN ROCHD à Casablanca (à propos
de 9cas).
Thèse méd, Casablanca, 1998 ; N°236

109. **FRANZEN C, ALTFELD M, HEGENER P.**
Limited value of PCR for detection of Toxoplasma gondii in blood from human immunodeficiency virus-infected patients.
J. Clin. Microbiol. 1997 ; 35 : 2639–2641.
110. **MAHAPATRA ASHOK K, PAWAR SANJAY J, REWATI R, SHARMA, LAD SANTOSH D.**
Brain abscess due to Staphylococcus Aureus following neonatal breast abscess : Case report and brief review of literature.
Annals of Saudi Medicine 2001; 21, 80–83.
111. **STADNIK T.W, CHASKIS C, MICHOTTE A.**
Diffusion weighted MR imaging of intracerebral masses : comparison with conventional MR imaging and histologic finding.
Am J Neuroradiol 2001; 22 : 969–976.
112. **LAI P.H, HO J.T, CHEN W.L.**
Brain abscess and necrotic brain tumor : discrimination with proton MR. Spectroscopy and diffusion-weighted imaging.
Am J Neuroradiol 2002; 23 : 1369–1377.
113. **EHOLIE S.P, BONI N, AOUSSI E.**
Complications neurochirurgicales des méningites purulentes en zone tropicale.
Neurochirurgie 1999; 45 : 219–224
114. **GOODKIN H.P., HARPER M.B., POMEROY S.L.**
Intracerebral Abscess in Children : Historical trends at children's Hospital Boston.
PEDIATRICS 2004 ; 113: 1765–1770.
115. **DETHY S, MANTO M, KENTOS A.**
PET finding in a abscess associated with a silent atrial septal defect.
Clin Neurol Neurosurg 1995; 97 : 349–53.
116. **ORTIZ N.**
Infection and metabolic nervous system complication of systemic cancer.
Rev. Neurol 2000; 31 : 1252–1256.
117. **BERNARD E, PHILIPOUSSI L, ROUC A.**
Prise en charge des abcès cérébraux chez l'adulte immunocompétent : A propos d'une série niçoise de 43 cas.
Médecine et Maladies infectieuses 2001 ; 31 suppl 3 : 410s

- 118. VUKMIR R.R, KUSNE S, LINDEN P.**
Successful therapy for cerebral phaeohyphomycosis due to *Dactylaria*.
Gallopava in a liver recipient.
Clin Infect 1994; 19 : 714–719.
- 119. INAMASU J, UCHIDA K, MAYANAGI K, SUGA S, KAWASE T.**
Basilar artery occlusion due to mucormycotic emboli, preceded by acute hydrocephalus.
Clin Neurol Neurosurg 2000 ; 102 : 18–22.
- 120. LORING K.E, ANDERSON D.C, KOZAK A.J.**
Méningitis, encephalitis, and brain abscess, in Tintinalli JE, Kelen GD
Stapezynsky (JS (eds).
Emergency medicine, ed 5, New York, Mc Graw–Hill, 2000 ; 1485–1491.
- 121. MAMELAK A.N, MAMPALAM T.J, OBANA W.C.**
Improved management of multiple brain abscesses : a combined surgical and medical
approach. Neurology 2007 ; 36 : 76–85.
- 122. TOJI INAMASU, YOSHIKI NAKAMURA, RYOICHI SAITO, YOSHIKI KUROSHIMA.**
Ring-enhanced Mass in the brain of a Woman with Systemic Lupus.
Erythematous and Elevated Serum CA 19–9 Level : Brain Abscess or Metastatic Tumor ?
Neurol Med Chir 2003; 43 : 43–46.
- 123. HETF E., BIENEMAN B.K.**
Intracranial epidural abscess secondary to sinusitis.
Applied Radiol 2005; 34 (4):2.
- 124. LEYS, DESTEE A, WAROT P.**
Empyème extra-dural en fosse postérieure.
Traitement médical exclusif.
Presse Med 1983 ; 12 : 1549.
- 125. STUART G.**
Posterior fossa extra dural abscess.
Med J Aust 1979; 1 : 55–56..
- 126. RICH M.P, DEASY N.P, JAROSZ J.M.**
Intracranial dural empyema.
Br J Radiol 2000; 73 : 1329–36.

127. **WACKYM P.A, CANALIS R.F, FUERMANT T.**
Subdural empyema of otorhinological origin.
J Laryngol 1990 ; 104 : 118-22.
128. **FUERMAN T, WACKYM P.A, GADE G.F, DUBROW T.**
Craniotomy improves outcome in subdural empyema.
Surg Neurol 1989; 32 : 105-10.
129. **RENAUDIN J.W, FRAZEE J.**
Subdural empyema, importance of early diagnosis.
Neurosurg 1980; 7 (5) : 477-79.
130. **LOEMBE P.M, OKOME-KOUAKOU M, IDOUNDOU-ANTIMI J.S.**
Quelles attitudes adopter devant les empyèmes intracrâniens en l'absence de tomodensitométrie ?
Cach Santé 1997 ; 7 (3) : 173.
131. **HLAVIN M. L., KAMINSKI H. J., FENSTERMAKER R.A., ZHITE R.J.**
Intracranial suppuration : A modern Decade of Postoperative Subdural Empyema and Epidural Abscess
Neurosurgery 1994; 34 (6): 974 -80.
132. **GREENLEE J.E.**
Subdural empyema. In : Mandell, Douglas and Bennett's Principles and Practice of infections diseases. Mandell G.L, Bennet J.E, Dolin R. (éd), Churchill Livingstone, 1995 ; 900-03.
133. **IRTHUM B, LEMAIRE J.J, CHEDDADI D, ET COLL.**
Complications neurochirurgicales septiques des sinusites frontales.
A propos de 18 cas (Abstract 10).
Société de neurochirurgie de langue française.paris.1993.
134. **DARROUZET V, DUTKIECLY J, CHAMBRIN A, DIAB S, DAUTHERIBES M, BEBEAR J.P.**
Les complications endocrâniennes du cholestéatome (à propos de 8 cas).
Rev. Laryngol Otol Rhinol 1997 ; 118 (2) : 79-86
135. **CHERIF IDRISSE EL GANOUNI N, DAMI K, LOQA C, AIT BENALI S, ESSADKI O, OUSEHAL A.**
Lymphome cérébral primitif du corps calleux, à propos d'un cas.
Guide de la médecine et de la santé au Maroc, 10 octobre 2005.

136. **ANONYMOUS**
The rational use of antibiotics in the treatment of brain abscess.
Br J Neurosurg 2000 ; 14 : 525-530.
137. **GONDRY- JOUET C., DEMASURE F., LE BARS., TOUSSAINT P., ROUBERTOU H., DERAMOND H.**
Tumeurs hémisphériques intracrâniennes.
Encyclopédie médicale et chirurgicale, radiodiagnostic : Neuroradiologie- Appareil locomoteur
138. **MIKOL J.**
Lymphomes du système nerveux central.
Encyclopédie Médicale et chirurgicale de Neurologie, 1997 ; 17-270-A-10.
139. **CAZENAVE J, BROUSSIN B, VERIN P.**
Contribution of gene amplification in the biological diagnosis of toxoplasmosis.
Presse Med 1994; 23 : 573-575.
140. **SAEZ-LLORENS X.**
Brain abscess in Children.
Semin Pediatr Infect Dis 2003; 14 : 108-114.
141. **MIKAMI T, SAITOK, KATO T, IRIES, YOSHI KAWA J, KONDO S.**
Detection and characterization of the evolution of cerebral abscess with diffusion-weighted magnetic resonance imaging : Two case reports.
Neurol Med Chir 2002; 42 : 86-90.
142. **BERNAYS R.L, KOLLIAS S.S, YONEKAWAY.**
Dynamic change during evacuation of a left temporal abscess in open.
MRI : technical case report.
Neuroradiologie 2002; 44 : 438-442
143. **S. GRAND (1), J. TERNIER (2), N. ROUSSEAU (1), A. ASHRAF (2), I. TROPRES (3), C. REMY (4) J.F. LE BASABCÈS CÉRÉBRAL :**
ASPECTS CARACTÉRISTIQUES EN IMAGERIE MORPHOLOGIQUE ET FONCTIONNELLE
J. Neuroradiol., 2004, 31, 145-147
144. **SPINELLI F, SARA R, MILELLA M.**
Technetium-99 m hexamethylpropylene amine oxime leucocyte
Scintigraphy in the differential diagnosis of cerebral abscesses.
Eur J Nucl Med 2000; 27 : 46-49.

145. **ROWLEY H.A, GRANT P.E, ROBERTS T.P.**
Diffusion MR imaging.Theory and applications.
Neuroimaging Clin N Am 1999; 9 : 343–361.
146. **BENITO L.J, ALVAREZ L.J, ESCRIBANO J.**
Differentiation between cerebral abscesses and necrotic or cystic tumours by means of diffusion sequences.Rev. Neurol. 2001; 32 : 137–140.
147. **CHAN J.H, TSUI E.Y, CHAU L.F.**
Discrimination of an infected brain tumor from a cerebral abscess by combined MR perfusion and diffusion imaging.
Comput Med, Imaging Graph 2002; 26 : 19–23.
148. **GUO AC, PROVENZALE J.M., CRUZ L.C., J.R.**
Cerebral abscesses : investigation using apparent diffusion coefficient maps.
Neuroradiology 2001 ; 43 : 370 – 374.
149. **HARTMANN M., JANSEN O., HEILAND S.**
Restricted diffusion within ring enhancement is not pathognomonic for brain abscess.
Am. J.Neuroradiol. 2001; 22: 1738 – 1742.
150. **SHIMAMURA N, OGANE K, TAKAHASHI T, TABATA H, OHKUMA H, SUZUKI S.**
Pituitary abscess showing high uptake of thallium-201 on single photon emission computed tomography. Case report.
Neurol Med Chir (Tokyo) 2003; 43 : 100–103.
151. **SKOUTELIS A.T, GOGOS C.A, MARAZIOTIS T.E, BASSARIS H.P.**
Management of brain abscesses with sequential intravenous/oral antibiotic therapy.
Eur J Clin Microbiol Infect Dis 2000 ; 19 : 332–335.
152. **BERRY I, GAILLARD J.F, GUO Z.**
Cerebral lesions in AIDS : what can be expected from scintigraphy ?
Cerebral tomographic scintigraphy using thallium-201 : a contribution to the differential diagnosis of lymphomas and infectious lesions.
J.Neuroradiol. 1995; 22 : 218–228.

153. **GALLARDO F.G, MORENO V, BABE J.**
Brain spect with 201–thallium in AIDS patients.
Rev, Esp Med, Nucl 2001; 20 : 439–442.
154. **LICHO R, LITOFISKY N.S, SENITKO M.**
Inaccuracy of Tl-201 brain spect in distinguishing cerebral infections from lymphoma in patients with AIDS.
Clin.Nucl. Med 2002; 27 : 81–86.
155. **SKIEST D.J.,ERDMAN W.,CHANG W.E.**
spect thallium–201 combined with Toxoplasma serology for the presumptive diagnosis of focal central nervous system mass lesions in patients with AIDS. J. Infect 2000; 40 : 274–281.
156. **ANTINORI A, AMMASSARI A, DE LUCA A.**
Diagnosis of Aids–related focal brain lesions : a decision–making analysis based on clinical and neuroradiologic characteristics combined with polymerase chain reaction assays in CSF.
Neurology 1997; 48 : 687–694.
157. **MONNO L, ANGARANO G, ROMANELLI C.**
Polymerase chain reaction for non–invasive diagnosis of brain mass lesions caused by Mycobacterium tuberculosis : report of five cases in human immunodeficiency virus–positive subjects. Tuber. Lung Dis. 1996; 77 : 280–284.
158. **KAO P.T, TSENG H.K, SU S.C, LEE C.M.**
Haemophilus aphrophilus brain abscess : a case report.
J. Microbiol Immunol Infect 2002; 35 : 184–186.
159. **HECKMANN J.C.LANG C.J., HARTL H., TOMANDL B.**
Multiple brain abscesses caused by Fusobacterium nucleatum treated conservatively.
Can J Neurol Sci 2003; 30:266–268.
160. **BARAZI S.A, GNANALIGHAM K.K, CHOPRA F, VAN DELLEN J.R.**
Delayed postoperative abscess caused by Propionibacterium acnes : case report and review of the literature. Br J Neurosurg, 2003; 17 : 336–9.
161. **Brain Abscess**
Ferri, Fred F., M.D., F.A.C.P..Publié January 2, 2016.
Pages 238–239.e1.© 2016.

162. **ECKBURG P.B, MONTOYA J.G, VOSTI K.L.**
Brain abscess due to listeria monocytogenes : five cases and a review of the literature.
Medicine 2001; 80 : 223-235
163. **MYLONAKIS E, HOHMANN E.L, CALDERWOOD S.B.**
Central nervous system infection with Listeria monocytogenes.33 years'experience at a general hospital and review of 776 episodes from the literature. Medicine 1998; 77 : 313-336.
164. **ZIMMERMAN R.D, LEEDS N.E, DANZIGER A.**
Subdural empyema.
CT Finding Radiol 1984; 150 : 417-22.
165. **BRENNAN M.R.**
Subdural empyema.
Am Fam Physician 1995; 51 : 157-62.
166. **PEYTEL E, BARGUES L, PATS B, BERNARD C.**
Montée au cerveau.
Concours Médic 1998-120-31 : 2143-146.
167. **KALA R.E, AGARWAL I, KIRUBAKARAN C.**
Pneumococcal subdural empyema in young infants.
Indian Pediatrics 2004; 41 (17) : 505-508.
168. **CURLESS R.C.**
Subdural empyema in infant meningitis : diagnosis, therapy and prognosis.
Childs Neuro Syst 1985; 1 : 211-14.
169. **GIANNONI C, SULEK M, FRIEDMAN E.M.**
Intracranial complications of sinusitis : A pediatric series.
Am J Rhinol 1998; 12 (3) : 173-78.
1999 ; 31- 658 - A- 10.
170. **NLEND A, WAMBA G, EKOBO S, MORISSEAU-LEROY J.**
Traitement médical d'un empyème sous-dural par les Phénicolés en monothérapie.
Méd Afr Noire 1996 ; 43 (5) : 309-11.

171. **ALI A, KURIEN M, MATHEWS S, MTHEW J.**
Complication of acute infective rhinosinusitis : experience from a developing country.
Singapore Med J 2005 ;46 (10) : 540-44.
172. **CHU M.R, TUMMALA P.R, HALL A.W.**
Focal intracranial infections due to propionibacterium acnes : Report of three cases.
Neurosurg 2001; 49 (3) : 717-20.
173. **MICHAEL E, FINCHER, FORSYTH M, RAHIMI S.Y.**
Successful management of central nervous system infection due to propionibacterium acnes with Vancomycin and Doxycycline :Case report.
Southern Med J 2005; 98 (1) : 118-21.
174. **MALHAPATRA A.K, PAWAR S.J, SHARMA R.R.**
Intracranial Salmonella infections : meningitis, subdural collections and brain abscess. A series of six surgically treated cases with follow-up
Pediatr Neurosurg 2002; 36 (1) : 8-13.
175. **DIEBOLD P, HUMBERT J, DJIETCHEU V.D.P, GUDINCHET F, RILLIET B.**
Salmonella epidural abscess in sickle cell disease : failure of the nonsurgical treatment.
J National Medical Association 2003; 95 (11) 1095-98.
176. **FARAJ S, AL ALOUSI, ALSOUB H, SITTANA S.E.**
Subdural empyema due to Burkholderia Pseudomollei.
Ann Saudi Med 2000; 20 (3-4) : 272-73.
177. **PRAZUCK T, STECKEN J, BRET L.**
Abscess cérébraux spontanés : aspects cliniques, bactériologiques et facteurs pronostiques: étude d'une série de 46 cas.
20e réunion interdisciplinaire de chimiothérapie anti-infectieuse, Paris 7-8 décembre 2000.
178. **SOMMER F, ALDINI R, KOLODZIEJCZYK D.**
Systemic antibiotic therapy on multiple intracerebral abscesses of unknown origin.
Acta Neurochir (Wien) 1998; 140 : 1095-1096.
179. **JAMJOON A.B.**
Short course antimicrobial therapy in intracranial abscess :
Acta Neurochir (Wien) 2000 ; 142 : 1325.

- 180. SJOLIN J, LILJA A, ERICKSSON N.**
Treatment of brain abscess with cefotaxime and metronidazole. Prospective study on 15 consecutive patients.
Clin. Infect Dis 1993; 17 : 837-6.
- 181. AMAR A.P, CHOSH S, APUZZO M.L.**
Treatment of central nervous system infections : a neurosurgical perspective.
Neuroimaging Clin.
N. Am. 2000; 10 : 445-459.
- 182. FINEL E, LE FUR J.M, LEMOIGNE A.**
Cas radiologique du mois.
Arch Pédiatr 1997 ; 4 : 186-187.
- 183. BARLAS O.,SENCER A ., ERKAN K., ERAKSOY H.,SENER S.,BAYINDIR.**
Stereotactic surgery in the management of brain abscess.
Surg Neurol 1999;52:404-411.
- 184. KERKMANN ML, BLASCHKE-HELLMESSEN R, MIKULIN HD.**
Successful treatment of cerebral aspergillosis by stereotactic operation and antifungal therapy.
Mycoses 1994; 37 : 123-126.
- 185. HELLWIG D., BENES L., BERTALANFFY H., BAUER B.L.**
Endoscopic stereotaxy: an eight year's experience.
Stereotact Funct Neurosurg 2008; 68: 90 -97.
- 186. KONDZIOLKA D, DUMA C.M, LUNSFORD L.D.**
Factors that enhance the likelihood of successful stereotactic treatment of brain abscess.
Acta Neurochir 1994; 127 : 85-90.
- 187. MANIPOUD P, GILAIN L.**
Complications crâniennes et endocrâniennes des infections nasosinusiennes.
EMC 1995, Oto-Rhino-Laryngologie, 20-445-A-10-1995; 6p.
- 188. SANDOC J.A.T, STRUTHERS J.K, BRAZIER J.S.**
Subdural empyema caused by *Prevotella Loescheii* with reduced susceptibility to Metronidazole.
J Antimicrobial Chemotherapy 2001; 47 : 357-68.

189. **WADA Y, KUBO T, ASANO T, SENDA N, ISONO M, KOBAYASHI H.**
Fulminant subdural empyema treated with a wide compressive Craniectomy and continous irrigation : Case report.
Neurol Med Chir (Tokyo) 2002; 42 : 414-16.
190. **NATHOO N, NADVI S.S, GOUWS E, JAMES R, VAN DELLEN.**
Craniotomy improves outcomes for cranial tomography-éra experience with 699 patients.
Neurosurg 2001; 49 (4) : 872-78.
191. **KAGEYAMA G, PARK K.C, YOSHIMINE, YOSHIKI, YOKOTA, JUNICHIROU.**
Extensive subdural empyema treated with drainage and barbiturate.
Therapy under intracranial pressure monitoring : Case report.
Neurol Res 2000; 22 : 601-604.
192. **ROMEIKE, BERND F.M, DIAZ, FERNANDO G, MATHOG, ROBERT, MICHAEL, DANIEL B.**
An unusual subdural empyema : case report.
Neurol Res 2000 ; 22 : 579-600.
193. **POLIZOIDIS K.S, VRANOS G, EXARCHAKOS G, ARGYROPOULOU M.L, KORANTZOPOULOS.P,SKEVAS A.**
Subdural empyema and cerebellar abscess due to chronic otitis media.
(Abstract).
Inter J Clin Practice 2004; 5 (2) : 214.
194. **19WHITFIELD P.**
The management of intracranial abscesses.
ACNR 2005; 5 (1) : 13-15.
195. **OKADA Y, KAWAMOTO S, SHINICHI Y.**
High serum levels of Somatomedin-C and diabetes mellitus Caused by obstructive hydrocephalus : Case report.
Neurosurg 1998; 42 (5) : 1172-75.
196. **ISONO M, WAKABAYASHI Y, NAKANO T.**
Treatment of brain abscess associated with ventricular rupture : three case reports.
Neurol. Med. Chir 1997; 37 : 630-636

197. **ZEIDMAN S.M, GEISLER F.H, OLIVI A.**
Intraventricular rupture of a purulent brain abscess : case report.
Neurosurg 1995; 36 : 189-193.
198. **ALBANESE J., PORTIER F., LEONE M.**
Tomodensitométrie du traumatisme crânien.
Conférences d'actualisation 2000 ; 367-387.
199. **FUKUI M.B, WILLIAMS R.L, MUDIGONDA S.**
CT and MR imaging features of pyogenic ventriculitis.
AJNR Am. J. Neuroradiol : 2001; 22 : 1510-1516

قسم الطبيب

أقسم بالله العظيم

أن أراقب الله في مهنتي.

وأن أصون حياة الإنسان في كافة أطوارها في كل الظروف
والأحوال بآذلاً وسعي في استنقاذها من الهلاك والمرض
والألم والقلق.

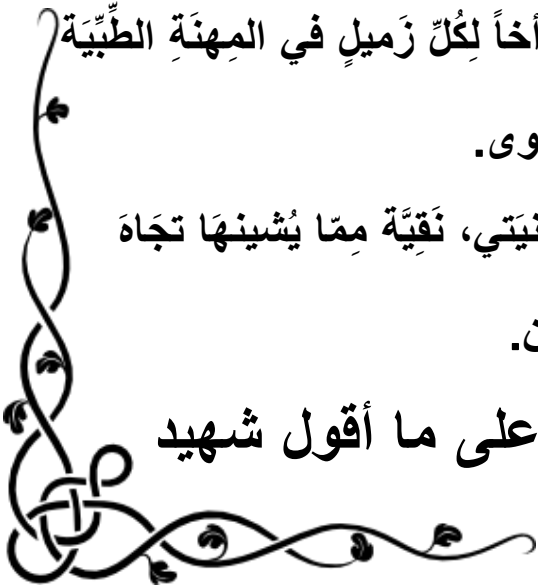
وأن أحفظ للناس كرامتهم، وأستر عورتهم، وأكتم سرهم.
وأن أكون على الدوام من وسائل رحمة الله، بآذلاً رعايتي الطبية للقريب والبعيد،
للصالح والطالح، والصديق والعدو.

وأن أثار على طلب العلم، أسخره لنفع الإنسان .. لا لأذاه.

وأن أوقر من علمني، وأعلم من يصغرنني، وأكون أخاً لكل زميل في المهنة الطبية
متعاونين على البر والتقوى.

وأن تكون حياتي مصداق إيماني في سري وعلانيتي، نقيّة مما يُشِينها تجاه
الله ورسوله والمؤمنين.

والله على ما أقول شهيد



**التكفل العلاجي للتقيحات داخل القحف
بصدد 170 حالة بمصلحة جراحة الدماغ
بالمستشفى الجامعي محمد السادس مراكش**

الأطروحة

قدمت ونوقشت علانية يوم 2016 /02/02

من طرف

السيد المهدي بو مديان

المزداد في 07 يونيو 1991 بطنجة

لنيل شهادة الدكتوراه في الطب

الكلمات الأساسية :

التقيحات داخل القحف - الخراج الدماغي - دويلة دماغية - السكانيير -
الكشف بالرنين المغناطيسي.

اللجنة

الرئيس

السيد س. ايت بن علي

المشرف

أستاذ في جراحة الدماغ والأعصاب

السيد خ. اعنينة

أستاذ مبرز في جراحة الدماغ والأعصاب

السيد م. المجاطي

أستاذ في جراحة الدماغ والأعصاب

السيد م. بوالروس

أستاذ مبرز في طب الأطفال

السيد ت. أبو الحسن

أستاذ مبرز في الانعاش والتخدير

الحكام