

UNIVERSITE SIDI MOHAMMED BEN ABDELLAH
FACULTE DE MEDECINE ET DE PHARMACIE
FES



Année 2014

Thèse N° 012/14

**PROTHESE TOTALE DE LA HANCHE CHEZ
LE SUJET JEUNE DE MOINS DE 50ANS
(A propos de 99 Cas)**

THESE

PRESENTEE ET SOUTENUE PUBLIQUEMENT LE 26/ 02/ 2014

PAR

Mr. ESSEKKAL MOHAMED

Né le 24/11/1986 à TAZA

POUR L'OBTENTION DU DOCTORAT EN MEDECINE

MOTS-CLES :

Prothèse totale de la hanche- sujet jeune - coxite - prothèse cimentée-
prothèse non cimentée

JURY

M. BOUTAYEB FAWZI.....	PRESIDENT ET RAPPORTEUR
Professeur de Traumatologie-Orthopédie	
M. EI IBRAHIMI ABDELHALIM	} JUGES
Professeur agrégé de Traumatologie-Orthopédie	
M. MARZOUKI AMINE	
Professeur agrégé de Traumatologie-Orthopédie	

PLAN

PLAN -----	1
INTRODUCTION -----	6
PARTIE THEORIQUE -----	8
I. Historique de la PTH -----	9
II. ANATOMIE DE LA HANCHE. -----	11
1. Les surfaces articulaires: -----	11
2. Les moyens d'union: -----	15
3. Les rapports :-----	18
4. La vascularisation : -----	20
III. Les indications de la PTH : -----	21
1. La coxarthrose :-----	21
2. Les coxites: -----	26
3. La nécrose aseptique de la tête fémorale.-----	27
4. Les autres indications :-----	29
VI. Les voies d'abord et technique de la PTH : -----	29
A.Les voies d'abord :-----	29
1. Voies antérieures : -----	29
2. Les voies postérieures : -----	31
3.Voies transmusculaires respectant la continuité longitudinale des abducteurs:-----	33
4.Voies interrompant momentanément la continuité longitudinale des abducteurs : -----	34
5. Les voies d'abords mini-invasives : -----	35
6. La voie d'abord postérieure modifiée mini invasive de la hanche : -----	37
7. La PTH par navigation : -----	38
B.La technique de pose de la PTH : -----	38

1.L'installation du malade :	38
2. La voie d'abord :	39
3. La luxation :	40
4. La section du col fémoral :	40
5. La préparation du cotyle :	41
6. La préparation du fémur :	42
7. La réduction :	43
8. La fermeture :	44
V. Types de PTH :	44
A.Les prothèses cimentées :	45
1.Prothèses de Mac KEE-FERRAR :	45
2.Prothèse de CHARNLEY :	45
3.Prothèse de CERAVAR-OSTEAL :	46
4.Prothèse d'Aufranc-Turner :	46
5.Prothèse de Muller :	46
B.Les prothèses non cimentées :	46
1.Les précurseurs :	46
2.Les prothèses actuelles :	47
VI. Les couples de frottements :	49
1.Le couple métal-polyéthylène :	50
2.Le couple métal-métal :	51
3.Le couple alumine-alumine :	51
4.La cupule double mobilité :	51
VIII. Les complications de la PTH :	52
1. Les complications peropératoires :	52
2. Les complications postopératoires précoces :	53
3. Les complications tardives :	54

IX.Le suivi et la rééducation de la PTH : -----	73
1.Le suivi après pose de PTH : -----	73
2.La rééducation de la PTH : -----	73
PARTIE PRATIQUE -----	77
X .Patients Et Méthodes : -----	78
1.Patients : -----	78
2. Méthodes : -----	78
XI.RESULTATS : -----	81
A.Epidemiologiques :-----	81
1.Age :-----	81
2.Sexe : -----	81
B.Cliniques : -----	81
1.Côté opéré :-----	81
2.Antécédents pathologiques : -----	82
3.Les indications : -----	83
4.La cotation de PMA préopératoire : -----	85
C.Le traitement : -----	85
1. Technique :-----	85
2. La période postopératoire :-----	88
3.Les complications : -----	89
4.Les résultats thérapeutiques : -----	90
XII. DISCUSSION : -----	95
1.Les données épidémiologiques :-----	95
a.Age :-----	95
b. Sexe: -----	96
2.Les indications de la PTH :-----	97
3.Le traitement : -----	104

a.L'étude préopératoire :	104
b.Le type d'anesthésie :	104
c.L'antibioprophylaxie:	104
d.La voie d'abord :	105
e.Le type d'implants :	106
4.Les complications :	112
5.Le résultat fonctionnel :	118
6.longévité :	118
XIII.RECOMMANDATIONS :	120
CONCLUSION	121
RESUMES	121
BIBLIOGRAPHIE	127

INTRODUCTION

L'arthroplastie totale de hanche est une technique qui consiste en un remplacement d'une articulation endommagée et dont l'objectif réside dans l'amélioration de la qualité de vie du patient en éliminant la douleur et en augmentant les mobilités articulaires.

Le nombre de PTH posées par an est en perpétuelle augmentation dans les pays industrialisés, mais aussi dans notre pays du fait de l'amélioration de la qualité de vie et de l'augmentation de l'espérance de vie.

L'indication par excellence de la PTH reste la coxarthrose, qui peut être soit primitive ou secondaire, les excellents résultats de cette technique ont poussé les chirurgiens orthopédistes à la pratiquer chez les sujets de plus en plus jeunes ce qui a augmenté l'incidence des complications telles que l'usure et le descellement.

L'arthroplastie totale de hanche a bénéficié des progrès réalisés concernant la technique chirurgicale avec l'émergence de la chirurgie mini-invasive, ainsi que la chirurgie assistée par ordinateur, mais également dans le domaine de la métallurgie avec l'apparition de nouveaux couples de frottement.

A travers cette étude rétrospective de 90 patients (99 PTH) jeunes âgés de moins de 50 ans, colligés au service de traumatologie orthopédie I du CHU Hassan II de Fès, nous voulons exposer les résultats préliminaires de cette technique, tout en comparant nos résultats et nos problématiques (vis architecturaux, descellement rapide, survie de la prothèse) avec ceux de la littérature.

PARTIE THEORIQUE

I. Historique de la PTH [1]

OLPEER semble bien être le premier à avoir décrit une voie d'abord de la hanche sectionnant le grand trochanter, sa technique utilisait depuis 1879 différait peu de celles actuellement pratiquées. (Il utilisait une incision arciforme horizontale à concavité supérieure et sectionnait le grand trochanter à la scie à amputation).

En 1890, **GLUCK** proposa auprès de l'association médicale allemande une prothèse articulaire formée d'une bille fixée sur un socle par vis d'acier.

En 1926, **HEYNOVES** créa une prothèse céphalique en ivoire.

En 1938, **URILLEN** met au point une prothèse cotyloïdienne et fémorale en acier.

En 1940, **MOORE** proposa une prothèse fémorale pour traiter une tumeur à myeloplaxie.

En 1946, **les frères JUDET**, pastiquèrent pour la première fois, la résection de la tête fémorale et son remplacement par une prothèse acrylique.

En 1947, **GHARNLEY, MAC KEE et FERRAR** ont utilisé du ciment comme matériel de fixation.

En 1962, et à la suite de multiples travaux sur la fixation limitée des implants dans l'os et sur les couples de friction **que JHON CHARNLEY** inventait sa première prothèse totale de la hanche à faible friction.

De nombreuses modifications ont été apportées au cours des 40 années au concept original (**low friction de charnley**), et des certains modèles de prothèses sont commercialisés.

Ainsi **G. BOUSQUET** a mis au point en 1976 une cotyle dit double mobilité se composant d'une cupule métallique impactée dans le bassin et d'un insert en polyéthylène qui est mobile dans cette cupule et qui est impacté sur la tête

porté par l'implant fémoral. L'idée de base de la cupule de Bousquet était d'associer les avantages de deux systèmes différents et difficilement superposables :

Bénéficier d'une usure réduite de l'insert polyéthylène dans un principe de "low friction " telle que l'avait décrit **CHARNLEY**, et procurer une stabilité intrinsèque de l'articulation en réimplantant une "tête fémorale" aux dimensions proches de l'anatomie originelle du patient, principe de **MAC KEE-FERRAR**.

Le système à double mobilité se compose d'une cupule en acier inoxydable à fixation sans ciment et d'un insert polyéthylène mobile dans la cupule. On se trouve donc en présence de 2 articulations concentriques (figure 2)

Les prothèses totales de hanche sur mesure sont apparues dans les années 90 lorsque les données TDM ont pu être utilisées dans les processus de conception et de fabrication assistées par ordinateur.

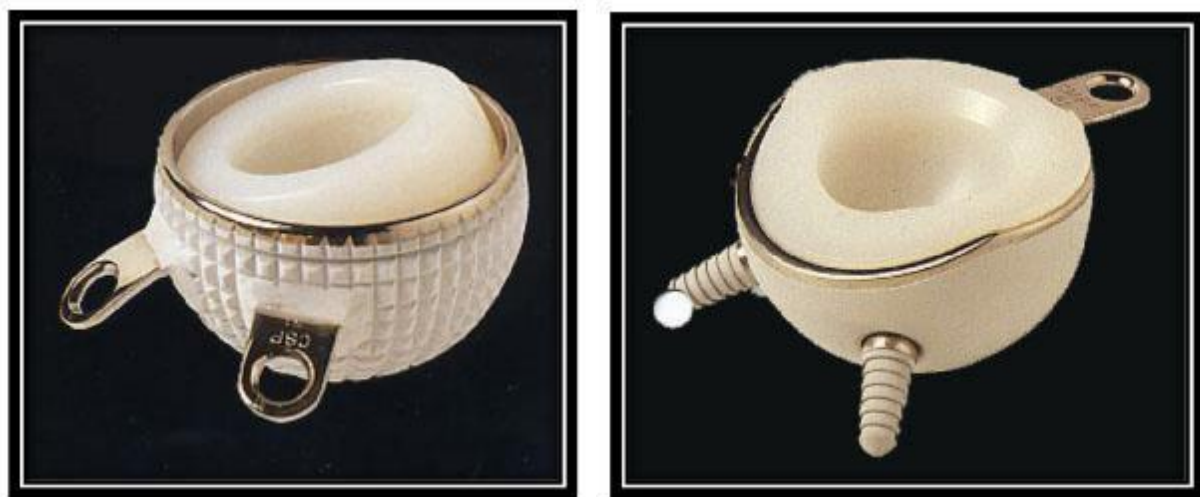


Figure 1 : Cupules à double mobilité (Bousquet)

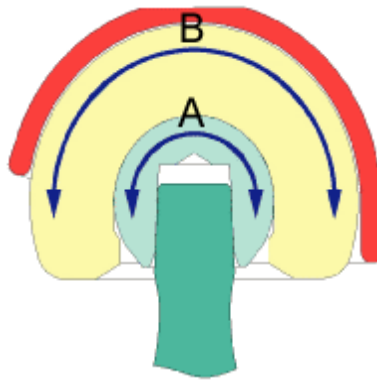


Figure 2 : A : Articulation tête –insert

B : Articulation insert– cupule

II. ANATOMIE DE LA HANCHE. [2, 3, 4, 5]

L'articulation de la hanche est une énarthrose qui unit le membre inférieur au tronc, il s'agit de l'articulation la plus puissante et la plus mobile de l'organisme. Sa situation profonde au sein des masses musculaires explique la diversité des voies d'abord chirurgicales.

1. Les surfaces articulaires:

Représentées par la cavité cotyloïde (acétabulum) agrandie par le bourrelet cotyloïdien d'une part, et d'autre part la tête fémorale.

1.1. Cavité cotyloïde :(Figure 3)

C'est une cavité de forme hémisphérique située au milieu de la face latérale de l'os coxal, elle est limitée par le sourcil cotyloïdien, un rebord saillant et irrégulier qui présente trois échancrures :

- En avant et en haut : ilio–pubienne.
- En arrière : ilio–ischiatique.
- An bas : ischio–pubienne.

La cavité cotyloïde est orientée en avant, en bas, et en dehors. Elle comporte 2 parties : périphérique (semi-lunaire) en forme de croissant recouverte de cartilage hyalin.

La corne antérieure du croissant est fine, la postérieure est beaucoup plus en relief (sur le plan osseux), plus massive, plus en dehors. Au centre de ce cartilage se trouve l'arrière fond de l'acétabulum (cavité cotyloïde) = zone rugueuse dépourvue de cartilage et qui s'ouvre vers le bas en formant l'échancrure ischio-pubienne (entre les 2 cornes).

1.2. Le bourrelet cotyloïdien :

Pour garantir une meilleure coaptation entre la tête fémorale et la cavité cotyloïde, le bourrelet cotyloïdien permet d'augmenter la surface articulaire de la cavité cotyloïde. Il s'agit d'un fibrocartilage triangulaire à la coupe et qui présente :

- Une face basale : adhérente au sourcil cotyloïdien.
- Une face externe : adhérente à la capsule
- Une face interne : continue la surface articulaire périphérique du cotyle.

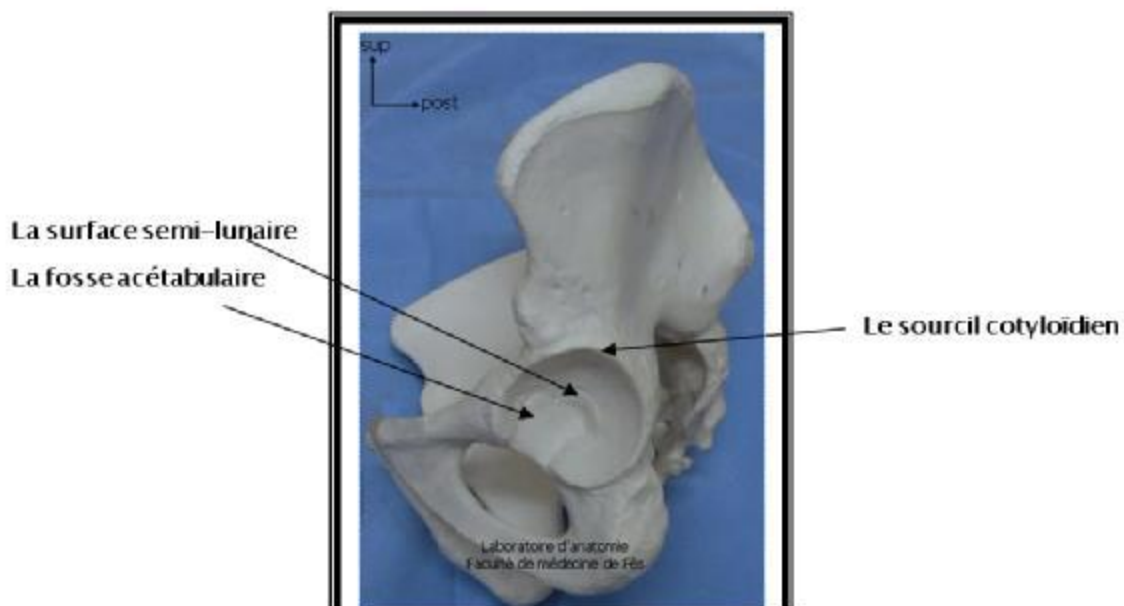


Figure 3: La cavité cotyloïde

1.3. La tête fémorale :

Elle fait les 2/3 d'une sphère de 40 à 50 mm de diamètre, entièrement recouverte de cartilage hyalin sauf sur la fossette du ligament rond (Fovéa capitis).

Elle regarde en avant, haut, dedans. Elle est supportée par le col du fémur, aplati d'avant en arrière, qui s'unit en dehors aux tubérosités. il forme :

- Avec la diaphyse un angle d'inclinaison du 130°.
- Avec le plan frontal un angle de 15° correspond à l'antéversion du col fémoral. La structure interne de l'os spongieux permet de transmettre les contraintes de la tête à la diaphyse (Figure 4).

En coupe frontale, l'extrémité supérieure du fémur révèle des stries : l'éperon de Merckel (= l'éventail de sustentation), stries qui partent au bord inférieur de l'épiphyse supérieure du fémur et qui rayonnent dans la tête.

Deuxième système : le faisceau arciforme, qui part de la corticale externe de la diaphyse fémorale, qui se concentre au bord supérieur du col du fémur, sur une lame un peu épaisse : la lame sus-cervicale (lame épaisse au bord supérieur du col du fémur), puis les fibres divergent vers la partie inférieure de la tête.

Troisième système : les travées trochantériennes, travées qui partent de la corticale interne et rayonnent dans le grand trochanter (Figure 5).

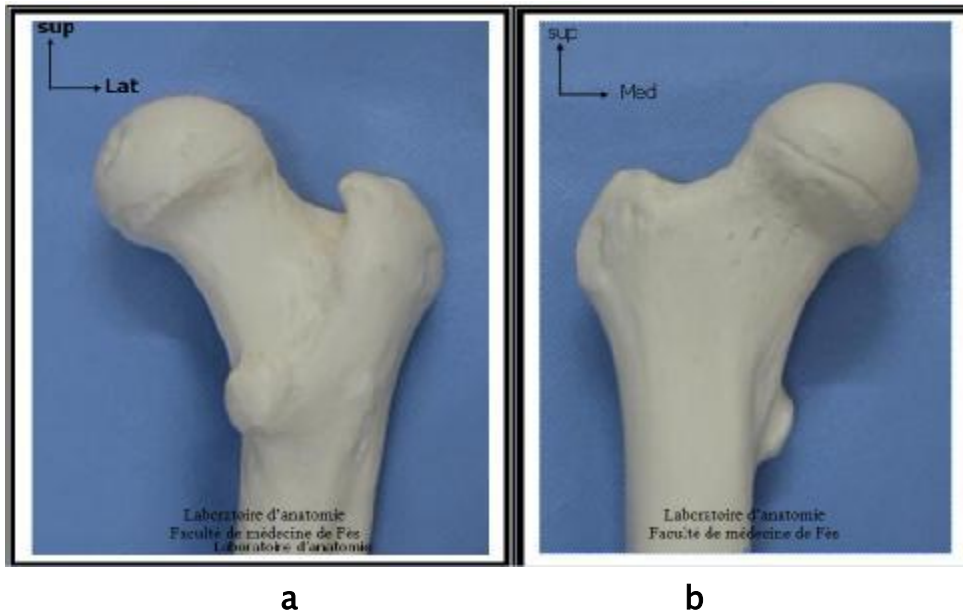


Figure 4 : Vue de face (a) et de profil (b) de l'extrémité supérieure du fémur

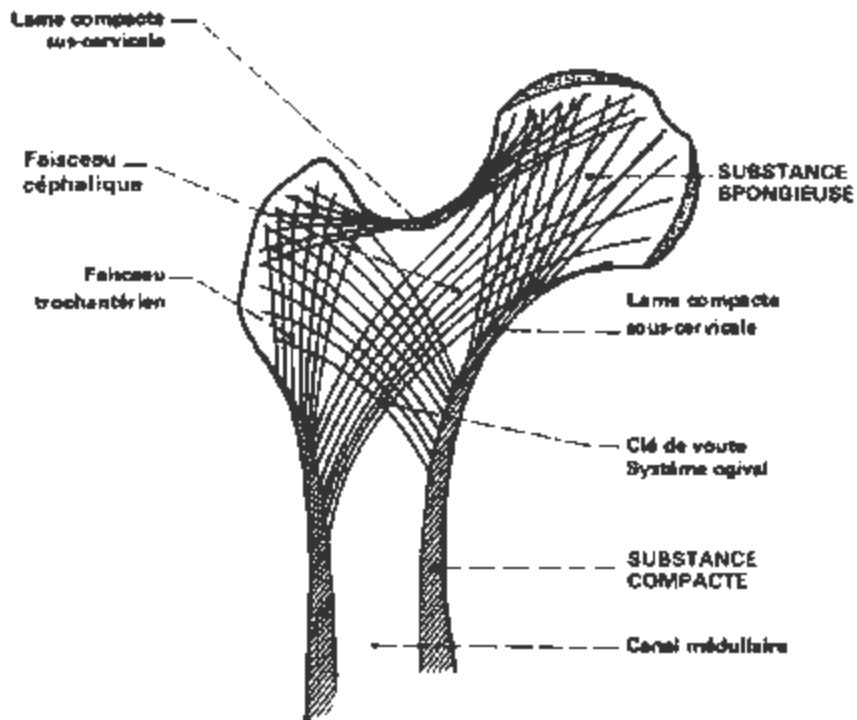


Figure 5: les travées spongieuses de l'extrémité supérieure du fémur

2. Les moyens d'union:

2.1. La capsule :

Elle forme un manchon fibreux très puissant qui se fixe sur le sourcil cotyloïdien et sur la face périphérique du bourrelet cotyloïdien. Elle est épaisse. Elle se termine sur le fémur en avant sur la ligne inter trochantérique antérieure et, en arrière, sur la face postérieure du col, à l'union du tiers externe et des 2/3 internes.

Les fibres forment une gaine qui recouvre l'articulation. Les fibres superficielles sont longitudinales (c'est à dire dans l'axe du col) et les fibres profondes sont circulaires, et elles s'épaississent à la partie moyenne du col pour former la zone orbiculaire de la capsule. En dessous du col, la capsule est épaisse pour former les freins de la capsule.

2.2. Les ligaments :

On a décrit habituellement cinq :

- **Le ligament ilio-fémorale ou ligament de Bertin(Figure 6) :** est le plus puissant du corps humain, il renforce la capsule en avant en s'insérant sur l'épine iliaque antéro-inférieure de l'os coxal et s'étale en éventail à la face antérieure de la capsule vers la ligne inter trochantérique (partie médiale).
- **Le ligament pubo-fémoral :** situé sous le précédent tendu entre l'éminence ilio-pectinée et la fossette pertrochantérique.
- **Le ligament ischio-fémoral(Figure 7) :** s'étend de la face postérieure du sourcil cotyloïdien au bord interne du grand trochanter.
- **Le ligament annulaire :** recouvert par les ligaments précédents forme un anneau circulaire en tournant la partie la plus étroite du col fémoral.
- **Le ligament rond (Figure 8):** cordon fibreux aplati, long d'environ 3cm et le seul à être intra-capsulaire. Il relie la tête fémorale à la fosse acétabulaire et au ligament transverse de l'acétabulum.

2.3. La synoviale :

C'est une séreuse fine qui tapisse la face profonde de la capsule articulaire.

Elle entoure également le ligament rond formant la tente du ligament rond le laissant donc extra-articulaire.

L'orientation des fibres de la capsule articulaire et des ligaments assurent la stabilité passive de la hanche tout en autorisant une mobilité suffisante.

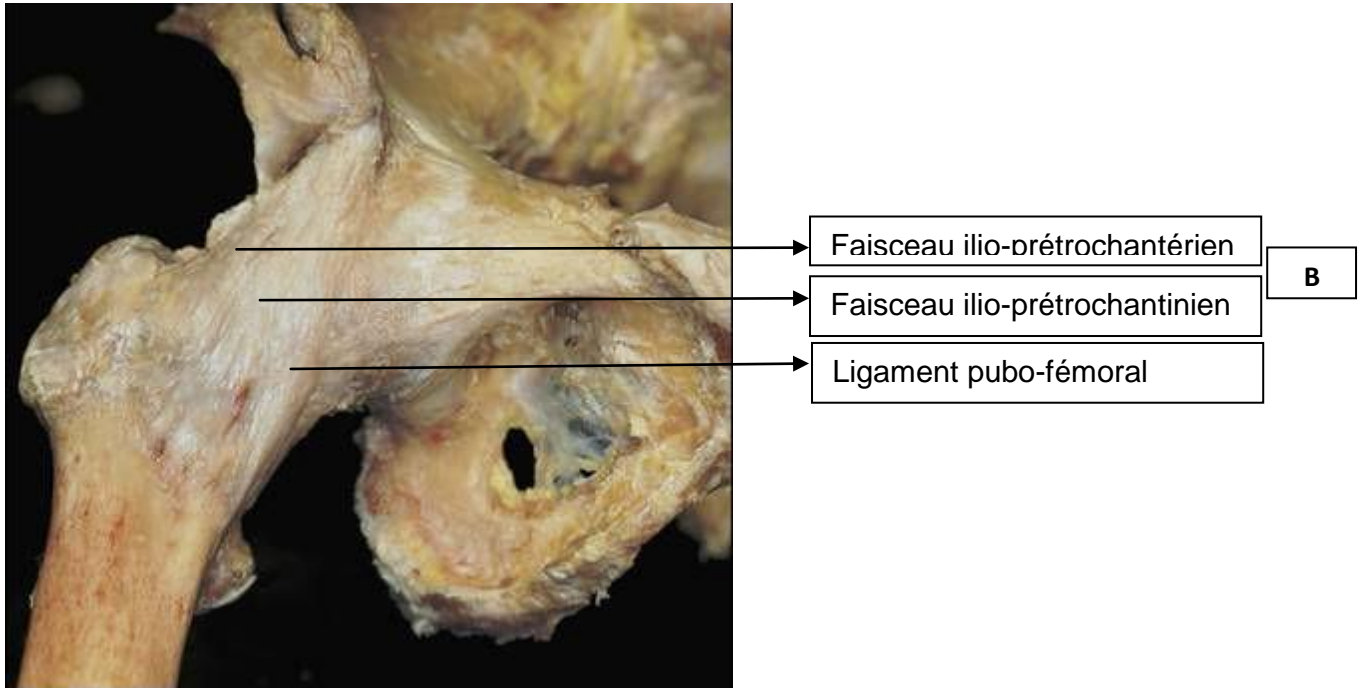
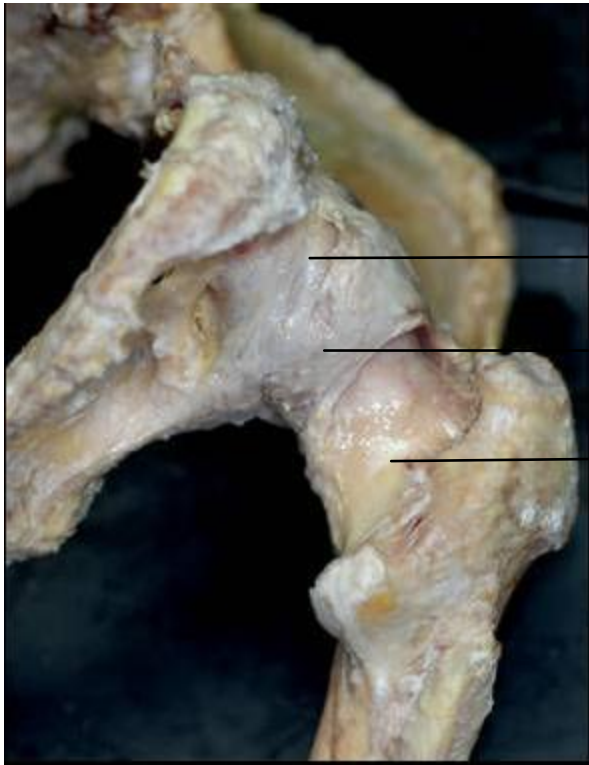

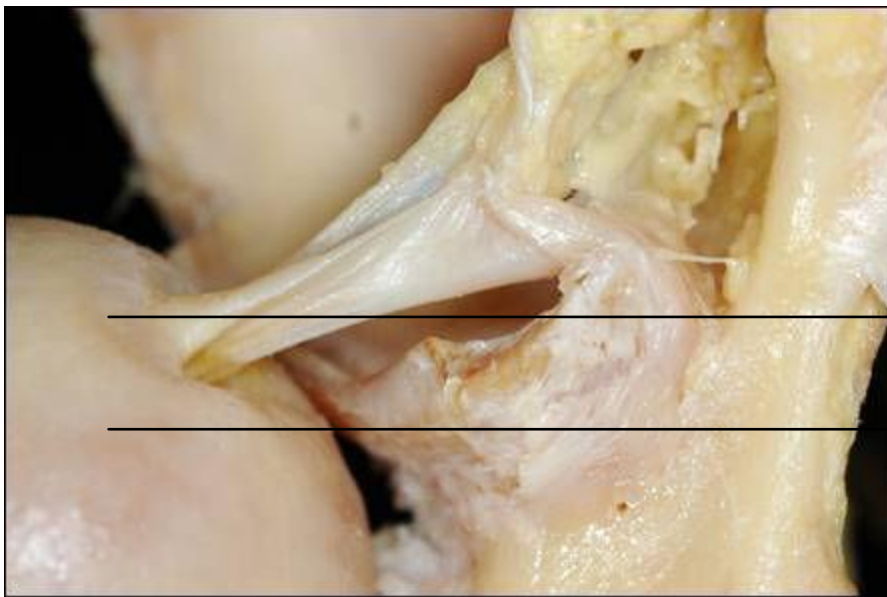
Figure 6 : Vue antérieure de la hanche droite

B : le ligament de Bertin [5]



- Le ligament ischio-fémoral
- La face postérieure de la capsule
- Face postérieure du col fémoral

Figure 7 : Vue postérieure de la hanche droite [5]



- Le ligament rond
- Fovéa capitis

Figure 8: Insertions du ligament rond [5]

3. Les rapports :

Les rapports de l'articulation de la hanche en font d'elle une articulation profonde et d'abord chirurgical difficile [2, 4].

3.1.En dedans:

Les rapports sont pelviens par l'intermédiaire du fond du cotyle, avec l'obturateur interne et la surface quadrilatère, plus en dedans ce sont les viscères pelviens : le rectum chez les deux sexes et le vagin chez la femme. En bas c'est la région obturatrice avec les muscles obturateurs et les vaisseaux et le nerf obturateurs.

3.2. En bas :

L'articulation surplombe le bord supérieur du grand adducteur croisé par le tendon de l'obturateur externe et l'artère circonflexe postérieure.

3.3. En dehors :

La saillie du grand trochanter constitue un repère anatomique de l'articulation de la hanche. Il est également une zone d'insertion pour les muscles petit, moyen et grand fessiers.

3.4. En arrière :(Figure 9)

Les muscles pélvitrochantériens : au nombre de cinq :

- Le pyramidal : naît de la face ventrale du sacrum.

Il s'étend latéralement en traversant la grande incisure ischiatique pour se terminer sur la face supérieure du grand trochanter.

- Le muscle carré-crural :

Il prend naissance de la tubérosité ischiatique et s'étend comme une lame quadrilatère vers la crête inter trochantérienne.

- Le muscle obturateur interne :

Il s'insère à la face endo pelvienne de l'os coxal, sur le foramen obturé et la membrane obturatrice, il se termine à la face médiale du grand trochanter en avant de la fossette trochantérique.

- Les deux muscles jumeaux supérieur et inférieur :

Ils accompagnent le muscle obturateur interne de part et d'autre et se terminent avec lui.

3.5. En avant : (Figure 10)

A la partie interne les muscles psoas iliaque et pectiné forment le plancher du triangle de Scarpa qui contient l'artère et la veine fémorale et le nerf crural. Plus en dehors se trouvent le muscle couturier et le tenseur du fascia lata dont l'interstice est croisé par les vaisseaux et le nerf du quadriceps.

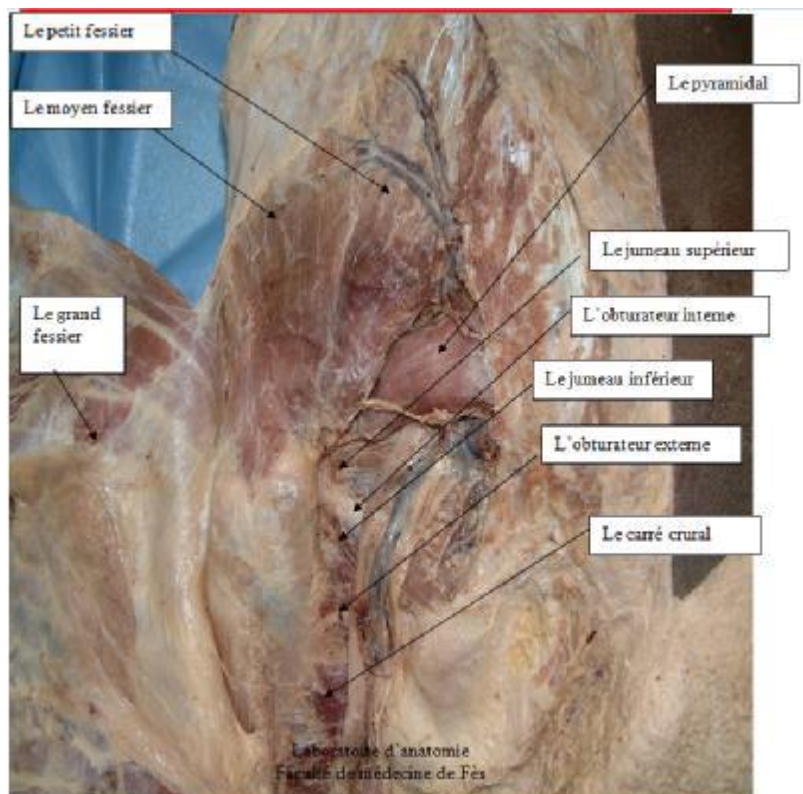


Figure 9 : Vue postérieure de l'articulation de la hanche : rapports postérieurs [3]

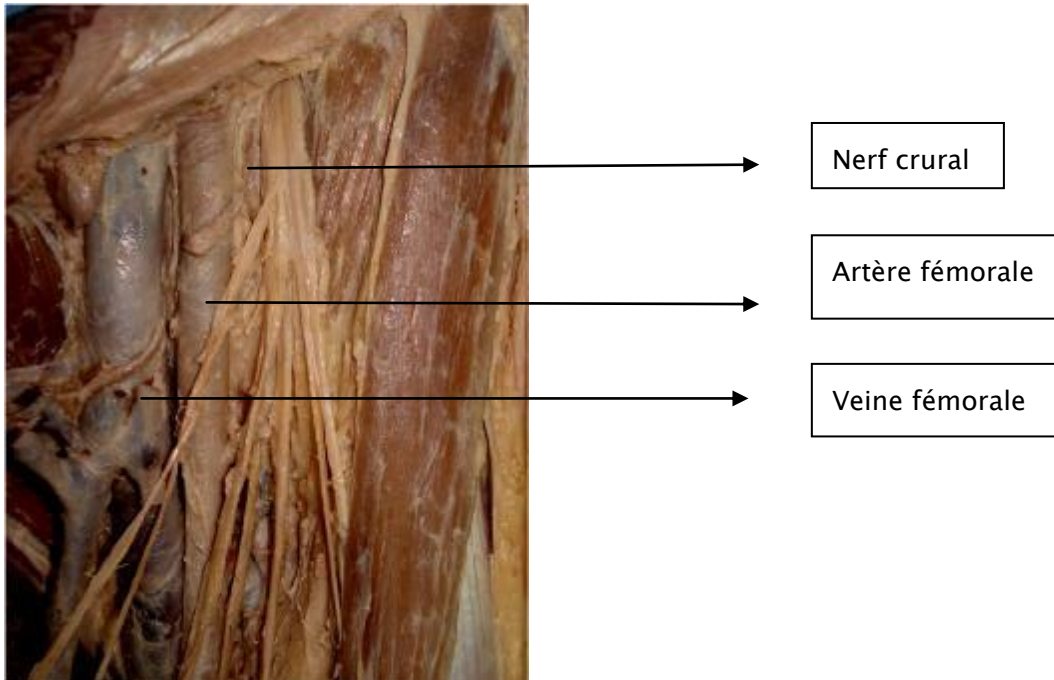


Figure 10 : Vue antérieure de la hanche : triangle de Scarpa [3]

4. La vascularisation :

4.1. Les artères :

La vascularisation de la hanche est assurée par :

- Les artères circonflexes antérieure et postérieure, branche de l'artère fémorale profonde, destinées aux faces antérieure et postérieure du col du fémur et de l'articulation.
- La branche postérieure de l'artère obturatrice se distribue à la cavité cotyloïde, au ligament rond et à la tête fémorale.
- La branche profonde de l'artère fessière qui vascularise la partie supérieure de l'articulation et le toit du cotyle.
- L'artère ischiatique en arrière.

4.2. Les veines :

Elles sont satellites des artères, réalisent quatre voies principales de drainage :

- Voie inter fessière profonde.

- Voie circonflexe fémorale.
- Voie postérieure ischiatique.

4.3. Innervation :

L'innervation de la hanche se fait par des branches provenant du :

- Plexus lombaire par le nerf obturateur et le nerf crural.
- Plexus sacré par le nerf sciatique

4.4. Le drainage lymphatique :

Le drainage lymphatique de la hanche est assuré par deux retours :

- Ganglions iliaques externes : ganglions rétro-cruraux et ganglions du nerf obturateur.
- Ganglions hypogastriques

III. Les indications de la PTH :

Les indications de la PTH restent dominées par la coxarthrose [6], mais l'objectif de la PTH étant de lutter contre la douleur et d'améliorer la fonction de la hanche, elle trouve sa place dans beaucoup d'autres pathologies traumatiques et dégénératives de la hanche.

1. La coxarthrose :

La coxarthrose est une maladie articulaire chronique caractérisée par une détérioration structurale du cartilage articulaire [7].

Elle peut être essentielle, ou secondaire.

1.1. La coxarthrose essentielle : [8]

C'est une atteinte du cartilage sans cause décelable, d'évolution est progressive, habituellement lente, localisée dans les zones de contrainte maximale de l'articulation, c'est-à-dire polaire supérieure ou supéro-interne.

Les premières manifestations sont des douleurs d'allure mécanique survenant après effort (marche, station debout, port de charges) qui augmentent avec le temps en fréquence, en durée et en intensité.

L'évaluation clinique et fonctionnelle de la coxarthrose repose sur :

- L'indice algofonctionnel de Lequesne qui prend en compte la douleur, la marche, et les difficultés de la vie quotidienne.
- L'indice fonctionnel de Postel-Merle d'Aubigné basé sur la douleur, la mobilité et la marche.

Sur le plan radiologique, l'évaluation se base sur un cliché de bassin de face et un cliché de faux profil de Lequesne. Les signes radiologiques regroupent les quatre signes suivants :

- l'ostéophytose,
- le pincement de l'interligne,
- l'ostéocondensation,
- les géodes.

Ces signes peuvent être associés ou isolés (Figure : 11).

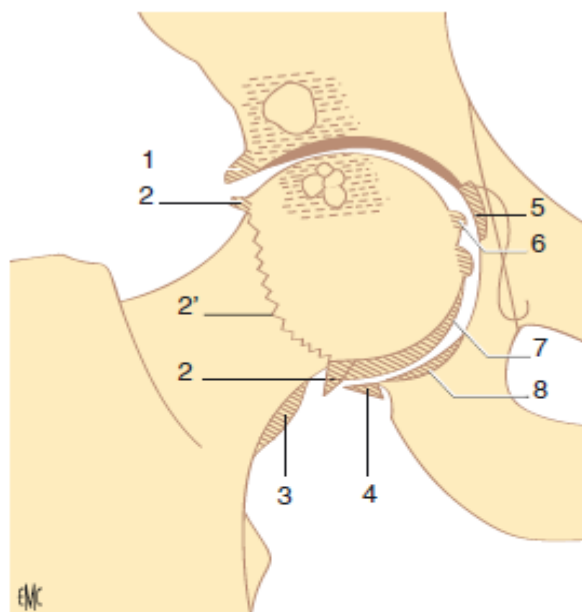


FIGURE 11: Les quatre signes radiographiques de la coxarthrose.
 Ostéophytose. 1. Avant-toit ; 2. ostéophytose marginale céphalique, qui est la coupe optique de la collerette péricapitale (2') ; 3. hamac ostéophytique sous-cervical ; 4. seuil ; 5. double-fond ; 6. ostéophytose périfovéale ; 7. ostéophytose d'enfouissement du cartilage inféro-interne ; 8. corne bordante.
 Pincement de l'interligne (ici supéroexterne).
 Ostéocondensation.
 Géodes.

Le traitement chirurgical de la coxarthrose en plus de l'arthroplastie totale de la hanche peut faire appel à des techniques conservatrices [12, 13]. Le principe général commun à toutes ces techniques est l'amélioration des conditions mécaniques de fonctionnement de l'articulation.

a. Butée ostéoplastique de hanche :

- Ostéotomies du bassin :

- **Ostéotomie de Chiari :**

Elle consiste en un agrandissement de la cavité articulaire par la réalisation d'une ostéotomie pelvienne supra cotyloïdienne.

- **Ostéotomies péri cotyloïdiennes de réorientation :**

Proposées chez l'adulte par Ganz [13]. Elle consiste en une triple ostéotomie péri cotyloïdienne, permettant le repositionnement du cotyle sur la tête fémorale,

accroissant les surfaces articulaires en charge et dans certains cas s'accompagnant d'une légère médialisation de la hanche.

1.2. La coxarthrose secondaire :

a. Coxarthrose sur dysplasie : [10,11]

Ce sont les anomalies constitutionnelles du cotyle ou de la tête fémorale qui modifient la répartition des charges et augmentent les contraintes sur le cartilage, favorisant ainsi son altération.

On distingue deux formes de coxarthrose post-dysplasique :

▪ Les malformations luxantes :

On distingue :

- La dysplasie simple
- La subluxation
- La luxation intermédiaire
- La luxation haute

Le diagnostic de dysplasie se fait par analyse radiographique de l'extrémité supérieure du fémur au niveau de laquelle il faut chercher :

- Une coxa valga : lorsque l'angle cervico diaphysaire CC'D dépasse 127°
- Une coxa antétorsa : lorsque l'angle de déclinaison dépasse 10°
- Mais également au niveau du cotyle où il faut chercher :
 - Une insuffisance de couverture externe du toit : elle porte soit sur :
 - La largeur : angle VCE de Wiberg inférieur à 20°
 - L'obliquité : angle de pente du toit HTE supérieur à 13° .
 - Une insuffisance de couverture antérieure du toit : qui se traduit par un angle VCA inférieure à 20° sur le faux profil de Lequesne

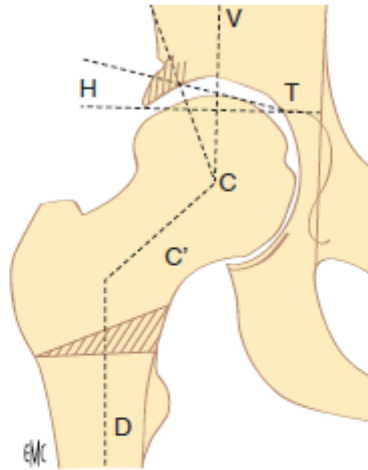


FIGURE12: Angles « frontière » entre hanche normale, hanche limite et dysplasique : HTE : 12° ; VCE : 20°, CC'D ; 140°. En strié : la butée corrigeant l'insuffisance cotyloïdienne éventuelle et le coin fémoral de soustraction interne permettant l'ostéotomie de varisation corrigeant la coxa valga éventuelle.

Toutes ces arthroses sur dysplasie évoluent en trois stades de Mourgues : [11]

- Le stade de dysplasie : stade 0 de Mourgues
- Le stade de chondrose : stade I de Mourgues
- Le stade d'arthrose post-dysplasique : stade II et III de Mourgues

❖ **Les protrusions acétabulaires**(figure 13)

La migration interne de la tête fémorale peut présenter plusieurs degrés :

- La dysplasie simple
- Le premier degré de protrusion : caractérisé par le croisement de l'arrière-fond et la ligne ilio-ischiatique qu'elle déborde de plus de 3mm.
- Le deuxième degré de protrusion caractérisé par le dépassement de la ligne ilio-ischiatique sur une distance supérieure à 3 mm et inférieure à 5mm.
- Le troisième degré de protrusion caractérisé par le dépassement de la ligne ilio-ischiatique sur une distance supérieure à 5mm.

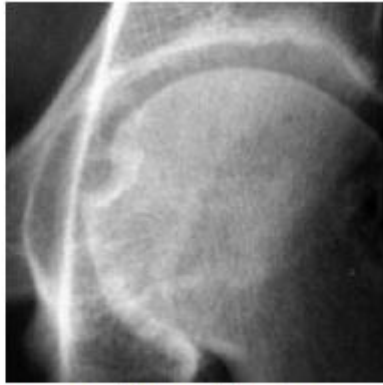


figure 13: protrusion acétabulaire : débord important de l'arrière-fond en dedans de la ligne ilio-ischiatique. Coxarthrose débutante : ostéophytose périfovéale et inféro-interne.

b. Coxarthrose post-traumatique:

C'est une coxarthrose qui survient après une fracture du cotyle ou une fracture du col fémoral ou une luxation de la hanche. Il faut citer également les traumatismes de la coxo fémorale sans fracture ; c'est la coxopathie par contusion.

2. Les coxites:

2.1. Les coxites inflammatoires :

Spondylarthrite ankylosante, polyarthrite rhumatoïde : [97]

Les coxites inflammatoires de la spondylarthrite ankylosante et de la polyarthrite rhumatoïde sont invalidantes et entravent la vie socioprofessionnelle de sujets souvent jeunes. L'attitude thérapeutique est franchement chirurgicale faisant appel à l'arthroplastie totale de hanche, qui a révolutionné le traitement de ces coxites et dont la qualité des résultats répond de mieux en mieux à l'attente du patient et du chirurgien.

2.2. Les autres coxites:

Les coxites infectieuses de l'enfance peuvent après la guérison, laisser des surfaces articulaires déformées et non congruentes, donc prédisposées à l'arthrose tel que :

Osteo arthrite tuberculeuse, Arthrite juvénile idiopathique, rhumatisme psoriasique

3. La nécrose aseptique de la tête fémorale. [14, 15, 16]

Les ostéonécroses aseptiques sont la conséquence de la nécrose ischémique des divers contingents cellulaires d'un secteur osseux.

La cause directe de l'ONTF en dehors de l'origine traumatique est difficile à établir mais il existe des facteurs de risque notamment : corticothérapie au long cours, l'alcoolisme, les dyslipidémies, les ostéonécroses dysbariques, la drépanocytose.

Les signes radiologiques évoluent en quatre stades d'Arlet et Ficat :

- Stade I : Radiographie normale.
- Stade II: Ostéocondensation segmentaire céphalique isolée. Sans modification des contours de la tête fémorale ni de l'interligne articulaire

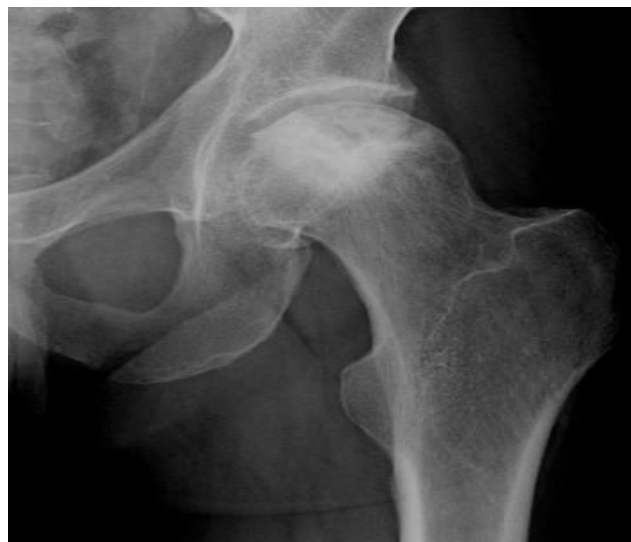

Figure 14 : Stade II

- Stade III : perte de la sphéricité de la tête qui correspond à l'affaissement de la zone nécrosée séquestrée.

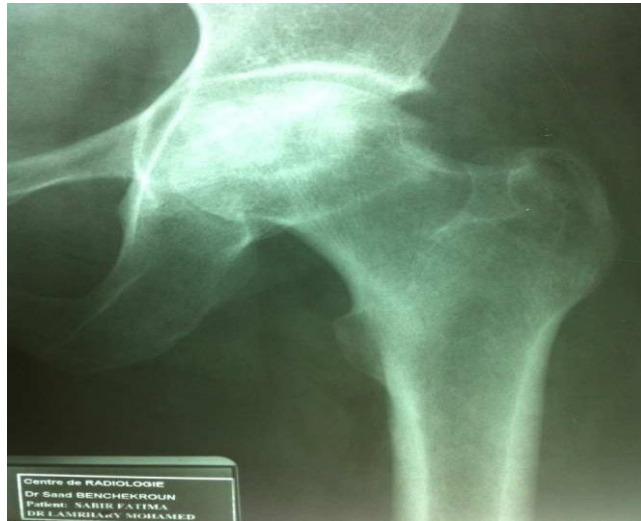

Figure 15 :Stade III

- Stade IV : stade d'arthrose avec pincement de l'interligne articulaire et Développement des ostéophytes.

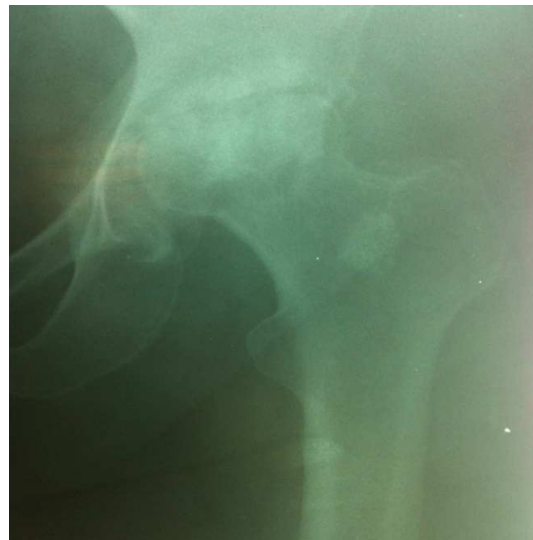

Figure 16 : Stade I

L'imagerie par résonance magnétique permet un diagnostic précoce de l'ONTF

Le traitement est médical au début faisant appel aux AINS avec une décharge de la hanche atteinte pendant un à plusieurs mois, certains auteurs utilisent les vasodilatateurs.

Le traitement chirurgical conservateur peut consister en un forage simple ou associé soit à une greffe spongieuse prélevée de l'épiphyse fémorale, une greffe de moelle ou un greffon vascularisé à partir du péroné. Il peut consister en une ostéotomie inter trochantérienne de flexion.

4. Les autres indications :

4.1. Luxation congénitale de la hanche

4.2. épiphysiolyse fémorale supérieure

4.3. L'ankylose de la hanche: [17]

4.4. Autres situations :

La synovite villo-nodulaire, une tumeur maligne ou bénigne de la hanche.

VI. Les voies d'abord et technique de la PTH : [18, 19, 20, 21, 22, 23]

A. Les voies d'abord :

1. Voies antérieures :

1.1. Voie de Hueter:

Dans sa forme étendue vers le haut, elle permet la chirurgie des arthroplasties, le trajet emprunte l'interstice tenseur-sartorius.

L'incision mesure 15 cm environ et se dirige selon une ligne allant de l'épine iliaque antéro supérieure à l'angle latéral de la rotule. Le tissu sous-cutané est incisé jusqu'au plan aponévrotique, en respectant le tronc du nerf cutané latéral (nerf fémoro-cutané) de la cuisse, les vaisseaux circonflexes latéraux doivent être liés.

La capsule peut être ouverte en arbalète ou en H couchée.

C'est une voie simple, facile à réparer. Le seul muscle désinséré est le tenseur du fascia lata. Son inconvénient est l'existence de risque de lésion du nerf cutané latéral de la cuisse.

1.2. Voie antérieure de Judet :

C'est la forme étendue de la voie de Hueter, permettant les arthroplasties, mais avec une table orthopédique. Repères et trajet sont les mêmes que pour la voie de Hueter.

1.3. Voie de Smith–Petersen :

C'est une voie plus large que la voie de Hueter. Le patient est installé en décubitus dorsal sur une table ordinaire, la fesse surélevée par un coussin, ou sur table orthopédique. Les repères sont les mêmes que ceux de la voie de Hueter. Le trajet emprunte l'interstice tenseur–sartorius après avoir désinséré les muscles fessiers de la partie antérieure de la fosse iliaque interne.

L'incision comporte deux parties :

- Une partie basse identique à celle de l'incision de Hueter ;
- Une partie haute qui longe la crête

C'est une voie large mais délabrante.

1.4. Voie de Watson–Jones :

C'est une voie d'abord antérolatérale, dont l'avantage est le maintien fiable du patient dans une position de référence, le décubitus dorsal strict.

Les repères sont représentés par l'épine iliaque antéro supérieure, le grand trochanter et la crête iliaque. Le trajet gagne la face antérieure de l'articulation en passant en avant et en dedans du moyen fessier.

La voie de Watson–Jones est une voie d'abord anatomique offrant une exposition satisfaisante, mais il y a un risque de léser le nerf glutéal supérieur et d'entraîner une dénervation du tenseur du fascia lata, en plus l'accès au fût fémoral est difficile.

2. Les voies postérieures :

2.1. La voie d'abord postéroexterne de Moore :

C'est la voie actuellement la plus utilisée pour la mise en place de prothèses totales. Le patient est installé en décubitus latéral strict, fermement maintenu dans cette position par deux appuis antérieurs (pubien et thoracique) et deux appuis postérieurs (sacré et thoracique). (Figure 17)

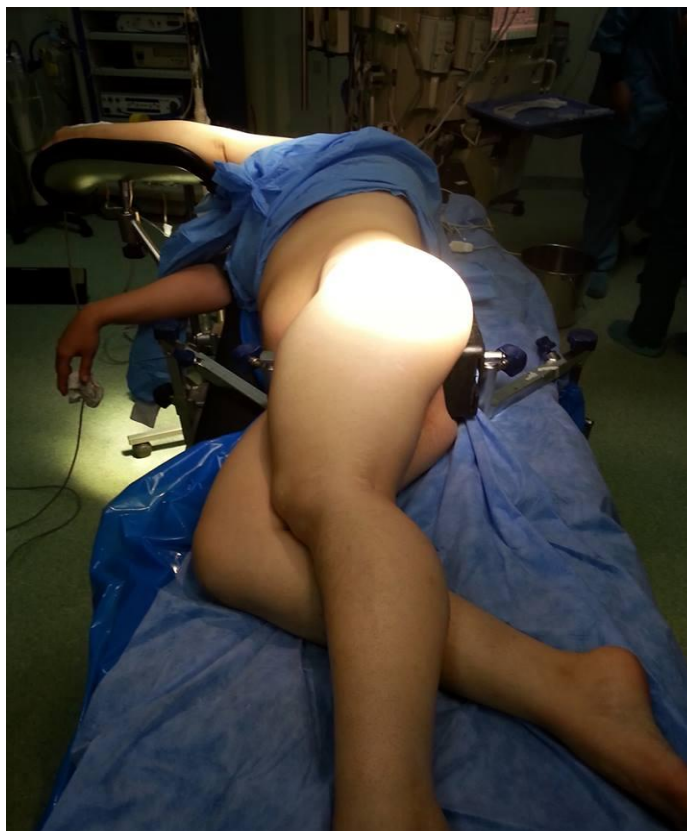

Figure 17 : Appuis sacré et pubien

Les repères sont représentés par la crête iliaque, l'épine iliaque postéro inférieure et le grand trochanter.

L'incision cutanée comporte deux parties ; une partie inférieure dirigée selon le grand axe du fémur et une partie supérieure se dirigeant en haut et en arrière vers l'épine iliaque postéro inférieure (figure19).

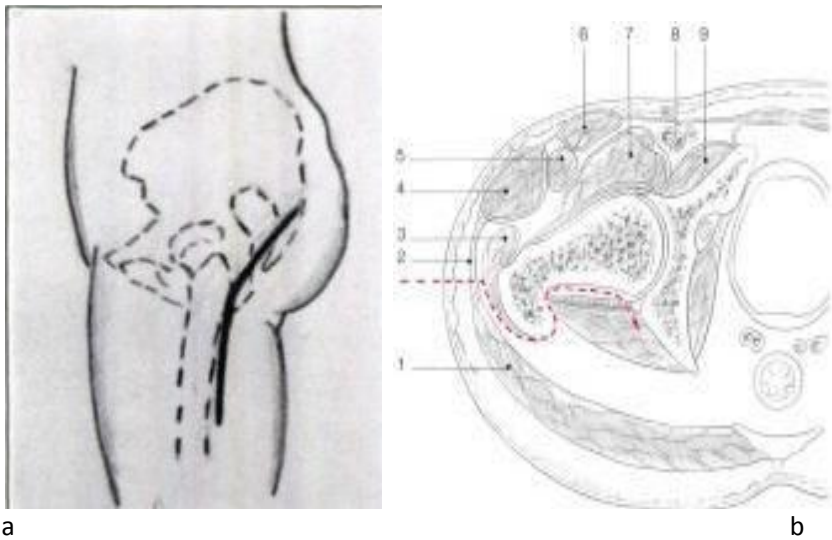


Figure 18, 19 : Voie d'abord de Moore : (a) tracé de l'incision cutanée, (b) : Coupetransversale mettant en évidence le trajet de la voie d'abord.

1. Muscle grand fessier ; 2. tractus iliotibial ; 3. muscle moyen fessier ; 4. muscle tenseur du fascia lata ; 5. muscle droit de la cuisse ; 6. Musclesartorius ; 7. muscle iliopsoas ; 8. vaisseaux fémoraux communs ; 9. Musclepectiné [18, 19].

Le fascia lata est incisé longitudinalement, les fibres du grand fessier sont dissociées. Le membre inférieur est tourné en rotation interne maximale, le genou fléchi à 90°. Le muscle moyen fessier et son tendon sont repérés et écartés en avant à l'aide d'un écarteur de Langenbeck.

Les tendons des muscles pelvi trochantériens et la capsule sous-jacente sont sectionnés au bistouri électrique le long de leur insertion trochantérienne.

C'est une voie interstitielle anatomique, rapide, peu hémorragique, mais l'exposition acétabulaire est moins large vers l'avant et peut de ce fait, gêner un peu l'orientation correcte de l'implant cotyloïdien.

2.2.Voie postérieure de Kocher–Langenbeck :

C'est une voie d'abord qui est utilisée surtout pour le traitement chirurgical des fractures de l'acétabulum. Le patient est installé en décubitus ventral, ou latéral, les repères sont représentés par le grand trochanter, la crête iliaque et l'épine iliaque postéro supérieure.

L'incision est centrée par le sommet du grand trochanter. La partie supérieure va de l'épine iliaque postéro supérieure au sommet du grand trochanter, la partie inférieure longe l'axe du fémur.

3. Voies transmusculaires respectant la continuité longitudinale des abducteurs :

3.1.Voie transglutéale :

Cette voie d'abord, décrite en 1954 par Mac FARLAND et OSBORNE, est fondée sur la continuité anatomique et fonctionnelle entre le moyen fessier et le vaste externe.

L'inconvénient de cette voie réside dans la minceur de la lame tendino périostée unissant le vaste externe au moyen fessier.

a.La voie de HARDINGE et ses dérivées :

Les deux constatations anatomiques faites par HARDINGE, sont les suivantes:

- L'insertion du moyen fessier sur le grand trochanter se fait d'une part en avant du sommet du grand trochanter par un tendon court en forme de croissant et d'autre part au sommet même du grand trochanter par un tendon plus long et gracile en continuité avec la partie postérieure du muscle. Cette constatation permettrait de passer dans un plan de clivage« naturel » entre les deux insertions du moyen fessier, limitant le traumatisme musculaire.

- Par ailleurs, l'axe de la diaphyse fémorale se prolonge avec la moitié antérieure du grand trochanter, or, il suffit de dégager la partie antérieure du grand trochanter, et donc avoir un accès au fut fémoral. La moitié postérieure du moyen fessier reste attachée au sommet trochantérien.

b. Les variantes de la voie de HARDINGE :

BAUER a décrit une voie trans-glutéale qui diffère peu de la technique de HARDINGE, à ceci près qu'il décale vers l'avant la ligne de dissociation du moyen fessier, la situant à la limite tiers moyen – tiers antérieur.

MALLORY : en 1992, a mis au point une variante qui décale aussi en avant la dissociation du moyen fessier, et qui a la particularité de ménager beaucoup plus son insertion sur le grand trochanter.

THOMINE : en 1995, a décrit un abord trans glutéal par hémi- myotomie antérieure du moyen fessier, qui sectionne ce muscle près de ses insertions trochantériennes antérieure et supérieure, le petit fessier est ensuite sectionné.

3.2. Voie postéro latérale avec trochantérotomie de digastrisation :

Elle conserve l'attache du muscle moyen fessier avec celle du vaste externe, constituant ainsi une sorte du muscle digastrique.

4. Voies interrompant momentanément la continuité longitudinale des abducteurs :

4.1. Voies transtendineuses : Voie de Gibson :

En effet c'est une voie favorisant les luxations et l'apparition d'ossification d'une façon importante. Elle est responsable d'insuffisances rebelles de l'appareil abducteur. Pour cela elle a été abandonnée rapidement.

4.2.Voies transtrochantériennes ; Technique de la trochantérotomie classique:

L'opéré est installé en décubitus latéral strict, maintenu par des appuis appropriés. L'incision cutanée est longitudinale de 15 à 20 cm, centrée sur le grand trochanter ,Avantages :

- Large accès à l'espace péri-cotyloïdien.
- Elle permet une vision axiale endo fémorale.
- Cet abord conserve les muscles postérieurs et c'est le meilleur rempart contre les luxations postérieures.

4.3. Voie transfémorale : Voie d'abord transfémorale selon Picault pour ablation etremplacement d'une prothèse :

Cette voie permet d'extraire la prothèse et le ciment descellés sans accroître les délabrements osseux.

C'est une intervention délicate. Il faut veiller à la vitalité du capot osseux en y maintenant les insertions du vaste.

5. Les voies d'abords mini-invasives :

5.1. Voie d'abord d'incision unique :

La technique d'incision unique est actuellement la technique la plus utilisée, mais, là on est devant une confusion concernant la nomenclature correcte de la technique:

- Antérieur (Smith-Peterson modifié)
- Antérolatéral (Watson-Jones modifié)
- Approche latérale directe (Hardinge modifié)
- Approche postérieure (Moore modifié)

L'incision se situe sur une ligne imaginaire épousant la voie d'abord postéro externe de Moore. Elle débute à 1 cm en dessous de la pointe du grand trochanter.

La longueur de l'incision peut presque toujours être inférieure à 8 cm. Le reste de la voie d'abord est assez classique, le fascia lata est incisé dans le sens global de la voie d'abord, son incision déborde parfois la partie distale de l'incision cutanée. Le grand fessier est dissocié dans le sens de ses fibres, la hanche est mise en rotation et les pelvi trochantériens sectionnés avec la capsule en mono bloc à ras de leur insertion trochantérienne.

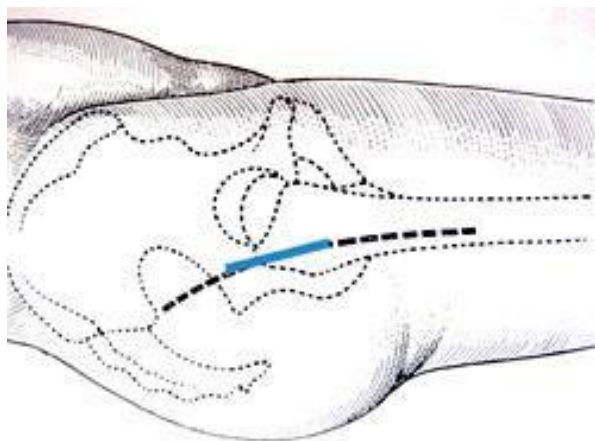


Figure 20 : Voie d'abord postérieure modifiée

5.2. Voie d'abord d'une double incision :

La voie d'abord d'une double incision a été décrite par Berger et a été développée et faite breveter par l'équipe de Dana Mears en utilisant les équipements d'un laboratoire d'anatomie pour projeter une approche à la hanche avec traumatisme minimal aux vaisseaux et aux nerfs. Pour faciliter la visualisation, l'utilisation de l'amplificateur de brillance per opératoire est essentielle.

La technique consiste, sur table normale et en décubitus dorsal, à réaliser une voie d'abord antérieure de 5 cm pour le temps cotyloïdien et une deuxième incision postérieure de 2,5 cm pour la préparation fémorale et la mise en place de la prothèse fémorale. Il n'y a aucune section musculaire. Des instruments spéciaux sont nécessaires, les implants sans ciment sont standards et l'utilisation de

l'amplificateur de brillance permet de guider et de contrôler la réalisation des gestes de préparation osseuse et le positionnement des implants.

6. La voie d'abord postérieure modifiée mini invasive de la hanche :

L'incision est postérieure réalisée en décubitus latéral sur une table simple.

Elle démarre par un repérage très précis, préalable indispensable à la réussite de la voie d'abord centré sur le grand trochanter vers un point virtuel entre l'épine iliaque postéro-supérieure et l'épine iliaque postéro-inférieure.

La longueur dépend de la corpulence et surtout de la musculature du patient.

L'anesthésie idéale étant la rachianesthésie procurant un relâchement musculaire complet. Elle dépend également de la grosseur de la tête fémorale à extraire. La longueur L de l'incision va donner en se circularisant pour extraire la tête un cercle d'un diamètre $D = 2 \times L / \pi$.

La section de l'aponévrose fessière se fait le long de ses fibres, les fibres du muscle grand fessier sont dissociées. On procède à l'incision des muscles pelvi trochantériens en respectant le tendon du muscle pyramidal puis la capsule en L.

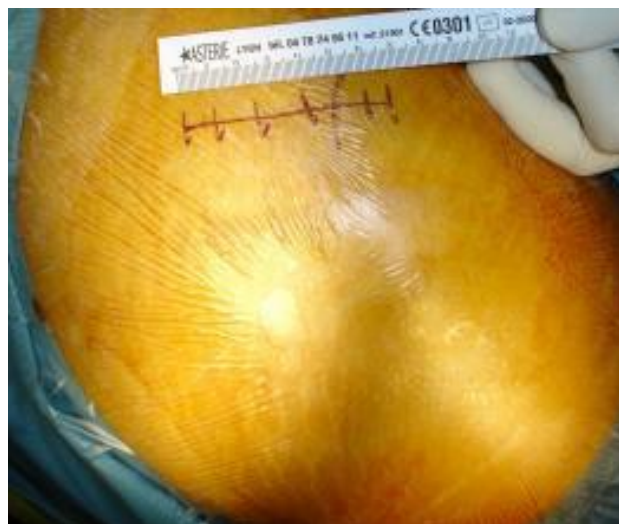


Figure 21: La voie d'abord postérieure modifiée mini invasive de la hanche : incision cutanée

Cette voie d'abord a l'avantage de respecter les structures péri articulaires, avec une petite longueur de l'incision cutanée. Ces dissections moins étendues tendent à diminuer la fibrose cicatricielle, ce qui est un avantage en cas de révision prothétique ultérieure

7. La PTH par navigation :

La navigation par ordinateur dans le domaine de la chirurgie prothétique de la hanche est l'utilisation de l'outil informatique dans le but d'aider le chirurgien orthopédique dans la planification et/ou la réalisation d'un geste chirurgical.

L'installation en décubitus dorsal est classique, patient à plat sur la table opératoire sous anesthésie générale ou rachianesthésie. Le navigateur est placé aux pieds du patient du côté de la hanche opérée et il est important que ni l'instrumentiste, ni l'aide ne soit dans le champ du rayon infra-rouge du navigateur. Il a été prouvé que la chirurgie de la PTH par navigation permet un meilleur positionnement du cotyle prothétique.

B. La technique de pose de la PTH :

1. L'installation du malade :

Le malade est en décubitus latéral en général (Figure 22), la pose de la PTH est facilitée grâce à une ancillaire spéciale (figure 23).

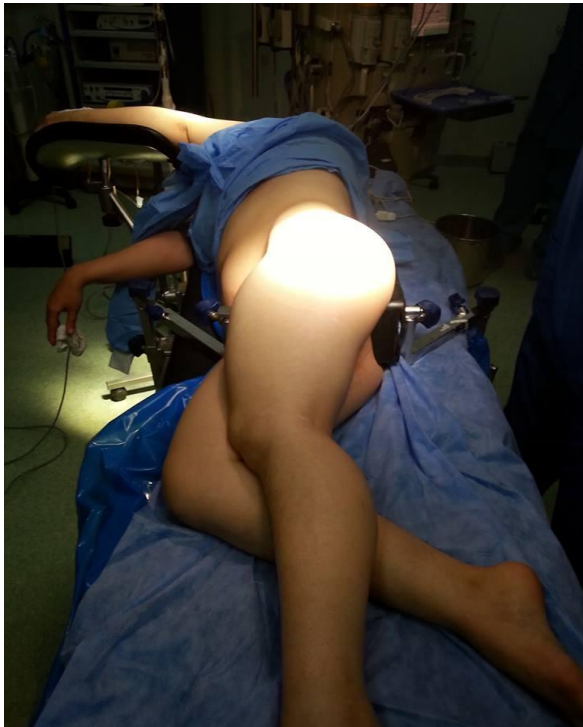


Figure 22 : Installation du patient en décubitus latéral



Figure 23 : Ancillaire de la prothese totale de la hanche

2. La voie d'abord : (Figure 24)

Dépond essentiellement du choix personnel et de l'expérience du chirurgien, la voie postéro externe de Moore est la plus utilisée chez nous.

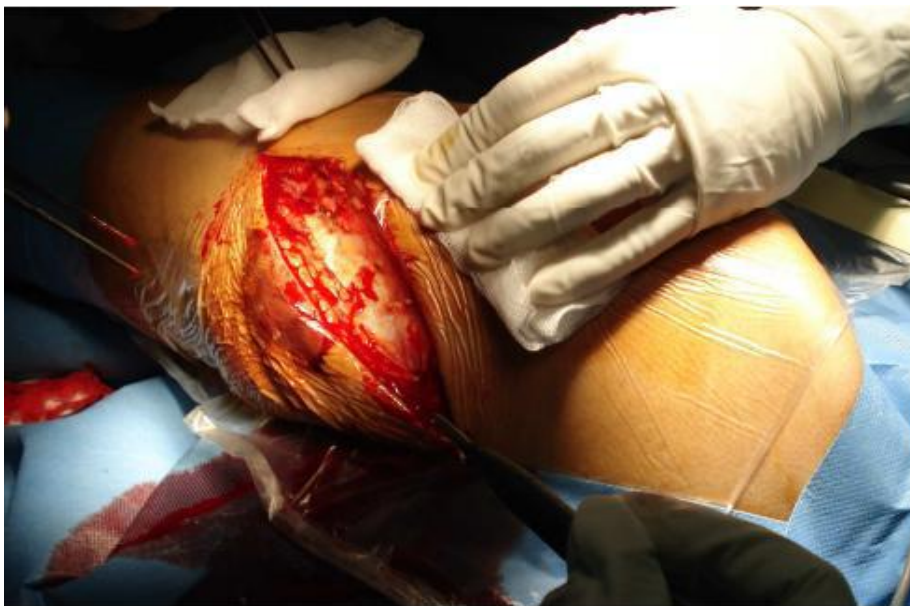

Figure 24 : Voie postéro externe de Moore

3. La luxation :

Elle est obtenue en portant le membre en flexion adduction rotation interne, en cas d'échec le crochet de Lambott peut être utilisé (Figure 25).

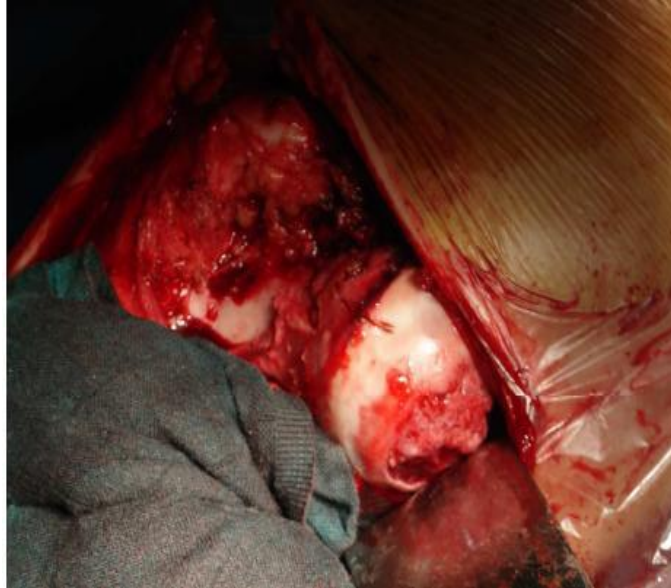

Figure 25 :luxation de la tête

4. La section du col fémoral :

Une fois la hanche luxée, le col sera coupé à la scie, le repérage du plan de Section doit être fait soigneusement en tenant compte de la dimension de la Prothèse fémorale. L'orientation de la section est précisée par la comparaison du col avec la prothèse définitive.

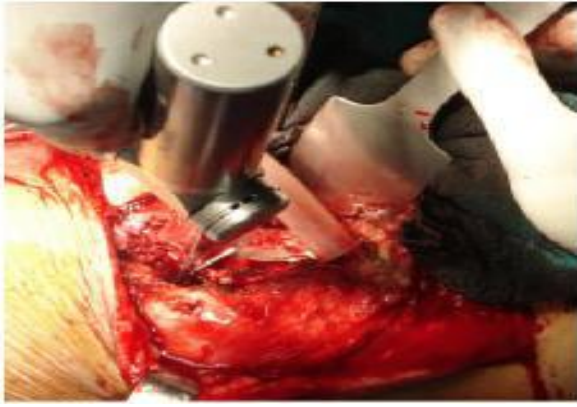

Figure 26 : section du col fémoral

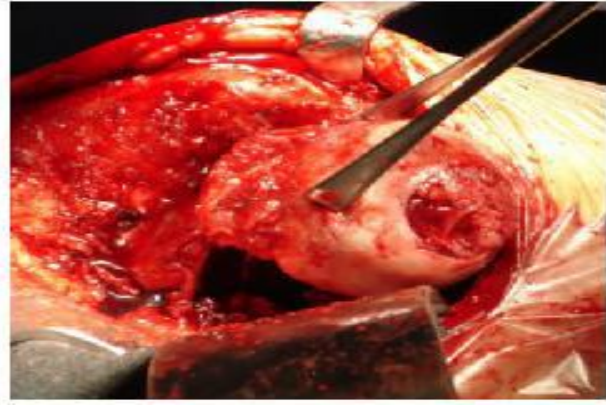


Figure 27:extraction de la tête fémorale

5. La préparation du cotyle : (Figures : 28, 29, 30, 31)

Dés que le col est sectionné, on commence le temps cotyloïdien : on procède au fraisage du cotyle jusqu'à ce qu'il n'en reste que 2 à 3 mm d'os spongieux sur la corticale profonde. Ensuite l'acétabulum ainsi que les trous d'ancrage, sont bourrés de ciment préalablement préparé, la pièce prothétique cotyloïdienne est placée tout en respectant l'orientation spatiale. Cette opération se termine par le nettoyage à l'aide d'une curette fine.

Dans les prothèses non scellées, une vis fixe le cotyle prothétique à l'os sous jacent.

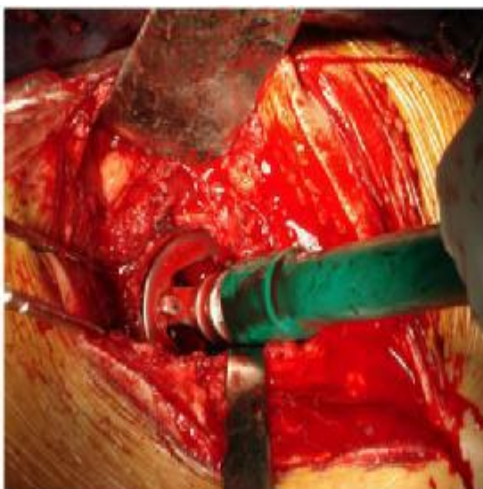

Figure28 :fraisage du cotyle

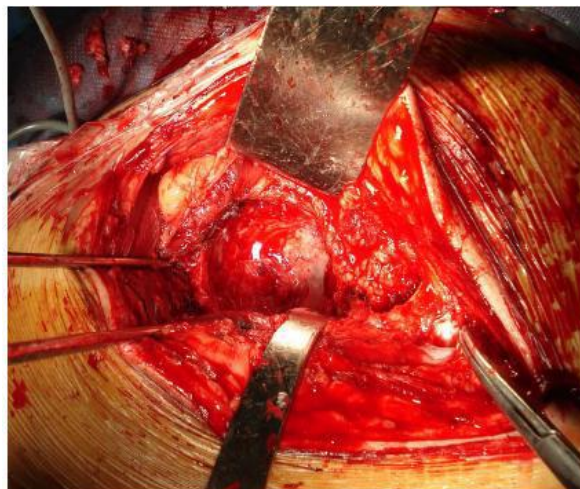


Figure29 : aspect du cotyle après raisage

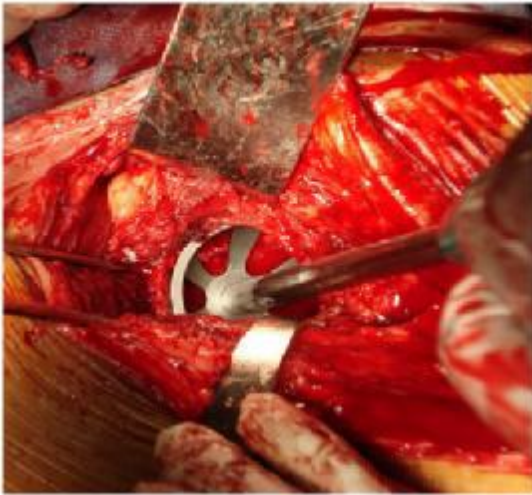

Figure30 : emplacement du cotyle

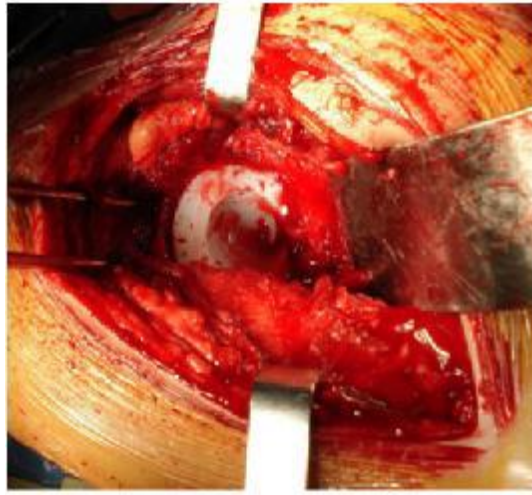


Figure31 : cotyle définitif

6. La préparation du fémur :(Figure3 2, 33, 34, 35)

La préparation du canal médullaire est réalisée grâce aux râpes spécifiques de la prothèse choisie pour obtenir la meilleure adaptation possible.

La prothèse fémorale définitive n'est introduite qu'après injection du ciment à basse viscosité dans le cas des prothèses cimentées. Là aussi, l'orientation spatiale est respectée.

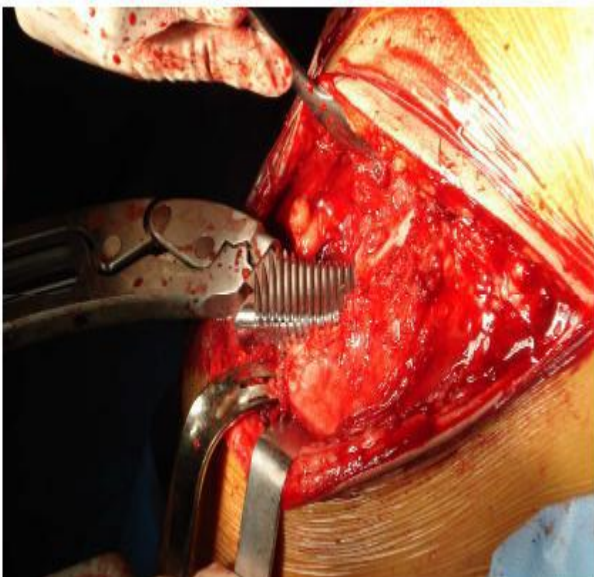


Figure 32 : préparation du canal médullaire à la râpe

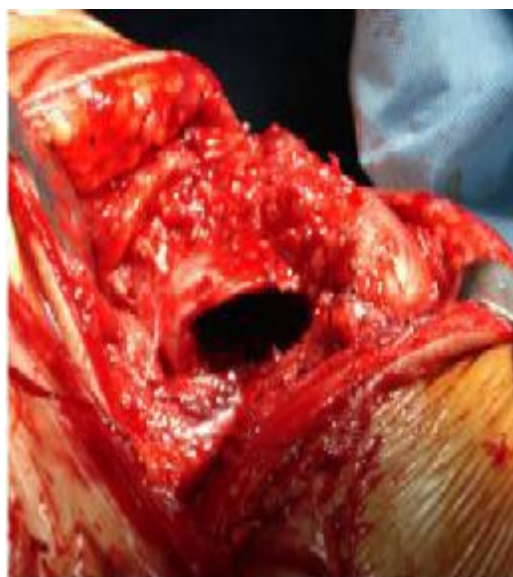

Figure33 : aspect définitif du fût fémoral

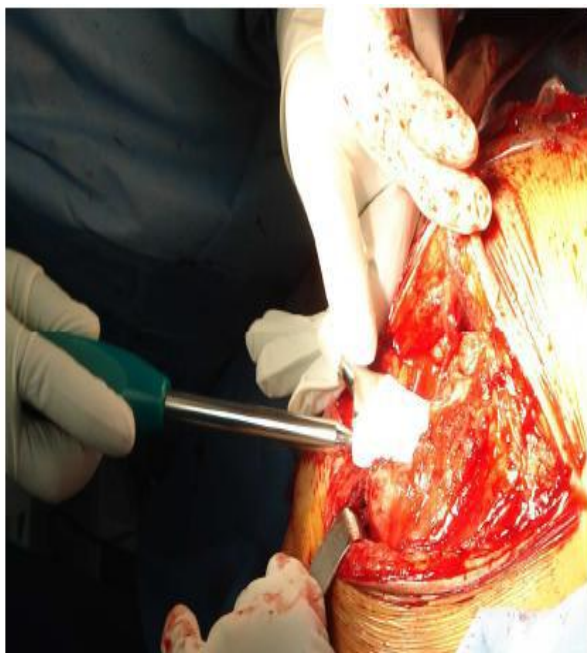


Figure 34 : Introduction de la tige
fémorale

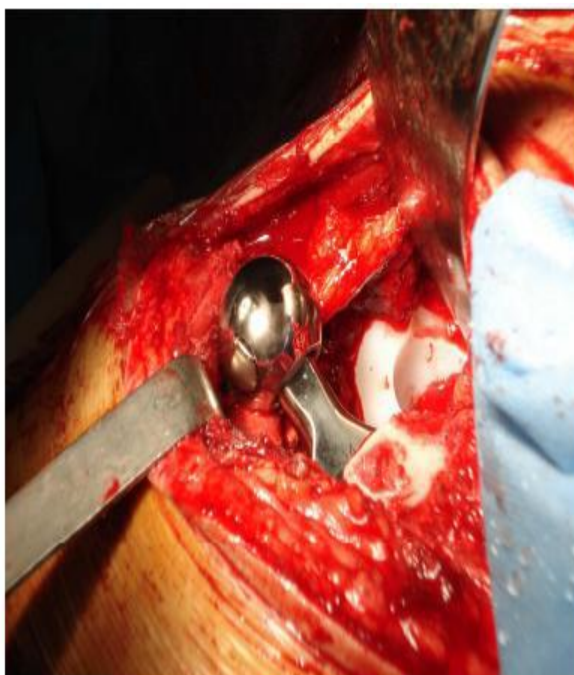


Figure35 : Aspect final après MEP du
col

7. La réduction : (Figure 36, 37)

Elle permet la réintroduction de la tête fémorale prothétique dans le néocotyle

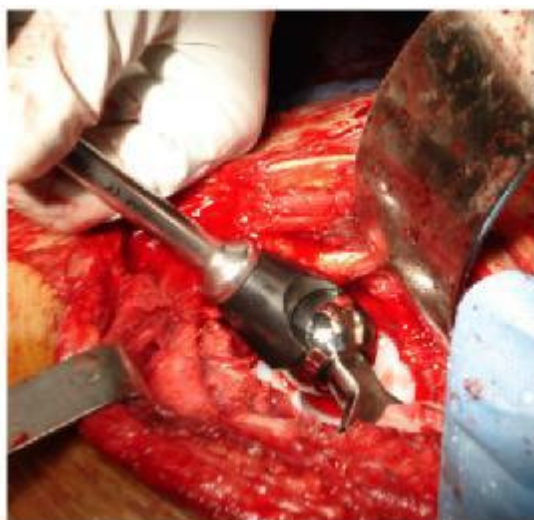

Figure 36 : réduction à l'aide
d'unpoussoir

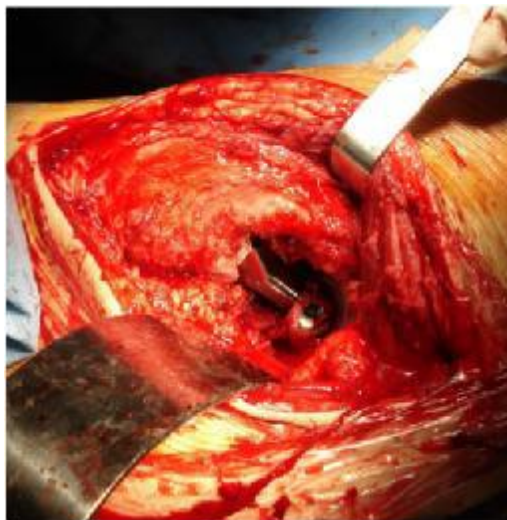

Figure 37: aspect final après
réduction

8. La fermeture :

Elle se fait plan par plan, avec mise en place de deux drains de Redon : l'un antérieur sous les pelvi trochantériens, l'autre postérieur sous le grand fessier.

V. Types de PTH : [24, 25, 30]

La PTH est un implant qui permet le remplacement des deux surfaces articulaires de l'articulation coxo-fémorale.

Une PTH est composée de:

- Une tige avec col ;
- Une tête indépendante de la tige ou non ;
- Un cotyle.

Pour définir les différentes familles de PTH, le classement peut se faire selon:

- Les différents matériaux de la structure ;
- Les différentes formes ;
- Les moyens de fixation ;
- Les couples de frottement ;

Les matériaux utilisés pour l'élaboration d'une prothèse doivent être biocompatibles, résister à la corrosion et aux fractures de fatigue du matériel.

Trois familles de matériaux sont utilisées : les métaux, les céramiques et les polymères.

Les métaux les plus utilisés sont les aciers inoxydables, les alliages chrome cobalt et les alliages de titane. La tige fémorale des prothèses non cimentées est le plus souvent métallique et en particulier en alliage de titane. Les céramiques sont généralement l'alumine et le zircon.

Enfin, le principal polymère utilisé pour des applications orthopédiques est le polyéthylène.

Le classement selon le mode de fixation des PTH à l'os permet de détacher trois groupes :

- Les prothèses cimentées;
- Les prothèses non cimentées;
- Les prothèses hybrides.

A. Les prothèses cimentées :

L'emploi du ciment a été un progrès décisif dans la réalisation des arthroplasties, grâce à lui la prothèse de hanche a connu un développement important. Le ciment acrylique remplit son contrat, il adapte le contenant au contenu en comblant et en épousant les cavités osseuses recevant les pièces prothétiques. il stabilise la prothèse de façon immédiate.

1. Prothèses de Mac KEE-FERRAR :

C'est une prothèse utilisant deux pièces métalliques, la pièce cotyloïdienne possède des points d'ancrage en dent de scie, cette prothèse se caractérise par :

- Un coefficient de friction élevé.
- Un angle cervico-diaphysaire = 130° .
- Une faible base de levier.

2. Prothèse de CHARNLEY :

C'est une prothèse métaloplastique, la pièce cotyloïdienne en polyéthylène RCH 1000 AUX cannelures concentriques et cavité articulaire de 22,2mm.

La pièce fémorale est en acier inox ou en alliage chrome-cobalt, la sphère céphalique à un diamètre de 22,5mm.

3. Prothèse de CERAVÉR–OSTEAL :

La tige fémorale est en alliage de titane, TiA6V4, deux fois plus souple que l'acier ou le chrome–Cobalt.

Le couple de frottement comporte une tête et un cotyle en céramique d'alumine.

4. Prothèse d'Aufranc–Turner :

5. Prothèse de Muller :

B. Les prothèses non cimentées :

Le ciment permet une bonne fixation des pièces prothétiques à l'os, mais il présente plusieurs inconvénients :

- Les accidents cardio–respiratoires.
- Responsabilité des particules du ciment de réactions inflammatoires.
- La migration des débris entre ciment et os et entre ciment et prothèse.
- L'ablation du ciment n'est pas facile et la trophicité de l'os après ablation n'est pas bonne.

Ceci a motivé la recherche de nouvelles perspectives et le développement de prothèses non cimentées.

Les prothèses sans ciment doivent garantir deux impératifs :

- Une stabilité primaire : vérifiée en per opératoire
- Une stabilité secondaire assurée par l'ostéo–intégration.

1. Les précurseurs :

Judet dans les années 70, avait commencé à utiliser sa prothèse sans ciment «oroméтал ». Lord a proposé sa prothèse « madréporique » en chrome cobalt qui permet une stabilisation meilleure.

2. Les prothèses actuelles :

2.1. Au niveau du cotyle :

a. Les cupules vissées :

Elles comportent un filetage sur leur face externe, elles progressent comme une vis au contact intime de l'os. On distingue :

- La cupule de Zwey-Muller : offre la possibilité d'un emboîtement automatique lors du positionnement.
- La cupule d'Endler : faite du polyéthylène.



Figure 38 : Cupule vissée

b. Les cupules impactées :

Le principe de fixation primaire repose sur l'encastrement en force d'une cupule légèrement surdimensionnée. Les anglo-saxonnes parlent d'effet « pressfit » qui décrit la nécessité d'une parfaite adaptation à la cavité acétabulaire. Elles sont constituées d'un insert en polyéthylène encliqueté dans une coque métallique périphérique.



Cupule impactée

c. Les cupules à double mobilité :

Elles se distinguent des autres cupules par la mobilité de l'insert en polyéthylène dans la cupule.




Figure 39 :La cupule double mobilité

Les cupules non cimentées doivent répondre aux impératifs suivants :

- Stabilité primaire.
- Stabilité de l'insert dans la cupule.
- La stabilité secondaire : obtenue par l'ostéo intégration grâce à la rugosité de surface recouverte d'hydroxyapatite sur toute la surface externe de la cupule.
- Epaisseur suffisante de l'insert polyéthylène.

2.2. Au niveau du fémur :

- Les tiges autobloquantes utilisées dans la prothèse SCL ou Zwey-Muller, ont un mode de fixation primaire reposant sur le blocage diaphysaire par effet de coin, et assurent également un remplissage métaphysaire suffisant pour réaliser, lors de l'implantation, un blocage de type « press-fit ».
- Les tiges anatomiques parmi lesquelles on cite les prothèses ABG(HOWMEDICA)
- Les tiges vissées.

VI. Les couples de frottements : [26, 27, 28, 29, 30]

Le développement des moyens d'ancrage à l'os avec l'utilisation de revêtement bioactif, l'hydroxyapatite et l'optimisation des techniques de cimentage ,ont permis une amélioration de la stabilité secondaire des prothèse de hanche. Ceci avait poussé les chirurgiens orthopédistes à préconiser cette technique à meilleur résultat fonctionnel, chez des sujets de plus en plus jeunes, et donc plus actif. Cette sollicitation des pièces prothétiques a engendré un autre problème celui de l'usure du matériel, ce qui a amené au développement de nouveaux couples de frottement.

1. Le couple métal-polyéthylène :

C'est le couple classique, est le plus utilisé à travers le monde.

1.1. Le polyéthylène

Le polyéthylène est un polymère thermoplastique. En tant que polymère, il est constitué de l'association de molécules d'éthylène C₂H₄ qui s'assemblent pour former de très longues chaînes. Les caractéristiques de ce matériau sont :

- Son poids moléculaire : c'est le critère essentiel de caractérisation du polyéthylène : tous les polyéthylènes médicaux sont des polyéthylènes à très haut poids moléculaire (Ultra-High Molecular Weight PolyEthylène =UHMWPE), ce qui implique un poids moléculaire $\geq 2 \times 10^6$. Un poids moléculaire élevé est l'élément clé de la résistance à l'usure par adhérence et à l'oxydation et entraîne des qualités mécaniques statiques favorables.
- Sa cristallinité : le polyéthylène est une structure hétérogène, dans la mesure où il est constitué d'une substance amorphe, au sein de laquelle se trouvent des cristaux. L'augmentation de la cristallinité s'accompagne d'une augmentation de la densité ;
- Sa densité : sur une chaîne donnée, d'autres chaînes peuvent se brancher, accroissant le poids moléculaire du polymère ; mais plus le poids moléculaire est élevé, plus le polyéthylène devient visqueux, moins ses chaînes sont bien rangées et moins grande est sa densité.

Les paramètres significatifs influant sur l'usure du PE conventionnel sont :

- l'épaisseur du polyéthylène ;
- le diamètre de la tête ;
- l'activité du patient et l'âge (plus de trois millions de cycles par an chez un sujet actif) ;

- le métal-back et la modularité du cotyle ;
- La restitution de l'offset.

1.2. Les matériaux :

Plusieurs matériaux ont été utilisés en friction avec le polyéthylène : l'acier inoxydable, l'alliage de cobalt-chrome, céramique d'alumine, titane, céramique de zircon.

2. Le couple métal-métal :

Ce couple métal-métal parfaitement bien conçu a l'avantage de diminuer considérablement l'usure évaluée à 25 microns pendant la première année.

Cependant des questions demeurent car il a été établi, en particulier par l'équipe Du Professeur SAILLANT, que cette friction métal-métal entraîne la libération de Chrome et de cobalt dans l'organisme, qui sont toxiques et peuvent entraîner des lyses tissulaires.

3. Le couple alumine-alumine :

L'alumine est un matériau résistant (550M pascals), très rigide et possède une bonne conduction thermique. Les données générales confirment que le couple de frottement alumine—alumine est le plus performant avec une usure de 0,005 mm par million de cycles et une usure linéaire de cinq microns par an.

4. La cupule double mobilité :

C'est à Gilles Bousquet que revient le mérite d'avoir défini le concept original de la double mobilité. La tête prothétique est mobile dans un polyéthylène rétentif, lequel reste libre dans une cupule métallique.

Ce concept de double mobilité permet, en matière d'arthroplastie totale de hanche, d'obtenir des amplitudes articulaires qu'aucun autre système ne permet d'atteindre, et autorise une très grande stabilité articulaire comme aucun autre

système. Il permet également de diminuer la transmission des contraintes à l'interface, avec l'os receveur.

	Métal-métal	Céramique-polyéthylène	Métal-polyéthylène	Céramique-céramique
avantages	-Résiste a l'usure -Evite l'ostéolyse -Resurfaçage possible	-20 ans de recul	-25 à 35 ans de recul	-Résiste a l'usure -Evite l'ostéolyse
usure	0,001 à 0,003 mm/an	0,09 à 0,2 mm/an	0,1 à 0,3 mm/an	0,001 à 0,005 mm/an
inconvénients	-Ions chrome /cobalt -Risque immunoallergique	- débris de polyéthylène -ostéolyse -grand diamètre impossible	- débris de polyéthylène -ostéolyse	-fracture du céramique -grincement -resurfaçage impossible -grand diamètre impossible

VIII. Les complications de la PTH :

La prothèse totale de hanche est une intervention chirurgicale qui procure au patient un meilleur confort, en remplaçant une hanche anormale par une autre prothétique. Cependant et comme toute autre chirurgie, ils existent des complications.

1. Les complications peropératoires :

1.1. Les complications générales :

Le remplacement prothétique de la hanche est une intervention majeure et peut entraîner des complications graves voire mortelles.

Dans les grandes séries, la mortalité en per-opératoire est voisine de 1 %, elle est liée à l'anesthésie et au choc opératoire surtout chez les sujets porteurs

d'affections préexistantes (défaillances cardio-vasculaires et respiratoires, diabète non équilibré, altération de l'état général).

1.2. Les incidents peropératoires : [31, 32, 33]

Au cours de l'acte chirurgical on peut voir survenir :

- Une fracture du fémur qui est plus fréquente
- Une fracture du cotyle est possible, moins fréquente
- Des lésions neurologiques : l'atteinte du nerf sciatique, elle survient en peropératoire, ou lors d'une luxation de la prothèse en postopératoire.
- Une luxation de la prothèse est possible
- Les complications vasculaires
- Le ciment biologique peut être responsable d'un état de choc
- Les manipulations intra médullaires peuvent être à l'origine de manifestations thromboemboliques.
- Une thrombose veineuse et une embolie pulmonaire

2. Les complications postopératoires précoces :

2.1. Infections aiguës :

Ce sont les infections qui se manifestent dans les jours qui suivent l'opération.

2.2. Les complications thromboemboliques :

La chirurgie prothétique constitue un risque important de survenue d'événement thromboembolique, ce risque, qui est maximal jusqu'au 17^{ème} jour pour la PTH, est nettement diminué par l'administration des héparines de poids moléculaire.

3. Les complications tardives :

3.1. Les infections :[34, 35, 36]

a. Généralités :

La survenue d'une infection sur une PTH est une complication très grave, mais également difficile à gérer, du fait qu'elle fait intriquer plusieurs intervenants :

Orthopédiste, anesthésiste, microbiologiste ...etc.

Le staphylocoque est le germe le plus souvent retrouvé et cela est dû à :

- La présence de ce germe sur la peau des malades et celle du chirurgien
- Son fort pouvoir pathogène par ses capacités d'adhésion.

b. Facteurs de risque :

L'infection n'existe qu'avec la présence des facteurs de risque :

- La diminution de la résistance à l'infection de certains malades est bien connue : âge, diabète, corticothérapie, chimiothérapie.
- Les infections connues ou méconnues dont le malade peut être atteint :infections dentaires, ORL, génito–urinaires, cutanées et pulmonaires.
- L'augmentation du risque infectieux peut aussi être locale : soit au niveau des parties molles, soit au niveau de la coxo–fémorale elle-même (coxites inflammatoires, ancienne ostéo–arthrite, antécédents de chirurgie de la hanche).
- Le déroulement de l'acte opératoire comporte également des risques de préparation cutanée, aerobio–contamination de la salle d'opération, durée de l'intervention, rigueur de l'asepsie opératoire.
- Le risque infectieux demeure dans les suites opératoires immédiates (drain Redon, lors des soins...) et persiste à distance dans les mois et les années à venir (réveil d'une infection locale, localisation au niveau de la hanche d'un état infectieux à distance).

c. Le diagnostic :

Il passe par :

c.1. L'affirmation de l'infection :

▪ Cliniquement :

La douleur est le signe le plus fréquent, l'examen clinique recherche une éventuelle fistule, la fièvre peut exister.

▪ Biologiquement :

Aucun signe n'est spécifique : hyperleucocytose, une VS accélérée, CRP augmentée.

▪ L'imagerie :

• La radiographie : est en faveur de l'infection de prothèse :

▪ le descellement bipolaire

▪ la présence de géode endostée

▪ les appositions périostées

▪ les ossifications péri prothétiques

• Le scanner : il permet de faire le diagnostic de collection para-articulaire, d'épanchement néo-articulaire et de fistule cutanée et il renseigne sur leur topographie précise.

• La fistulographie, la scintigraphie...

c.2. Identification du germe :

▪ Etape la plus importante pour le diagnostic et le traitement

▪ Le prélèvement se fait à partir de la fistule, ou par ponction de l'articulation, mais également en per opératoire.

▪ Le germe le plus souvent retrouvé est le staphylocoque méticilline résistant, et blanc (epidermidis, capitis, hominis...)

d. Les formes cliniques :

L'infection sur PTH peut prendre trois tableaux cliniques :

- **L'infection précoce :**

Elle correspond à une contamination massive per-opératoire et se manifeste dans les jours qui suivent l'implantation de la prothèse.

Le tableau clinique est habituellement bruyant, associant des douleurs vives, une fièvre élevée oscillante ou en plateau, altération de l'état général, des signes locaux d'infection : cuisse rouge, chaude et tendue.

- **Infection secondaire par voie hématogène :**

C'est une infection de la hanche prothétique par voie hématogène à partir d'un foyer septique primitif. Ce type d'infection se manifeste de façon brutale et imprévisible sur le même mode que le sepsis aigu précoce, mais il survient à distance de l'opération.

- **Infection chronique :**

C'est la variété la plus fréquente ; son origine est essentiellement per opératoire, mais elle se développe lentement et de façon torpide. Le motif de consultation le plus fréquent est la douleur.

La présence d'une fistule ou d'un abcès, sa survenue dans un tableau septicémique affirme le diagnostic.

e. Le traitement :

La prise en charge d'une PTH infectée est chirurgicale. Elle consiste :

e.1. Le lavage avec synovectomie :

Il se fait en reprenant la voie d'abord initiale et il consiste en une excision de tous les tissus nécrosés, avec raclage à la rugine des aponévroses.

Dans le cas de prothèse cimentée la pièce fémorale doit être sortie de son fourreau de ciment, le cotyle peut être laissé en place, dans le cas contraire l'ablation est plus délicate et les pièces prothétiques peuvent être laissée en place.

Après le parage, la prothèse sera réduite et en cas d'instabilité qui peut être due aux gestes sur les parties molles, une butée peut être réalisée.

e.2.Le changement de la prothèse :

- Ablation de la prothèse et bilan local :
 - Ablation de la prothèse :

C'est une intervention majeure et délicate, nécessitant une préparation médicale préalable : la transfusion peut être indiquée pour palier à l'anémie inflammatoire, un bilan protidique doit être fait.

Pour l'ablation de la prothèse, la même voie d'abord initiale peut être utilisée, mais de façon plus élargie pour permettre un bon jour facilitant l'excision des tissus infectés et cicatriciels péri prothétiques. La pièce fémorale est enlevée facilement lorsqu'elle est descellée. L'ablation du ciment doit être totale, certains auteurs préconisent une fémorotomie de nettoyage [34].

Le temps cotyloïdien comporte l'excision des tissus péri prothétiques douteux, puis le cotyle est enlevé, cureté pour faire le bilan osseux.

- Bilan des lésions osseuses :
 - ❖ Sur le fémur :
 - Forme diffuse
 - Formes localisées : métaphysaires, diaphysaires
 - Sur le cotyle : les pertes de substances osseuses sont classées en 4types :
 - Type I : perte de substance de l'ilion
 - Type II : perte de substance des parois du cotyle
 - Type III : perte de substance du fond

- Type IV : fracture

❖ La repose de la prothèse :

Elle peut être faite en même temps que l'ablation, ou bien en deux temps.

❖ Le temps cotyloïdien :

Le ciment est utilisé pour combler les pertes de substances de types I et II, lorsque la perte de substance est importante, la reconstruction peut être faite à partir de la banque d'os avec mise en place de la croix de Kerboule.

❖ Le temps fémoral :

Deux techniques peuvent être utilisées en fonction des dégâts osseux :

- Prothèse cimentée de taille standard : lorsque la perte de substance est peu importante.
- Prothèse sans ciment verrouillée

❖ Ciment aux antibiotiques

Le parage et l'excision des tissus nécrosés, ne sont pas suffisants pour supprimer toute la charge bactérienne, il faut associer une antibiothérapie générale. Celle - ci nécessite des taux sériques élevés pour être efficace. Le méthacrylate de méthyle peut être vecteur d'antibiotique.

e. 3. Le traitement médical :

Il est aussi fondamental, le choix de l'antibiotique par voie systémique dépend des résultats de l'antibiogramme.

3.2. Les descellements :

Ils constituent la complication la plus fréquente des PTH [43], c'est le problème le plus préoccupant.

On distingue le descellement septique (voir chapitre infection) et le descellement aseptique.

3.2.1. Le descellement cotyloïdien : [37, 38]

Il correspond au déplacement de la pièce cotyloïdienne au niveau de son emplacement acétabulaire, plusieurs facteurs mécaniques et biologiques se regroupent pour expliquer la survenue du descellement du cotyle.

a. Les facteurs de risque :

- Les facteurs mécaniques :
 - Le terrain : l'âge, l'activité du sujet
 - L'os receveur : qualité, résistance, élasticité
 - La technique opératoire : ablation de l'os sous chondral au niveau de du toit du cotyle, mince couche de ciment au en zone portante.
 - Le positionnement du cotyle : cotyle vertical, le positionnement haut du cotyle.
 - La prothèse elle-même : le couple de frottement.
 - Le polyéthylène : le vieillissement du polyéthylène favorise la corrosion et l'usure.
- Les facteurs biologiques :
 - Les débris du polyéthylène entraînent des réactions biologiques avec une granulomatose qui sera responsable d'un descellement.
 - Le ciment peut être également responsable.
 - Les débris métalliques sont également responsables dans les prothèses métal-métal.

b. Clinique et radiologie :

Sur le plan clinique le descellement cotyloïdien se manifeste par des douleurs siégeant au niveau de la fesse.

Sur le plan radiologique les zones de descellement sont précisées par De Lee et Charnley [44] (figure 40)

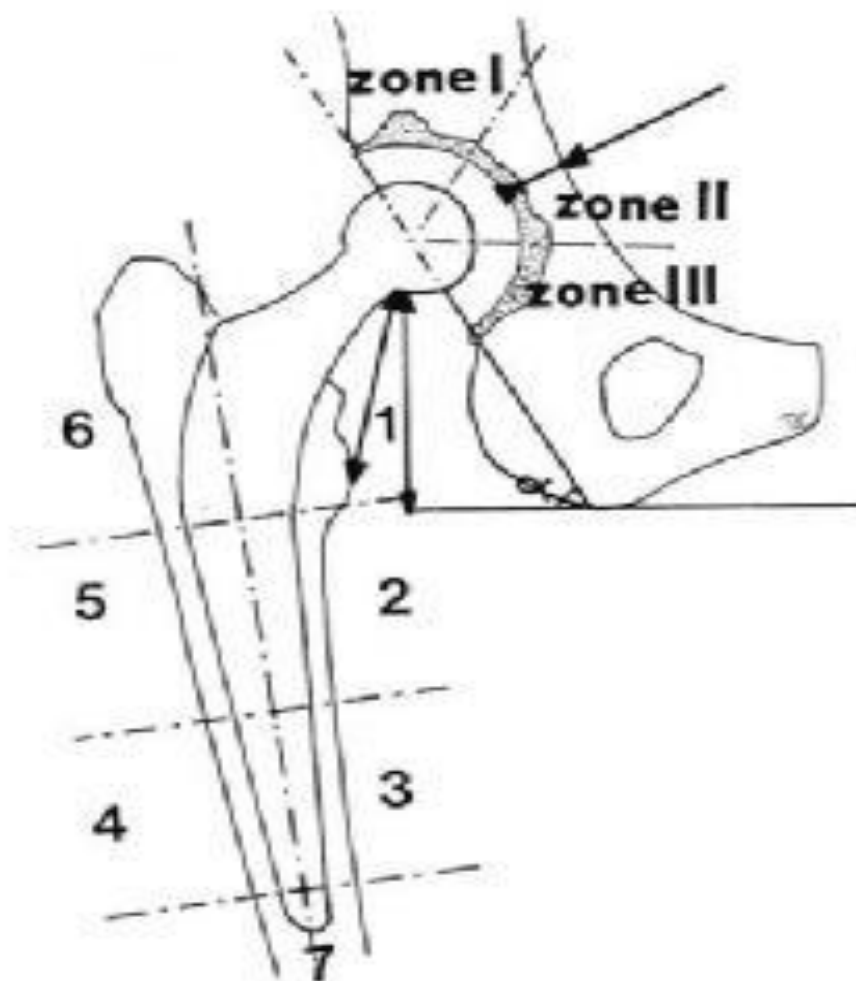


Figure 40 : Les zones de descellement cotyloidiens selon DeLee et Charnley

c. Les lésions anatomiques :

Les lésions osseuses sont liées à trois facteurs : l'implantation initiale, la lyse osseuse et la mobilisation entre cotyle prothétique et bassin [45].

Plusieurs classifications pour ces lésions sont proposées, Vives et coll décrivent quatre stades [46]:

- stade I : avec un capital osseux correct
- stade II : avec un cotyle continu mais fragile
- stade III : avec disparition des deux parois

- Stade IV : avec disparition de plus des deux parois avec ou sans fracture.

d. Différentes méthodes thérapeutiques :

Le descellement cotyloïdien est une complication de prise en charge lourde nécessitant une reprise chirurgicale. Beaucoup d'auteurs ont proposé plusieurs techniques. On distingue : [37]

- Les reprises sans greffe :
 - Le scellement itératif : sans greffe et sans anneaux associés.
 - Scellement associé à un anneau de soutien : son rôle est d'améliorer la fixation et le centrage du cotyle prothétique, d'éviter une migration centrale, répartir l'appui sur le pourtour du cotyle osseux, de corriger une perte de substance osseuse segmentaire et d'assurer l'ostéosynthèse d'une éventuelle fracture associée du cotyle. Plusieurs types existent :

Exemple l'anneau de Kerboule.

- Le cotyle non scellé : soit avec une cupule mobile, ou fixée.
- Les reprises avec greffe osseuse :

Les greffons peuvent être cortico spongieux structuraux, ou spongieux

3.2.2. Le descellement fémoral : [39]

Le descellement de la pièce fémorale d'une PTH se caractérise par l'absence de fixation rigide de cette pièce à l'os.

Les causes sont mécaniques : dans les prothèses non cimentées, il s'agit d'une absence de fixation initiale solide qui est due à un ajustage insuffisant de la prothèse au canal cervico-médullaire. Dans les prothèses cimentées, le descellement a des causes multiples liées aux caractéristiques physiques de la prothèse et du ciment, ainsi qu'à la technique chirurgicale. Il existe également des causes biologiques représentées par les débris métalliques, les débris de polyéthylène et les débris de méthacrylate.

Le descellement fémoral est classé en quatre degrés :

- Stade I : corticales correctes, lyse plus ou moins importante du calcar
- Stade II : corticale latérale amincie, corticale médiale correcte.
- Stade III : corticale latérale amincie, corticale médiale en partie détruite sous le petit trochanter.
- Stade IV : fémur supérieur pellucide ou disparu. Les zones de descellement sont divisées selon Gruen de 1 à 7 sur le cliché de face ; sur le cliché de profil, Johnston rajoute les zones 8 à 14.

Le traitement du descellement fémoral est chirurgical, il peut s'agir soit d'un recèlement simple, soit d'un recèlement avec réparation des dégâts osseux : avec mise en place d'une tige longue non cimentée, ou cimentée.

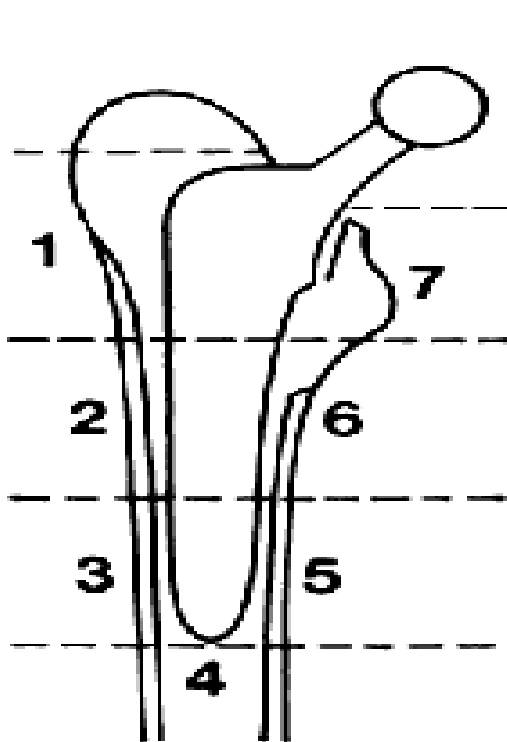


Figure 41 : Les zones de descellement fémoral sur un cliché de face selon Gruen

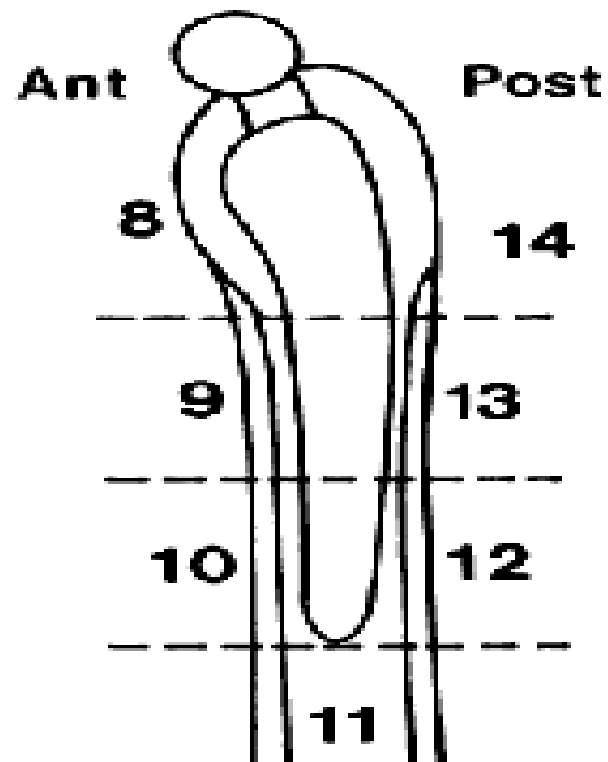


Figure 42: Zones de descellement fémoral sur un cliché de profil selon Johnston

3.3. La luxation :[40, 41]

La luxation est, après le descellement, la deuxième complication susceptible de remettre en cause le résultat d'une arthroplastie totale de hanche. Sa fréquence selon les séries publiées se situe entre 0.11 à 9 % .

La luxation de la PTH est définie comme le positionnement documenté de la tête fémorale en dehors de son emplacement au niveau du cotyle prothétique [45].

Elle peut survenir à des moments variables après la pose de la prothèse[46].

a. Clinique et imagerie :

Sur le plan clinique, la douleur occupe le devant de la scène, parfois pas très intense, avec une impotence fonctionnelle soudaine et une sensation de déboitement ressentie par le malade ou par son entourage. L'inégalité de longueur des membres, l'attitude en rotation interne flexion, dans les luxations postérieures et en rotation externe dans les luxations antérieures, ne sont pas constants.

L'évaluation radiologique se base sur un cliché de bassin de face qui permet de confirmer la luxation et un autre de profil permettant de préciser sa variété antérieure ou postérieure. La luxation est souvent postérieure, mais elle peut être antérieure.

b. Facteurs de risque :[40]

Plusieurs facteurs expliquent la survenue d'une luxation après un remplacement total de la hanche.

▪ Facteurs liés au terrain :

L'âge avancé, le sexe féminin, la pathologie sous-jacente de la hanche : en particulier dans les PTH après fracture du col fémoral, le risque augmente avec les reprises, une tare associée en particulier cognitivo-comportementale, neuromusculaire.

▪ Facteurs liés à la technique chirurgicale :

- La voie d'abord :

La voie postérieure a été incriminée dans de nombreuses séries comme étant un facteur de risque, les trans throchantérienne, antérieures et antérolatérales favorisent moins la luxation.

- Le couple de frottement :

M. T. Clarke, avait trouvé un taux de luxation faible avec le couple : métal-métal, par rapport au couple céramique-polyéthylène [48].

- Le diamètre de la tête

Il est incriminé également : les auteurs rapportent que la stabilité de la prothèse augmente avec l'augmentation du diamètre de la tête.

- Orientation des pièces prothétiques: [47]

Elément sous la dépendance du chirurgien, l'orientation des pièces prothétiques est considéré comme la clef de la stabilité de la hanche.

Les vices d'orientation sont les plus souvent en cause. Ce facteur devra être recherché devant toute luxation en mesurant l'antéversion du cotyle et du col fémoral, ainsi que l'inclinaison du cotyle.

La luxation serait la conséquence d'un conflit cervico-cotyloïdien. Le col fémoral vient buter sur le rebord de la cupule. Celle-ci forme le billot d'une éventuelle luxation si l'amplitude du mouvement dépasse les possibilités maximales de mobilité de la prothèse.

- Le cotyle :
- L'excès de verticalisation et/ou l'antéversion limitent la rotation externe de la hanche en extension et exposent à la luxation antérieure.
- L'excès d'horizontalisation et/ou d'antéversion limitent la flexion et dans cette position l'adduction et la rotation interne, ce qui expose à la luxation postérieure.

- Le fémur :

Les malpositions fémorales sont moins pathogènes que celles de la cupule.

c .Classification :

Plusieurs classifications ont été proposées pour les instabilités de la PTH, Dorr a individualisé trois types de luxations :

- Type I : posturale, sans étiologie évidente
- Type II : due un déséquilibre des parties molles
- Type III : due à un mal positionnement des pièces prothétiques.

d. Traitement :

Le traitement est d'abord orthopédique consistant en une réduction sous AG, dans le cas d'une irréductibilité, d'interposition, de désassemblage prothétique, la réduction chirurgicale s'impose. La réduction est suivie d'une traction pendant 6 semaines, puis une rééducation.

Lorsque le traitement chirurgical s'impose, il peut s'agir soit d'un remplacement prothétique, traitement d'une éventuelle pseudarthrose du grand trochanter, suppression de l'effet came (ablation des butoirs osseux, du ciment...)

e.Forme particulière :

La luxation intra prothétique ; c'est une complication rare qui se voit surtout avec les prothèses avec une copule à double mobilité.

3.4.Les ossifications périarticulaires :

a.Définition:

Les ossifications hétérotopiques sont définies comme : la formation de l'os lamellaire mature dans des sites différents du corps humain où l'os n'existe pas normalement. Leur fréquence est très variable entre les séries (entre 2% et 90 %)[49].

b. Diagnostic :

Le plus souvent ces ossifications sont asymptomatiques et elles sont découvertes fortuitement sur une radiographie de la hanche.

Lorsqu'elles sont symptomatiques, elles entraînent une réduction des amplitudes articulaires et peuvent conduire à un mauvais résultat de la PTH. La douleur avec des signes inflammatoires comme la chaleur, l'œdème et la rougeur, existent parfois, pouvant conduire à tort au diagnostic d'une infection.

La radiographie peut rester normale jusqu' à la sixième semaine alors que le scanner peut détecter les ossifications précocement dans les trois premières semaines postopératoires. Elles peuvent être diagnostiquées bien avant la troisième semaine par l'augmentation de la formation osseuse qui peut être détectée au cours de la première semaine postopératoire par le dosage des marqueurs ostéoclastique et ostéoblastiques spécifiques.

Le mécanisme exacte des ossifications hétérotopiques est mal connu, trois mécanismes s'intriquent dans leur genèse : neurologique, génétique, ettraumatique. Les cellules ostéoblastiques responsable de la production de tissu osseux dérive d'une différenciation inappropriée de cellule mésenchymateuse pluripotente et ceci sous effet de facteurs locaux et généraux (bonemorphogeneticprotein-4, prostaglandine-E2 ...)

c. Classification :

La classification la plus utilisée est la classification de Brooker (figure40) basée sur l'aspect des ossifications sur une radiographie de face de la hanche :

Grade 0 : pas d'ossification

Grade 1 : ilots d'ossification dans les tissus mous de la hanche

Grade2 : masses d'ossifications importantes sur le sourcil cotyloïdien et le grand trochanter avec une distance entre les deux dépassant 1 cm

Grade 3 : l'écart entre les deux masses d'ossifications inférieur à 1 cm.

Grade4: ankylose totale de la hanche en rapport avec les ossifications.

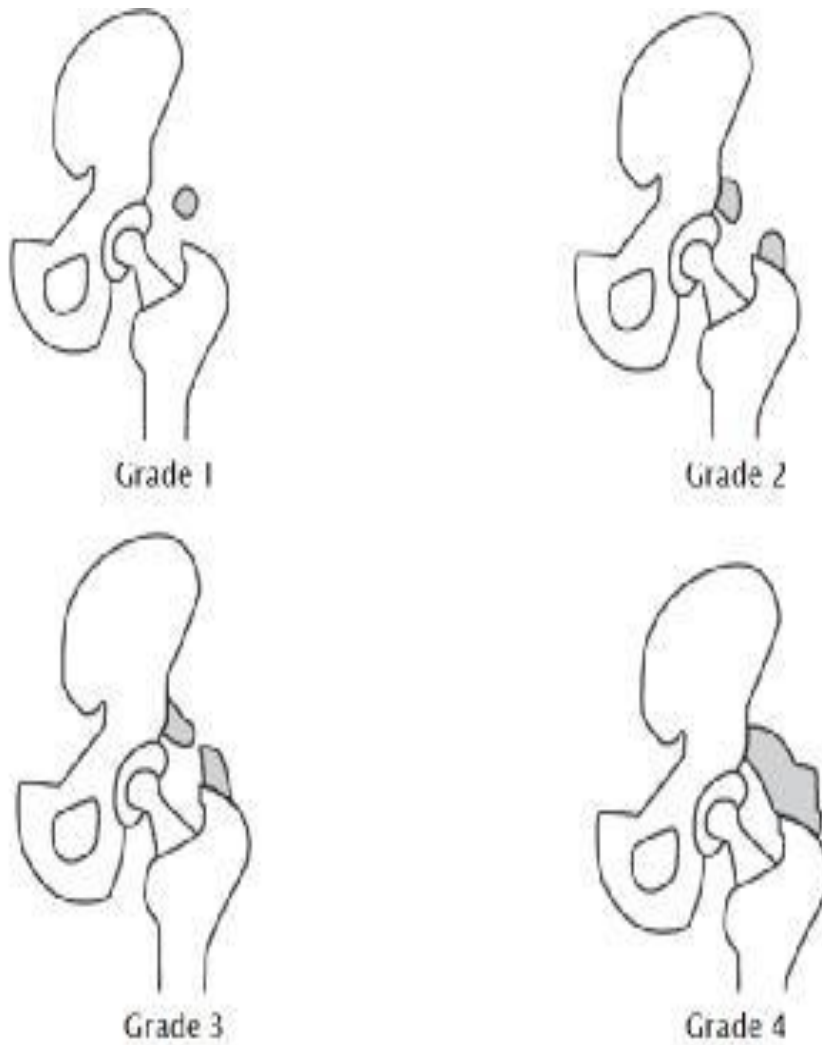
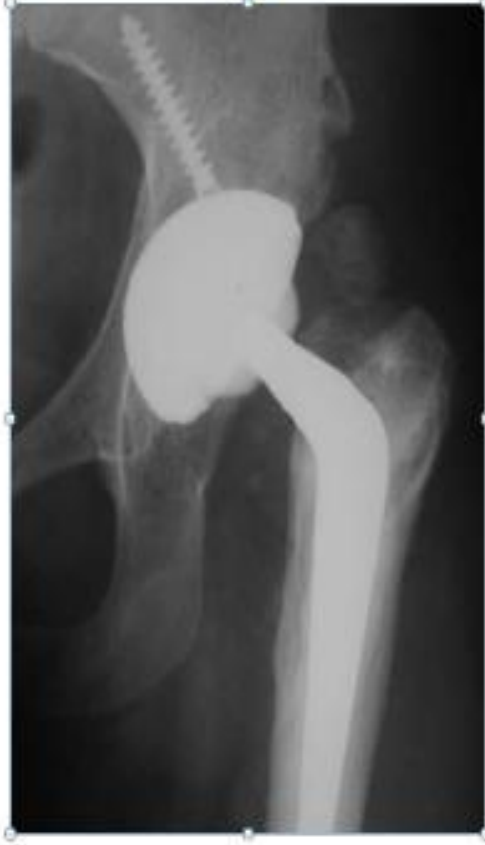

Figure 43 : Classification de Brooker



Calcification de Brooker grade1

d. Facteurs de risque :

Les facteurs de risque des ossifications hétérotopiques sont représentés par:

Le sexe masculin, l'âge avancé, l'ankylose préexistante de hanche, la spondylarthrite ankylosante, la polyarthrite rhumatoïde, l'ostéonécrose de la tête fémorale, la maladie de Paget et l'histoire d'ossification de la hanche épsi ou controlatérale.

Les facteurs de risque en rapport avec la technique chirurgicale sont : la dissection étendue des parties molles, la persistance de débris d'os dans le site opératoire et la présence d'un hématome. L'impact de la voie d'abord sur l'incidence des ossifications est discutée.

Le traitement des ossifications hétérotopiques symptomatiques peut être conservateur consistant en une rééducation intensive pendant la phase de début de

la maladie visant à limiter les pertes en amplitudes des mouvements articulaires avant l'installation de la raideur. Le traitement peut être également chirurgical, consistant en une excision des masses d'ossifications.

Le traitement de ces calcifications est avant tout préventif, surtout chez les patients à haut risque. Ce traitement fait appel soit aux AINS ou à la radiothérapie.

L'intérêt des AINS dans la prévention des ossifications a été démontré par des études multiples, surtout l'indométacine [49, 50].

Ils agissent par inhibition de la production de prostaglandines en particulier la prostaglandine-E2

Beaucoup d'études ont montré l'intérêt des radiations ionisantes dans la prévention des ossifications hétérotopiques après PTH [51]. Leur mécanisme d'action est l'inhibition de la transformation des cellules ostéoprogénitrices qui sont présentes au cours de la première semaine du postopératoire, en cellules matures telles que les ostéoblastes. L'association de ces deux thérapies assure une prévention meilleure [52].

3.5. Autres complications :

a. La fracture du fémur :

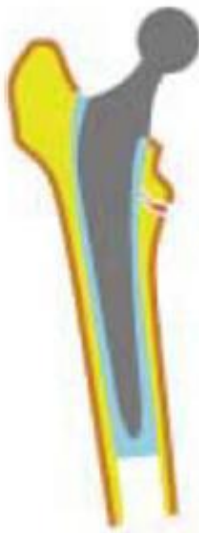Elle peut survenir en per opératoire et dans ce cas il existe plusieurs facteurs de risque notamment le sexe féminin, la prothèse non cimentée et une chirurgie antérieure de la hanche. Le traitement est envisagé en per opératoire soit par vissage, cerclage ou plaque vissée [53].

Les fractures du fémur survenant sur une prothèse de hanche posent des problèmes thérapeutiques difficiles en raison de l'âge souvent avancé et de la fragilité des patients, de l'ostéoporose et de la menace que ces fractures font peser sur la fixation de la prothèse parfois déjà défailante.

La classification la plus utilisée de ces fractures est la classification de Vancouver [54] (figure 45) qui repose sur la localisation de la fracture en distingue ainsi :

- Type A : fracture des tubérosités intéressant la petite tubérosité (petit trochanter) notée AL et la grosse tubérosité (grand trochanter) notée AG
- Type B : fracture autour de la tige prothétique ; et on trouve :
 - Le type B1 où la fixation prothétique est restée intacte malgré la fracture
 - le type B2 lorsque la prothèse paraît descellée.
 - le type B3 quand existe en plus du descellement une ostéolyse péri prothétique.
- Type C : fracture située à 1 cm ou au-delà de l'extrémité distale de l'implant en considérant comme implant la tige prothétique et son éventuel ciment de fixation.

Le traitement est orthopédique le plus souvent pour les fractures de type A, les fractures type C sont traitées par une ostéosynthèse comme toute fracture du fémur. Les fractures de type B pose des problèmes de traitement, pour le type B3 ne reprise avec changement de la prothèse s'avère nécessaire, pour le type B2, le traitement par ostéosynthèse est réservé aux patients à faible demande fonctionnelle, les fractures de type B1 peuvent être traitées par une ostéosynthèse sinon et en fonction de l'indexe de fixation restante , elles rejoignent les fractures type B2 ,



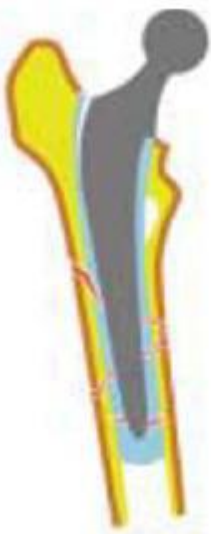
TYPE A1



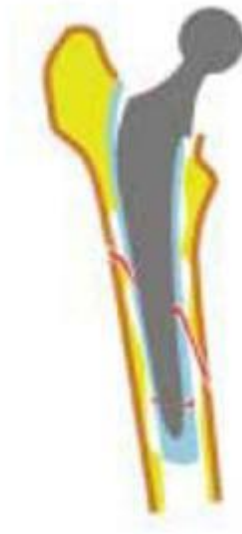TYPE A2



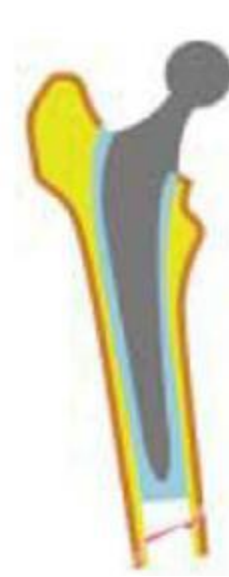TYPE B1



TYPE B2



TYPE B3



TYPE C

Figure 45 : La classification de Vancouver

b.Usure des implants:

C'est la raison qui mène à la limitation de l'utilisation des PTH chez le sujet jeune, il est rare avec les prothèses métal-métal, mais les fines particules issues du frottement entre les surfaces prothétiques sont incriminées dans le descellement.

Les prothèses métal-polyéthylène seraient plus exposées à l'usure (figure 44), trois mécanismes fondamentaux expliquent la survenue de cette usure :

- L'adhésion : qui implique le contact entre les surfaces lorsqu'elles sont sous la charge.
- L'abrasion : est un processus mécanique où une surface dure frotte contre une surface moins dure ce qui entraîne une perte de la matière.
- La fatigue : survient lorsque les contraintes locales dépassent les capacités de résistance du matériau.

Charnley avait trouvé un taux d'usure d'environ 0,15 mm par an [55]. Les particules qui résultent de cette usure sont incriminées dans la survenue du descellement aseptique.

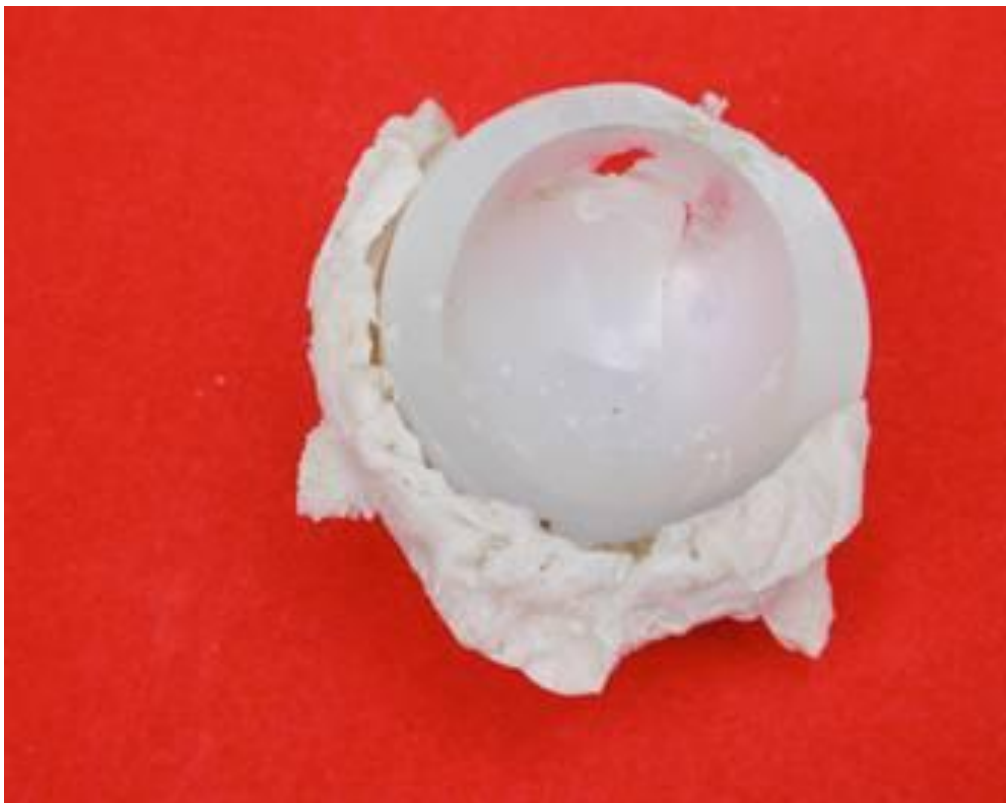


Figure 46 : Image montrant l'usure du polyéthylène

c. Les fractures de prothèse :

Très rares, se voient surtout sur des prothèses mal posées.

IX. Le suivi et la rééducation de la PTH :

1. Le suivi après pose de PTH : [56, 57]

En postopératoire immédiat, le patient est laissé libre dans son lit, les pieds légèrement surélevés, les genoux fléchis. Avec surveillance postopératoire de : température, tension artérielle, pouls, fréquence respiratoire, le drain de Redon. Ce dernier est enlevé le deuxième ou le troisième jour.

La radiographie immédiatement postopératoire juge de la bonne réalisation de l'intervention

2. La rééducation de la PTH : [8]

La rééducation après la pose d'une PTH en est guidée par l'histoire de la maladie, l'état clinique préopératoire et le choix des techniques chirurgicales.

2.1. Période postopératoire :

La rééducation débute précocement par un simple entretien articulaire mais, avec un lever précoce dès le 2^e jour.

Dans les jours qui suivent, après l'ablation des drains et des perfusions, la marche va progressivement être reprise.

Au terme de la première semaine, la rééducation s'oriente vers les gestes simples de la vie courante : toilette, habillage avec utilisation d'aides techniques. Il est fondamental de rappeler régulièrement les précautions à prendre concernant l'appui et les gestes interdits car cette période est la plus favorable au dé bricolage et à la luxation.

Vers le 10^e jour postopératoire :

- Pour une coxarthrose simple le patient qui a acquis un début d'autonomie peut regagner son domicile.
- Pour les hanches complexes, il est préférable de débiter la rééducation dans un centre spécialisé.

2.2.Rééducation proprement dite :

Les techniques spécifiques de rééducation débutent à la troisième semaine lorsque la cicatrice des parties molles est débutée et que les complications postopératoires précoces ont été éliminées.

2.2.1.Douleur et techniques antalgiques :

a. Douleur :

L'arthroplastie doit normalement la faire disparaître quasi totalement dans les premiers jours postopératoires, d'autant plus qu'il est instauré un traitement antalgique.

b. Massage :

C'est la technique antalgique de choix, elle comporte :

- une orientation circulatoire qui associe des techniques de drainage, des conseils d'hygiène de vie et le port de bas de contention.
- une orientation musculo tendineuse basée sur la détente.

c. Balnéothérapie :

Elle associe chaleur et apesanteur, elle diminue les contraintes et permet une mobilisation active sans résistance.

2.2.2.Limitations articulaires et attitudes vicieuses :

Lorsque les amplitudes articulaires passives sont limitées, la responsabilité revient tout particulièrement aux muscles.

a. Raideur :

Les techniques de gain articulaire a pour objectif, d'obtenir des amplitudes idéales pour réaliser tous les gestes de la vie courante : 110° de flexion, 0°d'extension, 10° de rotation externe et interne nécessaires dans la marche, 10°d'abduction chez l'homme, 30° chez la femme.

Les techniques sédatives participent au gain d'amplitude par une diminution des douleurs et des réactions de défense. Le massage permet d'obtenir une détente des groupes musculaires sous tension, la balnéothérapie par la chaleur et la diminution des contraintes gravifiques va dans le même sens.

Un traitement médical antalgique et myorelaxant est utile dans les ca rebelles.

b. Attitudes vicieuses :

- L'abductum, il se réduira par un travail analytique articulaire et fonctionnel avec diminution progressive de la compensation.
- L'excès de rotation interne s'accompagne souvent d'un manque de rotation externe. Il est prévenu par correction active par rappel proprioceptif, le travail analytique de réveil et de renforcement des rotateurs externes.

c. Déficit musculaire :

Pour les fléchisseurs et les extenseurs de hanche, le renforcement intervient à distance de l'intervention, vers le 2e ou 3e mois lorsque les cicatrisations et les consolidations sont bien obtenues.

Les rotateurs externes, réparés dans les voies postérieures, sont à ménager durant les 3 premières semaines, puis seront renforcés pour stabiliser la hanche et prévenir la luxation.

2.2.3. Trochantérotomie :

Elle impose, jusqu'à la 6e semaine, de ne pas solliciter l'éventail fessier et d'utiliser des cannes béquilles pour assurer la stabilisation latérale du bassin.

2.2.4. Désarthrodèse de hanche :

L'intervention est rare mais très particulière. Restaurer une articulation après des années ou des dizaines d'années d'ankylose nécessite de recréer une mobilité, une force et une fonction. Durant les premières semaines, le risque de luxation est important (4 %). La dissociation lombo-pelvi-fémorale est une étape préliminaire à la reprise de la marche et à l'abandon des schémas moteurs d'arthrodèse. La rééducation pour désarthrodèse est longue, 1 an au moins, pour automatiser les possibilités articulaires restaurées.

2.2.5.Éducation fonctionnelle :

Elle commence dès les premiers jours postopératoires par le positionnement au lit, mais l'objectif final de la rééducation est la marche.

PARTIE PRATIQUE

X .Patients Et Méthodes :

1. Patients :

C'est une étude rétrospective étalée sur 9 ans de mai 2004 au mai 2013, concernant 99 prothèses totales de hanche implantées au service de traumatologie orthopédie de CHU Hassan II de Fès chez 90 patients (neuf patients ont bénéficié d'une PTH bilatérale) toute indication confondue.

2. Méthodes :

L'étude des dossiers a été facilitée par une fiche d'exploitation qui a permis le recueil de données sociodémographiques, cliniques, para cliniques, thérapeutique et évolutives, afin de comparer nos résultats avec ceux de la littérature. Nous avons procédé à une recherche bibliographique au moyen du Medline, science direct pubmed, l'analyse de thèses et l'étude des ouvrages de traumatologie orthopédie disponibles à la faculté de médecine et de pharmacie de Rabat et de Fès.

Tous nos patient ont bénéficié de :

- Une étude clinique détaillée de la hanche à opérer, qui a été évaluée selon la cotation de Postel et Merle d'Aubigné et de Devane.

Type d'activité	grade
Travail physique de force, Sport intense ou de compétition	5
Travail de bureau, sport léger « social »	4
Activités de loisir, jardinage, natation	3
Semi-sédentaire, activités domestiques	2
Sédentaire, dépendant	1

Tableau 1 : Score d'activité de Devane

	Indolence	Mobilité	Marche
0	-Douleurs très vives et continues.	Ankylose en attitude	Marche impossible
1	-Douleurs très vives et empêchant le sommeil.	Ankylose clinique avec attitude vicieuse légère ou nulle.	-Seulement avec béquilles.
2	-Douleurs vives à la marche et empêchant toute activité limitée.	- Flexion : 40 ° - Abduction : 00°	-Seulement avec deux cannes.
3	-Douleurs vives mais tolérables avec activités limitées.	- Flexion : 40° à 60°	- Limitée avec une canne (moins d'une heure). - Très difficile sans canne.
4	-Douleurs seulement après la marche disparaissent par le repos.	- Flexion : 80° à 90°.	- Avec une canne, même prolongée. - Limitée sans canne (claudication).
5	-Douleurs très légères et intermittentes n'empêchant une activité normale.	- Flexion : 80° à 90° - Abduction : 25°	-Sans canne mais claudication légère.
6	-Indolence complète.	- Flexion : 90° - abduction : 40°	-Normale.

Total Appréciation

18	excellent
17	Très bon
16, 15	Bon
14, 13	Passable
12, 11, 10	Médiocre
< 9	Mauvais

Tableau 2 : l'indice fonctionnel de Postel-Merle d'Aubigné[9]

- Un bilan radiologique fait d'une radiographie du bassin de face permettant de :
 - Préciser l'étiologie,
 - D'étudier l'état du bassin,
 - D'étudier les articulations sacro iliaques de même que la hanche controlatérale,
 - Rechercher l'inégalité de longueur, l'attitude vicieuse, ainsi que les autres lésions associées.
 - Faire les prévisions sur le déroulement de l'acte chirurgical.
- L'évaluation de l'opérabilité a été basée sur un examen somatique complet, avec un bilan pré-anesthésique fait de :
 - Une numération de la formule sanguine.
 - Un groupage sanguin.
 - Un dosage de la glycémie et de l'urée sanguine.
 - Un bilan d'hémostase fait du : taux de Prothrombine et le Temps de céphaline activée
 - Un électrocardiogramme.
 - Une radiographie du thorax de face.
 - D'autres consultations spécialisées et examens paracliniques spécifiques ont été réalisés selon la nécessité.

XI.RESULTATS :

A. Epidemiologiques :

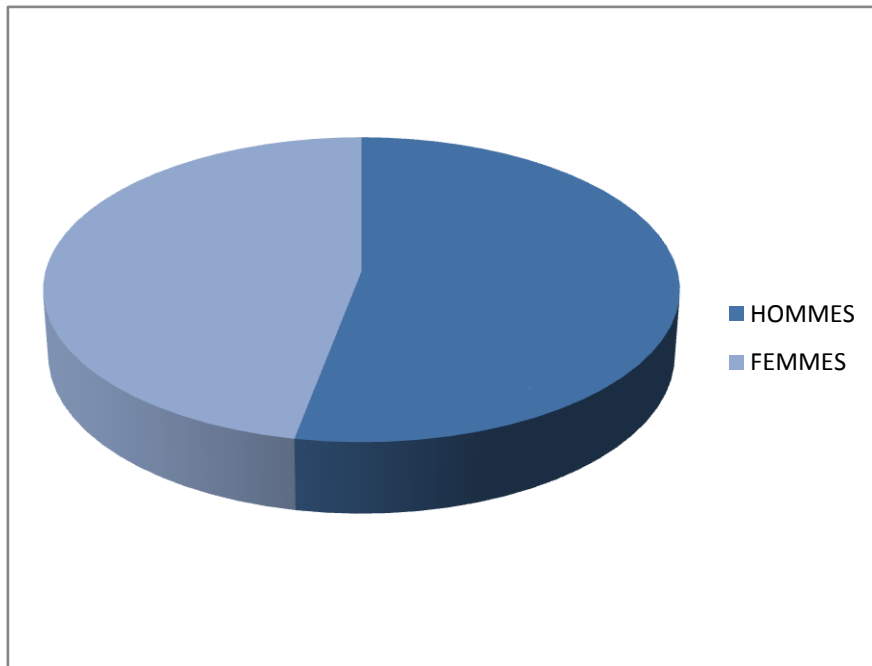
1. Age :

L'âge moyen de nos patients était de 30 ,4 ans avec des extrêmes 20 ans et de 49 ans.

2. Sexe :

Dans notre série 53,3 % des patients étaient de sexe masculin, alors que les femmes représentaient 46,7 % des cas.

Le sexe Ratio était de 1,14 avec 48 hommes pour 42 femmes.



Graphique 1 : Répartition des patients selon le sexe

B. Cliniques :

1. Côté opéré :

Dans notre étude 55,5 % des patients (50 patients) ont été opérés pour le côté gauche, 34,5 % (31 patients) pour le côté droit, et 10 % (9 patients) pour les deux hanches.

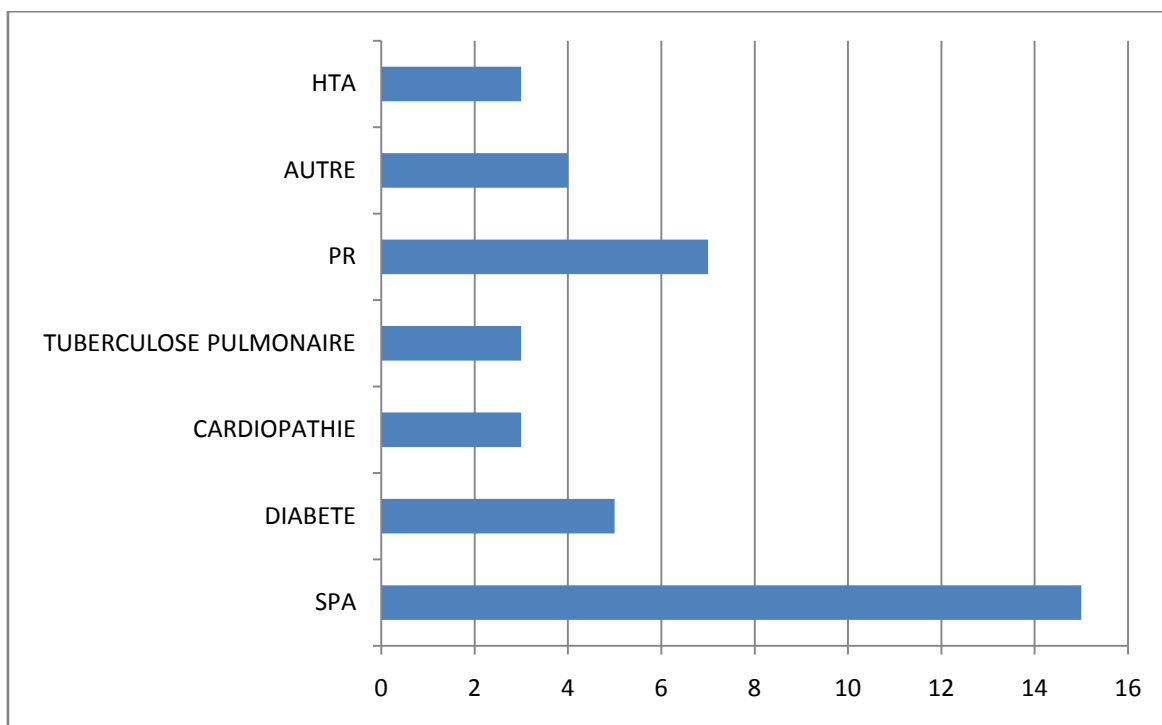
COTE	NOMBRE DE PATIENTS	POURCENTAGE %
GAUCHE	50	55 ,5
DROIT	31	34,5
LES DEUX	9	10

Tableau 3 : Répartition des patients selon le coté opéré

2. Antécédents pathologiques :

Chez 56 patients il n'y avait pas d'antécédents pathologiques, chez le reste des patients les antécédents étaient représenté comme suit :

a. médicaux :

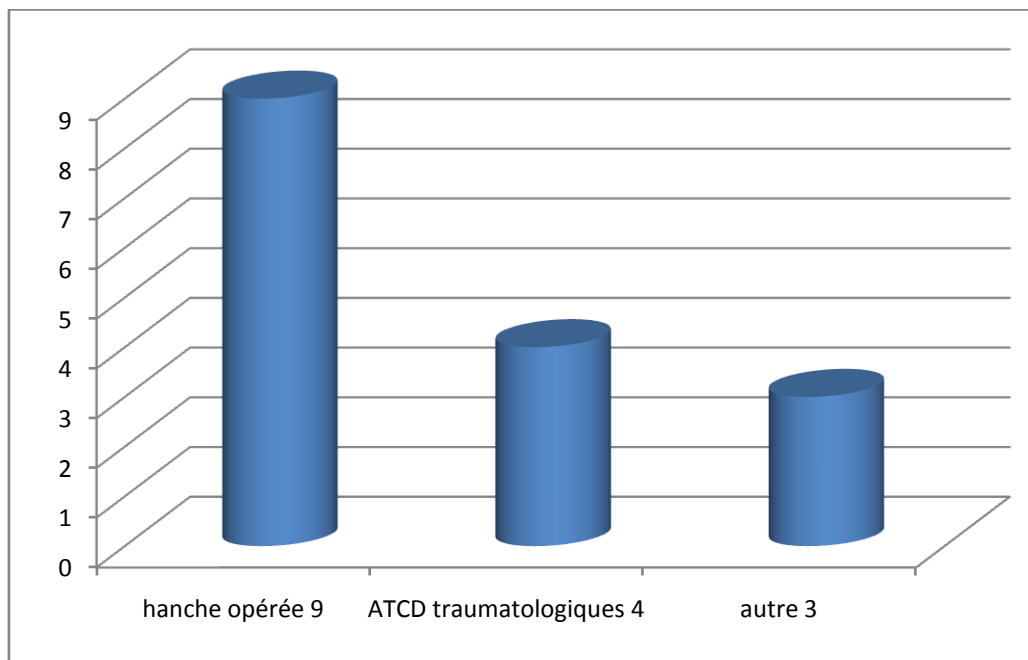


Graphique 2 : Les antécédents médicaux de nos patients

b. Chirurgicaux :

- Au niveau de la hanche opérée :
 - 2 patients avaient une fracture du cotyle opérée.
 - 3 patients avaient une fracture du col fémoral opérée par vissage

- 2 patients avaient une luxation de la hanche traitée orthopédiquement.
- 2 patients avaient bénéficié auparavant d'une biopsie au niveau de la hanche opérée.
- Fracture de jambe chez un patient
- Fracture bi malléolaire chez un patient
- Fracture du radius chez un patient
- Fracture de l'humérus chez un patient
- Urologiques 1 cas
- Digestifs 2 cas



Graphique 3 : Les antécédents chirurgicaux de nos patients

3. Les indications :

a. Coxarthrose :

- Primitive : 20
- Post-traumatique : 09
- Dysplasie : 15

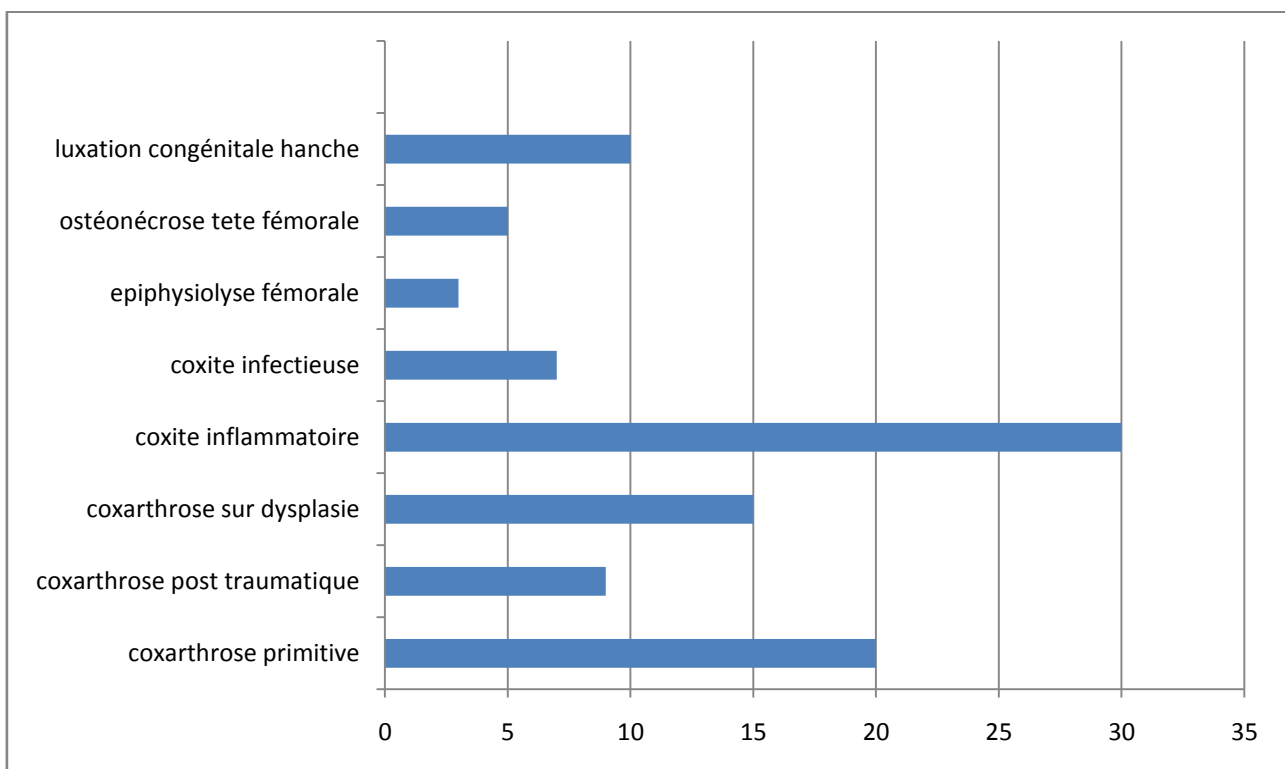
b. Coxite :

- inflammatoire : 30
- infectieuse :
 - non spécifique : 03
 - coxalgie : 04

c. epiphysiolyse fémorale : 10

d. ONTF : 05

e. LCH : 03

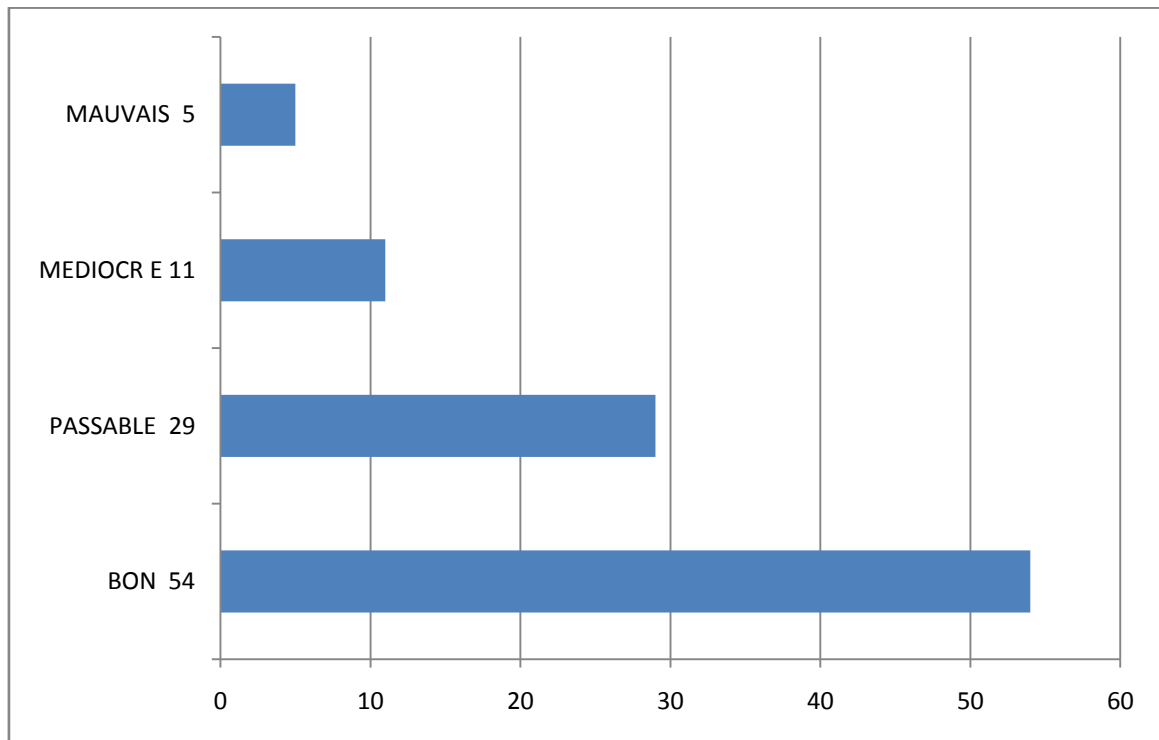


Graphique 4 : Les indications de la pose de PTH

4. La cotation de PMA préopératoire :

Dans notre série, l'évaluation du PMA préopératoire avait trouvé :

Un PMA préopératoire bon dans 54 hanches (54,54 %), dans 29 hanches il était passable (29,29 %), médiocre dans 11 hanches (11,1 %) et mauvais pour 5 hanches (5,1%).



Graphique 5 : répartition des patients selon le PMA préopératoire

C. Le traitement :

1. Technique :

a. Salle opératoire- préparation du malade :

Tous nos patients ont bénéficié d'une préparation locale qui a consisté en un rasage du membre inférieure et du pubis et une désinfection cutanée de la région opératoire par de la bétadine dermique avant l'intervention.

L'intervention s'est déroulée dans une salle réservée exclusivement à la chirurgie aseptique.

b. Anesthésie :

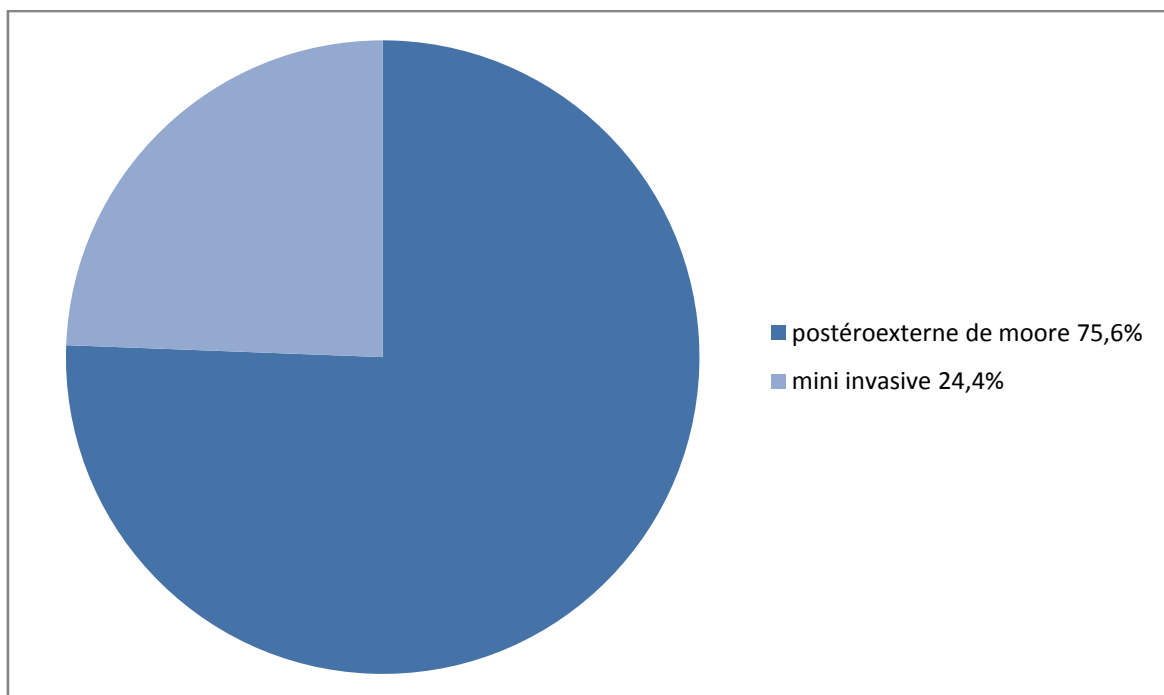
Parmi nos 90 patients, 85 ont été opérés sous anesthésie générale, et 5 (5hanches) sous rachianesthésie.

c. Installation du patient :

Tous nos patients ont été opéré en décubitus latéral controlatéral, avec un appui sacré et pubien permettant de stabiliser le patient au cours de l'acte chirurgical.

d. La voie d'abord et technique chirurgicale :

La voie d'abord chirurgicale de la hanche la plus utilisée chez nos patients est la voie d'abord postéro externe de Moore (75 hanches soit 75,6%), 24 hanches ont été opérés par voie d'abord postérieure mini-invasive modifiée (24,4 %),



Graphique 6 : Les voies d'abord de pose de PTH

Après incision cutanée et sous cutanée on incise le muscle tenseur du Fascia lata, les fibres du grand fessier sont dissociées, les muscles pelvi trochantériens sont sectionnés, le membre est porté en flexion rotation interne pour obtenir la luxation de la tête,

Le temps cotyloïdien consiste en une excision des ostéophytes après section du col faite à la scie oscillante ou au ciseau froid. La préparation du cotyle se fait par fraisage ascendant jusqu'à la taille convenable vérifiée par des cotyles d'essai puis un cotyle cimenté ou à vis est mis en place (après éventuels gestes osseux). Puis le polyéthylène est enchâssé dans la cupule.

Le temps fémoral comporte une préparation du fût fémoral par des alésoirs puis des râpes de taille croissante. Le ciment est mis en place en cas de prothèse cimentée et la tige définitive est mise en place. On procède alors à la réduction de la prothèse après avoir mis la tête sur la tige.

Toutes les étapes de l'acte chirurgical ont été facilitées grâce à une ancillaire spéciale.

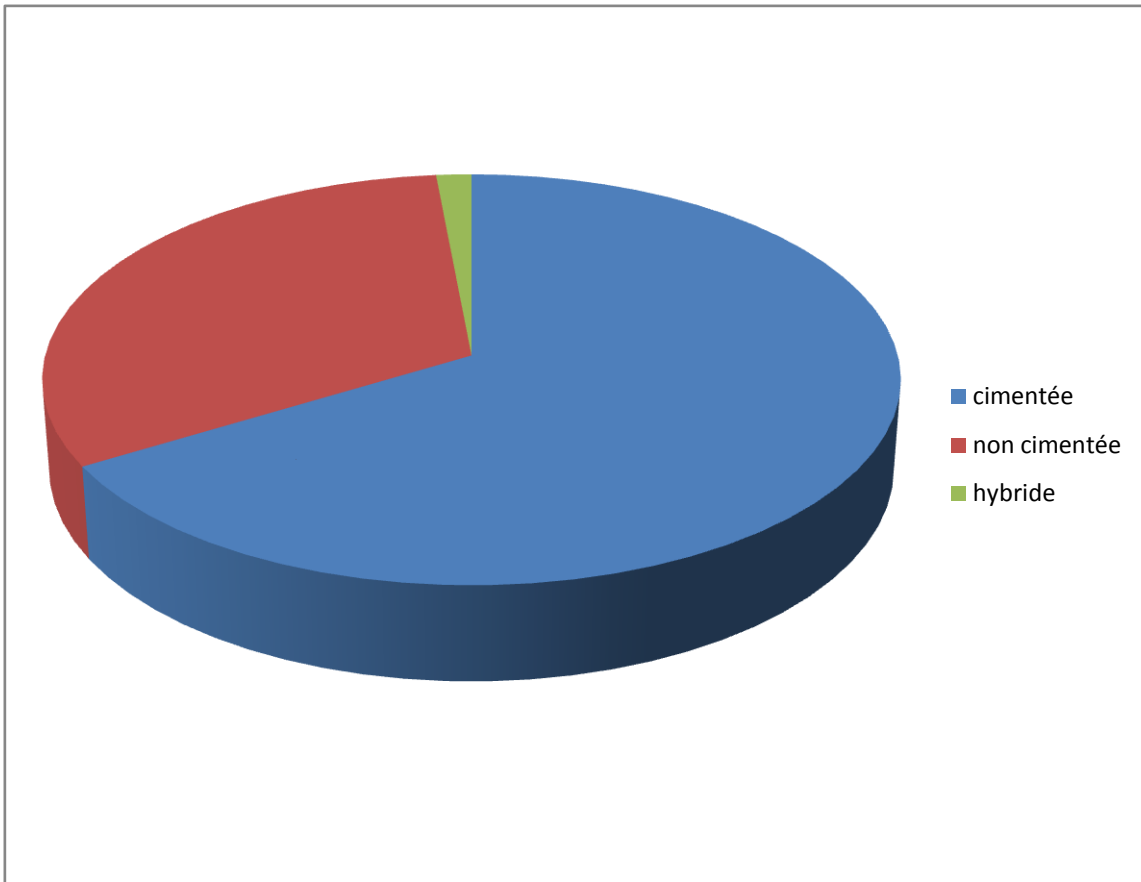
La stabilité de la prothèse est vérifiée en fin de l'acte, les pelvi trochantériens sont été réparés, puis fermeture plan par plan sur un drain de Redon.

Des gestes osseux ont été nécessaires chez 14 patients, pour assurer un recouvrement satisfaisant du cotyle prothétique. Toutes les greffes osseuses étaient autologues. Un anneau de soutien à été placé dans seulement 3 cas.

e. Le type des implants :

Toutes les PTH mises en place avaient un couple de frottement métal/polyéthylène.

Les prothèses implantées chez les malades opérés étaient cimentées dans 62cas (soit 62,6 %), non cimentées dans 30 cas (soit 30,3 %) et hybrides dans 7 cas(71%).



Graphique 7 : les types d'implants

2. La période postopératoire :

a. Le traitement postopératoire :

L'antibioprophylaxie a été utilisée chez tous les patients en peropératoire, à base d'une amoxicilline protégée, ou d'une céphalosporine de deuxième génération pendant 48 heures en postopératoire.

La thrombophylaxie a été commencée systématiquement en postopératoire chez tous les patients à base d'héparine de bas poids moléculaire.

L'analgésie postopératoire a été assurée par administration d'AINS et d'antalgique (2eme palier et morphiniques a l'aide de catheter).

Chez tous les patients une prévention à base d'anti sécrétoires a été instauré en postopératoire.

b. Rééducation :

La rééducation a été démarrée le plus tôt possible ainsi que le levé précoce.

Elle consistait à des exercices de mobilisation de pieds et de quelques contractions isométriques. L'entraînement à la marche s'est fait à l'aide de déambulateur dès les 48 premières heures.

c. Séjour hospitalier :

Le séjour hospitalier moyen est de 23 jours (y compris le séjour pré et postopératoire) avec des extrêmes de 7 et 75 jours.

3. Les complications :

a. Les incidents peropératoires :

L'acte opératoire s'est déroulé sans incident pour la majorité de nos patients, cependant 4 de nos patients avaient présenté une instabilité hémodynamique bien jugulée par l'équipe d'anesthésie.

Un patient a présenté une fragilisation du fond du cotyle et une fracture du grand trochanter traitée par cerclage. Un autre patient a présenté une fracture du fémur traitée par plaque vissée. On a noté un cas de fissuration de l'éperon de Merkle traitée par cerclage.

b. Les complications postopératoires précoces :

▪ Infection précoce :

Nous avons noté deux cas d'infection postopératoire précoce, qui ont bien évolué sous traitement antibiotique adapté et par les soins locaux.

▪ Complications thromboemboliques :

Deux patients ont développé une thrombophlébite du membre inférieur en postopératoire (2,1%). L'évolution était favorable sous traitement anticoagulant bien conduit.

- Luxation précoce

Sur ces 99 hanches opérées, on a eu 5 luxations précoces de la prothèse ;deux en postopératoire immédiat réduites orthopédiquement, un cas de luxation au douzième jour traitée par réduction orthopédique et traction, deux à un mois de postopératoire traitées chirurgicalement. L'évolution de tous les cas était favorable.

c. Les complications tardives :

- Le descellement septique :

Sur ces 99 hanches opérées, trois patients ont développé un descellement septique. Chez un patient, il s'agit d'une PTH implantée pour des séquelles de coxalgie, le descellement est survenu à un 2ans de recul et traité par une dépose de sa prothèse, avec mise en place de ciment aux antibiotique et mise en route d'un traitement antibacillaire, puis repose de la PTH après amélioration de l'état infectieux. Chez les deux autres patients la prothèse a été mise pour des séquelles d'ostéoathrite.

- Le descellement aseptique :

Deux cas de descellement aseptique traités par depose-repose de la prothèse,

- Les ossifications péri articulaires :

Aucun cas d'ossifications péri articulaires n'a été noté dans notre série.

4. Les résultats thérapeutiques :

a. Le recul postopératoire :

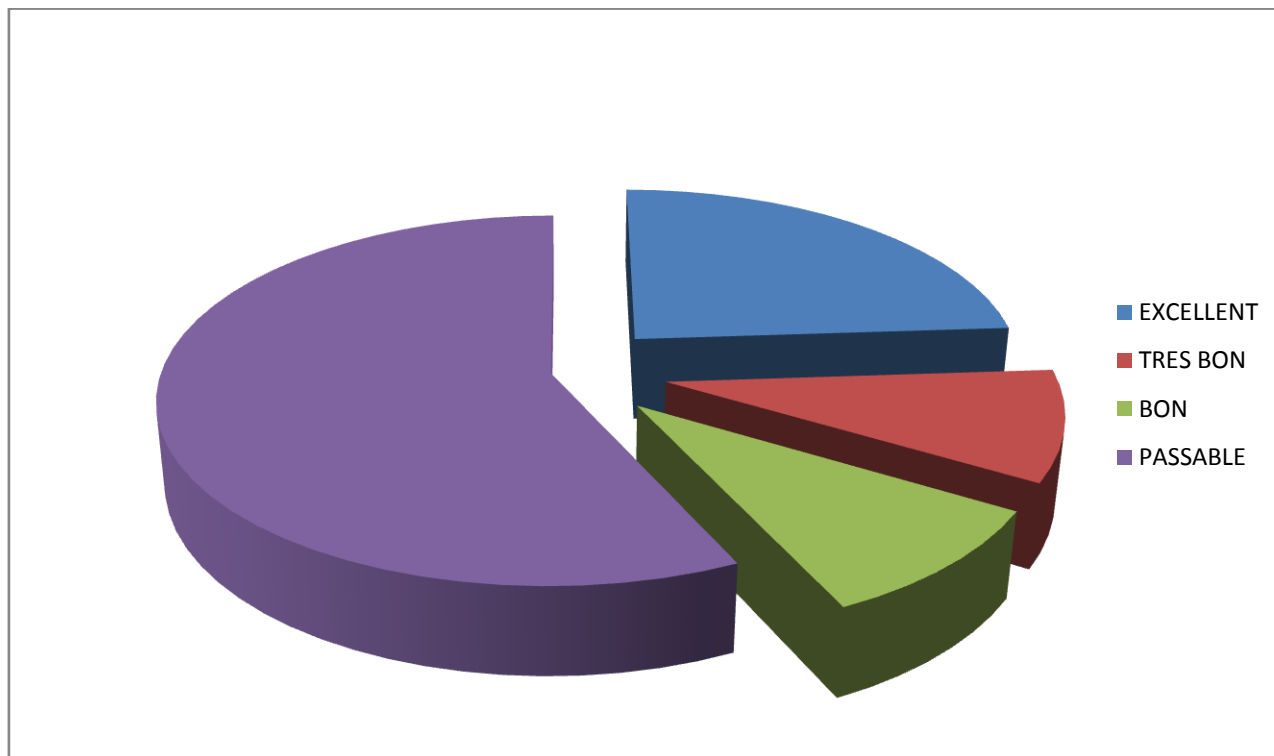
Le recul postopératoire moyen est de 62,4 mois (5,2ans) avec des extrêmes de 28mois et 96 mois.

b. Le résultat fonctionnel :

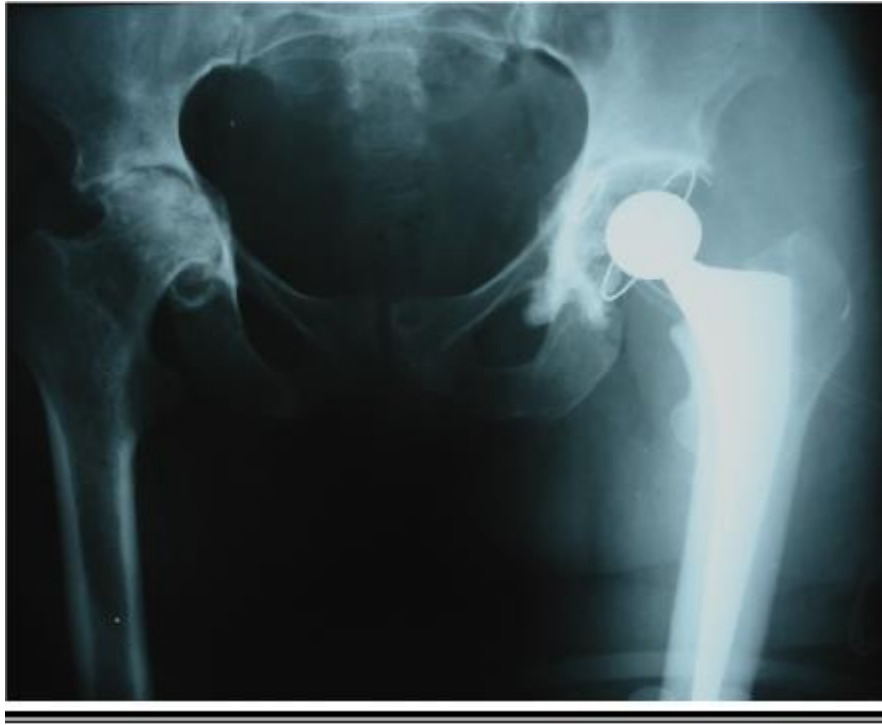Le PMA postopératoire :

- Excellent dans : 50 hanches opérées (50,5 %)

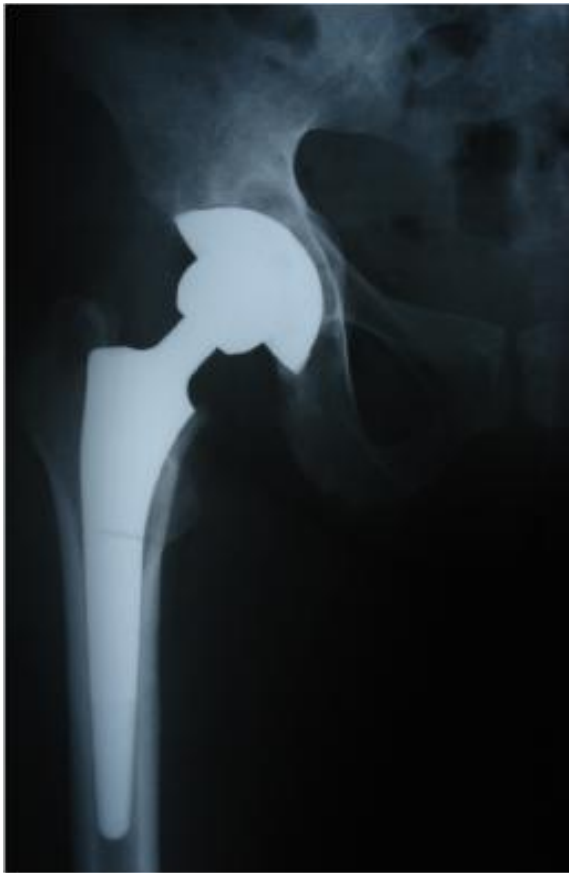- Très bon dans : 20 hanches opérées (20,2 %)
- Bon dans : 20 hanches opérées (20,2 %)
- Passable dans : 09 hanches opérées (9,1 %)



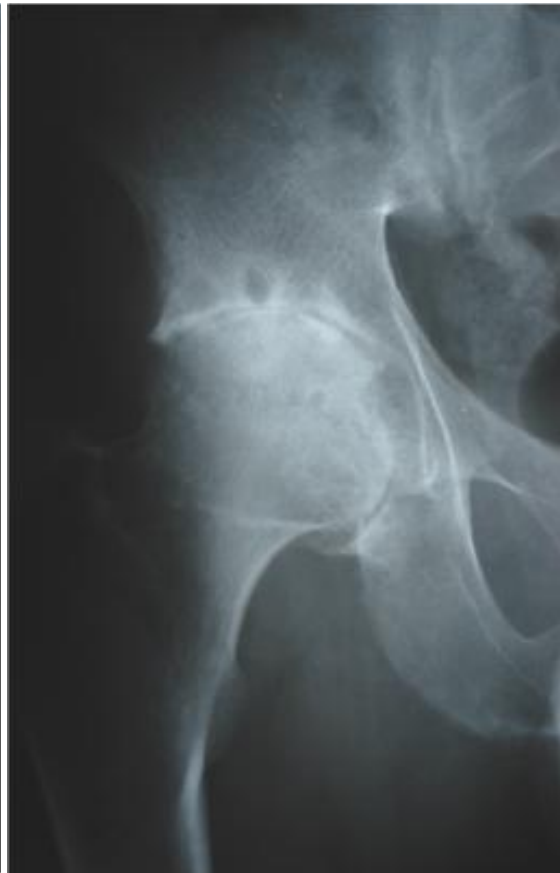Graphique 8 : Répartition des patients selon le PMA postopératoire



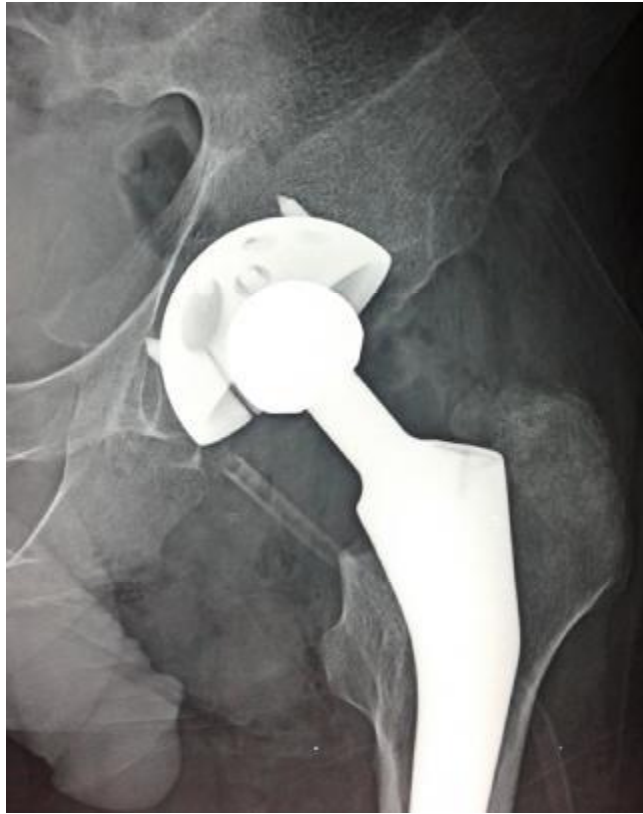Cliché 1 : NE : 392/05, PTH gauche cimentée sur PR (juin 2005)



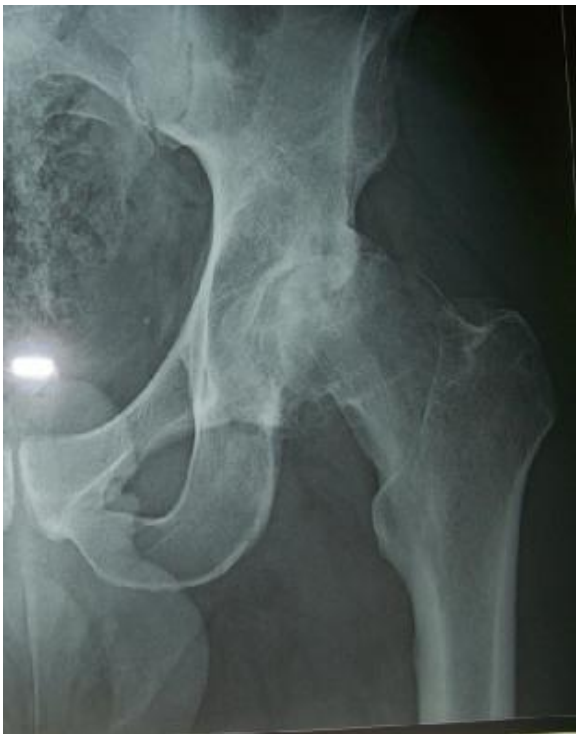Cliché 3 : NE : 963/05, PTH droite non cimentée (décembre 2005) sur SPA



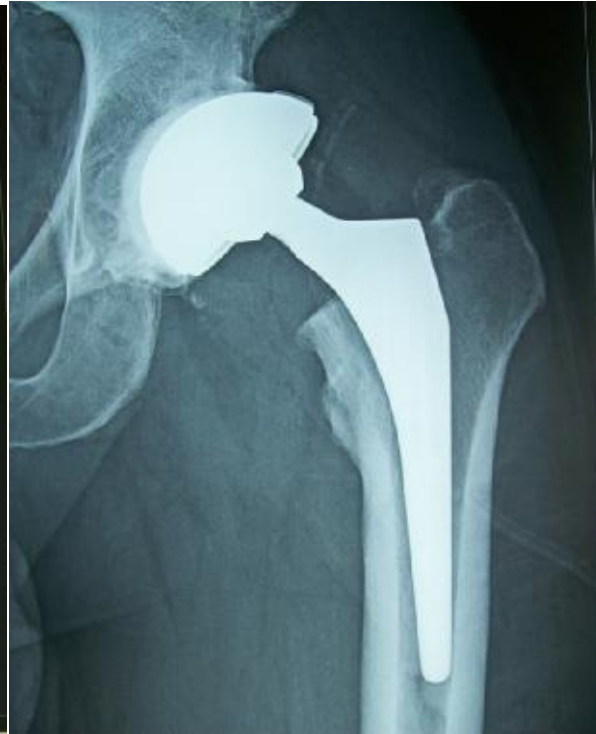Cliché 2 : NE : 963/05, age : 31 ans, coxite droite sur SPA



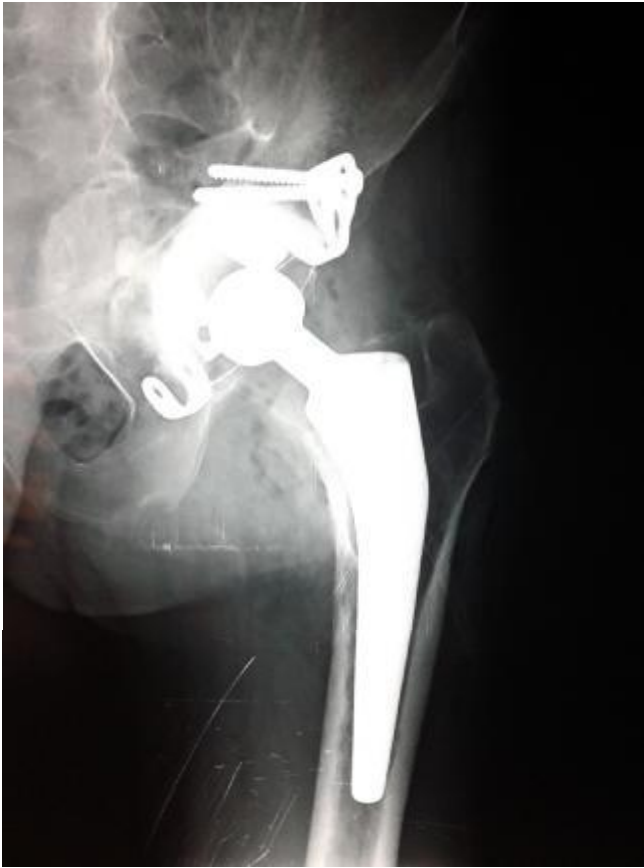Cliché 4 : NE : 280/10, âge : 22 ans,
PTH gauche non cimentée sur SPA



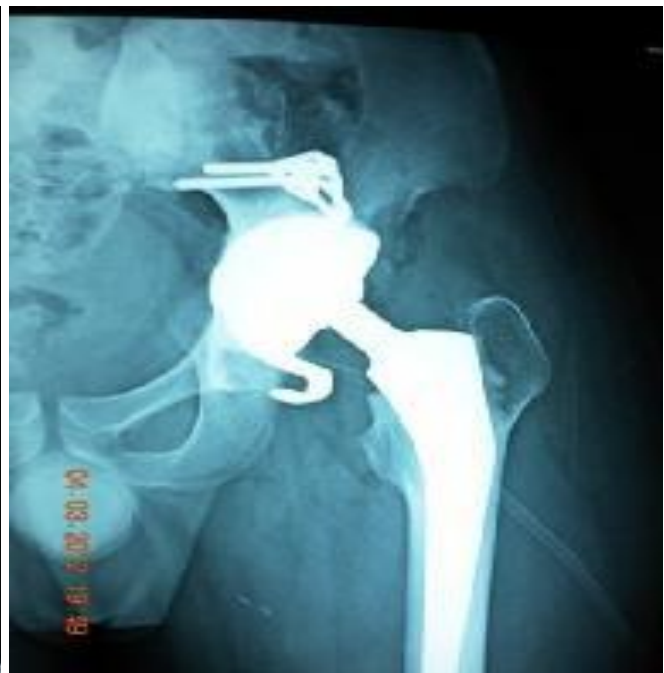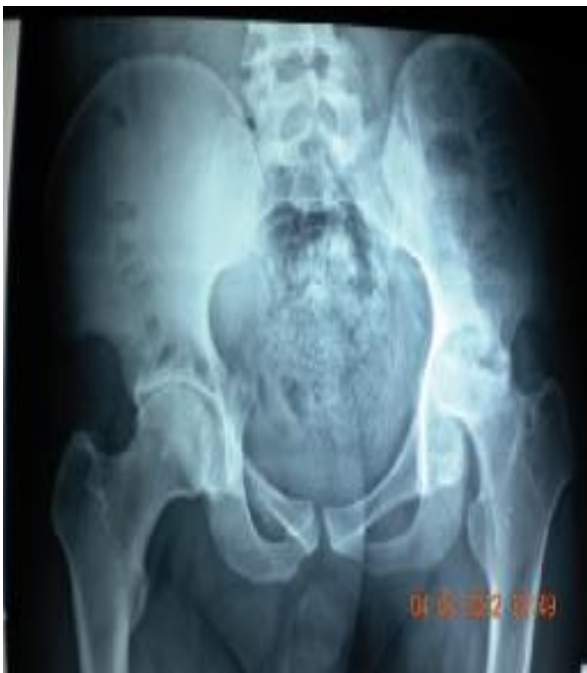Cliché 5 : NE : 195/09 , 44 ans
Coxarthrose gauche sur dysplasie du cotyle



Cliché 6: NE : 195/09, PTH double
mobilité gauche



Cliché 7 : NE : 404/12, âge : 37 ans, PTH gauche sur SPA (croix de kerboull avec cotyle semi rétentif cimenté et tige non cimentée)



SEQUELLES DE COXALGIE AVANT ET APRES LE REMPLACEMENT PROTHETIQUE

XII. DISCUSSION :

1. Les données épidémiologiques :

a. Age :

L'âge comme élément épidémiologique est important à prendre en considération dans la pose d'une PTH. Il est un facteur important déterminant le résultat fonctionnel et la longévité de la prothèse.

Dans sa première série évaluant les résultats de la prothèse de basse friction (low-friction arthroplasty) publiée en 1972, Charnley avait trouvé que plus de 67 % de ses patients avaient un âge supérieur ou égale à 60 ans [66], cet âge avancé est expliqué par le fait que la PTH a été indiquée essentiellement pour le traitement de la coxarthrose. Actuellement et avec le développement de l'industrie de métallurgie, la PTH est indiquée chez des sujets de plus en plus jeunes.

D'une manière générale il a été prouvé que le risque de descellement aseptique diminue d'environ 1,8 % avec chaque an de plus de l'âge du patient au moment de la pose [93].

De l'autre part beaucoup d'études ont objectivé que plus l'âge du patient au moment du traitement est élevé, plus le résultat fonctionnel de la PTH est moins satisfaisant [58].

Auteur	Nombre de cas	Moyenne d'âge
sedel[59]	101	23,4
wangen[60]	44	25
almeida[61]	64	38
kim[62]	78	43,4
RESTREPO[63]	25	17,6
Notre serie	90	30,4

Tableau 4 : Comparaison de la moyenne d'âge avec les autres séries

La moyenne d'âge dans notre série est de 30,4 ans, elle est inférieure a celle de ALMEIDA[61] et KIM[62] et elle est supérieure à celle de SEDEL[59] et WANGEN[60] Cette moyenne d'âge basse est expliquée par le jeune âge de la population marocaine par rapport à la population occidentale et par la fréquence des pathologies touchant le sujet jeune : coxites inflammatoires, coxarthrose post traumatique.

Ceci pose un problème de l'usure du polyéthylène dans la prothèse métal polyéthylène et qui a été mis en question par l'utilisation des céramiques [65].

b. Sexe:

Classiquement, il existe une prédominance féminine parmi les patients candidats à une PTH [66, 67], plusieurs études ont montré qu'en général les femmes sont opérées à un âge un peu plus avancé par rapport aux hommes.

Ceci a été expliqué par le fait que les femmes ont tendance à accepter le traitement médical et la rééducation plus que les hommes [94].

Dans notre série nous avons noté une prédominance masculine, ceci a été

retrouvé également dans les autres séries , notamment celle d'ALMEIDA[61]et de SEDEL[59].

Cette prédominance masculine dans notre série peut être expliquée par la fréquence des coxites inflammatoires notamment la SPA mais aussi des anomalies architecturales.

auteurs	Nombre de cas	Pourcentage des hommes	Pourcentage des femmes
SEDEL[59]	101	58,4%	41,6%
WANGEN[60]	44	36,4%	63,6%
ALMEIDA[61]	64	53,2%	46,8%
KIM[62]	157	50,1%	49,9%
RESTREPO[63]	25	32%	68%
NOTRE SERIE	90	53 ,3%	46,7%

Tableau 5 : Comparaison de la prédominance de sexe avec les autres séries

2. Les indications de la PTH :

Les indications de la PTH restent dominées par la coxarthrose [6], mais l'objectif de la PTH étant de lutter contre la douleur et d'améliorer la fonction de la hanche, elle trouve sa place dans plusieurs autres pathologies traumatiques et dégénératives de la hanche.

a. Les coxites :

❖ Inflammatoires

1ere cause de pose de PTH dans notre série.

Les coxites de la spondylarthrite ankylosante et de la polyarthrite rhumatoïde, surviennent chez des patients à un âge souvent jeune

La possibilité d'un diagnostic précoce aussi bien sur le plan radio-clinique que biologique, doit pouvoir faire bénéficier les malades du traitement médical et surtout de la rééducation fonctionnelle, qui bien conduite, peut reculer assez longtemps le moment de la chirurgie.

Cependant l'enraidissement rapide, voire l'ankylose en position vicieuse, doivent pousser tout chirurgien orthopédiste à agir et opérer ces malades le plus rapidement possible. Il faut essayer au maximum, d'éviter d'arriver au stade de grosses déformations invalidantes. [96]

Dans notre série 30 PTH (30,3 %) ont été implanté pour coxite inflammatoire, dans la série d'ALMEIDA ce pourcentage est de 16 %, alors qu'il ne dépasse pas le 1% dans le registre de la SOFCOT. Le recours fréquent à la PTH dans la coxite inflammatoire dans notre série peut être expliqué d'une part par le confort qu'apporte cette technique pour ces malades souffrant d'une pathologie invalidante, mais aussi par le retard de diagnostic et de prise en charge de ces pathologies.

La PTH pour les coxites inflammatoires exige également des particularités techniques notamment pour faire face aux difficultés anesthésiques par enraidissement des mâchoires ou ankylose rachidienne mais aussi le respect des deux spécificités techniques : l'orientation du bassin lors de l'installation pour prévenir les malpositions prothétiques et les ré ankyloses à éviter par la prévention systématique des ossifications postopératoires [96].

Très peu d'auteurs ont une grande expérience du traitement chirurgical des coxites inflammatoires chroniques, cependant dès 1948, Bicker et Babb [101] ont rapporté les résultats de 32 arthroplasties à cupule, avec des résultats médiocres(50% de mauvais résultats). Taylor [102] en 1950 et Rose [103] en 1961

ont publié respectivement deux séries de 15 et 14 hanches traitées par résection de la tête et du col avec constamment de mauvais résultats.

Les résultats décevants obtenus par la résection de la tête et du col, l'arthroplastie à cupule ou les prothèses cervico céphaliques ne laissent pas beaucoup de choix. Seule l'arthroplastie totale de la hanche permet de redonner une mobilité satisfaisante, indolence et stabilité, et remet le patient rapidement dans le circuit d'une vie active et normale.

Dans les formes bilatérales, les résultats sont d'autant meilleurs quand les deux hanches sont opérées dans des délais assez rapprochés. Dans les cas où il existe une atteinte sévère des genoux, il faut opérer dans un premier temps la hanche et le genou du même côté, puis dans le même ordre les articulations du côté opposé, dans un délai assez bref comme le fait Scott [104] dans les arthrites rhumatoïdes juvéniles avec atteinte des hanches et des genoux.

Le choix de la prothèse reste jusqu'à aujourd'hui un point peu clair. Les PTH Cimentées ont le plus de recul et les meilleurs résultats, cependant peu de publications ont été éditées au sujet de l'utilisation de PTH non cimentées au cours des coxites inflammatoires .

❖ infectieuses :

Généralement un patient qui a eu une coxalgie devenue quiescente commence à exprimer une douleur et une raideur de la hanche atteinte après avoir eu une bonne fonction de la hanche pendant plusieurs années.ces symptômes indiquent une détérioration de l articulation à cause de la coxite dégénérative superposée sur le site de l infection quiescente.

Le traitement de la coxite dégénérative compliquant une coxalgie continue a être un sujet de controverse.les options chirurgicales sont :

L'arthroplastie non prothétique type (Gridlestone Procedure), l'arthrodèse et l'arthroplastie totale de la hanche.

L'indication de l'arthroplastie totale de la hanche tient compte de la gêne fonctionnelle (le handicap) très mal tolérée par les patients avec :

Enraidissement de l'articulation de la hanche atteinte et réduction (limitation) de sa mobilité voire ankylose.

Douleur de la hanche à la marche obligeant le malade à réduire son périmètre de marche.

Retentissement douloureux sur les articulations de voisinage, notamment le rachis lombaire et le genou homolatéral.

Le jeune âge des malades n'a pas constitué un obstacle à la chirurgie prothétique.

Cette coxite invalidante grevait lourdement le pronostic fonctionnel et entravait la vie socio professionnelle de sujets jeunes ce qui a justifié le traitement chirurgical par PTH.

KIM et al rapporte que la prévalence de réactivation de l'infection tuberculeuse au niveau des hanches traitée par PTH cimentée était comparable à celle non cimentée.

Donc les deux types de prothèses peuvent être utilisés pour le traitement de coxalgie car la thermo réaction induite par le ciment chirurgical est sans rapport avec la réactivation.

Des recherches insuffisantes ont été menées concernant l'utilisation d'unciment imprégnés par les antituberculeux (streptomycine, kanamycine, vancomycine et rifampicine).

Cependant les recommandations concernant l'utilisation de ce type de ciment ne peuvent être établies vu que le nombre d'études est très réduit.

Sans oublier le rôle d'un traitement anti bacillaire adapté est primordial pour obtenir la guérison de l'infection encore plus que pour éviter le réveil infectieux dans les cas éteints.

Actuellement, la nouvelle stratégie adoptée au Maroc vise à réduire la durée du traitement antituberculeux et préconise alors un schéma moderne(court), d'une durée de 6 mois 2RHZE/4RH(c'est celui que l'on a adopté au service) en suivant les recommandations des américains et l'OMS basée sur la stratégie appelée directly observedtherapy DOT qui repose sur des prises médicamenteuses contrôlées par une tierce personne comme une infirmière ou un travailleur social.

b.La coxarthrose secondaire :

Nous avons eu un nombre important de cas de coxarthrose secondaire dans notre étude, situation qui peut être expliquée par le retard de diagnostic des pathologies arthrogènes de la hanche d'une part et par la fréquence de la pathologie traumatique de la hanche d'autre part.

▪ Coxarthrose post-dysplasique :

La dysplasie constitue la première cause de coxarthrose secondaire et le patient qui présente un stade avancé relève essentiellement de la chirurgie prothétique [95].

Dans le registre français des PTH de la SOFCOT [6] le taux de PTH posée en France pour la coxarthrose post-dysplasique était de l'ordre de 7,29 %. Dans notre série ce taux est de 15,2 %.Ce taux est de 16% pour la série d'ALMEIDA [61]et de 3% pour SEDEL[59].

DUDKIEWICZ[64]avait étudié une série de 11PTH sur dysplasie du cotyle et avait rapporté les difficultés techniques de cette chirurgie d'une part et la fréquence des complications.

▪ **Coxarthrose post-traumatique :**

Le nombre de PTH implanté pour une coxarthrose post traumatique dans notre série est de 9 (9,1 %), ce taux est de 13,6 % dans la série de SEDEL [59]

c.La coxarthrose primitive :

La coxarthrose primitive constitue la 3eme indication de PTH dans notre série, le pourcentage dans notre série ne dépasse pas les 20 %, ce faible taux de coxarthrose primitive dans notre série peut être expliqué par la prédominance de la pathologie traumatique et inflammatoire.

d. epiphysiolyse fémorale superieure :

Reste une cause de pose de PTH ,dans notre série 10cas ont été retrouvés représentant 9 ,9% ,Ce taux est de 4% dans la série d'ALMEIDA[61]et de9,1% pour SEDEL[59]et de 45,7% pour RESTREPO[63].

e.L'ostéonécrose de la tête fémorale :

Le traitement chirurgical de L'ostéonécrose de la tête fémorale peut être conservateur et consister en un forage simple ou bien associé soit à une greffe spongieuse prélevée de l'épiphyse fémorale, greffe de moelle ou greffon vascularisé à partir du péroné. Il peut consister en une ostéotomie inter trochantérienne de flexion. Lorsque la nécrose est avancée le traitement fait appel à l'arthroplastie totale de la hanche.

Dans notre série 5 cas de nécrose aseptique de la tête fémorale ont été retrouvés, ce qui représente 5,1 % . , celui de la SOFCOT est de 5,46 %, et celui d'Ulf Riede [56] est de 4,2 %. Nous remarquons donc que notre pourcentage de pose de PTH pour ONTF rejoint celui de la littérature.

Katz RL [108] a suivi une série de 31 patients d'ONATF, ont été traites par PTH dont 14 traite par PTH non cimentée et 17 par PTH cimentée. Le recul moyen était de 46 mois, le score de Harris était 88 dans le groupe cimentée et 84 dans le groupe

Non cimentée. Les résultats seraient comme la suite : 4 patients ont garde une douleur de la cuisse dans le groupe non cimenté soit 29 %, et 2 patients ont développé un descellement aseptique dans le groupe cimenté

f. La luxation congénitale de la hanche :

L'arthroplastie totale de hanche dans les séquelles de luxation congénitale de la hanche est techniquement difficile, à la fois au niveau de l'acétabulum qu'au niveau du fémur, en particulier dans les luxations hautes. Ces difficultés ont conduit Charnley et Feagin à les considérer comme une contre-indication à l'arthroplastie totale de hanche. [98]

Dans notre série 3 PTH ont été posées pour séquelles de luxation congénitale de la hanche (3,1 %), ce taux est de 57,1 % dans la série de WANGEN[60] et de 4 % dans la série d'ALMEIDA[61].

Série	Nbr de cas	Coxarthrose primitive	dysplasie	Coxarthrose post traumatique	Coxite inflammatoire	LCH	OTNF	epiphysiolys e
SEDEL	132		4	18			64	12
WANGEN	49					28		
ALMEIDA	64		12		12		24	3
DUDKIEWCZ	11		11					
RESTREPO	35		2	3			16	2
NOTRE SERIE	99	20	15	9	30	3	5	10

Tableau 6 : Les indications de PTH

L'analyse globale des résultats de notre étude en ce qui concerne les indications de la PTH montre la prédominance de la pathologie inflammatoire par rapport à la population occidentale .

3. Le traitement :

a.L'étude préopératoire :

Depuis 1940, la progression des techniques de traitement de la pathologie de la hanche, a connu simultanément la naissance de plusieurs systèmes d'évaluation de l'état de la hanche en pré et en postopératoire [68].

En 1946 POSTEL et MERLE d'AUBIGNÉ, ont créé une cotation clinique de la fonction de la hanche, étudiant la mobilité, la douleur et la stabilité et en leur donnant des valeurs de 1 à 6. Cette cotation est la plus utilisée par les chirurgiens orthopédistes [69].

Dans notre étude, nous avons adopté la cotation de POSTEL et MERLE d'AUBIGNÉ, du fait de sa facilité et de la simplicité de ses paramètres [9].

b.Le type d'anesthésie :

La PTH peut être mise en place sous anesthésie générale ou sous rachianesthésie, les différentes séries de littérature ne mentionnent pas de différence entre les deux techniques [99]. Dans notre série 94,5 % des cas l'anesthésie générale a été utilisée.

Malgré que les rhumatismes inflammatoires, surtout la spondyl arthrite ankylosante, peuvent entraîner des difficultés anesthésiques par enraidissement des mâchoires ou ankylose rachidienne.

c.L'antibioprophylaxie:

La chirurgie prothétique est une chirurgie lourde qui s'adresse généralement à une population âgée, elle est également caractérisée par une durée d'intervention

longue et un séjour hospitalier qui est long, tout cela justifie l'antibioprophylaxie dans ce type de chirurgie.

Tous nos patients ont été opérés sous couverture antibiotique systématique.

d. La voie d'abord :

Les voies d'abord de la hanche pour la pose d'une PTH sont multiples incluant des voies d'abord, antérieures, antérolatérales, trans throchantérienne et postérieures. Chacune de ces voies a ses avantages et ses inconvénients. La voie d'abord trans throchantérienne de Charnley a le plus long recul valable [70].

La voie d'abord postéro externe a été initialement développée par Moore. C'est la voie d'abord la plus souvent utilisée pour la pose d'une PTH, elle est la plus facile techniquement, respectant la continuité longitudinale des moyens fessiers, rapide, et peu hémorragique. Le grand inconvénient qu'on critique à cette voie d'abord est le taux de luxation élevé.

Pour ces avantages, cette voie a été utilisée dans 75,6 % des hanches opérées dans notre série.

La chirurgie mini-invasive fait partie du progrès que connaît la chirurgie prothétique de la hanche sur tout les niveaux. Plusieurs voies d'abord mini-invasive ont été décrites dans la littérature, ce sont en fait des versions modifiées des voies d'abord classiques.

Ses avantages sont :

- Un saignement diminué.
- Une récupération initiale plus rapide.
- Une douleur post opératoire diminuée.
- L'utilisation d'un ancillaire standard.
- Son apprentissage est rapide et progressif

Cette voie a été utilisée dans 24,4 % des hanches opérées.

La voie trans glutéale (Harding) offre l'avantage d'être réalisée indifféremment sur le patient en décubitus latérale ou dorsale avec une excellente exposition articulaire tant sur l'acétabulum que sur le fémur, tout en préservant la continuité ongitudinale de l'appareil abducteur.

Série	Nbre de cas	Voie postérolatérale	Voie antérolatérale	Voie miniinvasive	autre
SEDEL	132	90,1%	3,8%		6,1%
ALMEIDA	75	100%	-	-	-
RESTREPO	35	-	100%	24,4%	-
NOTRE SERIE	99	75,6%	-	24,4%	-

Tableau 7 : Les voies d'abord utilisées

e. Le type d'implants :

La mise en place d'une prothèse totale de hanche réclame la réalisation de contrat technique :

- Fixer les pièces prothétiques dans l'os de façon stable et prolongée.
- Introduire un couple de frottement de façon à diminuer l'usure inévitable.
- Restaurer une architecture articulaire la plus proche possible de la hanche normale et de sa biomécanique.
- La cupule :

C'est la surface articulaire iliaque de la prothèse.

- Cupule cimentée :

L'arthroplastie totale de la hanche cimentée a commencé avec Charnley en 1961. Depuis cette date, plusieurs modalités et techniques de plus en plus développées et adaptées furent réalisées.

KERBOUL [57] est resté fidèle à l'utilisation du ciment ; malgré, selon lui, ses qualités physiques assez médiocres et considère que ce moyen de fixation demeure un excellent matériel d'ajustage qui transmet harmonieusement les contraintes de la prothèse à l'os.

Selon BONNOMET [71] l'accentuation des sollicitations mécaniques au niveau du ciment, aboutit à la libération des microparticules abrasives et à la constitution de granulome au ciment responsable de descellement. Le même auteur a proposé l'adjonction d'un grillage métallique au ciment, pour garantir une bonne résistance.

Pour augmenter la résistance du ciment les auteurs ont proposés :

- Un nettoyage soigneux des surfaces qui reçoivent le ciment. Le sang et les débris osseux diminuent la résistance du ciment.
- Augmenter la pression de scellement pour une meilleure pénétration du ciment dans les surfaces enostées et une meilleure homogénéisation et polymérisation.
- Cupule non cimentée :
- **Fixation primaire :**
- Cupules vissées : il s'agit de cupule dont la face externe comporte un pas de vis, leur permettant d'être implantées et d'acquérir une stabilité primaire par vissage direct dans une cavité cotyloïdienne préparée au préalable à la forme d'implant.
- Cupules impactées « press-fit » : le principe de fixation primaire reprend l'idée de frottement dur de JUDET. En reposant sur l'encastrement en force dans une cavité osseuse parfaitement préparée aux formes de l'implant d'une cupule légèrement surdimensionnée. Au niveau du cotyle, ceci aboutit à la création d'une précontrainte maximale dans les zones périphériques du

cotyle et à l'exercice des forces d'ouverture sur la cavité osseuse. Ce type de cupule est largement utilisé [72,73, 74].

- Cupules appuyées ou ancrées : JUDET [75] considère que la qualité de la fixation primaire joue un rôle primordial dans le comportement de la cupule dans l'avenir.

- **La fixation secondaire :**

Les modifications du relief de la face externe de l'implant métallique à une échelle plus petite, peuvent d'une part autoriser la pénétration de l'os dans les infractirosités du relief et d'autre part permet d'augmenter la surface de contact entre l'os et la prothèse. Plusieurs techniques sont inventées pour atteindre ce but (le sablage, le frittage, l'hydroxyapatite [76],...).

- **Les indications d'une cupule non cimentée :**

Les indications d'une cupule non cimentée sont variables [100]. Les facteurs influençant ces indications sont :

- La discipline du patient, qui doit bien suivre les consignes postopératoires
- L'âge physiologique : les patients jeunes restent privilégiés pour une prothèse non cimentée.
- Le poids du patient : les PTH cimentées sont préférables pour les patients dont le poids dépasse 100 Kg.

- **Tige fémorale :**

- Tige cimentée :

L'utilisation du ciment comme moyen de fixation des pièces fémorales reste un moyen fiable [77, 78].

Il permet une parfaite adaptation entre la tige et l'os métaphyso-diaphysaire, aboutissant à un contact étendu sur les corticales externes et internes. S'il n'est pas

soumis à des contraintes mécaniques, le ciment ne joue qu'un rôle de remplissage antéropostérieur [79].

- **Tige non cimentée :**

Il existe plusieurs variétés de tige non cimentées, les trois variantes les plus connues sont les tiges autobloquantes, les tiges anatomiques et les tiges vissées.

Pour limiter les effets secondaires d'une tige non cimentée sur les structures osseuses, il est nécessaire d'obtenir un parfait équilibre entre le diamètre de l'implant et le canal médullaire, apportant un contact endocavitaire cortical sans introduction en force, ainsi qu'une assise parfaite de l'embase sur le col.

Le remaniement osseux d'adaptation autour des tiges, passe par trois phases successives d'ancrage, de remodelage puis de stabilité. Ce remodelage témoigne de la plasticité de l'os vivant selon les lois de WOLF [80].

Ce mode de fixation paraît adaptable selon CARTILLIER, aux adultes jeunes, parce qu'il respecte le capital osseux et permet une véritable ostéointégration, union de l'os vivant à l'implant inerte [81].

- **Les couples de frottements :**

- **Le couple métal-polyéthylène :**

C'est le couple classique, est le plus utilisé à travers le monde.

- ❖ **Le polyéthylène**

Le polyéthylène est un polymère thermoplastique. En tant que polymère, il est constitué de l'association de molécules d'éthylène C_2H_4 qui s'assemblent pour former de très longues chaînes.

- ❖ **Les matériaux :**

Plusieurs matériaux ont été utilisés en friction avec le polyéthylène : l'acier inoxydable, l'alliage de cobalt-chrome, céramique d'alumine, titane, céramique de zircon.

- **Le couple métal–métal :**

Ce couple métal–métal parfaitement bien conçu a l'avantage de diminuer considérablement l'usure évaluée à 25 microns pendant la première année.

Cependant des questions demeurent car il a été établi, en particulier par l'équipe du Professeur SAILLANT, que cette friction métal–métal entraîne la libération de chrome et de cobalt dans l'organisme, qui sont toxiques et peuvent entraîner des lyses tissulaires.

Chez des patients âgés de moins de 50 ans, le taux de survie est de 100% à 5ans [109] et 98,2% à 7ans [110],chez des patients très jeunes le couple métal–métal conserve des taux de survie excellents(90% à 15 ans de recul) [111].

- **Le couple alumine–alumine :**

L'alumine est un matériau résistant (550M pascals), très rigide et possède une bonne conduction thermique. Les données générales confirment que le couple de frottement alumine—alumine est le plus performant avec une usure de 0,005 mm par million de cycles et une usure linéaire de cinq microns par an.

Chez les patients de moins de 55ans, le taux de survie à 9ans de recul des prothèses totales de la hanche à couple céramique–céramique varie de 93,7%[112] à 96%[113].

- **La cupule double mobilité :**

C'est à Gilles Bousquet que revient le mérite d'avoir défini le concept original de la double mobilité. La tête prothétique est mobile dans un polyéthylène rétentif, lequel reste libre dans une cupule métallique.

Ce type de cupule est indiqué chez des patients ayant un grand risque de luxation : âge élevé, pathologies neurologiques, alcoolisme, faible, trophicité, musculaire, reprise de prothèse et pathologie tumorale.

Dans la série de SEDEL [59] Tous les patients ont reçu un couple alumine 5 types de cotyles différents ont été utilisés. La tige fémorale utilisée avant 1997, était une tige en alliage de titane anodisé lisse avec une collerette, Puis à partir de 1997, une tige sans ciment en alliage de titane corrindonné en forme de coin et recouverte sur toute sa hauteur d'une couche d'hydroxyapatite.

Dans la série de WANGEN [60] Dans tous les cas nous avons utilisé une prothèse non cimentée (36 cupules implantées en press-fit, 7 cupules vissées, avec une pièce fémorale droite recouverte totalement d'hydroxyapatite).

Dans la série de RESTREPO [63] 2 patients ont reçu un couple alumine-alumine, 22 patients un couple alumine-polyéthylène et 11 patients le couple métal-polyéthylène. la tige fémorale est recouverte d'hydroxyapatite .

Dans la série d'ALMEIDA [61] Dans tous les cas nous avons utilisé une prothèse non cimentée avec une pièce fémorale en hydroxyapatite .

Nous avons utilisé dans notre série, 62 prothèses totales de hanche cimentées avec un cotyle semi rétentif F.H et des tiges cimentées droite, et 30 prothèses non cimentées ou 10 étaient avec des cotyles ATLAS et 20 avec des cotyles doubles mobilité.

Série	PTH cimentée	PTH non cimentée	PTH hybride
KIM	–	50,2%	49,8%
WANGEN	–	100%	–
ALMEIDA	–	100%	–
SEDEL	7,6%	39,3%	53,1%
RESTREPO	–	100%	–
NOTRE SERIE	62,2%	30,3%	7,1%

Tableau 8 : Types d'implants

4. Les complications :

- **Les incidents peropératoires :**

Le remplacement prothétique de la hanche est une intervention majeure et peut entraîner des complications graves voire mortelles. Dans les grandes séries, la mortalité en per-opératoire est voisine de 1 %. Elle est liée à l'anesthésie et au choc opératoire surtout chez les sujets porteurs d'affections préexistantes (défaillances cardio-vasculaires et respiratoires, diabète non équilibré).

Dans notre série nous avons eu quatre cas d'instabilité hémodynamique bien jugulée par l'équipe d'anesthésie. Nous n'avons pas eu de décès per opératoire.

Les fractures per opératoire constituent l'incident per opératoire le plus fréquent, elles se produisent dans 4 à 5,6 % pour les fractures du fémur [82, 83], est de l'ordre de 3 % pour les fractures du cotyle [84].

Les facteurs de risque de fracture de fémur dans la PTH sont représentés par le sexe féminin, les PTH non cimentée, la chirurgie préalable de la hanche, et la reprise de PTH [53].

Dans notre série nous avons eu une fracture du fémur per opératoire traitée par plaque vissée et 2 fissurations du grand trochanter et de l'épéron de merkle traités par cerclage, avec bonne évolution.

- **Les complications postopératoires :**

- ❖ **Le décès postopératoire :**

La mortalité pendant les trois mois du postopératoire est généralement due à l'embolie pulmonaire, les accidents cardiovasculaires, les chocs septiques et les accidents vasculaires cérébraux.

Dans notre série nous n'avons pas eu de décès.

La fréquence des complications thromboemboliques et septiques nécessite un traitement préventif par les anticoagulants et les antibiotiques.

❖ **Les complications postopératoires précoces :**

a. Les infections aiguës :

Il s'agit des infections qui surviennent dans les jours qui suivent l'opération et en général avant la fin de la convalescence habituelle [32]. Considérées comme une complication grave de la chirurgie prothétique, ces infections précoces sont à un taux de 0,5 % selon Duparc [85] et peuvent aller jusqu'à 2 % selon Carret. Ce taux a été fortement influencé par : l'utilisation de l'antibioprophylaxie, la recherche et le traitement en préopératoire de tout foyer infectieux chez le patient, le respect des règles d'hygiène et d'asepsie rigoureuse, le contrôle des moyens de stérilisation des salles d'opération et du linge opératoire et des instruments.

Dans notre série nous avons noté deux cas d'infection postopératoire précoce chez 2 patients présentant une spondylarthrite ankylosante qui ont bien évolué sous traitement antibiotique adapté et par les soins locaux.

b. Les complications thromboemboliques :

Les complications thromboemboliques restent parmi les complications les plus redoutables après la chirurgie prothétique de la hanche.

L'augmentation des indications des PTH, a fait accroître le taux des événements thromboemboliques après PTH. Ce taux est variable selon les séries.

Les héparines de bas poids moléculaire (HBPM) sont actuellement le traitement présentant le meilleur rapport « bénéfice/risque » dans la prophylaxie de la chirurgie prothétique de la hanche. La durée de cette prophylaxie est de 30 à 42 jours [86,7]. 2 cas de thrombose veineuse profonde ont été signalé concernant 2 patients ayant une coxarthrose primitive ont bien évolué sous traitement anti coagulant.

❖ Les complications postopératoires tardives :

a. Les infections :

La survenue d'une infection sur une PTH est une complication très grave, mais également difficile à gérer, du fait qu'elle fait intriquer plusieurs intervenants : orthopédiste, anesthésiste, microbiologiste ...etc.

Le staphylocoque est le germe le plus souvent retrouvé. La fréquence des infections des PTH est variable.

Le diagnostic passe par : [34]

- Affirmer l'infection :

- cliniquement :

La douleur est le signe le plus fréquent, l'examen clinique recherche une éventuelle fistule, la fièvre peut exister.

- Biologiquement :

Aucun signe n'est spécifique : hyperleucocytose, une VS accélérée, CRP augmentée.

- L'imagerie :

- La radiographie : est en faveur de l'infection de prothèse :

- Le descellement bipolaire

- La présence de géode endostée

- Les appositions périostées

- Les ossifications péri prothétiques

- Le scanner : il permet de faire le diagnostic de collection para articulaire, d'épanchement néo-articulaire et de fistule cutanée, et il renseigne sur leur topographie précise.

- La fistulographie, la scintigraphie...

- **Identifier le germe :**
- Etape la plus importante pour le diagnostic et le traitement
- Le prélèvement se fait à partir de la fistule, ou par ponction de l'articulation, mais également en per opératoire.
- Le germe le plus souvent retrouvé est le staphylocoque meticilline résistant, et blanc (epidermidis, capitis, hominis...)

On parle d'infection lorsqu'un au moins des critères suivants est rempli : [88]

- Présence de pus
- Germe isolé au niveau du site
- Signes évidents d'infection au niveau du site
- Diagnostic clinique posé par le chirurgien.

La prise en charge d'une PTH infectée est chirurgicale [34].

b. Le descellement :

Il constitue la complication la plus fréquente des PTH [43]. Il peut être septique ou aseptique. Les descellements septiques étaient traités au chapitre «les infections sur PTH». Les descellements aseptiques peuvent concerner la pièce cotyloïdienne ou bien la pièce fémorale ou être bipolaire.

Le descellement aseptique d'une arthroplastie totale de la hanche, reste une complication inévitable jusqu'à l'heure actuelle. Seule une meilleure technique chirurgicale et une implantation correcte, peuvent retarder sa survenue.

Dans notre série 3cas de descellement septique ont été trouvés chez des patients ayant des séquelles de coxalgie et 2cas de descellement aseptique sur coxite inflammatoire .

Série	Nombre de PTH	Recul moyen	Pourcentage de descellement
SEDEL	132	6,9ans	13%
WANGEN	49	13ans	49%
ALMEIDA	75	7ans	16%
RESTREPO	35	10ans	2,8%
NOTRE SERIE	99	5,2ans	2,9%

Tableau 9 : Fréquence de descellement selon les séries

c. Les luxations :

La luxation est, après le descellement, la deuxième complication susceptible de remettre en cause le résultat d'une arthroplastie totale de hanche. Sa fréquence selon les séries publiées se situe entre 0.11 à 9 %. Elle est définie comme le positionnement documenté de la tête fémorale en dehors de son emplacement au niveau du cotyle prothétique [45].

La luxation peut être postérieure le plus souvent, mais également antérieure [42] et elle peut survenir à des délais différents postopératoires et peut être précoce, secondaire ou tardive [88].

Le traitement est d'abord orthopédique consistant en une réduction sous AG. Dans le cas d'une irréductibilité, d'interposition, de désassemblage prothétique, la réduction chirurgicale s'impose. La réduction est suivie d'une traction pendant 6 semaines, puis une rééducation.

Lorsque le traitement chirurgical s'impose, il peut s'agir soit d'un remplacement prothétique, traitement d'une éventuelle pseudarthrose du grand trochanter, suppression de l'effet came (ablation des butoirs osseux, du ciment...).

Dans notre série, on a eu 5 cas de luxation traitée orthopédiquement (un patient ayant une polyarthrite rhumatoïde, 2 patients une coxarthrose sur dysplasie, 2 patients ayant épiphysiolyse fémorale supérieure) ce nombre est de 2 dans la série de SEDEL[59].

d. Les ossifications périarticulaires :

Les ossifications péri prothétiques apparaissent très précocement après l'intervention, en fait dès le 15^{ème} jour postopératoire, une discrète opacité nuageuse est souvent visible sur le cliché standard de face, traduisant la constitution de la trame protéique, qui va ensuite se minéraliser en quelques mois. Dans la littérature, l'apparition d'ossifications péri prothétiques varie de 1 à 27% [89].

La principale conséquence potentielle des ossifications péri-prothétiques reste la perte de la mobilité de la hanche opérée, au maximum, peut survenir une ankylose liée à la constitution d'un pont osseux entre fémur et bassin.

Plusieurs traitements ont démontré une bonne efficacité préventive, les AINS restent l'alternative la plus simple et la moins coûteuse.

La prédisposition à la formation d'ossifications chez des patients porteurs de coxites inflammatoires, surtout dans le cadre de la SPA, après arthroplastie totale de la hanche, reste à l'heure actuelle un sujet de controverse. Leur fréquence et leur importance varient selon les séries de 11% de grade III- IV de Brooker selon Amstutz[105], 14% de grade I - II selon Sochart [106] et 90% de grade 0 - I selon Nourissat [107].

Dans notre série nous n'avons pas eu de cas d'ossification péri articulaires

e. Les fractures du fémur :

Les fractures du fémur survenant sur une prothèse de hanche sont devenues de plus en plus fréquentes.

Différentes séries rapportent une fréquence variable entre 0,1 % et 1,1 % des fractures fémorales sur PTH [92].

3 cas de fracture du fémur dans notre série :une traitée par une plaque vissée et 2 par cerclage

SERIE	NOMBRE DE FRACTURE	POURCENTAGE
SEDEL	2	1,5%
ALMEIDA	4	5,4%
NOTRE SERIE	3	3,1%

Tableau 10 : La fréquence des fractures du fémur sur PTH selon les séries

5. Le résultat fonctionnel :

Le résultat fonctionnel global est satisfaisant avec un score de PMA postopératoire moyen de 17,10, avec un recul moyen de 5,2 ans .

- Excellent dans : 50 hanches opérées (50,5 %)
- Très bon dans : 20 hanches opérées (20,2 %)
- Bon dans : 20 hanches opérées (20,2 %)
- Passable dans : 09 hanches opérées (9,1 %)

6. longévité :

Les résultats des prothèses totales de hanche chez les sujets jeunes sont globalement satisfaisants ce qui rejoint les résultats des différentes séries de la littérature.

Dans la série de SEDEL [59], la survie à 10ans était de 82,1% et a 15ans de 72% avec un recul moyen de 6,9ans (17 descellements ont été déplorés pour une série de 132 PTH) .

Un taux de survie de 49% avec un recul de 13 ans (24 descellements acétabulaires ont été déplorés de l'ensemble des PTH implantées dans la série de WANGEN[60]).

Dans l'étude d'ALMEIDA[61], le taux de survie était à 88% avec un recul de 10 ans (12 hanches ont été reprises(soit 16%)dont 8 pour descellement acétabulaire ont été déplorées pour une série comportant 75 PTH).

Dans l'étude de KIM[62], Un taux de survie à 18 ans est de 87% pour la prothèse hybride et 84% pour la prothèse non cimentée dans une série de 229 PTH.

Dans l'étude de RESTREPO[63], 98% de survie à 10 ans rapportée dans une série de 35 PTH.

Dans notre série, 5 descellements ont été déploré sur 9 ans, soit un taux de survie de 95% ce qui rejoint les résultats de RESTREPO[63] et d' d'ALMEIDA [61].

XIII.RECOMMANDATIONS :

La prothèse totale chez le patient jeune comporte un certain nombre de difficultés. La première tient aux diagnostics responsables qui entraînent des anomalies architecturales majeures, des risques infectieux, qui poseront surtout des problèmes de technique et de tactique chirurgicale. La deuxième concerne le choix des matériels implantés sachant qu'à ce jour, seul le couple alumine/alumine dans des configurations correctes permet d'espérer une implantation prolongée et donc une stratégie à long terme sans conséquence sur le résultat fonctionnel. La maîtrise actuelle des techniques opératoires et la qualité des matériaux de prothèses nous permettent d'être sereins lorsqu'une prothèse de hanche doit être implantée chez un sujet jeune ; on doit cependant rester maître de sa technique, de son environnement professionnel et du choix de la prothèse que nous souhaitons implanter. Il est préférable d'avoir une bonne expérience de ces cas complexes, de sélectionner les matériaux en possédant des connaissances suffisantes sur leur qualité et leur possibilité de dégradation ultérieure. Munis de tous ces garde-fous, il est possible de proposer cette intervention même à des sujets extrêmement jeunes sans avoir l'impression de les entraîner dans un futur fait de catastrophes ; il sera aussi important qu'ils parviennent psychologiquement à oublier qu'ils sont porteurs d'un matériel prothétique.

CONCLUSION

L'arthroplastie totale de hanche est devenue une pratique courante est bien codifiée en chirurgie orthopédique. Ses résultats fiables et très encourageants font d'elle la technique de choix pour traitée une hanche douloureuse est peu ou pas fonctionnelle. Ceci ne cache pas ses complications qui peuvent être fâcheuses et mettre en jeu le pronostic fonctionnel du membre voir vital du patient.

Implanter une PTH chez un patient souffrant d'une hanche douloureuse constitue un contrat entre le malade et son chirurgien, puisque l'évolution vers l'usure est inéluctable, ce qui veut dire qu'une reprise sera nécessaire à un certain moment du suivi du patient.

A travers l'étude de notre série, qui reste restreinte par rapport à d'autres séries de la littérature et en la comparant à d'autres séries .on se rend compte de la fréquence de plus en plus augmentée du nombre de PTH posée par an au Maroc, mais également des compétences nationales en matière de la technique chirurgicale.

Il est donc l'heure de mettre à l'existence un registre national marocain des PTH, qui va aider à standardiser les attitudes, évaluer les résultats et tirer des conclusions pour établir des consensus nationaux en matière des PTH.

De l'autre part, le recours à la reprise inéluctable dans l'avenir impose l'instauration de banques d'os pour combler les éventuelles pertes de substances osseuses.

RESUMES

RESUME

Ce travail est une étude rétrospective concernant 90 patients âgés de moins de 50 ans colligés au service de traumatologie orthopédie de CHU Hassan II de Fès entre MAI 2004 et MAI 2013 ayant bénéficié d'un remplacement prothétique de la hanche par une prothèse totale pour des indications diverses.

Notre objectif à travers l'étude de cette série est de montrer l'intérêt de la PTH dans l'amélioration de la gêne fonctionnelle et l'impact sur la qualité de vie des patients souffrant de maladie dégénérative ou traumatique de la hanche.

Cette étude comprend 90 patients soit 99 hanches, dont 48 hommes et 42 femmes (le sexe ratio est de 1,14). L'âge moyen de nos patients au moment de l'intervention est de 30,4 ans avec des extrêmes d'âge de 20 et 49 ans. Tous les malades ont été évalués cliniquement et radiologiquement, avec une évaluation de la hanche par la cotation de Postel – Merl D'Aubigne en pré et en postopératoire.

Les indications de PTH dans notre série étaient variables, la coxarthrose primitive a été retrouvée chez 20 patients (20,2 %), la coxarthrose secondaire chez 42 patients (42,4 %) (9 cas post-traumatique, 5 cas pour ostéonécrose de la tête fémorale, 15 cas post-dysplasique, et 3 pour séquelle de luxation congénitale de la hanche, 10 pour epiphysiolyse fémorale supérieure), 30 PTH ont été posées pour coxites inflammatoires, 7 pour des séquelles de coxite infectieuse.

L'anesthésie générale a été utilisée dans 94,5 % des cas, et la voie d'abord qui a été utilisée était la voie postéro externe de Moore dans 75,6 % des cas, la voie mini-invasive postérieure modifiée de la hanche dans 24,4 % des cas. Les prothèses implantées chez les malades opérés étaient cimentées dans 62 cas, non cimentées dans 30 cas, et hybrides dans 7 cas.

Les complications postopératoires étaient : 4 cas d'instabilité hémodynamique per opératoire, deux cas d'infection précoce, deux cas de complications thromboemboliques, 5 cas de luxation précoce, 3 cas de descellement septique, deux cas de descellement aseptique. Le recul postopératoire moyen est de 5,2 ans, avec des extrêmes de 1 an et 2 mois, et 9 ans. Le PMA postopératoire était excellent chez 50 hanches opérées, très bon chez 20, bon chez 20, et passable chez 09.

L'étude de notre série nous a permis de mettre le point sur la PTH comme technique chirurgicale efficace pour le traitement d'une hanche douloureuse ou non fonctionnelle, et de la nécessité d'une surveillance strict en postopératoire pour guetter les éventuelles complications.

ABSTRACT

This work is a retrospective study of 90 patients aged moins than 50 yearswho has benefited from total hip arthroplasty at the department of orthopedic surgery of CHU Hassan II of Fez between MAI 2004 and MAI 2013. The aim of our study is to show the value of total hip replacement as successful surgical procedures in the treatment for long-term pain and in restoration of function for patients with diseased or damaged hip.

In this study we include 90 patients (99 hips); there were forty eight men and forty tow women. The mean age at the time of surgery is 30, 4 years (range: 20 years and 49 years).

All patients have been evaluated by clinical examination and radiography of hip and functional level was estimated by the Merle d'Aubigné and Postel score. The different diagnoses that indicate total hip replacement were: primary arthritis in 20 patients, secondary arthritis in 42 patients (9 cases of post-traumatic osteoarthritis, 5 cases of femoral head necrosis, 15 cases of dysplasia, 3 cases of hip congenital luxation and 10cases of epiphysiolisis), 30 cases of inflammatory arthritis, 7 cases of squeals of septic arthritis.

In this series, 94, 5 % of patients were operated under general anesthesia. The Moore posterolateral approach was used in 75, 6 % of hips, the modified posterior minimal approach in 24, 4 %. Prostheses were cemented for 62 hips, uncemented for 30 hips, and hybrid for 7. Postoperative complications were: 4 cases of preoperative hemodynamic instability, 2 cases of early postoperative infection, 2 cases of thromboembolic complications, 5 cases of early dislocation, 3 cases of septic loosening, two cases of aseptic loosening.

The average follow-up of this study is 5.2 years, and the PMA postoperative score is excellent in 50 hips, very good in 20 hips, good in 20 hips, and medium in 09 hips.

According to this study we conclude that total hip arthroplasty is a successful surgical procedure to stop pain and to increase hip function.

ملخص

إن هذا العمل عبارة عن دراسة استيعادية بخصوص 90 مريضا استفادوا من عملية البذلة الكاملة للورك أنجزت بمصلحة جراحة وتقويم العظام بالمركز الأستشفائي الجامعي الحسن الثاني بفاس يتمثل هدفنا من خلال هذه الدراسة في توضيح مدى أهمية البذلة الكاملة للورك في تحسين الخلل الوظيفي والتخفيف منه و القضاء على حدة الألم.

تتضمن هذه الدراسة 90 مريضا، أي 99 وركا، ينقسمون إلى 48 رجلا و 42 امرأة، كان متوسط السن عند إجراء العملية 30.4 سنة. كل المرضى خضعوا للمراقبة الطبية من خلال الفحص السريري والشعاعي. (فحص الحوض بالأشعة من الأمام). ترقيم ميرل أوبيني " استعمل لتقييم حالة الورك قبل وبعد العملية الجراحية يتعلق الأمر ب 20 حالة فصال الورك الأولي 42 بذلة كاملة للورك اقترحت بالنسبة لفصال الورك الثانوي (9 حالات: عقابيل بعد الرده ، 5 حالات نخر غير تعفني غير ردهي برأس عظم الفخذ ، 15 حالات خلل تنسج في الحق ، ثم 3 حالات عقابيل بعد الخلع الخلفي للورك)، 30 حالة التهاب الورك الالتهابي، 7 حالات التهاب الورك التعفني وتم استعمال التخدير العام في 94.5% من الحالات. المأتي الخلفي الخارجي "المور" اعتمد في 75.60% من الحالات ، وتم استعمال المأتي المصغر الخلفي المعدل في 24.4% من الحالات.

إن البذلات الكاملة للورك كانت من الإسمنت في 62 حالة ، غير إسمنتية في 30 حالة و من الهجين في 7 حالات وقد تمثلت مضاعفات ما بعد الجراحة في حصول: 4 حالات مع عدم استقرار الضغط الدموي، حالتها التهاب تعفني مبكر ، حالتها التهاب الوريد الحثاري، 5 حالات خلع بالبذلة المبكر ، 3 حالات فك الختم التعفني للبذلة، حالتها فك الختم الطاهر للبذلة لقد كانت النتائج بعد الجراحة مقنعة، إذ كان ترقيم "ميرل أوبيني" ممتازا في 50 وركا ، جيدا جدا في 20 وركا ، جيدا في 20 وركا ومستحسنا في 09 وركا، مع متوسط تراجع في حدود 5.2 سنة.

لقد أثبتت نتائج هذه الدراسة مدى جدوى ونجاعة البذلة الكاملة للورك في علاج الأمراض المزمنة للورك

BIBLIOGRAPHIE

1. **Pirgent F**
L'histoire des prothèses de hanche
Thèse de médecine paris 1985
2. **Bouchet, J Cuilleret**
Anatomie topographique et descriptive et fonctionnelle, Tome 3b le membre inf
3. **A Daoudi, K Chakour**
Atelier de dissection de la hanche, février 2007.
Laboratoire d'anatomie, de microchirurgie et de chirurgie expérimentale,
Faculté de médecine et de pharmacie de Fès.
4. **Lahlaidi A**
Anatomie topographique- application anatomo-chirurgicale.
Vol I. Les membres 269-279.
5. **ODRI Guillaume**
Les Moyens d'Union de l'Articulation Coxo-fémorale
Laboratoire d'anatomie de faculté de médecine de Nantes. 2005-2006
6. **Christian Delaunay**
Registre des Prothèses Totales de Hanche de la SOFCOT Rapport 2009
7. **B. Petitdant**
L'arthrose : pour en savoir plus
KinesitherRev 2007;(66):24-7
8. **Darnault**
Rééducation de la hanche opérée
EMC-Kinésithérapie 1 (2005) 1-32
9. **A. Blanchard-Dauphin,**
Évaluation de l'incapacité fonctionnelle et de la qualité de vie en orthopédie
EMC de l'appareil locomoteur 4-001-M-10
10. **Cooperman DR**
Acetabular dysplasia in the adult.
Clin Orthop 1983 ; 175 : 79-85
11. **P. Ficat**
La coxarthrose post-dysplasique
Cahier d'enseignement SOFCT, 11, 1980, pp : 55 à 39

12. J.P Courpied, I vastel

Traitement chirurgical de la coxarthrose
Encyclopédie médico-chirurgicale 14-315-a-10

13. R.Ganz

La chirurgie conservatrice dans la coxarthrose
Cahier d'enseignement de la SOFCOT, 1994 P 33,40

14. P. Hernigou

Ostéonécroses non traumatiques des épiphyses de l'adulte
EMC de l'appareil locomoteur 14-028-A-10

15. P. Gallinaro

Chirurgie conservatrice des nécroses de la tête fémorale
Sofcot 1992; 42: 99-110 Expansion Scientifique 1992

16. Pierre Lafforgue

Ostéonécrose de la tête fémorale
Revue du Rhumatisme 76 (2009) 166-172

17. J.P.Courpied

Le remplacement prothétique d'une hanche ankylosée
Cahier d'enseignement de la SOFCOT, 1988 PP 49,60

18. S Nazarian ME Müller

Voies d'abord de la hanche
Encyclopédie médicochirurgicale, Elsevier, Paris 44-600

19. AUSTIN T. MOORE

The Self-Locking Metal Hip Prosthesis
J Bone Joint Surg Am. 1957; 39:811-827.

20. Hardinge K

The direct lateral approach to the hip
J Bone Joint Surg 1982 ; 64 B : 17-19

21. AEImrini

Modified posterior minimal approach of the hip
Arch OrthopSurg (2006) 126: 429-430.

22. Gandhi Anthony Marchie

Computer navigation in total hip replacement: a meta-analysis
International Orthopaedics (SICOT) (2009) 33:593-597

23. S. Paratte

Chirurgie assistée par ordinateur de l'implant acétabulaire dans les prothèses totales de hanche : intérêts, limites et perspectives

Maîtrise Orthopédique n°175 – juin 2008

24. A. Dambreville

Les prothèses de hanche sans ciment, techniques opératoires, problèmes et Solutions.

Springer-verlag France, 2004

25. F. Boutayeb

Prothèse totales de hanche non cimentée : à propos d'une série de 45 cas rev.

Mar. Chir.orht.traum., 2002, 14,53–55

26. B.G. Weber

Couple métal métalmetasul pour prothèse totale dehanche : développement et premiers résultats

Maîtrise Orthopédique n°46 – septembre 1995

27. C. Delaunay

Couples de frottement des PTH Ce qu'un chirurgien orthopédiste devrait savoir
Cahier SOFCOT, 2001

28. N. Passuti

Couples de frottement dans les prothèses totales de hanche

Revue de chirurgie orthopédique et traumatologique (2009) 95S, S32—S40

29. J.-L. Cartier

La cupule à double mobilité – principes de fonctionnement et spécificités opératoires

Maîtrise Orthopédique n°121 – février 2003

30. M.H. Fessy

La double mobilité

Maîtrise Orthopédique n°152 – mars 2006

31. Postel M.

Les complications des PTH

EMC techchirorthop 44668

32. Craig J

Complications of Total Hip Arthroplasty: Neurovascular Injury, Leg–Length

Discrepancy, and Instability

Hospital for Joint Diseases Volume 60, Numbers 3 & 4 2001–2002

33. Jorge S

Total Hip Arthroplasty

West j med 1995; 162:243–249

34. A. Lortat Jakob

Prothèse totale de hanche infectée

Cahiers enssofcot, 1998

35. C. Veilpeau

Sauvetage des prothèses totales de hanche infectées

Cahiers enssofcot, 1994

36. H. W. Buchholz,

Management of deep infection of total hip replacement

Jbjsbr, 1981; 63; 342–53

37. H.Olivier

Traitement des détériorations cotyloïdiennes aseptiques des PTH

Cahiers enssofcot, 95

38. Issack PS

Acetabular component revision in total hip arthroplasty. Part II: management of major bone loss and pelvic discontinuity

Am. Jour. Orthop 2009 Nov; 38(11):550–6

39. M. Kerboul

Le traitement des descellements fémoraux aseptiques de PTH

Cahiers enssofcot, 1998

40. L-J. Yuan, C-H. Shih

Dislocation after total hip arthropl

Arch Orthop Trauma Surg (1999) 119:263–266

41. Joaquin Sanchez-Sotelo

Hospital Cost of Dislocation after Primary Total Hip Arthroplast

Bone Joint Surg Am. 2006;88:290–294

42. M. Di Schinoa

Étude d'une série de luxations antérieures après arthroplastie totale de hanche.
Revue de chirurgie orthopédique et traumatologique (2009) 95, 705—711

43. Judet J

Que devient le malade ayant une PTH
Concours médicales, 14-10-1978, 100-37-5971-2

44. Delee, J. G, J. Charnley

Radiological demarcation of cemented sockets in total hip replacement.
Clin.Orthop, 121: 20-32, 1976

45. Urban Hedlundh

Surgical experience related to dislocations after total hip arthroplasty
J Bone Joint Surg [Br] 1996;78-B:206-9

46. Vives et coll

Descellement aseptique des PTH repris par prothèse cimentée
Rev .chir.orth.1989, 75, supplement I, 23-60

47. He Rong-Xin

Position of the prosthesis and the incidence of dislocation following total hip replacement
Chin med j 2007; 120(13):1140-1144

48. Emilios E

Prevention of heterotopic ossification in high-risk patients with total hip arthroplasty: the experience of a combined therapeutic protocol
International orthopaedics (SICOT) (2006) 30: 79-83)

49. Burd TA

Heterotopic ossification prophylaxis with indomethacin increases the risk of longbone nonunion
J Bone Joint Surg [Br] 2003;85-B:700-5

50. Fransen M

Safety and efficacy of routine postoperative ibuprofen for pain and disability related to ectopic bone formation after hip replacement surgery (HIPAID): randomised controlled trial
BMJ 2006; 333:519

51. Pellegrini VD

Prevention of heterotopic ossification with irradiation after total hip arthroplasty:

radiation therapy with a single dose of eight hundred centigray administered to a limited field.

J Bone Joint Surg [Am] 1992; 74-A: 186-200

52. Emilios E

Combined radiotherapy and indomethacin for the prevention of heterotopic ossification after total hip arthroplasty

Strahlentheronkol 2009 · no. 8

53. Ricardo Fernandez-Fernandez

Peroperative fractures in uncemented total hip arthrography

International orthopaedics (sicot) (2008) 32:307-313

54. F. Bonomet

Classification des fractures du fémur sur prothèse de la hanche

Symposium SO.F.C.O.T. 2005

55. Charnkey J

clin ortho relat res. Clin 1975 Oct;(112):170-9)

56. F. Thevenin

Imagerie des prothèses de hanche

EMC 31-314-A-10

57. Kerboul M

Arthroplastie totale de hanche par voie transtrochantérienne

Encyclopédie médico-chirurgicale 44-665

58. Nancy L

Patient characteristics that affect the outcome of total hip arthroplasty: a review

Ca Jou of Sur 1998; 41:188-95

59. Nizard, R, Pourreyron, D, Raould, A, Hannouche, D, Sedel, L.

Alumina-on-alumina hip arthroplasty in patients younger than 30 years old.

Clin Orthop Relat Res 2008;466:317-23.

60. Hip arthroplasty in patients younger than 30 years: excellent ten to 16-year follow-up results with a HA-coated stem
International Orthopaedics
April 2008, Volume 32, Issue 2, pp 203–208
61. Mid- to long-term outcome of cementless total hiparthroplasty in younger patients
Fernando Almeida, Laura Pino, Antonio Silvestre, Francisco Gomar
Journal of Orthopaedic Surgery 2010;18(2):172–8
62. Comparison of total hip replacement with and without cement in patients younger than 50 years of age: the results at 18 years.
April 2011 93-B:449–455.
63. Uncemented total hip arthroplasty in patients less than twenty-years
Camilo RESTREPO, Thomas LETTICH, Nathan ROBERTS, Javad PARVIZI, William J. HOZACK
ActaOrthop. Belg., 2008, 74, 615–622
64. Total hip arthroplasty in patients younger than 30 years of age following developmental dysplasia of hip (DDH) in infancy
Archives of Orthopaedic and Trauma Surgery
April 2002, Volume 122, Issue 3, pp 139–142
65. B. M. Wroblewski
Charnley low-frictional torque arthroplasty in patients under the age of 51 years
J Bone Joint Surg [Br] 2002;84-B:540–3.
66. John Charnley
The long-term results of low-friction arthroplasty of the hip performed as a primary intervention
Jbjs 54 B, NO. 1, FEBRUARY 1972
67. Peter Söderman
Outcome after total hip arthroplasty
ActaOrthopScand 2001; 72 (2): 113–119

68. RC Johnston

Clinical and radiographic evaluation of total hip replacement. A standard system of terminology for reporting results
J Bone Joint Surg Am. 1990;72:161–168.

69. Merle d'Aubigné

Cotation chiffrée de la fonction de la hanche
Rev. Chir. ortho. Réparatrice de l'applocom, 1997, 56 : 481– 486

70. Brett R

Surgical approaches in total hip arthroplasty a review of the mini–incision and MIS literature
Bulletin of the NYU hospital for joint diseases 2007; 65(1):5–18

71. Bonnomet. F, Kemp J.F

Concept du ciment armé, étude clinique, anatomopathologique, expérimentale et radiographique

72. Girardin .P, Bousquet. G

Résultats des prothèses totales de hanche sans ciment vissées pour la pièce fémorale, et sphérique impactée pour le cotyle. A propos de 160 cas
Rev.Chir.Orthop.1991, 77

73. SCHMIT D

Prothèse totale de hanche sans ciment à effet de surface miniadréporique.
Evaluation radiologique avec un recul de 5 à 10 ans
Rev.Chir.Orthop.1991, 77

74. William. J, Herzwurm. P

Treatment of pelvicoosteolysis associated with a stable acetabulum component inserted without cement os port of a total hip replacement.
J. Bone Joint Surg.1997, 79 A(11) : 1628–1639.

75. Judet. H

Résultats à plus de 10 ans des prothèses totales de hanche sans ciment pro–métal de R.Judet
Rev.Chir.Orthop. 1990, 76.

76. Dumbleton. J

Hydroxyapatite–coated prosthesis in total hip and knee arthroplasty
J. Bone Joint Surg. Am. 2004; 86–A: 2526–2540.

77. GX Ni

Cemented or uncemented femoral component in primary total hip replacement? A review from a clinical and radiological perspective
Journal of Orthopaedic Surgery 2005; 13(1):96–105,

78. Callaghan

Charnley Total Hip Arthroplasty with Cement: minimum twenty-five-year follow-up by JBJS vol. 82-a, no. 4, April 2000

79. Vives P

Résultats radiologiques à 10 ans d'une tige cimentée au contact de l'os.
Rev.Chir.Orthop., 1992, 78(suppl.I)

80. Marott J.H, Lord G, Blanchard J.P

Le remodelage osseux dans les prothèses totales de hanche sans ciment
Rev.Chir.Othop. 1992, 78.(suppl. I)

81. Cartillier J.C, Kohler R., Garin CH

Arthroplastie totale de hanche avant l'âge de 25 ans, critères cliniques difficulté techniques et exigences implantologiques : à propos d'une série de 25 cas
Rev.Chir.Orthop, 1993, 79 (suppl.I)

82. Cannault P

Arthroplastie totale de hanche par voie de Harding et par trochantérotomie
RevChir Ortho, 1995– 8:44–50

83. Wicart Ph

Arthroplastie totale de hanche paralytique revchirorthop, 1999, 85 :581–90

84. Duparc J, Massin P

Prothèse totale de hanche avec des anneaux vissés
Rev ChirOrth, 1991, 77:221–31.

85. Binns M, Costigan

Prothèse totale de hanche le côté le plus souvent opéré.
RevChirOrth, 1991, 77:267–77)

86. P. Mismetti

Prévention de la maladie thromboembolique en orthopédie et traumatologie,
Annales Françaises d'Anesthésie et de Réanimation 24 (2005) 871–889,

87. Jeanne Barré

La thromboprophylaxie après prothèse totale de hanche ou du genou
Le praticien en anesthésie réanimation 2006

88. D. Hutten

Luxations et sublaxations des prothèses totales de hanche
Conférencesd'enseignement 1996; 55: 19-46

89. DetingXue

Selective COX-2 inhibitor versus nonselective COX-1 and COX-2 inhibitor in
the prevention of heterotopic ossification after total hip arthroplasty: a meta-
analysis of randomised trials
International Orthopaedics (SICOT) 15 October 2009

90. Burd TA, Hughes MS, Anglen JO

Heterotopic ossification prophylaxis with indomethacin increases the risk of
longbone nonunion
J Bone Joint Surg [Br] 2003;85-B:700-5. 46

91. Fransen M, Anderson C, Douglas J, et al.

Safety and efficacy of routine postoperative ibuprofen for pain and disability
related to ectopic bone formation after hip replacement surgery (HIPAID):
randomised controlled trial
BMJ 2006; 333:519

92. David G

Periprosthetic Fracture of the Femur after Total Hip Arthroplasty
JBJS Am, 79, NO. 12, DECEMBER 1997

93. Peter Münger

Patient-related risk factors leading to aseptic stem loosening in total hip
arthroplasty a case-control study of 5,035 patients
ActaOrthopaedica 2006; 77 (4): 567-574

94. R. Geissberger

MedizinischeLeistungenbeiHüftgelenkersatz-Operiertenvor, während und nach
der Operation
Dissertation, University of Basel, Switzerland, 2001

95. Papachristou G

Total hip arthroplasty for developmental hip dysplasia
International Orthopaedics (SICOT) (2006) 30: 21–25
DOI 10.1007/s00264-005-0027-1

96. F. Boutayeb

Arthroplastie Totale De Hanche Pour Spondylarthrite Ankylosante (SPA) (A
Propos De 9 Cas)
Rev MarocChirOrthopTraumato 2006; 28: 10–12

97. F. Boutayeb

Fracture Du Col Fémoral Associée A Une Fracture Du Cotyle Homolatéral
Traitée Par Arthroplastie Totale De Hanche Cimentée
Rev MarocChirOrthopTraumato 2007; 30: 52–53

98. Young–Hoo Kim

Influence of Patient, Design, and Surgery Related Factors on Rate of
Dislocation after Primary Cementless Total Hip Arthroplasty
The Journal of Arthroplasty Vol. 24 No. 8 2009

99. Christopher Gonano

Spinal versus General Anesthesia for Orthopedic Surgery: Anesthesia Drug and
Supply Costs
AnesthAnalg 2006;102:524 –9

100. Kinnard P

Les prothèses de hanche isoélastique de Butel : une étude prospective limitée
Rev.Chir.Orthop. 1994, 8: 316–319

101. BICKER W. H., BABB F. S.

Cup arthroplasty of the hip.
J. Bone joint surg., 1948, 30A, 647–656.

102. TAYLOR R.

Pseudarthrititis of the hip joint.
J. Bone joint surg., 1950, 32B, 161–165.

103. ROSE G. K.

The surgical mangement of the ankylosing spondylitis.
Rheumatism, 1961, 17, 63–69.

104. **SCOTT R. D., SAROKHAN A. J., DALZIEL R.**
Total hip and total knee arthroplasty in juvenile rheumatoid arthritis.
Clin.Orthop., 1984, 182, 90-98.
105. **COVENTRY M.B., SCANLON P.W.**
The use of radiation to discourage ectopic bone.A nine-year study in surgery about the hip.
J Bone joint Surg 1981 ; 63-A : 201-208
106. **SOCHART, DAVID H., MARTYN L.**
Long-term results of total hip replacement in young patients who had ankylosingspondylitis.Eighteen to thirty-Year results with Survivorship analysis.
J Bone Joint Surg [Am] 1997; 79-A; 1181-9.
107. **NOURISSAT CH.**
La prothèse de hanche dans l'arthrite inflammatoire
Revue de chirurgie orthopédique, 1998 ; 84, 95-97.
108. **Katz, R.L., et al**
Total hip arthroplasty in patients with avascular necrosis of the hip. Follow-up observations on cementless and cemented operations. ClinOrthopRelat Res, 1992(281): p. 145-51.
109. **Migaud H,JobinA,ChantelotC**
Cementless metal-on-metal hip replacement in patients less than fifty years of age
J arthroplasty2004 ;19(supp13) :23-8
110. **Dorr L,WanZ,LongjohnD,DuboisB,Murken R**
Total hip arthroplasty with use of the metasul metal-on-metal articulation: four to seven year results
J Bone joint Surg Am 2000 ;82 :789-98
111. **Girard J,BocquetD,AutissierG,FouilleronN,FronD,Migaud H**
Metal-on-metal hip arthroplasty in patients thirty years of age or younger
J Bone joint Surg Am 2010 ;92 :2419-26

112. Bizot P,NizadR,WitvoetJ,Sedel L

Hybrid alumina total hip arthroplasty in patients younger than 55 years 6 to 11 years evaluation

J Bone joint SurgBr 2004 ;86 :190-4

113. Murphy S,TimoM,Tannast M

2 to 9 year clinical results of alumina ceramic-on-ceramic THA

Clin orthopRelatRes 2006 ;453 :97-102