



UNIVERSITE CADI AYYAD
FACULTE DE MEDECINE ET DE PHARMACIE
MARRAKECH

ANNEE 2010

THESE N° 35

LA MALADIE DE VON RECKLINGHAUSEN: A PROPOS DE 6 CAS

THESE

PRESENTEE ET SOUTENUE PUBLIQUEMENT LE .../.../2010

PAR

Mlle **Asma ALLALI**

Née le 19/11/1984 à Boujaad

POUR L'OBTENTION DU DOCTORAT EN MEDECINE

MOTS-CLES :

Von Recklinghausen – Phacomatoses – Enfant – Tâches café au lait – Nodules de Lisch – Evolution – Traitement

JURY

Mr.	M.SBIHI	PRESIDENT
	Professeur de Pédiatrie	
Mr.	M.BOUSKRAOUI	RAPPORTEUR
	Professeur de Pédiatrie	
Mr.	M.LMEJJATI	} JUGES
	Professeur agrégé de Neurochirurgie	
Mr.	S.AMAL	
	Professeur agrégé de Dermatologie	
Mr.	A. MOUTAOUAKIL	}
	Professeur d'Ophtalmologie	
Mr.	R.ELFEZZAZI	}
	Professeur agrégé de chirurgie pédiatrique	



جامعة القاضي عياض كلية الطب و الصيدلة مراكش

أطروحة رقم 35

سنة 2010

مرض فونركلنكهوزن حول ست حالات الأطروحة

قدمت ونوقشت علانية يوم 19\11\2010

من طرف

الآنسة أسماء علالي

المزودة في 19/11/1984 بأبي الجعد

لنيل شهادة الدكتوراه في الطب

الكلمات الأساسية:

فونر كلنكهوزن - فاكوماطوز - طفل - بقع قهوة وحليب - عقيدات ليش - تطور - علاج

اللجنة

الرئيس

السيد م. الصبيحي

أستاذ في طب الأطفال

المشرف

السيد م. بوسكراوي

أستاذ في طب الأطفال

السيد م. المجاطي

أستاذ مبرز في جراحة الدماغ و الأعصاب

السيد س. أمال

أستاذ مبرز في طب الأمراض الجلدية

السيد ع. المتوكل

أستاذ في جراحة العيون

السيد ر. الفزازي

أستاذ مبرز في جراحة الأطفال

الحكام



liste des professeurs

UNIVERSITE CADI AYYAD
FACULTE DE MEDECINE ET DE PHARMACIE
MARRAKECH

Doyen Honoraire : Pr. Badie-Azzamann MEHADJI

ADMINISTRATION

Doyen : Pr. Abdelhaq ALAOUI YAZIDI

Vice doyen : Pr. Ahmed OUSEHAL

Secrétaire Général : Mr. Azzeddine EL HOUDAIGUI

PROFESSEURS D'ENSEIGNEMENT SUPERIEUR


ABBASSI	Hassan	Gynécologie-Obstétrique A
AIT BENALI	Said	Neurochirurgie
ALAOUI YAZIDI	Abdelhaq	Pneumo-phtisiologie
ABOUSSAD	Abdelmounaim	Néonatalogie
BELAABIDIA	Badia	Anatomie-Pathologique
BOUSKRAOUI	Mohammed	Pédiatrie A
EL HASSANI	Selma	Rhumatologie
EL IDRISSE DAFALI	My abdelhamid	Chirurgie Générale

Maladie de Von Recklinghausen – A propos de six cas

ESSADKI	Omar	Radiologie
FIKRY	Tarik	Traumatologie- Orthopédie A
FINECH	Benasser	Chirurgie – Générale
KISSANI	Najib	Neurologie
KRATI	Khadija	Gastro-Entérologie
LATIFI	Mohamed	Traumato – Orthopédie B
MOUTAOUAKIL	Abdeljalil	Ophtalmologie
OUSEHAL	Ahmed	Radiologie
RAJI	Abdelaziz	Oto-Rhino-Laryngologie
SARF	Ismail	Urologie
SBIHI	Mohamed	Pédiatrie B
SOUMMANI	Abderraouf	Gynécologie-Obstétrique A
TAZI	Imane	Psychiatrie

PROFESSEURS AGREGES


ABOULFALAH	Abderrahim	Gynécologie – Obstétrique B
AMAL	Said	Dermatologie
AIT SAB	Imane	Pédiatrie B
ASRI	Fatima	Psychiatrie
ASMOUKI	Hamid	Gynécologie – Obstétrique A
AKHDARI	Nadia	Dermatologie
BENELKHAÏAT BENOMAR	Ridouan	Chirurgie – Générale
BOUMZEBRA	Drissi	Chirurgie Cardiovasculaire
CHABAA	Laila	Biochimie
DAHAMI	Zakaria	Urologie



EL FEZZAZI	Redouane	Chirurgie Pédiatrique
ELFIKRI	Abdelghani	Radiologie
EL HATTAOUI	Mustapha	Cardiologie
ESSAADOUNI	Lamiaa	Médecine Interne
ETTALBI	Saloua	Chirurgie – Réparatrice et plastique
GHANNANE	Houssine	Neurochirurgie
LOUZI	Abdelouahed	Chirurgie générale
OULAD SAIAD	Mohamed	Chirurgie pédiatrique
MAHMAL	Lahoucine	Hématologie clinique
MANSOURI	Nadia	Chirurgie maxillo-faciale Et stomatologie
MOUDOUNI	Said mohammed	Urologie
NAJEB	Youssef	Traumato - Orthopédie B
LMEJJATTI	Mohamed	Neurochirurgie
SAMKAOUI	Mohamed Abdenasser	Anesthésie- Réanimation
SAIDI	Halim	Traumato - Orthopédie A
TAHRI JOUTEI HASSANI	Ali	Radiothérapie
YOUNOUS	Saïd	Anesthésie-Réanimation

PROFESSEURS ASSISTANTS

ABKARI	Imad	Traumatologie-orthopédie B
ABOU EL HASSAN	Taoufik	Anesthésie - réanimation
ABOUSSAIR	Nisrine	Génétique
ADERDOUR	Lahcen	Oto-Rhino-Laryngologie
ADMOU	Brahim	Immunologie
AGHOUTANE	El Mouhtadi	Chirurgie – pédiatrique



AIT BENKADDOUR	Yassir	Gynécologie – Obstétrique A
AIT ESSI	Fouad	Traumatologie-orthopédie B
ALAOUI	Mustapha	Chirurgie Vasculaire périphérique
AMINE	Mohamed	Epidémiologie - Clinique
AMRO	Lamyae	Pneumo - phtisiologie
ARSALANE	Lamiae	Microbiologie- Virologie
ATMANE	El Mehdi	Radiologie
BAHA ALI	Tarik	Ophtalmologie
BASRAOUI	Dounia	Radiologie
BASSIR	Ahlam	Gynécologie – Obstétrique B
BENCHAMKHA	Yassine	Chirurgie réparatrice et plastique
BEN DRISS	Laila	Cardiologie
BENHADDOU	Rajaa	Ophtalmologie
BENJILALI	Laila	Médecine interne
BENZAROUEL	Dounia	Cardiologie
BOUCHENTOUF	Rachid	Pneumo-phtisiologie
BOUKHANNI	Lahcen	Gynécologie – Obstétrique B
BOURROUS	Monir	Pédiatrie A
BSSIS	Mohammed Aziz	Biophysique
CHAFIK	Aziz	Chirurgie Thoracique
CHAFIK	Rachid	Traumatologie-orthopédie A
CHAIB	Ali	Cardiologie
CHERIF IDRISSE EL GANOUNI	Najat	Radiologie

DIFFAA	Azeddine	Gastro - entérologie
DRAISS	Ghizlane	Pédiatrie A
DRISSI	Mohamed	Anesthésie -Réanimation
EL ADIB	Ahmed rhassane	Anesthésie-Réanimation
EL ANSARI	Nawal	Endocrinologie et maladies métaboliques
EL BARNI	Rachid	Chirurgie Générale
EL BOUCHTI	Imane	Rhumatologie
EL BOUIHI	Mohamed	Stomatologie et chirurgie maxillo faciale
EL HAOURY	Hanane	Traumatologie-orthopédie A
EL HOUDZI	Jamila	Pédiatrie B
EL JASTIMI	Said	Gastro-Entérologie
EL KARIMI	Saloua	Cardiologie
EL MANSOURI	Fadoua	Anatomie - pathologique
HAJJI	Ibtissam	Ophtalmologie
HAOUACH	Khalil	Hématologie biologique
HERRAG	Mohammed	Pneumo-Phtisiologie
HERRAK	Laila	Pneumo-Phtisiologie
HOCAR	Ouafa	Dermatologie
JALAL	Hicham	Radiologie
KAMILI	El ouafi el aouni	Chirurgie – pédiatrique générale
KHALLOUKI	Mohammed	Anesthésie-Réanimation

Maladie de Von Recklinghausen – A propos de six cas

KHOUCHANI

Mouna

Radiothérapie

LAGHMARI

Mehdi

Neurochirurgie

LAKMICH

Mohamed Amine

Urologie

LAOUAD

Inas

Néphrologie

MADHAR

Si Mohamed

Traumatologie-orthopédie A

MANOUDI

Fatiha

Psychiatrie

MAOULAININE

Fadlmrabihrabou

Pédiatrie (Néonatalogie)

MOUFID

Kamal

Urologie

NARJIS

Youssef

Chirurgie générale

NEJMI

Hicham

Anesthésie - Réanimation

NOURI

Hassan

Oto-Rhino-Laryngologie

OUALI IDRISSE

Mariem

Radiologie

QACIF

Hassan

Médecine Interne

QAMOUSS

Youssef

Anesthésie - Réanimation

RABBANI

Khalid

Chirurgie générale

SAMLANI

Zouhour

Gastro - entérologie

SORAA

Nabila

Microbiologie virologie

TASSI

Noura

Maladies Infectieuses

ZAHLANE

Mouna

Médecine interne

ZAHLANE


Kawtar

Microbiologie virologie

ZOUGAGHI

Laila

Parasitologie –Mycologie



Au moment d'être admis à devenir membre de la profession médicale, je m'engage solennellement à consacrer ma vie au service de l'humanité.

Je traiterai mes maîtres avec le respect et la reconnaissance qui leur sont dus.

Je pratiquerai ma profession avec conscience et dignité. La santé de mes malades sera mon premier but.

Je ne trahirai pas les secrets qui me seront confiés.

Je maintiendrai par tous les moyens en mon pouvoir l'honneur et les nobles traditions de la profession médicale.

Les médecins seront mes frères.

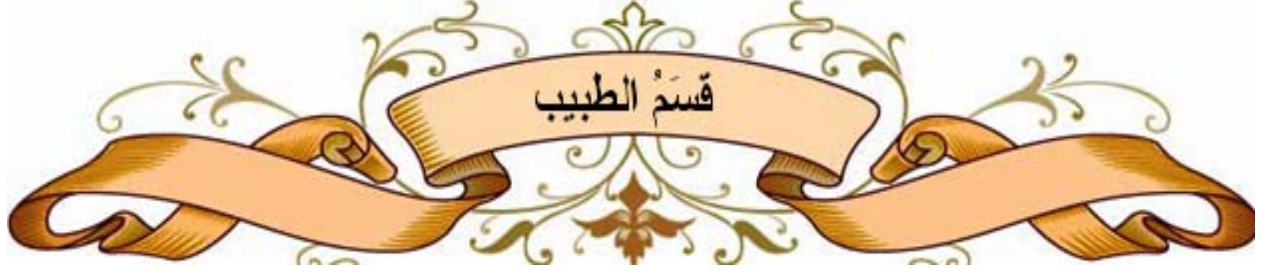Aucune considération de religion, de nationalité, de race, aucune considération politique et sociale, ne s'interposera entre mon devoir et mon patient.

Je maintiendrai strictement le respect de la vie humaine dès sa conception.

Même sous la menace, je n'userai pas mes connaissances médicales d'une façon contraire aux lois de l'humanité.

Je m'y engage librement et sur mon honneur.

Déclaration Genève, 1948.



أَقْسِمُ بِاللَّهِ الْعَظِيمِ

أَنْ أَر_اقِبَ اللَّهَ فِي مِهْنَتِي .

وَأَنْ أَصُونَ حَيَاةَ الْإِنْسَانِ فِي كَافَّةِ أَطْوَارِهَا فِي كُلِّ الظُّرُوفِ
وَالْأَحْوَالِ بِإِذْنِ اللَّهِ وَسَعْيِي فِي اسْتِنْقَازِهَا مِنَ الْهَلَاكِ وَالْمَرَضِ وَالْأَلَمِ
وَالْقَلْقِ . وَأَنْ أَحْفَظَ لِلنَّاسِ كَرَامَتَهُمْ ، وَأَسْتُرَ عَوْرَتَهُمْ ، وَأَكْتُمَ
سِرَّهُمْ .

وَأَنْ أَكُونَ عَلَى الدَّوَامِ مِنْ وَسَائِلِ رَحْمَةِ اللَّهِ ، بِإِذْنِ اللَّهِ رِعَايَتِي
الطَّبِيبَةَ لِلْقَرِيبِ وَالْبَعِيدِ ، لِلصَّالِحِ وَالطَّالِحِ ، وَالصَّدِيقِ وَالْعَدُوِّ .

وَأَنْ أَثَابِرَ عَلَى طَلْبِ الْعِلْمِ ، أَسْخِرَهُ لِنَفْعِ الْإِنْسَانِ . . لَا لِأَذَاهِ .
وَأَنْ أَوْقِرَ مَنْ عَلَّمَنِي ، وَأَعْلَمَ مَنْ يَصْغُرْنِي ، وَأَكُونَ أَخًا لِكُلِّ

زَمِيلٍ

فِي الْمِهْنَةِ الطَّبِيبِيَّةِ مُتَعَاوِنِينَ عَلَى الْبِرِّ وَالتَّقْوَى .

وَأَنْ تَكُونَ حَيَاتِي مِصْدَاقَ إِيمَانِي فِي سِرِّي وَعَلَانِيَتِي ، نَقِيَّةً
مِمَّا يُشِينُهَا تَجَاهَ اللَّهِ وَرَسُولِهِ وَالْمُؤْمِنِينَ .

وَاللَّهُ عَلَى مَا أَقُولُ شَهِيدٌ

A decorative oval frame with a thin grey border. At each of the four corners, there is a small, stylized floral or scrollwork motif. The word "DEDICACES" is centered within the oval in a bold, black, hand-drawn font.

DEDICACES



Je dédie ce modeste travail...

A mes très chers parents Abdelkrim et Mina

Vous avez consenti beaucoup d'efforts et vous vous êtes imposés de grandes sacrifices pour moi. Votre énergie, votre courage et votre intégrité ont toujours fait mon admiration et mon profond respect.

Vous m'avez toujours donnée le sourire dans les moments difficiles, vous avez toujours su ravivier en moi cette flamme de l'espoir pour qu'elle ne s'éteigne jamais.

Puisse, votre droiture me servir d'exemple dans ma vie professionnelle.

Que Dieu, vous procure bonheur, santé et longue vie.

Je vous aime de tout mon cœur, vous qui avez apporté le meilleur à ma vie.

A mes chers frères Yacine, Youssef et Sidi ahmed et à ma chère sœur Amal

Vous avez toujours été là, à partager avec moi les moments les plus difficiles, mais aussi les plus joyeux. Je vous dédie ce travail, en guise de reconnaissance de votre amour, votre affection et vos encouragements. Puisse dieu, nous garder, à jamais, unis entourés de tendresse, joie et prospérité. J'implore le Tout Puissant pour vous apporter bonheur, santé et réussite et exhausser tous vos vœux.

Je suis fière de vous, je vous aime très fort.

A mon oncle Abderrahim ALLALI

Je vous remercie pour le zèle éclairé, le soutien moral et la générosité sans limite aussi bien à mon égard qu'à toute ma famille. Comment vous remercier autrement qu'en vous assurant de ma profonde gratitude et de mon admiration ; naturellement à charge de revanche?

De tout cœur, j'adresse à vous et à vos deux enfants Adil et Issam mes meilleurs souhaits de bonheur et de succès.

A la mémoire de Mes grands-pères Sidi Larbi ALLALI et Hajj Mohammed Lif

Mon grand père Sidi Larbi, rien ne pouvait être plus agréable que de vous voir de votre vivant, mais hélas vous avez été rappelé à Dieu quelque temps avant ma naissance, j'en suis peinée.

Mon grand père Hajj Mohammed, Je garderai à jamais les souvenirs de votre bienveillance à mon égard.

J'aurais aimé que vous soyez présents ce jour ! Or, nul ne peut contrecarrer la volonté de Dieu

Sachez que je vous admire et que je suis fière de vous. Puissent Dieu vous couvre de Sa Sainte Miséricorde.

A mes grands-mères Hajja Rahma et Hajja Saadia

En témoignage de ma très profonde affection et mon grand amour. Que Dieu, vous protège et vous accorde longue vie.

A tous mes oncles et tantes maternels et paternels

A mes chers cousins et cousines.

Un dédicace spécial à ma chère tante Fatima, son époux Ahmed, ses filles Sara et Widad et son fils Amine.

A mes très chères amies

Safwa Akhbour, Aicha Khaled, Naima Badouh

A toutes et tous mes amis

Pour tous les inoubliables moments que nous avons passés ensemble et pour ceux à venir. Avec tous mes vœux d'une longue vie pleine d'amour, de santé et de réussite.

*A toute la famille ALLALI, LIF, ZOUBIRI, RABBAA, Dechraoui, ASSAM et
KACIMI*

A mes enseignants de primaire, secondaire et de la faculté de médecine de Marrakech.

Grâce à vos savoirs et vos talents je suis ce que je suis aujourd'hui.

A tous les collègues de classe, d'amphithéâtre et de stage hospitalier.

Aux malades avec mes très sincères souhaits de prompt rétablissement.

A tous ceux qui me sont chers et que j'ai omis de citer.

A decorative oval frame with a thin black border. At each of the four corners, there is a small, stylized floral or scrollwork motif. The word "REMERCIEMENTS" is centered within the oval.

REMERCIEMENTS

A MON MAITRE ET RAPPORTEUR DE THESE : Pr. M. BOUSKRAOUI

Vous m'avez fait un grand honneur en acceptant de me confier ce travail. Je tiens à vous exprimer mes remerciements les plus chaleureux pour les renseignements précieux que vous m'avez aimablement fournis ainsi que pour les critiques constructives et les conseils avisés que vous m'avez généreusement prodigués. J'ai eu le privilège de bénéficier de votre encadrement qui, tant sur le plan scientifique qu'humain, a suscité toute mon admiration. Je ne puis m'empêcher également de vous exprimer l'estime que m'inspirent l'éminence de votre talent et de votre savoir et vous présenter mes hommages au sens de l'humanisme et de solidarité qui vous anime

Veillez trouver ici, Professeur, l'expression de mon grand respect, et l'assurance de ma très haute considération.

A MON MAITRE ET PRESIDENT DE THESE : Pr. M. SBIHI

J'apprécie à sa juste valeur, l'honneur que vous m'avez fait en acceptant de présider le jury. Je vous en remercie infiniment. Certes, vos qualités humaines sublimes, votre large compétence professionnelle et votre savoir scientifique suscitent ma grande admiration. Permettez-moi de vous exprimer mes très sincères remerciements et mon profond respect.

A MON MAITRE ET JUGE : Pr. M. ELMEJJATI

Vous m'avez fait l'honneur de faire partie du jury. J'admire l'étendue apprécier l'étendue de vos connaissances et le niveau élevé et sublime de vos qualités professionnelles. Je suis profondément touchée par la gentillesse et la sympathie qui vous caractérisent. Veuillez accepter, Professeur, mes sincères remerciements et mes respectueux hommages.

A MON MAITRE ET JUGE : Pr. R.ELFEZZAZI

Vous avez accepté très spontanément de juger cette thèse. Je suis très honorée par votre présence. Je vous remercie infiniment de l'intérêt que vous avez bien voulu accorder à ce travail ainsi que de l'accueil aimable et bienveillant que vous m'avez témoigné. Il m'est fortement agréable de faire éloge de votre sérieux, votre compétence et de rendre hommage à votre rigueur de travail. Soyez assuré, Professeur, de mon profond respect.

A MON MAITRE ET JUGE : Pr. A. MOUTAOUAKIL

De votre enseignement brillant et précieux je garde les meilleurs souvenirs. Je suis impressionnée par vos qualités humaines et professionnelles. Je vous présente mes très sincères remerciements pour le grand honneur que vous me faites en voulant faire partie du jury. Veuillez croire, cher Maître, à l'expression de mon profond respect.

A MON MAITRE ET JUGE : Pr. S. Amal

Je suis infiniment sensible à l'honneur que vous m'avez fait en acceptant de faire partie de mon jury de thèse. Durant mon cursus universitaire, j'ai eu le privilège de bénéficier de votre sens professionnel et d'être nourrie de votre simplicité exemplaire.

Veuillez croire, cher maître, à l'assurance de ma grande estime et ma très haute considération.

A MON MAITRE : Pr. M. BOURROUS Professeur Assistant En Pédiatrie

Qu'il me soit permis de vous exprimer mes vifs remerciements pour m'avoir orientée et conseillée avec beaucoup d'attention, de zèle et de pertinence. Je suis extrêmement touchée par la disponibilité, la bienveillance et le soutien que vous m'avez constamment témoignés. Tout en attachant un grand intérêt au présent travail, vous m'avez prêté main forte face aux différentes entraves rencontrées en mettant fin à toutes mes inquiétudes et préoccupations. Je vous présente mes respectueux hommages pour les nobles qualités humaines qui vous caractérisent. Veuillez croire, cher Professeur, à l'assurance de toute ma reconnaissance et de mon profond respect.

A tous les enseignants de la faculté de médecine et de Pharmacie de Marrakech

A toute personne qui de près ou de loin a contribué à la réalisation de ce travail.

A decorative oval frame with a thin grey border. At each of the four corners, there is a small, stylized floral or scrollwork motif. The word "ABBREVIATIONS" is centered within the oval in a bold, black, hand-drawn font.

ABBREVIATIONS

- | |
|--|
| |
|--|
- ✓ TCL : Tâches café au lait.
 - ✓ TDM : Tomodensitométrie.
 - ✓ IRM : Imagerie par résonance magnétique.
 - ✓ NF : Neurofibromatose.
 - ✓ NFP : Neurofibrome plexiforme.
 - ✓ NFPPS : Neurofibrome plexiforme de la paupière supérieure.
 - ✓ ORL : Otorhinolaryngologie.
 - ✓ SNC : Système nerveux central.
 - ✓ NFS : Numération formule sanguine.



PLAN



<u>INTRODUCTION</u>	1
<u>MALADES ET METHODES</u>	3
<u>RESULTATS</u>	6
* Observation 1	7
* Observation 2	9
* Observation 3	11
* Observation 4	12
* Observation 5	13
* Observation 6	14
<u>DISCUSSION</u>	18
I. Historique	19
II. Embryologie et physiopathologie des phacomatoses	19
1. Embryogénèse	19
2. Pathogénie	20
III. Généralités sur les phacomatoses	21
IV. Génétique	23
V. Epidémiologie	27
1. Fréquence	27
2. Age	27
3. Sexe	28
4. Race	28
5. Géographie	28
VI. CLINIQUE	28
1. Critères de diagnostic	29
2. Manifestations cliniques	29
2.1. Signes cutanées	29
2.2. Signes ostéo-articulaires	37
2.3. Signes ophtalmologiques	43
2.4. Signes neurologiques	45
2.5. Signes psycho-sociaux	52
2.6. Signes généraux	55
VII. EVOLUTION-PRONOSTIC	63



VIII. PRISE EN CHARGE–SURVEILLANCE	68
1. Prise en charge	68
1.1. Bilan initial–Examens complémentaires	69
1.2. Examens complémentaires facultatifs	72
2. Surveillance	72
IX. TRAITEMENT	74
1. Symptomatique	74
2. Spécifique	74
3. Adjuvant	75
4. Problème décisionnel	76
5. Thérapies futures	76
X. ENQUETE FAMILIALE ET CONSEIL GENETIQUE	77
XI. DIAGNOSTIC ANTENATAL	78
<u>CONCLUSION</u>	79
<u>RESUMES</u>	81
<u>ANNEXE</u>	85
<u>BIBLIOGRAPHIE</u>	86



INTRODUCTION

La maladie de Von Recklinghausen, encore appelée neurofibromatose type 1, est une des maladies autosomiques les plus fréquentes avec une incidence d'environ 1/3000 naissances [1].

Elle appartient à la famille des phacomatoses qui rassemblent des dysplasies évolutives d'un ou de plusieurs feuilletts embryonnaires traduisant une anomalie souvent génétique du développement affectant principalement les tissus nerveux et cutané [2].

Les deux principales formes des neurofibromatoses sont la NF1 ou neurofibromatose périphérique et la NF2 ou neurofibromatose centrale. La NF1 est caractérisée par une extrême variabilité de son expression clinique que l'on retrouve également au sein d'une même famille.

Le tableau clinique de la NF1 associe, le plus souvent de multiples tâches café au lait, des lentigines axillaires et inguinales, des neurofibromes cutanés et des nodules de Lisch.

Les complications rencontrées sont nombreuses et très variées. Elles peuvent toucher la plupart des organes. Elles sont cependant assez rares et leur fréquence est très différente en fonction de l'âge.

Cette pathologie bénéficie actuellement des progrès de la biologie moléculaire rendant possible un diagnostic précis qui pourrait déboucher sur un conseil génétique.

En nous aidant de l'analyse de la littérature récente, à travers l'étude de six observations colligées au Service de Pédiatrie A du Centre Hospitalier Universitaire Mohammed VI de Marrakech, nous nous sommes fixés pour ce travail les objectifs suivants :

- Analyser le profil épidémiologique de la maladie.
- Etudier les différents moyens diagnostiques, cliniques, et paracliniques de la maladie.
- Déterminer les différentes possibilités thérapeutiques.
- Préciser le profil évolutif.
- Rappeler l'intérêt d'un dépistage précoce par des moyens actuellement disponibles et celui du conseil génétique qui en découle.



*MALADES ET
METHODES*

Notre travail a concerné six dossiers de patients suivis au Service de Pédiatrie A du Centre Hospitalier Universitaire Mohammed VI de Marrakech, sur une période de 6 ans, s'étalant de janvier 2003 à Août 2009.

Il s'agissait d'une étude rétrospective, descriptive et analytique réalisée par analyse des dossiers des archives du Service précité.

Les critères diagnostiques pour notre étude regroupaient des éléments cliniques et paracliniques rapportés par la Conférence de Consensus du National Institute of Health (NIH) de Bethesda (Etats unis) qui a précisé sept critères cardinaux pour le diagnostic de NF1 (**tableau I**). Le diagnostic de la NF1 est posé dès que deux de ces signes sont réunis chez un même individu[1].

Tableau I : critères de diagnostic de la NF1 selon la Conférence de Consensus sur les neurofibromatoses (NIH – Bethesda, 1988) [1]

1. un apparenté du 1 ^{er} degré atteint (parent, fratrie ou enfant)
2. au moins 6 taches café au lait > 1,5 cm après la puberté > 0,5 cm avant la puberté
3. lentigines axillaires ou inguinales
4. au moins deux neurofibromes quel que soit le type ou au moins un neurofibrome plexiforme
5. gliome du nerf optique
6. au moins deux nodules de Lisch (hamartome irien)
7. une lésion osseuse caractéristique : <ul style="list-style-type: none">- pseudarthrose- dysplasie sphénoïde- amincissement du cortex des os longs

Maladie de Von Recklinghausen – A propos de six cas

Les informations recueillies dans les dossiers comportait les données suivantes : (annexe I)

- Epidémiologiques :
 - * Age de début.
 - * Sexe.
 - * Antécédents personnels et familiaux.

- Cliniques :
 - * Topographie et nombre des lésions cutanées.
 - * Nodules de Lisch : nombre.
 - * Examen clinique complet en particulier dermatologique et neurologique.
 - * Examen ophtalmologique.

- Paracliniques :
 - * Tomodensitométrie (TDM).
 - * Imagerie par résonance magnétique (IRM).
 - * Echocardiographie.
 - * Autres.

- Thérapeutiques

- Evolutives :
 - * Nombre de malades suivis et perdus de vue.
 - * Evolution sous traitement.
 - * Observance du traitement.
 - * Développement psychomoteur des patients.
 - * Signes évoquant des complications.



RESULTATS

Durant la période de cette étude, nous avons colligé 6 patients dont 5 garçons et une fille. Durant la même période, nous avons pu recenser 19 cas de phacomatoses dont nos 6 cas de NF1, soit une fréquence de 31,57%.

L'âge moyen à la première consultation était de 8 ans et variait de 2 à 14 ans.

Nous présentons ci-après la description de nos 6 observations suivie d'un tableau récapitulatif des principales caractéristiques des patients concernés.

OBSERVATION 1 :

Walid est âgé de 2 ans et 6 mois, fils unique, originaire de Marrakech, et issu d'un mariage non consanguin.

Le déroulement de la grossesse et de l'accouchement était sans particularités. Le développement psychomoteur était normal jusqu'à l'âge de 4 mois où il a commencé à présenter des crises convulsives. Par la suite, il a présenté une régression psychomotrice : disparition de la poursuite oculaire, retard des positions assise et debout qui n'ont été acquises qu'à 1 an et demi pour la première et 2 ans et 2 mois pour la deuxième. Nous n'avons noté aucun antécédent familial.

Le début de la symptomatologie remontait à l'âge de 4 mois quand Walid a présenté une crise convulsive dans un contexte fébrile avec révulsion des yeux, suite à laquelle il a présenté une régression des acquisitions psychomotrices (langage, motricité, audition) avec répétition de crises toniques des membres supérieurs sans fièvre à raison de 3 crises par jour.

A l'examen initial, le 01/03/2006 l'enfant était apyrétique, normotendu, en bon état général. L'examen neurologique a noté une marche déficitaire et une absence de réaction aux stimuli auditifs. A l'examen dermatologique, nous avons noté de multiples tâches café au lait diffuses sur tout le corps (tronc, visage, membres supérieurs et inférieurs) de tailles différentes dont la plus grande mesurait 3/1,5 cm, située au niveau de la face postérieure de la cuisse droite. Il n'existait pas d'anomalie ophtalmologique évidente et l'enfant ne présentait pas de signe pouvant évoquer une hypertension intracrânienne. Le reste de l'examen somatique (notamment orthopédique et endocrinologique) était sans particularité.

Le bilan paraclinique entrepris était le suivant :

Maladie de Von Recklinghausen – A propos de six cas

*une IRM cérébrale : normale

*le fond d'œil a trouvé des nodules de Lisch iriens.

*une échographie abdominale : normale.

*une écho-cœur : normale.

Le diagnostic de maladie de Von Recklinghausen a été retenu sur l'association de signes cutanés (présence de plus de six taches café au lait dont la taille est supérieure à 6 mm) et ophtalmologiques (présence de plus de deux nodules de Lisch iriens).

La prise en charge initiale a consisté en un traitement anticonvulsivant à base de valproate de sodium à la dose de 20mg/kg/j avec rééducation orthophonique.

Au cours de son suivi, la fréquence des crises a augmenté, ce qui a amené à ramener la dose de valproate de sodium à 30mg/kg/j mais sans amélioration. Au contraire, on a constaté une augmentation du nombre des crises atteignant 30-40 par jour, d'où l'introduction de l'hydrocortisone à la dose de 10mg/kg/j avec une nette amélioration. La dégression d'hydrocortisone a été démarrée un mois après son instauration, étalée sur deux mois et demi avec introduction de phénobarbital à la dose de 3,5mg/kg/j.

L'évolution était favorable sous valproate de sodium et phénobarbital avec régression complète des crises épileptiques.

Actuellement, Walid, âgé de 5 ans, est toujours sous valproate de sodium (33mg/kg/j) et phénobarbital (3,5 mg/kg/j). L'examen neurologique ne note aucun déficit moteur ; mais l'enfant présente pour autant un retard de langage. Les lésions cutanées demeurent inchangées.

En conclusion, il s'agissait d'un cas de maladie de Von Recklinghausen diagnostiqué chez un garçon à l'âge de 2 ans et 6 mois, à expressions cutanée bénigne (taches café au lait), ophtalmologique (nodules de Lisch) et neurologique (crises épileptiques).

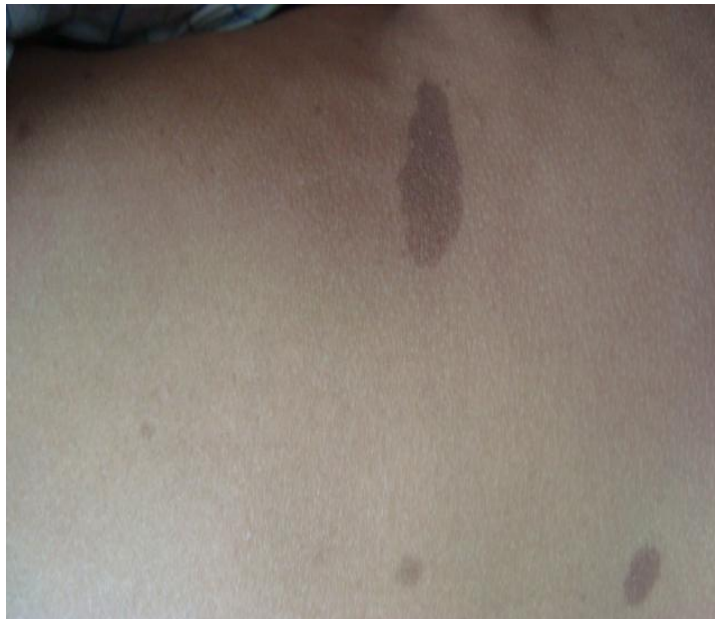

Fig 1 : tâches café au lait observées chez walid

OBSERVATION 2 :

Hajar est une fille âgée de 9 ans, issue d'un mariage consanguin au 1^{er} degré, originaire à Marrakech.

Le déroulement de la grossesse et de l'accouchement était sans particularités. Elle avait un bon développement psychomoteur. Nous n'avons noté aucun antécédent familial.

Le début de la symptomatologie a commencé à l'âge de 8 ans par la survenue de crises épileptiques à type d'absence (fréquence de 6 fois par jour) avec notion de céphalées diffuses intermittentes.

A l'examen initial, fait le 22/06/2005, Hajar était apyrétique et en bon état général. L'examen neurologique était normal. L'examen dermatologique a trouvé de multiples tâches café au lait diffuses sur tout le corps, de tailles différentes dont la plus grande était de 5cm. L'examen orthopédique a trouvé une cyphoscoliose dorsale. Il n'existait pas d'anomalie ophtalmologique évidente ni de signe évoquant une hypertension intracrânienne. Le stade pubertaire était P1S2. Le reste de l'examen somatique était sans particularités.

Le bilan paraclinique entrepris comportait :

- une IRM cérébrale : elle avait montré un hamartome de la capsule interne droite.

- L'examen à la lampe à fente avait montré des nodules de Lisch iriens prédominant au côté gauche ; le fond d'œil était normal.
- L'échographie abdominale était normale.
- L'écho-cœur était normale.
- L'EEG était normal.

Le diagnostic de maladie de Von Recklinghausen a été retenu sur l'association de signes cutanés (présence de plus de six taches café au lait avec une taille supérieure à 1,5cm) et ophtalmologiques (présence de plusieurs nodules de Lisch).

La prise en charge initiale a consisté en un traitement antiépileptique à base de valproate de sodium (20mg/kg/j).

Au cours de son suivi, les crises d'absence ont disparu sous valproate de sodium (20mg/kg/j) avec persistance des céphalées d'où le passage aux antalgiques palier II avec une nette amélioration. L'hamartome de la capsule interne droite ne nécessitait pas un traitement chirurgical selon un avis neurochirurgical. De même, la cyphoscoliose nécessitait une surveillance semestrielle selon les chirurgiens pédiatres.

Quatre ans après le diagnostic, nous avons noté la réapparition des crises suite à l'arrêt du traitement. Celui-ci a été réintroduit à la dose de 30 mg/kg/j avec une amélioration notable.

Actuellement Hajar a 13 ans, toujours sous valproate de sodium (30 mg/kg/j) et ne présente plus de crises. L'examen neurologique ne note aucune anomalie. Les lésions cutanées restent inchangées. Le contrôle de l'examen ophtalmologique n'a pas noté de différence avec l'examen initial.

Au total, il s'agissait d'un cas de maladie de Von Recklinghausen diagnostiqué chez une fille de 9 ans à expressions cutanée bénigne (taches café au lait), ophtalmologique (nodules de Lisch), neurologique (crises épileptiques+hamartome de la capsule interne droite) et osseuse (discrète cyphoscoliose dorsale).

OBSERVATION 3 :

Mourad est un garçon âgé de 10 ans, 1^{er} d'une fratrie de 3, issu d'un mariage consanguin au premier degré, originaire de Marrakech et scolarisé. Troubles du langage et échec scolaire ont incité les parents à consulter.

Le déroulement de la grossesse et de l'accouchement était sans particularités. Mourad avait un retard psychomoteur : la marche n'était acquise qu'à l'âge de 2 ans avec un retard de langage. Aucun antécédent familial n'a été noté.

Le début de la symptomatologie remontait à l'âge de 5 ans par la constatation de la mère d'un retard de langage, des troubles de comportement (saleté, demande de charité, agressivité, agitation, distraction) et d'un léger retard mental, avec échec scolaire déclaré par les enseignants motivant la consultation médicale.

A l'examen initial, fait le 04/01/2005 l'enfant était en bon état général. L'examen neurologique était normal. L'examen dermatologique a trouvé de multiples taches café au lait dispersées sur tout le corps (visage, tronc, membres) de tailles différentes dont plusieurs supérieures à 0,5cm, un neurofibrome nodulaire au niveau de la face interne du pied droit et des lentigines axillaires. L'examen orthopédique a noté une attitude scoliotique du rachis dorsal. Le reste de l'examen somatique était sans particularité.

Le bilan paraclinique consistait en :

- Une IRM cérébrale qui avait montré des hamartomes cérébraux de localisation capsulaire, temporale et péripédonculaire.
- Un examen ophtalmologique qui a trouvé des nodules de Lisch bilatéraux.
- Une écho-cœur qui était normale.

Le diagnostic de maladie de Von Recklinghausen a été retenu sur l'association de signes cutanés (présence de plus de six taches café au lait de taille supérieure à 0,5cm, neurofibromes nodulaires et lentigines axillaires) et ophtalmologiques (nodules de Lisch bilatéraux).

L'enfant a été adressé chez le pédopsychiatre pour les troubles du comportement. Une consultation avec le psychologue a noté un léger retard mental avec des troubles de l'écriture, de la lecture et du calcul. Une scolarisation dans des classes intégrées a été prévue pour

l'année scolaire suivante et une rééducation orthophonique a été démarrée. La cyphoscoliose dorsale nécessitait une surveillance tous les six mois selon les chirurgiens pédiatres.

Au cours de son suivi, l'évolution a été marquée par l'amélioration du langage. Le contrôle de l'examen ophtalmologique n'a pas noté de différence et les lésions cutanées sont restées inchangées.

Actuellement, Mourad est âgé de 14 ans et a été perdu de vue.

En conclusion, il s'agissait d'un cas de maladie de Von Recklinghausen diagnostiqué chez un garçon de 10 ans à expressions cutanée bénigne, ophtalmologique, neuropsychologique et orthopédique.

OBSERVATION 4 :

Bachir est un garçon âgé de 10 ans, issu d'un mariage non consanguin, originaire de Marrakech. Il avait consulté la première fois le 18/05/2004 pour des tâches café au lait.

Le déroulement de la grossesse et de l'accouchement était sans particularités. Le développement psychomoteur était normal. Aucun antécédent familial n'a été noté.

Le début de la symptomatologie remontait à la naissance par la constatation de la mère de tâches café au lait dispersées sur tout le corps sans autres signes associés.

A l'examen initial, l'enfant était normotendu, en bon état général. L'examen dermatologique a trouvé de nombreuses tâches café au lait disséminées sur tout le corps, de tailles différentes dont la plus grande mesurant 11 /6 cm située au niveau de l'avant bras droit avec un neurofibrome sous cutané au niveau du poignet droit. L'examen neurologique était normal, le reste de l'examen somatique (notamment orthopédique) était sans particularités.

Le bilan paraclinique entrepris comprenait :

- une TDM cérébrale qui était normale.
- un examen ophtalmologique qui a noté des nodules de Lisch bilatéraux.
- Une écho-cœur qui était normale.
- Une échographie abdominale qui était normale.

Le diagnostic de maladie de Von Recklinghausen a été retenu sur l'association de signes cutanés (présence de plus de six taches café au lait de taille supérieure à 5 mm avec un neurofibrome) et ophtalmologiques (nodules de Lisch bilatéraux).

Cet enfant était mis sous surveillance sans aucun traitement spécifique.

Actuellement, Bachir est âgé de 15 ans et a été perdu de vue.

OBSERVATION 5 :

Zakaria est âgé de 14 ans, issu d'un mariage non consanguin, 1er d'une fratrie de 3, originaire de Marrakech et scolarisée.

Le déroulement de la grossesse et de l'accouchement était sans particularités. Il avait un bon développement psychomoteur. Nous n'avons noté aucun antécédent familial.

L'enfant a consulté le 14/03/2005, pour une petite taille et avec notion d'échec scolaire.

A l'examen initial, Zakaria était normotendu avec un poids et une taille à - 2 DS. L'examen neurologique était normal. L'examen dermatologique a noté la présence de multiples taches café au lait réparties sur tout le corps de tailles différentes. Nous avons noté l'absence de caractères sexuels secondaires (stade P1 de Tanner). Le reste de l'examen somatique était sans particularités.

Le bilan paraclinique contenait :

- une TDM cérébrale qui était normale.
- un examen ophtalmologique qui a montré des nodules de Lisch iriens.

Le diagnostic de maladie de Recklinghausen a été retenu sur l'association de signes cutanés (présence de plus de 6 taches café au lait de taille supérieure à 1,5cm) et ophtalmologiques (présence de plus de deux nodules de Lisch iriens).

Nous n'avons pas pu suivre l'évolution car l'enfant a été perdu de vue.

OBSERVATION 6 :

Anas est âgé de 8 ans, 2^{ème} d'une fratrie de 3 enfants, originaire de Marrakech, et issu d'un mariage non consanguin.

Le déroulement de la grossesse et de l'accouchement était sans particularités. Le développement psychomoteur était normal. Nous n'avons noté aucun antécédent familial.

Le début de la symptomatologie remontait à l'âge de 8 ans lorsque Anas a commencé à présenter des crises épileptiques tonico-cloniques généralisées à raison de 5 crises par jour ; ce qui a motivé la première consultation médicale en date du 25/12/2007.

A l'examen initial, l'enfant était en bon état général. L'examen neurologique était normal. A l'examen dermatologique, nous avons noté des taches café au lait réparties sur le dos, l'abdomen, le pli de l'aîne et le thorax, de tailles différentes et dont la plus grande mesurait 5cm. Nous avons noté également la présence de lentigines au niveau axillaire. Il n'existait pas d'anomalie ophtalmologique évidente et l'enfant ne présentait pas de signe évoquant une hypertension intracrânienne. Le reste de l'examen somatique (notamment orthopédique et endocrinologique) était sans particularités.

Le bilan paraclinique se résumait comme suit :

- Une IRM cérébrale qui a montré de multiples lésions en hypersignal T2 et Flair au niveau des noyaux gris centraux, du mésencéphale et des capsules internes.
- Un fond d'oeil qui a objectivé des nodules de Lisch iriens bilatéraux.

Le diagnostic de maladie de Von Recklinghausen a été retenu sur l'association de signes cutanés (présence de plus de 6 taches café au lait de taille supérieure à 6mm) et ophtalmologiques (présence de plus de deux nodules de Lisch iriens).

La prise en charge initiale a consisté en un traitement antiépileptique à base de valproate de sodium à la dose de 15mg/kg/j.

Au cours de son suivi, Anas continuait à faire ses crises à la même fréquence d'où passage à la dose de 40mg/kg/j de valproate de sodium avec une nette amélioration.

Actuellement anas, âgé de 11 ans, scolarisé, est toujours sous valproate de sodium (40mg/kg/j). L'examen neurologique ne note aucune anomalie. Les lésions cutanées restent inchangées. Le contrôle de l'examen ophtalmologique n'a pas été effectué.

En conclusion, il s'agissait d'un cas de maladie de Von Recklinghausen diagnostiqué chez un garçon à l'âge de 8 ans, à expressions cutanée bénigne (TCL et lentigines), ophtalmologique (nodules de Lisch) et neurologique (épilepsie).

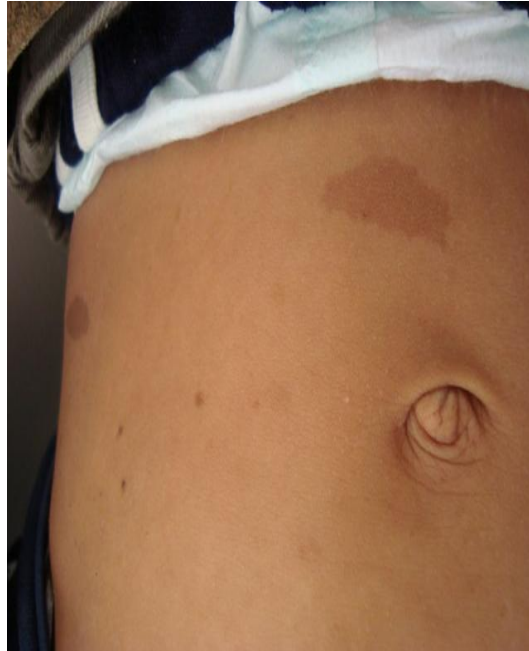

Fig 2 : tâches café au lait observées chez Anas

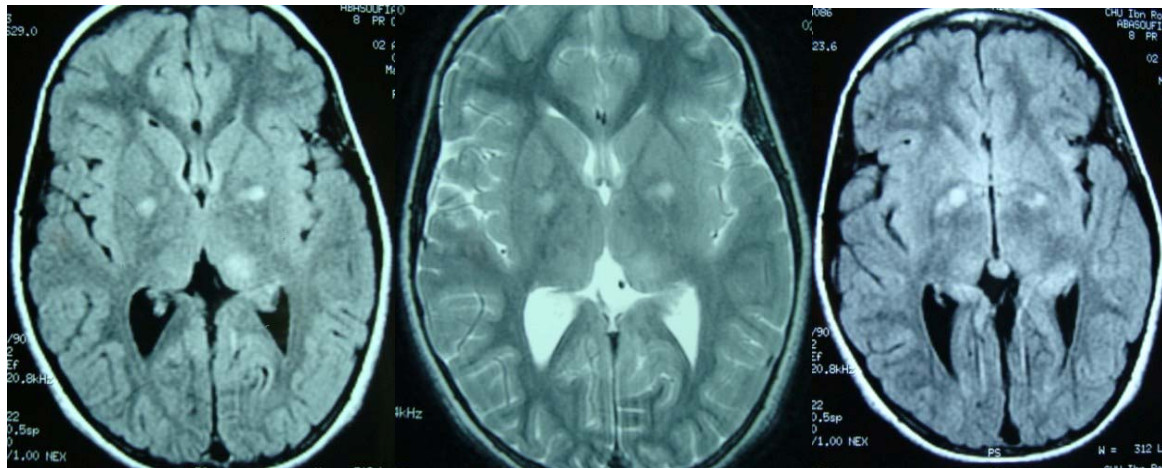


Fig 3 : images IRM cérébrale de Anas montrant des lésions en hypersignal T2 au niveau du mésencéphale, des noyaux gris centraux et des capsules internes

Tableau II : Principales caractéristiques des six observations

	Cas 1	Cas 2	Cas 3	Cas 4	Cas 5	Cas 6
Sexe	M	F	M	M	M	M
Age de début	2 ans	9 ans	6 ans	Naissance	14 ans	8 ans
Mode de début	épilepsie	épilepsie	échec scolaire	Taches café au lait	Retard stauro-pondéral	épilepsie
Antécédents familiaux	-	-	-	-	-	-
Tâches café au lait	+	+	+	+	+	+
Neurofibromes	-	-	-	+	+	-
lentigines	-	-	axillaires	-	-	axillaires
Nodules de Lisch	+	+	+	+	+	+
lésions du SNC	-	Hamartome	Hamartome	-	-	Hypersignal T2 au niveau du mésencéphale, NGC et capsules internes
Scoliose	-	+	+	-	-	-
HTA	-	-	-	-	-	-
Difficultés d'apprentissage	Non évaluées	-	+	-	+	-
Epilepsie	+	+	-	-	-	+
Hydrocéphalie	-	-	-	-	-	-
Troubles endocriniens	-	-	-	-	Retard pubertaire	-



DISCUSSION

I. HISTORIQUE

Le terme neurofibrome fut introduit pour la première fois en 1803 par Odier dans son « manuel de médecine pratique » publié à Genève [1,2]. En 1829, William Wood, membre du « Royal College of Surgeons » relata les caractéristiques anatomocliniques des neurofibromes chez 24 patients. Et c'est en 1849 que Robert Smith, professeur de chirurgie à la « Dublin Medical School », décrivit deux cas de « neurofibromes multiples » [1]. De son côté, Rudolph Virchow fut le premier à proposer en 1863 une classification histologique de ces tumeurs. Son élève Friedrich Von Recklinghausen (1833–1910) décrivit en 1882 un syndrome de tumeurs cutanées et sous-cutanées dérivées de la crête neurale qu'il baptisa « neurofibromatose » [1]. Depuis, la neurofibromatose fut plus connue sous le nom de maladie de Recklinghausen.

Le caractère héréditaire à transmission autosomique dominante fut démontré en 1918 par Preiser et Davenport [2]. En 1981, Riccardi évoqua l'existence de deux entités distinctes : la maladie de Recklinghausen ou NF périphérique (NF1) et la NF acoustique ou centrale (NF2) [2]. En 1987, Le gène de la NF1 fut localisé sur le chromosome 17 par Barker et al [2] et en 1990, il fut localisé sur le locus 17q11.2 alors que le gène de la NF2 fut identifié sur le chromosome 22 en 1993 [2]. Ceci a mit fin à des années de confusion nosologique entre les deux principales formes de NF.

En 1993, une base de données internationale fut inaugurée ayant pour but de collecter les caractéristiques cliniques des patients atteints de NF1 et d'organiser une prise en charge multidisciplinaire. A ce jour, celle-ci est toujours utilisée.

II. EMBRYOLOGIE ET PHYSIOPATHOGENIE DES PHACOMTAOSES

1. Embryogénèse :

Lors de l'embryogénèse, au stade de neurula, les cellules constituant les feuilletts embryonnaires ne présentent pas encore de différenciation observable histologiquement, mais

elles ont acquis un certain degré de détermination : la destinée de chaque feuillet est désormais

fixée. Au cours de l'organogénèse, l'ectoderme donnera le revêtement externe (l'épiderme de la peau et ses dérivés) et le neuroderme à l'origine du système nerveux. L'endoderme donnera le tube digestif et ses glandes annexes, le mésoderme, le squelette, les muscles, le tissu conjonctif, le derme de la peau, le cœur, le sang et les vaisseaux. En fait, la plupart des organes ne sont pas issus d'un seul feuillet, mais de la coopération d'éléments de deux et même trois feuilletts. De même que la plaque neurale se forme grâce à une induction exercée par le mésoderme sur l'ectoderme, chaque tissu et organe s'édifie par suite d'interactions entre cellules, entre éléments inducteurs et éléments compétents à répondre à l'induction. Ces interactions sont strictement coordonnées dans l'espace et dans le temps par des mécanismes de contrôle génétique [3].

On comprend dès lors qu'une perturbation (anomalie génétique, mutation somatique, lésion due à un agent tératogène par exemple) atteignant soit un blastomère au cours de la segmentation, soit un ou des éléments de l'un ou l'autre des feuilletts, peut avoir des conséquences pathologiques aux formes et aux localisations multiples, comme c'est le cas pour les phacomatoses [4]. Si aucun système n'est épargné, c'est cependant sur le système nerveux que se situe l'essentiel des anomalies.

2. Pathogénie :

L'exemple type des phacomatoses est la neurofibromatose type 1, forme classique de la neurofibromatose initialement décrite par Von Recklinghausen.

De nouvelles techniques appliquées à la migration et à la différenciation des cellules issues des crêtes neurales portent à croire que leur participation anormale à l'organogénèse serait la cause principale des lésions multiples rencontrées dans la NF1 [5].

La NF1 est caractérisée par des anomalies de la pigmentation cutanée (les taches café au lait) dûes à une différenciation anormale des mélanocytes, ainsi que par de très nombreux neurofibromes cutanés et sous cutanés (tumeurs bénignes dûes principalement à la prolifération de cellules de Schwann, de fibroblastes et de mélanocytes).

Le signe le plus caractéristique est la présence des nodules de Lisch, qui sont en fait des hamartomes mélanocytaires de l'iris.

La neurofibromine, produit du gène NF1, intervient comme régulateur négatif sur la voie de l'oncogène Ras. Le déficit en neurofibromine induit une augmentation des signaux mitogènes transmis aux noyaux cellulaires, expliquant en partie la prédisposition aux tumeurs des patients atteints de NF1. Le principal site de production de la neurofibromine est le système nerveux central suggérant son implication dans les troubles de l'apprentissage et dans la survenue de tumeurs intracrâniennes [6].

S'y associent souvent des tumeurs gliales du système nerveux central et des voies optiques et des neurofibromes du système nerveux périphérique.

Une participation anormale des cellules de la crête neurale céphalique à l'organogénèse crânio-faciale serait la cause des malformations orbito-crânio-faciales de la NF1.

L'altération concomitante d'autres feuilletts blastodermiques (notamment du mésoderme) associés à l'ectoderme se traduit par des altérations d'autres organes et tissus[4,5].

III. GENERALITES SUR LES PHACOMTMOSES [7]

Les phacomatoses regroupent des maladies congénitales très différentes sur le plan génétique, clinique et radiologique. Elles touchent de façon variable et parfois associée le neuroectoderme, le mésoderme et l'endoderme.

La classification strictement embryologique, fondée sur la prédominance de tel ou tel feuillet embryonnaire, ne saurait plus correspondre exactement aux manifestations cliniques des phacomatoses. En effet, celles-ci traduisent souvent des origines blastodermiques intriquées. Pour cette raison, on lui préfère une classification éminemment pratique, prenant en compte les principales entités nosologiques et le caractère lésionnel prévalant dans certaines structures.

- **Neurofibromatoses :**

Ce sont des affections autosomiques dominantes à pénétrance élevée. La neurofibromatose type 1 (NF1) désigne la maladie classique de Von Recklinghausen (décrite en 1882). La neurofibromatose type 2 (NF2), beaucoup plus rare, est caractérisée par la

survenue de tumeurs cérébrales multiples, notamment de neurinomes bilatéraux de l'acoustique.

Dans la classification proposée par Riccardi, figurent –en dehors de la NF1 et la NF2– cinq autres variétés de NF dont l'existence n'est pas reconnue par la Conférence de Consensus de l'Institut National de la Santé en 1988.

- **La sclérose tubéreuse de Bourneville :**

Elle est transmise sur un mode autosomique dominant, à prédominance élevée, provoquée le plus souvent par un gène mutant, siégeant sur le bras long du chromosome 9. Il existe d'autres variantes de transmission génétique.

Elle est caractérisée sur le plan clinique par la présence de taches cutanées dépigmentées, d'hamartomes et de tumeurs bénignes au niveau d'un ou plusieurs organes (essentiellement la peau et le système nerveux central, mais aussi la rétine, les reins, le cœur).

- **La maladie de Von Hippel Lindau :**

C'est une affection multisystémique, se transmettant sur un mode autosomique dominant, à pénétrance variable, dont le gène mutant a été localisée sur le bras court du chromosome 3. Elle est caractérisée cliniquement surtout par la présence d'hémangioblastomes du système nerveux central, des nodules rétinien et des lésions viscérales.

- **Les phacomatoses angiomeuses :**

Ce sont des affections dont la lésion, plus souvent malformative que tumorale, intéresse le système vasculaire :

- l'angiomatose encéphalotrigémée ou syndrome de Von Sturge Weber.
- l'ataxie-télangiectasie ou syndrome de Denis Louis-Bar.
- l'angiomatose caverneuse multiple familiale.
- l'angiomatose télangiectasique familiale de Rendu-Osler.
- l'angiomatose mésencéphalique de Bonnet Dechaume Blanc et Wyburn Mason.

- **Les phacomatoses pigmentaires :**

Elles sont des affections où les altérations de la pigmentation constituent l'essentiel, les manifestations neurologiques ne tenant qu'une place secondaire:

- la mélanose neuro-cutanée de Touraine.
- la mélanose encéphalotrigéminée d'Ota.
- la naevomatose basocellulaire de Gorlin.
- le naevus linéaire sébacé.
- l'hypomélanose d'Ito.

Les progrès réalisés dans le domaine de la biologie moléculaire déboucheraient peut être dans un proche avenir sur une classification plus précise.

IV. GENETIQUE

La NF1 est une maladie autosomique dominante [1, 2, 8, 9]. Il n'y a pas d'hétérogénéité génétique et tous les malades atteints de NF1 typique ont une mutation au même locus. Tous les individus atteints sont hétérozygotes, aucun exemple convaincant d'homozygotes NF1 n'ayant été rapporté en dépit de la grande prévalence de la maladie et de la consanguinité de certaines familles. L'homozygotie pour l'homologue NF1 de la souris étant létale [9]. Il est probable qu'au moins un allèle NF1 fonctionnel soit nécessaire pour le développement fœtal précoce.

Le gène NF1 est localisé dans la région péri-centromérique du bras long du chromosome 17 en 17q11.2 [1-4, 8, 9]. C'est un grand gène formé de 60 exons qui s'étend sur 350 kb d'ADN génomique.

Une histoire familiale est présente dans environ la moitié des cas [6]. La pénétrance du gène étant complète, la moitié des cas de NF1 correspondent donc à des néo-mutations. Les taux estimés de ces néo-mutations varient de 1/7800 à 1/23000 [2]. Malgré l'imprécision de cette fourchette, on peut considérer que la NF1 a l'un des taux de mutation le plus élevé chez l'homme [2]. De nombreuses délétions et insertions surviennent dans la NF1, mais aussi des substitutions. Il est possible que la mutation NF1 dans une cellule germinale donne un avantage prolifératif à cette cellule ; ce qui donnerait lieu à un mosaïsme germinal augmentant le risque de transmission. Un mosaïsme germinal a été démontré chez un individu sain ayant donné naissance à deux enfants atteints [2,9]. Ainsi, il pourrait expliquer pourquoi plusieurs autres familles ont plus d'un enfant atteints, nés de parents apparemment sains. Ce phénomène est cependant très rare. Plus de 80% des néo-mutations de NF1 sont d'origine paternelle [2]. Compte tenu de cette prédominance, l'âge paternel a

été proposé comme facteur de risque [2]. Cependant, les données actuelles évoqueraient un effet modeste.

Le tableau III ci-après résume les différents types de mutations détectées. La majorité d'entre elles donnent lieu à une neurofibromine tronquée ; seuls 10% environ impliquent des substitutions d'acides aminés et moins de 2% concernent la région 3' non codante. Elles ont été identifiées tout au long du gène NF1, sans identification d'un réel point chaud. Néanmoins, le type de mutations décrites dépend énormément de la technique utilisée pour les rechercher. Cela peut conduire à une sur-représentation des mutations faciles à détecter comme les grandes délétions, ou à une sous-estimation des mutations plus difficiles à identifier comme le cas des mutations de la région 3' non codante. Aucune des méthodes utilisées ne permet d'identifier tous les types de mutations. Néanmoins, l'utilisation des différentes techniques disponibles permet l'identification de 95% d'entre elles [10].

Tableau III: Les différents types de mutations de la NF1 [2]

Mutations	Nombre	Pourcentage
Anomalies chromosomiques	4	1,6
Délétion du gène entier	18	7,3
Délétions multiples d'exons	38	15,4
Petite délétion	55	22,4
Grande délétion	3	1,2
Petite insertion	27	11
Mutation stop	43	17,5
Substitution d'acides aminés	29	11,8
Mutation intronique	25	10,2
Mutation non codante de la région 3'	4	1,6
Total	246	100

Les apports de la génétique moléculaire, grâce à l'identification des gènes et de leurs produits, permettent une meilleure compréhension des maladies génétiques humaines.

Dans le cadre de la maladie de Von Recklinghausen, on constate des progrès sensibles dans les trois domaines suivants [11] :

- une meilleure appréciation de la pathogénie de la maladie par une meilleure compréhension de ses bases biologiques.
- Une compréhension plus complète des rapports existants entre les différents troubles génétiques humains par extrapolation.
- Le diagnostic et les approches thérapeutiques de la maladie.

A l'avenir, l'étude de la participation de la neurofibromine dans le développement des structures cartilagineuses pourrait apporter des réponses à ces problèmes cliniques [12, 13].

Pour ce qui est des manifestations neurologiques, l'épilepsie et les troubles de l'apprentissage ne sont pas clairement expliqués par la production d'une protéine au niveau du système nerveux central. La haute densité d'expression au niveau cérébral, en particulier dans les neurones corticaux, suggère que la neurofibromine pourrait jouer un rôle important dans le développement et l'installation des pathologies du système nerveux central. Ainsi, les images d'hypersinaux en T2 à l'IRM cérébrale présentes chez les patients atteints de NF1 pourraient traduire l'expression de la neurofibromine dans les neurones corticaux et même dans les oligodendrocytes.

Les travaux futurs devront préciser la répartition de la neurofibromine au sein du système nerveux, son rôle dans le développement de ce dernier et son expression cérébrale chez les patients atteints de NF1 ; ces travaux pourraient aider à répondre à toutes les questions qui restent posées [14].

Selon les informations résultant d'études récentes [15], il apparaît que la variabilité clinique observée serait fonction de la date et de la localisation des mutations somatiques.

Tous les patients possèdent un gène NF1 non fonctionnel (mutation germinale) dans chaque cellule du corps. Le développement d'un signe clinique comme un neurofibrome provient probablement du résultat d'une mutation acquise (somatique) ou d'un événement génétique additionnel.

La date, le nombre et la localisation de ce deuxième type de mutations dans des tissus variés peuvent aisément rendre compte de la variabilité clinique. L'expression de la

neurofibromine s'observe dans des tissus non communément concernés par la pathologie de la NF1.

Même s'il n'existe aucune manifestation clinique évoquant un déficit immunitaire chez le patient atteint de NF1, il pourrait y avoir des troubles de la fonction immunitaire en rapport avec une rupture de l'expression du gène NF1 [16, 17].

Les études futures, par la détermination du rôle de la neurofibromine aussi bien dans les lésions du système nerveux central et périphérique que dans sa régénération, pourraient apporter des indices importants pour l'amélioration des thérapies [18].

Enfin, la raison la plus irrésistible d'identifier les gènes malades, est de fournir un diagnostic et un traitement plus efficaces pour le patient. Actuellement, le diagnostic de NF1 se base exclusivement sur des critères cliniques et occasionnellement sur l'analyse séquentielle de l'ADN par un test prénatal. Les patients ayant des signes suggestifs de NF1, mais pour lesquels aucun critère diagnostic n'a été retrouvé, devraient tirer avantage des méthodes diagnostiques améliorées. De même, le conseil prénatal pourrait être plus efficace avec des tests ne reposant pas uniquement sur l'analyse standard de l'ADN. L'étude d'un test diagnostic pour la NF1, basée sur quelques propriétés fonctionnelles de la neurofibromine, serait précieuse [19].

V. EPIDEMIOLOGIE

1. Fréquence :

La prévalence dans la population générale et son influence ont été étudiées par Huson et al [1,3]. En 1994, la NF1 était la plus fréquente des maladies autosomiques dominantes, avec une incidence d'environ une naissance sur 3000 à 3500. Elle représente 95% de l'ensemble des neurofibromatoses. Sa prévalence est d'environ un individu sur 4000 avec une répartition mondiale homogène [2].

Au Maroc, il n'existe pas encore de registre exhaustif regroupant les patients atteints de NF1.

2. Age :

La NF1 est une maladie congénitale dont les premières manifestations sont observées pendant l'enfance et augmentent avec l'âge. Ainsi, elle est apparente à l'âge de 8 ans chez la grande majorité des individus atteints [1, 2, 11]. Les tâches « café au lait » sont parmi les

premières manifestations de la NF1. Elles peuvent être présentes en nombre suffisant dès la naissance ou apparaître au cours des deux premières années de la vie [1–3, 11].

Les neurofibromes cutanés sont rares dans la petite enfance. Ils apparaissent généralement pendant la préadolescence et sont exceptionnellement absents à l'âge adulte. Les neurofibromes nodulaires apparaissent rarement avant la seconde enfance. Quant aux nodules de Lisch, ils apparaissent avec l'âge, ils sont retrouvés chez seulement 10% des sujets avant six ans, et sont présents dans plus de 90% des cas après 16 ans [11].

La dysplasie des os longs existe à la naissance et apparaît sous forme d'une déformation de l'os au cours de la croissance.

Dans notre série, l'âge de révélation variait entre 2 et 14 ans.

3. Sexe :

Une égalité de répartition de la maladie est retrouvée dans la plupart des séries [1].

Dans la notre, nous avons noté une prédominance masculine (5 garçons pour une fille).

4. Race :

La NF1 ne connaît pas de prédominance raciale ou ethnique [1].

5. Géographie :

Aucune répartition géographique prédominante n'a été décrite dans la littérature.

VI. CLINIQUE

Les manifestations cliniques sont très variables d'un patient à l'autre, et même au sein d'une seule famille ; elles vont du tableau mineur avec atteinte cutanée légère au tableau gravissime avec trouble esthétique important et/ou déficit neurologique majeur et/ou cancérisation. L'examen d'un patient atteint de NF1 doit être un examen clinique aussi complet que possible puisque cette maladie touche les différents appareils du corps. Mais cet examen, strictement clinique, ne doit pas pour autant négliger le retentissement psychosocial de la maladie, souvent important, en raison des fréquents problèmes d'ordre esthétique causés par la maladie, de son caractère chronique, et de la prédisposition aux affections malignes qu'elle entraîne. L'un des signes diagnostiques les plus sûrs dans la

maladie de Recklinghausen est représenté par les nodules de Lisch (hamartomes de l'iris). Or, ces nodules apparaissent dans 94% des cas après l'âge de 6 ans chez le jeune patient ; ce qui pourrait rendre le diagnostic précoce difficile [3].

1. Critères du diagnostic :

Le diagnostic reste clinique pour la grande majorité des cas. Les études moléculaires restent difficiles techniquement à cause de la taille importante du gène et des nombreuses mutations possibles. La Conférence de Consensus du National Institute of Health (NIH) de Bethesda a précisé sept critères cardinaux pour le diagnostic de la NF1 (**tableau IV**). Celui-ci est désormais posé si deux de ces signes sont réunis chez un même individu [1].

Tableau IV: Critères de diagnostic de la NF1 selon la Conférence de Consensus sur les neurofibromatoses (NIH – Bethesda, 1988)

1. un apparenté du 1 ^{er} degré atteint (parent, fratrie ou enfant)
2. au moins 6 taches café au lait > 1,5 cm après la puberté > 0,5 cm avant la puberté
3. lentigines axillaires ou inguinales
4. au moins deux neurofibromes quel que soit le type ou au moins un neurofibrome plexiforme
5. gliome du nerf optique
6. au moins deux nodules de Lisch (hamartome irien)
7. une lésion osseuse caractéristique : <ul style="list-style-type: none">- pseudarthrose- dysplasie sphénoïde- amincissement du cortex des os longs

2. Manifestations cliniques :

2.1. Signes cutanés :

L'atteinte cutanée constitue souvent le point de départ de la démarche diagnostique de la maladie. D'autre part, elle joue un grand rôle dans le retentissement psychosocial de la maladie pour le patient. Elle comprend des troubles de pigmentation et des lésions non spécifiques [1, 3, 4, 11].

Chez nos six malades, les signes cutanés étaient présents, associés de façon variable.

a. Troubles pigmentaires

a.1. Tâches café au lait :

Les TCL sont parmi les premières manifestations de la NF1. Elles peuvent être présentes en nombre suffisant dès la naissance ou apparaître au cours des deux premières années de vie. Leur répartition est aléatoire. Leur aspect est évocateur. Ce sont des tâches arrondies ou ovalaires lancéolées, bien limitées à contour net le plus souvent, mais parfois irrégulières, de taille variable, punctiformes ou de plusieurs centimètres de diamètre, de couleur marron clair ou parfois foncées, indolentes. L'examen en lumière de Wood est rarement nécessaire pour leur reconnaissance.

Les tâches typiques ont de 10 à 30mm de diamètre, distribuées sur tout le corps et prédominant sur les zones couvertes (ceinture, aisselles, tronc, cou). Les extrémités et le visage sont moins souvent atteints et l'atteinte des paumes étant exceptionnelle [1,3,4]. Hormis leur conséquence esthétique, ces anomalies n'entraînent aucun problème particulier.

Les TCL constituent un des meilleurs signes diagnostiques de NF1 et sont presque toujours présentes avant l'âge de cinq ans. A l'adolescence, les TCL sont présentes dans plus de 90% des cas et deviennent, au cours de la vie, souvent plus pâles jusqu'à disparaître pour certaines. Les TCL ne sont pas spécifiques de la NF1 et sont retrouvées assez fréquemment au nombre de une à trois lors de l'examen clinique d'enfants dans la population générale.

La signification diagnostique des TCL reste une question controversée et très difficile à résoudre pour de nombreuses raisons, entre autres :

- ✓ Les limites du « normal » sont très imprécises ; certains sujets normaux ayant une ou plusieurs TCL ou des lésions similaires.
- ✓ Les autres formes de neurofibromatoses, distinctes de la NF1, peuvent s'accompagner de TCL.
- ✓ La neurofibromatose est très hétérogène dans son expression.

Pour toutes ces raisons, il n'est pas possible de distinguer la population atteinte de neurofibromatose de la population normale sur la seule base du nombre de TCL, même s'il est cependant justifié de considérer 6 TCL ou plus comme un élément permettant de renforcer le diagnostic [3,4]. Ainsi, chez un patient âgé de plus d'un an, possédant 6 TCL ou plus, le diagnostic de neurofibromatose doit être raisonnablement envisagé. Par contre, si le nombre se situe entre 1 et 5, ce diagnostic ne peut être exclu.

Dans chacun de ces cas, il faut rappeler enfin que l'âge du patient et la présence ou l'absence d'autres signes de neurofibromatose constituent des éléments déterminants.

L'image histologique des TCL est caractérisée par une augmentation de la pigmentation mélanique au niveau de l'épiderme. Le nombre de mélanocytes est augmenté mais leur fonctionnement serait normal [11]. Certains d'entre eux présentent des granules pigmentaires géants.

L'ensemble de nos cas présentait des TCL multiples, réparties sur tout le corps. Ces résultats semblent correspondre aux données de la littérature.

a.2. Lentigines ou tâches lenticulaires :

Les lentigines peuvent être congénitales, comme les TCL. Quand elles sont congénitales, elles sont localisées dans la région axillaire. Environ 40% des patients présentant une NF1 ont des lentigines axillaires. L'association tâches lenticulaires-tâches café au lait prend une signification particulière et doit faire évoquer le diagnostic de neurofibromatose, et de façon plus spécifique celui de NF1 [1,3,4]. Elles sont présentes chez 2/3 des patients adultes atteints par la maladie [3]. Ce sont des tâches hyperpigmentées de 2 à 3mm de diamètre, souvent groupées, de coloration semblable à celle des TCL [1]. Les lentigines sont présentes en région axillaire et d'autres zones qui ne sont pas normalement exposées au soleil, et qui ne sont jamais pigmentées dans la population générale comme les plis inguinaux, l'ombilic, les plis interfessiers, le sillon sous mammaire ou les plis de l'obésité [20]. Elles sont particulièrement évocatrices en zones axillaires et inguinales. Elles peuvent être diffuses sur tout le corps, surtout quand elles apparaissent tard dans l'enfance [6, 7].

Il existe deux types de lentigines: les lentigines diffuses qui se situent au niveau du tronc et des extrémités proximales et les lentigines plus ou moins limitées aux régions des plis et qui se développent plus tardivement, souvent après la puberté [2-4,6,7,22] .

Dans notre série, deux patients (cas n° 3 et cas n°6) présentaient des lentigines axillaires.

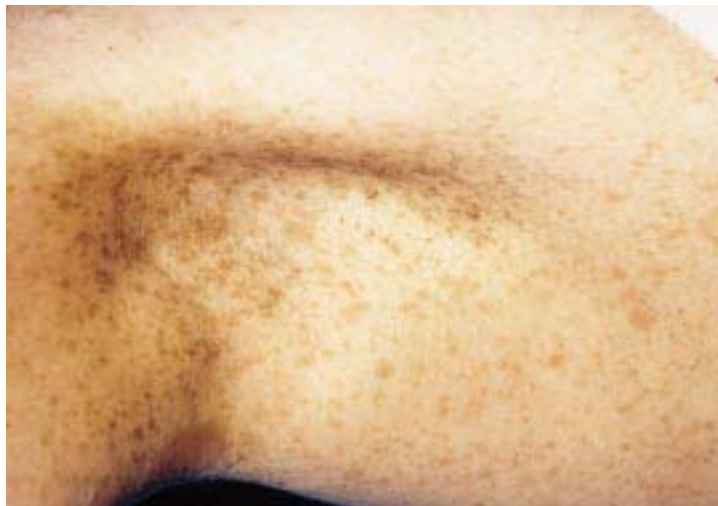

Fig.4 : Lentignes axillaires [1]

a.3. Hyperpigmentation recouvrant les neurofibromes plexiformes :

Il s'agit de tâches hyperpigmentées, souvent plus foncées que les TCL qui recouvrent les neurofibromes plexiformes (NFP); une hypertrichose peut être associée [22]. Les limites de l'hyperpigmentation peuvent se confondre avec celles du NFP ou s'étendre plus loin. Une hyperpigmentation associée à un NFP s'étendant jusqu'à la ligne médiane (moitié du corps) pourrait indiquer que la tumeur englobe la moelle épinière, et est en général très rapidement extensive.

Chez nos patients, aucun ne présentait ce trouble de pigmentation.

a.4. Autres troubles de la pigmentation :

On peut noter une hyperpigmentation généralisée, des naevus pileux ou des lésions hypopigmentaires [22].

b. Signes cutanés non spécifiques :

b.1. Les angiomes :

Les angiomes peuvent être présents à la naissance, mais se développent en général plus tard, chez le jeune adulte [7]. Dans certaines familles, ils constituent un trait particulièrement marquant de la maladie mais ne sont pas en corrélation avec d'autres signes de la maladie.

Aucun de nos malades ne présentait des angiomes.

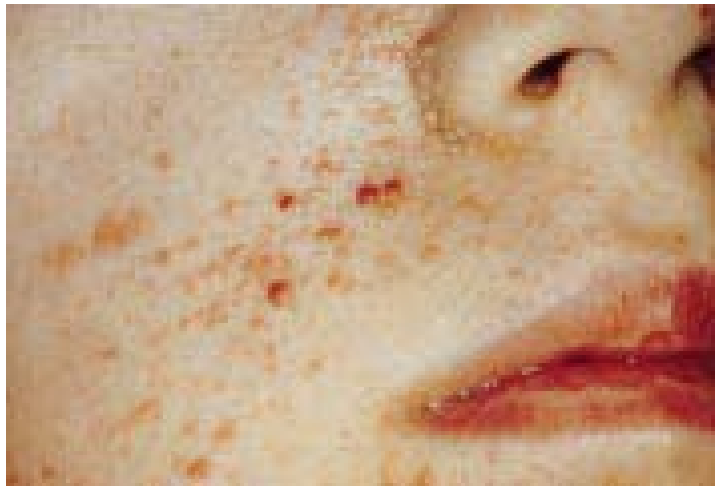

Fig.5: Angiofibromes cutanés [1]

b.2. Les xanthogranulomes :

L'association xanthogranulomes juvéniles et maladie de Recklinghausen est actuellement bien documentée [7]. Cette association doit être attentivement recherchée chez l'enfant. Lorsqu'elle est mise en évidence, doit entraîner la pratique d'un bilan hématologique régulier, car elle peut annoncer la survenue d'une leucémie, notamment myélomonocytaire.

Dans notre série, aucun des patients ne présentait ces lésions.

b.3. Lésions hypoplasiques cutanées :

Retrouvées chez certains patients, ce sont des plages cutanées minces, hypopigmentées et tendues [7].

b.4. Cutis laxa :

Cutis laxa correspond à des replis cutanés flasques localisés, entraînant des déformations cutanées importantes, parfois monstrueuses [7]. La lésion se situe souvent au niveau d'un neurofibrome plexiforme ou d'une tumeur royale, réalisant une image de « nappe plissée ». Au centre de ces replis, la palpation peut mettre en évidence des cordons moniliformes le long des trajets nerveux. Elle représente souvent un facteur d'échec de la chirurgie esthétique.

Aucun de nos malades n'a présenté de cutis laxa.

b.5. Prurit :

Il est fréquent et présent chez environ 10% des malades [7] et peut être un symptôme prédominant. Le prurit au cours des neurofibromatoses est un symptôme qui prédomine

dans les régions des neurofibromes, mais peut apparaître aussi après un traumatisme. Il est aggravé par la chaleur et l'effort, calmé par le bain et la douche. Quand il est localisé à la peau recouvrant un neurofibrome cutané connu, il peut traduire une poussée évolutive de ce neurofibrome.

Les antihistaminiques seraient partiellement efficaces. Ce prurit est à rapprocher de la présence de nombreux mastocytes dans les neurofibromes.

Aucun des patients de notre série n'a présenté de prurit.

b.6. Autres lésions :

On retrouve aussi des lipomes, des naevus achromiques, une hypertrichose ou une alopecie associée à une tumeur locale.

c. Tumeurs cutanées :

c.1. Neurofibromes cutanés

Appelés fibromes molluscum ou naevus molluscum, ils sont classiques dans la NF1. Les neurofibromes (NF) réalisent des tumeurs superficielles ou sous cutanées, mais ils peuvent se développer le long des nerfs périphériques profonds, dans les viscères ou à leur périphérie, enfin dans les vaisseaux sanguins innervés par le système nerveux autonome [1-4,11,20,21]. Ils sont d'apparition plus tardive, commencent à apparaître dans l'enfance ou au moment de la puberté et continuent à croître pendant toute la vie [3, 4].

Ce sont des tumeurs de taille variable allant de la taille d'un grain de mil à plusieurs centimètres de diamètre et sont indolores. Leur contour est rose lilas ou de la couleur de la peau normale. Leur consistance est soit ferme soit molle, et recouverte d'une peau flétrie, en relief ou pédiculée, marron pourpre ou violet. Ces lésions peuvent apparaître en tout endroit du corps; leur distribution est variable avec toutefois une légère prédominance pour la partie supérieure du tronc.

La puberté conduit à une augmentation du nombre et de la taille de tous les neurofibromes.

En raison des problèmes esthétiques qu'ils entraînent, les NF cutanés constituent une des préoccupations principales des malades. Il faut savoir que l'ablation chirurgicale peut être suivie d'une récurrence avec une tumeur résultante plus importante que la tumeur initiale, mais qui ne favorise pas la transformation maligne. Le traitement par laser-CO2 donne de

bons résultats dans la réduction ou l'ablation de ces lésions. Enfin, les NF cutanés sont histologiquement bénins. Leur aspect neuropathologique est une composition variée de cellules de Schwann, de fibroblastes et de mastocytes (parfois de cellules pigmentaires). Des prolongements nerveux, myélinisés ou non, sont séparés par les différentes cellules. L'ensemble des éléments du nerf périphérique est impliqué dans la formation du NF.

Dans notre série, un seul patient (cas n° 3) présentait un neurofibrome cutané au niveau de la face interne du pied droit.

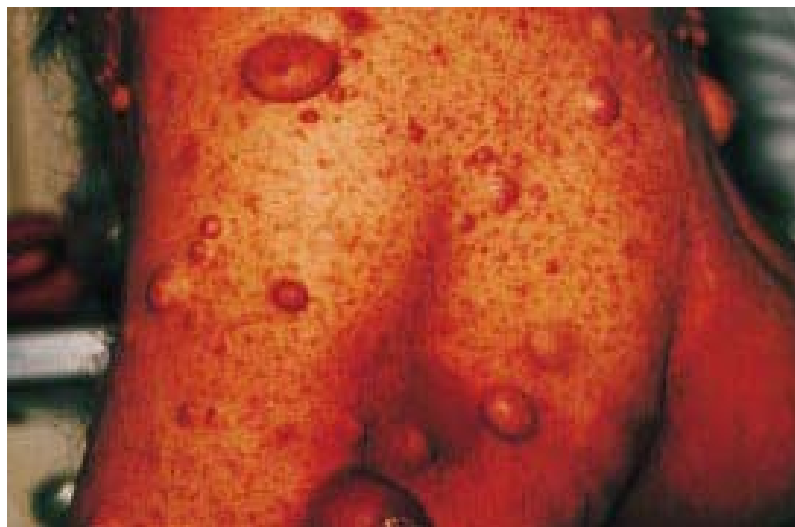

Fig.6 : Neurofibromes cutanés multiples [6]

c.2. Les neurofibromes péri-aréolaires :

Ils représentent une localisation très fréquente des neurofibromes. Selon les données de la littérature, 85 à 98% des patientes atteintes de NF1 en sont porteuses après la puberté [11].

c.3. Les neurofibromes plexiformes :

Ces neurofibromes représentent la complication la plus fréquente chez les patients atteints par la maladie de Recklinghausen. Ils sont retrouvés chez 30% des patients, causant des troubles esthétiques importants chez 3% [20].

Ils sont en règle congénitaux et peuvent conduire à une hypertrophie extensive localisée.

De même nature que les NF cutanés, ces nodules sont cliniquement différents. Ils se présentent comme des tumeurs en nappes diffuses, en plaques, bosselées, irrégulières,

recouvertes d'une peau parfois atrophique, mollesse, fripée, de la couleur de la peau normale ou parfois bleutée et pigmentée. Leur palpation habituellement non douloureuse, donne une sensation de « paquet de ficelles » ; et à l'intérieur de la tumeur molle, on retrouve au palper l'existence de cordons durs fibreux. Ils s'épaississent au cours de la vie et peuvent alors entraîner des troubles esthétiques ou fonctionnels majeurs par l'infiltration des tissus profonds. La localisation orbitaire ou périorbitaire est fréquente et peut être source de défiguration importante.

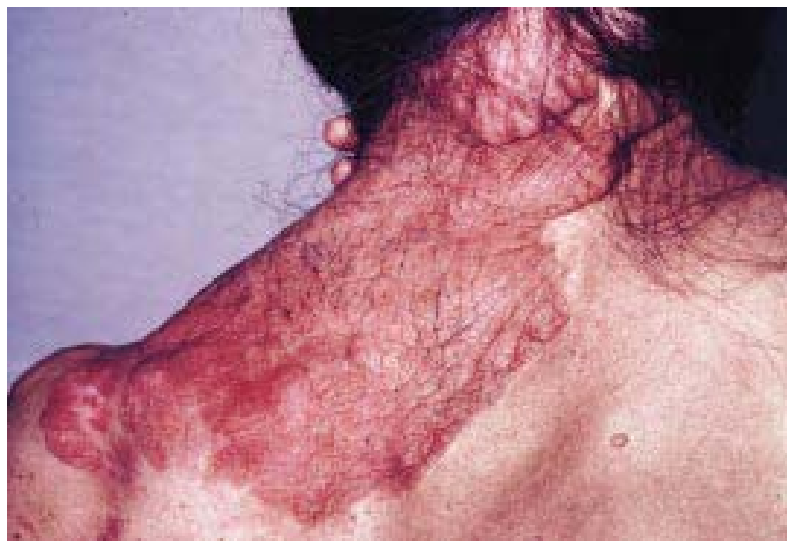

fig.7 : Neurofibrome plexiforme de l'épaule [6]

c.4. Les neurofibromes sous cutanés et sous aponévrotiques :

Ces lésions sont de taille variable, souvent petites et fermes, allongées, groupées le long d'un trajet nerveux en « chapelet », indolores, mobiles sur les plans latéraux et sous la peau. Leur mobilité latérale très élastique constitue le signe de Recklinghausen [11].

Chez nos patients, un seul (cas n°4) présentait un neurofibrome sous cutané au niveau du poignet.

c.5. La tumeur royale :

Elle désigne une des lésions précitées (NF cutané, ou sous-cutané ou plexiforme) quand le volume de celle-ci devient très important. Dans tous les cas, la puberté entraîne une augmentation de la taille des lésions [23].

2.2. Signes ostéo-articulaires :

Elles sont présentes chez 30 à 50% des patients souffrant de NF1. On distingue les anomalies rachidiennes, celles des os longs et celles du crâne. La radiographie standard permet une première approche diagnostique, mais c'est le scanner qui en précise le type.

L'IRM n'a qu'un faible pouvoir de discrimination face à ce type de lésions osseuses.

a. Anomalies rachidiennes :

Avec 30 à 40 % de patients atteints, elles constituent les anomalies osseuses les plus fréquentes de la NF1.

* **Cyphoscoliose** : Elle évolue dès le plus jeune âge sans rapport avec une poussée de croissance. Elle concerne 3 à 10 % des patients atteints de NF1. Elle peut être essentielle, sans lésion osseuse primaire associée; comme elle peut être secondaire à des malformations congénitales du corps vertébral (hémivertèbres), plus fréquentes au niveau de la jonction cervicothoracique avec un rayon de courbure court.

Cette scoliose s'oppose alors aux scolioses de croissance qui sont le plus souvent dûes à une atteinte de l'arc postérieur de la vertèbre [20]. Elle peut se stabiliser, ou s'accompagner d'un tassement ou de compressions médullaires, qu'il faudra différencier d'une compression médullaire neurofibromateuse. Le bilan de la cyphoscoliose doit, dans certains cas, comporter une IRM du rachis pour préciser le niveau d'une compression médullaire clinique.

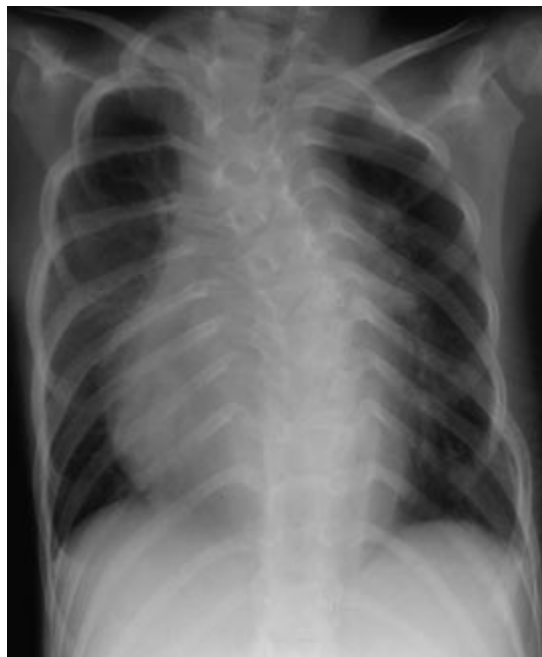

Fig.8 : Scoliose dorsale, dysplasie osseuse des côtes

chez un garçon de 7 ans atteint de NF1 [24]

* **Scalloping**: Il s'agit d'une déformation à concavité postérieure de la face postérieure des corps vertébraux, sur un ou plusieurs niveaux [24]. Il peut être en rapport avec un méningocèle sous-jacent ou ne constituer qu'une déformation osseuse simple. L'IRM précise la cause du scalloping.

L'atteinte de la charnière dorsolombaire en est caractéristique.

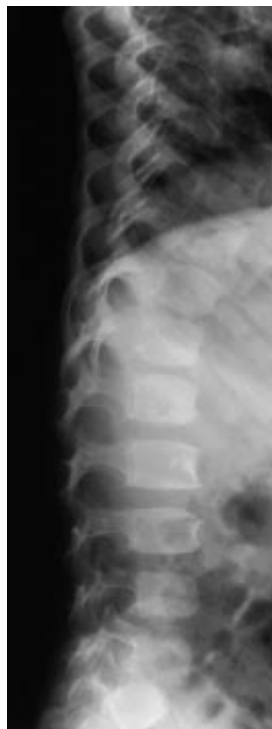

Fig.9 : Scalloping antérieur des corps vertébraux de L1 à L3 chez un garçon de 3 ans atteint de NF1 [24]

* **Déformations secondaires aux tumeurs** : Cyphoscoliose et scalloping peuvent être secondaires à des tumeurs (volumineux neurofibromes et/ou neurinomes radiculaires) [25].

La déformation la plus caractéristique est décrite pour les trous de conjugaison. La croissance tumorale provoque un élargissement progressif des trous de conjugaison. Il s'agit soit d'une extériorisation en sablier vers le cou ou le thorax, soit d'un développement vers l'intérieur à partir d'une origine paramédullaire.

* **Anomalies transitionnelles** : Elles siègent au niveau de la charnière cervico-occipitale avec ou sans scoliose. Elles sont souvent secondaires à une dysplasie osseuse de la base du crâne. Elles

peuvent s'associer à une hydrocéphalie tri ou tétraventriculaire ainsi qu'à une syringomyélie. Ces lésions du système nerveux central sont secondaires à une dysplasie osseuse. Elles sont bien mises en évidence par l'IRM qui objective parfois la coexistence d'une malformation d'Arnold–Chiari, voire d'une sténose de l'aqueduc de Sylvius [24].

***Ramollissement diffus du squelette** : Il s'agit d'une déminéralisation intense du squelette donnant un aspect d'ostéomalacie avec fissures de Looser–Milkman. Il s'agit d'une ostéomalacie vitamino–résistante [26].

b. Les anomalies des os longs :

Elles sont présentes dans 13% des cas [27].

b.1. Pseudarthrose congénitale :

Elle concerne 0,5 à 1% des patients atteints de NF1 mais 50% des pseudarthroses dans la population générale seraient dûes à la NF1 [28].

Sa localisation préférentielle est l'extrémité inférieure du tibia, mais on peut également l'observer au niveau du radius, du cubitus, de la clavicule ou encore du fémur. Typiquement, il s'agit d'une déviation médiane du tiers ou du quart distal de la jambe. Elle se traduit cliniquement par une courbure locale de sévérité variable, entraînant un certain degré d'instabilité responsable de fractures consolidant mal [28]. La pseudarthrose ne se rencontre pas dans les autres types de neurofibromatoses. Elle justifie la pratique systématique de radiographies du radius et du tibia chez les enfants suspectés de NF1.

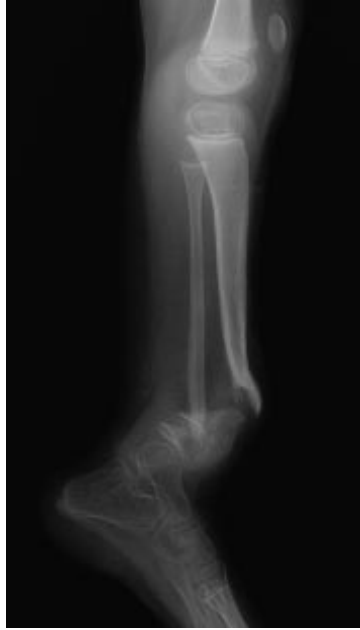

Fig.10 : Pseudarthrose congénitale du tibia chez une fille de 6 ans atteinte de NF1 [24]

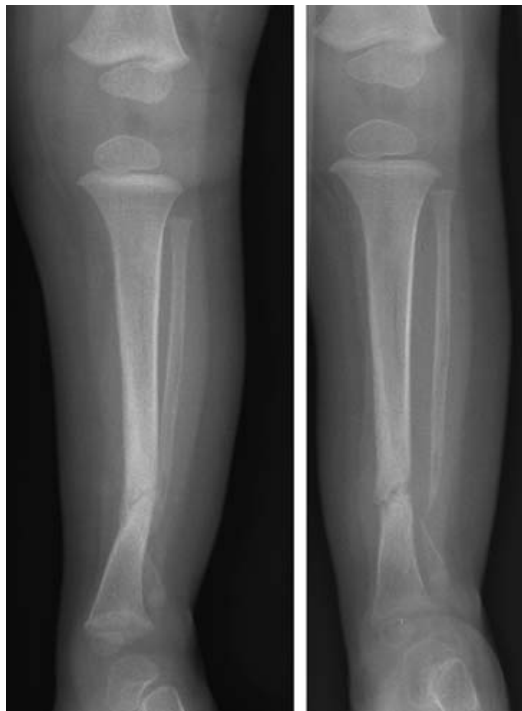


Fig. 11. 12 : Pseudarthrose congénitale de jambe : courbure congénitale du tibia chez un garçon de 5 mois [24]

b.2. Lésions ostéolytiques des os longs :

Elles se traduisent radiologiquement par des lésions ostéolytiques excentriques, à bords nets, métaphysaires et diaphysaires.

Leur étiologie est dominée par un fibrome non ossifiant [29].

b.3. Hypo ou hyperplasie segmentaire ou totale d'un membre :

Elles sont moins fréquentes et proviennent d'un trouble de la croissance avant la soudure des cartilages de conjugaison.

c. les anomalies de la voûte crânienne :

c.1. Lacunes de la voûte :

Elles sont situées le plus souvent au niveau de la suture lambdoïde et traduisent en général un défaut de développement osseux [24].

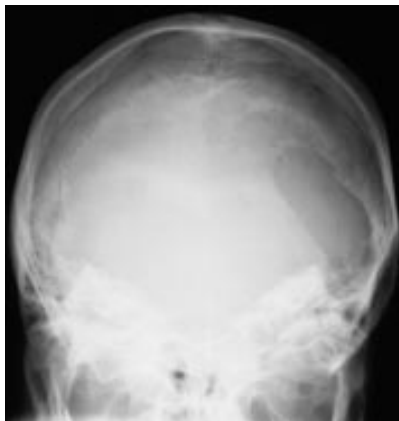

Fig.13 : Radiographie simple du crâne : Présence d'une lacune régulière de la suture lambdoïde gauche [24]

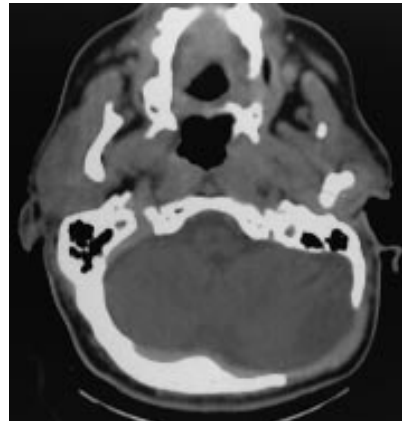


Fig.14 : TDM : confirmation du défaut osseux

c.2. Macrocéphalie :

Elle est bien connue au cours de la NF1. Elle se développe après la naissance et peut être en relation avec une hydrocéphalie, une tumeur cérébrale comme elle peut être primitive. Elle n'entraîne pas de retentissement sur l'intellect.

Dans notre série, deux patients présentaient une cyphoscoliose dorsale.

2.3. Signes ophtalmologiques :

Ils sont très fréquents au cours de la NF1. Certains auteurs estiment qu'il existe, de façon quasi constante, des stigmates oculaires de la maladie [11, 20, 24, 30]. Elles jouent donc un grand rôle dans l'étape diagnostique de la maladie. Un certain nombre de cas de NF1 est d'ailleurs découvert à l'occasion d'un examen ophtalmologique.

a. Les nodules de Lisch :

Ils sont pathognomoniques de la NF1 et ne sont jamais observés dans la NF2. Il s'agit d'hamartomes mélanocytaires de l'iris, parfois visibles à l'œil nu sous la forme de petites taches hyperpigmentées à la face antérieure de l'iris. On les retrouve dans 10% des cas à l'âge de six ans, dans 50% des cas à l'âge de trente ans et dans la totalité des cas à des âges plus avancés. Ils justifient un examen ophtalmologique systématique chez tout sujet suspecté de NF1.

Tous nos malades présentaient des nodules de Lisch iriens.

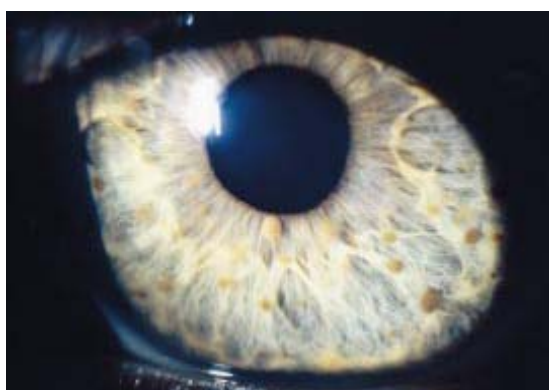

Fig.15 : Nodules de Lisch visibles à l'œil nu [2]

b. Le gliome du nerf optique :

Sa description figure au chapitre « signes neurologiques »

Aucun malade de notre série ne présentait un gliome du nerf optique.

c. Les malformations orbito-crânio-faciales :

Elles concernent 2 à 4% des patients atteints de NF1. On distingue deux formes principales : le neurofibrome plexiforme de la paupière supérieure et le neurofibrome primitif de l'orbite.

- **Le neurofibrome plexiforme de la paupière supérieure:**

Il se présente dès la naissance sous la forme d'une ptose et d'une hypertrophie hémifaciale homolatérale sans exophtalmie. Son association avec une buphtalmie ou une hydrocéphalie réalise le syndrome de François. L'étude anatomopathologique de la lésion faciale montre un neurofibrome plexiforme [24]. Des anomalies osseuses y sont

fréquemment associées non seulement au niveau de la base du crâne (aplasie de la paroi postérieure de l'orbite et élargissement du trou optique), mais également au niveau du maxillaire inférieur et du squelette hémifacial homolatéral. Toutes ces anomalies osseuses sont bien décelées par le scanner. Les troubles esthétiques engendrés ne peuvent être corrigés que par une chirurgie toujours difficile.

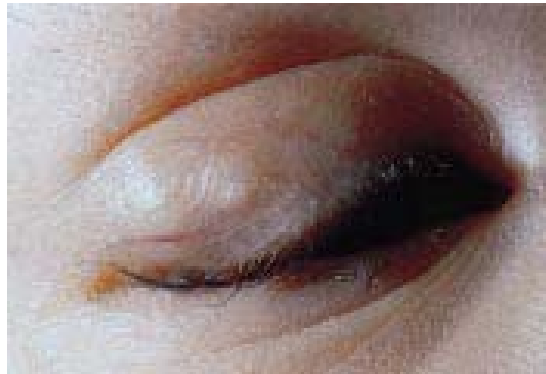

Fig.16 : Neurofibrome plexiforme de la paupière chez un enfant atteint de neurofibromatose [2]

- **Le neurofibrome primitif de l'orbite:**

Plus fréquent, il se révèle dès les premières années de la vie sous la forme d'une exophtalmie non pulsatile. S'y associent également des anomalies osseuses (aplasie de la paroi orbitaire postérieure et souvent une anomalie du plafond de l'orbite éventuellement infiltrée par le neurofibrome). Des anomalies associées de la voûte crânienne sont possibles, ainsi qu'une exceptionnelle hémimégaencéphalie homolatérale.

Son traitement est également chirurgical, donnant en général de meilleurs résultats.

L'exophtalmie peut être pulsatile si aux anomalies osseuses sont associées des méningocèles ou un kyste arachnoïdien [31].

2.4. Signes neurologiques :

Ils sont variés et apparaissent plus tardivement que les troubles cutanés et sont beaucoup plus rares [32]. Elles sont dûes principalement à l'existence de neurofibromes et de neurinomes au niveau du système nerveux périphérique et de tumeurs gliales au niveau du système nerveux central.

a. Neurofibromes et/ou schwannomes :

a.1. Neurofibromes radiculaires :

Ils sont rares et souvent révélés par une douleur progressive, d'horaire volontiers nocturne. Rarement et de façon plus tardive, apparaissent des troubles moteurs dans le territoire radiculaire concerné [33]. Enfin, lorsque l'extension intrarachidienne est importante, un tableau de compression médullaire avec syndrome sous-lésionnel peuvent apparaître.

a.2. Neurofibromes des troncs nerveux périphériques

Ils siègent de façon plus élective sur les branches du plexus brachial, les nerfs intercostaux et le nerf crural. Peu douloureux, en prenant du volume, ils peuvent entraîner une compression de voisinage. Parfois de croissance très lente, en intrathoracique, ils peuvent rester longtemps asymptomatiques et atteindre un volume considérable [33].

b. Neurofibrosarcome :

Il constitue un risque majeur lors de l'évolution d'une neurofibromatose, mais sa survenue est rare. Sa prévalence moyenne pour les patients atteints de NF1 est estimée à 5% [34]. L'âge le plus fréquent d'apparition est la deuxième décennie. Dans la grande majorité des cas, il se développe à partir d'un neurofibrome plexiforme préexistant, mais il peut aussi être primitif. Les extrémités semblent être un lieu privilégié de développement. Les signes révélateurs sont au nombre de trois : douleur, modification d'une tumeur jusque là quiescente et un déficit neurologique focal. Malgré les progrès récents de l'imagerie, seule la biopsie chirurgicale permet d'établir le diagnostic de certitude. Le traitement de choix reste chirurgical : exérèse tumorale, voire amputation. Une radiothérapie complémentaire se discute [35].

c. Lésions neurologiques centrales :

Ces lésions du système nerveux central sont assez fréquentes et sont retrouvées dans 35% des cas pour Rubinstein [36], 20% des cas pour Huson [37] et 16% des cas pour Pou Serradell [38]. Toutes les séries s'accordent pour les considérer comme étant plus habituelles chez des patients jeunes.

L'ensemble de ces tumeurs du système nerveux central peut se retrouver au sein de 4 variétés anatomo-cliniques différentes.

c.1. Tumeurs encéphaliques

Elles sont représentées quasi exclusivement par l'astrocytome pilocytique, jadis appelé « spongioblastome polaire» [33]. Cette tumeur siège volontiers près des ventricules et de la région péri-aqueducale. L'IRM révèle un signal hypo intense en T1 et des images d'hyper signal en T2. Dite bénigne, cette tumeur peut rester stable pendant des années voire même exceptionnellement régresser [33]. L'exérèse chirurgicale complète évite la récurrence [39, 40]. Une des localisations préférentielles semble être l'hémisphère cérébelleux avec une malignité particulière à ce niveau. Les tumeurs de l'acoustique sont généralement absentes au cours de la NF1 [41].

Les jeunes patients (âgés de moins de 20 ans), qui présentent des troubles neurologiques non spécifiques, ont aussi un léger retard mental. La nature exacte de ces lésions doit être encore affirmée, mais de nombreux arguments plaident en faveur d'astrocytomes pilocytiques fibrillaires [42].

Dans notre série, deux cas d'hamartomes cérébraux ont été notés (cas n°2 et cas n°3).

c.2. Tumeurs des voies optiques :

Leur fréquence est estimée à 10%. Elles apparaissent habituellement avant l'âge de 10 ans [11]. L'astrocytome pilocytique constitue là aussi la tumeur la plus fréquente pour les patients atteints de NF1. Les aspects microscopique et macroscopique sont différents de ceux non atteints de NF1. Le gliome des voies optiques de la NF1 est caractérisé par sa croissance périneurale, circonférentielle et par sa nette filiation gliale [43]. La tumeur peut se situer sur tout l'axe des voies. La symptomatologie est très variable. Il peut s'agir d'une baisse de l'acuité visuelle, d'une diminution du champ visuel, d'un strabisme, d'un nystagmus ou encore de signes d'hypertension intracrânienne [44]. L'évolutivité, le pronostic et la conduite thérapeutique de ces tumeurs sont encore discutés. Plusieurs séries insistent sur la non évolutivité de ces tumeurs –assimilées à des hamartomes– en s'appuyant sur la non récurrence après exérèse incomplète et sur le suivi de patients non traités. Néanmoins, la tumeur peut devenir agressive et symptomatique. Actuellement on tend à considérer cette tumeur plutôt comme un hamartome que comme une vraie néoplasie et donc à adopter à son égard une attitude thérapeutique conservatrice [43]. La radiothérapie est réservée aux formes récidivantes. L'examen par IRM est plus sensible que le scanner pour déceler l'extension rétrochiasmatique de ces tumeurs et permet également de détecter une

éventuelle atteinte controlatérale [45]. Les potentiels évoqués visuels sont également très utiles dans le dépistage, le traitement, le suivi évolutif des gliomes optiques, notamment chez les enfants atteints de NF1 [45].

c.3. Lésions non tumorales périaqueducales : hydrocéphalie par sténose de l'aqueduc de Sylvius [24]

La sténose de l'aqueduc de Sylvius constitue une anomalie fréquente au cours d'une NF1. Elle entraîne une hydrocéphalie triventriculaire. La symptomatologie clinique peut correspondre très rarement à une hypertension intracrânienne, parfois à une instabilité à la marche. Malgré cela, la tolérance clinique est souvent bonne. Le bilan complémentaire fait appel à l'IRM et au scanner. Le traitement de l'hydrocéphalie est fonction de la tolérance clinique.

c.4. Retard mental et épilepsie :

Ce retard mental souvent léger serait présent chez 40% des patients atteints de NF1 [46].

S'il peut parfois être à l'origine d'une vaste gamme de manifestations cliniques, il se traduit en général par une attention défaillante et un faible rendement scolaire. Il est majeur dans 2 à 5% des cas [46].

L'épilepsie est une manifestation très rare chez les patients atteints de NF1, concernant seulement 3% d'entre eux. La NF1 ne représente même pas 1% des causes générales d'épilepsie [47]. Il s'agit presque toujours de crises sporadiques, l'épilepsie étant volontiers bénigne. Les cas d'épilepsie grave (par exemple le syndrome de West) sont exceptionnels.

Dans notre série, nous avons noté un seul cas de léger retard mental associé à des crises épileptiques (cas n°3) et deux cas de crises épileptiques (cas n°1 et 2).

c.5. Céphalées :

Elles sont rapportées chez environ 25% des malades atteints par la NF1 [48]. Elles sont de types variés allant de la simple céphalée de tension à la véritable migraine, et elles sont parfois secondaires à l'existence de tumeurs cérébrales. Elles sont d'intensité modérée, globales, prédominant au niveau du vertex. Elles perturbent souvent l'activité quotidienne, mais il n'existe ni nausées, ni vomissements, ni trouble visuel ou autre symptôme associé. Elles sont partiellement améliorées par les antalgiques usuels et le repos. Les céphalées sont

importantes à considérer dans la NF1 car elles sont courantes et doivent mener à des investigations complémentaires à la recherche d'autres complications comme des tumeurs cérébrales ou un phéochromocytome [49].

Un seul cas de céphalées diffuses a été retrouvé dans notre série (cas n°2).

d. Les lésions méningées :

Les dysplasies méningées sont des anomalies du développement des méninges. On en distingue trois types : les méningocèles ; les ectasies durales, les kystes arachnoïdiens.

d.1. Méningocèles :

Ce sont des évaginations méningées transforaminales. Elles peuvent se retrouver à tous les étages du rachis, avec une fréquence plus importante dans la région lombaire et surtout dorsale. Plus de la moitié des cas de méningocèles intrathoraciques et lombaires sont rapportés à des patients atteints de NF1.

d.2. Ectasies durales :

Ce sont des anomalies analogues aux méningocèles, à la différence, elles ne franchissent pas les trous de conjugaison. Elles peuvent être associées à des transformations scoliotiques. Il faut évoquer la possibilité d'un méningocèle ou d'une ectasie durale devant tout patient atteint d'une NF1 et porteur d'une scoliose.

d.3. Kystes arachnoïdiens :

Ce sont les anomalies méningées intracrâniennes les plus fréquentes [34]. Elles sont pour la plupart asymptomatiques. Les kystes sont également très fréquents dans la région lombaire ou sacrée. Les méningiomes sont plus caractéristiques de la NF2 [50].

Aucun cas n'a été noté dans notre série.

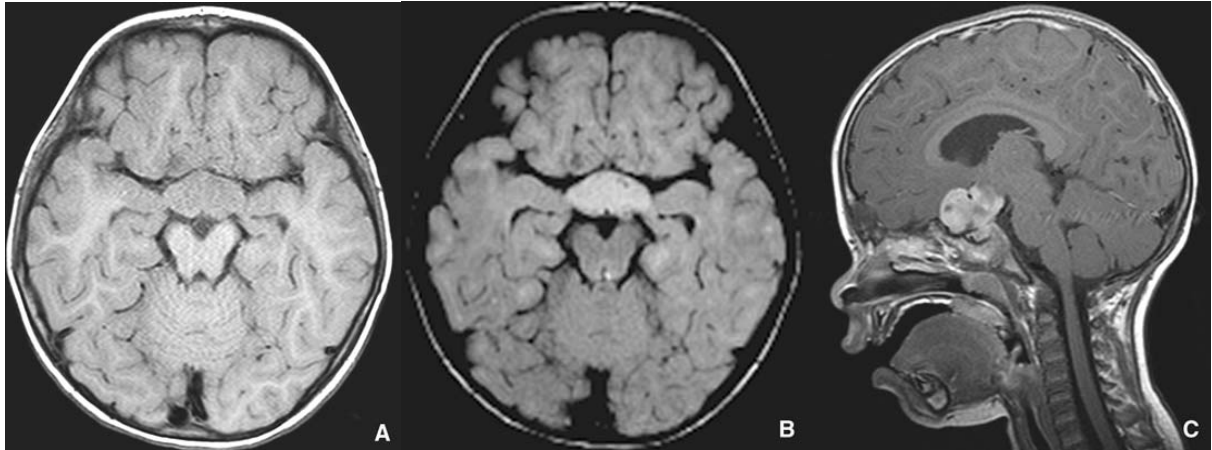


Fig.17: Neurofibromatose de type 1 (NF1). Lésion gliale du chiasma [24]

A. Examen IRM, coupe axiale pondérée T1 sans injection de produit de contraste : élargissement du chiasma.

B. Coupe axiale fluid attenuated inversion recovery (FLAIR) : hypersignal du chiasma optique élargi.

C. Coupe sagittale T1 après injection de produit de contraste : rehaussement hétérogène et intense correspondant à un gliome.

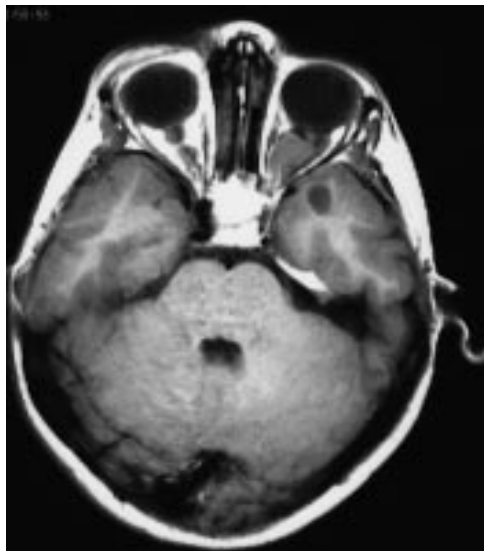


Fig.18: Astrocytome du nerf optique chez un garçon de 12 ans.

Imagerie par résonance magnétique, séquence pondérée T1 : Présence d'une masse ovoïde du nerf optique gauche, Irrégularités de calibre du nerf optique droit. Par ailleurs, kyste intraparenchymateux temporal gauche [2]

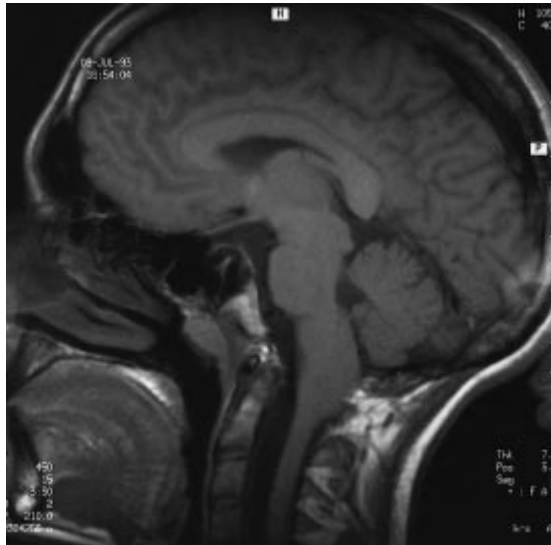


Fig.19 : Gliome de la jonction bulbomédullaire chez un garçon de 16 ans.
Imagerie par résonance magnétique, séquence pondérée T1 : Déformation postérieure du bulbe et de la portion initiale de la moelle [2]

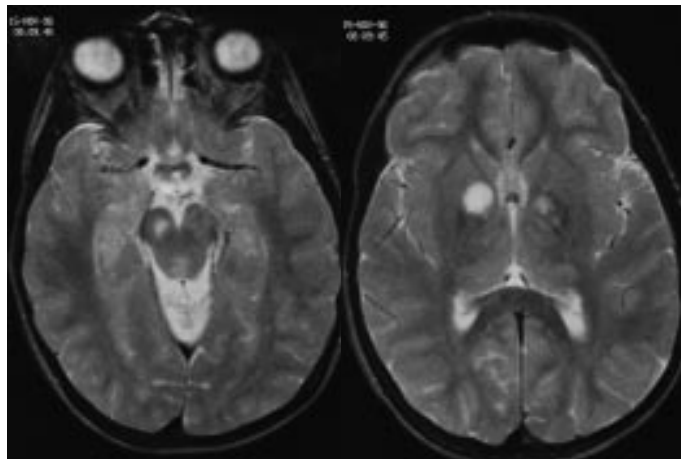


Fig.20 : Lésions hamartomateuses chez une fille de 10 ans.
Imagerie par résonance magnétique, séquence pondérée T2 :
A. Hypersignal du pédoncule cérébral droit.
B. Hypersignal asymétrique des deux pallidums [2]

2.5. Manifestations Psycho-sociales:

Il est fondamentalement important d'apprécier et reconnaître le retentissement psycho-social de la maladie est fondamental à au cours de l'interrogatoire et l'examen du patient atteint de NF1.

Les termes utilisés pour caractériser le retentissement psycho-social de la maladie et proposés par Riccardi [51] sont :

a. Retard de développement psychomoteur :

C'est un retard dans l'acquisition de la motricité fine et globale d'une part et dans l'acquisition du langage d'autre part, par rapport à la population générale.

Ce retard a été noté dans les premiers mois de vie chez 21% des patients du programme Baylor [52] et s'est révélé être un élément prédictif relativement sûr quant à la survenue ultérieure d'un retard mental ou de difficultés d'apprentissage.

Dans notre série, le cas n°1 et 3 présentait un retard du développement psychomoteur (motricité, langage).

b. Handicap intellectuel :

Il comprend une ou plusieurs déficiences dans le domaine des capacités cognitives générales : raisonnement, langage, résultats scolaires. Ces déficiences étant déterminées par des tests spécifiques et/ou au vu des résultats scolaires. Une diminution du quotient intellectuel peut exister ou non. Selon Huson [53], une étude menée sur une population dans le sud du Pays de Galles a mis en évidence le handicap intellectuel comme étant la deuxième complication la plus commune après le neurofibrome plexiforme dans la NF1. La plupart des auteurs chiffrent la fréquence du handicap intellectuel à 40% dans la NF1 [54].

c. Difficultés d'apprentissage :

Elles sous-entendent les difficultés citées sus-indiquées. Les patients présentent un quotient intellectuel est en dessous ou voisin de la normale. Les difficultés d'apprentissage compromettent d'une façon ou d'une autre, la vie et les moyens d'existence de 25% des patients atteints de NF1 [55].

Les principaux aspects de ces troubles d'apprentissage sont [56] :

- un degré d'impulsivité et d'hyperactivité psychomotrice.
- un manque de concentration.
- un défaut de coordination oculomotrice.
- des problèmes linguistiques (vocabulaire pauvre, troubles de la mémoire verbale).

d. Troubles de l'attention :

Ils sont inclus dans les difficultés d'apprentissage ; ils entraînent de mauvais résultats scolaires et intellectuels, dus entre autres, à un manque de concentration [57].

e. Difficultés scolaires :

Le terme « difficultés scolaires » est utilisé de façon imprécise pour désigner les patients qui ont de mauvais résultats scolaires mais pour lesquels des difficultés d'apprentissage spécifiques n'ont pas été identifiées [58].

f. Troubles psychiatriques :

La plupart des enfants atteints de NF1 ressentent une entrave à leur bien-être psycho-social comme une conséquence directe ou indirecte de leur maladie. En effet divers facteurs interviennent pour perturber la vie sociale et psychologique du patient ; d'abord, la notion d'être atteint par une maladie progressive chronique, mal comprise, laissant le malade plus ou moins indifférent ; puis, certains traits de la maladie comme la petite taille ou les problèmes esthétiques. Enfin, la NF1 peut conduire directement à ce type de troubles par le biais d'anomalie de fonctionnement cellulaire cérébral.

Trois types de problèmes doivent être recherchés au cours de l'interrogatoire :

➤ **Troubles psychiatriques :**

Ils ne paraissent pas plus fréquents que ceux rencontrés dans d'autres maladies chroniques évolutives et il semblerait que ces perturbations soient plus en rapport avec le retard mental qu'avec la sévérité physique de la maladie. Les principaux troubles à rechercher sont l'anxiété, la dépression [58].

➤ **Immaturité psychologique :**

Ce terme sous-entend les différents degrés d'immaturité psycho-sociale qui se manifestent par une passivité excessive, un échec social, souvent dans le contexte de

symptômes névrotiques ou hypochondriaques. Ces problèmes sont présents chez les patients de tous niveaux socio-économiques et quelle que soit la sévérité de la maladie [59].

➤ *Fardeau psycho-social :*

Ce terme sous-entend les effets adverses de la maladie sur la vie émotionnelle et sociale du patient. La souffrance psychosociale liée à la maladie est l'un des éléments les plus importants à considérer en matière de soin de ces patients. Les conséquences esthétiques et fonctionnelles, le spectre du décès par cancer ou par une autre complication, affecte profondément – sur le plan émotionnel, psychologique et social – tous les patients atteints par cette maladie, ainsi que les membres de leur famille [59].

Au total, tous ces problèmes sont importants à connaître et à rechercher chez tout patient atteint de NF1 dans la mesure où un effort d'ensemble pour minimiser et surmonter les problèmes scolaires, entre autres, peut avoir des impacts bénéfiques, durables et salutaires.

A ce propos, une concertation conjuguée des différents opérateurs concernés tels que parents, orthophonistes, psychologues, enseignants et conseillers d'orientation, doivent identifier, chacun en ce qui le concerne, les problèmes posés à l'effet de répondre au besoin du malade. Car si le parcours scolaire parvient, grâce à cet effort de concertation, à ne pas être uniquement l'expérience d'une frustration accablante, les perspectives à long terme en matière d'activité et de réussite sociale seront par la suite très sensiblement améliorées.

Le médecin doit savoir rassurer parents et enfants en leur faisant savoir que la plupart des patients atteints de NF1 sont capables d'avoir une vie personnelle et familiale correcte et qu'ils peuvent prétendre à de nombreuses occupations professionnelles.

Dans notre série, deux cas (n°1 et n°3) présentaient un retard de développement psychomoteur (motricité, langage). Le cas n°3 présentait également des troubles d'apprentissage (troubles de l'écriture, de la lecture et du calcul), des troubles de l'attention, un léger retard mental et des troubles de comportement.

2.6. Signes généraux :

a. Manifestations digestives :

Les manifestations digestives sont rares au cours de la NF1. Elles sont estimées à moins de 1% par de nombreux auteurs [60]. Une occlusion ou une hémorragie digestive peuvent révéler un neurofibrome.

b. Manifestations thoraciques :

Le médiastin peut être le siège de neurofibromes, souvent postérieurs. Une transformation maligne est possible. Ils peuvent atteindre un volume considérable, car ils restent très longtemps asymptomatiques [61].

c. Manifestations vasculaires :

Les anomalies vasculaires peuvent siéger sur des vaisseaux de tout calibre, allant de l'aorte proximale aux plus petites artéioles. La fréquence est difficile à estimer, car de nombreuses lésions restent asymptomatiques [62–65]. Les atteintes vasculaires sont multiples : sténoses, formations anévrysmales, voire même des fistules artério-veineuses. Elles sont dues à des modifications de la paroi des vaisseaux : prolifération de fuseaux cellulaires au niveau de l'intima, amincissement au niveau de la média et fragmentation du tissu élastique.

Ces atteintes vasculaires peuvent également être la conséquence de compression et/ou de l'envahissement par des neurofibromes.

o A l'étage cérébral :

L'atteinte peut siéger sur les vaisseaux de tout calibre et être responsable d'accidents vasculaires ischémiques, aussi bien chez l'adulte que chez l'enfant même en période périnatale ou dans les premiers mois de la vie [66]. Des sténoses multiples peuvent toucher le siphon carotidien et les artères cérébrales antérieure et moyenne. Les atteintes des artères cérébrales postérieures sont moins fréquentes. Quelques cas de sténoses d'artères basi-crâniennes sont rapportées, elles peuvent entraîner une circulation collatérale (syndrome de Moya Moya). Des anévrysmes géants intracrâniens et des fistules artério-veineuses des vaisseaux du cou ont également été décrits [67].

○ **Les artères rénales :**

Des sténoses et des anévrismes des artères rénales sont fréquemment retrouvés lors de l'autopsie des patients atteints de NF1 [68]. Le plus souvent, ces lésions sont asymptomatiques. Le signe le plus révélateur est l'hypertension artérielle [69]. Le traitement dépend de la nature et du degré de la sténose [68].

○ **Les artères gastro-intestinales :**

Leur atteinte est bien connue et probablement sous estimée. Elles peuvent être révélées par des crises d'angor digestif, des infarctus mésentériques ou encore le plus souvent par des hémorragies digestives [70].

○ **Les artères coronaires :**

Leur atteinte est décrite dans la littérature [65].

○ **Les angiomes :**

Ces hamartomes vasculaires se rencontrent plus fréquemment chez les patients porteurs de NF1 et le plus souvent chez l'adulte. Bien qu'apparemment sans liaison avec les autres éléments du tableau clinique de la NF1, ils côtoient volontiers les neurofibromes cutanés les plus volumineux [11].

d. Hypertension artérielle :

Elle peut avoir de multiples origines : [71]

- sténose des artères rénales (angiodyplasie rénale ou par compression).
- phéochromocytome associé.
- Sécrétion excessive de catécholamines par un neurofibrome cervical.
- Essentielle.

La fréquence de cette HTA est estimée à 6% des patients atteints de NF1 [72].

Aucune atteinte vasculaire n'a été notée dans notre série.

e. Manifestations endocriniennes : [73,74]

La totalité des glandes endocrines peut être atteinte avec toutefois une prépondérance pour les glandes surrénales. Peuvent également s'observer : un syndrome adipo-génital, un adénome hypophysaire ou une puberté précoce. Les tumeurs du SNC

pourraient entraîner des troubles du développement sexuel et notamment à type de puberté précoce.

❖ **Le phéochromocytome :**

Moins fréquent qu'au cours de la maladie de Von Hippel Lindau, le phéochromocytome reste l'anomalie la plus fréquente des atteintes des glandes endocrines. La fréquence du phéochromocytome est estimée à 1% des cas. Le phéochromocytome, bien que souvent asymptomatique, peut être révélé par l'association d'une hypertension artérielle, de palpitations, d'accès de transpiration ou encore d'anxiété.

Le diagnostic est confirmé par le dosage de catécholamines, métanéphrines et VMA urinaires.

❖ **Le neuroblastome :**

Il apparaît avec une fréquence excessive dans la NF1, de même que les ganglioneuroblastomes, les ganglioneuromes. Quelques unes de ces tumeurs peuvent sécréter des quantités excessives de catécholamines.

❖ **Les troubles pubertaires :**

La puberté précoce, le retard pubertaire ou la maturation sexuelle incomplète sont tous considérés comme faisant partie du tableau de la maladie de Recklinghausen.

Dans notre série, un seul cas (cas n°5) présentait un retard pubertaire.

f. Manifestations pulmonaires :

L'atteinte pulmonaire peut être consécutive à d'autres manifestations de la maladie :

- la scoliose sévère.
- les neurofibromes plexiformes intrathoraciques, intra-abdominaux ou rétropéritonéaux massifs.
- l'atteinte de la moelle cervicale en rapport avec des tumeurs paraspinales ou des complications chirurgicales.

Des malformations pulmonaires sont possibles (lobe surnuméraire ou absence d'un lobe).

De plus, il existe des atteintes pulmonaires primitives d'origine dystrophique marquées par une fibrose pulmonaire, une endartérite thrombosante et une hyperplasie des fibres élastiques [75–77].

g. Manifestations urinaires :

Elles ont différentes origines :

- Les problèmes vasculaires, soit par dysplasie vasculaire ou par compression extrinsèque
- Le développement de neurofibromes dans la cavité vésicale, au niveau de l'uretère, des reins, de la prostate chez l'homme : ces atteintes sont souvent de découverte radiologique ou cystoscopique et sont rarement expressives cliniquement. Elles sont insidieuses, ce qui conduit à des retards diagnostiques responsables de difficultés des traitements ultérieurs. C'est pourquoi elles doivent être recherchées par des explorations complémentaires chez tout patient atteint de NF1.
- Les problèmes neurologiques (ex. vessie neurologique secondaire aux atteintes médullaires des tumeurs paraspinales, des scolioses sévères, des neurofibromes plexiformes englobant l'innervation du système urinaire et les déficits post-chirurgicaux).
- Les tumeurs non neurofibromateuses situées à l'intérieur du tractus urinaire (tumeur de Wilms, rhabdomyosarcome) ou bien au niveau des glandes surrénales (neuroblastome, phéochromocytome).

h. Manifestations génitales :

Elles sont rares : seulement 1,8% des patients atteints [20]. Les neurofibromes peuvent toucher les organes génitaux internes et externes [22].

➤ **Organes génitaux masculins :**

Les lésions rencontrées sont :

- les taches café au lait sur la peau de la verge, parfois le gland
- extension d'un neurofibrome plexiforme du pelvis
- neurofibromes isolés : du pénis surtout, parfois du scrotum ou du gland

– les autres types de tumeurs telles que : schwannomes, myéloblastomes, neurosarcomes (exceptionnelles).

➤ Organes génitaux féminins :

Les neurofibromes des organes génitaux externes ont plusieurs conséquences : des problèmes esthétiques, la dyspareunie, une gêne à l'accouchement.

Chez les nouveau-nés et les jeunes enfants, le neurofibrome plexiforme du clitoris et des lèvres peut suggérer ou simuler un hermaphrodisme. Les neurofibromes plexiformes peuvent atteindre les organes génitaux internes (le vagin, l'utérus, les trompes de Fallope et les ovaires).

i. Fécondité et grossesse au cours de la NF1

La fertilité n'est pas compromise dans la NF1 et la grossesse est possible. L'évolution de la NF1 au cours de la grossesse semble être variable. Plusieurs complications ont été décrites [79, 80] :

- accroissement des neurofibromes (transitoire).
- complications neurologiques, vasculaires.
- apparition de tumeurs malignes.

L'association NF1 et grossesse est rare. Cependant, elle désigne une population à haut risque de complications hypertensives obstétricales. Il existe une hérédité hypertensive gravidique au cours de la maladie [81].

Chez une femme enceinte atteinte de NF1, les critères de mauvais pronostic sont :

- l'aspect fleuri des lésions cutanées
- l'antécédent de complications hypertensives ou de mort fœtale in-utero chez la malade ou dans la famille.

Des complications hypertensives sont possibles : retard de croissance intra-utérin, hématome rétro-placentaire, et la mort fœtale.

D'autres complications sont également rapportées dans la littérature [81] :

- localisations pelviennes de la maladie faisant obstacle praevia
- hypertension artérielle maligne en rapport le plus souvent avec un phéochromocytome

- dystocies mécaniques secondaires à des localisations osseuses induites par la maladie

La surveillance de la grossesse chez une femme atteinte de NF1 doit être multidisciplinaire car l'évolution est imprévisible du fait de la grande hétérogénéité de la maladie. Certaines évoluent au cours de la grossesse sans donner la moindre complication : il s'agit des formes mineures de la maladie.

Enfin, compte tenu de la génétique de la maladie (chaque grossesse d'une femme atteinte = 50% d'enfants atteints), la présence d'un pédiatre est utile à la prise en charge de l'enfant après l'accouchement.

La question de savoir si la maladie de l'enfant est plus sévère quand c'est la mère qui est atteinte reste controversée : Miller et Hall ont rapporté que les enfants nés avec une NF1 de mère atteinte, avaient une sévérité plus grande que celle des enfants nés d'un père atteint ou ayant une NF1-mutation. D'après Riccardi, la sévérité globale de la maladie n'est pas influencée par l'atteinte maternelle [82].

j. Manifestations hématologiques :

La relation entre NF1 et leucémie de l'enfant s'est établie à la lumière des observations cliniques [20]. Les leucémies non lymphocytaires seraient d'autant plus fréquentes que la NF1 est familiale [11, 20]. Il s'agit le plus souvent de leucémies myélomonocytaires aiguës ou monocytaires chroniques de mauvais pronostic. La fréquence de ces cas rapportés de leucémies et parfois de lymphomes associés à la NF1 suppose une relation causale ou pathogénique entre NF1 et leucémie, particulièrement pour la leucémie myéloïde chronique juvénile.

Les études récentes menées dans le domaine génétique, suggèrent l'appartenance du gène NF1 à la classe des gènes suppresseurs de tumeurs (induisant des cancers héréditaires), leur inactivation contribuant à la tumorigénèse.

Tout ceci doit conduire à examiner et à surveiller attentivement le bilan hématologique des patients atteints de NF1, en particulier les enfants, surtout s'ils sont porteurs de xanthogranulomes cutanés.

Dans notre série, aucune atteinte hématologique n'a été notée.

k. Manifestations oto-rhino-laryngologiques :

Les localisations ORL de la NF1 sont souvent au premier plan. Dans une étude portant sur 257 cas, White a retrouvé chez 87% de ses patients des lésions intéressant la tête et le cou [83]. Il y a lieu de noter également que dans la première description de la maladie faite par Smith en 1849, le patient était porteur d'une lésion tumorale de la langue. Ce type de localisations est plus que d'autres, susceptible de faire appel à un traitement chirurgical. En effet, au niveau de la tête et du cou, les manifestations de la NF1 font rapidement courir un risque esthétique, fonctionnel, ou même vital et doivent faire l'objet d'une surveillance toute particulière.

➤ Atteinte de l'oreille :

Elle peut mener à une atteinte de l'audition de différentes façons :

- Neurofibromes cutanés ou neurofibromes plexiformes du pavillon de l'oreille obstruant le conduit auditif externe.
- Neurofibromes sur le trajet du nerf facial (segment intra tympanique du VII).
- Neurofibromes du nerf de Jacobson ou du nerf d'Arnold.

➤ Atteinte de la face :

Hormis les anomalies du squelette facial, les patients atteints de NF1 peuvent parfois présenter un faciès particulier du fait de :

- l'hypertélorisme (malformation crânio-faciale congénitale caractérisée par un élargissement de la petite aile du sphénoïde – donc de l'espace interorbitaire et de la racine du nez – et par un écartement excessif des yeux).
- La macrocéphalie.
- Des neurofibromes faciaux.
- Des troubles pigmentaires.

La lésion faciale la plus dévastatrice est le neurofibrome plexiforme (NFP) surtout s'il est associé à un éléphantiasis. Le NFP de la branche inférieure du trijumeau est fréquent [84] ; il se manifeste dans l'enfance par un gonflement de la partie inférieure du visage et peut s'étendre au maxillaire homolatéral, à la gencive, à l'espace rétro-pharyngé, au larynx. Ce NFP peut avoir une croissance importante dans l'espace rétro-pharyngé, malgré une

croissance apparente extérieure minime. Elle peut également entraîner une dyspnée laryngée progressive et une dysphagie.

➤ Atteinte de la cavité buccale :

Celle-ci peut avoir plusieurs origines :

- ✚ Extension d'un NFP de la partie inférieure du visage.
- ✚ Neurofibromes intra-buccaux : présents chez 4 à 7% des patients atteints de NF1 [85].
- ✚ Atteinte des nerfs crâniens (V, VII, IX, XII).
- ✚ Atteinte dentaire.

➤ Atteinte du larynx :

Les localisations laryngées de la maladie sont rares ; 35 cas ont été recensés dans la littérature. La localisation laryngée ne représente que 2% des atteintes viscérales [86]. Les signes révélateurs sont principalement : dyspnée inspiratoire, stridor chez le tout petit, dysphonie, dysphagie. Les examens complémentaires nécessaires sont : les radiographies standards du larynx, le transit pharyngo-oesophagien, la laryngoscopie indirecte, la biopsie avec histologie. Le pronostic de l'atteinte laryngée de la NF1 est bon après chirurgie d'exérèse mais l'évolution est imprévisible ; la dégénérescence sarcomateuse étant toujours possible [87].

Aucune atteinte ORL n'a été retrouvée dans notre série.

I. Atteinte cardiaque :

Le cœur peut être touché par la maladie de Recklinghausen de plusieurs façons :

- ❖ Par la pression extrinsèque par les neurofibromes médiastinaux et les autres neurofibromes intra-thoraciques.
- ❖ Par le développement de neurofibromes intracardiaques (ces cellules de la crête neurale participent à la structure cardiaque).
- ❖ Par le retentissement d'une hypertension artérielle liée soit à un phéochromocytome, soit à une maladie rénovasculaire.

Dans notre série, aucune atteinte cardiaque n'a été notée.

VII. EVOLUTION ET PRONOSTIC :

1. Evolution :

La NF1 est une maladie évolutive ; chaque tranche d'âge comporte des risques différents de complications.

Hormis une tendance à l'aggravation, l'évolution n'est pas prévisible. Des complications peuvent survenir et imposent une surveillance prolongée.

1.1. La dégénérescence maligne des neurofibromes

Elle est rare. Elle reste la complication la plus redoutable ; histologiquement, il s'agit de neurofibrosarcomes ou de schwannomes malins [20]. Sa fréquence est très appréciée et varie selon le mode de recrutement. Sur des séries importantes, l'incidence réelle de la dégénérescence maligne serait de 6 à 8% [57]. La dégénérescence maligne est dans la plupart des cas spontanée, survenant sur une tumeur considérée comme bénigne au départ. Il existe une légère prédominance masculine ou tout au moins une égalité des sexes pour la dégénérescence dans la NF1. Cette dégénérescence est plus fréquente chez le sujet jeune, mais elle peut paraître à tout âge. Le plus souvent, la transformation maligne de NF1 se voit entre 10 et 20 ans [57]. Il ne semble pas y avoir de parallélisme entre l'importance (nombre et extension des lésions) de la maladie de Recklinghausen et le risque de dégénérescence, mais ce risque est plus important pour les malades porteurs de nombreuses tumeurs nerveuses profondes. Dans certaines séries, on a signalé la fréquence des tumeurs malignes endothoraciques. Le diagnostic clinique de dégénérescence n'est pas toujours évident. On doit l'évoquer devant l'apparition de douleurs récentes, de signes neurologiques déficitaires : amyotrophie, troubles sensitifs objectifs, parésie. C'est surtout l'augmentation de volume récente et rapide d'une tumeur jusque là quiescente qui doit faire redouter une dégénérescence. Cependant, il faut rappeler qu'il existe des poussées évolutives spontanées des tumeurs nerveuses de la neurofibromatose (en particulier au moment de la puberté) sans dégénérescence maligne.

Le tableau V ci-après, montre la fréquence des complications tumorales des malades atteints de NF1 et le risque relatif par rapport à la population générale (Narod, 1991) [89].

Tableau V : Fréquence des complications tumorales des malades atteints de NF1 et le risque relatif par rapport à la population générale (Narod, 1991) [89]

	Nombre de cas	Cancer dans la NF1	Risque relatif
Leucémies	7	1,85	3 ,8
-leucémie lymphoïde aiguë	4	1,46	2,7
-leucémie lymphoïde chronique	3	0,04	71,4
Lymphomes	3	0,59	5,1
-hodgkinien	2	0,25	8,0
-non hodgkinien	1	0,30	3,4
Tumeurs du SNC	60	1,29	46,5
-épendymomes	1	0,15	6,6
-gliomes des voies optiques	34	0,05	920
-astrocytomes	13	0,42	31,3
-médulloblastome	3	0 ,26	11,4
-Méningiomes	3	0,02	155
-Autres gliomes	6	0,21	29
Tumeurs du système sympathique	2	0,33	6,1
-neuroblastome	1	0,32	3,1
-phéochromocytome	1	0,001	1000
Sarcomes des tissus mous	18	0,33	53,8
-rhabdomyosarcome	5	0,21	23,4
-Neurofibrosarcome	12	0,005	9000
-autre fibrosarcome	1	0,05	20

1.2. L'écllosion d'affections malignes liées à la NF1 :

Les malades atteints de NF1 ont une prédisposition particulière au développement d'autres tumeurs malignes ; par des arguments de fréquence, ils imposent la vigilance [57] :

- mélanomes malins.
- cancers mammaires.
- cancers de la thyroïde (en particulier médullaire à stroma amyloïde).
- néphroblastome et leucémies dans la première enfance.
- Phéochromocytome.

Le traitement essentiel des neurofibromes malignisés reste la chirurgie à type de résection élargie de la tumeur en monobloc avec les tissus avoisinants. Cette exérèse large oblige parfois à une amputation ou à une désarticulation.

La radiothérapie à des doses de l'ordre de 50 Gy peut amener une stabilisation temporaire ou une régression ; mais elle est insuffisante.

Les différents protocoles de chimiothérapie ne semblent pas avoir apporté de succès durables.

Le bilan des différents traitements est très pauvre et les guérisons sont exceptionnelles.

Dans la série de 37 cas de NF1 « dégénérées » de Hadju (1979), un seul malade est vivant avec un recul de 23 ans. Tous les autres malades sont décédés en un ou deux ans [88].

Dans la série de l'institut de Gustave-Roussy [89], sur 18 cas de dégénérescence :

- 2 malades ont été perdus de vue.
- 3 n'ont pas suffisamment de recul.
- 13 ont un recul supérieur à un an : 12 sont décédés et une seule malade est vivante avec un recul de 15 ans après une désarticulation interscapulo-thoracique.

En conclusion, les indications chirurgicales restent rares au cours de la maladie de Von Recklinghausen non dégénérée : inutilité, inefficacité et impossibilité d'exérèse de lésions diffuses. Les seules indications sont la suspicion d'une dégénérescence car une exérèse précoce pourrait peut-être améliorer le pronostic redoutable de cette complication.

2. Pronostic :

Il est difficile d'établir des généralités sur le pronostic, étant donné l'expressivité extrêmement variable de la maladie d'un individu à l'autre, y compris au sein d'une même famille. La NF1 est en général bien tolérée et ses manifestations neurologiques sévères représentent malheureusement plus souvent un motif de consultation plutôt qu'une découverte effectuée à l'occasion d'un bilan.

Les tumeurs observées lors d'une neurofibromatose constituent un élément péjoratif. Selon les études rétrospectives, elles surviennent très précocement (avant 38 ans) et sont souvent multiples et de nature agressive [90]. La NF1 présente un risque certain de survenue de neurinomes rachidiens.

Les complications les plus sévères (neurologiques et dégénérescence maligne) surviennent dans un tiers des cas. Un gliome des voies optiques est présent dans 15% des cas de NF1 dont un tiers des cas avec un risque visuel ou d'autres complications secondaires au gliome. Le suivi à long terme de ces gliomes suggère que la survie à long terme est indépendante de leur présence. La plupart décède d'une seconde lésion intracrânienne, alors que le gliome optique reste stable [90]. La transformation sarcomateuse pour tous les patients atteints de NF1 est estimée entre 2 et 30% selon les auteurs [91]. Il s'agit généralement d'un sarcome : neurofibrosarcome ou rhabdomyosarcome [91]. Le traitement de choix est l'exérèse chirurgicale la plus précoce et la plus large possible avec une radiothérapie complémentaire [92].

VIII. PRISE EN CHARGE ET SURVEILLANCE

○ Prise en charge

Une fois le diagnostic de maladie de Recklinghausen établi, de nombreux auteurs recommandent la prise en charge dans des centres pluridisciplinaires spécialisés [93, 95]. Il importe en tout cas que le patient soit soigneusement examiné, que soient recueillies toutes les informations concernant sa maladie, les antécédents des membres de sa famille, que soient examinés le maximum de patients au premier degré (examen cutané et recherche de nodules iriens).

Les informations nécessaires doivent être données au cours d'entretiens longs et ouverts : nature de la maladie, risques encourus, transmission, possibilité d'un diagnostic anténatal.

On parvient le plus souvent à dédramatiser la maladie et diminuer le niveau d'anxiété du patient et/ou de sa famille.

1. le bilan initial :

Le diagnostic de la NF1 doit être précoce pour prévenir les complications et notamment chez l'enfant pour dépister les obstacles à la maturation psychologique et à une scolarité normale. Une estimation du quotient intellectuel et des tests psychologiques sont nécessaires.

Quelque soit l'âge, lorsque le diagnostic de NF1 est suspecté, il est nécessaire de pratiquer un premier bilan de santé minutieux du patient, afin de faire une évaluation complète de la maladie [93].

- **Par l'interrogatoire** : il faut s'enquérir des antécédents personnels du patient, ainsi que des antécédents familiaux et établir un arbre généalogique. A l'anamnèse, il faut également retracer l'évolution de la maladie et rechercher les signes fonctionnels.
- **Par l'examen clinique général et minutieux** : il faut rechercher les signes cutanés de la maladie et évaluer leur préjudice esthétique et/ou fonctionnel et les signes de gravité de la maladie notamment l'HTA, les neurofibromes plexiformes, les atteintes squelettiques et les déficits neurologiques et visuels [95].

○ **Par les examens complémentaires :**

1.1. Examens complémentaires systématiques :

Le choix des examens complémentaires varie selon les équipes médicales ; on peut estimer que doivent systématiquement être demandés :

- NFS (numération formule sanguine).
- Examen ophtalmologique.
- Examen ORL.
- Radiographies du crâne et du rachis.
- Dosage des métanéphrines urinaires.
- Echographie abdomino-pelvienne.
- Tests psychométriques de référence préscolaires.

a. Examen ophtalmologique :

Il doit faire partie du bilan systématique de la maladie car la préservation de la vision et la détection précoce des tumeurs du système nerveux central constituent deux des objectifs principaux de ce bilan.

Le bilan ophtalmologique comprend :

a.1. L'examen du segment antérieur à la lampe à fente :

Il permet de déceler les nodules iriens de Lisch et il a à ce titre un double intérêt diagnostique : d'un côté, il permet de confirmer le diagnostic clinique de la maladie, de l'autre, il permet de distinguer la NF1 des autres formes de neurofibromatoses (notamment acoustique et segmentaire) où ils seraient absents [31].

a.2. Le fond d'œil :

C'est un examen important compte tenu de la fréquence des tumeurs du SNC et de leur gravité potentielle. Le fond d'œil recherchera différentes anomalies : atrophie optique à bords nets ou flous, œdème papillaire, hémorragies et exsudats, dilatation ou occlusion veineuses, plis rétiniens évoquant la possibilité d'un gliome optique ou chiasmatique, un neurofibrome orbitaire profond, un méningiome orbitaire ou une autre tumeur du SNC; il aboutira donc à pratiquer des examens complémentaires (scanner cérébral et orbitaire ou IRM).

a.3. Le champ visuel :

Il est indispensable pour les mêmes raisons que le fond d'œil et devra soit bilatéral et comparatif.

a.4. Mesure de l'acuité visuelle :

Elle doit être effectuée lors du premier examen car elle constitue un élément de référence. De plus, le premier signe d'un gliome optique est souvent une baisse de l'acuité visuelle. Elle s'accompagne de la recherche d'un strabisme amblyopique qui peut être soit la conséquence d'un gliome optique, soit la conséquence d'une altération des fonctions oculomotrices en rapport avec des neurofibromes développés à l'intérieur de l'orbite.

b. L'examen ORL :

La consultation ORL fait également partie du bilan systématique de tout patient atteint de NF1. Chez l'enfant, le dépistage d'une déficience auditive est particulièrement important car celle-ci peut venir se surajouter au retard de développement fréquemment noté chez les enfants et aggraver les troubles de l'apprentissage (lecture en particulier). Ce dépistage devra être renouvelé périodiquement. L'examen de l'enfant comporte la recherche de signes d'alerte (jouets sonores), la recherche de réactions d'orientation de l'enfant (examen pratiqué à partir de l'âge de 4 mois).

On pratique un audiogramme si l'âge de l'enfant le permet et éventuellement des méthodes objectives s'il persiste un doute après les épreuves cliniques.

En cas de perturbation, on peut ensuite étudier les potentiels évoqués du tronc cérébral qui permettent l'étude de la fonction cochléaire et des voies auditives. L'étude de ces potentiels peut se faire dès la naissance pendant le sommeil. Les résultats permettent de différencier surdités de transmission, de perception et atteinte centrale.

c. Les radiographies du crâne et du rachis :

Les clichés radiographiques du crâne peuvent retrouver une hypertrophie osseuse de l'orbite ou une dilatation d'un canal optique [93, 95]. Les radiographies du rachis devraient faire partie du bilan initial de la NF1 chez l'enfant en particulier car l'étude du rachis (clinique et radiologique) a un intérêt diagnostique, puisqu'il constitue un des sites privilégiés de la maladie.

Les anomalies à dépister sont [96] :

- Les scolioses et les cyphoscolioses (évolution rapide).
- Le scalloping vertébral.
- La dysplasie vertébrale.
- Le ramollissement diffus du squelette.

d. L'échographie abdominale et pelvienne :

Sa pratique systématique dans le bilan initial de la NF1 est controversée. Cependant, elle peut être utile à la recherche de neurofibromes profonds (et éventuellement au dépistage d'un phéochromocytome de taille importante).

e. Le dosage des métanéphrines urinaires :

La recherche d'un phéochromocytome se justifie en dépit de sa rareté pour plusieurs raisons :

- il n'est pas toujours symptomatique.
- il peut avoir des conséquences dramatiques pour le patient s'il n'est pas reconnu à temps.
- Il est important de savoir que le patient est porteur d'une telle tumeur car les patients atteints de NF1 ont fréquemment recours à la chirurgie et donc à l'anesthésie avec toutes les conséquences redoutables si le phéochromocytome n'est pas reconnu au préalable.

f. Les tests psychométriques de référence préscolaire :

Compte tenu de la fréquence importante des troubles d'ordre intellectuel chez les enfants atteints de NF1, il est important d'évaluer le retard scolaire éventuel, l'importance des difficultés d'apprentissage et des troubles du langage afin de pouvoir aider ces enfants. A titre d'exemple, on peut les diriger vers des structures spécialisées qui leur permettront une insertion scolaire plus facile [93].

1.2. Examens complémentaires facultatifs :

Les examens complémentaires suivants seront discutés au cas par cas :

a. La tomodensitométrie ou mieux l'IRM cérébrale :

Elles sont proposées de façon systématique par certains auteurs comme Riccardi [97]. Pour d'autres, la neuro-imagerie n'est indispensable que s'il existe des signes neurologiques et/ou ophtalmologiques évocateurs d'anomalie cérébrale [98].

Dans la petite enfance, le risque de retentissement d'un gliome optique est plus grand et souvent d'appréciation clinique difficile à cet âge. Le recours systématique à la neuro-imagerie semble nécessaire.

b. Radiographies osseuses :

Elles sont orientées par la clinique : courbure tibiale ou antébrachiale (petite enfance), cyphoscoliose, anomalie osseuse faciale, neurofibrome plexiforme de la tête ou des membres.

o Surveillance :

Il importe que le patient soit revu et examiné à intervalles réguliers (annuels voire semestriels pour un enfant, plus souvent en cas de trouble). Ainsi, peuvent être prises en compte précocement des complications potentiellement graves, ou à lourd retentissement psychologique ou social.

La gravité de la NF1 est variable d'un sujet à l'autre et au sein d'une même famille, mais elle augmente généralement avec l'âge, sans pour autant disposer de signe prédictif de l'évolution. Même devant des formes de NF1 qui paraissent bénignes, un suivi, essentiellement clinique, doit donc être proposé. En effet, les examens effectués à titre systématique sont peu rentables pour le patient. L'examen clinique peut facilement identifier des complications dont le dépistage doit être le plus précoce possible.

Le tableau VI ci-après résume l'évaluation, la surveillance d'un patient atteint de NF1.

Tableau VI : Evaluation d'un patient suivi pour neurofibromatose 1 (Pinson, 2001) [20]

<p><u>Evaluation initiale :</u></p> <ul style="list-style-type: none">• interrogatoire et examen de la famille (arbre généalogique, recherche de sujets atteints)• examen clinique complet :<ul style="list-style-type: none">– poids, taille, périmètre crânien, tension artérielle.– examen neurologique (mouvements anormaux).– examen dermatologique : tâches café au lait, éphélides, neurofibromes sous cutanés, neurofibromes plexiformes (taille, évolutivité).– Examen orthopédique : cyphoscoliose.– Examen endocrinologique : anomalies pubertaires.– Examen abdominal.– Examen ophtalmologique (acuité visuelle, lampe à fente, fond d'œil, champ visuel)– Evaluation des troubles de l'apprentissage.– IRM cérébrale systématique avant 6 ans (dépistage du gliome optique).– Examens complémentaires en cas d'anomalies cliniques.– Information de la famille (pronostic, conseil génétique, éducation, résultats d'éventuels examens complémentaires).
<p><u>Evaluation annuelle systématique</u></p> <ul style="list-style-type: none">• examen clinique complet.• recherche de signes de complications selon l'âge du patient.• examen ophtalmologique.• évaluation des troubles de l'apprentissage.

IX. TRAITEMENT

1. Traitement symptomatique :

Les seuls traitements que l'on puisse envisager dans la NF1 sont des traitements qui visent à diminuer les différents symptômes comme l'hypertension artérielle, qui réagit bien au traitement standard. Celle-ci doit, cependant, être bilantée systématiquement et faire rechercher une sténose des artères rénales ou un phéochromocytome.

Le traitement des céphalées et de l'épilepsie est le même que pour la population générale et doit conduire à réaliser une IRM à la recherche d'une néoplasie. Les antihistaminiques sont utilisés contre le prurit [93].

Dans notre série, trois patients ont été mis sous traitement antiépileptique (cas n° 1, n°2 et n°6).

2. Traitement spécifique :

Il est d'abord essentiel de noter que la plupart des auteurs insistent sur le fait de ne traiter que les tumeurs cliniquement et radiologiquement évolutives, bien que ceci soit controversé, car un retard de traitement peut mettre en jeu le succès thérapeutique.

En ce qui concerne les neurofibromes plexiformes, l'exérèse ou la réduction tumorale est le seul traitement connu. Certaines tumeurs peuvent devenir cependant très agressives et entraîner une hypertrophie et une dysmorphie importantes [95]. Quelques chirurgiens ont proposé des méthodes de chirurgie plastique pour les lésions cutanées innombrables, mais le bénéfice de ces interventions semble modeste.

Une chirurgie conservatrice est indiquée pour les neurofibromes de la tête et du cou, qui entraînent des problèmes esthétiques et fonctionnels. Au contraire, leur exérèse ne doit pas être tentée, s'ils ne posent pas de problèmes évidents et/ou si l'état du patient laisse à penser qu'il ne supporterait pas la chirurgie.

Les lésions des voies optiques progressives (augmentation de taille à l'IRM et/ou détérioration fonctionnelle) peuvent être également opérées. Le but de cette intervention est d'essayer de diminuer le volume tumoral, stabiliser la croissance tumorale et préserver la fonction visuelle avec un risque minimal pour l'enfant. Les séries chirurgicales montrent que des tumeurs d'un volume significatif peuvent être opérées avec une morbidité acceptable [1, 31, 93].

Cependant la chirurgie expose à quelques complications : les lésions multiples et les neurofibromes plexiformes étendus sont souvent intriqués avec les tissus sains et posent problème au chirurgien du fait des difficultés d'éradication complète et du risque de déficit neurologique. Une hémorragie peut aussi survenir pendant l'intervention.

La détection d'une région de dégénérescence maligne dans une large tumeur plexiforme peut être difficile et nécessite plusieurs biopsies. Mais, elles permettent d'aboutir à un traitement basé sur un contrôle local par chirurgie ou une radiothérapie associée à une chimiothérapie agressive [95].

3. Traitements adjuvants :

- ❖ La radiothérapie apparaît comme étant le traitement adjuvant de choix pour les tumeurs progressives du nerf optique chez le jeune enfant [31].

- ❖ Cependant, des protocoles de chimiothérapie ont été testés chez les enfants pour qui les effets secondaires de la radiothérapie sont trop importants ou en attendant que le cerveau soit plus mature et seront donc capable de supporter une radiothérapie. Mais rappelons que les tumeurs du nerf optique sont fréquentes chez l'enfant, souvent stables et ne nécessitent pas de traitement.

Quant aux neurofibromes plexiformes, en l'absence de malignité, ils ne répondent pas à la chimiothérapie ni à la radiothérapie.

- ❖ Les zones d'hyperpigmentation et les neurofibromes cutanés peuvent être traités au laser CO2 [1, 93, 94].
- ❖ Les traitements des fractures du tibia par dysplasie osseuse demeurent un problème particulier et le meilleur traitement reste la détection et la protection du membre par une contention.
- ❖ Les difficultés d'apprentissage nécessitent l'institution d'un programme spécialisé d'aide à domicile et à l'école [99].

4. Problème décisionnel :

Il est classiquement admis que seules les tumeurs cliniquement et radiologiquement évolutives doivent être traitées [34].

Les tumeurs se développent souvent dans les parties du système nerveux peu accessibles à la chirurgie, rendant la chirurgie tumorale difficile et les possibilités curatives illusoire. Le problème est compliqué par le fait qu'un certain nombre d'enfants présentant de volumineuses tumeurs sont asymptomatiques. Ce fait est un argument pour un traitement peu agressif aux stades initiaux. En outre, il faut savoir mettre en balance l'importance des effets secondaires de ces lourds traitements chez des jeunes enfants (notamment sur la croissance) et le bénéfice qu'ils en retirent.

Il n'existe pas de prise en charge standardisée et chaque problème doit être réglé au cas par cas.

5. Thérapies futures dans la NF1 :

Puisque la maladie de Von Recklinghausen est un désordre génétique pour lequel l'expression phénotypique est le résultat d'une mutation somatique imprévisible, il est peu probable que la thérapie génique soit une approche viable pour le traitement. Pour cette

raison, les thérapies devront être orientées vers une réduction des lésions préexistantes ou qui viennent de se déclarer. Une étude future visant à examiner le rôle de la neurofibromine dans les cellules de Schwann peut suggérer des thérapies basées sur le remplacement de(s) fonction(s) manquante(s) de la protéine dans les neurofibromes. De même, ces thérapies pourraient être applicables aux autres cancers, étant donné la rupture d'expression de la neurofibromine existant dans les tumeurs des patients « non NF1 » [103].

X. CONSEIL GENETIQUE ET ENQUETE FAMILIALE

Une grande prudence doit présider à l'orientation du conseil génétique dans la maladie de Von Recklinghausen, toujours fondé sur le caractère incontestable du diagnostic [100].

Il est important de souligner les difficultés du conseil génétique, liées à: [1,11,20]

- L'expressivité variable de la maladie.
- son évolution imprévisible.
- difficultés diagnostiques des formes frustes en l'absence de marqueur biologique.

Le conseil génétique est simple une fois que le diagnostic classique de NF1 est établi. Pour la descendance du patient, il y a 50% de risques de récurrence dans les deux sexes, avec pratiquement 100% de pénétrance, une expressivité variable très marquée et au minimum 25 à 30% de risque d'avoir une forme modérée ou sévère de la maladie [1, 2].

Le conseil génétique pour un parent au premier degré (parent, frère ou sœur, enfant) d'âge post-pubère et ne présentant aucun signe de définition de la NF1 est également simple : il est extrêmement peu probable que l'individu possède un gène NF1 hérité du parent malade, et par conséquent le risque pour lui de développer une NF1 est celui de la population générale.

Le conseil génétique pour des personnes apparaissant comme des cas marginaux (parent au premier degré porteur d'une ou de deux TCL) passe par l'intermédiaire d'une évaluation clinique extensive individuelle (en particulier dermatologique et ophtalmologique). Celà est également vrai pour les cas sporadiques se manifestant par des

signes caractéristiques de NF1, mais chez lesquels elle n'existe aucune lésion définitive, à l'exception peut être des TCL [1, 2, 11].

Soulignons que ces considérations exigent impérativement des diagnostics précis, l'élimination des autres formes de neurofibromatoses, et l'absence d'autres affections génétiques.

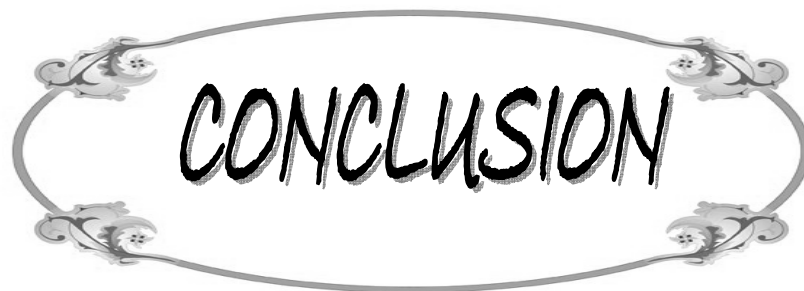
Le conseil génétique restera imprécis tant que des tests diagnostiques précis ne sont pas disponibles. Il ne faut pas oublier qu'il doit représenter pour le patient un soutien familial, social et psychologique et non une charge supplémentaire.

En conclusion, les réponses apportées par la génétique moléculaire permettent de comprendre le caractère protéiforme des signes de la maladie et la variabilité d'expression en relation probable avec l'hétérogénéité des altérations du gène NF1 et l'influence du matériel génétique qui interagit chez chaque sujet (épigénétique).

XI. DIAGNOSTIC ANTENATAL [2, 11, 20,102]

Il est difficile à envisager face à l'extrême variabilité de l'expression clinique de la NF1 au sein d'une même famille et à l'incapacité actuelle pour prédire la gravité de la maladie chez un individu. Cette réflexion est discutée au cas par cas avec les couples demandeurs dans le cadre de la consultation du conseil génétique. Celle-ci n'a concerné, en France, qu'un petit nombre de couples à risque.

Quand le diagnostic prénatal est envisagé, le généticien en précise les conditions de réalisation : type de prélèvements, fiabilité, avantages et inconvénients des examens à effectuer. Il organise la prise en charge du couple auprès des différents spécialistes (psychiatres, psychologues, biologistes moléculaires, obstétriciens) et accompagne le couple tout au long de la démarche.



CONCLUSION

La maladie de Recklinghausen est une maladie génétique autosomique dominante, à pénétrance presque complète à l'âge de 5 ans et au désordre somatique imprévisible. Sa prévalence est estimée à 1/4000 naissances en moyenne. Des tableaux cliniques gravissimes sont possibles avec des troubles esthétiques importants et/ou une cancérisation.

C'est souvent les manifestations cutanées qui amènent au diagnostic. Les tumeurs du nerf optique, fréquentes chez l'enfant, doivent être évoquées surtout en cas de strabisme ou hydrocéphalie. Ainsi, l'imagerie cérébrale et orbitaire devraient être systématique afin de détecter d'éventuelles tumeurs et instaurer un traitement précoce.

Les conséquences esthétiques et fonctionnelles, le spectre du décès par cancer ou par une autre complication, affectent profondément – sur les plans émotionnel, psychologique et social – tous les patients atteints par cette maladie, ainsi que les membres de leur famille.

Il y a lieu de souligner l'importance d'une concertation conjuguée différents opérateurs tels que parents, orthophonistes, psychologues, enseignants et conseillers d'orientation, quant à leur contribution – chacun en ce qui le concerne – à minimiser et surmonter les problèmes scolaires et avoir une vie personnelle et familiale correcte

Il est important de rappeler, au terme de ce travail, l'importance de demander un bilan d'imagerie complet, y compris cérébrale, cardiaque, abdominale, osseuse et ophtalmologique chez tout enfant atteint de NF1.

Enfin, il faut souligner l'importance future de la connaissance de la neurofibromine ; elle permettra l'élaboration du test diagnostique de NF1 et la mise au point de nouvelles thérapies.



RESUMES

RESUME

La maladie de Von Recklinghausen ou neurofibromatose type 1(NF1) est une maladie génétique à transmission autosomique dominante, à pénétrance presque complète à l'âge de 5 ans et expressivité variable et qui fait partie du groupe des phacomatoses. La pathogénie de cette maladie n'est pas encore bien élucidée.

Ce travail rétrospectif, avec revue de la littérature, commente six observations de NF1 colligées au Service de Pédiatrie A à l'Hôpital d'Enfants du Centre Hospitalier Universitaire Mohammed VI de Marrakech, sur une période s'étalant de juin 2003 à Août 2009.

Durant la même période, 19 cas de phacomatoses ont été enregistrés au Service en question, dont font partie les 6 cas de NF1 objet de notre étude. L'âge lors de l'inclusion des patients variait de 2 à 14 ans avec une moyenne de 8 ans. Tous les patients présentaient une atteinte cutanée sous forme de tâches café au lait, alors que seulement deux d'entre eux présentaient des lentigines axillaires et deux autres des neurofibromes cutanés. L'atteinte ophtalmologique, deuxième manifestation fréquente de la NF1, était constante chez tous les patients, comprenant des nodules de Lisch iriens. Quant à l'atteinte neurologique, trois patients présentaient des crises épileptiques.

Les examens complémentaires ont montré d'autres localisations : osseuses sous forme de cyphoscoliose chez deux enfants, et deux cas d'hamartomes cérébraux.

L'évolution clinique de cette maladie est imprévisible. Des complications peuvent survenir et imposent une surveillance prolongée ; la plus redoutable est la dégénérescence maligne des neurofibromes.

Etant donné que le traitement étiologique de cette maladie n'existe pas encore, la prévention est basée sur le conseil génétique bien que le type de transmission autosomique dominante pose des problèmes. Ceci explique l'intérêt des enquêtes familiales autour des patients atteints.

SUMMARY

Von Recklinghausen or neurofibromatosis 1(NF1) is an autosomal predominant illness, with a complete penetrance in the age of 5 years and variable expressiveness. It belongs to the family of phacomatoses. The pathogénie of this illness is not still well clarified.

This retrospective search, with revue of literature, comments on six observations of NF1 from the service of paediatrics "A" of the Teaching Hospital MED VI, to grieve Marrakech, over period spreading out of June, 2003 in août on 2009.

During the same period, 19 cases of phacomatoses were recorded in the service, among which our 6 cases of NF1. The age during the inclusion of the patients varied from 2 to 14 years with an average of 8 years.

All patients introduced a cutaneous attack in form of stains white coffee, while only two children introduced lentigines axillaires and two introducing of the cutaneous neurofibroids. Ophtalmologique attack, second frequent demonstration of NF1, was constant at all patient's, understanding nodules of Lisch iriens. As for neurological attack, three patients introduced epileptic crises.

Supplementary exams showed other locations; bony in form of cyphoscoliose at two children, and two cases of cerebral hamartomes.

The clinical evolution of this illness is unpredictable. Complications can happen and impose an extended surveillance; the most formidable are the clever degeneration of neurofibroids.

Given that the treatment étiologique by this illness does not exist, prevention is based on genetic advice although the type of autosomal predominant transmission poses problems. This explains the interest of the family enquetes around the patients achieve of this illness.

ملخص

مرض فونركلنكوزن مرض وراثي ذو انتقال صبغي جسدي غالب، وذو انتفاذ كامل في عمر الخامسة، وتعبير سريري متنوع. هذا المرض ينتمي لمجموعة الفاكوماتوز. الفيزيولوجيا المرضية لهذا المرض لم يتم توضيحها كلياً لحد اليوم.

هذه الدراسة الاستيعادية، مع مراجعة للأدبيات، شملت ست حالات تم تشخيصها بمصلحة طب الأطفال "أ" بالمستشفى الجامعي محمد السادس بمراكش، لمدة تراوحت من يونيو 2003 إلى غشت 2009.

خلال نفس الفترة، تم تسجيل 19 حالة فاكوماتوز بنفس المصلحة، من بينهم الست حالات التي درسناها. السن أثناء إدراج الحالات تراوح بين الثانية والأربعة عشر سنة، بمعدل ثمان سنوات.

العوارض الجلدية كانت موجودة عند كل المرضى، وتمثلت في بقع القهوي والحليب عند كل الأطفال، في بقع إبطية عند طفلين، وفي ورم ليفي عصبي جلدي عند إثنين آخرين. عقد "ليش" على مستوى العينين كانت موجودة عند كل الأطفال، وهي تعتبر ثاني عارض أكثر تواتراً في هذا المرض. أما العوارض العصبية فقد تمثلت في نوبات صرع عند ثلاثة أطفال.

الامتحانات التكميلية بينت مواقع أخرى للمرض. على مستوى العظم، على شكل سيفوسكوليوز عند طفلين، وورم عابي للدماغ عند إثنين آخرين.

تطور هذا المرض لا يمكن توقعه. فالمضاعفات يمكن أن تحدث وتتطلب المراقبة المستمرة. أكثر المضاعفات خطورة هي التحول السرطاني الخبيث للورم الليفي العصبي.

باعتبار أن العلاج السببي لهذا المرض غير موجود، فالوقاية عن طريق الاستشارة الوراثية تبقى أحسن علاج، رغم أن نوع الانتقال الصبغي الغالب لهذا المرض يجعل هذه العملية صعبة. هذا يفسر أهمية التحقيقات الأسرية داخل عائلات الأشخاص المصابين بهذا المرض.

ANNEXE I : Fiche d'exploitation

Identité + données épidémiologiques :

- nom, prénom :
- age
- sexe
- origine
- issu de mariage consanguin
- parent atteint
 - si oui, préciser
- autre membre de la famille atteint
 - si oui, préciser :

Données cliniques :

- TCL
- Lentigines
- Neurofibromes
- Nodules de Lisch
- Atteinte osseuse
- Gliomes des voies optiques

Données paracliniques :

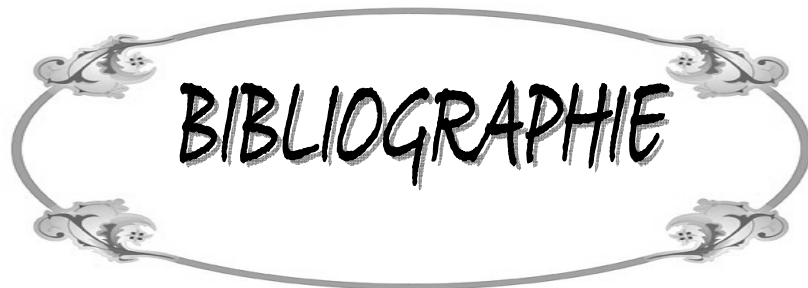
- IRM cérébrale
- Examen ophtalmologique
- Echo-cœur
- Echographie abdominale
- Radiographies osseuses
- Autres

Evolution :

- lésions cutanées
- dégénérescence maligne
- nodules de Lisch

Prise en charge :

- suivi régulier
- fréquence des consultations
- traitement symptomatique
- prise en charge psychosociale



BIBLIOGRAPHIE

1. WOLKENSTEIN P, ZELLER J et ISMAILI N

Neurofibromatoses

Elsevier Paris 2002 ; 98-755-A-10

2. WOLKENSTEIN P

La neurofibromatose 1

Médecine/Sciences ; 2001 ; 17(11) : 1158-67

3. GONTIER MF, PIUSSANCH, RIBOURG B, PETIT J, REGNET C, BOUDAILLIEZ B

Histopathogénie des phacomatoses

La Médecine Infantile, 1977 ;1 :231-245.

4. RICCARDI V.M

Type 1 neurofibromatosis and the pediatric patient

Curr. Probl. Pediatr., 1992 ; 22(2) : 66-106.

5. GUTMANN D.H, COLLINS F.S

Neurofibromatosis type 1, beyond positionnal cloning

Arch. Neurol, 1993 ; 50(11) : 1185-1193

6. CHATEIL JF, BRUN M, LE MANH C, DIARD F et LABREZE C.

Phacomatoses chez l'enfant

Ency Méd Chir 2000; 4-092-B-10.

7. WOLKENSTEIN P

Neurofibromatoses et sclérose tubéreuse de Bourneville

7ème congrès de Médecine Fœtale 2002.

8. VIDAUD D, LEVYP, LAURENDEAU I, PARFAIT B, BIECHE I, VIDAUD M

Approche moléculaire des MPNSTs dans la neurofibromatose de type 1 : vers l'identification de marqueurs diagnostiques et pronostiques.

Arch. Péd. 2008; 15(5):809-811.

9. TAKAMASA K, HIROSHI I, MASAKO I, AKIO M

Losses in chromosomes 17, 19 and 22q in neurofibromatosis type 1 and sporadic neurofibromas: a comparative genomic hybridization analysis

Cancer Genet Cytogenet 2002; 136(2): 113-120.

10. FERNER RE

Neurofibromatosis 1

Eur J Hum Genet 2007; 15(1):131-8.

11. KEVIN P. BOYD, BRUCE R. KORF, AMY THEOS

Neurofibromatosis type 1

J. Am Acad Dermatol, 2009; 61(1): 1-14

12. TERZI Y, OGUZKAN S, ANLAR B, AYSUN S, AYTER S

Neurofibromatosis: novel and recurrent mutations in Turkish patients

Ped Neurol, 2007; 37(6): 421–5.

13. BIECHE I, VIDAUD D

Neurofibromatose type 1: identification de gènes impliqués dans la physiopathologie des neurofibromes par analyse du transcriptome

Neurochirurgie, 2005; 51(1) : 51–55.

14. OPHELIA M, DE SCHEPPER, VANDESOMPELE J, BREMS H, HEYNS I, JANSSENS S et al.

Molecular Dissection of Isolated Disease Features in Mosaic Neurofibromatosis Type 1

Am J Hum Genet; 2007, 81(2): 243–251.

15. KALEB H. YOHAY

The Genetic and Molecular Pathogenesis of NF1 and NF2

Sem Ped Neurol, 2006; 13(1): 21–26.

16. KEHRER H, SAWATZKI, KLUWE L, SANDIG G, KOHN M, WIMMER K

High Frequency of Mosaicism among Patients with Neurofibromatosis Type 1 (NF1) with Microdeletions Caused by Somatic Recombination of the JJAZ1 Gene

Am J Hum Genet, 2004 ; 75(3): 410–423.

17. MONTSERRAT G, LAZARO C, PUJOL R

Mosaismo clinico y genetico en la neurofibromatosis tipo 1.

Piel, 2006; 21(10): 477–483.

18. DIETER E. J, SIGRID T, HEIKE R, WOLFGANG L, GUNDULA T, HORST H

Molecular Characterization and Gene Content of Breakpoint Boundaries in Patients with Neurofibromatosis Type 1 with 17q11.2 Microdeletions

Am J Hum Genet, 2001; 69(3): 516–527.

19. DE RIBANPIERRE S, VINCHON M, RILLIET O

Phacomatoses et tumeurs génétiquement déterminées : la transition enfant–adulte

Neurochirurgie, 2008 ; 54(5) : 642–653.

20. PINSON P, WOLKENSTEIN P

La neurofibromatose 1 (NF1) ou maladie de Von Recklinghausen

La revue de Médecine Interne, 2005 ; 26(3) : 196–215.

21. VALEYRIE–ALLANORE L, WOLKENSTEIN P

Neurofibromatoses 1 et formes variantes

Ency Méd Chir, 2009; 17–170–A–65.

22. LOIC GUILÉVIN

La neurofibromatose de type 1 ou maladie de Von Recklinghausen
Ency Orphanet, 2001; 1-11.

23. Tongsgard J.H.

Clinical manifestations and management of neurofibromatosis type 1
Sem. Ped. Neurol., 2006, 13(1), 2-7

24. VILLETTE A, BRUN M, Le MANH C, LACOMBE D, CHATEIL J.F

Imagerie des phacomatoses chez l'enfant
Ency Méd, 2009 ; 31-625-A-10.

25. GOULA M, MARVAKI C

Von Recklinghausen's disease during childhood
ICUS NURS WEB J, 2005;128(4): 1-5.

26. LOPES FERRAZ FILHO JR, MUNIS MP, SOARES SOUZA A, SANCHES RA, GOLONI-BERTOLLO EM, PAVARINO-BERTELLI EC

Unidentified bright objects on brain MRI in children as a diagnostic criterion for neurofibromatosis type 1
Ped Radiol 2008; 38(3): 305-10.

27. VAN ENGELEN SJ, KRAB LC, MolI HA, DE GOEDE-BOLDER A, PLUIJM SM, CATSMAN-BERREVOETS CE, et al.

Quantitative differentiation between healthy and disordered brain matter in patients with neurofibromatosis type I using diffusion tensor imaging
Am J Neuroradiol 2008; 29(4), 816-22.

28. HANNU-VILLE L, KUORILEHTO T, RISTELI J, KOIVUNEN J, NISSINEN M, PELTONEN et al.

Congenital pseudarthrosis of neurofibromatosis type 1: Impaired osteoblast differentiation and function and altered NF1 gene expression
Bone, 2009, 44(2): 243-250.

29. STEVENSON DA, MOYER-MILEUR LJ, MURRAY M, SLATER H, SHENG X, CAREY JC, et al.

Bone mineral density in children and adolescents with neurofibromatosis type 1.
J Pediatr 2007; 150(1), 83-8.

30. LINDA PIERSALL, DAVID H. GUTMANN

Neurofibromatosis 1
Neurobiology of Disease, 2007;13(9): 413-423.

31. DOLFUS H, RICHARD S, FLAMENT J

Phacomatoses et oeil
Ency Med Chir 2000; 21-470-D-20.

32. ROSSER TL, VEZINA G, PACKER RJ.

Cerebrovascular abnormalities in a population of children with neurofibromatosis type 1.
Neurology 2005; 64(3) : 553–5.

33. JACQUES C, DIETMANN J.L

Imagerie de la neurofibromatose de type 1
J.neuroradiol., 2005 ; 32(3) : 180–197.

34. SOMMELET D

La spécificité des complications tumorales bénignes et malignes de la neurofibromatose de type 1
Arch. Péd., 2004; 11(6): 550–552.

35. SON JM, AHN MI, CHO KD, YOO J, PARK YH.

Varying degrees of FDG uptake in multiple benign neurofibromas on PET/CT
Br J Radiol 2007; 80(957) : 222–226.

36. RUBENSTEIN A E, WALLACE S, ARON AM, et al.

Neurological complications in 250 cases of neurofibromatosis
Ann Neurol 1984, 16(1): 133–134.

37. HUSON S.M., HARPER P.S., COMPSTON D.A.S

Von Recklinghausen Neurofibromatosis: A clinical and population study in South East Wales.
Brain, 1988 ; 111(6) :1355–1381.

38. POU SERRADELL A

Lésions centrales dans les neurofibromatoses: corrélations cliniques, d'IRM et histopathologiques. Essai de classification
Rev Neurol 1991, 147(1): 17–27.

39. SCHMANDT SM, PACKER RJ, VEZINA LG, JANE J.

Spontaneous regression of low-grade astrocytomas in childhood.
Ped Neuro surg 2000; 32(3): 132–6.

40. CAKIRER S, KARAARSLAN E.

Spontaneous involution of a non-optic astrocytoma in neurofibromatosis type I: serial magnetic resonance imaging evaluation.
Acta Radiol 2004; 45(6): 669–73.

41. LIN DD, BARKER PB.

Neuroimaging of phakomatoses.
Sem Ped Neurol 2006; 13(1): 48–62.

42. GELAL F, REZANKOT, UYAROGLU MA, TUNAKAN M, BEZIRCIOGLU H.

Islets of meningioma in an acoustic schwannoma in a patient with neurofibromatosis-2: pathology and magnetic resonance imaging findings.
Acta Radiol 2005; 46(5): 519-22.

43. SIGORINI M, ZUCCOLI G, FERROZI F, BACCHINI E, STREET ME, PIAZZA P, et al.

Magnetic resonance findings and ophthalmologic abnormalities are correlated in patients with neurofibromatosis type 1 (NF1).
Am J Med Genet 2000; 93(4): 269-72.

44. CHATEIL JF, SOUSSOTTE C, PEDESPAN JM, BRUN M, Le MANH C, DIARD F.

MRI and clinical differences between optic pathway tumours in children with and without neurofibromatosis.
Br J Radiol 2001; 74(1): 24-31.

45. ERBAY SH, OLJESKI SA, BHADELIA R.

Rapid development of optic glioma in a patient with hybrid phakomatosis: neurofibromatosis type 1 and tuberous sclerosis.
Am J Neuroradiol 2004; 25(1): 36-8.

46. ZOLLER ME, REMBECK B, BACKMAN L

Neuropsychological deficits in adults with neurofibromatosis type 1
Acta Neurol Scan 1997; 95(4): 225-232.

47. VIVARELLI R, GROSSO S, CALABRESSE F, et al.

Epilepsy in neurofibromatosis 1
J child neurol 2003; 18(5): 338-42.

48. CISSÉ A, TOURÉ A, SOUARÉ I.S, BAH H, KOUROUMA S, CISSÉ B et al.

ASPECTS CLINIQUE ET SCANNOGRAPHIQUE DE 29 OBSERVATIONS DE PHACOMATOSES EN GUINÉE
Med Trop 2006; 66(3) : 247-251.

49. ORCEL P, CHAPURLAT P

Dysplasie fibreuse des os
Orphanet, 2008 (www.orpha.net/data/patho/Pro/fr/DysplasieFibreuseOs-FRfrPro743v01.pdf)

50. SCHAUVLIEGE J, GONDRY-JOUET C, M'BAYO D

NRP-WS-8 Neuro-pédiatrie et IRM 3T
J Radiol, 2007; 88(10) :1559.

51. RICCARDI

The multiple forms of neurofibromatosis
Pediatrics in Review, 1982; 3(9): 293-298

52. CODINA PUIGGRÓS A, ACARÍN TUSELL N, BOFILL THOMASA J , NOGUERA CONSTANTÍ M

Revista de Neurologia

REV NEUROL 2006; 42 (5) : 1–26.

53. HUSON S.

Recent developments in the diagnosis and management of neurofibromatosis.

Arch Neurol 1989; 64(5): 745–749.

54. Belzeaux R, Lançon C

Troubles psychiatriques dans la neurofibromatose de type 1 : Intérêt pour la recherche étiopathogénique en psychiatrie.

Press Méd, 2006 ; 35(2): 277–280.

55. NGUYEN THE TICH, MAHE J-Y, COUTANT X, et al.

Neurofibromatoses : trouble de l'apprentissage : dépistage et prise en charge

Med Ther 1997 ; 3(8) : 636–9.

56. CHAIX Y

Apports de la recherche dans la compréhension des troubles des apprentissages dans la neurofibromatose de type 1

Arch Péd, 2004 ; 11(6): 548–549.

57. BONNEMAISON E, ROZE-ABERT B, LORETTE G, SIRINELLI D, BOSCO M, MAZJOUR S et al.

Complications de la neurofibromatose de type 1 chez l'enfant : à propos d'une série de 100 cas

Arch Péd., 2006 ; 13(7): 1009–1014.

58. BELZEAUX R, LANCON C

Neurofibromatose de type 1: Troubles psychiatriques et altération de la qualité de vie

Press Méd 2006 ; 35(2): 277–80.

59. BELZEAUX R, LANCON C

Troubles psychiatriques dans la neurofibromatose de type 1 : Intérêt pour la recherche étiopathogénique en psychiatrie

Ann Méd psy , 2006 ; 164(2) : 141–144

60. RODRIGUEZ D

Diagnostic et prise en charge globale des enfants atteints de neurofibromatose de type 1

Arch Péd., 2004; 11(6): 545–547.

61. CHAMBELLAN A, TROSINI V, TESSIER M, STALDER JF , GERMAUD P , CHAILLEUX E

Manifestations thoraciques et pulmonaires au cours de la neurofibromatose de type 1 : étude d'une cohorte régionale nantaise

Rev Med Resp 2003 ;20(4): 647.

62. HOFFMANN KT, HOSTEN N, LIEBIG T, SCHWARZ K, FELIX R

Giant aneurysm of the vertebral artery
Neuroradiology 1998; 40(1): 245–248.

63. ODERICH GS, SULLIVAN TM, BOWER TC, GLOVICZKI P, MILLER DV et al.

Vascular abnormalities in patients with neurofibromatosis syndrome type I: Clinical spectrum, management, and results
J Vascular Surg, 2007; 46(3): 475–484.

64. JOHN B. CHANG, L. MICHAEL GRAVER

Regarding “Vascular abnormalities in patients with neurofibromatosis syndrome type I: Clinical spectrum, management, and results”
J Vascular Surg, 2008; 47(6): 1378–1379.

65. OBERMOSER G, ZELGER B, MILLONIG G, NORBERT N, VOGEL W, ZELGER B

Vasculopathy in von recklinghausen's neurofibromatosis—a diagnostic quandary
J Am Acad Dermatol, 2004; 50(5): 107–109.

66. SUNG-CHUN TANG, MING-JEN LEE, JIANN-SHING JENG, PING-KEUNG YIP

Novel mutation of neurofibromatosis type 1 in a patient with cerebral vasculopathy and fatal ischemic stroke
J Neurol Sc, 2006; 243(1-2): 53–55.

67. BASSOU D, DDARBI A, ATMANE M, JIDAL M, ELFENNI J, AMEZYANE T et al.

Vasculopathie ectasiente diffuse des artères cérébrales associée à la neurofibromatose de type 1
J Neuroradiol, 2008; 35(5): 292–296.

68. HAN M, CRIADO E

Renal artery stenosis and aneurysms associated with neurofibromatosis
J Vascular Surg, 2005; 41(3): 539–543.

69. SCHINDELER A, LITTLE D

Recent insights into bone development, homeostasis, and repair in type 1 neurofibromatosis (NF1)
Bone, 2008; 42(4): 616–622.

70. BONONI M, De CESARE A, STELLA M, FIORI S, GALATI G, ATELLA F

Isolated intestinal neurofibromatosis of colon. Single case report and review of the literature
Dig Liv Disease, 2000; 32(8): 737–742.

71. GOLD R, ADLER F, MODILEVSKY T, YU K

A Young Woman with Neurofibromatosis and Severe Hypertension

Am J Med, 2007; 120(6): 1–2.

72. SEBOLD C, LOVELL A, HOPKIN R, NOLL R, SCHORRY E

Perception of disease severity in adolescents diagnosed with neurofibromatosis type 1

J Adolesc Health, 2004; 35(4): 297–302.

73. CAIAZZO R, MARIETTE C, PLESSON G, JANY T, CARNAILLE B, TRIBOULET J.P

Association neurofibromatose de type 1, phéochromocytome et somatostatine de l'ampoule de Vater. Revue de la littérature

Ann Chir, 2006; 131(6–7): 393–397.

74. DROUET A, WOLKENSTEIN P, LEFANCHEM JP, PINSON S, LOMBEMALE P, GHERARDI RK et al.

Neurofibromatosis 1 associated neuropathies: a reappraisal

Brain 2004; 127(9) :1993–2009.

75. BERTOLETTI L, SZTRYMF B, TOURNEAUX H, HUMBERT M, VERGNON JM

Complications pulmonaires de la neurofibromatose

Encyc Méd Chir 2008 ; 6-062-D-50.

76. ENGEL P, BAUGHMANN R, MENON S, KEREIAKES D, TAYLOR L, SCOTT M

Pulmonary Hypertension in Neurofibromatosis

Am J Cardiol, 2007; 99(8): 1177–1178.

77. PALMER C, SZUDEK J, JOE H, RICCARDI VM

Analysis of neurofibromatosis 1 lesions by body segment

Am J Med Genet 2004; 125(1): 157–161.

78. AMEUR A, TOUITI D, JIRA H, EL ALAMI M, OUAHBI Y, ABBAR M

Aspects urogénitaux et néphrologiques de la maladie de Von Recklinghausen. A propos de deux observations et d'une revue de la littérature

Ann Urol, 2003 ; 37(4): 150–154.

79. NEETU SANGWAN, NIRMALA DUHAN

Normal Obstetric Outcome in Neurofibromatosis–1 complicating Pregnancy

J Med Educ search, 2008; 10(4): 197–198.

80. ISIKOGLU M, HAS R, KORKMAZ D, BEBEK N

Plexiform neurofibroma during and after pregnancy

Arch Gynecol Obstet 2002; 267(1): 41–42.

81. KOSEC V, MARTON I

Neurofibromatosis Type 1 in Pregnancy
Coll. Antropol., 2006; 66(1): 247-249.

82. CHEN HAROLD

Neurofibromatosis I
Atlas Genetic Diagnosis and Counseling, Totowa new jersey, humana press 2007; 26(6) 731-743.

83. WHITA AK, SMITH RJ, BIGLER CR, BROOKE WF, SCHAUER PR

Head and neck manifestations of neurofibromatosis
Laryngoscopie, 1986; 96(7): 732-7.

84. JACQEMAIN C, BOSLEY TM, SVEDBERG H

Orbit deformities in craniofacial neurofibromatosis type 1
Am J Neuroradiol 2003; 24(9): 1678-82.

85. REINHARD E, GIESE M, SCHMELZLE R, MAUTNER V, SCHEUER H

Jaw malformations plus displacement and numerical aberrations of teeth in neurofibromatosis type 1
J Cran Maxillofacial Surg, 2003; 31(1): 1-9.

86. VISRUTARATNA P, ORANRATANACHAIK, SINGHVEJSAKUL

Clinics in diagnostic imaging
Singapore Med J 2004; 45(4): 188-192.

87. POLLACK MA, SHPRINTZEN RJ

Velopharyngeal insufficiency in neurofibromatosis
Int J Ped Otorhinolaryngol 1993; 3(3): 257-62

88. HAW J.J, DUYCKAERTS C, HENIN D, LYON-CAEN O, ESCOUROLLE R

Neuropathologie de la maladie de Von Recklinghausen
Sem Hop. Paris, 1985; 61: 2687-2689.

89. GENIN J

La dégénérescence maligne au cours de la maladie de Von Recklinghausen. Expérience de l'institut Gustave-Roussy et revue de la littérature
Sem Hop Paris, 1985; 39(1): 2709-2711.

90. OPOCHER E, KREMER L, DALT L, VAN DE WETERING M, VISCARDI E, CARON H, et al.

Prognostic factors for progression of childhood optic pathway glioma: A systematic review
Eur J Cancer, 2006; 42: 1807-1816.

91. OGUZKAN S, TERZI Y, GULER E, DERBENT M, AGRAS P, SAATCI U, AYTER S

Two neurofibromatosis type 1 cases associated with rhabdomyosarcoma of bladder, one with a large deletion in the NF1 gene

Cancer Genet Cytogenet, 2006; 164(12): 159–163.

92. WENTXORTH S, PINN M, BOURLAND J, ALLAN F. EKSTRAND D et al.

Clinical Experience With Radiation Therapy in the Management of Neurofibromatosis-Associated Central Nervous System Tumors

Inter J Radiation Onco Biol Physic, 2009; 73(1): 208–213.

93. RODRIGUEZ D

Diagnostic et prise en charge globale des enfants atteints de neurofibromatose de type 1

Arch Péd, 2004; 11(6): 545–547.

94. PINSON S, CREANGE A, BARBAROT S, STALDER J.F, CHAIX Y, WOLKENSTEIN P, et al.

Neurofibromatose 1: recommandations de prise en charge Guidelines for the management of neurofibromatosis 1.

Arch Péd, 2002; 9(1): 49–60.

95. LAMORIL J, BOGARD M, AMEZIANE N, DEYBACH J-C, BOUIZGARENE P

Les maladies rares (ou orphelines) : organisation générale de leur prise en charge en 2007
Immun-anal Biol Spec, 2007 ; 22(5): 282–297.

96. TISIRIKOS AI, RAMACHANDRAN M, LEE J, SAIFUDDIN A

Assessment of vertebral scalloping in neurofibromatosis type 1 with plain radiography and MRI

Clin Radiol 2004; 59(11): 1009–17.

97. BLANCHARD G, PINSON S, ROUSSELLE C, LORTHOIS S, COMBEMALE P, BERNARD M, LION FRANCOIS L

La réalisation systématique de l'imagerie par résonance magnétique cérébrale a-t-elle un intérêt chez l'enfant atteint de neurofibromatose de type 1 ?

Arch Péd., 2009 ; 16(12) :1527–1532.

98. DIETEMENN J.L, CORREIA R, BOGORIN A, KOOB M, GYSS A, ZOLLNER G, et al.

Imagerie moderne des principales phacomatoses

J Radiol, 2005; 86(12): 1224.

99. CHABERNAUD C, DESEILLE G, BARBIER C, SIRINELLI D, COTTIER J, CASTELNAU P

SFP-22 – Neurologie – Influence des OBNI sur les troubles d'apprentissage dans la NF1

Arch Péd., 2008; 15(5): 929–930.

100. GROSSHANS E

La génétique a-t-elle fait progresser la thérapeutique des génodermatoses ?

Ann Dermatol Venerol , 2004; 131(5): 433-435.

101. DEREURE O

Quelques nouvelles des phacomatoses

Ann Dermatol Venerol 2007; 134(11) :894.

102. FARHI D, BASTUJI-GARIN S, KHOSROTEHRANI K, VIDAUD D, REVUZ J, WOLKENSTEIN P

Analyse de la demande de diagnostic prénatal chez les malades atteints de neurofibromatose I

Ann Dermatol Venerol, 2005; 132(12): 921-22.

103. SHILYANSKY C, WEIDONG LI, ACOSTA M, ELGERSMA Y, HANNAN F, HARDT M et al

Molecular and Cellular Mechanisms of Learning Disabilities: A Focus on Neurofibromatosis Type I. in Robert McArthur, Franco Borsini

Animal and Translational Models for CNS Drug Discovery, Hardbound; Elsevier, 2008; 2; 416p (77-92).