



UNIVERSITE CADI AYYAD
FACULTE DE MEDECINE ET DE PHARMACIE
MARRAKECH

ANNEE 2009

THESE N° 70

**LAMBEAU EN L POUR LOSANGE DIT «LLL »
DE DUFOURMENTEL POUR LA COUVERTURE
DES PERTES DE SUBSTANCE CUTANEEES :
A propos de 30 cas.**

THESE

PRESENTEE ET SOUTENUE PUBLIQUEMENT LE/.../2009
PAR

M. Hatim DROUSSI

Né le 15/07/1982 à Beni Mellal

Médecin interne au CHU Mohammed VI

POUR L'OBTENTION DU DOCTORAT EN MEDECINE

MOTS CLES

Dufourmental – Limberg – Lambeau de transposition
Pertes de substance cutanées – Couverture.

JURY

M. M. LATIFI Professeur de Traumatologie – Orthopédie	PRESIDENT
M. Y. NAJEB Professeur agrégé de Traumatologie – Orthopédie	RAPPORTEUR
M. S. AMAL Professeur agrégé de dermatologie	} JUGES
M. H. SAIDI Professeur agrégé de Traumatologie – Orthopédie	
M. A. LOUZI Professeur agrégé de Chirurgie Générale	

Serment d'Hippocrate

Au moment d'être admis à devenir membre de la profession médicale, je m'engage solennellement à consacrer ma vie au service de l'humanité.

Je traiterai mes maîtres avec le respect et la reconnaissance qui leur sont dus.

Je pratiquerai ma profession avec conscience et dignité. La santé de mes malades sera mon premier but.

Je ne trahirai pas les secrets qui me seront confiés.

Je maintiendrai par tous les moyens en mon pouvoir l'honneur et les nobles traditions de la profession médicale.

Les médecins seront mes frères.

Aucune considération de religion, de nationalité, de race, aucune considération politique et sociale, ne s'interposera entre mon devoir et mon patient.

Je maintiendrai strictement le respect de la vie humaine dès sa conception.

Même sous la menace, je n'userai pas mes connaissances médicales d'une façon contraire aux lois de l'humanité.

Je m'y engage librement et sur mon honneur.

LISTE DES PROFESSEURS

**UNIVERSITE CADI AYYAD
FACULTE DE MEDECINE ET DE PHARMACIE
MARRAKECH**

DOYEN HONORAIRE : Pr. MEHADJI Badie-azzamann
VICE DOYENS HONORAIRES : Pr. FEDOUACH Sabah
: Pr. AIT BEN ALI Said
: Pr. BOURAS Najib

ADMINISTRATION

DOYEN : Pr. Abdelhaq ALAOUI YAZIDI
VICE DOYEN A LA RECHERCHE ET : Pr. Ahmed OUSEHAL
COOPERATION : Pr. Abdelmounaim ABOUSSAD
VICE DOYEN AUX AFFAIRES
PEDAGOGIQUES

PROFESSEURS D'ENSEIGNEMENT SUPERIEUR

Pr. ABBASSI	Hassan	Gynécologie-Obstétrique A
Pr. AIT BEN ALI	Said	Neurochirurgie
Pr. ALAOUI YAZIDI	Abdelhaq	Pneumo-ptisiologie
Pr. ABOUSSAD	Abdelmounaim	Néonatalogie
Pr. BELAABIDIA	Badia	Anatomie-Pathologique
Pr. BOUSKRAOUI	Mohammed	Pédiatrie A
Pr. EL HASSANI	Selma	Rhumatologie
Pr. EL IDRISSE DAFALI	My abdelhamid	Chirurgie Générale
Pr. ESSADKI	Omar	Radiologie
Pr. FIKRI	Tarik	Traumatologie- Orthopédie A
Pr. KISSANI	Najib	Neurologie
Pr. KRATI	Khadija	Gastro-Entérologie
Pr. LATIFI	Mohamed	Traumato – Orthopédie B

Pr. MOUTAOUAKIL	Abdeljalil	Ophtalmologie
Pr. OUSEHAL	Ahmed	Radiologie
Pr. RAJI	Abdelaziz	Oto-Rhino-Laryngologie
Pr. SARF	Ismail	Urologie
Pr. SBIHI	Mohamed	Pédiatrie B
Pr. SOUMMANI	Abderraouf	Gynécologie-Obstétrique B
Pr. TAZI	Imane	Psychiatrie

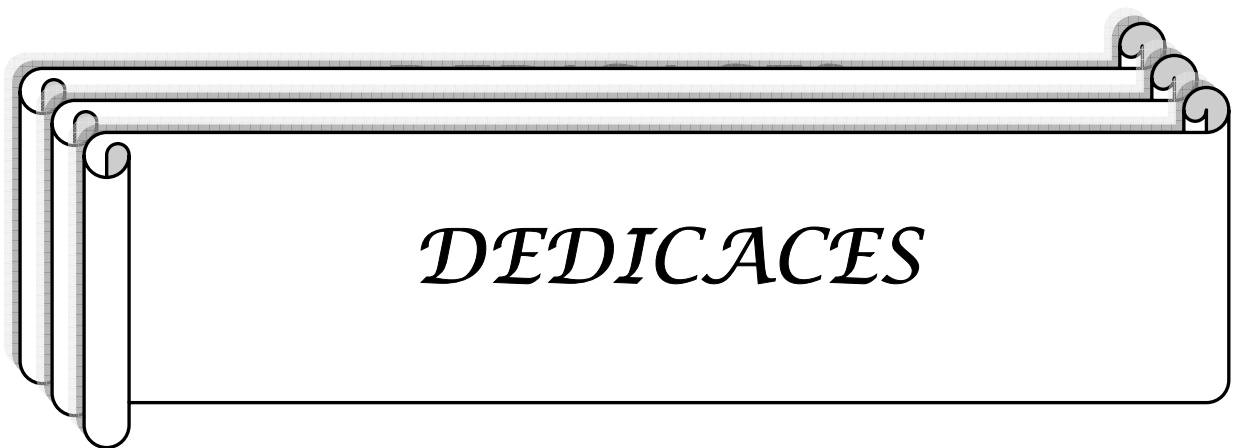
PROFESSEURS AGREGES

Pr. ABOULFALAH	Abderrahim	Gynécologie – Obstétrique A
Pr. AMAL	Said	Dermatologie
Pr. AIT SAB	Imane	Pédiatrie B
Pr. ASRI	Fatima	Psychiatrie
Pr. ASMOUKI	Hamid	Gynécologie – Obstétrique B
Pr. AKHDARI	Nadia	Dermatologie
Pr. BEN ELKHAÏAT BEN	Ridouan	Chirurgie – Générale
Pr. BOUMZEBRA	Drissi	Chirurgie Cardiovasculaire
Pr. CHABAA	Leila	Biochimie
Pr. ESSAADOUNI	Lamiaa	Médecine Interne
Pr. FINECH	Benasser	Chirurgie – Générale
Pr. GHANNANE	Houssine	Neurochirurgie
Pr. GUENNOUN	Nezha	Gastro – Entérologie
Pr. LOUZI	Abdelouahed	Chirurgie générale
Pr. MAHMAL	Lahoucine	Hématologie clinique
Pr. MANSOURI	Nadia	Chirurgie maxillo-faciale Et stomatologie
Pr. MOUDOUNI	Said mohammed	Urologie
Pr. NAJEB	Youssef	Traumatologie - Orthopédie B
Pr. SAMKAOUI	Mohamed Abdenasser	Anesthésie- Réanimation
Pr. YOUNOUS	Saïd	Anesthésie-Réanimation
Pr. TAHRI JOUTEH HASSANI	Ali	Radiothérapie
Pr. SAIDI	Halim	Traumatologie - Orthopédie A

PROFESSEURS ASSISTANTS

ABOUSSAIR	Nisrine	Génétique
Pr. ADERDOUR	Lahcen	Oto-Rhino-Laryngologie
Pr. ADMOU	Brahim	Immunologie
Pr. ALAOUI	Mustapha	Chirurgie Vasculaire périphérique
Pr. AMINE	Mohamed	Epidémiologie - Clinique
Pr. ARSALANE	Lamia	Microbiologie- Virologie
Pr. ATMANE	El Mehdi	Radiologie
Pr. BAHA ALI	Tarik	Ophthalmologie
Pr. BOURROUS	Monir	Pédiatrie A
Pr. CHAFIK	Aziz	Chirurgie Thoracique
Pr. CHAIB	ALI	Cardiologie
Pr. CHERIF IDRISSE EL GANOUNI	Najat	Radiologie
Pr. DAHAMI	Zakaria	Urologie
Pr. DIOURI AYAD	Afaf	Endocrinologie et maladies métaboliques
Pr. Drissi	Mohamed	Anesthésie -Réanimation
Pr. EL ADIB	Ahmed rhassane	Anesthésie-Réanimation
Pr. EL ATTAR	Hicham	Anatomie - Pathologique
Pr. EL FEZZAZI	Redouane	Chirurgie Pédiatrique
Pr. EL HATTAOUI	Mustapha	Cardiologie
Pr. EL HOUDZI	Jamila	Pédiatrie (Néonatalogie)
Pr. EL JASTIMI	Said	Gastro-Entérologie
Pr. ETTALBI	Saloua	Chirurgie – Réparatrice et plastique
Pr. HERRAG	Mohamed	Pneumo-Phtisiologie
Pr. KHALLOUKI	Mohammed	Anesthésie-Réanimation
Pr. KHOULALI IDRISSE	Khalid	Traumatologie-orthopédie
Pr. LAOUAD	Inas	Néphrologie

Pr. LMEJJATTI	Mohamed	Neurochirurgie
Pr. MAHMAL	Aziz	Pneumo - Phtisiologie
Pr. MANOUDI	Fatiha	Psychiatrie
Pr. MOUFID	Kamal	Urologie
Pr. NEJMI	Hicham	Anesthésie - Réanimation
Pr. OULAD SAIAD	Mohamed	Chirurgie pédiatrique
Pr. QACIF	Hassan	Médecine Interne
Pr. TASSI	Nora	Maladies Infectieuses
Pr. ZOUGAGHI	Leila	Parasitologie –Mycologie



A mes très chers parents

Les mots ne sauraient exprimer ma profonde gratitude et ma sincère reconnaissance envers les deux personnes les plus chères à mon cœur : **Ahmed DROUSSI** et **Naïma BENATTI** ! Vos prières et vos sacrifices m'ont comblé tout au long de mon parcours. Que cette thèse soit au niveau de vos attentes, qu'elle présente pour vous l'estime et le respect que je vous voue et qu'elle soit le témoignage de la fierté et l'estime que je ressens. Puisse dieu tout puissant vous procurer santé, bonheur et prospérité.

A mon très cher frère Ottmane et sa femme Nadia et leur fille Hajar

Avec toute mon affection, je vous souhaite tout le bonheur et toute la réussite et saches que tu resteras toujours mon grand frère adoré.

A mon très cher frère Hamza

Que Dieu tout puissant te protège et te procure santé et réussite. Je t'aime.

A mon adorable sœur

Tu as fait preuve de patience, de générosité et de beaucoup de compréhension. Que ce travail puisse être un motif de satisfaction pour les sacrifices auxquels tu as consentis pour moi. Je t'adore.

A ma chère tante Atika

Je ne pourrai exprimer mon immense reconnaissance pour toute l'aide et le soutien que tu nous as procuré à moi et à mes frères et sœur. Puisse Dieu vous combler de ses bienfaits et de sa miséricordes.

A ma chère grand-mère : puisse Dieu vous procure longue vie.

A la famille DROUSSI

A la famille BENATTI

A mes chers oncles : *Abdelbasset ; Abderrahmane ; Sidi Mohammed ; Taha ; Mokhtar ; Allal ; Laarbi ;*

A mes chères tantes : Doha ; Mbarka ; Fatima ; Malika...

A mes amis et frères :

Youssef Z; youssef ; Jaafar ; Najib ; Jaouad ; Amine ; Amine Benfi. ;
Redouane ; Tarik ; Hamid ; Hamid ELAZHARI ; Mehdi ; SIMO ;

A mes amies et sœurs :

Hafsa ; Ilham ; Hanane ; Hanane L, Swisna, Hwindi ; chahrazad ;
Souad ; Fatimazahra ; Mounia ; maria

A KENZA.

*A tous les médecins internes de Marrakech : FORCE ET LONGUE VIE A
L'AMIMA (Dima Dima)*

جمعية الأطباء الداخليين بمراكش
Association des Médecins Internes de Marrakech



*Dédicaces spéciales à toute l'équipe de chirurgie plastique reconstructrice
et brûlés :*

Pr Ettatli saloua

Dr Ibnouzahir Mustapha : un grand respect

Dr Benchamkha.

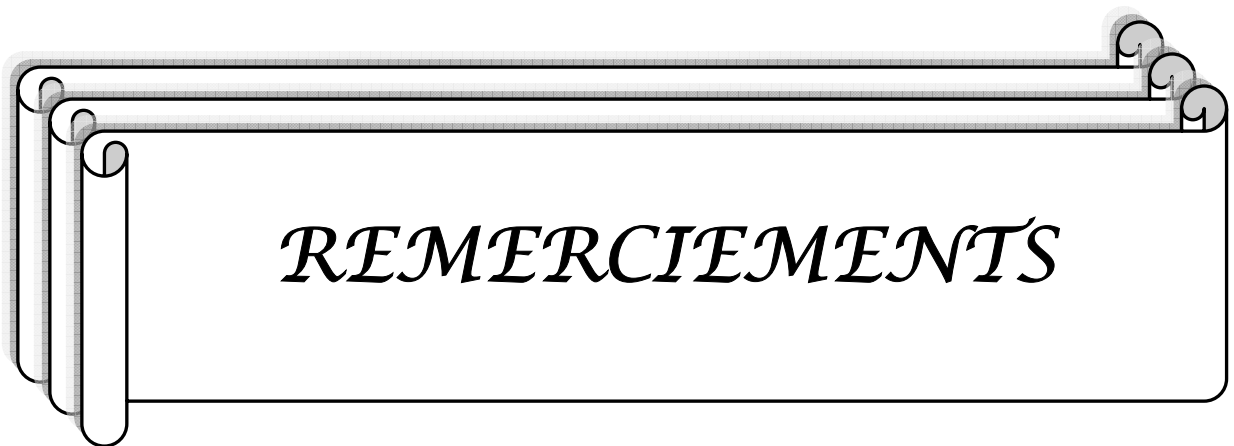Dr Ouahbi Safa ; Dr Soussou Meriem ; Khadija

Ainsi que toute l'équipe du service de traumatologie-orthopédie A et B :

*Dr Abkari ; Dr Kechkar ; Dr Massous ; Dr Madhar ; Dr chafik ; Dr Boussetta
Abderrahim ; Zakia ; Hnia ; Khadija ; Rachida ; Souad ; Latifa ; Fatima*

A tous mes collègues du métier.

A tous ceux qui me sont chers et que j'ai omis de citer.



A notre rapporteur de thèse : Pr. Y. Najeb, Professeur agrégé de traumatologie-orthopédie B CHU Mohammed VI

Vous nous avez fait un grand honneur en acceptant de nous confier ce travail. Nous sommes très touchés par votre disponibilité et par le réconfort que vous nous avez apporté lors de notre passage au service ainsi que lors de l'élaboration de ce travail. Vos qualités professionnelles et humaines nous servent d'exemple. Veuillez trouver ici, Professeur, l'expression de notre profonde gratitude.

A notre maître et président de thèse : Pr. H. Latifi, chef de service de traumatologie-orthopédie B CHU Mohammed VI

Nous vous remercions de l'honneur que vous nous avez fait en acceptant de présider notre jury. Nous vous remercions de votre enseignement et nous vous sommes très reconnaissants de bien vouloir porter intérêt à ce travail. Veuillez trouver ici, Professeur, l'expression de nos sincères remerciements

A notre maître et juge de thèse : Pr. S. Amal, chef du service de Dermatologie- vénéréologie CHU Mohamed VI :

Vous avez spontanément accepté de faire partie de notre jury. Nous apprécions vos qualités professionnelles. Veuillez trouver ici, Professeur, l'expression de notre profond respect.

A notre maître et juge : Pr. Louzi, Professeur agrégé de chirurgie générale CHU Mohammed VI

Vous avez accepté très spontanément de faire partie de notre jury. Nous vous remercions de votre enseignement et de l'intérêt que vous avez porté à ce travail. Veuillez trouver ici, Professeur, l'expression de notre profond respect.

A notre maître et juge : Pr. H. Saïdi, Professeur agrégé de traumatologie-orthopédie A CHU Mohammed VI :

*Vous nous avez fait l'honneur de faire partie de notre jury. Nous avons pu apprécier l'étendue de vos connaissances.
Veuillez accepter, Professeur, nos sincères remerciements et notre profond respect.*

A mon cher maître : Pr. , Professeur de CHU Mohamed VI :

Vous tenez une place particulière et votre soutien professionnel et personnel fera que je n'oublierai jamais.

A toute personne qui, de près ou de loin, a contribué à la réalisation de ce travail.

Remerciements particuliers à Mon Chère

Maitre :

Pr. ETTALBI Saloua : Professeur agrégé en
chirurgie plastique, reconstructrice, esthétique et
Brulés CHU Mohammed VI Marrakech :

Je ne saurai exprimer ma gratitude pour toute l'aide et le soutien que vous m'avez apporté depuis que j'ai commencé mon cursus de résidanat dans votre unité. Je tiens aussi à vous montrer ma reconnaissance pour votre confiance en m'accordant ce travail et qui ; sans vous ; n'aurait jamais pu voir le jour.

Veuillez croire en mes sentiments les plus respectueux.



PLAN

INTRODUCTION.....	1
PATIENTS ET METHODES :	3
I. Patients :	4
II. Methodes :	4
1. Etude histopathologique des lésions :	4
2. Technique chirurgicale:	5
2.1 Préparation locale	5
2.2 Dessin du lambeau de dufourmentel :	5
2.3 Anesthésie :	8
2.4 Antibioprophylaxie :	8
2.5 L'installation du malade :	8
2.6 Le temps d'exérèse de la lésion :	9
2.7 La taille du lambeau	9
2.8 Le temps de réparation :	9
RESULTATS :	11
I. Epidémiologie :	12
1. Fréquence :	12
2. Sexe :	14
3. Age :	15
4. Profession :	16
II. Etude clinique :	16
1. Antécédents pathologiques :	16
1.1 Médicaux :	16
1.2 Chirurgicaux :	16
1.3 Toxiques :	16
2 Etude anatomo-clinique des lésions :	16
3 Technique chirurgicale :	17

III.	Suites postopératoires et complications :	17
	1. Immédiates et secondaires :	18
	2. A distance :	19
IV.	Cas cliniques :	20
	1. Cas 1.....	20
	2. Cas 2.....	22
	3. Cas 3.....	24
	4. Cas 4.....	25
	5. Cas 5.....	27
	6. Cas 6.....	29
	DISCUSSION.....	31
I.	Rappel anatomique et histologique :	32
	1. Histologie de la peau :	32
	2. Vascularisation de la peau.....	34
	2.1 Vascularisation artérielle :	35
	2.2 Le retour veineux :	36
	2.3 Les lymphatiques :	37
II.	Généralités sur les lambeaux :	37
	1. Définition :	37
	2. Classification :	38
	3. Lambeaux cutanés :	39
	3.1 Les lambeaux cutanés « au hasard »	39
	3.2 Les lambeaux cutanés « axiaux » ou « à réseau vasculaire » :.....	45
	3.3 Concept de zone a basse pression veineuse :	46
III.	Les variantes techniques du lambeau de Dufourmental :	48
	1. Selon le nombre de lambeaux en L utilisés :	49
	2. Selon le siège :	50

3. Selon la taille du lambeau :	50
4. Selon le moment de la réparation :	50
IV. Comparaison aux lambeaux de conception voisine :	50
1. Plastie en Z :	50
2. Lambeau losangique de LIMBERG :	52
3. Autres variantes des lambeaux de Limberg et du Dufourmental :	53
V. Indication, contre indications et limites :	57
1. Selon la pathologie :	57
1.1 La pathologie tumorale :	57
1.2 La pathologie infectieuse :	57
1.3 La pathologie traumatique :	58
1.4 Les séquelles de brûlures :	58
1.5 Les radionécroses :	58
1.6 La pathologie congénitale :	58
1.7 Les escarres :	58
1.8 L'ulcère de jambe :	59
2. Selon le terrain :	59
2.1 La dénutrition :	59
2.2 L'insuffisance cardiaque :	59
2.3 L'ethnie :	59
2.4 L'âge et la grossesse :	59
2.5 Les pathologies sous-jacentes :	59
3. Selon la topographie :	60
VI. Avantages et inconvénients :	60
1. Avantages	60
2. Inconvénients	61
CONCLUSION	62

ANNEXES.....	64
--------------	----

RESUMES

REFERENCES



INTRODUCTION

La couverture des pertes de substance cutanées demeure un souci majeur en chirurgie plastique quand leur fermeture par sutures directes n'est guère possible. En fait, l'excision de la majeure partie des lésions cutanées se fait en fuseau, permettant ainsi une suture directe en affrontant les berges de la perte de substance engendrée.

Quand les formes de ces pertes de substance varient ; entraînant par la suite une augmentation de la taille du defect; il devient alors nécessaire de recourir à d'autres méthodes dont la greffe cutanée qui garde ses indications mais qui est d'apport moindre comparée aux autoplasties de voisinage en matière de résultat esthétique et fonctionnel, ce qui est du au fait que la qualité et la texture des téguments mobilisés avoisinent celles des lésions réparées.

La plastie en triple L (lambeau en L pour losange) est un lambeau cutané qui figure parmi ces autoplasties locales. C'est un lambeau décrit par Claude Dufourmentel en 1962 [1] pour la fermeture des pertes de substance ayant une forme losangique ; ce losange étant un parallélogramme équilatéral engendré le plus souvent par l'exérèse réglée des tumeurs cutanées.

C'est une plastie de transposition d'application assez simple permettant la fermeture de première intention de toute perte de substance ramenée à une forme de losange selon un dessin prédéfini nécessitant néanmoins une certaine précision dans sa réalisation selon des bases géométriques.

Elle constitue une plastie simple, versatile ayant l'avantage de court-circuiter un long parcours de cicatrisation ; et trouve donc un grand champ d'application.

Nous avons essayé, à travers ce travail, de mettre le point sur la facilité de sa mise en oeuvre et surtout sa reproductibilité, même chez le sujet jeune ayant une élasticité cutanée modérée ; et insister par la suite sur son apport dans la reconstruction des pertes de substance au niveau de la face.

C'est aussi une technique qui ne nécessite pas une grande dextérité et donc réalisable par tout jeune plasticien.



PATIENTS & METHODES

I. Patients :

Il s'agit d'une étude rétrospective au cours de laquelle 30 malades ont été pris en charge entre Juin 2006 et Janvier 2008 dans l'unité de chirurgie plastique et réparatrice au service de traumatologie-orthopédie B du CHU MOHAMMED VI pour des pertes de substance de localisations et d'étiologies différentes reconstruites par plastie en LLL de Dufourmental.

Dix neuf de ces malades ont été revus, soit dans le cadre du rythme de suivi des tumeurs malignes soit dans un but d'évaluer le résultat esthétique de l'intervention. Onze patients n'ont pas répondu à la convocation.

Le suivi a été réalisé par deux opérateurs entre Février 2008 et Juillet 2008.

Le taux de révision est de 66% avec un recul moyen de 3 mois (minimum : 1 mois maximum : 9 mois).

II. Méthodes :

Les dossiers de patients ont été analysés à partir des dossiers du service et des registres du bloc de façon rétrospective.

Une fiche d'exploitation pré établie a été élaborée dans ce but englobant des données épidémiologiques cliniques et thérapeutiques.(voir annexe).

L'analyse des résultats s'est faite lors des rendez-vous de consultation des malades. Les patients ont été revus par les deux opérateurs.

L'évaluation des résultats a été basé sur les limites de résection tumorale ; la réussite de la couverture, la discrétion des cicatrices et la satisfaction des patients.

1. Etude histopathologique des lésions :

L'étude anatomopathologique des lésions a été réalisée avant le geste opératoire pour toutes les lésions tumorales traitées par la technique en L de Dufourmental.

Cette étude a été réalisée par biopsie simple au niveau du service de dermatologie pour les carcinomes basocellulaires et épidermoïdes, puis référés vers notre unité ; ou par biopsie-exérèse pour les deux cas de mélanomes suspectés cliniquement.

2. Technique chirurgicale :

2-1 Préparation locale : [2]

La préparation locale préopératoire dit champ opératoire est nécessaire dans quelques indications, à savoir le kyste pilonidal et l'escarre sacrée (2 cas dans notre série). Cette préparation consiste en un rasage de la région coccygienne la veille de l'intervention. Nous évitons tout rasage du scalp pour des raisons esthétiques. Un shampoing antiseptique est suffisant.

Tous nos patients ayant des lésions cutanées ont bénéficié d'une biopsie préalable avec étude anatomopathologique.

2-2 Le dessin du Lambeau de Dufourmentel :

La perte de substance est ramenée à un losange ABCD (Parallélogramme) avec des angles de 60° et 120° (respect des marges d'exérèse pour la pathologie maligne). Le losange ABCD est caractérisé par une grande diagonale (AC) et une petite diagonale (BD) qui lui est perpendiculaire. On dessine le prolongement des deux portions, [CD] adjacente à la lésion et [BD] la petite diagonale du losange. La bissectrice (DE) de l'angle formé par ces deux prolongements est mené avec une longueur [DE] égale à [AB]. La même longueur est reportée à partir du point E, suivant une ligne parallèle à la grande diagonale pour former la dernière portion du dessin [EF] = [AB]. On obtient alors le schéma final du lambeau qui a la forme d'un « L » formé par les deux portions [DE] et [EF] et qui va couvrir la perte de substance losangique(Fig.1) [3]

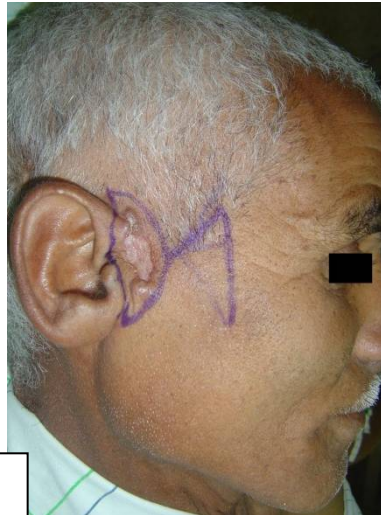

Photo 1

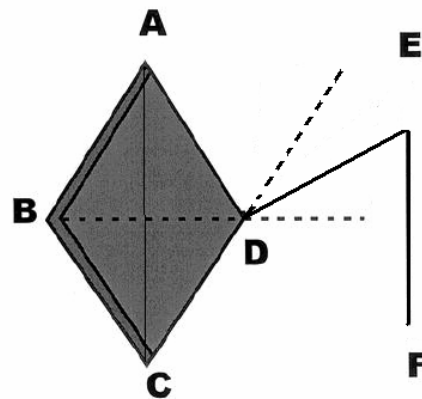


Photo1 ; Figure 1 : dessin du lambeau après excision de la lésion.

Excision du premier losange avec dissection et décolllement du triangle D^ÊF. La zone concernée par le décolllement est schématisée en gris. (Fig.2). [3]

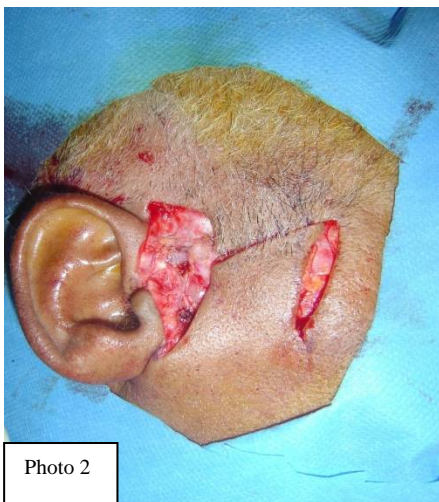


Photo 2

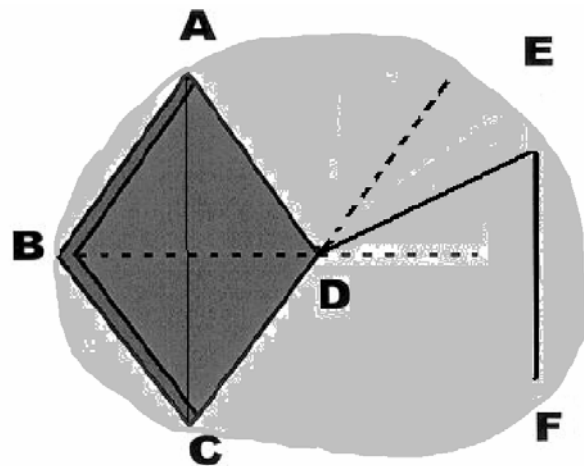


Photo2 ; Figure 2 : zones à décoller.

Le lambeau CDEF est transposé sur la perte de substance ABCD autour du point pivot C. DC est suturée à BC et DE à BA. La zone donneuse du lambeau est autofermante. On procède alors à la rotation du lambeau de telle manière que le point E se projette sur le point A ; puis suture du site donneur. (Fig.3) [3]

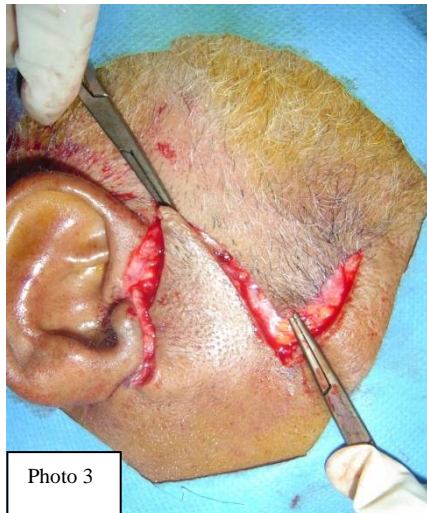


Photo 3

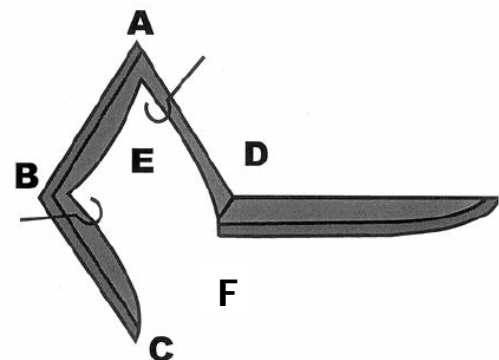


Photo 3 ; Figure 3 : la taille du lambeau et sa mise en place.

On aboutit alors à la ligne de suture représentée sur la figure. Les affrontements de toutes les berges se font aisément, puisque tous les côtés sont de longueur égale et les tensions sont réparties de façon équitable dans les deux sens.

Aspect final après sutures cutanées. (Fig.4)

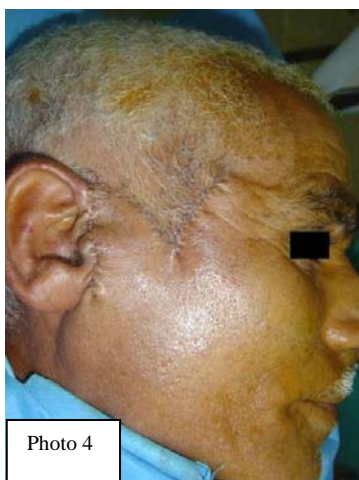

Photo 4

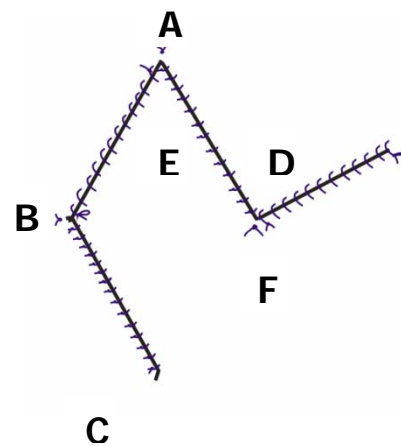


Photo4 ; Figure 4 : aspect final après sutures cutanée en deux plans

Les pertes de substance obtenues après résection des lésions étaient de tailles différentes allant de 1.5cm² à 80cm², avec une moyenne de 22.7 cm².

2-3 Anesthésie : [4 ;5]

En fonction du siège de la pathologie et de la nature de la lésion ainsi que du choix des patients, plusieurs types d'anesthésie ont été utilisés. L'anesthésie locale assistée par une prémédication et une sédation per opératoire ont été utilisées dans 11 cas.

Trois patients (2 nourrissons et un sujet âgé) ont bénéficié d'une anesthésie générale avec hospitalisation pendant deux jours ; 23 sous anesthésie locale seule (xylocaine 1% avec ou sans adrénaline).

L'infiltration se fait à l'aide d'une seringue intradermique, le plus souvent pour diminuer au maximum les sensations douloureuses ainsi que la lenteur de l'injection pour éviter la distension rapide et douloureuse. L'infiltration respecte la base du lambeau pour épargner un éventuel pédicule.

L'infiltration intéresse le tissu cellulaire partout où devront être créés des décollements, et doit être en couronne en évitant d'être en intra lésionnel (en carcinologie). Elle doit être plus superficielle au niveau des tracés de l'incision.

2-4 Antibioprophylaxie :

Tous nos malades ont bénéficié d'une antibiothérapie par voie générale à base d'amoxicilline + inhibiteurs de Béta-lactamases (à type d'acide clavulanique) au début de l'intervention, selon le protocole établi (lors de l'induction en cas d'anesthésie générale), avec réinjection si le geste se prolonge.

2-5 L'installation du malade :

Le malade est installé selon la topographie de la lésion. Mais cette installation doit être confortable chez les malades éveillés. La disposition des champs doit laisser un champ opératoire le plus large possible pour bien réussir son lambeau et constater dans l'immédiat les conséquences de sa mobilisation sur les structures adjacentes, notamment au niveau de la face [5]. Le chirurgien se place du côté où le lambeau sera taillé.

2-6 Le temps d'exérèse de la lésion : [6]

Le dessin est ramené à un quartier losangique vertical ou horizontal circonscrivant la zone de tissu à exciser. Les tracés de l'excision losangique et du lambeau sont préétablis au stylo dermatographique avant toute infiltration locale comme on a vu précédemment. La résection de la lésion se fait au bistouri froid, emportant d'emblée le quartier cutané et l'atmosphère sous cutanée en s'élargissant en profondeur ; et doit respecter impérativement les marges de sécurité (4mm pour le carcinome baso-cellulaire, 8mm pour le carcinome spino-cellulaire, et en fonction de l'indice de Breslow pour les mélanomes).

2-7 La taille du lambeau :

On a pris un soin particulier à faire coïncider la base du lambeau sur une zone à basse pression veineuse pour optimiser le drainage veineux et lymphatique, et sur un axe vasculaire connu de préférence afin d'améliorer ses performances hémodynamiques. Le chirurgien change de gants et l'instrumentation ayant servi au premier temps, pour éviter l'ensemencement de la zone saine, par des cellules malignes en cas de pathologie tumorale. [2]

La taille du lambeau commence par une incision franche cutané-graisseuse en évitant de léser toute structure noble sous jacente. On utilise une lame de bistouri n°15 pour les régions à structure fine et n°23 pour les tissus dont la texture est plus épaisse. Le décollement se fait à ras de l'aponévrose en la respectant à l'aide de ciseaux fins courbes. [7]

L'hémostase est faite à l'aide d'un bistouri électrique bipolaire pour les perforantes fines. Les autres seront ligaturées.

2-8 Le temps de réparation : [4 ; 8 ; 9 ; 10 ; 11]

Le lambeau levé est transposé au niveau de la perte de substance. En cas de difficulté pour amener le lambeau, on décolle les berges supérieures de l'excision losangique puis les berges inférieures pour diminuer la tension lors des sutures.

S'il persiste une tension importante, on prolonge l'incision parallèle à la grande diagonale sur quelques millimètres, sans pour autant compromettre la vascularisation du lambeau en diminuant sa base.

Les points d'angle sont les premiers points mis en place pour bien imbriquer le lambeau au niveau du site receveur. Il s'agit de points en U ou en cadre prenant les angles du lambeau exclusivement en dermique, et noués sur la berge opposée afin d'éviter la nécrose ou la souffrance vasculaire des points. Le tissu cellulaire sous cutané est rapproché par des points au fil résorbable peu serrés. Des points dermiques à nœud inversé sont réalisés à l'aide d'un fil tressé résorbable (Vicryl®, Dexon®), ou mieux du monofil à résorption lente type Monocryl®.

Un surjet intradermique, au monofil résorbable 4/0 ou 5/0 renforcé par quelques points superficiels de 6/0, assure le rapprochement des berges de la plaie mais sans serrer pour ne pas provoquer de petits foyers de nécrose, souvent responsables de cicatrices inesthétiques

La même épaisseur de peau est prise sur chaque berge, et pique en position symétrique de chaque côté. Nous prenons soin d'éverser légèrement les tranches cutanées et pour cela de prendre plus large en profondeur qu'en superficie.

La plaie est recouverte d'un pansement au tulle gras ou compresse vaselinée non adhésive, doublée de compresses stériles et maintenue par une contention élastique au Ténoplast® avec une légère compression pour éviter les espaces morts. Cette compression reste minime pour ne pas entraver la microcirculation au sein du lambeau.

L'ablation du fil a été réalisée chez les patients opérés au niveau de la face entre j3 et j5 du post opératoire et les points d'angle à J 10.

Par contre les points de suture ont été laissés plus longtemps au niveau des autres sites (entre j 8 et j 10 pour les points simples et j 15 pour les points d'angle)



RESULTATS

I. EPIDEMIOLOGIE :

1- Fréquence :

Il s'agit d'une étude rétrospective entre Juin 2006 et Janvier 2008 sur 19 mois, menée au sein de l'unité de chirurgie plastique et réparatrice du service de traumatologie-orthopédie B du CHU MOHAMMED VI.

- Trente patients ont bénéficié de la plastie en triple L pour la couverture des pertes de substance, de localisations et d'étiologies différentes soit à peu près 32% de l'ensemble des patients pris en charge pour perte de substance due à différentes pathologies durant cette période (Voir tableau 1)

- Et Soixante – cinq patients ont bénéficié d'autres techniques (68%):

Cicatrisation dirigée 4.7 % (6 cas) ; sutures directes 20.4% (19 cas), greffe de peau totale 8.8% (8 cas), greffe de peau mince 12.2% (1 cas), lambeau nasogénien 16.5% (16 cas); autres 5.4% (6 cas).

Tableau I : répartition des lésions selon leur localisation

Localisation des lésions		nombre
Tête et cou	Dorsum	1
	Face latérale du nez	2
	Joue	6
	Région intersourcilière	2
	Canthus externe de l'œil	2
	Fronto temporale	2
	paupière	1
	scalp	2
	menton	1
	Pré auriculaire	2
cervicale	1	
Région lombaire		1
Région inguinale		2
Région sacrée		4
Région interscapulaire		1

Tableau II : causes des pertes de substance leurs localisations

Nature de la lésion	Localisation de la lésion
Myélo-ménigocèle	Lombaire
Escarre	Région sacrée
Escarre	Région sacrée
Sinus pilonidal	Région sacrée
Sinus pilonidal	Région fessière droite
Mélanome	Face antérieure de la cuisse
Perte de substance post radique limitée	Région inguinale
Mélanome	Cervicale
Carcinome basocellulaire nodulaire	Menton
Carcinome basocellulaire nodulaire	Face latérale du nez
Carcinome basocellulaire nodulaire	Dorsum
Carcinome basocellulaire ulcéré	Face latérale du nez
Carcinome basocellulaire nodulaire	Pré auriculaire droit
Carcinome basocellulaire	Pré auriculaire gauche
Carcinome basocellulaire tatoué	Tempe
Carcinome basocellulaire nodulaire	Fronto-temporal droit
Carcinome basocellulaire nodulaire	Paupière gauche
Carcinome basocellulaire nodulaire	Joue gauche
Carcinome basocellulaire nodulaire	Joue gauche
Carcinome basocellulaire ulcéré	Joue gauche
Carcinome spinocellulaire	Joue gauche
Carcinome basocellulaire ulcéré	Joue gauche
Carcinome basocellulaire nodulaire	Joue droite
Carcinome basocellulaire nodulaire	Angle externe de l'œil gauche
Carcinome basocellulaire ulcéré	Angle externe de l'œil
Carcinome basocellulaire nodulaire	Inter sourcilière
PDS post traumatique	Supra sourcilière gauche
Kyste nécrosé	Cuir chevelu
Naevus	cuir chevelu
Dermatofibrosarcome de Darier Ferrand	Dos : Région inter scapulaire

2- SEXE :

Notre série d'étude comporte 30 patients dont :

- 16 femmes, soit 53% (deux nourrissons)
- 14 hommes, soit 47%

Avec un sexe ratio proche de 1.

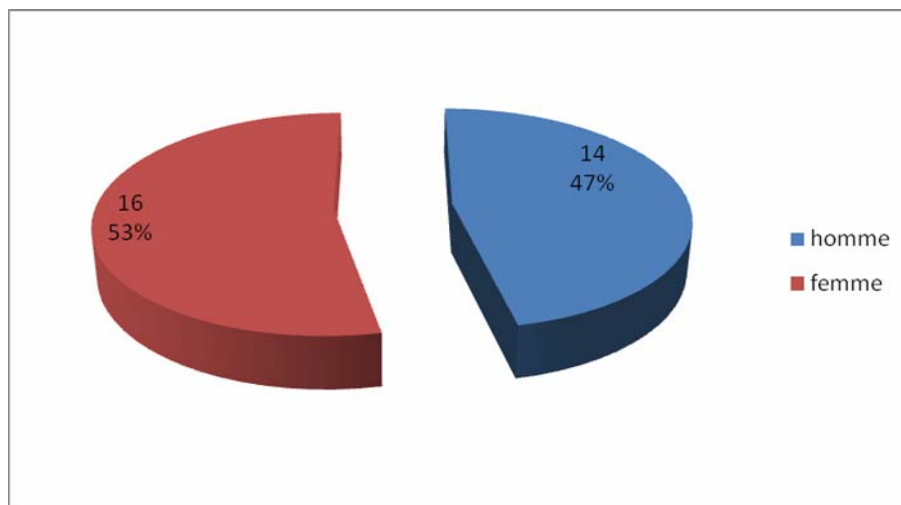


Figure 5 : Répartition des patients selon le sexe.

3-AGE :

La moyenne d'âge dans notre série est de 51.6 ans avec des extrêmes d'âge de 1 et 75.

(Figure2)

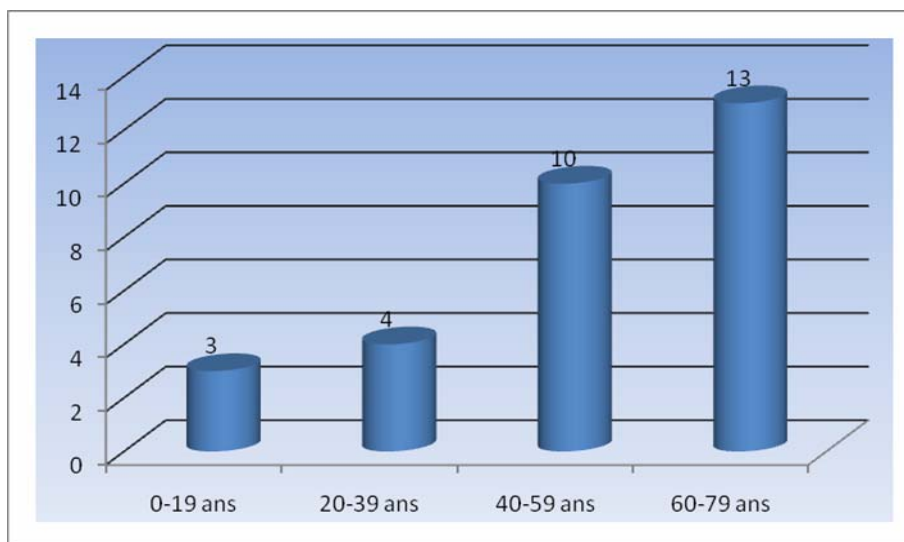


Figure 6 : Répartition des malades selon les tranches d'âge

4- PROFESSION:

Seize patients avaient des professions exposant au soleil (agriculteur ; chauffeur de taxi ; maçons ;...).

II. ETUDE CLINIQUE :

1- Antécédents pathologiques :

1.1. Médicaux :

- Cinq patients étaient diabétiques sous insuline.
- Huit étaient hypertendus.

1.2. Chirurgicaux :

- Trois patients ont été opérés pour des tumeurs cutanées et ont présenté des récurrences de leur pathologie.
- Deux malades étaient paraplégiques.

1.3. Toxiques :

- Neuf patients étaient des fumeurs chroniques avec une consommation de 6 paquets/années en moyenne.
- Trois patients consommaient occasionnellement de l'alcool.

2- Etude anatomo-clinique des lésions :

Résection tumorale : représente de loin la pathologie la plus représentée. Dans notre série avec 20 cas soit 67%. Le carcinome basocellulaire tous types confondus représentent le chef de file avec 17 cas, suivi par les mélanomes malins avec 2 cas et enfin un seul cas de carcinome épidermoïde.

Escarres : 2 cas (6%), tous les deux au niveau de la région sacrée.

Pertes de substance traumatiques en suprasourcilia suite à un accident domestique : 1 cas.

Un dermatofibrosarcome de Darier Ferrand localisé en interscapulaire sur la ligne médiane.

Myèlomeningocèle lombaire : cure avec la technique du lambeau en LLL : 1 patient.

Sinus pilonidal : 2 patients.

Tableau III : Répartition des pertes de substance en fonction de la cause.

Nature des lésions	nombre
Carcinome basocellulaire	17
Carcinome épidermoïde	1
Mélanome	2
Autres tumeurs cutanées	3
Escarres	2
Sinus pilonidal	2
Autres	3

3- Technique chirurgicale :

Tous les patients ont bénéficié d'une seule plastie en LLL. Une seule patiente a eu une double plastie à pédicules opposés, vu la grande perte de substance engendrée après exérèse de la tumeur (un dermato fibrosarcome interscapulaire).

III. Suites postopératoires et complications:

Tous les patients ont été traités en ambulatoire à l'exception des deux nourrissons et d'un sujet âgé, qui ont bénéficié d'une anesthésie générale et donc ont été hospitalisés pour une durée de 2 jours.

1 – Immédiates et secondaires : [12 ; 8]

Cinq patients ont bénéficié d'un traitement antalgique palier I (paracétamol)

Les autres ont été mis directement sous traitement antalgique palier II (paracétamol+dextropropoxyphène ou codéïne) avec une surveillance de l'état général du patient et notamment de sa température, dont l'élévation peut être en rapport avec une infection précoce.

Cette surveillance s'attache surtout à la vérification quotidienne de la vitalité du lambeau. Le « monitoring » surveille la coloration, la chaleur du lambeau, et son pouls capillaire par le test à la vitropression et le test par piqûre à l'aiguille intradermique qui n'est pas systématique.

On a procédé au changement du pansement et le retrait de quelques points pour diminuer la tension à la base du lambeau dans un cas.

Aucun cas d'hématome n'a été observé.

Une infection locale est survenue chez 2 patients, rapidement jugulée par des soins rapprochés à base d'antiseptiques locaux.

Une souffrance minime des angles du lambeau a été constatée dans 5 cas, sans conséquence aucune.

La souffrance artérielle a été observée chez un seul patient et était en rapport très probablement avec une tension excessive à sa base ou en rapport avec la levée d'un lambeau trop mince n'incluant pas une étoffe grasseuse suffisante. L'ablation des points d'angle a été nécessaire pour obtenir la recoloration du lambeau.

Une légère souffrance veineuse se manifestant par un aspect bleuté du lambeau, a été notée chez 2 patients. Quelques piqûres au sein du lambeau ont permis de désengorger le réseau veineux intra-dermique.

Une nécrose marginale a été observée chez 3 patients. Une cicatrisation dirigée avec des pansements gras pro-inflammatoires permet la détersion et l'élimination progressive de la partie nécrosée, suivie d'un bourgeonnement et d'une épidermisation centripète aboutissant à une cicatrisation à la fin.

La nécrose totale n'a été notée chez aucun patient

Aucun cas de sérome ou séroma n'a été rapporté.

Un lâchage de suture a été noté chez 3 patients intéressant la pointe du lambeau et secondaire à une nécrose marginale. Une cicatrisation dirigée a été menée, en s'abstenant de toute nouvelle suture.

L'ablation des points superficiels a été faite à J7 pour 22cas et J15 pour 8cas. Le retrait des points d'angle et des surjets en moyenne à J21.

L'affrontement des berges a été maintenu grâce à des bandelettes adhésives de type Steristrip®.

2- A distance :

Dans tous les cas, l'utilisation de topiques cicatrisants en massage a été utilisé à partir de la quatrième semaine.

La photoprotection a été prescrite chez les patients ayant des lésions siégeant sur des zones découvertes. (22 patients)

2 cas de cicatrices hypertrophiques ont été notés, nécessitant le recours aux dermocorticoïdes de classe IV en massage et limitant ainsi le prurit et diminuant l'hypertrophie.

Tableau IV : pourcentage des complications.

Type de complications	Nombre de cas	pourcentage
Souffrance veineuse	2	6.66%
Souffrance artérielle	1	3.33%
infection	2	6.66%
hématome	0	0%
Nécrose partielle	3	9.99%
Nécrose totale	0	0%
sérome	0	0%
Cicatrice hypertrophique	2	6.66%
Lâchage de sutures	3	9.99%

IV. CAS CLINIQUES :

1- Cas 1 :

Il s'agit d'un patient âgé de 55ans, qui présentait un carcinome basocellulaire nodulaire pré auriculaire droit. Le dessin de la zone à exciser et celui du lambeau ont été réalisés (photo 5). La résection de la tumeur avec hémostase soigneuse et la dissection du lambeau ont été faite (photo 6), puis on a procédé à la transposition du lambeau vers la perte de substance (photo 7) et suture du lambeau et du site donneur (photo 8).

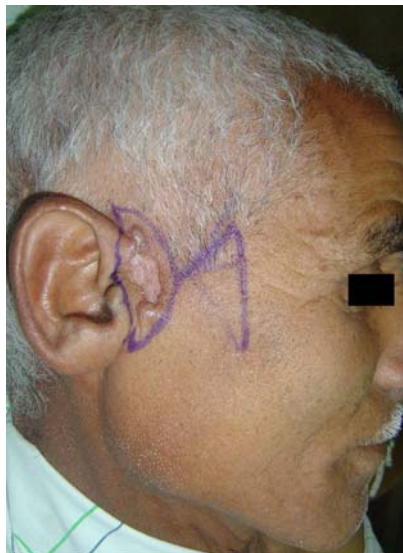

Photo 5 : Dessin de la zone à exciser et du lambeau en « L ».

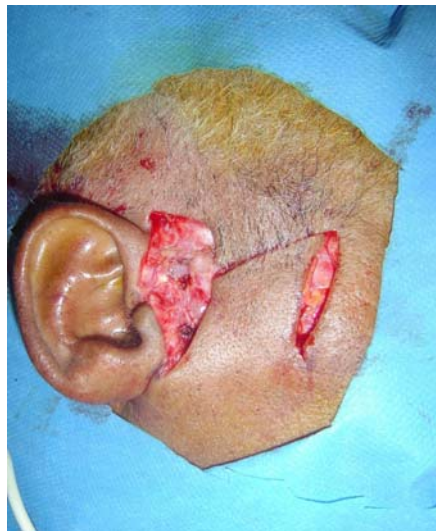

Photo 6 : Excision de la tumeur et levée du lambeau.

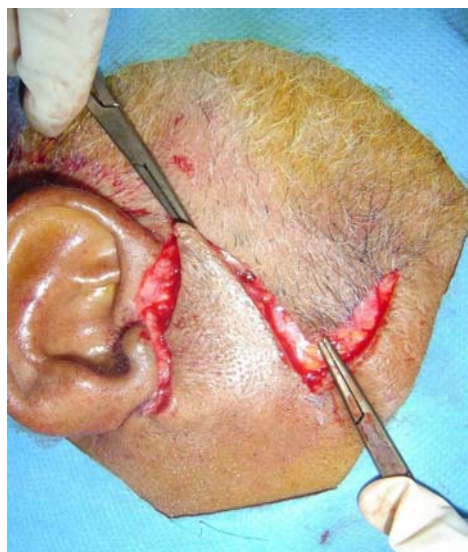

Photo 7 : Mobilisation du lambeau vers la perte de substance.

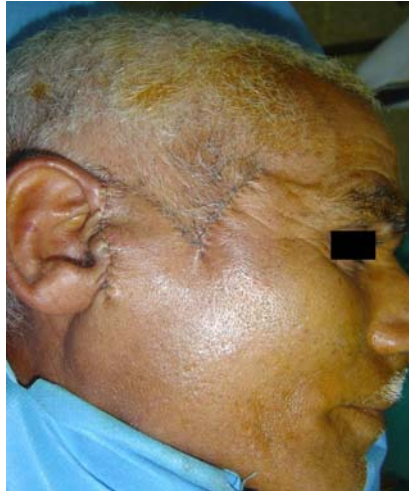

Photo 8 : aspect en postopératoire immédiat.

2- Cas 2 :

Une patiente âgée de 70 ans, présente un carcinome basocellulaire ulcéré de la joue gauche. La zone à exciser est ramenée à un losange puis le dessin du lambeau est effectué (photo 9). La résection de la tumeur et la dissection du lambeau ont été réalisées (photo 10). A prés on a procédé à la transposition du lambeau vers la perte de substance (photo 11) et suturé le lambeau et le site donneur (photo 12).

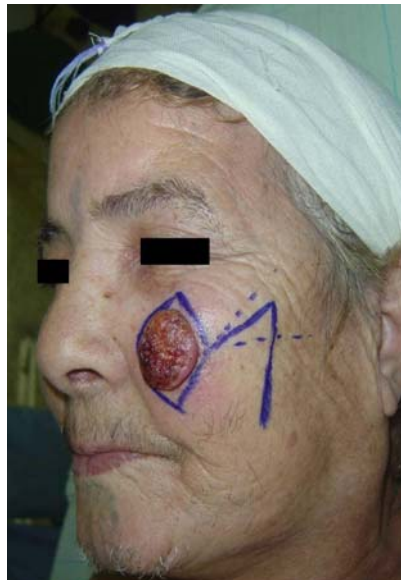

Photo 9 : Dessin de la zone à exciser et du lambeau en « L »

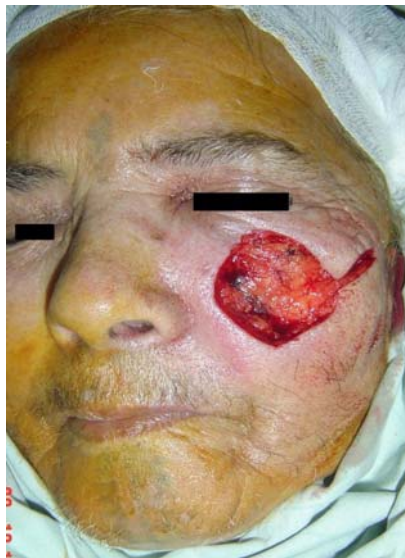

Photo 10 : Excision de la tumeur et levée du lambeau.

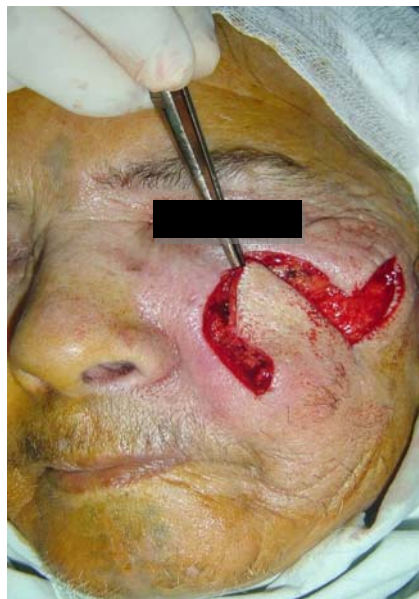

Photo 11 : Mobilisation du lambeau vers la perte de substance.

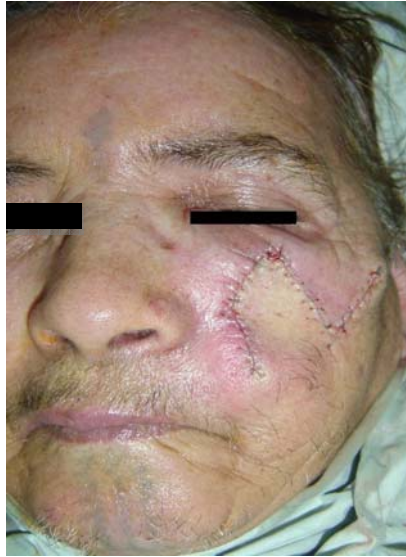

Photo 12 : aspect en postopératoire immédiat.

3- Cas 3 :

Un patient, âgé de 65 ans, présente un carcinome basocellulaire de l'angle externe de l'œil gauche. On a réalisé le dessin de la plastie (photo 13). La résection de la tumeur et la transposition du lambeau ont été réalisées (photo 14). Résultats après 1 mois (photo 15).

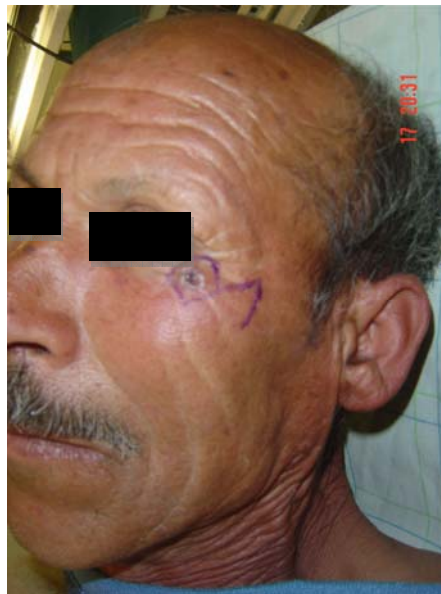

Photo 13: Dessin de la zone à exciser (canthale externe) et du lambeau en « L »

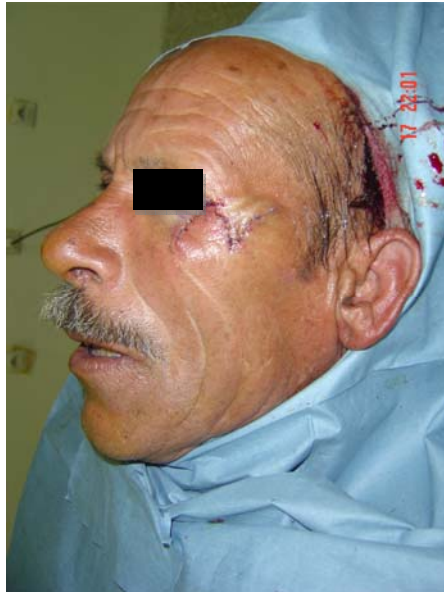

Photo 14 : aspect en postopératoire immédiat.

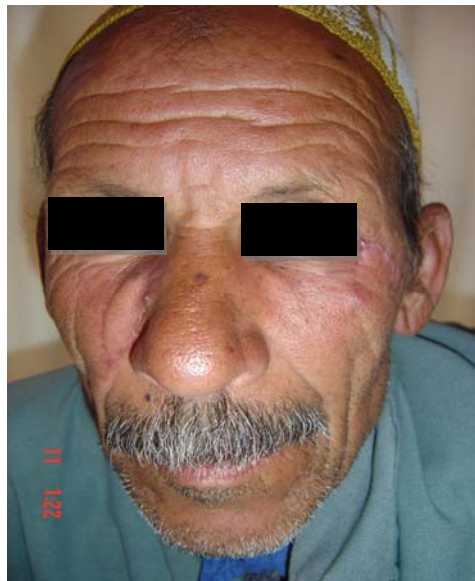

Photo 15 : résultat après un mois.

4- Cas 4 :

Un patient âgé de 70 ans, ayant des lésions de kératose actinique multiples au niveau de la face présente un carcinome spinocellulaire de la joue gauche. On a réalisé le dessin de la plastie (photo 16). La résection de la tumeur avec une marge d'exérèse de 1 cm et l'examen

extemporané ont été réalisés (photo 17). A noter ici la taille importante de la perte de substance engendrée. Transposition du lambeau et sutures (photo 18). Résultats après 45 jours (photo 19).

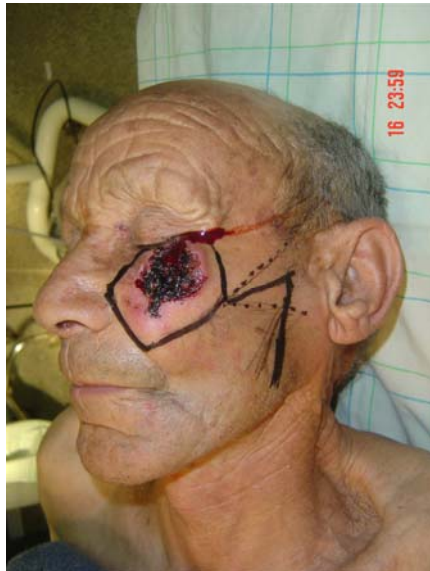

Photo 16 : carcinome spinocellulaire de la joue gauche de 4 cm/5cm : dessin du losange à exciser et du lambeau

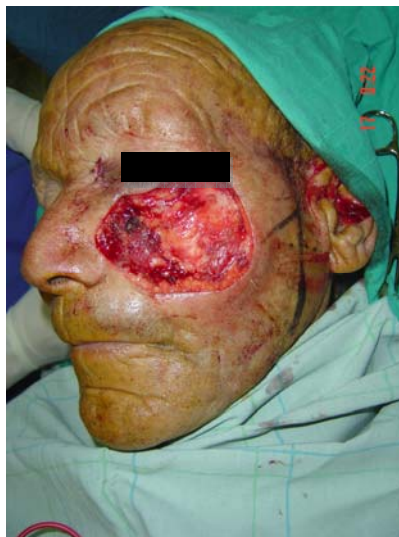

Photo 17 : Enorme perte de substance engendrée de 8cm sur 6cm.

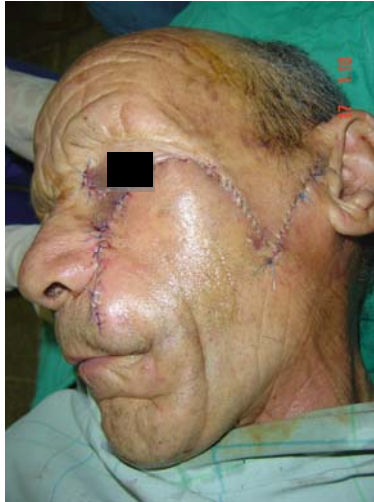

Photo 18 : Couverture par un lambeau en « L » mobilisant tout le tissu jugal restant.

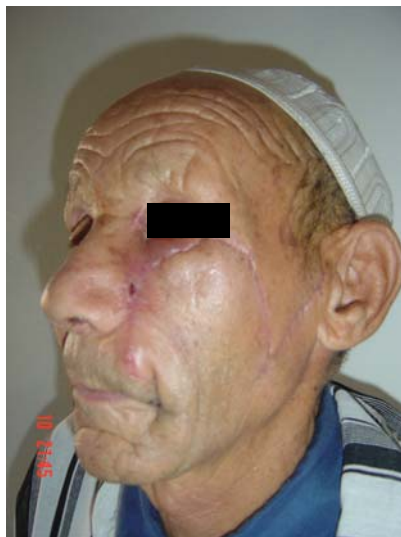

Photo 19 : Résultat après 45 jours

5- Cas 5 :

Patient âgé de 70 ans, décrit dans le tableau 1 comme le patient numéro 18, qui présente un carcinome basocellulaire de la joue droite. La zone à exciser est ramenée à un losange puis dessin du lambeau (photo 20). La résection de la tumeur et la dissection du lambeau ont été réalisées puis on a procédé à la transposition du lambeau vers la perte de substance (photo 21). L'aspect après 20 jours était satisfaisant (photo 22).

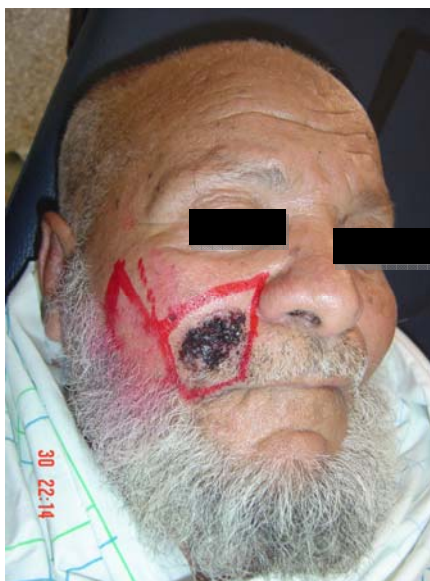

Photo 20 : Carcinome basocellulaire du sillon nasogénien : dessin de losange à exciser et du lambeau cutané de Dufourmental

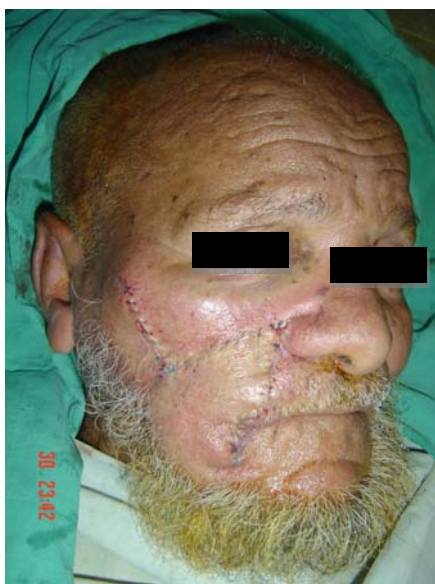

Photo 21 : transposition du lambeau vers la perte de substance et suture en 2 plans

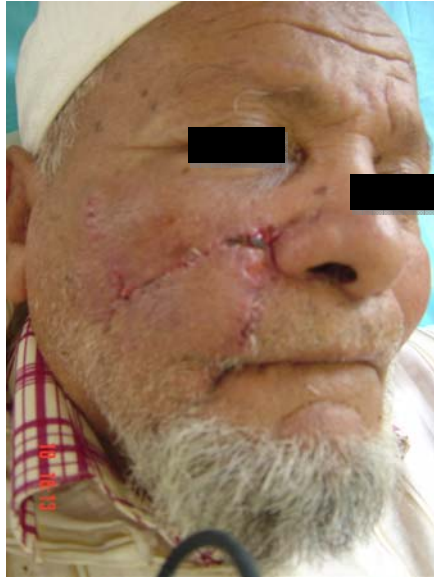

Photo 22 : Résultat à trois semaines

6- Cas 6 :

Patient âgé de 26 ans, paraplégique depuis 6 ans qui présente une escarre sacrée stade III, suivie en cicatrisation dirigée par des pansements pro inflammatoires jusqu'à bourgeonnement et diminution de la taille du defect (photo 23) ; puis réalisation d'un lambeau de Dufourmentel (photo 24). L'évolution était bonne avec une cicatrisation complète obtenue la 3ème semaine.

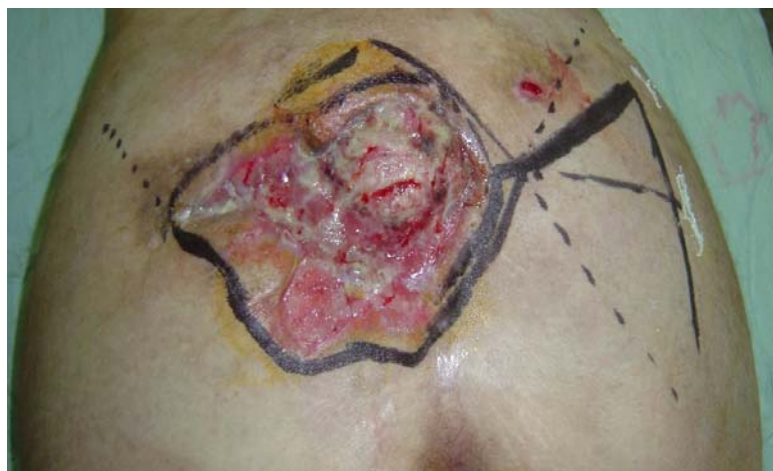

Photo 23 : escarre sacrée de grande taille 18cm/17cm : dessin du tissu à exciser et du lambeau en « L »

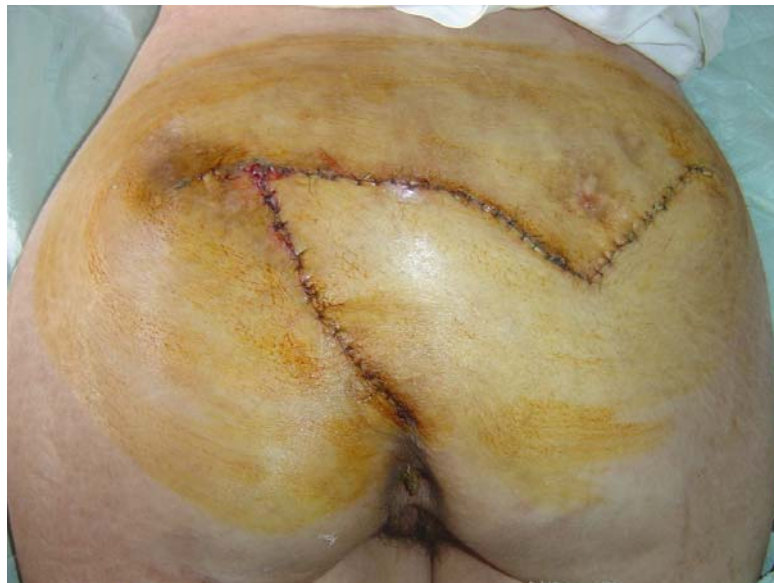

Photo 24 : Mobilisation du lambeau et suture : aspect en postopératoire immédiat.



DISCUSSION

La plastie en LLL (L pour losange) est une technique décrite par Dufourmentel en 1962 [1] pour la couverture de perte de substance cutanée ; technique dont le dessin peut être facilité par l'utilisation de réglettes appropriées [13]. C'est un lambeau de transposition vraie enjambant une zone non décollée, ou îlot d'arrêt, pour couvrir sa zone receveuse. Sa mobilisation se fait grâce à une torsion de son pédicule, et le lambeau peut être mis en place sans aucune tension. La zone donneuse est suturée directement. [14].

I. Rappel anatomique et histologique :

1 – Histologie de la peau : (figure 7) [15].

La peau est l'organe le plus grand et le plus lourd de l'organisme. Elle a une architecture complexe et assure plusieurs rôles dont la protection contre les agressions externes et la régulation des échanges avec le milieu externe.

Elle est constituée de trois couches qui sont de la superficie à la profondeur :

- l'épiderme ;
- le derme ;
- l'hypoderme.
- Épiderme :

Son épaisseur moyenne est de 0,1 mm environ, en sachant qu'il existe des variations importantes selon la localisation anatomique. Les cinq couches le composant sont de dehors en dedans :

- ✓ Le stratum corneum ;
- ✓ Le stratum lucidum ;
- ✓ Le stratum granulosum ;
- ✓ Le stratum spinosum ;
- ✓ Le stratum basale. } Zone germinative

- La zone germinative constitue les couches où se produisent les mitoses , assurant le renouvellement de la peau en 27 jours.

- il renferme plusieurs autres types de cellules et structures à savoir : des mélanocytes ; des cellules de Langerhans ; des cellules de Merkel ; des annexes : les glandes sébacées et sudoripares ainsi que les follicules pileux.

- Derme:

Il est représenté par deux couches différentes:

Le stratum papillaire ou derme papillaire qui est rattaché à la couche basale de l'épiderme par les papilles conjonctives où siègent les vaisseaux capillaires lymphatiques, les thermorécepteurs et les mécanorécepteurs) et renferme différentes cellules constitutives du derme telles les fibroblastes, mastocytes, lymphocytes, macrophages, monocytes et polynucléaires éosinophiles.

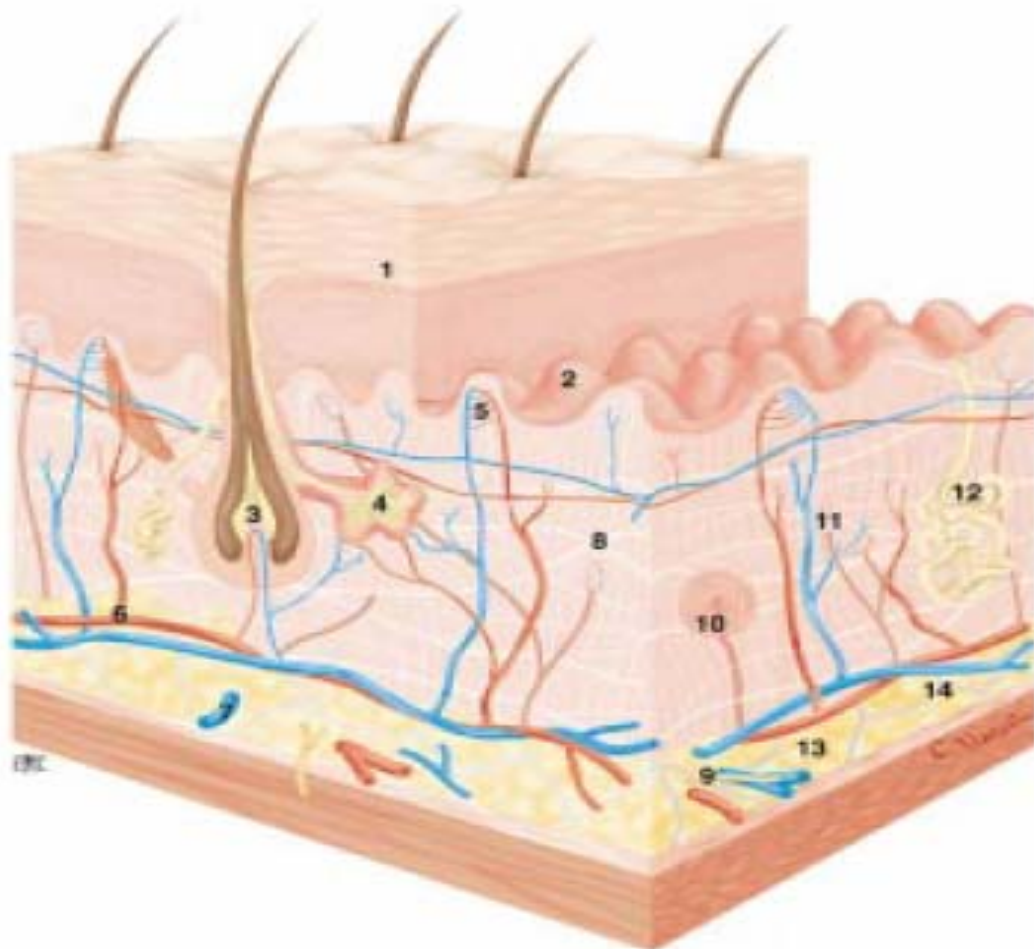
Le stratum réticulaire ou derme réticulaire est moins cellulaire, mais se caractérise par un réseau dense de fibres de collagène et d'élastine orientées parallèlement aux lignes de tension cutanée (lignes de moindre extensibilité cutanée).

- Hypoderme ou Couche de transition :

Il est fait de lobules graisseux entre lesquels passent des septums fibreux rattachant le derme réticulaire aux fascias sous-jacents.

Cette graisse sous-cutanée est variable selon la topographie et la profondeur et constitue soit :

- Une graisse de structure: non mobilisable assurant protection mécanique et thermique.
- Une graisse de dépôt: mobilisable jouant le rôle de stock des triglycérides.



1 Structure de la peau.
1. Épiderme; 2. derme papillaire ; 3. follicule pileux ; 4. glande sébacée ; 5. capillaire terminal ; 6. artériole ; 7. veinule ; 8. lymphatique ; 9. nerf sensitif ; 10. corpuscule de Vater ; 11. corpuscule de Meissner ; 12. glande sudoripare avec son canal excréteur ; 13. tissu sous-cutané ; 14. travées conjonctives.

Figure 7 : structure de la peau. [15]

2- Vascularisation de la peau :

La vascularisation de la peau a été étudié de façon magistrale depuis près d'un siècle par l'allemand Manchot et le français Salmon [16 ; 6].

2-1 Vascularisation artérielle : [17 ; 18, 19 ; 20 ; 21 ; 22 ; 23]

L'épiderme est totalement avasculaire et se nourrit par imbibition. C'est le derme qui est la structure nourricière essentielle de la peau. Il contient les vaisseaux sous forme de plexus plus ou moins denses : un plexus dermique profond, dit sous dermique, à la face profonde du derme, à mailles larges et variables selon la localisation et un plexus dermique superficiel, sous papillaire, dit intradermique, à mailles serrées, alimentant les papilles par des vaisseaux ascendants, lui même alimenté par le réseau sous dermique (figure 8).

Dans le derme, des collatérales partent en direction des follicules pilo-sébacés ou des glandes sudoripares. De ce plexus superficiel, naissent perpendiculairement à la surface cutanée les anses capillaires destinées aux papilles dermiques.

La pression qui règne dans ces réseaux superficiels (dermiques) est variable mais toujours faible, de l'ordre de 1 à 2 mm de mercure, expliquant la possibilité de nécrose cutanée par simple pression extérieure (mécanisme habituel des escarres), ainsi que la souffrance voire, la nécrose d'un lambeau cutané après une manipulation intempestive.

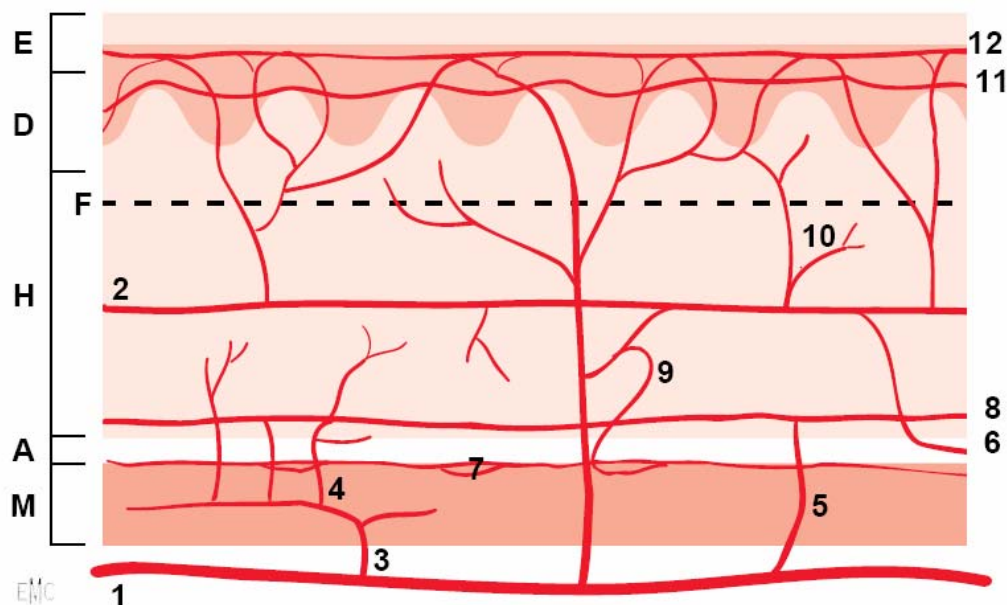
Ce qui est important à retenir à ce stade, c'est que ces fragiles réseaux qui alimenteront un lambeau de peau incisé et levé doivent être impérativement respectés en incorporant le tissu graisseux sous-jacent : la survie du lambeau en dépend.

Les plexus sous et intra-dermiques ne sont qu'un réseau distributeur chargé de répartir dans la peau une vascularisation qui provient de plusieurs types d'artères, plus ou moins richement anastomosées entre elles selon les régions :

- Les artères cutanées directes : sont des artères principales de la vascularisation cutanée provenant d'un axe artériel principal, exemple : l'artère circonflexe iliaque superficielle qui est à la base du lambeau inguinal et qui provient de l'artère fémorale commune.
- Les artères cutanées indirectes : constituent la vascularisation secondaire de la peau.

Inexistantes dans les régions où les muscles glissent sous la peau, elles sont retrouvées dans les régions où la peau est fixe au plan profond. Elles émergent alors du fascia profond sous forme de branches terminales d'artères initialement destinées aux muscles ou aux autres tissus

(artères musculo-cutanées, septo ou fascio-cutanées, neuro-cutanées), elles sont à l'origine des lambeaux musculo-cutanés, fascio-cutanés et neuro-cutanés.



Vascularisation de la peau : différentes modalités.

1. Artère principale ou secondaire ; 2. artère cutanée directe ; 3. artère musculaire ; 4. perforantes musculocutanées ; 5. perforantes septocutanées ; 6. artère fasciocutanée longitudinale ; 7. réseau anastomotique sous-aponévrotique ; 8. réseau anastomotique sus-aponévrotique ; 9. artère récurrente de Schäfer ; 10. plexus anastomotique hypodermique ; 11. plexus anastomotique sous-dermique ; 12. plexus anastomotique sus-dermique ; A. aponévrose (fascia profond) ; D. derme ; E. épiderme ; F. fascia superficiel ; H. hypoderme (panniculus adiposus) ; M. muscles.

Figure 8 : Vascularisation artérielle de la peau

2-2 Le retour veineux :

La systématisation veineux semble plus inconstante que celle des artères, néanmoins, on peut les répartir en deux groupes :

- **Les veines superficielles :** immédiatement sous le derme au niveau du fascia superficialis, pouvant accompagner une artère superficielle cutanée directe située au dessus du plan aponévrotique.
- **Les veines profondes :** qui accompagnent par deux les artères de petite et moyenne taille, anastomosées entre elles par de courtes branches transversales.

On schématise globalement de la surface vers la profondeur : [22]

- Un réseau hypodermique superficiel, se drainant dans les veines segmentaires superficielles de direction plus ou moins verticale.
- Un réseau hypodermique moyen anastomotique.
- Un réseau hypodermique profond, représenté par des veines segmentaires profondes se drainant dans des grandes veines superficielles de passage ou dans des veines à destinée profonde.
- Un plexus péri-fascial à deux étages, plus riche en anastomoses péri-aponévrotiques qui se drainent dans des veines comittantes (musculo-cutanées, fascio-cutanées et septo-cutanées).

2-3 Les lymphatiques : [24]

Parallèlement à la vascularisation sanguine, il existe dans la peau une vascularisation lymphatique. On retrouve alors des capillaires lymphatiques se rejoignant pour former des vaisseaux lymphatiques conduisant la lymphe aux ganglions lymphatiques. Comme pour les vaisseaux sanguins, on trouve des plexus lymphatiques dans le derme superficiel et dans le derme profond. La répartition des vaisseaux lymphatiques est très inégale.

Leur importance réside, au cours de la taille d'un lambeau, dans le fait que sa base doit être orientée dans le sens du flux lymphatique pour prévenir un lymphoedème.

II. Généralités sur les lambeaux :

1. Définition :

Les lambeaux sont des structures tissulaires d'emblée vivantes conservant leur vascularisation par un pédicule qui sera gardé définitivement ou temporairement en continuité avec la zone donneuse ou immédiatement anastomosé sur des pédicules proches de la zone receveuse. Les lambeaux diffèrent des greffes qui sont des structures tissulaires dont la survie est liée à la revascularisation spontanée par la zone receveuse.[18 ; 19].

2- Classification :

Les lambeaux peuvent être classés selon : [25 ; 18 ; 19 ; 20 ; 21]

2-1 Leur composition tissulaire :

On distingue les lambeaux ne comportant pas de peau (lambeau musculaire, lambeau aponévrotique, épiploïque, intestinal, etc.) de ceux qui en comportent.

2-2 Leur vascularisation :

La compréhension de la vascularisation cutanée a permis de lever :

- Les lambeaux cutanés « au hasard »
- Les lambeaux cutanés axiaux.
- Les lambeaux fascio-cutanés.
- Les lambeaux musculo-cutanés.
- Les lambeaux ostéo-myo-cutanés.
- Les lambeaux ostéo-septo-cutanés.

2-3 Leur localisation :

On distingue :

- Les lambeaux locaux
- Les lambeaux régionaux
- Les lambeaux à distance ou lambeaux libres.

Les lambeaux cutanés qui nous concernent dans ce travail sont les plus utilisés en pratique courante en chirurgie plastique.

3- Lambeaux cutanés :

Un lambeau cutané est un segment de peau et de tissu cellulaire sous cutané conservant une vascularisation autonome passant par un pédicule avec lequel il reste en contact par la profondeur [18 ; 19]. Le pédicule du lambeau est un pont cutané ou base, soit très large, soit très étroit, voire réduit à une artère et une veine vascularisant directement la palette du lambeau. Il est dit alors en îlot.

Depuis McGregor (1973) [26 ; 18 ; 19], on distingue les lambeaux cutanés « au hasard » et les lambeaux cutanés axiaux ou « à réseau vasculaire ».

3-1 Les lambeaux cutanés « au hasard » :

Lorsque les lambeaux cutané-graisseux sont levés en ne tenant compte que du double réseau vasculaire dermique et sous dermique, ces lambeaux sont dits « au hasard » et leur rapport longueur sur largeur en fonction de la richesse du réseau sous-dermique :

- Réseau riche de la région cervico-céphalique : ratio 3/1
- Réseau moyen du tronc : ratio 2/1
- Réseau pauvre des membres : ratio 1/1

Ces lambeaux survivent donc par les plexus vasculaires dermiques à condition, lorsqu'ils sont rectangulaires, que le rapport de leur longueur sur leur largeur ne dépasse pas 1,5. Toutefois, comme précité dans certaines régions comme le visage, ce rapport peut atteindre 3 sans nécrose du lambeau. En fait, la richesse du réseau vasculaire dermique à ce niveau est plutôt liée à l'existence d'un véritable réseau vasculaire axial inclus par hasard dans la partie proximale du lambeau, la zone distale peut être considérée comme une zone « au hasard ». Si au niveau de la base du lambeau, on excise une certaine quantité de tissu que le réseau n'aura plus à perfuser, le flux disponible augmente à la fin du réseau vasculaire et peut perfuser une portion au hasard plus grande.

Par contre, il ne doit pas dépasser 1 au niveau des membres inférieurs en particulier au dessous du genou en raison de la pauvreté des anastomoses des réseaux cutanés à ce niveau.

Par ailleurs, Milton [18] a montré que le rapport de longueur et de largeur ne suffit pas pour tailler des lambeaux viables « au hasard ». Lorsque les lambeaux taillés au hasard sont grands, c'est beaucoup plus leur surface que leur rapport de longueur et de largeur qui est l'élément déterminant de leur survie.

Selon la façon dont on les mobilise, on distingue 3 types [27 ; 18 ; 19] :

- **Le lambeau d'avancement** (fig.9): est schématiquement un rectangle dont le petit côté coïncide avec le grand côté d'une zone receveuse de forme rectangulaire. L'avancement du lambeau sur sa zone receveuse n'est lié qu'à l'élasticité cutanée et à la longueur du lambeau.

Il peut être facilité par l'excision de deux triangles de part et d'autre du pédicule du lambeau «triangle de décharge ».

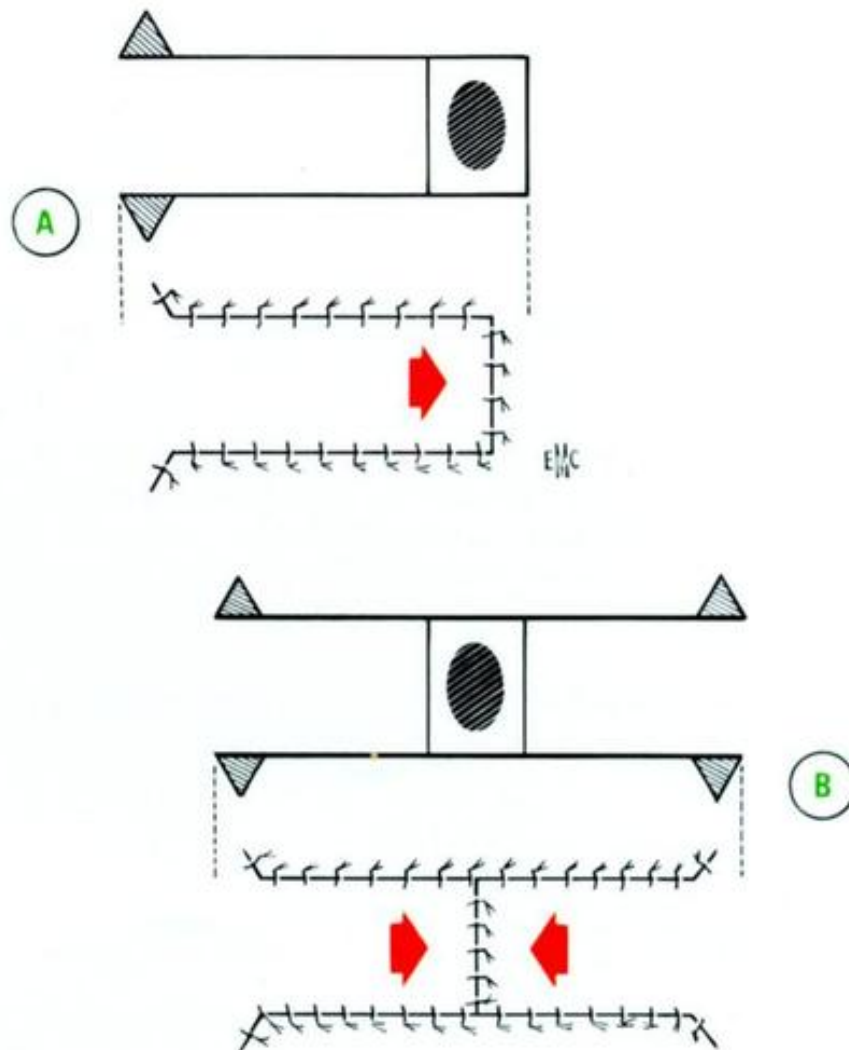


Figure 9 : Lambeau d’avancement selon Servant (deux triangles excisés à la base du lambeau pour faciliter son avancement).

A : un seul lambeau B : Deux lambeaux réalisant la plastie en H [19]

La plastie « en V-Y », destinée à augmenter une longueur, et la plastie en « V-Y », destinée à la diminuer, sont des lambeaux d’avancement particuliers dont la dénomination correspond parfaitement au tracé (Fig.10).

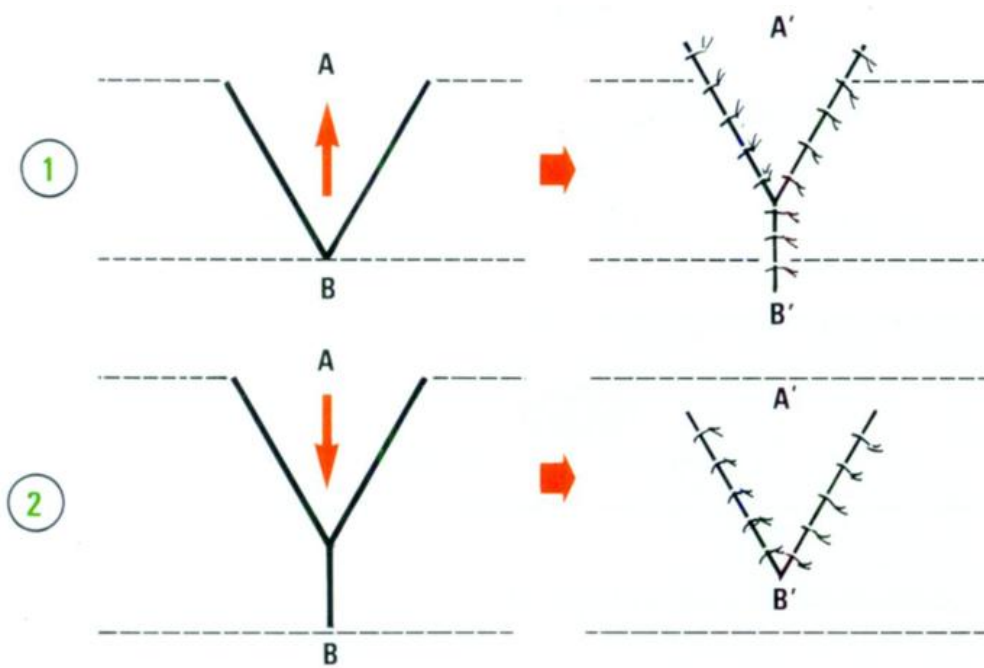


Figure 10 : (1)=Plastie en VY ; (2)=Plastie en YV

- **Le lambeau de rotation** : est schématiquement un arc de cercle taillé dans le prolongement de la base d'une zone receveuse de forme triangulaire. La rotation du lambeau sur sa zone receveuse se fait grâce à l'élasticité cutanée.

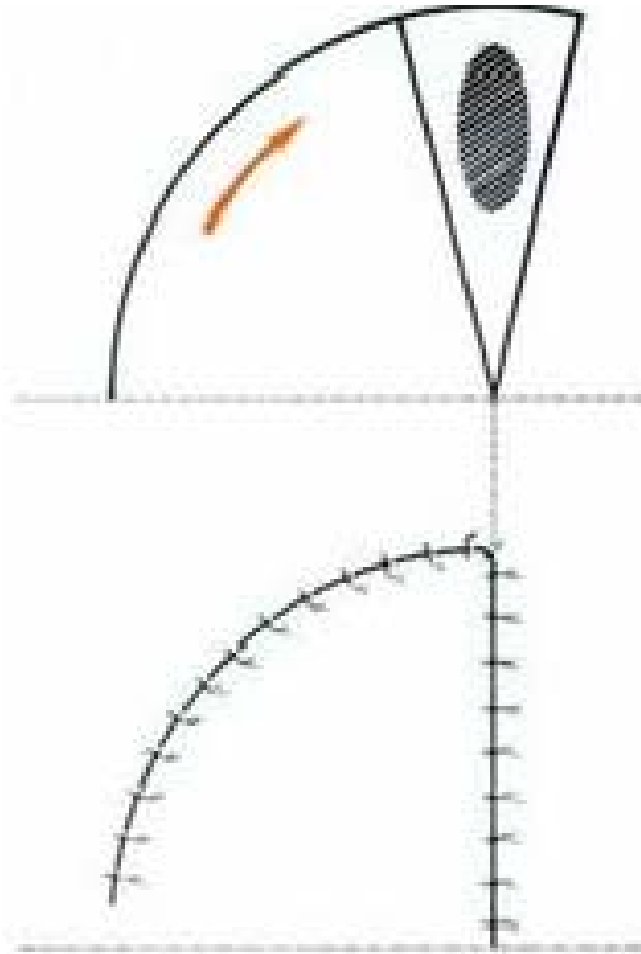


Figure 11 : Lambeau de rotation simple. [19]

- **Le lambeau de transposition** : vrai enjambe une zone non décollée, ou îlot d'arrêt, pour couvrir sa zone receveuse (Fig.12C). Lorsqu'il est adjacent à la zone receveuse, c'est un lambeau de translation sans enjambement (Fig.12 A et B). Dans les deux cas, la mobilisation du lambeau se fait grâce à une torsion de son pédicule, et le lambeau peut être mis en place sans aucune tension. La zone donneuse est, selon les cas, suturée directement ou en V-Y, greffée ou comblée par un autre lambeau. Le point pivot, ou point limitant du lambeau, est situé à sa base, du côté opposé au sens de la mobilisation lorsque la laxité des téguments est homogène ; la zone receveuse du lambeau est d'autant plus facile à couvrir que ce lambeau est long et que son point pivot est proche d'elle.

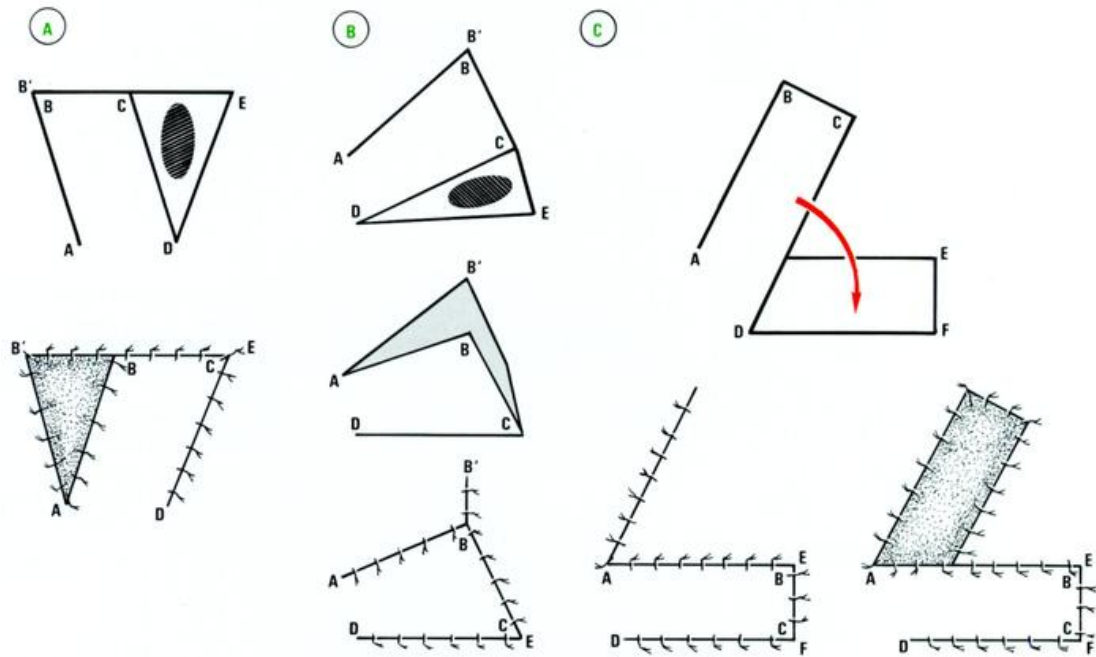


Figure 12 : Lambeaux de translation et de transposition. [19]

A : Lambeau de Translation avec greffe de la zone donneuse

B : Lambeau de translation avec suture directe du site donneur.

C : Lambeau de transposition avec enjambement d'un « ilot d'arrêt » cutané et greffe de la zone donneuse

Un lambeau de transposition peut être mis en place soit en un seul temps (en particulier après tunnellisation de son pédicule désépidermisé ou sous-cutané), soit en deux temps. Dans ce dernier cas, il faut attendre pendant quelques semaines que la palette distale du lambeau soit revascularisée par sa zone receveuse avant de sectionner son pédicule.

Le lambeau en L pour losange dit « LLL » de C. Dufourmental est un cas particulier de lambeau de transposition autofermant à côté de la plastie en Z. (Fig.13)

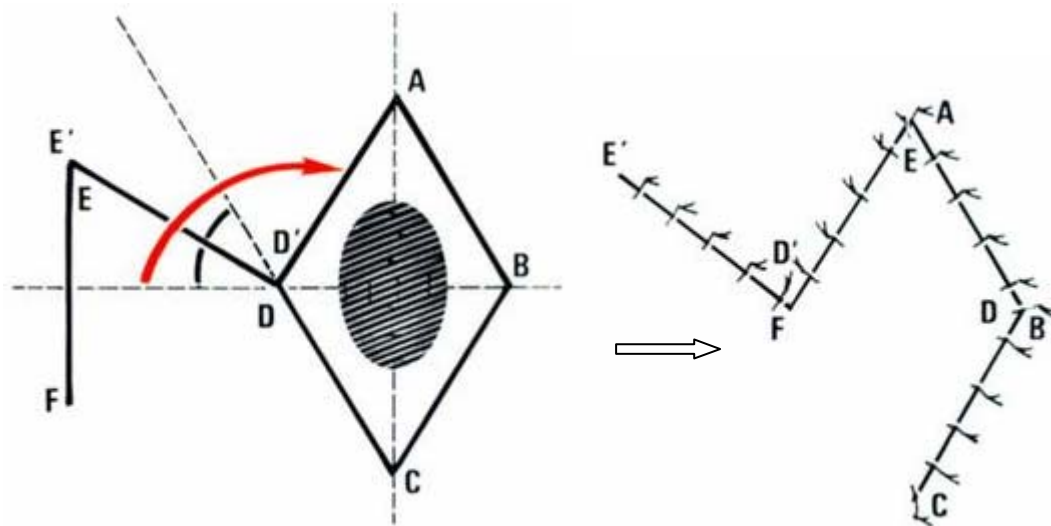


Figure 13 : Lambeau en L pour losange dit en « LLL » [19]

3-2 Les lambeaux cutanés « axiaux » ou « à réseau vasculaire » :

Contiennent par définition un système artério-veineux anatomique qui les perfuse de façon fiable malgré un rapport longueur/largeur supérieur à 1,5. L'extrémité de ce type de lambeau se comporte comme un lambeau classique au hasard dont la surface perfusée efficacement par le réseau dermique et sous-dermique dépend du flux sanguin disponible à la fin du réseau vasculaire. [18 ; 19]

Selon la disposition anatomique de leur système artério-veineux, on distingue trois sortes de lambeaux cutanés à réseau vasculaire [19] :

- **Lambeaux à réseau vasculaire axial où l'artère et la veine sont satellites** : c'est le cas le plus fréquent. Le réseau vasculaire peut être constitué d'une artère et d'une veine satellite très fines non isolables au risque de les traumatiser. Le lambeau rectangulaire sera plus long qu'un lambeau classique.
- **Lambeaux à réseau vasculaire axial où l'artère est prédominante** : l'artère est plus volumineuse que la veine. Dans ce cas le retour veineux utilise la veine satellite de l'artère mais également le réseau dermique et sous-dermique de la base du lambeau.
- **Lambeaux à réseau vasculaire axial où la veine est prédominante** : l'existence de cette veine diminue la résistance au retour veineux et permet à de petites artères de perfuser

le lambeau plus efficacement. L'artère est en général de petit diamètre et non satellite de la veine.

3-3 Concept de zone à basse pression veineuse :

La notion de « zone à basse pression veineuse » (BPV) est capitale afin d'éviter des erreurs dans le tracé des lambeaux cutanés et par conséquent de porter préjudice à la vascularisation d'un lambeau.

J.M.Servant [18 ; 19] distingue trois types de zones à basse pression veineuse :

- Les unes proximales : au niveau de la tête, du thorax et de la racine des membres. Ce sont des zones où les veines superficielles se drainent directement dans les réseaux veineux profonds, correspondant à la base des principaux territoires sous la dépendance d'artères cutanées directes.
- D'autres distales, au niveau desquelles les réseaux veineux profonds les plus distaux se jettent dans les réseaux veineux superficiels qui vont se drainer à leur tour vers les zones à basse pression veineuse proximale des membres. C'est le cas de la petite veine saphène qui draine le pied vers la région poplitée et de la grande veine saphène qui draine également le pied vers la région inguinale.
- D'autres enfin intermédiaires, situées au niveau du thorax, de l'abdomen et de la racine des membres appelées zones à basse pression veineuse secondaires et qui correspondent au territoire cutané propre d'une artère musculaire. Le retour veineux d'un territoire cutané s'y fait, non directement sur une zone à BPV proximale, mais par des veines perforantes musculo-cutanées, se drainant dans un pédicule musculaire qui rejoint, lui, une zone à BPV proximale.

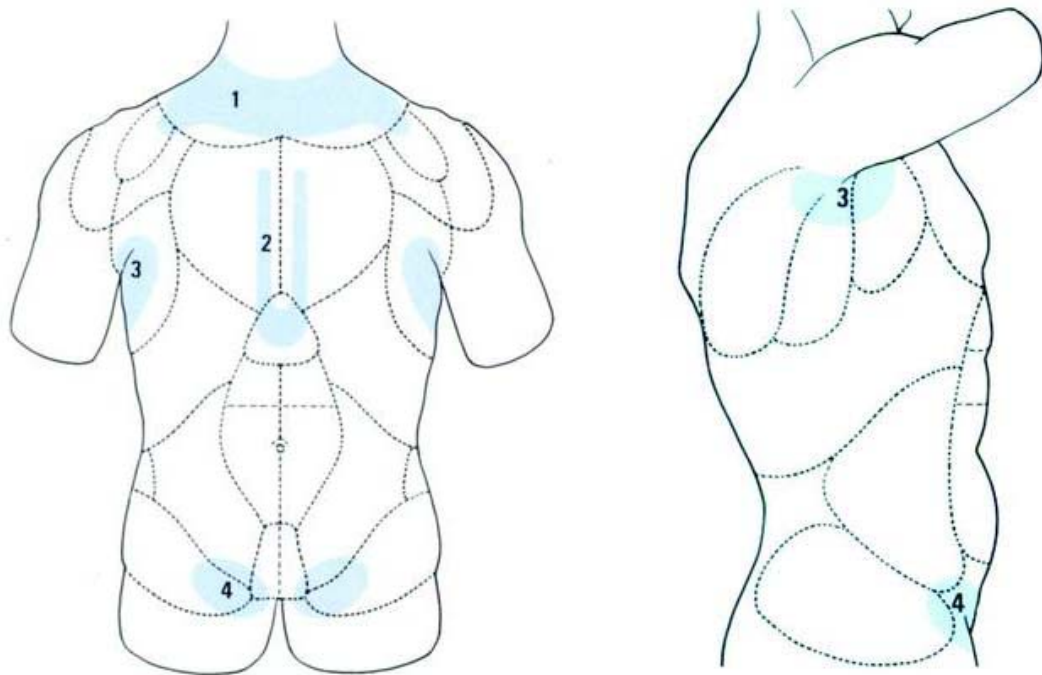


Figure 14 : zone à basse pression veineuse (BPV) [19]

1 : base du cou et portion haute du sillon deltopectoral.

2 : région parasternal et xiphoidienne

3 : région axillaire

4 : région inguinale

On peut en déduire qu'il est indispensable de tenir compte de la topographie des zones à BPV pour tailler un lambeau :

- Quand la base d'un lambeau est proche d'une zone à BPV, la probabilité d'inclure dans son pédicule une veine anatomique est augmentée, ce qui va assurer un meilleur retour veineux et donc une meilleure perfusion artérielle.
- Par contre, quand c'est l'extrémité d'un lambeau qui est proche de ce type de zone, une grosse veine de drainage peut être liée lors de la dissection et il existe un risque de souffrance veineuse distale. Ce risque est fonction des régions anatomiques, pratiquement inexistant au niveau de la face car largement compensé par la richesse des réseaux artériels et veineux dermiques ; réel au niveau des extrémités des membres.

Il ressort de cette conception que lors du tracé d'un lambeau cutané en général (et du LLL en particulier), la base de celui-ci doit être dirigé vers une zone à BPV, car tout retour veineux ralenti ou entravé aboutit à une turgescence des réseaux dermiques et donc à une souffrance voire une nécrose du lambeau.

III. Les variantes techniques du lambeau de Dufourmentel :

1- Selon le nombre de lambeaux en L utilisés :

On peut réaliser une plastie LLL à partir de deux angles qui se font face ainsi sera réalisé « le double LLL ». On dessine de chaque côté du losange excisé un lambeau en L à pédicule contrarié ; ce « double LLL » permet de façon correcte d'obtenir des lambeaux bien vascularisés et de couvrir ainsi des pertes de substance dont la fermeture se ferait avec une tension excessive si on utilisait une seule plastie en LLL ou alors si le lambeau était de grande taille avec des risques réels de souffrance vasculaire.

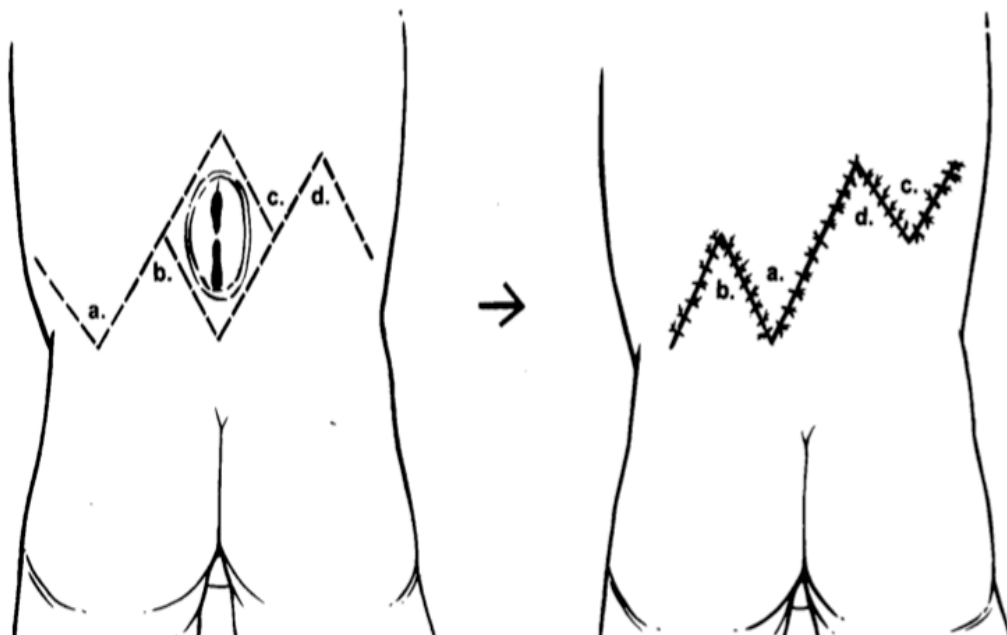


Figure 14 : double lambeau en LLL pour la fermeture d'une myéломéningocèle. [28]

Enfin, une perte de substance ronde peut être considérée comme constituée de 3 losanges juxtaposés (chacun des trois losanges pourrait être comblé par un LLL). [29]

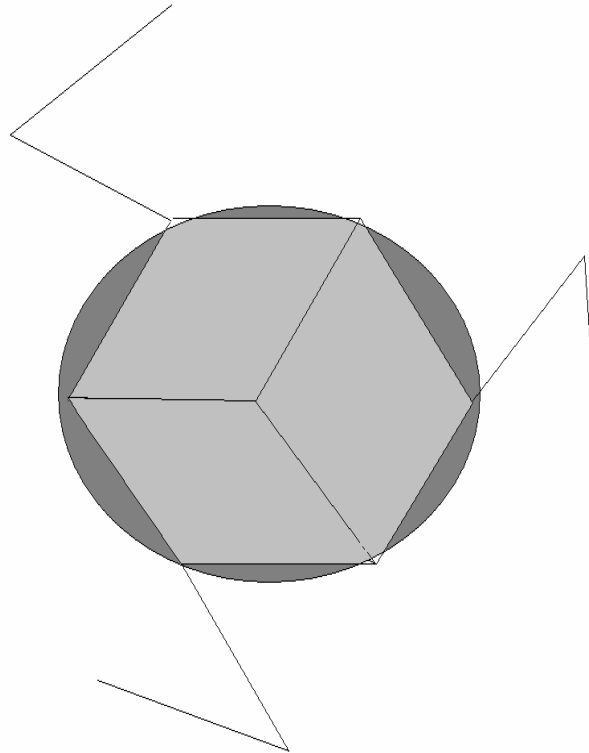


Figure 15 : Triple LLL dite plastie en hélice.

2- Selon le siège :

- Au niveau du cuir chevelu : le scalp doit être levé avec sa Galéa en la scarifiant légèrement à sa face profonde sans léser la vascularisation pour améliorer l'élasticité du lambeau.

Le scalp, notamment au niveau, du vertex n'est pas une bonne indication à la plastie en LLL [30]. Vu que la mobilisation du lambeau se fait difficilement sur des zones convexes.

- Au niveau de la face dorsale de la main : la plastie en LLL est une technique de choix pour la réparation des rétractions de la première commissure, elle permet de se passer de la greffe, dont les inconvénients sont multiples (nécessité d'une immobilisation temporaire, dyschromie, insensibilité et risque de non prise de la greffe).

Le lambeau en L classique à ce niveau, peut être levé sur un pédicule artério-veineux. C'est la version en cerf-volant de FOUCHER. [31 ; 32 ; 33 ; 34 ; 35 ; 36 ; 37]

- Au niveau de la jambe : le lambeau en LLL doit être levé avec prudence à la manière d'un lambeau fascio-cutané, vu la pauvreté de la vascularisation à ce niveau.

3- Selon la taille du lambeau : [30 ; 38].

Un lambeau de grande taille peut être levé moyennant quelques précautions :

Soit en pratiquant une autonomisation, le lambeau étant incisé sur place mais sa levée ne se fait que deux à trois semaines plus tard, le temps nécessaire pour réorienter et optimiser le flux vasculaire au sens du lambeau.

Soit en incluant un axe artério-veineux défini à la base pour améliorer ses performances.

Dans ce cas, le décollement d'abord sous-cutané du lambeau devient sous aponévrotique en se rapprochant du pédicule pour éviter de le recouper.

4- Selon le moment de la réparation : [39].

Pour des raisons d'ordre local (une infection tégumentaire invasive, des limites d'exérèse douteuses), la réparation peut être différée et la perte de substance est laissée en cicatrisation dirigée. Le lambeau pratiqué sur une zone bourgeonnante et rétractée sera de qualité moindre sur le plan esthétique.

IV. Comparaison aux lambeaux de conception voisine :

1- Plastie en Z : [40 ; 41 ; 42 ; 43 ; 44 ; 18 ; 19].

C'est une plastie d'échange de deux lambeaux triangulaires. Géométriquement, elle consiste en une ligne axiale et deux branches positionnées de telle sorte qu'elles ressemblent à

la lettre Z. Les bras du Z doivent toujours être d'égale longueur au tracé central, et s'étendre à partir de lui avec un angle qui peut varier de 30° à 90°, la moyenne classique étant de 60°.

L'expérience clinique a pu montrer que 60° est l'angle qui permet la transposition des lambeaux en obtenant le maximum d'allongement dans la direction de l'axe central qui est de 1,73 la longueur initiale.

Elle est surtout indiquée pour l'allongement des brides et intervient peu dans la couverture des pertes de substance où le lambeau en LLL lui est supérieur.

En fait, le lambeau en L peut être assimilé à une plastie en Z asymétrique taillée d'un seul côté de la perte de substance ;

A ce titre, la plastie en LLL n'est que l'extrapolation d'une plastie d'échange. Elle utilise en effet un lambeau quadrangulaire échangé contre un lambeau triangulaire pour combler la perte de substance elle-même losangique.

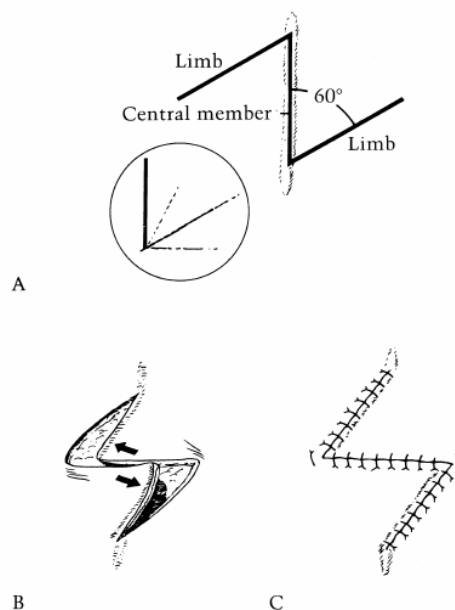


Figure 16 : classique plastie en Z à 60° : [40]

Le cercle montre une astuce pour dessiner un angle à 60° : on dessine d'abord un angle à 90° puis on le divise en trois angles égaux.

A : dessin de la plastie sur la bride

B : levée et transposition (ou échange) des lambeaux.

C : résultat final (noter l'élongation obtenue ainsi que la réorientation du bras central qui devient perpendiculaire à la bride).

2- Lambeau losangique de LIMBERG : [45 ; 46 ; 47 ; 48 ; 49 ; 50 ; 13 ; 51 ; 52 ; 53 ; 54].

C'est sans aucun doute que Limberg a fait la plus belle démonstration théorique et géométrique sur les lambeaux losangiques. Le lambeau que Limberg [45] avait dessiné en 1946 pour une plaie losangique est un complément à ses études classiques sur les lambeaux de transposition triangulaires. Certes simple dans sa réalisation mais il n'offrait pas une aussi meilleure répartition des tensions lors des sutures cutanées que le lambeau de DUFOURMENTEL [46].

Le lambeau losangique de Limberg dont le procédé princeps est à l'origine de l'amélioration apportée par le lambeau en L, trouve lui aussi un champ d'application large allant de traitement du sinus pilonidal à la reconstruction des lobules d'oreille.

En fait, il ne diffère que peu du LLL. La seule différence est que le lambeau est limité par une branche perpendiculaire à la grande diagonale et une branche parallèle à un côté du losange. Par conséquent, ses angles sont trop éloignés par rapport aux angles de la perte de substance, sollicitant de manière exagérée l'élasticité cutanée et aboutissant à la fermeture sous tension des points d'angle et de la perte de substance résiduelle à la levée du lambeau. La présence des angles 60 et 120 degrés au niveau du losange est obligatoire pour la réalisation du Limberg alors que n'importe quel parallélogramme peut, théoriquement, être fermé par le Dufourmentel ; chose qui lui confère un champ d'application beaucoup plus large. En ce sens, la plastie en L représente une amélioration de ce procédé.

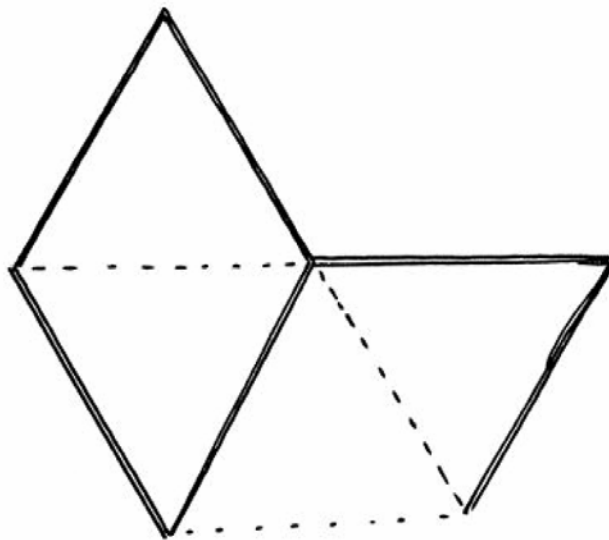


Figure 17 : Dessin du lambeau de Limberg. [55]

3- Autres variantes des lambeaux de Limberg et du Dufourmental :

Webster [56] a publié une autre modification significative du Limberg en 1977 : Le Webster ou le lambeau à 30 degré ; qui utilise un angle à 30° au niveau de sa partie distale avec une fermeture avec une plastie en M de la base du defect. [57]

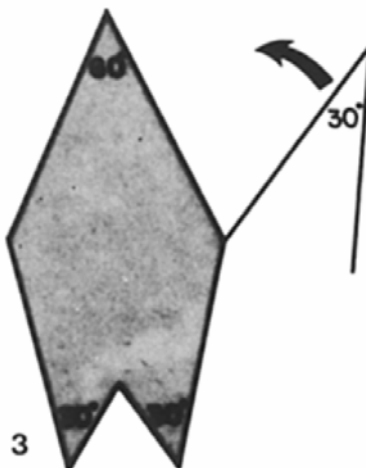


Figure 18: lambeau de *Webster* [56]

Mais Lister [46] avait montré que les meilleurs résultats étaient obtenus avec des losanges dont le petit angle été compris entre 60 et 90°. Un petit angle inférieur à 60° exposait à l'apparition de déformations cutanées au niveau du site donneur notamment l'oreille de chien et plus de tension lors de la fermeture.

Henri Tramier [55] avait publié en 1981 un lambeau bilobé dérivé du DUFOURMENTEL et qui est en fait un double LLL destiné à la couverture de perte de substance cutanée où la peau est moins souple. Ce procédé a été utilisé avec des résultats satisfaisants pour l'auteur.

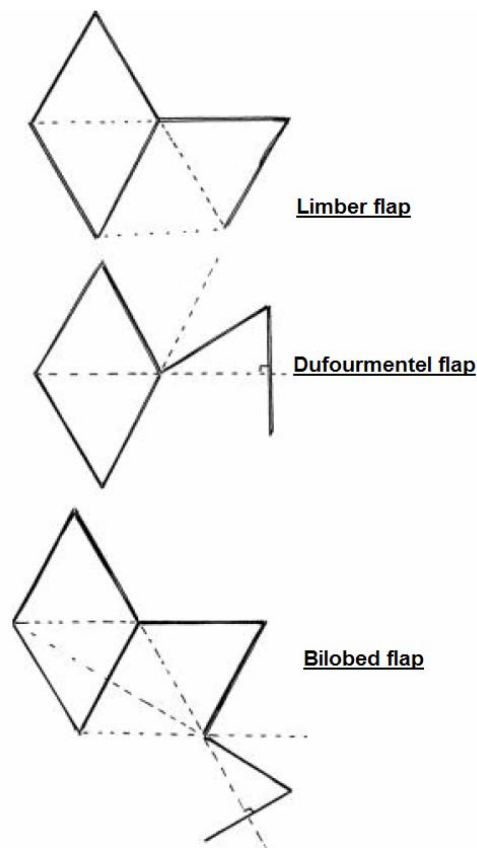


Figure 19 : lambeau bilobé de Tramier [55]

Iida Naoshige [29] a décrit deux types de lambeau trilobé qui sont des Dufourmentel connectés à deux triangles dont les angles diminuent d'un quart; et dont l'orientation diffère d'un type à l'autre fonction de la géographie de la zone à couvrir.

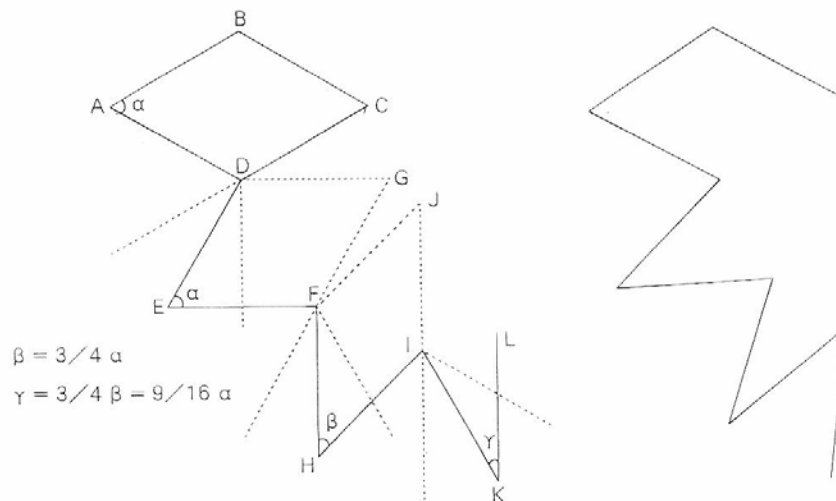


Figure 20 : lambeau trilobé type 1 [29]

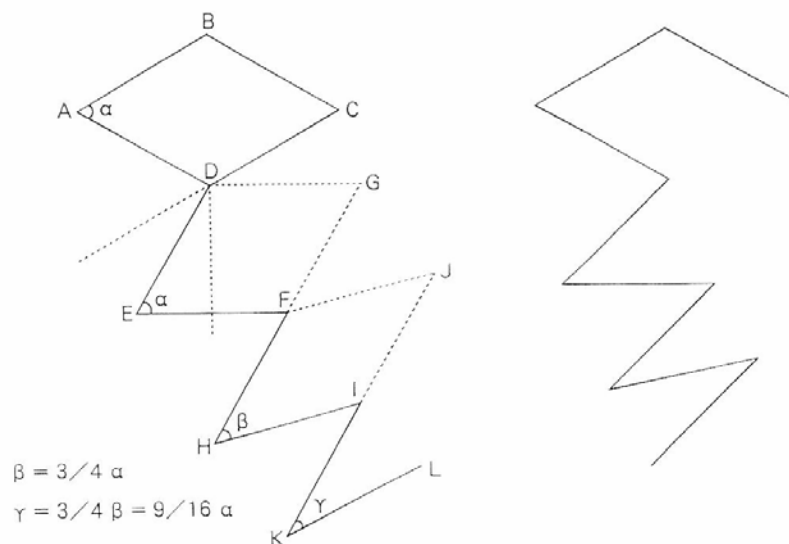


Figure 21 : Lambeau trilobé type 2 [29]

Cette technique a été développée pour la couverture des pertes de substance siégeant au niveau du nez mais ayant malheureusement une rançon cicatricielle un peu élevée.

A.QUABA [58] par contre a introduit deux modifications sur les lambeaux losangiques. Premièrement, la non nécessité de transformer la perte de substance en un dessin losangique et secondairement ; la taille d'un lambeau dont les dimensions sont inférieures à la perte de substance à reconstruire. Technique qui a été réalisée chez 175 patients avec des résultats

satisfaisants selon l'auteur avec très peu de complications à type de nécrose ou distorsion des lignes de tension.

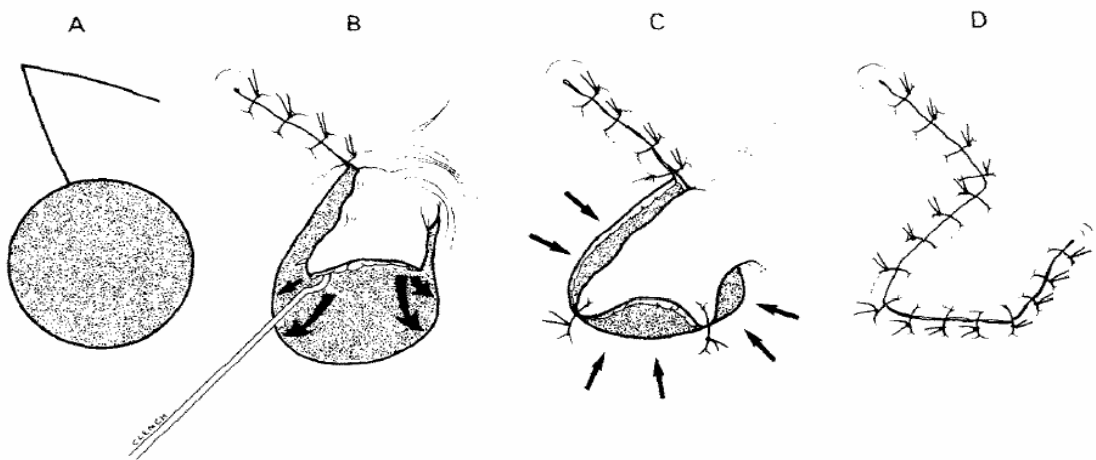


Figure 22 : modification du Dufourmentel pour la fermeture de pertes de substance de forme circulaire. [58].

La plastie de Dufourmentel trouve aussi un champ d'application large, notamment pour la couverture des pertes de substance dans la pathologie du sinus pilonidal permettant ainsi une réparation excellente avec une réorganisation architecturale des tissus avoisinants réduisant les récurrences de ce type de pathologie.

Dans notre série, la plastie en LLL a démontré aussi son efficacité dans la couverture de grandes pertes de substance au niveau du la face allant jusqu'à 8cm à condition que celles ci siègent dans des zones de grande laxité cutanée comme la joue. La présence de cette laxité constitue certes une condition importante dans la reconstruction des pertes de substance, mais on a pu réaliser ces plasties chez des sujets jeunes et qui avaient de grandes pertes de substance. Aussi on a pu réaliser cette technique dans la région interne de la cuisse ; pour la perte de substance inguinale décrite au niveau du tableau I ; zone où l'élasticité cutanée est diminuée.

V. Indications, contre indications et limites :

1- Selon la pathologie :

1-1 La pathologie tumorale : [1 ; 9].

Les tumeurs cutanées bénignes : les kystes, les naevi... l'excision peut être strictement péri-lésionnelle sans marge de sécurité et la réparation est immédiate. Pour les lésions étendues, à savoir le naevus congénital géant par exemple, le LLL entre en compétition avec les procédés d'excision itérative, notamment chez les enfants qui ont une grande élasticité cutanée, ainsi qu'avec l'expansion cutanée par prothèse siliconée gonflable.

Les tumeurs cutanées malignes : la réparation immédiate est une bonne indication pour les carcinomes baso-cellulaires parce qu'ils sont circonscrits, car elle seule permet d'obtenir un résultat esthétique satisfaisant.

Il est plus prudent de différer la réparation en cas de carcinomes baso-cellulaires térébrants et sclérodermiformes, ainsi qu'en cas de carcinomes spino-cellulaires.

Le lambeau est par contre à proscrire en cas de mélanome malin où l'on se contentera d'une simple greffe cutanée après le complément de la marge d'exérèse dictée par l'indice millimétrique de Breslow pour permettre une bonne surveillance vu le risque élevé de récives.

1-2 La pathologie infectieuse : [59 ; 2 ; 60 ; 61 ; 62 ; 63 ; 64 ; 65 ; 66 ; 67 ; 68]

Le lambeau est à proscrire tant que persistent les signes d'infection invasive. Par ailleurs, les téguments entourant la perte de substance post-infectieuse perdent de leur élasticité et de leur qualité vasculaire. Il est préférable alors d'opter pour une greffe cutanée ou un lambeau pédiculé loco-régional si les structures nobles sont mises à nu.

Le sinus pilonidal ; représenté par deux cas dans notre série ; reste une indication classique pour le LLL à condition de pratiquer une excision « carcinologique » du trajet fistuleux révélé par l'injection du bleu de méthylène. Il réduit alors considérablement l'hospitalisation et améliore la qualité de vie [2].

1-3 La pathologie traumatique : [69].

Il peut être indiqué en cas d'avulsion post-traumatique dans l'immédiat ou en différé en l'absence de contusion du site de prélèvement.

1-4 Les séquelles de brûlures : [42 ; 43 ; 44].

La plastie LLL est indiquée dans les rétractions commissurales, ainsi que dans d'autres types de brides où elle entre en compétition avec la plastie en Z. Sa levée sur tissu cicatriciel est contre-indiquée car il perd toute élasticité.

1-5 Les radionécroses : [69]

Le lambeau en L y est contre-indiqué car elles sont souvent étendues avec un très mauvais état vasculaire.

1-6 La pathologie congénitale : [69]

Dans la maladie amniotique avec les brides commissurales, le lambeau en LLL peut être utile pour la redéfinition commissurale notamment celle de la première commissure, néanmoins on lui préférera les plasties en Z et en trident.

En cas d'épicanthus, la double plastie en Z asymétrique dite « plastie en papillon » lui est supérieure.

L'exemple illustré dans notre série est celui de la fermeture de la perte de substance engendrée par la cure d'une myéloméningocèle chez un nourrisson de 1 an.

1-7 Les escarres : [7 ; 61 ; 5]

Les lambeaux musculo-cutanés sont les plus utilisés dans cette pathologie. Dans notre pratique, le lambeau de Dufourmental n'est pas utilisé en première intention dans le traitement des escarres ce qui explique le peu de cas qu'on trouve dans la série. Mais, on l'a préféré aux lambeaux musculo-cutanés dans les cas d'escarres stade IV chez un patient non grabataire, vu

la rapidité de sa réalisation et sa grande fiabilité. En fait, il peut parfois être indiqué en première intention dans le souci d'économie tégumentaire.

1-8 L'ulcère de jambe : [69]

Le lambeau est formellement contre-indiqué. Vu le terrain infecté et lit vasculaire précaire au niveau du voisinage, qualifiant toute tentative de lambeau locale comme téméraire. Seul un procédé de greffe de peau mince ou en pastille « Davies » est autorisé après un traitement étiologique.

2- Selon le terrain : [69]

2-1 La dénutrition :

Comme tout lambeau, il est contre-indiqué chez les patients en très mauvais état général.

2-2 L'insuffisance cardiaque :

En général, le mauvais état circulatoire n'autorise pas la levée du lambeau.

2-3 L'ethnie :

Le terrain ethnique exige de la prudence vu la longueur de la cicatrice finale et le risque de chéloïdes. Dans tous les cas, le patient sera prévenu.

2-4 L'âge et la grossesse :

Chez l'enfant et la femme enceinte, il existe un risque de cicatrice hypertrophique.

2-5 Les pathologies sous-jacentes :

L'existence d'une pathologie sous-jacente, maladie de système (sclérodermie) par exemple, réduit considérablement l'élasticité cutanée et contre-indique ce type de lambeau.

3- Selon la topographie : [30].

Toutes les régions présentant une bonne élasticité cutanée sont propices à la levée du LLL.

De manière générale, le scalp et la plante du pied du fait de leur rigidité ainsi que la jambe en raison de sa pauvreté vasculaire restent une mauvaise indication. Chez nos patients, on a quand même pu réaliser le lambeau en LLL en moyennant certaines modifications techniques (scarification de la galéa au niveau du scalp, et respect de la règle de 1/1 des lambeaux cutanés au niveau de la jambe).

VI. Avantages et inconvénients :

1- Avantages : [39 ; 30].

C'est un procédé de choix pour les pertes de substance losangiques situées dans des zones où la peau est laxa.

La levée du lambeau est techniquement facile, malgré la complexité de son concept géométrique.

La bonne répartition des tensions qu'il offre, est garante d'une meilleure cicatrisation.

Un large spectre d'indications.

Il apporte une texture cutanée identique à celle de la perte de substance à recouvrir avec un résultat fonctionnel et esthétique optimal et ce, par rapport à la greffe cutanée qui donne un aspect à l'emporte pièce ou en « patchwork » avec un risque de dyschromie et une rétraction ultérieure.

En réparation immédiate, il peut être pratiqué en ambulatoire réduisant ainsi l'hospitalisation et améliorant la qualité de vie des patients.

2- Inconvénients : [69]

Le concept géométrique est complexe nécessitant une courbe d'apprentissage.

La cicatrice est longue.

La levée est délicate, voire impossible dans les régions où les téguments sont pathologiques ou cicatriciels.

La qualité cosmétique de la réparation est moindre quand il est utilisé en différé.

Le lambeau de Dufourmental lors des grandes pertes de substance expose aux risques de décollements larges (hématomes et séroma) avec une déformation plus marquée des tissus de voisinage (orifices naturels).



CONCLUSION

Le lambeau en L pour losange de C. Dufourmental apparait comme un procédé de choix pour la couverture des pertes de substance losangiques.

Ce travail à travers cette série de cas nous a permis d'en simplifier non seulement le concept géométrique qui nécessite une courbe d'apprentissage en l'illustrant de cas cliniques, mais aussi d'introduire la notion plus globale des lambeaux cutanés en précisant les règles princeps de leurs réalisation reposant essentiellement sur la connaissance intime des bases vasculaires et hémodynamiques qui permettent un choix judicieux du lambeau en LLL.

Ce procédé présente donc d'innombrables avantages notamment sa simplicité technique, son utilisation en chirurgie ambulatoire améliorant le confort des patients et l'apport de téguments de texture identique à la perte de substance adjacente qu'il se propose de reconstruire, chose qui le place en premier rang devant la cicatrisation dirigée ou la greffe de peau. L'inconvénient que l'on peut lui reprocher reste celui de la longueur relative des cicatrices mais qui est largement compensée par leur évolution favorable sur le plan esthétique vu la répartition homogène des tensions que le procédé du LLL offre.



ANNEXES

Service de traumatologie-orthopédie B

Unité de chirurgie plastique

Fiche d'exploitation

Nom :

prénom :

Numéro d'entrée :

Date d'admission :

I / Données générales :

1- Age : ans

2- Sexe : M F

3- Profession :

II/ Antécédents

1- Médicaux : diabète HTA Autres :

2- Chirurgicaux :

a. Tumeur cutanée : maligne bénigne

b. Récidive

3- Toxiques : Tabac alcool

III/ clinique :

1- Motif de consultation :

2- Tumeur cutanée : maligne bénigne localisation :
anatomopathologie :

3- Sinus pilonidal

4- Escarres localisation

5- Pertes de substances : Traumatique localisation

6- Cure de malformation localisation

IV/ examens complémentaires :

1- Biopsie de la lésion avec étude anatomopathologique

V/ Geste Chirurgicales :

1- Anesthésie : General locorégionale locale : avec adr sans adr

2- Technique : LI Dou LLL Autres :

3- Fil utilisé : Monocry cryl ène
nylon

4- Pansement : compresses sèches pansement gras

5- Traitement médical :

1. antalgique PI PII PIII

2. antibiotique : Peni M Peni A Association : Amox
Acid clav

VI/ suites postopératoires :

1- Durée d'hospitalisation : j

2- Premier pansement : j

3- Ablation de fil : point simple j point d'angle : j

4- Complication :

a. Infection

b. Hématome

c. Lâchage de suture

d. Souffrance du lambeau

e. Nécrose : lambeau entier tête du lambeau.

5- Cicatrisation : j

a. Topique locaux : dermocorticoïd

b. Ecran total

c. Emulsion cicatrisante

d. Autres :

6- Satisfaction : oui non



RESUMES

Résumés

Les pertes de substance cutanées peuvent être de plusieurs origines : traumatiques, exérèse chirurgicale de pathologie : malignes, bénignes ou malformatives. Le but de ce travail est de rapporter l'intérêt de la plastie en LLL dans la couverture de ces pertes de substance qui, parfois, atteignent des dimensions importantes ou siègent dans des zones de moindre extensibilité cutanée. Nous rapportons une étude rétrospective étalée sur 2 ans de juin 2006 à Janvier 2008 menée dans notre unité de chirurgie plastique ; service de traumatologie-orthopédie B du CHU Mohammed VI, intéressant 30 patients ayant bénéficié de cette technique suite à des pertes de substance de différentes origines et siégeant dans des topographies variables. Sexe ratio proche de 1 (16 femmes et 14 hommes). La moyenne d'âge est de 51.6 ans avec des extrêmes de 1 et 75ans. La résection tumorale représentant l'étiologie des pertes de substance la plus représentée dans notre série avec 20 cas soit 66.6%. 73.3% des pertes de substance (22 patients) siègent au niveau de la face. La plastie en LLL (L pour losange) a permis une fermeture de première intention chez tous les patients. Aucune nécrose totale ou ischémie n'ont été observées. La survenue d'infection a été notée chez deux patients. Le résultat cosmétique était satisfaisant et aucune reprise chirurgicale n'a été nécessaire. La plastie en LLL (L pour losange) ou lambeau de DUFOURMENTEL a été décrite pour la première fois en 1962. C'est une technique simple, reproductible avec un regain considérable d'intérêt, vu les possibilités qu'elle offre dans la couverture des pertes de substance au niveau du visage pouvant aller jusqu'à 8 cm à condition que celles-ci siègent dans des zones de grand laxité comme la joue. La rançon cicatricielle serait moindre si on prenait le soin de faire coïncider les zones des sutures avec les zones ombrées de la face (sillon...). Cette technique a démontré sa supériorité comparée aux sutures directes dont l'indication est limitée par la taille de la perte de substance et sa localisation (laxité tissulaire, péri-orificielle...) et aux autres techniques qui s'en rapprochent telle le Limberg. Nous avons ensuite cité quelques variantes et procédés apparentés en les comparant entre eux et avec les résultats de notre série avant de faire le tour sur l'ensemble des indications où le lambeau en L trouve toute son utilité.

Abstract

Skin defect may be due to several causes: trauma, surgical pathology: malignant or benign abnormalities...

The aim of this work is to report the interest of the LLL flap (Dufourmental flap) in the coverage of the skin defects that sometimes may reach high dimensions or serving in areas of lower skin extensibility. We report a retrospective study over 2 years from June 2006 to January 2008 resulted in our plastic surgery unit, involving 26 patients who all benefited from this technic as a result skin defects due to different causes and serving in varying locations. Sex ratio = 1 (16 women & 14 men). 66.6% of skin defect was due to a tumoral resection (20 patients). The principal location was in the face with 22 cases (73.3%) LLL plasty (L for Losange) allowed a first closure in all patients. No total necrosis or ischemia have been observed. The occurrence of infection was noted in two patients. The cosmetic result was good and no recovery was necessary. LLL plasty (L for Losange) or DUFOURMENTEL flap was first described in 1962. This is a simple and reproducible procedure and it represents a considerable interest for its recovering potential in the loss of substance in the face who can reach up to 8 cm. And whose scar would be reduced if we took care to match the areas of sutures with the shaded areas of the face (groove) While allowing a better distribution of tension. This technique has demonstrated its superiority compared to direct suture which the indication is limited by the size of the defect and his and other technic which are similar as the Limberg flap. We mentioned some variants and related processes otherwise before surrounding some indications where LLL plasty remains classic.

ملخص

يمكن ارجاع ضياع المادة الجلدية إلى عدة أسباب، نتيجة جروح أو استئصال جراحي لأورام جلدية قد تكون خبيثة، حميدة أو تشوهية نريد من خلال هذا العمل توضيح أهمية السديلة "L" لمعين المسماة "LLL" لتعويض ضياع المادة الجلدية و التي قد تأخذ أحيانا أبعادا كبيرة أو تتواجد في أماكن حيث التمدد الجلدي ضعيف. يقوم هذا العمل الاسترجاعي الممتد على حوالي سنتين في يونيو 2006 إلى يناير 2008 و الذي أنجز في وحدة الجراحة التجميلية، مصلحة العظام "ب" بدراسة 30 حالة قمنا فيها باستعمال سديلة "L" للمعين المسماة "LLL" ل ك-دوفورمونتييل لتغطية ضياع المادة الجلدية في أماكن مختلفة و نتيجة لأسباب متعددة. عدد الذكور 14، و عدد الإناث 16 بنسبة تقارب 1. 66,6% من أسباب ضياع المادة راجع إلى استئصال جراحي لأورام جلدية (20 مريضا) تتواجد معظم ضياع المادة الجلدية في الوجه وذلك بنسبة 73,3% (22 حالة). مكنتنا سديلة "L" لمعين من تعويض جميع ضياعات للمادة الجلدية لم نلاحظ أي موت كلي للسديلة. النتيجة الجمالية كانت جيدة و لم نحتاج إلى أي مراجعة. قام ك-دوفورمونتييل بتصوير سديلة "LLL" سنة 1962 و ذلك لتغطية ضياعات المادة الجلدية في أماكن مختلفة من الجسم. تعد هذه التقنية سهلة و قابلة للتكرار مما يخول لنا استعمالها لتعويض ضياع المادة ذات أحجام كبيرة و إن كانت تتواجد في الوجه شريطة أن تتموقع في أماكن ذات تمدد كبير مثل الوجنة.



REFERENCES

1. **Dufourmental, C.**

La fermeture des pertes de substance cutanée limitées "Le Lambeau de rotation en L pour Losange.

Ann. Chir. Plast. 7: 61, 1962

2. **Chafiki N ; Terrab S ; Diouri M ; bahechar N ; boukind E.H.**

Place de la chirurgie plastique dans le traitement du sinus pilonidal.

Medecine du maghreb 2001 n°90

3. **Foucher:**

Correction of First Web Space Deficiency in Congenital Deformities of the Hand with the Pseudokite Flap ;

Plast Reconstr Surg, Volume 107(6).May 2001.1458-1463.

4. **Dufourmental C.**

Plaies et cicatrices de la face (brulures exceptées)

Masson Ed-Paris 1966.

5. **Masse P.**

la place du lambeau de rotation dans le traitement des escarres sacrées des paraplégiques.

Ann. chir. plast. esthét. 1960, 5, 1, 39-49.

6. **Sabiani p. Le Treut Y.P, Bouloudnine G., Maillet B., Bricot R.**

le traitement de la maladie pilonidale par la technique d'exerese plastie en « LLL ».

Ann. Gastroentero. Hépat., 1985, 21, 5, 287-290.

7. **Costagliola M. Micheau Ph.**
La fermeture des escarres sacrées par la plastie losangique dite LLL.
Ann. Chir. Plast. 1975, 20, n°1, 53-59.

8. **Ginestet G.**
Chirurgie plastique et reconstructive de la face
(Atlas de technique opératoire) 1967

9. **Reuter G., Briant A.,**
Dermatologie chirurgicale des lésions bénignes inesthétiques.
Encyc Med Chir. Edition scientifiques et médicales Elsevier SAS, Cosmétologie et Dermatologie esthétique, 50-305-A-10, 2000, 10 p.

10. **Servant J.M, Revol M.**
pertes de substance superficielles. Cicatrisation dirigée.
Encycl. Med. Chir. (Paris, France), techniques chirurgicales, chirurgie plastique, 45050, 12-1989, 4p.

11. **Servant J.M, Revol M.**
Plaies, pertes de substance, sutures dièrctes.
Encycl. Med. Chir. (Paris, France), techniques chirurgicales, chirurgie plastique, 45060, 12-1989, 10p.

12. **Costagliola M. Micheau Ph., chavoïn J.P, Cluoet M.**
La plastie en LLL dans la chirurgie réparatrice de la face.
Antenne médicale. 1980. 14, n°11-12.

13. Jovanovic .D :

Design of Limberg flap by a specially designed ruler: a personal approach. Belgrad; Serbia.
Plast & reconst surg. February 2004 Ideas & innovations.

14. Marc Revol, Jean-Marie Servant

Les lambeaux.

(Manuel de chirurgie plastique reconstructrice et esthétique).

15. Gerbault O.

Cicatrisation cutanée.

Encycl Méd. Chir (Elsevier, Paris), Techniques chirurgicales - Chirurgie plastique reconstructrice et esthétique, 45-010, 1999, 19 p.

16. Gilbert. A, Sanguina.M :

Lambeaux et anatomie.

SOFOT, réunion annuelle novembre 1993 rev chir orthop 1994 80 suppl

17. Bonel F; Canovas.f; D'Ingrado Ph; Delagoutte. J.P

Vascularisation artérielle cutanée et musculaire.

Med. Chir. Pied, 1997, 13, 1, 14-17.

18. Limberg, A

Mathematical principles of local plastic procedures on the surface of the human body.

Leningrad: Medgis. . A. (1946).

19. Servant J.M ; Revol M. :

Les lambeaux cutanés

Editions techniques. Encycl. Méd. Chi. (Paris, France), Techniques chirurgicales, chirurgie plastique, 45080,6-1990, 21P.

20. Servant J.M ; Revol M.

Les lambeaux fascio-cutanées:

Editions techniques. Encycl. Méd. Chi. (Paris, France), Techniques chirurgicales, chirurgie plastique, 45090,6-1990,2P.

21. Servant J.M ; Revol M.

Les lambeaux musculo-cutanées:

Editions techniques. Encycl. Méd. Chi. (Paris, France), Techniques chirurgicales, chirurgie plastique, 45085,6-1990,9P.

22. Cariou J.L

1984-1994 : Dix ans de lambeaux cutanés.

Les progrès et évolution conceptuels.

23. Casey R. Darsonval V.

Les lambeaux fasciocutanés pédiculés à la jambe.

Encycl. Méd. Chi. (Paris, France), Techniques chirurgicales, chirurgie réparatrice, 45850,4.11.11, 23 p.

24. Misery L.

Vascularisation et innervation cutanée.

Encyc. Medic. Chirur (Edition Scientifique et medicale Elsevier SAS, (Paris, France) cosmétologie et dermatologie esthétique. 50-020-E-10, 2000, 4p.

25. Grabb W.C

Classification of flap.

In: Grabb W.C Myers M. -Skin flap-, p, 145-155. Boston (Mass.) Little brown and C°, 1975.

26. Glicensteini J.

1984-1994: Dix ans de lambeaux cutanés. Histoire et préhistoire des lambeaux cutanés.

Ann. Chir. Plast. Esthet. 1995, 40, 5, 441-446.

27. Ebelin M., Auclair E., Leviet D.

Couverture de la main et des doigts.

Editions Techniques, Encyc. Med. Chir. (Paris, France) Techniques chirurgicales, chirurgie plastique, 45700, 1991, 20p.

28. NormaCruz. K:

Soft tissue closure of myelomeningoceles : role of skin flaps - Limberg and Rhomboid.

2000; Saunders Company

29. Iida N, Ohsumi , Saka M., :

A trilobed flap for reconstruction of nasal skin defects.

Plast reconstr surg volume 100 (4) supplement 1 September 1997 pp 991-995.

30. Dufourmental C.

The L-shaped flap for lozenge-shaped defects.

Interview with Claude Dufourmental by E. Achard. Ann. Chir. Plast, jan 1979 ; 24(4) : 397-9

31. Dautel G. Duteille F., Dausse Y.

Utilisation du lambeau en cerf volant dans les malformations congénitales de la main.

Chirurgie de la main. 2001, 20 : 507.

32. Dautel G., Vialameix J., Metais P., Dausse Y., Faivre S., Dap F.

Traitement de l'hypoplasie du grade IIIA du pouce par la combinaison cerf volant, plastie LLL, transfert d'opposition et ligamentoplastie MCP.

Chirurgie de la main. 2004, 23 : 319-320.

33. Foucher G., Braun B., Merle M, Sibouilly A.

Le lambeau cerf volant.

Ann. Chir. Main 1978, 32, 593-596.

34. Foucher G., cornil C., Braga Da Silva J.

Le lambeau "pseudo cerf volant" de l'index avec plastie en LLL dans la reconstruction de la première commissure.

Ann.chir.plast.esthet. 1992, 37, 2, 207-209.

35. Foucher G., Medina J., Navarro R., Khouri R.K.

Correction of Web space deficiency in congenital deformities of the Hand with pseudokite flap.

Plastic & Reconstructive surgery. 107(6): 1458-1463, May 2001

36. Imran D., Kookkou C. Bainbridge L.C.

The rhomboid flap: a simple technique to cover the skin defect produced by excision of a mucous cyst of a digit.

J Bone Joint Surg Br. 2003 Aug; 85 (6): 860-2.

37. Merle M., Dautel G.

La main traumatique 2 chirurgie secondaire – le poignet traumatique.

Masson, Paris. 1995.

38. Janvier H., Colin B.

Un lambeau LLL « majuscule » pour vaste perte de substance cutanée de la région dorsale.

Ann. Chir. Plas. 1972, 17, n°3, 218–220.

39. Dufourmental C.,

An L shaped-flap for lozenge shape defect. Cong.

Plast. Surg. Experta Med Amst. 1964, 772–773.

40. Thorne C.H.M.

Grabb and Smith's Plastic surgery.

Chapter I, Part I; 6th Edition, Volume 1, 2007.

41. Bessedé J.P.

Chirurgie réparatrice de la face et du cou.

Masson, Paris.

42. Caleffi E., Bocchi A., Montacchini G.

Les cicatrices hypertrophique et chéloïdes dans les brûlures : traitement chirurgicale.

Ann. Medit. Burns Club. 1993 .6(4).

43. Darrell J.F., Timothy S.W., Timothy M.J.

The Z-plasty transposition flap for reconstruction of the middle cheek.

Journal of the American academy of dermatology.

44. **Khochtali H., Turki A., Mansouri N., Bakir A.**
Réparation des séquelles de brûlures cervicales.
Ann. Burns. Fire Desast. 1997. 10(4).
45. **Limberg, A.**
Mathematical principles of local plastic procedures on the surface of the human body.
Leningrad: Medgis. A. (1946).
46. **Lister:**
Closure Of Rhomboid Skin Defects: The Flaps Of Limberg And Dufourmentel;
British Journal of Plastic Surgery (1972), 25, 300-314
47. **Bray D.A**
Clinical applications of the rhomboid flap.
Arch Otolaryngol. 1983 Jan; 109 (1): 37-42.
48. **Camacho-Martinez F.**
International dermatosurgery: glabellar flap with geometric measurements similarity to the Limberg and Dufourmentel flap.
J Dermatology Surg Onc, Oct 1987; 13 (10): 1066-8.
49. **Faux W., Gold D.M.**
An ordinary ruler for the Limberg flap.
Plast. Reconstr. Surg. 115 (5): 1429, April 15, 2005.
50. **Griffiths R.W.**
Earlobe reconstruction using a limberg flap in six ears.
British journal of plastic surgery, volume 56, issue 6, September 2003, Page 620.
-

51. **Lober CW, Mendelsohn HE, Fenske NA.**
Rhomboid transposition flap.
Aesthetic Plast. Surg. 1985 ; 9 (2) : 121-4.
52. **Melega J.M**
Rhomboid flap in breast reconstruction
Plastic & reconstructive Surgery. 110 (2) : 726-727, August 2002.
53. **Staindl O., Chmelicek-Feurstein C.**
The Rhomboid flap : Fundamentals for technical planning. Variations and clinicals applications.
HNO. 1980 Aug ; 28 (8) : 273-8. German.
54. **Tugrul T., Kuran I., Ozcan H, Bas L.**
Geometric Limit of multiple local limberg flaps : a flap design.
Plastic & reconstructive surgery. 104 (6) : 1675- 1678, november 1999.
55. **Tramier:**
Simple method of designing a bilobed flap;
Plastic & reconstructive surgery volume 100(7) June 2000 p2633
56. **Clifford W.**
Lobber Rhomboid Transposition Flaps
Aesth. Plast. Surg. 9:121-124, 1985
57. **Anthony P.Sclafani:**
Rhombic Flaps
Plastic & reconstructive Surgery august 29 2006
-

58. **A.A.Quaba and B.C.Sommerlad:**
A square peg into a round hole": a modified rhomboid flap and its clinical application;
British journal of plastic surgery (1987) 40 163 170.
59. **Arumugam P.J, Chandrasekaran T.V, Morgan A.R, Beynon J., Carr N.D.**
The rhomboid flap for pilonidal disease.
Colorectal disease May 2003 ; 5(3), 218-221.
60. **carvelli V. Giudiceandrea F., Grimaldi M., Maggiulli G., Pagliarini T., Pigliucci G.M.**
Plastic surgery b the limber- dufourmentel flap method in the treatment of a pilonidal sinus. The anatomicosurgical cosiderations and an emblematic case.
Minerva Chir, May 1997 ; 52(5) : 659-62
61. **Dufourmentel C., Mouly R., Baruch J., Banzet P.**
Kystes et fistules sacrococcygiens. Discussion pathogénique et thérapeutique.
Ann. Chir. Plast., 1966, 9, 3, 181.
62. **Dufourmentel C., Petoïn D.S.**
Reconstructive surgery of anoperineal region.
Ann Gastroenterol Hepatol (Paris), oct 1984 ; 20(5) : 249-57.
63. **Erylmaz R., Sahin M., Alimoglu O ., Dasiran F.**
surgical treatment of sacrococcygeal pilonidal sinus with limberg transposition flap.
Surgery, volume 134, Issue 5, november 2003, Pages 745-749.
64. **Hasse F.M., Bingham K., Lohlein D.**
The Dufourmentel flap-plasty for treatment of chronic pilonidal sinus.
Chirurg. Jun 1998 ; 69(6) : 663-6.
-

65. **Lopez Rios F.L.**
Rhomnoid flap in proctologic reconstruction.
Dis. Colon. Rectum, Jan 1990 ; 33(1) : 73-7.
66. **Manterola C, Barroso M, Araya JC, Fonseca L.**
Pilonidal disease: 25 cases treated by the Dufourmentel technique.
Dis Colon Rectum 1991; 34:649-652.
67. **Mouly R., Martin F.F.**
Place de la chirurgie plastique dans le traitement du sinus pilonidal.
Gastroenterol. Clin. Biol. 1977, 1, 933-939.
68. **Uzunismail Kahvechi R., Ozdemir A., Bozdogan N., Yuksel F.**
The rhomboid release : A new approach to the management of the digital burn contractures.
Ann. Medit. Burns Club - vol VIII - n°2 - June 1995.
69. **Jervis KE Salyer W., Vargas Busquets M.A., Aktins R.W.,**
Further applications of the Limberg and Dufourmentel Flap.
Plast. Reconstr. Surg. 1974, 54, 3, 335-340.