



UNIVERSITE CADI AYYAD
FACULTE DE MEDECINE ET DE PHARMACIE
MARRAKECH

Année 2013

Thèse N° 81

Apport de la biopsie stéréotaxique dans la prise en charge des tumeurs cérébrales

THESE

PRESENTEE ET SOUTENUE PUBLIQUEMENT LE ... /.../2013

PAR

Mr. Souhaib ABOUTOUFAYL

Né le 12 décembre 1986 à Marrakech

POUR L'OBTENTION DU DOCTORAT EN MEDECINE

MOTS-CLES :

Tumeur cérébrale–Biopsie stéréotaxique–Imagerie par résonance magnétique–Tomodensitométrie–Neurochirurgie

JURY

Mr. A. RAJI

Professeur d'Oto–rhino–laryngologie

PRESIDENT

Mr. S. AIT BEN ALI

Professeur de Neurochirurgie

RAPPORTEUR

Mr. H. GHANNANE

Professeur de Neurochirurgie

Mme. N. CHERIF IDRISSE EL GANOUNI

Professeur agrégée de Radiologie

JUGES

Mr M. LMEJJATTI

Professeur agrégé de Neurochirurgie

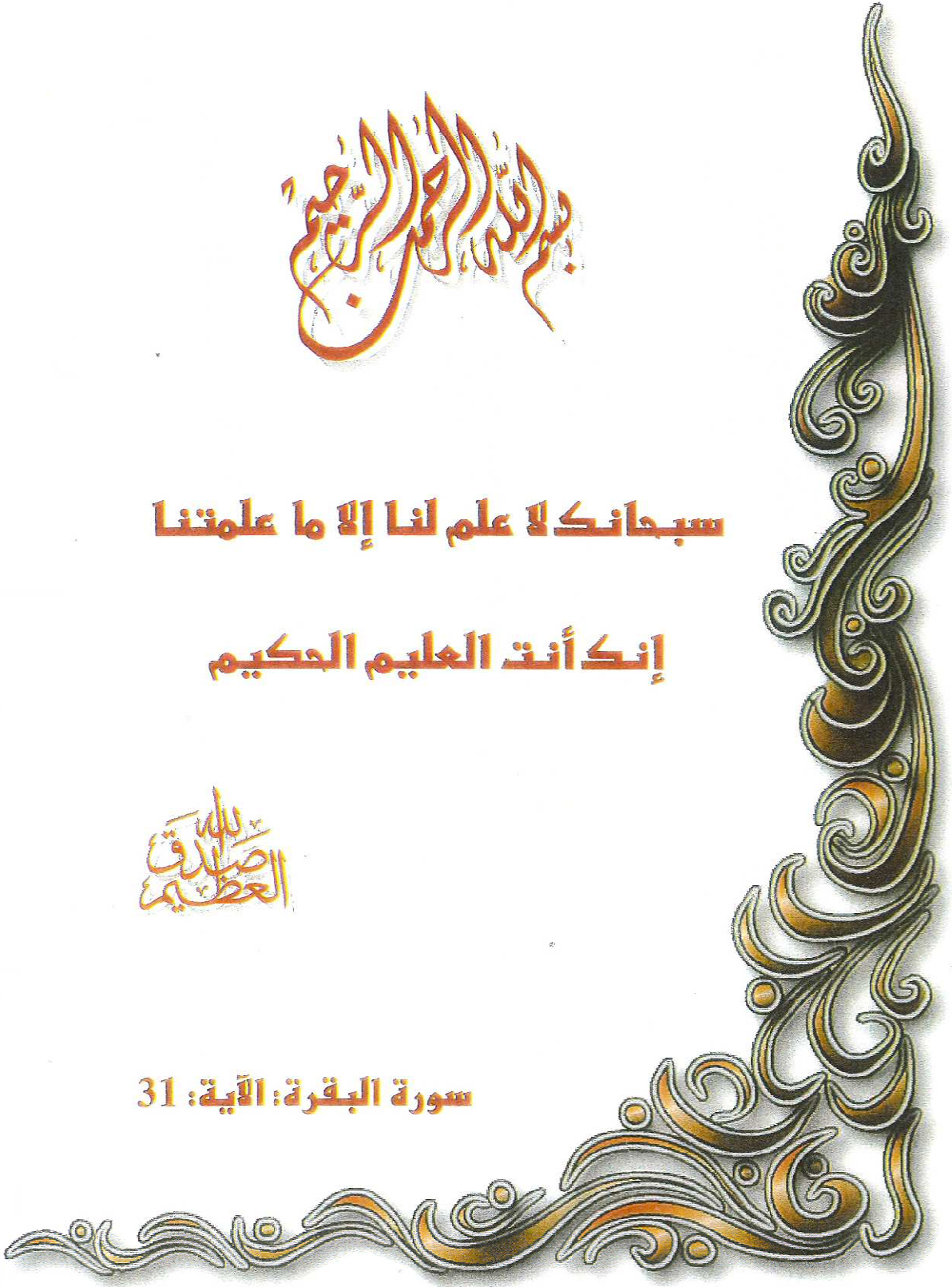بِسْمِ اللَّهِ الرَّحْمَنِ الرَّحِيمِ

سبحانك لا علم لنا إلا ما علمتنا

إنك أنت العليم الحكيم

بِسْمِ اللَّهِ
الرَّحْمَنِ الرَّحِيمِ

سورة البقرة: الآية: 31





Serment d'hypocrate

Au moment d'être admis à devenir membre de la profession médicale, je m'engage solennellement à consacrer ma vie au service de l'humanité.

Je traiterai mes maîtres avec le respect et la reconnaissance qui leur sont dus.

Je pratiquerai ma profession avec conscience et dignité. La santé de mes malades sera mon premier but.

Je ne trahirai pas les secrets qui me seront confiés.

Je maintiendrai par tous les moyens en mon pouvoir l'honneur et les nobles traditions de la profession médicale.

Les médecins seront mes frères.

Aucune considération de religion, de nationalité, de race, aucune considération politique et sociale, ne s'interposera entre mon devoir et mon patient.

Je maintiendrai strictement le respect de la vie humaine dès sa conception.

Même sous la menace, je n'userai pas mes connaissances médicales d'une façon contraire aux lois de l'humanité.

Je m'y engage librement et sur mon honneur.

Déclaration Genève, 1948





*LISTE DES
PROFESSEURS*

UNIVERSITE CADI AYYAD
FACULTE DE MEDECINE ET DE PHARMACIE
MARRAKECH

Doyen Honoraire

: Pr. Badie-Azzamann MEHADJI

ADMINISTRATION

Doyen

: Pr. Abdelhaq ALAOUI YAZIDI

Vice doyen à la recherche et la coopération

: Pr. Ag. Mohamed AMINE

Secrétaire Général

: Mr. Azzeddine EL HOUDAIGUI

PROFESSEURS D'ENSEIGNEMENT SUPERIEUR

ABOULFALAH	Abderrahim	Gynécologie – Obstétrique B
ABOUSSAD	Abdelmounaim	Néonatalogie
AIT BENALI	Said	Neurochirurgie
AIT SAB	Imane	Pédiatrie B
AKHDARI	Nadia	Dermatologie
ALAOUI YAZIDI	Abdelhaq	Pneumo-phtisiologie
AMAL	Said	Dermatologie
ASMOUKI	Hamid	Gynécologie – Obstétrique A
ASRI	Fatima	Psychiatrie

BELAABIDIA	Badia	Anatomie-Pathologique
BENELKHAIAT BENOMAR	Ridouan	Chirurgie – Générale
BOUMZEBRA	Drissi	Chirurgie Cardiovasculaire
BOUSKRAOUI	Mohammed	Pédiatrie A
CHABAA	Laila	Biochimie
CHOULLI	Mohamed Khaled	Neuropharmacologie
ESSAADOUNI	Lamiaa	Médecine Interne
FIKRY	Tarik	Traumatologie- Orthopédie A
FINECH	Benasser	Chirurgie – Générale
GHANNANE	Houssine	Neurochirurgie
KISSANI	Najib	Neurologie
KRATI	Khadija	Gastro-Entérologie
LOUZI	Abdelouahed	Chirurgie générale
MAHMAL	Lahoucine	Hématologie clinique
MANSOURI	Nadia	stomatologie et chirurgie maxillo faciale
MOUDOUNI	Said mohammed	Urologie
MOUTAOUAKIL	Abdeljalil	Ophtalmologie
NAJEB	Youssef	Traumato - Orthopédie B
RAJI	Abdelaziz	Oto-Rhino-Laryngologie
SAIDI	Halim	Traumato - Orthopédie A
SAMKAOUI	Mohamed Abdenasser	Anesthésie- Réanimation

SARF	Ismail	Urologie
SBIHI	Mohamed	Pédiatrie B
SOUMMANI	Abderraouf	Gynécologie-Obstétrique A
YOUNOUS	Saïd	Anesthésie-Réanimation

PROFESSEURS AGREGES

ADERDOUR	Lahcen	Oto-Rhino-Laryngologie
ADMOU	Brahim	Immunologie
AMINE	Mohamed	Epidémiologie - Clinique
ARSALANE	Lamia	Microbiologie- Virologie (Militaire)
BAHA ALI	Tarik	Ophtalmologie
BOUKHIRA	Abderrahman	Biochimie-Chimie (Militaire)
BOURROUS	Monir	Pédiatrie A
CHAFIK	Aziz	Chirurgie Thoracique (Militaire)
CHELLAK	Saliha	Biochimie-chimie (Militaire)
CHERIF IDRISSE EL GANOUNI	Najat	Radiologie
DAHAMI	Zakaria	Urologie
EL ADIB	Ahmed rhassane	Anesthésie-Réanimation
EL FEZZAZI	Redouane	Chirurgie Pédiatrique
EL HATTAOUI	Mustapha	Cardiologie
EL HOUDZI	Jamila	Pédiatrie B
ELFIKRI	Abdelghani	Radiologie (Militaire)

ETTALBI	Saloua	Chirurgie – Réparatrice et plastique
KHALLOUKI	Mohammed	Anesthésie-Réanimation
KHOULALI IDRISSE	Khalid	Traumatologie-orthopédie (Militaire)
LAOUAD	Inas	Néphrologie
LMEJJATI	Mohamed	Neurochirurgie
MANOUDI	Fatiha	Psychiatrie
NEJMI	Hicham	Anesthésie - Réanimation
OULAD SAIAD	Mohamed	Chirurgie pédiatrique
TASSI	Noura	Maladies Infectieuses

PROFESSEURS ASSISTANTS

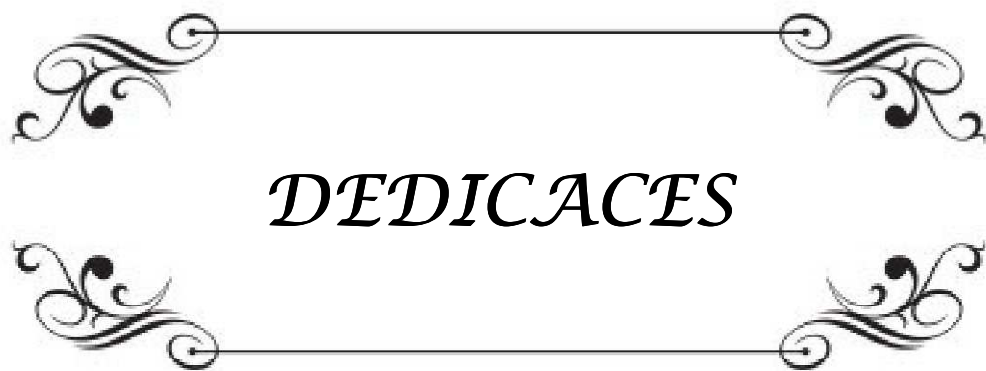
ABKARI	Imad	Traumatologie-orthopédie B
ABOU EL HASSAN	Taoufik	Anesthésie - réanimation
ABOUSSAIR	Nisrine	Génétique
ADALI	Imane	Psychiatrie
ADALI	Nawal	Neurologie
AGHOUTANE	El Mouhtadi	Chirurgie – pédiatrique
AISSAOUI	Younes	Anesthésie Réanimation (Militaire)
AIT BENKADDOUR	Yassir	Gynécologie – Obstétrique A
AIT ESSI	Fouad	Traumatologie-orthopédie B
ALAOUI	Mustapha	Chirurgie Vasculaire périphérique (Militaire)
ALJ	Soumaya	Radiologie

AMRO	Lamyae	Pneumo - phtisiologie
ANIBA	Khalid	Neurochirurgie
BAIZRI	Hicham	Endocrinologie et maladies métaboliques (Militaire)
BASRAOUI	Dounia	Radiologie
BASSIR	Ahlam	Gynécologie – Obstétrique B
BELBARAKA	Rhizlane	Oncologie Médicale
BELKHOUCHE	Ahlam	Rhumatologie
BENALI	Abdeslam	Psychiatrie (Militaire)
BEN DRISS	Laila	Cardiologie (Militaire)
BENCHAMKHA	Yassine	Chirurgie réparatrice et plastique
BENHADDOU	Rajaa	Ophtalmologie
BENHIMA	Mohamed Amine	Traumatologie-orthopédie B
BENJILALI	Laila	Médecine interne
BENZAROUEL	Dounia	Cardiologie
BOUCHENTOUF	Rachid	Pneumo-phtisiologie (Militaire)
BOUKHANNI	Lahcen	Gynécologie – Obstétrique B
BOURRAHOUCHE	Aicha	Pédiatrie
BSSIS	Mohammed Aziz	Biophysique
CHAFIK	Rachid	Traumatologie-orthopédie A
DAROUASSI	Youssef	Oto-Rhino – Laryngologie (Militaire)
DIFFAA	Azeddine	Gastro - entérologie

DRAISS	Ghizlane	Pédiatrie A
EL AMRANI	Moulay Driss	Anatomie
EL ANSARI	Nawal	Endocrinologie et maladies métaboliques
EL BARNI	Rachid	Chirurgie Générale (Militaire)
EL BOUCHTI	Imane	Rhumatologie
EL BOUIHI	Mohamed	Stomatologie et chirurgie maxillo faciale
EL HAOUATI	Rachid	Chirurgie Cardio Vasculaire
EL HAOURY	Hanane	Traumatologie-orthopédie A
EL IDRISSI SLITINE	Nadia	Pédiatrie (Néonatalogie)
EL KARIMI	Saloua	Cardiologie
EL KHADER	Ahmed	Chirurgie Générale (Militaire)
EL KHAYARI	Mina	Réanimation médicale
EL MEHDI	Atmane	Radiologie (Militaire)
EL MGHARI TABIB	Ghizlane	Endocrinologie et maladies métaboliques
EL OMRANI	Abdelhamid	Radiothérapie
FADILI	Wafaa	Néphrologie
FAKHIR	Bouchra	Gynécologie – Obstétrique A
FAKHIR	Anass	Histologie -embryologie cytogénétique
FICHTALI	Karima	Gynécologie – Obstétrique B
HACHIMI	Abdelhamid	Réanimation médicale
HAJJI	Ibtissam	Ophtalmologie
HAOUACH	Khalil	Hématologie biologique

HAROU	Karam	Gynécologie – Obstétrique B
HOCAR	Ouafa	Dermatologie
JALAL	Hicham	Radiologie
KADDOURI	Said	Médecine interne (Militaire)
KAMILI	El ouafi el aouni	Chirurgie – pédiatrique générale
KHOUCHANI	Mouna	Radiothérapie
LAGHMARI	Mehdi	Neurochirurgie
LAKMICHI	Mohamed Amine	Urologie
LAKOUICHMI	Mohammed	Chirurgie maxillo faciale et Stomatologie (Militaire)
LOUHAB	Nissrine	Neurologie
MADHAR	Si Mohamed	Traumatologie-orthopédie A
MAOULAININE	Fadlmrabihrabou	Pédiatrie (Néonatalogie)
MARGAD	Omar	Traumatologie – Orthopédie B (Militaire)
MATRANE	Aboubakr	Médecine Nucléaire
MOUAFFAK	Youssef	Anesthésie - Réanimation
MOUFID	Kamal	Urologie (Militaire)
MSOUGGAR	Yassine	Chirurgie Thoracique
NARJIS	Youssef	Chirurgie générale
NOURI	Hassan	Oto-Rhino-Laryngologie
OUALI IDRISSE	Mariem	Radiologie
OUBAHA	Sofia	Physiologie

OUERIAGLI NABIH	Fadoua	Psychiatrie (Militaire)
QACIF	Hassan	Médecine Interne (Militaire)
QAMOUSS	Youssef	Anesthésie - Réanimation (Militaire)
RABBANI	Khalid	Chirurgie générale
RADA	Noureddine	Pédiatrie A
RAIS	Hanane	Anatomie-Pathologique
ROCHDI	Youssef	Oto-Rhino-Laryngologie
SAMLANI	Zouhour	Gastro - entérologie
SERHANE	Hind	Pneumo-Phtisiologie
SORAA	Nabila	Microbiologie virologie
TAZI	Mohamed Illias	Hématologie clinique
ZAHLANE	Mouna	Médecine interne
ZAHLANE	Kawtar	Microbiologie virologie
ZAOUI	Sanaa	Pharmacologie
ZIADI	Amra	Anesthésie - Réanimation



DEDICACES

*Toutes les lettres ne sauraient trouver les mots qu'il faut...
Tous les mots ne sauraient exprimer la gratitude,
l'amour, Le respect, la reconnaissance...
Aussi, c'est tout simplement que*



Je dédie cette thèse ... ✍

A mon très cher père
ABOUTOUFAYL abderrahman

*Aucun mot ne saurait exprimer tout mon amour et toute ma gratitude.
Merci pour tes sacrifices le long de ces années. Merci pour ta présence
rassurante.*

*Merci pour tout l'amour que tu procures à notre petite famille...
Tu as toujours été pour moi la lumière qui me guide dans les moments les
plus obscurs. En témoignage des profonds liens qui nous unissent, veuillez
cher père trouvé à travers ce travail l'expression de mon grand amour,
mon attachement et ma profonde reconnaissance. Puisse ton existence
pleine de sagesse, d'amour me servir d'exemple dans ma vie et dans
l'exercice de ma profession. Puisse dieu te prêter longue vie et bonne santé
afin que je puisse te combler à mon tour.*

Je t'aime beaucoup

A ma tendre mère
Halima ZIATI

*Je ne trouverai jamais de mots pour t'exprimer mon profond
attachement et ma reconnaissance pour l'amour, la tendresse et surtout
pour ta présence dans mes moments les plus difficiles, et si j'en suis
arrivée là ce n'est que grâce à toi ma maman adorée. Tu m'as toujours
conseillé et orienté dans la voie du travail et de l'honneur, ta droiture,
conscience et amour pour ta famille
me serviront d'exemple dans la vie. Ce modeste travail paraît bien
dérisoire pour traduire
une reconnaissance infinie envers une mère aussi merveilleuse dont j'ai
la fierté d'être le fils Puisse ce jour être la récompense de tous les efforts et
l'exaucement de tes prières tant formulées.*

Je t'aime profondément

A mes très chers frères fayçal, safouane, abdessabour

*Je ne pourrais jamais exprimer le respect que j'ai pour vous, ni ma
gratitude et ma reconnaissance envers les innombrables et immenses
encouragements durant toutes les années de mes études, vous avez
toujours été présents à mes côtés pour me consoler quand il le fallait.*

Je suis très fière de vous.

Je vous aime énormément

*A toute la famille
A TOUTE LA famille RAJJANI, LA FAMILLE AABID*

Avec toute mon affection et mon respect.

*A mes très chers amis et collègues : OMAR, AABID, SOUKAINA, ABIR,
Aïssi, MUSTAPHA, MAHMOUD, TARIK, AMOCH, AZIZ,
NOUREDINE, HAMID, LAMHANNI, BOUMLIK, BELLIFI, MAJDA
ADNOUNI, SOLTANI, JAZOULI, EL GHARRAS, EL GHOUZI,
CHERGAOUI, HAMDANI, DRRAZ, AIT RAI, CHETATI, SALMA,
MAREAM, ERRADI, ABOUINAN, BEN TEBAA, AHLAM,
KHRAMAZ , BOUGHANBOUR, SARGHINI, KARIMI, ROMANI,
ELHIDAOU, SAAD*

A mes chers amis d'enfance

*A toute l'équipe du service de neurochirurgie
CHU MED VI Marrakech*

A tous ceux qui me sont chers et que j'ai involontairement omis de citer.

*A tous ceux qui ont contribué de près ou de loin à l'élaboration de ce
travail.*



REMERCIEMENTS

A
MON MAÎTRE ET RAPPORTEUR DE THÈSE
MONSIEUR LE PROFESSEUR S.AIT BEN ALI
Professeur en neurochirurgie

*Nous vous remercions pour la gentillesse et la rigueur avec lesquelles
vous avez bien voulu diriger ce travail.
Votre compétence, votre dynamisme et vos qualités humaines et
professionnelles ont suscité en nous une grande admiration et un profond
respect.
Nous voudrions être dignes de la confiance que vous nous avez accordée et
vous prions, chère Maître, de trouver ici le témoignage de notre sincère
reconnaissance et profonde gratitude.*

A
MON MAÎTRE
MONSIEUR LE PROFESSEUR M. LAGHMARI
Professeur agrégé de neurochirurgie

Au personnel de la faculté de médecine et de pharmacie de Marrakech.

*Au personnel médical et paramédical du CHU MED VI DE
MARRAKECH.*

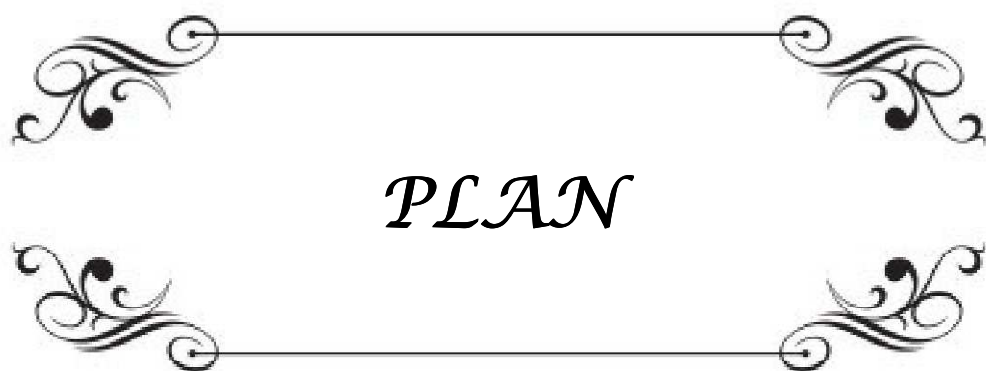
*A nos maîtres et tous ceux qui ont contribué un jour à notre éducation et
formation de médecin.*



ABBREVIATIONS

Liste des abréviations

BST	: Biopsie stéréotaxique
CTH	; Chimiothérapie
RTH	: Radiothérapie
HTIC	: Hypertension intracrânienne
IRM	: Imagerie par résonance magnétique
TDM	: Tomodensitométrie
AEG	: Altération de l'état général
TDM TAP	: Tomodensitométrie thoraco-abdomino-pelvienne
BRW	: BROWN – ROBERTS – WELLS
KPS	: Indice de karnofsky
VVP	: Voie veineuse périphérique
ZD	: Zamorano Duchovny
RM	: Riechert Mundinger
OSS	: Système stéréotaxique ouvert
CRW	: Cosman Robert Wells
SNCLF	: Société de neurochirurgie de langue française

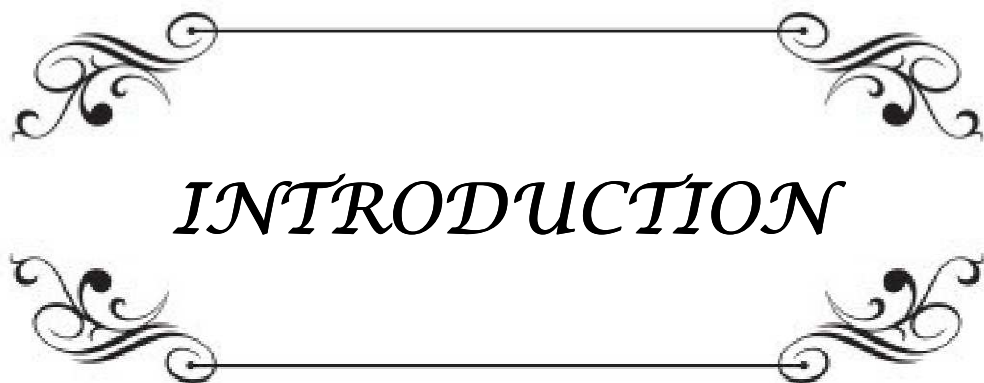


PLAN

INTRODUCTION	1
MATERIEL ET METHODES	3
I. METHODOLOGIE DE RECHERCHE	4
1. Type d'étude	4
2. La taille de l'échantillon	4
3. Durée de l'étude	4
4. Lieu de l'étude	4
5. Critères d'inclusion et d'exclusion	4
6. Collecte des données	5
II. ANALYSE STATISTIQUE	5
III. CONSIDERATIONS ETHIQUES	5
RESULTATS	6
I. Données cliniques	7
1. Age	7
2. Sexe	7
3. Antécédents	7
4. Tableau clinique	7
II. Données paracliniques	9
1. Tomodensitométrie cérébrale (TDM)	9
2. Imagerie par résonance magnétique (IRM)	9
III. Siege, nombre et aspect des lésions	10
IV. Diagnostic évoqués en préopératoire	11
V. Bilan d'extension	11
1. Radiographie de thorax	11
2. TDM thoraco-abdomino-pelvienne(TAP)	11
3. Marqueurs tumoraux	11
VI. Déroulement de la procédure de la biopsie stéréotaxique (BST)	12
1. Préparation du patient	12
2. Matériel utilisée pour la BST	12
3. Mise en place du carde	12
4. Type d'anesthésie	13
5. Repérage scannographique	13
6. Repérage guidé par IRM	13
7. Logiciel de stéréotaxie	13
8. Fusion scanner-IRM	13
9. Position cible, trajectoire à déterminer	14
10. Biopsie	14
11. Evacuation de kyste	14
VII . Evaluation de la Pénibilité de l'acte vécue par les patients	14
VIII. Incidents	14
IX. TDM de contrôle	14
X. Evolution clinique immédiate	15
XI. Examen anatomopathologique	15

XII. Décision thérapeutique	16
XIII. Evolution	16
1- Evolution à court terme	16
2- Evolution à moyen terme	17
ICONOGRAPHIE	18
DISCUSSION	44
I. GENERALITE - HISTORIQUE	45
II. PRINCIPE DE BASE DE LA STEREOTAXIE	49
1-Définition de la cible	49
2-Atteinte de la cible	50
3-Conditions stéréotaxiques	50
4-Technique de biopsie stéréotaxique	51
III. ENVIRONNEMENT RADIOLOGIQUE	55
1. Repérage direct	55
2. Repérage moderne : TDM, IRM	55
3. Transfert des informations	56
4. Angiographie et angiIRM	56
5. Ventriculographie stéréotaxique	57
6. PET-SCAN	58
7. Sommation des différents examens morphologiques	58
IV. MATERIEL DE LA BIOPSIE STEREOTAXIQUE	59
1. Cadres stéréotaxiques	59
2. Trocart de biopsie	63
V. PARTICULARITES DES TUMEURS DU TRONC CEREBRAL ET DE LA REGION PINEALE	63
VI. INDICATION D'UNE EXPLORATION STEREOTAXIQUE	64
1. La BST dans un but diagnostique	66
2. La BST dans un but thérapeutique	68
VII. LIMITES ET RISQUES DE LA BST	70
VIII. CHAMPS D'APPLICATION DE LA STEREOTAXIE	71
1. Biopsie stéréotaxique tumorale	71
2. La stéréotaxie fonctionnelle	71
3. La chirurgie de l'épilepsie	72
4. Irradiation interstitielle	72
5. La radiochirurgie stéréotaxique	73
6. Photochimiothérapie	73
7. Hyperthermie focale	73
IX. ETUDES DES PRINCIPALES SERIES DE LA LITTERATURE	74
1-Données cliniques	74
2-Données paracliniques	75
3-Localisation tumorale	76
4-Procédure de la biopsie stéréotaxique	77
5-Incidents	81
6-TDM de contrôle	84

7-Examen anatomopathologique.....	84
X. NOUVEAUX APPORTS TECHNOLOGIQUES.....	85
CONCLUSION	87
RESUMES	89
ANNEXES	93
BIBLIOGRAPHIE	99



INTRODUCTION

La stéréotaxie du grec « stéréo » et « taxis » (arrangement dans l'espace) est une technique neurochirurgicale qui utilise un cadre pour diriger avec une grande précision une électrode, une aiguille de biopsie ou tout autre dispositif jusqu'à une cible intra-cérébrale en utilisant un repérage dans les trois plans de l'espace. Cette technique a été utilisée pour la première fois chez l'homme par Spiegel et Wycis en 1947. Talairach en 1949 a décrit un cadre stéréotaxique humain à applications multiples.

L'avènement de la tomодensitométrie (TDM) dans les années 70 et de l'imagerie par résonance magnétique (IRM) dans les années 80, ainsi que l'artériographie numérisée cérébrale ont permis de faire un grand pas en avant faisant de cette technique une méthode simple et courante.

Le rôle de la biopsie stéréotaxique (BST) dans un contexte tumoral, illustre parfaitement l'intérêt de la stéréotaxie. D'autant qu'à ce jour, cette approche technique est considérablement facilitée par l'évolution constante de l'imagerie et de la procédure.

Elle trouve un champ d'application exemplaire dans l'approche des tumeurs cérébrales, et d'une manière générale, dans l'approche morphologique et fonctionnelle des structures de l'encéphale.

Adaptée aux nouvelles sources d'imageries, TDM et IRM, elle permet la prise en charge de plusieurs pathologies tumorales cérébrales dans des sites traditionnellement difficilement accessibles sans risque fonctionnel ou vital.

Le but de notre travail est d'évaluer à travers une série de huit observations et d'une revue de la littérature, l'apport de la biopsie stéréotaxique dans la prise en charge des tumeurs cérébrales.



MATÉRIEL
&
METHODES

I. METHODOLOGIE DE RECHERCHE :

1. **Type d'étude** : Prospective

2. **La Taille de l'échantillon** : Huit patients.

3. **Durée de l'étude** : un an du Janvier 2012 au Janvier 2013.

4. **Lieu de l'étude** :

Tous les patients ont été pris en charge dans le service de neurochirurgie du l'hôpital ibn tofail, CHU Mohammed VI de Marrakech.

5. **Critères d'inclusion et d'exclusion:**

5-1 Critères d'inclusion:

Ont été inclus dans cette étude, les patients ayant des :

- Tumeurs cérébrales de localisation profonde et/ou localisées au niveau d'une zone fonctionnelle.
- Lésions multifocales non accessibles à un abord direct.
- Existence d'un haut risque chirurgical. La balance des bénéfices risques d'une chirurgie d'exérèse n'était pas justifiée.
- Décision d'un traitement non invasif (tumeurs germinales, lymphomes)
- Comorbidités avec haut risque de l'anesthésie générale.
- Nécessité d'un traitement complémentaire (radiothérapie et/ou chimiothérapie) précoce pour les tumeurs inopérables avec un mauvais pronostic.

5-2 Critères d'exclusion:

Nous avons exclu de cette étude les patients ayant :

- Des tumeurs superficielles accessibles à un abord direct.
- Des lésions infectieuses, inflammatoires, granulomateuses non diagnostiqués à la BST.
- Un traitement anticoagulant.
- Une grossesse en cours.
- Une hypertension intracrânienne menaçante.

6. Collecte des données :

Pour mener cette étude, une fiche d'exploitation a été établie (annexe 1) où ont été notées les données cliniques, paracliniques, la description de la procédure, les résultats histologiques et l'évolution à court et moyen terme.

II. ANALYSE STATISTIQUE :

On a fait appel aux méthodes simples d'analyse descriptive ayant consisté au calcul des moyennes, écarts types et extrêmes.

III. CONSIDERATIONS ETHIQUES :

Le respect de l'anonymat ainsi que la confidentialité ont été pris en considération lors de la collecte des données.



RESULTATS

I. Les Données cliniques :

- **Age :** L'âge des malades varie entre 10 et 75 ans avec une moyenne de 34 ans.

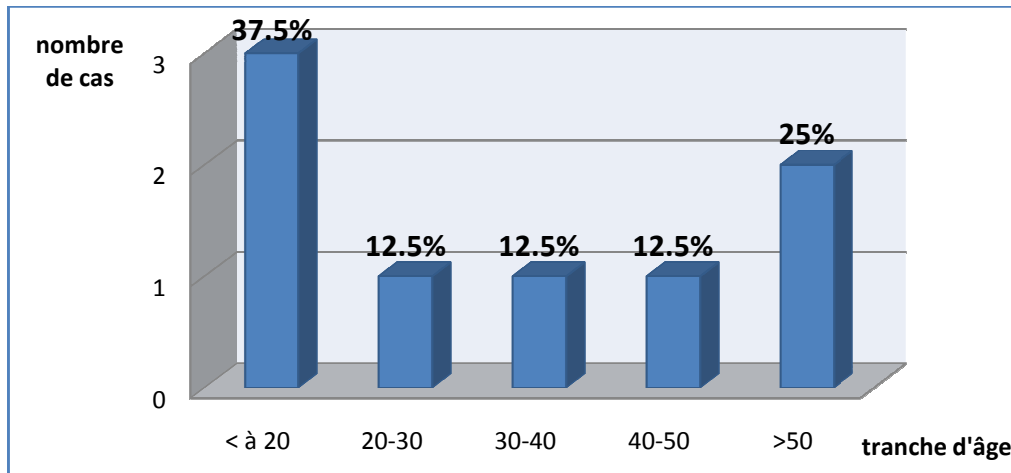


Fig 1: Répartition des cas par tranche d'âge.

- **Sexe :** Une Prédominance masculine a été notée (5 hommes pour 3 femmes)

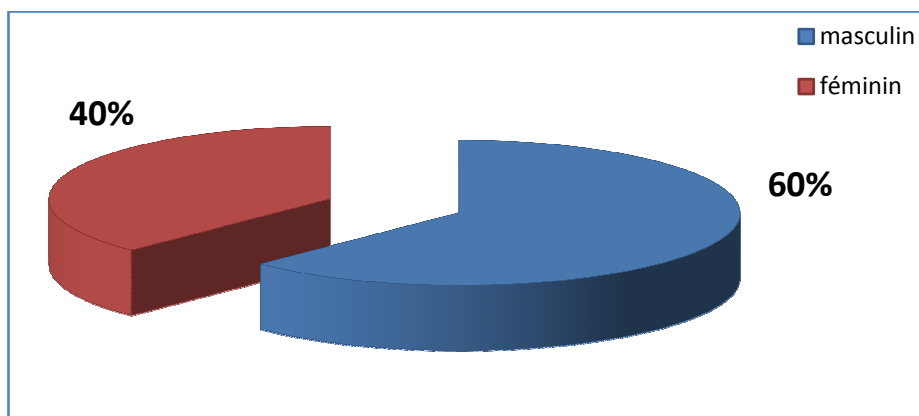


Fig 2: Répartition des cas en fonction du sexe.

- **Antécédents :**

Dans notre étude, aucun antécédent pathologique particulier n'a été noté notamment pas d'antécédents néoplasiques, ni toxiques ou allergiques.

- **Tableau clinique :**

Dans notre série, le tableau clinique est dominé par :

1. L'hypertension intracrânienne (HTIC) :

L'HTIC a été retrouvée dans 100% des cas, elle est le signe habituel des processus intracrâniens, les céphalées représentent le principal caractère et se caractérisent par une apparition récente avec aggravation progressive, associés à des nausées avec ou sans vomissement, la résistance au traitement antalgique habituel et par un horaire matinal.

2. Les signes de localisation :

Des déficits neurologiques ont été retrouvés chez 75% de nos malades, effectivement, sont retrouvés :

- ❖ 02 cas d'hémiplégie
- ❖ 01 cas d'hémiplésie
- ❖ 01 cas de paralysie faciale centrale
- ❖ 01 cas de pré cécité
- ❖ 01 cas de troubles de langage à type d'aphasie de Broca.

3. Autres signes neurologiques :

- Le syndrome cérébelleux était retrouvé chez un patient.
- Les troubles de comportement chez un patient en rapport avec un syndrome confusionnel.

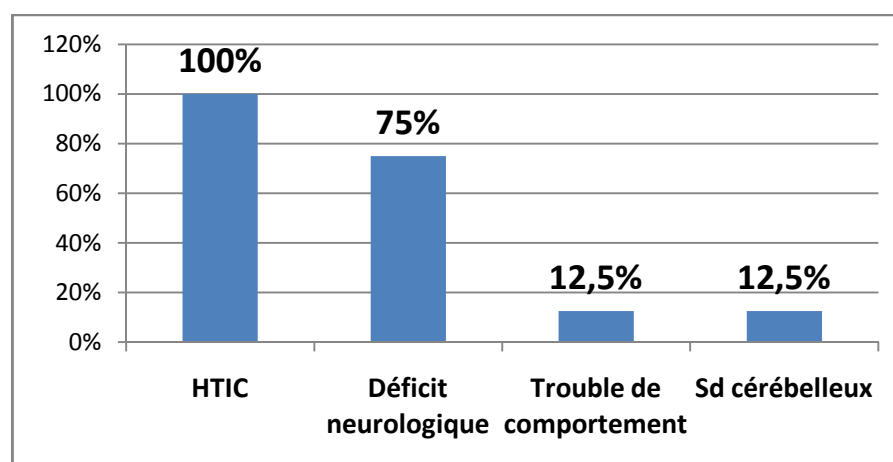


Fig 3: Fréquence des signes cliniques selon les cas

4. La Durée d'évolution des signes cliniques :

Varie de 1 à 12 mois avec une moyenne de 7.2 mois

5. L'Etat général :

Dans notre série ont a noté un seul cas d'altération de l'état général (AEG) avec un indice de Karnofsky (KPS) qui varie entre 30% et 100% avec une moyenne de 62.5 % (Annexe 2)

6. Le Fond d'œil(FO) :

Réalisé chez 3 patients objectivant :

- ❖ 01 cas d'œdème papillaire stade 1
- ❖ 01 cas d'œdème papillaire stade 2
- ❖ 01 cas d'œdème papillaire stade 4

II. Les Données paracliniques :

➤ Tomodensitométrie cérébrale (TDM) :

Dans notre série six patients ont bénéficié d'une TDM cérébrale préopératoire.

➤ Imagerie par résonance magnétique (IRM) :

Dans notre série cinq patients ont bénéficié d'une IRM cérébrale préopératoire.

III. Siege, nombre et aspect des lésions :

Tableau I : Siège, nombre et aspect des lésions.

Patient	Localisation	Nombre	Aspect (TDM et ou IRM)
N°1	Thalamique gauche	Unique 30 mm de diamètre	Charnu hétérogène
N°2	Temporo-pariétale droite centré sur le thalamus	Unique 50x35x44 mm	Charnu hétérogène
N°3	Temporo-pariétale gauche	Unique 42x25x40 mm	Solido-kystique hétérogène
N°4	Intra-axiale au niveau des Noyaux gris centraux	Unique 35x50mm	Charnu hétérogène
N°5	Temporo-pariéto-occipital gauche	Unique 50 mm de diamètre	Solido-kystique hétérogène
N°6	Pariétal gauche	Unique 7.5x2.5 cm	Solido-kystique hétérogène
N°7	Frontal gauche	Unique 30 mm de diamètre	Charnu hétérogène
N°8	Région pinéale	Unique 40x54x37 mm	Solido-kystique hétérogène

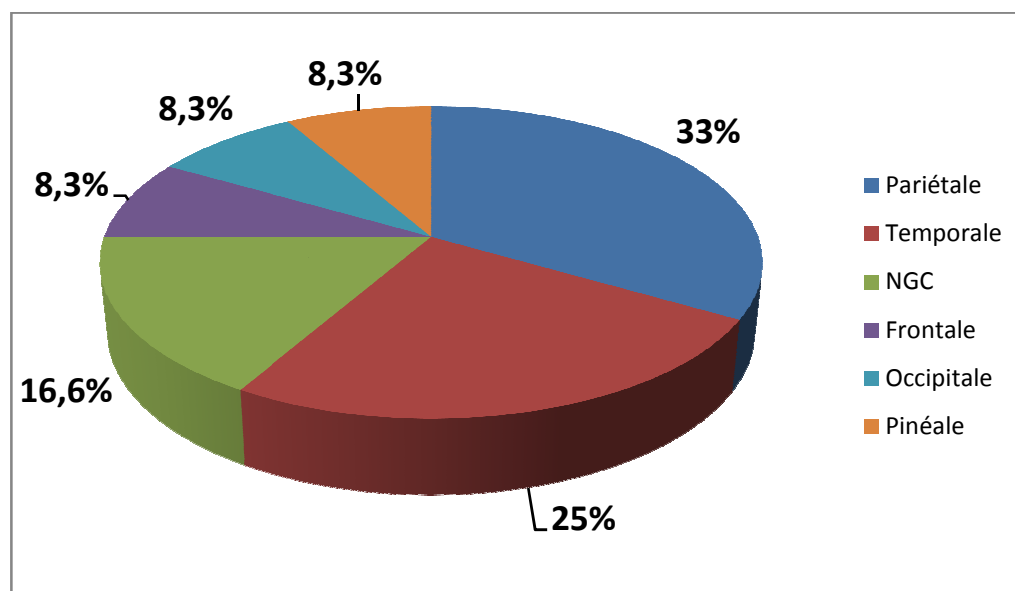


Fig 4: Localisations tumorales

IV. Diagnostic évoqués en préopératoire :

Les diagnostics ont été évoqués sur des critères cliniques et radiologique (tels que la durée d'évolution, le mode de progression, irrégularité et la prise de contraste), sont principalement :

- ❖ Les tumeurs gliales (oligodendrogliome, astrocytome).
- ❖ L'ependymome.
- ❖ Les tumeurs germinales.
- ❖ Les lymphomes.

V. Bilan d'extension :

1. Radiographie de thorax et échographie abdomino-pelvienne :

Réalisés chez tous les patients.

2. TDM thoraco-abdomino-pelvienne (TAP):

Aucun de nos patients n'a bénéficié de cet examen pour des raisons matérielles, remplacé par l'échographie abdomino-pelvienne et la radiographie du thorax.

3. Marqueurs tumoraux (β hcg, AFP, PAL) :

Réalisé chez une seule patiente chez qui on a suspecté une tumeur germinale.

VI. Déroulement de la Procédure de la BST :

1. Préparation du patient :

- information éclairée du patient sur : les modalités, la pénibilité et la durée de la procédure, son intérêt et les éventuelles complications.
- Hydroxyzine (Atarax®) : 50 à 100 mg la veille et le matin de l'intervention.
- Douche la veille de l'intervention à la polyvidone iodée moussante.
- Voie veineuse périphérique (VVP)
- Appliquer la Check list de la BST (Annexe 3)

2. Matériel utilisé pour la BST :

- ❖ **Cadre** : Zamorano Duchovny ZD INOMED® (Figure 17).
- ❖ **Localiseur** : Leibinger type R (Figure 8 D).
- ❖ **Arc ou système de guidage stéréotaxique** (Figure 14, 15).
- ❖ **Aiguille de biopsie** : Sedan 2.5 mm/19 cm (Figure 22 B, 23).

3. Mise en place du cadre :

Sous anesthésie locale, vissage serré de l'anneau du cadre à la table externe du crane parallèle au plan orbito_méatal, symétrique ou décalé latéralement en fonction de la position de la cible de manière à ce qu'elle soit le plus au centre du cadre.

Une fois le cadre en place le localiseur Leibinger type R est fixé au cadre. Le patient est alors transporté au service de radiologie pour le repérage sous scanner ou sous IRM en condition stéréotaxique (Figure 6, 7, 8).

Pour une :

- **Cible sus-tentorielle** : Positionnement normal en haut positif.

- **Cible sous-tentorielle** : Le localiseur est démonté et les ailettes du LEIBINGER sont fixées directement au cadre en bas positif.

Dans notre série le positionnement était sustentorien pour tous les patients.

4. Types d'anesthésie :

L'anesthésie était locale lors de la pose ainsi qu'au cours de la biopsie (Figure 18).

5. Repérage scannographique :

Tous les patients ont bénéficié d'un repérage scannographique avec :

- ❖ Coupes : axiale
- ❖ Epaisseur : 0.6 mm dans un cas, 5 mm pour le reste (Figure 9)

6. Repérage guidé par IRM :

Aucun patient n'a bénéficié de ce repérage.

7. Logiciel de stéréotaxie :

Les images acquises toujours avec injection de produit de contraste sont transférées sous format DICOM sur le logiciel de neuronavigation type Praezis plus® 3.1 pour la planification de la procédure de la biopsie stéréotaxique (Figure 10).

8. Fusion scanner-IRM :

Réalisée dans 02 cas (Figure 11).

9. Position cible, trajectoire à déterminer :

Planification selon l'emplacement de la cible, avec un maximum de sécurité tout en évitant les structures vasculaires, le système ventriculaire ainsi que les zones hautement fonctionnelles (Figure 10, 16, 17).

10. Biopsie :

Les prélèvements sont réalisés en rosette et en étage, et sont fixés directement au formol pour étude anatomopathologique (Figure 21-24).

Le nombre de carottes varie de 04 à 07 avec une moyenne de 05.

11. Evacuation de kyste :

Réalisée dans 02 cas.

VII. Evaluation de la pénibilité de l'acte vécue par les patients :

- Bien supporté dans 07 cas.
- Difficilement supporté dans 01 cas.

VIII. Incidents :

Aucun incident per ni post opératoire n'a été noté.

IX. TDM de contrôle :

Réalisée chez tous les patients objectivant :

- ❖ Hypodensité (Clarté aérienne) au niveau du site biopsique dans tous les cas qui est volontairement injectée en fin de procédure pour la vérification de la corrélation de la cible planifiée et le siège de la biopsie (Figure 25–40)
- ❖ Hémorragie minime au niveau du site biopsique dans 04 cas (Figure 28, 30, 36, 38)

X. Evolution clinique immédiate :

Bonne dans tous les cas.

XI. Examen anatomopathologique :

La biopsie a été significative dans tous les cas complétée par une immunohistochimie:

Tableau II : Résultats anatomopathologiques

Patient	Histologie	Immunohistochimie
N°1	Glioblastome	Glioblastome
N°2	-Oligodendrogliome -Oligoastrocytome -Ependymome	Oligodendrogliome grade II
N°3	Glioblastome	Glioblastome
N°4	Localisation cérébrale d'une prolifération peu différenciée	Glioblastome
N°5	-Oligodendrogliome anaplasique -Glioblastome	Oligodendrogliome grade II
N°6	Glioblastome	Glioblastome
N°7	-Xanthoastrocytome -Oligodendrogliome anaplasique	Astrocytome anaplasique grade III
N°8	Astrocytome pilocytique	Astrocytome de bas grade

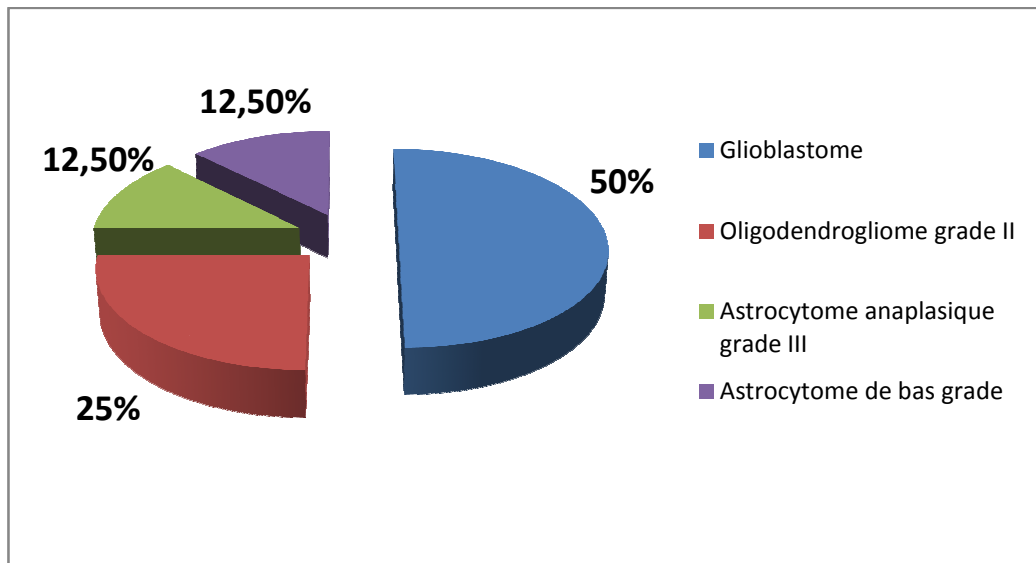


Figure 5: Résultats anatomopathologiques

XII. Décision thérapeutique:

- ❖ Radiothérapie (RTH) : Prévus dans 7 cas.
- ❖ Chimiothérapie (CTH) : Prévus dans 1 cas
- ❖ Chirurgie éveillée : 01 cas
- ❖ Reprise chirurgicale à ciel ouvert : aucun cas
- ❖ Abstention chirurgicale : 01 cas

XIII. Evolution:

1. Evolution à court terme:

Aucune mortalité périopératoire n'a été notée. Les patients porteurs de tumeurs kystiques ont vu leur symptomatologie neurologique s'améliorer progressivement ainsi que l'indice de Karnofsky (KPS) après aspiration des kystes.

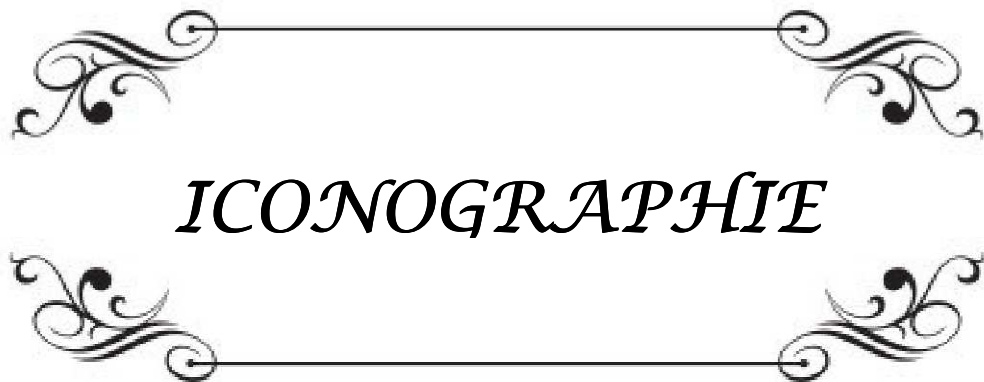
2. Evolution à moyen terme:

Cinq décès sont survenus 4 mois en post opératoire en raison du retard du traitement complémentaire :

- 03 glioblastomes
- 01 oligodendrogliome grade II
- 01 astrocytome anaplasique grade III

Deux patients ont bénéficié de 40 séances de RTH totalisant 50 Gray (un cas de glioblastome et un d'oligodendrogliome grade II après chirurgie éveillée) avec bonne évolution clinique (disparition du syndrome d' HTIC pour les 02 cas, de la paralysie faciale pour le premier cas et amélioration de l'acuité visuelle pour le 2^{ème} cas) et paraclinique (Figure 41. 42).

Une IRM de contrôle est prévue pour le patient porteur d'astrocytome de bas grade le mois 06/13 dont l'évolution est restée stationnaire.



ICONOGRAPHIE




Fig 6 : Alliage non magnétique de l'anneau avec 4 piliers permettant une stabilité mécanique et sans artéfacts

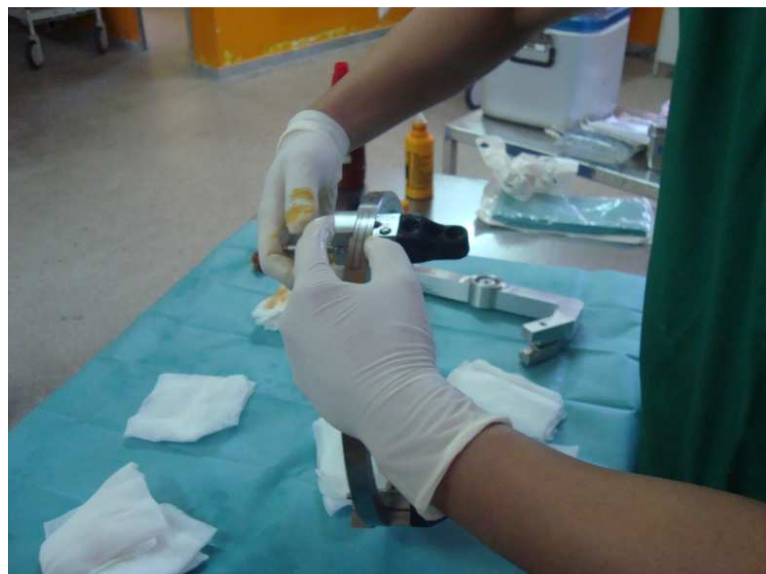
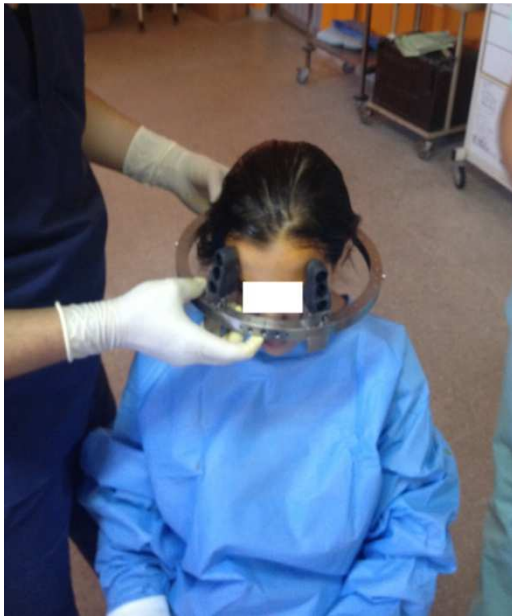
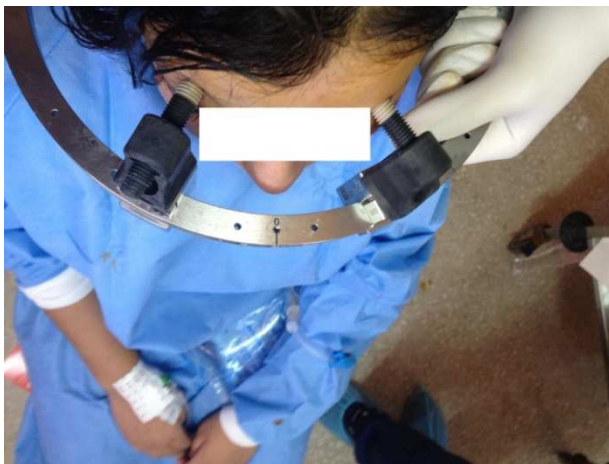Fig 7 : montage des piliers sur l'anneau du cadre stéréotaxique



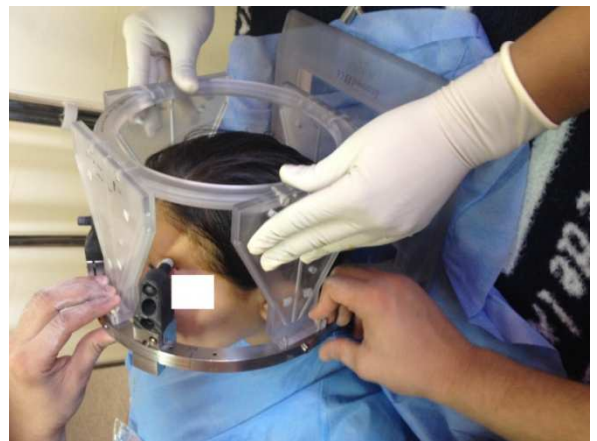
A



B

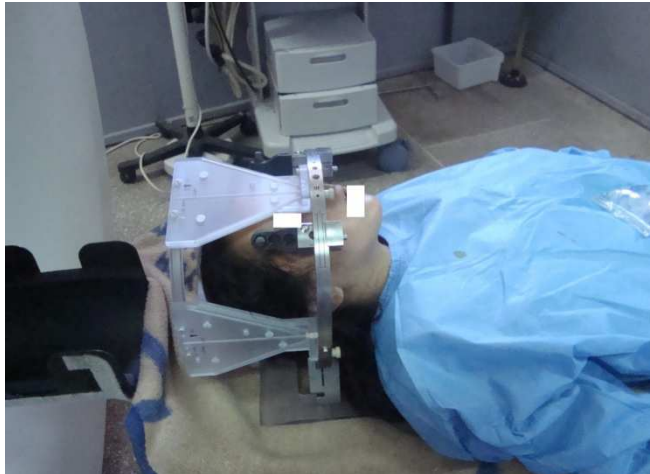

C

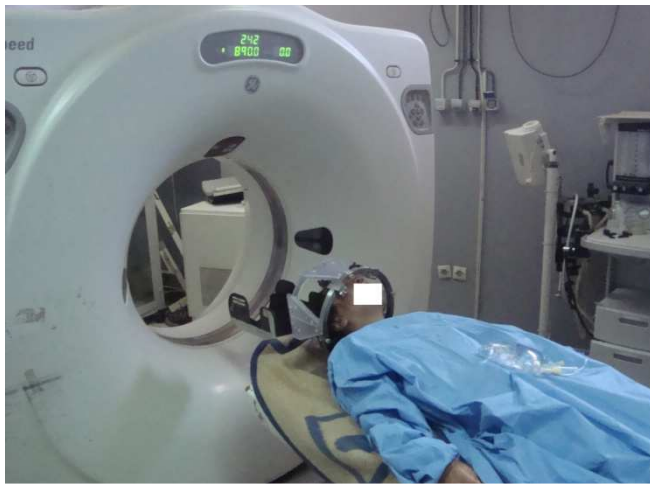

D

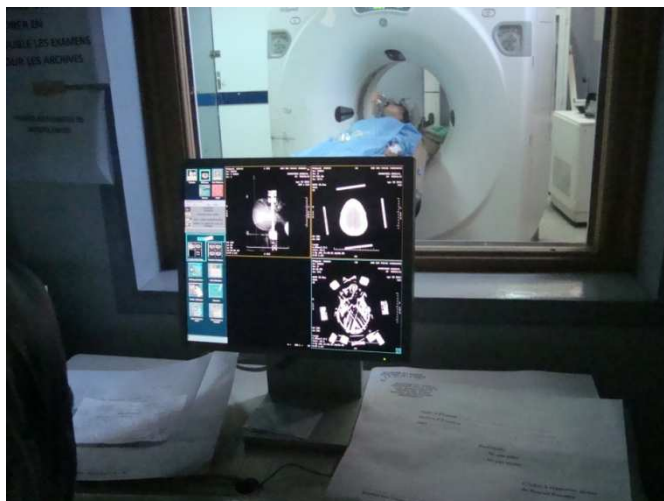Fig 8 : A, B, C, D : Etapes de la Fixation du cadre stéréotaxique après anesthésie locale



A



B



C

Fig 9 : A, B, C : Etapes du repérage scannographique et acquisition des images.

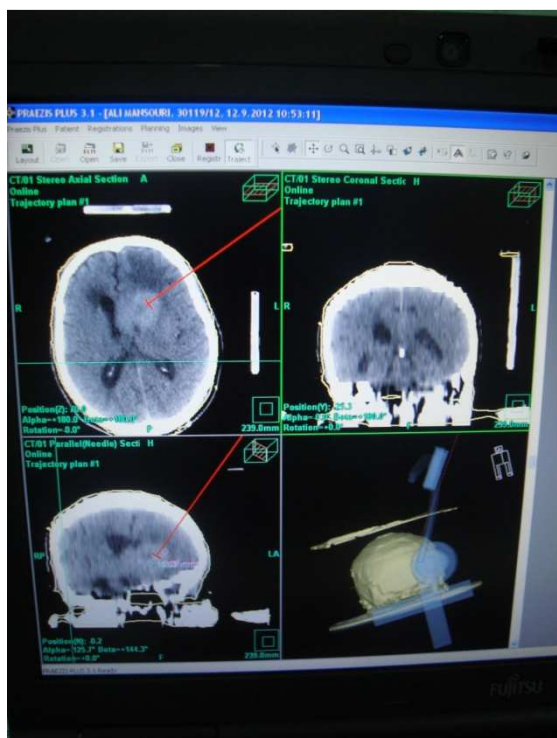


Fig 10 : Planification de la BST à l'aide d'un logiciel permettant de calculer des coordonnées déterminant la cible ainsi que la trajectoire stéréotaxique

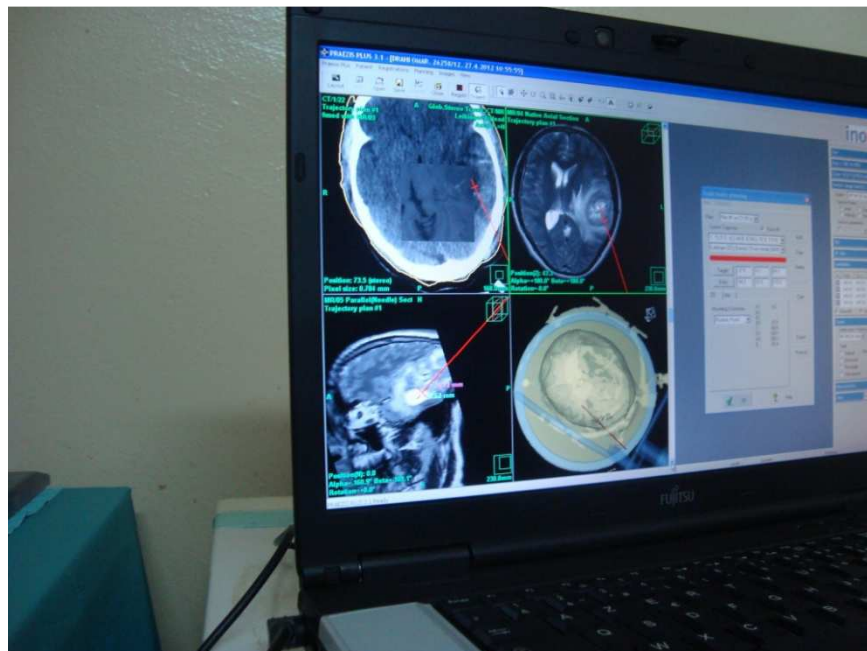

Fig 11: Fusion Scanner –IRM à l'aide du logiciel de neuronavigation.

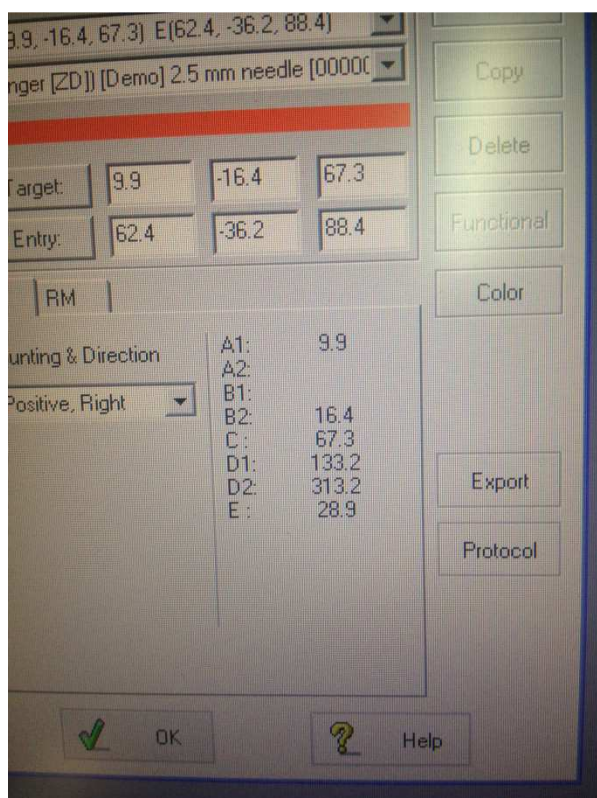


Fig 12 : Résultats des coordonnées après repérage précis de la cible

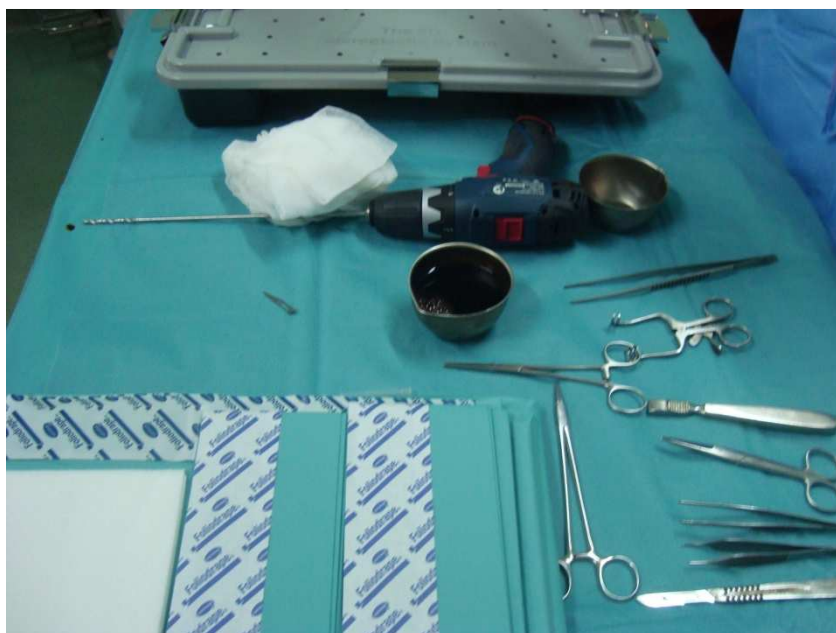

Fig 13: le matériel nécessaire pour la BST

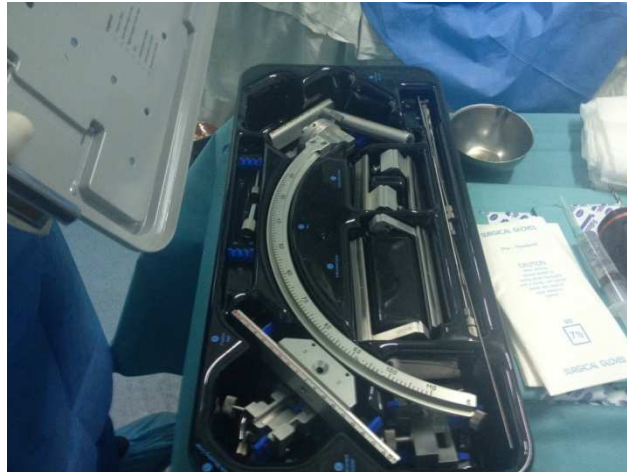

Fig 14: Arc ou Système de guidage stéréotaxique

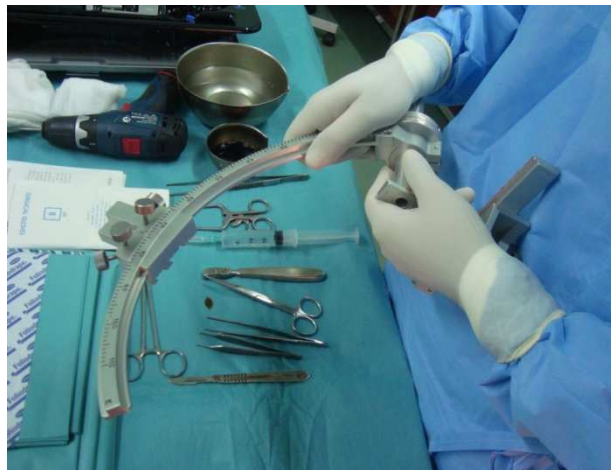

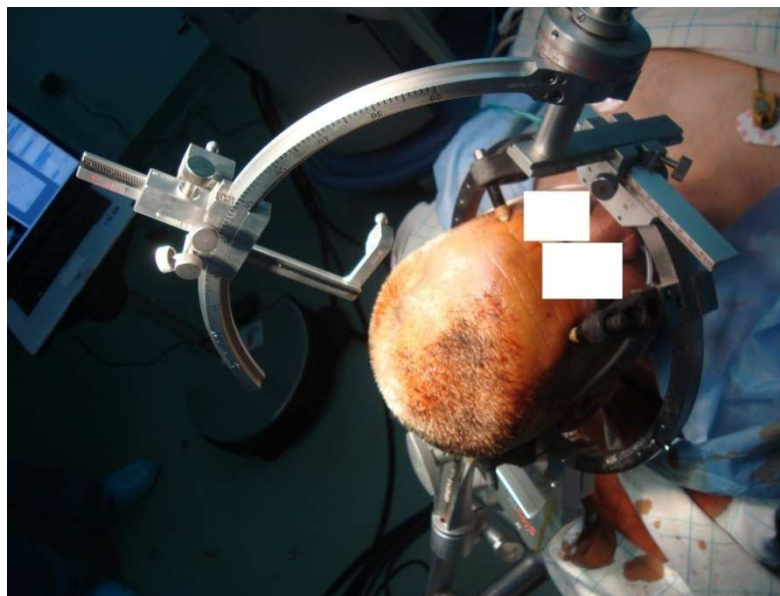
Fig 15: Montage de l'arc

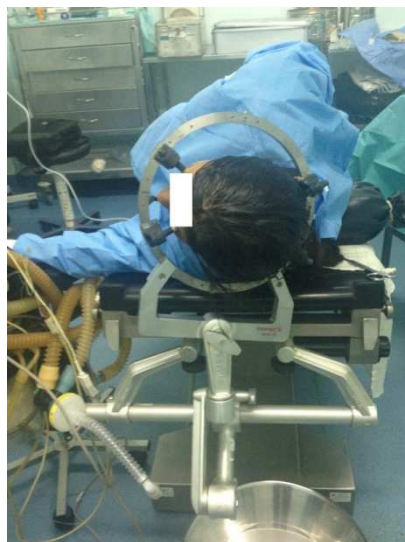
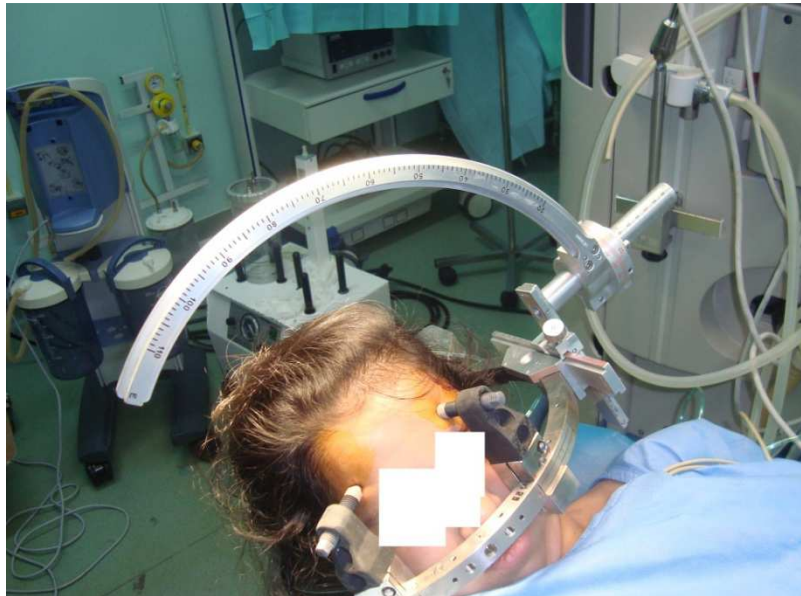
Fig 16: Contention du patient par l'anneau fixé au bras du mayfield



A



B

Fig 17: A, B: Position cible et point d'entrée

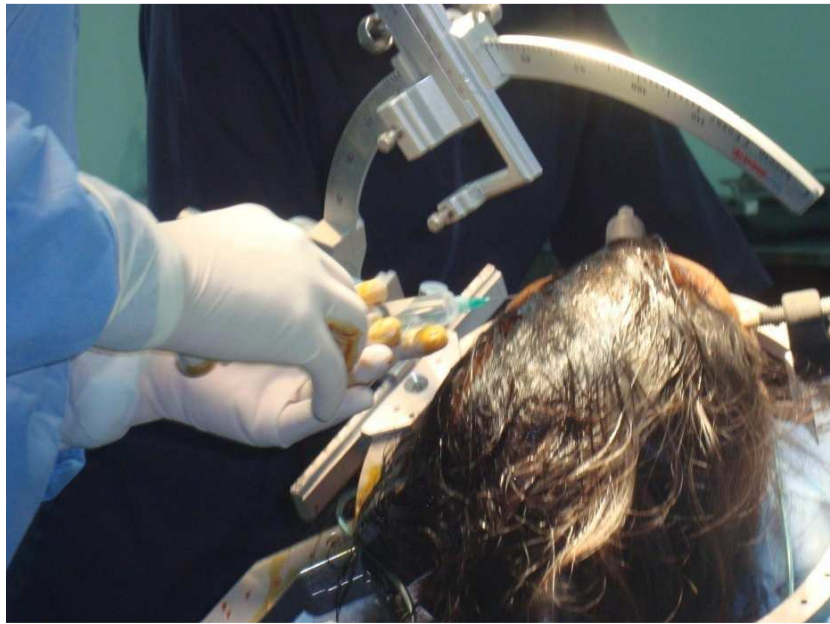


Fig 18 : Anesthésie locale au niveau du point d'entrée

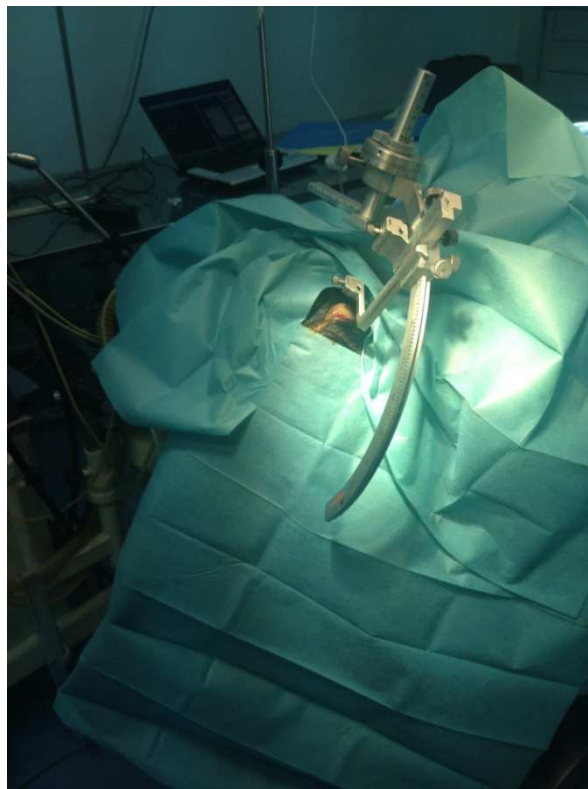


Fig 19 : Pose des champs opératoires

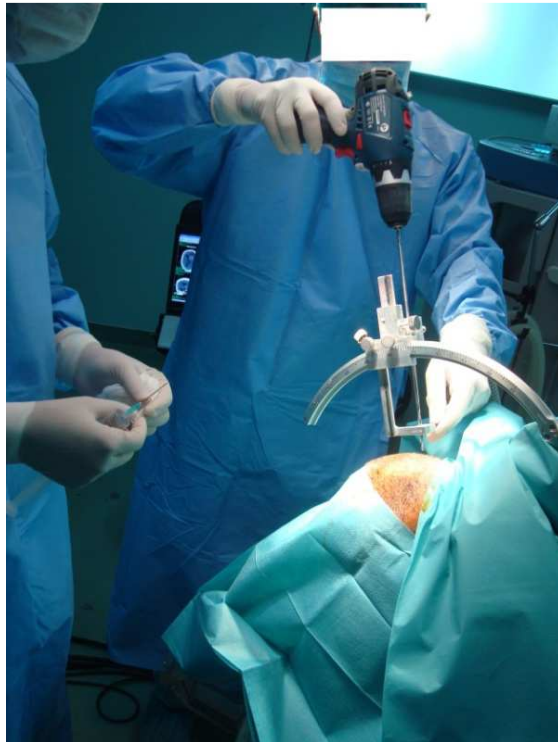

Fig 20: Trépanation

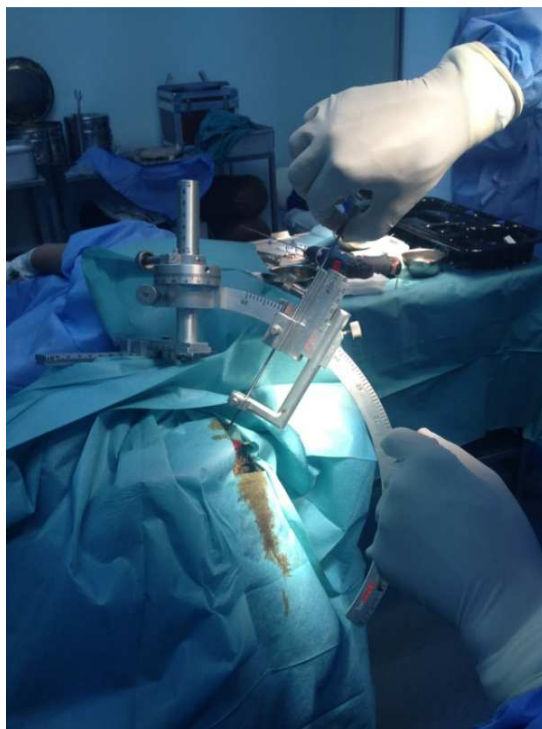
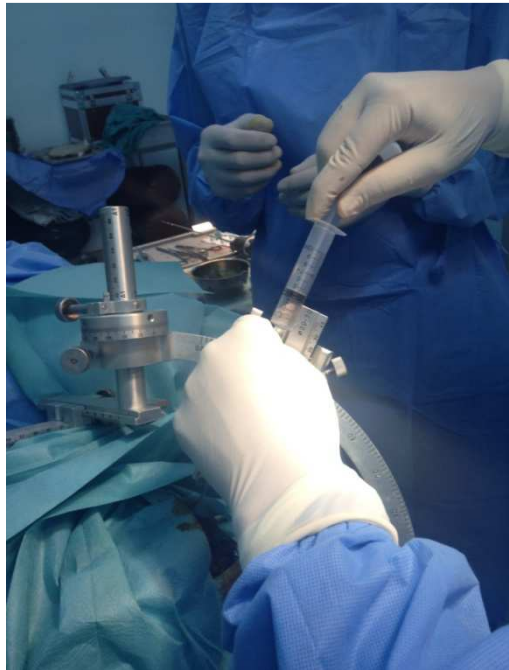
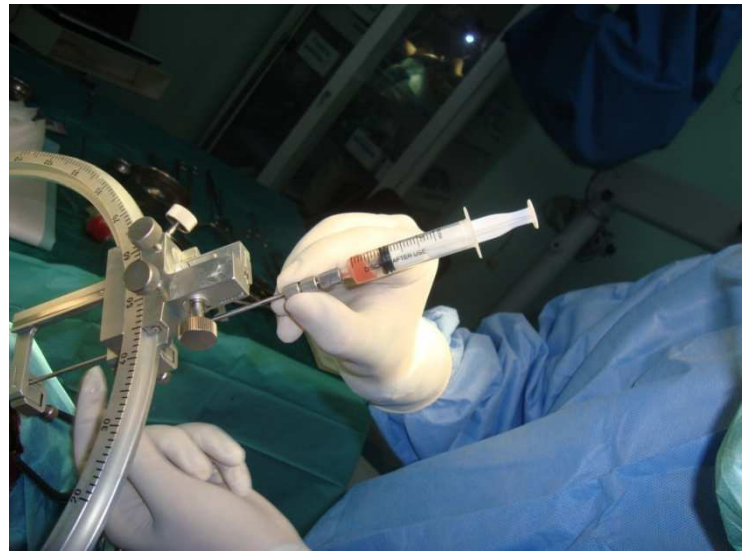
Fig 21 : Introduction du biopsieur (Aiguille de Sedan)



A



B

Fig 22 : A, B: Retrait du biopsieur après fermeture et aspiration

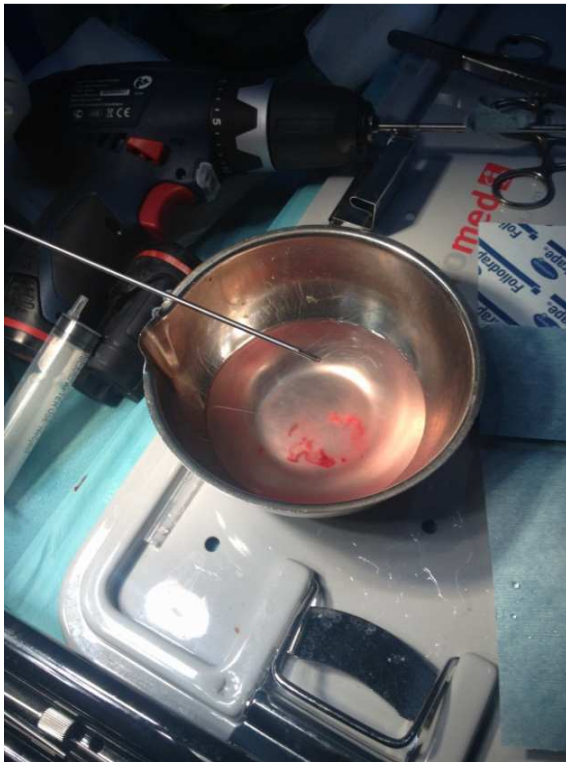

Fig 23 : Récupération des carottes

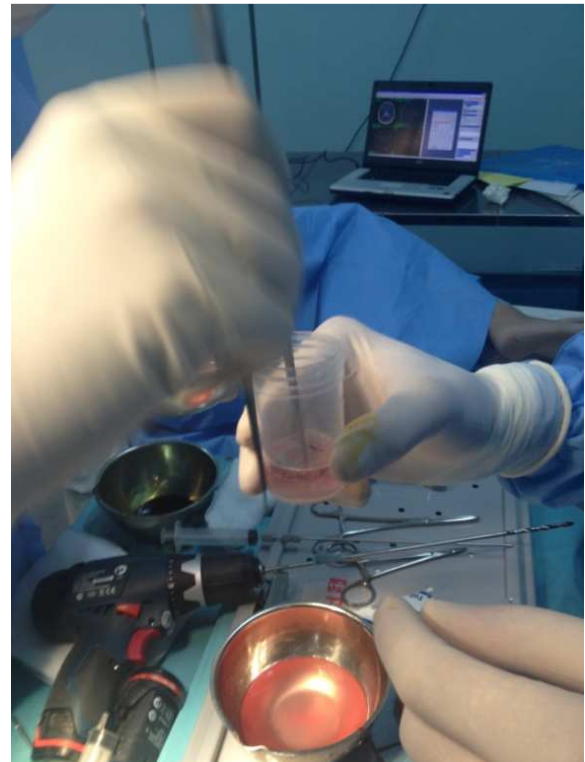


Fig 24 : Fixation au formol

Patient N°1

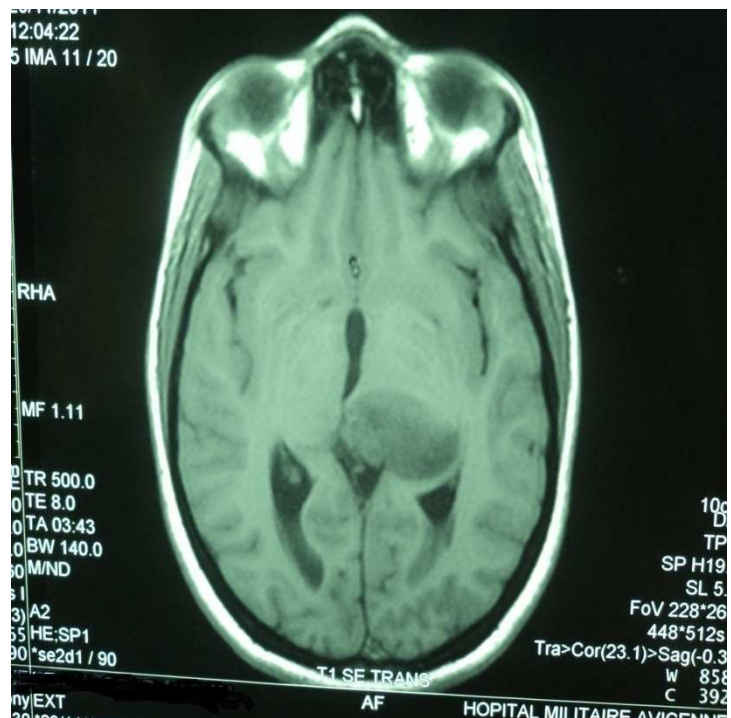


Fig 25 : POE thalamique gauche à contours nets, polylobés hétérogène sans œdème périlésionnel avec discrète effet de masse.

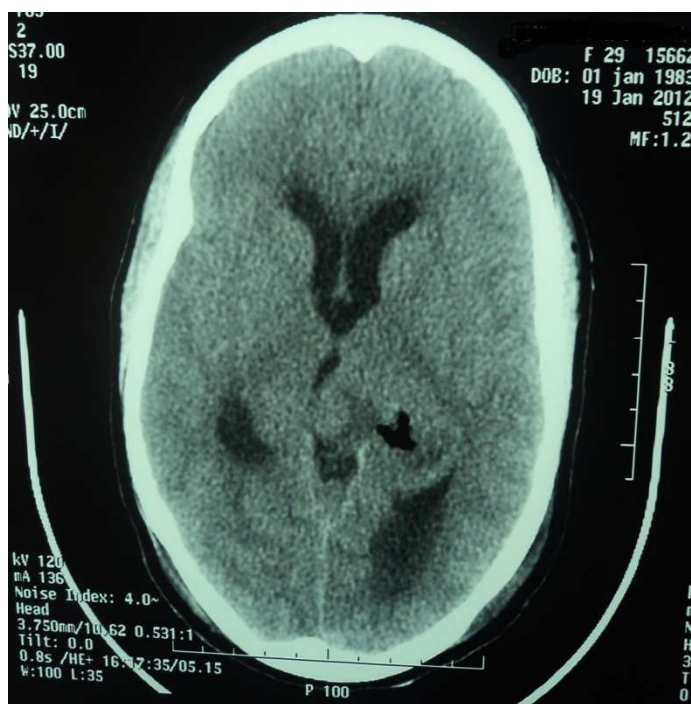

Fig 26 : Hypodensité (Clarté aérique) au niveau du site biopsique

Patient N°2

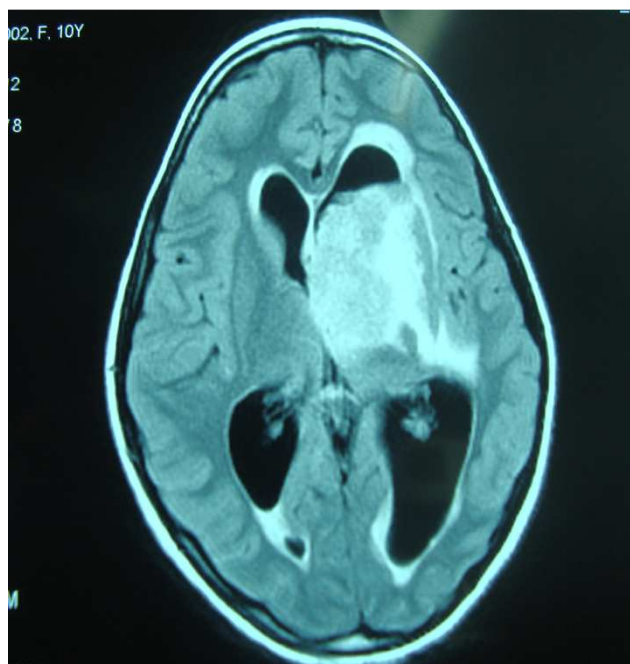


Fig 27: Processus tumoral temporo-pariétal droit de 50/35/44 mm, centré sur le thalamus hétérogène faisant saillie dans le ventricule latéral homolatéral compliqué d'une hydrocéphalie.

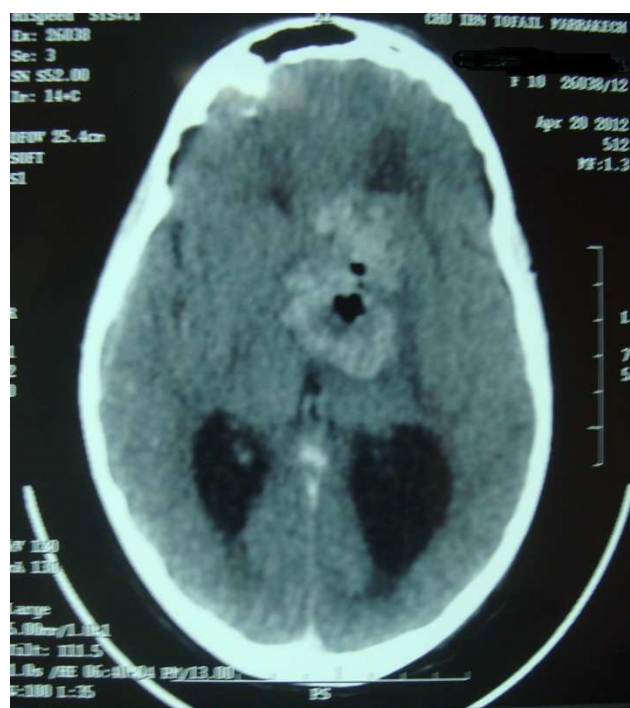


Fig 28 : Hypodensité (Clarté aérique) et hémorragie minime au niveau du site biopsique

Patient N°3

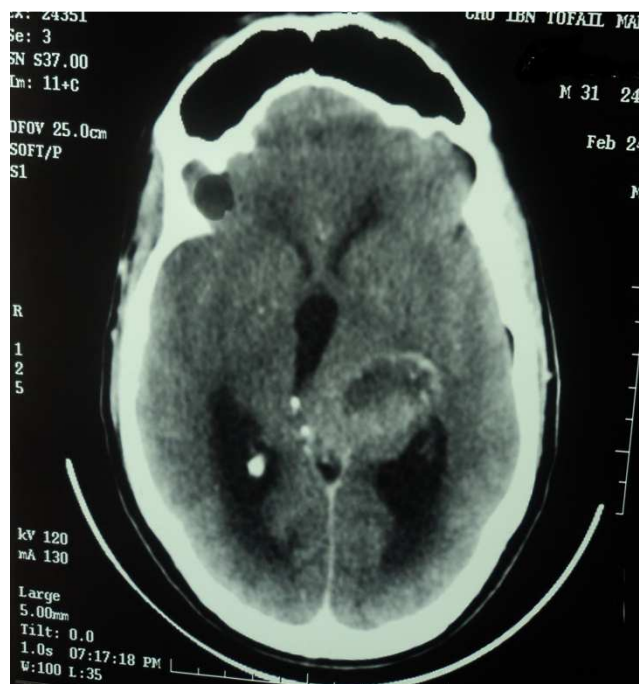


Fig 29 : Processus tumoral temporo–pariétal gauche 42/25/40 mm spontanément hétérogène avec œdème périlésionnel et effet de masse.

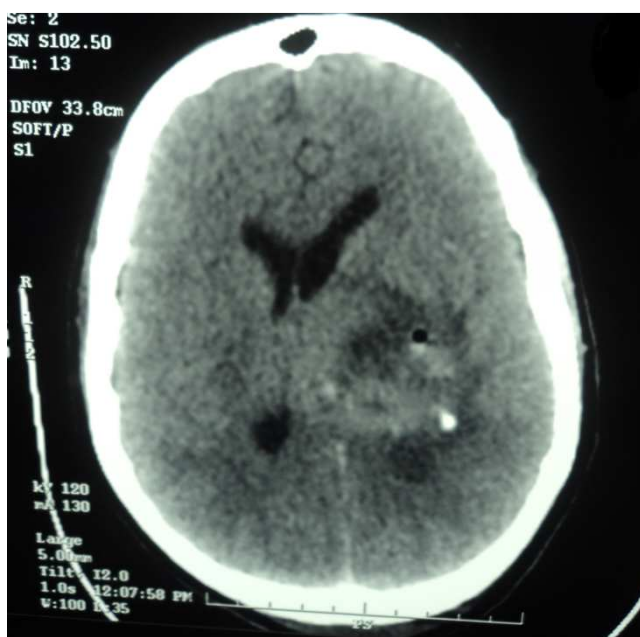


Fig 30 : Hypodensité (Clarté aérique) et hémorragie minime au niveau du site biopsique

Patient N°4

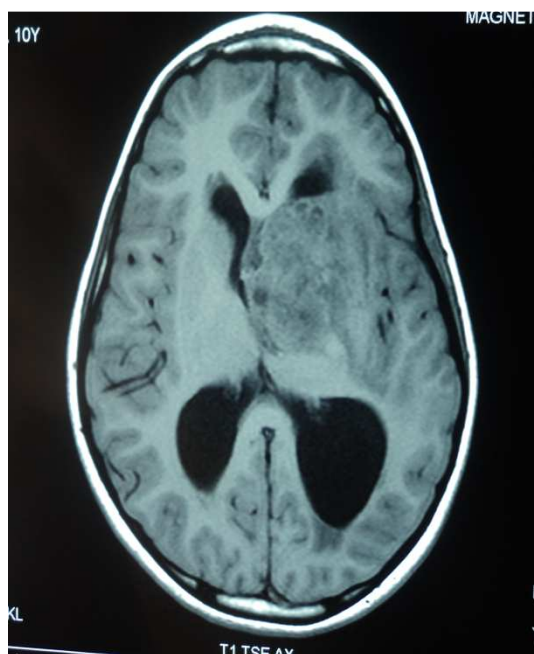

Fig 31 : Lésion tumorale intra-axiale des NGC gauche 35mm/50mm hétérogène avec œdème périlésionnel et effet de masse

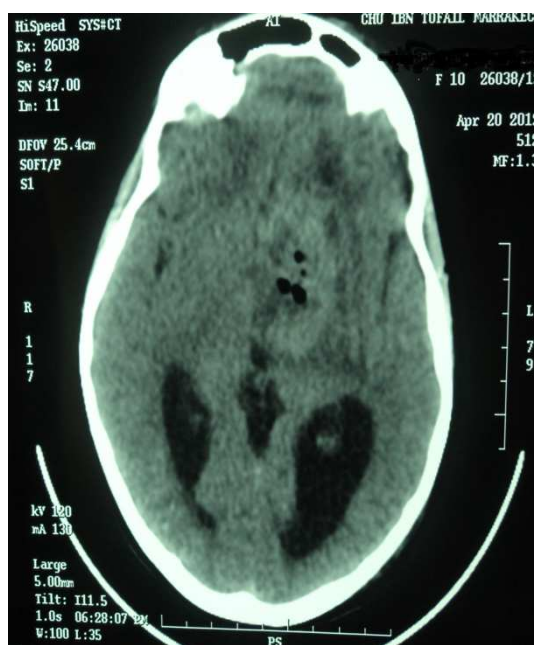


Fig 32 : Hypodensité (Clarté aérique) au niveau du site biopsique

Patient N°5

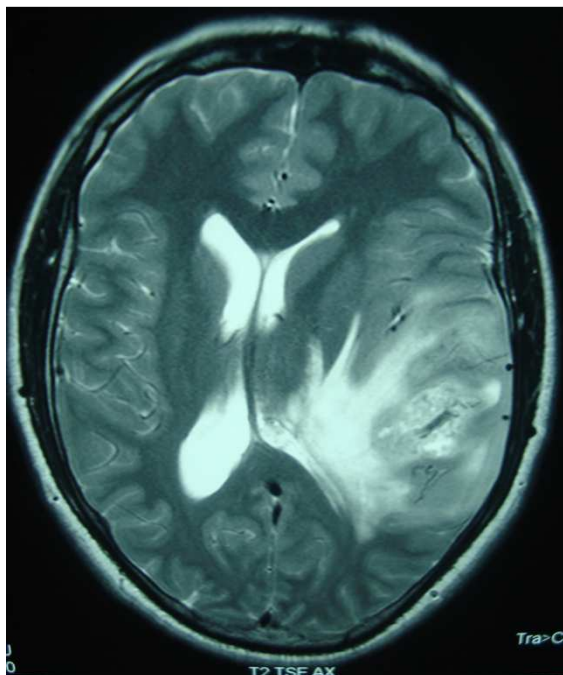


Fig 33 : Processus tumoral solido-kystique temporo-pariéto-occipital gauche hétérogène de 50mm de diamètre avec œdème périlésionnel, effet de masse et discrète refoulement du chiasma optique

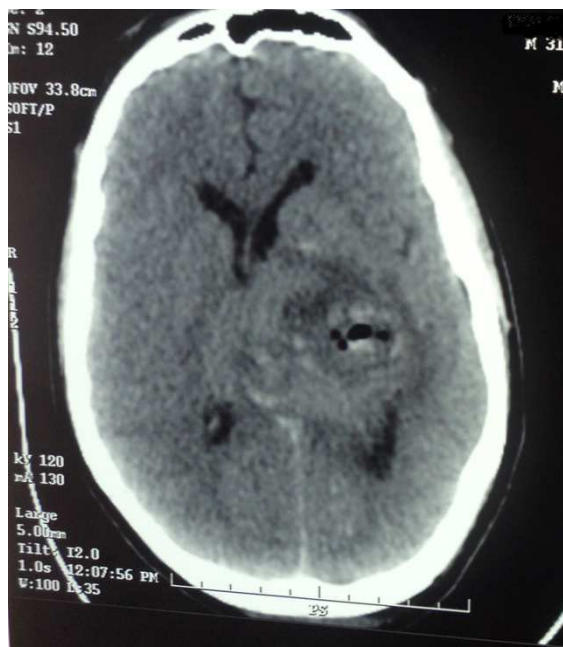


Fig 34 : Hypodensité (Clarté aérique) au niveau du site biopsique.

Patient N°6

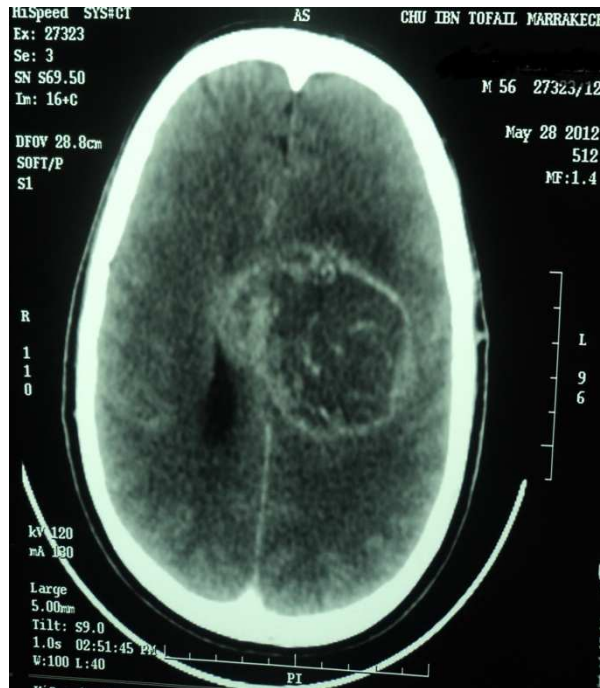


Fig 35 : Processus tumoral pariétal gauche de contours irréguliers de 7.5/2.5 hétérogène se rehaussant en périphérie avec zone de nécrose centrale, œdème périlésionnel et effet de masse.

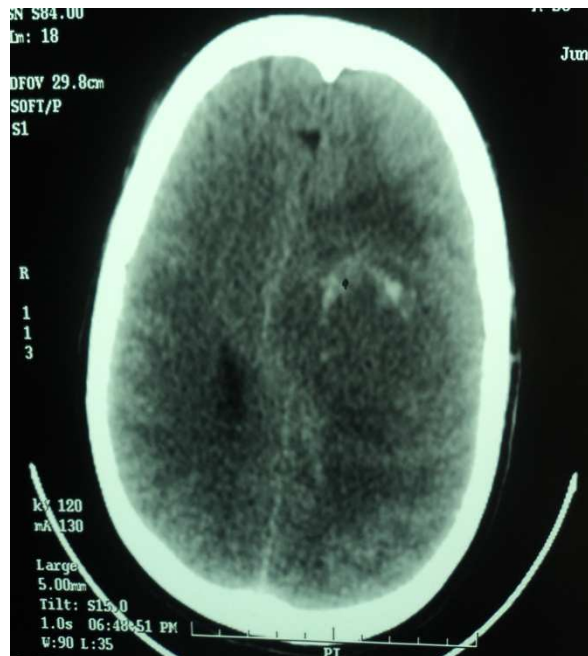


Fig 36 : Hypodensité (Clarté aérique) et hémorragie minimale au niveau du site biopsique

Patient N°7

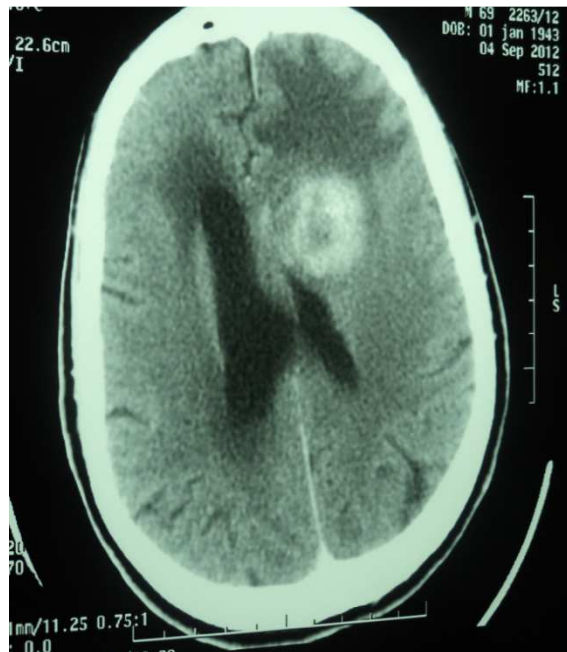

Fig 37 : Processus expansif frontal gauche arrondi de 30 mm de diamètre hétérogène se rehaussant de façon intense et hétérogène avec nécrose centrale et effet de masse.

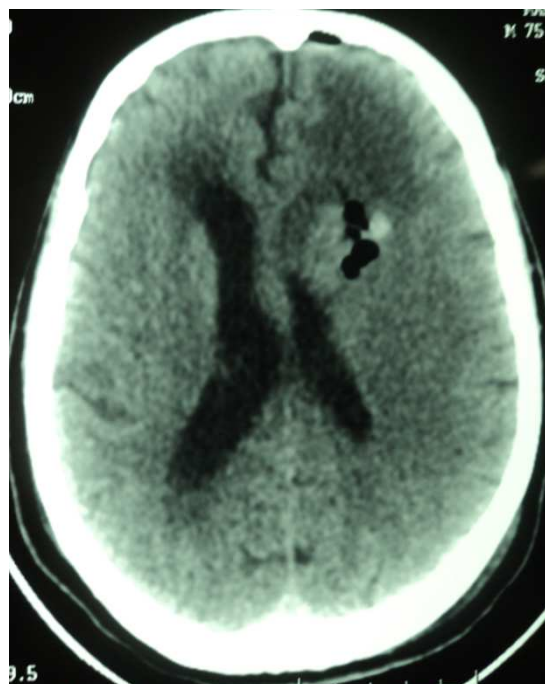


Fig 38 : Hypodensité (Clarté aérique) et hémorragie minimale au niveau du site biopsique

Patient N°8

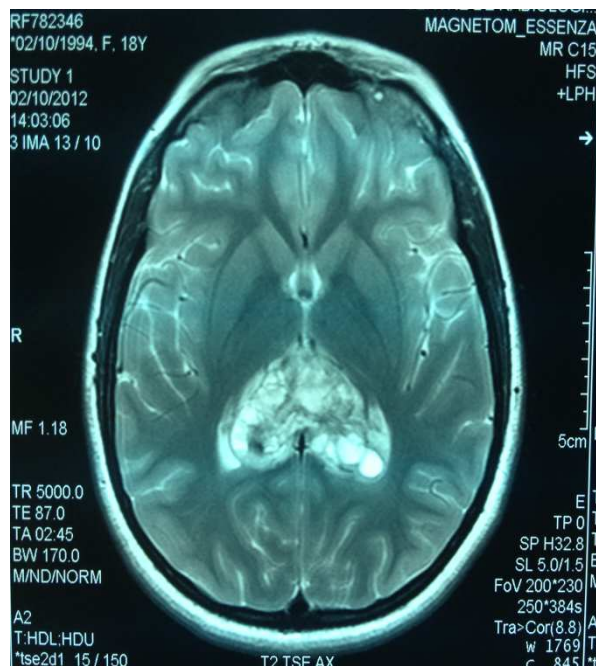


Fig 39 : Processus tumoral de la région pinéale hétérogène de 42/38 mm infiltrant le corps calleux et les cornes occipitale des ventricules latéraux.

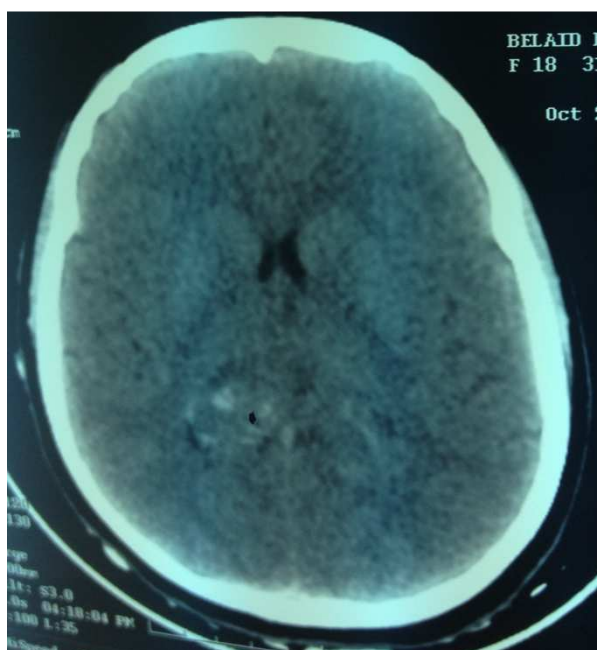
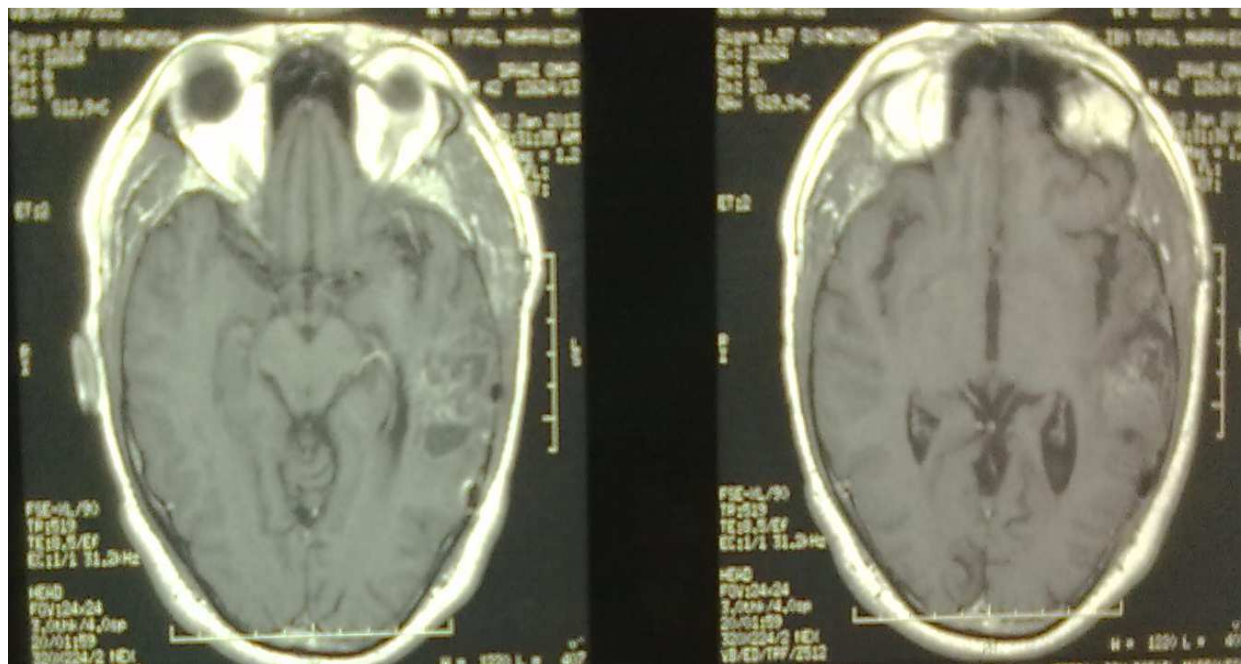
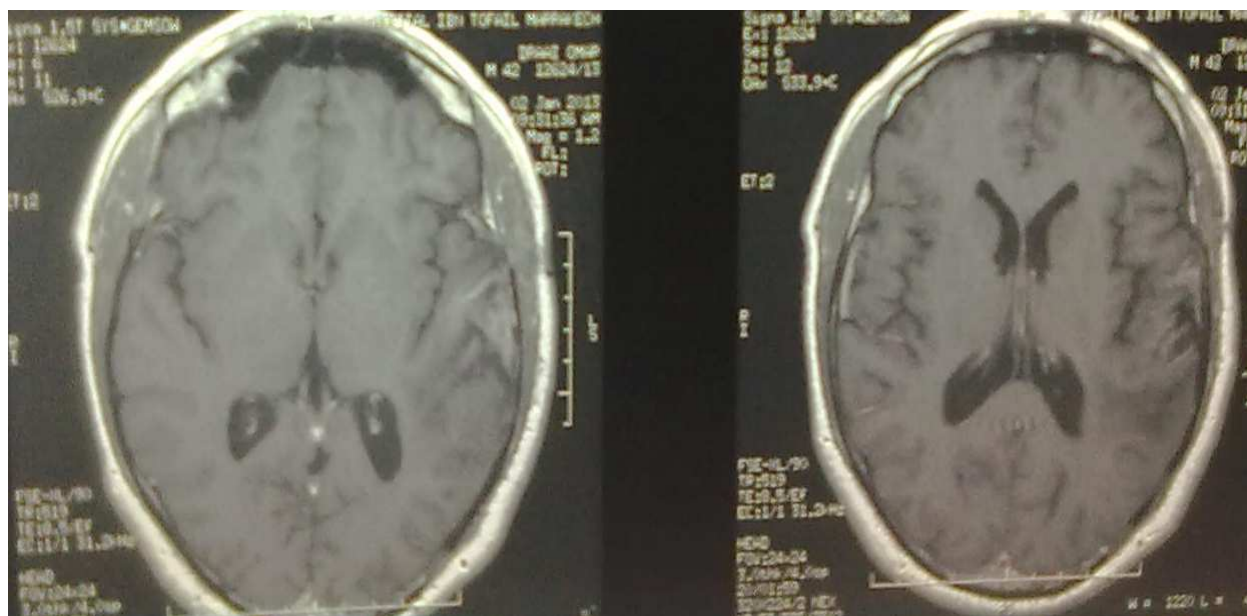


Fig 40 : Hypodensité (Clarté aérique) au niveau du site biopsique

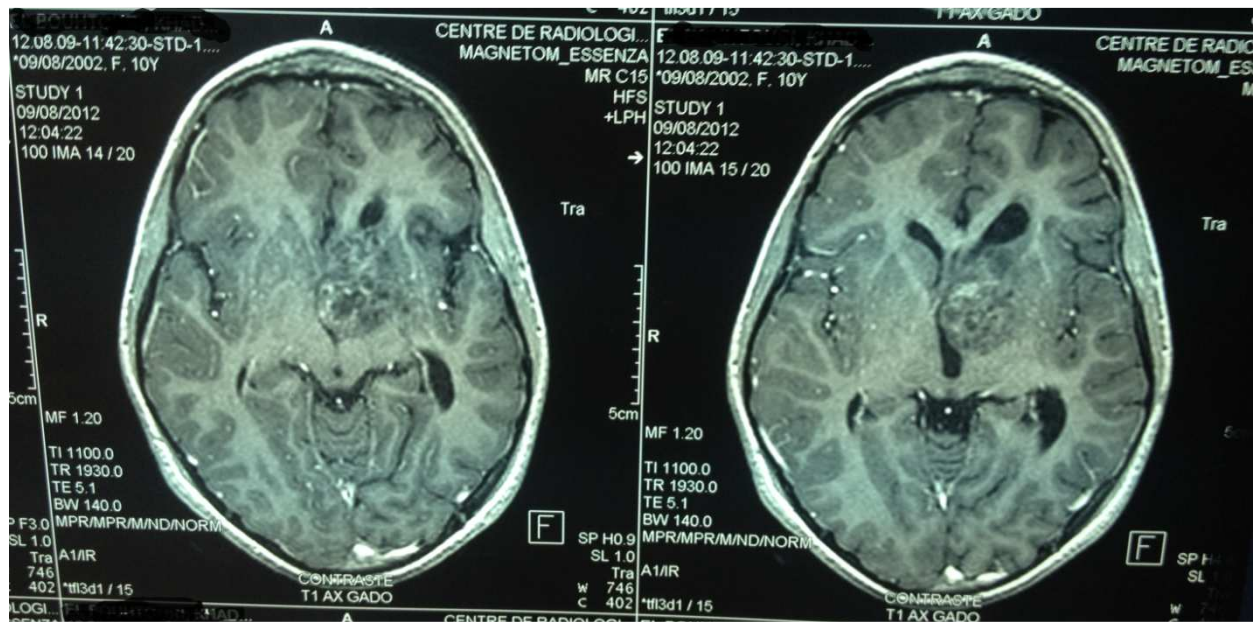


A

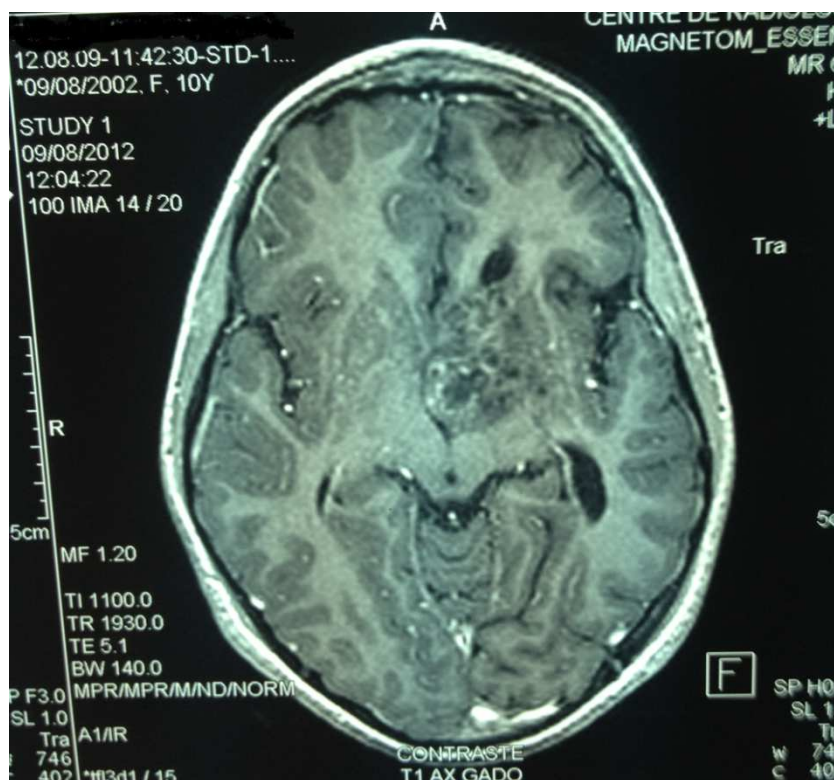

B

Fig 41 : A, B : IRM de contrôle objectivant la persistance au niveau temporal gauche d'un processus lésionnel mal limité, de contours irrégulier de 26/33 mm versus 40/45 mm sur l'ancien examen, hétérogène avec régression de l'œdème et de l'effet de masse.



A



B

Fig 42 : A, B : IRM de contrôle objectivant la persistance au niveau des NGC gauche d'un processus lésionnel mal limité de 20/26 mm versus 35/50 mm sur l'ancien examen hétérogène avec régression de l'effet de masse sur les structures médianes

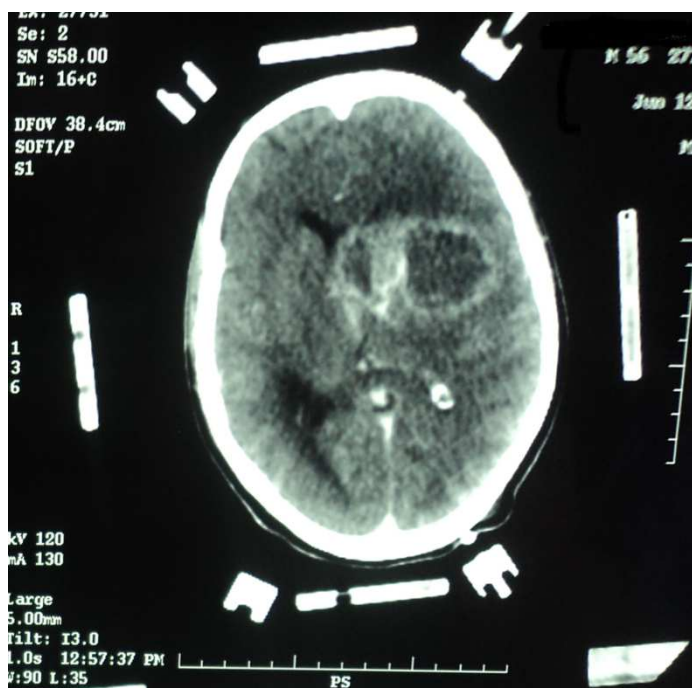

Fig 43 : Repérage d'une lésion pariétal gauche en conditions TDM.




Fig 44 : BST selon la voie occipitale

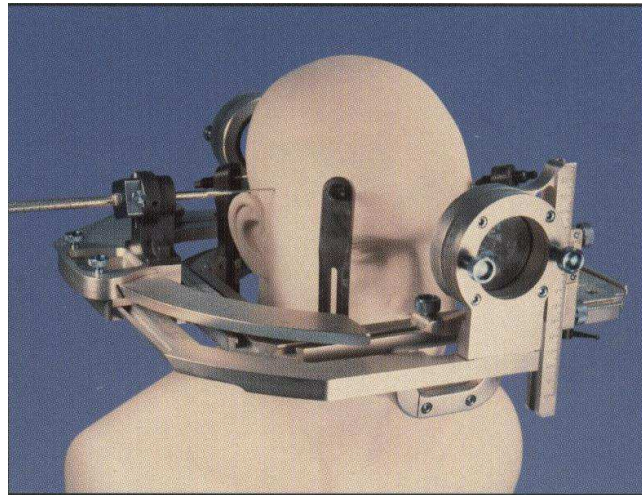


Fig 45 : BST selon la voie d'abord latérale

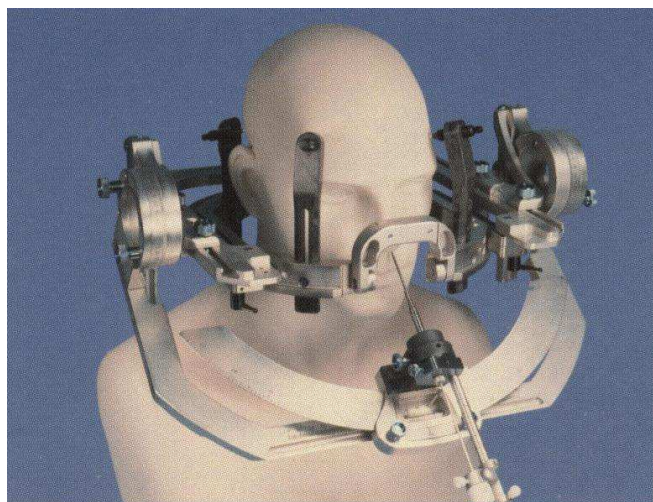


Fig 46 : BST selon la voie d'abord transphénoïdale

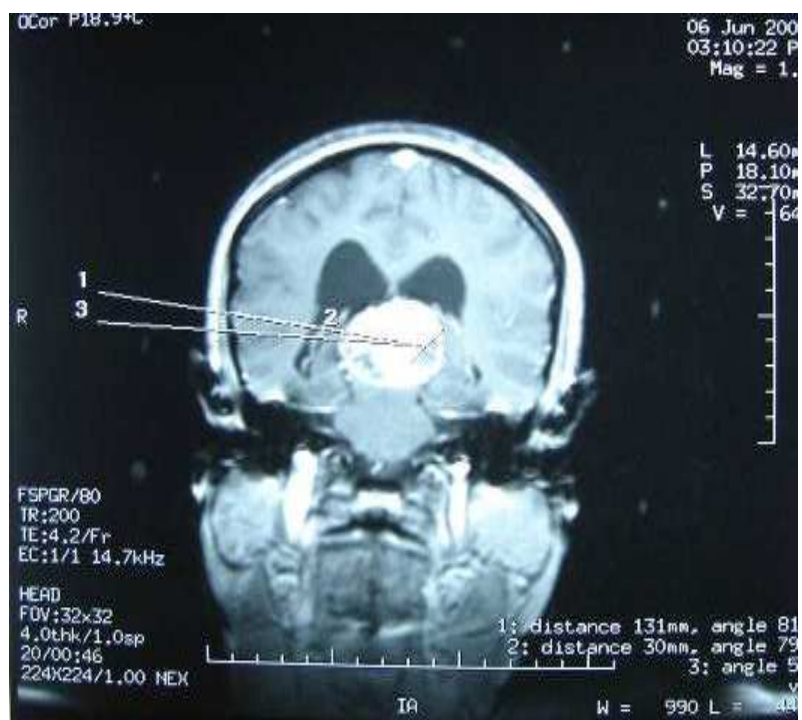


Fig 47 : Repérage sous IRM en coupe Frontale pour une BST d'une tumeur pinéale par une voie trans temporale.

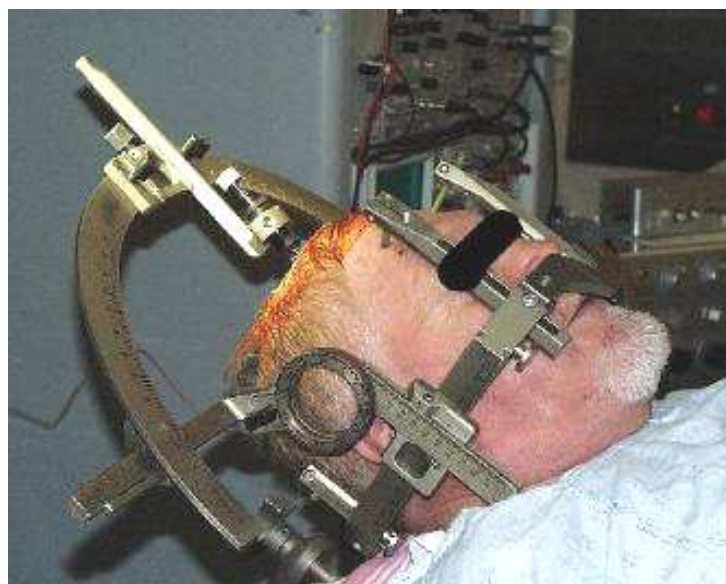


Fig 48 : Cadre de Stéréotaxie à isocentre de type Leksell modèle G.




Fig 49 : Cadre de stéréotaxie de type Radionics®.



Fig 50 : Cadre stéréotaxique RM



Fig 51 : Cadre stéréotaxique OSS



DISCUSSION

I. GENERALITE – HISTORIQUE :

La première publication concernant la stéréotaxie est parue en Novembre 1897, dans « l'illustration », revue scientifique de l'époque montrant une procédure stéréotaxique qui était réalisée dans un laboratoire de la faculté de médecine de Paris, où l'inventeur avait mis au point un système se fixant par des points sur le crâne du patient porteur d'un projectile intracrânien [1].

Ce système comportait déjà une modalité de radiologie topographique orientée dans l'espace, consistant en deux tubes de Crooks et deux supports de films montés orthogonalement.

Les projections radiographiques de face et de profil de la tête du patient ainsi obtenues permettaient, même si elles n'étaient pas en conditions télé-radiologiques, de localiser comme sur une épure de géométrie analytique, la présence de corps opaques, en général de projectiles. Cette découverte témoigne que le souci de se repérer dans le cerveau s'est toujours manifesté, chaque fois qu'on a eu l'intention d'y exécuter un geste. Dans cette même perspective de localisation des structures intracrâniennes s'est inscrit l'encéphalomètre de Zernov (1889), utilisé en chirurgie par Altukhov (1891) deux ans plus tard, mais sans introduire dans la démarche une méthodologie précise de repérage des zones cérébrales. On cite plus classiquement, à l'origine de la stéréotaxie, la publication en 1908 de Horsley, neurophysiologiste et neurochirurgien, et Clarke, mathématicien, probablement parce qu'elle a rassemblé, dans une revue scientifique connue et lue de leurs pairs, la description de l'appareil, un atlas stéréotaxique du cerveau de singe, la méthode de lésion électrolytique par courant continu et les résultats physiologiques observés après lésions du cerveau du singe [2,3].

Clarke avait suggéré à Horsley de breveter cette méthode et d'en étudier l'adaptation à la neurochirurgie, ce que Horsley ne fit pas, et le couple multidisciplinaire se brisa plus tard sans avoir développé plus avant la méthode [2].

Dix ans plus tard, Mussen, ingénieur qui avait travaillé sur ce cadre, en réalisa une version destinée à l'homme mais n'arriva pas à intéresser les neurochirurgiens et le rangea dans son grenier, enveloppé dans un journal dont la manchette a servi à dater cette invention [4].

En 1933, Kirschney a développé une procédure stéréotaxique pour l'électrocoagulation du ganglion de gasser. La visualisation de points de référence intra-cérébraux est devenue possible après le développement de la ventriculographie à contraste positif [4].





Fig 52 : Le 1^{er} système de stéréotaxie inventé par Horsley-Clarke en 1908.



Système de Leksell



Système de Reichert



Système de Toddwells

Fig 53 : Les premiers systèmes utilisés pour traiter la maladie de Parkinson

Ce n'est véritablement qu'en 1947 que Spiegel et Wycis réalisèrent la première intervention stéréotaxique chez l'homme, ils ont utilisé le premier appareil qui a été fixé à la tête du patient par des fixations rigides [5].

Ces auteurs ont par la suite utilisé la technique stéréotaxique pour produire des lésions dans le trajet de la voie nociceptive afin de soulager les douleurs chroniques et de pallier aux mouvements anormaux, ils ont également développé un atlas stéréotaxique basé sur les limites intracrâniennes définies par ventriculographie.

Dés lors, l'évolution des cadres stéréotaxiques n'eut de cesse, au gré des fluctuations de la mode qui a accéléré les développements et les adaptations à de nouvelles indications. Deux grandes catégories de cadres se distinguèrent, chacune privilégiant un mode d'approche de la cible.

Les cadres à goniomètre, plaçant par construction la cible au centre préétabli d'un arc, ont pour tête de file celui de Leksell, suivi par ceux de Riechert et Munding, de Todd et Wells(BRW), puis Cosman Robert Wells(CRW), enfin ceux d'Olivier et Bertrand, et de Hitchcock [6, 7, 8, 9,10].

Les cadres orthogonaux, permettant une approche latérale et frontale à travers des grilles, ont pour exemple le cadre de Talairach, dont la méthodologie s'associe aussi à l'élaboration d'un atlas stéréotaxique qui donne la position des structures subcorticales par rapport aux commissures antérieure et postérieure du 3^{ème} ventricule [11].

Talairach a décrit un appareil stéréotaxique humain en 1949, il a développé par la suite des méthodes pour l'exploration fonctionnelle de l'épilepsie en utilisant des électrodes stéréotaxiques profondes implantée en permanence, il a également décrit l'irradiation interstitielle stéréotaxique des tumeurs cérébrales en utilisant de l'or radio actif et a introduit le concept de la téléradiographie [11].

En 1949, Leksell a développé un cadre stéréotaxique qui a eu de nombreuses applications, il a également développé les concepts de radiochirurgie stéréotaxique et a décrit l'installation stéréotaxique d'isotopes radioactifs dans les tumeurs kystiques du cerveau en 1953 [9].

Pourtant, vers les années 80, plusieurs neurologues furent prêts à considérer à nouveau l'approche neurochirurgicale comme complément à la thérapeutique médicale tout en étant minutieusement analysée, tant sur le plan anatomique que sur le plan clinique et physiologique, en s'aidant des données préopératoires (macro stimulation, micro stimulation, micro-enregistrement) [9].

Au début des années 80, les moyens modernes d'imagerie assistée par ordinateur, la TDM et l'IRM ont introduit la visualisation anatomique en coupes, ce qui a rendu accessible la troisième dimension axiale, et la résolution en densité tissulaire, permettant ainsi la visualisation des organes et des structures cérébrales [9].

La numérisation des données et leur représentation tridimensionnelle a fait entrer la stéréotaxie dans l'ère informatique, et qui comprennent déjà les deux avancées fondamentales que sont les atlas numériques et la neurochirurgie guidée par l'image.

❖ La Stéréotaxie au Maroc :

Au Maroc, la première intervention stéréotaxique a été réalisée en 1983 au service de Neurochirurgie de l'hôpital des spécialités de Rabat, utilisant le cadre de Reichert avec comme moyen de repérage, les radiographies standards et la ventriculographie gazeuse ou au métrizamide.

Ce n'est que vers 1989 que la méthode stéréotaxique est devenue de pratique courante au sein du même et seul service au Maroc, utilisant toujours le cadre de Reichert et des radiographies simples comme moyen de repérage en se référant à une TDM préopératoire.

En 1993, la fondation Hassan II pour la prévention et la lutte contre les maladies du système nerveux a mis à la disposition du service de Neurochirurgie de l'hôpital des spécialités, le cadre de Leksell adaptable au scanner et la technique stéréotaxique s'est bien développé avec des résultats très satisfaisants.

En Mai 1996, la dite fondation a acquis l'adaptateur IRM du cadre de Leksell, ce qui a permis aux neurochirurgiens de Rabat de pratiquer des biopsies stéréotaxiques en condition IRM.

A l'hôpital universitaire Ibn Rochd de Casablanca, ce n'est qu'en l'an 2000 que la biopsie stéréotaxique a pu être introduite au service de neurochirurgie qui a pu acquérir un cadre stéréotaxique de type radionics et la première biopsie stéréotaxique fut réalisée le 04/02/2002 [12].

II. PRINCIPES DE BASE DE LA STEREOTAXIE :

L'application de toute intervention stéréotaxique nécessite une définition tridimensionnelle de la cible et ceci dans des conditions stéréotaxiques précises facilitées actuellement par les moyens d'imagerie moderne (TDM, IRM).

1. DEFINITION DE LA CIBLE :

Le choix de la cible doit tenir compte des caractéristiques tissulaires de la lésion définies par TDM ou IRM, et notamment de l'existence ou non d'une prise de contraste après injection de produit de contraste [13, 14, 15, 16, 17, 18,19].

Dans la mesure du possible, il est préférable que le site biopsique intéresse notamment la zone de prise de contraste afin de bien identifier la nature histologique et de ne pas sous-estimer un éventuel grading [17,20]. Ainsi, l'IRM, intégrée dans un plan de travail stéréotaxique, est devenue un outil indispensable, en sachant que pour une tumeur développée aux dépens de la ligne médiane, les quelques inconvénients corrélés à la qualité potentielle des images IRM (distorsions liées à l'inhomogénéité des champs) sont habituellement minimales.

Cependant une telle éventualité ne doit pas être sous-estimée, notamment en périphérie, là où se situent les repères du cadre stéréotaxique ou les marqueurs correspondant aux points de fixation du cadre [21, 22, 23, 24,25].

2. ATTEINTE DE LA CIBLE :

L'atteinte de la cible nécessite certaines étapes essentielles :

- a- La fixation au crâne du cadre stéréotaxique qui guidera l'outil.
- b- La définition radiologique de la situation de la cible dans les trois plans de l'espace par rapport au cadre utilisé, et orientation convenable de la trajectoire.
- c- Le calcul des coordonnées de la cible
- d- La descente de l'outil vers la cible à l'aide de l'appareillage guide grâce à un petit orifice fraisé dans la voûte, ou grâce à un trou de trépan conventionnel
- e- La réalisation de la biopsie

La quasi-totalité des appareils actuellement utilisés est fixé au crâne, sans tenir compte des repères osseux. La situation du guide-outil qu'ils supportent devra être minutieusement confrontée avec la cible cérébrale radiologiquement définie.

3. CONDITIONS STERÉOTAXIQUES :

Pour la réalisation d'une biopsie stéréotaxique, quatre éléments sont nécessaires :

- Un cadre stéréotaxique qui permet une fixation rigide au crâne et une orientation mécanique précise de l'instrument vers un point cible intracrânien défini.
- Un système d'acquisition des données stéréotaxiques
- Un instrument qui peut être orienté par le cadre stéréotaxique
- Une sonde de prélèvement ou un biopsieur.

L'appareillage idéal de neurochirurgie stéréotaxique doit répondre à certains impératifs :

- Être fixé solidement au crâne (contention rigide).
- Être confortable pour le patient éveillé dans la mesure du possible.
- Permettre la mobilisation du biopsieur dans les trois plans de l'espace, avec une double inclinaison préméditée, ce qui correspond sur le plan mathématique à une

transformation sphérique des coordonnées tridimensionnelle en coordonnées circulaires [26].

- Permettre l'atteinte du site de la biopsie avec une précision submillimétrique.
- Pouvant être reposé plusieurs fois, strictement en même place.

4. TECHNIQUE DE BIOPSIE STEREOTAXIQUE :

4-1 FIXATION DU CADRE STEREOTAXIQUE :

La technique de BST est menée sous Anesthésie locale dans la plupart des cas, parfois sous Anesthésie générale (profil psychologique particulier, enfant).

Le patient est en décubitus dorsal dans la majorité des cas, où l'abord est précoronaral. Sauf dans certains cas de lésions occipitales, temporale, fosse cérébrale postérieure (FCP), pariétal postérieur où l'abord sera en décubitus ventral ou latéral.

Puis le cadre sera fixé à la tête par des points métalliques de façon solidaire.

4-2 ACQUISITION DES IMAGES SCANNER OU IRM AVEC CADRE EN PLACE :

Une fois le cadre en place, le localiseur(généralement casque en plexiglas) permettant le calcul des coordonnées de la cible sera fixé sur ce dernier. L'ensemble sera emboîté sur l'adaptateur au scanner TDM ou à l'IRM.

a. BST en conditions TDM

Habituellement, la technique repose sur le repérage de la lésion au scanner (Figure 43). La procédure stéréotaxique peut être réalisée sous anesthésie locale ou anesthésie générale classique. La fixation du cadre est simple, elle est réalisée par l'intermédiaire de pointes vissées dans la table externe de la voûte du crâne [27,18].

b. BST en conditions IRM

La nécessité d'une complémentarité avec les données de l'IRM justifie le recours parfois à des matériels non ferro-magnétiques, rendant ainsi le cadre compatible avec l'IRM. Cette possibilité d'intégrer l'IRM au sein d'une exploration stéréotaxique constitue un réel avantage. Car, le Neurochirurgien dispose d'une analyse tridimensionnelle de la lésion, avec la possibilité de reconstruction volumétrique. Celle-ci étant replacée dans un espace intracrânien bien identifié.

Dès lors, il est possible de définir, pour une tumeur cérébrale, les différentes caractéristiques d'un trajet biopsique : point d'entrée et degré d'inclinaison, cible idéale en tenant compte de l'anatomie sulcale, ventriculaire, des exigences fonctionnelles mais également vasculaires [13, 25, 28, 29,30]. Par ailleurs, il convient de signaler la possibilité d'effectuer des repérages IRM stéréotaxiques et informatisés, sans cadre, à partir de repères ou de fiduciaires trans-osseux, correspondant aux points de fixation du cadre [24,31,32].

4-3 TRAJET STEREOTAXIQUE :

Dans la plus part des cas, la trajectoire de la biopsie est assez simple à choisir. Ces trajectoires, dites en double obliquité, sont faciles à réaliser avec les cadres stéréotaxiques actuels. Ces systèmes utilisant pour la plus part le principe de l'arc isocentrique, permettent de choisir librement le point d'entrée cortical. Ainsi, sans calculs particuliers, il est facile d'éviter les zones fonctionnelles et les vaisseaux de la surface corticale. Il est parfois nécessaire de calculer l'angulation de la trajectoire de façon plus précise :

1- Lorsqu'il s'agit d'effectuer 2 prélèvements de siège bien déterminé au sein d'une même lésion. Il est alors nécessaire de calculer la trajectoire passant par ces 2 points consécutivement, ce qui permet d'éviter d'envisager 2 trajectoires différentes. Le calcul de la trajectoire peut s'effectuer de façon manuelle par un calcul d'angle, ou en utilisant des programmes informatiques spécifiquement conçus [9].

2- Lorsqu'il est impératif d'éviter en profondeur des structures vasculaires importantes. La technique la plus sûre, selon plusieurs auteurs, est d'utiliser une artériographie stéréotaxique peropératoire. La trajectoire est alors calculée pour atteindre la cible choisie au scanner et éviter ces structures vasculaires. Les tumeurs temporales internes, insulaires ou pinéales peuvent être abordées par une voie orthogonale latérale selon la technique préconisée par Talairach et Szikla [33, 34, 35,36].

4-4 CALCUL DES COORDONNEES :

Grâce à la coupe TDM ou IRM réalisée, cadre en place, où le point cible a été choisi, le calcul des coordonnées X, Y, Z est réalisé grâce aux signaux du casque en plexiglas inscrits sur TDM ou IRM.

(Z : coordonnées de hauteur, X : coordonnée de latéralité, Y : position dans le sens antéro-postérieur).

Le neurochirurgien monte le porte-instrument sur l'arc du cadre en fixant les différentes pièces selon les côtés : Z, Y et X puis les deux angulations préalablement calculées.

4-5 TREPANATION :

Après avoir choisi l'outil pour la réalisation de la biopsie, la voie d'abord dépendra du site de la lésion à biopsier. La voie coronale est la plus utilisée. Les voies occipitales, latérale et transphénoïdale peuvent également être utilisées [37]. (Figure 17 A et B, 44, 45, 46).

Le neurochirurgien réalise une incision punctiforme du Scalp par l'intermédiaire d'un trocart à incision puis une trépanation est alors réalisée au moyen d'une perceuse électrique. L'épaisseur de la voûte crânienne sera préalablement jugée par le chirurgien, et une butée sera adaptée à la mèche pour éviter une lésion de la dure-mère.

4-6 INTRODUCTION DE L'OUTIL :

Après ouverture de la dure-mère, le biopseur sera introduit progressivement et de façon atraumatique vers la cible, qui sera atteinte une fois l'outil arrêté par la butée du porte-outil.

Le trajet du biopseur devra être dans la zone la moins dangereuse et la moins fonctionnelle, qui permet la réalisation d'un repérage si un acte chirurgical à ciel ouvert sera secondairement indiqué.

4-7 PRELEVEMENT :

Il est indispensable que l'examen histologique soit réalisé par un anatomo-pathologiste entraîné à cette technique. Pour augmenter les chances de diagnostic histologique, il est recommandé de réaliser plusieurs prélèvements histologiques (3 en moyenne). D'une manière générale, il convient de s'assurer d'un échantillonnage suffisant, permettant ainsi un examen extemporané, un examen histopathologique standard, et éventuellement des études immuno-histochimiques.

Ceci peut être réalisé en effectuant au niveau du même site de biopsie, en faisant simplement tourner le trocart sur lui-même à chaque fois (prélèvement en rosette). Les prélèvements peuvent être étagés le long de la trajectoire, en laissant un intervalle de 2mm entre chaque site de biopsie. Cette technique de biopsie étagée est plus dangereuse si la forme de la lésion est très irrégulière, le risque de faire porter un prélèvement au niveau de la limite externe de la lésion, au voisinage des vaisseaux « bordants ». Il est dans ce cas recommandé par certains auteurs d'effectuer une artériographie stéréotaxique [33].

4-8 ANALYSE HISTOLOGIQUE EXTEMPORANE :

Il peut être réalisé uniquement dans certains cas précis (risque de biopsie « blanche » en cas de petite tumeur par exemple) ou de façon systématique (Benabid 1985, Apuzzo 1987) [13,38]. Pour Nguyen et al, après l'avoir réalisé systématiquement au début de leur expérience, l'extemporané a été abandonné car il n'a rien apporté sur le plan du diagnostic histologique [33].

4-9 RETRAIT DE L'OUTIL ET DU CADRE STEREOTAXIQUE :

A la fin de l'intervention, il faudra assurer une bonne hémostase, retirer le biopsieur, fermer le plan cutané et enfin dévisser les pointes métalliques pour retirer le cadre de la tête du patient.

III. ENVIRONNEMENT RADIOLOGIQUE :

1. Repérage direct :

Avant l'avènement de la TDM et de l'IRM, la stéréotaxie nécessitait un équipement radiologique conventionnel permettant la réalisation de clichés du crâne, d'artériographie et de ventriculographie. Ces radios étaient réalisées en téléradiographie, c'est à dire à une distance malade/source de rayons X de 5m, afin de réduire l'agrandissement photographique.

L'infrastructure tant radiologique qu'architecturale était lourde et coûteuse, ce qui a contribué à limiter le développement de la technique.

2. Repérage moderne : TDM - IRM

L'apparition du scanner puis de l'IRM a totalement modifié la procédure stéréotaxique. Cette imagerie moderne digitalisée, va être à la base d'une informatisation du geste stéréotaxique (stockage des images, calcul des coordonnées de la cible, robotisation du geste lui même) [39].

L'IRM a de nombreux avantages supplémentaires par rapport à la TDM. Elle permet :

- Le repérage dans les trois plans de l'espace : axial, coronal et sagittal.
- Une meilleure résolution en densité.
- Apport de la dimension « angiographique ».
- L'acquisition rapide de grands volumes en coupes fines.
- Le calcul de l'angle de trajectoire ce qui permet la possible simulation du geste stéréotaxique sur console indépendante.

- De mieux visualiser les tumeurs de la FCP et de la ligne médiane ainsi que les images des tumeurs infiltrantes non vues au scanner.

Son seul inconvénient c'est la distorsion de l'image en périphérie qui est due à l'inhomogénéité du champ magnétique et de la durée d'acquisition des images qui peut être la source de déplacement millimétrique.

3. Transfert des informations :

Le transfert des informations scannographiques ou IRM dans l'espace stéréotaxique est réalisable selon différents artifices techniques, en tenant compte, soit des repères osseux, soit des repères stéréotaxiques propres au cadre utilisé.

Ce recueil d'informations peut être plus ou moins élaboré avec le scanner et l'IRM.

4. Angiographie et angiIRM :

De nombreuses explorations stéréotaxiques sont désormais effectuées sans avoir recours aux examens angiographiques. Néanmoins, en cas de tumeurs développées aux dépens ou à proximité du troisième ventricule, de la région pinéale, insulaire, temporale interne, hypothalamique et du pédoncule cérébral, il convient de ne pas sous-estimer certains rapports vasculaires essentiels artériels ou veineux : en particulier, l'angle de la trajectoire et le site de pénétration du biopsieur dans la tumeur, en tenant compte des rapports établis entre celle-ci et le phlébogramme profond (veine septale, angle veineux profond constitué entre la veine thalamo-striée et la veine cérébrale interne, ampoule de Galien). La meilleure technique selon certains auteurs dont Szikla et al reste l'artériographie réalisée en conditions stéréotaxiques [35, 40].

Cependant, il faut souligner l'intérêt de l'angiographie stéréotaxique obtenue de manière analogique ou digitale dont les renseignements peuvent être ensuite intégrés dans un programme informatique, tenant compte des données déjà fournies par le scanner ou l'IRM [13,14,15,21,32].

Cette analyse corrélative est d'autant plus importante que l'on imagine facilement les distorsions vasculaires provoquées par une tumeur occupant la plus grande partie de la lumière du troisième ventricule ou de la région pinéale et pouvant par ailleurs entraîner une gêne à l'écoulement du liquide céphalorachidien, et contribuant à une modification des repères vasculaires habituels. Ceci souligne l'intérêt de pouvoir effectuer une fusion des données de l'IRM et d'une angiographie digitalisée selon un même programme informatique, que ce soit d'ailleurs dans une approche de Stéréotaxie ou de Neuronavigation [14, 28, 29, 36, 41, 42, 43,44].

Plus récemment, certains ont utilisé dans ce contexte les données de l'angio-IRM pour définir la position et le trajet des veines corticales sillonnant le lobe frontal ainsi que les caractéristiques topographiques du phlébogramme profond, souvent en contact intime avec le processus tumoral. Cependant, se pose le problème de la fiabilité et de la résolution spatiale de cette technique dont les imprécisions et les incertitudes peuvent être la cause d'erreurs lors de la définition d'un trajet biopsique [14,21].

5. Ventriculographie stéréotaxique :

De moins en moins utilisée. Elle garde quelques rares indications dans les tumeurs du troisième ventricule (V3) et apporte bien souvent des informations irremplaçables, obtenues en « temps réel », concernant la topographie lésionnelle déduite en fonction du degré d'amputation du V3. Ainsi, les limites lésionnelles sont souvent mieux appréciées, tandis que par ailleurs l'on peut évaluer la qualité de l'écoulement résiduel du liquide céphalo-rachidien depuis les trous de Monro jusqu'à l'aqueduc de Sylvius.

L'autre intérêt de cet examen, effectué en per opératoire, est d'apprécier les conséquences exactes d'une ponction-aspiration effectuée au sein d'une cavité kystique, qu'il s'agisse d'un kyste de craniopharyngiome développé au sein du troisième ventricule, ou encore d'un kyste colloïde : dans les deux cas, l'on peut immédiatement constater l'effacement lésionnel à l'origine d'une libération de la cavité ventriculaire [13,14].

6. PET – SCAN:

Récemment, quelques équipes ont développé des moyens pour permettre d'effectuer un PET scan en conditions stéréotaxiques (Levivier 1992) [100]. En matière de tumeur cérébrale, il semble bien que le PET scan apporte des éléments intéressants sur le siège des zones tumorales les plus actives. Cet examen peut donc aider au choix des sites de biopsie. En limitant le ou les prélèvements à ces zones on peut espérer augmenter la fiabilité de la biopsie et potentiellement limiter les risques liés à la pratique de biopsies étagées. Les possibilités d'effectuer cette procédure sont cependant limitées par le nombre des appareils disponibles. L'apport de cette technique demande également une évaluation sur un nombre plus important de cas [34,45].

7. Sommations de différents examens morphologiques:

La sommation de différents examens dans un même espace stéréotaxique a pour objectif d'effectuer des biopsies dans un contexte de sécurité maximale. Le plus souvent, ce geste est effectué sous anesthésie générale afin d'éviter au maximum que le patient change de position entre 2 examens. La simulation du trajet peut désormais être réalisée sur une console d'images après intégration des différentes données du scanner, de l'IRM, et des clichés angiographiques intégrés par caméra CCD, scannés ou digitalisés. Cette fusion d'images, corrélée aux impératifs de l'anatomie fonctionnelle, permet de définir le trajet le plus performant: celui-ci est le plus souvent effectué selon une approche en double obliquité, en tenant essentiellement compte de l'anatomie sulcale au niveau du lobe frontal et des rapports entre la lésion et le phlébogramme profond. Le volume de la lésion et ses rapports avoisinants conditionneront le nombre de prélèvements, en sachant cependant qu'au niveau d'une structure médiane il s'agit le plus souvent d'un prélèvement unique, éventuellement répété en « rosette » ou étagé. Le respect de cette procédure très standardisée permet d'effectuer des biopsies stéréotaxiques dans des conditions de sécurité et de fiabilité prouvées depuis de nombreuses années [13, 14, 33, 46,47].

IV. MATERIEL DE LA BIOPSIE STEREOTAXIQUE:

1. Cadres stéréotaxiques :

De nombreux instruments stéréotaxiques ont été fabriqués. Chaque système reflète des besoins précis d'un chirurgien pour des applications spécifiques.

Nous citons ici les principaux cadres adaptés à la TDM et à l'IRM :

1-1 Systeme de Leksell: (Leksell modele G 1980) (Figure 48)

C'est le cadre le plus utilisé en EUROPE, il consiste en un cadre cubique avec des échelles X, Y, Z inscrites sur les éléments verticaux et horizontaux, le cube est attaché au crâne du patient par quatre vis, un cadran arqué mobile est attaché au cube et qui bouge avec trois degrés de liberté, de sorte que son centre est placé sur le point cible intracrânien. Les sondes sont dirigées par un système monté perpendiculairement à la cible du cadran arqué, et peuvent être dirigées à partir de n'importe quel angle d'approche horizontal et vertical sur le cadran arqué pour atteindre la cible intracrânienne située en son centre [48].

Des vis marquées fixent le cadre au niveau des trous percés dans le crâne, ceci permet un repositionnement précis du cadre à un moment ultérieur.

1-2 Systeme de Reichert : (Ostertag 1988)

C'est un appareillage à arc, constitué d'une stative circulaire supportant un arc de cercle orientable, sur lequel coulisse le porte-guide, qui permettra au biopseur d'atteindre la cible déjà définie [49,50].

1-3 Systeme de Brown –Roberts-Wells (BRW): (BRW 1981)

C'est un système de guidage en forme d'arc constitué d'une base ou statif qui sera fixée au crâne du patient, ainsi qu'un porte-guide orientable supportant le guide au travers duquel coulisse l'outil vers la cible repérée radiologiquement.

Ces systèmes sont de maniements simples et peuvent être utilisés même dans des services peu spécialisés de neurochirurgie [51]. La précision de ces cadres permet d'effectuer des biopsies avec une bonne fiabilité. Le cadre Radionics®(BRW) est un cadre non ferro-magnétique plus sophistiqué, mais il offre l'avantage d'être utilisable pour la chirurgie fonctionnelle (traitement chirurgical de la maladie de Parkinson) (Figure 49) [52,53].

1-4 Cadre de Laitinen : cas particulier

Il s'agit d'un cadre léger, qui peut être fixé de façon non sanglante et facilement repositionné (Laitinen 1987) [54,55]. La précision du système paraît un peu moins grande que celle des « cadres classiques » (Hariz 1986), mais elle apparaît suffisante pour permettre la biopsie de lésions dont le diamètre est supérieur à 3cm [56]. A l'instar de certains auteurs, Nguyen et al, pour des raisons de sécurité, ont limité le champ d'application de ce système pour des lésions ne nécessitant pas des biopsies étagées. Ce cadre apparaît être bien adapté dans la réalisation de gestes stéréotaxiques, et notamment des biopsies, directement sur la table du scanner. Ce système facile à mettre en œuvre, est apparu également très utile dans les cas où une biopsie en urgence est indiquée (doute diagnostique entre un abcès et une tumeur par exemple) [33,54, 57].

1-5 Cadre stéréotaxique Zamorano et Duchovny ZD (Figure 17)

Le cadre ZD inomed® d'après Zamorano et Duchovny est un système modulable pour la neurochirurgie. Depuis son lancement sur le marché en 1989, le système ZD a fait ses preuves dans de nombreux centres neurochirurgicaux du monde entier et continu d'être perfectionné. Ce cadre est celui utilisé dans notre service depuis 2012.

Le système ZD combine parfaitement les méthodes de la stéréotaxie classique aux exigences modernes de la micro chirurgie avec l'endoscopie stéréotaxique, la thérapie au laser et d'autres applications d'avenir.

Ce système combine une construction éprouvée avec un maniement simple, sûr et très facile à assimiler. Le système ZD présente ainsi au neurochirurgien d'aujourd'hui un instrument significatif. Les techniques de neurochirurgie micro invasive permettent de ménager les patients. Elles offrent également de nouvelles possibilités thérapeutiques lors du traitement des maladies du cerveau.

Le système ZD est basé sur le principe du Centre de l'Arc permettant un accès presque illimité aux zones intracrâniennes tout en laissant une entière liberté de choix de trépanations. L'opérateur peut ainsi choisir l'accès, qui ménage le plus le patient et effectuer toutes les configurations sur le système ZD avec la plus haute précision mécanique.

Le système ZD est compatible avec toutes les procédures d'imagerie. Son cercle non métallique garantit des images CT et d'IRM sans artéfacts et laisse également passer les rayons X. La structure du système permet d'apprendre rapidement et facilement une diversité de mesures diagnostiques et thérapeutiques en stéréotaxie et neurochirurgie et de les effectuer de façon fiable et précise [58].

1-6 Cadre stéréotaxique Riechert Munding RM : (Figure 50)

Le système RM dispose, contrairement au système ZD, d'une fixation 3 points. Il apporte ainsi stabilité et précision suprêmes.

Le système RM est basé sur le principe de coordonnées polaires et a été développé par deux neurochirurgiens fonctionnels renommés : les Professeurs Traugott Riechert et Fritz Munding. Ce système se distingue par une précision extrême et l'accomplissement d'exigences les plus sévères en stéréotaxie.

La particularité de l'arc du système RM est sa flexibilité. L'angle latéral et l'angle d'élévation ainsi que l'inclinaison latérale et verticale peuvent être sélectionnés librement. Le chirurgien peut donc choisir un accès sans compromis.

Ces caractéristiques confèrent au système une très grande stabilité et précision. L'arc constitue, avec son support pour les sondes, un summum de précision mécanique. Une gamme

d'accessoires exhaustive garantie que ce système couvre tous les besoins pour une utilisation universelle en stéréotaxie moderne.

Le système RM est un des systèmes de détermination de la cible les plus précis et a été spécialement conçu pour les interventions stéréotaxiques en neurochirurgie fonctionnelle. L'équipement peut être adapté sans problème à la brachythérapie. Le système entier est particulièrement adapté aux interventions en neurochirurgie fonctionnelle grâce à sa précision extrême et stabilité [58].

Caractéristiques :

- Système basé sur le principe de coordonnées polaires permettant de configurer 5 paramètres de réglage pour une plus grande précision
- Fixation 3 points pour garantir la stabilité
- Trépanation en direction de la cible
- **Micro descendeur** avec capteur de profondeur pour l'enregistrement.
- Vérification de la cible avec le simulateur de cible
- Sans artéfact, optimisé pour l'imagerie médicale

1-7 Cadre stéréotaxique ouvert OSS : (Figure 51)

Le système stéréotaxique ouvert OSS a été développé pour une utilisation en CT et IRM. Il est compatible avec les plus petites bobines IRM grâce au petit diamètre extérieur (260 mm) de l'anneau crânien. L'anneau ouvert est en céramique, ce qui lui confère une stabilité mécanique excellente et une absence d'artéfacts.

A l'aide de l'arc de fermeture, le système OSS peut être utilisé avec l'arc ZD ou RM. L'anneau ouvert donne au patient plus de liberté au niveau du visage et permet au chirurgien de planifier des accès impossibles à réaliser avec un anneau fermé. Des plaques de localisation spécifiques compatibles CT et IRM assurent sa simplicité [58].

2. TROCARTS DE BIOPSIE:

De nombreux instruments ont été proposés pour réaliser la biopsie stéréotaxique, on peut schématiquement décrire trois types :

Le trocart de biopsie le plus utilisé actuellement est le trocart aspiratif de Sedan-Valicionni, inventé par le professeur Sedan et l'ingénieur Valicionni à Marseille. Ce trocart a été vulgarisé dans le monde par Nashold et de ce fait il n'est plus connu sous le nom de Sedan, permettant de réaliser des prélèvements cylindriques de 1,5 mm de diamètre et de 5 à 10 mm de long (Figure 29). Le volume de la lésion et ses rapports avoisinants conditionneront le nombre de prélèvements [46]. La quantité de tissu ainsi prélevé est habituellement suffisante pour établir un diagnostic histologique. La biopsie peut être réalisée avec une pince. La pince utilisée par Ostertag a un diamètre externe de 0,8mm, ce qui la rend théoriquement moins traumatisante que le trocart de Sedan [19]. En contre-partie, les prélèvements sont plus petits (1mm cube) et donc plus difficiles à interpréter.

Il existe également des trocarts qui possèdent un mandrin en tire-bouchon (Apuzzo 1987) [38]. Le prélèvement est réalisé en introduisant cette extrémité dans la tumeur en tournant le mandrin lui-même. Les prélèvements sont généralement de petite taille ; ce type de trocart peut être intéressant pour la biopsie de tumeur dont la paroi est ferme [33].

V. PARTICULARITES DES TUMEURS DU TRONC CEREBRAL ET DE LA REGION PINEALE :

En fonction de leur localisation exacte, les tumeurs du tronc cérébral peuvent être abordées par 2 voies. Les lésions du pédoncule cérébral, de la partie médiane de la protubérance et du bulbe peuvent être biopsiées par voie frontale suivant le grand axe du tronc cérébral. Il est nécessaire de calculer très exactement l'inclinaison de la trajectoire tant dans le plan frontal que sagittal. Les reconstructions à partir du scanner ou de l'IRM sont indispensables. Pour minimiser

les lésions séquellaires liées à la traversé du tronc cérébral, il est recommandé d'utiliser des trocars de faible diamètre (1,5 mm) (Hood, 1986) [59]. Les lésions latérales du tronc cérébral et du cervelet sont habituellement abordées par voie trans-cérébelleuse sous-occipitale (Abernathey 1989, Guthrie 1989) [60,61], le patient étant positionné en décubitus ventral ou latéral. La voie trans-tentorielle par abord dans la région pariéto-occipitale a été préconisée par Apuzzo en 1983. Cette technique, qui fait courir le risque d'hémorragie lors de la pénétration du trocard au niveau du cortex cérébelleux, semble très rarement utilisée [62].

Les tumeurs de la région pinéale peuvent être abordées par voie orthogonale latérale ou en double obliquité (antérieure ou postérieure). Eventuellement sous contrôle artériographique pour ne pas léser les veines cérébrales internes et la veine de Galien qui coiffent la tumeur dans la plus part des cas, pour ne pas mettre en danger la vie du patient (Figure 47). La fréquence des complications liées à la biopsie des tumeurs de cette région varie selon les séries (Peragut 1987, Pecker 1979, Bosh 1980) [34, 44,63].

VI. INDICATIONS D'UNE EXPLORATION STEREOTAXIQUE

Le principal intérêt de la biopsie stéréotaxique est d'obtenir un diagnostic histologique lorsqu'un abord chirurgical classique a été jugé impossible, quand il existe une incertitude diagnostique. Les indications sont donc relativement larges. Une biopsie stéréotaxique peut être indiquée même devant un aspect évident de tumeur maligne chez un sujet âgé afin de ne pas méconnaître certaines lésions infectieuses chroniques (abcès décapités par les antibiotiques notamment). Il faut néanmoins être prudent dans les indications lorsque le contexte clinique est atypique, comme par exemple dans le cas d'hématome intracérébral à présentation pseudo-tumorale ; la répétition des examens scannographiques permet habituellement de redresser le diagnostic sans biopsie [33]. Il est également important de peser les indications en fonction de la difficulté technique de la biopsie, et des possibilités matérielles dont on peut disposer. Il paraît

ainsi difficile d'effectuer en toute sécurité une biopsie d'une tumeur de la région pinéale sans angio IRM préalables et sans la réalisation de cette biopsie en conditions IRM.

Concernant les tumeurs de localisation profonde ou dans des régions dangereuses, de nombreuses publications ont démontré les difficultés d'établir avec certitude un diagnostic histologique sur les seules données de l'IRM, notamment à propos des tumeurs développées aux dépens de la partie postérieure du troisième ventricule, et de la région épiphysaire. Des exceptions sont parfaitement bien identifiées (kystes colloïdes du fait de ses caractéristiques séméiologiques et surtout de son développement très caractéristique à la partie antérieure et supérieure du troisième ventricule [43,29]. (Tératomes ou cavernomes en raison d'une imagerie spécifique). En dehors de ces exceptions, toute proposition diagnostique effectuée sur les données actuelles de la Neuroradiologie, n'est en fait qu'une simple présomption, basée sur un faisceau d'arguments plus ou moins solides [28, 64,65].

Depuis de nombreuses années, l'on sait que plusieurs tumeurs, de diagnostics histologiques éminemment différents, peuvent donner la même expression neuroradiologique. Lorsqu'une lésion se développe aux dépens ou à proximité immédiate de structures éminemment fonctionnelles, il est logique de connaître au préalable la nature histologique, dans le but d'établir un rapport exact des bénéfices et des risques du geste chirurgical, quelle que soit la voie d'abord. Ainsi, une tumeur bénigne bien délimitée inciterait à une exérèse chirurgicale la plus complète possible, surtout si l'imagerie a démontré l'existence d'un liseré de sécurité entre celle-ci et les structures fonctionnelles avoisinantes. Par contre, faut-il forcer son talent lorsque l'examen anatomopathologique des prélèvements biopsiques révèle qu'il s'agit d'une tumeur maligne infiltrante, ne permettant en aucun cas une exérèse complète ? [28].

Dans d'autres cas, il n'est pas nécessaire d'envisager un geste chirurgical alors que les biopsies stéréotaxiques permettent d'apprendre qu'il s'agit d'une lésion réputée très radio-sensible et/ou chimio-sensible (tumeurs germinales de la région pinéale par exemple) [41]

Enfin, faut-il vraiment envisager le moindre traitement alors que les données histologiques, corrélées aux constatations anatomiques, démontrent très clairement qu'il s'agit

d'une lésion peu ou pas évolutive ? [28]. En d'autres termes, l'adage de Harvey Cushing est encore une fois confirmé :

«De la nature de la lésion dépendent l'avenir et l'opérabilité du patient».

À partir des données de l'IRM, la BST permet de transformer une présomption en un diagnostic de certitude. Bien entendu, il convient également de s'aider des données de l'examen clinique puisque certains symptômes peuvent être très évocateurs de tel ou tel diagnostic. Dans certains cas, les marqueurs tumoraux sont d'un grand intérêt ; puisque certaines tumeurs germinales non sécrétantes peuvent avoir un développement préférentiellement, voire uniquement ectopique, notamment aux dépens du récessus infundibulaire (dans ces cas, il convient de rappeler l'intérêt des dosages des phosphatases alcalines placentaires). Dans d'autres cas, il peut s'agir de tumeurs germinales sécrétantes à développement préférentiellement antérieur ou multifocal ectopique, voire même de tumeurs mixtes associant plusieurs compartiments non sécrétants, sécrétants, et tératomateux.

Le plus souvent, l'imagerie permet de déceler une base d'implantation au niveau de la région épiphysaire, mais, dans d'autres cas, ce diagnostic peut être formellement suspecté par les dosages de marqueurs spécifiques tels que la bêta-HCG (choriocarcinome) ou l'alpha 1 foeto-protéine (tumeur du sac vitellin), et dans ces cas le recours à une exploration stéréotaxique ne s'avère pas indispensable [41, 44, 14, 28,64].

1. La biopsie stéréotaxique dans un but diagnostic

L'exploration stéréotaxique confirme son intérêt à l'égard des tumeurs cérébrales développées aux dépens des structures de topographie profondes ou hautement fonctionnelles. Celles-ci ne peuvent être correctement traitées sans une approche diagnostique préalable, car peu de lésions ont des caractéristiques neuroradiologiques leur permettant d'affirmer avec certitude un diagnostic histologique précis. Il s'agit donc de la majorité des tumeurs, si l'on

exclut les méningiomes et le problème spécifique des kystes colloïdes dont la reconnaissance est évidente [14].

Plusieurs éventualités peuvent se présenter au décours du geste stéréotaxique.

- a. Dans certains cas, les biopsies permettent d'aboutir à un diagnostic très spécifique ce qui permet de proposer au patient une prise en charge thérapeutique adaptée, tout en lui donnant également quelques orientations pronostiques essentielles.
 - ❖ ainsi, il est évident qu'un diagnostic de *germinome*, développé aux dépens de la région pinéale ou plus rarement au niveau du récessus infundibulaire, oriente immédiatement le traitement vers un protocole de chimiothérapie et de radiothérapie à champ limité, lorsqu'un essaimage tumoral dans le LCR ou tout le long de l'axe spinal, ait été formellement éliminé [14,64].
 - ❖ il en est de même à propos des *lymphomes malins non hodgkiniens* : ce diagnostic implique immédiatement un protocole thérapeutique spécifique, faisant appel, selon l'âge du patient, à une radiothérapie et à une chimiothérapie antimitotique par voie générale et parfois par voie intraventriculaire [14].
 - ❖ de même, un diagnostic de *métastase*, surtout si le diagnostic primitif n'est pas reconnu, et déclenche immédiatement des procédures thérapeutiques spécifiques en fonction de la nature de la lésion initiale. Sur un plan strictement neurochirurgical, l'on peut discuter entre un abord direct et une radiochirurgie stéréotaxique, d'autant que la lésion est habituellement de petit volume et parfaitement bien délimitée,
- b. En ce qui concerne les lésions gliales, il convient de souligner la fréquence des lésions de bas grade et en particulier des astrocytomes pilocytiques, notamment chez des sujets jeunes. Cette confirmation diagnostique est bien souvent rassurante car ces lésions astrocytaires, très largement vascularisées, prennent

très nettement le contraste après injection de gadolinium sur l'IRM, peuvent parfois avoir une composante centro-nécrotique, tout en n'omettant pas la fréquence des tumeurs mixtes, à la fois kystiques et charnues, l'ensemble adoptant bien souvent, lors de l'étape purement diagnostique, un profil le plus souvent péjoratif.

L'obtention d'un tel diagnostic par les biopsies stéréotaxiques est souvent synonyme d'une modification significative de la prise en charge thérapeutique et des orientations pronostiques. Le caractère compact et bénin de ces lésions permet le plus souvent, notamment chez le sujet jeune, d'envisager une exérèse chirurgicale satisfaisante, évitant ainsi le recours à une radiothérapie externe, même à champ limité, qui n'est pas dénuée de risques, tant sur le plan neuro-endocrinien que neuro-cognitif. Bien entendu, ces lésions astrocytaires parfaitement bien délimitées sont également réputées très radio-sensibles. Mais il paraît préférable d'envisager, dans la mesure du possible, une exérèse radicale pouvant être guidée par les données du repérage stéréotaxique, tout en sachant que, si, à distance, les bilans anatomiques objectivent un petit reliquat lésionnel, un traitement radiochirurgical pourrait éventuellement être proposé de même qu'une radiothérapie interstitielle [17,14,66].

- c. Au décours d'une exploration stéréotaxique, il ne faut pas méconnaître le problème de certaines lésions gliales, de bas grade, développées ou dans des zones dangereuses, apparemment peu ou pas évolutives, tant sur le plan clinique qu'anatomique. Compte tenu des risques fonctionnels chez un patient dont la séméiologie clinique est paucisymptomatique, l'abstention thérapeutique peut être discutée moyennant une surveillance rapprochée.

2. La biopsie stéréotaxique : dans un but thérapeutique

La simple identification d'une nature histologique facilite la définition d'un plan de traitement. Mais en pratique courante, la stéréotaxie peut aussi être associée à un geste

thérapeutique dans différentes situations. L'évacuation stéréotaxique du contenu d'un kyste profond est une éventualité relativement fréquente, apparemment élégante, qu'il s'agisse des kystes colloïdes, des kystes de crâniopharyngiomes essentiellement intraventriculaires, ou encore de certains kystes développés aux dépens de tumeurs bénignes (astrocytomes pilocytiques, gangliogliomes...) [28].

À propos des kystes colloïdes, la stéréotaxie a été très clairement préconisée comme une alternative à un abord chirurgical classique, notamment par Backlund, Musolino, Kondziolka, Bosch et Rivas [67, 43, 23, 68,69]. En effet, cette lésion bénigne, arrondie, de petit volume, développée à la partie antérieure et supérieure du 3e ventricule, peut constituer une cible stéréotaxique idéale, d'autant que son contenu peut être aspiré en partie ou en totalité, libérant ainsi les trous de Monro.

Cependant, au vu des renseignements fournis par l'analyse de la série de la société de neurochirurgie de langue française (SNCLF), il s'avère que ce geste, effectué en l'absence de tout contrôle visuel, ne soit pas anodin du fait de la proximité des différentes composantes du phlébogramme profond. C'est pourquoi qu'une parfaite analyse de ces structures vasculaires s'avère indispensable lors de la définition de la trajectoire du trocart. De plus, l'aspiration du contenu, de consistance colloïde ou mucoïde, est parfois difficile: le défaut de fluidité exige parfois le recours à des trocards spéciaux et à des aspirations vigoureuses, non dénuées de risques [14]. En outre, il convient de noter qu'à plusieurs reprises l'évacuation du kyste n'a été que partielle : à la suite de la publication de Mathiesen démontrant l'indiscutable évolutivité de ces lésions, cet état de fait ne peut que faciliter leur réexpansion [70].

Toutes ces données amènent à penser que, d'une part, si une indication stéréotaxique est retenue, elle ne doit être réalisée que selon une méthodologie extrêmement rigoureuse et que, d'autre part, il paraît de loin préférable de traiter ces lésions purement intraventriculaires par des techniques endoscopiques, en sachant cependant que les difficultés à obtenir l'aspiration complète du contenu du kyste et de sa paroi seront identiques ou par une exérèse

chirurgicale. De plus, dans ce contexte, il paraîtrait logique de combiner les avantages de la technique endoscopique et la précision de la méthodologie stéréotaxique [14, 32,71].

À propos des rares cas de crâniopharyngiomes purement ou essentiellement kystiques développés aux dépens de la lumière du troisième ventricule, l'approche stéréotaxique paraît idéale compte tenu des difficultés d'exérèse de la paroi par abord chirurgical direct. L'introduction d'un cathéter au sein de la cavité permet l'évacuation très facile d'un liquide plus ou moins jaunâtre, huileux, parsemé de paillettes de cholestérine. L'effet décompressif est immédiat, mais, compte tenu du caractère volontiers sécrétant des parois du kyste, il paraît logique de laisser en place ce cathéter et de le relier à un site d'accès placé sous le cuir chevelu. Ce complément technique permet éventuellement d'effectuer des aspirations itératives, mais surtout d'orienter éventuellement le patient vers une radiothérapie endocavitaire par injection de rhénium 186. Cette radiothérapie endocavitaire, initialement préconisée par Backlund, suppose la réalisation préalable d'un test d'étanchéité afin de s'assurer de l'absence de fuite de l'isotope dans le système ventriculaire. L'injection ultérieure d'une dose thérapeutique permet ainsi d'obtenir l'assèchement progressif des parois du kyste, voire même sa rétraction [67].

Il convient aussi de rappeler qu'une méthode thérapeutique identique peut être proposée dans les quelques cas d'astrocytomes pilocytiques, en première intention, mais aussi en complément d'un geste chirurgical en cas de récurrence sous un mode kystique [67].

VII. LIMITES ET RISQUES DE LA BIOPSIE STERÉOTAXIQUE

Il convient d'émettre quelques réserves liées soit à l'environnement anatomique, soit aux caractéristiques radiologiques. Ainsi, l'expérience démontre qu'il est préférable d'éviter la réalisation de biopsies étagées dans un contexte d'hypertension intracrânienne sévère, liée à une hydrocéphalie obstructive due, par exemple, à une gêne à l'écoulement du liquide céphalo-rachidien au niveau du troisième ventricule. En effet, la simple introduction d'un biopsieur, dans un tel contexte, peut déstabiliser un équilibre précaire et entraîner une décompensation de

l'hypertension intracrânienne, aboutissant à un engagement diencéphalique. Cette éventualité est d'autant plus plausible que la réalisation des biopsies entraîne parfois au sein de la lésion des micro-hémorragies ou une réaction oedémateuse. De même, la plus grande réserve s'impose lorsque les données de l'imagerie démontrent qu'il s'agit très vraisemblablement d'une tumeur hypervascularisée : une fois encore, la simple biopsie peut entraîner un hématome intra-lésionnel dont les conséquences peuvent être catastrophiques, tant sur le plan fonctionnel que vital [42, 34,72].

VIII. CHAMPS D'APPLICATION DE LA STEREOTAXIE :

Les applications de la neurochirurgie stéréotaxique sont multiples :

1. La biopsie stéréotaxique tumorale

Étant le procédé le plus utilisé est indiqué dans les cas suivants :

- ❖ Lésions dont l'exérèse chirurgicale est discutable, la prévision de la nature et des limites de la tumeur pouvant aider à définir l'indication opératoire, il s'agit par exemple de grosses lésions infiltrantes sans effet de masse.
- ❖ Lésions inabordables par voie classique sans risque majeur, concernant essentiellement les lésions profondes.
- ❖ Lésions pouvant éventuellement bénéficier, sur le plan thématique, de geste stéréotaxique, il s'agit essentiellement de lésions tumorales kystiques.
- ❖ Lésions de nature mal définie, qui posent problème d'un traitement neurochirurgical ou radiothérapique, il s'agit principalement de lésions de la ligne médiane et singulièrement de la région piénale [1, 37,73].

2. La stéréotaxie fonctionnelle :

2-1 Les mouvements anormaux de la maladie de Parkinson :

Les premières interventions stéréotaxiques se sont focalisées sur les fibres pallidothalamiques notamment sous la forme de lésion pallidale antérolatérale, puis au sein de

l'anse lenticulaire et de la partie la plus interne du globus pallidus , mais en raison des résultats médiocres à l'égard du tremblement et d'un risque non négligeable de lésions au sein des structures de voisinage, telles que le capsule interne et les voies optiques, l'intérêt neurochirurgical s'est centré sur le noyau du thalamus.

La stimulation électrique préopératoire a été considérée comme essentielle lors de la définition de la cible, ainsi il a été démontré qu'une stimulation électrique à basse fréquence effectuée au sein du noyau ventrolatéral du thalamus peut accentuer voire même évoquer un tremblement ou d'autres mouvements involontaires controlatéraux, tandis qu'une stimulation à haute fréquence effectuée au sein d'une cible parfaitement repérée, provoque un arrêt complet et immédiat du tremblement que l'on peut d'ailleurs authentifier par enregistrement accélérométrique effectué au cours d'intervention.

2-2 La douleur :

Les méthodes analgésiques par stimulation des cibles cérébrales profondes sont rendues possibles grâce aux techniques stéréotaxiques. Une possibilité de modifier le fonctionnement d'une structure cérébrale est maintenant représentée par la stimulation chronique des structures sous corticales, largement développée pour le traitement de certaines douleurs persistantes [1, 37,73].

3. Chirurgie de l'épilepsie :

Grâce aux données anatomiques et fonctionnelles fournies par l'exploration stéréotaxique, l'acte chirurgical se trouve considérablement simplifié, le point d'entrée des électrodes permet d'identifier les limites de la cortectomie préalablement définie à partir de marqueurs stéréotaxiques.

4. Irradiation interstitielle :

L'efficacité de l'irradiation externe conventionnelle dans le traitement des tumeurs cérébrales est bien établie, la principale limitation de cette technique est la relative intolérance du tissu cérébral normal à l'irradiation limitant l'administration de doses potentiellement curatives.

L'irradiation interstitielle par implantation intratumorale d'une source radioactive contourne ce problème en permettant de délivrer de fortes doses d'irradiation dans un volume limité en préservant relativement le parenchyme cérébral avoisinant [1, 37,73].

5. La radiochirurgie stéréotaxique :

Elle associe un cadre stéréotaxique avec soit de multiples sources de COBALT (GAMMA – KNIFE DE LEKSELL), soit un accélérateur linéaire isocentrique. La tête du patient étant placée dans le cadre stéréotaxique permet la localisation précise de la cible, permettant la biopsie et donc un diagnostic anatomopathologique. Ce dispositif est placé dans l'accélérateur linéaire en intégrant les coordonnées stéréotaxiques de telle sorte que la cible correspond à l'isocentre par lequel passe l'axe vertical (autour duquel tourne le patient) et celui de l'accélérateur linéaire. Ce système permet une irradiation multiple précise sous différents angles, la dose totale est délivrée en une seule séance, par des portes d'entrée multiples permettant au niveau de la cible des doses considérables sans dommage pour le cerveau avoisinant, cette technique est utilisée pour les malformations artério-veineuses cérébrales et pour certaines tumeurs [1, 37,73].

6. Photochimiothérapie :

Elle repose sur la captation relativement sélective d'un agent photosensible par les tissus cancéreux, secondairement, cet agent photosensible va être excité par une radiation lumineuse de la longueur d'onde adaptée au spectre d'absorption lumineuse du sensibilisant. Cette irradiation va déclencher une série de modifications aboutissant à la production au sein du tissu irradié qui a fixé le sensibilisant, d'espèces radicalaires toxiques qui vont s'oxyder et détruire le tissu [1, 37,73].

7. Hyperthermie focale :

Les travaux expérimentaux et cliniques ont montré qu'une hyperthermie de 44°C appliquée pendant 30 minutes ou de 43°C pendant une heure pouvait détruire les tumeurs

cérébrales tout en préservant relativement le tissu cérébral adjacent. Les zones tumorales les plus sensibles à l'hyperthermie sont les régions peu ou mal vascularisées.

Cette technique est envisagée essentiellement dans les tumeurs cérébrales profondes difficilement accessibles à la chirurgie conventionnelle. L'introduction de sources thermiques au sein de la tumeur ne se conçoit qu'en utilisant les techniques stéréotaxiques [1, 37,73].

IX. ETUDES DES PRINCIPALES SERIES DE LA LITTERATURE

1. Données cliniques :

1-1 Age :

Dans notre série L'âge des malades varie entre 10 et 75 ans avec une moyenne de 42.5 ans.

Tableau III: Age moyen selon quelques études.

Auteurs	Année d'étude	Nombre de cas	Agés extrêmes (ans)	Age moyen (ans)
Marcelo Paglioli [74]	1993-2005	170	4 - 91	48.5
Sajid nazir bhatti [75]	1999-2003	15	15 - 54	34.5
Mehmet Ersahm [76]	1995-2010	290	2 - 82	46.6
Aylin okcu Heper [77]	1995-2003	130	7 - 82	46
Se-yi chen [78]	2006-2010	10	3 - 86	44.5
Notre série	2011-2012	08	10 - 75	42,5

1-2 Sexe :

Dans notre série en note une Prédominance masculine (5 hommes pour 3 femmes) non significative vu la taille de l'échantillon.

Tableau VI: Répartition selon le sexe selon quelques séries

Auteurs	Nombre de cas	Femmes / Hommes	Sexe ratio
Marcelo Paglioli [74]	170	68 / 102	0.66
Sajid nazir bhatti [75]	15	6 / 9	0.66
Mehmet Ersahm [76]	290	112 / 178	0.62
Aylin okcu Heper [77]	130	45 / 85	0.52
Notre série	08	3 / 5	0.6

1-3 Tableau clinique :

Dans notre série, le tableau clinique est dominé par :

- **L'hypertension intracrânienne (HTIC) :** L'HTIC a été retrouvée dans 100% des cas.
- **Les signes de localisation :** Des déficits neurologiques ont été retrouvés chez 75 % de nos malades.
- **Autres signes neurologiques :**
 - Le syndrome cérébelleux était retrouvé chez un patient (12.5%)
 - Les troubles de comportement chez un patient (12.5%)
- **Durée d'évolution des signes cliniques :**

Varie de 1 à 12 mois avec une moyenne de 7.2 mois.

- **Etat général :**

Dans notre série on a noté 01 seul cas d'AEG avec un indice de Karnofsky qui varie entre 30% et 100% soit une moyenne de 62.5%

Le tableau clinique est variable selon les études en fonction de la localisation tumorale ainsi que la durée d'évolution des signes cliniques.

2. Données paracliniques :

Durant les deux dernières décennies, le problème du diagnostic, de localisation et de la nature d'un processus expansif intracrânien est facilité par l'imagerie neuroradiologique. En effet la tomodensitométrie (TDM) et l'imagerie par résonance magnétique (IRM) ont révolutionné la prise en charge des patients atteints de tumeurs cérébrales car elles ont permis non seulement le diagnostic correct, mais également la cartographie anatomique détaillée de la tumeur. La disponibilité de ces nouvelles imageries et la qualité des informations qu'elles apportent rendent exceptionnel le recours aux méthodes diagnostiques neuroradiologiques antérieures.

2-1 La Tomodensitométrie cérébrale (TDM) :

Les performances de l'IRM ont relégué le scanner au deuxième plan dans l'exploration des tumeurs cérébrales.

Dans notre série 06 de nos patients on bénéficié d'une seule TDM cérébrale vu le manque de moyens.

2-2 L'Imagerie par résonance magnétique (IRM) :

L'IRM apparaît, à l'heure actuelle, comme la technique de référence dans l'exploration des tumeurs cérébrales. Elle est utilisée pour identifier la localisation de la tumeur, ses rapports, et toutes les structures nerveuses ou vasculaires qui peuvent être envahies par la tumeur.

Dans notre série 05 de nos patients on bénéficié d'une IRM cérébrale.

3. Localisation tumorale :**Tableau V : Localisation tumorale dans quelques études par rapport à notre série**

Auteurs	Nombre de cas	frontale	Pariétale	temporale	Occipitale	Pinéale	NGC	Localisations multiples	Corps calleux
Marcelo Paglioli [74]	170	30 %	21.17 %	2.3 %	2.9 %		23.5 %	4.11 %	2.3 %
Mehmet Ersahm [76]	290	7.2 %	14.1 %	10 %	2.8 %	2.8 %	11 %	2.5 %	6.6 %
Aylin okcu Heper [77]	130	12.3 %	30.7 %	3 %	3.8 %	4.6 %	29 %		6.1 %
Notre série	08	8.33%	33.33%	25%	8.33%	8.33%	16.6%		

4. Procédure de la biopsie stéréotaxique (BST) :

4-1 Cadres utilisés :

Pour tous les patients le cadre utilisé était le zamorano duchovny ZD (inomed) ®

Tableau VI : Cadres utilisés par certains auteurs

Auteurs	Nombre de cas	Cadres utilisés
Marcelo Paglioli [74]	170	HITCHCOCK
Mehmet Ersahm [76]	290	LEKSELL (Electa,Suède)
Aylin okcu Heper [77]	130	RIECHERT-Munding(Allemagne)
Ching-Chang Chen [79]	291	Cosman-Robert-Wells
Notre série	08	zamorano duchovny ZD (inomed) ®

4-2 Positionnement du cadre :

Pour tous les patients le positionnement a été sustentorien parallèle au plan orbito-méatal et symétrique.

4-3 Types d'anesthésie :

La participation de l'anesthésiste-réanimateur à la méthodologie stéréotaxique contribue à la qualité des résultats en permettant une bonne sélection des patients et l'accès à une anesthésie facilitant la tolérance de ces gestes longs et délicats tout en permettant le réveil pour une exploration neurophysiologique et clinique [80].

L'anesthésie locale avec sédation selon Danks RA est préférée, sauf pour les enfants et les patients non coopérants [81].

Une équipe propose la pose du cadre de stéréotaxie après réalisation d'un bloc des nerfs supra-orbitaires et des nerfs grands occipitaux, en alternative à l'infiltration du scalp [82]. Ces techniques d'anesthésie locale sont bien acceptées par les patients s'ils en ont reçu l'information.

Une prémédication par des tranquillisants et le réconfort apporté par la présence de l'anesthésiste peuvent suffire. Cependant, l'adjonction d'une sédation intraveineuse augmente le

confort et atténue les poussées tensionnelles qui sont observées lorsque le cadre est posé sous anesthésie locale seule [83].

Les associations dropéridol–fentanyl ou diazépam–fentanyl ont été longtemps utilisées. Elles ont montré une sécurité et une efficacité comparables [84].

Quand le patient n'a pas à être déplacé, sauf état général déficient, c'est l'anesthésie générale qui est choisie pour assurer confort et sécurité. Dans ce cas, l'intubation trachéale est induite avant la mise en place du cadre.

Tous les cadres de stéréotaxie peuvent interférer avec le maintien de la liberté des voies aériennes en limitant les mouvements du rachis cervical surtout après fixation à la table de stéréotaxie (Talairach, Leksell, CRW, Riechert, Zamorano, etc.). Un matériel d'intubation difficile doit toujours être immédiatement disponible [85, 86]. Si la laryngoscopie est impossible, la fibroscopie bronchique reste la solution de choix après ventilation des poumons au masque ou utilisation d'un masque laryngé voire d'un Combitube™ [85]. Une clef d'Allen™ doit toujours être disponible à portée de main pour dévisser la barre frontale du cadre de Leksell™ et/ou désolidariser le cadre de la table de stéréotaxie. Son utilisation ne doit se faire qu'en dernière intention, car toute modification de position du cadre peut induire des erreurs dans les calculs stéréotaxiques.

Dans notre série on a utilisé :

- ❖ Lors de la pose : Anesthésie locale
- ❖ Lors de la BST : Anesthésie locale

4-4 Repérage guidé par TDM :

Tous les patients ont bénéficié d'un repérage scannographique avec :

- ❖ Coupes : axiale
- ❖ Epaisseur : 0.6 mm dans 01 cas 5 mm pour le reste.

4-5 Repérage guidé par IRM :

Aucun patient n'a bénéficié de ce repérage.

Matthew J. McGirt a comparé dans une étude de 43 patients les résultats d'une résection tumorales de gliomes après une BST guidée par l'IRM.

Un accord de 96% aurait été observé entre la biopsie et la résection en évitant les zones de nécrose.

Candice et al ont comparé les résultats d'une résection tumorales après BST guidée par scanner aboutissant à un accord de 92 % dans les tumeurs non astrocytome (12 cas), mais seulement un accord de 61 % en 13 tumeurs astrocytaires [87].

Jackson et al ont récemment comparé une série de 82 gliomes ayant subi une résection après BST guidée par scanner, étude qui a démontré seulement un accord de 51 %, ce qui a conduit à une prise en charge erronée dans 33 % des cas [88].

4-6 Logiciel de neuronavigation :

Le Surgiplan Leksell ® est le logiciel le plus adapté au cadre Leksell, actuellement le plus utilisé.

Dans notre étude le logiciel utilisé était Praezis plus® 3.1, le logiciel utilisé par Marcelo Paglioli était Esterotaxica v® 1.1 Mexique tandis que Aylin Okcu Heper a utilisé un logiciel type Stereoplan ®2.0.

4-7 Intérêt de la fusion scanner-IRM :

Dans la série d'Aylin Okcu Heper (130 cas) la fusion a été réalisée chez 33 cas présentant des lésions adjacentes à des zones critiques du cerveau : région pinéale, tronc cérébral, scissure sylvienne, troisième ventricule, vascularisation tumorales.

Dans notre étude réalisée dans 02 cas en raison de la vascularisation tumorale.

4-8 Les types d'aiguilles de biopsie:

Bien que l'expérience du pathologiste est le facteur le plus important dans le rendement diagnostique, la petite taille des échantillons peut être reconnue comme l'inconvénient majeur de la BST [89,90]. D'autre part, la taille et la forme des échantillons obtenus à partir de la BST semblent être en corrélation inverse avec le taux de morbidité et de mortalité.

Il y a plusieurs types d'instruments de biopsie : coupe à pinces, aiguilles de spirale, instruments de découpe côté et dispositifs de base des aiguilles.

Aiguilles de Spirale et instruments de coupe pour le côté berline-type ont un risque plus élevé de morbidité, bien que le succès des dispositifs de base aiguille dépend de la texture du tissu [91].

Les Pincés à biopsie semblent être les plus utiles et les moins risqué. Plusieurs types et tailles sont disponibles sur le marché.

Aylin okcu Heper dans son études (130 cas) à utilisé des dispositifs de petites tailles, et a conclu que La taille et la forme des pincés peuvent avoir contribué à la baisse du taux de complications. En outre, le taux de diagnostic concluant a été élevé dans son étude, malgré la petite taille des échantillons, parce que les biopsies ont été prises selon un échantillonnage de type rosette étagé, ce qui a fourni la possibilité d'évaluer les différentes parties des lésions.

Tableau VII : Aiguilles de biopsie utilisées par quelques auteurs

Auteurs	Nombre de cas	Aiguille de biopsie
Marcelo Paglioli [74]	170	Sedan 2 mm de diamètre
Sajid nazir bhatti [75]	15	Biopseur de 14 mm
Mehmet Ersahm [76]	290	Aiguille de spirale type Backlund 1.05 mm
Aylin okcu Heper[77]	130	Streiker-Leibinger 1.4mm
Ching chang chen [79]	291	Aiguille de biopsie côté coupe
Notre série	08	Aiguille de sedan 2.5mm/19 cm

4-9 Evacuation d'un kyste cérébral :

Dans la série de Mehmet Ersahm (290 cas) Chez les patients avec lésion tumorale kystiques, une amélioration rapide dans les résultats cliniques et neurologiques a été observées après aspiration avec une augmentation correspondante des scores KPS (n = 47, 16,2 %).

Dans notre série l'aspiration est réalisée dans 02 cas avec une amélioration rapide des signes neurologiques et du score de Karnofsky(KPS), Ce qui rejoint la littérature.

4-10 Biopsie :

Selon la littérature les prélèvements doivent être pris au différent site et plan de la tumeur ce qui permet de fournir des informations et un diagnostic plus exact.

Daumas-Duport insiste sur l'intérêt des biopsies étagées qui permettent de préciser la configuration spatiale des tumeurs [27,17]. Ce principe, que nous avons appliqué, nous a permis d'obtenir un taux de fiabilité très satisfaisant dès la première procédure.

Dans notre série le :

- ❖ Type d'échantillonnage utilisé était en: rosette et étagé
- ❖ Nombre de carottes : Varie de 04 à 07 avec une moyenne de 05

Tableau VIII : Nombre de carottes selon quelques études

Auteurs	Nombre de cas	Nombre de carottes
Marcello Paglioli [74]	170	06 à 10
Mehmet Ersahm [76]	290	Plusieurs prélèvements
Aylin okcu Heper [77]	130	02 à 24
Ching chang chen [79]	291	02 à 04
Notre série	08	04 à 07

5. Incidents :

Grâce à la précision des procédures, la fréquence des complications per- et postopératoires est faible : 1 % de morbidité, 0,2 % de mortalité selon une étude rétrospective concernant 500 dossiers [92].

Les incidents peropératoires à redouter sont surtout représentés par l'inconfort du patient lorsque l'intervention se prolonge. Des crises d'épilepsie sont possibles lors de la coagulation de la dure-mère ou du cortex sous-jacent [92].

Selon l'étude de Kaakaji et al, qui concerne 269 patients, un saignement peropératoire est observé dans 7 % des cas. Un hématome visible à la scanographie n'est cependant retrouvé que chez 11 patients [93].

Les complications postopératoires sont essentiellement représentées par les accidents hémorragiques : hématomes intracérébraux, hématomes sous-duraux. Un hématome extradural consécutif à la mise en place du cadre peut exceptionnellement survenir et nécessiter son évacuation en urgence. Ces complications surviennent surtout dans les huit premières heures. La surveillance des patients doit donc être intensive pendant cette période.

Sawin et coll et McGirt et coll ont signalé que les lésions profondes, telles que celles survenant dans les noyaux gris centraux, thalamus et du tronc cérébral sont des facteurs de risque associés à BST [94, 95]. Toutefois, d'autres séries n'ont montré aucune preuve d'association entre l'augmentation du taux global de complication et la localisation des lésions [96,97].

Étant donné que les neovascularisations ou les vaisseaux anormaux sont souvent retrouvés dans les tumeurs, ils sont par conséquent associés à une augmentation du risque hémorragique [98, 99,100, 94,95].

Ching chang chen dans son étude a conclu que la BST chez les patients cirrhotiques nécessite une prudence en raison de l'augmentation du risque hémorragique (40% de complication).

Dans notre série aucune morbidité ni mortalité per et/ou post opératoire n'a été notée.

Tableau IX: Résumé des différentes études rapportant des taux de mortalité et de morbidité associées à la BST

Auteurs	Année de publication	Nombre de cas	Morbidité (%)	Mortalité (%)
Osertag et al [101]	1980	302	3.3	2.3
Edner [102]	1981	345	2.9	0.9
Sedan et al [103]	1984	318	4.7	0.6
Mundingier [104]	1985	815	3.0	0.6
Apuzzo et al [105]	1987	500	1.0	0.2
Davis et al [106]	1987	439	0.4	0.2
Blaauw et al [107]	1988	243	4.1	0.4
Kelly [108]	1989	226	9.3	0.4
Thomas et al [109]	1989	300	4.7	0.3
Wild et al [110]	1990	200	6.0	1.0
O'Neill et al [111]	1992	259	6.5	3.3
Voges et al [112]	1993	338	1.2	0.6
Bernstein et al [113]	1994	300	4.7	1.7
Grunert et al [114]	1994	200	3.0	1.0
Regis et al [115]	1996	370	7.3	1.3
Nicolato et al [116]	1997	200	17.2	2.4
Sawin et al [117]	1998	225	4.9	0.4
Yu et al [118]	2000	550	7.8	0.0
Field et al [119]	2001	500	9.6	0.2
Kreth et al [120]	2001	345	3.1	0.0
Ulm et al [121]	2001	200	2.5	0.0
Kim et al [122]	2003	300	3.9	0.6
Grossman et al [123]	2005	355	–	0.6
McGirt et al [124]	2005	270	13.0	1.0
Ferreira et al [125]	2006	170	2.9	1.2
Kongkham et al [126]	2008	622	6.9	1.3
Dammers et al [127]	2008	391	3.8	1.5
Teixeira et al [128]	2009	176	6.4	0.6
Chen et al [129]	2009	299	4.35	1.34
Dammers et al [130]	2010	465	2.7	3.7
Ersahin et al [76]	2011	290	2.9	0.8
Notre série	2012	08	0.0	0.0

6. TDM de contrôle :

Kelly ne recommande pas l'utilisation systématique de TDM après la BST, Cependant un scanner peut être requis lorsque le saignement est suspecté au cours de la procédure [131].

Yu et al ont signalé l'utilisation systématique de TDM post-biopsie pour écarter d'éventuel saignement postopératoire. Kondziolka et coll et Lunsford et coll ont utilisé régulièrement le scanner pour objectiver les hémorragies asymptomatiques après biopsie. [132, 131, 133, 134]

Dans notre série la TDM de contrôle est réalisée chez tous nos patients objectivant :

- ❖ Clarté aérique au niveau du site biopsique dans tous les cas.
- ❖ Hémorragie minime au niveau du site biopsique dans 04 cas.

6. Examen anatomopathologique :

La série française de 1985, représente la plus grande série mondiale publiée sur les biopsies stéréotaxiques regroupant 11 centres et 3 052 cas. La biopsie était négative (cible manquée) dans 1 à 15 % des cas, et imprécise (résultat faux ou incertain) dans 1 à 27 % des cas. La corrélation entre le résultat histologique de la biopsie et celui de la pièce opératoire (en cas d'exérèse secondaire) s'est avérée bonne dans 60 à 93 % des cas.

La fiabilité de la BST est variable dans la littérature. Ainsi, Chandrasoma a rapporté une série de 30 patients ayant eu une exérèse chirurgicale après une biopsie stéréotaxique. Il y a eu une parfaite corrélation entre les résultats histologiques dans 19 cas sur 30 (63 % des cas). Il y a eu 2 cas de véritable erreur de diagnostic (6,6 % des cas). Dans 9 cas, le diagnostic s'est avéré simplement imprécis [16].

Dans notre série la biopsie a été significative à 100 % des cas complétée par une immunohistochimie.

Tableau X : Pourcentage du diagnostic de certitude selon quelques études.

Auteurs	Nombre de cas	Diagnostic de certitude (%)
Marcelo Paglioli et al [74]	170	92
Sajid nazir bhatti [75]	15	93.3
Mehmet Ersahm [76]	290	95.5
Aylin okcu Heper [77]	130	99.23
Ching chang chen [79]	291	90.64
Douglas Kondziolka [134]	40	95
Jesu´s Vaquero et al [135]	200	93
Se-Yi Chen[78]	10	100
Masamitsu nishihara [136]	58	99.8
Notre série	08	100

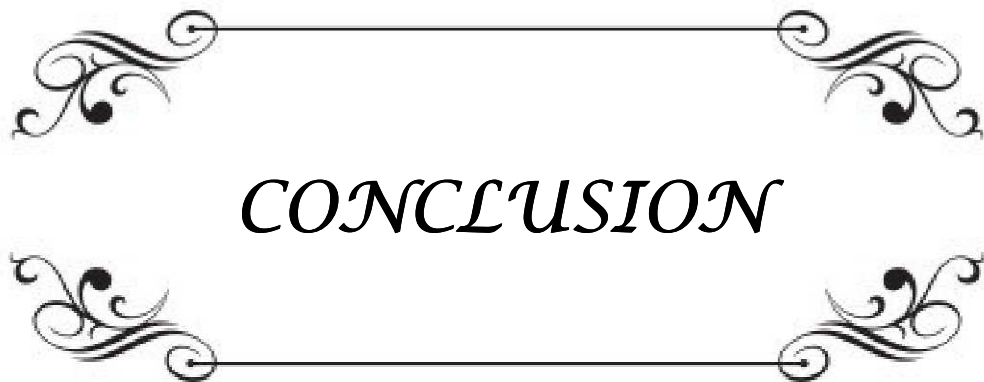
X. NOUVEAUX APPORTS TECHNOLOGIQUES :

Actuellement, des renouvellements technologiques sont en cours, basés notamment sur la notion de « stéréotaxie sans cadre » [31,32,137] ou de « neuro-navigation » : si une telle approche peut facilement se concevoir en cas de lésions volumineuses, situées à distance de zones fonctionnelles, il faut rester très prudent en cas de lésions développées aux dépens de la ligne médiane, que ce soit à la partie antérieure ou à la partie postérieure du troisième ventricule, en raison de la richesse de l'environnement vasculaire [15,138].

Les risques anatomo-fonctionnels sont tels qu'il est nécessaire d'assurer une extrême précision de l'ensemble du repérage anatomique, lui-même sous-tendu par la fiabilité des marqueurs placés sur le scalp. En ce sens, la technique du « nuage de points » permet une meilleure identification des surfaces et réduit le risque d'erreurs. Mais, à ce jour, une validation des techniques s'avère indispensable avant d'affirmer avec certitude l'intérêt, notamment dans un contexte de lésions développées aux dépens de structures fonctionnelles ou profondes [14,138].

Une autre modalité technique est actuellement fournie par l'usage du robot stéréotaxique, couplant les avantages de l'informatisation et de la robotisation, aboutissant ainsi

à un positionnement automatique d'un bras articulé selon des angulations préalablement définies à partir d'analyses des images traitées sur console d'ordinateur. Il s'agit d'une voie d'avenir, fondée sur la fusion d'images, dont le caractère multimodal est certainement un garant de sécurité, dans la mesure où leur intégration est effectuée selon des repères communs parfaitement bien intégrés, en-dehors de toute distorsion. Une fois encore, cela nécessite une validation multicentrique de ces nouvelles technologies [14, 139,140].



CONCLUSION

La biopsie stéréotaxique est une méthode fiable, simple et peu traumatique, particulièrement bien adaptée pour les types de tumeurs non adaptés à une chirurgie à ciel ouvert du fait du risque inhérent que peut engendrer cette chirurgie. Elle permet aussi d'éviter l'abord chirurgical des lésions qui répondent à une radiothérapie et ou une chimiothérapie.

Grâce à sa simplicité et ses résultats encourageants la stéréotaxie devient de pratique courante dans le service de neurochirurgie du CHU Mohamed 6 de Marrakech. Elle s'est rapidement imposée dans l'activité chirurgicale et devient indispensable dans la prise en charge des processus expansifs cérébraux.

La procédure de la BST devrait être effectuée par une équipe expérimentée et spécialisée composée d'un neurochirurgien, un anatomopathologiste et un radiologue.

L'introduction de l'IRM dans l'activité du service conduit à développer encore plus cette technique dans l'avenir notamment dans le domaine de la neurochirurgie fonctionnelle et la radiochirurgie.

L'avènement du concept de " neuronavigation " a permis de développer encore plus cette technique.

En effet la notion de " guidage " tridimensionnel informatisé et essentiellement robotisé complète la pensée des pionniers de cette méthodologie.



RESUMES

Résumé

Notre travail est une étude prospective sur une période d'un an, s'étendant du Janvier 2012 à Janvier 2013, d'une série consécutive de 08 cas de tumeurs cérébrales qui ont été recrutées au service de Neurochirurgie du CHU Mohammed VI, chez des patients ayant des tumeurs cérébrales à localisation profondes et ou localisé au niveau d'une zone fonctionnelle. Toutes les biopsies ont été examinées par le même pathologiste. L'âge des malades varie entre 10 et 75 ans avec une moyenne de 34 ans avec Prédominance masculine (5 hommes pour 3 femmes). Le Tableau clinique dominé par l'hypertension intracrânienne (HIC) retrouvées dans 100% des cas suivies par les signes de localisation dans 62.5 % des cas. Dans notre série 06 de nos patients on bénéficié d'une TDM cérébrale tandis que 05 ont bénéficié d'une IRM cérébrale dont la localisation tumorale prédomine au niveau du lobe pariétale dans 33 % des cas. Pour tous les patients le cadres utilisé été le zamorano duchovny ZD (inomed) ® avec un logiciel de stéréotaxie types Praezis plus® 3.1. L'anesthésie utilisé été locale lors de la pose ainsi que dans la procédure de BST. Tous les patient on bénéficié d'un repérage scannographique. Le type d'échantionnage utilisé été en rosette étagé avec un nombre de carottes qui varie de 04 à 07 avec une moyenne de 05. Aucun incident per ni post opératoire n'à été noté avec une TDM de contrôle réalisée chez tous nos patients. L'évolution clinique immédiate a été bonne pour tous les cas avec une nette amélioration clinique ainsi que de l'indice de Karnofsky après aspiration de kyste. La biopsie a été significative dans 100% des cas complétée par une immunohistochimie. L'examen histologique a révélé un glioblastome dans 50 % des cas, oligodandrogliome 2 dans 25 % des cas, astrocytome anaplasique 3 et astrocytome de bas grade dans 12.5 % des cas.

Abstract

Our work is a prospective study over a period of one year, starting from January 2012 to January 2013, of a consecutive series of 08 patients harboring brain tumors at a deep location and/or localized at the level of a functional area, who were treated in the neurosurgery department of UHC Mohammed VI. All biopsies were examined by the same pathologist. The age of patients varies between 10 and 75 years with an average of 34 years and male Predominance (five males and three females). The Clinical presentation is dominated by the intracranial hypertension (HIC) found in 100% of cases followed by signs of localization in 62.5% of cases. Six of our patients benefited from CT brain while five received a MRI brain, the localization predominate at parietal lobe in 33% of cases. For all patients the framework used was the zamorano duchovny ZD (inomed) ® with stereotaxy software types Praezis plus® 3.1. The anesthesia used was local during installation as well as during the TSB procedure. All the patients benefited from a radiological identification. The type of the sampling used was in rosette stage with a number of carrots ranging from 04 to 07 with an average of 05. No incident occurred in the périopératoire procedure. A control CT plan was performed in all patients. The clinical evolution was immediately good in all cases with a significant improvement of the clinical study and Karnofsky index after cyst's aspiration. The biopsy was significant in 100% of cases completed by an Immunohistochemistry. The Histological examination revealed a glioblastoma in 50% of the cases, oligodandrogliome II in 25% of the cases, anaplastic Astrocytoma III and astrocytoma of low degree in 12.5% of the cases.

ملخص

يقوم عملنا على دراسة مُتَفَحَّصَة، استغرق إنجازها سنة واحدة، امتدت ما بين شهري يناير 2012م و يناير 2013م. حيث اشتملت على سلسلة متتابعة مكونة من ثماني حالات لمرضى مصابين بأورام دماغية، متمركزة على مستوى مواضع عميقة أو على مستوى منطقة وظيفية، وذلك بمصلحة جراحة الأعصاب بالمستشفى الجامعي محمد السادس بمراكش. جميع عينات الخزع خضعت للفحص على يد نفس الطبيب المشخص للمرض. تراوحت أعمار المرضى بين 10 (عشر سنوات) و 75 (خمس و سبعين سنة)، بمتوسط عمر بلغ 34 (أربعًا و ثلاثين سنة)، مع هيمنة ذكورية (خمسة رجال و ثلاث نساء). هيمن ارتفاع الضغط داخل الجمجمة على الأعراض السريرية بنسبة 100% من الحالات، بينما بلغت علامات التمرکز العصبی 62.5% من الحالات نفسها. في إطار السلسلة المدروسة، استفاد 6 (ستة) مرضى من التصوير بواسطة المفراس (ت-د-م)، بينما استفاد 5 (خمسة) منهم من التصوير بالرنين المغناطيسي (ي-ر-م)، حيث أظهرت نتائج الدراسة أن الورم يسود داخل الفص الجداري بنسبة 33% من الحالات. الإطار الذي تمّ اعتماده بالنسبة لجميع المرضى هو إطار (زامورانو ديشوفني إنوميد)، مع استخدام برنامج (برنم انجذابى مجسم) من نوع (بريزيس بلوس 3.1). تم استخدام تخدير موضعي سواء في أثناء التثبيت أو عند إجراء الخزعة الانجذابية المجسمة (ب-س-ت). استفاد جميع المرضى من توجيهه بواسطة المفراس. تميزت العينات المأخوذة بكونها طابقيّة و متنوعه، وتراوح عددها بين 4 (أربع) و 7 (سبع) عينات، بمتوسط عينات عددها 5 (خمسة). لم تُسجَل أية مشاكل أو مضاعفات سواء في أثناء العملية أو بعدها، كما استفاد جميع المرضى -مرّة أخرى- من التصوير بواسطة المفراس، مباشرة بعد إجراء العملية. كان التطور السريري الفعلي جيدًا بالنسبة لجميع المرضى، مع تحسّن ملحوظ على مستوى الأعراض السريرية، وكذا بالنسبة لعلامة (كارنوفسكي)، وذلك بعد تفريغ مكوّنات الكيس. كانت الخزعة الانجذابية المجسمة دالّة بنسبة 100% من الحالات التي تمّ تكميلها بواسطة (الامنوهيستوشيمي). أسفرت إجراءات التشريح المرضي عن النتائج الآتية: غليوبلاستوم في 50% من الحالات، أوليوكوداندروغليوم 2 في 25% من الحالات، أستروسيتوم أنابلازيك 3 وأستروسيتوم ذي درجة منخفضة في 12.5% من الحالات.



ANNEXES

Annexe I :

Fiche d'exploitation(BST)

1-Nom - Prénom : NE :

2-Age :ans

3-Sexe : F M

4-adresse :

5-Téléphone :

6-Date d'intervention :

7-Antécédents :

8-Latéralité :

9-Histoire de la maladie

-le début de la symptomatologie :

-SF :

	OUI	NON
o Troubles de conscience	<input type="checkbox"/>	<input type="checkbox"/>
o HTIC :	<input type="checkbox"/>	<input type="checkbox"/>
o Aphasie : type :	<input type="checkbox"/>	<input type="checkbox"/>
o TB sphinctériens :	<input type="checkbox"/>	<input type="checkbox"/>
o Comitialité : type :	<input type="checkbox"/>	<input type="checkbox"/>
o Autres :		

-Durée d'évolution :mois

10-Examen clinique :

-Etat générale : -GCS :

-Examen neurologique : Sd clinique :

-FO : mesure AV : CV :

- Indice de Karnofsky :

11-TDM

Lésions :

- Nombre :

- Siège :

- Aspect :

- Kystique

- Charnu

- Mixte

12-IRM

Lésions :

- Nombre :

- Siège :

- Aspect :

- Kystique
- Charnu
- Mixte

13-Diagnostics évoqués en préopératoire :

1/.....

2/.....

3/.....

14- bilan d'extension : SCANNER TAP

RX thorax

Echo abdominale

Résultats:

Lésions multiples extra crâniennes

Néo primitif :

15- Indication à la biopsie :

- Siège profond

- zones fonctionnelles

- Autres :

16-Procédure BST :

Cadres utilisé : zamorano duchovny ZD (inomed) ®

Autres cadres :

Positionnement : sustentorienel

FCP

Type d'Anesthésie : lors de la pose :

Lors de la BST :

Repérage scannographique :

- coupes :

-épaisseur :.....mm

Repérage guidé par IRM :

Logiciel de stéréotaxie : praezis plus ® 3.1

Autres :

Fusion scanner-IRM :

Position cible, point d'entrée :

Évacuation de kyste :

Biopsie :

-Types d'échantonnage :rosette et étagé

- Nombre de carottes :

Pénibilité de l'acte vécu par les patients :

➤ Bien supporté

➤ Difficilement supporté

- 17-TDM de contrôle :.....
- 18-Incidents
- 19-Evolution Clinique immédiate :
- 20-Histologie concluante :.....
- 21-Immunohistochimie :.....
- CC :
- 22-TTT complémentaire :
- ❖ RTH
 - ❖ CTH
 - ❖ Chirurgie éveillée
 - ❖ Reprise chirurgicale à ciel ouvert
 - ❖ Abstention chirurgicale
- 23-Evolution à long terme :
- Dates de suivi :
- Durée de suivi : 1 mois ...6mois...1an et 2 ans
- Résultats :
- clinique :.....
 - radiologique :.....

Annexe II : SCORE (OU INDICE) DE KARNOFSKY

Description simplifiée	Score	État global	Critères
Peut mener une activité normale sans prise en charge particulière	100%	Asymptomatique	État général normal, sans symptômes ou signes de la maladie
	90%	Symptômes mineurs	Activités normales, mais signes ou symptômes mineurs de la maladie
	80%	Légèrement limité	Activités normales, mais avec des efforts
Incapable de travailler, mais reste autonome et le séjour au domicile est possible	70%	Assure ses besoins personnels	Peut s'occuper de lui-même, mais incapable de mener une activité normale ou de travailler
	60%	Besoin d'assistance ponctuelle	Nécessite une aide occasionnelle, mais peut assurer la plupart de ses soins personnels
	50%	Besoin d'assistance constante	Nécessite une aide importante, avec des soins médicaux fréquents
	40%	Handicapé	Semi-autonome, nécessite une assistance médicale constante. Confiné au lit plus de 50% du temps de veille
Incapable de s'occuper de lui-même	30%	Sévèrement handicapé	Hospitalisation indiquée, bien que le décès ne soit pas imminent
	20%	Très handicapé	Hospitalisation permanente nécessaire, avec besoin d'un traitement de soutien intensif
État terminal	10%	Moribond	Processus fatal progressant rapidement
	0%	Décès	

Annexe III :

Check list BST

- ✓ Vérifier dossier :
 - Bilan préopératoire : TP, TCK, NFS, Glycémie, urée et créat
 - Prémédication du patient : Atarax 50 mg
- ✓ CD vierge, accord scanner et graveur CD en marche
- ✓ Patient à jeun
- ✓ Bonne voie veineuse
- ✓ Anneau pilier et vis dans cedex pendant 30 minutes et incliner la boite
- ✓ Sur guéridon :
 - Compresses stériles
 - Champ stérile
 - Blouse stérile
 - 4 paires de gants 7,5
 - Xylocaïne 2%
 - Seringue 20 cc
 - 2 L de sérum physiologique 0,9%
 - Bétadine jaune
 - Lame de Bistouri numéro 23
- ✓ Vérifier stérilisation de la boite d'instruments et moteur.
- ✓ Sur la table opératoire :
 - Cire à os, 3 cupules, seringue 20 cc, porte aiguille et fil nylon 1/0
- ✓ Fin de l'intervention :
 - Faire désinfecter le matériel dans stéranios 2%
 - Lavage du matériel
 - Ranger le matériel.
 - Recharger le moteur + le Formol



BIBLIOGRAPHIE

1. **Campus de Neurochirurgie. Biopsies en conditions Stéréotaxiques.**
<http://www.campus.neurochirurgie.fr>
Consulté le 12.12.2012.
2. **Schurr PH, Merrington WR.**
The Horsley–Clarke stereotaxic apparatus.
Br J Surg. 1978 Jan;65(1):33–6.
3. **Rodhan NR, Kelly PJ.**
Pioneers of stereotactic neurosurgery.
Stereotact Funct Neurosurg. 1992;58(1–4):60–6.
4. **Jensen RL, Stone JL, Hayne RA.**
Introduction of the human Horsley–Clarke stereotactic frame.
Neurosurgery. 1996 Mar;38(3):563–7; discussion 567.
5. **Spiegel EA, Wycis HT**
Effect of thalamic and pallidal lesions upon involuntary movements in choreoathetosis.
Trans Am Neurol Assoc 51:234–237, 1950
6. **Nadelhaft I, Morgan C, Herbert DL.**
Stereotactic brain surgery: a method for rapid and precise positioning of a target in the Todd–Wells stereotactic instrument.
Appl Neurophysiol. 1977–1978;40(1):13–25
7. **Brown RA, Nelson JA.**
Validation in humans for the Brown–Roberts–Wells and Cosma Roberts–Wells stereotactic frames.
Neurosurgery. 2013 Jan;72(1):E143. doi: 10.1227/NEU.0b013e318275083c.
8. **No authors listed**
Proceedings of the XIth meeting of the World Society for Stereotactic and Functional Neurosurgery. Part 1. Ixtapa, Mexico, October 11–15, 1993. Dedicated to Professor Edward R. Hitchcock.
9. **Leksell L, Jernberg B**
Stereotaxis and tomography. A technical note.
Acta Neurochir (Wien) 52:1–7, 1980

- 10. Riechert T, Munding F**
Description and use of an aiming device for stereotactic brain surgery.
Acta Neurochir Suppl (Wien) 3:308–337, 1955
- 11. Talairach J**
Destruction of the anterior ventral thalamic nucleus in the treatment of mental diseases.
Rev Neurol (Paris) 87:352–357, 1952
- 12. Benjelloun H.**
L'apport de la biopsie stéréotaxique en condition IRM dans les processus expansifs intracrâniens.
Thèse Méd., Rabat, 1998, n°38.
- 13. Benabid A, Blond S, Chazal J, et al**
Stereotaxic biopsies (SB) of intracranial neoplasms. Considerations apropos of 3,052 cases.
Neurochirurgie 31:295–301, 1985
- 14. Blond S, Touzet G, Desenclos C, et al**
Stereotactic applications in third ventricle tumors.
Neurochirurgie 46:268–280, 2000
- 15. De la Porte C**
Technical possibilities and limitations of stereotaxy
Acta Neurochir (Wien) 124:3–6, 1993
- 16. Chandrasoma PT, Smith MM, Apuzzo ML**
Stereotactic biopsy in the diagnosis of brain masses: comparison of results of biopsy and resected surgical specimen.
Neurosurgery 24:160–165, 1989
- 17. Dumas–Duport C, Monsaigneon V, Blond S, et al**
Serial stereotactic biopsies and CT scan in gliomas: correlative study in 100 astrocytomas, oligo–astrocytomas and oligodendrocytomas.
J Neurooncol 4:317–328, 1987
- 18. Lunsford LD, Leksell L, Jernberg B**
Probe holder for stereotactic surgery in the CT scanner. A technical note.
Acta Neurochir (Wien) 69:297–304, 1983

19. **Ostertag CB, Mennel HD, Kiessling M**
Stereotactic biopsy of brain tumors.
Surg Neurol 14:275–283, 1980
20. **Grunert P, Ungersbock K, Bohl J, et al**
Results of 200 intracranial stereotactic biopsies.
Neurosurg Rev 17:59–66, 1994
21. **Ehrlicke HH, Schad LR, Gademann G, et al**
Use of MR angiography for stereotactic planning.
J Comput Assist Tomogr 16:35–40, 1992
22. **Kelly PJ, Daumas–Duport C, Kispert DB, et al**
Imaging–based stereotaxic serial biopsies in untreated intracranial glial neoplasms.
J Neurosurg 66:865–874, 1987
23. **Kondziolka D, Dempsey PK, Lunsford LD, et al**
A comparison between magnetic resonance imaging and computed tomography for stereotactic coordinate determination.
Neurosurgery 30:402–406; discussion 406–407, 1992
24. **Rousseau J, Clarysse P, Blond S, et al**
Validation of a new method for stereotactic localization using MR imaging.
J Comput Assist Tomogr 15:291–296, 1991
25. **Schad L, Lott S, Schmitt F, et al**
Correction of spatial distortion in MR imaging: a prerequisite for accurate stereotaxy.
J Comput Assist Tomogr 11:499–505, 1987
26. **Nicola doyen**
La carte du cerveau
Accromath vol 6 2011 page 20–24
27. **Daumas–Duport C, Meder JF, Monsaingeon V, et al**
Cerebral gliomas: malignancy, limits and spatial configuration. Comparative data from serial stereotaxic biopsies and computed tomography (a preliminary study based on 50 cases).
J Neuroradiol 10:51–80, 1983

- 28. Blond S, Touzet G, Reyns N, et al**
Clinical applications of stereotaxic methology.
Ann Fr Anesth Reanim 21:162–169, 2002
- 29. Peragut JC, Riss JM, Farnarier P, et al**
Colloid cysts of the third cerebral ventricle. Computed x–ray tomography, MRI and stereotaxic puncture. Apropos of 9 cases.
Neurochirurgie 36:122–128, 1990
- 30. Yu X, Liu Z, Tian Z, et al**
Stereotactic biopsy for intracranial space–occupying lesions: clinical analysis of 550 cases.
Stereotact Funct Neurosurg 75:103–108, 2000
- 31. Coste E, Rousseau J, Gibon D, et al**
Frameless method of stereotaxic localization with DSA.
Radiology 189:829–834, 1993
- 32. Grunert P, Hopf N, Perneczky A**
Frame–based and frameless endoscopic procedures in the third ventricle.
Stereotact Funct Neurosurg 68:80–89, 1997
- 33. Nguyen IP, Decq P, Keravel Y**
Approche stéréotaxique diagnostique et thérapeutique des tumeurs cérébrales.
Editions Techniques., in Encycl Méd Chir, Editions Techniques, Neurologie.
Paris, 1995, Vol 17–210–A–30
- 34. Peragut JC, Dupard T, Graziani N, et al**
Prevention of risk in stereotaxic biopsy of various tumors of the pineal region
Apropos of 3 cases.
Neurochirurgie 33:23–27, 1987
- 35. Szikla G**
Target point, target volume, "whole brain" stereotaxis: remarks on some present trends of evolution in stereotactic neurosurgery.
Acta Neurochir Suppl (Wien) 30:1–3, 1980
- 36. Talairach J, Peragut JC, Farnarier P, et al**
The role of the stereotactic radiographic exploration in neurosurgical interventions.
Berlin: Springer Verlag, 1975

- 37. Benabid A, Blond S, Chazal J et al**
Les biopsies stéréotaxiques des néoformations intracrâniennes. Reflexions à propos de 3052 cas.
Neurochirurgie 31 : 295–301, 1985
- 38. Apuzzo ML, Chandrasoma PT, Cohen D, et al**
Computed imaging stereotaxy: experience and perspective related to 500 procedures applied to brain masses.
Neurosurgery 20:930–937, 1987
- 39. Kondziolka D, Dempsey PK, Lundsford LD et al**
A comparison between magnetic resonance imaging and computed tomography for stereotactic coordinate determination.
Neurosurgery 30 : 402–407, 1992
- 40. Kelly PJ, Alker Jr GJ, Kall BA et al**
Method of computed tomography–based stereotactic biopsy with arteriographic control.
Neurosurgery 14 : 172–177, 1984
- 41. Hayek G, Fournier D, Guy G**
Tumeurs de la région pinéale, in médicales Eise (ed): Encycl Méd Chir. Paris Elsevier SAS, 2002, Vol Neurology, 17–380–D–10
- 42. Kreth FW, Muacevic A**
Stereotactic biopsy and hemorrhage.
J Neurosurg 90:181–182, 1999
- 43. Musolino A, Munari C, Blond S, et al**
Stereotaxic diagnosis and treatment of colloid cysts of the 3d ventricle Apropos of 7 cases.
Neurochirurgie 34:26–36, 1988
- 44. Pecker J, Scarabin JM, Vallee B, et al**
Treatment in tumours of the pineal region: value of stereotaxic biopsy.
Surg Neurol 12:341–348, 1979
- 45. Levivier M, Goldman S, Bidaut LM, et al**
Positron emission tomography–guided stereotactic brain biopsy.
Neurosurgery 31:792–797; discussion 797, 1992

- 46. Peragut JC, Riss JM, Farnarier P, et al**
Colloid cysts of the third cerebral ventricle. Computed x-ray tomography, MRI and stereotaxic puncture. Apropos of 9 cases.
Neurochirurgie 36:122-128, 1990
- 47. Sedan R, Peragut JC, Farnarier P, et al**
Modern imaging and stereotaxy.
Neurochirurgie 33:29-32, 1987
- 48. Leksell L, Lindquist C, Adler JR, et al**
A new fixation device for the Leksell stereotaxic system. Technical note.
JNeurosurg 66:626-629, 1987
- 49. Laghmari M.**
Contribution de la biopsie Stéréotaxique dans la prise en charge des tumeurs cérébrales.
Mémoire du diplôme national de spécialité 2007, rabat.
- 50. Ostertag CB**
New head fixation for the Riechert stereotaxic system. Technical note.
Acta Neurochir (Wien) 94:88-92, 1988
- 51. Nguyen JP, Szikla G, Missir O**
Fiabilité d'une méthode simplifiée de transposition des images tomodynamométriques. Corrélation au repérage stéréotaxique dans 30 cas.
Neurochirurgie 28:271-274, 1982
- 52. Guthrie BL, Steinberg GK, Adler JR**
Posterior fossa stereotaxic biopsy using the Brown Robert Wells stereotaxic system.
J Neurosurg 70 : 649-652, 1989
- 53. Brown RA, Roberts T, Osborn AG**
Simplified CT-guided stereotaxic biopsy.
AJNR Am J Neuroradiol 2:181-184, 1981
- 54. Laitinen LV**
Noninvasive multipurpose stereoadapter.
Neurol Res 9:137-141, 1987

- 55. Laitinen LV, Hariz MI**
Multi-purpose stereoadapter.
Appl Neurophysiol 50:68-76, 1987
- 56. Hariz MI, Eriksson AT**
Reproducibility of repeated mountings of a noninvasive CT/MRI stereoadapter.
Appl Neurophysiol 49:336-347, 1986
- 57. Laitinen LV**
Non invasive multipurpose stereoadapter
Neurological research 9 : 137-141, 1987
- 58. Imagerie-medicale-radiotherapie. Cadres stereotaxiques.**
[http:// http://www.medicalexpo.fr](http://www.medicalexpo.fr)
Consulté le 12.12.2012.
- 59. Hood TW, Gebarski SS, McKeever PE, et al**
Stereotaxic biopsy of intrinsic lesions of the brain stem.
J Neurosurg 65:172-176, 1986
- 60. Abernathey CD, Camacho A, Kelly PJ**
Stereotaxic suboccipital transcerebellar biopsy of pontine mass lesions.
J Neurosurg 70:195-200, 1989
- 61. Guthrie BL, Steinberg GK, Adler JR**
Posterior fossa stereotaxic biopsy using the Brown-Roberts-Wells stereotaxic system.
Technical note. J Neurosurg 70:649-652, 1989
- 62. Apuzzo ML, Sabshin JK**
Computed tomographic guidance stereotaxis in the management of intracranial mass lesions.
Neurosurgery 12:277-285, 1983
- 63. Bosch DA**
Indications for stereotactic biopsy in brain tumours.
Acta Neurochir (Wien) 54:167-179, 1980

- 64. Dempsey PK, Kondziolka D, Lunsford LD**
Stereotactic diagnosis and treatment of pineal region tumours and vascular malformations.
Acta Neurochir (Wien) 116:14–22, 1992
- 65. Kim JE, Kim DG, Paek SH, et al**
Stereotactic biopsy for intracranial lesions: reliability and its impact on the planning of treatment.
Acta Neurochir (Wien) 145:547–554; discussion 554–545, 2003
- 66. Greene GM, Hitchon PW, Schelper RL, et al**
Diagnostic yield in CT-guided stereotactic biopsy of gliomas.
J Neurosurg 71:494–497, 1989
- 67. Backlund EO, Johansson L, Sarby B**
Studies on craniopharyngiomas. II. Treatment by stereotaxis an radiosurgery.
Acta Chir Scand 138:749–759, 1972
- 68. Bosch DA**
Indications for stereotactic biopsy in brain tumours.
Acta Neurochir (Wien) 54:167–179, 1980
- 69. Rivas JJ, Lobato RD**
CT-assisted stereotaxic aspiration of colloid cysts of the third ventricle.
J Neurosurg 62:238–242, 1985
- 70. Mathiesen T, Grane P, Lindquist C, et al**
High recurrence rate following aspiration of colloid cysts in the third ventricle.
J Neurosurg 78:748–752, 1993
- 71. Hopf NJ, Grunert P, Darabi K, et al**
Frameless neuronavigation applied to endoscopic neurosurgery.
Minim Invasive Neurosurg 42:187–193, 1999
- 72. Warnke PC**
Stereotactic biopsy and hemorrhage.
J Neurosurg 90:180–181; author reply 182, 1999
- 73. Bosch DA**
Indications for stereotactic biopsy in brain tumors.
Acta neurochir 54 : 167–179, 1980

- 74. Marcelo Paglioli Ferreira, Nelson Pires Ferreira, PhD and al**
Stereotactic computed tomography-guided brain biopsy: diagnostic yield based on a series of 170 patients
Surgical Neurology 65 (2006) S1:27- S1:32
- 75. Sajid Nazir Bhatti, Shahid Ayub, Ahsan Aurangzeb and al**
Computerized stereotactic brain biopsies: an experience of 15 patients
J Ayub Med Coll Abbottabad 2005; 17
- 76. Mehmet Ersahin, Numan Karaaslan, Mehmet Sabri Gurbuz and al**
The Safety and Diagnostic Value of Frame-Based and CT-Guided Stereotactic Brain Biopsy Technique
Turkish Neurosurgery 2011, Vol: 21, No: 4, 582-590
- 77. Aylin Okcu Heper and al**
An analysis of stereotactic biopsy of brain tumors and nonneoplastic lesions: a prospective clinicopathologic study
Surgical Neurology 64 (2005) S2:82-S2:88
- 78. Se-Yi Chen , Chien-Hua Chen , Ming-Hsi Sun and al**
Stereotactic biopsy for brainstem lesion: Comparison of approaches and reports of 10 cases
Journal of the Chinese Medical Association 74 (2011) 110e114
- 79. Ching-Chang Chen, Peng-Wei Hsu and al**
Stereotactic brain biopsy: Single center retrospective analysis of complications
Clinical Neurology and Neurosurgery 111 (2009) 835-839
- 80. A.M. Debailleul, M.L. Bortlein and al**
Particularités anesthésiques de la neurochirurgie stéréotaxique
Travail présenté aux XXIIIes Journées de l'Association de neuroanesthésie réanimation de langue française, Lille 29-30 novembre 2001
- 81. Danks RA, Roger SM, Aglio LS, Gugino LD, Black PM**
Patient tolerance of craniotomy performed with the patient under local anesthesia and monitored conscious sedation.
Neurosurgery 1998; 42: 28-34.
- 82. Watson R, Leslie K.**
Nerve blocks versus subcutaneous infiltration for stereotactic frame placement.
Anesth Analg 2001 ; 92 :424-7.

- 83. Archer DP, Mc Kenna JM, Morin L, Ravussin P**
Conscious sedation analgesia, during craniotomy for intractable epilepsy: a review of 354 consecutive cases.
Can J Anesth 1988 ; 35 : 338-44.
- 84. Lanier WL, Hool GJ, Faust RJ, Cucchiara RF, Kelly PJ**
Sedation for stereotactic headframe application; a randomized comparison of two techniques.
Appl Neurophysiol 1987 ; 50 : 227-32.
- 85. Spiekermann BF, Stone DJ, Bogdonoff DL, Yemen TA**
Airway management in neuroanaesthesia.
Can J Anaesth 1996 ; 143 :820-34.
- 86. Cohn AI, Mc Graw SR, King WH**
Awake intubation of the adult trachea using the bullard laryngoscope.
Can J Anaesth 1995 ;42 : 246-8.
- 87. Chandrasoma PT, Smith MM, Apuzzo ML**
Stereotactic biopsy in the diagnosis of brain masses: comparison of results of biopsy and resected surgical specimen.
Neurosurgery 1989;24:160-5
- 88. Jackson RJ, Fuller GN, Abi-Said D, et al**
Limitations of stereotactic biopsy in the initial management of gliomas.
Neuro-Oncol 2001;3:193-200.
- 89. Gaudin PB, Sherman ME, Brat DJ, et al**
Accuracy of grading gliomas on CT-guided stereotactic biopsies: a survival analysis.
Diagn Cytopathol 1997;17:461- 6
- 90. Vaquero J, Martinez R, Manrique M.**
Stereotactic biopsy for brain tumors: is it always necessary?
Surg Neurol 2000;53:432 - 8.
- 91. Chen TC, Apuzzo MLJ.**
Biopsy techniques and instruments. In: Gildenberg PL, Tasker RR, editors.
Textbook of stereotactic and functional neurosurgery.
New York7 McGraw-Hill; 1998. p. 397- 412.

- 92. Apuzzo ML, Chandrasoma PT, Cohen D, Zee CS, Zelman V.**
Computed imaging stereotaxy: experience and perspective related to 500 procedures applied to brain masses.
Neurosurgery 1987 ; 20 : 930–7.
- 93. Kaakaji W, Barnett GH, Bernhard D, Warbel A, Valaitis K, Stamp S**
Clinical and economic consequences of early discharge of patients following supratentorial stereotactic brain biopsy.
J Neurosurg 2001 ; 94 : 892–8.
- 94. Sawin PD, Hitchon PW, Follett KA, Torner JC.**
Computed imaging–assisted stereotactic brain biopsy: a risk analysis of 225 consecutive cases.
Surg Neurol 1998;49:640–9.
- 95. McGirt MJ, Woodworth GF, Coon AL, Frazier JM, Amundson E, Garonzik I, et al.**
Independent predictors of morbidity after image–guided stereotactic brain biopsy: a risk assessment of 270 cases.
J Neurosurg 2005;102:897–901.
- 96. Paleologos TS, Dorward NL, Wadley JP, Thomas DG.**
Clinical validation of true frameless stereotactic biopsy: analysis of the first 125 consecutive cases.
Neurosurgery 2001;49:830–5 [discussion 835–837].
- 97. Regis J, Bouillot P, Rouby–Volot F, Figarella–Branger D, Dufour H, Peragut JC.**
Pineal region tumors and the role of stereotactic biopsy: review of the mortality, morbidity, and diagnostic rates in 370 cases.
Neurosurgery 1996;39:907–12 [discussion 912–904].
- 98. Kreth FW, Muacevic A, Medele R, Bise K, Meyer T, Reulen HJ.**
The risk of haemorrhage after image guided stereotactic biopsy of intra–axial brain tumours—a prospective study.
Acta Neurochir (Wien) 2001;143:539–45 [discussion 545–536].
- 99. Kongkham PN, Knifed E, Tamber MS, Bernstein M.**
Complications in 622 cases of frame–based stereotactic biopsy, a decreasing procedure.
Can J Neurol Sci 2008;35:79–84.

- 100. Bernstein M, Parrent AG.**
Complications of CT-guided stereotactic biopsy of intra-axial brain lesions.
J Neurosurg 1994;81:165-8
- 101. Ostertag CB, Mennel HD, Kiessling M**
Stereotactic biopsy of brain tumors.
Surg Neurol 14:275-283, 1980
- 102. Edner G**
Stereotactic biopsy of intracranial space occupying lesions.
Acta Neurochir (Wien) 57:213-234, 1981
- 103. Sedan R PJ FP**
Intra-encephalic stereotactic biopsies (309 patients 318 biopsies).
Acta Neurochir Suppl (Wien) 33:207-210, 1984
- 104. Munding F**
CT stereotactic biopsy for optimizing the therapy of intracranial processes.
Acta Neurochir Suppl (Wien) 35:70-74, 1985
- 105. Apuzzo ML, Chandrasoma PT, Cohen D, Zee CS, Zelman V**
Computed imaging stereotaxy: Experience and perspective related to 500
procedures applied to brain masses.
Neurosurgery 20:930-937, 1987
- 106. Davis DH, Kelly PJ, Marsh WR, Kall BA, Goerss SJ**
Computerassisted stereotactic biopsy of intracranial lesions. Appl
Neurophysiol 50:172-177, 1987
- 107. Blaauw G, Braakman R**
Pitfalls in diagnostic stereotactic brain surgery.
Acta Neurochir Suppl (Wien) 42:161-165, 1988
- 108. Kelly PJ**
Stereotactic biopsy and resection of thalamic astrocytomas.
Neurosurgery 25:185-194, 1989

- 109. Thomas DG, Nouby RM**
Experience in 300 cases of CTdirected stereotactic surgery for lesion biopsy and aspiration of haematoma.
Br J Neurosurg 3:321–325, 1989
- 110. Wild AM, Xuereb JH, Marks PV, Gleave JR**
Computerized tomographic stereotaxy in the management of 200 consecutive intracranial mass lesions. Analysis of indications, benefits and outcome.
Br J Neurosurg 4:407–415, 1990
- 111. O'Neill KS, Dyer PV, Bell BA, Wilkins PR, Uttley D, Marsh HT**
Is peroperative smear cytology necessary for CT-guided stereotaxic biopsy?
Br J Neurosurg 6:421–427, 1992
- 112. Voges J, Schroder R, Treuer H, Pastyr O, Schlegel W, Lorenz WJ, Sturm V**
CT-guided and computer assisted stereotactic biopsy. Technique, results, indications.
Acta Neurochir (Wien) 125:142–149, 1993
- 113. Bernstein M, Parrent AG**
Complications of CT-guided stereotactic biopsy of intra-axial brain lesions.
J Neurosurg 81:165–168, 1994
- 114. Grunert P, Ungersbock K, Bohl J, Kitz K, Hopf N**
Results of 200 intracranial stereotactic biopsies.
Neurosurg Rev 17:59–66, 1994
- 115. Regis J, Bouillot P, Rouby-Volot F, Figarella-Branger D, Dufour H, Peragut JC**
Pineal region tumors and the role of stereotactic biopsy: Review of the mortality, morbidity, and diagnostic rates in 370 cases.
Neurosurgery 39:907–912, 1996
- 116. Nicolato A, Gerosa M, Piovan E, Ghimenton C, Luzzati R, Ferrari S, Bricolo A**
Computerized tomography and magnetic resonance guided stereotactic brain biopsy in nonimmunocompromised and AIDS patients.
Surg Neurol 48:267–276, 1997

- 117. Sawin PD, Hitchon PW, Follett KA, Torner JC**
Computed imaging–assisted stereotactic brain biopsy: A risk analysis of 225 consecutive cases.
Surg Neurol 49:640–649, 1998
- 118. Yu X, Liu Z, Tian Z, Li S, Huang H, Xiu B, et al**
Stereotactic biopsy for intracranial space–occupying lesions: Clinical analysis of 550 cases.
Stereotact Funct Neurosurg 75:103–108, 2000
- 119. Field M, Witham TF, Flickinger JC, Kondziolka D, Lunsford LD**
Comprehensive assessment of hemorrhage risks and outcomes after stereotactic brain biopsy.
J Neurosurg 94: 545–551, 2001
- 120. Kreth FW, Muacevic A, Medele R, Bise K, Meyer T, Reulen HJ**
The risk of haemorrhage after image guided stereotactic biopsy of intra–axial brain tumours--a prospective study.
Acta Neurochir (Wien) 143:539–545, 2001
- 121. Ulm AJ, Bova FJ, Friedman WA**
Stereotactic biopsy aided by a computer graphics workstation: Experience with 200 consecutive cases.
Surg Neurol 56:366–371, 2001
- 122. Kim JE, Kim DG, Paek SH, Jung HW**
Stereotactic biopsy for intracranial lesions: reliability and its impact on the planning of treatment.
Acta Neurochir (Wien) 145:547–554, 2003
- 123. Grossman R, Sadetzki S, Spiegelmann R, Ram Z**
Haemorrhagic complications and the incidence of asymptomatic bleeding associated with stereotactic brain biopsies.
Acta Neurochir (Wien) 147:627–631, 2005
- 124. McGirt MJ, Woodworth GF, Coon AL, Frazier JM, Amundson E, et al**
Independent predictors of morbidity after image–guided stereotactic brain biopsy: A risk assessment of 270 cases.
J Neurosurg 102:897–901, 2005

- 125. Ferreira MP, Ferreira NP, Pereira Filho Ade A, Pereira Filho Gde A, Franciscatto AC**
Stereotactic computed tomography-guided brain biopsy: Diagnostic yield based on a series of 170 patients.
Surg Neurol 65 Suppl 1:S1:27–21:32, 2006
- 126. Kongkham PN, Knifed E, Tamber MS, Bernstein M**
Complications in 622 cases of frame-based stereotactic biopsy, a decreasing procedure.
Can J Neurol Sci 35:79–84, 2008
- 127. Dammers R, Haitsma IK, Schouten JW, Kros JM, Avezaat CJ, Vincent AJ**
Safety and efficacy of frameless and frame-based intracranial biopsy techniques.
Acta Neurochir (Wien) 150: 23–29, 2008
- 128. Teixeira MJ, Fonoff ET, Mandel M, Alves HL, Rosemberg S**
Stereotactic biopsies of brain lesions.
Arq Neuropsiquiatr 67:74–77, 2009
- 129. Chen CC, Hsu PW, Erich Wu TW, Lee ST, Chang CN, Wei KC, and al**
Stereotactic brain biopsy: Single center retrospective analysis of complications.
Clin Neurol Neurosurg 111:835–839, 2009
- 130. Dammers R, Schouten JW, Haitsma IK, Vincent AJ, Kros JM, Dirven CM**
Towards improving the safety and diagnostic yield of stereotactic biopsy in a single centre.
Acta Neurochir (Wien) 152:1915–1921, 2010
- 131. Kim JE, Kim DG, Paek SH, Jung HW**
Stereotactic biopsy for intracranial lesions: reliability and its impact on the planning of treatment.
Acta Neurochir (Wien) 145:547–554, 2003
- 132. Kondziolka D, Firlik AD, Lunsford LD**
Complications of stereotactic brain surgery.
Neurol Clin 16:35–54, 1998
- 133. Lunsford LD, Coffey RJ, Cojocaru T, Leksell D**
Image-guided stereotactic surgery: A 10-year evolutionary experience.
Stereotact Funct Neurosurg 54–55:375–387, 1990

- 134. Kondziolka D, Lunsford LD.**
Results and expectations with imageintegrated brainstem stereotactic biopsy.
Surg Neurol 1995;43: 558–62.
- 135. Jesu´s Vaquero, M.D., Ph.D and al**
Stereotactic Biopsy for Brain Tumors: Is it Always Necessary?
Surg Neurol 2000;53:432–38.
- 136. Rousseau J, Gibon D, Coste E, et al**
A frameless stereotaxic localisation system using MRI, CT and DSA.
Acta Neurochir Suppl 64:40–44, 1995
- 137. Grunert P, Muller–Forell W, Darabi K, et al**
Basic principles and clinical applications of neuronavigation and intraoperative
computed tomography.
Comput Aided Surg 3:166–173, 1998
- 138. Goerss SJ, Kelly PJ, Kall BA**
Automated stereotactic positioning system.
Appl Neurophysiol 50:100–106, 1987
- 139. Grunert P, Espinosa J, Busert C, et al**
Stereotactic biopsies guided by an optical navigation system: technique and
clinical experience.
Minim Invasive Neurosurg 45:11–15, 2002
- 140. masamitsu nishihara, Takashi sasayama and al**
Morbidity of Stereotactic Biopsy for Intracranial Lesions
Kobe J. Med. Sci., Vol. 56, No. 4, pp. E148–E153, 2010

قسم الطبيب

اقسم بالله العظيمة

أن أراقب الله في مهنتي.

وأن أكون حياة الإنسان في حافة أدوارها في حل الظروف والأحوال

بإخلا وسعي في استنقاذها من القلاك والمرضى والألم والقلق.

وأن أحفظ للناس كرامتهم، وأستر مخزئهم، وأكتم سرهم.

وأن أكون على الدوام من وسائل رحمة الله، بإخلا ومهاتبي الطبية للقريب والبعيد، للعالج والعالج،

والصديق والعدو.

وأن أثار على طلب العلم، أسخره لنفع الإنسان .. لا لأفاه.

وأن أوقر من علمني، وأعلم من يصغرنني، وأكون إذا لطل زميل في المممة الطيبة

متعاونين على البر والتقوى.

وأن تكون حياتي صادق إيماني في سري ومخانيتي ،

نقبة مما يشينها تجاة الله ورسله والمؤمنين.

والله على ما أقول شهيد



جامعة القاضي عياض
كلية الطب و الصيدلة
مراكش

أطروحة رقم 81

سنة 2013

دور الخزعة الانجذابية المجسمة في علاج الأورام الدماغية

الأطروحة

قدمت ونوقشت أمام العموم يوم .../.../2013

من طرف

السيد صهيب أبو الطيفيل

المزداد في 12 دجنبر 1986 بمراكش

لنيل شهادة الدكتوراه في الطب

الكلمات الأساسية :

ورم الدماغ- الخزعة الانجذابية المجسمة- الرنين المغناطيسي- المفراس- جراحة الدماغ

اللجنة

الرئيس

السيد ع . راجي

أستاذ في جراحة الأذن - الأنف - الحنجرة

المشرف

السيد س . آيت بنعلي

أستاذ في جراحة الدماغ والأعصاب

الحكام

السيد ح . غنان

أستاذ في جراحة الدماغ والأعصاب

السيدة ن . شريف إدريسي كوني

أستاذة مبرزة في الفحص بالأشعة

السيد م . المجاطي

أستاذ مبرز في جراحة الدماغ والأعصاب