كلية الطب
والصيدلة - مراكش
FACULTÉ DE MÉDECINE
ET DE PHARMACIE - MARRAKECH
MARRAKECH
جامعة القاضي عياض
UNIVERSITÉ CADI AYYAD

Année 2022 Thèse N° 236

Les polypes antrochoanaux de Killian : Expérience de l'hôpital militaire Avicenne Marrakech

THÈSE

PRÉSENTÉE ET SOUTENUE PUBLIQUEMENT LE 28/06/2022

PAR

Mme. Safia EL GOURANY

Née le 28 Septembre 1994 à Beni Mellal

POUR L'OBTENTION DU DOCTORAT EN MÉDECINE

MOTS-CLÉS :

Polype antrochoanal – Obstruction nasale –Chirurgie Endoscopique Endonasale

JURY

Mr	Y. DAROUASSI Professeur d'Oto-rhino-laryngologie	PRESIDENT
Mr.	M. MLIHA TOUATI Professeur d'Oto-rhino-laryngologie	RAPPORTEUR
Mr.	B. ABIR Professeur de Stomatologie et chirurgie maxillo faciale	JUGES

بسم الله الرحمن الرحيم

Serment d'Hippocrate

Au moment d'être admis à devenir membre de la profession médicale, je m'engage solennellement à consacrer ma vie au service de l'humanité.

Je traiterai mes maîtres avec le respect et la reconnaissance qui leur sont dus.

Je pratiquerai ma profession avec conscience et dignité. La santé de mes malades sera mon premier but.

Je ne trahirai pas les secrets qui me seront confiés.

Je maintiendrai par tous les moyens en mon pouvoir l'honneur et les nobles traditions de la profession médicale.

Les médecins seront mes frères.

Aucune considération de religion, de nationalité, de race, aucune considération politique et sociale, ne s'interposera entre mon devoir et mon patient.

Je maintiendrai strictement le respect de la vie humaine dés sa conception.

Même sous la menace, je n'userai pas mes connaissances médicales d'une façon contraire aux lois de l'humanité.

Je m'y engage librement et sur mon honneur.

Déclaration Genève, 1948

LISTE DES PROFESSEURS

UNIVERSITE CADI AYYAD FACULTE DE
MEDECINE ET DE PHARMACIE
MARRAKECH

Doyens Honoraires : Pr. Badie Azzaman MEHADJI
: Pr. Abdelhaq ALAOUI YAZIDI

ADMINISTRARATION

Doyen : Pr Mohammed BOUSKRAOUI
Vice doyen à la Recherche et la cooperation : Pr. Mohamed AMINE
Vice doyen aux affaires pédagogiques :Pr. Redouane EL FEZZAZI
Vice doyen chargé de la Pharmacie : Pr. Said ZOUHAIR

Secrétaire Général : Mr. Azzeddine EL HOUDAIGUI

Professeurs de l'enseignement supérieur

Nom et Prénom	Spécialité	Nom et Prénom	Spécialité
ABKARI Imad	Traumato-orthopédie	ELOMRANI Abdelhamid	Radiothérapie
ABOUCHADI Abdeljalil	Stomatologie et chirurgie maxillo faciale	ESSAADOUNI Lamiaa	Médecine interne
ABOU EL HASSAN Taoufik	Anésthésie-réanimation	FADILI Wafaa	Néphrologie
ABOULFALAH Abderrahim	Gynécologie-obstétrique	FAKHIR Bouchra	Gynécologie-obstétrique
ABOUSSAIR Nisrine	Génétique	FAKHRI Anass	Histologie-embryologie cytogénétique
ADALI Imane	Psychiatrie	FOURAIJI Karima	Chirurgie pédiatrique
ADMOU Brahim	Immunologie	GHANNANE Houssine	Neurochirurgie
AGHOUTANE El Mouhtadi	Chirurgie pédiatrique	GHOUNDALE Omar	Urologie
AISSAOUI Younes	Anésthésie-réanimation	HACHIMI Abdelhamid	Réanimation médicale
AIT AMEUR Mustapha	Hématologie	HAJJI Ibtissam	Ophtalmologie
AIT BENALI Said	Neurochirurgie	HAROU Karam	Gynécologie-obstétrique
AIT BENKADDOUR Yassir	Gynécologie-obstétrique	HOCAR Ouafa	Dermatologie
AIT SAB Imane	Pédiatrie	JALAL Hicham	Radiologie
ALJ Soumaya	Radiologie	KAMILI El Ouafi El Aouni	Chirurgie pédiatrique
AMAL Said	Dermatologie	KHALLOUKI Mohammed	Anésthésie- réanimation
AMINE Mohamed	Epidemiologie clinique	KHATOURI Ali	Cardiologie
AMMAR Haddou	Oto-rhino-laryngologie	KHOUCHANI Mouna	Radiothérapie
AMRO Lamyae	Pneumo-phtisiologie	KISSANI Najib	Neurologie
ANIBA Khalid	Neurochirurgie	KRATI Khadija	Gastro-entérologie

ARSALANE Lamiae	Microbiologie-virologie	KRIET Mohamed	Ophtalmologie
ASMOUKI Hamid	Gynécologie-obstétrique	LAGHMARI Mehdi	Neurochirurgie
ATMANE El Mehdi	Radiologie	LAKMICHI Mohamed Amine	Urologie
BAIZRI Hicham	Endocrinologie et maladies métaboliques	LAKOUICHMI Mohammed	Stomatologie et chirurgie maxillo faciale
BASRAOUI Dounia	Radiologie	LAOUAD Inass	Néphrologie
BASSIR Ahlam	Gynécologie-obstétrique	LOUHAB Nissrine	Neurologie
BELBARAKA Rhizlane	Oncologie médicale	LOUZI Abdelouahed	Chirurgie générale
BELKHOU Ahlam	Rhumatologie	MADHAR Si Mohamed	Traumato-orthopédie
BENALI Abdeslam	Psychiatrie	MANOUDI Fatiha	Psychiatrie
BENCHAMKHA Yassine	Chirurgie réparatrice et plastique	MANSOURI Nadia	Stomatologie et chirurgie maxillo faciale
BEN DRISS Laila	Cardiologie	MAOULAININE Fadl mrabih rabou	Pédiatrie
BENELKHAIAT BENOMAR Ridouan	Chirurgie générale	MATRANE Aboubakr	Médecine nucléaire
BENHIMA Mohamed Amine	Traumato-orthopédie	MOUAFFAK Youssef	Anésthésie- réanimation
BENJELLOUN HARZIMI Amine	Pneumo-phtisiologie	MOUDOUNI Said Mohammed	Urologie
BENJILALI Laila	Médecine interne	MOUFID Kamal	Urologie
BENZAROUEL Dounia	Cardiologie	MOUTAJ Redouane	Parasitologie
BOUCHENTOUF Rachid	Pneumo-phtisiologie	MOUTAOUAKIL Abdeljalil	Ophtalmologie
BOUKHANNI Lahcen	Gynécologie-obstétrique	MSOUGAR Yassine	Chirurgie thoracique
BOUKHIRA Abderrahman	Biochimie-chimie	NAJEB Youssef	Traumato-orthopédie
BOUMZEBRA Drissi	Chirurgie Cardio- vasculaire	NARJIS Youssef	Chirurgie générale
BOURRAHOUAT Aicha	Pédiatrie	NEJMI Hicham	Anésthésie- réanimation
BOURROUS Monir	Pédiatrie	NIAMANE Radouane	Rhumatologie
BOUSKRAOUI Mohammed	Pédiatrie	OUALI IDRISSI Mariem	Radiologie
BSISS Mohammed Aziz	Biophysique	OUBAHA Sofia	Physiologie
CHAFIK Rachid	Traumato-orthopédie	OULAD SAIAD Mohamed	Chirurgie pédiatrique

CHAKOUR Mohammed	Hématologie	QACIF Hassan	Médecine interne
CHELLAK Laila	Biochimie-chimie	QAMOUSS Youssef	Anésthésie-réanimation
CHERIF IDRISSI EL GANOUNI Najat	Radiologie	RABBANI Khalid	Chirurgie générale
CHOULLI Mohamed Khaled	Neuro pharmacologie	RADA Noureddine	Pédiatrie
DAHAMI Zakaria	Urologie	RAIS Hanane	Anatomie pathologique
DAROUASSI Youssef	Oto-rhino-laryngologie	RAJI Abdelaziz	Oto-rhino-laryngologie
DRAISS Ghizlane	Pédiatrie	ROCHDI Youssef	Oto-rhino-laryngologie
EL ADIB Ahmed Rhassane	Anésthésie-réanimation	SAMKAOUI Mohamed Abdenasser	Anésthésie-réanimation
ELAMRANI Moulay Driss	Anatomie	SAMLANI Zouhour	Gastro-entérologie
EL ANSARI Nawal	Endocrinologie et maladies métaboliques	SARF Ismail	Urologie
EL BARNI Rachid	Chirurgie générale	SORAA Nabila	Microbiologie-virologie
EL BOUCHTI Imane	Rhumatologie	SOUMMANI Abderraouf	Gynécologie-obstétrique
EL BOUIHI Mohamed	Stomatologie et chirurgie maxillo faciale	TASSI Noura	Maladies infectieuses
EL FEZZAZI Redouane	Chirurgie pédiatrique	TAZI Mohamed Illias	Hématologie clinique
ELFIKRI Abdelghani	Radiologie	YOUNOUS Said	Anésthésie-réanimation
EL HAOURY Hanane	Traumato-orthopédie	ZAHLANE Kawtar	Microbiologie-virologie
EL HATTAOUI Mustapha	Cardiologie	ZAHLANE Mouna	Médecine interne
EL HOUDZI Jamila	Pédiatrie	ZAOUI Sanaa	Pharmacologie
EL IDRISSI SLITINE Nadia	Pédiatrie	ZEMRAOUI Nadir	Néphrologie
EL KARIMI Saloua	Cardiologie	ZIADI Amra	Anésthésie-réanimation
EL KHADER Ahmed	Chirurgie générale	ZOUHAIR Said	Microbiologie
EL KHAYARI Mina	Réanimation médicale	ZYANI Mohammad	Médecine interne
EL MGHARI TABIB Ghizlane	Endocrinologie et maladies métaboliques		

Professeurs Agrégés

Nom et Prénom	Spécialité	Nom et Prénom	Spécialité
ABDOU Abdessamad	Chirurgie Cardio- vasculaire	HAZMIRI Fatima Ezzahra	Histologie-embryologie-cytogénétique
ABIR Badreddine	Stomatologie et chirurgie maxillo faciale	JANAH Hicham	Pneumo-phtisiologie
ADARMOUCH Latifa	Médecine communautaire (médecine préventive, santé publique et hygiène)	KADDOURI Said	Médecine interne
AIT BATAHAR Salma	Pneumo-phtisiologie	LAFFINTI Mahmoud Amine	Psychiatrie
ALAOUI Hassan	Anésthésie-réanimation	LAHKIM Mohammed	Chirurgie générale
ALJALIL Abdelfattah	Oto-rhino-laryngologie	MARGAD Omar	Traumato-orthopédie
ARABI Hafid	Médecine physique et réadaptation Fonctionnelle	MESSAOUDI Redouane	Ophtalmologie
ARSALANE Adil	Chirurgie thoracique	MLIHA TOUATI Mohammed	Oto-rhino-laryngologie
ASSERRAJI Mohammed	Néphrologie	MOUHSINE Abdelilah	Radiologie
BELBACHIR Anass	Anatomie patologique	NADER Youssef	Traumato-orthopédie
BELHADJ Ayoub	Anesthésie-réanimation	NASSIM SABAH Taoufik	Chirurgie réparatrice et plastique
BOUZERDA Abdelmajid	Cardiologie	RHARRASSI Issam	Anatomie pathologique
CHRAA Mohamed	Physiologie	SALAMA Tarik	Chirurgie pédiatrique
EL HAOUATI Rachid	Chirurgie Cardio- vasculaire	SEDDIKI Rachid	Anésthésie-réanimation
EL KAMOUNI Youssef	Microbiologie-virologie	SERGHINI Issam	Anésthésie-réanimation
EL MEZOUARI El Mostafa	Parasitologie-mycologie	TOURABI Khalid	Chirurgie réparatrice et plastique
ESSADI Ismail	Oncologie médicale	ZARROUKI Youssef	Anésthésie-réanimation
GHAZI Mirieme	Rhumatologie	ZIDANE Moulay Abdelfettah	Chirurgie thoracique
HAMMOUNE Nabil	Radiologie		

Professeurs Assistants

Nom et Prénom	Spécialité	Nom et Prénom	Spécialité
AABBASSI Bouchra	Psychiatrie	EL JADI Hamza	Endocrinologie et maladies métaboliques
ABALLA Najoua	Chirurgie pédiatrique	EL-QADIRY Rabiy	Pédiatrie
ABDELFETTAH Youness	Rééducation et réhabilitation fonctionnelle	FASSI FIHRI Mohamed jawad	Chirurgie générale
ABOUDOURIB Maryem	Dermatologie	FDIL Naima	Chimie de coordination bio-organique
ABOULMAKARIM Siham	Biochimie	FENANE Hicham	Chirurgie thoracique
ACHKOUN Abdessalam	Anatomie	GEBRATI Lhoucine	Chimie physique
AHBALA Tariq	Chirurgie générale	HAJHOUJI Farouk	Neurochirurgie
AIT ERRAMI Adil	Gastro-entérologie	HAJJI Fouad	Urologie
AKKA Rachid	Gastro-entérologie	HAMRI Asma	Chirurgie Générale
AMINE Abdellah	Cardiologie	HAZIME Raja	Immunologie
ARROB Adil	Chirurgie réparatrice et plastique	IDALENE Malika	Maladies infectieuses
AZAMI Mohamed Amine	Anatomie pathologique	KHALLIKANE Said	Anesthésie-réanimation
AZIZ Zakaria	Stomatologie et chirurgie maxillo faciale	LACHHAB Zineb	Pharmacognosie
AZIZI Mounia	Néphrologie	LAHLIMI Fatima Ezzahra	Hématologie clinique
BAALLAL Hassan	Neurochirurgie	LAHMINI Widad	Pédiatrie
BABA Hicham	Chirurgie générale	LAMRANI HANCHI Asmae	Microbiologie-virologie
BELARBI Marouane	Néphrologie	LOQMAN Souad	Microbiologie et toxicolgie environnementale
BELFQUIH Hatim	Neurochirurgie	JALLAL Hamid	Cardiologie
BELGHMAIDI Sarah	Ophtalmologie	MAOUJOUD Omar	Néphrologie
BELLASRI Salah	Radiologie	MEFTAH Azzelarab	Endocrinologie et maladies métaboliques
BENAMEUR Yassir	Médecine nucléaire	MILOUDI Mouhcine	Microbiologie-virologie
BENANTAR Lamia	Neurochirurgie	MOUGUI Ahmed	Rhumatologie
BENCHAFAI Ilias	Oto- rhino- laryngologie	MOULINE Souhail	Microbiologie-virologie
BENNAOUI Fatiha	Pédiatrie	NASSIH Houda	Pédiatrie
BENYASS Youssef	Traumatologie- orthopédie	OUERIAGLI NABIH Fadoua	Psychiatrie
BENZALIM Meriam	Radiologie	OUMERZOUK Jawad	Neurologie
BOUHAMIDI Ahmed	Dermatologie	RAGGABI Amine	Neurologie
BOUTAKIOUTE Badr	Radiologie	RAISSI Abderrahim	Hématologie clinique
CHAHBI Zakaria	Maladies infectieuses	REBAHI Houssam	Anesthésie-réanimation
CHEGGOUR Mouna	Biochimie	RHEZALI Manal	Anesthésie-

			réanimation
CHETOUI Abdelkhalek	Cardiologie	ROUKHSI Redouane	Radiologie
CHETTATI Mariam	Néphrologie	SAHRAOUI Houssam Eddine	Anesthésie-réanimation
DAMI Abdallah	Médecine légale	SALLAHI Hicham	Traumatologie-orthopédie
DARFAOUI Mouna	Radiothérapie	SAYAGH Sanae	Hématologie
DOUIREK Fouzia	Anesthésie réanimation	SBAAI Mohammed	Parasitologie-mycologie
DOULHOUSNE Hassan	Radiologie	SBAI Asma	Informatique
EL-AKHIRI Mohammed	Oto- rhino- laryngologie	SEBBANI Majda	Médecine Communautaire (Médecine préventive, santé publique et hygiène)
EL AMIRI Moulay Ahmed	Chimie de coordination bio-organique	SIRBOU Rachid	Médecine d'urgence et de catastrophe
ELATIQI Oumkeltoum	Chirurgie réparatrice et plastique	SLIOUI Badr	Radiologie
ELBAZ Meriem	Pédiatrie	WARDA Karima	Microbiologie

AIT ERRAMI Adil	Gastro-entérologie	HAJJI Fouad	Urologie
AKKA Rachid	Gastro-entérologie	HAMRI Asma	Chirurgie Générale
AMINE Abdellah	Cardiologie	HAZIME Raja	Immunologie
ARROB Adil	Chirurgie réparatrice et plastique	IDALENE Malika	Maladies infectieuses
AZAMI Mohamed Amine	Anatomie pathologique	KHALLIKANE Said	Anesthésie-réanimation
AZIZ Zakaria	Stomatologie et chirurgie maxillo faciale	LACHHAB Zineb	Pharmacognosie
AZIZI Mounia	Néphrologie	LAHLIMI Fatima Ezzahra	Hématologie clinique
BAALLAL Hassan	Neurochirurgie	LAHMINI Widad	Pédiatrie
BABA Hicham	Chirurgie générale	LAMRANI HANCHI Asmae	Microbiologie- virologie
BELARBI Marouane	Néphrologie	LOQMAN Souad	Microbiologie et toxicolgie environnementale
BELFQUIH Hatim	Neurochirurgie	JALLAL Hamid	Cardiologie
BELGHMAIDI Sarah	Ophtalmologie	MAOUJOUD Omar	Néphrologie
BELLASRI Salah	Radiologie	MEFTAH Azzelarab	Endocrinologie et maladies métaboliques
BENAMEUR Yassir	Médecine nucléaire	MILOUDI Mouhcine	Microbiologie-virologie
BENANTAR Lamia	Neurochirurgie	MOUGUI Ahmed	Rhumatologie
BENCHAFAI Ilias	Oto- rhino- laryngologie	MOULINE Souhail	Microbiologie-virologie
BENNAOUI Fatiha	Pédiatrie	NASSIH Houda	Pédiatrie

BENYASS Youssef	Traumatologie- orthopédie	OUERIAGLI NABIH Fadoua	Psychiatrie
BENZALIM Meriam	Radiologie	OUMERZOUK Jawad	Neurologie
BOUHAMIDI Ahmed	Dermatologie	RAGGABI Amine	Neurologie
BOUTAKIOUTE Badr	Radiologie	RAISSI Abderrahim	Hématologie clinique
CHAHBI Zakaria	Maladies infectieuses	REBAHI Houssam	Anesthésie-réanimation
CHEGGOUR Mouna	Biochimie	RHEZALI Manal	Anesthésie-réanimation
CHETOUI Abdelkhalek	Cardiologie	ROUKHSI Redouane	Radiologie
CHETTATI Mariam	Néphrologie	SAHRAOUI Houssam Eddine	Anesthésie-réanimation
DAMI Abdallah	Médecine légale	SALLAHI Hicham	Traumatologie-orthopédie
DARFAOUI Mouna	Radiothérapie	SAYAGH Sanae	Hématologie
DOUIREK Fouzia	Anesthésie réanimation	SBAAI Mohammed	Parasitologie-mycologie
DOULHOUSNE Hassan	Radiologie	SBAI Asma	Informatique
EL-AKHIRI Mohammed	Oto- rhino- laryngologie	SEBBANI Majda	Médecine Communautaire (Médecine préventive, santé publique et hygiène)
EL AMIRI Moulay Ahmed	Chimie de coordination bio-organique	SIRBOU Rachid	Médecine d'urgence et de catastrophe
ELATIQI Oumkeltoum	Chirurgie réparatrice et plastique	SLIOUI Badr	Radiologie
ELBAZ Meriem	Pédiatrie	WARDA Karima	Microbiologie

EL FADLI Mohammed	Oncologie médicale	YAHYAOUI Hicham	Hématologie
EL FAKIRI Karima	Pédiatrie	YANISSE Siham	Pharmacie galénique
EL GAMRANI Younes	Gastro-entérologie	ZBITOU Mohamed Anas	Cardiologie
EL HAKKOUNI Awatif	Parasitologie-mycologie	ZIRAOUI Oualid	Chimie thérapeutique
ELJAMILI Mohammed	Cardiologie	ZOUITA Btissam	Radiologie
EL KHASSOUI Amine	Chirurgie pédiatrique	ZOUIZRA Zahira	Chirurgie Cardio-vasculaire
ELOUARDI Youssef	Anésthésie-réanimation		

Liste arrêtée Le 03/03/2022

DÉDICACES

Toutes les lettres ne sauraient trouver les mots qu'il faut...
Tous les mots ne sauraient exprimer ma gratitude,
Mon amour, mon respect, et ma reconnaissance...
Aussi, c'est tout simplement que...

Je dédie cette thèse à...

Toutd'abordàAllah,

اللهم لك الحمد حمداً كثيراً طيباً مباركاً فيه عدد خلقك ورضى نفسك وزنة عرشك ومداد كلماتك اللهم لك الحمد ولك الشكر حتى ترضى ولك الحمد ولك الشكر عند الرضى ولك الحمد ولك الشكر دائماً وأبداً على نعمتك

.

LouangeàDieu,Letoutpuissantetmisérícordieuxquim'adonnéelecouragetlaforcenécessairespourmeneràboutceprojet,etquim'apermisdevoircejourtantattendu.

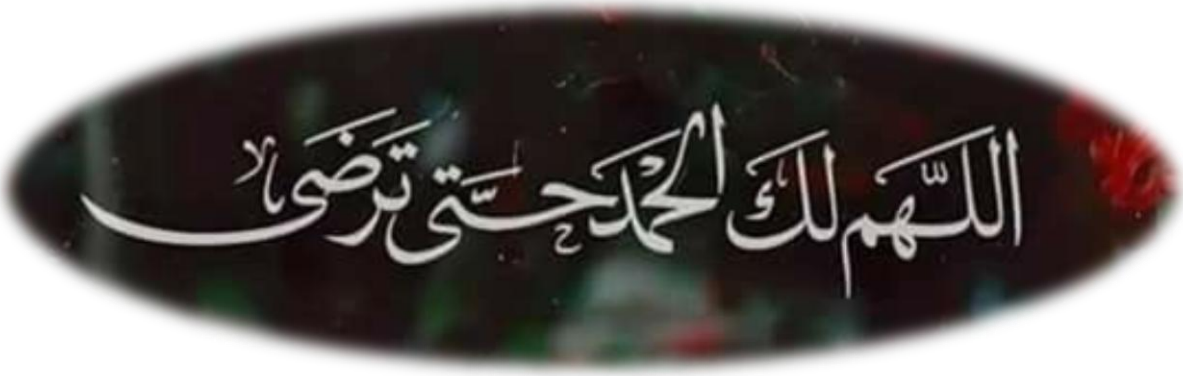

A la mémoire de ma grand-mèreet de mon grand père

J'aurais tant aimé que vous soyez là. Les souvenirs que j'ai de vous seront à jamais gravés dans ma mémoire. Que Dieu, Le tout-puissant, vous couvre de Sa sainte miséricorde et vous accueille dans Son éternel paradis.

A mes très chers parents,

A mon adorable maman

SAIDA ELHASSANI

Aucune dédicace, aucun mot ne sauraient exprimer tout le respect, toute l'affection et tout l'amour que je te porte. Que ce travail, qui représente le couronnement de tes sacrifices, de tes encouragements, de ta patienceet de tes longues prières soit preuve de mon immense gratitude et de mon éternelle reconnaissance. Je prie Dieu, Le tout puissant, de te protéger et de te procurer santé, bonheur et longue vie.

Je t'aime maman.

A mon papa chéri

MOHAMMED EL GOURANY

Toute une vie ne serait suffisante pour t'exprimer mon immense gratitude. Tu as toujours été un modèle à suivre et mon ultime exemple. Aujourd'hui, tes sacrifices ont porté ses fruits. J'espère que ce modeste travail te rendra fier. Puisse Dieu te préserver des malheurs de la vie, afin que tu demeures l'éternelle étoile qui guide mon chemin.

Je t'aime papa.

وَقُل رَّبِّ ٱرۡحَمۡهُمَا
كَمَا رَبَّيَانِي صَغِيرًا

A mon très cher mari
Dr. Mahdi LABIB

Ton amour, ta tendresse et ta patience m'ont toujours été d'un soutien inestimable.
Rien au monde ne pourra te récompenser pour tes sacrifices.
En témoignage de toute mon affection, tu es pour moi à la fois mari et ami.
Jamais je ne trouverais de mots assez expressifs pour te montrerma gratitude et mon amour.
Puisse Dieu m'aider à ne jamais te décevoir et qu'il nous procure bonheur, joie etépanuissement dans notre foyer.

A mes deuxièmes parents

Lhajja Najia Ghazouane et lhajj Elmati Labib

Je pense que je ne pourrai jamais assez vous remercier pour tout ce que vous avez fait pour moi. Vous occupez une place particulière dans mon cœur et j'espère que vous en êtes conscients même si je ne le montre pas assez. Vous avez toujours su me guider et me pousser à prendre les bonnes décisions. J'espère être à la hauteur de vos espérances et ne jamais vous décevoir.

Je vous aime beaucoup.

A mes très chères sœurs :MARIA EL GOURANY

et ZINEB EL GOURANY

Et à mon cher frère ZAKARIA EL GOURANY

Avec qui j'ai tant partagé, à tous les moments qu'on a passés ensemble, à tous nos souvenirs ! Je vous souhaite , longue vie pleine de bonheur et de prospérité. Je vous dédie ce travail en témoignage de mon amour, ma reconnaissance et de mon respect.

A mes deux chers fils :

MOHAMMED ILYAS LABIB et MALEK LABIB

Pour leur énergie, leur curiosité et leur joie de vivre.

Pour leur soutien et encouragements si innocent pendant mes stages et mes différents examens qui dépassaient leur compréhension mais qui arrivaient comme meme avec cette innocence de me donner la flamme d'avancer

Que dieu vous protège et vous garde mes amours.

A ma belle sœur JIHANE LABIB

Votre soutien et vos conseils objectifs m'ont été d'un grand soutien au cours de ce parcours.

Je vous dédie ce travail et vous souhaite beaucoup de bonheur.

A mes amies

IMANE ELHANANI , SOUMAYA ELHAMIDI

et MERYEM ELHARRADI

En souvenir des plus beaux moments qu'on a passés ensemble. Je tiens à vous témoigner de ma reconnaissance.

Je vous souhaite tout le bonheur du monde et beaucoup de réussite

A

Mes beaux frères MAHMOUD et Mohammed Hicham

Et à ma très chère ZOHRA et ses enfants ALI et RANYA

En témoignage de ma profonde affection.

A

Mes oncles et à mes tantes

Je dédie ce travail.

A

Mes cousines et cousins

Avec tous mes souhaits de bonheur et de prospérité.

A

Toute la famille

Avec toute mon affection, je vous souhaite tout le bonheur et toute la réussite. Trouvez dans ce travail, mon estime, mon respect et mon amour. Que Dieu vous procure bonheur, santé et grand succès.

A tous ceux qui me sont chers et qui se reconnaitront…

A toutes les personnes qui m'ont aidée dans l'accomplissement de ce travail

A nos patients en souffrance,

J'éspère que nous serons à la hauteur et vous souhaite un prompt rétablissement.

A tous ceux dont l'oubli de la plume n'est pas celui du cœur…

REMERCIEMENTS

A MON MAITRE ET PRESIDENT DE THESE:
MONSIEUR LE PROFESSEUR YOUSSEF DAROUASSI
PROFESSEUR DE L'ENSEIGNEMENT SUPERIEUR
A LA FACULTE DE MEDECINE ET DE PHARMACIE DE MARRAKECH ET CHEF DE SERVICE D'OTO-RHINO-LARYNGOLOGIE A L'HOPITAL MILITAIRE AVICENNE DE MARRAKECH

Grand est l'honneur que vous m'avez fait en acceptant sans la moindre hésitation de présider le jury de ce travail de thèse. Permettez-moi de vous témoigner ma profonde gratitude et mon grand respect. Votre sérieux, votre compétence et votre dévouement m'ont énormément marqué.
Veuillez accepter, chèr Maitre, mes vifs remerciements pour la présence et la sympathie dont vous faites preuves.

A MON MAITRE ET RAPPORTEUR DE THESE:
MONSIEUR LE PROFESSEUR MOHAMMED MLIHA TOUATIPROFESSEUR AGREGE A LA FACULTE DE MEDECINE ET DE PHARMACIE DE MARRAKECH
ET AU SERVICE D'OTO-RHINO-LARYNGOLOGIE A L'HOPITAL MILITAIRE AVICENNE DE MARRAKECH.,

Je tiens à vous exprimer toute ma reconnaissance pour l'honneur que vous m'avez fait en acceptant de diriger mon travail et en me consacrant votre précieux temps pour parfaire cette tâche. Les 6 mois que j'ai eu l'immense honneur de passer dans votre service furent des plus instructifs. Je vous remercie de la qualité de votre encadrement, votre grande disponibilité, et votre aide dans la réalisation de ce travail. Que votre sérieux, votre rigueur, vos nobles qualités humaines soient pour nous le meilleur exemple à suivre.
Veuillez trouver, cher Maître, dans ce travail l'expression de mes sincères remerciements et ma grande estime.

A MON MAITRE ET JUGE DE THESE:
MONSIEUR BADREDDINE ABIR
PROFESSEUR AGREGE A LA FACULTE DE MEDECINE ET DE PHARMACIE DE MARRAKECH ET AU SERVICE DESTOMATOLOGIE ET CHIRURGIE MAXILLO FACIALE A L'HOPITAL MILITAIRE AVICENNE DE MARRAKECH.

Permettez-moi de vous remercier sincèrement pour votre présence, patience, et enseignement tout au long de mon deuxième passage d'internat. Votre droiture, bienveillance et générosité sont une intarissable source de motivation pour le dépassement de soi. Vous m'avez fait l'honneur d'accepter de faire part de cet honorable jury et je vous remercie de la confiance que vous avez bien voulu m'accorder.
Veuillez accepter l'expression de mon respect le plus profond.

ABRÉVIATIONS

LISTE DES ABRÉVIATIONS :

PAC : polype antrochoanal

ATCD : antécédents.

CI : cornet inférieur.

CM : cornet moyen.

HTA : hypertension artérielle.

Ig : immunoglobuline.

IL : interleukine.

MM : méatotomie moyenne.

NFS : numération formule sanguine.

OM : ostium maxillaire.

ORL : oto-rhino-laryngologie

PU : Processus unciforme

TDM : tomodensitométrie

ESS : endoscopic sinus surgery

CWL : Caldwell-Luc

PLAN

INTRODUCTION 1
HISTORIQUE 4
PATIENTS ET METHODES 7
RESULTATS 10
I. EPIDEMIOLOGIE 11
1. AGE 11
2. LE SEXE 11
3. ANTECEDANTS PATHLOGIQUES 12
II. Etude Clinique 13
1. DELAI DE CONSULTATION 13
2. SYMPTOMATOLOGIE FONCTIONNELLE 13
3. EXAMEN PHYSIQUE 14
III. ETUDE PARACLINIQUE 16
1. BILAN RADIOLOGIQUE 16
2. BILAN BIOLOGIQUE PRETHERAPEUTIQUE 19
IV. PRISE EN CHARGE THERAPEUTIQUE 20
1. L'intervention chirurgicale 20
V. L'anatomie pathologique 23
1. La macroscopie 23
2. La microscopie 23
VI. L'évolution post-opératoire 24
1. Soins post opératoires immédiats 24
2. l'évolution à moyen et à long terme 24
DISCUSSION 26
I. Epidémiologie 27
1. Fréquence 27
2. Age 27
3. Sexe 29
4. Coté Atteint 30
II. ETIOPATHOGENIE : 30
1. L'origine infectieuse et inflammatoire 30
2. L'origine allergique 31
3. L'origine génétique 32
4. La mucoviscidose 32
5. La polypose nasosinusienne 32
III. ETUDE CLINIQUE 32
1. Signes fonctionnels 32
IV. ETUDE PARACLINIQUE 40
1. Bilan radiologique 40
2. Bilan allergologique 45
V. DIAGNOSTIC DIFFERENTIEL 45
1. Corps étranger des fosses nasales 45
2. Cornet inférieur hypertrophié 46
3. La mucocèle ou la mucopyocèle 47

4. Le kyste rétentionnel 47
5. Les polypes sphéno-choanaux et éthmoïdo-choanaux 47
6. L'encéphalocèle 48
7. L'angiofibrome nasopharyngé 48
8. Le papillome inversé 48
9. La polypose nasosinusienne (PNS) 49
10. Les tumeurs malignes du nasopharynx 49
11. AUTRES 50
VI. PRISE EN CHARGE THERAPEUTIQUE 50
1. BUT 50
2. Moyens 50
3. Indications 62
VII. ANATOMIE PATHOLOGIQUE 63
1. MACROSCOPIE : 63
2. MICROSCOPIE : 64
3. CYTOLOGIE DES SECRETIONS NASALES : 66
4. FORMES HISTOLOGIQUES INHABITUELLES : 66
VIII. SURVEILLANCE POSTOPERATOIRE : 67
1. A court terme 67
2. A moyen terme 67
3. A long terme 68
CONCLUSION 70
RESUMES 72
ANNEXES 76
BIBLIOGRAPHIE 115

INTRODUCTION

Le polype antrochoanal (PAC) ou polype de Killian est une tumeur bénigne non atopique, unilatérale et solitaire, avec un double contingent maxillaire et choanal. Il a été décrit pour la première fois par Killian en 1906[1].

Il prend insertion dans le sinus maxillaire et sur le pourtour de l'ostium sinusien pour s'extérioriser dans la fosse nasale et par la choane dans le rhinopharynx, d'où sa fréquente dénomination de polype antrochoanal [2].

*C'*est une tumeur peu fréquente, qui s'observe surtout chez l'adolescent et l'adulte jeune, aussi bien les sujets masculins que féminins, et dont l'étiopathogénie est obscure [2].

*L*e polype n'érode et n'envahit pas les tissus mous et osseux avoisinants. Son diagnostic est avant tout clinique avec une symptomatologie dominée par l'obstruction nasale et la rhinorrhée unilatérale. Mais dans de rares cas son expression peut être plus fruste voire atypique.

*L'*endoscopie nasosinusienne permet d'orienter le diagnostic en montrant un aspect typique du PAC. La tomodensitométrie nasosinusienne permet de rattacher souvent le diagnostic d'un polype choanal au sinus d'origine. La confirmation diagnostique est obtenue par l'étude anatomopathologique.

*S*on traitement est exclusivement chirurgical. Il consiste en l'exérèse complète du polype notamment de sa base d'implantation au niveau du sinus maxillaire pour limiter le risque de récidive[1,3]. Il a bénéficié de l'avènement de la chirurgie endoscopique endonasale permettant dans la plupart des cas un bon accès à l'origine du polype avec des suites post-opératoires simples.

Nous essayons à travers cette étude rétrospective, réalisée au service d'Oto- Rhino-Laryngologie à l'Hôpital Militaire Avicenne de Marrakech, et à travers une revue de la littérature de préciser les données épidémiologiques, étiopathogéniques, cliniques, paracliniques, thérapeutiques et évolutives de cette affection.

Historique

Depuis la première description par PALFYN en 1753[4], plusieurs dénominations ont été attribués au polype antrochoanal : polype nasopharyngé bénin, polype juvénile récurrent ou encore polype choanal solitaire.

- En 1906 ,Dans sa description initiale, KILLIAN [5] précise l'origine du polype dans le sinus maxillaire. Il s'en échappe par son ostium ou par un ostium accessoire.

  Cet auteur pourtant n'avait jamais exploré la cavité du sinus maxillaire et pratiquait l'ablation simple du polype.
- En 1920, intervient la publication des travaux de PUGNAT et d'INO KUBO sur l'insertion des polypes sinuso-choanaux au niveau du sinus maxillaire [6].
- CABOCHE, en 1924, dégage la notion de sinusite latente [6]: "La sinusite qui donne naissance au polype n'est pas la forme la plus vulgaire de sinusite qu'on est accoutumé de voir mais appartient au groupe des sinusites latentes."
- LEROUX, en 1930, publie 2 observations de polype de Killian chez l'enfant et BOUCHET écrit [6] : "Il nous paraît nécessaire d'admettre de suite que les causes locales sont insuffisantes pour provoquer l'exubérance des polypes récidivants."
- L'étude histologique détaillée des différents polypes choanaux est réalisée en 1933 par LEROUX et DELARUE . En 1948, CHATELIER et LALLEMANT [7] mettent au point une technique chirurgicale facilitant l'ablation des polypes antro-choanaux.
- En 1950, HECK [8] rapporte la première étude statistique sur le polype de Killian et les polyposes.
- En 1961, PECH, GRINDA et GARCIN [9] font paraître leur réflexion sur le polype de Killian, sa pathogénie et les atteintes sinusiennes.

- En 1980, SCHRAMM [10] publie une étude sur les récidives de polypes après différentes attitudes thérapeutiques.
- EL-GUINDY [11] en 1994, démontre le rôle de la chirurgie transcanine dans le traitement du polype de Killian.
- En 1996, RUGINA démontre l'intérêt de l'exérèse PAC par méatotomie moyenne élargie sous endoscopie [12].Malgré toutes les études réalisées, il subsiste quelques incertitudes quant à l'origine de ce polype particulier.
- En 2009, une première étude comparative [13] des caractéristiques cliniques et pathologiques du polype antrochoanal entre les deux populations adulte et pédiatrique, a été rapportée.

PATIENTS ET MÉTHODES

I. Type et population d'étude :

Notre étude a été réalisée à l'hôpital militaire Avicenne de Marrakech, au sein duquel nous avons récolté, à partir d'une étude rétrospective, l'ensemble des cas présentant des polypes antrochoanaux de KILLIAN , durant une période de 5 ans, comprise entre 2015 et 2020. Tous nos patients ont bénéficié d'un interrogatoire et d'un examen ORL complet, ainsi qu'une investigation paraclinique, notamment radiologique. Ils ont tous bénéficié d'un traitement chirurgical et d'une exploration anatomo-pathologique.

II. Critères d'inclusion et d'exclusion :

Nous avons utilisé comme source d'information le registre du service d'ORL de l'HMA de Marrakech, qui nous a permis d'avoir la liste exhaustive des patients ayant été hospitalisés pour prise en charge des polypes antrochoanaux de KILLIAN .

1. Critères d'inclusion :

Nous avons inclus dans notre travail, les patients opérés pour PAC entre 2015 et 2020 et dont les données épidémiologiques, cliniques ainsi que les résultats fonctionnels et anatomiques ont pu être évalués.

2. Critères d'exclusion :

Nous avons exclu de notre étude, tout patient ayant refusé la chirurgie et perdu de vue en post opératoire sans que les résultats thérapeutiques n'aient pu être évalués.

III. Recueil de données :

Pour la réalisation de notre étude, nous avons eu recours à une fiche d'exploitation qui a été élaboré à partir de différentes variables qu'on a jugé nécessaires à notre étude (Annexe 2). Les données ont fait l'objet d'une exploitation informatique statistique par le biais du

logiciel "EXCEL", ce qui nous a permis d'obtenir les résultats présentés dans le chapitre suivant.

IV. Considérations éthiques :

Les dossiers ainsi que les données recueillis dans notre étude ont été exploités en respectant l'anonymat des patients.

RÉSULTATS

Le nombre total des dossiers trouvés durant notre période d'étude était 34 cas.

I. EPIDEMIOLOGIE :

1. AGE :

L'âge moyen de nos patients est de 35.4 avec des extrêmes compris entre 12ans et 82 ans , et un pic de fréquence pour la tranche d'âge 30-40ans.

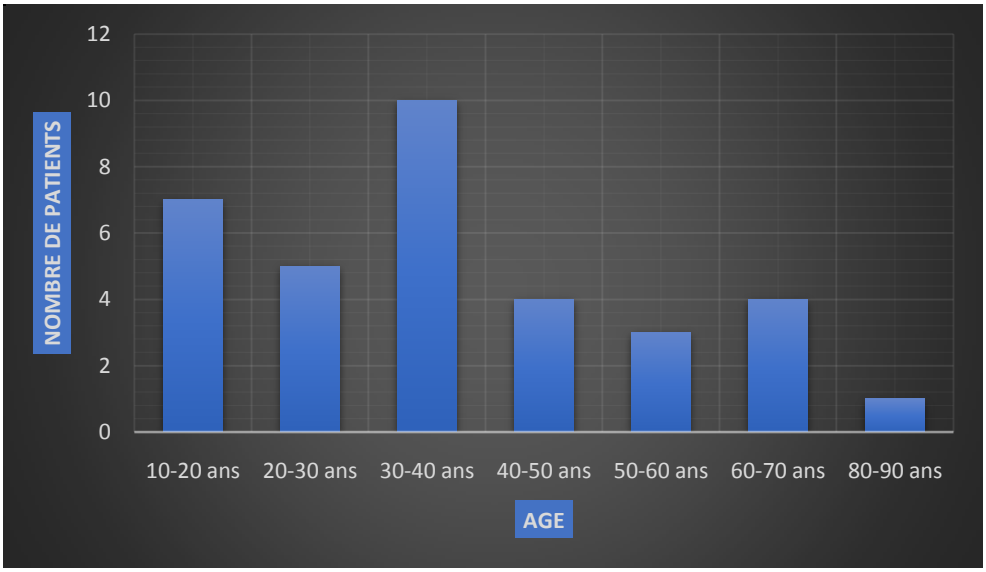

Figure 1 : Répartition du polype de Killian selon l'âge.

On notera que plus de 65 % des patients ont moins de 40 ans.

2. LE SEXE :

Il s'agissait de 22 hommes et de 12 femmes soit un sex ratio de 1.83 (H/F)

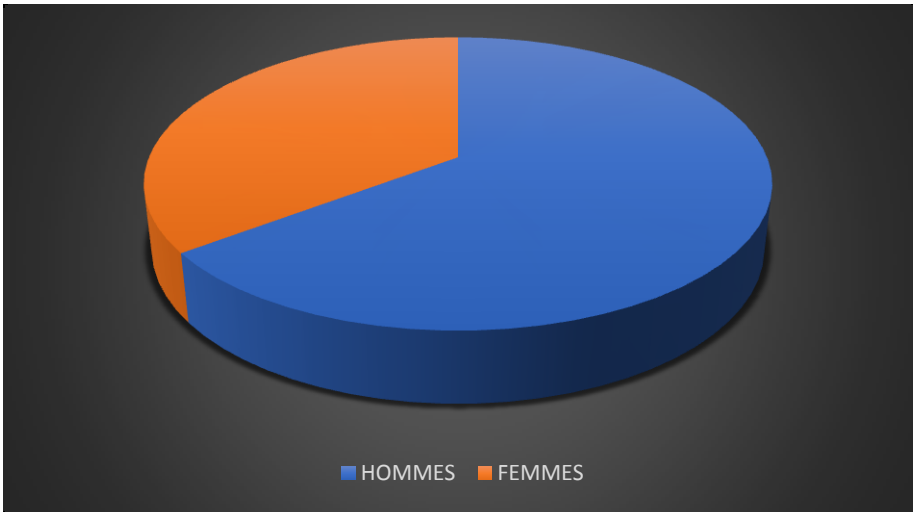

Figure 2 : Répartition du polype de Killian selon le sexe.

3. ANTECEDANTS PATHLOGIQUES :

3.1 Antécédents personnels :

3.1-1 Généraux :

Dans notre série, 7 patients soit 20,58 % ont un diabète , 5 patients soit 14,7 % ont une hypertension artérielle, et 2 patients soit 6% avaient une tuberculose pleuropulmonaire traitée.

3.1-2 Médicaux :

25 patients étaient sans antécédents pathologiques particuliers notamment pas d'asthme ni intolérance à l'aspirine ni maladie rhino-sinusienne et 9 patients avaient un antécédent de rhinite allergique soit 26.47%.

3.1-3 Chirurgicaux d'ordre sinusien :

Aucun antécédent de chirurgie naso sinusienne n'a été trouvé.

3.1-4 Antécédents familiaux :

Aucun antécédent rhino-sinusien n'a été signalé dans la famille.

II. Etude Clinique :

1. DELAI DE CONSULTATION :

Le délai avant la première consultation varie entre 1 mois et 30 ans avec une moyenne de 3.91 ans.

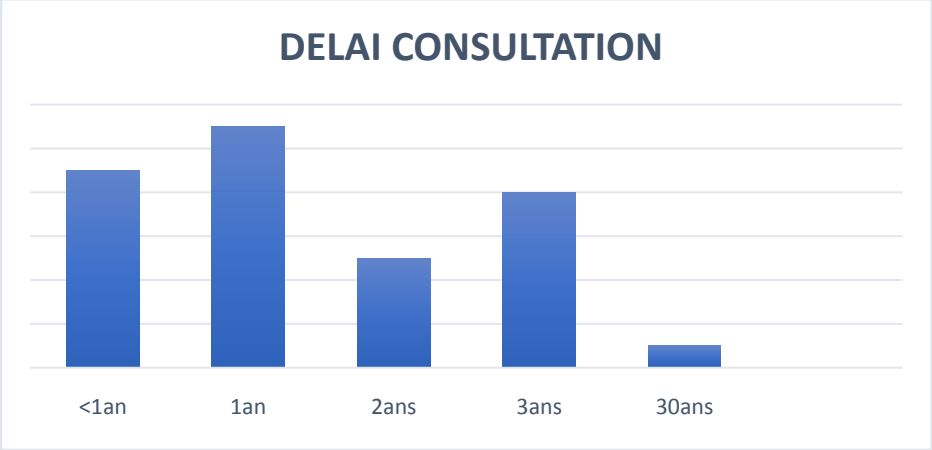

Figure 3 : Délai de consultation.

2. SYMPTOMATOLOGIE FONCTIONNELLE :

2.1 L'obstruction nasale :

L'obstruction nasale était constante chez tous les patients (100 %).

Elle était unilatérale droite dans 19cas (55,88%), unilatérale gauche dans 13cas (38,23%) et bilatérale dans 2 cas (5,88%).

2.2 La rhinorrhée :

Elle est retrouvée chez 26 patients (76,47%). Cette rhinorrhée était purulente dans 10cas (29,41%), claire dans 16 cas (47,05%).

2.3 Autres signes :

Ils étaient répartis de façon variable :

- Céphalées : 5 cas soit 14,70 %

- Epistaxis : 3 cas soit 8,82 %
- Ronflement nocturne : 4 cas soit 11,76%

Aucun patient n'a présenté une anosmie, une dyspnée, une dysphagie ou un syndrome d'apnée de sommeil.

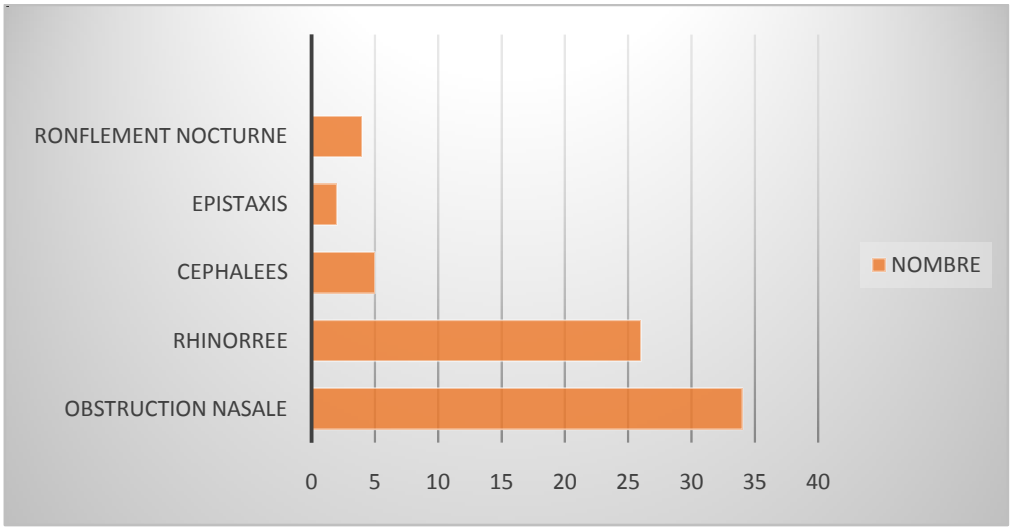

Figure 4 : Répartition des signes fonctionnels révélateurs du PAC.

3. EXAMEN PHYSIQUE :

2.1 . Examen oto-rhino-laryngologique :

L'examen ORL avait fait appel essentiellement à une rhinoscopie antérieure et postérieure et un examen bucco-pharyngé à la recherche d'une composante endonasale et pharyngée.

2.2 Examen endoscopique :

L'examen endoscopique des fosses nasales était réalisé sous endoscope rigide avec des angles de visualisation à 0° et à 30. L'anesthésie locale comportait la mise en place au niveau des fosses nasales de tampons en coton imbibés de xylocaine naphtazolinée à 5%.

L'examen endoscopique était bilatéral et avait permis d'explorer les fosses nasales dans leur totalité et de détailler l'état du méat moyen.

Cet examen avait permis de montrer :

- L'aspect du polype : Le PAC se présentait sous forme d'une tumeur translucide luisante et pale dans 32cas, sous forme tissulaire dans 1 cas et sous forme kystique dans 1cas. Le PAC faisait issue de la région méatale moyenne dans tous les cas avec comblement de la fosse nasale homolatérale.
- L'extension du polype : Le PAC avait une extension vers la choane dans 29 cas soit 85 ,29%, et vers le cavum dans 05 cas soit 14,70% .
- L'aspect de la muqueuse nasale : Elle était inflammatoire dans 26 cas soit 76,47 %
- L'aspect des secrétions nasales : Elles étaient purulentes dans 11 cas soit 32,35%
- Une déviation septale dans 4 cas soit 11,76 %
- Une hypertrophie du cornet inferieur dans 5 cas soit 14,70%

Tableau I : Les résultats de l'endoscopie nasale.

Signes physiques	Nombre de cas	pourcentage
Polype de la fosse nasale	34	100%
Secrétions purulentes	11	32,35%
Muqueuse inflammatoire	26	76,47%
Déviation septale	04	11,76%
Hypertrophie du cornet inferieur	05	14,70%

Le reste de l'examen ORL était sans particularités notables ainsi que l'examen somatique notamment oculaire, neurologique et respiratoire.

III. ETUDE PARACLINIQUE :

1. BILAN RADIOLOGIQUE :

1.1 TDM des sinus :

La réalisation d'une (TDM) en préopératoire était systématique dans notre série, elle a été effectuée selon un mode haute résolution avec acquisition spiralée et reconstruction axiale et coronale sans injection de produit de contraste, en fenêtre osseuse et parenchymateuse, après mouchage et nettoyage des fosses nasales.

- c'est un examen essentiel qui permet d'apprécier l'envahissement sinusien du polype antrochoanal et guide le geste à effectuer en montrant les repères anatomiques et les structures guides de la chirurgie.

Dans notre série, les résultats obtenus par la TDM ont mis en évidence :

Une image isodense comblant le sinus maxillaire faisant issue par son ostium dans la fosse nasale (100%) et dans le cavum par la choane dans 5 cas (26,47%) sans atteinte osseuse.

L'analyse scanographique des autres sinus de la face avait montré :

- Un comblement des cellules ethmoïdales dans 21cas soit 61 ,76%.
- Un épaississement de la muqueuse sphénoïdale dans 3 cas soit 8,82%.
- Un épaississement de la muqueuse frontale dans 5 cas soit 14,70%.
- Un épaississement de la muqueuse du sinus maxillaire controlatéral dans 6 cas soit 17,64%.
- La TDM avait également objectivé :
- Une hypertrophie du cornet inferieur dans 5 cas soit 14,70%.
- Une déviation septale homolatérale dans 4 cas soit 11,76%.

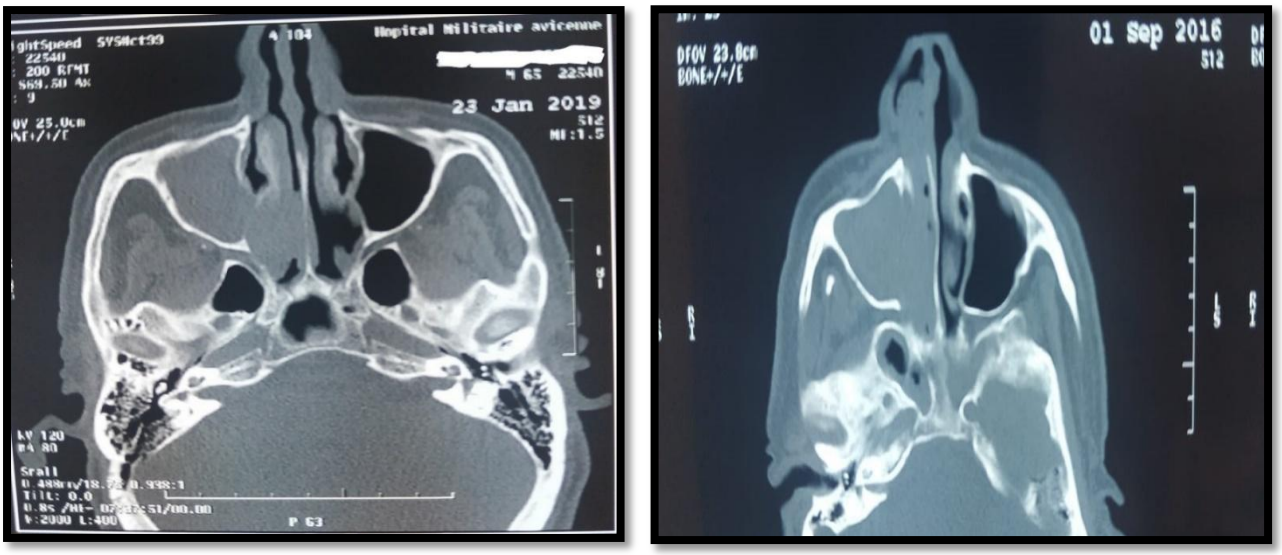

Figure 5 :TDM nasosinusienne en coupe axiale montrant le polype Killian de avec ses deux contingents sinusien et nasal [Service d'ORL HMA]

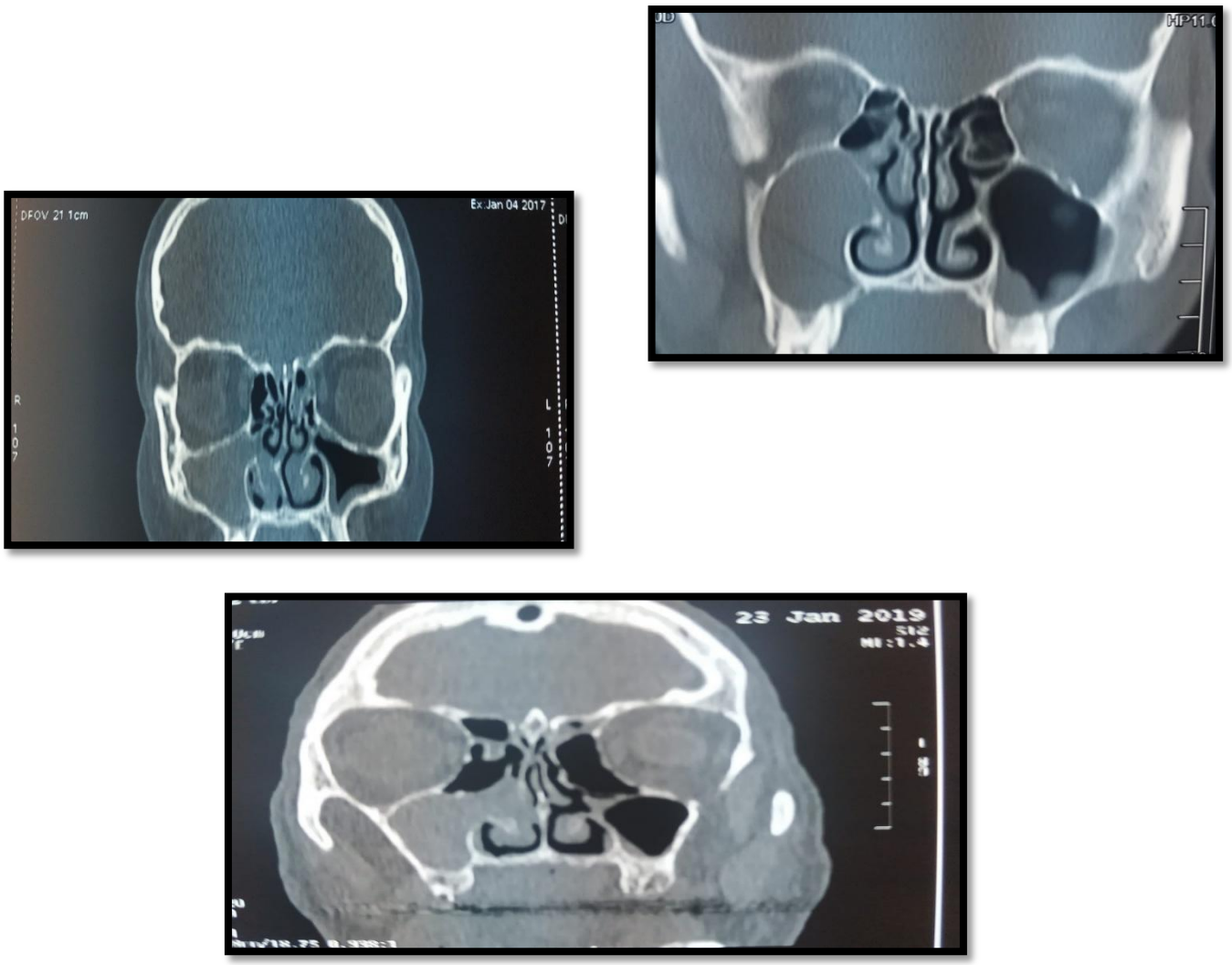

Figure 6 :TDM nasosinusienne en coupe coronale montrant le polype de Killian avec ses deux portions sinusienne et nasale avec un comblement du sinus maxillaire droit [Service d'ORL HMA]

Cette image est unilatérale dans 32 cas : Elle intéresse le coté gauche dans 13 cas (38,23%) contre 19 cas pour le coté droit (55,88%). Alors qu'elle est bilatérale dans 02 cas (5,88%).

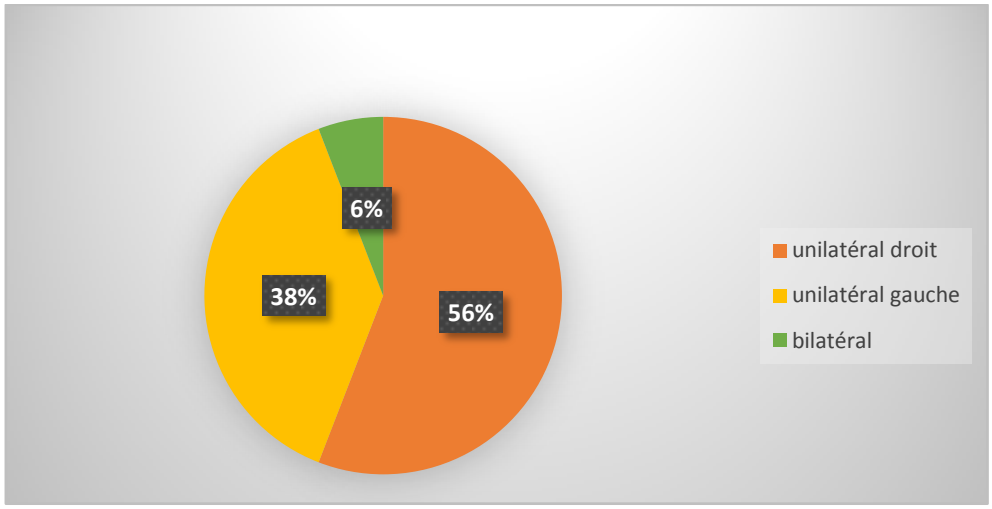

Figure 7 : La Répartition des malades selon le coté atteint

1.2 L'imagerie par résonnance magnétique (L'IRM) nasosinusienne :

Aucun cas dans notre série n'a nécessité le recours à ce complément radiologique vu l'aspect caractéristique du polype de Killian au scanner ainsi que l'aspect endoscopique très évocateur.

2. BILAN BIOLOGIQUE PRETHERAPEUTIQUE :

Un bilan biologique a été réalisé chez tous nos patients comportant un hémogramme, un groupage, un bilan d'hémostase et un ionogramme sanguin complet. L'hémogramme était normal chez tous les patients, nous n'avons pas retrouvé d'éosinophilie.

Le bilan allergologique notamment les tests cutanés et le dosage des IgE n'a pas été effectué chez aucun de nos patients.

IV. PRISE EN CHARGE THERAPEUTIQUE:

Tous les patients ont été opérés après information sur les risques de la chirurgie et consentement éclairé.

Une consultation pré-anesthésique a été réalisée chez tous les patients.

1. L'intervention chirurgicale :

1.1 Anesthésie :

Tous les patients ont été opérés sous anesthésie générale avec intubation orotrachéale. L'induction avait comporté une analgésie par les morphiniques, des produits hypnotiques selon l'état hémodynamique du patient et des curares pour la myorelaxation. Des gaz halogénés ont été utilisés pour l'entretien de l'anesthésie. L'extubation s'accompagnait d'une aspiration rugueuse des voies aériennes pour éviter l'inhalation.

1.2 Position du malade et préparation des fosses nasales :

Les malades étaient placés en décubitus dorsal, la tête tournée légèrement du côté à opérer,

La table en proclive avec un champ opératoire exposant les yeux et les fosses nasales.

Tous les patients avaient bénéficié d'une anesthésie locale par la mise en place de cotons hydrophiles imbibés de xylocaine à la naphazoline 5% au niveau des deux fosses nasales pendant 15 minutes.

Figure 8 : image préopératoire montrant la position du malade
[Service d'ORL HMA]

1.3 Geste opératoire :

Tous nos patients ont bénéficié d'une méatotomie moyenne par voie endoscopique endonasale.

Figure 9 : Table montrant le matériel opératoire [Service d'ORL HMA]

Le geste consiste à l'extraction de la composante intrasinusienne par la méatotomie moyenne. Le polype est, ensuite, accouché, en entier, par la narine homolatérale, ou poussé dans le rhinopharynx, pour être récupéré ensuite, par la bouche. La coagulation des pédicules d'implantation termine l'intervention.

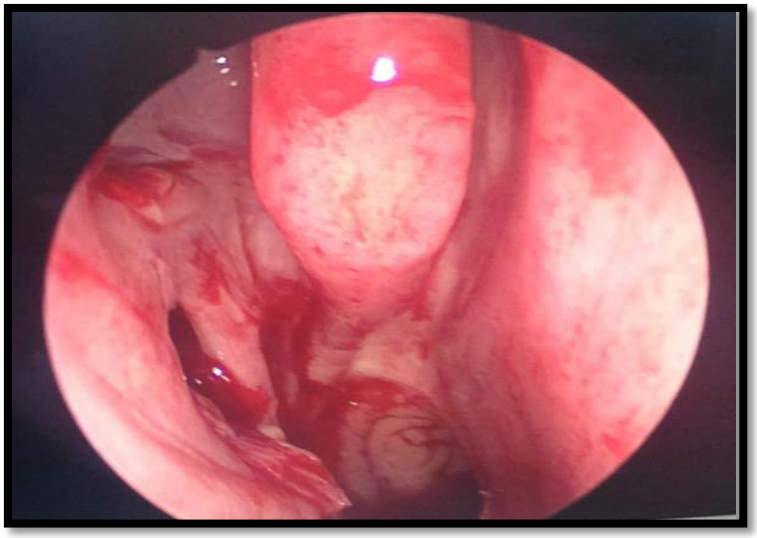

Figure 10 : Image per opératoire montrant une méatotomie moyenne.

[Service d'ORL HMA]

Chez tous les patients, une vérification de l'hémostase a été faite, avec une éventuelle coagulation à la pince bipolaire.

V. L'anatomie pathologique :

L'examen anatomopathologique de la pièce d'exérèse était systématique et avait affirmé le diagnostic de PAC dans tous les cas.

1. La macroscopie :

L'étude macroscopique de la pièce opératoire a noté un aspect polypoïde de la portion antrale dans tous les cas (100%)

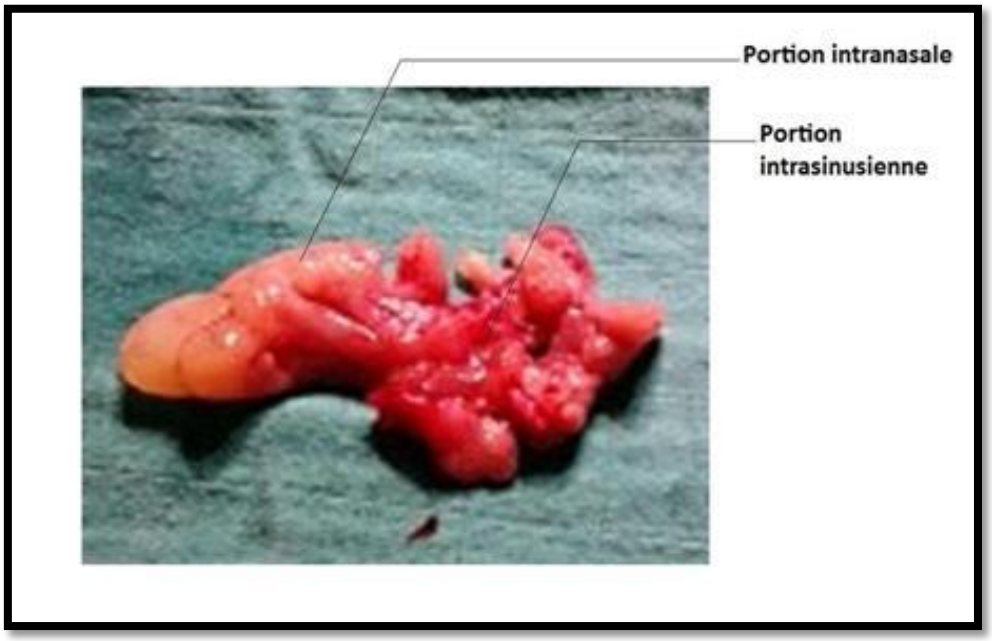

Figure 11 :Aspect macroscopique du polype de Killian chez l'un de nos patients avec ses deux parties sinusienne et nasale [Service d'ORL HMA]

2. La microscopie

L'étude microscopique avec coloration hématéine éosine réalisée sur les produits de biopsie qu'on a réalisés chez tous nos patients, et reproduite sur les pièces opératoires adressées systématiquement pour étude anatomopathologique, objective un épithélium de type respiratoire, cylindrique et pseudostratifié, un chorion myxoïde avec des cellules

inflammatoires concentrées à la surface lymphoplasmocytaires, les infiltrats éosinophiles étaient rares ainsi que les glandes sous muqueuses.

VI. L'évolution post-opératoire

1. Soins post opératoires immédiats :

Tous les patients avaient bénéficié d'un(e) :

- Méchage pendant 24 à 48h sous couverture antibiotique.
- Prescription d'antalgique.
- Lavage pluriquotidien des fosses nasales au sérum physiologique pendant 4 semaines après le déméchage associé à une corticothérapie locale.
- Contrôle endoscopique hebdomadaire pour ablation des croutes au niveau des fosses nasales.

Les suites opératoires étaient simples chez tous les patients. La durée d'hospitalisation n'avait pas dépassé 2 jours dans tous les cas.

2. l'évolution à moyen et à long terme :

L'évaluation de l'évolution post opératoire a été réalisée selon le protocole suivant :

a. Rythme de surveillance :

Tous les patients ont été revus en consultation post opératoire à un mois, six mois puis annuellement après l'intervention

b. Moyens de surveillance :

La surveillance post opératoire s'était basée sur les plaintes fonctionnelles des patients et sur l'aspect endoscopique des fosses nasales. Cela avait permis de rechercher une récidive du PAC et d'évaluer la perméabilité de la méatotomie.

c. Résultats de la surveillance:

Après un recul moyen de 3 ans, nous avons constaté 2 cas de récidive soit un taux de 6%. Le délai de la récidive après la première intervention se situe entre 1an et 2 ans . La reprise de ces 2 cas a consisté à une méatotomie moyenne pour le premier cas et une

approche combinée endoscopique endonasale et mini Caldwell-Luc pour le deuxième cas. Les contrôles endoscopiques postopératoires ultérieurs n'ont objectivé aucun échec thérapeutique de cette association.

DISCUSSION

I. Epidémiologie :

1. Fréquence :

Le polype antrochoanal (PAC) est une affection rare qui représente 4 à 6 % des polypes dans la population générale et demeure plus fréquente chez l'enfant et l'adulte jeune [14].

Une étude rétrospective réalisée à l'université fédérale en Brésil a trouvé 16 cas de polypes de Killian parmi 74 cas de polypes nasaux soit une prévalence de 21,6% : Cette prévalence élevée par rapport à la littérature est expliquée par le fait que les auteurs n'ont inclus dans leur étude que les patients avec un diagnostic anatomopathologique de polypes inflammatoires avec exclusion des autres tumeurs nasosinusiennes pouvant être des diagnostics différentiels [15].

Toutefois , le polype antrochoanal reste le plus fréquent de tous les polypes choanaux originaires d'autres cavités sinusiennes notamment sphénoïdale et éthmoïdale, comme c'est démontré par l'étude de PORCUNA portant sur 51 cas de polypes nasaux bénins unilatéraux ,les résultats retrouvent qu'il s'agissait d'un polype antrochoanal dans 46 cas, d'un polype ethmoïdochoanal dans 5 cas et d'un seul cas de polype sphénochoanal [16].

2. Age :

L'âge des patients atteints de polype choanal est échelonné de 5 à 81 ans[17, 18, 19, 20].

Dans notre étude , l'âge des patients varie entre 12 et 82 ans avec une moyenne d'âge de 35ans.

Ce résultat rejoint celui retrouvé dans plusieurs publications (tableau I).

Tableau II : Distribution du PAC selon l'âge

Auteurs	Age	Age moyen	Nombre de cas
Y.HAMMOUDA [21]	9-60	28	25
S.CHAIYASATE [20]	7-64	24	38
DONG HOON LEE [22]	19-65	49	29
H.H.BALIKSI [23]	10-63	25	64
ERTUGUL [24]	6-50	28	22
CHOUDOURY [1]	18-86	43	61
Y.KIZIL [18]	5-68	24	98
Notre série	12_82	35	34

L'incidence du polype antrochoanal dans la population pédiatrique avoisine 33% des polypes des fosses nasales chez l'enfant. [26]

Une étude de D.H.LEE [22] portant sur 56 patients montre que le polype choanal touche 48,2% des enfants contre 52% chez les adultes.

Pour l'étude Kizil, on a inclus 39 enfants parmi 98 patients opérés pour PAC sur une période de 13 ans soit 39,8%[18]

Egalement, on a montré dans l'étude de PORCUNA portant sur 51 patients [27] ,que le polype choanal est le plus fréquent des polypes chez l'enfant. Il représente 33 % des atteintes polypeuses alors que 29 % est présentée par une autre forme de polype .

TABLEAU III : PAC chez les enfants de moins de 10 ans.

Auteurs	Nb de cas	Nb d'enfants
ERTUGUL [24]	22	5
BOUTIRAME [28]	22	0
FROSINI [17]	200	8
Notre série	**34**	**0**

Dans notre série la répartition des patients selon l'âge correspond à celle retrouvée dans la littérature. Le taux faible dans la population pédiatrique est dû essentiellement à un biais de recrutement, en effet, les malades admis au niveau de l'hôpital militaire sont surtout les jeunes militaires où les enfants ne représentent qu'un faible pourcentage. Leur admission dans notre service est faite dans le cadre de la prise en charge des familles de ces militaires.

3. Sexe :

Notre série comprend 22 hommes et 12 femmes, soit une légère prédominance masculine avec un sex-ratio égale à 1,83 (H/F).

Cette discordance dans le sex-ratio a déjà été rapportée dans la plupart des séries publiées avec une variation d'une série à l'autre :

Tableau IV : Répartition des PAC selon le sexe.

Auteurs	Sexe ratio (H/F)
Z.M.MANDOUR [30]	2,25
BALIKCI [23]	1,83
ERTUGUL [24]	1.44
CHOUDOURY [1]	2 ,05
FROSINI [17]	1 ,77
CHOAIB ADNANE [26]	1 ,4
Notre série	**1,83**

Dans notre série, la nette prédominance masculine 64,70 % est due à un biais de recrutement puisque notre population est représentée essentiellement par les jeunes militaires de sexe masculin.

4. Coté Atteint :

Le polype antrochoanal est majoritairement unilatéral et touche d'une façon égale les sinus maxillaires droit ou gauche [17,23].

Cependant, la prédominance de l'atteinte gauche est constatée dans certaines études [13,22 ,30].

Les formes bilatérales sont extrêmement rare, seulement 14 cas qui ont été mentionnés dans la littérature [29].

Dans notre série, la forme unilatérale présente plus de 94 % des cas.

II. ETIOPATHOGENIE :

L'étiopathogénie des PAC reste toujours inconnue et sujette à discussion [26]. Quelques hypothèses ont été posées ,on peut citer :

1. L'origine infectieuse et inflammatoire :

L'inflammation peut être une réponse à des agressions bactériennes. Il semble que des lésions de sinusite maxillaire ou ethmoïdale antérieure ou postérieure puissent être à l'origine du polype du Killian.

Ertugul [24], dans une étude de 22 patients de PAC ,a montré que 22,7% des patients présentaient une sinusite chronique associée ,ainsi, Lee and Huang [19], dans leur étude ;ont trouvé que 65% des patients la présentaient aussi ; alors que 7 patients avaient une sinusite chronique soit 20,5% dans l'étude de BALIKCI [23].

Les auteurs d'une autre étude qui analysait un cas particulier d'un polype antrochoanal dérivé d'un granulome apico-dentaire [31] ont conclu que l'inflammation chronique induite par les phénomènes infectieux entretenus à l'intérieur du granulome

serait le point de départ de la formation du polype de Killian et ils ont, ainsi, réfuté l'implication directe du granulome apico-dentaire.

D'autres études ont révélé le rôle des métabolites de l'acide arachidonique dans la pathogénie du polype antrochoanal, et ont conclu que la régression des produits de la voie de la lipoxygénase peut être impliqué dans la pathogénie du polype antrochoanal [32,33].

L' étude égyptienne de MAHFOUZ [34] vient supporter les hypothèses précédentes en se basant sur le profil moléculaire du polype antrochoanal qui laisse supposer que ce dernier représente une réaction inflammatoire due à l'hyperproduction des facteurs de croissance tissulaires.

2. L'origine allergique :

Il était longtemps considéré qu'il n'y avait pas de relation entre la rhinite allergique et le PAC, mais récemment une association entre les deux était retrouvée dans certaines études [30, 35] ;

Z.M.Mandour dans sa série de 39 enfants a trouvé une allergie chez 20% des enfants présentant un PAC [30]. De même une autre étude de MANTILLA a montré que l'allergie joue un rôle significatif dans le PAC, avec un pourcentage de 29,3% de rhinite allergique [35].

L'association a été fortement évoquée aussi par l'étude de Balikci [23] qui a détecté un terrain allergique chez 15 enfants parmi 34 (44,11%) qui présentaient un polype antrochoanal , en utilisant les tests cutanés.

En revanche,des études comparatives avec les polypes d'origine allergique [36] ont démontré que le processus allergique ne contribue pas significativement à la pathogénie du polype de Killian.

Dans notre série, une rhinite allergique a été notée chez 9 de nos patients soit un taux de 26,47% : Un taux qui reste proche de celui observé dans la population générale. A part l'interrogatoire et l'examen endoscopique, on ne dispose pas d'autres données concernant

le statut allergique des autres patients puisque les tests cutanés et le dosages des IgE n'ont pas été pratiqués.

3. L'origine génétique :

Des cas familiaux ont été rapportés dans la littérature et supportent une possible prédisposition génétique au développement du polype antrochoanal [37]. Aucun cas familial n'a été rapporté dans notre série.

4. La mucoviscidose :

Contrairement à la polypose nasosinusienne, aucun cas d'association avec le polype antrochoanal n'a été rapporté [38].

5. La polypose nasosinusienne :

Le PAC ne partage pas une filiation avec la polypose nasosinusienne. En effet, le rapport d'éosinophile/cytokines (IL5) est inférieur dans le PAC par rapport à la polypose naso-sinusienne. Ceci sépare ces deux entités nosologiques [39].

III. ETUDE CLINIQUE :

1. Signes fonctionnels :

L'évolution du polype antrochoanal peut se diviser en deux périodes :

2.1. Période de latence :

La phase de latence est représentée par la phase de développement intrasinusien du PAC. Cette phase est pauci symptomatique, dont la durée est extrêmement variable, de quelques mois à plusieurs années, en général entre 8 mois et 5 ans. Il s'agit de la période où le polype reste strictement confiné au sinus.

Pendant cette phase, la symptomatologie clinique est pauvre et peut être représentée par des phénomènes d'irritation nasale ou de surinfection.

2.2. Période de maturation :

Le polype est bien constitué, il a un développement extra sinusien dans la fosse nasale et le cavum et s'accompagne de signes fonctionnels parmi lesquels domine l'obstruction nasale.

2.2-1 Obstruction nasale

Le syndrome obstructif est au premier plan du tableau clinique. Son intensité est fonction du volume du polype. (Tableau V).

Tableau V : Fréquence du syndrome obstructif unilatéral

Les auteurs	Nombre de cas/Nombre de cas étudiés	Pourcentage du syndrome obstructif unilatéral
Z.M.MANDOUR[30]	32/39	82%
Y.HAMMOUDA [21]	22/25	88%
S.CHAIYASATE[20]	22/38	57,9%
ERTUGUL [24]	21/22	95,4%
Y.KIZIL[18]	96/98	98%
A.A.SHARKAWY [40]	36/36	100%
PAGELLA [3]	54/58	93%
Notre série	**32/34**	**94,11%**

Dominé par le caractère unilatéral, l'obstruction est parfois bilatérale (20 à 25%) [56,57] ,jusqu'à 39,5% pour la série de CHAIYASATE[20] .Ceci est attribué essentiellement à l'extension du polype vers le nasopharynx ; rarement aux formes bilatérales de cette pathologie.

L'extension du polype vers le nasopharynx voire vers l'oropharynx explique des expressions cliniques inhabituelles parfois graves allant jusqu'à la détresse respiratoire notamment chez l'enfant, ainsi, l'association d'une dyspnée et d'une dysphagie voire d'une détresse respiratoire sévère nécessitant une prise en charge en réanimation, ceci a été décrit dans la littérature [17,43].

De véritables syndromes d'apnée du sommeil ont été décrits [6,57]. C'est un signe significativement fréquent chez l'enfant [13].

La perte de poids par dysphagie voire l'évolution vers un état cachectique [17] est possible pouvant orienter le diagnostic vers une tumeur maligne.

2.2-2 .Rhinorrhée :

La Rhinorrhée en matière de PAC peut être :

- **muqueuse** : elle est expliquée par l'obstacle crée par le PAC et qui s'oppose à l'écoulement normal du mucus nasal par la choane. L'écoulement est filant et incolore, abondant. L'analyse ne révèle que de rares cellules non altérées et peu des germes saprophytes.
- **purulente** : un écoulement épais, jaune verdâtre, nauséabond et parfois sanguinolent existe lorsque le polype est déjà ancien. Ce type d'écoulement, oriente vers le diagnostic de sinusite, de corps étrangers des fosses nasales ou de tumeurs type fibrome naso-pharyngien.
- **séreuse** : liquide "eau de roche" d'origine céphalo-rachidienne. Elle n'a jamais été décrite pour le polype de Killian et doit orienter vers une méningocèle

Tableau VI : fréquence des rhinorrhées .

Les auteurs	pourcentage
Y.HAMMOUDA [21]	52%
S.CHAIYASATE[20]	71%
A.A.SHARKAWY [40]	72,2%
PAGELLA [3]	31%
CHOAIB ADNANE [26]	25 ,8%
Notre série	**76,47%**

2.2-3 Epistaxis :

L'épistaxis ne constitue pas un signe révélateur habituel du polype antrochoanal. elle est antérieure, de faible abondance et souvent déclenchée par un traitement local.

Sa présence chez un adolescent doit faire éliminer un angiofibrome nasopharyngé[14]. Quoique certains auteurs [44] ont rapporté le cas d'un jeune patient avec comme signe principal une épistaxis sévère révélant le polype de Killian, la plupart des auteurs insistent sur la rareté de ce symptôme qui prend au cours de cette pathologie un caractère plutôt modéré et non sévère (tableau VII). Une autre étude de EL-MAZROU [13] signale que ce signe survient plus fréquemment chez l'enfant que chez l'adulte.

Tableau VII: Fréquence des épistaxis.

Les auteurs	Le pourcentage
Y.HAMMOUDA [21]	32 %
EL-MAZROU[13]	22,85 %
S.CHAIYASATE[20]	13 %
ERTUGUL [24]	4 ,5%
A.A.SHARKAWY [40]	27,7%
Notre série	**8,82 %**

2.2-4 Céphalées :

Les céphalées sont souvent frontales, matinales ou discontinues durant la journée et cèdent bien aux analgésiques (Tableau VIII).

L'origine de ces céphalées mal expliquées, est soit liée à l'hypoxémie et donc une traduction de l'insuffisance respiratoire nasale, soit liée à une compression vasculaire par le polype au niveau de l'artère maxillaire, soit à la rétention sinusienne par blocage ostial.

Tableau VIII : Fréquence de céphalées.

Céphalée	Fréquence
Y.HAMMOUDA [21]	4 %
A.A.SHARKAWY [40]	41,6 %
ERTUGUL [24]	18,1%
Y.KIZIL [18]	15 ,3%
PAGELLA [3]	8,6%
Notre série	**14,70%**

2.2-5 Autres symptômes :

Il n'existe ni altération de l'état général, ni douleur localisée.

Certains auteurs ont souligné un retentissement sur l'oreille moyenne, causé par l'obstruction nasale, à type d'otite séro-muqueuse [43].

Une sensation de gêne pharyngée[13],une anosmie [21,24,40] sont rencontrées aussi.

Un véritable syndrome d'apnée de sommeil a été décrit dans la littérature [20,21,24,40].

De même une rhinolalie fermée peut exister et s'expliquer par la diminution de la caisse de résonance que constituent les fosses nasales.

L'obstruction mécanique de l'ostium par le polype favorise le développement d'une sinusite [14].

2.3. Signes physiques :

2.3-1 Examen ORL

Les manifestations fonctionnelles rencontrées dans la PAC ne sont pas spécifiques pour poser le diagnostic de cette pathologie alors que l'examen clinique est la clé du diagnostic grâce à la rhinoscopie et l'endoscopie nasale [45] :

a) Inspection :

L'inspection met en évidence un stigmate d'obstruction nasale bilatérale sous forme d'une respiration buccale.

b) Appréciation de la perméabilité des fosses nasales :

La perméabilité des fosses nasales est appréciée à l'aide d'un miroir de Glatzell placé sous les narines, une tache de buée est laissée par l'expiration. La preuve de l'obstruction nasale du coté du polype est apportée par l'absence de buée.

c) Rhinoscopie antérieure [46]

Elle s'effectue chez un sujet assis ;alors que l'examinateur ,muni d'un éclairage frontal , tient dans une main un speculum nasal :Le speculum à valve de Vacher ou de Duplay. Elle permet de visualiser surtout les 3 premiers centimètres de la fosse nasale.

On introduit le spéculum fermé dans la narine puis on ouvre doucement la valve mobile , selon les trois positions de LERMOYZ afin d'étudier respectivement les méats inferieur, moyen puis supérieur.

L'anesthésie locale n'est pas indispensable à la réalisation de l'examen, mais l'utilisation d'un vasoconstricteur permet d'élargir le champs de vision.

Habituellement, le pôle inférieur arrondi du polype choanal , lorsque son volume est important, se présente sous la forme d'une grosse masse gélatineuse lisse et mobile du nasopharynx et d'une cloche battante suspendue derrière la luette. Le pédicule provient du méat moyen. Dans la plupart des cas, cette constatation est facilitée par le mouvement du

voile du palais provoqué par des vocalisations sonores appropriées. Seul une très grande déviation de la cloison nasale supprime sa visibilité. Malgré un examen attentif du méat nasal moyen, son pédicule est plus difficile à détecter.

Cependant, cette étude reste limitée par rapport aux données que peut fournir l'endoscopie lors de l'examen du méat moyen.

d) La rhinoscopie postérieure [46] :

Elle explore le cavum à l'aide d'un miroir de petit diamètre glissé derrière le voile du palais et en maintenant la langue abaissée. Cet examen permet d'affirmer la présence du polype choanal en révélant une masse polypoïde indépendante du voile du palais et de la paroi postérieure du pharynx, peu mobile, en provenance du rhinopharynx. Si le polype est de volume important, il masque le cavum qu'il comble en totalité et peut alors déborder ses limites pour atteindre l'oropharynx dépassant le voile du palais par son pôle inférieur arrondi en battant de cloche.

e) Palpation :

Il n'existe pas de sensibilité particulière des sinus frontaux et maxillaires.

Il n'y pas d'adénopathies maxillaires ou cervicales palpables ou douloureuses.

f) Le toucher pharyngien

Lorsqu'il est pratiqué, une masse gélatineuse et mobile peut être palpée, elle est libre et n'adhère pas au relief des choanes.

2.3-2 Endoscopie naso-sinusienne [46]

Il est difficile d'identifier précisément le sinus d'origine du polype choanal en utilisant la simple radiographie et la rhinoscopie antérieure. En général, le diagnostic des polypes choanaux est établi par l'endoscopie nasale et le scanner [22,47].

L'endoscopie nasale peut être réalisée avec un endoscope rigide (0° ,30° voire 70°) ou un fibroscope souple. Si l'endoscope rigide libère facilement une main pour permettre des prélèvements ou une palpation sous contrôle visuel, le fibroscope souple reste un examen facile réalisable en consultation.

L'examen se fait en général après application de xylocaïne naphazoliné 5% qui anesthésie et rétracte la muqueuse et permet d'évaluer l'ensemble des structures et régions anatomiques de chaque fosse nasale : le septum, les cornet et méat inférieurs, les cornet et méat moyens, l'arc choanal, le récessus sphénoïdal, le méat supérieur et le rhinopharynx [87].

Sous endoscopie nasale, un polype bien défini blanchâtre, lisse et régulier avec uncollet étroit faisant issue de l'ostium naturel ou accessoire, se projetant vers la choane épsilatérale et comblant partiellement ou totalement le cavum, est généralement observé [31, 15,16] (figure 12).

Dans un cas rapporté en pédiatrie de polype antrochoanal, l'examen endonasal sous optique rigide à 0° a identifié un volumineux tractus polypoïde obstruant totalement la choane, s'étendant vers l'oropharynx et refoulant le voile du palais vers l'avant avec un aspect très vascularisé de la masse qui a posé un problème de diagnostic différentiel avec un angiofibrome [43].

Figure 12: Vue endoscopique d'un polype antrochoanal .
[Service d'ORL HMA]

Dans certaines situations, aucun passage n'est possible par la fosse nasale malade, nous procédons alors à l'examen par la fosse nasale controlatérale.

Après exploration de celle-ci, et passage dans le cavum, nous découvrons une masse translucide polypeuse faisant issue à travers la choane qui parait normale.

Devant les aspects endoscopiques parfois trompeurs du polype de Killian, un complément radiologique est nécessaire représenté essentiellement par le scanner nasosinusien.

2.3-3 Examen général

Le reste de l'examen clinique doit rechercher surtout une pathologie allergique associée (asthme, eczéma) et une tare pouvant récuser le geste chirurgical.

IV. ETUDE PARACLINIQUE

1. Bilan radiologique :

1.1 Les Radiographies standards :

La radiologie conventionnelle n'est pas spécifique et n'a plus d'importance dans le diagnostic de cette pathologie. Quatre clichés avec des incidences variables sont généralement demandés [53]:

Une incidence de Blondeau montrant l'opacité homolatérale de la fosse Nasale et du sinus maxillaire homolatéral. Un aspect qui n'est pas spécifique du polype de Killian et peut se voir aussi dans les pathologies nasosinusiennes infectieuses et tumorales bénignes ou malignes. L'absence de toute lyse osseuse est un critère radiologique important en cas de polype de Killian.

Autres incidences notamment la radiographie du cavum de profil standard, la radiographie de profil selon MOORE et GROVSE et l'incidence de Hirtz étaient demandées pour étudier la projection de l'opacité nasale dans le cavum et pour vérifier l'origine maxillaire de l'opacité et la distinguer d'autres origines notamment sphénoïdale.

1.2 La tomodensitométrie nasosinusienne :

a) Technique :

L'étude radiologique fait appel à la tomodensitométrie en coupe axiale et coronales. Les coupes coronales perpendiculaires au palais dur doivent s'étendre de la partie antérieure du sinus frontal à la paroi postérieure du sinus maxillaire. Les coupes axiales complètent l'étude radiologique en appréciant les structures comprises entre la choane et l'ostium du sinus maxillaire .L'étude est réalisée en utilisant un algorithme osseux permettant une irradiation basse. L'utilisation d'une injection du produit de contraste iodé n'est pas systématique car la distribution des lésions est relativement spécifique et si elle est néanmoins effectuée, elle n'entraine pas un rehaussement net de densité au niveau tissulaire [39,87].

b) Intérêts :

Le scanner est la méthode idéale pour démontrer le sinus de départ communiquant avec la portion intranasale du polype. L'analyse de la localisation dans la cavité nasale permet facilement de distinguer entre les polypes antrochoanaux et les polypes sphénochoanaux. Les premiers comblent le méat moyen et laissent un espace clair entre le cornet moyen et le septum nasal. Les deuxièmes occupent souvent le récessus sphénoéthmoïdal et passent entre le cornet moyen et le septum nasal [48].

c) Résultats :

Classiquement le polype de Killian se présente sous forme d'une masse unilatérale qui occupe le sinus maxillaire et s'étend à la choane homolatérale en traversant l'ostium accessoire ou principal, il a une densité intermédiaire ou hypodense homogène avec un aspect parfois élargi de la région méatique moyenne maxillaire mais le respect du cadre osseux nasosinusien est un constat radiologique admis par tous les auteurs [14, 16, 21] (figure 13 et 14).

L'analyse de la concordance radio Clinique a affirmé que l'image scannographique était en phase avec le diagnostic clinique dans 96% des cas [16].

Dans notre série, les résultats du scanner nasosinusien réalisé chez tous nos patients, concordent avec ceux décrits dans la littérature.

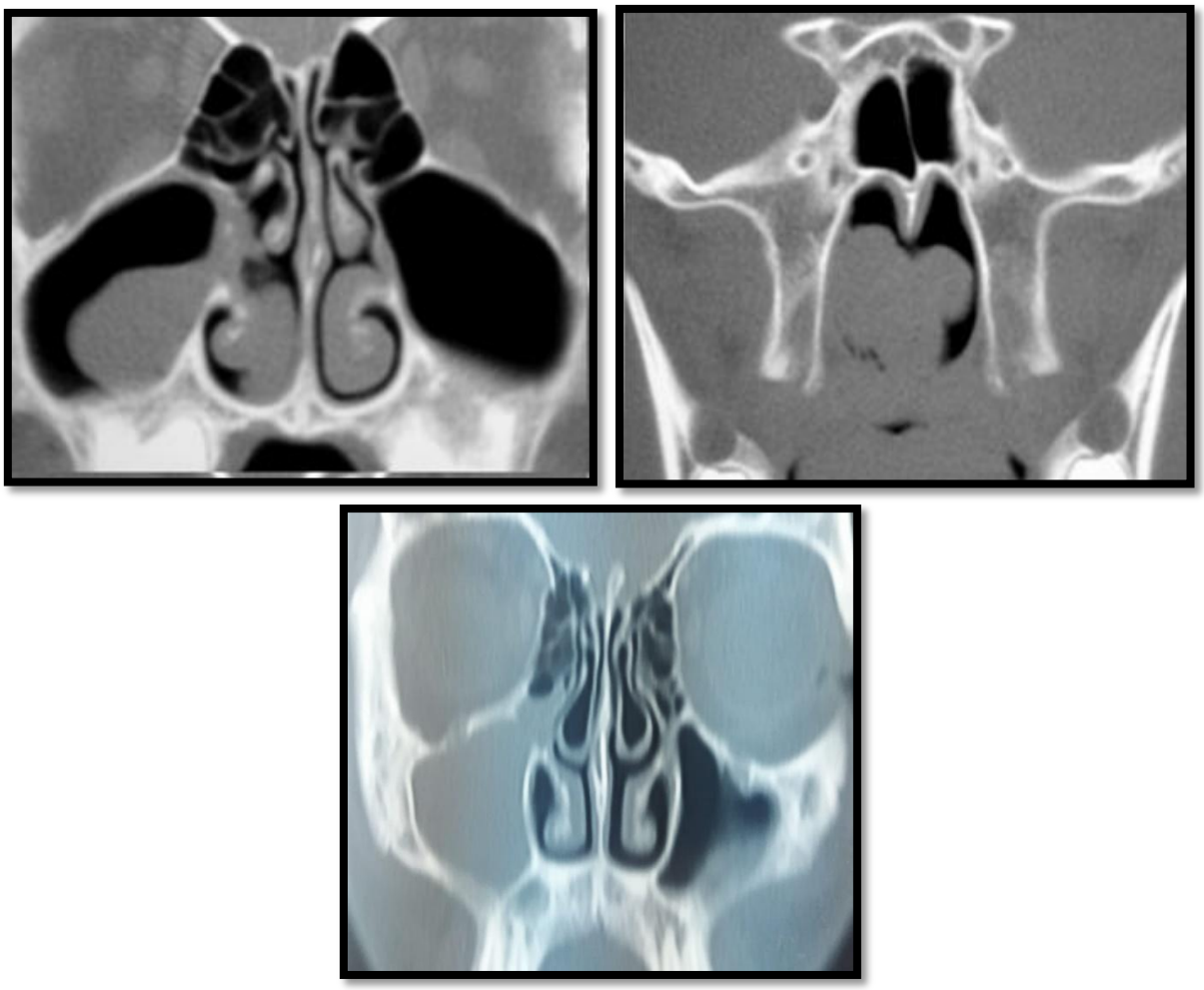

Figure 13 : TDM nasosinusienne en coupes coronales montrant le polype de Killian avec ses contingents antral et choanal [49]

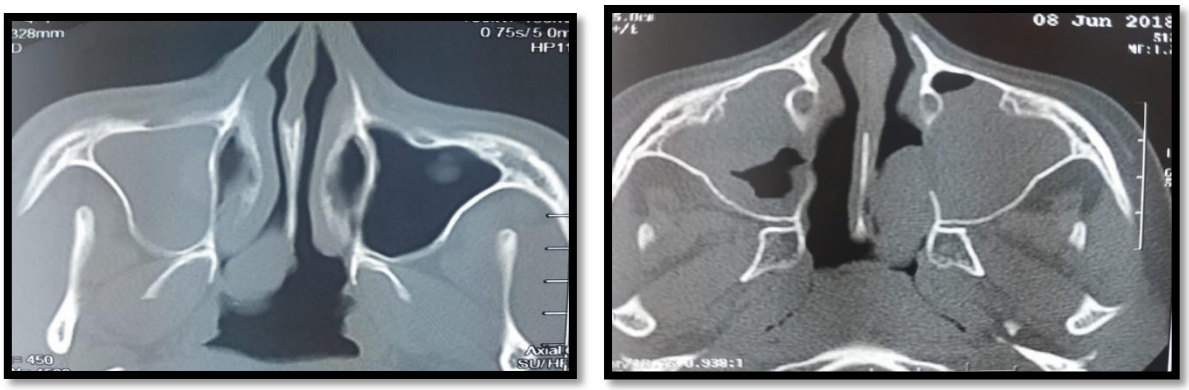

Figure 14 : TDM nasosinusienne en coupes axiales montrant le polype de Killian avec ses contingents antral et choanal [service ORL hopital militaire AVICENNE]

1.3 L'imagerie par résonnance magnétique (L'IRM) :

L'IRM offre une meilleure résolution en contraste pour étudier les processus tissulaires naso-sinusiens ; elle est donc complémentaire lorsqu'un doute diagnostique persiste après le scanner, en effet, l'analyse des variations de contraste sur les séquences en pondération T1, T2 et T1 après injection d'un produit de contraste (chélate de Gadolinium) permet de différencier : la rétention sinusienne et les zones de collection, la muqueuse inflammatoire et les processus tissulaires tumoraux [87] (Figure 15).

En matière de polype antrochoanal, L'IRM n'est pas systématique et doit être réservée aux formes scannographiques atypiques ou pseudo malignes et habituellement on note que le signal est intermédiaire en séquence T1 et en hyper signal enT2. Les séquences T2 permettent de différencier la lésion polypoïde du reste de la muqueuse nasale et notamment les cornets, l'injection de gadolinium en séquence T1 permet aussi la différence entre la muqueuse et le polype de Killian [39,42]. Aucun cas dans notre série n'a fait l'objet d'une investigation complémentaire par une IRM nasosinusienne, en raison de l'image scannographique caractéristique et l'aspect endoscopique très évocateur du polype antrochoanal.

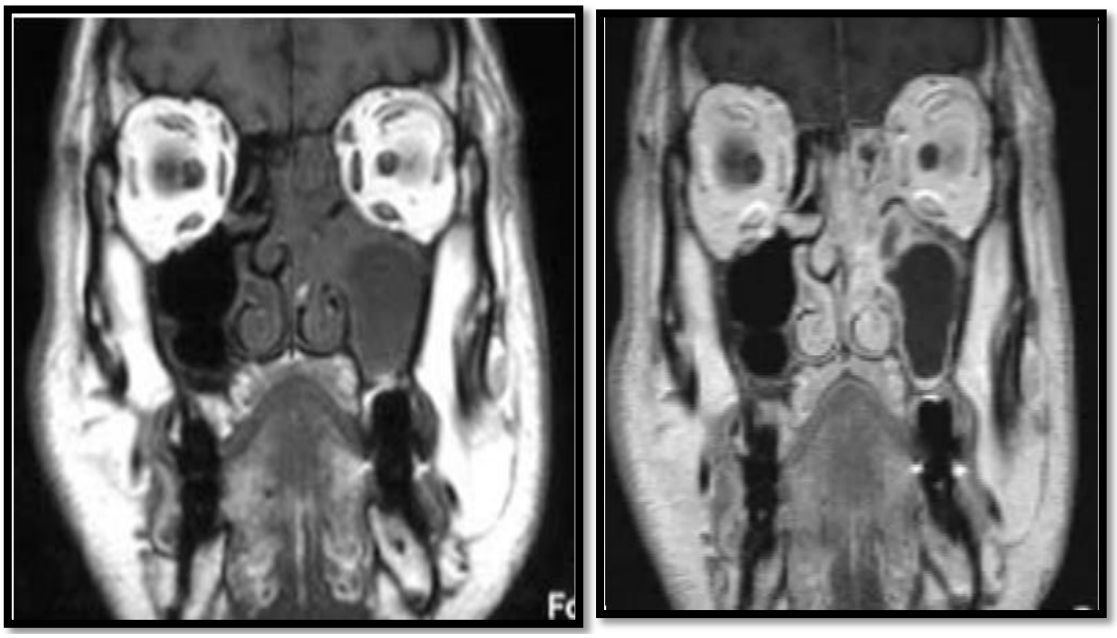

Figure 15 : IRM en séquence T1 coupes coronales sans et avec injection montrant un polype antrochoanal avec rétention dans le sinus maxillaire [50]

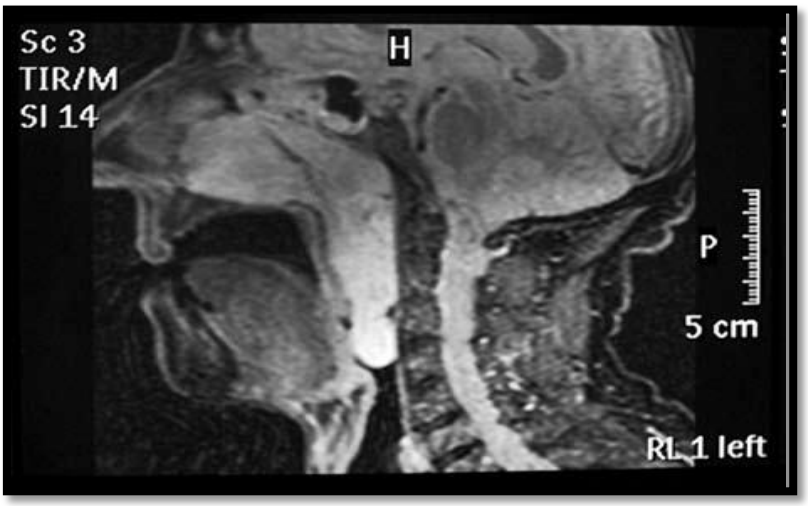

Figure 16: IRM en coupe sagittale montrant un volumineux PAC arrivant au niveau de l'épiglotte [66].

2. Bilan allergologique :

On recherche un terrain atopique personnel ou familial, d'abord à l'interrogatoire, ensuite par le dosage de l'éosinophilie sanguine, des IgE totales et des tests cutanés. La plupart des auteurs trouvent un bilan négatif avec quelques exceptions qui ne justifient pas selon eux l'existence d'un lien de causalité entre le polype de Killian et l'allergie [21,36]. Le recours à un bilan allergologique détaillé n'a pas été pratiqué chez aucun de nos patients.

V. DIAGNOSTIC DIFFERENTIEL : [28,45,56,59]

Le diagnostic de polype antrochoanal est fortement suggéré quand l'examen révèle une masse nasopharyngée unilatérale, accompagnée d'une cavité maxillaire opacifiée et augmentée de volume, chez un adolescent.

D'autres diagnostiques restent cependant possibles, dominés par le cancer qui doit être éliminé en premier.

1. Corps étranger des fosses nasales :

Souvent dissimulé par l'enfant. L'attention est attirée par une obstruction et une rhinorrhée purulente fétide et unilatérale. Le diagnostic est en règle facile à la rhinoscopie antérieure après aspiration endonasale.

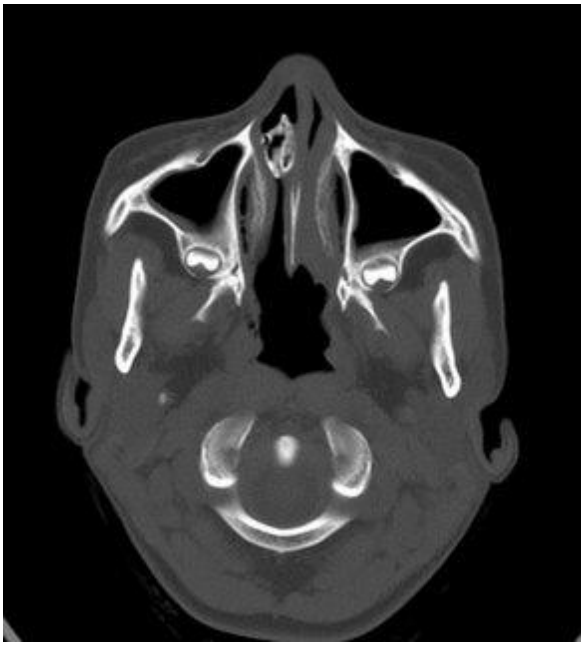

Figure 17 : corps étranger nasal [45].

2. Cornet inférieur hypertrophié :

L'hypertrophie pseudotumorale d'une queue de cornet inférieur lobulée, charnue et uniforme peut être prise pour une masse nasopharyngée.

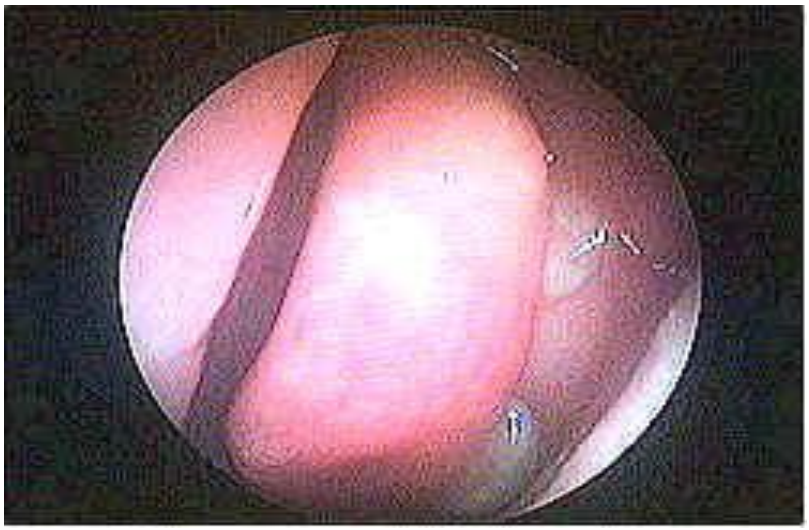

Figure 18: Hypertrophie du cornet inférieur [45].

3. La mucocèle ou la mucopyocèle :

Ce sont des lésions kystiques développées à partir de la muqueuse sinusienne résultant de l'obstruction des voies de drainage du sinus d'origine infectieuse ou traumatique (direct ou chirurgical). La mucocèle intéresse souvent la région frontoéthmoïdale, rarement le sinus maxillaire d'une façon isolée. Elle est responsable d'un élargissement (parfois important) de la cavité sinusienne lésée, d'une érosion ou sclérose des parois sinusiennes, et parfois d'une sclérose des structures osseuses de voisinage. De toute façon, elle ne s'étend pas vers ou à travers la choane quand elle se développe dans le sinus maxillaire.

Dans ce cas, l'injection de produit de contraste entraine l'apparition d'un renforcement périphérique annulaire de la lésion et l'aspect du sinus maxillaire soufflé avec des parois amincis et convexes. Et surtout par l'absence de composante endonasale [39].

4. Le kyste rétentionnel :

Cette lésion est fréquente à l'intérieur des cavités sinusiennes, particulièrement dans le sinus maxillaire et qui correspond à l'obstruction d'une glande salivaire accessoire ou d'une glande à mucus. C'est un kyste épithélial bien défini, lisse, à contenu muqueux prenant naissance à partir du plancher ou de l'une des parois du sinus. Il ne s'étend pas vers la choane, n'élargit pas la cavité sinusienne et est facilement différenciable au scanner : Dans ce cas, il existe autour du kyste une couronne d'air [39].

5. Les polypes sphéno-choanaux et éthmoïdo-choanaux :

Ils sont éliminés par l'examen précis du scanner. Celui-ci retrouve une notion de continuité du polype et son origine sinusienne. La vacuité entre le septum nasal et le cornet moyen est un argument en faveur du polype antrochoanal [54,63]. Toutefois, l'association avec le polype antrochoanal est décrite dans la littérature [57].

6. L'encéphalocèle :

Elle doit être éliminée de façon systématique. L'origine intracrânienne peut être mise en évidence par un scanner de la base du crâne en coupe coronale. Celui-ci met en évidence une lésion tissulaire associée à un défect osseux de la lame criblée de l'éthmoïde. L'IRM, en coupes coronales et sagittales, permet de confirmer la nature de la lésion. Celle-ci apparait en continuité avec l'étage antérieur de la base du crâne et présente un signal hyper intense en T2 [39].

7. L'angiofibrome nasopharyngé :

C'est une tumeur bénigne avec un potentiel de destruction locale important ; elle touche le nasopharynx et la partie postérieure de la cavité nasale et prédomine chez les adolescents de sexe masculin et peut être responsable d'une épistaxis, d'une obstruction nasale, ou d'une masse au niveau du nasopharynx.

Parmi les éléments radiologiques en faveur de cette tumeur, on cite la présence d'une masse large de densité tissulaire occupant le nasopharynx et s'étendant aux structures parapharyngées ; l'incurvation antérieure de la paroi postérieure du sinus maxillaire du côté atteint ; et l'érosion osseuse des structures contigües intéressant l'os sphénoïdal au delà de la jonction sphéno occipitale, le palais dur, l'un ou les deux processus ptérygoïdes, et parfois, la paroi médiale du sinus maxillaire.

Une angiographie carotidienne et un scanner nasopharyngé et actuellement une angio IRM sont réalisés pour mettre en évidence la tumeur.

8. Le papillome inversé :

C'est une tumeur primitive des fosses nasales qui prend souvent son origine au niveau de la région du cornet et du méat moyen avec envahissement du complexe ostio-méatale et extension dans le sinus maxillaire. Elle prédomine chez l'adulte de sexe masculin entre 50 et 70 ans mais peut survenir chez l'adulte jeune, exceptionnellement chez l'enfant. Le papillome inversé est particulier par son haut potentiel d'agressivité locale et régionale, par

son fort degré de récidive après traitement et par son risque imprévisible d'association et/ou de transformation maligne en carcinome épidermoide. L'IRM est supérieure au scanner dans l'évaluation de la taille et de l'extension loco-régionale de la tumeur ainsi que dans la différenciation de celle-ci des phénomènes inflammatoires associés et plus précisément la présence de polypes d'accompagnement [50,58].

9. La polypose nasosinusienne (PNS):

C'est une maladie inflammatoire caractérisée par la dégénérescence œdémateuse multifocale et bilatérale de la muqueuse des masses latérales de l'éthmoïde aboutissant à la formation de lésions polypeuses qui progressivement viennent s'aboucher dans les fosses nasales via les méats éthmoïdaux .C'est une maladie dont l'association à l'asthme et à l'intolérance aux AINS notamment l'aspirine est bien connue dans le cadre du syndrome de FERNAND WIDAL.

Dans sa forme évoluée, bilatérale le diagnostic différentiel de la polypose nasosinusienne ne se pose pas, pourtant, les formes cliniquement unilatérales existent et imposent d'éliminer en premier lieu les pathologies tumorales malignes où la tomodensitométrie apporte le plus au diagnostic avec la réalisation de biopsies à visée anatomopathologique [39,59].

10. Les tumeurs malignes du nasopharynx :

Elles peuvent parfois mimer l'expression clinique d'un polype antrochoanal. Mais la présence d'épistaxis, d'une perte de poids, d'algies, d'une otite séromuqueuse et d'atteinte des paires crâniennes sont des signes évocateurs d'une pathologie maligne [39,50]. L'endoscopie est un élément important du diagnostic. Le bilan radiologique confirme la suspicion clinique par la présence de critères d'invasion tissulaire, d'érosion osseuse visible sur le scanner. L'IRM et principalement les séquences pondérées en T2 sont intéressantes pour le diagnostic de la nature polypoïde et rétentionnelle de la lésion. Les tumeurs malignes du nasopharynx les plus fréquentes chez les enfants sont le lymphome, le

rhabdomyosarcome, ésthesioneuroblastome et le chordome. Chez l'adulte, on trouve notamment les adénocarcinomes, les carcinomes épidermoïde et les sarcomes. On n'arrive pas généralement à les différentier par les moyens radiologiques.

11. AUTRES :

D'autres lésions sont à discuter notamment la granulomatose de Wegener ou une simple hypertrophie adénoïdienne [39].

VI. PRISE EN CHARGE THERAPEUTIQUE :

1. BUT :

Le traitement vise une exérèse complète de la portion antrale et nasale du polype afin d'éliminer la symptomatologie motivant la consultation et d'éviter la récidive. Il permet aussi d'apporter la preuve histologique permettant le diagnostic de certitude du polype antrochoanal.

2. Moyens :

2.1 Le traitement médical :

L'option thérapeutique médicale par une corticothérapie locale et générale ne se conçoit que pour éliminer un résidu polyploïde inflammatoire en l'absence de récidive [39]. Une antibiothérapie peut être indiquée en cas de surinfection ou de méchage prolongé.

2.2 Le traitement chirurgical :

Le traitement du polype antrochoanal est chirurgical pour l'ensemble des auteurs. Plusieurs méthodes ont été décrites offrant chacune ses avantages et ses inconvénients mais la méthode qui permet de contrôler le pédicule d'implantation du polype reste la solution thérapeutique à préférer, notamment, la chirurgie endoscopique endonasale qui reste la méthode de choix [24,1, 39, 40].

a) L'Anesthésie :

Le traitement chirurgical est entrepris sous anesthésie locale et/ ou générale. Le choix est effectué par le chirurgien selon ses habitudes, le psychisme et l'état général du patient…

a.1. L'Anesthésie locale :

Elle comprend une anesthésie de contact seule ou associée à une injection de xylocaïne adrénalinée.

Elle consiste en deux méchages successifs de la cavité nasale, de 10 à 15 minutes chacun, à l'aide de coton hydrophile imprégné de xylocaine naphazolinée à 5%, suivis d'une infiltration de la tête du cornet moyen, de la région située en avant du processus unciforme et de la zone de l'ostium maxillaire. Son action débute en 3 à 5 minutes et dure environ 60 minutes [74].

Certains auteurs recommandent l'utilisation d'anesthésie de contact seule vue son efficacité hémostatique similaire aux injections et ses effets secondaires limités, notamment cardiaques [19].

Une diazanalgésie améliore le confort opératoire en relaxant le patient qui toutefois doit rester vigilant et garder ses réflexes de déglutition.

a.2. L'Anesthésie générale avec intubation orotrachéale:

C'est le mode d'anesthésie le plus adopté car il permet le confort du chirurgien et du patient. Les protocoles les plus utilisés permettent d'obtenir une anesthésie profonde avec une bonne analgésie. Les techniques d'hypotension contrôlée sont rarement nécessaires [19].

L'amélioration des protocoles anesthésiques a permis de rendre la chirurgie endonasale moins hémorragique. Cependant, elle ne dispense pas de prendre les mêmes précautions vis-à-vis de la préparation muqueuse pour réduire le saignement per-opératoire.

*Induction :

Une dénitrogénation à l'oxygène pur précède l'administration intraveineuse d'atropine (0,25 à 0,50 mg) de Fentanyl (3 à 4 mcg/kg) et de nesdonal (50 mg/kg).

L'intubation orotrachéale est mise en place après curarisation et la sonde est soigneusement fixée pour permettre une rotation de la tête pendant l'intervention.

Un tamponnement oro-pharyngé complète l'installation.

*Entretien :

En absence de contre-indication, une hypotension artérielle modérée (la moyenne restant supérieure à 60 mmHg) peut être recherchée grâce à l'association isoflurane-fentanyl.

La ventilation contrôlée du patient est effectuée en circuit semi fermé. Des réinjections de fentanyl maintiennent un niveau d'analgésie suffisant pour conserver une tension stable. Le retour veineux du pôle céphalique est amélioré par une inclinaison proclive du sujet. Associé à l'anesthésie locale décrite précédemment, ce protocole anesthésique procure, le plus souvent une diminution satisfaisante du saignement per opératoire si la tension reste trop élevée. Le recours à des drogues vasodilatatrices, respectant le débit cardiaque (urapidil, nicardipine) est intéressant.

L'anesthésie générale procure le confort et la sécurité au malade et au chirurgien.

Tous nos patients ont été opérés sous anesthésie générale avec préparation préalable de la muqueuse nasale par la procédure décrite dans l'anesthésie locale.

b) Abord chirurgical :

b.1. La chirurgie endoscopique endonasale :

La chirurgie endoscopique fonctionnelle des sinus (Functional endoscopic sinus surgery des anglo-saxons) qui depuis 1978 (sous l'impulsion de Messerklinger, Kennedy et Stammberger) est retenue en première intention comme une option thérapeutique sûre et efficace. L'exérèse du polype antrochoanal par voie endonasale par vision directe endoscopique a été introduite depuis les années 1990. Elle offre l'avantage d'être moins agressive avec un court délai d'hospitalisation et de récupération [39].

*** Préparation des fosses nasales** : Méchage bilatéral par du coton imbibé de xylocaine à la naphazoline 5% pendant 15 minutes.

*** L'Instrumentation** :

• Les optiques :

Les plus employés sont ceux de 4 mm et de 2,7 mm avec des angles à 0° ,30° et 70°

• Les instruments froids :

La boite d'instruments de la chirurgie endonasale pour le PAC est identique à celle de toute chirurgie endosinusienne. La table opératoire contient des instruments de taille et d'angulation variables selon la technique opératoire et selon les habitudes du chirurgien.

+ Un bistouri fin légèrement courbé

+ Un décolleur mousse

+ Une pince Blakesley droite

+ Une pince Blakesley oblique

+ Une pince rétrograde de type Ostrom-Wolf

+ Une canule d'aspiration coudée et droite boutonnée.

+ Une pointe coagulante

+Un couteau falciforme

• Source de lumière et système de vidéo contrôle

***Techniques opératoires :**

• **La simple polypectomie** :

La polypectomie intra nasale a été le premier mode de traitement des polypes choanaux. C'est l'ablation par voie naturelle du polype choanal. La polypectomie isolée n'est plus acceptée de nos jours car son taux de récidive reste très important (25 %) [19, 26,64].

• **La méatotomie moyenne [74]:**

C'est l'ouverture du sinus maxillaire à partir de l'ostium sinusien au niveau du méat moyen afin d'extraire la portion antrale du polype et de contrôler son pédicule d'insertion. La méatotomie est dans ce cas de type interventionnel ou d'abord. L'objectif est d'ouvrir le sinus maxillaire sans altérer sans fonctionnement (Figure 19). La méatotomie peut être effectuée selon deux procédés : D'avant en arrière ou d'arrière en avant.

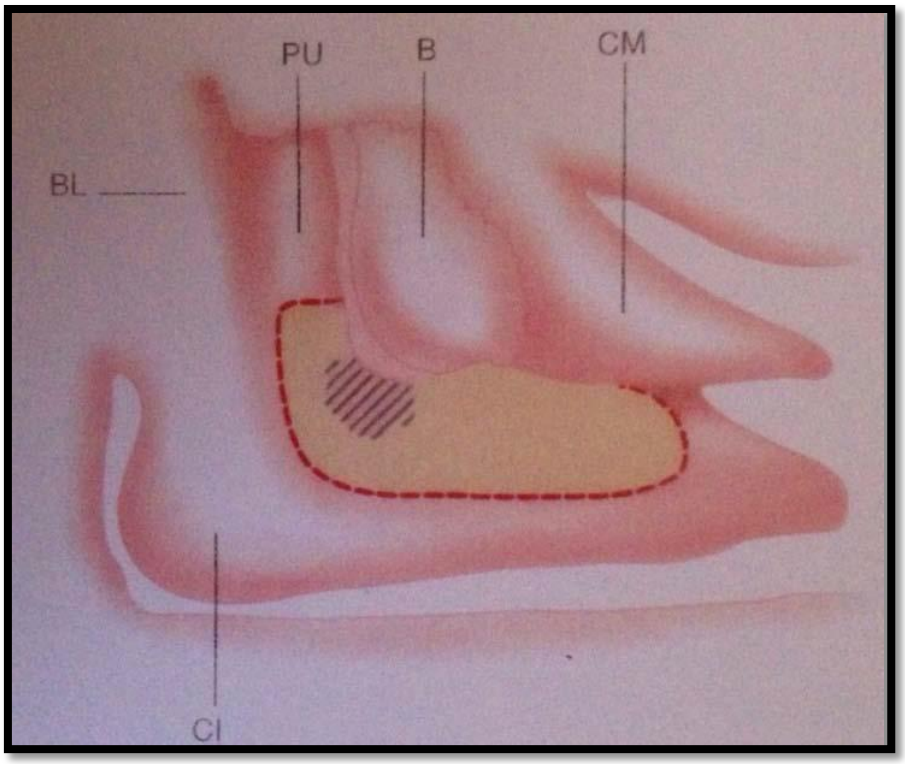

Figure 19 : schéma de l'aire de la méatotomie.
CI : cornet inférieur. BL : bosse lacrymale. PU : processus unciforme.
B : bulle ethmoïdale. CM: cornet moyen.

• **La méatotomie d'avant en arrière** :

Le premier temps est le repérage des éléments du méat moyen : Le cornet moyen, la bosse lacrymale, le processus unciforme et la bulle (Figure 20).

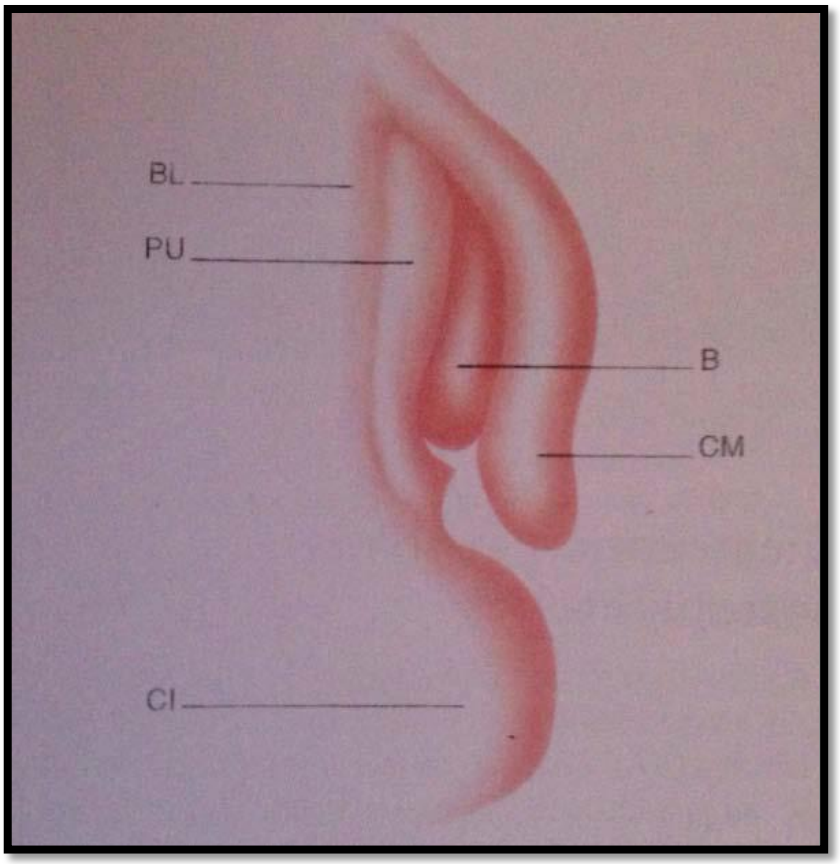

Figure 20 : Schéma du méat moyen
BL : bosse lacrymale. PU : Processus unciforme. B : Bulle ethmoïdale. CM : cornet moyen. CI : cornet inférieur.

Le second temps est le repérage de l'ostium du sinus maxillaire à l'aide d'une sonde boutonnée coudée à 90 degrés qui identifie le niveau de l'incision du processus unciforme. La section de la partie inférieure du processus unciforme est la clé de la réussite de la méatotomie (Figure 21).

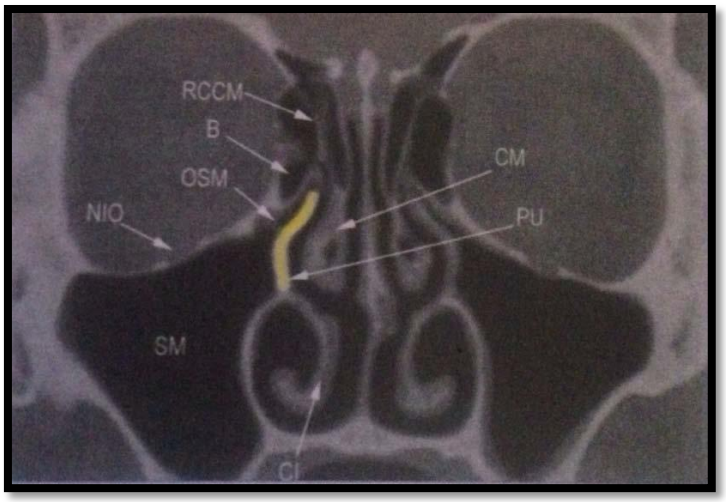

Figure 21 : Méatotomie droite : section du processus unciforme.

SM : sinus maxillaire. CM : cornet moyen. B bulle ethmoïdale. NIO : nerf infraorbitaire. OSM : ostium du sinus maxillaire.
PU : processus unciforme (en jaune : portion retirée) RCCM : racine cloisonnate du cornet moyen. CI : cornet inférieur.

Cette section se fait juste au dessus du niveau de l'ostium maxillaire afin de ne pas retirer la portion verticale du processus unciforme.

Une fois sectionnée à l'aide d'un couteau falciforme ou d'un microciseau, le processus unciforme est repoussé en arrière et en bas pour élargir la méatotomie. La bascule de l'unciforme permet de voir la cavité maxillaire. On peut ensuite introduire un aspirateur coudé à l'extrémité boutonnée dans l'ouverture réalisée pour apprécier la taille de la cavité sinusienne.

L'élargissement de la méatotomie après l'ablation de la partie antérieure du processus unciforme est conduit en arrière jusqu'à la paroi postérieure du sinus maxillaire et /ou en bas sur le dos du cornet inférieur (Figure 22).

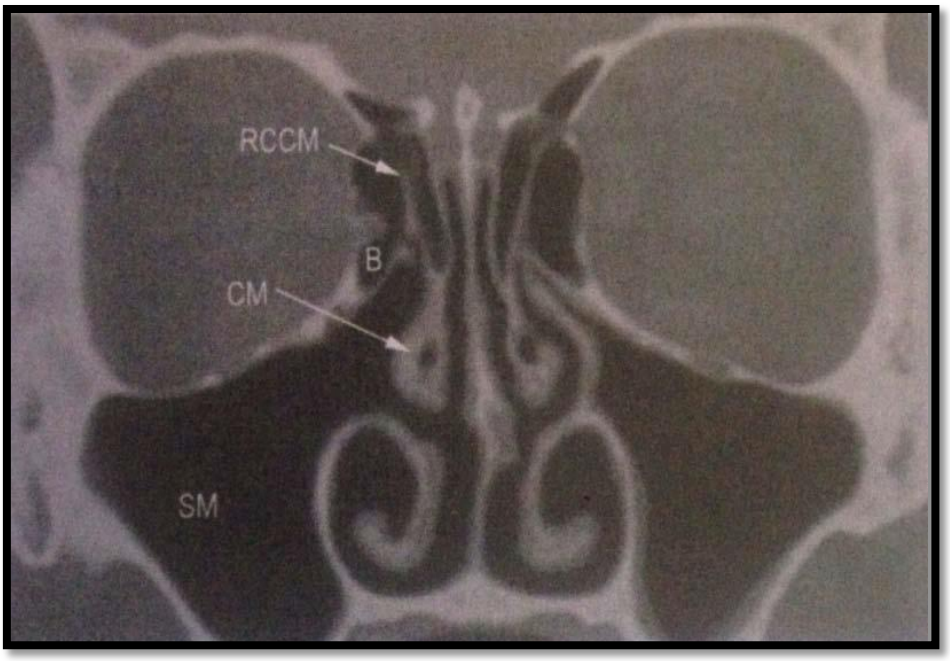

Figure 22: Méatotomie droite faite (avant élargissement).

En avant, l'ouverture peut être menée jusqu'au relief du conduit lacrymo-nasal. En haut, l'ouverture est limitée par la paroi bullaire.

En fin d'intervention, selon la largeur du méat moyen et la forme du cornet moyen (concha bullosa, convexité paradoxale), un geste complémentaire sur le cornet moyen peut être proposé pour réduire le risque de synéchies et le nombre de soins post opératoires. Il consiste le plus souvent à réséquer la portion libre antérieure du cornet moyen en regard de l'orifice de méatotomie (Figure 23). Ce geste n'entrainant pas de complications fonctionnelles.

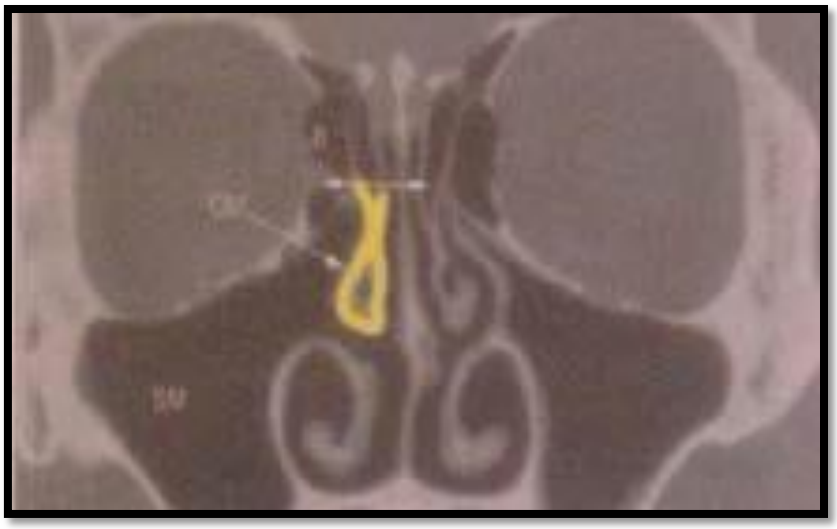

Figure 23 : Méatotomie droite : section du cornet moyen.

Cette ablation facilite également l'examen post opératoire de la méatotomie. La taille moyenne de la méatotomie est de 2cm de diamètre.

• **La méatotomie d'arrière en avant :**

La trépanation est débutée en regard de la fontanelle postéro-inférieure (orifice de Giraldès).

A partir de l'orifice crée, l'ouverture est agrandie vers l'avant jusqu'à l'ostium qui est incorporé à l'aide d'une pince à l'emporte pièce à mors rétrograde. Cette technique nécessite la même rigueur, en particulier pour vérifier l'incorporation de l'ostium dans la méatotomie.

La coagulation du pied du pédicule lorsqu'il est visible semble intéressante pour prévenir des récidives [39,40,65].

***Les gestes per-opératoires d'accompagnement** :

Ils sont souvent utiles pour donner un meilleur accès à la méatotomie et rendre les soins postopératoires plus simples et moins douloureux. Cela contribue également à réduire le risque de synéchies en élargissant l'entrée du méat moyen. En effet, une pneumatisation du cornet moyen (concha bullosa) même asymptomatique est systématiquement traitée, une

turbinoplastie est préconisée en cas d'hypertrophie turbinale et une éventuelle déviation du septum nasal est corrigée par une septoplastie.

***Les incidents per-opératoires :**

Les hémorragies per-opératoires par une atteinte de l'artère sphéno-palatine en cas de méatotomie moyenne.

La blessure orbitaire est décrite avec la méatotomie moyenne et impose une bonne connaissance des repères chirurgicaux endonasaux.

L'atteinte du nerf sous orbitaire en cas d'abord de la fosse canine est prévenue par le repérage de ce nerf à son émergence.

Aucun incident per opératoire n'a été noté dans notre série.

***Le méchage :**

Les interventions endonasales sont souvent complétées par un méchage antérieur de contention à visée hémostatique. Il est pratiqué à l'aide de mèches grasses ou de Merocel.

Toutefois, le méchage peut s'avérer inutile voire pourvoyeur de synéchies : en effet, le déméchage entraine des lésions de la muqueuse nasales évoluant vers la formation de croutes. Une bonne vérification de l'hémostase par le repérage des points de saignement et une coagulation précise permet d'éviter le méchage. Dans notre série, les suites opératoires étaient simples notamment sans complications hémorragiques.

b.2- Voie de Caldwell Luc[56] :

C'est une intervention radicale justifiée par l'origine du polype dans le sinus maxillaire et par la présence d'une sinusite maxillaire chronique d'accompagnement. L'accès au sinus maxillaire se fait par la fosse canine avec réalisation d'un volet osseux. Elle est de plus en plus remplacée par la technique de mini Caldwell-Luc.

Le malade est placé sur la table d'opération étendu sur le dos, tête légèrement inclinée du côté de l'opérateur; celui-ci se trouve du côté de la lésion. Le premier aide en face de lui, le second à la tête du malade.

*** Temps opératoires :**

L'intervention peut se faire avec gouge et marteau selon les principes originaux ou à l'aide de la fraise électrique.

- 1er temps : incision jusqu'au squelette, d'une longueur de 4 cm, à 1 cm environ du rebord gingival, partant à 1 cm environ du frein de la lèvre supérieure.
- 2ème temps : rugination au contact du périoste avec protection du nerf sous orbitaire.
- 3ème temps : exploration de la forme, la couleur et la surface de la fosse canine.
- 4ème temps : trépanation à l'aide d'une gouge ou d'une fraise électrique, à la partie supérieure de la fosse canine pour arriver dans le sinus maxillaire. Le clapet osseux obtenu est rabattu en fin d'intervention.
- Nettoyage, inspection et prélèvement pour analyse (pus, granulation, polypes).
- Ablation de la totalité de la muqueuse malade au décolleur puis avec la pince de Luc.
- Curetage de tous les récessus (malaire, ethmoïdal, palatin, alvéolaire).
- Drainage physique de la cavité sinusienne dont le fond est situé plus bas que la fosse nasale, après réalisation d'une communication intersinusonasale.
- Mise en place d'une sonde à ballonnet qui permet aussi l'hémostase.
- Fermeture du champ opératoire.

L'intervention doit respecter la vascularisation délicate de la muqueuse nasale et utiliser de bons plans de clivage.

Figure 24 : Voie externe vestibulaire de Caldwell Luc [31].

b.3- La mini Caldwell-Luc ou l'abord de la fosse canine :

C'est une technique récemment proposée pour l'abord chirurgical du sinus maxillaire afin de limiter les conséquences lourdes de la technique classique de Caldwell-Luc [55,61]. Utilisée comme complément à la chirurgie endoscopique endonasale pour permettre un bon accès à l'origine du polype avec un contrôle visuel satisfaisant, la mini Caldwell-Luc trouve essentiellement sa place en cas d'implantation du polype à des niveaux difficilement atteints par la chirurgie endoscopique ou en cas de reprise d'une récidive après cette même chirurgie [21, 61,62].

Comme son nom l'indique, la mini Caldwell-Luc est une approche externe du sinus maxillaire via la fosse canine mais qui diffère de la technique classique par le diamètre significativement petit de la trépanation osseuse permettant l'introduction d'un endoscope rigide ou flexible, ce qui offre un bon champ de vision du sinus maxillaire et permet de guider les gestes entrepris par voie endoscopique endonasale, parfois, par l'orifice de la fosse canine [19, 62,63]

3. Indications :

La polypectomie isolée est abandonnée car elle ne permet pas l'exérèse de la portion antrale du polype notamment de sa base d'implantation [44,87].

En dépit de son efficacité, Le Caldwell-Luc reste une technique invasive et accablée de complications, parfois redoutables, surtout chez l'enfant. Certains auteurs évoquent un retentissement sur la croissance du massif facial chez la population pédiatrique [66].

Cependant Lee J et coll ont montré que la trépanation de la fosse canine n'affecte pas le volume du sinus maxillaire chez une population pédiatrique opérée en se basant sur les clichés scanographiques pré et post opératoires [19].

Pour les enfants, Lee J et coll ont aussi suggéré que le choix entre la voie endonasale et la voie mixte dépend du site d'implantation du polype. La voie mixte est indiquée pour les polypes s'insérant sur la paroi latérale et antérieure et la voie endonasale seule pour les autres sites d'insertion [19].

Atighechi et coll ont choisi la voie mixte pour les polypes dont le pédicule d'insertion ne peut être repéré [67].

Généralement, le recours à l'abord de la fosse canine, comme complément à la voie endoscopique endonasale, est réservé aux cas de récidives [3,40]. Toutefois, certains auteurs recommandent cette association en première intention en cas de localisations difficilement accessibles de la base d'implantation du polype, notamment les parois latérale et inférieure [6,49].

Les polypes provenant des parois latérales, antérieures et inférieures de l'antre maxillaire étaient difficiles à visualiser et à enlever avec la seule approche endoscopique transnasale [19,1]. Des instruments spéciaux ou une approche combinée de la fosse transcanine peuvent être nécessaires pour compléter l'ablation chirurgicale [19, 1, 68]. Chez les enfants, l'étroitesse anatomique des sinus, les dents non éruptives et le souci de la

croissance maxillaire peuvent influer sur la décision du chirurgien quant à l'approche chirurgicale, entraînant une récidive.

EL-GUINDY insiste sur l'intérêt de l'association de la chirurgie endonasale et l'approche transcanine. Sur 24 patients opérés, la sinuscopie transcanine réalisée après la méatotomie moyenne a permis de visualiser et d'évacuer les débris des parois kystiques collabées dans 5 cas, un ou plusieurs kystes dans 11 cas. Ces kystes peuvent expliquer à long terme les récidives des PAC. Le contrôle endoscopique n'a montré aucune récidive [11].

La chirurgie par voie endoscopique rigide avec méatotomie moyenne constitue le traitement de référence du polype de KILLIAN. La méatotomie moyenne élargie permet de bien explorer le plancher du sinus maxillaire [39]. Une méatotomie inférieure peut y être associée afin de contrôler l'ensemble des sinus et accéder largement au plancher du sinus maxillaire [41,40].

VII. ANATOMIE PATHOLOGIQUE :

1. MACROSCOPIE :

L'obstruction du complexe ostio méatal engendre une pression négative qui favorise la croissance de cette tumeur vers la choane[39,42] et explique sa forme en battant de cloche. La taille des polypes antrochoanaux est très variable, la plupart des polypes ne dépasse pas 10 cm dans leur plus grande dimension. Leur contingent maxillaire varie de 2.5 cm de diamètre aux formes remplissant complètement la cavité sinusienne (4-5 cm) [59].

1.1 La composante intrasinusienne :

La portion antrale du polype reste sujette aux controverses quant à sa nature kystique ou polypoïde : Certains auteurs [52] retrouvent un aspect plutôt kystique de la portion intra-sinusienne, ce qui renforce selon eux l'existence d'une filiation entre les kystes intra-maxillaires et le polype antrochoanal. Dans une série de Mostafa et al [53], l'aspect kystique est retrouvé dans 5% des cas. Dans notre étude, l'aspect polypoïde est observé dans tous les

cas. Le polype traverse l'ostium principal ou accessoire dans des proportions variables. Certains auteurs rapportent qu'il quitte souvent le sinus maxillaire par l'orifice accessoire [16,17], d'autres trouve qu'il traverse plutôt l'orifice principal vers les fosses nasales dans un grand nombre de cas [39].

1.2 1.2.La composante intranasale :

Macroscopiquement, l'aspect est classiquement décrit comme une formation polypoïde pâle, translucide, reposant sur le plancher de la fosse nasale et faisant issue du méat moyen [42], de consistance ferme mais moins dure que celle d'un fibrome quoiqu' un polype ancien perd ces caractères habituels : Il devient fibreux, sa muqueuse se kératinise et se nécrose, sa couleur change et devient rougeâtre posant un problème de diagnostic différentiel avec l'angiofibrome.

2. MICROSCOPIE :

2.1 Microscopie optique :

L'étude histologique du polype de Killian montre une très grande similitude avec celle de la polypose naso sinusienne [39, 42, 52,54].

L'épithélium est de type respiratoire pseudo stratifié avec des glandes muqueuses moins fréquentes que dans les autres étiologies de polypes [36, 42, 48]. Les remaniements sont possibles à type d'ulcération, d'hyperplasie des cellules caliciformes et de métaplasie squameuse [48,54].

Cet épithélium repose sur une membrane basale souvent épaissie [54].

Le stroma est myxoïde, œdémateux [39,31, 42, 52,54] avec des pseudokystes [36,54] .Parfois, des altérations stromales secondaires peuvent survenir, comme des fibroblastes atypiques, néovascularisation, et thrombose, pouvant poser des difficultés de diagnostics différentiels [54]. Le stroma contient peu de cellules inflammatoires concentrées près de la surface dont la majorité est représentée par des neutrophiles, la présence d'autres types cellulaires notamment les éosinophiles est possible [36 ; 52] mais à moindre degré

que dans la polypose naso-sinusienne. Cet aspect rappelant les polypes d'origine allergique est plus fréquent chez l'enfant que chez l'adulte [13] (Figure 25).

Le hile vasculaire est la zone d'implantation d'où rayonnent les vaisseaux dans le polype et vers laquelle, convergent de la superficie vers la profondeur, une sorte d'armature réalisée par du collagène et des cellules conjonctives fibrosée [38]. Le polype peut contenir des vaisseaux dilatés parfois angiomateux, en effet, les polypes antrochoanaux peuvent subir une dégénérescence angiomateuse comme conséquence de la compression vasculaire due au passage à travers un ostium constrictif. L'occlusion ou la compression des vaisseaux nourriciers induit des processus séquentiels comportant dilatation vasculaire et stase du flux sanguin, œdème, infarcissement, néovascularisation, puis l'occlusion se répète avec re-infarcissement. A cause du statut hypervasculaire de ces lésions, il faut les différencier des autres lésions vasculaires notamment l'angiofibrome [48].

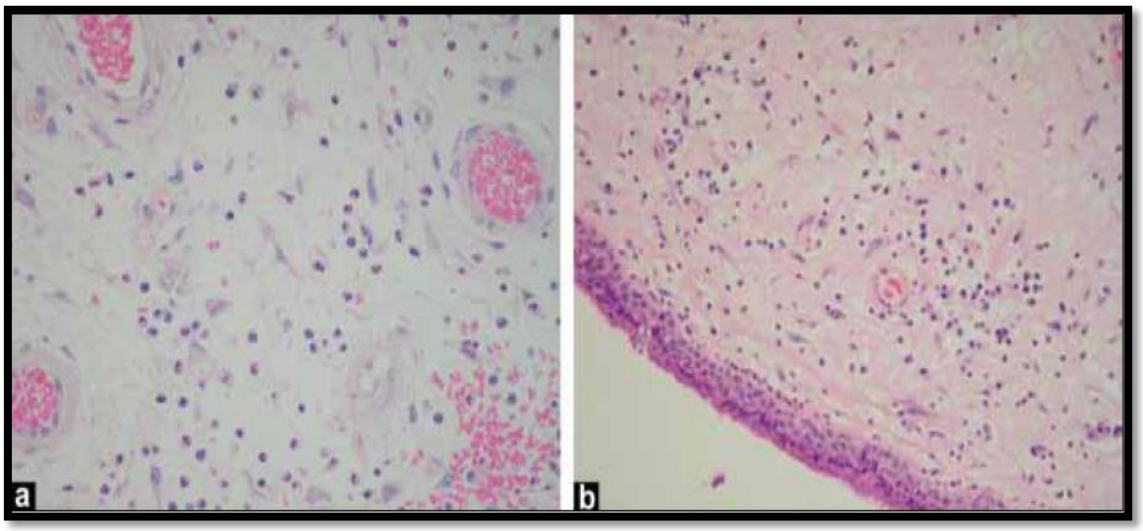

Figure 25 : Vue microscopique de deux PAC.
(a): Polype avec infiltration éosinophile abondante ;
(b): Polype avec un stroma riche en neutrophiles [13]

2.2 Microscopie électronique :

Elle ne met pas en évidence de différences structurales par rapport à la muqueuse habituelle du sinus maxillaire [42].

3. CYTOLOGIE DES SECRETIONS NASALES :

Elle montre une basse proportion des cellules épithéliales chez les patients avec polype antrochoanal, la prédominance de neutrophiles et une présence parfois des éosinophiles et des basophiles [36].

Les souches bactériennes isolées du sinus est la même observées au cours des rhinosinusites chroniques et comprennent principalement l'Haemophilus influenzae [5,25] ainsi que d'autres germes tels que les bacilles gram négatif, S.pneumoniae, S. pyogenes et S. aureus [20].

4. FORMES HISTOLOGIQUES INHABITUELLES :

La présence de fibroblastes atypiques au cytoplasme abondant avec des nucléoles hyperchromatiques est possible. Ces atypies stromales sont dues à des phénomènes réactionnelles et ne doivent pas être confondues avec un sarcome [54]. La rareté des glandes sous muqueuses suggère que le polype antrochoanal résulte de l'hypertrophie œdémateuse de l'épithélium respiratoire plutôt que de la distension des structures glandulaires quoique cette hypothèse a été remise en question par certains auteurs [55], qui ont objectivé une conservation significative de la structure épithéliale à la microscopie électronique ne concordant pas avec la possibilité d'une hypertrophie œdémateuse de la muqueuse respiratoire comme mécanisme de formation du polype.

L'infiltration massive par des cellules inflammatoires est décrit dans la littérature à travers un cas de polype antrochoanal dérivé d'un granulome péri-apical, les auteurs expliquent ce fait par la possible persistance de la stimulation par l'infection à l'intérieur du granulome [79].

Un autre cas est rapporté à propos d'un polype antrochoanal pris pour un rhabdomyosarcome embryonnaire à cause d'une prolifération inhabituelle d'histiocytes atypiques, le diagnostic a été rectifié par un contrôle sur les coupes en parrafine et sur la pièce opératoire [38]. Aucune dégénérescence maligne du polype antrochoanal n'a été décrite à ce jour [38].

VIII. SURVEILLANCE POSTOPERATOIRE :

1. A court terme :

1.1 Soins postopératoires :

Le déméchage se fait vers le 2ème jour .Les soins consistent en des lavages pluriquotidiens par du sérum physiologique. Un traitement par voie générale à base d'antibiotiques et d'anti-inflammatoires est parfois prescrit. Le premier soin endoscopique est fait entre la 2ème et la 3ème semaine postopératoire et vise à nettoyer la cavité en retirant les croûtes.

1.2 Complications :

L'hémorragie : Un suintement hémorragique est habituel dans les heures suivant Le déméchage. Il cesse avec les premiers lavages.

L'Oedème jugal régressif et les paresthésies dans les territoires maxillaires et dentaires homolatéraux sont observés respectivement avec l'abord de la fosse canine et la technique de Caldwell-Luc [55].

2. A moyen terme :

2.1 Soins postopératoires :

En 4 à 6 semaines, La méatotomie est cicatrisée, l'accès au sinus maxillaire devient aisé et la surveillance possible en consultation avec une optique rigide ou souple. Les lavages sont poursuivis pendant un mois afin d'éliminer les croûtes pourvoyeuses de synéchies et de surinfections. Ils disparaissent en 10 à 20 jours. Des aspirations sous endoscopie seront réalisées à la 2ème semaine, au 1er mois, 3ème mois et au 6ème mois.

2.2 Complications :

Les synéchies peuvent résulter de la persistance des débris muqueux ou des croûtes dans la cavité nasale : Elles sont alors prévenues par les lavages réguliers des fosses nasales au sérum physiologique ainsi que par les aspirations endoscopiques.

Les synéchies sont aussi la rançon de blessures conjointes du cornet et de la paroi nasale du labyrinthe éthmoïdal dues aux manipulations chirurgicales ou au méchage.

La surinfection postopératoire est prévenue par un bon lavage des fosses nasales. Un traitement antibiotique peut être utile.

3. A long terme :

Des algies crânio-faciales à long terme sont notées chez l'enfant avec altération de la dentition par atteinte des germes dentaires. Ces complications sont engendrées par la technique de Caldwell-Luc. La mini Caldwell-Luc semble atténuer ces risques [49,62].

Une surveillance endoscopique prolongée s'impose. Elle permet de guetter une éventuelle récidive du polype antrochoanal qui peut survenir jusqu'à un an et demi de la première intervention [35].

Le taux de récidive varie selon la technique opératoire,une revue réalisée à 2017 [69] comprenant 13 articles traitant la récurrence post-chirurgicale des polypes antrochoanaux, totalisant 285 sujets d'un âge moyen de 11 ans a trouvé que la chirurgie endoscopique endonasale était la chirurgie primaire la plus fréquemment pratiquée (75,4 %), avec un taux de récidive de 17,7 % des cas.

Une approche primaire de Caldwell-Luc a été réalisée dans 8 % des cas, avec un taux de récidive de 9,1 %. Une approche combinée endoscopique et mini-CWL a été réalisée chez 14 % des patients et aucune récidive n'a été signalée dans ce groupe.

En cas de récidive, la procédure de Caldwell-Luc a été la procédure de révision choisie pour la moitié de ces patients ; l'approche combinée endoscopique endonasale et Caldwell-

Luc a été réalisée dans 27% des cas ; et la chirurgie endoscopique seule a été choisie chez 16% des patients.

Plus récemment, Mantilla et al. [35] ont comparé l'utilisation de la chirurgie endoscopique (ESS) par rapport à l'approche combinée ESS et Caldwell-Luc (CWL) en ce qui concerne la récidive de PAC Les auteurs ont inclus 27 patients pédiatriques avec un âge moyen de 10,4 ans au moment du diagnostic. Le taux de la deuxième récidive après ESS seul était assez élevé (72,9 %) contre 12,5 % après l'approche combinée. Les auteurs rapportent une tendance au passage de l'EES seul à l'approche combinée en cas de récidives multiples

Les récidives avecla chirurgie endoscopique endonasale avec méatotomie moyenne sont expliquées par l'absence d'identification de la base d'implantation du polype. Une méatotomie moyenne élargie ou une biméatotomie moyenne et inférieure sont préconisées pour une bonne exposition du sinus maxillaire notamment de son plancher [69,70,71,72].

Dans notre étude, les deux cas de récidive sont dus essentiellement aux difficultés techniques de localiser la base de l'implantation du polype. L'association de la voie endoscopique à la mini Caldwell-Luc doit sa supériorité par rapport à la voie endoscopique seule car elle offre un bon contrôle de toutes les parois du sinus maxillaire et un accès aisé à l'origine du polype antrochoanal quel que soit son site d'implantation

En matière de prévention ,Une étude prospective récente a été menée sur 40 patients portant un polype de Killian du service d'oto-rhino-laryngologie des Hôpitaux Universitaires de Zagazig en Egypt sur une période allant de 2014 à 2018 a démontré que l'application topique de la mitomycine C dans le sinus maxillaire immédiatement après le retrait endoscopique de l'ACP pourrait réduire considérablement le taux de récidive [2].

CONCLUSION

Le polype antrochoanal ou polype de Killian est une pathologie unilatéralebénigne naso sinusienne qui prend naissance au niveau de la muqueuse du sinus maxillaire et s'étend vers la fosse nasale homolatérale à travers un ostium du sinus avant de se projeter vers la choane et le cavum.

Il atteint plus fréquemment l'adulte jeune et le grand enfant, généralement sans prédominance de sexe. C'est une pathologie relativement rare puisqu'elle constitue 4 à 6% de l'ensemble des polypes nasaux, et dont la physiopathologie ne reste que partiellement expliquée.

L'endoscopie endonasale et le scanner nasosinusien sont indispensables pour assoir le diagnostic et dresser le bilan préopératoire. La confirmation diagnostique est obtenue par l'étude anatomo-pathologique.

L'avènement de la chirurgie endoscopique endonasale a bouleversé la prise en charge thérapeutique et a remplacé les interventions classiques. Cependant, on décrit des récidives qui sont en rapport avec une technique chirurgicale insuffisante vis-à-vis de l'exérèse du pédicule d'insertion du polype.

Une meilleure connaissance de l'étiopathogénie du polype de Killian permettrait à l'avenir des avancées thérapeutiques voire préventives.

RÉSUMÉS

Résumé

Le polype antrochoanal (PAC) est une tumeur bénigne nasosinusienne peu fréquente. Elle prend naissance au niveau de la muqueuse du sinus maxillaire et fait saillie par son ostium pour atteindre la fosse nasale et la choane. Notre travail vise à déterminer les caractéristiques épidémiologiques, cliniques, paracliniques, histologiques, thérapeutiques et évolutives de cette pathologie chez nos patients avec revue de la littérature. Cette étude est rétrospective s'étalant sur une période de 5 ans, du Janvier 2015 au Décembre 2020. Elle dénombre 34 cas de polype antrochoanal après exclusion des cas associés à une autre tumeur nasosinusienne et les cas perdus de vue. L'âge de nos patients varie entre 12 et 82 ans soit une moyenne de 35,4 ans avec prédominance masculine : Le sex-ratio est de 1,83. .Les principaux motifs de consultation sont l'obstruction nasale (100 %) et la rhinorrhée (76,47 %). Le diagnostic positif a été posé par l'endoscopie nasale et la tomodensitométrie du massif facial. Le traitement est chirurgical : exérèse totale avec ablation de la partie antrale du polype par méatotomie moyenne par voie endoscopique endonasale. L'examen anatomo-pathologique des pièces opératoires a confirmé le diagnostic. Les suites opératoires étaient simples. deux cas de récidive ont été noté après un délaide 3 ans. La reprise chirurgicale avait consisté en une méatotomie moyenne pour le premier cas et à une combinaison de la voie endonasale àla mini Caldwell-Luc pour le deuxieme cas. En conclusion, Le polype de Killian est une affection bénigne touchant l'adulte jeune et le grand enfant. L'endoscopie endonasale et le scanner nasosinusien permettent généralement le diagnostic. L'IRM peut être d'une aide supplémentaire au diagnostic dans les formes atypiques. Le traitement est chirurgical bénéficiant de l'avènement de la chirurgie endoscopique endonasale : une technique moins invasive avec un accès possible à l'origine du polype limitant le risque de récidive.

ABSTRACT:

The antrochoanal polyp (APC) is an uncommon benign nasosinus tumor. It originates in the mucosa of the maxillary sinus and protrudes through its ostium into the nasal cavity and choana. Our work aims to determine the epidemiological, clinical, paraclinical, histological, therapeutic and evolutionary characteristics of this pathology in our patients with review of the literature. This is a retrospective study spread over a period of 5 years, from January 2015 to December 2020. It counts 34 cases of antrochoanal polyp collected at the department of ORL in Avicenna military hospital in Marrakech , after exclusion of cases associated with another nasosinus tumor and cases lost to follow-up. The age of our patients varies between 12 and 82 years with an average of 35.4 years with a male predominance: the sex ratio is 1.83. The main reasons for consultation are nasal obstruction (100%) and rhinorrhea (76.47%). The positive diagnosis was made by nasal endoscopy and CT scan of the facial mass. The treatment was surgical: total excision with removal of the antral part of the polyp by middle meatotomy through endonasal endoscopy. Anatomopathological examination of the surgical specimens confirmed the diagnosis. The postoperative course was simple. two cases of recurrence were noted after three years . they were treated by endoscopic endonasal surgery for the first case and combined approachs for the second one . In conclusion, Killian polyp is a benign condition affecting young adults and older children. Endonasal endoscopy and nasosinusal CT scan usually allow the diagnosis. MRI can be of additional help in the diagnosis in atypical forms. The treatment is surgical with the advent of endoscopic endonasal surgery: a less invasive technique with possible access to the origin of the polyp limiting the risk of recurrence.

مُلَخَّص:

تندرج سليلة غاري المنخر أوسليلة كيليان ضمن الأورام الحميدة التي تنشا على مستوى الأنف والتجاويف العظمية للوجه. ينشأ هذا الورم انطلاقا من التجويف العظمي للفك العلوي، و هو من الأورام النادرة نسبيا. تهدف هذه الدراسة إلى إبراز الخصائص الوبائية، السريرية، الشبه السريرية، النسيجية،العلاجية و التطورية عند مرضانا مع العودة إلى المراجع العلمية. دراستنا استعادية تمتد على 5سنوات، من يناير2015 إلى دجنبر 2020.

خلال هذه المدة تم إحصاء 34 حالة من ورم كيليان بمصلحة جراحة الاذن و الانف و الحنجرة بالمستشفى العسكري ابن سينا بمراكش بعد اقصاء الحالات المصاحبة لاورام أخرى ممكنة على مستوى الأنف والتجاويف العظمية للوجه إضافة إلى الحالات التي لم يتم تتبعها طيلة مدة الدراسة. أعمار المرضى تتراوح بين 12 و 82 سنة بمعدل يساوي 35.4 سنة. غالبية المرضى من الذكور مع معدل الجنس يساوي 1.82 نسبته.

الأعراض السريرية عرفت غالبية انسداد الأنف(100%)و سيلان الانف(76.47%).

مكن التنظير الأنفي الداخلي والتصوير المقطعي لجيوب الأنف من دعم تشخيص سليلة كيليان.

العلاج كان جراحيا: تم استئصال الورم بالاستعانة بالمنظارالتجويفي للأنف. مكن التشريح المرضي للورم المستأصل من تأكيد التشخيص. تميز التطور بانعدام المضاعفات. رصدنا حالتين لتكرر الورم بعد ثلاث سنوات منالجراحة وتمت معالجتها بالمنظارالتجويفي داخل الأنف بالنسبة للحالة الأولى وكذلك المنظار الجويفي مصاحبالطريقة" كالدويل لوك " المعدلة بالنسبة للحالة الثانية.

ختاما،سليلة كيليان هي ورم حميد يصيب غالبا الطفل و اليافع. عموما، يمكن التنظير الأنفي و التصوير المقطعي لجيوب الأنف من تشخيص المرض.في الحالات الغامضة، يلعب التصوير بالرنين المغناطيسي دورا مكملا.يعتمد العلاج على الجراحة و قد استف دنا من تطور تقنية الجراحة بالتنظير الداخلي للأنف والتي تعتبر تقنيةآمنة و تمكن من الوصول إلى أصل الورم مما يخفض من نسبة تكرره.

ANNEXES

I. RAPPEL ANATOMIQUE :

1. Anatomie chirurgicale :

Une bonne connaissance de l'anatomie des fosses nasales et du sinus maxillaire ainsi que l'approche endoscopique de cette anatomie s'avère nécessaire pour la compréhension de ces polypes.

Les cavités nasales constituent la porte d'entrée du système respiratoire ; elles sont associées aux cavités sinusiennes qui jouent un rôle de filtrage, de réchauffement et d'humidification de l'air inspiré.

1.1 les fosses nasales : [73,74,75,76].

Les fosses nasales sont deux cavités situées au milieu du massif facial supérieur et séparées par une cloison sagittale, elles sont protégées en avant par la pyramide nasale, en arrière chaque cavité nasale débouche dans le rhinopharynx par un orifice osseux ou choanes. Chaque fosse nasale est formée de deux parois latérales et médiales, un plancher et une voûte.

A. le vestibule :

C'est l'entrée à la cavité nasale. Il constitue un canal avec un revêtement interne cutané où s'implante les poils : les vibrisses. Il comporte un orifice inférieur ou superficiel faisant communiquer la cavité nasale avec l'extérieur et un orifice supérieur ou profond correspondant à la zone de jonction entre les revêtements cutané et muqueux.

B. les parois de la fosse nasale :

B-1) Le plancher de la fosse nasale

Le plancher de la fosse nasale sépare la fosse nasale de la cavité buccale. Il forme une gouttière horizontale de surface unie. Il est constitué dans ses **deux tiers antérieurs**, par l'apophyse palatine du maxillaire et dans **son tiers postérieure** par la lame horizontale du palatin. Il répond en bas et en avant au rebord alvéolaire et aux racines des incisives, en arrière à la voûte palatine.

B-2) Paroi interne

La paroi interne de la fosse nasale est formée par la cloison qui sépare les deux fosses nasales (septum nasal).

Elle est constituée par un squelette ostéocartilagineux comprenant en haut et enarrière **la lame perpendiculaire de l'ethmoïde**, en bas et en arrière**le vomer**, en avant **le cartilage quadrangulaire**. Son revêtementcomprend deux plans. Le plan profond, constitué par le périoste etle périchondre qui forment une lame continue facilement décollable et un plan superficiel muqueux, adhérent au plan profond.

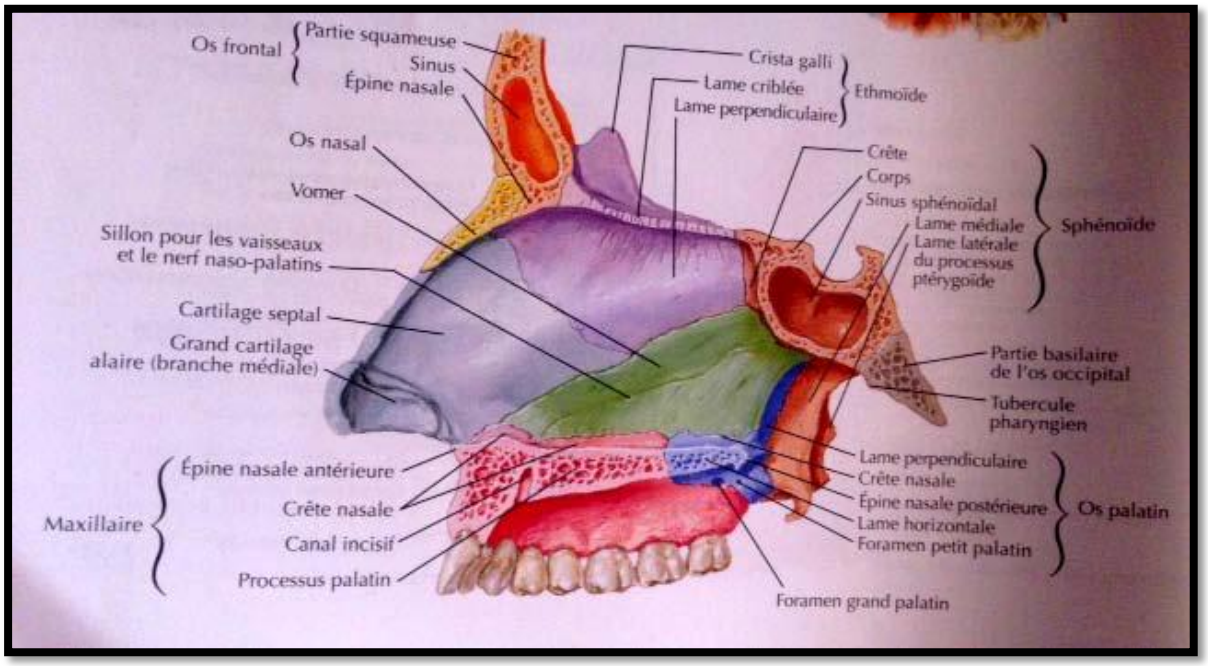

Figure 26: Septum nasal (Atlas d'anatomie humaine).

B-3) Paroi turbinale : paroi latérale des fosses nasales.

Elle comprend deux étages :

- Un étage supérieur : éthmoïdal répondant latéralement à la cavité orbitaire.
- Un étage inférieur : maxillaire séparant la cavité nasale du sinus maxillaire en avant,et de la fosse infra-temporale en arrière.

- Six os participent à la constitution de cette paroi :
  - la face médiale du maxillaire,
  - la lame médiale du processus ptérygoïde,
  - la lame perpendiculaire du palatin,
  - le labyrinthe ethmoïdal,
  - l'os lacrymal,
  - et le cornet inférieur.
- S'appliquant les uns sur les autres, ces os délimitent :
  - en avant : le canal lacrymo-nasal,
  - et en arrière : le canal grand palatin et le foramen sphéno-palatin.

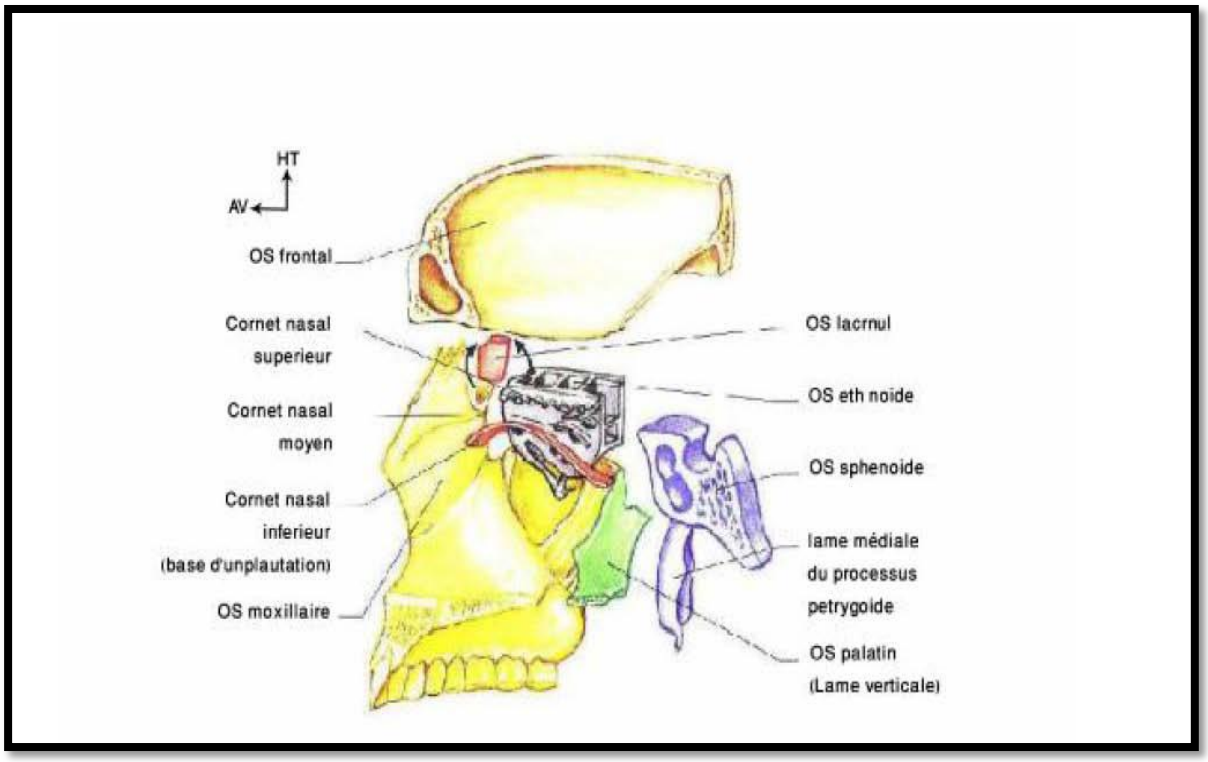

Figure 27 :Os de la paroi latérale d la fosse nasale éclaté(les cornets sont sectionnés à leurs base d'implantation) (Anatomie ORL de Bonfils)

La paroi latérale supporte des saillies osseuses appelées : les cornets qui sont séparés par les méats.

a) Cornets :

Ce sont des lames osseuses minces, arciformes, et au nombre de trois :

- le cornet inférieur ou maxillaire : il est indépendant de l'ethmoïde et il est plus long que les deux autres.
- les cornets moyen et supérieur : ils sont dits ethmoïdaux. Le cornet moyen est le plus long des deux.
- Chaque cornet nasal délimite, avec la partie de la paroi latérale en regard, un espace appelé méat.

b) Méats :

Il existe trois méats principaux :

- le méat supérieur : situé entre le cornet moyen et le cornet supérieur. C'est à son niveau que s'ouvrent les cellules ethmoïdales postérieures et l'orifice du sinus sphénoïdal.
- le méat moyen : contient les ostiums de drainage des sinus maxillaire, frontal et ethmoïdal antérieurs.
- et le méat inférieur : reçoit l'orifice de drainage du canal lacrymo-nasal.

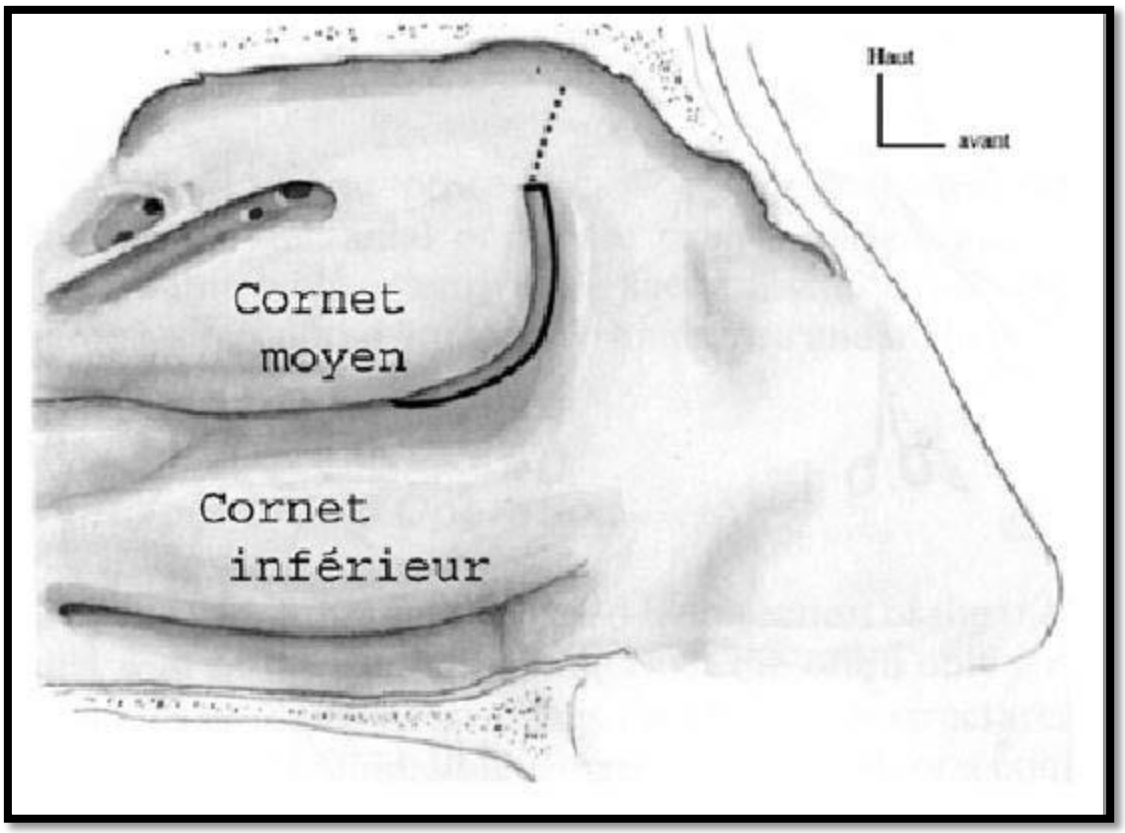

Figure28 : Paroi latérale de la fosse nasale gauche.

Du point de vue topographique, on peut distinguer à la paroi latérale trois régions : (Figure 28)

- **une antérieure préturbinale** : en avant des têtes des cornets, répondant en gros à la paroi latérale de la pyramide nasale et au processus frontal du maxillaire,
- **une postérieure rétroturbinale** : en arrière de la queue des cornets, répondant latéralement à la fosse ptérygo-palatine,
- **une moyenne turbinale** : c'est la plus importante et la plus mouvementée à causede la présence des cornets et des méats.

On peut envisager à chaque cavité nasale trois régions :

- **La région vestibulaire** : à revêtement cutané garni de glandes et de poils ou vibrisses assurant ainsi un premier filtrage de l'air inspiré.
- **La région respiratoire** : comprenant le plancher et les cornets : inférieur et moyen.Son épithélium est de type respiratoire, cylindrique cilié.
- **La région olfactive :** située au dessus du bord libre du cornet supérieur, et dontla muqueuse est occupée par les organes sensoriels de l'olfaction.

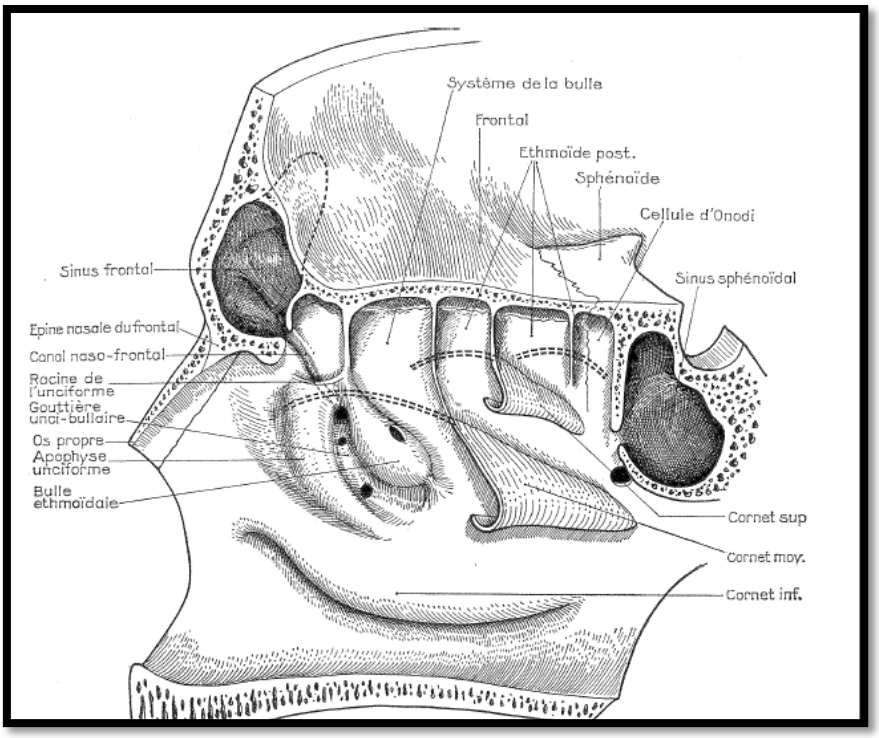

Figure 29 : Coupe sagittale montrant les cornets nasaux et les méats

B-4) Le toit de la fosse nasale (la voute)

Le toit de la fosse nasale est formé par l'os propre du nez enavant, puis par la lame criblée et enfin par le sphénoïde en arrière.

La paroi supérieure ou le plafond peut être décomposée en trois zones d'avant en arrière

a) Zone fronto-nasale

Épaisse, oblique en haut et en arrière. Elle est formée par la face postérieure de l'os propre du nez puis par l'os frontal au niveau de l'épine et de la partie interne du sinus frontal.

b) Zone de la lame criblée :

Fragile en forme de gouttière antéro-postérieure de 3 à 4 mm de largeur, correspondant à la partie supérieure de la fente olfactive.

c) Zone sphénoïdale :

Elle s'élargit progressivement d'avant en arrière jusqu'à la choane. Elle comprend alors deux segments : le segment antérieur vertical correspond à la face antérieure du corps du sphénoïde, et le segment postérieur oblique en bas et en arrière constitué par la face inférieure du corps du sphénoïde.

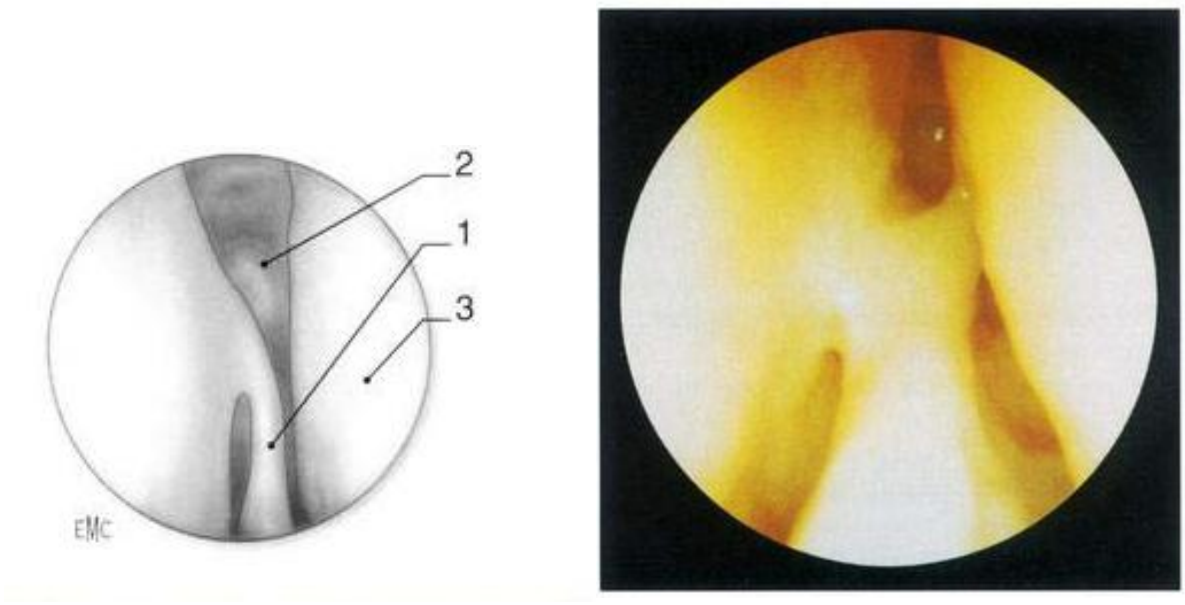

Figure 30:
Vue endoscopique : fosse nasale droite.
Voûte des fosses nasales : fente olfactive.

1 Cornet moyen
2 Fente olfactive
3 Septum nasal

B-5) Paroi postérieure des fosses nasales :

Elle comprend :

- Une partie supérieure ou sphénoïdale : le récessus sphénoethmoïdal ;
- Une partie inférieure : les choanes.

Le récessus sphénoethmoïdal : C'est la région la plus profonde et la plus postérieure de la fosse nasale, de forme ovalaire, il est limité par :

- Le septum nasal médialement ;

- Les cornets supérieur et suprême latéralement ;
- La partie supérieure des choanes ou arc choanal en bas.

Il comprend deux segments :

- Un segment supérieur vertical constitué par la face antérieure du corps du sphénoïde dans lequel se trouve l'ostium du sinus sphénoïdal
- Un segment inférieur oblique en bas et en arrière constitué par la face inférieure du corps du sphénoïde

L'endoscopie du sinus sphénoïdal est possible, après ouverture de l'ostium, grâce à l'optique 0°. Elle permet d'objectiver la paroi postérieure qui présente le bombement de la selle turcique, et celle latérale répondant au nerf optique et à la carotide interne.

Les choanes forment l'orifice postérieur de la cavité nasale. Elles comprennent une partie supérieure : l'arcade choanale ou arc choanal et une partie inférieure ou seuil choanal.

Les queues des cornets inférieur et moyen se projettent au niveau de la partie latérale de l'arc choanal.

Le seuil choanal correspond à la ligne reliant la queue du cornet inférieur à la base de l'arc septal. C'est la limite postérieure du plancher de la cavité nasale.

C. Vascularisation des fosses nasales : [77,78].

C-1) artérielle :

La vascularisation artérielle des fosses nasales est tributaire des deux systèmes carotidiens :

- **L'artère sphéno-palatine** : branche de l'artère maxillaire, elle est l'artère principale des cavités nasales. Arrivée par le foramen sphéno-palatin, elle s'épanouit en un bouquet d'artères nasales postérieures :
- **les artères nasales postéro-latérales** : destinées aux cornets et méats nasaux moyens et inférieurs,

- et **l'artère nasale septale (naso-palatine)** : destinée au septum.
- **L'artère de la partie mobile du septum nasal** : est une branche de l'artère labiale supérieure.
- **Les artères ethmoïdales antérieure et postérieure** : sont des branches de l'artère ophtalmique (carotide interne), elles traversent successivement les foramens ethmoïdaux homonymes, puis les foramens de la lame criblée, pour descendre dans les cavités nasales. Elles irriguent surtout la partie haute et antérieure de ces cavités.

L'anastomose des artères du septum nasal, sur la partie antéro-inférieure de celle-ci, donne une zone appelée « la tache vasculaire ».

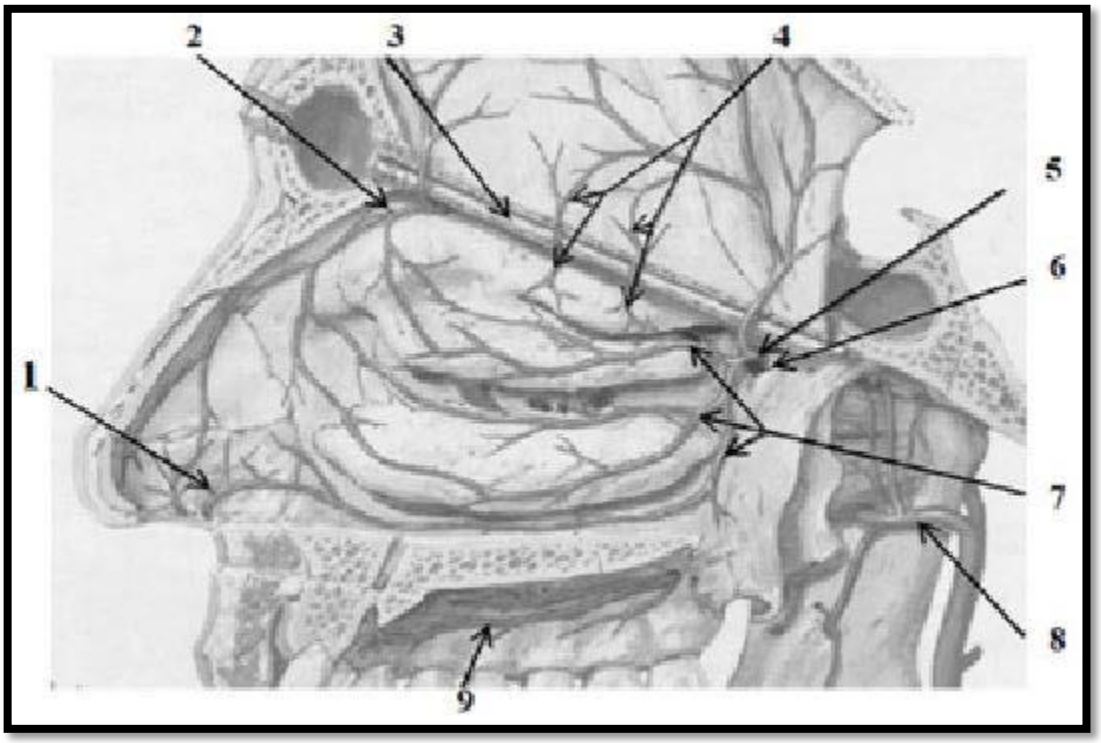

Figure 31 : Vascularisation des fosses nasales.

1. Artère de la sous cloison – 2. Artère ethmoïdale antérieure –3. Lame criblée –4. Artère ethmoïdales postérieures –5. Artère sphéno-palatine –6. Foramen sphéno-palatin –7. Artères postéro-latérales –8. Artère maxillaire interne

C-2) veineuse :

Les veines sont satellites des artères, elles se drainent en trois courants :

- supérieur : vers la veine ophtalmique,
- postérieur : vers la veine maxillaire,
- et antéro-inférieur : vers la veine faciale.

C-3)Drainage lymphatique :

Les lymphatiques se drainent vers les noeuds lymphatiques :

- rétro-pharyngiens,
- jugulaires internes profonds,
- et sub-mandibulaires.

C-4)Innervation

Trois sources nerveuses principales sont à considérer :

- un nerf sensoriel : le nerf olfactif (I),
- un nerf de sensibilité générale : le nerf ethmoïdal antérieur du nerf ophtalmique (V1),
- et un nerf de sensibilité générale et d'innervation végétative : les rameaux nasaux postérieurs émanés du nerf maxillaire (V2).

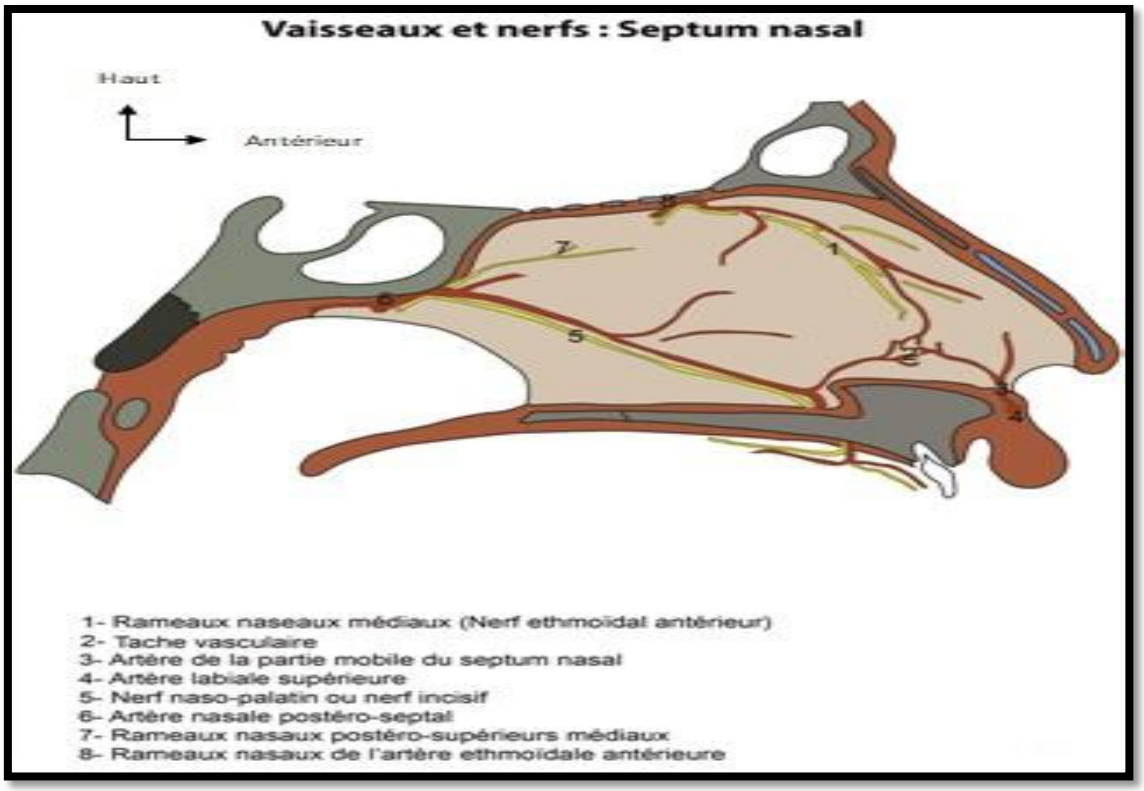

Figure 32 : Vascularisation et innervation des fosses nasales.

1.2 Sinus maxillaire (ou antre de Highmore) : [75,76,77,79].

C'est la cavité sinusienne la plus volumineuse (5 à 12 cm3) . Il présente une forme pyramidale.

Le sinus maxillaire existe dès la 12e semaine de la vie foetale. Il est visible radiologiquement dès l'âge de 5 mois. Son volume croît très rapidement dans l'enfance jusqu'à l'âge de 12 ans. Son développement est parallèle à celui de l'os maxillaire et des dents, et il occupe progressivement le volume osseux libéré par les dents. À 6 ans, la cavité prend sa forme pyramidale et commence à être visible sur les radiographies. Après 12 ans, il croît plus lentement pour se stabiliser avec l'éruption des dernières molaires

Les proportions d'un sinus adulte varient de manière importante d'un sujet à l'autre et parfois, chez un même sujet d'un côté à l'autre.

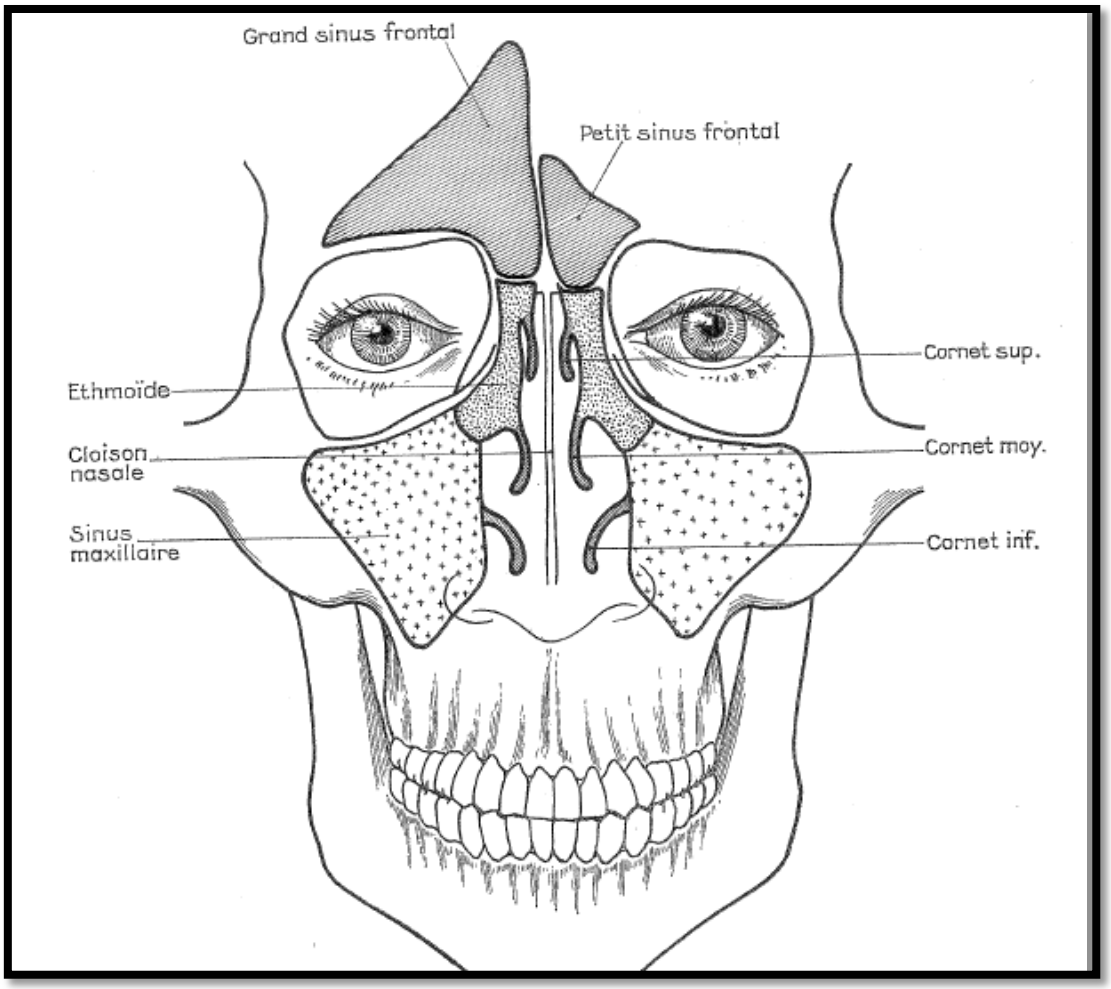

Figure 33 : vue de face montrant la situation des sinus maxillaires

A. Parois du sinus maxillaire

Elles correspondent grossièrement aux différentes faces de l'os.

La paroi antéro-latérale est épaisse dans sa partie inférieure, et s'amincit rapidement jusqu'au rebord orbitaire inférieur. Chez l'enfant, elle contient les germes dentaires.

La paroi postéro-latérale est généralement épaisse (plus de 2 mm), et contient le pédicule alvéolaire postéro-supérieur.

La paroi supérieure, ou toit du sinus, est particulièrement mince, et est creusée de la gouttière et du conduit infra-orbitaire.

La paroi médiale est la plus complexe, car le large orifice du hiatus maxillaire est partiellement comblé par le cornet nasal inférieur, dans sa partie basse, et le labyrinthe eth-moïdal et les différents prolongements qui y sont annexés, dans sa partie haute. Cette paroi présente le canal ostial qui fait communiquer le sinus maxillaire avec la cavité nasale. Il est situé à l'union des 2/3 postérieurs et du 1/3 antérieur de l'angle formé par les parois antérieure et supérieure. Le canal ostial mesure 6 à 8 mm de long et 3 à 5 mm de diamètre.

Le plancher, ou bord inférieur, correspond à la partie déclive du sinus et forme une gouttière allongée dans le sens antéro-postérieur. Il surplombe les apex dentaires. Son épaisseur moyenne est de 3 à 4 mm. Dans les grands sinus, cette paroi peut être marquée par des saillies correspondant aux apex dentaires de la région prémolaire et molaire.

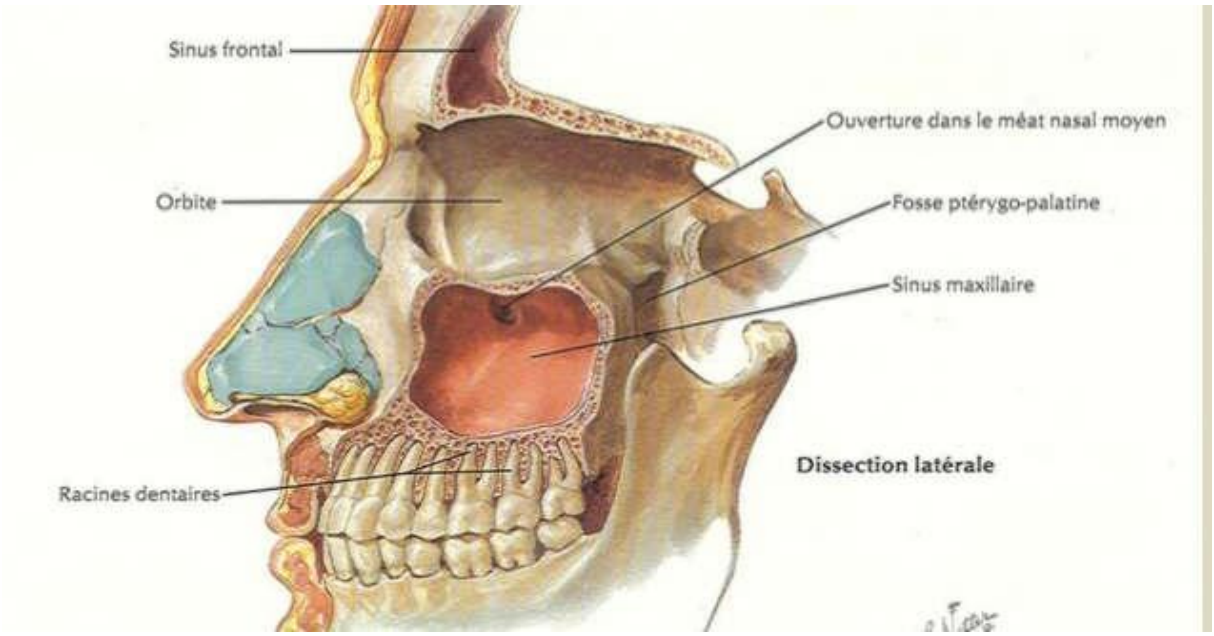

Figure 34 :coupe sagittale du sinus maxillaire

B. Extensions

Quand le sinus est très développé, il peut présenter des prolongements dans les os voisins. Le prolongement antérieur dans le processus frontal du maxillaire est fréquent, et peut gêner la mise en place d'un implant dans la région canine.

Le prolongement zygomatique est très fréquent, et peut pneumatiser complètement cet os. Le prolongement alvéolaire peut s'immiscer entre les racines dentaires, d'où certaines complications des traitements endodontiques

C. Configuration interne

La configuration interne des sinus est très variable. Le sinus peut être lisse et régulier ou présenter des cloisons plus ou moins importantes pouvant aboutir à une séparation de la cavité sinusienne en deux ou plusieurs cavités

D. Vascularisation [79].

La vascularisation du sinus maxillaire est assurée essentiellement par différentes branches collatérales de l'artère maxillaire complétée par les rameaux ethmoïdaux de l'artère ophtalmique :

1. l'artère infra-orbitaire qui chemine dans le plancher de l'orbite assure essentiellement la vascularisation du toit du sinus et de sa partie antéro-latérale ;
2. l'artère alvéolaire postéro-supérieure se distribue en des branches latérales, médiales et inférieures, et assure une grande partie de la partie postérieure du sinus ;
3. l'artère palatine descendante donne des rameaux à la partie postérieure de la paroi médiale du sinus ;
4. les artères ethmoïdales antérieure et postérieure participent à la vascularisation de la partie supérieure de la cloison médiale.

Les veines du sinus maxillaire se jettent dans la veine sphénopalatine ou dans le plexus ptérygomaxillaire.

L'innervation comprend le système trigémino-sympathique et le nerf maxillaire.

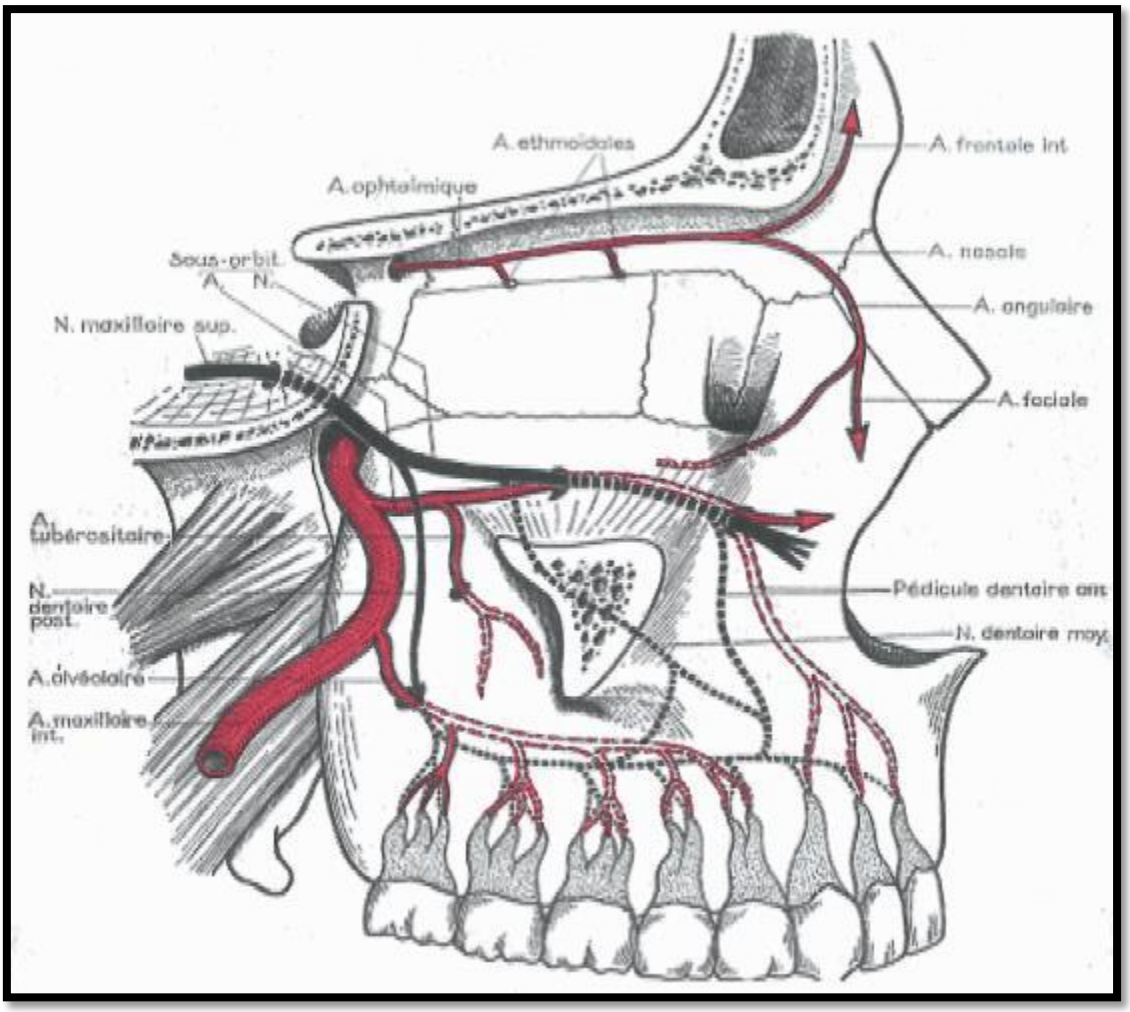

Figure 35 : Vascularisation du sinus maxillaire

2. Anatomie endoscopique :

Les progrès liés à l'apparition des optiques (0°,30°,45°et 70°) ont permis d'appréhender l'anatomie des fosses nasales d'une façon plus précise et plus rentable vis-à-vis des gestes opératoires. La description comprend les principales structures de la cavité nasale visibles à l'endoscopie ainsi que l'anatomie endoscopique du sinus maxillaire : Le point de départ du polype de Killian.

A. LA CAVITE NASALE :

A-1- Le septum nasal :

Sur le plan endoscopique, l'articulation chondrovomérienne (entre le vomer et le cartilage quadrangulaire) forme une arête inférieure oblique en bas et en avant, situé en regard du cornet inférieur. L'articulation chondro-éthmoïdale (entre le cartilage quadrangulaire et la lame perpendiculaire de l'éthmoïde) forme une arête supérieure oblique en haut et en avant située en regard du cornet moyen. Ces deux arêtes ne sont pas toujours visibles. Le bord postérieur du vomer forme le bord du septum. C'est l'arc septal décrit en endoscopie comme limite interne des choanes [76].

A-2- La paroi turbinale :

a- Le cornet et le méat inférieurs :

Le cornet inférieur est le premier relief visible, il a généralement une surface lisse, rouge rosée [81]. Son bord libre est divisé en trois parties : La tête, le corps et la queue. La tête est située à environ 1 cm en arrière de l'ouverture piriforme. Le cornet mesure en moyenne 45 mm de longueur. Sa queue est une partie de la paroi latérale de la choane.

Le méat inférieur ou lacrymal est situé sous le cornet inférieur. Il prolonge latéralement et verticalement le plancher de la fosse nasale. On y trouve l'orifice du conduit lacrymo-

nasal, environ 1 cm en arrière de la tête du cornet inférieur [76].Son quadrant postéro supérieur est une zone mince constituée par le processus maxillaire du cornet inférieur et le processus maxillaire du palatin (zone de ponction).

b- Le cornet moyen et son méat :

Le cornet moyen a une courbure généralement concave en dehors ; sa tête se trouve au centre du cadre de l'opercule (structure limitée par l'arête septale supérieure en dedans et le pli préturbinal en dehors), son corps s'amincit en général d'avant en arrière et sa queue forme la partie latérale du récessus sphénoéthmoïdal [76].

Le méat moyen est limité médialement par le cornet moyen, et latéralement par trois reliefs avec d'avant en arrière : La bosse lacrymale, le processus unciforme et la bulle éthmoïdale.

Le processus unciforme et la bulle éthmoïdale constituent deux principaux éléments du méat moyen. Ce sont deux cornets accessoires dont la courbure est inversée .Le processus unciforme s'insère, en avant, sur la branche montante du maxillaire supérieur, en arrière de la bosse lacrymale. Cette zone d'insertion peut être responsable d'un repli préturbinal en avant du cornet moyen. La bulle éthmoïdale se situe entre le tête du cornet moyen et le processus unciforme, elle constitue par sa convexité proéminente un repère essentiel à l'examen endoscopique [76] (Figure 36).

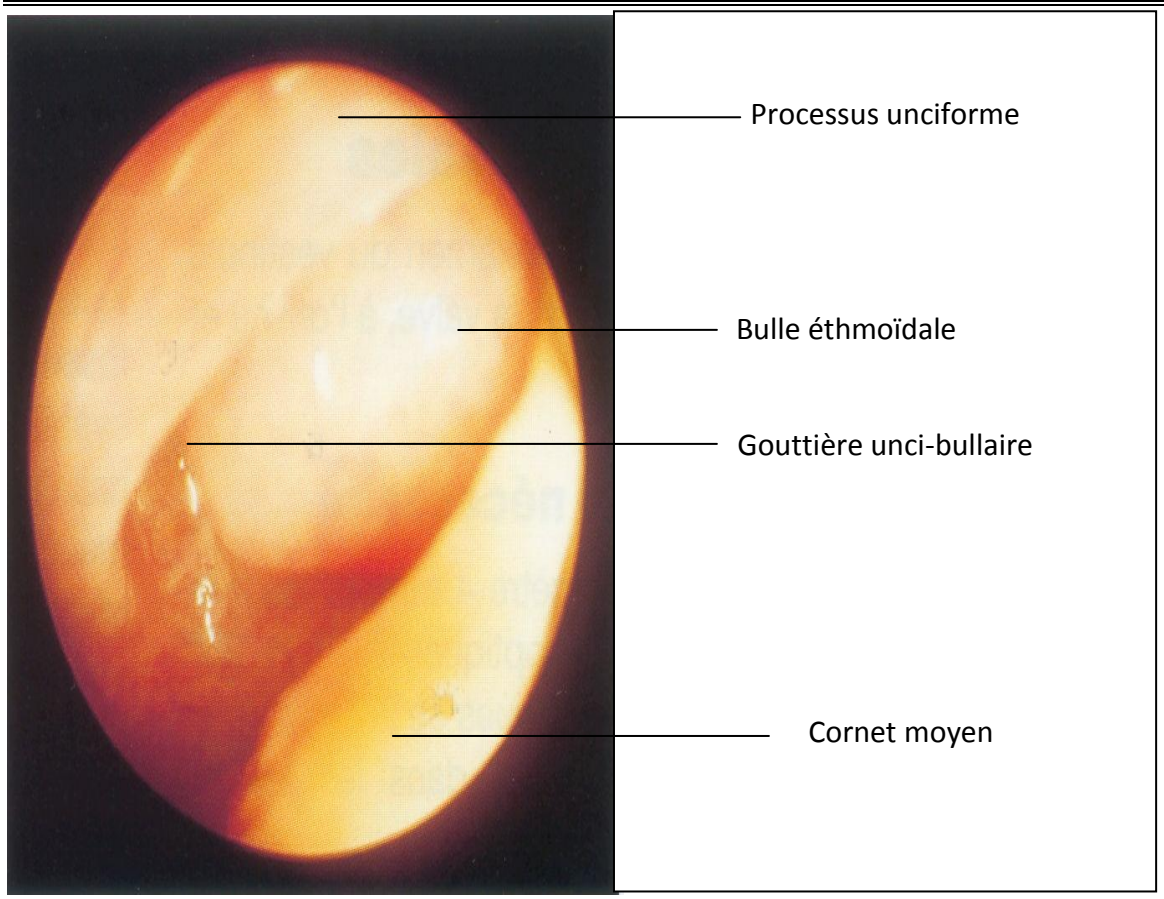

Figure 36 :Vue endoscopique du méat moyen droit [18]

En passant l'optique sous la tête du cornet moyen [81], on arrive en face de la bulle au milieu du champ optique, encadrée par deux piliers latéraux : la tête du cornet moyen en dedans et l'apophyse unciforme en dehors. Entre les trois reliefs, existent trois gouttières : unci-turbinale entre l'unciforme et le cornet moyen, unci-bullaire entre l'unciforme et la bulle, et rétro-bullaire entre la bulle et le cornet moyen. La région ainsi constituée, décrite par Terrier, est nommée rond point bullaire ou étoile des gouttières. Les détails de cette zone sont précisés à l'optique 70°.

Entre ces différentes structures existent des orifices, qui correspondent aux ostia de drainage des cellules méatiques et unciformiennes [81] .Ainsi, la gouttière méatique draine

les cellules méatiques, la gouttière rétro-bullaire draine les cellules du groupe bullaire et la gouttière unci-bullaire draine les cellules unciformiennes et dans sa partie postérieure le sinus maxillaire [76,59].

La paroi postérieure du méat moyen comprend une zone dépressible avec parfois un orifice maxillaire accessoire (orifice de Giraldès), c'est la zone des fontanelles et une zone plus postérieure, résistante, correspondant à la lame verticale du palatin, c'est le champ pré choanal dans lequel se trouve l'orifice sphéno-palatin [76].

c- Le cornet supérieur et le méat supérieur :

En insinuant l'optique sous le cornet supérieur, on aperçoit les trois ou quatre orifices des cellules ethmoïdales postérieures, et surtout, le très important orifice sphénoïdal.

d- Le récessus sphénoéthmoïdal :

C'est la région la plus profonde et la plus postérieure de la fosse nasale, de forme ovalaire, elle est limitée par la queue du cornet moyen en dehors, par le septum nasal en dedans, par la partie supérieure de la choane en bas et par la partie médiale de la face antérieure du sinus sphénoïdal en haut.

L'endoscopie du sinus sphénoïdal est possible, après ouverture de l'ostium, grâce à l'optique 0°. Elle permet d'objectiver la paroi postérieure qui présente le bombement de la selle turcique, et celle latérale répondant au nerf optique et à la carotide interne.

B. Le sinus maxillaire :

L'endoscopie du sinus maxillaire peut être réalisée par voie méatale inférieure, moyenne ou par la voie de la fosse canine [76]. Les parois du sinus maxillaire peuvent être cloisonnées, elles sont tapissées par une muqueuse rosée et légèrement suintante recouvrant plusieurs reliefs.

Le toit sinusien présente un prolongement latéral correspondant au processus zygomatomalaire, sa limite latérale est marquée par le relief du nerf infra-orbitaire. La paroi interne est marquée par le relief du canal lacrymonasal, ce même relief est creusé par la fossetteovale qui a la forme d'une cuvette, limitée par un rebord en surplomb ou corniche : relief de l'insertion du processus unciforme. L'ostium du sinus maxillaire s'ouvre en avant et en haut de la fossette ovale. Les reliefs des racines dentaires marquent la face inférieure du sinus.

3. Anatomie radiologique

3.1 Technique d'imagerie : [80,81

3.1-1 Radiographie standard :

L'analyse des cavités et des parois sinusiennes comprend quatre incidences standards qui sont supplantées par une imagerie moderne en coupes:

a) L'incidence de Blondeau :

Elle explore le sinus maxillaire, la cavité nasale et une partie de l'ethmoïde. Le nez et le menton sont situés contre la plaque. Le bord supérieur des rochers doit être situé au dessous des récessus alvéolaires des sinus maxillaires.

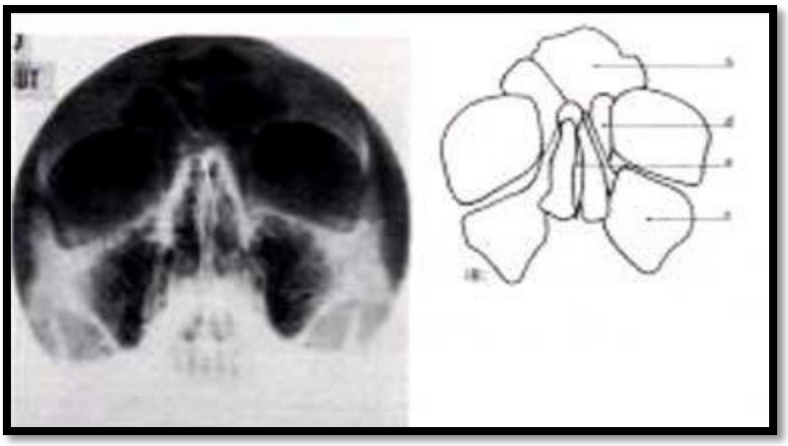

Figure 37: Radiographie standard en incidence de Blondeau.

a) Sinus sphénoïdal
b) Ethmoïde
c) Cloison nasale
d) Sinus maxillaire

b) L'incidence face haute :

Elle dégage les sinus frontaux, les cellules ethmoïdales sont visibles mais se superposent.

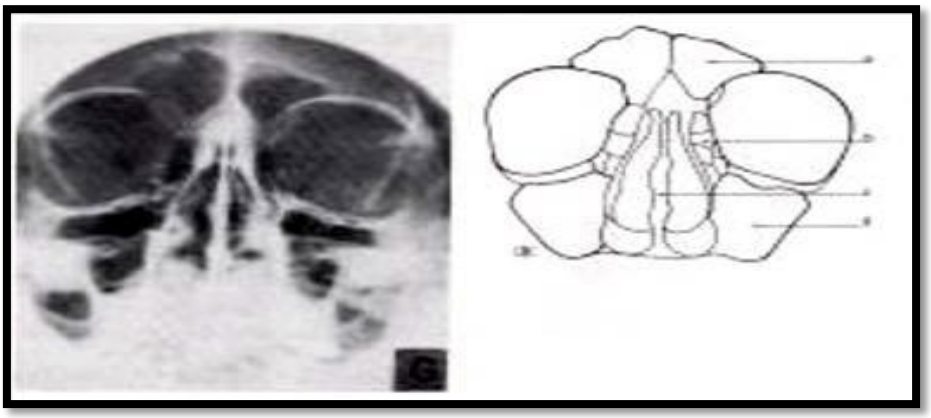

Figure 38: Radiographie standard en incidence face haute

a) Sinus frontal
b) Sinus ethmoïdal
c) Septum nasal
d) Sinus maxillaire

c) L'incidence de profil :

Elle analyse la profondeur des sinus maxillaires et frontaux et la transparence globale des sinus sphénoïdaux.

d) L'incidence de Hirtz :

La symphyse mandibulaire se superpose aux sinus frontaux. Les cellules ethmoïdales sont dégagées mais se superposent au cavum et aux fosses nasales.

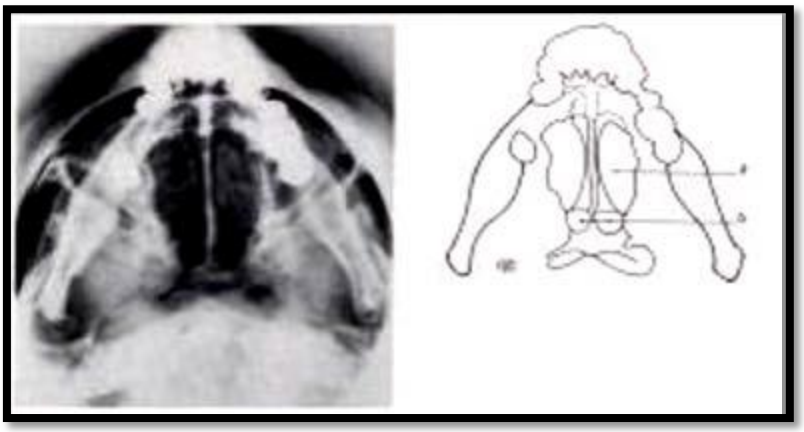

Figure 39: Radiographie standard en incidence de Hirtz

a) Sinus ethmoïdal

b) Sinus sphénoïdal

3.1-2 Tomodensitométrie : [82,83]

C'est l'examen de choix dans l'exploration des cavités nasosinusiennes. il est indispensable avant toute chirurgie sinusienne. L'intervalle de coupe varie entre 1 et 5 mm en fonction de l'indication et du nombre de plans à effectuer. Des fenêtres de 2500 à 3000 UH avec un niveau de 250 à 400 UH sont nécessaires pour l'exploration osseuse. L'injection intraveineuse de produit de contraste iodé est réservée à l'étude des lésions tumorales et des complications de la pathologie inflammatoire rhino-sinusienne. L'imagerie virtuelle est fondée sur le même principe que l'acquisition 3D statique.

Un logiciel d'approche dynamique permet de "circuler" au niveau des fosses nasales et des différentes cavités sinusiennes le long des axes de drainage, permettant d'accéder aux petites structures anatomiques. Cette technique est particulièrement intéressante pour le chirurgien de par l'existence de multiples variantes anatomiques pouvant exposer à un risque de complication lors de la chirurgie fonctionnelle endonasale sous guidage endoscopique.

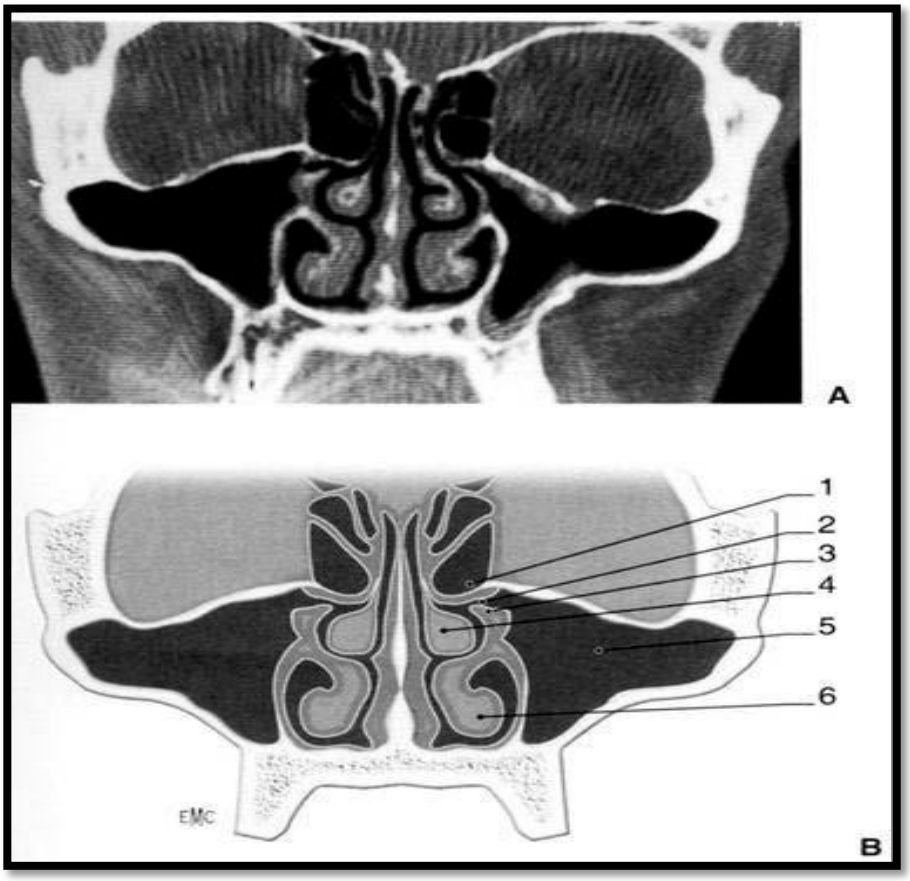

Figure 40 :

A. Tomodensitométrie : canal ostial maxillaire.
B. Canal ostial maxillaire : variations avec une cellule de Haller.

1 Bulle ethmoïdale
2 Ostium maxillaire
3 Processus unciforme
5 Sinus maxillaire
6 Cornet inférieur

4 Cornet moyen

3.2 Variantes anatomiques: [83]

Les variantes anatomiques des cavités naso-sinusiennes de la face sont fréquentes. On dénombre une quinzaine de variations majeures (jusqu'à 62 % de la population est porteuse d'une déviation septale).

Elles peuvent être source de complications iatrogènes lors des explorations endovasculaires ou de la chirurgie endo-nasale (plaie vasculaire, nerveuse, ou osseuse), leur identification prend alors un aspect médico-légal. Leur connaissance est donc indispensable pour le radiologue et le chirurgien ORL.

***La déviation septale**

La déviation est considérée comme significative si elle s'écarte d'au moins

4 mm du plan sagittal médian. Elle est souvent associée à un éperon osseux, fusionnant parfois avec la cloison inter sinuso-nasale. On retrouve différents types de déviations (crêtes, éperons, déviations osseuse et cartilagineuse).

Figure 41 : Coupe TDM coronale : déviation à gauche du septum avec éperon septal, inversion de la courbure du cornet moyen gauche, sténose du méat moyen gauche.

*Les variantes du processus unciné

Les anomalies de déflexion ou les déviations latérales peuvent être favorisées par des anomalies des cornets moyens entraînant une modification de l'anatomie des processus uncinés.

*Méga sinus sphénoïdal –Procidence carotidienne

Cette variante est souvent liée à une hyperpneumatisation du sinus sphénoïdal, mais peut être isolée. C'est en fait l'hyperpneumatisation qui donne l'impression d'une procidence carotidienne, la pneumatisation pouvant théoriquement entourer la carotide.

*Pneumatisation de l'apophyse clinoïde antérieure

On parlera de procidence si au moins le tiers de la circonférence de l'artère se situe dans le sinus sphénoïdal. Une latéralisation du septum intersphénoïdal s'implantant sur la paroi de la carotide intracaverneuse peut être associée.

*Développement des cellules ethmoïdales les plus postérieures, appelées cellules d'Onodi

Ces cellules se développent en arrière et latéralement allant vers l'apex orbitaire, entourant le nerf optique. Elles ne sont séparées du sinus sphénoïdal que par une seule cloison osseuse. Elles sont donc situées au contact de la face antérieure du sinus sphénoïdal et partagent le récessus de drainage.

*Sinus maxillaire hypoplasique

Cette variante peut être primitive, isolée ou associée à une malformation d'un premier arc branchial, ou secondaire à une chirurgie ou un traumatisme.

Son diagnostic est parfois méconnu jusque dans la vie adulte, découverte à l'occasion d'une exploration d'une enophtalmie avec un globe plus petit que du côté controlatéral ou d'une pseudo-exophtalmie controlatérale.

Tableau I
Les risques des variantes anatomiques.

Risque	Variante anatomique	Mécanisme
Risque vasculaire	Procidence sphénoïdale de la carotide	Lésion vasculaire directe (carotide, ethmoïdale)
	Asymétrie de toit de l'ethmoïde	
	Procidence ethmoïdale de l'artère ethmoïdale antérieure	
Risque fonctionnel	Procidence sphénoïdale du nerf optique	Lésion du nerf optique
	Cellule d'Onodi hyper-pneumatisée	
	Déhiscence de la lame orbitaire	
	Asymétrie de toit de l'ethmoïde	Lésion du bulbe olfactif
Risque infectieux	Insertion sur le toit de l'ethmoïde du processus unciné	brèche dure-mérienne
	Asymétrie de toit de l'ethmoïde	
Risque traumatique	Insertion orbitaire du processus unciné	Pénétration orbitaire
	Déhiscence de la lame orbitaire	
	Hypoplasie du sinus maxillaire	
	Développement de cellules de Haller	
Variantes pouvant entraîner des difficultés opératoires	Déviation septale	
	Cloisonnement, ostium accessoire et hypoplasie du sinus maxillaire	
	Toit de l'ethmoïde bas situé	
	Hypertrophie des cellules de la bulle	

Figure 42: Les risques des variantes anatomiques.

II. RAPPEL DE L'HISTOLOGIE NASOSINUSIENNE : [84,85]

L'organe nasal est tapissé d'une muqueuse qui est faite d'un épithélium et un chorion, cette muqueuse a des propriétés différentes d'une région à l'autre : on note la présence de trois régions :

✦La région vestibulaire:

Le vestibule est divisé en deux parties : une antérieure dans laquelle on trouve un revêtement cutané riche en glandes sudoripares et sébacées ainsi que les follicules pileux, la partie postérieure est tapissée d'un épithélium pavimenteux stratifié kératinisé jusqu'aux limites de la région respiratoire où il cesse de se kératiniser.

✦La région respiratoire:

Les sinus et une grande partie de la surface des cavités nasales possèdent une muqueuse de type respiratoire constituée : d'un épithélium cylindrique pseudostratifié et cilié (Fig.13) qui contient des cellules basales, des cellules ciliées, et des cellules mucipares, quant au chorion, il est richement vascularisé et il comprend des glandes séromuqueuses.

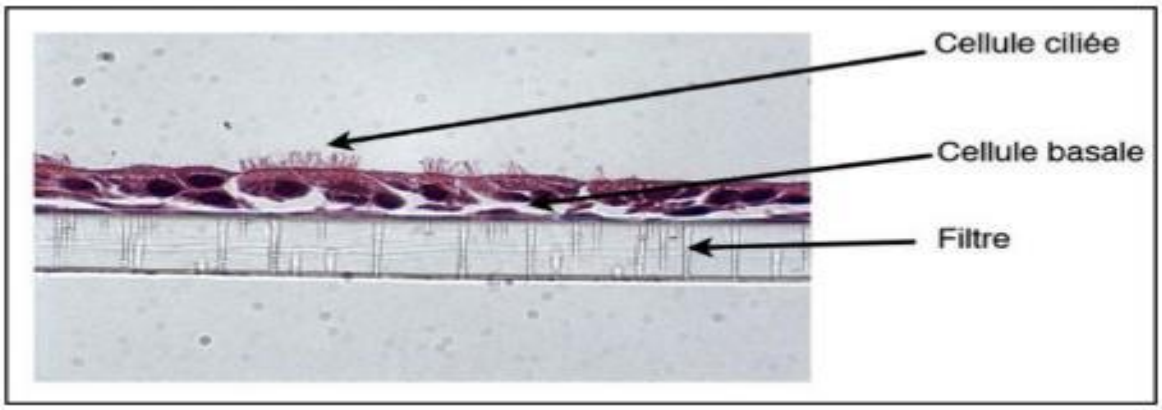

Figure 43: un épithélium pseudostratifié au microscope optique objectif × 63, coloration hématoxyline

✦ La région olfactive:

La muqueuse dans cette région est faite d'un épithélium prismatique pseudostratifié et d'un chorion contenant des glandes de Bowman ou glandes tubulo-acineuses. Cette muqueuse se localise au niveau du plafond des fosses nasales où elle déborde le cornet supérieur et la partie haute de la cloison nasale

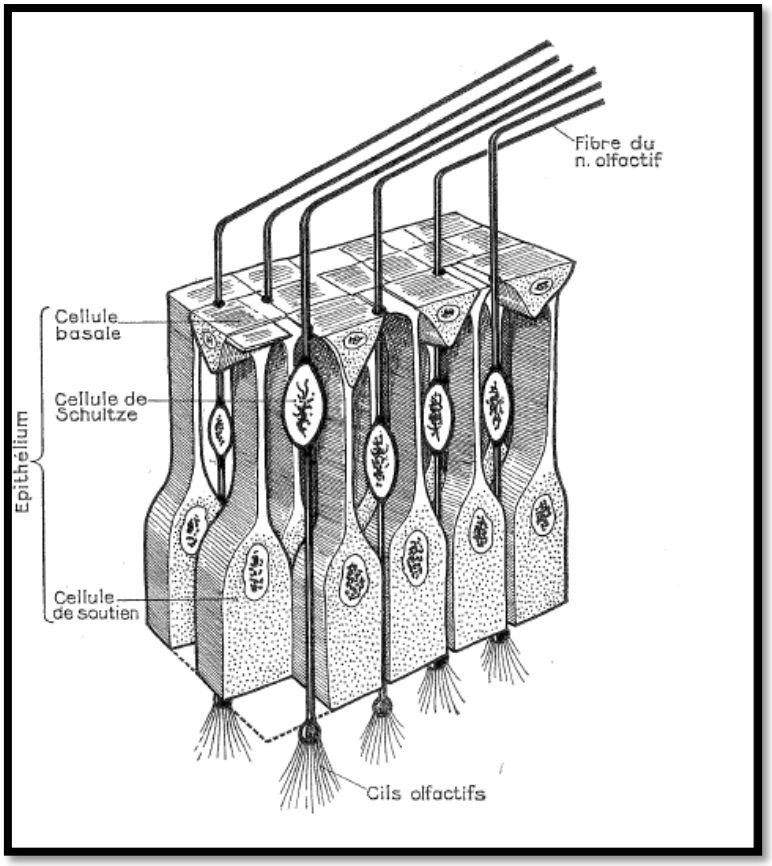

Figure 44: l'épithélium olfactif

Le nez et les sinus para- nasaux ne présentent pas seulement des similitudes histologiques mais aussi fonctionnelles.

III. RAPPEL DE LA PHYSIOLOGIE NASOSINUSIENNE : [84,85]

La connaissance de la physiologie des cavités nasales et des sinus notamment le sinus maxillaire permet de comprendre les différentes théories proposées pour expliquer la physiopathologie du polype antrochoanal ainsi que les perturbations qu'il engendre. En dépit des différences structurales et fonctionnelles notées entre les cavités sinusienne et nasale, les deux structures partagent trois principales fonctions : ventilatoire, sécrétoire et de défense.

1. LA VENTILATION :

Elle correspond au passage de l'air entre la cavité nasale et la cavité sinusienne dans les 2 sens. L'air sinusien correspond à un mélange d'air inspiré et d'air expiré. Son hygrométrie est de 100% et sa température est constante. Sa pression est normalement en équilibre avec la pression atmosphérique et elle varie en synchronisme parfait avec la respiration nasale, augmentant lors du mouchage et de l'exercice physique et diminuant lors du reniflement.

La sensation subjective de confort lors du passage de l'air dans le nez, et qui est d'ailleurs considérée comme normale, repose sur un équilibre des débits entre les cavités nasales. A partir d'un débit aérien de 150 cm3, le flux aérien dans les cavités nasales n'est pas laminaire : il subit des turbulences dues aux reliefs de la paroi latérale, aux éventuelles déviations du septum nasal et aux effets du cycle nasal ; ce dernier -qui est responsable d'une modification à bascule de la perméabilité nasale- n'est pas perçu à l'état physiologique car la résistance nasale demeure inchangée conservant ainsi la perméabilité nasale globale. L'obstruction nasale paradoxale, observée au cours des pathologies rétrécissant unilatéralement la filière nasale, est expliquée par l'altération de cette perméabilité globale, quand le cycle nasal entre dans sa phase de congestion au niveau du côté sain. La transmission du flux ventilatoire nasal vers les sinus se fait à travers l'ostium.

Les échanges au travers l'ostium se font surtout par diffusion, qui s'influence par la température, la pression partielle des gaz, la densité des gaz et l'espace mort représenté par la communication nasosinusienne. En plus des échanges transostiaux, l'air endosinusien résulte aussi des échanges transépithéliaux secondaires à la perméabilité de la muqueuse sinusienne aux gaz, ce qui permet des échanges entre la cavité sinusienne et le sang qui l'irrigue. En absence de renouvellement de l'air sinusien, ces échanges gazeux tendent à maintenir l'équilibre. A cause des échanges transépithéliaux, l'air intrasinusien est légèrement différent de celui des fosses nasales. Il est plus riche en CO2 et moins riche en oxygène.

En cas d'obstruction de l'ostium, il se crée une diminution de la pression partielle en oxygène et une augmentation de la pression partielle en CO2. L'activité ciliaire diminue, le mucus stagne, une prolifération bactérienne s'ensuit ainsi qu'une hypertrophie inflammatoire de la muqueuse augmentant l'obstruction ostiale.

Les échanges gazeux transmuqueux ont fait l'objet de différentes études qui ont conclu que la muqueuse sinusienne est perméable aux gaz et qu'elle permet les échanges entre la cavité sinusienne et le sang, ce qui tend à maintenir l'équilibre en l'absence de renouvellement de l'air intra sinusien.

Les échanges gazeux trans-ostiaux permettent le renouvellement constant de l'air intrasinusien et compensent les échanges transmuqueux.

2. LA SECRETION ET LE DRAINAGE MUCOCILIAIRE :

Les cellules caliciformes épithéliales sont les plus nombreuses, mais leur participation dans la sécrétion muqueuse est moins importante que les glandes muqueuses du chorion. Leur fonction sécrétoire est indépendante du système nerveux parasympathique et elle semble être plutôt réactive aux irritants chimiques et physiques de l'environnement.

Quoiqu'il en soit, le mucus produit par ces glandes forme un film continu protégeant la muqueuse. Il est composé d'une couche superficielle et d'une couche profonde : La

couche superficielle ou la couche « gel » est très épaisse, visqueuse et élastique, elle est en rapport avec la partie distale des cils et la lumière nasosinusienne. La couche profonde ou la couche « sol » est très fine, aqueuse et péri ciliaire, elle est en rapport avec la partie basse des cils et le pôle apical des cellules.

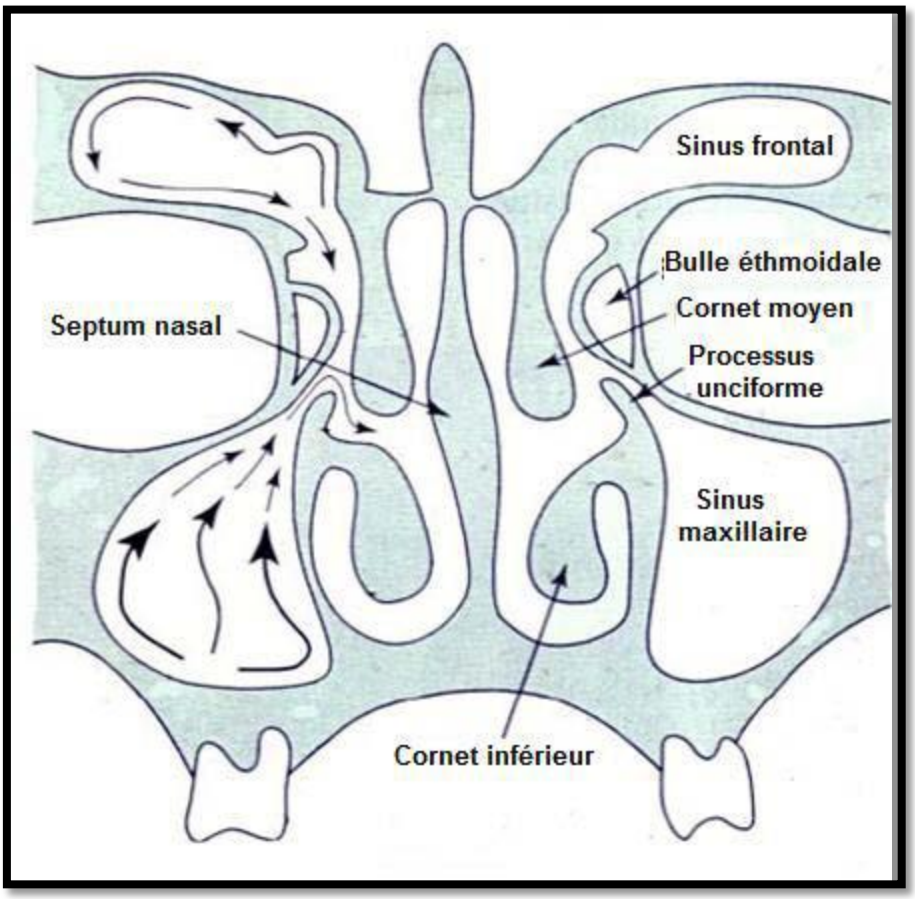

Figure 45 : Les voies de drainage du sinus maxillaire.

En perpétuel mouvement à cause de l'activité des cils sous- jacents, Le mucus est véhiculé par le mouvement ciliaire vers les choanes pour les cavités nasales, et vers l'ostium pour les sinus para nasaux. Le drainage mucociliaire est donc indispensable au fonctionnement normal du nez et surtout des sinus, où toute perturbation de ce mécanisme favorise une stase des sécrétions et une prolifération bactérienne secondaire .Les voies de drainage endosinusiennes sont prédéfinies, ainsi au niveau du sinus maxillaire, ces voies sont multiples et convergent toutes vers l'ostium principal, même en en cas d'un ostium accessoire de Giraldès ou de méatotomie inférieure .

En clinique courante, toute anomalie ultra structurale ou fonctionnelle au niveau des cils, et/ou toute modification qualitative ou quantitative du mucus, ont des conséquences importantes sur le drainage mucociliaire. Il est également influencé par différents facteurs : La température, le degré d'hygrométrie de l'air inspiré, les variations de pression liées au rythme respiratoire et les effets de certains médicaments. Ceci est valable pour les fosses nasales car les sinus sont peu exposés aux variations de l'air ambiant : Des études ont montré que l'air sec ne ralentit pas l'activité ciliaire dans le sinus maxillaire sain de l'Homme. Toutefois, la diminution concomitante de la saturation du sang- irriguant la muqueuse sinusienne- en oxygène, et la teneur de l'air intrasinusien en oxygène, ralentit le transport mucociliaire : Cette situation est possible dans les cas de sinusites purulentes bloquées, au cours desquelles la présence des germes anaérobies est plus fréquente. En outre, la perméabilité de l'ostium constitue un élément clé de la physiologie sinusienne. Elle a des répercussions importantes sur le drainage mucociliaire, l'état de la muqueuse sinusienne et sur la composition des gaz intrasinusiens.

3. LA FONCTION DE DEFENSE :

Les mécanismes de défense peuvent être immunologiques ou biologiques. Ils s'exercent au niveau de la surface ou au niveau de la sous-muqueuse.

A. Mécanismes de défense de surface :

A.1. Le drainage mucociliaire :

Il permet d'évacuer, des sinus vers les fosses nasales, toutes les particules étrangères qui s'y trouvent et qui seront ensuite entrainées vers les choanes. Toute obstruction de l'ostium et toute infection sinusienne a des conséquences sur ce mécanisme.

A.2. Constituants du mucus :

Le mucus contient des mucines qui piègent et neutralisent les micro-organismes, des lysozymes qui sont dotés d'une activité bactériolytique, des Ig A sécrétoires, de la transferrine qui fixe le fer nécessaire pour la croissance des bactéries et des antioxydants qui luttent contre les radicaux libres provenant des produits toxiques ou des cellules inflammatoires.

A.3. Oxyde nitrique (NO) :

C'est un radical libre très actif produit en grandes quantités au niveau des sinus. Il participe par ses propriétés antibactériennes et antivirales et par son action sur l'activité ciliaire à la stérilité des sinus. C'est aussi un marqueur de l'inflammation, puisque sa concentration diminue dans l'air expiré nasal, dans les pathologies où les sinus sont remplis de mucus ou lorsque les ostia sont bouchés.

B. Mécanismes de défense tissulaire :

Le chorion est riche en éléments mononuclés, en monocytes, en macrophages, en lymphocytes et en plasmocytes. C'est à ce niveau que sont sécrétés les IgA sécrétoires qui passeront ensuite dans le mucus. Il est également important de noter qu'au niveau sinusien, en dehors de toute méatotomie, il y a pas de réaction allergique de type I comme cela peut

se passer dans les fosses nasales, car les pneumallergènes ne pénètrent pas à l'intérieur des sinus. En revanche, les réactions inflammatoires qui surviennent au niveau de la muqueuse nasale peuvent s'étendre à la muqueuse sinusienne par voie directe ou suites aux anomalies induites au niveau de l'ostium.

4. LA FONCTION OSTIALE :

L'ostium est une structure « doublement ciliée ». Ciliée sur sa face interne pour drainer les sécrétions de la cavité sinusienne, et sur sa face nasale de façon à éloigner les sécrétions, l'ostium s'oppose à toute pénétration de corps étranger dans le sinus. Sa perméabilité conditionne le bon fonctionnement sinusien[84, 85, 86,87]

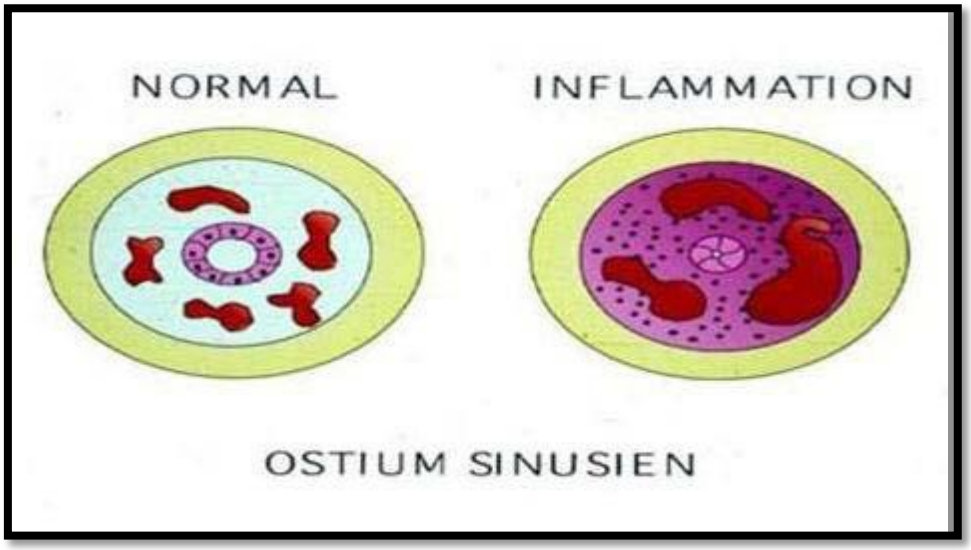

Figure 46 : Perméabilité ostiale à l'état normal et pathologique[87].

Observation n° :

IDENTITE :

NE :

Nom Prénom :

Age :

Sexe : M □ F □

Profession :

Lieu de résidence :

ANTECEDENTS :

PERSONNELS :

• HTA □ • Diabète □

• Tuberculose □ •Tabagisme □.Asthme □

• Facteur de risque : - Antécédents de sinusite □

- Atopie ou allergie □

- Chirurgie sinusienne ou nasale □

FAMILIAUX :

• Atopie ou allergie familiale □ • Autres

DATE DE DEBUT :

SIGNES D'APPEL :

- obstruction nasale : Unilatérale □Bilatérale □

- rhinorrhée : Unilatérale □Bilatérale □ Claire □ Purulente □

- Ronflement :

- Céphalées :

- Dysphonie :

- Anosmie :

- Voix nasonnée :

- Epistaxis :

- Douleur faciale :

- Dysphagie :

- Dyspnée :

- Gène pharyngée :

- Altération de l'état général :

EXAMEN CLINIQUE

EXAMEN GENERAL :

EXAMEN ORL :

• Examen rhinologique :

- Rhinoscopie antérieure : Aspect de la muqueuse :

Ecoulement :

Cloison nasale :

Autres :

- Endoscopie nasale :

• Reste de l'examen ORL :

EXAMEN SOMATIQUE :

EXAMENS PARACLINIQUES :

EXAMENS BIOLOGIQUES :

•NFS Eosinophilie □

•Glycémie :

.Bilan d'hémostase :

•Bilan allergologique :

EXAMEN RADIOLOGIQUES :

- RX des sinus
- TDM

ANATOMOPATHOLOGIE :

TRAITEMENT

VOIE D'ABORD :

- Externe □
- Endonasale □
- combinée□

CRO

DUREE D'HOSPITALISATION

EVOLUTION

COMPLICATIONS :

- Per opératoires :
- Post opératoires :

SEQUELLES :

RECIDIVES :

Délai :

Reprise :

BIBLIOGRAPHIE

1. **N. Choudhury, A. Hariri, H. Saleh,**
Endoscopic management of antrochoanalpolyps: a single UK centre's experience, Eur. Arch. Oto-rhino-laryngol. 272 (9)(2015) 2305-2311.
2. **El-Anwar MW, Elmalt A, Annany A, Ahmed WA, Nofal AAF.**
Topical mitomycin C application post
endoscopic removal of antrochoanal polyp. Laryngoscope Investigative Otolaryngology. 2021;1-4.
3. **F. Pagella, E. Emanuelli, A. Pusateri, D. Borsetto, D. Cazzador, R. Marangoni,et al.,**
Clinical features and management of antrochoanal polyps in children:cues from a clinical series of 58 patients, Int. J. Pediatr. Otorhinolaryngol. 114(2018) 87-91.654
4. **Palfyn J.**
Anatomie chirurgicale.
Ed. Paris; 1753.
5. **Killian G.**
The origin of choanal polyp.
Lancet 1906; 2:81-82.
6. **Brausewetter F, Hecht M, Pirsig W.**
Antrochoanal polyp and obstructive sleep apnoea in children.
J Laryngol Otol, 2004; 118: 453-458.
7. **CHATELIER HP, LALLEMANT**
Techniques Facilitant l'ablation de certains polypes choanaux.
Annales d'ORL IXV, 1948 : 615 - 618.
8. **Heck WE, Hallberg OE, Williams HL.**
Antrochoanal polyps.
Arch Otolaryngol 1950; 52:538-548.
9. **PECH A, GRINGA, GARCIN**
Réflexion sur le polype de Killian
Journal Français ORL, 1961, 10, 7 : 991-1001
10. **Schramm VL, Effron MZ.**
Nasal polyps in children.
Laryngoscope 1980; 90:1488-95.
11. **El-Guindy A, Mansour MH.**
The role of transcanine surgery in antrochoanal polyps.
J. Laryngol. Otol 1994 ;108 :1055-1057.
12. **Rugina MD, Dam-Hieu Z, Bedbeder P, Blondeau JR ,Peynegre R, Coste A.**
Traitement du polype antrochoanal par méatotomie moyenne élargie endoscopique : à propos de 19 cas.
Ann.Otolaryngol.chir.cervicofac 1996 ;113 :348-351.

13. **Al-Mazrou K, Bukhari M, Al Fayez A.**
Characteristics of antrochoanal polyp in pediatric age group.
Ann thorac med 2009; 4(3):133-136.
14. **Yaman H, Yilmaz S, Karali E.**
Evaluation and management of antrochoanal polyps. Clin Exp Otorhinolaryngol. 2010; 3(2):110-114.
15. **De FREITAS MR, GIESTA RP, PINBEIRO SD, SILVA VC.**
Antrochoanal polyp :a review of sixteen cases.
Rev Bras Otorrinolaringol 2006; 72 (6): 831-835.
16. **PORCUNA DV, MONTSERRAT GILI JR, GRAS CABRERIZO JR, LOPEZ VILAS M, OLMOAP.**
Unilateral Benign Choanal Polyp: Review of 51 Patients.
Acta Otorrinolaringol Esp 2008;59(2):52-56.
17. **P. Frosini, G. Picarella, and E. de Campora**, "Antrochoanal polyp: analysis of 200 cases," Acta Otorhinolaryngologica Italica, vol. 29, no. 1, pp. 21-26, 2009.
18. **Y. Kizil, U. Aydil, A. Ceylan, S. Uslu, V. Bat¨urk, and F. Leri**, "Analysis of choanal polyps," Journal of Craniofacial Surgery, vol. 25, no. 3, pp. 1082-1084, 2014.
19. **T.-J. Lee and S.-F. Huang,** "
Endoscopic sinus surgery for antrochoanal polyps in children," Otolaryngology—Head and Neck Surgery, vol. 135, no. 5, pp. 688-692, 2006.
20. **Saisawat Chaiyasate et al**
International Journal of Otolaryngology
Volume 2015, Article ID 297417, 5 pages
21. **Y. Hammouda et al.**
International Journal of Surgery Case Reports 77 (2020) 651-655
22. **D.H. Lee et al.**
International Journal of Pediatric Otorhinolaryngology 84 (2016) 143-146144
23. **H. H. Balikci**
Eur Arch Otorhinolaryngol (2013) 270:1651-1654
24. **Ertugrul**
Origin of polyps and accompanying sinonasal pathologies in patients with antrochoanal polyp: (2019) ;6(2):166-170
25. **Sunagawa M, Kinjoh K, Nakamura M, Kosugi T.**
Urokinase-type plasminogen activator and plasminogen activator inhibitor antigen in tissue extracts of paranasal sinus mucous membranes affected by chronic sinusitis and antrochoanal polyps.
Eur. Arch. Otorhinolaryngol 1999; 256:237-241.

26. **Choaib Adnane et al.**
Revue marocaine de santé publique 2014, vol 1, n° 1
27. **VIROS PARCUNA D, MONTSERRAT GILI JP et al**
Unilateral bening choanal polyp:review of 51 cases.
Acta Otorhinolaryngol Esp,2008, 59:52-68.
28. **F. BOUTIRAME**
Le polype antrochoanal (A propos de 22 cas)
Thèse Doctorat Médecine Service ORL, hopital militaire AVICENNE Marrakech,2010 :45-47.
29. **cherrabi et al.**
The Egyptian Journal of Otolaryngology (2021) 37:30
30. **Z.M. Mandour**
Egyptian Journal of Ear, Nose, Throat and Allied Sciences 18 (2017) 17-21
31. **Zhi-hong L, Min L, Yao-shu T.**
Antrochoanal polyp derivedfrom periapical granuloma.
Chinese Medical Journal 2008; 121(9):855-858.
32. **Jang YJ, Rhee CK, Oh CH, Ryoo HG ,Kim HG.**
Arachidonic acid metabolites in antrochoanalpolyp and nasal polyp associated with chronic paranasal sinusitis.
Acta Otolaryngol. (Stockh)2000;120: 531-534.
33. **Sunagawa M, Kinjoh K, Nakamura M, Kosugi T.**
Urokinase-type plasminogen activator and plasminogenactivator inhibitor antigen in tissue extracts of paranasalsinus mucous membranes affected by chronic sinusitis and antrochoanal polyps. Eur. Arch. Otorhinolaryngol 1999; 256:237-241.
34. **Mahfouz ME; Elsheikh MN; Ghoname NF.**
Molecular profile of the antrochoanal polyp : up-regulation of basic fibroblast growth factor and transforming growth factor beta in maxillary sinus mucosa .
Am J Rhinol 2006 ;20(4) : 466-70.
35. **E Mantilla, P Villamor, C De La Torre et al.**
Combined approach for paediatric recurrent antrochoanal polyp: a single-centre case series of 27 children. J Laryngol Otol 2019;1-5.
36. **Skladzien J, Litwin JA, Nowogrodzka-Zagorska M, Wierzchowski W.**
Morphological and clinical characteristics of antrochoanal polyps: comparison with chronic inflammation-associated polyps of the maxillary sinus.
Auris Nasus Larynx 2001;28: 137-141
37. **Montague ML, McGarry GW.**
Familial antrochoanal polyposis - a case report.
Eur Arch Otorhinolaryngol, 2004;261 : 507-508.

38. **Benayad K.**
Polype antrochoanal (à propos de 21 cas).
Thèse Doctorat Médecine, Casablanca ; 2002, n°05,116 pages.
39. **FR. FACON, J. PARIS, P. DESSI**
Les polypes antrochoanaux ou polype de Killian :Diagnostic et prise en charge thérapeutique
Ann Otolaryngol Chir Cervicofac, 2004; 121, 6, 315-321 © Masson, Paris, 2004.
40. **A.A. EL-SHARKAWY**
ACTA otorhinolaryngologica ita lica 2013;33:107-111
41. **Raji A; Essaadi M.; Mahtar M.; Detsouli M.; Kadir F.; Chekkoury I.-A.; Benchekroun Y.**
Obstruction nasale bilatérale révélant un polype antrochoanal unilatéral.
J fr d'orl 2001; 50 (2):80-83.
42. **Ammar H, BENARIBA F,TOUATI M, ALOUANE M.**
Polype de Killian unilatéral avec obstruction bilatérale.
Maroc Médical 2006 ; 28 (3) :180-183
43. **AYACHE D,CHATELAI N , DEMINAL F,DESCHEPPER B,DERAMOND H,BENHAIM T, STRUNSKI V**
Un cas rare d'obstruction nasale et buccale chez l'enfant:le polype antrochoanal de killian.
Archives de pediatrie :(paris),2005,12:1492-1495
44. **44-Robson AK, Barker CS, Whittet HB.**
Epistaxis as an unusual presentation of an antrochoanal polyp.
J Laryngol Otol 1990; 104: 643-4.
45. **G. YAHYAOUI**
Le polype de KILLIAN (a propos de 17 cas)
Thèse Doctorat Médecine Service ORL et maxillo facial, CHU Hassan 2 Fes ;129.2008 :64-126
46. **L. Coffinet**
Explorations physiques et fonctionnelles des fosses nasales
EMC-Oto-rhino-laryngologie 1 (2004) 2-21
47. **Maldonado M, Martinez A, Alobid I, Mullol J.**
The antrochoanal polyp.
Rhinology 2004;42:178-82.
48. **Tsai CH, Hsu MC, Liu CM.**
Sphenochoanal Polyp.
Tzu Chi Med J 2008;20 (3):223-226.
49. **f-Lee TG, Huang HF.**
Endoscopic sinussurgery for antrochoanal polyps in children.
Otolaryngol Head Neck Surg 2006;135:688-692.
50. **Shawn T, Kevin C. McMains, Stilianos E. Kountakis.**
Unilateral nasal polyposis: clinical presentation and pathology.
Am J Oto 2008;29:230-232.

51. **Ylmaz YF, Titiz A, Ozcam M, Tezer MS, Ozlugedik S, Unal A.**
Bilateral antrochoanal polyps in an adult: a case report.
B-ENT 2007;3:97-9.
52. **Ozdek A, Samim E, Bayiz U , Meral I, Safak MA, Oguz H.**
Antrochoanal polyps in children.
Int. J. Pediatr. Otorhinolaryngol 2002;65:213-218.
53. **H. S. Mostafa, T. O. Fawzy,W. R. Jabri, and E.Ayad,**
Lymphatic obstruction: a novel etiologic factor in the formation of antrochoanal polyps,"
Annals of Otology, Rhinology and Laryngology, vol. 123, no. 6, pp. 381–386, 2014.
54. **Cardesa A , Slootweg P .**
Pathology of the head and neck.
Ed. Berlin :Springer; 2006.
55. **M BEN AMOR, S ZRIBI, M ENNAILI, Z KHLIFA, I HRIGUA, O BEN GAMRA et al**
Polype antrochoanal de l'enfant
Service orl et chirurgie cervico-faciale, hôpital Habib Thameur, Faculté de médecine de Tunis, université Tunis el manar
56. **H. HAOUFADI**
Le polype antrochoanal (a propos de 40 cas)
Thèse Doctorat Médecine Service ORL, CHU Mohammed 6 Marrakech; 91.2015:41-88
57. **Ozcan M, Ozlugedik S,Ikinciogullari A.**
Simultaneous antrochoanal and sphenochoanal polyps: a rare clinical entity.
J Laryngol Otol 2005; 119(2):152-4.
58. **Chapellier-Canaud M.**
IRM des papillomes inversés naso-sinusiens.
Thèse Doctorat Médecine, 2007 ; Paris Descartes, n°14,78 pages.
59. **P. Dessi, F. Facon.**
Polypose nasosinusienne chez l'adulte.
Encycl Méd Chir (Elsevier SAS, Paris), Oto-rhino-laryngologie, 20-395-A-10, 2003,15p.
60. **Islas FAE, González JLT, Camarillo JMM**
Antrochoanal Polyp: A Literature Update. J Otolaryngol Rhinol (2018) 4:049.
61. **FRANCHE G, GRANZOTTO E, THIER DE BORBA A.**
Endoscopic Polipectomy with Middle Meatal Antrostomy for Antrochoanal Polyp Treatment
Rev Bras Otorrinolaringol 2007; 73(5):689-92.
62. **FRIEDLICH J, RITTENBERG BN.**
Endoscopically Assisted Caldwell-Luc Procedure for Removal of a Foreign Body from the Maxillary Sinus.
J Canadian Dent Assoc 2005;71 (3):200-01.

63. K-S SUH, S-H CHUN, B-C KIM.
Endoscopic Mini Caldwell-Luc Operation.
Deptartment of Otolaryngology, Ajou University School of Medicine.
64. Bozzo C, Garrel R, Meloni F, Stomeo F, Crampette L.
Endoscopic treatment of antrochoanal polyps.
Eur Arch Otorhinolaryngol. 2007 Feb;264(2):145-50.
65. Mercier E, Cunningham MJ.
Is Antral Choanal Polyp Best Managed by an Endoscopic or Caldwell-Luc Approach?
Laryngoscope. 2021 Apr;131(4):705-706.
66. SEIBERLING k, MIINYIP J, WORMALD P.
Canine fossa trephine for the severely diseased maxillary sinus.
Am J Rhinol Allergy 2009; 23: 615-8.
67. ATIGHESHI S, BARADANFAR MH, KARIMI G, JAFARI R.
Antrochoanal polyp: a comparative study of endoscopic endonasal surgery alone and endoscopic endonasal plus mini-Caldwell technique.
Eur Arch Otorhinolaryngol 2009; 266:1245-8.
68. S. K. Hong, Y.-G.Min, C. N. Kim, and S.W. Byun,
Endoscopic removal of the antral portion of antrochoanal polyp by powered instrumentation, Laryngoscope, vol. 111, no. 10, pp. 1774-1778, 2001.
69. F. Galluzzi et al.
International Journal of Pediatric Otorhinolaryngology 106 (2018) 26-30
70. LARSEN K, TOS M.
The estimated incidence of symptomatic nasal polyps.
Acta OtoLaryngol. 2002;122:179-82.
71. BUSABA NY, KIEFF D.
Endoscopic sinus surgery for inflammatory maxillary sinus disease.
Laryngoscope 2002;112:1378-83.
72. YASUYUKI H , MASAMITSU H , KIYOFUMI G.
Submucous inferior turbinotomy cooperating with combined antrostomies for endonasal eradication of severe and intractable sinusitis.
Auris Nasus Larynx 2009;36:162-167.
73. LEGENT F, PERLEMUTER L, VENDENBROUCK C
Cahiers d'anatomie ORL.
Fosses nasales pharynx. 4ème édition. MASSON :113-114
74. KLOSSEK JM, BEAUVILLAN DE MONTREUIL C
Chirurgie du nez, des fosses nasales et des sinus. 2007;
3ème édition. MASSON : 12-17, 86-88.

75. AGRIFOGLIO A, TERRIER G, DUVOISIN B
Etude anatomique et endoscopique de l'ethmoïde antérieur.
Ann. Oto-Laryng. 1990 ; 107 : 249-258.
76. KLOSSEK JM, SERRANO E, DESMONS C, PERCODANI J
Anatomie des cavités nasosinusiennes.
Encycl Méd Chir, Oto-rhino-laryngologie, 1997; 20-265-A-10:13.
77. BOSSARD B, PEYNEGRE R, COSTE A, GILAIN L
Les balises anatomiques au cours de la chirurgie en donasale des sinus.
Revue officielle de la société française d'ORL. 1995 ; 4 :61-64.
78. FOMBEUR J, EBBO D
Sinusites, du diagnostic au traitement,
Les monographies du cca wagram,1997;24:15-19, 98-99.
79. PINSONNEAU R.
L'artère maxillaire.
Maitrise des Sciences Biologiques et Médicales, Nantes ; 2007
80. GAUDY JF, CANNAS B.
Atlas d'anatomie implantaire.
Ed. Paris :Masson ; 2006.
81. Maud S.
Le nez, les cavités nasales et sinusiennes.
Maitrise de Sciences Biologiques et Médicales, NANTES ;2001
82. BENSIMON JL, DAVAINE F, TOUPET M.
Etude radiologique du massif facial.
EMC. Radiodiagnostic 1997 ; 1, 30830 A10
83. WILLIAMS M.
Radio-anatomie des cavités nasosinusiennes
EMC 2010, 32-064 :12p
84. ELOY P, NOLLEVAUX M-C, BERTRAND B.
Physiologie des sinus paranasaux
EMC-Oto-rhino-laryngologie 2 (2005) 185-197
85. LACROIX JS.
Physiologie et physiopathologie rhinosinusiennes.
Laboratoires de Rhinologie-Olfactologie Expérimentale. Genève ; 2005.
86. ROMBEAUX PH, HAMOIR M, ELOY PH, BERTRAND B.
L'obstruction nasale chez l'enfant.
Louvain med 1998 ; 117: 402-409.
87. JANKOWSKI R :
Du dysfonctionnement nasosinusien au dysfonctionnement ostio-méatal.
Ed Paris :SF ORL CCF 2006

كليـــــــة الـطب
والصيدلة - مراكش
FACULTÉ DE MÉDECINE
ET DE PHARMACIE - MARRAKECH

MARRAKECH
جامعة القاضي عياض
UNIVERSITÉ CADI AYYAD

قسم الطبيب

أقْسِمبِاللهالعَظِيم

أنأراقبَاللهفيمِهْنَتِي.

وأنأصُونَحياةالإنسانفيكآفّةِأطوَارهَافيكلالظروف

والأحَوالباذلةوسْعِيفيإنقاذهامِنالهَلاكِوالمرَضِ

والألَموالقَلَق.

وأنأحفَظَلِلنَاسِكرَامَتهُم،وأسْترعَوْرَتهُم،وأكتمَسِرَّهُمْ.

وأنأكونَعَلىالدوَاممنوسائِلرحمةالله، باذلة

رعَايَتيالطبيةللقريبوالبعيد،للصالحوالطالح،والصديقوالعدو.

وأنأثابرعلىطلبالعلم،وأسَخِّرَهلِنَفْعِالإنْسَانلاالأذَاه.

وأنأُوَقِّرَمَنعَلَّمَني،وأُعَلِّمَمَنيَصْغرَني،وأكونأخَتا لِكُلِّزَميلٍفيالمِهنَةِالطِّبِّيَةمُتعَاونِينَعَلىالبرِّوالتقوى.

وأنتكونحياتيمِصْدَاقإيمَانيفيسِرِّيوَعَلانيَتي،نَقِيَّةمِمّايُشينهَاتجَاهَ

اللهوَرَسُولِهِوَالمؤمِنين.

واللهعلىماأقولشهيد

سنة 2022 أطروحةرقم236

سليلة غاري المنخر او سليلة كيليان :
تجربة المستشفى العسكري ابن سينا بمراكش

الأطروحة

قدمتونوقشتعلانيةيوم2022/06/28

منطرف

السيدة صفية الكوراني

المزدادة في 1994/09/28 بيني ملال

لنيلشهادةالدكتوراهفيالطب

الكلماتالأساسية:

سليلةغاريالمنخر - انسدادالأنف - الجراحةبالتنظيرالداخليللأنف

اللجنة

السيد	ي. الدرواسي أستاذفيجراحة الأذن والأنف والحنجرة	الرئيس
السيد	م. مليحة التواتي أستاذفيجراحة الأذن والأنف والحنجرة	المشرف
السيد	ب. عبير أستاذفي جراحة الوجه والفكين	الحكام