



**UNIVERSITE CADI AYYAD  
FACULTE DE MEDECINE ET DE PHARMACIE  
MARRAKECH**

**ANNEE 2011**

**THESE N°68**

**La prise en charge de l'Épiphyse Fémorale Supérieure  
dans le service de Traumatologie-orthopédie à l'Hôpital Militaire  
Avicenne de Marrakech (HMA) –A propos de 25 cas**

**THESE**

PRESENTEE ET SOUTENUE PUBLIQUEMENT LE 21/04/2011

**PAR**

**Mlle. Zineb BOUJEMLA**

Née le 18 Novembre 1983 à Benguerir

**POUR L'OBTENTION DU DOCTORAT EN MEDECINE**

**MOTS CLES**

Épiphyse- Fémur- Chirurgie

**JURY**

**Mr. M. LATIFI**

Professeur de Traumatologie-orthopédie

**PRESIDENT**

**Mr. F. GALUIA**

Professeur agrégé de Traumatologie-orthopédie

**RAPPORTEUR**

**Mr. A. ELFIKRI**

Professeur agrégé de Radiologie

**Mr. R. ELFEZZAZI**

Professeur agrégé de Chirurgie Pédiatrique

**Mr. Y. NAJEB**

Professeur agrégé de Traumatologie-orthopédie

**JUGE  
S**

قل إن صلاتي ونسكي  
ومحياي ومماتي لله رب  
العالمين لا شريك له وبذلك  
أمرت وأنا أول المسلمين.

الأنعام (162-163)

## Serment d'Hippocrate

*Au moment d'être admis à devenir membre de la profession médicale, je m'engage solennellement à consacrer ma vie au service de l'humanité.*

*Je traiterai mes maîtres avec le respect et la reconnaissance qui leur sont dus.*

*Je pratiquerai ma profession avec conscience et dignité. La santé de mes malades sera mon premier but.*

*Je ne trahirai pas les secrets qui me seront confiés.*

*Je maintiendrai par tous les moyens en mon pouvoir l'honneur et les nobles traditions de la profession médicale.*

*Les médecins seront mes frères.*

*Aucune considération de religion, de nationalité, de race, aucune considération politique et sociale, ne s'interposera entre mon devoir et mon patient.*

*Je maintiendrai strictement le respect de la vie humaine dès sa conception.*

*Même sous la menace, je n'userai pas mes connaissances médicales d'une façon contraire aux lois de l'humanité.*

*Je m'y engage librement et sur mon honneur.*

**Déclaration Genève, 1948**

*LISTE  
DES PROFESSEURS*

**UNIVERSITE CADI AYYAD  
FACULTE DE MEDECINE ET DE PHARMACIE  
MARRAKECH**

Doyen Honoraire

: Pr. Badie-Azzamann MEHADJI

**ADMINISTRATION**

Doyen

: Pr. Abdelhaq ALAOUI YAZIDI

Vice doyen

: Pr. Ahmed OUSEHAL

Vice doyen

: Pr. Ag Zakaria DAHAMI

Secrétaire Général

: Mr. Azzeddine EL HOUDAIGUI

**PROFESSEURS D'ENSEIGNEMENT SUPERIEUR**

ABOUSSAD	Abdelmounaim	Néonatalogie
AIT BENALI	Said	Neurochirurgie
ALAOUI YAZIDI	Abdelhaq	Pneumo-phtisiologie
BELAABIDIA	Badia	Anatomie-Pathologique
BOUSKRAOUI	Mohammed	Pédiatrie A
CHOULLI	Mohamed Khaled	Neuropharmacologie
EL HASSANI	Selma	Rhumatologie
ESSADKI	Omar	Radiologie
FIKRY	Tarik	Traumatologie- Orthopédie A

**La prise en charge de l'Epiphysiolyse Fémorale Supérieure dans le service de Traumato-orthopédie à  
l'Hôpital Militaire Avicenne de Marrakech (HMA) -A propos de 25 cas**

FINECH	Benasser	Chirurgie – Générale
KISSANI	Najib	Neurologie
KRATI	Khadija	Gastro-Entérologie
LATIFI	Mohamed	Traumato – Orthopédie B
MOUTAOUAKIL	Abdeljalil	Ophtalmologie
OUSEHAL	Ahmed	Radiologie
RAJI	Abdelaziz	Oto-Rhino-Laryngologie
SARF	Ismail	Urologie
SBIHI	Mohamed	Pédiatrie B
SOUMMANI	Abderraouf	Gynécologie-Obstétrique A

### **PROFESSEURS AGREGES**

ABOULFALAH	Abderrahim	Gynécologie – Obstétrique B
AIT SAB	Imane	Pédiatrie B
AKHDARI	Nadia	Dermatologie
AMAL	Said	Dermatologie
ASMOUKI	Hamid	Gynécologie – Obstétrique A
ASRI	Fatima	Psychiatrie
BENELKHAÏAT	Ridouan	Chirurgie – Générale
BŌŪMŹĒBRA	Drissi	Chirurgie Cardiovasculaire
CHABAA	Laila	Biochimie
CHELLAK	Saliha	Biochimie-chimie
DAHAMI	Zakaria	Urologie

**La prise en charge de l'Épiphysiolyse Fémorale Supérieure dans le service de Traumato-orthopédie à  
l'Hôpital Militaire Avicenne de Marrakech (HMA) -A propos de 25 cas**

EL FEZZAZI	Redouane	Chirurgie Pédiatrique
EL HATTAOUI	Mustapha	Cardiologie
ELFIKRI	Abdelghani	Radiologie
ESSAADOUNI	Lamiaa	Médecine Interne
ETTALBI	Saloua	Chirurgie – Réparatrice et plastique
GHANNANE	Houssine	Neurochirurgie
LMEJJATTI	Mohamed	Neurochirurgie
LOUZI	Abdelouahed	Chirurgie générale
MAHMAL	Lahoucine	Hématologie clinique
MANSOURI	Nadia	Chirurgie maxillo-faciale Et stomatologie
MOUDOUNI	Said mohammed	Urologie
NAJEB	Youssef	Traumato - Orthopédie B
OULAD SAIAD	Mohamed	Chirurgie pédiatrique
SAIDI	Halim	Traumato - Orthopédie A
SAMKAOUI	Mohamed Abdenasser	Anesthésie- Réanimation
TAHRI JOUTEI HASSANI	Ali	Radiothérapie
YOUNOUS	Saïd	Anesthésie-Réanimation

## **PROFESSEURS ASSISTANTS**

ABKARI	Imad	Traumato-orthopédie B
ABOU EL HASSAN	Taoufik	Anesthésie - réanimation
ABOUSSAIR	Nisrine	Génétique
ADALI	Imane	Psychiatrie
ADALI	Nawal	Neurologie

**La prise en charge de l'Epiphysiolyse Fémorale Supérieure dans le service de Traumato-orthopédie à  
l'Hôpital Militaire Avicenne de Marrakech (HMA) -A propos de 25 cas**

ADERDOUR	Lahcen	Oto-Rhino-Laryngologie
ADMOU	Brahim	Immunologie
AGHOUTANE	El Mouhtadi	Chirurgie – pédiatrique
AIT BENKADDOUR	Yassir	Gynécologie – Obstétrique A
AIT ESSI	Fouad	Traumatologie-orthopédie B
ALAOUI	Mustapha	Chirurgie Vasculaire périphérique
ALJ	Soumaya	Radiologie
AMINE	Mohamed	Epidémiologie - Clinique
AMRO	Lamyae	Pneumo - phtisiologie
ANIBA	Khalid	Neurochirurgie
ARSALANE	Lamia	Microbiologie- Virologie
ATMANE	El Mehdi	Radiologie
BAHA ALI	Tarik	Ophtalmologie
BAIZRI	Hicham	Endocrinologie et maladies métaboliques
BASRAOUI	Dounia	Radiologie
BASSIR	Ahlam	Gynécologie – Obstétrique B
BELKHOUCHE	Ahlam	Rhumatologie
BEN DRISS	Laila	Cardiologie
BENCHAMKHA	Yassine	Chirurgie réparatrice et plastique
BENHADDOU	Rajaa	Ophtalmologie
BENHIMA	Mohamed Amine	Traumatologie-orthopédie B
BENJILALI	Laila	Médecine interne

**La prise en charge de l'Épiphysiolyse Fémorale Supérieure dans le service de Traumato-orthopédie à  
l'Hôpital Militaire Avicenne de Marrakech (HMA) -A propos de 25 cas**

BENZAROUEL	Dounia	Cardiologie
BOUCHENTOUF	Rachid	Pneumo-phtisiologie
BOUKHANNI	Lahcen	Gynécologie – Obstétrique B
BOURRAHOUAT	Aicha	Pédiatrie
BOURROUS	Monir	Pédiatrie A
BSSIS	Mohammed Aziz	Biophysique
CHAFIK	Aziz	Chirurgie Thoracique
CHAFIK	Rachid	Traumatologie-orthopédie A
CHAIB	Ali	Cardiologie
CHERIF IDRISSI EL GANOUNI	Najat	Radiologie
DIFFAA	Azeddine	Gastro - entérologie
DRAISS	Ghizlane	Pédiatrie A
DRISSI	Mohamed	Anesthésie -Réanimation
EL ADIB	Ahmed rhassane	Anesthésie-Réanimation
EL ANSARI	Nawal	Endocrinologie et maladies métaboliques
EL BARNI	Rachid	Chirurgie Générale
EL BOUCHTI	Imane	Rhumatologie
EL BOUIHI	Mohamed	Stomatologie et chirurgie maxillo faciale
EL HAOUATI	Rachid	Chirurgie Cardio Vasculaire
EL HAOURY	Hanane	Traumatologie-orthopédie A
EL HOUDZI	Jamila	Pédiatrie B

**La prise en charge de l'Epiphysiolyse Fémorale Supérieure dans le service de Traumato-orthopédie à  
l'Hôpital Militaire Avicenne de Marrakech (HMA) -A propos de 25 cas**

EL IDRISSE SLITINE	Nadia	Pédiatrie (Néonatalogie)
EL JASTIMI	Said	Gastro-Entérologie
EL KARIMI	Saloua	Cardiologie
EL KHAYARI	Mina	Réanimation médicale
EL MANSOURI	Fadoua	Anatomie - pathologique
EL MGHARI TABIB	Ghizlane	Endocrinologie et maladies métaboliques
EL OMRANI	Abdelhamid	Radiothérapie
FADILI	Wafaa	Néphrologie
FAKHIR	Bouchra	Gynécologie – Obstétrique B
FICHTALI	Karima	Gynécologie – Obstétrique B
HACHIMI	Abdelhamid	Réanimation médicale
HAJJI	Ibtissam	Ophtalmologie
HAOUACH	Khalil	Hématologie biologique
HAROU	Karam	Gynécologie – Obstétrique A
HERRAG	Mohammed	Pneumo-Phtisiologie
HOCAR	Ouafa	Dermatologie
JALAL	Hicham	Radiologie
KADDOURI	Said	Médecine interne
KAMILI	El ouafi el aouni	Chirurgie – pédiatrique générale
KHALLOUKI	Mohammed	Anesthésie-Réanimation
KHOUCHANI	Mouna	Radiothérapie
KHOULALI IDRISSE	Khalid	Traumatologie-orthopédie

**La prise en charge de l'Épiphysiolyse Fémorale Supérieure dans le service de Traumato-orthopédie à  
l'Hôpital Militaire Avicenne de Marrakech (HMA) -A propos de 25 cas**

LAGHMARI	Mehdi	Neurochirurgie
LAKMICHI	Mohamed Amine	Urologie
LAOUAD	Inas	Néphrologie
LOUHAB	Nissrine	Neurologie
MADHAR	Si Mohamed	Traumatologie-orthopédie A
MANOUDI	Fatiha	Psychiatrie
MAOULAININE	Fadlmrabihrabou	Pédiatrie (Néonatalogie)
MATRANE	Aboubakr	Médecine Nucléaire
MOUAFFAK	Youssef	Anesthésie - Réanimation
MOUFID	Kamal	Urologie
MSOUGGAR	Yassine	Chirurgie Thoracique
NARJIS	Youssef	Chirurgie générale
NEJMI	Hicham	Anesthésie - Réanimation
NOURI	Hassan	Oto-Rhino-Laryngologie
OUALI IDRISSE	Mariam	Radiologie
QACIF	Hassan	Médecine Interne
QAMOUSS	Youssef	Anesthésie - Réanimation
RABBANI	Khalid	Chirurgie générale
RADA	Noureddine	Pédiatrie
RAIS	Hanane	Anatomie-Pathologique
ROCHDI	Youssef	Oto-Rhino-Laryngologie
SAMLANI	Zouhour	Gastro - entérologie

**La prise en charge de l'Epiphysiolyse Fémorale Supérieure dans le service de Traumato-orthopédie à  
l'Hôpital Militaire Avicenne de Marrakech (HMA) -A propos de 25 cas**

SORAA	Nabila	Microbiologie virologie
TASSI	Noura	Maladies Infectieuses
TAZI	Mohamed Illias	Hématologie clinique
ZAHLANE	Mouna	Médecine interne
ZAHLANE	Kawtar	Microbiologie virologie
ZAOUI	Sanaa	Pharmacologie
ZIADI	Amra	Anesthésie - Réanimation
ZOUGAGHI	Laila	Parasitologie –Mycologie

*DEDICACE*

*Je dédie cette thèse:*

*AU BON DIEU TOUT PUISSANT*

*Qui m'a inspiré*

*Qui m'a guidé dans le bon chemin*

*Je vous dois ce que je suis devenue*

*Louanges et remerciements*

*Pour votre clémence et miséricorde*

*A mes très chers parents*

*A ma très chère et tendre mère Malika Hamidoune,*

*A mon très cher père Abdellah Boujemla,*

*Voici le jour que vous avez attendu impatiemment. Aucune dédicace ne saurait exprimer mon profond amour, ma gratitude ni mon infinie reconnaissance pour l'ampleur des sacrifices et des souffrances que vous avez endurés pour pouvoir m'éduquer. Vos prières ont été pour moi un grand soutien moral tout au long de ma vie. J'espère avoir répondu aux espoirs que vous avez fondés en moi. Que Dieu tout puissant vous protège, vous procure longue vie, santé et bonheur, afin que je puisse vous rendre un minimum de ce que je vous dois.*

*A mes très chères sœurs KELLOUM, FATIMA EZZAHRA, SOUMIA,  
HAFIDA, MARIA ET LATIFA*

*A mes très chers frères ABDELAZIZ, AHMED ET ANASS*

*Vous savez que l'affection et l'amour fraternel que je vous porte sont sans limite. Je vous dédie ce travail en témoignage de l'amour et des liens de sang qui nous unissent. Pussions-nous rester unis dans la tendresse et fidèles à l'éducation que nous avons reçue. J'implore Dieu qu'il vous apporte bonheur et vous aide à réaliser tous vos vœux.*

*A mes beaux frères et sœurs : Abdellatif, Elmokhtar, Abdellatif, Mohammed,  
Mustapha et Aicha*

*Merci à vous de m'avoir considéré comme sœur et d'avoir été présents à mes côtés. Cette dédicace ne saurait exprimer mon grand respect et ma profonde estime.*

*A mes neveux et nièces : Khaoula, Oussama, Med. Mouad, Zakaria, Hamza, Iness,  
Hajar, Assia, Salma, Ghalia, Khadija et Abdellah*

*A mes tantes : Zhaira, Fatima et Aicha*

*A mes oncles : Omar, Hassan, Larbi et Abdelmajid*

*A toute la famille BOUJEMLA*

*A toute la famille HAMIDOUNE*

*Vous m'avez soutenu et comblé tout au long de ma vie. Que ce travail soit témoignage de mes sentiments les plus sincères et les plus affectueux. Puisse Dieu vous procure bonheur et prospérité.*

*A mes très chères amies : Naima Lkadi, Lamia Bouarda, Fatima Boudkous,*

*Vous m'avez été plus que des amies. Je ne saurais trouver une expression témoignant de ma reconnaissance et des sentiments de fraternité que je vous porte. Je vous dédie ce travail en témoignage de notre amitié que j'espère durera toute la vie.*

*A mes ami(e)s et collègues : Sanaa Barkatou, Lamia Ouslama, Nawal Dadsy, Nadira Fikri, Najat Amine, Bouchra Bouihi, Khadija Sohaib, Ahlam Labyed, Wafa Jamal Eddine, Houda Moumou, Noura Naqos, Zahera...*

*A tous les moments qu'on a passé ensemble, à tous nos souvenirs ! Je vous souhaite à tous une longue vie pleine de bonheur et de prospérité. Je vous dédie ce travail en témoignage de ma reconnaissance et de mon respect.*

*A tous ceux qui me sont chers et que j'ai omis de citer.*

*REMERCIEMENT*

*A notre maître et rapporteur : Pr. F. Galuia, chef de service de chirurgie  
traumatologique et orthopédique, Hôpital Militaire Avicenne de Marrakech*

*Vous nous avez fait un grand honneur en acceptant de nous confier ce travail. Nous sommes très touchés par le réconfort que vous nous avez apporté lors de l'élaboration de ce travail. Vos conseils, vos orientations mais plus encore votre sympathie n'ont cessé de susciter notre grande admiration. Vos qualités professionnelles et humaines nous servent d'exemple.*

*Veillez trouver ici, Professeur, l'expression de notre profonde gratitude.*

*A notre maître et président de thèse : Pr. M. Latifi chef de service de  
traumatologie-orthopédie B, Hôpital Ibn Tofail*

*Nous vous remercions de l'honneur que vous nous avez fait en acceptant de présider notre jury. Nous vous sommes très reconnaissants de la simplicité, la gentillesse et l'amabilité avec laquelle vous nous avez reçus et de bien vouloir porter intérêt à ce travail.*

*Veillez trouver ici, Professeur, l'expression de nos sincères remerciements.*

*A notre maître et juge de thèse Pr. A. Elfikri, professeur agrégé de radiologie,  
Hôpital Militaire Avicenne de Marrakech*

*Vous avez spontanément accepté de faire partie de notre jury. Vous avez fait preuve d'une grande disponibilité et d'une grande gentillesse. Nous vous sommes très reconnaissants de l'aide apportée pour la réalisation de ce travail.*

*Veillez trouver ici, Professeur, l'expression de notre profond respect.*

*A notre maître et juge de thèse Pr. Y. NAJEB, professeur agrégé de traumatologie-orthopédie, Hôpital Ibn Tofail*

*Vous nous avez fait l'honneur de faire partie de notre jury. Nous avons pu apprécier l'étendue de vos connaissances et vos grandes qualités humaines. Votre sérieux et votre rigueur au travail ainsi que votre dévouement professionnel sont pour nous un objet d'admiration.*

*Veillez accepter, Professeur, nos sincères remerciements et notre profonde reconnaissance.*

*A notre maître et juge de thèse Pr. R. El Fezzazi, professeur agrégé de chirurgie pédiatrique, hôpital Mère Enfant de Marrakech*

*Vous nous avez fait l'honneur de faire partie de notre jury. Vous avez fait preuve d'une grande compréhension et d'une grande disponibilité. Nous vous sommes très reconnaissants de la gentillesse et l'amabilité avec laquelle vous nous avez reçus.*

*Veillez trouver ici, Professeur, l'expression de notre profond respect.*

*A Dr. Koulali, professeur assistant au service de traumatologie- orthopédie, Hôpital Militaire Avicenne Marrakech*

*Aucune expression ne saurait témoigner de notre gratitude et de la profonde estime que nous portons à votre personne. Votre aide à la réalisation de ce travail était d'un grand apport.*

*Veillez accepter, Professeur, l'expression de nos remerciements les plus distingués.*

*A Tout le personnel médical et paramédical du service de traumatologie-orthopédie, Hôpital Militaire Avicenne*

*Nous vous sommes très reconnaissants de l'aide apportée tout au long de ce travail. Veillez trouver ici l'expression de nos sentiments les plus distingués.*

*A tout le personnel de l'hôpital Hassan II Agadir*

*En témoignage de ma gratitude et de mes remerciements.*

La prise en charge de l'Épiphysiolyse Fémorale Supérieure dans le service de Traumatologie à  
l'Hôpital Militaire Avicenne de Marrakech (HMA) -A propos de 25 cas

*A toute personne qui de près ou de loin a contribué à la réalisation de ce travail.*

*Dr. M. Hamidoun*

*Dr K. Ezzaidi*

*Mohammed*

*Khalifa*

*Latifa*

·

·

## *ABBREVIATIONS*

**La prise en charge de l'Épiphysiolyse Fémorale Supérieure dans le service de Traumato-orthopédie à  
l'Hôpital Militaire Avicenne de Marrakech (HMA) -A propos de 25 cas**

<b>EFS</b>	:	épiphysiolyse fémorale supérieure
<b>SCFE</b>	:	slipped capital femoral epiphysis
<b>AG</b>	:	anesthésie générale
<b>FIS</b>	:	Fixation in situ
<b>AINS</b>	:	anti-inflammatoires non stéroïdiens
<b>ESF</b>	:	extrémité supérieure du fémur
<b>RPM</b>	:	retard psychomoteur
<b>ATCD</b>	:	antécédents
<b>TDM</b>	:	tomodensitométrie
<b>TF</b>	:	tête fémorale
<b>TSH</b>	:	thyroestimuline hormone
<b>3T</b>	:	tridimensionnel
<b>IRM</b>	:	imagerie par résonance magnétique
<b>ILMI</b>	:	inégalité de longueur des membres inférieurs

*PLAN*

<b>INTRODUCTION</b> .....	1
<b>MATERIELS ET METHODES</b> .....	3
<b>I-Matériel d'étude</b> .....	4
<b>II-Méthodologie</b> .....	4
<b>RESULTATS</b> .....	5
<b>I- Résultats épidémiologiques</b> .....	6
1- <u>L'âge</u> .....	6
2- <u>Le sexe</u> .....	6
3- <u>Les antécédents</u> .....	7
4- <u>La notion de traumatisme</u> .....	7
5- <u>Le côté atteint</u> .....	7
6- <u>La durée d'évolution</u> .....	8
<b>II. RESULTATS CLINIQUES</b> .....	8
1- <u>Signes fonctionnels</u> .....	8
2- <u>Signes physiques</u> .....	9
3. <u>Formes cliniques</u> .....	10
<b>III-REULTATS RADIOLOGIQUES</b> .....	11
1- <u>Les radiographies standards</u> .....	11
2- <u>Les autres explorations radiologiques</u> .....	12
<b>IV-RESULTATS THERAPEUTIQUES</b> .....	13
1- <u>Type d'anesthésie</u> .....	13
2- <u>Modalités thérapeutiques</u> .....	13
3- <u>Attitude vis-à-vis du côté sain</u> .....	15
4- <u>Durée d'hospitalisation</u> .....	15
<b>ICONOGRAPHIE</b> .....	16
<b>DISCUSSION</b> .....	28
<b>I-RAPPEL ANATOMIQUE</b> .....	29
1- <u>Ossification et développement de l'ESF</u> .....	29
2 - <u>Cartilage de conjugaison</u> .....	30
3- <u>Ultrastructure du cartilage de conjugaison</u> .....	31
4- <u>Anatomie descriptive de l'ESF</u> .....	33
5- <u>Structure osseuse de l'ESF</u> .....	34
6- <u>Vascularisation de l'ESF</u> .....	35
7- <u>Rapports directs de l'ESF : le cotyle</u> .....	37
<b>II-ETIOPATHOGENIE</b> .....	38
1- <u>Les facteurs mécaniques</u> .....	38
2- <u>Les facteurs endocriniens</u> .....	39
3- <u>Les autres facteurs</u> .....	40
<b>III-DONNEES EPIDEMIOLOGIQUES</b> .....	40
1- <u>L'âge</u> .....	40
2- <u>Le sexe</u> .....	41

3- <u>Le poids</u> .....	41
4- <u>Le cote atteint</u> .....	42
5- <u>La notion de traumatisme</u> .....	43
6- <u>La durée d'évolution</u> .....	43
<b>IV- DIAGNOSTIC</b> .....	43
1- <u>Clinique</u> .....	43
2- <u>Diagnostic radiologique</u> .....	45
3- <u>Classification</u> .....	51
4- <u>Evolution de l'EFS</u> .....	52
<b>V-TRAITEMENT</b> .....	53
1- <u>Buts</u> .....	53
2- <u>Les moyens thérapeutiques</u> .....	53
2-1- <u>Traitements médicaux</u> .....	53
2-2- <u>Traitements orthopédiques</u> .....	54
a- <u>L'immobilisation plâtrée bilatérale OU HIP SPICA CAST</u> .....	54
b- <u>La traction douce avant fixation chirurgicale</u> .....	55
3- <u>Traitements chirurgicaux</u> .....	55
3-1- <u>Fixation in situ</u> .....	55
3-2- <u>La fixation après réduction orthopédique</u> .....	56
3-3- <u>L'épiphysiodèse par greffe osseuse</u> .....	57
3-4- <u>La technique de DUNN</u> .....	57
3-5- <u>L'ostéotomie cervico-trochanterienne</u> .....	59
4- <u>Indications thérapeutiques</u> .....	61
5- <u>Les temps opératoires de la FIS</u> .....	62
6- <u>L'attitude vis-à-vis de la hanche controlatérale saine</u> .....	64
7- <u>Suites opératoires</u> .....	65
8- <u>Ablation de matériel</u> .....	65
<b>VI-SURVEILLANCE ET COMPLICATIONS</b> .....	66
<b>VII-ANALYSES DE NOS RESULTATS</b> .....	73
<b>CONCLUSION</b> .....	78
<b>RESUME</b> .....	80
<b>ANNEXE</b> .....	84
<b>BIBLIOGRAPHIE</b> .....	88

# *INTRODUCTION*

L'épiphysiolyse fémorale supérieure (EFS) reste une pathologie assez rare survenant lors de la poussée de croissance rapide pubertaire et touche le grand enfant et l'adolescent. [1]

Elle peut se faire sur un mode aigu, chronique ou subaigu.

Elle expose à des complications évolutives et graves pouvant être précoces (coxite, ostéonécrose) ou tardives (coxarthrose secondaire).

Le traitement est principalement chirurgical et vise justement à stopper la progression de ce glissement et éviter les complications.

A travers l'analyse rétrospective des résultats du traitement chirurgical de 25 cas d'EFS colligés au service d'orthopédie et de traumatologie de l'adulte, conjuguée à une revue de la littérature, nous avons discuté les principaux aspects épidémiologiques, radio-cliniques et thérapeutiques de cette pathologie.

*MATÉRIELS  
ET MÉTHODES*

## **I-Matériel d'étude :**

Notre travail a porté sur 25 cas d'EFS. Tous les patients ont été hospitalisés au service de traumatologie-orthopédie de l'hôpital militaire Avicenne à Marrakech entre janvier 2000 et décembre 2009.

Il s'agit d'une étude rétrospective basée sur l'exploitation de 25 dossiers disponibles, avec analyse des résultats cliniques, radiologiques et discussion des différentes attitudes thérapeutiques sur une durée de 10 ans.

## **II-Méthodologie :**

Nous avons établi une fiche d'exploitation (voire fiche d'exploitation ci-dessous) regroupant les éléments suivants :

- Données épidémiologiques.
- Données cliniques.
- Données radiologiques.
- Données thérapeutiques.
- Résultats.

## *RESULTATS*

## I- RESULTATS EPIDEMIOLOGIQUES :

### 1- L'âge :

L'âge variait au moment du diagnostic entre 10 et 18 ans, avec une moyenne de 14 ans.

La prédominance de la tranche d'âge entre 13 et 15ans a été noté dans 44% [Fig 1].

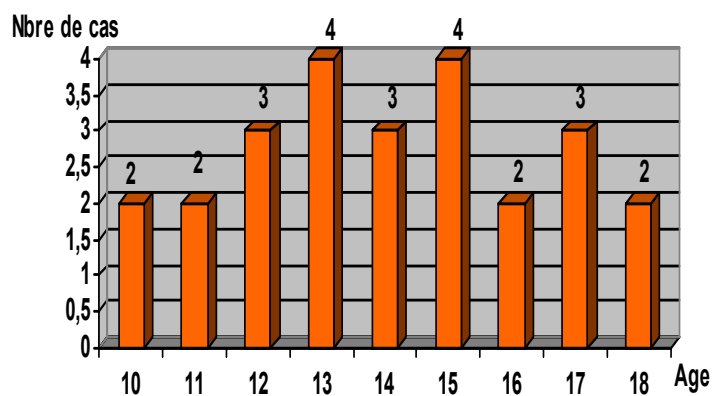


Fig 1: Répartition selon l'âge

### 2- Le sexe :

Il existe une prédominance masculine avec un sexe ratio de 2,74 ; soit 18 garçons (72%) et 7 filles (28%) [Fig 2].

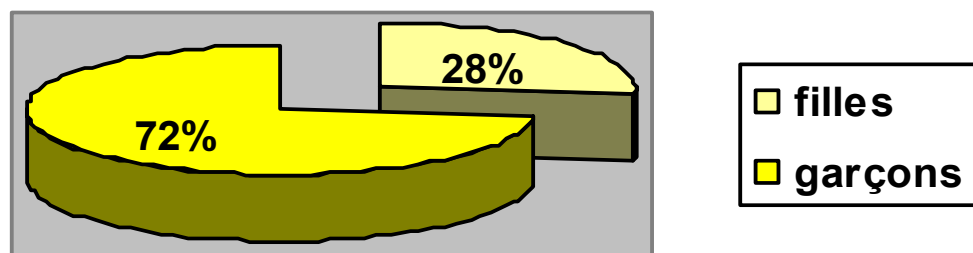


Fig 2: répartition de la population selon le sexe

### 3- Les antécédents [Fig 3]:

### 3.1 Notion d'obésité

Le poids n'a été pris que chez 12 malades, l'obésité a été mentionnée dans 6 cas sur l'ensemble de la série soit un taux de 50%.

### 3.2 Autres antécédents :

On a trouvé un cas d'épilepsie (4%) et un cas de retard psychomoteur (4%) et présence d'une scoliose rachidienne chez une patiente (4%).

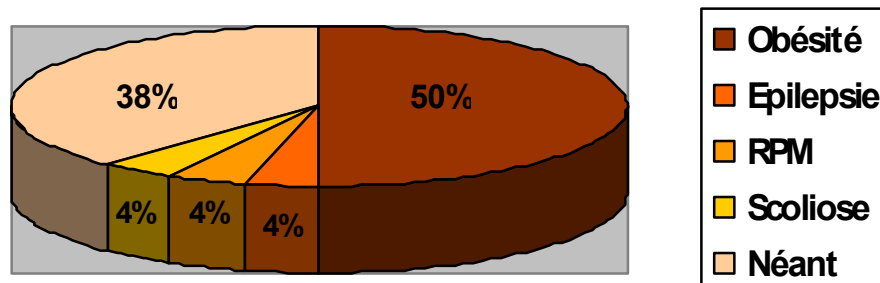


Fig 3 : Répartition des ATCD de nos patients.

### 4- La notion de traumatisme :

Cette notion a été retrouvée 13 fois, soit dans 52% des cas. Il s'agissait soit après un traumatisme minime, soit au cours d'une activité sportive.

### 5- Le côté atteint :

Parmi les 25 cas de notre série; nous avons noté 24 atteintes unilatérales (96%) et une atteinte bilatérale (4%), soit 26 hanches malades, la hanche gauche était touchée 15 fois soit dans 60% des cas et la hanche droite 9 fois soit dans 36% des cas [Fig 4].

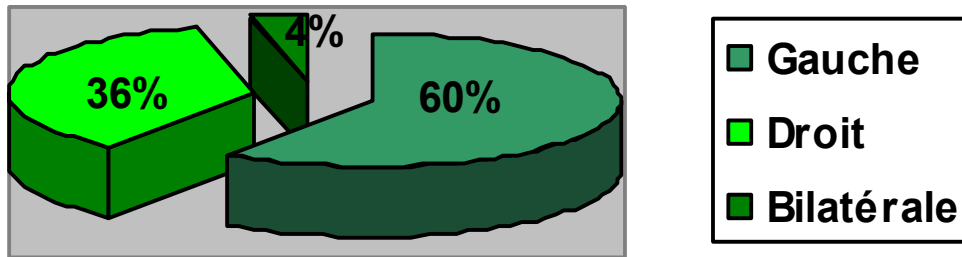


Fig 4: Répartition selon le coté atteint

#### 6- La durée d'évolution :

La durée entre le début des signes cliniques et la consultation en service de traumatologie variait de 7 jours à 4 mois avec une moyenne de 1 mois et 12 jours pour la série globale. Et la durée entre la 1<sup>ère</sup> consultation et le diagnostic variait de 7 jours à 1 an avec une moyenne de 2 mois et 18 jours.

## II. RESULTATS CLINIQUES:

### 1. Signes fonctionnels :

16 patients ont consulté pour une boiterie soit dans 64% des cas, la boiterie douloureuse était présente chez 13 patients soit dans 52% de la série globale, la boiterie indolore était présente chez 3 patients (12%), 8 patients ont présenté une impotence fonctionnelle totale soit dans 32% de la série globale et un seul patient avec gonalgie soit dans 4% [Tableau 1].

Le traumatisme était mentionné comme facteur déclenchant chez 13 patients soit dans 52% des cas, avec une égalité entre traumatisme minime (50%) et au cours d'une activité sportive (50%).

#### Tableau I : Répartition des patients selon les circonstances de découverte

Circonstances de découverte	Nombre de cas	Pourcentage (%)
Boiterie	16	64
Boiterie avec douleur	13	52
Boiterie sans douleur	3	12
Impotence fonctionnelle	8	32
Gonalgie	1	4
Traumatisme	13	52
Traumatisme minime	7	53,8
Au cours d'une activité sportive	6	46,2

## 2-Signes physiques :

### 2.1- Inspection

Tous nos patients ont présenté une attitude vicieuse en rotation externe et abduction.

### 2.2- Palpation

La mobilité de la hanche selon la cotation de Merle d'Aubigné était limitée dans tous les cas et a intéressé la rotation interne et l'abduction dans 11 cas soit dans 44%. La flexion était diminuée dans 8 cas soit dans 32%. Chez 2 patients, cette diminution a intéressé la rotation externe et l'abduction.

### 3. Formes cliniques [Fig 5]:

#### 3.1-Formes chroniques :

Dans 16 cas, les patients ont présenté un déplacement épiphysaire chronique avec une symptomatologie évoluant depuis plus de 3 semaines, soit un taux de 64% des cas.

#### 3.2- Forme aiguë sur fond chronique :

Dans 9 cas, la durée de l'évolution à l'interrogatoire faisait suspecter une atteinte aiguë alors que les signes de remodelage à la radiographie de la hanche ainsi que les antécédents ont témoigné de la chronicité de l'évolution, soit dans 36% des cas.

#### 3 .3-Forme aiguë :

Dans notre série nous n'avons rencontré aucun cas d'épiphysiolyse fémorale supérieure aiguë.

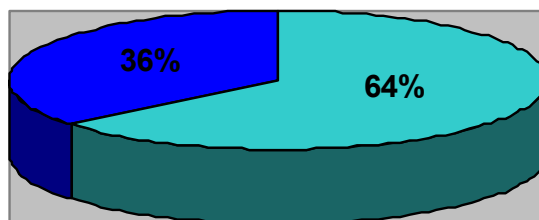


Fig 5 : Pourcentage des formes cliniques rencontrées dans notre série

### III-REULTATS RADIOLOGIQUES :

#### 1-Les radiographies standards :

Le bilan radiologique demandé chez nos 25 patients comportait toujours les radiographies standards.

☞ Des radiographies de bassin face chez 18 patients soit dans 72% des cas.

☞ Une radiographie de la hanche malade de face chez 25 patients soit dans 100% des cas.

☞ Une radiographie de la hanche malade de profil chez 25 patients soit dans 100% des cas.

Dans la plupart du temps les incidences radiologiques ont permis de poser le diagnostic de certitudes de l'épiphysiolyse fémorale supérieure, de calculer le degré du déplacement, l'angle de glissement, ainsi que de suivre l'évolution.

Selon la classification de CARLIOZ, nous avons relevé [Fig 6]:

- **Stade I** : 6 cas soit 24%.
- **Stade II** : 10 cas soit 40%.
- **Stade III** : 9 cas soit 36%.

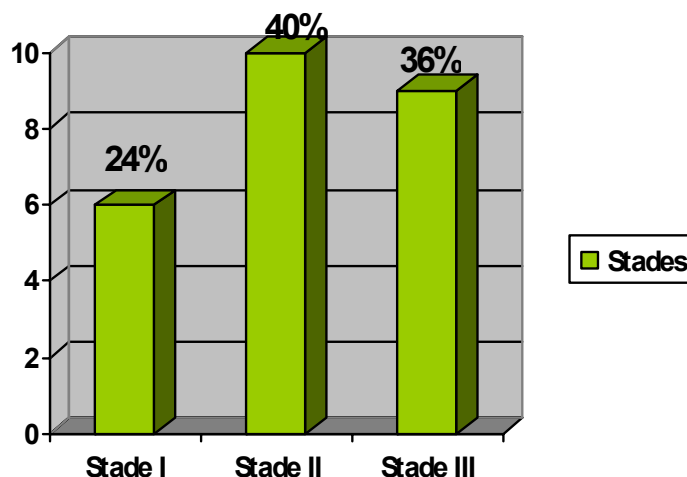


Fig 6 : Répartition des cas selon les stades de déplacement (selon la classification de Carliz)

## 2-Les autres explorations radiologiques :

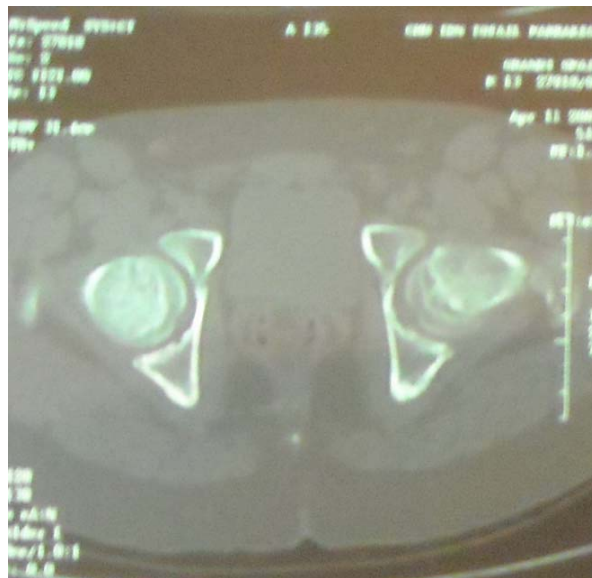
### 2.1- L'échographie :

Elle a été réalisée 5 fois soit dans 20%, devant des tableaux cliniques évoquant une épiphysiolyse fémorale supérieure instable.

Un épanchement articulaire a été retrouvé dans deux échographies.

### 2.2- La Tomodensitométrie :

Elle a été réalisée chez un seul malade devant une suspicion d'épiphysiolyse fémorale supérieure [Fig 7].



**Fig 7 :** TDM d'une hanche (gauche) atteinte d'une EFS (coupe transversale)

## **IV–RESULTATS THERAPEUTIQUES :**

### **1–Type d'anesthésie :**

La totalité de nos patients ont été opérés sur table orthopédique sous anesthésie générale (AG).

### **2–Modalités thérapeutiques :**

3 attitudes thérapeutiques ont été préconisées :

#### **2.1– Traction douce avant fixation in situ :**

La réduction du glissement épiphysaire par traction douce pendant 10 jours a été tentée 4 fois, soit dans 16% de la série globale. Il s'agissait de 4 EFS subaiguës sur un fond chronique ; deux en stade II et deux en stade III.

Cette réduction orthopédique a toujours été suivie par fixation chirurgicale.

#### **2.2– Fixation après réduction :**

Cette méthode a été appliquée chez 5 patients (20%), il s'agissait de 3 EFS subaiguës sur fond chronique; un en stade II et deux en stade III, et deux EFS chroniques stade III.

#### **2.3– Fixation in situ :**

La fixation sans réduction préalable a été utilisée pour 16 patients soit dans 64%. Il s'agissait de 14 EFS chroniques et 2 EFS subaiguës évoluant sur un fond chronique. Cette technique a été utilisée à tous les stades [Fig 8]:

- Stade I : 6 cas (37,5%)
- Stade II : 7 cas (43,75%)
- Stade III : 3 cas (18,75%).

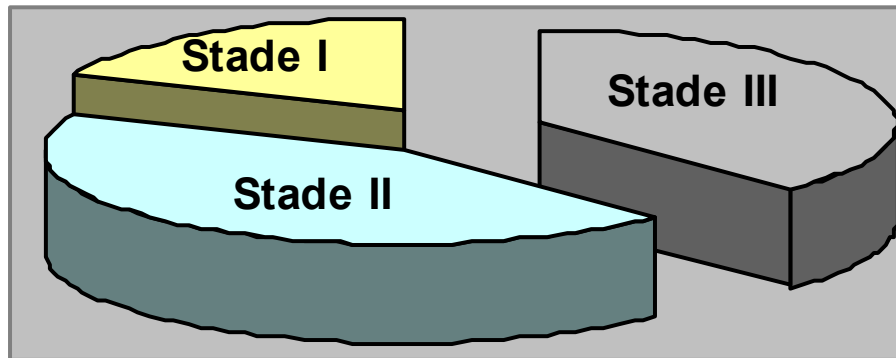


Fig 8 : Répartition des cas traités par vissage in situ selon les stade de Carlioz

Une vis a été utilisée dans 20 cas et deux vis dans 6 cas. La qualité du vissage a été jugée bonne dans 25 cas, moyenne dans 1 cas où il y avait la persistance d'une légère bascule de l'épiphyse à la radiographie de profil de contrôle.

#### Suites post-opératoires :

Les patients ont eu une décharge pendant 5 à 6 semaines avec l'utilisation de béquilles sans appui. Le délai de remise en charge était en moyenne de 3 mois.

#### Complications :

Nous avons noté 3 cas de complication dans l'ensemble de l'étude:

- une hanche raide chez une patiente qui présente une infirmité motrice cérébrale,
- une limitation légère de la flexion de la hanche sans aucune anomalie radiologique,
- une inégalité de longueur des membres inférieurs.

**La prise en charge de l'Épiphysiolyse Fémorale Supérieure dans le service de Traumato-orthopédie à  
l'Hôpital Militaire Avicenne de Marrakech (HMA) –A propos de 25 cas**

Les différentes méthodes thérapeutiques en fonction du stade de déplacement ont été regroupées dans le Tableau II :

**Tableau II : Les différentes méthodes thérapeutiques en fonction du stade**

Méthodes thérapeutiques	Stade			TOTAL
	I	II	III	
Fixation in situ	6	7	3	16
Fixation après réduction	-	1	4	5
Fixation après traction	-	2	2	4
TOTAL	6	10	9	25

### **3- Attitude vis-à-vis du côté sain:**

Un seul cas a été opéré du côté controlatéral, il s'agit d'un patient épileptique avec risque de traumatismes itinérants, soit dans 4% des cas.

L'enfant et les parents ont été sensibilisés quant au risque d'atteinte du côté controlatéral.

### **4-Durée d'hospitalisation :**

La durée d'hospitalisation était comprise entre 4 et 21 jours soit une moyenne de 10 jours et 19 heures.

## *ICONOGRAPHIE*

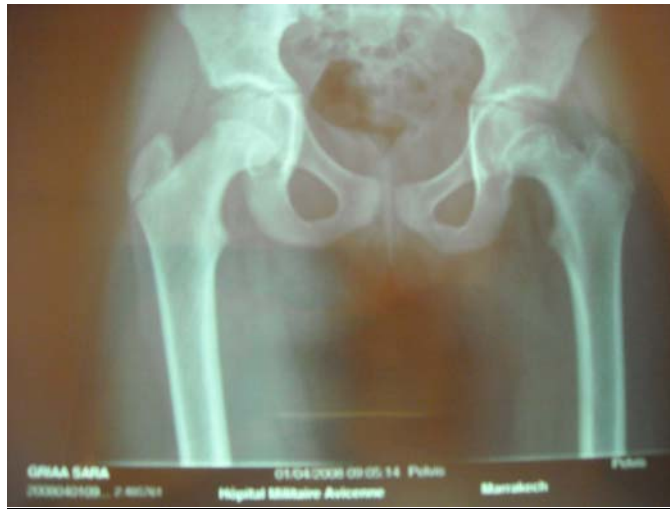

Fig 9 : La fille G.S. âgée de 13ans, EFS gauche chronique stade II, radiographie de bassin de face.

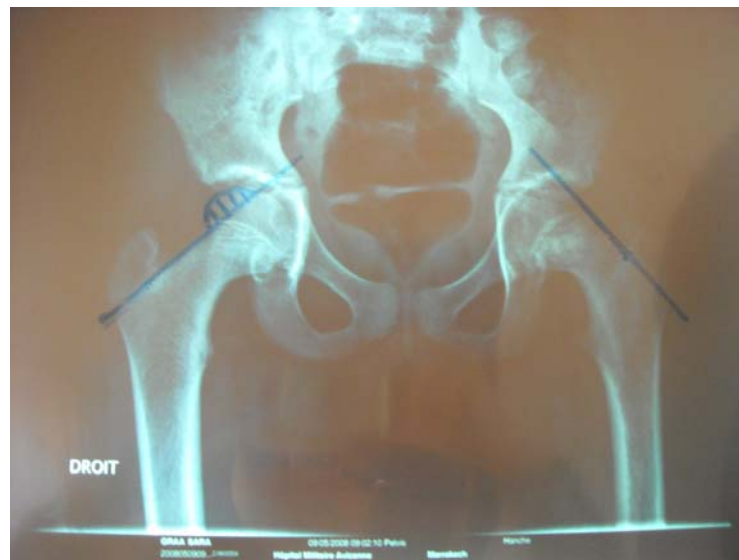
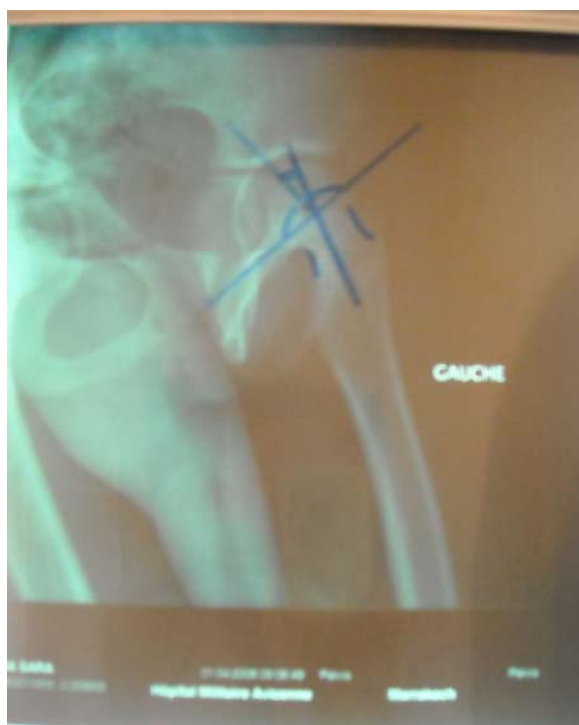
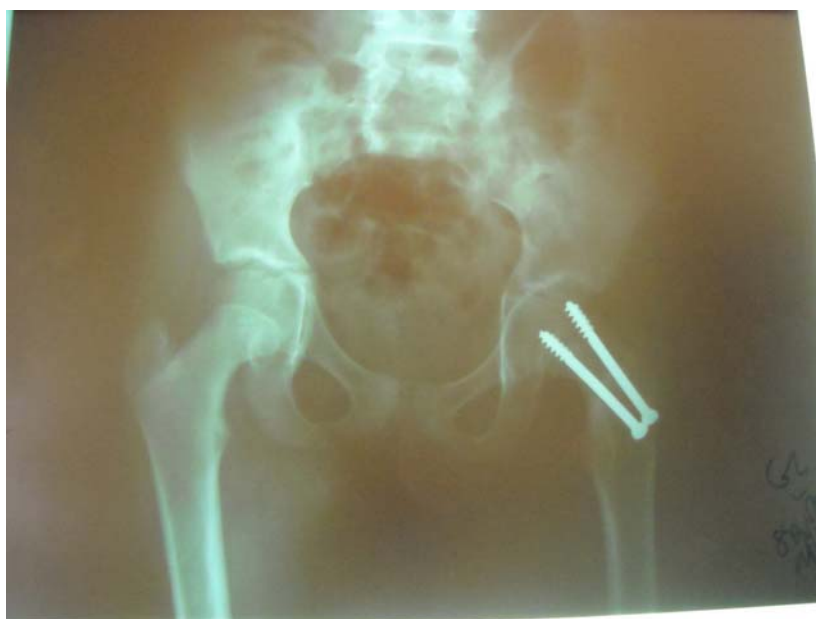
Fig 10 : La fille G.S. radiographie du bassin de face avec la ligne de Klein à droite normale et à gauche diminution du niveau de l'épiphysse.



**Fig 11** : La fille G.S. radiographie de la hanche gauche glissée de profil.



**Fig 12** : La fille G.S. après traitement (fixation in situ par double vissage)  
Radiographie de bassin de face postopératoire.

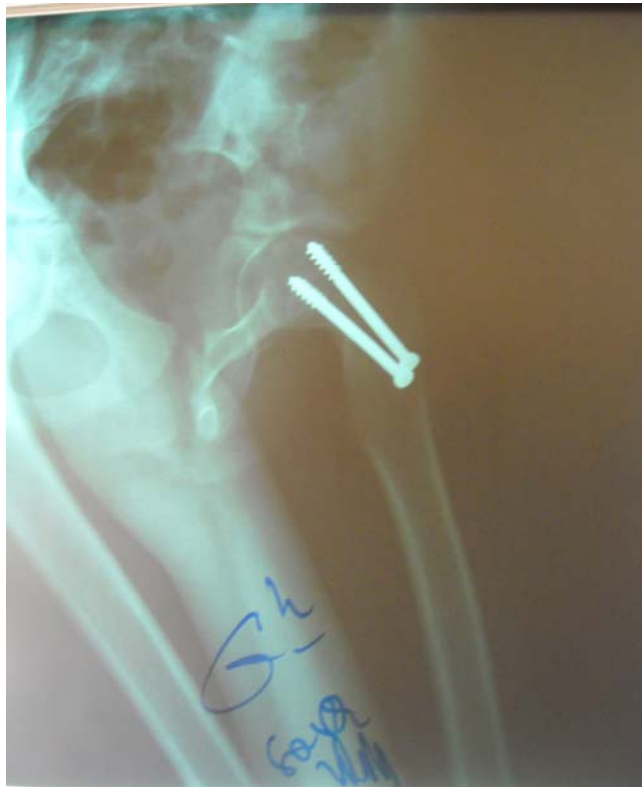

Fig 13 : La fille G.S. Radiographie postopératoire de profil.

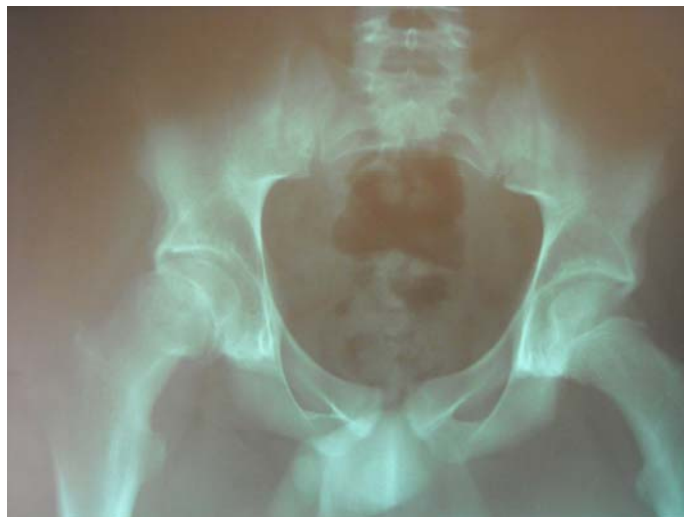

Fig 14 : Mr M.A. âgé de 16ans, EFS chronique droite stade II, radiographie de face.

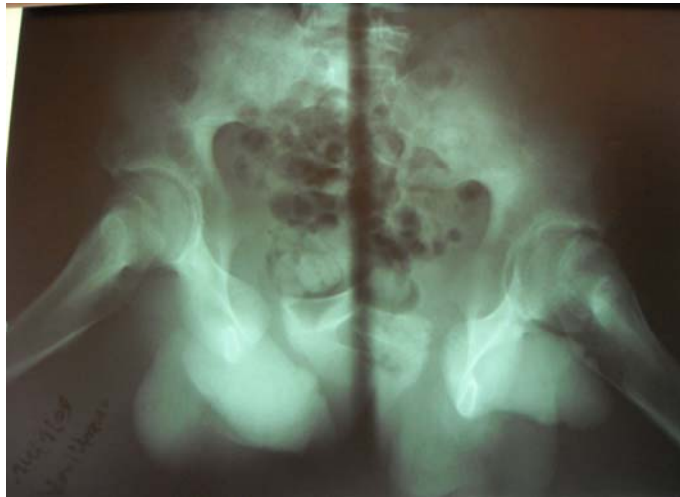

Fig 15 : Mr M.A. Radiographie de profil hanche gauche et droite.

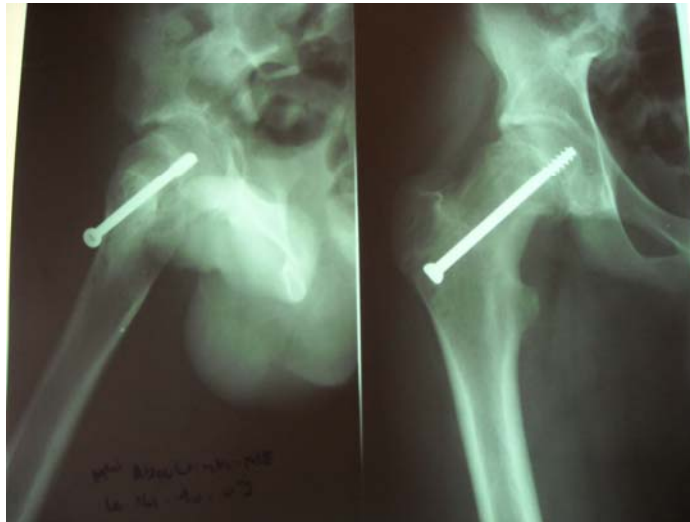
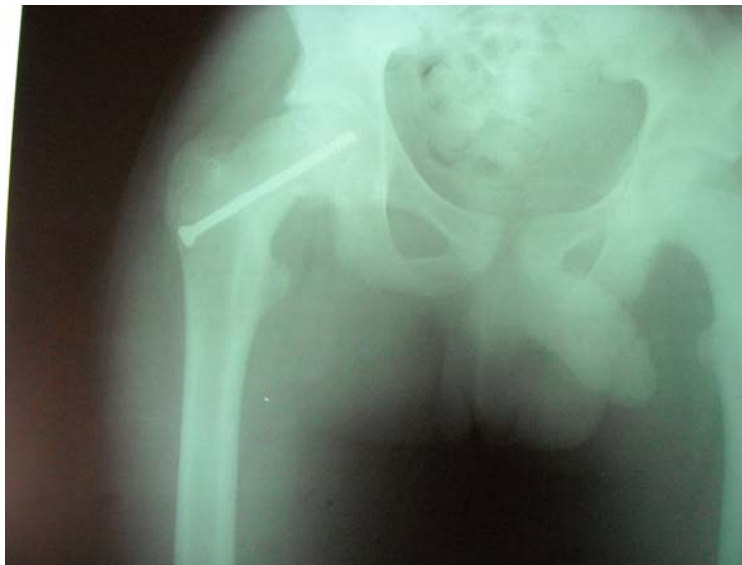
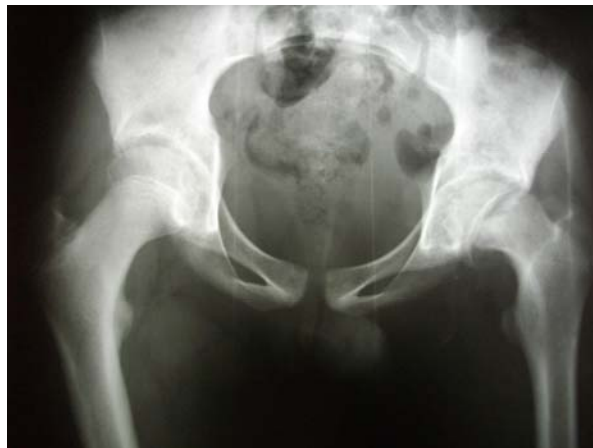Fig 16 : Mr M. A. Après traitement (fixation in situ) radiographie de face et de profil ; contrôle postopératoire.



**Fig 17 :** Mr M. A. radiographie de face après un recul de 7 mois.



**Fig 18 :** Mr A. A. âgé de 15ans, EFS subaigüe gauche stade III, radiographie du bassin face.

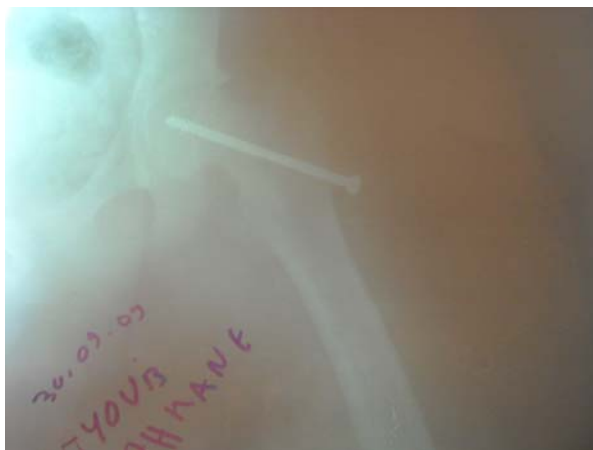

Fig 19 : Mr A. A. après traitement (fixation après réduction) contrôle postopératoire, radiographie hanche de face.

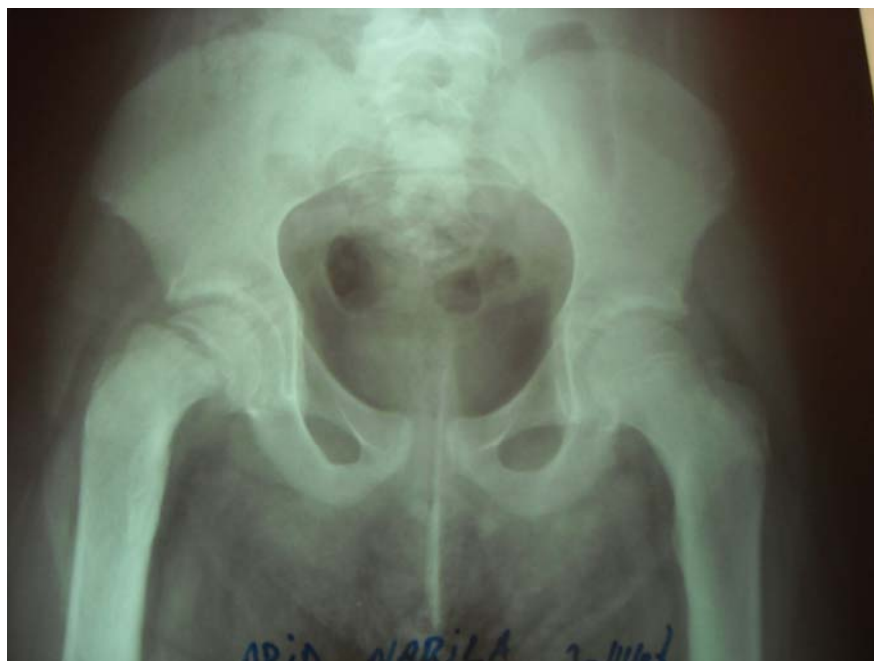

Fig 20 : La fille A.N. âgée de 12ans, EFS chronique droite stade III, radiographie du bassin de face.

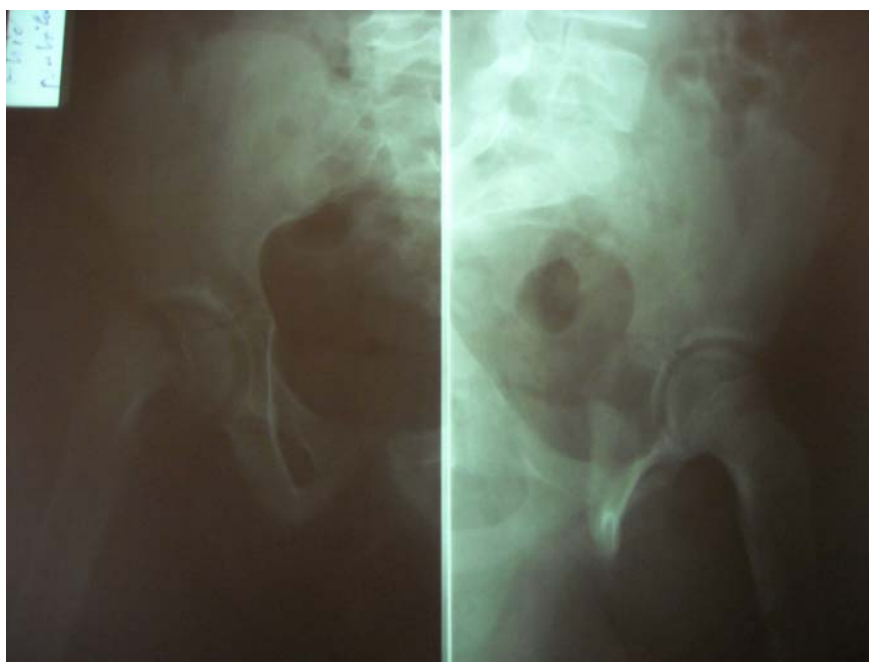

Fig 21 : La fille A.N. Radiographie de la hanche droite face et profil.

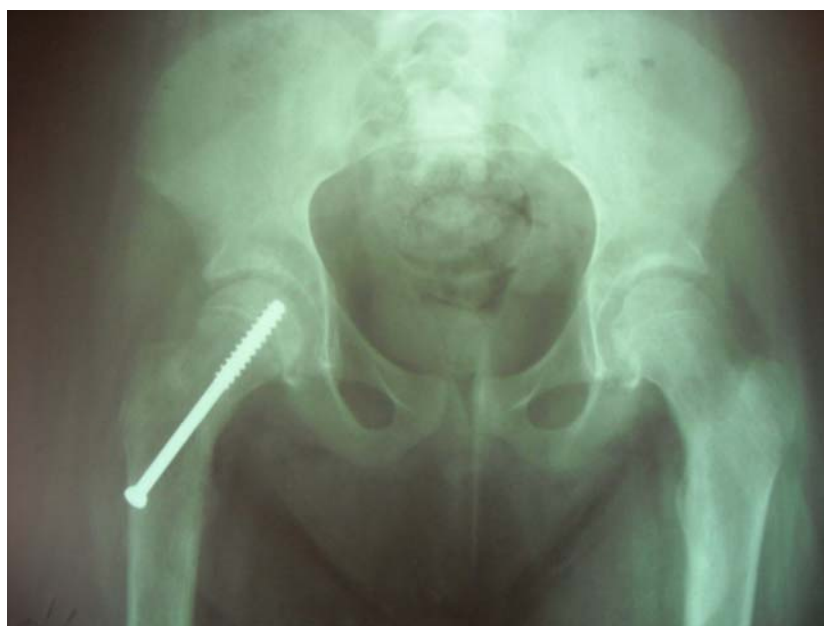

Fig 22 : La fille A.N. après traitement (fixation après réduction par une seule vis) Radiographie postopératoire du bassin de face

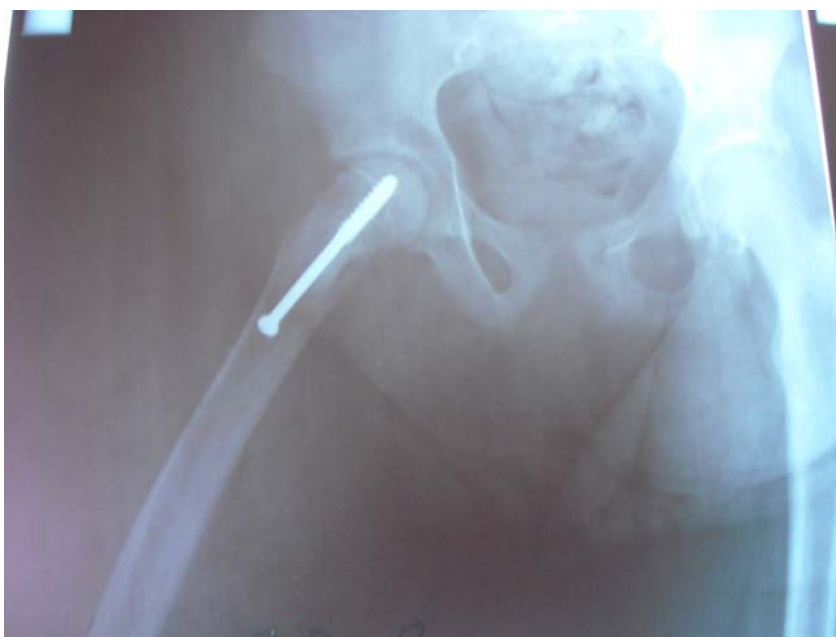

Fig 23 : La fille A.N. radiographie de la hanche droite de profil postopératoire

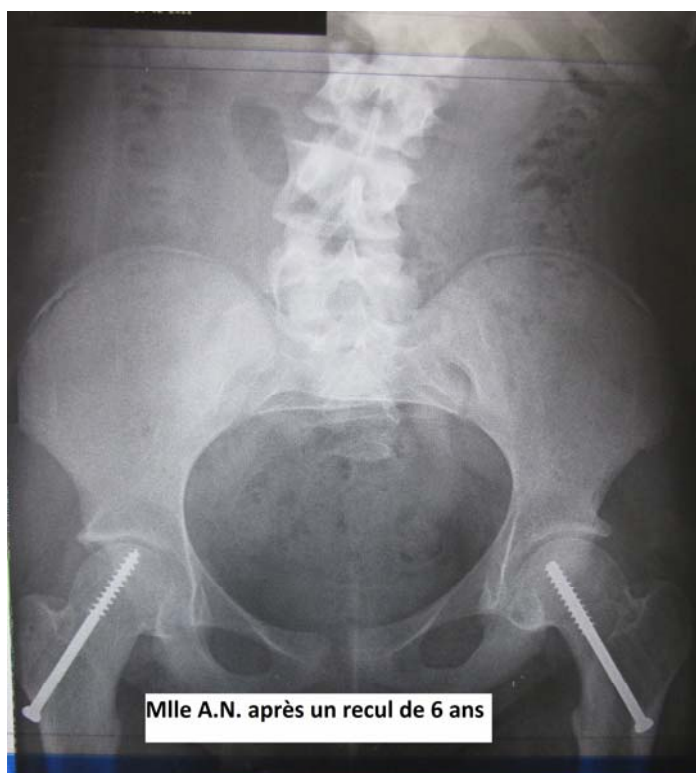
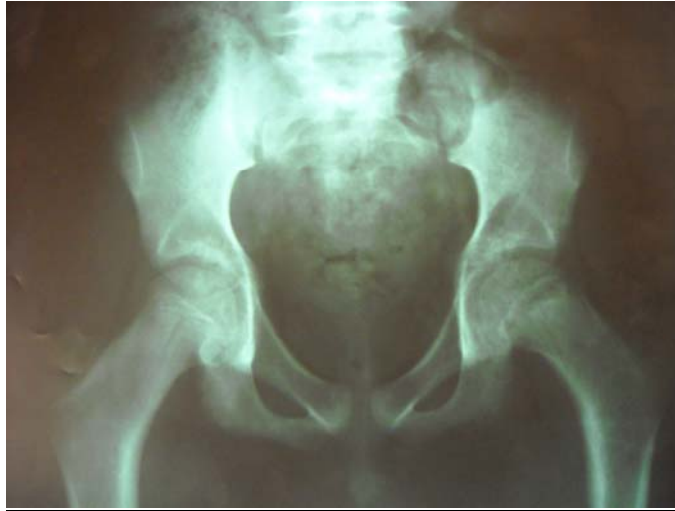
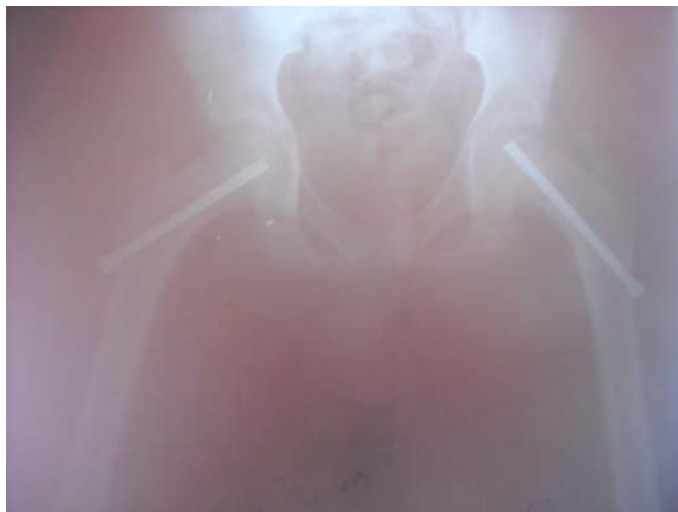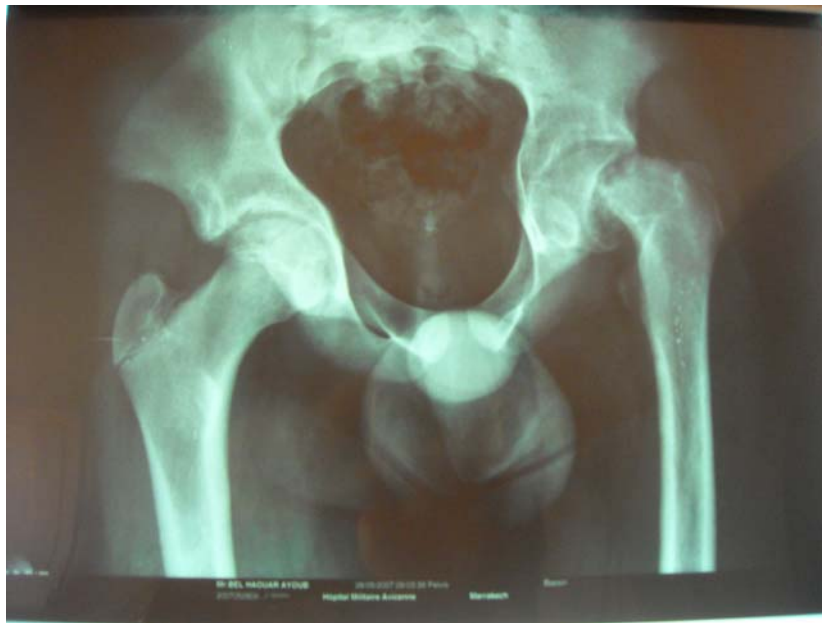Fig 24 : Mlle A.N. après un recul de 6ans, elle a présenté une bilatéralisation secondaire après 3ans traitée dans un autre service.



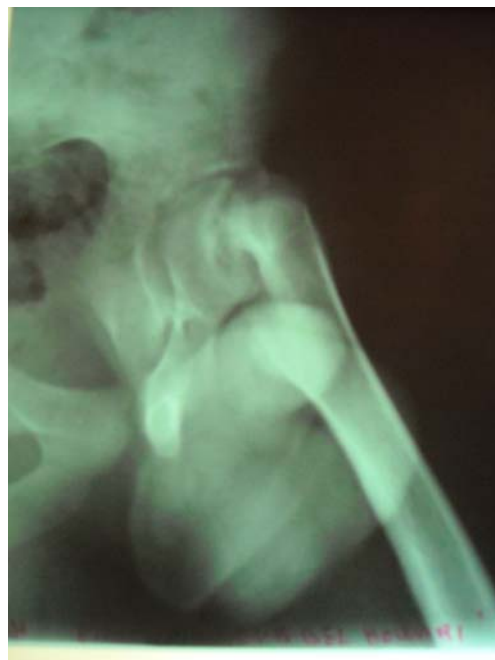**Fig 25 :** Mr I.F. âgé de 13ans, EFS gauche chronique stade II Radiographie du bassin de face



**Fig 26:** Mr F.I. après traitement (fixation in situ) avec traitement prophylactique du côté controlatéral.



**Fig 27 :** Mr A.B âgé de 15 ans, EFS chronique stade III de la hanche gauche, radiographie de bassin de face



**Fig 28 :** Mr A.B, radiographie de la hanche gauche de profil.

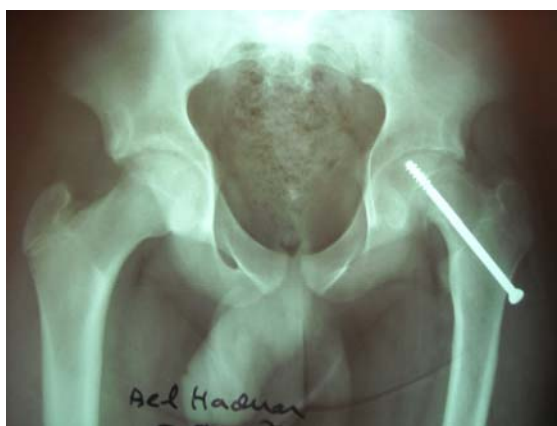

Fig 29 : Mr A.B après traitement (fixation après réduction) radiographie postopératoire bassin de face.

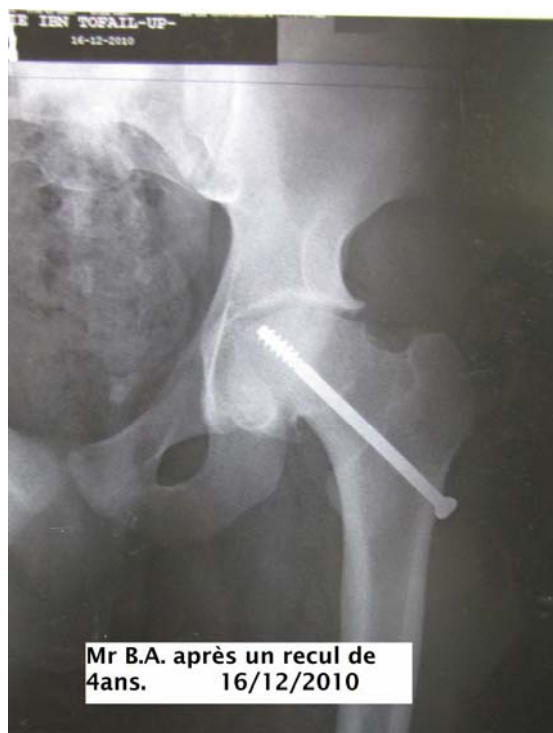

Fig 30 : Mr A.B. après un recul de 4ans.

## *DISCUSSION*

L'épiphysiolyse fémorale supérieure est le glissement de la tête fémorale par rapport à la métaphyse et ce en l'absence de toute notion de traumatisme. La zone de croissance est le siège de ce glissement et le déplacement de la tête se produit le plus souvent en arrière et en dedans sous l'effet du poids du corps. [2]

La première description de la maladie remonte à 1572 par Ambroise Paré, elle fût reconnue d'abord sous le terme de coxa-vara essentielle ou coxa-vara des adolescents mais actuellement elle est décrite dans la littérature francophone sous le terme d'épiphysiolyse fémorale supérieure et par les auteurs anglo-saxons sous le nom de « the Slipped Capital Femoral Epiphysis » (SCFE). [3,4]

## **I-RAPPEL ANATOMIQUE :**

### **1-Ossification et développement de l'ESF:**

L'ESF se développe à partir d'un point primaire pour la diaphyse (entre le 40<sup>e</sup> et le 45<sup>e</sup> jour in utéro).

Et de 4 points secondaires pour les épiphyses. Ils sont destinés à la tête, au grand trochanter, au petit trochanter et à l'épiphysse distale. Ce dernier point est constant chez le fœtus de 36 semaines d'aménorrhée [5].

L'évolution morphologique de l'ESF est marquée par l'apparition du noyau céphalique entre 3 et 6 mois, l'allongement du col, la diminution de l'épaisseur du cartilage de croissance vers l'âge de 15 mois et l'augmentation adaptée de la taille du noyau céphalique par rapport à la métaphyse vers l'âge de 5 ans [6, 7]. [Fig 31]

La soudure de ce cartilage de conjugaison s'effectue entre 18 et 20 ans.

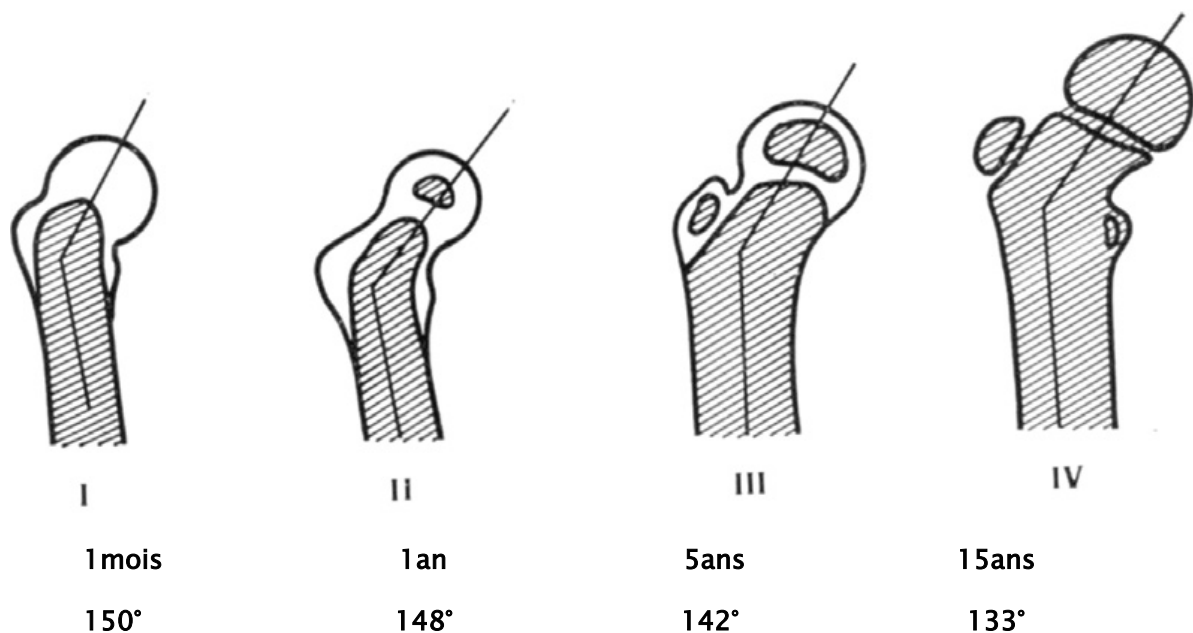


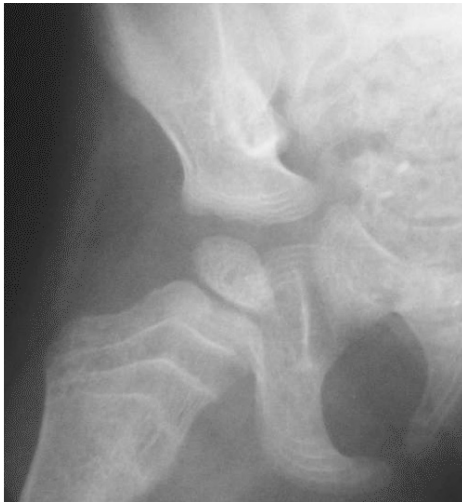Fig 31 : Evolution de l'angle cervico-diaphysaire selon VON LANZ [8]

## 2 - Cartilage de conjugaison :

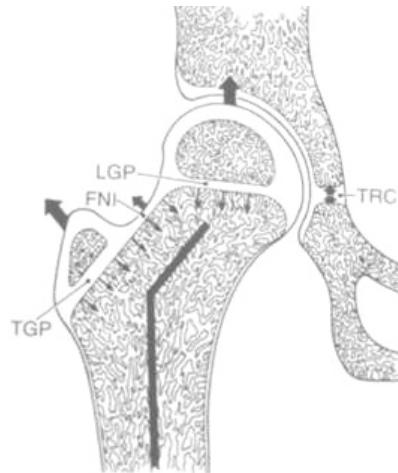
Le cartilage de conjugaison est situé à la jonction diaphyso-épiphysaire, la plaque conjugale initialement orientée presque horizontalement migre et prend la forme d'un L au fur et à mesure que le col s'allonge pour donner le cartilage sous capital, le cartilage intermédiaire et le cartilage sous trochantérien. Ces trois cartilages travaillent pour définir l'identité de l'extrémité supérieure du fémur.

Le cartilage sous capital assure la longueur du col fémoral et la croissance de toute l'extrémité supérieure du fémur [Fig 32, 33]. Pour LEE et EBERSON [9], ce cartilage contribue initialement au maintien de la sphéricité du noyau épiphysaire.

Le cartilage sous trochantérien détermine quant à lui, l'angle de variation cervicodiaphysaire. En outre, ces deux cartilages (sous capital et sous trochantérien) assurent ensemble la croissance en largeur du col fémoral.



**Fig 32:** Radiographie du bassin chez un enfant montrant les stries de croissance de la hanche (acétabulum et extrémité supérieure du fémur) suivant leurs vecteurs de croissance.



**Fig 33:** Schéma montrant les différents cartilages de croissance de la hanche avec les vecteurs de croissance (TRC : cartilage en Y, LGP : cartilage sous-capital, FNI : cartilage intermédiaire, LGP : cartilage sous trochantérien) [9].

### 3- Ultrastructure du cartilage de conjugaison :

C'est un tissu conjonctif constitué [Fig 34]:

- de cellules, de chondrocytes situés dans des lacunes.
- de fibres et fibrilles collagène ou élastique.
- d'une substance fondamentale d'aspect colloïdale, composée d'eau (75 à 80%) et d'une mucopolysaccharide riche en acide chondrotine sulfurique.

Le cartilage de conjugaison est dépourvu de vaisseaux et de nerfs. Il se nourrit par imbibition à travers les canaux cartilagineux [10].

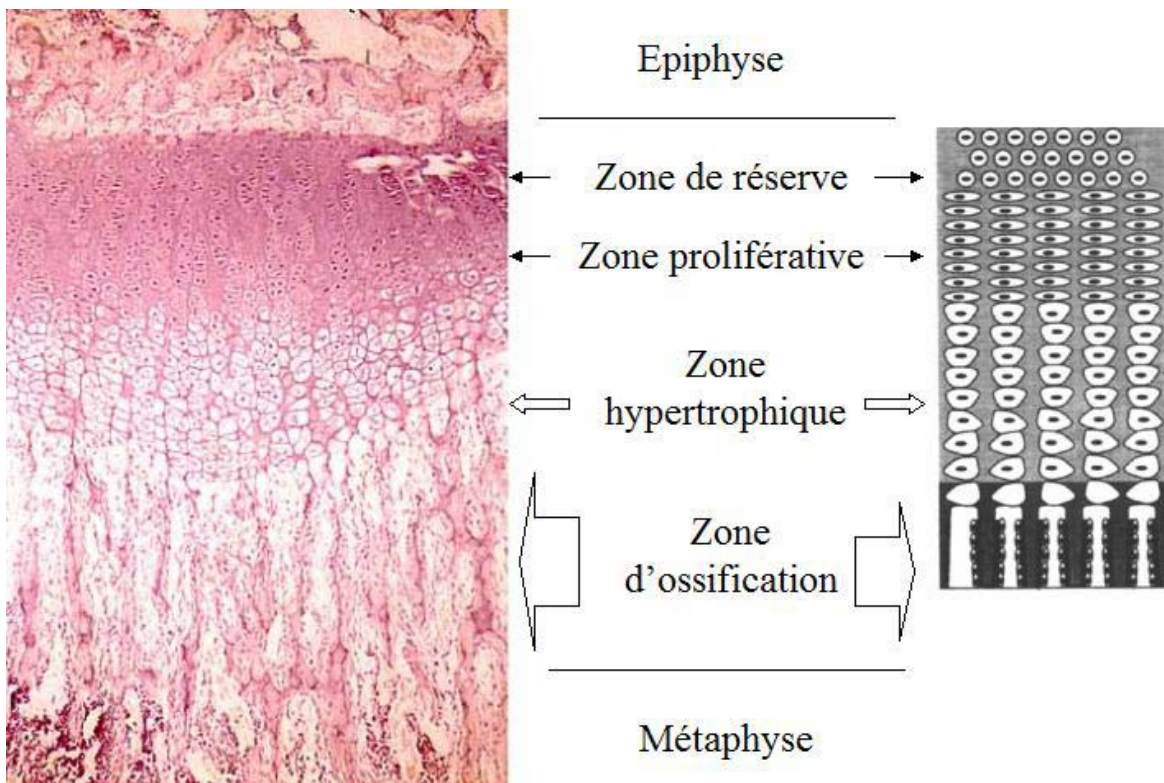
Le cartilage de conjugaison est responsable de la croissance ultérieure en longueur de l'os long, il est divisé sur le plan microscopique en cinq zones [11] :

- zone de réserve cartilagineuse : région au niveau de laquelle les chondrocytes sont disposés sans ordre particulier.

- zone de prolifération cellulaire où les chondrocytes sont disposés en rangées dont l'axe longitudinal est parallèle à celui de l'os en formation.
- zone de maturation cellulaire et d'hypertrophie : au niveau de laquelle les cellules deviennent plus volumineuses et où la matrice extracellulaire adjacente s'amincit considérablement.
- zone de calcification cartilagineuse où les lacunes confluent, et à l'intérieur de laquelle la matrice située entre les rangées adjacentes de chondrocytes se calcifie, entraînant ainsi leur mort.
- zone ostéogène où les ostéoblastes déposent de l'os sur le reste du cartilage calcifié entre les rangées adjacentes [10].

A la fin de la croissance ce cartilage de conjugaison sera remplacé par l'os spongieux.

Tout décollement épiphysaire peut compromettre cette croissance. [5]



**Fig 34** : Différentes zones du cartilage de conjugaison.

#### 4- Anatomie descriptive de l'ESF :

Elle comprend la tête fémorale séparée du massif trochantérien par le col du fémur.

- **La tête fémorale** : qui est encroûtée de cartilage sauf au niveau de la fossette du ligament rond en bas et en arrière, la fovéa capiti. Orientée en haut en dedans et en avant, elle s'articule avec le cotyle. Elle a la forme de 3/5 de sphère, son diamètre allant de 40 à 60mm chez l'adulte.

- **Le col anatomique** : relie obliquement la TF au massif trochantérien. Globalement cylindrique, il est aplati dans le sens antéropostérieur. Sa longueur est d'environ 40 mm, pour 20 à 30 mm de large. Son bord supérieur est concave, assez horizontal et plus court que son bord inférieur, concave, oblique vers le bas et le dehors et plus long que le bord supérieur. Il se termine à la face antérieure et postérieure sur les lignes inter trochantériennes. Son extrémité interne, au ras de la tête, comporte de nombreux trous vasculaires, en particulier en arrière.

- **Le massif trochantérien** : Est constitué de 2 tubérosités: petit et grand trochanter reliées par les lignes intertrochantériennes antérieure et postérieure.

- **Le grand trochanter** : Est quadrangulaire, il déborde le col en haut, et son bord supérieur correspond au centre de la tête fémorale. Sa face externe est palpable, superficielle, convexe vers le dehors et se termine en bas par la crête du Moyen Fessier et du vaste externe, qui fait la limite avec la diaphyse. Sa face interne se dégage au dessus du col séparée de lui par la fossette digitale, zone d'insertion des pelvitrochantériens. Son bord supérieur est le site d'insertion du muscle pyramidal. Son bord postérieur correspond à la ligne inter trochantérienne postérieure sur laquelle s'insère le carré crural et se termine au niveau du petit trochanter. Son bord antérieur est le site d'insertion du petit fessier et se poursuit en dedans par la ligne intertrochantérienne antérieure sur laquelle s'insère la capsule.

- **Le petit trochanter** : Est de forme conique, il est situé en dedans et en arrière, visible de face en rotation externe. Il correspond à la terminaison des 2 lignes intertrochantériennes et à l'insertion distale du psoas iliaque.

### **5-Structure OSSEUSE DE L'ESF:**

L'épiphyse proximale présente [5] : [Fig 35]

**a)** De l'os compact superficiel et interne :

- l'os compact superficiel est épais au niveau du bord inférieur du col ;  
- l'os compact interne ou calcar fémoral est une lame verticale qui s'élève de la ligne spirale, en avant du petit trochanter pour se perdre en arrière du col.

**b)** De l'os spongieux dont les trabécules s'organisent selon deux systèmes :

- Un système principal, ogival, supportant le poids du corps qui comprend :

- Des trabécules céphalo-diaphysaires partant de la tête et se terminant à la partie latérale de la diaphyse ;
- Des trabécules céphalo-cervicales partant de la tête et s'appuyant sur le bord inférieur du col.

- Un système accessoire constitué par :

- Des trabécules trochantéro-diaphysaires qui unissent le grand trochanter à la partie médiale de la diaphyse ;
- Des trabécules trochantériques, verticales, propres au grand trochanter.

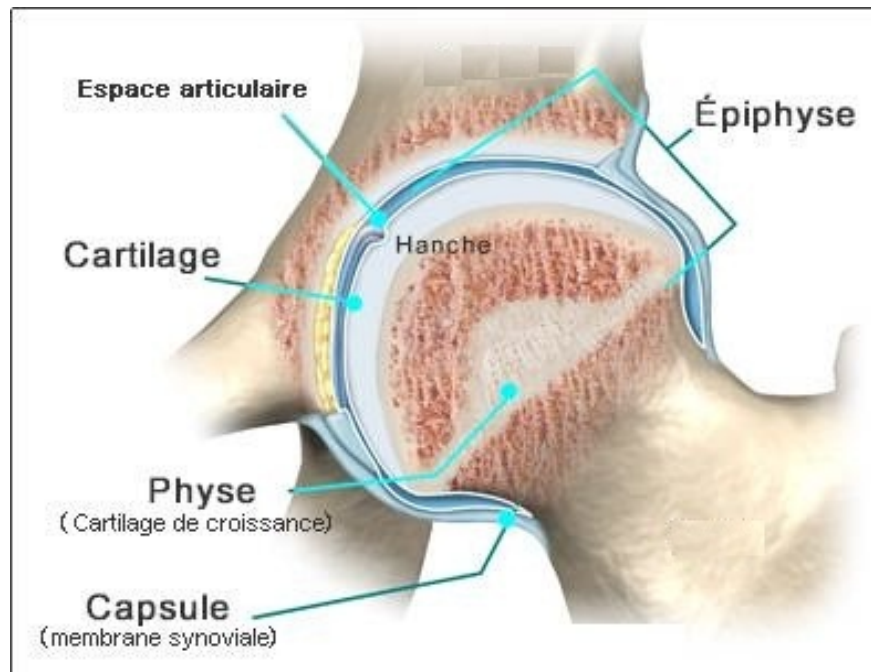
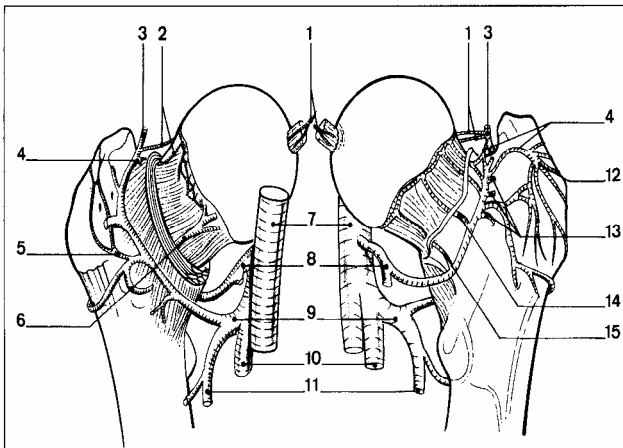


Fig 35 : Articulation coxo-fémorale.

## 6- Vascolarisation de l'ESF [Fig 36, 37]:

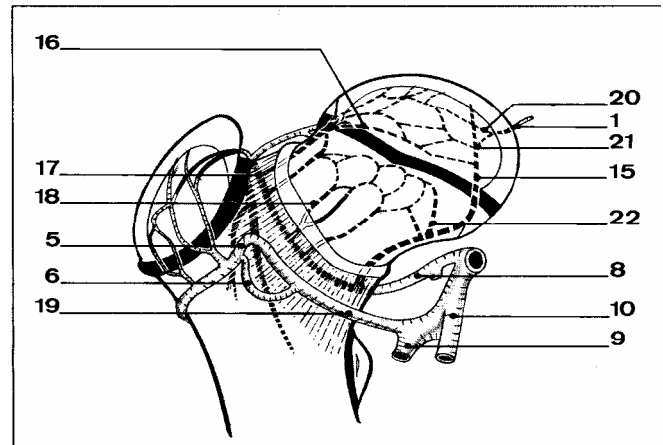
La vascularisation de la tête fémorale est une vascularisation terminale.

Les artères de l'articulation coxo-fémorale proviennent des artères circonflexes, branches de la fémorale profonde. Elle reçoit également une vascularisation moins riche des artères branches de l'artère hypogastrique, en particulier de l'obturatrice qui donne l'artère du ligament rond. La tête fémorale reçoit principalement sa vascularisation de l'artère circonflexe postérieure, qui donne des artères capsulaires surtout supérieures et postérieures. L'artère du ligament rond ne vascularise qu'une petite partie interne de la tête. Les artères capsulaires, branches de l'artère circonflexe antérieure, se contentent d'assurer la vascularisation de la partie inférieure du col et des massifs trochantériens [12].



**Fig 36** : Vascularisation artérielle de l'extrémité supérieure des fémurs.

1. Rameaux nourriciers supérieurs du col artère
2. Rameau capsulaire
3. Artère circonflexe antéro-externe (latérale)
4. Rameau anastomotique
5. Rameau trochantérien antérieur de Barkow
6. Rameau nourricier antérieur du col (de Nussbaum)
7. Artère fémorale
8. Artère circonflexe postéro-interne ou médiale
9. Artère circonflexe antéro-externe ou latérale
10. Artère fémorale profonde
21. Artère épiphysaire médiale
22. Artère métaphysaire inférieur ou médiale  
(ou rétinaculaire médiale de Cosentino).



**Fig 37** : Vascularisation artérielle de l'extrémité supérieure des fémurs (avant la soudure des cartilages métaphysaire) [9].

11. Artère du quadriceps
12. Rameau trochantérien postérieur
13. Rameaux nourriciers du grand trochanter
14. Rameau nourricier postérieur du col
15. Rameau nourricier de la tête et du col
16. Artère épiphysaire latérale de Trueta
17. Rameau nourricier intertrochantérien
18. Artère métaphysaire supérieure ou latérale
19. Rameau ascendant
- 20- Zone sous-fovéale

## 7- Rapports direct de l'ESF : le cotyle

Cette ESF s'emboîte au cotyle formant ainsi l'articulation coxo-fémorale [5].

La cavité cotyloïde est creusée dans l'os coxal, ouverte en bas en avant et en dehors, elle présente deux parties distinctes : l'une articulaire le croissant cotyloïdien et l'autre non articulaire, l'arrière-fond de la cavité cotyloïde.

Le croissant cotyloïdien est périphérique avec une concavité inférieure. Il possède une corne antérieure plus massive qui descend plus bas, et qui limite en avant et en arrière l'échancrure ischiopubienne. Il est recouvert de cartilage d'encroûtement mesurant 1 mm d'épaisseur en moyenne, plus épais en périphérie qu'au centre.

L'arrière - fond cotyloïdien est formé d'une mince lame osseuse, encadrée par le croissant articulaire. Il se poursuit en bas avec l'échancrure ischiopubienne. Il est comblé par du tissu adipeux, contient le ligament rond et sépare la cavité cotyloïde de la cavité pelvienne.

Le bourrelet cotyloïdien est un fibrocartilage triangulaire à la coupe, plus épais en haut et en arrière qu'en bas et en avant. Il se fixe au pourtour de la cavité cotyloïde dont il majore la profondeur d'environ un tiers. Il possède trois faces :

- une face interne tapissée de cartilage en continuité avec la surface articulaire du croissant cotyloïdien, sans séparation,
- une base accolée au sourcil cotyloïdien,
- une face externe libre dans sa partie externe, portant dans sa partie interne l'insertion de la capsule articulaire. Il y a donc un bord libre périphérique effilé dépourvu d'attache capsulaire. Cette face externe délimite avec la face profonde de la capsule un récessus articulaire appelé « récessus sus-limbique ».

Le bourrelet cotyloïdien forme un anneau complet dont la partie inférieure passe en pont au-dessus de l'échancrure ischiopubienne, portant alors le nom de « ligament transverse ».

- La tête s'articule dans la cavité cotyloïde avec le croissant articulaire et le bourrelet cotyloïdien. Ce dernier forme un anneau d'un diamètre inférieur à celui de la tête fémorale, qui reste souple, élastique et se laisse facilement distendre.

- La capsule articulaire constitue un manchon fibreux qui limite la cavité articulaire. Elle présente des reliefs qui correspondent à l'empreinte de certains renforcements ligamentaires.

L'insertion coxale se fait sur le pourtour cotyloïdien, le bord libre du ligament transverse, et sur la face externe du bourrelet, qui garde son bord libre. A sa partie supérieure, la capsule a une double insertion sur les bords de la gouttière sus-cotyloïdienne où glisse le tendon réfléchi du muscle droit antérieur de la cuisse. Ce tendon reste extra-articulaire.

## **II-ETIOPATHOGENIE :**

L'EFS reste une maladie dont la pathogénie est encore incertaine, plusieurs facteurs ont été incriminés, cependant la prédominance des facteurs mécaniques et endocriniens dans la genèse de l'affection est rapportée par la majorité des auteurs. [12]

### **1-Les facteurs mécaniques :**

Les forces de torsion exercées sur le cartilage de croissance cervico-céphalique lors de la puberté sont plus incriminées que les forces de cisaillement pour obtenir un glissement épiphysaire selon PENNECEOT. [13]

MALLET [14] rapporte par ailleurs que le complexe fibro-cartilagineux péri-chondral de l'extrémité supérieure du fémur, joue un rôle important dans le maintien en place du cartilage de conjugaison. Sa résistance diminue avec l'âge et particulièrement au moment de la poussée de croissance prépubertaire.

La tendance à la diminution de l'antéversion fémorale voire la rétroversion chez les adolescents atteints de l'EFS a été démontrée par JACQUEMIER [15] qui estime que le risque d'EFS est couru 15 fois plus chez les adolescents ayant une antéversion fémorale inférieure à 19°.

## 2- Les facteurs endocriniens :

Plusieurs auteurs pensent qu'un déséquilibre hormonal responsable de la fragilisation du cartilage est le substratum de l'EFS. Cette conviction semble être confortée par l'association fréquente de l'EFS à la période prépubertaire et à certaines endocrinopathies sous jacentes [16, 17, 18, 19, 20].

Selon Alan J. Howison et J. Keith Tucker [21] les hormones sexuelles sont reconnues pour renforcer la croissance osseuse par des expériences faites sur l'animal, en effet, lorsque les ovaires sont enlevés chez un groupe de rats, l'épiphyse est significativement affaiblie et inversement l'orchidectomie conduit à un renforcement de l'épiphyse.

Bowden et Klingele rapportent un cas d'une jeune de 17 ans présentant une EFS qui a été diagnostiquée avec panhypopituitarisme congénitale due à une hypoplasie hypophysaire. [22]

Selon BURROW, ALMAN et WRIGHT [16] les patients en dessous ou en dessus du 10ème percentile pour la taille auraient une anomalie endocrinienne sous jacente. Sur une série de 166 patients, ils notent 13 cas d'endocrinopathie dont 90% étaient en dessous du 10ème percentile pour la taille. La sensibilité et la valeur prédictive négative de détecter une endocrinopathie sous jacente chez un patient présentant une EFS et une petite taille (en dessous du 10ème percentile) ont été respectivement 90,2% et 98,6%. Pour ce fait une petite taille chez un patient avec EFS doit faire l'objet du dépistage d'une anomalie possible du système endocrinien par mesure de la thyroïdostimuline (TSH) et la thyroxine libre, ces hormones sont plus susceptibles d'être anormales en présence d'un dysfonctionnement endocrinien.

Le déficit en hormone thyroïdienne et en hormone de croissance fragilisent la plaque de croissance. Ces facteurs hormonaux n'expliquent pas à eux seuls la survenue d'une EFS. En effet, ils sont associés à des phénomènes mécaniques tels que, la faible antéversion fémorale (qui augmente les forces de cisaillement sur la jonction tête/col), les forces de torsion (responsables de la rotation externe de jambe), une coxa valga importante et l'intensification des activités sportives à cet âge. [15, 23, 24, 25, 26]

L'obésité ou surcharge pondérale est rapportée par beaucoup d'auteurs. Certains pensent que l'obésité est un facteur étiopathogénique de l'EFS, tandis que d'autres pensent qu'il s'agit d'un facteur de risque de bilatéralité [4, 27, 28, 29, 17, 20].

Dans notre série, il n'y avait pas de cas avec endocrinopathie. Par contre, l'obésité a été la règle mais de façon inconstante.

### **3- Les autres facteurs :**

D'autres pathologies peuvent être associées à l'EFS (la maladie de LEGG-CALVE-PERTHES, l'ostéopétrose autosomique dominante de type II, l'ostéodystrophie rénale, le syndrome de Down, le syndrome de Turner et certaines maladies cardiaques congénitales). Ces associations seraient des entités différentes pouvant s'opérer de façon soit isolée, soit associée chez le même patient [30, 31, 32, 33, 34].

LASCOMBES [18] rapporte un cas d'EFS de stade I chez un patient de 9 ans ayant subi une radiothérapie pelvienne à l'âge d'un an et demi pour un sarcome du sinus uro-génital. Il estime que le délai de survenue de l'EFS après irradiation est de 8 à 10 ans. Il n'existe pas de corrélation entre la dose d'irradiation et le glissement et il recommande la protection des têtes fémorales en cas d'irradiation pelvienne.

WONG-CHUNG et coll. [35] ont réalisé la recherche d'antigène HLA B12 et DR4 chez 7 patients atteints d'EFS. Aucun antigène B12 n'a été décelé, et l'antigène DR4 a été retrouvé dans 3 cas. Selon eux, les antigènes HLA B12 et DR4 peuvent être des marqueurs génétiques de l'EFS.

## **III-DONNEES EPIDEMIOLOGIQUES :**

### **1- L'âge :**

L'épiphysiolyse fémorale supérieure est une pathologie de la période pré-pubertaire. L'âge moyen de nos patients est de 14ans avec des extrêmes entre 10 et 18ans, avec une

prédominance de la tranche d'âge entre 13 et 15ans à raison de 44%. Elle survient beaucoup plus précocement chez la fille que chez le garçon, mais rarement après les premières règles [36, 37, 38, 39, 40].

Selon LODER R.T. [41] elle survient au cours des pics de croissance, juste avant l'ossification de la crête iliaque. C'est la raison pour laquelle certains auteurs utilisent la radiographie du bassin de face pour déterminer l'âge osseux des enfants atteints d'épiphysiolyse [41, 42, 43].

CHARLES et coll. [44] ont rapporté le cas d'un enfant de 3 ans et 4 mois ayant une ostéodystrophie rénale et qui a présenté une EFS bilatérale sévère. Tandis que Kuo-Chin Huang et Robert Wen-Wei Hsu [45] ont rapporté le cas d'un jeune de 23 ans avec EFS opéré pour craniopharyngiome dans son enfance, ce qui a induit le développement d'une obésité dite de type hypothalamique (obésité induite par l'hyperphagie due à des lésions suprasellaire).

## **2- Le sexe :**

La prédominance masculine est diversement rapportée par la majorité des auteurs dans la littérature. En effet, cette prédominance varie de 58 % à 80 %. Cette prédominance s'explique par le fait que les garçons soient plus turbulents et plus actifs que les filles [46, 47, 48, 49, 50, 51].

Généralement, la survenue plus tardive de la puberté chez le garçon et le retard de soudure du cartilage de conjugaison seraient à l'origine de la prédominance masculine de l'EFS.

Dans notre série, ce taux est de 72%.

## **3- Le poids:**

Dans notre série, le poids n'a été pris que chez 12 malades, l'obésité a été mentionnée dans 6 cas sur l'ensemble de la série soit un taux de 50%. En comparant ce chiffre avec la littérature, on est proche à la plupart des auteurs. [Tableau III]

**La prise en charge de l'Épiphyse Fémorale Supérieure dans le service de Traumatologie à  
l'Hôpital Militaire Avicenne de Marrakech (HMA) –A propos de 25 cas**

La revue de la littérature signale largement la fréquence de la surcharge pondérale au cours de l'EFS ainsi que le morphotype adipo-génital [37, 41, 49].

L'EFS est 8 fois plus fréquente chez les enfants obèses et survient aux environs de 10 ans, soit en moyenne deux ans plus tôt que dans la population générale [14].

Une étude faite sur 25 malades atteints d'EFS a montré que 15 de ces malades étaient obèses [51].

**Tableau III: Pourcentage des cas avec surcharge pondérale selon les séries.**

Auteurs	Pourcentages
BEOEROS [52]	61
PENNECEOT [13]	63
LODER [41]	63,2
ALKHALIL [53]	8,8
BENFDIL [54]	27,7
Notre série	50

#### **4- Le côté atteint :**

L'épiphyse fémorale supérieure est le plus souvent unilatérale avec une prédominance du côté gauche [41, 55, 56, 57]. Dans notre série, ce côté a été atteint dans 60% des cas.

Le taux de bilatéralité est très variable, de 18 à 80 % [57, 58, 59]. Pour notre série, le taux de bilatéralité a été de 4%.

Pour certains [28, 40, 41], le risque de bilatéralité est plus élevé chez les patients obèses et ceux porteurs d'une maladie endocrinienne. Ce risque avoisine les 70%, contre moins de 25% pour les autres patients.

## **5- La notion de traumatisme :**

Le plus souvent, un traumatisme a été évoqué devant l'EFS. Certains auteurs décrivent l'EFS comme pathologie asymptomatique et sera révélée par un traumatisme minime faisant suspecter une fracture du col fémoral [49, 60, 61].

Dans notre série, cette notion a été retrouvée 13 fois, soit dans 52% des cas. Il s'agissait soit après un traumatisme minime, soit au cours d'une activité sportive.

## **6- La durée d'évolution :**

La durée entre le début des signes cliniques et le diagnostic a varié de 7 jours à 1 an avec une moyenne de 2 mois et 18 jours. Ce retard diagnostique est rapporté par la plupart des auteurs. LODER R.T. [41] rapporte une durée d'évolution moyenne de 4 mois, DREGHORN [38] de 3 mois et pour MEIER [36], elle est de 10 mois.

Cette longue durée d'évolution caractérise la maladie et s'explique par la longue tolérance des EFS chroniques d'une part et sa méconnaissance par le clinicien en début d'évolution d'autre part.

## **IV- DIAGNOSTIC :**

### **1- Clinique :**

L'EFS peut se révéler par trois tableaux cliniques différents [38, 39, 62, 63, 64].

#### **1-1- La forme chronique :**

C'est la forme la plus fréquente, elle représente 64% des cas de notre série (16 cas). La symptomatologie est d'installation progressive et se caractérise par l'apparition d'une douleur de type mécanique, d'intensité variable et de siège inguinal. Parfois, débordant la hanche, elle peut s'étendre au genou et être à l'origine d'erreurs diagnostiques. Cette douleur provoque le plus souvent une boiterie d'esquive généralement discrète, de type antalgique et s'accroissant à l'effort [64]. D'où la règle d'examiner et de demander une radiographie du bassin de face et de profil chez tout enfant qui consulte pour une boiterie douloureuse.

La démarche du patient se fait en rotation externe du membre inférieur, étant donné que le glissement chronique se fait surtout en postérieur, et à un moindre degré en interne [62, 63].

L'examen clinique retrouve souvent une limitation de la rotation interne passive et de l'abduction. La flexion exagérée entraîne une rotation externe obligatoire : c'est le signe de DREHMAN [63].

On peut parfois noter un raccourcissement du membre ainsi qu'une amyotrophie de la cuisse témoignant de la chronicité de la boiterie douloureuse.

Beaucoup de nos patients (52%) ont consulté pour une boiterie douloureuse et la raideur a été notée dans 1 cas. Ceci témoigne d'une évolution déjà longue. La raideur de hanche doit faire craindre une chondrolyse [63].

### **1-2- La forme aiguë :**

Le tableau clinique est celui d'une fracture du col du fémur avec douleur aiguë et impotence fonctionnelle totale du membre inférieur.

L'examen clinique note un membre inférieur raccourci, en rotation externe et adduction. Toute mobilisation du membre est très douloureuse. Un traumatisme insignifiant est noté, et il constitue un argument clinique en faveur d'une pathologie préexistante ; d'autant que l'interrogatoire minutieux permet souvent de retrouver la notion d'épisodes passagers de douleur et/ou de boiterie qui avaient été jusqu'alors négligés. En effet, le traumatisme souvent retrouvé est peu violent.

### **1-3- La forme subaiguë sur fond chronique :**

C'est une forme caractérisée par un épisode aigu se greffant sur une symptomatologie chronique; elle représente 36% de notre série. C'est une forme clinique, mais aussi radiologique, car elle combine les signes radiographiques des deux formes précitées.

L'interrogatoire prend ici toute son importance et l'analyse minutieuse de la radiographie permet de noter les signes en faveur de ce glissement mixte, aigu sur fond chronique.

Quelque soit la symptomatologie clinique, le diagnostic est fait sur les clichés radiographiques du bassin de face et des 2 hanches de profil.

## **2- Diagnostic radiologique :**

### **2-1-La radiographie standard :**

Pour le diagnostic par radiographie standard d'une EFS, il suffit généralement de demander une radiographie du bassin face et obligatoirement un cliché de profil de la hanche malade (crosstable lateral ou incidence de Lauenstein) [39, 58, 57]. A un stade précoce ou avec une dislocation minimale, le glissement de la tête du fémur ne peut parfois se voir que sur le cliché de profil.

Si l'EFS remonte loin en arrière, nous pouvons éventuellement déjà voir des réactions de remaniement ou de réparation au niveau du col du fémur (cal de réparation typique au niveau postéro-interne de la transition entre tête et col du fémur).

#### **a- Technique :**

- **Le bassin de face :**

Le cliché du bassin de face est réalisé en mettant la hanche en rotation interne d'environ 20° afin de corriger l'antéversion fémorale qui existe à cet âge.

Lorsque la rotation est impossible à obtenir notamment en cas de glissement aigu hyperalgique, il faut soulever la fesse du côté pathologique.

Il faut toujours faire des clichés comparatifs des deux hanches. [37, 58]

- La hanche de profil : [37, 63, 65, 66]

Le déplacement se faisant le plus souvent en postéro-interne, le cliché de profil est très important puisqu'il permet le diagnostic de l'EFS même dans les stades de début et permet surtout de quantifier le glissement.

Le déplacement de la calotte épiphysaire peut se faire en antérieur ou coxa-antétorsa; en dehors ou valgus épiphysaire ou en bas en varus épiphysaire. [66, 67]

La réalisation de ce cliché montrant la tête fémorale et le col de profil strict est parfois difficile à obtenir, entraînant par la même occasion des erreurs d'interprétation. Ce qui explique l'existence de plusieurs techniques ou incidences :

- Incidence de DUNN :

Elle est réalisée en plaçant le patient en décubitus dorsal, les cuisses fléchies sur le ventre à 90° et en rotation nulle.

- Incidence de LOWENSTEIN ou The frog-leg lateral view :

Le patient est en décubitus dorsal, les cuisses en abduction et en rotation externe: c'est la position dite en Grenouille. C'est la technique la plus utilisée par les auteurs anglo-saxons.

#### **b- Géométrie de l'articulation de la hanche [Fig 38, 39]:**

La radiographie standard permet de définir la géométrie de l'articulation de la hanche en traçant les différentes lignes qui aident de poser le diagnostic de l'EFS et de la stadifier :

- Ligne de KLEIN (KK') :

Cette ligne se définit comme étant la tangente au bord supérieur du col fémoral, il faut considérer la partie externe de la surface de l'épiphyse que cette droite intercepte. En cas d'EFS

cette surface diminue, voire s'annule. La comparaison avec le côté opposé est toujours utile ainsi la ligne de KLINE coupe le noyau céphalique atteint plus haut que du côté sain.

- Ligne basi capitale (BC) :

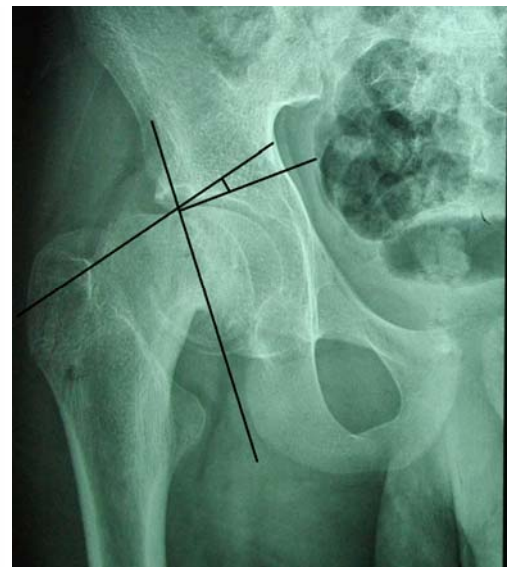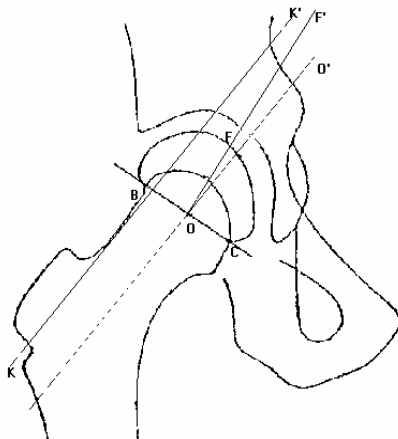
C'est la distance qui sépare l'extrémité supéro-externe et l'extrémité inféro-interne de la base de l'épiphyse.

- Flèche basi capitale (OF) :

C'est la distance entre le milieu de la ligne basi capitale et la ligne de projection du bord antérieur de la base de l'épiphyse. Cette flèche est augmentée du côté de la bascule postérieure.

- Flèche épiphysaire :

C'est la hauteur mesurée entre le sommet et la base épiphysaire, elle tend à diminuer lors de la bascule postérieure.



**Fig 38** : les repères géométriques à la radiographie de face (à droite hanche normale et à gauche EFS droite)

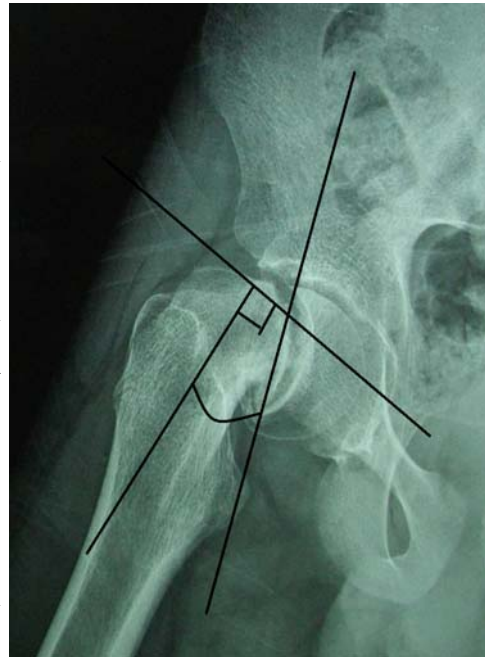


Fig 39 : Mesure angulaire du déplacement sur le profil, selon CARLIOZ [68]

c- Diagnostic radiologique de l'épiphysiolyse :

- Signes radiologiques du début :

Ce sont surtout ces signes précédant la bascule qui doivent être bien connus pour un dépistage précoce de l'EFS.

-Le cartilage de croissance est élargi, feuilleté et prend un aspect flou avec déminéralisation de son versant métaphysaire qui est irrégulier.

-Parfois le col fémoral est le siège d'une zone lacunaire à sa partie interne.

-Le bord supérieur de la métaphyse est émoussé et sa convexité est accentuée alors que son bord inférieur est le siège d'un fin liseré périosté.

A ce stade de début, la prédominance postérieure du déplacement explique la discrétion des signes radiologiques initiaux sur le cliché de face, aussi l'incidence de profil est indispensable pour faire le diagnostic de bascule postérieure.

- Signes radiologiques d'un déplacement constitué :

A ce stade les images radiologiques sont beaucoup plus évocatrices. Sur les clichés de face et de profil, la tête épiphysaire paraît décrochée par rapport au col fémoral.

Le déplacement peut être affirmé sur :

- la ligne de KLINE qui coupe la tête épiphysaire plus haut du côté atteint,
- la flèche épiphysaire qui est diminuée témoigne la bascule postérieure,
- la flèche basi capitale est augmentée du côté de la bascule.

## 2-2-L'échographie de la hanche :

- Technique :

C'est une technique anodine, non invasive utilisant des ultra-sons. Elle donne des coupes dans tous les plans de l'espace. C'est une méthode d'imagerie en temps réel et a l'inconvénient d'être subjective (opérateur dépendant).

L'échographie est pratiquée à l'aide d'une sonde barrette de 5 MHz, 7,5 MHz. L'examen se fait toujours de façon comparative avec la hanche saine. Il se pratique sur un malade en décubitus dorsal, les hanches en extension autant que possible, la sonde étant placée verticalement perpendiculairement au pli inguinal dans l'axe du col fémoral afin de visualiser la région de la métaphyse, le cartilage de conjugaison et la tête fémorale.

- Résultats :

L'utilisation de l'échographie pour la mesure du glissement a également été décrite. Kallio [69] a suggéré que cet examen peut être employé pour visualiser un glissement controlatéral.

L'étude échographique a de plus l'avantage de mieux objectiver un épanchement témoin du caractère aigu, des modifications métaphysaires et un remodelage signant l'ancienneté des lésions et donc le caractère chronique préalable.

### 2-3-La tomodensitométrie (TDM) :

Selon GUZZANTI et FALCIGLIA [70], la radiographie conventionnelle, notamment le profil fait selon une technique adéquate est aussi fiable que la TDM dans l'évaluation du glissement épiphysaire chronique. La TDM serait meilleure pour la mesure de la sévérité du glissement dans le plan frontal et représente une méthode exacte et reproductible pour évaluer le glissement postérieur.

Son intérêt réside surtout dans les déplacements sévères pour préciser l'état du cartilage conjugal. Certains auteurs [71, 72], pensent que la TDM postopératoire précoce a une excellente sensibilité et une valeur prédictive pour la détection des nécroses épiphysaires et des lésions cartilagineuses. Dans notre série nous avons un seul patient qui a bénéficié de TDM.

RICHOLT et coll. [73, 74], grâce à la TDM, utilisent un modèle tridimensionnel (3D) de la hanche dans les EFS. Ce modèle permet de situer le site de glissement et les points de contact non physiologiques entre la tête fémorale et le cotyle. Ces informations permettent au chirurgien de poser l'indication et le planning de la chirurgie correctrice dans le cas d'EFS.

### 2-4-La scintigraphie osseuse :

La scintigraphie osseuse peut trouver son indication tout au long de l'évolution de l'épiphysiolyse et ce pour apprécier la vitalité de la tête fémorale notamment en cas de suspicion de nécrose. Une hypofixation à la scintigraphie est synonyme d'une nécrose épiphysaire.

LEFORT G [75] préconise une scintigraphie osseuse préopératoire précédant l'intervention de reposition céphalique (DUNN) afin de s'assurer de l'intégrité de la vascularisation céphalique. En postopératoire (à partir du 15<sup>e</sup> jour), la scintigraphie permet de vérifier la vitalité de la tête fémorale après cette intervention très pourvoyeuse de nécrose [76].

Selon PENNEÇOT, la scintigraphie permet de s'assurer de l'évolution satisfaisante après l'intervention et permet d'autoriser la reprise de l'appui, à partir du 3<sup>e</sup> mois postopératoire.

### 2-5-L'imagerie par résonance magnétique (IRM):

L'IRM n'est actuellement pas entrée dans la routine des examens d'une suspicion d'EFS. Par contre certains auteurs [77, 78] pensent que l'IRM aura une place primordiale dans le diagnostic précoce, la classification, la prise de décision thérapeutique et le suivi-évaluation des EFS. Ainsi, l'histoire clinique et les radiographies ne sont pas fiables pour classer les EFS au début et sous estiment la gravité. L'IRM, en montrant certains critères (synovite, œdème péri épiphysaire et épanchement articulaire) peut identifier l'instabilité et la réductibilité du glissement et enfin contribuer à la prise de décision chirurgicale [77]. Ils rapportent aussi que l'IRM faite dans le mi-parcours de suivi post opératoire en utilisant le dGEMRIC peut révéler des changements dégénératifs même en l'absence de pincement articulaire qui est lié au degré de déplacement [78].

### 3- Classification [1] :

#### 3-1-Selon le déplacement :

Deux classifications sont utilisées pour quantifier le déplacement. La plus communément admise consiste à mesurer l'angle entre l'axe du col et l'axe de l'épiphyse fémorale supérieure. Le stade I correspond à un angle  $< 30^\circ$ , le stade II à un angle compris entre  $30^\circ$  et  $60^\circ$  et le stade III à un angle  $> 60^\circ$ , et c'est la classification qu'on a adopté pour classer les patients de notre série.

Une seconde classification apprécie l'importance du déplacement de l'épiphyse par rapport au col fémoral. Le stade I correspond à un déplacement qui découvre moins d'un tiers de la largeur du col fémoral, le stade II à une découverte entre un tiers et la moitié et le stade III à une découverte supérieure à la moitié du col.

Moins le déplacement est important, plus le pronostic est bon : les EFS de stade I et II ont un pronostic excellent à long terme lors du traitement par fixation en place alors que les grades III sont associés à une dégradation fonctionnelle précoce.

### 3-2- Selon la stabilité de l'épiphysiolyse:

En 1993, Loder a introduit une classification basée sur la notion de stabilité de l'épiphyse, définie sur des notions cliniques. Maintenant cette classification semble plus déterminante du pronostic notamment le risque de nécrose avasculaire de la tête fémorale. Un glissement instable se caractérise par l'impossibilité de marcher même avec des cannes, quelque soit l'ancienneté des symptômes. Un glissement est stable quand la marche et l'appui sont possibles avec ou sans appui cannes.

Au niveau de l'imagerie, la stabilité dépend de l'existence d'un épanchement intra-articulaire (signe d'EFS instable) et du remodelage du col fémoral (signe d'EFS stable).

### 3-3-La classification de DUNN : [11, 62, 76]

Il s'agit d'une classification radio-clinique dans laquelle DUNN sépare le glissement aigu traumatique sans altération métaphysaire (acute traumatic slip) et les EFS chroniques qu'il classe en 4 types :

- \_ **Type I** : "early chronic slip" EFS progressive modérée dont le déplacement est inférieur au tiers du diamètre du col.
- \_ **Type II** : "acute on chronic slip" EFS aiguë sur glissement chronique.
- \_ **Type III** : "chronic slip" EFS progressive avec forte déformation du col.
- \_ **Type IV** : "severe chronic slip with growth plate closed" EFS chronique avec cartilage conjugal soudé.

Cette classification tient compte du type d'EFS sans tenir compte du degré de déplacement.

## 4- Evolution de l'EFS :

L'évolution spontanée d'une épiphysiolyse peut se faire exceptionnellement vers la stabilisation, mais le plus souvent vers la chronicité avec parfois acutisation [69].

Le déplacement s'arrête lorsque la soudure du cartilage de croissance est obtenue. Le délai qui s'écoule entre le début clinique et cette épiphysiodèse spontanée varie selon les auteurs de 18 mois à 3 ans [51, 68, 79].

Selon CARNEY et coll. [36] une EFS chronique bien traitée évolue favorablement si le glissement est minime et le reste. Sur les 27 cas suivis pendant 41 ans, aucun des cas bénins n'a présenté de modifications dégénératives de l'articulation tandis que les 13 cas modérés à sévères s'étaient compliqués. Ces complications peuvent être spontanées ou provoquées par les différentes méthodes thérapeutiques [28, 76].

## **V-TRAITEMENT :**

### **1-Buts :**

- Stopper l'évolution spontanée vers la déformation cervico-encéphalique
- Eviter la raideur articulaire et à long terme l'évolution vers l'arthrose de la hanche.

### **2- Les moyens thérapeutiques :**

#### **2-1-Traitemenets médicaux :**

- Repos.
- Antalgiques.
- AINS
- Antibio prophylaxie :
- L'antibio prophylaxie, à visée anti staphylococcique.

**2-2-Traitements orthopédiques :**

**a- L'immobilisation plâtre bilatérale OU HIP SPICA CAST:**

L'immobilisation plâtrée bilatérale ou hip-spica évite les complications associées à la chirurgie. Elle fournit également un traitement prophylactique de la hanche controlatérale. Hurley et al. [80] ont comparé les résultats de 169 patients traités par fixation in situ avec 30 patients traités par hip-spica. Après un recul de 2,8 ans, 61 patients du 1<sup>er</sup> groupe ont présenté une EFS controlatérale soit dans 36 %. Dans le 2<sup>ème</sup> groupe et après un recul de 3,6 ans, on a observé une EFS controlatérale chez 2 patients soit dans 7%.

Betz et al. [81] ont évalué 32 patients avec EFS (37 hanches) traités avec une immobilisation plâtrée, sans réduction préalable, et le plâtre a été porté jusqu'à la disparition du liseré métaphysaire sur les radiographies. La durée d'immobilisation était en moyenne de 12 semaines. La nécrose avasculaire n'a été observée dans aucun cas, mais le glissement a progressé dans 2 hanches (5%) et la chondrolyse a été développée dans 7 cas (9%).

La survenue de ces complications a conduit les auteurs à abandonner l'immobilisation plâtrée bilatérale comme traitement de l'EFS. En plus, le plâtre de hip-Spica est lourd et maladroit pour la famille, en particulier si le patient est obèse.

**b- La traction douce avant fixation chirurgicale :**

Certains auteurs préconisent la traction douce avant la chirurgie car elle soulage la douleur, lève le spasme musculaire et permet une réduction plus aisée. La traction ne peut être considérée de nos jours que comme un traitement d'attente [55, 82, 83].

Dans notre série, 5 patients ont bénéficié de ce type de traitement à but antalgique en l'attente du traitement chirurgical.

**2-3 -Traitements chirurgicaux :**

**a- Fixation in situ :**

- L'objectif de la fixation in situ par simple ou multiples vis ou broches est d'empêcher la poursuite du glissement.

- Depuis O'Brien et Fahey [84] cette fixation est la méthode la plus populaire et la plus utilisée.

- Cette ostéosynthèse expose à la survenue en postopératoire de nécrose de la tête fémorale ou de chondrolyse habituellement appelée coxite laminaire. Plus le déplacement est important, plus l'ostéosynthèse est difficile avec nécessité de pénétration de la vis très en avant du massif trochantérien, voire à la partie antérieure du col fémoral. Le passage intra-articulaire et de la vis au-delà du cartilage articulaire fémorale dans la cavité articulaire exposant à la survenue de la chondrolyse. Malgré l'utilisation de plusieurs incidences avec l'amplificateur de brillance, il existe une zone d'ombre radiographique laissant apparaître un aspect radiographique faussement rassurant [85], l'idéal est de placer la vis au milieu de la tête fémorale.

**b- La fixation après réduction orthopédique:**

- La réduction orthopédique est le premier temps et doit être réalisée ici sous anesthésie, sur une table orthopédique et de façon très douce. Elle permet de réduire à ciel fermé le glissement aigu [86].
  - Le deuxième temps est représenté par le vissage ou l'embrochage.
  - C'est une méthode thérapeutique qui donne de bons résultats à condition de respecter son indication. La plupart des auteurs sont d'accord pour la réduction de la composante aiguë de l'EFS [87, 88, 89].
- Toute manipulation forcée compromettrait la vascularisation céphalique, avec risque de nécrose en raison de l'hypercorrection et de l'étirement vasculaire [55, 57, 75, 90].
  - Ainsi, selon CARLIOZ, [46] la réduction orthopédique n'est indiquée que dans les EFS aiguës et récentes. Mais la notion d'EFS récente reste très controversée et le délai de réduction est variable. Il est de quelques heures seulement pour DUNN [91], de quelques heures à quelques jours pour IMHAUSER [92] et de 15 jours au maximum pour CARLIOZ [46].

Ce délai de prise en charge et de réduction serait un important facteur dans la survenue de la nécrose de la tête fémorale après une EFS aiguë. Selon les auteurs, il se forme très vite un cal fibreux et périosté avec rétraction synoviale et vasculaire [76, 93].

PETERSON et coll. [93] ont rapporté 13 cas (14%) de nécrose sur une série de 91 épiphysiolyses réduites orthopédiquement. 3 cas (7%) sur les 42 hanches qui ont été réduites après un délai d'évolution inférieur à 24 heures et 10 cas (20%) pour 49 hanches après un délai supérieur à 24 heures. LANGLAIS J et coll. [55] rapportent 5 bons résultats sur 6 EFS aiguës réduites et 3 bons résultats sur 10 EFS progressives.

Dans notre série, la fixation après réduction a été réalisée dans 5 hanches d'EFS qui sont deux chroniques stade III et 3 subaiguës ; une en stade II et deux en stade III, les résultats ont été bons à très bons pour les 5 cas.

**c- L'épiphysiodèse par greffe osseuse :**

- Cette technique qui a été décrite pour la première fois par Ferguson et Howorth en 1933 [94] consiste en une épiphysiodèse avec des greffons corticaux autologues mis en place après abord chirurgical de la face antérieure du col fémoral [94].

- Cette technique permet d'éviter les saillies intra-articulaires du matériel et de placer correctement le greffon au centre de la tête fémorale dans les formes très déplacées. La fixation obtenue est cependant moins bonne qu'avec du matériel d'ostéosynthèse. Le taux de nécrose rapporté est faible avec cette technique.

- Ses insuffisances ont été rapportées par Rao et al. [95] qui notent 42% de progression du déplacement dans une série de 64 EFS chez 43 patients.

**d- La technique de DUNN :**

- C'est en 1964 que DUNN a décrit une technique personnelle de réduction sanglante par voie sous-périostée [91], avec raccourcissement du col pour éviter la tension sur les vaisseaux circonflexes postérieurs après repositionnement céphalique. Cette intervention est effectuée méticuleusement. Elle comporte plusieurs temps que sont l'exposition, la réduction et la fixation.

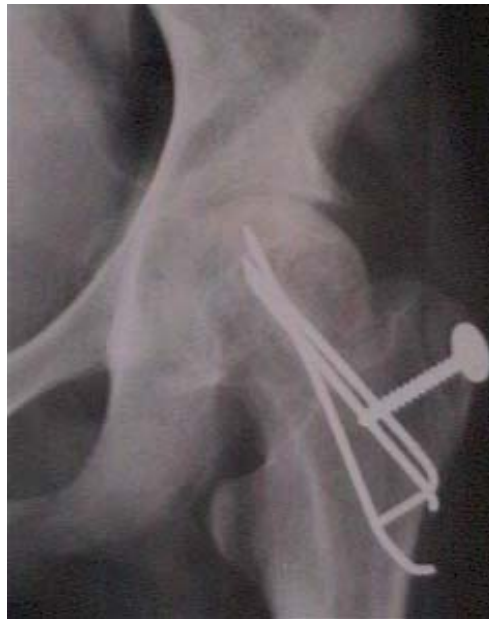- Le patient est installé en décubitus latéral. La voie d'abord est postéro-externe avec trochantérotomie.

- L'incision est faite à la partie supérieure de la face latérale de la diaphyse fémorale, centrée sur le grand trochanter. On incise alors le fascia latta et le grand fessier, on repère les vaisseaux circonflexes, puis on fait une section du grand trochanter.

-Après l'arthrotomie, on fait un dépériostage du col fémoral, on isole l'épiphyse.

-Le remodelage du col se fait en deux temps, la première ostéotomie est réalisée le long de l'axe du col, pour réséquer le bec osseux de son site postérieur et la deuxième est faite pour raccourcir le col de quelques millimètres, afin que la réduction soit plus aisée sans tension de la lame porte vaisseaux. Ainsi, la tête fémorale siège exactement au-dessus du col.

- la fixation se fait par trois broches de Kirschner qui doivent être parallèles et aussi centrales que possible [Fig 40]. La fixation peut aussi se faire par des vis.
- La fermeture se fait par des sutures légèrement au-dessus du col. Le grand trochanter est fixé par une vis à sa position de départ.
- LEFORT [75] ne rapporte pas de nécrose sur une série de 14 hanches.
- Par contre, la plupart des auteurs rapportent des taux importants de nécrose : DUNN [91] 1 cas sur 23, SZYPRYT [96] 4 sur 22, et BROUGHTON [97] 14 cas sur 115.



**Fig 40** : Radiographie de la hanche de face Intervention de Dunn

Cette intervention reste pourvoyeuse de coxite. Cette chondrolyse est retrouvée par plusieurs auteurs, notamment DUNN [91] avec deux cas et BROUGHTON [97] 5 cas. Elle peut aussi laisser persister un varus épiphysaire résiduel après réduction [75, 96], cette erreur technique est susceptible d'entraîner une arthrose car une partie de la tête n'est plus contenue dans l'acétabulum et par conséquent n'est pas sujette aux forces compressives utiles à la nutrition du cartilage articulaire. SOULIE A. [76] rapporte 5 cas d'arthrose de hanche sur 27 patients traités par cette technique après un délai moyen de 7 ans et demi et BROUGHTON [97] rapporte 4 cas d'arthrose sur 115 patients.

- L'intervention de DUNN n'a pas été réalisée dans notre série.

**e- L'ostéotomie cervico-trochanterienne :**

Il existe selon le site deux types d'ostéotomies :

- **L'ostéotomie cervicale** (de MARTIN ou de COMPERE) : permet de réorienter la tête fémorale par rapport au col et au cotyle. C'est la plus couramment utilisée mais avec un risque important de nécrose et de raccourcissement du col [75, 83, 98, 99, 100].

- **Les ostéotomies trochantériennes** (de KRAMER) : siègent à distance du col et comportent moins de risques de nécrose céphalique. Cependant, elles sont responsables d'une déformation en angulation, difficile à corriger ultérieurement par une arthroplastie [83, 101].

Ces ostéotomies ne peuvent être indiquées qu'en cas de cartilage de croissance fusionné et donc de glissement arrêté [55]. Ces ostéotomies peuvent être simples, doubles ou triples [63, 92].

Le trait de l'ostéotomie doit théoriquement être parallèle à l'axe de bascule épiphysaire. Ainsi, en cas de déplacement postérieur pur, la correction doit permettre une varisation, une rotation externe et une extension du fragment supérieur. Ceci est obtenu par l'ostéotomie de KRAMER [102] qui suit la ligne intertrochantérienne.

Pour obtenir une correction satisfaisante du déplacement, seule une ostéotomie dans les trois plans de l'espace est logique. Ainsi, les ostéotomies de valgisation ne corrigent que le varus, et les ostéotomies de dérotation ne corrigent que la rotation externe.

En cas de déplacement postérieur et inférieur, la modification d'axe provoque une valgisation, une rotation externe et une extension. La correction ne peut être obtenue que par l'ostéotomie triple d'IMHAUSER [25, 103] ou l'ostéotomie plane oblique.

Avantages : Ces ostéotomies permettent de corriger le varus et l'inclinaison postérieure de la tête fémorale pour améliorer les mouvements de la hanche, et de retarder la survenue de l'arthrose de hanche [83, 98, 104].

La plupart des auteurs rapportent des taux de réussite supérieurs à 70 % : ABRAHAM [98] rapporte un taux de 90 % de bons et d'excellents résultats, SOUTHWITH 92% [101], IMHAUSER G. 73% [92] et KARTERBENDER 77% [105]. Le modèle tridimensionnel développé par RICHOLT et coll. [73, 74] est un système plus approprié pour l'indication et le planning de l'ostéotomie correctrice dans les EFS.

Selon ZUPANC et coll. [106, 107], l'ostéotomie d'Imhauser entraîne un taux élevé de lésion de la surface articulaire fémorale par rapport aux ostéotomies de Dunn-Fish modifiées.

Bien que les ostéotomies cervicales soient pourvoyeuses de nécrose avasculaire, celle-ci n'est pas constante. FISH J.B. [51] rapporte 1 seul cas de nécrose sur 42 ostéotomies du col et HAMON G. [108], 1 cas sur 26. Cependant, BARROS [109] note 3 cas de nécrose avasculaire et 2 cas de chondrolyse sur une série de 23 cas. JERNE et coll. [110] rapportent 13 complications sur 36 patients (37 hanches) traités par diverses ostéotomies et 7 hanches (19 %) ont eu une arthrodèse ou un remplacement prothétique.

Pour consolider le foyer d'ostéotomie, certains auteurs [111,112] utilisent un fixateur externe compressif après une ostéotomie trochantérienne. Ce fixateur est le même que celui utilisé dans le traitement des fractures ouvertes des membres inférieurs. Selon COLYER [111], cette technique a permis une immobilisation rigide du foyer d'ostéotomie (réduisant ainsi la douleur), une augmentation de l'amplitude des mouvements de la hanche et enfin une certaine concentricité de la tête fémorale par rapport à l'acétabulum.

### 3- Indications thérapeutiques :

#### a-Le traitement médical :

- Il est toujours prescrit.

#### b- L'abstention thérapeutique :

Pour KALLIO PENTTI [69], les raisons de l'abstention thérapeutique seraient le grand retard diagnostique et le refus du traitement.

Dans notre série, tous nos patients ont été opérés.

#### c-Les traitements orthopédiques :

Les traitements orthopédiques isolés sont actuellement abandonnés et ne se conçoivent qu'en attente aux traitements chirurgicaux.

#### d- L'intervention chirurgicale :

On opère en effet toutes les EFS :

-Pour les EFS stables (chroniques) stades I et II et même III ; la fixation in situ par une seule vis sans réduction préalable est la méthode la plus simple et la plus saine.

-Pour les EFS instables (aigues ou aigues sur un fond chronique) à petit et à moyen déplacement : fixation après réduction douce sans attente de réduction complète.

-Pour les EFS stades III ou à grand déplacement et en l'absence de fusion du cartilage de conjugaison; la technique de DUNN permet, selon les auteurs, de restaurer une anatomie normale de la hanche en corrigeant le déplacement linéaire et la bascule, sans induire de déformation architecturale de l'extrémité supérieure du fémur. Son principal risque est la nécrose épiphysaire iatrogène [76, 91, 96, 97, 113]. Après la période de croissance (c'est-à-dire après la fusion du cartilage de croissance), LODER R.T préconise les ostéotomies cervico-

trochantériennes pour le traitement des déformations sévères [4, 110, 111] et en cas de raideur ou d'ankylose de hanche en attitude vicieuse [114].

#### **4- Les temps opératoires de la FIS:**

- **Installation :**

Deux installations sont possibles pour l'ostéosynthèse par une vis fixant le col et la tête fémorale, le décubitus latéral sur table ordinaire qu'on n'a pas utilisé dans cette série et le décubitus dorsal sur table orthopédique.

- **Repérage du point de pénétration :**

On effectue le repérage à l'aide d'une broche non stérile sur la peau, permettant de faire des marqueurs au feutre de face et de profil. L'intersection des deux lignes permet de définir le point d'incision. Le patient est ensuite préparé, avec mise en place d'un champ vertical transparent.

- **Voie d'abord :**

Une courte incision du diamètre de la vis est réalisée, le fascia lata est incisé.

On met en place une pointe carrée sous contrôle de l'amplificateur de brillance. Une pointe carrée perforée permet de limiter le temps nécessaire pour retrouver le trou de pénétration pour y placer la broche. Un contrôle de face et de profil est effectué, permettant de bien préciser le point d'entrée dans l'os et l'orientation.

Plus le déplacement est important et plus antérieur doit être le point de pénétration dans l'os.

- **Ostéosynthèse :**

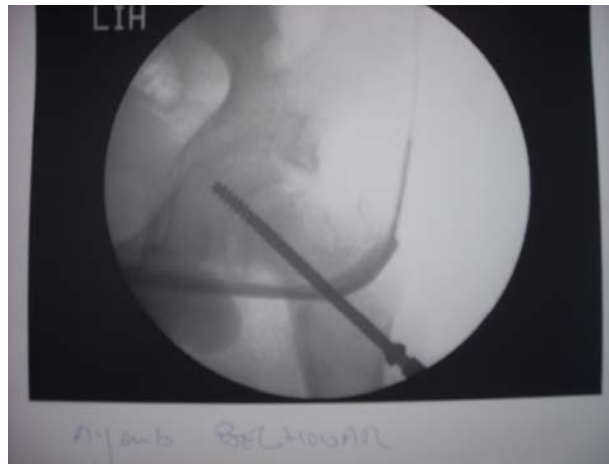On place ensuite une broche guide de 2 mm dans l'axe du col du fémur, permettant de prendre le cartilage de croissance et la tête fémorale. La position idéale de la pointe se situe dans la moitié inférieure et antérieure de la tête pour limiter les risques vasculaires.

En fait, il faut essayer de placer la tête de vis en plein milieu de la tête fémorale pour avoir une bonne prise dans la tête au-delà de la physe et limiter les risques de pénétration intra-articulaire.

Lorsque le contrôle est satisfaisant, une tarière permet de forer un trou, permettant la mise en place de la vis. Des vis de diamètre 6 mm sont utilisées. La partie non intra-osseuse de la broche permet, par soustraction, de calculer la longueur de la vis. La broche laissée en place, une vis cervicoencéphalique est mise en place à l'aide d'un tournevis en T.

Le contrôle par amplificateur de brillance de face et de profil permet de vérifier que le cartilage de croissance est bien traversé et qu'il n'y a pas de saillie intra-articulaire [Fig 41].

Il faut essayer de laisser 2 mm entre la pointe de vis et l'os sous-chondral. [Fig 42, 43]



**Fig 41:** contrôle peropératoire de la mise en place de la vis.

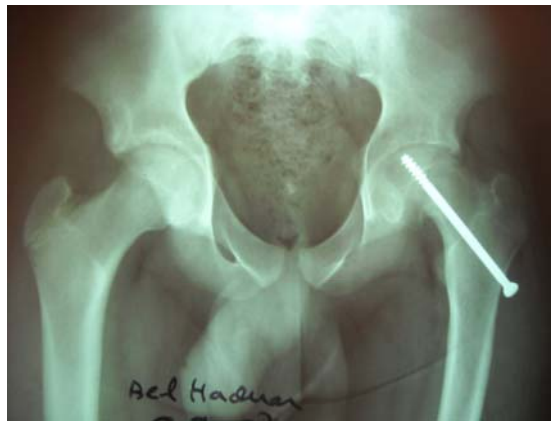

Fig 42 : Radiographie postopératoire de face.

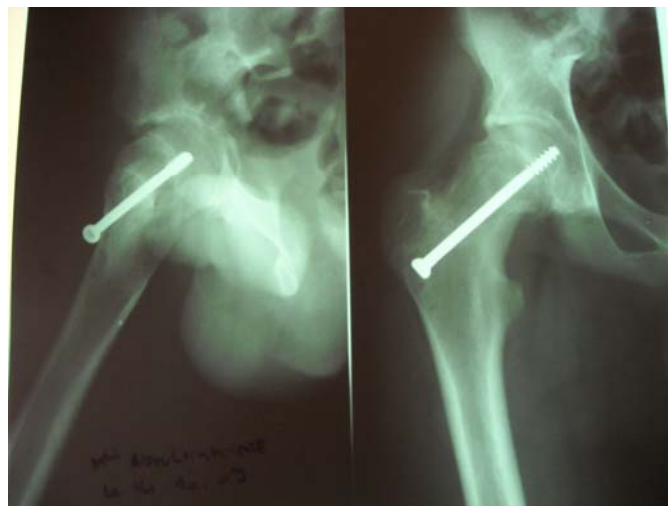

Fig 43 : Radiographie postopératoire de profil et de face.

### **5- L'attitude vis-à-vis de la hanche controlatérale saine :**

L'attitude vis à vis de la hanche controlatérale dans les EFS unilatérales est très controversée. En effet, certains auteurs préconisent la fixation systématique du côté sain, d'autres par contre, recommandent la fixation de la hanche saine seulement en cas de terrain particulier (endocrinopathie ou ostéodystrophie rénale) [69, 98, 115, 116] et en cas de glissement sévère de très mauvais pronostic (du côté atteint).

Selon CASTRO et coll. [117], les patients ayant une EFS unilatérale ont 2,33 fois plus de risque de développer une atteinte controlatérale comparée aux enfants de la population générale.

Selon eux, le traitement prophylactique du côté controlatéral n'est pas généralement recommandé. En effet, la fixation prophylactique du côté sain n'est pas sans risques. Les auteurs rapportent des taux de complications variables : RILEY et coll. [118] ont noté 40 % de complications sur 308 hanches fixées et EMERY et coll. [119] ont relevé 13,7 % de complications.

C'est la raison pour laquelle, certains préconisent une surveillance régulière de la hanche saine jusqu'à fusion complète du cartilage de croissance [117].

Un seul patient de notre série a bénéficié d'un traitement prophylactique du côté sain.

Nos patients ont toujours été sensibilisés sur le risque de l'atteinte du côté controlatéral.

## **6- Suites opératoires :**

Il est habituel de prescrire un lever sans appui du côté du glissement. Cependant, surtout dans les formes stables, aucun auteur n'a montré les risques d'une reprise de l'appui dès disparition des douleurs postopératoires. Seul Carney [120] a décrit la poursuite du glissement après vissage.

## **7- Ablation de matériel :**

En orthopédie pédiatrique, l'ablation du matériel d'ostéosynthèse est souvent proposée. Pour certains, du matériel laissé en place peut, après de nombreuses années, être impossible ou très difficile à enlever. Cependant, l'ablation de ces vis peut, même après peu d'année, être difficile et amener à laisser en place des morceaux de matériel [121].

Des fractures pertrochantériennes ont été décrites après ablation de vis.

Cette ablation de matériel n'a été utilisée que dans notre série que dans 3 cas, sous contrôle amplificateur de brillance.

Or, Rosset [122] rappelle que l'ablation de matériel intracervical est justifié chez des patients potentiellement candidats à une autre chirurgie de la hanche.

## VI-SURVEILLANCE ET COMPLICATIONS :

### 1- Surveillance postopératoire:

Le suivi postopératoire permet de vérifier la disparition des phénomènes douloureux.

- La persistance ou la réapparition de douleurs fait craindre la survenue d'une nécrose de la tête fémorale. La scintigraphie puis la radiographie permettent de confirmer ce redoutable diagnostic.

- La persistance ou l'aggravation d'une raideur articulaire peuvent être en rapport avec la survenue d'une chondrolyse. La seule séquelle fréquente, voire constante est le persistance d'un déficit de rotation médiale.

- Les radiographies successives permettent de vérifier la disparition du cartilage cervicoencéphalique. Ce n'est qu'à ce stade de maturation qu'on est autorisé à discuter une ablation de la vis. [Fig 44, 45]



**Fig 44** : Mr Z. J. âgé de 18ans. EFS chronique droite stade II traité par fixation in situ. (Face et profil)

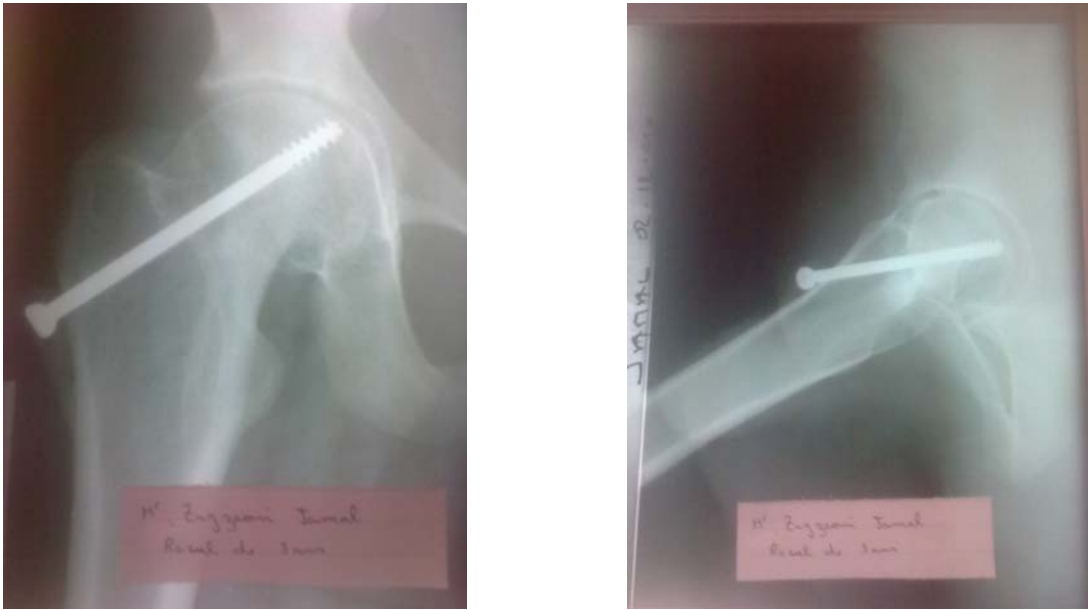

Fig 45 : Mr Z. J après un recul de 3ans. (Face et profil)

## 2-Les complications :

### 2-1-La nécrose céphalique [Fig 46]:

La nécrose céphalique est une complication très redoutée dans la prise en charge d'une EFS. Elle est due à une ischémie osseuse par interruption de la vascularisation par les branches terminales de l'artère circonflexe postérieure. Elle peut être soit spontanée, soit provoquée. La nécrose peut survenir soit par traumatisme direct au moment du dommage (glissement), soit au cours de la réduction thérapeutique du glissement [46, 83,123].

Cette nécrose peut être parcellaire ou totale. En effet, le glissement postérieur chronique entraîne une rétraction progressive de la lame périostée postérieure porte vaisseaux. Son élongation brutale après reposition céphalique entraîne un étirement vasculaire avec ischémie. Le raccourcissement du col fémoral au cours de l'intervention de DUNN permet d'éviter cette complication.

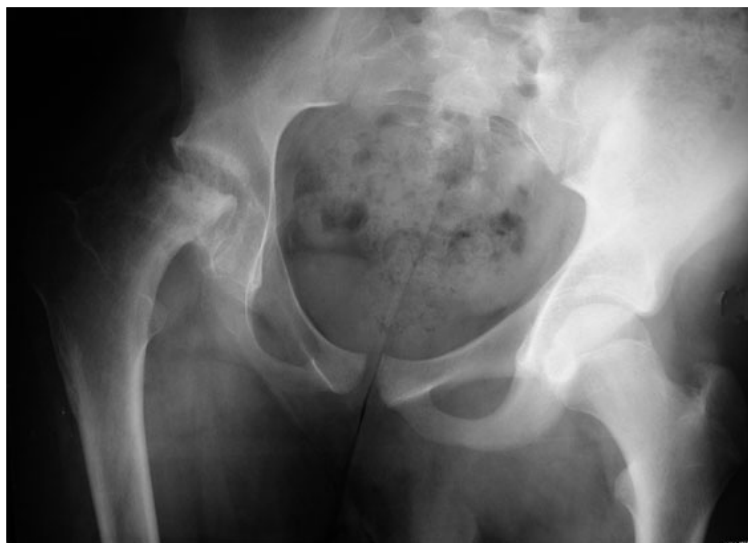Cliniquement, elle se manifeste par la diminution de la mobilité de la hanche, mais au début, elle peut être asymptomatique. D'où l'intérêt de la scintigraphie osseuse pour son

dépistage. La scintigraphie peut se faire en préopératoire ou 8 à 15 jours après l'intervention [75, 76]. Sur la radiographie, on note des modifications de la densité osseuse du noyau céphalique mais tardivement (au 3° mois).

KRAHN pense que la nécrose est plus fréquente pour les glissements aigus ou aigus sur fond chronique et elle est de pronostic beaucoup plus sombre car elle nécessite une chirurgie de reconstruction. Certains pensent que l'instabilité de hanche serait un facteur prédictif de nécrose céphalique [124, 69]. HERMAN [125] rapporte 3 cas de nécrose sur 9 EFS instables, LODER, 9 cas sur 19 et KENNEDY 4 cas sur 27. Le taux de complication augmente avec la sévérité du glissement et lorsqu'une réduction a été préconisée [36 ,99]. CARNEY [36]. rapporte 12 cas (31%) de nécrose sur 39 hanches réduites et 7 cas (6 %) sur 116 hanches non réduites.

Le traitement en cas de nécrose, repose sur la décharge prolongée avec traction de nuit pour favoriser la reconstruction.

L'arthrose et la raideur de hanche imposeront le remplacement prothétique.



**Fig 46** : Radiographie du bassin de face : Nécrose de la tête fémorale droite.

## **2-2-La chondrologie ou coxite laminaire : [Fig 47]**

**La prise en charge de l'Epiphysiolyse Fémorale Supérieure dans le service de Traumatologie à l'Hôpital Militaire Avicenne de Marrakech (HMA) –A propos de 25 cas**

La coxite laminaire représente l'une des complications les plus fréquentes de l'EFS. Le risque de survenue est très variable selon les auteurs [40, 68, 75, 126, 127]. [Tableau IV]

Décrite dès 1930 par WALDENSTRÖM [128], la coxite laminaire est une nécrose cartilagineuse qui se manifeste cliniquement par un épaississement progressif de la hanche et radiologiquement, par un pincement articulaire secondaire à un effondrement du cartilage de croissance [129]. On note également une déminéralisation juxta corticale.

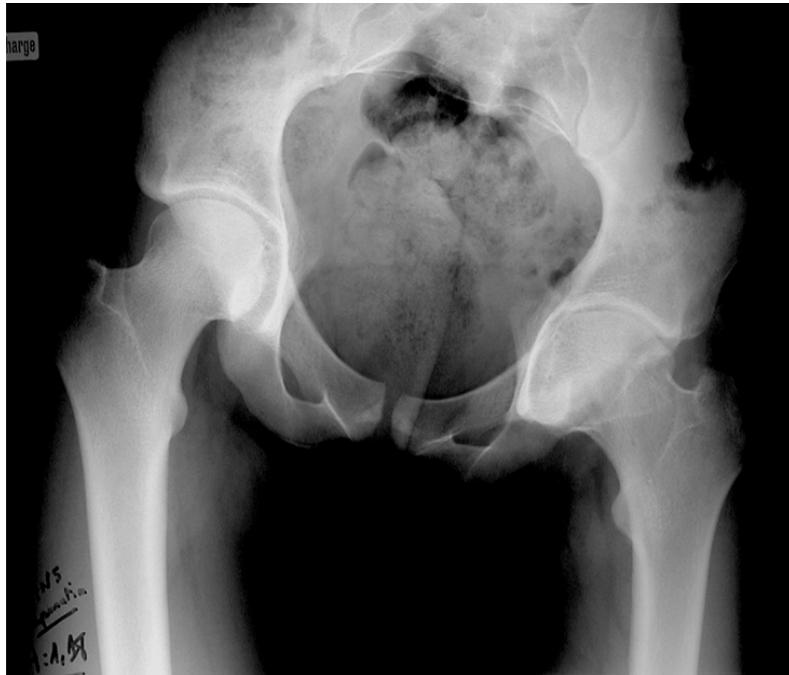Selon ANDREW [43], la coxite laminaire est due à la conjonction de plusieurs facteurs :

- *Immunologique* : la présence d'un taux élevé d'immunoglobuline et de complément.
- *Mécanique* : la pénétration de la vis dans l'espace articulaire.
- *Génétique* : la chondrolyse idiopathique devant être un diagnostic d'élimination.

Le taux de complication dépend de la qualité du vissage et aussi du nombre de vis ou de broches utilisées.

**Tableau IV : Pourcentage de coxite laminaire selon les séries.**

Auteurs	Série	Nbr de cas	Pourcentage %
LEFORT [75]	14	2	14
GAGE [104]	77	29	38
MEIER [34]	13	9	69
BETZ [81]	32	7	22



**Fig 47** : Radiographie du bassin de face : coxite laminaire gauche.

L'incidence de la chondrolyse serait plus importante chez les sujets de race noire et de sexe féminin avec une EFS instable [56, 34, 130].

Alors que KENNEDY [131] ne rapporte qu'un seul cas de coxite laminaire sur 44 hanches traitées (36 patients noirs) par vissage ou greffe osseuse et ARONSON [132] relève 3 cas sur 97 hanches traitées par vissage dont 74 de race noire.

Cette complication survient dans la majorité des cas au cours du premier semestre postopératoire et la détérioration se fait progressivement sur plusieurs années [34, 37, 104]. Selon FISH [51], le délai minimal au bout duquel le chirurgien peut être à l'abri d'une chondrolyse ou d'une nécrose céphalique après traitement d'une EFS est de 2 ans.

Le traitement repose sur la mise au repos de l'articulation par traction simple ou traction-suspension pendant une période de 4 à 12 mois associée, à une rééducation régulière et douce. Ce traitement permet un résultat satisfaisant dans 50 à 60% des cas [133, 134, 135].

En cas d'échec, un traitement chirurgical peut être proposé à type d'ostéotomie de réaxation, d'arthrodèse ou enfin d'arthroplastie.

### 2-3-L'inegalite de longueur des membres inférieurs (ILMI) :

Cette complication est secondaire le plus souvent à l'épiphysiodèse du cartilage de croissance, induite par le traitement d'une EFS unilatérale ou après ostéotomie fémorale réduisant la longueur du fémur.

C'est une complication pratiquement inévitable chez le sujet jeune et dans la majorité des cas, elle ne nécessite pas de traitement chirurgical.

CLAVERT [136] a rapporté 6 cas d'ILMI sur 36 ostéotomies. ABRAHAM (35) rapporte aussi le même nombre. Ils recommandent la fixation systématique du côté controlatéral si l'ILMI est supérieure à 1,5 cm. MARX [137] rapporte une ILMI de 2,5 cm chez un patient présentant une EFS compliquée d'une arthrite septique de hanche.

Pour pallier à ce problème, certains auteurs [133] préconisent l'utilisation de vis adéquate permettant une croissance résiduelle.

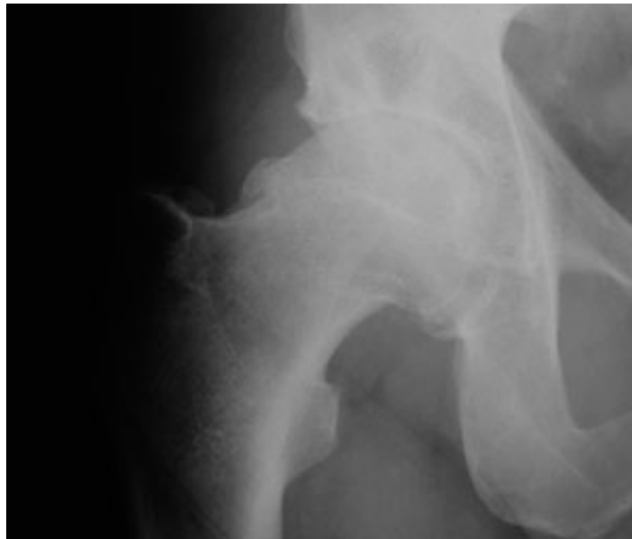En effet, BERARD et VAUCHER [133] recommandent soit l'utilisation de broches non filetées, soit l'utilisation de vis spéciales non filetées sur plusieurs centimètres à leur extrémité soit enfin utiliser l'artifice technique décrit par ROSSET consistant à mettre en place une vis spongieuse dont le filetage distal est totalement introduit dans l'épiphyse mais dont la tête reste à 1 cm environ de la corticale externe autorisant ainsi une certaine croissance du col. L'inconvénient de cette technique est l'absence de compression du vissage et l'insuffisance de sa stabilité. C'est la raison pour laquelle KUMM et coll. [138] recommandent l'utilisation de vis dynamiques qui permettent une stabilité épiphysaire et évitent la fermeture prématurée du cartilage conjugal.

Une série de 25 enfants (29 hanches) avec une EFS classée stade I et II ont bénéficié de cette technique. KUMM ne rapporte aucun cas d'inégalité de longueur des membres inférieurs [138].

#### **2-4-L'arthrose de la hanche : [Fig 48]**

L'arthrose est une complication beaucoup plus tardive. Elle survient généralement sur des EFS à grand déplacement ou sur des EFS compliquées de nécrose ou de coxite. Moins souvent et plus tardivement, l'arthrose peut survenir dans les cas où le déplacement reste modéré [90, 139, 140].

LEUNIG et coll. [141] pensent que l'arthrose dans les EFS pourrait être déclenchée par les altérations mécaniques du cartilage acétabulaire. Par contre, selon KORDELLE [142], l'EFS n'a aucune influence sur le développement acétabulaire.



**Fig 48** : Radiographie de la hanche droite : Arthrose sur séquelle d'EFS.

MAUSSEN et coll. [114], sur une série de 26 hanches traitées, ont noté 1 seul cas d'arthrose dans les EFS modérées (1 cas sur 10) et 15 cas sur 16 EFS à déplacement sévère.

Pour SZYPRYT [96], l'arthrose survient dans 80% des EFS supérieures à 40°, après 10 ans d'évolution.

BROUGHTON [97] rapporte 4 cas d'arthrose sur 115 hanches et SOULIE [76] en compte 5 cas sur les 27 patients traités par la technique de Dunn.

Le traitement de ces coxarthroses tardives fait appel à l'arthroplastie totale de hanche. Ce traitement ne pose pas de problème chez un adulte, par contre, il reste complexe chez un sujet jeune de moins de 30 ans [68, 76, 90].

## VII-ANALYSES DE NOS RESULTATS:

Dans notre série, nous avons évalué nos patients après un recul qui variait entre 6 mois et 6 ans avec une moyenne de 3 ans et 4 mois (40 mois) pour les 25 patients.

### 1-Les critères d'évaluation :

Nous avons évalué nos résultats en se basant sur la grille en 4 catégories proposées par SCHMITT [143] [Tableau V]. Ce qui nous a permis de classer nos résultats en :

- **Très bons résultats** : Limitation de la rotation interne
- **Bons résultats**: Limitation de la rotation interne et de l'abduction.
- **Résultats moyens**: Boiterie avec limitation de la rotation interne, de l'abduction et de la flexion.
- **Mauvais résultats** : - Gêne fonctionnelle
  - Limitation importante de la mobilité articulaire
  - Existence de complications.

**Tableau V : Appréciation fonctionnelle postopératoire:**

Très bons résultats	Limitation de la rotation interne
Bons résultats	Limitation de la rotation interne et de l'abduction
Résultats moyens	Boiterie avec limitation de la rotation interne, de l'abduction et de la flexion.
Mauvais résultats	<ul style="list-style-type: none"><li>- Gêne fonctionnelle</li><li>- Limitation importante de la mobilité articulaire</li><li>- Existence de complications.</li></ul>

## **2-Résultats globaux :**

Nous avons obtenu les résultats suivants : [Tableau VI]

**Tableau VI : Résultats fonctionnels de notre série.**

Résultat	Nbre des hanches pathologiques	Pourcentage (%)
Très bon	22	88
Bon	-	-
Moyen	2	8
Mauvais	1	4

Notre pourcentage de bons à très bons résultats est de 88%, ce pourcentage est dans l'intervalle de la majorité des auteurs [Tableau VII].

**Tableau VII : Pourcentage des résultats bons à très bons selon les séries :**

Auteurs	Nbre de cas	Recul	% de résultats bons à très bons
Falikou [144]	47	3 ans et 4 mois	62
Alkhalil [53]	34	5 ans et 2 mois	56
Ouadfel [145]	27	8 ans et 6 mois	67
Fadili [146]	42	3 ans et 2 mois	54
Lawan et al [147]	25	10 ans	67
Melinda et al [148]	28	8 ans	93
Violas et al [149]	30	3 ans	80
Notre série	25	3 ans et 4 mois	88

### **3-Résultats analytiques :**

#### **3.1- En fonction du stade de déplacement :**

Les résultats en fonction du stade du déplacement ont été regroupés dans le tableau suivant : [Tableau VIII]

**Tableau VIII : Résultats en fonction du stade de déplacement.**

Stade Résultats	Stade			TOTAL
	I	II	III	
Très bon	6	9	7	22
Bon	-	-	-	-
Moyen	-	1	1	2
Mauvais	-	-	1	1
TOTAL	6	10	9	25

On remarque que les meilleurs résultats sont obtenus dans les EFS stade I, alors que le résultat mauvais est signalé pour un déplacement stade III. Une EFS diagnostiquée précocement dès les premiers glissements est un garant de bon pronostic [1].

### **3.2- En fonction de l'attitude thérapeutique adaptée :**

Les différentes méthodes thérapeutiques ont été regroupés dans le tableau IX :

**Tableau IX : Résultats en fonction des méthodes thérapeutiques**

	Très bon	Bon	Moyen	Mauvais	TOTAL	%
Fixation après réduction	4	-	-	1	5	20
Fixation après traction	3	-	1	-	4	16
Fixation in situ	15	-	1	-	16	64
TOTAL	22	-	2	1	25	100

Les meilleurs résultats sont obtenus dans les cas traités par fixation in situ [Tableau IX], c'est la méthode la plus utilisée dans notre série (64%), la plupart des auteurs sont d'accord pour cette méthode de fixation en raison de ses avantages de lésions tissulaires minimales, un taux de réussite élevé, un excellent résultat clinique et radiologique, une faible incidence de la progression de glissement, de l'ostéonécrose et de la chondrolyse [150].

### **3.3- En fonction du matériel d'ostéosynthèse utilisé (après fixation in situ ou réduction orthopédique) :**

Les résultats en fonction du nombre de vis utilisé dans l'intervention chirurgicale ont été classés dans le tableau X.

**Tableau X: Matériels d'ostéosynthèse.**

	Très bon	Bon	Moyen	Mauvais	TOTAL
Vissage simple	16	-	1	1	18
Double vissage	6	-	1	-	7
TOTAL	22	-	2	1	25

D'après ces données, il paraît que le vissage simple donne de très bons résultats. L'avantage principal du vissage simple est l'assurance d'une plus grande stabilité mécanique du montage (dans l'hypothèse d'une parfaite technique), permettant l'utilisation d'une vis unique. Karol et coll. [151] ont montré lors d'une étude expérimentale, le peu d'intérêt mécanique d'un double vissage par rapport au simple, face aux risques de complications notamment vasculaires que fait encourir la mise en place d'une seconde vis.

## *CONCLUSION*

L'épiphysiolyse fémorale supérieure est le glissement de l'épiphyse fémorale supérieure par rapport au col fémoral.

Cette affection survient lors de la poussée de croissance rapide pubertaire et touche le grand enfant et l'adolescent.

Son étiopathogénie reste inconnue. Certains facteurs de risques épidémiologiques et métaboliques ont été retrouvés, avec principalement le surpoids. Elle survient généralement à l'âge prépubertaire chez le garçon avec une prédominance du côté gauche.

L'épiphysiolyse est surtout fréquente dans sa forme chronique où la symptomatologie est dominée par la boiterie. L'épiphysiolyse aiguë se présente dans un tableau brutal d'impotence fonctionnelle totale avec attitude vicieuse en adduction et rotation externe du membre atteint.

L'abstention thérapeutique et l'immobilisation plâtrée sont abandonnées dans nos jours. La traction au lit est préconisée en attente du traitement chirurgical. Nous préconisons le vissage in situ pour les EFS chroniques, même pour des déplacements supérieurs à 60°. En effet, la réduction chirurgicale ou sanglante est pourvoyeuse de nombreuses complications. Pour ce qui est des EFS aiguës, la réduction orthopédique suivie de vissage donne de meilleurs résultats.

Les complications majeures de l'EFS que sont la nécrose céphalique et la chondrolyse peuvent être spontanées ou secondaires à un traitement mal conduit. L'arthrose de hanche ne survient que tardivement.

## *RESUMES*

## **RESUME**

L'épiphysiolyse fémorale supérieure (EFS) correspond à un glissement de l'épiphyse fémorale supérieure par rapport au col fémoral. Notre étude rétrospective rapporte 25 observations d'EFS hospitalisés dans le service de traumatologie orthopédie-Hôpital Militaire Avicenne-Marrakech entre janvier 2000 et décembre 2009. Le but de ce travail est d'étudier les particularités cliniques et radiologiques de l'EFS et les différentes modalités de prise en charge. L'âge moyen du diagnostic a été de 14 ans. La prédominance masculine a été notée dans 72% soit 18 garçons et 7 filles. Le mode évolutif a été 16 fois chronique (64%) et 9 fois aiguë sur un fond chronique (36%). Les stades des EFS ont été 6 fois en stade I (24%), 10 fois en stade II (40%) et 9 fois en stade III (36%). Nos patients ont été traités par : Traction douce avant fixation dans 5 cas, fixation après réduction dans 4 cas et fixation in situ dans 16 cas. Nos résultats ont été évalués après un recul moyen de 40 mois. Ils ont été jugés très bons dans 22 cas, moyens dans 2 cas et mauvais dans 1 cas. Le pronostic de l'EFS est influencé par deux paramètres: le diagnostic précoce et la prise en charge adéquate.

**Mots clés :** Épiphysiolyse- Fémur- Chirurgie.

## SUMMARY

The slipped capital femoral epiphysis (SCFE) is a slip of the upper femoral epiphysis from the femoral neck. Our retrospective study reports 25 cases of EFS hospitalized in the orthopedic trauma service Avicenne Military Hospital, Marrakech, between January 2000 and December 2009. The aim of this work is to study the clinical and radiological EFS and the different modalities of care. The average age of diagnosis was 14 years. Male predominance was noted in 72% which 18 boys and 7 girls. The evolutionary method was 16 times chronic (64%) and 9 time acute chronic background (36%). Stages of EFS were 6 times in stage I (24%), 10 times in stage II (40%) and 9 times in stage III (36%). Our patients were treated by traction sweet before fixation in 5 cases, fixation in 4 cases after reduction and fixation in situ in 16 cases. Our results were evaluated after a mean of 40 months. They were rated very well in 22 cases, fair in 2 cases a poor in 1 case. The prognosis of EFS is influenced by two factors: early diagnosis and appropriate management.

**Key words:** Epiphysiolysis - Femur - Surgery.

## ملخص

انحلال مشاشة عظم الفخذ العلوي هو انزلاق مشاشة عظم الفخذ العلوي عن عنق الفخذ. إن دراستنا الاسترجاعية تشمل 25 حالة لانحلال مشاشة عظم الفخذ العلوي، خضعت للعلاج بمصلحة الرضحية بالمستشفى العسكري ابن سينا بمراكش بين يناير 2000 وديجنبر 2009. هدف هذه الدراسة هو دراسة الخصائص السريرية، الإشعاعية ومختلف طرق العلاج. العمر المتوسط كان 14 سنة، غلبة الذكور كانت موجودة بنسبة 72% أي 18 فتى و 7 فتيات. انحلال المشاشة كان مزمنًا في 16 حالة (64%) وحادًا على قاع مزمن في 9 حالات (36%). مراحل الانحلال كانت في 6 حالات مرحلة أولى (24%)، 10 حالات مرحلة ثانية (40%) و 9 حالات مرحلة ثالثة (36%). مرضانا تم علاجهم بواسطة: الجر اللطيف قبل تثبيت الموضع في 5 حالات، تثبيت بعد الرد في 4 حالات. وتثبيت في الموضع في 16 حالة. النتائج المحصلة عليها تم تقييمها بعد مدة معدلها 40 شهرًا. النتائج كانت جيدة جدًا في 22 حالة، متوسطة في حالتين وسيئة في حالة واحدة. هناك عاملين يتحكمان في تطور مرض انحلال مشاشة عظم الفخذ العلوي هو التشخيص المبكر والعلاج المناسب.

**الكلمات الأساسية** فصل المشاشة – عظم الفخذ- جراحة.

*ANNEXE*

## Fiche d'exploitation :

### Identité du patient :

N° dossier :

Nom :

Age :

Sexe : F  M

### Motif de consultation :

- Traumatisme: – fort
- minime
- au cours d'une activité sportive
- Douleur de hanche
- Gonalgie
- Limitation de la mobilité (amplitude articulaire)

### Délai entre 1<sup>er</sup> symptôme et la consultation en service de traumatologie :

### Antécédents :

- Enfant lourd trop grand (poids et taille) : <-2DS  Normal
- >+2DS
- Retard pubertaire
- Présence d'une maladie métabolique
- Présence d'une maladie endocrinienne (hormonale ou autre)
- Présence d'une phase douloureuse
- Présence dans les ATCD d'une impotence passagère

### Examen clinique :

- Membre inférieur en rotation externe
- Boiterie indolore
- Boiterie douloureuse
- Limitation de la rotation interne
- Inégalité de la longueur des membres inférieurs
- Amyotrophie de fesse et/ou de cuisse
- Côté atteint : –gauche
- droit
- bilatéral

### Délai entre la 1<sup>ère</sup> consultation et le diagnostic :

### Formes cliniques :

- Forme aigue



**La prise en charge de l'Epiphysiolyse Fémorale Supérieure dans le service de Traumato-orthopédie à  
l'Hôpital Militaire Avicenne de Marrakech (HMA) -A propos de 25 cas**

Appréciation fonctionnelle postopératoire : La grille des 4 catégories proposée par SCHMITT

Très bons résultats	Limitation de la rotation interne
Bons résultats	Limitation de la rotation interne et de l'abduction
Résultats moyens	Boiterie avec limitation de la rotation interne, de l'abduction et de la flexion.
Mauvais résultats	<ul style="list-style-type: none"> <li>- Gêne fonctionnelle</li> <li>- Limitation importante de la mobilité articulaire</li> <li>- Existence de complications.</li> </ul>

Résultat après le traitement :

- 1. Très bon
- 2. Bon
- 3. Moyen
- 4. Mauvais

Complications :

1. Immédiates :

- Effraction articulaire
- Fixation insuffisante
- Vis courte
- Echec car cartilage de croissance soudé
- Plaie infectée

2. Secondaires :

- Nécrose de la tête fémorale
- Raccourcissement
- Limitation des mouvements
- Coxite laminaire
- Coxa vara
- Coxa valga
- Coxa plana

CAT :

.....  
.....

## *BIBLIOGRAPHIE*

**1- Odent T, Pannier S, Glorion C.**

Epiphysiolyse Fémorale Supérieure.

Encyclopédie médico-chirurgicale (Elsevier SAS) App Loc 2006;14-321-A-21.

**2- Thavarajah D, Maroju RS, Narayanaswamy L.**

Slipped Upper Femoral Epiphysis – A Case of a 'Dodgem Hip'.

Ann R Coll Surg Engl. 2009 October;91(7):598.

**3- Weiner D.**

Pathogenesis of slipped capital femoral epiphysis: current concepts.

J Pediatr Orthop B 1996 spring;5(2):67-73.

**4- Loder RT.**

Slipped Capital Femoral Epiphysis.

Am Fam Physician 1998 May 1;57(9):2135-42, 2148-50.

**5- Chevrot A, Gires F, Vallee C, Wybier M, Siala, Palla Rdy G.**

Imagerie de la hanche : Anatomie, physiologie, biomécanique.

Encycl. Méd. Chir. Radiodiagnostic, 1988, 30450-A10.

**6- Morgan JD, Somerville EW.**

Normal and abnormal growth at the upper end of the femur.

J Bone Joint Surg 1960; 42B:264-72.

**7- Pous JG.**

La hanche pédiatrique.

Ed Masson 1984;Paris, P:12-13.

**8- Dimeglio A, Pous JG.**

La hanche en croissance.

Ed J-B. Baillière 1976; P7-36.

**9- Lee MC, Ebersson CP.**

Growth and development of the child's hip.

Orthop Clin N Am 2006; 37:119-32.

**10- Leshie P.**

Atlas en couleur d'histologie 1994.

**11- Benabdeljalil N.**

Epiphysiolyse fémorale supérieure.

Thèse Méd Rabat, 1995, 145.

**12- David A, Goodman, Feighan JE.**

Subclinical slipped capital femoral epiphysis.

J Bone Joint Surg 1997;79 A(10 ):1489-97.

**13- Penneceot GH.**

Epiphysiolyse fémorale supérieure.

Encycl Méd Chir 1996;14-321-A-10:6p.

**14- Mallet JF.**

Epiphysiolyse fémorale supérieure.

Cahiers d'enseignement de la SOFOCOT 1990;25:85-96.

**15- Jacquemier M, Noca P, Bollini G, Moulia-Pela JP, Migliani R, Faure F.**

Etude de l'antéverson fémorale dans les épiphysiolyse fémorales supérieures de l'adolescent :  
A propos de 25 cas.

Rev Chir Orthop 1991;77(8):530-6.

**16- Burrow SR, Alman B, Wright JG.**

Short stature as a screening test for endocrinopathy in slipped capital femoral epiphysis.

J Bone Joint Surg, (Br) 2001 Mar ;83(2):263-8.

**17- Crandall DG, Keith RG, Behrooz AA.**

Second operation for SCFE : pin removal.

J Pediatr Orthop 1992;12(4):434-7.

**18- Lascombes P, Laurain JM, Lemelle JL, Prevot J, Onimus M.**

Formes Inhabituelles de L'épiphysiolyse Fémorale Supérieure.

Chir Pédiatr 1987;28(3):224-7.

**19- Morrissy RT, Steele RW, Gerdes MH.**

Localised Immune Complexes And Slipped Upper Femoral Epiphysis.

J Bone Joint Surg (Br) 1983;65(5):574-9.

**20- Wells D, King JD, Roe TF, Kaufman FR.**

Review of SCFE. associated with endocrine disease.

J Pediatr Orthop 1993;13(5):610-4.

**21- Howieson AJ, Tucker JK.**

Bilateral slipped capital femoral epiphysis in association with Turner's syndrome.

Injury Extra 2006;37:307-9.

**22- Bowden SA, Klingele KE.**

Chronic Bilateral Slipped Capital Femoral Epiphysis as an Unusual Presentation of Congenital Panhypopituitarism due to Pituitary Hypoplasia in a 17-Year-Old Female.

International Journal of Pediatric Endocrinology 2009:6031-31.

**23- Aronson J, Tursky EA.**

The Torsional Basis For SCFE.

Clin Orthop 1996;322:37-42.

**24- Givon U, Bowen JR.**

Chronic Slipped Capital Femoral Epiphysis: Treatment by pinning in situ.

J Pediatr Orthop (B) 1999;8(3):216-22.

**25- Kordelle J, Millis M, Jolesz FA, Kikinis R, Richolt JA.**

Three-dimensional analysis of the proximal femur in patients with slipped capital femoral epiphysis based on computed tomography.

J Pediatr Orthop 2001;21(2):179-82.

**26- Segal LS, Weitzel PP, Davidson RS.**

Valgus Slipped Capital Femoral Epiphysis: Fact or Fiction.

Clin Orthop 1996;322:91-8.

**27- Cameron HU, Wang M, Koreska J.**

Internal Fixation of Slipped Capital Femoral Epiphysis.

Clin Orthop 1978;137:148-53.

**28- Loder RT.**

Slipped Capital Femoral Epiphysis In Children.

Current Opinion In Pediatrics, n°7, pp95-97, 1995.

**29- Segal LS, Davidson RS, Robertson Jr WW, Drummond DS.**

Growth disturbances of the proximal femur after pinning of juvenile slipped capital femoral Epiphysis (S.C.F.E)

J. Pediatr. Orthop., 1991, 11 : 631-637.

**30- Cooper JR, Sprigg A.**

SCFE in a patient with type II autosomal dominant osteopetrosis  
Skeletal Radiol., 1998, sept.27 (9) : 515-7,

**31- Farrington DM, Melini De Paz F, Moral Pinteno JC.**

Slipped capital femoral epiphysis associated with peripheral osteoarticular tuberculosis.  
J. Pediatr. Orthop., 2001, 10 (2) : 96-100,

**32- Graziano GP, Kernek CB, Derosa GP.**

Coexistent Legg-Calvé-Perthes Disease and S.C.F.E in The Same Child  
J. Pediatr. Orthop., 1987, 7 (1) : 61-62,

**33- Hartjen CA, Andrew LK.**

Treatment of S.C.F.E Resulting from Juvenile Renal Osteodystrophy  
J. Pediatr. Orthop., 1990, 10 (4) : 551-554,

**34- Meier MC, Meyer LC, Ferguson RL.**

Treatment of Slipped Capital Femoral Epiphysis With a Spica Cast.  
J. Bone Joint Surg. (Am), 1992, 74 (10)

**35- Wong-Chung J, Al-Aali Y, Farid I, Al-Aradi A.**

A common HLA phenotype in slipped capital femoral epiphysis ?  
Int. Orthop. 2000, 24 (3) : 158-9.

**36- Carney BT, Weinstein SL, Noble J.**

Long-Term Follow-up of SCFE.  
J Bone Joint Surg (Am) 1991;73(5):667-74.

**37- Clavert JM, Repetto M, Debilly B.**

Épiphysiolyse fémorale supérieure. Résultat à long terme.  
Ann Pediatr 1993;40(4):270-5.

**38- Dreghorn CR, Knight D, Mains CC, Blockey NJ.**

Slipped Upper Femoral Epiphysis- A Review of 12 Years of Experience in Glasgow.  
J Pediatr Orthop 1987;7(3):283-7.

**39- Goodman WW, Johnson JT, Robertson WW.**

Single Screw Fixation For Acute And Acute-on-Chronic Slipped Capital Femoral Epiphysis.  
Clin Orthop 1996;322:86-90.

**40- Spero CR, Masciale JP, Tornetta P, Star MJ, Tucci JJ.**

S.C.F.E. in black children : incidence of chondrolysis.

J Pediatr Orthop 1992;12 (4):444-8.

**41- Loder RT.**

The Demographics of SCFE: An International Multicenter Study.

Clin Orthop 1996;322:8-27.

**42- Loder RT, Frances AF, Jhon EH, Robert NH, Janet LK.**

Narrow window of bone age in children with SCFE.

J Pediatr Orthop 1993;13(3):290-3.

**43- Sternlicht AL, Michael GE, Ann LA, David JZ.**

Role of pin protrusion in the Aetiology of chondrolysis: a surgical model with radiographic, histologic, and biochemical analysis.

J Pediatr Orthop 1992;12(4):428-33.

**44- Hartjen CA, Koman LA.**

Treatment of SCFE Resulting from Juvenile Renal Osteodystrophy.

J Pediatr Orthop 1990;10(4):551-4.

**45- Huang KC, Hsu RW.**

Slipped capital femoral epiphysis in a 23-year-old man—a case report.

Acta Orthopaedica 2007 ;78(5) :696-7.

**46- Carlloz H, Vogt JC, Barba C, Doursounian L.**

Treatment Of Slipped Upper Femoral Epiphysis, 80 cases operated on over 10 years (1968-1978).

J Pediatr Orthop 1984;4:153-61.

**47- Siegel DB.**

SCFE A Quantitative Analysis of Motion, Gait, and Femoral Remodeling After in Situ Fixation.

J Bone Joint Surg (Am) 1991;73(5):659-66..

**48- Zahrawi FB, Stephens TL, Spencer GE., Clough J.**

Comparative Study of Pinning In Situ and Open Epiphysiodesis in 105 Patients With SCFE.

Clin Orthop 1993;177:160-8.

**49- Chaumien JP, Themar Noel CH.**

Dépistage précoce de la coxa-vara des adolescents.  
Ann Pediatr 1987;34(10):829-31.

**50- Frelut ML.**

Obésité de l'enfant et de l'adolescent.  
EMC 2001;4-059-D-10:10p.

**51- Fish JB.**

Cuneiforme ostetomy of the femoral neck in the treatment of slipped capital femoral epiphysis.  
J Bone Joint Surg 1984;66A:1153-68.

**52- Beeros, Valle GM, Stella G.**

Long term fellow up of the 132 cases of SCFE treated with pinning.  
J Bone Joint Surg Br 1997;79B(Supp II):0292.

**53- Alkhalil MA.**

Epiphysiolyse Fémorale Supérieure, Traitement et complications.  
Thèse doctorat Médecine, Casablanca ;2002,N°271.

**54- Benfadil D.**

Epiphysiolyse Fémorale Supérieure A propos de 127 cas.  
Thèse doctorat Medecine, Rabat; 2006, N° 322.

**55- Langlais J, Pouliquen JC.**

Les Epiphysiolyse Fémorales Supérieures : A propos de 53 observations chez l'adolescent.  
Chir Pédiatr 1987 ;28 (4-5):228-34.

**56- Loder RT, Richards BS, Shapiro PS, Reznick LR, Aronson DD.**

Acute SCFE : The Importance of Physeal Stability.  
J Bone Joint Surg (Am) 1993;75(8):1134-40.

**57- Vacher H, Sauvegrain J.**

Epiphysiolyse De La Hanche.  
EMC, Radiodiagnostic II, 1983;31145-A10:6p.

**58- Brichaux JC, Pontallier JR, Diard R, Chateil JF, Castel JC.**

Epiphysiolyse externe avec " caput valga " : A propos de deux observations.  
Chir Ped 1988;29:39-42

**59- Loder RT, Aronson DD, Greenfield ML.**

The Epidemiology of Bilateral SCFE.

J Bone Joint Surg (Am) 1993;75(8):1140-7.

**60- Aronson DD, Loder RT.**

Treatment of the unstable (acute) slipped capital femoral epiphysis.

Clin Orthop 1996;322:99-110.

**61- Carlioz H, Oget V, Branfaux S.**

Traitement des épiphysiolyse fémorales supérieures.

EMC 1995;44:680.

**62- Khalil B.**

Épiphysiolyse de la hanche: A propos de 19 observations.

Thèse doctorat Médecine Rabat, 1997, N°200.

**63- Lechevallier J, Dalla MS.**

EFS : Généralités - Tableaux cliniques - Bilan radiographique.

Chirurgie et Orthopédie de la hanche de l'enfant dans la monographie du groupe d'étude en orthopédie pédiatrique :261-6.

**64- Matava MJ, Patton CM, Luhmann S, Gordon JE, Schoenecker PL.**

Knee Pain As The Initial Symptom Of SCFE: an analysis of initial presentation and treatment.

J Pediatr Orthop 1999;19 (4):455-60.

**65- Pouliquen JC.**

E.F.S. de l'adolescent

EMC ; appareil locomoteur.14321-A.10.3-1984.

**66- Shanker VS, Nejad HA, Catterall A, Jackson A.**

Slipped capital femoral epiphysis: Is the displacement always posterior?

J Pediatr Orthop 2000;9(2):119-21.

**67- Segal LS, Weitzel PP, Davidson RS.**

Valgus Slipped Capital Femoral Epiphysis: Fact or Fiction.

Clin. Orthop., 1996, 322 : 91-8.

**68- Clavert JM, Repetto MB, De Billy B.**

Épiphysiolyse fémorale supérieure : Résultat à long terme.

Chirurgie et Orthopédie de la hanche de l'enfant.

Monographie du groupe d'étude en orthopédie pédiatrique: 287-93.

**69– Kallio PE, Mah ET, Foster BK, Paterson DC, Lequesne GW.**

SCFE: Incidence And Clinical Assessment Of Physeal Instability.  
J Bone Joint Surg (Br) 1995;77(5).

**70– Guzzanti V, Falciglia F.**

SCFE : Comparison of Roentgenographic Method and Computed Tomography in Determining Slip Severity.  
J Pediatr Orthop 1991;11(1):6–12.

**71– Fragnière B, Chotel F, Vargas Barreto B, Bérard J.**

The value of early postoperative bone scan in slipped capital femoral epiphysis.  
J Pediatr Orthop B 2001 Jan;10(1):51–5.

**72– Umans H, Liebling Ms, Moy L, Haramati N, Macy Nj, Pritzker Ha.**

Slipped capital femoral epiphysis: a physeal lesion diagnosed by MRI, with radiographic and CT correlation.  
Skeletal Radiol 1998;27(3):139–44.

**73– Richolt Ja, Everett P, Techner M, Kikinis R, Millis Mb.**

Computed–assisted planning of corrective osteotomies in cases of epiphysiolysis capitis femoris.  
Orthopade 2000;29(7):599–604.

**74– Richolt Ja, Techner M, Everett P, Kikinis R, Millis Mb.**

Impingement simulation of the hip in SCFE using 3 D models.  
Comput Aided Surg 1999;4(3):144–51.

**75– Lefort G, Cottalorda J, Bouce–Pillon M.A, Lefebvre F, Daoud S.**

Réduction Sanglante Selon La Technique De DUNN Dans L'épiphysiolyse Fémorale Supérieure (A propos de 14 cas).  
Chir Pédiatr 1990;31(4–5):229–34.

**76– Soulie A.**

L'intervention de DUNN dans le traitement de l'EFS.  
Thèse doctorat Médecine, Angers, 1996.

**77– Tins B, Cassar–Pullieino V, Mc Call I.**

The role of pre–treatment MRI in established cases of slipped capital femoral epiphysis.  
European Journal of Radiology 2009;70(3):570–8.

- 78- Zilkens C, Miese F, Bittersohl B, Jäger M, Schultz J, Holstein A et al.**  
Delayed gadolinium-enhanced magnetic resonance imaging of cartilage (dGEMRIC), after slipped capital femoral epiphysis.  
European Journal of Radiology 2010;EURR-4766:7p.
- 79- Carney BT, Weinstein SL.**  
Natural History of Untreated Chronic SCFE  
Clin. Orthop. 1996, 322 : 43-7.
- 80- Hurley JM, Betz RR, Loder RT, Davidson RS, Alburger PD, Steel HH.**  
Slipped capital femoral epiphysis. The prevalence of late contralateral slip.  
J Bone and Joint Surg February 1996;78-A:226-30.
- 81- Betz RR, Steel HH, Emper WD, Huss GK, Clancy M.**  
Treatment of slipped capital femoral epiphysis. Spica cast immobilization.  
J Bone and Joint Surg April 1990;72-A:587-600.
- 82- Futani T, Kasahara Y, Suzuki S, Seto Y, Ushikubo S.**  
Arthroscopy for SCFE.  
J Pediatr Orthop 1992;12(5):592-7.
- 83- Southwick WO.**  
Editorial: SCFE.  
J Bone Joint Surg (Am) 1984;66(8).
- 84- O'Brien ET, Fahey JJ.**  
Remodeling of the femoral neck after in situ pinning for slipped capital femoral epiphysis.  
J Bone and Joint Surg January 1977;59-A:62-8.
- 85- Lehman WB, Menche D, Grant A, Norman A, Pugh J.**  
The problem of evaluating in situ pinning of slipped capital femoral epiphysis: an experimental model and a review of 63 consecutive cases.  
J Pediatr Orthop 1984;4:297-303.
- 86- Boero S, Brunenghi GM, Carbone M, Stella G, Calevo MG.**  
Pinning in slipped capital femoral epiphysis: long-term follow-up study.  
J Pediatr Orthop B. 2003;12(6):372-9.
- 87- Gordon JE, Abrahams MS, Dobbs MB, Luhmann SJ, Schoenecker PL.**

Early reduction, arthrotomy, and cannulated screw fixation in unstable slipped capital femoral epiphysis treatment.

J Pediatr Orthop. 2002;22(3):352-8.

**88- Jofe MH, Lehman W, Ehrlich MG.**

Chondrolysis following slipped capital femoral epiphysis.

J Pediatr Orthop B. 2004; 13(1):29-31.

**89- Loder RT.**

Unstable slipped capital femoral epiphysis.

J Pediatr Orthop. 2001;21(5):694-9.

**90- Tudisco C, Caterini R, Farsetti P, Potenza V.**

Chondrolysis Of The Hip Complicating SCFE: Long term follow-up of nine patients.

**91- Dunn D.**

The treatment of adolescent slipping of the upper femoral epiphysis

J Bone Joint surg, 1964 ;46 (B).

**92- Imhauser G.**

Late Results Of Imhauser's Osteotomy For Slipped Capital Femoral Epiphysis.

Z. Orthop. Ihre. Grenzgeb. Oct 1977;115(5):716-25.

**93- Peterson MD, Weiner D, Green NE, Terry CL.**

Acute SCFE :The value and safety of urgent manipulative reduction

J. Pediatr. Orthop., Sept- Oct.,1997, 17 (5) : 648-54. : 621

**94- Ferguson AB, Howorth MB.**

Slipping of the upper femoral epiphysis. A study of seventy cases.

J. Am. Med. Assn., 97: 1867-1872, 1931.

**95- Rao SB, Crawford AH, Burger RR, Roy DR.**

Open bone peg epiphysiodesis for slipped capital femoral epiphysis.

J Pediatr Orthop 1996;16:37-48.

**96- Szypryt Ep, Clement Da, Colton Cl.**

Open or Epiphysiodesis for Slipped Upper Femoral Epiphysis: A Comparison of Dunn's Operation and Heyman-Herdon Procedure.

J Bone Joint Surg (Br) 1987; 69 (5).

**97- Broughton N, Todd R, A. Angel.**

Open reduction of the severely slipped upper femoral epiphysis

J Bone Joint Surg 1990; 30:223-9.

**98- Edward A, Jeffrey G, Riad B.**

Treatment of moderate to severe S.C.F.E.with extracapsular base of neck osteotomy

J Pediatr Orthop 1993; 13 (3):294-302.

**99- Krahn TH, Canale ST, Beaty JH, Warner CW, Paulo L.**

Long-term follow-up of patients with avascular necrosis after treatment slipped capital femoral Epiphysis.

J Pediatr Orthop 1993; 13 (2):154-8.

**100- Nishiyama K.**

Follow-Up Study of The Subcapital Wedge Osteotomy for Severe Chronic S.C.F.E.

J Pediatr Orthop, 1989; 9: 412-6.

**101- Southwick WO.**

Osteotomy through the lesser trochanter for SCFE

J Bone Joint Surg (Am) 1967; 49: 807-33.

**102- Kramer WG, Craig WA, Nicols R.**

The compensating osteotomy for severe slipped capital femoral epiphysis.

J Bone Joint Surg 1966; 48: 1488.

**103- Tokarowski A, Wojciechowski P, Kusz D, Kaleta M.**

Treatment Outcome of Juvenile Slipped Capital Femoral Epiphysis With Imhauser Osteotomy.

Chir Narzadow Ruchu Ortop Pol 1995; 60 (4): 307-12.

**104- Gage JR, Sundberg AB, Nolan DR, Sletten RG, Winter RB.**

Complication After Cuneiform Osteotomy for Moderately or Severely S.C.F.E.

J Bone Joint Surg (Am) 1978; 60 (2).

**105- Kartenbender K, Cordier W, Katthagen BD.**

Long-term follow-up study after corrective Imhauser osteotomy for severe slipped capital femoral epiphysis.

J Pediatr Orthop 2000; 20 (6):749-56.

**106- Zupanc O, Antolic V, Iglic A, Jaklic A, Kralj-Iglic V, Vengust ES.**

Different operative treatment of slipped capital femoral epiphysis: a comparative study of biomechanical status of the hip.

Pflugers Arch 2000; 440 (5 suppl.) : R175–6.

**107– Zupanc O, Antolic V, Igljic A, Jaklic A, Kralj-Igljic V, Vengust ES.**

The assessment of contact stress in the hip joint after operative treatment for severe slipped capital femoral epiphysis.

Int Orthop, 2001; 25 (1) : 9–12.

**108– Hamon G, Van De Velde D, Letendart J.**

Traitement de l'épiphysiolyse grave de l'adolescent par ostéotomie du col fémoral : Résultat à long terme.

Rev Chir Orthop 1989; 75 (suppl1): 133–4.

**109– Barros JW., Tukiama G, Fontoura C, Barsam NH, Pereira ES.**

Trapezoid osteotomy for slipped capital epiphysis.

Int Orthop, 2000; 24 (2) : 83–7.

**110– Jerne R, Hansson G, Wallin J, Karlsson J.**

Long-term Results After Realignment Operations for Slipped Capital Femoral Epiphysis.

J Bone Joint Surg (Br.) 1996 ; 78 (5) : 745–50.

**111– Colyer RA.**

Compression External Fixation After Biplane Femoral Trochanteric Osteotomy for Severe SCFE

J Bone Joint surg (Am) 1980; 62 (4) : 557–60.

**112– Rao JP, Francis A, Siwed CW.**

The Treatment Of Chronic SCFE By Biplane Osteotomy

J Bone Joint Surg (Am) 1984; 66 (8) : 1169–74.

**113– Carliz H, Pous JG, Rey JC.**

Les épiphysiolyse fémorales supérieures.

Rev Chir Orthop 1968; 54:387–91.

**114– Maussen JP, Rozing PM, Obermann WR.**

Intertrochanteric corrective Osteotomy In Slipped Capital Femoral Epiphysis: A Long-term Follow-up Study Of 26 Patients.

Clin Orthop, Oct 1990; 259:100–10.

**115– De Rosa PG, Mullins RC, Kling Jr TF.**

Cuneiform Osteotomy Of Femoral Neck In Severe SCFE.  
Clin Orthop 1996;322:48–60.

116– **Ghanem I, Damsin JP, Carlioz H.**  
Contralateral Preventive Screwing In Proximal Femoral Epiphysiolysis.  
Rev Chir Orthop 1996; 82 (2):130–6.

117– **Castro FP, Bennett JT, Doulens K.**  
Epidemiological perspective on prophylactic pinning in patients with unilateral slipped capital femoral epiphysis.  
J Pediatr Orthop 2000; 20 (6):745–8.

118– **Riley PM, Weiner DS, Gillespie R, Weiner SD.**  
Hazard of internal fixation in the treatment of SCFE  
J Bone Joint Surg (Am) 1990; 72:1500– 9.

119– **Emery RJH, Todd RC, Dunn DM.**  
Prophylactic pinning in SCFE: Prevention of complications.  
J Bone Joint surg (Br) 1990;72:217.

120– **Carney BT, Birnbaum P, Minter C.**  
Slip progression after in situ single screw fixation for stable slipped capital femoral epiphysis.  
J Pediatr Orthop 2003;32:584–9.

121– **Raney EM.**  
Evidence-based analysis of removal of orthopedic implants in the pediatric population.  
J Pediatr Orthop 2008;28:701–4.

122– **ROSSET P.**  
Les matériels de fixation.  
Ann Orthop Ouest 1989;21:3234.

123– **Yousry ED.**  
Treatment Of Slipped Upper Femoral Epiphysis By A Single Cancellous Screw  
The Egyptian Orthop J 1996; 31 (3–4).

124– **Gunal I, Ates E.**  
The HLA phenotype in slipped capital femoral epiphysis.  
J Pediatr Orthop 1997;17 (5):655–6.

**125– Herman MJ, Dormans JP, Davidson RS, Drummond DS, Gregg JR.**

Screw Fixation Of Grade III Slipped Capital Femoral Epiphysis.

Clin Orthop 1996;322:77–85.

**126– Sherlock DA.**

Acute idiopathic chondrolysis and primary acetabular protrusion may be the same disease,  
J Bone Joint Surg Br 1995;77:392–5.

**127– Walters R, Simon SR.**

Joint destruction : A sequel of unrecognized pin penetration in patients with SCFE

The hip society: Proceeding of the 8<sup>o</sup>open scientific meeting.

Saint Louis: C.V.MOSBY 1980:145–64.

**128– Waldenström H.**

On Necrosis of the Joint Cartilage by Epiphyseolysis Capitis Femoris.

Acta Chir Scand 1930;67:936–46.

**129– Johnson K, Haigh SF, Ehtisham S, Ryder C, Gardner–Medwin J.**

Childhood idiopathic chondrolysis of the hip: MRI features.

Pediatr Radiol 2003;33:194–9.

**130– Orofino C, Innis JJ, Lowery CW.**

SCFE in Negroes. A study of ninety– five cases.

J Bone Joint Surg 1960;42(A):1079–83.

**131– Kennedy JP, Weiner DS.**

Results of S.C.F.E. in the black population

J Pediatr Orthop 1990;10(2):224–7.

**132– Aronsson D, Randall T, Loder RT.**

Slipped Capital Femoral Epiphysis In Black Children

J Pediatr Orthop 1992;12(1):74–9.

**133– Berard J, Vaucher D.**

Les complications de l'épiphysiolyse et leur traitement.

Chirurgie et Orthopédie de la hanche de l'enfant.

Monographie du groupe d'étude en orthopédie pédiatrique:277–85.

**134– Dagher F, Morel G, Cartier P.**

La coxite laminaire : A propos de 30 cas

Rev Chir Orthop 1976;62:805–26.

**135– Lance D, Carlioz A, Seringe R, Postel M, Lascombe P, Abelanet R.**

La chondrolyse ou coxite laminaire juvénile après épiphysiolyse fémorale supérieure : Etude clinique et thérapeutique à propos de 41 cas.

Rev Chr Orthop 1981;67.

**136– Clavert JM.**

Épiphysiolyse fémorale supérieure : résultat à long terme

Ann Pediatr 1993;40(4):270–27.

**137– Marx RG, Wright JG.**

SCFE After Septic Arthritis Of The Hip In A Adolescent: report of a case.

Can J Surg 1999;42(2):145–8.

**138– Kumm DA, Lee SH, Hackenbroch MH, Rutt J.**

Slipped capital femoral epiphysis: a prospective study of dynamic screw fixation.

Clin Orthop 2001;384:198–207.

**139– Hansson G, Billing L, Högstedt B, Jerre R, Wallin J.**

Long Term Result After Nailing In Situ Of Slipped Upper Femoral Epiphysis

J Bone Joint Surg (Br) 1998;80(1):70–7.

**140– Schai PA, Exner GU, Hansch O.**

Prevention Of Secondary Coxarthrosis In SCFE : a long term follow-up study after corrective intertrochanteric osteotomy

J Pediatr Orthop (B) 1996;5(3):135–43.

**141– Leunig M, Casillas MM, Hamlet M, Hersche O, Notzli H, Slongo T, Ganz R.**

Slipped capital femoral epiphysis: early mechanical damage to acetabular cartilage by a prominent femoral metaphysis.

Acta Orthop Scand 2000;71(4):370–5.

**142– Kordelle J, Richolt JA, Millis M, Jolesz FA., Kikinis R.**

Development of the acetabulum in patients with slipped capital femoral epiphysis: a three-dimensional analysis based on computed tomography.

J Pediatr Orthop 2001;21(2):174–8.

**143– Schmitt P.**

Les épiphysiolyse fémorales supérieures : à propos de 70 cas.

Thèse Doctorat Médecine, Nancy; 1980.

**144- Falikou D.**

L'épiphysiolyse fémorale supérieure A propos de 47cas.

Thèse Doctorat Médecine, Casablanca, 2001;N°182:90.

**145- Ouadfel J, Hermas M, El Yaacoubi M, Ouazzani N, El Manouar M.**

L'épiphysiolyse fémorale supérieure A propos de 27 cas

Rev Mar Chir Orthop Traumato 1998;1.

**146- Fadili M et coll.**

Epiphysiolyse fémorale supérieure A propos de 42 cas.

Rev Mar Chir Orthop Traumato 1999;8.

**147- Lawane M, Belouadah M, Lefort G.**

Résultats du traitement de l'épiphysiolyse fémorale supérieure à grand déplacement selon la technique de Dunn, à propos de 25 cas.

Rev Chir Orthop Traumato 2009;95:721-4

**148- Melinda M et coll.**

The results of downgrading moderate and severe slipped capital femoral epiphysis by an early Imhauser femur osteotomy

J Child Orthop 2009 October;3(5):405-10.

**149- Violas P, Chapuis M, Bracq H.**

Percutaneous in situ pinning in slipped capital femoral epiphysis (SCFE)

Rev Chir Orthop 1998;84:617.

**150- Loder RT, Aronsson DD, Dobbs MB, Weinstein SL**

Slipped capital femoral epiphysis.

Instr Course Lect 2001;50:555-70.

**151- Karol LA, Doane RM, Cornicelli SF, Zak PA, Haut RC, Manoli A**

Single versus double screw fixation for treatment of slipped capital femoral epiphysis: A biomechanical analysis.

J Pediatr Orthop 1992;6:741-5.

## قسم الطبيب

بِسْمِ اللَّهِ الرَّحْمَنِ الرَّحِيمِ  
أَقْسِمُ بِاللَّهِ الْعَظِيمِ  
أَنْ أَرِاقِبَ اللَّهَ فِي مِهْنَتِي  
وَأَنْ أَصُونَ حَيَاةَ الْإِنْسَانِ فِي كَافَّةِ أَطْوَارِهَا فِي كُلِّ الظُّرُوفِ  
وَالْأَحْوَالِ بَادِلًا وَسَعِي فِي اسْتِنْقَاذِهَا مِنَ الْهَلَاكِ وَالْمَرَضِ  
وَالْأَلَمِ وَالْقَلْقِ.  
وَأَنْ أَحْفَظَ لِلنَّاسِ كَرَامَتَهُمْ، وَأَسْتُرَ عَوْرَتَهُمْ، وَأَكْتُمَ سِرَّهُمْ.  
وَأَنْ أَكُونَ عَلَى الدَّوَامِ مِنْ وَسَائِلِ رَحْمَةِ اللَّهِ، بَادِلًا رِعَايَتِي  
الطَّبِيبَةَ لِلْقَرِيبِ وَالْبَعِيدِ، لِلصَّالِحِ وَالطَّالِحِ، وَالصَّدِيقِ وَالْعَدُوِّ.  
وَأَنْ أَتَابِرَ عَلَى طَلَبِ الْعِلْمِ، أَسْخِرَهُ لِنَفْعِ الْإِنْسَانِ.. لَا لِأَذَاهِ.  
وَأَنْ أُوَقِّرَ مَنْ عَلَّمَنِي، وَأُعَلِّمَ مَنْ يَصْنَعُنِي، وَأَكُونَ أَخًا لِكُلِّ  
زَمِيلٍ فِي الْمِهْنَةِ الطَّبِيبَةِ مُتَعَاوِنِينَ عَلَى الْبِرِّ وَالتَّقْوَى.  
وَأَنْ تَكُونَ حَيَاتِي مِصْدَاقَ إِيمَانِي فِي سِرِّي وَعَلَانِيَتِي، نَقِيَّةً  
مِمَّا يُشِينَهَا تَجَاهَ اللَّهِ وَرَسُولِهِ وَالْمُؤْمِنِينَ.

والله على ما أقول شهيد



## جامعة القاضي عياض كلية الطب و الصيدلة مراكش

أطروحة رقم 68

سنة 2011

تحلصم يف يولعل ذخفلا مظع ةشاشم لالحننا ةجلاعم  
شكارمب انيس نبا يركسعل ايفشتسملا يف ةيحرل  
بالنسبة لـ **25 حالة**

الأطروحة

قدمت ونوقشت علانية يوم 2011/04/21

من طرف

ةسنأل زينب ةلمجوب

المزادة في 18 نونبر 1983 بابن جرير

**لليل شهادة الدكتوراه في الطب**

الكلمات الأساسية:

فصل المشاشة - عظم الفخذ - جراحة

**اللجنة**

الرئيس

**م. لطيفي**

السيد

أستاذ في جراحة العظام والمفاصل

المشرف

**ف. كلويا**

السيد

أستاذ مبرز في جراحة العظام والمفاصل

**أ. يركفلا**

السيد

أستاذ مبرز في ةعشأل

**ر. يزازيفلا**

السيد

أستاذ مبرز في جراحة لافطأل

**ي. ناجب**

السيد

أستاذ مبرز في جراحة العظام والمفاصل

الحكام

