



ROYAUME DU MAROC
UNIVERSITE MOHAMMED V DE RABAT
FACULTE DE MEDECINE
ET DE PHARMACIE
RABAT



Année: 2020

Thèse N°: 336

LES COMPLICATIONS POSTOPERATOIRES DES ECTOPIES TESTICULAIRES

THESE

Présentée et soutenue publiquement le : / /2020

PAR

Monsieur Soufiane EL KHELOUFI

Né le 12 Décembre 1989 à Salé

Pour l'Obtention du Diplôme de

Docteur en Médecine

Mots Clés : Cryptorchidie; Ectopie testiculaire; Testicule non descendu;
Complications à court moyen et long terme

Membres du Jury :

Monsieur Mounir KISRA

Professeur de Chirurgie Pédiatrique

Monsieur Hicham ZERHOUNI

Professeur de Chirurgie Pédiatrique

Madame Zineb Imane

Professeur de Pédiatrie

Président &

Rapporteur

Juge

Juge

بِسْمِ اللَّهِ الرَّحْمَنِ الرَّحِيمِ

"سبحانك لا علم لنا
إلا ما علمتنا
إنك أنت العليم الحكيم"

سورة البقرة: الآية: 31

صَدَقَ اللَّهُ الْعَظِيمَ



UNIVERSITE MOHAMMED V
FACULTE DE MEDECINE ET DE PHARMACIE
RABAT

DOYENS HONORAIRES :

1962 - 1969: Professeur Abdelmalek FARAJ
1969 - 1974: Professeur Abdellatif BERBICH
1974 - 1981: Professeur Bachir LAZRAK
1981 - 1989: Professeur Taieb CHKILI
1989 - 1997: Professeur Mohamed Tahar ALAOUI
1997 - 2003: Professeur Abdelmajid BELMAHI
2003 - 2013: Professeur Najia HAJJAJ - HASSOUNI

ADMINISTRATION :

<i>Doyen</i>	Professeur Mohamed ADNAOUI
<i>Vice-Doyen chargé des Affaires Académiques et Étudiantes</i>	Professeur Brahim LEKEHAL
<i>Vice-Doyen chargé de la Recherche et de la Coopération</i>	Professeur Toufiq DAKKA
<i>Vice-Doyen chargé des Affaires Spécifiques à la Pharmacie</i>	Professeur Younes RAHALI
<i>Secrétaire Général</i>	Mr. Mohamed KARRA

* Enseignants Militaires

1 - ENSEIGNANTS-CHERCHEURS MEDECINS ET PHARMACIENS

PROFESSEURS DE L'ENSEIGNEMENT SUPERIEUR :

Décembre 1984

Pr. MAAOUNI Abdelaziz Médecine Interne - Clinique Royale
Pr. MAAZOUZI Ahmed Wajdi Anesthésie - Réanimation
Pr. SETTAF Abdellatif Pathologie Chirurgicale

Décembre 1989

Pr. ADNAOUI Mohamed Médecine Interne - Doyen de la FMPR
Pr. OUZZANI Taïbi Mohamed Réda Neurologie

Janvier et Novembre 1990

Pr. KHARBACH Aïcha Gynécologie - Obstétrique
Pr. TAZI Saoud Anas Anesthésie Réanimation

Février Avril Juillet et Décembre 1991

Pr. AZZOUZI Abderrahim Anesthésie Réanimation- Doyen de FMPO
Pr. BAYAHIA Rabéa Néphrologie
Pr. BELKOUCHI Abdelkader Chirurgie Générale
Pr. BENCHEKROUN Belabbes Abdellatif Chirurgie Générale
Pr. BENSOUDA Yahia Pharmacie galénique
Pr. BERRAHO Amina Ophtalmologie
Pr. BEZAD Rachid Gynécologie Obstétrique Méd. Chef Maternité des Orangers
Pr. CHERRAH Yahia Pharmacologie
Pr. CHOKAIRI Omar Histologie Embryologie
Pr. KHATTAB Mohamed Pédiatrie
Pr. SOULAYMANI Rachida Pharmacologie- Dir. du Centre National PV Rabat
Pr. TAOUFIK Jamal Chimie thérapeutique,

Décembre 1992

Pr. AHALLAT Mohamed Chirurgie Générale Doyen de FMPT
Pr. BENSOUDA Adil Anesthésie Réanimation
Pr. CHAHED OUZZANI Laaziza Gastro-Entérologie
Pr. CHRAIBI Chafiq Gynécologie Obstétrique
Pr. EL OUAHABI Abdessamad Neurochirurgie
Pr. FELLAT Rokaya Cardiologie
Pr. JIDDANE Mohamed Anatomie
Pr. TAGHY Ahmed Chirurgie Générale
Pr. ZOUHDI Mimoun Microbiologie

Mars 1994

Pr. BENJAAFAR Noureddine Radiothérapie
Pr. BEN RAIS Nozha Biophysique
Pr. CAOUI Malika Biophysique
Pr. CHRAIBI Abdelmjid Endocrinologie et Maladies Métaboliques Doyen de la FMPA
Pr. EL AMRANI Sabah Gynécologie Obstétrique

* Enseignants Militaires

Pr. ERROUGANI Abdelkader
Pr. ESSAKALI Malika
Pr. ETTAYEBI Fouad
Pr. IFRINE Lahssan
Pr. RHRAB Brahim
Pr. SENOUCI Karima

Chirurgie Générale - Directeur du CHIS
Immunologie
Chirurgie Pédiatrique
Chirurgie Générale
Gynécologie –Obstétrique
Dermatologie

Mars 1994

Pr. ABBAR Mohamed*
Pr. BENTAHILA Abdelali
Pr. BERRADA Mohamed Saleh
Pr. CHERKAOUI Lalla Ouafae
Pr. LAKHDAR Amina
Pr. MOUANE Nezha

Urologie Inspecteur du SSM
Pédiatrie
Traumatologie – Orthopédie
Ophtalmologie
Gynécologie Obstétrique
Pédiatrie

Mars 1995

Pr. ABOUQUAL Redouane
Pr. AMRAOUI Mohamed
Pr. BAIDADA Abdelaziz
Pr. BARGACH Samir
Pr. EL MESNAOUI Abbes
Pr. ESSAKALI HOUSSYNI Leila
Pr. IBEN ATTYA ANDALOUSSI Ahmed
Pr. OUAZZANI CHAHDI Bahia
Pr. SEFIANI Abdelaziz
Pr. ZEGGWAGH Amine Ali

Réanimation Médicale
Chirurgie Générale
Gynécologie Obstétrique
Gynécologie Obstétrique
Chirurgie Générale
Oto-Rhino-Laryngologie
Urologie
Ophtalmologie
Génétique
Réanimation Médicale

Décembre 1996

Pr. BELKACEM Rachid
Pr. BOULANOUAR Abdelkrim
Pr. EL ALAMI EL FARICHA EL Hassan
Pr. GAOUZI Ahmed
Pr. OUZEDDOUN Naima
Pr. ZBIR EL Mehdi*

Chirurgie Pédiatrie
Ophtalmologie
Chirurgie Générale
Pédiatrie
Néphrologie
Cardiologie Directeur HMI Mohammed V

Novembre 1997

Pr. ALAMI Mohamed Hassan
Pr. BIROUK Nazha
Pr. FELLAT Nadia
Pr. KADDOURI Nouredine
Pr. KOUTANI Abdellatif
Pr. LAHLOU Mohamed Khalid
Pr. MAHRAOUI CHAFIQ
Pr. TOUFIQ Jallal
Pr. YOUSFI MALKI Mounia

Gynécologie-Obstétrique
Neurologie
Cardiologie
Chirurgie Pédiatrique
Urologie
Chirurgie Générale
Pédiatrie
Psychiatrie Directeur Hôp.Ar-razi Salé
Gynécologie Obstétrique

Novembre 1998

Pr. BENOMAR ALI

Neurologie Doyen de la FMP Abulcassis

* Enseignants Militaires

Pr. BOUGTAB
Pr. ER RIHANI Hassan
Pr. BENKIRANE Majid*

Abdesslam Chirurgie Générale
Oncologie Médicale
Hématologie

Janvier 2000

Pr. ABID Ahmed*
Pr. AIT OUAMAR Hassan
Pr. BENJELLOUN Dakhama Badr.Sououd
Pr. BOURKADI Jamal-Eddine
Pr. CHARIF CHEFCHAOUNI Al Montacer
Pr. ECHARRAB El Mahjoub
Pr. EL FTOUH Mustapha
Pr. EL MOSTARCHID Brahim*
Pr. TACHINANTE Rajae
Pr. TAZI MEZALEK Zoubida

Pneumo-phtisiologie
Pédiatrie
Pédiatrie
Pneumo-phtisiologie *Directeur Hôp. My Youssef*
Chirurgie Générale
Chirurgie Générale
Pneumo-phtisiologie
Neurochirurgie
Anesthésie-Réanimation
Médecine Interne

Novembre 2000

Pr. AIDI Saadia
Pr. AJANA Fatima Zohra
Pr. BENAMR Said
Pr. CHERTI Mohammed
Pr. ECH-CHERIF EL KETTANI Selma
Pr. EL HASSANI Amine
Pr. EL KHADER Khalid
Pr. GHARBI Mohamed El Hassan
Pr. MDAGHRI ALAOUI Asmae

Neurologie
Gastro-Entérologie
Chirurgie Générale
Cardiologie
Anesthésie-Réanimation
Pédiatrie - *Directeur Hôp. Cheikh Zaid*
Urologie
Endocrinologie et Maladies Métaboliques
Pédiatrie

Décembre 2001

Pr. BALKHI Hicham*
Pr. BENABDELJLIL Maria
Pr. BENAMAR Loubna
Pr. BENAMOR Jouda
Pr. BENELBARHDADI Imane
Pr. BENNANI Rajae
Pr. BENOUECHANE Thami
Pr. BEZZA Ahmed*
Pr. BOUCHIKHI IDRISSE Med Larbi
Pr. BOUMDIN El Hassane*
Pr. CHAT Latifa
Pr. DAALI Mustapha*
Pr. EL HIJRI Ahmed
Pr. EL MAAQILI Moulay Rachid
Pr. EL MADHI Tarik
Pr. EL OUNANI Mohamed
Pr. ETTAIR Said
Pr. GAZZAZ Miloudi*
Pr. HRORA Abdelmalek
Pr. KABIRI EL Hassane*

Anesthésie-Réanimation
Neurologie
Néphrologie
Pneumo-phtisiologie
Gastro-Entérologie
Cardiologie
Pédiatrie
Rhumatologie
Anatomie
Radiologie
Radiologie
Chirurgie Générale
Anesthésie-Réanimation
Neuro-Chirurgie
Chirurgie-Pédiatrique
Chirurgie Générale
Pédiatrie - *Directeur Hôp. Univ. Cheikh Khalifa*
Neuro-Chirurgie
Chirurgie Générale *Directeur Hôpital Ibn Sina*
Chirurgie Thoracique

* Enseignants Militaires

Pr. LAMRANI Moulay Omar
Pr. LEKEHAL Brahim
Pr. MEDARHRI Jalil
Pr. MIKDAME Mohammed*
Pr. MOHSINE Raouf
Pr. NOUINI Yassine
Pr. SABBAH Farid
Pr. SEFIANI Yasser
Pr. TAOUFIQ BENCHEKROUN Soumia

Traumatologie Orthopédie
Chirurgie Vasculaire Périphérique *V-D chargé Aff Acad. Est.*
Chirurgie Générale
Hématologie Clinique
Chirurgie Générale
Urologie
Chirurgie Générale
Chirurgie Vasculaire Périphérique
Pédiatrie

Décembre 2002

Pr. AL BOUZIDI Abderrahmane*
Pr. AMEUR Ahmed *
Pr. AMRI Rachida
Pr. AOURARH Aziz*
Pr. BAMOU Youssef *
Pr. BELMEJDOUB Ghizlene*
Pr. BENZEKRI Laila
Pr. BENZZOUBEIR Nadia
Pr. BERNOUSSI Zakiya
Pr. CHOHO Abdelkrim *
Pr. CHKIRATE Bouchra
Pr. EL ALAMI EL Fellous Sidi Zouhair
Pr. EL HAOURI Mohamed *
Pr. FILALI ADIB Abdelhai
Pr. HAJJI Zakia
Pr. JAAFAR Abdeloibah*
Pr. KRIOUÏLE Yamina
Pr. MOUSSAOUI RAHALI Driss*
Pr. OUJILAL Abdelilah
Pr. RAISS Mohamed
Pr. SIAH Samir *
Pr. THIMOU Amal
Pr. ZENTAR Aziz*

Anatomie Pathologique
Urologie
Cardiologie
Gastro-Entérologie *Dir.-Adj. HMI Mohammed V*
Biochimie-Chimie
Endocrinologie et Maladies Métaboliques
Dermatologie
Gastro-Entérologie
Anatomie Pathologique
Chirurgie Générale
Pédiatrie
Chirurgie Pédiatrique
Dermatologie
Gynécologie Obstétrique
Ophtalmologie
Traumatologie Orthopédie
Pédiatrie
Gynécologie Obstétrique
Oto-Rhino-Laryngologie
Chirurgie Générale
Anesthésie Réanimation
Pédiatrie
Chirurgie Générale

Janvier 2004

Pr. ABDELLEAH El Hassan
Pr. AMRANI Mariam
Pr. BENBOUZID Mohammed Anas
Pr. BENKIRANE Ahmed*
Pr. BOULAADAS Malik
Pr. BOURAZZA Ahmed*
Pr. CHAGAR Belkacem*
Pr. CHERRADI Nadia
Pr. EL FENNI Jamal*
Pr. EL HANCHI ZAKI
Pr. EL KHORASSANI Mohamed
Pr. HACHI Hafid

Ophtalmologie
Anatomie Pathologique
Oto-Rhino-Laryngologie
Gastro-Entérologie
Stomatologie et Chirurgie Maxillo-faciale
Neurologie
Traumatologie Orthopédie
Anatomie Pathologique
Radiologie
Gynécologie Obstétrique
Pédiatrie
Chirurgie Générale

* Enseignants Militaires

Pr. JABOUIRIK Fatima
Pr. KHARMAZ Mohamed
Pr. MOUGHIL Said
Pr. OUBAAZ Abdelbarre *
Pr. TARIB Abdelilah*
Pr. TIJAMI Fouad
Pr. ZARZUR Jamila

Pédiatrie
Traumatologie Orthopédie
Chirurgie Cardio-Vasculaire
Ophtalmologie
Pharmacie Clinique
Chirurgie Générale
Cardiologie

Janvier 2005

Pr. ABBASSI Abdellah
Pr. ALLALI Fadoua
Pr. AMAZOUZI Abdellah
Pr. BAHIRI Rachid
Pr. BARKAT Amina
Pr. BENYASS Aatif
Pr. DOUDOUH Abderrahim*
Pr. HAJJI Leila
Pr. HESSISSEN Leila
Pr. JIDAL Mohamed*
Pr. LAAROUSSI Mohamed
Pr. LYAGOUBI Mohammed
Pr. SBIHI Souad
Pr. ZERAIDI Najia

Chirurgie Réparatrice et Plastique
Rhumatologie
Ophtalmologie
Rhumatologie *Directeur Hôp. Al Avachi Salé*
Pédiatrie
Cardiologie
Biophysique
Cardiologie (mise en disponibilité)
Pédiatrie
Radiologie
Chirurgie Cardio-vasculaire
Parasitologie
Histo-Embryologie Cytogénétique
Gynécologie Obstétrique

AVRIL 2006

Pr. ACHEMLAL Lahsen*
Pr. BELMEKKI Abdelkader*
Pr. BENCHEIKH Razika
Pr. BIYI Abdelhamid*
Pr. BOUHAFS Mohamed El Amine
Pr. BOULAHYA Abdellatif*
Pr. CHENGUETI ANSARI Anas
Pr. DOGHMI Nawal
Pr. FELLAT Ibtissam
Pr. FAROUDY Mamoun
Pr. HARMOUCHE Hicham
Pr. IDRIS LAHLOU Amine*
Pr. JROUNDI Laila
Pr. KARMOUNI Tariq
Pr. KILI Amina
Pr. KISRA Hassan
Pr. KISRA Mounir
Pr. LAATIRIS Abdelkader*
Pr. LMIMOUNI Badreddine*
Pr. MANSOURI Hamid*
Pr. OUANASS Abderrazzak
Pr. SAFI Soumaya*
Pr. SOUALHI Mouna

Rhumatologie
Hématologie
O.R.L.
Biophysique
Chirurgie - Pédiatrique
Chirurgie Cardio - Vasculaire. *Directeur Hôpital Ibn Sina Mar*
Gynécologie Obstétrique
Cardiologie
Cardiologie
Anesthésie Réanimation
Médecine Interne
Microbiologie
Radiologie
Urologie
Pédiatrie
Psychiatrie
Chirurgie - Pédiatrique
Pharmacie Galénique
Parasitologie
Radiothérapie
Psychiatrie
Endocrinologie
Pneumo - Phtisiologie

* Enseignants Militaires

Pr. TELLAL Saida*
Pr. ZAHRAOUI Rachida

Biochimie
Pneumo - Phtisiologie

Octobre 2007

Pr. ABIDI Khalid
Pr. ACHACHI Leila
Pr. ACHOUR Abdessamad*
Pr. AIT HOUSSA Mahdi *
Pr. AMHAJJI Larbi *
Pr. AOUI Sarra
Pr. BAITE Abdelouahed *
Pr. BALOUCH Lhousaine *
Pr. BENZIANE Hamid *
Pr. BOUTIMZINE Nourdine
Pr. CHERKAOUI Naoual *
Pr. EHIRCHIOU Abdelkader *
Pr. EL BEKKALI Youssef*
Pr. EL ABSI Mohamed
Pr. EL MOUSSAOUI Rachid
Pr. EL OMARI Fatima
Pr. GHARIB Noureddine
Pr. HADADI Khalid *
Pr. ICHOU Mohamed *
Pr. ISMAILI Nadia
Pr. KEBDANI Tayeb
Pr. LOUZI Lhoussain *
Pr. MADANI Naoufel
Pr. MAHI Mohamed *
Pr. MARC Karima
Pr. MASRAR Azlarab
Pr. MRANI Saad *
Pr. OUZZIF Ez zohra *
Pr. RABHI Monsef *
Pr. RADOUANE Bouchaib*
Pr. SEFFAR Myriame
Pr. SEKHSOKH Yessine *
Pr. SIFAT Hassan *
Pr. TABERKANET Mustafa *
Pr. TACHFOUTI Samira
Pr. TAJDINE Mohammed Tariq*
Pr. TANANE Mansour *
Pr. TLIGUI Houssain
Pr. TOUATI Zakia

Réanimation médicale
Pneumo phtisiologie
Chirurgie générale
Chirurgie cardio vasculaire
Traumatologie orthopédie
Parasitologie
Anesthésie réanimation
Biochimie-chimie
Pharmacie clinique
Ophtalmologie
Pharmacie galénique
Chirurgie générale
Chirurgie cardio-vasculaire
Chirurgie générale
Anesthésie réanimation
Psychiatrie
Chirurgie plastique et réparatrice
Radiothérapie
Oncologie médicale
Dermatologie
Radiothérapie
Microbiologie
Réanimation médicale
Radiologie
Pneumo phtisiologie
Hématologie biologique
Virologie
Biochimie-chimie
Médecine interne
Radiologie
Microbiologie
Microbiologie
Radiothérapie
Chirurgie vasculaire périphérique
Ophtalmologie
Chirurgie générale
Traumatologie-orthopédie
Parasitologie
Cardiologie

Mars 2009

Pr. ABOUZAHIR Ali *
Pr. AGADR Aomar *
Pr. AIT ALI Abdelmounaim *

Médecine interne
Pédiatrie
Chirurgie Générale

* Enseignants Militaires

Pr. AKHADDAR Ali *
 Pr. ALLALI Nazik
 Pr. AMINE Bouchra
 Pr. ARKHA Yassir
 Pr. BELYAMANI Lahcen *
 Pr. BJJOU Younes
 Pr. BOUHSAIN Sanae *
 Pr. BOUI Mohammed *
 Pr. BOUNAIM Ahmed *
 Pr. BOUSSOUGA Mostapha *
 Pr. CHTATA Hassan Toufik *
 Pr. DOGHMI Kamal *
 Pr. EL MALKI Hadj Omar
 Pr. EL OUENNASS Mostapha*
 Pr. ENNIBI Khalid *
 Pr. FATHI Khalid
 Pr. HASSIKOU Hasna *
 Pr. KABBAJ Nawal
 Pr. KABIRI Meryem
 Pr. KARBOUBI Lamya
 Pr. LAMSAOURI Jamal *
 Pr. MARMADE Lahcen
 Pr. MESKINI Toufik
 Pr. MESSAOUDI Nezha *
 Pr. MSSROURI Rahal
 Pr. NASSAR Ittmade
 Pr. OUKERRAJ Latifa
 Pr. RHORFI Ismail Abderrahmani *

Octobre 2010

Pr. ALILOU Mustapha
 Pr. AMEZIANE Taoufiq*
 Pr. BELAGUID Abdelaziz
 Pr. CHADLI Mariama*
 Pr. CHEMSI Mohamed*
 Pr. DAMI Abdellah*
 Pr. DARBI Abdellatif*
 Pr. DENDANE Mohammed Anouar
 Pr. EL HAFIDI Naima
 Pr. EL KHARRAS Abdennasser*
 Pr. EL MAZOUZ Samir
 Pr. EL SAYEGH Hachem
 Pr. ERRABIH Ikram
 Pr. LAMALMI Najat
 Pr. MOSADIK Ahlam
 Pr. MOUJAHID Mountassir*
 Pr. NAZIH Mouna*
 Pr. ZOUAIDIA Fouad

* Enseignants Militaires

Neuro-chirurgie
 Radiologie
 Rhumatologie
 Neuro-chirurgie *Directeur Hôp.des Spécialités*
 Anesthésie Réanimation
 Anatomie
 Biochimie-chimie
 Dermatologie
 Chirurgie Générale
 Traumatologie-orthopédie
 Chirurgie Vasculaire Périphérique
 Hématologie clinique
 Chirurgie Générale
 Microbiologie
 Médecine interne
 Gynécologie obstétrique
 Rhumatologie
 Gastro-entérologie
 Pédiatrie
 Pédiatrie
 Chimie Thérapeutique
 Chirurgie Cardio-vasculaire
 Pédiatrie
 Hématologie biologique
 Chirurgie Générale
 Radiologie
 Cardiologie
 Pneumo-Phtisiologie

Anesthésie réanimation
 Médecine Interne *Directeur ERSSM*
 Physiologie
 Microbiologie
 Médecine Aéronautique
 Biochimie- Chimie
 Radiologie
 Chirurgie Pédiatrique
 Pédiatrie
 Radiologie
 Chirurgie Plastique et Réparatrice
 Urologie
 Gastro-Entérologie
 Anatomie Pathologique
 Anesthésie Réanimation
 Chirurgie Générale
 Hématologie
 Anatomie Pathologique

Decembre 2010

Pr. ZNATI Kaoutar

Anatomie Pathologique

Mai 2012

Pr. AMRANI Abdelouahed
Pr. ABOUELALAA Khalil *
Pr. BENCHEBBA Driss *
Pr. DRISSI Mohamed *
Pr. EL ALAOUI MHAMDI Mouna
Pr. EL OUAZZANI Hanane *
Pr. ER-RAJI Mounir
Pr. JAHID Ahmed
Pr. RAISSOUNI Maha *

Chirurgie pédiatrique
Anesthésie Réanimation
Traumatologie-orthopédie
Anesthésie Réanimation
Chirurgie Générale
Pneumophtisiologie
Chirurgie Pédiatrique
Anatomie Pathologique
Cardiologie

Février 2013

Pr. AHID Samir
Pr. AIT EL CADI Mina
Pr. AMRANI HANCHI Laila
Pr. AMOR Mourad
Pr. AWAB Almahdi
Pr. BELAYACHI Jihane
Pr. BELKHADIR Zakaria Houssain
Pr. BENCHEKROUN Laila
Pr. BENKIRANE Souad
Pr. BENNANA Ahmed*
Pr. BENSCHIR Mustapha *
Pr. BENYAHIA Mohammed *
Pr. BOUATIA Mustapha
Pr. BOUABID Ahmed Salim*
Pr. BOUTARBOUCH Mahjouba
Pr. CHAIB Ali *
Pr. DENDANE Tarek
Pr. DINI Nouzha *
Pr. ECH-CHERIF EL KETTANI Mohamed Ali
Pr. ECH-CHERIF EL KETTANI Najwa
Pr. ELFATEMI Nizare
Pr. EL GUERROUJ Hasnae
Pr. EL HARTI Jaouad
Pr. EL JAOUDI Rachid *
Pr. EL KABABRI Maria
Pr. EL KHANNOUSSI Basma
Pr. EL KHLouFI Samir
Pr. EL KORAIHI Alae
Pr. EN-NOUALI Hassane *
Pr. ERREGUIG Laila
Pr. FIKRI Meryem
Pr. GHFIR Imade

Pharmacologie
Toxicologie
Gastro-Entérologie
Anesthésie Réanimation
Anesthésie Réanimation
Réanimation Médicale
Anesthésie Réanimation
Biochimie-Chimie
Hématologie
Informatique Pharmaceutique
Anesthésie Réanimation
Néphrologie
Chimie Analytique et Bromatologie
Traumatologie orthopédie
Anatomie
Cardiologie
Réanimation Médicale
Pédiatrie
Anesthésie Réanimation
Radiologie
Neuro-chirurgie
Médecine Nucléaire
Chimie Thérapeutique
Toxicologie
Pédiatrie
Anatomie Pathologique
Anatomie
Anesthésie Réanimation
Radiologie
Physiologie
Radiologie
Médecine Nucléaire

* Enseignants Militaires

Pr. IMANE Zineb
 Pr. IRAQI Hind
 Pr. KABBAJ Hakima
 Pr. KADIRI Mohamed *
 Pr. LATIB Rachida
 Pr. MAAMAR Mouna Fatima Zahra
 Pr. MEDDAH Bouchra
 Pr. MELHAOUI Adyl
 Pr. MRABTI Hind
 Pr. NEJJARI Rachid
 Pr. OUBEJJA Houda
 Pr. OUKABLI Mohamed *
 Pr. RAHALI Younes
 Pr. RATBI Ilham
 Pr. RAHMANI Mounia
 Pr. REDA Karim *
 Pr. REGRAGUI Wafa
 Pr. RKAIN Hanan
 Pr. ROSTOM Samira
 Pr. ROUAS Lamiaa
 Pr. ROUIBAA Fedoua *
 Pr. SALIHOUN Mouna
 Pr. SAYAH Rochde
 Pr. SEDDIK Hassan *
 Pr. ZERHOUNI Hicham
 Pr. ZINE Ali *

Pédiatrie
 Endocrinologie et maladies métaboliques
 Microbiologie
 Psychiatrie
 Radiologie
 Médecine Interne
 Pharmacologie
 Neuro-chirurgie
 Oncologie Médicale
 Pharmacognosie
 Chirurgie Pédiatrique
 Anatomie Pathologique
 Pharmacie Galénique *Vice-Doyen à la Pharmacie*
 Génétique
 Neurologie
 Ophtalmologie
 Neurologie
 Physiologie
 Rhumatologie
 Anatomie Pathologique
 Gastro-Entérologie
 Gastro-Entérologie
 Chirurgie Cardio-Vasculaire
 Gastro-Entérologie
 Chirurgie Pédiatrique
 Traumatologie Orthopédie

AVRIL 2013

Pr. EL KHATIB MOHAMED KARIM *

Stomatologie et Chirurgie Maxillo-faciale

MARS 2014

Pr. ACHIR Abdellah
 Pr. BENCHAKROUN Mohammed *
 Pr. BOUCHIKH Mohammed
 Pr. EL KABBAJ Driss *
 Pr. EL MACHTANI IDRISSE Samira *
 Pr. HARDIZI Houyam
 Pr. HASSANI Amale *
 Pr. HERRAK Laila
 Pr. JANANE Abdellah *
 Pr. JEAIDI Anass *
 Pr. KOUACH Jaouad*
 Pr. LEMNOUER Abdelhay*
 Pr. MAKRAM Sanaa *
 Pr. OULAHYANE Rachid*
 Pr. RHISSASSI Mohamed Jaafar
 Pr. SEKKACH Youssef*
 Pr. TAZI MOUKHA Zakia

Chirurgie Thoracique
 Traumatologie- Orthopédie
 Chirurgie Thoracique
 Néphrologie
 Biochimie-Chimie
 Histologie- Embryologie-Cytogénétique
 Pédiatrie
 Pneumologie
 Urologie
 Hématologie Biologique
 Génycologie-Obstétrique
 Microbiologie
 Pharmacologie
 Chirurgie Pédiatrique
 CCV
 Médecine Interne
 Génécologie-Obstétrique

* Enseignants Militaires

DECEMBRE 2014

Pr. ABILKACEM Rachid*
Pr. AIT BOUGHIMA Fadila
Pr. BEKKALI Hicham *
Pr. BENZAZZOU Salma
Pr. BOUABDELLAH Mounya
Pr. BOUCHRIK Mourad*
Pr. DERRAJI Soufiane*
Pr. DOBLALI Taoufik
Pr. EL AYOUBI EL IDRISSE Ali
Pr. EL GHADBANE Abdedaim Hatim*
Pr. EL MARJANY Mohammed*
Pr. FEJJAL Nawfal
Pr. JAHIDI Mohamed*
Pr. LAKHAL Zouhair*
Pr. OUDGHIRI NEZHA
Pr. RAMI Mohamed
Pr. SABIR Maria
Pr. SBAI IDRISSE Karim*

Pédiatrie
Médecine Légale
Anesthésie-Réanimation
Chirurgie Maxillo-Faciale
Biochimie-Chimie
Parasitologie
Pharmacie Clinique
Microbiologie
Anatomie
Anesthésie-Réanimation
Radiothérapie
Chirurgie Réparatrice et Plastique
O.R.L.
Cardiologie
Anesthésie-Réanimation
Chirurgie Pédiatrique
Psychiatrie
Médecine préventive, santé publique et Hyg.

AOÛT 2015

Pr. MEZIANE Meryem
Pr. TAHIRI Latifa

Dermatologie
Rhumatologie

PROFESSEURS AGREGES :

JANVIER 2016

Pr. BENKABBOU Amine
Pr. EL ASRI Fouad*
Pr. ERRAMI Noureddine*
Pr. NITASSI Sophia

Chirurgie Générale
Ophtalmologie
O.R.L.
O.R.L.

JUIN 2017

Pr. ABBI Rachid*
Pr. ASFALOU Ilyasse*
Pr. BOUAYTI El Arbi*
Pr. BOUTAYEB Saber
Pr. EL GHISSASSI Ibrahim
Pr. HAFIDI Jawad
Pr. OURAINI Saloua*
Pr. RAZINE Rachid
Pr. ZRARA Abdelhamid*

Microbiologie
Cardiologie
Médecine préventive, santé publique et Hyg.
Oncologie Médicale
Oncologie Médicale
Anatomie
O.R.L.
Médecine préventive, santé publique et Hyg.
Immunologie

NOVEMBRE 2018

Pr. AMELLAL Mina
Pr. SOULY Karim
Pr. TAHRI Rajae

Anatomie
Microbiologie
Histologie-Embryologie-Cytogénétique

* Enseignants Militaires

NOVEMBRE 2019

Pr. AATIF Taoufiq *	Néphrologie
Pr. ACHBOUK Abdelhafid *	Chirurgie Réparatrice et Plastique
Pr. ANDALOUSSI SAGHIR Khalid *	Radiothérapie
Pr. BABA HABIB Moulay Abdellah *	Gynécologie-obstétrique
Pr. BASSIR RIDA ALLAH	Anatomie
Pr. BOUATTAR TARIK	Néphrologie
Pr. BOUFETTAL MONSEF	Anatomie
Pr. BOUCHENTOUF Sidi Mohammed *	Chirurgie Générale
Pr. BOUZELMAT Hicham *	Cardiologie
Pr. BOUKHRIS Jalal *	Traumatologie-orthopédie
Pr. CHAFRY Bouchaib *	Traumatologie-orthopédie
Pr. CHAHDI Hafsa *	Anatomie Pathologique
Pr. CHERIF EL ASRI Abad *	Neurochirurgie
Pr. DAMIRI Amal *	Anatomie Pathologique
Pr. DOGHMI Nawfal *	Anesthésie-réanimation
Pr. ELALAOUI Sidi-Yassir	Pharmacie Galénique
Pr. EL ANNAZ Hicham *	Virologie
Pr. EL HASSANI Moulay EL Mehdi *	Gynécologie-obstétrique
Pr. EL HJOUJI Aabderrahman *	Chirurgie Générale
Pr. EL KAOUI Hakim *	Chirurgie Générale
Pr. EL WALI Abderrahman *	Anesthésie-réanimation
Pr. EN-NAFAA Issam *	Radiologie
Pr. HAMAMA Jalal *	Stomatologie et Chirurgie Maxillo-faciale
Pr. HEMMAOUI Bouchaib *	O.R.L
Pr. HJIRA Naoufal *	Dermatologie
Pr. JIRA Mohamed *	Médecine Interne
Pr. JNIENE Asmaa	Physiologie
Pr. LARAQUI Hicham *	Chirurgie Générale
Pr. MAHFOUD Tarik *	Oncologie Médicale
Pr. MEZIANE Mohammed *	Anesthésie-réanimation
Pr. MOUTAKI ALLAH Younes *	Chirurgie Cardio-vasculaire
Pr. MOUZARI Yassine *	Ophthalmologie
Pr. NAOUI Hafida *	Parasitologie-Mycologie
Pr. OBTEL Majdouline	Médecine préventive, santé publique et Hyg.
Pr. OURRAI Abdelhakim *	Pédiatrie
Pr. SAOUAB Rachida *	Radiologie
Pr. SBITTI Yassir *	Oncologie Médicale
Pr. ZADDOUG Omar *	Traumatologie Orthopédie
Pr. ZIDOUH Saad *	Anesthésie-réanimation

* Enseignants Militaires

2 - ENSEIGNANTS-CHERCHEURS SCIENTIFIQUES

PROFESSEURS/Prs. HABILITES

Pr. ABOUDRAR Saadia	Physiologie
Pr. ALAMI OUHABI Naima	Biochimie-chimie
Pr. ALAOUI KATIM	Pharmacologie
Pr. ALAOUI SLIMANI Lalla Naïma	Histologie-Embryologie
Pr. ANSAR M'hammed	Chimie Organique et Pharmacie Chimique
Pr. BARKIYOU Malika	Histologie-Embryologie
Pr. BOUHOUCHE Ahmed	Génétique Humaine
Pr. BOUKLOUZE Abdelaziz	Applications Pharmaceutiques
Pr. CHAHED OUZZANI Lalla Chadia	Biochimie-chimie
Pr. DAKKA Taoufiq	Physiologie
Pr. FAOUZI Moulay El Abbes	Pharmacologie
Pr. IBRAHIMI Azeddine	Biologie moléculaire/Biotechnologie
Pr. KHANFRI Jamal Eddine	Biologie
Pr. OULAD BOUYAHYA IDRISSE Med	Chimie Organique
Pr. REDHA Ahlam	Chimie
Pr. TOUATI Driss	Pharmacognosie
Pr. YAGOUBI Maamar	Environnement,Eau et Hygiène
Pr. ZAHIDI Ahmed	Pharmacologie

Mise à jour le 11/06/2020

KHALED Abdellah

Chef du Service des Ressources Humaines

FMPR

* Enseignants Militaires



Dédicaces

A mes chers parents

*Je ne trouverai jamais de mots pour vous exprimer
Mon profond attachement et ma reconnaissance pour l'amour;*

La tendresse et surtout pour votre présence

Dans mes moments les plus difficiles, et si j'en suis arrivé là,

Ce n'est que grâce à vous, maman et papa adorés.

Vous m'avez toujours conseillés et orientés dans la voie

du travail et de l'honneur, votre droiture, conscience

et amour pour votre petite famille me serviront d'exemple dans la vie.

*Ce modeste travail paraît bien dérisoire pour traduire une
reconnaissance infinie envers des parents aussi merveilleux*

Dont j'ai la fierté d'être le fils.

Puisse ce jour être la récompense de tous vos efforts

Et l'exaucement de vos prières tant formulées.

Je prie dieu, le tout puissant, de vous protéger

et de vous procurer santé, bonheur et longue vie.

Je vous aime très fort

A ma chère sœur et mes chers frères

L'amour fraternel que je vous porte est sans limites.

J'ai eu beaucoup de chance de vous avoir à mes côtés toutes ces longues années. Puisse notre esprit de famille se fortifier au cours des prochaines années et notre fraternité demeurer toujours aussi limpide et intacte. Qu'ALLAH vous protège et vous assure bonne santé et une longue et heureuse vie.

A ma très chère grand-mère maternelle

Tu n'as jamais oublié de prier pour que Dieu tout puissant m'aide et éclaire mon chemin. Qu'Allah te préserve du mal, te comble de santé, de bonheur et te procure une longue vie.

A toutes mes tantes et leurs maris

A tous mes oncles et leurs épouses

Je vous remercie pour tout le soutien et l'amour exceptionnel que vous me portez depuis mon enfance. J'espère que votre bénédiction m'accompagnera pour toujours. Je vous aime.

A mes chers cousins et cousines

*Vous êtes pour moi des frères et sœurs.
Merci pour votre soutien. Que Dieu vous aide à atteindre vos rêves et à réussir dans votre vie.*

A toute ma famille et à tous mes proches

*J'ai beaucoup de chance de vous avoir à mes côtés,
et je vous souhaite beaucoup de bonheur et de réussite.
Veuillez retrouver en ce travail l'expression de mon amour,
ma gratitude et mon grand attachement.*

A Feu Mes très chers oncles

*Vous avez toujours été ma source de motivation et persévérance
Vous n'avez jamais cessé de nous apprendre qu'il fallait toujours
et encore travailler plus dur. J'espère être à la hauteur
de vos espérances et je m'efforcerai d'être digne de ce que vous aurais
souhaité que je sois. Les mots ne pourront jamais exprimer la
profondeur de mon respect, ma considération,
ma reconnaissance et mon amour éternel.
Ce titre de Docteur en Médecine je le porterai fièrement
et je le dédie à vous tout particulièrement.
Que dieu tout puissant vous accepte en sa sainte miséricorde
Et vous ouvre les voies du paradis.*

A mes cher(e)s ami(e)s, mes confrères et mes consœurs

*Je ne peux trouver les mots justes et sincères pour vous exprimer
mon affection et mes pensées, vous êtes pour moi des frères
et sœurs et des amis sur qui je peux compter.*

*En témoignage de l'amitié qui nous uni et des souvenirs de tous
les moments que nous avons passé ensemble, je vous dédie ce travail
et je vous souhaite une vie pleine de santé et de bonheur.*

***A tout le personnel du service de chirurgie Pédiatrique A
de l'hôpital d'enfant de Rabat.***

***A toute personne qui a contribué de près ou de loin
pour la réalisation de ce travail et tous ceux
à qui je pense et que j'ai omis de citer.***



Remerciements



A ALLAH, Le tout puissant

Qui m'a inspiré

Qui m'a guidé dans le bon chemin

Je vous dois ce que je suis devenu

Louanges et remerciements

Pour votre clémence et votre miséricorde

***A notre Maitre, Rapporteur et président de Thèse,
Monsieur le professeur KISRA MOUNIR
Chef de service de chirurgie pédiatrique à l'Hôpital d'Enfant de Rabat***

*Vous m'avez honoré par votre confiance en me confiant
cet excellent sujet de travail, vos qualités scientifiques,
pédagogiques et surtout humaines seront pour nous un exemple
à suivre dans l'exercice de notre profession.*

*Nous tenons à vous remercier pour le meilleur accueil
que vous nous avez réservé.*

*Veillez accepter, cher maître, dans ce travail l'assurance
de mon estime et de mon profond respect.*

***A notre Maître et Juge,
Monsieur le Professeur Hicham Zerhouni
Professeur de chirurgie pédiatrique à l'hôpital d'enfant de Rabat***

Nous vous remercions de nous avoir honorés par votre présence.

Vous avez accepté aimablement de juger cette thèse.

*Cet honneur nous touche infiniment et nous tenons
à vous exprimer notre profonde reconnaissance.*

*Veillez accepter, cher Maître, dans ce travail l'assurance
de notre estime et notre profond respect.*

***A notre maitre et juge,
Madame le Professeur Zineb Imane
Professeur de l'enseignement supérieur en diabétologie endocrinologie
pédiatrique au CHU Ibn Sina***

*Je vous remercie infiniment de nous avoir reçus avec beaucoup
de gentillesse et de bienveillance. Vos qualités humaines et
professionnelles, qui font de vous un grand maître, sont indiscutables.
Nous sommes particulièrement heureux de vous compter parmi notre
jury. Veuillez croire en nos sentiments les plus respectueux.*




Liste des abréviations

LISTE DES ABRÉVIATIONS

AMH	: Hormone anti-mullérienne
CGRP	: Calcitonine gene related peptide
CPO	: Complications postopératoires
ET	: Ectopie testiculaire
FSH	: Follicle stimulating hormone
GNRH	: Gonadotropin releasing hormone
HCG	: Human chorionic gonadotropin
INSL3	: Insuline like factor 3
IRM	: Imagerie par résonance magnétique
ISO	: Infection du site opératoire
LGR-8	: G protein-coupled receptor-8
LH	: Luteinizing hormone-releasing hormone
LH-RH	: Luteinizing hormone-releasing hormone
MIF	: Facteur antimüllérien
OGE	: Organes génitaux externes
SA	: Semaines d'aménorrhée
TDM	: Tomodensitométrie
TND	: Testicules non descendus



Liste des illustrations



LISTE DES FIGURES

Figure 1: les deux phases de descente du testicule.	7
Figure 2: contrôle de la migration testiculaire.	12
Figure 3: évolution des taux plasmatiques de testostérone au cours de la vie génitale d'un individu de sexe masculin	12
Figure 4: mécanisme d'action des perturbateurs endocriniens et conséquences sur le processus physiologique de migration testiculaire.	13
Figure 5: Coupe sagittale du testicule.....	17
Figure 6: voies spermatiques (trajet du conduit déférent).....	19
Figure 7: coupe frontale montrant les enveloppes du testicule et du cordon.....	22
Figure 8: coupe coronale du cordon spermatique.....	26
Figure 9: vue postérieure de la vessie.....	27
Figure 10 : vue latérale de l'appareil génital masculin montrant la vascularisation du testicule	29
Figure 11 : rappels anatomiques de la vascularisation des testicules.....	30
Figure 12 : Tranche d'âge selon les cas	36
Figure 13: circonstances de découverte de l'ectopie testiculaire (%)	37
Figure 14: répartition de l'ectopie testiculaire selon le côté atteint	38
Figure 15: la palpation des testicules	39
Figure 16: la voie d'abord de l'ectopie testiculaire.....	41
Figure 17: testicule en intra-abdominale.	50
Figure 18: Description de technique classique (abaissement en un temps).	58
Figure 19: abaissement testiculaire par cœlioscopie	62
Figure 20: vue coelioscopique d'un testicule intra-abdominal	63
Figure 21: les étapes de Réalisation de la chirurgie du testicule non descendu par double voie inguino-scrotale (1 p. 84).....	64
Figure 22: arbre décisionnel devant un testicule non palpable	65
Figure 23: organigramme proposé dans la prise en charge d'un testicule non descendu	66
Figure 24: Histologie d'un testicule normal et ectopique	75

LISTE DES TABLEAUX

Tableau I: Répartition selon le côté atteint	38
Tableau II: Résultats de la palpation à l'examen clinique	39
Tableau III: les suites opératoires.	42
Tableau IV: les principales étiologies des testicules non descendus.	46
Tableau V: âge de prise en charge dans notre série et dans la littérature	47
Tableau VI: le coté de l'ectopie testiculaire.....	49
Tableau VII: fréquence de l'hernie inguinale dans notre série de cas et dans la littérature.....	51
Tableau VIII: séries de cas examinant les résultats d'une laparoscopie par technique de FOWLER-STEPHENS en deux temps.	60
Tableau IX : incidence azoospermia in 1.255 unilateral and 661 bilateral cryptochid patients.....	71



Sommaire

SOMMAIRE

INTRODUCTION	1
1. CONNAISSANCES ACTUELLES DE LA PHYSIOLOGIE DE LA MIGRATION TESTICULAIRE	5
1.1 Rappel embryologique (3)	5
1.2 La migration testiculaire : état des connaissances.....	6
1.2.1 La phase trans-abdominale	8
1.2.2 La phase inguino-scrotale.....	10
2. RAPPEL ANATOMIQUE	15
2.1 Anatomie descriptive du testicule :	15
2.2 Anatomie descriptive des voies spermatiques :.....	18
2.2.1 Voies spermatiques intra-testiculaires :.....	18
2.2.2 Voies spermatiques extra-testiculaires :.....	18
2.2.3 L'épididyme :	20
2.2.3.1 Le conduit déférent :.....	20
2.2.3.2 La vésicule séminale :.....	20
2.2.3.2 Le canal éjaculateur :.....	21
2.3 Rapports du testicule et des voies spermatiques	21
2.3.1 Les bourses :	21
2.3.1.1 La vaginale :	23
2.3.1.2 Le Fascia spermatique interne :.....	23
2.3.1.3 La tunique musculieuse ou fascia crémasterique :	24
2.3.1.4 Le fascia spermatique externe :	24
2.3.1.5 La Tunique celluleuse sous-cutanée :	24
2.3.1.6 Le dartos :.....	24
2.3.1.7 Le scrotum :.....	24
2.3.2 Le cordon spermatique :	25
2.3.3 Le Conduit Défèrent :.....	27
2.3.4 Vésicules Séminales :.....	28

2.4 Vascularisation :	28
2.4.1 Artères :	28
2.4.1.1 Artère testiculaire :	28
2.4.1.2 Artère déférentielle :	28
2.4.1.3 Artère crémasterique :	28
2.4.2 Veine :	30
2.4.2.1 La veine testiculaire droite :	30
2.4.2.2 La veine testiculaire gauche :	30
2.4.3 Lymphatiques :	31
3. MATERIELS ET METHODES	33
4. RÉSULTATS	36
4.1 Epidémiologie :	36
4.1.1 Âge :	36
4.2 Etude Clinique :	37
4.2.1 Circonstances de découverte :	37
4.2.2 Coté atteint :	37
4.2.3 La palpation des testicules (siège) :	39
4.2.4 Anomalies Associées :	40
4.3 Etudes Paracliniques :	40
4.3.1 Biologie	40
4.3.2 Echographie inguino-scrotale	40
4.3.3 TDM abdomino-pelvienne	40
4.4 Traitement médical :	40
4.5 Exploration chirurgicale :	41
4.5.1 Voie d'abord	41
4.6 Modalités chirurgicales :	42
4.7 Suites Opératoires :	42
4.2.1 Les complications à court terme :	42
4.2.2 Les complications à moyen terme :	43
4.2.3 Les complications à long terme :	43

5. DISCUSSION.....	45
5.1 Epidémiologie ;	45
5.1.1 Âge :	47
5.1.2 Circonstances De Decouverte :	47
5.1.3 Côté atteint :	48
5.1.4 Palpation des testicules :	49
5.1.5 Anomalies associées :	50
5.2 Etude paraclinique :	52
5.2.1 Echographie inguinoscrotale :	52
5.2.2 TDM ET IRM Inguinoscrotale	54
5.2.3 Biologie	54
5.3 Traitement médical	55
5.4 Explorations chirurgicales.....	55
5.4 Traitement chirurgical.....	59
5.4.1 Le traitement laparoscopique :	59
5.4.2 Le traitement par cœlioscopie :	61
5.4.3 Le traitement classique :	63
5.3 Suites opératoires.....	67
5.3.1 Les complications à court terme :	68
5.3.2 Les complications à moyen terme :	69
5.3.3 Les complications à long terme :	70
5.3.3.1 L'infertilité :	70
5.3.3.2 Le risque de cancérisation :	76
CONCLUSION	80
RECOMMANDATIONS	82
RESUMES	84
ANNEXE	88
BIBLIOGRAPHIE	90



Introduction

L'ectopie testiculaire est une anomalie congénitale qui désigne toute position anormale du testicule en dehors de sa bourse. Il s'agit de la malformation génitale la plus fréquente du nouveau-né normal. (1) Le plus souvent isolée, elle s'intègre parfois dans un ensemble poly malformatif. (2)

L'ectopie testiculaire vraie est un terme réservé au testicule situé en dehors du trajet normal de migration entre la région lombaire et le sac scrotal. Ainsi, le testicule peut être présent sous la peau du périnée, la verge ou à la racine de la cuisse.

Sa pathogénie est multifactorielle, et met en jeu des facteurs génétiques et endocriniens. L'anomalie anatomique de position du testicule peut être que la partie la plus apparente d'un ensemble malformatif, qui comprend également des anomalies endocriniennes et histologiques, transitoires ou définitives, congénitales ou acquises, modérées ou majeures. On ne sait toujours pas si ces anomalies sont la cause ou la conséquence de l'anomalie de migration.

Le diagnostic est clinique, sans nécessité d'imagerie. Bilan endocrinien et caryotype ne s'imposent qu'en cas d'association malformative ou syndromique.

De nombreuses formes cliniques d'ectopie existent, correspondant probablement à des étiologies distinctes. Globalement, plus un testicule est haut situé, plus il est anormal, et plus on rencontre d'anomalies associées.

La descente testiculaire peut se poursuivre dans les premiers mois de vie, et le traitement n'est envisagé qu'à partir de l'âge de 6 mois, ou de 1 an chez le prématuré. Il est exclusivement chirurgical et doit être achevé à l'âge de 1 an. L'intervention peut le plus souvent être réalisée en ambulatoire. Le choix de la technique dépend de la localisation du testicule.

L'ectopie testiculaire nécessite un diagnostic, une prise en charge précoce, et un traitement adéquat pour minimiser au maximum les complications qui peuvent se manifester à court, moyen et long terme, le risque de cancérisation reste la complication la plus redoutable. En plus les complications postopératoires ne sont pas négligeables et nécessite une surveillance rapprochée surtout au court terme.

L'objectif de notre étude est d'évaluer la fréquence, la gravité et l'évaluation des complications post-chirurgicales des ectopies testiculaires et de déterminer les facteurs prédisposant à ces complications, afin de mieux les prévenir.



***Connaissances actuelles de la
physiologie de la migration
testiculaire***

1. CONNAISSANCES ACTUELLES DE LA PHYSIOLOGIE DE LA MIGRATION TESTICULAIRE

1.1 Rappel embryologique (3)

La différenciation testiculaire est l'ensemble de phénomènes qui aboutit à la construction du dimorphisme sexuel à la naissance. Ce qui va déterminer le phénotype sexuel, c'est-à-dire la base de l'identité sexuelle des individus.

Alors le développement de l'appareil génital passe par deux stades : Le stade indifférencié et le stade différencié.

Les cellules germinales primordiales sont distinguées dès la troisième semaine du développement embryonnaire dans la paroi de la vésicule vitelline, au niveau de l'allantoïde.

Entre la quatrième et la sixième semaine, elles migrent le long du mésentère dorsal de l'intestin postérieur pour atteindre la région thoracolumbaire (T10), le futur territoire des gonades (3) 1.

Leur arrivée induit la prolifération de l'épithélium coelomique adjacent.

Ce phénomène permet la formation des cordons sexuels primitifs, qui entraînent l'apparition de renflements de chaque côté de la colonne vertébrale, les crêtes génitales (gonades primordiales).

A la septième semaine, la gonade indifférenciée se différencie en testicule primitif. Les cellules germinales primordiales interagissent avec les cordons sexuels pour donner naissance aux cellules de Sertoli de l'épithélium des futurs tubes séminifères.

Ces cellules de Sertoli sécrètent l'hormone anti-müllérienne (AMH), nécessaire à la différenciation des voies génitales masculines.

Entre les cordons séminifères, quelques îlots de cellules mésenchymateuses vont se différencier en cellules de Leydig, cellules endocrines stéroïdogènes. Elles commencent à sécréter les androgènes sous l'effet de l'hCG placentaire puis de la LH hypophysaire foétale.

Les cellules germinales primordiales constituent le « stock » initial de cellules germinales souches. Mais, sous l'influence des cellules de Sertoli, aucune d'entre elles ne rentrera en méiose avant la puberté.

Alors qu'il continue son processus de différenciation, le testicule foetal va engager son processus de migration de la région lombaire primitive jusque dans le scrotum.

1.2 La migration testiculaire : état des connaissances

Cette migration se déroule en deux phases successives : la phase trans-abdominale puis la phase inguino-scrotale. (3) (5)

Trois structures anatomiques vont jouer un rôle crucial mécanique dans la descente testiculaire : **le gubernaculum testis**, structure ligamentaire apparaissant au cours de la septième semaine de développement suite à la dégénérescence du mésonéphros. Son extrémité céphalique se fixe au testicule, alors que son extrémité caudale s'attache dans la région des bourrelets labio-scrotaux (qui se différencient ultérieurement en scrotum) entre les muscles obliques externes et internes de la paroi abdominale ; **le processus vaginal**, qui correspond en fait à une petite évagination du péritoine se développant progressivement à côté de la racine inférieure du gubernaculum testis et qui va accompagner le testicule tout au long de sa migration.

Son principal rôle serait de permettre au testicule fœtal de s'extérioriser de la cavité péritonéale avant d'entrer dans le scrotum (6); **le ligament suspenseur** situé à l'extrémité crâniale du testicule, dont l'insertion est diamétralement opposée à celle du gubernaculum testis.

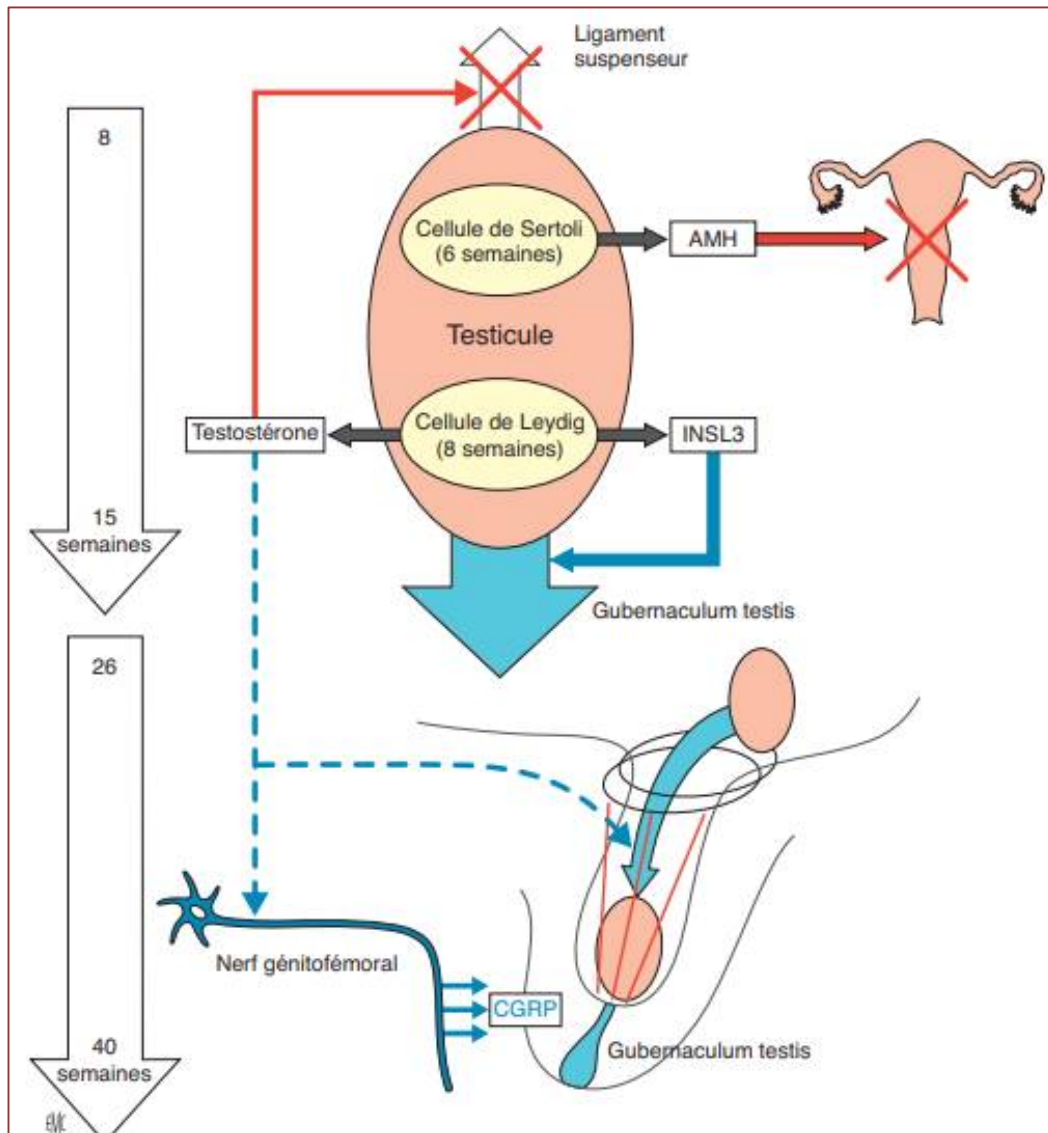


Figure 1: les deux phases de descente du testicule.

1.2.1 La phase trans-abdominale

Dès la dixième semaine de grossesse, le gubernaculum testis, initialement lâche, va subir des modifications de sa structure histologique, en particulier au niveau de sa portion caudale, aboutissant à une « condensation » de cette structure ligamentaire (augmentation de l'activité mitotique des fibroblastes et surtout augmentation de la synthèse et de la sécrétion d'acide hyaluronique au sein de sa matrice extracellulaire) : swelling reaction des Anglo-Saxons.

Il s'ensuit également un élargissement de sa portion caudale.

Toutes ces modifications vont s'opposer à la distension du gubernaculum testis au cours de la croissance fœtale et permettre ainsi la descente des testicules, de l'anse épидидymo-déférentielle et de ses vaisseaux tirés vers le bas par le gubernaculum testis (6). En outre, les modifications de structure du gubernaculum testis vont permettre de distendre l'anneau inguinal en direction du scrotum. Les testicules vont alors rester au voisinage du canal inguinal (à la hauteur du fascia transversalis et en regard de la région scrotale) de la 15^e à la 26^e semaine de grossesse (7).

Ce processus de migration est facilité par la régression du ligament suspenseur du testicule situé à son extrémité crâniale.

Pendant cette phase trans-abdominale, le processus vaginal qui s'allonge en direction caudale, repousse les différentes couches de la paroi abdominale pour former une évagination en forme de doigt de gant : le canal inguinal.

Au cours de la phase trans-abdominale, trois facteurs endocriniens contrôlent la migration testiculaire : l'insulin-like hormone de type 3 (Insl-3) est un peptide dont la structure biochimique est proche de celle de l'insuline et de la relaxine). Il est sécrété par les cellules de Leydig, sous le contrôle de l'hCG placentaire et de la LH hypophysaire fœtale (8).

L'Insl3 serait responsable des modifications histologiques du gubernaculum testis. De plus, l'Insl-3 serait impliqué dans le développement et la différenciation de la musculature lisse de l'épididyme, dont l'intégrité anatomique semble indispensable au bon déroulement du processus de migration trans-abdominale (9).

Le récepteur de l'Insl-3 présent au niveau de ces tissus cibles a été identifié dans l'espèce humaine : il se nomme leucinerich repeat-containing G protein-coupled receptor-8 (LGR-8). Il s'agit d'un récepteur à sept domaines transmembranaires couplé à une protéine G.

Les androgènes sécrétés par les cellules de Leydig sous le contrôle de l'hCG placentaire et de la LH hypophysaire fœtale vont permettre, d'une part, la régression du ligament suspenseur de la portion crâniale des testicules et faciliter ainsi leur migration en position caudale, « Tractés » par le gubernaculum testis et, d'autre part, renforcer l'action de l'Insl-3 au niveau du gubernaculum testis (10);

L'AMH sécrétée par les cellules de Sertoli renforce – comme les androgènes – l'action de l'Insl-3 au niveau du gubernaculum testis, mais elle agit en tant que cofacteur, car seule, elle ne peut initier la migration trans-abdominale des testicules.

Son mode d'action exact dans la descente testiculaire est encore mal précisé : effet direct sur le gubernaculum testis et/ou action sur les cellules de Leydig pour renforcer les sécrétions d'Insl-3 et/ou des androgènes (11).

1.2.2 La phase inguino-scrotale

Elle débute pendant la **26^e** semaine de grossesse et se termine théoriquement vers la **35^e** semaine. Lorsque cette phase débute, le scrotum s'est développé et a commencé son processus de différenciation sous l'effet de la dihydrotestostérone.

Cette hormone est issue de la réduction de la testostérone en 5 α par la 5 α -réductase.

Au cours de la phase inguino-scrotale, la portion caudale du gubernaculum testis va d'abord migrer, puis s'insérer dans le fond du scrotum. Parallèlement, le gubernaculum testis va commencer à se rétracter (phénomène contractile intermittent) et à se raccourcir dans sa portion scrotale (phénomène d'involution fibreuse) attirant ainsi le testicule de sa position inguinale jusqu'au fond du scrotum.

Le processus vaginal va guider le testicule jusqu'au fond du scrotum au cours de sa migration et enveloppe ce dernier sur sa portion antérieure. Durant la première année suivant l'accouchement, la partie supérieure de la vaginale s'oblitére, ne laissant subsister que le ligament péritonéo-vaginal. Seule persistera la tunique vaginale, vestige de la cavité péritonéale, sur la face antérieure du testicule, qui correspond sur le plan histologique à une double enveloppe séreuse (10).

La phase inguino-scrotale de la descente testiculaire est androgéno-dépendante mais répond à deux mécanismes distincts : un mécanisme direct d'involution fibreuse du gubernaculum testis au niveau de sa portion scrotale (cette dernière se charge en inclusions de glycogène et s'appauvrit

considérablement en acide hyaluronique). Cette action directe semble en fait secondaire au cours de cette phase, car les récepteurs aux androgènes ne sont présents qu'en assez faible quantité dans les cellules parenchymateuses du gubernaculum testis ;

Un mécanisme indirect « neuro-endocrinien » par l'intermédiaire du nerf génito-fémoral (tronc nerveux issu des ganglions spinaux L1 et L2 et émettant de nombreuses ramifications au niveau du scrotum et du gubernaculum testis). Sous l'effet des androgènes, ses neurones sensitifs libèrent au niveau de leurs dendrites un peptide : le calcitonin gene related peptide (CGRP). Ce peptide va agir localement directement au niveau du muscle dartos du scrotum (cellules musculaires striées) et au niveau du gubernaculum testis (cellules musculaires lisses et striées) (12).

Les contractions rythmiques induites vont contribuer à attirer les testicules en position scrotale, permettant ainsi leur descente définitive dans les bourses.

Des travaux récents chez les rats suggèrent que le CGRP exercerait également un effet chimiotactique sur les cellules du gubernaculum testis, induisant ainsi sa migration au fond du scrotum au début de cette phase (13).

De plus, dans l'espèce humaine, il semblerait que le processus de croissance du processus vaginal, ainsi que l'oblitération du canal péritonéo-vaginal après la migration testiculaire soient également sous le contrôle du nerf génito-fémoral et du CGRP.

Ajoutons qu'au fur et à mesure de leur développement, la musculature abdominale et les viscères jouent un rôle mécanique important au cours de la phase de migration inguino-scrotale.

En effet, l'élévation progressive de la pression intra-abdominale tend à pousser le testicule dans les bourses (14). Un schéma de synthèse reprend les différents acteurs hormonaux de la migration testiculaire (modèle bi phasique) tels qu'ils ont été décrits précédemment. (15)

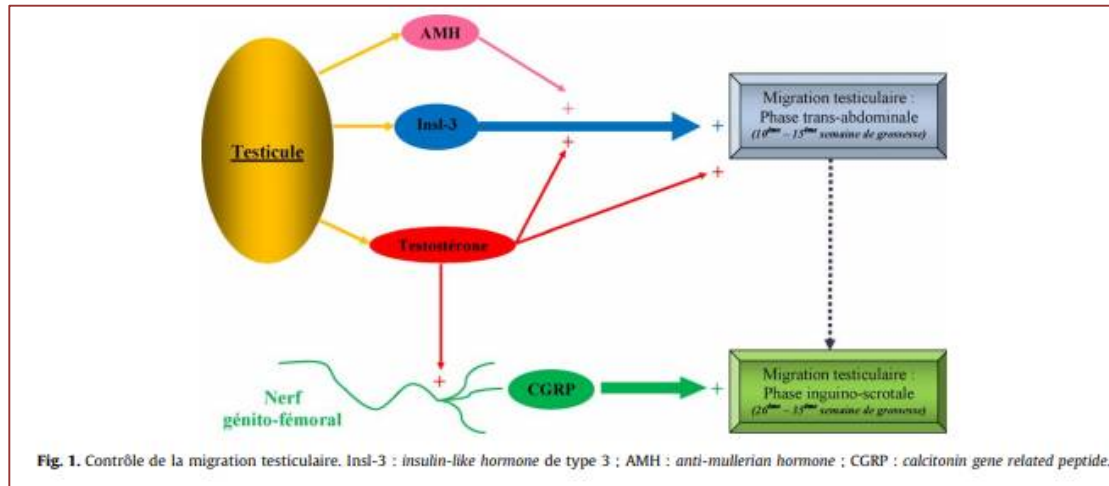


Figure 2: contrôle de la migration testiculaire.

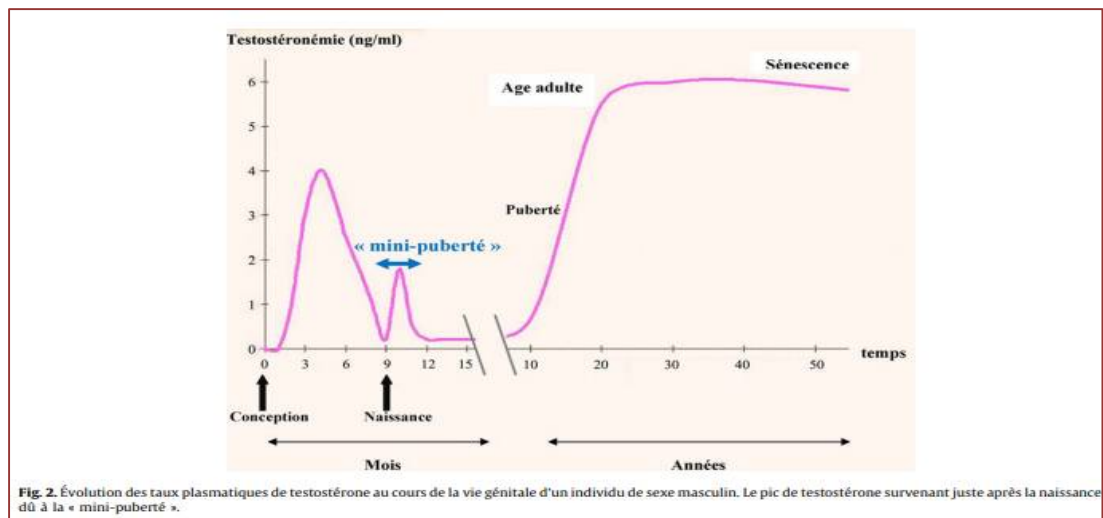


Figure 3: évolution des taux plasmatiques de testostérone au cours de la vie génitale d'un individu de sexe masculin

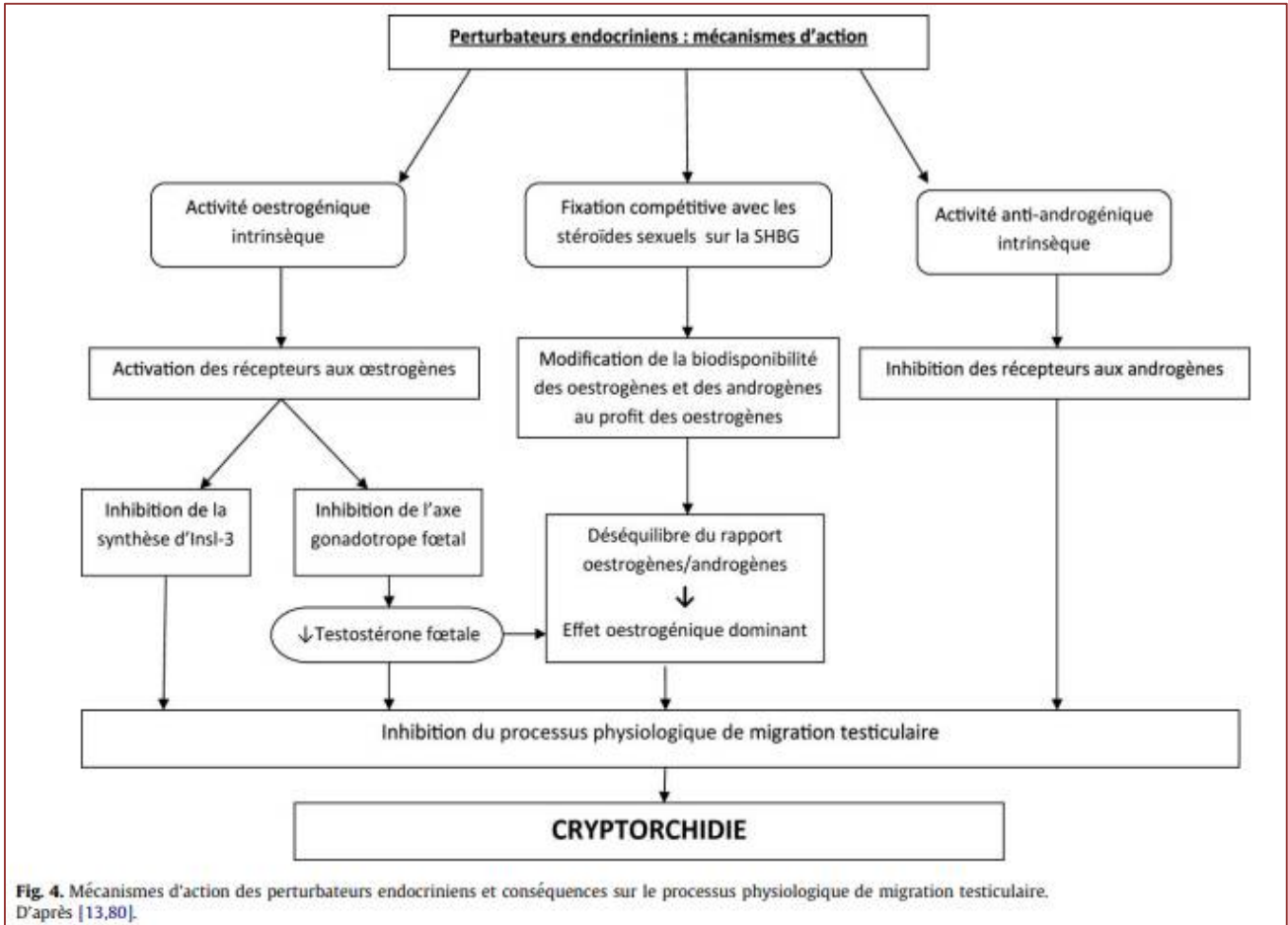


Figure 4: mécanisme d'action des perturbateurs endocriniens et conséquences sur le processus physiologique de migration testiculaire.



Rappel anatomique

2. RAPPEL ANATOMIQUE

Les testicules, glandes génitales mâles, situées dans les bourses, ont une double fonction :

- Endocrine : sécrétion d'hormones sexuelles
- Exocrine : production de spermatozoïdes

Les spermatozoïdes sont conduits du testicule à l'urètre par les voies spermatiques.

2.1 Anatomie descriptive du testicule :

Le testicule, organe pair, a la forme d'un ovoïde aplati transversalement, dont le grand axe est oblique en bas et en arrière. Sa surface est lisse, nacré. Sa consistance est ferme et régulière.

Il mesure en moyenne, 4 à 5 cm de long, 2,5 cm d'épaisseur et pèse 20 grammes.

Il présente :

- ❖ 2 faces, latérale et médiale,
- ❖ 2 bords, dorso- crânial et ventro-caudal,
- ❖ 2 pôles, crânial et caudal

Il est coiffé, comme un cimier de casque, par l'épididyme qui s'étend tout au long de son bord dorso-crânial.

Il est entouré d'une enveloppe résistante, l'albuginée qui envoie des cloisons à l'intérieur du testicule, le segmentant en lobule qui contiennent les tubes séminifères.

L'albuginée présente un épaississement surtout localisé à la partie ventrale du bord dorso-crânial : le médiastinum testis qui va contenir le rete testis.

Il présente des vestiges embryonnaires :

- ❖ Appendice testiculaire (ou hydatide sessile)
- ❖ Appendice épидидymaire (ou hydatide pédiculé)

Enfin, Il est fixé dans la bourse par un ligament, le gubernaculum testis.

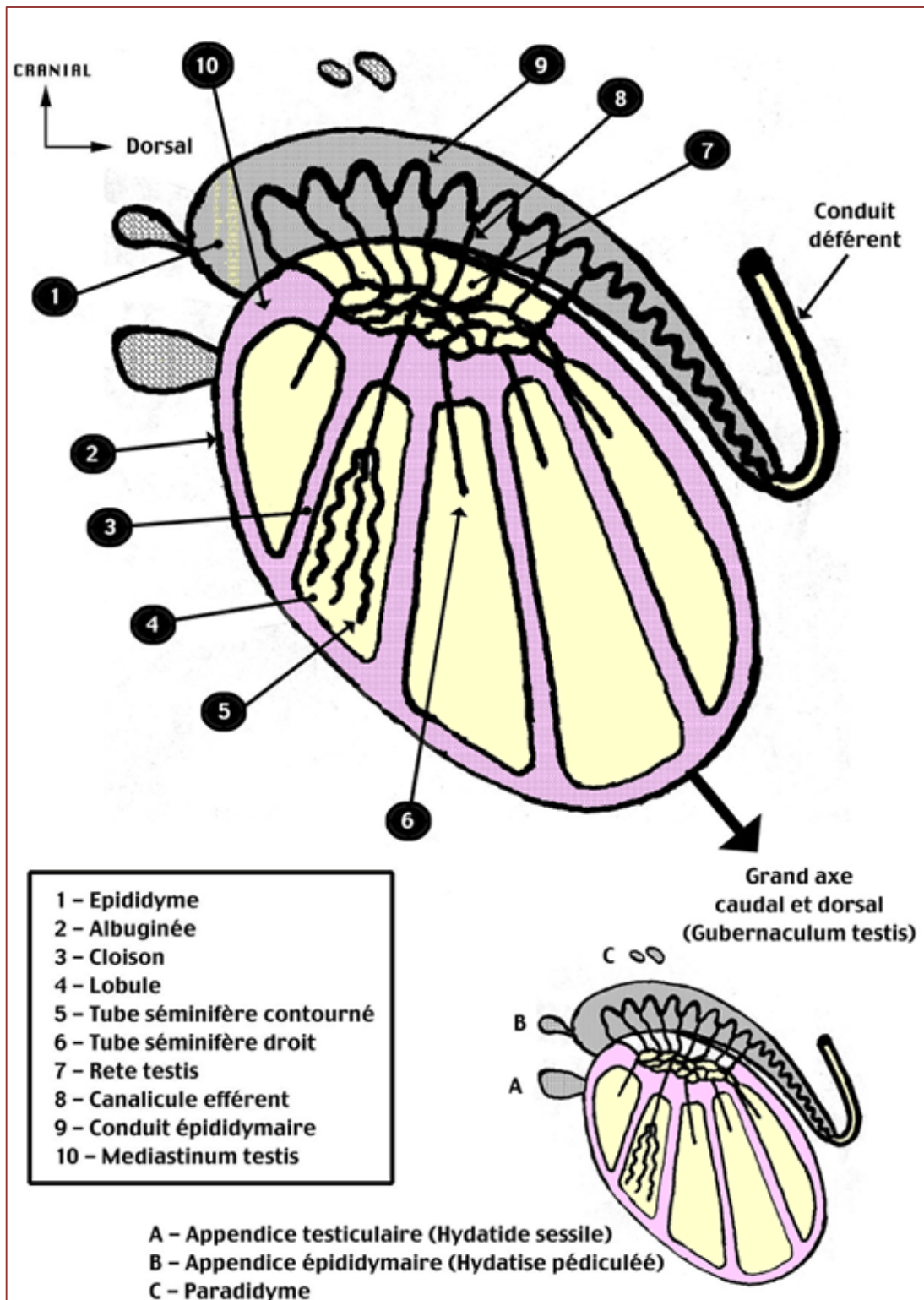


Figure 5: coupe sagittale du testicule

2.2 Anatomie descriptive des voies spermatiques :

2.2.1 Voies spermatiques intra-testiculaires :

- Tubes séminifères contournés
- Tubes séminifères droits
- Rete testis, réseau de canalicules anastomosés contenu dans un épaissement de l'albuginée : le médiastinum testis
- Canalicules efférents se déversant dans le conduit épидидymaire

2.2.2 Voies spermatiques extra-testiculaires :

Présentent successivement des structures paires :

1. L'épididyme
2. Le conduit déférent
3. La vésicule séminale
4. Le canal éjaculateur

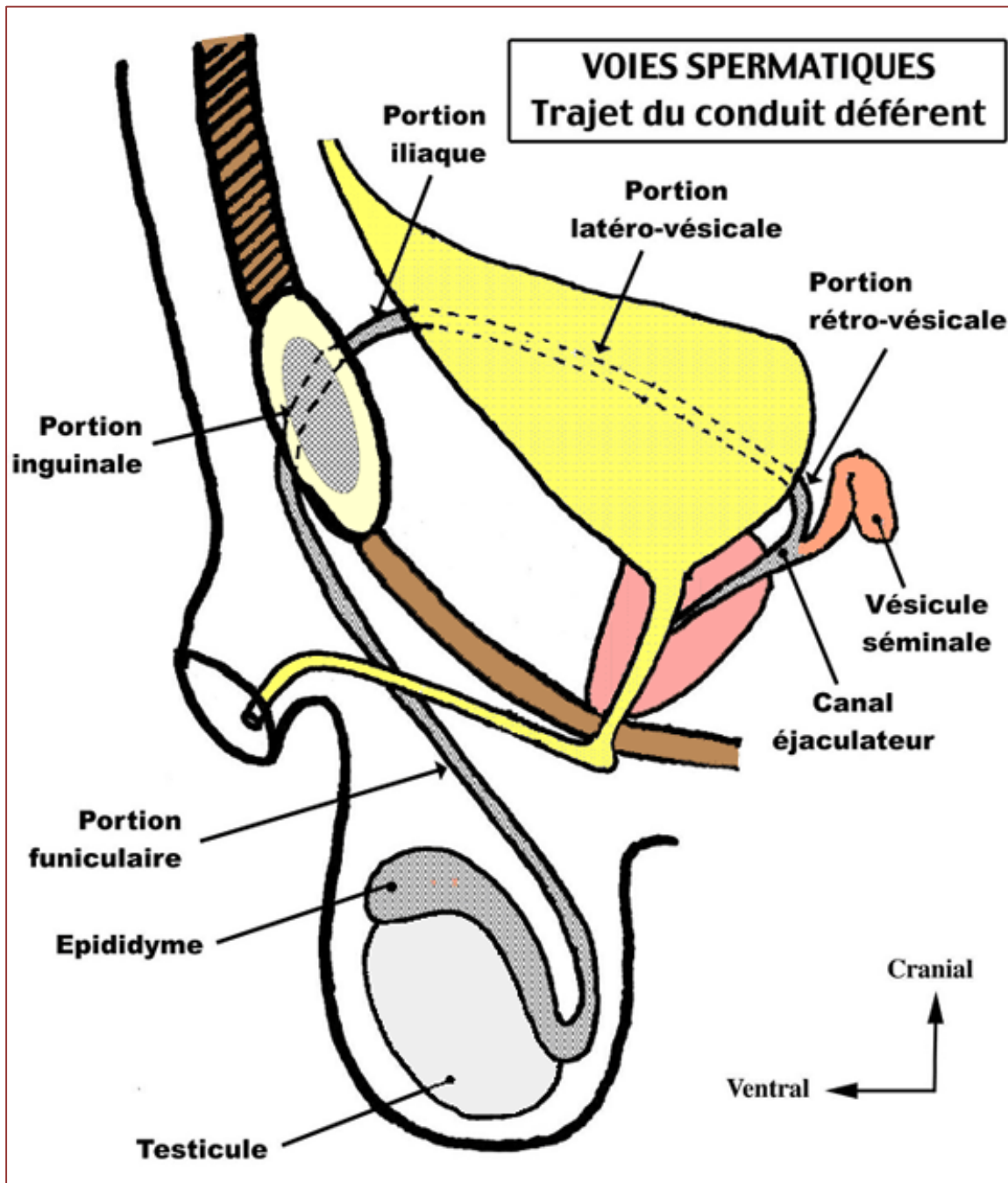


Figure 6: voies spermatiques (trajet du conduit déférent)

2.2.3 L'épididyme :

Organe allongé d'avant en arrière, accolé au bord dorso-cranial du testicule.

On peut lui reconnaître :

- Une extrémité antérieure renflée, la tête, plaquée contre le testicule auquel il est uni par le médiastinum testis
- Un corps prismatique, triangulaire, séparé du testicule
- Une extrémité postérieure, aplatie, libre, la queue qui se continue avec le conduit déférent en formant avec lui un angle très aigu ouvert en avant (anse épидидymo-déférentielle).

2.2.3.1 Le conduit déférent :

S'étend depuis la queue de l'épididyme jusqu' à la base de la prostate; Il chemine sur la face médiale du testicule puis traverse successivement la racine des bourses, la région inguinale, la fosse iliaque et la cavité pelvienne.

Sa longueur est de 35 à 45 cm. Son diamètre extérieur de 2 à 3 mm. Sa paroi très épaisse lui confère une résistance particulière qui permet de le palper facilement car "il roule" sous les doigts.

2.2.3.2 La vésicule séminale :

Réservoir de spermatozoïdes et de sucs prostatiques (sperme) entre les éjaculations, de forme piriforme, elle s'unit au conduit déférent.

- La vésicule séminale coudée sur elle-même a une surface mamelonnée et bosselée.
- Sa longueur moyenne, une fois dépliée, est de 5 à 10 cm.

2.2.3.2 Le canal éjaculateur :

Formé par l'union de la vésicule séminale et du conduit déférent correspondant, est situé dans sa quasi-totalité dans l'épaisseur de la prostate. Il débouche dans la l'urètre au niveau d'une zone bombée, le colliculus séminal (ou veru montanum).

2.3 Rapports du testicule et des voies spermatiques

2.3.1 Les bourses :

C'est un sac divisé en deux par un raphé médian. Chacune d'elles renferme le testicule, l'épididyme et la portion initiale du conduit déférent.

A l'intérieur de la bourse, le testicule et l'épididyme sont en partie recouvert d'une séreuse à 2 feuillets, d'origine péritonéale, la tunique vaginale.

Elle recouvre la totalité de la face latérale du testicule et en partie seulement la face médiale de la glande.

La vaginale se poursuit en crânial par le vestige du processus vaginal.

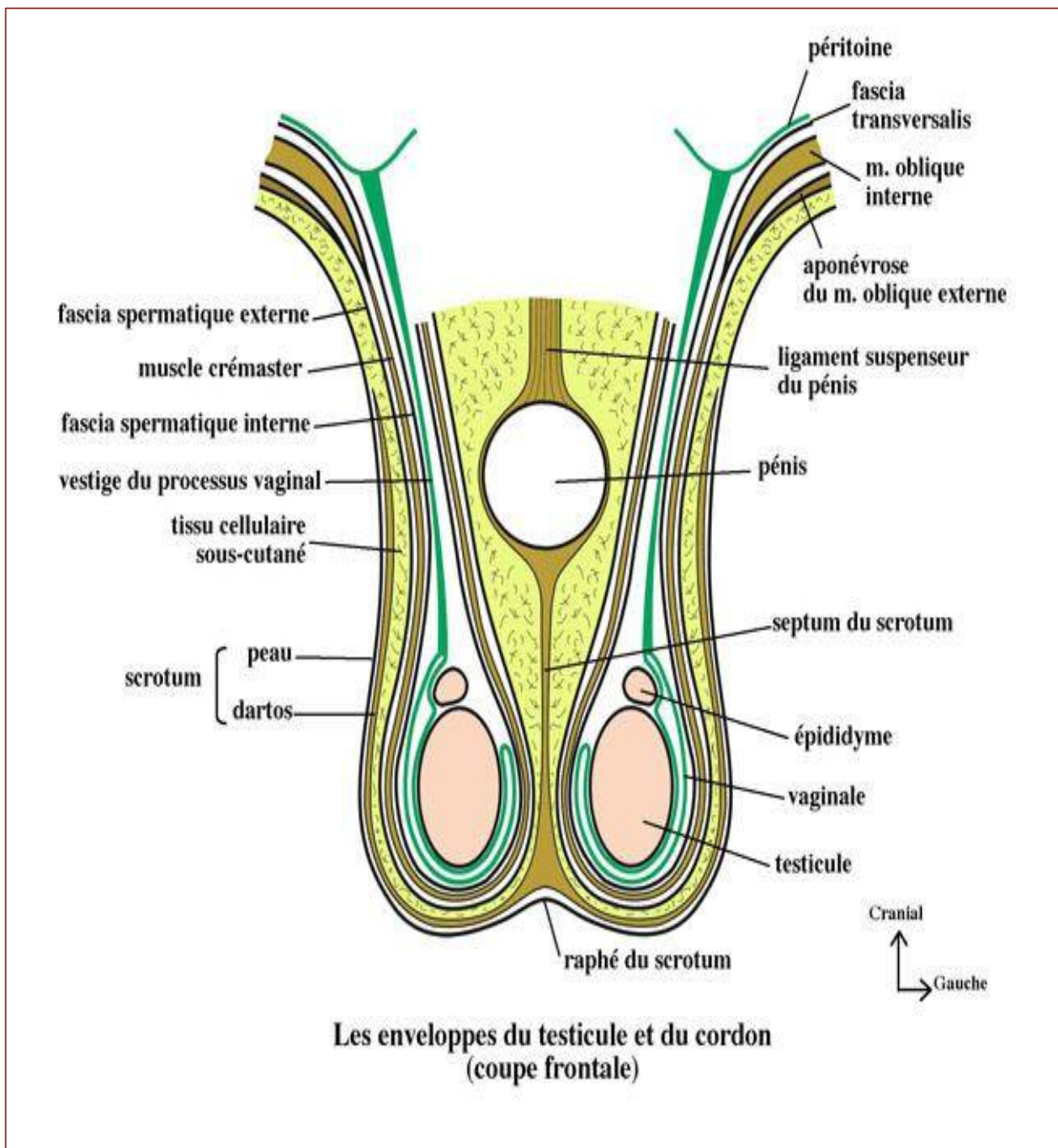


Figure 7: coupe frontale montrant les enveloppes du testicule et du cordon

Les bourses sont constituées par une évagination de la paroi abdominale (on va donc retrouver tous les éléments constitutifs de cette paroi) : de la profondeur à la superficie :

- **une tunique vaginale**
- une tunique fibreuse profonde, **le fascia spermatique interne**, expansion **du fascia transversalis**.
- une tunique musculaire, appelée **crémaster** dépendant de l'oblique interne et du transverse.
- une tunique fibreuse superficielle, **le fascia spermatique externe**, mince, expansion du muscle oblique externe.
- du tissu cellulaire sous cutané, extension du fascia superficialis.
- la peau, fine et plissée, appelé **scrotum** doublée par un muscle peaucier, **le dartos**.

2.3.1.1 La vaginale :

Tunique la plus profonde des bourses, il s'agit d'un sac d'origine péritonéal qui entoure le testicule sauf au niveau de la zone de contact avec l'épididyme. Elle est formée de deux feuillets : un pariétal et un viscéral adhérent à l'albuginée.

2.3.1.2 Le Fascia spermatique interne :

C'est une émanation du fascia transversalis. Il se continue avec ce dernier au niveau de la région funiculaire, et forme ensuite un sac entourant la tunique vaginale et l'appareil épидидymo-testiculaire. Mince au niveau du canal inguinal, il est plus résistant dans le scrotum.

2.3.1.3 La tunique musculieuse ou fascia crémasterique :

Elle forme une nappe de fibres musculaires striées qui proviennent de l'épanouissement du muscle crémaster.

Le réflexe crémaster, obtenu par excitation de la face interne de la cuisse, fait contracter, ce qui entraîne l'ascension du testicule homolatéral.

2.3.1.4 Le fascia spermatique externe :

Il s'agit d'une lame mince et très fragile se continuant d'une part avec le fascia superficiel du pénis, d'autre part avec l'aponévrose du muscle oblique externe.

2.3.1.5 La Tunique celluleuse sous-cutanée :

Se continue avec le tissu cellulaire sous-cutané de la paroi abdominale et du périnée ; mais latéralement elle est séparée du tissu cellulaire sous cutané de la cuisse par les insertions du dartos à la branche de l'ischion.

2.3.1.6 Le dartos :

Le dartos est une membrane rougeâtre composée de fibres musculaires lisses, élastiques et conjonctives, jouant le rôle de muscle peaucier.

2.3.1.7 Le scrotum :

Pigmenté, fin, mobile, et présente de nombreux plis transversaux dus à la contraction des fibres musculaires du dartos. Il est subdivisée par une cloison conjonctive ; le septum du scrotum.

Le scrotum joue avec le dartos un rôle important dans la thermorégulation testiculaire.

A partir de la bourse va se former le CORDON SPERMATIQUE par conjonction du conduit déférent et des vaisseaux testiculaires et épидидymaires.

2.3.2 Le cordon spermatique :

- Il suspend le testicule et l'épididyme.
- Contenu dans une tunique fibreuse, il est centré par le vestige du processus vaginal et contient le conduit déférent, les vaisseaux du testicule et de l'épididyme.
- Il suit le trajet du canal inguinal jusqu'à son orifice profond
- On lui distingue donc 2 portions :
 - Portion funiculaire, entre testicule et épидидyme d'une part et l'anneau inguinal superficiel ;
 - Portion inguinale, dans le canal inguinal, entre orifice inguinal superficiel et orifice inguinal profond.

On y retrouve aussi des nerfs, ilio-inguinal et génito-fémoral.

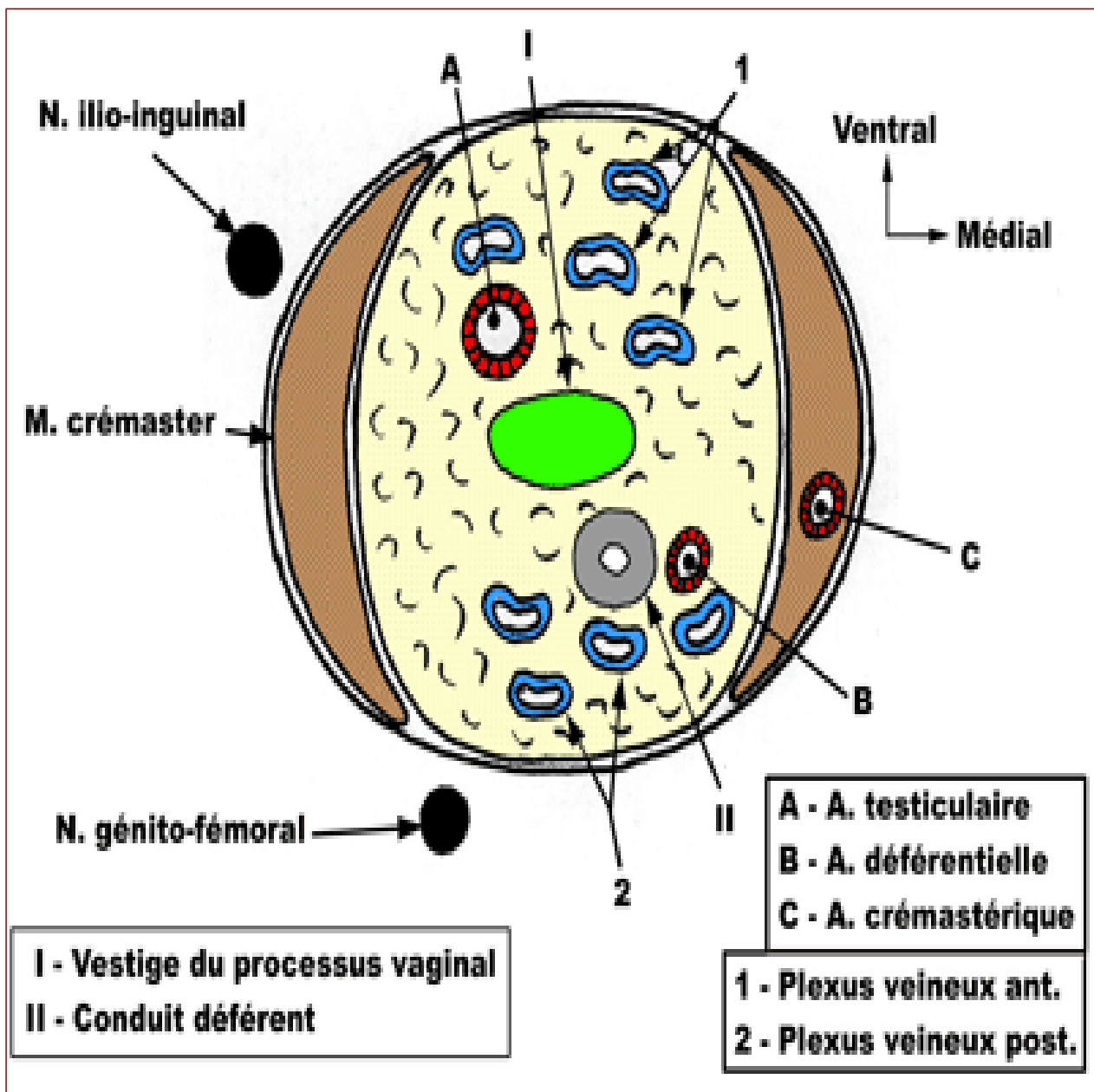


Figure 8: coupe coronale du cordon spermatique

2.3.3 Le Conduit Déférent :

Il se dissocie des vaisseaux testiculaires à l'anneau inguinal profond et va présenter 2 portions :

- Trajet latéro-vésical, où il rentre en rapport avec les vaisseaux iliaques externes
- Trajet rétro-vésical, où après avoir pré-croisé l'uretère, il gagne la base de la vessie où ses rapports seront les mêmes que ceux des vésicules séminales.

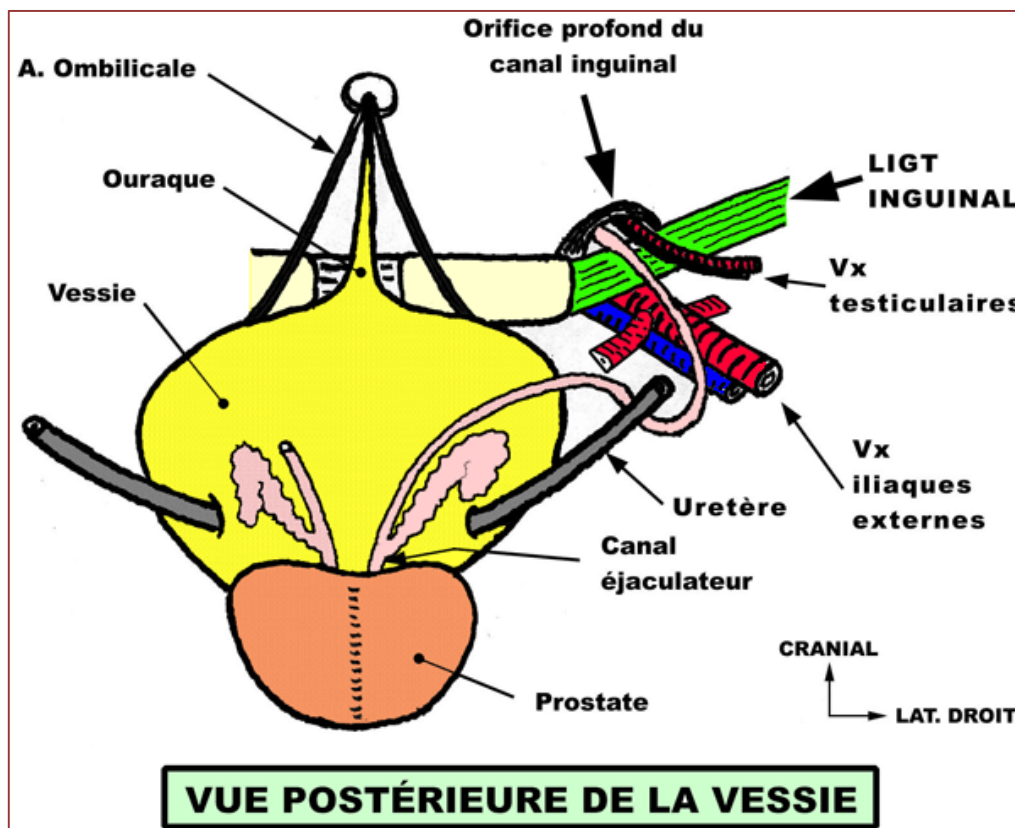


Figure 9: vue postérieure de la vessie

2.3.4 Vésicules Séminales :

Situées au dessus de la prostate, en arrière de la vessie, en avant du rectum, elles sont explorables par le toucher rectal.

Elles s'unissent aux conduits déférents pour former les canaux éjaculateurs.

2.4 Vascularisation :

2.4.1 Artères :

Le testicule est très sensible à l'ischémie. Quelques heures d'ischémie (torsion de testicule) peuvent entraîner une disparition totale des cellules spermatogéniques.

Il existe 3 pédicules artériels :

2.4.1.1 Artère testiculaire :

Elle naît de la face ventrale de l'aorte abdominale, au niveau L2, va rejoindre le cordon spermatique dans le canal inguinal et se termine en 2 branches, latérale et médiale pour les 2 faces du testicule.

2.4.1.2 Artère déférentielle :

C'est l'artère du conduit déférent, branche collatérale du tronc ventral de l'artère iliaque interne (artère vésiculo-déférentielle).

2.4.1.3 Artère crémastérique :

Née de l'artère épigastrique inférieure, branche collatérale de l'artère iliaque externe. Elle vascularise les enveloppes du cordon spermatique et des bourses.

Ces artères s'anastomosent entre elles (importance chirurgicale lors du traitement des cryptorchidies).

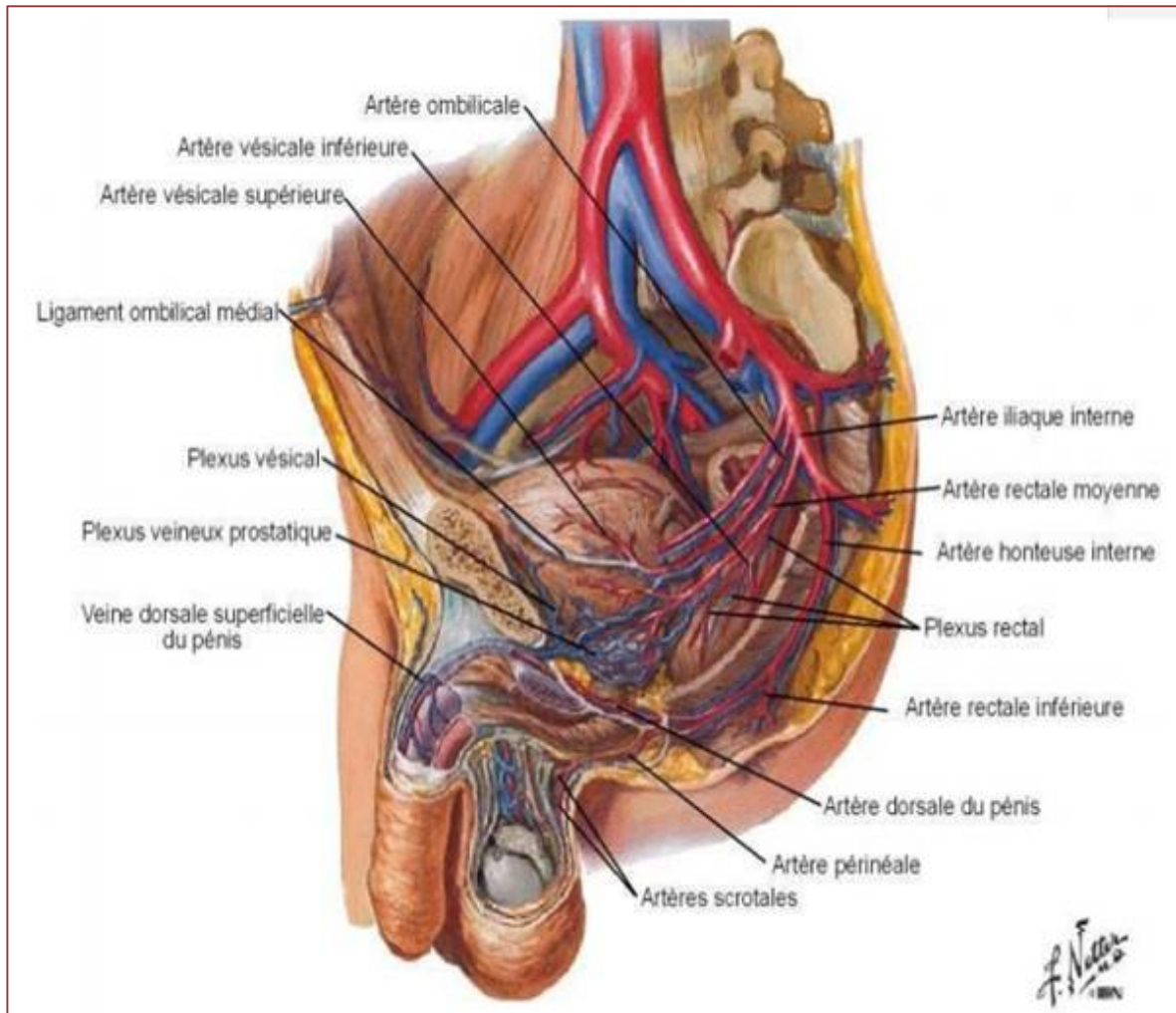


Figure10 : vue latérale de l'appareil génital masculin montrant la vascularisation du testicule

2.4.2 Veine :

Ont une disposition symétrique aux artères. D'abord sous forme de plexus entrelacés disposés, à l'intérieur du cordon spermatique, en un réseau ventral et un réseau dorsal. Elles finissent par se regrouper en une seule veine.

2.4.2.1 La veine testiculaire droite :

Se jetant dans la veine cave inférieure.

2.4.2.2 La veine testiculaire gauche :

Se jetant dans la veine rénale gauche. Possibilité de distension variqueuse des veines du cordon spermatique, essentiellement du côté gauche = varicocèle.

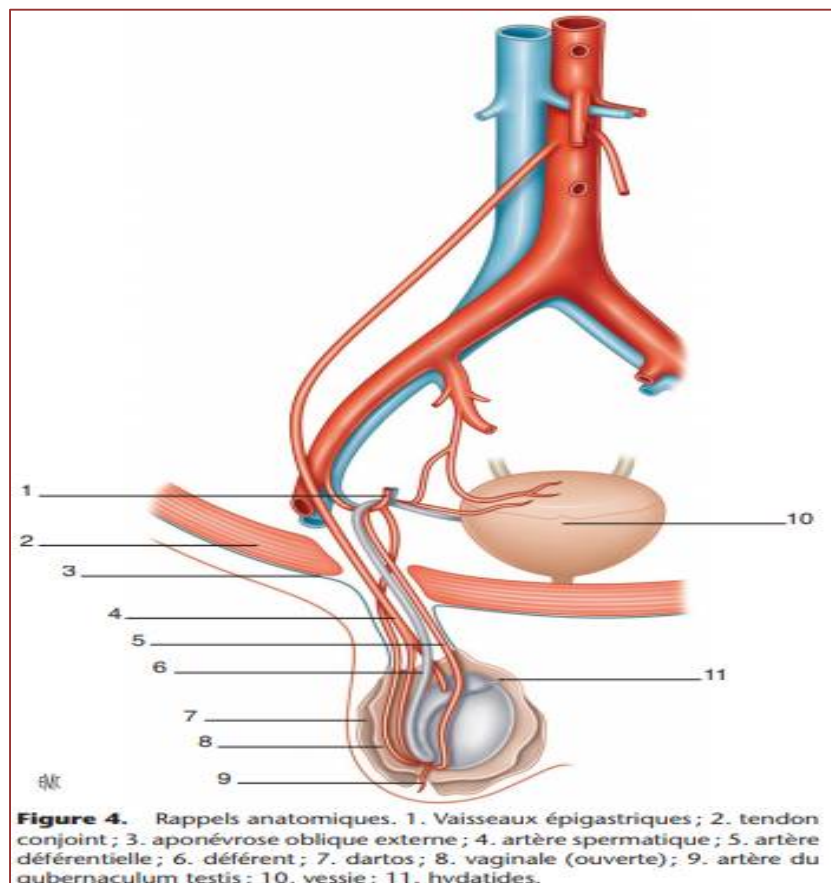


Figure 11 : rappels anatomiques de la vascularisation des testicules.

2.4.3 Lymphatiques :

Les vaisseaux lymphatiques du testicule cheminent tout d'abord dans le cordon spermatique, puis montent dans l'espace rétro péritonéal en suivant les vaisseaux spermatiques, et se drainent dans les ganglions lombo-aortiques qui s'échelonnent du pédicule rénal jusqu'au carrefour aortique.

Sous les pédicules rénaux, de part et d'autre de l'aorte, se trouve le carrefour lymphatique des testicules : c'est le centre lymphatique de Chiappa.

A droite, les ganglions lymphatiques sont en regard de L2 sur le flanc droit de l'aorte, dans l'espace inter-aortico-cave.

A gauche, les ganglions lymphatiques sont en regard L1-L2 sur le flanc gauche de l'aorte, sous le pédicule rénal gauche.

Le long drainage lymphatique des testicules explique la difficulté du traitement des ces cancers.



Matériels et méthodes

3. MATERIELS ET METHODES

Nous rapportons une étude rétrospective des complications postopératoires des ectopies testiculaires survenues au service de chirurgie pédiatrique A, de l'Hôpital d'Enfants de Rabat.

Notre étude porte sur 18 cas d'ectopie testiculaire chez l'enfant sur une période de 8 ans comprise entre 2012 à 2019.


Le mode de recrutement des patients a été fait par le biais de consultation au sein de notre service, les malades sont soit adresser par des médecins généralistes, pédiatres ou amenés par leurs parents.

L'intérêt de notre travail est d'étudier et évaluer les complications postopératoires des cures des ectopies testiculaires.

Ainsi, l'analyse des dossiers a été faite selon une fiche d'exploitation prenant en considération les paramètres suivants :

- L'âge
- Les circonstances de découvertes
- Coté de l'ectopie testiculaire
- Les anomalies associées
- La palpation ou non des testicules
- Les données para cliniques
- Le traitement médical et chirurgical
- Les modalités thérapeutiques
- Les suites opératoires
- Le suivi

Age	données cliniques						données paracliniques		trt médical	explorations chirurgicales			modalités thérapeutiques				suivi et complications	
	ODD	ATODs	uni ou bilat	D ou G	anomalies associées	palpable ou non	biolo	echo T		voie d'abord	taille T vx	niveau	abstention	abaissement		résection	cpc à court terme	cpc à long terme
														1 temps	2 temps			
1 an et demi	Pédiatre		bilat		macrosomie	position inguinale		+						+			suites opératoires simples	
4 ans	Pédiatre		unilat	droite		palpable en inguinale	normale							+			suites opératoires simples	
3 ans	fouruite par un généraliste		unilat	gauche	hernie inguino-scrotale G	non palpable	normale			coelioscopie				+			suites opératoires simples	
6 ans et demi	parents		unilat	gauche		non palpable		+		coelioscopie				+			suites opératoires simples	
14 ans	parents		unilat	gauche		palpable en inguinale		+			G2,4 cm3	inguinale G		+				récidive d'ET gauch
5 ans	Pédiatre	ETD opérée	bilat	gauche	hernie inguinale									+			suites opératoires simples	
8 ans	Pédiatre		unilat	droite	SD malformatif									+			suites opératoires simples	
6 ans	Pédiatre		unilat	gauche		palpable en inguinale		+				inguinale G		+				récidive G
8 ans	pediatre		unilat	gauche		palpable en inguinale		+			hypotrophique	pli abd inf			+		simples	
8 ans	parents	ET G opérée	unilat	droite		non palpable		+		coelioscopie		nn retrouvé		+			simples	
?			bilat											+			simples	
13 ans	généraliste		unilat	droite		palpable en inguinale		+				pli abd Dt		+			simples	
6 ans	généraliste	ET G opérée	unilat	gauche		palpable en inguinale								+				récidive d'ET gauche
5 ans	Pédiatre		bilat		néphromégalie gche	non palpables		+		laparoscopie				+			simples	
2 ans	Pédiatre		unilat	droite	hernie inguinale									+			simples	
7 ans	parents		unilat	gauche		non palpables		+						+			simples	
8 ans	parents		unilat	gauche		palpable en intra-abdominal				coelioscopie				+			simples	
8 ans	parents		unilat	gauche		palpable en intra-abdominal		+		coelioscopie				+			simples	



4. RÉSULTATS

4.1 Epidémiologie :

4.1.1 Âge :

Les enfants retenus dans notre série étaient âgés de 1 an et demi à 14 ans, soit 7,2 ans en moyenne, (écart type de 4 ans).

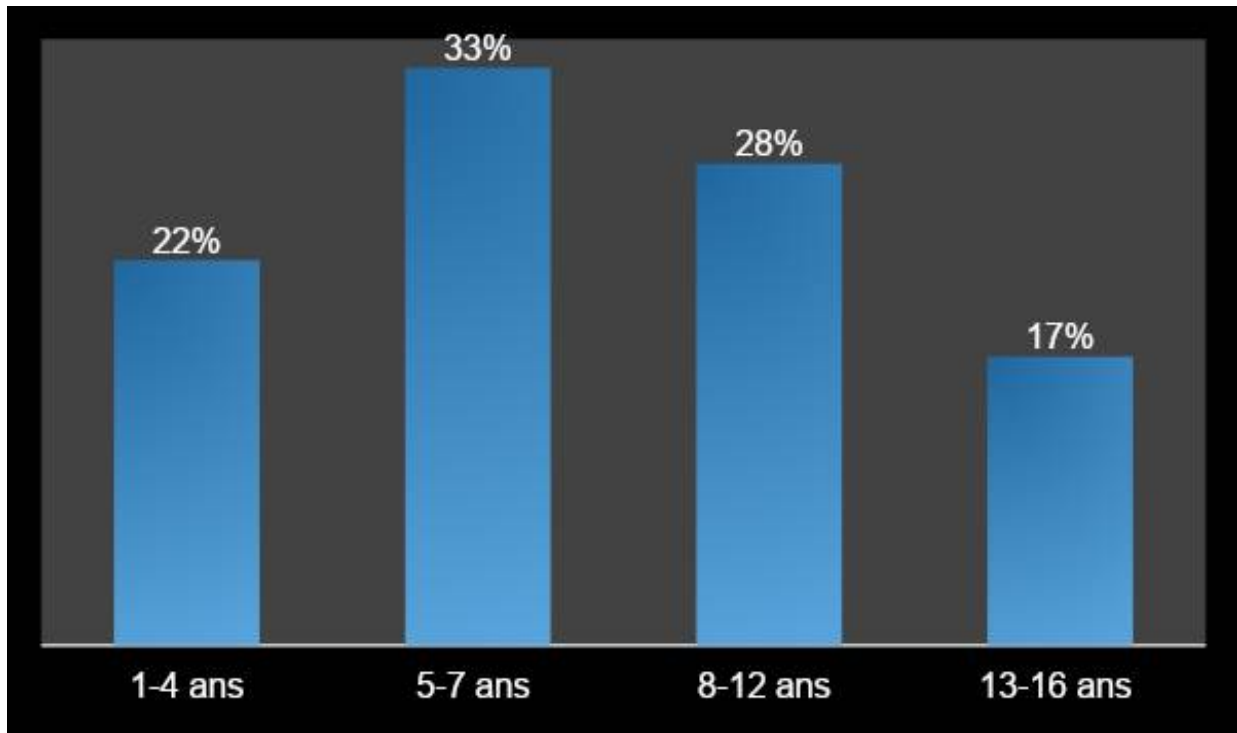


Figure 12 : Tranche d'âge selon les cas

4.2 Etude Clinique :

4.2.1 Circonstances de découverte :

L'ectopie testiculaire est le plus souvent découverte par les médecins soient généralistes ou pédiatres dans notre série de cas, soit 66,66%.

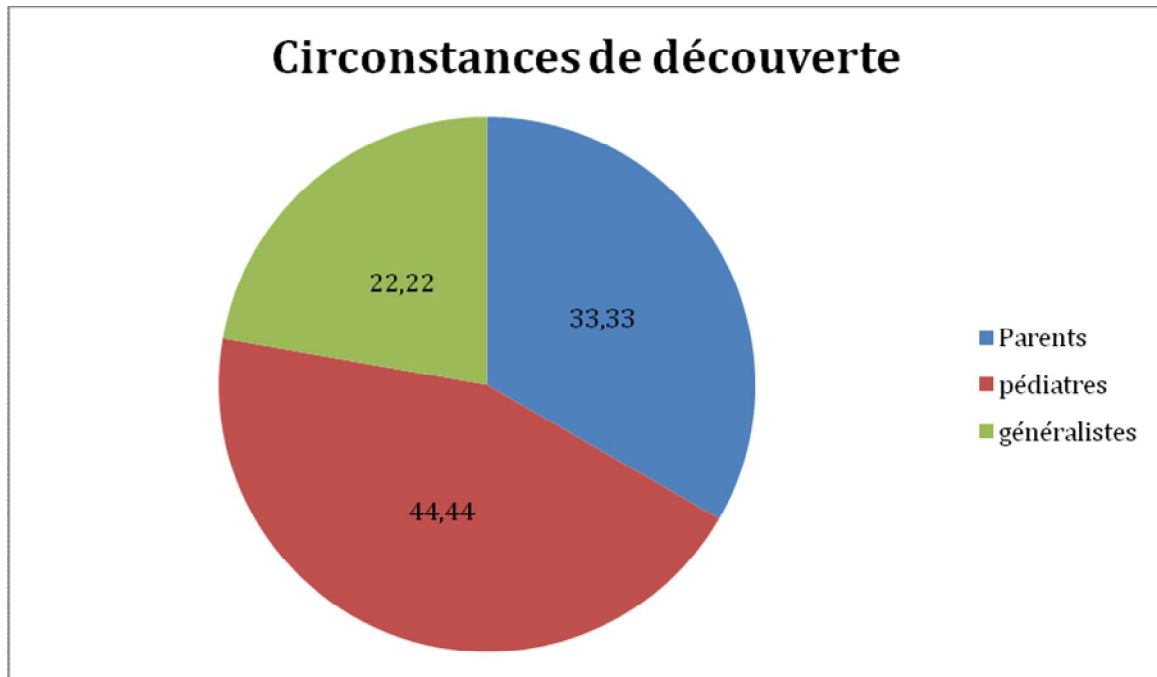


Figure 13: circonstances de découverte de l'ectopie testiculaire (%)

4.2.2 Coté atteint :

Le testicule ectopique a été unilatéral dans **14** cas, soit **77,77%**, dont :

9 cas à gauche, soit **64,28%** unilatéralement.

5 cas à droite, soit **35,71%** unilatéralement.

Les cas où l'ectopie à été bilatérale est de **4** cas, soit **22,22%**.

Coté de l'ET	Nombre	Pourcentage
Gauche	9	50%
Droit	5	27,7%
Bilatéral	4	22,2%
Total	18	100%

Tableau I: Répartition selon le côté atteint

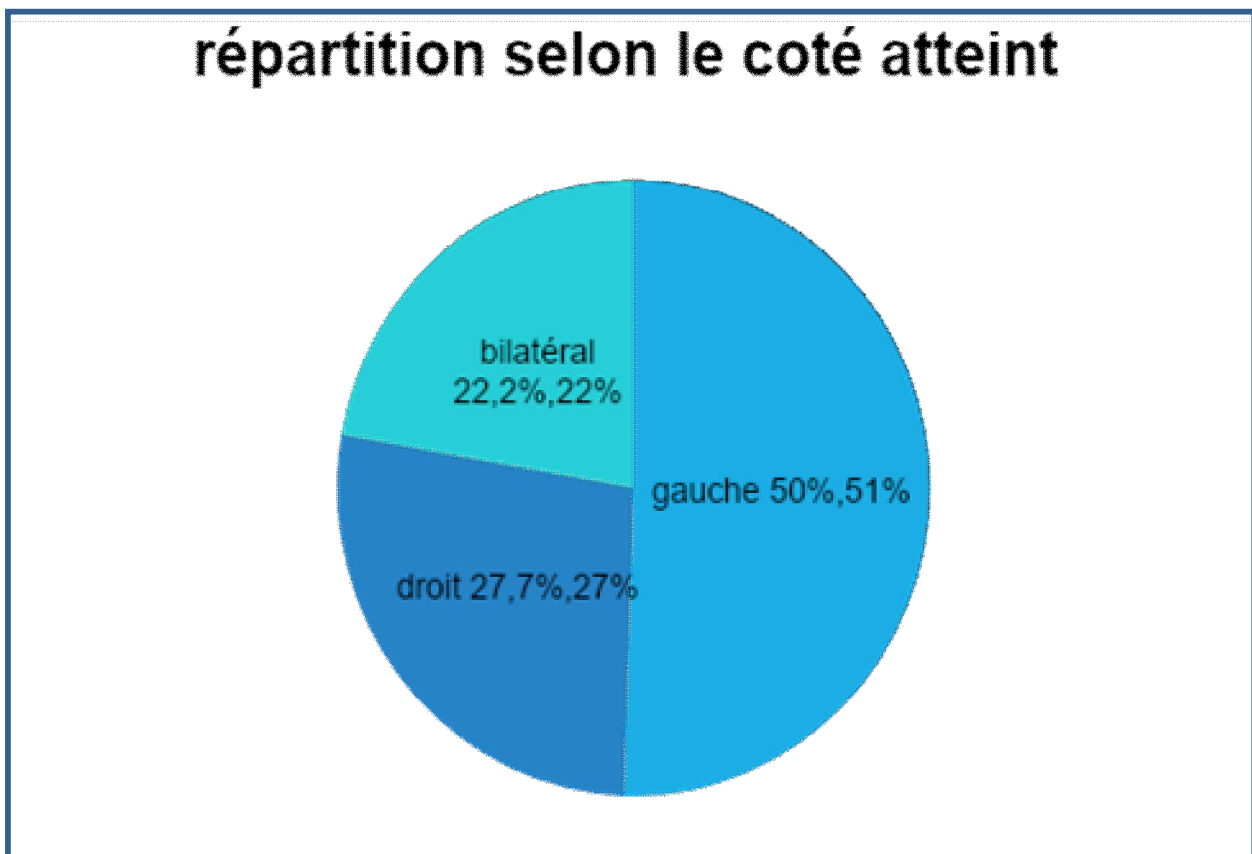


Figure 14: répartition de l'ectopie testiculaire selon le coté atteint

4.2.3 La palpation des testicules (siège) :

Testicule	Nombre	Pourcentage
Palpable	6	33,33%
Non palpable	12	66,66%
Total	18	100%

Tableau II: Résultats de la palpation à l'examen clinique



Figure 15: la palpation des testicules

4.2.4 Anomalies Associées :

- La hernie inguinale a été retrouvée chez 3 cas, soit 16,6%.
- La macrosomie a été retrouvée chez 1 seul cas, soit 0,5%.
- Une néphromégalie hétérogène gauche a été retrouvée lors d'une échographie chez un seul cas, soit 0,5%.
- Le reste des patients ne présentaient aucune anomalie associée.

4.3 Etudes Paracliniques :

4.3.1 Biologie

Aucun dosage hormonal n'a été pratiqué dans notre série d'étude.

4.3.2 Echographie inguino-scrotale

- 10 patients ont bénéficié d'une échographie, soit 55,55% des cas.
- 08 patients n'ont pas bénéficié d'une échographie du faite du diagnostic évident cliniquement, soit 44,44% des cas.

4.3.3 TDM abdomino-pelvienne

A été réalisée chez un seul cas de notre série d'étude, soit 5,5%

4.4 Traitement médical :

Aucun des patients n'a eu un traitement médical dans notre série d'étude.

4.5 Exploration chirurgicale :

4.5.1 Voie d'abord

- 12 patients de notre série d'étude ont été traités par la voie classique ou inguinale, soit 66,66%.
- 6 patients ont été abordés par voie laparoscopique, soit 33,33%. Dont un seul cas le testicule n'a pas été retrouvé.

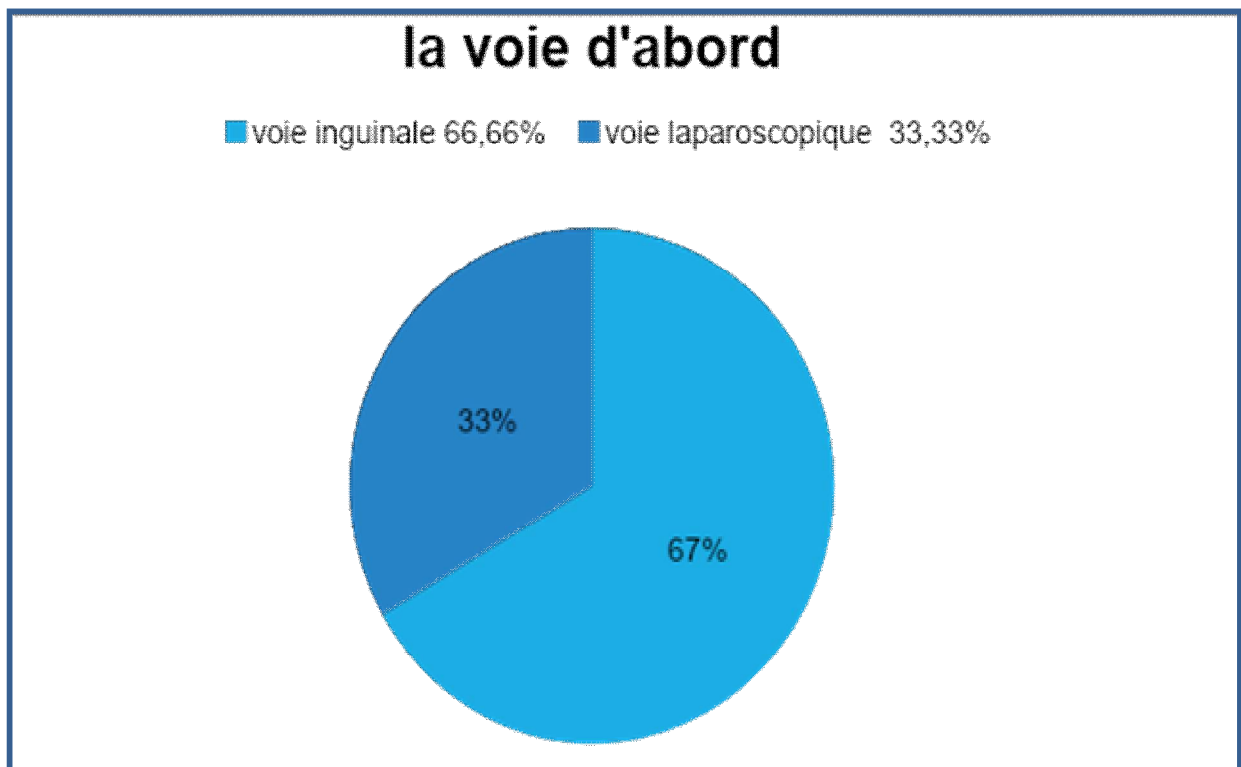


Figure 16: la voie d'abord de l'ectopie testiculaire.

4.6 Modalités chirurgicales :

Pour 18 patients :

- 17 patients ont bénéficié d'un abaissement en 1 seul temps, soit 94,4%.
- Aucun patient n'a bénéficié d'un abaissement en 2 temps.
- Une ablation testiculaire chez 1 seul patient, soit 5,5%.

4.7 Suites Opératoires :

Les suites opératoires ont été simples chez 15 patients, soit 83,3 % des cas.

Elles ont été compliquées chez 3 patients, soit 16,6 % des cas, à type de récurrence surtout à gauche.

Suites	Fréquence	%
Simple	15	83,3
Compliquées	3	16,6
Total	18	100

Tableau III: les suites opératoires.

4.2.1 Les complications à court terme :

Aucun de nos patients n'a eu une complication à type d'abcès, septicémie ou autre complication.

Aucun cas d'hématome intra-scrotal, ni de lâchage de sutures n'a été rapporté.

4.2.2 Les complications à moyen terme :

Dans notre série d'étude les complications à moyen terme étaient marquées par une récurrence d'ectopie et surtout lors des ectopies unilatérales gauches chez 3 patients soit 16,6%.

Aucun cas d'ectopie testiculaire droite ou bilatérale n'a récidivé dans notre série d'étude.

4.2.3 Les complications à long terme :

Dans notre série d'étude on n'a pas pu objectiver les complications à long terme.



Discussion

5. DISCUSSION

5.1 Epidémiologie ;

La migration du testicule est possible jusqu'à l'âge de 6 mois chez l'enfant à terme, et jusqu'à 1 an chez le prématuré. Plus l'enfant est prématuré, plus la descente testiculaire peut être tardive. En dessous d'un poids de 2 500 g, elle est de l'ordre de 20 % à 50 % ; elle est constante chez l'enfant pesant moins de 900 g et de moins de 28 SA (17). La bilatéralité est également plus fréquente chez le prématuré (50 % à 75 %) que chez l'enfant à terme (18).

Il existe donc une possibilité de descente postnatale, qui coïncide avec la « mini-puberté » des premiers mois de vie, avec sécrétions de gonadotropin releasing hormone (GnRH), de follicle stimulating hormone (FSH), de luteinizing hormone (LH), d'insuline like 3 (ISLN3), et de testostérone (19).

Il s'agit de la malformation génitale la plus fréquente de l'enfant de sexe masculin.

Son incidence est variable selon les études (1,6 % à 9 %), et selon les pays (20). Elle est de l'ordre de 3 % à la naissance et de 1 % à 1 an. (4)

En cas d'ectopie constatée à la naissance, le testicule aura achevé sa descente à l'âge de 1 an chez 91 % des prématurés et chez 70 % seulement des enfants nés à terme (22).

Passée cette période, l'incidence de l'ectopie reste ensuite identique jusqu'à la puberté en l'absence de traitement. En pratique, après l'âge de 1 an, l'espoir d'une migration spontanée reste vain.

Des différences nosologiques font probablement surestimer la réelle fréquence de l'ectopie. Certains testicules en position scrotale haute sont qualifiés par certains auteurs de normaux, alors que d'autres parlent d'ectopie. Si l'on exclut ces patients, la fréquence de l'ectopie est de l'ordre de 2 % à 3 % à la naissance (23).

Certaines études ont suggéré une augmentation de la fréquence de l'ectopie testiculaire, en raison de facteurs environnementaux. Cela n'est cependant pas prouvé de façon formelle (24). D'autres facteurs, tels la prématurité et le tabagisme maternel, favorisent l'ectopie en entravant le développement placentaire.

Dans notre série de cas la fréquence par rapport au nombre de naissance est difficile à estimer vu le retard diagnostique chez les enfants.

Principales étiologies des testicules non descendus.

Hormonale	Axe hypothalamohypophysaire Gonade anormale Déficit en hormone antimüllérienne, testostérone, etc. Hypopituitarisme Génétiques : résistances aux androgènes, hypoplasie congénitale des surrénales Autres malformations (Kalmann : anosmie et déficit gonadotrope)
Neurologique	Spina bifida
Mécanique	Pression intra-abdominale ? Prune Belly, omphalocèles, exstrophie, etc. Insertion du cremaster, Gonade intra-abdominale : anomalie d'insertion du gubernaculum, 80 %
Inconnue, multifactorielle	

Tableau IV: les principales étiologies des testicules non descendus.

5.1.1 Âge :

L'âge de prise en charge des ectopies testiculaires dans la littérature varie entre 2 et 18 ans, avec une moyenne de 7 ans.

Par ailleurs dans notre série de cas l'âge de prise en charge varie entre 1 et 14 ans, soit une moyenne de 7,2 ans, donc un peu supérieur.

Ce retard de prise en charge est dû à l'absence de diagnostic à la naissance et à la méconnaissance de cette pathologie par les parents.

Série	Age moyen	Extrême âge
Notre série	7,2 ans	1-14 ans
E. Bey et al. (4)	5,5 ans	2-18 ans
H. Zerhouni et al.	8,5 ans	2-16 ans
J.-B. Marret et al.	6,8 ans	1,7-16 ans

Tableau V: âge de prise en charge dans notre série et dans la littérature

5.1.2 Circonstances De Decouverte :

Dans la littérature les circonstances de découverte et l'âge de prise en charge varie d'une série à une autre.

Lors d'une étude rétrospective à Kinshasa, la mère a été à la base de la découverte de l'ectopie testiculaire dans 66,40 % des cas, en amenant l'enfant en consultation devant la vacuité d'une ou des deux bourses. (5)

En Turquie, dans 39,56 % des cas la mère a été la première à détecter l'ectopie testiculaire et dans seulement 3,29 % des cas l'anomalie a été découverte par un personnel de la santé. (6)

A Yaoundé, dans 76,45 % des cas la mère a été à la base du diagnostic et dans 23,55% des cas il l'a été grâce au personnel médical ou paramédical. (7)

Ainsi, une étude faite en Turquie en 1985 par SEDDON et Coll. ont noté que plus de la moitié des médecins généralistes interrogés ignorait les modalités de prise en charge des ectopies testiculaires. (8) L'ignorance pourrait être une explication. La mauvaise connaissance de cette pathologie par le personnel médical et paramédical serait là aussi indéniable.

Dans notre étude l'ectopie testiculaire a été découverte dans la majorité des cas par les médecins soit pédiatres ou généralistes soit 78 % et que 28% par les parents. Ce qui montre une amélioration marqué dans le dépistage systématique de cette anomalie des organes génitaux externes.

Un recyclage du personnel et une sensibilisation est nécessaire. Il faut éduquer aussi les parents et surtout les mères car très souvent l'enfant est toujours avec elles. On pourrait aussi utiliser les médias pour cette sensibilisation à tous les niveaux.

5.1.3 Côté atteint :

Dans la littérature, l'ectopie testiculaire est unilatérale dans les deux tiers des cas et bilatérale dans un tiers des cas, alors que dans notre série d'étude l'unilatéralité est de l'ordre des trois quarts des cas.

Le côté gauche prédomine dans notre série d'étude, ce qui est similaire sur quelques séries étudiées.

	Droit	Gauche	Bilatérale
Denes (9)	35,8%	64,6%	37,8%
M.Stéfaniu (10)	34,4%	50%	15,57%
B.Tshitala (11)	38%	34,5%	27,5%
Notre série	27,7%	50%	22,2%

Tableau VI: le coté de l'ectopie testiculaire.

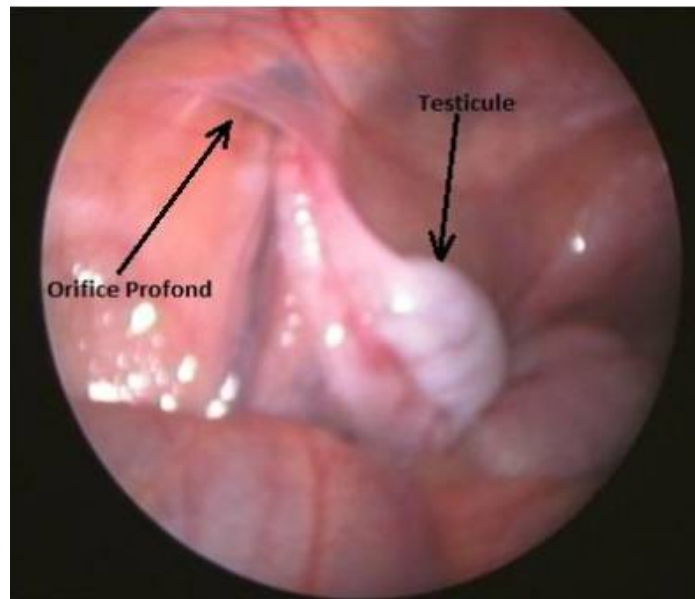
5.1.4 Palpation des testicules :

Dans la littérature, environ 80 % des cas, le testicule est palpable (12). Le ou les testicules sont retrouvés par la palpation, ce qui rend inutile toute autre exploration radiologique ou biologique.

Plusieurs formes anatomiques existent, le testicule est situé à la partie haute du scrotum (45 %), en région inguinale (30 %), dans le canal inguinal (20 %), très rarement en position réellement ectopique vraie, périnéale ou fémorale (5 %) Beaucoup plus rarement, le testicule n'est pas palpable (20 % des cas). Dans notre série les résultats de la palpation des testicules à l'examen clinique sont proches de celle de la littérature, puisqu'on a 62,09% de TND palpables dans le canal inguinal, et 37,9 % de testicules non palpables

Pour **Grapin, Andry et Loc'h**, les ectopies testiculaires avec testicule inguinal superficiel restent les plus fréquentes 68,3%. (13)

Cette constatation a été également retrouvée dans notre série, à l'examen clinique les résultats de la palpation des testicules sont proches de celle de la littérature et la position inguinale superficielle était la plus fréquente avec un pourcentage de 66,66%.



Testicule en intra-abdominale

Figure 17: testicule en intra-abdominale.

5.1.5 Anomalies associées :

Dans la majorité des cas l'ectopie testiculaire est isolée, l'enfant ne présentant aucune anomalie clinique associée.

Cependant certaines formes peuvent être associées à des malformations locorégionales qui doivent être bien étudiées en raison de leurs incidences thérapeutiques, ou d'anomalies somatiques pouvant s'intégrer dans un contexte syndromique.

Ainsi des anomalies associées aux ectopies testiculaires sont souvent rapportées dans la littérature [11, 13, 16, 17]. Elles peuvent être majeures à type de différenciation incomplète des organes génitaux externes ou bien mineures, telles une persistance du canal péritonéo- vaginal.

L'anomalie la plus retrouvée est l'hernie inguinale et l'explication serait une persistance du canal péritonéo-vaginal à la naissance. Elle est 5 à 6 fois plus fréquente que dans la population générale. Sa fréquence varie dans les différentes séries de la littérature.

Dans notre série de cas sa fréquence est de 16,6%.

SÉRIE	HERNIE INGUINALE
CHP Tétouan	9,80 %
Yerkes (80)	41%
Onal B (81)	19%
Ettayebi (82)	6%
C.Gapin (83)	18,4%
Notre série	16,6%

Tableau VII: fréquence de l'hernie inguinale dans notre série de cas et dans la littérature.

D'autres anomalies urogénitales peuvent être présentes comme l'hypospadias, qui est 10 fois plus fréquent que dans la population générale normale selon GRUNER (14), cette anomalie des organes génitaux externes est associée dans 3% des cas. La pathogénie de cette association hypospadias-ectopie testiculaire fait peut-être intervenir une anomalie des récepteurs tissulaires aux androgènes. (15)

Dans notre étude on n'a pas noté des cas d'hypospadias.

Les ectopies testiculaires s'intègrent 20 % environ dans un syndrome malformatif, d'autant plus qu'elles sont bilatérales.

On peut citer (15) : le syndrome de Noonan (anomalies faciales, retard de développement, anomalies cardiaques, anomalies de la coagulation et ET), le syndrome de Prune-Belly (aplasie musculaire abdominale, mégavessie, mégaurètes et ET bilatérale), le syndrome de Prader-Willy (retard de développement, hypogonadisme et obésité), le syndrome de Kalman-de-Morsier (anosmie, hypo-virilisation et déficit en luteinizing hormone-releasing hormone [LH-RH]), la coelosomie inférieure (anomalie de fermeture de la paroi, exstrophie vésicale). Certains auteurs ont souligné l'association à des anomalies urologiques, en particulier les valves de l'urètre postérieur, et ont recommandé la pratique systématique d'échographies rénales (16).

Dans notre série, on note la présence d'un seul cas syndromique.

5.2 Etude paraclinique :

5.2.1 Echographie inguinoscrotale :

L'échographie est un examen disponible non invasif et peu coûteux.

Lorsque le testicule est palpable, il est inutile de demander une échographie inguinale, qui n'apporte aucun renseignement complémentaire.

Lorsque l'un ou les deux testicules ne sont pas palpables, l'échographie abdominale n'est pas réellement fiable, car la fiabilité de l'échographie dans cette indication est très faible : sensibilité de 45 % et spécificité de 78 % (26).

Elle n'a de valeur positive que lorsqu'elle met en évidence le testicule en intra-abdominal et sert alors à évaluer sa hauteur. Quand aucun testicule n'est visualisé, elle n'est pas contributive, un petit testicule intra-abdominal étant difficile à visualiser.

L'échographie peut être utile dans deux circonstances : pour rechercher la présence d'organes génitaux internes féminins en cas de DDS (déficit en antimullerian hormone [AMH] ou hyperplasie des surrénales), ou chez le sujet obèse.

En dehors de ces cas particuliers, l'échographie a peu d'intérêt.

Dans notre série, l'échographie a été pratiquée chez 10 patients. Elle a mis en évidence 09 testicules (90%).

Bien que sa pratique ait tendance à s'étendre, l'échographie reste non systématique dans la prise en charge des anomalies de la migration testiculaire, que ce soit pour le chirurgien pédiatre qui est amené à traiter ces patients ou que ce soit pour le médecin généraliste ou le pédiatre qui détecte l'anomalie.

Elle est moins fiable que l'examen clinique pour détecter des testicules ectopiques, elle méconnaît le diagnostic de testicule oscillant, elle ne visualise pas les testicules abdominaux, et ne modifie en rien la conduite du traitement chirurgical. (17)

Seule la cœlioscopie permet alors d'affirmer avec certitude la présence ou l'absence du testicule (18).

5.2.2 TDM ET IRM Inguinoscrotale

Le scanner est plus sensible que l'échographie dans la détection de testicules intra-abdominaux (39). Cependant, il s'agit d'un examen très irradiant pour un bénéfice qui reste incertain.

Yeung a décrit une bonne sensibilité de l'IRM avec injection de gadolinium (40).

Cependant, d'autres études montrent que l'IRM n'est pas plus fiable que l'échographie (sensibilité, spécificité, et précision de 76 %, 100 %, 84 % pour l'échographie et de 86 %, 79 %, 85 % pour l'IRM) (41).

De plus, elle nécessite une sédation chez le petit enfant et reste un examen coûteux. Ces examens peuvent méconnaître l'existence d'un testicule intra-abdominal.

En pratique, ni l'IRM, ni le scanner ne sont réalisés dans cette indication en pratique courante.

Dans notre série d'étude, ni la TDM ni l'IRM n'ont été pratiqués.

5.2.3 Biologie

La biologie trouve son importance en cas d'ectopie testiculaire bilatérale où les testicules sont impalpables, elle permet de dire s'il existe un tissu testiculaire, ou en est dans le cas d'anorchidie.

Cela grâce au test de stimulation par les gonadostimulines (H.C.G), où on dose la testostéronémie avant et après.

Le caryotype sera demandé en cas d'ectopie bilatérale à testicules non perçus. Ainsi un caryotype normal 46 XY permettra d'exclure une DSD et parlera en faveur d'une anorchidie (si la réponse au test aux gonadotrophines est négative).

La présence du facteur antimüllérien (MIF) après son dosage témoigne de l'existence du tissu testiculaire. Cet examen a une sensibilité de 94% et une spécificité de 96%. Il s'agit d'un examen plus fiable que le dosage de la testostérone après test au hCG.

Dans notre série on n'a pas réalisé des dosages biologiques chez aucun de nos patients.

5.3 Traitement médical

Le traitement médical fait appel à un traitement hormonal. L'efficacité de l'hormonothérapie est faible, mais très variable.

En moyenne, sur 33 études publiées entre 1950 et 1999, les taux de succès rapportés sont de 21% pour le GnRH, 19% pour le hCG et 4% pour l'effet placebo.

Le protocole utilisé habituellement fait appel à une dose minimale de 1500 UI/m² par injection et conduit à neuf injections intramusculaires alternées tous les deux jours de 500 à 1500 UI/injection chez l'enfant de moins de cinq ans, et de 1500 UI/injection chez l'enfant de plus de cinq ans. (42) (43)

Dans notre série d'étude on n'a pas utilisé de traitement médical.

5.4 Explorations chirurgicales

À travers la prise en charge de l'ectopie testiculaire, on cherche l'accomplissement de plusieurs objectifs :

- Prendre en charge l'aspect esthétique et psychologique de l'ectopie testiculaire.
- Réduire le risque d'hypofertilité, qui est majoré en cas d'ectopie testiculaire bilatérale.
- Réduire le risque de dégénérescence maligne, ce risque qui est majoré en cas de testicule haut situé.

- Prendre en charge les anomalies associées (en particulier une hernie ou persistance du canal péritonéo-vaginal).

Dans notre série, le traitement chirurgical a eu lieu d'emblée chez tous nos patients.

Il s'agissait de la méthode classique, une orchidopexie par abaissement en 1 seul temps chez 17 cas et un seul cas de résection d'un testicule hypotrophique.

Un seul cas d'abaissement par laparoscopie et 5 cas par une cœlioscopie, alors que le reste des patients ont eu une intervention classique.

Fig.13: Description de technique classique (abaissement en un temps)

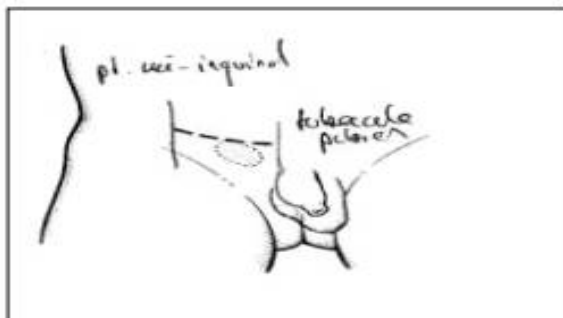


Fig. 13.1 : O.C - Incision cutanée

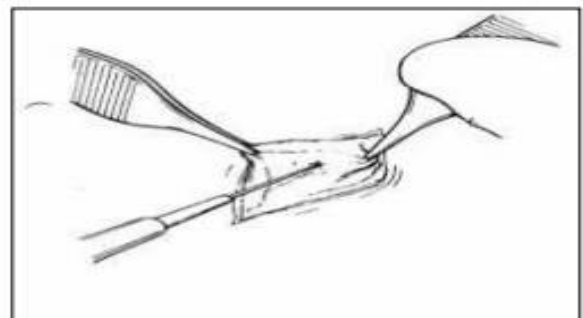


Fig. 13.2 : OC - Incision fascia superficiel de Scarpa

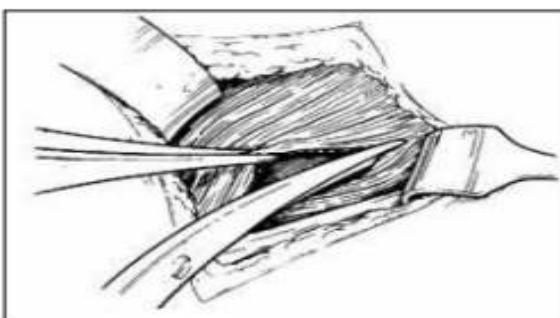


Fig. 13.3 : OC-névrose oblique externe

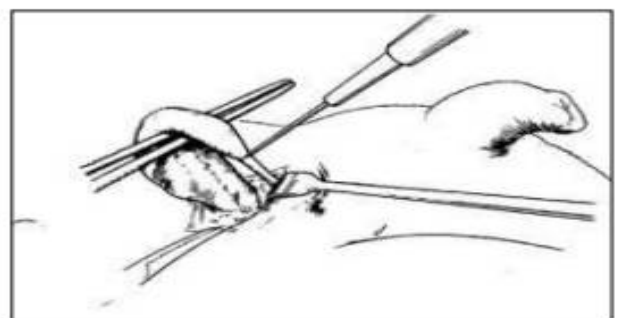


Fig. 13.4 : OC - Dissection et section du Gubernaculum testis

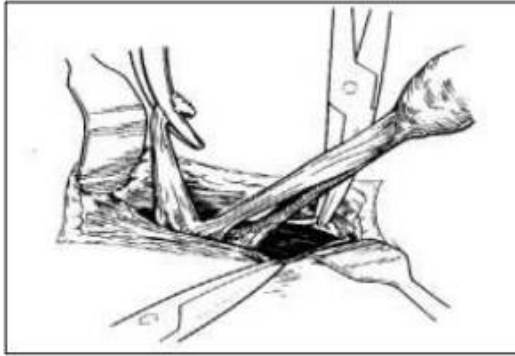


Fig. 13.7 : OC - Séparation cordon du proc

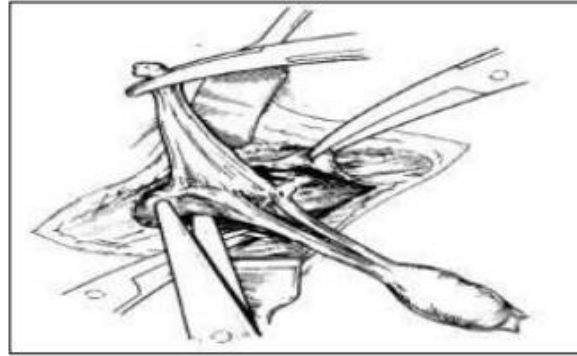


Fig.13.8 : OC - Allongement du vaginalis cordon
par dissection

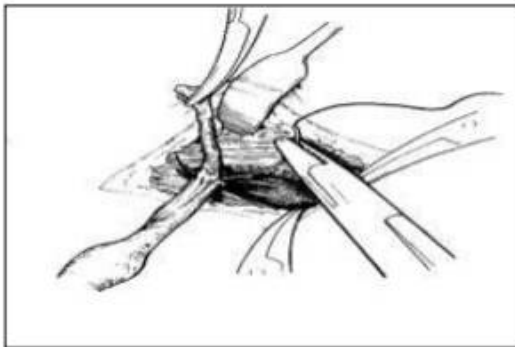


Fig.13.9: OC - Ligature du processus

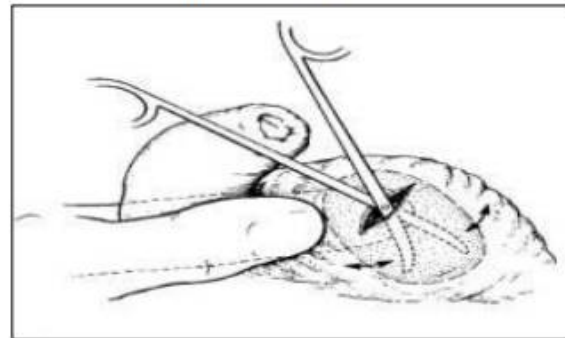


Fig.13.10 : OC - Incision scrotale
vaginal et poche sous-cutanée

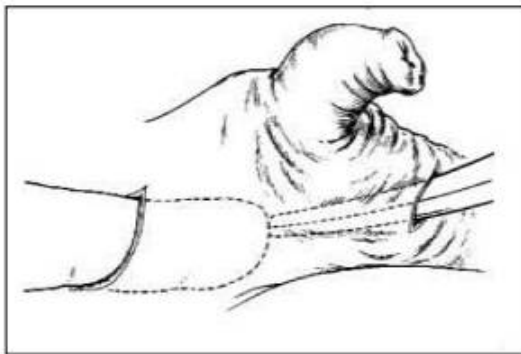


Fig.13.11 : OC - Passage guidé

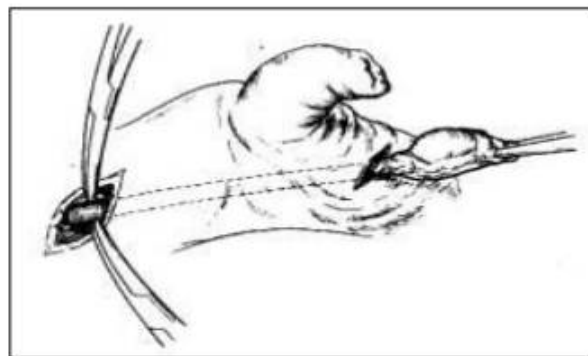


Fig. 13.12 : OC - Descente du testis et du entre
2 incisions cordon

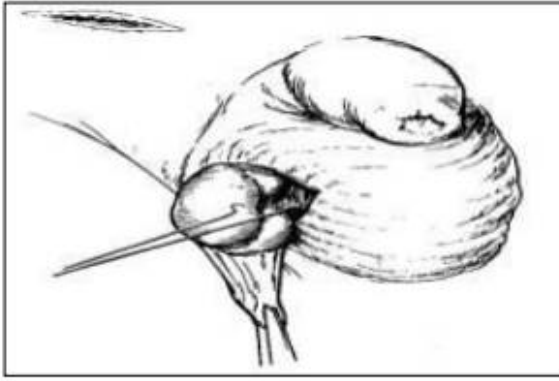
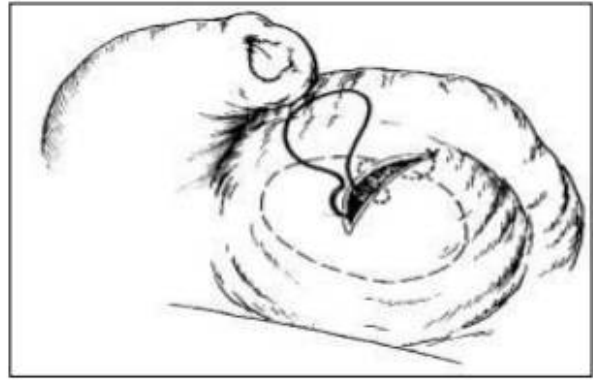


Fig.13.13 : OC - Testis abaissé et fixé



**Fig.13.14 : OC - Fermeture incision
au Dartos scrotale**

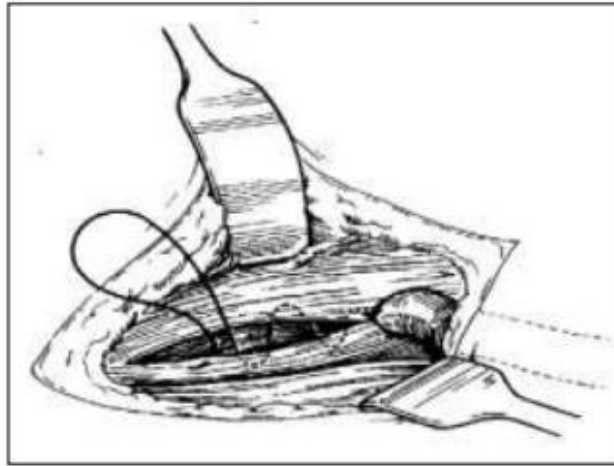


Fig. 13.15: Orchidopexie conventionnelle - Fermeture inguinale

Figure 18: Description de technique classique (abaissement en un temp).

5.4 Traitement chirurgical

5.4.1 Le traitement laparoscopique :

La technique de FOWLER-STEPHENS en un ou deux temps opératoires a pour but d'autonomiser la vascularisation testiculaire. Elle peut se faire par laparotomie et/ou par laparoscopie pour les deux temps respectivement.

Le premier temps abdominal (le plus souvent laparoscopique) consiste à lier les vaisseaux testiculaires. La vascularisation sera alors assurée par le développement d'une circulation collatérale à partir des artères déférentielles et crémastériques, ainsi que des vaisseaux du gubernaculum, qui sont toujours assez longs pour permettre l'abaissement du testicule.

Le deuxième temps opératoire, pratiqué quelques mois après la première intervention, consiste alors à abaisser le testicule dans le scrotum.

La technique de FOWLER-STEPHENS dans l'abaissement des testicules intra-abdominaux chez les enfants est la technique la plus utilisée par les chirurgiens pédiatres, sa réalisation en un seul temps ou en deux temps dépend de la position du testicule intra abdominal et de la longueur des vaisseaux spermatiques. (44)

Dans une étude rétrospective faite par **MAATAOUI, SARRA**, étudiant 27 cas de testicules non palpables chez 21 patients (6 ont une ectopie testiculaire bilatérale), ayant bénéficié de l'exploration laparoscopique au service de chirurgie Pédiatrique de l'hôpital d'enfants de Rabat durant une période de cinq ans comprise entre janvier 2005 et janvier 2010. L'âge moyen est de 7,7 ans. 10 testicules sont intra abdominaux (37,03%) pour un total de 27 testicules non palpables, dont 15 sont bas situés ayant bénéficié d'un abaissement

laparoscopique en un seul temps, et 4 sont haut situés ayant bénéficié d'un abaissement par la technique de FOWLER-STEPHENS en deux temps. 11 testicules sont inguinaux (40,74%), et 6 agénésiques (22,22%).

La laparoscopie a considérablement modifié la stratégie de la prise en charge des testicules non palpables, permettant de guider et de mettre en œuvre l'approche thérapeutique adéquate.

Table 1 Case series reviewing outcomes following laparoscopic two-stage Fowler–Stephens orchidopexy.

Series of L2 nd FSO	Number of testes with follow-up	Follow-up period	Atrophy (%)	Displacement (%)	Overall success (%)
This series	102	2.1 years (median)	8.8	8.8	83.3
Hvistendahl et al. [15]	65	3 months	14.0	6.0	80.0
Baker et al. [16]	58	3 groups: 7.7, 8.6, and 20 months (mean)	10.3	1.7	87.9
El-Anany et al. [17]	47	3 years (mean)	4.3	0.0	95.7
Moursy et al. [18]	36	34 months (mean)	5.6	5.6	88.8
El-Gohary [19]	32	6 months to 5 years (mean/median not reported)	9.3	30.0	69.0
Radmayr et al. [20]	29	6.2 years (mean)	6.9	0.0	93.1
Denes et al. [21]	25	6 months to 15 years (mean/median not reported)	12.0	0.0	88.0
Esposito et al. [22]	12	10–17 years (mean/median not reported)	16.7	0.0	83.0

Of 36 cases reported by Esposito et al. follow-up was available for 12 patients.

Tableau VIII: séries de cas examinant les résultats d'une laparoscopie par technique de FOWLER-STEPHENS en deux temps.

Dans notre série, un seul cas a été abaissé par orchidopexie laparoscopique ou la technique de FOWLER-STEPHENS d'un testicule non palpable.

5.4.2 Le traitement par cœlioscopie :

La cœlioscopie exploratrice est considérée comme une méthode performante donnant les informations les plus complètes et évitant d'autres investigations en matière de testicule non palpable chez l'enfant, et permettant de réaliser le geste thérapeutique dans le même temps.

Certains aspects de la prise en charge des cryptorchidies chez l'enfant restent débattus. Sur le plan du diagnostic, toutes les équipes reconnaissent la suprématie de la cœlioscopie exploratrice ; sur le plan thérapeutique, les opinions divergent :

Cisek et al, font état d'un taux de succès de 66 % en utilisant la cœlioscopie pour choisir la bonne stratégie (45), cependant que **Kirsch et al** préfèrent toujours l'abord classique par voie inguinale, rapportant 100 % de succès (46).

Miguelz et al, utilisent aussi un abord inguinal à ciel ouvert avec l'abaissement testiculaire dans la même intervention chirurgicale (47).

Lindgren et al, rapportent un taux de succès de 100 % pour la cœlioscopie exploratrice suivie d'un geste thérapeutique dans le même temps cœliosopique (48).

Dans la série de **Bugel H, Pfister C** à propos de 48 cas, 20 premiers temps d'abaissement de testicule ectopique ont été réalisés, dont 19 sous cœlioscopie (1 échec d'insufflation). A terme, l'abaissement définitif a été possible 13 fois, avec une atrophie de survenue précoce dans un seul cas.

La cœlioscopie est donc une technique simple, qui permet une certitude diagnostique et la réalisation d'un abaissement en deux temps sans augmenter le risque d'atrophie testiculaire.

Dans notre série de cas, 5 patients ont bénéficié d'un traitement chirurgical par cœlioscopie, soit 27,8%.

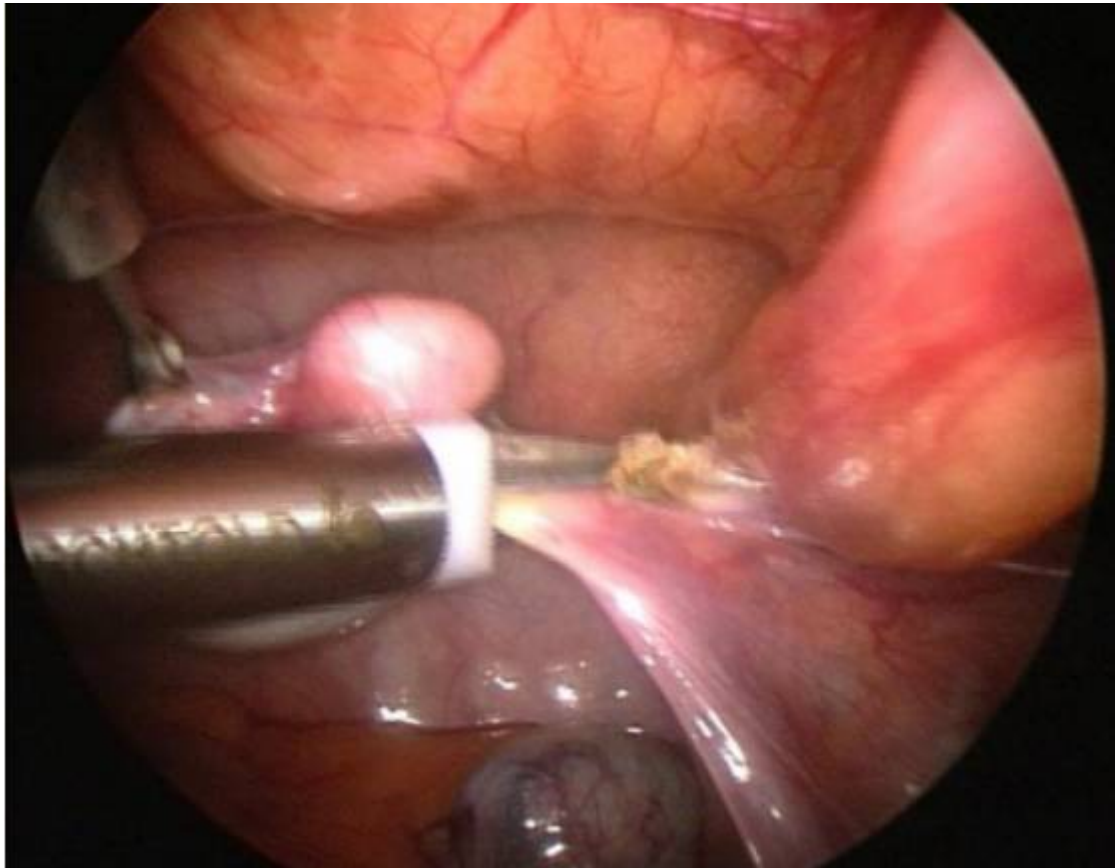


Figure 19: abaissement testiculaire par cœlioscopie

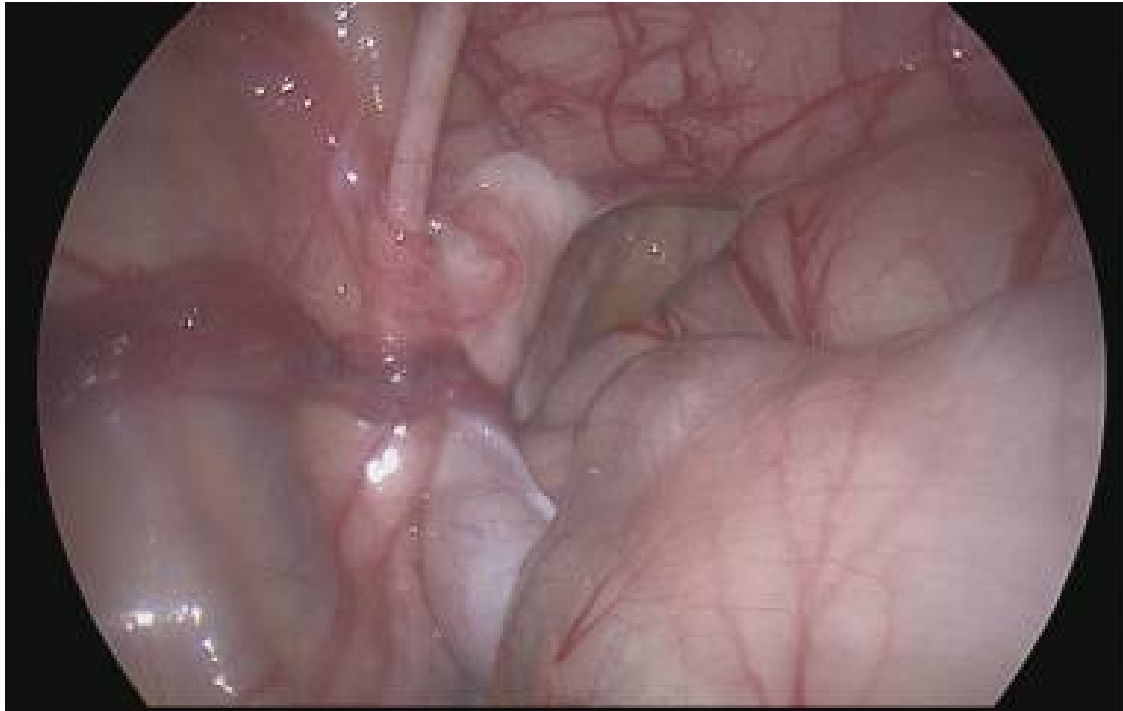
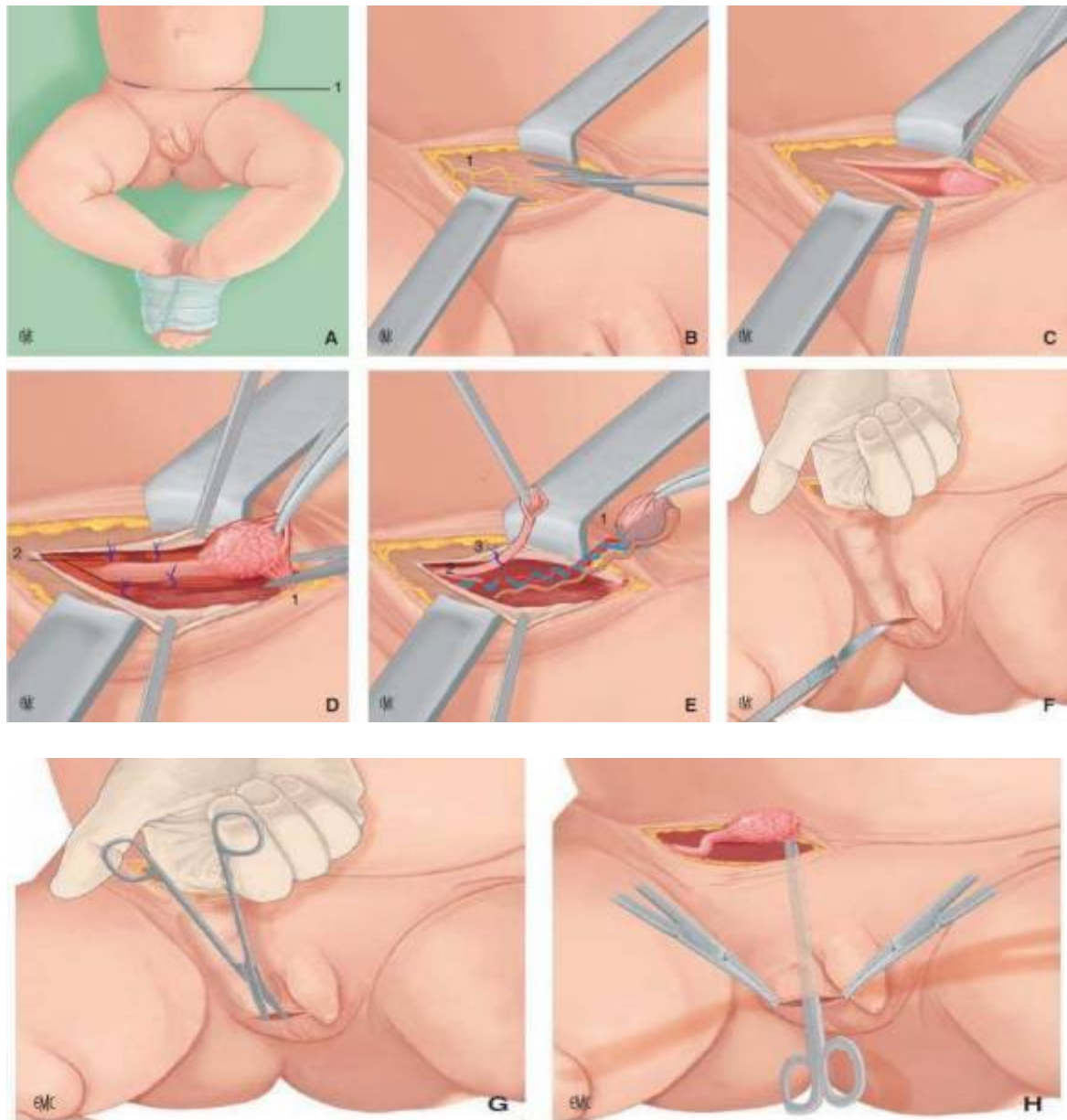


Figure 20: vue coelioscopique d'un testicule intra-abdominal

5.4.3 Le traitement classique :

L'orchidopexie conventionnelle ou méthode classique est indiquée lorsque le testicule est palpable. L'intervention consiste en un abaissement testiculaire et une fixation du testicule entre la peau et le dartos. Cette technique a été décrite par Lattimer en 1957.

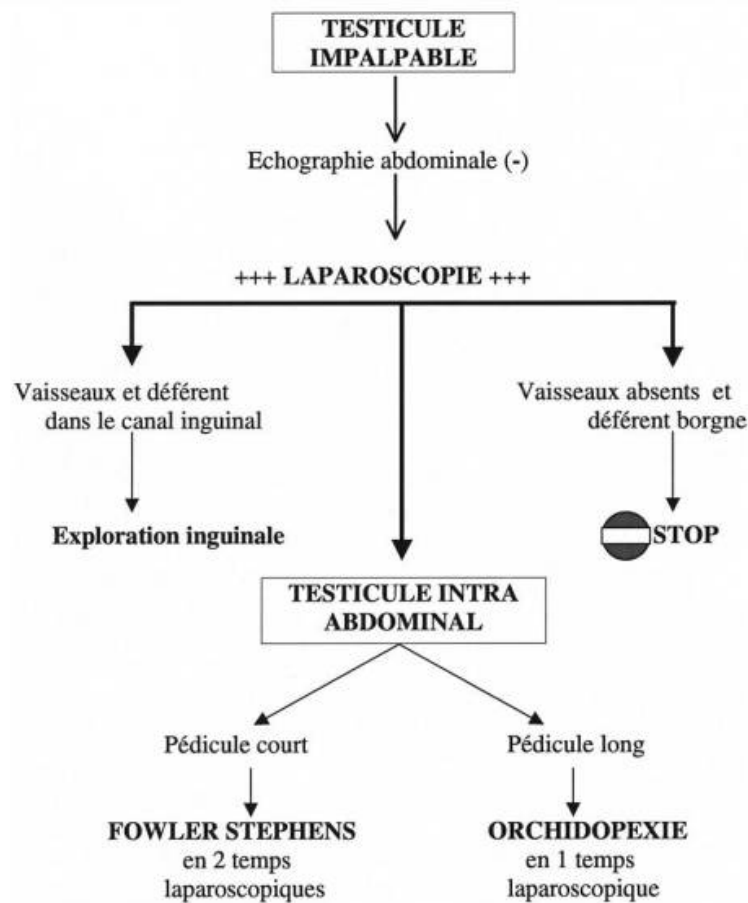


A. Installation-incision dans la double voie inguinoscrotale. 1. Pli abdominal inférieur. B. Ouverture de l'aponévrose du muscle oblique externe au ciseau. 1. Nerf ilio-inguinal. C. Exposition du canal inguinal. Pincés de traction sur les berges de l'aponévrose. D. Section du gubernaculum testis (1), section-ligature du crémaster (2). E. Ouverture de la vaginale, inspection du testicule (1), dissection du canal péritonéovaginal (2), ligature avec noeud de Meunier (3). F. Création du trajet vers la bourse, incision sur le relief du doigt en respectant le dartos. G. Création d'une logette de part et d'autre de l'incision entre la peau et le dartos aux ciseaux. H. Abaissement du testicule dans la logette scrotale.

Figure 21: les étapes de Réalisation de la chirurgie du testicule non descendu par double voie inguino-scrotale (1 p. 84)

Le traitement chirurgical classique par une orchidopexie en un seul temps a été le plus utilisé au sein de notre service, pratiquement chez le reste des patients, soit 72,2%.

A propos de 16 cas et revue de littérature dans une thèse faite en 2015 au CHU des Fès Le principal type de traitement réalisé a été l'abaissement testiculaire en un seul temps par voie classique inguinale à ciel ouvert.



Arbre décisionnel devant un testicule non palpable.

Figure 22: arbre décisionnel devant un testicule non palpable

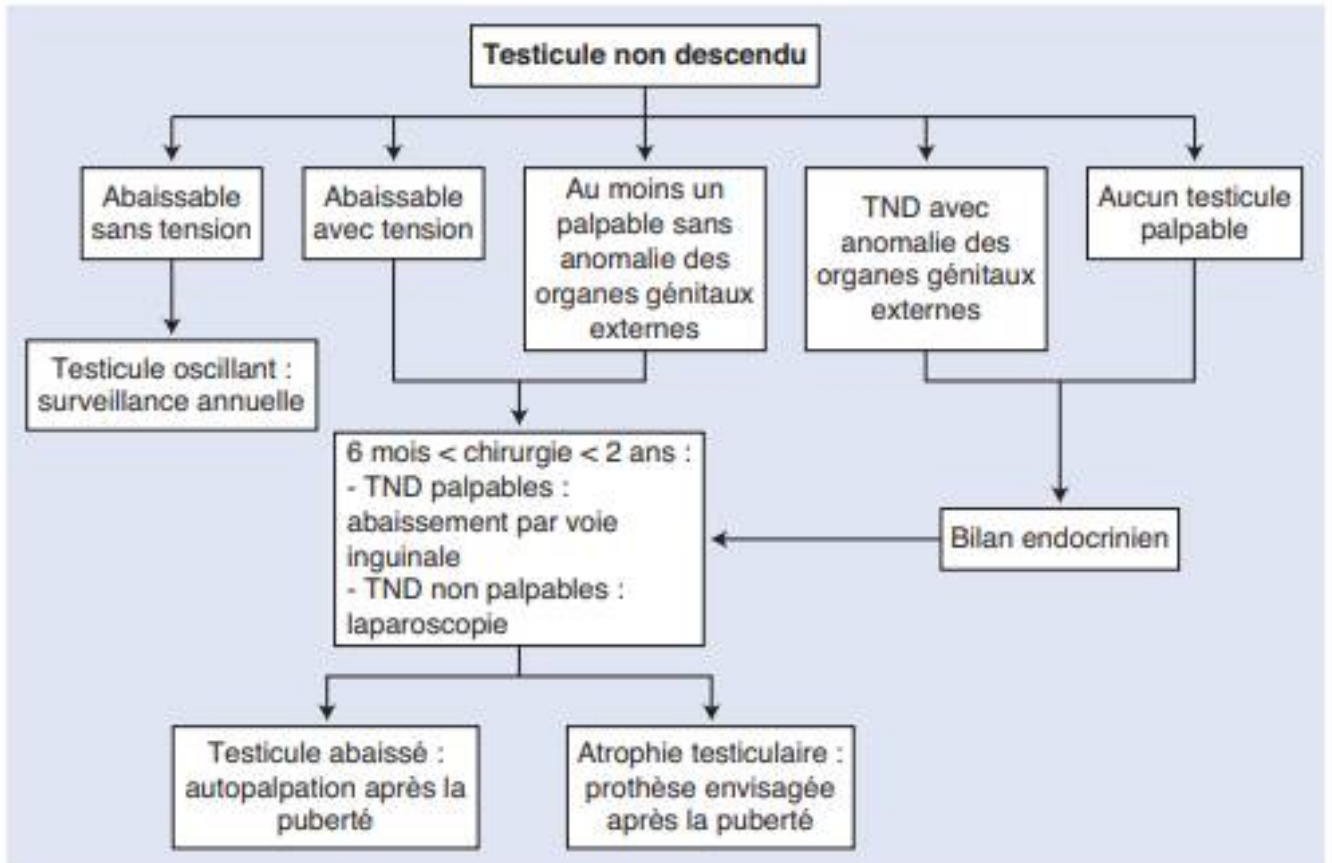


Figure 23: organigramme proposé dans la prise en charge d'un testicule non descendu

5.3 Suites opératoires

Les complications postopératoires (CPO) constituent un indicateur majeur pour apprécier la qualité des soins chirurgicaux.

Leurs absences diminuent le coût et le délai d'hospitalisation.

Les étiologies sont multiples ainsi que les facteurs qui peuvent influencer leurs survenues.

Les complications chirurgicales à cet âge ne sont pas plus fréquentes entre des mains formées à la chirurgie pédiatrique.

Bien qu'il s'agisse d'une intervention courante, l'abaissement testiculaire peut se compliquer :

- de complications pariétales, à type d'hématome et plus rarement d'abcès, sans conséquences ultérieures;
- d'abaissement testiculaire incomplet ou de récurrence, d'autant que le testicule est initialement haut situé;
- la sténose secondaire du canal déférent semble rare, mais on sait qu'elle est suspectée par les andrologues chez l'adulte en cas de stérilité après une cure d'ectopie testiculaire bilatérale;
- d'exceptionnelles atrophies testiculaires post-ischémiques. La lésion du pédicule spermatique est plus probablement due à un abaissement sous tension qu'à un traumatisme direct.

Il est admis qu'un suivi d'au moins 1 an est nécessaire pour confirmer le succès de la chirurgie.

Un auto-examen régulier des testicules est conseillé une fois que l'enfant arrive à l'âge de l'adolescence. (49)

5.3.1 Les complications à court terme :

Les complications postopératoires à court terme sont rares : obstruction urétérale par compression par le déférent (50), adhérences après laparoscopie (51), cicatrices chéloïdes, infection de la plaie opératoire.

Elles sont dominées par les ecchymoses, et les gonflements du site opératoire qui peuvent entraîner une ischémie testiculaire provoquant une atrophie (partielle) du testicule à moyen terme.

Bien que cette complication soit rare, la méta-analyse de la littérature montre que même les testicules relativement distaux ont un taux d'échec pouvant aller jusqu'à 8 %.

Pour les testicules intra-abdominaux, ce chiffre est supérieur à 25 %. Outre ces complications, les infections et les hémorragies secondaires sont des rechutes nécessitant une nouvelle intervention chirurgicale. Une intervention répétée ne devrait pas être programmée avant six mois de la première opération. (52)

Ainsi que pour chaque acte chirurgical on peut observer un lâchage de sutures.

L'infection du site opératoire (ISO) serait le type de complication infectieuse le plus fréquent selon les auteurs. (52)

Dans notre série de cas on n'a pas observé de complications à court terme et toutes les suites opératoires étaient simples.

Ceci est du fait des mesures d'asepsie rigoureuse appliquées au sein de notre entité, et de la surveillance à court terme des patients.

5.3.2 Les complications à moyen terme :

Les complications à moyen terme sont représentées par la ré-ascension, et l'atrophie testiculaire.

Parmi les complications ultérieures, on peut citer l'atrophie testiculaire (jusqu'à 5% pour un testicule non descendu palpable, 10-15% pour les testicules non descendus intra-abdominaux) et la ré-ascension testiculaire nécessitant une chirurgie de révision (1 % pour les testicules palpables non descendus, 10 % pour les testicules non descendus intra-abdominaux). (53) (54)

L'atrophie ou hypotrophie testiculaire est fréquemment associée à l'azoospermie sécrétoire à FSH élevée (altération de la spermatogénèse).

On parle d'atrophie lorsque le volume testiculaire est inférieur à 15 ml : l'hypotrophie est légère entre 10 et 15 ml et franche en dessous de 10 ml.

Le volume testiculaire normal (longueur x largeur x épaisseur /0,52) est compris entre 15 et 20 ml.

Dans la série de **M. Stéfaniu et al** [67] Un seul échec a été observé : une atrophie testiculaire (2 %) dans un cas techniquement difficile sur une gonade avec déconnexion épидидymotesticulaire totale. Un résultat macroscopique satisfaisant a été observé dans 98 % des cas rapportés.

Dans notre série d'étude aucun cas d'atrophie testiculaire n'a été observé, et les complications à moyen terme étaient marquées par une récurrence de l'ectopie, surtout lors des ectopies unilatérales gauches chez 3 patients soit 16,6%.

5.3.3 Les complications à long terme :

5.3.3.1 L'infertilité :

L'infertilité est évidente lorsque l'on étudie les hommes azoospermes.

Environ 10 % des hommes stériles ont des antécédents d'ectopies testiculaire.

Les ectopiques testiculaires bilatéraux ont un risque d'infertilité six fois plus élevé que les hommes avec une ET unilatérale et la population générale.

L'incidence de l'azoospermie chez les hommes présentant une ET unilatérale est de 13% quel que soit le sort du testicule. (55)

Chez les hommes atteints d'ET bilatérale non traitée, 98 % développent l'azoospermie, alors que plus de 20% des garçons ont un nombre normal de spermatozoïdes après orchidopexie.

Il est intéressant de noter que le risque d'azoospermie diminue de 32% chez les patients traités médicalement et de 46% chez les hommes qui ont subi une orchidopexie dans leur enfance.

La probabilité d'une altération de la fertilité est en outre accrue en cas d'ET bilatérale et dans le cas d'un traitement retardé.

Table 1. Incidence of azoospermia in 1,255 unilateral and 661 bilateral cryptorchid patients

	Unilateral	Bilateral
Untreated	13.6% (10/73)	88.6% (31/35)
Medically treated	13.3% (28/210)	32.0% (46/142)
Surgically treated	13.3% (126/942)	46.4% (224/484)

Incidence of azoospermia in the normal population: 0.4–0.5%.
Additional data from other sources [2–7] were included.

Tableau IX : incidence de l'azoospermie chez 1255 patients avec une cryptorchidie unilatérale et 661 bilatérale

Les hommes ayant des antécédents d'ectopie testiculaire ont une probabilité de fertilité avec un faible nombre de spermatozoïdes et une qualité du sperme généralement inférieure à celle des hommes ayant une descente testiculaire normale.

Cette sous-fertilité n'est pas compensée par un testicule controlatéral normalement descendu.

Seulement peu d'études ont évalué la qualité du sperme par rapport au moment de la vie où le traitement a été effectué, à la technique chirurgicale et à la position initiale du testicule.

Les garçons traités chirurgicalement entre 10 mois et 4 ans obtiennent un nombre normal de spermatozoïdes dans 76% des cas, comparés à 26% chez ceux qui ont été opérés entre l'âge de 4 à 14 ans.

Cet effet de temps opératoire n'est pas aussi prononcé chez les ET unilatérales. Cela peut bien être dû à l'altération de la spermatogénèse, qui est déjà caractérisée histologiquement dans les premiers mois de vie par une réduction croissante des cellules de Leydig productrices de testostérone,

retardant l'apparition de spermatogonies, et un processus de maturation des cellules germinales quantitativement et qualitativement réduit.

Par conséquent, la question se pose de savoir s'il y a une irréversibilité inhérente des dommages dans la spermatogenèse. Si tel est le cas, comment pouvons-nous évaluer la fertilité pour mieux conseiller les mâles avec une ET en ce qui concerne la fertilité future ?

La réduction du nombre de cellules germinales commence dès l'âge de 6 mois et dépend de la position du testicule.

En général, plus les testicules sont haut situés au moment du traitement, plus le nombre de cellules germinales est diminué.

La biopsie testiculaire au moment de l'orchidopexie peut fournir des informations importantes sur l'avenir des hommes avec une ET pour la préservation de leur fertilité.

L'indice spermatogénique diminue sensiblement de 9 mois d'âge et l'orchidopexie à ce moment ou avant peut arrêter la dégénérescence testiculaire chez certains individus et peut améliorer leurs chances de préserver leur fertilité.

Les testicules non palpables sont associés à une perte d'un plus grand nombre de cellules germinales que les testicules cliniquement palpables.

Dans les cryptorchidies, l'atrophie des cellules de Leydig est importante en raison de l'insuffisance de sécrétion gonadotrope.

-Tasian et ses collègues (56) ont fait preuve d'un risque significatif de 2 % par mois de perte grave de cellules germinales et 1 % de risque de consommation de cellules de Leydig pour chaque mois pour un testicule qui n'est pas encore descendu ; ils ont également fait preuve d'un risque accru de

déplétion des cellules germinales chez les parents aux testicules non palpables par rapport à ceux avec des testicules palpables.

Les chances de perte de cellules germinales sont presque le double pour chaque tranche d'âge au moment de l'orchidopexie.

Il est intéressant de noter que l'étude n'a trouvé aucune corrélation entre la présence d'une ectopie unilatérale ou bilatérale sur les résultats pathologiques.

Auparavant, on pensait que les testicules descendants controlatéraux chez un homme devraient être normaux et, par conséquent, devrait permettre à avoir un taux de fertilité proche de celui retrouvé dans la population générale.

De plus, si l'homme a subi une orchidopexie à un âge précoce et la biopsie testiculaire a démontré la présence de cellules germinales normales, le patient doit techniquement être fertile.

Cependant, l'orchidopexie précoce ne peut pas garantir une fécondité ultérieure.

-Hadziselimovic et ses collègues (57) ont montré que malgré une orchidopexie effectuée avant 6 mois, jusqu'à 35% des garçons deviendront stériles, même s'ils avaient un nombre normal de cellules germinales au moment de l'opération.

Pendant les 3 à 6 premiers mois, on observe une augmentation temporaire des gonadotrophines (FSH, LH et l'inhibine B) et la testostérone (c'est-à-dire au moment de la mini-puberté) et entraîne la transformation des cellules germinales (gonocytes) en Ad spermatogonie.

Hadziselimovic et ses collègues (57) ont aussi montré que le nombre d'Ad spermatogonie dans les testicules ectopiques est corrélé de manière non linéaire avec celui des testicules controlatéraux normaux. De plus, si cette transformation ne se produit pas pendant cette période de mini-puberté, le risque d'infertilité approche les 90 %.

Ce défaut à la première phase de maturation des cellules germinales entraîne une diminution disproportionnée des Ad spermatogonies et peut expliquer le taux élevé d'infertilité.

Hadziselimovic soutient que les garçons avec ET qui ne répondent pas au traitement à la LHRH devraient subir une biopsie testiculaire au moment de l'orchidopexie pour documenter la présence de cellules germinales dans les tubules séminifères et le nombre total de spermatogonies.

Cette stratégie garantit l'identification de ceux qui devraient bénéficier d'un traitement à la LHRH après l'orchidopexie.

Des études sur les profils hormonaux ont mis en évidence différents niveaux d'inhibine B, de FSH et de LH par rapport au niveau de la densité des spermatozoïdes et la spermatogenèse.

Les niveaux de FSH chez les hommes sont généralement inversement corrélés avec le nombre de spermatozoïdes et indiquent l'intégrité des tubules séminifères, un marqueur de spermatogenèse.

Les patients ayant des ET bilatérales ont une motilité, une concentration de spermatozoïdes, un volume testiculaire et des niveaux d'inhibine B significativement plus faibles, et des niveaux plus élevés de FSH et LH que ceux avec des ET unilatérales. (57)

-Rusnack et ses collègues (58) ont démontré que les hommes avec des ET unilatérales étaient plus susceptibles d'avoir une densité de sperme plus élevée et un profil hormonal normal, tandis que ceux qui ont des ET bilatérales avaient des oligospermies et des paramètres hormonaux anormaux.

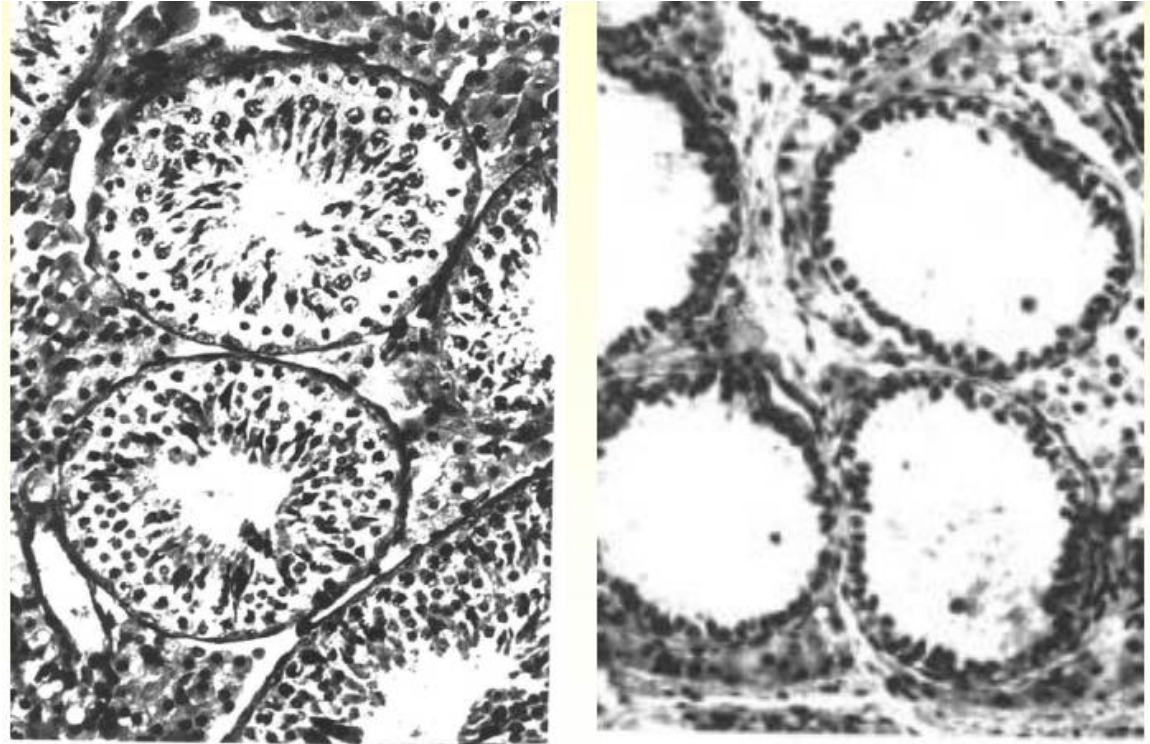


Figure 24: Histologie d'un testicule normal et ectopique

Dans notre série d'étude le manque de recul par rapport à l'évolution au long terme des patients ne nous a pas permis de déceler des complications tardives à savoir, l'hypofertilité ou la stérilité, du fait que les cas de notre série ne sont pas encore arrivés à l'âge adulte ou bien ils se sont perdus de vue.

5.3.3.2 Le risque de cancérisation :

Le cancer du testicule est une tumeur rare (1 à 1,5 % des cancers chez l'homme tout âge confondu).

L'incidence standardisée estimée du cancer du testicule au Maroc est de 0,4 pour 100 000 hommes/an. (59)

L'incidence du cancer des testicules à l'échelle mondiale est d'environ 6,9 pour 100000 hommes. (60)

Cette incidence est en augmentation depuis les années 90 mais la mortalité a diminué de 40 %.

Avec une intervention chirurgicale opportune, le risque de malignité est 2,9 fois supérieur à la prévalence de référence pour les adultes hommes.

Toute tumeur testiculaire est un cancer jusqu'à preuve du contraire. (61)

Il s'agit essentiellement d'un cancer de l'homme jeune.

La fréquence du cancer testiculaire a été estimée à 0,013% dans la population générale. Elle est nettement au-dessus de 0,1 % chez les sujets porteurs d'ET.

De multiples facteurs peuvent être potentiels dans la dégénérescence testiculaire :

- Anomalies de la stéroïdogénèse.
- Température élevée.
- Réduction de la production d'AMH.
- Prolifération des gonocytes A.
- Traumatisme chirurgical (et peut-être même les biopsies) !

L'ectopie testiculaire reste un facteur de risque bien établi de néoplasie testiculaire, mais la proportion de cancer testiculaire qui est attribuable à l'ET n'est que d'environ 5%. (62)

Le risque de cancérisation est nettement plus important chez les ET que dans la population générale mais les chiffres sont très divergents (de 10 à 50%).

Ce risque de cancérisation a été surestimé pendant de nombreuses années. Il paraît très mineur dans les ET palpables, il est d'autant plus important que le testicule est haut situé et s'associe à des lésions dysgénésiques importantes. Aussi les testicules inguinaux profonds ou intra abdominaux doivent faire l'objet d'une surveillance rigoureuse après leur traitement.

Au plan épidémiologique, le risque de cancérisation serait beaucoup plus élevé en cas d'ectopie testiculaire. (63) (64) (65)

Ce risque serait 3 à 10 fois plus important selon **CARNOMA CAMPOS** et 48 fois supérieurs selon **CAMPBELL**. (66)

Cette disparité des chiffres sur le risque de survenu de cancer en cas de testicules non descendus s'expliquerait par la multitude de protocoles utilisés.

En effet, selon **STANG** (67), les questionnaires utilisés, les classifications des testicules non descendus et les sources de données ont un impact certain sur l'odds ratio. L'abaissement ne prévient pas le risque de cancérisation, mais permet une meilleure surveillance du testicule.

DEBRE (68) a rapporté 12,5% de cas de tumeurs sur testicule abaissé chirurgicalement. Les biopsies réalisées au moment de l'orchidopexie ne permettent pas de prédire l'éventuelle survenue d'une dégénérescence et constituent un facteur de risque supplémentaire. Le risque de dégénérescence serait plus élevé sur testicule biopsié que sur testicule non biopsié. (69)

Le niveau d'arrêt du testicule jouerait également un rôle important car plus le testicule est haut situé, plus le risque de cancérisation est important. (70) (71) (46)

Ces tumeurs touchent essentiellement les adultes jeunes et dans les séries ou elles ont été notées après orchidopexie le délai de survenu a été rapporté à 15 ans par SWERDLOW (72), à 29,4 ans par DEBRE et entre 20 et 49 ans en Grande Bretagne par TOLEDANO. (73)

Les lésions dysgénésiques de la gonade, irréversibles même après abaissement et orchidopexie, seraient à l'origine de ces tumeurs.

Au plan clinique, les cas que nous rapportons sont caractérisés par leur diagnostic à des stades très évolués.

La méconnaissance de la vacuité de la bourse à la naissance a été déterminante dans le retard accusé au diagnostic. A cela s'ajoute l'ignorance des patients qui même à l'âge adulte n'ont pas jugé nécessaire de consulter un médecin pour un testicule qui n'était pas palpable, donc qui "n'existait pas".

Deux autres facteurs non moins importants méritent d'être précisés :

- la position intra abdominale de ces tumeurs (fosse iliaque, région para ombilicale) leur offre assez d'espace pour qu'elles puissent se développer jusqu'à atteindre des volumes importants avant d'être symptomatiques.

- la symptomatologie trompeuse qui retarde la prise en charge. Il existait chez un des patients une rupture apparemment spontanée. Elle était probablement liée à la nécrose hémorragique à laquelle s'ajoutaient peut être les manipulations répétées de la tumeur déjà fragile, lors des examens en cours d'hospitalisation.

Sur le plan histopathologique, il y avait 3 cas de carcinome embryonnaire et 2 cas de séminome. (74)

Cependant plusieurs études ont montré la prédominance de tumeurs séminomateuses en cas de cancer sur testicule non descendu.

COUPLAND (75) étudiant les facteurs de risque des tumeurs germinales, conclut que le risque d'association entre séminome et testicule non descendu était largement supérieur à celui des autres tumeurs (odds ratio 5,3 contre 3,0). Et cette association serait plus importante (odds ratio 11,9 contre 5,1) lorsque l'âge du patient était supérieur ou égal à 32 ans.

DEBRE (76) rapportant une série de cancers sur testicule ectopique ne retrouvait pas de différence significative entre le taux de séminomes dans la population générale (65%) et le taux retrouvé dans sa série (85%) bien que ce dernier soit plus important. Ces constatations révèlent que les cancers sur ectopie testiculaire n'auraient aucune particularité histologique par rapport aux cancers du testicule dans la population générale.

Le cancer du testicule est d'évolution relativement lente, et vu que nos patients ont été diagnostiqués et traités dans un délai de 1 à 2 ans, cette durée n'était pas suffisante pour évaluer les malades à long terme et apprécier le risque d'une éventuelle dégénérescence et la transformation en cancer à l'âge adulte



Conclusion

A travers notre objectif qui été d'évaluer les complications post-chirurgicales des ectopies testiculaires nous avons réalisé une étude rétrospective au sein du service de chirurgie pédiatrique A de l'hôpital d'enfant de rabat, nos résultats ont montré que :

Les complications spontanées des ET les plus fréquentes sont l'hypofertilité, le risque de dégénérescence maligne, des troubles psychologiques du développement du schéma corporel, ainsi que des complications mécaniques à type de torsion du cordon spermatique et de traumatisme avec un risque d'écrasement de la gonade.

Ces complications peuvent facilement être prévenues par la chirurgie, cependant ce traitement peut lui même être pourvoyeur de complications post-chirurgicales qui font l'objet de notre étude.

Au terme de ce travail se dégagent les constatations suivantes :


Les complications postopératoires immédiates restent rares et les suites opératoires sont le plus souvent normales, sans négliger les complications à moyen terme telle l'atrophie et la ré-ascension testiculaire nécessitant une reprise chirurgicale quelques mois après. Mais toute la gravité réside dans le risque de dégénérescence maligne qui représente un grand problème de santé augmentant la morbi-mortalité et le cout de prise en charge.

Il est convenu qu'après la découverte de testicules ectopiques, la planification de la prise en charge chirurgicale doit être appliquée rapidement.

Une intervention chirurgicale précoce améliore le pronostic à long terme pour les enfants avec une ectopie testiculaire.



Recommandations



Les recommandations actuelles imposent une prise en charge précoce entre six et douze mois des ectopies testiculaire (ET), pour éviter le risque de cancérisation et améliorer la fertilité future des patients.

Nous proposons de sensibiliser les médecins et pédiatres traitants à l'importance du dépistage des ET, par un examen minutieux des OGE de la naissance à la puberté, à raison d'un examen tous les ans, pour minimiser au maximum les complications.

Cette pathologie n'impose pas de réaliser un bilan d'imagerie et le bilan biologique n'est pas toujours recommandé.

L'anomalie la plus retrouvée est l'hernie inguinale qu'il faut souvent la rechercher devant toute ET.

Un abaissement précoce avant l'âge de 1 an diminuerait la perte des cellules germinale.

L'orchidopexie avant 12 ans diminue de deux à six fois le risque de tumeur testiculaire par rapport à l'orchidopexie après 12 ans, ou pas d'orchidopexie du tout. (77)



Résumés

RÉSUMÉ

Thèse : Les complications postopératoires des ectopies testiculaires, à propos de 18 cas.

Auteur : EL KHELOUFI Soufiane

Mots-clés : cryptorchidie, ectopie testiculaire, Testicule non descendu, complications à court, moyen et long terme.

Introduction : l'ectopie testiculaire est une anomalie de la migration testiculaire qui désigne toute position anormale du testicule en dehors de sa bourse.

Matériel et Méthodes : Dans notre étude rétrospective, nous avons étudié 18 cas de testicules ectopiques pris en charge au service de chirurgie pédiatrique « A » à l'Hôpital d'Enfant de Rabat. Cette étude s'étale sur une période de huit ans comprise entre 2012 à 2019.

Résultats : l'âge moyen est de 7,2 ans. 22,22% des cas ont une ectopie bilatérale, et 77,77% ont une ectopie unilatérale avec une prédominance du côté gauche (64,28%). Avec 33% de testicules palpables et 67 % non palpables. La hernie inguinale reste l'anomalie associée la plus fréquente. L'échographie a peu d'intérêt dans le diagnostic de l'ectopie testiculaire en dehors de quelque cas particuliers. Le traitement chirurgical a eu lieu d'emblée chez tous nos patients par la méthode classique. Les suites opératoires étaient favorables chez tous les patients et seulement 3 patients ont présenté des complications à moyen terme.

Conclusion : les complications postopératoires à court et moyen terme sont rares et la gravité réside surtout dans celles à long terme à type d'infertilité et de cancérisation.

ABSTRACT

Thesis: postoperative complications of testicular ectopies; about 18 cases.

Author: EL KHELOUFI Soufiane

Keywords: cryptorchidism ; testicular ectopia ; undescended testicle ; short, medium and long term complications.

Introduction: testicular ectopy is an anomaly of testicular migration which designates any abnormal position of the testicle outside its bursa.

Material and Methods: in our retrospective study, We studied 18 cases of ectopic testicles treated in the "A" paediatric surgery department at the Rabat Children's Hospital. This study is spread over an eight-year period between 2012 and 2019.

Results: The average age is 7.2 years. 22.22% of cases have bilateral ectopy, and 77.77% have unilateral ectopy with a predominance of the left side (64.28%). With 33% of testicles palpable and 67% non palpable. Inguinal hernia remains the most frequent associated anomaly. Ultrasound is of little use in the diagnosis of testicular ectopy except in a few special cases. Surgical treatment took place from the outset in all our patients using the classic method. The post-operational outcome was favourable in all patients and only 3 patients presented medium term complications.

Conclusion: Short- and medium-term postoperative complications are rare and the seriousness lies above all in long-term complications such as infertility and cancer.

ملخص

أطروحة: مضاعفات ما بعد جراحة الخصيات المختفية، بصدد 18 حالة

المؤلف: الخولي في سفيان

الكلمات الأساسية: انتباز الخصية، اختفاء الخصية، الخصية المعلقة، المضاعفات على المدى القصير والمتوسط والطويل.

مقدمة: الخصية المختفية هي عبارة عن خلل في هجرة الخصية وتشير إلى أي وضع طبيعي للخصية خارج الجراب.

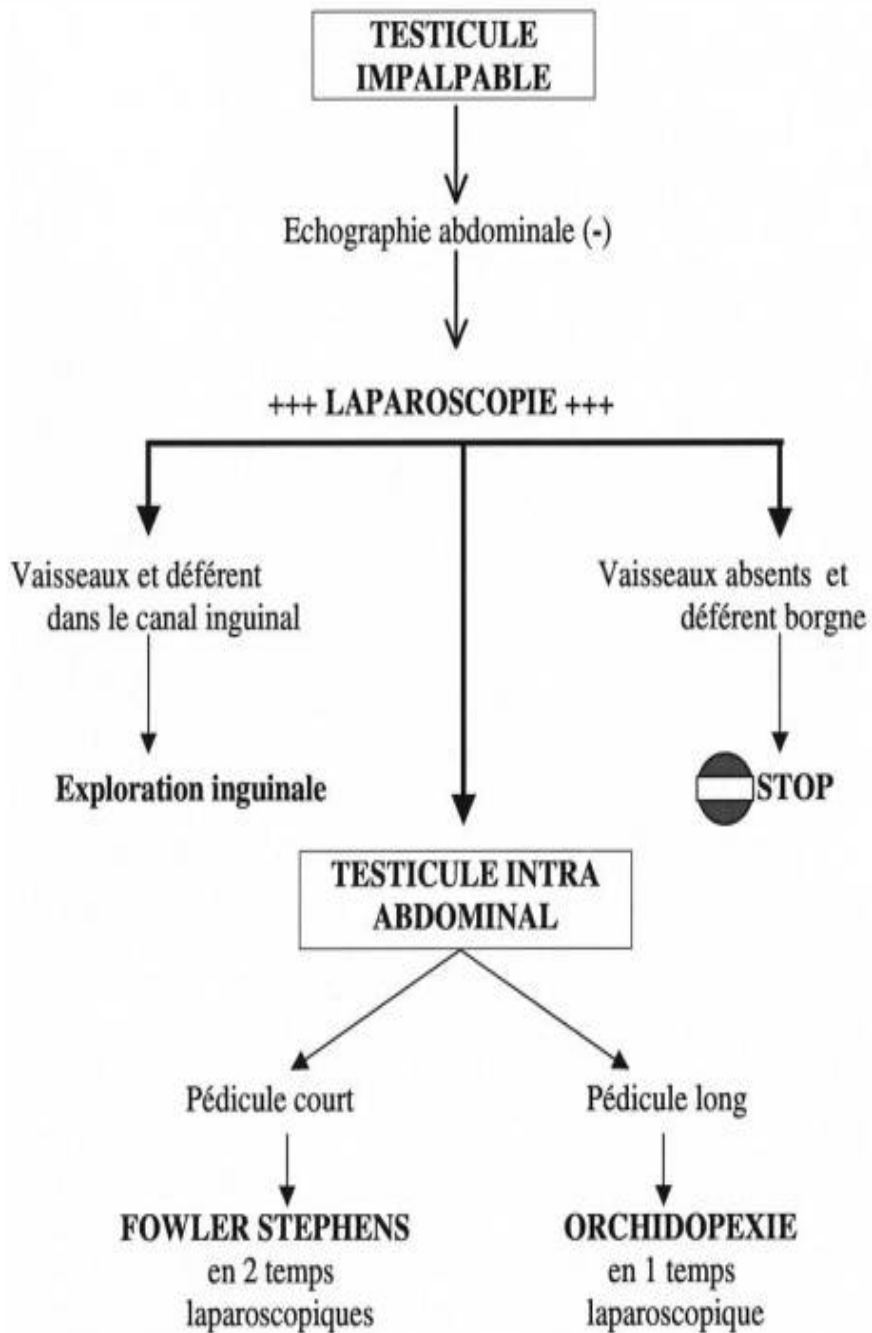
المواد والطرق: في دراستنا الاستيعادية، قمنا بدراسة 18 حالة من الخصية المختفية التي تم علاجها في قسم جراحة الأطفال "أ" في مستشفى الأطفال بالرباط. تمت هذه الدراسة لمدة ثماني سنوات من 2012 إلى 2019.

النتائج: متوسط العمر هو 7,2 سنة، 22,22% من الحالات يكون الانتباز من الجانبين، 77,77% لديها انتباز من جانب واحد مع غلبة الجانب الأيسر (64,28%). مع 33% من الخصيتين ملموسة و 67 غير ملموسة. الفتق الإربي يبقى هو التشوه الأكثر ارتباطا بها.

الموجات فوق الصوتية لها قيمة ضعيفة في تشخيص انتباز الخصية بخلاف حالات خاصة قليلة. تم العلاج الجراحي لجميع مرضانا منذ البداية بالتقنية التقليدية. كانت نتيجة ما بعد الجراحة مواتية بالنسبة لجميع المرضى بينما 3 مرضى فقط عرضوا مضاعفات متوسطة المدى.

الخلاصة: مضاعفات ما بعد الجراحة على المدى القصير والمتوسط نادرة، بينما تكمن الخطورة قبل كل شيء في المضاعفات طويلة الأمد كالعقم والسرطان.





Arbre décisionnel devant un testicule non palpable.



Bibliographie

- [1] **Trussell JC, Lee PA. The relationship of cryptorchidism to fertility. Curr Urol Rep. avr 2004 et 8., 5(2):142-.**
- [2] **Cryptorchidie. Ectopie testiculaire. C. Grapin-Dagorno, P.-O. Bosset, J. Boubnova, M.-E. Noche. paris : s.n., 2012. 1,**
- [3] *Cryptorchidie. Ectopie testiculaire. C. Grapin-Dagorno, P.-O. Bosset, J. Boubnova, M.-E. Noche. paris. 2012.*
- [4] *Embryologie, vol. 2, 2 ed. Tuchmann-Duplessis H, Haegel P. 2 ed., Paris : s.n.*
- [5] **descent., [12] Hutson JM. A biphasic model for the hormonal control of testicular.**
- [6] *A biphasic model for the hormonal control of testicular. descent., [12] Hutson JM.*
- [7] *Testicular descent and cryptorchidism: the state of. Hutson JM, Hasthorpe S.*
- [8] *Factors controlling testis descent. Eur J Endocrinol. Hughes IA, Acerini CL.*
- [9] *Role of hormones genes and environment in human cryptorchidism. Endocrino. Foresta C, et al. 2008 .*
- [10] *Insulin 3-like hormone and its role in epididymotesticular descent. Hadziselimovic F, Adham I. 2007.*
- [11] *Anatomical and functional aspects of testicular descent and cryptorchidism. Hutson JM, Hasthorpe S, Heyns CF.*

- [12] *The molecular basis of cryptorchidism. Mol Hum Reprod.* **Ivell R, Hartung S.**
- [13] *Testicular migration: remodeling of connective tissue and muscle cells in human gubernaculum testis.* **Costa WS, et al.** 2002.
- [14] *Calcitonin gene-related peptide stimulates mitosis in the tip of the rat gubernaculum in vitro and provides the chemotactic signals to control gubernacular migration during testicular descent.* **Yong EX, et al.** 2008.
- [15] *The role of intra-abdominal pressure in cryptorchidism.* **Attah AA, Hutson JM.**
- [16] *La cryptorchidie : le point de vue de l'urologue pédiatre.* **M. Averous *, C. Lopez.** paris. 2004.
- [17] *Cryptorchidie. Ectopie testiculaire. EMC.* **Gruner M, Grapin C, Audry G, Larroquet M, Scheye T.** s.l. : (Elsevier Masson SAS, Paris).
- [18] *The epidemiology of congenital cryptorchidism, testicular ascent and orchiopexy.* **Barthold JS, Gonzalez R.** 2003.
- [19] *The undescended testis: diagnosis, treatment and long-term consequences.* **Mathers MJ, Sperling H, Rubben H, Roth S.**
- [20] *Epidemiology and pathogenesis of cryptorchidism. Hum Reprod Update.* **Virtanen HE, Toppari J.** 2008.
- [21] **Bey, E., Gaget, O., Jund, J., Overs, C., & Skowron, O. (2016).**
- [22] *The prevalence, postnatal descent, and.* **Thong M, Lim C, Fatimah H. Undescended testes: incidence in 1,002 . Osifo DO, Osaigbovo EO.**

- [23] **Boisen KA, Kaleva M, Main KM, Virtanen HE, Haavisto AM, Schmidt.**
- [24] **Thorup J, McLachlan R, Cortes D, Nation TR, Balic A, Southwell BR.**
- [25] **TSHITALA B., TSHIPETA N., MPUTU Y., LUFUMA L.N.** Notre expérience dans le traitement des cryptorchidies aux cliniques universitaires de Kinshasa: analyse de 131 cas. *Médecine d'Afrique noire.* 1993 et 108-11., 40 .:
- [26] **SIMSEK F., HAYRAN O., TARCAN T., ILKER Y., AKDAS A.** Social and medical aspects of undescended testes in Turkey. *Eur.Urol.* 1985 et :161-4., 28.
- [27] **TAKONGMO S., ANGWAFO F., MASSO-MISSE P., ESSOMBA A., ZOUNG-KANYI J., EDZOA T.** Intérêt du traitement de la cryptorchidie à Yaoundé. *Médecine d'Afrique noire.* Tome XXXXIII. Numéro 4. Avril 1996 : 202-4.
- [28] **SEDDON J.M., SAVORY L., SCOTT-COONER C., WVA H.** *Cryptorchidism : the role of medical education in diagnosis.*
- [29] **Denes T., Saito Fernando J., Silva Frederico A., Giron Amilcar M.I.** *Laparoscopic Diagnosis and Treatment of Nonpalpable Testis. International Braz J Uro.*
- [30] **M. Stéfaniu, B. Lefébure, A. Liard-Zmuda, B. Bachy.** *Testicules impalpables. Place de la coelioscopie.*

- [31] *NOTRE EXPERIENCE DANS LE TRAITEMENT DES CRYPTORCHIDIES AUX CLINIQUES.* **TSHITALA B***, **TSHIPETA N.**, **MPUTU Y.**, **LUFUMA L.**
- [32] *Undescended testes. In: Stringer MO, Mouriquand PD, editors.* **JM, Hutson.**
- [33] **GRAPIN C., GEMED M., LOC'H P., BRUDZIERE J et M., GRUNER.**
- [34] *Cryptorchidie. Ectopie testiculaire.* **Gruner M, Grapin C, Audry G, Larroquet M, Scheye T.** EMC (Elsevier Masson SAS, Paris), Pédiatrie, 4-089-B-10, 1992: 5p.
- [35] *Malformations associées à l'ectopie testiculaire.* **GRAPIN C., GEMED M., LOC'H P., BRUDZIERE J et M, GRUNER.** Ch. Ped. 1989, Vol.30, n°3, p : 141-143.
- [36] *Posterior urethral valves are often associated with cryptorchidism and inguinal hernias.* **Heikkila J, Taskinen S, Toppari J, Rintala R.**
- [37] *Ultrasonographic demonstration of undescended testes. Radiology.* **Madrazo BL, Klugo RC, Parks A, et al.**
- [38] *Testicules impalpables. Place de la coelioscopie .* **M. Stéfaniu, B. Lefébure, A. Liard-Zmuda, B. Bachy.** (2004), Archives de pédiatrie 11.
- [39] *La cryptorchidie : le point de vue de l'urologue pédiatre.* **Averous, M., & Lopez, C.** 2004.
- [40] *Anatomie du testicule ectopique .* **LOC'H, G.AUDRY, C.GRAPIN.**

- [41] *Laparoscopic evaluation for a contra lateral patent processus vaginalis.*
YERKES EB, BROCK JW III.
- [42] *Hormonal treatment may harm the germ cells in 1 to 3-year-old boys with cryptorchidism.* **Cortes D, Thorup J, Visfeldt J.**
- [43] **Jallouli M, Rebai T, Abid N, Bendhaou M, Kassis M, Mhiri R.***Urology.* 2009.
- [44] *Long-term outcome of laparoscopically managed nonpalpable testes.*
Radmayr C., Oswald J., Schwentner C. Neururer R., Peschel R.,Bartsch G. s.l. : The Journal of Urology.
- [45] *Current findings in diagnostic laparoscopic evaluation of the nonpalpable testis.* **Cisek LJ, Peters CA, Atala A, Bauer SB, Diamond DA, Retik AB.** 1998.
- [46] *Kirsch AJ, Escala J, Duckett JW, Smith GH, Zderic SA, Canning DA, et al.* **Kirsch AJ, Escala J, Duckett JW, Smith GH, Zderic SA, Canning DA, et al.** 1998.
- [47] *Laparoscopy in the non-palpable testicles. Is it always necessary?*
Cirurgia Pediatrica. **Migueluez LC, Galiano DE, Garcia MM, Unda FA.** 1997.
- [48] *Laparoscopic Fowler- Stephens orchiopey for the high abdominal testis.* *J Urol* 1999;162:990–3. **Lindgren BW, Franco I, Blink S, Levitt SB, Brock WA,Palmer LS, et al.**
- [49] *A meta-analysis of the risk of boys with isolated cryptorchidism developing testicular cancer in later life.* *Arch Dis Child.* **Lip SZ, Murchison LE, Cullis PS, Govan L, Carachi R.** 2013.

- [50] *Ureteral obstruction due to compression by the vas deferens following Fowler- Stephens orchiopexy. J Urol 1993. Nguyen DH, Mitchell MF.*
- [51] *Laparoscopic orchiopexy: procedure of choice for the nonpalpable testis? J Urol 1998; 159:2132–5. Lindgren BW, Darby EC, Faiella L, Brock WA, Reda EF, Levitt SB, et al.*
- [52] *The Undescended Testis. Deutsches Aerzteblatt Online. Mathers, M. J., Sperling, H., Rübber, H., & Roth, S. (2009)..*
- [53] *Evaluation of Fowler-Stephens orchiopexy for high-level intra-abdominal cryptorchidism: A systematic review and meta-analysis. Yu C, Long C, Wei Y, et al . s.l. : Int J Surg. 2018.*
- [54] *Testicular outcome following laparoscopic second stage Fowler-Stephens orchidopexy. Alagaratnam S, Nathaniel C, Cuckow P, et al . s.l. : J Pediatr Urol 2014 et 10:186-92. 2013.*
- [55] *Cryptorchidism and its impact on male fertility:a state of art review of current literature. Eric Chung, M BBS, FRACS et Gerald B. Brock, MD, FRCS.*
- [56] *Age at orchidopexy and testis palpability predict germ cell and leydcell loss: clinical predictors of adverse histological features of cryptorchidism. . Tasion GE, Hittleman AB, Kim GE, et ol. s.l. : J Uiol 2009:182:704-9.*
- [57] *The importance of both an early orchidopexy and germ cell maturation for fertility. . Hadziselimovic, F., & Herzog, B. s.l. : The Lancet, 358(9288), 1156–1157, 2001.*
- [58] *Testis histopathology in boys with cryptorchidism correlates with future fertility potential. . Rusnack SL, Wu HY, Huff DS, et al.*

- [59] *Cancer Incidence, Mortality and Prevalence Worldwide.* **al., Ferlay J et.**
 . Lyon : International Agency for Research on Cancer
 (IARC).GLOBOCAN 2002, 2004.
- [60] **Office for National Statistics. Cancer statistics registrations:
 Registrations of cancer diagnosed in 2008, England. Series MB1 no
 39. National Statistics, 2010.**
- [61] *TUMEURS DU TESTICULE.* **MARIE AUDOUIN, ALAIN
 HOULGATT.**
- [62] *Epidemiological studies of testicular germ cell cancer.* **H., Møller.** s.l. :
 Thames Cancer Registry, Thesis, King's College London., 2001.
- [63] *Testicular cancer and cryôorchidism.* **ABRATT R.P., REDDI V.B.,
 SAREMBOCK L.A. .:** s.l. : Br. J. Urol., 1992; 656-659., 70 .:
- [64] *: Cryptorchidism and testicular cancer.* **CARMONA CAMPOS E.,
 REGUEIRO LOPEZ J.C., PRIETO CASTROR., LEVA VAHEJO
 M., MORENO ARCAS P., REQUENA TAPIA M.J et 49-51., 24 .:**
 s.l. : Actas Urol. Esp., , 2000.
- [65] *Testicular cancer. Am. Fam. Physician,* . **S., KiNKADE.** 1999.
- [66] *The incidence of malignant growth of the undescended testicle. A reply
 and reevaluation.* **H.E., CAMPBELL.**
- [67] **cryptorchide, DEBRE B. : Les tumeurs sur testicule.**
- [68] **cryptorchide, DEBRE B. : Les tumeurs sur testicule.**

- [69] SWERDLOW A.J., DE STABOLA B.L., SWANWICK M.A., MANGTANI P., MACONOCHIE N.E. : Risk factors for testicular cancer : a case control study in twins. *Br. J. Cancer*,. 1999.
- [70] cryptorchide, DEBRE B. : Les tumeurs sur testicule.
- [71] *Risk factors for testicular cancer : a case control study in twins. .* SWERDLOW A.J., DE STABOLA B.L., SWANWICK M.A., MANGTANI P., MACONOCHIE N.E.
- [72] SWERDLOW A.J., HIGGINS C.D., PIKE M.C. : Risk of testicular cancer in cohort of boys with cryptorchidism.
- [73] TOLEDANO M.B., JARUP L., BEST N., WAKEFIELD J., ELLIOTT P. Spatial variation and temporal trends of testicular cancer in Great Britain.*Br. J. Cancer*,. 2001.
- [74] Niang, L., Diao, B., Gueye, S. M., Fall, P. A., Moby-Mpah, H., Jalloh, M., ... Diagne, B. A. (2007). Cancer sur testicule non descendu intra-abdominal. A propos de 5.
- [75] COUPLAND C.A., CHILVERS C.E., DAVEY G., PIKE M.C., OLIVER R.T., FORMAN D. : Risk factors for testicular germ cell tumours by histological tumour Spe. United Kingdom Testicular Cancer Study Group. *Br. J.*
- [76] DEBRE B. : Les tumeurs sur testicule cryptorchide. *AM. Urol.*, 1984 et 18.
- [77] *Cryptorchidie. Ectopie testiculaire.* Grapin-Dagorno, C., Bosset, P.-O., Boubnova, J., & Noche, M.-E. . (2012).

- [78] **5. Tuchmann-Duplessis H, Haegel P. 2 ed., Embryologie, vol. 2, 2 ed. Paris.**
- [79] *Apoptotic cell death in the normal and cryptorchid human testis: the effect of human chorionic gonadotropin on testicular cell survival.*
Heiskanen P, Billig H, Toppari J, Kaleva M, Arsalo A, Rapola J, et al.
- [80] YERKES EB, BROCK JW III. Laparoscopic evaluation for a contralateral patent processus vaginalis
- [81] **ONAL B., KOGAN BA.**Additional benefit of laparoscopy for non palpable testis
- [82] **2000, El Hamdani M.** la place de la laparoscopie dans la prise en charge du testicule intra abdominal (A propos de 35 cas)
- [83] **GRAPIN C., GEMED M., LOC'H P., BRUDZIERE J et M., GRUNER**

Serment d'Hippocrate

Au moment d'être admis à devenir membre de la profession médicale, je m'engage solennellement à consacrer ma vie au service de l'humanité.

- *Je traiterai mes maîtres avec le respect et la reconnaissance qui leur sont dus.*
- *Je pratiquerai ma profession avec conscience et dignité. La santé de mes malades sera mon premier but.*
- *Je ne trahirai pas les secrets qui me seront confiés.*
- *Je maintiendrai par tous les moyens en mon pouvoir l'honneur et les nobles traditions de la profession médicale.*
- *Les médecins seront mes frères.*
- *Aucune considération de religion, de nationalité, de race, aucune considération politique et sociale ne s'interposera entre mon devoir et mon patient.*
- *Je maintiendrai le respect de la vie humaine dès la conception.*
- *Même sous la menace, je n'userai pas de mes connaissances médicales d'une façon contraire aux lois de l'humanité.*
- *Je m'y engage librement et sur mon honneur.*

قسم أبقراط

بسم الله الرحمن الرحيم

أقسم بالله العظيم

في هذه اللحظة التي يتم فيها قبولي عضوا في المهنة الطبية أتعهد علانية:

- ◀ بأن أكرس حياتي لخدمة الإنسانية .
 - ◀ وأن أحترم أساتذتي وأعترف لهم بالجميل الذي يستحقونه .
 - ◀ وأن أمارس مهنتي بوانع من ضميري وشر في جاعلا صحة مريض هدي في الأول .
 - ◀ وأن لا أفشي الأسرار المعهودة إلي .
 - ◀ وأن أحافظ بكل ما لدي من وسائل على الشرف والتقاليد النبيلة لمهنة الطب .
 - ◀ وأن أعتبر سائر الأطباء إخوة لي .
 - ◀ وأن أقوم بواجبي نحو مرضاي بدون أي اعتبار ديني أو وطني أو عرقي أو سياسي أو اجتماعي .
 - ◀ وأن أحافظ بكل حزم على احترام الحياة الإنسانية منذ نشأتها .
 - ◀ وأن لا أستعمل معلوماتي الطبية بطرق يضر بحقوق الإنسان مهما لاقيت من تهديد .
 - ◀ بكل هذا أتعهد عن كامل اختيار ومقسما بشري في .
- والله على ما أقول شهيد .



المملكة المغربية
جامعة محمد الخامس بالرباط
كلية الطب والصيدلة
الرباط



جامعة محمد الخامس بالرباط
Université Mohammed V de Rabat

أطروحة رقم: 336

سنة : 2020

مضاعفات ما بعد جراحة الخصيات المختفية

أطروحة

قدمت ونوقشت علانية يوم : / / 2020

من طرف

السيد سفيان الخلوفي

المزاد في 12 دجنبر 1989 بسلا

لنيل شهادة

دكتور في الطب

الكلمات الأساسية : انتباز الخصية؛ اختفاء الخصية؛ الخصية المعلقة؛
المضاعفات على المدى القصير، المتوسط والطويل

أعضاء لجنة التحكيم:

رئيس ومشرف

السيد منير كسرى

أستاذ في جراحة الأطفال

عضو

السيد هشام زرهوني

أستاذ في جراحة الأطفال

عضو

السيدة زينب إيمان

أستاذة في طب الأطفال