



كلية الطب
والصيدلة - مراكش
FACULTÉ DE MÉDECINE
ET DE PHARMACIE - MARRAKECH

Année 2022

Thèse N°065

Les moyens de contention des membres en orthopédie–traumatologie.

THÈSE

PRÉSENTÉE ET SOUTENUE PUBLIQUEMENT LE 09/03/2022

PAR

Mlle. **Rahma AIT BENADDI**

Née le 14 Septembre 1995 à Marrakech

POUR L'OBTENTION DU DOCTORAT EN MÉDECINE

MOTS–CLÉS

Guide pratique – Moyens – Contention – Immobilisation –
Traction – Orthopédie – Traumatologie.

JURY

M.	R. EL FEZZAZI Professeur de Chirurgie Pédiatrique	PRESIDENT
M.	I. ABKARI Professeur de Traumatologie–orthopédie	RAPPORTEUR
M.	M. A. BENHIMA Professeur de Traumatologie–orthopédie	} JUGES
M.	O. MARGAD Professeur de Traumatologie–orthopédie	



بِسْمِ اللَّهِ الرَّحْمَنِ الرَّحِيمِ

"رب أوزعني أن أشكر نعمتك
التي أنعمت عليّ وعلى والديّ
وأن أعمل صالحاً ترضاه
وأصلح لي في ذريّتي
إنّي تبّيت إليك و إنّي من المسلمين"
صدق الله العظيم





Serment d'Hippocrate

Au moment d'être admis à devenir membre de la profession médicale, je m'engage solennellement à consacrer ma vie au service de l'humanité.

Je traiterai mes maîtres avec le respect et la reconnaissance qui leur sont dus.

Je pratiquerai ma profession avec conscience et dignité. La santé de mes malades sera mon premier but.

Je ne trahirai pas les secrets qui me seront confiés.

Je maintiendrai par tous les moyens en mon pouvoir l'honneur et les nobles traditions de la profession médicale.

Les médecins seront mes frères.

Aucune considération de religion, de nationalité, de race, aucune considération politique et sociale, ne s'interposera entre mon devoir et mon patient.

Je maintiendrai strictement le respect de la vie humaine dès sa conception.

Même sous la menace, je n'userai pas mes connaissances médicales d'une façon contraire aux lois de l'humanité.

Je m'y engage librement et sur mon honneur.

Déclaration Genève, 1948



LISTE DES PROFESSEURS



UNIVERSITE CADI AYYAD

FACULTE DE MEDECINE ET DE PHARMACIE

MARRAKECH

Doyens Honoraires : Pr. Badie Azzaman MEHADJI
: Pr. Abdelhaq ALAOUY YAZIDI

ADMINISTRATION

Doyen : Pr. Mohammed BOUSKRAOUI
Vice doyen à la Recherche et la Coopération : Pr. Mohamed AMINE
Vice doyen aux Affaires Pédagogiques : Pr. Redouane EL FEZZAZI
Secrétaire Générale : Mr. Azzeddine EL HOUDAIGUI

Professeurs de l'enseignement supérieur

Nom et Prénom	Spécialité	Nom et Prénom	Spécialité
ABKARI Imad	Traumato- orthopédie	ESSAADOUNI Lamiaa	Médecine interne
ABOU EL HASSAN Taoufik	Anésthésie- réanimation	FADILI Wafaa	Néphrologie
ABOUCHADI Abdeljalil	Stomatologie et chir maxillo faciale	FAKHIR Bouchra	Gynécologie- obstétrique
ABOULFALAH Abderrahim	Gynécologie- obstétrique	FOURAIJI Karima	Chirurgie pédiatrique
ABOUSSAIR Nisrine	Génétique	GHANNANE Houssine	Neurochirurgie
ADALI Imane	Psychiatrie	GHOUNDALE Omar	Urologie
ADMOU Brahim	Immunologie	HACHIMI Abdelhamid	Réanimation médicale

AGHOUTANE El Mouhtadi	Chirurgie pédiatrique	HAJJI Ibtissam	Ophtalmologie
AISSAOUI Younes	Anesthésie – réanimation	HAROU Karam	Gynécologie- obstétrique
AIT AMEUR Mustapha	Hématologie Biologique	HOCAR Ouafa	Dermatologie
AIT BENALI Said	Neurochirurgie	JALAL Hicham	Radiologie
AIT BENKADDOUR Yassir	Gynécologie- obstétrique	KAMILI El Ouafi El Aouni	Chirurgie pédiatrique
AIT-SAB Imane	Pédiatrie	KHALLOUKI Mohammed	Anesthésie- réanimation
ALJ Soumaya	Radiologie	KHATOURI Ali	Cardiologie
AMAL Said	Dermatologie	KHOUCHANI Mouna	Radiothérapie
AMINE Mohamed	Epidémiologie- clinique	KISSANI Najib	Neurologie
AMMAR Haddou	Oto-rhino-laryngologie	KRATI Khadija	Gastro- entérologie
AMRO Lamyae	Pneumo- phtisiologie	KRIET Mohamed	Ophtalmologie
ANIBA Khalid	Neurochirurgie	LAGHMARI Mehdi	Neurochirurgie
ARSALANE Lamiae	Microbiologie -Virologie	LAKMICH Mohamed Amine	Urologie
ASMOUKI Hamid	Gynécologie- obstétrique	LAOUAD Inass	Néphrologie
ATMANE El Mehdi	Radiologie	LOUHAB Nisrine	Neurologie
BAIZRI Hicham	Endocrinologie et maladies métaboliques	LOUZI Abdelouahed	Chirurgie - générale
BASRAOUI Dounia	Radiologie	MADHAR Si Mohamed	Traumato- orthopédie
BASSIR Ahlam	Gynécologie- obstétrique	MANOUDI Fatiha	Psychiatrie
BELBARAKA Rhizlane	Oncologie médicale	MANSOURI Nadia	Stomatologie et chiru maxillo faciale
BELKHOU Ahlam	Rhumatologie	MAOULAININE Fadl mrabih rabou	Pédiatrie (Neonatalogie)

BEN DRISS Laila	Cardiologie	MATRANE Aboubakr	Médecine nucléaire
BENALI Abdeslam	Psychiatrie	MOUAFFAK Youssef	Anesthésie - réanimation
BENCHAMKHA Yassine	Chirurgie réparatrice et plastique	MOUDOUNI Said Mohammed	Urologie
BENELKHAÏAT BENOMAR Ridouan	Chirurgie - générale	MOUFID Kamal	Urologie
BENHIMA Mohamed Amine	Traumatologie - orthopédie	MOUTAJ Redouane	Parasitologie
BENJILALI Laila	Médecine interne	MOUTAOUAKIL Abdeljalil	Ophtalmologie
BENZAROUËL Dounia	Cardiologie	MSOUGGAR Yassine	Chirurgie thoracique
BOUCHENTOUF Rachid	Pneumo- phtisiologie	NAJEB Youssef	Traumato- orthopédie
BOUKHANNI Lahcen	Gynécologie- obstétrique	NARJISS Youssef	Chirurgie générale
BOUKHIRA Abderrahman	Biochimie - chimie	NEJMI Hicham	Anesthésie- réanimation
BOUMZEBRA Drissi	Chirurgie Cardio- Vasculaire	NIAMANE Radouane	Rhumatologie
BOURRAHOÛAT Aïcha	Pédiatrie	OUALI IDRÏSSI Mariem	Radiologie
BOURROUS Monir	Pédiatrie	OUBAHA Sofia	Physiologie
BOUSKRAOÛI Mohammed	Pédiatrie	OULAD SAIAD Mohamed	Chirurgie pédiatrique
CHAFIK Rachid	Traumato- orthopédie	QACIF Hassan	Médecine interne
CHAKOUR Mohamed	Hématologie Biologique	QAMOÛSS Youssef	Anesthésie- réanimation
CHELLAK Saliha	Biochimie- chimie	RABBANI Khalid	Chirurgie générale
CHERIF IDRÏSSI EL GANOUNI Najat	Radiologie	RADA Noureddine	Pédiatrie

CHOULLI Mohamed Khaled	Neuro pharmacologie	RAIS Hanane	Anatomie pathologique
DAHAMI Zakaria	Urologie	RAJI Abdelaziz	Oto-rhino-laryngologie
DRAISS Ghizlane	Pédiatrie	ROCHDI Youssef	Oto-rhino- laryngologie
EL ADIB Ahmed Rhassane	Anesthésie- réanimation	SAMKAOUI Mohamed Abdenasser	Anesthésie- réanimation
EL AMRANI Moulay Driss	Anatomie	SAMLANI Zouhour	Gastro- entérologie
EL ANSARI Nawal	Endocrinologie et maladies métaboliques	SARF Ismail	Urologie
EL BARNI Rachid	Chirurgie- générale	SORAA Nabila	Microbiologie - Virologie
EL BOUCHTI Imane	Rhumatologie	SOUMMANI Abderraouf	Gynécologie- obstétrique
EL BOUIHI Mohamed	Stomatologie et chir maxillo faciale	TASSI Noura	Maladies infectieuses
EL FEZZAZI Redouane	Chirurgie pédiatrique	TAZI Mohamed Illias	Hématologie- clinique
EL HAOURY Hanane	Traumato- orthopédie	YOUNOUS Said	Anesthésie- réanimation
EL HATTAOUI Mustapha	Cardiologie	ZAHLANE Kawtar	Microbiologie - virologie
EL HOUDZI Jamila	Pédiatrie	ZAHLANE Mouna	Médecine interne
EL IDRISSE SLITINE Nadia	Pédiatrie	ZAOUI Sanaa	Pharmacologie
EL KARIMI Saloua	Cardiologie	ZIADI Amra	Anesthésie - réanimation
EL KHAYARI Mina	Réanimation médicale	ZOUHAIR Said	Microbiologie
EL MGHARI TABIB Ghizlane	Endocrinologie et maladies métaboliques	ZYANI Mohammed	Médecine interne

ELFIKRI Abdelghani	Radiologie		
--------------------	------------	--	--

Professeurs Agrégés

Nom et Prénom	Spécialité	Nom et Prénom	Spécialité
ABIR Badreddine	Stomatologie et Chirurgie maxillo faciale	GHAZI Mirieme	Rhumatologie
ADARMOUCH Latifa	Médecine Communautaire (médecine préventive, santé publique et hygiène)	HAZMIRI Fatima Ezzahra	Histologie-embyologie cytogénétique
AIT BATAHAR Salma	Pneumo- phtisiologie	IHBIBANE fatima	Maladies Infectieuses
ARABI Hafid	Médecine physique et réadaptation fonctionnelle	KADDOURI Said	Médecine interne
ARSALANE Adil	Chirurgie Thoracique	LAHKIM Mohammed	Chirurgie générale
BELBACHIR Anass	Anatomie- pathologique	LAKOUICHMI Mohammed	Stomatologie et Chirurgie maxillo faciale
BELHADJ Ayoub	Anesthésie -Réanimation	MARGAD Omar	Traumatologie - orthopédie
BENJELLOUN HARZIMI Amine	Pneumo- phtisiologie	MLIHA TOUATI Mohammed	Oto-Rhino - Laryngologie
BOUZERDA Abdelmajid	Cardiologie	MOUHSINE Abdelilah	Radiologie
BSISS Mohamed Aziz	Biophysique	NADER Youssef	Traumatologie - orthopédie
CHRAA Mohamed	Physiologie	SALAMA Tarik	Chirurgie pédiatrique
DAROUASSI Youssef	Oto-Rhino - Laryngologie	SEDDIKI Rachid	Anesthésie - Réanimation
EL HAOUATI Rachid	Chirurgie Cardio-vasculaire	SERGHINI Issam	Anesthésie - Réanimation

EL KAMOUNI Youssef	Microbiologie Virologie	TOURABI Khalid	Chirurgie réparatrice et plastique
EL KHADER Ahmed	Chirurgie générale	ZARROUKI Youssef	Anesthésie – Réanimation
EL MEZOUARI EI Moustafa	Parasitologie Mycologie	ZEMRAOUI Nadir	Néphrologie
EL OMRANI Abdelhamid	Radiothérapie	ZIDANE Moulay Abdelfettah	Chirurgie thoracique
FAKHRI Anass	Histologie- embryologie cytogénétique		

Professeurs Assistants

Nom et Prénom	Spécialité	Nom et Prénom	Spécialité
AABBASSI Bouchra	Pédopsychiatrie	ESSADI Ismail	Oncologie Médicale
ABALLA Najoua	Chirurgie pédiatrique	FASSI Fihri Mohamed jawad	Chirurgie générale
ABDELFETTAH Youness	Rééducation et Réhabilitation Fonctionnelle	FDIL Naima	Chimie de Coordination Bio- organique
ABDOU Abdessamad	Chiru Cardio vasculaire	FENNANE Hicham	Chirurgie Thoracique
ABOULMAKARIM Siham	Biochimie	HAJHOUI Farouk	Neurochirurgie
ACHKOUN Abdessalam	Anatomie	HAJJI Fouad	Urologie
AIT ERRAMI Adil	Gastro-entérologie	HAMMI Salah Eddine	Médecine interne
AKKA Rachid	Gastro - entérologie	Hammoune Nabil	Radiologie
ALAOUI Hassan	Anesthésie - Réanimation	HAMRI Asma	Chirurgie Générale
ALJALIL Abdelfattah	Oto-rhino-laryngologie	HAZIME Raja	Immunologie
AMINE Abdellah	Cardiologie	JALLAL Hamid	Cardiologie

ARROB Adil	Chirurgie réparatrice et plastique	JANAH Hicham	Pneumo- phtisiologie
ASSERRAJI Mohammed	Néphrologie	LAFFINTI Mahmoud Amine	Psychiatrie
AZAMI Mohamed Amine	Anatomie pathologique	LAHLIMI Fatima Ezzahra	Hématologie clinique
AZIZ Zakaria	Stomatologie et chirurgie maxillo faciale	LAHMINI Widad	Pédiatrie
BAALLAL Hassan	Neurochirurgie	LALYA Issam	Radiothérapie
BABA Hicham	Chirurgie générale	LAMRANI HANCH Asmae	Microbiologie-virologie
BELARBI Marouane	Néphrologie	LOQMAN Souad	Microbiologie et toxicologie environnementale
BELFQUIH Hatim	Neurochirurgie	MAOUJOURD Omar	Néphrologie
BELGHMAIDI Sarah	Ophtalmologie	MEFTAH Azzelarab	Endocrinologie et maladies métaboliques
BELLASRI Salah	Radiologie	MESSAOUDI Redouane	Ophtalmologie
BENANTAR Lamia	Neurochirurgie	MILOUDI Mohcine	Microbiologie - Virologie
BENCHAFAI Ilias	Oto-rhino-laryngologie	MOUGUI Ahmed	Rhumatologie
BENNAOUI Fatiha	Pédiatrie	NASSIH Houda	Pédiatrie
BENZALIM Meriam	Radiologie	NASSIM SABAH Taoufik	Chirurgie Réparatrice et Plastique
BOUTAKIOUTE Badr	Radiologie	OUERIAGLI NABIH Fadoua	Psychiatrie
CHAHBI Zakaria	Maladies infectieuses	OUMERZOUK Jawad	Neurologie
CHEGGOUR Mouna	Biochimie	RAGGABI Amine	Neurologie
CHETOUI Abdelkhalek	Cardiologie	RAISSI Abderrahim	Hématologie clinique
CHETTATI Mariam	Néphrologie	REBAHI Houssam	Anesthésie - Réanimation
DAMI Abdallah	Médecine Légale	RHARRASSI Isam	Anatomie-patologique
DARFAOUI Mouna	Radiothérapie	RHEZALI Manal	Anesthésie-réanimation

DOUIREK Fouzia	Anesthésie- réanimation	ROUKHSI Redouane	Radiologie
EL- AKHIRI Mohammed	Oto- rhino- laryngologie	SAHRAOUI Houssam Eddine	Anesthésie-réanimation
EL AMIRI My Ahmed	Chimie de Coordination bio-organnique	SALLAHI Hicham	Traumatologie- orthopédie
EL FADLI Mohammed	Oncologie médicale	SAYAGH Sanae	Hématologie
EL FAKIRI Karima	Pédiatrie	SBAAI Mohammed	Parasitologie-mycologie
EL GAMRANI Younes	Gastro-entérologie	SBAI Asma	Informatique
EL HAKKOUNI Awatif	Parasitologie mycologie	SEBBANI Majda	Médecine Communautaire (médecine préventive, santé publique et hygiène)
EL JADI Hamza	Endocrinologie et maladies métaboliques	SIRBOU Rachid	Médecine d'urgence et de catastrophe
EL KHASSOUI Amine	Chirurgie pédiatrique	SLIOUI Badr	Radiologie
ELATIQUI Oumkeltoum	Chirurgie réparatrice et plastique	WARDA Karima	Microbiologie
ELBAZ Meriem	Pédiatrie	YAHYAOUI Hicham	Hématologie
ELJAMILI Mohammed	Cardiologie	ZBITOU Mohamed Anas	Cardiologie
ELOUARDI Youssef	Anesthésie réanimation	ZOUITA Btissam	Radiologie
EL-QADIRY Rabiyy	Pédiatrie	ZOUIZRA Zahira	Chirurgie Cardio- vasculaire

LISTE ARRÊTÉE LE 23/06/2021



DÉDICACES





*Louange à Dieu tout puissant,
Qui m'a permis de voir ce jour tant attendu*

Je dédie cette thèse ...

À mes très chers parents : Amína et Alí

Aucun mot ne saurait exprimer l'immense amour que je vous porte, ni la profonde gratitude que je vous témoigne pour tous les efforts et les sacrifices que vous avez consenti pour mon instruction et mon bien-être. C'est grâce à votre amour inconditionnel, votre soutien constant et vos encouragements dans mes moments de faiblesse, que ce travail a pu voir le jour.

Je ne saurai jamais vous remercier autant...

Je prie Dieu le tout puissant, de vous procurer santé, prospérité et bonheur.

À mes chères sœurs Loubna et Inas

À mon cher frère Yahía

Vous n'avez pas cessé de me soutenir et de m'encourager durant toutes les années de mes études, vous avez toujours été présents à mes cotés pour me consoler quand il fallait. Que mon travail soit témoin de mon grand amour et de ma reconnaissance. Puisse Dieu vous protéger et vous procurer bonheur et prospérité.

À la mémoire de mes grands-parents

Le destin ne m'a pas laissée le temps pour jouir de ce bonheur avec vous et pour cueillir vos bénédictions. Puisse Dieu tout puissant, vous accorder son infinie miséricorde et vous accueille dans son éternel paradis.

À ma grande famille

Je suis très sensible à vos encouragements et votre sympathie.

Que cette dédicace soit pour vous le témoignage de mes sentiments de respect les plus sincères.

Que Dieu vous protège et vous procure une vie pleine de bonheur et de prospérité.

À tous mes amis et mes collègues

*En souvenir des moments merveilleux que nous avons passés.
Avec toute mon affection et estime, je vous souhaite beaucoup
de réussite et de bonheur, autant dans votre vie professionnelle
que personnelle.*

*À tous mes enseignants de primaire, collège, lycée et de la
faculté de médecine de Marrakech.*

À Monsieur le professeur ABDESSALAM ACHKOUN
Professeur Assistant au service de Traumatologie Orthopédie B
CHU MOHAMMED VI - Marrakech

Je vous remercie pour avoir consacré à ce travail une partie de votre temps précieux et de m'avoir guidée avec rigueur et bienveillance. Veuillez accepter, professeur, dans ce travail l'assurance de mon estime et de mon profond respect.

À Docteur MOHAMMED MOUSSADIQ
Résident au service de Traumatologie Orthopédie B
CHU MOHAMMED VI - Marrakech

Un grand remerciement pour votre disponibilité et vos efforts afin de réussir ce travail en toute modestie, gentillesse et spontanéité. Veuillez accepter, docteur, mes sincères expressions de gratitude.

À Docteur EL MEHDI BOUMEDIANE
Médecin spécialiste en Traumatologie Orthopédie ;
À Docteur ABBAS GUEDI OMAR, Docteur MOHAMMED HADDOU
et Docteur MEHDI MASKOUF,
Résidents au service de Traumatologie Orthopédie B
CHU MOHAMMED VI - Marrakech ;

Merci infiniment pour l'aide précieuse que vous m'avez apportée dans la réalisation de ce travail. Veuillez trouver ici l'expression de mes reconnaissances les plus sincères.

Aux futurs médecins :
BADR, YASSIR, SAFAE, NOUHAILA et OUSSAMA.

À toute l'équipe du service de traumatologie orthopédie B
du CHU Mohammed VI de Marrakech.

À toute personne qui a contribué de près ou de loin à la réalisation de ce travail.



REMERCIEMENTS



À MON MAÎTRE ET PRÉSIDENT DE THÈSE

Monsieur le professeur REDOUANE EL FEZZAZI

Vice Doyen de la Faculté de Médecine et de Pharmacie de
Marrakech et chef de service de Traumatologie-
Orthopédie Pédiatrique du CHU Mohammed VI de
Marrakech.

Je suis infiniment sensible à l'honneur que vous m'avez donnée en acceptant de présider mon jury de thèse. Je vous exprime ma profonde admiration pour la sympathie et la modestie qui émanent de votre personne. Veuillez considérer ce modeste travail comme expression de ma reconnaissance.

À MON MAÎTRE ET RAPPORTEUR DE THÈSE

Monsieur le professeur IMAD ABKARI

Professeur de l'Enseignement Supérieur de traumatologie orthopédie
Chef de service de traumatologie orthopédie Hôpital Ar-razi
CHU MOHAMMEDVI - Marrakech

Je vous remercie pour l'honneur que vous m'avez accordée en acceptant de me confier ce travail. Votre bonté, votre modestie, votre compréhension ainsi que vos qualités professionnelles m'ont profondément marquée et me servent d'exemple. Veuillez accepter, cher maître, dans ce travail l'assurance de mon profond respect, ma profonde admiration et ma sincère gratitude.

À MON MAÎTRE ET JUGE DE THÈSE

Monsieur le professeur MOHAMED AMINE BENHIMA

Professeur de l'Enseignement Supérieur de traumatologie orthopédie

CHU MOHAMMED VI - Marrakech

Veillez accepter Professeur, mes vifs remerciements pour l'intérêt que vous avez porté à ce travail en acceptant de faire partie de mon jury de thèse. Veillez trouver ici, cher Maître, le témoignage de mes sentiments respectueux et dévoués.

À MON MAÎTRE ET JUGE DE THÈSE

Monsieur le professeur OMAR MARGAD

Professeur Agrégé de traumatologie orthopédie

Chef de service de traumatologie orthopédie

Hôpital Militaire Avicenne - Marrakech

Je suis infiniment sensible à l'honneur que vous m'avez faite en acceptant de siéger parmi mon jury de thèse. Je tiens à exprimer ma profonde gratitude pour votre bienveillance et votre simplicité avec lesquelles vous m'avez accueillie. Veillez trouver ici, le témoignage de ma grande estime et de ma sincère reconnaissance.



ABBREVIATIONS



Liste des abréviations

BABP	:	Brachio-anté-brachio-palmaire.
BAB	:	Brachio-anté-brachial.
CAT	:	Conduite à tenir.
HBPM	:	Héparine de bas poids moléculaire.
IP	:	Articulation interphalangienne.
LLE	:	Ligament collatéral externe.
LLI	:	Ligament collatéral interne.
MCP	:	Articulation métacarpo-phalangienne.
P1	:	première phalange.



PLAN



INTRODUCTION	01
I. Généralités :	03
1. Définitions	03
2. Historique	04
II. les moyens de contention orthopédique des membres :	06
1. La contention plâtrée :	06
1.1. Avantages et inconvénients de la contention plâtrée	07
1.2. Confection d'un plâtre circulaire	08
1.3. Education du patient	15
1.4. Ablation de plâtre circulaire	17
1.5. Surveillance d'un malade sous plâtre	19
1.6. Complications	21
1.7. Confection des attelles plâtrées	26
2. La contention en résine	30
3. Les moyens de contention orthopédique du membre supérieur :	38
3.1. Plâtre BABP	38
3.2. Plâtre pendant	47
3.3. Manchette plâtrée	49
3.4. Gantelet plâtré	58
3.5. Attelle plâtrée BABP postérieure	71
3.6. Attelle en position intrinsèque plus	80
3.7. Attelle de stack	86
3.8. Syndactylie de doigts	88
3.9. Dujarier	93
3.10. Mayo Clinic	103
3.11 Anneau claviculaire	111

4. Les moyens de contention orthopédique du membre inférieur :	112
4.1. Plâtre cruro-pédieux	112
4.2. Plâtre de Sarmiento	121
4.3. Botte plâtrée	125
4.4. Attelle plâtrée postérieure de la cheville	134
4.5. Orthèse de genou	140
4.6. Strapping du genou	142
4.7. Strapping de la cheville	149
4.8. Syndactylie d'orteil	160
5. Durée des immobilisations en orthopédie :	164
5.1. Membre supérieur	164
5.2. Membre inférieur	167
III. Les tractions et suspensions des membres :	170
1. Tractions au membre inférieur :	170
1.1. Types de tractions au membre inférieur	170
1.2. Indications des tractions au membre inférieur	190
2. Tractions au membre supérieur :	196
2.1. Traction suspension pour fracture de diaphyse humérale	196
2.2. Indications des tractions au membre supérieur	199
CONCLUSION	200
RÉSUMÉ	202
BIBLIOGRAPHIE	206



INTRODUCTION



La traumatologie et l'orthopédie sont deux spécialités qui se complètent l'une et l'autre.

L'orthopédie porte sur le traitement des déformations de l'appareil locomoteur: squelette, muscles et ce qui les relie (tendons et ligaments), la traumatologie, quant à elle, est la spécialité qui concerne le traitement chirurgical des accidents et traumatismes physiques [1].

En orthopédie–traumatologie, les lésions et affections font souvent l'objet d'une contention orthopédique, celle-ci représente le traitement lui-même ou un adjuvant d'une ostéosynthèse.

L'élaboration de ce guide a pour but de faciliter des gestes utiles en orthopédie–traumatologie, voire indispensables à connaître pour le médecin externe, interne et résident. Il décrit les différentes indications et étapes de réalisation des différents moyens d'immobilisation en orthopédie–traumatologie accompagnées d'illustrations explicatives pour assurer une prise en charge efficace, comprise et acceptée par le patient tout en évitant les complications.

Ce guide aborde les différents moyens de contention orthopédique, suspension et traction des membres supérieur et inférieur tout en étant accompagnés d'illustrations et de messages pratiques pour attirer l'attention des lecteurs sur les erreurs à ne pas commettre.

Toutefois, il faut garder à l'esprit que chaque malade est unique, ce qui amènera à personnaliser pour chaque patient les conduites thérapeutiques.

I. Généralités :

1. Définitions :

1.1. Contention :

Moyen orthopédique destiné à immobiliser un membre, un segment de membre ou le rachis [1].

1.2. Attelle :

Du latin « hostella », petit bâton, appareil non circulaire de contention d'un membre, d'un segment de membre ou du rachis [1].

1.3. Plâtre :

Synonyme couramment utilisé pour désigner l'appareil plâtré, à base de sulfate de calcium, destiné à immobiliser un membre, un segment de membre ou le rachis. Le matériau est communément appelé « plâtre de Paris » parce que le gypse était à l'origine extrait des carrières de Montmartre [2]. Par extension, le terme plâtre est fréquemment utilisé à tort pour désigner d'autres modes de contention (il est courant de parler de « plâtre synthétique », ce qui est incorrect) [1].

1.4. Résine :

Produit solide ou semi-liquide, translucide et insoluble dans l'eau, que sécrètent certaines espèces végétales, notamment les conifères. Les résines sont des composés macromoléculaires naturels ou synthétiques, utilisés dans la fabrication des matières plastiques, des peintures, etc...

1.5. Orthèse :

Du grec « *orjov* », *droit*, appareil d'assistance appliqué à une région du corps pour pallier une déficience fonctionnelle, à l'exclusion des prothèses, qui sont des appareils de suppléance. La fonction peut être de protection, d'immobilisation, de soutien, de maintien, de correction ou de rééducation [1].

1.6. Traction :

Manœuvre consistant à tirer sur une partie d'un membre ou sur la colonne vertébrale afin d'obtenir un effet thérapeutique ou analgésique [3].

1.7. Fracture :

Solution de continuité de la substance osseuse, on note les fractures

Fermées : sans ouverture cutanée en regard [4].

Ouvertes : mettant en communication le site fracturaire avec le milieu extérieur [4].

1.8. Luxation :

Perte totale de congruence entre les surfaces articulaires. Les os participant à l'articulation sont déplacés l'un par rapport à l'autre [5].

1.9. Entorse :

Lésion ligamentaire qui peut aller de la simple élongation à la rupture totale compromettant la stabilité articulaire [3].

2. Historique :

- On retrouve en Ancienne Egypte les toutes premières traces de l'existence d'appareils d'immobilisation orthopédique, notamment dans le fameux « Edwin Smith Papyrus » (2800–3000 avant JC) [1]. L'immobilisation des fractures était réalisée par des attelles en bois rembourrées de coton. Les Egyptiens employaient également des bandages constitués de plusieurs épaisseurs de bandelettes de lin collées ensemble, et y incorporaient du plâtre [6].
- Les méthodes de la Grèce Antique ont été décrites par Hippocrate (460–367 avant JC). Comme chez les Egyptiens, l'élément de base était le bandage, constitué de rouleaux de lin, d'épaisseurs et de longueurs variables. Ces bandages étaient renforcés par le « cerate », onguent composé d'huile mélangée à de la cire, de la colophane, de la poix et d'autres substances similaires, rigidifiant le bandage. Des attelles en bois de différentes formes et

tailles complétaient le bandage de manière à maintenir la réduction des fractures [6].

- Ce sont les Arabes qui semblent réellement avoir pour la première fois utilisé le plâtre, à la fin du Xème siècle, pour l'immobilisation orthopédique. Le célèbre médecin persan Abulcasis (936–1013) en a fait mention dans son Altasrif. Le plâtre était composé d'oxyde de calcium mélangé à du blanc d'œuf, réalisant un pansement rigide des fractures [7]. Pour augmenter la solidité, des mélanges à base d'argile, d'eau ou de blanc d'œuf étaient parfois réalisés. Toutes ces préparations étaient moulées directement sur le membre après réduction de la fracture. Les habituels bandages et attelles étaient ensuite mis en place [6].
- En 1798, Eton, officier consulaire anglais en poste en Mésopotamie et en Perse, remarqua pour la première fois cette utilisation du plâtre. Il y eut quelques essais limités à Berlin en 1814 : les appareils plâtrés réalisés selon la méthode arabe étaient jugés trop lourds, épais et difficiles à découper [6], [8]. A l'époque, la méthode rapportée en 1801 de la guerre d'Espagne par Larrey, chirurgien de Napoléon, était la technique de choix. La contention était réalisée par trempage de bandages dans une solution d'alcool camphré, d'acétate de plomb et de blanc d'œufs battus avec de l'eau [6]. Ces bandages étaient complétés d'attelles faites de bois, de fer et également de paille, que l'on appelait «gouttières paillons» [9], [10].
- Le plâtre de Paris a été utilisé en Russie pour traiter les fractures dès 1816. La méthode fut notamment utilisée par Pirogof, médecin militaire, pour soigner les blessés de la guerre de Crimée. La technique de Pirogof consistait à tremper des morceaux d'étoffe prédécoupés dans du plâtre liquide, avant leur application directe sur le membre protégé par des bas et des tampons de coton. C'est de cette méthode que s'inspira le belge Seutin en 1835, qui devint célèbre pour sa technique du « bandage amidonné ». Après avoir confectionné sur le membre lésé une attelle de carton poreux et épais, imbibé d'une solution amidonnée. Il disparut rapidement après l'invention de la bande plâtrée par le

hollandais Matthijsen, chirurgien militaire [9], [10].

- Une des premières améliorations suggérées dès 1860 fut de rendre le plâtre résistant à l'eau en l'enduisant d'un mélange de laque dissoute dans de l'alcool [6]. Vers 1890 apparaît la première bande plâtrée commerciale [7].
- Dans les années 1930, Eichengrun créa la première bande à plâtre adhérent, par l'utilisation d'agents liants (amidon, gomme, résine, dextrine, et actuellement polymères synthétiques) retenant le plâtre dans la crinoline [7]. Pour augmenter la résistance mécanique du plâtre, et le rendre plus résistant à l'humidité, Arden et Ward (1955) proposèrent en 1955 l'adjonction de résines (mélanine) [9], [10].
- La fin des années 1960 a vu l'apparition de matériaux synthétiques d'immobilisation, initialement des bandages de coton ou de fibres de verre recouverts de résine de polyuréthane, durcissant à l'exposition à la lumière ultraviolette. La première contention synthétique réactive à l'eau fut lancée sur le marché américain par Cutter Biomedical en 1978 [11].

II. Les moyens de contention orthopédique des membres :

1. La contention plâtrée :

- Les appareils plâtrés et leurs dérivés assurent la contention non sanglante d'une fracture ou la correction progressive d'une déformation. Des matériaux nouveaux plus légers, plus maniables et plus confortables existent. Ils sont venus s'ajouter aux matériaux plâtrés existants et non les remplacer.
- Cette contention plâtrée peut être utilisée :
 - Soit seule sans ou après réduction de la fracture sous anesthésie. On parle alors de traitement orthopédique ; il n'y a pas d'intervention au niveau du foyer de fracture.
 - Soit comme immobilisation post-opératoire d'une ostéosynthèse de la fracture

réalisée à foyer ouvert ou à foyer fermé.

- Un malade porteur d'une contention plâtrée doit être régulièrement suivi afin de dépister l'apparition d'une complication dont certaines pourraient conduire à des séquelles graves.

1.1. Avantages et inconvénients de la contention plâtrée :

a. Avantages :

- En général on note :
 - Une relative facilité d'exécution.
 - Un faible coût.
 - Une bonne tolérance.
 - Une porosité permettant l'aération de la peau.
 - Appareil sur mesure.
 - Peu de phénomènes allergiques.
- Dans le traitement des fractures, c'est :
 - L'innocuité par l'absence de chirurgie (pas de mise en place de matériel à retirer) et d'anesthésie (en l'absence de réduction nécessaire).
 - Le risque infectieux est nul par l'absence d'ouverture du foyer de fracture.
 - La qualité mécanique du cal par le respect de l'hématome fracturaire.
 - Les retouches possibles par gypsotomie, en cas d'imperfection de la réduction.
 - Le résultat esthétique avec absence de cicatrice.

b. Inconvénients :

- En général :
 - L'inconfort, en raison de l'immobilisation des articulations sus- et sous-jacentes, en

particulier chez les personnes âgées → enraidissement inévitable.

- Le risque thromboembolique et les autres complications.
- Dans le traitement des fractures, c'est :
 - L'imprécision de la réduction.
 - La radio-transparence hétérogène rendant difficile la surveillance radiologique des fractures articulaires, des petits os du carpe ou du tarse, ou en cas d'ostéoporose.
 - Déplacement secondaire possible avec risque de cal vicieux.
 - Cal volumineux → bloquer la pronosupination au niveau de l'avant bras.
 - Complications propres aux immobilisations plâtrées.

1.2. Confection d'un plâtre circulaire : [4], [12]

- **Matériel** :
 - **Bandes de plâtre** (figure 1) : Les tailles suivantes de bandes plâtrées sont recommandées pour une application habituelle :

Bras et avant-bras : 10 cm Poignet : 7,5 cm	Cuisse et jambe : 15 cm Cheville et pied : 10 cm
--	---

- **Mousse** pour rembourrer et protéger les points d'appui (ouate ou softband) (figure 2).
- **Jersey tubulaire** de différents diamètres adaptés à la région du corps à immobiliser (figure 2).



Figure 1 : Bandes de plâtre



Figure 2: Bandes mousses (softband) et jerseys tubulaires de différents diamètres.

- **Réalisation :**
 - Il faut tout faire pour être efficace, c'est-à-dire immobiliser correctement la région sans induire de complication.
 - Cela nécessite une technique rigoureuse pour éviter la constitution d'escarres ou de vices de consolidation.
 - Il s'agit d'un acte médical, exécuté par le médecin lui-même ou parfois par un personnel auxiliaire mais dans tous les cas sous sa responsabilité.
- **Préparation :**
 - Elle est importante et comprend :
 - Protection cutanée : jersey (figure 3) : Une épaisseur de jersey est généralement appliquée en premier directement sur la peau du membre à immobiliser (1). Celle-ci a différentes fonctions : empêcher les poils d'être pris dans le plâtre, faciliter l'évacuation de la transpiration, adoucir les extrémités du plâtre et aider l'ablation de celui-ci. Une fois le plâtre appliqué, le jersey est retourné (2).

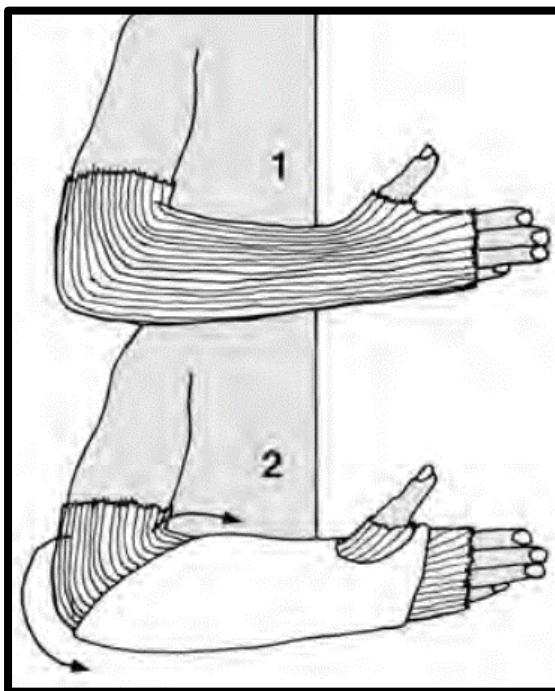


Figure 3

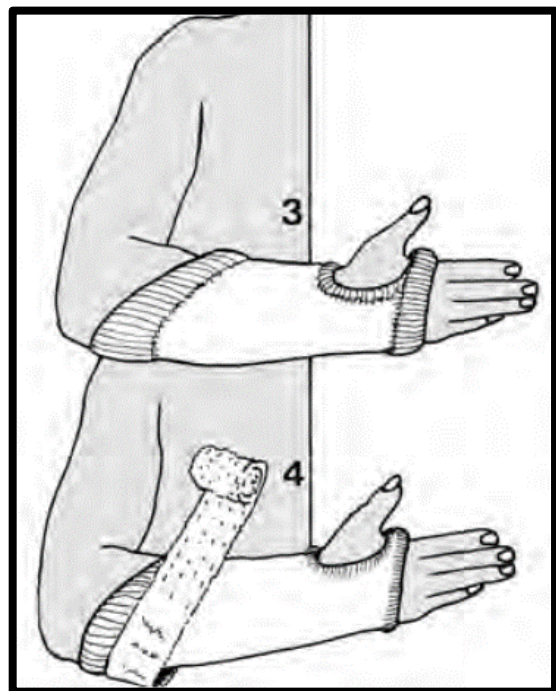


Figure 4

- Figure 4: Après avoir retourné le jersey, l'excès en est retiré, ne laissant que 3 à 4 cm à chaque extrémité (3). Le bord libre du jersey est ensuite bloqué par un tour ou deux de bande plâtrée (4).
- Bande mousse : Une épaisseur de mousse doit être utilisée pour protéger les reliefs osseux (figure 5).

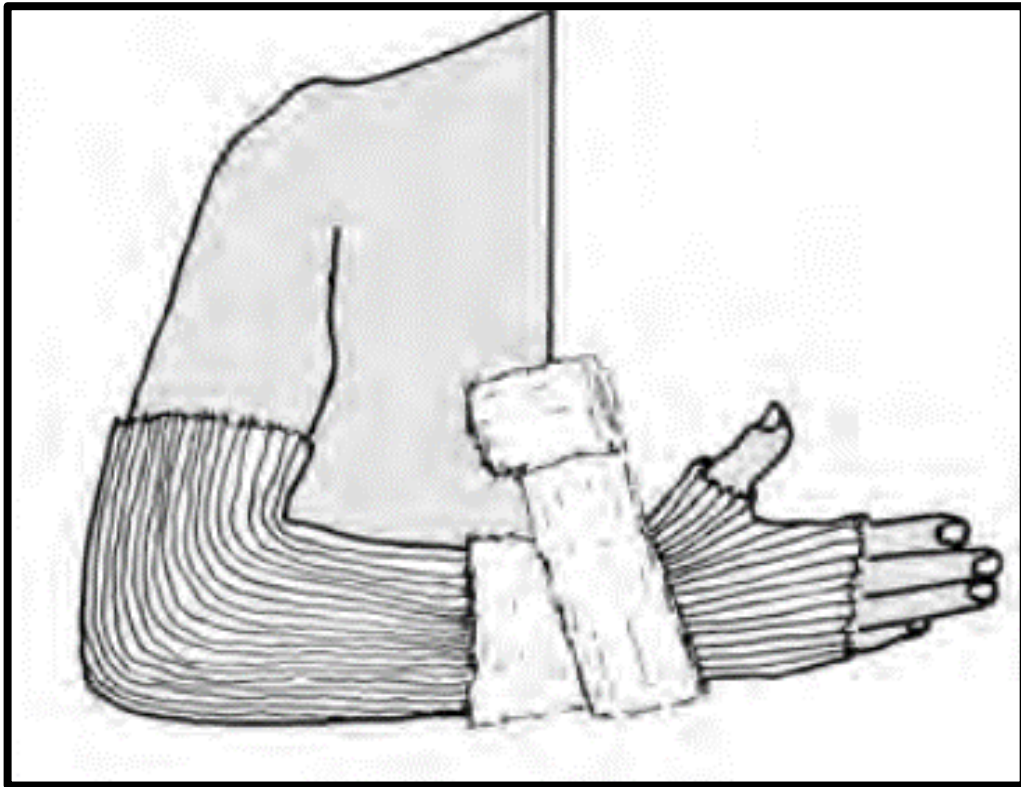


Figure 5

- L'eau utilisée est froide ou légèrement tiède (20 à 25°C) et changée entre chaque plâtre. L'augmentation de la chaleur de l'eau raccourcit le temps de prise du plâtre.
- La position du membre est définie avant la réalisation du plâtre et est maintenue durant toute celle-ci par le patient confortablement installé, ou un aide.
- Elle ne doit en aucun cas être modifiée pendant le séchage du plâtre, au risque d'induire, au pli de flexion des articulations, un appui excessif, source d'escarres ou de syndromes compressifs vasculaire ou nerveux.

- **Immersion et application :**
 - Les bandes plâtrées doivent être plongées dans l'eau tiède. Tenir d'une main la fin de la bande pour ne pas la perdre dans la masse de plâtre mouillée. Tenir le rouleau de l'autre main en douceur sans faire de compression (figure 6). Immerger avec un angle de 45°, et garder sous l'eau jusqu'à la fin du bullage.
 - Retirer l'excès d'eau en pressant doucement dans l'axe et en tournant légèrement. Alternativement, tirer sur la bande à travers le pouce et l'index en tenant doucement la bande (figure 7).

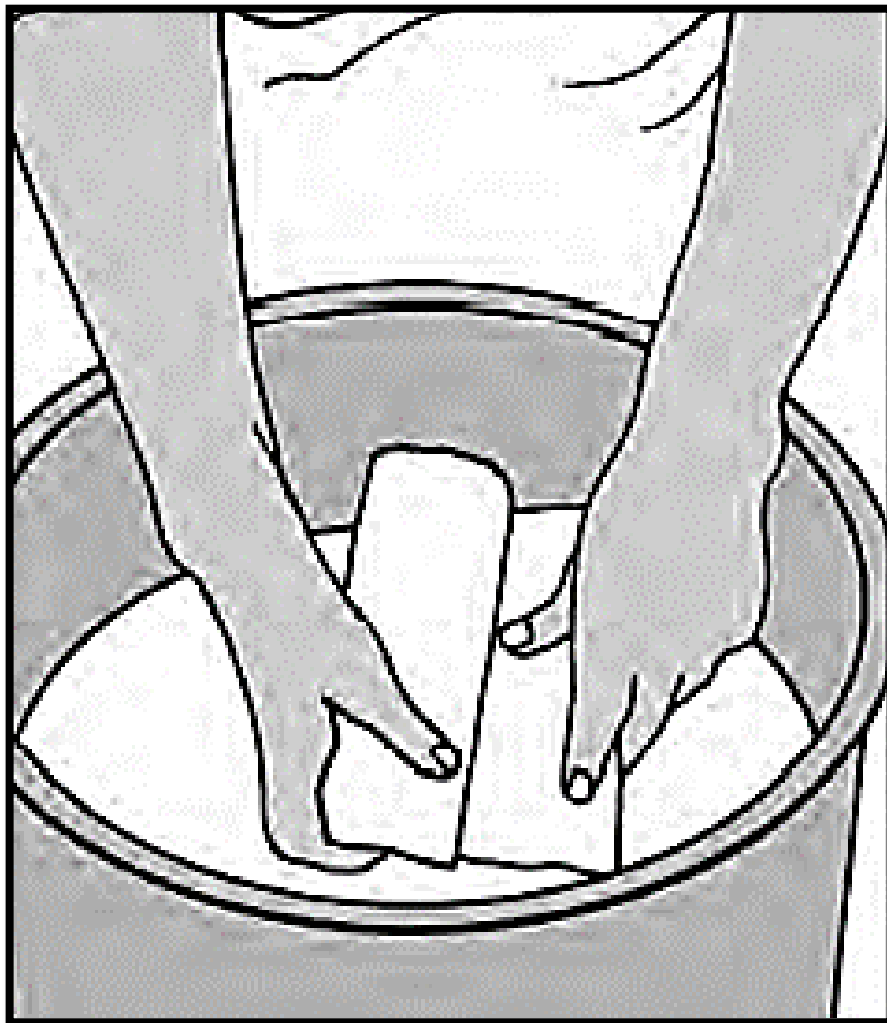

Figure 6

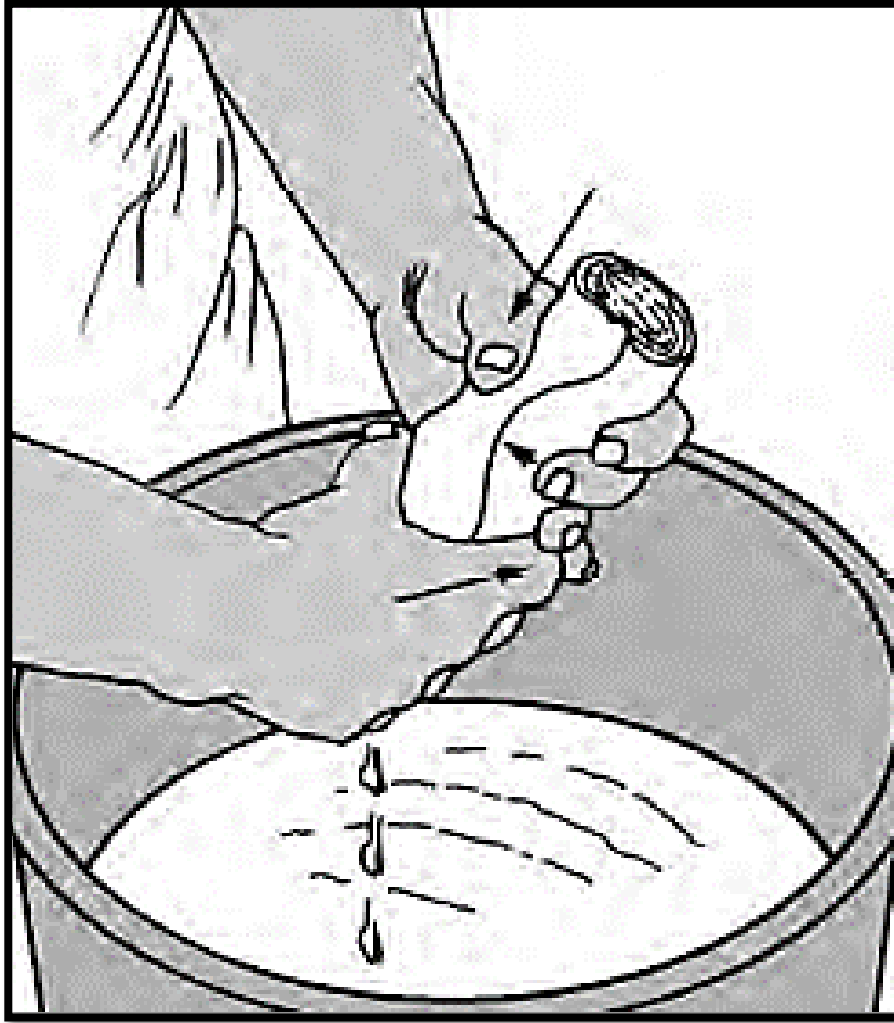

Figure 7

- Les bandes plâtrées sont appliquées sur le jersey en épousant les formes anatomiques en évitant les plis (figure 8).
- Un lissage, à chaque tour de bande, évite le feuilletage entre les couches et assure l'homogénéité du plâtre et permet l'expulsion des bulles d'air.
- Au niveau des plis de flexion des articulations, il faut éviter l'application transversale de la bande au risque de former une bride, source de striction → faire le pont ou des tours en huit.
- Le jersey est retourné aux extrémités avant les dernières bandes afin d'éviter le contact du plâtre avec la peau.

- Le plâtre est ensuite moulé sur le membre, surtout au niveau des saillies osseuses autour des articulations. Ce modelage se réalise mains à plat (figure 9) en évitant de laisser les empreintes des doigts, facteurs d'hyperpression localisée.

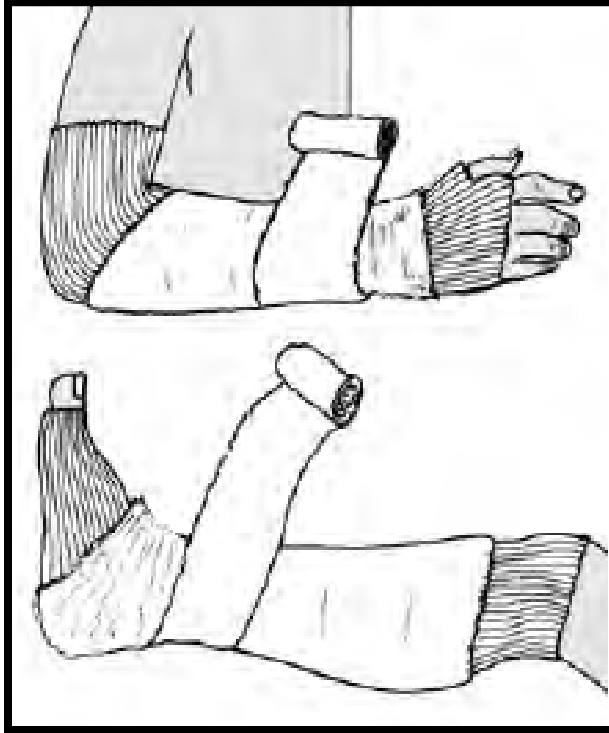


Figure 8

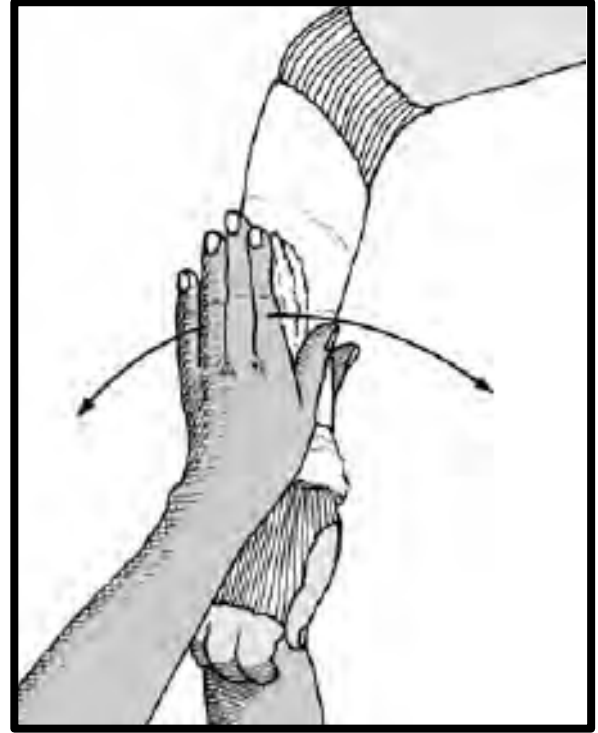


Figure 9

- Le lissage du plâtre est fait une fois que le plâtre a acquis une certaine tenue afin d'aboutir à un « objet » esthétique, témoin de la rigueur du traitement et important pour le moral du patient.
- La solidité de l'appareil ne dépend pas du nombre de bandes utilisées, mais de la répartition de celles-ci.
- Lors du durcissement du plâtre, un échauffement d'une trentaine de degrés est normal.
- Le plâtre est totalement sec passé un délai de 36 à 48 heures. Il ne faut pas sécher le plâtre par des moyens artificiels (sèche-cheveux, radiateur, feu...), ni reposer le

plâtre sur une surface dure pendant le séchage, au risque de le déformer.

- **Après la réalisation du plâtre :**

- Il peut être fendu d'une extrémité à l'autre, afin qu'en cas d'œdème, il n'y ait pas de compression et que les deux berges puissent être écartées si nécessité.
- Il faut toujours vérifier l'absence de compression et la mobilisation possible des articulations sus- et sous-jacentes.

1.3. Education du patient : [12], [13]

- Information et éducation thérapeutique : L'information est orale et écrite.
- Le patient autorisé à rentrer à domicile doit recevoir un avertissement clair sur la nécessité de revenir en cas de troubles vasculaires quels qu'ils soient (figure 10).
- La surveillance débute immédiatement à la confection du plâtre et se termine à son retrait.
- Le patient doit être revu à 48h de la pose du plâtre.

Instructions pour les patients porteurs d'un plâtre

- A.**
- (1) Si les doigts ou les orteils deviennent gonflés, bleus, douloureux ou engourdis, surélever le membre.
 - (2) En cas de non-amélioration au bout d'une demi-heure, contacter un médecin ou retourner à l'hôpital immédiatement.
- B.**
- (1) Faire travailler toutes les articulations non immobilisées par le plâtre - tout particulièrement les doigts et les orteils.
 - (2) Si l'on vous a posé un plâtre de marche, marchez avec.
 - (3) Si le plâtre se fissure ou devient lâche : revenir à l'hôpital dès que possible.

Figure 10

1.4. Ablation de plâtre circulaire : [12], [14]

- L'ablation du plâtre circulaire se fait à l'aide d'une scie électrique oscillante (figure 11).



Figure 11 : scie à plâtre.

- La meilleure façon est de travailler perpendiculairement au plâtre que l'on coupe avec des mouvements intermittents de la surface vers la profondeur du plâtre en évitant un geste continu qui risque de léser la peau fragilisée sous plâtre (figure 12) ; (figure 13).

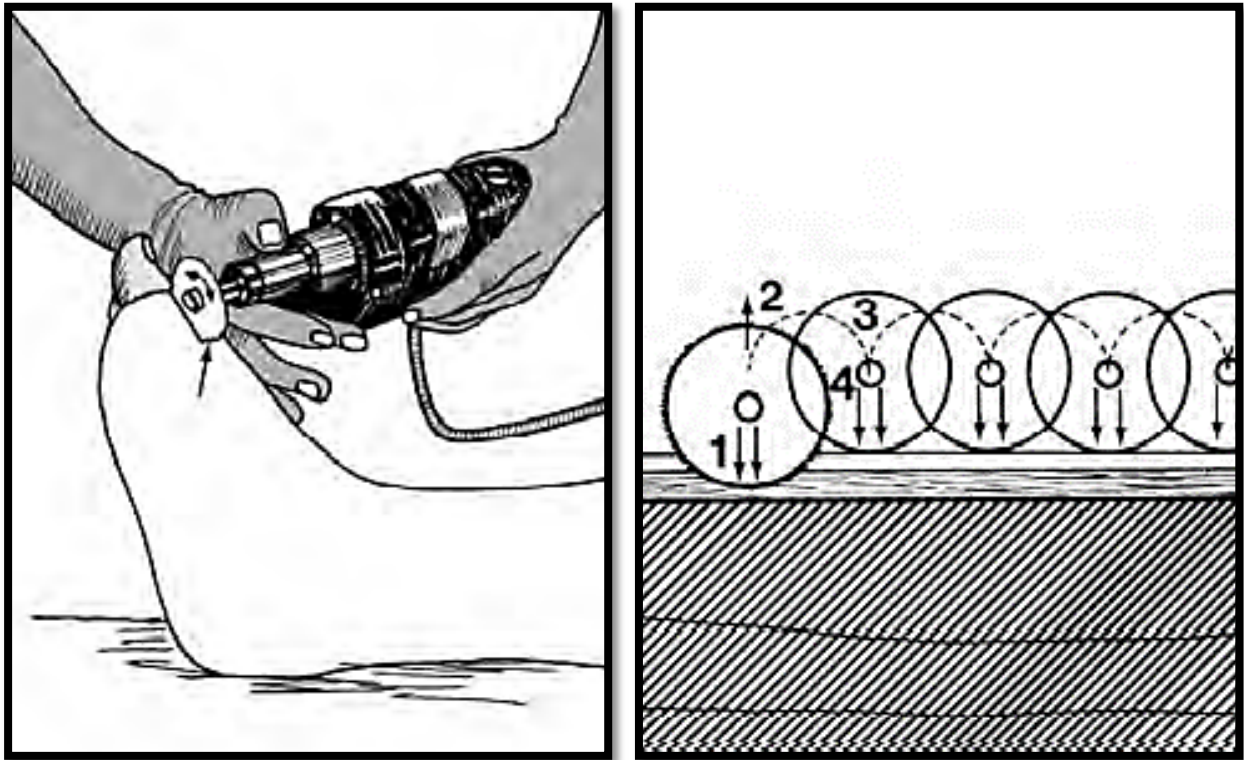


Figure 12 ; Figure 13 : Utiliser une scie à plâtre : Couper le plâtre à un endroit (1) ; retirer la scie (2) et la déplacer latéralement d'environ 2,5 cm (3) et répéter (4).

- Après avoir coupé le plâtre, on sectionne attentivement le coton et le jersey tubulaire.

- Ne pas utiliser une scie à plâtre à moins qu'il y ait une bonne épaisseur de mousse entre le plâtre et la peau.
- Ne pas utiliser en regard des reliefs osseux.
- Ne pas utiliser si la lame est tordue, cassée ou émoussée.
- **Note** : la lame ne tourne pas mais oscille.
- Les scies électriques sont bruyantes, et les patients inquiets doivent être rassurés.

1.5. Surveillance d'un malade sous plâtre : [14]- [18]

a. Fréquence :

- Avec bilan radiologique avec plâtre.
- J2, J8, J15, J21, J45 puis mensuelle selon les cas.

b. Clinique :

- **Examen du plâtre :**
 - Qualité de la contention.
 - Solidité du plâtre.
 - Efficacité après : Régression de l'œdème.
 - Installation de l'amyotrophie.
- **Examen vasculaire :**
 - Pouls, cyanose, pâleur, froideur, douleur.
- **Examen neurologique :**
 - Examen sensitif et moteur.
- **Examen cutané :**
 - Odeur.
 - Écoulement.
- **Déplacement sous plâtre :**
 - Constatation :
 - Apparition d'une douleur secondaire.
 - Découverte sur le suivi radiologique.
 - Facteurs favorisants :

- Mauvaise indication.
- Mauvaise immobilisation.
- Inobservance (ex. : Contre-indication à l'appui non respectée).
- Dégradation du plâtre.
- Dégradation de l'immobilisation :
 - ✓ Régression de l'œdème post-traumatique.
 - ✓ Amyotrophie.
 - ✓ Résorption de l'hématome péri-fracturaire.
- Doit être dépisté avant la fin de la 3^e semaine pour pouvoir réaliser facilement une nouvelle réduction ou une ostéosynthèse.
- Peut se produire jusqu'à la consolidation totale.

c. Paraclinique :

- Radiographies standards : avant et après la confection du plâtre, puis à chaque consultation.

- Le patient et l'entourage doivent être informés de la surveillance et de l'entretien du plâtre.
- Garder le membre surélevé, bouger les doigts, les orteils, ne pas gratter sous le plâtre.
- HBPM pour tous les adultes avec plâtre du membre inférieur (que l'appui soit autorisé ou pas).
- La présence de douleur, de paresthésies n'est pas normale et doit faire consulter.
- Douleur sous plâtre = fendre le plâtre.
- Tout plâtre doit être revu à 48 heures.
- **NB** : Lorsqu'il s'agit d'un traitement orthopédique, vous revoyez le patient à J2, J8, J15, J21, J45 pour contrôles clinique (plâtre) et radiologique.

1.6. Complications : [13]- [15]

a. Complications immédiates :

Les complications précoces peuvent être en rapport soit avec une mauvaise évolution du problème traumatique ou orthopédique, soit en rapport avec l'immobilisation plâtrée elle-même.

- **Plâtres cassés ou insuffisants :**
 - En cas de plâtre inefficace ou insuffisant, il faut refaire l'immobilisation plâtrée ou renforcer celle-ci.
- **Les déplacements secondaires :**
 - Correspond à un déplacement du foyer de fracture.
 - Le diagnostic est radiologique, il se fait lors de la surveillance du patient sous plâtre.
 - Le traitement, après avis du chirurgien, sera de réduire le foyer de fracture et d'opter soit pour un plâtre, soit pour un geste chirurgical.
- **Œdème douloureux des extrémités :**
 - Après la pose d'un plâtre, le gonflement de l'extrémité distale du membre immobilisé est fréquent. Cet œdème reste tolérable si les extrémités demeurent colorées, s'il n'existe pas de trouble sensitif et que la mobilité des orteils ou des doigts est possible.
 - Si œdème important, douleur persistante des extrémités, il ne faut pas hésiter à fendre le plâtre en urgence et à le recommencer quelques heures ou quelques jours plus tard.
 - Préventivement, il faut surélever le membre lésé afin de lutter contre l'œdème.
- **Syndrome des loges = syndrome compartimental :**
 - Son apparition peut être retardée par rapport à l'accident de quelques heures à quelques jours.

- Les signes cliniques et les symptômes sont liés à l'ischémie tissulaire et n'ont rien de spécifiques : des douleurs spontanées très intenses avec sensation de tension, hors de proportion avec le traumatisme ; des douleurs à la palpation des masses musculaires tendues, examen difficile avec un plâtre ; des douleurs à la contraction volontaire mais surtout à la mise en tension passive des muscles concernés par des manœuvres d'étirement ; les paresthésies et l'hypoesthésie dans un territoire cutané distal traduisent la souffrance ischémique du nerf qui traverse le compartiment concerné ; une anesthésie ou une paralysie des extrémités peut apparaître.

ATTENTION : Les pouls distaux sont normalement présents. En cas d'absence des pouls, il faut suspecter une lésion vasculaire, elle-même responsable d'un syndrome compartimental par ischémie.

- Le traitement est une urgence avant six heures car les phénomènes deviennent ensuite irréversibles si la compression dure plus longtemps. Dès le diagnostic évoqué, le plâtre doit être immédiatement enlevé. Si la régression des symptômes n'est pas rapidement obtenue dans les trois ou quatre heures le diagnostic est très vraisemblable et un traitement chirurgical s'impose.
- Si le traitement est tardif, la nécrose musculaire est irréversible, à l'origine de rétractions tendineuses et de déformations :
 - **Au membre supérieur** : flexion du poignet, hyper-extension des métacarpo-phalangiennes et flexion des phalanges par rétraction des fléchisseurs des doigts à l'avant-bras réalisent le syndrome de Volkmann correspondant à la séquelle de l'évolution défavorable (figure 14).

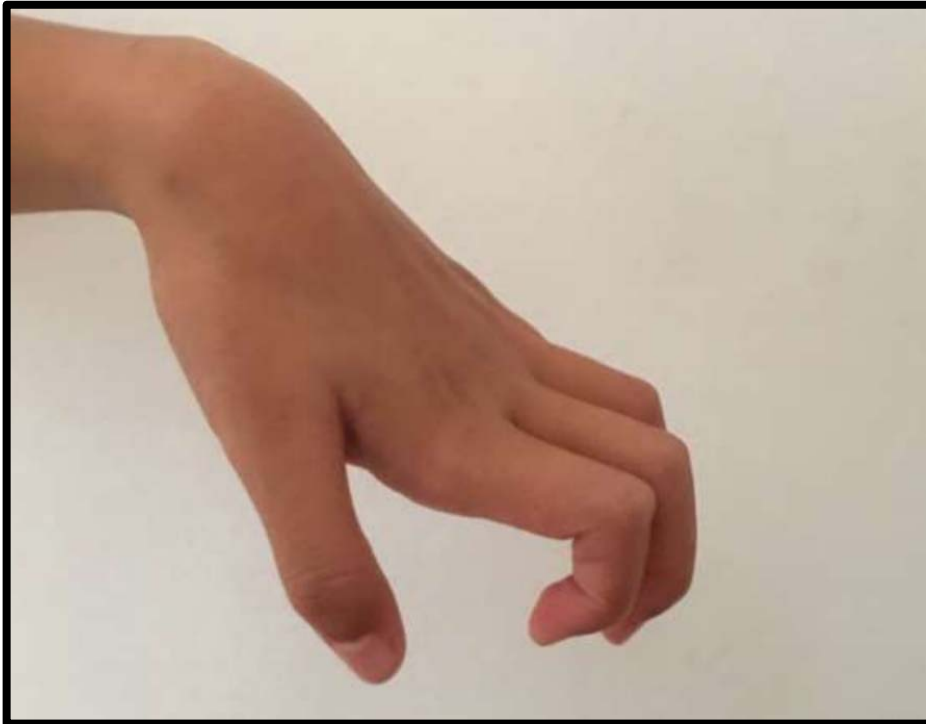

Figure 14 : Syndrome de Volkmann.

- **Au membre inférieur** : griffe des orteils par rétraction des muscles fléchisseurs à la jambe.
- Les moyens de prévention correspondent à une suppression des causes externes : réalisation seulement d'une gouttière après un traumatisme; ne pas réaliser une immobilisation brachio-anté-brachio-palmaire dont l'angle de flexion du coude est supérieur à 90° ; pas de marques dans le plâtre ou de striction due à une bande de plâtre dans un pli de flexion; surélever le membre pour faciliter le retour veineux.
- **Complications neurologiques immédiates** :
 - Au membre supérieur, elles concernent les nerfs ulnaire et radial et plus rarement le nerf médian.
 - Au membre inférieur, c'est surtout la sciatique poplitée externe.
 - Ces complications associent des paresthésies distales, des troubles objectifs de la sensibilité et des modifications trophiques de la peau.
 - Elles sont le plus souvent provoquées par un plâtre circulaire ajusté.

- Tout fourmillement impose l'ouverture de l'appareil plâtré, voire son ablation afin de supprimer la compression.
- **Les compressions cutanées (figure 15) :**
 - Elles apparaissent en conséquence d'une ischémie cutanée relative due à une compression sous le plâtre. Ces lésions peuvent être à l'origine d'escarres en particulier chez les patients âgés où le flux vasculaire et veineux est extrêmement ralenti.
 - Ces lésions sont douloureuses dans un premier temps. Ensuite, lorsque l'escarre est à sa phase d'état, elle peut devenir indolore.
 - La douleur doit éveiller l'attention et il ne faut pas hésiter à fendre ou à retirer le plâtre en urgence.

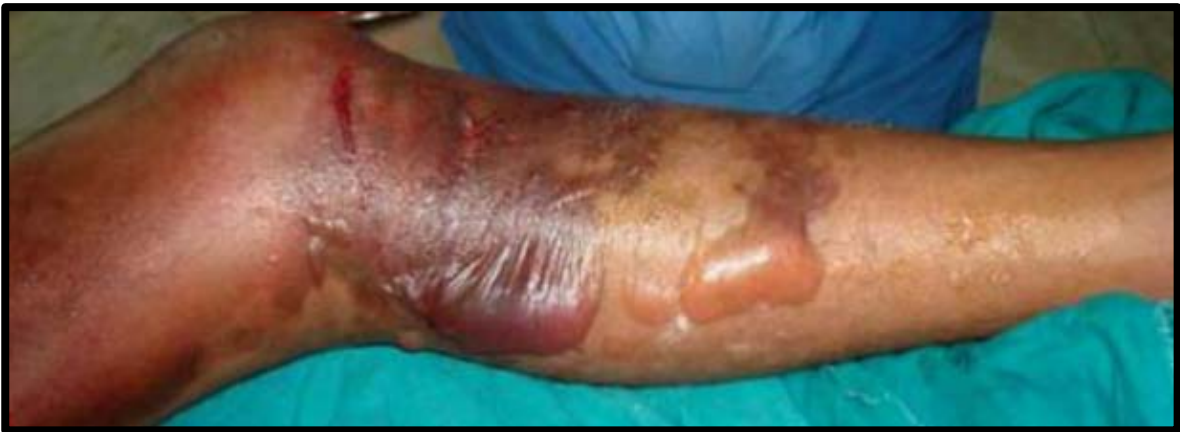

Figure 15 : Phlyctènes sous plâtre serré.

- **Maladie thrombo-embolique veineuse:**
 - Phlébite pouvant aboutir à une embolie pulmonaire.
 - Fréquente malgré l'anticoagulation préventive.
 - +++ : Immobilisation plâtrée au membre inférieur.
 - CAT : enlever le plâtre pour examiner le mollet SANS signe de Homans (risque de déplacement d'une fracture).

c. Complications tardives :

- **La raideur articulaire :**
 - Toute immobilisation articulaire entraîne une raideur ultérieure. Dès lors, après ablation du plâtre, une rééducation fonctionnelle par un kinésithérapeute doit être prescrite.

- **L'amyotrophie :**
 - L'immobilisation plâtrée entraîne une fonte musculaire importante qui peut être diminuée par une rééducation précoce.

- **Les cals vicieux :**
 - Consolidation du foyer de fracture avec un déplacement favorisé par un défaut initial de réduction ou un déplacement secondaire négligé.
 - Traitement chirurgical : ostéotomie de réaxation.

- **Les retards de consolidation et les pseudarthroses :**
 - Absence de consolidation après un délai supérieur au double du délai standard ; On parlera de pseudarthrose après 3 mois au membre supérieur et 6 mois au membre inférieur.
 - Clinique : douleurs du foyer de fracture à l'appui, mobilité du foyer de fracture.
 - Radiologique : Persistance du trait de fracture, écart interfragmentaire.
 - Traitement chirurgical : excision du foyer de pseudarthrose (fibrose+++) + greffe avec de l'os spongieux autologue + ostéosynthèse.

- **Le syndrome post-phlébitique :**
 - Conséquence d'une thrombose veineuse du membre inférieur, il associe une augmentation de volume de la jambe lésée, une lourdeur de celle-ci et des douleurs lors de la station debout prolongée.

- Son traitement repose sur le port de bas de contention et sur le traitement précoce de la thrombophlébite.
- **Syndrome douloureux régional complexe de type I (exemple : algodystrophie) :**
 - Ce syndrome est beaucoup plus redoutable et imprévisible.
 - Survenant toujours chez des patients hyperanxieux, il se manifeste par des raideurs hyperalgiques accompagnées de troubles trophiques (hypersudation, cyanose, atrophie musculaire).
 - La radiographie objective une déminéralisation régionale dont l'aspect pommelé est caractéristique.
 - Le traitement est long, complexe et difficile.
 - Les troubles ne sont pas toujours réversibles et peuvent laisser dans les cas graves, en particulier au niveau de la main, des séquelles anatomiques et fonctionnelles définitives.
 - Leur prévention par des mobilisations précoces, des contractions musculaires ou la mise en charge est aléatoire.

1.7. Confection des attelles plâtrées : [12]

- Les attelles plâtrées sont constituées de plusieurs épaisseurs de bandes plâtrées et peuvent être utilisées pour le traitement de blessures mineures ou si l'œdème attendu potentiellement après une fracture est très important.
- Protection cutanée : jersey adapté + bande mousse (ouate ou softband).

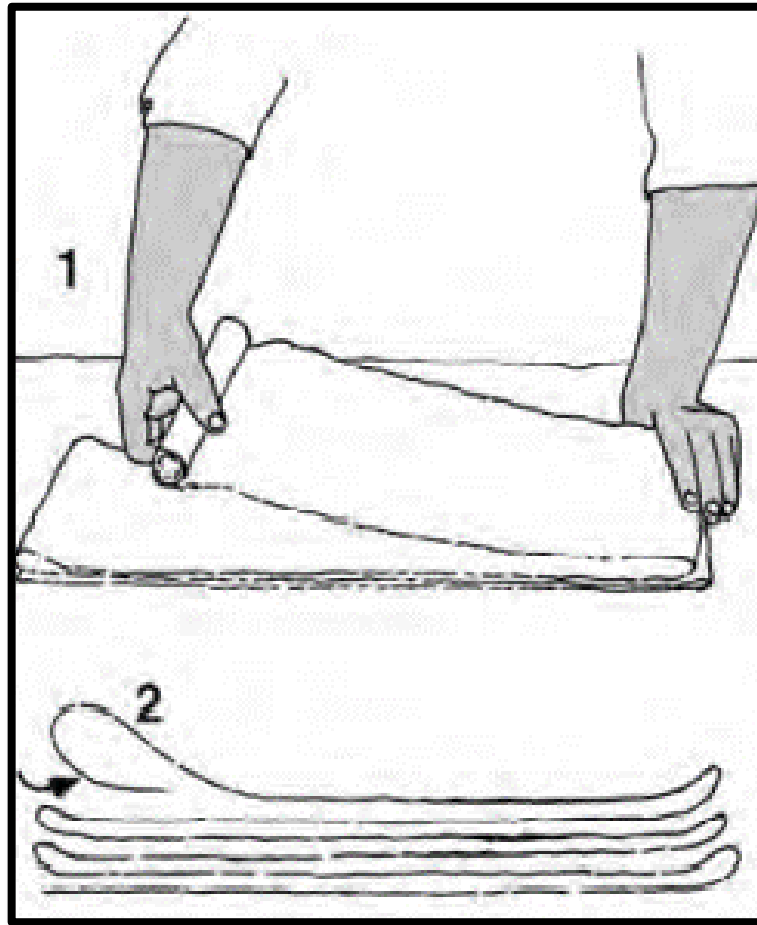


Figure 16

- **Figure 16** : La fabrication d'une attelle est réalisée par pliages répétés d'une bande de plâtre, en utilisant environ 8 à 10 épaisseurs pour un adulte comme décrit (1). Tournez vers l'intérieur la fin de la bande (2) de sorte que la couche supérieure ne retombe pas lorsque l'attelle est plongée dans l'eau.

- Tenir soigneusement l'attelle par chaque extrémité (figure 17), et l'immerger en totalité dans l'eau tiède, la sortir et presser les angles pour expulser le surplus d'eau. Le temps de confection d'un plâtre est diminué par l'eau douce et chaude.
- Maintenant consolider les couches de l'attelle. Si une table à plâtre est disponible, placer rapidement l'attelle sur la surface et, d'un mouvement du talon des deux mains, presser fermement les couches de l'attelle ensemble (figure 18) (L'air piégé réduit la résistance finale de l'attelle et conduit au craquellement ou à la séparation des différentes couches).

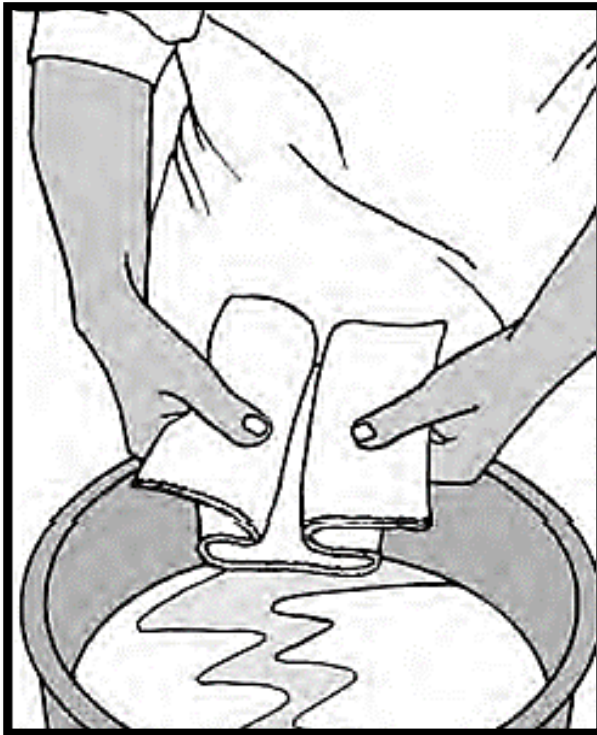

Figure 17

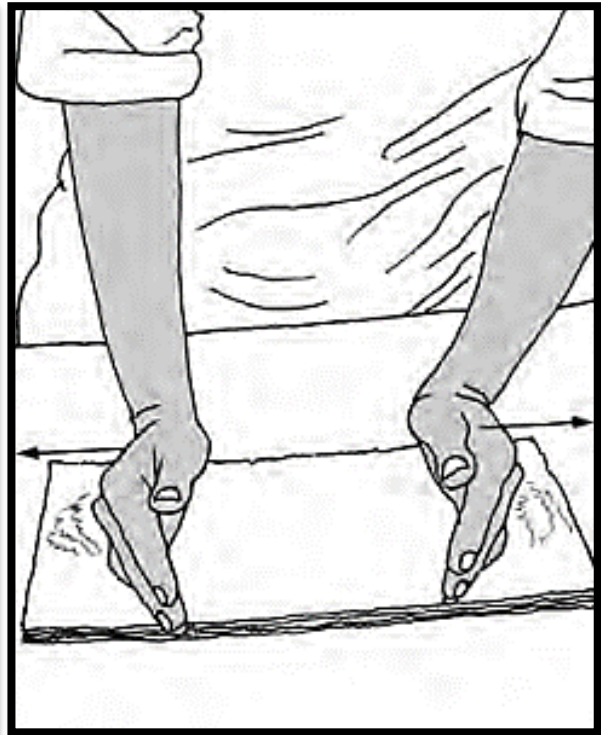

Figure 18

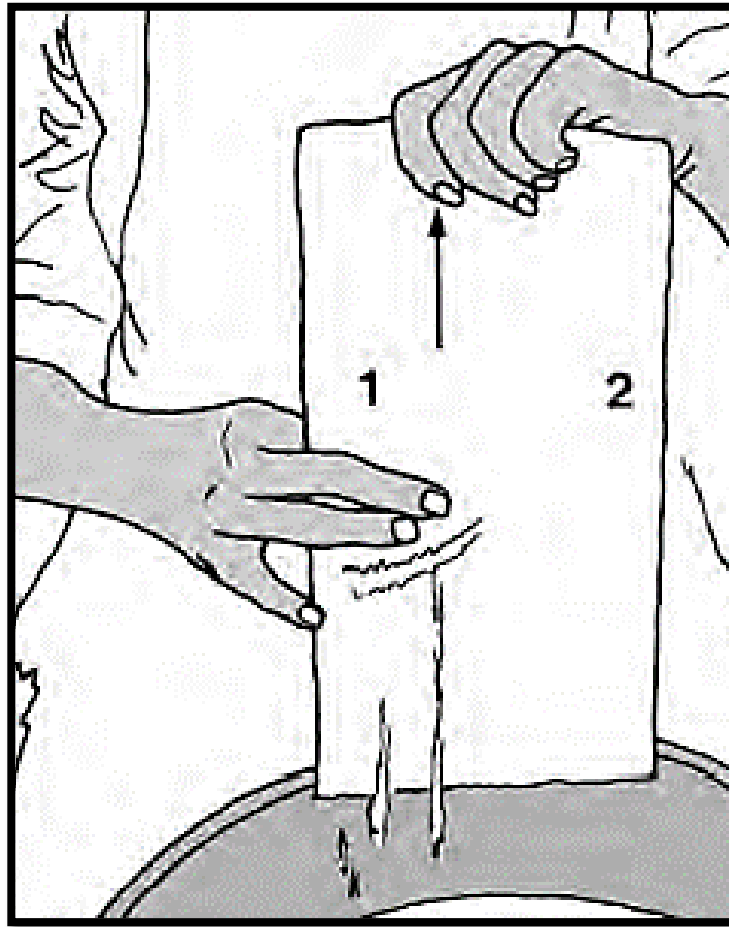


Figure 19

- **Figure 19** : Alternativement, consolider l'attelle en la tenant d'une main et en la tirant entre deux doigts joints (1). Répéter la procédure depuis l'autre extrémité (2).
- Positionner soigneusement l'attelle sur le jersey et mouler avec les mains de manière à ce que l'attelle épouse les contours du membre sans former de faux plis ni de reliefs agressifs à sa face inférieure (figure 20).

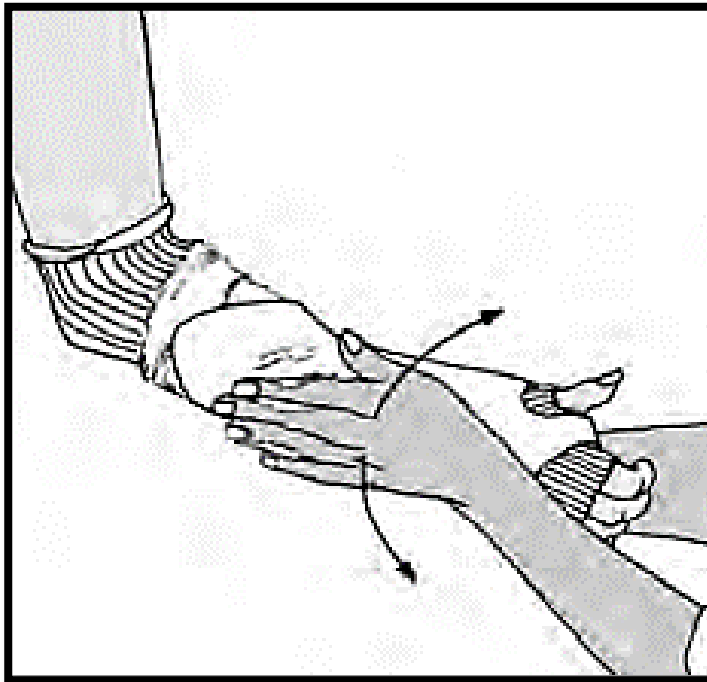


Figure 20

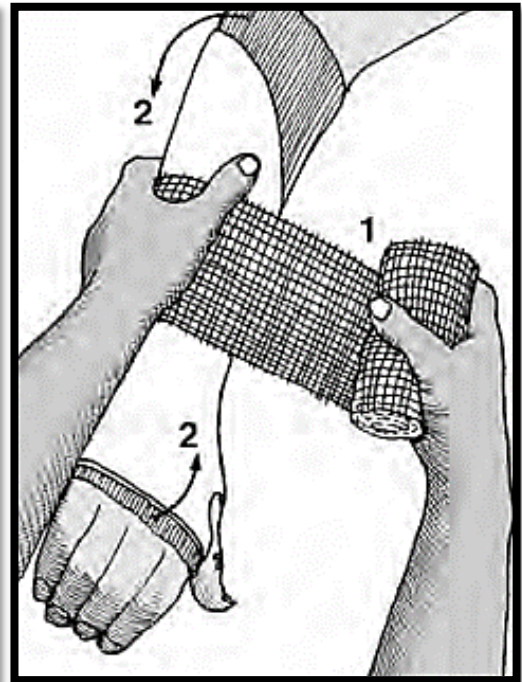


Figure 21

- Bandage (figure 21): Les bandes utilisées pour sécuriser l'attelle plâtrée doivent être en tissu ouvert (coton ou mousseline). Appliquer sur le membre fermement, mais sans trop de pression (1). Ne pas faire de coudes, qui tendent à produire une constriction locale. Les bords du jersey peuvent être retournés et bloqués avec quelques tours de bande (2). En finition, bloquer la bande avec un petit morceau de bande plâtrée mouillée.

2. La contention en résine : [12], [13], [19]

- L'une des contraintes principales de l'appareil plâtré est son poids, d'autant plus importante que l'immobilisation est prolongée. Fort de cette constatation, un industriel américain mit au point dans les années 1970 un matériau composite de substitution deux à trois fois plus léger qu'un plâtre traditionnel.
- Les bandes (figure 22) ; (figure 23) sont constituées d'une trame fibreuse, historiquement en fibre de verre, enduite d'une résine polymérisant en air ambiant et sous l'effet de l'humidification.



Figure 22 : Bandes en résine.



Figure 23: Bandes en résine.

- Les bandes plâtrées gardent, dans la majorité des indications, notre préférence pour les immobilisations de première intention en urgence.

2.1 Préparation :

- Avant l'application des bandes en résine, la position du membre est définie selon les mêmes critères qu'un plâtre standard. Elle ne doit en aucun cas être modifiée, au risque d'induire un pli de flexion, source d'escarre.

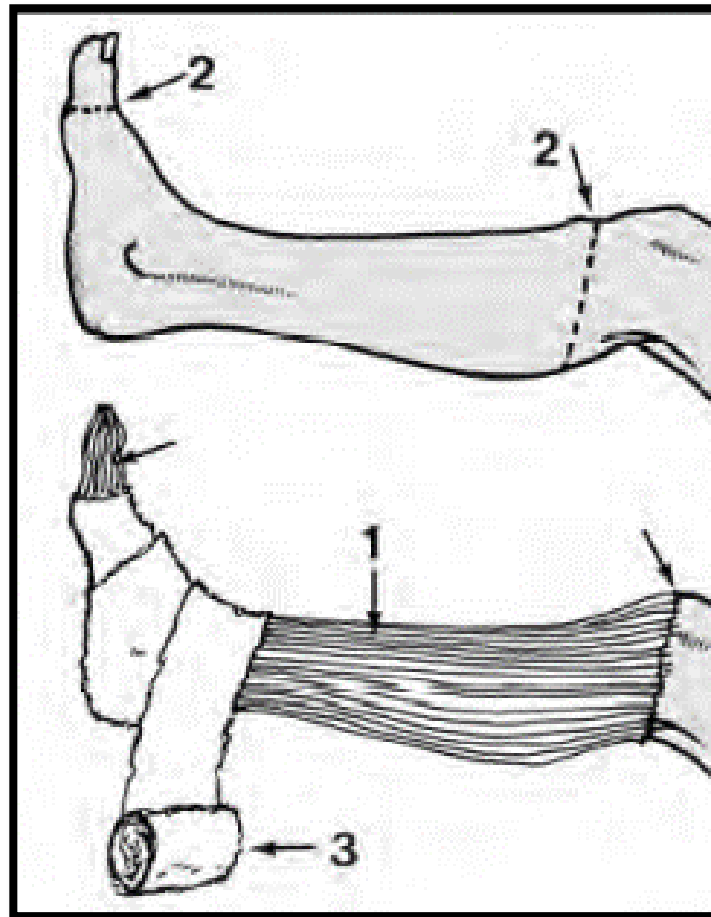


Figure 24

- **Figure 24** : Appliquer un jersey tubulaire adapté (1) soit en coton, soit en polypropylène hydrofuge (matériel qui peut entraîner une importante transpiration) sur le membre ; s'assurer qu'il s'étende sur 3 à 5 cm au-delà des limites de l'immobilisation elle-même (2). Ensuite, appliquer une couche d'ouate (3), en faisant particulièrement attention à protéger les reliefs osseux. Là où il est nécessaire de protéger de l'eau et de l'humidité,

un rembourrage synthétique orthopédique étanche peut être utilisé (par exemple Soffban®).

2.2 Immersion et application :

- Ouvrir chaque paquet de bande uniquement selon besoin pour éviter un durcissement prématuré.
- Porter des gants pour empêcher la résine de coller à votre peau ou de provoquer des irritations (figure 25).




Figure 25

- Plonger la bande dans l'eau chaude pendant 2 à 5 secondes, en la pressant deux à quatre fois pour accélérer la pose. Moins de bandes seront nécessaires par rapport à un plâtre.

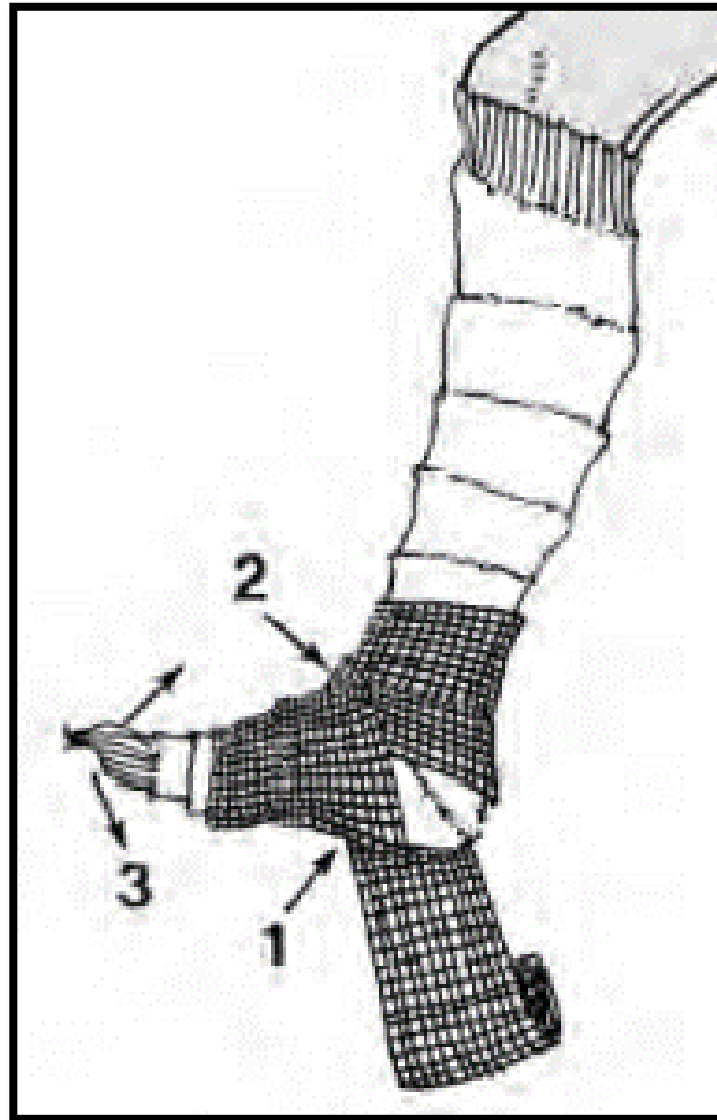


Figure 26

- **Figure 26** : Veiller à ce que le membre soit correctement positionné, et appliquer chaque tour de manière à ce qu'il chevauche le précédent d'une demi-largeur (1). Il est possible de réaliser un bandage en huit (2) autour de la cheville, du coude et du genou pour aider la bande à se conformer parfaitement avec les contours du membre sous-jacent. Retourner le jersey (3) avant d'appliquer les dernières couches de bandes, et s'assurer qu'il n'y aura pas de bords ou de reliefs de résines tranchants qui pourraient causer des ulcérations de la peau.

2.3 Ablation d'une contention en résine :

- Elle se fait à l'aide d'une scie oscillante à plâtre avec une lame spéciale en acier trempé ou en carbure de tungstène, avec une cisaille à cliquet ou à l'azote.
- L'appareil est découpé en bivalves puis retiré (figure 27).

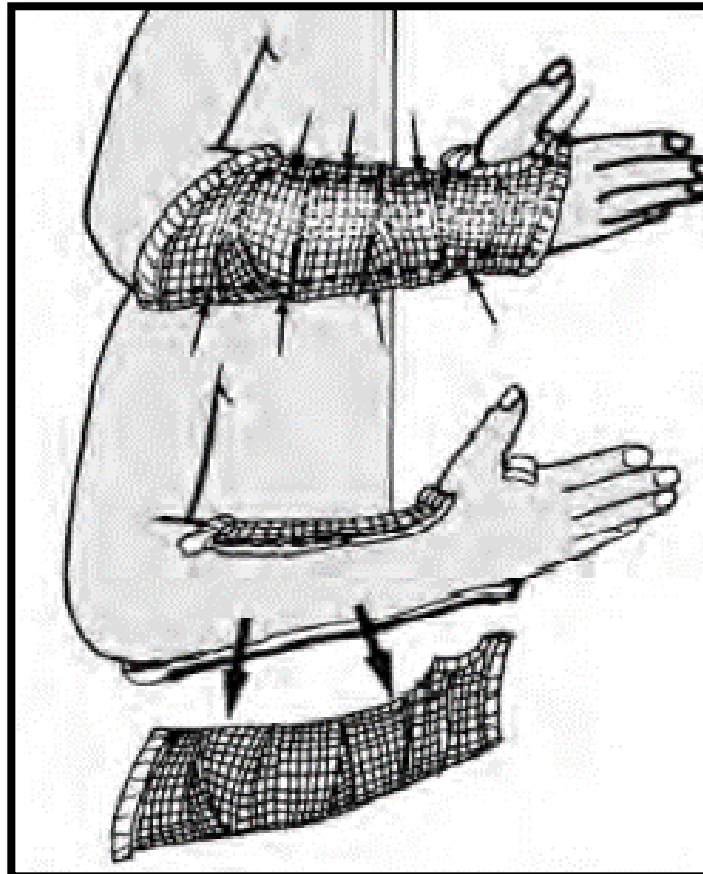


Figure 27

- Il faut être attentif : aux brûlures possibles par échauffement de la lame : procéder par petites touches aux projections de particules de fibres de verre, surtout au niveau oculaire.

2.4 Avantages des bandes de résine :

- Légèreté des appareils en résine.
- Plus grande solidité.

- Radio transparence qui permet une surveillance radiologique plus aisée des segments osseux sans ablation de l'appareil.
- Aspect psychologique sur une clientèle exigeante demandant fréquemment l'emploi de ce matériau moderne, hydrophobe et coloré.
- Possibilité de séchage au sèche-cheveux (en position minimale), en cas de contact accidentel avec de l'eau. En cas d'immersion complète, le séchage parfait de la résine est effectif après 30 minutes de sèche-cheveux. Il vaut mieux éviter de mouiller l'appareil de façon régulière ou prolongée

2.5 Inconvénients et complications spécifiques :

- Réalisation plus soignée de la contention que lors d'une immobilisation plâtrée.
- Coût d'un appareil en résine plus élevé (5 à 10 fois) que celui d'un appareil plâtré.
- Complications spécifiques surtout d'ordre cutané, les autres complications orthopédiques ou vasculo-nerveuses étant communes avec les appareils plâtrés. Le caractère hydrophobe de ces résines ne permet pas une aération normale de la peau, favorisant les lésions cutanées à type de macération, démangeaison ou odeur. De plus, la réaction exothermique contemporaine du séchage de la résine peut induire des brûlures, lors d'une superposition trop importante de bandes.
- Retouches impossibles sur ces résines, qui impliquent un changement complet de l'appareil en cas de point de compression ou de pli, d'où l'importance du capitonnage et de l'application correcte des bandes.
- Moindre malléabilité de ces bandes synthétiques qui rend leur application plus difficile et plus précautionneuse.
- Dégagement de vapeur d'isocyanate à la polymérisation pouvant induire des allergies (réactions asthmatiques ou dermatologiques) à plus ou moins long terme (jusqu'à 15 ans après).

Plâtre ou résine

Plâtre	+ Facile à manipuler (défauts rattrapables !) Meilleur modelage des reliefs, donc meilleure immobilisation et répartition des pressions. + Confortable (moins rigide).
Résine	+ Léger (un plâtre bien fait est léger !). + Solide ; Radio-transparent ; Tolérant aux erreurs (zones de compression). - Onéreux !

- En urgence, nous préconisons le plâtre. La résine ne doit être utilisée que par un opérateur expérimenté, en relais d'une immobilisation plâtrée, ou dans des indications spécifiques.
- Solution alternative : Immobilisation mixte = Moulage très fin en plâtre, consolidé par de la résine.

- D'autres matériaux sont disponibles sur le marché, quand on désire conserver l'avantage de la légèreté de la contention tout en gagnant la possibilité de retouche ultérieure d'une immobilisation : **les matériaux thermoformables**; ils représentent une excellente alternative aux supports orthopédiques traditionnels.
- Les orthèses thermoformées sont fabriquées aux mesures du patient par des plaques synthétiques modelables après réchauffement. Cela permet une meilleure adaptation, plus de confort et plus de précision dans l'appareillage. Elles sont très efficaces pour les immobilisations de petite taille, en particulier pour la main.

3. Les moyens de contention orthopédique du membre supérieur : [19]–[24]

3.1. Plâtre Brachio-Anté-Brachio-Palmar (BABP) :

a. Définition :

- Pose d'un dispositif d'immobilisation du membre supérieur bloquant le coude.

b. Indications :

- Fracture diaphysaire radiale et/ou cubitale.
- Fracture articulaire épiphysaire radiale inférieure.
- Fracture épiphysaire cubitale supérieure.
- Fracture de la palette humérale.
- Rarement, fracture de l'épiphyse radiale supérieure.
- Fracture du scaphoïde (dans ce cas : immobiliser la métacarpo-phalangienne du pouce et placer l'interphalangienne en extension).

c. Contre-indications :

- Plaie sans fenêtre.
- Fracture non réduite.

d. Matériel : (Figure 3.1.1)

- Jersey tubulaire de 10 cm de large (à confronter à la morphologie du patient).
- Bande mousse (ouate ou softband).
- Paire de ciseaux.
- Bandes de plâtre.
- Paire de gants non stériles.
- Une bassine d'eau tiède.

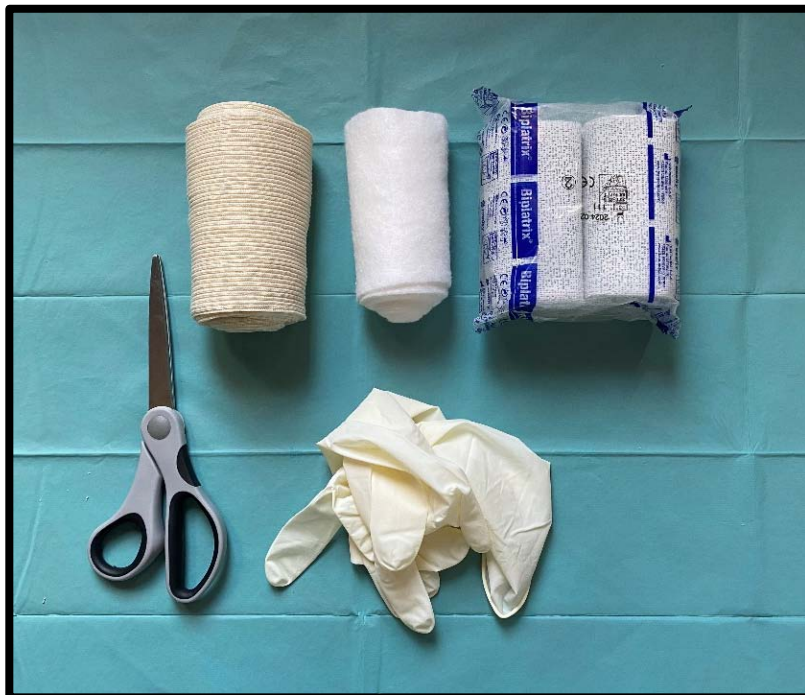


Figure 3.1.1

e. Technique :

- Faire monter le jersey jusqu'au creux axillaire. Bien replier le jersey en avant du coude afin d'éviter les points de compression (figure 3.1.2).

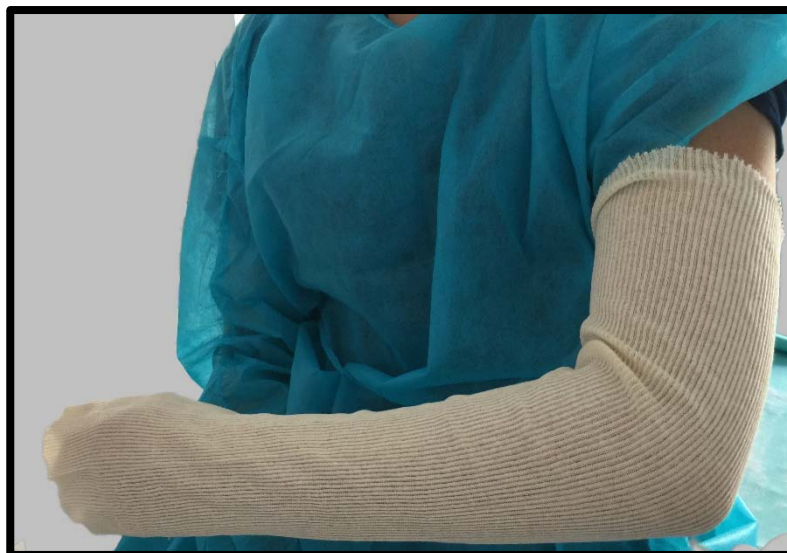

Figure 3.1.2

- On découpe une encoche pour laisser passer le pouce (figure 3.1.3) ; (figure 3.1.4).

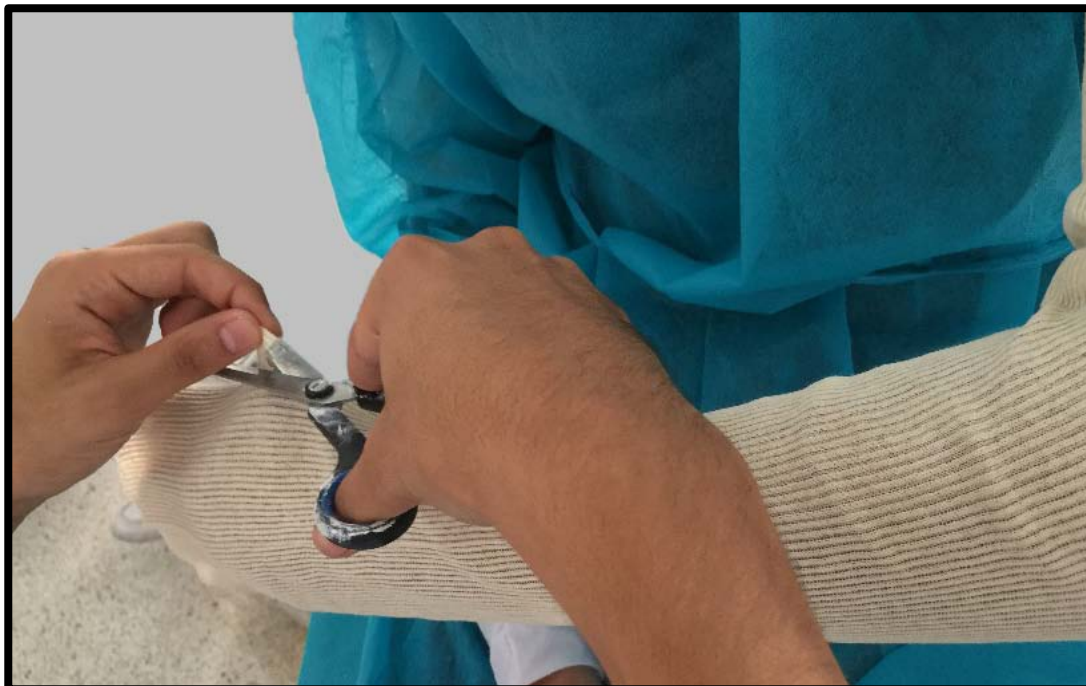

Figure 3.1.3

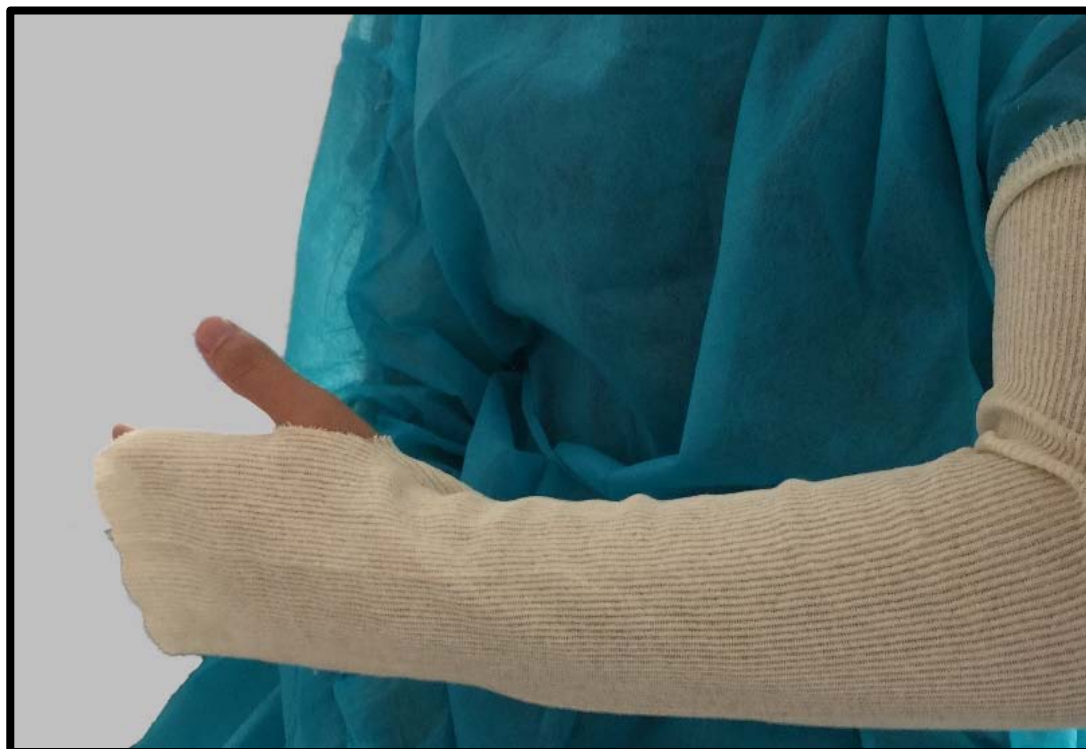

Figure 3.1.4

- On entoure le jersey d'une bande mousse (softband) de proximal en distal (figure 3.1.5). Il faut bien insister sur le coude afin de prévenir tout risque de compression. Il est fondamental que le coude soit fixé à 90° à partir de cet instant et ce jusqu'au séchage du dispositif.

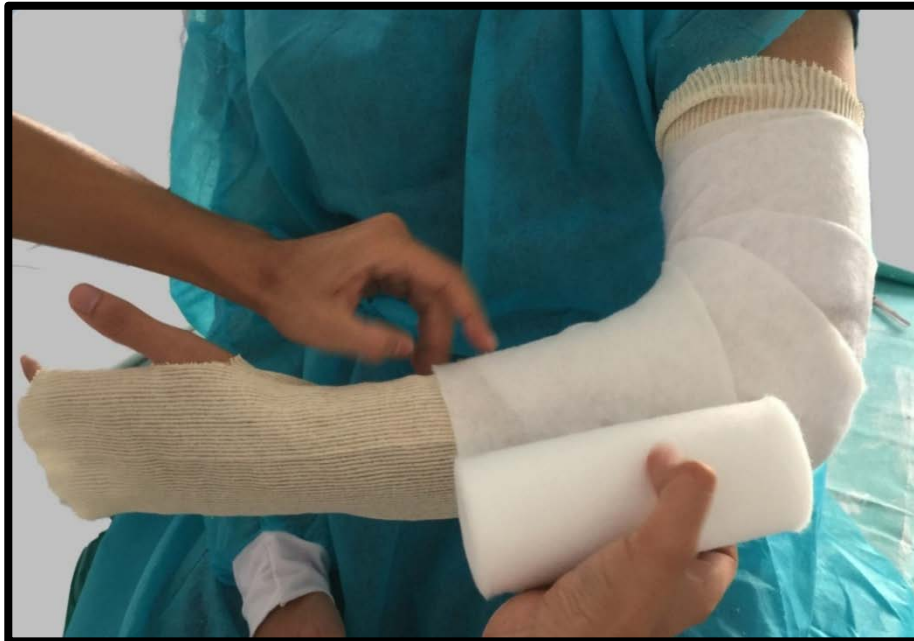

Figure 3.1.5

- La base du pouce doit être bien entourée (figure 3.1.6) ; (figure 3.1.7).

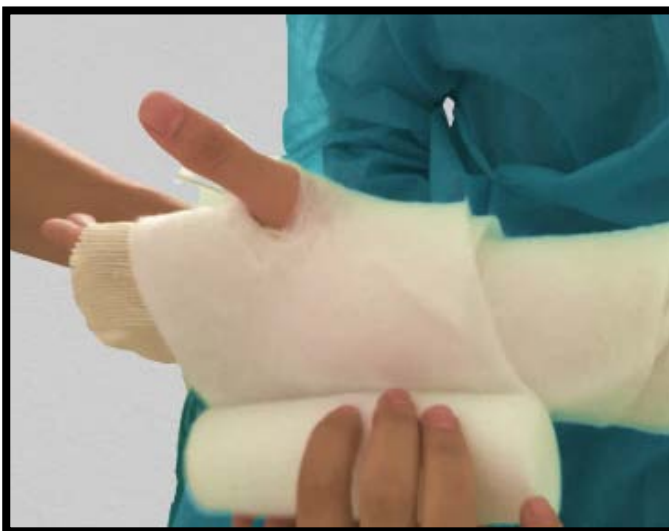

Figure 3.1.6

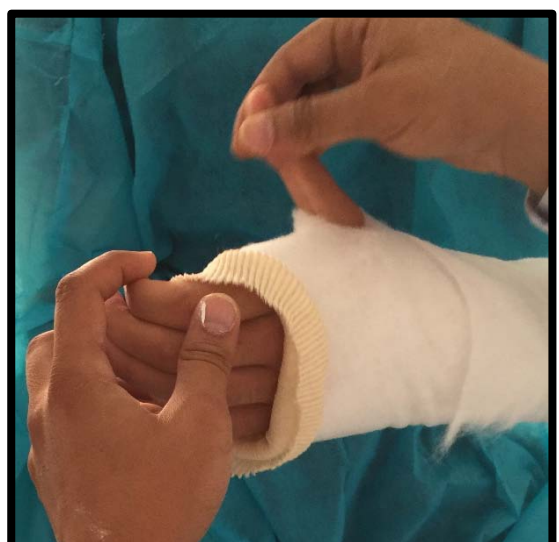

Figure 3.1.7

Les moyens de contention des membres en orthopédie-traumatologie.

- Prendre la bande de plâtre, la mouiller une dizaine de secondes (figure 3.1.8), puis bien l'essorer (figure 3.1.9). La pose débutera en proximal, à un travers de main au-dessus du coude (figure 3.1.10).

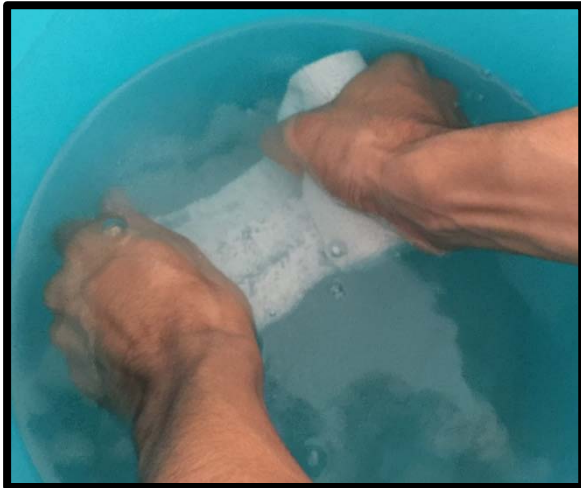

Figure 3.1.8



Figure 3.1.9

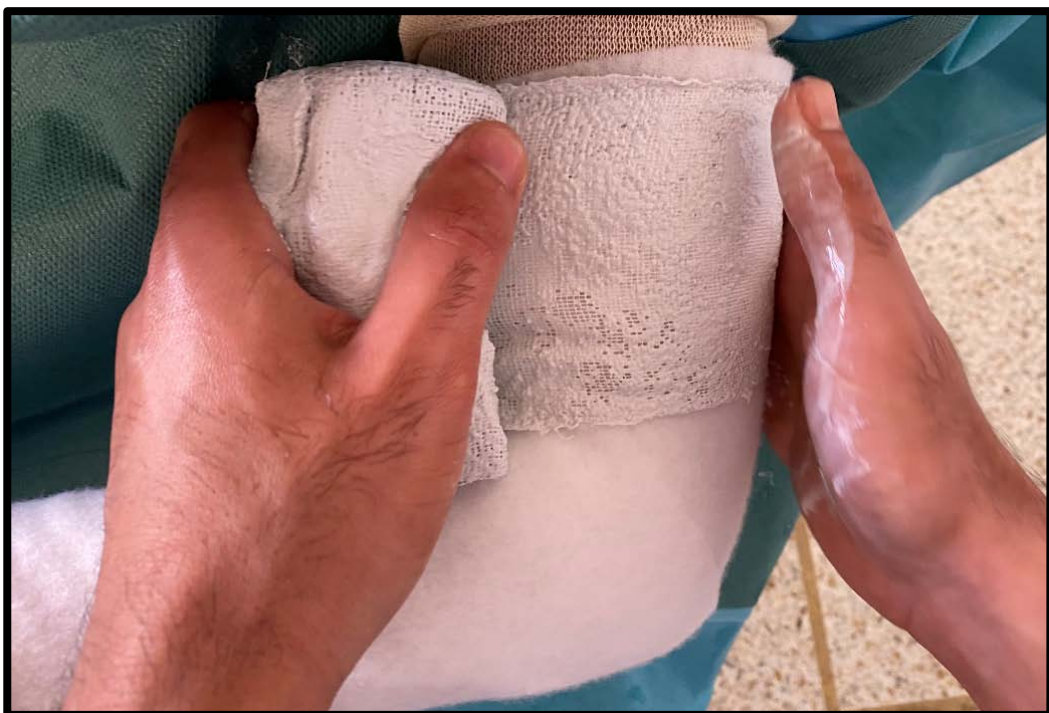

Figure 3.1.10

- On déroule la bande progressivement vers le poignet (figure 3.1.12). Bien insister sur le coude à l'aide de plusieurs applications en huit (figure 3.1.11).

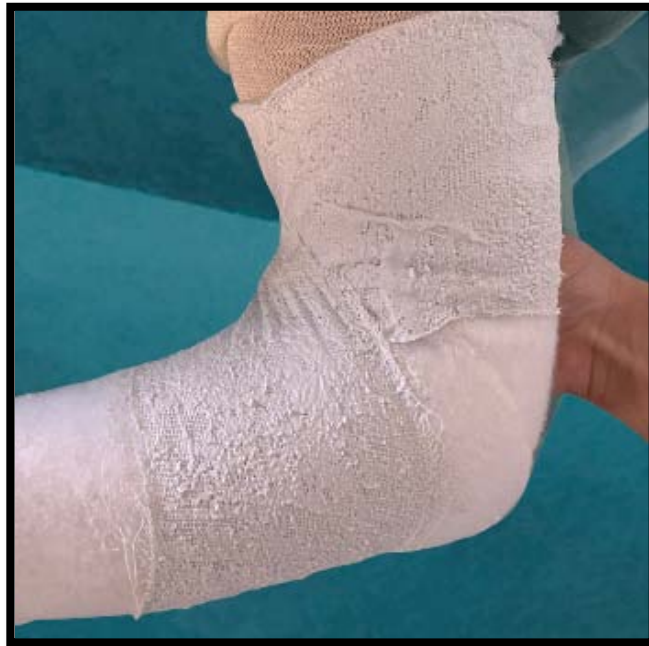

Figure 3.1.11

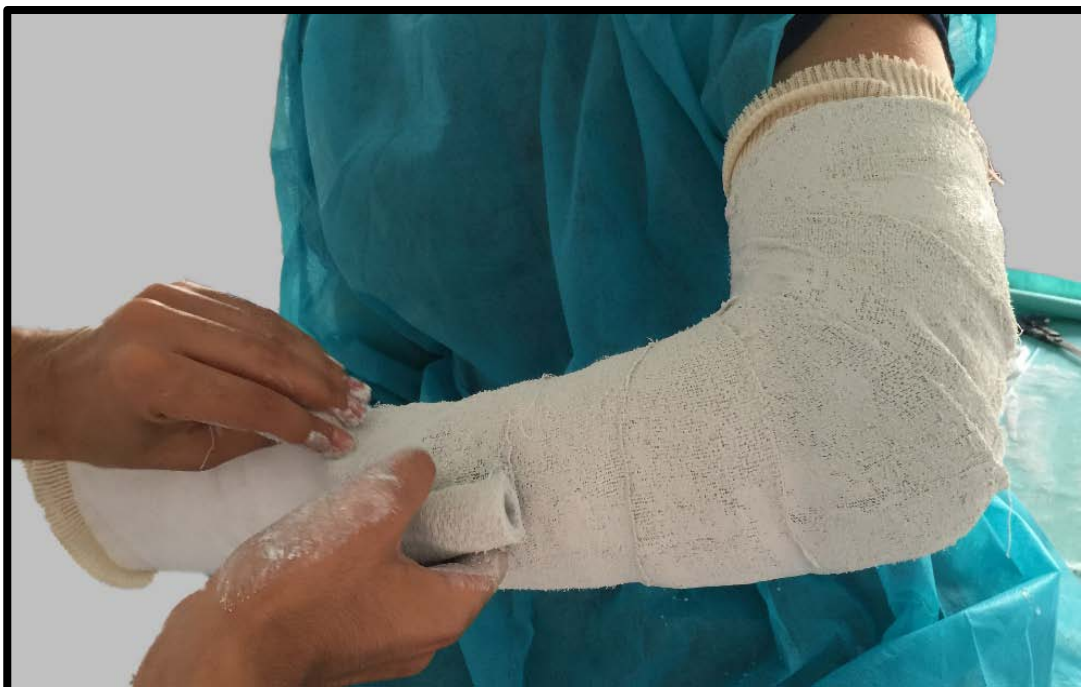

Figure 3.1.12

- Une fois arrivé sur le poignet, on découpe la bande de façon incomplète pour bien isoler le pouce (figure 3.1.13).

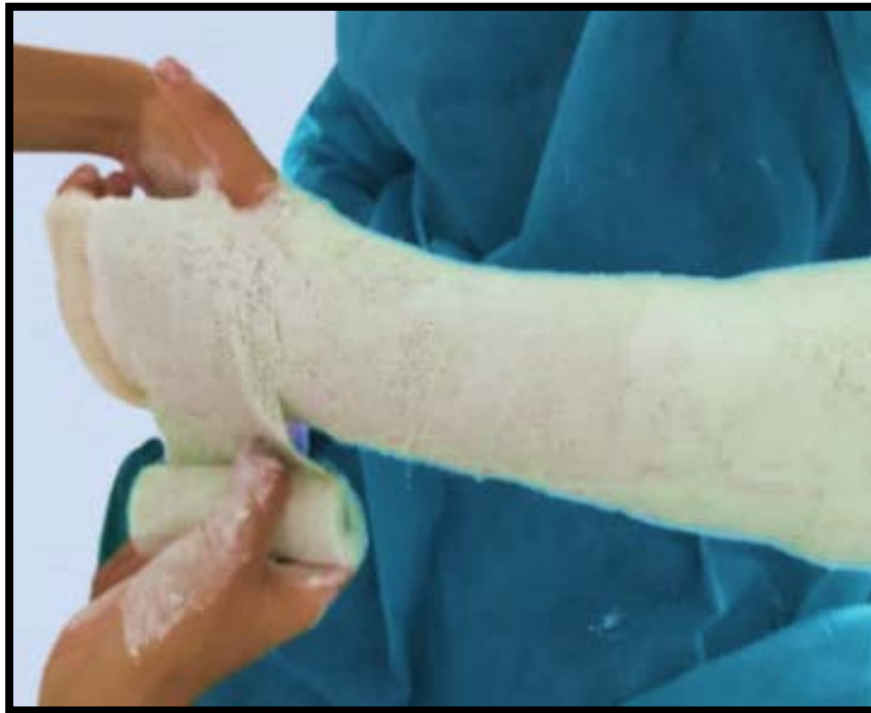

Figure 3.1.13

- Bien mouler++ (figure 3.1.14).



Figure 3.1.14

- On rabat la partie haute du jersey (figure 3.1.15). Le plâtre passe sur le rabat. On déroule la bande progressivement vers le poignet (figure 3.1.16).

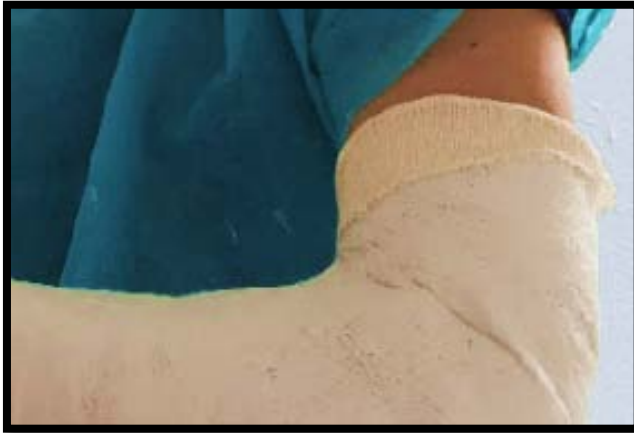

Figure 3.1.15

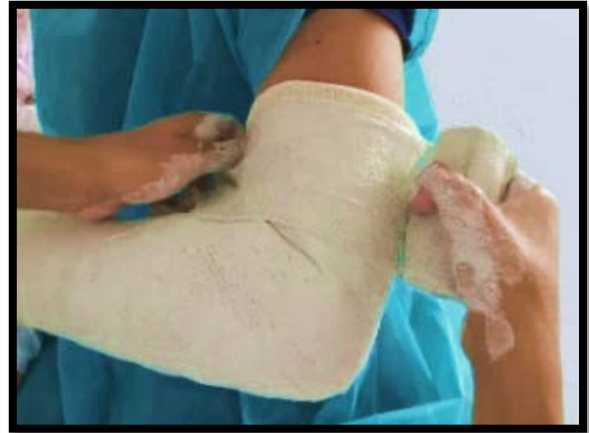

Figure 3.1.16

- Une fois le pouce isolé, on rabat le jersey (figure 3.1.17). Il ne reste plus qu'à les fixer à l'aide du plâtre, aidé de quelques découpes simples (figure 3.1.18). Là encore, les limites sont données par les indications : les têtes des métacarpiens doivent être libres pour éviter toute compression, la métacarpo-phalangienne du pouce sera immobilisée en cas de fracture des scaphoïdes, ou laissée libre dans les autres indications.

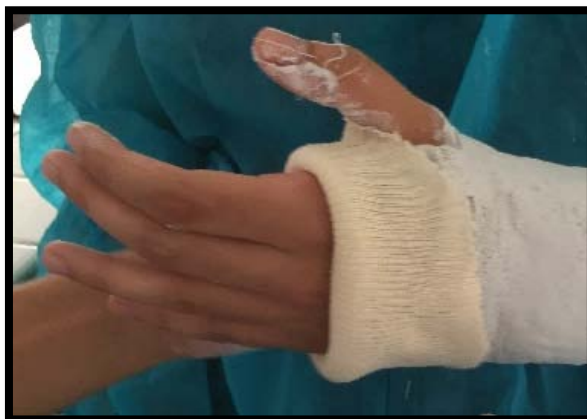

Figure 3.1.17

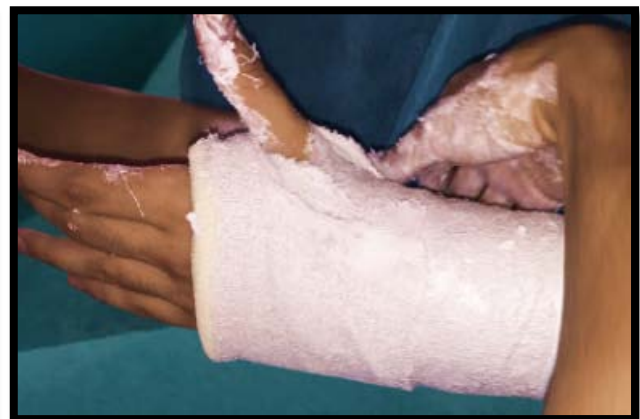

Figure 3.1.18

- Le plâtre doit être bien moulé sur les reliefs osseux. Résultat final (figure 3.1.19).

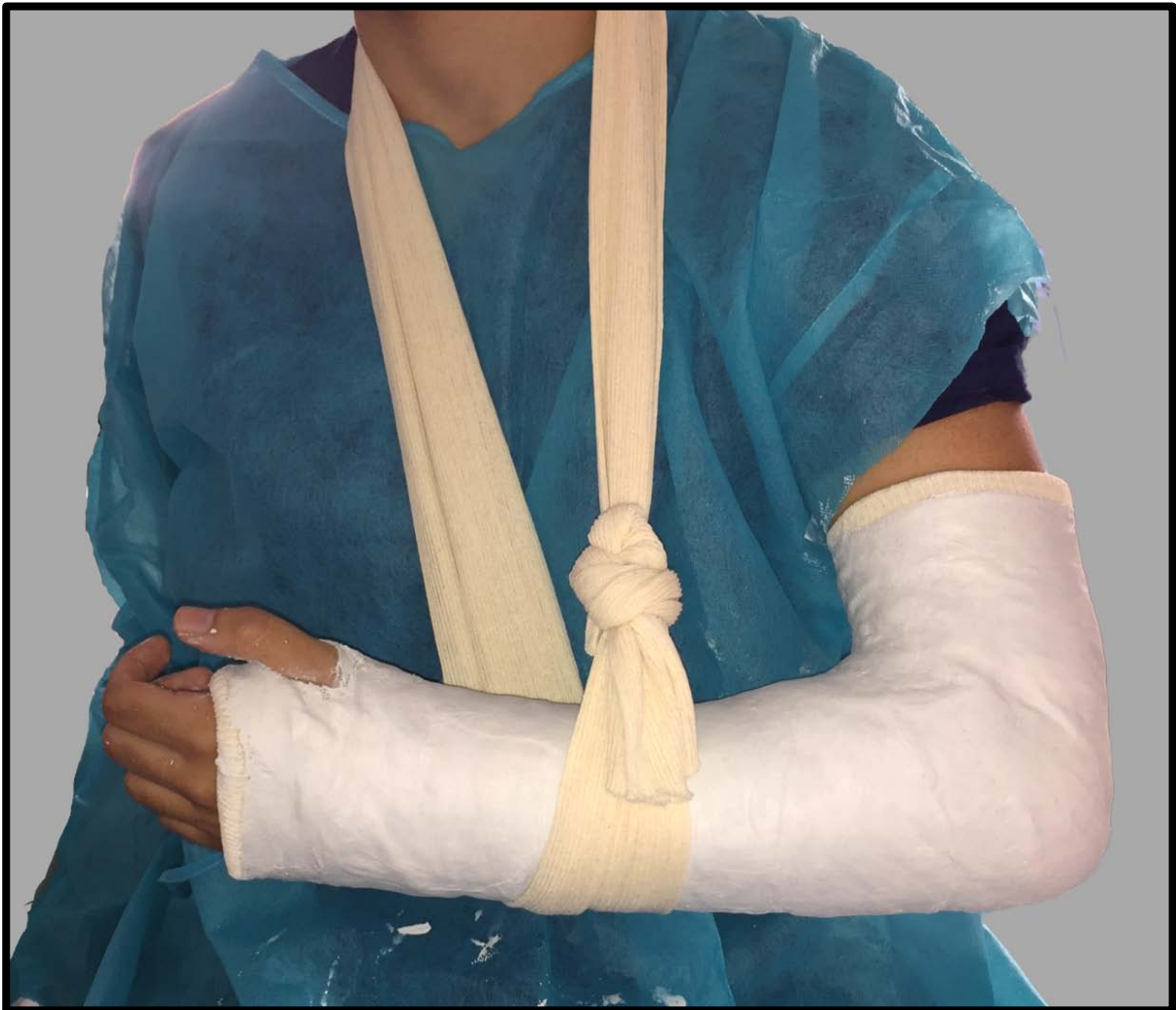

Figure 3.1.19

- Il est fondamental de reconvoquer les patients à 24-48 heures pour s'assurer de l'absence de complications précoces :
 - Majoration de l'œdème.
 - Douleur sous plâtre.
 - Trouble de la motricité et/ou de la sensibilité des doigts.

3.2. Plâtre pendant :

- Le plâtre pendant (figure 3.2.1) est utilisé pour les fractures de l'extrémité supérieure et de la diaphyse humérales.
- Il est dit plâtre pendant car l'adjonction d'un poids sous le coude permet une réduction et une stabilisation de la fracture.
- Il prend l'avant-bras et le coude mais ne remonte pas nécessairement très haut. Il n'englobe pas la zone fracturaire qu'il n'est pas sensé immobiliser.

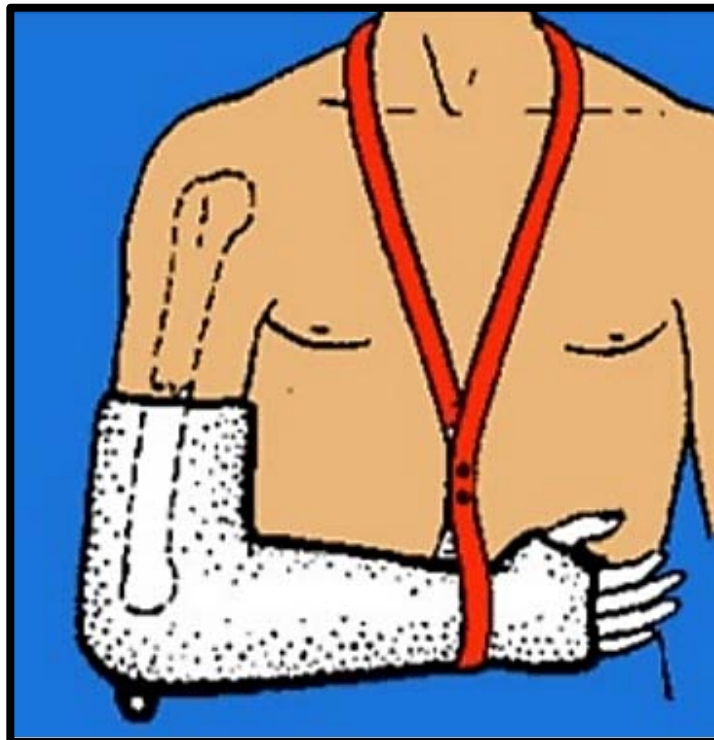


Figure 3.2.1:Plâtre pendant.

- La phase initiale du traitement peut être douloureuse.
- Il est suspendu au cou par un système simple dont la longueur doit être bien réglée :
 - Si l'attache est trop courte : le plâtre appuie en avant et fléchit le foyer de la fracture.
 - Si l'attache est trop longue cela provoque le phénomène inverse.

- L'effet de traction qui est recherché pour la réduction, existe lorsque le sujet est debout, grâce au seul poids du plâtre.
- Le plâtre pendant n'est pas actif en position allongée.
- Le patient doit se déplacer pour que ce traitement soit un succès, et il est reconnu qu'il peut y avoir un taux plus important de pseudarthrose à cause d'une distraction occasionnelle.
- Pour poursuivre cette action pendant la nuit, on peut installer sur le plan du lit une traction par l'intermédiaire d'un anneau de plâtre sous le coude, dans le prolongement de l'axe de l'humérus, (Le coude repose sur le lit, la main est au zénith, calée par des coussins et une traction douce de 2 kg, ou moins, est appliquée avec un système de poulie au bout du lit) .
- Le plâtre pendant nécessite une surveillance stricte (figure 3.2.2) [23].

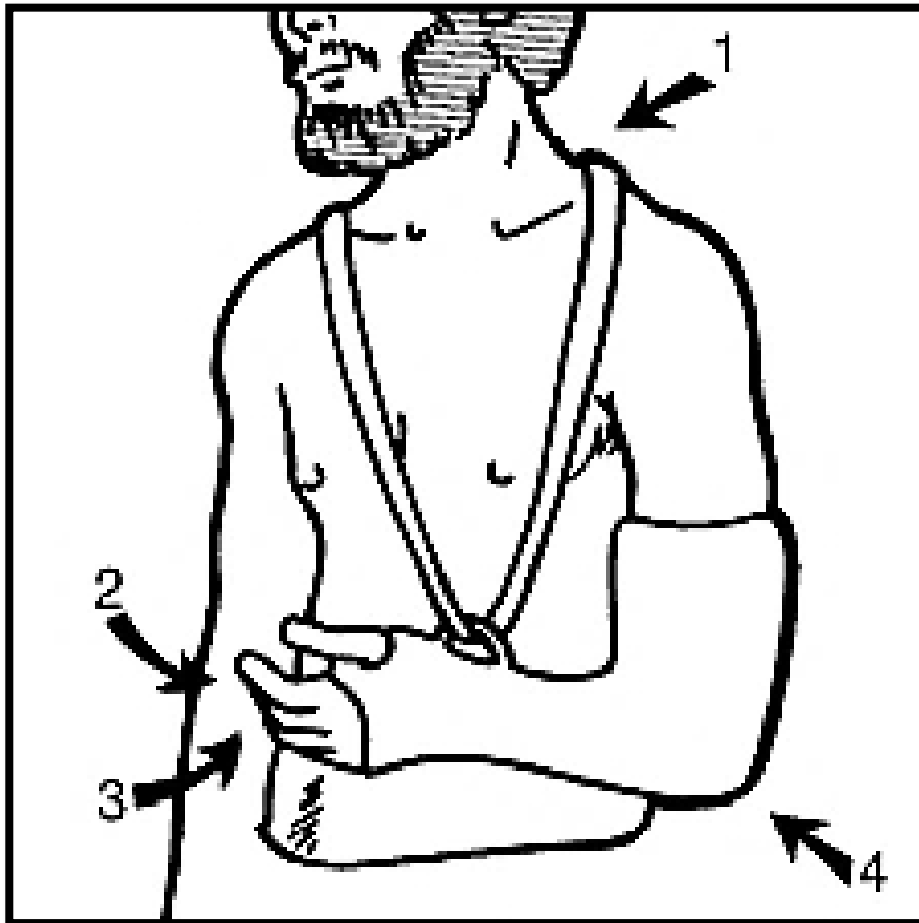


Figure 3.2.2: Surveillance d'un plâtre pendant : 1. Douleur. 2. Troubles trophiques. 3. Parésie radiale. 4. Escarre.

- Avec le plâtre pendant, c'est le réglage de la longueur de la bretelle qui prime.
- La nuit, le bras repose sur le lit en rotation neutre et on peut maintenir une très légère traction.
- Après que la douleur initiale a disparu (environ 2 à 3 semaines), le plâtre pendant peut être remplacé par un Sarmiento (figure 3.2.3) (lequel est utilisé par certains depuis le début) [25].

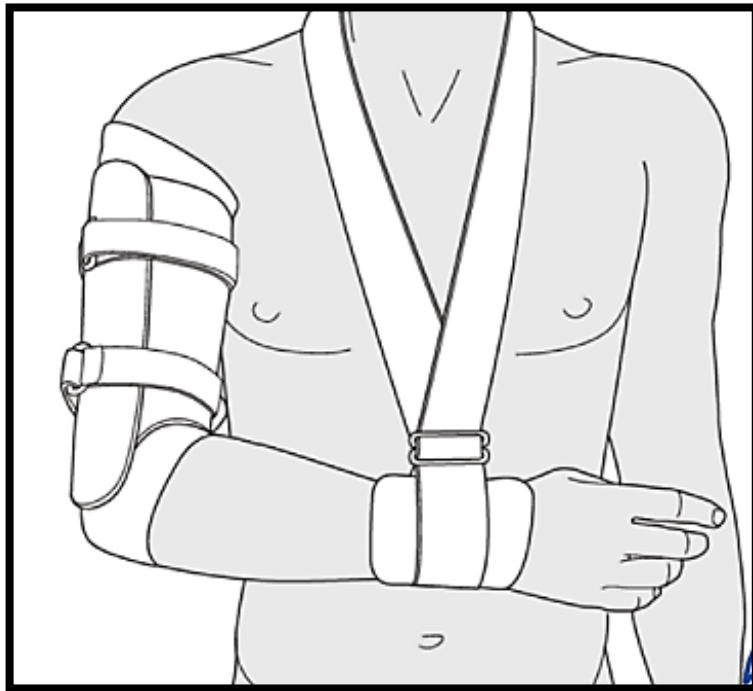


Figure 3.2.3 : Appareillage fonctionnel par attelle Sarmiento.

3.3. Manchette plâtrée :

a. Définition :

- Pose d'un dispositif d'immobilisation de poignet et/ou d'avant-bras.

b. Indications :

- Fracture de poignet extra-articulaire.

- Entorse de poignet.

c. Contre-indications :

- Plaie sans réalisation de fenêtre.
- Fracture non réduite.
- Relative : fracture articulaire de l'épiphyse radiale inférieure.

d. Matériel : (Figure 3.3.1)

- Jersey tubulaire.
- Bande mousse (ouate ou softband).
- Paire de ciseaux.
- Bandes de plâtre.
- Paire de gants non stériles.
- Une bassine d'eau tiède.

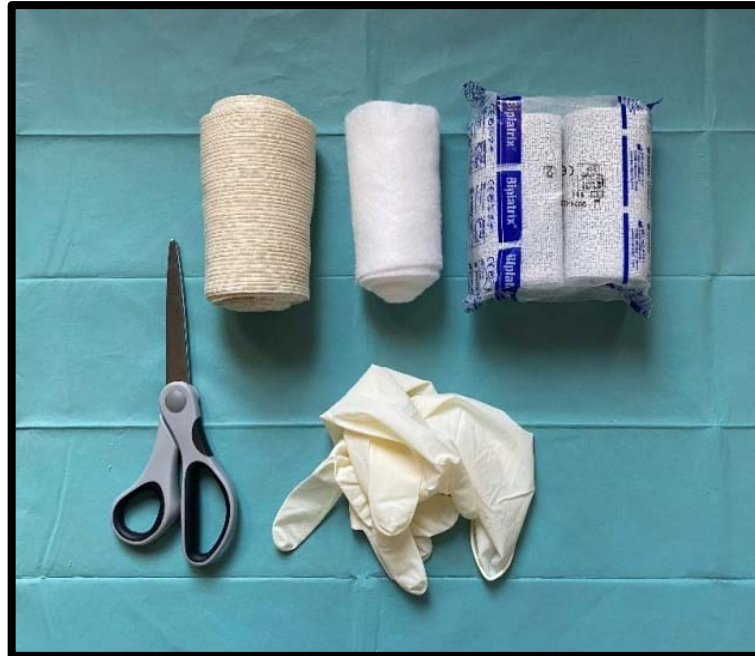

Figure 3.3.1

e. Technique :

- Toujours retirer les bagues et bracelets, quitte à les couper !! (Valable pour toutes les immobilisations des membres).
- Enfiler le jersey jusqu'au coude. La partie distale du jersey doit recouvrir les doigts (figure 3.3.2).

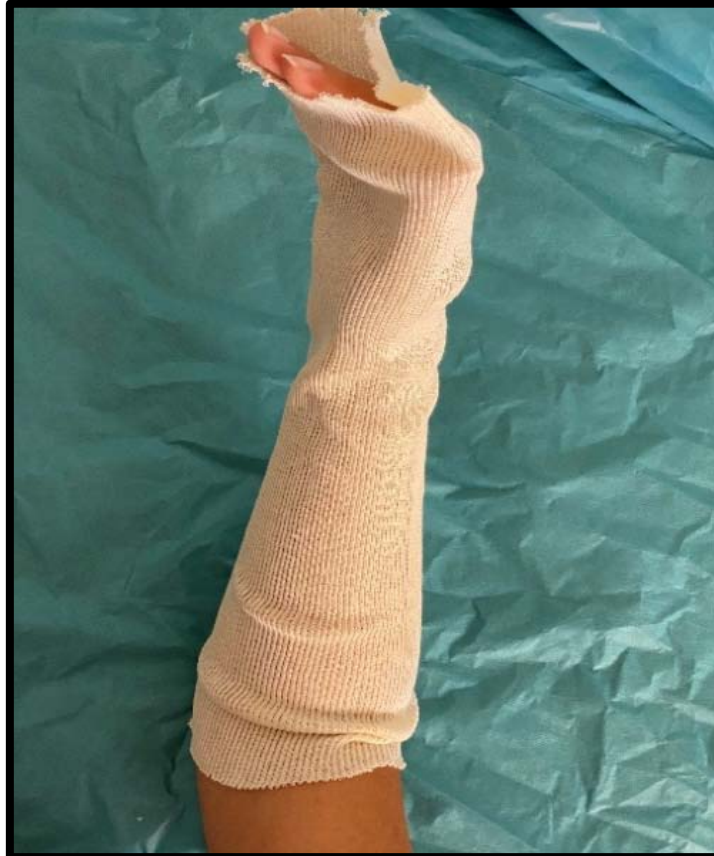

Figure 3.3.2

- Entailler le jersey en regard du pouce (figure 3.3.3). Demander au patient de mettre le poignet et le pouce en position intrinsèque plus (c'est-à-dire la position induisant un enraidissement minimal : articulations métacarpo-phalangiennes (MCP) fléchies, articulations interphalangiennes proximales et distales (IP) étendues) (figure 3.3.4).

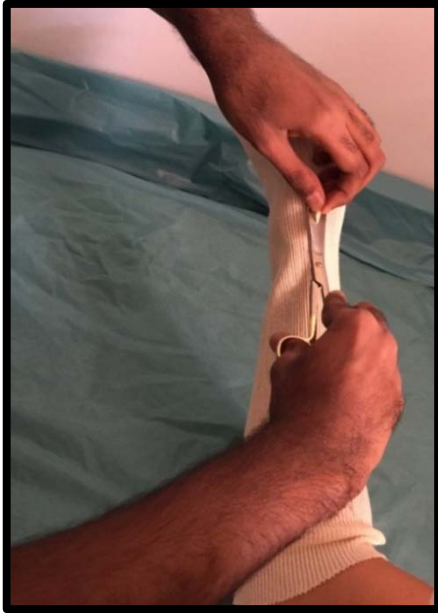

Figure 3.3.3

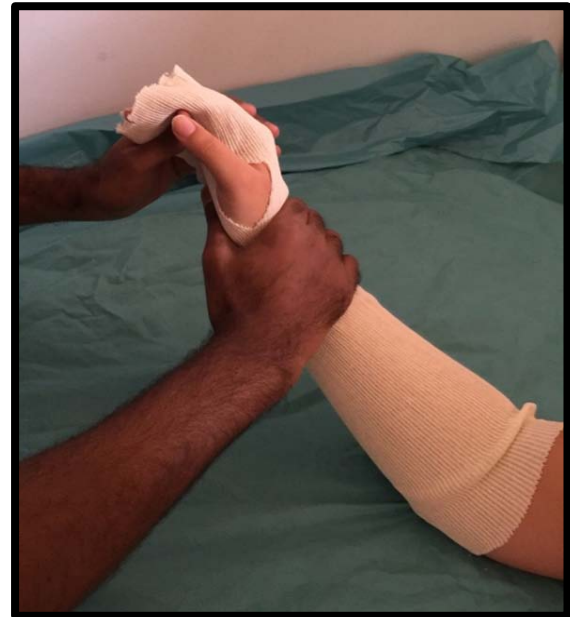

Figure 3.3.4

- Dérouler la softband de proximal en distal. La pose doit débuter deux travers de doigt sous la tête radiale afin d'éviter les compressions (figure 3.3.5) ; (figure 3.3.6). Bien passer sur la première commissure, en découpant la softband afin de mieux s'adapter à la morphologie du patient (figure 3.3.7) ; (figure 3.3.8).

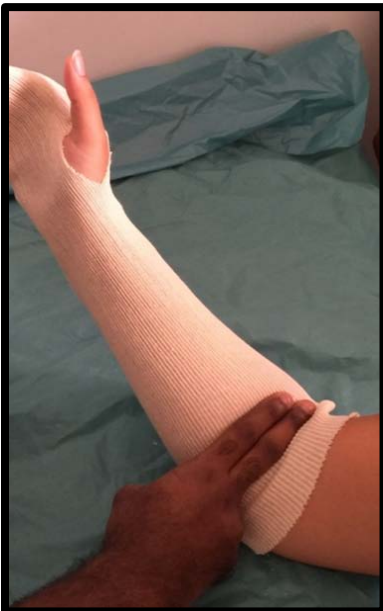

Figure 3.3.5

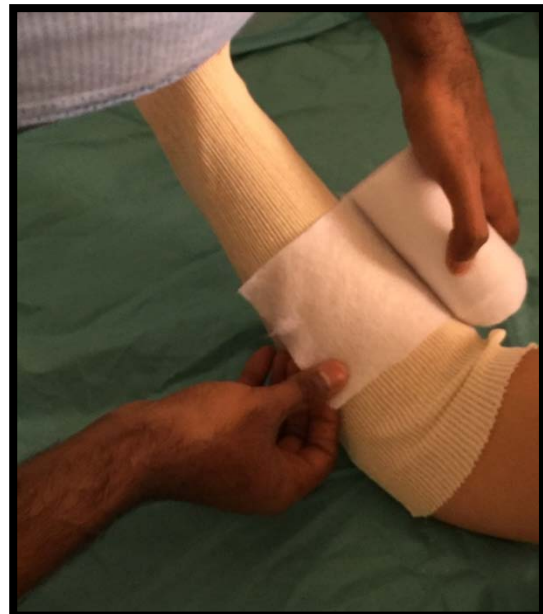

Figure 3.3.6

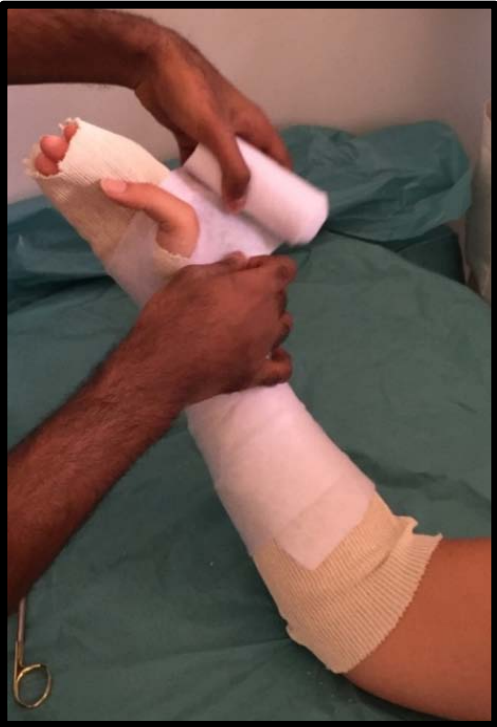

Figure 3.3.7

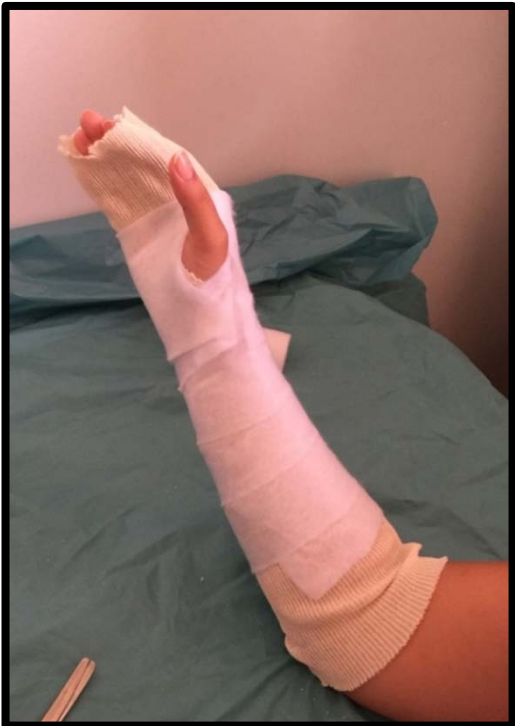

Figure 3.3.8

- Tremper la bande de plâtre pendant quelques secondes (jusqu'à émission de la dernière bulle), puis l'essorer (figure 3.3.9) ; (figure 3.3.10).



Figure 3.3.9

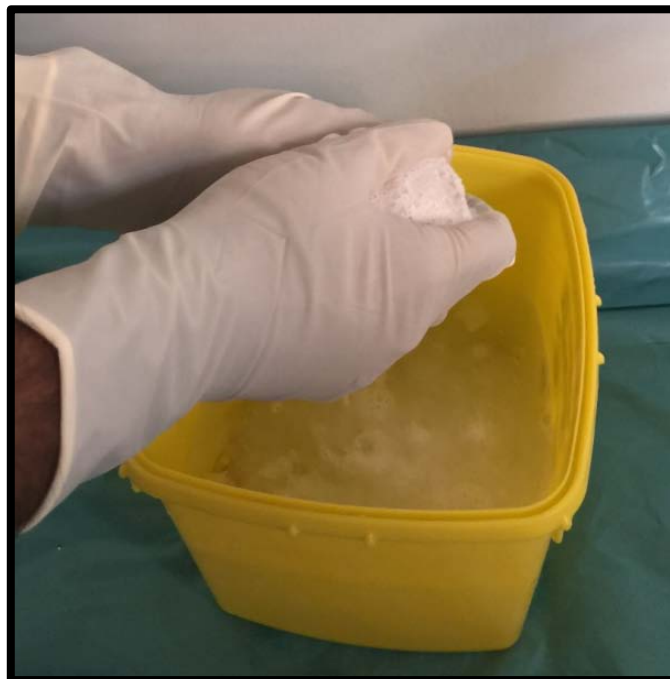

Figure 3.3.10

- Dérouler la bande de plâtre de proximal vers distal. Faire attention à bien débiter deux travers de doigt sous la tête radiale (figure 3.3.11).

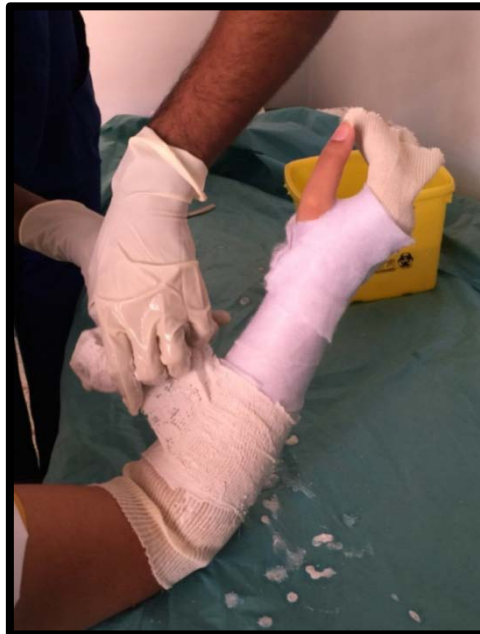

Figure 3.3.11

- Descendre le long de l'avant-bras jusqu'au poignet (figure 3.3.12). Faire une découpe pour passer dans la première commissure (figure 3.3.13). Bien lisser (figure 3.3.14).

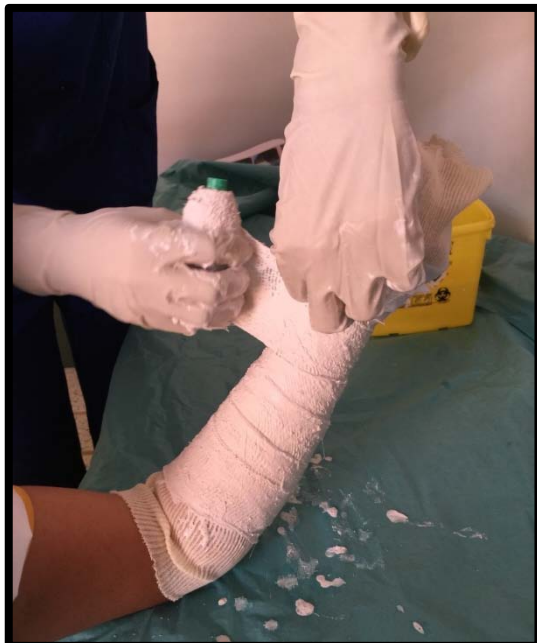

Figure 3.3.12

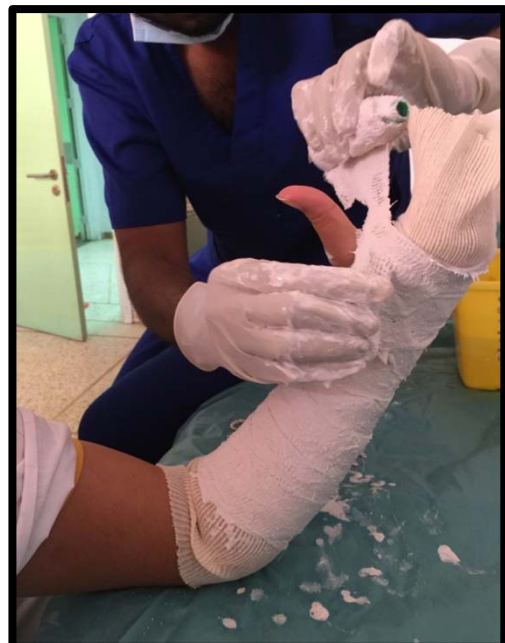

Figure 3.3.13

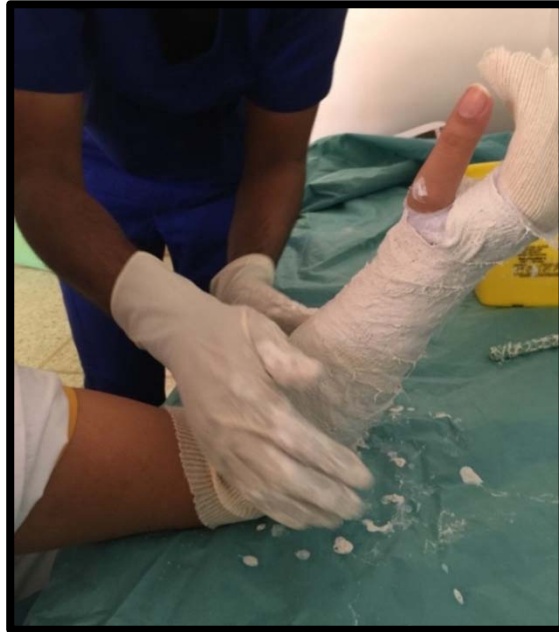

Figure 3.3.14

- Replier le jersey proximal et distal sur le plâtre fraîchement posé (figure 3.3.15). Puis, les fixer par bande de plâtre (figure 3.3.16), il est fondamental de se situer à deux travers de doigts sous la tête radiale, afin d'éviter les compressions; Bien passer la bande de plâtre sur les revers (figure 3.3.17) ; (figure 3.3.18).

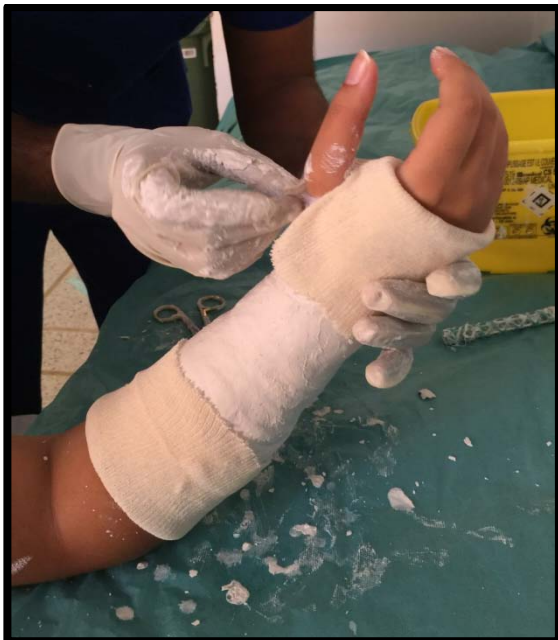

Figure 3.3.15

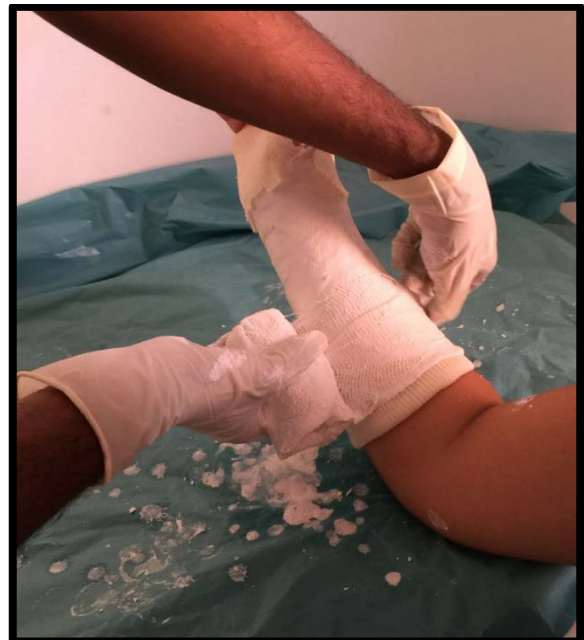

Figure 3.3.16

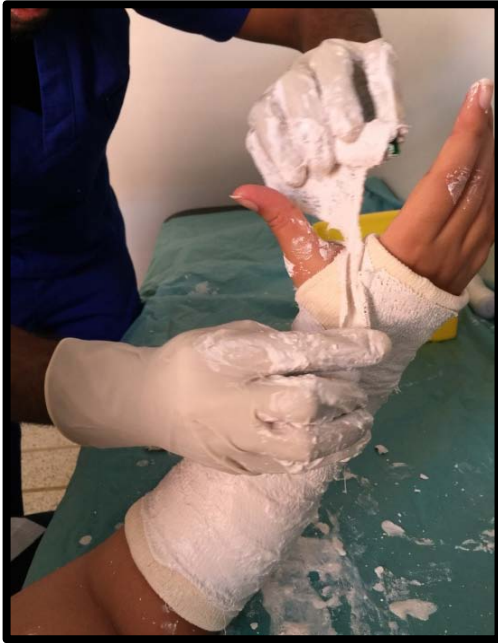

Figure 3.3.17

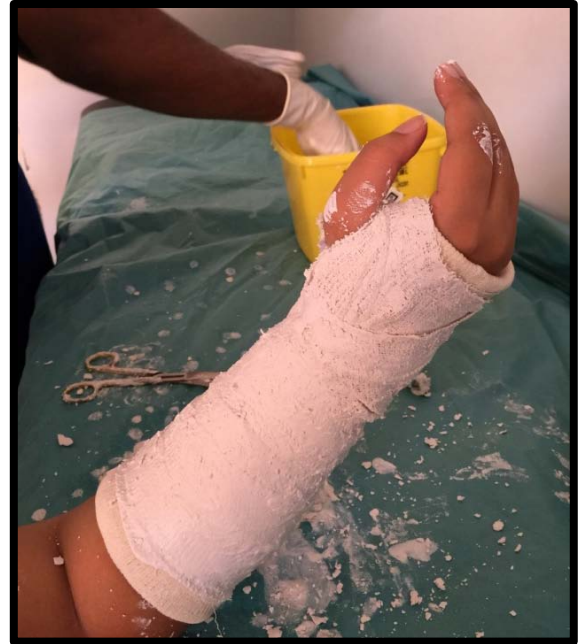

Figure 3.3.18

- Bien mouler le plâtre sur les reliefs osseux (figure 3.3.19).

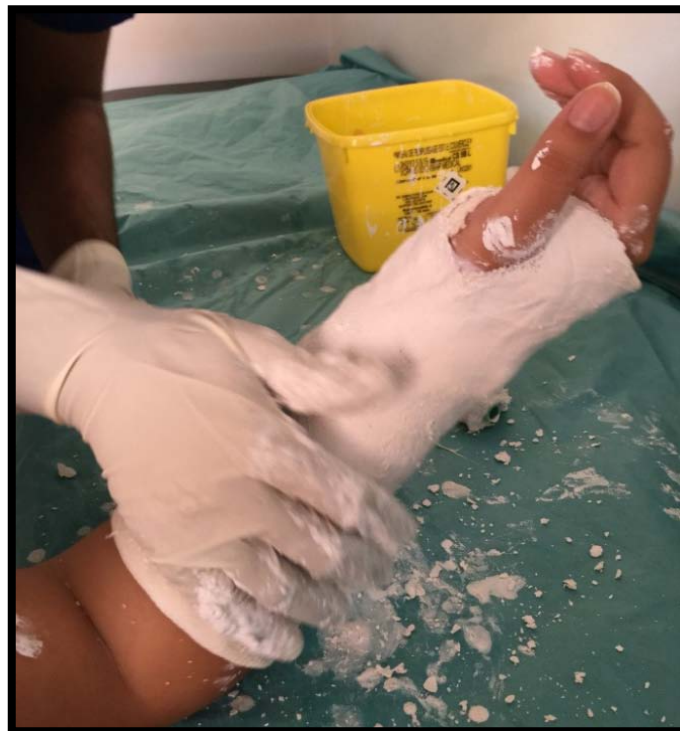

Figure 3.3.19

- Résultat final (figure 3.3.20).

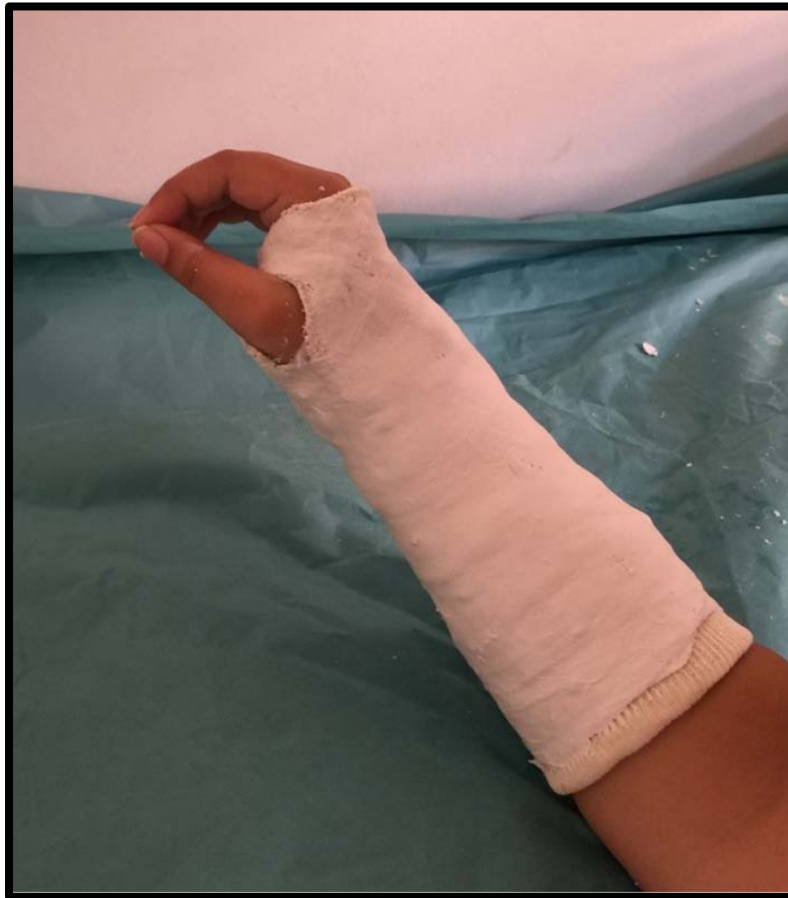

Figure 3.3.20

- Les compressions sont souvent graves sous plâtre, mais également au niveau de la première commissure, c'est pour cela qu'il faut apporter un soin particulier à la réalisation de l'embase du pouce et éviter toute compression par le plâtre.

3.4. Gantelet plâtré :

a. Définition :

- Réalisation d'un dispositif d'immobilisation rigide du pouce.

b. Indications :

- Fracture de P1 du pouce.

- Entorse de gravité intermédiaire de la métacarpo-phalangienne.
- Fracture du scaphoïde.

c. Contre-indications :

- Plaie à surveiller sous le plâtre.
- Fracture non réduite.
- Les entorses graves de la métacarpo-phalangienne du pouce doivent, le plus souvent, bénéficier d'une fixation chirurgicale.

d. Matériel : (Figure 3.4.1)

- Jersey tubulaire de 5 ou 7 cm de large.
- Une paire de ciseaux.
- Bande mousse (ouate ou softband).
- Bandes de plâtre.
- Une paire de gants non stériles.
- Une bassine d'eau tiède.

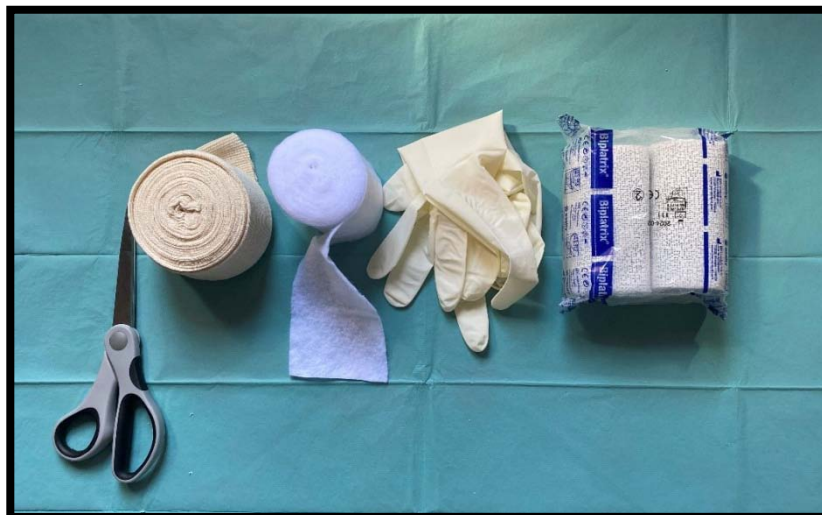

Figure 3.4.1

e. Technique :

- Prendre le jersey de 5 ou 7 cm de large (fonction du patient). Couper une longueur de jersey de la taille de la main. Passer la main dedans, jusqu'en dessous du poignet (figure 3.4.2) ; (figure 3.4.3).

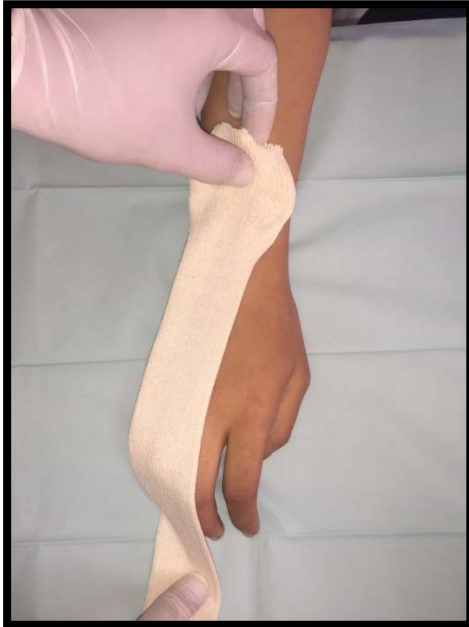

Figure 3.4.2

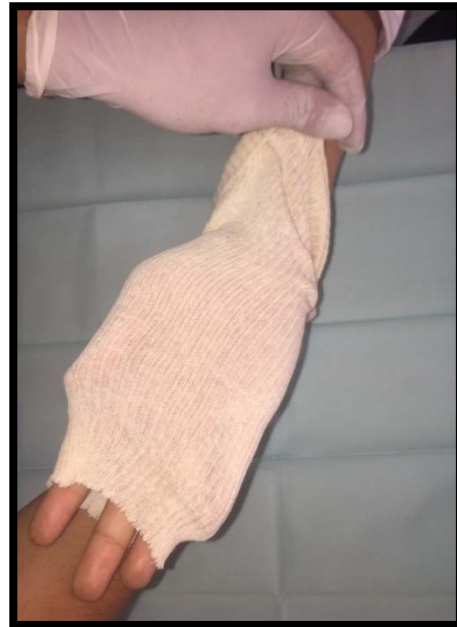

Figure 3.4.3

- Réaliser l'encoche pour le pouce (figure 3.4.4) ; (figure 3.4.5).

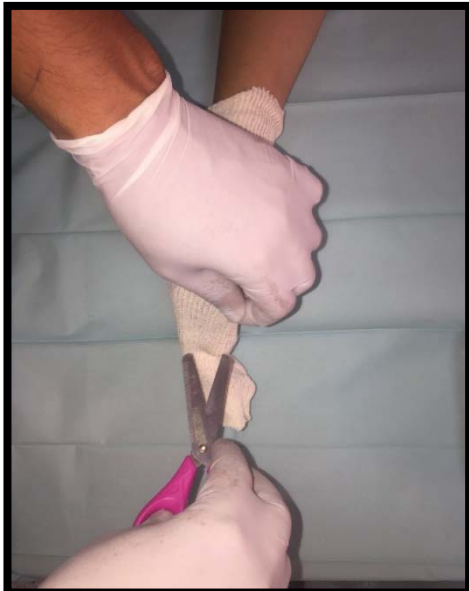

Figure 3.4.4

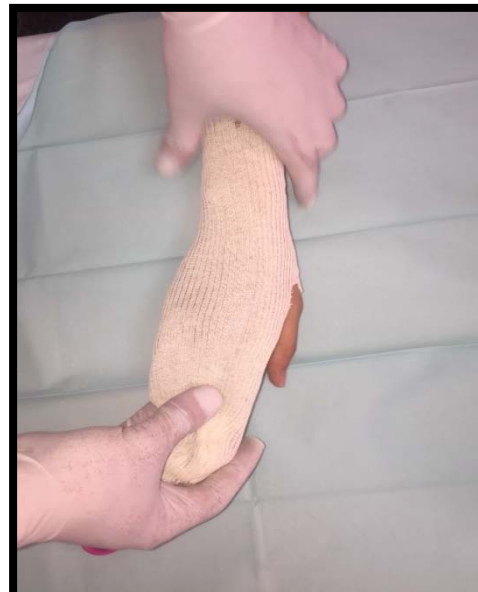

Figure 3.4.5

- Prendre un jersey de petit diamètre pour le pouce (figure 3.4.6). Réaliser une encoche pour le fixer au poignet (figure 3.4.7).

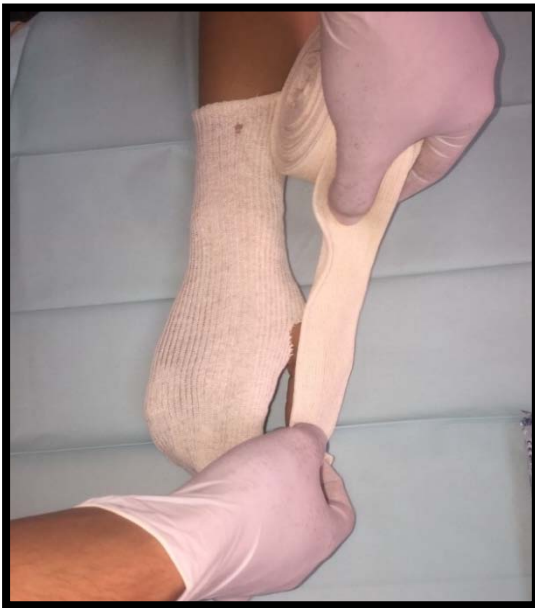

Figure 3.4.6

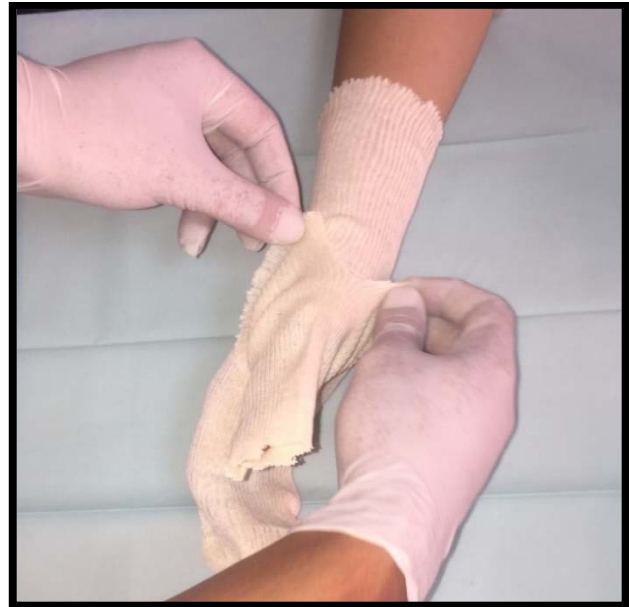

Figure 3.4.7

- On réalise une légère découpe de la partie interne du jersey, de façon à ce que les deux pans recouvrent parfaitement la base du pouce (figure 3.4.8) ; (figure 3.4.9).

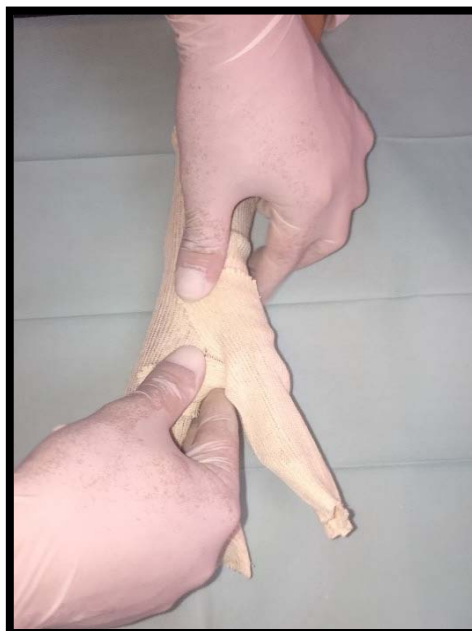

Figure 3.4.8

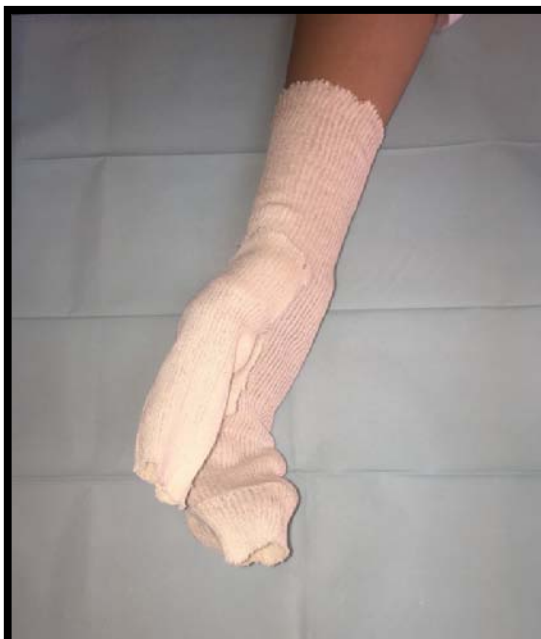

Figure 3.4.9

- Appliquer la bande mousse (softband) en commençant par l'extrémité proximale (figure 3.4.10) ; (figure 3.4.11).

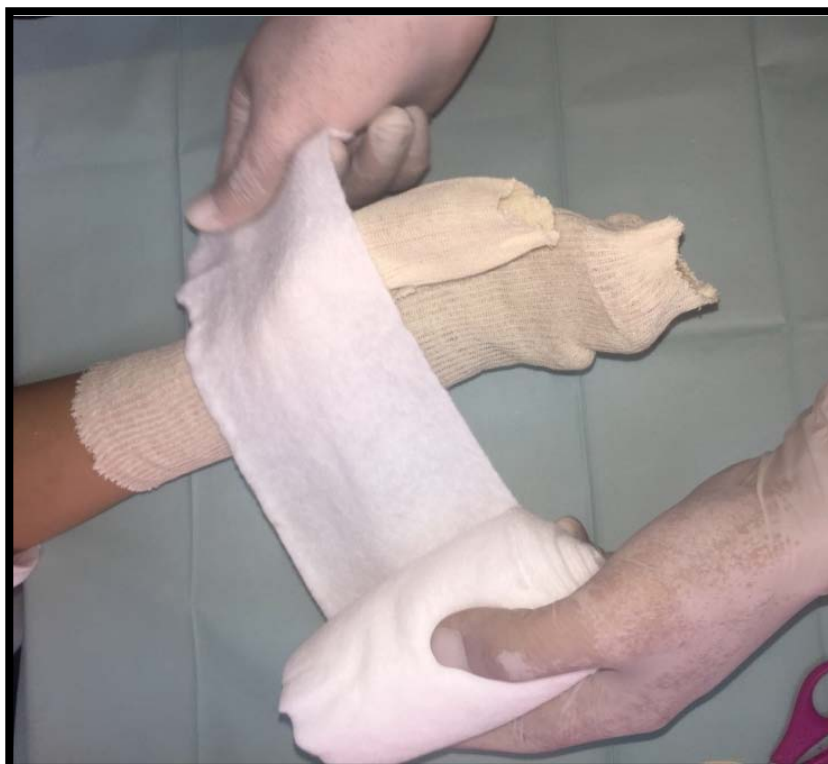

Figure 3.4.10

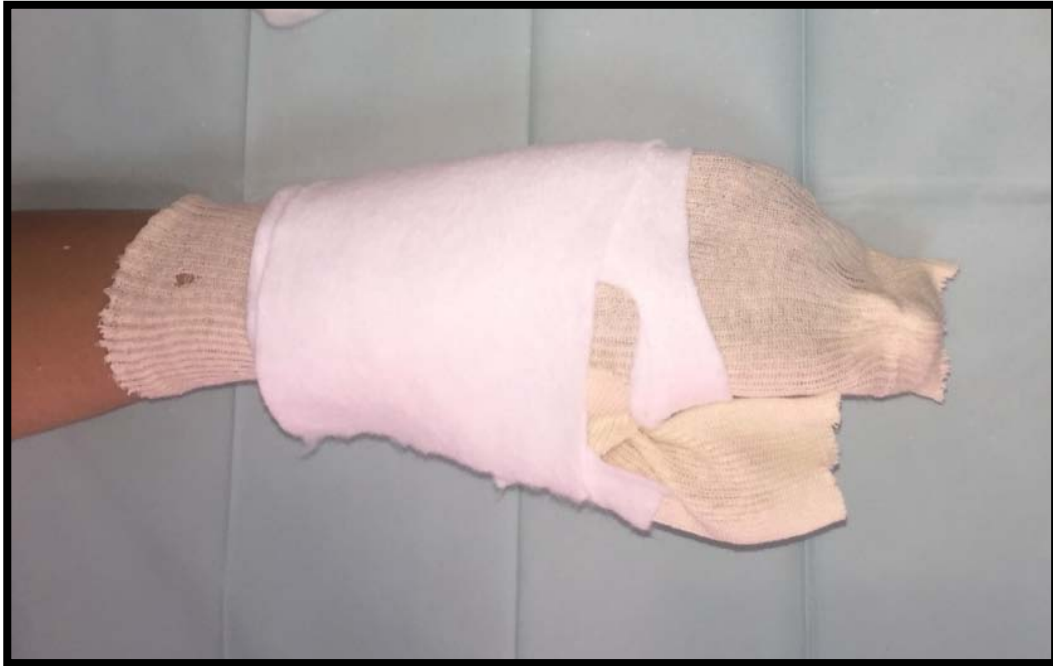

Figure 3.4.11

- Appliquer la bande mousse (softband) sur le pouce (figure 3.4.12) ; (figure 3.4.13).

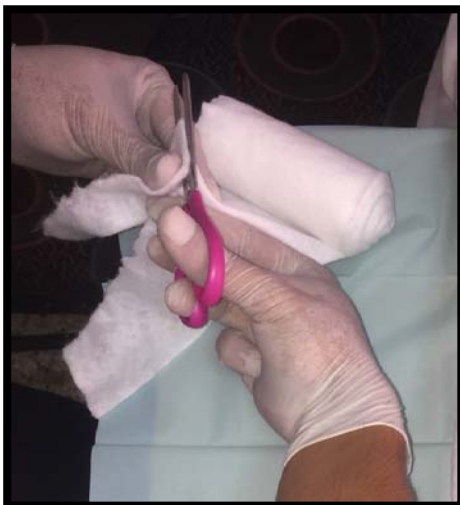

Figure 3.4.12

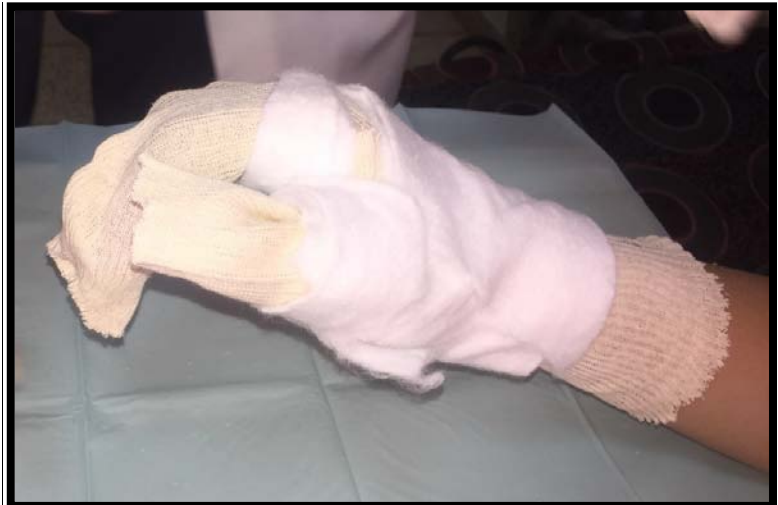

Figure 3.4.13

- Tremper la bande de plâtre dans l'eau quelques secondes, jusqu'à ramollissement (figure 3.4.14). Bien essorer (figure 3.4.15).



Figure 3.4.14



Figure 3.4.15

- Appliquer la bande de plâtre en commençant par l'extrémité proximale (figure 3.4.16). Appliquer la bande de plâtre sur le pouce. Faire plusieurs découpes incomplètes pour bien envelopper le pouce, en veillant bien à ne pas créer de point de compression (figure 3.4.17) ; (figure 3.4.18) ; (figure 3.4.19).

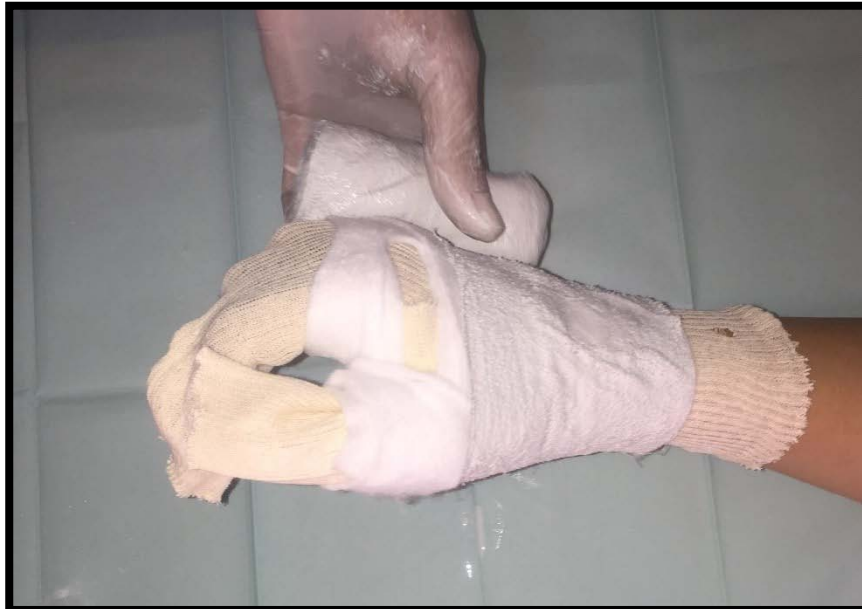

Figure 3.4.16

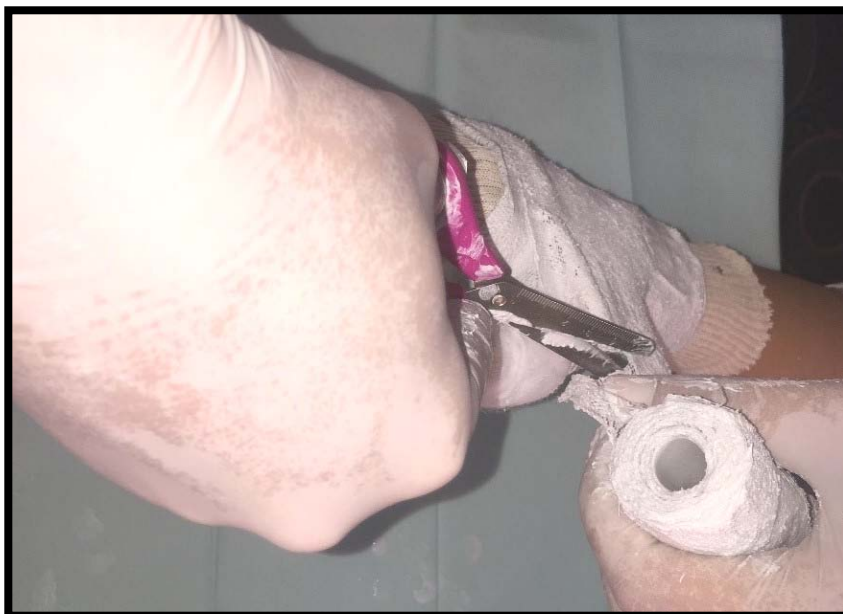

Figure 3.4.17

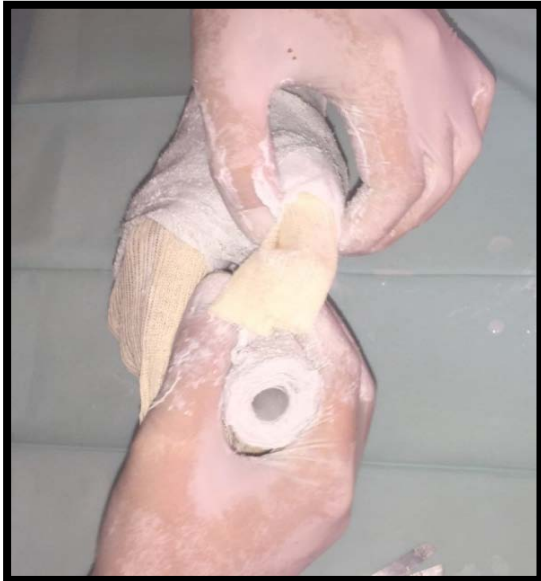

Figure 3.4.18

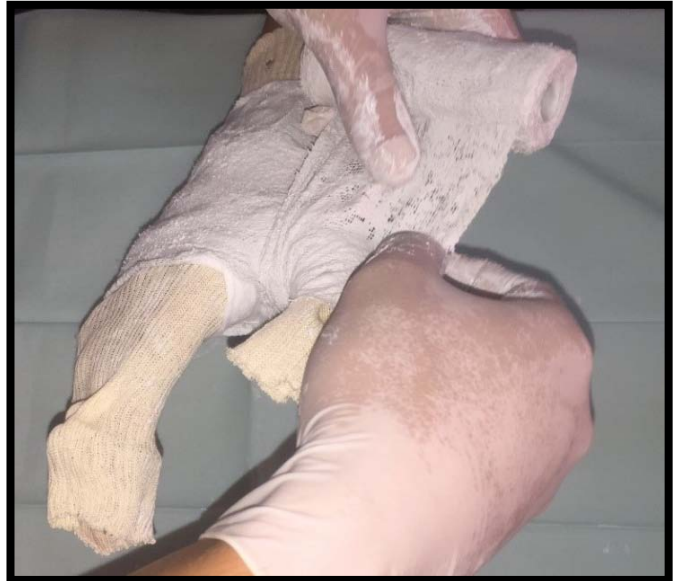

Figure 3.4.19

- Une fois le pouce bien recouvert par le plâtre, on placera le plâtre sur la main, de façon à rester au-dessous des têtes de métacarpiens, afin d'éviter la compression veineuse à ce niveau et de laisser libre la mobilisation articulaire (figure 3.4.20).

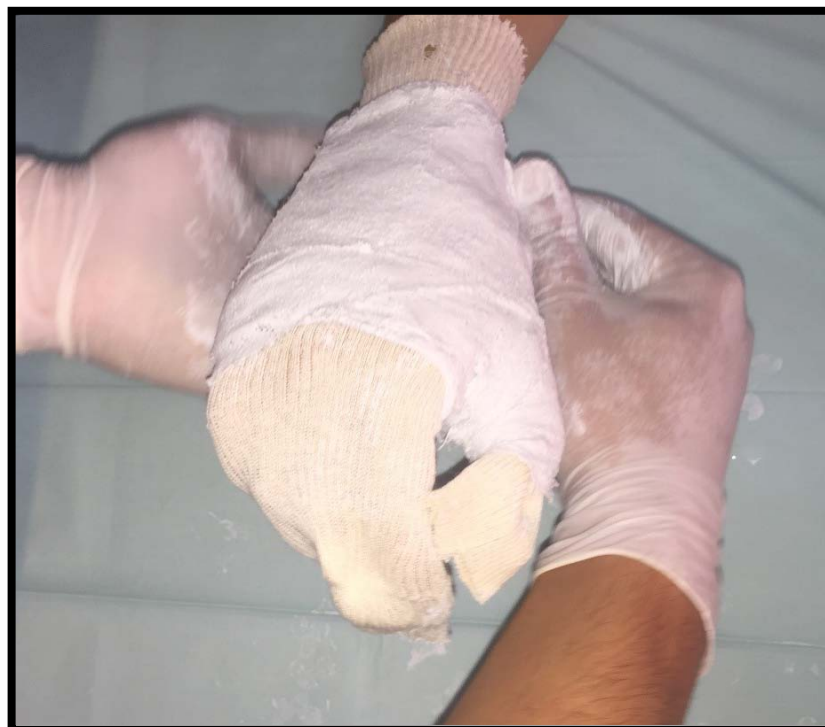

Figure 3.4.20

- Bien mouler (figure 3.4.21).

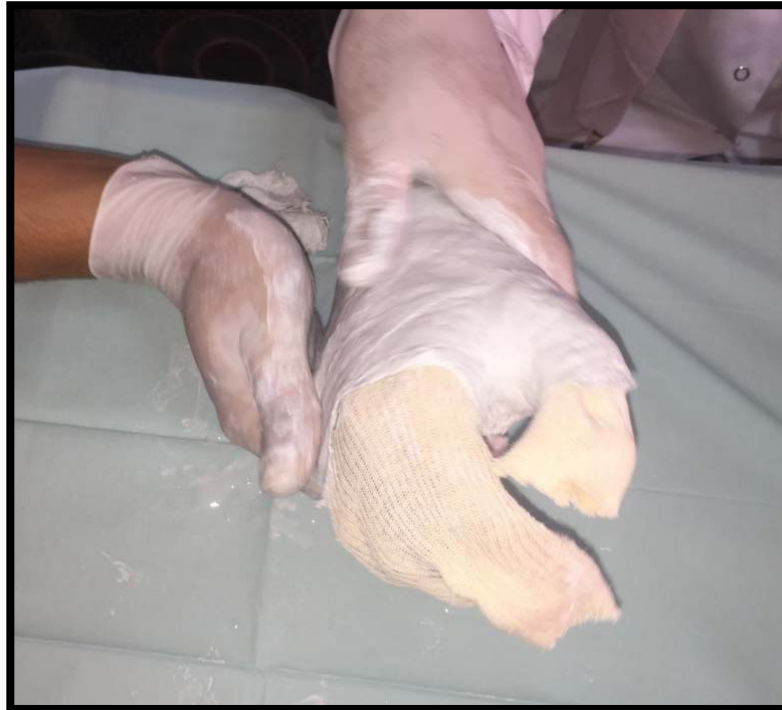

Figure 3.4.21

- Faire les découpes afin de rabattre la partie distale du jersey (figure 3.4.22) ; (figure 3.4.23).

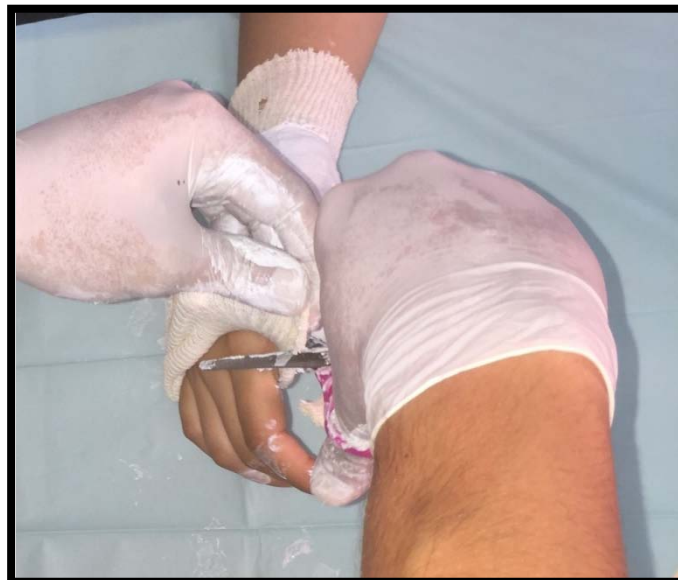

Figure 3.4.22

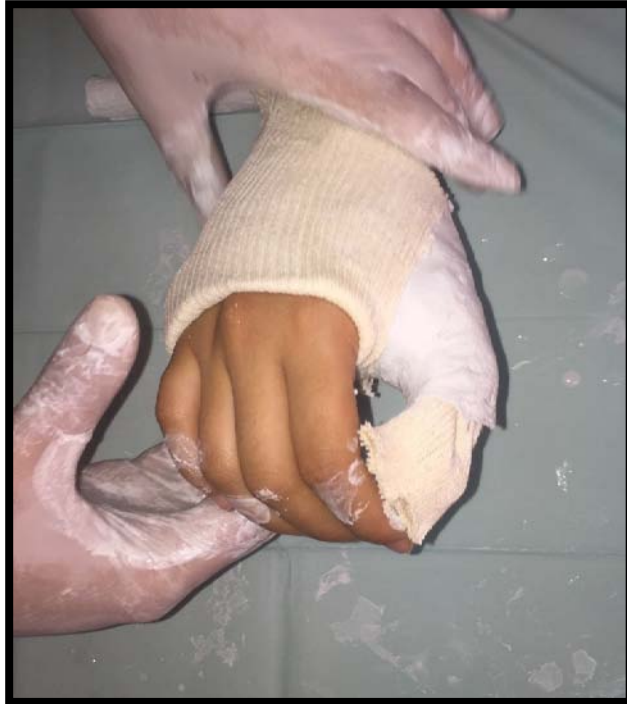

Figure 3.4.23

- Rabattre les pans de jersey (figure 3.4.24) et les fixer avec la bande de plâtre. En ce qui concerne la limite proximale du gantelet, il doit affleurer au premier pli de flexion du poignet (figure 3.4.25).

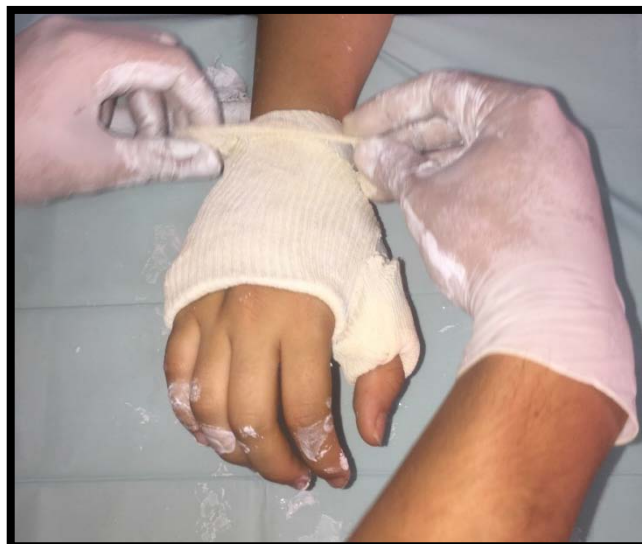

Figure 3.4.24



Figure 3.4.25

- Bien mouler+++ (figure 3.4.26).



Figure 3.4.26

- Résultat final (figure 3.4.27) ;(figure 3.4.28).

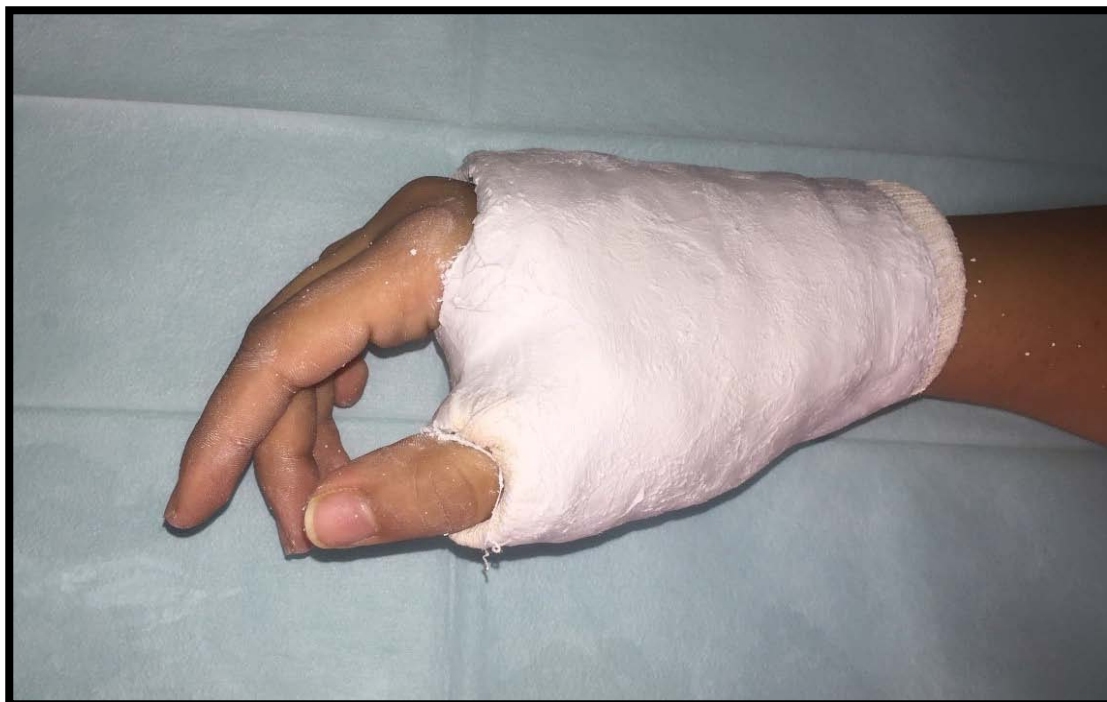

Figure 3.4.27

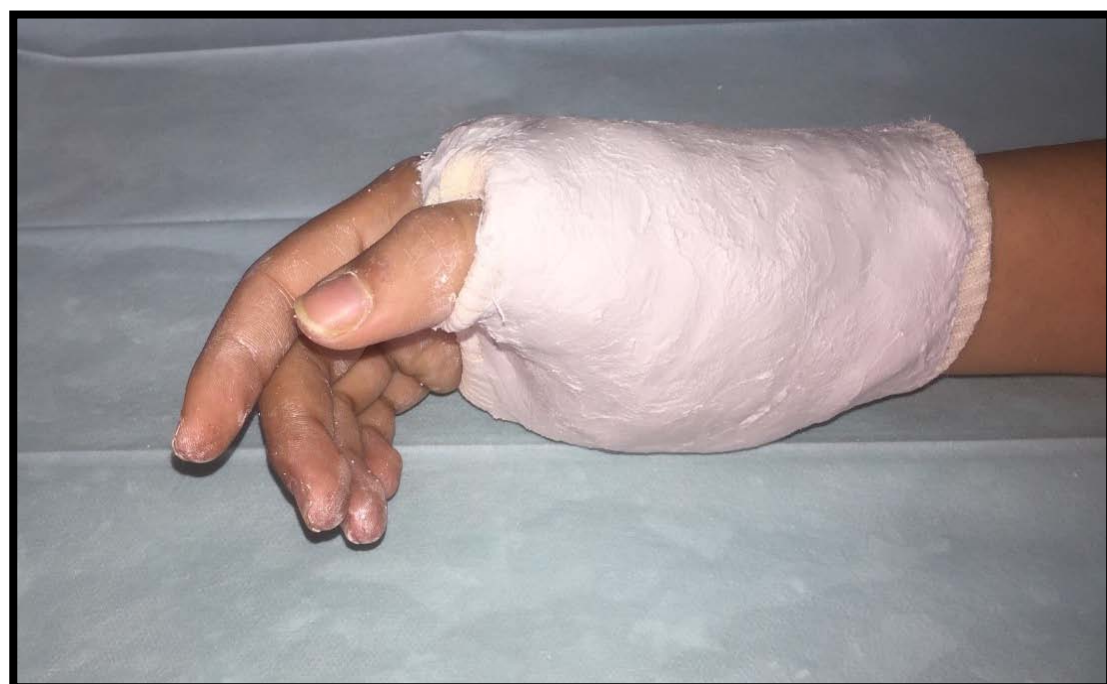

Figure 3.4.28

3.5. Attelle plâtrée BABP postérieure :

a. Définition :

- Réalisation d'un dispositif d'immobilisation amovible à base de bandes de plâtre, du membre supérieur bloquant le coude.

b. Indications :

- Immobilisation provisoire, en attente d'un geste chirurgical ou d'un avis spécialisé.
- Fracture avec œdème important ou risquant de se majorer, contre-indiquant la pose d'un plâtre circulaire.
- Immobilisation brève à visée antalgique.

c. Contre-indications :

- Plaie non protégée d'un pansement.

d. Matériel :(Figure 3.5.1)

- Jersey tubulaire de diamètre adapté à la morphologie du patient.
- Bande mousse (ouate ou softband).
- Paire de ciseaux.
- Bande de plâtre généralement de 15 ou 20 cm de large.
- Paire de gants non stériles.
- Une bassine d'eau tiède.

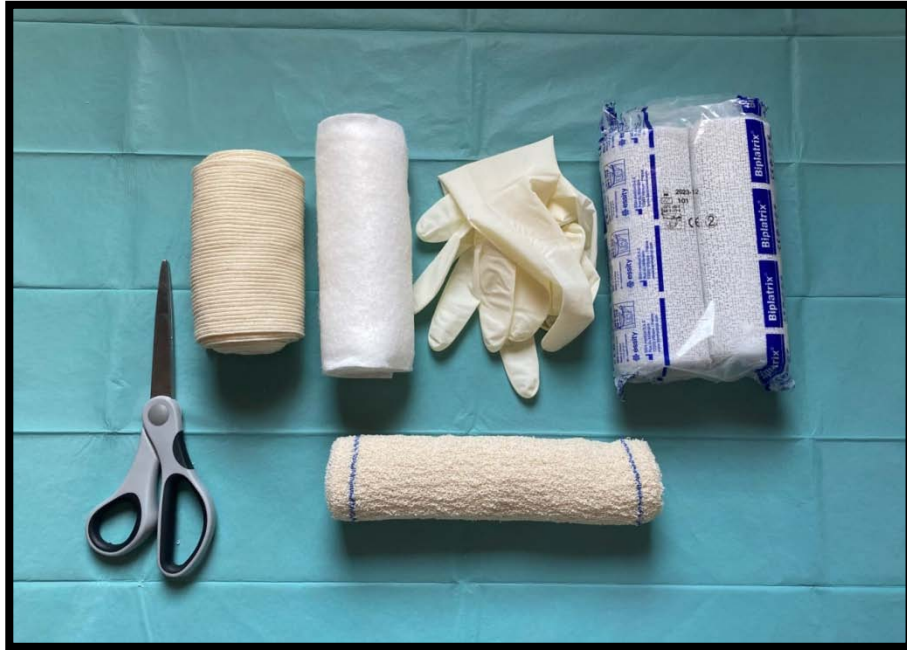


Figure 3.5.1

e. Technique :

- Placer le Jersey tubulaire en l'enfilant jusqu'au creux axillaire (figure 3.5.2).

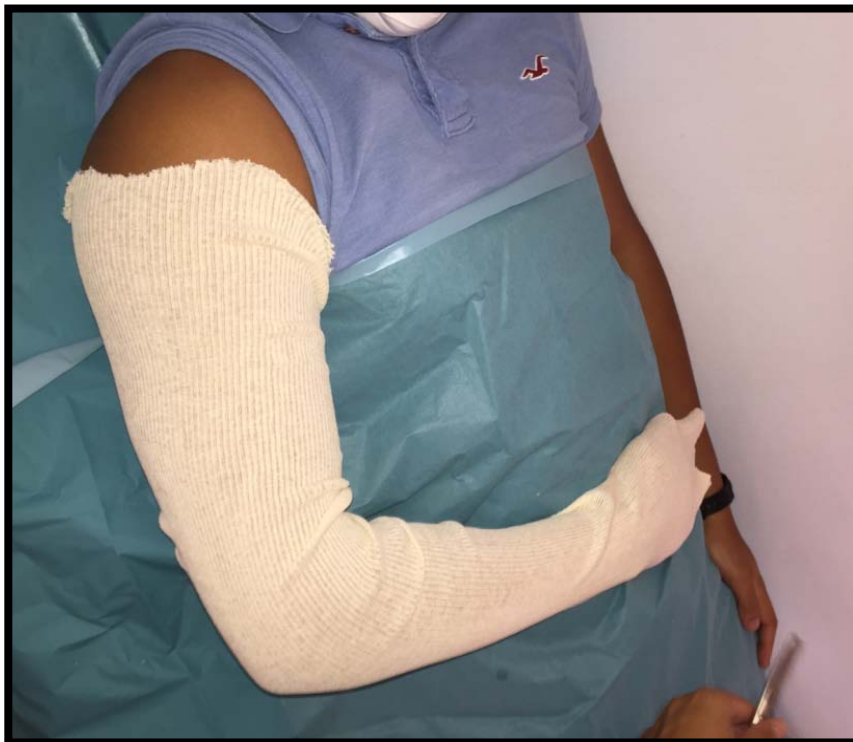

Figure 3.5.2

- Réaliser la découpe du pouce (figure 3.5.3).

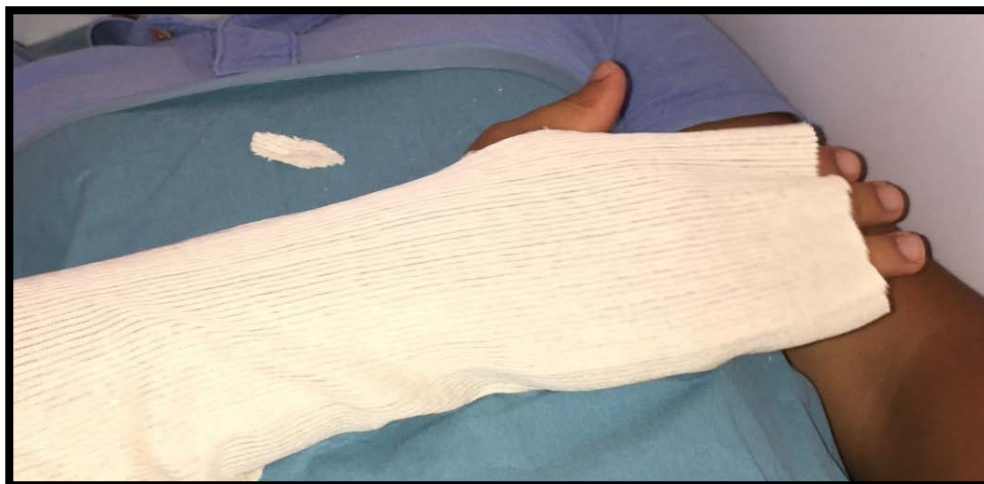

Figure 3.5.3

- Placer la couche de softband (figure 3.5.4). Bien insister sur la base du pouce (figure 3.5.5).

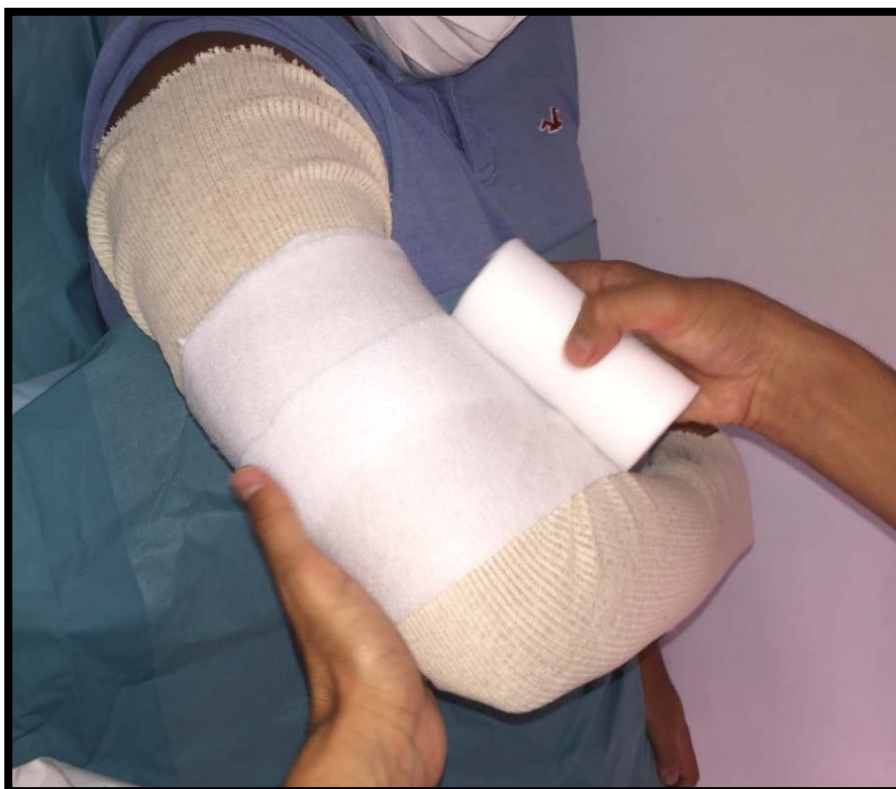

Figure 3.5.4

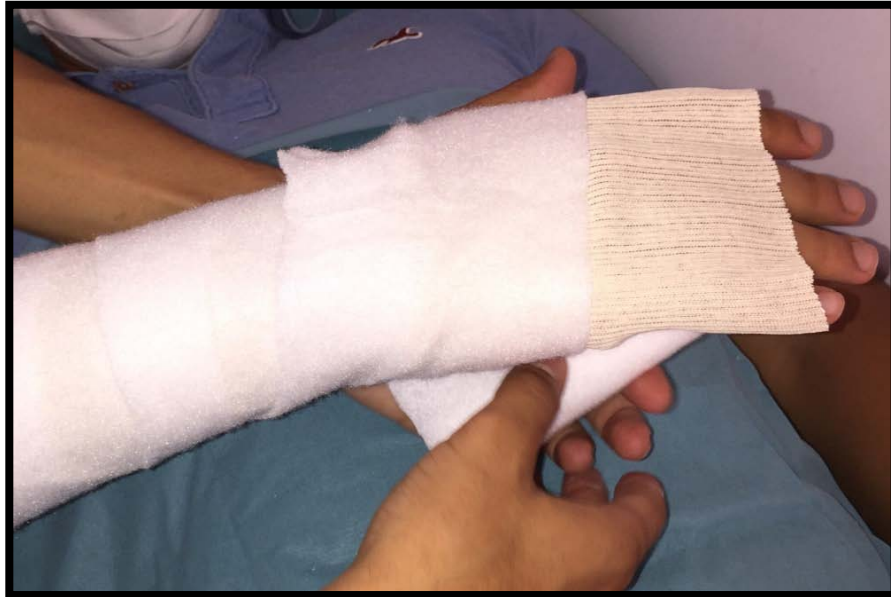

Figure 3.5.5

- Prendre la mesure du haut du bras jusqu'aux têtes métacarpiennes. On utilisera des bandes de plâtre de 20 cm de large. Replier la bande de plâtre plusieurs fois sur elle-même (environ 8 à 10 épaisseurs) afin d'obtenir une bonne épaisseur (figure 3.5.6) ; (figure 3.5.7).



Figure 3.5.6



Figure 3.5.7

- Tenir soigneusement l'attelle par chaque extrémité et l'immerger en totalité dans l'eau tiède (figure 3.5.8), la sortir et presser les angles pour expulser le surplus d'eau (figure 3.5.9).



Figure 3.5.8



Figure 3.5.9

- Déplier l'attelle en la tenant d'une main et en la tirant entre deux doigts joints (figure 3.5.10). Répéter la procédure depuis l'autre extrémité.




Figure 3.5.10

- Positionner soigneusement l'attelle sur le membre (figure 3.5.11) et mouler avec les mains de manière à ce que l'attelle épouse les contours du membre sans former de faux plis ni de reliefs agressifs à sa face inférieure (figure 3.5.12).

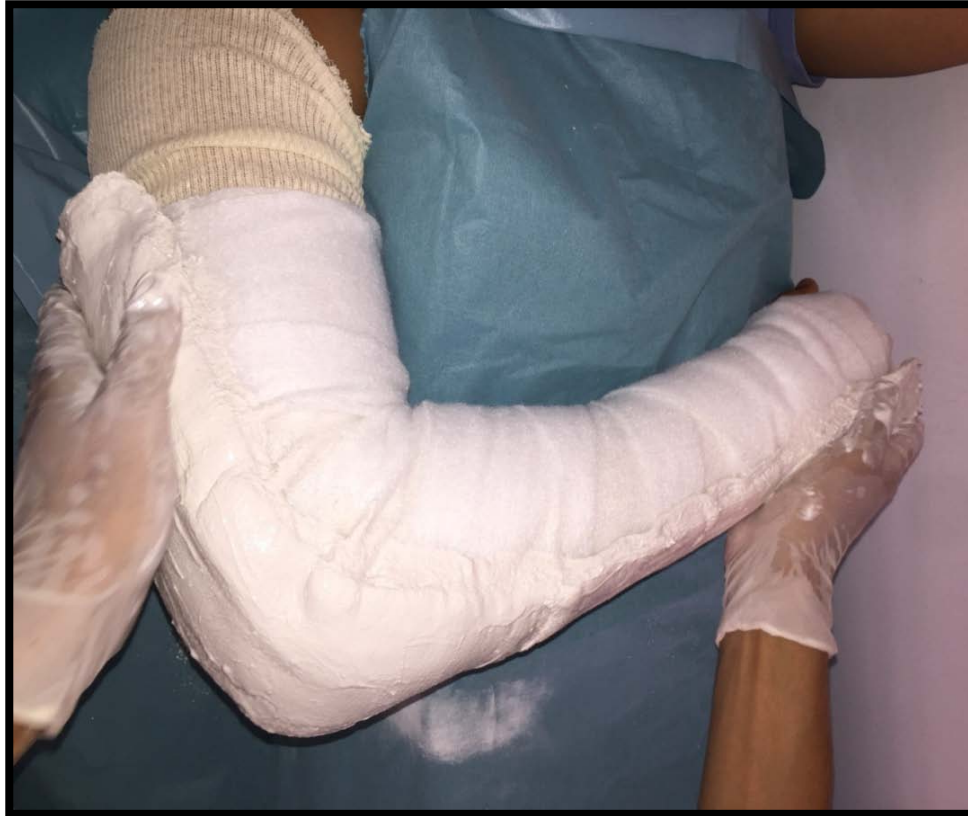

Figure 3.5.11

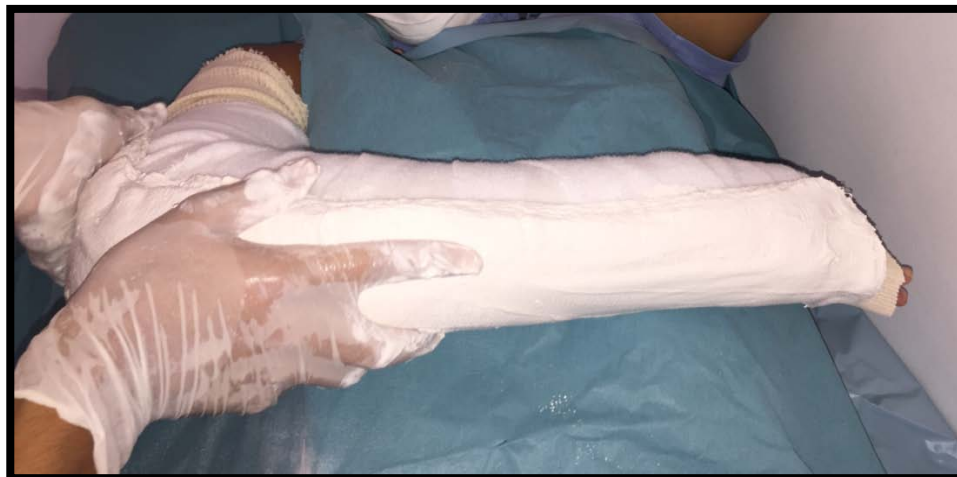

Figure 3.5.12

- Rabattre les extrémités du jersey de peau sur l'attelle (figure 3.5.13) ; (figure 3.5.14).

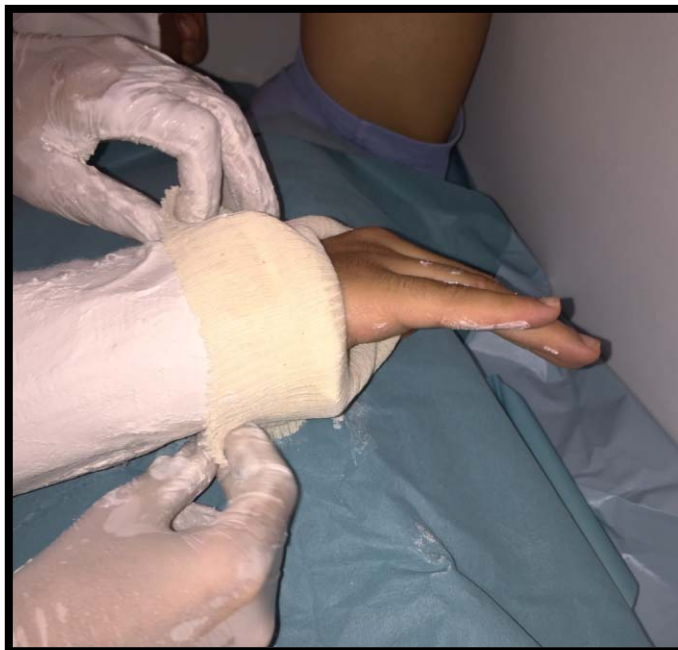

Figure 3.5.13

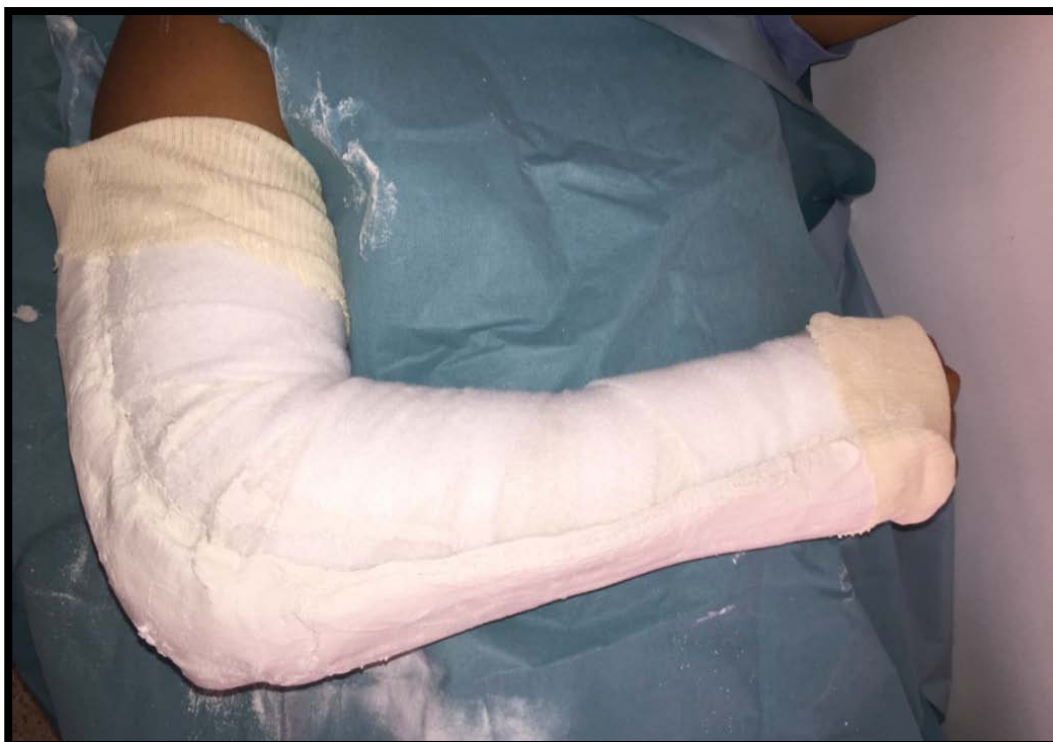

Figure 3.5.14

- Fixer l'attelle avec quelques tours de bande Velpeau (figure 3.5.15).

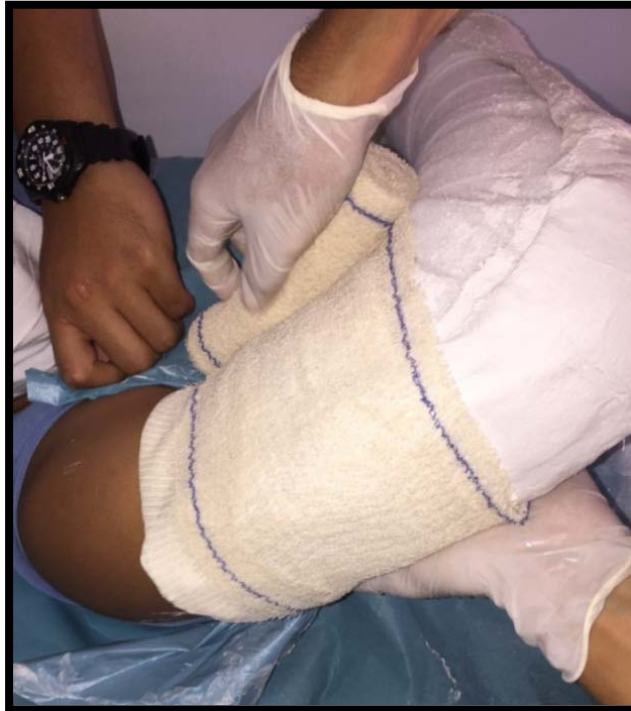

Figure 3.5.15

- Bien isoler le pouce, puis fixer la bande à l'aide du sparadrap (figure 3.5.16).

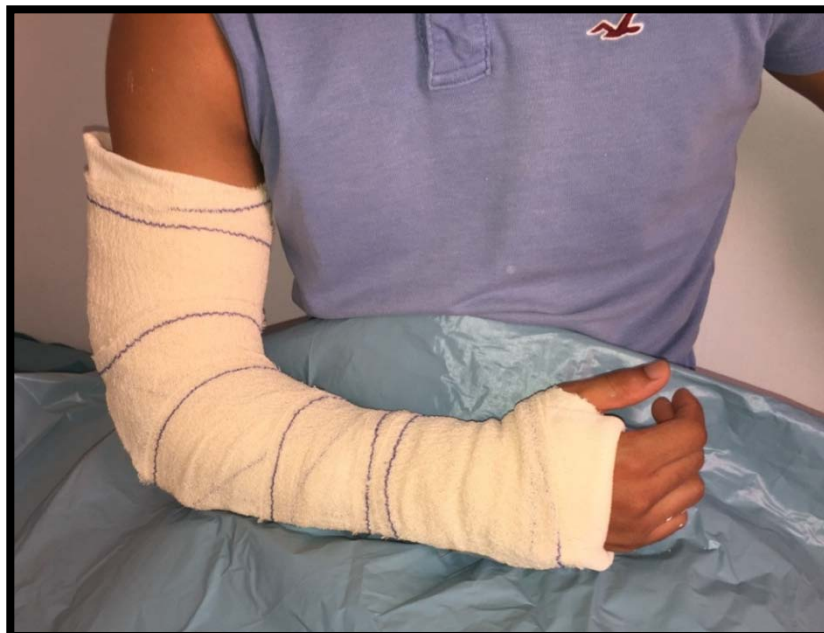

Figure 3.5.16

- L'attelle est lourde, surtout au début lorsqu'elle est gorgée d'eau. Ne pas hésiter à mettre une écharpe.
- Ce qu'il ne faut pas faire : Glisser des bandes de plâtre dans un jersey, rapidement fixé par une bande. Cette technique « facile » donne un plâtre de mauvaise qualité et génère des lésions cutanées par macération et points de compression.

3.6. Attelle en position intrinsèque plus :

a. Définition :

- Réalisation d'un dispositif d'immobilisation amovible à base de bandes de plâtre.
- La position intrinsèque plus (figure 3.6.1) : On l'appelle aussi position de protection, elle est définie par la position des doigts lors de la contraction maximale des muscles intrinsèques de la main (interosseux et lombricaux) : Articulations métacarpo-phalangiennes (MCP) fléchies, articulations interphalangiennes proximales et distales (IP) étendues. C'est à peu près la position de la main qui tient des cartes à jouer.

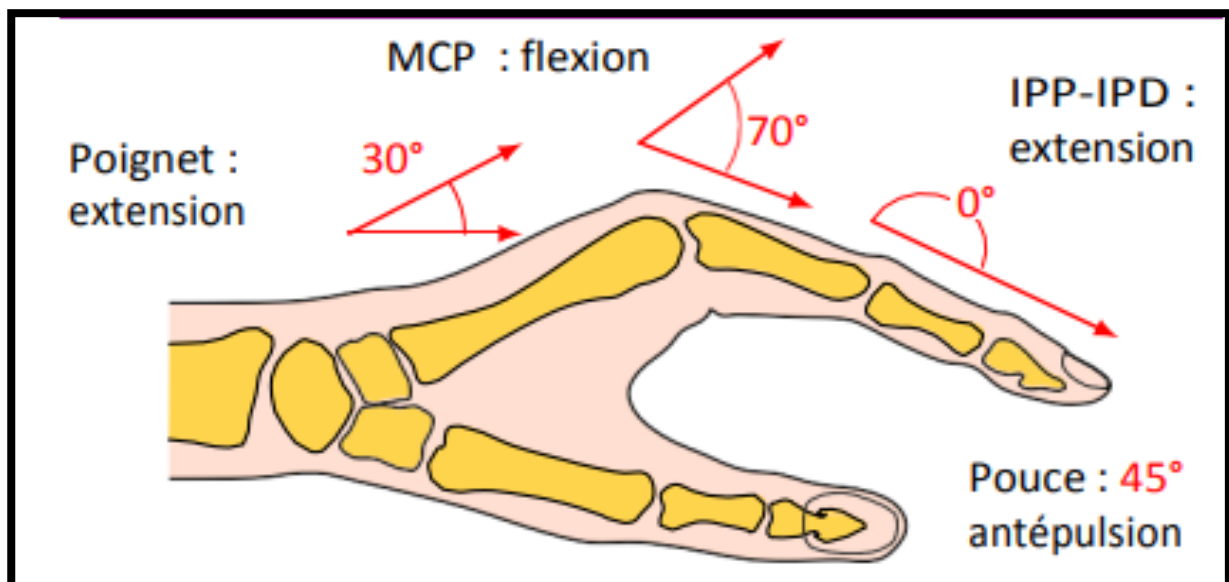


Figure 3.6.1 : Position d'immobilisation « intrinsèque » de la main.

b. Indications :

- Fracture des premières phalanges.
- Fracture des métacarpiens des quatre derniers rayons.
- Entorse de la métacarpo-phalangienne des quatre derniers doigts.

c. Contre-indications :

- Plaie non protégée d'un pansement, sous peine de macération-surinfection.

d. Matériel :

- Jersey tubulaire.
- Bande mousse (ouate ou softband).
- Paire de ciseaux.
- Bandes de plâtre.
- Paire de gants non stériles.
- Bande Velpeau ou bande de gaze.
- Une bassine d'eau tiède.

e. Technique :

Attelle en position intrinsèque plus pour fracture du col du cinquième métacarpien.

- Mise en place d'une syndactylie des quatrième et cinquième doigts : insérer un fragment de bande mousse entre les deux doigts (figure 3.6.2) + mise en place de sparadrap souple circularisant les phalanges analogues et laissant les articulations inter-phalangiennes libres (figure 3.6.3).

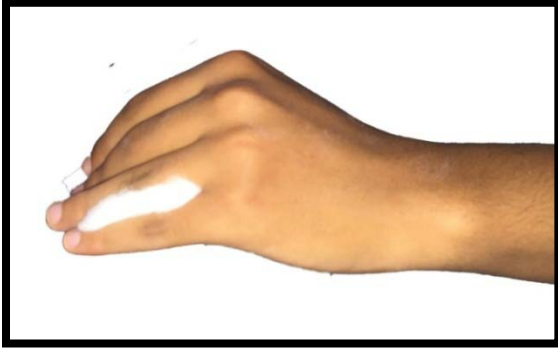


Figure 3.6.2

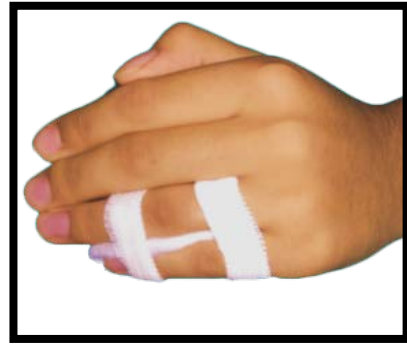

Figure 3.6.3

- Placer le jersey tubulaire en l'enfilant jusqu'au coude. Réaliser la découpe du pouce (figure 3.6.4).

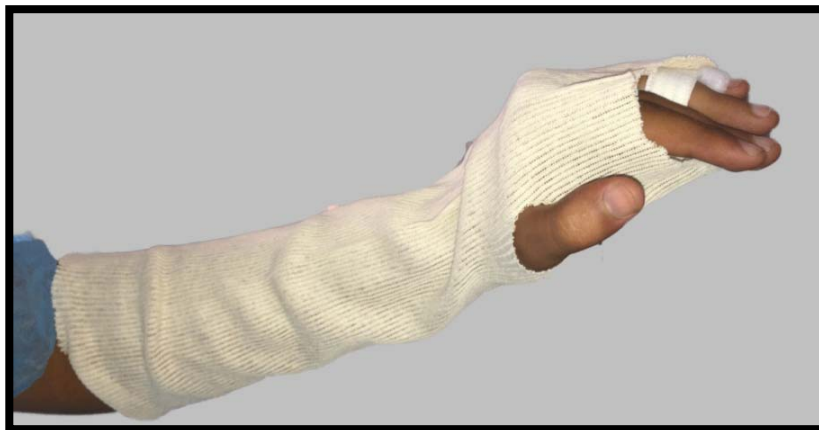

Figure 3.6.4

- Placer la couche de softband. Bien insister sur la base du pouce (figure 3.6.5).



Figure 3.6.5

- Prendre la mesure de l'avant-bras (figure 3.6.6).

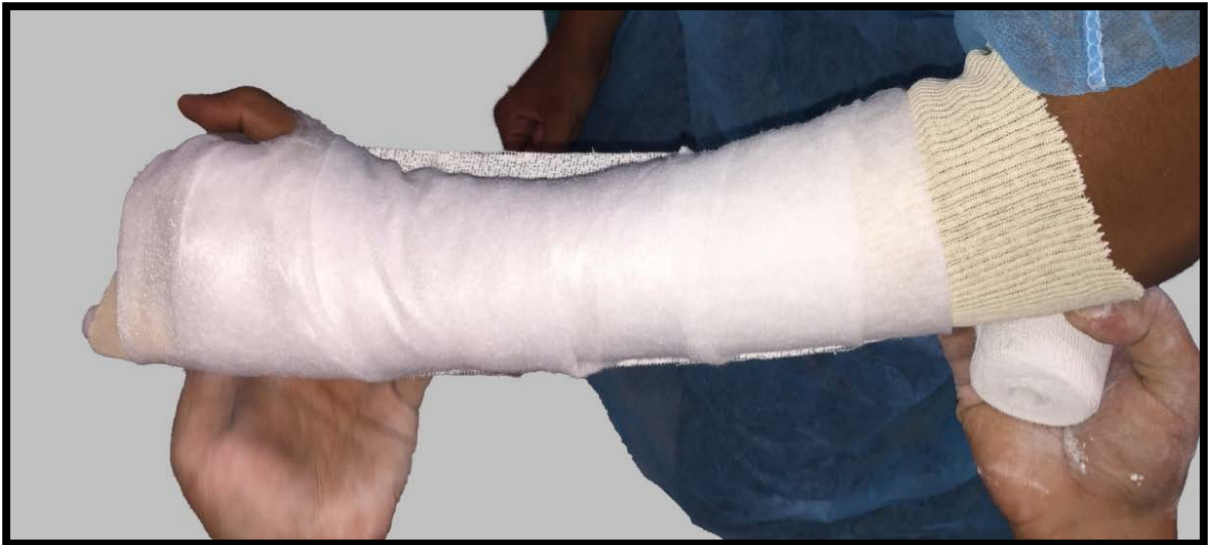

Figure 3.6.6

- Replier la bande plusieurs fois sur elle-même, afin d'obtenir une bonne épaisseur (figure 3.6.7).



Figure 3.6.7

- Tenir soigneusement l'attelle par chaque extrémité et l'immerger en totalité dans l'eau tiède, la sortir et presser les angles pour expulser le surplus d'eau (figure 3.6.8).

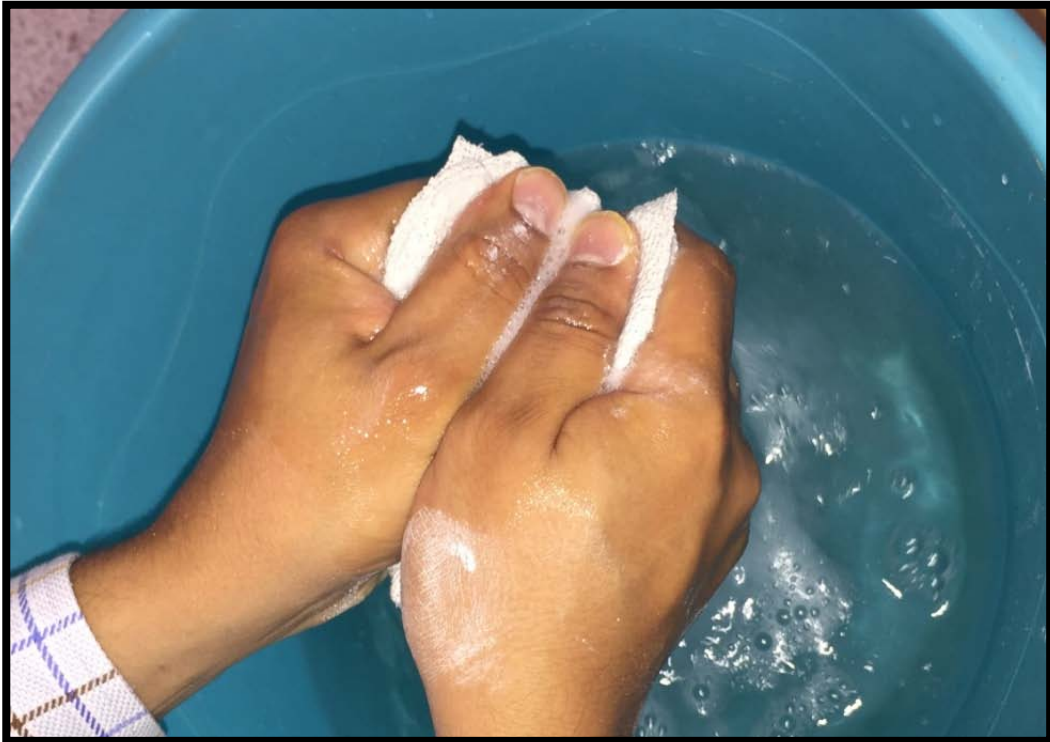

Figure 3.6.8

- Déplier et consolider les couches de l'attelle : placer rapidement l'attelle sur la surface et, d'un mouvement du talon des deux mains, presser fermement les couches de l'attelle ensemble (L'air piégé réduit la résistance finale de l'attelle et conduit au craquellement ou à la séparation des différentes couche) (figure 3.6.9).

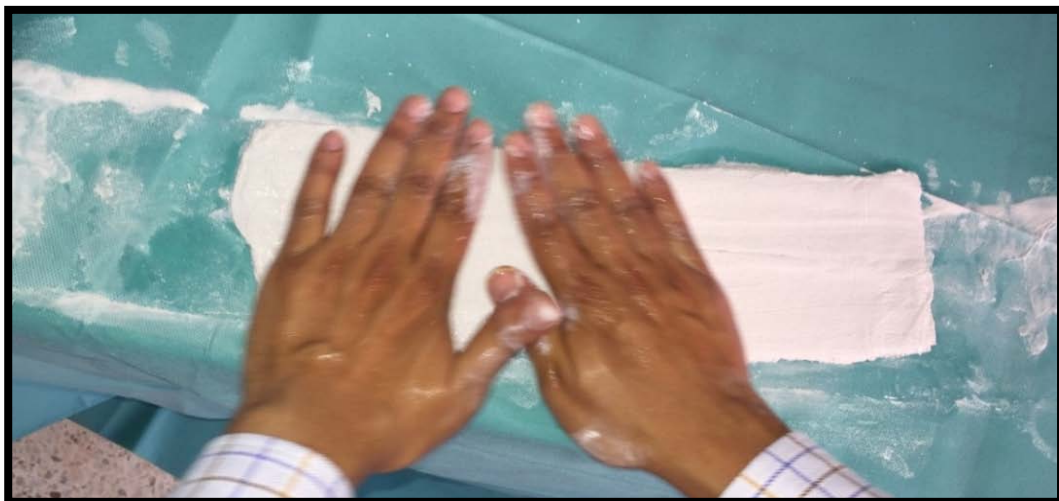

Figure 3.6.9

- Positionner l'attelle du poignet au bout des doigts. Une fois le poignet et le pouce sont en position intrinsèque plus (articulations métacarpo-phalangiennes (MCP) fléchies, articulations interphalangiennes proximales et distales (IP) étendues), mouler l'attelle sur le poignet et l'avant-bras, puis isoler le pouce. Une pression est maintenue pendant que l'attelle durcit (figure 3.6.10).

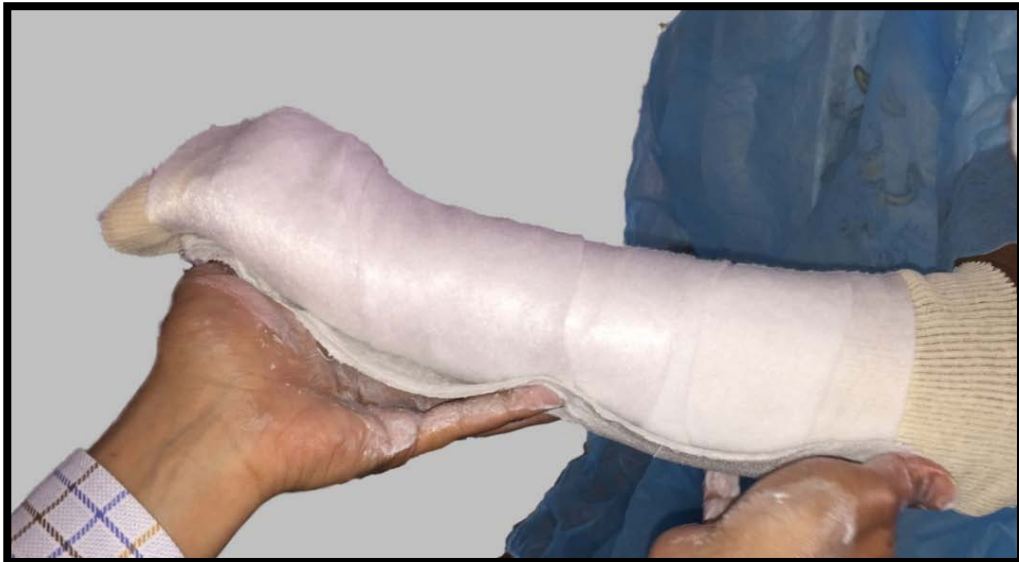

Figure 3.6.10

- Rabattre les extrémités du jersey de peau sur l'attelle. Fixer l'attelle avec une bande de gaze. Résultat final (figure 3.6.11).

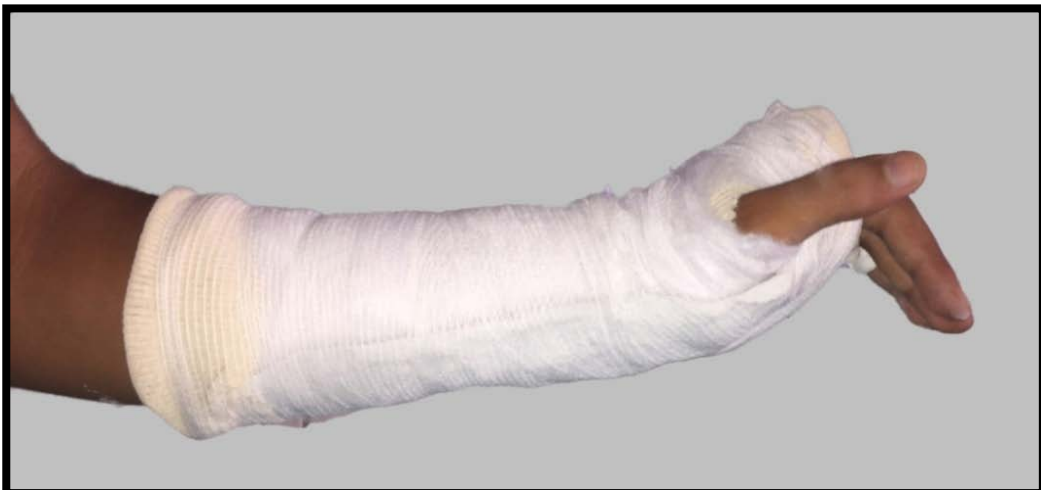

Figure 3.6.11

3.7. Attelle de stack :

a. Définition :

- Pose d'un dispositif d'immobilisation de l'interphalangienne distale.

b. Indications :

- Fracture de la troisième phalange ou de la tête de la deuxième des quatre derniers doigts.
- Fracture de la deuxième phalange ou de la tête de la première phalange du pouce.
- Entorse de l'interphalangienne distale.
- Doigt en maillet (figure 3.7.1).



Figure 3.7.1

c. Contre-indications :

- Plaies complexes du doigt.

d. Matériel :

- Attelle de Stack de taille adaptée.
- Bandage auto-agrippant/ élastoplaste.

e. Technique :

- Mettre le doigt dans l'attelle de Stack jusqu'à son extrémité distale; l'ongle devant être visible dans l'encoche distale (figure 3.7.2).

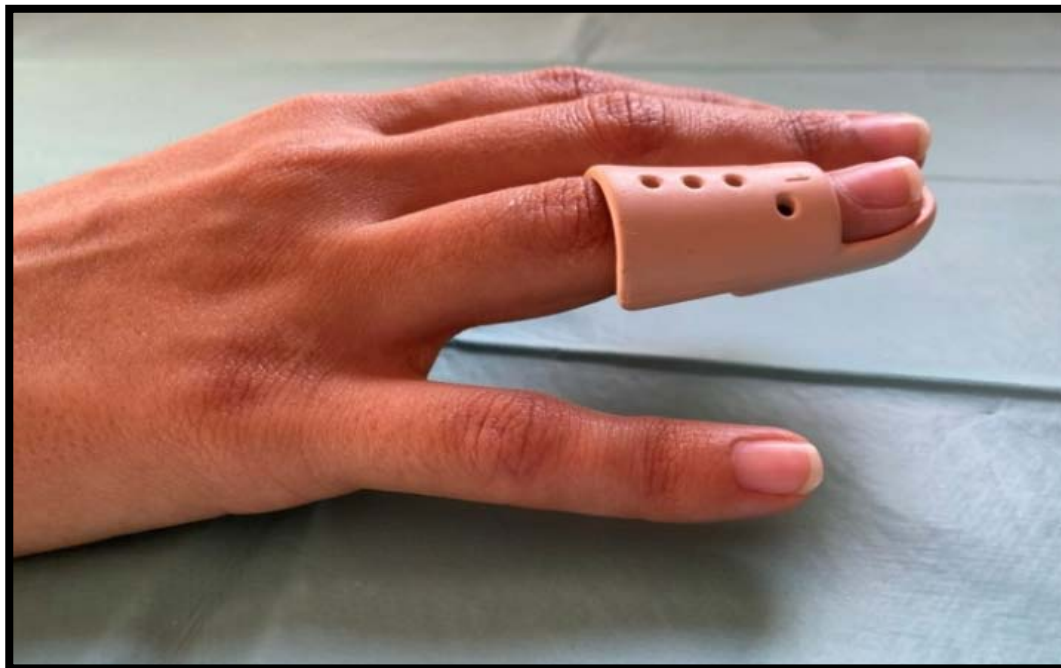


Figure 3.7.2

- Attacher l'extrémité proximale de l'attelle à la base du doigt par un bandage auto-agrippant ou, par élastoplaste (figure 3.7.3).

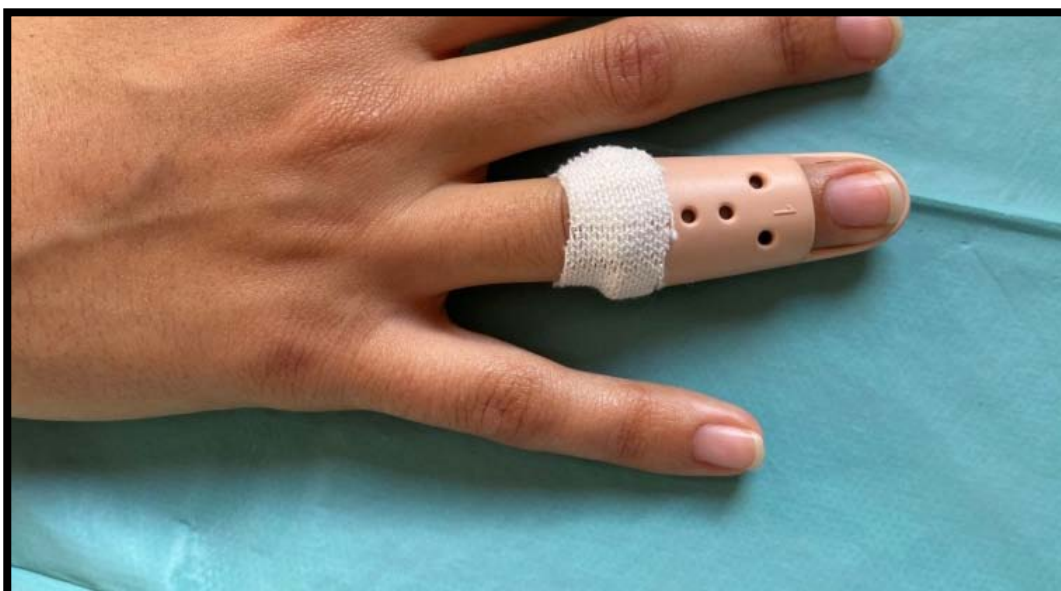

Figure 3.7.3

- Comme pour chaque immobilisation par bande d'élastoplaste circulaire, nous insistons sur le risque de compression vasculaire. Il est important de ne pas étirer la bande avant la pose.
- L'attelle de Stack est fenêtrée, ce qui permet une surveillance de la coloration des téguments. Ceci est particulièrement important au niveau de la pulpe, car le frottement peut induire une nécrose à ce niveau.

3.8. Syndactylie de doigt :

a. Définition :

- Pose d'une immobilisation souple de doigt.

b. Indications :

- Fracture des deuxièmes phalanges des quatre derniers doigts.
- Fracture des premières phalanges des quatre derniers doigts, éventuellement après une première phase d'immobilisation par attelle.
- Entorse des interphalangiennes proximales ou distales des quatre derniers doigts.

c. Contre-indications :

- Fracture déplacée non réduite.
- Plaie non parée et protégée en regard des zones de passage de l'élastoplaste.

d. Matériel :(Figure 3.8.1)

- Paire de ciseaux.
- Bande mousse ou compresse non stérile.
- Bande d'élastoplaste.

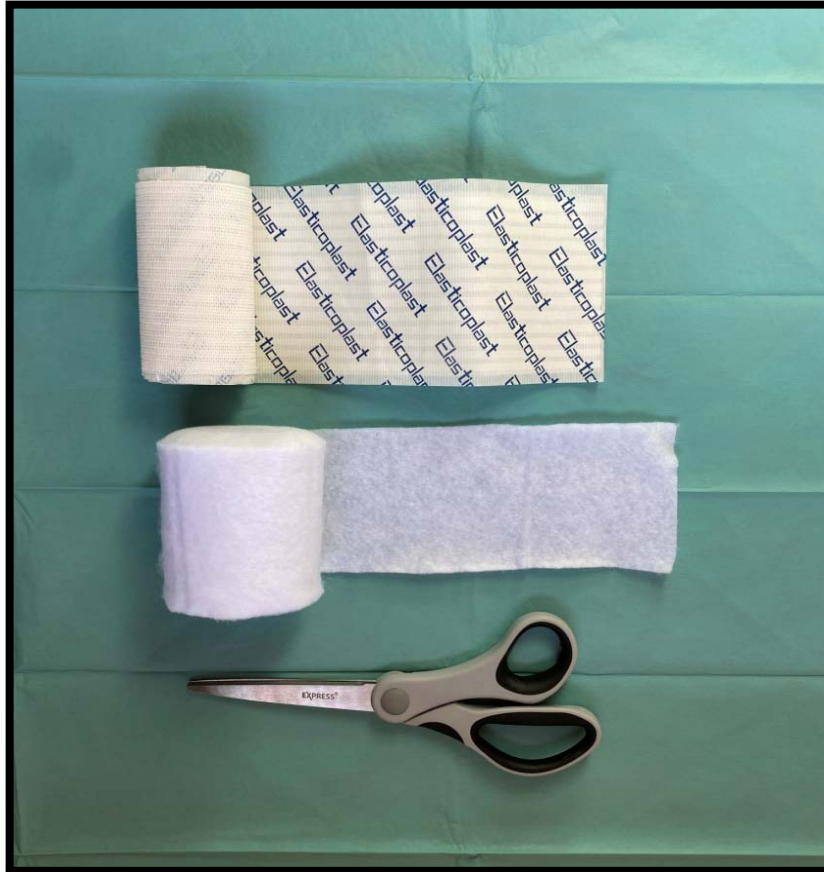

Figure 3.8.1

e. Technique :

- Découpe d'une petite bande mousse (figure 3.8.2).



Figure 3.8.2

- Découpe de 2 bandes d'élastoplaste d'une dizaine de centimètres de long (figure 3.8.3) ; (figure 3.8.4).




Figure 3.8.3




Figure 3.8.4

- Insérer le fragment de bandemousse entre les deux doigts (figure 3.8.5).

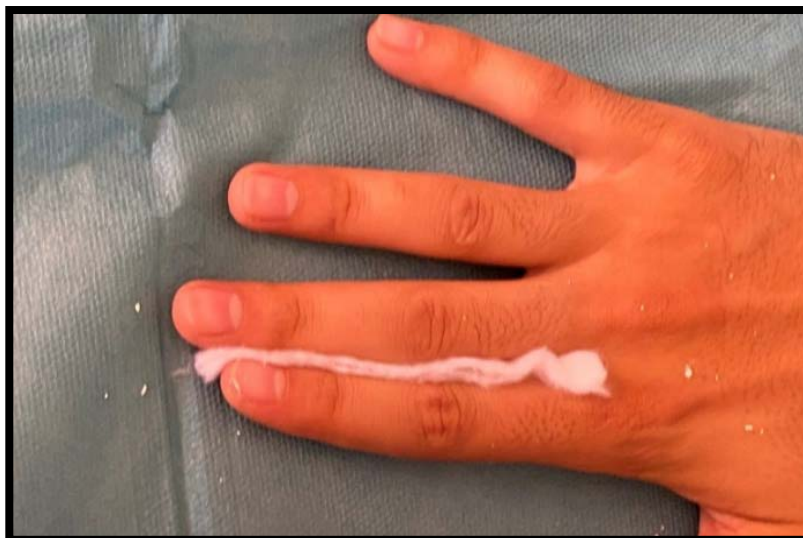

Figure 3.8.5

- Coller les bandes d'élastoplaste de façon circulaire, de part et d'autre de l'interphalangienne proximale (figure 3.8.6) ; (figure 3.8.7) ; (figure 3.8.8).

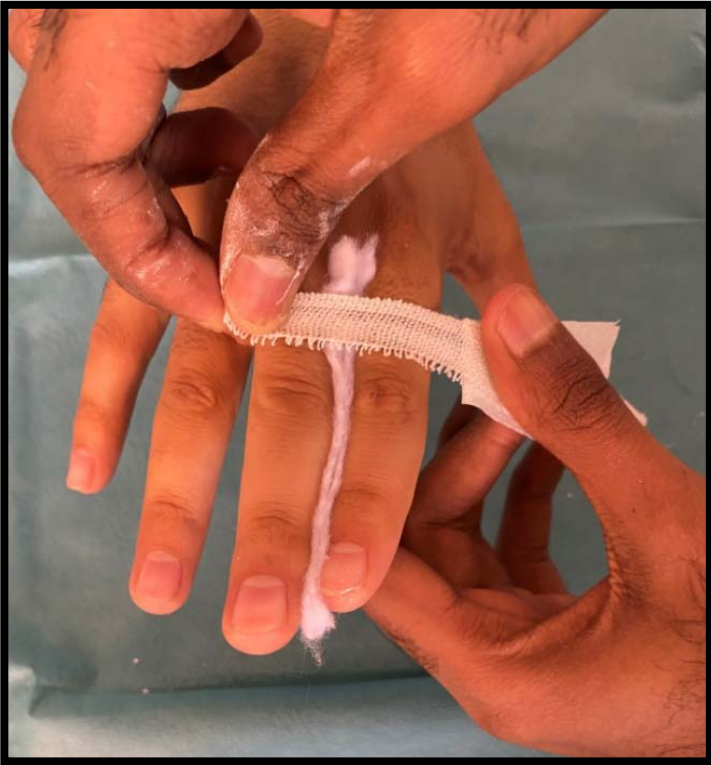

Figure 3.8.6

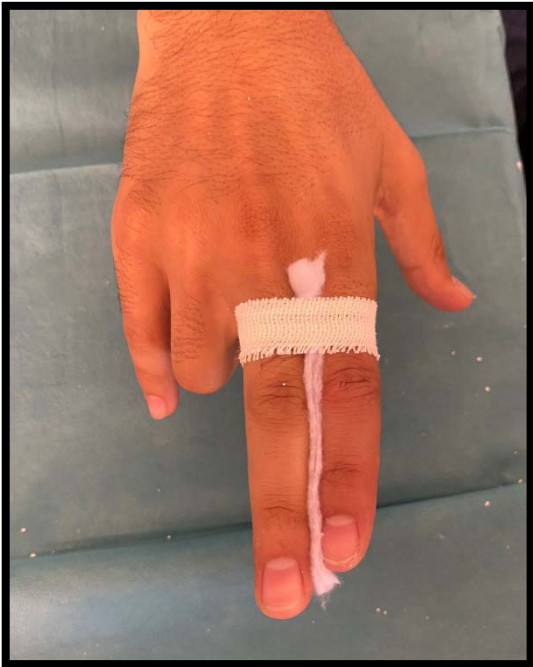

Figure 3.8.7

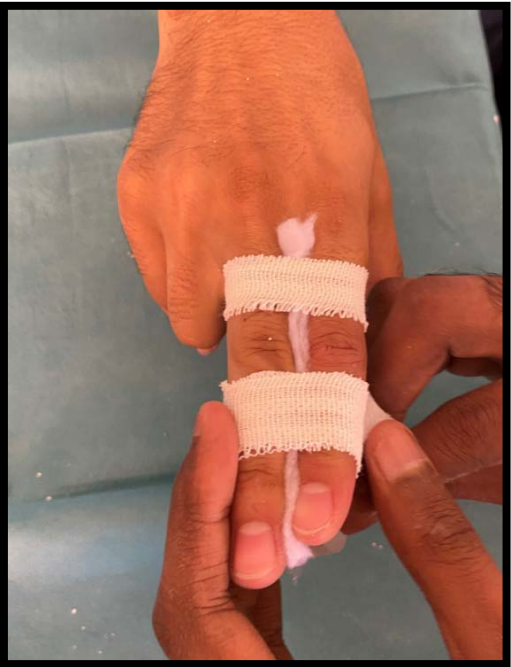

Figure 3.8.8

- Résultat final (figure 3.8.9) ; (figure 3.8.10) ; (figure 3.8.11).

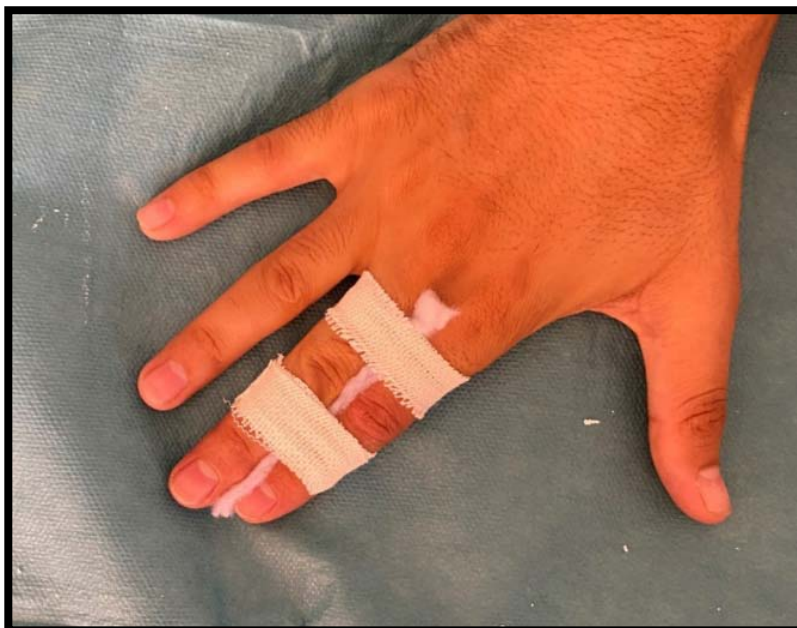

Figure 3.8.9

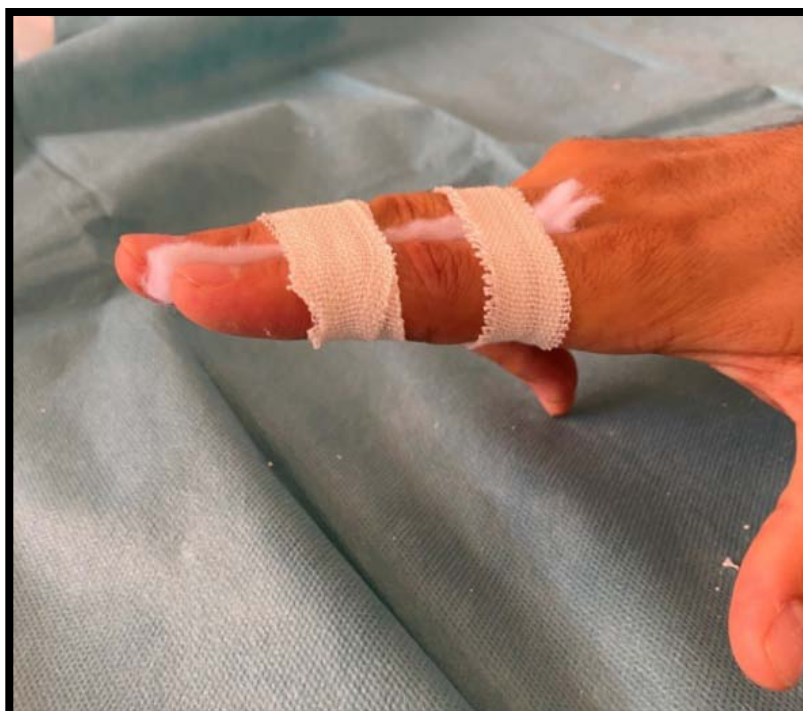

Figure 3.8.10

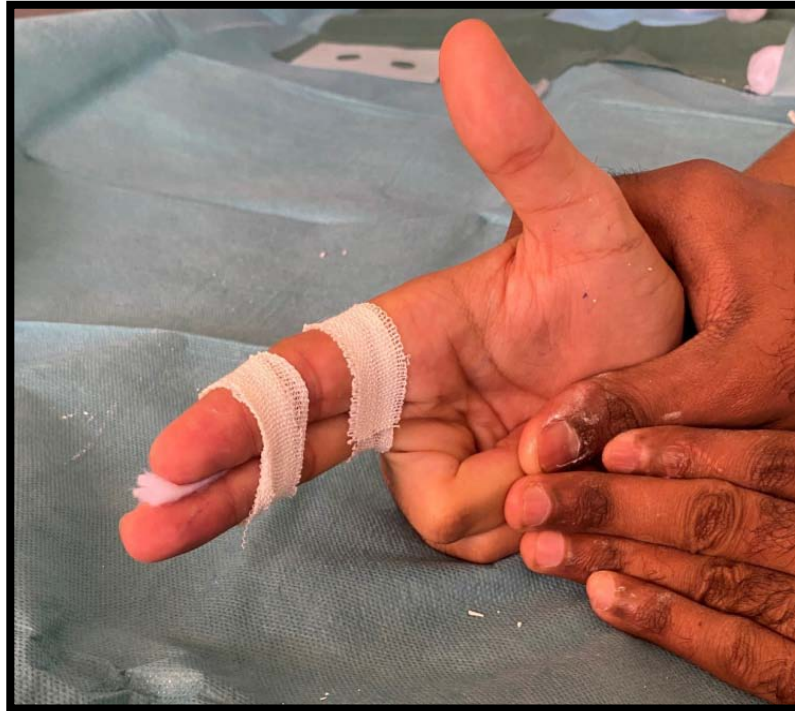

Figure 3.8.11

- Comme pour tout dispositif d'immobilisation, il convient de vérifier l'absence de compression excessive (extrémités blanches ou cyanosées).
- Les bandes sont posées de façon circulaire, donc à ne jamais étirer avant la pose.
- Ne pas hésiter à réévaluer régulièrement l'immobilisation.
- Ne pas hésiter à refaire l'immobilisation si elle est sale ou distendue.

3.9. Dujarier :

a. Définition :

- Méthode de contention de l'épaule ou du bras.
- Elle peut être souple ou rigide selon qu'on utilise respectivement de l'élastoplaste ou des bandes de plâtre.

b. Indications :

- Immobilisation de l'épaule après réduction de luxation.
- Fracture de col huméral sans indication chirurgicale.

c. Contre-indications :

- Plaie non traitée sous la contention.

d. Matériel :

- Maillot jersey.
- Pansement américain ou coton cardé pour le creux axillaire.
- Bandes Velpeau 15 ou 20 cm.
- Bandes autocollantes de type Elastoplaste 15 cm et 10 cm.
- Sparadrap.

e. Technique : [26]

- Mise en place du jersey en commençant par le membre blessé (figure 3.9.1) ; (figure 3.9.3). Mise en place d'un pansement américain ou du coton cardé pour le creux axillaire du côté blessé (figure 3.9.2).

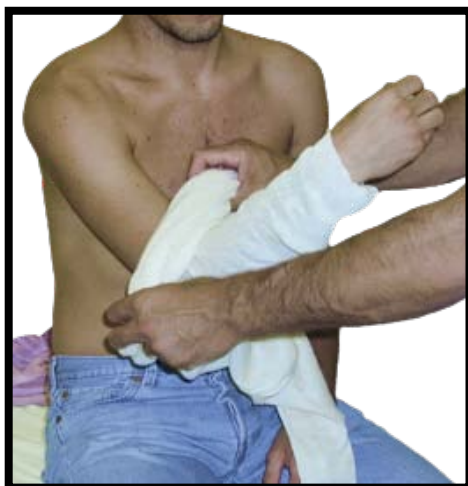

Figure 3.9.1

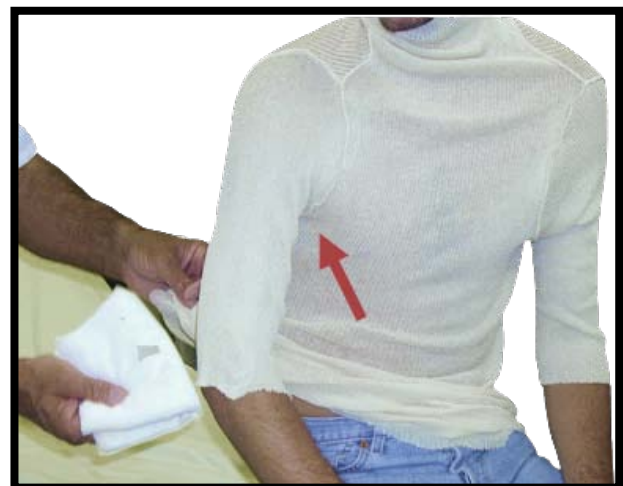

Figure 3.9.2



Figure 3.9.3

- On réalise le bandage avec les bandes Velpeau selon la technique classique : **vertical-oblique-circulaire**.
- **Circulaire** : horizontalement, en partant de la diaphyse humérale, au-dessus et au-dessous du poignet (figure 3.9.4) ; (figure 3.9.5).

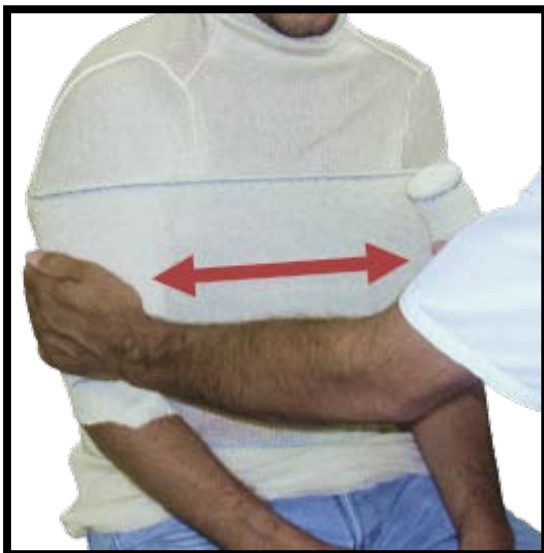

Figure 3.9.4

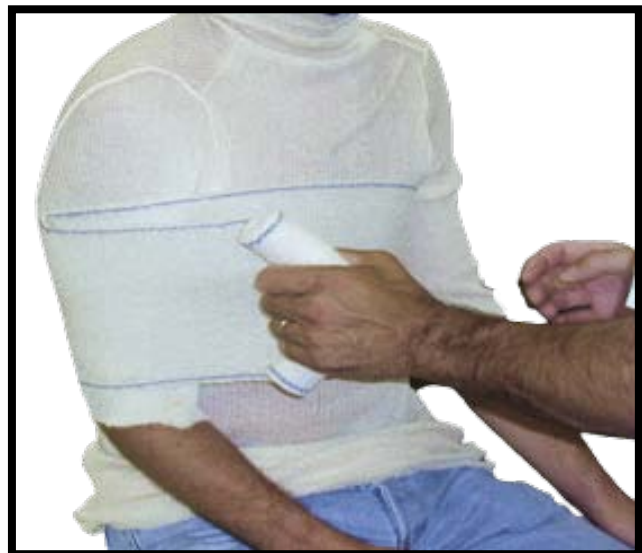

Figure 3.9.5

- **Oblique** : de l'épaule blessée à l'épaule du côté sain, passant parfois au-dessus du poignet côté lésé et parfois au-dessous pour soutenir l'avant-bras (figure 3.9.6) ; (figure 3.9.7) ; (figure 3.9.8).

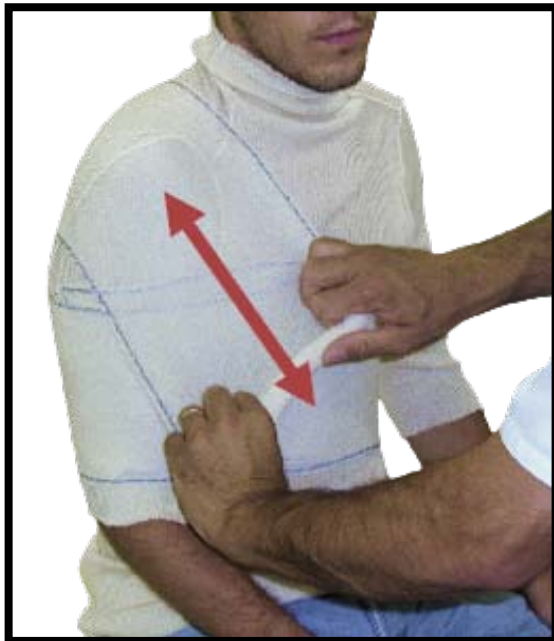

Figure 3.9.6

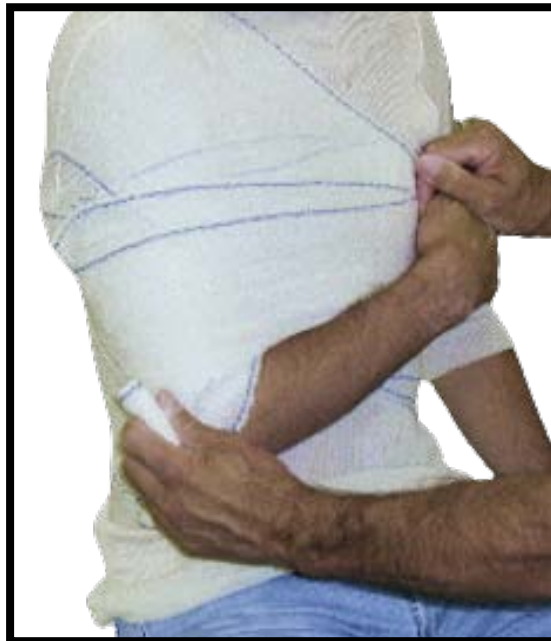

Figure 3.9.7

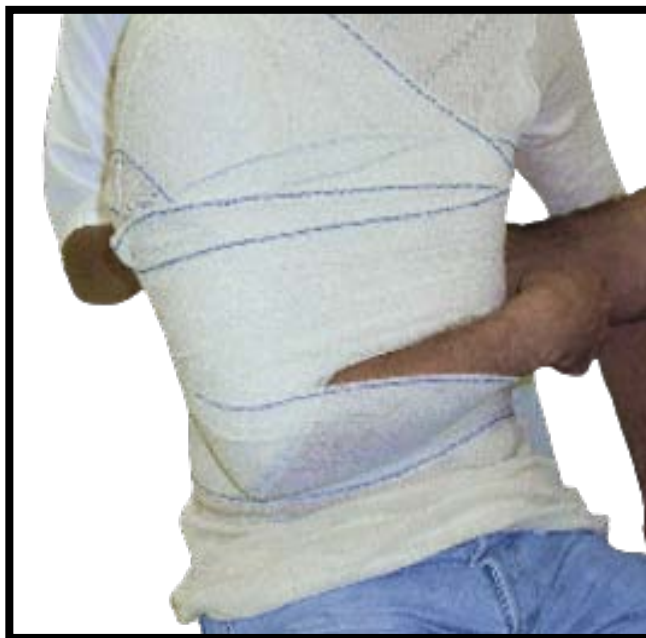

Figure 3.9.8

- **Vertical** : de l'épaule au coude du côté blessé (figure 3.9.9).
- L'ordre des passages (au-dessus/au-dessous du coude) importe peu : il faut réaliser un bandage bien homogène, soutenant le coude et laissant libre la main (figure 3.9.10) ; (figure 3.9.11).

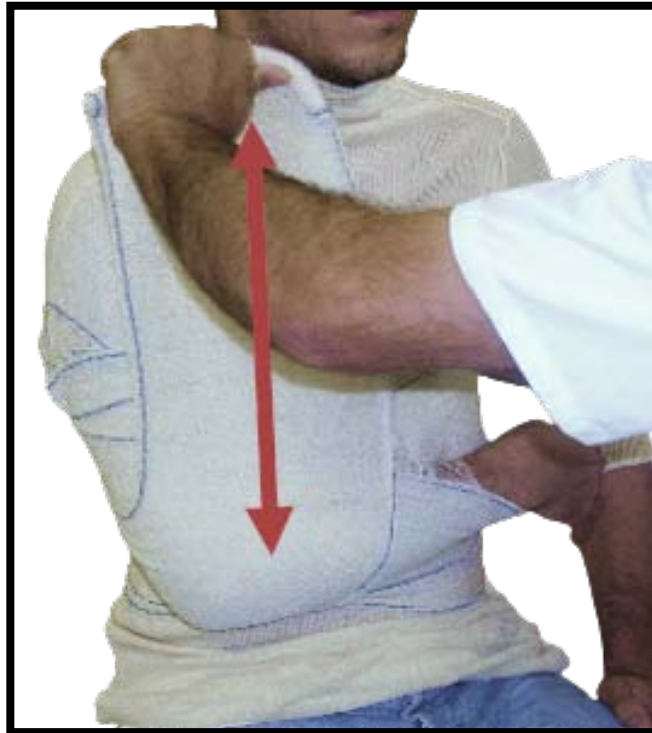

Figure 3.9.9

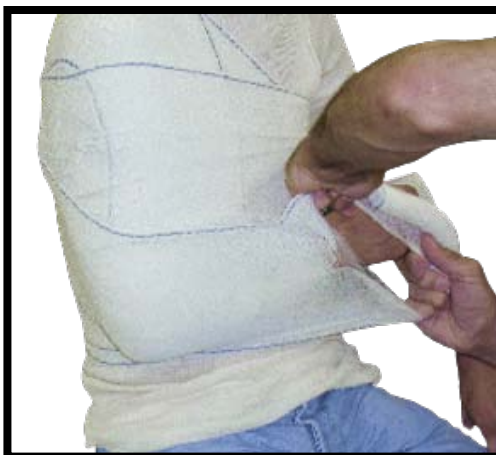

Figure 3.9.10

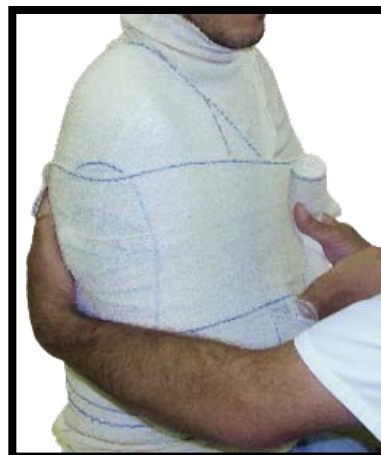

Figure 3.9.11

- Découper le jersey et le rabattre sur le bandage (figure 3.9.12) ;(figure 3.9.13). L'épaule saine est ainsi dégagée (figure 3.9.14) ; (figure 3.9.15).

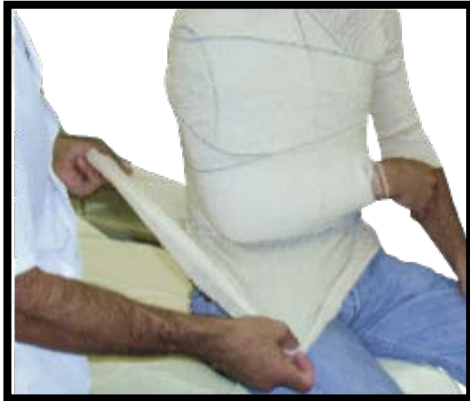

Figure 3.9.12

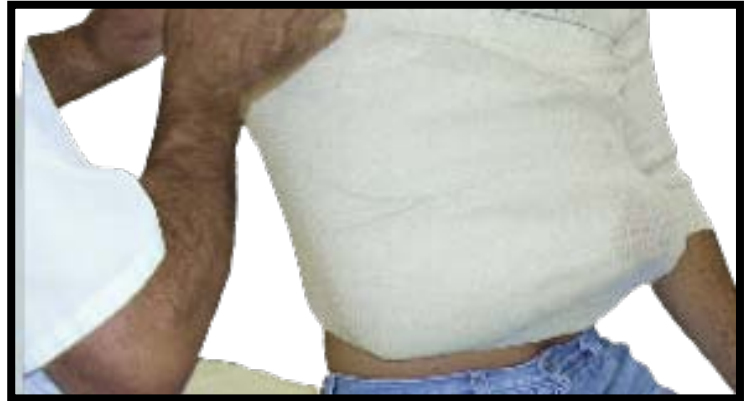

Figure 3.9.13

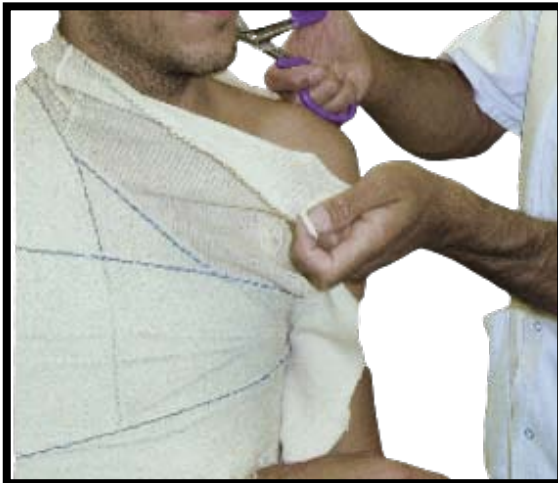

Figure 3.9.14

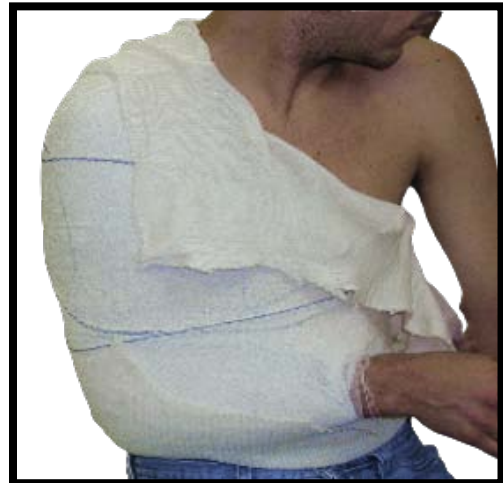

Figure 3.9.15

- On fixe le bandage avec des bandes autocollantes bien tendues sur une seule épaisseur (figure 3.9.16) ; (figure 3.9.17) ; (figure 3.9.18).

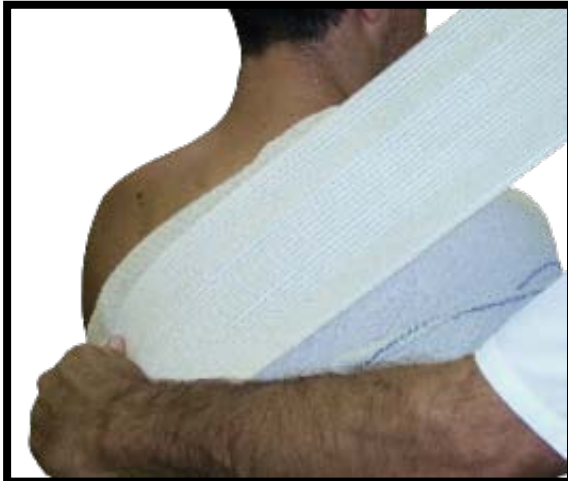

Figure 3.9.16

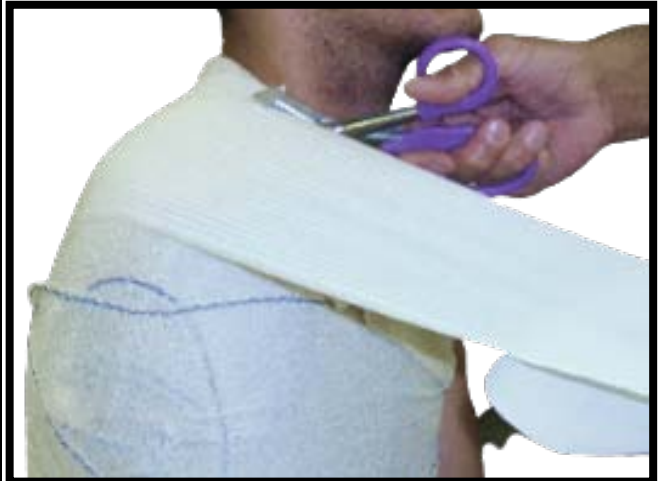

Figure 3.9.17

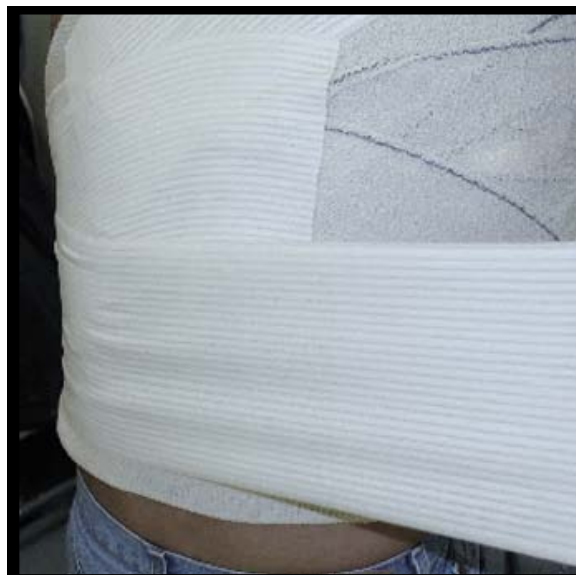

Figure 3.9.18

- La main doit être libre et placée légèrement au-dessus du coude (figure 3.9.19) ; (figure 3.9.20).

Eviter de coller la bande élastique sur la peau.

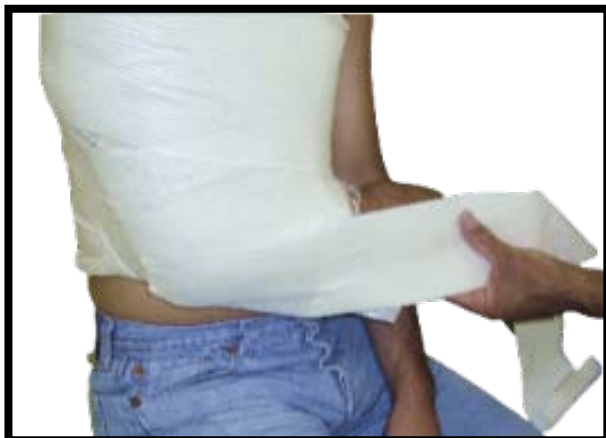

Figure 3.9.19

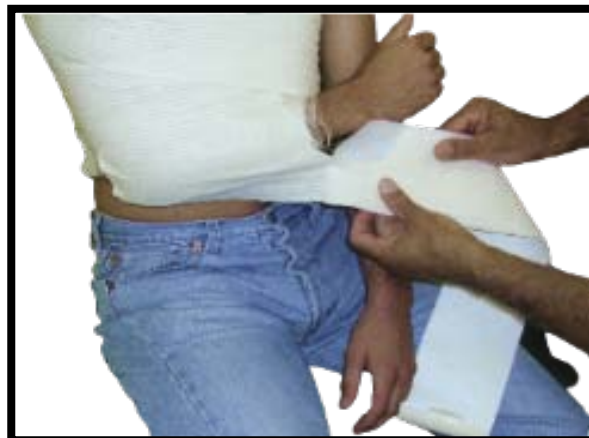

Figure 3.9.20

- Résultat final (figure 3.9.21) ; (figure 3.9.22) ; (figure 3.9.23).

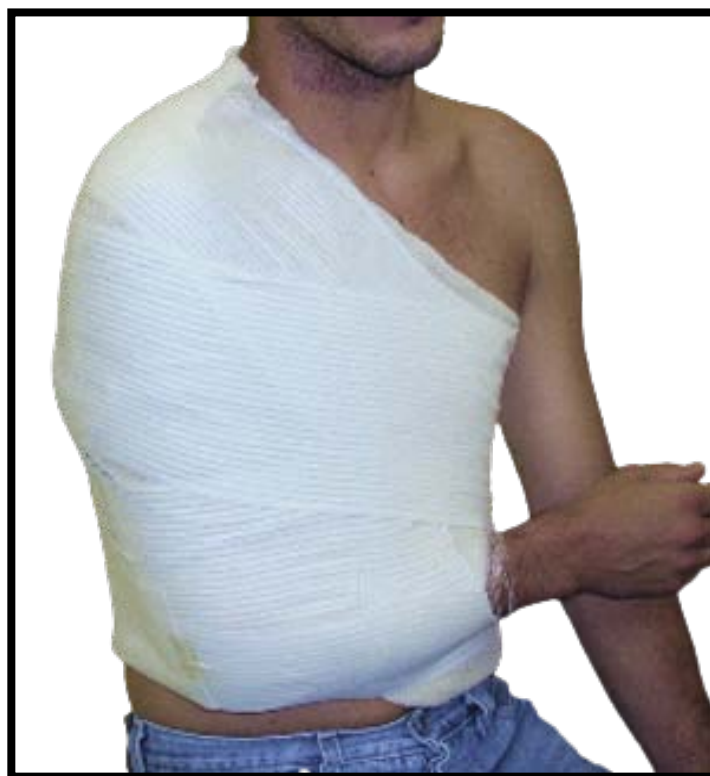

Figure 3.9.21

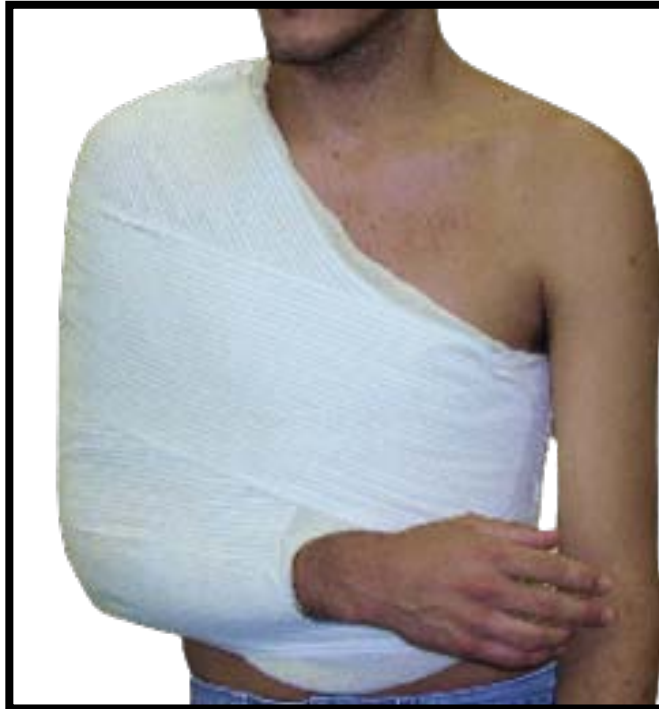

Figure 3.9.22

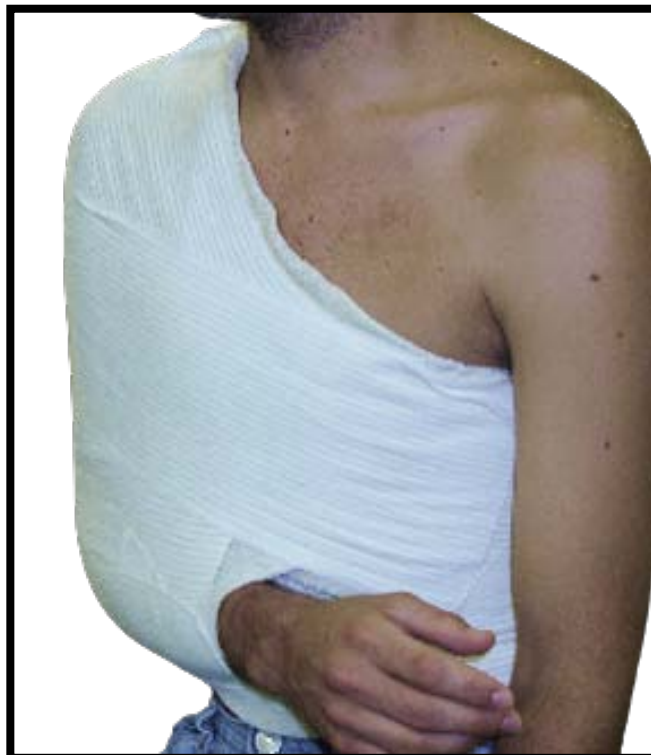

Figure 3.9.23

- Cette immobilisation est réellement efficace. Sa réalisation avec du plâtre n'apporte que peu de chose par rapport à la contention souple.
- Faites attention à ne pas trop tirer les bandes d'élastoplaste lors de la pose. La contention pouvant gêner, de façon importante, la ventilation.
- Il faut insister sur l'importance de la lutte contre la macération.
- Il existe dans le commerce des gilets orthopédiques, très légers, qui assurent une contention moins rigoureuse et qui sont onéreux :
 - Installation : 1. Choisir la taille adaptée 2. Installer l'épaule puis accrocher le tour du thorax 3. Mettre l'avant-bras sur le gilet, coude à angle droit (figure 3.9.24), puis relever la partie supérieure du gilet qui tient par des velcros. 4. Finir l'installation par les velcros du côté et dessous du coude (figure 3.9.25).

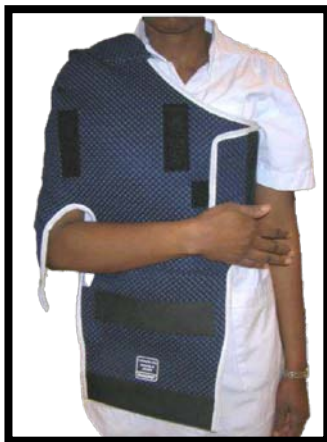

Figure 3.9.24

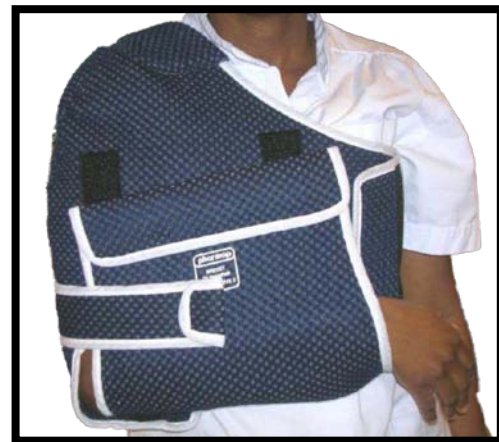

Figure 3.9.25

- NB : le gilet orthopédique est adaptable pour le droit et la gauche. Il faut donc choisir la bonne face selon le côté.

3.10. Mayo Clinic :

a. Définition :

- Dispositif d'immobilisation souple de l'épaule et du coude.

b. Indications :

- Pathologies de l'épaule (luxation), du bras et du coude.

c. Contre-indications :

- Plaie sans pansement sous immobilisation.

d. Matériel :

- Un morceau de 2 mètres de jersey tubulaire de 10 cm de diamètre.
- Une paire de ciseaux.

e. Technique :

- Placer le jersey sur les épaules du patient. L'extrémité controlatérale au membre à immobiliser doit mesurer environ 70 cm (figure 3.10.1).

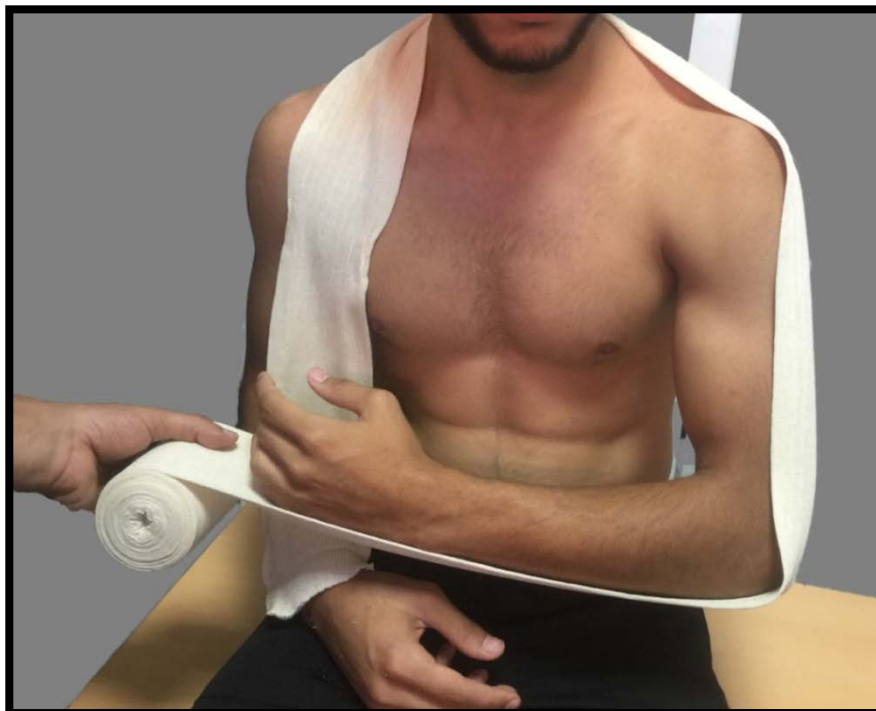

Figure 3.10.1

- En regard de la face externe de l'épaule à immobiliser, l'épaisseur du jersey est entaillée selon un angle dirigé en haut et en dehors à l'union 2/3-1/3 de la longueur totale du jersey. Enfiler le membre supérieur du patient par l'orifice ainsi créé (figure 3.10.2).

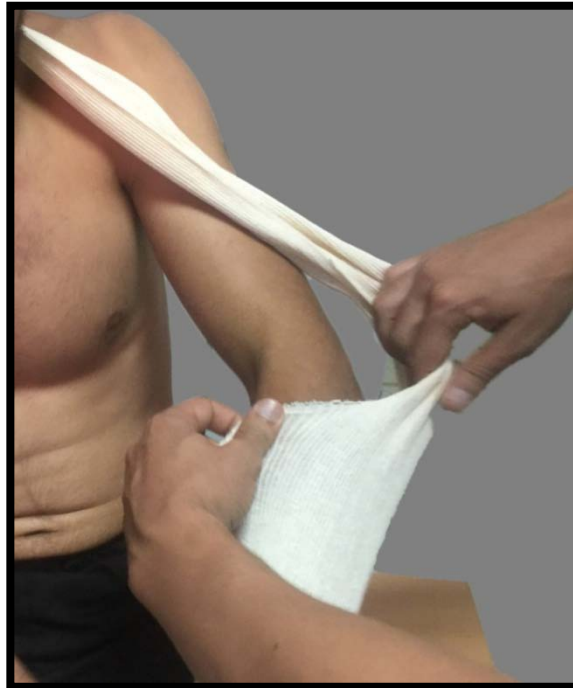

Figure 3.10.2

- Couper un trou au niveau du poignet pour y passer la main (figure 3.10.3). Dégager la main (figure 3.10.4).



Figure 3.10.3

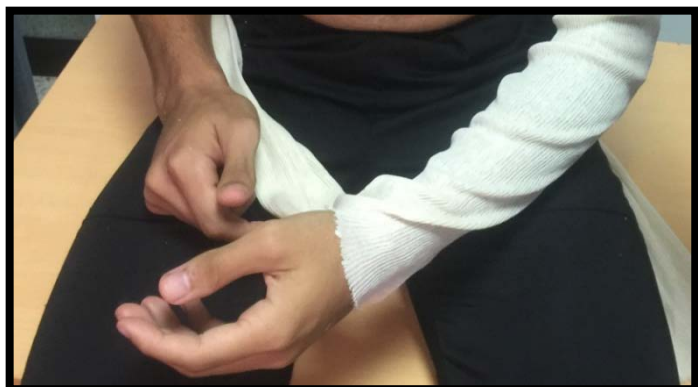

Figure 3.10.4

- La partie distale du jersey est tirée. Elle passe dans le dos du patient, puis entoure la partie inférieure du bras (figure 3.10.5). On perfore le jersey en arrière du coude (figure 3.10.6).

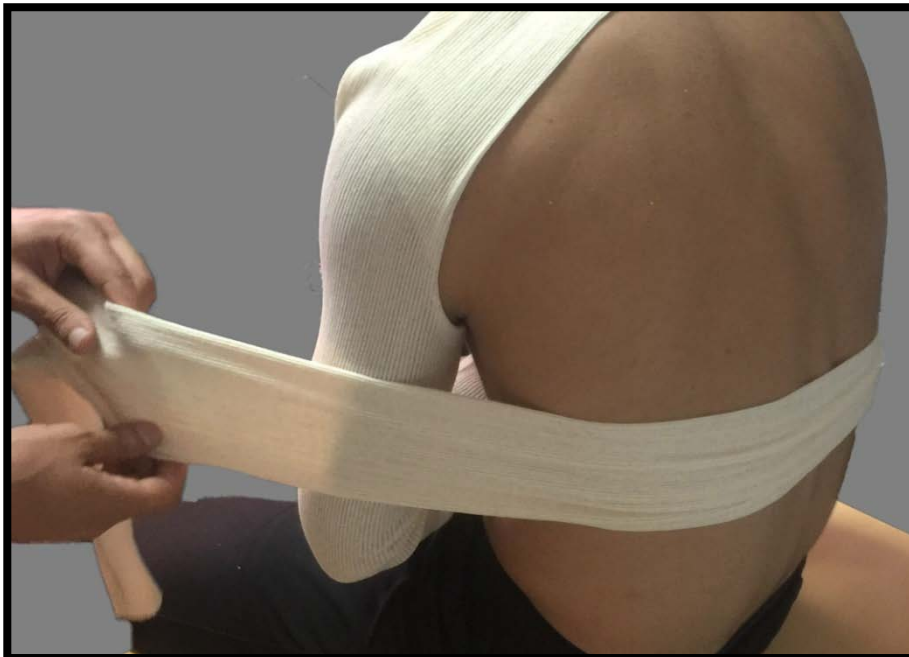

Figure 3.10.5

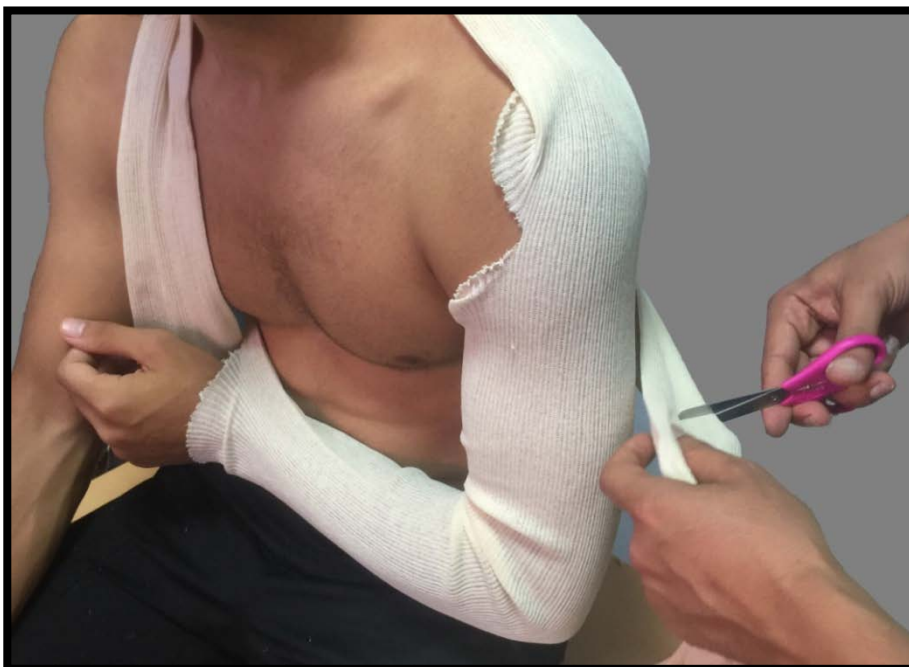

Figure 3.10. 6

- L'extrémité distale du jersey passe dans l'orifice (figure 3.10.7).

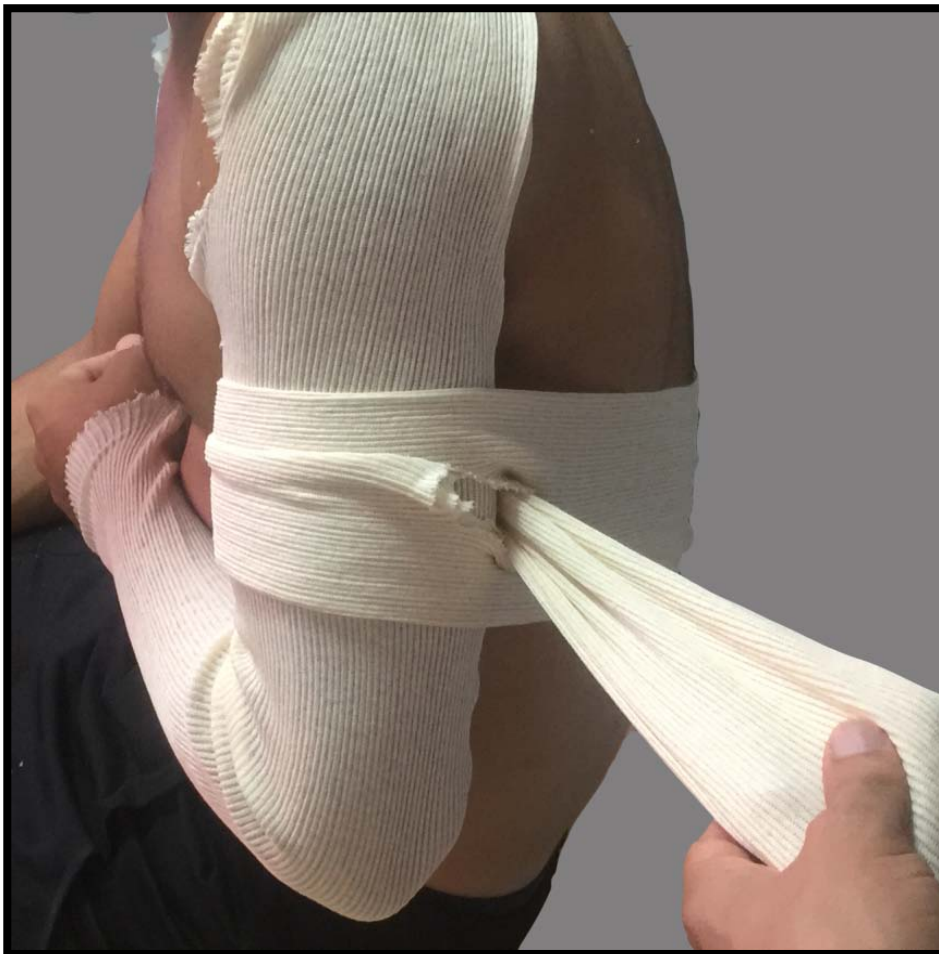

Figure 3.10.7

- On coupe le jersey dans son épaisseur, afin de créer deux "cordelettes" (figure 3.10.8) ; (figure 3.10.9).

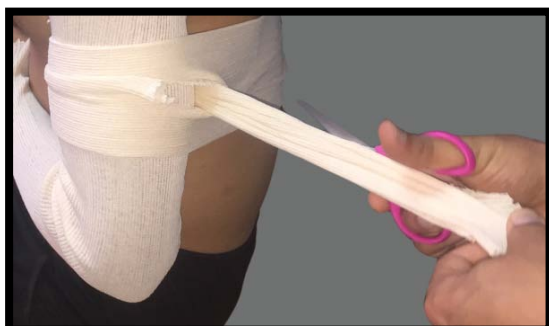

Figure 3.10.8



Figure 3.10.9

- Chacune des cordelettes sera passée en arrière du jersey perforé, puis repassée vers l'avant (figure 3.10.10).

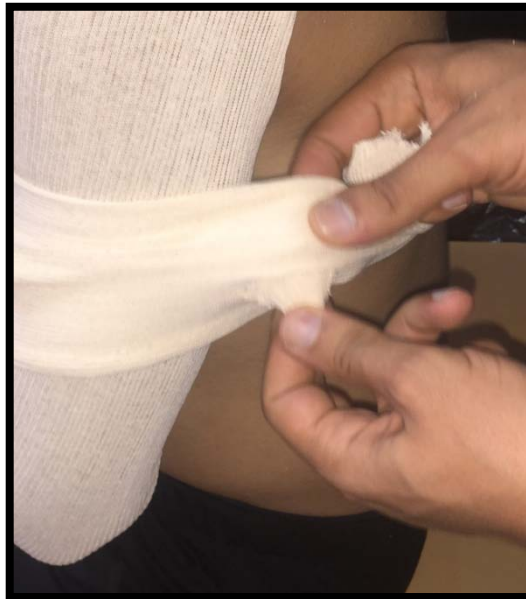

Figure 3.10.10

- On réalisera alors un nœud pour bloquer le coude (figure 3.10.11) ; (figure 3.10.12). Attention à bien veiller de ne pas être compressif. Si cette technique vous semble complexe, sachez qu'il existe différentes possibilités pour fixer le jersey : épingles à nourrices, strapping ...

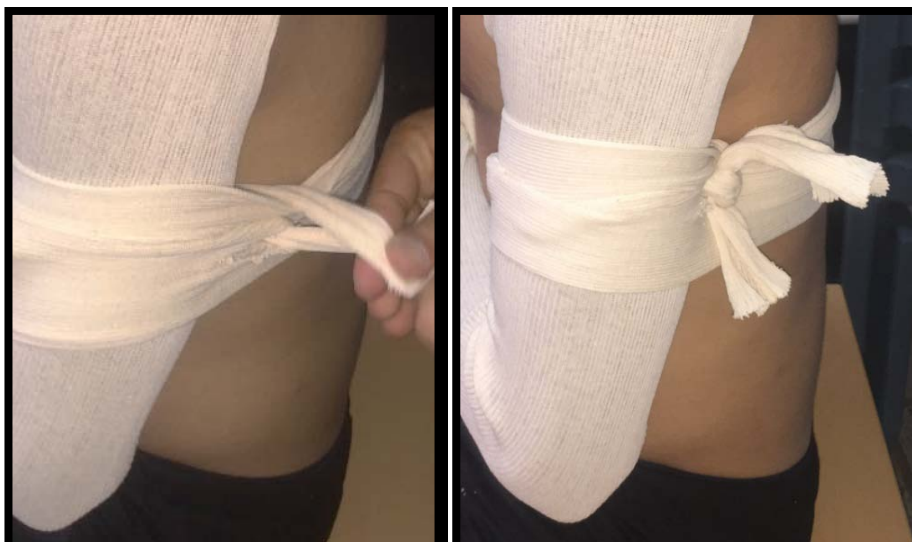

Figure 3.10.11

Figure 3.10.12

- La partie distale sera abaissée, enroulée autour du poignet. On perforera le jersey en amont du poignet pour y faire passer le fragment distal. Comme pour le coude, l'épaisseur du jersey sera découpée afin de dégager deux "cordelettes" qui, une fois nouées, bloqueront le poignet (figure 3.10.13) ; (figure 3.10.14). Là encore : faite bien attention à ne pas être compressif.

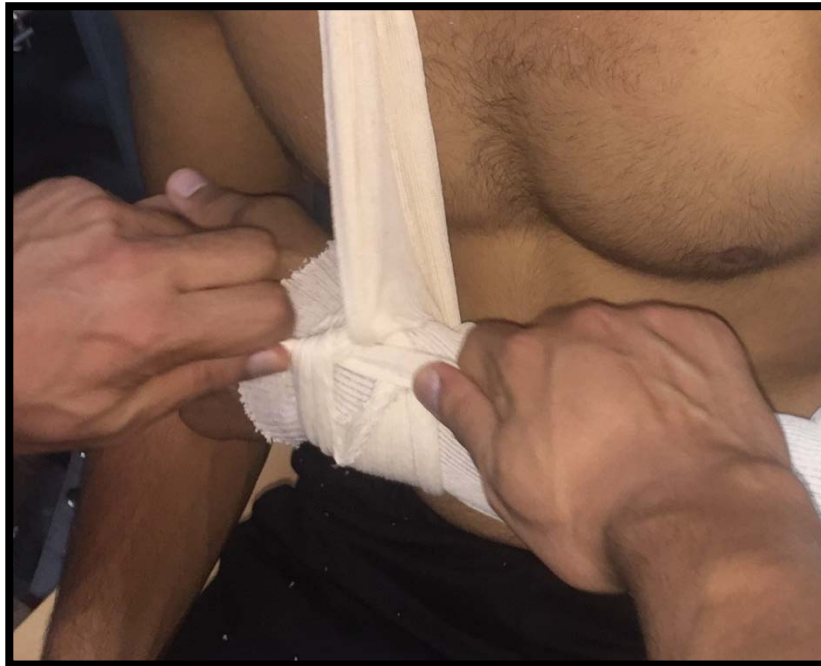

Figure 3.10.13

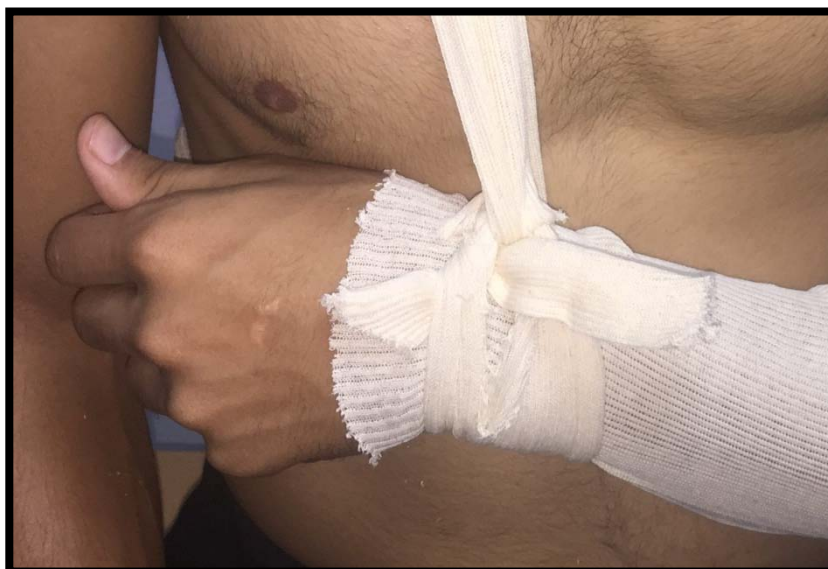

Figure 3.10.14

- Vues antérieure et postérieure de l'immobilisation (figure 3.10.15) ; (figure 3.10.16).

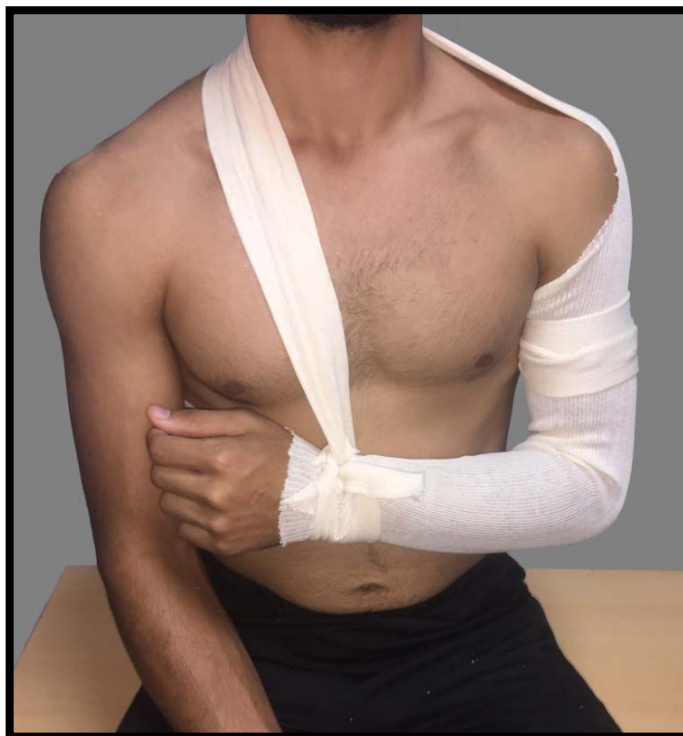

Figure 3.10.15

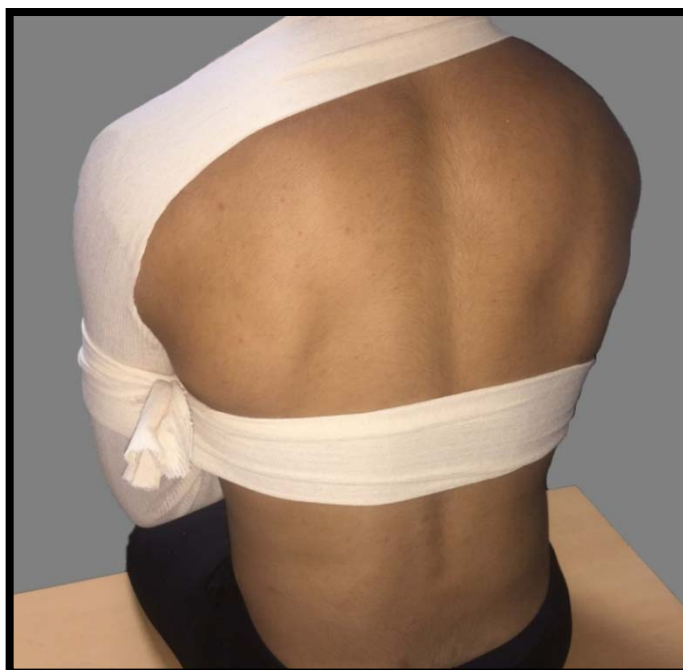

Figure 3.10.16

- Faire attention aux risques de macération en regard du creux axillaire et du cou.
- Le jersey est un tissu lâche. Les nœuds devront être resserrés tous les deux à trois jours.
- Attention à la force de traction appliquée lors de la réalisation de vos circulaires : si elle est trop importante, vous risquez d'induire une compression.
- Il existe dans le commerce des polyslings (figure 3.10.17), très légers, qui assurent une contention rigoureuse et qui sont onéreux :
 - Installation : 1. Positionner le coude au fond du polysling, fixer la partie sans boucle au coude pour tenir les 2 bords du polysling, et la partie avec boucle au niveau du poignet, boucle contre le ventre. 2. La sangle attachée au coude passe dans le dos, la nuque, et descend par l'épaule opposée jusqu'au poignet pour passer dans la boucle qui est vers le haut, et se coller sur la sangle. 3. La sangle libre vient s'attacher du coude à la boucle coté ventre, en passant dans le dos. Il n'est pas toujours nécessaire de la mettre, à voir selon l'indication.



Figure 3.10.17

- NB : le polysling est adaptable pour le droit et la gauche. Il faut donc choisir la bonne face selon le côté.

3.11. Anneau claviculaire :

a. Définition :

- Pose d'un dispositif souple d'immobilisation claviculaire (figure 3.11.1) ; (figure 3.11.2) ; (figure 3.11.3).

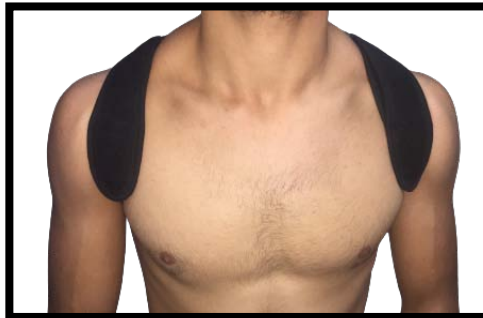

Figure 3.11.1: Anneau claviculaire (vue antérieure).

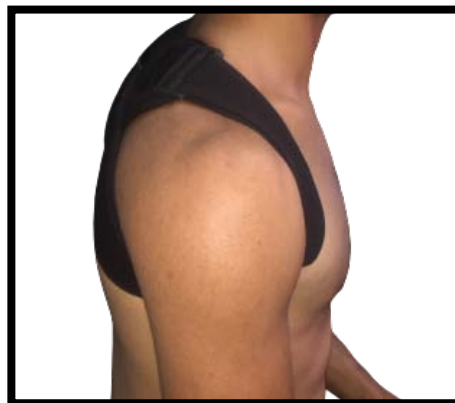

Figure 3.11.2: Anneau claviculaire (vue de profil).

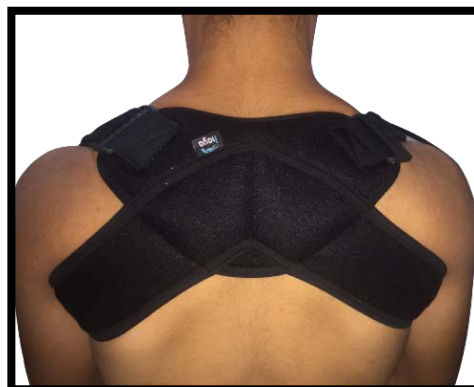

Figure 3.11.3: Anneau claviculaire (vue postérieure).

b. Indications :

- Fracture de la clavicule.

c. Contre-indications :

- Ouverture cutanée.
- Fractures déplacées du 1/3 externe de clavicule, qui nécessitent une fixation chirurgicale.

- Il faut veiller à éviter la pression sur les structures axillaires.
- Le soutien supplémentaire par une écharpe est souhaité pendant les deux premières semaines au minimum.
- Noter aussi que les patients âgés tolèrent mal les méthodes d'appareillage claviculaire et qu'un simple soutien par écharpe peut être recommandé.
- Les indications chirurgicales de fractures de clavicule sont rares. La radiographie initiale montre souvent un chevauchement inquiétant des deux extrémités. Le fait de serrer les anneaux permet la rétropulsion de l'épaule et donc le réalignement des fragments.
- Il existe d'autres immobilisations que l'on peut proposer dans les fractures de clavicules, comme les plâtres pendants et les attelles directionnelles.

4. Les moyens de contention orthopédique du membre inférieur: [12], [19]-[24]

4.1. Plâtre cruro-pédieux :

a. Définition :

- Pose d'un dispositif d'immobilisation de la jambe, du genou ou de la partie inférieure de la cuisse.

b. Indications :

- Fracture documentée :

- du tibia: épiphyse supérieur et diaphyse,
- de rotule,
- de condyle fémoral.

c. Contre-indications :

- Plaie sans réalisation de fenêtre.
- Fracture non réduite.

d. Matériel : (Figure 4.1.1)

- Jersey tubulaire dont le diamètre est adapté au membre du patient.
- Bande mousse (ouate ou softband).
- Paire de ciseaux.
- Bandes de plâtre.
- Paire de gants non stériles.

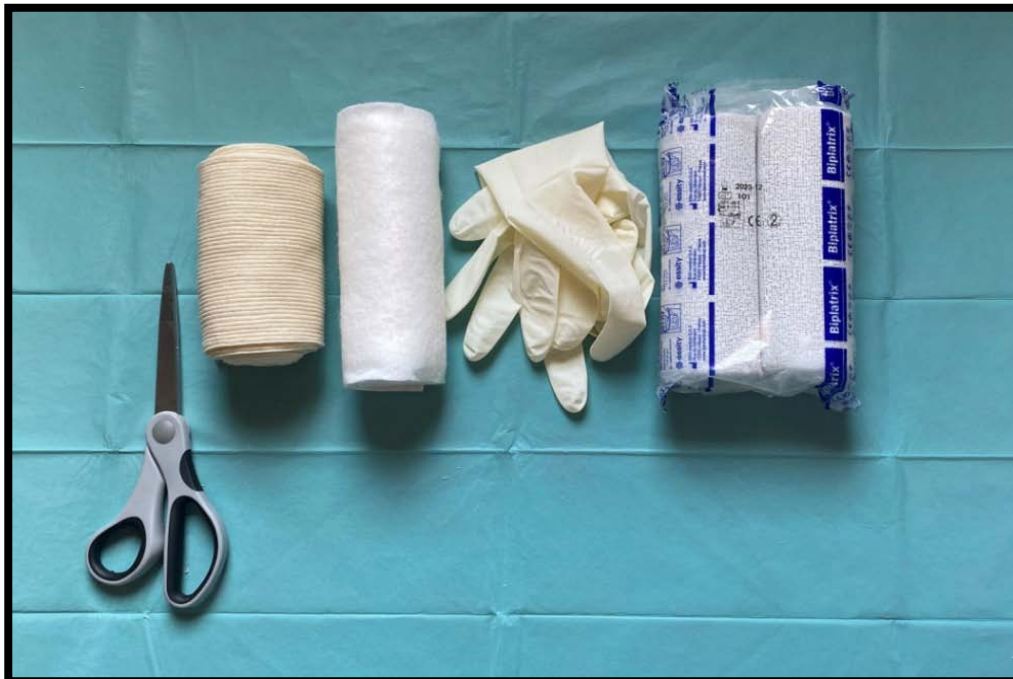

Figure 4.1.1

e. Technique :

- Enfiler le jersey jusqu'à la racine de la cuisse. Une fois en place, étirer le jersey afin d'éliminer tous les faux-plis, puis recouper aux bonnes dimensions (figure 4.1.2).

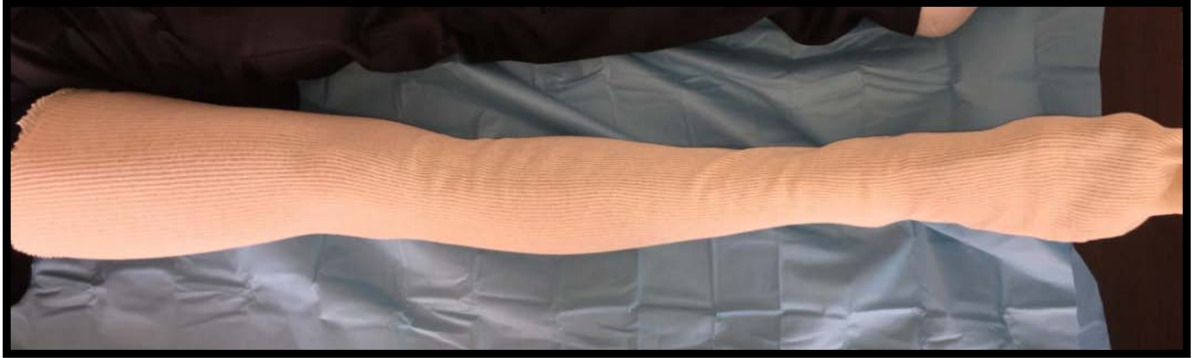

Figure 4.1.2

- Entourer le membre inférieur de softband. Aller de proximal en distal (figure 4.1.3) ; (figure 4.1.4). Bien insister sur le genou.

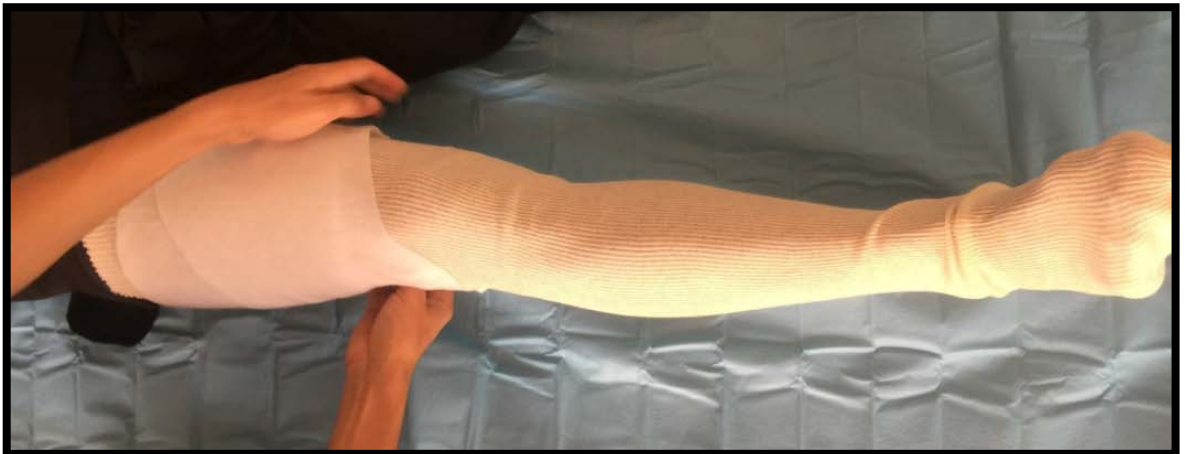

Figure 4.1.3

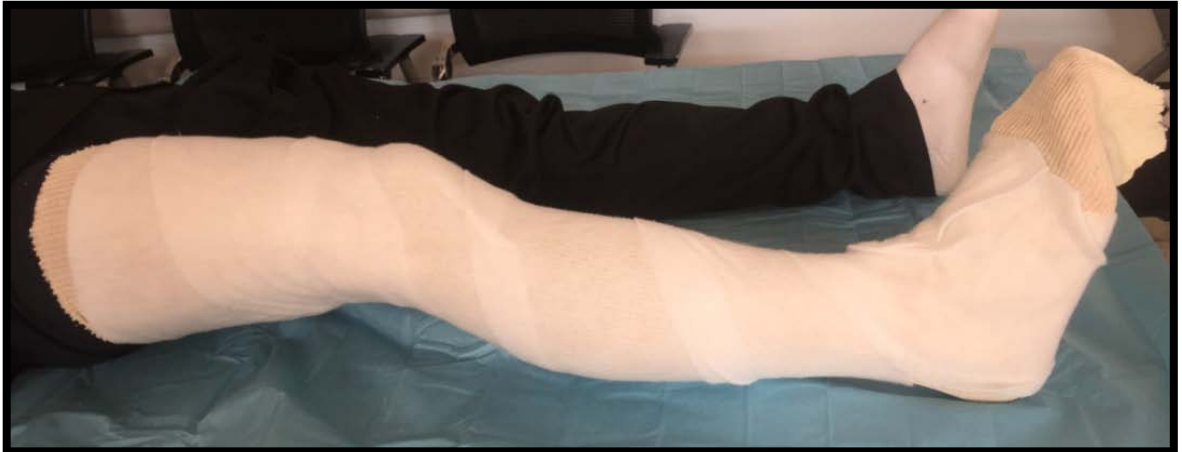

Figure 4.1.4

- Tremper la bande de plâtre pendant quelques secondes (figure 4.1.5) (jusqu'à émission de la dernière bulle), puis l'essorer (figure 4.1.6).



Figure 4.1.5



Figure 4.1.6

- Commencer à dérouler la bande de plâtre en débutant, à un minimum de 20 cm sous la racine de la cuisse (figure 4.1.7). Lorsqu'on arrive à 5 cm au-dessus du genou, demander au patient de fixer le genou à 30° de flexion. Dérouler la bande de plâtre de façon à fixer le genou (figure 4.1.8) ; (figure 4.1.9).

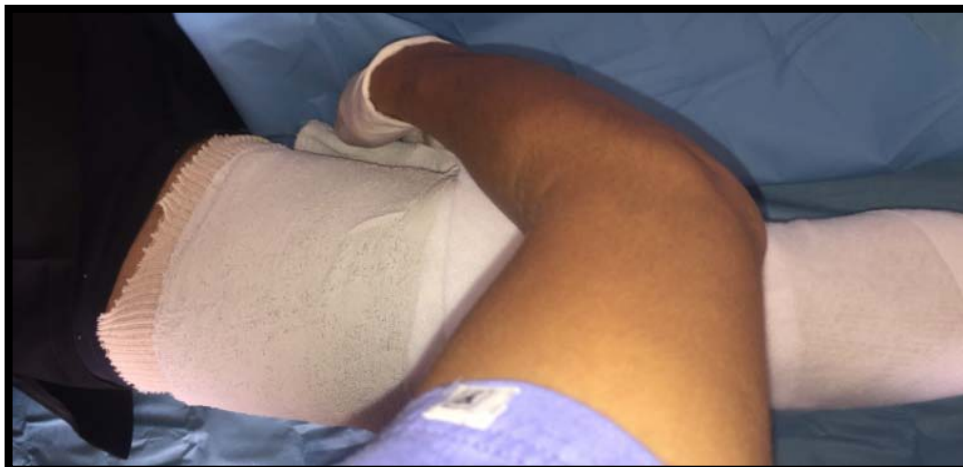

Figure 4.1.7

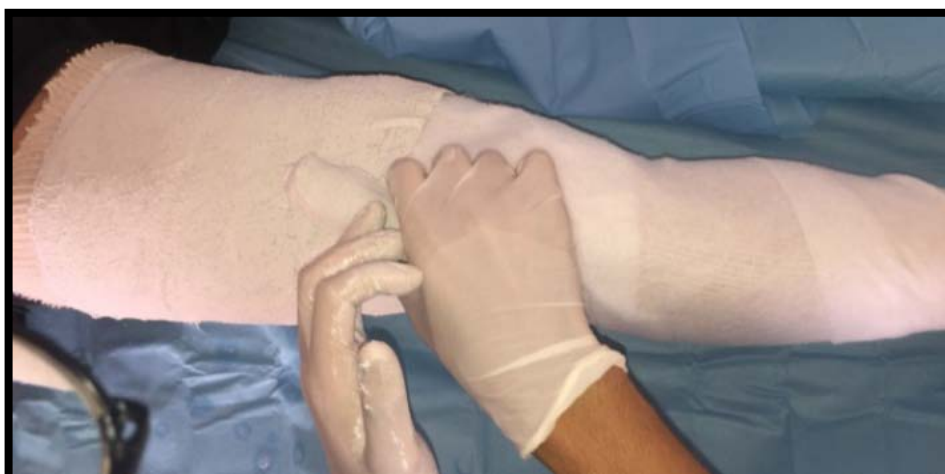

Figure 4.1.8

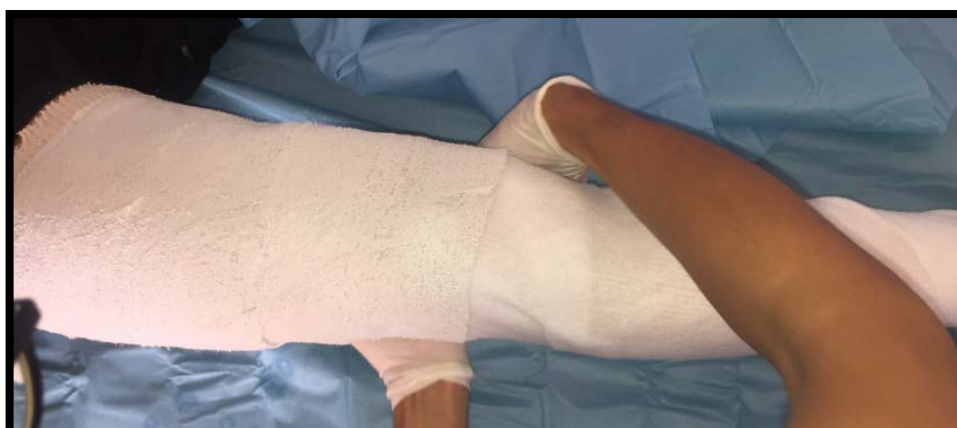

Figure 4.1.9

- Descendre les spires de bandes de plâtre jusqu'au coup-de-pied (figure 4.1.10). Il faut bien insister sur la coque talonnière qui est un point faible du dispositif. Pour ce faire, il suffit de répéter plusieurs spires en "huit" autour de la pointe du talon (figure 4.1.11).

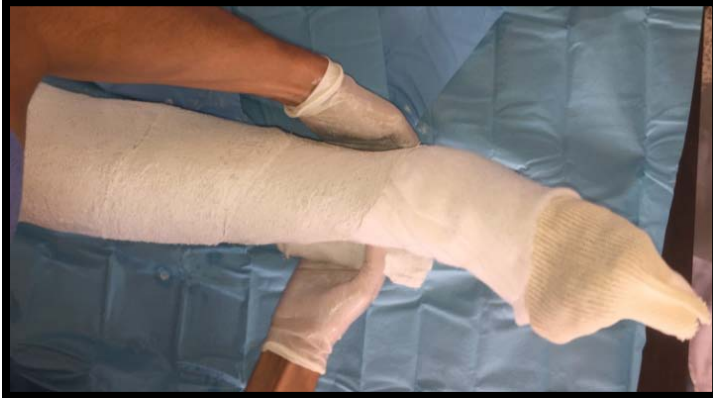

Figure 4.1.10

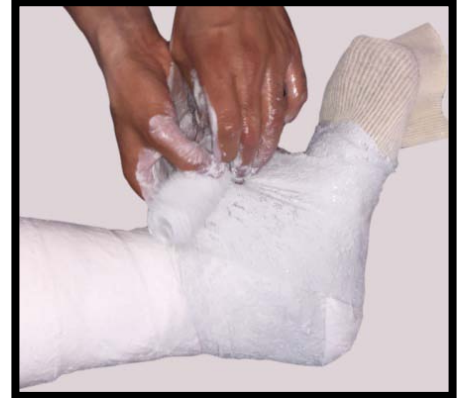

Figure 4.1.11

- On lisse le plâtre (figure 4.1.12).

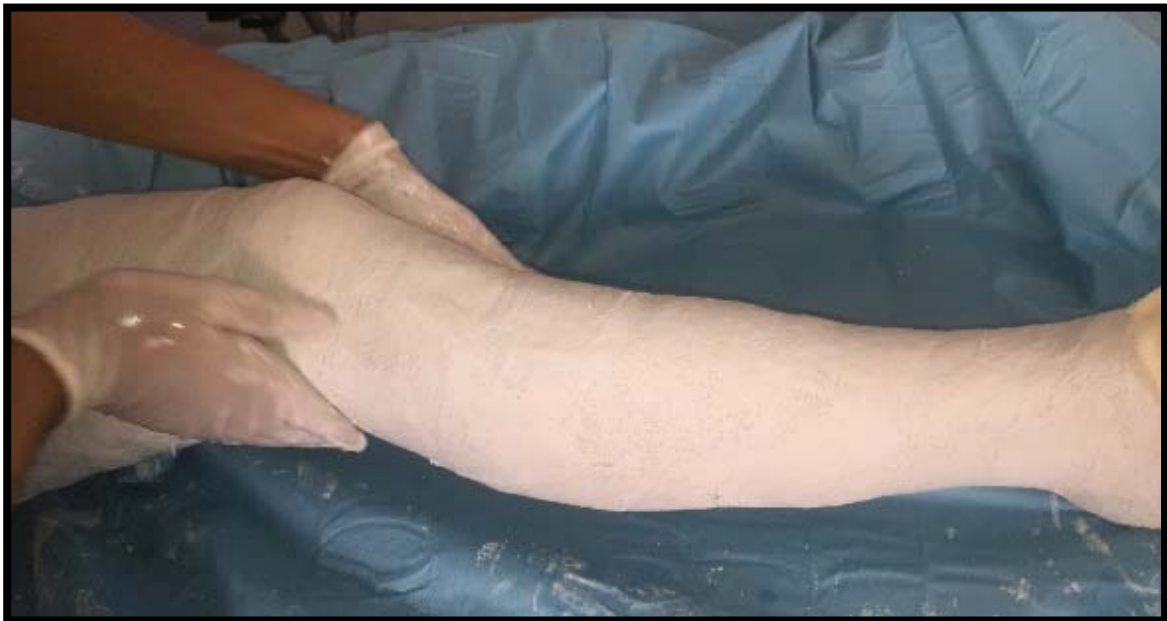

Figure 4.1.12

- Retourner, alors, les extrémités proximale et distale du jersey (figure 4.1.13) ; (figure 4.1.14). En profiter pour vérifier le bon dégagement de la base du cinquième orteil, ainsi que les faces dorsales des quatre premières métatarso-phalangiennes. La face plantaire

des articulations peut être recouverte sans aucun risque de compression.

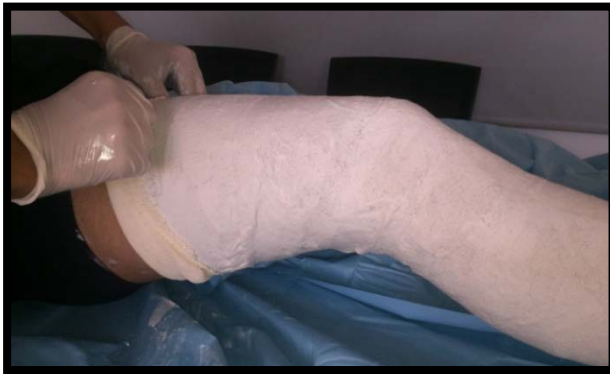

Figure 4.1.13

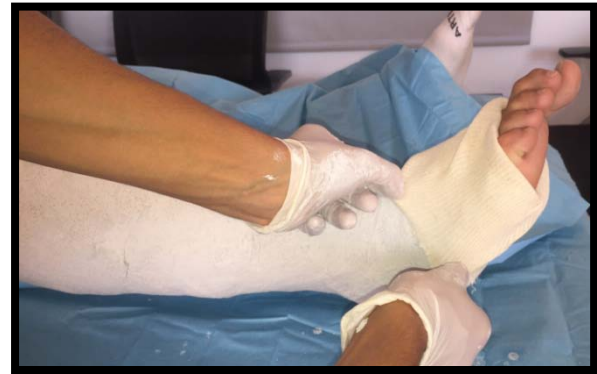

Figure 4.1.14

- On trempe une nouvelle bande de plâtre afin de finir le plâtre cruropédieux. On applique cette dernière de proximal en distal, en commençant par recouvrir le rabat de Jersey (figure 4.1.15). Puis redescendre vers le pied (figure 4.1.16) en insistant sur la coque talonnière.

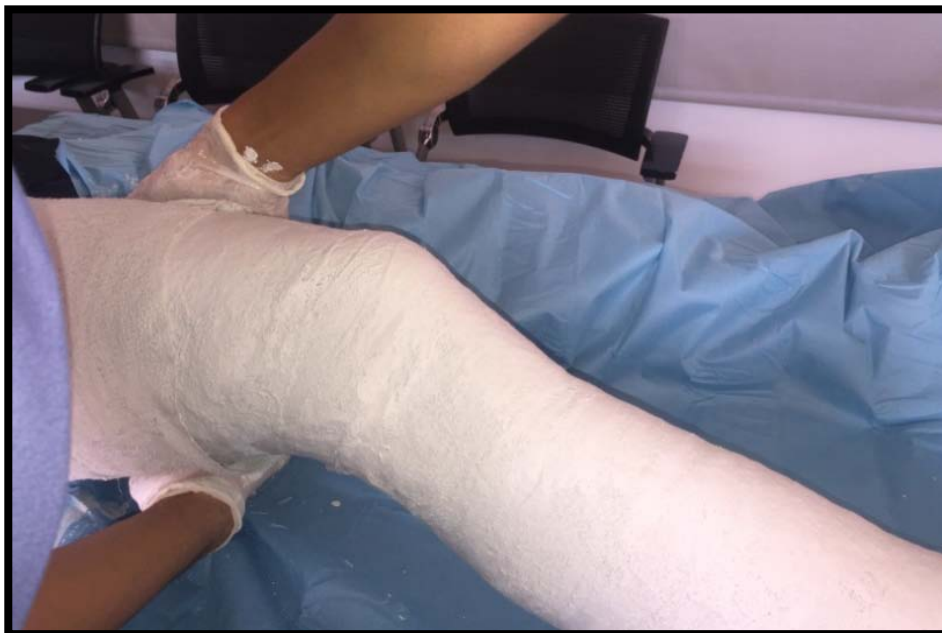

Figure 4.1.15

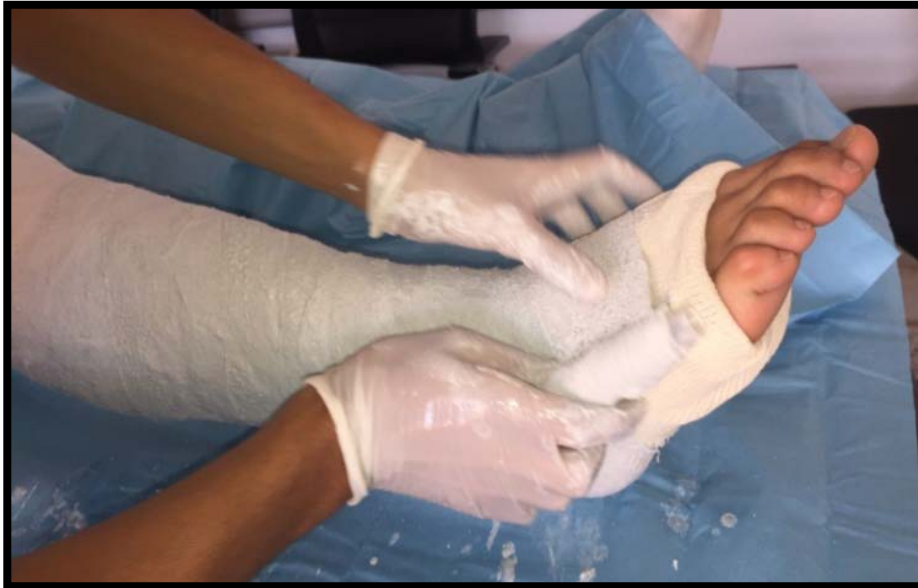

Figure 4.1.16

- On lisse le plâtre tout en moulant les reliefs osseux (figure 4.1.17).

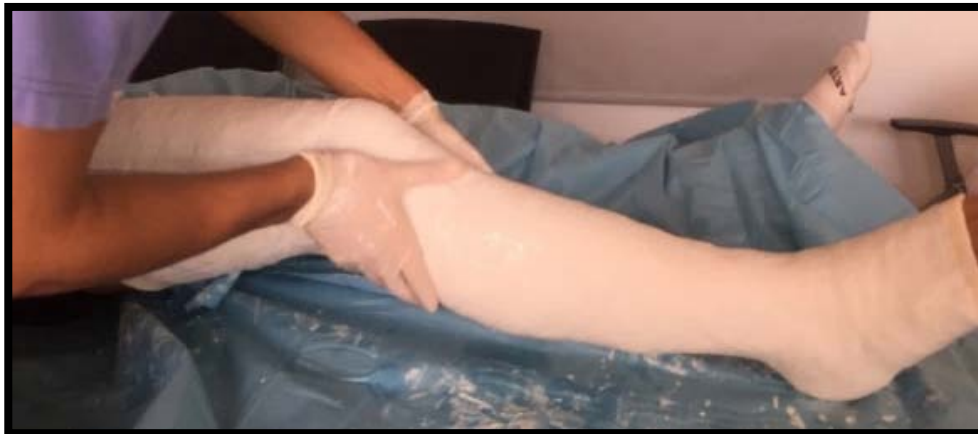

Figure 4.1.17

- Résultat final (figure 4.1.18) ; (figure 4.1.19).

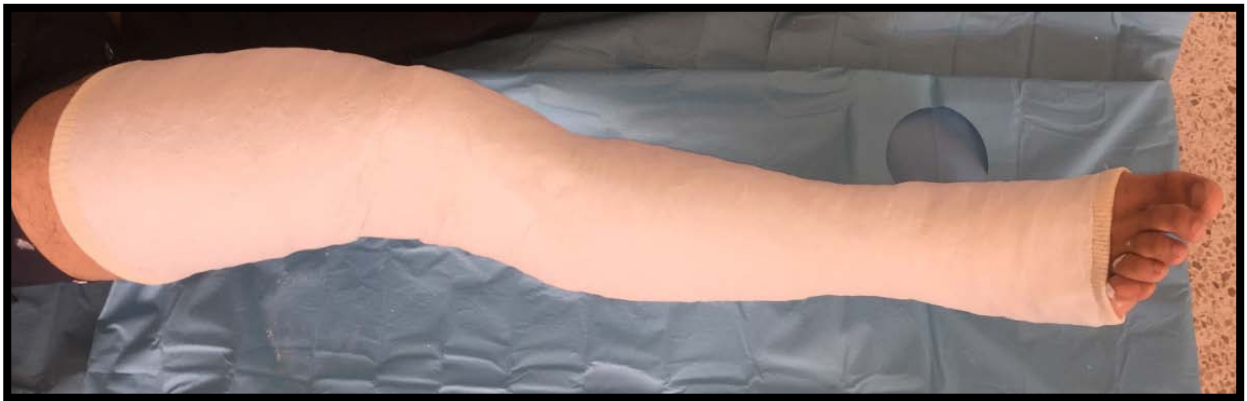
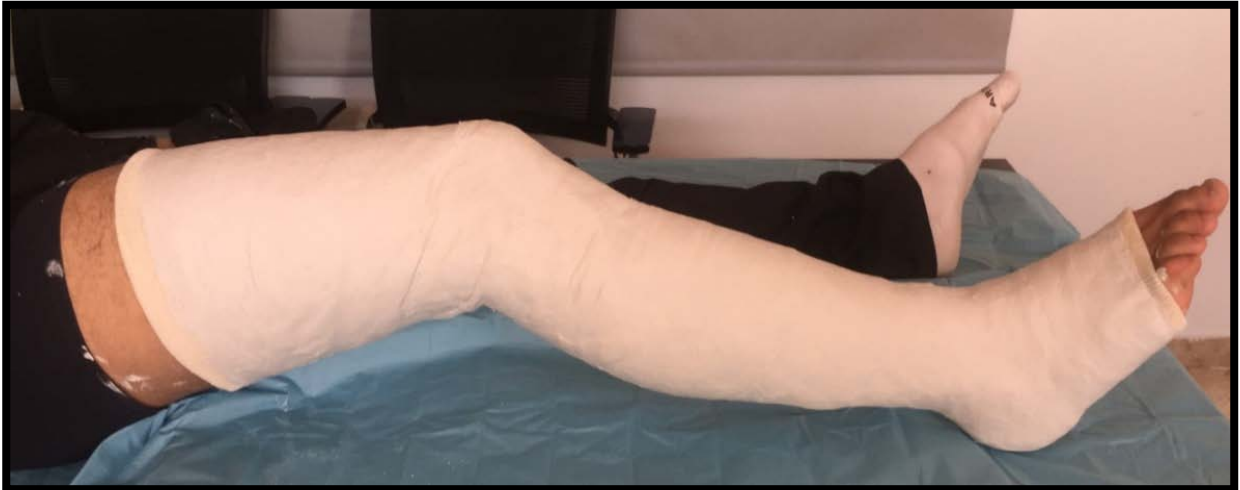
Figure 4.1.19

- Il faut convoquer les patients à 24–48 h pour surveillance et dépistage d'éventuelles complications :
 - Syndrome des loges (équivalent du Volkmann des membres supérieurs),
 - Plâtre trop lâche par diminution de l'œdème réactionnel.
- Ne pas hésiter à renouveler l'immobilisation après sept jours, lorsque l'œdème a fondu.
- Lors des visites de contrôle, vérifier la racine de la cuisse : le risque de macération à ce niveau est très important, d'autant plus que l'extrémité proximale de l'immobilisation est proche de la racine du membre.

4.2. Plâtre de Sarmiento : [12], [13], [27], [28]

- Sarmiento a introduit, en 1967, un concept de traitement des fractures de jambe basé sur trois principes :
 - L'immobilisation des articulations sus- et sous-jacentes n'est pas indispensable à la consolidation.
 - La reprise fonctionnelle précoce favorise l'ostéogénèse.
 - L'immobilisation stricte du foyer de fracture n'est pas une condition préalable à la guérison des fractures. **Figure 4.1.18**
- L'intérêt du plâtre de Sarmiento est de permettre un appui précoce des fractures du tibia.
- Après un délai d'immobilisation initiale de 4 à 6 semaines post-traumatisme, il est possible de relayer le plâtre cruro-pédieux par un plâtre de Sarmiento.

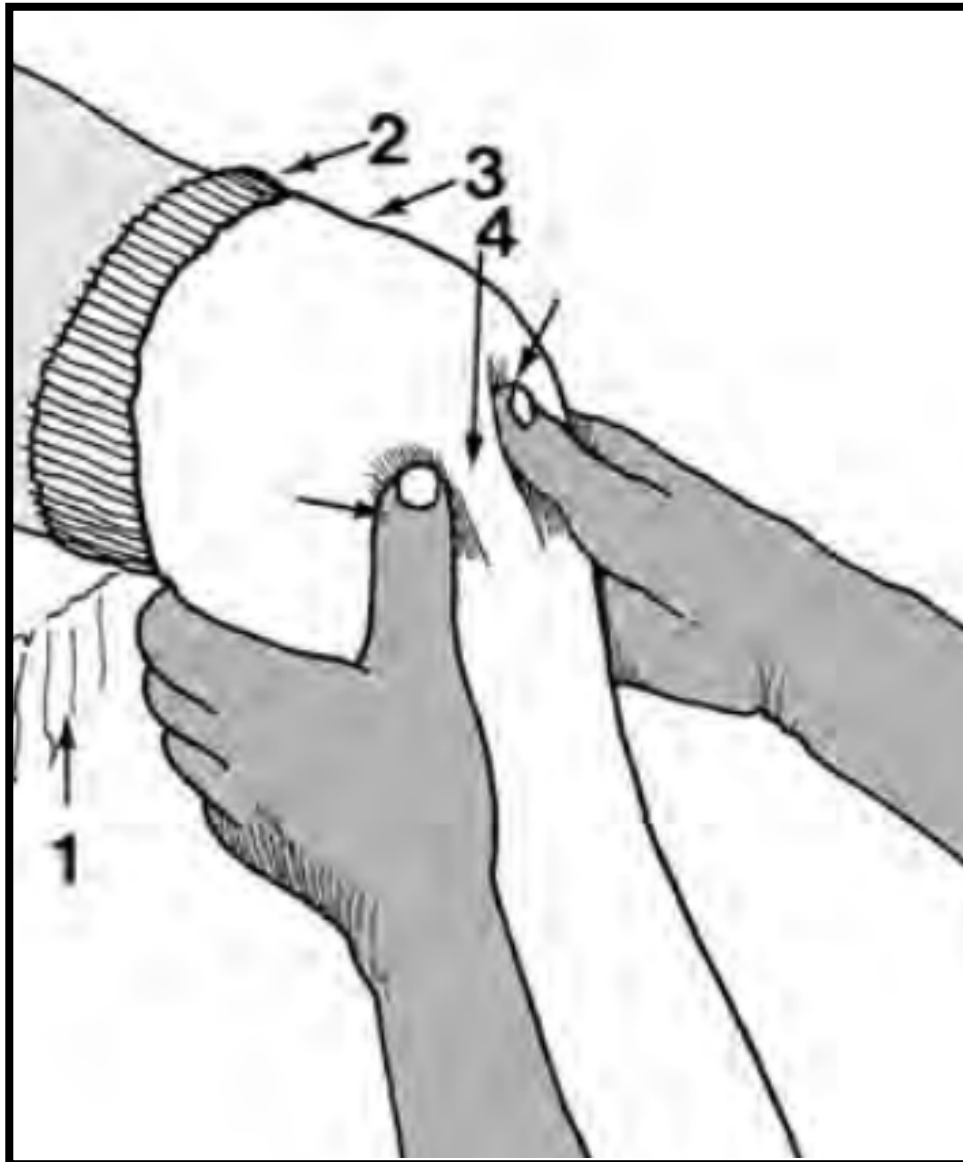


Figure 4.2.1

- **Figure 4.2.1** : Le patient est assis sur le bord de la table, le pied étant stabilisé par le genou de l'opérateur (1). Un jersey (2) et de la ouate sont enroulés, puis le plâtre est appliqué le long du genou (3). Celui-ci est fermement moulé (avant qu'il ne durcisse) le long du ligament patellaire (4).

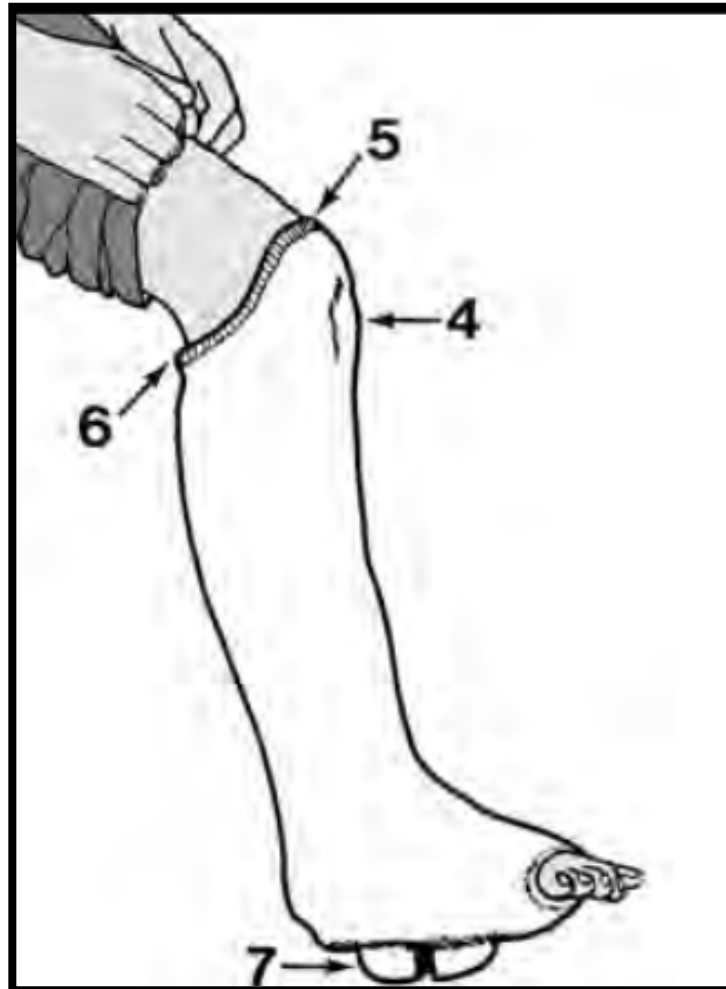


Figure 4.2.2

- **Figure 4.2.2** : Le plâtre est ensuite coupé du pôle supérieur de la patella (5) à la partie supérieure du mollet(6); vérifier que les mouvements de l'articulation fémoro-tibiale restent libres, avant de finaliser le plâtre sur l'extrémité du jersey. Ce plâtre autorise la reprise d'un appui avec une talonnette (7), et la mobilisation du genou, jusqu'à l'obtention de la consolidation du foyer fracturaire.

- Ne pas comprimer la tête du péroné.
- Le genou doit pouvoir fléchir à 90°.
- Bien modeler la rotule, les condyles fémoraux, la tubérosité tibiale.

- Au cours de la dernière phase de contention, voire dès la quatrième semaine en l'absence d'instabilité, un appareillage de marche peut être utilisé au lieu d'une simple immobilisation plâtrée.

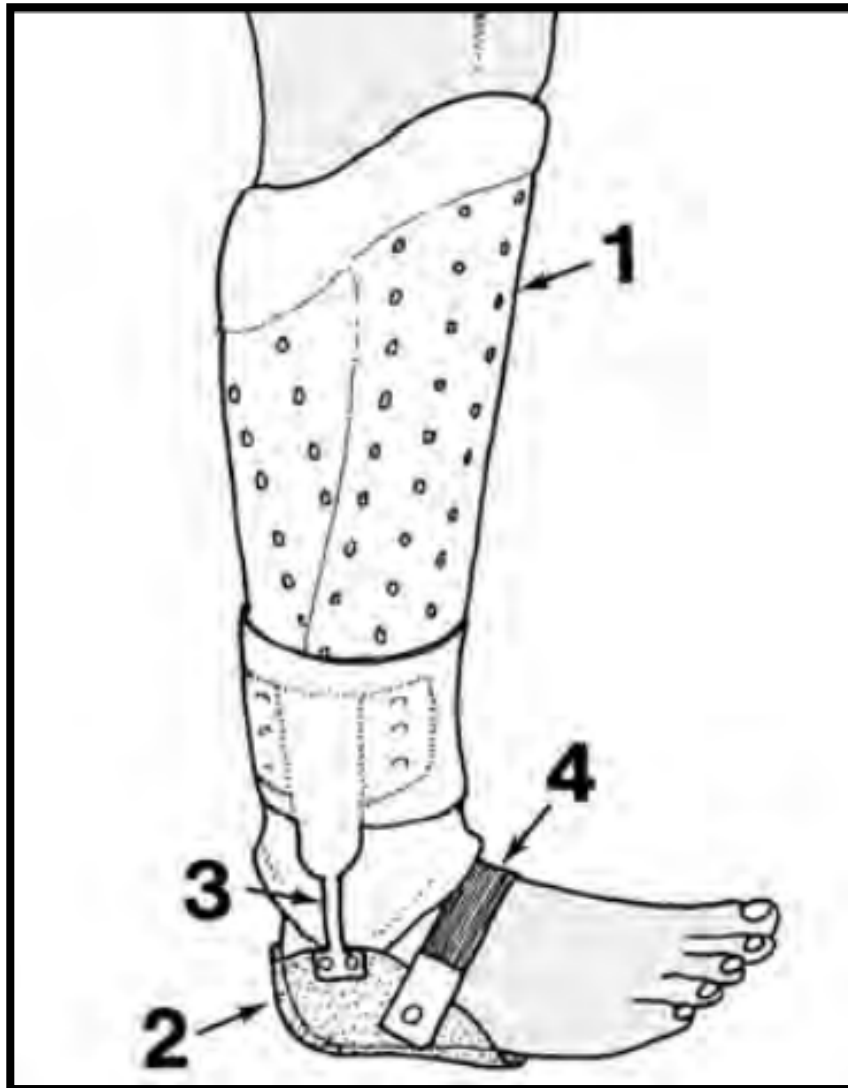


Figure 4.2.3 : Plâtre fonctionnel de marche de Sarmiento.

- Figure 4.2.3 : Le système illustré peut être réalisé avec des plaques perforées (1) (Orthoplast™, Johnson & Johnson). Pour compléter l'appui, une coque talonnière en plastique (2) peut être solidarisée avec l'appareillage jambier par des charnières de polyéthylène (3), ainsi qu'avec le pied par une bande élastique à scratch (4).

- Les avantages de cette méthode sont une reprise plus rapide de la fonction et de l'appui.
- La consolidation est stimulée par l'appui, à condition que l'on ne crée pas de déplacement secondaire, ce qui arrive malheureusement assez souvent [27], [28].

4.3 Botte plâtrée :

a. Définition :

- Pose d'un dispositif d'immobilisation rigide de cheville et/ou du pied.

b. Indications :

- Fractures distales de jambes.
- Fractures de pied.
- Entorse grave de cheville ou de Lisfranc.

c. Contre-indications :

- Plaie sans réalisation de fenêtre.
- Fracture non réduite.

d. Matériel : (Figure 4.3.1)

- Jersey tubulaire dont le diamètre est adapté au segment de membre du patient.
- Bande mousse (ouate ou softband).
- Paire de ciseaux.
- Bandes de plâtre.
- Paire de gants non stériles.

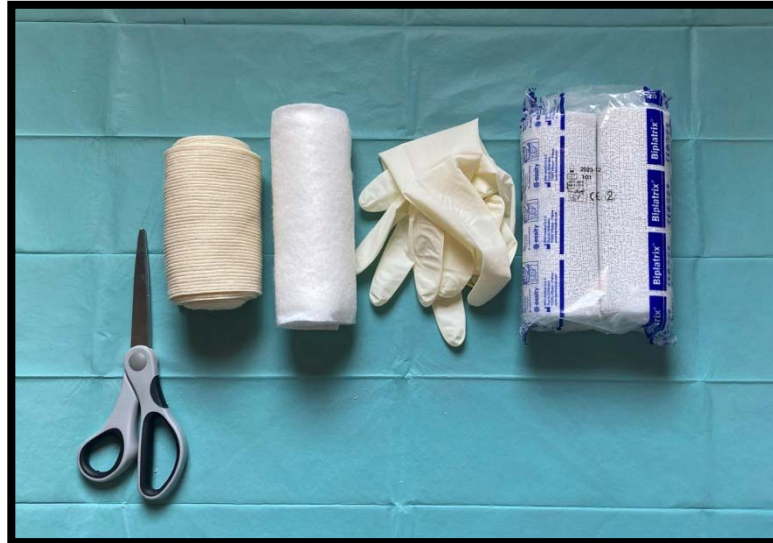

Figure 4.3.1

e. Technique :

- Bien expliquer au patient que la cheville doit être fixée à 90° pendant toute la réalisation de la botte. Pour cela, il faut maintenir une décontraction du quadriceps.
- Enfiler le jersey jusqu'au genou. Une fois en place, étirer le jersey afin d'éliminer tous les faux-plis (figure 4.3.2).

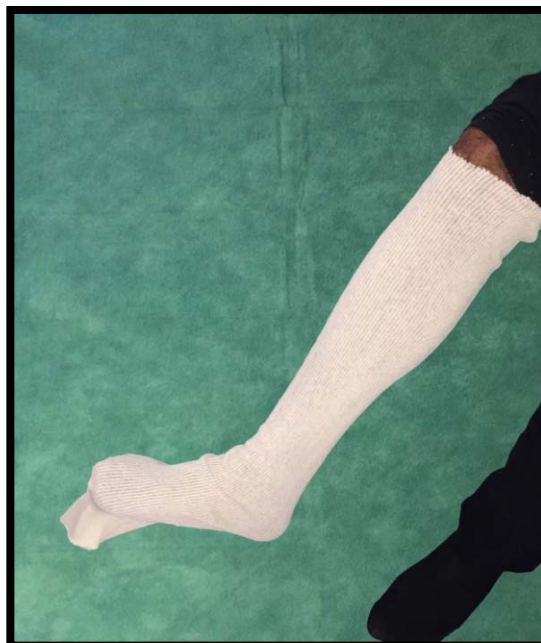

Figure 4.3.2

- Enrouler la ouate autour de la jambe de proximal en distal. Bien insister sur la face antérieure de la cheville (figure 4.3.3) ; (figure 4.3.4).

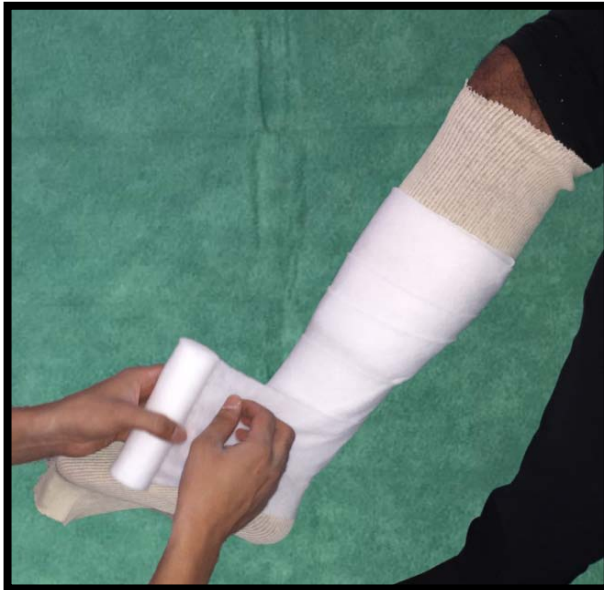

Figure 4.3.3

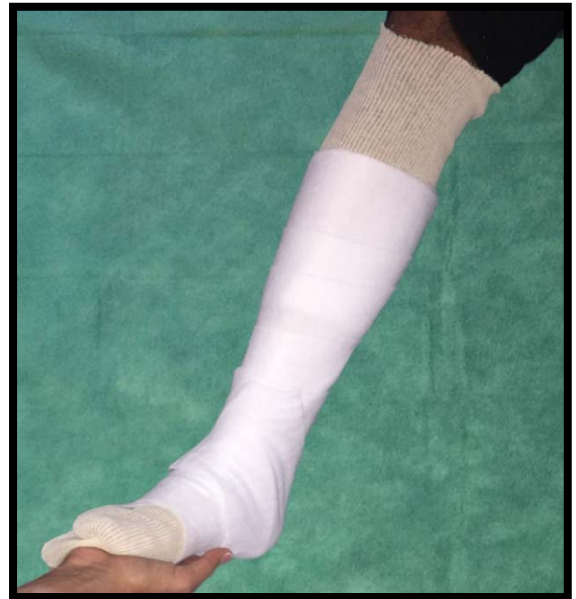

Figure 4.3.4

- Tremper la bande de plâtre pendant quelques secondes (figure 4.3.5) (jusqu'à émission de la dernière bulle), puis l'essorer (figure 4.3.6).



Figure 4.3.5



Figure 4.3.6

- Commencer à dérouler la bande de plâtre sur la jambe en débutant, au maximum, à deux travers de doigts sous la tête du péroné (figure 4.3.7) (le non-respect de cette consigne majeure le risque de paralysie du nerf sciatique poplité externe par compression).

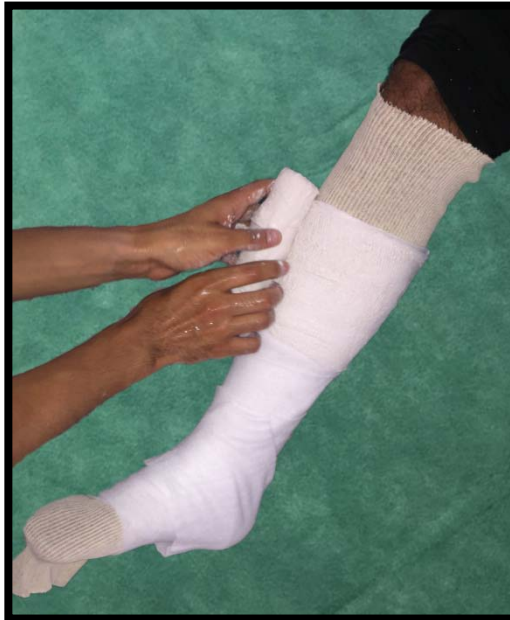

Figure 4.3.7

- Descendre les spires de bandes de plâtre jusqu'au coup-de-pied (figure 4.3.8). Il faut bien insister sur la coque talonnière qui est le point faible du dispositif. Pour ce faire, il suffit de répéter plusieurs spires en "huit" autour de la pointe du talon (figure 4.3.9).

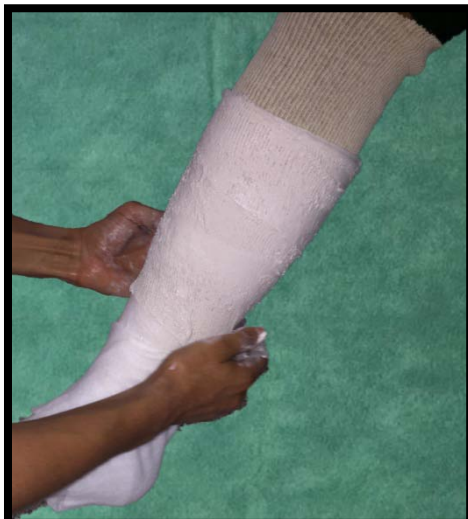

Figure 4.3.8

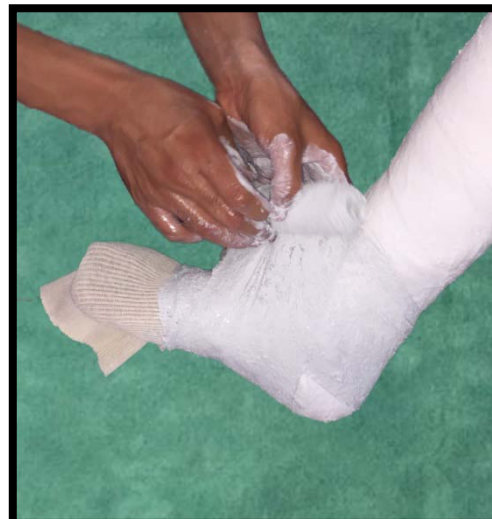

Figure 4.3.9

- On lisse le plâtre figure (4.3.10).

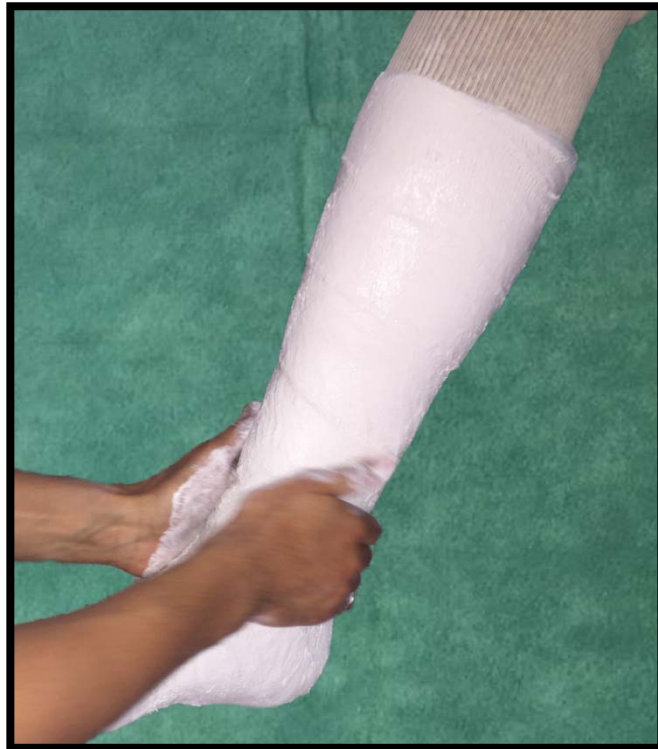

Figure 4.3.10

- Rabattre le jersey sur le haut de la botte (figure 4.3.11), puis vérifier la distance entre la tête de péroné et le bord supérieur de la botte. On procède de même pour l'extrémité distale du jersey. En profiter pour vérifier le bon dégagement de la base du cinquième orteil, ainsi que les faces dorsales des quatre premières métatarso-phalangiennes. La face plantaire des articulations peut être recouverte sans aucun risque de compression (figure 4.3.12).

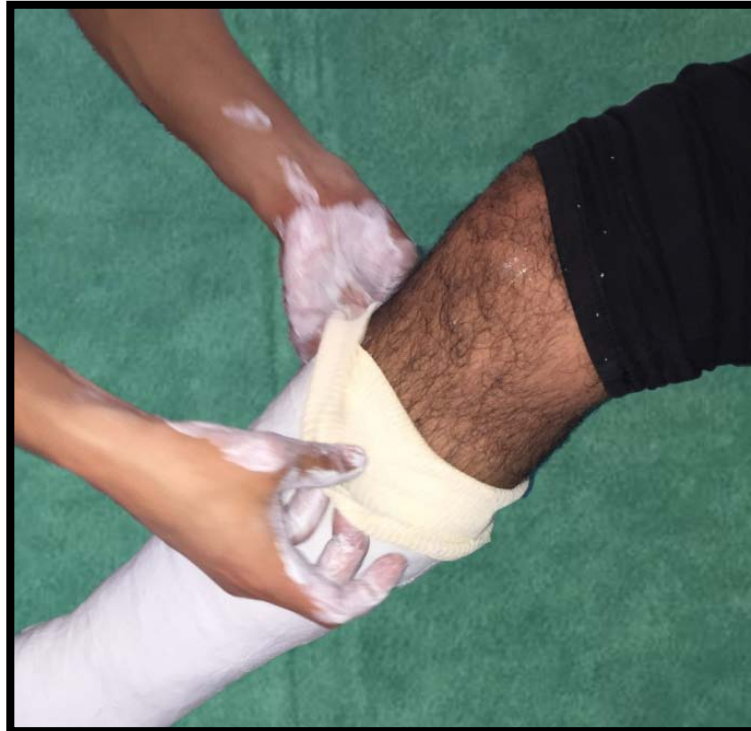

Figure 4.3.11

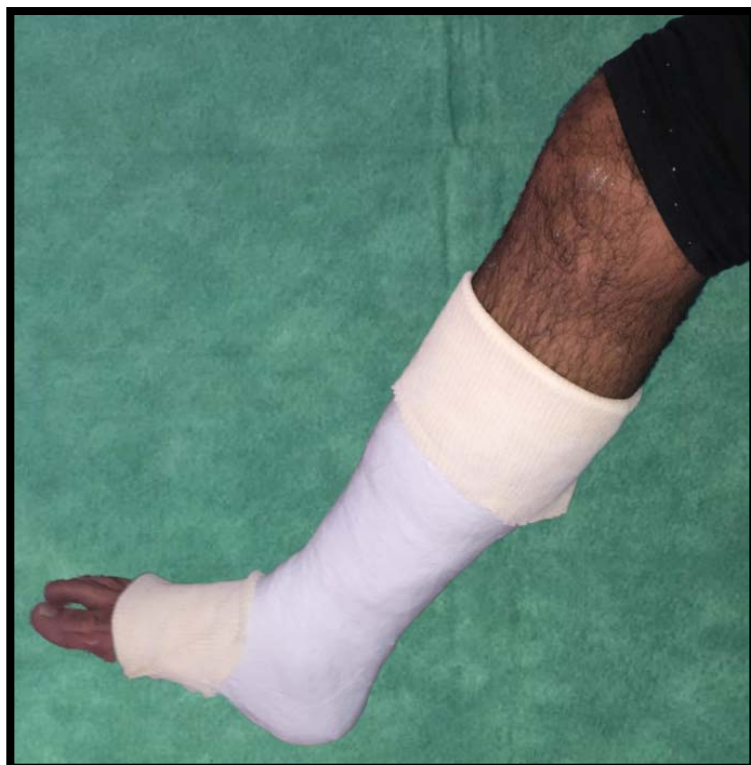

Figure 4.3.12

- On trempe une nouvelle bande de plâtre afin de finir la botte plâtrée. On applique cette dernière de proximal en distal, en commençant par recouvrir le rabat de jersey (figure 4.3.13). Puis redescendre vers le pied en insistant sur la coque talonnière (figure 4.3.14) ; (figure 4.3.15).

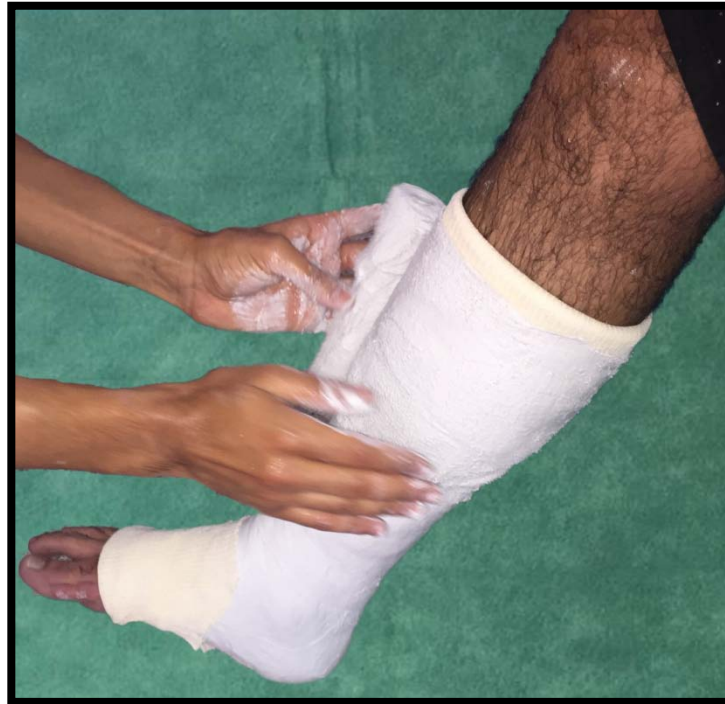

Figure 4.3.13

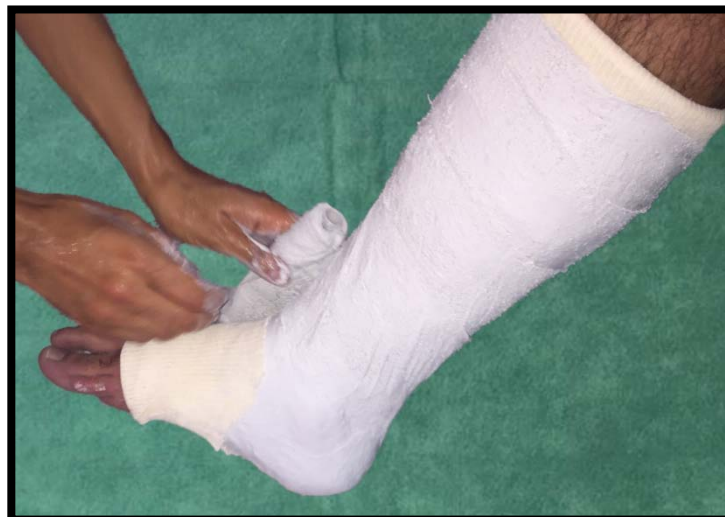

Figure 4.3.14

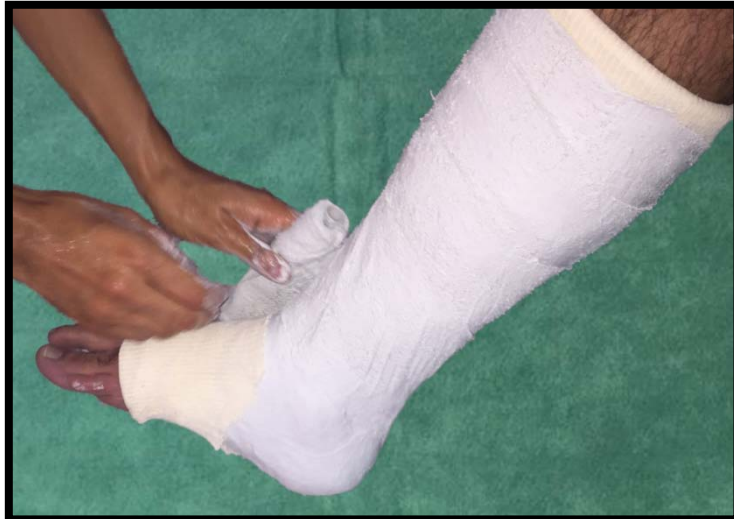

Figure 4.3.15

- On lisse le plâtre tout en moulant les reliefs osseux. Résultat final (figure 4.3.16) ; (figure 4.3.17).

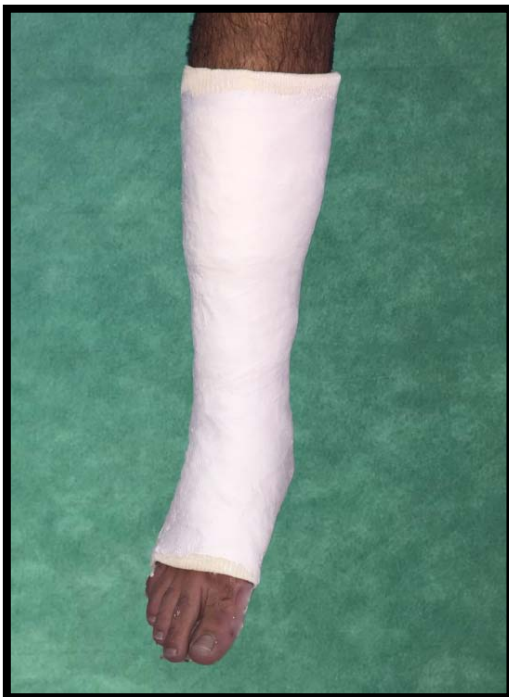

Figure 4.3.16

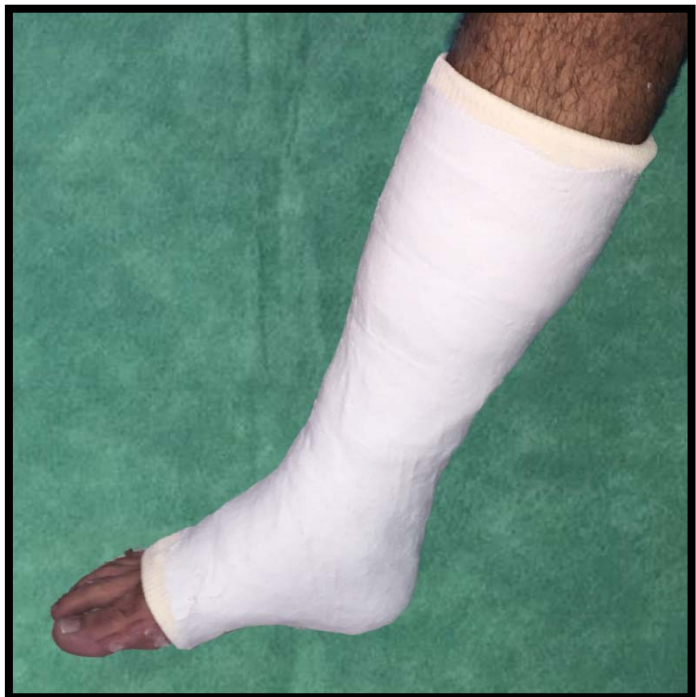

Figure 4.3.17

- Il est très important de vérifier la bonne liberté des bases des premier et cinquième orteils, zones de compression fréquentes.
- Il est fondamental de dépister les compressions vasculaire ou nerveuse, qui pourraient se manifester par une sensation de fourmillements, froideur du membre, insensibilité, diminution de la perception des pouls périphériques, œdème, cyanose des extrémités.
- En cas de douleur localisée à type de compression, ne pas hésiter à fendre la botte.
- D'autres syndromes sont à dépister 24h plus tard, d'où une reconvocation systématique pour surveillance :
 - Syndrome des loges.
 - Plâtre trop lâche par diminution de l'œdème réactionnel.
- Une attention particulière est à porter sur la bonne angulation de la cheville lors de la réalisation de la botte.
- Ne cherchez jamais à rattraper un défaut de dorsiflexion de pied, une fois que le plâtre ou la résine est posée : vous ne réussirez qu'à créer un pli et donc un point de compression.

4.4 Attelle plâtrée postérieure de la cheville :

a. Définition :

- Réalisation d'un dispositif d'immobilisation amovible à base de bandes de plâtre.

b. Indications :

- Fracture avec œdème important ou risquant de se majorer, contre-indiquant la pose d'un plâtre circulaire.
- Contusion avec impotence fonctionnelle.
- Fracture accompagnée de plaies cutanées, en attendant la pose d'une immobilisation circulaire.
- Antalgique : traumatisme du pied et de la cheville.

c. Contre-indications :

- Plaie non protégée d'un pansement.

d. Matériel : (Figure 4.4.1)

- Jersey tubulaire diamètre adapté à la morphologie du patient.
- Bande mousse (ouate ou softband).
- Paire de ciseaux.
- Bande de plâtre généralement de 15 ou 20 cm de large.
- Bande Velpeau de 15 à 20 cm ou bandes de gaze.
- Paire de gants non stériles.
- Une bassine d'eau tiède.

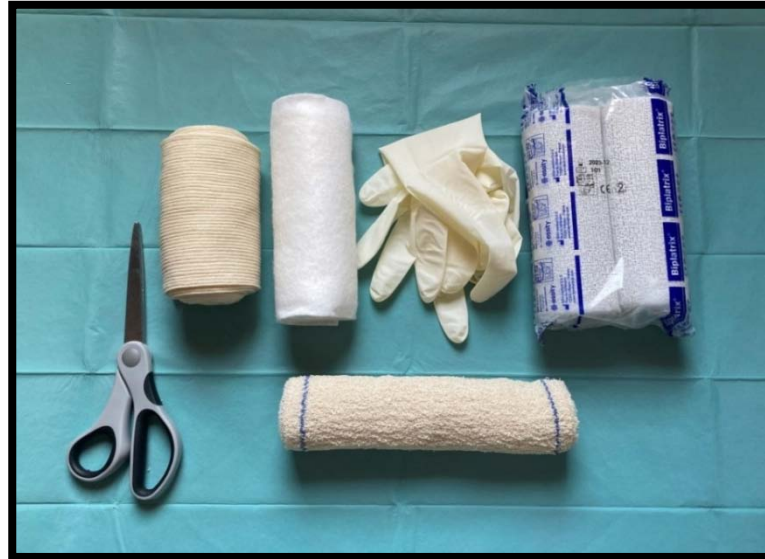


Figure 4.4.1

e. Technique :

- Longueur du jersey : de la tête des métatarsiens jusqu'à la tubérosité tibiale antérieure couper 4 à 5 cm plus long (pour le rabat ultérieur du jersey) (figure 4.4.2). Rouler le jersey avant la pose.

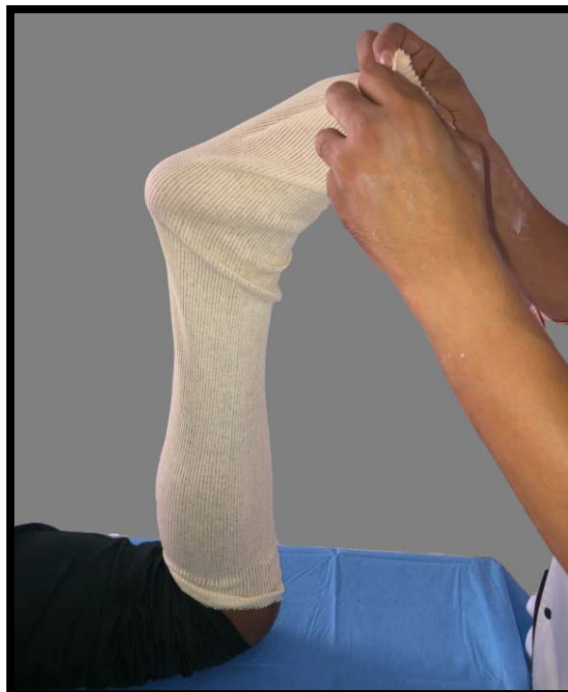

Figure 4.4.2

- Placer la couche de softband de façon régulière sur l'ensemble du membre (figure 4.4.3) ; (figure 4.4.4). La cheville doit être, en principe, à 90°.

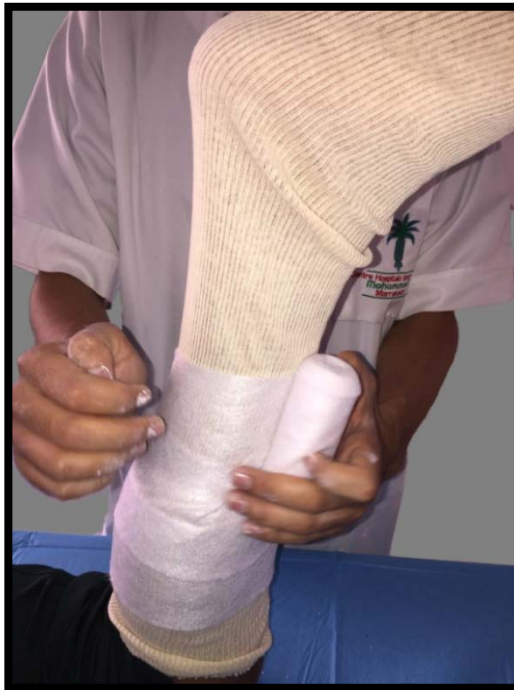

Figure 4.4.3

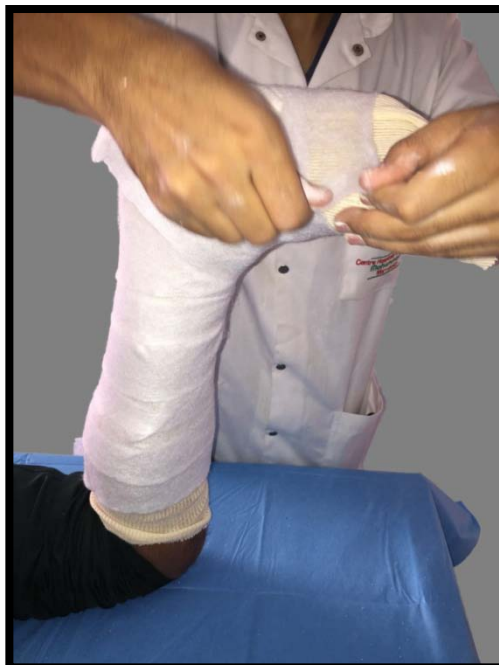

Figure 4.4.4

- Prendre la mesure de la tubérosité tibiale antérieure jusqu'aux têtes métatarsiennes. On utilisera des bandes de plâtre de 15 cm de large. Replier la bande de plâtre plusieurs fois sur elle-même (environ 8 à 10 épaisseurs) afin d'obtenir une bonne épaisseur (figure 4.4.5) ; (figure 4.4.6).



Figure 4.4.5



Figure 4.4.6

- Tenir soigneusement l'attelle par chaque extrémité et l'immerger en totalité dans l'eau tiède, la sortir et presser les angles pour expulser le surplus d'eau (figure 4.4.7).

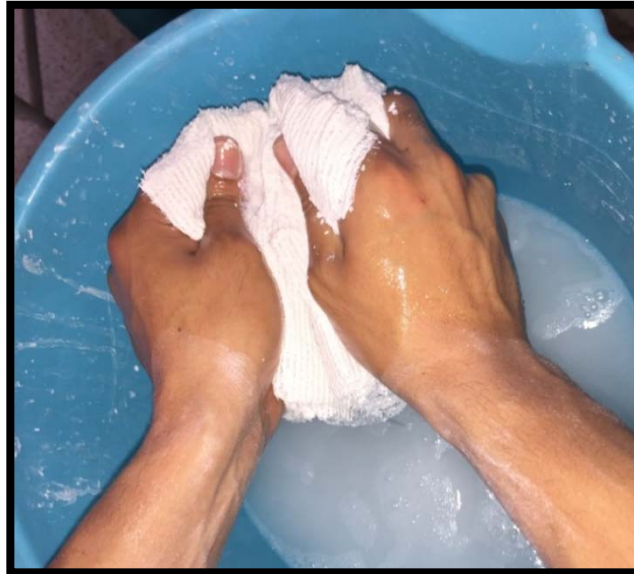

Figure 4.4.7

- Maintenant consolider les couches de l'attelle. Placer rapidement l'attelle sur la surface et, d'un mouvement du talon des deux mains, presser fermement les couches de l'attelle ensemble (L'air piégé réduit la résistance finale de l'attelle et conduit au craquellement ou à la séparation des différentes couche) (figure 4.4.8).



Figure 4.4.8

- Positionner soigneusement l'attelle sur le membre, commencer par le pied en faisant adhérer le plâtre sur la tête des métatarsiens. Mouler avec les mains de manière à ce que l'attelle épouse les contours du membre sans former de faux plis ni de reliefs agressifs à sa face inférieure. Rabattre les extrémités du jersey de peau sur l'attelle (figure 4.4.9) ; (figure 4.4.10).

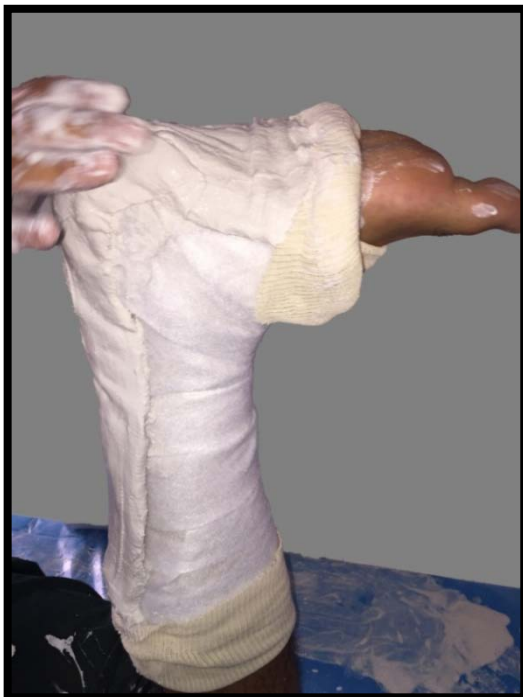

Figure 4.4.9

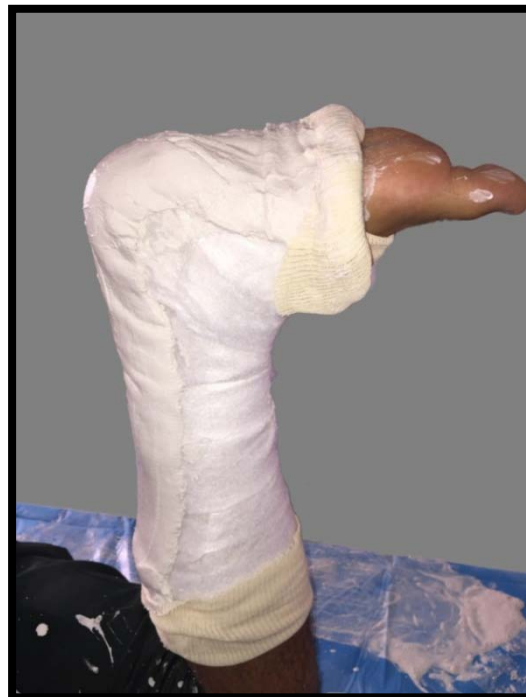

Figure 4.4.10

- Fixer l'attelle avec quelques tours de bande de gaze. Résultat final (figure 4.4.11).

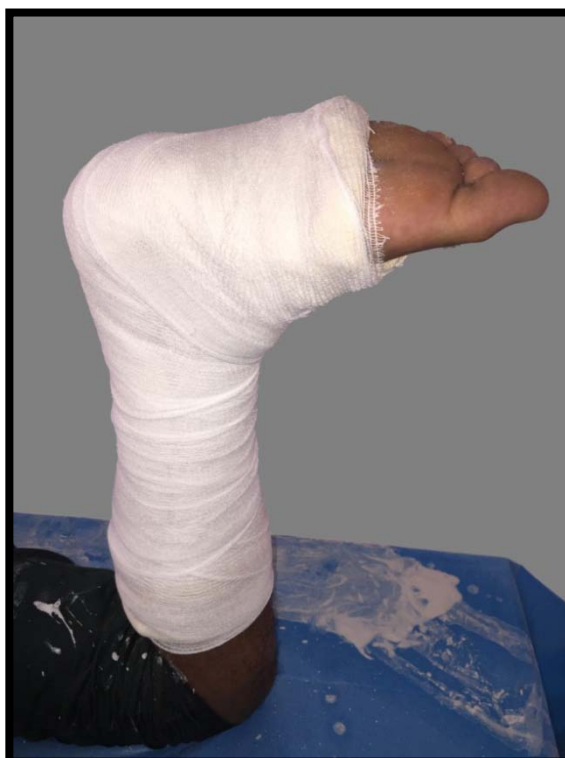

Figure 4.4.11

- Une attelle postérieure peut être davantage renforcée par une longue attelle en forme de U disposée autour du membre médialement et latéralement (fig. 4.4.12).

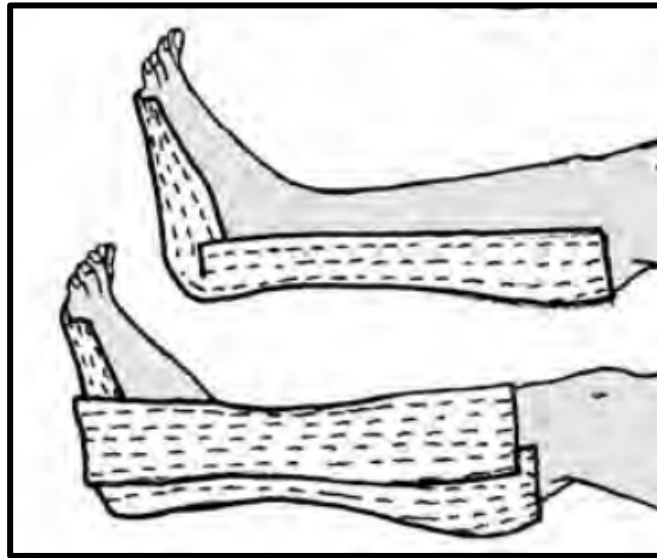


Figure 4.4.12

- **Ce qu'il ne faut pas faire :** Glisser des bandes de plâtre dans un jersey, rapidement fixé par une bande. Cette technique « facile » donne un plâtre de mauvaise qualité et génère des lésions cutanées par macération et points de compression.

4.5 Orthèse de genou :

a. Définition :

- Pose d'un dispositif d'immobilisation du genou par une orthèse qui enveloppe généralement une grande partie de la cuisse et de la jambe, réglable par système de scratch (figure 4.5.1).

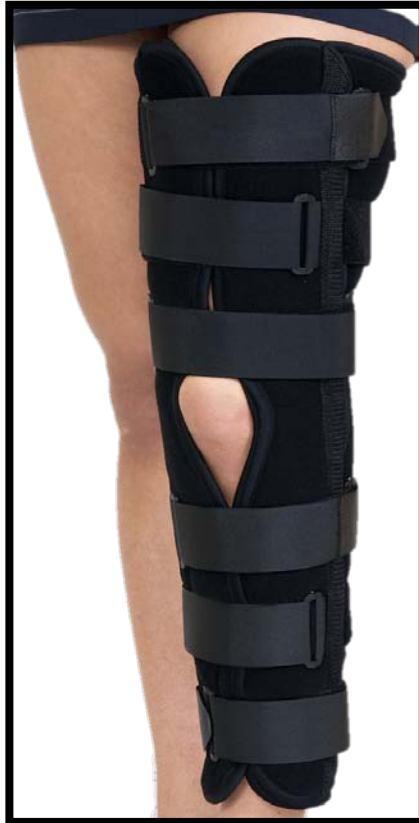

Figure 4.5.1: Orthèse de genou.

b. Indications :

- Immobilisation post-opératoire ou post-traumatique du genou.
- Fracture de rotule.
- Entorse grave de genou.
- Épanchement articulaire post-traumatique de genou (hémarthrose).

- Le plus souvent, l'articulation est immobilisée en position légèrement fléchie.
- Normalement, la rigidité des orthèses est accrue par l'adjonction d'inserts métalliques sur les côtés et à l'arrière.
- La fixation s'effectue habituellement au moyen de plusieurs sangles qui permettent de garantir le positionnement sur la cuisse et sur la jambe.

4.6 Strapping du genou :

a. Définition :

- Méthode de contention souple du genou.

b. Indications :

- Entorse bénigne du genou.
- Contusion de genou pouvant être améliorée par une contention modérée.

c. Contre-indications :

- Plaie.
- Fracture.
- Entorse de genou avec instabilité, signant la gravité.

d. Matériel : (Figure 4.6.1)

- Un rouleau d'élastoplaste de 6 cm de large.
- Eventuellement, rasoir électrique pour dépilation.
- Paire de ciseaux.



Figure 4.6.1

e. Technique :

- Fixez deux bandes circulaires, une proximale au niveau de la cuisse et une distale au niveau du tiers supérieur de la jambe (figure 4.6.2).

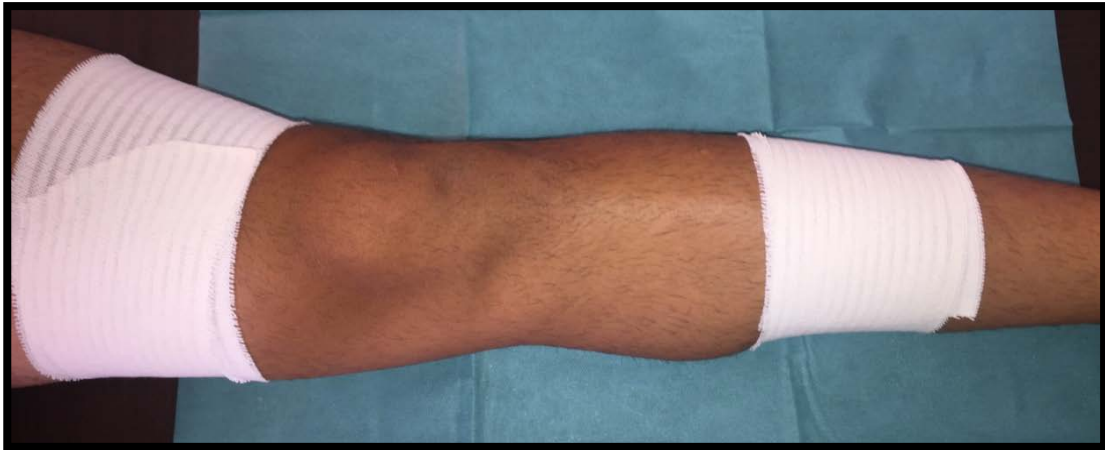

Figure 4.6.2

- La première bande est posée sur la cuisse et étirée vers le bas (figure 4.6.3). Sous le genou, la bande est orientée en bas et en dehors, puis fixée sur la jambe (figure 4.6.4).

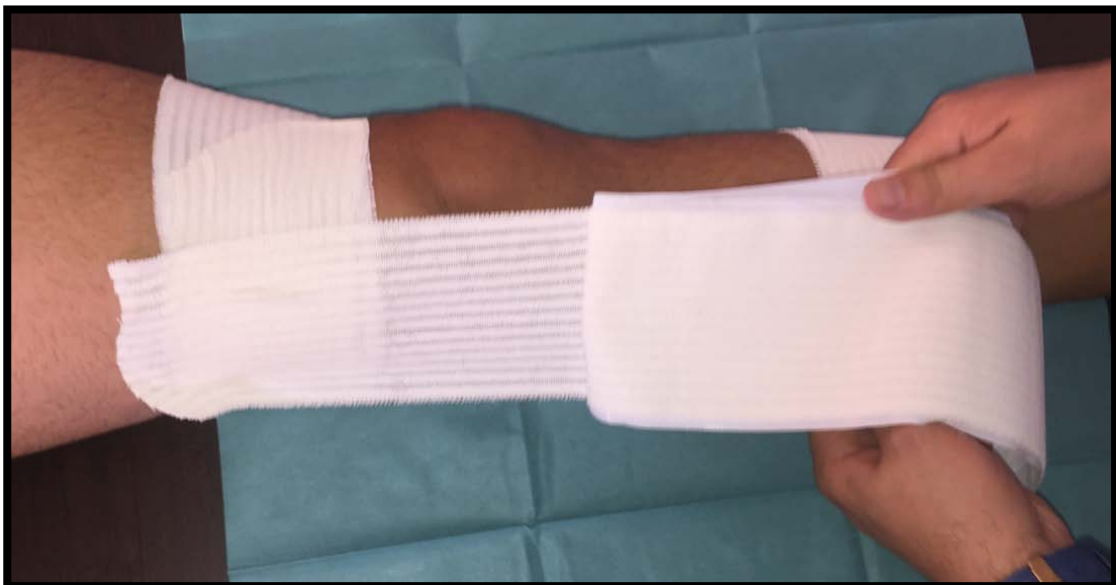

Figure 4.6.3

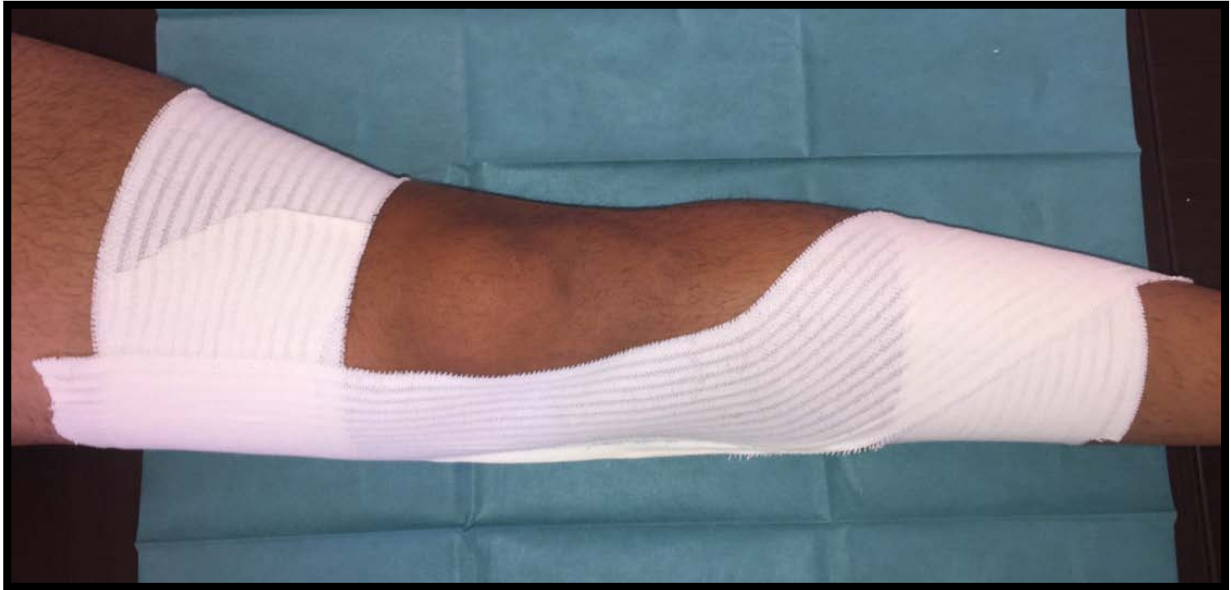

Figure 4.6.4

- La seconde bande est fixée sur la cuisse symétriquement à la première. Elle est étirée vers le bas (figure 4.6.5). En passant sous le genou, la bande est étirée en bas et en dedans (figure 4.6.6).

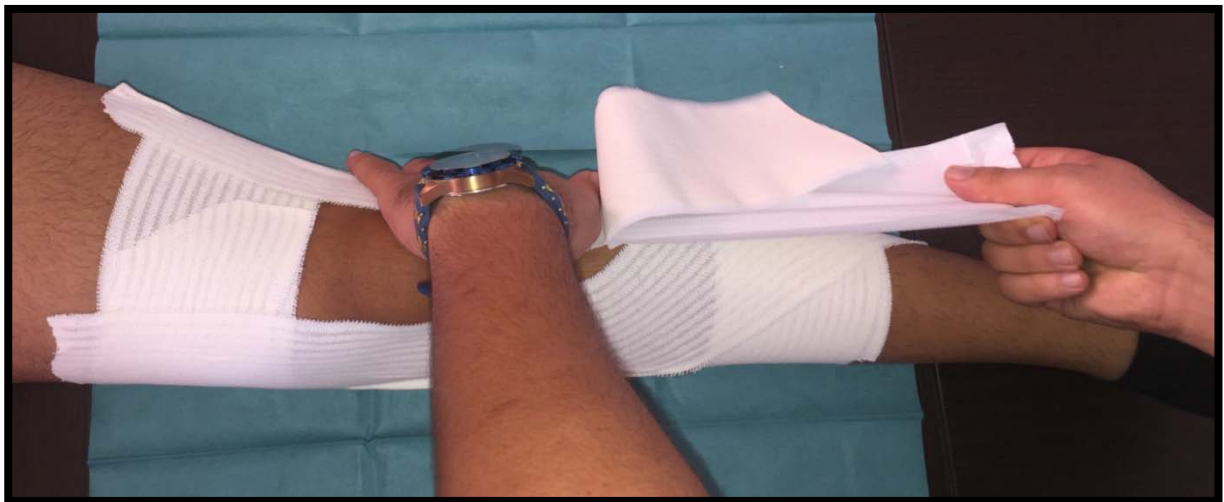

Figure 4.6.5

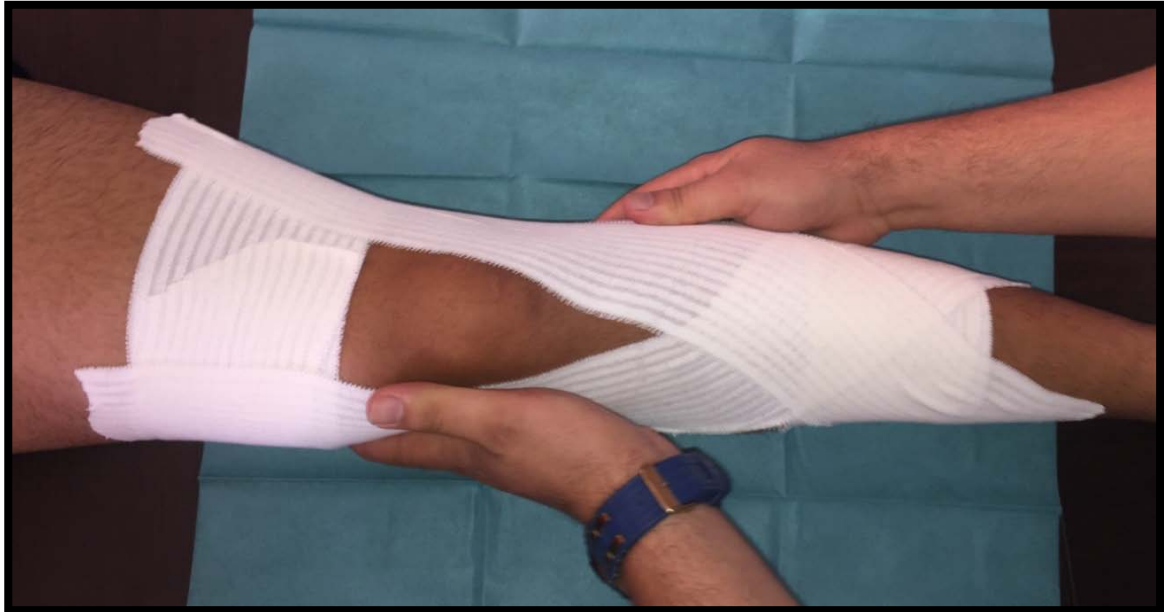

Figure 4.6.6

- La troisième bande est posée sur la face interne de la jambe, puis tirée vers le haut. En passant au-dessus du genou, la bande est tirée en haut et en dehors (figure 4.6.7) ; (figure 4.6.8).

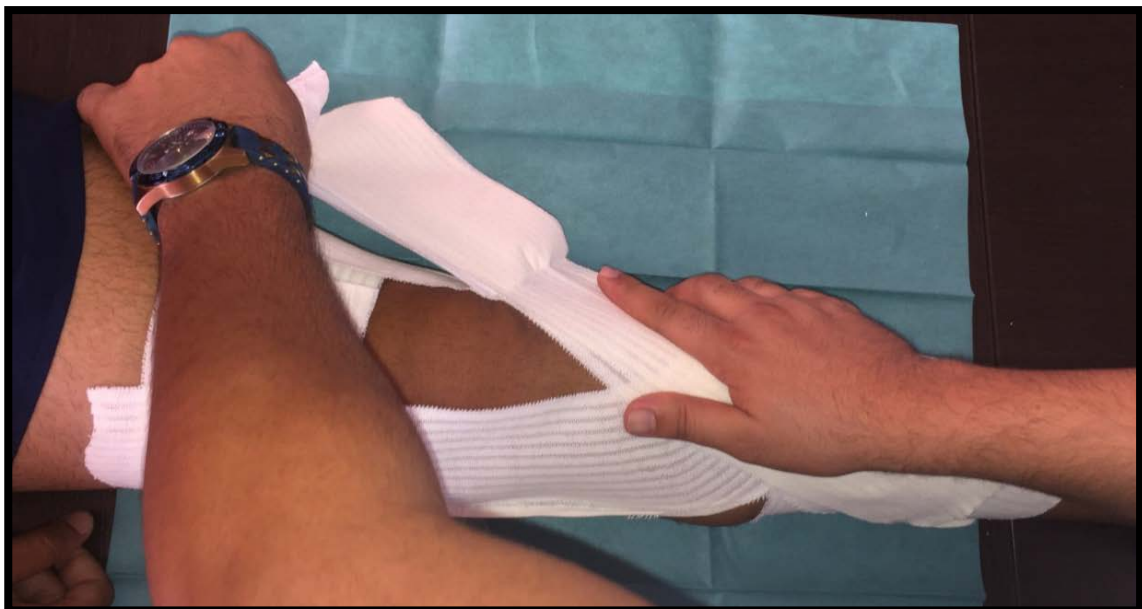

Figure 4.6.7

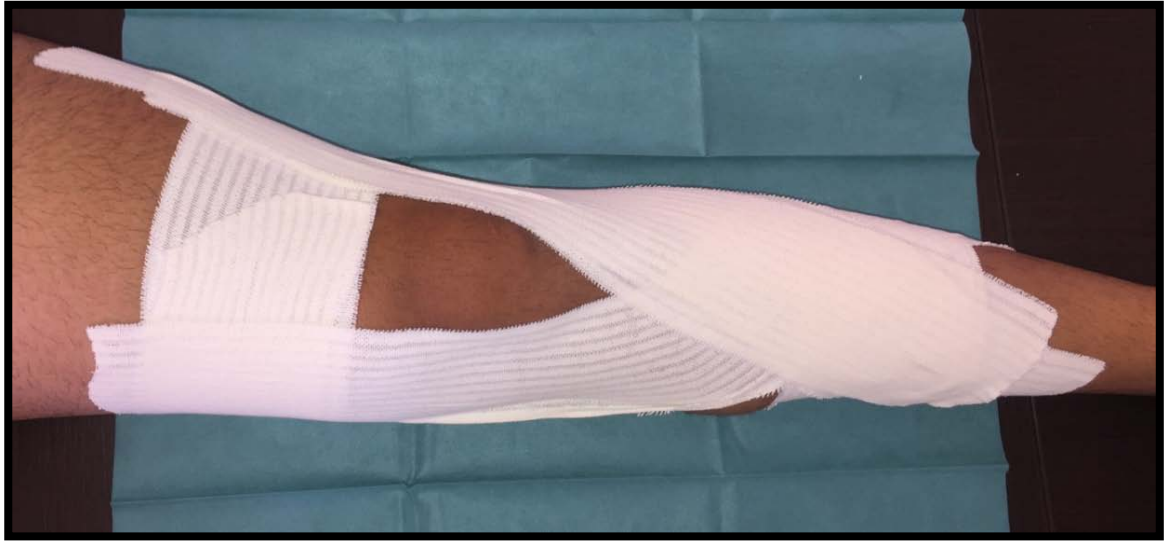

Figure 4.6.8

- La quatrième bande sera posée de façon symétrique par rapport à la troisième, de façon à entourer complètement le genou (figure 4.6.9); (figure 4.6.10).

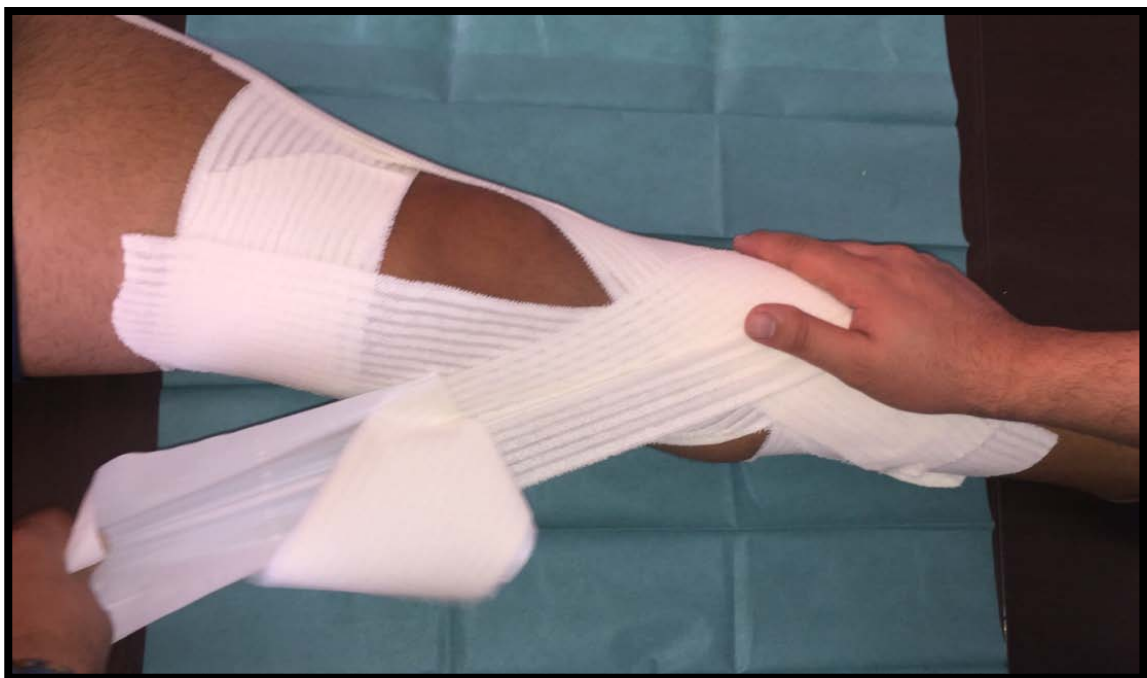

Figure 4.6.9

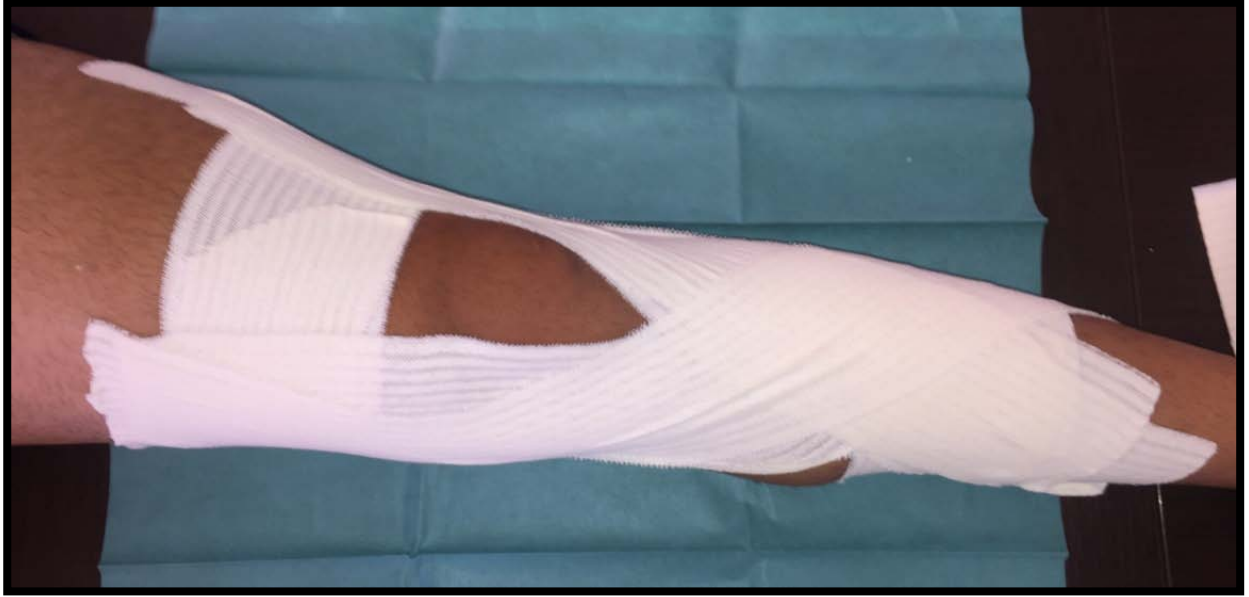

Figure 4.6.10

- La plus petite bande est étirée puis posée en regard du ligament latéral interne ou externe, en fonction du type d'entorse (figure 4.6.11); (figure 4.6.12).

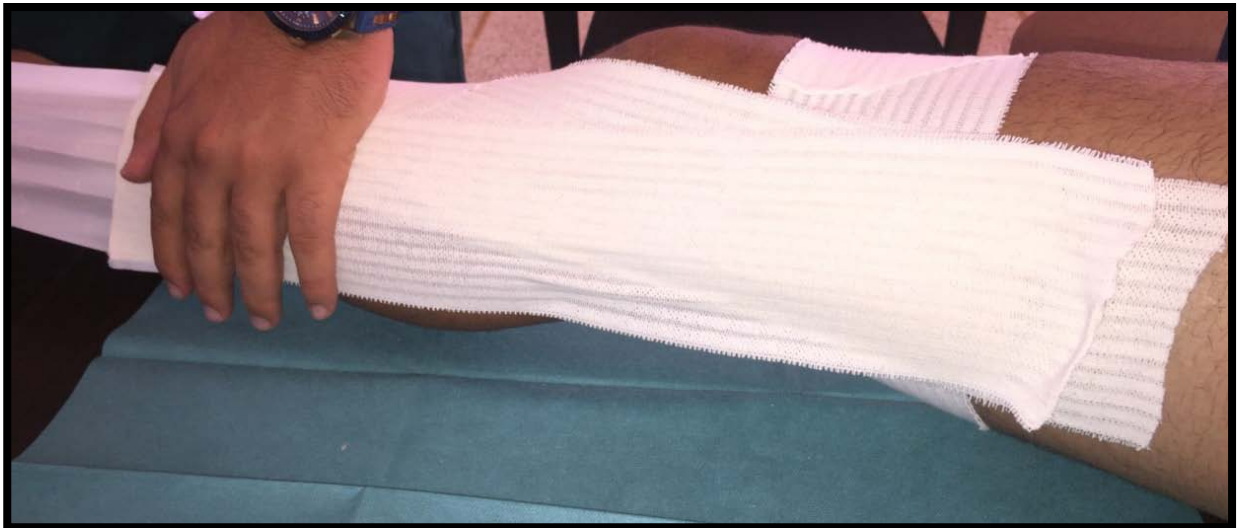

Figure 4.6.11

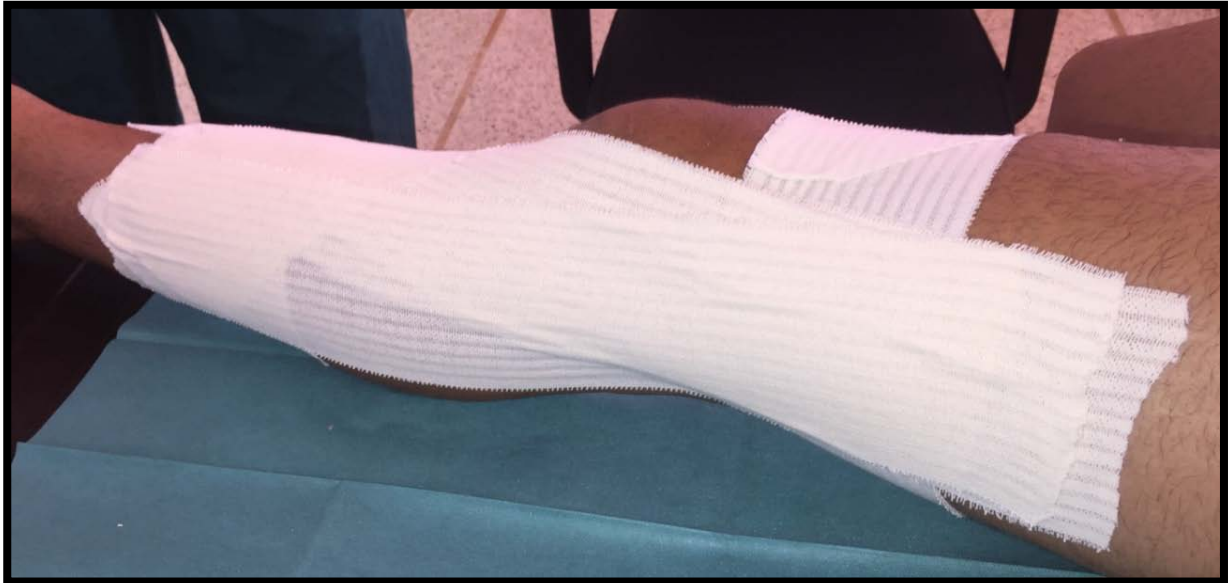

Figure 4.6.12

- Les bandes sont, enfin, maintenues par deux circulaires qui ne devront pas être étirées avant la pose (figure 4.6.13); (figure 4.6.14).

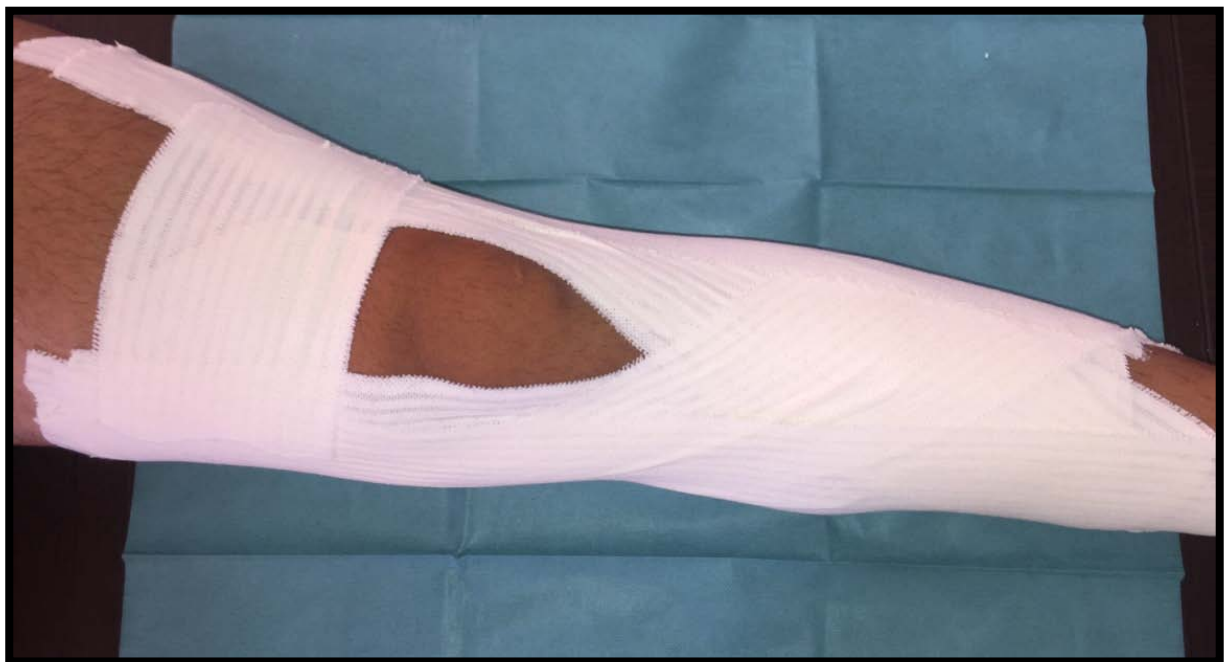

Figure 4.6.13



Figure 4.6.14

- Vérifier l'absence de pli lors de la pose des bandes, sources de compression.
- Le patient peut se plaindre de la rectitude de son membre inférieur.
Prévenez-le que le strapping se détend rapidement.
- En 24 heures, l'extension-flexion nécessaire à la marche est retrouvée.

4.7 Strapping de la cheville :

a. Définition :

- Méthode de contention souple de la cheville.

b. Indications :

- Elles sont multiples :

- Entorse de cheville.
- Entorse de Lisfranc (base des métatarsiens).
- Contusion de cheville.

c. Contre-indications :

- Plaie en regard des zones de contention.
- Fracture de cheville.
- Allergies à la colle.

d. Matériel : (Figure 4.7.1)

- Rouleaux de strappe de 6cm de large.
- Éventuellement, rasoir électrique pour dépilation.
- Paire de ciseaux.




Figure 4.7.1

e. Technique :

- Préparer 9 bandes d'élastoplaste de 6 cm de large, dont : 3 de 15 cm de long, 3 de 30

cm, 1 de 45 cm et 2 de 20 cm. Les 6 premières bandes doivent être étirées avant la pose afin de majorer leur pouvoir de contention (figure 4.7.2).




Figure 4.7.2

- Empaumer les deux extrémités d'une bande de 30 cm. L'étirer avant la pose, placer le milieu de la bande sur le talon, puis remonter les deux extrémités sur les faces latérales de jambe. Les deux extrémités des bandes doivent être posées sur la peau, afin d'augmenter le pouvoir de contention du strapping (figure 4.7.3). Le pied du patient pourra prendre appui sur l'abdomen du praticien. Ceci permet à l'opérateur de contrôler la bonne position de la cheville lors de l'application des bandes



Figure 4.7.3

- La deuxième bande mesure 15 cm. Elle est posée à 90° de la première, après l'avoir bien étirée. Le milieu de la bande est posé sur le tendon d'Achille (figure 4.7.4).

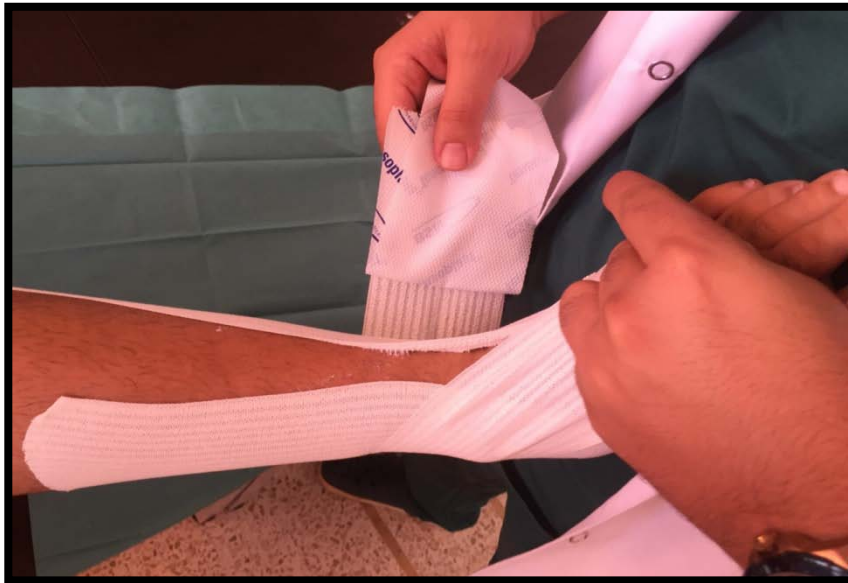

Figure 4.7.4

- Puis les deux extrémités sont rabattues vers l'avant et viennent se fixer sur la partie toute antérieure du coup de pied. Là aussi, les extrémités distales de l'élastoplaste doivent adhérer à la peau (figure 4.7.5).

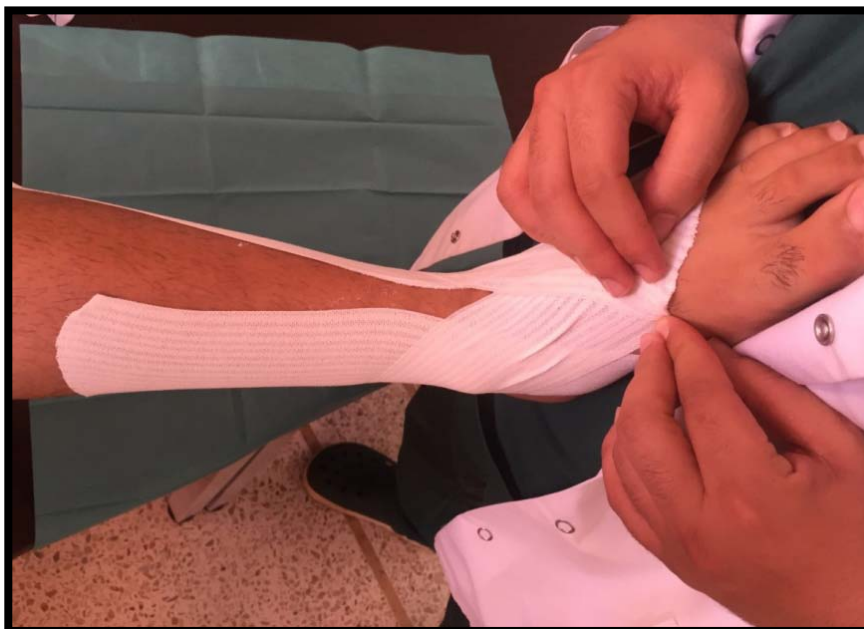

Figure 4.7.5

- La troisième bande mesure 30 cm et est étirée avant la pose. Sa partie moyenne est posée sur la première bande, mais ses extrémités seront posées en avant de la première bande (figure 4.7.6) ; (figure 4.7.7).

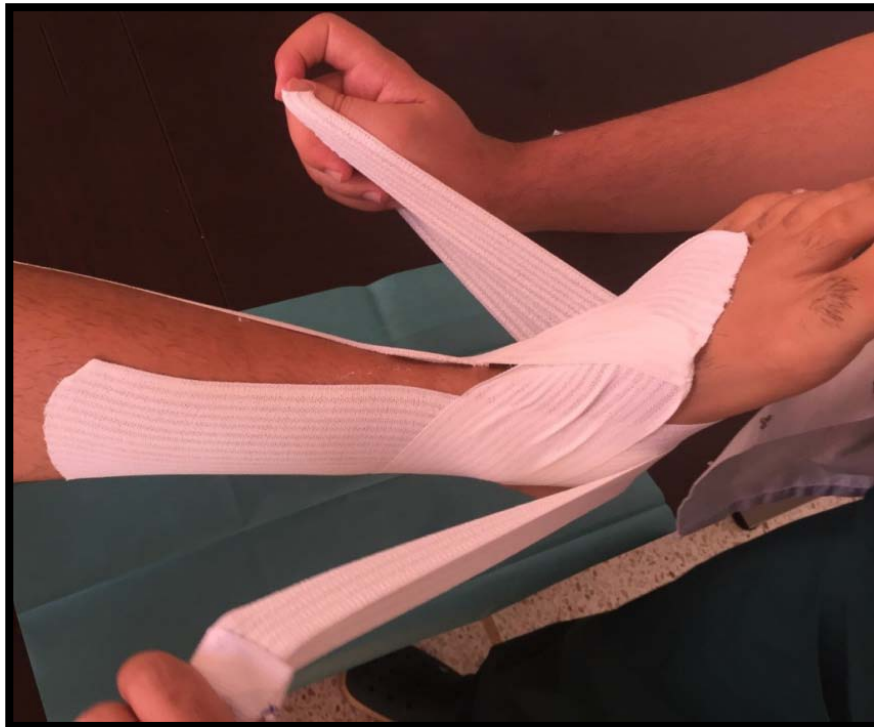

Figure 4.7.6



Figure 4.7.7

- La quatrième bande mesure 15 cm et est étirée avant la pose. Sa partie moyenne est collée en regard de la partie moyenne de la deuxième bande (figure 4.7.8). Ses extrémités seront rabattues vers l'avant, au-dessus de la seconde.

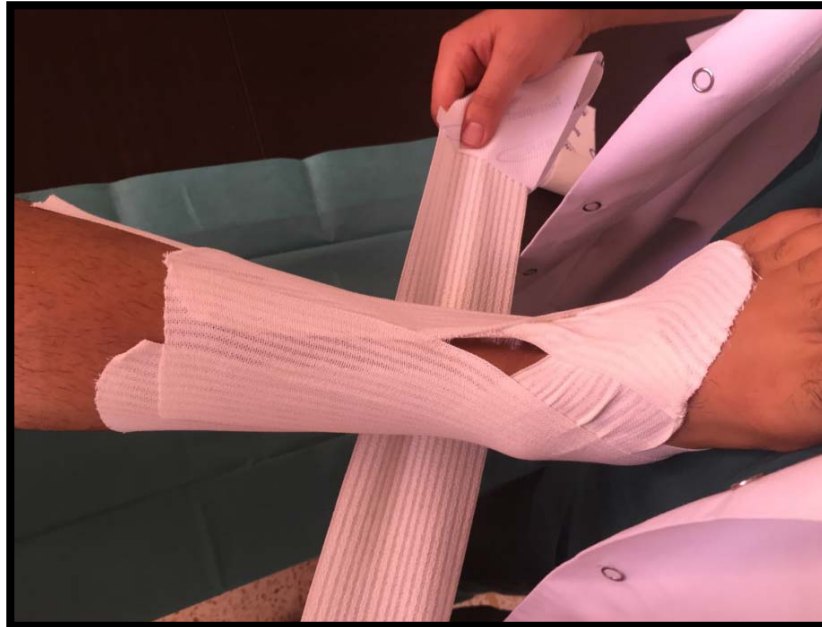


Figure 4.7.8

- La cinquième bande d'élastoplaste mesure 30 cm et sera étirée avant la pose. Sa partie moyenne sera posée en regard de celles des bandes 1 et 3. Ces extrémités seront rabattues sur les faces latérales de jambe, en arrière de la bande 1 (figure 4.7.9).

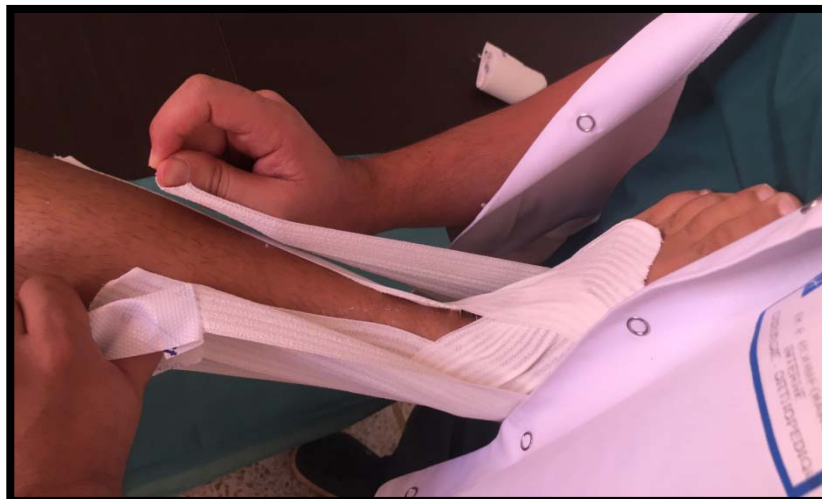


Figure 4.7.9

- La bande n° 6 mesure 15 cm et sera étirée avant la pose. Sa partie moyenne sera posée au même niveau que celles des bandes 2 et 4. Ses extrémités seront rabattues sur les faces latérales du pied, en-dessous de celles de la bande n° 2 (figure 4.7.10). À ce stade, il est important de vérifier la liberté de la base du cinquième métatarsien. Si une bande d'élastoplaste la recouvre, elle deviendra compressive, imposant l'ablation rapide de la contention (figure 4.7.11) ; (figure 4.7.12).

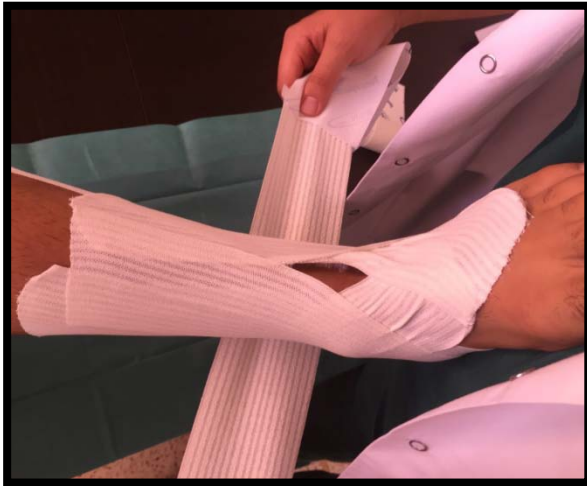

Figure 4.7.10



Figure 4.7.11

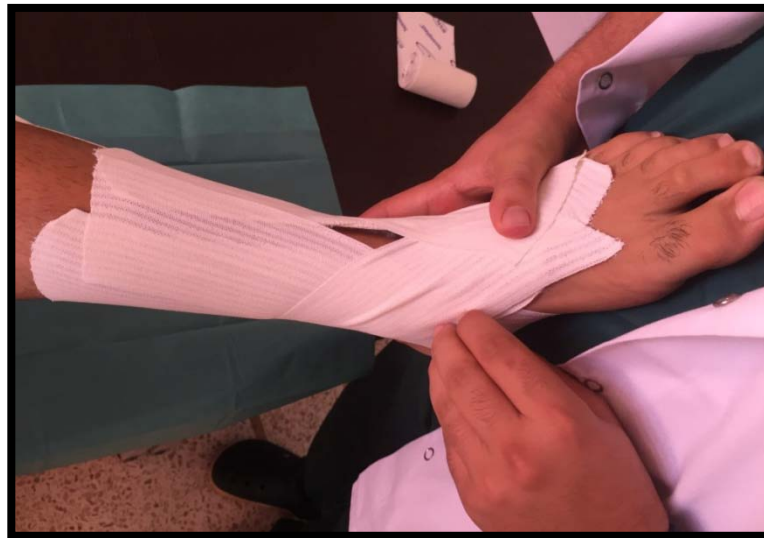

Figure 4.7.12

- On se saisit alors de la bande de 45 cm de long, elle ne sera pas étirée avant la pose. On réalise un circulaire de dedans en dehors du pied (figure 4.7.13). Lorsque la bande passe

en regard de la face externe du pied, elle est étirée en haut et en dedans afin de passer au-dessus du ligament latéral externe de la cheville (figure 4.7.14). L'extrémité proximale de la bande continue son mouvement de rotation autour de la partie supérieure ou moyenne de la contention (figure 4.7.15).




Figure 4.7.13

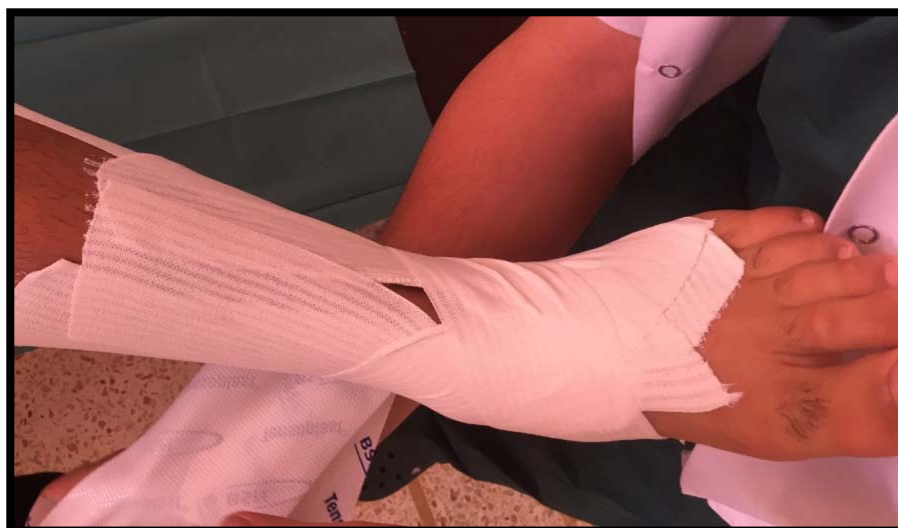

Figure 4.7.14

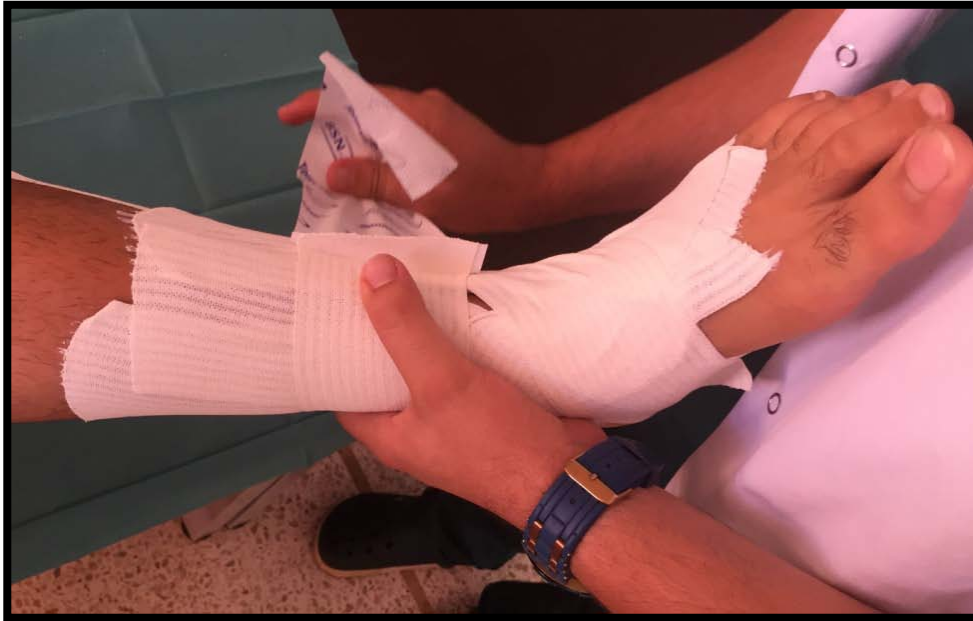

Figure 4.7.15

- Il ne reste plus qu'à poser des bandes circulaires (donc non étirées avant la pose), aux deux extrémités de la contention (figure 4.7.16) ; (figure 4.7.17).

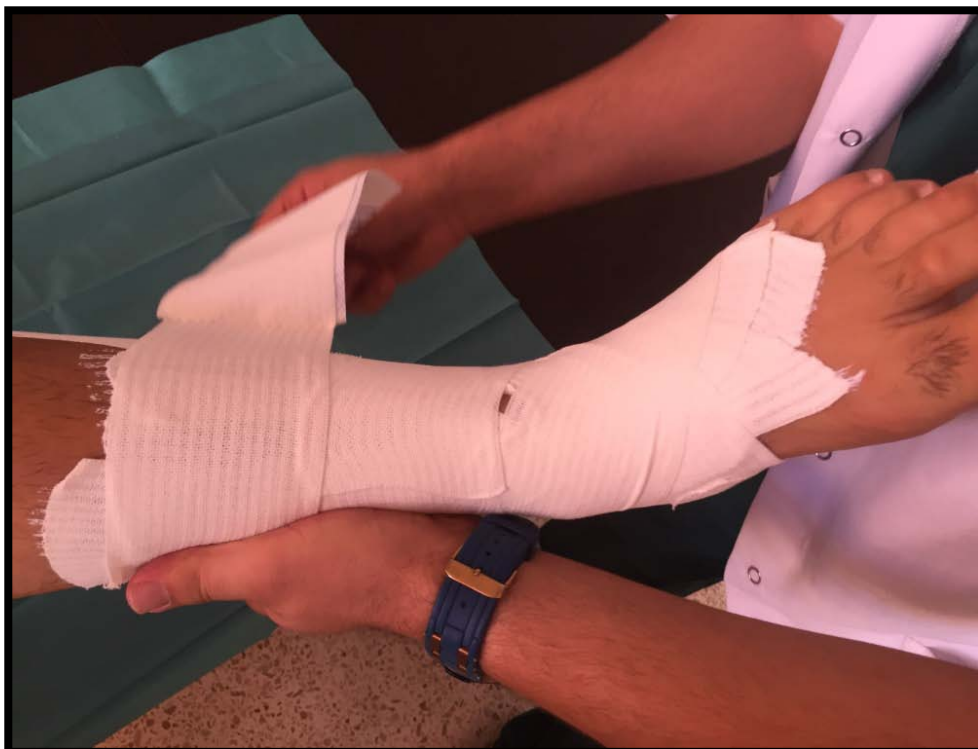

Figure 4.7.16

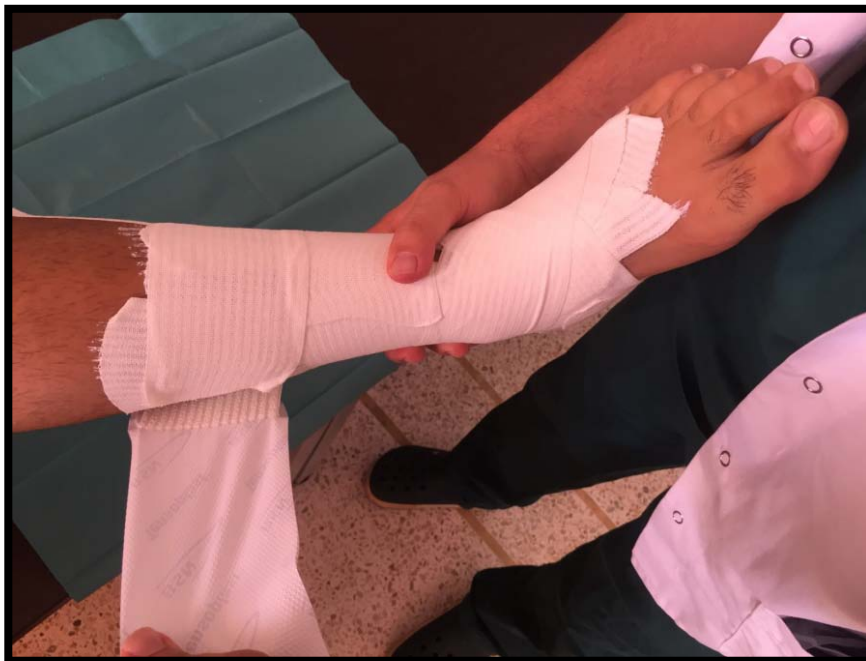

Figure 4.7.17

- Résultat final (figure 4.7.18) ; (figure 4.7.19).

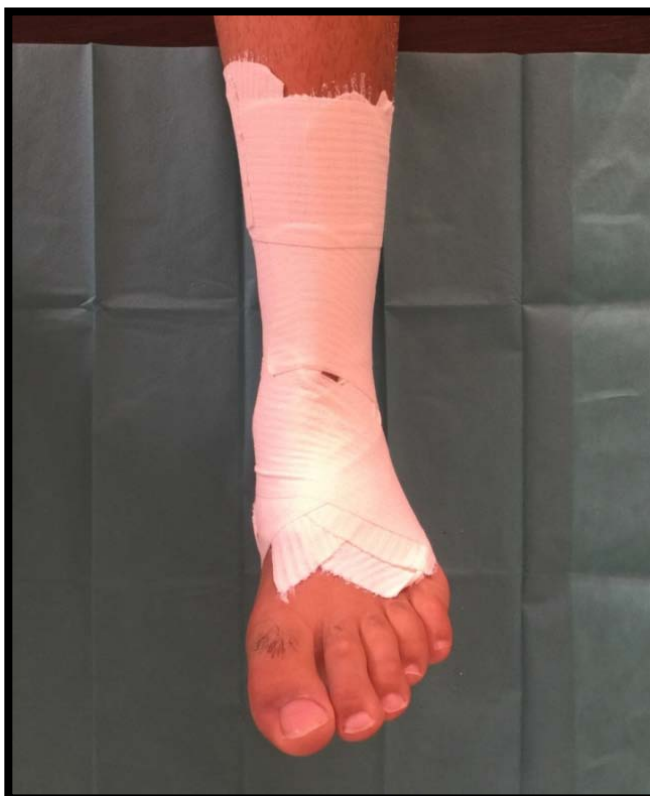

Figure 4.7.18

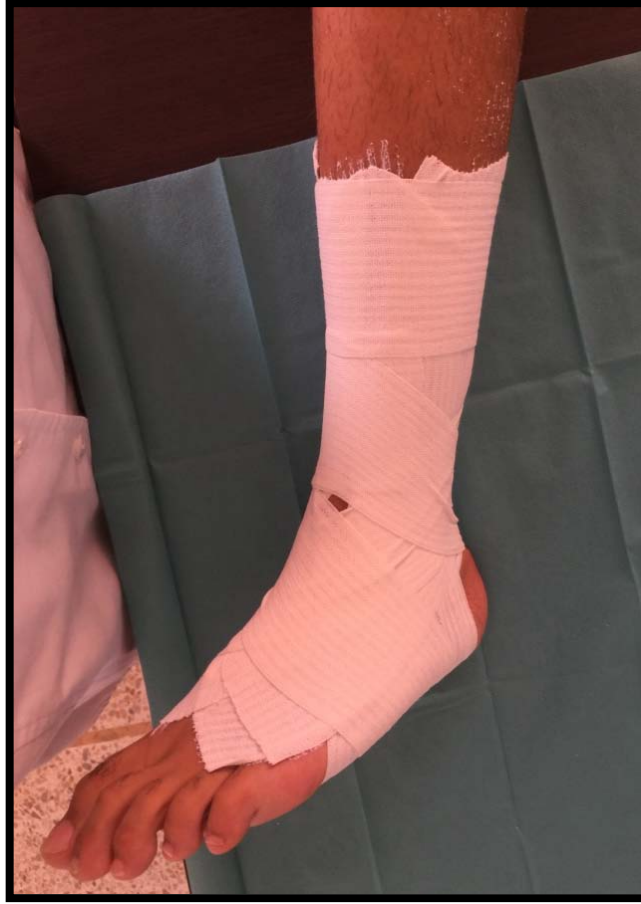

Figure 4.7.19

- Ne pas serrer trop fortement les bandes circulaires ... la vascularisation du pied en dépend.
- Les entorses de la base des métatarsiens (entorse de Lisfranc), peuvent également être immobilisées par ce biais. Pour ce faire, il faut couper des bandes plus longues pour le pied et les étirer jusqu'à la base des orteils.
- En cas de bande passant en pont au-dessus de la base du cinquième métatarsien, ne pas hésiter à réaliser une découpe large pour la libérer. En cas contraire, la durée de vie de la contention sera brève.

4.8 Syndactylie d'orteil :

a. Définition :

- Pose d'une immobilisation souple d'orteil.

b. Indications :

- Fracture des phalanges de l'orteil.
- Entorse des métatarso-phalangiennes ou des interphalangiennes.

c. Contre-indications :

- Plaie non protégée en regard de la zone d'immobilisation.

d. Matériel : (Figure 4.8.1)

- Paire de ciseaux.
- Compresse non stérile ou softband.
- Bande d'élastoplaste. En couper deux bandes : une de 10 centimètres, l'autre de 20.

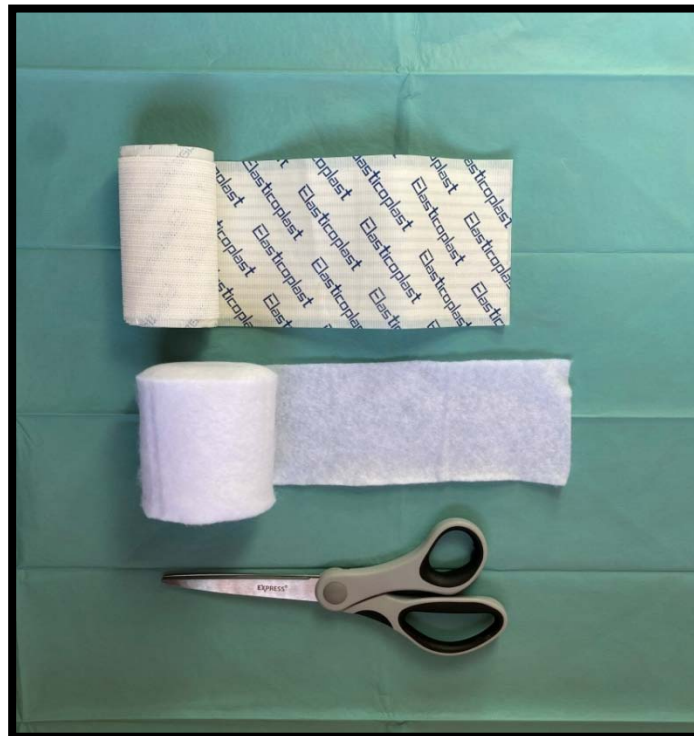

Figure 4.8.1

e. Technique :

- Placer un morceau de compresse entre les deux orteils (figure 4.8.2) ; (figure 4.8.3).

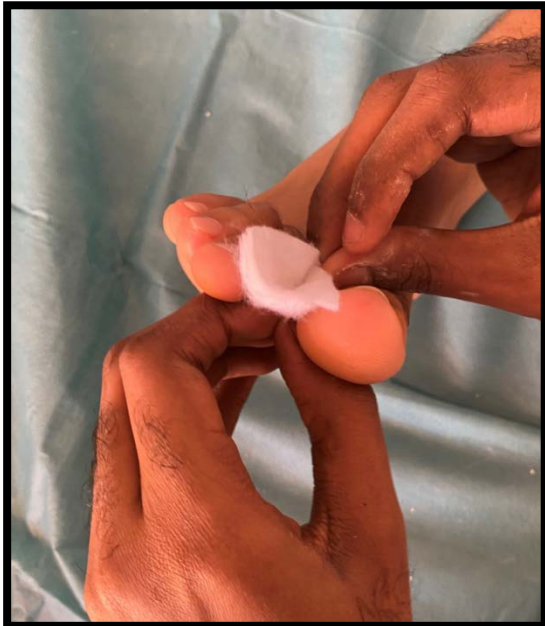

Figure 4.8.2

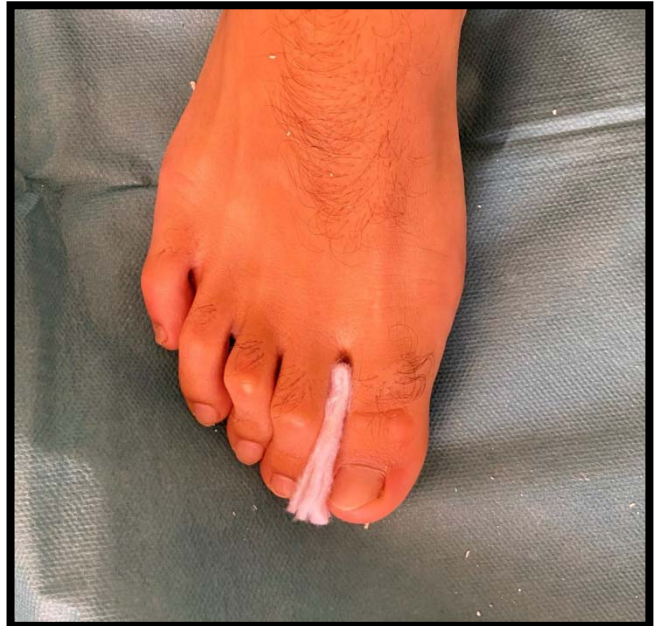

Figure 4.8.3

- Placer la première bande d'élastoplaste autour des orteils, sans l'étirer (figure 4.8.4).

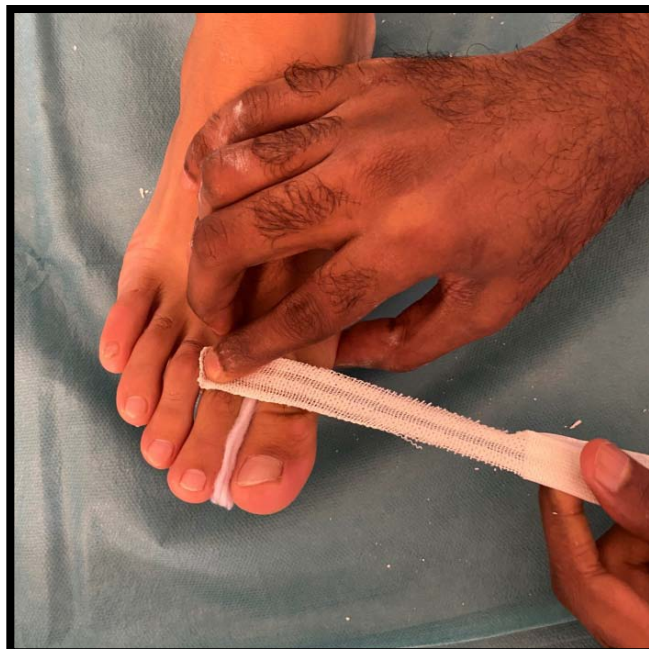

Figure 4.8.4

- La partie terminale du strappe est dirigée vers la racine du pied (figure 4.8.5) ; (figure 4.8.6).

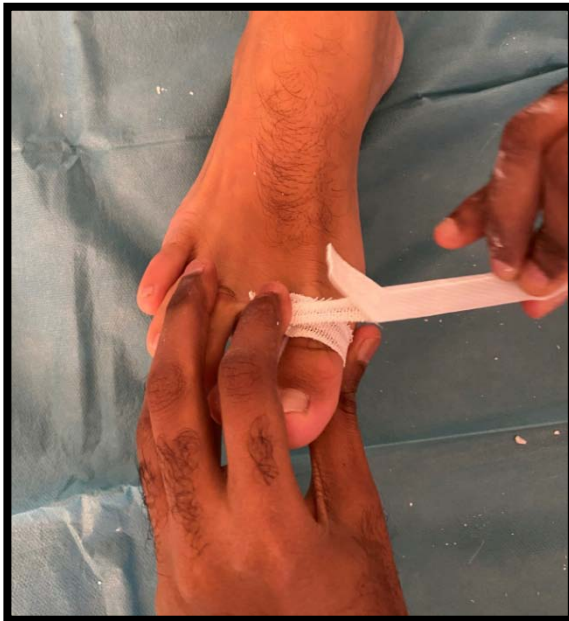

Figure 4.8.5

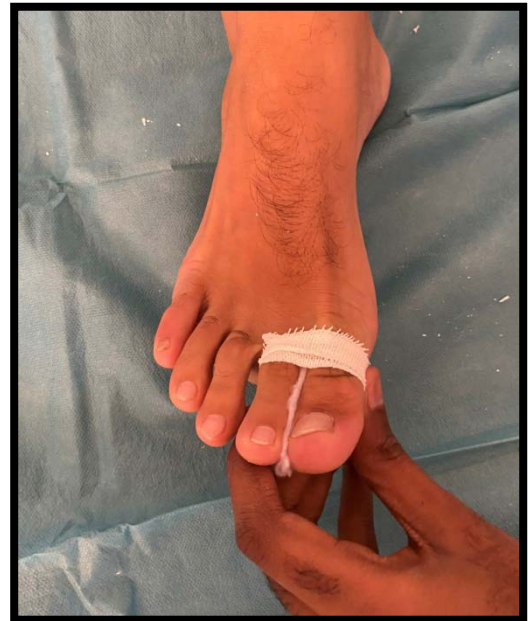

Figure 4.8.6

- Fixer la bande circulaire en regard des métatarso-phalangiennes des orteils, afin de maintenir l'extrémité de la syndactylie (figure 4.8.7) ; (figure 4.8.8).

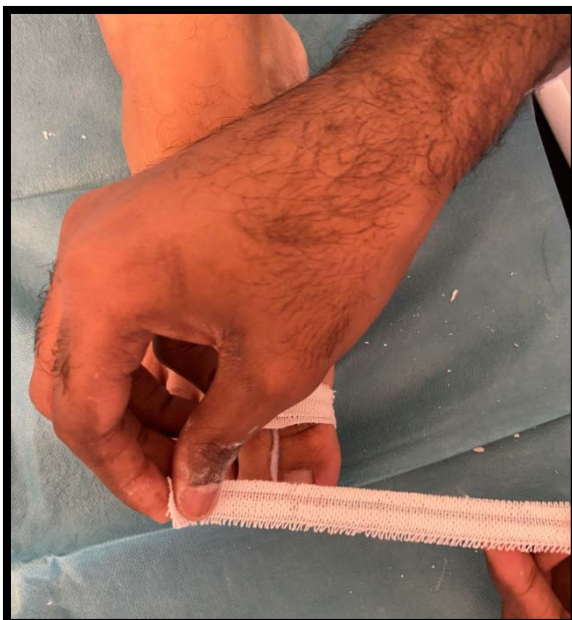

Figure 4.8.7

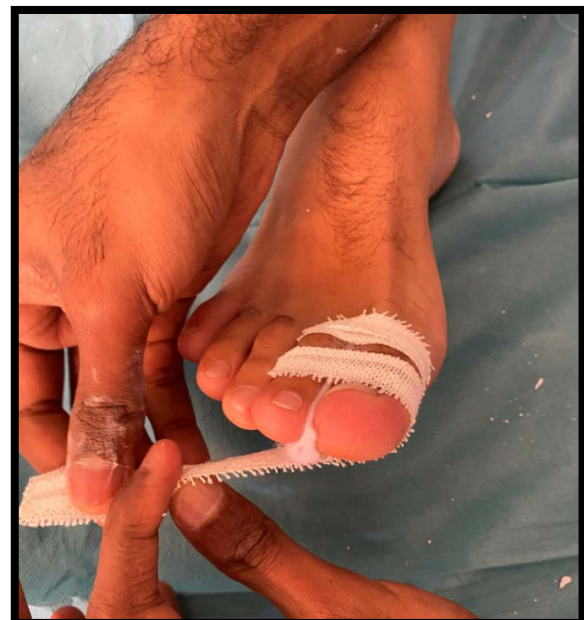

Figure 4.8.8

- Résultat final (figure 4.8.9) ; (figure 4.8.10).

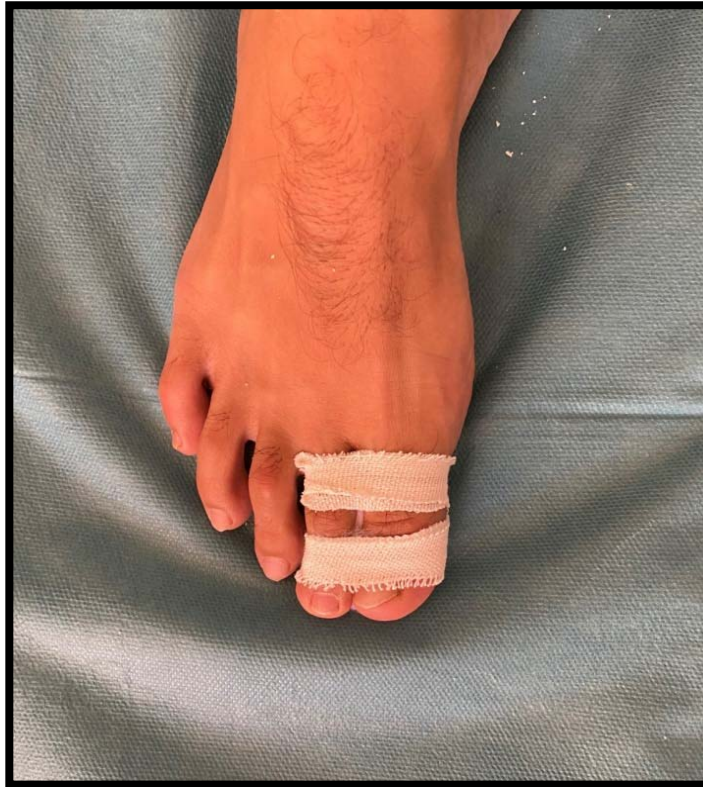

Figure 4.8.9

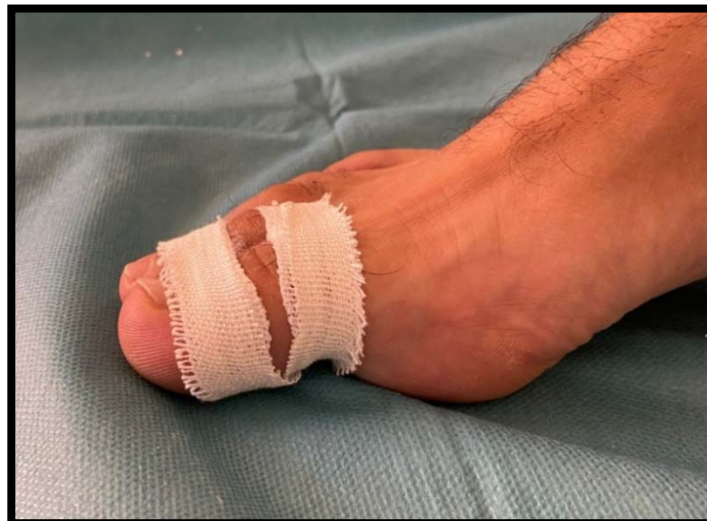

Figure 4.8.10

- Les bandes circulaires ne doivent jamais être étirées avant la pose.
- Lorsqu'on doit réaliser plusieurs syndactylies sur le même pied, la technique est la même.

5. Durée des immobilisations en orthopédie : [12], [14]–[16], [20]–[23]

5.1. Membre supérieur :

➤ Luxation scapulo-humérale non compliquée :

- 21 jours (réduction + immobilisation Dujarrier).
- Disjonction acromio-claviculaire (stade I et II, stade III et IV chez le sujet âgé) : 21 jours (immobilisation par écharpe).

➤ Disjonction sterno-claviculaire par luxation antérieure :

- 8 jours (Immobilisation par simple écharpe – sauf si problématique esthétique : réduction et immobilisation 45 jours).
- Noter que les luxations postérieures sont des urgences vasculaires.

➤ Fracture du 1/3 moyen de la clavicule non compliquée :

- 21 jours (mise en place des anneaux pendant 21 jours avec contrôle à 1 semaine).

➤ Fracture de l'omoplate (fracture du corps de l'omoplate, fracture non déplacée de l'acromion ou de la coracoïde, fracture de l'angle supéro-externe) :

- 15 jours (immobilisation par écharpe simple).

➤ Fracture de L'extrémité supérieure de l'humérus peu déplacée :

- Sujet jeune : Dujarrier 30 à 45 jours & sujet âgé : Mayo clinic 15 à 21 jours.

➤ Fracture de la tête radiale non déplacée :

- 21 jours (immobilisation par Dujarrier avec mobilisation précoce dès que la douleur le permet).

➤ Fracture des deux os de l'avant-bras :

- Adulte : Brachio-anté-brachial (BAB) 2 à 3 mois.

➤ Fracture de L'extrémité inférieure du radius non déplacée :

- 45 jours.
- Plâtre BABP (coude à 90°, poignet en position neutre avec légère inclinaison cubitale, doigts libres au niveau des MCP). Dans ce cas spécifique de figure, penser à enlever les bagues avant l'apparition de l'œdème.
- ***Fracture de la palette humérale (du condyle externe ou supra condylienne non déplacée) :***
 - 30 jours (plâtre BABP avec contention limitant la rotation de l'épaule).
- ***Luxation du coude :***
 - 3 semaines (après réduction).
- ***Fracture des métacarpes non ou peu déplacée :***
 - 1^{er} métacarpien : non articulaire : gantelet plâtré prenant P1.
 - Autres métacarpiens : syndactylie+/- gantelet de protection.
- ***Entorse du poignet :***
 - 10-15 jours.
 - Si douleur importante et impotence, manchette antalgique ou orthèse velcro (figure 28).

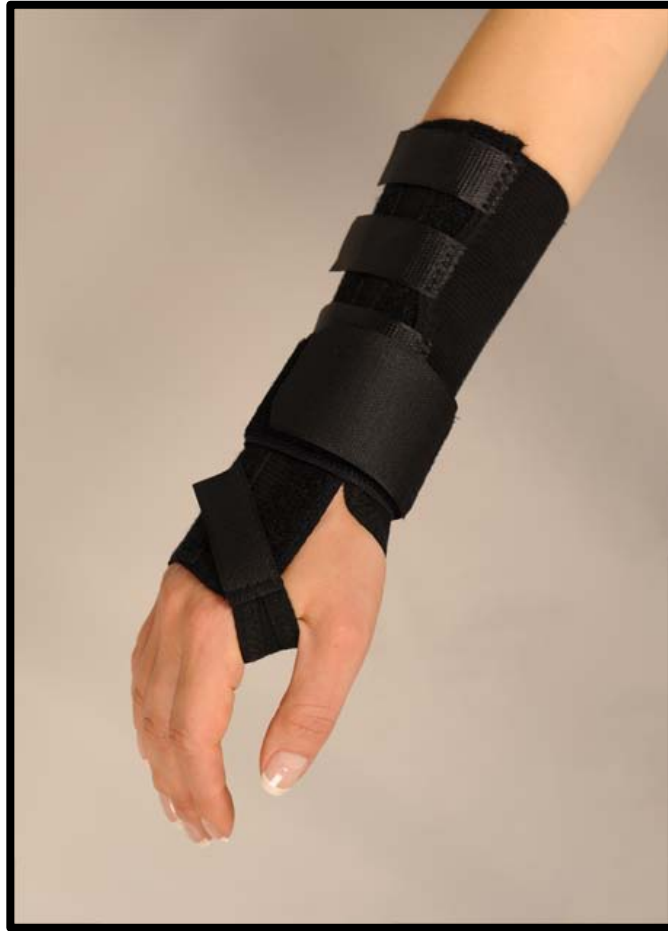

Figure 28 : Orthèse velcro du poignet.

Bonne pratique des plâtres et immobilisations du membre supérieur :

- Coude à 90° en prono-supination neutre (pouce en l'air), poignet avec le 2ème métacarpien aligné avec la diaphyse radiale, doigts MCP à 90°, IP en extension (position de fonction).
- Sur un BAB, le plâtre remonte au 1/3 supérieur du bras et il existe une chambre évitant les compressions au niveau du pli du coude.
- Pour une manchette : 1/3 supérieur de l'avant-bras et en distalité on laisse les têtes des métacarpiens libres.

5.2. Membre inférieur :

➤ Entorse de cheville :

- **Bénigne** : orthèse stabilisatrice de type Aircast (figure 29) ; (figure 30) avec appui quasi immédiat (24-48 heures = disparition des douleurs) 10-15 jours & reprise du sport à 15 jours-3 semaines.

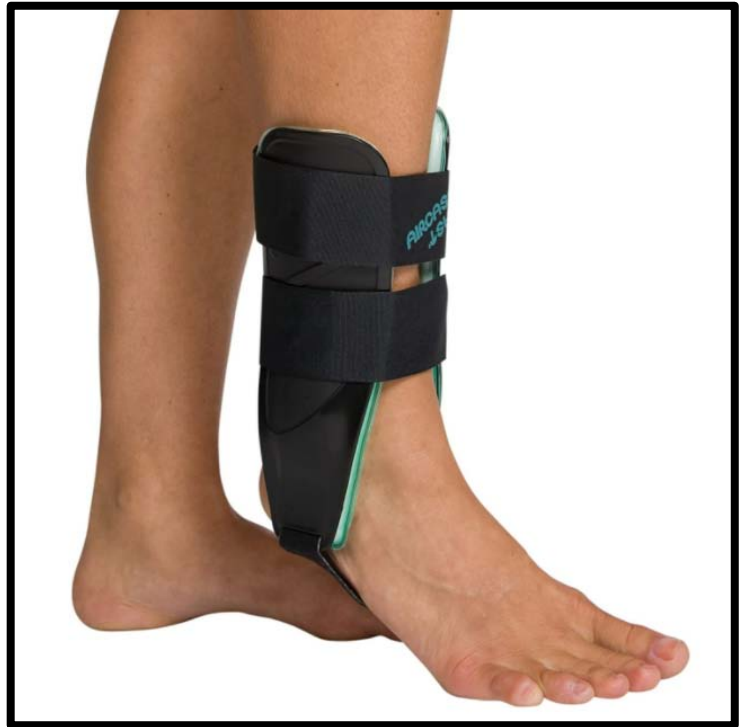

Figure 29 ; Figure 30: Orthèse stabilisatrice de type Aircast.

- **Grave** : attelle plâtrée en attendant la fonte de l'œdème puis botte plâtrée de marche 6 semaines. Reprise du sport à 2-3 mois.

➤ Entorse du genou :

- **Bénigne**: immobilisation antalgique de 10 jours avec appui conservé, glace, rééducation précoce.
- **Grave** : LLE/LLI : immobilisation 45 jours. Reprise de sport à 3 mois.

➤ **Fracture de jambe :**

- 60 + 30 jours.
- Immobilisation par plâtre cruro-pédieux (genou à 15° de flexion, cheville à angle droit, orteils libres) 60 jours puis botte plâtrée limite avec ou sans appui (selon la consolidation et le type de fracture) 30 jours.

➤ **Fracture de la rotule non déplacée :**

- 45 jours (orthèse de genou ou cruro-pédieux avec appui).

➤ **Fracture bi-malléolaire non déplacée :**

- 60 + 30 jours (Plâtre cruro-pédieux 60 jours puis botte 30 jours).

➤ **Fracture de l'astragale non déplacée :**

- 60 à 90 jours (immobilisation par botte plâtrée sans appui (avec léger équin 30-45 jours, cheville à 90° 45 jours).

➤ **Fracture de métatarse non déplacée :**

- 5^e métatarsien : botte plâtrée 45 jours ; arrêt de sport de 6 semaines.
- Autres : décharge simple ou botte plâtrée si très algique.

➤ **Fracture du calcanéum :**

- 60 jours.
- Décharge 60 jours avec rééducation précoce sans appui. Si très algique, botte plâtrée pendant 15 jours-3 semaines.

➤ **Rupture du tendon d'Achille :**

- Si traitement orthopédique, botte plâtrée en équin 6 à 8 semaines.

Bonne pratique des plâtres et immobilisations du membre inférieur :

- Genou en légère flexion de 5-10°, cheville à 90° (sauf pour le tendon d'Achille).
- La botte plâtrée part du col du péroné et laisse libre les orteils.
- Expliquer les contraintes du plâtre au moment de le faire et donner une fiche de surveillance.

III. Les tractions et suspensions des membres : [12], [29]–[50]

- La traction des membres est une manœuvre consistant à tirer sur une partie d'un membre afin d'obtenir un effet thérapeutique ou analgésique.
- Le principe est la réduction et le maintien des fragments fracturaires par le taxis sur les insertions osseuses ligamentaires, capsulaires, musculotendineuses.

1. Tractions au membre inférieur :

- Une traction peut maintenir réduite une fracture quand la contention externe est impossible parce que la fracture est entourée de tissus mous ou parce qu'il n'existe aucun point d'appui osseux autour du site de fracture.
- La force de traction s'oppose à la contracture musculaire algique autour de la fracture, à l'attrition musculaire par les fragments osseux et limite la perforation cutanée par une esquille osseuse. Elle limite le spasme artériel et le choc traumatique, permet la cicatrisation des parties molles.
- Une traction peut maintenir une luxation réduite. Sa mise en œuvre est un traitement chirurgical efficace, précis et rapide, d'urgence, d'attente ou définitif. Elle permet une certaine mobilisation du patient pour le nursing.

1.1. Types de tractions au membre inférieur :

On distingue deux types de tractions :

a. Traction Collée Cutanée (figure 31) : [12], [29], [30]

- En tirant sur des bandes collées sur la peau, une force de traction est transmise par les parties molles à l'os.

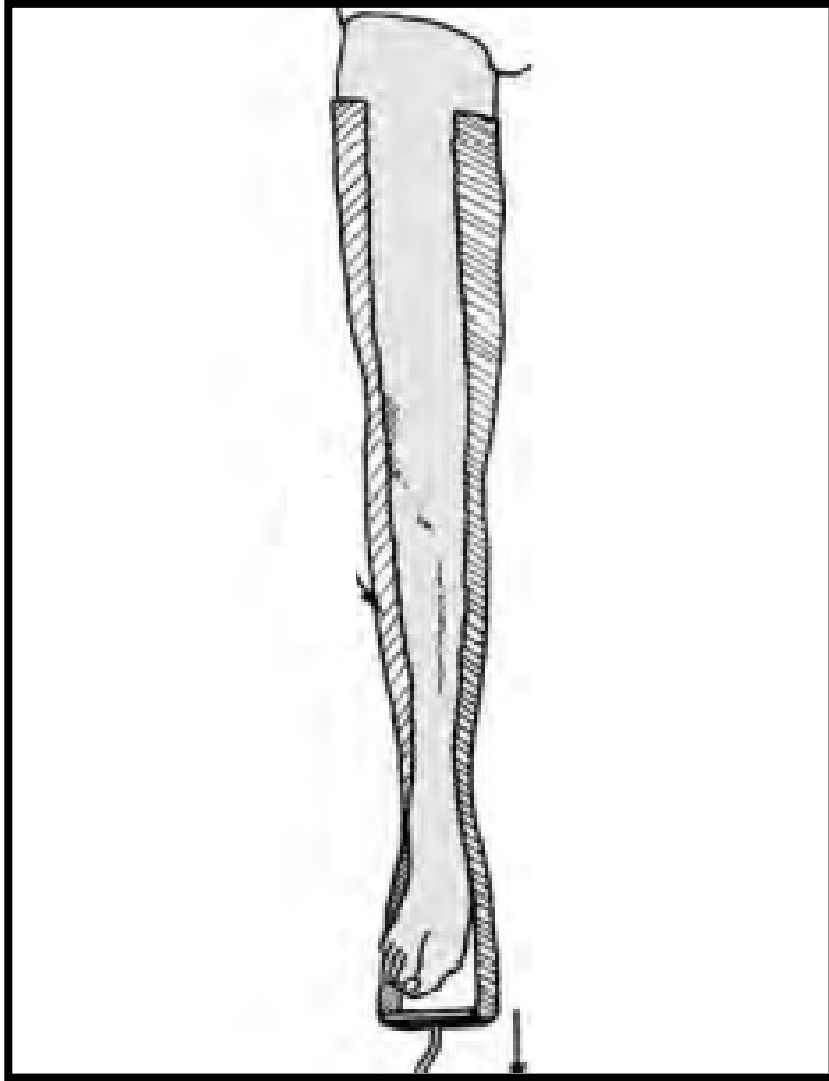


Figure 31

- Les contre-indications sont liées à l'allergie aux adhésifs, aux lésions cutanées (dermabrasions, lacérations, plaies chirurgicales, ulcères, peau insensible ou corticothérapie), aux troubles vasculaires périphériques, à un patient confus ou inconscient incapable d'alerter si le bandage est trop serré.
- Les limites sont une force maximale de 5 kg. Quand une force de traction supérieure et prolongée est nécessaire pour contrôler la fracture, on utilise une traction trans-squelettique.

- Technique de pose :

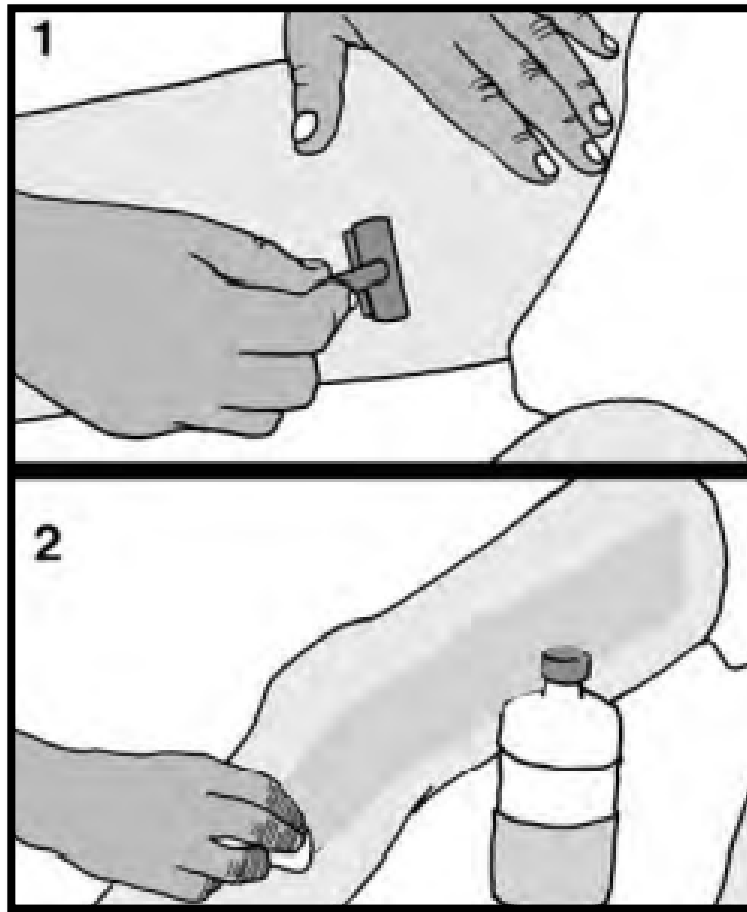


Figure 32

- Figure 32 : Commencer par le rasage de la peau (1). Il est ensuite traditionnel de pulvériser ou de tamponner la peau avec une solution d'antiseptique local (2); cela peut faciliter l'adhérence des bandes de contention.

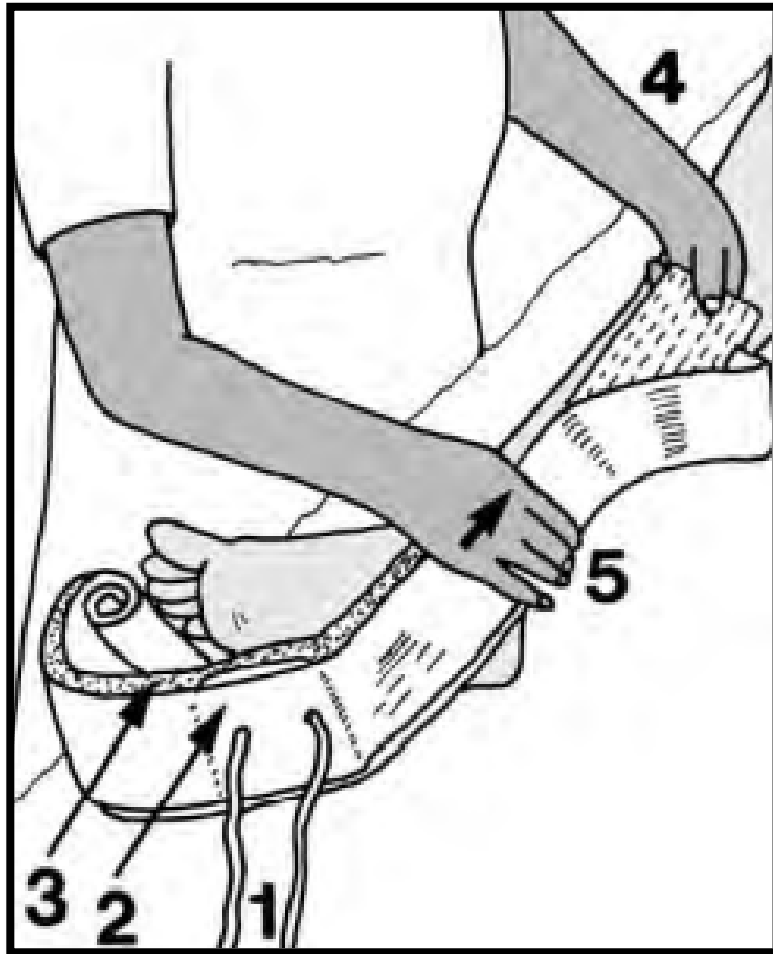


Figure 33

- **Figure 33** : Il existe des kits de traction collée contenant des bandes adhésives qui peuvent s'étirer sur les côtés mais non longitudinalement. Ils sont fournis avec des cordes de traction (1) et une barre d'écartement (2) avec une protection en mousse pour les malléoles (3). Commencer par appliquer le ruban sur la face interne de la jambe en enlevant le support protecteur d'une main (4) tout en appuyant sur la bande collante de l'autre main (5).

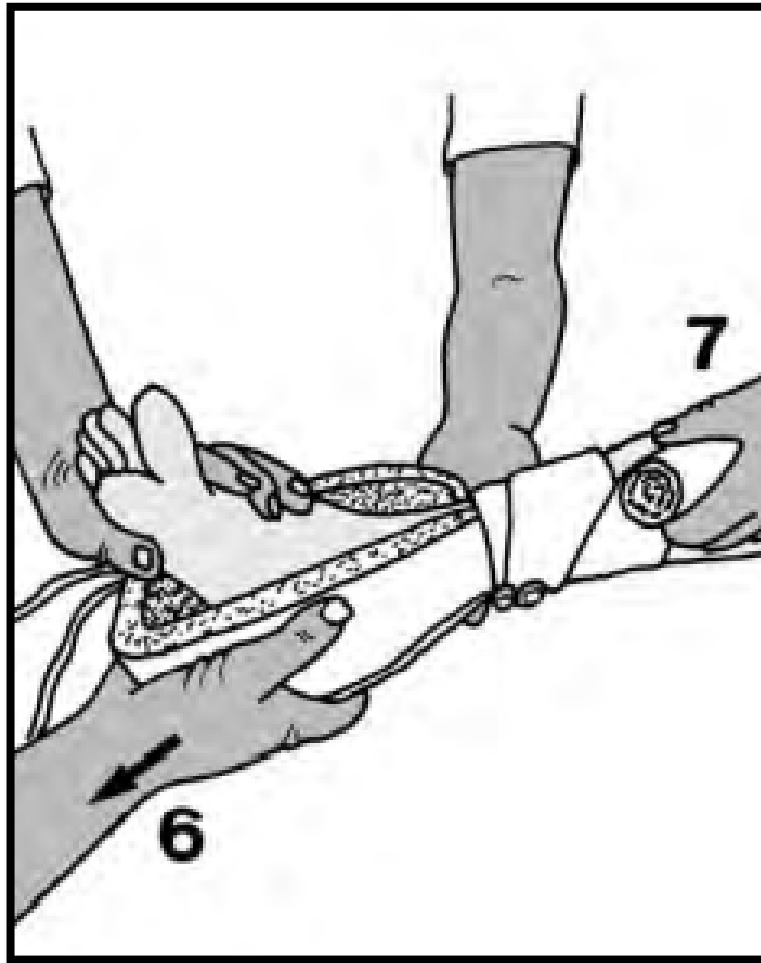


Figure 34

- **Figure 34** : Le membre inférieur est en rotation interne et la bande est appliquée sur la face externe de la jambe, de préférence un peu plus postérieure que sur la face médiale. Les bandes devraient s'étendre sur toute la jambe dans la mesure du possible, indépendamment de la localisation de la fracture. Maintenant, appliquer la traction sur le membre (6) et, enfin, renforcer les bandes adhésives avec les bandes élastiques de contention (7).
- Après collage, au bout de la corde de traction passée sur une poulie au pied du lit est placé un poids de traction.

▪ **Surveillance :**

- Pour empêcher le décollement des bandes, un bandage entoure le membre avec une pression sur les téguments et les muscles sous-jacents.
- Quand la traction est trop forte apparaissent des lésions de la peau avec excoriation, phlyctènes et escarres de pression dues au glissement des bandes et du bandage.
- Si, pour éviter le glissement, on serre trop fort le bandage, on entraîne une paralysie du nerf péronier autour du genou voire un syndrome compartimental du membre blessé.

b. Traction squelettique (figure 35) :

- Une broche de traction sur laquelle s'exerce la traction est fichée dans l'os. Elle est distale à la fracture, métaphysaire pour le fémur et le tibia, évitant la zone corticale diaphysaire à cause du risque de fissure osseuse.
- Le point d'entrée de la broche est à distance du danger connu-vasculo-nerveux, articulaire, tendineux, plaques de croissance chez les enfants et les adolescents – qui est repéré et contrôlable alors que le point de sortie est plus aléatoire.
- Le trajet de la broche est hors de la zone d'une ostéosynthèse future à cause des risques infectieux potentiels.

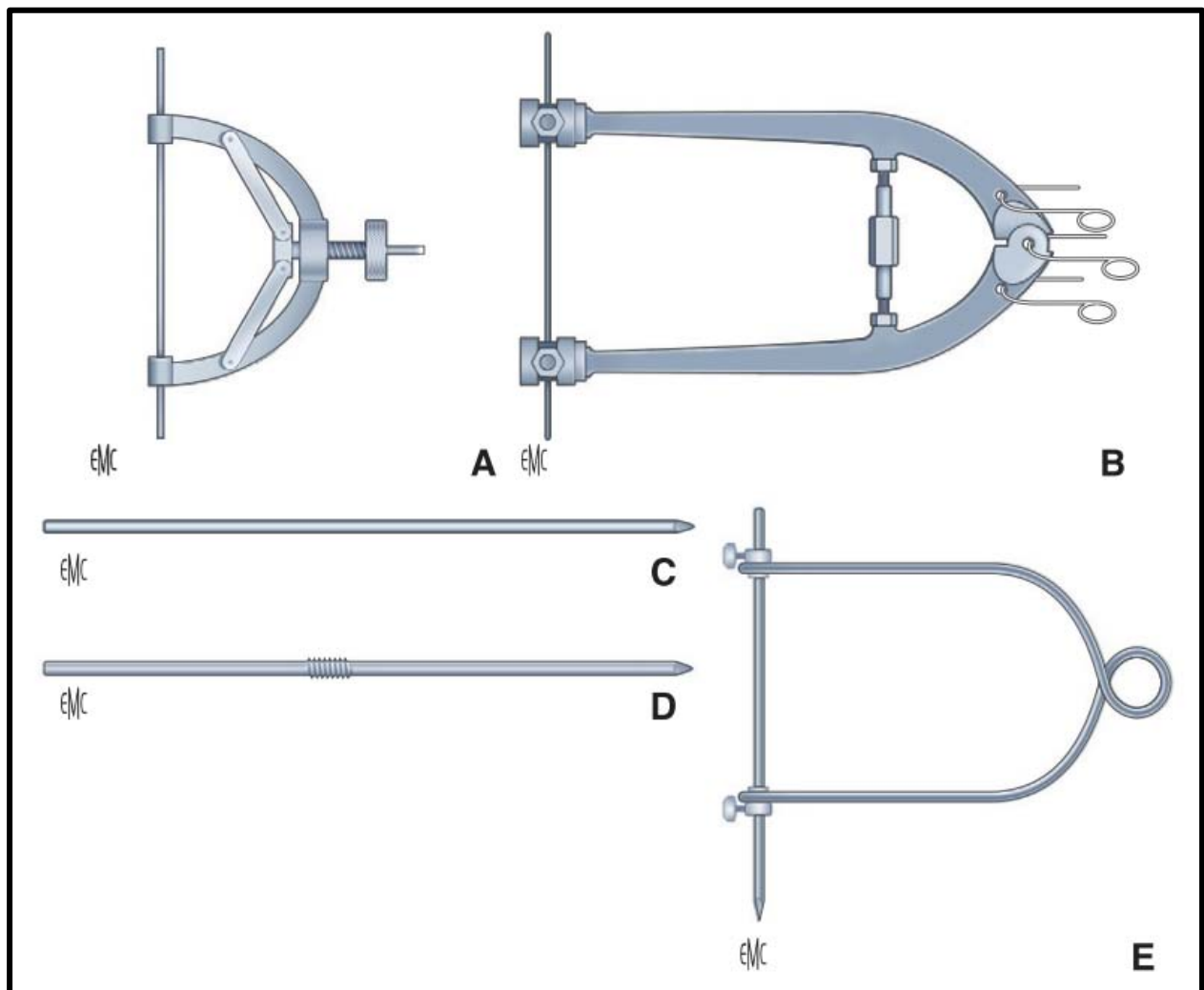


Figure 35: Broches de traction squelettique.

- A. Broches de Kirschner (18–22/10) tendues sur un étrier de traction de Kirschner–Gissane.
B. Broches de Kirschner (18–22/10) tendues sur un étrier de traction de Kirschner américain.
C à E. Clou de Steinman (4–6 mm) (C) ou broche filetée (4 mm) (D) fixés sur un étrier de Bohler
(E).

- Technique de pose (Figure 36) ;(Figure 37) :

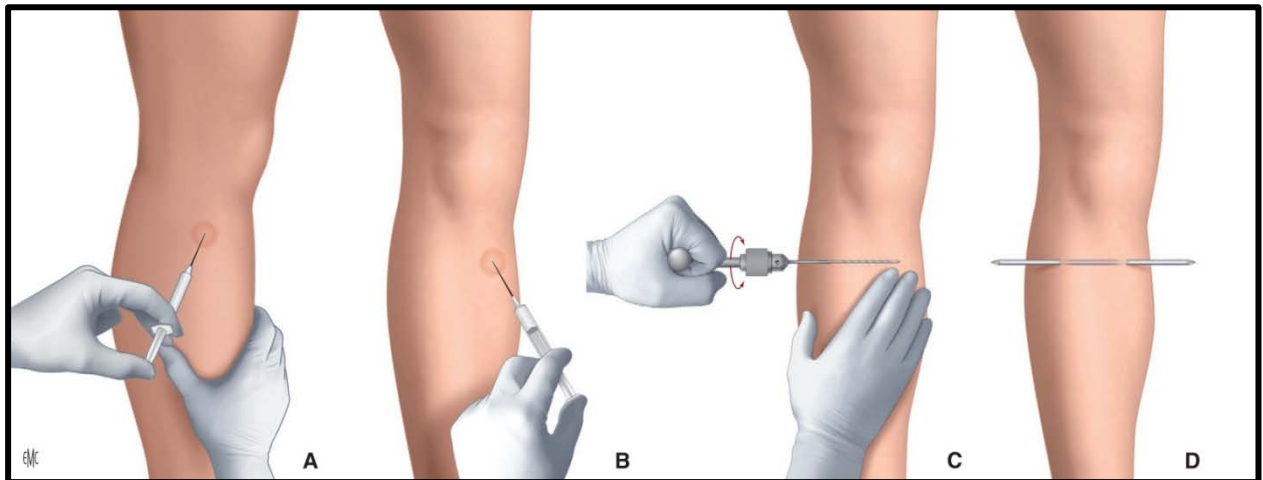


Figure 36: Mise en place d'une broche de traction squelettique sous anesthésie locale après infiltration cutanée à la Xylocaïne® à 1 % des zones de pénétration et de sortie de la broche insérée avec une perceuse lente (A à D).

- Après incision cutanée de 5 mm, la broche est placée avec une perceuse lente pour éviter tout échauffement et toute nécrose thermique osseuse, la tenue à long terme des broches diminuant s'il y a nécrose puis ostéolyse autour de la broche [32].
- La pointe de la broche est avancée jusqu'à ce qu'elle soulève la peau du côté opposé, peau qui est incisée pour permettre sa sortie sans tension et sans l'enrouler.
- On contrôle sa position intraosseuse (en traction axiale, on mobilise le segment de membre intéressé, la broche est fixe à la mobilisation transversale, le relief osseux en avant de son trajet intraosseux n'est pas modifié).
- On contrôle sa position extra-articulaire (toute mobilisation de l'articulation voisine est normale et n'entraîne aucun bruit de frottement).
- Une radiographie de face et de profil du segment de membre où a été placée la broche de traction montre son placement adéquat.

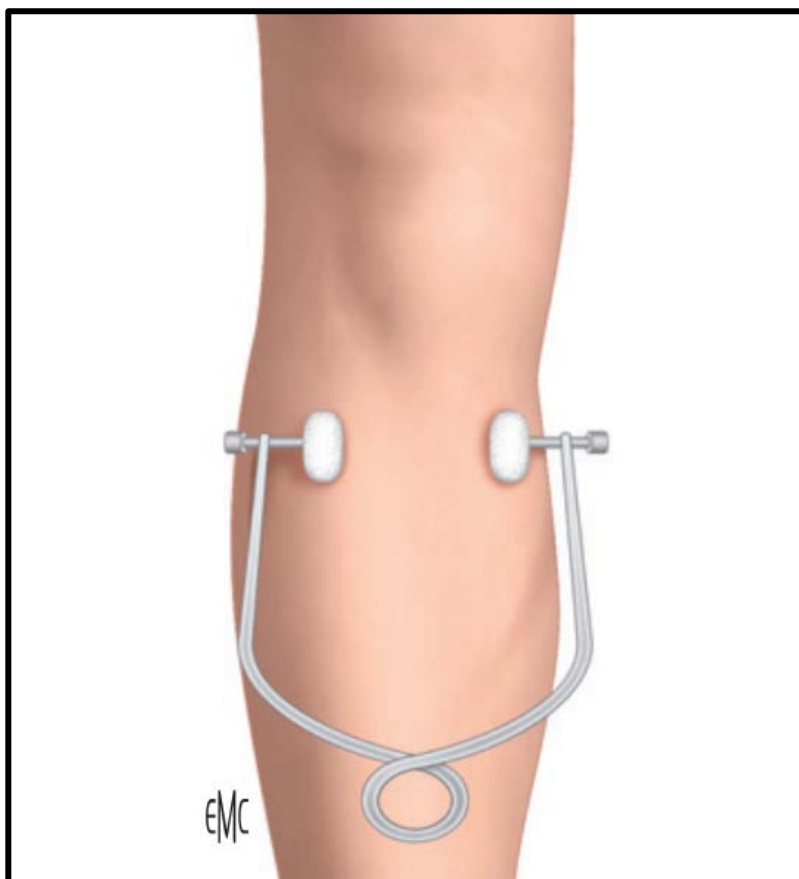


Figure 36 : Mise en place de l'étrier de traction squelettique. Cavaliers d'étrier à distance de la peau, broche recoupée à la largeur d'étrier, capuchons protecteurs sur les extrémités, pansement sur les ouvertures cutanées.

b.1. Traction transtibiale au tibia proximal (figure 37) :

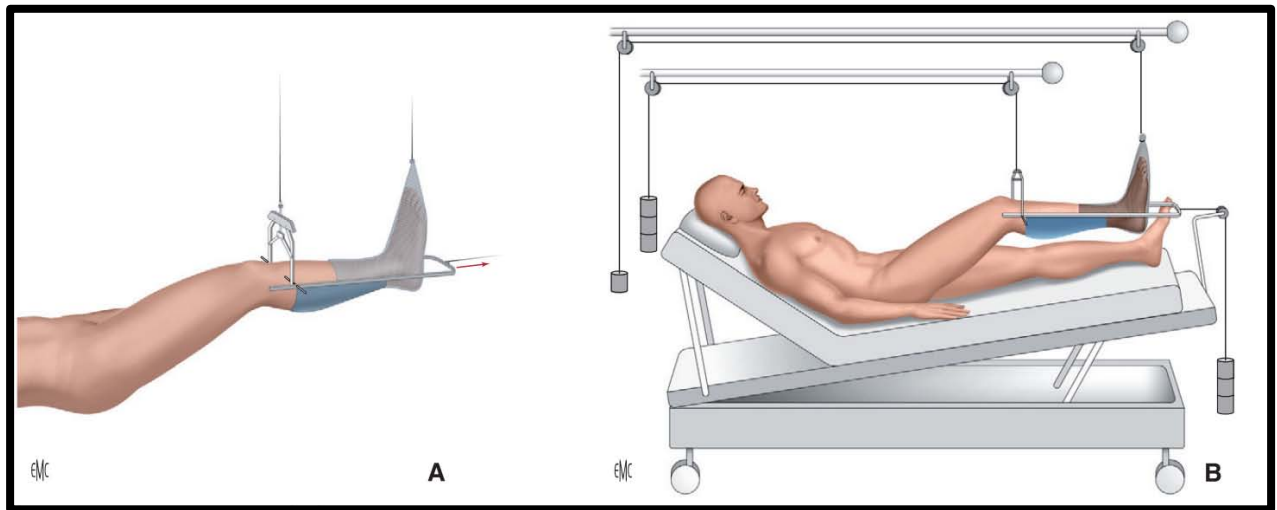


Figure 37 : Installation en traction-suspension tibiale.

A. Broche transtibiale permettant suspension et contrôle de la rotation du membre ; sur elle tire une attelle en U munie d'un hamac (jambe reposant par le mollet, talon dépassant du hamac dégageant le tendon d'Achille, chaussette de jersey maintenant le pied en rectitude par un poids).

B. Sur le cadre du lit : suspension de 3 kg, traction axiale de 3 kg, poids antiéquin de 0,5 kg.

- La broche est insérée de dehors en dedans pour éviter le nerf péronier commun, pas trop profonde pour éviter le pédicule tibial antérieur, mais suffisamment car la traction ne devra pas couper l'os (figure 38 D à F).
- Le point d'entrée tibial se situe 4 cm sous l'interligne articulaire du genou soit 2 cm sous la tubérosité tibiale antérieure et 2 cm en arrière de la crête tibiale antérieure [33], [34], pas dans la tubérosité en raison d'un risque tardif de genu recurvatum [35] (figure 38A à C).

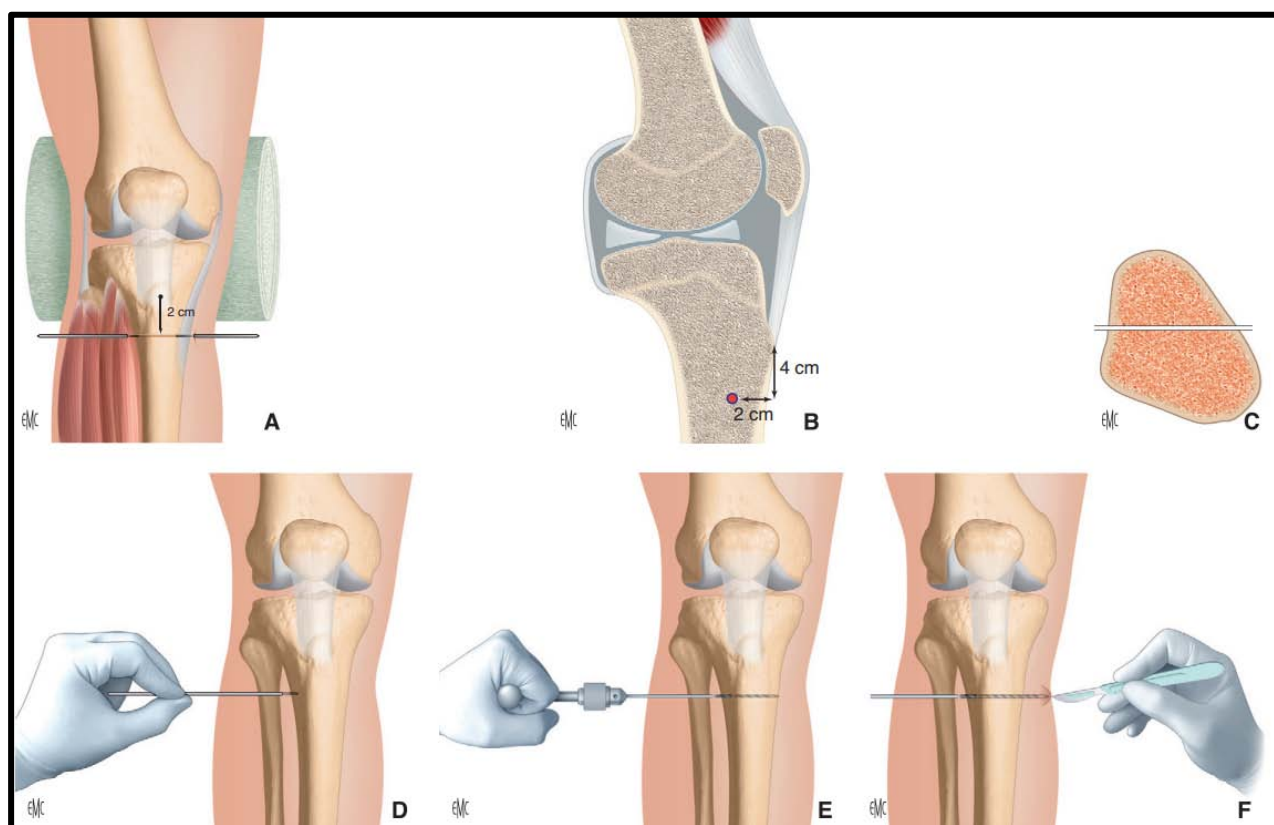


Figure 38 : Broche transtibiale au tibia proximal.

A à C. Repères anatomiques.

D à F. Broche insérée d'externe en interne.

b.2. Traction transcalcanéenne (figure 39) :

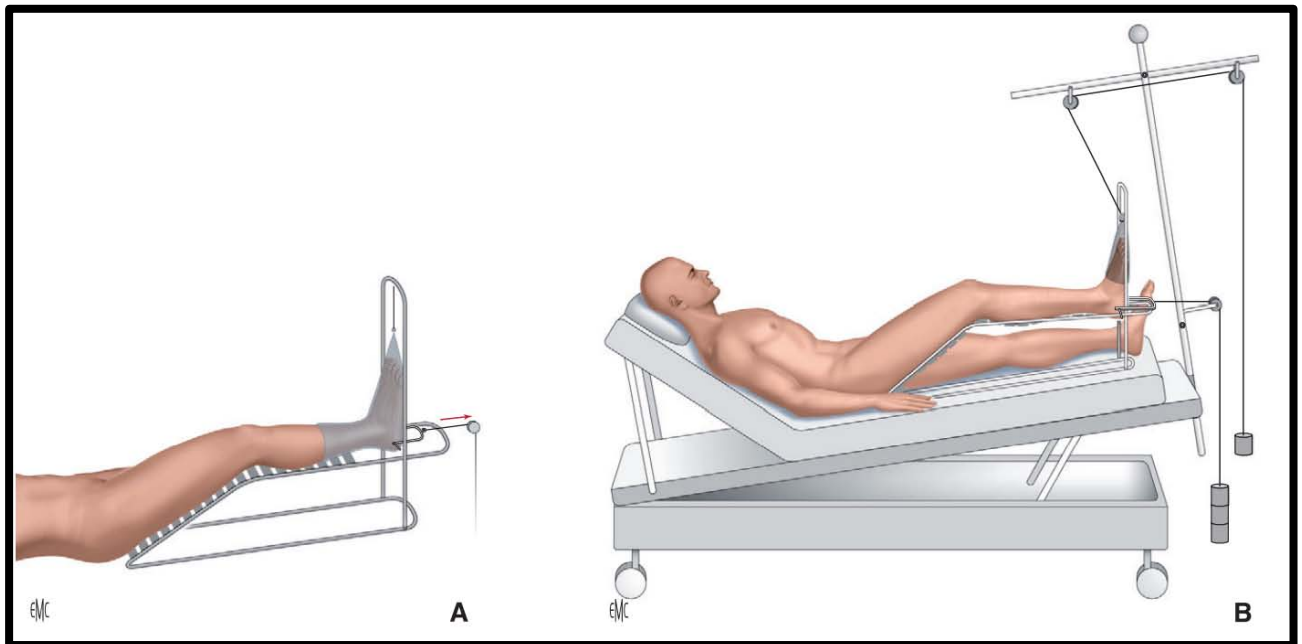


Figure 39 : Traction transcalcanéenne pour fracture de jambe par broche de 3-5 kg sur attelle de Boppe-Braun installant le membre en flexion (A, B). Rotation axiale du membre indiquée par la position de la patella, axe de traction de la chaussette antiéquin assurant le contrôle de la rotation du segment sous-jacent à la fracture.

- La broche est insérée de dedans en dehors pour éviter l'artère et le nerf tibial postérieurs et l'articulation sous-talienne [36] (figure 38C, D).
- Le point d'entrée calcanéen se situe dans la grosse tubérosité, 4 cm en dessous et 4 cm en arrière de la pointe de la malléole médiale (figure 38A, B).
- Une variante avec un étrier de Cuneo, permettant une traction non transfixiante, peut également être réalisée (figure 38E).

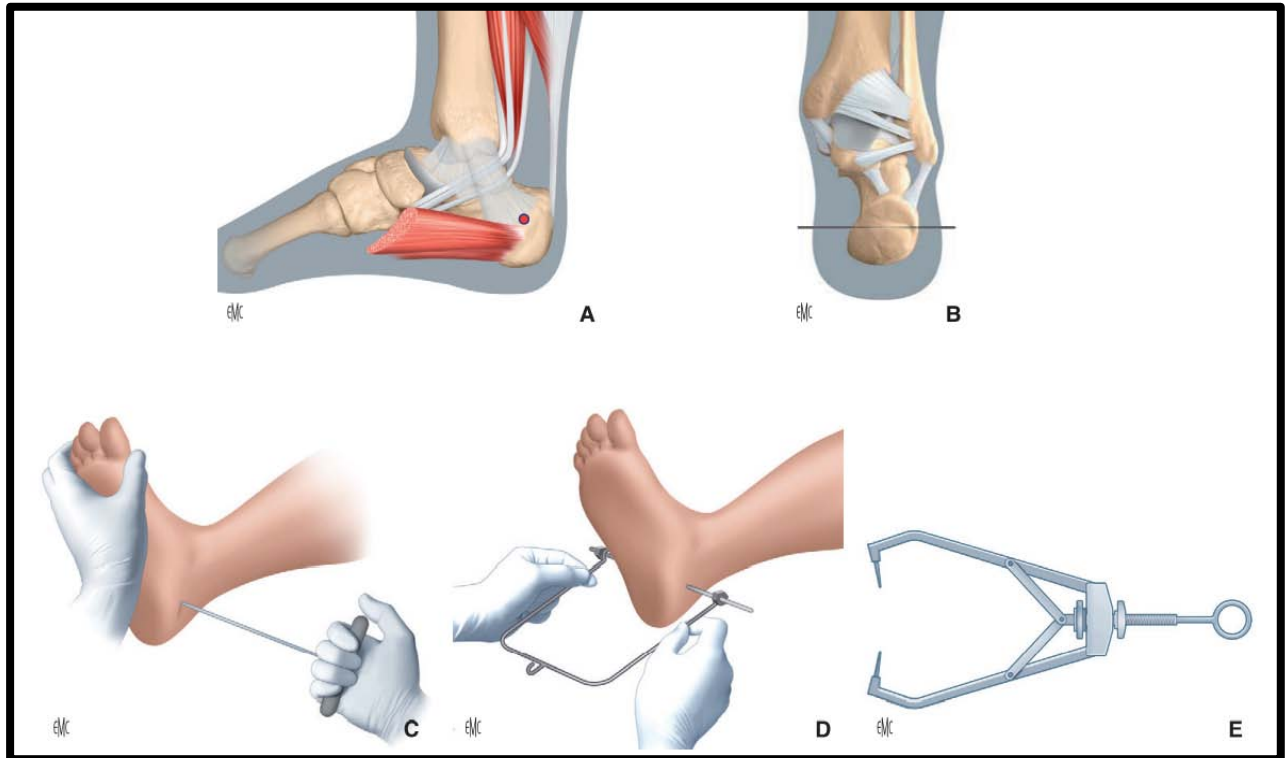


Figure 38 : Broche transcalcaneenne ou étrier de Cunéo calcaneen.

A, B. Repères anatomiques.

C, D. Broche insérée d'interne en externe.

E. Étrier de Cunéo inséré en rapprochant ses branches.

b.3. Traction-suspension par clou de Steinmann d'une fracture du cotyle : [12],[29]-[31]

• **Matériel** :

- Clou de Steinmann de diamètre 40/10e, longueur 20 cm.
- Étrier type Boehler (permettant la rotation axiale du clou), ou de Rieunau.
- Attelle en U de Merle d'Aubigné dont les orifices sont de diamètre suffisant (6 mm).
- Matériel à anesthésie locale.
- Bistouri no 15.
- Marteau ou, mieux, « nez américain » porte-clou.

- **Pose du clou de Steinmann transtibial :**
 - Niveau identique à celui de la broche de Kirschner.
 - Après anesthésie, le clou est poussé jusqu'au périoste externe, puis enfoncé au marteau ou avec la poignée, mais surtout pas au moteur à rotation rapide.
 - Débridement éventuel de la peau si elle est tendue par le clou.

- **Mise en place du dispositif de traction (figure 40) :**
 - Il est en général plus aisé de mettre d'abord en place l'attelle de Merle d'Aubigné, puis l'étrier de Rieunau. Par son élasticité, l'attelle vient en général s'appliquer à la face interne des mors de l'étrier de Rieunau.
 - On place le hamac de suspension jambière et la chaussette antiéquin.

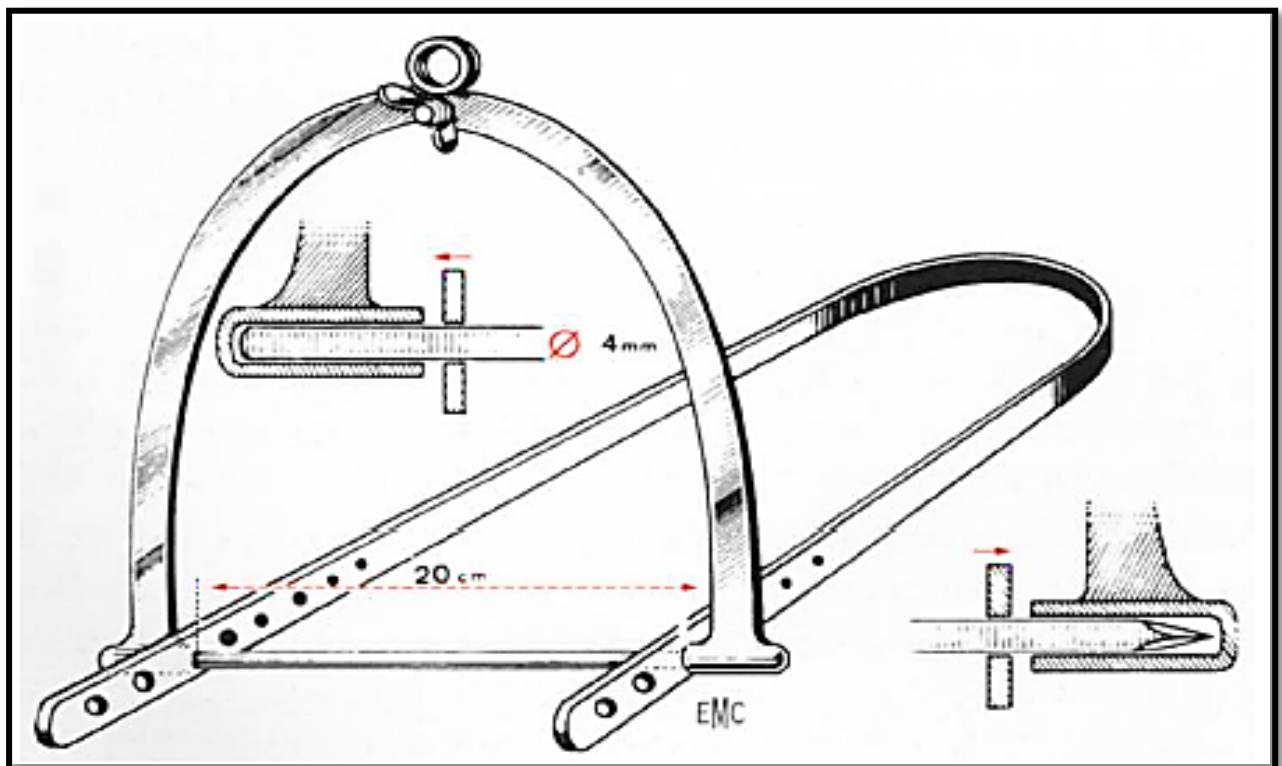


Figure 40: Traction par clou de Steinmann : celui-ci tourne librement dans l'étrier de Rieunau, qui maintient en outre l'attelle en « U ».

- **Installation au lit (figure 41) :**
 - Pour que la traction se fasse selon le plan d'ouverture du cotyle, la hanche doit être en abduction de 10 à 15°. Ceci peut être obtenu par la mise en place d'une traction tirant en dehors de l'axe du lit (utilisant des barres transversales plus longues). Cependant, la seule traction axiale suffit souvent à faire basculer le bassin autour de la charnière lombosacrée et à entraîner une abduction suffisante.
 - La traction doit être souvent forte (1/10e du poids du corps initialement, puis diminuant progressivement vers 3 kg en fonction des radiographies de contrôle) : elle nécessite donc une surélévation importante des pieds du lit.
 - La correction de la rotation du membre est obtenue en modifiant la position de la poulie de suspension (translatée en dedans, elle crée une rotation interne) : le poids appliqué est en moyenne de 3 kg.
 - Il faut éviter de trop lever le dossier du lit car ceci crée un flexum de hanche qui risque de devenir assez rapidement difficile à récupérer par la rééducation.
 - L'excellente tolérance du clou de Steinmann peut permettre de maintenir cette traction pendant plus de 2 mois.

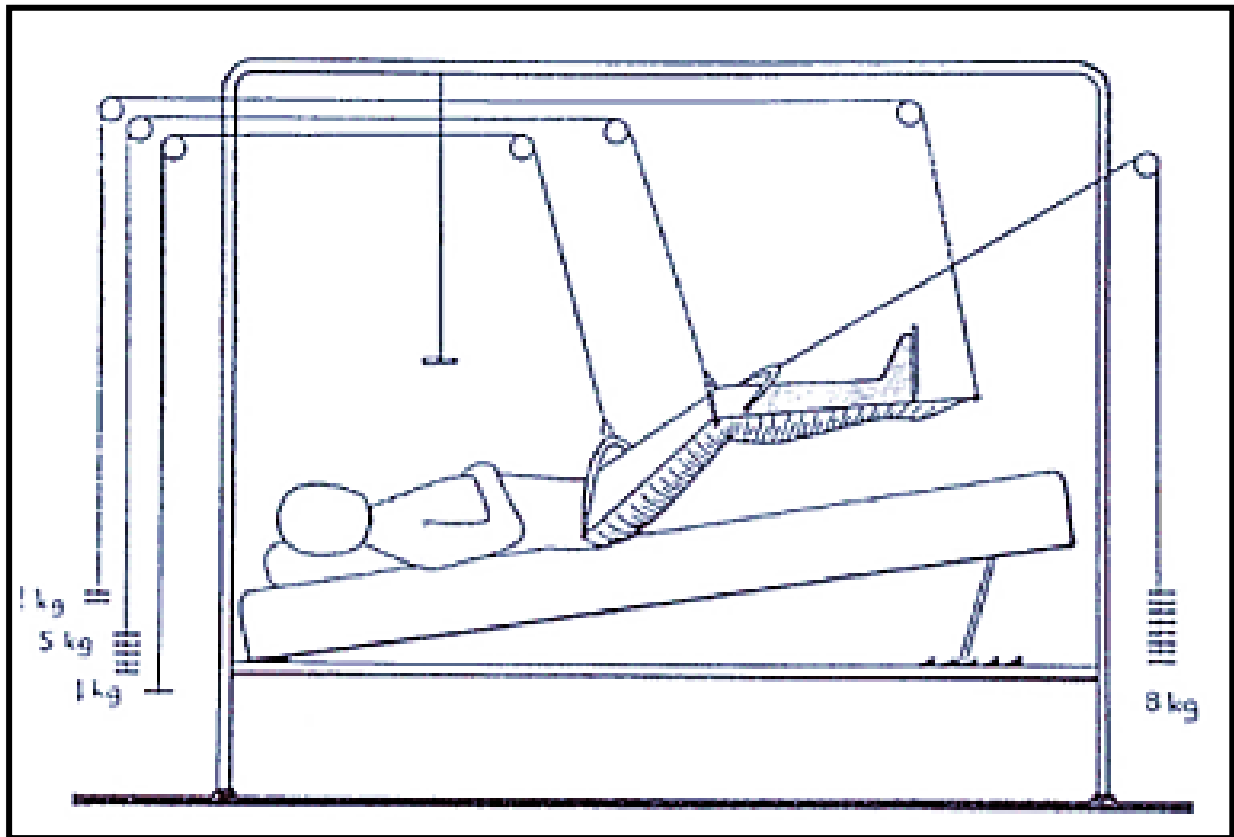


Figure 41 : Schéma d'une installation sur lit de Rieunau.

- **Autres types de traction pour fracture du cotyle :**
 - Les tractions transcondyliennes évitent de solliciter les ligaments du genou mais elles entraînent, dès qu'elles sont un peu distales, un risque important d'adhérence du plan capsulaire aux joues condyliennes, limitant la flexion, et aussi un risque septique en traversant les récessus synoviaux latérocondyliens.
 - Il s'agit donc d'un procédé qui ne peut être que temporaire (peropératoire par exemple) (figure 42) oulié à une contre-indication de la traction tibiale. Le clou de Steinmann est enfoncé de dedans en dehors, 5 cm en arrière du plan antérieur de la rotule, au niveau des tubercules latéraux des condyles ou légèrement au-dessus.

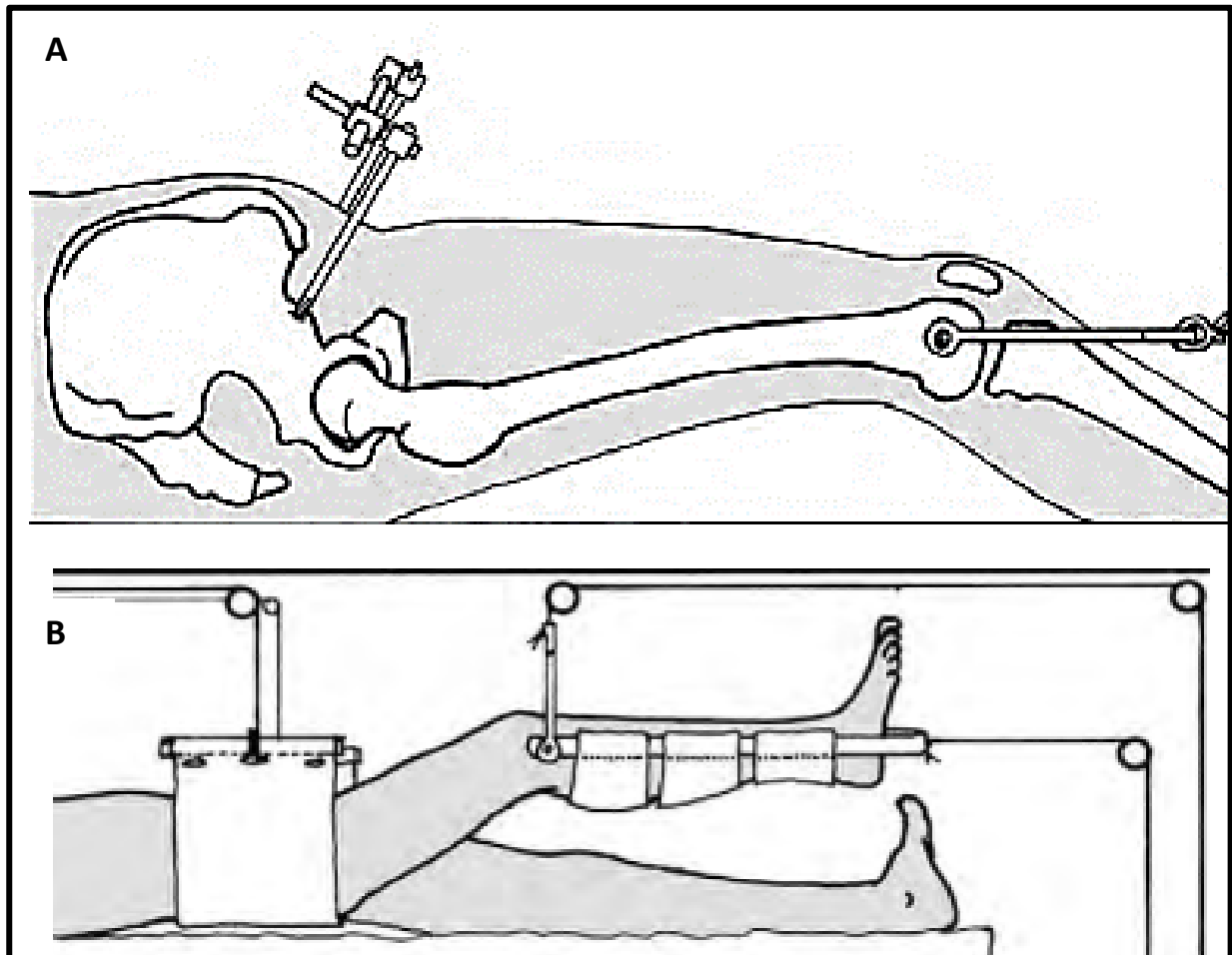


Figure 42 (A ; B) : Dans l'attente de la chirurgie ou si celle-ci est non réalisable, le contrôle de l'instabilité rotatoire est obtenu par un fixateur externe, l'installation d'un hamac pelvien ou d'un clamp pelvien ; l'ascension d'un hémibassin peut être évitée par la mise en place d'un clou de Steinman transcondylien ou tibial, avec une traction pouvant aller jusqu'à 20 kg.

- À signaler, l'utilisation de cette traction, pour ménager l'articulation du genou, dans les distractions fortes nécessitées par la chirurgie rachidienne (traction halofémorale pour scoliose).

b.4. Traction transcondylienne transfémorale au fémur distal :

- Elle évite de solliciter en traction les ligaments du genou. La broche est insérée dans la partie moyenne du fémur de dedans en dehors pour éviter l'artère fémorale (figure 43 A),

d'emplacement extrasynovial (risque d'adhérence du plan capsulaire aux joues condyliennes limitant la flexion et risque d'arthrite en traversant les récessus synoviaux latérocondyliens).

- Le point d'entrée se situe 4 cm en arrière du plan antérieur de la rotule, 4 cm au-dessus du pôle proximal de la patella (figure 43 B).

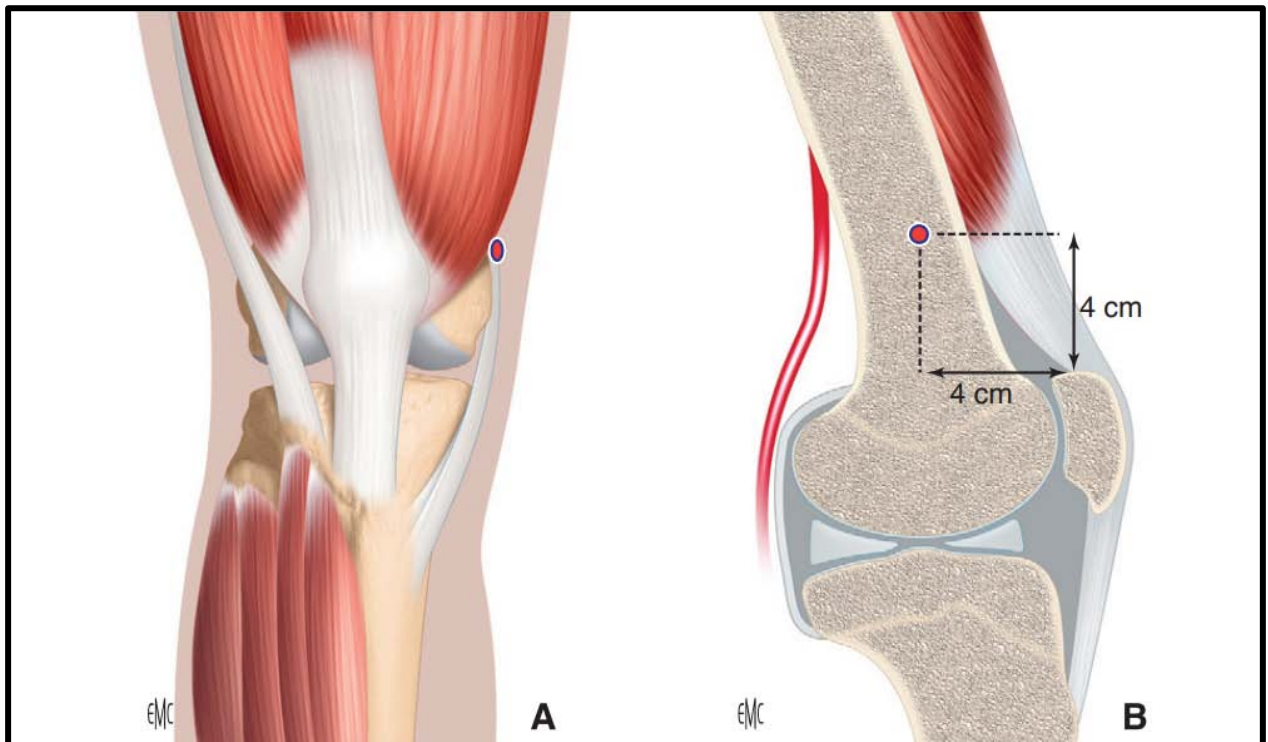


Figure 43 : Broche transcondylienne transfémorale au fémur distal. Repères anatomiques (A, B), broche insérée d'interne en externe.

c. Surveillance :

❖ **Infection de la broche :**

- Consigner au patient de ne pas toucher la broche de traction.
- Refaire le pansement quotidiennement avec le maximum d'asepsie de la broche puis recouvrement des orifices cutanés avec des compresses stériles avec antiseptique [37]–[40]. Vérifier la propreté de l'étrier et de l'attelle.

- Surveiller les signes d'infection de broche car elle est courante : douleur, peau enflammée aux orifices cutanés avec écoulement, peau nécrotique, signes généraux d'infection, contrôle radiographique montrant l'ostéolyse et l'ostéite (ostéomyélites très tardives sur les anciens trajets de broches [41]).
- Contrôler cette infection locale par des pansements répétés, des prélèvements pour examen cyto bactériologique avec antibiogramme, parage de l'orifice cutané, lavages et antibiotiques ; s'il n'y a pas d'amélioration rapide enlever la broche et la replacer à un emplacement différent ou suspendre la traction.
- ❖ **Faillite mécanique de la broche :**
 - Apparition d'une mobilité transversale anormale de la broche devant être stabilisée par interposition d'un pansement ferme entre peau et étrier.
 - Broche ne tenant plus car traction mal placée – trop antérieure sur le tibia – ou qualité de l'os ostéoporotique insuffisante : la replacer.
- ❖ **Ablation de la broche en fin de traitement :**
 - Réalisée sous sédation.
 - Antiseptie de la broche recoupée à une extrémité au plus près de la peau pour limiter la longueur de la fiche extériorisée qui va traverser l'os lors de l'ablation.
 - Retirer ou dévisser pour une broche filetée.
 - Laver le trajet de la broche avec une solution antiseptique, cureter le trajet et parer les orifices cutanés s'il existe un doute ou une infection patente.
 - Pansement sur les orifices.
- ❖ **Traction-suspension :**
 - La traction est exercée dans l'axe du membre. Jambe, genou et hanche sont dans l'axe de la traction :

- Le genou est légèrement fléchi.
- Pas de flexum de hanche important favorisé par un dossier de lit trop relevé.
- Le pied ne touche pas l'extrémité de l'attelle, le talon est dans le vide, le pied ne tombe pas en équin et il n'y a pas de lésions cutanées au niveau du pied et du tendon d'Achille.
- L'attelle de suspension ne touche pas le pied du lit.
- Il n'y a pas de rotation anormale de l'extrémité distale du membre.
- La force de traction exercée est suffisante, les poids ne sont jamais modifiés sans prescription médicale. Aucune butée ne neutralise la traction (nœud sur une poulie, poids reposant sur les montants du lit ou sur le sol).
- La contre-extension est efficace : les pieds du lit sont surélevés.

❖ **Complications de décubitus :**

- Normalement un patient sous traction ne souffre pas de la traction.
- N'appliquer une traction que pendant de courtes périodes chez des patients jeunes et l'éviter chez des personnes âgées [42], [43].
- Les complications ischémiques sont prévenues et dépistées : le syndrome compartimental de la jambe est favorisé par une traction trop forte [44]. On contrôle la douleur, la chaleur, la motricité et la sensibilité des orteils.
- Les complications thromboemboliques sont prévenues par un traitement médicamenteux préventif des phlébites, par la contraction et la mobilisation des orteils de la jambe saine plusieurs fois par jour, la mobilisation du pied et de la jambe en traction sous la conduite du kinésithérapeute.
- Les complications cutanées - escarres, ulcères de décubitus-sont prévenues et dépistées : vérification quatre fois par jour de tous les points d'appui et massage,

vérification de l'absence de lésions cutanées au niveau du tendon d'Achille.

- La literie est propre, sèche et sans plis.
- La raideur articulaire lors des traitements prolongés est prévenue par des exercices actifs et passifs de mobilisation du membre blessé mais également du reste du squelette au mieux réalisés dans le cadre des tractions–suspensions, accompagnés d'exercices respiratoires et kinésithérapiques [45].

1.2. Indications des tractions au membre inférieur :

❖ **Traitement temporaire d'attente :**

- En cas de fracture cervico–trochantérienne ou cervicale vraie chez une personne âgée inopérable d'emblée (délai thérapeutique dû aux traitements médicamenteux ou aux bilans préopératoires), la traction collée est suffisante [46], mais l'utilité même de la traction est controversée [47]–[49].
- En cas de fracture fémorale chez un polytraumatisé où cette fracture est associée à des lésions multiviscérales vitales dont le traitement prime, cette stabilisation aussi précoce que possible limite le risque d'embolie graisseuse, concourt à la limitation des déplacements douloureux des fragments de la fracture, lutte contre le raccourcissement pendant que l'état général se stabilise ou s'améliore. Cette attitude de *damage control* est aussi efficace qu'une fixation externe squelettique.
- On propose également un traitement temporaire d'attente :
 - Quand les ressources médicales sont insuffisantes pour assurer un traitement chirurgical satisfaisant, en attente d'une prise en charge secondaire optimale du blessé après transfert ;
 - Quand l'état local des parties molles fait différer l'intervention (fracture de jambe avec phlyctènes ou fragments osseux menaçant la peau qui immobilisés par la traction permettent la cicatrisation cutanée) ;

- Lorsque des fixateurs externes ne sont pas disponibles.

❖ Traction préopératoire ou postopératoire :

- Traction préopératoire :

- Elle permet la traction sur table orthopédique pour obtenir une réduction :

- **Une traction transtibiale** est utilisée pour l'enclouage d'une fracture fémorale mais seule une traction fémorale distale. Annihile la bascule des condyles liée à la contraction des muscles gastrocnémiens pendant l'enclouage verrouillé d'une fracture du fémur distal.
- **Une traction transcalcaneenne** est utilisée pour réduction plâtre sur cadre de Bohler ou enclouage verrouillé de fracture de jambe, ostéosynthèse de fracture des plateaux tibiaux, du pilon tibial, des malléoles.

- Traction postopératoire complémentaire :

- Elle est utile pour :
 - Compléter un traitement chirurgical fragile en limitant les contraintes musculaires après ostéosynthèse d'une fracture du cotyle.
 - Permettre un rodage articulaire en décharge après réduction d'une luxation traumatique de hanche ou après ostéosynthèse de fractures des plateaux tibiaux.
 - Lutter contre la rétraction après ablation d'une prothèse de hanche infectée pendant le temps d'attente avant réimplantation.
 - Abaisser progressivement une hanche haute d'une luxation congénitale de hanche lors de son traitement prothétique après un premier temps chirurgical de libération et de résection tête et col.

❖ **Traitement complet :**

- La traction a pour rôle de réduire et de maintenir la fracture jusqu'à consolidation. Elle est généralement forte et prolongée.
- Cette méthode thérapeutique commune pour la diaphyse fémorale est devenue rare.
- On peut traiter actuellement par traction des fractures complexes :
- Du fémur supracondyliennes (figure 44) par traction transtibiale.
- De jambe par traction transcalcanéenne (figure 45) : après engluage pendant 3-6 semaines, on réalise un traitement orthopédique définitif.

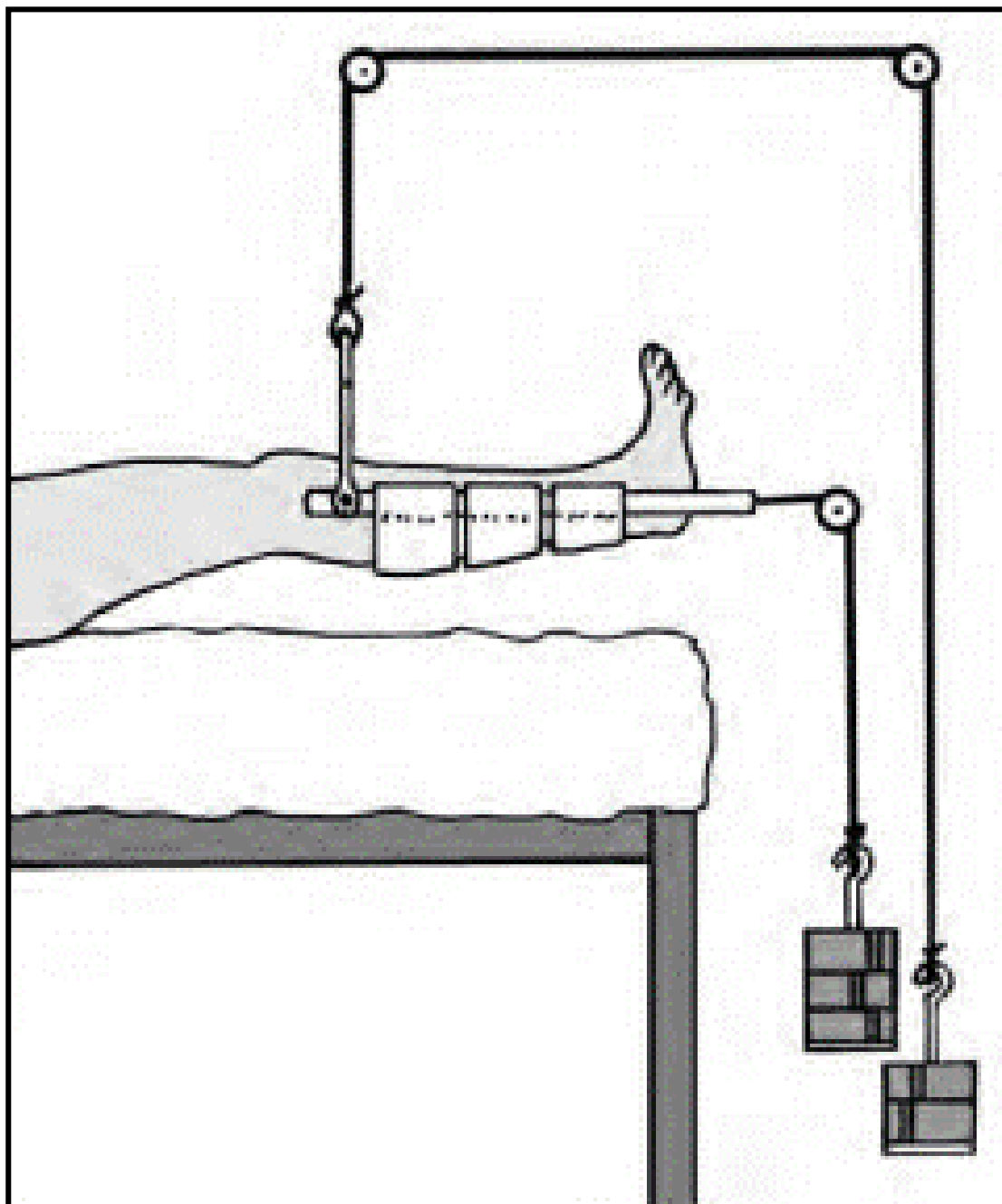


Figure 44 : Traction transtibiale pour fracture supracondylienne du fémur.

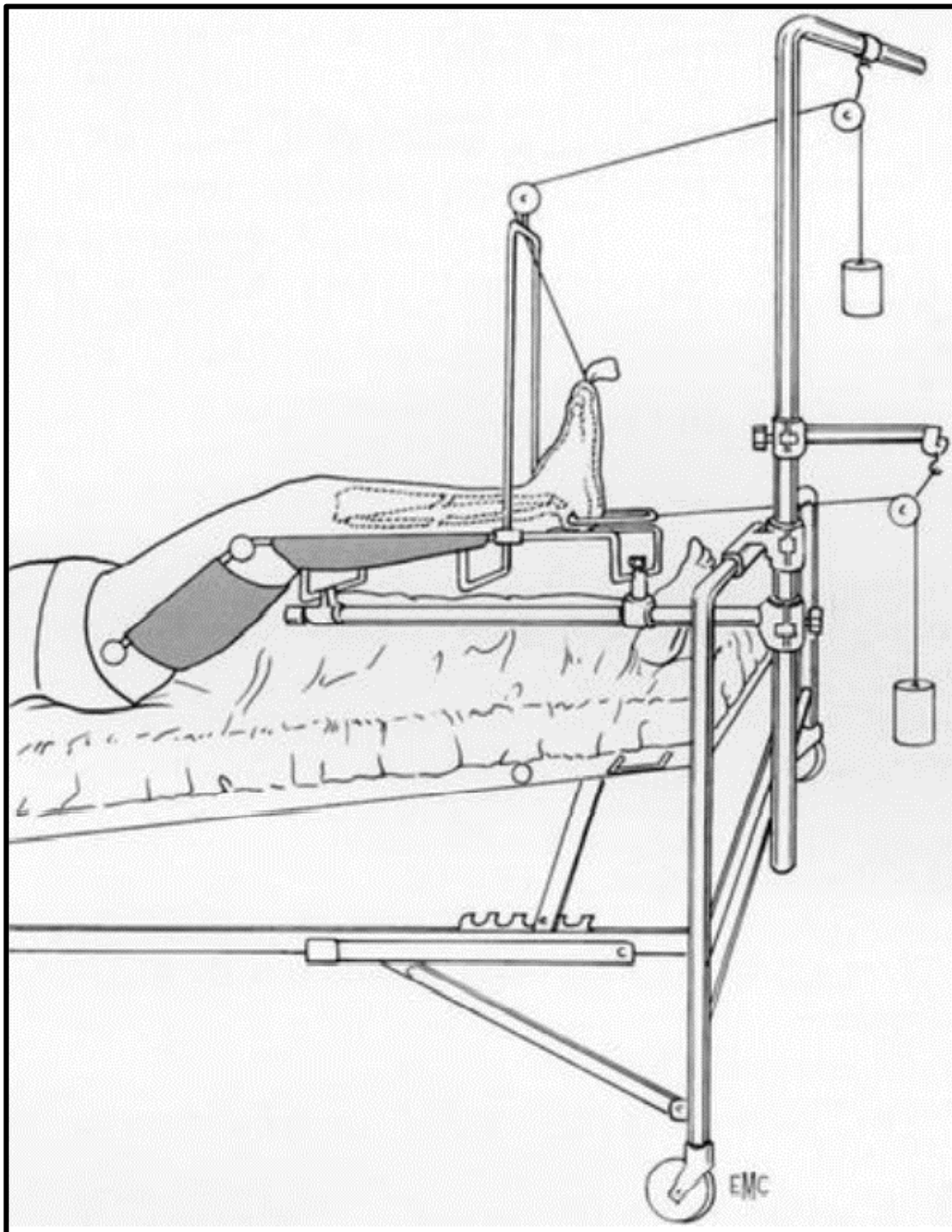


Figure 45 : Traction transcalcaneéenne pour fractures de jambe avec l'attelle de Braun.

- Du cotyle par traction transcondylienne fémorale d'1/7ème du poids du corps maintenue pendant 6-8 semaines. Le genou est préservé.

- Du cotyle par traction suspension transtibiale : après engluage pendant 3 semaines [39], rééducation par traction-mobilisation jusqu'à consolidation.
 - La traction se fait dans le plan d'ouverture du cotyle, la hanche en abduction de 10-15° (la seule traction axiale suffit souvent à faire basculer le bassin autour de la charnière lombosacrée et à entraîner une abduction suffisante).
 - La traction initiale est forte d'1/7ème du poids du corps, puis diminue progressivement vers 3 kg en fonction des radiographies de contrôle.
 - La rotation interne du membre est obtenue en translatant la poulie de suspension en dedans.
 - On peut traiter des patients brûlés grave par traction suspension pour éviter l'appui et permettre la mobilisation [50].

❖ ***Traction-mobilisation pour fractures des plateaux tibiaux (figure 46) :***

- Elle est indiquée lorsque la fracture est accessible à une réduction par traction pour des lésions qui sont plus de séparation que d'enfoncement central, s'il existe un risque opératoire important (mauvais état cutané, comminution peu accessible à l'ostéosynthèse et si le patient peut supporter un décubitus dorsal prolongé [50]).
- Elle est actuellement réalisée par arthromoteur. La flexion atteint 90° après 10 jours ; la traction est poursuivie jusqu'à engluement de la fracture articulaire vers 6-8 semaines. La qualité de la réduction est suivie radiologiquement.

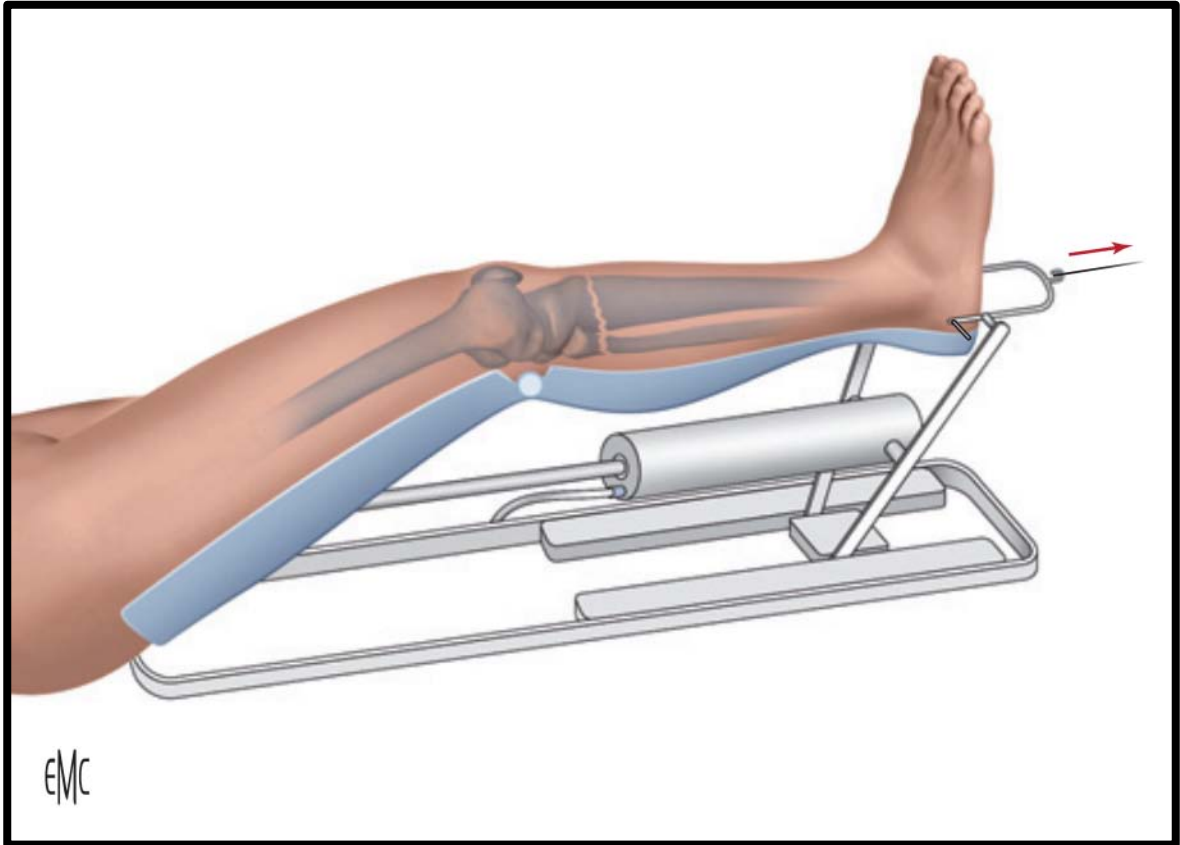


Figure 46 : Traction-mobilisation pour fractures des plateaux tibiaux. Membre inférieur sur une attelle motorisée, traction sur le genou par broche transcalcaneenne maintenue par étrier. Traction axiale de 3 kg réduisant les fragments et arthromoteur réalisant une mobilisation précoce.

2. Tractions au membre supérieur :

2.1. Traction suspension pour fracture de diaphyse humérale : [29], [30]

- Le traitement temporaire des fractures de la diaphyse humérale peut être réalisé par traction lorsque :
 - La conduite d'un traitement orthopédique par plâtre pendant ou par immobilisation coude au corps ne peut être réalisé d'emblée (fractures de côtes empêchant le bandage coude au corps ou lésions associées interdisant le lever et limitant donc l'efficacité d'un plâtre pendant, notamment chez un polytraumatisé en réanimation).

- L'ostéosynthèse paraît non indispensable ou risquée du fait de lésions cutanées, d'une fracture comminutive dont le traitement chirurgical complexe paraît injustifié alors que la consolidation survient toujours par le traitement orthopédique.
- ***Mise en place de la broche et de la traction transolécrânienne (figure 47) :***
 - Une broche de Kirschner 20/10e est insérée dans l'ulna de dedans en dehors pour éviter le nerf ulnaire à 4 cm de la pointe de l'olécrâne et à 1 cm en avant de la corticale postérieure. Cette broche est tendue sur un étrier de Kirschner.

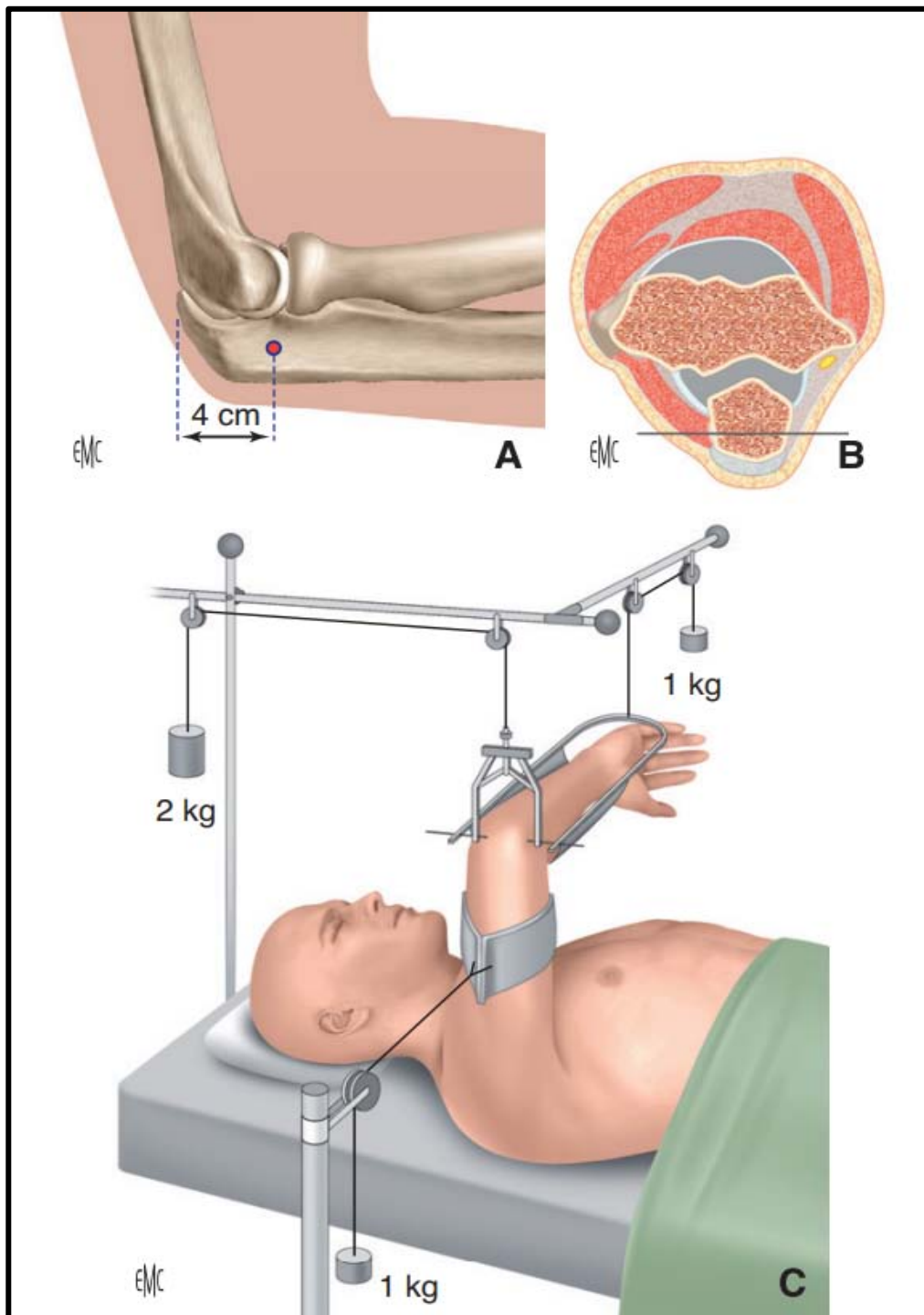


Figure 47 : Traction transolécranienne.

A, B. Repères anatomiques et broche insérée d'interne en externe.

C. Mise en œuvre de la traction.

- **Surveillance de la traction :**
 - Vérifier l'absence de souffrance du nerf radial par étirement.
 - Vérifier par radiographie que du fait du relâchement musculaire un écart inter fragmentaire de la fracture de l'humérus n'apparaisse pas au bout de quelques jours ce qui doit faire diminuer la traction.
 - Dès que le lever du patient est possible, remplacer cette traction par le traitement orthopédique habituel.

2.2. Indications des tractions au membre supérieur : [30]

- Les tractions au membre supérieur chez l'adulte sont exceptionnelles, les indications pour les fractures de l'épaule, pour les fractures articulaires du coude étant abandonnées.



CONCLUSION



L'immobilisation est le premier moyen antalgique en traumatologie. Elle doit être mise en place dès l'accueil des urgences. L'immobilisation est ensuite un traitement, dit « orthopédique », visant la consolidation d'une fracture ou la cicatrisation d'une entorse.

Ainsi, cette thèse est conçue sous forme d'un guide pratique, dont l'objectif est de présenter les différentes indications et étapes de réalisation illustrées des différents moyens d'immobilisation en orthopédie-traumatologie pour assurer une prise en charge efficace, comprise et acceptée par le patient tout en évitant les complications.

Il est destiné à l'étudiant, l'interne et le résident en formation, ainsi qu'à tout praticien ou professionnel de la santé s'intéressant à la traumatologie-orthopédie.

Accompagné des illustrations explicatives, il permet une approche objective des différents moyens de contention orthopédique, traction et suspension des membres supérieur et inférieur.



RÉSUMÉ



Résumé

Notre travail a consisté en l'élaboration d'un guide pratique des moyens de contention des membres en orthopédie-traumatologie destiné à l'étudiant , l'interne et le résident en formation.

A travers ce guide , nous essayons d'apporter l'information essentielle en orthopédie-traumatologie qui lui sera utile et bénéfique au cours des passages aux urgences ainsi qu'au service de traumatologie.

Le guide aborde de manière simplifiée les chapitres suivants : des définitions pratiques, un historique, techniques de base des immobilisations plâtrées et en résine.

En outre, le guide met l'accent sur les différents moyens de contention orthopédique des membres supérieur et inférieur ; il expose également les moyens de traction et suspension des membres supérieur et inférieur.

Le tout est illustré par un ensemble de photos explicatives et de réflexes utiles.

ملخص

يتألف عملنا من إنجاز دليل عملي لوسائل تقييد الأطراف في طب العظام والمفاصل الموجه لفائدة الطالب والطبيب الداخلي والمقيم في طور التكوين.

من خلال هذا الدليل، نحاول توفير المعلومات الأساسية في طب العظام والكسور التي ستكون مفيدة له أثناء تواجده في غرفة الطوارئ وكذلك في مصلحة جراحة العظام والمفاصل.

يغطي الدليل الفصول التالية بطريقة مبسطة : تعريفات عملية ، نبذة تاريخية ، تقنيات أساسية في تثبيت العظام بالجب ص وبالأربطة الداعمة المصنوعة من الألياف الزجاجية (الفيبرجلاس).

بالإضافة إلى ذلك ، يؤكد الدليل على الوسائل المختلفة لتقويم العظام للأطراف العلوية والسفلية ؛ كما يكشف عن وسائل الشد والتعليق للأطراف العلوية والسفلية.

يتم توضيح كل شيء من خلال مجموعة من الصور التوضيحية و إضاءات مفيدة.

Abstract

Our work consisted of the development of a practical guide to the means of immobilization of the limbs in orthopedics and traumatology intended for the student, the intern and the resident in training.

Through this guide, we try to provide essential information in orthopedics and traumatology that will be useful and beneficial during the emergency rotation as well as to the trauma rotation.

The guide covers the following chapters in a simplified manner: practical definitions, history, basic techniques of casting and splinting.

In addition, the guide emphasizes the different means of orthopedic immobilization of the upper and lower limbs; it also exposes the means of traction and suspension of the upper and lower limbs.

Everything is illustrated by a set of explanatory photos and useful reflexes.



BIBLIOGRAPHIE



1. Schuind, F ;Moulart, F ; Liegeois, JM ;Dejaie, L ;Strens, C ; et Burny, F.

« LA CONTENTION ORTHOPÉDIQUE ».

Acta Orthopædica Belgica 2002;68(5):461.

2. Philbin, TM ; Gittins, ME.

« Hybrid casts: a comparison of different casting materials ».

The Journal of the American Osteopathic Association 1999;99:311-312.

3. Nelson, Fred R.T.

A manual of orthopaedic terminology.

Elsevier, 2015. p. 177—188.

4. Masquelet, Alain-Charles.

Chirurgie orthopédique – Principes et généralités.

Elsevier Masson, 2012. 432 p.

5. Migaud, Henri.

« REVUE DE CHIRURGIE ORTHOPÉDIQUE ET TRAUMATOLOGIQUE ».

Société Française de Chirurgie Orthopédique et Traumatologique 2009.

6. F. Peltier, Leonard.

Fractures: A History and Iconography of Their Treatment.

San Francisco: Norman Publishing, 1990. 273 p.

7. Kaplan, S. S.

« Burns following application of plaster splint dressings ».

The Journal of Bone and Joint Surgery 1981;63(4):670-672.

8. Monro, J. K.

« The history of plaster-of-Paris in the treatment of fractures ».

British Journal of Surgery 1935;23(90):257-266.

9. Colton, CL.

« 5000 ans de traitement des fractures ».

Revue de chirurgie orthopédique 1998. Vol 84:23-24.

10. Bérenger-Féraud, LJB.

Traité de l'immobilisation directe des fragments osseux dans les fractures.

Adrien Delahaye, Libraire-Éditeur, 1870. 744 p.

11. Adkins, LM.

« Cast changes : synthetic versus plaster ».

*Ped.Nurs.*1997;23:422-427.

12. McRae, Ronald; Esser, Max.

Prise en charge des fractures : Manuel pratique.

Elsevier Masson SAS, 2011. 454 p.

13. Kempf, I ; Pidhorz, L.

« Appareils de contention externe ».

Chirurgie Orthopédique Principes et Généralités 2004. p. 187-98.

14. Bodard, S ; Edgard-Rosa, G ; Azuelos, A ; Aharoni, C.

Orthopédie traumatologie.

Editions Vernazobres-Grego, 2018. 536 p.

15. Amzallag, J ;Amzallag, M.

Orthopédie traumatologie.

Elsevier Masson SAS, 2010. 75 p.

16. Wavreille, G.

Orthopédie traumatologie.

Paris : Med-Line édition, 2018. 386 p.

17. Terracher, R ; De Thomasson, E ;Guingand, O ;Antonietti, P.

« Surveillance d'un malade sous plâtre ».

EMC - Kinésithérapie - Médecine physique - Réadaptation janvier 2007;3(2):1-3.

18. Laffosse, Jean-Michel.

« SURVEILLANCE D'UN MALADE SOUS PLATRE ». Janvier 2014.

19. Raphaël, M; Adam, B.

« Techniques d'immobilisation des membres ».

EMC – Médecine d'urgence 2009;4(2):1–6.

20. Georget, Frédéric; Brod, Sébastien; Revue, Éric; Tillant, Dominique; Zagury, Guillaume.

Doc protocoles Traumatologie et Immobilisations.

Paris :Medicilline, 2010. 326 p.

21. Thompson, Stephen; Zlotolow, Dan.

Handbook of splinting and casting.

Elsevier, 2011. 320 p.

22. Rizzone, Katherine; Gregory, Andrew.

« Using Casts, Splints, and Braces in the Emergency Department ».

Elsevier Science, 2013;14(4):340–348.

23. Barsotti, J ; Cancel, J ; Robert, C.

Guide pratique de traumatologie.

Elsevier Masson SAS, 2010. 336 p.

24. Miles, S ; Campbell, P.

A practical guide to casting.

BSN Medical 2012. 114 p.

25. Clement,N.

« Management of Humeral Shaft Fractures; Non–Operative Versus Operative ».

Archives of Trauma Research, 1 juin 2015.

26. De Boisjolly, JM ;Sortant, G ;et Boussicault, G.

Immobilisation par Dujarier[en ligne]. Octobre 2003.

Disponible à l'adresse : <https://issuu.com/amazigh/docs/immobilisation-par-dujarrier>

27. Butel, J.

« Les appareils plâtrés ».

In :*Encyclopédie médico-chirurgicale*.1993, p. 14.

28. Kempf, I.

« Traitement orthopédique des fractures de jambe selon la méthode de Sarmiento ».
Revue de Chirurgie Orthopédique 1987;73:637-642.

29. Langlais, Frantz; Lambotte, Jean-Claude.

« Tractions et suspensions (membre inférieur, membre supérieur, rachis) ».
EMC - Traité de Techniques chirurgicales - Orthopédie-Traumatologie 1996 ; n° 44-010.

30. Bel, JC.

« Tractions et suspensions (membre inférieur, membre supérieur, rachis) ».
EMC - Techniques chirurgicales - Orthopédie-Traumatologie 2012;7(4):1-12.

31. Wu, Xueyuan; Zhu, Hongbin; Du, Heng; Ma, Wei; Guo, Chihua.

« Treatment of vertically unstable sacral fractures with pelvic external fixation and skeletal traction ». *Surgical Science* 2013;4(4):225-230

32. Augustin, G ; Davila, S ; Mihoci, K ; Udiljak, T ; Vedrina, DS ; Antabak, A.

« Thermal osteonecrosis and bone drilling parameters revisited ».
Arch Orthop Trauma Surg 2008;128:71-7.

33. DeCoster, TA ; Crawford, MK ; Kraut, MA.

« Safe extracapsular placement of proximal tibia transfixation pins ».
Journal of Orthopaedic Trauma 2004;13:43-47.

34. Moskovich, R.

« Proximal tibial transfixion for skeletal traction ».
Clinical Orthopaedics and Related Research 1987;214:264-8.

35. McCornack, EB.

« Bilateral genu recurvatum after skeletal traction ».
J Bone Joint Surg [Am] 1980;62:1388.

36. White, J ; Young, AB.

« The complications of skeletal traction through the calcaneum ».
Br J Surg 1966;53:348-50.

37. Alban, H.

« Maintenance of femoral skeletal traction ».
Bull U S Army Med Dep 1947;7:481-3.

38. Davis, P.

« Skeletal pin traction: guidelines on postoperative care and support ».
Nurs Times 2003;99(21):46-8.

39. Hines, NA ; Bates, MS.

« Discharging the patient in skeletal traction ».
Orthop Nurs 1987;6:21-4.

40. Jones-Walton, P.

« Clinical standards in skeletal traction pin site care ».
Orthop Nurs 1991;10:12-6.

41. Courvoisier, A ; Grimaldi, M ; Rubens-Duval, B ;Chaussard, C ;Saragaglia, D.

« Flare-up of previously quiescent chronic osteomyelitis 20 years after skeletal traction: A report of two cases ».
OrthopTraumatol Surg Res 2011;97(8):886-9.

42. Alshyrda, SJ ; Shah, NH ; Roberts, CP ; Marshal, TS ; Donell, T.

« Late complication of skeletal traction».
Injury Extra 2005;36:123—124

43. Austin,Daniel C; Donegan, Derek; Mehta, Samir.

« Low complication rates associated with the application of lower extremity traction pins ».
JOrthop Trauma 2015;29(8):259-65.

44. Shakespeare, DT ; Henderson, NJ.

« Compartmental pressure changes during calcaneal traction in tibial fractures ».
J Bone Joint Surg [Br] 1982;64:498-9.

45. Eggers,IM ; Mennen, U.

« Application of a quadriceps endurance programme to patients with femur fractures immobilised by skeletal traction ». *South African Medical Journal* 1992;81:258-60.

46. Resch, S ;Thorngren, KG.

« Preoperative traction for hip fracture: a randomized comparison between skin and skeletal traction in 78 patients ». *Acta Orthopædica Scand* 1998;69:277-9.

47. Parker,MJ ; Handoll, HH.

« Pre-operative traction for fractures of the proximal femur in adults ».

Cochrane Database Syst Rev 2006;(3): CD000168.

48. Bumpass, David B ; Ricci, William M ; McAndrew, Christopher M ; Gardner, Michael J.

« A prospective study of pain reduction and knee dysfunction comparing femoral skeletal traction and splinting in adult trauma patients ». *Journal of Orthopaedic Trauma* 2015; 29(2): 112-118.

49. Strange-Vognsen,HH ;Klareskov, B.

« The effect of skeletal traction on femoral neck fractures ».

Acta OrthopædicaBelgica 1989;55(4):589-91.

50. De Mourgues, G ; Fischer, LP ; Moyon, B ; Chaix, D ;Venouil, J ; Millan, JJ ; et al.

« Treatment of fractures of the tibial condyles by the traction-mobilisation method: a personal experience over a period of 22 years (author's transl) ». *Chirurgie* 1979;105:142-6.

قسم الطبيب

أُقْسِمُ بِاللَّهِ الْعَظِيمِ

أَنْ أُرَاقِبَ اللَّهَ فِي مِهْنَتِي.

وَأَنْ أَصُونَ حَيَاةَ الْإِنْسَانِ فِي كَافَّةِ أَطْوَارِهَا فِي كُلِّ الظُّرُوفِ وَالْأَحْوَالِ

بِإِذْنِهِ وَسَعْيِي فِي إِنْقَادِهَا مِنَ الْهَلَاكِ وَالْمَرَضِ وَالْأَلَمِ وَالْقَلْقِ.

وَأَنْ أَحْفَظَ لِلنَّاسِ كِرَامَتَهُمْ، وَأَسْتُرَ عَوْرَتَهُمْ، وَأَكْتُمَ سِرَّهُمْ.

وَأَنْ أَكُونَ عَلَى الدَّوَامِ مِنْ وَسَائِلِ رَحْمَةِ اللَّهِ، بِإِذْنِهِ رِعَايَتِي الطَّبِيبِيَّةِ

لِلْقَرِيبِ وَالْبَعِيدِ، لِلصَّالِحِ وَالطَّالِحِ، وَالصَّدِيقِ وَالْعَدُوِّ.

وَأَنْ أَثَابِرَ عَلَى طَلَبِ الْعِلْمِ الْمُسَخَّرِ لِنَفْعِ الْإِنْسَانِ .. لَا لِأَذَاهِ.

وَأَنْ أَوْقِرَ مَنْ عَلَّمَنِي، وَأُعَلِّمَ مَنْ يَصْغُرُنِي، وَأَكُونَ أَخْتًا لِكُلِّ زَمِيلٍ

فِي الْمِهْنَةِ الطَّبِيبِيَّةِ مُتَعَاوِنِينَ عَلَى الْبِرِّ وَالتَّقْوَى.

وَأَنْ تَكُونَ حَيَاتِي مِصْدَاقَ إِيمَانِي فِي سِرِّي وَعَلَانِيَتِي،

نَقِيَّةً مِمَّا يَشِينُهَا تُجَاهَ اللَّهِ وَرَسُولِهِ وَالْمُؤْمِنِينَ.

وَاللَّهُ عَلَى مَا أَقُولُ شَهِيدًا

م 065

أطروحة رق

سنة 2022

وسائل تثبيت الأطراف في طب العظام والكسور

الأطروحة

قدمت ونوقشت علانية يوم 2022/03/09

من طرف

الآنسة **رحمة ايت بنعدي**

المزداة في 14 شتنبر 1995 بمراكش

لنيل شهادة الدكتوراه في الطب

الكلمات الأساسية:

دليل عملي - وسائل - تثبيت - شل الحركة -
شد الأطراف - طب العظام - جراحة العظام

اللجنة

الرئيس

ر. الفيزازي

السيد

أستاذ في جراحة الأطفال

المشرف

ع. عبكري

السيد

أستاذ في جراحة العظام والمفاصل

الحكام

م. أ. بنهيمه

السيد

أستاذ في جراحة العظام والمفاصل

ع. مركاد

السيد

أستاذ في جراحة العظام والمفاصل