



UNIVERSITE CADI AYYAD
FACULTE DE MEDECINE ET DE PHARMACIE
MARRAKECH

ANNEE 2009

THESE N° 24

LE TRAITEMENT ENDOSCOPIQUE DE L'HYDROCEPHALIE

Expérience du service de neurochirurgie
du CHU Mohammed VI de Marrakech
- A propos de 21 cas -

THESE

PRESENTEE ET SOUTENUE PUBLIQUEMENT LE / /2009

PAR

Mr. Mohamed MOUNTASSER

Né le 16/12/1981 à Boumalne Dades

POUR L'OBTENTION DU DOCTORAT EN MEDECINE

MOTS CLES

Hydrocéphalie - Ventriculocisternostomie - Endoscopie - Chirurgie.

JURY

Mr. A. RAJI
Professeur d'Oto - Rhino - Laryngologie

Mr. S. AIT BENALI
Professeur de Neurochirurgie

Mr. A. MOUTAOUKIL
Professeur d'Ophtalmologie

Mr. H. GHANNANE
Professeur agrégé de Neurochirurgie

Mr. M. LMEJJATI
Professeur agrégé de Neurochirurgie

PRESIDENT

RAPPORTEUR

} **JUGES**

Serment d'Hippocrate

Au moment d'être admis à devenir membre de la profession médicale, je m'engage solennellement à consacrer ma vie au service de l'humanité.

Je traiterai mes maîtres avec le respect et la reconnaissance qui leur sont dus.

Je pratiquerai ma profession avec conscience et dignité. La santé de mes malades sera mon premier but.

Je ne trahirai pas les secrets qui me seront confiés.

Je maintiendrai par tous les moyens en mon pouvoir l'honneur et les nobles traditions de la profession médicale.

Les médecins seront mes frères.

Aucune considération de religion, de nationalité, de race, aucune considération politique et sociale, ne s'interposera entre mon devoir et mon patient.

Je maintiendrai strictement le respect de la vie humaine dès sa conception.

Même sous la menace, je n'userai pas mes connaissances médicales d'une façon contraire aux lois de l'humanité.

Je m'y engage librement et sur mon honneur.

Déclaration Genève, 1948.



DEDICACES

A la mémoire de ma cousine safia

*Nous t'avons perdu trop tôt ma chérie. T'as été une fille adorable intelligente et un ange au sein de la famille.
Puisse ton âme repose en paix, et que Dieu le tout puissant te couvre par sa sainte miséricorde.*

A la mémoire de mon grand père et mes grandes-mères

Puissent vos âmes reposent en paix et que Dieu le tout puissant, vos gardent dans sa sainte miséricorde.

A mon grand père Lahcen

*Que je respecte beaucoup. Je salue en toi le courage, l'endurance et l'amour du travail dont t'as toujours fait
preuve. Que Dieu te protège et te procure longue vie et bonne santé.*

A mes très chers parents

*Aucun mot ne saurait exprimer ma profonde gratitude et ma sincère reconnaissance envers les deux personnes les
plus chères à mon cœur ! Si mes expressions pourraient avoir quelque pouvoir, j'en serais profondément heureux,
Je vous dois ce que je suis. Vos prières et vos sacrifices m'ont comblés tout au long de mon existence. Que cette
thèse soit au niveau de vos attentes, présente pour vous l'estime et le respect que je voue, et qu'elle soit le
témoignage de la fierté et l'estime que je ressens. Puisse Dieu tout puissant vous procurer santé, bonheur et
prospérité.*

A mon oncle Dr Mountasser Ahmid

*T'as été pour moi un maître et un père. C'est toi qui m'as motivé la première fois pour faire les études médicales.
Tes conseils et ton soutien matériel et moral m'ont comblé le long de mes études. Que cette thèse soit au niveau de
tes attentes, présente pour toi toutes mes reconnaissances et qu'elle soit le témoignage de la fierté et l'estime que
je ressens. Puisse Dieu le tout puissant te procurer santé, bonheur et prospérité.*

A mes frères et sœurs : fatima, abdelaziz, rachida, m'hamed, et youssef.

*Vous savez que l'affection et l'amour fraternel que je vous porte sont sans limite. Je vous dédie ce travail en
témoignage de l'amour et des liens de sang qui nous unissent. Puissions-nous rester unis dans la tendresse et
fidèles à l'éducation que nous avons reçue. J'implore Dieu qu'il vous apporte bonheur et vous aide à réaliser tous
vos vœux.*

A mes oncles et leurs enfants

A mes tantes et leurs enfants

A mes cousins et cousines

A toute ma famille

A toute la famille Mountasser

A toute la famille Redouane

A la famille Bouzidi

Vous m'avez soutenu et comblé tout au long de mon parcours. Que ce travail soit pour vous le témoignage de mes sentiments les plus sincères et les plus affectueux. Puisse Dieu vous procurer bonheur et prospérité.

A tous mes amis et collègues

*YBERKAOUI M ECHCHAFIYY YROKNI T'ROKNI A CHAMRAH B ECHCHAFIYY A ABBASS FZ
SAKRAOUI L MALIKI S BOUDARI M AZERKANE H BOUSKRI B SADIKI F TAJEDDINE T
MASSOUDI J FLOWER A OUAGGUAG C SAWADOGUO YTRAOURE A TOUITI M ALAOUI N
BOUAICHI FATIMA HASSNA MERYEM YASSINE HICHAM KHALID LHOUSSINE OUSSAMA
ABDELWAHD NOUREDDINE MOHSINE MAHJOUBA N OULMOUDEN MOURAD AMAL
BRAHIM SAFA...*

A tous mes amis

*ABDELALI ALI NOURA LAHCEN ABDELJALIL KHALID ABDESSADQ HASSAN RACHID
MERIEM SIHAM HANANE AMAL BRAHIM ABDELAZIZ YOUNES DRISS MOHAMED AHMED
NADIA NAJAT FATIMA MERIEM KHIRA LAHCEN ABDELAZIZ HASSAN ABELKABIR...*

A tous ceux qui me sont chers et que j'ai omis de citer, qu'ils me pardonnent.



REMERCIEMENTS

A notre rapporteur de thèse : Pr. S. AIT BENALI professeur de Neurochirurgie et chef du service de Neurochirurgie de l'hôpital Ibn Tofail de Marrakech

Vous nous avez fait un grand honneur en acceptant de nous confier ce travail Vos qualités professionnelles et humaines nous ont beaucoup marqués mais encore plus votre gentillesse et votre sympathie. Votre enseignement restera pour nous un acquis de grande valeur.

Veillez trouver ici, cher Maître, l'assurance de notre admiration et de notre profond respect.

A notre président de thèse : Pr. A. RAJI professeur d'ORL et chef du service d'ORL à l'hôpital El Antaki de Marrakech

Nous vous remercions de l'honneur que vous nous avez fait en acceptant de présider notre jury. Nous vous remercions de votre enseignement et nous vous sommes très reconnaissant de bien vouloir porter intérêt à ce travail. Veuillez trouvez ici, Professeur, l'expression de nos sincères remerciements.

A notre maître et juge : Pr. A. MOUJAOUAKIL professeur en Ophtalmologie et chef du service d'Ophtalmologie à l'hôpital El Antaki de Marrakech

Nous vous remercions de nous avoir honoré par votre présence. Vous avez accepté aimablement de juger cette thèse. Cet honneur nous touche infiniment et nous tenons à vous exprimer notre profonde reconnaissance.

Veillez accepter, cher maître, dans ce travail l'assurance de notre estime et notre profond respect.

A notre maître et juge : Pr. M. LMEJJATI professeur agrégé de Neurochirurgie

Vous nous avez fait l'honneur de faire partie de notre jury. Nous avons pu apprécier l'étendue de vos connaissances et vos grandes qualités humaines. Vos conseils précieux et vos remarques ont permis de mener à bien la réalisation de ce travail.

Veillez accepter, Professeur, nos sincères remerciements et notre profond respect.

A notre maître et juge : Pr. H. GHANNANE professeur agrégé de Neurochirurgie

Vous avez accepté très spontanément de faire partie de notre jury. Nous vous remercions de votre enseignement et de l'intérêt que vous avez porté à ce travail.

Veillez trouver ici, Professeur, l'expression de notre profond respect.

A tous les enseignants de la faculté de médecine et de pharmacie de Marrakech

Pour tous les enseignements qu'ils nous ont dispensé. Veillez trouver ici, chers professeurs, l'expression de notre profonde gratitude.

A tout le personnel de la faculté de médecine et de pharmacie de Marrakech

Pour tout ce qu'ils ont fait et continue de faire pour la bonne marche de nos études.

A tout le personnel médical et paramédical du service de neurochirurgie de l'hôpital ibn tofail

A tout le personnel médical et paramédical du CHU Mohammed VI de Marrakech.

A Mr. Yassine, le responsable des archives au service de neurochirurgie de l'hôpital ibn tofail.

A tout le personnel médical et paramédical de l'hôpital provincial de Ouarzazate et de l'hôpital local de Boumalne dadès.



ABBREVIATIONS

Liste des abréviations

VCS	:	Ventriculocisternostomie endoscopique
CHU	:	Centre hospitalier universitaire
LCS	:	Liquide cérébro-spinal
LCR	:	Liquide céphalo-rachidien
FCP	:	Fosse cérébrale postérieure
Tm	:	Tumeur
HTIC	:	Hypertension intracrânienne
DVP	:	Dérivation ventriculo-péritonéale
DPM	:	Développement psychomoteur
TC	:	Tronc cérébral
V3	:	Troisième ventricule
AV	:	Acuité visuelle
TDM	:	Tomodensitométrie
IRM	:	Imagerie par résonance magnétique
DCD	:	Décédé
PL	:	Ponction lombaire
DS	:	Dérivation standard



PLAN

INTRODUCTION.....	1
MATERIELS ET METHODES.....	3
I. MODE D'INCLUSION	4
II. RECUEIL DE DONNEES	5
1. RECUEIL DES DONNES CLINIQUES ET PARACLINIQUE.....	5
2. RECUEIL DES DONNEES OPERATOIRES	5
3. RECUEIL DES DONNEES POSTOPERATOIRES	5
3.1. DONNEES CLINIQUES	5
3.2. DONNEES PARACLINIQUES.....	6
3.3. AUTRES DONNEES POSTOPERATOIRES.....	6
III. TECHNIQUE OPERATOIRE	6
1. MATERIEL	6
1.1. MATERIEL DE BASE	6
1.2. MATERIEL SPECIFIQUE A LA VCS	7
2. TECHNIQUE OPERATOIRE	9
2.1. INSTALLATION	9
2.2. INTERVENTION	1
RESULTATS	21
I. GENERALITES.....	22
II. DONNES PREOPERATOIRES	22
1. AGE	22
2. SEX-RATIO	25
3. CLINIQUE PREOPERATOIRE	26

4. IMAGERIE PREOPERATOIRE	29
5. CAUSES DE L'HYDROCEPHALIE	31
III. DONNEES OPERATOIRES	35
1. DONNEES GENERALES	36
2. DIFFICULTES TECHNIQUES.....	37
3. AUTRES GESTES REALISES A COTE DE LA VCS	38
IV. DONNEES POSTOPERATOIRES	39
1. DUREE MOYENNE D'HOSPITALISATION	40
2. EVOLUTION CLINIQUE POSTOPERATOIRE	42
2.1. AMELIORATION CLINIQUE	42
2.2. STABILISATION DE LA SYMPTOMATOLOGIE CLINIQUE	43
2.3. DETERIORATION DE LA SYMPTOMATOLOGIE CLINIQUE	43
2.4. COMPLICATIONS POSTOPERATOIRES	45
DISCUSSION	47
I. HISTORIQUE	48
II. RAPPELS ANATOMIQUES	50
1. CAVITES VENTRICULAIRES	51
1.1. VENTRICULES LATERAUX	51
1.2. TROISIEME VENTRICULE	51
1.3. RAPPORTS VASCULAIRES DU TROISIEME VENTRICULE	52
1.4. QUATRIEME VENTRICULE	54
2. PLEXUS CHOROIDES	54
2.1. PLEXUS CHOROIDES LATERAUX	54
2.2. PLEXUS CHOROIDES INFERIEURS.....	55
3. ESPACES SOUS-ARACHNOIDIENS.....	56

III. L'ANATOMIE ENDOSCOPIQUE VENTRICULAIRE.....	58
1. ANATOMIE ENDOSCOPIQUE DE LA CORNE FRONTALE DES VENTRICULES LATERAUX ET DU FORAMEN DE MONRO	58
2. ANATOMIE ENDOSCOPIQUE DU TROISIEME VENTRICULE	61
2.1. PLANCHER DU TROISIEME VENTRICULE.....	62
2.2. LES AUTRES PAROIS DU TROISIEME VENTRICULE.....	65
3. AU-DELAS DU PLANCHER DU TROISIEME VENTRICULE.....	67
3.1. LA MEMBRANE DE LILIEQUIST	67
3.2. LES ESPACES SOUS-ARACHNOIDIENS	68
IV. RAPPELS PHYSIOLOGIQUES	73
1. PRODUCTION DU LCS	73
2. CINETIQUE DU LCS	73
3. RESORPTION DU LCS	74
4. PRESSION DU LCS	75
5. COMPOSITION DU LCS	75
6. FONCTIONS DU LCS	76
V. PHYSIOPATHOLOGIE DE L'HYDROCEPHALIE.....	76
VI. ANALYSE ET DISCUSSION.....	78
1. AGE ET SEX-RATIO.....	78
2. CLINIQUE PREOPERATOIRE.....	78
3. IMAGERIE PREOPERATOIRE	79
4. CAUSES DE L'HYDROCEPHALIE.....	80
5. TECHNIQUE OPERATOIRE	83
6. AVANTAGES DE LA VCS.....	84

7. SUCCES ET ECHEC DE LA VCS.....	85
8. VCS ET EXERESE DE LA TUMEUR DE LA FCP.....	90
9. INDICATIONS ET CONTRE-INDICATIONS DE LA VCS.....	91
9.1. LES HYDROCEPHALIES DANS LA PETITE ENFANCE.....	92
9.2. LES HYDROCEPHALIES POSTHEMORRAGIQUES.....	92
9.3. LES HYDROCEPHALIES LIEES A UNE INFECTION DU LCS.....	93
10. COMPLICATIONS	95
10.1. LES COMPLICATIONS HEMORRAGIQUES.....	95
10.2. LES INFECTIONS ET ECOULEMENTS DE LCS.....	97
10.3. LES COLLECTIONS SOUS-DURALES	98
10.4. LES LESIONS HYPOTHALAMIQUES ET TROUBLES NEUROVEGETATIFS	100
10.5. LES ATTEINTES NEUROLOGIQUES	101
10.6. LE TAUX DE MORTALITE ET LE TAUX DE MORBIDITE PERMANENTE .	102
11. COMMENT AMELIORER LES RESULTATS DE LA VCS	103
11.1. SELECTION DES PATIENTS	103
11.2. COMMENT PREVOIR LE RESULTAT DE LA VCS ?	103
11.3. DEVANT UNE RECIDIVE DE LA SYMPTOMATOLOGIE, S'AGIT - IL D'UN DYSFONCTIONNEMENT OU D'UN ECHEC DE LA VCS ?	104
11.4. L'ENREGISTREMENT VIDEO	106
11.5. LE LIVRET DE LA VCS	106
CONCLUSION	108

RESUMES

BIBLIOGRAPHIE



INTRODUCTION

Définition : la ventriculocisternostomie endoscopique (VCS) consiste à établir une communication entre le troisième ventricule et les citernes de la base à l'aide d'un ventriculoscope introduit par un trou de trépan frontal. La stomie réalisée au plancher du troisième ventricule permet de court-circuiter un obstacle qui serait localisé au niveau de l'aqueduc du mésencéphale. Il s'agit d'une dérivation interne du LCS.

La VCS a repris une place considérable dans le traitement de l'hydrocéphalie. La fréquence des dysfonctionnements des valves de dérivation du liquide cébrospinal qui ont été pendant de nombreuses années le traitement quasiment unique de l'hydrocéphalie a poussé de nombreux chirurgiens à maîtriser cette technique. Toutefois, l'apparition d'un nouveau moyen thérapeutique pose inévitablement la question de ses indications. Sur ce point, on constate que le raisonnement « hydrocéphalie non communicante = ventriculocisternostomie ; hydrocéphalie communicante = valve » n'est pas toujours possible. L'hydrocéphalie est en effet une pathologie beaucoup plus complexe et moins binaire que ce raisonnement ne le laisse entendre. Sa définition même est matière à controverse. Dans la littérature, des VCS ont été réalisées pour des hydrocéphalies d'étiologies très diverses mais là encore, les résultats sont parfois difficiles d'interprétation, une deuxième question se pose inexorablement : Comment définir le « succès » ou « l'échec » de la VCS ?

L'objectif de cette thèse est d'apporter une réponse à ces deux questions précédentes, de montrer l'intérêt de la VCS aussi bien thérapeutique que économique, et de rapporter l'expérience préliminaire du service de neurochirurgie du CHU Mohammed VI de Marrakech dans le traitement endoscopique de l'hydrocéphalie, à travers une série de 21 patients opérés pour la réalisation de la VCS entre Novembre 2007 et Décembre 2008. Nos résultats seront comparés avec la littérature.



*MATÉRIELS
ET
MÉTHODES*

I. Mode d'inclusion :

C'est une étude rétrospective de 21 patients opérés pour la réalisation d'une VCS au service de neurochirurgie du CHU Mohammed VI de Marrakech entre Novembre 2007 et Décembre 2008.

Nous avons inclus dans cette étude :

- Les patients présentant une hydrocéphalie (bi, tri ou tétra ventriculaire) quelle qu'on soit l'origine.
- Traités par la réalisation d'une VCS entre Novembre 2007 et Décembre 2008.
- Réalisées selon le même protocole dans le service de neurochirurgie de l'hôpital ibn tofail au CHU Mohammed VI de Marrakech.

II. Recueil de données :

1. Recueil des données cliniques et paracliniques:

Tous les patients ont été admis et suivis dans le service de neurochirurgie de l'hôpital ibn tofail du CHU Mohammed VI de Marrakech.

Le recueil de données disponibles a été effectué de façon rétrospective sur les dossiers médicaux, les comptes rendus opératoires et les vidéos opératoires.

Les données épidémiologiques standards ont été notées : date de naissance, âge à l'admission, sexe, antécédents, symptomatologie initiale ainsi que les caractéristiques de l'imagerie initiale (causes et types d'hydrocéphalies).

2. Recueil des données opératoires :

Pour chaque patient, nous avons relevé la date de la VCS, l'angle de l'endoscope utilisé, la survenue d'éventuelles difficultés techniques et les gestes effectués.

3. Recueil des données postopératoires :

3-1 Données cliniques :

Nous avons utilisé, pour évaluer l'état clinique postopératoire des patients, une échelle très simple ; ainsi nous avons classé les patients selon l'évolution clinique postopératoire :

- Amélioration de la symptomatologie clinique (A).
- Stabilisation de la symptomatologie clinique (B).
- Détérioration de la symptomatologie clinique (C).

3-2 Données paracliniques :

Le recueil des données a consisté en une analyse de l'imagerie postopératoire, et des examens biologiques réalisés.

Nous avons précisé surtout :

- Le type et la date de l'examen réalisé en postopératoire.
- La persistance d'une ventriculomégalie ou d'une résorption transépendymaire.
- La visibilité des sillons corticaux et la dilatation de la cheminée de la VCS.

3-3 Autres données postopératoires :

Dans le cas d'une nouvelle prise en charge chirurgicale de l'hydrocéphalie après la réalisation de la VCS, la date et le type de l'intervention réalisée ont été relevés, ainsi que les signes cliniques et les examens complémentaires qui ont amenés à poser une nouvelle indication chirurgicale.

La date de l'éventuel traitement chirurgical de la cause de l'hydrocéphalie a également été relevée.

III. Technique opératoire :

1. Matériel

1-1 Matériel de base :

Exemple de la constitution d'une boîte pour la réalisation d'une VCS.

- 1 chariot à agrafes + 1 pince à poser + 1 pince de MICHEL
- 1 bistouri n° 4 (lame 23)
- 1 bistouri n° 3 (lame 11)
- 1 écarteur de BECHMANN moyen
- 1 écarteur de BECHMANN petit

- 1 rugine d'OBEWIGESER
- 1 spatule de CLOVIS VINCENT
- 1 spatule de CREED
- 1 spatule de DAVIS
- 1 pince à disséquer à griffe 14 cm
- 1 pince à disséquer mousse 14 cm
- 1 pince à disséquer de POTTS-SMITH 21 cm
- 1 pince à disséquer de TICKNER 21 cm
- 1 crochet à dure-mère
- 1 paire de ciseaux de METZEMBAUM
- 1 paire de ciseaux MAYO courbes
- 1 porte aiguilles de CRILE-WOOD
- 2 pinces de ROCHESTER
- 2 pinces de KOCHER
- 2 pinces de LERICHE sans griffes
- Canules d'aspiration

1-2 Matériel spécifique à la VCS :

Il existe sur le marché plusieurs marques de neuroendoscopes avec des générations différentes.

Dans notre service, c'est un endoscope Aesculape® (optiques de 0° et 30°) qui est utilisé.

Les composantes d'un neuroendoscope sont les suivantes :

- Une optique avec différents angles de vision : 0°, 12°, 30°, 45°, 70°.
- Câble de lumière froide et caméra.
- Une chemise opératoire (petite, intermédiaire, grande).
- Un mandrin creux.

- Une pièce intermédiaire ou l'embout du travail avec les canaux opérateurs et un robinet.
- Une pince à biopsie et une pince à préhension.
- Des électrodes de coagulation.
- Des ciseaux.
- Un cathéter Neuro Balloon*.

D'autres instruments sont indispensables pour la réalisation de la VCS, par exemple :

- Bistouri électrique.
- Tubulure de perfusion + soluté de perfusion (Ringer lactate ou sérum salé).
- Fils.
- Colle biologique et chirurgicale*.

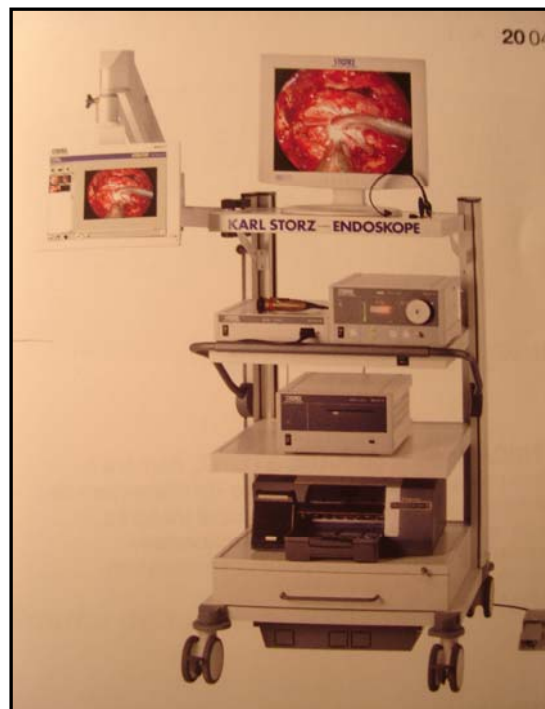

Figure 1 : Colonne d'endoscopie.

2. Technique opératoire :

2-1 Installation :

Sous anesthésie générale, le patient est installé en décubitus dorsal. Une têtère dite « en fer à cheval » est souvent utilisée pour bien maintenir la tête. Celle-ci est maintenue dans l'axe du corps, antefléchie de 30° à 45°. Cette anteflexion permet :

- Une navigation et un repérage plus faciles dans les ventricules.
- Une diminution de l'importance des pertes de LCS peropératoires et de la pneumoencéphalie postopératoire.

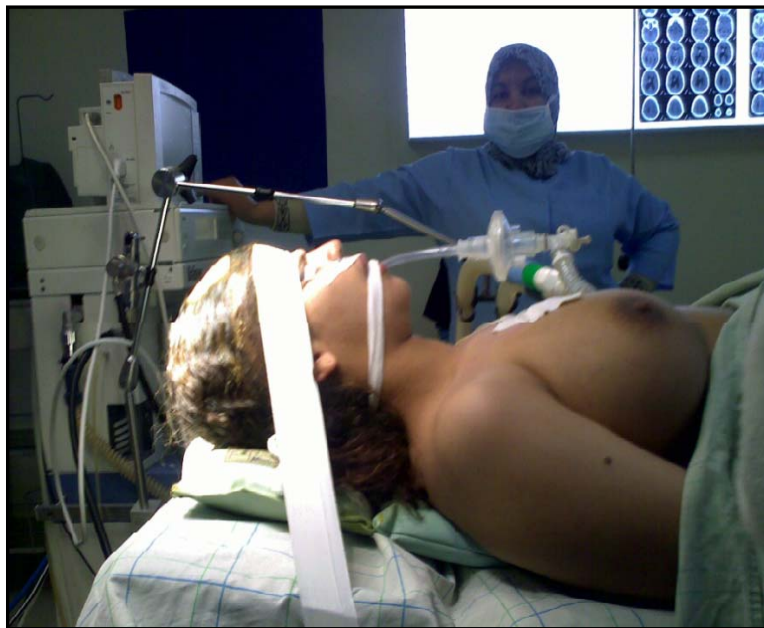

Figure 2 : Installation du patient pour VCS.

Après rasage du scalp, on repère la suture coronale en la palpant sous la peau du scalp. On trace ensuite une ligne sagittale, paramédiane sur la ligne médio pupillaire (à 2 cm de la ligne médiane et 10 cm de la pupille). D'une longueur d'environ 5 cm, ce tracé sera pour les deux tiers en avant de la suture coronale et pour un tiers en arrière de cette suture.

Le choix du côté de la voie d'abord dépend de deux choses : l'hémisphère dominant et la configuration des ventricules à l'imagerie. Ainsi on choisira le côté où la corne frontale des ventricules est la plus dilatée. Chez un patient droitier, avec des ventricules latéraux symétriques à l'imagerie le tracé sera réalisé à droite.

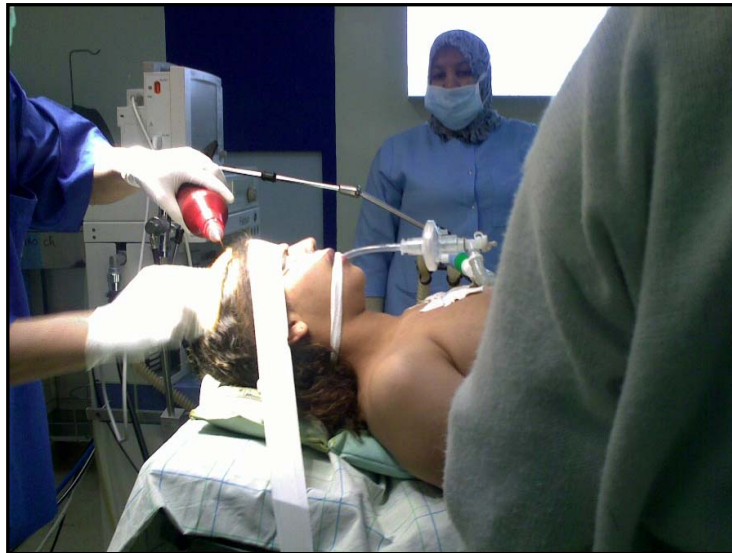

Figure 3 : Badigeonnage du site opératoire.

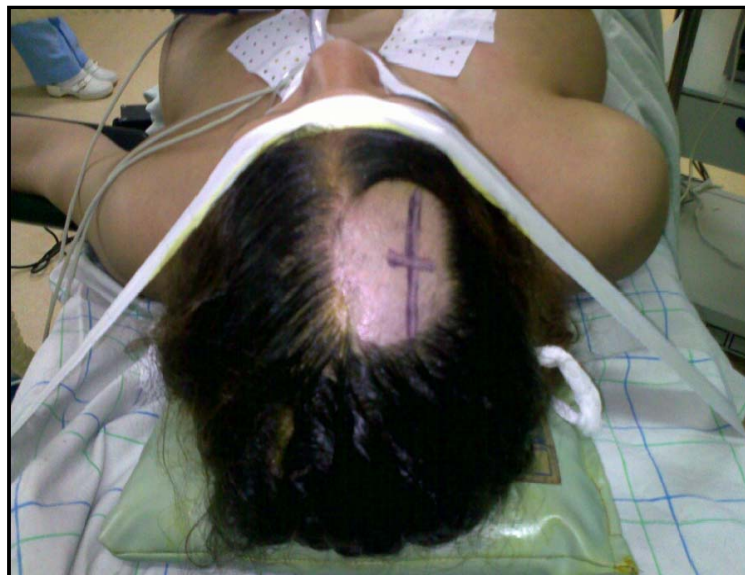

Figure 4 : Installation du patient, vue crâniale du tracé de l'incision.

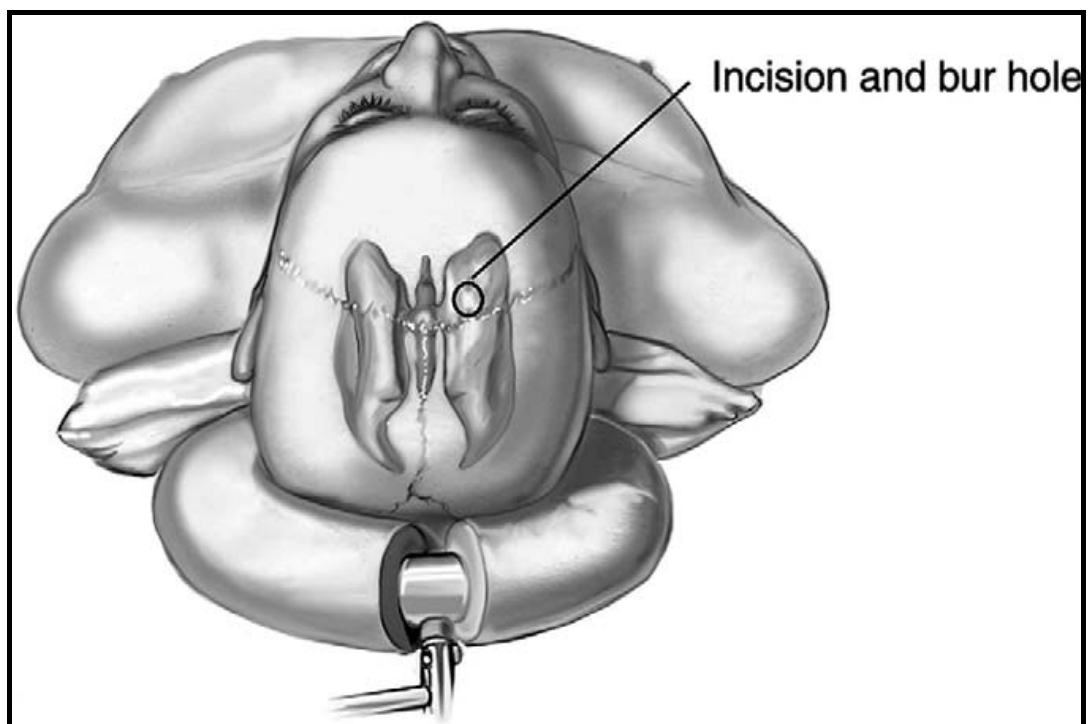


Figure 5 : Installation du patient pour VCS et site de réalisation du trou de trépan.

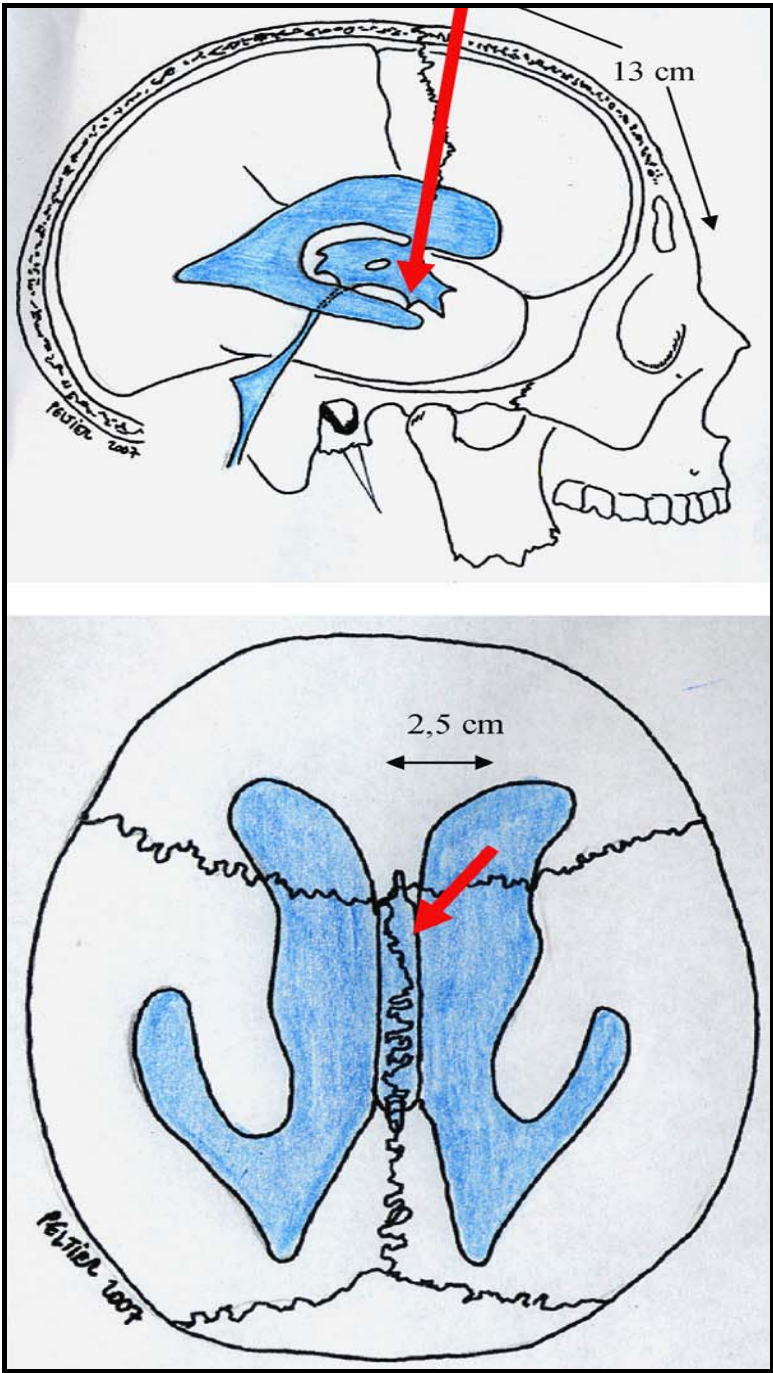


Figure 6 : Repérage du site du trou de trépan

2-2 Intervention :

Après badigeonnage chirurgical du crâne, infiltration du scalp à l'aide de xylocaine adrénalinée, et mise en place des champs stériles, le chirurgien procède à une incision cutanée au bistouri froid portant également sur la galéa du crâne. Hémostase du plan sous cutané à la pince bipolaire. L'os du crâne est raclé et les berges de l'incision sont bordées à l'aide de compresses bétadinées fixées avec des agrafes. On met en place un écarteur autostatique. La suture coronale doit toujours être visualisée. Un trou de trépan est ensuite réalisé immédiatement en avant de cette suture en irriguant régulièrement et en récupérant la poudre d'os. La table interne est retirée à l'aide d'une curette. La dure-mère est coagulée à l'aide d'une bipolaire et d'une pince gainée permettant de créer une adhérence entre l'arachnoïde et la dure-mère.

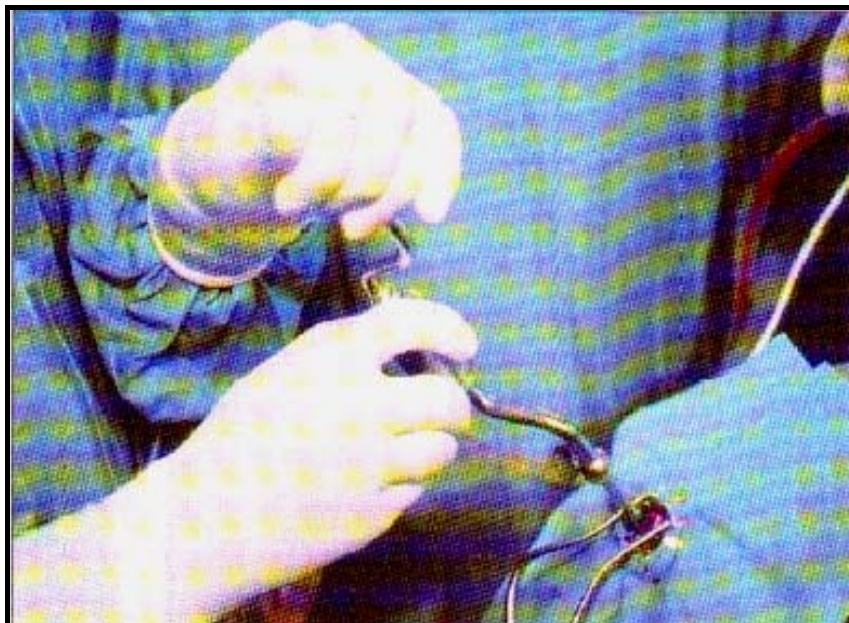


Figure 7 : Réalisation d'un trou de trépan.

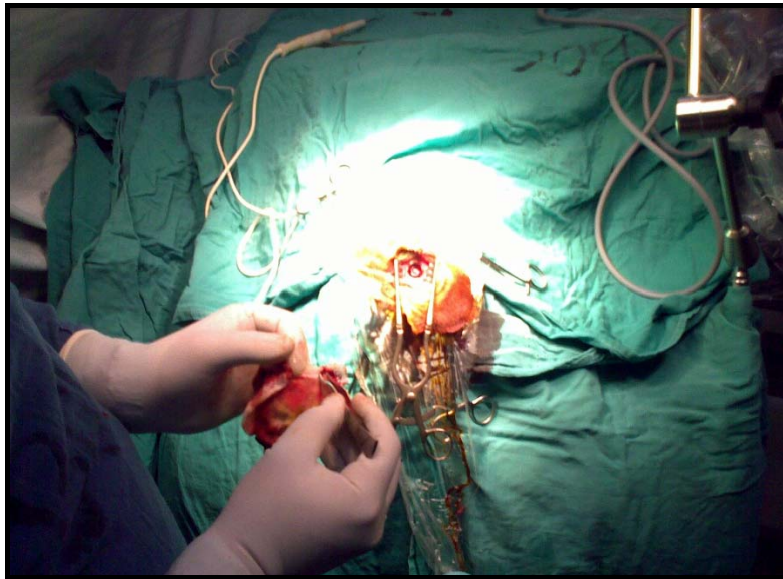


Figure 8 : Orifice de craniotomie réalisé.

Introduction de la chemise opératoire jusqu'à la corne frontale du ventricule latéral situé en général à une profondeur de 4 à 5 cm du cortex. A partir de ce moment l'assistance d'un aide opératoire est nécessaire afin d'introduire les autres composants du ventriculoscope, celui-ci étant maintenu par l'opérateur.

La chemise opératoire en place, le mandrin creux est retiré et l'embout de travail (raccordé par une tubulure à une poche de Ringer lactate et préalablement purgé) est positionné. Afin de contrôler la bonne position du dispositif, il est possible d'effleurer les gants de l'opérateur avec le mandrin révélant alors une trace de LCS.

L'optique est raccordée à une source de lumière froide (réglée au maximum d'intensité) et à la caméra. Réalisation de la balance des blancs à l'aide d'une compresse. Il faut ensuite s'assurer de la bonne orientation de la caméra. Un petit ergot dans la périphérie du champ de l'optique. Celui-ci doit être ramené en bas de l'image (à 6 heures) en tournant la caméra sur elle-même. Ceci peut être contrôlé en pointant l'optique, câble de lumière froide vers l'opérateur, sur un fragment de texte qui doit alors être bien orienté. L'optique est alors introduite dans la chemise opératoire et fixée à l'embout de travail. Toutes les lumières sont

éteintes dans la salle, permettant une meilleure visibilité à l'écran. Afin d'améliorer cette visibilité, il est possible d'appuyer sur la touche « gain » de l'unité de commande de la caméra.

Tous les robinets doivent être fermés afin de limiter au maximum les pertes de LCS.

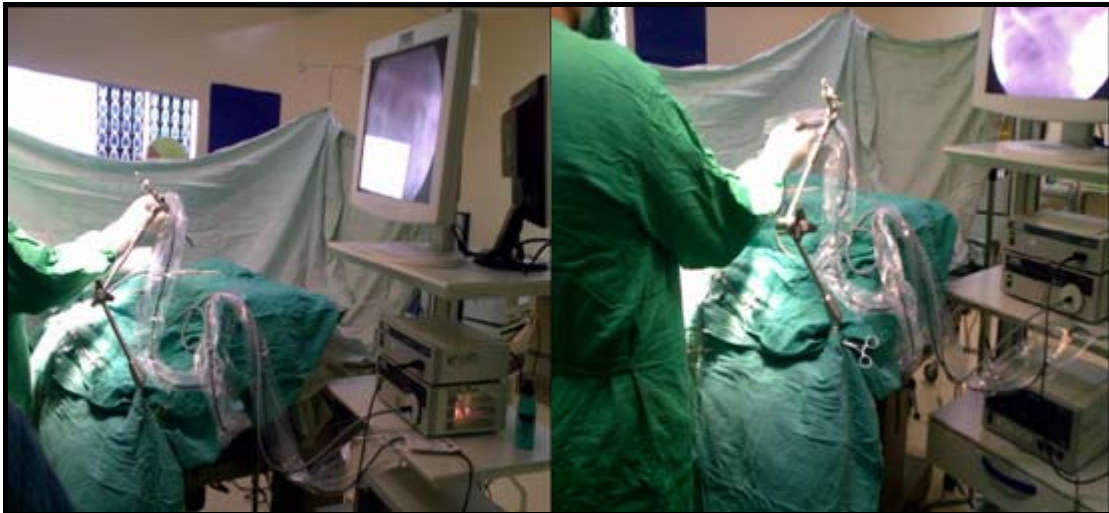

Figure 9 : Mise en place de l'endoscope

Une fois dans le ventricule latéral, le foramen de Monro peut être repérer facilement en suivant, d'arrière en avant, le plexus choroïde ou la veine thalamostriée. Il faut veiller à respecter les différentes structures présentes à ce niveau :

- ❖ Le pilier antérieur du fornix, qui forme la berge antérieure du foramen inter ventriculaire.
- ❖ Le plexus choroïde, bien reconnaissable. Il s'agit de l'élément fondamental du repérage anatomique.
- ❖ Les structures vasculaires. La veine septale antérieure et la veine thalamostriée convergent en effet immédiatement en arrière du foramen inter ventriculaire, vers la veine cérébrale interne. La veine choroïdienne n'est en général pas visible.

L'optique pénètre dans le troisième ventricule. On identifie aisément, en l'orientant vers l'avant, les deux corps mamillaires et le récessus infundibulaire. Le tronc basilaire peut parfois être aperçu par transparence.

L'ouverture du plancher est classiquement réalisée au centre du triangle formé par les deux corps mamillaires et le récessus infundibulaire. Pour ce faire, on utilise le plus souvent un palpateur, ou une pince dédiée. Le plancher peut également être perforé par électrocoagulation, mais d'une part le contrôle visuel est moins bon, d'autre part il existe un risque de lésion liée à la thermocoagulation. On réserve donc cette option aux cas où la ponction est impossible car le plancher s'avère trop « flottant ».

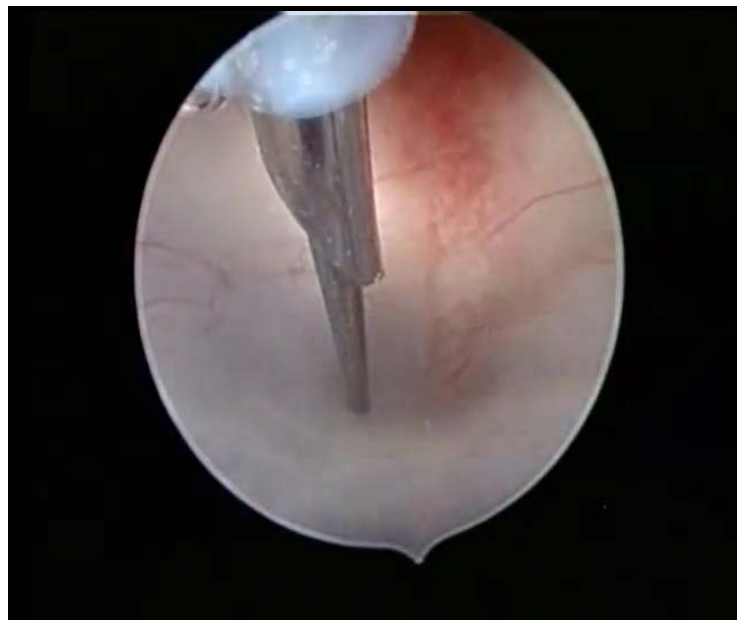


Figure 10 : Perforation du plancher à l'aide de l'électrode de coagulation

Enfin, l'orifice ainsi réalisé est agrandi en utilisant classiquement un cathéter à ballonnet de type Fogarty (Neuro Balloon®), gonflé pendant une trentaine de secondes. On peut vérifier la perméabilité de la stomie en introduisant l'optique jusqu'à ses berges : on constate ainsi l'absence de membrane résiduelle. L'opération de dilatation de l'orifice à l'aide du Neuro Balloon® peut être répétée plusieurs fois et à des profondeurs variables jusqu'à obtenir une stomie de

taille satisfaisante. Si celle-ci est jugée insuffisante, un deuxième trou peut être réalisé en avant du précédent ou latéralement à l'aide du Neuro Balloon°. Celui-ci est alors gonflé, selon les mêmes modalités que précédemment. Une bride peut persister entre les deux orifices et pourra être coupée à l'aide des ciseaux. L'orifice réalisé, un flux doit être visualisé, se traduisant par un battement accru du plancher du troisième ventricule et par le passage de particules en suspension dans le LCS à travers la stomie.

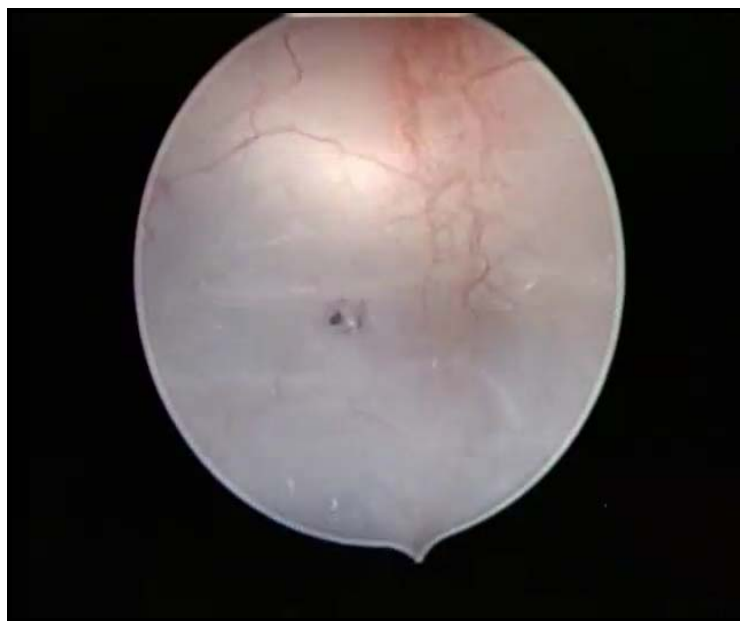


Figure 11 : Trou réalisé avec l'électrode de coagulation

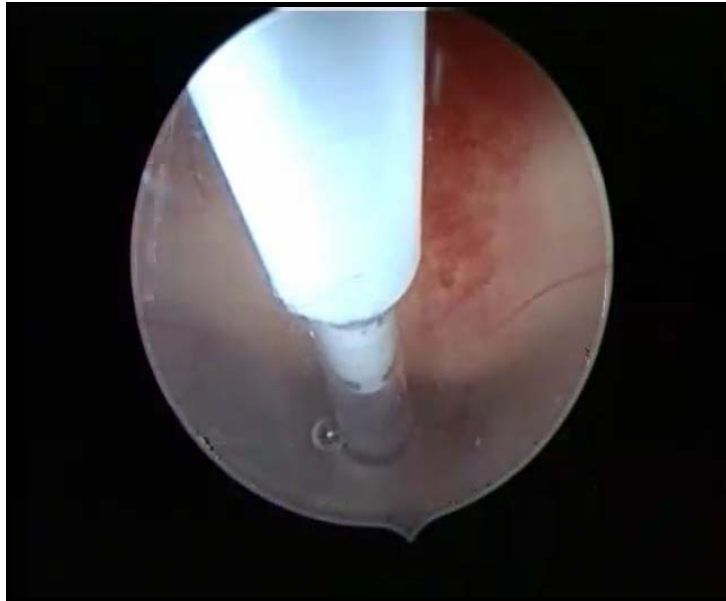


Figure 12 : Le Neuro Balloon* est inséré dans la stomie.

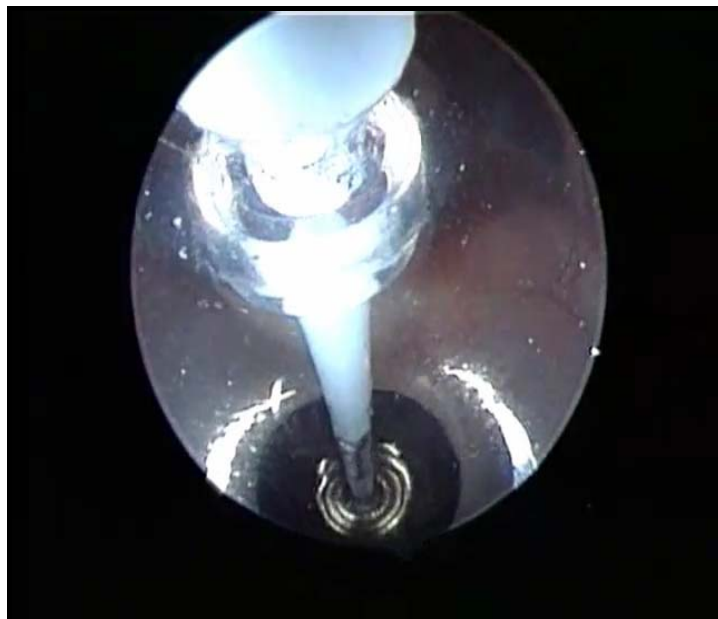


Figure 13 : Neuro Balloon* gonflé au niveau de la stomie.

Le ventriculoscope est alors avancé vers le plancher afin de visualiser les éléments de l'autre côté de l'orifice :

- Eléments anatomiques : tronc basilaire, artères cérébrales postérieures, tronc cérébral.
- La membrane de Lilliequist, membrane arachnoïdienne dans la citerne pré pontique pouvant gêner le flux de LCS et donc être à l'origine de l'échec de la VCS. Celle-ci doit être ouverte à l'aide du Neuro Balloon* ou disséquée prudemment avec une pince à préhension.

Une fois ces éléments visualisés, il est inutile et même dangereux d'introduire le ventriculoscope plus loin dans la citerne. Une hémostase à l'aide de l'électrode de coagulation peut être réalisée sur d'éventuels points de saignement, mais une irrigation de courte durée est suffisante dans la plupart des cas ; Pour cela le robinet de la chemise opératoire doit alors être provisoirement ouvert.

L'endoscope est alors retiré, on met en place dans la cheminée corticale un morceau rectangulaire de Pangen*. Le trou de trépan est bouché avec la poudre d'os récupérée précédemment et de la colle biologique afin d'assurer une étanchéité maximale.

Fermeture du plan sous cutané et de la galéa par des points séparés de fils résorbables.

Fermeture de la peau à l'aide de points séparés ou un surjet de fil résorbable ou non résorbable.

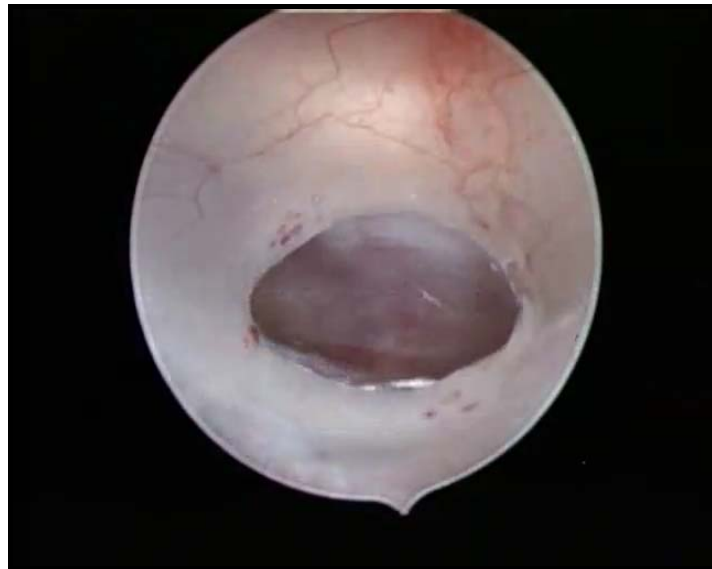

Figure 14 : L'orifice de stomie réalisé après dilatation.

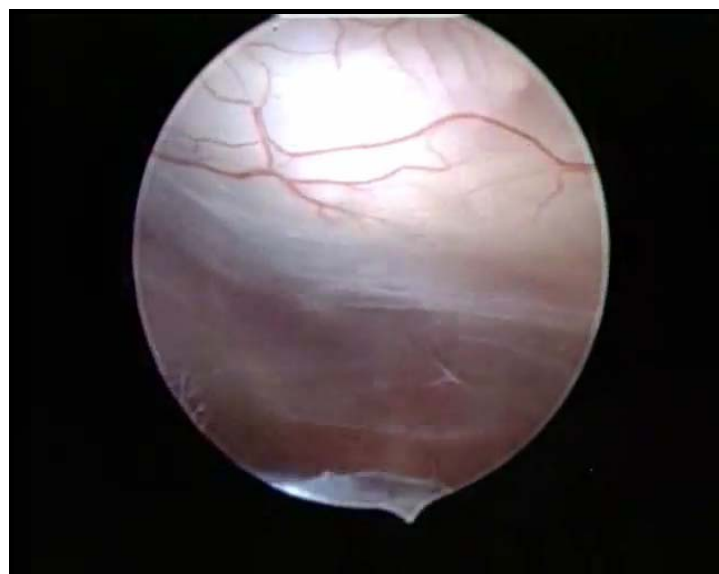


Figure 15: Le neuroendoscope avancé dans la stomie pour vérifier sa perméabilité et l'absence de membrane de Liliequist.



RESULTATS

I. Généralités

Nous rapportons une série de cas de patients opérés pour la réalisation d'une VCS. Il s'agit d'une étude rétrospective à propos de 21 cas.

Tous les patients ont été opérés selon le même protocole au service de neurochirurgie du CHU Mohammed VI de Marrakech, entre Novembre 2007 et Décembre 2008.

Un seul patient était porteur d'une valve de dérivation du LCS quand la VCS a été réalisée.

Ces résultats sont obtenus par l'exploitation des dossiers médicaux des patients à l'aide d'une fiche d'exploitation, ayant permis de recueillir des données préopératoires, des données opératoires et des données postopératoires.

II. Données préopératoires (tableau II).

1. Age

Le patient le plus jeune au moment de la réalisation de la VCS avait 1 mois (patient n° 19) et le plus âgé 58 ans (patient n° 20) pour une médiane d'âge de 29 ans et une moyenne d'âge de 16,16 ans.

Notre série comprend :

- 14 enfants (âge inférieur strictement à 19 ans). La médiane d'âge de ce groupe est de 9,04 ans et la moyenne d'âge est de 4,6 ans.
- 7 adultes (âge supérieur ou égal à 19 ans). La médiane d'âge de ce groupe est de 38,5 ans et la moyenne d'âge est de 35 ans.

Lors de la prise en charge initiale, la répartition d'âge se fait comme suit :

Tableau I : Répartition des patients par tranches d'âge.

Catégorie d'age	Nombre
Age < 1 an	5
1 an \leq Age < 20 ans	10
20 ans \leq Age < 40 ans	4
40 ans \leq Age < 60 ans	2

**Le traitement endoscopique de l'hydrocéphalie. Expérience du service de neurochirurgie
du CHU Mohammed VI de Marrakech : A propos de 21 cas.**

**Tableau II : Etude préopératoire de notre série.
Causes de l'hydrocéphalie et symptomatologie préopératoire.**

Patient n°	Sexe	Age	cause initiale de l'hydrocéphalie	DVP pré VCS	Signes cliniques préopératoires
1	F	35	un papillome du plexus choroïde	non	sd d'HTIC
2	F	17	Tm de la FCP.	non	sd d'HTIC, ataxie à la marche, troubles de comportement, propos incohérents,
3	F	13	sténose congénitale de l'aqueduc de Sylvius	non	sd d'HTIC, troubles visuels, épilepsie, vertiges, encoprésie
4	M	18	médulloblastome de la FCP	non	sd d'HTIC, phénomènes critiques, déficit moteur, nystagmus
5	F	26	Tm de la FCP : neurinome de l'acoustique	non	sd d'HTIC sans tr visuels, vertiges, crises convulsives, strabisme convergent droit
6	M	8	Tm de la FCP	non	sd d'HTIC ss tr visuels, vertiges, strabisme convergent, hypoacousie, torticolis, hypotonie MI
7	F	28	Tm embryonnaire (tératome) de région pinéale	non	sd d'HTIC : céphalées + vomissements + tr visuels
8	M	19	malformation d'Arnold Chiari type II	non	sd d'HTIC sans troubles visuels,
9	F	40	malformation d'Arnold Chiari type II	non	sd d'HTIC, sd tétrapyramidal
10	M	39	Tm de la FCP : un médulloblastome	non	sd d'HTIC, vertiges, troubles de l'équilibre
11	F	2,3	sténose de l'aqueduc de Sylvius probable	non	impotence fonctionnelle partielle, retard de la marche
12	M	0,3	Hydrocéphalie malformative	non	macrocranie énorme
13	M	12	malformative + dysfonctionnement de shunt	oui	sd d'HTIC sans tr visuels
14	F	10	processus tumoral du TC: gliome?	non	sd d'HTIC, tr oculomoteurs, tr de l'équilibre, tr de déglutition, tr auditifs, sd de ^ ponto cérébelleux
15	M	2	Tm de la FCP	non	signes d'HTIC, macrocranie, photophobies, retard de DPM, pleurs paroxystiques
16	F	0,2	atrésie de l'aqueduc de Sylvius probable	non	macrocranie, troubles visuels
17	M	0,3	Spina bifida (hydrocéphalie malformative)	oui	macrocranie, troubles visuels, signes d'HTIC, méningite
18	M	11	Tm du 3ème V: kyste colloïde de V3	non	sd d'HTIC avec troubles visuels
19	M	0,08	Hydrocéphalie malformative	non	macrocranie, tr visuels, myéloméningocèle
20	F	58	hydrocéphalie à pression normale	non	vertiges positionnels, acouphènes
21	F	0,16	sténose de l'aqueduc de Sylvius probable	non	macrocranie, tr visuels, hypotonie axiale, hypertonie des membres

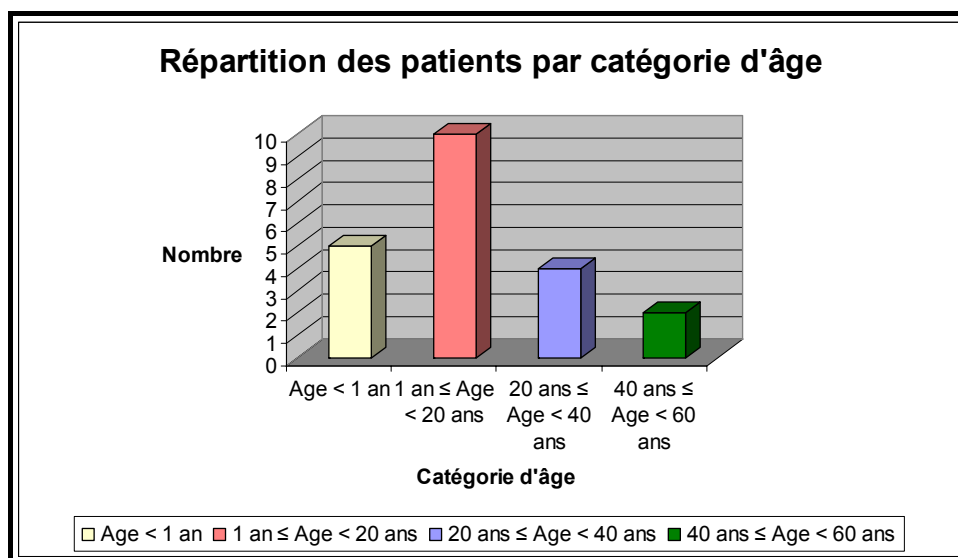


Figure 16 : Répartition des patients par catégories d'âge.

2. Sex-ratio

Notre série comporte 10 patients de sexe masculin et 11 patients de sexe féminin soit un sex-ratio d'environ un homme pour une femme (sex-ratio \approx 1).

La répartition des patients selon le sexe et les tranches d'âge est résumée sur le tableau suivant :

Tableau III : Répartition des sexes selon les tranches d'âge.

	âge < 20 ans	20 ans ≤ âge < 60 ans	Total
H	9	1	10
F	6	5	11
Sex-ratio (H/F)	1,5	0,2	0,9

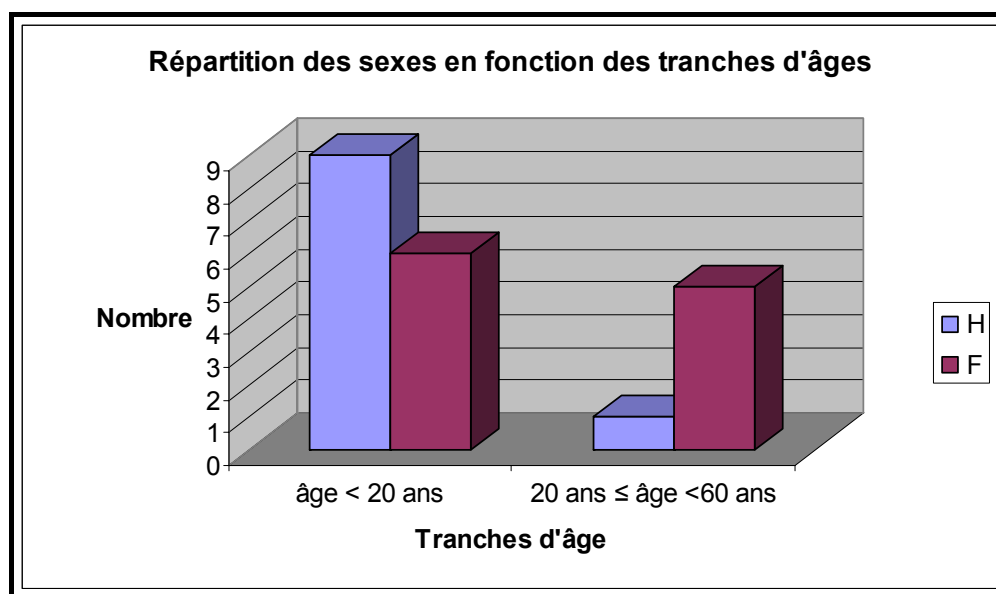


Figure 17 : Répartition des sexes en fonction des tranches d'âge dans notre série.

3. La clinique préopératoire

La présentation clinique initiale est résumée dans le tableau suivant :

Tableau IV : Signes cliniques à l'admission dans le service.

Symptômes	Nombre de patients
Sd d'HTIC : céphalées + vomissement + tr visuels	14
Augmentation du périmètre crânien (macrocranie)	6
Altération de l'AV, tr de l'oculomotricité, photophobie, nystagmus	9
Vertiges, tr de l'équilibre, ataxie à la marche	7
Déficit focal, sd tétrapiramidal, sd de l'angle ponto cérébelleux	3
Epéipsie phénomènes critiques, crises convulsives	3
Troubles de comportement, propos incohérents	1
Troubles auditifs, hypoacousie	2
Hypotonie, hypertonie	2
Retard de la marche, retard du DPM	2
Torticolis, tr de déglutition, pleurs paroxystiques	3
Acouphènes	1
Signes de méningite	1

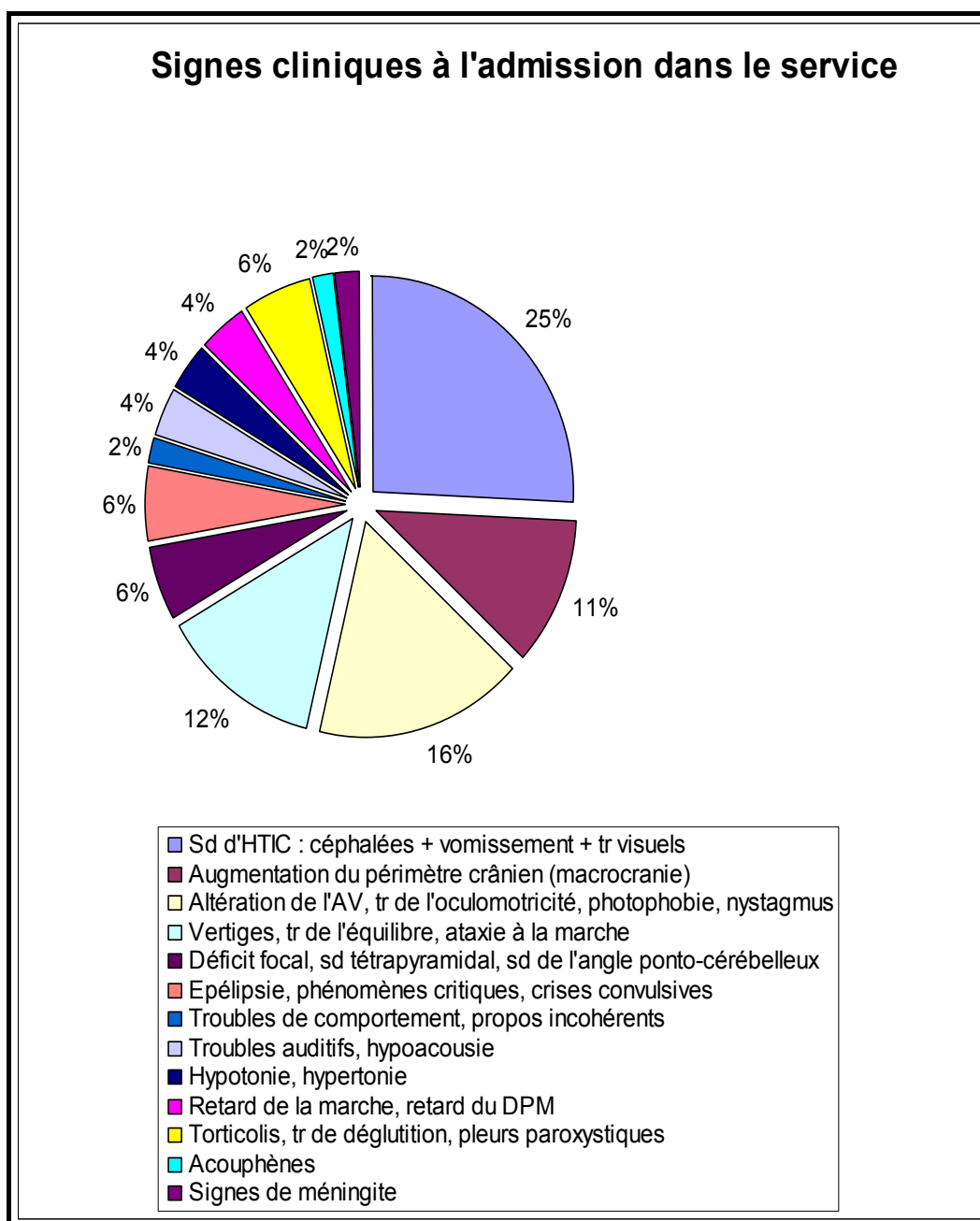


Figure 18 : Signes cliniques à l'admission dans le service.

Nous constatons que la présentation aiguë de l'hydrocéphalie par un syndrome d'HTIC (céphalées + vomissements + troubles visuels) a été le mode de révélation le plus fréquent (25%) dans notre série.

Nous représentons sur le graphique suivant, la répartition de la symptomatologie initiale selon les différentes tranches d'âge :

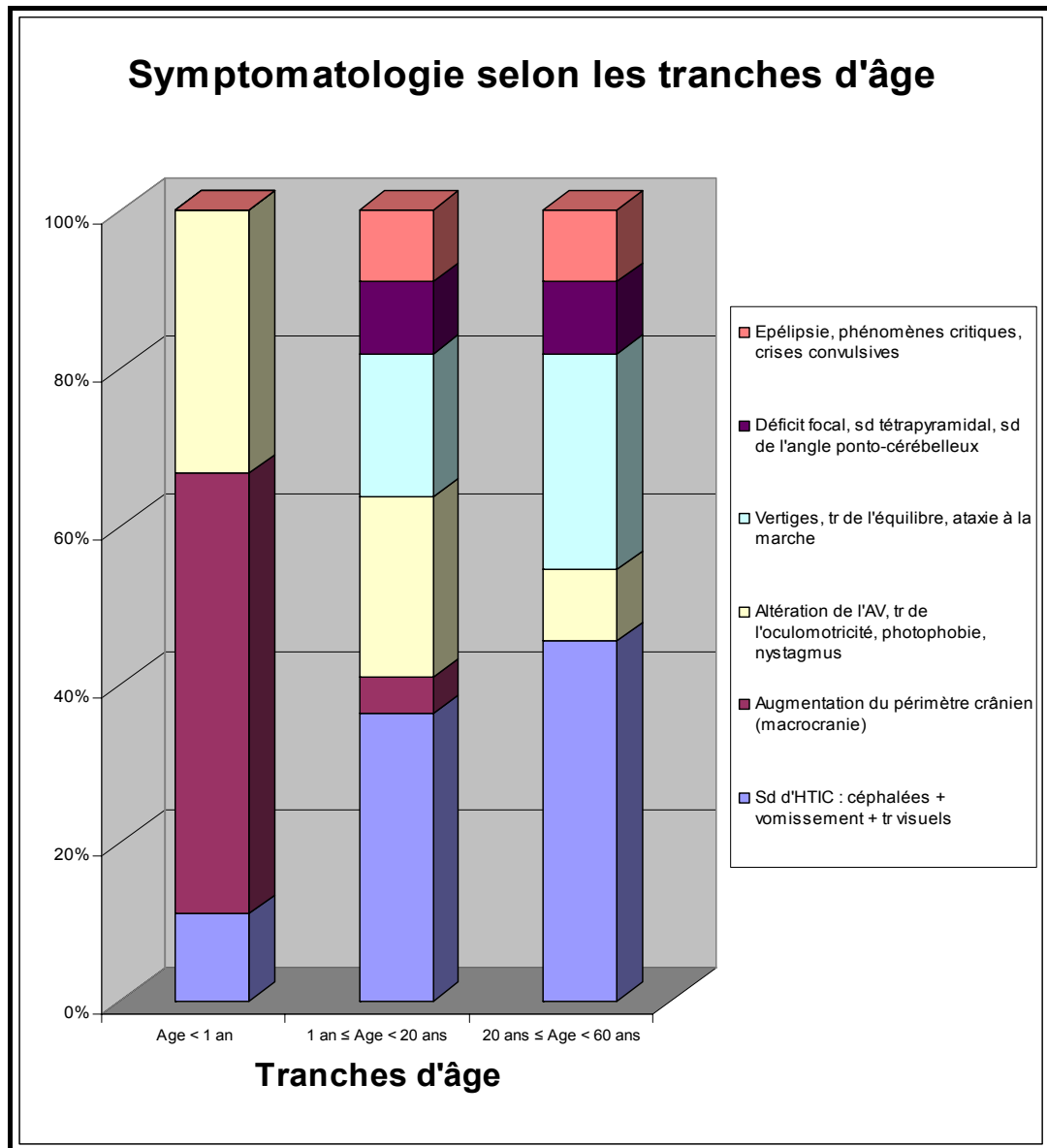


Figure 19 : Présentation clinique selon les tranches d'âge.

L'augmentation du périmètre crânien (ou macrocranie) constitue la présentation clinique la plus fréquente de l'hydrocéphalie chez les patients âgés de moins de un an (plus de 50%) dans

notre série. Alors que le syndrome d'HTIC est encore plus fréquent chez les adultes (avec un pourcentage supérieur à 40%).

4. Imagerie préopératoire

Tableau V : L'imagerie préopératoire.

Patient n°	Examen préopératoire	Type de dilatation
1	TDM et IRM	tétra ventriculaire
2	TDM et IRM	tétra ventriculaire
3	TDM	tri ventriculaire
4	TDM et IRM	tri ventriculaire
5	IRM	tri ventriculaire
6	TDM	tri ventriculaire
7	TDM et IRM	tri ventriculaire
8	TDM et IRM	tétra ventriculaire
9	IRM	tri ventriculaire
10	TDM	tri ventriculaire
11	TDM et IRM	tri ventriculaire
12	TDM	tri ventriculaire
13	TDM	bi ventriculaire
14	TDM et IRM	tri ventriculaire
15	TDM	tétra ventriculaire
16	TDM	tri ventriculaire
17	IRM	tri ventriculaire
18	TDM	tri ventriculaire
19	TDM	tri ventriculaire
20	TDM et IRM	tri ventriculaire
21	TDM	tri ventriculaire

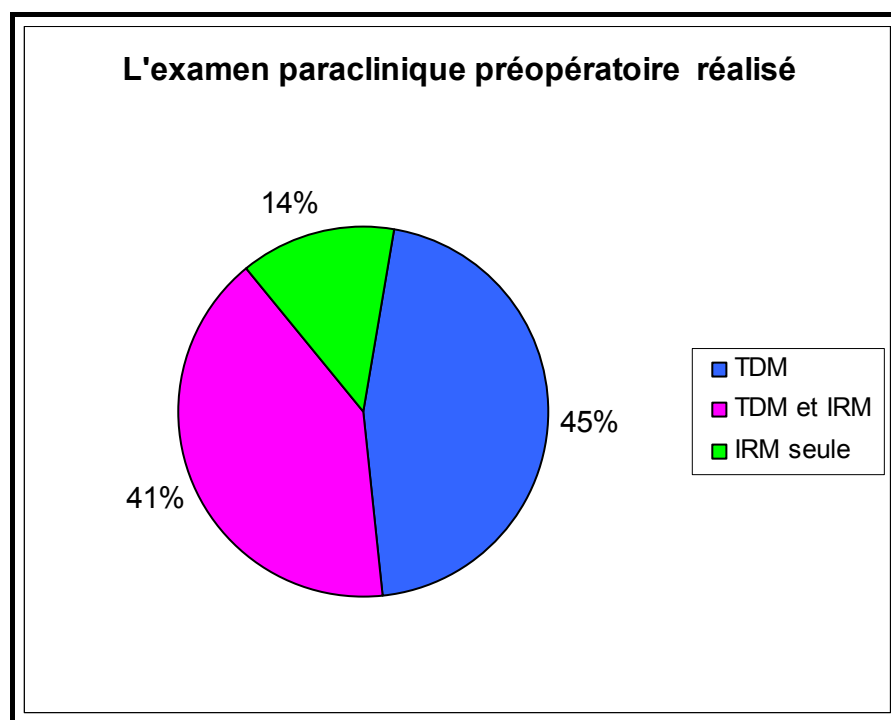


Figure 20 : L'imagerie préopératoire dans notre série.

Dans 10 cas (soit 45% des patients), une TDM cérébrale a été jugée suffisante avant la réalisation de la VCS.

L'indication de la VCS a été retenue dans 11 cas après la réalisation d'une IRM cérébrale (soit 55% des patients).

TDM et IRM à la fois ont été réalisées chez 9 cas avant l'indication de la VCS (soit 41% des patients).

L'imagerie préopératoire a mis en évidence une hydrocéphalie :

- ❖ Bi ventriculaire dans un cas (5%) (patient n° 13).
- ❖ Tri ventriculaire dans 16 cas (76%).
- ❖ Tétra ventriculaire dans 4 cas (19%).

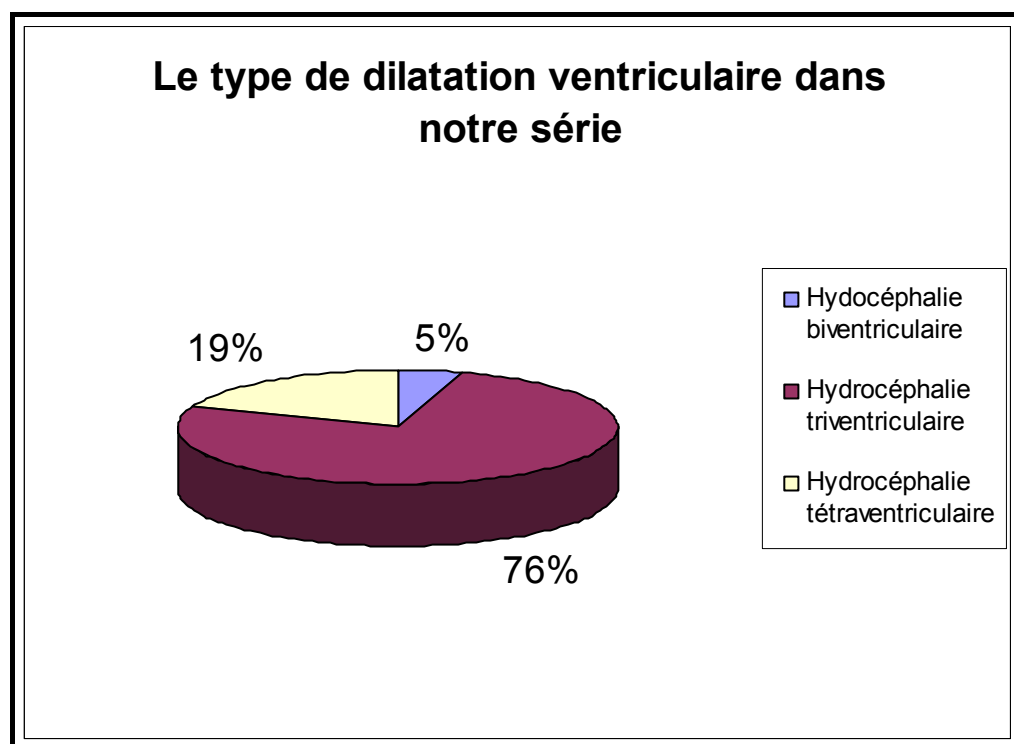


Figure 21 : Le type de dilatation ventriculaire dans notre série.

5. Causes de l'hydrocéphalie

Les causes de l'hydrocéphalie dans notre série et leurs pourcentages respectifs sont récapitulées dans le tableau suivant :

Tableau VI : Les causes de l'hydrocéphalie dans notre série.

Causes de l'hydrocéphalie	Nombre de patients	Pourcentage (%)
Cause tumorale	10	47%
Sténose de l'aqueduc de Sylvius	4	19%
Malformation d'Arnold Chiari I ou II	2	10%
Hydrocéphalie à pression normale	1	5%
hydrocéphalie malformative (spina bifida)	4	19%

Les causes tumorales viennent en tête des causes de l'hydrocéphalie dans notre série (10 patients soit 47%), suivies par les sténoses de l'aqueduc du Sylvius (4 patients soit 19%) et les spinas bifida (4 patients soit 19%) qui viennent en deuxième position.

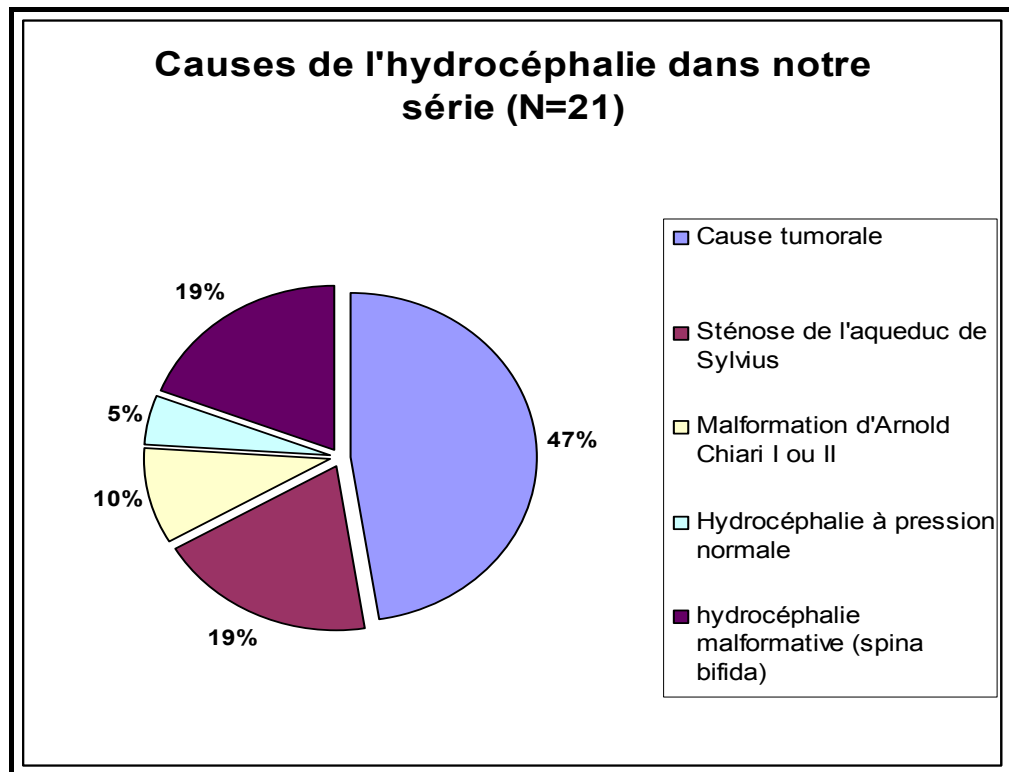


Figure 22 : Les causes de l'hydrocéphalie dans notre série.

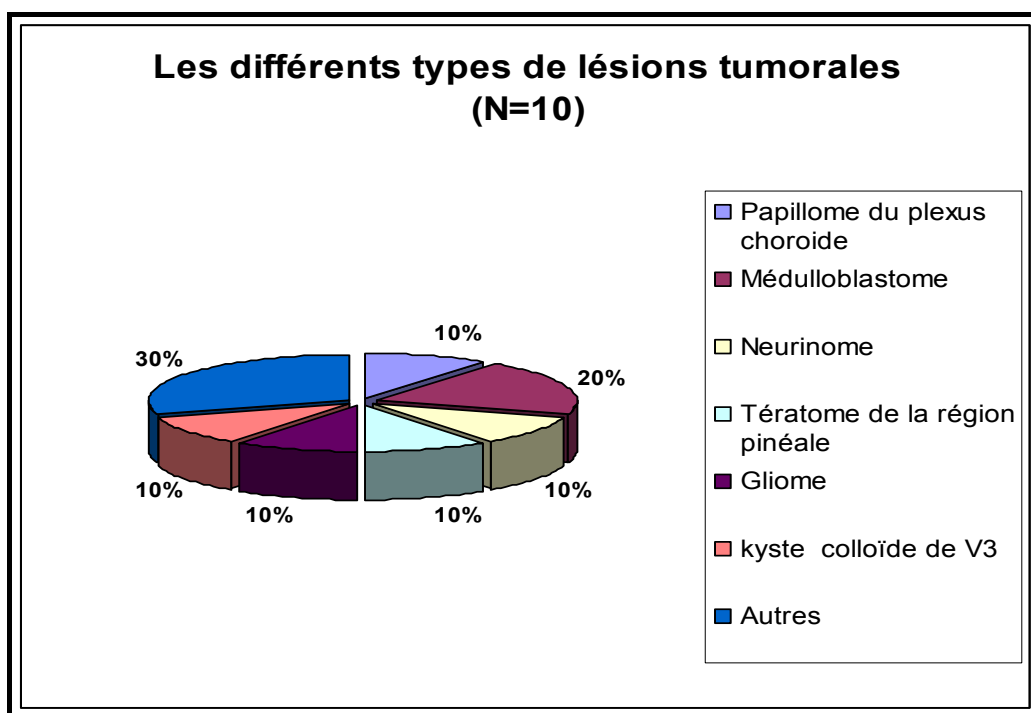


Figure 23 : Les causes tumorales de l'hydrocéphalie dans notre série.

La lésion tumorale la plus fréquemment retrouvée est le médulloblastome avec un nombre de deux patients soit 20% des causes tumorales. Viennent ensuite un neurinome de l'acoustique (10% des causes tumorales), un tératome de la région pinéale (10%), un gliome (10%), un kyste colloïde de V3 (10%) et un papillome du plexus choroïde (10%).

Tableau VII : Les causes de l'hydrocéphalie selon l'âge dans notre série.

REPARTITION	Age < 1 an	1 an ≤ Age < 20 ans	20 ans ≤ Age < 60 ans
Cause tumorale	0	6	4
Sténose de l'aqueduc de Sylvius	2	2	0
Malformation d'Arnold Chiari I ou II	0	1	1
Hydrocéphalie à pression normale	0	0	1
hydrocéphalie malformative	3	1	0

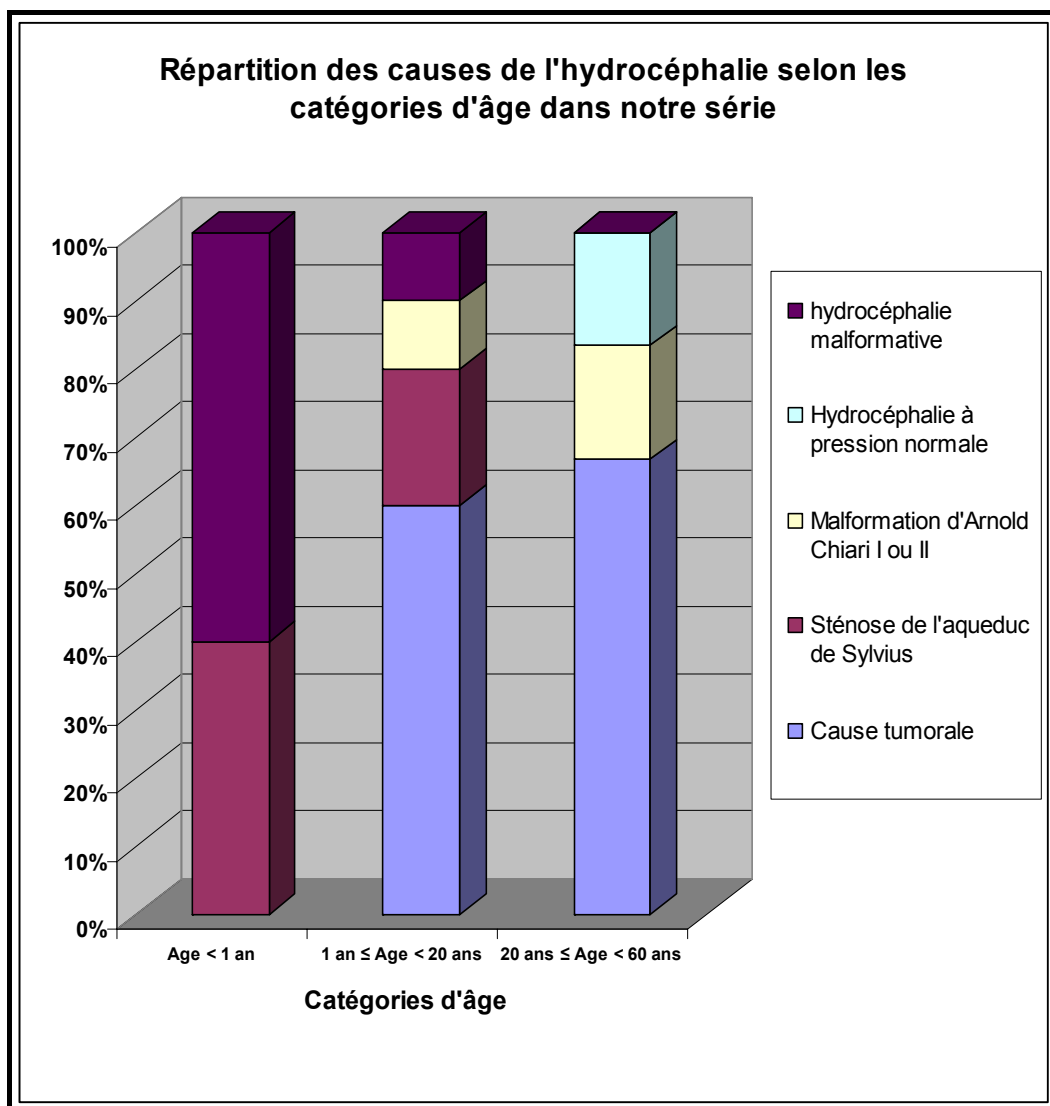


Figure 24 : Les causes de l'hydrocéphalie selon l'âge.

Nous remarquons que la prédominance des étiologies de l'hydrocéphalie varie en fonction de l'âge dans notre série. En effet la pathologie tumorale constitue la cause principale de l'hydrocéphalie chez les adultes.

La pathologie à l'origine de l'hydrocéphalie est la plus diverse chez les patients jeunes.

Chez les moins de un an de notre série, l'hydrocéphalie est en rapport soit avec une cause malformative (spina bifida) soit avec une sténose de l'aqueduc de Sylvius.

III. Données opératoires

Tableau VIII : Données opératoires (1/2).

Patient n°	Date de la VCS	Angle de l'endoscope	Le trou de Monro repéré	Difficultés techniques
1	23/11/2007	30°	droit	non
2	29/11/2007	30°	droit	non
3	27/11/2007	30°	droit	non
4	21/01/2008	30°	droit	non
5	08/04/2008	30°	droit	non
6	15/04/2008	30°	droit	saignement intra ventriculaire
7	05/05/2008	30°	droit	saignement intra ventriculaire
8	15/05/2008	30°	droit	non
9	03/06/2008	30°	droit	non
10	30/06/2008	30°	droit	non
11	01/08/2008	30°	droit	non
12	17/07/2008	30°	droit	?
13	26/08/2008	30°	droit	le plexus choroïde bloque le FM
14	15/09/2008	30°	droit	non
15	16/09/2008	30°	droit	non
16	30/10/2008	30°	droit	non
17	28/11/2008	30°	droit	LCS teinté et vision impossible
18	01/12/2008	30°	droit	non
19	02/12/2008	30°	droit	LCS teinté et vision impossible
20	16/12/2008	30°	droit	non
21	23/12/2008	30°	droit	non

Tableau IX : Données opératoires (2/2).

Patient n°	Flux à travers la stomie	Résultat	Autres gestes
1	Oui	VCS réussie	biopsie de tumeur
2	Oui	VCS réussie	non
3	Oui	VCS réussie	non
4	Oui	VCS réussie	non
5	Oui	VCS réussie	non
6	Oui	VCS réussie	Rinçage+ drainage externe
7	Oui	VCS réussie	Rinçage+ drainage externe
8	Oui	VCS réussie	non
9	Oui	VCS réussie	non
10	Oui	VCS réussie	non
11	Oui	VCS réussie	non
12	?	?	?
13	Non	échec	DVP
14	Oui	VCS réussie	non
15	Oui	VCS réussie	exérèse partielle de tumeur le 24/09/08
16	?	VCS réussie	non
17	Non	échec	non
18	Oui	VCS réussie	biopsie de tumeur
19	Non	échec	DVP+ cure de myéломéningocèle
20	Oui	VCS réussie	non
21	Oui	VCS réussie	non

1. Données générales

Trois VCS de notre série ont été réalisées en 2007 (Novembre et Décembre) (soit 14,3%).

18 VCS ont été réalisées en 2008 (soit 85,7%).

Donc un total de 21 VCS a pu être réalisé en l'espace de 14 mois, soit une moyenne de 3 VCS par 2 mois.

Les VCS sont réalisées avec un endoscope Aesculap* en utilisant des optiques de 0° ou 30°.

Dans notre série l'angle de l'optique utilisé était de 30° chez tous nos patients (100%).

La VCS a été réalisée à droite dans 100% des cas. C'est-à-dire après repérage du trou de Monro droit.

2. Difficultés techniques

Les difficultés techniques rencontrées par les chirurgiens, lors de la réalisation des VCS de notre série sont résumées dans le tableau suivant :

Tableau X : Difficultés techniques.

Difficultés techniques	Solutions	Nombre de patients
Saignement intra ventriculaire	Rinçage + drainage externe	2
Le plexus choroïde bloque le FM	0	1
LCS teinté et vision impossible	rinçage abondant au sérum salé	2

Un saignement intra ventriculaire a été rencontré dans deux cas (soit 9,5%). Un rinçage abondant au sérum physiologique a permis d'y remédier permettant ainsi de poursuivre la réalisation de la VCS et d'éviter son échec.

Dans deux cas (soit 9,5%), le LCS teinté rendant la vision impossible malgré un rinçage abondant au sérum physiologique, était responsable de l'échec de la VCS.

Dans un cas (soit 4,76%), le plexus choroïde qui bloque le foramen de Monro, était responsable de l'échec d'une troisième VCS.

Dans les 18 cas où la stomie a pu être réalisée, un flux à travers la stomie a été constaté en peropératoire dans 16 cas (soit 88,88%).

Le taux de réussite technique de la VCS dans notre série était de 80,95% (17 cas).

Dans 3 cas (les patients n°13, n°17, n°19) le résultat de la VCS était un échec (soit 14,28%).

Dans un cas (soit 4,77%), le résultat de la VCS n'était pas connu.

3. Autres gestes réalisés à coté de la VCS

Deux patients (patients n°1 et n°18), ont bénéficié d'une biopsie de la tumeur responsable de l'hydrocéphalie, au cours de la VCS.

Un patient (patient n°15), a été repris au bloc opératoire, 8 jours après la VCS, pour une exérèse partielle de la tumeur.

Chez le patient n°19, après échec de la VCS, le chirurgien a réalisé une DVP et la cure du myéloméningocèle.

Nous constatons que tous les patients de notre série, porteurs d'une lésion tumorale, ont bénéficié du traitement de l'hydrocéphalie par VCS avant l'exérèse de la lésion tumorale.

IV. Données postopératoires

Tableau XI : Données postopératoires (1/2).

Patient n°	Complications de la vcs	Hyperthermie postopératoire	PL deplitive après vcs
1	Non	non	non
2	Non	non	non
3	Non	non	non
4	Non	non	oui
5	Non	non	non
6	Non	non	?
7	DCD 9 jrs après	?	?
8	Non	non	non
9	Non	non	non
10	Non	non	non
11	Non	?	?
12	fuite de LCS + méningite	oui	oui
13	échec de la VCS+méningite	oui	oui
14	Non	non	non
15	méningite à enterobacter cloaca	oui	oui
16	méningite à j6 postopératoire	oui	oui
17	échec de la VCS	?	?
18	Non	non	non
19	échec de la VCS	non	non
20	Non	non	non
21	Non	non	non

Tableau XII : Données postopératoires (2/2).

Patient n°	Evolution clinique	IRM post opératoire	Nouveau traitement hydrocéphalie
1	A	non	non
2	A	non	non
3	A	non	non
4	B	oui	exérèse de la tm
5	A	non	?
6	A	non	non
7	C	non	non
8	A	non	non
9	A	non	non
10	B	non	cure de la tm
11	A	non	non
12	C	non	?
13	C	non	?
14	A	non	non
15	?	non	exérèse partielle de tm
16	A	non	non
17	?	?	?
18	A	oui	non
19	?	non	DVP et cure de myéломéningocèle
20	A	non	non
21	A	non	non

1. Durée moyenne d'hospitalisation

La durée moyenne d'hospitalisation en neurochirurgie est de 7,2 jours dans notre série. Ce résultat peut être trompeur car cette durée peut être allongée par les jours d'hospitalisations des patients compliqués et ceux opérés pour la cause tumorale de l'hydrocéphalie au même temps que la VCS.

En tenant compte uniquement des patients non compliqués, pour qui seule une VCS a été réalisée, la durée moyenne d'hospitalisation en neurochirurgie dans notre série devient 4,6 jours (pour 16 VCS).

Le tableau suivant résume la durée d'hospitalisation après la réalisation de la VCS dans notre série :

Tableau XIII: Durée moyenne d'hospitalisation.

Patient n°	Durée d'hospitalisation après vcs (jours)
1	4
2	5
3	4
4	5
5	7
6	14
7	10
8	3
9	4
10	6
11	4
12	18
13	4
14	3
15	28
16	4
17	6
18	8
19	?
20	2
21	5
Moyenne	7,2 jours

2. Evolution clinique postopératoire

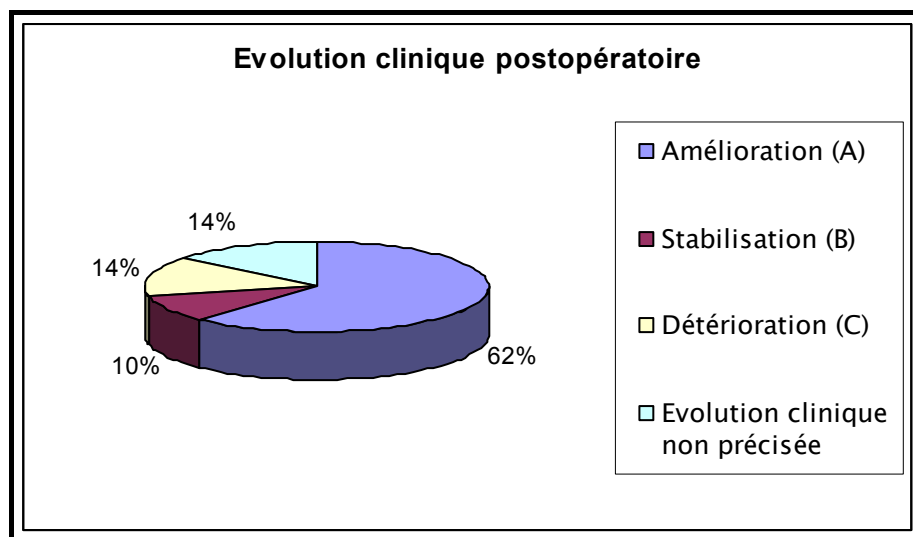


Figure 25 : Evolution clinique postopératoire.

L'évolution de la symptomatologie clinique causée par l'hydrocéphalie dans notre série, est résumée sur la figure 25.

2-1 Amélioration clinique (A) :

Soixante deux pour cent (62%) des VCS se sont soldées par une nette amélioration de la symptomatologie clinique occasionnée par l'hydrocéphalie (13 patients).

Aucune de ces VCS n'a été suivie par un nouveau traitement de l'hydrocéphalie.

Une IRM et TDM postopératoires ont été réalisées chez deux patients de notre série (patients n°4 et n°18). Chez le patient n° 18, elles ont montré une résolution totale de l'hydrocéphalie et la disparition du kyste colloïde (figure 26).

Ces cas sont considérés comme un « succès » de la VCS.

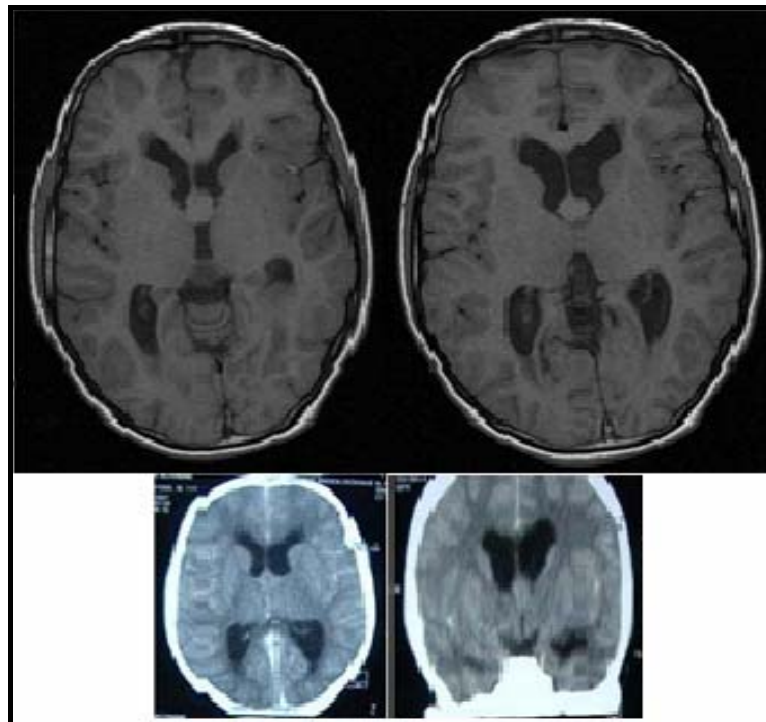


Figure 26 : TDM et IRM postopératoires du patient n°18.

2-2 Stabilisation de la symptomatologie clinique (B) :

Deux VCS (soit 10%) se sont soldées par une stabilisation de la symptomatologie clinique sans amélioration nette de cette dernière.

Un nouveau traitement de l'hydrocéphalie a été indiqué dans ces deux cas. Il s'agit du traitement chirurgical de la tumeur causale (exérèse de la tumeur).

Ces cas sont aussi considérés comme un « succès » de la VCS.

2-3 Détérioration de la symptomatologie clinique (C) :

Trois VCS dans notre série (soit 14%) se sont soldées par une détérioration de la symptomatologie clinique. Un patient (patient n°7) parmi ces trois est décédé 9 jours après son opération. Pour les deux autres, on ignore si un nouveau traitement de l'hydrocéphalie a été réalisé ou non (patients n°12 et n°13).

Ces cas sont considérés comme un « échec » de la VCS dans notre série.

A noter que dans trois cas (soit 14% des VCS), l'évolution clinique postopératoire n'a pas été précisée :

- ❖ Dans le cas des patients n°17 et n°19, la stomie de la VCS n'a pu être réalisée. Un nouveau traitement de l'hydrocéphalie (DVP + la cure du myéломéningocèle) a été réalisé chez le patient n°19.
- ❖ Dans le cas du patient n° 15, la stomie de la VCS a été réalisée mais l'évolution clinique postopératoire n'est pas précisée.

Ces cas sont considérés aussi comme un « échec » de la VCS.

En rassemblant les données ci-dessus, concernant « l'échec » et « le succès » de la VCS, on obtient le tableau suivant :

Tableau XIV: « Succès » et « Echec » de la VCS dans notre série.

	Nombre de patients	Pourcentage (%)
"Succès" de la vcs	15	71%
"Echec" de la vcs	6	29%

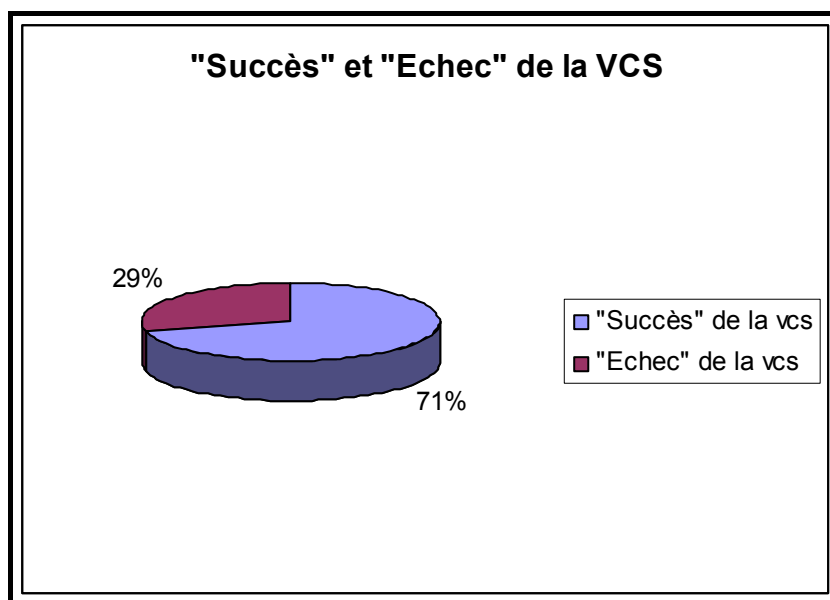


Figure 27 : « Succès » et « Echec » de la VCS.

2-4 Complications postopératoires

Nous recensons la survenue de 5 complications postopératoires imputables à la réalisation de la VCS. Et une complication dont on ignore la cause responsable (le décès du patient n°7 à j9 postopératoire).

Cinq VCS ont été suivies de complications (soit 23,8%), un patient présentant en postopératoire une fuite de LCS par la cicatrice et une méningite (la VCS du patient n° 12).

- La complication la plus fréquente dans notre série est la méningite postopératoire (4 cas soit 19,04%). Ces cas de méningite postopératoire ont nécessité une antibiothérapie adaptée au germe isolé par l'examen bactériologique de LCS.
- L'écoulement de LCS par la cicatrice a été constaté chez le patient n°12 (soit 4,76%). Il a été associé à une méningite postopératoire. Une antibiothérapie adaptée a été mise en place.
- Le patient n°7 est décédé 9 jours après son opération mais on ignore si la mort est directement imputable à la réalisation de la VCS ou non.

Les complications postopératoires dans notre série sont résumées dans le tableau suivant :

Tableau XV : Complications postopératoires.

Complications postopératoires	Nombre de patients	pourcentage de vcs
Méningite postopératoire	4	19,04%
Écoulement de LCS	1	4,76%
Écoulement de LCS + méningite	1	4,76%
Nombre de VCS compliquées	5	23,80%
Nombre de VCS non compliquées	16	76,20%

Dans 14 cas (soit 66,7%), aucune hyperthermie postopératoire n'a pas été constaté.

Dans 4 cas (soit 19,04%), une hyperthermie postopératoire a été constaté ; elle était en rapport avec une méningite postopératoire. Dans 3 cas, on n'a pas de données sur ce point.

Donc, dans notre série, il n'a pas été constaté d'hyperthermie postopératoire aseptique.

Des ponctions lombaires ont été réalisées dans 5 cas dont les 4 patients ayant présenté une méningite postopératoire.

Dans le cas du patient n°4, une PL a été réalisée sans que celui-ci ait présenté une fièvre postopératoire. Il s'agit probablement d'une PL dite deplitive réalisée chez ce patient (4,76%).

Dans 4 cas, on ne sait pas si une PL deplitive a été réalisée ou non (19,04%).



DISCUSSION

I. Historique :

La VCS est devenue en quelques années le traitement de référence de l'hydrocéphalie non communicante dans la majorité des services de neurochirurgie. Toutefois cette technique est née au début du vingtième siècle et ce sont les avancées techniques de l'endoscopie qui ont permis son renouveau.

Le concept de visualisation des cavités du corps humain au travers d'orifices naturels ou de petites incisions a vu le jour en 1806 avec Bozzini. Il a réalisé la première intervention sous endoscopie, avec une lumière de bougie dirigée par des miroirs placés à 45°. Cette technique était alors utilisée pour l'étude de l'urètre et du rectum. En 1879, avec l'invention de l'ampoule électrique par Thomas Edison et l'invention du cystoscope par Nitze, l'ère de l'endoscopie débute vraiment (22).

La neuroendoscopie a été développée dans le but d'offrir un traitement à l'hydrocéphalie.

- En 1910, Lespinasse, un urologue explore à l'aide d'un cystoscope les ventricules de deux enfants présentant une hydrocéphalie afin de coaguler les plexus choroïdes.
- En 1918, Dandy réalise l'avulsion des plexus choroïdes chez cinq enfants (parmi lesquels quatre mourront en cours d'intervention). Il utilise alors un cystoscope rigide de Kelly. Le terme de ventriculoscope est né (29, 105).
- En 1922, Dandy propose une approche sous frontale pour ouvrir le plancher du troisième ventricule, sacrifiant un nerf optique (30, 105). En 1945 il publie ses résultats :
 - Pour 29 patients de plus de 1 an au moment de l'intervention. 24 étaient guéris de l'hydrocéphalie, 1 patient est décédé durant et 3 après l'intervention. Pour un patient, l'intervention n'a pu être réalisée.

- Pour 63 patients de moins de 1 an : 32 sont décédés (10 pendant et 22 après l'intervention) ; 12 des 21 survivants ont été guéris et 10 patients ont été perdus de vue (105).
- En 1923, Mixter réalise la première VCS en utilisant un urethroscopie par la fontanelle d'un enfant de 9 mois présentant une hydrocéphalie. Un produit de contraste était au préalable injecté dans la corne frontale des ventricules et sa présence dans les espaces sous-arachnoïdiens lombaires était la preuve du succès de la première VCS réalisée (78, 105).
- En 1923, Fay et Grand réalisent les premières photographies endoscopiques des ventricules (40, 105).
- Putnan en 1943, modifie l'urethroscopie utilisé par Mixter pour le rendre plus propice à la navigation dans les ventricules. Il utilise ce ventriculoscope pour la coagulation des plexus choroïdes (94, 105).

Malgré les efforts réalisés par la suite pour améliorer ces techniques d'endoscopie, les résultats à long terme sont mauvais et les taux de mortalité et de morbidité, inacceptables. La mauvaise qualité des optiques est la principale cause de ces mauvais résultats et même Dandy, « le père de la neuroendoscopie » se détourne de cette technique.

Durant la deuxième moitié du vingtième siècle, l'intérêt de la neuroendoscopie décline encore plus avec l'avènement des shunts implantables pour la dérivation du liquide cérébrospinal qui offrent un taux de mortalité et de morbidité bien moindres (83, 105).

Dans ces vingt dernières années, plusieurs facteurs ont participé au renouveau de la VCS :

- L'introduction par Harold Hopkins dans les années 60 d'un système d'endoscope rigide, amélioré par la suite par Guiot a défini la base des neuroendoscopes rigides encore utilisés aujourd'hui (54).
- En 1973 Fukushima utilise un ventriculofibroscope souple avec canal de travail (46).

- Le développement d'une caméra adaptable dans les années 80 a marqué le début de la chirurgie endoscopique moderne.
- Sans oublier le taux élevé des complications des valves.

La première étude clinique importante concernant la VCS dans la prise en charge de l'hydrocéphalie a été publiée par Vries en 1978 (122). En 1990, Jones et al. rapportent les différents types d'hydrocéphalie non communicante qu'il est possible de traiter grâce à la VCS. Leur travail est devenu une référence en ce qui concerne les indications et l'évaluation postopératoire des VCS (59).

II. Rappels anatomiques : (18, 99, 110)

Le LCR occupe 2 espaces du système nerveux : un compartiment central constitué par les ventricules cérébraux et un compartiment périphérique par les espaces sous arachnoïdiens.

L'ensemble représente un volume de 140 ± 30 ml chez l'adulte, de 40 à 60ml chez le nourrisson, de 60 à 100ml chez l'enfant et de 80 à 120ml chez l'adolescent. La répartition chez l'adulte est la suivante :

- Ventricules latéraux : 30ml
- 3ème et 4ème ventricules : 5 ml
- espaces sous arachnoïdiens péricérébraux et citernes : 25 ml
- espaces sous arachnoïdiens spinaux : 80 ml.

Une libre circulation entre les différents espaces est indispensable pour le maintien de l'homéostasie. (98, 109)

1. Cavités ventriculaires : (18, 99, 110) (figure 29)

1.1 Les ventricules latéraux :

Ils sont au nombre de 2, un pour chaque hémisphère cérébral, ils ont une forme de fer à cheval, ouvert en avant avec un prolongement postérieur, il présente à décrire :

- ❖ Un corps qui communique avec le 3^{ème} ventricule par le trou de Monro,
- ❖ Un prolongement supérieur et antérieur : la corne frontale,
- ❖ Une partie postérieure au corps : le carrefour,
- ❖ Un prolongement au carrefour : la corne occipitale,
- ❖ Un prolongement antérieur et inférieur qui part du carrefour : la corne temporale.

1-2 Le troisième ventricule :

C'est la cavité épendymaire du diencephale. Il présente à décrire : 2 parois latérales droite et gauche, une paroi supérieure ou voûte, une paroi antérieure, une paroi postéro- inférieure et un sommet représenté par le tuber cinereum ou la région infundibulaire.

Impair et médian, il communique avec le 4^{ème} ventricule par l'aqueduc de Sylvius; cavité épendymaire du mésencéphale.

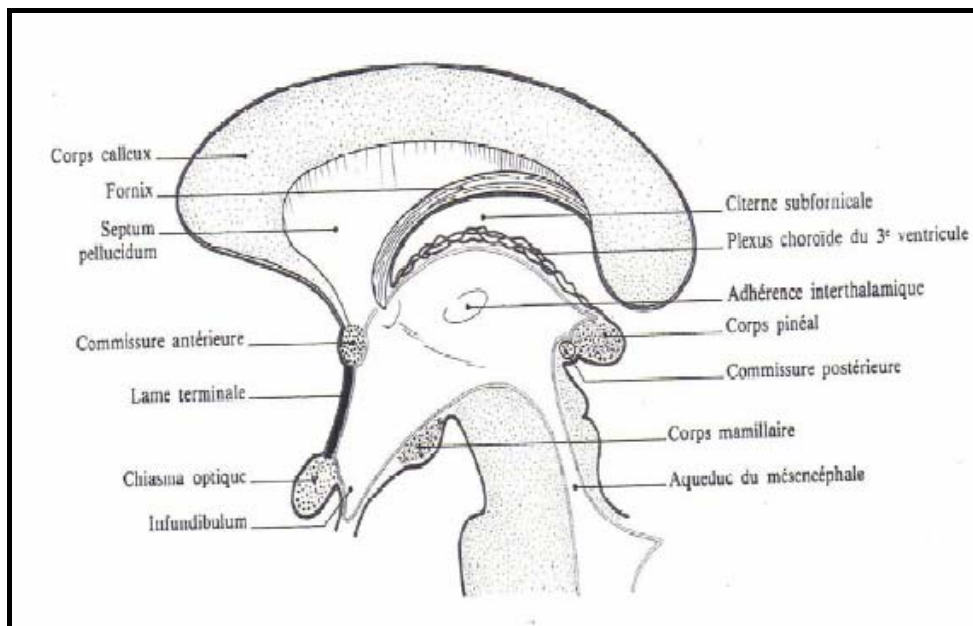


Figure 28 : Coupe médiane passant par le troisième ventricule (vue gauche).

Les différentes parois du troisième ventricule sont décrites plus loin dans le chapitre « Anatomie endoscopique ventriculaire ».

1-3 Les rapports vasculaires du troisième ventricule : (11)

a) Les rapports artériels :

La paroi antérieure du troisième ventricule entretient des rapports intimes avec la partie antérieure du cercle de Willis, l'artère communicante antérieure et les artères cérébrales antérieures.

La partie postérieure du cercle de Willis et le sommet du tronc basilaire affleurent le plancher du troisième ventricule.

❖ Les artères cérébrales et communicantes antérieures :

Les deux artères cérébrales antérieures passent en avant de la lamina terminalis et de la paroi antérieure du troisième ventricule. Les artères cérébrales antérieures et l'artère

communicante antérieure donnent des branches pour la paroi antérieure du troisième ventricule et pour les structures avoisinantes : hypothalamus, fornix et noyau caudé.

❖ L'artère cérébrale postérieure :

Elle se distribue aux formations de la base et à la région du mésencéphale. Les artères thalamo-perforantes, branches de l'artère cérébrale postérieure, irriguent la partie postérieure du plancher et les parois latérales du troisième ventricule.

❖ L'artère hypophysaire supérieure :

Elle naît de la carotide interne et se dirige en dedans vers le plancher du troisième ventricule pour atteindre le tuber cinereum.

b) Les rapports veineux :

Les veines cérébrales internes, les veines basales de Rosenthal et la veine de Galien constituent les principaux rapports veineux du troisième ventricule.

❖ La veine cérébrale interne :

Elle naît au niveau du trou de Monro, chemine sur le toit du troisième ventricule entre les deux feuillets de la toile choroïdienne. Elle rejoint son homologue sur la ligne médiane pour former l'ampoule de Galien.

❖ La veine basale de Rosenthal :

Elle naît au niveau de l'espace perforé antérieur et se dirige vers la partie antérieure du pédoncule cérébral. Elle se jette dans la veine de Galien.

❖ La veine de Galien :

Elle naît de la fusion des deux veines cérébrales internes. Elle mesure 1 cm de long et 0,5 cm de diamètre et décrit une courbe à concavité supérieure. Elle se jette dans le sinus droit.

1-4 Le quatrième ventricule :

C'est une dilatation du canal épendymaire limitée en avant par la moitié supérieure du bulbe et par la protubérance et en arrière par le cervelet.

Il est subdivisé en plancher ou paroi antérieure de forme losangique, un toit ou paroi postérieure, quatre bords, et quatre angles.

Ce système ventriculaire se prolonge par un canal épendymaire situé au centre de la moelle épinière, qui s'oblitère souvent vers l'âge de 12ans, de diamètre extrêmement faible de l'ordre de 0,1mm en moyenne ce qui suggère que les communications avec le 4^{ème} ventricule sont très faibles, si elles existent.

2. Plexus choroïdes : (figure 30)

Le plexus choroïde est constitué d'un ensemble de villosités vasculaires qui pénètrent à l'intérieur des ventricules en prenant insertion sur des parties déterminées de leur paroi.

Le plexus choroïde pénètre dans la cavité ventriculaire et ne reste lié à la pie-mère externe que par une mince fente, la fissure choroïdienne.

Il décrit un demi-cercle le long de la paroi ventriculaire médiale qui s'étend depuis le trou interventriculaire et la partie centrale jusqu'à la corne inférieure du ventricule latéral. Les cornes antérieure et postérieure des ventricules latéraux ne contiennent pas de plexus choroïde.

2-1 Plexus choroïdes latéraux :

Annexés aux ventricules latéraux, ils sont les plus importants sur le plan fonctionnel: ils semblent en continuité directe avec les plexus médians du 3^{ème} ventricule au niveau du trou de Monro.

2-2 Plexus choroïdes inférieurs :

Invagination de la pie-mère dans la fente bulbo-cérébelleuse, ils sont médians et parasagittaux, ils se continuent par des formations latérales qui se dirigent en dehors vers les angles latéraux du 4^{ème} ventricule.

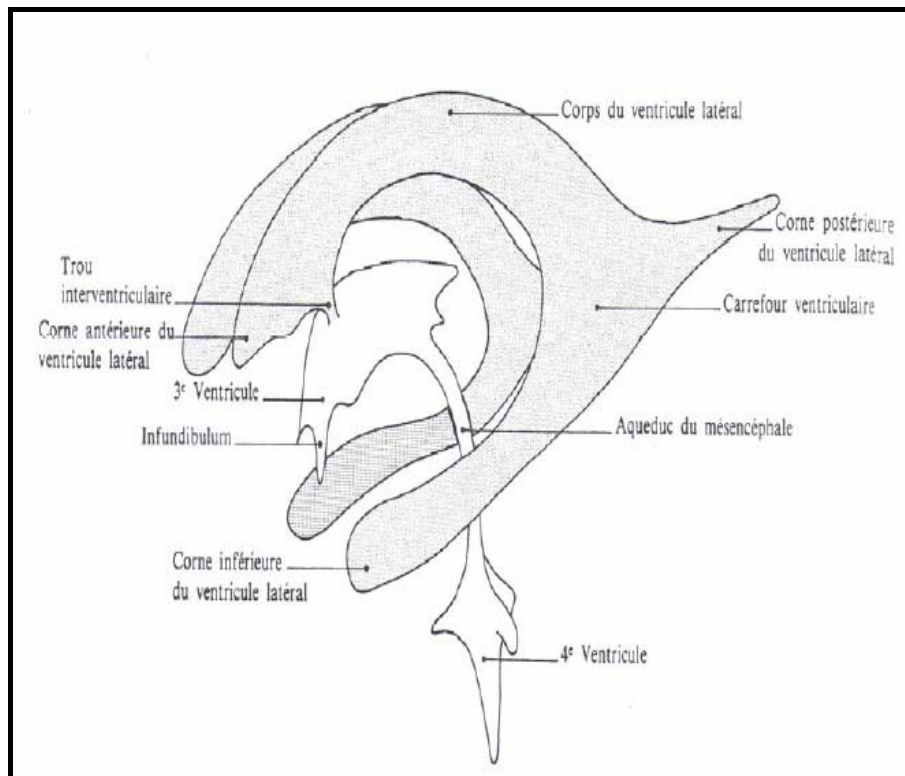


Figure 29 : Vue d'ensemble du système ventriculaire (vue par l'avant et la gauche).

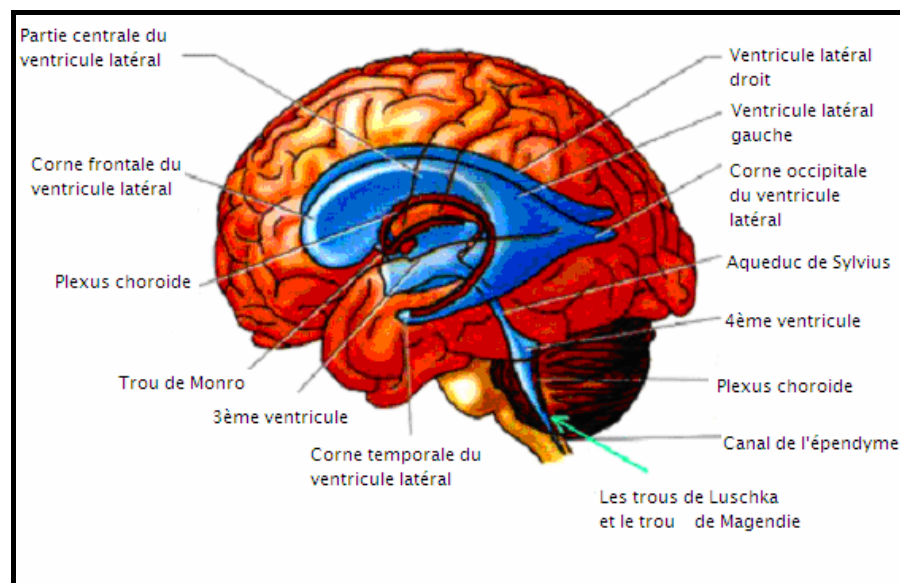


Figure 30 : Schémas des ventricules cérébraux et plexus choroïdes.
«http://shwann.free.fr/neuroanatomie_html»

3. Les espaces sous-arachnoïdiens : (18) (figure 31)

Le feuillet viscéral de l'arachnoïde s'étale en dehors de la pie-mère sur la surface extérieure de l'encéphale. Tandis que la pie-mère s'insinue fidèlement dans les anfractuosités et recouvre les saillies ou circonvolutions de l'encéphale, le feuillet viscéral de l'arachnoïde, accolé à la dure-mère, passe avec celle-ci au dessus de la plupart des dépressions. Il en résulte un élargissement des espaces sous-arachnoïdiens, plus ou moins grand suivant la profondeur et l'étendue de la dépression au niveau de l'encéphale.

Le LCR occupe l'espace compris entre l'arachnoïde qui passe en pont au-dessus des différents sillons et la pie-mère recouvrant entièrement le parenchyme nerveux.

Les citernes correspondant à des espaces sous-arachnoïdiens volumineux, dont on distingue plusieurs types selon leur siège :

- la grande citerne ou cérébelleuse inférieure, entre le cervelet et la face inférieure du bulbe inférieure,
- la citerne cérébelleuse supérieure, entre cervelet et tente du cervelet qui se poursuit par la citerne ambiante autour des pédoncules cérébraux,
- la citerne basilaire, en avant et au dessous de la jonction mésencéphalo–diencéphalique qui se poursuit jusqu'en avant du chiasma optique,
- la citerne péricalléuse au-dessus des corps calleux,
- la citerne des veines de Galien au niveau de la lame quadrijumelle et de l'épiphyse.

Le volume de ces espaces est important par rapport au volume ventriculaire.

Ces espaces sous–arachnoïdiens se prolongent autour de la moelle et se terminent au niveau du cul de sac lombaire.

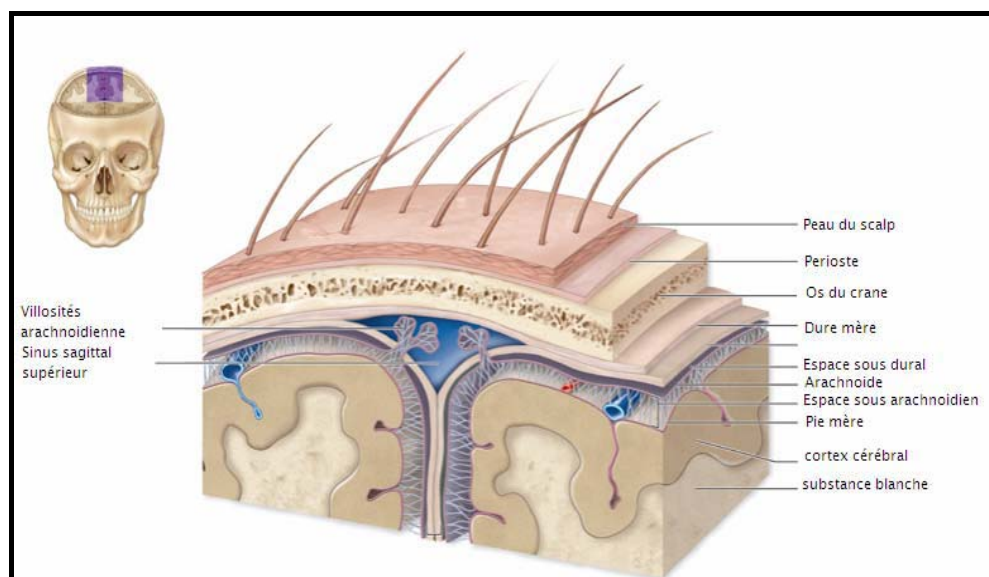


Figure 31 : Méninges et espaces sous–arachnoïdiens.

III. L'anatomie endoscopique ventriculaire : (11, 31)

1. l'anatomie endoscopique de la corne frontale des ventricules latéraux et du foramen de Monro. (31)

La corne frontale et la partie antérieure du corps du ventricule latéral sont délimités par :

- Une paroi médiane, le septum pellucidum.
- Une paroi antérieure et un toit formés par le corps calleux.
- Une paroi latérale par la tête du noyau caudé et plus en arrière par la jonction du corps calleux et du noyau caudé.
- Un plancher étroit qui comporte deux versants. L'un externe, correspond à la saillie de la convexité supéro-interne de la tête du noyau caudé, uni en avant au noyau lenticulaire par le pont d'union putamino-caudé. L'autre interne, plan très incliné en bas et en dehors, presque vertical, répond aux fibres de la lame inférieure ou réfléchie du genou calleux. Plus en arrière, on distingue la saillie du versant externe de la face supérieure du thalamus. (11)

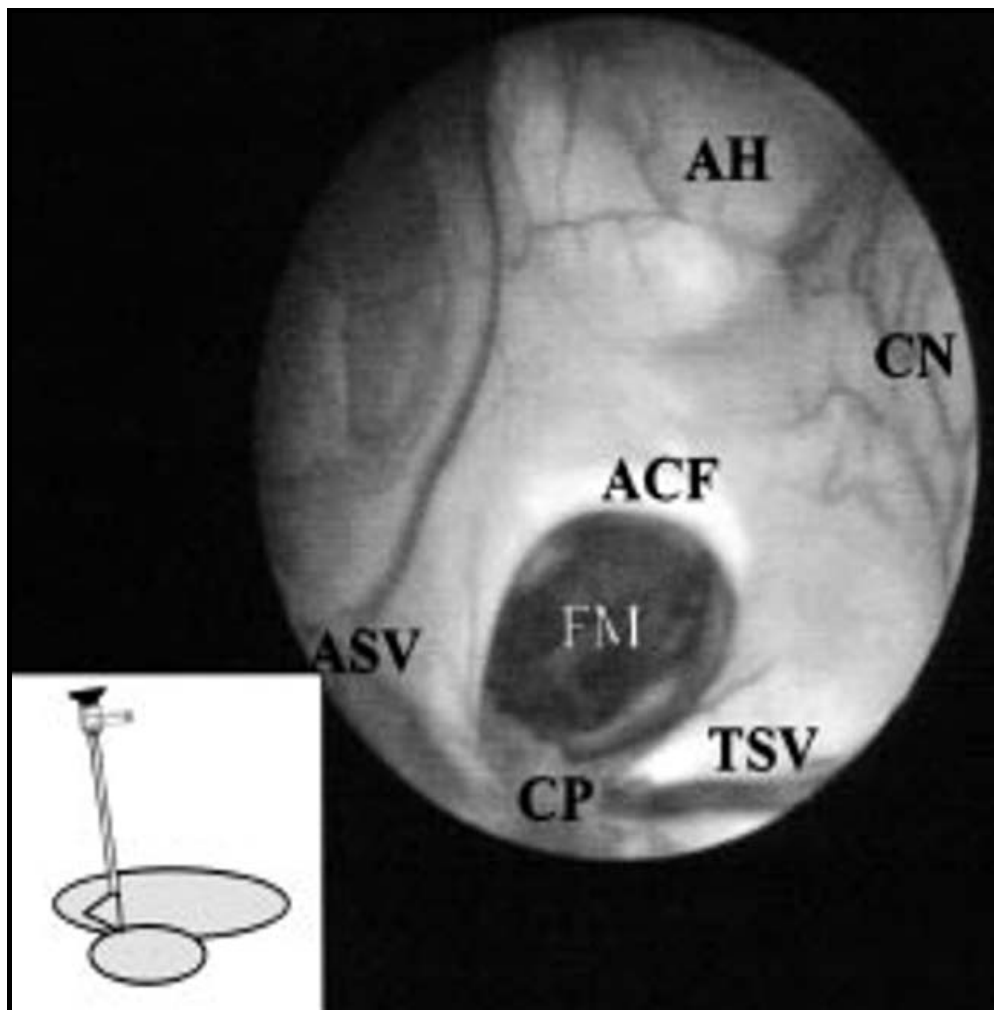


Figure 32 : vue endoscopique de la corne frontale du ventricule latéral droit.(31)

AH : corne frontale. CN : la tête du noyau caudé. ACF : le pilier antérieur du fornix. FM : le foramen de Monro. TSV : la veine thalamostriée. ASV : la veine septale antérieure. CP : le plexus choroïde.

L'orientation endoscopique dans la corne frontale est basée principalement sur la localisation du foramen de Monro. Cette structure est limitée en avant et en haut par le pilier antérieur du fornix et médialement par le septum inter ventriculaire.

Il s'agit en fait d'un véritable canal inter ventriculaire (11). En effet, en prenant comme origine son ouverture dans le ventricule latéral, on constate qu'il s'agit d'un canal elliptique

aplatis d'avant en arrière, dirigé grossièrement transversalement en dedans et en bas, de 5mm de long en moyenne. La double courbure du canal inter ventriculaire, ainsi que le rétrécissement sensible de son calibre entraînerait une accélération du flux de LCS au moment de son passage dans le troisième ventricule.

La veine septale antérieure est visible le long du septum et croise le pilier antérieur du fornix. Le thalamus apparaît comme une voussure à la partie postéro latérale du foramen. La veine thalamostriée passe en arrière, à sa limite avec le noyau caudé et infléchit sa course médialement pour se jeter dans la veine cérébrale interne.

Le plexus choroïde constitue le mur postérieur du foramen de Monro. Il est attaché médialement au fornix par le ténia fornix et latéralement au thalamus par le ténia thalami. Le plexus court à la surface supérieure du thalamus, en ligne droite ou au contraire avec une trajectoire plus sinueuse. En se recourbant vers l'arrière, il participe à la formation du toit du troisième ventricule.

D'un point de vue purement anatomique, les plexus choroïdes ne passent pas au travers du foramen de Monro car ils en sont constamment séparés par le revêtement épendymaire qu'ils repoussent en faisant saillie dans la fissure choroïdienne.

La limite postérieure du foramen de Monro est également constituée par l'angle d'anastomose entre la veine septale antérieure, les veines choroïdiennes (rarement visibles au sein du plexus choroïde) et les veines thalamostriées. Cet angle, en forme de Y est extrêmement variable mais en général entre 80° et 90°. Ces veines ont habituellement le même calibre, mais dans certains cas, soit la veine thalamostriée soit la veine septale antérieure est beaucoup plus large. En reportant son attention latéralement à la veine thalamostriée, plusieurs branches veineuses afférentes peuvent être reconnues, drainant la partie antérieure du noyau caudé. L'aspect strié de cette structure anatomique a conduit à lui donner le nom de « striatum » (31).

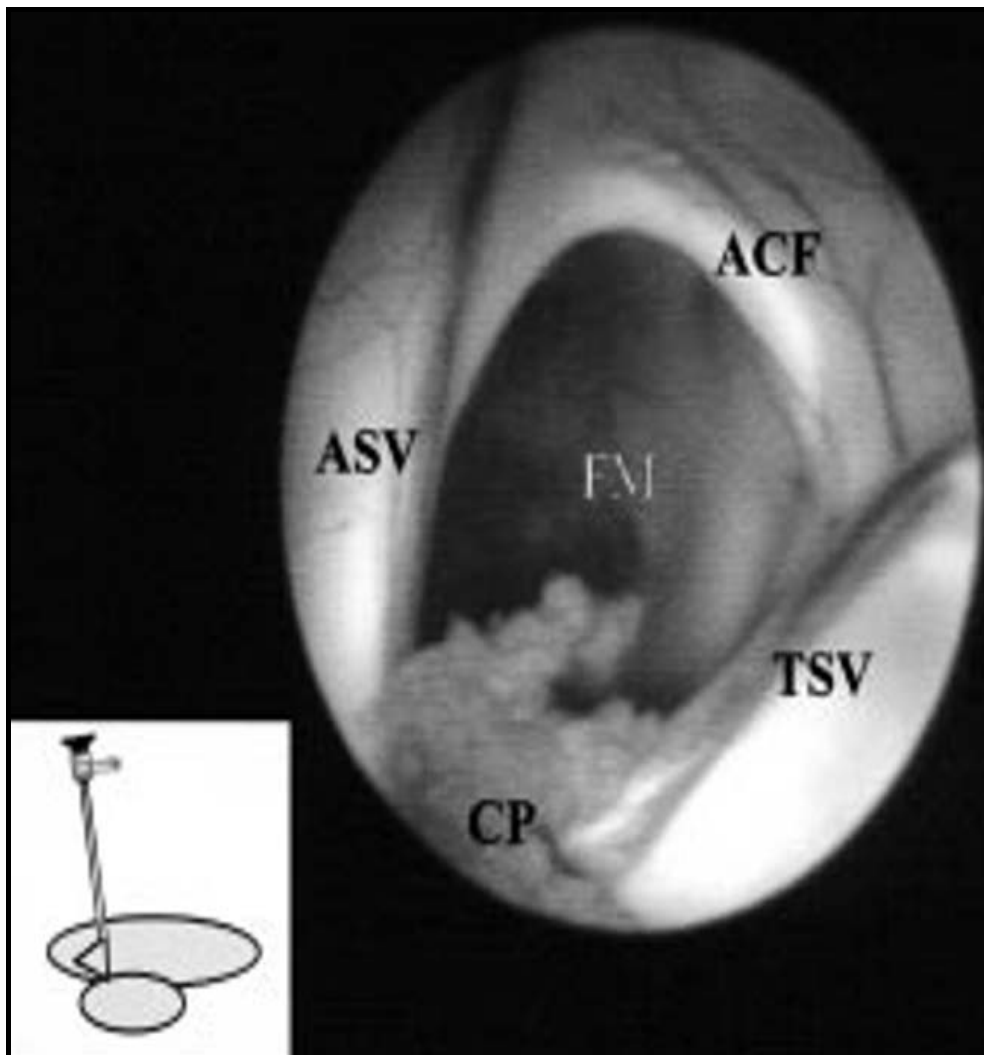


Figure 33 : Vue endoscopique du foramen de Monro. (31)

FM : le foramen de Monro. ACF : le pilier antérieur du fornix. ASV : la veine septale antérieure. TSV : la veine thalamostriée. CP : le plexus choroïde.

2. L'anatomie endoscopique du troisième ventricule : (11, 31)

Séparé des hémisphères cérébraux et vu de l'intérieur des ventricules latéraux, le troisième ventricule a à peu près la forme d'un prisme au sein duquel on peut distinguer un toit, un plancher, une paroi antérieure et une paroi postérieure ainsi que deux parois latérales.

1.2. Le plancher du troisième ventricule :

Il s'étend du chiasma optique en avant jusqu'à l'aqueduc du mésencéphale en arrière. Vu par en dessous les structures composant le plancher comportent, d'avant en arrière :

- Le chiasma optique.
- L'infundibulum de l'hypothalamus.
- Le tuber cinereum.
- Les corps mamillaires.
- La substance perforée postérieure.
- Et de façon plus postérieure, la partie du tegmen située au dessus de la partie médiane des pédoncules cérébraux.

Le chiasma optique est situé à la jonction entre le plancher et la paroi antérieure du troisième ventricule, la surface inférieure formant la partie antérieure du plancher et la partie supérieure constituant la partie basse de la paroi antérieure.

Pendant l'endoscopie, le chiasma optique est visualisé comme une proéminence à la limite antérieure du plancher. (Figure 34)

Immédiatement en arrière et plus bas, on distingue un trou grisâtre, circonscrit par un anneau rosé correspondant au récessus infundibulaire. (Figure 34)

La structure parenchymateuse rouge visible à la base de l'infundibulum est le tuber cinereum. (Figure 34)

Un des points de référence les plus importants à l'intérieur du troisième ventricule pendant l'endoscopie sont les corps mamillaires qui forment une proéminence paire sur la surface interne du plancher. Classiquement, ils forment un angle aigu mais ils peuvent être très distants l'un de l'autre et parfois, ils ne sont pas clairement reconnaissables. (Figures 34 et 36)

En avant des tubercules mamillaires et en arrière du tuber cinereum se trouve le récessus prémamillaire qui constitue une zone presque toujours translucide. Elle est parfois très réduite,

mais dans d'autres cas elle est très large et même profonde. Sa bordure antérieure est considérée comme la zone la plus sûre pour la réalisation d'un orifice de VCS. La terminaison du tronc basilaire et de ses branches, artères cérébrales postérieures ou même artère cérébelleuse supérieure, peuvent être visibles sous ce récessus, surtout en cas d'hydrocéphalie très avancée (28,31) (Figure 36).

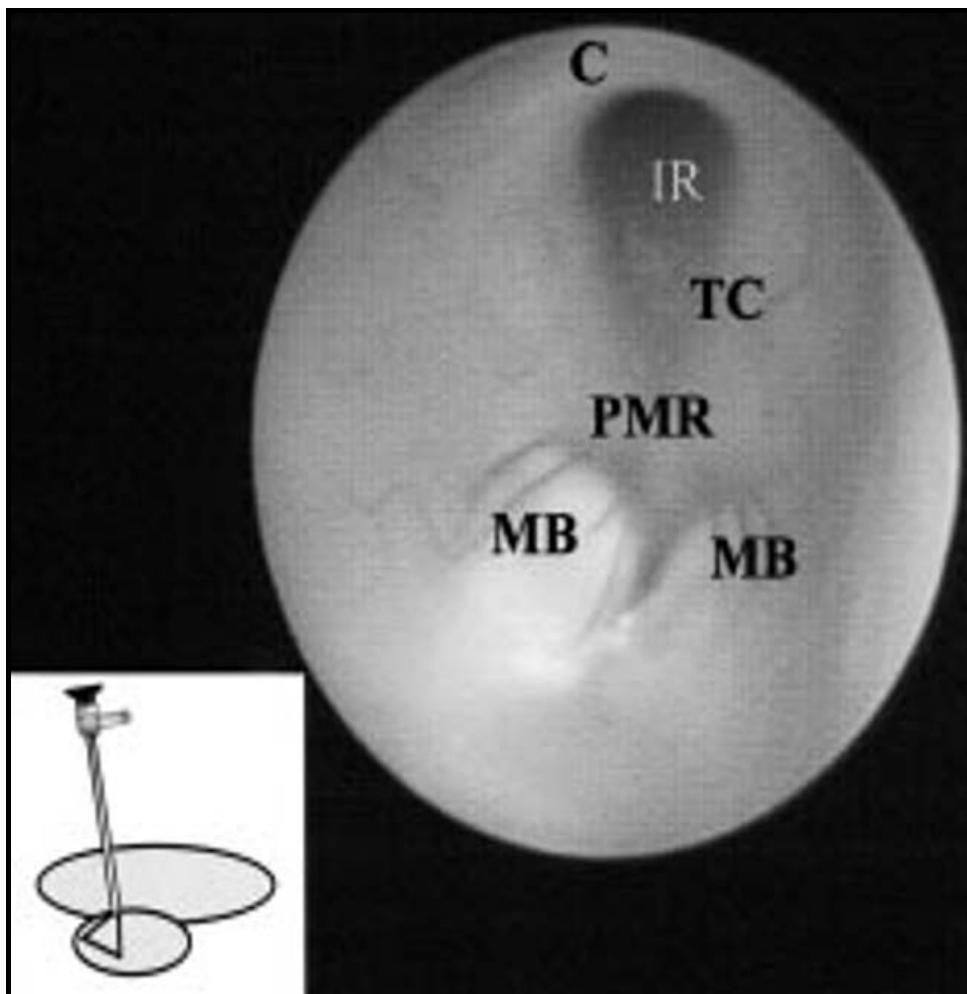


Figure 34 : Vue endoscopique de la partie antérieure du plancher du troisième ventricule (31).

C : le chiasma optique. IR : le récessus infundibulaire. TC : le tuber cinereum. PMR : la besace pré-mamillaire. MB : les deux corps mamillaires.

La portion du plancher du troisième ventricule entre les corps mamillaires et l'aqueduc du mésencéphale a une surface lisse et concave. Cette surface lisse se trouve au dessus de la substance perforée antérieure, une zone triangulaire de matière grise qui a une apparence « trouée » en raison des nombreuses branches des artères cérébrales postérieures qui la traversent en direction du tronc cérébral.

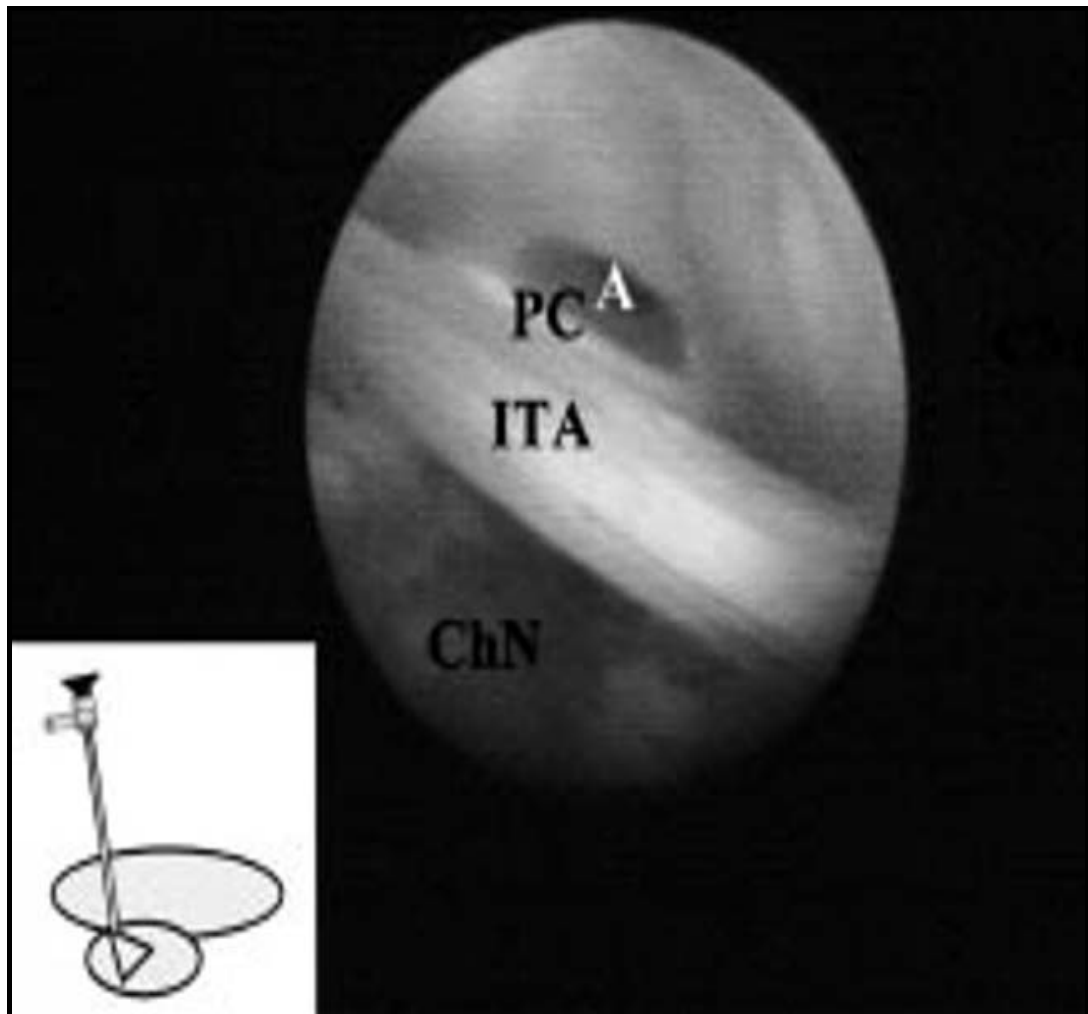


Figure 35: Vue endoscopique de la partie postérieure du troisième ventricule (31). ChN : la toile choroïdienne. ITA : l'accolement inter thalamique. PC : la commissure blanche postérieure. A : l'orifice de l'aqueduc du mésencéphale.

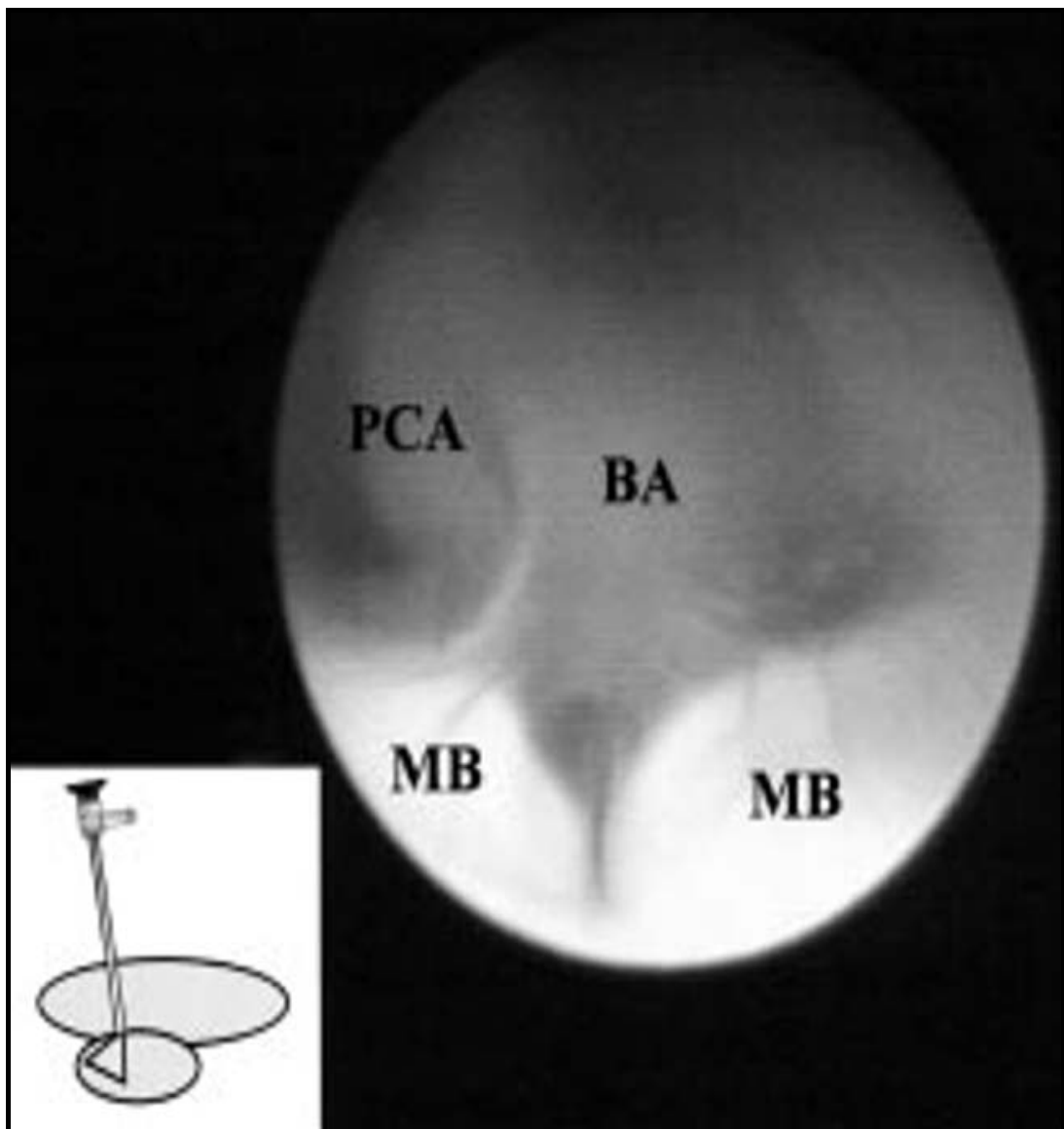


Figure 36 : Vue endoscopique de la terminaison du tronc basilaire (BA) avec la naissance d'une artère cérébrale postérieure (PCA), observée par transparence dans la besace en avant des deux corps mamillaires (MB) (31).

2.2. Les autres parois du troisième ventricule :

Le toit forme une arche peu marquée s'étendant du foramen de Monro en avant jusqu'au récessus supra pinéal en arrière.

Il est composé par quatre couches :

- Une couche de tissu neural formé par le fornix.
- Deux fines couches membraneuses de toile choroïdienne.
- Une couche vasculaire entre les couches de toile choroïdienne.

Au cours de l'endoscopie, on peut presque voir le toit du troisième ventricule par le dessus en cas d'agénésie partielle ou complète du septum pellucidum.

Il apparaît comme une membrane fine, triangulaire et richement vascularisée, bordée latéralement par les piliers du fornix.

La paroi antérieure du troisième ventricule s'étend depuis la partie supérieure du foramen de Monro jusqu'au chiasma optique vers le bas.

Au cours de l'endoscopie, seuls les deux tiers inférieurs sont visibles, le tiers supérieur étant caché en arrière du rostre du corps calleux.

La partie de la paroi antérieure vue sous endoscopie est constituée par le chiasma optique et la lame terminale. Cette dernière apparaît comme une fine membrane de matière grise et de pie-mère partant de la partie supérieure du chiasma jusqu'au rostre du corps calleux.

Les parois latérales du troisième ventricule sont constituées par l'hypothalamus à la partie inférieure et le thalamus à la partie supérieure.

Les piliers du fornix forment des proéminences au niveau des parois latérales du troisième ventricule, immédiatement en dessous du foramen de Monro mais ils disparaissent ensuite sous la surface du plancher.

La paroi postérieure : elle s'étend du récessus supra-pinéal en haut à l'orifice de l'aqueduc de Sylvius en bas.

On observe de haut en bas : le récessus supra-pinéal, la commissure habénulaire, le corps pinéal et son récessus, la commissure postérieure et l'orifice de l'aqueduc de Sylvius.

En retournant l'endoscope avec son optique à 30° vers l'arrière, on observe immédiatement l'accolement inter-thalamique qui barre la lumière du 3ème ventricule. Cet

accolement est parfois très volumineux ou bien absent dans 25 % des cas. En passant cet accolement, on peut apercevoir la paroi postérieure du troisième ventricule avec l'orifice de l'aqueduc de Sylvius et la commissure blanche postérieure. En l'absence d'accolement inter-thalamique, on peut facilement apercevoir le récessus pinéal, la commissure habénulaire et la toile choroïdienne formant le toit du troisième ventricule.

Si ces structures sont observables, elles ne sont pas toujours atteignables, surtout avec un endoscope rigide introduit par un trou de trépan coronal. Si un endoscope flexible paraît plus maniable et dirigeable pour atteindre cette région, son introduction vers la partie postérieure du troisième ventricule et à fortiori vers la région aqueductale voire le quatrième ventricule, fait courir un risque non négligeable de lésion de l'accolement inter-thalamique et des pourtours du foramen de Monro.

3. Au-delà du plancher du troisième ventricule :

1.3. La membrane de Liliequist :

Décrite pour la première fois par Key et Retzius en 1875 (62), cette structure a été redécouverte par Liliequist dans ses études pneumoencéphalographiques de cerveaux de cadavres. Au cours de cet examen, il note que la présence de cette membrane entraîne une accumulation de l'air dans la citerne inter pédonculaire avant qu'il ne remplisse progressivement la citerne chiasmatique (66, 67).

Toutefois, les descriptions anatomiques varient selon les auteurs. L'insertion inférieure de cette membrane sur le dorsum sellae semble admise par tous. Toutefois, il subsiste des désaccords concernant l'insertion supérieure qui est décrite comme prémamillaire par certains (12, 67, 126) ou rétromamillaire (75, 120) par d'autres. Ces discordances peuvent être liées à des variations anatomiques du site d'insertion supérieur de la membrane de Liliequist.

De même, des descriptions discordantes de l'insertion latérale de cette membrane ont été rapportées.

Pour certains auteurs, elle s'insère sur la gaine arachnoïdienne entourant les nerfs oculomoteurs (76) alors que d'autres décrivent une insertion sur la pie-mère de l'uncus temporal (12, 120) ou sur la tente du cervelet (127).

Trois feuillets arachnoïdiens sont décrits : (12, 48, 47) (figure 37)

- Le feuillet sellaire ou feuillet diencephalo-mésencéphalique.
- Le feuillet diencephalique souvent épais. Son bord supérieur entre les voies optiques et l'uncus temporal est libre.
- Le feuillet mésencéphalique plus fin et perforé par le tronc basilaire.

2.3. Les espaces sous-arachnoïdiens : (18, 97, 102)

- ❖ L'espace sous arachnoïdien situé immédiatement sous le plancher du troisième ventricule est la citerne interpédonculaire.

Elle a une forme conique et est limitée en arrière par les pédoncules cérébraux et en avant par la membrane de Lilliequist.

Le feuillet mésencéphalique de la membrane de Lilliequist sépare la citerne interpédonculaire en deux compartiments : antérieur et postérieur.

- Le compartiment antérieur contient la bifurcation de l'artère basilaire et l'origine des deux artères cérébrales postérieures et des artères choroïdiennes postérieures médianes et latérales.
 - Le compartiment postérieur contient les branches perforantes issues du tronc basilaire et des artères cérébrales postérieures.
- ❖ Deux citernes arachnoïdiennes se situent sous la partie antérieure du troisième ventricule.
 - La citerne opto-chiasmatique : elle est bordée par la face supérieure des nerfs optiques, le chiasma, la citerne de la lame terminale et la membrane de Lilliequist. Elle a classiquement des extensions à travers le diaphragme sellaire et les foramens optiques

et contient les nerfs optiques, la tige pituitaire, des branches de la carotide interne et l'artère ophtalmique.

- La citerne de la lame terminale se situe au dessus de la citerne opto-chiasmatique. Elle est délimitée par la surface supérieure du chiasma, la lame terminale, le rostre du corps calleux, le gyrus cingulaire, la scissure inter hémisphérique et le gyrus rectus. Latéralement, elle est bordée par le gyrus olfactif et la membrane cérébrale antérieure. La citerne de la lame terminale contient les artères et les veines cérébrales antérieures, l'artère récurrente de Heubner, l'artère communicante antérieure, les artères fronto-orbitaires et les segments A2 les plus proximaux des artères cérébrales antérieures.

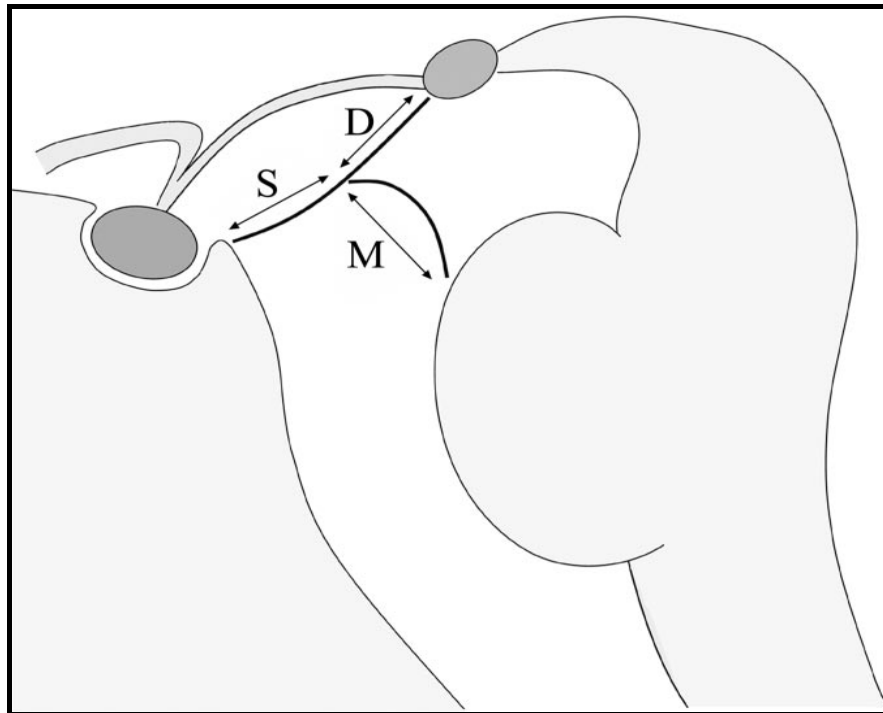


Figure 37 : Illustration schématique de la membrane de Liliequist dans le plan sagittal. S : feuillet sellaire. D : feuillet diencéphalique. M : feuillet mésencéphalique. (47)

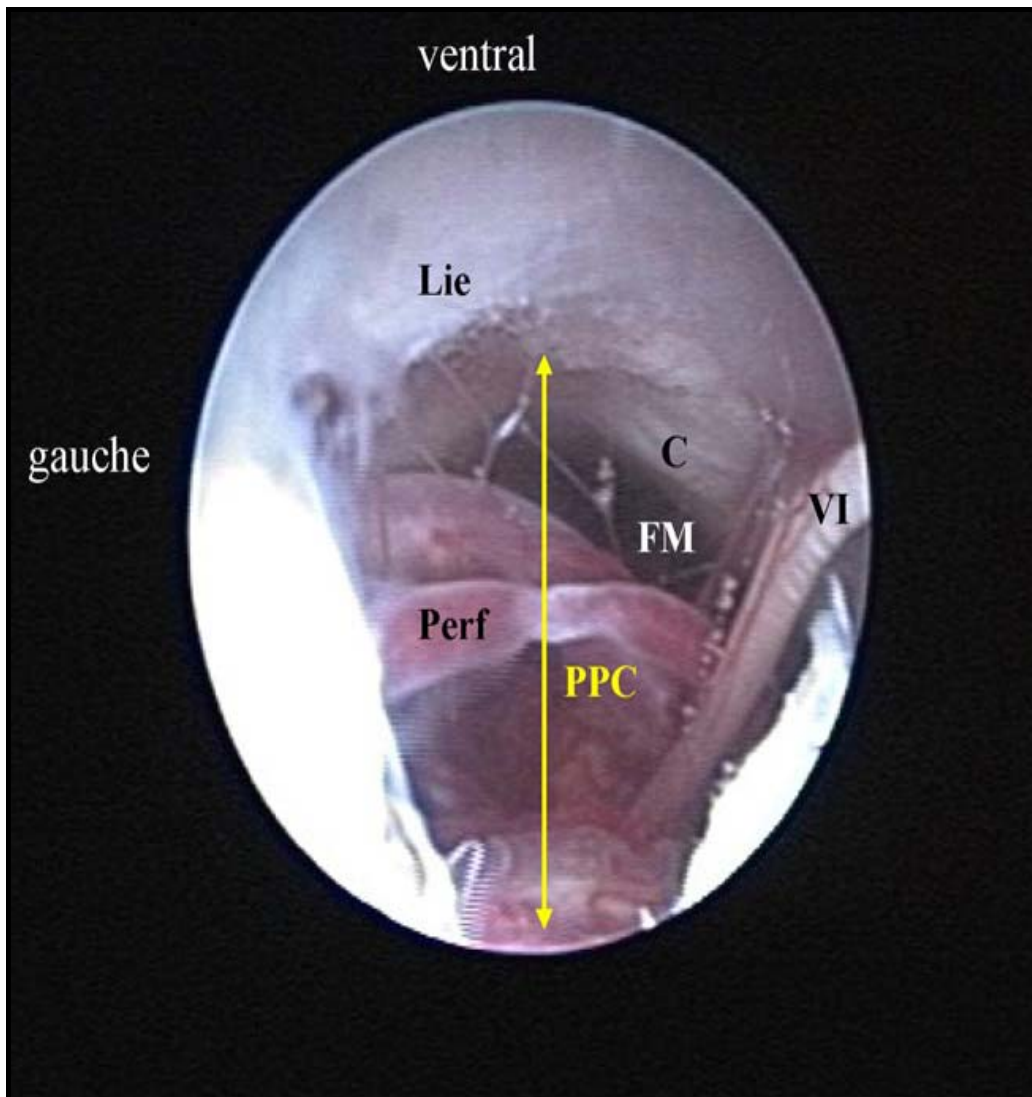


Figure 38 : Vue endoscopique de la membrane de Lilliequist (Lie), du clivus (C), du foramen magnum (FM), de la citerne pré pontique (PPC), des artères perforantes (Perf), et du nerf oculomoteur (VI) (89).

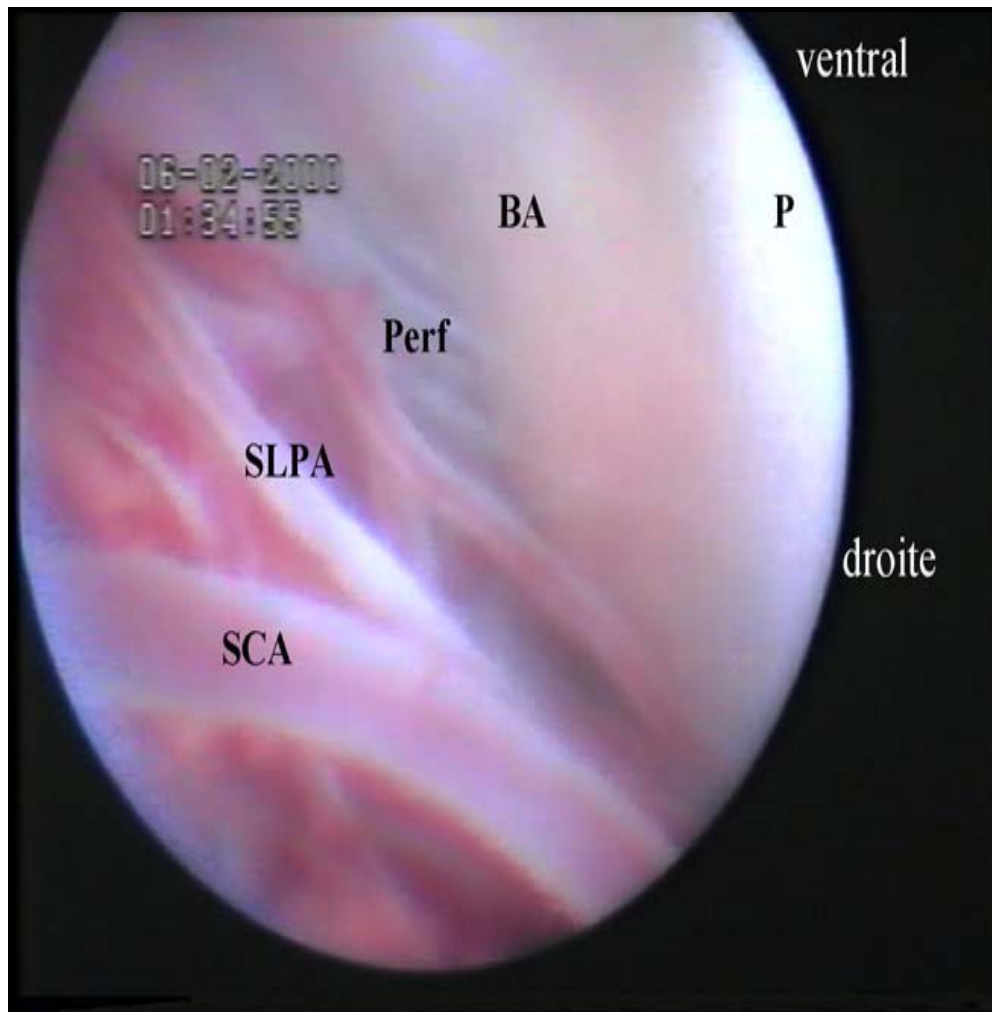

Figure 39 : vue endoscopique de l'artère cérébelleuse supérieure gauche (SCA), et des perforantes gauches (Perf), ainsi que l'artère pontique supérolatérale (SLPA), et le tronc basilaire (BA) plaquée sur le pont (P) (89).

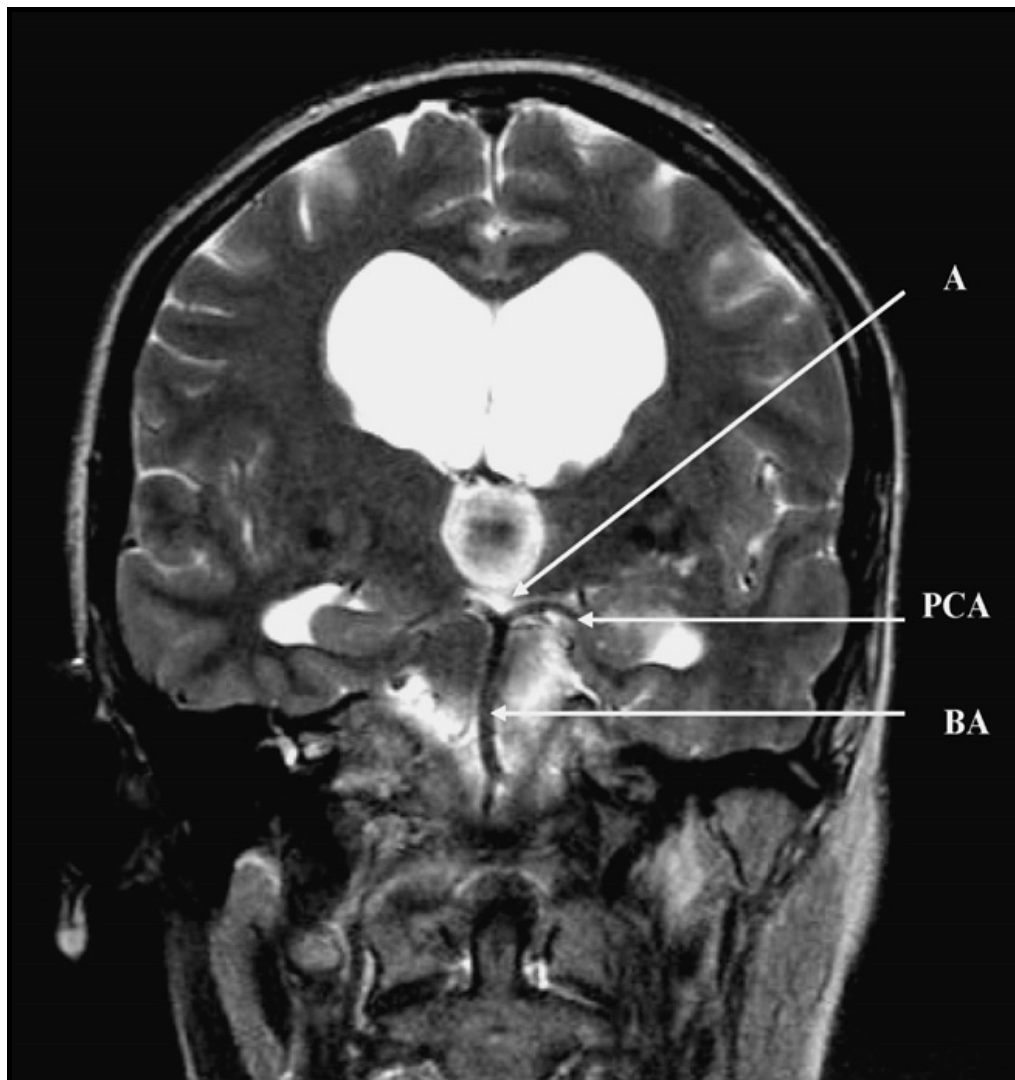


Figure 40 : IRM séquences T2 en coupes coronales montrant une terminaison du tronc basilaire (BA) de taille normale. Ce dernier donne naissance aux deux artères cérébrales postérieures (PCA) sans procidence. Notez l'hydrocéphalie tri ventriculaire (89).

IV. Rappels physiologiques : (18, 53, 99, 110, 111)

1. Production du LCS : (53, 99)

Le liquide cérébro-spinal est incolore et limpide. Il est secrété principalement au niveau des plexus choroïdes dans les cavités ventriculaires, essentiellement dans les ventricules latéraux et à moindre degré dans le troisième et le quatrième ventricule, ainsi :

- ❖ 30% du LCR sont produites par les plexus choroïdes.
- ❖ 30% sont produites par le revêtement épendymaire des ventricules.
- ❖ 20% par les espaces sous-arachnoïdiens spinaux.

Sa production est continue mais s'adapte dans une certaine mesure au volume sanguin et au volume du tissu cérébral.

Son renouvellement est rapide (0,35ml/minute, soit un renouvellement au rythme de quatre fois par jour).

2. Cinétique du LCS : (18, 37) (figure 41)

Le LCS circule librement entre ses sites de production, les ventricules, et ses sites de résorption, les espaces sous-arachnoïdiens. Pour que cette circulation puisse avoir lieu, plusieurs mécanismes interviennent.

Il existe deux sortes de flux de LCS qui agissent simultanément et en permanence :

- Le flux net global (ou bulk flow), qui résulte des mécanismes de sécrétion-résorption du LCS.
- Les flux pulsatiles qui résultent des pulsations artérielles cérébrales, c'est-à-dire, fondamentalement, les modifications systolo-diastoliques du volume du lit vasculaire encéphalique.

Le premier, égal au produit de sécrétion de LCS, égal (en situation d'équilibre) au volume de LCS résorbé. Il a été évalué à environ 600 ml/j soit 0,4 ml/min, ce qui est extrêmement faible par rapport au flux sanguin cérébral global qui est d'environ 700 ml par minute, plus de 2000 fois plus élevé. Le LCS est donc renouvelé trois à quatre fois par jour. Pour 60 %, le LCS est secrété par les plexus choroïdes, les 40 % restants étant produits sur l'ensemble de la surface cérébrale, à partir de l'espace liquidien interstitiel. Pour 50 à 60 %, il est résorbé au niveau des granulations arachnoïdiennes de Pacchioni, dans le système des sinus veineux dure-mériens, ainsi qu'au niveau des manchons méningés des nerfs rachidiens, les 40 à 50% restants sont résorbés au niveau du parenchyme cérébral en particulier grâce au système lymphatique.

Les flux pulsatiles quand à eux, résultent des modifications du volume cérébral encéphaliques entre systole et diastole. La pulsation systolo-diastolique est exercée surtout par le réseau artériel péri cérébral, ce qui entraîne d'une part une chasse ventriculaire, et d'autre part un déplacement vers le bas du cerveau qui concourt aussi à chasser le liquide cisternal vers les espaces périmédullaires.

3. Résorption du LCS : (18, 53)

Le liquide cérébro-spinal se résorbe au niveau du crâne, essentiellement par les granulations de Pacchioni et les villosités arachnoïdiennes, présentes principalement au niveau des grosses veines (sinus longitudinal supérieur). Et au niveau du rachis, par les gaines péri veineuses et dans les ganglions juxta-vertébraux : cervicaux profonds, intercostaux, lombaires.

Cette résorption fait intervenir deux mécanismes :

- ❖ La pression hydrostatique du LCS
- ❖ La pression oncotique entre le LCS et le sang.

4. Pression du LCS : (53)

La pression normale du LCS est de 65 à 195 mm d'eau. Elle peut augmenter dans de nombreux processus pathologiques. Ces variations de pression peuvent avoir des conséquences dramatiques, car le cerveau est contenu dans une enveloppe rigide, et la pression de perfusion sanguine est égale à la pression artérielle diminuée de la pression intracrânienne. Une augmentation brutale de la pression intracrânienne qui ne serait pas compensée, peut compromettre la perfusion sanguine du cerveau. Cette pression varie selon la position et l'activité du sujet. La compression des jugulaires ou de l'abdomen, en augmentant la pression veineuse, augmente la pression du LCS.

Au total, un certain nombre de facteurs interviennent pour équilibrer la pression du LCS :

- Sécrétion et résorption.
- Pression hydrostatique.
- Pression veineuse intracrânienne et intra rachidienne.
- Volume du lit artériolaire et capillaire.
- Variations rythmiques cardiorespiratoires.

5. Composition du LCS : (53)

La composition ionique du LCS est voisine, mais non identique, à celle du plasma. C'est un liquide clair, dépourvu d'éléments cellulaires, pauvre en protéines. Ses concentrations en glucose, potassium, calcium et bicarbonates sont plus basses que celle du plasma, tandis que celle de chlore est plus élevée. Le pH du LCS est plus acide. Cependant, malgré ces différences, le LCS est isotonique par rapport au sang.

Dans les circonstances normales, le LCS ne contient pratiquement pas de globule rouge ou blanc (moins de 3 par mm³). Leur présence est pathologique et témoigne d'une infection bactérienne ou virale ou d'une hémorragie.

Le contenu en protéine peut augmenter dans de nombreuses pathologies. On voit par exemple apparaître des bandes oligoclonales de gammaglobulines dans le LCS dans la sclérose en plaques. La concentration de glucose peut diminuer dans les infections du système nerveux.

6. Fonctions du LCS : (53)

La stabilité du liquide cébrospinal est essentielle pour le bon fonctionnement du tissu nerveux. Il joue un rôle de tampon dans les échanges sang-cerveau. Il permet l'élimination de substances dangereuses pour le fonctionnement cérébral, et la diffusion de certaines substances hormonales vers leurs sites d'action. Enfin il joue un rôle de protection mécanique du tissu cérébral en cas de choc.

V. Physiopathologie de l'hydrocéphalie : (53, 111)

La dilatation ventriculaire résulte d'une augmentation de la pression hydrostatique du LCS. En théorie, l'augmentation de la pression de LCS, qui entraîne l'hydrocéphalie, peut résulter de trois mécanismes :

- Un obstacle à la circulation de LCS : c'est le mécanisme physiopathologique de l'immense majorité des hydrocéphalies. L'obstacle peut siéger à n'importe quel niveau des voies de circulation de LCS depuis les plexus choroïdes jusqu'aux sinus dure-mériens. Ce qui entraîne une dilatation en amont de l'obstacle. L'hydrocéphalie est dite non-communicante (obstructive) quand l'obstacle est intraventriculaire, elle est dite communicante quand il siège au niveau des espaces sous-arachnoïdiens (25).
- Une gêne à la résorption de LCS : c'est la conséquence d'une obstruction ou une destruction des villosités arachnoïdiennes. Une augmentation de la pression

intraveineuse et inversion du gradient de pression LCS/sang veineux. C'est le cas dans la thrombose des sinus veineux dure-mériens et la malformation de l'ampoule de Galien.

- Une hyperproduction de LCS : c'est le mécanisme le plus probable dans les hydrocéphalies avec papillome des plexus choroïdes. Toutefois, certaines de ces tumeurs ne s'accompagnent pas de l'hydrocéphalie et dans le cas contraire, l'exérèse de la lésion ne donne pas obligatoirement une normalisation du volume des ventricules. Le seul effet compressif de la tumeur sur les voies de circulation de LCS et/ou l'augmentation de sa viscosité par l'élévation des protéines suffit à créer un obstacle (25).

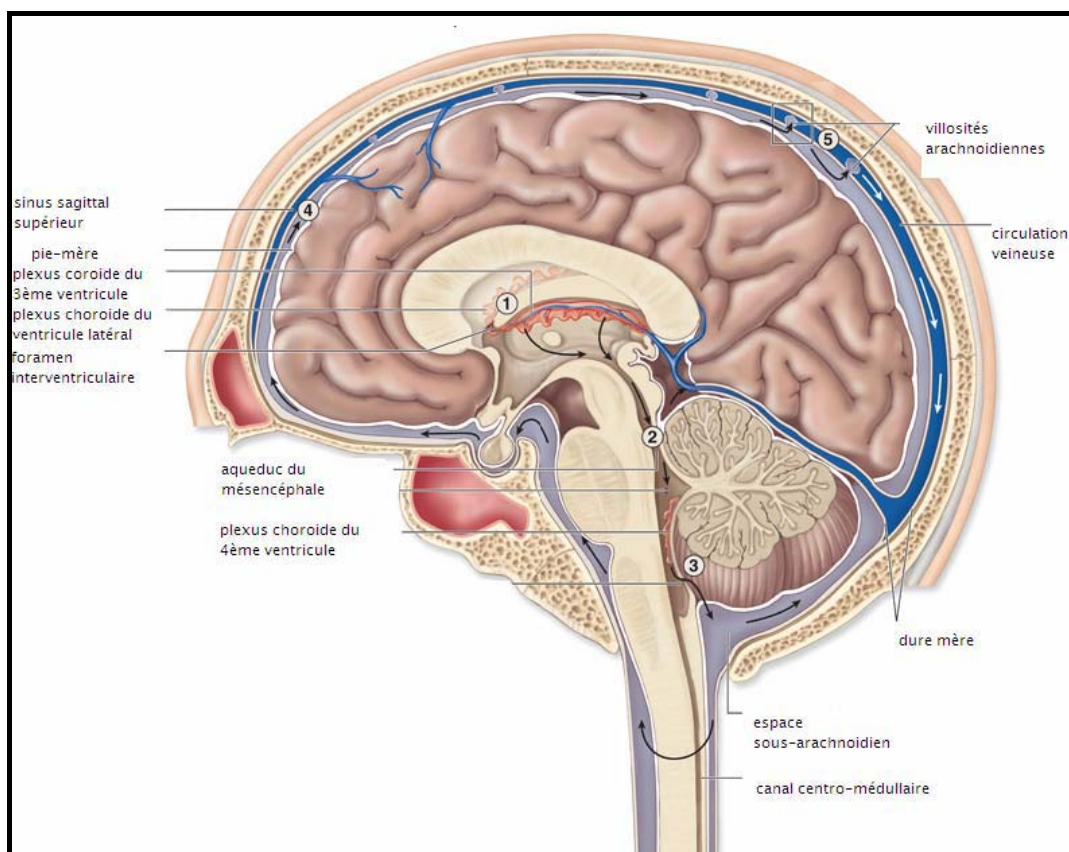


Figure 41 : Voies de circulation du liquide cébrospinal (LCS).

«http://academic.kellog.cc.mi.us/herbrandsonc/bio201_McKinley/f15-8b_production_and_c_c.jpg»

VI. Analyse et discussion :

1. Age et sex-ratio :

Notre série comprend 14 enfants (dont l'âge est inférieur à 19 ans), et 7 adultes (l'âge supérieur à 19 ans). Parmi les enfants, 5 sont âgés de moins de 1 an.

L'hydrocéphalie est une pathologie du sujet âgé, de l'adulte, de l'enfant, et du nourrisson. Elle touche aussi bien le sexe masculin que le sexe féminin.

Selon la littérature, il existe une légère prédominance du sexe masculin (3). Cette prédominance s'explique en partie par le fait que l'hydrocéphalie congénitale peut se transmettre selon un mode récessif lié au sexe (98, 107).

Dans notre série, cette prédominance du sexe masculin est reflétée chez les patients âgés de moins de 20 ans avec un sex-ratio de 1,5 en faveur des garçons.

2. Clinique préopératoire : (20, 25, 50, 74)

- ❖ **Diagnostic anténatal** à l'aide de l'échographie
- ❖ **Chez le nourrisson** : refus du biberon, pleurs, vomissements, altération de l'état général, somnolence, augmentation du périmètre crânien, peau amincie avec dilatation veineuse, exophtalmie, regard en coucher de soleil, fontanelles ouvertes, bombantes, tendues, non pulsatiles, disjonction des sutures. Appréciation du développement psychomoteur (absence des réflexes archaïques, hypertonie ?). Percussion crânienne : bruit de pot fêlé. L'auscultation recherche un éventuel souffle d'une malformation vasculaire. La transillumination peut suggérer le diagnostic.
- ❖ **Chez l'enfant** : céphalées, vomissements en jet, troubles du caractère, de la vigilance ; baisse du rendement scolaire, fatigue, ataxie, signes pyramidaux, troubles de

l'oculomotricité. Le périmètre crânien (PC) est supérieur à 2DS (mesure du plus grand diamètre fronto-occipital).

❖ **Chez l'adulte** : céphalées, HTIC.

Le FO recherche un oedème papillaire (son absence n'élimine pas une HTIC).

Dans notre série, le mode de révélation le plus fréquent de l'hydrocéphalie était le syndrome d'HTIC qui représente 25% des symptômes retrouvés chez nos patients.

Chez les patients âgés de moins de 1 an, la macrocranie constitue le symptôme le plus fréquemment rencontré (plus de 50% des cas).

3. Imagerie préopératoire :

L'idéal est de réaliser une IRM cérébrale avant chaque VCS (28). Elle joue un rôle capital dans la recherche étiologique de l'hydrocéphalie, mais elle permet aussi d'obtenir une image globale des ventricules et de leurs rapports anatomiques, de l'épaisseur du parenchyme cérébral, de la taille des espaces sous-arachnoïdiens des citernes de la base, du plancher du troisième ventricule et de la position du tronc basilaire par rapport au clivus.

Malheureusement la faible disponibilité de cet examen dans nos institutions s'oppose à cette nécessité de le réaliser.

Dans notre série, l'indication de la VCS a été retenue dans 45% des cas après la réalisation d'une TDM cérébrale seule. La plupart des patients ont présenté une hydrocéphalie triventriculaire sur le scanner.

Une seule VCS dont l'indication a été retenue sur la réalisation d'un scanner cérébral seul a entraîné des difficultés techniques et un échec de l'intervention. L'exploration opératoire a trouvé un plexus choroïde qui bloque le foramen de Monro droit responsable de l'échec de la VCS. Une IRM préopératoire chez ce patient (patient n° 13), pourrait montrer cette précision et indiquerait la réalisation de la VCS au niveau du coté gauche.

Il est donc possible de se fier à un scanner pour la réalisation d'une VCS, mais seulement dans les cas d'hydrocéphalie clairement non communicante.

Si le mécanisme de l'hydrocéphalie est mal connu et lorsque il est possible d'attendre la réalisation d'une IRM, cet examen devient indispensable avant de poser l'indication de la VCS.

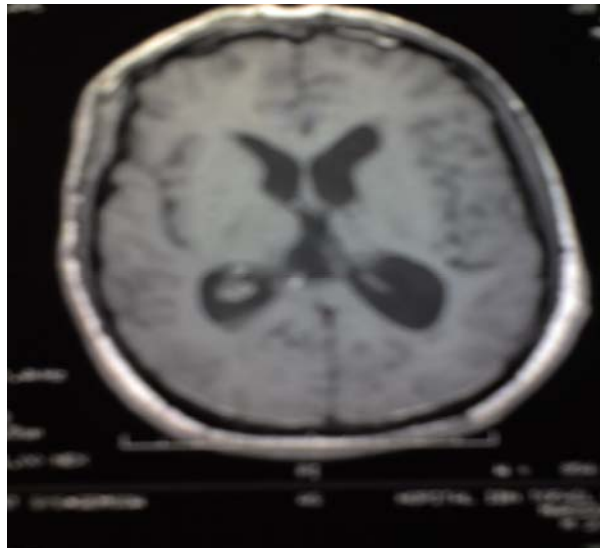

Figure 42 : IRM cérébrale en coupe axiale montrant une hydrocéphalie triventriculaire (patient n°4).

4. Causes de l'hydrocéphalie : (20, 25, 50, 74)

Les principales causes de l'hydrocéphalie peuvent être résumées de la manière suivante :

4-1 Malformatives

- Dysraphismes (myéломéningocèles, encéphalocèles).
- Sténose de l'aqueduc du mésencéphale (Sylvius).
- Malformation d'Arnold Chiari (type II).
- Syndrome de Dandy Walker.
- Kyste arachnoïdien ou glio-épendymaire, porencéphalie.

- Syndrome de Walker Warburg associant à l'hydrocéphalie, une agyrie–lissencéphalie, des lésions rétiniennes et une dystrophie rétinienne.
- Au cours des syndromes polymalformatifs. Le rôle des facteurs génétiques et tératogènes dans la genèse de ces malformations est mal connu.

4-2 Tumorales

- Processus expansifs bloquant les voies d'écoulement en particulier les tumeurs de la fosse postérieure, suprasellaires, du 3ème ventricule, du ventricule latéral, de la région pinéale. Rarement par hypersécrétion (papillome des plexus choroïdes). Citons la possibilité d'une hydrocéphalie au cours des tumeurs géantes de la queue de cheval (épendymome). Le mécanisme est mal connu.

4-3 Infectieuses

- Secondaire à une infection intra–utérine ?
- Toxoplasmose, évoquée lorsque l'on est en présence d'une chorioretinite avec des calcifications périventriculaires.
- Arachnoïdite cicatricielle. Un tiers des méningites du nourrisson se compliquent d'une hydrocéphalie. Les principaux germes en cause sont : pneumocoque, hémophilus influenza, méningocoque, escherichia coli, staphylocoques dorés mais aussi le bacille de Koch.
- Thrombo–phlébite cérébrale.

4-4 Vasculaires

- Posthémorragique, spontanée ou traumatique, postopératoire par blocage des espaces sous arachnoïdiens et colmatage des villosités arachnoïdiennes.
- Anévrisme de l'ampoule de Galien.
- Hémorragie au cours de la maladie des membranes hyalines, hémorragie intra ventriculaire chez les prématurés.

- Thrombose sinusale, syndrome cave supérieur.

4-5 Traumatisme crânien.

Dans notre série, 47% des hydrocéphalies étaient en rapport avec une cause tumorale, 19% en rapport avec une sténose de l'aqueduc du mésencéphale, 19% en rapport avec une cause malformative (spina bifida), 10% en rapport avec une malformation de Chiari, et 5% en rapport avec une cause idiopathique.

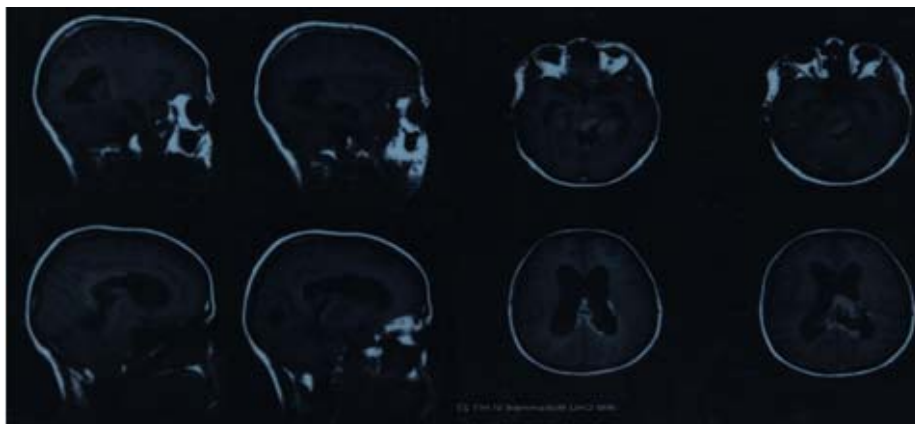


Figure 43 : IRM cérébrale en coupes axiales et coronales montrant une hydrocéphalie tétraventriculaire en rapport avec un papillome du plexus choroïde probable (patient n° 1).

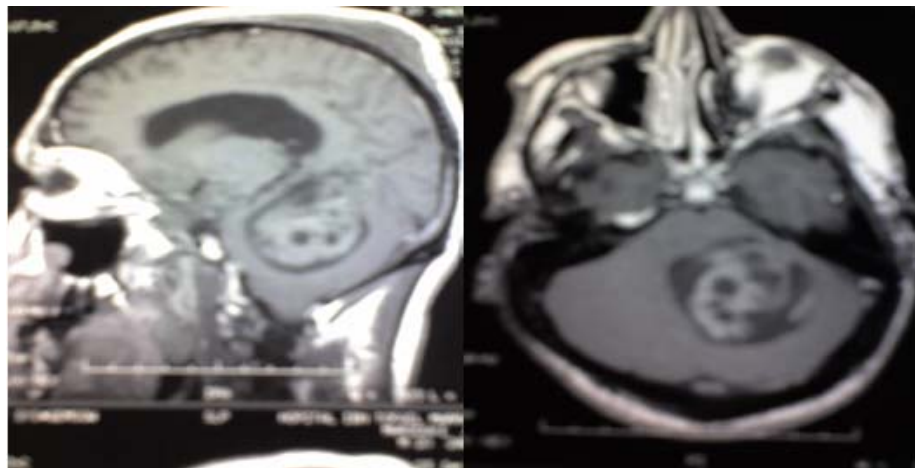


Figure 44 : IRM cérébrale en coupes axiale et coronale montrant une hydrocéphalie et un processus tumoral de la FCP compatible avec un médulloblastome (patient n°4).

5. Technique opératoire :

Quoique le fibroscope flexible soit utilisé dans la réalisation de la VCS, il offre une qualité de l'image inférieure à celle obtenue avec le neuroendoscope rigide. En plus il présente des difficultés techniques quand à son orientation, son guidage et sa fixation (41, 87, 88). Dans notre série, toutes les VCS ont été réalisées avec un neuroendoscope rigide. Cet endoscope souple peut être appliqué dans quelques cas seulement afin d'avoir une bonne orientation anatomique ou pour réaliser une biopsie tumorale ou encore pour une aqueductoplastie.

Dans notre série, la technique opératoire a été réalisée tel qu'elle est décrite ailleurs (2, 19, 41, 44, 87, 88, 122). Mais quelques différences d'ordre technique peuvent être remarquées.

Le patient est installé sur la table opératoire, en décubitus dorsal, tête maintenue dans l'axe du corps, antéfléchie de 30° à 45° grâce à une têtère dite en fer à cheval.

Amini et Schmidt (2) trouvent qu'il est bénéfique de réaliser la VCS avec un patient placé en position demi-assise, tête bien fléchie comme ça le trou de trépan sera positionné au point le plus élevé. Cela permet une diminution de l'importance des pertes de LCS peropératoires et de la pneumoencéphalie postopératoire, qui peuvent être à l'origine de céphalées, nausées, et vomissements postopératoires. La perte peropératoire de LCS peut être aussi un facteur de risque important de l'hématome sous-dural postopératoire.

Avant l'acte opératoire, la plupart des auteurs (35, 41, 88) tachent de bien préciser les rapports anatomiques entre le tronc basilaire et le plancher du troisième ventricule sur des coupes sagittales de l'IRM cérébrale afin de réduire le risque de lésion du tronc basilaire et ses branches pendant la réalisation de la stomie de la VCS. Dans le même sens, Schmidt (106) a décrit l'utilisation d'une sonde d'écho Doppler introduite dans le neuroendoscope afin de localiser avec précision, l'artère basilaire au-dessous du plancher du troisième ventricule. En effet, une lésion traumatique de cette artère ou de ses branches peut résulter d'une catastrophe voir même d'une fatale hémorragie ou un infarctus cérébral. Donc, il est essentiel

de savoir, avec précision, la localisation de cette artère avant la réalisation de la fenestration du troisième ventricule.

L'ouverture du plancher est classiquement réalisée au centre du triangle formé par les deux corps mamillaires et le récessus infundibulaire. Pour cela, on utilise le plus souvent un palpeur, ou une pince dédiée. Le plancher peut également être perforé par électrocoagulation ou par le laser mais avec un risque important de lésions liées à la thermocoagulation des tissus. On réserve ces moyens aux cas où le plancher du troisième ventricule est trop solide ou s'avère trop « flottant ». La stomie initialement réalisée est ensuite dilatée à l'aide d'un Neuro Balloon*. Dans certains cas une membrane de Lilliequist persiste et peut être responsable d'un échec de la VCS si elle n'est pas perforée (14).

6. Avantages de la VCS :

Les avantages de la VCS sont nombreux. Parmi eux on trouve :

- ❖ Une plus grande sécurité : la limitation du risque de lésion nerveuse ou vasculaire.
- ❖ Un accès rapide à la cible par un petit trou de serrure.
- ❖ Le contrôle peropératoire de l'efficacité de la VCS.
- ❖ La limitation des complications infectieuses par rapport aux dérivations dans la mesure où l'encéphale n'est pas mis en communication avec un milieu extérieur.
- ❖ Elle évite l'utilisation de produit de contraste peropératoire qui peut causer une arachnoïdite pouvant contribuer à la fermeture secondaire de la VCS.
- ❖ Par rapport aux méthodes stéréotaxiques, elle peut être utilisée chez les enfants à crâne fin.
- ❖ Si le patient continue à avoir besoin de sa dérivation, les dysfonctionnements sont moins graves, et en cas de succès, il peut vivre sans dérivation toute sa vie.
- ❖ L'absence de réaction à corps étranger car aucun matériel n'est laissé en place.

- ❖ La possibilité de réaliser un geste associé comme la biopsie d'une tumeur ou l'évacuation d'un kyste.
- ❖ La réduction de la durée de l'intervention et de l'hospitalisation.
- ❖ La réduction du coût de l'intervention par la diminution de la durée de l'hospitalisation et par l'éviction des complications des dérivations qui reviennent très chères. Il serait possible de gagner 9 opérations et 74 jours d'hospitalisation par an en utilisant la VCS plutôt que les dérivations.

7. Le succès et l'échec de la VCS.

Des divergences d'opinion quand à la définition du « succès » et de « l'échec » de la VCS existent entre les auteurs. En effet, certains comme A. Amini et R. H. Schmidt définissent le « succès » de la VCS comme étant un résultat permettant une indépendance du shunt de dérivation du LCS. Certains d'autres comme H. Feng, et O. Rezaee et al. Définissent le « succès » comme étant une amélioration partielle ou totale des symptômes ; et « l'échec » comme étant une détérioration de l'état clinique du malade ou l'absence du changement après la VCS. D'autres comme M. J. Fritsch et al. Exigent deux critères, un clinique l'autre radiologique, pour évaluer le résultat de la VCS.

Dans notre série, le « succès » de la VCS a été défini par une nette amélioration ou juste une stabilisation de la symptomatologie clinique après l'opération. La détérioration dans cette symptomatologie clinique ou la non réalisation de la stomie de VCS, pour des raisons variées, ont été considérées comme un échec de cette technique.

Selon notre définition, la VCS a été un succès pour 71% des patients (15 patients/21). Elle a été un échec pour 29%.

Ces résultats sont comparés avec les résultats rapportés dans la littérature, toutes définitions confondues sur le graphique suivant :

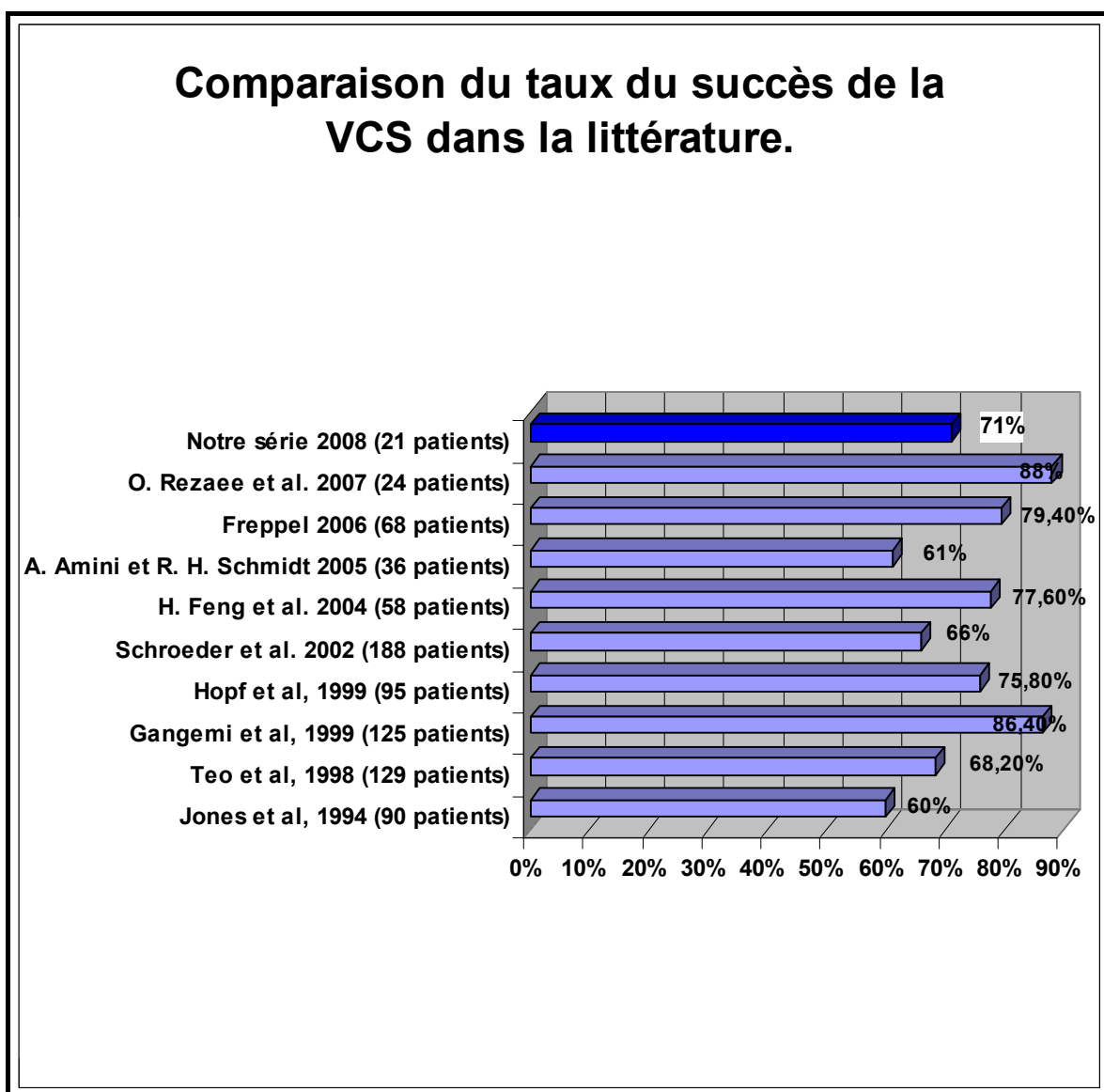


Figure 45 : Comparaison du taux du succès de la VCS dans la littérature.

Nous constatons que le taux du succès de la VCS dans notre série est comparable à celui rapporté dans les différentes études de littérature.

Dans notre série, 14 patients avaient moins de 19 ans au moment de la réalisation de la VCS. Pour cette population pédiatrique, le taux du succès de la VCS était de 64,3% (soit 9 patients/14).

Pour la population adulte, le taux du succès était de 85,7% (6 patients/7).

Le taux de succès de la VCS dans les séries pédiatriques dans la littérature est rapporté sur le graphique suivant :

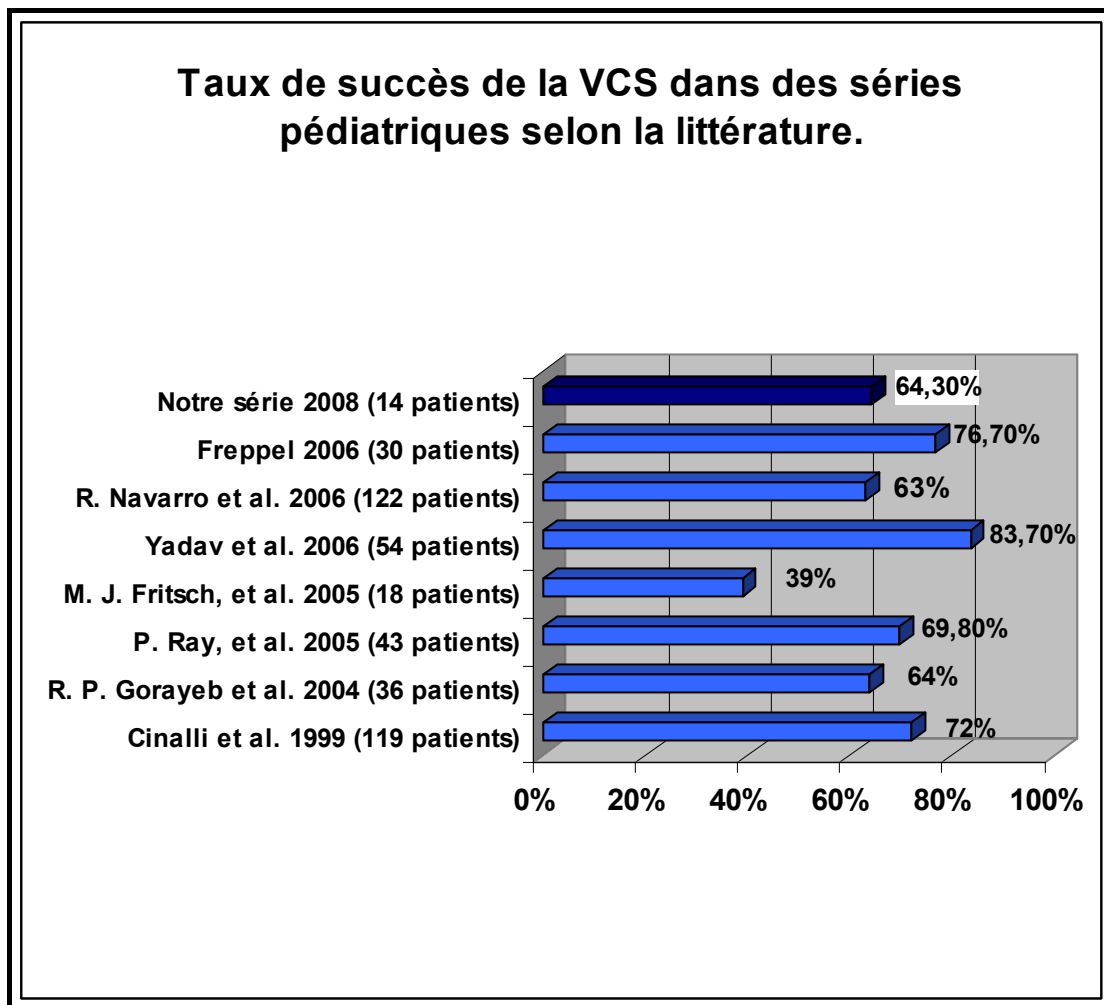


Figure 46 : Taux de succès de la VCS dans les séries pédiatriques.

Le taux de succès de la VCS, chez les enfants inclus dans notre série, reste comparable à celui rapporté dans la littérature par différents auteurs.

Nous constatons que dans la plupart des études, le taux de succès de la VCS est beaucoup plus meilleur dans les populations adultes que dans les populations pédiatriques.

Plusieurs facteurs influencent les résultats présentés dans ces études :

- ❖ La définition du « succès » de la VCS selon les auteurs comme nous l'avons montré précédemment.
- ❖ La sélection des patients avant la réalisation de la VCS. Par exemple dans la série de M. J. Fritsch, et al. , où le plus faible taux de succès a été constaté, les patients sont tous âgés de moins de 1 an au moment de la réalisation de la VCS. Les meilleurs résultats sont constatés chez les patients présentant une hydrocéphalie obstructive par comparaison aux patients dont l'hydrocéphalie est post-hémorragique ou post-infectieuse (c'est-à-dire une hydrocéphalie communicante).
- ❖ En plus de l'expérience des chirurgiens et la qualité des équipements utilisés par les différents centres de neurochirurgie.

Dans notre série, la cause de l'hydrocéphalie était un myéломéningocèle (spina bifida) dans 4 cas (patients n°12, n°13, n°17, n°19). La VCS était un échec pour ces quatre patients (100%).

Dans la littérature, A. E. Marlin (75) avance un argument contre le choix de la VCS dans le traitement de l'hydrocéphalie en rapport avec un myéломéningocèle : il préfère une dérivation mécanique par shunt à la VCS pour une raison c'est qu'il est facile de faire le diagnostic d'un éventuel échec avec le shunt qu'avec la VCS.

Dans notre série, la réalisation de la VCS était un échec chez 6 patients (patients n°7, n°12, n°13, n°15, n°17, et n°19) :

- ❖ Patient n°7 : patiente âgée de 28 ans, sans antécédents pathologiques particuliers qui présentait un syndrome d'HTIC. Une imagerie préopératoire réalisée (TDM et IRM) avait montré une hydrocéphalie obstructive triventriculaire sur tumeur embryonnaire de la région pinéale. Une VCS est réalisée et la stomie était perméable en peropératoire ; un saignement intraventriculaire est survenu chez cette patiente et un drainage

ventriculaire externe était indispensable. L'évolution clinique postopératoire a été marquée par une détérioration de la symptomatologie clinique et la patiente est décédée 9 jours après l'intervention.

- ❖ Patient n°12 : un garçon âgé de 3 mois et demi, sans antécédents pathologiques particuliers, qui présentait une macrocranie énorme. Une TDM préopératoire a montré une hydrocéphalie triventriculaire en rapport avec une cause malformative. Une VCS a été réalisé et l'évolution postopératoire a été marquée par une détérioration de l'état clinique et la survenue d'une fuite du LCS et une méningite postopératoire.
- ❖ Patient n°13 : un patient de 12 ans sans antécédents pathologiques particuliers qui présentait un syndrome d'HTIC sans troubles visuels à la suite d'un dysfonctionnement de shunt. Une TDM réalisée avait montré une hydrocéphalie biventriculaire. La stomie de VCS n'a pas pu être réalisé car le plexus choroïde bloque le foramen de Monro droit chez ce patient. Une IRM cérébrale aurait pu être réalisée chez ce patient avant la VCS. Elle pourrait affiner encore plus le diagnostic et indiquerait la réalisation de la VCS au coté gauche plutôt que le coté droit. Une DVP a été réalisé. L'abandon de la VCS chez ce patient est considéré comme un échec dans notre série.
- ❖ Patient n°15 : patient de 2 ans sans antécédents pathologiques particuliers qui présentait un syndrome d'HTIC plus macrocranie plus photophobie plus un retard de DPM. Une TDM cérébrale avait montré une hydrocéphalie tétra ventriculaire sur tumeur de la FCP. Une VCS a été réalisée et un flux à travers la stomie a été constaté en peropératoire. L'évolution clinique postopératoire n'a pas été précisée et l'IRM postopératoire n'a pas été réalisée. Une exérèse partielle de la tumeur a été réalisée chez ce patient dans un deuxième temps.
- ❖ Patient n°17 : un garçon âgé de 3 mois et demi précédemment opéré pour cure d'un spina bifida et une DVP, et qui présentait un dysfonctionnement de shunt avec une macrocranie, un syndrome d'HTIC, et une méningite. Une IRM cérébrale réalisée a

montré une hydrocéphalie triventriculaire. Une VCS avait été tentée mais n'a pas pu être réalisée à cause du LCS teinté qui rend la vision impossible.

- ❖ Patient n°19 : un garçon âgé de 1 mois, sans antécédents pathologiques particuliers, qui présentait une macrocranie plus des troubles visuels avec un myéloméningocèle. Une TDM cérébrale a montré une hydrocéphalie triventriculaire en rapport avec une malformation d'Arnold Chiari. La stomie de la VCS n'a pas pu être réalisée à cause du LCS teinté qui rend la vision impossible. Une cure de myéloméningocèle a été réalisée et un shunt de DVP a été mis en place.

8. VCS et exérèse de la tumeur de la FCP :

L'hydrocéphalie était en rapport avec une tumeur de la FCP dans 9 cas de notre série (soit 43% des patients). C'était une hydrocéphalie triventriculaire, clairement obstructive dans la plupart des cas (7 cas/9). Tous ces patients ont bénéficié de la VCS comme premier traitement de leur hydrocéphalie, c'est-à-dire avant l'exérèse chirurgicale de la tumeur. Un seul patient (le patient n°18) a bénéficié d'une biopsie tumorale au cours de la VCS. Un autre patient (patient n°15) a bénéficié d'une exérèse partielle de la tumeur une semaine après la réalisation de la VCS.

Le taux de succès de la VCS chez ces patients était de 77,7%.

A part le patient n°15, aucun autre patient n'a pas encore bénéficié de l'exérèse chirurgicale de la tumeur en cause. Nos données restent donc non comparables à celles retrouvées dans la littérature.

Les opinions sont controversées sur l'utilité d'une première VCS préalable à la résection de la tumeur de la FCP responsable de l'hydrocéphalie :

Sainte-Rose et al. (101) rapportent que 6% des patients pour qui la VCS a été réalisée avant l'exérèse de la lésion de la FCP devront être réopérés pour traitement d'une hydrocéphalie persistante. Ce chiffre est à comparer aux patients pour qui la VCS n'a pas été réalisée avant la chirurgie d'exérèse. 26,8% d'entre eux ont présenté une hydrocéphalie persistante. De plus cette

VCS préalable à la chirurgie de résection tumorale, diminuerait le taux de morbidité postopératoire, en évitant notamment la mise en place transitoire d'une dérivation externe.

Certains auteurs comme D. Morelli, et al. (81) ne sont pas d'accord avec la réalisation systématique d'une VCS en présence d'une hydrocéphalie liée à une tumeur de la FCP devant être opérée. Pour lui le traitement de choix de l'hydrocéphalie persistante après la chirurgie d'exérèse tumorale, est une VCS. Et la réalisation d'une VCS de façon systématique aboutit inévitablement à un certain nombre de stomies inutiles puisque pour certains patients, l'exérèse de la lésion tumorale permet de régler le problème de l'hydrocéphalie.

9. Les indications et contre-indications de la VCS :

Les hydrocéphalies liées à une sténose primitive de l'aqueduc du mésencéphale ou par un effet de masse tumoral, représentent les indications classiques de la VCS. Ce sont deux étiologies qui donnent lieu à une hydrocéphalie non communicante ou obstructive, c'est-à-dire en rapport avec un obstacle au passage du LCS des ventricules latéraux et du troisième ventricule vers les espaces sous arachnoïdiens.

Elles représentent 57% des causes de l'hydrocéphalie dans notre série (12 patients).

Le taux de succès dans cette population de notre série était de 91%.

Depuis une vingtaine d'années, la VCS est devenue une alternative intéressante dans le traitement de l'hydrocéphalie obstructive par rapport au shunt mécanique. Plusieurs auteurs ont montré à travers leurs expériences des taux importants de succès de la VCS dans le traitement de l'hydrocéphalie non communicante. Cependant, la réalisation de la VCS dans le cas des hydrocéphalies associées à un dysfonctionnement des espaces sous arachnoïdiens est plus controversée.

9-1 Hydrocéphalie dans la petite enfance :

M. J. Fritsch (44) a écrit « L'âge ne présente pas une contre-indication à la VCS, et n'augmente pas ses risques peropératoires ». Pour lui, la VCS représente une alternative effective pour le traitement de l'hydrocéphalie obstructive chez les enfants âgés de moins de 1 an.

En fait la VCS pour les enfants de cet âge reste controversée. Certains auteurs rapportent un taux de morbidité et d'échec plus important que pour l'adulte (15). D'autres rapportent un taux de succès égal ou plus élevé (6, 27, 44, 51).

Parmi les hypothèses évoquées pour expliquer la fréquence des échecs, l'immaturation des voies de résorption de LCS dans cette tranche d'âge. Mais aussi la fermeture de la stomie et la formation de nouvelles membranes sous le plancher du troisième ventricule.

Wagner et Koch rapportent, au cours de 10 révisions de VCS réalisées de façon systématique après un dysfonctionnement de la VCS pour des enfants de moins de 1 an (123) :

- La fermeture de la stomie dans 5 cas (50%). La fermeture de la stomie la plus précoce a été constatée à 16 jours de la VCS.
- La formation de nouvelles membranes dans 6 cas (60%).

Notre série comporte 5 enfants âgés de moins de 1 an au moment de la réalisation de la VCS. Le taux de succès dans cette population était de 40% (2 patients parmi 5). Et la plupart des complications enregistrées sont rencontrées chez ces enfants.

Goarayeb et al. (51) rapportent un taux de succès de 64% de la VCS réalisée chez les enfants de moins de 1 an. Ils concluent que cette technique doit être le traitement du premier choix dans le traitement de l'hydrocéphalie obstructive dans cette tranche d'âge.

M. J. Fritsch (44) conclue que le succès de la VCS chez les enfants de moins de 1 an, est plutôt déterminé par la cause de l'hydrocéphalie et que l'âge jeune ne constitue pas une contre-indication à cette procédure.

9-2 Hydrocéphalies post hémorragiques :

Aucun des patients de notre série n'a présenté une hydrocéphalie post hémorragique.

L'hémorragie peut être intra ventriculaire (chez les prématurés) ou sous arachnoïdienne surtout chez l'adulte (en rapport avec une rupture d'anévrisme ou un traumatisme crânien). L'hydrocéphalie qui en résulte est dans la plupart des cas communicante, c'est-à-dire en rapport avec un obstacle au niveau des espaces sous arachnoïdiens, et une diminution de résorption du LCS au niveau des villosités arachnoïdiennes. Et dans certains cas, elle résulte d'un obstacle au niveau de l'aqueduc du mésencéphale secondaire à des débris sanguins donnant lieu à une hydrocéphalie triventriculaire obstructive (28).

Plusieurs études ont montré des taux de succès importants dans les hydrocéphalies obstructives secondaires à une hémorragie traitées par VCS (113).

Dans le cas des hydrocéphalies communicantes post hémorragiques, les taux de succès rapportés dans la littérature ne sont pas encourageants (41, 44).

Siomin et al. (113) rapportent 60,9% de succès de la VCS pour les patients présentant une hydrocéphalie post hémorragique.

Ils ont constaté que chez les enfants nés prématurément et ayant présentés une hydrocéphalie post hémorragique initialement valvée, le taux de succès de la VCS était de 100%. Et que ce taux était de 0% quand la VCS était réalisée en première intention.

9-3 Hydrocéphalie liée à une infection du LCS :

Aucun des patients dans notre série ne présente pas d'hydrocéphalie secondaire à une méningite.

Il s'agit là aussi d'une hydrocéphalie communicante car l'obstacle est extraventriculaire.

H. L. Rekate et al. (97) rappellent qu'en dehors de l'hydrocéphalie néonatale secondaire à l'obstruction des villosités arachnoïdiennes ou des veines de drainage, l'hydrocéphalie communicante est le plus souvent la conséquence d'une obstruction de la circulation du LCS entre les espaces sous arachnoïdiens spinaux et les espaces sous arachnoïdiens corticaux.

Or la citerne interpédonculaire se situe au dessus des citernes de la base du crâne, donc certains patients présentant une hydrocéphalie communicante peuvent être traités par la réalisation de la VCS (97).

Certaines études récentes, rapportant des taux de succès intéressants quand à la réalisation de la VCS pour l'hydrocéphalie postinfectieuse, viennent confortées cette conclusion.

Ainsi Siomin et al. rapportent un taux de succès de 64,3% pour les hydrocéphalies postinfectieuses (113).

Les deux patients de Freppel (42) qui présentaient une hydrocéphalie post méningitique ont bien évolué après la réalisation de la VCS.

La conclusion que nous pouvons faire c'est que les indications de la VCS débordent du cadre des hydrocéphalies non communicantes pour s'appliquer à une partie des hydrocéphalies communicantes. Et nous terminons ce chapitre par ce tableau résumant les indications et contre-indications de la VCS :

Tableau XVI: Indications et contre-indications de la VCS selon O. Cataltepe (21).

Les indications de la VCS	Les contre-indications de la VCS
<ul style="list-style-type: none">• La sténose de l'aqueduc de Sylvius (acquise ou congénitale).• L'hydrocéphalie obstructive causée par une tumeur pinéale ou de la FCP.• Une obstruction des foramens de Magendie et Luschka.• Après dysfonctionnement du shunt mécanique pour hydrocéphalie obstructive.• Une myéloméningocèle.• Une hydrocéphalie communicante.• L'hydrocéphalie à pression normale.	<ul style="list-style-type: none">• Antécédent de radiothérapie cérébrale.• Détérioration importante de l'anatomie ventriculaire.• L'espace prépontique anormalement étroit par lésion tumorale ou vasculaire.• Lésions vasculaire au niveau du plancher du troisième ventricule.• La prématurité.• Une hémorragie intraventriculaire.• Une méningite ou ventriculite évolutives.

10. Complications postopératoires :

La ventriculocisternostomie endoscopique dans le traitement de l'hydrocéphalie, est une technique efficace et sûre. Cependant elle n'est pas dénuée de complications et de risques. En effet, comme dans toute technique chirurgicale il existe un risque non négligeable de survenue de complications peropératoires et postopératoires. Ces complications s'expliquent par les lésions infligées aux structures vasculaires et parenchymateuses cérébrales, lors de la navigation intraventriculaire de l'endoscope et pendant la réalisation de la stomie au plancher du troisième ventricule.

L'incidence des complications liées à la VCS est très variable d'une étude à l'autre selon la littérature. Elle varie entre 0% et 20% selon certains auteurs (2, 6, 26, 39, 44, 41, 82, 109).

L'incidence des complications dans notre série était de 23,8% (5 VCS/21).

Les principales complications rencontrées chez les patients opérés pour la réalisation de la VCS sont les suivantes :

10-1 Les complications hémorragiques :

Le contrôle d'un saignement peropératoire lors de la réalisation de la VCS s'avère difficile compte tenu de l'espace du travail réduit et la vision en trois dimensions altérée en endoscopie. Ceci étant le cas en effet, dans toute chirurgie mini invasive ou microscopique.

Les lésions vasculaires sont d'origine mécanique ou thermique (électrocoagulation, laser) (1, 17).

La plupart des auteurs trouvent, dans leur expérience, que le risque de lésions vasculaires est beaucoup plus important si la stomie a été réalisée en utilisant l'effet thermique de la sonde coagulante ou du laser (1, 2, 17, 41, 88).

Dans notre série, la fenestration du plancher du troisième ventricule a été réalisée grâce au ventriculoscope lui-même ou par une sonde émoussée. L'effet thermique de la sonde coagulante ou le laser n'ont jamais été utilisés pour réaliser cette stomie.

L'incidence des saignements de faible abondance provenant des vaisseaux sous-épendymaires varie entre 1% et 4% dans la littérature (2, 6, 35). Il s'agit dans la plupart des cas d'un saignement minime ne gênant pas la réalisation de la VCS et contrôlé grâce à une irrigation au sérum physiologique ou au Ringer lactate.

Dans notre série 2 cas (patients n° 6 et n° 7) d'hémorragie intraventriculaire de faible abondance sont rapportés (9,5%). Dans ces deux cas un rinçage abondant au sérum physiologique a permis de poursuivre l'intervention et la réalisation de la stomie. Mais la mise en place d'un drainage ventriculaire externe a été indispensable pendant 24 heures.

Des saignements plus importants sont rapportés dans la littérature, par lésion de la veine thalamostriée, de la veine septale, du plexus choroïde ou d'une des artères situées sous le plancher du troisième ventricule (1, 15, 27). Le tronc basilaire ou le segment proximal de l'artère cérébrale postérieure sont en général concernés. Dans ce cas, il s'agit souvent d'une hémorragie foudroyante et parfois même fatale ou pouvant donner des déficits neurologiques en rapport avec l'infarctissement des territoires cérébraux privés du sang (2). C'est une complication qui entraîne souvent l'abandon de la VCS et la mise en place d'un drainage ventriculaire externe.

Dans notre série aucune complication du genre n'a pas été signalée.

A partir d'une perspective méthodologique, Dusick et al. (35) tentent de réduire l'incidence de ces complications, en rapport avec les lésions du tronc basilaire et ses branches, par la combinaison d'une sélection minutieuse des patients et une technique chirurgicale comportant le risque le plus faible. Ils utilisent couramment une IRM cérébrale, coupe sagittale pour étudier la citerne prémésencéphalique, et si cette dernière est trop étroite ils ne font pas la VCS.

Des lésions tumorales intra ventriculaires et de la FCP peuvent être source de saignement au cours de la VCS. En effet la biopsie d'une tumeur richement vascularisée peut être à l'origine d'un saignement intra ventriculaire pouvant être à l'origine de l'abandon de la procédure ; donc

lorsque une biopsie tumorale doit être réalisée au même temps que la VCS, il convient de commencer par la réalisation de la stomie.

Schroeder affirme que la stomie doit être réalisée sur la ligne médiane, à égale distance entre le récessus infundibulaire et les corps mamillaires pour réduire les risques de lésions vasculaires (109).

Dans notre série, la stomie a été réalisée au niveau du tuber cinerium entre le récessus infundibulaire en avant, et les deux corps mamillaires en arrière. Aucune lésion vasculaire majeure n'a pas été rencontrée.

Freppel dans sa série de 68 patients, la stomie a été réalisée immédiatement en avant des corps mamillaires, sur la ligne médiane. Aucune lésion vasculaire majeure n'a pas été rapportée. Il conclue que la réalisation d'une stomie très postérieure permet de réduire la survenue des complications hémorragiques (42).

10-2 Les infections et écoulements de LCS :

Dans la littérature, les complications infectieuses de la VCS sont décrites par plusieurs auteurs. Leur taux varie entre 1% et 5% (2, 6, 35, 82). Elles comprennent les infections de la cicatrice opératoire, les ventriculites et les méningites. Elles sont considérées comme non spécifiques de la VCS selon Cinalli et al. (28).

Ce taux d'incidence peu élevé des infections comparé à celui des valves de dérivations du LCS (1% à 10% des hydrocéphalies dérivées d'après Kanev et Sheehan (60)) est l'un des avantages palpable de la VCS.

Dans notre série, nous rapportons 4 cas (soit 19,04%) de méningites postopératoires. Chez le patient n°12 la méningite a compliqué une fuite du LCS par la cicatrice opératoire. Une antibiothérapie adaptée aux germes isolés a été mise en route. Et un seul patient (le patient n° 16) a bien évolué sous traitement antibiotique.

L'écoulement du LCS par la cicatrice opératoire constitue une complication caractéristique de la VCS. Freppel (42) rapporte la survenue de l'écoulement du LCS par la cicatrice chez 5 patients de sa série de 68 patients (soit 7%).

Dans notre série l'écoulement du LCS par la cicatrice est survenue dans un cas (patient n°12) soit 4,76%, compliqué d'une méningite postopératoire.

Ces écoulements sont donc un facteur de risque de méningite et peuvent être le signe d'un dysfonctionnement précoce de la VCS.

Selon la littérature, des ponctions lombaires soustractives répétées peuvent être une solution à ces écoulements (28).

10-3 Les collections sous durales :

Selon la littérature, l'hématome sous dural chronique est l'une des rares complications de la VCS (8, 63, 73, 79). Cependant, cette complication est très bien connue chez les patients hydrocéphales traités par shunt (34, 93, 103). Le mécanisme de cet hématome est un excès de drainage du LCS. Ce même mécanisme peut aboutir à une craniosténose, une fente des ventricules, un syndrome d'hypotension intracrânienne. L'incidence de cet excès de drainage varie entre 10% et 12% et il représente moins de 10% d'échec du shunt dans les séries pédiatriques et plus de 30% dans les séries des adultes (56, 93).

Selon Kim (63), le mécanisme physiopathologique de l'hématome sous dural chronique compliquant la VCS n'est pas bien clair. Selon lui l'hématome sous dural chronique est une complication potentielle après la VCS, et comme cette technique est devenue populaire dans le traitement de l'hydrocéphalie, le neurochirurgien doit être conscient de cette complication, et les patients doivent être suivis étroitement durant la période périopératoire.

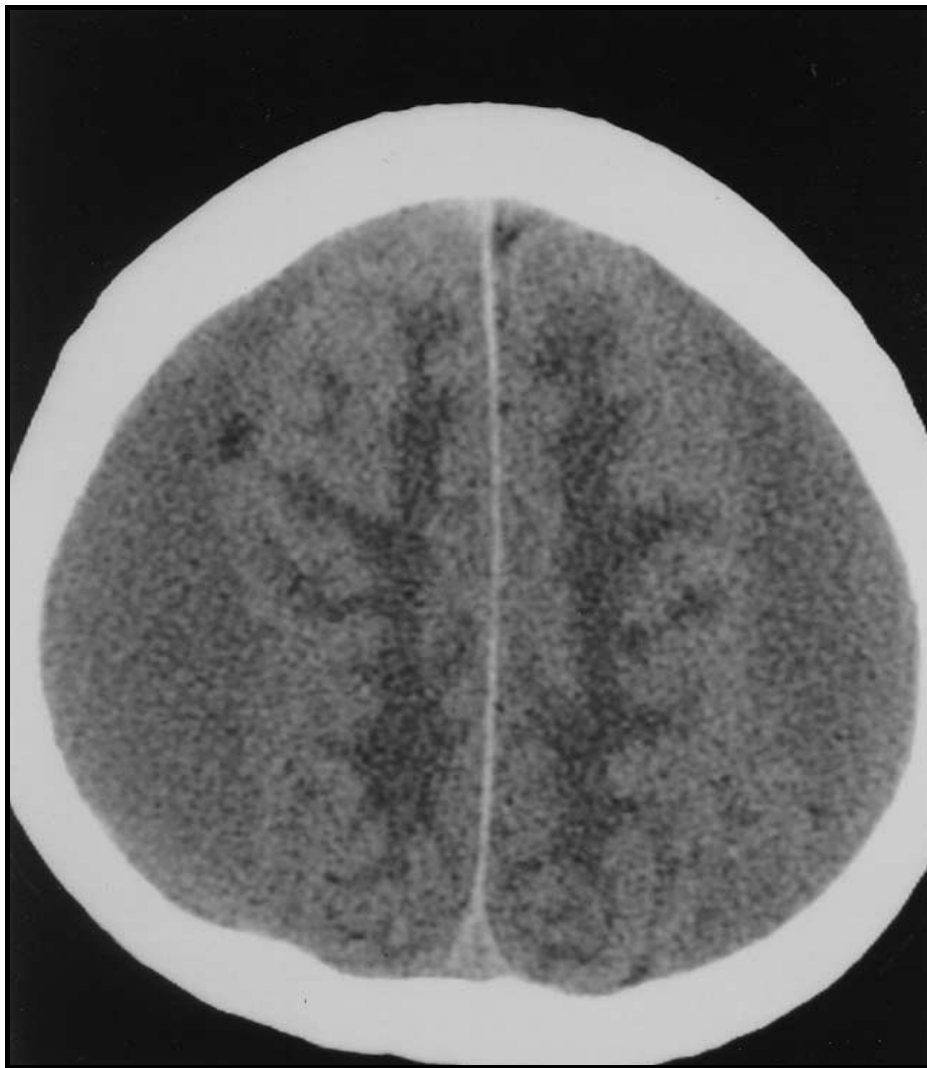


Figure 47 : Coupe axiale du scanner montrant un hématome sous dural chronique bilatérale avec effet de masse sur les structures médianes (le patient de Kim (63)).

Freppel (42), rapporte dans sa série de 68 patients, 5 collections sous durales (7%).

Dans notre série aucune collection sous durale n'a pas été retrouvée.

Ces collections sont souvent asymptomatiques. Toutefois, dans certains cas elles donnent des céphalées intenses avec effet de masse sur le scanner, nécessitant alors une prise en charge chirurgicale (trou de trépan et évacuation de l'hématome avec drain laissé en place) (24, 63).

10-4 Les lésions hypothalamiques et troubles neurovégétatifs :

L'anatomie du troisième ventricule rend l'hypothalamus vulnérable lors de la VCS.

Les éléments limitant les traumatismes de l'hypothalamus sont un volume du troisième ventricule supérieur à 1 cm de diamètre, la faible épaisseur de son plancher, un faible débit de rinçage n'augmentant pas la pression intraventriculaire et une utilisation prudente de la coagulation pour éviter un réchauffement excessif du LCS (32, 91, 115).

Le diabète insipide est une complication bien connue de la VCS mais son caractère transitoire fait que son incidence est mal connue (32, 116). Il pourrait avoir pour origine une distorsion du troisième ventricule, avec traction et lésion de la tige pituitaire ou de ses vaisseaux autour de la dilatation de l'orifice (32).

Deux cas de diabète insipide transitoire (32, 116) et un cas de diabète insipide persistant (6) ont été décrits dans la littérature.

Aucun cas de diabète insipide n'a été constaté dans notre série.

La bradycardie peropératoire est une complication fréquente de la VCS, mais elle est moins étudiée. Son incidence au moment de la réalisation de la stomie pourrait dépasser les 40% (28, 36). Elle nécessite pour sa résolution le dégonflage du ballonnet. Certains cas d'asystolies et d'arrêts cardiaques ont été décrits (36, 55).

Freppel (42) rapporte 1 seul cas (1,4%) de bradycardie au moment du gonflage du ballonnet. Il explique cette faible incidence par l'absence d'irrigation en continu et la réalisation d'un orifice de stomie assez postérieur, immédiatement en avant des corps mamillaires.

Dans notre série aucun cas de bradycardie peropératoire n'a pas été signalé dans les comptes rendus opératoires.

Bedaiwy et al. (5) ont constaté que la VCS, comparée au shunt VP, altère la fonction reproductive chez les femmes opérées pour le traitement de l'hydrocéphalie. La VCS entraîne

une irrégularité des cycles menstruels, et cette altération pourrait être attribuée à un changement dans le taux de la prolactine dans le sang après la chirurgie. Et chez les femmes qui sont tombées enceintes, le taux d'avortement semble être supérieur dans le groupe de femmes ayant bénéficié d'une VCS comparé au groupe de femmes ayant bénéficié d'un shunt VP.

Une hyperthermie transitoire après la réalisation de la VCS peut être liée à un dysfonctionnement hypothalamique. Toutefois, cette hyperthermie peut également être en rapport avec une inflammation aseptique de l'épendyme. Dans tous les cas, il est essentiel d'éliminer une cause infectieuse surtout si elle persiste 48 heures après la VCS (28).

Freppel (42) rapporte 17 cas d'hyperthermie transitoire après la réalisation de 71 VCS (soit un pourcentage de 24%). Aucune infection n'a été constatée.

Dans notre série, 4 cas d'hyperthermie postopératoire ont été constatés (19,04%) mais tous en rapport avec une méningite.

10-5 Les atteintes neurologiques :

Des complications en rapport avec des atteintes neurologiques ont été décrites dans plusieurs articles de littérature (2, 6, 7, 13, 17, 109). Parmi ces complications on trouve les troubles de conscience postopératoires et l'atteinte des fonctions supérieures. Ces complications surviennent à la suite d'une lésion du tronc cérébral, une hémorragie sous arachnoïdienne massive ou un engagement peropératoire secondaire à une irrigation massive.

Egalement, sont décrits une hémiplégie ou hémiparesie et l'atteinte d'une ou de plusieurs paires crâniennes (notamment la troisième paire crânienne) (6, 13, 21, 109).

Des troubles de la mémoire après la réalisation de la VCS, sont décrits et leur incidence dans la littérature varie entre 1,2% et 11,1% (2, 4, 26). Ils s'expliquent par une contusion accidentelle du fornix et des corps mamillaires au cours de la VCS. Ces deux structures jouent un rôle important dans la consolidation d'informations nouvelles.

Dans notre série aucune, de toutes ces complications neurologiques, n'a pas été constatée.

10-6 Le taux de mortalité et le taux de morbidité permanente :

Un seul patient (le patient n°7), est décédé dans notre série, 9 jours après la réalisation de la VCS. La cause du décès n'est pas bien reconnue. On ignore s'il est directement lié à la réalisation de la VCS. Le taux de mortalité, dans notre série, est donc de 4,7%.

Les complications peropératoires et postopératoires survenues chez nos patients n'ont pas donné lieu à aucune morbidité permanente. Le taux de cette dernière, dans notre série, est donc égale à 0%.

Peu d'études sont consacrées particulièrement au sujet des complications secondaires à la réalisation de la VCS. Et la plupart de ces complications ont été rapportées dans la littérature sous la forme de « case report ».

Il est donc difficile voir inutile de comparer nos chiffres, au sujet des complications, à ceux rapportés dans la littérature. Et on va se contenter de comparer les taux de mortalité et de morbidité permanente.

Tableau XVII: Taux de morbidité permanente liée aux complications de la VCS.

Les différentes études	Le taux de morbidité permanente (%)
Jones et al. 1994 (90 patients)	3,30%
Teo et al. 1998 (129 patients)	0,80%
Schroeder et al. 2002 (188 patients)	1,60%
Freppel 2006 (68 patients)	0%
Notre série 2008 (21 patients)	0%
J.M.K. Oertel et al. 2009 (73 patients/76VCS)	3%

Le taux moyen de morbidité permanente sur ces cinq études est de l'ordre de 1,74%. Dans notre série ce taux est égal à 0%.

Le taux de mortalité varie entre 0% et 10% selon les études (6, 35, 109). Dans la série de H. Feng, et al. (58 patients), ce taux était de 10,3% (6 patients) (41). Dans notre étude le taux de mortalité était de 4,7% (1 seul patient).

En général, le décès n'est pas directement lié à la VCS.

11. Comment améliorer les résultats de la VCS :

11-1 La sélection des patients :

L'objectif principal de la VCS est d'avoir une indépendance du shunt mécanique. Celle-ci constitue le résultat quantifiable et le plus objectif pour évaluer le succès de la VCS. Plusieurs auteurs ont rapportés dans leurs études des taux de succès intéressants de la VCS chez des patients soigneusement sélectionnés (2, 41, 88). En effet, dans le cas des hydrocéphalies secondaires à une sténose de l'aqueduc de Sylvius et celles en rapport avec une tumeur de la FCP, le taux de succès dépasse 60% dans la plupart des études rapportées dans la littérature (2,27,41,42,51,82,88,95,109,125).

Il est donc possible, pour avoir les meilleurs résultats de la VCS, de ne sélectionner que les patients adultes dont l'hydrocéphalie est due à une sténose de l'aqueduc ou à un effet de masse d'une tumeur de la FCP. Mais, plus que le taux de réussite, c'est peut-être le nombre de valves évitées grâce à la VCS qui est important à considérer. Ainsi, l'élargissement des indications de la VCS se ferait certes aux dépens du taux de réussite mais permettrait de réduire le nombre de valves mises en place surtout chez les enfants de moins de 1 an.

11-2 Comment prévoir le résultat de la VCS ?

L'étiologie de l'hydrocéphalie est l'un des facteurs les plus communément cité pour prévoir le résultat de la VCS. En effet, comme montré précédemment, une sténose de l'aqueduc de Sylvius ou une tumeur de la FCP comme étiologie de l'hydrocéphalie peuvent prévoir un bon résultat de la VCS. Par contre une hydrocéphalie communicante postinfectieuse ou post hémorragique peut prévoir un échec de la VCS. Quoique certains auteurs ont rapporté de bons résultats avec la VCS dans le cas de l'hydrocéphalie secondaire à un antécédent d'infection du LCS ou d'une hémorragie intra ventriculaire ou sous arachnoïdienne (35, 44, 113).

L'âge du patient peut être considéré aussi comme un facteur permettant de prévoir le résultat de la VCS. Ceci étant car il existe des divergences dans les résultats obtenus dans les populations adultes et pédiatriques, avec des meilleurs résultats enregistrés chez les adultes. Dans notre série, la plupart des échecs survenus sont constatés chez des enfants.

Selon O. Cataltepe, une évaluation soigneuse du patient par une IRM préopératoire est indispensable dans le but d'éviter les complications peropératoires et d'obtenir un meilleur résultat (21). Les détails anatomiques qu'il faut analyser sur cette IRM sont : la taille des ventricules latéraux, du troisième ventricule et du foramen de Monro ; l'anatomie et la localisation du tronc basilaire ainsi que ses rapports avec le plancher du troisième ventricule ; la largeur de l'espace pré pontique et enfin l'anatomie de l'aqueduc de Sylvius.

11-3 Devant la récurrence de la symptomatologie clinique, s'agit-il d'un dysfonctionnement ou d'un échec de la VCS ?

La récurrence de la symptomatologie clinique de l'hydrocéphalie après la réalisation de la VCS, pose le problème de sa cause. Il peut s'agir d'un dysfonctionnement de la VCS nécessitant la révision de cette dernière, comme il peut s'agir d'un échec de la procédure indiquant la mise en place d'une valve.

Pour répondre à cette question, il suffit de réaliser une IRM cérébrale dite du flux. Cet examen permet de rechercher un éventuel flux du LCS au niveau de la stomie de la VCS. La présence du flux en cas de récurrence de la symptomatologie, permet de conclure à un échec de la VCS et donc la nécessité de mettre en place une valve mécanique. Par contre si l'IRM montre l'absence du flux au niveau de la stomie, cela permet de conclure à un dysfonctionnement de la VCS et donc une révision de celle-ci doit être réalisée. La révision de la VCS permet de confirmer ou d'infirmer les résultats de l'IRM du flux. Ainsi, si on trouve une stomie patente il faut conclure à un échec de la VCS et procéder par la mise en place d'une valve ; et si on trouve effectivement une stomie obstruée la révision de la VCS est justifiée.

Un arbre décisionnel peut être proposé pour schématiser la prise en charge secondaire selon l'évolution clinique après la première VCS :

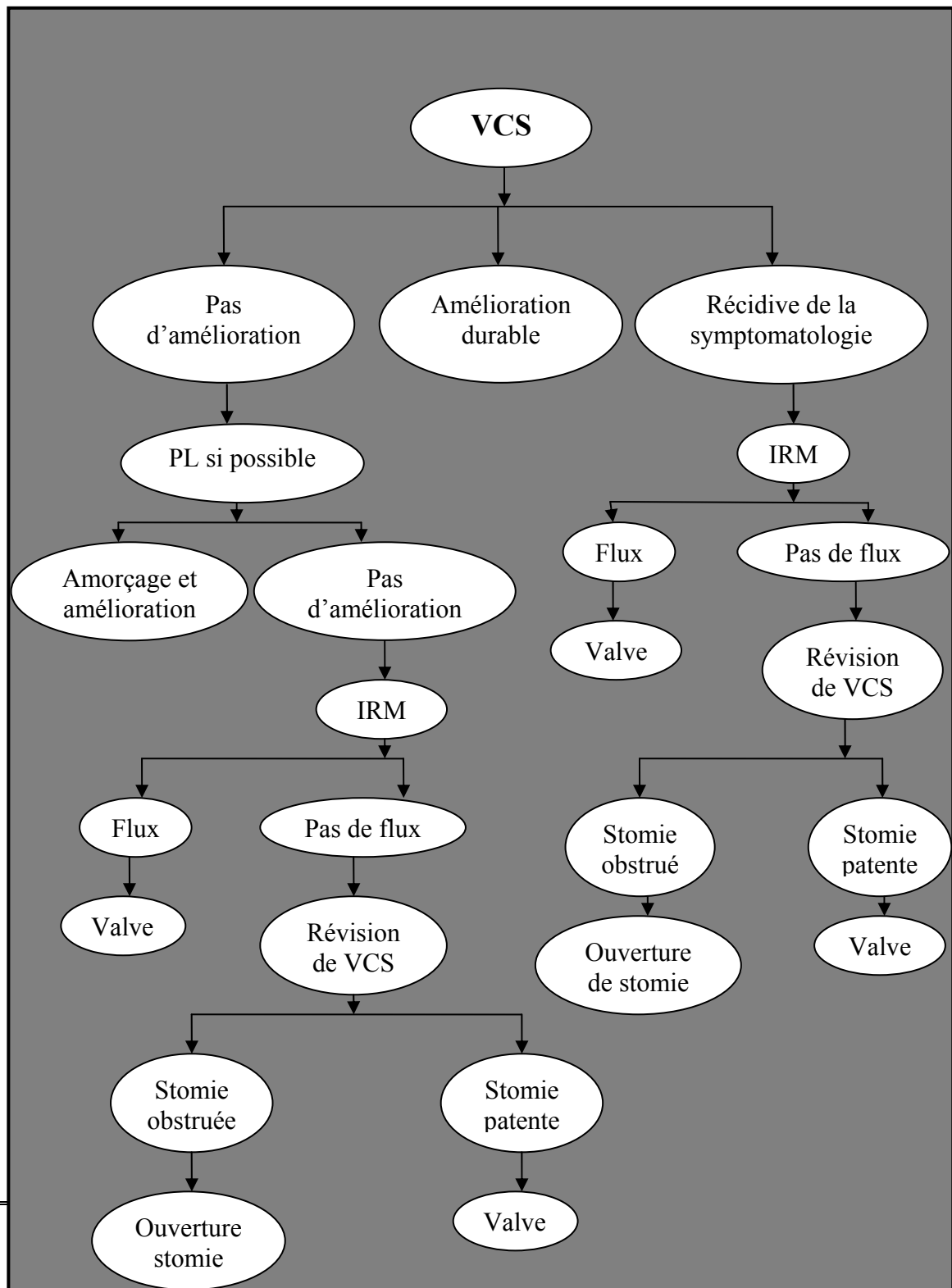


Figure 48 : Prise en charge selon l'évolution clinique.

11-4 L'enregistrement vidéo :

La vidéo de la VCS est très utile dans la mesure où l'on peut y recourir pour essayer de comprendre à posteriori certains échecs de la VCS. Elle peut montrer par exemple la persistance de membranes non ouvertes pendant le geste responsable de l'échec de la VCS. Elle permet également un archivage des images qui permettra la préparation d'une éventuelle révision de la VCS en montrant par exemple la configuration du plancher et la position du tronc basilaire.

Ces vidéos pourront avoir aussi un rôle important dans l'enseignement médical et surtout dans l'initiation des jeunes neurochirurgiens à la VCS comme nouvelle technique chirurgicale. Egalement ces vidéos peuvent être sujet d'une publication scientifique lorsque elles sont jointes à un article scientifique de littérature médicale.

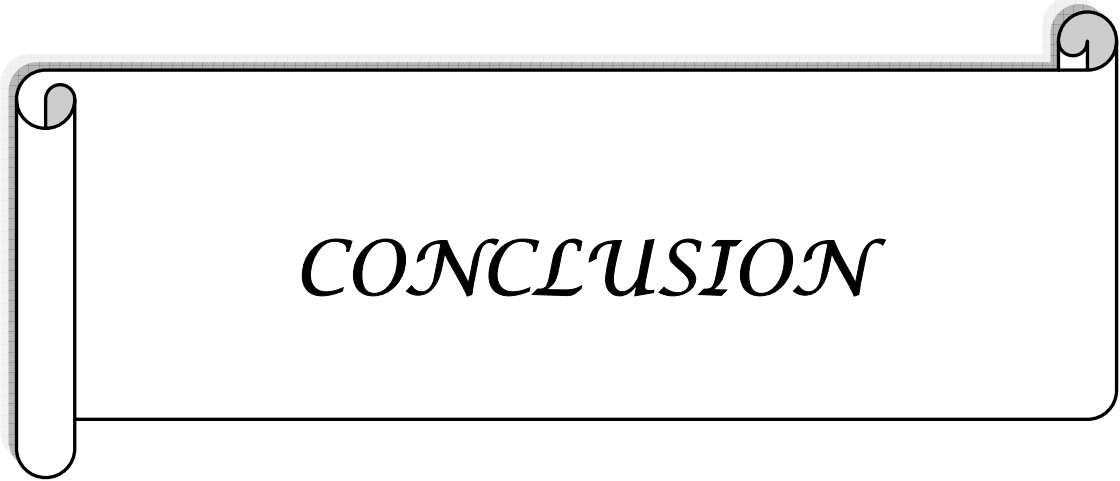
Dans notre série, les vidéos des patients ont été archivées dans un disque dur mais malheureusement n'étaient pas accessibles car le disque dur est endommagé. D'où l'intérêt d'enregistrer chaque vidéo sur un CD-ROM à part et de mettre le nom du malade dessus. Ce CD-ROM aura sa place au sein du dossier d'imagerie du patient et pourra être exploité à l'occasion de la révision de la VCS.

11-5 Livret de la VCS :

Comme on délivre au sujet diabétique une carte de diabétique et au sujet épileptique une carte d'épileptique, on doit fournir à un patient qui vient de bénéficier d'une VCS, un livret de VCS. Cet outil est indispensable pour savoir si une VCS a été réalisée chez le patient car il est impossible de le savoir sur un scanner simple. Ce détail est important pour la prise en charge d'un patient qui se présente aux urgences pour un dysfonctionnement de la stomie dans un autre service de neurochirurgie.

Ce livret pourrait contenir le type d'hydrocéphalie traitée, la date de la VCS, et la date des différents contrôles IRM réalisés ainsi que la perméabilité de la stomie.

Ces informations permettraient au neurochirurgien ne connaissant pas l'histoire du patient d'évaluer à l'IRM la fonctionnalité de la stomie et de comparer ces données avec les résultats antérieurs afin de déterminer le meilleur traitement possible.



CONCLUSION

Nous rapportons donc une série de 21 patients ayant bénéficié d'une VCS pour le traitement de l'hydrocéphalie dans le service de neurochirurgie du CHU Mohammed VI de Marrakech. Ces VCS ont été réalisées entre novembre 2007 et décembre 2008.

Les patients sont d'âges différents et les causes de l'hydrocéphalie sont très variées.

L'indication de la VCS a été retenue, chez presque la moitié des patients, après la réalisation d'une TDM cérébrale seule. Alors que l'idéal est de réaliser une IRM cérébrale. Ceci n'était pas à l'origine d'un accroissement du taux de complications ou d'échecs.

Dans notre série, le « succès » de la VCS a été défini par une nette amélioration ou juste une stabilisation de la symptomatologie clinique après l'opération. La détérioration de cette symptomatologie clinique ou l'abandon de la VCS, ont été considérés comme un échec de cette technique.

Avec 71% de succès, notre série rapporte de très bons résultats, comparables avec ceux des meilleures séries.

Le taux de morbidité permanente était de 0%. La mortalité était de 4,7% (1 seul patient), mais n'est pas directement liée à la réalisation de la VCS.

Les patients ayant bénéficiés de la VCS doivent être suivis à long terme. Et doivent bénéficier, à chaque consultation, d'une évaluation clinique et radiologique à l'aide d'une IRM de flux pour s'assurer de la perméabilité de la stomie.

Nos résultats, associés à ceux de la littérature, indiquent que la VCS est un traitement sûr, simple et efficace de l'hydrocéphalie obstructive. Les résultats encourageants obtenus par certains auteurs dans les hydrocéphalies communicantes permettraient certainement d'élargir les indications de la VCS dans le traitement de l'hydrocéphalie.



RESUMES

Résumé

Depuis maintenant une vingtaine d'années, la ventriculocisternostomie endoscopique (VCS) est devenue le traitement préféré de l'hydrocéphalie obstructive. Sachant que cette technique a été découverte depuis les années vingt du 20^{ème} siècle, grâce à Dandy walter. Mais les premiers résultats obtenus n'étaient pas satisfaisants ; de plus la découverte des shunts mécaniques avec valves réglables vers les années cinquante par Nulsen et Spitz, ont poussés les neurochirurgiens à délaisser cette nouvelle technique. Celle-ci a regagné son intérêt après la miniaturisation des instruments d'endoscopie et l'amélioration des résultats obtenus par plusieurs auteurs. L'objectif de notre étude est de rapporter l'expérience initiale du service de neurochirurgie du CHU Mohammed VI de Marrakech dans le traitement endoscopique de l'hydrocéphalie, à travers une étude rétrospective de 21 cas.

Vingt et un patients (14 enfants et 7 adultes) ont subi la VCS pour le traitement de l'hydrocéphalie entre Novembre 2007 et Décembre 2008. La moyenne d'âge des patients était de 16.16 ans avec des extrêmes de 1 mois et 58 ans. Le syndrome d'HTIC constitue le mode de révélation de l'hydrocéphalie, le plus fréquent dans notre série (25%), et la macrocranie constitue la présentation clinique la plus fréquente de l'hydrocéphalie chez les enfants de moins de 1 an (plus de 50%). L'hydrocéphalie était d'origine tumorale dans 10 cas, une sténose de l'aqueduc du mésencéphale dans 4 cas, une cause malformative dans 4 cas, une malformation de Chiari dans 2 cas, et une cause idiopathique dans un cas. Le taux de succès de la VCS dans notre série était de 71%. Ce taux varie selon la tranche d'âge des patients et l'étiologie de l'hydrocéphalie. Le taux de complications était de 23.8%, et la complication la plus fréquente était la méningite postopératoire (4 patients). La procédure a échoué dans 6 cas (29% d'échec). Un seul patient est décédé aux suites postopératoires (4.7%). Et le taux de morbidité permanente était nul.

En conclusion, nos résultats associés à ceux de la littérature indiquent que la VCS est un traitement simple, sûr et efficace de l'hydrocéphalie obstructive. Elle représente une meilleure alternative au traitement traditionnel par shunt mécanique.

Mots-clés : Hydrocéphalie - Ventriculocisternostomie - endoscopie - chirurgie.

Summary

Since now about twenty years, endoscopic third ventriculostomy (VCS) has become the preferred treatment for obstructive hydrocephalus. Knowing that this technique was discovered since the Twenties of the 20th century, thanks to Dandy Walter. But the first results obtained were not satisfactory; moreover the discovery of the mechanical shunts with adjustable valves, about the Fifties by Nulsen and Spitz, pushed the neurosurgeons to forsake this novel method. This one regained its interest after the miniaturization of the instruments of endoscopy and the improvement of the results obtained by several authors. The purpose of this retrospective study about 21 cases is to report the preliminary experience with endoscopic treatment of hydrocephalus in our Neurosurgical Department of University Hospital Center Mohammed VI in Marrakesh.

Twenty one patients (14 children and 7 adults) underwent ventriculostomy for the treatment of hydrocephalus between November 2007 and December 2008. The mean age of the patients was 16.16 years with the extremes of one month and 58 years. Raised intracranial pressure was the most frequent mode of revelation of hydrocephalus in our series (with 25%); and macrocrania was the most frequent clinical presentation in infant younger than 1 year of age (more than 50%). It was determined that the hydrocephalus was caused by tumoral lesions in 10 cases, an aqueductal stenosis in 4 cases, a malformative cause in 4 case, Chiari malformation in 2 cases, and an idiopathic cause in one case. The success rate of the VCS in our series was 71%. This rate varies according to the age bracket of the patients and the aetiology of hydrocephalus. The rate of complications was 23.8%, and the most frequent complication was postoperative meningitis (4 patients). The procedure failed in 6 cases (29%). Only one patient is died at the outcome (4.7%). And there was no permanent morbidity.

In conclusion, ours results associated with those of the literature indicate that the VCS is a simple, safe and effective treatment of obstructive hydrocephalus. It represents a better alternative to the traditional treatment by mechanical shunt.

Key words: Hydrocephalus – Ventriculostomy – Endoscopy – Surgery.

ملخص

منذ عشرين عاما، أصبح وصل البطين بالصهريج عن طريق التنظير الداخلي أفضل طريقة لعلاج داء استسقاء الرأس الأنسدادي. نعلم أن هذه التقنية تم اكتشافها، من طرف والتر داندي، مند عشرينات القرن العشرين. إلا أن النتائج المحصل عليها بداية كانت غير مقنعة، اظف إلى ذلك اكتشاف محولات السائل الدماغي الشوكي ذات صمامات معدلة من طرف نولسن و سبيتز؛ كل ذلك دفع بالجراحين إلى ترك هذه التقنية الجديدة جانبا. بعد ذلك، حظيت هذه التقنية باهتمام أكثر بفعل تقليص أدوات التنظير الداخلي و كذا بفضل تحسن النتائج المحصل عليها. تهدف دراستنا هذه إلى وضع تقرير حول التجربة الأولية لمصلحة جراحة الدماغ و الأعصاب بالمركز الاستشفائي الجامعي محمد السادس بمراكش، في علاج استسقاء الرأس بالتنظير الداخلي؛ وذلك من خلال دراسة رجعية ل 21 حالة.

خلال الفترة الممتدة بين نونبر 2007 و دجنبر 2008 ، خضع 21 مريضا (14 اطفال و 7 كبار) لوصل البطين بالصهريج لعلاج داء استسقاء الرأس. تراوح سن مرضانا بين شهر واحد و 58 سنة مع متوسط عمر بلغ 16,16 عاما. مثل ارتفاع ضغط الدماغ (25%) و ضخامة القحف (أكثر من 50% عند الصغار) أهم علامات التشخيص المرضي في دراستنا. كان سبب داء استسقاء الرأس و ربما في 10 حالات و انسداد قناة سلفيوس في 4 حالات و تشوه خلقي في 4 حالات و تشوه كيارى في حالتين و سبب مجهول في حالة أخرى. كان معدل نجاح هذه التقنية قد بلغ 71% في دراستنا. مع العلم أن هذا المعدل مرتبط بالفئة العمرية للمرضى وكذا سبب داء استسقاء الرأس. كان معدل المضاعفات هو 23,8%. وكانت المضاعفة الأكثر ترددا هي التهاب السحايا (4 مرضى). فشلت التقنية في 6 حالات (29%). مات مريض واحد خلال المتابعة بعد العملية (4,7%). في حين كان معدل الاعتلال الدائم منعما.

في الختام، تؤكد النتائج التي حصلنا عليها مع تلك التي نشرت من قبل أن وصل البطين بالصهريج يعتبر طريقة بسيطة و آمنة و فعالة في علاج داء استسقاء الرأس. ويمثل أفضل بديل للمعالجة التقليدية عن طريق المحول الميكانيكي.

الكلمات الأساسية: داء استسقاء الرأس - وصل البطين بالصهريج - التنظير الداخلي- جراحة.



BIBLIOGRAPHIE

1. **ABTIN K, THOMPSON BG, WALKER ML:**
Basilar artery perforation as a complication of endoscopic III ventriculostomy.
Childs Nerv Syst 14:412, 1998.

2. **AMINI A. AND SCHMIDT R.H.**
Endoscopic third ventriculostomy in adult patients
Neurosurg Focus 19 (6):E9, 2005

3. **ARTHUR E., LYONS M. D.**
Hydrocephalus first illustrated.
Neurosurg. 1995. 37. 3: 511-513.

4. **BASKIN JJ., MANWARING KH., REKATE HL.**
Ventricular shunt removal: the ultimate treatment of the slit ventricle syndrome.
J Neurosurgery 1998; 88: 478-484.

5. **BEDAIWY M. A. MOHAMED M. FATHALLA , OMAR M. SHAABAN , MAHMOUD H. RAGAB , SAMER ELBABA , MARK LUCIANO , SHERIF A. EL-NASHAR , TOMMASO FALCONE**
Reproductive implications of endoscopic third ventriculostomy for the treatment of hydrocephalus.
European Journal of Obstetrics & Gynecology and Reproductive Biology 140 (2008) 55-60.

6. **BEEMS T., GROTENHUIS J.A.**
Long term complications and definitions of failures of neuroendoscopic procedures.
Child's Nerv Syst 2004; 20: 868-877.

7. **BENABARRE A., IBANEZ J., BOGET T., OBIOLS J., MARTINEZ-ARAN A., VIETA E.**
Neuropsychological and psychiatric complications in endoscopic third ventriculostomy: a clinical case report.
J Neurol Neurosurg Psychiatry 2001;71: 268-271.

8. **BENI-ADANI L, SIOMIN V, SEGEV Y, BENI S, CONSTANTINI S.**
Increasing chronic subdural hematoma after endoscopic iii ventriculostomy.
Child's Nerv Syst 2000;16: 402-5.

9. **BIABI HOUDA.**
Prise en charge de l'hydrocéphalie non tumorale au CHU Mohammed VI.
Thèse de médecine, N° 2, 2007, Faculté de médecine de Marrakech.

10. **BOGNAR L., MARKIA B., NOVAK L.**
Retrospective analysis of 400 neuroendoscopic interventions: the Hungarian experience.
Neurosurg Focus 19 (6):E10, 2005.

11. **BOUCHET A., CUIILLERT J.**
Anatomie topographique, descriptive et fonctionnelle du système nerveux central.
2ème édition, SIMEP, VILLEUR BANNE, 1982.

12. **BRASIL A.V. , SCHNEIDER F.L.**
Anatomy of Lilliequist membrane.
Neurosurg., 1993, 32, 6 .

- 13. BROCKMEYER D, ABTIN K, CAREY L, ET AL:**
Endoscopic third ventriculostomy: an outcome analysis.
Pediatr Neurosurg 28: 236-240, 1998.
- 14. BUXTON N., VLOBERGHS M., PUNT J.**
Liliequist' s membrane in minimally invasive endoscopic neurosurgery.
Clin. Anat, 1998, 11, 3 :187-190.
- 15. BUXTON N, MACARTHUR D, MALLUCCI C, ET AL:**
Neuroendoscopic third ventriculostomy in patients less than 1 year old.
Pediatr Neurosurg 29:73-76, 1998.
- 16. BUXTON N.**
Neuroendoscopic third ventriculostomy.
Neurosurg Focus 6 (4):Article 2, 1999.
- 17. BUXTON N., JONATHAN P.**
Cerebral infarction after neuroendoscopic third ventriculostomy: case report.
Neurosurgery 2000; 46: 999-1002.
- 18. CABROL F.**
Anatomie, Tome3 : Membres, Système nerveux central.
Paris Flammarion, 1999, p260-262.

19. CAMPUS DE NEUROCHIRURGIE

Ventriculo–cisternostomie endoscopique.

<http://campus.neurochirurgie.fr>

20. CAMPUS DE NEUROCHIRURGIE.

Hydrocéphalies.

<http://campus.neurochirurgie.fr>

21. CATALTEPE O.

Endoscopic Third Ventriculostomy: Indications, Surgical Technique, And Potential Problems.

Turkish neurosurgery 12: 65 – 73, 2002.

22. C.CLIN PARIS–NORD OCTOBRE 2000

Endoscopie chirurgicale.

Guide de bonnes pratiques.

Octobre 2000.

**23. CECCARELLI R., DANDERO M., ROSSO G., BUCCI B., GASTALDI M., MANNO G., CAMA A.,
RAVEGNANI M., STRATTO S., MANTERO E.**

CSF shunt infection in pediatric patients with hydrocephalus.

Euro J Pediatr Surg. 1998. 8. suppl 1 : 76.

24. **CEVELEK E., CANSEVER T., KARASU A., SABANCI A., SENCER A., KIRIFI T.**
Chronic Subdural Hematoma After Endoscopic Third Ventriculostomy.
Turkish Neurosurgery 2007, Vol: 17, No: 4, 289–293.

25. **CHAZAL J., LEMAIRE J.J.**
Hydrocéphalie de l'adulte.
Neurochirurgie. Ellipses, 1996.

26. **CHOI JU., KIM DS., KIM SH.**
Endoscopic surgery for obstructive hydrocephalus.
Yonsei Med J 1999; 40: 600–607.

27. **CINALLI G, SAINTE-ROSE C, CHUMAS P, ET AL:**
Failure of third ventriculostomy in the treatment of aqueductal stenosis in children.
J Neurosurg 90:448–454, 1999.

28. **CINALLI G., DI ROCCO C., MASSIMI L., SPENNATO P., CIANCIULLI E., TAMBURRINI G.**
Endoscopic third ventriculostomy in the treatment of hydrocephalus in pediatric patients.
Adv Tech Stand 2006; 31:119–219.

29. **DANDY, W. E.**
(1918). Ann. Surg., 68, 569.

30. DANDY WE.

An operative procedure for hydrocephalus.

Bull Johns Hopkins Hosp 1922;33:18-9.

31. DECQ P.

Anatomie endoscopique ventriculaire.

Morphologie, 2005, 89, 12-21 © Masson, Paris, 2005.

32. DI ROIO C. , C. MOTTOLESE, V. CAYREL, P. BERLIER, F. ARTRU.

Ventriculostomie du troisième ventricule et diabète insipide.

Ann Fr Anesth Rkanim 1999 ; 18 : 776-8 © Elsevier, Paris.

33. DOLL, D. CHRISTMANN, P. KEHRLI, M. ABU EID, C. GILLIS, A. BOGORIN, A. THIEBAUT, JL. DIETEMANN.

Intérêt des séquences IRM « CISS 3D » dans le bilan pré- et post-thérapeutique des hydrocéphalies non communicantes.

Cambridge: Blackwell Science, 1995.

34. DRAKE JD, SAINTE-ROSE C.

The Shunt Book.

Cambridge: Blackwell Science, 1995.

35. DUSICK J.R. , D. L. MCARTHUR, M. BERGSNEIDER.

Success and complication rates of endoscopic third ventriculostomy for adult hydrocephalus: a series of 108 patients.

Surgical Neurology 69 (2008) 5-15.

36. **EL-DAWLATLY A.A., WALEED RIDA MURSHID, ADEL ELSHIMY, MAGBOUL ALI MAGBOUL, ABDULHAMEED SAMARKANDI, AND MOHAMED SAID TAKROURI.**
The Incidence of Bradycardia During Endoscopic Third Ventriculostomy.
Anesth Analg 2000;91:1142-4.
37. **ENCYCL MED CHIR (ELSEVIER, PARIS), NEURORADIOLOGIE PEDIATRIQUE.**
Physiologie du liquide céphalorachidien.
38. **ETUS V., AND SAVAS C.**
The role of endoscopic third ventriculostomy in the treatment of triventricular hydrocephalus seen in children with achondroplasia.
J Neurosurg (Pediatrics 3) 103 :260-265, 2005.
39. **FARIN F. , HENRY E. ARYAN , BURAK M. OZGUR , ANDREW T. PARSA , MICHAEL L. LEVY**
Endoscopic third ventriculostomy.
Journal of Clinical Neuroscience 13 (2006) 763-770.
40. **FAY T., GRANT F. C.**
Ventriculoscopy and intraventricular photography in internal hydrocephalus.
JAMA 1923 ; 80 : 461-463.
41. **FENG H., HUANG G., LIAO X, FU K., TAN H., PU H., CHENG Y., LIU W., AND ZHAO D.**
Endoscopic third ventriculostomy in the management of obstructive hydrocephalus: an outcome analysis.
J Neurosurg 100:626-633, 2004.

42. FREPPEL S.

La ventriculocisternostomie endoscopique dans le traitement de l'hydrocéphalie : étude rétrospective de 68 patients.

Thèse de Médecine, Nancy 2006.

43. FRITSCH M.J., DOERNER L., KIENKE S., AND MEHDORN H.M.

Hydrocephalus in children with posterior fossa tumors: role of endoscopic third ventriculostomy.

J Neurosurg (Pediatrics 1) 103:40-42, 2005.

44. FRITSCH M.J., KIENKE S., ANKERMANN T., PADOIN M., AND MEHDORN H.M.

Endoscopic third ventriculostomy in infants.

J Neurosurg (Pediatrics 1) 103:50-53, 2005.

45. FUENTES S., METELLUS PH., ADETCHESSI T., DUFOUR H., GRISOLI F.

Hydrocéphalie aiguë obstructive idiopathique : à propos d'un cas.

Neurochirurgie , 2006, 52 , n° 1, 47-51.

46. FUKUSHIMA T., ISHIJIMA B., HIRAKAWA K. AND AL.

Ventriculofiberscope : a new technique for endoscopic diagnosis and operation.

Technical note.

J. Neurosurg 1973 ; 38, 251-256.

47. FUSHIMI Y, MIKI Y, UEBA T, ET AL.

Liliequist membrane : three-dimensional constructive interference in steady state MR imaging.

Radiology, 229: 360-365, 2003.

- 48. FUSHIMI Y, MIKI Y, ET AL.**
MR Imaging of Lilliequist's Membrane.
Radiation Medicine: Vol. 24 No. 2, 85-90 p.p., 2006.
- 49. GAAB M.R., AND SCHROEDER H.W.S.**
Neuroendoscopic approach to intraventricular lesions.
Neurosurg Focus 6 (4):Article 5, 1999.
- 50. GARTON H. J. L. , AND J. H. PIATT, JR.**
Hydrocephalus.
Pediatr Clin N Am 51 (2004) 305-325.
- 51. GORAYEB R., S. CAVALHEIRO, AND S. TAU ZYMBERG.**
Endoscopic third ventriculostomy in children younger than 1 year of age.
J Neurosurg (Pediatrics 5) 100:427-429, 2004.
- 52. GRENNFIELD J.P., AND SOUWEIDANE M.M.**
Endoscopic management of intracranial cysts.
Neurosurg Focus 19 (6):E7, 2005.
- 53. GUENARD H.**
Physiologie humaine. 1999, p38-39.

54. GUIOT G.

Ventriculo-cisternostomy for stenosis of the aqueduct of Sylvius.

Acta Neurochir (Wien) 1973;28:275-89.

55. HANDLER MH, ABBOTT R, LEE M.

A near-fatal complication of endoscopic third ventriculostomy : case report.

Neurosurgery 1994 ; 35 : 525-8.

56. HOPPE-HIRSCH E, SAINTE-ROSE C, RENIER D, HIRSCH JF.

Pericerebral collections after shunting. Child's Nerv.

Syst 1987;3:97-102.

57. JALLO G.I., KOTHBAUER K.F. AND ABBOTT I.R.

Endoscopic third ventriculostomy.

Neurosurg Focus 19 (6):E11, 2005.

58. JONATHAN A., RAJSHEKHAR V.

Endoscopic third ventriculostomy for chronic hydrocephalus after tuberculous meningitis.

Surgical Neurology 63 (2005) 32-35.

59. JONES RFC, STENING WA, BRYDON M,

Endoscopic third ventriculostomy.

Neurosurgery 26:86-92, 1990.

60. KANEV P., SHEEHAN J.

Reflections on shunt infection.

Pediatr Neurosurg. 2003; 39:285-90.

61. KAWAGUCHI T., M. FUJIMURA, T. TOMINAGA.

Syringomyelia with obstructive hydrocephalus at the foramens of Luschka and Magendie successfully treated by endoscopic third ventriculostomy.

Surgical Neurology xx (2008) xxx-xxx.

62. KEY A, RETZIUS G.

Studien in der anatomie des nervensystems und des bindegewebs.

Stockholm, Sweden: Norstedt & Soner, 1875; 111-123.

63. KIM B. S., GEORGE I. JALLO, KARL KOTHBAUER, AND I. RICK ABBOTT.

Chronic Subdural Hematoma as a Complication of Endoscopic Third Ventriculostomy.

Surg Neurol 2004;62:64-68.

64. LAPERGUE B., HOSSEINI H., LIANCE M., ROSSO C., DECQ PH.

Hydrocephalus and racemose cysticercosis : surgical alternative by endoscopic third ventriculostomy.

Neurochirurgie, 2005, 51, n° 5, 481-488.

65. LEVY M.L., JOSEPH C. T. CHEN, ARUN P. AMAR, SHINYA YAMADA, KOJI TOGO, YOSHIRO IIZUKA, AND MURWARID MURA ASSIFI.

Virtual endoscopic environments in modern neurosurgical practice.

Neurosurg Focus 6 (4):Article 11, 1999.

66. **LILIEQUIST B.**
The anatomy of the subarachnoid cisterns.
Acta Radiol 1956; 46 : 61-71.
67. **LILIEQUIST B.**
The subarachnoid cisterns : an anatomic and roentgenologic study.
Acta Radiol 1959; 185:S1-S108.
68. **LINDNER D. , C. TRANTAKIS, CHRISTOPH PREUL, MARC TITTEMEYER, JU"RGEN MEIXENSBERGER**
Changes in ventricular volume and reconfiguration in obstructive hydrocephalus after endoscopic third ventriculostomy.
International Congress Series 1268 (2004) 1324.
69. **LI K. W., NELSON C., SUK I., AND JALLO G.I.**
Neuroendoscopy: past, present, and future.
Neurosurg Focus 19 (6):E1, 2005.
70. **LI K. W., ROONPRAPUNT C., LAWSON H.C., ABBOTT I.R., WISOFF J., EPSTEIN F., AND JALLO G.I.**
Endoscopic third ventriculostomy for hydrocephalus associated with tectal gliomas.
Neurosurg Focus 18 (6a) :E2, 2005.

71. **LONGATTI P. L., A. MARTINUZZI, A. FIORINDI, L. MAISTRELLO, A. CARTERI.**
Neuroendoscopic Management of Intraventricular Hemorrhage.
Stroke February 2004.
72. **LUTHER N., COHEN A., AND SOUWEIDANE M.M.**
Hemorrhagic sequelae from intracranial neuroendoscopic procedures for intraventricular tumors.
Neurosurg Focus 19 (1) :E9, 2005.
73. **MAEDA Y, INAMURA T, MORIOKA T, MURATANI H, FUKUI M.**
Hemorrhagic subdural effusion complicating an endoscopic iii ventriculostomy.
Child's Nerv Syst 2000;16: 312-4.
74. **MARIANI L. , D. E. KUHLEN**
Hydrocéphalie chez l'adulte.
SOCIÉTÉ SUISSE DE NEUROCHIRURGIE.
Edition n° 2, vol. 1, 10 mai 2008.
75. **MARLIN A. E..**
Management of hydrocephalus in the patient with myelomeningocele: an argument against third ventriculostomy.
Neurosurg Focus 16 (2):Article 4, 2004.

76. MATSUNO H, RHOTON AL JR, PEACE D.

Microsurgical anatomy of the posterior fossa cisterns.

Neurosurgery 1988; 23:58-80.

77. MCLAUGHLIN MR, WAHLIG JB, KAUFMANN AM, ET AL:

Traumatic basilar aneurysm after endoscopic third ventriculostomy: case report.

Neurosurgery 41:1400-1404, 1997.

78. MIXTER WJ.

Ventriculoscopy and puncture of the floor of the third ventricle.

Boston Med Surg J 1923;188:277.

79. MOHANTY A, ANANDH B, REDDY MS, SASTRY KV.

Contralateral massive acute subdural collection after endoscopic third ventriculostomy: a case report.

Minim Invas Neurosurg 1997;40:59-61.

80. MOHANTY A.

Endoscopic options in the management of isolated fourth ventricles.

J Neurosurg (Pediatrics 1) 103:73-78, 2005.

81. MORELLI D., PIROTTE B., LUBANSU A., DETEMMERMAN D., AEBY A., FRICX C., BERRÉ J., DAVID PH., AND BROTCCHI J.

Persistent hydrocephalus after early surgical management of posterior fossa tumors in children: is routine preoperative endoscopic third ventriculostomy justified?.

J Neurosurg (Pediatrics 3) 103 :247-252, 2005.

82. **NAVARRO R. , GIL-PARRA R., REITMAN A.J., OLAVARRIA G., GRANT G.A., TOMITA T.**
Endoscopic third ventriculostomy in children: early and late complications and their avoidance.
Childs Nerv Syst (2006) 22: 506-513.
83. **NULSEN FE, SPITZ EB.**
Treatment of hydrocephalus by direct shunt from ventricle to jugular vein.
Surg Forum 1952;2:399.
84. **O'BRIEN D.F., JAVADPOUR M., COLLINS D.R., SPENNATO P., AND MALLUCI C.L.**
Endoscopic third ventriculostomy: an outcome analysis of primary cases and procedures performed after ventriculoperitoneal shunt malfunction.
J Neurosurg (5 Suppl Pediatrics) 103 :393-400, 2005.
85. **OERTEL J.M.K., BALDAUF J., SCHROEDER H.W.S., AND GAAB M.R.**
Endoscopic options in children: experience with 134 procedures.
Neurosurg Pediatrics 3 :000-000, 2009.
86. **OISHI HIDENORI, TAKASHI SHIMIZU, KANJI NAKAI, MASAKAZU MIYAJIMA, HAJIME ARAI**
Successful treatment of a thrombosed posterior cerebral artery aneurysm causing obstructive hydrocephalus.
Journal of Clinical Neuroscience 15 (2008) 199-202.

87. OKA, MASAAKI Y., KIOCHI I.

Flexible endoneurosurgical therapy for aqueductal stenosis.

Neurosurg 1993; 33 (2): 236–243.

88. OMIDVAR REZAAE, GUIVE SHARIFI, MOHAMMAD SAMADIAN, KARIM HADDADIAN, ALI ALI-ASGARI, MOSLEM YAZDANI.

Endoscopic Third Ventriculostomy for Treatment of Obstructive Hydrocephalus.

Arch Iranian Med 2007 ; 10 (4) : 498 - 503.

89. PELTIER J., FICHTEN A., PAGE C., HAVET E., FOULON P., MERTL P., LE GARS D., LAUDE M.

Anatomie endoscopique de la terminaison de l'artère basilaire et de ses perforantes distales.

Morphologie (2008) 92, 31—36.

90. PERETTA P., RAGAZZI P., GALARZA M., GENITORI L., GIORDANO F., MUSSA F., AND CINALLI G.

Complications and pitfalls of neuroendoscopic surgery in Children.

J Neurosurg (3 Suppl Pediatrics) 105:187–193, 2006.

91. PIERRE-KAHN A, RENIER D, BOMBOIS D.

Place de la ventriculocisternostomie dans le traitement des hydrocephalies non communicantes.

Neurochirurgie 1975 ; 21 : 557–69.

92. PIETELA TA, PALLESKE H, DISTELMAIER PM.

Subdural effusion: Determination of contrast medium influx from CSF to the fluid accumulation by computed tomography as an aid to the indications for management.

Acta Neurochirurgica 1992;118:103-7.

93. PUDENZ RH, FOLTZ EL.

Hydrocephalus: Overdrainage by ventricular shunts.

Surg Neurol 1991;35:200-12.

94. PUTNAM T.J.

(1943). *Surg. Gynec. Obstet.*, 76, 171.

95. RAY P., JALLO G.I., KIM R.Y.H., KIM B.S., WILSON S., KOTHBAUER K., AND ABBOTT R.

Endoscopic third ventriculostomy for tumor-related hydrocephalus in a pediatric population.

Neurosurg Focus 19 (6) :E8, 2005.

96. REKATE H.L.

Longstanding overt ventriculomegaly in adults: pitfalls in treatment with endoscopic third ventriculostomy.

Neurosurg Focus 22 (4):E6, 2007.

97. REKATE H.L. , NADKARNI T.D., WALLACE D.

The importance of the cortical subarachnoid space in understanding hydrocephalus.

J Neurosurg Pediatrics 2 :1-11, 2008.

98. **RODRIGUEZ CRIADO G., PEREZ AYTÉS A., MARTINEZ F., VOS Y.J., VERLIND E., GONZALE A., MENESES LOPEZ, GOMEZ DE TERROS SANCHEZ I., SCHRANDER-STUMPEL C.**
X-linked hydrocephalus: another two families with an L1 mutation.
Genet Couns. 2003, 14(1):57-65.
99. **ROUVIERE H.**
Anatomie humaine tome1 : tête et cou.
Paris Masson, 1999.
100. **SAHIB KARIMA**
La place de l'endoscopie en neurochirurgie.
Thèse de médecine, N 78, 2008, Faculté de médecine de Marrakech.
101. **SAINTE-ROSE CHRISTIAN, GIUSEPPE CINALLI, FRANCK E. ROUX, WIRGINIA MAIXNER, PAUL D. CHUMAS, MAHEIR MANSOUR, ALEXANDRE CARPENTIER, MARIE BOURGEOIS, MICHEL ZERAH, ALAIN PIERRE-KAHN, AND DOMINIQUE RENIER.**
Management of hydrocephalus in pediatric patients with posterior fossa tumors: the role of endoscopic third ventriculostomy.
Neurosurg Focus 7 (4):Article 3, 1999.
102. **SAKKA L., CHAZAL J.**
Les méninges vues par l'anatomiste.
Morphologie, 2005, 89, 35-42 © Masson, Paris, 2005.

103. SAMUELSON S, LONG DM, CHOU SN.

Subdural hematoma as a complication of shunting procedures for normal pressure hydrocephalus.

J Neurosurg 1972;37:548-32.

104. SANSONE J. M., AND ISKANDAR B.G.

Endoscopic cerebral aqueductoplasty: a trans-fourth ventricle approach.

J Neurosurg (5 Suppl Pediatrics) 103:388-392, 2005.

105. SCARFF J. E.

Treatment of hydrocephalus: an historical and critical review of methods and results.

J. Neurol. Neurosurg. Psychiat., 1963, 26, 1.

106. SCHMIDT RH:

Use of a microvascular Doppler probe to avoid basilar artery injury during endoscopic third ventriculostomy. Technical note.

J Neurosurg 90:156-159, 1999.

107. SCHRANDER-STUMPEL C.T., VOS Y.J.

From gene to disease; X-linked hydrocephalus and LiCAM.

Ned Tijdschr Geneeskd. 2004 Jul 17, 148(29):1441-3.

108. SCHROEDER H.W.S., AND GAAB M.R.

Intracranial endoscopy.

Neurosurg Focus 6 (4):Article 1, 1999.

109. SCHROEDER HWS, NIENDORF WR, GAAB MR:

Complications of endoscopic third ventriculostomy.

J Neurosurg 96:1032-1040, 2002.

110. SCHULLER E.

Liquide céphalo-rachidien.

Encyclopédie Médico-Chirurgicale, Neurologie, 1993: 17-028-B-10, 28p.

111. SILLHOUETTE B.

Hydrocéphalie à pression normale.

Encyclopédie Médico-Chirurgicale, neurologie, 2003, 5-0960, 2005.

112. SINGH D., GUPTA V., GOYAL A., SINGH H., SINHA S., SINGH A. K., KUMAR S.

Endoscopic third ventriculostomy in obstructed hydrocephalus.

Neurology India January-March 2003 Vol 51 issue 1.

113. SIOMIN V., CINALLI G., GROTHENHUIS A., GOLASH A., OI S. KOTHBAUER K., WEINER H., ROTH J., BENI-ADANI L., PIERRE-KAHN A., TAKAYASHI Y., MALLUCI C., ABBOTT R., WISOFF J., AND CONSTANTINI.

Endoscopic third ventriculostomy in patients with cerebrospinal fluid infection and/or hemorrhage.

J Neurosurg 97 :519-524, 2002.

114. SOUWEIDANE M. M.

Endoscopic management of pediatric brain tumors.

Neurosurg Focus 18 (6a):E1, 2005.

115. TEO C, PIHOKER K, BOOP F.

Anatomical and physiological considerations of III ventriculostomy.

Child's Nerv Syst 1994 ; 10 : A481.

116. TEO C, RAHMAN S, BOOP FA, CHEMY B.

Complications of endoscopic neurosurgery.

Child's Nerv Syst 1996 ; 12 : 248-53.

117. TEO C, JONES R:

Management of hydrocephalus by endoscopic third ventriculostomy in patients with myelomeningocele.

Pediatr Neurosurg 25:57-63, 1996.

118. TEO C., AND RONALD YOUNG II.

Endoscopic management of hydrocephalus secondary to tumors of the posterior third ventricle.

Neurosurg Focus 7 (4):Article 2, 1999.

119. **TIRAKOTAI WUTTIPONG, THOMAS RIEGEL, DIRK MICHAEL SCHULTE, HELMUT BERTALANFFY, AND DIETER HELLWIG.**

Neuroendoscopic Stent Procedure in Obstructive Hydrocephalus Due to Both Foramina of Monro Occluding Craniopharyngioma: Technical Note.

Surg Neurol 2004 ;61 :293-6.

120. **VINAS FC, PANIGRAHI M.**

Microsurgical anatomy of the Lilliequist membrane and surrounding neurovascular territories.

Minim Invasive Neurosurg 2001; 44:104-109.

121. **VLOEBERGHES M., AND CARTMILL M.**

Improved safety of neuroendoscopic third ventriculostomy by using an operative Doppler ultrasound probe :Technical note.

Neurosurg Focus 6 (4):Article 13, 1999.

122. **VRIES J. K.**

An endoscopic technique for third ventriculostomy.

Surg. Neurol 1978 ; 9 : 165-168.

123. **WAGNER W. AND KOCH D.**

Mechanisms of failure after endoscopic third ventriculostomy in young infants.

J Neurosurg (Pediatrics) 1) 103:43-49, 2005.

124. WARF B.C.

Comparison of endoscopic third ventriculostomy alone and combined with choroid plexus cauterization in infants younger than 1 year of age: a prospective study in 550 African children

J Neurosurg (6 Suppl Pediatrics) 103:475-481, 2005.

125. YADAV Y. R. , SUMEET JAISWAL, NELSON ADAM, ABHIJEET BASOOR, GAURAV JAIN

Endoscopic third ventriculostomy in infants.

Neurology India, June 2006, Vol 54, Issue 2.

126. YASARGIL MG.

Microneurosurgery: Microsurgical anatomy of the basal cisterns and vessels of the brain.

Stuttgart, Germany: Georg Thieme, 1984; 5-54.

127. ZHANG M, AN PC.

Liliequist's membrane is a fold of the arachnoid mater: study using sheet plastination and scanning electron microscopy.

Neurosurgery 2000; 47:902-908.