



UNIVERSITE CADI AYYAD
FACULTE DE MEDECINE ET DE PHARMACIE
MARRAKECH

ANNEE 2012

THESE N° 45

Rein et vascularites: Prévalence et Pronostic

THESE

PRESENTEE ET SOUTENUE PUBLIQUEMENT LE .../.../2012

PAR

Mme. **Imane ES-QALLI**

Née le 2 juin 1985 à Safi

POUR L'OBTENTION DU DOCTORAT EN MEDECINE

MOTS CLES

Vascularite systémique primitive–rein–adulte–anticorps anti
cytoplasme des polynucléaires neutrophiles

JURY

Mme. **L. ESSAADOUNI**

Professeur de Médecine Interne

PRESIDENT

Mme. **I. LAOUAD**

Professeur agrégée de Néphrologie

RAPPORTEUR

Mr. **M A. SAMKAOUI**

Professeur agrégé de Réanimation– Anesthésie

Mr. **M. ELHATTAOUI**

Professeur agrégé de Cardiologie

Mr. **B. ADMOU**

Professeur agrégé d'Immunologie

JUGES

بِسْمِ اللَّهِ الرَّحْمَنِ الرَّحِيمِ


"رب أوزعني أن أشكر نعمتك التي

أنعمت عليّ وعلى والديّ وأن أعمل

صالحاً ترضاه وأطع لبيّ في ذريّتي

إنّي تبت إليك وإنّي من المسلمين"

صدق الله العظيم.

A decorative flourish consisting of several overlapping loops and a long horizontal line extending to the right, framing the title.

Serment d'Hippocrate

Au moment d'être admis à devenir membre de la profession médicale, je m'engage solennellement à consacrer ma vie au service de l'humanité.

Je traiterai mes maîtres avec le respect et la reconnaissance qui leur sont dus.

Je pratiquerai ma profession avec conscience et dignité. La santé de mes malades sera mon premier but.

Je ne trahirai pas les secrets qui me seront confiés.

Je maintiendrai par tous les moyens en mon pouvoir l'honneur et les nobles traditions de la profession médicale.

Les médecins seront mes frères.

Aucune considération de religion, de nationalité, de race, aucune considération politique et sociale, ne s'interposera entre mon devoir et mon patient.

Je maintiendrai strictement le respect de la vie humaine dès sa conception.

Même sous la menace, je n'userai pas mes connaissances médicales d'une façon contraire aux lois de l'humanité.

Je m'y engage librement et sur mon honneur.

Déclaration Genève, 1948.



LISTE DES PROFESSEURS

UNIVERSITE CADI AYYAD
FACULTE DE MEDECINE ET DE PHARMACIE
MARRAKECH

Doyen Honoraire

: Pr. Badie-Azzamann MEHADJI

ADMINISTRATION

Doyen

: Pr. Abdelhaq ALAOUI YAZIDI

Vice doyen à la recherche

: Pr. Badia BELAABIDIA

Vice doyen aux affaires pédagogiques

: Pr. Ag Zakaria DAHAMI

Secrétaire Général

: Mr. Azzeddine EL HOUDAIGUI

PROFESSEURS D'ENSEIGNEMENT SUPERIEUR

ABOUSSAD	Abdelmounaim	Néonatalogie
AMAL	Said	Dermatologie
ASMOUKI	Hamid	Gynécologie – Obstétrique A
ASRI	Fatima	Psychiatrie
AIT BENALI	Said	Neurochirurgie
ALAOUI YAZIDI	Abdelhaq	Pneumo-phtisiologie
BENELKHAIAT BENOMAR	Ridouan	Chirurgie – Générale
BELAABIDIA	Badia	Anatomie-Pathologique

BOUMZEBRA	Drissi	Chirurgie Cardiovasculaire
BOUSKRAOUI	Mohammed	Pédiatrie A
CHABAA	Laila	Biochimie
CHOULLI	Mohamed Khaled	Neuropharmacologie
ESSAADOUNI	Lamiaa	Médecine Interne
FIKRY	Tarik	Traumatologie- Orthopédie A
FINECH	Benasser	Chirurgie – Générale
KISSANI	Najib	Neurologie
KRATI	Khadija	Gastro-Entérologie
LATIFI	Mohamed	Traumato – Orthopédie B
MOUDOUNI	Said mohammed	Urologie
MOUTAOUAKIL	Abdeljalil	Ophtalmologie
RAJI	Abdelaziz	Oto-Rhino-Laryngologie
SARF	Ismail	Urologie
SBIHI	Mohamed	Pédiatrie B
SOUMMANI	Abderraouf	Gynécologie-Obstétrique A

PROFESSEURS AGREGES

ABOULFALAH	Abderrahim	Gynécologie – Obstétrique B
ADERDOUR	Lahcen	Oto-Rhino-Laryngologie
AMINE	Mohamed	Epidémiologie - Clinique
AIT SAB	Imane	Pédiatrie B
AKHDARI	Nadia	Dermatologie
BOURROUS	Monir	Pédiatrie A

CHELLAK	Saliha	Biochimie-chimie (Militaire)
DAHAMI	Zakaria	Urologie
EL ADIB	Ahmed rhassane	Anesthésie-Réanimation
EL FEZZAZI	Redouane	Chirurgie Pédiatrique
EL HATTAOUI	Mustapha	Cardiologie
ELFIKRI	Abdelghani	Radiologie (Militaire)
ETTALBI	Saloua	Chirurgie – Réparatrice et plastique
GHANNANE	Houssine	Neurochirurgie
LMEJJATI	Mohamed	Neurochirurgie
LOUZI	Abdelouahed	Chirurgie générale
LRHEZZIOUI	Jawad	Neurochirurgie(Militaire)
MAHMAL	Lahoucine	Hématologie clinique
MANOUDI	Fatiha	Psychiatrie
MANSOURI	Nadia	Chirurgie maxillo-faciale Et stomatologie
NAJEB	Youssef	Traumato - Orthopédie B
NEJMI	Hicham	Anesthésie - Réanimation
OULAD SAIAD	Mohamed	Chirurgie pédiatrique
SAIDI	Halim	Traumato - Orthopédie A
SAMKAOUI	Mohamed Abdenasser	Anesthésie- Réanimation
TAHRI JOUTEI HASSANI	Ali	Radiothérapie
TASSI	Noura	Maladies Infectieuses
YOUNOUS	Saïd	Anesthésie-Réanimation

PROFESSEURS ASSISTANTS

ABKARI	Imad	Traumatologie-orthopédie B
ABOU EL HASSAN	Taoufik	Anesthésie - réanimation

ABOUSSAIR	Nisrine	Génétique
ADALI	Imane	Psychiatrie
ADALI	Nawal	Neurologie
ADMOU	Brahim	Immunologie
AGHOUTANE	El Mouhtadi	Chirurgie – pédiatrique
AISSAOUI	Younes	Anésthésie Reanimation (Militaire)
AIT BENKADDOUR	Yassir	Gynécologie – Obstétrique A
AIT ESSI	Fouad	Traumatologie-orthopédie B
ALAOUI	Mustapha	Chirurgie Vasculaire périphérique (Militaire)
ALJ	Soumaya	Radiologie
AMRO	Lamyae	Pneumo - phtisiologie
ANIBA	Khalid	Neurochirurgie
ARSALANE	Lamiae	Microbiologie- Virologie (Militaire)
BAHA ALI	Tarik	Ophtalmologie
BAIZRI	Hicham	Endocrinologie et maladies métaboliques (Militaire)
BASRAOUI	Dounia	Radiologie
BASSIR	Ahlam	Gynécologie – Obstétrique B
BELBARAKA	Rhizlane	Oncologie Médicale
BELKHOU	Ahlam	Rhumatologie
BEN DRISS	Laila	Cardiologie (Militaire)
BENCHAMKHA	Yassine	Chirurgie réparatrice et plastique

BENHADDOU	Rajaa	Ophtalmologie
BENHIMA	Mohamed Amine	Traumatologie-orthopédie B
BENJILALI	Laila	Médecine interne
BENZAROUEL	Dounia	Cardiologie
BOUCHENTOUF	Rachid	Pneumo-phtisiologie (Militaire)
BOUKHANNI	Lahcen	Gynécologie – Obstétrique B
BOURRAHOUAT	Aicha	Pédiatrie
BSSIS	Mohammed Aziz	Biophysique
CHAFIK	Aziz	Chirurgie Thoracique (Militaire)
CHAFIK	Rachid	Traumatologie-orthopédie A
CHERIF IDRISSE EL GANOUNI	Najat	Radiologie
DAROUASSI	Youssef	Oto-Rhino – Laryngologie (Militaire)
DIFFAA	Azeddine	Gastro - entérologie
DRAISS	Ghizlane	Pédiatrie A
EL AMRANI	Moulay Driss	Anatomie
EL ANSARI	Nawal	Endocrinologie et maladies métaboliques
EL BARNI	Rachid	Chirurgie Générale (Militaire)
EL BOUCHTI	Imane	Rhumatologie
EL BOUIHI	Mohamed	Stomatologie et chirurgie maxillo faciale
EL HAOUATI	Rachid	Chirurgie Cardio Vasculaire
EL HAOURY	Hanane	Traumatologie-orthopédie A
EL HOUDZI	Jamila	Pédiatrie B

EL IDRISSI SLITINE	Nadia	Pédiatrie (Néonatalogie)
EL KARIMI	Saloua	Cardiologie
EL KHADER	Ahmed	Chirurgie Générale (Militaire)
EL KHAYARI	Mina	Réanimation médicale
EL MANSOURI	Fadoua	Anatomie – pathologique (Militaire)
EL MEHDI	Atmane	Radiologie
EL MGHARI TABIB	Ghizlane	Endocrinologie et maladies métaboliques
EL OMRANI	Abdelhamid	Radiothérapie
FADILI	Wafaa	Néphrologie
FAKHIR	Bouchra	Gynécologie – Obstétrique B
FAKHIR	Anass	Histologie -embryologie cytogénétique
FICHTALI	Karima	Gynécologie – Obstétrique B
HACHIMI	Abdelhamid	Réanimation médicale
HAJJI	Ibtissam	Ophtalmologie
HAOUACH	Khalil	Hématologie biologique
HAROU	Karam	Gynécologie – Obstétrique A
HOCAR	Ouafa	Dermatologie
JALAL	Hicham	Radiologie
KADDOURI	Said	Médecine interne (Militaire)
KAMILI	El ouafi el aouni	Chirurgie – pédiatrique générale
KHALLOUKI	Mohammed	Anesthésie-Réanimation
KHOUCHANI	Mouna	Radiothérapie

KHOULALI IDRISSE	Khalid	Traumatologie-orthopédie (Militaire)
LAGHMARI	Mehdi	Neurochirurgie
LAKMICHI	Mohamed Amine	Urologie
LAKOUICHMI	Mohammed	Chirurgie maxillo faciale et Stomatologie (Militaire)
LAOUAD	Inas	Néphrologie
LOUHAB	Nissrine	Neurologie
MADHAR	Si Mohamed	Traumatologie-orthopédie A
MAOULAININE	Fadlmrabihrabou	Pédiatrie (Néonatalogie)
MARGAD	Omar	Traumatologie – Orthopédie B
MATRANE	Aboubakr	Médecine Nucléaire
MOUAFFAK	Youssef	Anesthésie - Réanimation
MOUFID	Kamal	Urologie (Militaire)
MSOUGGAR	Yassine	Chirurgie Thoracique
NARJIS	Youssef	Chirurgie générale
NOURI	Hassan	Oto-Rhino-Laryngologie
OUALI IDRISSE	Mariem	Radiologie
OUBAHA	Sofia	Physiologie
OUERIAGLI NABIH	Fadoua	Psychiatrie (Militaire)
QACIF	Hassan	Médecine Interne (Militaire)
QAMOUSS	Youssef	Anesthésie - Réanimation (Militaire)
RABBANI	Khalid	Chirurgie générale

RADA	Noureddine	Pédiatrie
RAIS	Hanane	Anatomie-Pathologique
ROCHDI	Youssef	Oto-Rhino-Laryngologie
SAMLANI	Zouhour	Gastro - entérologie
SORAA	Nabila	Microbiologie virologie
TAZI	Mohamed Illias	Hématologie clinique
ZAHLANE	Mouna	Médecine interne
ZAHLANE	Kawtar	Microbiologie virologie
ZAOUI	Sanaa	Pharmacologie
ZIADI	Amra	Anesthésie - Réanimation
ZOUGAGHI	Laila	Parasitologie –Mycologie

A decorative, ornate frame with intricate scrollwork and flourishes. The frame is rectangular with rounded corners and features a central vertical axis of symmetry. The word "DEDICACES" is written in a bold, serif, all-caps font across the center of the frame. The letters are slightly shadowed, giving them a three-dimensional appearance as if they are floating within or attached to the frame.

DEDICACES

A mes parents

A qui je dois tout, puisse dieu vous garder toujours à mes côtés en bonne et parfaite santé...

و قل ربّ ارحمهما كما ربّيتني صغيرا

A MA TRÈS CHÈRE ET ADORABLE MÈRE : TOURIA

Aucune dédicace ne saurait exprimer la profondeur de ma reconnaissance, parce que je te dois ce que je suis. Tu m'as donné la vie, tu m'as élevée, tu m'as comblée de ton amour et de ta tendresse. Il me faudra plus que les mots pour exprimer mon amour. Je t'aime, maman, plus que tout dans ce monde. Tu m'as rendu heureuse lorsque tu m'as remontée le moral, en me faisant oublier les problèmes de vie, tu m'as conseillée du courage pour battre surtout pour ne pas m'affaiblir devant les banalités de la vie, comme tu les appelles, et je savais si quelque chose m'arrivait, tu seras là et toujours à mes côtés, et c'est avec ta présence et ton soutien, que j'ai dû surmonter des longues années d'étude.

Dans ce travail modeste que je te dédie, j'espère que tu trouveras le fruit de ton amour, de ta tendresse et de ta patience, et en ce jour, je souhaite réaliser l'un de tes rêves et que tu seras fière de moi.

Ma très chère Maman, je t'aime très fort et je t'aimerai toujours. Puisse Dieu tout puissant vous protéger, vous procurer longue vie, santé et bonheur, afin que je puisse te rendre un minimum de ce que je te dois. J'espère que tu seras toujours fière de moi.

Je t'aimerai jusqu'à la fin de mon existence

A MON TRÈS CHER ET ADORABLE PÈRE : ABDELLATIF

A celui qui m'a tout donné sans compter, à celui qui m'a soutenue toute ma vie, à celui à qui je dois ce que je suis et ce que je serai. Voici le jour que tu as attendu impatiemment. Tous les mots du monde ne sauraient exprimer l'immense amour que je te porte, ni la profonde gratitude que je te témoigne pour tous les efforts et les sacrifices que tu n'as cessé de consentir pour mon instruction et mon bien être. Merci pour tes sacrifices le long de ces années. Merci pour ta présence rassurante. Merci pour tout l'amour que tu procures à notre petite famille. Ce modeste travail qui est avant tout le tien, n'est que la consécration de tes grands efforts et tes immenses sacrifices. Sans toi, je ne saurais arriver où je suis. Avec toi, j'ai appris tout ce qu'il me faut pour y arriver à ce stade : la discipline, l'honnêteté, et beaucoup de valeurs qu'il me faut un ouvrage pour les citer. J'espère rester toujours digne de ton estime. Ta bonté et ta générosité sont sans limites. Tes prières ont été pour moi d'un grand soutien moral tout au long de mes études. Puisse Dieu tout puissant te préserver du mal, te combler de santé, de bonheur et t'accorder une longue et heureuse vie, afin que je puisse te rendre un minimum de ce que je te dois. Je t'aime très fort, mon très cher papa, et j'espère que tu seras toujours fier de moi.

Je t'aimerai jusqu'à la fin de mon existence

و قل ربّ ارحمهما كما ربياني صغيرا

A MON TRÈS CHER MARI : RACHID

Ton amour Immense, ton affection, ta tendresse, ta générosité et ton grand cœur ne cessent d'illuminer ma vie et d'embellir mon existence et de donner une raison à ce que je suis. Je suis toujours reconnaissante pour ton soutien que tu m'as accordé. En ce moment je voudrais prier dieu pour qu'il renforce notre amour et qu'il te Procure, joie, santé et bonheur.

A MON BEBE QUE J'ATTENDS AVEC IMPATIENCE

A MES TRÈS CHERS FRÈRES :

SALAH EDDINE, IMAD, ET YASSINE

Je vous suis toujours reconnaissante pour votre soutien moral que vous m'avez accordé tout au long de mon parcours. Vous avez toujours cherché mon plaisir et mon sourire dans les moments les plus difficiles de ma vie. Je vous dédie ce travail en témoignage de tout ce que je ressens pour vous, qu'aucun mot ne le saurait exprimer. Puisse nous rester unis dans la tendresse et fidèles à l'éducation que nous avons reçue. J'implore Dieu qu'il vous apporte tout le bonheur et toute la réussite et vous aide à réaliser tous vos rêves. Je vous adore.

A MES TRÈS CHÈRES AMIES D'ENFANCE : SAFAA ET SAFAE

Avec toute mon affection, je vous souhaite tout le bonheur et toute la réussite. Que ce travail soit l'expression de mon profond attachement et de mes sentiments les plus sincères.

A LA MEMOIRE DE MES GRANDS PARENTS PATERNELS

Qui n'ont pas pu voir ce que je suis devenue, et j'ai tant aimé qu'ils assistent à ma soutenance, je vous dédie ce travail en reconnaissance pour votre amour sans limites, et votre gentillesse inégale, vous étiez à mes côtés par vos prières. Que Dieu tout puissant, vous accorde de sa clémence et sa miséricorde et vous accueille dans son saint paradis.

A MES GRANDS PARENTS MATERNELS

Je vous dédie ce travail en reconnaissance pour votre amour et gentillesse inégale. Vous étiez à mes côtés par vos prières et vos cœurs. Que Dieu tout puissant vous protège et vous accorde longue vie.

A TOUS MES ONCLES ET TANTES

A TOUS MES COUSINS ET COUSINES

A TOUTE MA FAMILLE

A TOUTE LA CLASSE D'OLF

A MES TRÈS CHERS AMIS ET COLLEQUES

Hafssa, Zineb A, Asmaa, Fatima ezzahra O, Ahlam, Zineb F, Ghizlane, Imane, Fatimaezzahra E, Rabab, Sanaa, Salwa L , Amina, Nourelhouda, Salwa A, Zineb E, Fouad, Marouane, Mustapha...

A TOUS LES AMIMIENS ET LES AMIMIENNES

Pour tous les forts moments que nous avons passés ensemble, je vous dédie ce modeste travail en vous souhaitant beaucoup de bonheur et une bonne continuation. Je ne peux pas vous citer tous, car les pages ne le permettraient pas, et je ne peux pas vous classer en ordre, car vous m'êtes tous chers. Et vive notre AMIMA.

A TOUTE L'EQUIPE DE NEPHROLOGIE

A MA TRÈS CHÈRE PROFESSEUR. WAFAA FADILI

Que cette thèse soit pour vous le témoignage de mes sentiments les plus sincères et les plus affectueux.

A TOUTE L'EQUIPE DE : EPIDEMIOLOGIE, MEDECINE
INTERNE, DERMATOLOGIE, ET RHUMATOLOGIE
A TOUS MES ENSEIGNANTS DU PRIMAIRE, SECONDAIRE, ET
DE LA FACULTE DE MEDECINE DE MARRAKECH

Aucune dédicace ne saurait exprimer le respect que je vous apporte de même que ma reconnaissance pour tous les sacrifices consentis pour ma formation, mon instruction et mon bien être. Puisse Dieu tout puissant vous procurer santé, bonheur et longue vie.

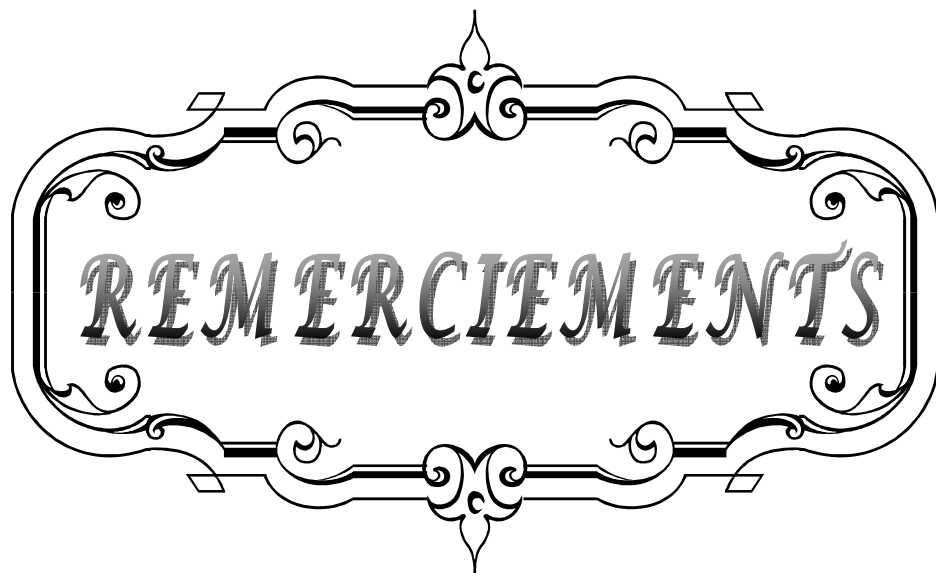
A TOUS MES COLLEGUES, CONFRERES ET ENSEIGNANTS DE
LA FACULTE DE MEDECINE DE MARRAKECH

A TOUS LES MEDECINS DIGNES DE CE NOM

A TOUS CEUX QUI ME SONT CHERS ET QUE J'AI OMI DE LES
CITER

Je vous dédie ce travail modeste.....

Cette thèse

A decorative, ornate frame with a central horizontal bar and curved ends, containing the word "REMERCIEMENTS" in a stylized, serif font. The frame features intricate scrollwork and flourishes, particularly at the top and bottom centers and the corners. The word "REMERCIEMENTS" is written in a bold, serif font with a slight shadow effect, centered within the frame.

REMERCIEMENTS



A

MON MAITRE ET RAPPORTEUR DE THÈSE

PROFESSEUR INASS LAOUD

Vous m'avez accordé un immense honneur et un grand privilège en acceptant de diriger mon travail. Votre disponibilité et vos précieuses recommandations ont été pour moi d'une grande aide. Vous nous avez comblés par votre sympathie, votre modestie et vos qualités humaines, nous vous remercions pour avoir consacré à ce travail une partie de votre temps, de m'avoir guidé dans ce travail avec rigueur et bienveillance. Vos remarques successives ont permis d'améliorer les différentes versions de ce travail. Vous m'avez fait un grand honneur en acceptant de me confier ce travail. Je suis très touchée par votre disponibilité et par le réconfort que vous m'avez apporté lors de l'élaboration de ce travail. Vos qualités professionnelles et humaines me servent d'exemple. Veuillez trouver ici, Professeur, l'expression de ma profonde gratitude.



A

MON MAITRE ET PRÉSIDENT DE THÈSE

PROFESSEUR LAMIAA ESSADOUNI

Nous vous remercions de l'honneur que vous nous avez fait en acceptant de présider notre jury. Nous vous remercions de votre enseignement et nous vous sommes très reconnaissants de bien vouloir porter intérêt à ce travail. Nous avons bénéficié, au cours de nos études, de votre enseignement clair et précis. Votre gentillesse, vos qualités humaines, votre modestie n'ont rien d'égal que votre compétence. Veuillez trouver ici, Professeur, l'expression de nos sincères remerciements.



A

MON MAITRE ET JUGE DE THESE

PROFESSEUR MOHAMED ABDENASSER SAMKAOUI

Votre présence au sein de notre jury constitue pour moi un grand honneur. Par votre modestie, vous m'avez montré la signification morale de notre profession. Qu'il me soit permis de vous présenter à travers ce travail le témoignage de mon grand respect et l'expression de ma profonde reconnaissance.



A

MON MAITRE ET JUGE DE THESE

PROFESSEUR MUSTAPHA ELHATTAOUI

Nous sommes infiniment sensibles à l'honneur que vous nous faites en acceptant de siéger parmi notre jury de thèse. Nous tenons à exprimer notre profonde gratitude pour votre bienveillance et votre simplicité avec lesquelles vous nous avez accueillis. Veuillez trouver ici, cher Maitre, le témoignage de notre grande estime et de notre sincère reconnaissance.



A

MON MAÎTRE ET JUGE DE THÈSE
PROFESSEUR BRAHIM ADMOU

Nous vous remercions de nous avoir honorés par votre présence. Vous avez accepté aimablement de juger cette thèse. Cet honneur nous touche infiniment et nous tenons à vous exprimer notre profonde reconnaissance.

Veillez accepter, cher maître, dans ce travail l'assurance de notre estime et notre profond respect.



A toute personne qui a contribué de près ou loin à la réalisation de ce travail

A decorative, ornate frame with a central focus on the word "ABBREVIATIONS". The frame is composed of a double-line border with intricate scrollwork and flourishes at the top, bottom, and sides. The word "ABBREVIATIONS" is written in a bold, serif, all-caps font, centered within the frame.

ABBREVIATIONS

PAN : Périartérite noueuse.

PBR : Ponction biopsie rénale.

GW : Granulomatose de Wegener.

SCS : Syndrome de Churg et Strauss.

DFG : Débit de filtration glomérulaire.

ANCA : Anticorps anti cytoplasme des polynucléaires.

PR3 : Protéinase 3.

MPO : Myéloperoxydase.

PNN : Polynucléaires neutrophiles.

Ig : Immunoglobuline.

MO : Microscopie optique.

IF : Immunofluorescence.

IR : Insuffisance rénale.

HTA : hypertension artérielle.

Cyp : Cyclophosphamide.

Aza : Azathioprine.

MMF : Mycophénolate mofétil.

MTX : Méthotrexate.

MBG : Membrane basale glomérulaire

Sd : Syndrome.

ACR : American College of Rheumatology.

GN : Glomérulonéphrite.



Introduction	1
RAPPEL	4
I- GENERALITES	5
A- INTRODUCTION	5
B- EPIDEMIOLOGIE	6
C- PHYSIOPATHOLOGIE	6
D- CLASSIFICATION	11
E- MANIFESTATIONS CLINIQUES	15
F- LESIONS HISTOLOGIQUES	16
II- PRINCIPALES VASCULARITES SYSTEMIQUES	19
A- MALADIE DE TAKAYASU	19
B- MALADIE DE HORTON	20
C- MALADIE DE KAWASAKI	22
D- PERIARTERITE NOUEUSE	24
E- SYNDROME DE CHURG ET STRAUSS	32
F- GRANULOMATOSE DE WEGENER	41
G- POLYANGEITE MICROSCOPIQUE	57
H- PURPURA RHUMATOIDE	65
I- CRYOGLOBULINEMIES	75
J- MALADIE DE GOODPASTURE	79
III- ATTEINTE RENALE AU COURS DES VASCULARITES	80
1- SYMPTOMATOLOGIE RENALE	81
1-1- Atteinte glomérulaire	81
1-2- Atteinte vasculaire	83
2- DIFFERENTES VASCULARITES RENALES	84
2-1- Vascularites rénales touchant les vaisseaux de gros calibre	85
2-2- Vascularites rénales touchant les vaisseaux de moyen calibre	85
2-3- Vascularites rénales touchant les vaisseaux de petit calibre	87
PATIENTS ET METHODES	92
I- CRITERES D'INCLUSION ET D'EXCLUSION	93
II- PARAMETRES ETUDIES	93
III- DEFINITIONS UTILISEES	95
IV- ANALYSE STATISTIQUE	96
RESULTATS	98
I- ETUDE DESCRIPTIVE DES VASCULARITES	99
1- Type de vascularite	99
2- Service d'origine	100
3- Description clinique des vascularites	100
4- Signes cliniques d'appel selon le type de vascularites	101
5- Paramètres biologiques des vascularites à l'admission	102
6- Profil immunologique des vascularites	102

7- Prise en charge thérapeutique des vascularites	103
II- ETUDE DESCRIPTIVE DES VASCULARITES AVEC ATTEINTE RENALE	103
1- Type de vascularites avec atteinte rénale.....	103
2- Caractéristiques cliniques des vascularites avec atteinte rénale	104
3- Signes biologiques des vascularites avec atteinte rénale	106
4- Caractéristiques des vascularites avec atteinte rénale à visée diagnostique	106
5- Résultats de la ponction biopsie rénale au cours des vascularites avec atteinte rénale	107
6- Evolution des vascularites avec atteinte rénale	108
III-LES FACTEURS PREDICTIFS D'UNE ATTEINTE RENALE AU COURS DES VASCULARITES..	109
1- Facteurs prédictifs cliniques	109
2- Facteurs prédictifs biologiques	110
DISCUSSION	111
I- ETUDE DESCRIPTIVE DES VASCULARITES	112
1- Description démographique des vascularites	112
2- Description clinique des vascularites	114
3- Paramètres biologiques des vascularites	117
4- Profil immunologique des vascularites	118
II- ETUDE DESCRIPTIVE DES VASCULARITES AVEC ATTEINTE RENALE	120
1- Type de vascularites avec atteinte rénale	120
2- Caractéristiques cliniques des vascularites avec atteinte rénale	121
3- Signes biologiques des vascularites avec atteinte rénale	122
4- Caractéristiques des vascularites avec atteinte rénale à visée diagnostique	124
5- Résultats de la ponction biopsie rénale au cours des vascularites avec atteinte rénale	124
6- Evolution des vascularites avec atteinte rénale	128
III-LES FACTEURS PREDICTIFS D'UNE ATTEINTE RENALE AU COURS DES VASCULARITES..	130
IV-MODALITES THERAPEUTIQUES	131
CONCLUSION	135
ANNEXES	137
RESUMES	142
BIBLIOGRAPHIE	146



INTRODUCTION

Les vascularites sont nombreuses et hétérogènes par leur description, leur pathogénie et leur traitement. Elles peuvent être graves et engager le pronostic vital.

Les estimations de l'incidence des vascularites systémiques primitives se situent entre 7 et 15 nouveaux cas par million et par an. Les vascularites des petits vaisseaux sont les plus fréquentes [1]. Le rein est une des cibles privilégiées de nombreuses formes de vascularites systémiques et, plus particulièrement, de celles qui touchent les petits vaisseaux. L'atteinte rénale peut être inaugurale de la maladie et la précocité de sa détection est capitale pour la survie rénale. Chez les patients dont la vascularite n'est pas diagnostiquée c'est parfois la biopsie rénale qui amène au diagnostic en montrant une néphropathie spécifique. Chez les patients dont la vascularite est connue et qui présentent des anomalies rénales, l'évaluation clinique et biologique ne permet pas de porter un diagnostic histologique présomptif du fait de l'absence de parallélisme anatomo-clinique. Il est donc impératif de réaliser une biopsie rénale en cas d'anomalies telles, une protéinurie, une dégradation de la fonction rénale et/ou une hématurie.

Les facteurs de mauvais pronostic rénal varient selon les différentes études. Dans un travail récent, le taux de survie cumulé des patients souffrant de vascularite systémique avec participation rénale était de 82% à 1 an et de 76% à 5 ans [2]. Il ya peu d'études qui déterminent la fréquence et le pronostic des vascularites, notamment avec atteinte rénale

Le but de notre étude est de:

- ❖ Connaître la fréquence des vascularites systémiques dans notre contexte.
- ❖ Savoir la fréquence de l'atteinte rénale au cours des vascularites.
- ❖ Décrire les différentes caractéristiques clinico-biologiques des vascularites systémiques dans notre contexte.
- ❖ Analyser les paramètres cliniques, biologiques, histologiques, thérapeutiques et évolutifs des vascularites rénales.

- ❖ Chercher les facteurs prédictifs d'atteinte rénale au cours des vascularites.
- ❖ Evaluer le pronostic des vasculite systémiques avec atteinte rénale.
- ❖ Discuter les protocoles et les modalités thérapeutiques proposés à nos patients.



I. GENERALITES :

1- INTRODUCTION :

Les vascularites sont nombreuses et hétérogènes par leur description, leur pathogénie et leur traitement. Les vascularites systémiques peuvent être graves et engager le pronostic vital, en particulier en cas de manifestations multiviscérales, de localisations particulières (dermatologiques, ophtalmologiques, rénales...) ou de complications des traitements. Une meilleure connaissance de l'étiologie, du mécanisme pathogénique et de l'histoire naturelle de ces affections permet d'en optimiser l'approche thérapeutique et de l'adapter selon le type de vascularite. Les vascularites systémiques primitives comprennent ainsi des angéites non nécrosantes, comme la maladie de Takayasu et l'artérite à cellules géantes, et des angéites nécrosantes comme la périartérite noueuse (PAN), la maladie de Kawasaki, la granulomatose de Wegener (GW), le purpura rhumatoïde de Schönlein-Henoch ou le syndrome de Churg et Strauss [1]. Sous le terme de "vascularites systémiques", on désigne un groupe d'affections caractérisées par une atteinte inflammatoire des vaisseaux sanguins artériels, capillaires, veinulaires et veineux, conduisant à une altération de la paroi vasculaire, qui intéresse aussi bien l'endothélium que la média ou l'adventice. Les sténoses ou l'occlusion des lumières vasculaires par une thrombose ou une prolifération intimale sont la conséquence de l'atteinte endothéliale [1]. Les vascularites peuvent être secondaires à des infections (streptocoque, virus de l'hépatite B), à des médicaments (en particulier sulfamides et pénicillines), ou à des maladies malignes ; ou certaines situations variées, par exemple, au cours de certaines maladies systémiques (lupus érythémateux disséminé, polyarthrite rhumatoïde) où on peut observer des lésions de vascularite [2].

Parmi les vascularites, ce sont surtout la périartérite noueuse, la micropolyangéite, le syndrome de Wegener, le syndrome de Churg et Strauss, le purpura rhumatoïde et les vascularites compliquant les cryoglobulinémies qui peuvent être à l'origine d'une atteinte rénale.

On peut rajouter à cette liste la maladie de Takayasu, même si elle n'atteint que les vaisseaux situés en dehors du parenchyme rénal. Par contre, les atteintes rénales compliquant la maladie de Horton ou de Kawasaki sont exceptionnelles [2].

2- EPIDEMIOLOGIE :

Les estimations de l'incidence des vascularites primitives se situent entre 7 et 15 nouveaux cas par million et par an. Les vascularites des petits vaisseaux sont les plus fréquentes. La plupart des patients sont de phénotype caucasien blanc, et le pic d'incidence semble se situer dans les cinquième et sixième décennies [3].

3- PHYSIOPATHOLOGIE :

Les mécanismes pathogéniques sont distincts selon les vascularites. On distingue schématiquement les vascularites dues à un dépôt des immuns complexes et celles faisant intervenir une réaction à médiation cellulaire en présence des autoanticorps dirigés contre le cytoplasme des polynucléaires (ANCA) [4].

3-1 Dépôts de complexes immuns :

Le dépôt de complexes immuns circulants dans la paroi vasculaire a longtemps été considéré comme le principal mécanisme physiopathologique des vascularites [5]. Après le dépôt de ces complexes immuns dans la paroi vasculaire, se produirait un afflux de polynucléaires neutrophiles (PNN), facilité par le pouvoir chimiotactique de certaines fractions du complément. Les polynucléaires activés libéreraient leurs enzymes lysosomiales et induiraient la nécrose de la paroi [6]. Ce mécanisme est retenu dans la périartérite noueuse, en particulier lorsqu'elle est liée à une infection par le virus de l'hépatite B [7], le purpura rhumatoïde et les vascularites cryoglobulinémiques (figure1).

3-2 Anticorps anticytoplasme des polynucléaires neutrophiles :

Les ANCA sont des autoanticorps dirigés contre des antigènes du cytoplasme des PNN et des monocytes.

a. Découverte des ANCA :

En 1985, van der Woude et al [8] soulignaient la forte sensibilité diagnostique des ANCA qui avaient été découverts quelques années plus tôt et leur valeur en tant que marqueur de l'activité de la granulomatose de Wegener. Ultérieurement, les ANCA ont été décrits comme étant également des marqueurs de certaines vascularites touchant les vaisseaux de petit calibre [6]. Bien que les ANCA aient été décrits au cours d'autres affections (rectocolite ulcérohémorragique, maladie de Crohn, cholangite sclérosante primitive, cirrhose biliaire primitive), la spécificité des ANCA pour le groupe des vascularites nécrosantes systémiques est très élevée, notamment lorsque la spécificité des ANCA est de type antiprotéinase 3 (anti-PR3) et que la recherche est positive tant en immunofluorescence qu'en enzyme-linked immunosorbent assay (ELISA) [9].

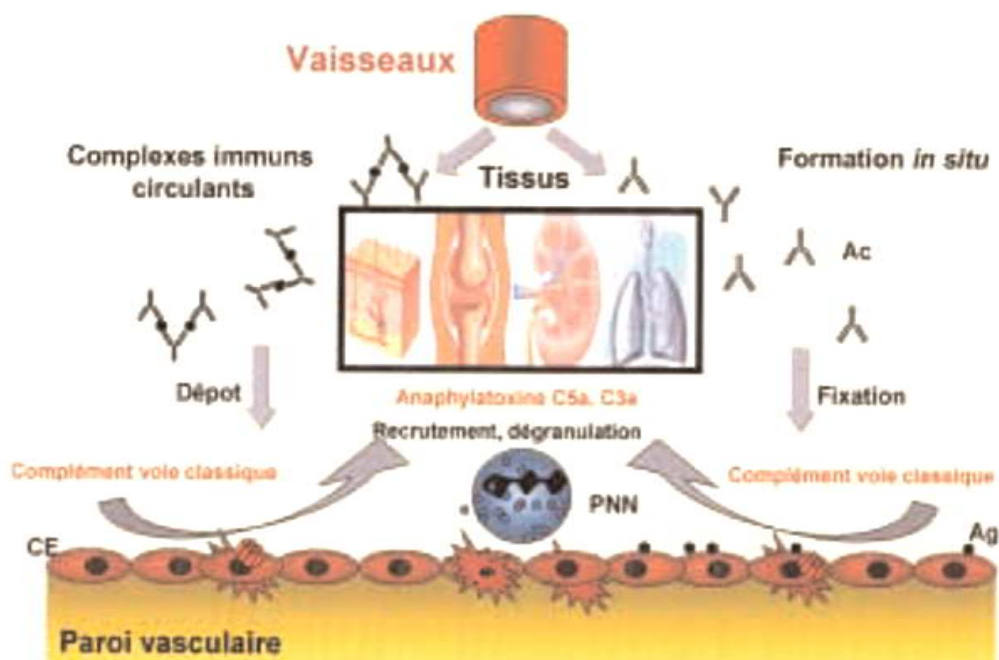


Figure 1. La formation de complexes immuns *in situ* ou la fixation de complexes immuns circulants au niveau de la paroi vasculaire conduit à l'activation de la voie classique du complément, à la libération d'anaphylatoxines C3a et C5a, ce qui provoque un recrutement des polynucléaires neutrophiles (PNN) et une dégranulation de ceux-ci.

b. Détection des ANCA :

b-1 Détection par immunofluorescence indirecte :

La méthode de référence pour la détection des ANCA est un test d'immunofluorescence indirecte sur des polynucléaires fixés par l'alcool. La positivité des ANCA en immunofluorescence indirecte est déterminée avec une dilution de départ de 1/16, avec l'obtention du titre des ANCA par dilutions successives du sérum testé. Deux types de fluorescence cytoplasmiques sont observés : une fluorescence cytoplasmique diffuse des PNN et des monocytes appelée C-ANCA et une fluorescence à renforcement périnucléaire des PNN appelée P-ANCA. Quand l'aspect en immunofluorescence ne correspond ni à celui des C-ANCA, ni à celui des P-ANCA, il est par convention dit atypique [6] (figure2).

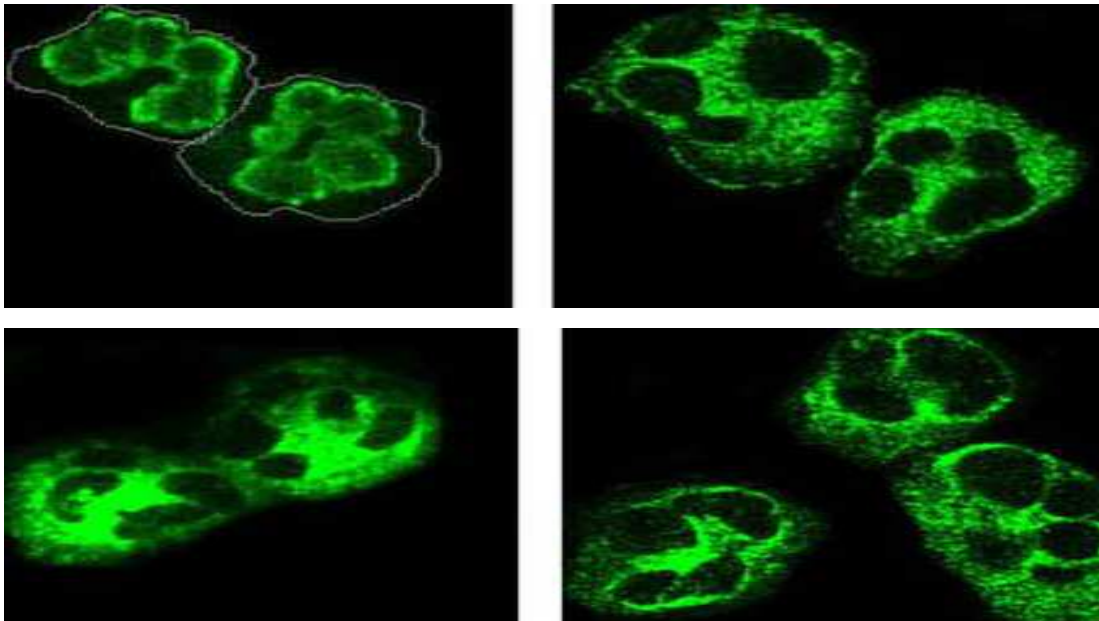


Figure 2. Aspect en immunofluorescence indirecte des anticorps anti-cytoplasme des polynucléaires neutrophiles (ANCA), P-ANCA (images en haut) et P-ANCA (images en bas).

b-2 Détection par tests en phase solide :

Parallèlement à l'identification des antigènes cibles des ANCA, des tests en ELISA ont été développés et sont aujourd'hui standardisés. Il se peut que la technique d'ELISA- capture permette d'augmenter la sensibilité de détection des ANCA [10].

c. Nature des ANCA :

Le plus souvent, les ANCA sont des anticorps de classe IgG. Des IgM ANCA ont été décrits et seraient associés à une plus grande fréquence d'hémorragies alvéolaires sévères [11].

d. Antigènes reconnus par les ANCA :

Les P-ANCA et C-ANCA réagissent avec les PNN et les monocytes mais pas avec les macrophages, les polynucléaires éosinophiles et les lymphocytes. Plusieurs enzymes lysosomiales contenues dans les granulations primaires et secondaires des PNN ont été identifiées comme les cibles des ANCA. Les deux principaux antigènes connus sont la protéinase 3 (PR3) et la myéloperoxydase (MPO), contenues dans les granulations primaires des PNN et des monocytes. La PR 3 est l'antigène reconnu par la majorité des C-ANCA. La MPO est l'antigène reconnu par la majorité des P-ANCA [12].

e. Rôle pathogène des ANCA :

Certaines propriétés des ANCA démontrées in vitro militent en faveur de leur rôle pathogène au cours des vascularites et des glomérulonéphrites rapidement progressive mais ces arguments restent surtout indirects. La plupart des propriétés des ANCA sont amplifiées lorsque les PNN et les cellules endothéliales sont mis en présence de *tumor necrosis factor* (TNF), qui est une cytokine au rôle majeur dans le développement d'une vascularite nécrosante. Les ANCA activent les PNN, facilitent leur adhésion aux cellules endothéliales puis la lyse de ces dernières. Les C-ANCA antiPR3 diminuent l'activité des inhibiteurs naturels des anti-protéases [13-14]. Cet effet pourrait jouer un rôle dans l'intense nécrose tissulaire observée dans les lésions de la granulomatose de Wegener. L'action des ANCA anti-PR3 sur les monocytes immatures faciliterait le développement des maladies granulomateuses. Les raisons de la rupture de tolérance vis-à-vis des enzymes contenues dans les granules de PNN normalement libérées dans l'espace extracellulaire et qui ne sont pas séquestrées ou masquées au système immunitaire restent inconnues.

Ainsi, la coexistence de PNN activés par des cytokines, d'un endothélium et d'ANCA pourrait déclencher une cascade de réactions menant à l'apparition de lésions de vascularite [6] (figure3).

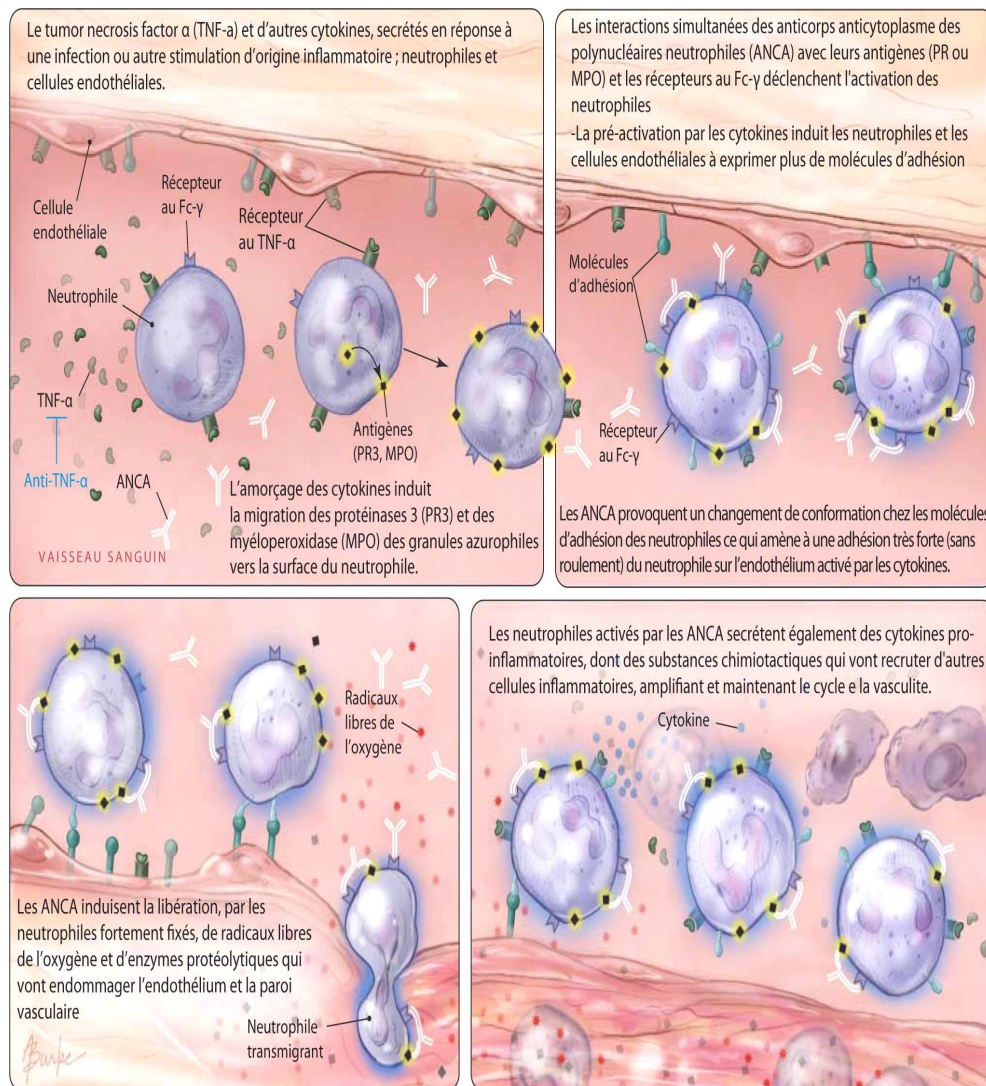


Figure3. Rôle pathogène des ANCA.

4- CLASSIFICATION :

La plupart des classifications prennent en compte des critères cliniques et histologiques. Les critères histologiques sont :

- le type et le calibre des vaisseaux atteints (gros vaisseaux : aorte et ses branches de divisions ; vaisseaux dits de petit calibre : capillaires et vaisseaux pré- et postcapillaires ; vaisseaux de moyen calibre occupant une position intermédiaire.
- le type de l'atteinte vasculaire (nature de l'infiltrat inflammatoire, présence d'une nécrose fibrinoïde de la paroi vasculaire ou d'un granulome extravasculaire.

En 1990, l'American College of Rheumatology (ACR) a établi une classification des principales vascularites systémiques [15-16] fondée sur des critères cliniques, biologiques et histologiques.

En 1994, la nomenclature de Chapel Hill [17] a permis de mieux classer la plupart des vascularites. Cette classification repose sur le calibre et la nature des vaisseaux touchés par chacune des vascularites et pas sur l'intrication de facteurs pathogéniques ou d'éléments immunologiques. Dans la nomenclature de Chapel Hill, trois groupes principaux ont été individualisés : les vascularites des vaisseaux de gros calibre, le groupe des vascularites affectant les vaisseaux de moyen calibre et celui intéressant les vaisseaux de petit calibre [18] (figure 4).

Dans le premier groupe, on trouve la maladie de Takayasu et l'artérite temporale à cellules géantes. Le deuxième groupe est limité à deux maladies, la maladie de Kawasaki et la périartérite noueuse (PAN). Les vascularites des petits vaisseaux est un groupe vaste et hétérogène que l'on peut subdiviser selon les mécanismes pathogéniques : les vascularites avec ANCA regroupent la granulomatose de Wegener, l'angéite granulomateuse et allergique de Churg et Strauss et la polyangéite microscopique ; et les vascularites sans ANCA à savoir le purpura rhumatoïde, les cryoglobulinémies et les vascularites cutanées leucocytoclasiques [18]. Certains auteurs intègrent à ce troisième groupe le syndrome de Goodpasture (tableau I) [19].

Tableau I. Nomenclature de Chapel Hill, Caroline de Nord ,1993

Vascularites des gros vaisseaux	Maladie de Horton	Artérite granulomateuse de l'aorte et de ses principales branches de division atteignant avec prédilection les branches de la carotide externe avec atteinte fréquente de l'artère temporale.
	Maladie de Takayasu	Artérite granulomateuse de l'aorte et de ses principales branches de division.
Vascularites des moyens vaisseaux	Périartérite noueuse	Vascularite nécrosante des artères de moyen et petit calibre sans glomérulonéphrite, ni vascularite des artérioles, capillaires et veinules.
	Maladie de Kawasaki	Vascularite intéressant les vaisseaux de gros, moyen et petit calibre associée à un syndrome lympho-cutanéomuqueux.
Vascularites des petits vaisseaux	Granulomatose de Wegener	Granulomatose de l'appareil respiratoire associée à une vascularite nécrosante des vaisseaux de petit et moyen calibre (capillaires, veinules artérioles, artères). Glomérulonéphrite nécrosante fréquente.
	Syndrome de Churg et Strauss	Granulomatose de l'appareil respiratoire associée à une vascularite nécrosante des vaisseaux de petit et moyen calibre (capillaires, veinules artérioles, artères). Glomérulonéphrite nécrosante fréquente.
	Polyangéite microscopique	Vascularite nécrosante avec peu ou sans dépôts immuns affectant les petits vaisseaux (capillaires, veinules, artérioles). Peut atteindre les artères de petit et moyen calibre. Glomérulonéphrite nécrosante très fréquente. Capillarite pulmonaire fréquemment observée.
	Purpura rhumatoïde	Vascularite avec dépôts d'IgA affectant les petits vaisseaux (capillaires, veinules, artérioles). Atteint typiquement la peau, le tube digestif et le rein.
	Cryoglobulinémie mixte essentielle	Vascularite avec dépôts d'immunoglobulines affectant les petits vaisseaux (capillaires, veinules, artérioles). Présence d'une cryoglobulinémie. La peau et le rein (glomérules) sont souvent atteints.
	Vascularites cutanées leucocytoclasiques	Vascularites cutanées leucocytoclasiques isolées sans vascularite systémique ni glomérulonéphrite.

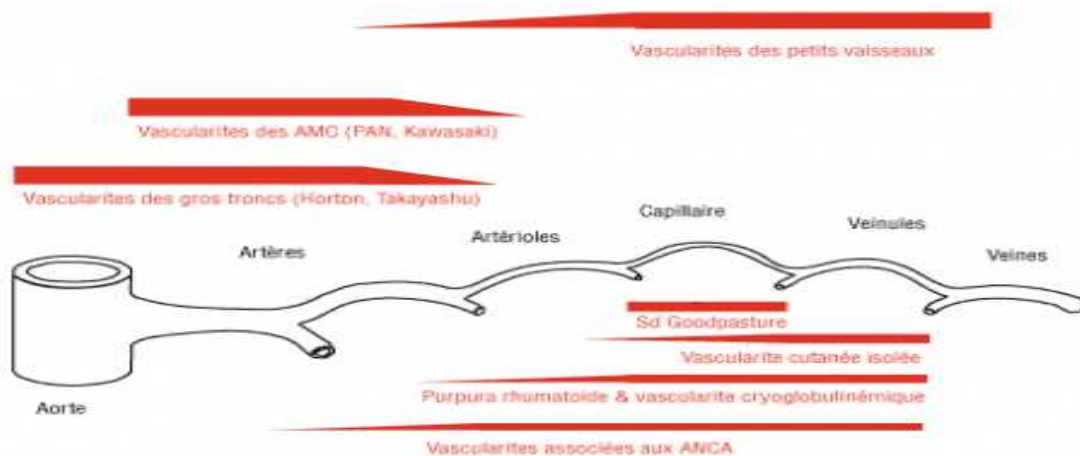


Figure4. Schéma de la classification des vascularites systémiques primitives selon la nomenclature de la conférence internationale de consensus de Chapel Hill.

L'ensemble de ces vascularites sont dites primitives. Cependant, des tableaux cliniques comparables peuvent être rencontrés, correspondant à des vascularites secondaires à d'autres maladies de système, à des infections ou encore à des médicaments, des expositions toxiques ou environnementales (tableau II) [6,21].

Tableau II. Vascularites systémiques secondaires.

<u>Infections</u>	Périartérite noueuse liée à l'infection par le VHB ou le VIH. Cryoglobulinémies mixte liée à l'infection par le VHC. Infections à CMV (angéite cérébrale et rétinite), HSV, HTLV-1 (rétinite), parvovirusB19, lèpre (multinévrite), maladie de Lyme (phase tertiaire), tuberculose.
<u>Maladies de systèmes</u>	Polyarthrite rhumatoïde. Syndrome de Sjögren. Lupus. Sclérodémie systémique.
<u>Hémopathies</u>	Lymphomes. Leucémies. Myélodysplasies. Gammopathies monoclonales.
<u>Réaction de greffon contre l'hôte</u>	Après greffe de moelle.
<u>Médicaments</u>	Antithyroïdiens de synthèse, amiodarone, allopurinol, almitrine. Antibiotiques (macrolides, sulfamides, quinolones, pénicilline ...) Antagonistes des récepteurs des leucotriènes. Vaccins, désensibilisation. Antiépileptiques, psychotropes, bosentan, anti-TNF alpha...
<u>Autres facteurs environnementaux</u>	Silice, élevages bovins, ovins et caprins. Colles et solvants.

VHB : virus de l'hépatite B, VHC : virus de l'hépatite C, VIH : virus de l'immunodéficience humaine ;
HVS : herpes simplex virus ; CMV : cytomégalovirus ; HTLV : humanT-cell lymphoma virus ; TNF :
tumor necrosis factor.

5- MANIFESTATIONS CLINIQUES :

5-1 Atteinte cutanée :

Elle résulte d'une localisation très distale de la vascularite, touchant essentiellement le réseau capillaire à l'origine d'un purpura, voire d'une urticaire systémique. La coalescence de plusieurs éléments donne parfois l'aspect d'une angiodermite nécrotique. Une localisation très profonde au niveau du derme conduit plutôt à des nodules, un livedo reticularis ou surtout racemosa. Une nécrose en cas d'atteinte thrombosante est particulièrement fréquente au cours de la maladie de Wegener.

5-2 Atteinte articulaire :

Elle accompagne essentiellement les atteintes vasculaires distales voire plus rarement les atteintes des moyens vaisseaux ; il s'agit soit d'une polyarthrite soit d'une oligoarthrite inflammatoire sans aucune spécificité.

5-3 Atteinte neurologique :

Elle est très fréquente au cours des vascularites distales. Il s'agit de polyneuropathies sensitives ou sensitivomotrices, voire de mononévrites affectant notamment le territoire du sciatique poplité externe. Lorsque la vascularite touche les vaisseaux de moyen calibre, l'atteinte est nettement plus marquée, avec participation musculaire, altération de l'état général et amaigrissement. Les manifestations neurologiques centrales sont moins fréquentes.

5-4 Atteinte pulmonaire :

Elle appartient surtout au groupe des vascularites touchant les petits et moyens vaisseaux notamment au cours des polyangéites microscopiques, de la maladie de Wegener ou la maladie de Churg et Strauss. Il peut s'agir soit d'éléments nodulaires ; parfois pseudo-tuberculeux, soit d'infiltration.

D'autres manifestations peuvent apparaître au cours des vascularites systémiques notamment cardio-vasculaires, oto-rhino-laryngologiques, digestives, et ophtalmologiques [22].

6- LESIONS HISTOLOGIQUES ELEMENTAIRES :

L'une ou plusieurs de ces lésions se retrouvent constamment, mais aucune n'est spécifique. Les possibilités d'expression histologique des vascularites étant relativement limitées par rapport au nombre d'étiologies, les lésions ne peuvent fournir qu'une orientation.

6-1 Infiltrat :

Dans tous les cas s'observent les stigmates d'une inflammation de la paroi vasculaire dont le principal témoin est l'infiltrat leucocytaire. Sa formule et son importance sont variables (figure 5). Les polynucléaires neutrophiles et parfois éosinophiles sont les principaux éléments observés dans les vascularites leucocytoclasiques. Leur noyau est éclaté. Les débris nucléaires sont dispersés dans la paroi des vaisseaux et dans le tissu conjonctif voisin. L'infiltrat leucocytaire s'accompagne d'une extravasation d'hématies responsable de purpura. Dans certaines formes, prédominent les lymphocytes, les plasmocytes ou les macrophages avec ou sans cellules géantes. La prédominance des macrophages caractérise les vascularites granulomateuses (figure 6).

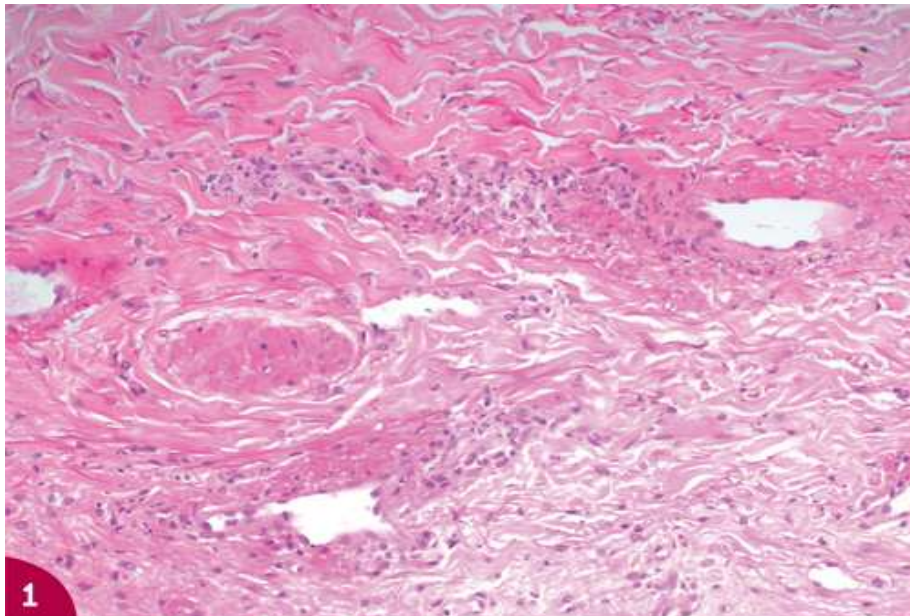


Figure 5. Vascularite leucocytoclasique caractérisée par un infiltrat de polynucléaires neutrophiles situé au pourtour et dans les parois des capillaires dermiques, avec débris nucléaires et nécrose fibrinoïde pariétale des vaisseaux.

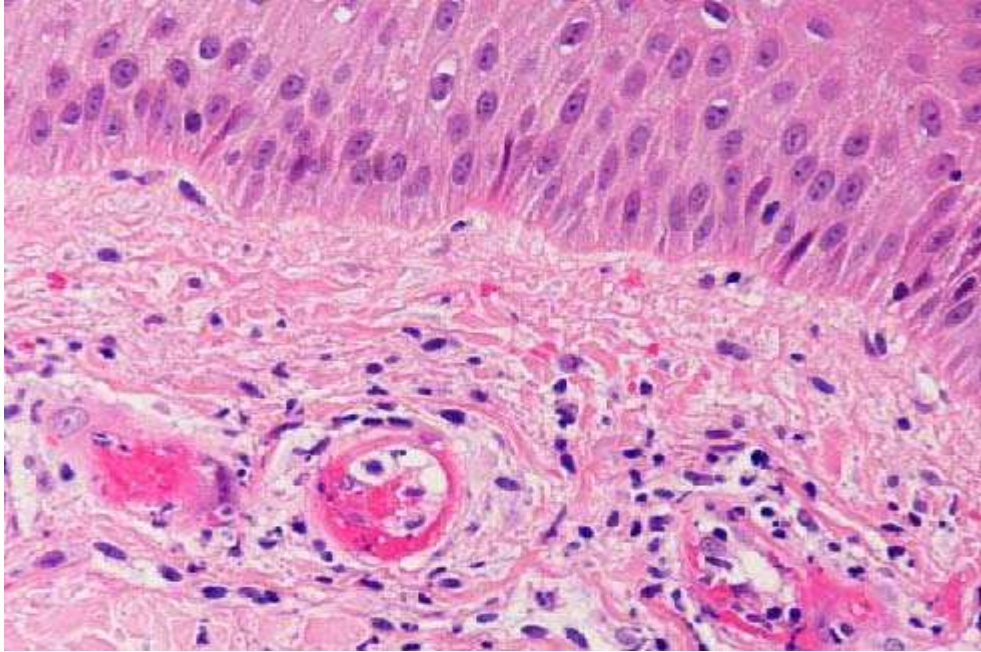


Figure 6. Biopsie cutanée : Nécrose fibrinoïde de la paroi des petits vaisseaux avec discrète leucocytoclasie, accompagnée d'un infiltrat inflammatoire mixte composé de lymphocytes, d'histiocytes et de quelques polynucléaires neutrophiles.

6-2 Nécrose fibrinoïde :

La nécrose ou dégénérescence fibrinoïde est inconstante. C'est une modification de la substance fondamentale observée au contact de l'infiltrat, notamment lorsqu'il renferme des polynucléaires pycnotiques (figure 7). Elle doit être distinguée d'un simple dépôt de fibrine. Elle en a les affinités tinctoriales mais sa composition est plus complexe. Elle contient, outre la fibrine, des immunoglobulines, des fractions du complément, des débris plaquettaires et diverses protéines plasmatiques. Elle s'observe habituellement dans les pathologies à complexes immuns circulants (figure 8).

6-3 Sclérose :

La sclérose est mutilante, angiocentrique. Lorsqu'elle est rétractile, elle peut être responsable de sténose. Si elle se voit dans toutes les formes passant à la chronicité, elle prédomine néanmoins dans certaines variétés de vascularites.

Les lésions endothéliales étant constantes, toute vascularite peut se compliquer de thrombose, mais certaines formes sont plus thrombosantes que d'autres. Lorsque les lésions

atteignent un vaisseau de calibre suffisant, elles peuvent provoquer une déformation anévrismale par destruction localisée de la média [23].

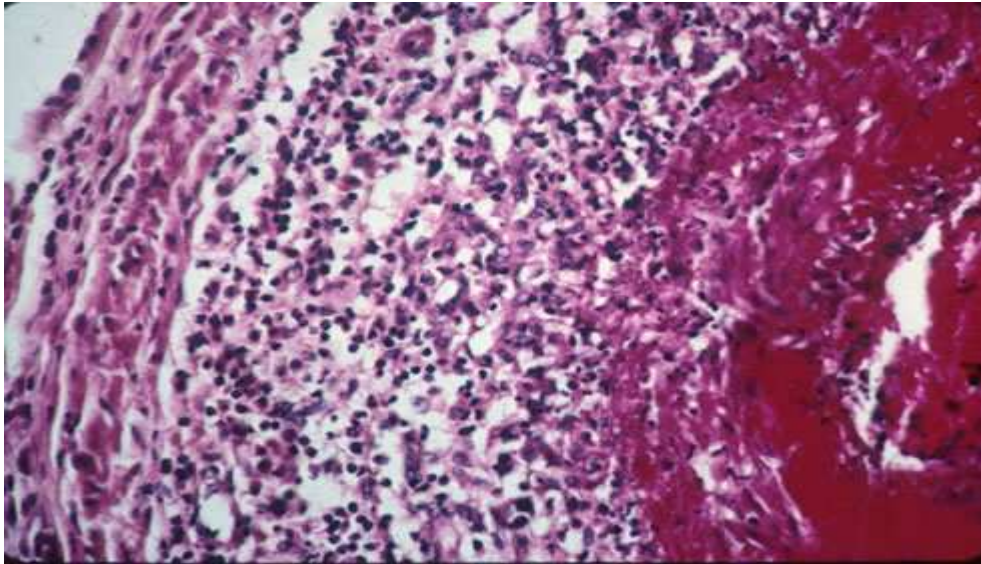


Figure 7. Nécrose fibrinoïde de la média, infiltrat inflammatoire à prédominance de polynucléaires.

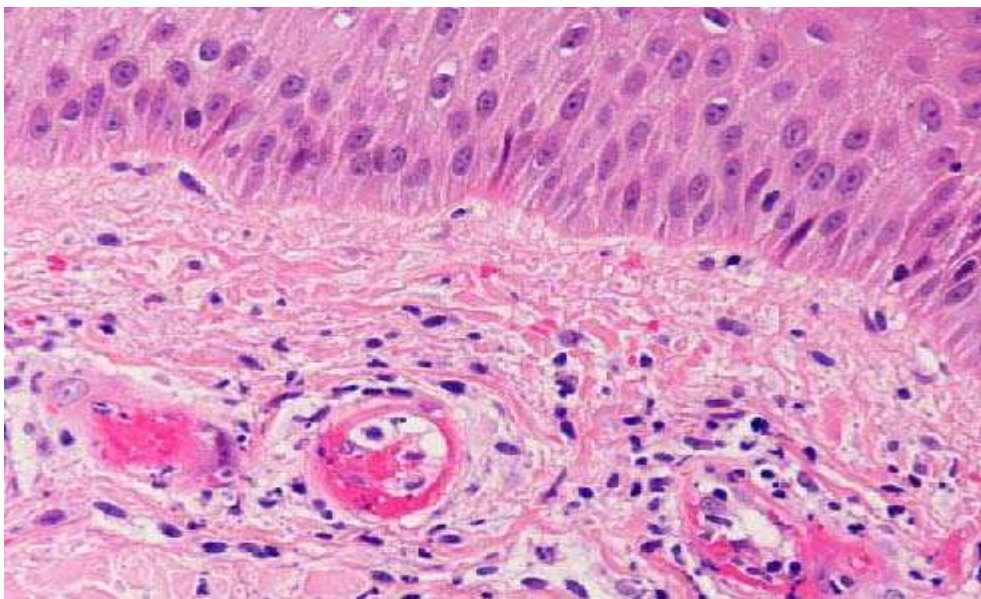


Figure 8. Biopsie cutanée : nécrose fibrinoïde de la paroi des petits vaisseaux.

II. PRINCIPALES VASCULARITES SYSTEMIQUES :

1- MALADIE DE TAKAYASU:

La maladie de Takayasu est la plus fréquente des artériopathies inflammatoires du sujet jeune. Il s'agit d'une aorto-artérite qui touche essentiellement la femme jeune. C'est à l'occasion d'une prise tensionnelle qu'est observée une asymétrie entre les deux bras. Outre cette atteinte sous-clavière, l'artérite de Takayasu peut également toucher l'ensemble de l'aorte et les artères pulmonaires. Sur le plan macroscopique, les lésions sténosantes alternent avec des lésions ectasiantes. L'atteinte de la carotide primitive, de la sous-clavière post-vertébrale et de l'aorte sus et inter-rénale est très évocatrice. L'atteinte coronaire est relativement fréquente et peut tout à fait dominer le tableau clinique [22]. La maladie de Takayasu est classée en différentes formes selon la topographie des atteintes vasculaires (figure9) [1].

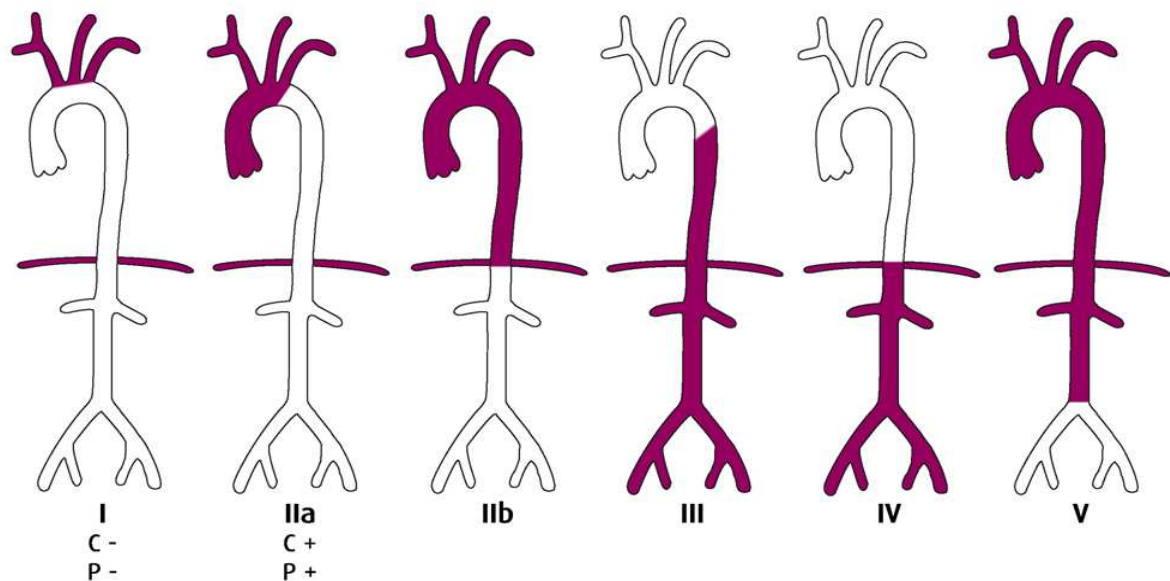


Figure 9. Classification anatomique de l'artérite de Takayasu.

Sur le plan histologique, il s'agit d'une angéite granulomateuse ayant un tropisme plutôt pour la partie externe de la tunique vasculaire, limitante élastique externe et adventice. Celle-ci apparaît très épaissie. Macroscopiquement cet épaississement péri-adventiciel peut être une

aide diagnostique précieuse à l'examen échographique. Les lésions observées diffèrent selon la phase évolutive clinique : à la phase précoce, on observe un infiltrat mononucléé polymorphe associant des lymphocytes, des plasmocytes, des histiocytes et des cellules géantes multinucléées. A un stade plus tardif, on observe des lésions cicatricielles essentiellement caractérisées par une irrégularité de calibre du vaisseau. Au microscope, on observe essentiellement une fibrose [22].

Le traitement en est très discuté. Certains auteurs restent favorables à la corticothérapie durant la période inflammatoire ou en cas de poussées évolutives. Un traitement prolongé systémique n'admet par contre aucun support scientifique validé [22].

Tableau III. Les critères diagnostiques de la maladie de Takayasu selon l'American College of Rheumatology (1990) :

La présence de trois des six critères suivants est nécessaire pour retenir le diagnostic :

1. Age de début de la maladie inférieur ou égal à 40 ans.
2. Claudication des membres.
3. Diminution des pouls de l'une ou deux artères brachiales.
4. Différence d'au moins 10 mm Hg de pression artérielle systolique entre les deux bras.
5. Souffle sur l'une ou les deux artères sous-clavières ou l'aorte abdominale.
6. Aspect artériographique de rétrécissement ou d'occlusion de l'aorte globale, de ces branches principales ou des artères de gros calibre proximales des membres supérieurs ou inférieurs et non liés à l'athérosclérose, à une dysplasie fibromusculaire ou d'autres causes.

2- MALADIE DE HORTON:

La maladie de Horton est la plus fréquente des vascularites primitives systémiques [24]. Son incidence annuelle est estimée entre 15 et 35/100 000 habitants (\geq 50 ans) pour les populations habitant ou descendant des pays du nord de l'Europe et à moins de 10/100 000 en Europe du Sud [25,26,27,28].

L'artérite à cellules géantes ou la maladie de Horton atteint préférentiellement les artères de gros et moyen calibre, principalement du territoire céphalique. Elle peut être plus diffuse et toucher l'ensemble des artères de gros calibre de l'organisme, y compris l'aorte, comme le montrent les résultats d'études histologiques [29, 30] et les bilans d'extension utilisant

l'imagerie par émission de positons [31]. Histologiquement, l'atteinte vasculaire intéresse les 3 tuniques, avec un infiltrat inflammatoire essentiellement mononucléé, une destruction du tissu élastique, en particulier de la limitante interne, et une réaction histiocytaire. On constate un épaissement intimal constitué d'une prolifération fibroblastique, et des cellules géantes au contact de la limitante élastique interne (figure 11) [1].

La maladie de Horton survient dans la majorité des cas chez les sujets de plus de 55 ans. Sa clinique, très polymorphe, impose de pratiquer, comme pour toute vascularite, une biopsie afin d'en affirmer le diagnostic [1]. Son mode de révélation associe classiquement un syndrome inflammatoire majeur à des céphalées avec hyperesthésie du cuir chevelu, voire également une claudication des mâchoires. L'inflammation de l'artère temporale est classique mais rarement rencontrée (figure10).

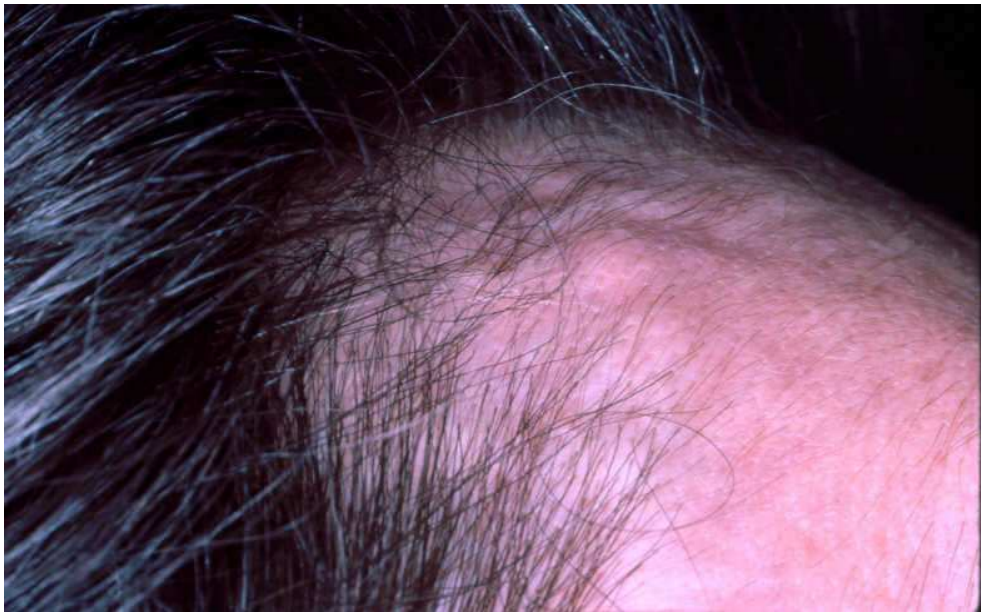

Figure 10. Induration de l'artère temporale au cours de la maladie de Horton.

L'association avec la pseudo-polyarthrite rhizomélique est classique et souvent précieuse pour confirmer le diagnostic clinique. Le risque majeur de complication est la cécité brutale par occlusion de l'artère centrale de la rétine. Il s'agit donc d'une urgence thérapeutique centrée essentiellement sur la biopsie de l'artère temporale. Le traitement d'urgence comprend la

corticothérapie à fortes doses, 0,7 à 1 mg/kg (associé en cas d'atteinte vasculaire systématiquement à un traitement anticoagulant ou antiagrégant). La corticothérapie doit être diminuée progressivement en fonction des bilans inflammatoires réalisés périodiquement. Le traitement est prolongé pour une période de 1 à 3 ans [22].

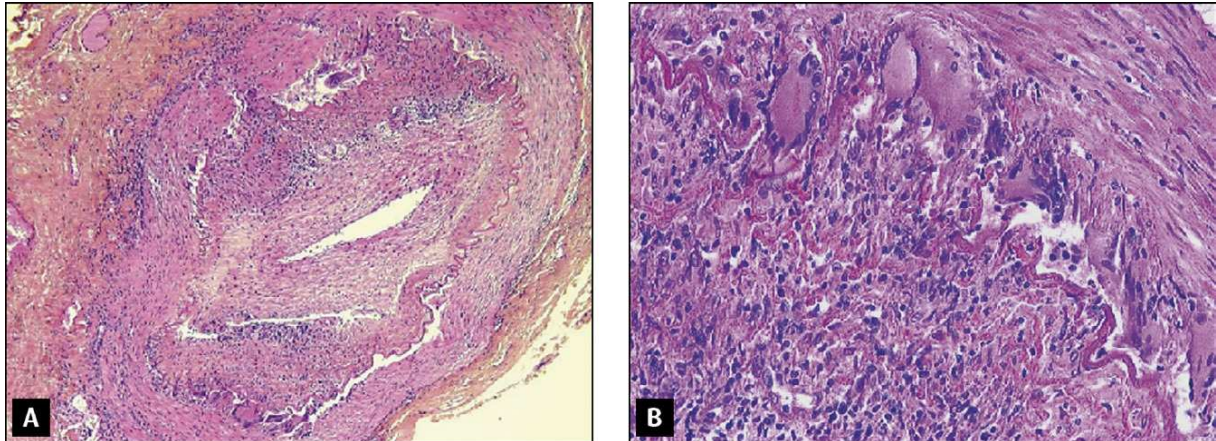


Figure 11. Épaississement intimal constitué d'une prolifération fibroblastique (A). Cellules géantes au contact de la limitante élastique interne (B)

3- MALADIE DE KAWASAKI :

Avec plus de 100 000 cas répertoriés à ce jour, la maladie de Kawasaki est la première vascularite infantile. Bien que décrite de par le monde, la maladie de Kawasaki est caractérisée par une prédilection pour les enfants d'origine asiatique. Au Japon, où l'incidence annuelle dépasse 100/100 000 enfants (<5ans) [32,33].

La maladie de Kawasaki est une vascularite des artères de gros et moyen calibre, d'étiologie inconnue. La survenue de petites épidémies, la recrudescence saisonnière seraient en faveur d'un agent infectieux. Plusieurs observations chez l'adulte ont été rapportées [34]. Le diagnostic repose sur la clinique. La fièvre est constante, inaugurale, élevée à 39 - 40°C, résistante aux antibiotiques. Les signes muqueux sont précoces : chéilite, conjonctivite bulbaire, stomatite avec langue framboisée. Les signes cutanés apparaissent vers le 3 - 4^{ème} jour. Ils débutent aux extrémités par un érythème palmoplantaire, avec œdème inflammatoire et

douloureux puis se généralisent. Des adénopathies cervicales parfois sensibles sont fréquentes. On peut également observer une diarrhée, des vomissements, des arthralgies (30%).

La tachycardie est constante et s'accompagne de signes modérés d'insuffisance cardiaque dans 20 à 30 % des cas [35]. L'atteinte cardiovasculaire est responsable de la presque totalité des cas mortels (0,5 à 1,7%) qui s'observent surtout chez les garçons [36]. Myocardite et péricardite sont fréquentes mais habituellement modérées ou latentes. La gravité est liée au développement d'anévrismes coronaires. Ils apparaissent entre la 2^{ème} et la 3^{ème} semaine. Leur fréquence, estimée à 20% des cas [35], a diminué depuis l'utilisation des Ig polyvalentes intraveineuses [36, 37]. Les anévrismes coronaires peuvent être diagnostiqués par l'échographie cardiaque, à réaliser systématiquement, l'IRM, et bien sûr par la coronarographie. Ils peuvent se compliquer d'infarctus du myocarde, souvent asymptomatiques, et peuvent être à l'origine de mort subite. Dans plus de la moitié des cas, les anévrismes coronaires disparaissent complètement [38].

Le diagnostic de la maladie de Kawasaki est un diagnostic d'élimination. Le diagnostic différentiel se fait essentiellement avec les fièvres éruptives (tableau IV). Le traitement repose sur l'aspirine et les gammaglobulines intraveineuses [37]. A la phase aiguë, l'aspirine est prescrite à doses anti-inflammatoires (100- 120 mg /kg/j) puis à doses anti-agrégantes (20- 30 mg /kg tous les 2 à 3 j en une prise) pendant la phase de convalescence. Les corticoïdes sont inefficaces et contre-indiqués. L'intérêt des gammaglobulines intraveineuses est démontré de façon indiscutable. La posologie est de 2 g/kg en une seule perfusion sur 10 heures [6].

Tableau IV. Les critères diagnostiques de la maladie de Kawasaki selon l'American College of Rheumatology (1990)

La présence de cinq des six critères suivants est nécessaire pour retenir le diagnostic :

1. Fièvre > 5 jours.
2. Conjonctivite.
3. Chéilite, pharyngite, langue framboisée.
4. Erythème desquamatif palmoplantaire, lignes de Beau (ongles).
5. Adénopathies cervicales > 1,5 cm.
6. Rash cutané polymorphe.

4- PERIARTERITE NOUEUSE :

4-1 Epidémiologie :

La périartérite noueuse est une affection rare. Les taux d'incidence annuelle et de prévalence étaient, dans une étude [39,40] ne retenant que des observations documentées histologiquement, respectivement de 0,7 et 6,3 pour 100 000 habitants. Sa prévalence en France est de 30,7/million d'habitants [41]. La périartérite noueuse peut toucher des sujets de tous les âges, avec une prédominance entre 40 et 60 ans, sans prédominance sexuelle [42].

4-2 Anatomopathologie :

La périartérite noueuse est une vascularite qui touche les vaisseaux de petit et moyen calibre avec des lésions segmentaires et transmurales siégeant volontiers aux bifurcations artérielles. Les zones pathologiques alternent avec les zones saines ce qui explique qu'une biopsie puisse être négative alors que l'organe est atteint. A la phase aiguë, l'inflammation de la paroi artérielle est caractérisée par une nécrose fibrinoïde de la média et une infiltration cellulaire pléiomorphe avec une prédominance de PNN associée à un nombre variable de lymphocytes, macrophages, monocytes et polynucléaires éosinophiles. L'architecture normale de la paroi vasculaire, y compris la limitante élastique interne, est détruite et la lésion peut être le siège d'une dilatation anévrysmale ou d'une thrombose (figure 12).

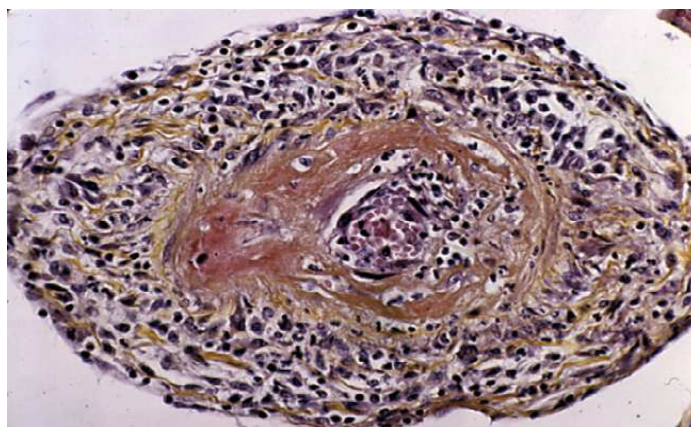


Figure 12. Aspect histologique d'un vaisseau de moyen calibre atteint au cours d'une périartérite noueuse. Infiltrat lymphocytaire de parois vasculaires épaissies avec une thrombose centrale.

4-3 Manifestations cliniques :

La périartérite noueuse est une affection cliniquement très polymorphe (tableau V) :

a- Symptômes initiaux :

Les premiers symptômes sont extrêmement variables et peuvent précéder de plusieurs semaines ou mois la phase bruyante de la maladie [43]. Les plus fréquentes sont la fatigue, les douleurs abdominales, les douleurs des jambes, les signes neurologiques et la fièvre.

b- Signes généraux et manifestations rhumatologiques :

On note une altération de l'état général avec un amaigrissement souvent important, et des douleurs quasi constantes, musculaires, diffuses ou localisées à certains segments de membre, ou articulaires. Les arthrites sont souvent asymétriques et siègent avant tout aux membres inférieurs.

c- Manifestations neurologiques :

Les neuropathies périphériques sont les plus fréquentes des manifestations neurologiques [44] de la périartérite noueuse. Elles se présentent sous la forme d'une multinévrite de topographie distale, d'installation rapide, touchant les membres inférieurs et en particulier le nerf sciatique poplité externe et à un moindre degré le nerf sciatique poplité interne. Aux membres supérieurs, il peut s'agir d'une paralysie ulnaire, radiale ou du nerf médian. Le déficit est le plus souvent moteur, pouvant aller jusqu'à réaliser un tableau de paraplégie ou de tétraplégie, et parfois le déficit est sensitivomoteur. Les manifestations sensibles sont responsables de douleurs et d'hypoesthésie dans les territoires atteints. D'autres tableaux sont toutefois possibles, à type de polyneuropathies sensitivomotrices ou sensibles distales pures [44].

L'atteinte des nerfs crâniens est peu fréquente et accompagne les manifestations périphériques. Il s'agit, soit de paralysie oculomotrice, soit d'une paralysie faciale ou d'une

atteinte de la VIIIème paire crânienne [45]. Les manifestations neurologiques centrales sont moins fréquentes.

d- Manifestations cutanées :

On peut distinguer quatre types de lésions :

Le purpura vasculaire, qui témoigne d'une atteinte des petits vaisseaux. Il est papulopétéchial, polymorphe, composé d'éléments de taille et d'âge différents. L'infiltration est inconstante, mais les éléments infiltrés sont les plus typiques et doivent être le siège de la biopsie. Le purpura peut être vésiculeux ou bulleux.

Les nodules siègent avec prédilection aux membres sur les trajets vasculaires. De petite taille et profondément enchâssés dans l'hypoderme. *Un livedo racemosa ou reticularis* suspendu est fréquemment constaté (figure 13).

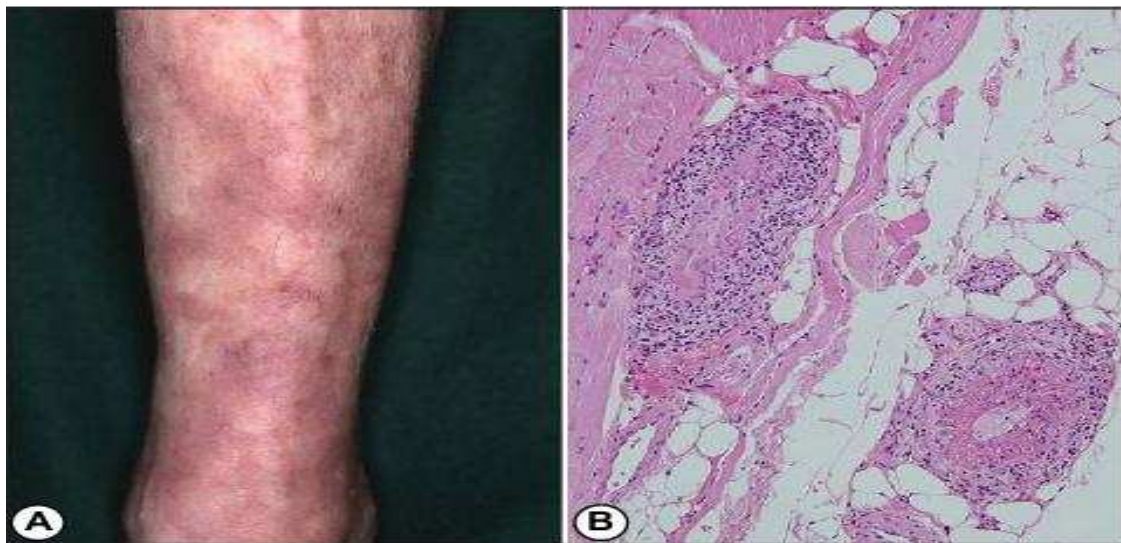


Figure 13. A : livedo racemosa au niveau des extrémités. B : vascularite nécrosante.

Les lésions ulcéronécrotiques et /ou gangreneuses sont des lésions ischémiques artérielles qui siègent le plus souvent aux orteils à leur partie distale.

La biopsie des lésions cutanées est importante pour le diagnostic bien qu'assez peu spécifique. Elle doit être suffisamment profonde pour pouvoir étudier le derme.

e- Manifestations rénales :

L'atteinte rénale est, suivant les séries, présente dans 8 à 83 % des cas de périartérite noueuse. Il n'y a pas de néphropathies glomérulaires au cours de la périartérite noueuse, qui appartiennent aux vascularites touchant les vaisseaux de petit calibre.

Les néphropathies vasculaires sont les manifestations rénales les plus caractéristiques de la périartérite noueuse, qui ont un redoutable pronostic. Elles se manifestent par une hypertension artérielle sévère ou maligne, une protéinurie en général minime, une hématurie de degré variable et une insuffisance rénale d'installation rapide et le plus souvent oligoanurique. Les lésions prédominent sur les artères de moyen calibre et les lésions rénales sont secondaires de l'ischémie. Ces formes sont souvent associées à des anévrysmes intraparenchymateux objectivables par un examen artériographique (figure 14) ainsi qu'à de nombreux infarctus rénaux. Des hématomes rénaux ou périrénaux peuvent survenir après la rupture spontanée d'un microanévrisme [46, 47].

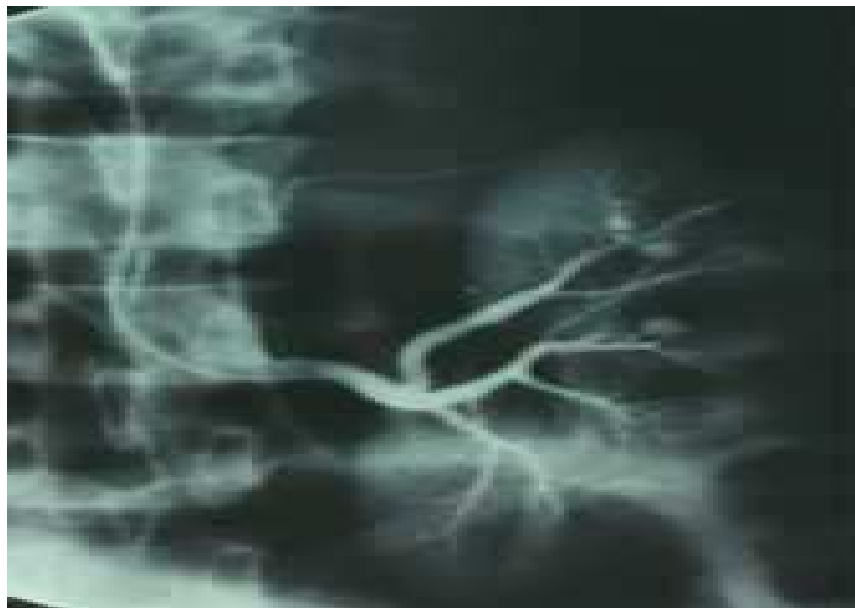

Figure 14. Anévrysme intra-rénal d'artère de moyen calibre au cours de la périartérite noueuse.

f- Manifestations cardiovasculaires :

La périartérite noueuse lèse essentiellement le myocarde, directement en occluant les artéριοles coronaires ou indirectement par le biais de l'hypertension artérielle. L'insuffisance cardiaque est la traduction clinique la plus fréquente, le plus souvent gauche. Les crises d'angor authentiques sont cependant exceptionnelles. La tachycardie, surtout supraventriculaire, est fréquente. D'autres anomalies électriques sont fréquentes à type de troubles de repolarisation compatibles avec une insuffisance coronaire ou de troubles de la conduction. Les péricardites sont rares. Il n'ya pas d'atteinte valvulaire, ou de façon très exceptionnelle [48].

L'hypertension artérielle est observée chez 40% des patients atteints de périartérite noueuse. L'hypertension artérielle maligne est rare ; s'accompagne d'une néphropathie vasculaire.

g-

3-1 Manifestations digestives :

L'atteinte du tractus digestif est fréquente au cours de la périartérite noueuse et peut être à l'origine de complications redoutables. Environ un tiers des patients affectés par une périartérite noueuse présentent des douleurs abdominales. La survenue d'hémorragies ou la persistance de douleurs abdominales intenses malgré le traitement doivent alerter et faire craindre une complication chirurgicale. Les perforations digestives, une péritonite, une occlusion intestinale ou un infarctus intestinal sont des éléments de mauvais pronostic [49,50]. Les lésions prédominent au niveau du grêle. Les localisations appendiculaires et vésiculaires sont classiques et peuvent révéler la maladie. Une pancréatite aigue hémorragique et /ou nécrotique est possible. L'atteinte hépatique est le plus souvent un témoin de l'infection par le VHB. Des hématomes par rupture d'anévrismes ou des infarctus massifs du foie ont été rapportés.

Tableau V. Fréquence des principales manifestations cliniques et biologiques rencontrées au cours de la périartérite noueuse.

Référence	Mowrey 1954	Frohnert 1967	Leib 1979	Guillevin 1985	Guillevin 1992
Nombre de patients	607	130	64	126	182
Fièvre	68	75	36	80	65
Amaigrissement	58	71	-	-	-
Multinévrite	66	72	36	70	70
Myalgies	50	30	73	55	54
Signes cutanés	25	46	28	52	49
Arthralgies	-	58	-	63	46
Atteinte rénale	83	67	63	45	36
Hypertension artérielle	58	56	55	38	33
Douleurs abdominales	48	14	16	24	26
Manifestations pleuropulmonaires	36	38	47	28	20
Atteinte cardiaque	-	8	17	20	9
VS élevée	-	82	89	85	-
Hyperleucocytose	72	45	54	74	-
VHB +	-	-	40	30	-

VS : vitesse de sédimentation ; VHB : virus de l'hépatite B

4-4 Examens complémentaires :

a- Données biologiques :

Il existe un syndrome inflammatoire avec une élévation de la vitesse de sédimentation, augmentation du taux de fibrine, de protéine C réactive, des α_2 et gammaglobulines. A l'hémogramme, une anémie inflammatoire est souvent présente, et la leucocytose est supérieure à 10 000 éléments/ mm³ dans la moitié des cas. Une Hyperéosinophilie peut être constatée. La recherche d'ANCA est négative.

b- Données angiographiques :

La fréquence des microanévrismes est estimée à 60% au cours de la périartérite noueuse. Les anévrismes font de 1 à 5 mm, sont rarement volumineux et sont souvent localisés aux bifurcations vasculaires. Multiples, ils siègent principalement aux artères mésentériques, rénales

et hépatiques (figure 15). On peut observer des microanévrismes intraparenchymateux, des irrégularités artérielles avec un aspect rigide, étiré, des oblitérations artérielles et plus rarement des hématomes [51].

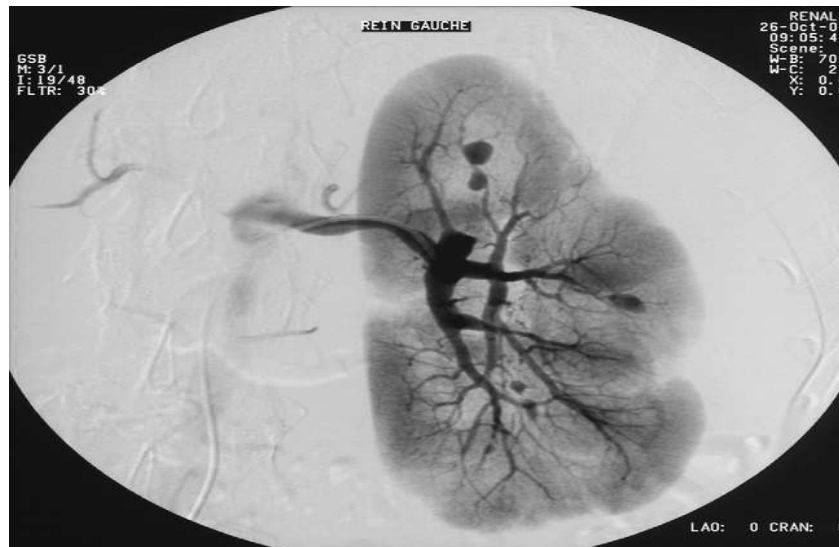

Figure 15. Périartérite noueuse : l'architecture normale de la paroi vasculaire est détruite.

Tableau VI. Les critères diagnostiques de la périartérite noueuse selon l'American College of Rheumatology (1990)

Chez un sujet atteint de vascularite, la présence de 3 des 10 critères suivants permet le classement comme périartérite noueuse avec une sensibilité de 82,2 % et une spécificité de 86 %.

1. Amaigrissement > 4 kg.
2. Livedo reticularis.
3. Douleur ou sensibilité testiculaire
4. Myalgies diffuses, faiblesse musculaire ou sensibilité des membres inférieurs.
5. Mono ou polyneuropathie.
6. Pression diastolique > 90 mm Hg.
7. Insuffisance rénale (urée > 400 mg/l ou créatinémie > 15 mg/l).
8. Marqueurs sériques de l'hépatite B (antigène HBs ou anticorps anti-HBs).
9. Anomalies artériographiques (anévrismes et/ou occlusions des artères viscérales).
10. Biopsie d'une artère de petit ou moyen calibre montrant la présence de polynucléaires dans la paroi artérielle.

4-5 Traitement :

La périartérite noueuse est une affection grave dont le pronostic a été considérablement amélioré par l'introduction des corticoïdes et des immunosuppresseurs.

a- Corticoïdes :

Le médicament de choix est la prednisone, à une posologie élevée en traitement d'attaque, de l'ordre de 1 mg/kg/j, et peut être précédée par trois bolus intraveineux de méthylprednisolone, à la dose de 15 mg/kg/ J durant 1 à 3 jours consécutifs, qui ont souvent un effet spectaculaire sur les signes généraux. La durée du traitement d'attaque est fonction de la réponse clinique. Trois à quatre semaines de traitement à pleine dose sont habituellement nécessaires. Après une phase de réduction rapide des doses, la diminution doit ensuite être plus prudente et progressive dans le but d'atteindre une mi-dose de corticoïdes à 3 mois de traitements puis 5 –10 mg/j au 12^{ème} mois. Cette décroissance de dose doit être interrompue en cas de nouvelle poussée de la maladie.

b- Immunosuppresseurs :

Le cyclophosphamide doit être prescrit par voie injectable, à raison d'une perfusion de 0,6 g/m² toutes les 2 semaines pendant 4 semaines, puis toutes les 4 semaines. La durée du traitement par le cyclophosphamide va de 4 à 10 mois. Il est recommandé, une fois la rémission obtenue (soit après 3 à 6 mois de traitement), de relayer par un traitement d'entretien par l'azathioprine à la dose de 2 mg/kg/j. les indications du cyclophosphamide doivent être adaptées à la sévérité de la maladie et ceci grâce à un score pronostique : le five factor score. Il permet de ne donner le cyclophosphamide qu'aux patients avec un score FFS \geq 1.

Tableau VII. Score pronostique Five Factor Score établi à partir de l'étude de 342 patients atteints de périartérite noueuse ou de syndrome de Churg et Strauss, validé également pour les patients atteints de polyangéite microscopique.

	FFS	Survie à 5 ans (%)	Risque relatif
Protéinurie sup 1g/24h			
Créatininémie sup 140 µmol/l			
Atteinte gastro-intestinale spécifique	0	88,1	0,62
Cardiomyopathie spécifique	1	74,1	1,35
Atteinte neurologique centrale spécifique	≥2	54,1	2,40

1 point pour chacune de ces caractéristiques si présente(s).

c- Echanges plasmatiques :

De récents travaux montrent toutefois que les échanges plasmatiques sont susceptibles de réduire certaines séquelles de la maladie, notamment neurologiques.

5- SYNDROME DE CHURG ET STRAUSS :

5-1 Epidémiologie :

Le SCS est une maladie rare comme le montrent les enquêtes de prévalence et d'incidence conduites notamment en France, en Espagne et au Royaume-Uni [52,53, 55]. Aux États-Unis, l'incidence du SCS est estimée dans le comté d'Olmstead à 4/millions d'habitants par an. Au Royaume-Uni, dans le canton de Norwich, elle est mesurée à 3,1/millions d'habitants par an [53 ,56]. En France la prévalence du SCS est de 10,7/millions d'habitants par an [54].

5-2 Anatomopathologie :

Les lésions histologiques caractéristiques du SCS sont la vascularite et le granulome extravasculaire. La vascularite peut être ou non granulomateuse et il ne faut pas s'attendre à rencontrer une forme histologique complète dans tous les cas de SCS. Certains ont aussi noté l'absence de spécificité du granulome de Churg-Strauss qui peut être rencontré dans certaines autres vascularites [57]. Le granulome est inflammatoire avec présence des cellules géantes. La

vascularite intéresse les vaisseaux de petit calibre, comme d'ailleurs les autres vascularites associées aux ANCA (maladie de Wegener et polyangéite microscopique). Au niveau pulmonaire, l'atteinte histologique intéresse aussi les veinules (figure 16).

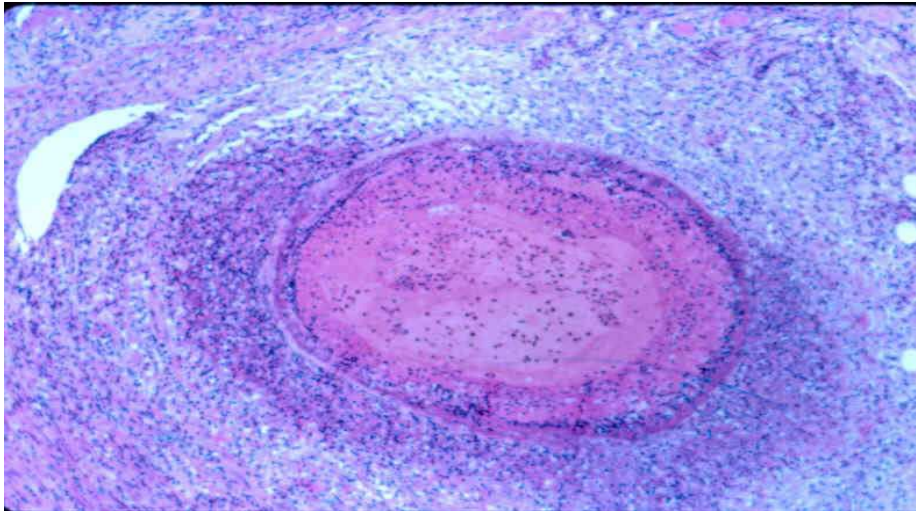


Figure 16. Artérite nécrosante, infiltrat interstitiel et alvéolite riche en polynucléaires éosinophiles au cours du syndrome de Churg et Strauss.

5-3 Pathogénie :

Plusieurs mécanismes contribuent au développement du SCS. Un terrain prédisposant est certainement nécessaire dans la mesure où l'on observe la maladie chez des patients asthmatiques avec dans 25% des cas des antécédents personnels ou familiaux d'allergie telles une rhinite ou des sinusites récidivantes [58]. La maladie est associée dans un certain nombre de cas aux ANCA, essentiellement de type anti-MPO. La fréquence de cette association varie de 30 à 60 % [59, 60]. Dans une série prospective (non publiée) les auteurs évaluent la fréquence des ANCA à un tiers des malades. Ces ANCA sont pathogènes comme cela vient d'être récemment démontré [61]. Ce mécanisme pourrait rendre compte d'un certain nombre de manifestations cliniques, en particulier celles en rapport avec la capillarite ou l'atteinte glomérulaire. À l'inverse, d'autres manifestations comme l'atteinte cardiaque s'observent rarement chez des malades avec ANCA, ce qui suggère l'intervention d'autres mécanismes, comme les cytokines, les éosinophiles ou les immuns complexes. Les immuns complexes, qui sont directement impliqués dans

certaines vascularites comme la PAN, ont aussi été évoqués dans le SCS [62] mais ils ne sont pas le *primum movens* de la maladie. Le rôle des IgE dans ces immuns complexes serait prépondérant. Les éosinophiles sont toxiques, notamment par le biais de certaines protéines comme la *major basic protein* (MBP) ou l'*eosinophil cationic protein* (ECP). Leur taux a été trouvé élevé chez certains malades, dans le sang et dans le liquide de lavage bronchioloalvéolaire [63]. Les formes cardiaques du SCS pourraient être en partie dues à la toxicité des éosinophiles dans la mesure où elles sont rarement associées aux ANCA et où la responsabilité des éosinophiles a été démontrée dans certaines cardiomyopathies, avec ou sans SCS [64]. Les cytokines sont aussi impliquées dans la survenue du SCS. Plus récemment on a montré que les cytokines TH1 et TH2 étaient des acteurs du SCS mais les mécanismes TH2 paraissent prédominants.

5-4 Manifestations cliniques :

a- Manifestations pleuropulmonaires :

L'asthme est au premier plan. Quasi constant, l'asthme précède dans presque tous les cas les signes de l'angéite systémique avec parfois un intervalle très long (30 ans) entre l'apparition de l'asthme et le diagnostic du SCS. La maladie asthmatique débute relativement tardivement, vers l'âge de 30 ans et elle est souvent sévère, corticodépendante, et presque d'emblée, dans un cas sur deux, à dyspnée continue et/ou avec des crises paroxystiques graves. Volontiers associé à une rhinite spasmodique, il est habituel que l'asthme s'aggrave lors de l'apparition des premières manifestations systémiques puis passe au second plan lorsque l'angéite systémique est floride. Des hémorragies alvéolaires caractérisées par un saignement diffus dans les espaces aériens distaux ont été rapportées aux cours du SCS. Il s'agit d'une manifestation pulmonaire sévère mais rare au cours de cette affection. La fréquence des manifestations pleurales au cours du SCS est relativement faible, inférieure à 10%. Les pleurésies observées au cours du SCS sont le plus souvent asymptomatiques, uni- ou bilatérales et en règle, de faible abondance. Leur expression clinique peut être limitée à un frottement pleural. Radiologiquement elles sont isolées ou associées aux autres manifestations radiologiques de la

maladie comme les infiltrats labiles. L'étude biochimique du liquide pleural montre un exsudat. La radiographie de thorax est souvent anormale au cours du SCS. Leur présence associée à l'asthme et à l'hyperéosinophilie est très évocatrice du diagnostic de SCS bien que non spécifique. Il s'agit le plus souvent d'opacités alvéolaires localisées, non systématisées, uni- ou bilatérales, généralement à type d'infiltrats, rarement nodulaires [65]. Ces opacités sont labiles, ayant tendance à régresser spontanément ou après traitement. Leur signification n'est pas univoque. Il s'agit dans leur grande majorité d'images liées à l'infiltration du parenchyme pulmonaire par des polynucléaires éosinophiles. Dans d'autres cas plus rares, elles traduisent une hémorragie alvéolaire (figure 17).

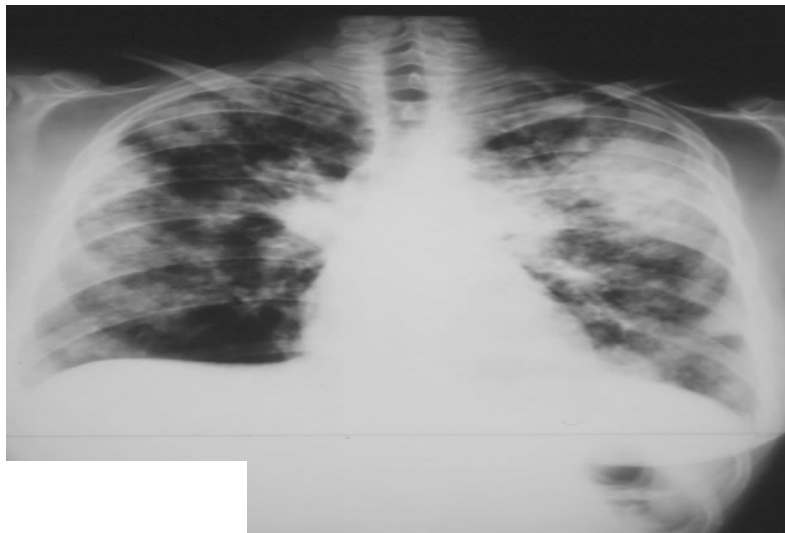


Figure 17. Opacités alvéolaires localisées, non systématisées au cours du syndrome de Churg et Strauss.

b- Manifestations neurologiques :

Les neuropathies périphériques sont les plus fréquentes des manifestations neurologiques du SCS et très suggestives du diagnostic. Elles consistent en une mononévrite multiple de topographie distale prédominant aux membres inférieurs. L'atteinte la plus caractéristique est celle du nerf sciatique poplité externe et, à un moindre degré, du nerf sciatique poplité interne. Sa fréquence est variable, de 50 à 75 % des cas. La multinévrite est d'installation rapide, voire brutale. Des douleurs et des paresthésies du territoire considéré

peuvent précéder l'apparition de la paralysie. La multinévrite est sensitivomotrice et les signes sensitifs sont parfois dominants à type d'hypo- ou d'hyperesthésie. Une anesthésie douloureuse, des troubles de la sensibilité superficielle et thermique sont habituels. Il n'y a pas d'atteinte de la sensibilité profonde. L'électromyogramme montre le caractère axonal de ces neuropathies. Il peut mettre en évidence une dénervation plus étendue que ne le laisse présager la clinique. Leur régression est lente et peut s'étendre de douze à dix-huit mois. Le degré de récupération est imprévisible et des formes initialement sévères peuvent régresser complètement. L'atteinte des nerfs crâniens est peu fréquente. Les manifestations neurologiques centrales sont moins fréquentes, et plus difficiles à rattacher au SCS si elles sont inaugurales. Elles sont la conséquence d'une vascularite du système nerveux central et s'observent dans les formes graves de la maladie.

c- Manifestations cutanées :

Les manifestations cutanées du SCS sont polymorphes et très fréquentes. Elles s'observent dans la moitié des cas. Le purpura vasculaire prédomine aux membres inférieurs. D'autres manifestations cutanées liées à la vascularite peuvent être observées : *livedo reticularis*, lésions d'allure urticarienne, syndrome de Raynaud, lésions ulcéronécrotiques et gangréneuses touchant le plus souvent les orteils, papules infiltrées et vésicules. Des nodules sous cutanés sont présents chez environ un tiers des patients. La biopsie des nodules sous cutanée montre le plus souvent un aspect de granulome extra vasculaire.

d- Manifestations digestives :

L'atteinte digestive est un facteur de mauvais pronostic du SCS [66]. Anatomiquement, les trois principales lésions histologiques du SCS sont observées : granulomes extravasculaires, infiltration par des polynucléaires éosinophiles et beaucoup plus fréquemment, lésions de vascularite nécrosante. Il existe des particularités histologiques liées à l'atteinte digestive dont la présence de granulomes extravasculaires dans la muqueuse digestive. Les lésions siègent tout au long du tractus digestif : estomac, intestin grêle, appendice, colon, rectum mais aussi dans la

vésicule biliaire, sur le péritoine donnant une ascite riche en polynucléaires éosinophiles. La survenue d'hémorragies et/ou de perforations intestinales, la persistance de douleurs abdominales intenses malgré le traitement et un amaigrissement sont des éléments cliniques de mauvais pronostic. Un méléna ou une hématomèse peuvent survenir. Les perforations digestives sont des complications redoutables des vascularites digestives.

e- Manifestations cardiaques :

L'atteinte cardiaque est une cause importante de morbidité et la première cause de mortalité spécifique au cours du SCS. Un quart des patients avaient une péricardite ou un épanchement péricardique et une atteinte myocardique. Des trois tuniques cardiaques, le myocarde et le péricarde sont le plus souvent lésés. L'atteinte de l'endocarde est exceptionnelle. L'atteinte du myocarde est un facteur de mauvais pronostic du SCS. Les manifestations cliniques sont dominées par l'insuffisance cardiaque caractérisée par son installation rapide et sa sévérité. L'infarctus du myocarde cliniquement symptomatique est très rare. À l'échocardiographie, on peut observer une dilatation ventriculaire gauche, une hypokinésie diffuse ou segmentaire, une baisse de la fraction d'éjection ou une régurgitation mitrale. Des régressions complètes des anomalies échographiques sont possibles avec la guérison du SCS.

f- Manifestations rénales :

L'atteinte rénale est rare. Elle se traduit par une hématurie microscopique et une protéinurie. L'existence d'une atteinte glomérulaire, si elle engendre une insuffisance rénale avec une créatininémie supérieure à 140 $\mu\text{mol/l}$ et/ou une protéinurie supérieure à 1 gr/24 h doit être considérée comme un facteur de mauvais pronostic du SCS. Histologiquement les néphropathies glomérulaires sont les plus fréquentes et caractérisées par la présence de foyers de nécrose avec, à leur contact, une prolifération extracapillaire formant des croissants. Ces glomérulonéphrites semblent fréquemment associées à la présence de p-ANCA.

g- Manifestations ORL :

Une rhinite allergique est fréquente (70 %) à la phase initiale de la maladie à l'origine d'obstruction nasale, de sinusite et de polypose nasale.

Tableau VIII. Fréquence (en %) des principales manifestations cliniques au cours du syndrome de Churg et Strauss.

Référence	Chumbley 1977	Lanham 1984	Guillevin 1986	Gaskin 1991	Haas 1991	Abu- Shakra 1994	Guillevin 1998
Nombre de malades	30	16	43	21	16	12	96
Asthme	100	100	100	100	100	100	100
Signes généraux			72		100	100	70
Infiltrats pulmonaires	27	72	77	43	62	58	38
Manifestations ORL	70	70	21	70	10	83	47
Neuropathie	63	66	67	15	75	92	78
Atteinte cardiaque	16	47	49	43	56	42	30
Arthralgies	20	51	28	50	31	42	41
Myalgies		68			43	33	54
Atteintes cutanées	66				68	67	51
Purpura	27	48	28	80	25		31
Nodules	20	30	21		25	8	19
Atteinte rénale	27	49	16		31		16
Pleurésie		29			25		

5-5 Examens paracliniques :

L'hyperéosinophilie sanguine, l'élévation des IgE sériques et la présence d'ANCA constituent les trois principales anomalies biologiques. Un syndrome inflammatoire (défini par l'augmentation de la vitesse de sédimentation, des alpha-2 globulines et de la fibrine) est habituel. L'hyperéosinophilie sanguine est un des arguments diagnostique du SCS. Fluctuante mais presque constante, elle est dans la plupart des cas supérieure à 1000/mm³.

L'hyperéosinophile peut atteindre des valeurs très élevées jusqu'à 50 000/mm³. Une élévation des immunoglobulines E (IgE) sériques totales est observée chez 75 % des patients mais elle est peu spécifique. Les ANCA, recherchés en immunofluorescence indirecte et/ou par technique Elisa, sont présents chez moins de la moitié des patients. En Elisa, il s'agit presque constamment d'ANCA anti-MPO bien que des ANCA anti-PR3 puissent être observés.

Tableau IX. Les critères diagnostiques du syndrome de Churg et Strauss selon l'American College of Rheumatology (1990).

Chez un sujet atteint de vascularite, la présence de 4 des 6 critères suivants permet le classement comme syndrome de Churg et Strauss avec une sensibilité de 85 % et une spécificité de 99,7 %.

1. Asthme
2. Éosinophilie sanguine > 10 %
3. Mono ou polyneuropathie
4. Infiltrats pulmonaires labiles
5. Douleur ou opacité sinusienne
6. Présence d'éosinophiles extravasculaires à la biopsie

5-6 Traitement :

Le pronostic du SCS a été transformé par l'introduction dans un premier temps des corticoïdes, puis des immunosuppresseurs. Le pronostic du SCS dépend de l'extension anatomique de la maladie et de la nature des organes atteints. Son traitement doit prendre en compte des facteurs pronostiques bien établis [66]. Le FFS (Five Factor Score) [66] peut être utilisé pour déterminer la stratégie thérapeutique. Il est probable que les patients ayant un FFS égal à 0, ne nécessitent qu'un traitement par corticoïdes. Quand le FFS est supérieur ou égal à 1, un traitement immunosuppresseur (essentiellement le cyclophosphamide) est indiqué en première intention.

a- La corticothérapie :

Elle reste la base de tout traitement. Le médicament de choix est la prednisone. La posologie est élevée en traitement d'attaque, de l'ordre d'1 mg/kg par jour et peut être précédée

par un à trois bolus IV de méthylprednisolone consécutifs, à la dose de 15 mg/kg par jour qui ont souvent un effet spectaculaire sur les signes généraux [67].

b- Le traitement immunosuppresseur :

Lorsqu'il est indiqué, le traitement immunosuppresseur de choix est le cyclophosphamide. Deux modes d'administration du cyclophosphamide sont possibles avec une efficacité équivalente : per os à la dose de 2 mg/kg par jour en continu ou en bolus mensuel de 600 à 750 mg/m². La durée du traitement par cyclophosphamide est habituellement d'un an. L'azathioprine est également efficace en relais du cyclophosphamide vers le sixième mois de traitement.

c- Les immunoglobulines :

Elles sont administrées par voie intraveineuse et peuvent être prescrits, comme dans d'autres vascularites associées aux ANCA.

d- L'interféron α :

Il a également été proposé dans le traitement du SCS. Son utilisation reste très limitée et son intérêt thérapeutique nécessite confirmation [67].

5-7 Pronostic :

Le pronostic du SCS a été transformé au cours des 30 dernières années. Une rémission complète est obtenue chez 90% des patients. Au cours de l'évolution, 25% des malades présentent une ou plusieurs rechutes. Dans la plupart des cas, la rechute a été précédée par la réapparition d'une hyperéosinophilie. Les rechutes ont été observées soit précocement (45 % dans la première année), soit tardivement après l'obtention de la rémission. Les rechutes peuvent être sévères. L'atteinte cardiaque est responsable de la majorité des décès imputables directement à la vascularite. Les complications des différents traitements administrés, notamment infectieuses sont à l'origine de 20% des décès. L'asthme, est exceptionnellement la cause de la mort des patients atteints de SCS [67].

6-GRANULOMATOSE DE WEGENER :

6-1 Épidémiologie :

L'âge médian des patients au diagnostic se situe dans la cinquième décennie, mais aussi bien l'enfant que le sujet très âgé peuvent être atteints. L'incidence de la granulomatose de Wegener est estimée entre 2 et 12 cas/an/million d'habitants et sa prévalence entre 24 et 157 cas/million d'habitants [68, 69, 70].

6-2 Physiopathogénie :

Les mécanismes physiopathologiques impliqués dans la granulomatose de Wegener sont multiples et mal connus. Des facteurs génétiques et environnementaux ont été identifiés mais leur importance respective n'est pas bien précisée. La place des ANCA est mieux caractérisée mais ils ne sont ni nécessaires ni suffisants. La principale cible des cANCA au cours de la granulomatose de Wegener est la PR3, sérine-protéase cationique de 29 kD sous sa forme active. Elle est présente physiologiquement au sein des granules azurophiles, et des granules de sécrétion des PNN, ainsi qu'au sein des monocytes.

6-3 Anatomopathologie :

Le diagnostic histologique de cette affection qui atteint préférentiellement la sphère ORL, les poumons, le rein, la peau, repose sur un aspect associant : une infiltration granulomateuse extravasculaire faite de macrophages, de cellules géantes, de lymphocytes, de polynucléaires neutrophiles et éosinophiles, une vascularite avec dégénérescence fibrinoïde et/ou une vascularite granulomateuse. La granulomatose de Wegener touche des vaisseaux de petit calibre, et plus rarement de moyen calibre, les capillaires, et parfois les veinules. Les biopsies nasosinusiennes sont simples à réaliser mais seules la moitié des biopsies sinusiennes sont contributives, et 20 % des biopsies nasales [71]. Les biopsies trachéales, en cas de sténose sous-glottique, sont également peu rentables [72]. Les biopsies de nodules pulmonaires ne peuvent

parfois être effectuées que chirurgicalement, mais peuvent montrer dans plus de 60 % des cas une vascularite artériolaire nécrosante, associée parfois à un granulome palissadique. En cas d'hémorragie alvéolaire, on retrouve essentiellement un aspect de capillarite. Les biopsies musculaires, ou surtout neuromusculaires, et distales (branches du sciatique poplité externe), ont une sensibilité d'environ 60 % lorsque le malade présente une neuropathie périphérique [73]. Elles sont toutefois limitées par un risque de séquelles neurologiques, parfois définitives. Les biopsies cutanées révèlent souvent une vascularite leucocytoclasique, non spécifique. Une biopsie d'artère temporale en cas de céphalées peut être discutée, afin de rechercher une localisation temporale de granulomatose de Wegener.

6-4 Manifestations cliniques :

a- Signes généraux :

Des signes généraux sont fréquents au cours de la granulomatose de Wegener, mais non spécifiques, en particulier une asthénie, de la fièvre, des arthralgies, ou parfois d'authentiques arthrites inflammatoires, des myalgies et/ou un amaigrissement.

b- Manifestations ORL :

Une obstruction nasale persistante, des douleurs nasales, une sinusite, une rhinite traînante, éventuellement hémorragique et/ou croûteuse, des épistaxis répétées, une otite moyenne séreuse et/ou une hypoacousie sont les signes les plus fréquents, notés chez 70 à 100 % des patients. Ils révèlent souvent la maladie. L'atteinte des cartilages de la face peut entraîner une déformation nasale avec un aspect dit d'ensellure nasale, des perforations des cloisons nasales, du palais et/ou du pavillon de l'oreille.

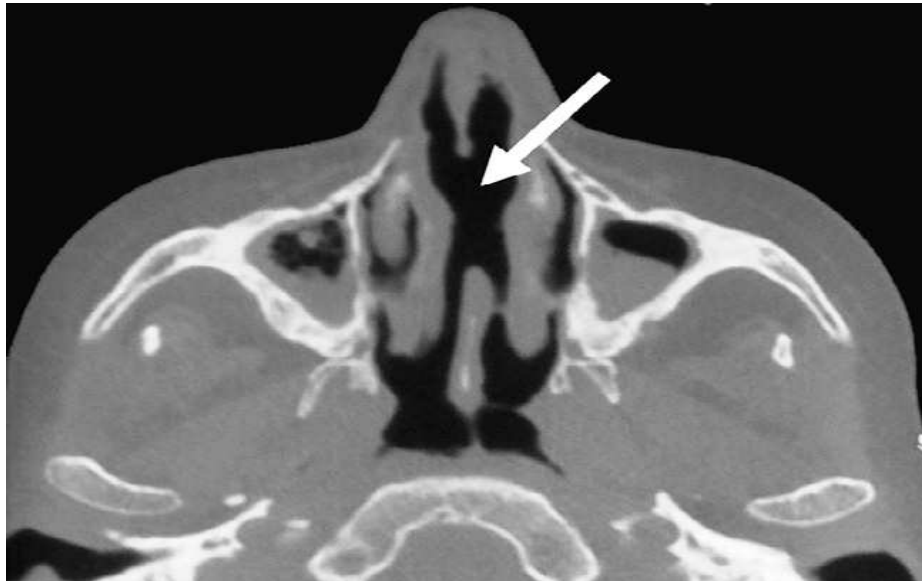


Figure 18. Tomodensitométrie ORL d'une patiente atteinte de granulomatose de Wegener : sinusite et perforation de la cloison nasale.

La tomodensitométrie des sinus peut montrer une sinusite uni ou bilatérale, une destruction osseuse et/ou une lyse des cartilages du nez. Les biopsies des lésions nasales et/ou sinusiennes peuvent apporter, dans environ la moitié des cas, une confirmation histologique de granulomatose de Wegener, à condition d'être multiples et suffisamment profondes [71].

La lyse osseuse sinusienne peut atteindre le cadre orbitaire et s'accompagner du développement de pseudotumeurs inflammatoires granulomateuses, responsables d'exophtalmie et/ou d'ophtalmoplégie. Les sténoses sous-glottiques sont rares (7 à 10 % des patients) [72], responsables de dysphonie et/ou dyspnée, et souvent associées à des localisations endobronchiques. Elles sont parfois isolées, voire révélatrices de la maladie (figure18).

c- Manifestations pulmonaires :

Des nodules pulmonaires sont les lésions les plus caractéristiques de la maladie, constatés chez 40 à 66 % des patients [74]. Ils sont uni ou bilatéraux, uniques ou multiples, excavés dans la moitié des cas, avec souvent une paroi épaisse. Leur nombre est variable, mais reste en général < 10, de même que leur taille, de 0,5 à 10 cm de diamètre. Des infiltrats

pulmonaires uni ou bilatéraux sont observés chez 30 à 50 % des patients, et/ou un épanchement pleural chez 9 à 28 % [75]. Les hémorragies intra-alvéolaires (8 à 30 % des patients) peuvent aussi bien être le mode de révélation de la maladie que survenir plus tardivement à l'occasion d'une rechute [75]. Elles peuvent être limitées à quelques crachats hémoptoïques de faible abondance ou être plus massives, responsable d'un état de choc avec insuffisance respiratoire aiguë et anémie. La fibroscopie bronchique peut mettre en évidence des sténoses, et le lavage broncho-alvéolaire peut apporter ou confirmer le diagnostic d'hémorragie alvéolaire. Les biopsies pulmonaires orientées sur les lésions nodulaires ne sont souvent possibles que par voie chirurgicale, mais ont une très bonne rentabilité diagnostique, confirmant histologiquement la vascularite dans 91 % des cas dans l'expérience de Hoffman et al. [75] (figure 19).

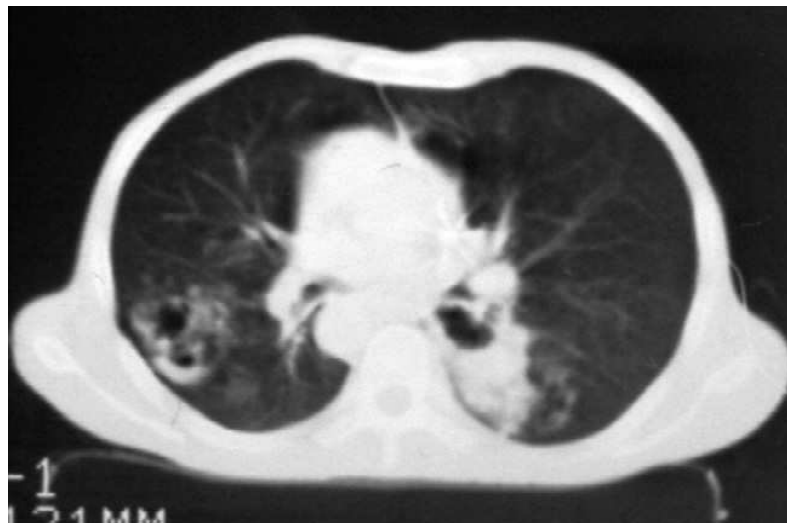

Figure 19. Tomodensitométrie thoracique d'un patient atteint de nodules pulmonaires excavés dans le cadre d'une granulomatose de Wegener.

d- Atteintes rénales et urologiques :

Les manifestations rénales sont fréquentes mais non constantes. L'atteinte la plus typique est une glomérulonéphrite nécrosante segmentaire et focale, associée à une prolifération extracapillaire avec croissants, sans dépôt authentifiable en immunofluorescence (glomérulonéphrite pauci-immune). Elle se traduit par une hématurie, le plus souvent microscopique, et une protéinurie, dont la recherche est donc indispensable lors du diagnostic puis lors du suivi du patient. Son association à une hémorragie intra-alvéolaire définit le

syndrome pneumorénal, dont la survenue évoque un certain nombre de vascularites dont la granulomatose de Wegener et la polyangéite microscopique, mais aussi le syndrome de Goodpasture (associé dans la plupart des cas à la présence d'autoanticorps antimembrane basale glomérulaire). Des sténoses urétérales uni ou bilatérales, uniques ou étagées, responsables d'hydronéphrose ont en effet été décrites, fibrosantes et ischémiques, liées à un infiltrat granulomateux, ou à une fibrose rétro péritonéale engainante. Des manifestations rénales beaucoup plus rares ont été rapportées au cours de la granulomatose de Wegener, comme des anévrismes des branches des artères rénales, voire d'authentiques microanévrismes intraparenchymateux, comme au cours de la périartérite noueuse. Chez l'homme, plusieurs cas d'atteinte granulomateuse de la prostate ont été décrits, ainsi que des orchites et/ou urétrites et/ou ulcérations péniennes (figure 20).

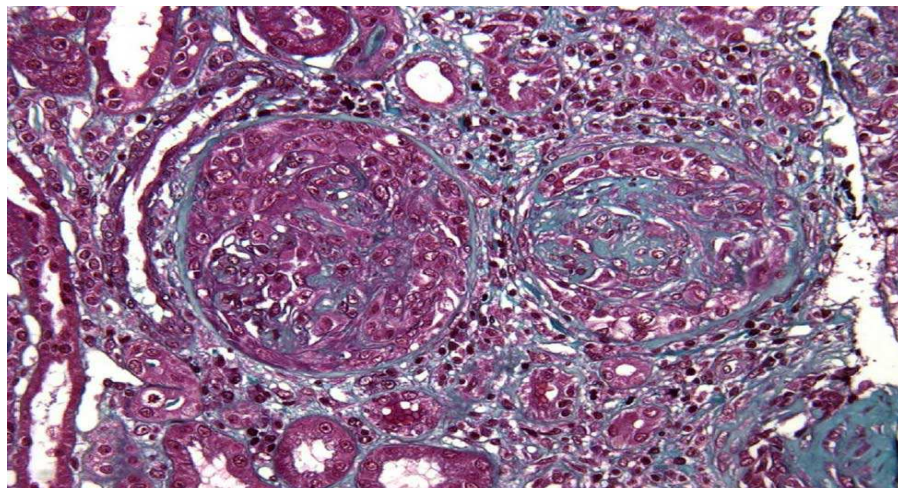


Figure 20. Glomérulonéphrite extracapillaire pure au cours d'une granulomatose de Wegener.

e- Manifestations neurologiques :

Une neuropathie périphérique est notée chez 11 à 68 % des patients, sous la forme essentiellement d'une multinévrite (45 à 79 % des cas), et plus rarement d'une polyneuropathie sensitivomotrice. Cette neuropathie périphérique est liée à une atteinte ischémique axonale des vasa nervorum, au niveau des petits vaisseaux épineuraux. Une souffrance musculaire secondaire, est retrouvée dans moins de 1 % des cas à l'exploration électromyographique (EMG)

[76]. Les atteintes neurologiques centrales sont plus rares, concernant 6 à 13 % des patients [77] en moyenne, et plus tardives que l'atteinte périphérique, en moyenne 8 mois après le diagnostic de granulomatose de Wegener [76]. Elles résultent soit de l'extension par contiguïté de lésions granulomateuses sinusiennes, soit du développement d'authentiques lésions intracérébrales granulomateuses et/ou de vascularite. Elles peuvent se traduire cliniquement par des céphalées, un syndrome méningé, un déficit sensitivomoteur, une hémiparésie ou hémiplégie par accident ischémique ou plus rarement hémorragique, ou une comitialité. L'atteinte granulomateuse des méninges peut se manifester sous l'aspect d'une pachyméningite hypertrophique, et l'atteinte hypophysaire peut entraîner une compression du chiasma optique ou un diabète insipide [78]. L'atteinte, uni ou bilatérale, des nerfs crâniens, principalement du II, VI et/ou VII, est notée chez 4 à 14 % des patients [79]. Les atteintes multiples sont le plus souvent liées à une compression par des lésions extensives méningées ou pseudotumorales intra-orbitaires granulomateuses. Les atteintes médullaires sont rares, liées à une compression par un infiltrat granulomateux méningé, ou à une vascularite médullaire ischémique [80].

f- Manifestations cutanées et muqueuses :

Des lésions cutanées sont retrouvées chez 10 à 50 % des patients, à type surtout de purpura, mais parfois aussi de papules ou d'ulcérations, éventuellement nécrotiques et extensives, ou plus rarement de nodules sous-cutanés [81]. Les lésions ressemblent parfois à un erythema elevatum diutinum ou à un pyoderma gangrenosum, qui peut aussi compliquer la granulomatose de Wegener. Une gangrène digitale et/ou des orteils est possible. Les biopsies cutanées retrouvent souvent une vascularite leucocytoclasique des petits vaisseaux en cas de purpura, peu spécifique, et parfois une vascularite nécrosante des vaisseaux du derme superficiel et/ou profond et/ou sous-cutanés, notamment en cas de lésions nécrotiques. Un infiltrat vasculaire ou extravasculaire granulomateux peut être retrouvé, au sein des lésions papulaires ou nodulaires principalement [82]. Des lésions muqueuses endobuccales sont observées chez 10 à 50 % des patients à type d'ulcérations ou d'aphtes persistants, ou encore

d'hypertrophie gingivale "framboisée" très évocatrice de granulomatose de Wegener [81]. L'atteinte des glandes salivaires et des parotides est décrite également. Les ulcérations des muqueuses génitales sont plus rares (figures 21).

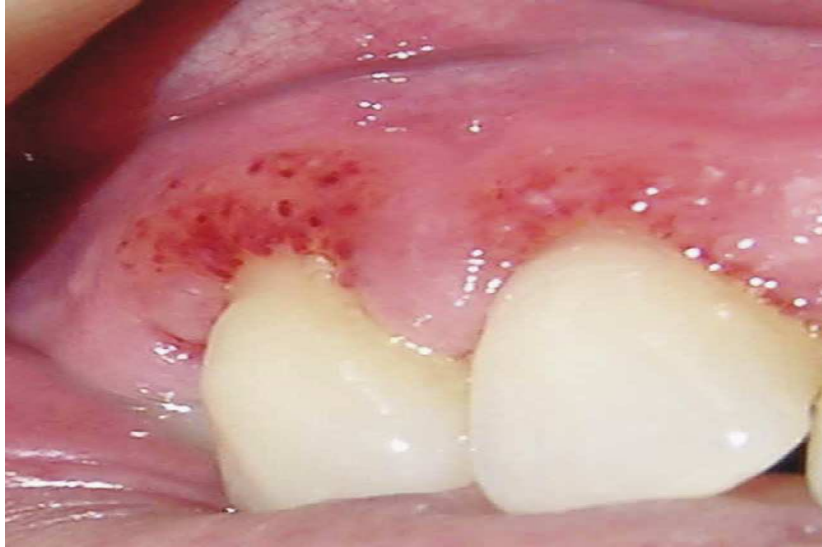

Figure 21. Aspect d'hypertrophie gingivale "framboisée" chez une patiente atteinte de granulomatose de Wegener.

g- Atteintes oculo-orbitaires :

Les atteintes oculaires et/ou orbitaires sont fréquentes, rapportées chez 14 à 60 % des patients [77], parfois inaugurales et/ou isolées. L'extension locale d'une lésion granulomateuse ORL, méningée et/ou développée à l'intérieur du cadre orbitaire peut entraîner une exophtalmie et/ou une ophtalmoplégie. Un xanthélasma étendu, séquellaire d'une pseudotumeur orbitaire, une conjonctivite, une épisclérite nodulaire nécrosante, des ulcérations cornéennes, une vascularite rétinienne et/ou une atteinte des glandes lacrymales sont également possibles.

h- Atteintes cardiaques :

Les atteintes cardiaques sont relativement rares, décrites chez 6 % des patients en moyenne, [83]. Les atteintes du péricarde, évoluant parfois jusqu'à la tamponnade et/ou la péricardite constrictive, et coronariennes, la plupart du temps silencieuses cliniquement, représentent la moitié de ces cas. Les atteintes myocardiques et épicaudiques représentent

respectivement 25 et 8 % des cas [84]. Viennent ensuite les atteintes valvulaires, principalement aortiques, rapportées avec une fréquence de 21 %, mais qui ne sont cependant pas toujours spécifiques de la granulomatose de Wegener. Une tachycardie sinusale est fréquente, de même que des troubles du rythme, en particulier auriculaires. L'atteinte granulomateuse des tissus de conduction peut entraîner des blocs auriculo-ventriculaires ou des blocs de branche, qui peuvent nécessiter la pose d'un pacemaker.

i- Atteintes digestives :

Les atteintes digestives concernent 5 à 11 % des patients, se manifestant par de simples douleurs abdominales, non spécifiques, mais parfois aussi par des tableaux sévères de perforations digestives du grêle, puis, par ordre de fréquence, coliques ou gastriques. Au cours de la granulomatose de Wegener, on peut aussi constater des iléocolites, des anorectites ou des gastrites granulomateuses, vis-à-vis desquelles le diagnostic différentiel avec une maladie de Crohn ou une rectocolite hémorragique peut être difficile. Les biopsies digestives effectuées par voie endoscopique ne sont pas dénuées de risque chez ces patients, et ne mettent en évidence des lésions de vascularite que chez 10 à 50 % des patients atteints de granulomatose de Wegener, au mieux [85]. Des atteintes de la vésicule biliaire, du pancréas et/ou de l'appendice ont été décrites à plusieurs reprises [86]. Cliniquement et biologiquement, l'atteinte hépatique et/ou splénique demeure toutefois silencieuse dans la plupart des cas.

j- Manifestations gynéco-obstétricales :

Des cas de mastite, d'atteinte mammaire et de localisations utérines ont été décrits [87]. Plusieurs cas de granulomatose de Wegener apparue ou aggravée à l'occasion d'une grossesse, en post-partum ou post-abortum ont été rapportés [88], mais également des grossesses menées à terme sans aucun traitement particulier ni complication chez des patientes traitées par le passé pour une granulomatose de Wegener. Le risque d'aggravation ou de rechute de la granulomatose de Wegener a été estimé à 25 % si la maladie est bien en rémission lorsque la

grossesse est débutée [89,90], et à 40 % dans les autres cas où la maladie présente encore quelques signes d'activité.

6-5 Traitement :

Le traitement de la granulomatose de Wegener repose actuellement sur l'association de corticoïdes et de certains immunosuppresseurs, selon un schéma séquentiel assez bien codifié, composé d'un traitement d'attaque (ou d'induction), puis d'entretien (ou de maintien de la rémission), dont la durée optimale n'est toutefois pas encore parfaitement établie. La gravité de la maladie justifie l'utilisation de traitements lourds, sources potentielles d'un certain nombre d'effets secondaires qui doivent être pris en compte et prévenus tant que possible.

a- Traitement d'induction :

Les corticoïdes peuvent rapidement améliorer certains symptômes, mais s'ils sont prescrits seuls, ils ne permettent pas d'obtenir, ni de maintenir, la rémission. Le traitement d'attaque de référence repose sur la combinaison de corticoïdes et de Cyclophosphamide [75], qui permet d'obtenir une rémission dans plus de 80 % des cas [74].

**Tableau X. Caractéristiques des patients atteints de granulomatose de Wegener
et fréquence des principales manifestations cliniques.**

Auteur	Langford 1999	Guillevin 1997	Aasarod 2000	de Groot 2001	Oliveira 2005	Reinhold- Keller 2000	Abdou 2002
Nombre	31	55	108	128	85	155	701
Fièvre	-	44	-	-	-	-	33
Arthralgies	26	64	41	-	15	61	57
Atteinte ORL	81	Rhinite 56 Sinusite 38 Otite 16	62	58	80	94	51 68 43
Atteinte pulmonaire	74	Nodules 38 HIA 24 Infiltrat 18 Pleurésie 10	52	26	72	55	62
Atteinte rénale	55	74	100	38	60	54	38
Atteinte oculaire	19	28	19	-	-	40	33
Atteinte cardiaque	-	4	-	11	30	13	-
Atteinte cutanée	16	30	19	12	-	21	27
Atteinte digestive	-	-	1	4	-	3	-

AN : atteinte neurologique, HIA : hémorragie intra-alvéolaire.

Tableau XI. Critères diagnostiques de la granulomatose de Wegener selon l'American College of Rheumatology (1990).

Chez un sujet atteint de vascularite, la présence de 2 des 4 critères suivants permet le classement comme granulomatose de Wegener avec une sensibilité de 88,2 % et une spécificité de 92 %.

1. Inflammation nasale ou orale (épistaxis, ulcérations buccales ou faciales douloureuses)
2. Anomalies de la radiographie pulmonaire (nodules, cavernes, infiltrats fixes)
3. Sédiment urinaire anormal (hématurie microscopique ou cylindres)
4. Inflammation granulomateuse à la biopsie (dans la paroi ou autour des artères ou artérioles)

La dose initiale de corticoïdes est de 1 mg/kg/j de prednisone, parfois précédée de 1 à 3 bolus de méthylprednisolone (15 mg/kg/j). Il est souhaitable de réduire rapidement la dose de corticoïdes afin d'atteindre une demi-dose au bout de 1 à 3 mois. Les bolus IV de cyclophosphamide sont administrés en association tous les 15 jours pendant 1 mois à la dose de 0,6 g/m² (J1, J15 et J30) puis à la dose de 0,7 g/m² toutes les 3 semaines, jusqu'à obtention de la rémission. Il est maintenant bien établi que le cyclophosphamide peut être interrompu dès la rémission clinique obtenue, éventuellement après 4 à 6 bolus seulement, sous réserve d'un relais par un traitement immunosuppresseur d'entretien, moins toxique [91]. Aucune étude n'a démontré de supériorité en termes d'obtention de la rémission de la forme orale du cyclophosphamide par rapport aux bolus intraveineux. Les doses de cyclophosphamide cumulées sont par contre assez rapidement plus importantes avec la voie orale. Le cyclophosphamide oral est prescrit à raison de 2 mg/kg/j, dose qui doit être adaptée à l'âge, puis à la réponse thérapeutique et à la survenue éventuelle d'effets secondaires [92].

b- Traitement d'entretien :

La prise prolongée, après obtention de la rémission, de cyclophosphamide oral permet de limiter le taux de rechute à 13 % à 5 ans [74]. La poursuite du cyclophosphamide IV n'est par contre pas aussi efficace, puisque le taux de rechute associé est alors de 59 % à 5 ans [74]. De plus, l'indication du cyclophosphamide, oral comme IV, doit rester limitée au seul traitement

d'induction, en raison de leur trop grande toxicité cumulative. D'autres immunosuppresseurs moins toxiques doivent donc être prescrits en entretien, en relais du cyclophosphamide, dès la rémission obtenue [91]. Le choix aujourd'hui se fait principalement entre 3 molécules. L'azathioprine (AZA) est communément employée à la dose de 2 à 3 mg/kg/jour par voie orale, et le méthotrexate (MTX) à la dose 0,3 mg/kg/semaine [93], surtout par voie orale, ou parfois intramusculaire. Ces traitements semblent aussi efficaces l'un que l'autre mais sont tous les 2 responsables d'effets secondaires, à un degré toutefois bien moindre que le cyclophosphamide : infections opportunistes, toxicité hépatique ou hypoplasie médullaire transitoire pour les 2 drogues, pneumonie d'hypersensibilité pour le MTX, etc. Avec ces traitements, le taux de rechute reste malgré tout de l'ordre de 16 % à 18 mois [93] et de 52 % à 32 mois [94]. Le mycophénolate mofétil (MMF) peut également être prescrit en traitement d'entretien à une dose moins bien définie de 1,5 à 2 g/j. Le taux de rechute avec le MMF en entretien était de 11 % seulement (1 parmi 9 patients) dans la première étude ouverte publiée [95], et se situe plus vraisemblablement à 43–48 % [96, 97]. La tolérance du MMF est variable d'une série à l'autre, avec en particulier des infections, notamment à cytomégalo virus, des intolérances digestives, et plus rarement une atteinte pulmonaire interstitielle ou des réactions d'hypersensibilité. La durée optimale de ce traitement d'entretien n'est pas encore connue. La durée totale de traitement (induction + entretien) ne doit en tout cas pas être < 18 mois. La corticothérapie ne doit par contre pas être prolongée outre mesure, et tous les patients devraient recevoir moins de 10 mg/j de prednisone à 6 mois du diagnostic, et avoir interrompu les corticoïdes au plus tard au bout de 2 ans de traitement.

Le cotrimoxazole (triméthoprime / sulfaméthoxazole) ne peut pas se substituer aux immunosuppresseurs utilisés en entretien [98]. Sa prescription (triméthoprime 320 mg/j / sulfaméthoxazole 1 600 mg/j), en association ou à la suite des traitements habituels de la granulomatose de Wegener, permet par contre une réduction supplémentaire du taux de rechute de 40 % à 1 an, indépendamment de la présence ou non de *Staphylococcus aureus* à l'écouvillonnage nasal [98]. Il est donc conseillé de le maintenir à l'issue du traitement

immunosuppresseur pendant 2 années supplémentaires. Il ne doit par contre pas être prescrit en même temps que le méthotrexate, du moins à cette dose (risque de majoration de la toxicité muqueuse et hématologique).

c- Traitement des formes localisées/limitées :

Un traitement plus léger peut être tenté dans les formes localisées de la maladie, principalement ORL granulomateuses. Ces formes limitées sont cependant souvent rebelles, récidivantes et/ou destructrices, et il est préférable de les traiter malgré tout par une combinaison de corticoïdes et d'un immunosuppresseur [99]. Le taux de rémission obtenu avec un traitement combinant corticoïdes et MTX était de 71 % dans une première étude [100] chez des patients ayant une forme limitée de granulomatose de Wegener sans atteinte rénale, comparable à celui obtenu avec une association de corticoïdes et cyclophosphamide oral (90 % versus 94 %, respectivement). Par contre, le taux de rechute était plus élevé dans le bras le MTX (70 % versus 47 % à 18 mois). Le suivi des patients atteints de formes limitées/localisées doit donc être aussi rigoureux et rapproché qu'en cas de forme diffuse, en particulier lorsque l'on tente un traitement plus "léger". Le traitement des sténoses sousglottiques est souvent délicat et relève d'équipes spécialisées [72].

d- Place actuelle des autres traitements :

Avant d'envisager de recourir à d'autres traitements, certaines notions importantes doivent être rappelées. En cas de rechute ou de poussée apparente de la maladie sous traitement, il convient tout d'abord d'écartier une infection, qui peut être favorisée par les corticoïdes et immunosuppresseurs. Il n'y a pas lieu, à l'occasion d'une première rechute survenant sous traitement d'entretien ou quand le patient ne prend plus d'immunosuppresseur, d'utiliser d'autres schémas thérapeutiques que celui classique d'induction par cyclophosphamide, prioritairement par voie IV. Le relais par un immunosuppresseur d'entretien, une fois la rémission obtenue, fera appel là encore à l'AZA, au MMF ou au MTX, en utilisant éventuellement une molécule autre que celle sous laquelle la rechute a eu lieu. Chez les malades

réfractaires au cyclophosphamide (administré par voie IV puis en seconde ligne par voie orale), chez ceux qui ont une contre-indication au cyclophosphamide (allergie, néoplasie vésicale, dose cumulée atteinte déjà conséquente > 20 g environ), ou qui font de multiples rechutes, d'autres traitements peuvent être alors proposés, en remplacement ou en association avec les traitements classiques. L'indication et le choix entre ces autres traitements doivent dans l'idéal être discutés au cas par cas, en concertation avec des centres de référence dans la prise en charge de la granulomatose de Wegener, et éventuellement dans le cadre de protocoles thérapeutiques prospectifs, du Groupe français d'étude des vascularites GFEV.

Les immunoglobulines polyvalentes ont été essentiellement employées chez des malades réfractaires ou en rechute à la dose de 2 g/kg/mois avec de bons résultats immédiats mais une efficacité parfois non durable et de fréquentes réaggravations de la maladie après leur arrêt [101]. Elles présentent l'avantage de leur moindre toxicité, notamment sur le plan infectieux.

Les échanges plasmatiques ont un intérêt clairement démontré chez les patients avec atteinte rénale sévère, définie par une oligurie, la nécessité de dialyse et/ou un taux de créatinine sérique > 500 mmol/L, puisqu'ils améliorent les chances de récupération de la fonction rénale, même s'ils n'augmentent pas le taux de survie globale. Le bénéfice des échanges plasmatiques sur la fonction rénale est probable aussi pour des chiffres de créatininémie moins élevés (dès 300 voire 200 mmol/L) [101] et/ou en cas d'hémorragie intra-alvéolaire, par analogie avec le syndrome de Goodpasture.

L'infliximab, l'un des 2 anticorps monoclonaux anti-TNF α (avec l'étaNERCEPT), permettait dans une étude prospective et ouverte d'obtenir une rémission, dans des formes réfractaires ou à rechutes, dans 88 % des cas, mais avec un nombre non négligeable d'infections, parfois sévères et pas uniquement tuberculeuses [102]. La morbidité liée à ce traitement était toutefois moins importante dans d'autres séries [103]. *L'étaNERCEPT*, en association aux traitements habituels d'induction, n'apportait par contre aucun avantage en termes de prévention des rechutes, par rapport à un placebo dans l'étude américaine WGET [104]. De plus dans cette étude

avec l'étanercept, un certain nombre de cancers solides a été observé, incitant à la prudence lors de la prescription de ces agents.

Les anticorps anti-CD20 (rituximab actuellement) semblent prometteurs [105, 106]. Les doses du cycle initial de rituximab et son rythme d'administration ne sont toutefois pas encore clairement définis. Des études sont en cours actuellement avec cette molécule, qui semble par ailleurs agir différemment selon la forme de la maladie. D'autres molécules sont à l'étude, comme les anti-CD20 humanisés, les anti-CD22 et les CTLA4-Ig (abatacept). Certains auteurs proposent enfin des traitements par antithymoglobulines [107] ou chimiothérapie intensive suivie d'autogreffe de moelle ou de cellules souches, dont il faudra analyser les résultats lorsque le recul sera suffisant.

6-6 Évolution et facteurs pronostiques :

Non traitée, la granulomatose de Wegener est constamment mortelle. Avec les traitements actuels, la rémission est obtenue dans plus de 80 % des cas et le taux de mortalité globale a diminué à 10-15 % à 5 ans. Le risque de rechutes est ainsi devenu la principale caractéristique évolutive de la granulomatose de Wegener. Celles-ci sont quasi inéluctables en l'absence de traitements prolongés visant à maintenir la rémission, dits d'"entretien". Cependant, même avec ces traitements, le taux de survie sans rechute ne dépasse pas 42-57 % à 5 ans. De plus, seuls 11-14 % des patients ne gardent aucune séquelle de leur maladie [75].

a- Facteurs pronostiques :

D'après certaines études disponibles, il semble que l'existence d'une insuffisance rénale (définie dans une étude par un taux de créatinine > 160 mmol/L), ainsi que l'âge (> 50-52 ans) soient de mauvais pronostic [77]. Les atteintes pulmonaires, dans leur ensemble, n'ont été identifiées comme facteur de mauvais pronostic au cours de la granulomatose de Wegener que dans l'une de ces études [77]. Un taux très élevé, en immunocapture Elisa, de cANCA anti-PR3 au moment du diagnostic serait également associé à un moindre taux de survie. À l'inverse, la présence d'une atteinte ORL, granulomateuse, pourrait être un élément de bon pronostic.

b- Facteurs prédictifs des rechutes :

Parmi les facteurs trouvés prédictifs de rechute dans au moins une étude, on peut citer l'existence d'une atteinte cardiaque lors du diagnostic, un traitement initial "moins intense" (dose cumulée de cyclophosphamide (CYC) < 10 g après les 6 premiers mois de traitement et/ou diminution de la dose de corticoïdes à < 20 mg/j avant le 3e mois) [70], l'existence de rechutes antérieures, une atteinte pulmonaire et/ou ORL et/ou de la présence de cANCA anti-PR3 [71]. À l'inverse, l'absence d'atteinte rénale semble associée à un moindre risque de rechute dans certaines séries, mais pas dans d'autres [104]. Le risque relatif de rechute est multiplié par 7 chez les patients porteurs chroniques de *Staphylococcus aureus* dans leurs fosses nasales [108]. La prise de cotrimoxazole est de ce fait recommandée durant la phase de traitement d'entretien, de façon prolongée et chez tous les patients, quel que soit en pratique le résultat de l'écouvillonnage nasal. À ce jour, le suivi du titre des ANCA ne doit pas être utilisé comme élément d'adaptation thérapeutique. La persistance des ANCA sous traitement, en particulier lors du passage au traitement d'entretien chez un patient en rémission clinique complète, est associée à un taux de rechute ultérieure de 86 versus 20 % chez les patients devenus ANCA-négatifs dans une première étude [109], et à un risque relatif de rechute multiplié par 2,6 dans une plus récente [110]. Une ascension du titre ou la réapparition des ANCA a été notée chez 43 à 100 % des patients dans les semaines ou mois (6 mois au plus) qui ont fait une rechute [111]. Le risque relatif de rechute était de 14,5 en cas d'augmentation > 4 fois le titre précédent d'ANCA dans une étude plus récente [112]. À l'inverse, 18 à 43 % des patients dont le titre de cANCA augmente, et 29 % de ceux dont le titre d'anti-PR3 augmente, ne font pas de rechute par la suite [113].

7- POLYANGEITE MICROSCOPIQUE :

7-1 Epidémiologie :

La polyangéite microscopique est une maladie rare, pouvant toucher des sujets de toutes ethnies, même si dans les séries publiées 85–100 % des patients étaient blancs. Elle est ubiquitaire, mais sa répartition dans le monde n'est pas totalement homogène. Un gradient nord-sud a été constaté en Europe, la polyangéite microscopique étant plus fréquemment observée dans le sud que dans le nord. Elle survient habituellement chez des sujets âgés de plus de 50 ans, donc plus vieux que ceux atteints de périartérite noueuse, de syndrome de Churg et Strauss ou de granulomatose de Wegener [114].

7-2 Pathogénie :

La polyangéite microscopique est une vascularite associée à la présence dans le sérum de 75–80 % des patients d'ANCA, principalement des p-ANCA caractérisés par un renforcement périnucléaire de la fluorescence cytoplasmique observée dans des polynucléaires neutrophiles fixés à l'éthanol en immunofluorescence indirecte, de spécificité antimyéloperoxidase (anti-MPO) en Elisa. Le rôle pathogène des anticorps anti-MPO est désormais démontré in vivo dans un modèle murin, développé par Xiao et al, où le transfert de ces autoanticorps à des souris dépourvues de lymphocytes B et de lymphocytes T provoque une vascularite rénale.

7-3 Anatomopathologie :

La polyangéite microscopique est une vascularite des petits vaisseaux, artérioles, capillaires et veinules, sans granulome extravasculaire. La capillarite est surtout responsable d'une glomérulonéphrite nécrosante segmentaire et focale, associée à une prolifération extracapillaire. S'y associent souvent d'autres atteintes viscérales touchant surtout la peau, les muscles, les articulations, le poumon (hémorragie alvéolaire) et l'appareil digestif. Les lésions histologiques sont sensiblement identiques de celles observées au cours de la périartérite

noueuse, mais associées à une vascularite des artérioles, des capillaires et des veinules (figure 22).

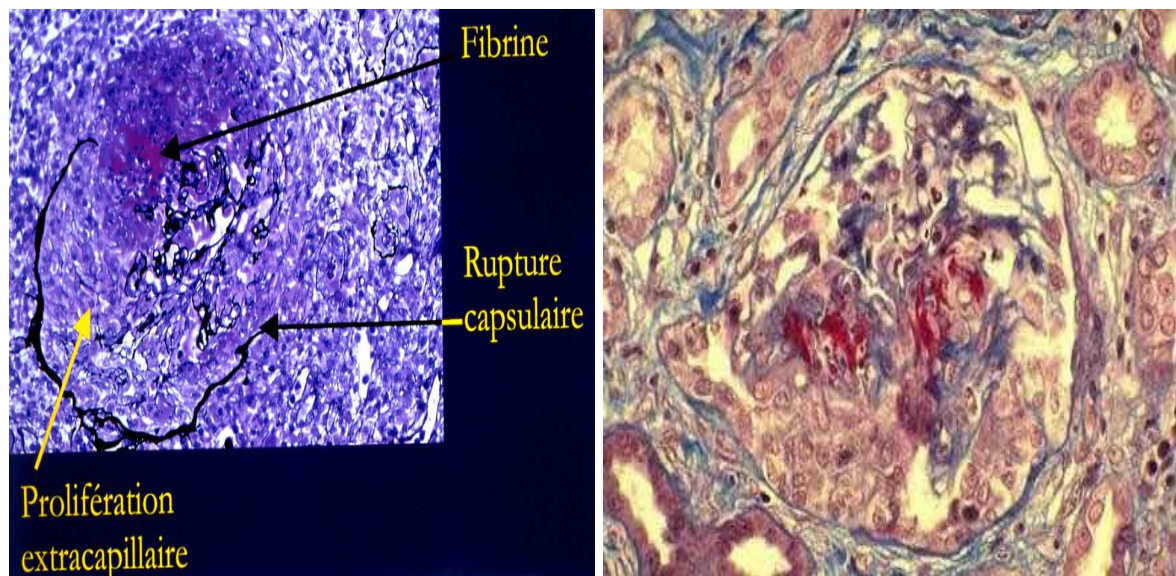


Figure 22. Glomérulonéphrite extracapillaire au cours d'une polyangéite microscopique.

7-4 Manifestations cliniques :

a-Signes généraux :

Des manifestations générales inaugurales, fièvre et/ou altération de l'état général, sont présentes chez la plupart des patients, parfois plusieurs semaines ou mois avant que ne s'installe une forme plus bruyante de la maladie. Des myalgies, des arthralgies et/ou plus rarement des arthrites sont constatées dans 56–76 % des cas au moment du diagnostic.

b-Atteinte rénale :

L'atteinte rénale est caractérisée par une glomérulonéphrite nécrosante extracapillaire, pauci-immune. Elle est constante dans certaines séries de patients, qui émanent de milieux néphrologiques. Certains patients ont toutefois une atteinte rénale qui peut être silencieuse cliniquement, au moment du diagnostic ou dans les premières semaines d'évolution de la maladie. Une hématurie microscopique et/ou une protéinurie peuvent être présente(s) chez les malades ayant une fonction rénale normale et doivent donc être recherchées systématiquement. À

l'inverse, l'insuffisance rénale peut être sévère d'emblée et nécessiter la dialyse. La biopsie rénale, lorsqu'elle est pratiquée, peut montrer la coexistence de lésions de glomérulonéphrite aiguë et de cicatrices glomérulaires témoignant de poussées antérieures.

Tableau XII. Différence entre la périartérite noueuse et la polyangéite microscopique.

	Périartérite noueuse	Polyangéite microscopique
Histologie		
Type de vascularite	Vascularite nécrosante, infiltrat inflammatoire polymorphe, très rares granulomes.	Vascularite nécrosante, infiltrat inflammatoire polymorphe, pas de granulomes.
Type de vaisseaux	Artères de petit et moyen calibre, rarement artérioles	Petits vaisseaux (capillaires, veinules ou artérioles) Les artères de moyen calibre peuvent être touchées
Distribution et localisation		
-Atteinte rénale :		
Vascularite rénale avec hypertension réno-vasculaire, infarctus rénaux et microanévrismes	Oui	Non
Glomérulonéphrite rapidement progressive (extracapillaire)	Non	Très fréquente
-Atteinte pulmonaire :	Non	Oui
Hémorragie alvéolaire		
-Multinévrite	50 à 80 %	10 à 20 %
Rechutes	Rares	Fréquentes
Anomalies artériographiques	Oui	Non
p-ANCA	Rares	Très fréquentes

La présence et l'importance de ces dernières lésions cicatricielles et sclérosantes sont de moins bon pronostic quant aux capacités de récupération de la fonction rénale sous traitement. Les sténoses urétérales uni ou bilatérales sont exceptionnelles au cours de la polyangéite

microscopique. Elles sont plus évocatrices de granulomatose de Wegener, mais ont été rapportées dans quelques cas de périartérite noueuse, dont certains étaient peut-être en fait des polyangéites microscopiques.

c-Atteintes pulmonaires :

Une hémorragie intra-alvéolaire est observée chez environ 1/3 des patients atteints de polyangéite microscopique. Associée à l'atteinte rénale, elle définit le syndrome pneumoréal. Les hémoptysies peuvent être modérées et répétées, ou au contraire massives, responsables de détresse respiratoire, d'anémie voire d'état de choc. En pratique, les hémorragies alvéolaires massives semblent être de mauvais pronostic, mais elles n'ont pas été reconnues comme telles dans les séries publiées pour le moment ou parmi les paramètres du score pronostique FFS (Five Factor Score). Dans la plupart des cas, la vascularite régresse rapidement sous traitement, alors que la fibrose interstitielle peut continuer à s'aggraver, lentement en général. Quelques cas de fibrose pulmonaire isolée et associée à la présence dans le sérum de p-ANCA anti-MPO ont été rapportés, sans aucune lésion de vascularite. Leur pronostic semble comparable à celui des autres fibroses pulmonaires idiopathiques.

d-Manifestations cutanées :

Elles sont présentes dans 30-60 % des cas. Le purpura vasculaire déclive des membres inférieurs est la manifestation la plus fréquente. On peut aussi observer des ulcérations, des nécroses cutanées, des hémorragies sous-unguéales, des lésions vésiculeuses, etc. Les nodules sous-cutanés sont moins fréquents. La biopsie cutanée peut révéler une vascularite des vaisseaux de petit calibre, parfois nécrosante, mais montre souvent uniquement des aspects de vascularite leucocytoclasique, peu spécifiques. En général, l'ensemble de ces manifestations cutanées disparaît rapidement sous traitement.

e- Autres manifestations cliniques :

Parmi les autres manifestations, très superposables à celles décrites au cours de la périartérite noueuse, il faut retenir les neuropathies périphériques, en particulier les tableaux de multinévrite, puis les atteintes digestives, avec des douleurs abdominales ou, à l'extrême, des perforations ischémiques, surtout de l'intestin grêle. Les atteintes du système nerveux central ainsi que les manifestations cardiovasculaires sont rares au cours de la polyangéite microscopique, mais possibles. L'œil peut également être affecté, de façon assez exceptionnelle, sous la forme d'une sclérite, d'une iridocyclite, ou d'une vascularite choroïdienne et/ou rétinienne. Les manifestations ORL sont assez peu fréquentes au cours de la polyangéite microscopique, ou alors non spécifiques [114].

Tableau XIII. Critères diagnostiques de la polyangéite microscopique selon l'American College of Rheumatology (1990).

- | |
|---|
| <ol style="list-style-type: none">1- Présence d'une hémorragie alvéolaire confirmée par le lavage alvéolaire en excluant une infection pulmonaire.2- Glomérulonéphrite nécrosante segmentaire pauci-immune à la biopsie rénale ou lésions d'angéite pauci-immune des petits vaisseaux sur la biopsie rénale ou d'autres tissus.3- ANCA circulants positifs. |
|---|

Tableau XIV. Fréquence des principales manifestations cliniques de la polyangéite microscopique (%).

Référence	Serra (1984)	Savage (1985)	D'Agati (1986)	Adu (1987)	Guillevin (1999)	Lauque (2000)
Nombre de patients	53	34	20	43	85	29
Âge moyen (ans)	53	50	50	50	57	56
Ratio H/F	1,5	1,8	1	1,7	1,2	0,7
Signes généraux	79	76	-	-	73	62
Hypertension artérielle	26	29	35	21	34	25
Atteinte rénale	100	100	100	100	79	97
Manifestations cutanées	60	-	35	53	62	17
Purpura	40	44	-	-	41	14
Manifestations pulmonaires	55	-	55	34	25	100
Hémoptysie	23	32	-	-	-	79
Infiltrat	30	-	-	-	10	-
Épanchement pleural	19	15	-	-	6	-
Manifestations digestives	51	-	-	56	30	3
Manifestations ORL	30	-	-	20	-	31
Sinusite	6	9	-	-	11	-
Manifestations oculaires	30	-	-	28	-	25
Manifestations neurologiques	28	-	-	-	-	-
Atteinte périphérique	19	18	15	14	58	7
Atteinte centrale	15	18	40	0	12	-
Manifestations cardiaques	15	-	-	9	-	-

7-5 Traitement :

Le traitement de la polyangéite microscopique est maintenant bien codifié et adapté selon la sévérité de la maladie, comme l'ont démontré les résultats des études thérapeutiques prospectives intitulées "Chuspan BP" et "Chuspan MP" du Groupe français d'étude des vascularites (GFEV) [41]. Lorsqu'il n'y a pas de signe de gravité (FFS = 0), le traitement de la polyangéite microscopique est identique à celui de la périartérite noueuse de "bon pronostic", et peut consister en une corticothérapie seule. Les immunosuppresseurs sont ainsi réservés aux formes résistantes, en cas de rechute ou d'aggravation de la maladie (FFS devenant > 1). L'adjonction d'emblée d'un immunosuppresseur peu toxique (azathioprine notamment) doit être évaluée (l'un des prochains protocoles, intitulé Chuspan 2007, du GFEV). Il n'y a aucun avantage

à prescrire un immunosuppresseur plus puissant, comme le cyclophosphamide, à ces patients, en raison du taux de rechute relativement faible en comparaison à l'importante toxicité de cette dernière molécule. Toutefois, dans certains protocoles aujourd'hui, notamment européens, les patients atteints de polyangéite microscopique et ceux atteints de granulomatose de Wegener, toutes deux des vascularites associées aux ANCA, sont traités de la même façon, par une association d'emblée de corticoïdes et d'un immunosuppresseur, quel que soit le type et la sévérité de l'atteinte. Dans les formes avec atteinte viscérale sévère (FFS > 1), le traitement initial doit être comparable à celui de la granulomatose de Wegener et repose sur une immunosuppression forte (mais la plus courte possible) durant la phase d'attaque, par cyclophosphamide (CYC), puis plus légère (par azathioprine, méthotrexate ou mycophénolate mofétil) mais prolongée, durant la phase d'entretien, en association à une corticothérapie, rapidement décroissante. Le traitement d'entretien ne doit pas durer moins de 12 mois. La durée optimale et la molécule la plus efficace pour prévenir les rechutes ne sont actuellement pas encore bien déterminées. L'efficacité du cotrimoxazole en prévention des rechutes n'a été étudiée que dans la granulomatose de Wegener. Lorsqu'il est prescrit en association avec le traitement immunosuppresseur de la polyangéite microscopique, ce n'est donc que dans un but de prévention de la pneumocystose pulmonaire, lorsque les lymphocytes T CD4+ sont < 250/mm³ en particulier.

Les formes fulminantes pneumorénales de polyangéite microscopique nécessitent une prise en charge multidisciplinaire spécialisée, avec notamment mise en place de séances d'hémodialyse ou d'une assistance respiratoire si nécessaire. Le pronostic de ces formes est réservé, surtout lorsque le patient est âgé de plus de 50 ans et/ou que son taux de créatinine sérique est > 500 mmol/l. Chez ces patients dont la créatininémie est > 500 mmol/L (étude Mepex européenne, présentée à l'ANCA Workshop, Heidelberg, 2005), dialysés et/ou oliguriques (< 400 ml/j) au moment du diagnostic, la prescription d'échanges plasmatiques (60 ml/kg avec substitution par de l'albumine à 4 ou 5 %, 3 fois/semaine pendant 2-3 semaines, puis 2 fois/semaine pendant 3 semaines, puis 1 fois/semaine pendant 1-3 semaines) améliore

indiscutablement les chances de récupération de leur fonction rénale (survie rénale sans dialyse), mais pas leur survie globale. Les échanges plasmatiques sont probablement aussi efficaces pour des chiffres de créatininémie moins élevés et doivent facilement être prescrits en cas d'atteinte rénale (peut-être même dès 160–200 mmol/l de créatininémie), de même, à notre avis, qu'en cas d'hémorragie intra-alvéolaire, par analogie avec le traitement du syndrome de Goodpasture, même s'il n'y a pas non plus d'étude contrôlée pour les échanges plasmatiques dans cette dernière indication. Les immunoglobulines polyvalentes gardent aussi quelques indications, assez exceptionnelles, dans les polyangéites microscopiques extrarénales, à rechutes ou réfractaires aux traitements classiques. Des traitements immunosuppresseurs de développement plus récent peuvent également être proposés dans ces formes à rechutes ou réfractaires, comme les anticorps monoclonaux anti-TNF alpha (infliximab surtout) ou anti-CD20 (rituximab). Des études françaises (Ratrap) et internationales (Rave) sont en cours pour déterminer précisément l'efficacité et les indications de ces nouvelles biothérapies, qui semblent très prometteuses et dont la liste augmente régulièrement (CTLA4-Ig, anti-CD22, etc.) [114].

7-6 Évolution et pronostic :

a- Rechutes :

Environ 1/3 des patients atteints de polyangéite microscopique feront une rechute, après avoir été mis une première fois en rémission complète, donc moins souvent qu'au cours de la granulomatose de Wegener, mais beaucoup plus qu'au cours de la périartérite noueuse. Il n'est malheureusement pas possible aujourd'hui d'identifier lors du diagnostic ce sous-groupe de malades qui vont rechuter, ni d'évaluer leur pronostic à long terme. Celui-ci reste malgré tout généralement bon, car les patients en rechute, alertés par la réapparition des signes de leur maladie, consultent rapidement la plupart du temps. De ce fait, les rechutes sont souvent moins sévères que la poussée initiale.

6-1 Décès :

La mortalité globale des patients atteints de polyangéite microscopique était de l'ordre de 30 % à 5 ans dans une série de 1999, et plus probablement de l'ordre de 10–20 % aujourd'hui. La plupart des décès surviennent en fait chez ceux atteints des formes les plus sévères, ayant un ou plusieurs facteur(s) de mauvais pronostic selon le FFS ou une hémorragie intra-alvéolaire. La mortalité des patients atteints de formes cutanées limitées est bien moindre, probablement < 10 % à 5 ans. Une partie des décès est attribuable à la vascularite elle-même, lorsqu'elle n'est pas bien contrôlée par le traitement. Les décès favorisés par, ou directement liés à des effets secondaires des traitements, sont également fréquents. Ils surviennent durant les premiers mois la maladie et sont liés, en premier lieu, à des infections. Celles-ci sont favorisées par l'association des corticoïdes et des immunosuppresseurs, et doivent donc être prévenues, quand cela est possible, par la prescription chez les patients lymphopéniques ($T\ CD4^+ < 250/mm^3$) de cotrimoxazole en prophylaxie de la pneumocystose pulmonaire notamment, et par l'adaptation du traitement et de ses doses en fonction de la sévérité de la maladie, de l'âge, de la fonction rénale et de l'état général de chaque patient, et ce à tout moment de sa prise en charge [114].

8- PURPURA RHUMATOÏDE :

8-1 Epidémiologie :

Le purpura rhumatoïde peut se manifester à tout âge (de cinq mois à 89 ans) mais atteint principalement l'enfant entre trois et 15 ans. Chez l'enfant, l'incidence annuelle de cette maladie est de l'ordre de 15 à 20,5 cas pour 100 000 enfants par an. Il est beaucoup plus rare chez l'adulte où son incidence serait plutôt de l'ordre de 0,1 pour 100 000 adultes, le ratio enfants/adultes varierait ainsi de 16 à 22. Le purpura rhumatoïde de l'adulte diffère de celui de l'enfant par son incidence et la gravité des manifestations cliniques. Chez l'enfant comme chez l'adulte, la maladie est plus fréquente chez les patients de sexe masculin (sex-ratio :1,5). La

maladie semble plus fréquente l'hiver mais l'incidence peut être très variable d'une année à l'autre. Le purpura rhumatoïde est rapporté dans tous les pays du monde, mais sa distribution est variable. Il apparaît plus fréquent au Japon, en Asie du Sud-est, en Europe et en Australie, qu'en Amérique du Nord et Afrique du Sud. On l'observe dans toutes les ethnies mais il est plus rare chez les sujets de race noire [115].

8-2 Anatomopathologie:

L'étude histologique au cours du purpura rhumatoïde montre une vascularite aigue des artérioles et des veinules du derme superficiel et de la muqueuse intestinale. En immunofluorescence, il existe des dépôts d'IgA dans la paroi des artérioles et les glomérules rénaux. La présence d'IgA dans la paroi des vaisseaux en peau lésée et en peau saine est un argument important en faveur du diagnostic. Les lésions rénales observées sont très proches de celles de la maladie de Berger [6].

8-3 Manifestations cliniques :

Le diagnostic de purpura rhumatoïde repose sur l'association de signes cliniques extrêmement évocatrice. Il s'agit de l'association d'un purpura vasculaire cutané, à des manifestations articulaires, digestives et rénales. Il n'existe aucun signe biologique spécifique de la maladie. Le taux sérique d'IgA est élevé dans 60 % des cas mais cela ne constitue en aucun cas un argument formel pour affirmer le diagnostic [115].

a- Signes généraux :

La fièvre, généralement peu élevée, est présente chez la moitié des patients. Chez l'enfant, un syndrome néphrotique sévère peut se compliquer d'une franche altération de l'état général avec perte de poids importante. Un syndrome inflammatoire biologique est fréquent, mais généralement modéré.

b- Signes cutanés :

L'atteinte cutanée est quasiment constante et inaugure le tableau clinique dans plus de deux tiers des cas. Elle débute souvent par des lésions urticariennes mais la lésion caractéristique est un purpura vasculaire. Il est symétrique, non prurigineux, prédomine aux zones de pression et aux extrémités, en particulier autour des chevilles et sur les fesses mais peut s'étendre à l'ensemble du tégument. Il épargne généralement le tronc, l'abdomen, le visage et le cuir chevelu. L'atteinte du visage n'est observée que chez le très jeune enfant. La lésion primitive est généralement un purpura pétéchial infiltré, qui peut confluer pour former des macules, voire des ecchymoses avec parfois des aspects en cocarde. Les lésions purpuriques sont parfois très discrètes, de la taille d'une tête d'épingle. Chez l'adulte, elle se complique de nécrose ou de bulles hémorragiques dans 35 % des cas, ce qui est exceptionnel chez l'enfant. Il peut n'y avoir qu'un seul rash de résolution rapide ou plusieurs poussées successives. Les récurrences fréquentes peuvent cependant laisser une dyschromie brunâtre ou des cicatrices blanchâtres en cas de purpura nécrotique. La biopsie cutanée en peau lésée d'une lésion récente montre, typiquement, une vascularite leucocytoclasique des vaisseaux dermiques avec nécrose fibrinoïde et infiltrat périvasculaire (capillaires et veinules postcapillaires) fait de neutrophiles et de cellules mononucléées dont les noyaux sont pycnotiques et fragmentés (leucocytoclasie). En immunofluorescence, faite sur des lésions récentes (< 24 heures) et infiltrées, on observe, dans la paroi des vaisseaux lésés, des dépôts granuleux, dessinant la paroi du vaisseau, d'IgA polyclonale, de C3 et de fibrine/fibrinogène. Des dépôts d'IgM et plus rarement d'IgG peuvent être présents dans la paroi des vaisseaux. Au-delà de 24 heures, l'étude en immunofluorescence est souvent négative.

c- Signes articulaires :

Les manifestations articulaires sont présentes dans deux tiers des cas et inaugurales dans un tiers des cas. Chez l'adulte, il s'agit le plus souvent d'arthralgies que d'arthrites. Elles se traduisent par des oligoarthralgies d'horaires inflammatoires touchant principalement les chevilles et les genoux. Les atteintes articulaires sont fixes, symétriques, d'intensité variable, souvent

rapidement résolutive. Une ou plusieurs articulations sont touchées, simultanément ou successivement. A la douleur peut s'associer un gonflement périarticulaire, en rapport le plus souvent avec une synovite qui, par définition, ne détruit jamais l'articulation. La radiologie de l'articulation peut montrer un œdème périarticulaire, sans modification de l'espace interarticulaire.

d- Signes abdominaux :

Les manifestations digestives sont fréquentes, variables en fonction des séries (en moyenne 66 % chez l'enfant et 50 % chez l'adulte), inaugurales dans 10 % des cas. Il s'agit de douleurs modérées de type colique mais pouvant être sévères conduisant alors à la laparotomie. Elles s'accompagnent souvent de troubles digestifs à type de nausées ou de vomissements. Elles peuvent s'associer à une hémorragie digestive occulte mais parfois gravissime, engageant le pronostic vital. L'endoscopie digestive retrouve alors un érythème de la muqueuse avec purpura pétéchial, des érosions, voire de véritables plages de nécrose de la paroi digestive. Chez l'enfant, l'invagination intestinale est une complication classique de l'atteinte digestive, représentant 80 % des complications chirurgicales du purpura rhumatoïde chez l'enfant. L'histologie digestive est superposable à celle de la peau et l'examen en immunofluorescence confirme le diagnostic en présence de dépôts d'IgA des vaisseaux de la sous-muqueuse.

e- Atteinte rénale :

Une atteinte rénale survient dans 20 à 54 % des cas de purpura rhumatoïde chez l'enfant et dans 45 à 85 % chez l'adulte. L'incidence varie selon les séries, en fonction du mode de recrutement des malades et des critères diagnostiques retenus pour affirmer l'atteinte rénale. Parmi l'ensemble des glomérulonéphrites de l'enfant, celle du purpura rhumatoïde représente 10 à 15 % des cas et 2,5 % des insuffisances rénales terminales. Chez l'adulte, l'atteinte rénale du purpura rhumatoïde ne représenterait que 0,6 à 2 % des néphropathies.

L'atteinte rénale survient généralement au cours du premier mois de la maladie mais des anomalies urinaires peuvent être observées après plusieurs mois, parfois au cours d'une

nouvelle poussée de purpura cutané. L'hématurie, le plus souvent microscopique, est le signe le plus précoce. A cette hématurie peuvent s'associer d'autres signes évocateurs de glomérulonéphrite : protéinurie de débit variable, pouvant être néphrotique, et insuffisance rénale. Chez l'adulte, l'atteinte rénale est non seulement plus fréquente, mais également plus sévère. La présence d'une insuffisance rénale au moment du diagnostic est exceptionnelle chez l'enfant, alors que son incidence peut atteindre 32 % chez l'adulte. Une hypertension artérielle peut s'associer à ces signes ou être isolée.

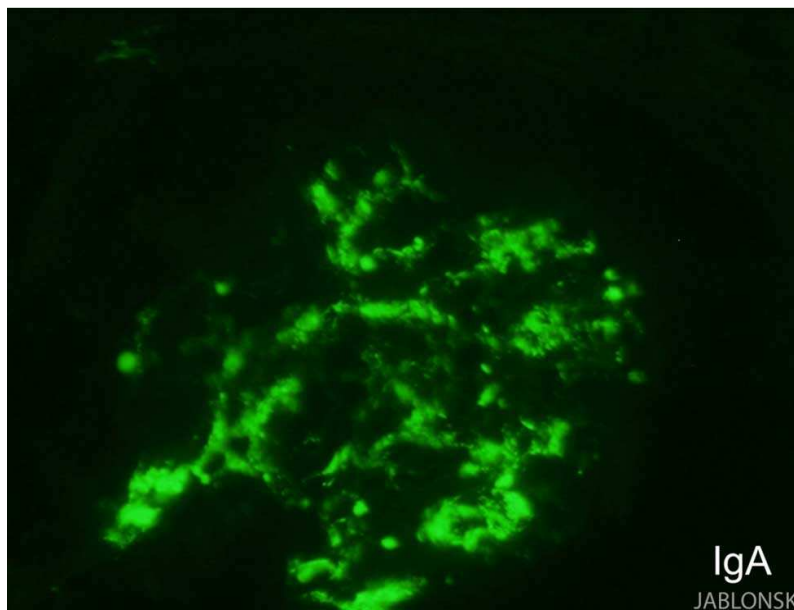


Figure 23. Glomérule présentant des dépôts d'IgA de siège mésangial.

La néphropathie du purpura rhumatoïde est une néphropathie glomérulaire à dépôts d'IgA comparable à celle observée au cours de la maladie de Berger (figure 23). Seul le contexte clinique permet de les distinguer. Les lésions observées au cours du purpura rhumatoïde seraient plus inflammatoires et nécrotiques. Cela peut être expliqué par le fait que, contrairement à la maladie de Berger, la biopsie est généralement pratiquée à la phase aigue de la maladie. L'étude en immunofluorescence confirme le diagnostic de glomérulonéphrite à dépôts d'IgA. Les dépôts mésangiaux sont présents dans tous les glomérules, leur abondance est variable et ils peuvent même déborder le long des parois des capillaires glomérulaires, voire du pôle vasculaire. A ces dépôts d'IgA (essentiellement IgA1 lambda plus intense que kappa)

s'associent constamment des dépôts de C3, parfois d'IgG (40 % des cas) et plus rarement d'IgM (20 % des cas). Les dépôts mésangiaux d'IgA sont observés dans les glomérules scléreux, permettant de porter un diagnostic rétrospectif. Les lésions nécrotiques et les croissants fixent le sérum antifibrinogène. L'association de dépôts de fibrinogène et d'IgA mésangiale, même en l'absence de nécrose fibrinoïde, serait évocatrice de la néphropathie du purpura rhumatoïde plutôt que de la maladie de Berger. L'examen en microscopie optique montre une grande diversité de type et de sévérité des lésions glomérulaires. De nombreuses classifications ont été proposées, aucune n'est encore unanimement admise. Toutes sont fondées sur le degré de prolifération endocapillaire, le nombre de croissants et l'importance de la sclérose glomérulaire. La classification la plus couramment utilisée chez l'enfant est celle de l'International Study of Kidney Disease in Childhood (ISKDC) modifiée par Heaton en 1977 (tableau XV).

Tableau XV. Lésions glomérulaires du purpura rhumatoïde, suivant la classification de l'International Study of Kidney Disease in Childhood (ISKDC) modifiée par Heaton en 1977.

I Pas de lésion glomérulaire.
II Prolifération mésangiale pure.
III Prolifération mésangiale avec croissants (< 50 % des glomérules).
IV Prolifération mésangiale avec croissants (de 50 à 75 % des glomérules).
V Prolifération mésangiale avec croissants (> 75 % des glomérules).
VI Glomérulonéphrite membranoproliférative.
Chaque classe est divisée en a : focale ; b : diffuse.

- Il existe une forte corrélation anatomoclinique dans la classification proposée pour l'adulte (tableau XVI). Elle distingue :
- La glomérulonéphrite mésangiopathique, caractérisée par la présence de glomérules normaux ou subnormaux avec un discret épaissement de l'axe mésangial.
- La glomérulonéphrite segmentaire et focale caractérisée par la présence de lésions segmentaires touchant moins de 50 % des glomérules. Ces lésions segmentaires peuvent avoir différents aspects. Il peut s'agir de prolifération mésangiale focale avec augmentation de la matrice, parfois accompagnée d'une nécrose segmentaire du

flocculus et toujours d'une adhérence, soit à un croissant épithélial segmentaire, soit réalisant une synéchie fibreuse ou fibrocellulaire du flocculus à la capsule de Bowman. Parfois se surajoutent à ces lésions de véritables lésions de hyalinose segmentaire et focale du flocculus.

- La glomérulonéphrite proliférative endocapillaire diffuse, caractérisée par l'association d'une hypercellularité mésangiale à un épaissement de la matrice mésangiale. Les classes IIIa et IIIb se distinguent par l'intensité de la prolifération endocapillaire et/ou son association à une prolifération extracapillaire
- La glomérulonéphrite endocapillaire et extracapillaire, caractérisée par la présence de croissants, touchant plus de 50 % des glomérules, pouvant être circonférentiels, associée à une glomérulonéphrite proliférative endocapillaire diffuse.
- Et enfin, le rein fibreux, terminal.

**Tableau XVI. Classification histologique des lésions glomérulaires
du purpura rhumatoïde de l'adulte.**

I Glomérulonéphrite mésangiopathique. II Glomérulonéphrite segmentaire et focale. III Glomérulonéphrite proliférative endocapillaire diffuse. a : modérée b : sévère IV Glomérulonéphrite proliférative endo- et extracapillaire. V Rein fibreux.

Chez l'enfant, la lésion la plus fréquemment rencontrée est la glomérulonéphrite segmentaire et focale ; alors que chez l'adulte, la lésion la plus fréquemment rencontrée est la glomérulonéphrite proliférative endocapillaire diffuse (classe III). La prolifération endo- et extracapillaire est rare, observée dans moins de 10 % des cas. On peut également observer des lésions moins spécifiques comme la nécrose fibrinoïde qui s'observe surtout à la phase aigue.

Des lésions tubulo-interstitielles sont fréquemment associées aux lésions glomérulaires et sont fortement corrélées à la présence d'une insuffisance rénale. Il existe volontiers des cylindres hématiques.

Les lésions vasculaires sont également fréquentes, même chez l'adulte jeune. Il s'agit d'hypertrophie médio-intimale des petites artères et d'artériolosclérose, moins souvent, d'artériosclérose ou d'une endartérite fibreuse des artères interlobulaires et exceptionnellement d'une angéite nécrosante (avec dépôts d'IgA) plus ou moins inflammatoire touchant les artères musculaires. En microscopie électronique, en plus des lésions visibles en microscopie optique, on observe la présence de dépôts électron-denses dans le mésangium auxquels s'ajoutent parfois des dépôts sous-endothéliaux et rarement des dépôts sous-épithéliaux qui, lorsqu'ils sont volumineux, prennent un aspect de humps (figure 24) [115].

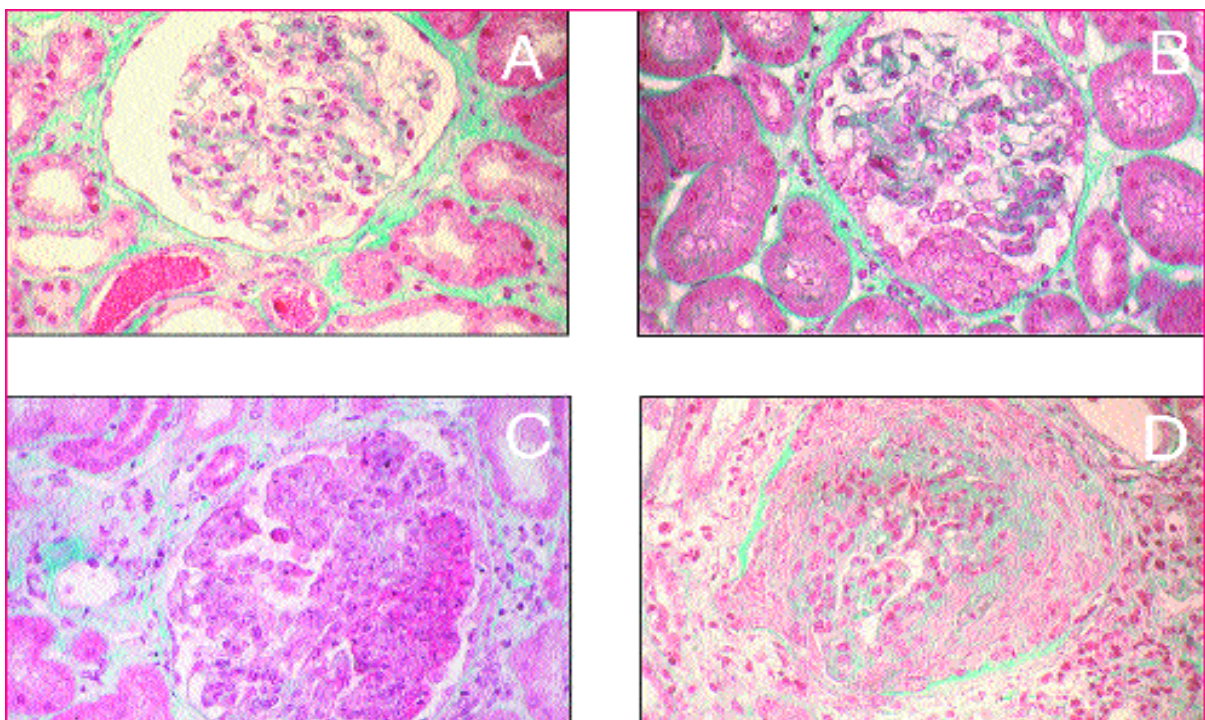


Figure 24. Lésions élémentaires histologiques glomérulaires observées au cours du purpura rhumatoïde. Glomérulonéphrite mésangiopathique (A), glomérulonéphrite segmentaire et focale (B), glomérulonéphrite proliférative endocapillaire sévère avec nécrose fibrinoïde (C), glomérulonéphrite proliférative endo- et extracapillaire (D).

8-4 Evolution :

Chez l'enfant, le purpura rhumatoïde se manifeste le plus souvent par une poussée unique. Chez l'adulte, 22 % des patients auront plusieurs poussées et 33 % des adultes passeront à la chronicité'. Le risque vital est avant tout lié à l'atteinte digestive, lorsque celle-ci se complique de perforation ou d'hémorragie gastro-intestinale non contrôlée. Ces complications, plus fréquentes chez l'enfant, sont néanmoins exceptionnelles. L'atteinte pulmonaire (hémorragie intra-alvéolaire) est très rare mais souvent fatale. Le pronostic à long terme dépend essentiellement de l'évolution de l'atteinte rénale.

Le risque d'évolution vers l'insuffisance rénale terminale nécessitant la dialyse chez l'enfant est variable, de l'ordre de 2,5 à 25 %, mais en moyenne de l'ordre de 8 %. Chez l'adulte, le risque de développer une insuffisance rénale chronique est fréquent, de 8 à 68 %.

8-5 Critères pronostiques :

Chez l'enfant, il existe une assez bonne corrélation entre la présentation clinique néphrologique, l'examen histologique rénal et l'évolution rénale. La présence d'un syndrome néphrotique avec insuffisance rénale ou d'un syndrome néphritique est plus souvent associée aux stades IV et V histologique de la classification ISKDC et est un facteur de risque important de l'évolution vers l'insuffisance rénale. Une hématurie isolée et/ou une protéinurie modérée inférieure à 1 g/l est, à l'opposé, plus souvent associée aux stades I à III de la classification ISKDC et évolue généralement vers la rémission [115]. Les trois critères principaux retenus par la plupart des auteurs restent ainsi la présence d'un syndrome néphrotique et/ou d'une insuffisance rénale au diagnostic et la présence, sur la biopsie rénale, de croissants occupant plus de 50 % de la chambre urinaire et plus de 50 % des glomérules [115]. D'autres facteurs ont été corrélés à une moins bonne survie rénale, retrouvés pour chacun dans des études isolées : l'âge de l'enfant entre cinq et dix ans, la persistance du purpura cutané ou la présence d'un purpura abdominal, une symptomatologie abdominale sévère, une activité du facteur XIII abaissée.

Chez l'adulte, il s'agit souvent de petites séries et aucune corrélation ne peut être faite. L'étude italienne [115] retrouve, comme facteur de mauvais pronostic rénal, une protéinurie au diagnostic supérieure à 1,5 g/j ainsi que la présence d'une insuffisance rénale et d'une hypertension artérielle. Il existe également des facteurs pronostiques histologiques: nécrose fibrinoïde glomérulaire, sclérose glomérulaire globale et fibrose interstitielle, dont la valeur pronostique est d'ailleurs maintenant admise pour de nombreuses glomérulopathies, et en particulier pour la maladie de Berger. Contrairement à ce que l'on observe chez l'enfant, la présence d'une prolifération extracapillaire ne semble pas influencer le pronostic [115].

8-6 Traitement :

a- Traitement symptomatique :

Le repos au lit limite l'extension du purpura cutané mais n'influence en rien l'évolution de l'atteinte digestive ou rénale. Il doit être limité aux patients ayant des douleurs articulaires telles que la mobilisation est difficilement envisageable. En première intention, les antalgiques simples sont proposés. Les anti-inflammatoires non stéroïdiens (AINS) sont bien entendu contre-indiqués en présence d'une atteinte digestive ou rénale.

Enfin, les mesures de néphroprotection sont recommandées chez tout patient ayant une atteinte rénale. Les inhibiteurs de l'enzyme de conversion, associés si besoin aux antagonistes des récepteurs de l'angiotensine II, doivent être utilisés en première intention pour obtenir un contrôle optimal de la pression artérielle et du débit de protéinurie. Un suivi spécialisé est nécessaire tant qu'il persiste des anomalies cliniques ou biologiques. Puis, s'il n'existe plus aucune anomalie urinaire, que la fonction rénale est normale et la pression artérielle contrôlée, un suivi annuel est recommandé. Ces mesures symptomatiques sont généralement suffisantes chez la plupart des patients. Des traitements plus spécifiques ont été proposés aux patients ayant une forme clinique préoccupante.

b- Corticostéroïdes :

Les corticostéroïdes sont efficaces pour diminuer les douleurs abdominales et articulaires, comme les antalgiques usuels. Ils n'ont pas démontré leur efficacité pour prévenir les complications digestives mais sont généralement utilisés en cas d'atteinte sévère avec stricte surveillance médicochirurgicale. Les auteurs s'accordent à dire qu'ils sont inefficaces sur l'atteinte cutanée. Pour prévenir les complications rénales, les résultats des études utilisant les stéroïdes seuls sont contradictoires. Deux études [115] montrent leur effet bénéfique, les autres [115] ne retrouvent en revanche aucun effet du traitement. En ce qui concerne le traitement curatif, là aussi les études sont d'interprétation difficile puisque le plus souvent rétrospectives et que les patients traités présentent généralement la forme la plus sévère. Les stéroïdes utilisés par voie intraveineuse semblent efficaces chez l'enfant.

c- Traitements immunosuppresseurs :

Des traitements plus agressifs, associant stéroïdes et cyclophosphamide ou azathioprine, semblent plus efficaces, mais là aussi les résultats de ces études [115] sont d'interprétation délicate puisqu'elles n'incluent que peu de patients et qu'elles sont rétrospectives ou sans groupe témoin. En pratique, les traitements immunosuppresseurs sont utilisés dans les formes sévères avec insuffisance rénale rapidement progressive.

Les échanges plasmatiques, seuls ou en association avec des stéroïdes et/ou des immunosuppresseurs, ont été proposés dans les formes les plus graves, de même que les Ig intraveineuses [115].

9-CRYOGLOBULINEMIES :

Les cryoglobulines sont des Ig sériques qui précipitent à des températures inférieures à 37 °C. Elles peuvent être classées en trois groupes suivant leur composition immunologique. Les cryoglobulines monoclonales (type I) constituent environ 25% des cryoglobulinémies et sont composées d'une Ig monoclonale, le plus souvent une IgM, plus rarement une IgG. Le taux de ce

composant monoclonal est habituellement élevé (> 5g/l). Elles s'observent au cours des hémopathies lymphoïdes. Dans 75 % des cas, les cryoglobulines sont mixtes, composées d'au moins deux variétés d'Ig, l'un des composants agissant comme un facteur antigammaglobuline contre l'autre. Les cryoglobulines mixtes avec un composant monoclonal (type II) sont le plus souvent de type IgM monoclonale et IgG polyclonales, l'IgM possédant une activité anti-IgG. Les cryoglobulinémies mixtes de type III ne contiennent pas de constituant monoclonal et sont habituellement composées d'IgM et d'IgG polyclonales. Ces cryoglobulines de type II et III peuvent s'observer au cours d'affections auto-immunes (lupus, polymyosites, parfois périartérite noueuse) et de nombreuses maladies infectieuses, notamment au cours de l'infection par le virus de l'hépatite C, qui est en fait en cause dans plus de 50 % des cas.

9-1 Anatomopathologie :

Les cryoglobulinémies peuvent s'associer à une vascularite caractérisée, histologiquement, par une nécrose fibrinoïde de la paroi des petits vaisseaux, avec un infiltrat inflammatoire à prédominance de polynucléaires neutrophiles dont certains peuvent être pycnotiques (leucocytoclasie). Il existe des dépôts hyalins intravasculaires avec, en immunofluorescence, un dépôt d'immunoglobulines dont la composition est celle du cryoprécipité [116].

9-2 Manifestations cliniques :

a- Signes cutanés :

Le purpura vasculaire papuleux est le symptôme le plus fréquent, présent dans 60 à 100% des cas. Il siège habituellement aux membres inférieurs et à la partie basse de l'abdomen, évoluant par poussées déclenchées par l'orthostatisme. Le purpura peut être nécrotique et s'associer à des ulcères de jambe, habituellement très douloureux. La biopsie cutanée montre une nécrose fibrinoïde de la paroi des petits vaisseaux avec un infiltrat inflammatoire à

prédominance de PNN. Le syndrome de Raynaud est très fréquent. Rarement, il s'accompagne d'authentiques nécroses cutanées [6].

b- Signes articulaires :

Il s'agit le plus souvent d'arthralgies au niveau des grosses articulations des membres inférieurs et accompagnant le purpura. Plus rarement, il s'agit d'arthrites évoluant par poussées successives et disparaissant sans séquelles.

c- Signes rénaux :

L'atteinte rénale est la plupart du temps tardive. Elle se traduit par une hypertension, une protéinurie, une hématurie microscopique et une insuffisance rénale modérée. Un syndrome néphrotique est possible. L'atteinte rénale se rencontre essentiellement au cours des cryoglobulinémies de type II. L'étude histologique montre trois types de lésions : une glomérulonéphrite membranoproliférative (figure 25), des dépôts endomembraneux, et dans 30% des cas une vascularite leucocytoclasique artériolaire.

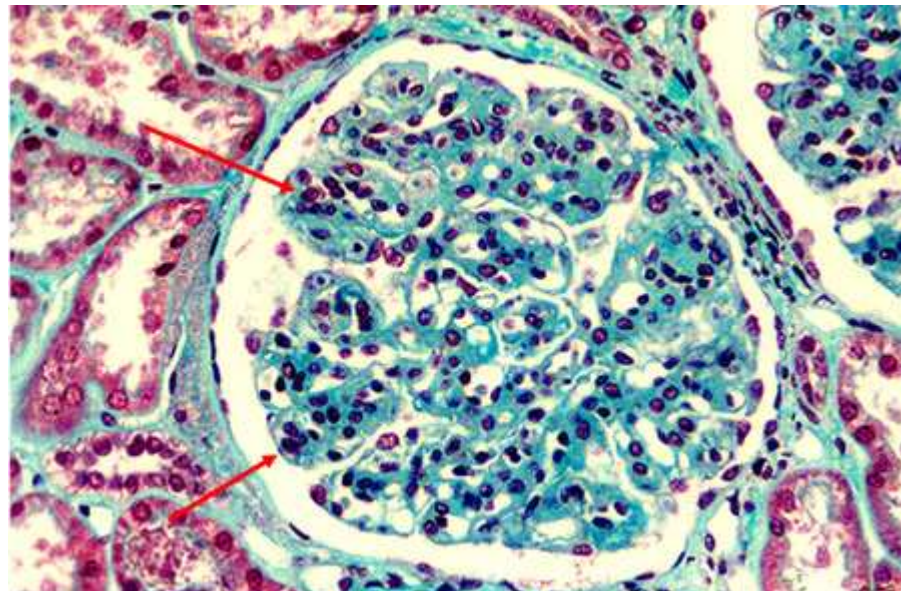


Figure 25. Glomérulonéphrite membranoproliférative au cours d'une cryoglobulinémie.

d- Atteinte neurologique :

Une neuropathie périphérique est observée dans 7 à 15 % des cas de cryoglobulinémies mixtes. Se traduisant cliniquement par des paresthésies des membres inférieurs, elle réalise un tableau de neuropathie sensitivomotrice prédominant aux membres inférieurs, à prédominance distale, symétrique et d'évolution subaiguë.

**Tableau XVII. Fréquence des différentes manifestations cliniques
au cours des vascularites cryoglobulinémiques.**

Référence	Cacoub 2005	Cacoub 2002	Sene 2004	Lamprecht 2001
Nombre de patients	9	27	125	8
VHC+	100	100	100	100
H/F ratio	2	1	1	0,14
Age moyen	60	59	52	55
Arthralgies	56	59	3	63
Syndrome sec	33	19	-	25
Atteinte cutanée	78	-	-	-
Purpura	-	-	23	88
Ulcères	-	-	-	-
Neuropathie	78	70	31	88
Atteinte rénale	22	26	6	25
Facteur rhumatoïde	78	74	74	100
diminution de C4	71	-	67	100

9-3 Traitement :

Le traitement de fond des cryoglobulinémies de type I est celui de l'hémopathie, du myélome ou de la maladie de Waldenström. Les échanges plasmatiques peuvent être adjoints en cas de syndrome d'hyperviscosité.

La découverte du lien entre le VHC et les cryoglobulinémies mixtes a amené à utiliser l'INF alpha 2b associé à la ribavirine dont l'action sur le VHC est connue.

Les cryoglobulinémies mixtes essentielles ne relèvent en général d'aucun traitement lorsque les manifestations cliniques sont modérées et leur évolution est le plus souvent chronique sans aggravation. Lorsqu'il existe une atteinte rénale ou neurologique, un traitement

général doit être proposé. Il repose sur les corticoïdes seuls ou associés aux immunosuppresseurs. Au cours des formes rénales graves, des nécroses cutanées et des neuropathies sévères, les échanges plasmatiques ont démontré leur efficacité [6].

10- MALADIE DE GOODPASTURE :

Le syndrome de Goodpasture est caractérisé par l'association d'une glomérulonéphrite rapidement progressive et d'une hémorragie alvéolaire. Il révèle plus souvent une vascularite avec ANCA qu'une maladie de Goodpasture, définie par la présence d'anticorps antimembrane basale glomérulaire (anti-MBG) dirigés contre le domaine non-collagénique de la chaîne $\alpha 3$ du collagène IV. Elle est présente essentiellement dans les membranes basales glomérulaire et alvéolaire pulmonaire. La maladie de Goodpasture peut se limiter à une atteinte rénale ou pulmonaire isolée et une localisation peut précéder l'autre de quelques semaines ou mois. Les facteurs déterminant une localisation préférentielle restent inconnus, mais le tabac semble favoriser l'expression de la maladie pulmonaire et une agression rénale préalable pourrait précipiter la maladie glomérulaire. Il existe tous les intermédiaires entre les formes minimales (protéinurie et hématurie glomérulaires sans insuffisance rénale et / ou toux modéré sans dyspnée) et les formes graves (insuffisance rénale nécessitant rapidement la dialyse et / ou détresse respiratoire avec besoin de ventilation assistée). Devant une glomérulonéphrite rapidement progressive, le diagnostic repose sur la découverte d'un dépôt linéaire d'IgG le long de la membrane basale glomérulaire sur la biopsie rénale, et surtout la détection d'anticorps anti-MBG circulants.

Le pronostic rénal des formes graves (créatininémie > 600 $\mu\text{mol/l}$, oligurie, absence de glomérules normaux et taux élevé de croissants extracapillaires sur la biopsie rénale) est sombre malgré un traitement optimal.

Le traitement est habituellement basé sur cyclophosphamide, corticoïdes et échanges plasmatiques, surtout en cas d'insuffisance rénale progressive ou d'hémorragie alvéolaire. Les échanges plasmatiques sont quotidiennes pendant au moins deux semaines. Par contre, la

durée de l'immunosuppression pourrait être plus courte que dans les vascularites avec ANCA, car les rechutes après rémission de la maladie sont rares. Les anti-MBG disparaissent souvent en 2 mois, mais il semble prudent de poursuivre le traitement immunosuppresseur pendant au moins 3 mois [117].

III. ATTEINTE RENALE AU COURS DES VASCULARITES :

Le rein est une des cibles privilégiées de nombreuses formes de vascularites systémiques et, plus particulièrement, de celles qui touchent les petits vaisseaux. L'atteinte rénale peut être inaugurale de la maladie et la précocité de sa détection est capitale pour la survie rénale [118]. Cette atteinte est différente en fonction du type de vascularite. Certaines vascularites sont responsables de lésions des artères rénales (sténoses ou anévrismes) alors que d'autres vont atteindre les capillaires glomérulaires et donner des tableaux de glomérulonéphrites (GN). La fréquence et la gravité de l'atteinte rénale dépendent également du type de vascularite. La ponction biopsie rénale (PBR) est très largement indiquée dans les vascularites de l'enfant. Elle permet de poser le diagnostic et donne des informations utiles concernant le pronostic. La classification des vascularites rénales repose sur la taille des vaisseaux atteints, la nature de l'atteinte histologique, et la présence d'anticorps anticytoplasme des polynucléaires neutrophiles (ANCA).

Parmi les vascularites, ce sont surtout la périartérite noueuse, la micropolyangéite, la granulomatose de Wegener, le syndrome de Churg et Strauss, le purpura rhumatoïde et les vascularites compliquant les cryoglobulinémies qui peuvent être à l'origine d'une atteinte rénale. On peut rajouter à cette liste la glomérulopathie par anticorps antimembrane basale glomérulaire (anti-MBG), et la maladie de Takayasu, même si elle n'atteint que les vaisseaux situés en dehors du parenchyme rénal. Par contre, les atteintes rénales compliquant la maladie de Horton ou de Kawasaki sont exceptionnelles [2]. Le tableau XVIII résume la fréquence et le type de l'atteinte rénale au cours des vascularites.

Tableau XVIII. Fréquence et type de l'atteinte rénale au cours des vascularites.

Classification des vascularites (Chapel Hill)	Fréquence et Type de l'atteinte rénale
Vascularite des gros vaisseaux Maladie de Takayasu Artérite de Horton	+ (sténose de l'artère rénale) 0
Vascularite des moyens vaisseaux Maladie de Kawasaki Périartérite noueuse	0 +++ (anévrismes, infarctus rénaux)
Vascularite des petits vaisseaux Microvascularites associés aux ANCA Granulomatose de Wegener Syndrome de Churg et Strauss Polyangéite microscopique Microvascularites sans ANCA Purpura rhumatoïde Cryoglobulinémies Maladie de Goodpasture	+++ (GEC - granulome) + (GEC - granulome) +++ (GEC - pas de granulome) ++ (IF + IgA) ++ (GNMP - thrombi) +++ (GEC - IF + anti MBG)

GEC: glomérulonéphrite extracapillaire, GNMP: glomérulonéphrite membranoproliférative, IF : immunofluorescence, anti MBG : anticorps antimembrane basale glomérulaire.

1- SYMPTOMATOLOGIE RENALE :

Les signes rénaux sont ceux d'une néphropathie glomérulaire, habituellement grave, plus rarement d'une néphropathie vasculaire aigue.

1-1 Atteinte glomérulaire :

Elles s'expriment initialement par une protéinurie et/ou une hématurie, volontiers macroscopique. Le syndrome néphrotique et les œdèmes sont rares. Dans le tiers et la moitié des cas, le tableau réalisé est celui d'une glomérulonéphrite rapidement progressive, comportant une insuffisance rénale oligurique ou non, d'installation brusque ou, plus souvent, se constituant progressivement en deux à six semaines environ. Les lésions glomérulaires sont caractérisées par la présence de foyers de nécrose avec, à leur contact, une prolifération extracapillaire formant des croissants. La prolifération endocapillaire est absente ou très modérée. Ces lésions

sont tantôt segmentaires et focales (formes de début), tantôt diffuses à tous les glomérules, avec, dans les formes les plus graves, une destruction totale du flocculus et un envahissement de l'espace urinaire par des croissants circonférentiels. Tous les intermédiaires existent entre ces deux formes et on constate souvent la coexistence de lésions d'âges différents (certaines fibreuses et hyalines d'aspect ancien, d'autres nécrotiques et cellulaires d'aspect récent) qui traduisent plusieurs poussées d'atteinte rénale.

Tableau XIX. Symptomatologie et lésions histologiques rénales dans une série de 43 malades atteints d'une angéite nécrosante.

	Périartérite noueuse	Granulomatose de Wegener	Syndrome de Churg et Strauss
Nombre de patients	20	15	1
Hypertension	14 (70)	7 (47)	0
Protéinurie	14 (70)	8 (53)	1
Hématurie	16 (80)	12 (80)	1
Insuffisance rénale aiguë	8 (40)	6 (40)	0
Rein normal	3 (16)	1 (7)	0
GN segmentaire	4 (21)	9 (64)	1
GN proliférative diffuse	9 (47)	2 (14)	0
Lésions glomérulaires ischémiques	3 (16)	2 (14)	0
Angéite rénale	9 (43)	7 (50)	1

L'examen en immunofluorescence (IF) des dépôts rénaux à l'aide des antisérums spécifiques montre dans la majorité des cas la présence de fibrine dans les zones de nécrose et les croissants. Les dépôts de C3 sont plus rares, et les dépôts d'immunoglobulines (Ig) exceptionnels ou peu abondants. De telles lésions de glomérulonéphrite nécrosante sans prolifération endocapillaire ni dépôt d'Ig sont très évocatrices d'une angéite nécrosante. Elles sont souvent accompagnées de lésions tubulo-interstitielles associant nécrose tubulaire, fibrose et infiltrats inflammatoires interstitiels.

La biopsie rénale confirme le diagnostic d'angéite dans 50 % des cas en montrant soit des lésions aiguës typiques (nécrose fibrinoïde, infiltrat cellulaire périvasculaire, dépôts de fibrine en

IF) soit des lésions cicatricielles. En raison du caractère segmentaire des lésions vasculaires qui n'intéressent qu'un petit nombre d'artères de petit calibre et d'artérioles, il importe de les rechercher dans des coupes sériées du bloc biopsique. L'examen en IF des lésions vasculaires montre des dépôts de même composition que dans les glomérules [119].

Tableau XX. Mécanismes physiopathologiques.

Mécanisme	Pathologie	Topographie des dépôts
Dépôt d'anticorps anti membrane basale glomérulaire.	Maladie de Goodpasture.	Dépôt linéaire d'IgG sur la membrane basale.
Vascularites pauci-immunes (ANCA).	Granulomatose de Wegener. Syndrome de Churg et Strauss. Polyangéite microscopique.	Pas de dépôt d'Ig, mais dépôt de fibrine dans les croissants et les foyers de nécrose.
Dépôt de complexes immuns circulants.	Purpura rhumatoïde. Cryoglobulinémie.	Dépôt granuleux d'Ig : IgA IgG, IgM

1-2 Atteinte vasculaire :

Elles réalisent un syndrome de néphropathie vasculaire aigue se manifestant par une HTA sévère ou maligne, une protéinurie et une hématurie de degrés variables, et une IR brutalement installée le plus souvent oligurique. Il n'y a pas d'hémolyse par microangiopathie. Dans ces formes observées essentiellement au cours de la PAN, les lésions prédominent sur les artères rénales de moyen calibre (artères interlobulaires et arquées). Les foyers de nécrose vasculaire sont inconstamment associés à des infiltrats cellulaires ; quand ils sont isolés, ils perdent leur spécificité car la nécrose fibrinoïde de l'intima des parois artérielles est observée au cours du syndrome d'HTA maligne, quelle que soit son étiologie. Les lésions glomérulaires sont la conséquence de l'ischémie : rétraction du flocculus, membranes basales plissées. Ces formes sont souvent associées à des anévrysmes intrarénaux. En réalité, la distinction entre les formes vasculaires ou formes macroscopiques et formes glomérulaires ou formes microscopiques est

souvent prise en défaut. Il n'est pas rare d'observer la coexistence de deux types lésionnels soit dans le rein lui même, soit en dehors du rein (GN nécrosante avec anévrysmes extrarénaux) [119].

2- DIFFERENTES VASCULARITES RENALES :

La classification de Chapel Hill est particulièrement adaptée aux vascularites rénales car elle sépare nettement les formes avec atteinte des capillaires glomérulaires (vascularites des petits vaisseaux) des formes sans atteinte glomérulaire (vascularites des vaisseaux de moyen calibre) [118]. Elle permet également d'isoler des groupes anatomo-cliniques homogènes permettant l'évaluation des thérapeutiques. La figure 26, tirée de cette classification, résume les différentes formes de vascularite rénale.

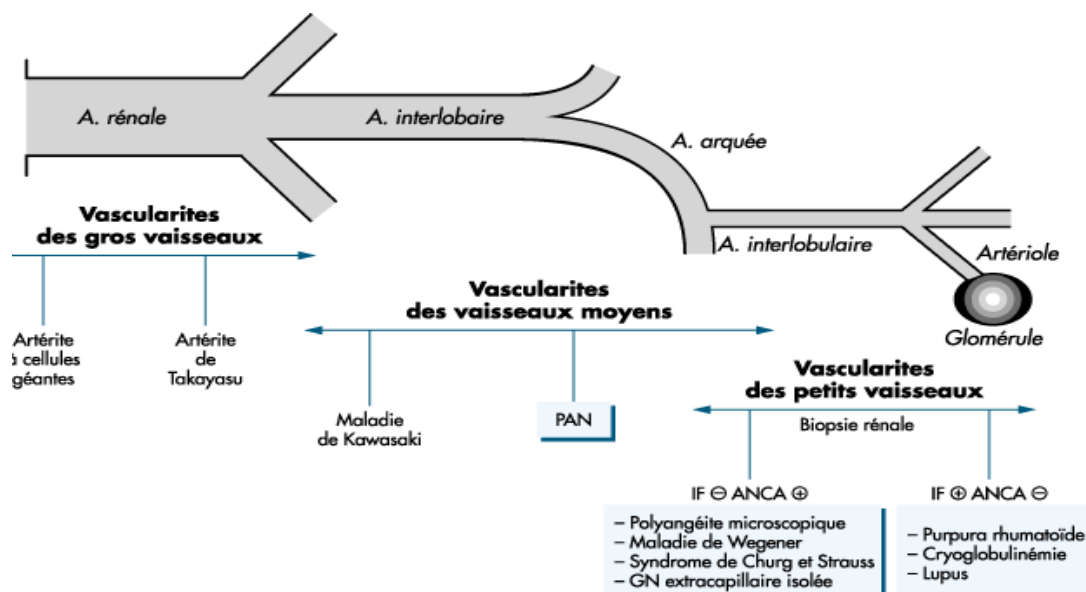


Figure 26. Principales vascularites rénales selon la classification de Chapel Hill. Vx = vaisseaux ; PAN = périartérite noueuse ; GN = glomérulonéphrite ; IF = immunofluorescence de la biopsie rénale ; - = négative ; + = dépôts de complexes immuns dans les glomérules.

2-1 Vascularites rénales touchant les vaisseaux de gros calibre :

Ce groupe comprend l'artérite à cellules géantes (maladie de Horton) et l'artérite de Takayasu. Les lésions intéressent l'aorte et ses branches et très rarement les artères intraparenchymateuses. Elles consistent en une infiltration de la paroi vasculaire par des

lymphocytes T et/ou des granulomes riches en cellules géantes, sans nécrose fibrinoïde prédominante. Au stade chronique, l'évolution vers la fibrose entraîne la sténose vasculaire.

L'artérite à cellules géantes frappe les adultes âgés de plus de 50 ans. Elle atteint préférentiellement la carotide externe et ses branches comme l'artère temporale, mais d'autres artères peuvent être lésées. Les signes d'atteinte rénale sont très exceptionnels. Une série importante étudiant 248 malades mentionne une atteinte artérielle diffuse dans 15 % des cas et les 3 autopsies faites dans ce petit groupe montrent des lésions de l'artère rénale et des glomérules normaux.

L'artérite de Takayasu (ou maladie des femmes sans pouls) frappe surtout les femmes jeunes avant l'âge de 40 ans et sévit surtout en Asie. Les lésions siègent sur l'aorte en particulier l'arc aortique et ses branches, mais les artères pulmonaires peuvent être atteintes. L'hypertension artérielle, due à une sténose de l'artère rénale ou à une coarctation aortique, est présente dans plus de 70 % des cas et constitue une cause majeure de morbidité et de mortalité [118].

2-2 Vascularites des vaisseaux de moyen calibre :

Ce groupe comprend la périartérite noueuse (PAN) et la maladie de Kawasaki. Dans la PAN, les lésions intéressent les branches de l'artère rénale: les artères interlobaires, les artères arquées et parfois les petites artères interlobulaires, mais épargnent les artérioles et les glomérules. Elles siègent préférentiellement aux points de division vasculaire. Au stade aigu, elles se caractérisent par une nécrose fibrinoïde et inflammatoire de la paroi vasculaire, avec thrombose, accumulation de polynucléaires neutrophiles et leucocytoclasie et de lymphocytes. Le stade de cicatrisation est marqué par le développement de sténoses et de micro-anévrysmes bien visualisés sur l'artériographie (figure 27). Il en résulte une ischémie parenchymateuse et la constitution d'infarctus. Les micro-anévrysmes peuvent se rompre, entraînant un hématome ou une hémorragie. Les lésions de la maladie de Kawasaki sont très comparables à celles de la PAN, mais la nécrose fibrinoïde est moins nette.

La PAN frappe les adultes âgés de 40 à 60 ans. Les formes associées au virus de l'hépatite B sont devenues très rares depuis l'introduction de la vaccination. L'atteinte rénale est fréquente (40 % des cas), marquée par une hypertension artérielle réno-vasculaire et une insuffisance rénale d'apparition brutale, lorsque se constitue un infarctus, ou d'installation plus progressive, secondaire aux lésions d'ischémie. Le degré de gravité de l'atteinte rénale est un paramètre pronostic important [118].

La maladie de Kawasaki est une maladie aiguë fébrile du très jeune enfant, survenant en règle générale dans la première année de la vie. Les signes cliniques d'atteinte rénale sont rares alors que les lésions des artères rénales sont présentes dans 25 % des cas.

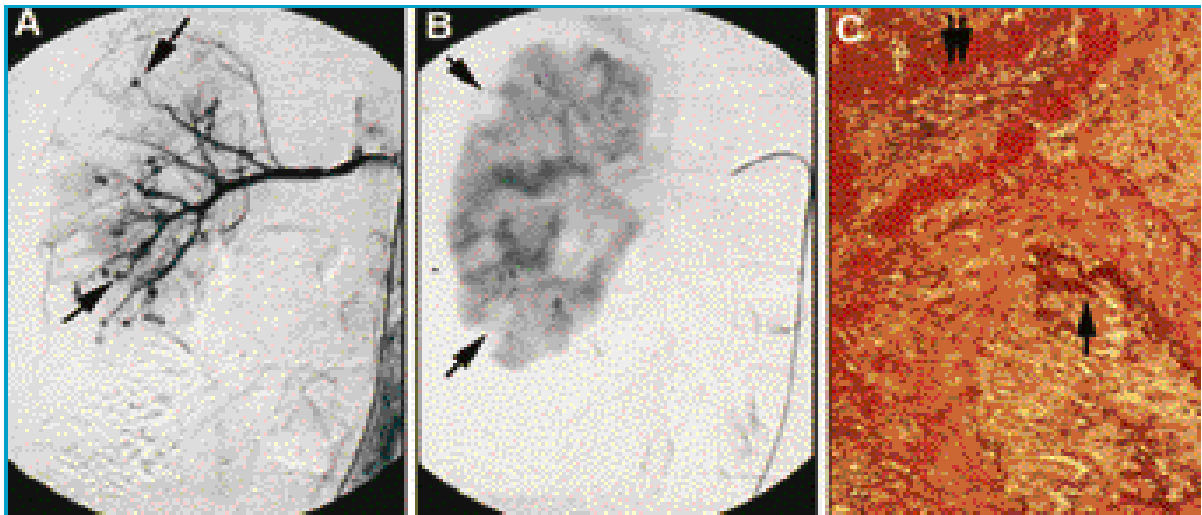


Figure 27. Périartérite noueuse. Artériographie ; A : présence de nombreux micro-anévrysmes siégeant surtout sur les artères arquées (flèche). B : visualisation des infarctus au temps néphrographique (flèche). C : lésion artérielle avec nécrose fibrinoïde (double flèche) ; rupture de la lame élastique (simple flèche) dans la section oblitérée par la fibrose. Coloration à l'orcéine x 100.

2-3 Vascularites des petits vaisseaux :

L'atteinte rénale des vascularites des vaisseaux de petit calibre est constante et constitue un élément important de gravité de la maladie. Révélatrice ou apparaissant au cours de l'évolution, elle se caractérise souvent par les signes d'une glomérulonéphrite rapidement progressive avec insuffisance rénale, hématurie abondante et protéinurie modérée. La pression artérielle est normale. La biopsie rénale montre les lésions glomérulaires caractéristiques avec nécrose du flocculus, rupture de la paroi capillaire glomérulaire et prolifération cellulaire extracapillaire réalisant un croissant (d'où le nom de glomérulonéphrite nécrasante et proliférative extracapillaire). À un stade plus évolué, la fibrose des croissants glomérulaires entraîne le développement de lésions cicatricielles mutilant tout ou partie du glomérule.

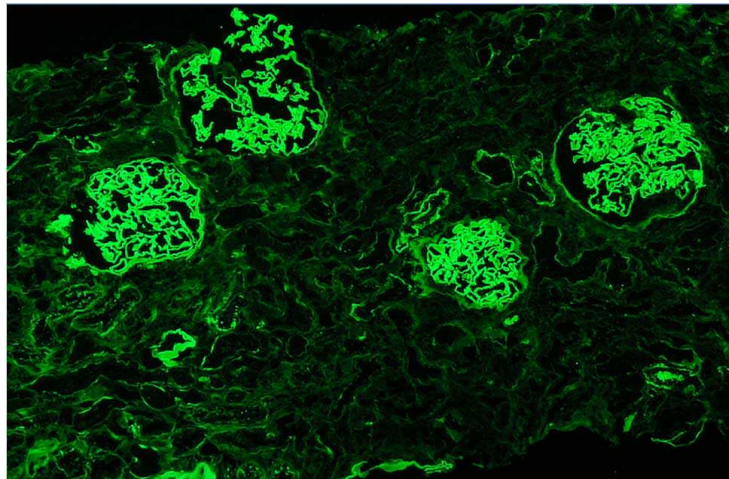


Figure 28. Anticorps anti membrane basale glomérulaire révélés en immunofluorescence.

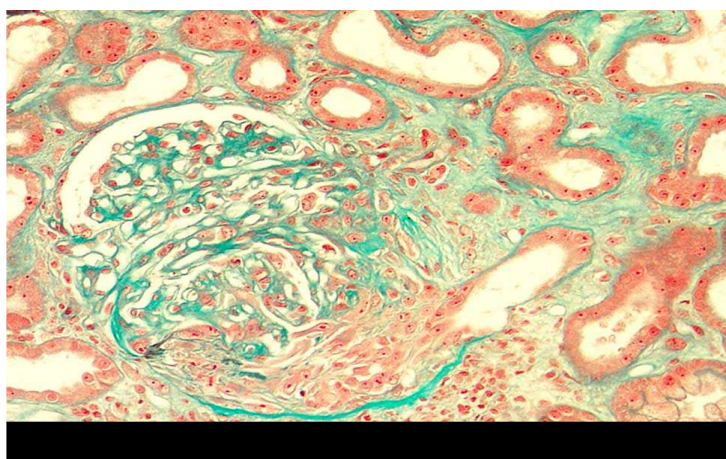


Figure 29. Biopsie rénale : glomérulonéphrite extracapillaire à anti MBG.

Les résultats de l'étude en immunofluorescence de la biopsie rénale ainsi que la présence d'ANCA permettent de distinguer deux groupes essentiels : d'une part les vascularites avec dépôts de complexes immuns, sans ANCA, qui comprennent le purpura rhumatoïde, et les cryoglobulinémies mixtes et, d'autre part, les vascularites sans dépôts glomérulaires d'immunoglobulines ni de complément ou vascularites « pauci-immunes », avec ANCA, qui comprennent la polyangéite microscopique, la maladie de Wegener, et le syndrome de Churg et Strauss. Très exceptionnellement, l'étude en immunofluorescence de la biopsie rénale montre la présence de dépôts linéaires d'IgG le long des membranes basales glomérulaires. Cet aspect correspond à la présence d'anticorps antimembrane basale glomérulaire et caractérise le syndrome de Goodpasture (figures 28 -29).

a. Vascularites des petits vaisseaux avec dépôts de complexes immuns :

Le purpura rhumatoïde, ou purpura de Schönlein-Henoch, est une vascularite fréquente chez l'enfant, plus souvent le garçon âgé de 3 à 15 ans, évoluant par poussées. Elle a un caractère saisonnier plus fréquente en hiver, et associe un purpura déclive, une atteinte digestive avec douleurs abdominales et parfois moelena, des arthralgies et une glomérulonéphrite à dépôts mésangiaux d'IgA et de C3. Les dépôts d'IgA sont aussi présents dans les petits vaisseaux des lésions cutanées récentes. La maladie est plus rare et souvent plus sévère chez l'adulte (figure 30).

Les différents signes cliniques de la maladie peuvent survenir dans n'importe quel ordre et l'atteinte rénale est observée dans 30 à 50 % des cas. Elle se caractérise par une atteinte glomérulaire de gravité variable et il existe une bonne corrélation entre l'intensité des signes cliniques et biologiques et celle des lésions histologiques. Ainsi, les formes avec glomérulonéphrite proliférative endocapillaire pure ont une protéinurie abondante ou un syndrome néphrotique avec hématurie, alors que les formes avec glomérulonéphrite proliférative endo- et extracapillaire ont une insuffisance rénale rapidement progressive avec hématurie abondante. Il n'y a pas d'angéite des artérioles intrarénales. Les indications thérapeutiques et le

pronostic rénal dépendent de la sévérité des lésions histologiques. L'atteinte rénale du purpura rhumatoïde est semblable à celle de la maladie de Berger. De plus, ces deux maladies peuvent se développer chez les membres d'une même famille ; ceci suggère pour certains que la maladie de Berger représente une forme isolée de vascularite rénale à complexes immuns contenant de l'IgA.

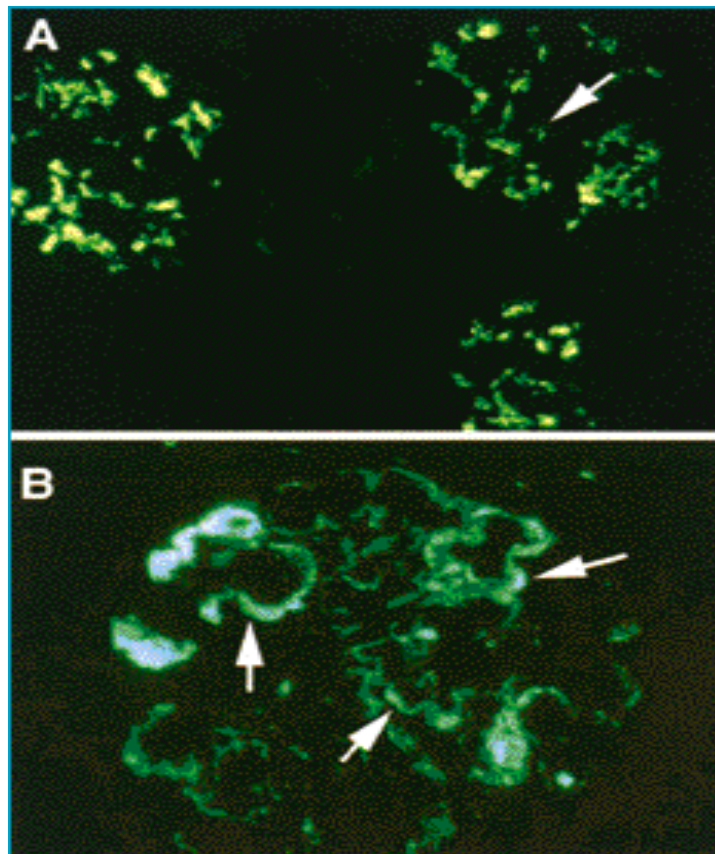


Figure 30. Vascularites des petits vaisseaux à dépôts de complexes immuns dans les glomérules. Immunofluorescence de la biopsie rénale. A : dépôts mésangiaux d'IgA (flèche) dans le purpura rhumatoïde. B : dépôts endomembraneux d'IgM (flèche) dans la cryoglobulinémie mixte.

Les vascularites des cryoglobulinémies mixtes sont le plus souvent associées à une infection par le virus de l'hépatite C et plus rarement à un syndrome lymphoprolifératif B. Elles touchent la peau avec un purpura infiltré, et le rein. Les lésions rénales sont glomérulaires, avec une glomérulonéphrite membranoproliférative à dépôts sous-endothéliaux contenant les composants de la cryoglobuline : IgM, IgG, C3 et C1q. Les foyers de nécrose glomérulaire avec

prolifération extracapillaire sont fréquents, alors que les lésions d'angéite des artérioles sont plus rares. Les composants de la cryoglobuline peuvent être mis en évidence par l'étude en immunofluorescence des lésions vasculaires cutanées. Les signes cliniques de l'atteinte rénale associent une protéinurie ou un syndrome néphrotique et une hématurie. La fonction rénale est corrélée à l'extension de la prolifération extracapillaire glomérulaire (figure 31).

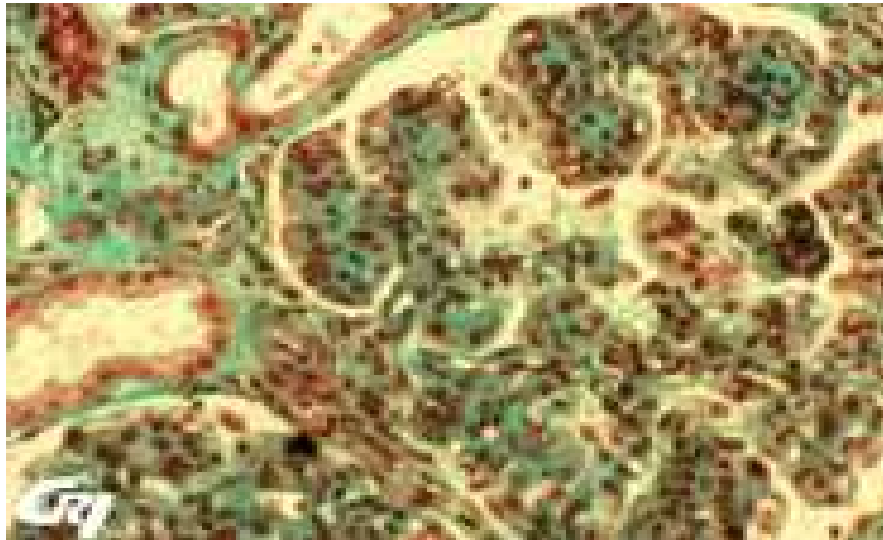


Figure 31. Glomérulonéphrite membranoproliférative typique d'une cryoglobulinémie.

b. Vascularites pauci-immunes des petits vaisseaux :

Les vascularites rénales pauci-immunes sont de loin les plus fréquentes, notamment chez l'adulte. Elles représentent, dans notre expérience, 5 % des biopsies rénales de l'adulte. Il s'agit le plus souvent d'une polyangéite microscopique ou d'une maladie de Wegener car l'atteinte rénale du syndrome de Churg et Strauss est plus rare. Outre l'absence de dépôts d'immunoglobulines et de complément dans les glomérules, ce groupe est caractérisé par la présence d'ANCA. Les lésions rénales de ces trois affections sont très comparables et peu d'éléments histologiques permettent de les différencier. En effet, elles sont caractérisées par glomérulonéphrite nécosante et proliférative extracapillaire associée à une infiltration inflammatoire de l'interstitium et, dans certains cas, à des lésions d'angéite nécosante des artérioles préglomérulaires ou des petites artères interlobulaires (figure 32).

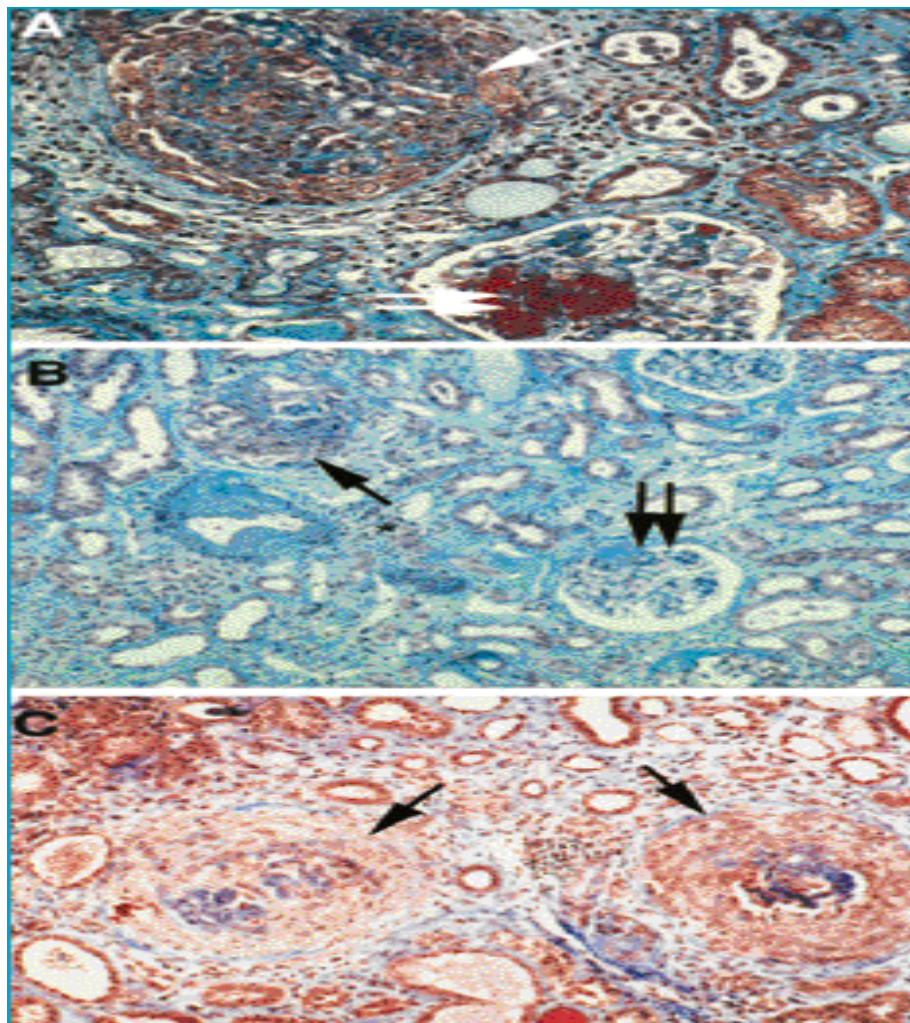


Figure 32. Vascularites pauci-immunes des petits vaisseaux.
Biopsie rénale colorée par le trichrome de Masson.

A et B : polyangéite microscopique. A : forme aiguë avec nécrose fibrinoïde glomérulaire (double flèche) et prolifération extracapillaire (simple flèche). B : forme subaiguë associant lésion glomérulaire fibreuse (double flèche) et prolifération extracapillaire (simple flèche). Remarquer la fibrose interstitielle inflammatoire (*). C : maladie de Wegener avec destruction des 2 glomérules par une prolifération extracapillaire intense (flèche).



PATIENTS & METHODES

Il s'agit d'une étude rétrospective multicentrique, incluant tous les services qui peuvent accueillir des malades adultes atteints de vascularites systémiques: service de médecine interne, rhumatologie, dermatologie, et néphrologie.

I. CRITERES D'INCLUSION ET D'EXCLUSION :

Nous avons inclus dans notre étude les patients adultes de l'hôpital Ibn Tofail du CHU Med VI de Marrakech ayant une vascularite systémique primitive selon les critères de l'ACR, avec ou sans atteinte rénale.

L'atteinte rénale est définie par :

- ❖ une protéinurie $\geq 0,5g/24h$ persistante contrôlée à 2 reprises associée ou non à un sédiment urinaire actif.
- ❖ l'apparition d'une dégradation de la fonction rénale définie par un débit de filtration glomérulaire (DFG) $<60 ml/min/1,73m^2$.

Nous avons exclu de notre étude les vascularites secondaires à des infections (streptocoque, virus de l'hépatite B), à des médicaments (en particulier sulfamides et pénicillines), ou à des maladies malignes ; ou certaines situations variées, par exemple, au cours de certaines maladies systémiques (lupus érythémateux disséminé, polyarthrite rhumatoïde) où on peut observer des lésions de vascularite.

II. LES PARAMETRES ETUDIES :

Nous avons étudié les données à partir des dossiers médicaux des patients :

1- LES DONNEES DEMOGRAPHIQUES :

- Le sexe.
- La profession.

- L'origine.
- La couverture sociale.
- L'âge au moment du diagnostic de la vascularite.
- L'âge au moment du diagnostic de la vascularite rénale.
- Le délai d'apparition de l'atteinte rénale par rapport à la vascularite.
- L'Atteinte rénale inaugurale ou coexistente à la vascularite.

2- LES DONNEES CLINIQUES :

- Les signes généraux : asthénie, amaigrissement, fièvre, anorexie.
- L'existence d'un syndrome œdémateux.
- L'hypertension artérielle.
- Les atteintes extra-rénales : dermatologiques, rhumatologiques, cardio- vasculaires, respiratoires, neurologiques, ORL, oculaires et digestives.

3- LES DONNEES BIOLOGIQUES :

- La protéinurie des 24h (g/24h).
- L'urée (g/l).
- La créatininémie (mg/l).
- Le Débit de filtration glomérulaire (DFG) (ml/min/1,73 m²).
- La protidémie (g/l).
- L'albuminémie (g/l).
- La vitesse de sédimentation.
- Les anomalies hématologiques: anémie, thrombopénie, hyperleucocytose, et hyperéosinophilie.
- Les anomalies immunologiques: la présence des anticorps anti-cytoplasme des polynucléaires neutrophiles, facteur rhumatoïde, anticorps anti membrane basale glomérulaire, et la baisse du complément sérique (C3, C4).

- Les sérologies hépatitiques.

4- LES DONNEES ANATOMO-PATHOLOGIQUES (Ponction biopsie rénale) :

- Le nombre de glomérules en microscopie optique.
- Le nombre de glomérules à l'immunofluorescence.
- Le nombre de glomérules sains.
- Le nombre de glomérules scléreux.
- L'atteinte glomérulaire : type de prolifération, présence de dépôt, de nécrose, et de granulome.
- L'atteinte vasculaire.
- L'atteinte tubulo-interstitielle.

5- LES MODALITES THERAPEUTIQUES :

Nous avons analysé les différentes thérapeutiques adoptées:

- Corticothérapie.
- Cyclophosphamide.
- Rituximab.
- Traitements symptomatiques.

III. LES DEFINITIONS UTILISEES :

- ❖ L'Insuffisance rénale est définie par un débit de filtration glomérulaire inférieur à <60 ml/min/1,73 m².
- ❖ Le débit de filtration glomérulaire est calculé par la formule de MDRD (Modification of Diet in Renal Disease) : Chez l'homme = $186 \times (\text{créatinine } (\mu\text{mol/l}) \times 0,0113)^{-1,154} \times \text{âge}^{-0,203} \times 1,21$ pour les sujets d'origine africaine $\times 0.742$ pour les femmes.

- ❖ Le syndrome néphrotique est défini par une protéinurie supérieure à 3 g/24h, une protidémie inférieure à 60 g/24h et une albuminémie inférieure à 30 g/24h.
- ❖ L'hématurie est définie par la présence de plus de 10 000 hématies /ml à l'examen cytologique urinaire quantitatif.
- ❖ Le sédiment urinaire actif est définie par la présence de cellules (hématies, leucocytes...), de cylindres, et ou de cristaux dans les urines.
- ❖ L'anémie est définie par une baisse de poids d'hémoglobine par unité de volume ; inférieur à 13 g/dl de sang chez l'homme et à 12 g/dl chez la femme.
- ❖ L'hyperleucocytose est définie par une augmentation du nombre des leucocytes (> 10 000/mm³).
- ❖ L'hyperéosinophilie est définie par une augmentation du taux des éosinophiles (>500/ mm³).
- ❖ L'évolution de l'atteinte rénale est définie comme suit :
 - **Rémission complète** : négativation de la protéinurie avec une fonction rénale normale.
 - **Rémission incomplète** : baisse de la protéinurie < 2 g par 24 heures avec une amélioration de la fonction rénale.

IV. L'ANALYSE STATISTIQUE :

Les données recueillies ont été saisies sur le logiciel SPSS. L'analyse statistique des données a été réalisée au laboratoire d'épidémiologie de la faculté de médecine de Marrakech. Nous avons mené tout d'abord une étude descriptive en analysant les différents paramètres cliniques, biologiques, histologiques, thérapeutiques et évolutifs des vascularites systémiques avec ou sans participation rénale ; puis une étude analytique afin d'analyser les facteurs prédictifs de l'atteinte rénale au cours des vascularites systémiques en comparant les patients avec ou sans atteinte rénale.

Les variables quantitatives sont exprimées en moyenne \pm écart-type de la moyenne, et ont été comparées à l'aide du test t de Student. Les variables qualitatives ont été exprimées en effectif et en pourcentage et comparées par le test de khi deux. Une valeur de $p < 0,05$ est considérée comme significative.



RESULTATS

I. ETUDE DESCRIPTIVE DES VASCULARITES (N=54):

1. Type de vascularite (n=54):

Il s'agit d'une étude rétrospective réalisée au centre hospitalier universitaire Mohamed VI portant sur tous les patients atteints de vascularites sur une période de 9 ans (2003–2011). 54 malades étaient suivis pour angéite systémique, dont 6 (11,1%) présentaient une maladie de Horton, 7 (13%) étaient suivis pour une maladie de Takayasu, 11 (20,4%) avaient une granulomatose de Wegener, 2 (3,7%) étaient suivis pour une maladie de Goodpasture, 8 (14,8%) présentaient une vascularite cutanée leucocytoclasique, deux malades (3,7%) avaient un syndrome de Churg et Strauss, 2 (3,7%) présentaient un purpura rhumatoïde et 15 patients étaient suivis pour une vascularite indéterminée (figure1). Il s'agissait d'une vascularite des petits vaisseaux dans 26 cas (48%), des gros vaisseaux chez 13 malades (24%) et une vascularite indéterminée chez 15 patients (28%).

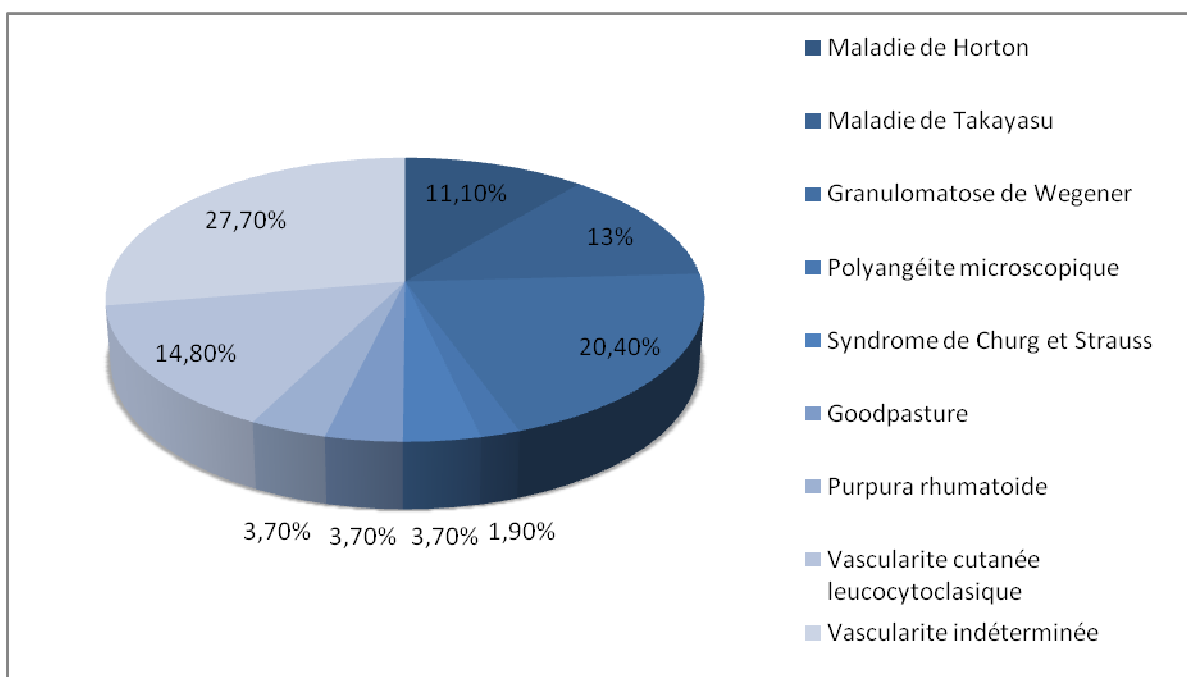


Figure1. Différents type de vascularite.

2. Service d'origine (n=54) :

Il s'agissait de 54 patients dont 31 malades (57,4%) provenaient du service de médecine interne, 13 (24%) suivis au service de dermatologie, 3 (5,5%) provenaient du service de rhumatologie, et 7 patients (13,1%) suivis au service de néphrologie (tableau I).

Tableau I. Service d'origine des patients atteints de vascularite.

	Médecine interne	Dermatologie	Rhumatologie	Néphrologie
Horton	6	0	0	0
Takayasu	7	0	0	0
Granulomatose de Wegener	9	0	0	2
Polyangéite microscopique	0	0	0	1
Churg et Strauss	2	0	0	0
Good Pasture	0	0	0	2
Purpura rhumatoïde	1	0	0	1
Vascularite cutanée leucocytoclasique	1	7	0	0
Vascularite indéterminée	5	6	3	1

3. Description clinique des vascularites (n=54) :

Il s'agissait de 36 femmes et 18 hommes, la vascularite était diagnostiquée à un âge moyen de $40 \pm 14,62$ ans (extrêmes : 16 et 75 ans). Les manifestations systémiques sont dominées par l'atteinte dermatologique retrouvée chez 26 patients (48,1%) (tableau II).

Tableau II : Paramètres cliniques des vascularites.

Paramètres cliniques	Moyenne \pm écart type	N(%)
Age au moment du diagnostic (ans)	40 \pm 14,62	
Sexe ratio		2F/1H
Habitudes toxiques		
Tabac		19 (35,2%)
Autres		10 (18,5%)
Manifestations à l'admission		
Généraux		
Fièvre		22 (40,7%)
Amaigrissement		29 (53,7%)
Asthénie		33 (61,1%)
Anorexie		26 (48,1%)
Rénales		11 (20,3%)
Dermatologiques		26 (48,1%)
Cardio -vasculaires		23 (42,6%)
Pulmonaires		19 (35,2%)
Digestives		13 (24,1%)
Neurologiques		17 (31,5%)
Oculaires		19 (35,2%)
ORL		18 (33,3%)
Rhumatologiques		23(42,6%)

4. Signes cliniques d'appel selon le type de vascularites (n=54) :

A l'admission, le tableau clinique des patients atteints d'une artérite de Horton était dominé par des signes neurologiques (5 patients) et oculaires (4 malades). Au cours de la maladie de Takayasu, les signes cliniques d'appel sont essentiellement cardio-vasculaires (7 cas). La granulomatose de Wegener était révélée par une atteinte oto-rhino-laryngologique chez 10 patients. Le reste des manifestations systémiques est résumé dans le tableau III.

Tableau III. Description clinique selon les différents types de vascularite GP : maladie de Goodpasture, PM : polyangéite microscopique, GW : granulomatose de Wegener, CS : syndrome de Churg et Strauss, PR : purpura rhumatoïde, VCL : vascularite cutanée leucocytoclasique.

Signes cliniques	Horton	Takayasu	GP	PM	GW	CS	PR	VCL	Indéterminée
Rénales	0	0	2	1	5	1	1	0	1
Dermatologiques	1	2	0	0	3	0	2	9	9
Rhumatologiques	1	1	0	0	4	1	2	1	13
Cardio-vasculaires	3	7	1	1	7	0	0	1	3
Neurologiques	5	2	0	0	6	0	0	0	4
Respiratoires	0	0	2	0	9	2	0	1	6
ORL	1	0	1	0	10	1	0	0	5
Oculaires	4	4	0	1	5	0	0	0	5
Digestives	1	2	1	1	3	0	2	0	3

5. Paramètres biologiques des vascularites à l'admission (n=54) :

Le syndrome inflammatoire était présent chez 51 patients (94,4%). Les perturbations hématologiques étaient dominées par l'anémie chez 26 malades (48,1%) et l'hyperleucocytose chez 20 patients (37%). L'insuffisance rénale était rencontrée chez 16,7% des cas (tableau IV).

Tableau IV. Profil biologique des vascularites

Paramètres biologiques	N	%
Syndrome inflammatoire	51	94,4
Anémie	26	48,1
Hyperleucocytose	20	37
Hyperéosinophilie	2	3,8
Insuffisance rénale	9	16,7

6. Profil immunologique des vascularites (n=54) :

41 patients (75,9%) présentaient des anomalies immunologiques. Les ANCA étaient positifs chez 34 malades (62,9%) : c-ANCA chez 12 (22,2%), p-ANCA chez 10 (18,5%), et ANCA atypiques chez 12 patients (22,2%). 2 malades (3,7%) présentaient une hypocomplémentémie C₃. Les anticorps antimembrane basale glomérulaire étaient présents dans 2 cas (3,7%) (tableau V).

Tableau V. Perturbations immunologiques au cours des vascularites.

Paramètres immunologiques	N	%
c-ANCA	12	22,2
p-ANCA	10	18,5
ANCA atypiques	12	22,2
Facteur rhumatoïde	2	3,7
Hypocomplémentémie C ₃	2	3,7
Hypocomplémentémie C ₄	1	1,9
Anticorps anti MBG	2	3,7

7. Prise en charge thérapeutique des vascularites (n=54) :

Les patients atteints de vascularite ont reçu divers protocoles thérapeutiques : Tous les patients ont reçu la corticothérapie, 16 (29,6%) le cyclophosphamide et 2 (3,7%) le rituximab. 7 patients (13%) ont nécessité une épuration extra-rénale (tableau VI).

Tableau VI : Traitement des vascularites.

Paramètres thérapeutiques	N	%
Corticothérapie	54	100
Cyclophosphamide	16	29,6
Rituximab	2	3,7
Epuration extra-rénale	7	13
Autres	4	7,4

II. ETUDE DESCRIPTIVE DES VASCULARITES AVEC ATTEINTE RENALE (N=11):

1. Type de vascularites avec atteinte rénale (n=11) :

Il s'agissait d'une granulomatose de Wegener dans 5 cas, une maladie de Goodpasture chez 2 patients, une polyangéite microscopique chez un malade, et un purpura rhumatoïde chez une patiente.

Aucun patient suivi pour une maladie de Takayasu ou une artérite de Horton n'avait une atteinte rénale associée (figure2).

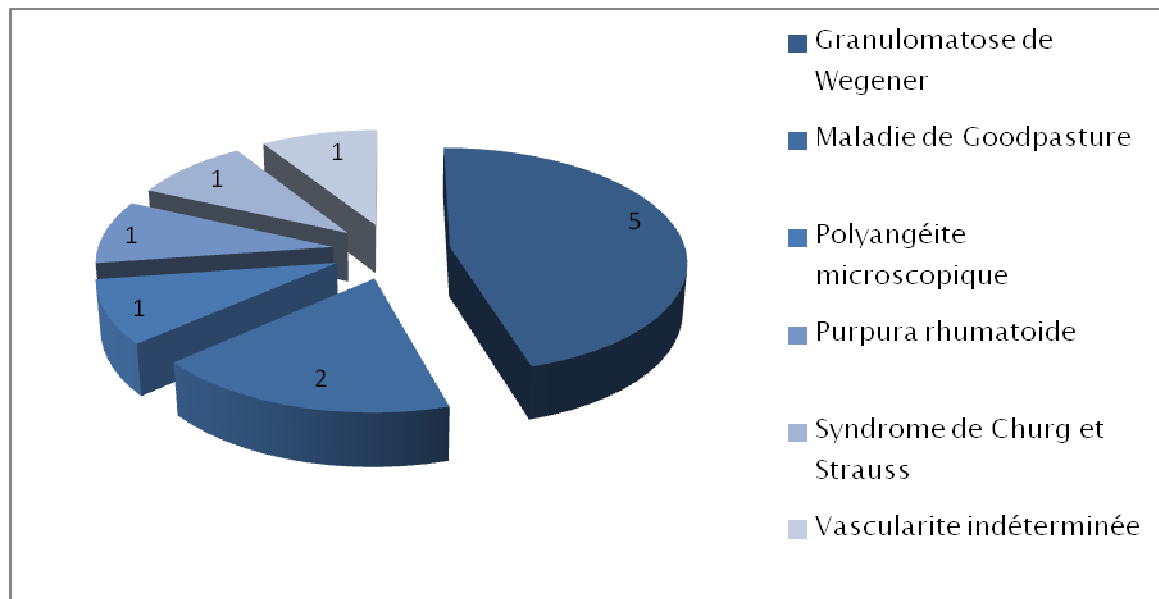


Figure 2. Type de vascularite associée à une atteinte rénale.

2. Caractéristiques cliniques des vascularites avec atteinte rénale (n=11) :

Parmi les 54 patients atteints de vascularite systémique inclus dans notre étude, onze malades soit 20,3% avait un atteinte rénale associée, avec une prédominance féminine 7 femmes/4 hommes.

L'âge moyen au moment du diagnostic de la vascularite est de $37 \pm 12,3$ ans (extrêmes de 16 et 60 ans). La vascularite rénale était diagnostiquée à un âge moyen de $37,1 \pm 14,7$ ans (extrêmes de 16 et 59 ans), et elle est donc survenue dans un délai moyen de $6,5 \pm 2,3$ mois (extrêmes de 1 et 12 mois) après le diagnostic de la vascularite. L'atteinte rénale était inaugurale dans 7 cas (tableau VII).

Tableau VII. Description clinique des vascularites avec atteinte rénale.

Paramètres cliniques	Moyenne±écart type	N
Age au moment du diagnostic de la vascularite (ans)	37±12,3	
Age au moment du diagnostic de l'atteinte rénale (ans)	37,1±14,7	
Sexe		4H/7F
Délai entre l'atteinte rénale et le diagnostic de la vascularite (mois)	6,5±2,3	
Atteinte rénale inaugurale		7
Signes généraux		
fièvre		5
amaigrissement		5
asthénie		8
anorexie		5

L'atteinte systémique la plus rencontrée en association avec la vascularite rénale était l'atteinte cardiovasculaire (7 patients), et l'atteinte respiratoire (6 malades) (figure 3).

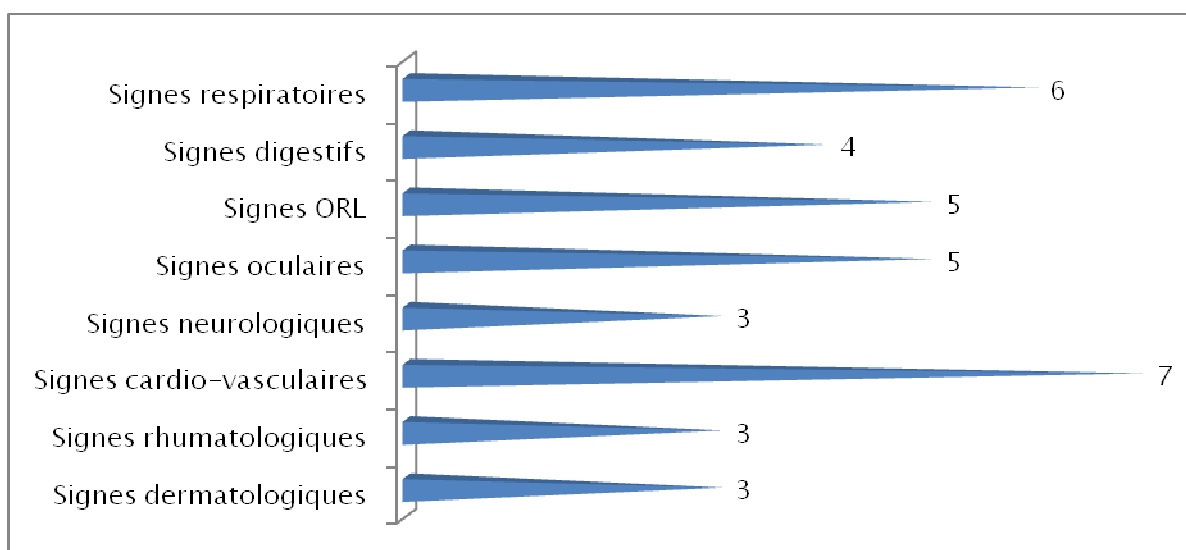


Figure 3. Manifestations extra-rénales au cours des vascularites rénales.

L'atteinte rénale était caractérisée par un sédiment urinaire actif chez 11 patients, 5 malades présentaient une hypertension artérielle, et une oligo-anurie était rencontrée dans 5 cas (tableau VIII).

Tableau VIII. Caractéristiques cliniques de l'atteinte rénale au cours des vascularites.

Caractéristiques cliniques de l'atteinte rénale	N
Syndrome œdémateux	8
Hypertension artérielle	7
Oligo-anurie	5
Sédiment urinaire actif	11

3. Signes biologiques des vascularites avec atteinte rénale (n=11) :

L'anomalie biologique la plus rencontrée était la présence d'une protéinurie chez tous les patients, d'allure néphrotique dans 7 cas. L'insuffisance rénale était présente chez 9 malades (tableau IX).

Tableau IX. Anomalies biologiques des vascularites rénales.

Paramètres biologiques	Moyenne \pm écart type	N (%)
Créatininémie (mg/l)	73 \pm 46,8	
Débit de Filtration glomérulaire (MDRD) (ml/min)	11 \pm 50,3	
Protéinurie de 24 h (g/24h)	3 \pm 1,9	
Protidémie (g/l)	56 \pm 9,4	
Albuminémie (g/l)	25 \pm 4,4	
Hémoglobine (g/dl)	7 \pm 3,1	
Insuffisance rénale		9
Syndrome néphrotique		7

4. Caractéristiques des vascularites avec atteinte rénale à visée diagnostique (n=11) :

L'anomalie immunologique la plus rencontrée était la présence d'ANCA à type de c-ANCA dans 5 cas, p-ANCA chez 2 patients et ANCA atypiques chez 3 malades. Les anticorps antimembrane basale glomérulaire étaient positifs dans 2 cas (tableau X).

Tableau X. Bilan à visée diagnostique des vascularites avec atteinte rénale.

	N
c-ANCA	5
p-ANCA	2
ANCA atypique	3
Hypocomplémentémie C ₃	1
Hypocomplémentémie C ₄	1
Anticorps anti MBG	2
Facteur rhumatoïde	1
Ag HBs	0
Anticorps anti DNA	0

5. Résultats de la ponction biopsie rénale au cours des vascularites avec atteinte rénale (n=11) :

5-1 Microscopie optique :

L'étude anatomopathologique sur des carottes de ponction biopsie rénale était réalisée chez tous les patients.

L'analyse histologique était réalisée sur des carottes biopsiques avec étude en microscopie optique et en immunofluorescence. Le nombre moyen de glomérule était de 10 glomérules en MO. La lésion histologique la plus rencontrée était une glomérulonéphrite extracapillaire chez 10 patients. L'atteinte interstitielle à type de fibrose était présente dans 10 cas. 3 patients avaient une nécrose glomérulaire (tableau XI).

Tableau XI. Lésions histologiques rénales en MO.

	Moyenne	N
Nombre de PBR réalisée		11
Nombre de glomérules en MO	10	
Nombre de glomérules sains	0,27	
Nombre de glomérules scléreux	4,36	
Prolifération extracapillaire		10
Prolifération endocapillaire		3
Présence de granulomes		0
Présence de nécrose fibrinoïde		3
Atteinte vasculaire		7
Atteinte tubulaire		9
Atteinte interstitielle		10

5-2 Immunofluorescence :

Le nombre moyen des glomérules en immunofluorescence était de 9. Il s'agissait d'une glomérulonéphrite extracapillaire pauci-immune dans 7 cas, à dépôts linéaires chez 3 patients et une glomérulonéphrite avec dépôts mésangiaux d'IgA chez une seule malade (tableau XII).

Tableau XII. Lésions histologiques rénales en IF

	Moyenne	N
Nombre de glomérules en IF	9	
Dépôt linéaires d'IgG		3
Dépôt granuleux d'Ig		0
Dépôt d'IgA		1
Absence de dépôt		7
Dépôt de fibrine		0

6. Evolution des vascularites avec atteinte rénale (n=11) :

Après un recul d'un an ; l'évolution sur le plan rénal a été marquée par une rémission totale chez un seul patient, une rémission partielle dans 3 cas, et une mort rénale chez 7 malades (tableau XIII).

Tableau XIII. Caractéristiques évolutives des vascularites avec atteinte rénale

Paramètres évolutifs	N
Rémission totale	1
Rémission partielle	3
Mort rénale	7
Décès	5
Perdu de vue	1

En analysant les 2 paramètres biologiques primordiaux au cours de la vascularite rénale au moment du diagnostic de l'atteinte rénale et au cours du dernier suivi (consultation ou hospitalisation), nous avons constaté que la créatininémie est presque stable. Alors que la protéinurie de 24h moyenne s'est nettement améliorée, passée de $3 \pm 1,9$ g/24h à $1 \pm 1,5$ g/24h (tableau XIV).

Tableau XIV. Evolution des paramètres biologiques des vascularites avec atteinte rénale en rémission totale ou partielle

Signes biologiques	Au moment du diagnostic	Dernier contrôle
Protéinurie de 24 h (g/24h)	3 ±1,9	1±1,5
Créatininémie (mg/l)	73± 46,8	70±38,9
Débit de filtration glomérulaire (MDRD)	11± 50,3	12±47,03
VS	65±37,6	43±31,3
ANCA positif	10	3

III. LES FACTEURS PREDICTIFS D'UNE ATTEINTE RENALE AU COURS DES VASCULARITES :

1. Les facteurs prédictifs cliniques:

En analyse univariée; nous avons trouvé que l'hypertension artérielle était significativement associée à une atteinte rénale. Par ailleurs ni la différence de sexe ni l'âge d'apparition de la vascularite n'étaient associés de façon significative à la survenue de l'atteinte rénale (tableau XV).

Tableau XV. Paramètres prédictifs cliniques d'une atteinte rénale.

Paramètres cliniques	Groupe1 Sans atteinte rénale	Groupe 2 Avec atteinte rénale	P
Age lors du diagnostic de la vascularite (ans)	41±14,42	37±12,3	0,540
Sexe	29F/14H	7F/4H	0,537
HTA	0(0%)	7(63,6%)	0,000
Signes cliniques			
Fièvre	17(39,5%)	5(45,5%)	0,490
Amaigrissement	24(55,8%)	5(45,5%)	0,390
Asthénie	25(58,1%)	8(72,7%)	0,300
Anorexie	21(48,8%)	5(45,5%)	0,555
Dermatologiques	23(53,5%)	3(27,3%)	0,112
Rhumatologiques	20(46,5%)	3(27,3%)	0,211
Cardio-vasculaires	16(37,2%)	7(63,6%)	0,108
Neurologiques	14(32,6%)	3(27,3%)	0,522
Digestives	9(20,9%)	4(36,4%)	0,244
Oculaires	14(32,6%)	5(45,5%)	0,323
ORL	13(30,2%)	5(45,5%)	0,271
Respiratoires	13(30,2%)	6(54,5%)	0,125

2. Les facteurs prédictifs biologiques:

En analysant les paramètres biologiques entre les deux groupes étudiés dans notre série, nous avons constaté que la présence d'anémie, et d'anticorps antimembrane basale glomérulaire étaient des facteurs prédictifs d'une atteinte rénale lors de la vascularite dans notre série (Tableau XVI).

Tableau XVI. Paramètres prédictifs biologiques d'une atteinte rénale.

Signes biologiques	Groupe 1 Sans atteinte rénale	Groupe 2 Avec atteinte rénale	P
Anémie	18(41,9%)	9(81,8%)	0,020
Hyperleucocytose	16(37,2%)	4(36,4%)	0,623
Hypocomplémentémie C3	1(2,3%)	1(9,1%)	0,369
Hypocomplémentémie C4	0(0%)	1(9,1%)	0,204
C ANCA	7(16,2%)	5(45,4%)	0,061
P ANCA	8(18,6%)	2(18,8%)	0,105
Anticorps anti MBG	0(0%)	2(18,2%)	0,038
Facteur rhumatoïde	1(2,3%)	1(9,1%)	0,369



DISCUSSION

I. ETUDE DESCRIPTIVE DES VASCULARITES (N=54):

1. Description démographique des vascularites (n=54) :

Les vascularites est un groupe de pathologies qui surviennent plutôt entre 40 et 70 ans mais peuvent apparaître à tout âge. L'âge moyen de survenue dans notre étude est de $40 \pm 14,62$ ans en accord avec les principales séries de la littérature [1, 42, 67, 68, 114, 115,116]. Un âge moyen plus jeune (5 ans) est observé au cours de la maladie de Kawasaki qui est une vascularite infantile, mais plusieurs cas adultes ont été rapportés [32].

La plupart des vascularites sont plus fréquentes chez le sexe masculin [1, 6, 67,114], tandis que le sex-ratio femme/homme est de 2 dans notre étude (tableau I).

Tableau I. La comparaison du sex-ratio au cours des vascularites entre différentes études.

Etude	Churg et Strauss		Polyangéite microscopique		Périartérite nouvelle	Notre étude
	Guillevin 1986	Haas 1991	Guillevin 1999	Lauque 2000	Fortin 1995	
Nombre de patients	43	16	85	29	45	54
sex-ratio (F/H)	0,7	0,3	0,8	1,4	0,9	2

L'incidence de la maladie (nombre de nouveaux malades par an pour 100 000 habitants) se situe entre 7 et 15 nouveaux cas par million et par an [3]. La prévalence (nombre total de cas par an pour 100 000 habitants) varie selon les enquêtes. La plupart des patients sont de phénotype caucasien blanc. La maladie de Horton est la plus fréquente des vascularites primitives systémiques [24]. Son incidence annuelle est estimée entre 15 et 35/100 000 habitants (≥ 50 ans) pour les populations habitant ou descendant des pays du nord de l'Europe et à moins de 10/100 000 en Europe du Sud [25]. Dans le département français de Loire-Atlantique, l'incidence de la maladie de Horton est estimée à 9/100 000. Ces études suggèrent ainsi un gradient de fréquence décroissant du nord vers le sud [26]. Cette répartition

géographique concorde d'ailleurs avec la distribution des allèles HLA-DRB*04 et DBR*01 étroitement associés à la maladie de Horton [27] et qui prévalent dans les populations nordiques [28]. Avec plus de 100 000 cas répertoriés à ce jour, la maladie de Kawasaki est la première vascularite infantile. Bien que décrite de par le monde, la maladie de Kawasaki est caractérisée par une prédilection pour les enfants d'origine asiatique. Au Japon, où l'incidence annuelle dépasse 100/100 000 enfants (<5ans) [32], la maladie de Kawasaki est environ 10 fois plus fréquente qu'en Amérique du Nord et en Europe [33]. La périartérite noueuse est une affection rare. Les taux d'incidence annuelle et de prévalence étaient, dans une étude [40] ne retenant que des observations documentées histologiquement, respectivement de 0,7 et 6,3 pour 100 000 habitants. Sa prévalence en France est de 30,7/million d'habitants [41]. La périartérite noueuse peut toucher des sujets de tous les âges, avec une prédominance entre 40 et 60 ans, sans prédominance sexuelle [42]. Le SCS est une maladie rare comme le montrent les enquêtes de prévalence et d'incidence conduites notamment en France, en Espagne et au Royaume-Uni [53, 55]. Aux États-Unis, l'incidence du SCS est estimée dans le comté d'Olmstead à 4/millions d'habitants par an. Au Royaume-Uni, dans le canton de Norwich, elle est mesurée à 3,1/millions d'habitants par an [53, 56]. En France la prévalence du SCS est de 10,7/millions d'habitants par an [54]. L'âge médian des patients au diagnostic se situe dans la cinquième décennie, mais aussi bien l'enfant que le sujet très âgé peuvent être atteints. L'incidence de la granulomatose de Wegener est estimée entre 2 et 12 cas/an/million d'habitants et sa prévalence entre 24 et 157 cas/million d'habitants [69, 70]. La polyangéite microscopique est une maladie rare, pouvant toucher des sujets de toutes ethnies, même si dans les séries publiées 85-100 % des patients étaient blancs. Elle est ubiquitaire, mais sa répartition dans le monde n'est pas totalement homogène. Un gradient nord-sud a été constaté en Europe, la polyangéite microscopique étant plus fréquemment observée dans le sud que dans le nord. Elle survient habituellement chez des sujets âgés de plus de 50 ans, donc plus vieux que ceux atteints de périartérite noueuse, de syndrome de Churg et Strauss ou de granulomatose de Wegener. En

France, dans le département de la Seine-Saint-Denis, la prévalence de la polyangéite microscopique a été évaluée à 25/million d'habitants [114].

L'intoxication tabagique a été incriminée dans l'étiopathogénie des vascularites dans plusieurs études [6], 35% de nos patients sont tabagiques.

2. Description clinique des vascularites (n=54) :

Les principaux signes cliniques au moment du diagnostic sont comparables, quelle que soit la région étudiée. Les manifestations cliniques associent en général des atteintes cutanéarticulaires, rénales, cardiovasculaires, pleuropulmonaires, neurologiques, oto-rhino-laryngologiques, et oculaires avec quelques petites différences selon la vascularite étudiée.

La maladie de Takayasu est caractérisée essentiellement par des signes vasculaires notamment par une diminution des pouls des artères brachiales, une asymétrie tensionnelle entre les deux bras, et un souffle sur l'une ou les deux artères sous-clavières ou l'aorte abdominale [1]. Ceci est en accord avec nos résultats ; tous les patients suivis pour une maladie de Takayasu dans notre étude présentent des signes cardio-vasculaires.

Le mode de révélation de l'artérite de Horton associe classiquement des céphalées avec hyperesthésie du cuir chevelu. Le risque majeur de complication est la cécité brutale par occlusion de l'artère centrale de la rétine [1]. Dans notre étude, le tableau clinique des patients atteints d'une artérite de Horton (6 cas) est dominé par des signes neurologiques (5 patients) et oculaires (4 malades), en accord avec les résultats de la littérature.

Sur le plan clinique, le syndrome de Churg et Strauss se caractérise essentiellement par des signes respiratoires notamment l'apparition tardive d'un asthme et des signes extra pulmonaires (rhumatologiques, ORL...) [67]. Au cours de notre étude, on constate la prédominance des signes respiratoires chez les patients atteints du syndrome de Churg et Strauss.

La granulomatose de Wegener est révélée par une atteinte oto-rhino-laryngologique chez 10 patients. Le tableau II compare les résultats de notre étude avec les données de la littérature. On constate que nos résultats sont proches de celle de Langford [68].

Tableau II. Comparaison des manifestations cliniques au cours de la granulomatose de Wegener entre différentes études.

Auteur	Langford 1999	Guillevin 1997	Aasarod 2000	de Groot 2001	Oliveira 2005	Reinhold-Keller 2000	Abdou 2002	Notre étude
Nombre	31	55	108	128	85	155	701	11
Fièvre	-	44	-	-	-	-	33	-
Arthralgies	26	64	41	-	15	61	57	36
Atteinte ORL	81	Rhinite 56 Sinusite 38 Otite 16	62	58	80	94	51 68 43	90
Atteinte pulmonaire	74	Nodules 38 HIA 24 Infiltrat 18 Pleurésie 10	52	26	72	55	62	81
Atteinte rénale	55	74	100	38	60	54	38	45
Atteinte oculaire	19	28	19	-	-	40	33	45
Atteinte cardiaque	-	4	-	11	30	13	-	63
Atteinte cutanée	16	30	19	12	-	21	27	27
Atteinte digestive	-	-	1	4	-	3	-	27

La polyangéite microscopique est une vascularite nécrosante systémique touchant les vaisseaux de petit calibre, caractérisée par certaines manifestations cliniques comme la glomérulonéphrite et/ou les hémorragies pulmonaires intraalvéolaires [114]. Au cours de notre

étude, un seul patient (1,9%) est atteint d'une polyangéite microscopique. Sur le plan clinique, il présente une symptomatologie rénale, cardio-vasculaire, digestive, et oculaire sans atteinte respiratoire. Le tableau III résume les différentes manifestations cliniques au cours de la polyangéite microscopique [114].

Tableau III. Fréquence (%) des principales manifestations cliniques de la polyangéite microscopique.

Référence	Serra (1984)	Savage (1985)	D'Agati (1986)	Adu (1987)	Guillevin (1999)	Lauque (2000)
Nombre de patients	53	34	20	43	85	29
Âge moyen (ans)	53	50	50	50	57	56
Ratio H/F	1,5	1,8	1	1,7	1,2	0,7
Signes généraux	79	76	-	-	73	62
Hypertension artérielle	26	29	35	21	34	25
Atteinte rénale	100	100	100	100	79	97
Manifestations cutanées	60	-	35	53	62	17
Purpura	40	44	-	-	41	14
Manifestations pulmonaires	55	-	55	34	25	100
Hémoptysie	23	32	-	-	-	79
Infiltrat	30	-	-	-	10	-
Épanchement pleural	19	15	-	-	6	-
Manifestations digestives	51	-	-	56	30	3
Manifestations ORL	30	-	-	20	-	31
Sinusite	6	9	-	-	11	-
Manifestations oculaires	30	-	-	28	-	25
Manifestations neurologiques	28	-	-	-	-	-
Atteinte périphérique	19	18	15	14	58	7
Atteinte centrale	15	18	40	0	12	-
Manifestations cardiaques	15	-	-	9	-	-

Le purpura rhumatoïde est caractérisé par l'association de signes cutanés, articulaires et gastro-intestinaux, qui peuvent survenir par poussées successives. Une atteinte rénale s'associe parfois à ces signes [115]. Le mode de révélation du purpura rhumatoïde dans notre étude est caractérisé par l'association de manifestations dermatologiques, rhumatologiques et digestives.

Une seule patiente présente une atteinte rénale. Nos résultats sont tout à fait concordants avec les données de la littérature [115].

La maladie de Goodpasture peut se limiter à une atteinte rénale ou pulmonaire isolée et une localisation peut précéder l'autre de quelques semaines ou mois [117]. Ceci concorde avec nos résultats, le tableau clinique de tous les patients atteints d'une maladie de Goodpasture se caractérise par un syndrome pneumorénal.

3. Paramètres biologiques des vascularites (n=54) :

Les anomalies biologiques retrouvées dans notre série sont similaires aux données de la littérature. Le syndrome inflammatoire est rencontré chez 51 patients (94,4%). Le terme de "vascularites systémiques" désigne un groupe d'affections caractérisées par une atteinte inflammatoire des vaisseaux sanguins artériels, capillaires, veinulaires et veineux [1], alors la découverte d'un syndrome inflammatoire est habituelle au cours des vascularites. La maladie de Takayasu se caractérise par une phase pré-occlusive qui associe un syndrome grippal et un syndrome inflammatoire [22]. Le mode de révélation de l'artérite de Horton se caractérise par un syndrome inflammatoire avec des céphalées [1]. Le syndrome inflammatoire au cours du syndrome de Churg et Strauss est habituel [67]. Une accélération de la vitesse de sédimentation est presque constante dans 80–100% des cas au cours de la granulomatose de Wegener [6].

La découverte d'une anémie à la numération formule sanguine est habituelle : elle est le plus souvent non spécifique : inflammatoire, ferriprive ou secondaire à une insuffisance rénale [6]. Elle est rencontrée chez 26 patients (48,1%) dans notre série. 70% des cas de granulomatose de Wegener présente une anémie inflammatoire dans une revue de la littérature [6]. Au cours du purpura rhumatoïde, on peut retrouver une anémie en cas de saignements digestifs répétés et également en cas d'inflammation [6]. Une anémie importante peut être constatée, inflammatoire mais parfois aussi liée à des saignements alvéolaires [114] au cours de la polyangéite microscopique.

Dans notre série, on note une hyperéosinophilie chez 2 patients (3,8%) présentant un syndrome de Churg et Strauss. Ce signe biologique constitue un critère diagnostique du syndrome de Churg et Strauss. Fluctuante mais quasi-constante, supérieure à 1500/mm³, elle peut atteindre des valeurs très élevées jusqu'à 50 000/mm³. Elle peut parfois régresser spontanément. Elle s'efface rapidement sous corticoïdes mais peut réapparaître lors des rechutes. Lanham et al ont retenu l'hyperéosinophilie comme l'un des principaux critères diagnostiques [6], ainsi que l'American College of Rheumatology [67].

Dans notre série, l'hyperleucocytose est présente chez 20 malades (37%). Elle est fréquente au cours de la granulomatose de Wegener (65%) dans une revue de la littérature [6].

4. Profil immunologique des vascularites (n=54) :

41 patients (75,9%) présentent des anomalies immunologiques. Les ANCA étaient positifs chez 34 malades (62,9%) : c-ANCA chez 12 (22,2%), p-ANCA chez 10 (18,5%), et ANCA atypiques chez 12 patients (22,2%). Il est actuellement admis que les c-ANCA et les p-ANCA ont un intérêt diagnostique et évolutif au cours des différentes vascularites systémiques. Le tableau IV donne une estimation de la sensibilité des ANCA [120]. La sensibilité diagnostique est très grande pour la granulomatose de Wegener, le syndrome de Churg et Strauss, la polyangéite microscopique. Il faut signaler qu'il existe d'authentiques cas où ces anticorps ne sont pas décelés. La présence d'ANCA constitue un critère diagnostique d'appoint au cours des vascularites. Cela explique peut être l'apparente augmentation de la prévalence des vascularites [120]. Dans notre série tous les patients suivis pour une granulomatose de Wegener (11 cas) ont des c-ANCA positifs. On note des p-ANCA chez 10 malades dont 1 présente une polyangéite microscopique, 2 un syndrome de Churg et Strauss, 3 une vascularite cutanée leucocytoclasique, et 4 une vascularite indéterminée. 2 patientes suivis pour une maladie de Goodpasture présentent des ANCA positifs. Dans une étude réalisée au centre hospitalier de Brest [121], 17/200 patients atteints d'une maladie de Goodpasture présentent des ANCA positifs ; on compte 7 c-ANCA contre 10 p-ANCA. L'association maladie de Goodpasture et ANCA est inconstante. La présence d'ANCA au

cours de la maladie de Goodpasture doit faire rechercher des signes de vascularite qui n'ont pas été retrouvés dans notre étude.

Tableau IV. Comparaison de la fréquence des ANCA au cours des vascularites systémiques.

		ANCA positifs			ANCA négatifs %
		c-ANCA %	p-ANCA %	atypique %	
Granulomatose de Wegener	Revue de la littérature	60	15	20	5
	Notre série	100	-	-	-
Syndrome de Churg et Strauss	Revue de la littérature	-	70	-	30
	Notre série	-	100	-	-
Polyangéite microscopique	Revue de la littérature	25	45	5	25
	Notre série	-	100	-	-

L'anticorps antimembrane basale glomérulaire est positif chez tous les malades atteints d'une maladie de Goodpasture. Ces résultats sont similaires aux données de la littérature (étude du centre hospitalier de Brest [121]) (tableau V).

Tableau V. Comparaison des données clinico-biologiques au cours de la maladie de Goodpasture.

Etude	Brest 2008	Notre série
Nombre de patients	11	2
Atteinte pulmonaire	6	2
Atteinte rénale	10	2
Antimembrane basale glomérulaire	11	2

II. ETUDE DESCRIPTIVE DES VASCULARITES AVEC ATTEINTE RENALE (N=11):

1. Type de vascularites avec atteinte rénale (n=11) :

Parmi les vascularites, ce sont surtout la périartérite noueuse, la micropolyangéite, la granulomatose de Wegener, le syndrome de Churg et Strauss, le purpura rhumatoïde et les vascularites compliquant les cryoglobulinémies qui peuvent être à l'origine d'une atteinte rénale. On peut rajouter à cette liste la glomérulopathie par anticorps antimembrane basale glomérulaire (anti-MBG), et la maladie de Takayasu, même si elle n'atteint que les vaisseaux situés en dehors du parenchyme rénal. Par contre, les atteintes rénales compliquant la maladie de Horton ou de Kawasaki sont exceptionnelles [2]. Les résultats de notre série sont similaires aux données de la littérature, l'atteinte rénale est observée au cours des vascularites des petits vaisseaux : Il s'agit d'une granulomatose de Wegener dans 5 cas, une maladie de Goodpasture chez 2 patients, une polyangéite microscopique chez un malade, un syndrome de Churg et Strauss dans un cas et un purpura rhumatoïde chez une patiente. Au terme de la granulomatose de Wegener, on constate que nos résultats sont concordants avec ceux publiés dans les études Langford (1999) et Oliveira (2005) (tableau VI) [67, 68, 114].

Aucun patient suivi pour une artérite de Horton n'a une atteinte rénale associée. Ceci concorde avec les données de la littérature. Au cours de la maladie de Horton, les signes d'atteinte rénale sont très exceptionnels. Une série importante étudiant 248 malades mentionne une atteinte artérielle diffuse dans 15 % des cas [118].

Dans notre étude, les patients suivis pour une artérite de Takayasu ne présentent pas d'atteinte rénale. Dans la littérature, la maladie de Takayasu s'associe à une hypertension artérielle, due à une sténose de l'artère rénale ou à une coarctation aortique, dans plus de 70 % des cas et constitue une cause majeure de morbidité et de mortalité [118]. Cette discordance peut être expliquée par le nombre limité des malades dans notre série d'une part, et d'autre part

par l'absence d'un suivi prolongé vue que la plupart des patients atteints d'une artérite de Takayasu sont perdus de vue.

Tableau VI. Comparaison de la fréquence de l'atteinte rénale au cours des vascularites à ANCA entre différentes études.

Référence	Polyangéite microscopique			Granulomatose de Wegener			Syndrome de Churg et Strauss		
	D'Agati 1986	Lauque 2000	Notre série	Langford 1999	Oliveira 2005	Notre série	Abu-Shakra 1994	Haas 1991	Notre série
Nombre Atteinte rénale	20 100	29 97	1 100	31 55	85 60	11 45	12 31	16 8	2 50

2. Caractéristiques cliniques des vascularites avec atteinte rénale (n=11) :

Dans notre série, parmi les 54 patients atteints de vascularite systémique inclus dans notre étude, onze malades soit 20,3% présente une atteinte rénale associée, avec une prédominance féminine 7 femmes/4 hommes. L'atteinte rénale est inaugurale dans 7 cas. Au cours des vascularites, les signes rénaux peuvent être inauguraux de la maladie, et la précocité de leur détection est capitale pour la survie rénale [118]. Cette situation, récemment identifiée et analysée par Woodworth et al. [119] dans le cadre de la GW, est à l'origine de problèmes diagnostiques et nosologiques importants. Elle correspond à des patients qui entrent dans la maladie par une GN rapidement progressive, avec des signes extrarénaux pauvres ou absents. La sévérité de cette GN en apparence primitive conduit généralement les néphrologues à engager une stratégie thérapeutique agressive comportant corticoïdes, immunosuppresseurs, voire échanges plasmatiques, qui masque les autres signes d'angéite nécrosante et retarde leur apparition. Les arguments qui doivent orienter d'emblée vers le diagnostic d'angéite nécrosante sont fournis par la biopsie rénale et la recherche d'anticorps dirigés contre le cytoplasme des polynucléaires [119].

L'atteinte rénale au cours des vascularites est une néphropathie glomérulaire, habituellement grave, plus rarement une néphropathie vasculaire aiguë. L'atteinte glomérulaire s'exprime initialement par une protéinurie et/ou une hématurie, volontiers macroscopique. Le syndrome néphrotique et les œdèmes sont rares. Dans le tiers et la moitié des cas, le tableau réalisé est celui d'une glomérulonéphrite rapidement progressive, comportant une insuffisance rénale oligurique ou non, d'installation brusque ou, plus souvent, se constituant progressivement en deux à six semaines environ. La néphropathie vasculaire se manifeste par une HTA sévère ou maligne, une protéinurie et une hématurie de degrés variables, et une IR brutalement installée le plus souvent oligurique. Il n'y a pas d'hémolyse par microangiopathie [119]. Les résultats de notre série sont similaires aux données de la littérature, l'atteinte rénale est dominée par une néphropathie glomérulaire, caractérisée par un sédiment urinaire actif chez 11 patients, 5 malades présentent une hypertension artérielle, et une oligo-anurie est rencontrée dans 5 cas. Le tableau VII compare nos résultats avec une étude réalisée en 1989 par Ronco [119]. On constate que l'hématurie est le signe rénal le plus fréquent au cours des vascularites rénales.

Tableau VII. Comparaison des manifestations rénales au cours des vascularites des petits vaisseaux avec l'étude Ronco 1989 portant sur 43 patients atteints de vascularites.

	vascularites des petits vaisseaux	Notre série
Nombre de patients	16	26
Hypertension artérielle	7 (43)	5 (19)
Hématurie microscopique	13 (81)	10 (38)

3. Signes biologiques des vascularites avec atteinte rénale (n=11) :

L'atteinte rénale, au cours du syndrome de Churg et Strauss et de la granulomatose de Wegener, se traduit par une hématurie microscopique et une protéinurie. L'existence d'une atteinte glomérulaire, si elle engendre une insuffisance rénale avec une créatininémie supérieure à 140 $\mu\text{mol/l}$ et/ou une protéinurie supérieure à 1 gr/24 h doit être considérée comme un

facteur de mauvais pronostic [67–68]. Au cours de la polyangéite microscopique, l'atteinte rénale est constante dans certaines séries de patients, qui émanent de milieux néphrologiques. Certains patients ont toutefois une atteinte rénale qui peut être silencieuse cliniquement, au moment du diagnostic ou dans les premières semaines d'évolution de la maladie. Une hématurie microscopique et/ou une protéinurie peuvent être présente(s) chez les malades ayant une fonction rénale normale et doivent donc être recherchées systématiquement. À l'inverse, l'insuffisance rénale peut être sévère d'emblée et nécessiter la dialyse [114]. Une atteinte rénale au cours du purpura rhumatoïde survient dans 45 à 85 % chez l'adulte. L'incidence varie selon les séries, en fonction du mode de recrutement des malades et des critères diagnostiques retenus pour affirmer l'atteinte rénale. Chez l'adulte, l'atteinte rénale du purpura rhumatoïde ne représenterait que 0,6 à 2 % des néphropathies. Elle survient généralement au cours du premier mois de la maladie mais des anomalies urinaires peuvent être observées après plusieurs mois, parfois au cours d'une nouvelle poussée de purpura cutané. L'hématurie, le plus souvent microscopique, est le signe le plus précoce. A cette hématurie peuvent s'associer d'autres signes évocateurs de glomérulonéphrite : protéinurie de débit variable, pouvant être néphrotique, et insuffisance rénale. Chez l'adulte, l'atteinte rénale est non seulement plus fréquente, mais également plus sévère. L'incidence de l'atteinte rénale peut atteindre 32 % chez l'adulte. Une hypertension artérielle peut s'associer à ces signes ou être isolée [115]. Dans notre étude, l'anomalie biologique la plus rencontrée est la présence d'une protéinurie chez tous les patients, et une insuffisance rénale dans 9 cas. Nos résultats sont similaires aux données de la littérature (étude Ronco) (tableau VIII) [119].

Tableau VIII. Comparaison des manifestations biologiques rénales au cours des vascularites des petits vaisseaux avec l'étude Ronco 1989 portant sur 43 patients atteints de vascularites.

	vascularites des petits vaisseaux	Notre série
Nombre de patients	16	26
Protéinurie (> 2g/24h)	9 (56%)	11(42%)
Insuffisance rénale aigue	6 (37%)	9 (34%)

Les moyennes du débit de filtration glomérulaire est de $11 \pm 50,3$ ml/min et de la protéinurie est de $3 \pm 1,9$ g/24h, ceci témoigne de la gravité de l'atteinte rénale dans notre série [67].

4. Caractéristiques des vascularites avec atteinte rénale à visée diagnostique (n=11) :

Dans notre série, il s'agit de vascularites à ANCA positif dans 34 cas, dont 10 présentent une atteinte rénale, tandis que 20 patients présentent une vascularite à ANCA négatif dont un développe une symptomatologie rénale. Alors, on constate que l'atteinte rénale est plus fréquente au cours des vascularites à ANCA positif. La fréquence d'ANCA au cours des vascularites rénales dans notre série est plus importante que les données de la littérature [119] (tableau IX).

Tableau IX. Comparaison de la fréquence d'ANCA au cours des angéites rénales.

	Falk et Jenette	Notre série
Nombre de patients	35	11
ANCA positif	77%	90%

Ainsi que les malades suivis pour une maladie à anticorps anti membrane basale glomérulaire présentent tous des signes rénaux.

5. Résultats de la ponction biopsie rénale au cours des vascularites avec atteinte rénale (n=11) :

Les lésions glomérulaires au cours des vascularites systémiques sont caractérisées par la présence de foyers de nécrose avec, à leur contact, une prolifération extracapillaire formant des croissants. La prolifération endocapillaire est absente ou très modérée. Ces lésions sont tantôt segmentaires et focales (formes de début), tantôt diffuses à tous les glomérules, avec, dans les formes les plus graves, une destruction totale du flocculus et un envahissement de l'espace urinaire par des croissants circonférentiels. Tous les intermédiaires existent entre ces deux formes et on constate souvent la coexistence de lésions d'âges différents (certaines fibreuses et

hyalines d'aspect ancien, d'autres nécrotiques et cellulaires d'aspect récent) qui traduisent plusieurs vagues d'atteinte rénale. L'examen en immunofluorescence (IF) des dépôts rénaux à l'aide des antisérums spécifiques montre dans la majorité des cas la présence de fibrine dans les zones de nécrose et les croissants. Les dépôts de C3 sont plus rares, et les dépôts d'immunoglobulines (Ig) exceptionnels ou peu abondants. De telles lésions de glomérulonéphrite nécrosante sans prolifération endocapillaire ni dépôt d'Ig sont très évocatrices d'une angéite nécrosante. Elles sont souvent accompagnées de lésions tubulo-interstitielles associant nécrose tubulaire, fibrose et infiltrats inflammatoires interstitiels. La biopsie rénale confirme le diagnostic d'angéite dans 50 % des cas en montrant soit des lésions aiguës typiques (nécrose fibrinoïde, infiltrat cellulaire périvasculaire, dépôts de fibrine en IF) soit des lésions cicatricielles. En raison du caractère segmentaire des lésions vasculaires qui n'intéressent qu'un petit nombre d'artères de petit calibre et d'artérioles, il importe de les rechercher dans des coupes sériées du bloc biopsique. La biopsie rénale montre les lésions glomérulaires caractéristiques avec nécrose du flocculus, rupture de la paroi capillaire glomérulaire et prolifération cellulaire extracapillaire réalisant un croissant (d'où le nom de glomérulonéphrite nécrosante et proliférative extracapillaire). À un stade plus évolué, la fibrose des croissants glomérulaires entraîne le développement de lésions cicatricielles mutilant tout ou partie du glomérule. L'examen en IF des lésions vasculaires montre des dépôts de même composition que dans les glomérules [119]. Les résultats de l'étude en immunofluorescence de la biopsie rénale ainsi que la présence d'ANCA permettent de distinguer deux groupes essentiels : d'une part les vascularites avec dépôts de complexes immuns, sans ANCA, qui comprennent le purpura rhumatoïde, et les cryoglobulinémies mixtes et, d'autre part, les vascularites sans dépôts glomérulaires d'immunoglobulines ni de complément ou vascularites « pauci-immunes », avec ANCA, qui comprennent la polyangéite microscopique, la maladie de Wegener, et le syndrome de Churg et Strauss,. Très exceptionnellement, l'étude en immunofluorescence de la biopsie rénale montre la présence de dépôts linéaires d'IgG le long des membranes basales glomérulaires. Cet aspect

correspond à la présence d'anticorps antimembrane basale glomérulaire et caractérise le syndrome de Goodpasture [118].

La néphropathie du purpura rhumatoïde est une néphropathie glomérulaire à dépôts d'IgA comparable à celle observée au cours de la maladie de Berger (figure 40). Seul le contexte clinique permet de les distinguer. Les lésions observées au cours du purpura rhumatoïde seraient plus inflammatoires et nécrotiques. Cela peut être expliqué par le fait que, contrairement à la maladie de Berger, la biopsie est généralement pratiquée à la phase aigüe de la maladie. L'étude en immunofluorescence confirme le diagnostic de glomérulonéphrite à dépôts d'IgA. Les dépôts mésangiaux sont présents dans tous les glomérules, leur abondance est variable et ils peuvent même déborder le long des parois des capillaires glomérulaires, voire du pôle vasculaire. A ces dépôts d'IgA (essentiellement IgA1 lambda plus intense que kappa) s'associent constamment des dépôts de C3, parfois d'IgG (40 % des cas) et plus rarement d'IgM (20 % des cas). Les dépôts mésangiaux d'IgA sont observés dans les glomérules scléreux, permettant de porter un diagnostic rétrospectif. Les lésions nécrotiques et les croissants fixent le sérum antifibrinogène. L'association de dépôts de fibrinogène et d'IgA mésangiale, même en l'absence de nécrose fibrinoïde, serait évocatrice de la néphropathie du purpura rhumatoïde plutôt que de la maladie de Berger. L'examen en microscopie optique montre une grande diversité de type et de sévérité des lésions glomérulaires. De nombreuses classifications ont été proposées, aucune n'est encore unanimement admise. Toutes sont fondées sur le degré de prolifération endocapillaire, le nombre de croissants et l'importance de la sclérose glomérulaire. La classification la plus couramment utilisée chez l'enfant est celle de l'International Study of Kidney Disease in Childhood (ISKDC) modifiée par Heaton en 1977 (tableau XV). Nous avons proposé, pour l'adulte, une classification pour laquelle il existe une forte corrélation anatomoclinique (figure 41). Elle distingue :

- La glomérulonéphrite mésangiopathique, caractérisée par la présence de glomérules normaux ou subnormaux avec un discret épaissement de l'axe mésangial.

- La glomérulonéphrite segmentaire et focale caractérisée par la présence de lésions segmentaires touchant moins de 50 % des glomérules. Ces lésions segmentaires peuvent avoir différents aspects. Il peut s'agir de prolifération mésangiale focale avec augmentation de la matrice, parfois accompagnée d'une nécrose segmentaire du flocculus et toujours d'une adhérence, soit à un croissant épithélial segmentaire, soit réalisant une synéchie fibreuse ou fibrocellulaire du flocculus à la capsule de Bowman. Parfois se surajoutent à ces lésions de véritables lésions de hyalinose segmentaire et focale du flocculus.
- La glomérulonéphrite proliférative endocapillaire diffuse, caractérisée par l'association d'une hypercellularité mésangiale à un épaissement de la matrice mésangiale. Les classes IIIa et IIIb se distinguent par l'intensité de la prolifération endocapillaire et/ou son association à une prolifération extracapillaire
- La glomérulonéphrite endocapillaire et extracapillaire, caractérisée par la présence de croissants, touchant plus de 50 % des glomérules, pouvant être circonférentiels, associée à une glomérulonéphrite proliférative endocapillaire diffuse.
- Et enfin, le rein fibreux, terminal.

Le tableau X résume les différents aspects histologiques au cours des vascularites rénales des petits vaisseaux.

Tableau X. différents aspects anatomopathologiques au cours des microvascularites rénales.

Microvascularites associés aux ANCA Granulomatose de Wegener Syndrome de Churg et Strauss Polyangéite microscopique	+++ (GEC - granulome) + (GEC - granulome) +++ (GEC - pas de granulome)
Microvascularites sans ANCA Purpura rhumatoïde Cryoglobulinémies Maladie de Goodpasture	++ (IF + IgA) ++ (GNMP - thrombi) +++ (GEC - IF + anti MBG)

GEC: glomérulonéphrite extracapillaire, GNMP: glomérulonéphrite membranoproliférative, IF : immunofluorescence, anti MBG : anticorps antimembrane basale glomérulaire.

Dans notre série, il s'agit d'une glomérulonéphrite extracapillaire pauci-immune chez 7 patients dont 5 présentent une granulomatose de Wegener, 1 un syndrome de Churg et Strauss et 1 une polyangéite microscopique. 3 malades présentent une glomérulonéphrite à dépôts linéaires d'IgG le long de la membrane basale glomérulaire : 2 maladies de Goodpasture et une vascularite indéterminée. Une seule patiente est suivie pour un purpura rhumatoïde associée à une atteinte rénale : il s'agit d'une glomérulonéphrite proliférative endocapillaire avec dépôts mésangiaux d'IgA (classe III). On constate l'absence de lésion granulomateuse rencontrée essentiellement au cours de la granulomatose de Wegener et du syndrome de Churg et Strauss. On note une nécrose fibrinoïde chez 3 patients seulement et l'absence de dépôt de fibrine, ainsi que la fréquence des lésions tubulo-interstitielles à type de fibrose et d'atrophie, ceci témoigne du caractère chronique et cicatriciel de nos biopsies rénales. Le tableau XI compare notre étude à celle de Ronco, on constate que la fréquence de l'angéite rénale au cours de la granulomatose de Wegener est similaire dans les 2 séries.

Tableau XI. Comparaison des résultats histologiques au cours des microvascularites.

Etude	Granulomatose de Wegener		Syndrome de Churg et Strauss	
	Ronco	Notre série	Ronco	Notre série
Nombre de patients	15	11	1	2
Rein normal	1	6	0	1
GN segmentaire	9	1	1	0
GN proliférative diffuse	2	4	0	1
Angéite rénale	7(46%)	5(45%)	1(100%)	1(50%)

6. Evolution des vascularites avec atteinte rénale (n=11) :

La granulomatose de Wegener a un pronostic spontanément défavorable, la mortalité étant de l'ordre de 80 – 90 % après deux à cinq ans d'évolution [119]. Les causes principales de mort dans les séries publiées jusqu'en 1970 environ étaient les suivantes: l'urémie terminale, les hémoptysies massives, et l'insuffisance respiratoire avec parfois surinfection pulmonaire.

Des progrès ont été faits récemment, consécutivement l'utilisation de la corticothérapie, des immunosuppresseurs, des échanges plasmatiques et des méthodes de dialyse. Le pronostic rénal des angéites nécrosantes a globalement été considérablement amélioré par les thérapeutiques, corticoïdes et immunosuppressives [119]. Il est meilleur que celui des glomérulonéphrites extracapillaires ne s'intégrant pas dans un tableau de vasculite systémique. Ainsi, dans une statistique récente de la Mayo Clinic, la survie rénale à trois ans est de 80% chez les malades ayant une vasculite et de 15% en cas de glomérulonéphrite à croissants idiopathique. Les facteurs pronostiques de l'atteinte rénale ont été récemment dégagés dans une thèse [119] portant sur 36 malades atteints de GN extracapillaire non lupique (22 avaient une vascularite extrarénale). Ont une valeur péjorative : l'HTA (PA moyenne > 115 mm Hg), un taux de créatininémie supérieur à 600 umol/l, l'existence d'un syndrome néphrotique, un pourcentage de glomérules atteints par la prolifération extracapillaire supérieur à 85%. La présence initiale de deux facteurs au moins est associée à la mort rénale dans 85% des cas, tandis que la présence de moins de deux facteurs est associée à la survie rénale dans 87 % des cas. Une fibrose étendue constatée dans la première biopsie rénale est également péjorative.

Dans notre série, on note un syndrome néphrotique chez 7 malades, un taux moyen de créatininémie à 73 mg/l (> 600 umol/l), une hypertension artérielle dans 7 cas et une glomérulonéphrite extracapillaire diffuse chez 9 patients. En parallèle, 7 malades présentent une insuffisance rénale chronique terminale. Ceci concorde avec les données de la littérature qui définit un ensemble de facteurs pronostiques des vascularites rénales, notamment le syndrome néphrotique, l'hypertension artérielle, l'insuffisance rénale sévère et la prolifération extracapillaire diffuse [119]. L'évolution de 5 patients présentant une vascularite avec atteinte rénale est marquée par le décès, le tableau XII montre que ce facteur évolutif est plus fréquent chez les malades ayant une mort rénale.

Les malades ayant évolué vers l'insuffisance rénale terminale sont traités par dialyse chronique et éventuellement par transplantation rénale avec un succès identique à celui obtenu

pour l'ensemble des insuffisants rénaux chroniques. Le risque de rechute est très faible à ce stade [119].

Tableau XII. Comparaison de la fréquence de la mort rénale et du décès au cours des vascularites rénales dans notre étude.

		Décès	
		Oui	Non
Mort rénale	Oui	5(100%)	2(33,3%)
	Non	0(0%)	4(66,7%)

III. LES FACTEURS PREDICTIFS D'UNE ATTEINTE RENALE AU COURS DES VASCULARITES :

L'atteinte rénale des vascularites est à la fois une des manifestations les plus communes de cette maladie systémique, mais aussi l'une des plus sévères, pesant de façon significative sur le pronostic fonctionnel et vital des patients. Différentes études ont étudiés les facteurs influençant la survenue de l'atteinte rénale au cours des vascularites. Dans notre série l'anémie, l'hypertension artérielle ainsi que la présence d'anticorps anti-membrane basale glomérulaire étaient significativement liés à l'évolution vers l'atteinte rénale lors des vascularites. Dans d'autres études les patients ayant des ANCA étaient plus susceptibles de développer une atteinte rénale au cours des vascularites [122]. La présence des polynucléaires neutrophiles est fréquemment objectivée sur les coupes histologiques de glomérulonéphrites nécrosantes. De plus, dans certains modules expérimentaux de glomérulonéphrite animale (avec anticorps antimembrane basale), la déplétion en polynucléaires prévient dans une large mesure l'apparition des lésions de glomérulonéphrite [122]. D'autres travaux n'ont pas révélé de lien entre les manifestations cliniques extra-rénales et l'évolution vers la vascularite rénale [6]. Certains centres ont impliqué l'âge jeune au moment du diagnostic dans la genèse de la vascularite rénale. Cette discordance dans les résultats entre les différentes séries peut être due à une variabilité dans la prédisposition génétique, et dans l'environnement.

IV. MODALITES THERAPEUTIQUES :

Le traitement de la vascularite rénale dépend de la vascularite observée. Au cours de la maladie de Takayasu, le traitement est très discuté. Certains auteurs restent favorables à la corticothérapie durant la période inflammatoire ou en cas de poussées évolutives. Un traitement prolongé systémique n'admet par contre aucun support scientifique validé [22]. Le pronostic du SCS a été transformé par l'introduction dans un premier temps des corticoïdes, puis des immunosuppresseurs. Le pronostic du SCS dépend de l'extension anatomique de la maladie et de la nature des organes atteints. Son traitement doit prendre en compte des facteurs pronostiques bien établis [66]. Le FFS (Five Factor Score) [66] peut être utilisé pour déterminer la stratégie thérapeutique. Il est probable que les patients ayant un FFS égal à 0, ne nécessitent qu'un traitement par corticoïdes. Quand le FFS est supérieur ou égal à 1, un traitement immunosuppresseur (essentiellement le cyclophosphamide) est indiqué en première intention [67].

Le cyclophosphamide est le traitement de choix de la granulomatose de Wegener, généralement associé aux corticoïdes. Son efficacité est spectaculaire, y compris sur la néphropathie. Ainsi, chez 9 des 10 malades initialement dialysés dans la série de Haworth [119], la fonction rénale s'améliora et permit l'interruption des dialyses ; de plus, 25 des 26 malades qui survécurent à la phase initiale de la maladie et qui avaient une insuffisance rénale ont récupéré une fonction rénale proche de la normale. Le cyclophosphamide peut être administré soit par voie orale, soit par perfusion intraveineuse courte. La voie veineuse est actuellement préférée pour certaines équipes car elle serait mieux tolérée et plus efficace, mais une conclusion définitive est impossible en l'absence d'étude randomisée. On y associe une corticothérapie sous forme de prednisone à la dose de 1 mg/kg/j pendant quatre semaines environ, puis les doses sont diminuées progressivement. La durée totale du traitement est controversée. Une durée moyenne de un an paraît souhaitable pour limiter à la fois le risque de rechute et les risques oncogènes des immunosuppresseurs. Un relais par le cotrimoxazole dont

l'efficacité a été démontrée par l'équipe de la Mayo Clinic dans certaines formes de granulomatose de Wegener peut être proposé. On ne sait pas actuellement si l'efficacité potentielle de ce médicament est liée à son action antibactérienne ou à un éventuel effet immunosuppresseur. Le mycophénolate mofétil (MMF) peut également être prescrit en traitement d'entretien à une dose moins bien définie de 1,5 à 2 g/j. Le taux de rechute avec le MMF en entretien était de 11 % seulement (1 parmi 9 patients) dans la première étude ouverte publiée [95], et se situe plus vraisemblablement à 43–48 % [96, 97]. La tolérance du MMF est variable d'une série à l'autre, avec en particulier des infections, notamment à cytomégalovirus, des intolérances digestives, et plus rarement une atteinte pulmonaire interstitielle ou des réactions d'hypersensibilité. La durée optimale de ce traitement d'entretien n'est pas encore connue. Les anticorps anti-CD20 (rituximab actuellement) semblent prometteurs [105, 106]. Les doses du cycle initial de rituximab et son rythme d'administration ne sont toutefois pas encore clairement définis. Des études sont en cours actuellement avec cette molécule, qui semble par ailleurs agir différemment selon la forme de la maladie. D'autres molécules sont à l'étude, comme les anti-CD20 humanisés, les anti-CD22 et les CTLA4-Ig (abatacept). Certains auteurs proposent enfin des traitements par antithymoglobulines [107] ou chimiothérapie intensive suivie d'autogreffe de moelle ou de cellules souches, dont il faudra analyser les résultats lorsque le recul sera suffisant. Les malades ayant évolué vers l'insuffisance rénale terminale sont traités par dialyse chronique et éventuellement par transplantation rénale avec un succès identique à celui obtenu pour l'ensemble des insuffisants rénaux chroniques. Le risque de rechute de la granulomatose de Wegener est très faible à ce stade [119].

Le traitement de la polyangéite microscopique est maintenant bien codifié et adapté selon la sévérité de la maladie, comme l'ont démontré les résultats des études thérapeutiques prospectives intitulées "Chuspan BP" et "Chuspan MP" du Groupe français d'étude des vascularites (GFEV) [41]. Lorsqu'il n'y a pas de signe de gravité (FFS = 0), le traitement de la polyangéite microscopique est identique à celui de la périartérite noueuse de "bon pronostic", et peut consister en une corticothérapie seule. Les immunosuppresseurs sont ainsi réservés aux

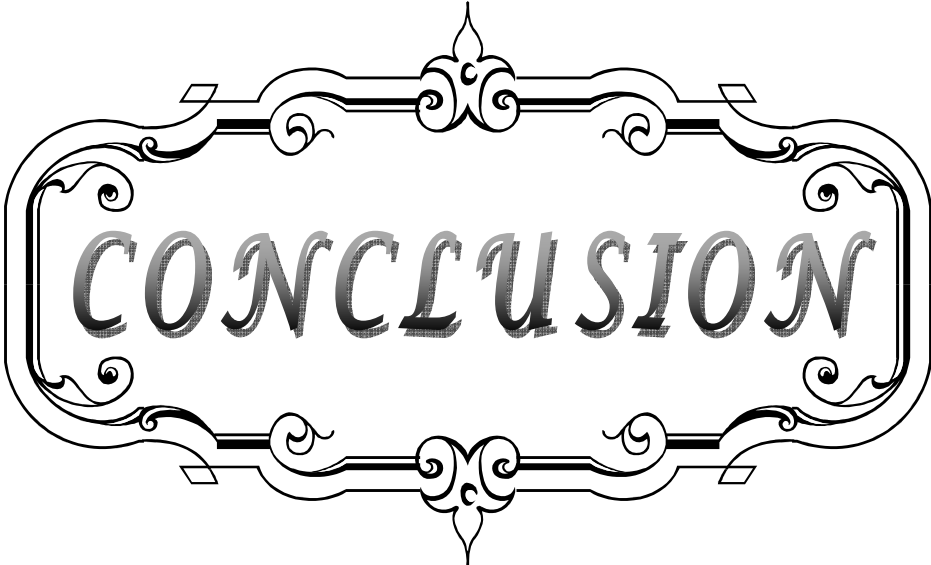
formes résistantes, en cas de rechute ou d'aggravation de la maladie (FFS devenant > 1). L'adjonction d'emblée d'un immunosuppresseur peu toxique (azathioprine notamment) doit être évaluée (l'un des prochains protocoles, intitulé Chuspan 2007, du GFEV). Il n'y a aucun avantage à prescrire un immunosuppresseur plus puissant, comme le cyclophosphamide, à ces patients, en raison du taux de rechute relativement faible en comparaison à l'importante toxicité de cette dernière molécule.

Les corticostéroïdes, au cours du purpura rhumatoïde, sont efficaces pour diminuer les douleurs abdominales et articulaires, comme les antalgiques usuels. Ils n'ont pas démontré leur efficacité pour prévenir les complications digestives mais sont généralement utilisés en cas d'atteinte sévère avec stricte surveillance médicochirurgicale. Les auteurs s'accordent à dire qu'ils sont inefficaces sur l'atteinte cutanée. Pour prévenir les complications rénales, les résultats des études utilisant les stéroïdes seuls sont contradictoires. Deux études [115] montrent leur effet bénéfique, les autres [115] ne retrouvent en revanche aucun effet du traitement. En ce qui concerne le traitement curatif, là aussi les études sont d'interprétation difficile puisque le plus souvent rétrospectives et que les patients traités présentent généralement la forme la plus sévère. Les stéroïdes utilisés par voie intraveineuse semblent efficaces chez l'enfant. Des traitements plus agressifs, associant stéroïdes et cyclophosphamide ou azathioprine, semblent plus efficaces, mais là aussi les résultats de ces études [115] sont d'interprétation délicate puisqu'elles n'incluent que peu de patients et qu'elles sont rétrospectives ou sans groupe témoin. En pratique, les traitements immunosuppresseurs sont utilisés dans les formes sévères avec insuffisance rénale rapidement progressive. Les échanges plasmatiques, seuls ou en association avec des stéroïdes et/ou des immunosuppresseurs, ont été proposés dans les formes les plus graves, de même que les Ig intraveineuses [115].

Au cours de la maladie de Goodpasture, le traitement est habituellement basé sur cyclophosphamide, corticoïdes et échanges plasmatiques, surtout en cas d'insuffisance rénale progressive ou d'hémorragie alvéolaire. Les échanges plasmatiques sont quotidiennes pendant au moins deux semaines. Par contre, la durée de l'immunosuppression pourrait être plus courte

que dans les vascularites avec ANCA, car les rechutes après rémission de la maladie sont rares [117].

Dans notre série, tous les patients ont reçu de la corticothérapie (orale et/ou intraveineuse). Cette dernière reste la pierre angulaire du traitement quelque soit le type de vascularite [1, 6, 67, 68, 114,115]. D'autres thérapeutiques ont été utilisées notamment le cyclophosphamide chez 16 malades et le rituximab chez 2 patients suivis pour une granulomatose de Wegener. L'azathioprine était utilisé chez une seule patiente présentant un purpura rhumatoïde avec atteinte rénale. Aucun patient n'a reçu le mycophénolate mofétil (MMF).




CONCLUSION

L'atteinte rénale est l'une des manifestations les plus fréquentes et les plus graves des vascularites systémiques conditionnant en grande partie le pronostic. Elle réalise en général un tableau de néphropathie glomérulaire de sévérité variable.

Elle est le principal déterminant de mortalité au cours des vascularites. Son diagnostic ainsi que sa prise en charge thérapeutique doivent être instaurés précocement afin d'améliorer le pronostic.

La généralisation de la ponction biopsie rénale (PBR) et l'utilisation des immunosuppresseurs ont permis, ces dernières années l'amélioration du pronostic des patients mais au prix de complications infectieuses importantes.

L'identification des facteurs liés à l'atteinte rénale (dans notre série : l'hypertension artérielle, l'anémie et les anticorps anti membrane basale glomérulaire) permettra d'améliorer l'approche thérapeutique.



ANNEXES

Service de néphrologie-hémodialyse CHU Mohammed VI *Les vascularites rénales*

Identité :

NE :

Service d'origine :

Nom :

Prénom :

Age :

Sexe : F M

Profession :

Origine :

Couverture sociale : Oui Non

Antécédents :

Signes généraux :

Fièvre Amaigrissement Asthénie Anorexie

Manifestations Néphrologiques :

Cliniques :

- Date d'apparition de la vascularite :

- Atteinte rénale :

• inaugurale : oui non

• Si non le délai d'apparition de l'atteinte rénale par rapport à la vascularite :

- Syndrome œdémateux

- HTA

- Bandelette urinaire : Pr : Sg : Lc : N :

- Diurèse : conservée oligo-anurie

Biologiques :

- Protéinurie de 24h :

- ECBU : Hématurie Leucocyturie

- Créatininémie : soit un DFG :

- Urée :

Histologiques :

• Nombre de glomérules : MO : IF :

• Nombre de glomérules sains :

- Atteinte glomérulaire :
 - Type de prolifération : extracapillaire endocapillaire
 - Présence de dépôts : non oui type :
 - Présence de granulomes: non oui type :
 - Présence de nécrose : non oui
- Atteinte vasculaire :
- Atteinte interstitielle :
- Atteinte tubulaire :
- Biopsie antérieure (dans le cadre d'une transformation histologique) :
- Au total :

Manifestations dermatologiques :

Manifestations rhumatologiques :

Manifestations cardio-vasculaires :

Manifestations neurologiques :

Manifestations respiratoires :

Manifestations ORL :

Manifestations oculaires :

Manifestations digestives :

Manifestations biologiques :

- NFS : Hb VGM CCMH GB
Pq
- VS : CRP :
- c-ANCA : p-ANCA :
- Complément sérique : C3 C4
- Facteur rhumatoïde
- Dosage des Ig :
- Ag Hbs : Ac anti Hbc : Ac anti HVC :
- Électrophorèse des protéines plasmatiques:

Autres:

Diagnostic positif :

- **Granulomatose de Wegener : critères de l'ACR (2 des 4 critères)**
- 1- Inflammation nasale ou orale (épistaxis, ulcérations buccales ou faciales douloureuses)
- 2- Anomalies de la radiographie pulmonaire (nodules, cavernes, infiltrats fixes)
- 3- Sédiment urinaire anormal (hématurie microscopique ou cylindres)
- 4- Inflammation granulomateuse à la biopsie (dans la paroi ou autour des artérioles ou artères)

• **Polyartérite noueuse : critères de l'ACR (3 des 10 critères)**

- 1- Amaigrissement sup à 4kg
- 2- Livedo reticularis
- 3- Douleur ou sensibilité testiculaire
- 4- Myalgies diffuses, faiblesse musculaire ou sensibilité des membres inférieurs
- 5- Mono- ou polyneuropathie
- 6- Pression diastolique sup à 90 mmhg
- 7- Insuffisance rénale (urée sup à 400 mg/l ou créatinémie sup à 15mg/l)
- 8- Marqueurs sériques de l'hépatite B (Ag HBs ou anticorps anti HBs)
- 9- Anomalies artériographiques (anévrismes et ou occlusions des artères rénales)
- 10- Biopsie d'une artère de petit ou moyen calibre montrant la présence de polynucléaires dans la paroi

• **Syndrome de Churg et Strauss : critères de l'ACR (4 des 6 critères)**

- 1- Asthme
- 2- Eosinophilie sanguine sup à 10%
- 3- ATCD d'allergie
- 4- Infiltrats pulmonaires labiles
- 5- Douleur ou opacité sinusienne
- 6- Présence d'éosinophilie extravasculaire à la biopsie

• **Maladie de Takayasu : critères de l'ACR (3 des 6 critères)**

- 1- Age de début de la maladie inférieur ou égal à 40 ans
- 2- Claudication des membres
- 3- Diminution des pouls de l'une ou deux artères brachiales. Différence d'au moins 10 mmHg de pression artérielle systolique entre les deux bras
- 4- Souffle sur l'une ou les deux artères sous-clavières ou l'aorte abdominale
- 5- Aspect artériographique de rétrécissement ou d'occlusion de l'aorte globale, de ces branches principales ou des artères de gros calibre proximales des membres supérieurs ou inférieurs et non liés à l'athérosclérose, à une dysplasie fibromusculaire ou d'autres causes

• **Polyangéite microscopique :**

- 4- Présence d'une hémorragie alvéolaire confirmée par le lavage alvéolaire en excluant une infection pulmonaire
- 5- Glomérulonéphrite nécrosante segmentaire pauci-immune à la biopsie rénale ou lésions d'angéite pauci-immune des petits vaisseaux sur la biopsie rénale ou d'autres tissus
- 6- ANCA circulants positifs

• **Purpura rhumatoïde : critères de l'ACR (2 des 4 critères)**

- 1- Purpura vasculaire
- 2- Age inférieur à 20 ans en début de la maladie

3- Douleurs abdominales diffuses, aggravées par les repas, ischémie du grêle avec des diarrhées hémorragiques

4- Biopsie: polynucléaires dans la paroi des artérioles et des veinules

• **Vascularite cryoglobulinémique :**

Traitement :

- Recours à l'épuration extra-rénale : oui

non

- Corticothérapie :

Traitement d'induction

Traitement d'entretien

- Immunosuppresseurs :

Traitement de rechute

-Cyclophosphamide

-Autres

- Echanges plasmatiques :

- Autres :

Evolution :

➤ Décès : perte de vue :

➤ Evolution de l'atteinte rénale :

-TA :

- Poids :

- Syndrome œdémateux :

- Diurèse :

- Protéinurie de 24 h :

- Hématurie :

- VS :

- Créatininémie :

- DFG :

- ANCA :

- Autres :

➤ Complications :

- liées au traitement :

- liées à la maladie :

➤ Réponse au traitement :

- Rémission complète

- Rémission partielle

- Mort rénal

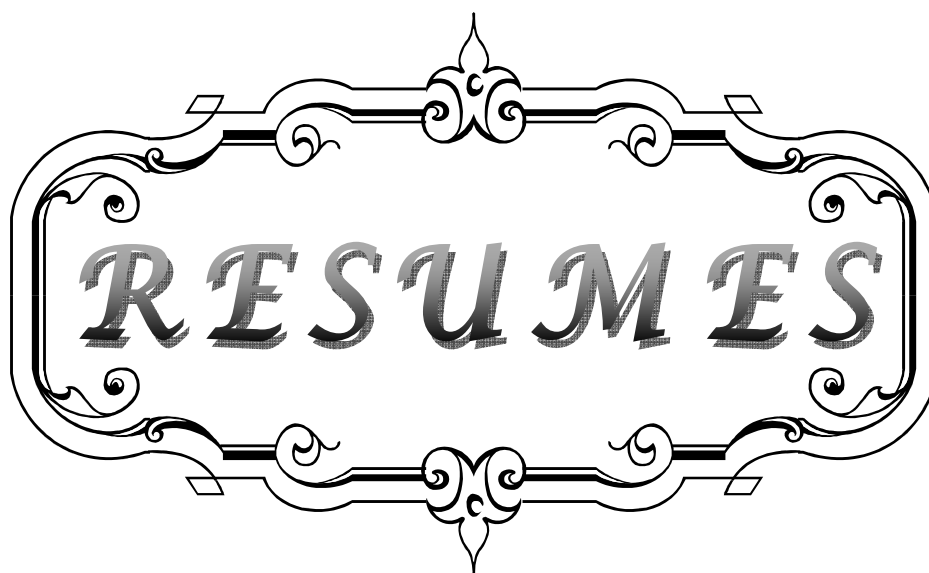
➤ Traitement actuel :

- Hémodialyse définitive : oui

non

- Corticothérapie

- Immunosuppresseurs :



RESUMES

RESUME

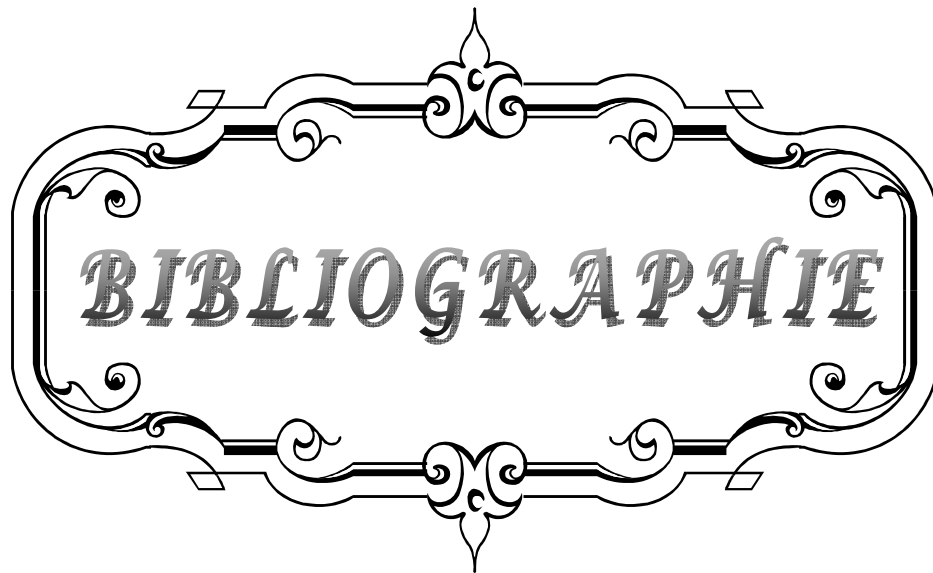
Les vascularites systémiques désignent un groupe d'affections caractérisées par une atteinte inflammatoire de la paroi vasculaire. Elles peuvent être graves et engager le pronostic vital, en particulier en cas de manifestations multiviscérales telles que l'atteinte rénale. Le but de notre travail est d'étudier la fréquence ainsi que les facteurs prédictifs de l'atteinte rénale au cours des vascularites. Il s'agit d'une étude rétrospective multicentrique portant sur tous les patients atteints de vascularite systémique colligés aux services de médecine interne, de rhumatologie, de dermatologie et de néphrologie durant 9 ans. Nous avons étudié les paramètres épidémiologiques, cliniques, biologiques, histologiques thérapeutiques et évolutifs. Il s'agit de 54 patients dont 36 femmes (66,7%), 11 (20,37%) présentent une atteinte rénale. La moyenne d'âge d'apparition de la vascularite est de $40 \pm 14,62$ ans. L'atteinte rénale est révélatrice chez 7 patients. A l'examen clinique, on note un syndrome œdémateux dans 8 cas, une hypertension artérielle chez 7 malades, une oligo-anurie chez 5 patients, et un sédiment urinaire actif dans tous les cas. La ponction biopsie rénale révèle une glomérulonéphrite extracapillaire dans 10 cas, pauci-immune chez 7 patients et à dépôts linéaires chez 3 ; et une glomérulonéphrite proliférative endocapillaire avec dépôt d'IgA dans 1 cas. Nos malades présentant une vascularite avec atteinte rénale ont reçu divers protocoles thérapeutiques : 11 patients ont reçu la corticothérapie, 8 le cyclophosphamide et 2 le rituximab. 7 patients ont nécessité l'épuration extra-rénale. En analyse univariée, l'anémie, l'hypertension artérielle et la présence d'anticorps antimembrane basale glomérulaire sont corrélées au risque de survenue d'atteinte rénale.

SUMMURY

The systemic vasculitis is a group of disorders characterized by an inflammatory vessel wall. They can be serious and life-threatening, especially if multivisceral manifestations such as renal disease. The aim of our work is to study the frequency and predictors of renal disease in vasculitis. This is a retrospective multicenter study on all patients with systemic vasculitis collected in internal medicine, rheumatology, dermatology and nephrology for 9 years. We studied the epidemiological, clinical, biological, histological and therapeutic scalable. These 54 patients including 36 women (66.7%), 11 (20.37%) renal impairment. The average age of onset of vasculitis was 40 ± 14.62 years. Renal involvement is revealing in 7 patients. On physical examination, there was edema syndrome in 8 cases, hypertension in 7 patients, an oligo-anuria in 5 patients, and active urinary sediment in all cases. The renal biopsy revealed extracapillary glomerulonephritis in 10 cases, pauci-immune in 7 patients and in 3 linear deposits, and endocapillary proliferative glomerulonephritis with deposition of IgA in 1 case. Our patients with vasculitis with renal involvement received various treatment regimens: 11 patients received corticosteroids, 8 cyclophosphamide and 2 rituximab. Seven patients required renal replacement therapy. In univariate analysis, anemia, high blood pressure and the presence of antibodies antimembrane glomerular basement are correlated to the risk of developing kidney damage

ملخص

إن التهاب الأوعية الجهازية هي مجموعة من الاضطرابات التي تتميز بالتهاب جدار الوعاء الدموي. يمكن أن تكون خطيرة ومهددة للحياة، لا سيما بوجود تلف كلوي. والهدف من عملنا هو دراسة وتيرة الإصابة الكلوية أثناء التهاب الأوعية الدموية والعوامل التي تمكن من التنبؤ بها. هذه الدراسة أجريت على جميع المرضى الذين يعانون من التهاب الأوعية الجهازية التي تم تتبعها في أقسام الطب الباطني، وأمراض الروماتيزم والأمراض الجلدية وأمراض الكلى لمدة 9 سنوات. درسنا الأعراض السريرية والوبائية والبيولوجية و النسيجية والعلاجية والتطورية. شملت الدراسة 54 مريضا من بينهم 36 امرأة (66.7%) و 11 (37،20%) إصابة كلوية. كان متوسط سن ظهور المرض 40 ± 14.62 سنة. المرض ابتداءً بإصابة كلوية عند 7 مرضى. أثناء الفحص البدني، كان هناك متلازمة ذمية في 8 حالات وارتفاع ضغط الدم عند 7 مرضى، و انقطاع البول في 5 حالات، والترسبات البولية النشطة في جميع الحالات. كشفت الخزعة الكلوية على التهاب كبيبات الكلى خارج الشعيرات في 10 حالات، والتهاب كبيبات الكلى التكاثري داخل الشعيرات مع ترسب في الغلوبولين المناعي أ عند مريض واحد. وقد تلقى مرضانا المصابين بالتهاب الأوعية الدموية مع إصابة كلوية علاجات مختلفة: تلقى 11 مريضا الكورتيزونات، و8 مرضى أخذوا سيكلوفوسفاميد ومريضين تلقيا ريتوكسيماب. و قد استوجب سبعة مرضى التصفية الدموية. ويعد فقر الدم، وارتفاع ضغط الدم و وجود أجسام مضادة للغشاء القاعدي الكبيبي العوامل الوحيدة المرتبطة بخطر الإصابة الكلوية.



BIBLIOGRAPHIE

1. **Guillevin L, Pagnoux C.**
Classification des vascularites systémiques.
Presse Med 2007; 36: 845-53.
2. **Rossert J, Boffa J, Verhelst D.**
Vascularites rénales.
Rev Méd Interne 2002; 23: 549-550.
3. **Watts RA, Scott DG.**
Epidemiology of systemic vasculitis.
Semin Arthritis Rheum 1995; 25: 28-34.
4. **Guillevin L, Pagnoux C.**
Urgences médicales et complications graves des vascularites.
Réanimation 2005; 14: 569-575.
5. **Fauci AS, Haynes B.**
Spectrum of vasculitis: clinical, pathologic, immunologic and therapeutic considerations.
Ann Intern Med 1978; 89: 660-76.
6. **Guillevin L, Pagnoux C.**
Principales vascularites nécrosantes systémiques.
Appareil locomoteur 2006; 14-245.
7. **Gower RG, Saresker WF.**
Vessel vasculitis caused by hepatitis B virus immune complexes.
Immunol 1978; 62: 222-8.
8. **Van du Woude FG, Rasmussen.**
Autoantibodies against neutrophils and monocytes: tool for diagnosis and marker of disease activity in Wegener's granulomatosis.
Lancet 1985; 1:425-9.
9. **Kallenberg CG, Brouwer E.**
Anti-neutrophil cytoplasmic antibodies: current diagnostic and pathophysiological potential.
Kidney Int 1994; 46: 1-5.
10. **Csernok E, Holle J.**
Evaluation of capture ELISA for detection of antineutrophil cytoplasmic antibodies directed against proteinase 3 in Wegener's granulomatosis.
Rheumatol 2004; 43: 174-8.

11. **Esnault VL, Soleimani B, Keogan MT.**
Association of IgM with IgG ANCA in patients with pulmonary hemorrhagy.
Kidney Int 1992; 41: 3–10.
12. **Falk RJ, Jenette JC.**
Anti-neutrophil cytoplasmic antibodies with specificity for myéloperoxydase in patients with systemic vasculitis and idiopathic necrotizing glomerulonephritis.
Med 1988; 318:1651–7.
13. **Lonboutin JP, Le Carrer D.**
Neurologic manifestations in Wegener's granulomatosis associated with alpha1 antitrypsin deficiency.
Neurology 1993; 43:1857.
14. **Callea F, Gregorini G, Sinico A.**
Alpha 1 antitrypsin deficiency and ANCA positive systemic vasculitis: genetic and clinical implications.
Euro J Clin Invest 1997; 27: 696–702.
15. **Lightfoot R, Michel BA.**
The American College of Rheumatology 1990 criteria for the association of polyarteritis nodosa.
Arthritis Rheum 1990; 33: 1088–93.
16. **Hunder GG, Bloch DA, Michel BA.**
The American College of Rheumatology 1990 criteria for the classification of giant cell arteritis.
Arthritis Rheum 1990; 33: 1122–8.
17. **Jenette JC, Falk RJ.**
Nomenclature of systemic vasculitis. Proposal of an international consensus conference.
Arthritis Rheum 1994; 37: 187–92.
18. **Guillevin L, Mahr A, Cohen P.**
Les vascularites nécrosantes systémiques: classification et stratégies actuelles de traitement.
Rev Med 2003; 24: 172–182.
19. **Lie J.**
Nomenclature and classification of vasculitis.
Arthritis Rheum 1994; 37: 181–6.

20. **Jenette JC, Bacon PA.**
Nomenclature of systemic vasculitis.
Arthritis Rheum 1995; 37: 187–92.
21. Lane SE, Watts RA, Bentham G.
Are environmental factors important in primary systemic vasculitis? A case control study.
Arthritis Rheum 2003; 48: 814–23.
22. **Planchon B, Cassagnau E.**
Les vascularites systémiques.
Journal de maladies vasculaires 2000; 25: 166–174.
23. **Wechsler J, Bruneval P, Capron F.**
Les vascularites: classification histopathologiques.
Rev Med Interne 1988; 9: 507–15.
24. **Watts RA, Scott DG.**
Classification and epidemiology of the vasculitis.
Rheumatol 1997; 11:191–217.
25. **Nordborg E.**
Epidemiology of biopsy positive giant cell arteritis.
Rheumatol 2000; 1: 15–7.
26. **Barrier J, Pion P, Massari R.**
Approche épidémiologique de la maladie de Horton dans le département de Loire – Atlantique.
Rev Med Interne 1982; 3:13–20.
27. **Weyand CM, Hunder NN.**
HLA- DRB1 alleles in polymyalgia rheumatica, giant cell arteritis, and rheumatoid arthritis.
Arthritis Rheum 1994; 37:514–20.
28. **Gonzalez MA, Alonso MD, Agüero JJ.**
Giant cell arteritis in Mediterranean countries.
Arthritis Rheum 1992; 35: 1249–50.
29. **Evans J, Hunder GG.**
The implications of recognizing large- vessel involvement in elderly patients with giant cell arteritis.
Rheumatol 1997; 9: 37–40.

- 30. Evans JM, O'Fallon.**
Increased incidence of aortic aneurysm and dissection in giant cell arteritis.
Ann Intern Med 1995; 122: 502-7.
- 31. Blockmans D, Stroobants S.**
Position emission tomography in giant cell arteritis and polymyalgia rheumatica.
Am J Med 2000; 108: 246-9.
- 32. Yanagawa H, Nakamura Y.**
Incidence survey of Kawasaki disease in 1997 and 1998 in Japan.
Pediatrics 2001; 107:E33.
- 33. Laupland KB, Dele Davies H.**
Epidemiology, etiology, and management of Kawasaki disease.
Pediatr Cardiol 1999; 20: 177-83.
- 34. Shelleh HH, Khan SA, Khan LA.**
Kawasaki disease.
Saudi Med J 2000; 21: 1078-80.
- 35. Wortmann DW, Nelson AM.**
Kawasaki syndrome.
Rheum Dis Clin North Am 1990; 16: 63-75.
- 36. Nakamura Y, Yanagawa H.**
Mortality among children with Kawasaki disease in Japan.
N Engl J Med 1992; 326: 1246-9.
- 37. Murphy JR, DJ.**
Treatment of Kawasaki syndrome with intravenous gamma globulin.
N Engl J Med 1987; 316: 881.
- 38. Chung KJ.**
A simple intravenous infusion of gamma globulin as compared with four infusions in the treatment of acute Kawasaki syndrome.
N Engl J Med 1991; 324:1633-9.
- 39. Kussmaul A, Maier R.**
Ueber eine bisher nicht beschriebene eigenthumliche Arterienerkrankung.
Dtsch Arch Klin Med 1999; 1:484-518.

- 40. Conn DL.**
Polyarteritis.
Rheum Dis Clin North Am 1990; 16: 341–62.
- 41. Mahr A, Guillevin L.**
Prevalences of polyarteritis nodosa, microscopic polyangiitis, Wegener’s granulomatosis, and Churg et Strauss syndrome in a French urban multiethnic population in 2000.
Arthritis Rheum 2004; 51: 92–9.
- 42. Guillevin L, Fechner J, Godeau P.**
Periarteritis nodosa.
Ann Med Interne 1985; 136: 6–12.
- 43. Agard C, Mouthon L.**
Microscopic polyangiitis and polyarteritis nodosa.
Arthritis Rheum 2003; 49:709–15.
- 44. Said G.**
Vasculitis and peripheral neuropathy.
Curr Opin Neurol 1996; 9: 327–8.
- 45. Ford R, Sieckert R.**
Central nervous system manifestations of Periarteritis nodosa.
Neurology 1965;15:114–22.
- 46. Ewald EA, Grffin D.**
Correlation of angiographic abnormalities with disease manifestations and disease severity in polyarteritis nodosa.
J Rheumatol 1987; 14:952–6.
- 47. Selk FW.**
Management of intra–abdominal aneurysms associated with Periarteritis nodosa.
J Vasc Surg 1986; 4: 294–8.
- 48. Gunal N, Kara N.**
Cardiac involvement in childhood polyarteritis nodosa.
Int J Cardiol 1997; 60: 257–62.
- 49. Pagnoux C, Mahr A.**
Presentation and outcome of gastrointestinal involvement in systemic necrotizing vasculitis.
Medicine 2005; 84: 115–28.

- 50. Levine SM, Hellmann DB.**
Gastrointestinal involvement in polyarteritis nodosa.
Am J Med 2002; 112: 386–91.
- 51. Darras-Joly C.**
Regressing microaneurysms in 5 cases of hepatitis B virus related polyarteritis nodosa.
J Rheumatol 1995; 22: 876–80.
- 52. Churg J, Strauss L.**
Allergic granulomatosis angiitis.
Am J Pathol 1951; 27: 277–94.
- 53. Watts RA, Lane SE.**
Epidemiology of systemic vasculitis.
Arthritis Rheum 2000; 43: 414–9.
- 54. Watts RA.**
Geoepidemiology of systemic vasculitis.
Ann Rheum Dis 2001; 60: 170–2.
- 55. Mahr A, Guillevin L.**
Prevalence of systemic vasculitis.
Arthritis Rheum 2003.
- 56. Kurland L, Chuang T.**
The epidemiology of systemic arteritis.
New York Gower 2000.
- 57. Guillevin L, Amouroux J, Arbeille B.**
Arguments favoring the responsibility of inhaled antigens.
Chest 1991; 100: 1472–3.
- 58. Finan M, Winkelmann R.**
The cutaneous extravascular necrotizing granuloma and systemic disease.
Medicine 1983; 62:148–58.
- 59. Kallenberg CG, Mulder AH.**
Antineutrophil cytoplasmic antibodies.
Am J Med 1992;93:675–82.
- 60. Cohen P, Guillevin L.**
Persistence of antineutrophil cytoplasmic antibodies in asymptomatic patients.
Clin Exp Rheumatol 1995; 13: 193–8.

- 61. Xiao H, Heering A.**
Antineutrophil cytoplasmic antibodies specific for myéloperoxydase cause glomerulonephritis and vasculitis in mice.
J Clin Invest 2002; 110: 955–63.
- 62. Manger BJ, Krapf FE.**
IgE containing circulating immune complexes in Churg et Strauss vasculitis.
Scand J Immunol 1999; 21: 369–73.
- 63. Schnabel A, Csernok E.**
Inflammatory cells and cellular activation in the lower respiratory tract in Churg et Strauss syndrome.
Thorax 1999; 54: 771–8.
- 64. Ramakrishna G, Connolly HM, Tazelaar HD.**
Churg et Strauss syndrome.
Mayo Clin Pro 2000; 75: 631–5.
- 65. Lanham JG, Elkon KB.**
Systemic vasculitis with asthma and eosinophilia.
Medicine 1984; 63: 65–81.
- 66. Guillevin L.**
Prognostic factors in polyarteritis nodosa and Churg et Strauss syndrome.
Medicine 1996; 75:17–28.
- 67. Guillevin L, Pagnoux C.**
Syndrome de Churg et Strauss.
Revue française d'allergologie et d'immunologie clinique 2004; 96–102.
- 68. Pagnoux C, Teixeira L.**
Granulomatose de Wegener.
Presse Med 2007; 36: 860–74.
- 69. Haugeberg G, Bie R, Bendvold A, Larsen AS, Johnsen V.**
Primary vasculitis in a Norwegian community hospital: a retrospective study.
Clin Rheumatol. 1998; 17: 364–8.
- 70. Watts RA, Lane S, Scott DG.**
What is known about the epidemiology of the vasculitides?
Best Pract Res Clin Rheumatol. 2005; 19:191–207.

- 71. Devaney KO, Travis WD, Hoffman G, Leavitt R, Lebovics R, Fauci AS.**
Interpretation of head and neck biopsies in Wegener's granulomatosis. A pathologic study of 126 biopsies in 70 patients.
Am J Surg Pathol 1990; 14: 555-64.
- 72. Gluth MB, Shinnars PA, Kasperbauer JL.**
Subglottic stenosis associated with Wegener's granulomatosis.
Laryngoscope 2003; 113: 1304-7.
- 73. Sanders JS, Slot MC, Stegeman CA.**
Maintenance therapy for vasculitis associated with antineutrophil cytoplasmic autoantibodies.
N Engl J Med 2003; 349: 2072-3 (author reply 2072-3).
- 74. Guillevin L, Cordier JF, Lhote F, Cohen P, Jarrousse B, Royer I et al.**
A prospective, multicenter, randomized trial comparing steroids and pulse cyclophosphamide versus steroids and oral cyclophosphamide in the treatment of generalized Wegener's granulomatosis.
Arthritis Rheum 1997; 40: 2187-98.
- 75. Hoffman GS, Kerr GS, Leavitt RY, Hallahan CW, Lebovics RS, Travis WD et al.**
Wegener granulomatosis: an analysis of 158 patients.
Ann Intern Med 1992; 116: 488-98.
- 76. Nishino H, Rubino FA, De Remeé RA, Swanson JW, Parisi JE.**
Neurological involvement in Wegener's granulomatosis: an analysis of 324 consecutive patients at the Mayo Clinic.
Ann Neurol 1993; 33: 4-9.
- 77. Reinhold-Keller E, Beuge N, Latza U, de Groot K, Rudert H, Nolle B et al.**
An interdisciplinary approach to the care of patients with Wegener's granulomatosis: long-term outcome in 155 patients.
Arthritis Rheum 2000; 43: 1021-32.
- 78. Seror R, Mahr A, Ramanoelina J, Pagnoux C, Cohen P, Guillevin L.**
Central nervous system involvement in Wegener granulomatosis.
Medicine 2006; 85: 54-65.
- 79. De Groot K, Schmidt DK, Arlt AC, Gross WL, Reinhold-Keller E.**
Standardized neurologic evaluations of 128 patients with Wegener granulomatosis.
Arch Neurol 2001; 58: 1215-21.

- 80. Nishino H, Rubino FA, Parisi JE.**
The spectrum of neurologic involvement in Wegener's granulomatosis.
Neurology 1993; 43: 1334-7.
- 81. Francès C, Lê Thi Huong D, Piette JC, Saada V, Boisnic S, Wechsler B et al.**
Wegener's granulomatosis. Dermatological manifestations in 75 cases with clinicopathologic correlation.
Arch Dermatol 1994; 130: 861-7.
- 82. Barksdale SK, Hallahan CW, Kerr GS, Fauci AS, Stern JB, Travis WD.**
Cutaneous pathology in Wegener's granulomatosis. A clinicopathologic study of 75 biopsies in 46 patients.
Am J Surg Pathol 1995; 19: 161-72.
- 83. Walton EW.**
Giant-cell granuloma of the respiratory tract (Wegener's granulomatosis).
BMJ 1958: 2265-70.
- 84. Forstot JZ, Overlie PA, Neufeld GK, Harmon CE, Forstot SL.**
Cardiac complications of Wegener granulomatosis: a case report of complete heart block and review of the literature.
Semin Arthritis Rheum. 1980; 10:148-54.
- 85. Storesund B, Gran JT, Koldingsnes W. Severe.**
Intestinal involvement in Wegener's granulomatosis: report of two cases and review of the literature.
Br J Rheumatol. 1998; 37: 387-90.
- 86. Pagnoux C, Mahr A, Cohen P, Guillevin L.**
Presentation and outcome of gastrointestinal involvement in systemic necrotizing vasculitides: analysis of 62 patients with polyarteritis nodosa, microscopic polyangiitis, Wegener granulomatosis, churg-strauss syndrome, or rheumatoid arthritis-associated vasculitis.
Medicine 2005; 84: 115-28.
- 87. Lie JT.**
Wegener's granulomatosis: histological documentation of common and uncommon manifestations in 216 patients.
Vasa 1997; 26: 261-70.

- 88. Kumar A, Mohan A, Gupta R, Singal VK, Garg OP.**
Relapse of Wegener's granulomatosis in the first trimester of pregnancy: a case report.
Br J Rheumatol 1998; 37: 331-3.
- 89. Auzary C, Huong DT, Wechsler B, Vauthier-Brouzes D, Piette JC.**
Pregnancy in patients with Wegener's granulomatosis: report of five cases in three women.
Ann Rheum Dis 2000; 59: 800-4.
- 90. Merkel PA, Lo GH, Holbrook JT, Tibbs AK, Allen NB, Davis JC Jr. et al.**
Brief communication: high incidence of venous thrombotic events among patients with Wegener granulomatosis: the Wegener's Clinical Occurrence of Thrombosis (WeCLOT) Study.
Ann Intern Med 2005; 142: 620-6.
- 91. Jayne D.**
How to induce remission in primary systemic vasculitis.
Best Pract Res Clin Rheumatol 2005; 19: 293-305.
- 92. Jayne D, Rasmussen N, Andrassy K, Bacon P, Tervaert JW, Dadoniene J et al.**
A randomized trial of maintenance therapy for vasculitis associated with antineutrophil cytoplasmic autoantibodies.
N Engl J Med 2003; 349: 36-44.
- 93. Langford CA, Klippel JH, Balow JE, James SP, Sneller MC.**
Use of cytotoxic agents and cyclosporine in the treatment of autoimmune disease. Part 2: Inflammatory bowel disease, systemic vasculitis, and therapeutic toxicity.
Ann Intern Med 1998; 129: 49-58.
- 94. Langford CA, Talar-Williams C, Barron KS, Sneller MC.**
Use of a cyclophosphamide induction methotrexate-maintenance regimen for the treatment of Wegener's granulomatosis: extended follow-up and rate of relapse.
Am J Med 2003; 114: 463-9.
- 95. Nowack R, Gobel U, Klooker P, Hergesell O, Andrassy K, van der Woude FJ.**
Mycophenolate mofetil for maintenance therapy of Wegener's granulomatosis and microscopic polyangiitis: a pilot study in 11 patients with renal involvement.
J Am Soc Nephrol 1999; 10: 1965-71.

- 96. Langford CA, Talar-Williams C, Sneller MC.**
Mycophenolate mofetil for remission maintenance in the treatment of Wegener's granulomatosis.
Arthritis Rheum 2004; 51: 278-83.
- 97. Koukoulaki M, Jayne DR.**
Mycophenolate Mofetil in Anti-Neutrophil Cytoplasm Antibodies- Associated Systemic Vasculitis.
Nephron Clin Pract 2005; 102: c100-c107.
- 98. de Groot K, Reinhold-Keller E, Tatsis E, Paulsen J, Heller M, Nolle B et al.**
Therapy for the maintenance of remission in sixty-five patients with generalized Wegener's granulomatosis. Methotrexate versus trimethoprim/ sulfamethoxazole.
Arthritis Rheum 1996; 39: 2052-61.
- 99. Hoffman GS.**
Immunosuppressive therapy is always required for the treatment of limited Wegener's granulomatosis.
Sarcoidosis Vasc Diffuse Lung Dis 1996; 13: 249-52.
- 100. Hoffman GS, Leavitt RY, Kerr GS, Fauci AS.**
The treatment of Wegener's granulomatosis with glucocorticoids and methotrexate.
Arthritis Rheum 1992; 35: 1322-9.
- 101. Jayne DR, Chapel H, Adu D, Misbah S, O'Donoghue D, Scott D et al.**
Intravenous immunoglobulin for ANCA-associated systemic vasculitis with persistent disease activity.
QJM 2000; 93: 433-9.
- 102. Guillevin L, Pagnoux C.**
Indications of plasma exchanges for systemic vasculitides.
Ther Apher Dial 2003; 7: 155-60.
- 103. Booth A, Harper L, Hammad T, Bacon P, Griffith M, Levy J et al.**
Prospective study of TNF- α blockade with infliximab in anti-neutrophil cytoplasmic antibody-associated systemic vasculitis.
J Am Soc Nephrol 2004; 15: 717-21.
- 104. Bartolucci P, Ramanoelina J, Cohen P, Mahr A, Godmer P, Le Hello C et al.**
Efficacy of the anti-TNF- α antibody infliximab against refractory systemic vasculitides: an open pilot study on 10 patients.
Rheumatology (Oxford) 2002; 41: 1126-32.

105. **Etanercept plus standard therapy for Wegener's granulomatosis.**
N Engl J Med 2005; 352: 351–61.
106. **Stasi R, Stipa E, Poeta GD, Amadori S, Newland AC, Provan D.**
Long-term observation of patients with anti-neutrophil cytoplasmic antibody-associated vasculitis treated with rituximab.
Rheumatology (Oxford) 2006; 45: 1432–6.
107. **Keogh KA, Ytterberg SR, Fervenza FC, Carlson KA, Schroeder DR, Specks U.** Rituximab for Refractory Wegener's Granulomatosis: Report of A Prospective, Open-Label Pilot Trial.
Am J Respir Crit Care Med 2005; 173: 180–7.
108. **Schmitt WH, Hagen EC, Neumann I, Nowack R, Flores-Suarez LF, van der Woude FJ.**
Treatment of refractory Wegener's granulomatosis with antithymocyte globulin (ATG): an open study in 15 patients.
Kidney Int 2004; 65: 1440–8.
109. **Kyndt X, Reumaux D, Bridoux F, Tribout B, Bataille P, Hachulla E .**
Serial measurements of antineutrophil cytoplasmic autoantibodies in patients with systemic vasculitis.
Am J Med. 1999; 106: 527–33.
110. **Slot MC, Tervaert JW, Boomsma MM, Stegeman CA.**
Positive classic antineutrophil cytoplasmic antibody (C-ANCA) titer at switch to azathioprine therapy associated with relapse in proteinase 3-related vasculitis.
Arthritis Rheum 2004; 51: 269–73.
111. **Stegeman CA.**
Anti-neutrophil cytoplasmic antibody (ANCA) levels directed against proteinase- 3 and myéloperoxydase are helpful in predicting disease relapse in ANCA-associated small-vessel vasculitis.
Nephrol Dial Transplant 2002; 17: 2077–80.
112. **Lurati-Ruiz F, Spertini F.**
Predictive value of antineutrophil cytoplasmic antibodies in small-vessel vasculitis.
J Rheumatol 2005; 32: 2167–72.
113. **Tervaert JW, Huitema MG, Hene RJ, Sluiter WJ, The TH, van der Hem GK et al.** Prevention of relapses in Wegener's granulomatosis by treatment based on antineutrophil cytoplasmic antibody titre.
Lancet 1990; 336: 709–11.

- 114. Pagnoux C.**
Polyangéite microscopique.
Presse Med 2007; 36: 895–90.
- 115. Evangeline P, Dominique N, Thervet E.**
Purpura rhumatoïde.
Néphrologie & Thérapeutique 2009; 5 : 663—675.
- 116. Guilpain P, Servettaz A.**
Pathogénie des vascularites systémiques primitives (II): vascularites ANCA–négatives.
Presse Med 2005; 34: 1023–33.
- 117. Esnault V.**
Atteintes rénales au cours des vascularites : vascularites sans ANCA.
Presse Med 2001.
- 118. Droz D.**
Classification des vascularites rénales et principales caractéristiques anatomopathologiques.
Médecine thérapeutique 2000; 7: 559–65.
- 119. Ronco P.**
Atteintes rénales des angéites nécrosantes.
Rev Med Interne 1989 ; 10 : 227–34.
- 120. Noel LH.**
Rein et vascularites.
Rev Med Interne 1994; 15: 399–405.
- 121. Beauvillard B, Ségalen I.**
Auto–anticorps anti–membrane basale glomérulaire et syndrome de Goodpasture.
Immuno–analyse et biologie spécialisée 2011 ; 26 :60—67.
- 122. Pato T.**
Les anticorps anticytoplasme des polynucléaires neutrophiles sont –ils pathogènes ?
Rev Med Interne 1994; 15:110–115.

قسم الطيب



جامعة القاضي عياض
كلية الطب والصيدلة
مراكش

أطروحة رقم 45

سنة 2012

الكلية والتهاب الأوعية الجهازية : الوتيرة والتنبؤ

الأطروحة

قدمت ونوقشت علانية يوم .../.../2012

من طرف

السيدة **إيمان السقلي**

المزودة في 2 يونيو 1985 بأسفي

لنيل شهادة الدكتوراه في الطب

الكلمات الأساسية:

التهاب الأوعية الجهازية الابتدائي-الكلية-الكبار-مضادات الأجسام لسيتوبلازم العدلات

اللجنة

الرئيس

السيدة **ل. السعدوني**

أستاذة في الطب الباطني

المشرف

السيدة **إ. العواد**

أستاذة مبرزة في أمراض الكلي

السيد **م. ع. صمكاوي**

أستاذ مبرز في الانعاش والتخدير

السيد **م. الحطاوي**

أستاذ مبرز في أمراض القلب

السيد **ب. أدمو**

أستاذ مبرز في أمراض المناعة

الحكام