



ANNEE 2008

THESE N° 77

**LA PRISE EN CHARGE DES TRAUMATISMES DU RACHIS
DORSOLOMBAIRE AU CHU MOHAMMED VI DE
MARRAKECH**

THESE

PRESENTEE ET SOUTENUE PUBLIQUEMENT LE .../.../2008
PAR

Mr. Najib DERHEM

Né le 23/07/1981 à Agadir

Ancien Interne de CHU


POUR L'OBTENTION DU DOCTORAT EN MEDECINE

MOTS CLES

Traumatisme – rachis dorsolombaire – imagerie – prise en charge – chirurgie

JURY

Mr. A. OUSEHAL Professeur de Radiologie	PRESIDENT
Mr. S. AIT BEN ALI Professeur de Neurochirurgie	RAPPORTEUR
Mr. H. GHANNANE Professeur Agrégé de Neurochirurgie	} JUGES
Mr. H. SAIDI Professeur Agrégé de Traumato-Orthopédie	
Mr. Y. NAJEB Professeur Agrégé de Traumato-Orthopédie	



Au moment d'être admis à devenir membre de la profession médicale, je m'engage solennellement à consacrer ma vie au service de l'humanité.

Je traiterai mes maîtres avec le respect et la reconnaissance qui leur sont dus.

Je pratiquerai ma profession avec conscience et dignité. La santé de mes malades sera mon premier but.

Je ne trahirai pas les secrets qui me seront confiés.

Je maintiendrai par tous les moyens en mon pouvoir l'honneur et les nobles traditions de la profession médicale.

Les médecins seront mes frères.

Aucune considération de religion, de nationalité, de race, aucune considération politique et sociale, ne s'interposera entre mon devoir et mon patient.

Je maintiendrai strictement le respect de la vie humaine dès sa conception.

Même sous la menace, je n'userai pas mes connaissances médicales d'une façon contraire aux lois de l'humanité.

Je m'y engage librement et sur mon honneur.

Déclaration Genève, 1948.

**UNIVERSITE CADI AYYAD
FACULTE DE MEDECINE ET DE PHARMACIE
MARRAKECH**

DOYEN HONORAIRE : Pr. MEHADJI Badie-azzamann
VICE DOYENS HONORAIRES : Pr. FEDOUACH Sabah
: Pr. AIT BEN ALI Said
: Pr. BOURAS Najib

ADMINISTRATION

DOYEN : Pr. Abdelhaq ALAOUI YAZIDI
VICE DOYEN A LA RECHERCHE ET : Pr. Ahmed OUSEHAL
COOPERATION
VICE DOYEN AUX AFFAIRES : Pr. Abdelmounaim ABOUSSAD
PEDAGOGIQUES

PROFESSEURS D'ENSEIGNEMENT SUPERIEUR

Pr. ABBASSI	Hassan	Gynécologie-Obstétrique
Pr. ABOUSSAD	Abdelmounaim	Pédiatrie
Pr. AIT BEN ALI	Said	Neurochirurgie
Pr. ALAOUI YAZIDI	Abdelhaq	Pneumo-phtisiologie
Pr. BELAABIDIA	Badia	Anatomie-Pathologique
Pr. BOUSKRAOUI	Mohamed	Pédiatrie
Pr. EL HASSANI	Selma	Rhumatologie
Pr. EL IDRISSE DAFALI	My abdelhamid	Chirurgie Générale
Pr. ESSADKI	Omar	Radiologie
Pr. FIKRY	Tarik	Traumatologie
Pr. KISSANI	Najib	Neurologie
Pr. KRATI	Khadija	Gastro-Entérologie

Pr. OUSEHAL	Ahmed	Radiologie
Pr. RAJI	Abdelaziz	Oto-Rhino-Laryngologie
Pr. SBIHI	Mohamed	Pédiatrie
Pr. SOUMMANI	Abderraouf	Gynécologie-Obstétrique
Pr. TAZI	Imane	Psychiatrie

PROFESSEURS AGREGES

Pr. ABOULFALAH	Abderrahim	Gynécologie – Obstétrique
Pr. AMAL	Said	Dermatologie
Pr. AIT SAB	Imane	Pédiatrie
Pr. ASRI	Fatima	Psychiatrie
Pr. ASMOUKI	Hamid	Gynécologie – Obstétrique
Pr. BEN ELKHAIAI	Ridouan	Chirurgie – Générale
Pr. BOUMZEBRA	Drissi	Chirurgie Cardiovasculaire
Pr. CHABAA	Leila	Biochimie
Pr. ESSAADOUNI	Lamiaa	Médecine Interne
Pr. FINECH	Benasser	Chirurgie – Générale
Pr. GHANNANE	Houssine	Neurochirurgie
Pr. GUENNOUN	Nezha	Gastro – Entérologie
Pr. LATIFI	Mohamed	Traumato – Orthopédie
Pr. LOUZI	Abdelouahed	Chirurgie générale
Pr. MAHMAL	Lahoucine	Hématologie clinique
Pr. MANSOURI	Nadia	Chirurgie maxillo-faciale Et stomatologie
Pr. MOUDOUNI	Said mohamed	Urologie
Pr. MOUTAOUAKIL	Abdeljalil	Ophthalmologie
Pr. SAMKAOUI	MohamedAbdenasser	Anesthésie-Réanimation
Pr. SARF	Ismail	Urologie
Pr. YOUNOUS	Saïd	Anesthésie-Réanimation
Pr. AKHDARI	Nadia	Dermatologie
Pr. TAHRI JOUTEH	Ali	Radiothérapie
Pr. SAIDI	Halim	Traumato - Orthopédie
Pr. NAJEB	Youssef	Traumato - Orthopédie

PROFESSEURS ASSISTANTS

Pr. ADERDOUR	Lahcen	Oto-Rhino-Laryngologie
Pr. ADMOU	Brahim	Immunologie
Pr. AMINE	Mohamed	Epidémiologie - Clinique
Pr. ATTAR	Hicham	Anatomie - Pathologique
Pr. BAHA ALI	Tarik	Ophthalmologie
Pr. BOURROUS	Monir	Pédiatrie
Pr. CHERIF IDRISSE EL GANOUNI	Najat	Radiologie
Pr. DAHAMI	Zakaria	Urologie
Pr. DIOURI AYAD	Afaf	Endocrinologie et maladies métaboliques
Pr. EL ADIB	Ahmed Rhassane	Anesthésie-Réanimation
Pr. EL FEZZAZI	Redouane	Chirurgie - Pédiatrique
Pr. EL HATTAOUI	Mustapha	Cardiologie
Pr. EL HOUDZI	Jamila	Pédiatrie
Pr. ETTALBI	Saloua	Chirurgie - Réparatrice
Pr. HERRAG	Mohamed	Pneumo-Phtisiologie
Pr. KHALLOUKI	Mohammed	Anesthésie-Réanimation
Pr. LAOUAD	Inas	Néphrologie
Pr. LMEJJATTI	Mohamed	Neurochirurgie
Pr. MAHMAL	Aziz	Pneumo - Phtisiologie
Pr. MANOUDI	Fatiha	Psychiatrie
Pr. NEJMI	Hicham	Anesthésie - Réanimation
Pr. OULAD SAIAD	Mohamed	Chirurgie - Pédiatrique
Pr. TASSI	Nora	Maladies - Infectieuses
Pr. ZOUGARI	Leila	Parasitologie –Mycologie

ABREVIATIONS

LISTE DES ABREVIATIONS

TDM : Tomodensitométrie

IRM : Imagerie par résonance magnétique

NMDA : N-méthyl-D-Aspartate

SDRA : Syndrome de détresse respiratoire aigüe

ISS : Injury Spinal Severity score

MVP : Mur vertébral postérieur

PLAN

<u>Introduction:</u>	1
<u>Patients et méthodes:</u>	3
<u>Résultats:</u>	5
<u>I-EPIDEMIOLOGIE</u>	6
1- Fréquence.....	6
2- Répartition en fonction de l'âge et du sexe.....	7
3- Années et mois de l'accident.....	7
4- Circonstances du traumatisme	8
<u>II- CLINIQUE</u>	9
1-Symptomatologie rachidienne:.....	9
2-Symptomatologie neurologique:.....	10
3-Lésions traumatiques associées :	11
<u>III- RADIOLOGIE</u> : .	12
I-Radiographie Standard:	12
1-Siège des lésions:	12
2-Nature des lésions:	13
3-Fréquence des signes neurologiques:	13
4- Nombre de vertèbres atteintes :	13
II- Tomodensitométrie :	14
III- Imagerie par résonance magnétique	15

<u>IV–TRAITEMENT:</u>	15
I–TRAITEMENT MEDICAL:	15
II–TRAITEMENT ORTHOPEDIQUE :	16
III–TRAITEMENT CHIRURGICAL :	16
1. Délai d'intervention:	16
2. Répartition en fonction de l'étage atteint	17
3. Répartition en fonction de la nature de la lésion	17
4. Répartition en fonction des signes neurologiques :.....	18
IV–REEDUCATION :	19
<u>V–EVOLUTION:</u>	19
1– En fonction de l'état neurologique initial:.....	20
2–En fonction du traitement suivi.....	20
3–Evolution émaillée par des complications.....	21
<u>Discussion</u>	32
<u>I.BIOMECANIQUE DU RACHIS DORSO–LOMBAIRE: .</u>	33
<u>II.CLASSIFICATION DES FRACTURES THORACO–LOMBAIRES:</u>	34
<u>III.PHYSIOPATHOLOGIE DE LA LESION MEDULLAIRE :</u>	39
1. Aspects lésionnels:.....	39
2.Caractéristiques histologiques.....	41
3. Phénomènes biochimiques.....	42
<u>IV. EPIDEMIOLOGIE:</u>	45
1. Pourcentage des traumatismes du rachis dorso–lombaire :	45

2. Répartition en fonction de l'âge et du sexe :	46
3. Répartition annuelle et mensuelle des accidents :	48
4. Répartition étiologique :	48
<u>V-CLINIQUE:</u>	49
1. Les premiers soins et ramassage :	49
2. Examen clinique.....	50
<u>VI-RADIOLOGIE:</u>	59
1-Radiographie Standard :	59
2-Tomodensitométrie :.....	64
3-Imagerie par résonance magnétique	67
4-Autres explorations paracliniques.....	69
5-Stratégie et place des différentes techniques d'imagerie.....	70
<u>VII- ANALYSE LESIONNELLE :</u>	70
1-Classification de Magerl :.....	70
2-Déformation rachidienne.....	72
3-Type lésionnel.....	74
4-Topographie des lésions.....	74
5-Fréquence des signes radiologiques au niveau de chaque vertèbre.....	76
<u>VIII- TRAITEMENT :</u>	76
1-Prise en charge initiale.....	76
2-La médication.....	77
3-Traitement orthopédique.....	80
4-Traitement chirurgical.....	81

5-Indications thérapeutiques.....	93
6-Rééducation et prise en charge psychologique.....	96
<u>IX-EVOLUTION</u>	97
1-Evolution en fonction de l'état neurologique.....	97
2-Les complications de la période initiale.....	97
3-Risque de déviation rachidienne.....	99
<u>X-DEVENIR LOINTAIN DES PARAPLEGIES</u>	100
<u>TRAUMATIQUES</u>	
<u>XI- RECHERCHE ET PERSPECTIVES</u>	102
<u>D'AVENIR</u>	;
<u>XII-PREVENTION</u>	104
<u>Conclusion</u>	106
<u>Résumés</u>	108
<u>Références bibliographiques</u>	112

INTRODUCTION

Les traumatismes du rachis dorsolombaire restent de plus en plus fréquents dans notre pays, vu l'augmentation des accidents en rapport avec le développement des moyens de circulation ; s'ajoutent à cela des accidents divers tels que les chutes et les accidents de travail.

Ils sont responsables de lésions potentiellement graves à récupération incertaine, d'où la nécessité d'une prise en charge précoce et efficace.

Une bonne connaissance des éléments physiologiques de la statique rachidienne et anatomique des différents constituants du rachis dorsolombaire qu'ils soient nerveux, osseux, disco ligamentaires ou musculaires permettra une récupération fonctionnelle de bonne qualité.

L'imagerie, notamment la radiographie standard, la TDM et l'IRM, permet de comprendre l'anatomo-pathologie de la lésion et un traitement adapté. La rééducation est un volet important du traitement visant à restaurer la fonction du Rachis et à faciliter la réinsertion familiale, sociale, voire même professionnelle.

Le but de notre travail est de montrer notre expérience dans cette pathologie, adaptée au profil socio-économique et au plateau technique disponible dans notre formation au service de Neurochirurgie de l'hôpital Ibn Tofail CHU Mohamed VI de Marrakech.

PATIENTS
ET
METHODES

Ce travail est une étude rétrospective de 236 cas de traumatismes du rachis dorsolombaire pris en charge dans le service de Neurochirurgie du CHU Mohamed VI à Marrakech, sur une période de 5 ans, s'étalant du 1^{er} janvier 2003 au 31 décembre 2007.

But du travail :

Rapporter l'expérience du service de neurochirurgie du CHU Mohammed VI en analysant les caractéristiques épidémiologiques, cliniques, thérapeutiques et évolutives des patients.

Nous avons inclus tous les patients admis aux urgences pour lésion du rachis post traumatique sans limite d'âge, durant la période citée précédemment ayant bénéficié d'un bilan radiologique minimal : Radiographie standard +/- tomodensitométrie +/- IRM.

L'analyse des informations contenues dans les dossiers des malades a été réalisée sur une fiche d'exploitation.

Ces fiches comprennent successivement les paramètres suivants:

- Epidémiologie (âge, sexe, date du traumatisme)
- Etiologie du traumatisme
- Examen clinique
- Lésions associées
- Bilan radiologique
- Les méthodes thérapeutiques et leurs résultats
- Evolution et complications

Seule l'évolution à court terme a été prise en considération dans notre étude à cause des difficultés du suivi des malades.

RESULTATS

I- EPIDEMIOLOGIE

1- FREQUENCE :

Les traumatismes du rachis dorsolombaire représentent 56% de l'ensemble des traumatismes rachidiens admis durant la même période

2- REPARTITION EN FONCTION DE L'AGE ET LE SEXE :

2-1.Sexe :

Notre série montre une nette prédominance masculine avec 160 hommes (67,8 %) et 76 femmes (32,2%) (Fig. n 1)

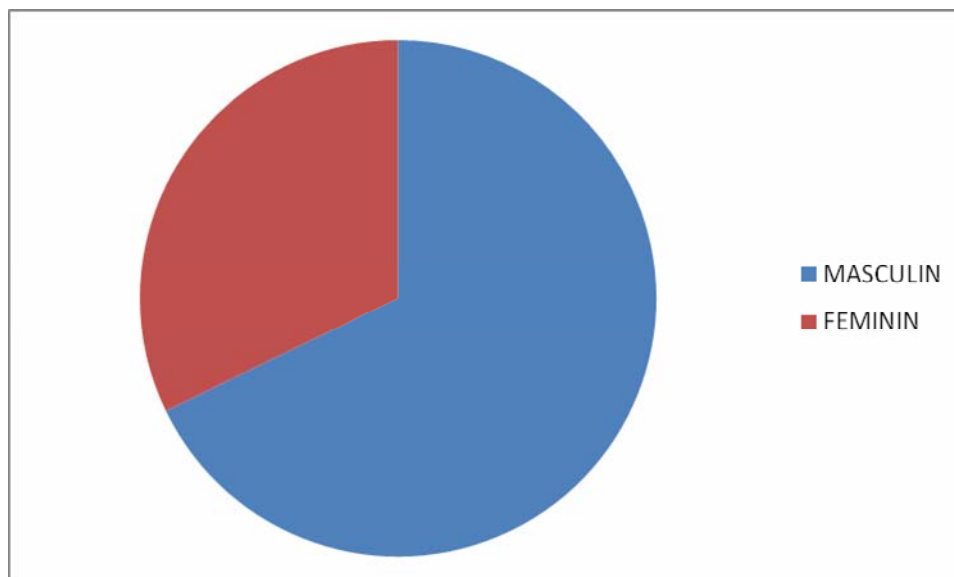


Figure 1: Répartition des patients selon le sexe

2-2. AGE :

Tableau I: Répartition selon l'âge des traumatismes dorsolombaires.

Tranche d'âge	Nombre	Pourcentage
10-19	23	9.7%
20-29	58	24.6%
30-39	64	27.1%
40-49	38	16.1%
50-59	31	13.1%
60-69	18	7.6%
>70	4	0.8%

Les tranches d'âge les plus touchées sont la tranche de 30 à 39 ans avec 64 cas, soit un pourcentage de 27,1% et la tranche de 40-49 ans avec 38 cas, soit un pourcentage de 16,1%. L'âge moyen de nos malades est de 37 ans avec des extrême allant de 2 ans à 78 ans. (Tableau 1)

3- Année et mois de l'accident :

Tableau II : Répartition annuelle des traumatismes dorsolombaires

Année	Nombre de cas
2003	35
2004	40
2005	45
2006	56
2007	60

Tableau III: Répartition mensuelle des traumatismes dorsolombaires

Mois	1	2	3	4	5	6	7	8	9	10	11	12
Nbre de cas	15	18	12	11	26	21	28	29	21	21	23	11

Nous avons constaté que la fréquence des traumatismes dorsolombaires augmente durant la période d'été et d'automne.

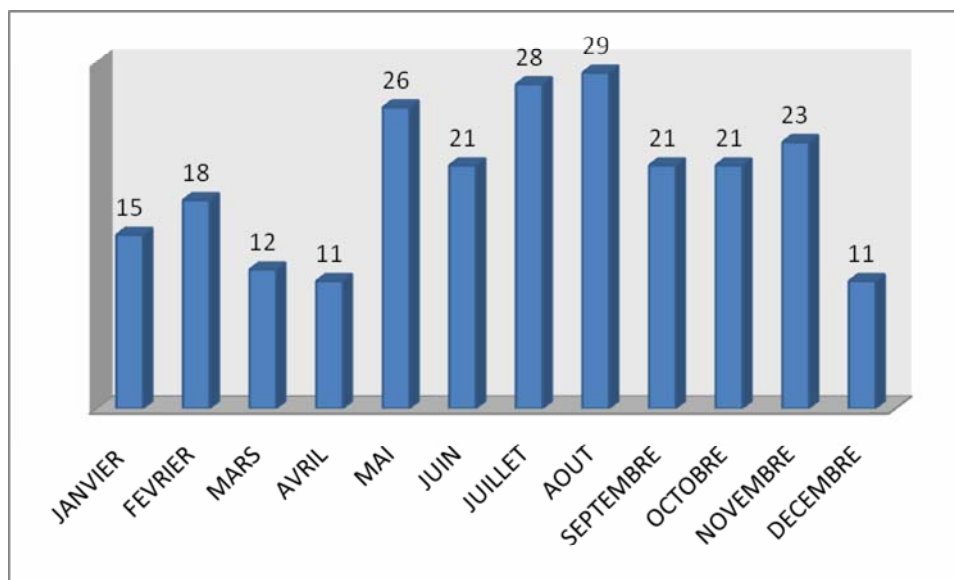


Figure 2: Répartition des traumatismes dorsolombaires en fonction des mois de l'année

4- Circonstances du traumatisme :

Les traumatismes du rachis dorsolombaire sont causés par des accidents variés, avec une nette prédominance des chutes.

4-1- Les chutes

Elles viennent au premier rang, représentant 160 cas, soit un pourcentage de 68 % de l'ensemble des étiologies.

4-2- Les accidents de la voie publique

Ils sont responsables de 70 cas, représentant 30 % de l'ensemble des étiologies. Ils comprennent les accidents de voitures, des deux roues et des piétons.

4-3- Les agressions :

Elles ont été rapportés par 6 malades de notre série (2 %). Il s'agit d'agression par arme blanche dans 5 cas et un cas de coup de bâton.

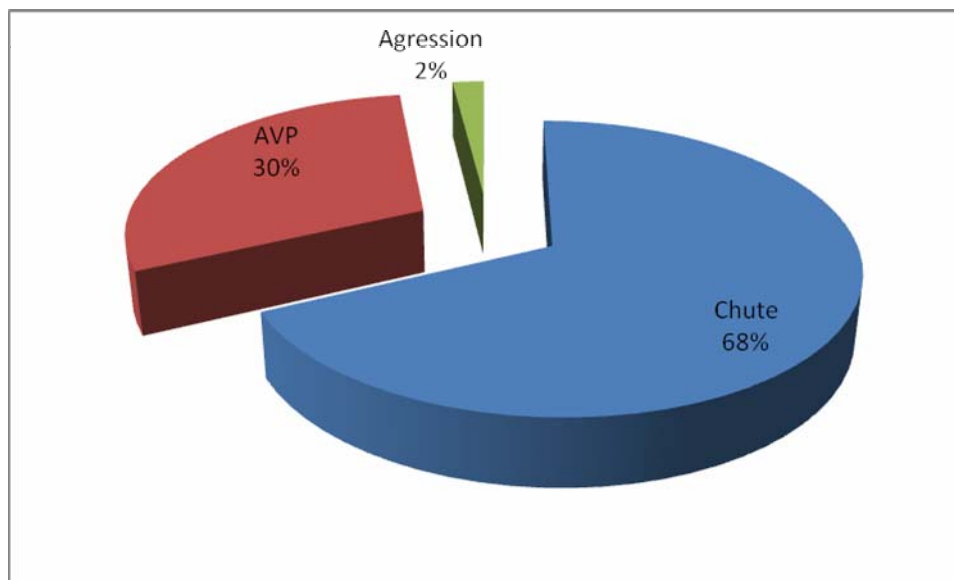


Figure 3: Circonstances des traumatismes dorsolombaires

II - CLINIQUE :

1-Symptomatologie rachidienne

Les signes orientant vers le rachis ont été notés dans les observations des 236 patients de cette série.

Ces signes se résument ainsi :

-Douleurs rachidiennes spontanées ou provoquées à la palpation	: 221 cas
-Raideur rachidienne	: 97 cas
-Hématome des parties molles	: 14 cas
-Saillie de l'épineuse	: 9 cas
-Déformation rachidienne	: 23 cas
-Plaie vertébro-médullaire sans issue de LCR	: 5 cas

2-Symptomatologie neurologique :

Sur 236 patients hospitalisé pour traumatisme du rachis dorsolombaire, 97 patients ne présentent pas de troubles neurologiques, soit 41,2% alors que 139 patients, soit 58,8 %, présentent des signes neurologiques plus ou moins complets.

Parmi eux, on trouve :

- Paraplégie	: 67 cas
-Paraparésie	: 51 cas
- Monoparésie	: 10 cas
- Monoplégie crurale	: 9 cas
- Radiculalgie	: 2 cas

Au terme de ce bilan, nous avons réparti nos malades selon la classification de FRANKEL modifiée par l'ASIA, en fonction de l'importance du déficit neurologique.

Tableau IV: Répartition des patients selon la classification de -FRANKEL modifiée par l'ASIA.

<i>Classification de FRANKEL</i>	<i>Nombre de cas</i>	<i>%</i>
A: Déficit moteur et sensitif complet	50	21,2%
B: Déficit moteur complet avec présence de quelques fonctions sensitives	19	8%

C: Présence de quelques fonctions motrices inutilisables (< à 3)	28	11,9%
D: Fonction motrices présentes et utiles, marché avec appui (> à 3)	42	17,8%
E: Fonction motrices présentes et utiles, marché avec appui	97	41,1%

Dans notre travail, 139 patients étaient porteurs de signes neurologiques, soit 58,8 %. Les classes A et B dites graves selon –FRANKEL, constituant 69 cas, soit 29,2 %. Ces classes ont un pronostic neurologique fâcheux même si une prise en charge précoce est réalisée. Les classes C et D constituent 70 cas soit 30 % . Leur pronostic de récupération neurologique est meilleur que celui de la catégorie précédente. Les patients ne présentant pas de signes neurologiques constituaient 97 cas soit 41 %.

3-Lésions traumatiques associées

Elles ont été trouvées chez 90 patients, soit 38,1%. Leur répartition sur le corps est précisée dans le tableau ci-dessous.

Tableau V : Répartitions topographiques lésions traumatiques associées.

<i>Siège de la lésion associée</i>	<i>Nombre</i>	<i>Pourcentage</i>
Crâniofacial	20	22,2%
Thorax	19	21,1%
Abdomen	10	11,1%
Membre Supérieur	13	14,4%
Membre Inférieur	21	23,3%
Bassin	4	4,4%
Rachis cervical	3	3,3%
Total	90	100%

On note une prédominance des lésions des membres inférieurs 23,3 % notamment du calcanéum en rapport avec l'étiologie principale qui est la chute de hauteur et réception du

patient en position assise. Elle est suivie des lésions crâniofaciales 22,2%, puis des lésions du thorax 21,1 % (contusion pulmonaire, épanchement pleural et fractures de côtes).

III - Radiologie :

Le bilan radiologique du rachis dorsolombaire a permis, d'une part de faire le diagnostic, et d'autre part, de préciser le siège, le type des lésions.

1-Radiographie standard :

Systématiquement réalisées chez tous les malades de notre série.

1-1-Siège des lésions :

On trouve :

- 35 cas de lésions dorsales, soit 14,8 %
- 137 cas de lésions de la charnière dorsolombaire, soit 58 %
- 64 cas de lésions lombaires, soit 27,1 %

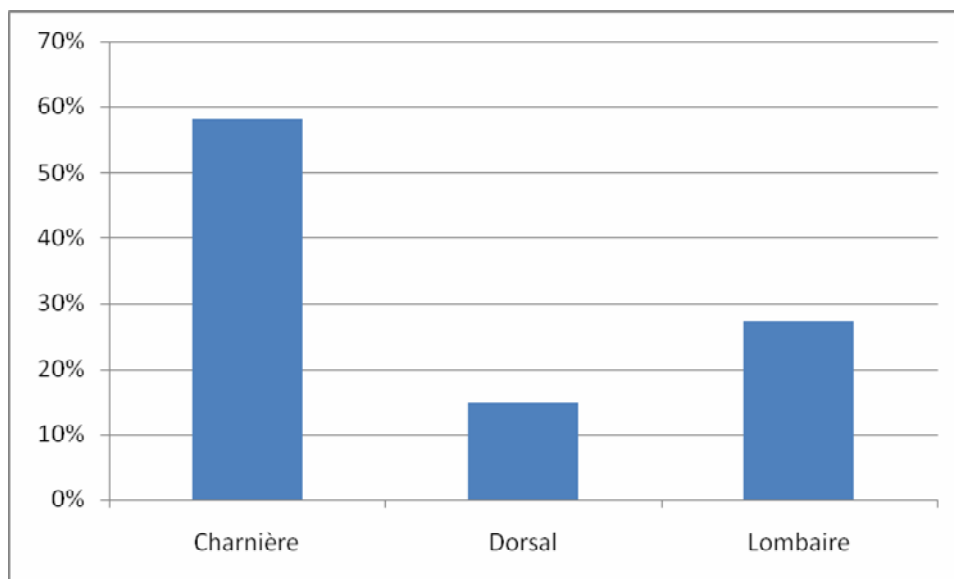


Figure 4: Répartition selon l'étage intéressé

On note une prédominance des lésions de la charnière dorso-lombaire.

1-2-Nature des lésions :

Dans notre série, on note une nette prédominance des fractures tassement important 64 cas, soit 27,1 %, suivies des fractures tassement minime chez 31 cas, soit 13,1 %.

Une fracture luxation chez 17 patients, soit 7,2 %. Notons aussi, qu'un aspect normal a été observé chez 6 patients, soit 2,5 % de l'ensemble des cas.

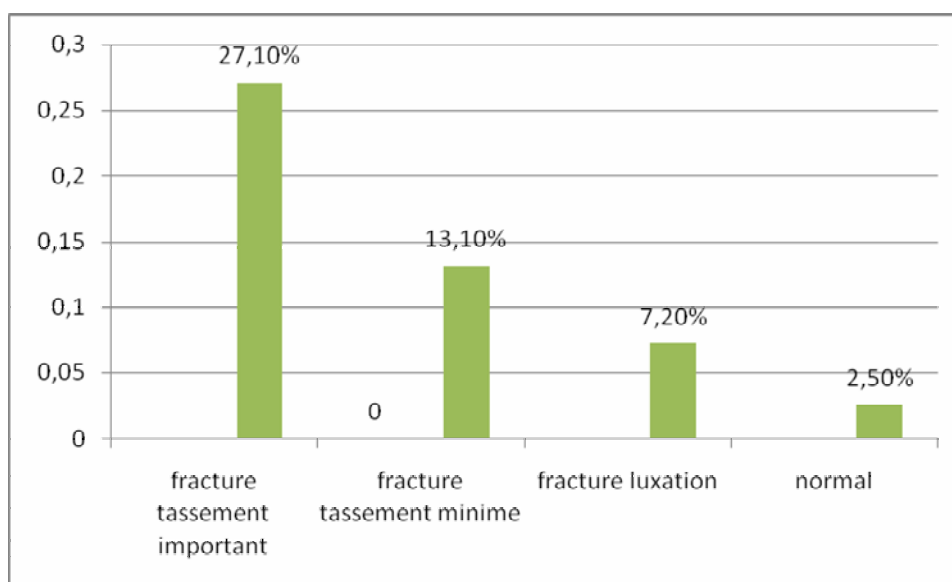


Figure 5 : Répartition des lésions anatomopathologiques

1-3- Fréquence de signes radiologiques au niveau de chaque vertèbre :

Dans notre série, on trouve une prédominance de l'atteinte de la 1^{ère} vertèbre lombaire (L1) avec 102 cas, soit 43,2 %, suivie de D 12 avec 60 cas, soit 25,4% puis L2 avec 34 cas, soit 14,4 % ; Puis L3 et L4 avec des pourcentages de 6,7 % pour L3 et 4,2 % pour L 4. Les vertèbres dorsales étaient les moins touchées.

1-4-Nombre de vertèbres atteintes par traumatisme dorsolombaire :

Les traumatismes du rachis dorsolombaire intéressaient une seule vertèbre chez 182 patients, soit 77,1 %. L'atteinte intéresse deux vertèbres chez 43 patients, soit 18,2 %.L'atteinte de trois vertèbres ou plus est rare, retrouvée chez 4 patients, soit 1,7 %.

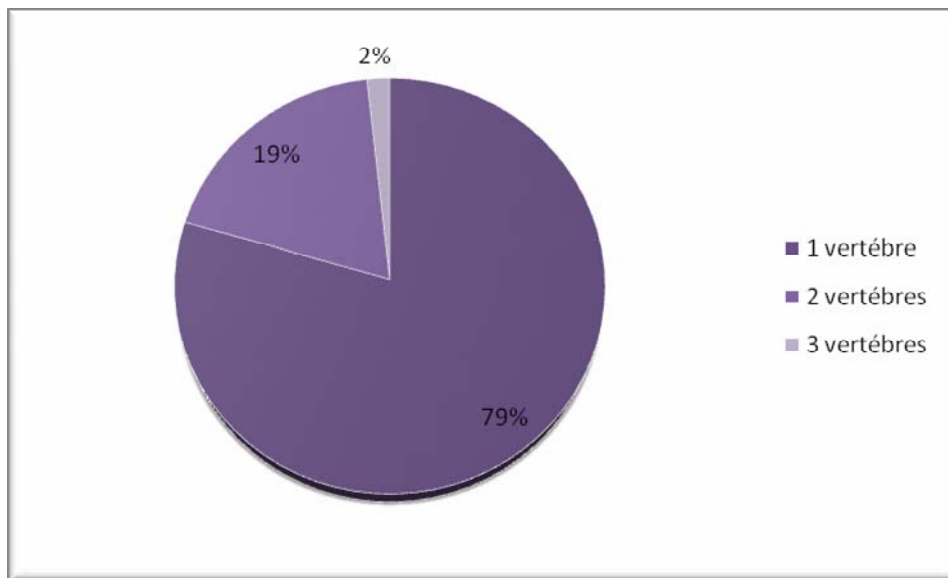


Figure 6: nombre de vertèbres atteintes

2-Tomodensitométrie du rachis

Elle a été réalisée chez 220 patients de notre série, soit 93,2 % :139 patients avaient présenté des signes neurologiques, 97 patients n'avaient pas de signes neurologiques, mais avaient des images radiologiques suspectes ou non concluantes.

Les dégâts sont répartis comme suit :

-158 cas de fractures tassement dont :

- 97 cas de fracture tassement important avec fragment intracanalair ou rupture de mur postérieur.
- 61 cas de fractures tassement minimales

-23 cas de fractures luxation + fragment intracanalair ou rupture de mur postérieur.

-87 cas Fracture comminutive

Le nombre plus important de cas de lésions du rachis est dû à la plus grande sensibilité de la TDM du rachis pour la détection des lésions par rapport à la radiographie standard. Elle permet

aussi de déterminer des associations lésionnelles osseuses multiples (fracture tassement associée à une comminution...).

3- L'imagerie par résonance magnétique du rachis:

Dans notre série, cette exploration a été réalisée chez 9 patients dont 5 présentent une plaie vertébro-médullaire par arme blanche et 1 autre avait une radiographie standard normale avec des troubles neurologiques. Les aspects retrouvés sont :

- Section médullaire partielle en regard du trajet de l'arme et contusion médullaire avec une fracture-luxation D12-L1 dans un cas.

Les autres lésions IRM retrouvées chez les autres patients :

- Fracture vertébrale avec contusion en regard.
- Dans un cas le patient présentait une tétraplégie post traumatique . L'IRM a objectivé une contusion de la moëlle cervico-dorsale associée (polytraumatisme).
- Un cas d'hématome intracanalair.
- Un cas de luxation D7-D8 avec recul du mur postérieur et tassement de D8.

IV- TRAITEMENT :

1- Traitement médical :

Dans notre série, le traitement médical à type d'antalgiques et d'anti-inflammatoires a été préconisé chez tous les patients ne présentant pas de contre indication. Les anticoagulants à dose prophylactique ont été donnés aux patients paraplégiques. Le traitement médical a été proposé isolement chez 4 patients(nursing, anticoagulants et rééducation) qui présentaient des troubles neurologiques suite à une agression par arme blanche et dont les radiographies standards n'ont rien montré de particulier.

2-Traitement orthopédique :

Réalisé par un corset plâtré et indiqué en cas de lésions stables sans déficit neurologique. Il a été proposé pour 84 cas soit 35,6 %.

2-1- Répartition du traitement orthopédique en fonction de l'étage atteint :

Sur 84 patients :

- 27 cas de traumatisme lombaire, soit 32,1%
- 46 cas de traumatisme de la charnière dorsolombaires, soit 54,7%
- 11 cas victimes de traumatisme dorsal ; soit 13,1 %

Ce traitement orthopédique a été instauré chez les 61 patients qui présentent des fractures tassements minimes sans signes d'instabilité ainsi que 23 patients avec des fractures comminutives sans signes neurologiques ou signes d'aggravation.

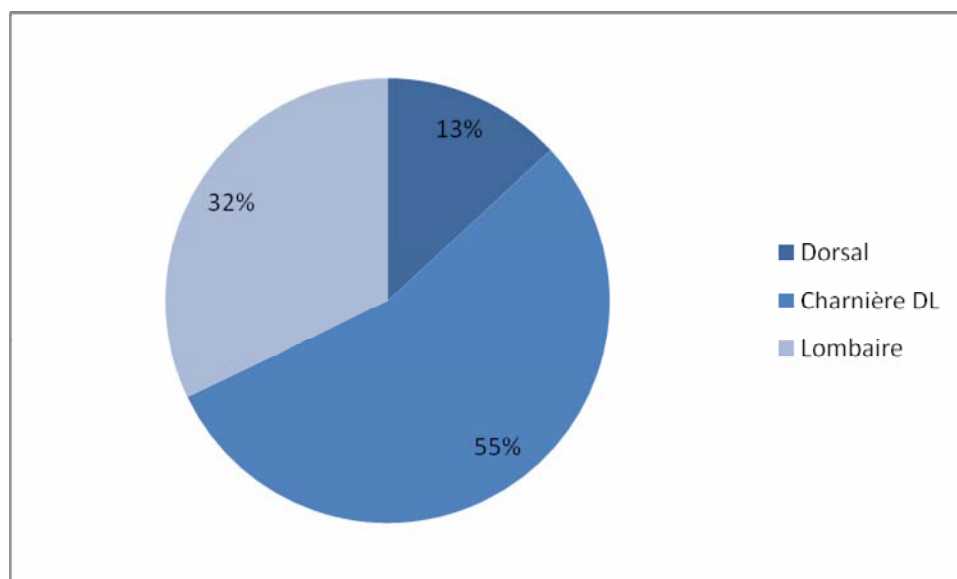


Figure 7 : Répartition du traitement orthopédique en fonction de l'étage atteint

3- Traitement chirurgical :

Il a été réalisé chez 147 patients, soit 62,3 % et réparti comme suit :

- 1 Laminectomie a été effectuée isolément

-17 plaques de Roy Camille seules, 21 tiges et 26 vis pédiculaires associés à des plaques mis en place isolément.

- 40 Laminectomies + plaques de Roy Camille.

-39 Laminectomies+ des Vis pédiculaires avec plaques ou des tiges (matériel IRM compatible).

-3 patients ont bénéficié d'une voie antérieure avec corporéctomie (L2) + greffon iliaque et plaque antérieure.

Nous soulignons que dans notre étude les plaques de Roy Camille ont toutes été utilisées durant la période de 2003-2004. Elles sont actuellement remplacées par les vis pédiculaires associés aux plaques ou tiges et qui sont en titane IRM compatible.

3-1- Délai d'intervention :

On remarque que la plupart des patients ont été opérés avant le dixième jour.

Tableau VI : Répartition du traitement chirurgical en fonction du délai d'intervention.

Délai d'intervention	Nombre de cas	Pourcentage
1-5 J	61	41.5%
6-10 J	43	29.2%
11-15 J	26	17.7%
16-20 J	7	4.7%
21-25 J	5	3.4%
>25 J	5	3.4%

3-2- Répartition du traitement chirurgical en fonction de l'étage atteint :

Sur les 147 patients qui ont été opérés dans notre série, on trouve :

- 91 patients avaient un traumatisme de la charnière dorsolombaire, soit 61,90%
- 37 patients avaient un traumatisme du rachis lombaire, soit 25,2 %
- 19 patients avaient un traumatisme du rachis dorsal, soit 12,9 %

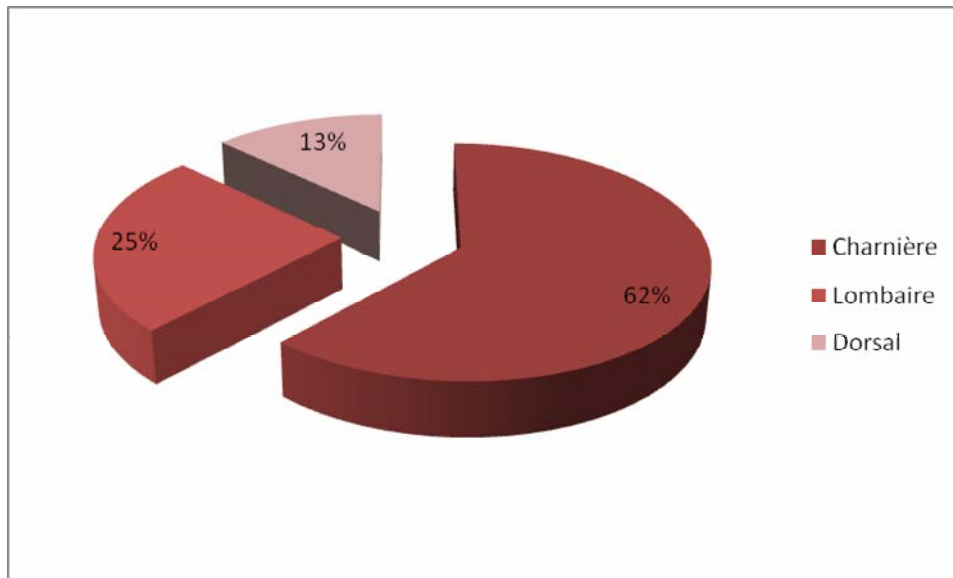


Figure 8: Répartition du traitement chirurgical en fonction de l'étage atteint

3-3- Répartition du traitement chirurgical en fonction de la nature de la lésion

Dans notre série on a trouvé :

- 97 fractures tassement (lésion instable) tassement qui dépasse les 2/3 du corps vertébral ou rupture du mur postérieur avec ou sans fragment intracanalair.
- 23 fractures luxations
- 27 fractures comminutives isolées.

3-4- Répartition du traitement chirurgical en fonction de la présence ou non des signes neurologiques

Parmi les 147 patients, chez qui on a réalisé un traitement chirurgical, on trouve que :

13 patients ne présentaient pas de signes neurologiques soit 8,8 % (Frankel E). Alors que 134 patients présentaient des signes neurologiques, soit 91,2 %.

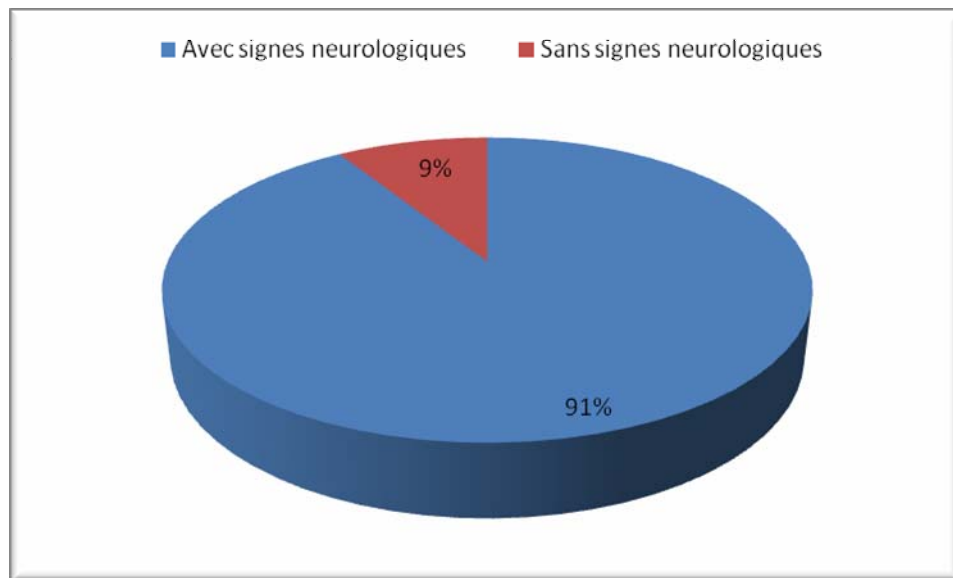


Figure 9: Répartition du traitement chirurgical en fonction de la présence ou non des signes neurologiques

4- La rééducation :

La rééducation a été réalisée chez tous les malades présentant les déficits neurologiques et durant toute la période d'hospitalisation, .et après la sortie de l'hôpital .

V- EVOLUTION

On a déploré 6 décès. Deux par embolie pulmonaire, 1 par une insuffisance rénale obstructive compliquant une rétention aiguë d'urine sur globe vésicale et le 1 décédé par un état de choc septique sur escarre fessière profonde infectée, 2 sont décédés dans le cadre du polytraumatisme.

1-EVOLUTION EN FONCTION DE L'ETAT NEUROLOGIQUE INITIAL :

Tableau VII: Evolution selon l'état neurologique initial

Etats neurologique	A	B	C	D	E
Favorable	0	6	19	35	97
Stationnaire	44	12	9	7	0
Aggravation	0	1	0	0	0
Décès	6	-	-	-	-
TOTAL	50	19	28	42	97

Cette évolution n'a pas pu être précisée que durant l'hospitalisation des malades.

L'état neurologique à l'admission conditionne le pronostic d'amélioration de nos malades après une prise en charge, ainsi on note l'évolution est stationnaire à 100% des malades appartenant à la classe A et que les 6 décès de notre série appartiennent tous à cette catégorie. L'évolution est favorable dans 85% des malades des appartenant à la classe D.

2-EVOLUTION EN FONCTION DU TRAITEMENT SUIVI

Tableau VIII: Evolution selon le traitement

<i>Evolution</i>	<i>Chirurgicale</i>	<i>Orthopédique</i>
Favorable	73	84
Stationnaire	67	0
Aggravation	1	0

Décès	6	0
-------	---	---

On remarque que l'évolution est favorable d'ordre de 100% pour les malades traités orthopédiquement, alors qu'elle est d'ordre de 50 % pour les malades traités chirurgicalement. Les 5 patients traités médicalement suite à l'agression par arme blanche ont tous gardé un état neurologique stationnaire.

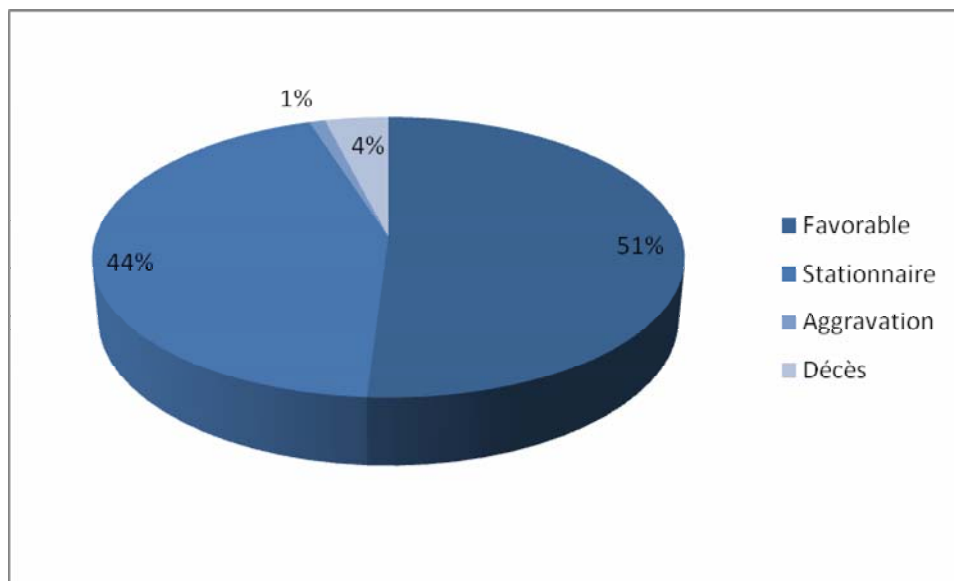


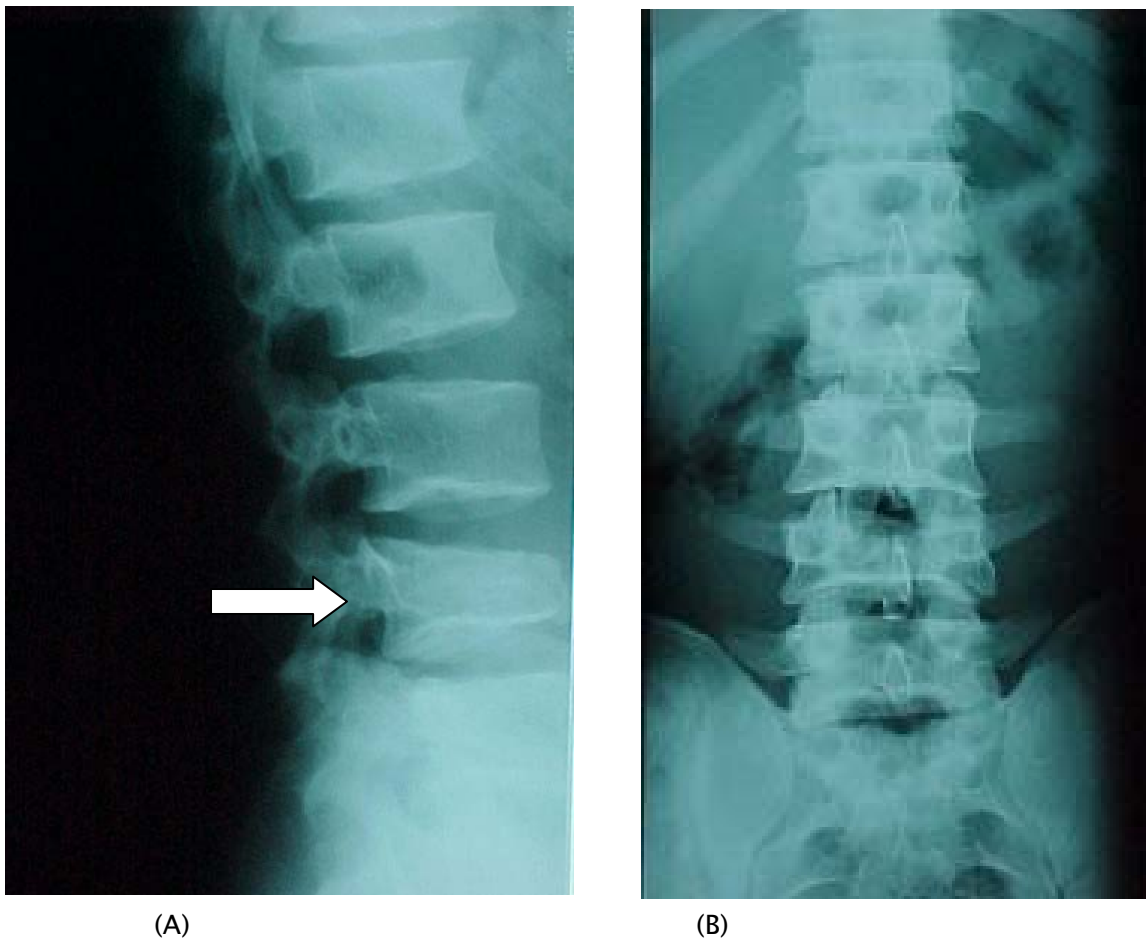
Figure 10: Evolution chez les patients opérés

3-EVOLUTION EMAILLEE PAR DES COMPLICATIONS

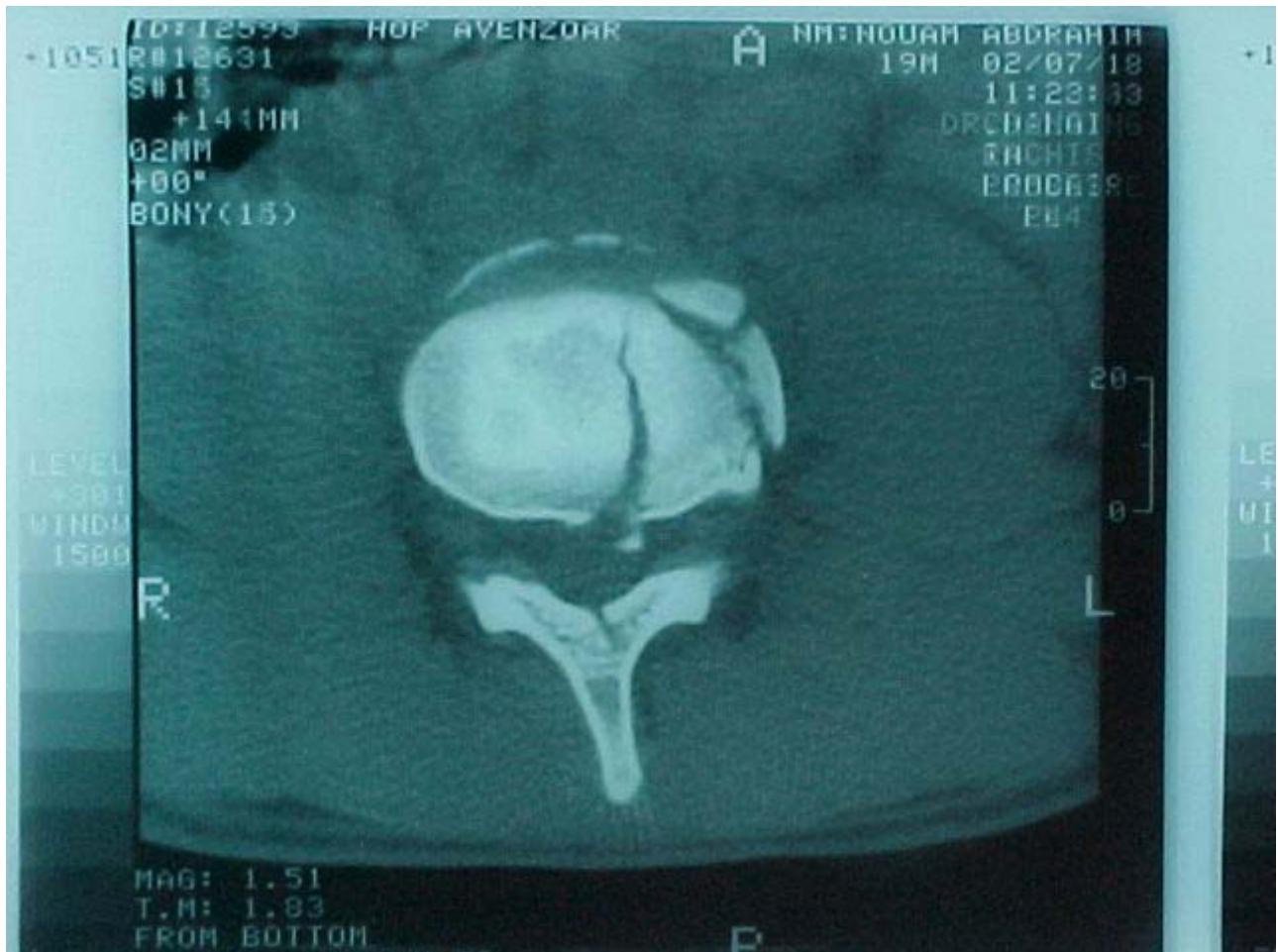33 patients (14 %) ont présenté des complications:

- i. Escarres cutanées : 7 cas
- ii. Infection urinaire : 6 cas
- iii. Infection de la plaie : 9 cas
- iv. Infection broncho-pulmonaire : 3 cas
- v. Thrombophlébite: 2 cas

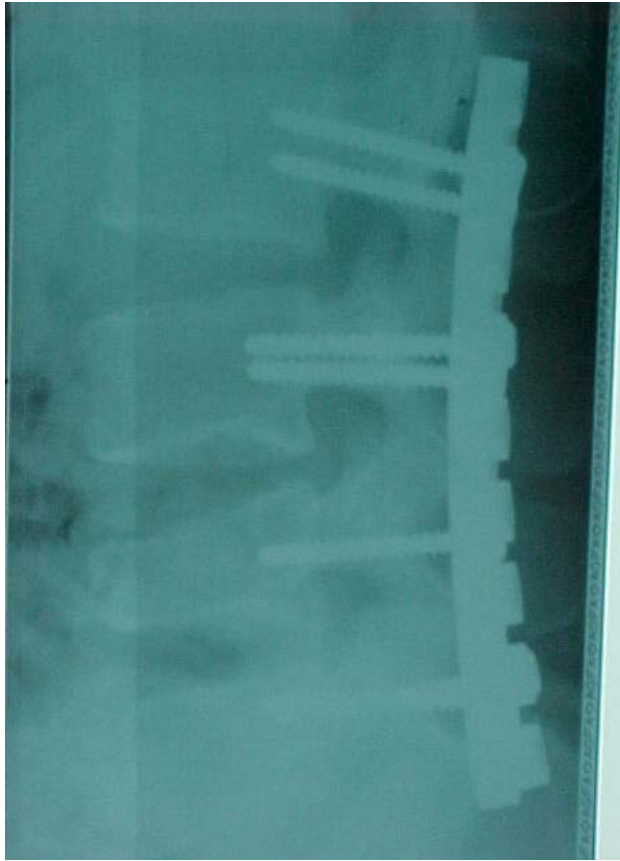
vi. Complications post opératoires :6 cas et qui sont comme suit : 3 patients ont présenté un débricolage de matériel pour lequel ils ont été repris avec réinsertion de vis pédiculaire. Un autre a présenté une issue de LCR au point d'insertion de la vis qui a dû être remplacée sans évolution vers une méningite. Dans un autre cas le patient a rapporté des sciatgies L5 en rapport avec un malpositionnement d'une vis inférieure droite. Un autre cas a présenté une infection de plaie profonde pour laquelle il a bénéficié d'un parage. Les complications citées précédemment ont été bien jugulées sous traitement.



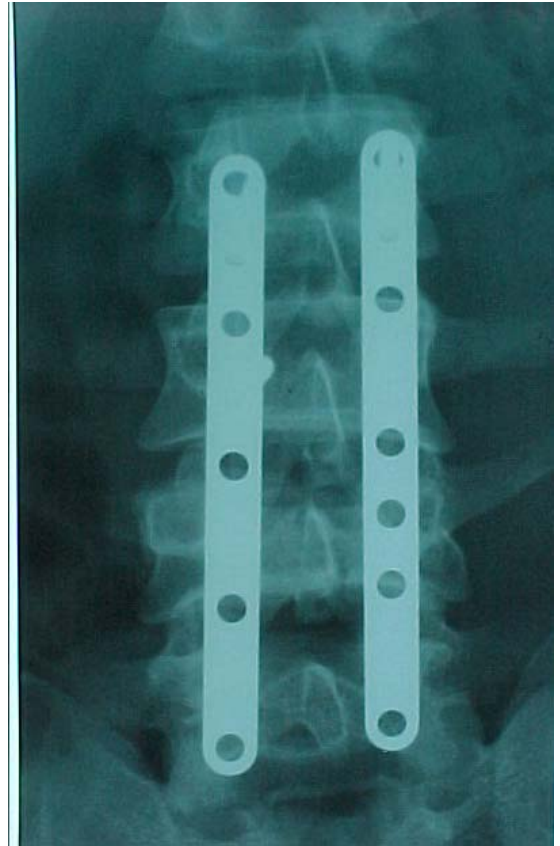Radiographie standard du rachis lombaire face(B) et profil(A) montrant une fracture tassement de L4



TDM du rachis lombaire coupe axiale montrant une fracture comminutive du corps vertébral associé à une fracture de la lame gauche de L4

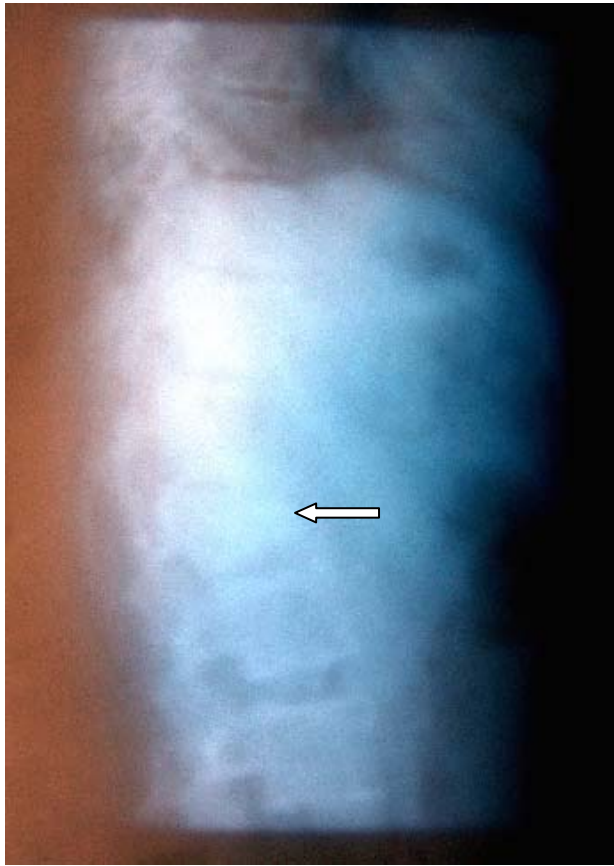


(C)

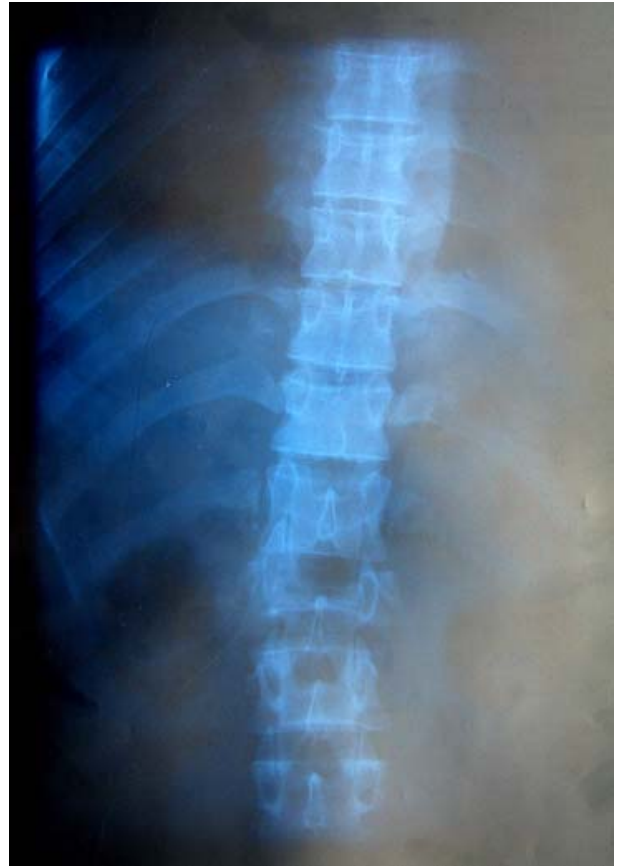

(D)

Radiographie standard lombaire face (D) et profil (C) après fixation par plaque d'ostéosynthèse type ROY CAMILLE

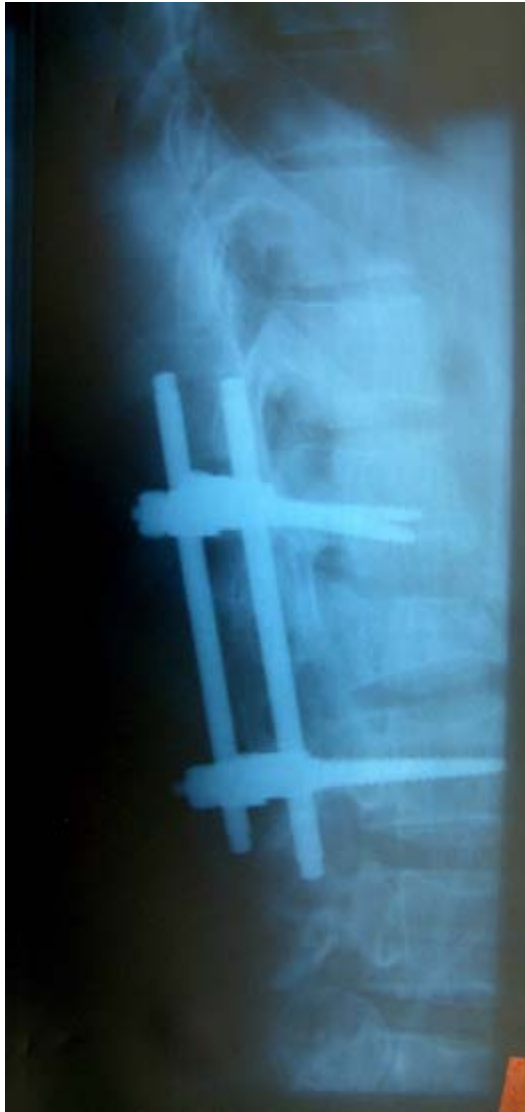

(E)

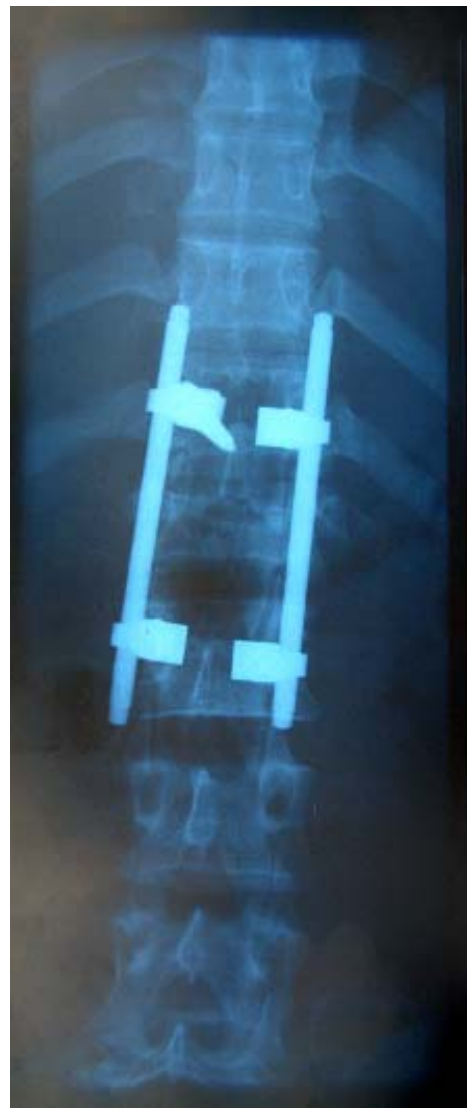

(F)

Radiographie standard du rachis lombaire face(F) et profil(E) montrant une fracture tassement de L4 avec cyphose loco-régionale.

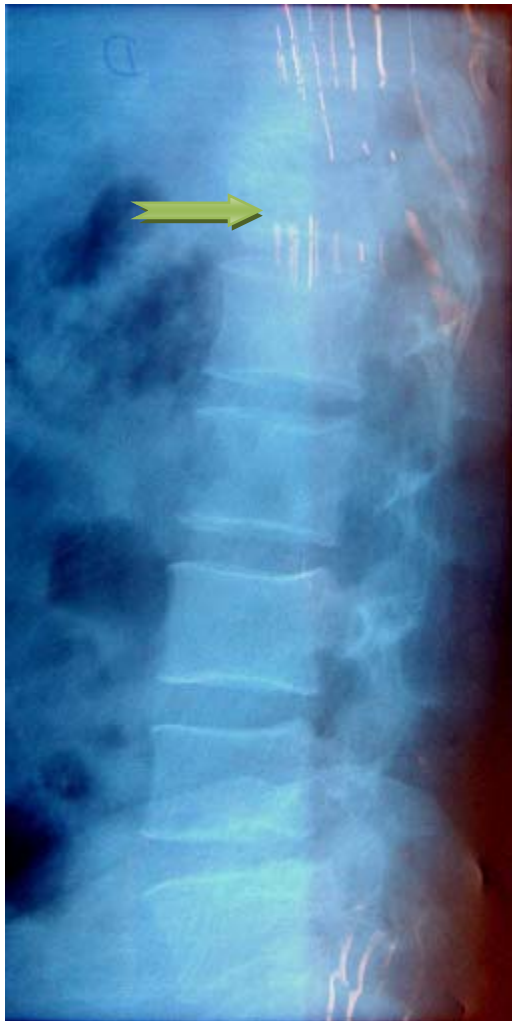

(G)

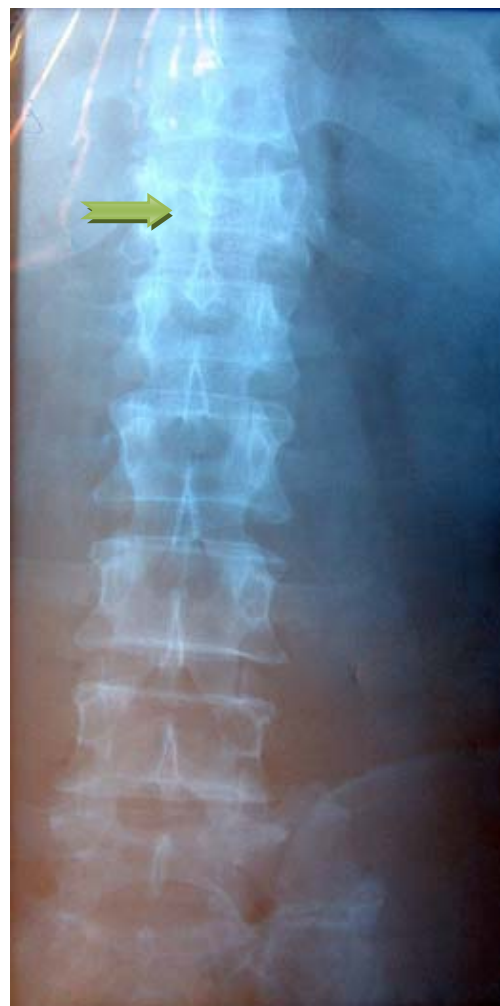

(H)

Radiographie standard lombaire face (H) et profil (G) après fixation par matériel d'ostéosynthèse
IRM compatible (vis pédiculaire avec des tiges)

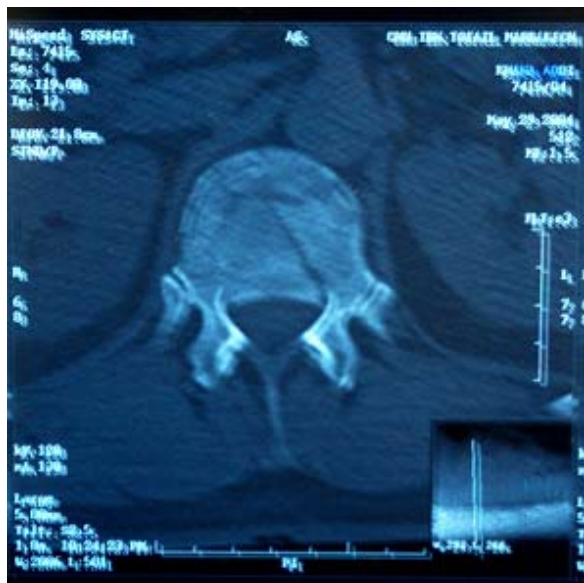

(I)

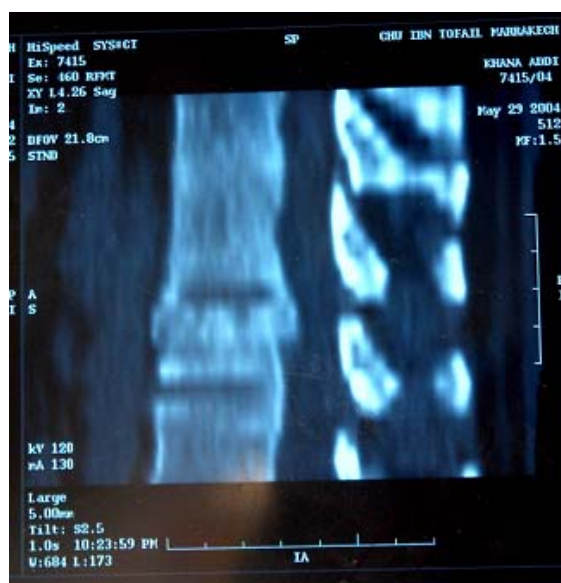

(J)

Radiographie standard du rachis lombaire face(J) et profil(I) montrant une fracture tassement de D12

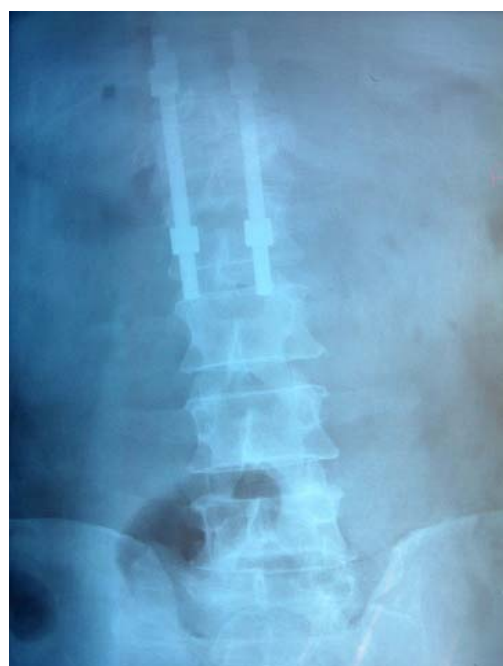
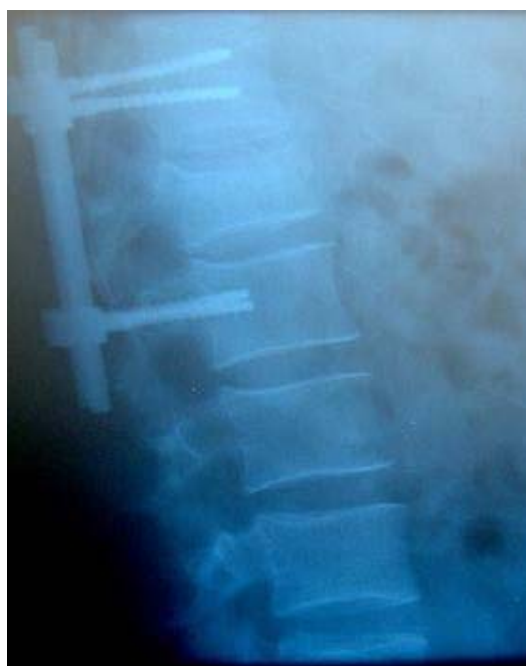
(K)



(L)

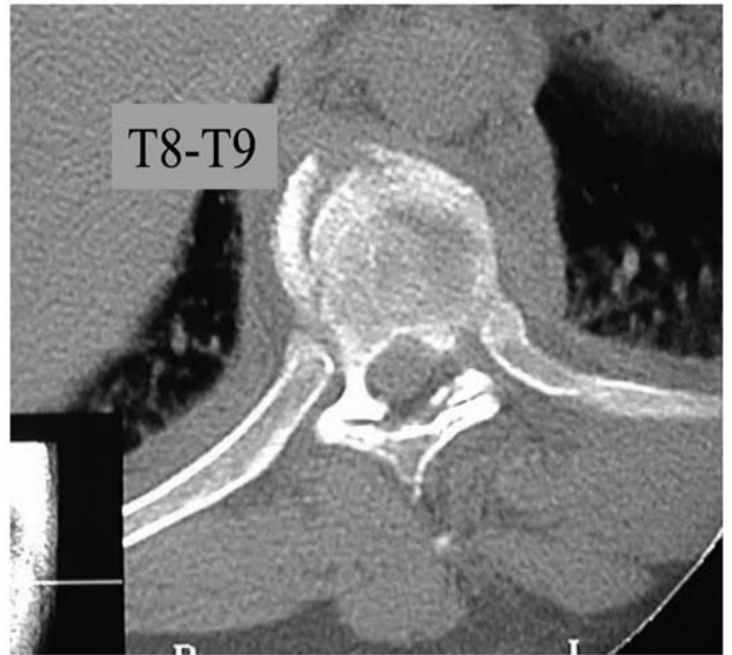
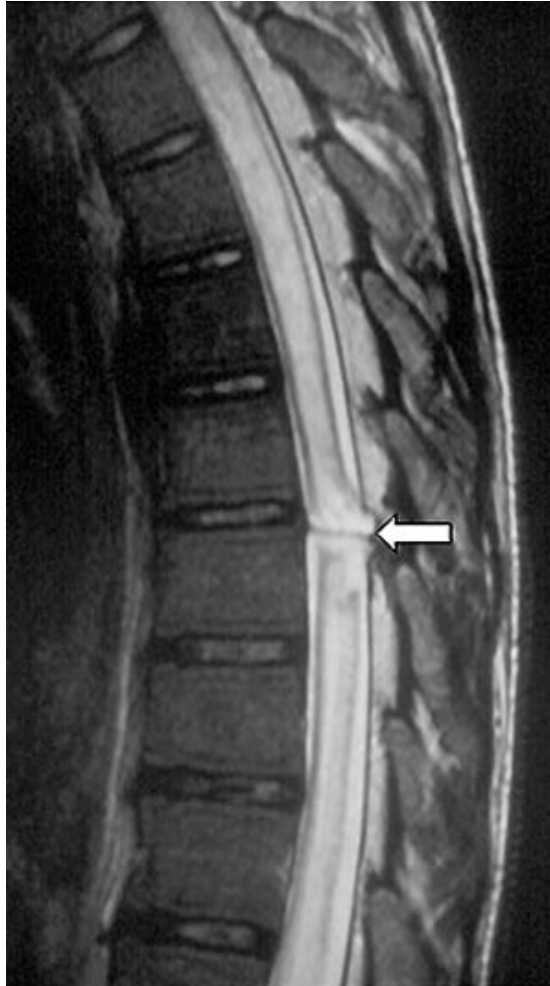TDM du rachis lombaire coupe axiale(K) et de reconstruction(L) montrant une fracture communitive du corps vertébral de D12 avec recul du mur vertébral postérieur.



(M)

(N)

Radiographie standard lombaire face (N) et profil (M) après fixation par matériel d'ostéosynthèse IRM compatible (vis pédiculaire avec des tiges)

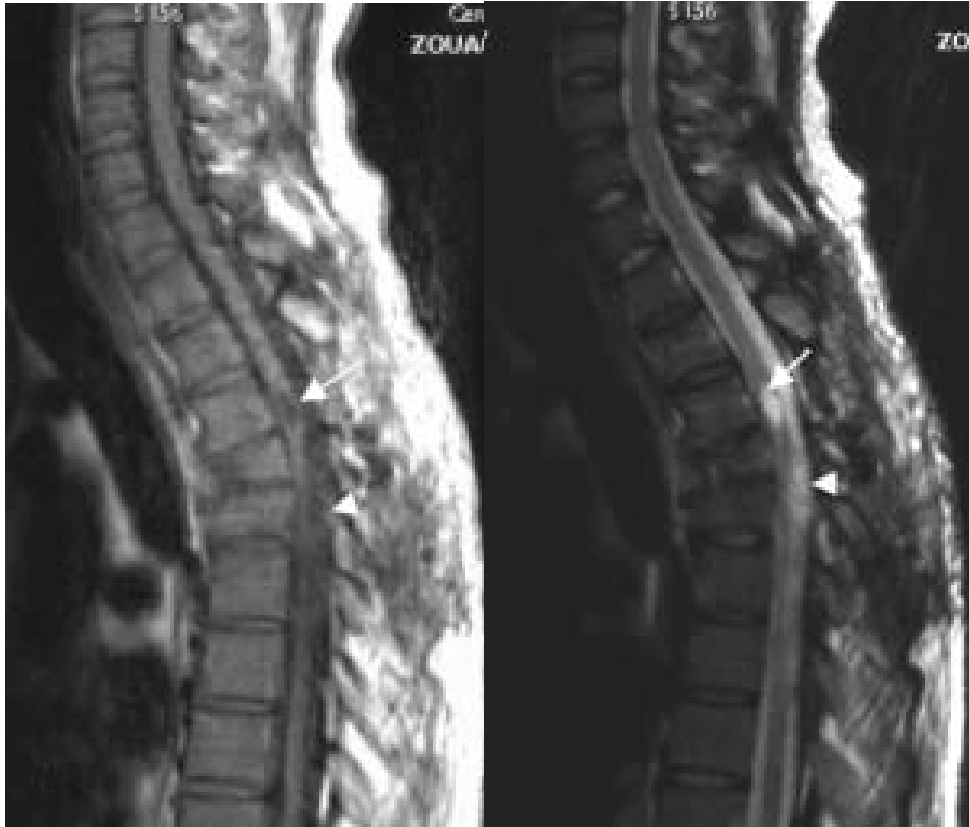

(P)

(O)

(O) :Plaie par arme blanche à l'origine d'une paraplégie complète ; deux mois plus tard, aggravation du déficit sensitivomoteur aux membres supérieurs. Séquences sagittales en pondération T2 : syringomyélie étendue dorsale en hypersignal en pondération T2 associée à une section médullaire (flèche) (Dr Vinchon, service de neurochirurgie, Lille)

(P) : Image scannographique montrant une dislocation entre T8-T9.



(Q)

(R)

Q : Coupe sagittale médiale pT1 .

R : coupe sagittale médiale pT2 : myélomalacie (tête de flèche) avec une cavité kystique (flèche) en regard d'un foyer de traumatisme disco-vertébral D3-D4

DISCUSSION

I- BIOMECANIQUE DU RACHIS DORSOLOMBAIRE [1,2,3].

1-RACHIS DORSAL :

La colonne thoracique est rigide avec un degré de mobilité dans le plan sagittale compris entre 2 à 6° pour les raisons suivantes : le rapport entre la hauteur des disques et la hauteur vertébrale est faible (1/6), la limitation des mouvements par les côtes est importante en particulier en flexion, en extension et en inclinaison latérale, la limitation en rotation se fait par les articulations inter-apophysaires postérieures qui sont placées dans le plan frontal, enfin les apophyses épineuses très obliques limitent l'extension.

2-RACHIS LOMBAIRE :

La colonne lombaire, elle par contre est très mobile, de 10 à 24° dans le plan sagittal du fait du rapport élevé de la hauteur des disques par rapport à celle de la vertèbre (1/3). La flexion est peu limitée en raison du rapport élevé du diamètre vertébral antéro-postérieur par rapport au diamètre transversal, par contre l'orientation sagittale des articulations inter-apophysaires et leur point de rotation décalé vers l'arrière par rapport au centre de rotation du disque intervertébral limitent les mouvements en rotation.

3-LA JONCTION THORACO-LOMBAIRE :

La région thoraco-lombaire entre D11,et L1 est une zone également de transition entre la cyphose dorsale et la lordose lombaire. L'existence de côtes flottantes à ce niveau limitent moins les mouvements et la sagittalisation progressive de l'orientation des apophyses articulaires autorisant des mouvements de torsion. Seuls la capsule et les éléments ligamentaires peuvent limiter les mouvements.

II-CLASSIFICATION DES FRACTURES THORACO- LOMBAIRES :[4,5,1,6,7,8,9].

La stabilité du rachis dépend de l'intégrité des structures osseuses et ligamentaires.

En effet, les lésions osseuses vont être responsables d'une instabilité temporaire qui disparaît à la consolidation, par contre la cicatrisation des ruptures ligamentaires aboutit à une cicatrisation fibreuse dont les qualités mécaniques sont inférieures à celles du ligaments intacts.

Plusieurs auteurs, Holdsworth[10] et Whitesides[11] ont décrit le rachis comme fait de 2 colonnes : l'une antérieure, constituée des corps vertébraux et des disques, travaillant en compression et l'autre postérieure, constituée des arcs neurax, travaillant en tension. L'intégrité de la colonne postérieure est indispensable au maintien de la stabilité du rachis

La faiblesse de ces classifications c'est qu'elles ne différencient pas les instabilités mineures des instabilités majeures. Elles ne prennent pas en compte la morphologie des lésions postérieures et surtout le mécanisme responsable ce qui a faussement classé certaines lésions vertébrales comme « stables » alors que leur évolution a été émaillée par l'aggravation de la cyphose et l'apparition de signes neurologiques.

L'ère de l'imagerie scannographique a offert de nouvelles opportunités d'améliorer les classifications existantes. De ce fait, cette théorie des deux colonnes a été remplacée par celle des trois colonnes, par Francis DENIS en 1983, dans laquelle la troisième colonne, ou colonne moyenne, est représentée par les structures qui doivent être atteintes après celle du complexe ligamentaire postérieur pour entraîner une instabilité.

L'analyse du mode lésionnel de la colonne moyenne permet de déduire le mécanisme (compression, distraction ou translation) et de choisir le traitement adapté.

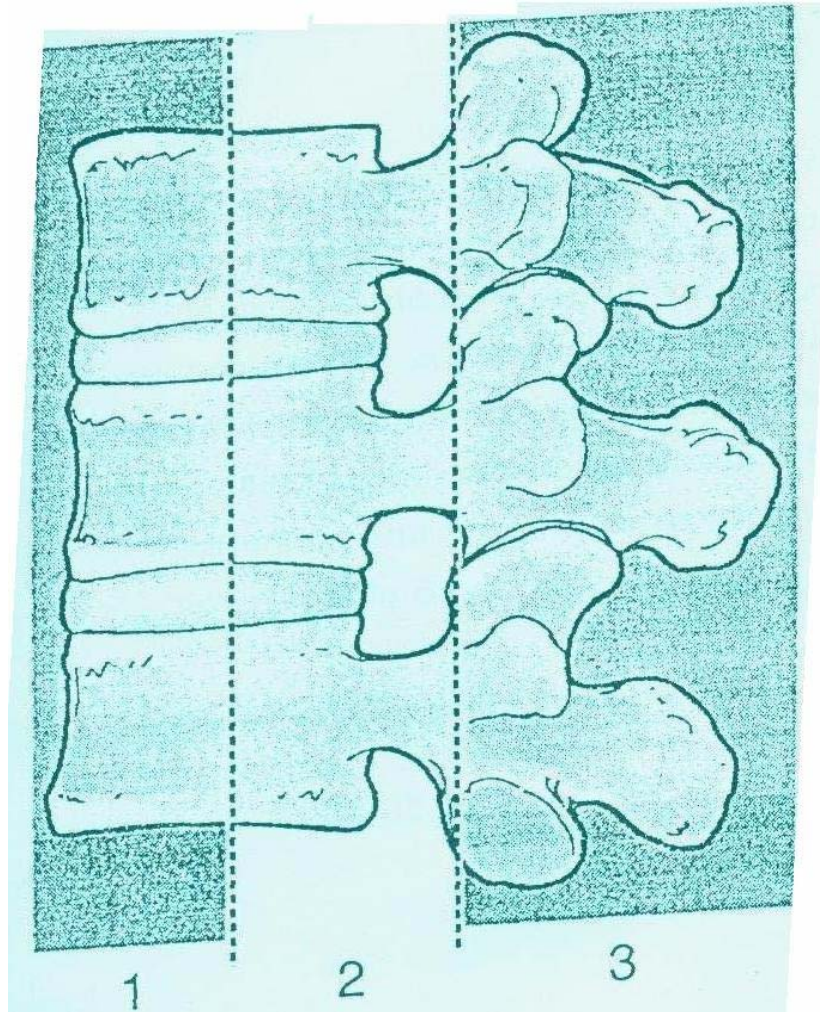


Figure 11 : Les trois colonnes.

- 1- Colonne antérieure,
- 2- Colonne moyenne,
- 3- Colonne postérieure.

Les structures de la colonne moyenne sont représentées par le ligament longitudinal postérieur, la partie postérieure de l'anneau fibreux et la moitié postérieure du corps vertébral.

La colonne postérieure comprend les pédicules, les apophyses articulaires, les lames, les apophyses épineuses, le ligament inter et supra-spinal. La colonne antérieure est formée par le

ligament longitudinal antérieur, la partie antérieure du disque et la partie antérieure du corps vertébral.

➤ *La classification de DENIS comprend :*

☞ Type I :

Le type I, il s'agit d'une fracture surtout en flexion, de localisation thoracique le plus souvent, la colonne antérieure est tassée, la colonne moyenne est intacte ou présente une lésion ligamentaire. La stabilité est assurée lorsque le tassement antérieur est inférieur à 50% de la hauteur du corps vertébral et que la colonne postérieure est intacte.

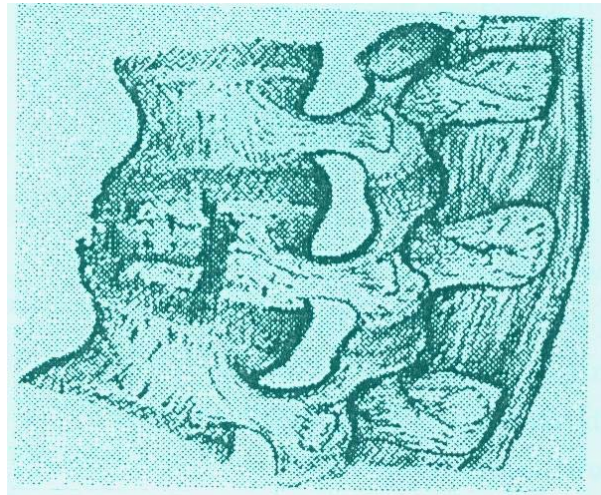


Figure 12 : Fracture-compression.

☞ Type II :

Le type II constitue la BURST fracture. Il s'agit d'une fracture en compression de localisation électorale au niveau D12- L1 et L5. La colonne antérieure est tassée ainsi que la colonne moyenne, la colonne postérieure présente plus souvent une lésion osseuse que ligamentaire. La stabilité dépend de l'importance du fragment postéro-supérieur rétro-pulsé et de diamètre sagittal antéro-postérieur.

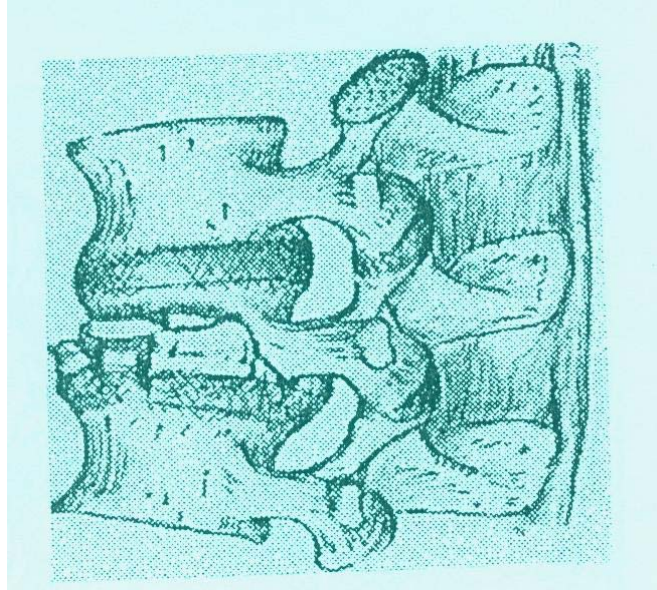


Figure 13 : Burst-Fracture.

☞ Type III :

Le type III constitue la SEAT BELT fracture, il s'agit d'une fracture en flexion et distraction, de localisation électorive D12-L1. la colonne antérieure est intacte ou touchée, la colonne moyenne est lésée en distraction ainsi que la colonne postérieure. Ce type de fracture ne peut être stable que si le trait est intra-osseux (fracture de CHANCE).




Figure 14 : Seat-belt fracture.

☞ Type IV:

Le type IV concerne enfin la fracture distraction, il s'agit d'une fracture en flexion-compression-distraction et cisaillement. Toutes les localisations sont possibles, toutes les colonnes sont atteintes et elle n'est jamais stable.

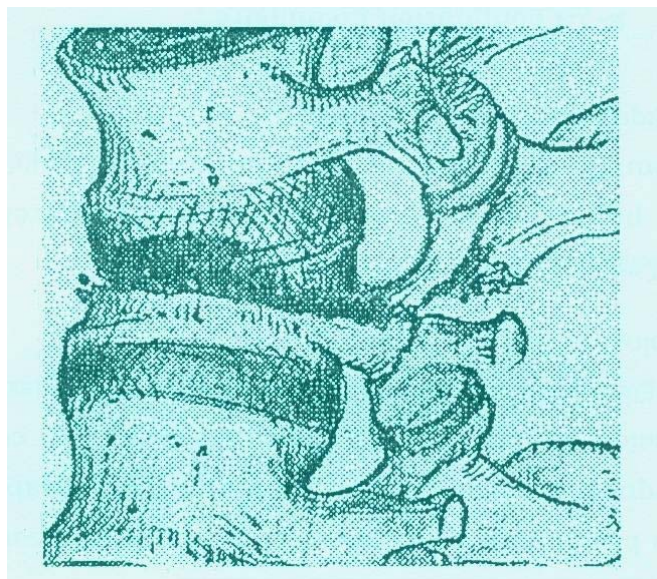


Figure 15 : Fracture-dislocation.

L'atteinte de 2 colonnes était suffisante pour créer une instabilité rachidienne et nécessiter un traitement chirurgical stabilisateur. Mais, première critique à la classification de DENIS, plusieurs études [12] ont démontré que des lésions de 2 colonnes ont été traitées de manière conservatrice avec une évolution favorable. De plus la classification de DENIS ne permet pas de déterminer avec précision les lésions ligamentaires, élément important d'instabilité, et ce n'est qu'avec l'avènement de l'IRM que ces lésions occultes ont été identifiées plus facilement. Ainsi les nouvelles classifications devraient incorporer les données de biomécanique rachidienne et les moyens d'imagerie actuels telle que l'IRM [9] afin de bien individualiser les différents sous-groupes lésionnels et apporter un traitement adapté. La lecture attentive des radiographies, de la tomodensitométrie et de ses reconstructions doit donc porter

simultanément sur les trois colonnes. En 1994, Magerl et al. [7] ont proposé une classification basée sur les mécanismes lésionnels et codifiant toutes les lésions observées. Elle regroupe une liste exhaustive de 218 lésions traumatiques différentes[5], mais en pratique clinique son utilisation est simplifiée en se limitant aux trois grands types de lésion :

- A : compression pure
- B : lésion avec distraction
- C : lésion avec rotation

III- PHYSIOPATHOLOGIE DE LA LESION MEDULLAIRE : [13,14,15,16].

Quatre types de forces peuvent être responsables de lésions vertèbromédullaires : flexion, extension, rotation et compression. Le plus souvent une combinaison des forces s'exerce sur les colonnes et produit la lésion médullaire. Celle-ci est retrouvée dans 14 à 30% des fractures vertébrales. [17].

1-LES ASPECTS LESIONNELS :

Les aspects lésionnels les plus fréquemment observés au décours d'un traumatisme médullaire sont :

1-1.La commotion médullaire (concussion des anglosaxons):

Il s'agit d'un désordre fonctionnel survenant lors d'un traumatisme sévère au voisinage du rachis, sans compression ni dilacération de la moelle elle-même.

C'est un état transitoire de dépression des fonctions médullaires sans lésion anatomique décelable [17]. C'est un syndrome de section médullaire complète qui récupère totalement en 48 heures au plus, spontanément ou après réduction du déplacement.

1-2.La contusion médullaire :

Lésion médullaire définitive mais incomplète par un traumatisme contondant de la moelle, avec pour traduction anatomique une moelle oedématisée et ecchymotique en surface. Mais la récupération neurologique reste incomplète et aléatoire, ce qui la distingue de la commotion.

1-3.La dilacération médullaire :

Il s'agit d'une interruption du tissu médullaire, avec éclatement du fourreaux dural et écrasement de la substance médullaire, parfois réduite à une véritable « bouillie » nécrotique et infarctée. Elle peut être occasionnée par des fragments osseux, par une blessure avec une arme blanche ou arme à feu, par une fracture luxation ou par un étirement médullaire excessif.

1-4.Les lésions périmédullaires :

- Les hémorragies périmédullaires :

Les hématomes péri-duraux et les hématomes sous-duraux sont fréquents, mais ils sont rarement responsables d'une compression significative du tissu nerveux. Les hémorragies sous arachnoïdiennes ne s'observent jamais dans cette étiologie.

- Les kystes arachnoïdiens :

Ils peuvent former de véritables méningocèles intra rachidiennes éventuellement responsables d'aggravations neurologiques tardives.

1-5.La compression médullaire :

Elle se voit lorsque le diamètre antéro-postérieur du canal est réduit d'au moins 50% elle peut être causée par une luxation vertébrale, par des fragments osseux intracanaux, par une hernie discale ou par un hématome extra-médullaire.

1-6.La lésion secondaire :[18,19]

Ces lésions surviennent au dessus et au dessous de la lésion primaire. L'ischémie médullaire est le mécanisme principal de constitution de ces lésions. Un traumatisme médullaire entraîne une perte d'autorégulation rendant le débit sanguin global et/ou régional complètement dépendant de la pression de perfusion. Se créent alors des zones de pénombres ischémiques qui participent à l'évolution d'un traumatisme médullaire et pourraient être accessibles à un traitement visant à restituer un débit médullaire dans cette zone. Les phénomènes vasculaires sont impliqués soit au moment de l'impact, soit secondairement au travers d'une anomalie de l'hématose(hypoxie, hypercapnie), d'une anomalie de l'hémodynamique ou de lésions micro ou macro circulatoires et participent ainsi à la constitution de ces lésion secondaires. La limitation de ces lésions secondaires est à l'origine de multiples études à la recherche d'agents pharmacologiques capables d'arrêter cette cascade d'événements.

2- LES CARACTERISTIQUES HISTOLOGIQUES DES LESIONS MEDULLAIRES TRAUMATIQUES :

2-1.Phase aiguë : [20, 21]

Les premiers signes visibles sont des altérations de la microvascularisation de la substance grise, puis apparaissent des pétéchies hémorragiques. Ces lésions vasculaires s'étendent progressivement à toute la substance grise et dans une moindre mesure à la substance blanche . L'apparition des phénomènes thrombotiques est plus tardive (24 heures) et déclenchent une réaction gliale et causent des altérations neuronales et lésions de nécrose axonales qui s'étendent de la substance grise vers la substance blanche.

2-2.Phase subaiguë :[21, 22]

Au cours de cette phase apparaît une phase de réactivité des cellules du système nerveux central conduisant à une gliose réactionnelle (astrocytes et microglies). L'œdème vasogénique est présent et cause des effets néfastes en diminuant le débit sanguin local. Tous ces phénomènes sont associés à une réaction inflammatoire classique faisant intervenir les granulocytes, monocytes et macrophages.

2-3.Phase tardive :

Dure 1 à 8 semaines et se caractérise par l'apparition d'une nécrose et d'une liquéfaction de la zone traumatisée. A ce stade peut s'installer une dégénérescence wallérienne avec des zones plus ou moins importantes et de nécrose et une cavitation évoluant vers des zones kystiques, ou alors il y aura une démyélinisation et une fibrose cicatricielle avec disparition progressive de l'œdème. Cette zone lésionnelle va ensuite évoluer vers une cicatrice appelée cicatrice gliale, véritable mur de fibrose qui empêche toute repousse axonale et évolue vers l'atrophie médullaire [23,24].

3-LES PHENOMENES BIOCHIMIQUES DES TRAUMATISMES MEDULLAIRES :

Ils sont difficilement cernables car totalement intriqués même si l'on isole quelques sites principaux : (fig :17).

- ✓ **NMDA** : Le glutamate et aspartate sont des amino-acides excitateurs agissant sur un canal calcique lent post-synaptique. Lors du traumatisme, les modifications du magnésium bloquent le contrôle de ce canal, entraînant une augmentation, de Ca^{++} intra-cellulaire pour une durée prolongée pendant 48 heures.

- ✓ **Calcium** : L'entrée massive du calcium intra-cellulaire semble être un facteur majeur de la mort neuronale, va entraîner une activation des enzymes destructrices protéases

neutres et une dégradation des protéines des neurofilaments. De plus, l'activation des phospholipases produit de la lécithine qui dégrade la myéline.

- ✓ **Radicaux libres** : ils semblent être responsables d'une grande partie des altérations du tissu neurologique. Les acides gras de la membrane cellulaire sont leurs premières cibles.

La production des radicaux libres qui normalement est contrôlée par le système réducteur de la cellule est totalement libérée par l'abondance de fer liée à l'hémorragie. Tous les systèmes enzymatiques destructifs peuvent être réactivés par la surcharge en radicaux libres.

- ✓ **Apoptose** : C'est l'élément le plus récent de ce schéma(fig 17).

C'est un mécanisme de mort cellulaire retardée qui peut être déclenché par les facteurs que nous avons vu précédemment ou simplement par le seul traumatisme de la cellule isolément. Il s'agit d'une fragmentation de l'ADN aboutissant dans les 24 à 48 heures à une mort cellulaire.

La description de cette « cascade moléculaire » permet de mieux comprendre les possibilités thérapeutiques que nous citerons ultérieurement.

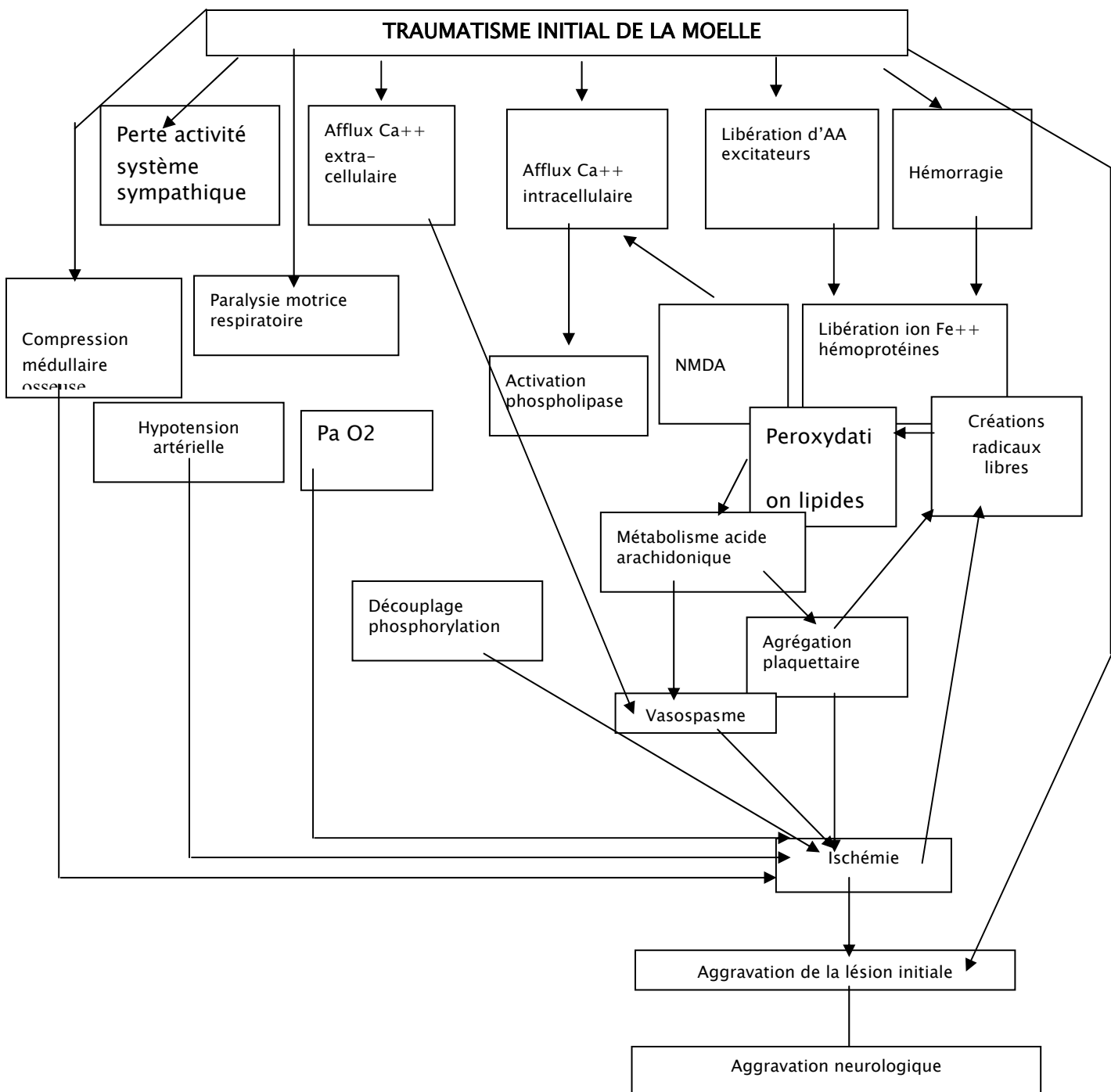


Figure 17 : Phénomènes déclenchés par le traumatisme initial

IV – EPIDEMIOLOGIE :

1 – POURCENTAGE DES TRAUMATISMES DU RACHIS DORSOLOMBAIRE :

Notre série comporte 425 cas de traumatisme du rachis en totalité, parmi eux :

-189 cas sont de siège cervical, soit 44,45%

-236 cas sont de siège dorsolombaire, soit 55,55%.

Dans une étude faite au service de Neurochirurgie Casablanca CHU IBN ROCHD sur une période de 5 ans de 1985 à 1989 MOUHIB [25], les lésions du rachis dorsolombaire représentaient 56,7% des traumatismes du rachis.

Dans la série de CHEGRAOUI [26], ces lésions représentent 63,10% de l'ensemble des traumatismes du rachis et dans une série de EL HOUARI [27], le traumatisme de Rachis dorsolombaire représente 59,35% de l'ensemble des traumatismes du rachis.

Tableau IX : Pourcentage des traumatismes dorsolombaires parmi ceux de tout le rachis.

	Traumatisme de tout le rachis	Traumatisme du rachis dorsolombaire	Pourcentage (%)
Roy camille [28] 1981 Paris	101	70	69,30
Senegas [29] 1984 Bordeaux	1623	706	43,50
Radi [30] 1987 Casablanca	565	340	60,00
Mouhib [25] 1991 Casablanca	344	188	56,70
Chegraoui [26] 1997 Meknes	255	163	63,10
El Houart Fouad [27] 1998 Casablanca	443	257	59,35
Notre série	425	236	55,55%

Ces chiffres reflètent la prédominance des traumatismes dorsolombaires par rapport aux traumatismes du rachis cervical.

2-REPARTITION EN FONCTION DE L'AGE ET DU SEXE :

2-1.Répartition en fonction du sexe :

Notre série a comporté 160 hommes, soit 67,8% et 76 femmes, soit 32,2 %.

Pour la plupart des auteurs, il existe une nette prédominance masculine dans les lésions traumatiques du rachis et de la moelle. Elle s'élève parfois au double de la population féminine.

L'activité féminine tendant vers la sédentarité contrairement à la masculine ludique, souvent plus violente et risquée, en sont probablement la principale explication.

Tableau X : Répartition des traumatismes dorsolombaires selon le sexe.

	Hommes (%)	Femmes(%)
Roy camille [28]	60,40	39,60
Lesoin [32]	68	32,1
Kerboul [31]	75	25
Radi [30]	67,80	20,70
Mouhib [25]	60,80	39,20
Chegraoui [26]	57,70	42,30
El Houari fouad [27]	66,15	33,85
Notre série	67,80 %	32,20%

2-2.Age :

La grande majorité des traumatismes du rachis sont des adultes jeunes entre 20 et 39 ans. Les traumatismes rachidiens sont plus rares chez l'enfant.

Dans notre série, la moyenne d'âge est de 37 ans avec des extrêmes de 2 à 78 ans. Il en est presque de même dans les autres séries. Dans la série de MOUHIB [25], cette tranche d'âge représente 51,9%.

Tableau XI : Répartition en fonction de l'âge moyen et l'intervalle d'âge.

	<i>Age moyen(ans)</i>	<i>Intervalle d'âge (ans)</i>
LESOIN [32]	30	16-64
RADI [30]	34	10-60
MOUHIB [25]	30	4-70
CHEGRAOUI [26]	35	14-87
EL HOUARI Fouad [27]	34	3-80
Notre série	37	2-78

On peut donc conclure que la pathologie traumatique dorso-lombaire reste une pathologie de l'adulte.

3-REPARTITION CHRONOLOGIQUE ANNUELLE ET MENSUELLE DES ACCIDENTS :

Concernant la répartition mensuelle des accidents, on note une différence significative entre les différentes périodes de l'année. En effet, on note une prédominance des traumatismes dorsolombaire en période estivale et à l'automne en rapport avec la cueillette des olives (les chutes). Alors dans les séries de Radi [30], Benjelloun EL Houari [27], cette prédominance concernant notamment la période estivale seulement.

Tableau XII : Répartition saisonnière des traumatismes dorso-lombaires.

	<i>De Mai à Octobre</i>	<i>De Novembre à Avril</i>
BENJELLOUN [33]	142	107
RADI [30]	182	130
MOUHIB [25]	74	84
CHEGRAOUI [26]	81	82
EL HOUARI [27]	154	103
Notre série	169	67

4-REPARTITION ETIOLOGIQUE :

L'étiologie des traumatismes du rachis dorso-lombaire est dominée par les chutes et les accidents de la voie publique. Dans notre série, la principale étiologie est représentée par les chutes (68%), puis on distingue les accidents de la voie publique (30%). La même notion paraît dans les travaux faits à Casablanca en 1987, 1991 et 1998 (thèse Radi [30], thèse de Mouhib [25] et thèse El Houari [27].

Par contre, on trouve une prédominance des accidents de la voie publique dans la littérature occidentale qui varie entre 37,5% et 70,4% (série LESOIN [32]).

Tableau XIII : Répartition étiologique des traumatismes dorso-lombaires.

	<i>Chute (%)</i>	<i>AVP (%)</i>	<i>Agression (%)</i>	<i>Non précisée (%)</i>
LESION [32]	23,00	55,00	-	22,00
RADI [30]	60,90	37,20	1,90	-
MOUHIB [25]	64,60	25,30	5,10	5,10
CHERGRAOUI [26]	51,50	36,80	2,45	7,36
ELHOUARI [27]	66,14	29,57	4,28	-
Notre série	68	30	2	-

Cette différence est due probablement à l'importance du trafic routier dans les pays occidentaux

V- CLINIQUE :

1- LES PREMIERS SOINS : RAMASSAGE ET TRANSPORT :

Il est essentiel de faire le plutôt possible le diagnostic de lésion rachidienne et de ses éventuelles complications pour éviter l'aggravation neurologique que l'on constate lors du ramassage et du transport de ces blessés [13].

Au moment du ramassage du blessé, des précautions sont impératives. En effet, le patient doit être manipulé par 4 ou 5 personnes, une traction douce dans l'axe du corps est obtenue en maintenant la tête à deux mains et en exerçant une traction dans l'axe sur les membres inférieurs ou le bassin, 2 ou 3 autres personnes soulèvent alors le blessé en positionnant leurs mains en arrière du dos, des fesses et des cuisses. Le déplacement doit se faire sans aucune rotation de l'axe rachidien et sans aucune inflexion latérale [34,35] .

L'idéal est en fait le transport dans un matelas à dépression qui moule les différentes courbures rachidiennes, avec un malade en décubitus dorsal [34], sauf en cas de coma ou d'encombrement bronchique, le rachis cervical est maintenu par un collier ou une minerve provisoire, en cas de lésion manifeste ou très suspecte [35].

L'amélioration des conditions de prise en charge pré-hospitalière des blessés a réduit la fréquence des aggravations neurologiques en cours de transport (Symposium SOFCOT 1983 [36] : 12% vs 3% en 2002 [37]). Dans notre série, les conditions de transport n'ont été médicalisées que dans un seul cas. Des efforts sont donc nécessaires pour développer les structures de prise en charge préhospitalière (ambulances équipées...) pour lutter contre l'aggravation iatrogène des blessés.

2-EXAMEN CLINIQUE A L'ARRIVEE A L'HOPITAL :

Il doit être à la fois simple et complet, en commençant par faire le bilan des fonctions vitales : état de conscience, fonction circulatoire, fonction respiratoire, et la palpation de l'abdomen [38].

2-1.Examen clinique :

Il doit préciser la notion de douleurs rachidiennes, de paresthésies ou d'hypoesthésies, ainsi que les mécanismes de traumatisme et le délai d'apparition des troubles neurologiques [34].

La palpation des épineuses est conduite sur un patient en décubitus dorsal. En l'absence de lésion manifeste, il est licite de pratiquer l'examen du dos en décubitus latéral, à la recherche d'une ecchymose, d'une déformation localisée, d'une contracture des muscles para vertébraux [34]. Cet examen est complété par un bilan neurologique et la recherche de lésions associées, dont la symptomatologie pourrait être masquée par l'atteinte rachidienne. Dans notre contexte, les douleurs rachidiennes spontanées ou électivement provoquées par la palpation, constituent

le signe révélateur principal (122/149,soit 81,88%). Elles étaient associées dans 9 à 16% des cas à un hématome des parties molles ou à une raideur rachidienne.

Les plaies vertébro- médullaires étaient rares (5 cas) dûs à des agressions par arme blanche.

2-2. Examen neurologique : [39,40,41,34]

Il est soigneux et conduit de façon systématique, permet de rechercher une atteinte neurologique et de préciser le niveau moteur et sensitif de la lésion et son caractère complet ou incomplet. Il est consigné par écrit pour servir de base de référence évolutive. Cet examen neurologique a été codifié par l'American Spinal Injury Association (ASIA), ce qui permet d'établir un score moteur et un score sensitif ASIA (*fig 18*).

a-Etude de la motricité volontaire :

Elle permet de fixer le niveau approximatif de la lésion, en évaluant de façon comparative, la force musculaire segmentaire des différents groupes musculaires (tableau 14). Ils sont testés séparément en suivant la cotation habituelle de 0 à5 (tableau 15). Au niveau du tronc, les repères sont moins précis. Les muscles abdominaux sont testés en faisant tousser le patient, le déplacement de l'ombilic, vers le haut ou vers le bas, témoigne d'une lésion sus ou sous-jacente à D 10.

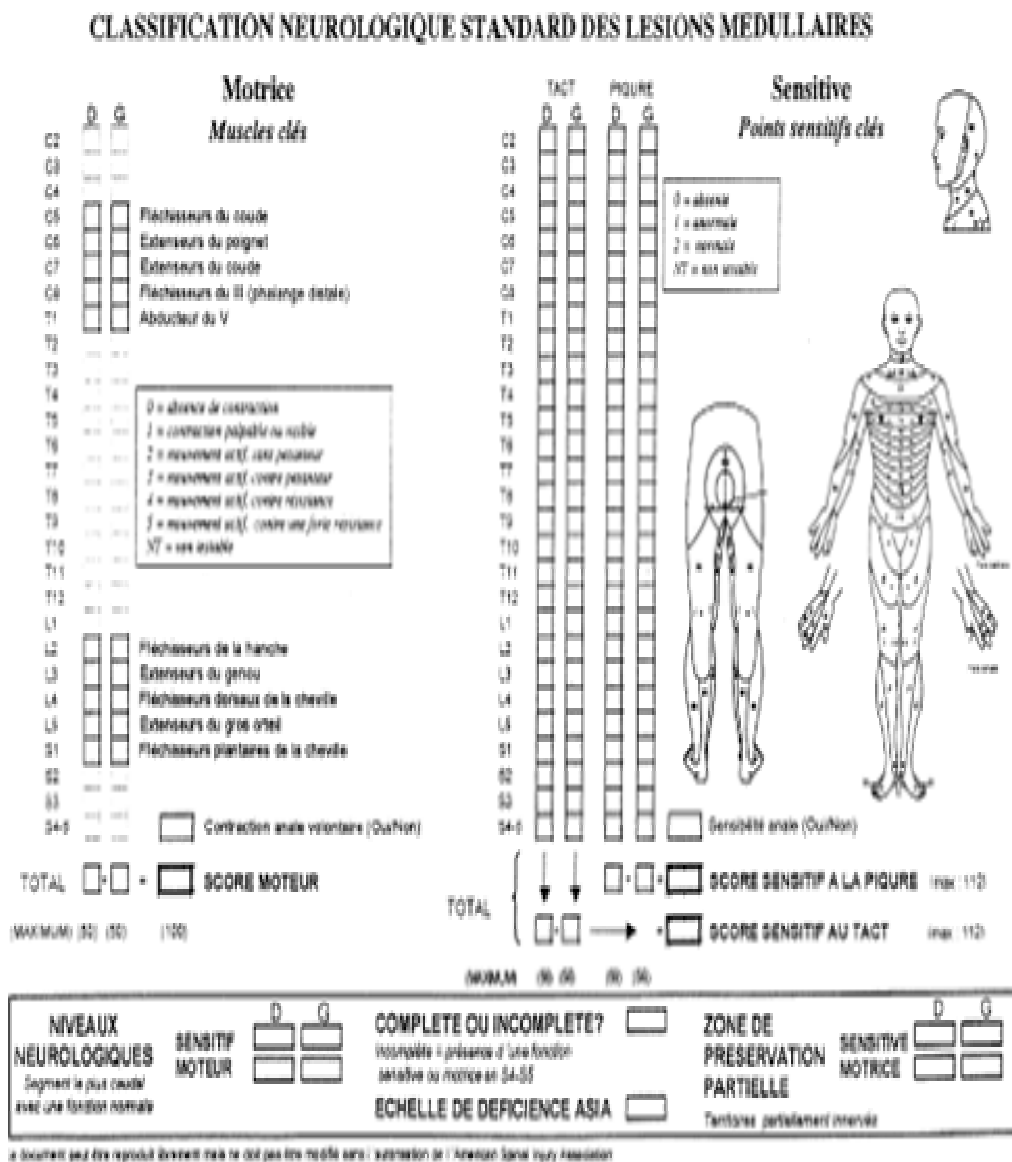


Figure 18 : Score American Spinal Injury Association

Tableau XIV : Niveau approximatif du déficit neurologique.

Mouvements possibles	Intégrité de la racine
Ecartements des doigts	D 1
Flexion de la hanche	L 2
Extension de la jambe	L 3
Dorsiflexion du pied en varus	L 4
Abduction du pied	L 5
Flexion plantaire du pied	S 1

Tableau XV :Cotation de la contraction musculaire

Qualité de la contraction musculaire	Cotation
- contraction nulle	0
- Ebauche de contraction	1
-Contraction visible ne s'opposant ni la pesanteur ni à la résistance	2
-Contraction s'opposant à la pesanteur mais non à la résistance	3
-Contraction légèrement diminuée mais s'opposant à la pesanteur et à la résistance	4
- Contraction normale	5

b-Etude des réflexes.

Est faite parallèlement à celle de la motricité et contribue à établir un niveau lésionnel. Certaines réflexes pathologiques peuvent apparaître (Hoffman , clonus de la rotule, trépidation épileptoïde du pied) en cas d'atteinte médullaire mais restent exceptionnels.

Tableau XVI : L'étude des réflexes.

Localisation des réflexes	Racine correspondant à l'arc réflexe
Cutanéo-abdominal	D 7 à D 12
Rotulien	L 4
Achilléen	S 1

c-Etude de la sensibilité

Elle doit intéresser les trois principaux modes de sensibilité qui sont :

- La sensibilité superficielle (tact, sensibilité épicrotique).
- La sensibilité profonde (sens de position du gros orteil, diapason).
- La sensibilité thermoalgique (chaud- froid, douleur).

Pour chaque dermatome droit et gauche, les deux modes de sensibilité (tact et piqûre) sont cotés de 0 : normale, 1 : diminuée et 2 : abolie.

d-Examen du périnée :

C'est une phase essentielle et obligatoire de l' examen neurologique, comportant l'étude du réflexe anal et du réflexe bulbocaverneux ou clitoridien. En effet, après une contusion médullaire, les lésions évoluent au sein de l'axe neural de façon longitudinale, mais également centrifuge vers la périphérie. Les cordons innervant le périnée sont les plus périphériques et ils sont donc atteints en dernier lieu. Leur intégrité traduit, sur le plan anatomique, le caractère incomplet de la lésion médullaire, de meilleur pronostic. Leur abolition confirme un syndrome clinique de section médullaire complète [42]

e- Etude des fonctions végétatives :

Au-dessus de T6, la lésion médullaire entraîne la disparition de l'activité sympathique et la perte des réflexes d'adaptation dans les territoires sous-lésionnels. L'absence de transmission vers les centres sympathiques cardiaques étagés de T1 à T6, dans la colonne intermédiolatérale de la moelle, entraîne une vasoplégie sous-lésionnelle par baisse des résistances systémiques,

d'où une hypovolémie relative. De plus, il existe une diminution des possibilités d'adaptation aux variations volémiques [43].

f-Résultats de l'examen neurologique :

Il est important de préciser la sévérité du déficit neurologique à l'aide de l'échelle de l'ASIA, calquée sur celle de Frankel, distingue cinq grades d'état neurologique: [40]

- Grade A**(complet) : perte complète de la motricité et de la sensibilité en dessous du niveau lésionnel.
- Grade B** (incomplet) : persistance de la sensibilité uniquement en dessous du niveau lésionnel et étendue aux segments sacrés S 4 et S 5.
- Grade C** (incomplet) : Préservation d'une activité motrice non fonctionnelle toutefois, en dessous du niveau lésionnel, avec cotation des muscles clés inférieurs à 3 (ce qui correspond au mouvement actif contre pesanteur).
- Grade D** (incomplet) :Préservation d'une activité motrice fonctionnelle en dessous du niveau de la lésion avec cotation des muscles clés au moins égal à 3.
- Grade E** (normal) : Fonction motrice et sensitive normale.

L'atteinte médullaire complète est de très mauvais pronostic et ne s'améliore pas après traitement chirurgical, d'autant que la lésion siège dans la région dorsale où le canal médullaire est très étroit et la vascularisation médullaire médiocre. Par contre, les lésions médullaires incomplètes ont un fort potentiel de récupération même sans traitement[44].

Dans notre série, 58,8 % de nos patients présentaient un déficit neurologique. avec lésions médullaires complètes dans 21,2 % des cas et lésions médullaires incomplètes dans 37,6% des cas. Les patients ne présentant aucun signe neurologique constituent 41,2 % du nombre total de notre série.

Dans les études nationales [26, 25, 30], l'effectif des patients présentant des signes neurologiques reste moins élevé que celui des patients ne présentant pas de signes neurologiques.

Tableau XVII : Répartition selon l'absence ou la présence des signes neurologiques.

	<i>Sans signes neurologiques (%)</i>	<i>Avec signes neurologiques (%)</i>
ROY CAMILLE [28]	-	100
VAN BUREN [46]	86,50	13,49
JODOIN [45]	48	52
KERBOUL [31]	36,37	63,63
LESION [32]	-	100
RADI [30]	66,02	33,97
MOUHIB [25]	51,90	48,10
CHEGRAOUI [26]	61,34	38,65
Notre série	41,2	58,8

Les patients de la série de LESOIN [32] et de ROY CAMILE [28] sont tous porteurs de lésions neurologiques, car préalablement choisis, ce qui empêche la possibilité de comparaison avec les séries locales.

En observant le restant des séries, on ne retrouve pas une ressemblance significative concernant l'absence ou la présence des signes neurologiques permettant de porter une conclusion.

g-Synthèse [34, 35, 42]

A ce stade, on doit fixer le niveau approximatif de la lésion osseuse et de l'atteinte neurologique dont la gravité sera soigneusement évaluée.

- **Niveau lésionnel** : indiqué par le syndrome lésionnel ; c'est la première racine nerveuse motrice atteinte, qui correspond à la limite supérieure de l'atteinte de la sensibilité superficielle.
- **Gravité** : que l'on différencie en :
 - Atteintes médullaires complètes : caractérisées par l'association d'une paralysie flasque, avec aréflexie, à une perte complète de la sensibilité à tous les modes dans tout le territoire paralytique, même le périnée, les troubles sphinctériens à type de rétention sont constants. Le caractère complet et donc son caractère définitif ne peuvent être strictement affirmés par la clinique avant la disparition du phénomène de choc spinal qui demande plus de 48 heures [17]
 - Atteintes médullaires incomplètes : caractérisées par la persistante d'une fonction médullaire sous-lésionnelle motrice ou sensitive. Plus souvent, ces fonctions s'associent de façon anarchique et on peut retrouver des signes pyramidaux.
 - ✓ Le syndrome de Brown-séguard ou hémiplegie médullaire avec atteinte motrice homolatérale et sensitive thermo-algésique controlatérale.
 - ✓ Le syndrome cordonnal postérieur où dominant les troubles de la sensibilité profonde avec parésie motrice discrète.
 - ✓ Syndrome de la queue de cheval avec paralysie flasque de type périphérique des racines sous-jacentes à D 12, troubles sphinctériens et anesthésie « en selle ».
 - Atteintes radiculaires :
Radiculalgie paralysante ou non, mono ou pluriradiculaire, aux membres inférieurs, cruralgie (L3, L4) ou sciatique paralysante (L5 ou S 1).

2-3.Lésions traumatiques associées :

Relativement plus importantes par rapport aux séries de EL HOUARI [27] MOUHIB [25] et CHERGAOUI [26], elles constituent 38,1 % de l'ensemble des patients de notre série.

On note une prédominance des lésions des membres inférieurs avec un pourcentage de 23%. Ceci est dû au mécanisme lésionnel principal qui est la chute avec réception à terre en position assise ce qui explique les 5 cas de fractures du calcanéum associées . Les traumatismes cranio-faciaux constituent 22%. Les lésions du rachis cervical constituent 3,3% de l'ensemble des lésions associées.

Tableau XVIII : Pourcentage des lésions traumatiques associées.

	<i>Lésions traumatiques associées (%)</i>	<i>Traumatismes cranio-faciaux et des membres (%)</i>
ROY CAMILLE [28]	69	44
LESION [32]	-	53,12
KERBOUL [31]	66,70	-
MOUHIB [25]	39,90	54,80
CHERGAUI [26]	25,15	58,50
EL HOUARI FOUAD [27]	44,35	52,33
Notre série	38,1	45,5

La hantise de méconnaître une lésion associée à distance impose un examen clinique général et un bilan complet afin d'éviter leur décompensation au cours ou au décours de l'intervention chirurgicale. Il faut particulièrement rechercher une lésion du rachis cervical car selon El Fegoun [47] ¼ de ces lésions ne sont pas diagnostiquées à J1 de son admission.

En effet, un traumatisme crânien avec perte de connaissance rend l'interrogatoire impossible et risque de masquer certaines lésions rachidiennes ou médullaires, les traumatismes thoraco-abdominaux hémorragiques et les fractures des membres ou du bassin peuvent entraîner une hypovolémie et un état de choc, aggravant ainsi les lésions d'ischémie médullaire[38].

VI- RADIOLOGIE :

Que la lésion rachidienne soit évidente ou simplement suspectée, la plus grande prudence est de rigueur dans le double but de ne pas aggraver une atteinte neurologique existante et surtout de ne pas provoquer l'apparition de signes neurologiques jusque-là absents [34].

1-RADIOGRAPHIES STANDARD DU RACHIS DORSO-LOMBAIRE : [39,34,42, 17]

Souvent suffisantes pour permettre un diagnostic topographique et lésionnel précis.

1-1. Incidences et résultats radiologiques :

a- Rachis dorsal :

Le cliché de face permet la visualisation des corps vertébraux, de leurs plateaux et de tous les pédicules qui correspondent aux yeux de la vertèbre. Les apophyses épineuses sont alignées et se projettent sur les corps vertébraux sous-jacents, les pédicules sont alignés avec une distance interpédiculaire constante. En dehors des lésions à grand déplacement, l'interprétation en est souvent difficile.

Le cliché de profil est de réalisation délicate du fait des superpositions des côtes et des épaules pour la charnière cervico-dorsale. La courbure rachidienne est harmonieuse avec une cyphose physiologique centrée sur D6 (cunéiformisée). Les trous de conjugaison sont bien visibles et ovalaires. Un tassement corporéal est en général facile à visualiser. Les atteintes des pédicules ou des arcs postérieurs sont beaucoup plus difficiles à objectiver. D'où la nécessité de recourir parfois à d'autres examens paracliniques.

Remarque : la radiographie thoracique n'est pas une radiographie du rachis.

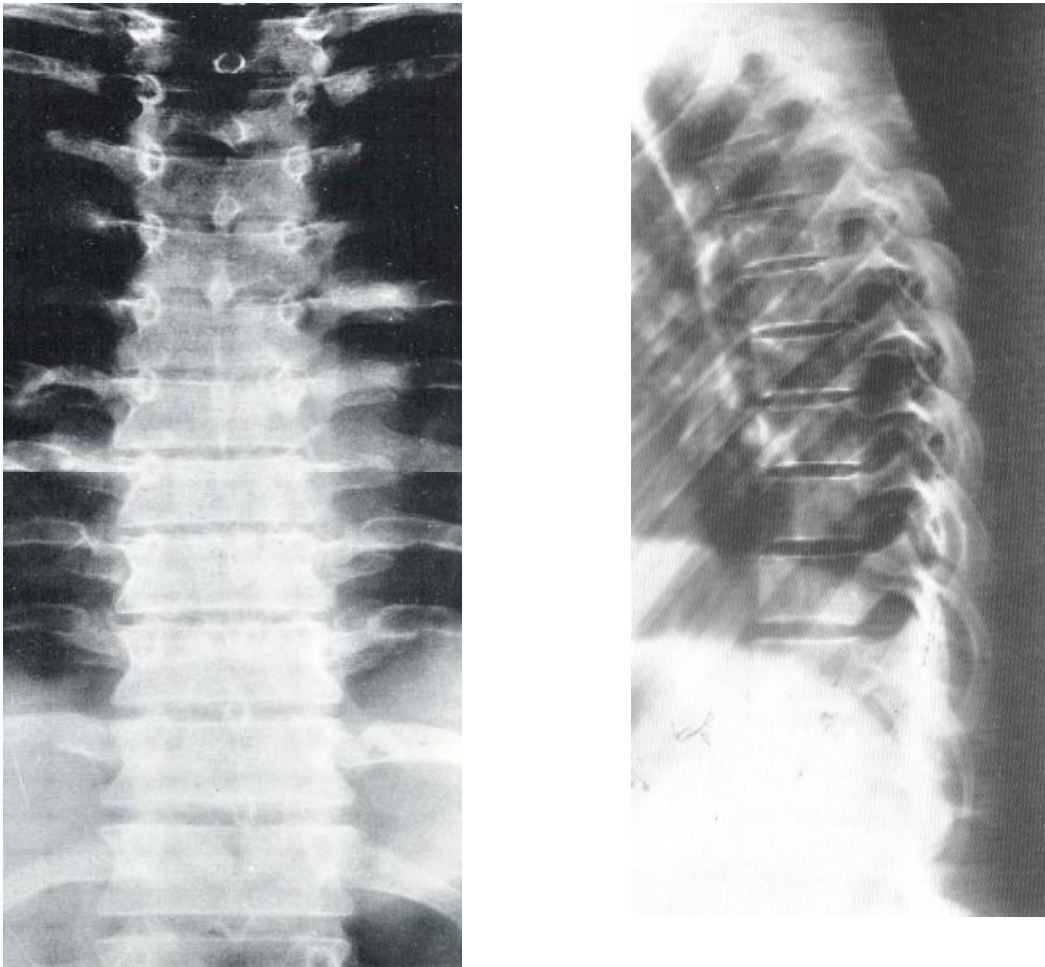


Figure 19 : Cliché normal du rachis dorsal face/profil.

b- Rachis lombaire :

Le cliché de face montre les corps vertébraux et leurs plateaux permettant de suspecter, voire de diagnostiquer un tassement même minime. Les pédicules « les yeux de la vertèbre » sont volumineux. Leur divergence par rapport aux pédicules sus et sous-jacents traduit une instabilité fracturaire. L'analyse de la position des épineuses sur la ligne médiane présente une moins grande valeur qu'au niveau du rachis cervical.

Le cliché de profil est essentiel pour apprécier un tassement vertébral qu'il permet de chiffrer en hauteur par rapport au reste du corps vertébral. Il autorise l'appréciation de la hauteur des disques, de l'aspect des pédicules et des massifs articulaires en arrière. L'étude de

l'alignement du MVP permet en outre de rechercher et de dépister un éventuel recul localisé entraînant une saillie en arrière dans le canal rachidien. Cette saillie est le plus souvent le fait de coin postéro-supérieur de la vertèbre. Les espaces intervertébraux sont bien analysables : ouverts en avant (L5-S1+++) et élargis de haut en bas. En L5-S1 le disque est le plus étroit.

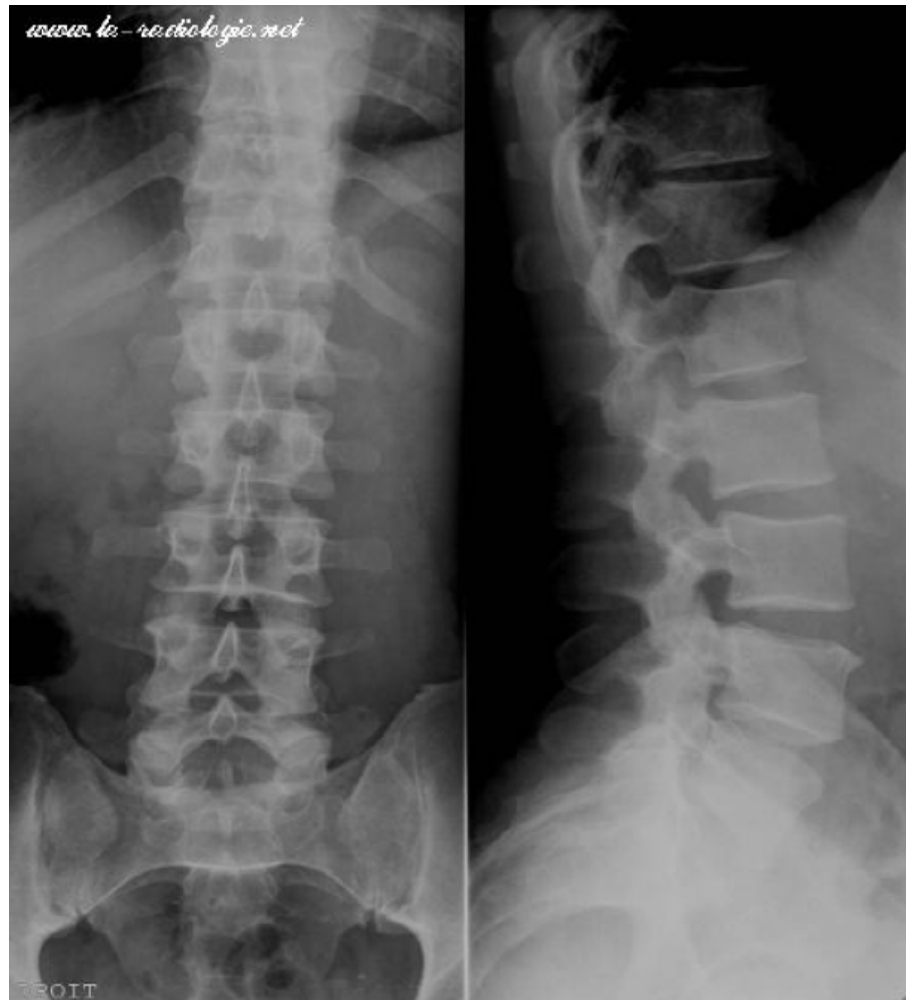

Figure 20 : Radiographie standard normale du rachis dorsolombaire face/profil.

c-La charnière lombo-sacrée :

De face : La plate forme sacrée est horizontale

De profil : Inclinaison du plateau sacré de 30° environ.

Le corps de L5 est plus haut en avant qu'en arrière, incliné en bas et en avant avec un espace discal plus haut en avant qu' en arrière.

d-Le sacrum :

L'analyse du sacrum doit compléter de façon obligatoire tout bilan du rachis. Seul le cliché de profil permet de parfaitement visualiser une éventuelle fracture. La fréquence de la méconnaissance des fractures du sacrum (notamment chez les défenestrés) et l'importance des signes neurologiques associés justifient la pratique systématique de ce cliché chez tout blessé grave.

1-2.Anatomopathologie des lésions

L'analyse radiologique de la lésion rachidienne permet de préciser et de décrire trois éléments qui sont :

a-Solution de continuité :

Elle peut siéger au niveau de l'os ou au niveau des parties molles disco- ligamentaires intervertébrales. Dans le premier cas, il s'agit d'une fracture essentiellement du corps vertébral, l'atteinte du segment vertébral moyen induit plus ou moins directement l'existence de signes neurologiques. Dans le deuxième cas, elle lèse le segment mobile rachidien dont l'expression est une entorse ou une luxation pure.

b- Le déplacement :

Peut être local avec déplacement de fragments osseux notamment dans le trou de conjugaison ou le canal vertébral. Il peut être surtout régional entraînant des déformations rachidiennes en angulation, en baïonnette, en chevauchement ou en décalage.

c- Pronostic de stabilité :

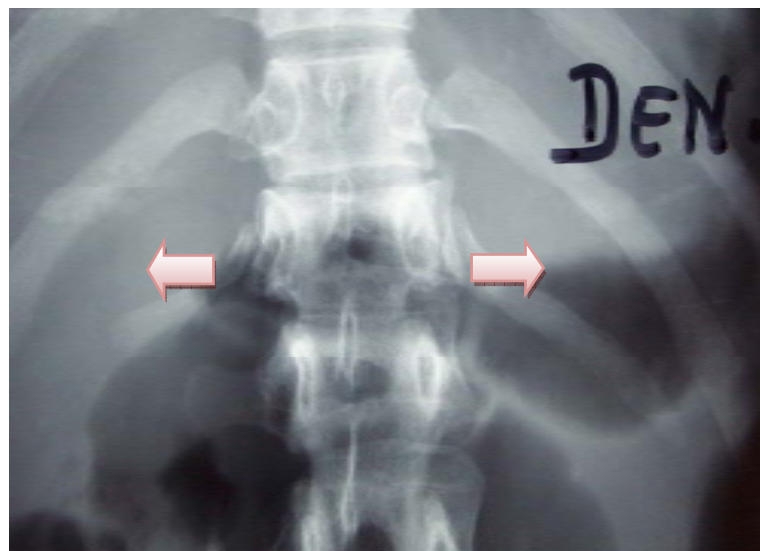
Il faut distinguer, les lésions stables où le risque de déplacement est nul, et les lésions instables où le risque de déplacement peut être progressif et régulier ou soudain et incontrôlable (tableau 19).

Tableau XIX : Les différents types évolutifs des fractures du rachis.

Risque de déplacement secondaire	Type de la lésion anatomique	Type de la fracture
les lésions qui ne se déplaceront pas	*Trait simple - Osseux isolé - Ligamentaire isolé	*Fracture tassement *Luxation avec accrochage
Les lésions qui risquent de se déplacer de façon progressive et régulière	* Trait simple osseux et ligamentaire associé	* Fracture horizontale * Fracture frontale * Fracture sagittale * « Tear drop »
Les lésions qui risquent de se déplacer de façon soudaine et incontrôlable	*Trait complexe osseux et ligamentaire associé * Trait ligamentaire à grand déplacement	* Fracture en croix *Fracture comminutive *Luxation à grand déplacement

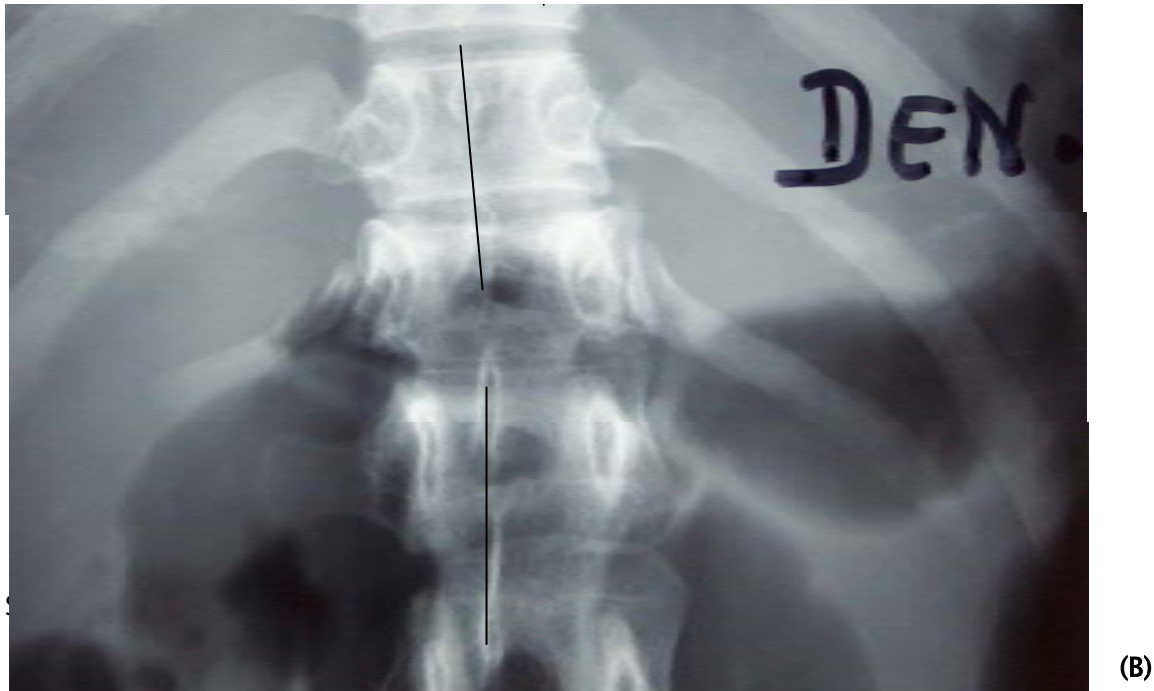d-Signes indirects :

Sur la radiographie de face :



(A)

Figure 21 : L'écart interpédiculaire (A) , Décalage en rotation (B)



Sur la radiographie de profil : l'arrachement osseux, l'angle antérieur doit faire rechercher une instabilité discoligamentaire (tear drop).

2-SCANNER OU TOMODENSITOMETRIE : [42,24,48,49]

Il est un complément indispensable de la radiographie standard. Quatre types de coupes scannographiques sont utilisées : sous pédiculaire, discale, sus pédiculaire et pédiculocorporéale qui permet d'évaluer l'état neurologique et l'envahissement canalaire . Des coupes de 3 ou 4 mm jointives ou chevauchées sont suffisantes pour obtenir des reconstructions de qualité satisfaisante [50]. L'examen en coupes jointives doit porter au minimum sur ce niveau et sur les deux vertèbres sus et sous jacentes. Il permet un triple bilan :

✓ osseux en visualisant le corps vertébral et ses traits de fracture, les pédicules, les massifs articulaires, l'arc postérieur, fractures et déplacements sont non seulement analysés, dans un plan horizontal, mais aussi sagittal grâce aux possibilités de reconstruction électronique de l'image .

✓ discal avec la possibilité de hernie discale avec saillie intracanaulaire .

✓ médullaire car la moelle peut être comprimée par les déformations du canal rachidien ou par un séquestre intracanaulaire.

La visualisation des structures nerveuses est obtenue par une injection intrathécale de produit de contraste.

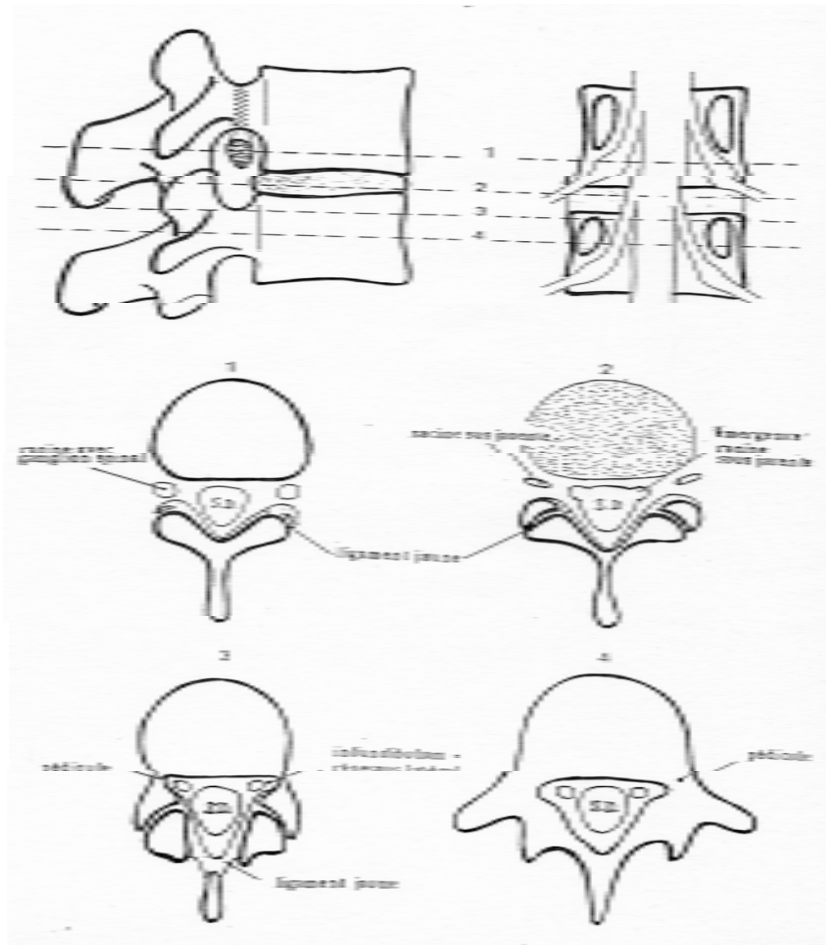


Figure 21 : Niveau de passage des coupes scannographiques.

L'analyse radiologique des lésions doit toujours éliminer l'existence d'une fracture pathologique par la recherche de :

- Augmentation des parties molles
- Épidurite

- Ostéolyse
- Asymétrie des 4 coins de face

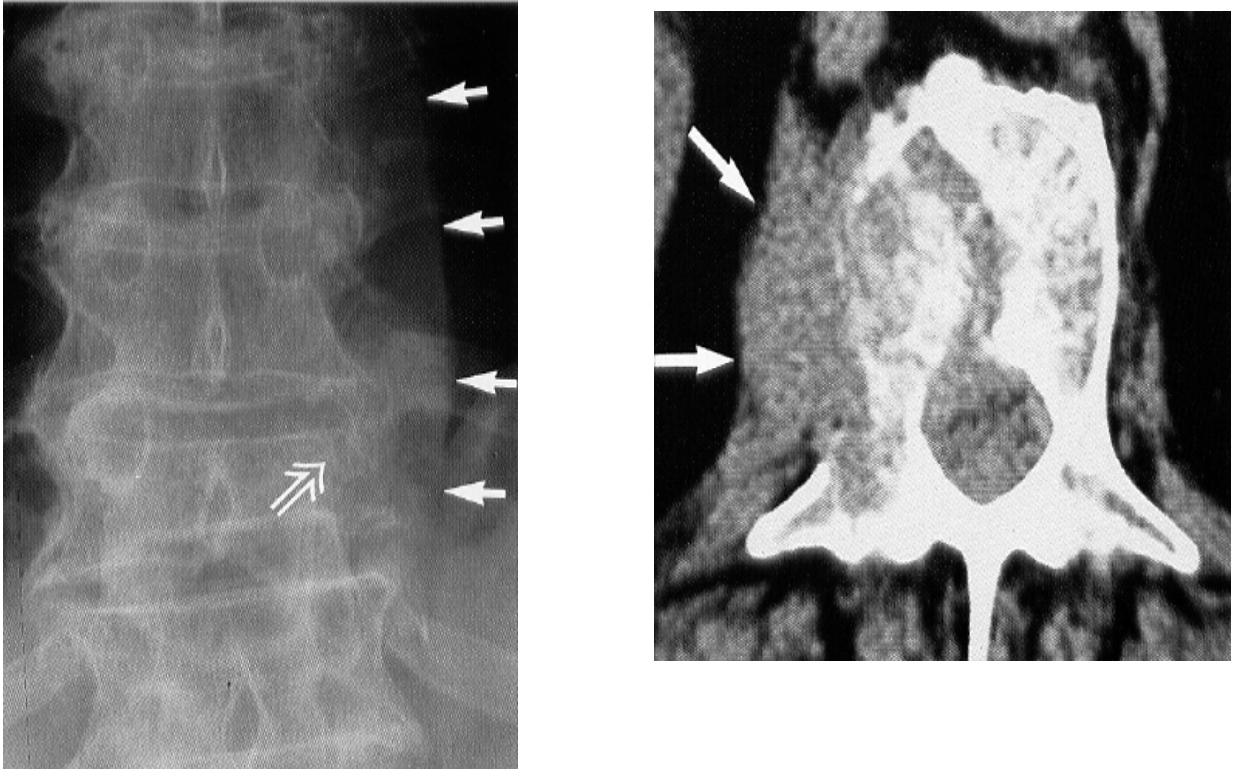


Figure 22 : Aspects radiologiques de fracture pathologique

➤ **Avantages :**

- Cet examen non agressif, demande un minimum de mobilisation.
- Il visualise idéalement les lésions osseuses et le degré de sténose canalaire, ainsi que la stabilité des lésions disco–ligamentaires et osseuses.
- Couplée à une myélographie, en décubitus dorsal, la tomodensitométrie permet l’obtention d’une image suffisamment exploitable pour apprécier le retentissement radiculo–médullaire d’une lésion sténosante.

➤ **Limite de l’utilisation :**

- Bien que fournissant un troisième plan de coupe complémentaire de la radiologie conventionnelle, ces coupes superposées ne permettent pas toujours une visualisation aussi fine que les tomographies des lésions des structures verticales (colonnes articulaires) ou des déplacements. Ces éléments sont pourtant fondamentaux, tant pour la compréhension de mécanisme traumatique, l'évaluation du degré d'instabilité et la sanction chirurgicale.
- la difficulté d'évaluer une subluxation des articulaires postérieures dans le plan axial, y compris avec des reconstructions sagittales dans la mesure où le rachis est exploré en position neutre.
- L'examen est réalisé en décubitus dorsal, et en décharge, ce qui ne permet pas d'apprécier le comportement dynamique du rachis.
- En revanche, l'atteinte des parties molles, en particulier
- Discoligamentaires, l'existence de lésions médullaire, péri médullaire, ou radiculaire sont mal étudiées en scanner.[24]

Dans notre série, le scanner a été réalisé chez 220 patients, soit 93,2%. Il a permis de déterminer des lésions radiologiques non objectivées à la radiographie standard : 64 fractures tassements à la radiographie standard contre 158 au scanner.

3-L'IMAGERIE PAR RESONANCE MAGNETIQUE :

Dans un contexte traumatique du rachis, l'IRM s'impose actuellement comme un examen de première intention en présence de signes neurologiques surtout s'il n'y a pas de lésion osseuse (syndrome médullaire inexplicé, discordance du niveau radiologique et neurologique..) [51,23,24]. Les lésions médullaires surviennent dans seulement 10 à 15 % des traumatismes rachidiens [52] cependant, vu l'élasticité du rachis chez les enfants et les sujets jeunes, ces phénomènes peuvent être responsables de lésion médullaire sans lésion rachidienne [49], Elle

permet une analyse aussi bien dans le plan frontal que sagittal ou transversal. Elle visualise les zones difficilement accessibles aux radiographies standard (charnière cervico-dorsale, rachis dorsal) et permet une étude des tissus mous (lésions des disques et ligaments). c'est surtout le seul examen qui renseigne sur la structure de la moelle épinière. L'IRM a actuellement remplacé le myeloscanner. Ainsi, elle peut montrer une lésion discale pure avec fragment exclu en intracanalair, un hématome épidual, la décompensation d'une pathologie dégénérative rachidienne responsable de sténose, les atteintes disco-ligamentaires et musculo-squelettiques de voisinage et les lésions intrinsèques médullaires [53].

Les séquences T1 sagittales permettent une étude anatomique alors que celles T2 mettent en évidence les anomalies du signal de la moelle en rapport avec les lésions hémorragiques et/ou oedémateuses. L'injection de Gadolinium ne semble pas utile dans un contexte traumatique médullaire ; elle peut montrer un réhaussement peu spécifique de la moelle dès la 1^{ère} semaine, témoignant d'un tissu de granulation et de cicatrisation médullaire [54]

Les anomalies morphologiques qui peuvent être visualisées seront à type de moelle sectionnée, comprimée et/ou élargie.

La mise en évidence des lésions en hyposignal T1 et T2 au niveau de la moelle serait une caractéristique péjorative signant la présence des lésions sévères

Sur le plan évolutif l'IRM trouve également une place privilégiée ; elle permet d'identifier la restitution « ad integrum » et peut également parfaitement analyser les lésions séquellaires.(transformation progressive en kyste liquidien) .[51]

Ainsi le rôle de l'IRM est devenu primordial puisqu'il permet :

- ✓ De faire un constat précis des lésions (anomalies morphologiques et de signal)
- ✓ De conditionner la prise en charge du traumatisé médullaire aigu en mettant en évidence une lésion compressive qui peut être levée chirurgicalement.
- ✓ De déterminer le pronostic et d'assurer le suivi évolutif des lésions.

Dans notre série, elle a été réalisée chez 9 malades qui avaient tous présenté des troubles neurologiques.

4- AUTRES EXPLORATIONS PARACLINIQUES :

4-1. Tomographies : [30,55]

Particulièrement indiqués lorsque la lésion siège dans une zone mal visualisée sur les clichés standard et notamment la charnière cervico-dorsale et le rachis dorsal haut. Elles restent très performantes dans l'appréciation des lésions articulaires.

Ces indications ont nettement diminué depuis l'avènement de TDM et surtout IRM.

4-2. Tomomyélographie : [34]

Elle trouve parfois des indications dans la recherche des troubles neurologiques secondaires ou aggravation neurologique post-réductionnelle ou post-opératoire.

Elle permet de visualiser des blocages complets ou partiels, de simples refoulements de la moelle avec amputation de l'espace sous arachnoïdien pré-ou rétro-médullaire, les méningocèles traumatiques, la présence de fragments osseux intracanaux. Mais cet examen est remplacé par l'IRM.

4-3. Artériographie Médullaire: [34]

Elle cherche à visualiser les artères a destinée médullaire et surtout une lésion de l'une d'entre elles qui pourrait expliquer un tableau neurologique sans lésion osseuse ou disco ligamentaire visible sur l'IRM.

Cet examen très spécialisé, n'est fait que très rarement dans le cadre de l'urgence.

4-4. Echographie médullaire peropératoire : [56]

Cette exploration permet une évaluation correcte des lésions périmédullaires et intra médullaires en peropératoire. Elle est intéressante à la phase chronique pour mettre en évidence des lésions telles que des kystes ou des atrophies médullaires.

4-5. Analyse des potentiels évoqués somesthésiques : [57, 34]

Appliquée de façon périphérique aux membres supérieurs ou aux membres inférieurs et recueillis au niveau du cortex encéphalique, a été proposée dans un but diagnostique et pronostique des lésions médullaires. Toutefois, la valeur de cet examen reste encore à préciser.

Actuellement ses principales indications, demeurent le bilan et la surveillance des patients non-coopérants (coma, réanimation) et le contrôle per-opératoire d'un geste chirurgical.

5-STRATEGIE DIAGNOSTIQUE ET PLACE DES DIFFERENTES TECHNIQUES

D'IMAGERIE :

Les indications dépendent essentiellement de la symptomatologie du patient. Deux grands tableaux cliniques chez l'adulte se distinguent en fonction de la symptomatologie :

- ✓ *chez un patient asymptomatique*, l'étude NEXUS [58] a permis de déterminer cinq critères cliniques qui, s'ils sont tous présents dispensent de la réalisation de radiographies standards : l'absence de douleur à la palpation des épineuses, une conscience normale, l'absence d'intoxication, l'absence de signe neurologique, l'absence d'autre douleur pouvant masquer une douleur rachidienne ;
- ✓ *chez le patient symptomatique*, présentant une atteinte neurologique au stade aigu, une IRM en urgence est effectuée. En effet, la prise en charge chirurgicale permettant une stabilisation immédiate d'une lésion rachidienne et une décompression médullaire améliore le pronostic fonctionnel des patients [59]. Dans certains cas, les radiographies standards en association avec un scanner hélicoïdal sont nécessaires.

VII- ANALYSE LESIONNELLE :

1-CLASSIFICATION DE MAGERL :

En 1994, Magerl et al. [7] ont proposé une classification basée sur les mécanismes lésionnels et codifiant toutes les lésions observées. Elle regroupe une liste exhaustive de 218 lésions traumatiques différentes[5].

✓ Lésion en compression pure ou type A de Magerl :

Elles sont la conséquence d'une force de compression axiale plus ou moins centrée par rapport au nucléus. Elles peuvent créer des lésions antérieures du seul corps vertébral avec atteinte du seul MVP. Le rachis postérieur peut être normal ou présenter une fissuration verticale des lames ou un écart inter pédiculaire. Il n'y a pas de signe de distraction, ni rotation ni translation. Ce type A se subdivise en 3 sous-groupes : A1 = fracture tassement cunéiforme ; A2 = fracture séparation du corps vertébral ; A3 = fracture éclatement (*burst fracture* des anglo-saxons).

✓ Lésions avec distraction ou type B de Magerl :

Il existe sur tout le rachis une solution de continuité transversale qui se traduit par des signes d'écartement ou d'arrachement. Il n'y a pas de rotation ; en revanche, il peut exister une translation sagittale qui résulte d'une distraction brutale et importante. La distraction postérieure est consécutive à une hyperflexion qui peut créer des lésions ligamentaires se traduisant par un écart inter épineux franchement augmenté mais peut aussi créer des lésions osseuses. L'écart inter pédiculaire reste normal. La distraction postérieure est rarement pure et s'accompagne le

plus souvent de lésions antérieures en compression analogues à celles du type « distraction-compression ».

La distraction antérieure est consécutive à une hyper extension se traduisant par un bâillement discal antérieur avec écart intersomatique exagéré. Cette catégorie comporte 3 sous groupes : B1 = lésions avec distraction postérieure à prédominance ligamentaire ; B2 = lésions avec distraction postérieure à prédominance osseuse ; B3 = lésions avec distraction antérieure. Les sous groupes B1 et B2 comprennent les *seat belt* fractures.

✓ Lésions antérieures et postérieures en rotation ou type C de Magerl :

A la suite d'une torsion axiale elle réalise une rupture circonférentielle du rachis avec fort potentiel de dislocation. Elles doivent reconnues sur divers signes associés : décalage des épineuses, fracture unilatérale des articulaires , déplacement rotatoire des corps vertébraux, fracture asymétrique des corps vertébraux. Cette torsion peut se combiner à des degrés divers aux différents mécanismes décrits de compression et de distraction.

En pratique, l'analyse radiologique doit répondre aux questions successives de gravité de décroissante :

- Existe-t-il des signes de rotation ? (oui=type C)
- Existe-t-il des signes de distraction ? (oui=type B)
- Cette distraction est elle antérieure (B3), postérieure (B2) ou postérieure ligamentaire (B1) ?
- Quelle est la lésion du corps vertébral : éclatement, séparation ou tassement ?

Ainsi, les fractures de type A apparaissent comme un diagnostic d'élimination, l'important étant de ne pas méconnaître une lésion postérieure.

Cette version simplifiée de la classification de Magerl s'est avérée très bien corrélée au risque neurologique ce qui a été rapporté au symposium de la SOFCOT [5]. En effet la fréquence des troubles neurologiques était : 52% pour le type C, 45% pour le type B et 21% pour le type A.

Les indications thérapeutiques dépendent du potentiel évolutif de la lésion rachidienne mais aussi du caractère acceptable ou non des déformations.

2-DEFORMATION RACHIDIENNE :

2-1.Déformation régionale du rachis :

Elle peut induire ultérieurement un déséquilibre du tronc antérieur ou latéral, des douleurs au niveau de la zone lésée et des douleurs au niveau des courbures de compensation. La déformation sagittale prend en compte la vertèbre lésée mais aussi les déformations discales traumatiques. Elle se mesure de face par l'inclinaison latérale et de profil par la cyphose

régionale (CR) qui sont les angles entre le plateau supérieur de la vertèbre sus-jacente et le plateau inférieur de la vertèbre sous-jacente à la vertèbre fracturée = **angle de Cobb**. La valeur ainsi mesurée a peu de signification si le niveau vertébral n'est pas pris en compte. Par exemple, une CR de 7° est une absence de déformation régionale traumatique pour une fracture de T12 alors qu'elle représente, pour une fracture de L3, une déformation en flexion du rachis majeure et intolérable, d'environ 25° .

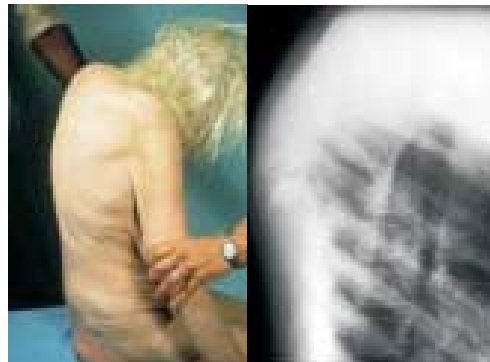

Figure 23 : Exemple de cyphose post-traumatique

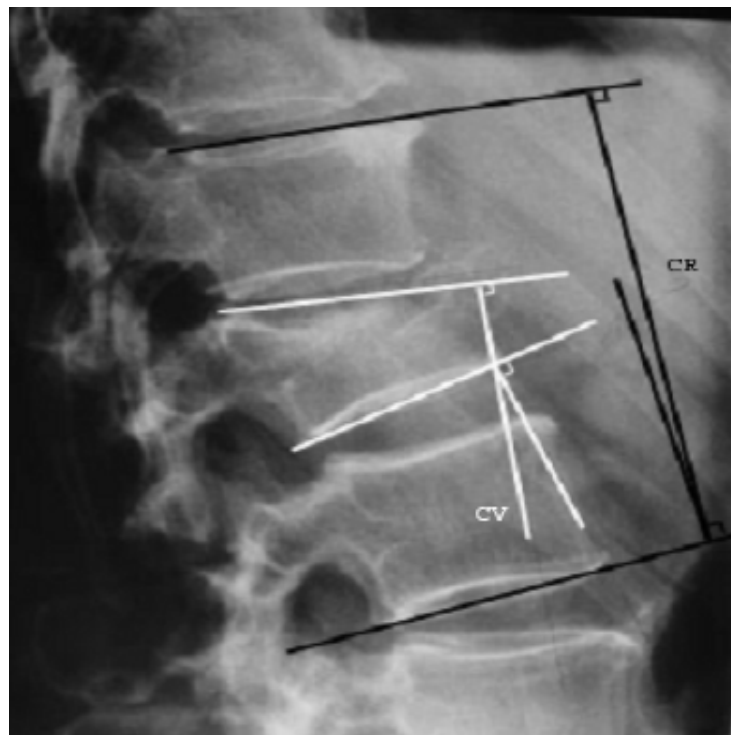


Figure 24 : Déformation rachidienne. CV= Cyphose vertébrale ; CR= Cyphose régionale

2-2.Déformation du canal rachidien :

Le risque neurologique est surtout dans la partie centrale du canal, un risque de compression médullaire ou de compression de la queue de cheval suivant le niveau vertébral. Ce rétrécissement s'évalue en général par la diminution du diamètre du sagittal de ce canal. Le tissu nerveux occupant environ la moitié du canal [60,61], si ce diamètre est réduit de 50% ou plus, il paraît nécessaire d'obtenir une décompression nerveuse. En effet les travaux de Willen [62,63] ont montré qu'un recul du mur postérieur de plus de 50% est en règle associé à une rupture du ligament vertébral postérieur et à une rotation du fragment reculé qui compromettent ses possibilités de réduction par ligamentotaxis (mise en tension du ligament vertébral postérieur par distraction et extension du rachis).

3- TYPE LESIONNEL :

Les fractures tassements sont prédominantes dans notre série avec un pourcentage de 67%, ce qui rejoint les résultats des autres séries nationales [33,26,25,30] ; à l'inverse les séries LESOIN [32] et de KERBOUL [31] font état d'une prédominance des fractures communitives.

Les fractures luxations représentent 10%, dans notre série.

4-TOPOGRAPHIE DES LESIONS :

Les fractures dorsales s'opposent aux fractures lombaires, en effet les fractures dorsales sont stables mais présentent en contre partie un risque médullaire gravissime, alors que les fractures lombaires sont instables mais s'accompagnent de complications radiculo-médullaires[39].Du fait de l'étroitesse du canal rachidien au niveau dorsal et d'une vascularisation moins bien développée explique peut être que dans notre série le taux de stabilisation chirurgicale le plus élevé (en raison d'un risque neurologique plus important) est au niveau dorsal avec une chirurgie dans 70% des cas en raison du risque neurologique. Celle-ci a été réalisée dans 65% des cas au niveau de la charnière et 60% au niveau lombaire.

Les fractures de la charnière dorso- lombaire regroupent les complications des deux précédentes ; elles sont souvent de type « burst » fracture et volontiers instables et s'accompagnent de complications médullaires graves [39].

La relative rareté de l'atteinte du rachis dorsal est due probablement à l'existence de la cage thoracique qui procure une protection mécanique et une certaine stabilité au rachis dorsal. Mais aussi elle peut être expliquée par le mécanisme étiologique prédominant dans notre série qui est la chute responsable de lésions de compression à type de tassement siégeant surtout au niveau de la charnière (zone de faiblesse du rachis qui change de courbure) et le rachis lombaire

Tableau XX: Niveau lésionnel à l'étude radiologique.

	<i>Dorsal</i>	<i>Charnière dorso-lombaire</i>	<i>Lombaire</i>
VAN BUREN [46]	27,67	13,49	24,72
ROY CAMILLE [28]	-	47,60	-
JORDOIN [45]	35,70	66,60	-
KERBOUL [31]	36,40	77,30	20,00
LESION [32]	36,40	39,40	24,20
RADI [30]	10,07	56,40	35,90
MOUHIB [25]	11,05	57,56	31,39
CHEGRAOUI [26]	17,80	63,20	48,50
EL HOUARI [27]	15,23	57,62	27,15
Notre série	14,8%	58%	27,1%

5- FREQUENCE DES SIGNES RADIOLOGIQUES AU NIVEAU DE CHAQUE VERTEBRE :

31% des signes radiologiques étaient localisés sur la première vertèbre lombaire avec 74 cas, ces résultats concordent relativement avec les résultats de la série de CHEGRAOUI [26]

MOUHIB [25] qui notaient respectivement 64 cas (39,26%) et 72 cas (41, 90%) de traumatisme de L1.

Dans une thèse réalisée par J. MACHOUR [64] sur un effectif de 79 fractures de la charnière dorso- lombaire, L1 était encore la plus concernée avec 38 cas, soit 48,10%.

Tableau XXI : Fréquence des lésions par vertèbre.

	<i>D 12(%)</i>	<i>L1 (%)</i>	<i>L2 (%)</i>
MACHOUR (64)	31,60	48,10	15,20
MOUHIB (63)	14,50	41,90	16,30
CHEGRAOUI (23)	15,60	30,30	13,30
Fouad EL HOUARI (33)	19,21	31,79	14,14
Notre série	17 ,4	31,33	10,6

VIII- TRAITEMENT :

Il commence sur les lieux de l'accident, et ce en respectant les conditions de transport.

1-LA PRISE EN CHARGE INITIALE :

Le traitement d'un blessé commence par le bilan des fonctions vitales : état de conscience, fonction circulatoire, fonction respiratoire, consignation d'hémorragies et de blessures externes visibles ainsi que des déficits neurologiques, résultats de la palpation de l'abdomen, de l'auscultation du thorax [38].

La thérapeutique comprend le contrôle de l'hémorragie, la perfusion avec du liquide de remplissage, l'administration de catécholamines en cas de pression de perfusion insuffisante et l'apport d'oxygène avec intubation et ventilation en cas de détresse respiratoire. Enfin, un sondage gastrique et un sondage urinaire doivent être réalisés assez rapidement [38].

2-LA MEDICATION :

L'ischémie médullaire post traumatique provoque une libération massive de glutamate, principal neurotransmetteur excitateur qui se fixe sur les récepteurs post-synaptiques NMDA (N-méthyl-D-Aspartate). L'œdème cytotoxique est lié à l'accumulation du sodium précédant l'augmentation du calcium intracellulaire, l'activation de protéases cytoplasmiques et la nécrose cellulaire. L'administration de médicaments destinés à lutter contre les facteurs de nécrose cellulaire tardive constitue un adjuvant thérapeutique classique au décours d'un traumatisme vertébro-médullaire. Les résultats des essais sont en général décevants.[19]

2-1.Les glucocorticoïdes :

Ils ont un pouvoir stabilisant de membrane, réduction de l'œdème vasogénique, protection de la barrière hémato-méningée, augmentation du débit sanguin médullaire, inhibition de la libération d'endorphines, chélation des radicaux libres et limitation de la réaction inflammatoire.

L' utilisation de la méthylprednisolone après un traumatisme médullaire a été dominée par les trois études NASCIS (National Acute Spinal Cord Injury Study).

NASCIS I [65]: 330 patients répartis en 2 groupes : 1000 mg/24h de méthylprednisolone (MP) ou 100 mg/24 h pendant 10j. Cette étude sans groupe placebo n'a révélé aucune différence de récupération motrice ou sensitive entre les 2 groupes à 6 semaines, 6 mois et un an d'évolution.

NASCIS II [14,66]: 487 patients répartis en 3 groupes : méthylprednisolone (30 mg/kg IV en 60 min puis 5,4 mg/kg/h pendant 23h), naloxone (5,4 mg/kg IV en 60 min puis 4 mg/kg/h

pendant 23 h) ou un placebo. Une amélioration de la motricité et de la sensibilité a été notée à 6 mois chez les patients recevant de la MP moins de 8 h après le traumatisme médullaire par comparaison avec les patients recevant le stéroïde plus de 8 h après le traumatisme, la naloxone ou le placebo. Après un an d'évolution le bénéfice limité de la motricité était noté chez 62 des

487 patients. Il s'agissait des blessés ayant reçu la MP moins de 8h après le traumatisme et présentant un tableau clinique particulier : paraplégie avec anesthésie complète ou paraparésie avec perte de sensibilité variable. En revanche les patients ayant reçu la MP ou la naloxone plus de 8h après le traumatisme avaient une moins bonne récupération que ceux du groupe placebo.

NASCIS III [67]: 499 patients répartis en 3 groupes : MP (30 mg/kg IV en 60 min puis 5,4 mg/kg/h pendant 23h), MP (30 mg/kg IV en 60 min puis 5,4 mg/kg/h pendant 47h) ou un lazaroïde, le mésylate de tirilazad. Une amélioration de la motricité a été notée à 6 semaines et à 6 mois chez les patients recevant une perfusion prolongée de MP par rapport aux patients des deux autres groupes ; cette amélioration était significative lorsque le stéroïde était administré entre 3 et 8 h après le traumatisme. A un an d'évolution, l'état neurologique des patients était identique. Les auteurs suggéraient que la durée du traitement devrait être proportionnelle au délai de mise en œuvre : 24h pour une première administration avant la 3^eh et 48h pour une première administration entre la 3^e et la 8^eh après le traumatisme.

Une augmentation de l'incidence des infections de la plaie opératoire et des hémorragies digestives au cours de NASCIS II. La fréquence des sepsis sévères et des pneumopathies était plus élevée chez les patients recevant la forte posologie de MP au cours de NASCIS III. Plusieurs études randomisées et contrôlées concernant plus de 1000 patients n'ont pas confirmé les effets bénéfiques de la méthylprednisolone sur la motricité et la récupération fonctionnelle décrits dans les études NASCIS II et III.

2-2.Les antagonistes des récepteurs NMDA :

Une étude FLAMME multicentrique incluant 280 patients répartis en quatre groupes : gacyclidine (2 doses à 4h d'intervalle de 0,005, 0,010 ou 0,020 mg/kg) ou placebo. L'étude concernait des traumatismes médullaires sévères. Aucune différence de l'état sensitivo-moteur évalué par le score de l'ASIA et de la récupération fonctionnelle évaluée par la FIM n'a été constatée entre les traitements. L'absence de gain moteur chez les patients présentant une lésion thoracique incomplète a été attribuée à la faiblesse du score ASIA pour l'analyse des

phénomènes survenant entre T2 et L1 et à l'existence du gradient rostro-caudal des récepteurs NMDA.

2-3.Les gangliosides :

Ce sont des acides glycolipidiques, composants majeurs du feuillet externe de la membrane cellulaire au niveau du système nerveux central. Le ganglioside GM-1 a des propriétés protectrices vis-à-vis de l'agression *in vivo* des cultures de neurones granulaires de cervelet et *in vitro* pour des modèles encéphaliques de lésion ischémique. Une étude a inclus 760 patients répartis en 3 groupes : GM-1 (300 mg en dose de charge puis 100 mg/j pendant 56 j ou 600 mg en dose de charge puis 200 mg/j pendant 56 j) ou placebo. Tous les patients ont reçu de la méthylprednisolone selon les modalités de NASCIS II [14,66]. L'évolution a été suivie pendant un an. Aucune différence n'a été constatée en fin d'étude en termes de classification de Bzenel et de score ASIA, même si une évolution favorable était plus rapidement constatée dans les groupes de patients traités par le GM-1. Aucun effet néfaste n'a été observé au cours de ces études.

Le sujet de la médulloprotection post-traumatique justifie de nouvelles études au cours desquelles la prise en charge médicale et chirurgicale des patients serait standardisée alors que les lésions médullaires primaires et secondaires seraient analysées par de nouvelles méthodes d'imagerie pour évaluer l'éventuel effet bénéfique d'un traitement en complément de l'examen clinique. Dans notre série tous les traumatisés médullaires ayant été admis avant 12h ont bénéficié d'une médulloprotection selon le protocole NASCIS II.

3-TRAITEMENT ORTHOPEDIQUE :

3-1.Traitement fonctionnel

Il n'est justifié que pour les lésions ayant fait la preuve de leur bénignité. Ce traitement consiste à observer un repos au lit à visée antalgique pendant quelques jours, puis ensuite

autoriser la déambulation avec ou sans corset antalgique selon les équipes et avec une rééducation isométrique immédiate pour éviter l'amyotrophie des muscles para-spinaux [1].

3-2.Immobilisation par corset sans réduction :

Après quelques jours de repos au lit, un corset rigide est confectionné sur mesure, sans qu'aucune réduction de la fracture ne soit réalisée. Le patient est ensuite verticalisé et une rééducation est débutée afin de renforcer la musculature périrachidienne et abdominale par des exercices statiques et isométriques. La contention externe sera conservée en moyenne 3 mois.

3-3.Réduction corset :

✓ Réduction sur billot :

S'adresse aux fractures du rachis thoraciques bas, thoraco-lombaire et lombaire. Le blessé est installé au lit en décubitus dorsal, un billot de hauteur progressivement croissante est placé au sommet de la déformation. Par son effet lordosant, il permettra une réduction progressive de la déformation fracturaire. Après cette période dont la durée varie (21 jours pour Sénégal[68] et 45 jours pour Goutallier[69]) au cours de laquelle la rééducation est débutée un corset en matière plastique est mis en place jusqu'au 3^e mois suivant le traumatisme.

✓ Réduction sur cadre, ou méthode de Boehler [70]:

Il s'agit d'un traitement permettant une réduction immédiate, une immobilisation accompagnée de rééducation isométrique. Les trois principes de Boehler sont: réduction de la déformation en cyphose du corps vertébral par hyperextension du rachis – contention dans un corset plâtré en forte lordose – rééducation immédiate sous plâtre avec verticalisation du patient.[71]

Le patient est placé en décubitus ventral sur un cadre de cotrel sans anesthésie, l'hyperlordose réalisée permet de réduire la fracture. La réduction est contrôlée par une radiographie de profil sur cadre avant confection du corset dont la réalisation dure environ 40 minutes . Le plâtre a maintenant fait place aux résines autorisant un plus grand confort pour une même efficacité,

l'appareil est particulièrement solide au niveau des points d'appuis antérieurs (symphyse et sternum) et parfaitement moulé sur le sommet de la lordose. Le corset plâtré réalisé en hyperlordose, est gardé pendant 3 à 4 mois. Cette méthode est peu onéreuse, sans complication iatrogène majeure, et permet d'avoir l'assurance de l'observance réelle du traitement. [71] Au niveau dorsal haut, D1-D6, il faut y adjoindre un appui occipitomentonnier pour bloquer efficacement la flexion.

Les indications sont en général représentées par les fractures en compression, essentiellement lorsque le tassement représente entre 1/3 et 1/2 de la hauteur du mur antérieur. Le niveau idéal se situe autour de la charnière thoraco-lombaire [1].

Une surveillance radiologique stricte est indispensable tout au long des différentes étapes de la réduction et dans les premières semaines chez ce patient traité orthopédiquement [35].

Dans notre série, le traitement orthopédique a été préconisé chez 84 patients, soit 36% et aucun malade ne présente des troubles neurologiques. Tous ont été faits sans réduction.

Dans les séries de CHEGRAOUI [26] et de MOUHIB [25], on note respectivement que 6 et 9 patients ayant des signes neurologiques ont été traités orthopédiquement soient 9,8% et 25%.

4-TRAITEMENT CHIRURGICAL :

4-1.Timing de la chirurgie [72]:

Les fractures du rachis, à l'instar des fractures des extrémités possèdent un pronostic fonctionnel moins favorable. En effet seulement 54 % des blessés avec fracture du rachis reprennent leur niveau fonctionnel initial [73].

Durant cette dernière décennie, les études cliniques avaient conclu qu'une stabilisation précoce dans les 72h des fractures du rachis améliorait le pronostic neurologique, diminuait le taux de complications (SDRA, pneumonie) et le séjour d'hospitalisation.[74,75,76,77,78,79,80,81]. Cependant une étude récente réalisée par Kerwin et al. Rapporte un taux de mortalité plus élevé chez les patients bénéficiant d'une chirurgie précoce des traumatismes du rachis cervical, sans

surmortalité dans le groupe de localisation dorso-lombaire. Les études de Mc Lain et al.[82] et de Croce et al.[75] ont retrouvé des taux de mortalité identiques que la chirurgie soit faite précocement ou non. Concernant les complications à type de débricolage de matériel, l'étude de Gaebler et al.[83] n'a pas retrouvé de différence significative entre la chirurgie précoce et retardée. Ainsi la chirurgie précoce paraît favorable surtout pour les traumatismes du rachis thoracique avec ISS \geq 15[84].

La plupart des auteurs [85,86,79,80,87] reconnaissent l'intérêt d'une chirurgie précoce dans les 72h dans le devenir des blessés du rachis mais le bénéfice neurologique reste controversé puisque certains ne retrouvent aucun bénéfice dans la décompression précoce [88,89]. En effet ceci est dû à l'intrication d'un certain nombre d'autres facteurs sur l'évolution neurologique comme le niveau de la lésion et la sévérité du traumatisme [90,91]. Une stratification des patients selon ces différents paramètres est donc nécessaire pour mieux individualiser l'intérêt d'une chirurgie précoce sur les fractures instables du rachis dorso-lombaire.[92,93]

Le traitement chirurgical des lésions traumatiques du rachis doit obéir à trois grands principes, qu'il s'agit ou non des troubles neurologiques [94].

Il faut :

- Réduire la déformation
- Lever une compression directe, radiculaire ou médullaire.
- réaliser une exploration intracanaulaire en cas de déficit neurologique ;
- Stabiliser le rachis

4-2.La voie postérieure :

C'est théoriquement la plus simple des deux voies. Elle permet l'exposition des arcs postérieurs des vertèbres avec les lames, les colonnes postéro-latérales, des massifs articulaires et latéralement les apophyses transverses.

Cette voie permet pour certains auteurs d'éviter l'évolution vers une déformation rachidienne notamment cyphotique.

Elle est indiquée pour les laminectomies, la réduction l'instrumentation postérieure et la réalisation de greffe postérieure ou postéro-latérale. De plus elle a l'avantage d'être techniquement plus facile évitant les risques d'incidents per opératoires d'atteinte d'organes (rate) ou de gros vaisseaux [95]

Dans notre série, c'est la voie la plus utilisée.

4-3.La voie antérieure :

Elle permet l'exposition de la colonne antérieure disco-corporéale. Elle trouve son indication dans les corrections et instrumentations des déformations vertébrales, les fractures corporéales et les compressions médullaires antérieures. Cette voie peut être réalisée par thoracotomie, lombotomie ou thraco-lombotomie.

Les complications de cette voie sont dominées par les complications respiratoires (épanchement aérien ou liquidien), abdominales (illéus réflexe, rupture de rate, lésion du rein ou de l'uretère), du système sympathique, de la sphère génitale (éjaculation rétrograde, stérilité, impuissance) et les complications vasculaires. Si cette voie est choisie il est bénéfique de différer de 3 à 4 jours l'intervention, durée nécessaire à la résolution des phénomènes d'hyperhémie ce qui diminuera la durée du saignement en per-opératoire [96].

Dans notre série cette voie a été réalisée pour trois malades .

4-4.Les différents types d'ostéosynthèse : [97,98,99,100,101,102,103,31]

a- Ostéosynthèse par plaque visée dans des pédicules selon ROY-CAMILLE :

Le pédicule est un cylindre d'os cortical qui unit l'arc postérieur et le corps vertébral. Il constitue la partie la plus solide de la vertèbre. C'est la fixation de la vis dans les pédicules qui donne au montage ses excellentes qualités mécaniques. La fixation est obtenue en implantant des vis de 16 à 19 mm de longueur dans les massifs articulaires. La solidarisation entre les vertèbres se fait par l'intermédiaire de deux plaques. Un tel montage a de nombreux avantages. Sa réalisation est simple, les risques de lésion d'un élément noble (racine, moelle, artère vertébrale) sont pratiquement nuls pour celui qui maîtrise cette technique. La solidité du

montage est excellente, surtout chez les sujets jeunes. Une laminectomie est aisée à réaliser, les plaques étant posées de part et d'autre de celle-ci.. Les plaques comportent un système de trous où seront placés les vis pédiculaires, les plaques sont prémoulées pour respecter les courbures anatomiques des différentes portion du rachis.

b-Ostéosynthèse par instrumentation de type Harrington :[99,102,31]

Le matériel de Harrington a été destiné au début à la correction des scolioses. Actuellement, il est largement utilisé par les équipes anglo-saxonnes. Il comprend des barres et des crochets de détraction. Il s'agit d'une instrumentation longue [104]

L'intérêt majeur de ce matériel est lié à la force de détraction qui s'applique pour restaurer une longueur anatomique et un alignement de la colonne. Ceci nécessite l'intégrité du ligament vertébral commun antérieur et des éléments périphériques du disque. Afin de pallier aux problèmes de débricolage dûs à un stress mécanique important de la région thoraco-lombaire il a été décidé d'insérer un greffon osseux pour la fusion et améliorer la force de fixation[105]. Les limites de ce système sont : la difficulté de préserver la lordose lombaire physiologique et la rotation de la région thoraco-lombaire[106]. Ainsi son utilisation est plus intéressante au niveau de la région thoracolombaire. Les complications sont à type de désinsertion de crochet, fracture de lame, brèche dures par les crochets[104].

Le matériel en compression modifié par KEMPE est plus maniable que le matériel original de Harrington.

c- Instrumentation de Luque :

Il s'agit d'un système de tiges développé par Dr Eduardo Luque à Mexico City dont les principes sont identiques à ceux de Harrington. Il est composé de tiges cylindriques longues mesurant 3/16 ou ¼ inch de diamètre associée à un cerclage métallique qui passe sous chacune des lames. Il assure une stabilisation immédiate du rachis dorso-lombaire . Les patients ne nécessitant donc pas de contention post opératoire [107]. Cependant l'utilisation du cerclage

métallique entraîne des complications à type neurologique essentiellement : dysesthésies dans 10% des cas, ischémie médullaire et paraplégie post opératoire, cette dernière indiquant une reprise opératoire immédiate [108].

d- Le fixateur interne de Dick : [98-100]

Indiqué dans le traitement des fractures de la charnière dorso-lombaire et du rachis lombaire, utilisable quel que soit le type de fracture sauf au-dessus de D 6. Il empreinte au système par plaques vissées de Roy Camille, le principe de la visée pédiculaire et au fixateur externe de MAGERL, la possibilité de réduction «in situ » par effet «bras de levier ». Il répond donc au deux impératifs de traitement de toutes fractures : réduction puis contention.

L'intervention est rapide, la distance fixée est extrêmement courte. Le corset rigide post-opératoire n'est pas indispensable.

e- Ostéosynthèse par matériel de cotrel- Dubousset (CD)

Ce matériel s'est avéré performant pour la stabilisation des fractures communicatives du rachis lombaire et de la jonction thoraco-lombaire, la préférence actuelle va aux montages avec vis et crochets qui permettent la mobilisation du blessé sans corset post-opératoire. Des crochets viennent s'appuyer sur les bords supérieurs ou inférieurs des lames des vertèbres adjacentes à la vertèbre fracturée. Entre les crochets sont mises en place des tiges qui pontent le foyer de fracture et maintiennent le rachis, soit en distraction, soit en compression, selon le type de la lésion Ce type de montage a vu ses indications s'étendre aux lésions tumorales et à la chirurgie des cals vicieux.

f- L'arthrodèse de complément :

Elle est indiquée chaque fois qu'il existe des lésions de consolidation lente ou douloureuse (lésions ligamentaires pures ou à prédominance ligamentaire).

g- Ostéosynthèse antérieure :

Elle permet la décompression antérieure par corporectomie partielle ou totale avec ablation de l'agent compressif antérieur. Cette corporectomie doit être associée à une arthrodèse par greffon cortico-spongieux iliaque complété par une ostéosynthèse de type agrafe ou plaque vissée. Cette ostéosynthèse impose fréquemment un temps postérieur second de stabilisation à l'exception du matériel de Kaneda. Le lever est autorisé au 45^{ème} jour sous couvert d'un corset.

h- Vissage pédiculaire :

C'est un système plus rigide décrit à l'origine par Michele et Krueger en 1949, ayant gagné en intérêt ces derniers temps. Le passage de la vis se fait dans une direction postéro antéro médial à travers le pédicule de la vertèbre. C'est une technique qui permet d'améliorer les résultats fonctionnels des fractures instables du rachis par le matériel de Harrington qui nécessite une fusion d'au moins 5 vertèbres D'après les résultats des études de biomécanique et de Roy-Camille le pédicule vertébral est le site offrant la fixation la plus rigide.[106]

La localisation de la vis est intrapédiculaire car elle permet une meilleure stabilité de la fusion en comparaison avec les vis extrapédiculaires dont la trajectoire se fait à travers les processus transverses du corps vertébral.[109-110]

Avantages :

- Application universelle, fixation rigide et une instrumentation plus courte ce qui permet de fusionner un nombre moindre de segments aidant à maintenir la courbure sagittale physiologique.
- Le placement des vis pédiculaires ne nécessite pas une intégrité des éléments postérieurs de la vertèbre.
- Stabilisation des trois colonnes de la vertèbre.

Inconvénients :

- Brèches dures et lésions vasculaires au niveau du rachis dorsal.

Ainsi, les vis pédiculaires sont le meilleur système de fixation du rachis traumatique, rigide et stable. Cependant les pédicules du rachis dorsal ont une direction variable et un diamètre faible rendant l'insertion des vis difficile nécessitant souvent une insertion guidée par l'imagerie (fluoroscopie). C'est ce qui a été démontré dans une étude morphométrique sur cadavres dans laquelle 35% des pédicules du rachis dorsal avaient un diamètre inférieur à 5 mm ce qui est inférieur à la plupart des vis disponibles sur le marché [111].

4-5.Nouvelles techniques :[112,101]

Actuellement l'avènement des techniques de chirurgie mini invasive ont permis de diminuer la morbidité imputable aux techniques conventionnelles et d'obtenir des résultats satisfaisants.

a) Vissage pédiculaire percutané :

La pénétration des vis se fait sous contrôle d'un fluoroscope qui détermine l'angle de pénétration de la vis. L'insertion percutanée des vis permet de diminuer le taux d'infection opératoire et de pertes sanguines. De nombreuses études ont rapporté des résultats satisfaisants dans le positionnement des vis pédiculaires [113, 114, 115] confirmés par les clichés radiographiques et scannographiques. Un autre avantage est que les tiges de fixation sont situées sous le fascia des muscles paravertébraux minimisant les dommages entraînés aux tissus avoisinants [116]. Dans l'étude de Powers et al.[116] seul un patient a présenté un malpositionnement de la vis en médial ce qui confirme les résultats des études précédemment citées. Chez ce même patient il a été retrouvé une brèche dure sur 300 vis placées en percutané dans l'étude ce qui correspond à un taux de 0,35%.

Cette technique apparaît comme séduisante sécurisante et nécessite un apprentissage qui permettra d'obtenir des résultats similaires à ceux de l'instrumentation à ciel ouvert qui demeure actuellement le « gold standard » des fixations postérieures des fractures du rachis.

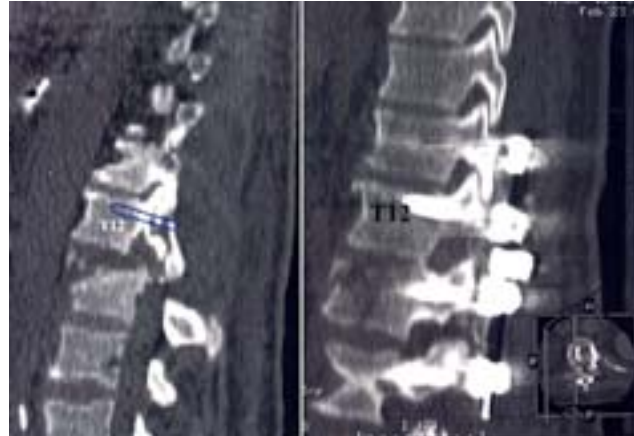


Figure 25 : *Gauche* : Reconstruction 2D pré opératoire. Le cylindre bleu représente le trajet proposé de la vis pédiculaire. *Droite* : Reconstruction 2D post opératoire objectivant la restitution de l'alignement

b) La chirurgie du rachis sous endoscopie :

L'abord de la colonne thoracolombaire peut se faire selon différentes approches. En dépit d'une parfaite exposition du champ opératoire par la chirurgie conventionnelle, celle-ci est grevée d'une lourde morbidité incluant l'infection du champ, l'atrophie musculaire, la dysfonction thoracique et respiratoire et la cicatrice inesthétique [117,118,119,120]. L'utilisation de l'endoscopie a permis de diminuer le taux de complications de l'abord antérieur du rachis dorso-lombaire.[117 ,121,122,118]. En 1993, Mack et al.[123] A rapporté pour la première fois l'expérience d'une chirurgie du rachis par thoracoscopie. En 2002, Khoo et al [124] ont rapporté le devenir de 371 traumatismes du rachis dorso-lombaire traités par thoracoscopie. L' abord se fait par un abord gauche pour accéder à la jonction dorso-lombaire (T11-L2) et un abord droit pour le rachis thoracique moyen et supérieur (T3-T10).[125]

✓ Indications :

La thoracoscopie a été initialement utilisée pour les sympathectomies et les discectomies thoraciques [126,127,119]. Puis les indications se sont élargies vers les corrections de déformations thoraciques, les corporectomies post traumatiques et tumorales et les fixations internes.

✓ Contre indications :

Absolue : Insuffisance respiratoire sévère

Relative : Adhésions thoraciques étendues, ATCD de traumatisme ou chirurgie thoracique.

Certains facteurs différeraient le délai de la chirurgie : hypoxémie, hypocoagulabilité, anomalies cardiaques.[125]

Dans la série de Khoo[124], le taux de complications était seulement de 5,4% sous thoracoscopie ce qui est nettement inférieur aux 14% de complications par thoracotomie conventionnelle[128,124]. Cependant il faut noter que du fait de la nouveauté de cette technique non encore maîtrisée le temps opératoire est significativement allongé (6 heures pour les 1° cas opérés) ce qui réduit l'éligibilité des patients insuffisants respiratoires pour lesquels la durée de l'intervention est trop prolongée.

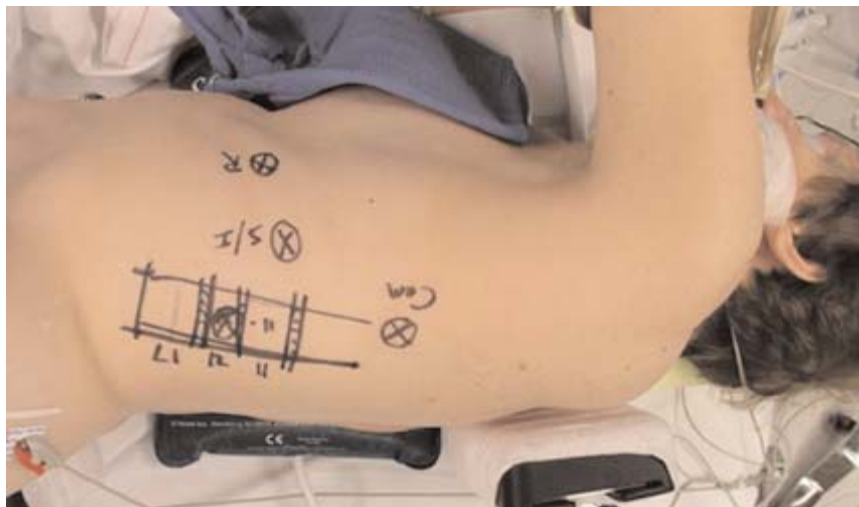
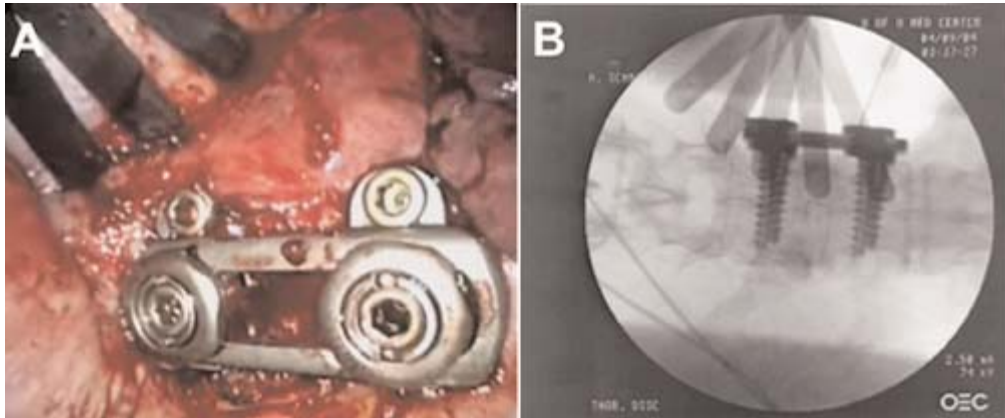


Figure 25 : Position pour abord thoracoscopique avec représentation sur la peau des différents repères anatomiques



**Figure 26 : A : Aspect endoscopique du montage final de stabilisation du rachis
B : Aspect fluoroscopique per-opérateur confirmant la bonne position du montage**

c- La chirurgie assistée par ordinateur :[129]

La chirurgie assistée par ordinateur (CAO) a été introduite à la fin des années 1980 en neurochirurgie pour permettre de placer une sonde à l'intérieur de l'encéphale sans abord direct de la zone opérée. Son indication a été élargie au rachis notamment pour la fixation de vis pédiculaires. Les principaux systèmes de navigation chirurgicale au niveau du rachis sont équipés de quatre sous ensembles :

- 1) Un système de recueil et d'enregistrement des informations numérisées (images TDM préopératoire)
- 2) Un système de recalage permettant de replacer toutes les informations et images numériques dans le champ opératoire du patient.
- 3) Un système d'aide à la décision permettant de planifier le geste opératoire à l'aide d'informations multimodales.
- 4) Un système d'aide à la réalisation du geste opératoire.

4-6. Système de fixation court vs système long :

Le système de fixation long (deux vertèbres au dessus et deux vertèbres au dessous de la vertèbre fracturée) est plus résistant et plus solide que le système court (un niveau au dessus et

un au dessous de la vertèbre fracturée). La localisation du traumatisme peut influencer le choix du chirurgien pour le type de matériel ; en effet, au niveau de la partie haute et moyenne du rachis dorsal le montage ne réduit pas la mobilité du rachis. Un montage long y est donc très bien adapté. Par contre, à la jonction thoracolombaire et le rachis lombaire, les mouvements de rotation et d'inclinaison latérale sont fondamentaux et le montage long serait responsable d'une fusion importante de segments entravant la fonctionnalité du rachis d'où l'intérêt d'un montage court. L'utilisation de ce dernier est cependant limitée par la perte de la correction chirurgicale au suivi et réapparition de la cyphose avec possible aggravation neurologique, surtout dans les « burst fractures ». Ceci est dû à l'incapacité du montage postérieur court de supporter la colonne antérieure [130,131,132]. L'autre complication est les débricolages de matériel et pseudarthroses. Pour pallier à ce problème de nombreux auteurs ont utilisés des éléments de soutien au montage court avec des résultats satisfaisants au suivi [133,134,135] D'autres ont utilisés associé au montage court du ciment appliqué par vertébroplastie pour diminuer la cyphose évolutive et le risque de débricolage mais le risque de diffusion du ciment en intracanaire risque d'en limiter l'utilisation une sous population chez qui le ligament longitudinal postérieur serait intact.[136,137].

4-7.Radiographie post-opératoire :

En post-opératoire une radiographie est nécessaire et réalisée dans l'objectif de vérifier :

- La solidité du montage
- La direction des vis dans les pédicules.
- Une éventuelle erreur d'étage.

Dans notre série, on remarque que le traitement chirurgical a été préconisé, pour 147 patients soit 62%. Ce traitement chirurgical atteint 19,23% dans la série de Radi et 50% dans celle de Mouhib.

Tableau XXII : Effectif des traitements orthopédique et chirurgical.

	<i>Nombre de cas</i>	<i>Traitement orthopédique</i>	<i>Traitement Chirurgical</i>	<i>LAM</i>	<i>PRC</i>	<i>HAR</i>	<i>GRF</i>	<i>V.P.T</i>
<i>KERBOUL [31]</i>	54	–	54	21	–	33	–	–
<i>ROY CAMILLE [28]</i>	70	–	70	–	70	–	–	–
<i>DENIS [138]</i>	52	39(25,6%)	13 (25%)	–	–	13	–	–
<i>JODOIN [45]</i>	108	16 (14,8%)	92(85,2%)	7	10	74	1	–
<i>BENJELLOUN [33]</i>	271	105 (38,7%)	102 (37,6%)	98	–	–	4	–
<i>RADI [30]</i>	312	252 (80,8%)	60 (19,2%)	38	21	–	–	–
<i>MOUHIB [25]</i>	152	36 (23,4%)	79 (51,9%)	6	69	–	–	–
<i>CHEGRAOUI [26]</i>	163	61 (37,4%)	51 (31,3%)	38	50	–	–	–
<i>FOUAD EL HOUARI [27]</i>	257	37 (14,40%)	198 (77,04%)	108	189	–	–	–
<i>NOTRE SÉRIE</i>	236	84	147	80	57	–	3	86

V.P.T = Vis pédiculaire + Plaques ou Tiges (Matériel IRM-compatible)

5-LES INDICATIONS THERAPEUTIQUES :

5-1.Eléments décisionnels :[139]

a) Stabilité, instabilité :

Le rachis sera d'autant plus instable qu' il y aura de colonnes altérées. Chaque colonne peut être altérée par une solution de continuité osseuse ou fibreuse, ou par une perte de substance. Une lésion traumatique stable est celle qui n'altérera qu'une colonne dans sa partie osseuse. Si les deux colonnes sont altérées dans leur partie osseuse, on pourra considérer qu'une réduction avec contention sera suffisante pour obtenir une stabilisation rapide par consolidation. En revanche, des lésions de colonne dans leur partie articulaire, donc discoligamentaire, n'auront que peu de chance d'obtenir une cicatrisation solide et stable par un traitement conservateur. Ces lésions seront donc franchement chirurgicales. De même les pertes de substances osseuses nécessitent une réparation chirurgicale. Actuellement les structures

anatomiques les plus importantes intervenant dans la stabilité du rachis sont le ligamentum flavum, interspinous, and supraspinous ligaments (posterior ligamentous complex). L'évaluation correcte de ces structures est faite par l'IRM.[140,141]

b) Statique, déformation :

La statique dépend de l'harmonie des courbures vertébrales. Toute déformation sérieuse menacera donc cette statique entraînant des déséquilibres douloureux au niveau du foyer et des courbures de compensation. Toute déformation est pathogène entre 5 et 10° dans le foyer. Elle mérite donc une réduction orthopédique ou chirurgicale si la réduction orthopédique n'est pas efficace (> 15° résiduels).

c) Protection nerveuse :

En cas de déformation sévère aboutissant à une sténose canalaire plus ou moins compressive, il sera donc nécessaire de rétablir au mieux les parois de ces canaux pour supprimer la compression ou le potentiel ultérieur de compression. La réduction orthopédique est très souvent efficace mais en cas d'échec ou de compression résiduelle, l'intervention devient indispensable. Toutefois, il faut savoir que les structures nerveuses n'occupent que 50% du volume. Une sténose canalaire ne devra donc être opérée qu'au-delà de 30% de réduction du calibre des canaux.

5-2.En fonction de l'atteinte médullaire :

a- En cas d'atteinte médullaire complète

Celle-ci peut s'améliorer spontanément dans les 24 ou 48 premières heures, ce qui correspond à une sidération médullaire. Dans le cas contraire et si l'état général le permet, l'intervention chirurgicale paraît nécessaire pour certains auteurs. La récupération neurologique après la chirurgie est cependant rare.

b- En cas d'atteinte médullaire incomplète :

L'aggravation rapide impose l'intervention d'urgence. Une exploration neuro-radiologique permet de préciser l'origine des troubles neurologiques afin de poser au mieux l'indication du geste opératoire adapté.

5-3.En fonction du type de lésion et son siège :

Il faut tenir compte du type de la fracture et en particulier de son degré de stabilité, de la déformation initiale, de l'importance du recul du mur postérieur et de l'existence de signes neurologiques. En effet le débat persiste sur la prise en charge des fractures du rachis dorsolombaire, avec des controverses sur le traitement orthopédique ou chirurgical et dans si chirurgie il y a, la voie d'abord préférentielle : antérieure, postérieure ou les deux associées [142]. Les défenseurs de la chirurgie soulève l'intérêt d'une stabilisation précoce, avec diminution de la déformation, alignement du rachis et la prévention des complications de décubitus prolongé [143]. Les défenseurs du traitement orthopédique comme Bedbrook [144] et autres [145] ont rapporté des résultats équivalents sur le plan de la restitution des courbures du rachis et le maintien de la stabilité. Mais des études biomécaniques on montré qu'une perte de hauteur du corps vertébral de $>50\%$ ou une angulation de $> 20^\circ$ entraînent une instabilité du rachis nécessitant une stabilisation chirurgicale.

- ❖ Les fractures avec instabilité disco-ligamentaire : doivent être réduite contenues et stabilisées par un abord postérieur, qu'elles s'accompagnent ou non de signes neurologiques.
- ❖ Les fractures stables : Le traitement orthopédique ou fonctionnel est indiqué selon l'importance de la cyphose initiale.
- ❖ Les fractures avec instabilité osseuse, en présence de signes neurologiques déficitaires :
 - A l'étage médullaire, réduction- décompression avec greffe et synthèse ; la voie antérieure semble être la voie de choix.
 - A l'étage radiculaire, si le déficit est modéré et si la déformation est réduite (cyphose vertébrale inférieure à 20° , recul du mur postérieur inférieur à 50% du canal),

le traitement orthopédique peut être proposé. En l'absence de récupération neurologique, il faut proposer une réduction-décompression synthèse qu'il faut faire préférentiellement par voie antérieure. Si le déficit radiculaire est important, surtout si le rétrécissement du canal vertébral est de plus de 50%, la réduction- décompression chirurgicale doit être proposée.

- ❖ En l'absence de signes neurologiques, dans le cas des « burst fractures » les fragments subissent un remodelage durant le suivi des patients Certaines études ont rapporté que 50% des fragments rétropulsés de la région thoracolombaire sont réabsorbés[146,147]. Un envahissement de 35% au niveau de T10-12, 45% au niveau de L1 et 55% au niveau de L2 peut être toléré sans crainte d'apparition de signes neurologiques. Dans une étude prospective menée par Mohanty et al. Il n'y avait aucune corrélation entre la récupération neurologique et le degré de sténose canalaire [148] Ainsi la présence de fragments intracanalaires dans le canal rachidien sans signes neurologiques associés ou modérés ne constitue pas une indication à la chirurgie[145]. Par contre si la déformation est importante (cyphose vertébrale supérieur à 25°) et recul de plus de 50% du canal, la réduction synthèse chirurgicale avec décompression doit être retenue. Dans les autres cas, le traitement est orthopédique.

6- REEDUCATION ET PRISE EN CHARGE PSYCHOLOGIQUE :

6-1. Rééducation :

a-Rééducation physique :

Elle doit être commencée dès que possible après le traitement orthopédique ou chirurgical, cela consiste en un positionnement correct des extrémités, afin d'éviter les déformations et positions vicieuses, et une physiothérapie active et passive régulière, qui faciliteront l'utilisation des divers appareillages de déplacement.

b- Rééducation respiratoire :

Elle concerne les tétraplégiques avec lésion médullaire cervicale haute associée.

c- Rééducation vésicale et intestinale :

La rééducation vésicale vise à prévenir l'atteinte rénale, à éviter la distension et l'infection urinaire, et à établir un niveau de continence acceptable socialement.

La rééducation intestinale permet l'évacuation régulière des matières fécales. Elle doit commencer tôt car l'iléus paralytique est une complication fréquente des lésions médullaires.

6-2. Prise en charge psychologique :

Il est important d'aider le malade à s'adapter à son déficit permanent et à garder confiance en lui, afin de restaurer une vie sociale aussi normale que possible et de lui permettre par la suite une véritable insertion professionnelle.

IX- EVOLUTION ET CONSEQUENCES :

1- EVOLUTION EN FONCTION DE L'ETAT NEUROLOGIQUE :

L'état neurologique initial constitue le facteur essentiel qui détermine la possibilité de récupération neurologique à long terme. Quelques degrés de récupération neurologique s'avère possible dans les lésions médullaires complètes si l'on observe une amélioration dans les 24 heures suivant le traumatisme. Les lésions médullaires incomplètes présentent un potentiel de récupération plus élevé, mais aucun moyen clinique ou biologique ne permet de l'évaluer avec exactitude.

Les résultats de notre étude reflètent l'importance du caractère complet du tableau neurologique initial. La plupart des lésions initialement complètes ne montrent aucune amélioration.

2- LES COMPLICATIONS DE LA PERIODE INITIALE [149]:

Les problèmes respiratoires dominent le pronostic à la phase aiguë des paraplégiques, la fonction respiratoire est d'autant plus altérée que le niveau neurologique est plus haut situé.

Cette atteinte de la fonction respiratoire d'origine neurologique peut être exacerbée par la gêne liée à un traumatisme thoracique associé et à la compression abdominale, conséquence de l'iléus paralytique durant les premiers jours.

La fonction circulatoire est également perturbée en zone paralysée, se produit une vasoplégie responsable d'un certain degré d'hypotension (notion à respecter dans le remplissage afin d'éviter une surcharge et un œdème pulmonaire). Il est donc important de reconnaître ces troubles et de les traiter en urgence, surtout si un acte chirurgical doit être pratiqué rapidement.

Au cours de cette évolution, une phase d'autonomisation des centres médullaires au dessous de la lésion va succéder à la phase de paralysie flasque. Elle va se traduire par des réactions incontrôlées au niveau des membres.

La perte de sensibilité cutanée est à l'origine d'ulcération des points d'appuis qui peuvent évoluer en quelques heures vers des lésions très étendues. Leur prévention est essentielle par retournements fréquents, massages, utilisation de matelas ou lits spéciaux. Dans notre série, la survenue d'escarres cutanées a été notée chez 7 malades.

Les complications de la période initiale sont comparées dans la série personnelle, celle de MOUHIB [25] et celle de ROY CAMILLE[28].

Tableau XXIII : Résultats comparatifs des complications de la période initiale.

<i>Complications</i>	ROY CAMILLE [28]	MOUHIB [25]	F. ELHOUARI [27]	Notre série
Cutanées	4 (8%)	13 (52 %)	15 (42,86%)	7(2,9%)
De la plaie	–	4 (16 %)	9 (25,71%)	9(3.8%)
Urinaires	26 (50%)	3 (12 %)	7 (20 %)	6(2.5%)
Broncho–pulmonaires	14 (26%)	3 (12 %)	6 (17,14 %)	3(1.9%)
Cardio–vasculaires	3 (5%)	2 (8 %)	5 (14,28 %)	2(1%)
Digestives	5 (9%)	–	–	–
Septicémies	7(13%)	–	–	–
Méningées	2(4%)	–	1 (2,86%)	–

Dans la série de ROY CAMILLE [28], ce sont les complications urinaires qui prédominent (50%) car tous les patients de sa série avaient des troubles neurologiques, contrairement à la notre et à celle de MOUHIB [25], où les complications cutanées de décubitus sont les plus fréquentes (42,86%), ceci doit nous amener à améliorer les conditions de nursing et en particulier la création d'un centre spécialisé pour paraplégiques. On retrouve aussi que tous les patients opérés l'ont été au-delà de 72h ce qui est grevé d'une morbidité plus importante selon la littérature.

3– RISQUE DE DEVIATION RACHIDIENNE : [14,149]

Le risque de déviation rachidienne est très élevé chez l'enfant et évidemment en fonction du traitement initial. On distingue différents type de déviations :

3-1.La scoliose :

Dans le plan frontal prédomine au rachis dorso–lombaire, on en distingue deux types :

- ❖ Scoliose sous–lésionnelle.

❖ Scoliose lésionnelle.

En l'absence de traitement, ces scolioses s'aggravent progressivement jusqu'à maturation osseuse avec une déformation évolutive beaucoup plus rapide en période pubertaire. Une lésion rachidienne implique donc la surveillance radiologique durant toute la croissance, particulièrement pendant la période pubertaire.

3-2.La cyphose

Dans le plan sagittal peut exister en dehors de toute lésion neurologique. Elle s'avère plus sévère au niveau cervical, mais n'épargne pas les autres niveaux.

3-3.La lordose

Dans le plan sagittal au niveau lombaire est liée principalement au déséquilibre des muscles fléchisseurs, extenseurs des hanches et au déficit même discret des abdominaux.

Les mécanismes de déviation rachidienne sont variés :

- 1- Les instabilités primaires, elles correspondent à des lésions ligamentaires postérieurs telles que les entorses graves du rachis et des fractures communitives des corps vertébraux.
- 2- Les laminectomies se compliquent pratiquement toujours de cyphose en l'absence de fixation associée. Il s'agit d'un geste souvent inutile et d'autant plus nocif que la laminectomie est étendue en hauteur.
- 3- L'atteinte du cartilage de croissance, occasionne des scolioses et des cyphoses lésionnelles observées en l'absence de troubles neurologiques.
- 4- Les lésions neurologiques sont responsables de déviation rachidienne, secondaire à l'asymétrie des paralysies ou des contractures, et aux rétractions musculo- tendineuses. Sur le tronc et le bassin, il s'agit le plus souvent de cypho-scoliose.

X- DEVENIR LOINTAIN DES PARAPLEGIES TRAUMATIQUES :

Les objectifs finaux de la prise en charge initiale et du suivi des paraplégiques sont l'augmentation de l'espérance de vie et l'amélioration de la qualité de vie.

☞ *L'augmentation de l'espérance de vie : la gestion des risques*

Durant toutes les phases de l'évolution de la paralysie, les risques permanents sont vésico- sphinctériens, cutanés et neuro- orthopédiques.

➤ *Risque vésico- sphinctérien :*

Sur le plan fonctionnel, il faut prendre en compte les grands cadres cliniques que sont l'incontinence et la dysurie. Ces déséquilibres vésico-sphinctériens sont à l'origine d'infections urinaires basses et hautes, d'infections génitales mettant en jeu le pronostic de procréation, de lithiases, affections favorisées par l'utilisation de sonde urinaire à demeure, nécessitant ainsi une surveillance régulière. Elle comprend l'examen morphologique de l'appareil urinaire (échographie, urographie intraveineuse) et l'examen urodynamique.

L'examen cyto bactériologique ne doit jamais être systématique en dehors de signes cliniques.

➤ *Risque cutané :*

Les troubles vésico-sphinctériens, neuro-orthopédiques, les troubles du tonus de la thermorégulation interviennent dans la genèse des escarres, la prévention est essentielle, elle doit débuter dès les premières heures de la paraplégie : alternance toutes les 3 heures de décubitus dorsal et de décubitus semi -latéral, maintien d'une peau propre et sèche, utilisation de matelas spécifiques.

Lorsque l'escarre est constituée, la suppression de l'appui est essentielle. L'infection profonde est la complication majeure de l'escarre. Qu'elle bénéficie d'une cicatrisation dirigée ou d'une chirurgie réparatrice, les coûts sont considérables.

➤ *Risque orthopédique :*

Les perturbations du fonctionnement neurologique de l'appareil locomoteur aboutissent à des attitudes vicieuses qui sont :

- Les rétractions musculo- tendineuses.
- Les troubles de tonus.
- Les para-ostéo-artropathies

☞ Amélioration de la qualité de vie :

➤ *Gestion des douleurs :*

Elles doivent être analysées en fonction de leur localisation sus-lésionnelle, lésionnelle ou sous-lésionnelle. Les douleurs neurologiques situées en territoire sous-lésionnel sont rebelles aux traitements usuels.

➤ *Gestion des séquelles génito- sexuelles :*

Chez l'homme paraplégique, les demandes concernant l'érection, l'éjaculation synonyme d'orgasme et symbole de procréation. Chez la femme, les plaintes concernant l'absence de sensibilité et de sécrétions vaginales, les modifications d'orgasme, la présence de contractions musculaires et des fuites urinaires gênantes pendant les rapports.

Cependant, on gardera à l'esprit que les blessés médullaires de sexe masculin pour la grande majorité d'entre eux gardent les possibilités d'érection réflexe utilisable après un réapprentissage de la vie de couple.

Les techniques de recueil de sperme et d'insémination artificielle intraconjugale offrent des possibilités de procréation.

➤ *Choix des aides techniques :*

Les aides techniques sont destinées à compenser les incapacités fonctionnelles transitoires ou définitives des blessés médullaires. Elles couvrent chez le paraplégique de vastes domaines tels l'alimentation, la toilette, l'habillement, les déplacements, la communication et la maîtrise de l'environnement.

➤ *Réinsertion sociale et professionnelle :*

Malgré les lois reconnaissant le droit au travail des personnes handicapées, ainsi que celles qui incitent les entreprises à les embaucher, les obstacles à la réinsertion professionnelle restent nombreux : conjoncture économique actuelle, sous-qualification fréquente des paraplégiques par rapport aux postes offerts, réticence des entreprises à embaucher des travailleurs handicapés.

Cependant, l'évolution précoce d'une possible réinsertion professionnelle fait partie intégrante d'une dynamique de réadaptation et de réinsertion sociale.

XI- RECHERCHES ET PERSPECTIVES D'AVENIR :

Les meilleures connaissances des phénomènes biochimiques toxiques secondaires à la lésion médullaire, des processus de la cicatrice gliale qui empêche la repousse axonale et des notions de reconstitution des circuits ont permis d'élaborer des voies de recherche dans les traitements d'avenir des traumatismes médullaires.

➤ *Intervention précoce sur les phénomènes toxiques secondaires :*

La lésion primaire est actuellement inaccessible à toute thérapie en raison de son caractère définitif.

Les lésions secondaires ont bénéficié d'études qui ont mis en évidence le rôle néfaste du glutamate dans l'extension des lésions.

L'utilisation d'antagonistes agissant sur l'un des récepteurs du glutamate cherche à lutter contre la pénétration massive de Ca^{++} intracellulaire.

Une molécule (GK 11) est actuellement en essai. Elle doit être administrée dans les deux heures qui suivent le traumatisme médullaire.

➤ *La repousse axonale :*

Les recherches s'orientent vers l'utilisation d'anticorps dirigés vers certaines molécules des oligodendrocytes et vers l'utilisation de substances toxiques sur les astrocytes.

Les facteurs sont des adjuvants essentiels à la survie neuronale et à la repousse axonale. Ainsi, des cellules eucaryotes dans lesquelles sont incorporés des gènes responsables de la synthèse de ces facteurs peuvent synthétiser et libérer des facteurs trophiques.

Elles peuvent être implantées dans l'espace sous-dural, en capsulées dans des systèmes poreux, en raison du risque de rejet ou de développement tumoral. De telles techniques devraient être prochainement proposées aux blessés médullaires.

➤ *Reconstitution des circuits :*

Greffes neurales : ont pour objectif de pallier à l'incapacité qu'à le tissu nerveux adulte à se régénérer à partir de cellules souches. L'utilisation clinique en est limitée à un domaine étroit de recherche.

Les pontages : utilisent un fragment de nerf périphérique ou des tubes de silicone ou de collagène. Des pontages moelle-muscle, moelle- moëlle, bulbe- moelle ont été réalisés avec succès chez le rat ; les applications chez le primate sont en cours.

Les transplantations substitutives : cherchent à apporter une fonctionnalité réflexe à la moelle sous-lésionnelle. Chez le rat, la transplantation de neurones mono-aminergiques en zone sous-lésionnelle a permis de rétablir certaines activités réflexes de l'appareil locomoteur et de l'appareil vésico-sphinctérien. Chez l'homme, cette application se heurte à la disponibilité de cellules fœtales humaines qui ne peuvent être obtenues que par interruption volontaire de grossesse.

Thérapie génique : Le recours aux techniques de thérapie génique devrait permettre de s'affranchir de la nécessité d'utiliser des cellules nerveuses fœtales et de transformer des cellules autres par incorporation d'un gène codant des enzymes de synthèse.

Les voies de recherches sont nombreuses et certaines semblent déjà prometteuses chez l'animal. L'application à l'homme nécessite encore de très nombreux travaux, ce qui invite à une extrême prudence dans les informations qui peuvent être données aux blessés médullaires.

XII- PREVENTION :

1-Prévention primaire :

Basée essentiellement sur les facteurs étiologiques dominés par les accidents de la voie publique et les chutes.

- ❖ Sensibilisation des jeunes aux dangers de la route et à l'importance du respect du code de la route et les mesures de sécurité.
- ❖ Renforcer la sécurité routière et automobile
- ❖ Améliorer et développer le réseau de prise en charge préhospitalière.

2-Prévention secondaire :

- ❖ Adaptation et développement des structures hospitalières pour avoir l'habilité à prendre en charge ce type de malades.
- ❖ Développement de consensus nationaux par les experts sur la stratégie de prise en charge
- ❖ Création de centres spécialisés dans la prise en charge des grands traumatisés vertébro-médullaires.

3-Prévention tertiaire :

- ❖ Création et développement des centres de prise en charge des grands handicapés.
- ❖ Faciliter leur insertion sociale et reclassement professionnel.
- ❖ Encourager la recherche scientifique dans le domaine de la thérapie génique.

CONCLUSION

Le traumatisme du rachis dorso-lombaire est une affection fréquente, qui touche l'adulte jeune représentant la population active de notre pays, ceci a pour conséquence un coût économique non négligeable et cela est d'autant plus vrai que les chances de récupération d'une paraplégie traumatique sont faibles.

L'apport de nouvelles technologies a élargi l'arsenal diagnostique et thérapeutique et a permis une meilleure approche de cette affection.

Si malheureusement la lésion neurologique est définitive, outre la fixation chirurgicale, le traitement ne peut être qu'indirect agissant sur les éventuelles complications somatiques, et les répercussions psychosociologiques par une prise en charge assurée en grande partie par des centres spécialisés pour les paraplégies encore inexistantes chez nous.

De nouvelles théories médicamenteuses se développent visant à ralentir les mécanismes histochimiques des lésions médullaires.

Enfin, une meilleure compréhension de la participation vasculaire dans la pathogénie de ces lésions permettra certainement, dans un avenir plus ou moins proche, de limiter leur processus.

Les mesures préventives des accidents de la voie publique doivent être développées et respectées.

RESUMES

RESUME

Les traumatismes du rachis dorsolombaire sont une pathologie fréquente affectant l'adulte jeune et handicapante. Sa gravité reposant sur l'atteinte des structures neurologiques entraîne donc une forte morbidité et un impact néfaste sur le plan économique et socio-professionnel. Notre travail est une étude rétrospective colligeant les caractéristiques épidémiologiques, diagnostiques, thérapeutiques et évolutives des traumatismes du rachis dorso-lombaire dans le service de neurochirurgie du CHU de Marrakech, sur une période de 5 ans, allant du 1^{er} janvier 2003 au 31 décembre 2007. Les traumatismes rachidiens dorso-lombaires sont plus fréquent que les cervicaux 56%. Le sexe masculin est le plus atteint (67,8%). L'âge moyen est de 37 ans. Les étiologies sont dominées par les chutes avec 68%, puis les accidents de la voie publique viennent au second rang 30%, et enfin les agressions 2%. La douleur rachidienne de la région traumatisée est le signe révélateur principal retrouvée chez quasiment tous les patients. Les déficits neurologiques complets ou incomplets étaient fréquents 58,8%. Les lésions associées ont été représentées essentiellement par les traumatismes des membres inférieures 23,3%. Le siège prédictif des lésions est la charnière dorso-lombaire (58%), la fracture-tassement est la lésion prédominante de localisation principale au niveau de la 1^{ère} vertèbre lombaire objectivée par le couple radiographie standard et scanner. L'IRM n'a été demandée que chez 9 patients. Le traitement chirurgical assurant une fixation efficace des lésions instables, a été réalisé chez 147 patients (62,33%), dont 13 sont sans signes neurologiques (8,80%). Le traitement orthopédique a été réalisé chez 84 patients. L'évolution des paraplégiques reste encore menacée par certaines complications, notamment de décubitus (13,1%), en particulier de la période initiale d'où l'intérêt d'une stabilisation chirurgicale précoce dans les 72h. L'évolution des troubles neurologiques étant dans l'ensemble variable stationnaire pour les formes complètes, péjoratives. La lésion médullaire incomplète a un pouvoir de récupération plus important.

Le rôle préventif des conditions médicalisées de ramassage et de transport des blessés est d'une importance capitale incitant à sensibiliser le public, le personnel paramédical et médical.

Mots-clés : Traumatisme - rachis dorso-lombaire – imagerie - prise en charge – chirurgie

ABSTRACT

Thoracolumbar spine injury is a very frequent disease which affects young people. Neurological impairment is associated with a greater morbidity and has a worse impact economically and socially. Our review is a retrospective study since it sheds light upon the epideminc, diagnostical, therapeutical and evolving characteristics of thoracolumbar injuries in the UHC of Marrakech, on a period of 5 years, going from the 1st January 2003 to the 31st December 2007.

The thoracolumbar spine traumatismes are more frequent than the cervical ones 56%.The young adult of masculin sexe about thirty seven years old is the more frequently reached 67,8%. The etiologies are dominated by the falls in 68%, the highway accident are in the second place in 30% and finally by the agressions in 2%. The rachidian pain of the traumatized region is the main revealing sign. The neurologic disturbances were frequent 58,8%.The associated lesions have been represented especially by limb traumatismes in 23,3 %. The most frequent location of injuries is the thoracolumbar link (58%) and the fracture compresse is the predominant lesion with elective seat at the level of the first lumbar vertebre revealed thanks to plain radiographs and computed tomography scans. The RMI have been used in only 9 cases. The surgical treatment occuring an efficient fixation of the unstable lesions has been used in 147 patients (62,33%), of whom 13 are without neurologic signs(8,80%).The orthopedic treatment has been used in 84 patients (24%). The evolution of the paraplegic remains yet threatened by some complications (13,1%), especially at the initial period.The evolution of neurologic distrubances was variable on the whole, the complete medullar injuries have a pejorative prognosis whereas the uncomplete injuries can evolve favorably.

The preventive role of the medicalized conditions of collecting and transporting of the injured patients is very important that incites to sensitize the public, the paramedical and medical staff.

Key-words : trauma – thoracolumbar spine – imaging – care – surgery.

ملخص

تعتبر رضوض العمود الفقري الظهرى القطنى، حالة مرضية شائعة تتسبب فى إعاقات دائمة و التى تصيب الشاب على وجه خاص. ترتكز خطورتها على إصابة الوحدات العصبية مما يؤدي إلى تأثير سلبي على الوجهين الإقتصادي و الإجتماعي على حد سواء. هذا العمل دراسة استعادية للمميزات الوبانية و التشخيصية و العلاجية لرضوض العمود الفقري الظهرى القطنى، بمصلحة جراحة الدماغ و الأعصاب، بالمركز الاستشفاني الجامعي غبن طفيل بمراكش على مدى 5 سنوات، من فاتح يناير 2003 إلى 31 دجنبر 2007. الرضوض الفقرية القطنية أكثر حدوثا من الرضوض العنقية 56%. جنس الذكور هو الأكثر إصابة 67,8% السن المتوسط يتراوح حول سبعة و ثلاثين سنة. الأسباب المهيمنة هي السقطات 68% و تأتي حوادث السير فى المرتبة الثانية 30% و أخيرا العدوان 2%. الألم الفقري بالمنطقة المرضوضة هو العرض المحوي الرئيسي. الإصابات العصبية كثيرة الوقوع 58,8%. رضوض الأعضاء السفلي هي أكثر الإصابات المرافقة 23,3%. كسور محور الانطباق الظهرى القطنى سادت على الإصابات الظهرية و الإصابات القطنية. الإصابات المهيمنة هي الكسر الانسحافي مع تمركز غالب على مستوى الفقرة القطنية الأولى. العلاج الجراحي الذي يضمن تثبيتا فعالا للإصابات غير الثابتة قد تم إنجازه لدى 147 مريضا 62,33% من بينهم 13 مريضا بدون أعراض عصبية 8,8%. العلاج التقويمي تقرر بالنسبة 84 مريضا (35,6%). و يبقى تطور المرضى المصابين بشلل فى الطرفين السفليين مهددين ببعض المضاعفات 13,1% و خاصة فى المرحلة الأولى. تطور الرضوض العصبى يبعث عموما على التفاؤل خصوصا فى الإصابة النخاعية التامة. على العكس، فإن تطور الإصابات النخاعية التامة هي سينة بالفعل. إن الدور الوقائي للظروف الطبية لجمع و نقل الجرحى مهم جدا مما يتطلب توعية السكان، الموظفون و العاملين فى القطاع الصحي من أطباء و ممرضين.

كلمات أساسية: رضوض، العمود الفقري، أشعة، تكفل، جراحة.

REFERENCES

1- Cazeau c., Touzard r.c.

Particularités biomécaniques, anatomiques et thérapeutiques : classification des fractures thoraco-lombaires.

37^{ème} assises nationales de Médecine du trafic, 1996.

2- Legaye J.

La mobilité sagittal du rachis lombaire. Etude radioclinique des axes de mouvements intervertébraux.

Rachis, 1996,8 (3) : 121.

3- Resnick D.K., Weller S.J., Benzel E.C.

Biomechanics of the thoracolumbar spine.

Neurosurg. Clin.N. Am., 1997, 8 (4): 455-469.

4- Antony J., Frisby Ph.D.

The vertebral column .Thomas jefferson University, 1995.

5- Argenson C.,Lassale B.

Les fractures récentes du rachis thoracique et lombaire avec et sans troubles neurologiques.

Rev.Chir.Orthop.,1996,82 (suppl 1).

6- Grance G.

A propos de notre classification des fractures du rachis thoraco-lombaire. Révision de 208 dossiers.

Rev.Chir. Orthop., 1995,81(suppl II): 198.

7- Magerl F., Aebi A., Gertzbein S.D., Harms J., Nazarian S.

A comprehensive classification of thoracic and lumbar injuries.

Eur.Spine J., 1994,3: 184-201.

8- Vollmer D.G., Gegg C.

Classification and acute management of thoracolumbar fractures.

Neurosurg. Ckin. N. An, 1997, 8 (4): 499-507

9- Joon Y. Lee, Alexander R. Vaccaro, Moe R. Lim

Thoracolumbar injury classification and severity score: a new paradigm for the treatment of thoracolumbar spine trauma.

J Orthop Sci (2005) 10:671-675.

10- Holdsworth FW.

Fractures, dislocations and fracture dislocation of the spine.

J Bone Joint Surg 1963; 45b:6-20

11- Kelly R P, Whitesides T E.

Treatment of lumbosacral fracture-dislocations.

Ann Surg 1968;167:705-717.

12- Agus H, Kayali C, Arslantas M.

Non operative treatment of burst type thoracolumbar vertebra fractures: clinical and radiological results of 29 patients.

Eur Spine J 2004;14: 536-40.

13- Argenson C., Peretti F.

Traumatisme du rachis.

Rev. Prat., 1993, 43 (1) : 105-112.

14- Bracken M., Shepard M.J., Collins W.F. et al.

Methyl prednisolone or naloxone treatment after spinal cord injury: 1 year follow up data.

Results of NACS 2.

J. Neurosurg., 1992,76:23-31.

15- Hitchon P.W.

Recumbency in thoracolumbar fractures.

Neurosurg. Clin.N.Am., 1997, 8 (4) : 509-517.

16- Senegas J.

Les paraplégies traumatiques : nouveaux concepts.

Sélection des conférences d'enseignement, SOFCOT 1993.

17- Aghakani G., Vigué B., Tadié M.

Traumatismes de la moëlle épinière.

Encycl Méd Chir, Neurologie, 17-685-A-10, 1999.

18- Société Française d'anesthésie reanimation:

Prise en charge d'un blessé adulte présentant un traumatisme vertébro-médullaire.

Ann Fr Anesth Reanim 2004;23:930-45.

19- Société Française d'anesthésie reanimation:

Prise en charge d'un blessé présentant un traumatisme médullaire.

Rev Mal Respir 2004;21:1017-32.

20- Dusart I., Schwab ME.

Secondary cell death and the inflammatory reaction after dorsal hemisection of the rat spinal cord. Eur J Neurosci 1994;6:712-724.

21- Schwab ME, Bartholdi D.

Degeneration and regeneration of axons in the lesioned spinal cord.

Physiol Rev 1996;76:319-370.

22- Giulian D, Corpuz M, Chapman S, Robertson C.

Reactive mononuclear phagocytes release neurotoxins after ischemic and traumatic injury to the central nervous system.

J Neurosci Res 1993;36:681-693.

23- Dosch JC, Dietemann JL.

Traumatismes médullo-rachidiens. Imagerie des urgences. Lopez FM et Schouman-Claeys E, edit., Paris,

JFR 2000,49-63.

24- Gauvrit JV, Trehan G, Lejeune JP, Pruvo JP.

Traumatismes médullaires.

Encycl Méd Chir, Radiodiagnostic-Neuroradiologie Appareil locomoteur,31-670-A-20,2003, 8p.

25- Mouhib B.

Les traumatismes du rachis dorso- lombaire.

Thèse Méd., Casablanca, 1990, n° 16.

26- Chegraoui A.

Les traumatismes du rachis dorso-lombaire dans la province de Meknes (à propose de 163 cas).

Thèse Méd., Casablanca, 1997, n° 182.

27- El Houari Fouad

Les traumatismes du Rachis dorso-lombaire

Thèse Med. Casablanca, 1998-n° 185

28- Roy camille R., Saillant G., Petchot P., Hautefort P.

Instabilité du rachis post- chirurgicale.

Journées de printemps, Estoril, 1991, n° 6081.0.

29- Senegas J., Khaznadar M.

Traumatismes récents du rachis dorso-lombaire avec lésions neurologiques.

Cahiers d'enseignement de la SOFCOT, n° 30, paris expansion scientifique française, 1988.

30- Radi

Les fractures du rachis dorso-lombaire : 312 cas.

Thèse Méd., Casablanca, 1987, n° 248.

31- Kerboul B., Lefevre C., Lesaoui J., Mener G.

Stabilisation des fractures du rachis dorso-lombaire par matériel de Harrington.

32- Lesoin F., KabbajK., Lozes G.

Résultats du traitement chirurgical des traumatismes dorso-lombaires avec lésions neurologiques.

Ann. Chir., 1984, 38 (3) : 229-233.

33- Benjelloun A.

Les traumatismes vertébro- médullaires.

Etude statistique à propos de 600 cas. Thèse Méd., Rabat, 1972, n° 9.

34- Rolland E., Saillant G.

Traumatisme du rachis.

Rev. Prat., 1996, 46 : 1117-1128

35- Roy Camille R., Rolland E., Saillant G., Mazel C.H.

Conduite à tenir devant un traumatisme du rachis.

EMC, 1995, 24-100-E-10, 18 P.

36- FISCHER LP.

Lésions traumatiques de l'atlas et de l'axis.

Cahier d'enseignement de la SOFCOT, 1983 ; conférence d'enseignement 2^{ème} série : 44-64.

37- MAZDA K.

Les traumatismes du rachis thoraciques et dorsales

Cahiers d'enseignement de la SOFCOT, 2002: 58-74.

38- Mutschler

Polytraumatisé.

Cahiers d'enseignement de la SOFCOT, conférences d'enseignement, 1996.

39- Arnaud, Peretti- Viton P., Martin P., Coatieux A.

Imagerie des fractures récentes du rachis

Feuill. Radiol., 1992, 32 (6) : 512-517.

40- Chapman J.R., Anderson P.A.

Thoracolumbar spine fractures with neurologic deficit.

Orthop. Clin. North Am., 1994,25 (4): 595-612.

41- Piat C.

Traumatisme du rachis.

Rev. Prat., 1990, 40 (30).

42-Rolland E, Lazennec JY et Saillant G.

Conduite à tenir devant un traumatisme du rachis.

Encycl Méd Chir (Editions Scientifiques et Médicales Elsevier SAS, Paris, tous droits réservés),

Urgences, 24-100-E-10, 2001, 18 p.

43- Petitjean M.E, Senamaud K, Thicoïpé M, Lassié P,DabadieP.

Les traumatismes graves du rachis.

Conférences d'actualisation 2002, p. 501-518.

44- Manelfe C., Berry I., Bonafe A.

Traumatismes rachidiens et médullaires.

Département d'information médicale. CHRU de pontchaillon, oct 1995

45- Jodoin A., Dupuis P., Fraser M., Beumont P.

Unstable fracture of thoracolumbar spine: a 10 years experience at sacre-coeur hospital.

J. Traumatol., 1985, 25 (3): 197-202.

46- Van Buren R.L., Franclin Wagner J.R., Pasquali M.

Management of thoracolumbar fractures with accompanying neurological injury.
Neurosurgery, 1992, 40 (5).

47- El Fegoun,2004.

48- Cohen WA, Giauque AP, Hallam DK, Linnau KF, Mann FA.

Evidence-based approach to use of MR imaging in acute spinal trauma.
EJR 2003;48:49-60.

49- Ferey S, Kalifa G, Cohen PA, Adamsbaum C.

Traumatisme du rachis chez l'enfant.
J Radiol 2005;86:263-72.

50- Li Yang Dai.

Low lumbar spinal fractures: management options.
Injury, Int. J. Care Injured 33 (2002) 579-582.

51- El Rai et al.

Apport de l'imagerie par resonance magnétique dans les
Traumatismes médullaires.
J Radiol 2006;87:121-6.

52- Burt AA.

The epidemiology, natural history and prognosis of spinal cord injury.
Current Orthopaedics 2004;18:26-32.

53- F. Proust, O. Langlois, B. De Bono, P. Fréger.

Traumatismes Graves du Rachis : La Vision du Neurochirurgien.
VIIIème journée normande d'anesthésie réanimation 2005.

54- Terae S, Takahashi C, Abe S, Kikuchi Y, Miyasaka K.

GD-DTPA-enhanced MR imaging of injured spinal cord.

Clinical imaging 1997 ;21 :82-9.

55- Robert R., Millot F., Martin S., Menefalli D.

Les lésions traumatiques pluriétagés du rachis thoracique et lombaire.

Chirurgie, 1993-1994, 119 : 152-157.

56- Godard J., Jacquet G., Steimilier C,Zorny A.

L'échographie peropératoire en neurochirurgie.

Neurochirurgie, 1993,39 : 182-187.

57- Cheliout-Heraut F., Mariembourg G., Fahed M.

Apports des potentiels évoqués somesthésiques dans la surveillance médullaire au cours de la chirurgie rachidienne.

Rev.Chir.Orthop.,1991,76: 344-352.

58- Hoffman JR, Wolfson AB, Todd K, Mower WR.

Selective cervical spine radiography in blunt trauma: methodology of the national emergency x-radiography utilization study (nexus).

Ann Emerg Med 1998 ; 32 : 461-469

59- Papadopoulos SM, Selden NR, Quint DJ, Patel N, Gillespie B, Grube S.

Immediate spinal cord decompression for cervical spinal cord injury: feasibility and outcome.

J Trauma 2002 ; 52 : 323-332.

60- Floman Y, Farcy J, Argenson C.

Thoracolumbar spine fractures.

New York : Raven Press, 1993.

61– Louis R.

Surgery of the spine.

Berlin : Springer-Verlag, 1983.

62– Willen J, Anderson J, Toomoka K, Singer K.

The natural history of burst fractures at the thoracolumbar junction.

J Spinal Disord 1990 ; 3 :39–46.

63– Willen JA, Gaekwad UH, Kakulas BA.

Burst fractures in the thoracic and lumbar spine. A clinico– neuropathologic analysis.

Spine 1989 ; 14 : 1316–1323.

64– Machour J.

Fractures de la charnière dorso–lombaire. Traitement chirurgical. A propos de 79 cas.

Thèse Méd., Strasbourg, 1986, n° 270.

65– Bracken MB, Shepard MJ, Hellenbrand KG, Collins WF, Leo LS, Freeman DF, et al.

Methylprednisolone and neurological function 1 year after spinal cord injury. Results of the National Acute Spinal Cord Injury Study.

J Neurosurg 1985;63(5):704–13.

66– Bracken MB, Shepard MJ, Collins WF, Holford TR, Young W, Baskin DS, et al.

A randomized, controlled trial of methylprednisolone or naloxone in the treatment of acute spinal–cord injury. Results of the Second National Acute Spinal Cord Injury Study.

N Engl J Med 1990;322(20):1405–11.

67–Bracken MB, Shepard MJ, Holford TR, Leo–Summers L, Aldrich EF, Fazl M, et al.

Administration of methylprednisolone for 24 or 48 hours or tirilazad mesylate for 48 hours in the treatment of acute spinal cord injury. Results of the Third National Acute Spinal Cord Injury Randomized Controlled Trial. National Acute Spinal Cord Injury Study.

JAMA 1997;277(20):1597-604.

68- Senegas J.

Prise en charge des traumatisés vertébro-médullaires.

Bordeaux : Bergeret, 1983.

69- Goutallier D, Hernigou P, Piat C.

Le traitement orthopédique des fractures du rachis dorso-lombaire et lombaire avec recul du mur postérieur (burst fractures) sans ou avec troubles neurologiques mineurs.

Rev Chir Orthop 1988 ; 74 (suppl II) : 77-83.

70- Dehoux E, Barre J, Mirancourt T.

Intérêt de l'abord antérieur dans le traitement des fractures du rachis thoraco-lombaire. Rev Chir Orthop 1988 ; 74 (suppl II) : 296-298.

71- Polard J-L., Montron L., Chatellier P., Daoud W., Hamon J.-M., Husson J-L .

Fractures de la charnière thoraco-lombaire traitées par méthode de boehler à propos de 77 cas. Ann. Orthop. Ouest - 2003 - 35 - 195 à 200.

72- Je Hrey G. Chimpman, MD, Wolliam. Dewser, PHD, and Greg J. Builman, MD.

Early Surgery for throcalumbar spine.injures Decreases complications.
J. Trauma.2004,56:52-57.

73- McLain RF (2004)

Functional outcome after surgery for spinal fractures: return to work and activity.

Spine 29:470- 477.

74- Chipman JG, Deuser WE, Beilman GJ (2004)

Early surgery for thoracolumbar spine injuries decreases complications.

J Trauma 56(1):52-57.

75- Croce MA, Bee TK, Pritchard E, Miller PR, Fabian TC (2001)

Does optimal timing for spine fracture fixation exist?

Ann Surg 233(6):851-858.

76- Dai LY, Yao WF, Cui YM, Zhou Q (2004)

Thoracolumbar fractures in patients with multiple injuries: diagnosis and treatment—a review of 147 cases.

J Trauma 56(2):348-355.

77- Kerwin AJ, Frykberg ER, Schinco MA, Griffen MM, Murphy T, Tepas JJ (2005)

The effect of early spine fixation on non-neurologic outcome.

J Trauma 58(1):15-21

78- McKinley W, Meade MA, Kirshblum S, Barnard B (2004)

Outcomes of early surgical management versus late or no surgical intervention after acute spinal cord injury.

Arch Phys Med Rehabil 85(11):1818-1825.

79- No authors listed (2002)

Management of acute central cervical spinal cord injuries.

Neurosurgery 50:S166-S172.

80– Patel RV, DeLong W, Vresilovic EJ (2004)

Evaluation and treatment of spinal injuries in the patient with polytrauma.

Clin Orthop Relat Res 422:43–54.

81– Rath SA, Kahamba JF, Kretschmer T, Neff U, Richter HP, Antoniadis G (2005)

Neurological recovery and its influencing factors in thoracic and lumbar spine fractures after surgical decompression and stabilization.

Neurosurg Rev 28(1):44–52.

82– McLain RF, Benson DR (1999)

Urgent surgical stabilization of spinal fractures in polytrauma patients.

Spine 24(16):1646– 1654.

83– Gaebler C, Maier R, Kutscha–Lissberg (1999)

Results of spinal cord decompression and thoracolumbar pedicle stabilization in relation to the time of operation.

Spinal Cord 37:33–39.

84– Jozef Paulus Henricus ,Johannes Rutges ,F. Cumhur Oner, Luke Peter Hendrik Leenen (2007)

Timing of thoracic and lumbar fracture fixation in spinal injuries: a systematic review of neurological and clinical outcome.

Eur Spine J 16:579–587.

85– Albert TJ, Kim DH (2005)

Timing of surgical stabilization after cervical and thoracic trauma.

J Neurosurg Spine 3:182–190.

86– Fehlings MG, Perrin RG (2005)

The role and timing of early decompression for cervical spinal cord injury: update with a review of recent clinical evidence.

Injury 36:B13–B26.

87– Rapado A (1996)

General management of vertebral fractures.

Bone 18:191S–196S.

88– Guest J, Eleraky MA, Apostolides PJ, Dickman CA, Sonntag VKH (2002)

Traumatic central cord syndrome: results of surgical management.

J Neurosurg Spine 97:25–32.

89– Pollard ME, Apple DF (2003)

Factors associated with improved neurologic outcomes in patients with incomplete tetraplegia.

Spine 28:33–38.

90– Ackery A, Tator C, Krassioukov A (2004)

A global perspective on spinal cord injury epidemiology.

J Neurotrauma 21:1355–1370.

91– Keel M, Trentz O (2005)

Pathophysiology of polytrauma.

Injury 36:691–709.

92– Baker SP, O’Neill B, Haddon WH, Long WB (1974)

The injury severity score: a method for describing patients with multiple injuries and evaluating emergency care.

J Trauma 14:187–196.

93– Civil JD, Schwab CW (1988)

The abbreviated injury scale, 1985 revision: a condensed chart for clinical use.

J Trauma 28:87-90.

94- Bellakhdar et coll.

Prise en charge chirurgicale des traumatismes vertebromedulaires du rachis dorso-lombaire.

48^{ème} congrès de neurochirurgie de langue française Marrakech, Mai 1997.

95- Payer M.

Unstable upper and middle thoracic fractures. Preliminary experience with a posterior transpedicular correction-fixation technique.

Journal of Clinical Neuroscience (2005) 12(5), 529-533.

96- Dashti H, Lee HC, Karaikovic EE, Gaines Jr RW.

Decision making in thoracolumbar fractures.

Neurol India 2005;53:534-41.

97- Alanay A, Acaroglu E, Yazici M, Aksoy C, Surat A.

The effect of transpedicular intracorporeal grafting in the Treatment of thoracolumbar burst fractures on canal remodeling.

Euro Spine J. 2001 Dec, 10 (6) 512-6.

98- Chattellier P., Missouri F., Antoun C.

Le fixateur interne de Dick dans le traitement des fractures de la charnière dorso- lombaire et du rachis lombaire.

Rachis, 1996, 8 (4) : 203-216.

99- Dekutoski M.G., Colan E.S., Saliccioli G.

Spinal mobility and deformity after harrington rod stabilisation and limited arthrodesis of thoracolumbar fractures.

J. Bone joint Surgery, 1993, 75 A (2).

100– Dick W.

Le fixateur interne: mise en place, techniques, indications, résultats.

Rachis, 1994, 6 (1) : 53–62.

101– Dickman C.A, Rosenthal D., Karahalios G.

Thoracic vertebrectomy and reconstruction using a microsurgical thoracic approach.
Neurosurgery, 1996, 38 (2).

102– Kabbaj K., Lesion F., Jomin M., Guieuj D., Lachretz M.

Intérêt du matériel de Harrington dans les fractures du rachis dorso-lombaire.

Lille Chirurgical, 1983, 38(3) : 55–63.

103– Kaneda K., Taneichi., Abumi K., Hashimoto T.

Anterior decompression and stabilisation with the Kaneda device for thorocolumbar burst fractures associated with neurological deficits.

J. Bone Joint Surg., 1997, 79 A (1) : 69–89.

104– Singh H et al.

History of posterior thoracic instrumentation. Neurosurg Focus 16 (1) : Article 11, 2004.

105– Mohan AL, Das K :

History of surgery for the correction of spinal deformity.

Neurosurg Focus 14 (1) : Article 1, 2003.

106– Cotler JM, Simpson M, An HS :

Principles, indications and complications of spinal instrumentation : a summary chapter, in An HS, Cotler JM (eds) : Spinal Instrumentation.

Baltimore : Williams & Wilkins, 1992, pp 435–453.

107– Albert TJ, Jones AM, Balderston RA :

Spinal instrumentation, in Rothman RH, Simeone FA (eds) :

The Spine, ed 3. Philadelphia : WB Saunders, 1992, Vol II, pp 1777–1796.

108– Knoeller SM, Seifred C :

Historical perspective : history of spinal surgery .

Spine 25 : 2838–2843, 2000.

109– OBrien MF, Wood J, Lowe TG, et al.

Thoracic pedicle vs Pedicle/Rib Screw Fixation : A biomechanical Study.

[Accessed 15 December 2003].

110– Husted D, Yue J, Fairchild B, Haims A.

An extrapedicular approach to the placement of screws in the thoracic spine : an anatomic and radiographic assessment

Spine 2003 ; 28 : 2324–2330.

111– Cinotti G, Gumina S, Ripani M, et al. :

Pedicle instrumentation in the thoracic spine. A morphometric and cadaveric study for placement of screws.

Spine 24 : 114–119, 1999.

112– Beisse R, Potulstki M, Beger J, Buhurn V.

Development and clinical application of a thoracoscopy implantable plate frame for treatment of thoracolumbar fractures and instabilities.

Orthopade. 2002 apr, 31 (4): 413–22.

113– Kim YJ, Lenke LG, Bridwell KH, et al:

Free hand pedicle screw placement in the thoracic spine: is it safe?

Spine 29:333–342, 2004.

114– Laine T, Lund T, Ylikoski M, et al:

Accuracy of pedicle screw insertion with and without computer assistance: a randomised controlled clinical study in 100 consecutive patients.

Eur Spine J 9:235–240, 2000.

115– Smorgick Y, Millgram MA, Anekstein Y, et al:

Accuracy and safety of thoracic pedicle screw placement in spinal deformities.

J Spinal Disord Tech 18:522–526, 2005.

116– C. J. Powers, V. Podichetty, and R. E. Isaacs.

Placement of percutaneous pedicle screws without imaging guidance

Neurosurg Focus 20 (3):E3, 2006.

117– Bühren V, Beisse R, Potulski M:

Minimal-invasive ventrale Spondylodesen bei Verletzungen der Brust- und Lendenwirbelsäule.

Chirurg 68:1076–1084, 1997.

118– Potulski M, Beisse R, Bühren V:

Die thorakoskopisch gesteuerte Behandlung der “vorderen Säule.” Technik und Ergebnisse.

Orthopade 28:723–730, 1999.

119– Rosenthal D, Dickman CA:

Thoracoscopic microsurgical excision of herniated thoracic discs.

J Neurosurg 89:224–235, 1998.

120– Visocchi M, Masferrer R, Sonntag VKH, et al:

Thoracoscopic approaches to the thoracic spine.

Acta Neurochir 140:737–744, 1998.

121– Caputy A, Starr J, Riedel C:

Video-assisted endoscopic spinal surgery: thoracoscopic discectomy.

Acta Neurochir (Wien) 34:196–199, 1995.

122– Cunningham BW, Kotani Y, McNulty PS, et al:

Video-assisted thoracoscopic surgery versus open thoracotomy for anterior thoracic spinal fusion: a comparative radiographic, biomechanical, and histologic analysis in a sheep model.
Spine 23:1333–1340, 1998.

123– Mack MJ, Regan JJ, Bobechko WP, et al:

Application of thoracoscopy for diseases of the spine.
Ann Thorac Surg 56: 736–738, 1993.

124– Khoo LT, Beisse R, Potulski M:

Thoracoscopic-assisted treatment of thoracic and lumbar fractures: a series of 371 consecutive cases.
Neurosurgery 51 (5 Suppl):S104–S117, 2002.

125– A. Amini, R. Beisse, and M. H. Schmidt.

Thoracoscopic spine surgery for decompression and stabilization of the anterolateral thoracolumbar spine.
Neurosurg Focus 19 (6):E4, 2005.

126– Dickman CA, Rosenthal D, Karahalios DG, et al:

Thoracic vertebrectomy and reconstruction using a microsurgical thoracoscopic approach.
Neurosurgery 38:279–293, 1996.

127– Regan JJ, Ben-Yishay A, Mack MJ:

Video-assisted thoracoscopic excision of herniated thoracic disc: description of technique and preliminary experience in the first 29 cases.
J Spinal Disord 11:183–191, 1998.

128– Faciszewski T, Winter RB, Lonstein JE, et al:

The surgical and medical perioperative complications of anterior spinal fusion surgery in the thoracic and lumbar spine in adults. A review of 1223 procedures.

Spine 20:1592-1599, 1995.

129- Merloz P, Tonetti J, Vouaillat H et al.

Chirurgie computerisée de la fixation des vis pédiculaires. Techniques et pratique clinique.
Encycl Méd Chir 44-146 (2004).

130- McLain RF :

The biomechanics of long versus short fixation for thoracolumbar spine fractures.
Spine 31 (11 Suppl) : S70-79, 2006.

131- Tezeren G, Kuru I :

Posterior fixation of thoracolumbar burst fracture : short segment pedicle fixation versus long-segment instrumentation.
J Spinal Disord Tech 18 : 485-488, 2005.

132- Yu SW, Fang KF, Tseng IC, Chiu YL, Chen YJ, Chen WJ :

Surgical outcomes of short segment fixation for thoracolumbar fracture dislocation.
Chang Gung Med J 25 : 253-259, 2002.

133- Inamasu J, Guiot BH, Nakatsukasa M .

Posterior instrumentation surgery for thoracolumbar junction injury causing neurologic deficit.
Neurol Med Chir (Tokyo) 48,15-21, 2008.

134- Leduc S, Mac-Thiong JM, Maurais G, Jodoin A.

Posterior pedicle screw fixation with supplemental laminar hook fixation for the treatment of thoracolumbar burst fractures.
J Can Chir, Vol 51, N° 1, 2008.

135– Butt MF, Farooq M, Mir B, Dhar AS et al.

Management of unstable thoracolumbar spinal injuries by posterior short segment spinal fixation. International Orthopaedics (SICOT) (2007) 31 :259–264.

136– Kawanishi M, Itoh Y, Satoh D, Matsuda N, Kamo M, Handa H, Nishiura I :

The surgical treatment of injuries to the thoracolumbar spine.
Sekizui Geka 20 : 25–31, 2006.

137– Verlaan JJ, Van de Kraats EB, Oner FC, Van walsum T, Niessen WJ, Dhert WJ :

Bone displacement and the role of longitudinal ligaments during ballon vertebroplasty in traumatic thoracolumbar fractures.
Spine 30 : 1832–1839, 2005.

138– DENIS F.

The three column spine and its significance in the classification of acture thoracolumbar spinal injuries.
Spine, 1983,6: 817– 831.

139– Louis R, Bréhier P, Louis C.

Chirurgie des traumatismes récents du rachis thoracolombaire. Editions Techniques.
Encycl Méd Chir (Paris France), Techniques chirurgicales–Orthopédie–Traumatologie, 44–178, 1994, 8p.

140– Oner FC, Van Glis AP, Dhert WJ, Verbout AJ (1999)

MRI findings of thoracolumbar spine fractures: a categorization based on MRI examination of 100 fractures.
Skeletal Radiol 28:433–443.

141– Saifuddin A (2001)

MRI of acute spinal trauma.

Skeletal Radiol 30:237-246.

142- Kaneda K, Taneichi H, Abumi K, Hashimoto T, Satob S, Fujiya M(1997)

Anterior decompression and stabilisation with the Kaneda device for thoracolumbar burst fractures associated with neurological deficits.

J Bone Jt Surg 79A:69-83.

143- Gaebler C, Maier R, Kutscha-Lissberg F, Mrkonjic L, Veesei V (1999)

Results of spinal cord decompression and thoracolumbar pedicle stabilisation in relation to the time of operation.

Spinal Cord 37:33-39.

144- Bedbrook GM (1975)

Treatment of thoracolumbar dislocations and fractures in paraplegia.

Clin Orthop 112:27-43.

145- Mehemet TR, Erden E, Cagaty O, Irfan O, Unal K (2005)

Conservative treatment of fractures of the thoracolumbar spine.

Int Orthop 29:78-82.

146- Delamarter RB, Bohlman HH, Dodge LD (1990)

Experimental lumbar spinal stenosis: analysis of the cortical evoked potentials, microvasculature, and histopathology.

J Bone Joint Surg Am 72:110-120.

147- Hashimoto T, Kaneda K, Abumi K (1988)

Relationship between traumatic spinal canal stenosis and neurologic deficits in thoracolumbar burst fractures.

Spine 13:1268-1272.

148- Mohanty SP, Venkatram N.

Does Neurological recovery in thoracolumbar and lumbar burst fractures depend on the extent of canal compromise ?

Spinal Cord 2002 ; 40 :295-9.

149- Robert E. Issaxs, M.D, Mick Perez- Crust, M.D; and Richard G. Fessler, M.D., PH.D.

Complication in the treatment of L1 burst fractures techniques in neurosurgery.

Vol.8 NO.2 pp.130-139. 2003 Lippincott williams and wilkin, nc; Philadelphia.

150- Clin D., Lebastad N.

L'escarre du blessé médullaire.

Rev. Prat., 1995,45 : 2023-2028.

151- Dizien O., Yelnik A.

Troubles neuro-orthopédiques et troubles du tonus chez les blessés médullaires.

Rev. Prat., 1995,45 :2029-2036.

152- Lemkhente Z.

Les traumatismes du rachis à l'hôpital provincial de Béni-Mellal : à propos de 102 cas.

Thèse Méd., Casablanca, 1997, n° 265.

153- Heldj P.

Aspects socio- professionnels et juridiques des paratétraplégiques traumatiques.

Rev.Prat., 1995,45 : 2047-2050.

154- Lagarrigue J.

Devenir lointain de la paraplégie traumatique.

18^{ème} congrès de la société de neurochirurgie de la langue française, Marrakech, Mai 1997.

155- Perrouin- Verbe B., Labat J.J., Mathe J.F.

Troubles vésico-sphinctériennes des blessés médullaires

Rev.Prat., 1995,45 : 2011-2016.

156- Thoumie P.

Douleurs des paraplégiques et tétraplégiques.

Rev. Prat., 1995, 45 : 2037-2039.