



كلية الطب
والصيدلة - مراكش
FACULTÉ DE MÉDECINE
ET DE PHARMACIE - MARRAKECH

Année 2022

Thèse N° 029

Atlas de dermatologie pratique

THÈSE

PRÉSENTÉE ET SOUTENUE PUBLIQUEMENT LE 04/02/2022

PAR

Mme. Hajar MARGHADI

Née Le 22/02/1994 à Marrakech

POUR L'OBTENTION DU DOCTORAT EN MÉDECINE

MOTS-CLÉS

Photos – Dermatoses – Médecine générale

JURY

Mme.	L.ESSAADOUNI	PRESIDENT
	Professeur de Médecine Interne	
M.	S. AMAL	RAPPORTEUR
	Professeur de Dermatologie	
M.	M. D. EL AMRANI	JUGE
	Professeur de Chirurgie Plastique	

بِسْمِ اللَّهِ الرَّحْمَنِ الرَّحِيمِ

Serment d'hippocrate

*Au moment d'être admis à devenir membre de la profession médicale,
Je m'engage solennellement à consacrer ma vie au service de l'humanité.
Je traiterai mes maîtres avec le respect et la reconnaissance qui leur sont dus.
Je pratiquerai ma profession avec conscience et dignité. La santé de mes malades
sera mon premier but.*

Je ne trahirai pas les secrets qui me seront confiés.

*Je maintiendrai par tous les moyens en mon pouvoir l'honneur et les nobles
traditions de la profession médicale.*

Les médecins seront mes frères.

*Aucune considération de religion, de nationalité, de race, aucune considération
politique et sociale, ne s'interposera entre mon devoir et mon patient.*

Je maintiendrai strictement le respect de la vie humaine dès sa conception.

*Même sous la menace, je n'userai pas mes connaissances médicales
d'une façon contraire aux lois de l'humanité.*

Je m'y engage librement et sur mon honneur.

Déclaration Genève, 1948

LISTE DES PROFESSEURS

UNIVERSITE CADI AYYAD
FACULTE DE MEDECINE ET DE PHARMACIE
MARRAKECH

Doyens Honoraires

: Pr. Badie Azzaman MEHADJI

: Pr. Abdelhaq ALAOUI YAZIDI

ADMINISTRATION

Doyen

: Pr. Mohammed BOUSKRAOUI

Vice doyen à la Recherche et la Coopération

: Pr. Mohamed AMINE

Vice doyen aux Affaires Pédagogiques

: Pr. Redouane EL FEZZAZI

Secrétaire Générale

: Mr. Azzeddine EL HOUDAIGUI

Professeurs de l'enseignement supérieur

Nom et Prénom	Spécialité	Nom et Prénom	Spécialité
ABKARI Imad	Traumato- orthopédie	ESSAADOUNI Lamiaa	Médecine interne
ABOU EL HASSAN Taoufik	Anesthésie- réanimation	FADILI Wafaa	Néphrologie
ABOUCHADI Abdeljalil	Stomatologie et chir maxillo faciale	FAKHIR Bouchra	Gynécologie- obstétrique
ABOULFALAH Abderrahim	Gynécologie- obstétrique	FOURAIJI Karima	Chirurgie pédiatrique
ABOUSSAIR Nisrine	Génétique	GHANNANE Houssine	Neurochirurgie
ADALI Imane	Psychiatrie	GHOUNDALE Omar	Urologie
ADMOU Brahim	Immunologie	HACHIMI Abdelhamid	Réanimation médicale
AGHOUTANE El Mouhtadi	Chirurgie pédiatrique	HAJJI Ibtissam	Ophtalmologie
AISSAOUI Younes	Anesthésie - réanimation	HAROU Karam	Gynécologie- obstétrique
AIT AMEUR Mustapha	Hématologie Biologique	HOCAR Ouafa	Dermatologie
AIT BENALI Said	Neurochirurgie	JALAL Hicham	Radiologie
AIT BENKADDOUR Yassir	Gynécologie- obstétrique	KAMILI El Ouafi El Aouni	Chirurgie pédiatrique
AIT-SAB Imane	Pédiatrie	KHALLOUKI Mohammed	Anesthésie- réanimation
ALJ Soumaya	Radiologie	KHATOURI Ali	Cardiologie
AMAL Said	Dermatologie	KHOUCHANI Mouna	Radiothérapie
AMINE Mohamed	Epidémiologie- clinique	KISSANI Najib	Neurologie
AMMAR Haddou	Oto-rhino-laryngologie	KRATI Khadija	Gastro- entérologie
AMRO Lamyae	Pneumo- phtisiologie	KRIET Mohamed	Ophtalmologie
ANIBA Khalid	Neurochirurgie	LAGHMARI Mehdi	Neurochirurgie
ARSALANE Lamiaa	Microbiologie -Virologie	LAKMICHY Mohamed Amine	Urologie
ASMOUKI Hamid	Gynécologie- obstétrique	LAOUAD Inass	Néphrologie

ATMANE El Mehdi	Radiologie	LOUHAB Nisrine	Neurologie
BAIZRI Hicham	Endocrinologie et maladies métaboliques	LOUZI Abdelouahed	Chirurgie – générale
BASRAOUI Dounia	Radiologie	MADHAR Si Mohamed	Traumato- orthopédie
BASSIR Ahlam	Gynécologie- obstétrique	MANOUDI Fatiha	Psychiatrie
BELBARAKA Rhizlane	Oncologie médicale	MANSOURI Nadia	Stomatologie et chiru maxillo faciale
BELKHOU Ahlam	Rhumatologie	MAOULAININE Fadl mrabih rabou	Pédiatrie (Neonatalogie)
BEN DRISS Laila	Cardiologie	MATRANE Aboubakr	Médecine nucléaire
BENALI Abdeslam	Psychiatrie	MOUAFFAK Youssef	Anesthésie – réanimation
BENCHAMKHA Yassine	Chirurgie réparatrice et plastique	MOUDOUNI Said Mohammed	Urologie
BENELKHAÏAT BENOMAR Ridouan	Chirurgie – générale	MOUFID Kamal	Urologie
BENHIMA Mohamed Amine	Traumatologie – orthopédie	MOUTAJ Redouane	Parasitologie
BENJILALI Laila	Médecine interne	MOUTAOUAKIL Abdeljalil	Ophthalmologie
BENZAROUËL Dounia	Cardiologie	MSOUGGAR Yassine	Chirurgie thoracique
BOUCHENTOUF Rachid	Pneumo- phtisiologie	NAJEB Youssef	Traumato- orthopédie
BOUKHANNI Lahcen	Gynécologie- obstétrique	NARJISS Youssef	Chirurgie générale
BOUKHIRA Abderrahman	Biochimie – chimie	NEJMI Hicham	Anesthésie- réanimation
BOUMZEBRA Drissi	Chirurgie Cardio- Vasculaire	NIAMANE Radouane	Rhumatologie
BOURRAHOÛAT Aïcha	Pédiatrie	OUALI IDRÏSSI Mariem	Radiologie
BOURROUS Monir	Pédiatrie	OUBAHA Sofia	Physiologie
BOUSKRAOÛI Mohammed	Pédiatrie	OULAD SAIAD Mohamed	Chirurgie pédiatrique
CHAFIK Rachid	Traumato- orthopédie	QACIF Hassan	Médecine interne
CHAKOUR Mohamed	Hématologie Biologique	QAMOÛSS Youssef	Anesthésie- réanimation
CHELLAK Saliha	Biochimie- chimie	RABBANI Khalid	Chirurgie générale
CHERIF IDRÏSSI EL GANOÛNI Najat	Radiologie	RADA Nouredine	Pédiatrie
CHOÛLLI Mohamed Khaled	Neuro pharmacologie	RAIS Hanane	Anatomie pathologique
DAHAMI Zakaria	Urologie	RAJI Abdelaziz	Oto-rhino-laryngologie
DRAÏSS Ghizlane	Pédiatrie	ROCHDI Youssef	Oto-rhino-laryngologie

EL ADIB Ahmed Rhassane	Anesthésie- réanimation	SAMKAOUI Mohamed Abdenasser	Anesthésie- réanimation
EL AMRANI Moulay Driss	Anatomie	SAMLANI Zouhour	Gastro- entérologie
EL ANSARI Nawal	Endocrinologie et maladies métaboliques	SARF Ismail	Urologie
EL BARNI Rachid	Chirurgie- générale	SORAA Nabila	Microbiologie - Virologie
EL BOUCHTI Imane	Rhumatologie	SOUMMANI Abderraouf	Gynécologie- obstétrique
EL BOUIHI Mohamed	Stomatologie et chir maxillo faciale	TASSI Noura	Maladies infectieuses
EL FEZZAZI Redouane	Chirurgie pédiatrique	TAZI Mohamed Ilias	Hématologie- clinique
EL HAOURY Hanane	Traumato- orthopédie	YOUNOUS Said	Anesthésie- réanimation
EL HATTAOUI Mustapha	Cardiologie	ZAHLANE Kawtar	Microbiologie - virologie
EL HOUDZI Jamila	Pédiatrie	ZAHLANE Mouna	Médecine interne
EL IDRISSE SLITINE Nadia	Pédiatrie	ZAOUI Sanaa	Pharmacologie
EL KARIMI Saloua	Cardiologie	ZIADI Amra	Anesthésie - réanimation
EL KHAYARI Mina	Réanimation médicale	ZOUHAIR Said	Microbiologie
EL MGHARI TABIB Ghizlane	Endocrinologie et maladies métaboliques	ZYANI Mohammed	Médecine interne
ELFIKRI Abdelghani	Radiologie		

Professeurs Agrégés

Nom et Prénom	Spécialité	Nom et Prénom	Spécialité
ABIR Badreddine	Stomatologie et Chirurgie maxillo faciale	GHAZI Mirieme	Rhumatologie
ADARMOUCH Latifa	Médecine Communautaire (médecine préventive, santé publique et hygiène)	HAZMIRI Fatima Ezzahra	Histologie- embyologie cytogénétique
AIT BATAHAR Salma	Pneumo- phtisiologie	IHBIBANE fatima	Maladies Infectieuses
ARABI Hafid	Médecine physique et réadaptation fonctionnelle	KADDOURI Said	Médecine interne
ARSALANE Adil	Chirurgie Thoracique	LAHKIM Mohammed	Chirurgie générale
BELBACHIR Anass	Anatomie- pathologique	LAKOUICHMI Mohammed	Stomatologie et Chirurgie maxillo faciale
BELHADJ Ayoub	Anesthésie -Réanimation	MARGAD Omar	Traumatologie - orthopédie
BENJELLOUN HARZIMI Amine	Pneumo- phtisiologie	MLIHA TOUATI Mohammed	Oto- Rhino - Laryngologie
BOUZERDA Abdelmajid	Cardiologie	MOUHSINE Abdelilah	Radiologie

BSISS Mohamed Aziz	Biophysique	NADER Youssef	Traumatologie - orthopédie
CHRAA Mohamed	Physiologie	SALAMA Tarik	Chirurgie pédiatrique
DAROUASSI Youssef	Oto-Rhino - Laryngologie	SEDDIKI Rachid	Anesthésie - Réanimation
EL HAOUATI Rachid	Chirurgie Cardio-vasculaire	SERGHINI Issam	Anesthésie - Réanimation
EL KAMOUNI Youssef	Microbiologie Virologie	TOURABI Khalid	Chirurgie réparatrice et plastique
EL KHADER Ahmed	Chirurgie générale	ZARROUKI Youssef	Anesthésie - Réanimation
EL MEZOUARI El Moustafa	Parasitologie Mycologie	ZEMRAOUI Nadir	Néphrologie
EL OMRANI Abdelhamid	Radiothérapie	ZIDANE Moulay Abdelfettah	Chirurgie thoracique
FAKHRI Anass	Histologie- embryologie cytogénétique		

Professeurs Assistants

Nom et Prénom	Spécialité	Nom et Prénom	Spécialité
AABBASSI Bouchra	Pédopsychiatrie	ESSADI Ismail	Oncologie Médicale
ABALLA Najoua	Chirurgie pédiatrique	FASSI Fihri Mohamed jawad	Chirurgie générale
ABDELFETTAH Youness	Rééducation et Réhabilitation Fonctionnelle	FDIL Naima	Chimie de Coordination Bio- organique
ABDOU Abdessamad	Chiru Cardio vasculaire	FENNANE Hicham	Chirurgie Thoracique
ABOULMAKARIM Siham	Biochimie	HAJHOUI Farouk	Neurochirurgie
ACHKOUN Abdessalam	Anatomie	HAJJI Fouad	Urologie
AIT ERRAMI Adil	Gastro-entérologie	HAMMI Salah Eddine	Médecine interne
AKKA Rachid	Gastro - entérologie	Hammoune Nabil	Radiologie
ALAOUI Hassan	Anesthésie - Réanimation	HAMRI Asma	Chirurgie Générale
ALJALIL Abdelfattah	Oto-rhino-laryngologie	HAZIME Raja	Immunologie
AMINE Abdellah	Cardiologie	JALLAL Hamid	Cardiologie
ARROB Adil	Chirurgie réparatrice et plastique	JANAH Hicham	Pneumo- phtisiologie
ASSERRAJI Mohammed	Néphrologie	LAFFINTI Mahmoud Amine	Psychiatrie
AZAMI Mohamed Amine	Anatomie pathologique	LAHLIMI Fatima Ezzahra	Hématologie clinique
AZIZ Zakaria	Stomatologie et chirurgie maxillo faciale	LAHMINI Widad	Pédiatrie
BAALLAL Hassan	Neurochirurgie	LALYA Issam	Radiothérapie
BABA Hicham	Chirurgie générale	LAMRANI HANCH Asmae	Microbiologie-virologie

BELARBI Marouane	Néphrologie	LOQMAN Souad	Microbiologie et toxicologie environnementale
BELFQUIH Hatim	Neurochirurgie	MAOUJOURD Omar	Néphrologie
BELGHMAIDI Sarah	Ophtalmologie	MEFTAH Azzelarab	Endocrinologie et maladies métaboliques
BELLASRI Salah	Radiologie	MESSAOUDI Redouane	Ophtalmologie
BENANTAR Lamia	Neurochirurgie	MILOUDI Mohcine	Microbiologie - Virologie
BENCHAFAI Ilias	Oto-rhino-laryngologie	MOUGUI Ahmed	Rhumatologie
BENNAOUI Fatiha	Pédiatrie	NASSIH Houda	Pédiatrie
BENZALIM Meriam	Radiologie	NASSIM SABAH Taoufik	Chirurgie Réparatrice et Plastique
BOUTAKIOUTE Badr	Radiologie	OUEIAGLI NABIH Fadoua	Psychiatrie
CHAHBI Zakaria	Maladies infectieuses	OUMERZOUK Jawad	Neurologie
CHEGGOUR Mouna	Biochimie	RAGGABI Amine	Neurologie
CHETOUI Abdelkhalek	Cardiologie	RAISSI Abderrahim	Hématologie clinique
CHETTATI Mariam	Néphrologie	REBAHI Houssam	Anesthésie - Réanimation
DAMI Abdallah	Médecine Légale	RHARRASSI Isam	Anatomie-patologique
DARFAOUI Mouna	Radiothérapie	RHEZALI Manal	Anesthésie-réanimation
DOUIREK Fouzia	Anesthésie- réanimation	ROUKHSI Redouane	Radiologie
EL- AKHIRI Mohammed	Oto- rhino- laryngologie	SAHRAOUI Houssam Eddine	Anesthésie-réanimation
EL AMIRI My Ahmed	Chimie de Coordination bio-organnique	SALLAHI Hicham	Traumatologie- orthopédie
EL FADLI Mohammed	Oncologie médicale	SAYAGH Sanae	Hématologie
EL FAKIRI Karima	Pédiatrie	SBAAI Mohammed	Parasitologie-mycologie
EL GAMRANI Younes	Gastro-entérologie	SBAI Asma	Informatique
EL HAKKOUNI Awatif	Parasitologie mycologie	SEBBANI Majda	Médecine Communautaire (médecine préventive, santé publique et hygiène)
EL JADI Hamza	Endocrinologie et maladies métaboliques	SIRBOU Rachid	Médecine d'urgence et de catastrophe
EL KHASSOUI Amine	Chirurgie pédiatrique	SLIOUI Badr	Radiologie
ELATIQUI Oumkeltoum	Chirurgie réparatrice et plastique	WARDA Karima	Microbiologie
ELBAZ Meriem	Pédiatrie	YAHYAOUI Hicham	Hématologie
ELJAMILI Mohammed	Cardiologie	ZBITOU Mohamed Anas	Cardiologie
ELOUARDI Youssef	Anesthésie réanimation	ZOUIA Btissam	Radiologie
EL-QADIRY Raby	Pédiatrie	ZOUIZRA Zahira	Chirurgie Cardio- vasculaire

LISTE ARRÊTÉE LE 23/06/2021

DÉDICACES

*Ce moment est l'occasion d'adresser mes remerciements et
ma reconnaissance et de dédier cette thèse*

Je dédie cette thèse

A Maman

À celle qui m'a tout donné sans compter, à celle qui m'a soutenue toute ma vie, à qui je dois ce que je suis et ce que je serai.

Tous les mots du monde ne sauraient exprimer l'immense amour que je te porte, ni la profonde gratitude que je te témoigne pour tous les efforts et les sacrifices que tu n'as cessé de consentir pour mon instruction et mon bien-être.

Tu as fait plus qu'une mère puisse faire pour que je puisse me consacrer pleinement à mes études.

Je te dédie à mon tour cette thèse qui concrétise ton rêve le plus cher et qui n'est que le fruit de tes conseils et de tes encouragements.

Que Dieu le tout puissant te bénisse, te comble de santé, de bonheur et te procure une longue vie.

Je t'aime très fort ma maman chérie et je te serai éternellement reconnaissante.

A mon frère

Merci pour ta présence et ton soutien. Et je te dédie ce travail, pour tous les moments de joie, de complicité, et de taquinerie qu'on a pu partager ensemble.

A la mémoire de mon oncle Mohamed

Je te rends hommage par ce modeste travail en guise de ma reconnaissance éternelle.

A mon cher compagnon de vie, Karim

Quoique je dise, je ne saurais exprimer l'amour que j'ai pour toi. Tu es la joie de ma vie et mon ikigai.

Je suis heureuse, chanceuse et fière de t'avoir comme mari.

Je te remercie pour ton support, ton dévouement et je te dédie ce travail pour tous les moments qu'on a pu partager ensemble.

Je t'aime...

A la famille Lakraïmi : mon oncle Mohamed, Ouail et Hajar

*Vous m'avez accueillie, soutenue comme votre fille. Je vous en remercie.
J'ai trouvé en vous une deuxième famille. Vous avez une grande place
dans mon cœur.*

A mes sœurs de cœur : Safia, Kaoutar, Manal, Khaoula et Manal.

*Mes sœurs avec qui j'ai tout partagé pendant quatorze ans, merci d'être là
dans le meilleur comme dans le pire.*

*J'espère que le temps nous suffira pour faire tous les voyages dont on a
rêvé.*

*Je sais que le meilleur reste à venir. Je dédie ce travail à notre grande
amitié, qui je l'espère sera éternelle.*

Je vous aime inconditionnellement...

A mes confidentes Maroua et Meriame

*Nos soirées, nos fous-rires, nos records téléphoniques et notre bonne
humeur ont su faire face à toutes les épreuves imposées par ce long
parcours en médecine.*

*A vous je dédie cette thèse, pour célébrer le succès qu'on a accompli
ensemble. Je suis fière de vous. Je vous aime les bibites.*

A mes adorables amies Rim, Imane et Meriem

*Nous avons réussi à construire des liens solides tout au long de ces années.
Je vous souhaite santé, bonheur et réussite dans votre vie. Je vous aime.*

A mes meilleurs amis : Hajar H, Hajar D, Chaïma, Mouna, et Yassine

Vous êtes un cadeau du ciel, un bijou très précieux.

Je vous aime énormément.

Aux internes de la 18^{ème} promotion

Merci chers amis pour ce joli parcours que nous avons réalisé ensemble, vous étiez ma famille aux moments où je ne pouvais pas être avec mes proches.

Je vous souhaite du succès, du bonheur et surtout une bonne santé.

A la grande famille de dermatologie du CHU de Mohamed VI

Une grande et belle équipe que je tiens à saluer et ensemble j'espère que nous pourrons contribuer à rendre service à tous nos patients.

A mes adorables dermatologues :

Rim, Kaoutar, Omayma K, Oumaïma L, Ikram

J'espère que ces années de résidanat seront l'un des plus belles de nos vies.

REMERCIEMENTS

A MON MAITRE ET PRESIDENT DE THESE :

Mme ESSAADOUNI Lamíaa

Nous ne pouvons qu'être reconnaissants à la grande pédagogue que vous êtes d'avoir accepté de présider cet honorable jury. Votre compétence professionnelle incontestable ainsi que vos qualités humaines vous valent l'admiration et le respect de tous. Vous êtes et vous serez pour nous l'exemple de rigueur et de droiture dans l'exercice de la profession. Veuillez, cher Maître, trouver dans ce modeste travail l'expression de notre haute considération, de notre sincère reconnaissance et de notre profond respect.

A MON MAITRE ET RAPPORTEUR DE THESE :

Professeur M. AMAL Saïd

Nous avons eu le privilège et la grande chance de bénéficier de votre encadrement enrichissant. Vos qualités humaines ainsi que professionnelles font de vous un grand Maître, et nous servent d'exemple. Nous vous remercions pour votre temps, vos conseils avisés, votre écoute et bienveillance. Nous espérons être digne de votre confiance, et vous prions d'accepter notre profonde et respectueuse reconnaissance.

A MON MAITRE ET JUGE DE THESE :

M. EL AMRANI Moulay Idriss

Nous vous remercions de nous avoir honoré par votre présence. Toute notre gratitude pour votre enseignement de qualité sur les bancs de l'amphithéâtre comme dans votre service hospitalier. Nous vous sommes très reconnaissants de bien vouloir porter intérêt à ce travail et accepter aimablement de juger cette thèse. Veuillez trouver ici l'expression de nos sentiments les plus respectueux.

ABREVIATIONS

Liste des abreviations

ACR	: American College of Rheumatology
AINS	: Anti inflammatoire non stéroïdien
AJCC	: American Joint Committee on Cancer
C3	: Complément 3
CBC	: Carcinome basocellulaire cutané
CEC	: Carcinome épidermoïde cutané
CMV	: Cytomegalovirus
CPK	: Créatine phosphokinase
DA	: Dermate atopique
DCI	: Dénomination commune internationale
DRESS	: Drug Rash with Eosinophilia and Systemic symptoms
Elisa	: Enzyme-linked immunosorbent assay
EGF	: Epidermal growth factor
EULAR	: European League Against Rheumatism
HHV	: Herpès virus humain
HIV	: Virus de l'immunodéficience humaine
HLA	: Human leukocyte antigen
IEC	: Inhibiteur de l'enzyme de conversion
IFD	: Immunofluorescence directe
IFI	: Immunofluorescence indirecte
Ig	: Immunoglobuline
IL	: Interleukine
IM	: Intramusculaire
IV	: Intraveineuse
IPD	: Articulation interphalangienne distale
IV	: Intra veineuse
LC	: Leishmaniose cutanée

LDH : Lactate déshydrogénase

LT : Lymphocyte T

MGG : Coloration de May-GrünwaldGiemsa

PEAG : Pustulose exanthématique aigue généralisée

PNE : Polynucléaires éosinophiles

PNN : Polynucléaires neutrophiles

PVH : Papillomavirus humains

SPF : Sun protection factor

TLR2 : Toll-likereceptor 2

TNF : Tumornecrosis factor

UV : Ultraviolet

VZV : Varicelle zona virus des plus belles de nos vies.

PLAN

INTRODUCTION	1
MATERIELS ET METHODES	4
I. Cadre méthodologique de l'étude	5
1. Type de l'étude :	5
2. Iconographie :	5
3. Considérations éthiques :	6
II. Structure de l'atlas :	6
CHAPITRE I : LESIONS ELEMENTAIRES	7
I. Lésions élémentaires	8
1. Les macules	8
2. Les papules	11
3. Les éruptions à contenu liquidien	13
4. Les infiltrats hypodermiques	15
5. Les végétations, kératoses, verrucosités :	16
6. Les squames et croûtes	17
7. Les pertes de substances	19
8. La gangrène	20
9. Les atrophies	20
10. La sclérose	21
II. Le groupement des lésions élémentaires	21
III. La topographie des lésions élémentaires	21
CHAPITRE II : DERMATOSES FACIALES	22
Acné	23
I. Physiopathologie	23
II. Clinique	23
III. Traitement	27
Rosacée	30
I. Epidémiologie	30
II. Physiopathologie	30
III. Clinique	31
IV. Traitement	32
Dermatite séborrhéique	34
I. Epidémiologie	34
II. Physiopathologie	34
III. Clinique	34
IV. Traitement	38
CHAPITRE III : PSORIASIS	40
Psoriasis	41
I. Epidémiologie	41
II. Physiopathologie	41

III. Clinique :	42
IV. Diagnostic positif :	52
V. Evolution :	52
VI. Critères de sévérité du psoriasis :	53
VII. Traitement :	54
CHAPITRE IV : ECZEMA/DERMATITE ATOPIQUE.	56
Eczéma	57
I. Définition :	57
II. Classification simplifiée des principales variétés d'eczémas :	58
Eczéma de contact allergique	59
I. Physiopathologie :	59
II. Clinique :	59
III. Diagnostic étiologique :	64
IV. Traitement :	65
Dermatite atopique	67
I. Physiopathologie :	67
II. Clinique :	67
III. Evolution :	70
IV. Traitement :	71
CHAPITRE V : URTICAIRE.	73
Urticaire	74
I. Physiopathologie :	74
II. Clinique :	74
III. Diagnostic étiologique :	76
IV. Traitement :	79
CHAPITRE VI: DERMATOSES BULLEUSES AUTO-IMMUNES.	81
Pemphigus auto-immun	82
I. Physiopathologie :	82
II. Classification :	83
III. Clinique :	83
IV. Diagnostic positif :	87
V. Evolution :	88
VI. Traitement	89
Pemphigoïde bulleuse	91
I. Physiopathologie :	91
II. Clinique :	92
III. Diagnostic positif :	93
IV. Evolution :	95
V. Traitement :	95

CHAPITRE VII : CANCERS CUTANÉES	96
Carcinome basocellulaire	97
I. Epidémiologie :.....	97
II. Clinique :.....	97
III. Histologie :.....	99
IV. Evolution.....	100
V. Traitement :.....	101
VI. Suivi.....	102
VII. Prévention.....	102
Carcinome spinocellulaire	103
I. Epidémiologie :.....	103
II. Clinique :.....	103
III. Histologie :.....	106
IV. Evolution :.....	107
V. Traitement :.....	107
VI. Suivi.....	107
VII. Prévention.....	107
Mélanome	108
I. Epidemiologie.....	108
II. Diagnostic positif.....	108
III. Classification anatomoclinique.....	110
IV. Facteurs pronostiques.....	114
V. Bilan d'extension.....	114
VI. Traitement.....	115
CHAPITRE VIII : INFECTIONS MYCOSIQUES	116
Mycoses superficielles	117
I. Dermatophytoses :.....	117
II. Levuroses.....	125
CHAPITRE IX: DERMATOSES BACTÉRIENNES	132
Dermatoses bactériennes	133
I. Folliculites bactériennes.....	133
II. Infections bactériennes non folliculaires.....	136
CHAPITRE X : VIROSES CUTANÉES	143
I. Infections à herpès simplex virus.....	144
II. Infections à Varicelle- Zona virus.....	149
III. Papillomes viraux.....	155
IV. Molluscum contagiosum :.....	161
CHAPITRE XI : INFECTIONS PARASITAIRES	163
La gale	164
I. Epidemiologie :.....	164

II. Clinique :	164
III. Traitement :	168
Leishmaniose cutanée	169
I. Epidémiologie :	169
II. Diagnostic positif :	171
III. Traitement :	174
IV. Prévention :	175
CHAPITRE XII: TOXIDERMIES MEDICAMENTEUSES.	176
Toxidermies médicamenteuses	177
I. Exanthème maculo-papuleux :	177
II. Urticaire et angiœdème :	178
III. Erythème pigmenté fixe :	179
IV. Pustulose exanthématique aigue généralisée :	179
V. Syndrome d'hypersensibilité médicamenteuse ou DRESS	180
III. Syndrome de Stevens-johnson et de lyell :	182
CHAPITRE XIII: MANIFESTATIONS DERMATOLOGIQUES DES MALADIES DE SYSTEME	184
Signes cutanés du lupus érythémateux	185
I. Clinique :	185
II. Diagnostic du lupus érythémateux cutanés :	189
III. Traitement des manifestations cutanées :	190
Dermatomyosite	191
I. Clinique :	191
II. Diagnostic :	194
III. Traitement :	195
Manifestations cutanées de la sclérodermie systémique	196
I. Clinique :	196
II. Diagnostic :	199
III. Traitement :	199
CONCLUSION	200
ANNEXES	202
RESUMES	204
BIBLIOGRAPHIE	208

INTRODUCTION

La peau est un carrefour de lésions importantes qu'on peut reconnaître cliniquement.

L'œil du clinicien est fondamental, il permet d'analyser la lésion dans toutes ces dimensions : forme, couleur, infiltration, extension et caractère primitif. Cette morphologie générale des lésions cutanées reste au cœur du diagnostic dermatologique. Cet Atlas contient donc des photographies en couleur illustrant les différentes pathologies abordées.

La photographie est devenue actuellement un outil inéluctable dans la pratique dermatologique. C'est un moyen désormais accessible dont bénéficie et le patient et les médecins :

- Un outil d'aide diagnostique : demande d'avis à un confrère, suivi des modifications des lésions au fil du temps, confrontation à la réception des examens complémentaires.
- Un outil d'aide thérapeutique : Analyser avec les confrères et les experts les meilleures options thérapeutiques afin d'améliorer la prise en charge.
- Surveillance :
 - Surveiller les patients présentant de nombreuses lésions par exemple les lésions mélanocytaires afin d'identifier celles changeantes ou nouvellement développées, améliorant ainsi l'efficacité de la biopsie (1).
 - Surveiller les individus de manière longitudinale et évaluer les réponses thérapeutiques.
- Un outil d'enseignement : la photographie permet aussi d'enseigner plus efficacement la dermatologie aux étudiants et aux professionnels de santé ainsi que d'apporter des informations précieuses et indispensables à la compréhension du message dans le cadre de publication scientifique « Une image vaut mille mots » (2).
- Un outil de développement de nos compétences personnelles.

Le raisonnement clinique en dermatologie se base sur deux approches analytique et non analytique (3).

✓ Approche analytique :

Elle consiste à recueillir les données d'anamnèse, identifier et décrire la lésion élémentaire ; son regroupement et sa topographie afin d'évoquer une hypothèse diagnostique.

✓ Approche non analytique :

Ce processus consiste à l'identification immédiate et inconsciente d'un diagnostic suite à la reconnaissance d'une configuration caractéristique de signes et symptômes (Pattern recognition) ou à une similarité avec des cas rencontrés précédemment (4).

La similarité entre le cas présent et une configuration de signes, une image ou un cas stocké en mémoire conduit à un diagnostic rapide, d'où l'intérêt des atlas de dermatologie.

Ces deux approches sont complémentaires et peuvent être utilisées dans la même situation clinique ; ainsi le diagnostic de présomption est, en général, le fruit de l'interaction entre les deux.

Cependant notre travail a pour objectif d'élaborer un atlas de dermatologie regroupant les pathologies les plus fréquentes en pratique d'un médecin généraliste, combinant l'approche analytique et l'approche par analogie afin de se familiariser et d'intégrer les lésions et les maladies dermatologiques.

MATERIELS ET METHODES

I. Cadre méthodologique de l'étude

1. Type de l'étude :

Pour pouvoir répondre aux objectifs de notre travail, nous avons pris en photographie les différentes lésions dermatologiques des patients consultants et hospitalisés au service de dermatologie du CHU Mohammed VI de Marrakech sur une période de 1 an du janvier 2021 au décembre 2021.

2. Iconographie :

2.1. Lieu d'étude :

Nos photographies sont prises au sein du :

- ✓ Service de dermatologie du CHU Mohammed VI de Marrakech.
- ✓ Consultation de dermatologie au centre de diagnostic à l'hôpital Ibn tofail de Marrakech

2.2. Technique :

Afin d'obtenir des images permettant une bonne évaluation de la peau nous avons pris 2 types de Photographies : macro-image, micro-image.

Macro-image : image rapprochée de la lésion ou la dermatose, le contexte anatomique est largement perdu car l'image se concentre sur la lésion ou la dermatose, à l'exclusion des structures anatomiques environnantes.

Micro-image : image de la lésion ou la dermatose avec une échelle de reproduction supérieur à 1 (tous les repères anatomiques sont perdus avec ce degré de grossissement).

Lors de l'acquisition des images, certaines règles ont été respectées :

- Assurer un éclairage approprié du sujet.
- Utiliser l'ISO le plus bas pour obtenir une qualité meilleure de l'image.

ISO : l'un des trois éléments du triangle de l'exposition photographique, il contrôle la quantité de lumière que l'appareil photo capture.

- Utiliser un arrière-plan simple et éviter d'utiliser des couleurs qui peuvent distraire la lésion.
- Utiliser un flash quand la lumière n'est pas suffisante.
- Utiliser la compression la plus faible pour conserver les détails de l'image.

3. Considérations éthiques :

Tout au long de notre étude, nous avons veillé au respect du patient, et ce par :

- ✓ Informer et expliquer au patient l'intérêt de ces photos.
- ✓ Obtenir un consentement écrit avant l'acquisition d'images (Annexe).
- ✓ Assurer une préservation adéquate de la vie privée des patients lors de l'acquisition, du stockage et de l'utilisation de toute image.
- ✓ Technique d'anonymisation :
 - Rogner les photographies et cadrer les lésions au plus près afin d'éliminer tout signe de reconnaissance périphérique.
 - Ne pas mentionner les informations personnelles qui peuvent rendre l'identification possible.

II. Structure de l'atlas :

Ce livre est divisé en plusieurs chapitres, chaque chapitre contient des pathologies fréquentes dans notre pratique quotidienne.

Les infections sexuellement transmissibles ont été exclues de cet atlas.

CHAPITRE I :

LESIONS ELEMENTAIRES

I. Lésions élémentaires :

1. Les macules :

Tâche sans relief ni infiltration.

Modification de la couleur de la peau.

1.1. Macules érythémateuses (figure 1) :

- Couleur : Rose ou rouge.
- Elles s'effacent à la vitropression.
- Mécanisme : Hyperhémie inflammatoire du derme superficiel et moyen.
- Exemples : Rougeole, rubéole, rash médicamenteux.

a. L'érythème peut être localisé :

- Exemple : Erythème photodistribué du coup de soleil.

b. L'érythème peut être généralisé et réaliser différents types :

- Erythème scarlatiniforme : fait de placards et de nappes avec peu ou pas d'intervalles de peau saine. Exemple : scarlatine.
- Erythème morbiliforme : fait d'éléments lenticulaires confluant par plages avec des espaces de peau saine. Exemple : rougeole, rubéole.
- Erythème roséoliforme : constitué de macules roses pâles, non confluentes à peine visibles. Exemple : syphilis secondaire, roséole infantile.




Figure 1:Macule érythémateuse.

1.2. Macules vasculaires :

- Elles s'effacent à la vitropression.
- Mécanisme : Dilatation vasculaire dermique.
- Exemples : Télangiectasies, angiomes plans.

1.3. Macules purpuriques (figure 2) :

- Elles ne s'effacent pas à la vitropression.
- Mécanisme : Extravasation de sang dans le derme.
- Exemple : Purpura.




Figure 2:Macule purpurique.

1.4. Macules pigmentées (figure 3) :

- Couleur : brune claire ou foncée, violacée, noire violacée.
- Mécanisme : Accumulation de pigments le plus souvent mélaniques dans l'épiderme ou dans le derme.
- Exemples : Tâches « café au lait », Éphélides.

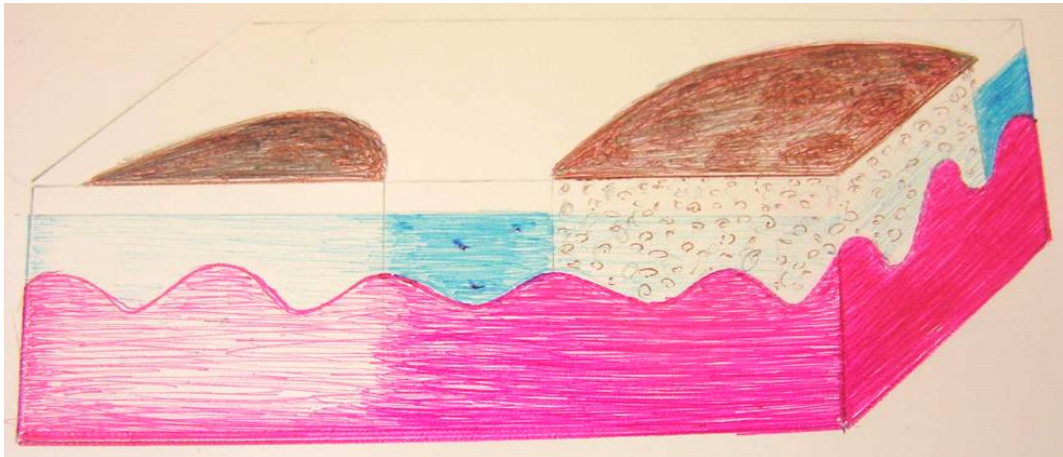


Figure 3:Macule pigmentée.

1.5. Macules achromiques (figure 4) :

- Couleur : macules claires.
- Mécanisme : Diminution de la quantité de mélanine épidermique.
- Exemples : Vitiligo.

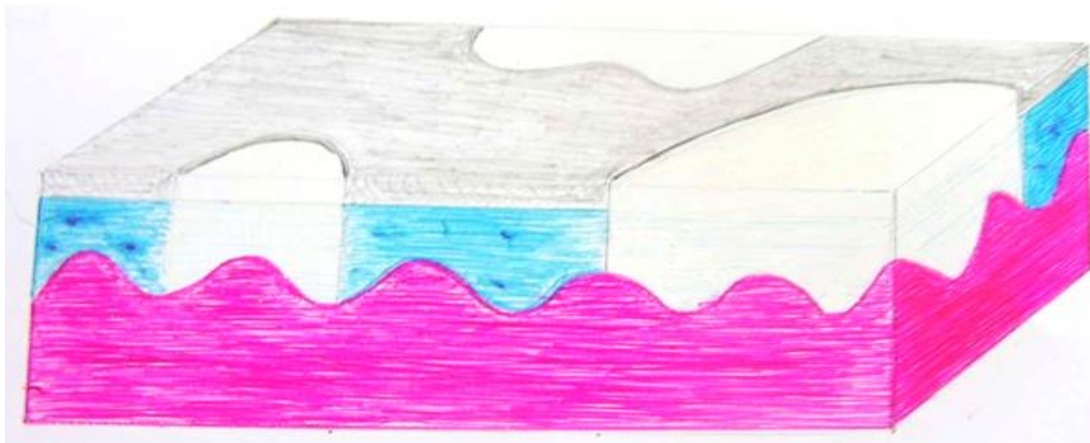


Figure 4: Macule achromique.

2. Les papules :

Des élévures saillantes circonscrites, solides ne contenant pas de liquide, d'un diamètre inférieur à 1 cm (au-delà de 1 cm on parle de placard).

2.1 La papule épidermique :

- Mécanisme : Epaissement de la couche cornée (hyperkératose) (figure5) ; ou une hyperplasie de la couche de Malpighi (hyperacanthose) (figure 6).
- Exemples : Verrue.

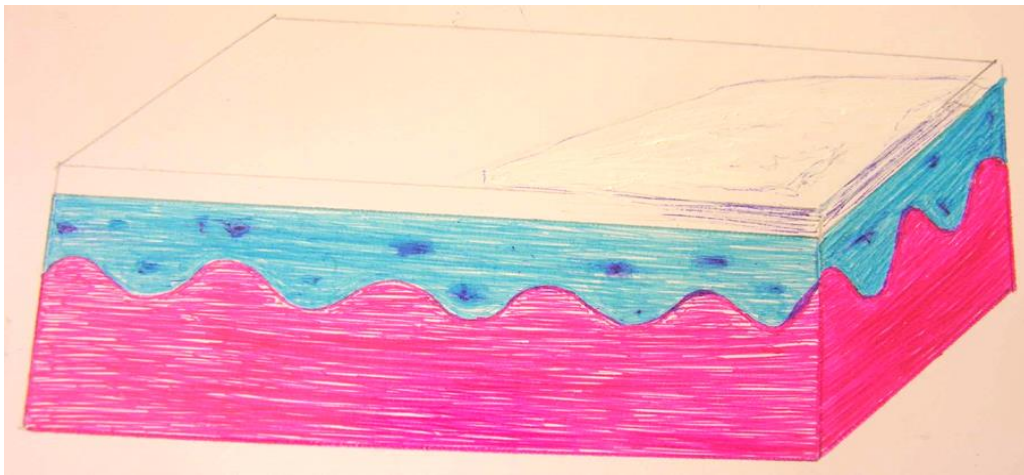


Figure 5: Papule par hyperkératose.




Figure 6: Papule par hyperacanthose.

2.2 La papule dermique :

- Œdémateuse : Séro-exsudation dermique. (figure 7)

Exemple : Urticaire.

- Dépôt de substances anormales (figure 8)

Exemples : Amylose, mucinose.

- Cellulaire : Infiltration superficielle du derme par des cellules inflammatoires.

Exemples : Syphilis, lèpre.




Figure 7: Papule dermique œdémateuse.




Figure 8: Papule dermique par dépôt de substances anormales.

2.3 La papule dermo-épidermique :

- Hyperplasie épidermique et infiltrat dermique.
- Exemple : Lichen plan.

3. Les éruptions à contenu liquidien :

1.1 Les vésicules :

- Soulèvement circonscrit de l'épiderme, de 1 - 3 mm. (Figure 9)
- Contenu : sérosité claire.
- Localisation :
 - Intra-épidermique. Exemple : virose, eczéma.
 - Sous-épidermique. Exemple : dermatite herpétiforme




Figure 9: Vésicules intra et sous épidermiques.

1.2 Les bulles :

- Soulèvement circonscrit de l'épiderme.
- Contenu : Liquide clair, séropurulent, hémorragique.
- Taille : > 0,5 cm.
- Localisation :
 - Intra-épidermique. Exemple : pemphigus (figure 10).
 - Sous-épidermique. Exemple : pemphigoïde (figure 11).

NB : *En cas de dermatose bulleuse, il faut chercher le signe de Nikolsky qui est le décollement bulleux obtenu par le frottement de la peau, apparemment saine (pemphigus vulgaire, syndrome de Lyell).*

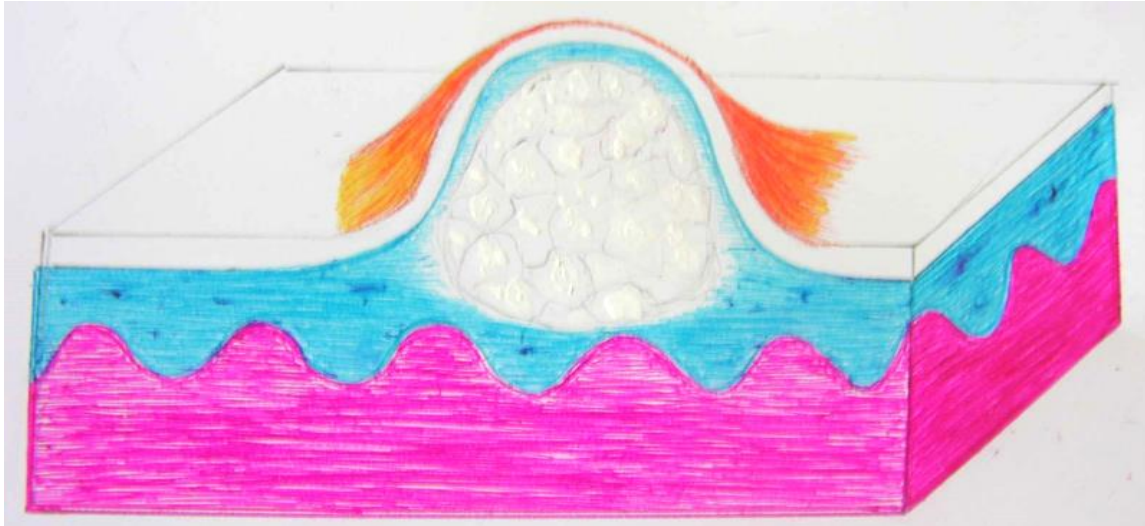


Figure 10: Bulle intra-épidermique.




Figure 11: Bulle sous-épidermique.

1.3 Les pustules :

- Soulèvement circonscrit de l'épiderme.
- Contenu : Pus.
- Taille : quelques mm à 0,5 cm.
- Localisation :
 - Folliculaire. Exemple : L'acné, folliculites (Figure 12).
 - Non folliculaire. Exemple : Psoriasis pustuleux.

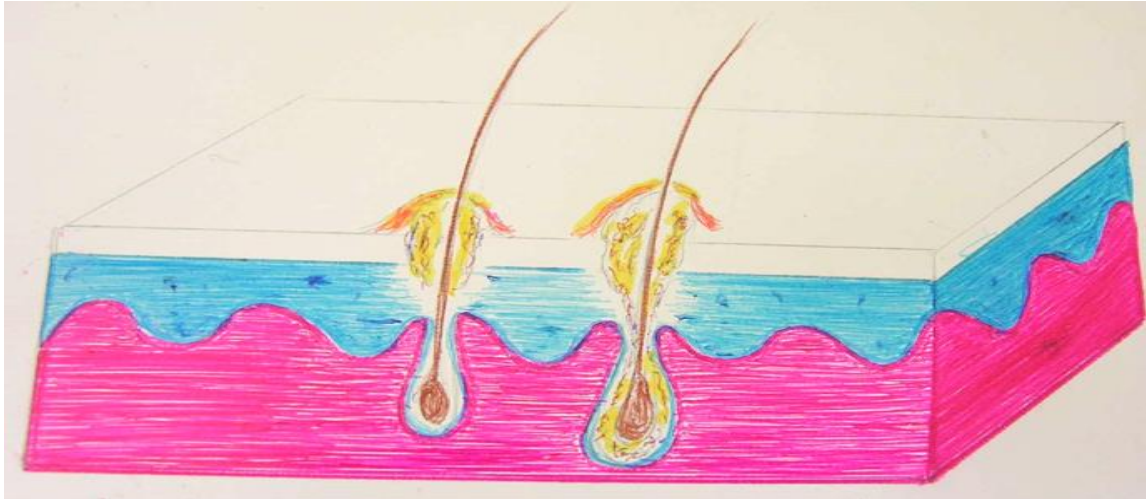


Figure 12: Pustules folliculaires.

4. Les infiltrats hypodermiques : Nodules – Nouures (Nodosités) – Gommés (figure 13) :

4.1. Nodules :

- Élevures rondes saillantes > 1 cm.
- Mécanisme : Augmentation de la masse dermique et hypodermique par prolifération cellulaire bénigne ou maligne.
- Exemples : Fibromes, mélanomes.




Figure 13 : Infiltrats dermo-hypodermique.

4.2. Nouures (nodosités) :

- Élevures fermes, consistantes.
- Couleur : Érythémateuses ou de coloration normale.
- Mécanisme : Infiltrat cellulaire dermo-hypodermique septal et/ou lobulaire.
- Exemple : Érythème noueux.

4.3. Gomme :

- Nodule qui se ramollit puis se fistulise.
- Exemple : Tuberculose, syphilis, mycose profonde.

5. Les végétations, kératoses, verrucosités :

5.1 Les végétations :

- Excroissance papillomateuse.
- Aspect en chou-fleur.
- Mécanisme : Hyperplasie à la fois de l'épiderme et du derme (Figure 14).
- Exemple : Épithélioma spino-cellulaire.

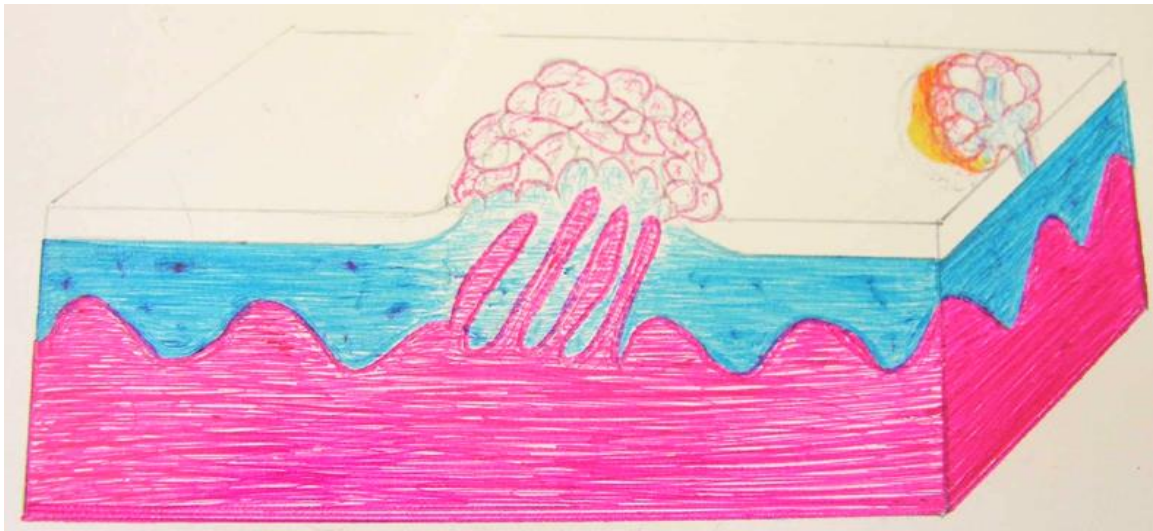


Figure 14: Végétations.

5.2 Kératoses :

- Lésion sèche, épaisse, en relief sur la peau voisine.
- Exemple : Durillon

5.3 Verrucosités :

- Ce sont des végétations dont la surface est kératosique.
- Exemple : verrues vulgaires

6. Les squames et croutes :

6.1. Squames :

- Lamelles de couches cornées qui se détachent de l'épiderme (Figure 15).
- Il existe 4 types :
 - Scarlatiniforme : à grands lambeaux.
Exemple : scarlatine.
 - Pityriasiforme : à squames fines, petites, blanchâtres.
Exemple : pityriasis versicolor.
 - Psoriasiforme à squames brillantes, micacées et nombreuses.
Exemple : Le psoriasis.
 - Ichtyosiforme : Aspect d'écailles.
Exemple : Ichtyose congénitale.




Figure 15: Squames

6.2. Croûte :

- C'est un dessèchement superficiel d'un exsudat, d'une sécrétion, d'une nécrose ou d'une hémorragie cutanée (Figure 16).
- Exemple : Impétigo.




Figure 16: croûtes

7. Les pertes de substance :

7.1. La fissure :

- Érosion superficielle linéaire (Figure 17).
- Exemple : Perlèche.

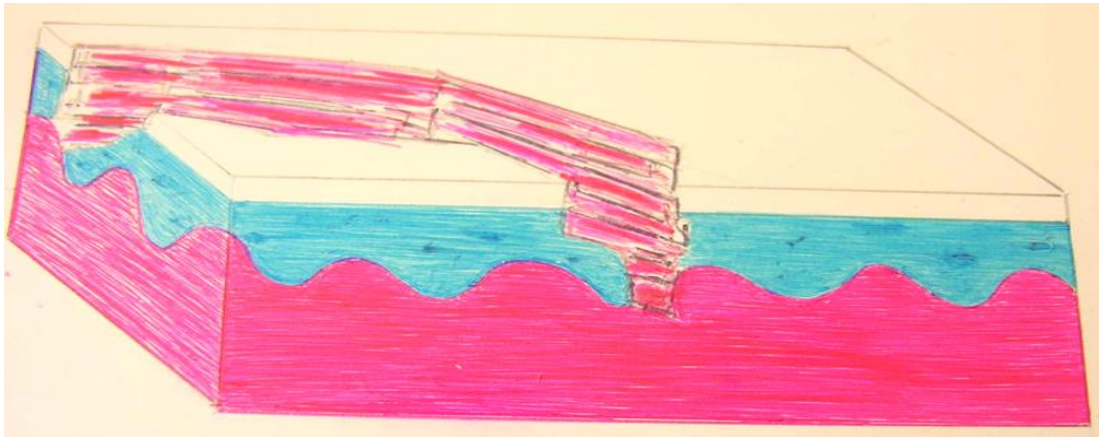


Figure 17: Fissure.

7.2. L'érosion :

- Solution de continuité épidermique (Figure 18).
- Guérison sans cicatrice.
- Exemple : Chancre syphilitique.
- Excoriations : érosions post traumatiques (prurit).




Figure 18 : Erosion.

7.3. L'ulcération :

- Perte de substance : l'épiderme, le derme superficiel et profond (Figure 19).
- Exemple : L'échtyma.
- Ulcère : perte de substance chronique sans tendance à la guérison spontanée.




Figure 19: Ulcération

8. La gangrène :

- Nécrose tissulaire.
- Mécanisme : hypo ou avascularisation.
- Exemple : Gangrène diabétique (orteils).

9. Les atrophies :

- Amincissement de la peau : l'épiderme, le derme ou l'hypoderme.
- Aspect lisse et nacré.
- Vaisseaux du derme superficiel visibles.
- Exemple : Peau sénile.
- Poikilodermie : c'est l'association d'atrophie, télangiectasies et troubles de la pigmentation.

10. La sclérose :

- Induration de la peau, impossible à plisser effaçant rides et reliefs.
- Exemple : Sclérodermie, morphee.

II. Le groupement des lésions élémentaires :

La disposition peut être :

- En placard à bords nets (mycoses) ou émiettés (eczéma).
- Linéaire le long d'un trajet vasculaire (phlébite superficielle).
- Le long d'un métamère (Zona).
- De contour annulaire (granulome annulaire) ou polycyclique (érythème figuré).
- En cocarde (érythème polymorphe).
- En bouquet (herpès).

III. La topographie des lésions élémentaires:

La topographie des lésions présente toujours de l'intérêt, qu'elles soient :

- Localisées ou diffuses.
- Unilatérales.
- Symétriques (coudes, genoux : psoriasis).
- Palmo-plantaires : syphilis secondaire.
- Muqueuses : érosion des infections sexuellement transmissibles.
- Plis : intertrigo.

CHAPITRE II :

DERMATOSES FACIALES

Acné

L'acné est une dermatose inflammatoire chronique du follicule pilosébacé de certaines zones corporelles (visage , torse). Elle touche surtout les adolescents (5).

Motif fréquent en consultation dermatologique(6).

I. Physiopathologie :

- **Séborrhée** : due principalement aux androgènes (dihydrotestostérone), mais aussi le Insulin–Growth–factor et son récepteur , les neuropeptides (Substance P , endorphines..)
- **Hyperkératinisation** : aboutit à la formation du microcomédon qui est la lésion élémentaire majeure de l'acné.
- **Propionibacterium acnes /Inflammation** : Rôle dans l'induction et le maintien de l'inflammation.

Autres bactéries actuellement identifiées : staphylococcus aureus.

II. Clinique : LE DIAGNOSTIC EST CLINIQUE.

1. Lésions élémentaires (Figures 20–26) :

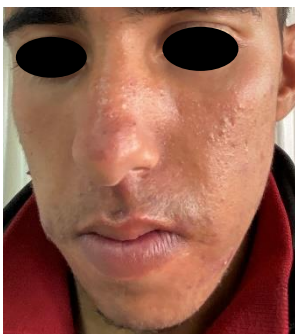

Figure 20: Séborrhée.

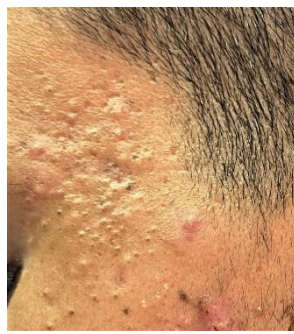

Figure 21: Comédons fermés et ouverts.

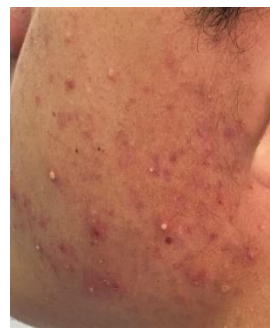

Figure 22: Papules et pustules.

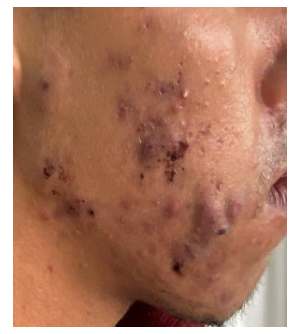

Figure 23: Nodules.

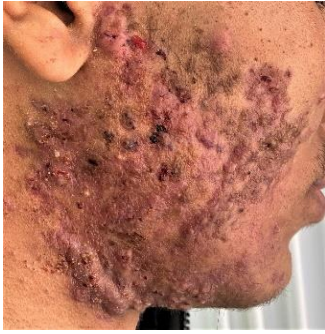

Figure 24: Kyste/abcès/sinus.

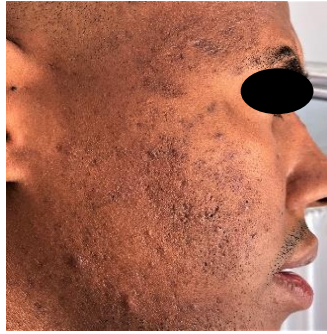

Figure 25: Cicatrices atrophiques et hyperpigmentées.

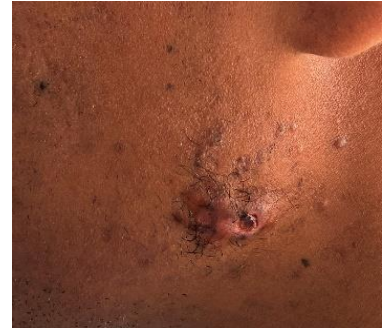

Figure 26: Cicatrice chéloïde.

2. Formes cliniques :

2.1. Acné vulgaire juvénile : La forme typique de l'adolescent.

Elle survient au moment de la puberté.

Acné mixte de sévérité variable :

- Acné rétentionnelle: séborrhée, comédons ouverts et microkyste. Risque d'inflammation secondaire (microkystes) (Figures 27, 28).
- Acné papulopustuleuse: coexistence sur un fond de séborrhée, des comédons, des microkystes, et surtout des papules et des pustules (Figures 29,30).

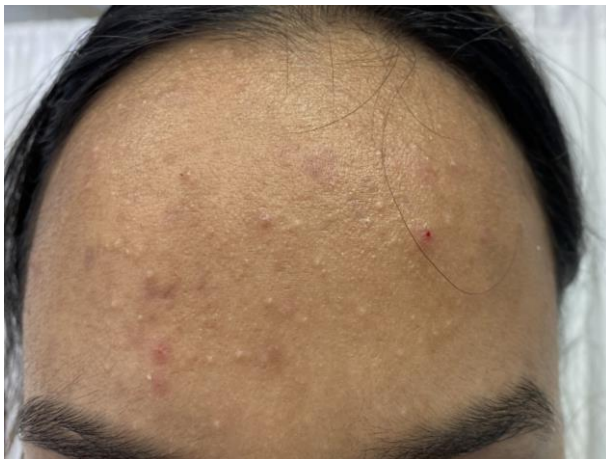

Figure 27: Acné à prédominance rétentionnelle.

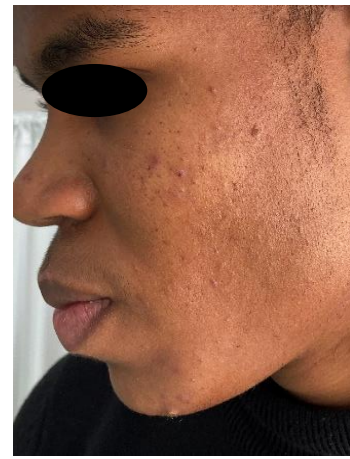

Figure 28: Acné rétentionnelle.

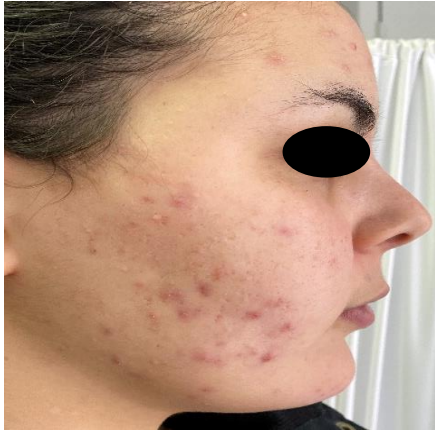

Figure 29: Acné inflammatoire.

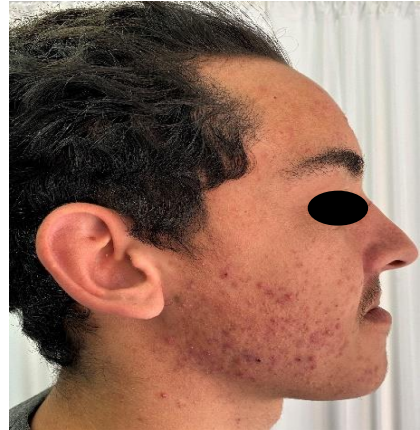

Figure 30: Acné inflammatoire.

2.2. Formes graves :

- Acné nodulaire (Acné conglobata) : Nodules multiples avec extension fréquente au tronc (Figure 31).

Evolution : Cicatrices déprimées avec des brides.

- Acné fulminans : Acné nodulaire aigue fébrile à évolution ulcéro-nécrotique avec altération de l'état général (Figures 32,33,34).

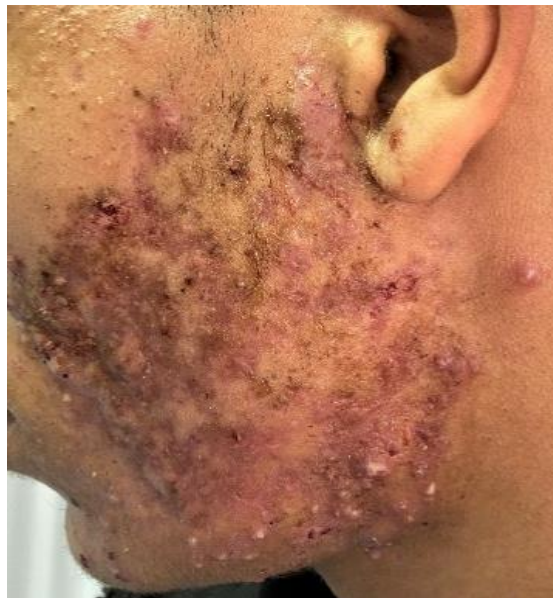

Figure 31: Acné conglobata de la face

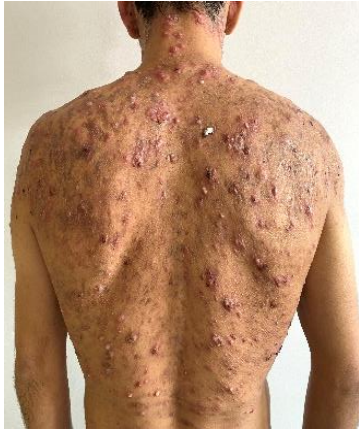

Figure 32

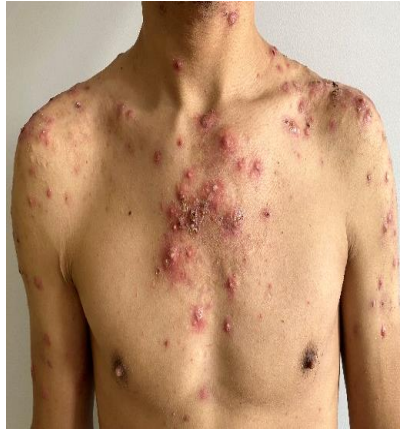

Figure 33

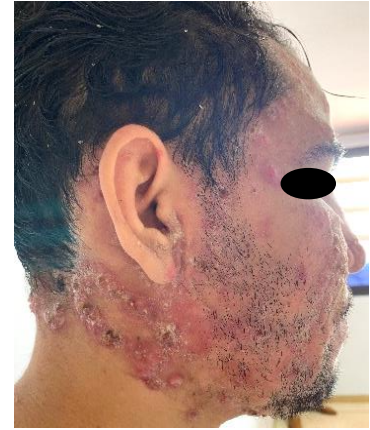

Figure 34

Figures 32,33,34 : Acné fulminans

2.3. Formes selon l'âge :

- Acné néonatale : due aux androgènes d'origine maternelle / Sémiologie commune.
- Acné féminine tardive : ≥ 25 ans, lésions prédominantes au niveau de la mandibule.

Les explorations ne sont justifiées qu'en cas de signes d'hyperandrogénie (hirsutisme , aménorrhée secondaire, obésité, alopecie androgenetique) : le syndrome des ovaires polykystiques représente l'étiologie la plus fréquente.

2.4. Acnés de cause exogène :

- Acné médicamenteuse : corticoïdes , androgènes , isoniazide , Vitamine B12 (Figures 35,36), lithium..
- Acné aux cosmétiques : crème hydratante contenant des huiles végétales.

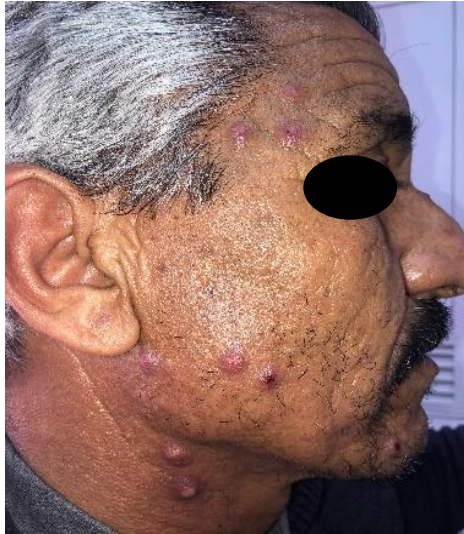

Figure 35

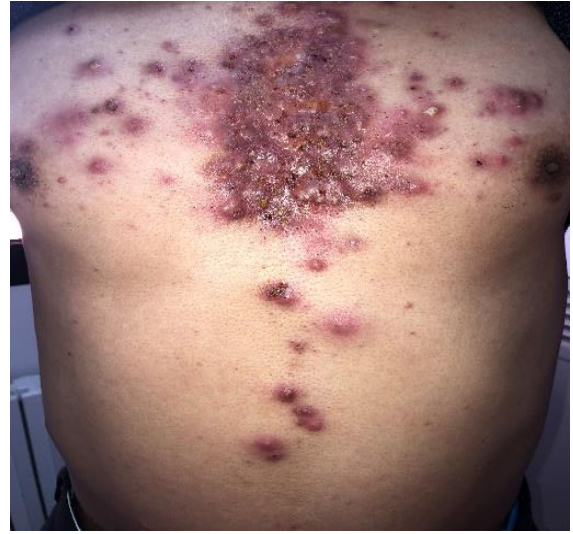

Figure 36

Figures 35,36 : Acné médicamenteuse à la vitamine B12.

III. Traitement :

1. Moyens :

1.1 Local :

- Rétinoïdes topiques : action kératolytique.
- Peroxyde de benzoyle : action antibactérienne.
- Antibiotiques topiques : (érythromycine 4% et clindamycine) action anti-inflammatoire/ problème de résistance.
- Traitements combinés : rétinoïde et peroxyde de benzoyle ou rétinoïde et antibiotique.
- Acide azelaïque : Action kératolytique et anti-inflammatoire.

1.2 Systémique :

- Antibiotiques : action anti-inflammatoire et antibactérienne.
 - Cyclines : doxycycline et lymécycline sont le traitement de choix.
 - Macrolides : si cyclines sont contre indiqués/courte durée

- Isotrétinoïne : le seul traitement curatif de l'acné.
 - Inhibiteur de la sécrétion sébacée par apoptose des sébocytes.
 - Posologie : 0,5 mg/kg/j avec augmentation progressive jusqu'à 1 mg/kg/j, le traitement doit être poursuivi jusqu'à une dose cumulée de 120 à 150mg/Kg .
 - Durée moyenne du traitement : 9 à 12 mois
- Hormonothérapie (pillule , spironolactone) : Acné hormonale de la femme adulte.
- Gluconate de zinc : Acné inflammatoire modérée

1.3 Soins d'hygiène :

- Nettoyant doux qui respecte le PH de la peau 1 à 2 fois/jour.
- La photoprotection +++ Le soleil facilite la comédogénèse.
- L'application d'une crème hydratante pour protéger la barrière cutanée de l'irritation induite par les traitements topiques.
- La dermocosmétique fait partie intégrante de la prise en charge de l'acné : elle doit être adaptée et non interdite.

1.4 Information et éducation du patient :

- Ne pas presser les comédons.
- Eviter les détergents, les produits alcoolisés ou antiseptiques sur les lésions.
- Appliquer le traitement local sur tout le visage et pas uniquement les lésions.
- Nécessité d'un délai de 2 à 3 mois en moyenne pour obtenir un résultat.
- Nécessité de la régularité des applications et d'un traitement d'entretien local aussi longtemps que nécessaire.
- Il n'y a pas de régime alimentaire à suivre.

2. Prise en charge :

SOCIÉTÉ FRANÇAISE DE DERMATOLOGIE Prise en charge de l'acné

Algorithme Recommandations de prise en charge de l'acné

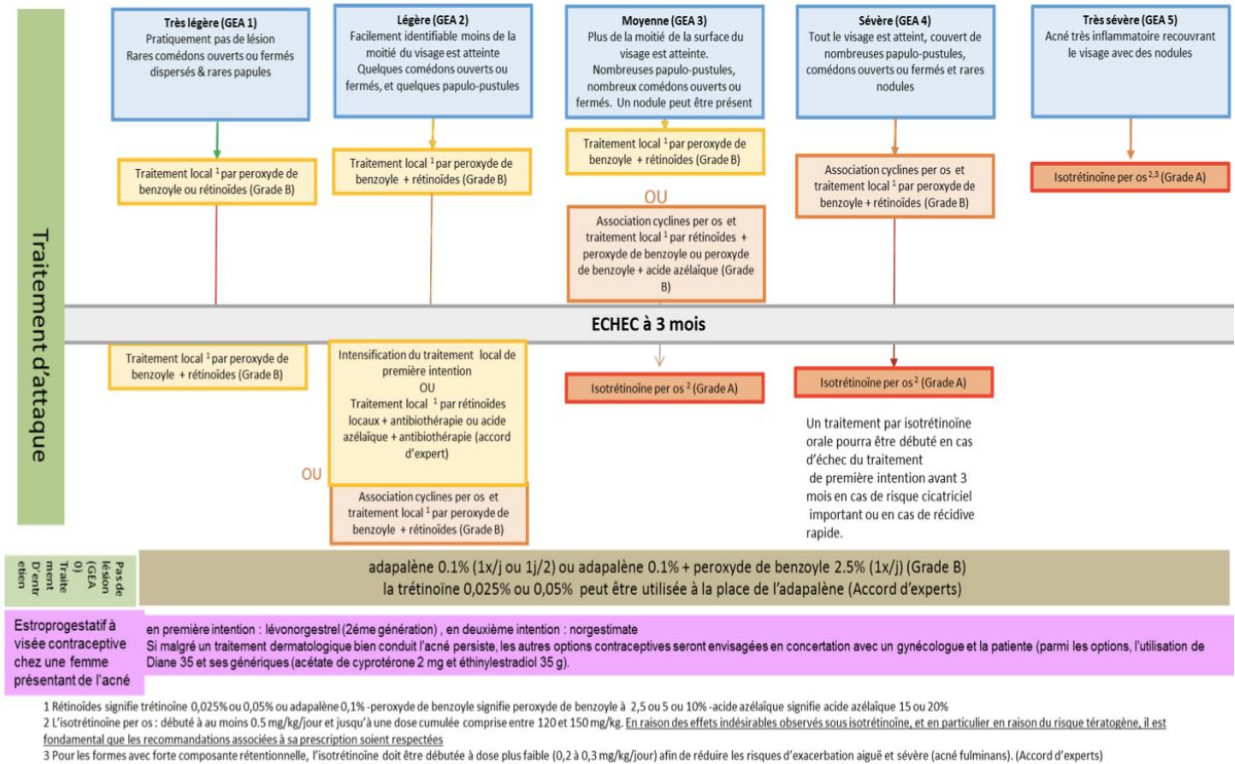


Figure 37: Algorithme des recommandations de prise en charge de l'acné(7)

N.B :

- ✓ Maladie affichante → retentissement important sur la qualité de vie, d'où l'intérêt du soutien psychologique.
- ✓ L'évolution est spontanément régressive mais problème de cicatrices.
- ✓ Nécessité d'une bonne observance thérapeutique.

Rosacée

Dermatose inflammatoire bénigne et chronique des régions centro-faciales avec plusieurs présentations qui se chevauchent : Bouffées vasomotrices, érythème persistant télangiectasique , papules , pustules , phyma et œdèmes (8) (Figures 38,39,40).

Une atteinte oculaire peut s'y associer.

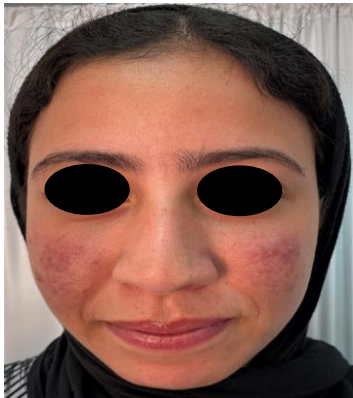

Figure 38: Rosacée papulo-pustuleuse.

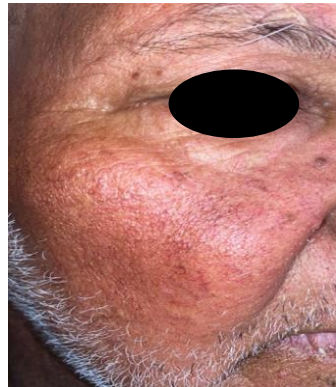


Figure 39: Télangiectasies.

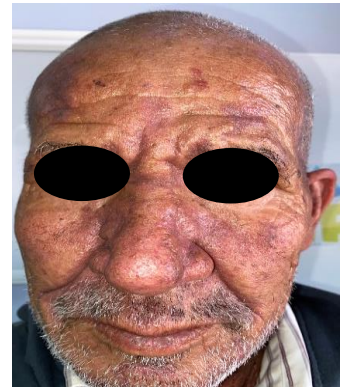

Figure 40: Rhinophyma.

I. Epidémiologie :

- Début :30 ans (9) (10).
- Prédominance féminine ; à l'exception des formes hypertrophiques (11)
- Phototype : Clair I et II (12)

II. Physiopathologie :

Elle n'est pas encore bien élucidée, il y'a un enchevêtrement des mécanismes :




- **Prédisposition génétique** : caractère familial, sujets à peau claire /yeux clairs, ascendants celtiques.

- **Mécanisme vasculaire** : grande partie des signes cliniques et fonctionnels est de nature vasculaire ; dilatation des capillaires dermiques, association aux migraines, rôle protecteur du tabac, Le territoire de la rosacée étant strictement superposable à celui du drainage de la veine faciale.
- **Inflammation** : toujours présente , fait intervenir des anomalies de l'immunité innée ; dans la rosacée on note une augmentation d'expression des TLR-2 qui active la production de la kallikréine, qui à son tour entraîne un clivage de la cathélicidine en peptides pro-inflammatoires (IL-37 +++ : entraîne un érythème)(11).
- **Composante neurovasculaire** : Activation des récepteurs neuro-inflammatoires (TRPV, canaux ioniques TRP) par de nombreux facteurs (Chaleur locale, microbiome, œdème ..) induit la libération de neurotransmetteurs tels que substance P , VIP .. responsables de vasodilatation , rougeur , brulure , démangeaisons et sensibilité accrue de la peau (13).
- **Demodex folliculorum** : densité élevée dans les zones atteintes (14) , action pro-inflammatoire des bactéries qu'ils hébergent (Bacillus oleronius : IL-8 et TNF)
- **Autres** : facteurs climatiques (exposition solaire, variations importantes de la température)

III. Clinique : le diagnostic est clinique

- Le diagnostic et la classification de la rosacée ont passé d'une approche de sous-type à une approche phénotypique centré sur les caractéristiques individuelles du patient (15).
- Les phénotypes de la rosacée (16) proposés par le groupe ROSCO (Rosacea consensus) :

Tableau I: Les phénotypes de la rosacée (16)

Les phénotypes de la rosacée		
Diagnostiques*	Principaux ⁽¹⁾	Secondaires
<p>Érythème centrofacial fixe à la topographie caractéristique qui peut s'intensifier périodiquement</p>  <p>OU Modifications phymateuses</p> 	<ul style="list-style-type: none"> • Bouffées de chaleur • Papules et pustules • Télangiectasies • Manifestations oculaires 	<ul style="list-style-type: none"> ◇ Sensation de brûlure ◇ Sensation de piquûre ◇ Œdème ◇ Sécheresse ◇ Manifestations oculaires
<p>* Ces caractéristiques permettent, en elles-mêmes, de diagnostiquer la rosacée</p> <p>⁽¹⁾ La présence d'au moins deux de ces caractéristiques importantes permet de poser un diagnostic</p>		

Rosacée oculaire : isolée ou associée à l'atteinte cutanée (17) ; télangiectasies marginales, conjonctivite , inflammation des glandes de Meibomius, épisclérites, uvéite antérieure .

IV. Traitement :

1. Soins d'hygiène :

- Nettoyants doux, produits hydratants non occlusifs et d'une protection solaire régulière de SPF au moins égal à 30.

Ces soins sont particulièrement importants pour répondre à la prise en charge des signes mineurs ou secondaires.

2. Prise en charge thérapeutique :

ROSCO a proposé un algorithme thérapeutique qui tient compte des signes cliniques (cibles thérapeutiques).

Tableau II: Algorithme de traitement selon le phénotype comprenant chacun des signes majeurs (18)

<i>Bouffées vasomotrices</i>
Alphabloquant topique (surtout brimonidine) ; bêtabloquants (principalement le carvedilol)
<i>Érythème centrofacial persistant</i>
Brimonidine ; lasers et lumière intense pulsée
<i>Lésions papulopustuleuses</i>
Atteinte mineure : acide azélaïque – ivermectine topique – métronidazole topique – doxycycline
Atteinte modérée : acide azélaïque – ivermectine – métronidazole – doxycycline
Atteinte sévère : ivermectine topique – doxycycline – isotrétinoïne orale
<i>Télangiectasies</i>
Électrocoagulation ; lumière intense pulsée ; lasers
<i>Phymas</i>
Avec inflammation clinique : doxycycline ou isotrétinoïne
Sans inflammation : modalités physiques (chirurgie, laser CO ₂ , cryochirurgie)

3. Traitement d'entretien :

Il y a un consensus unanime pour un traitement d'entretien à maintenir après rémission : application quotidienne de topique.

Dermatite séborrhéique

La dermatite séborrhéique est une dermatose chronique et récidivante caractérisée par des lésions érythématosquameuses siégeant dans les zones où l'activité sébacée est maximale.

I. Epidémiologie :

- Incidence : elle touche 1 à 3 % de la population générale (19) et 35 à 85% des patients HIV positifs (20).
- Age : distribution bimodale avec un pic au cours de l'enfance (entre 2 semaines et 12 mois) et un deuxième pic à l'adolescence et au début de l'âge adulte (21).
- Sexe : prédominance masculine (22).
- Impact saisonnier : elle est plus fréquente et plus grave dans les climats froids et secs (21) et elle s'améliore en été.

II. Physiopathologie :

Sa physiopathologie est multifactorielle impliquant la séborrhée, la modification de la flore cutanée (*Malassezia*) et de son métabolisme et enfin la susceptibilité individuelle et la réponse de l'hôte.

III. Clinique :

Le diagnostic positif est clinique, il existe différentes formes cliniques :

1. Dermatite séborrhéique de l'adulte :

1.1. Atteinte du visage : la forme la plus typique

- Plaques légèrement érythémateuses, recouvertes de petites squames grasses non adhérentes (Figure 41).
- Distribution topographique caractéristique : les sillons nasogéniens, les sourcils, la glabella, la lisière antérieure de la chevelure, ainsi que la barbe et la moustache chez l'homme.

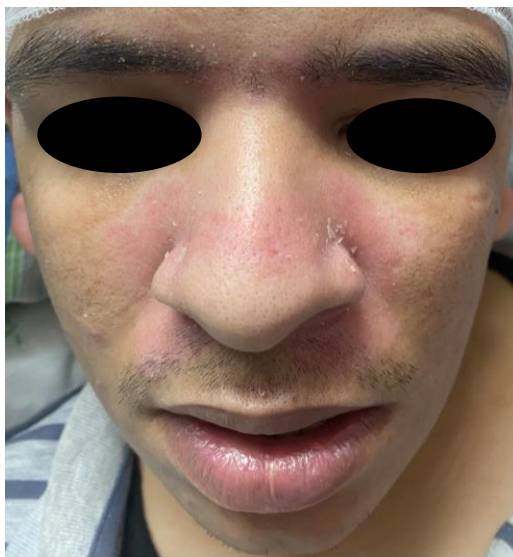

Figure 41. Atteinte du visage lors d'une dermatite séborrhéique.

1.2. Atteinte du cuir chevelu :

Elle peut être isolée.

- Forme courante : pityriasis capitis simplex
 - Petites squames non adhérentes recouvrant le cuir chevelu et saupoudrant le cou et les épaules.
- Forme sévère : pityriasis amiantacé.
 - Les squames sont épaisses et collent aux cheveux réalisant au maximum un casque brillant engainant des cheveux isolés ou des touffes de cheveux.

1.3. Atteinte du tronc :

Plaques annulaires ou circinées à bordure squameuse.

2. Dermatite séborrhéique du nouveau-né et du nourrisson :

Elle débute à partir de la deuxième semaine chez des bébés bien portants.

- Forme typique :

- Croutes jaunâtres du cuir chevelu et de la face (Figure 42, 43).
- Dermatite du siège et des squames grasses des plis axillaires (Figure 44).

- Forme généralisée : érythrodermie exfoliatrice de Leiner-Moussous (Figures 45,46,47).

- Erythrodermie avec conservation de l'état général.
- Elle est souvent spontanément curable.

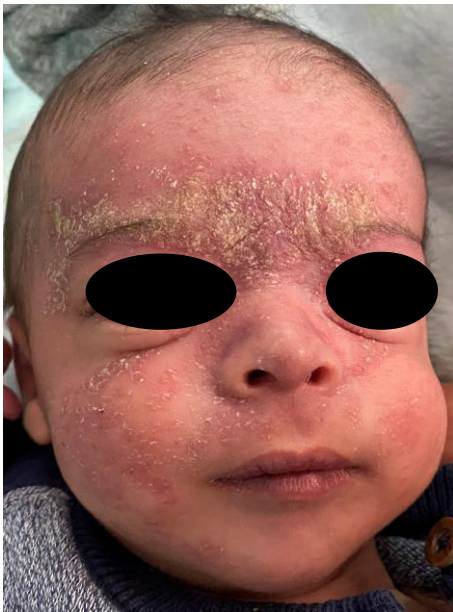

Figure 42. Croutes jaunes du visage.

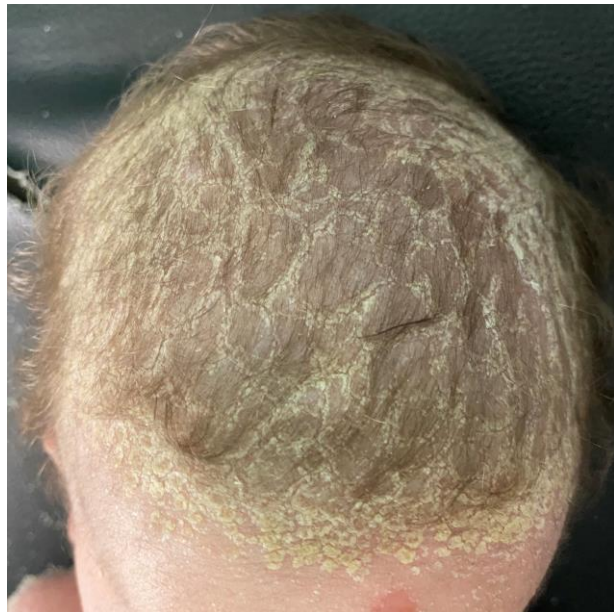

Figure 43. Croute du cuir chevelu.

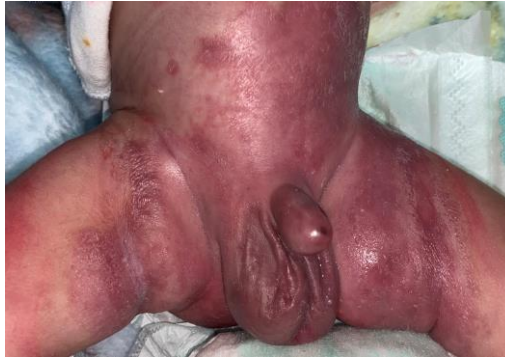

Figure 44. Dermatite de siège.

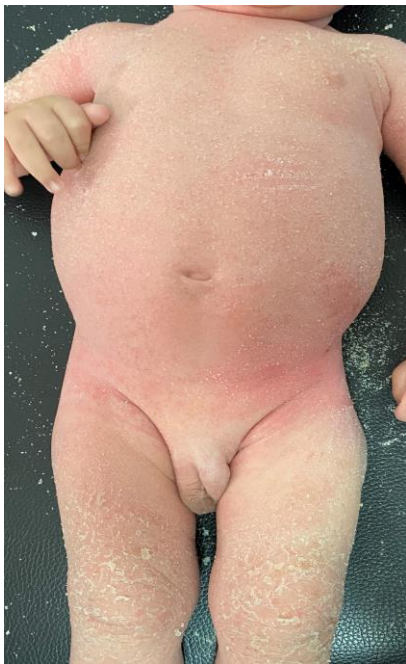

Figure 45.

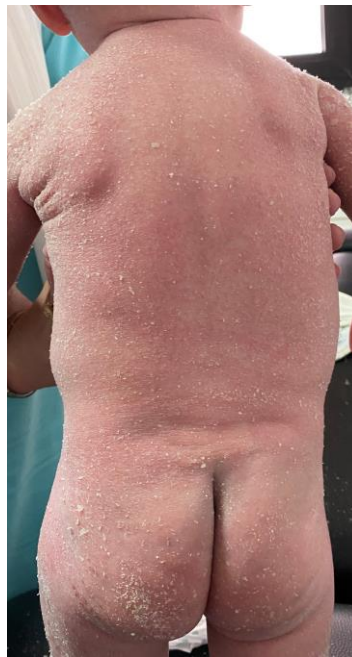

Figure 46.

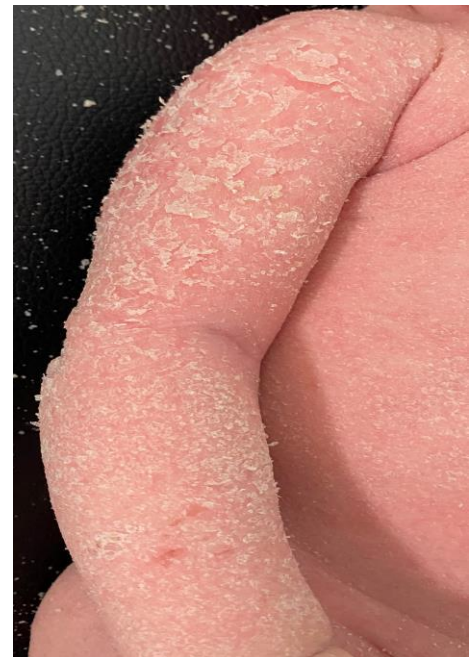

Figure 47.

Figures 45,46,47 : Erythrodermie exfoliatrice de Leiner-Moussous.

3. Formes selon le terrain :

La dermatite séborrhéique est plus fréquente et sévère chez (23) :

- Les patients atteints de la maladie de Parkinson et syndrome extrapyramidaux iatrogènes.
- Les alcooliques chroniques.
- Les patients traités pour des carcinomes des voies aérodigestives.

- Les patients VIH positifs : une dermatite séborrhéique grave et/ou chronique doit conduire à réaliser un test de dépistage du VIH.

IV. Traitement :

Le but du traitement est l'obtention d'une rémission et non pas une guérison définitive.

1. Dermatite séborrhéique de la face et du tronc :

1.1. Antifongiques locaux :

a. Kétoconazole :

- Action antifongique et anti-inflammatoire.
- Le kétoconazole gel moussant 2 % : deux applications par semaine pendant 4 semaines en traitement d'attaque et deux à quatre fois par mois en traitement d'entretien.

b. Ciclopiroxolamine :

- Ciclopiroxolamine crème 1 % : deux applications par jour pendant 3 à 4 semaines puis deux à trois fois par semaine en entretien.

1.2. Lithium :

- Le gluconate de lithium 8 % : deux applications par jour pendant 1 mois.

1.3. Dermocorticoïdes :

- Ils sont indiqués dans les formes très inflammatoires ou en début de traitement par antifongiques pendant une courte période pour limiter l'irritation engendrée parfois par le traitement.

2. Atteinte du cuir chevelu :

- **Formes mineurs :** shampoings antipelliculaire contiennent des molécules à visée antifongique ou anti-inflammatoire telles que la pyrithione de zinc, la piroctone olamine, ou le sulfure de sélénium plus ou moins associées à des kératolytiques (acide salicylique).
- **Formes sévères :** kétoconazole gel moussant 2 % ou ciclopiroxolamine 1,5 % shampooing à raison de deux applications par semaine pendant 1 mois puis un traitement d'entretien deux à quatre fois par mois.

CHAPITRE III :

PSORIASIS

Psoriasis

Le psoriasis est une dermatose inflammatoire et auto-immune caractérisée par des lésions érythémato-squameuses (parfois pustuleuses) d'évolution chronique.

I. Epidémiologie :

- L'incidence a atteint environ 2-3% de la population mondiale (24).
- Sexe : le psoriasis affecte les 2 sexes de manière équivalente (25).
- Age : le psoriasis peut débuter à tous les âges de la vie. L'âge moyen de début est 33 ans.

II. Physiopathologie :

Le psoriasis est caractérisé par un trouble de l'homéostasie épidermique : hyperprolifération et troubles de la différenciation kératinocytaire.

Sur un terrain génétiquement prédisposé, le psoriasis résulte des interactions complexes entre le système immunitaire, les kératinocytes et les vaisseaux (Figure 48).

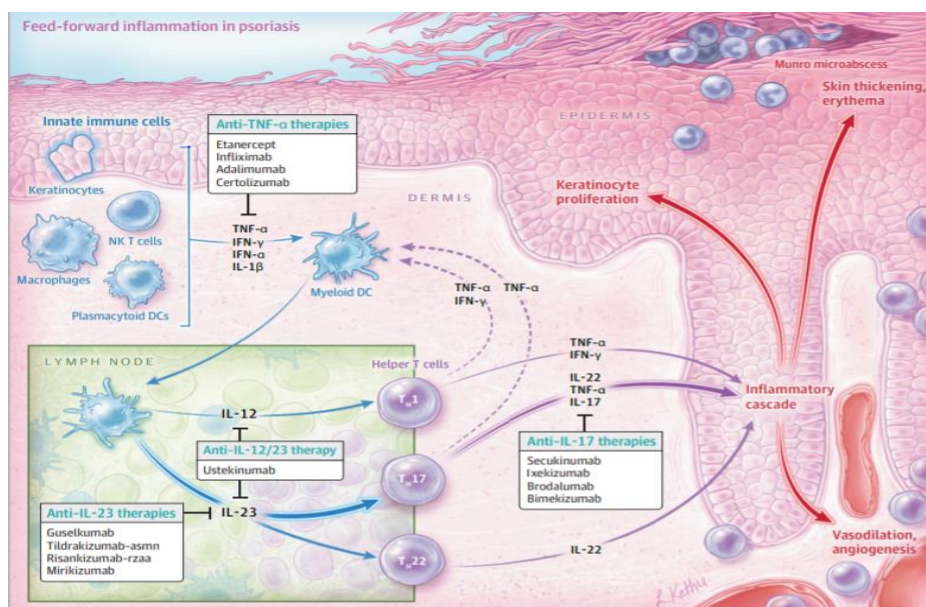


Figure 48: Physiopathologie schématisique du psoriasis (25)

III. Clinique

1. Lésion élémentaire :

- Plaque érythémato-squameuse ovalaire ou irrégulière, en léger relief (Figures 49,50).
- Squames : Blanches ou argentées, fines pityriasiques ou très épaisses (Figure 51).
 - Signe de la tache de bougie : grattage à la curette de la lésion entraîne le détachement de copeaux blanchâtres.
 - Signe de la rosée sanglante : mise à nu des papilles dermiques : zone rouge recouverte de fines gouttes de sang.
- Erythème : sous les squames et à leur périphérie, de couleur rose à rouge.

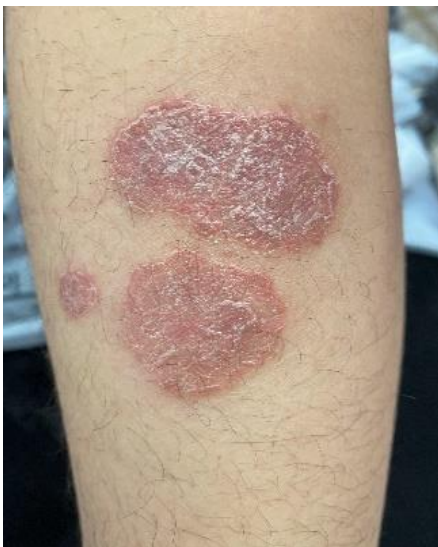

Figure 49

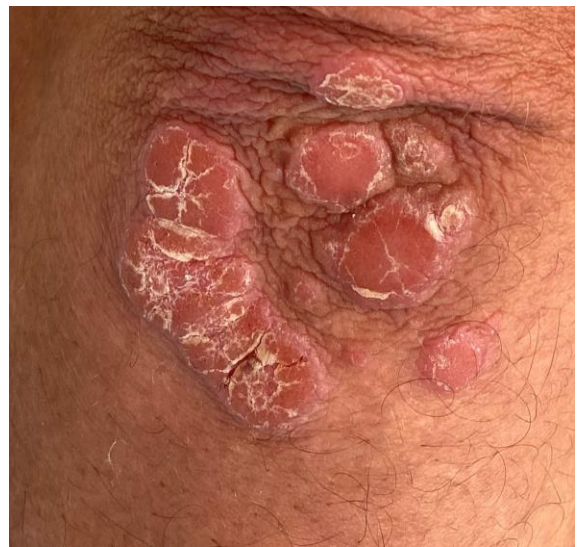

Figure 50

Figures 41, 42 :Lésions érythémato-squameuses caractéristiques du psoriasis.

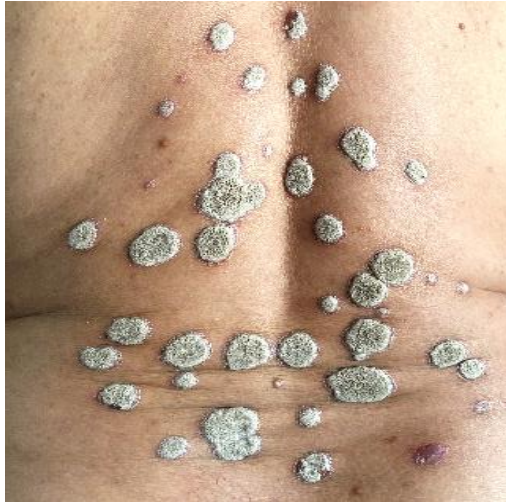

Figure 51: Psoriasis: squames hyperkératosiques.

2. Formes cliniques :

2.1. Forme classique : Psoriasis vulgaire (Figure 52)

a. Dimensions :

- Nummulaires : en pièce de monnaie (Figure 53).
- En points ou en gouttes : <1 cm de diamètre, touche souvent l'enfant et le jeune adulte (26) après un épisode infectieux (pharyngite ou amygdalite à streptocoque B du groupe A) (Figures 54).
- En plaques : concerne 85 à 90 % (27) (Figures 55,56).

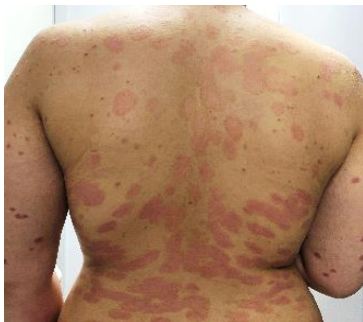

Figure 52:Psoriasis vulgaire

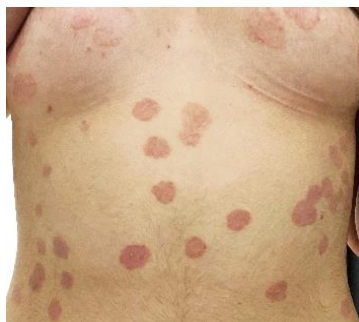

Figure 53:Psoriasis nummulaires.

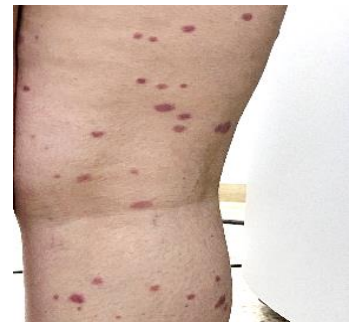

Figure 54:Psoriasis en gouttes.

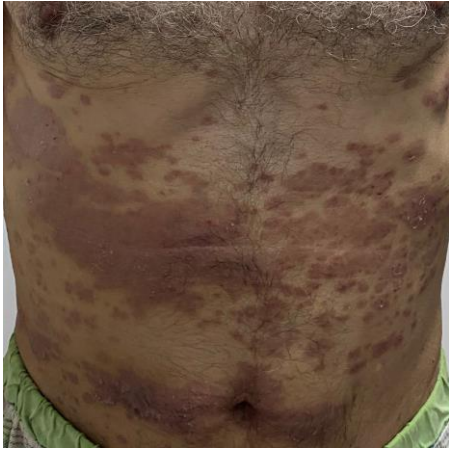


Figure 55 : Psoriasis en plaques

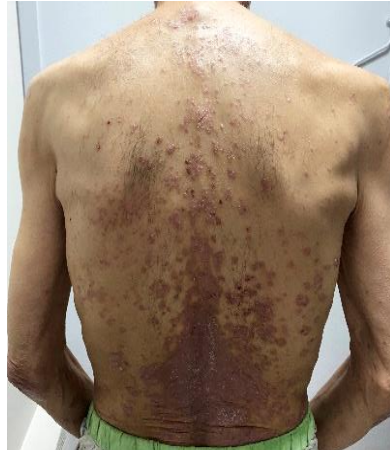

Figure 56: Psoriasis en plaques au niveau du dos.

b. Topographie :

Répartition de façon symétrique avec atteinte préférentielle de la face d'extension des coudes et genoux, bords cubitaux des avant-bras, région lombo-sacrée, région pré-tibial, région rétro-auriculaire, ombilic et cuir chevelu (Figures 57-62).

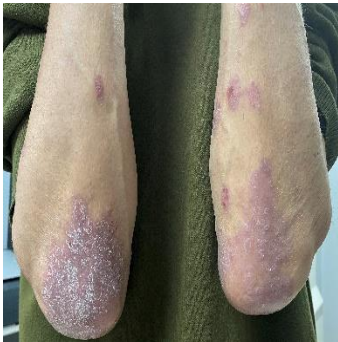

Figure 57:Atteinte des coudes.

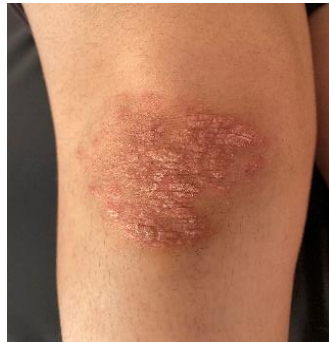

Figure 58:Atteinte du genou.

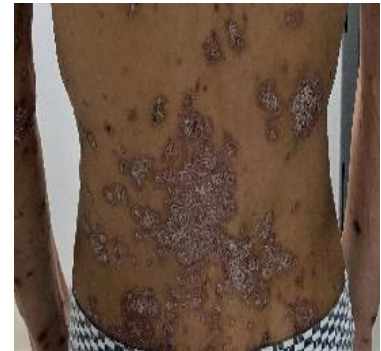

Figure 59:Atteinte de la région lombo-sacrée.

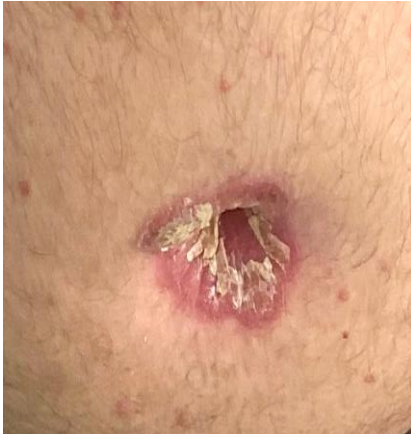

Figure 60:Atteinte de l'ombilic.

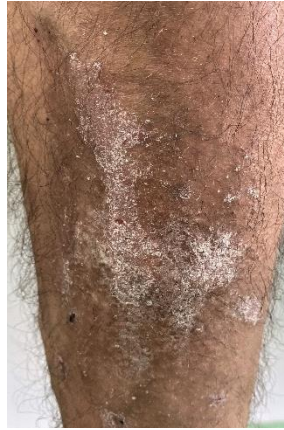

Figure 61:Atteinte de la région pré-tibiale.

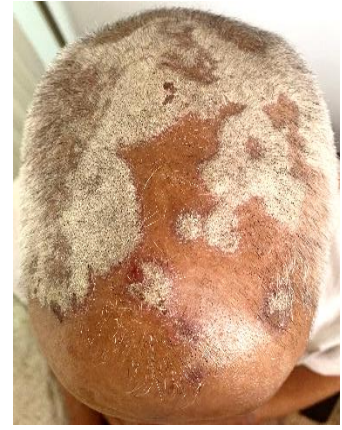

Figure 62:Atteinte du cuir chevelu.

2.2. Formes topographiques :

a. Psoriasis inversé :

Plis +++ / plaque rouge vif brillante / peu ou pas squameuse (Figure 63).

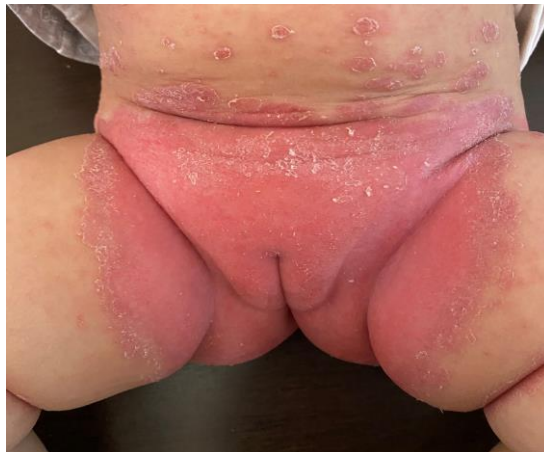

Figure 63:Psoriasis inversé avec plaque érythémateuse peu squameuse bien limitée.

b. Psoriasis du cuir chevelu :

- Localisation très fréquente.
- Les lésions peuvent être limitées ou confluentes pour réaliser un casque psoriasique (Figures 64,65).
- L'atteinte est non alopeciante.

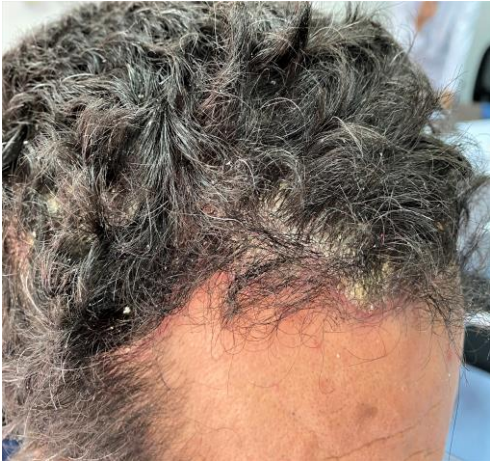

Figure 64: Psoriasis du cuir chevelu.

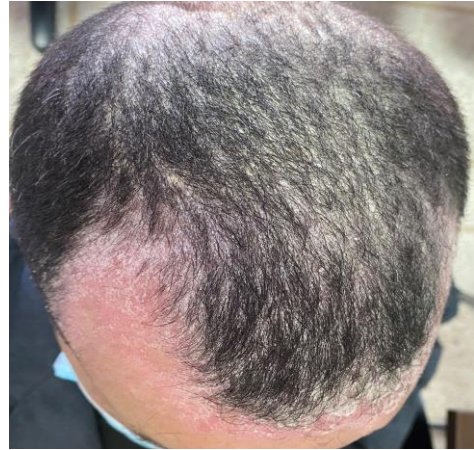

Figure 65: Psoriasis recouvrant la totalité du cuir chevelu.

c. Psoriasis du visage (Figure 66,67) :

- Rare/souvent associé à une atteinte du cuir chevelu/marqueur de gravité de la maladie (28).
- Il peut prendre l'aspect d'une dermatite séborrhéique : érythème et fines squames des sourcils et du pli nasogénien (Figure 68).
- Les localisations à la conque de l'oreille et au conduit auditif externe sont possible (Figure 69).

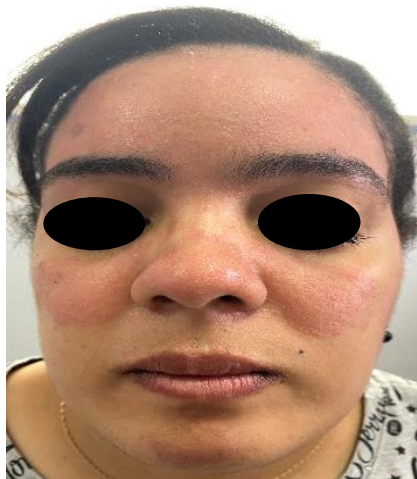

Figure 66: Psoriasis du visage.

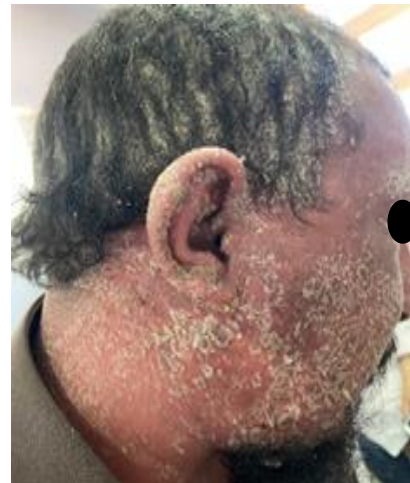

Figure 67: Atteinte du visage lors d'une érythrodermie psoriasique.

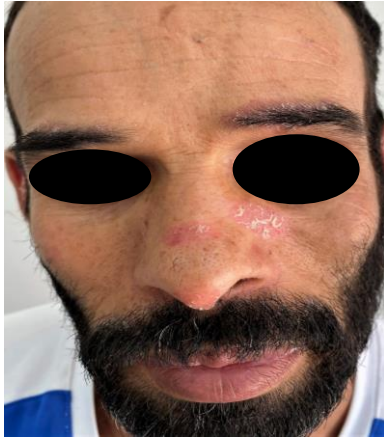

Figure 68: Erythème + fines squames des sourcils.

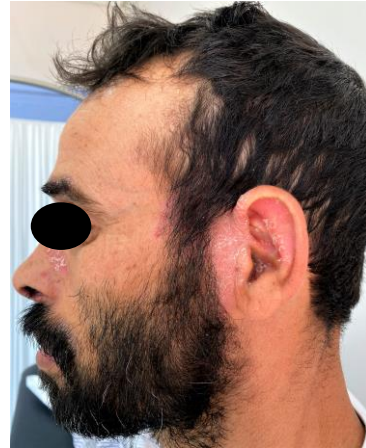

Figure 69: Psoriasis de l'oreille.

d. Psoriasis palmoplantaire :(Figure 70-73).

- Retentissement fonctionnel significatif.

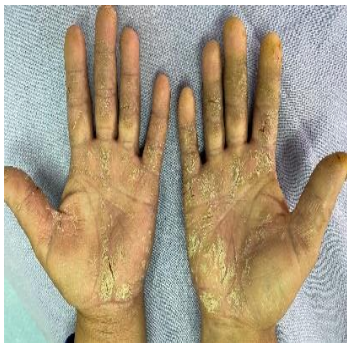

Figure 70: Kératodermie palmaire en îlots.

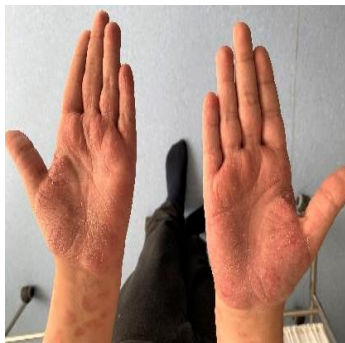

Figure 71: Kératodermie palmaire diffuse.

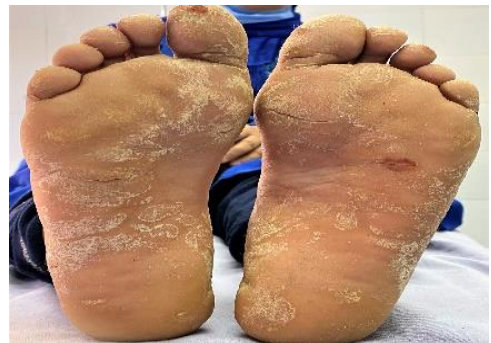

Figure 72: Kératodermie plantaire

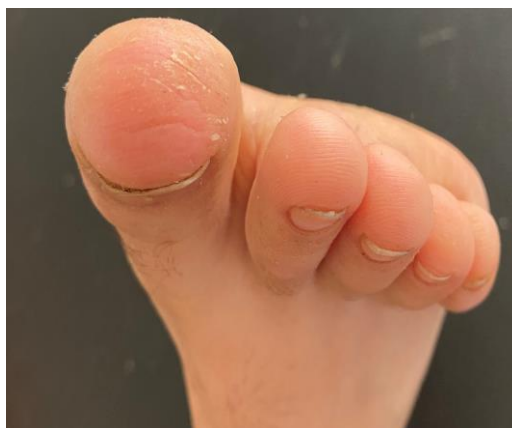

Figure 73: Pulpite plantaire sèche.

e. Psoriasis des ongles :

- Très fréquent.
- Toutes les structures de l'appareil unguéal peuvent être intéressées : petites ponctuations déprimées en « dé à coudre », lignes de beau, trachyonychie, leuconychie, onycholyse distale, hyperkératose sous-unguéale, destruction totale de l'ongle (Figures 74,75,76).

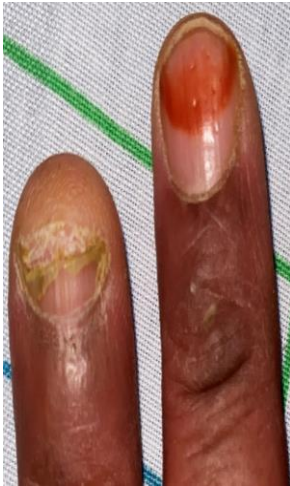

Figure 74:Aspect en dé à coudre.

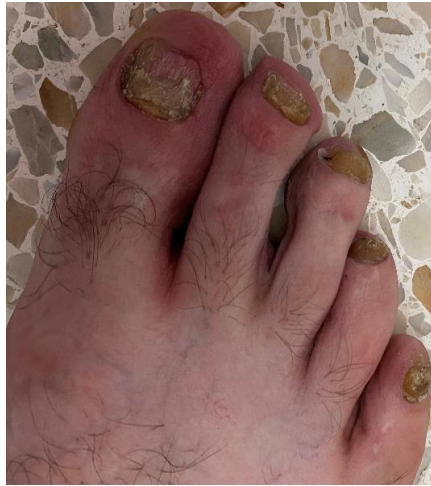

Figure 75:Trachyonychie, onycholyse.

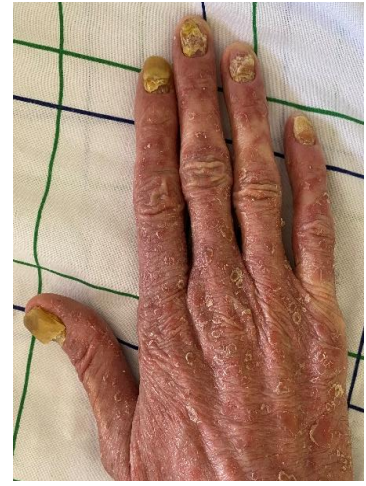

Figure 76:Destruction totale des ongles.

2.3. Formes graves :

a. Erythrodermie psoriasique :

Elle survient sur un psoriasis déjà installé suite à un facteur déclenchant ; médicamenteux ou infectieux. Il existe deux formes :

- Forme sèche : Extension à tout le corps de lésions érythémato-squameuses non infiltrées avec desquamation abondante et quelques espaces de peau saine. Le pronostic est bon (Figure 77,78,79).
- Forme humide : Erythème généralisé sans intervalle de peau, l'œdème rend la peau tendue, suintement avec infection des fissures. Le pronostic est réservé (Figure 80).

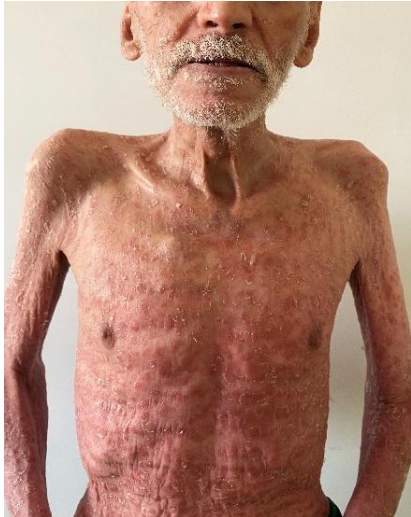

Figure 77

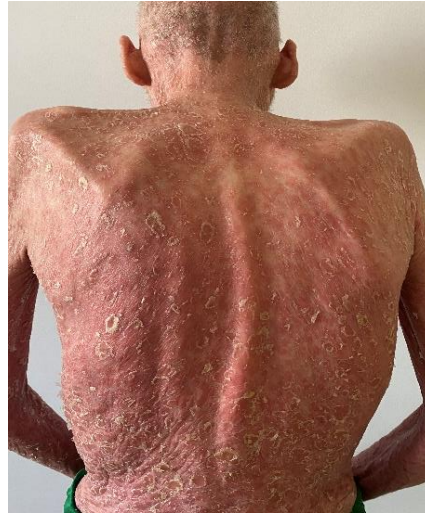

Figure 78

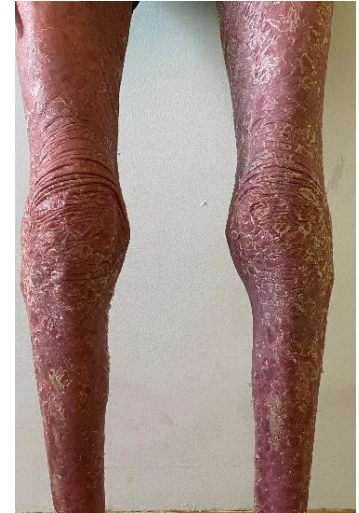

Figure 79

Figures 77,78,79 : Erythrodermie sèche chez un patient connu psoriasique.

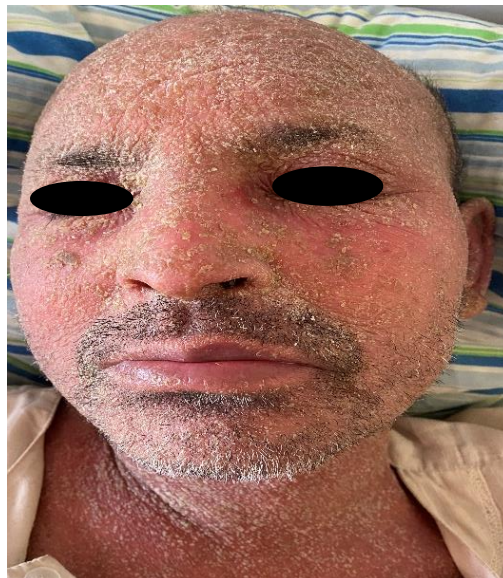

Figure 80: Erythrodermie humide.

b. Psoriasis pustuleux : forme généralisée.

- Psoriasis pustuleux généralisé grave de Zumbusch : Début brutal, altération de l'état général, fièvre et placards érythémateux qui se couvrent de pustules aseptiques non folliculaires confluentes en larges nappes évoluant vers une desquamation scarlatiniforme (Figures de 81–87).
- Les muqueuses génitales et buccales sont souvent atteintes.

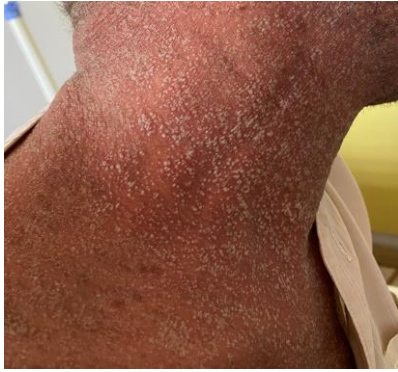

Figure 81

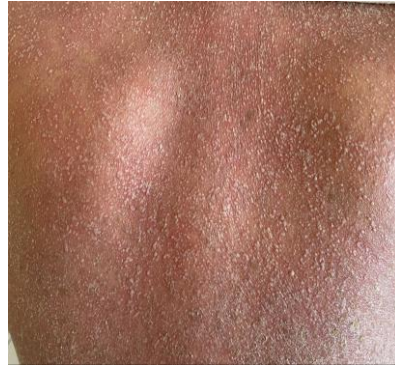

Figure 82

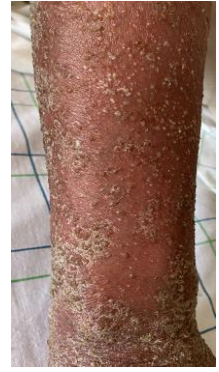

Figure 83

Figures 73,74,75 : Erythème surmonté de pustules non folliculaires.

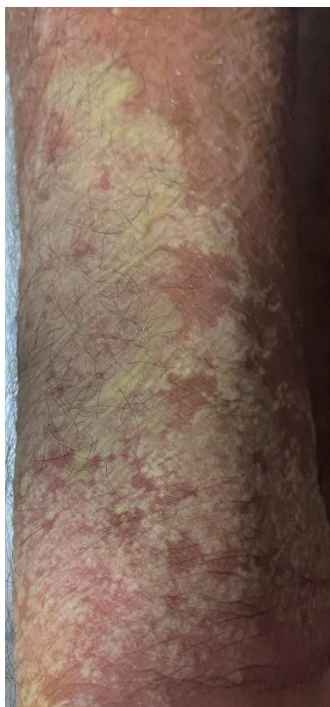

Figure 84

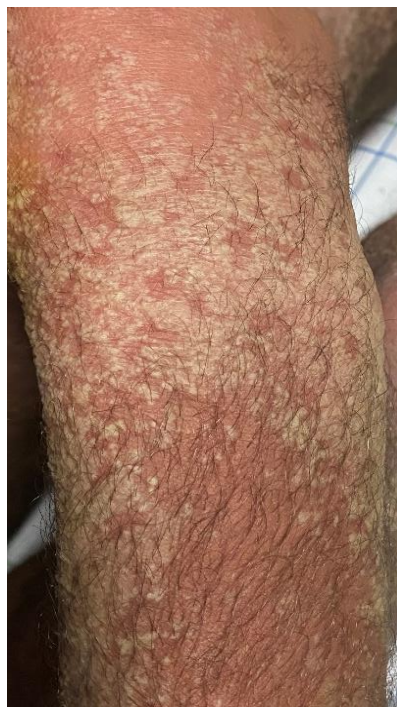

Figure 85

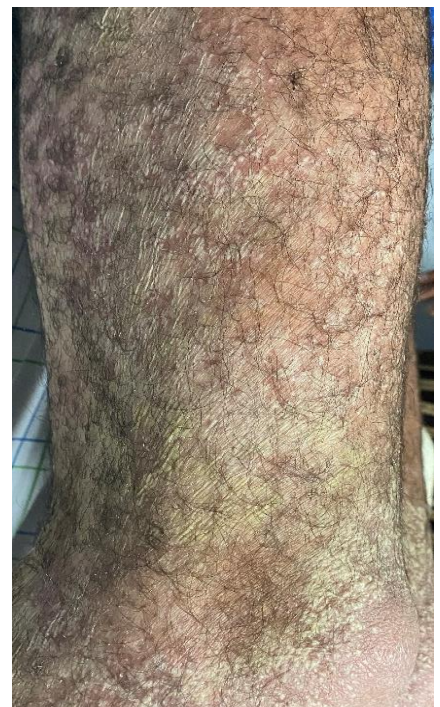

Figure 86

Figures 76,77,78 : Psoriasis pustuleux généralisé : pustules confluentes en nappes

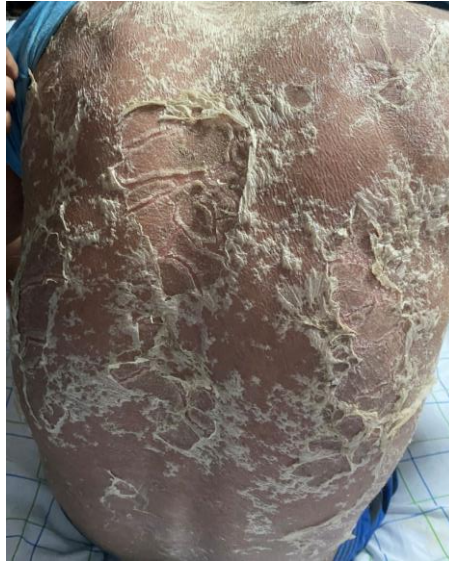

Figure 87: Desquamation scarlatiniforme(en larges lambeaux)

c. Rhumatisme psoriasique :

- Il doit être systématiquement rechercher et de manière répétée.
- Clinique : Oligo–arthrite asymétrique (IPD), polyarthrite, spondylite (Figures 88,89).

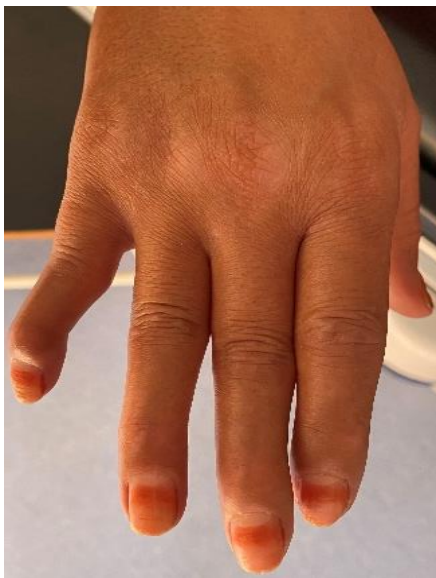

Figure 88 : Rhumatisme psoriasique périphérique(déformation en col de cygne)

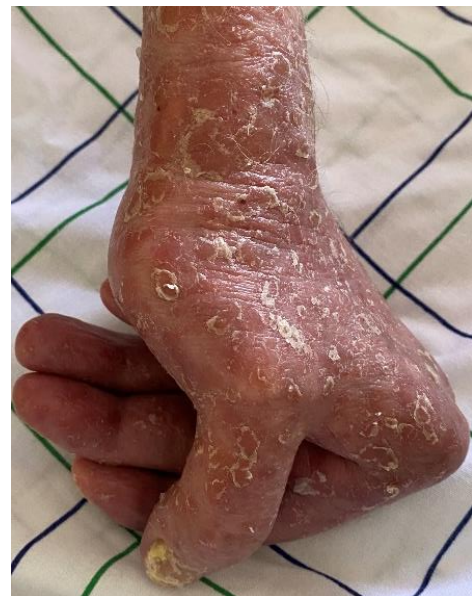

Figure 89 :Rhumatisme psoriasique périphérique

IV. Diagnostic positif :

Le diagnostic est avant tout clinique, généralement facile ; n'imposant pas d'examen complémentaires.

La biopsie cutanée n'est indiquée qu'en cas de doute diagnostique devant des lésions atypiques. Elle montre :

- Hyperkératose : épaissement de la couche corné
- Parakératose : cornéocytes incomplètement différenciés qui retiennent leurs noyaux.
- Agranulose : Disparition de la couche granuleuse.
- Amas de PNN au niveau sous-corné (micro-abcès de MunroSabouraud).
- Acanthose : épaissement du corps muqueux.
- Papillomatose et infiltrat inflammatoire dermique (LT CD4, LT CD8, PNN)

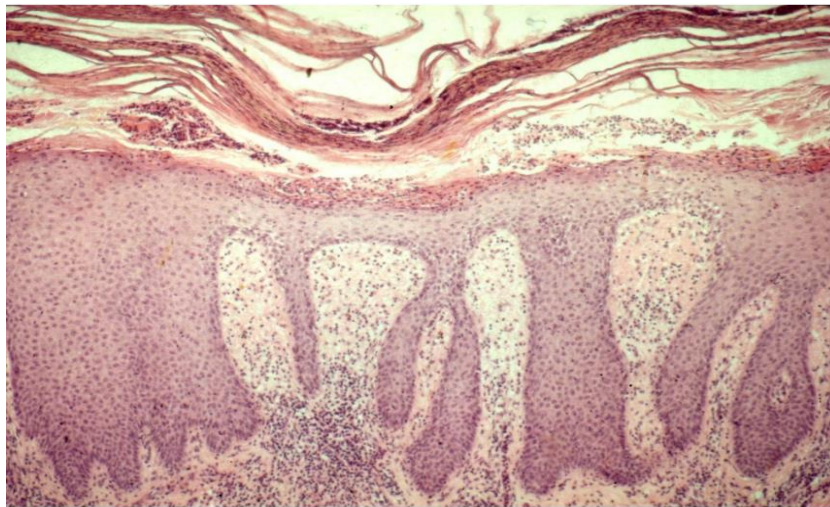


Figure 90:Aspect histopathologique du psoriasis vulgaire(29)

V. Evolution :

- Maladie chronique qui évolue en poussées -rémissions.
- Facteurs déclenchants :

- Facteurs infectieux : Streptocoque B hémolytique du groupe A, VIH
 - Médicaments : Sels de lithium, bêtabloquants, interféron, antipaludéens de synthèse, inhibiteurs de l'enzyme de conversion de l'angiotensine, inhibiteurs calciques, anti-inflammatoires non stéroïdiens, imiquimod, anti-TNF- α , terbinafine.
- NB :** *Risque de rebond à l'arrêt d'une corticothérapie générale avec majoration du psoriasis, voire transformation en psoriasis érythrodermique ou pustuleux généralisé.*
- Facteurs psychologiques : Stress, chocs émotionnels (séparation , deuil ...)
 - Facteurs locaux : Traumatisme physique, grattage, friction.
- Complications :
- Surinfection (surtout au niveau des plis par le candida albicans), eczématisation.
 - Altération de la qualité de vie, syndrome dépressif.
 - Syndrome métabolique qu'il faut rechercher et prendre car risque de complications cardio-vasculaire et diabète type II.

VI. Critères de sévérité du psoriasis :

- La gravité du psoriasis s'évalue par :
 - La surface corporelle atteinte (SCA)
 - Le PASI (psoriasis area and severity index)
- L'altération de la qualité de vie est évaluée par le DLQI (dermatology quality life index)
- Un psoriasis est considéré modéré à sévère si : SCA > 10%, PASI >10 , DLQI >10.

VII. Traitement :

1. Moyens thérapeutiques :

1.1. Traitement local :

- Dermocorticoïdes/Dérivés de la vitamine D/Association dermocorticoïde et calcipotriol.
- Autres : émollient, kératolytiques comme les préparations à base d'acide salicylique et urée.

1.2. Photothérapie :

- PUVA thérapie : association d'un psoralène photosensibilisant et d'une irradiation UVA.
- Photothérapie UVB à spectre étroit (Figures 91–93).
- Vingt séances en moyenne à raison de 2 à 3 séances par semaine sont nécessaires.
- La rémission est obtenue dans environ 70% des cas (30).

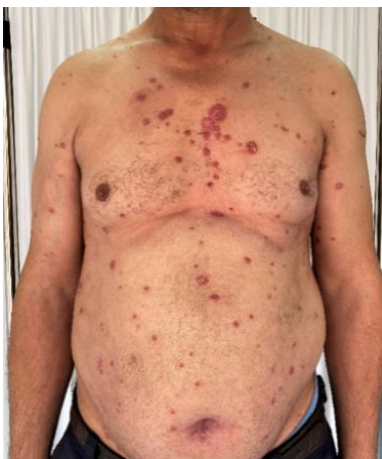

Figure 91

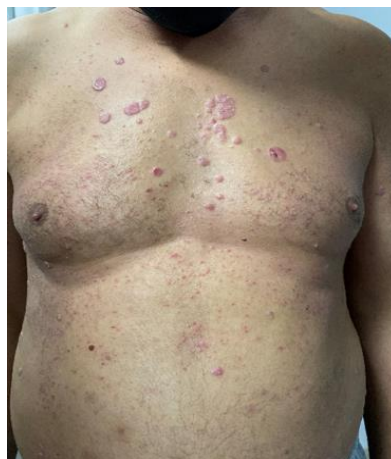

Figure 92

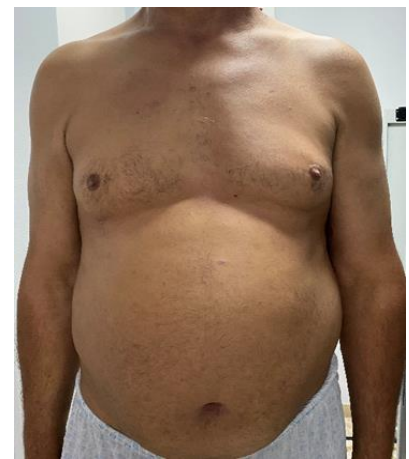

Figure 93

Figures 91,92,93: Evolution d'un patient sous photothérapie UVB, 30 séances.

1.3. Traitements généraux :

- Rétinoïdes par voie générale : acitrétine
- Méthotrexate
- Ciclosporine
- Biothérapie : étanercept , infliximab, adalimumab, ustékinumab , sécukinumab , ixékizumab, aprémilast.

2. Indications :

2.1 Formes légères :

Traitement local est suffisant dans la majorité des cas.

2.2 Formes modérées à sévères :

a. Psoriasis vulgaire étendus :

- 1^{ère} intention : photothérapie et/ou rétinoïdes.
- 2^{ème} intention : méthothexate ou ciclosporine.

b. Erythrodermie psoriasique :

Urgence dermatologique nécessitant une hospitalisation

- 1^{ère} intention : acitrétine ; Dose faible 10 à 25 mg/j.
- 2^{ème} intention : méthotrexate ou ciclosporine.

La photothérapie est contre-indiquée

c. Psoriasis pustuleux généralisé :

- 1^{ère} intention : Acitrétine à dose initiale élevée, réduite progressivement de moitié après obtention de la réponse clinique
- 2^{ème} intention : méthotrexate ou ciclosporine.

En cas d'échec, d'intolérance ou de contre-indications à au moins deux agents systémiques, les biothérapies sont utilisées.

CHAPITRE IV :

ECZEMA/DERMATITE ATOPIQUE

Eczémas

I. Définition :

Le terme eczéma désigne un syndrome : La multiplicité des causes.

La définition est anatomoclinique :

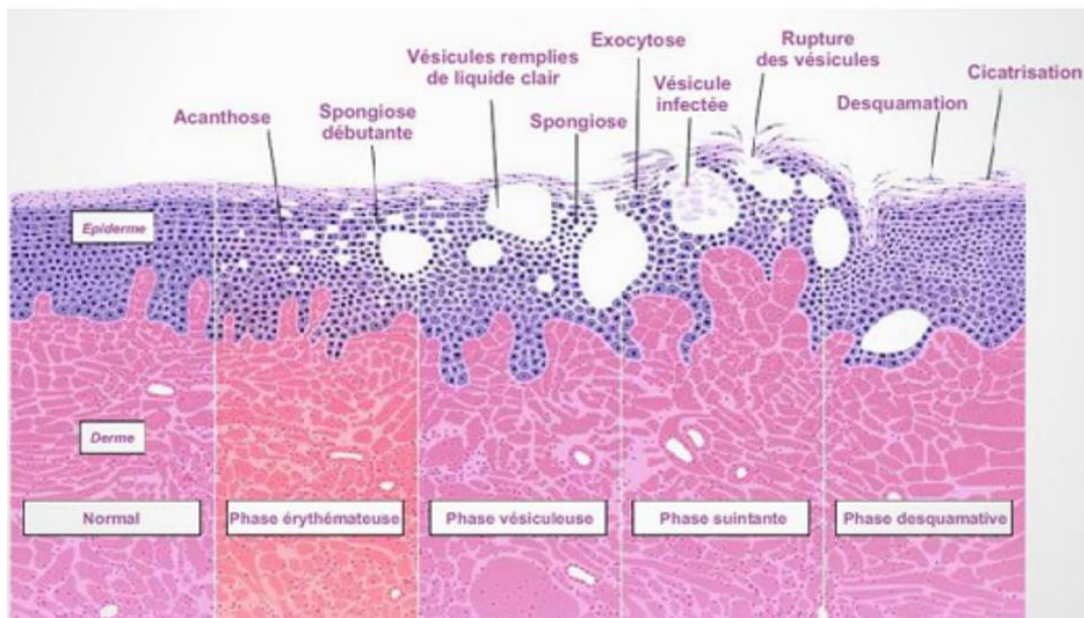
- Clinique :

- Erythème – œdème – vésicules – suintement – croûtes
- Desquamation – Lichénification (chronicité)
- Prurit +++
- Evolution par poussées

- Histologie :

- Lésion inflammatoire : spongiose ; c'est l'œdème intercellulaire.

Sur le plan clinique, on distingue : eczéma aigu, eczéma chronique, eczéma lichénifié, eczéma infecté.



II. Classification simplifiée des principales variétés d'eczémas :

1. Eczéma d'origine exogène :

- Eczéma de contact.
- Eczéma d'irritation.
- Dermatitis de contact aux protéines.

2. Eczéma d'origine endogène :

- Dermatite atopique.
- Autres variétés d'eczémas :
 - Eczéma nummulaire
 - Dysidrose et eczéma dysidrosique
 - Eczéma dit «microbien »
 - Eczéma de stase
 - Eczéma craquelé (astéatotique)
 - Eczémas nutritionnels
 - Dissémination secondaire d'un eczéma

Eczéma de contact allergique

Dermatose inflammatoire très fréquente liée à une sensibilisation qui survient au site de contact avec des molécules chimiques.

I. Physiopathologie :

C'est une réaction d'hypersensibilité retardée à médiation cellulaire type IV qui passe par deux phases : la phase de sensibilisation et la phase de révélation (Figure 95).

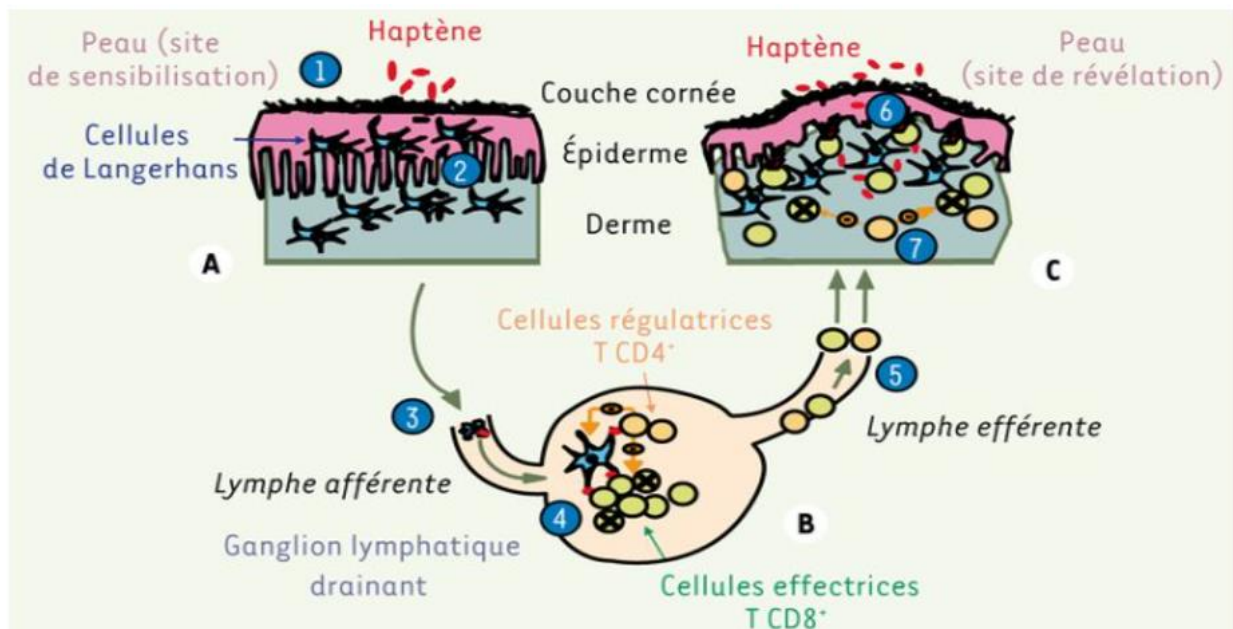


Figure95. Physiopathologie de l'eczéma de contact(32)

II. Clinique : le diagnostic est clinique

1. Aspect clinique :

1.1. Eczéma aigu : forme typique

- Prurit +++

- Quatre phases successives, souvent intriquées :
 - Phase érythémateuse : placard érythémateux œdémateux à bords mal limités et émiétés.
 - Phase vésiculeuse : vésicules à contenu clair, confluant parfois en bulles (Figure 96).
 - Phase suintante : les vésicules se rompent et laissent sourdre un liquide clair
 - Phase desquamative : dessèchement des vésicules suivie d'une guérison sans cicatrice.

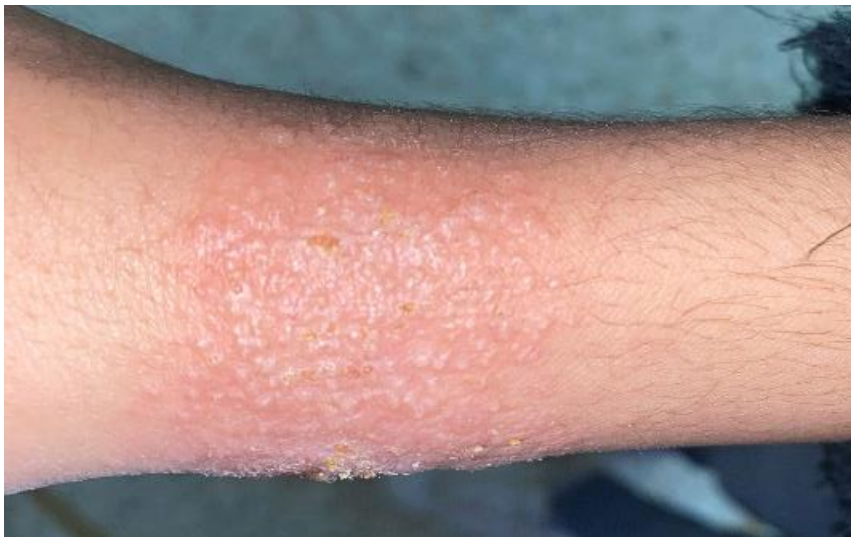

Figure 96. Eczéma aigu : phase vésiculeuse.

1.2. Eczéma chronique :

Placards érythémateux squameux mal limités avec des squames fines ou épaisses (Figures 97,98).

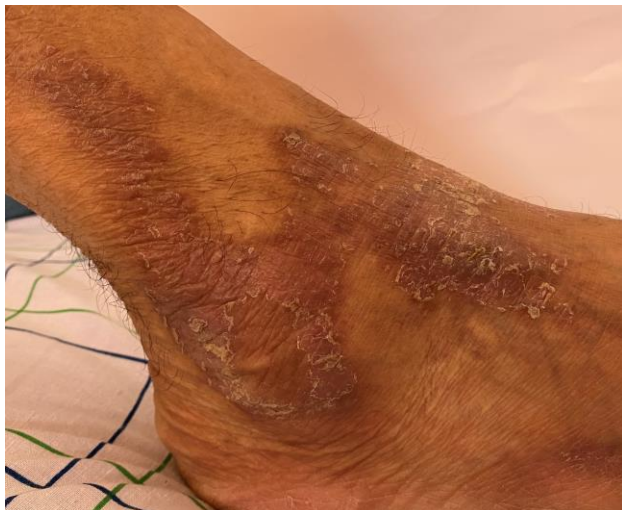

Figure 97

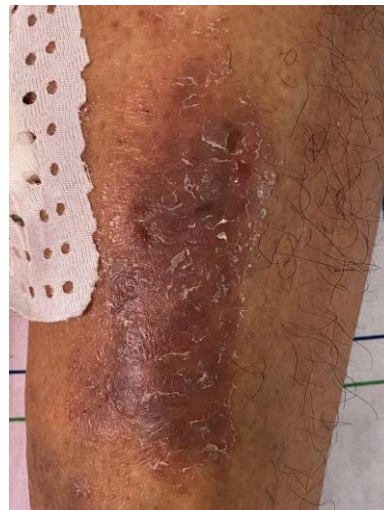

Figure 98

Figures 97,98 : Eczéma chronique

1.3. Eczéma lichénifié :

- Grattage incessant
- Placards rouge ou violacé, la peau est épaissie infiltrée et sillonnée par un quadrillage (Figures 99,100).

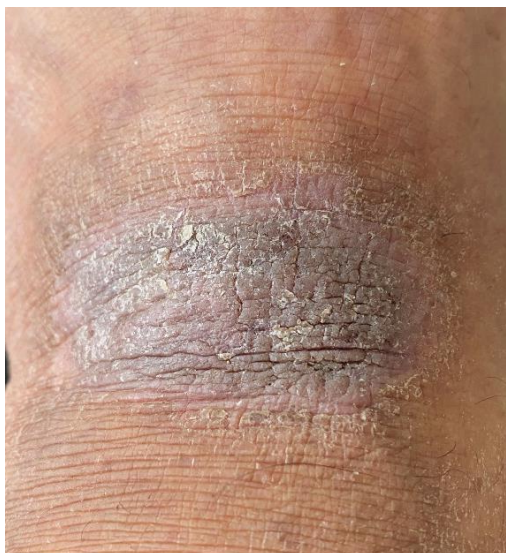

Figure 99

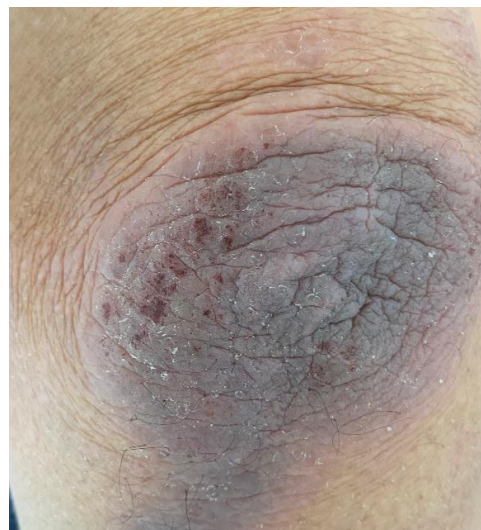


Figure 100

Figures 99,100 : Eczéma lichénifié

1.4. Eczéma infecté (impétiginisé) :

Le suintement devient louche et les placards d'eczéma se recouvrent de croûtes jaunâtres.

2. Formes cliniques :

2.1. Eczéma aéroporté :

Les particules aéroportées s'accumulent préférentiellement dans les plis cutanés : les rides du front, les sillons nasogéniens, l'espace sous-mentonnier, les paupières, les zones rétroauriculaires (Figure 101).

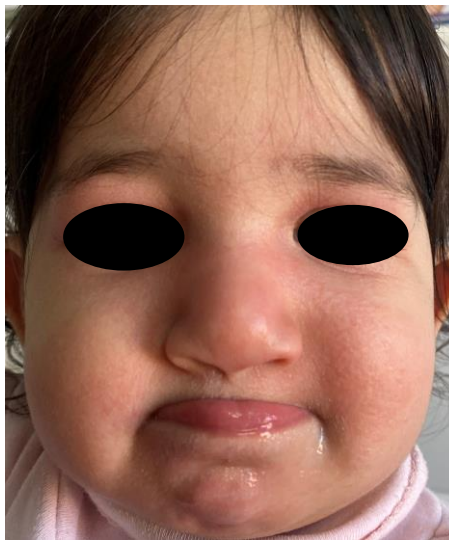

Figure 101. Eczéma aéroporté au parfum.

2.2. Eczéma photo-allergique :

Localisation électorale aux zones exposées au ultraviolet.

2.3. Eczéma manuporté :

- Localisation : Visage, spécifiquement aux paupières, mais il peut se localiser n'importe où.
- Exemple : l'allergie au vernis à ongle dont l'allergène principal est la résine tosylamide/formaldéhyde.

2.4. Formes topographiques :

- Aspect œdémateux : au niveau du visage ; en particulier paupières (Figure 102) ,
et les organes génitaux externes.

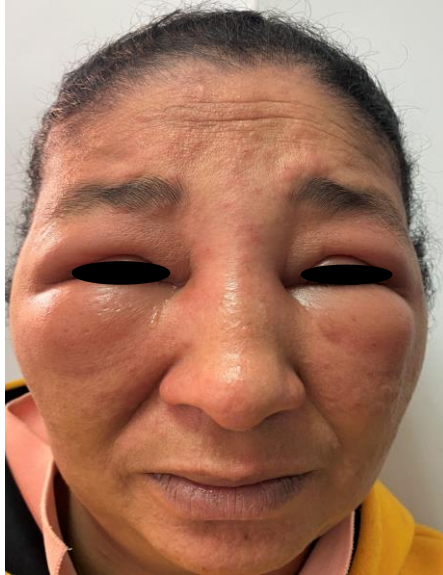

Figure 102. Eczéma du visage : aspect œdémateux.

- Eczéma généralisé érythrodermique (Figures 103,104,105).

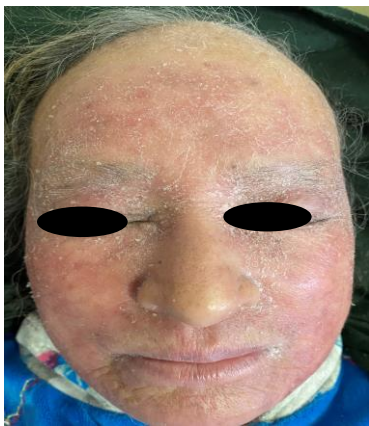

Figure 103

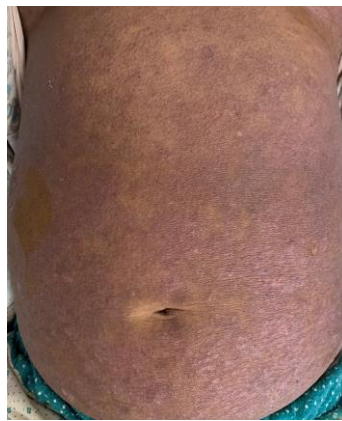

Figure 104

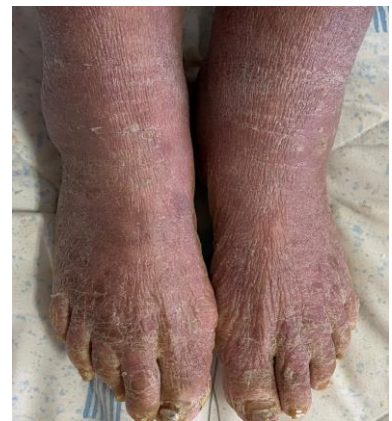

Figure 105

Figures 103,104,105 : Eczéma généralisé érythrodermique.

- Eczéma des paumes et plantes (Figure 106).

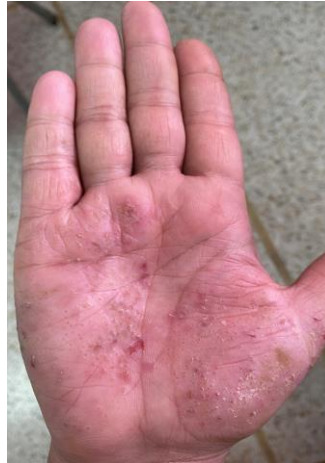

Figure 106 : Eczéma de la paume des mains : fissures douloureuses.

III. Diagnostic étiologique :

La recherche de l'allergène responsable est indispensable.

1. Interrogatoire :

- La topographe initiale : superposable en général à la zone d'application de l'agent allergisant et peut orienter vers un allergène particulier.
- Les circonstances d'apparition : activités précédentes les lésions de 24 à quelques jours (profession, peinture, ports de gants, application d'un cosmétique ...)
- Chronologie : évolution des lésions au cours du temps.
- Traitements locaux utilisés y compris les dermocorticoïdes (certains peuvent entretenir l'eczéma).

2. Examen clinique :

- Certaines localisations ont une valeur d'orientation :
 - Lobule de l'oreille, ombilic : Nickel.

- Pieds : cuir des chaussures.

3. Tests épicutanés ou patch tests :

- Indispensable pour identifier l'allergène en cause.
- Condition : sur peau saine, à distance d'une poussée, de toute corticothérapie locale ou traitement antihistaminique.

IV. Traitement :

1. Eviction de l'allergène.

2. Traitement symptomatique :

2.1. Dermocorticoïdes :

Le choix du dermocorticoïde dépend du stade de l'eczéma, de l'âge, du siège et de l'étendue des lésions.

Rythme d'application : une application/jour jusqu'à guérison (pendant 1 à 2 semaines) puis dégression progressive.

Tableau III: Classification des dermocorticoïdes.

DCI	Spécialité	Présentation
Activité faible		
Hydrocortisone	Hydracort®	crème
Activité modérée		
Désonide	Locapred®	crème
Activité forte		
Acéponate d'hydrocortisone	Efficort® Locatop®	Crème hydrophile ,lipophile Crème
Désonide	Diprosone®	Crème
Bétaméthasone dipropionate	Topsyne® Cleniderm® Skinosalic®	Crème, pommade, gel Crème Pommade, lotion
Activité très forte		
Bétaméthazone dipropionate Clobétasol propionate	Diprolène® Derموال®	Crème, pommade Crème, gel

2.2. Antibiothérapie anti-staphylocoque :

Antibiothérapie générale active sur les germes gram positif (Amoxicilline+acide clavulanique) si eczéma impétiginisé.

2.3. Autres :

- Tacrolimus, ciclosporine (eczémas de contact professionnels des mains), puvathérapie, alitrétinoïne.
- Emollient, Vaseline salicylée , urée.

Dermatite atopique :

La dermatite atopique est une dermatose inflammatoire chronique, évoluant par poussée (33). Elle survient sur un terrain génétiquement déterminé, dit atopique. C'est une dermatose très fréquente(34) , qui atteint 15 à 20% des enfants(35).

I. Physiopathologie :

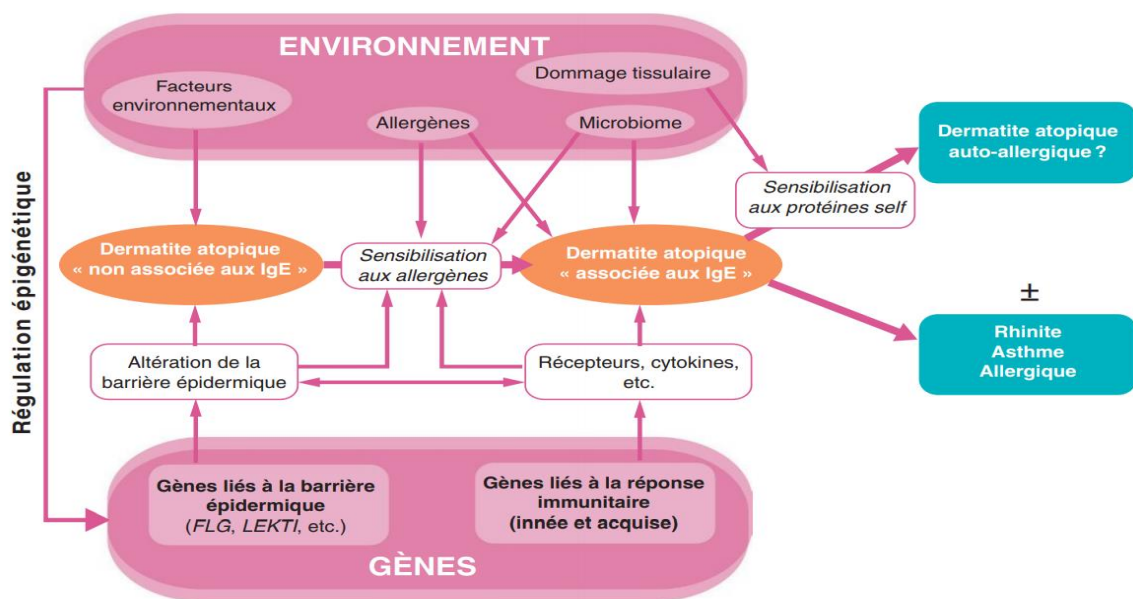


Figure 107: Physiopathologie schématique de la dermatite atopique.(29)

II. Clinique : Le diagnostic est clinique.

- Age de début : généralement dans les 1ers mois de vie, mais pouvant débuter à tout âge, y compris chez l'adulte.
- Les manifestations cliniques sont extrêmement polymorphes. Elles dépendent avant tout de l'âge du patient.
- Le prurit est un symptôme fonctionnel majeur pratiquement toujours présent.

1. DA du nourrisson (0 à 2ans) :

- Les lésions sont à type d'eczéma aigu, eczéma chronique.
- Topographie :
 - Atteinte initiale des zones convexes du visage (joues, front et menton) avec un respect caractéristique de la zone médiane (Figure 108).
 - Extension ultérieure à d'autres territoires : cuir chevelu, oreilles (fissure rétro-auriculaire), faces d'extension des membres, pouce sucé et le tronc (Figure 109).
 - Le siège est généralement épargné.

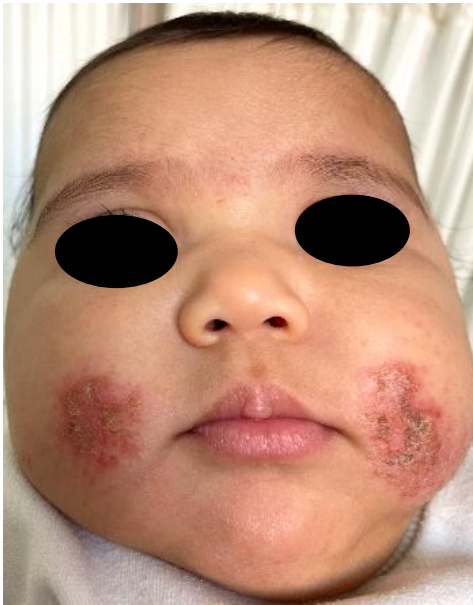

Figure 108: Atteinte des joues lors d'une poussée de dermatite atopique.

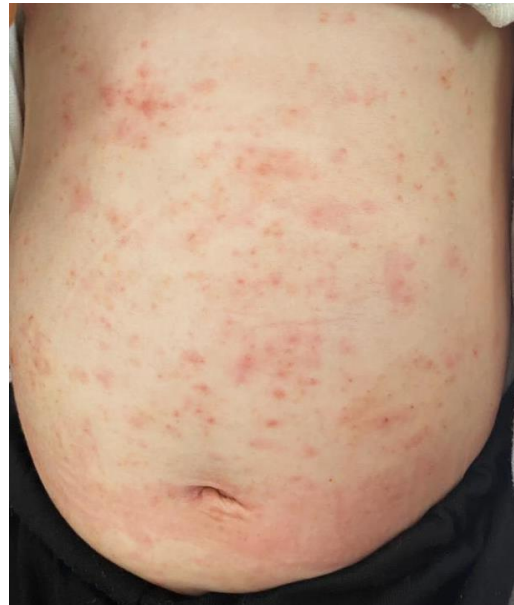

Figure 109 : Dermatite atopique au niveau du tronc.

2. DA de l'enfant (après 2 ans) :

- Les lésions sont à type d'eczéma chronique +++, placards lichénifiés.
- Topographie : plis de flexion +++ (creux poplité, coude, genou), mains et poignets, pied et cheville, mamelon.

3. DA de l'adolescent et l'adulte :

- Les lésions sont polymorphes : lichénification, papules de prurigo, eczéma nummulaire, dysidrose (Figure 110).
- Topographie : atteinte fréquente du visage et cou (Figure 111).

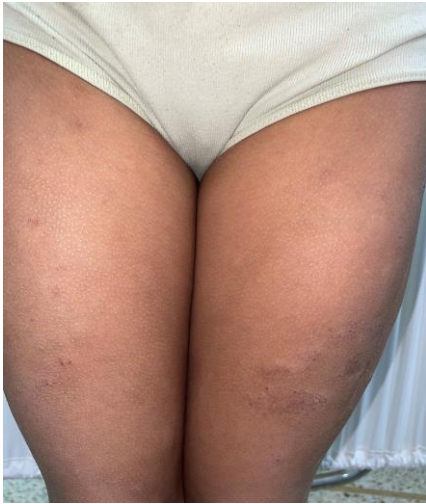

Figure 110. Dermatite atopique de l'adolescent : excoriations .

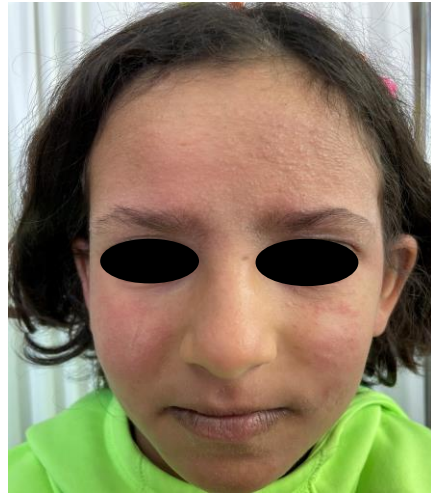

Figure 111. Dermatite atopique de l'adolescent : atteinte du visage.

4. Autres manifestations cliniques :

Elle sont non spécifiques mais peuvent avoir un intérêt diagnostique : xérose cutanée (Figure 112), pâleur faciale, la pigmentation infraorbitaire, les plis sous-palpébraux (signe de Dennie-Morgan) (Figure 113), eczématides, kératose pileaire, ichtyose, hyper linéarité palmaire, dermographisme blanc.

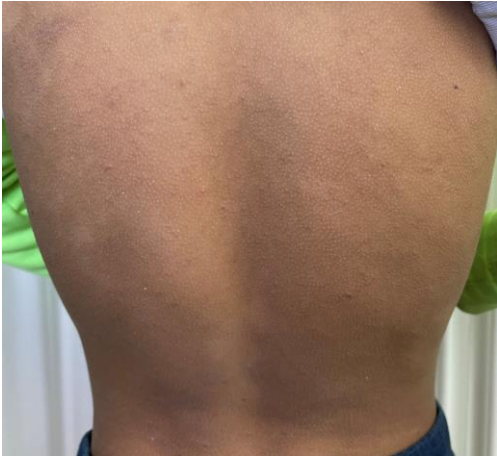

Figure 112. Xérose cutanée très marquée.

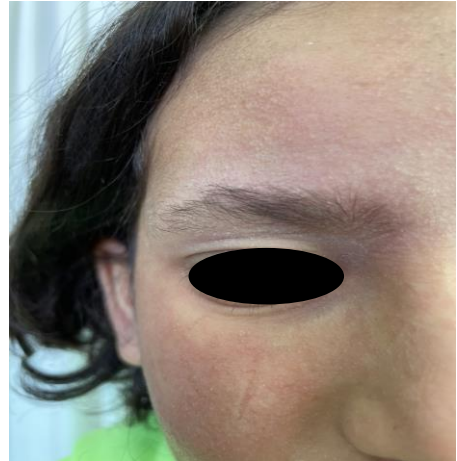

Figure 113. Signe de Dennie Morgan, double pli palpébral inférieur.

5. Critères diagnostiques :

Les critères diagnostiques de Williams (36) , définis par la UK Working Party en 1994, associent

- Le prurit (critère obligatoire) ;
- Et au moins 3 des critères suivants :
 - Antécédents personnels d'asthme ou de rhinite allergique ;
 - Début avant 2 ans ;
 - Antécédents de lésions des convexités (chez le nourrisson) ;
 - Lésions d'eczéma des plis (chez l'enfant),
 - Peau sèche généralisée.

III. Evolution :

La dermatite atopique est une affection chronique : poussées entrecoupées de rémission. Dans la majorité des cas, elle s'atténue vers l'âge de 2 ans.

D'autres manifestations de l'atopie (asthme, rhinite et conjonctivite allergiques) peuvent prendre le relais ou survenir au cours de l'évolution de cette dermatose chronique.

Ses complications sont :

- Surinfections bactériennes (impétiginisation) : croutes jaunâtres ou purulentes souvent malodorantes .
- Surinfections virales (pustulose de Kaposi Juliusberg : HSV1, molluscum contagiosum, verrues vulgaires), fongiques.
- Eczéma de contact des produits topiques appliqués sur la peau.
- Erythrodermie.
- Retard de croissance, retentissement psycho-affectif.
- Complications ophtalmologiques : Kératoconjonctivite, cataracte, décollement de rétine.

IV. Traitement :

1. Poussées :

- Lutter contre l'inflammation :
 - Dermocorticoïde 1 application/jour jusqu'à disparition de l'inflammation.
 - Tacrolimus topique si résistance ou contre-indications aux dermocorticoïdes.
 - Les émoullients sont poursuivis (quotidiennement sur les régions sans eczéma et en relais sur les zones traitées avec succès par dermocorticoïdes)
- Lutter contre l'infection : bains quotidiens, antiseptiques, antibiothérapie générale.
- Lutter contre le prurit : antihistaminiques par voie orale.

2. En dehors des poussées :

- Lutter contre la xérose cutanée qui est une source de prurit et d'entretien des lésions : bain tiède court et quotidien en utilisant un gel surgras, émollient 1 fois/j au minimum.

3. Conseils d'hygiène de vie :

- Éviter les vêtements synthétiques (coton++), le sur habillage.
- Humidifier la chambre ; ne pas surchauffer.
- Éviter tout contact avec un sujet atteint d'herpès.
- Eviter l'exposition au tabac.
- Vaccination normale en dehors des poussées.
- Eviction des allergènes.
- Soutien psychologique : parents et enfant+++

CHAPITRE V : LES URTICAIRES

Urticaire

L'urticaire est une dermatose inflammatoire fréquente. Environ 20 % des individus vont présenter au moins un épisode d'urticaire au cours de leur vie.

I. Physiopathologie :

L'urticaire correspond à un œdème dermique (urticaire superficielle) ou dermo-hypodermique (urticaire profonde ou angioœdème) due à une vasodilatation avec augmentation de la perméabilité capillaire secondaire à la libération des mastocytes de différents médiateurs dont le principal est l'histamine.

L'activation des mastocytes est due à des mécanismes immunologiques ou non immunologiques.

II. Clinique :

Le diagnostic positif est clinique.

1. Urticaires superficielles :

Papules ou plaques ortiées œdémateuses, érythémateuses, à centre parfois blanchâtre, à contours bien limités ([Figures 114–118](#)).

Elles sont prurigineuses, fugaces (disparaissent en quelques heures sans laisser de cicatrices) et migratrices.

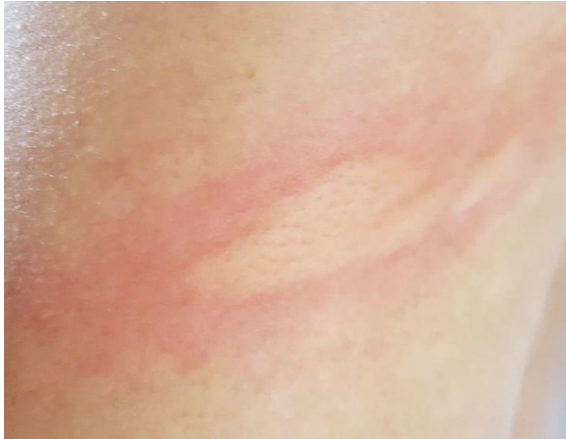

Figure 114. Lésion élémentaire de l'urticaire : papule œdémateuse.

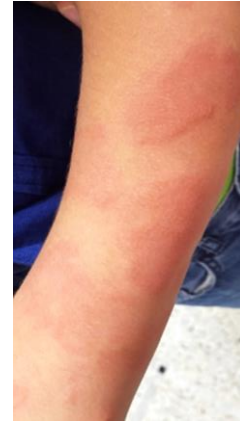

Figure 115: Plaques urticariennes.

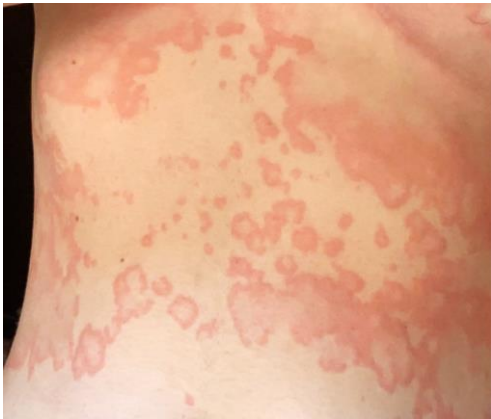

Figure 116.

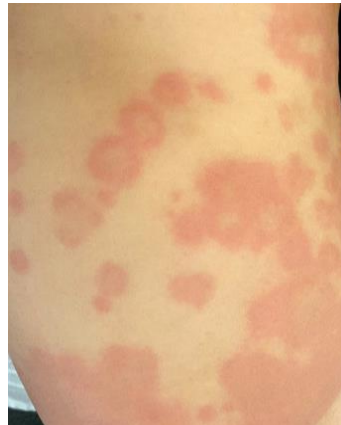

Figure 117.

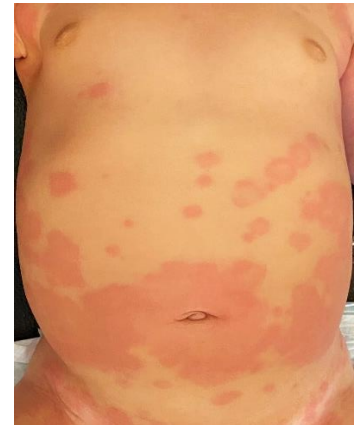

Figure 118.

Figures 116,117,118 : Papules et plaques urticariennes.

2. Urticaire profonde = angioedème :

Tuméfaction hypodermique de couleur peau normale ou parfois blanchâtre ou rosée , mal limitée, de consistance ferme. Elle est non prurigineuse, mais entraîne une sensation de tension douloureuse ou de cuisson. Sa localisation est souvent au niveau de :

- Zones de tissu sous-cutané lâche : paupières, lèvres, organes génitaux externes.
- Muqueuses: langue, larynx, pharynx, œsophage ...

N.B : *Un angioedème du visage (Figure 119) doit faire rechercher un œdème glottique (dysphonie, dysphagie, dyspnée).*

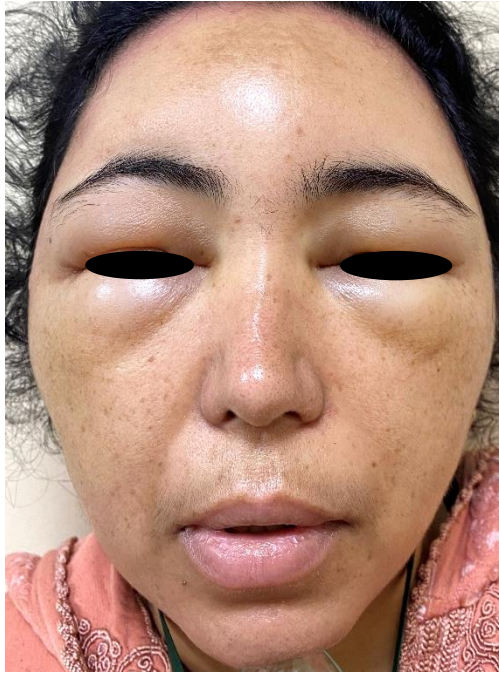

Figure 119 : Angioœdème du visage prédominant au niveau des paupières.

3. Evolution :

- Urticaire aiguë : évolue en quelques heures à quelques jours
- Urticaire chronique : poussées quotidiennes ou très rapprochées depuis plus de 6 semaines.

III. Diagnostic étiologique :

Les étiologies de l'urticaire sont très nombreuses . L'enquête est différente selon son caractère aigu ou chronique.

1. Urticaire aiguë :

- L'interrogatoire permet souvent de retrouver une étiologie (aliments , médicaments, épisodes infectieux,...)
- L'examen physique complet : fièvre , syndrome infectieux,...

- Aucun examen paraclinique n'est indispensable.

2. Urticaire chronique :

- L'interrogatoire : antécédents personnels et familiaux d'urticaire, de maladies auto-immunes, circonstances (horaire, environnement, activité professionnelle), prises médicamenteuses, signes associés.
- Selon les recommandations internationales 2013 sur l'urticaire : les urticaires chroniques sont classées en 2 catégories : (37)
 - Urticaires chroniques inductibles, toujours déclenchées par le même stimulus le plus souvent physique et n'apparaissant pas en l'absence de celui-ci : urticaire au froid, au chaud, solaire, retardé à la pression, vibratoire, à l'eau, urticaire de contact.
 - Urticaire chronique spontanée : apparition spontanée ou favorisée par des stimuli différents en fonction des poussées : stress, infections.
- Les vascularites urticariennes et les maladies auto-inflammatoires (urticaires systémiques) ne font plus partie des urticaires.

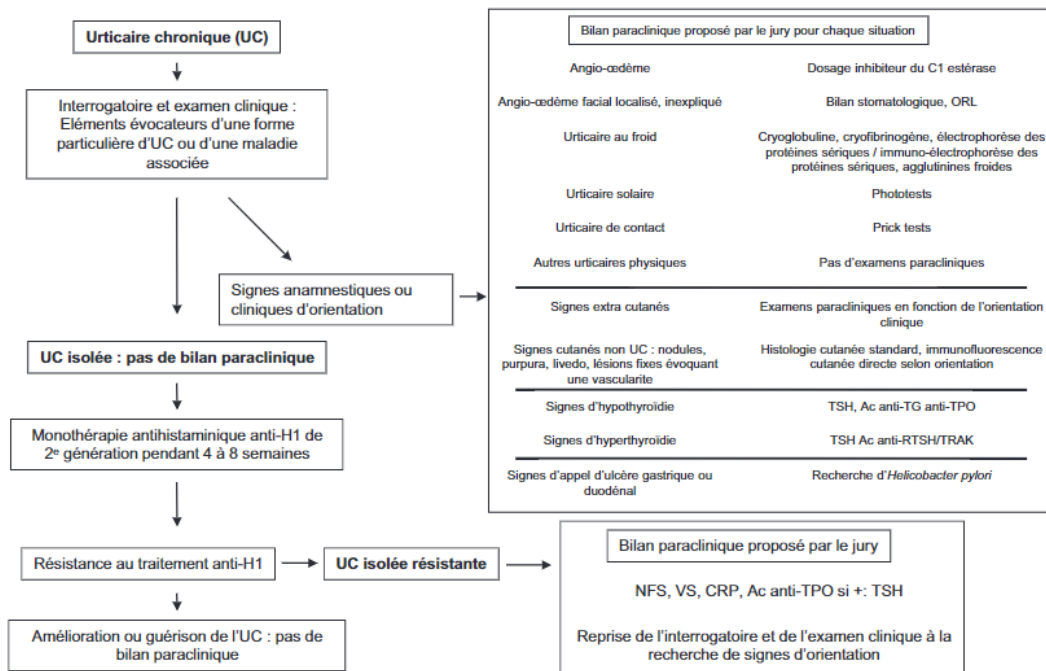


Figure 120. conduite à tenir diagnostique devant une urticaire chronique (38)

3. Etiologies :

3.1 Urticaire médicamenteuse :

L'origine médicamenteuse est la cause la plus fréquente des urticaires aiguës. Nous en citons : les Bêta-lactamines, l'aspirine, AINS, IEC (angioedème chronique), produits de contraste... (Tous les médicaments peuvent être en cause).

3.2 Urticaire alimentaire:

Elles sont aussi très fréquentes. Les aliments responsables : poissons, crustacés, œufs, fraise, banane, chocolat ...

3.3 Urticaire de contact :

L'éruption urticarienne localisée peut être isolée ou associée à une urticaire généralisée ou à d'autres manifestations d'atopie.

Allergènes très variés : médicaments, végétaux, aliments, cosmétiques, produits chimiques

3.4 Urticaire physique :

Les urticaires physiques peuvent être dues à la friction (dermographisme), la pression, le froid, le chaud, le soleil, l'eau et les vibrations. C'est la cause la plus fréquente des urticaires chroniques. Une suspicion d'urticaire physique doit être confirmée par un test de provocation.

3.5 Urticaire de cause infectieuse :

Elles peuvent être virales, bactériennes, parasitaires ou fongiques.

Chez l'enfant, les infections virales sont responsables de la majorité des urticaires aiguës.

3.6 Urticaire génétique :

Œdème angioneurotique héréditaire, Syndrome de Muckle et Wells.

IV. Traitement :

1. Urticaire aiguë :

- Eviction de la cause lorsque celle-ci est identifiée.
- Traitement symptomatique : antihistaminiques H1 pendant 7 à 10 jours.
- Si œdème de Quincke :
 - Sans atteinte muqueuse : traitement par anti-histaminique H1 par voie orale ou parentérale si poussée intense. Poursuivre l'antihistaminique pendant 1 à 2 semaines. Consulter au moindre gêne respiratoire : Adrénaline en aérosol, surveillance de quelques heures en milieu hospitalier.
 - Avec localisation muqueuse : hospitalisation, adrénaline en IM si dyspnée aiguë, oxygénothérapie corticothérapie par voie parentérale, anti H1 en IV. Si pas d'amélioration : trachéotomie, transfert en réanimation.

2. Urticaire chronique :

- Il faut supprimer le facteur déclenchant lorsqu'il est identifié.
- Un traitement symptomatique bien conduit permet l'éradication de l'urticaire si la cause n'est pas trouvée :
- Traitement symptomatique : antihistaminique H1 de 2^{ème} génération pendant 4 à 6 semaines.
 - Si disparition de l'urticaire : poursuivre le traitement pendant au moins 3 mois.
 - Si persistance de l'urticaire : changement de molécules , augmentation de la posologie , associer deux ou trois antihistaminiques H1.
 - Si résistance aux anti H1: anti-leucotriènes dont omalizumab.

CHAPITRE VI: DERMATOSES BULLEUSES AUTO- IMMUNES.

Pemphigus auto-immuns

Dermatose bulleuse auto-immune rare, chronique, spécifique d'organe touchant la peau et les muqueuses.

I. Physiopathologie :

- Les desmosomes assurent l'adhérence interkératinocytaire et donnent à l'épiderme sa cohésion (Figure 121).

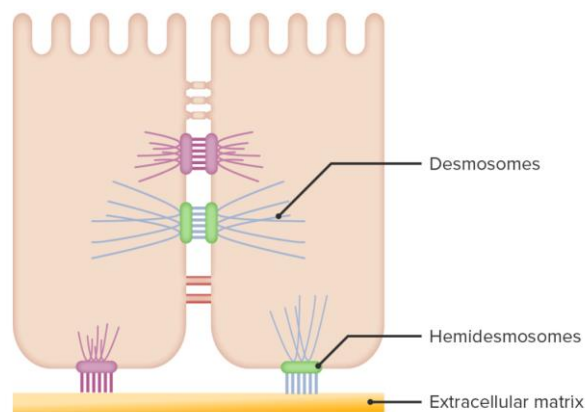


Figure 121: Cohésion des kératinocytes par les desmosomes (39)

- La production d'autoanticorps pathogènes dirigés contre des constituants des protéines d'adhésion de la membrane cytoplasmique des kératinocytes (principalement les desmoglérines 1 et 3) → perte de la cohésion interkératinocytaire (acantholyse) aboutissant à la formation d'une bulle intra-épidermique (Figure 122).
- Successibilité génétique : Une association significative avec les gènes HLA de classe II, en particulier DR4 et DR14 (40).

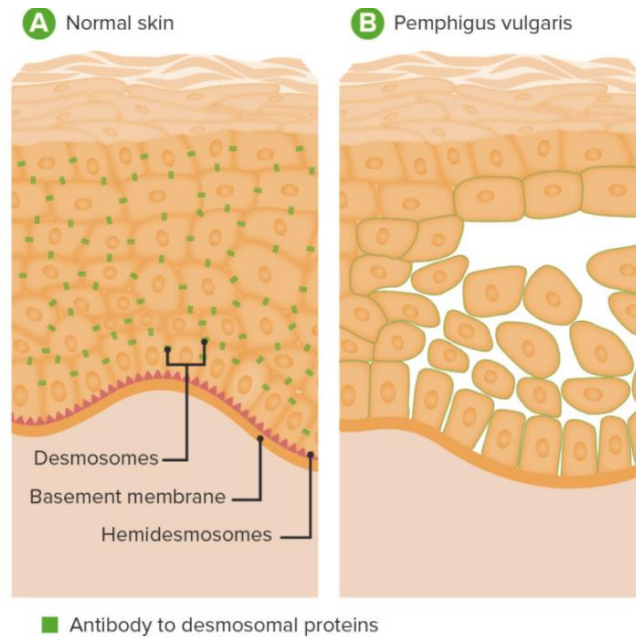


Figure 122. Physiopathologie schématique du pemphigus⁽³⁹⁾

II. Classification :

- On distingue 2 formes de pemphigus selon le siège préférentiel du clivage intra-épidermique :
 - Pemphigus profonds : vulgaire et végétant (clivage suprabasale).
 - Pemphigus superficiels : séborrhéique, érythémateux, foliacé (clivage sous la couche granuleuse).
 - Formes particulières : Pemphigus herpétiforme, pemphigus à IgA, pemphigus paranéoplasique.

III. Clinique :

1. Type de description : pemphigus vulgaire

- Il débute souvent de façon insidieuse.
- Érosions buccales > 50% : douloureuses et trainantes : face interne des joues, le trigone rétromolaire, le palais et la gencive (Figures 123,124,125).

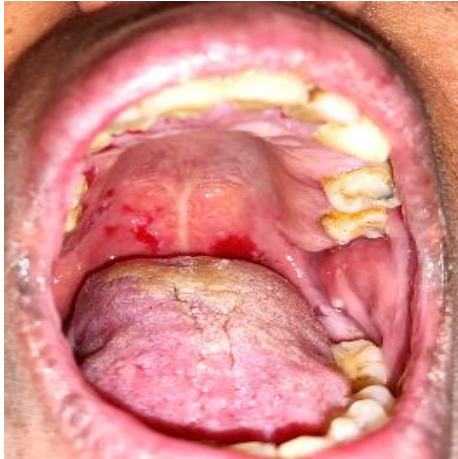

Figure 123. Erosions du palais.

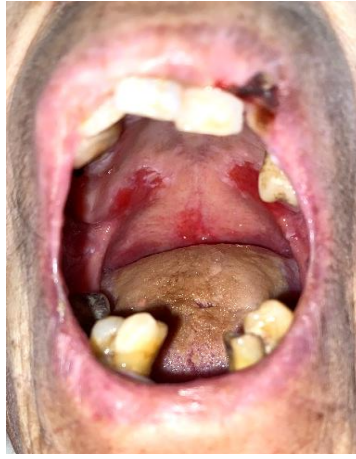

Figure 124. Erosions buccales.

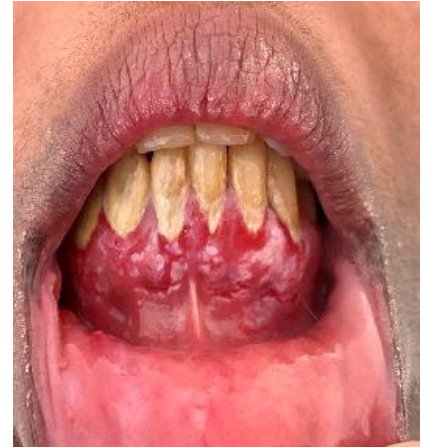

Figure 125. Erosions gingivales.

- Toutes les muqueuses bordées un épithélium stratifié peuvent être atteintes : génitale (Figure 126), œsophagienne, conjonctivale...

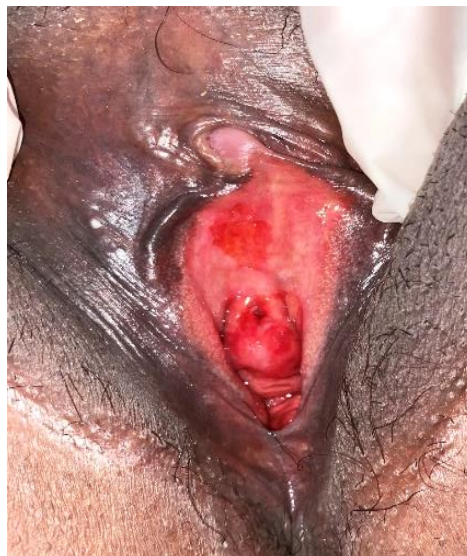

Figure 126. Erosions de la muqueuse génitale.

- Autres modes de début : lésions suintantes du cuir chevelu (Figure 127), de l'ombilic, sertissure de l'ongle.

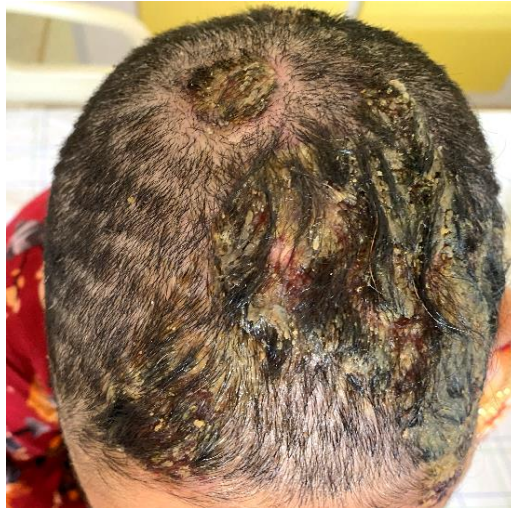

Figure 127. Erosions surmontées de croutes jaunâtres du cuir chevelu.

- Phase d'état :

- Lésion élémentaire : Bulle clair, flasque, sur peau non érythémateuse non prurigineuse, fragile vite rompue laissant place à une érosion douloureuse bordée d'une collerette épidermique (Figure 128).

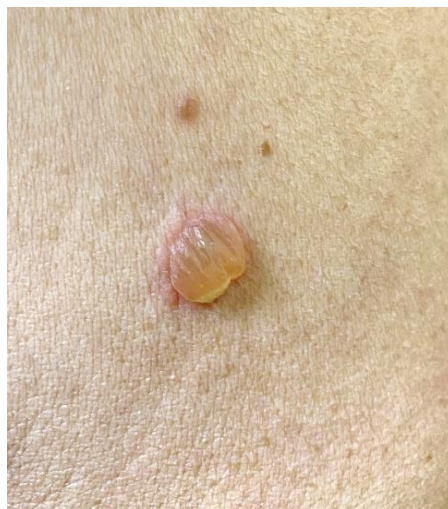

Figure 128 : Bulle flasque sur peau non érythémateuse.

- Les bulles peuvent confluer en larges placards érosifs à contours polycycliques.
- Siège : Distribution sur tout le tégument avec une prédominance aux zones de pression, aisselles, pubis (Figures de 129-132).

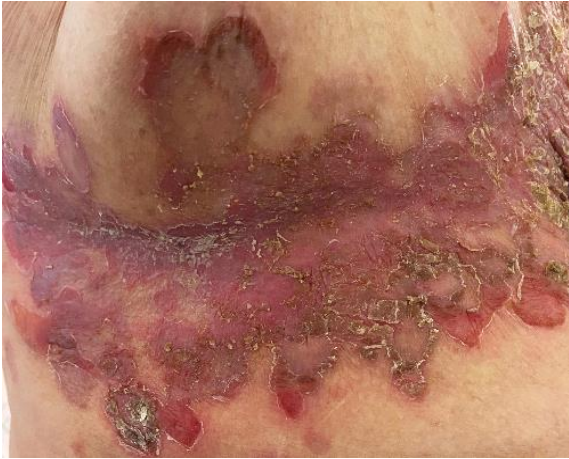

Figure 129 : Placard érosif à contour polycyclique du pli sous mammaire.

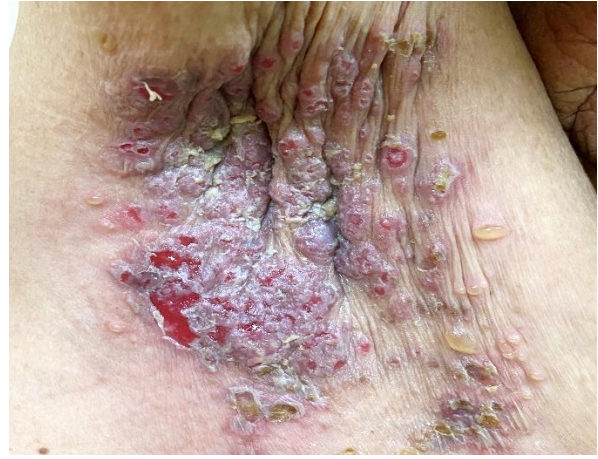

Figure 130 : Bulles et érosions au niveau des aisselles.

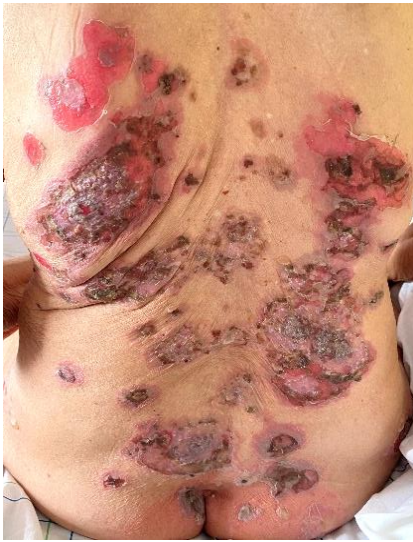

Figure 131 : Erosions surmontées de croûtes.

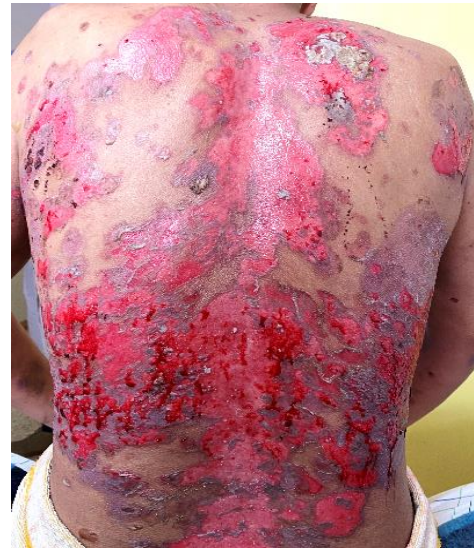

Figure 132 : Décollement épidermique du dos.

- La cicatrisation est très lente → Macules hyperpigmentées (Figure 133).

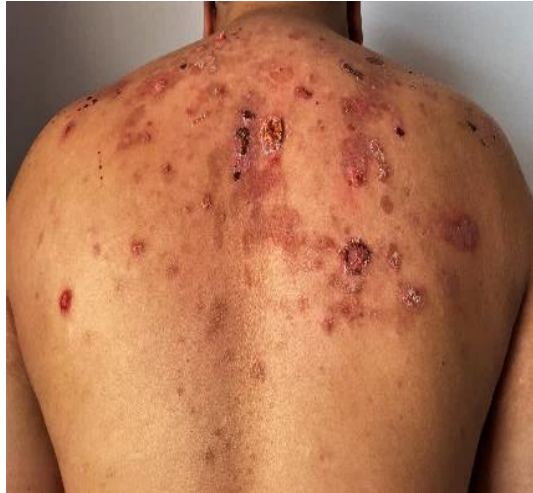

Figure 133. Macules pigmentées du dos.

IV. Diagnostic positif:

Le diagnostic de pemphigus vulgaire est fait sur l'association de lésions cliniques évocatrices, d'une image histologique d'acantholyse, et d'une IFD positive, qui est indispensable pour le diagnostic.

- **Biopsie cutanée d'une bulle intacte :** l'étude histologique retrouve un clivage intraépidermique suprabasal avec des kératinocytes séparés les uns des autres : aspect en « pierre tombale ». C'est le phénomène d'acantholyse (Figure 134). Au niveau du derme il existe un infiltrat souvent modéré mixte à PNN/PNE.

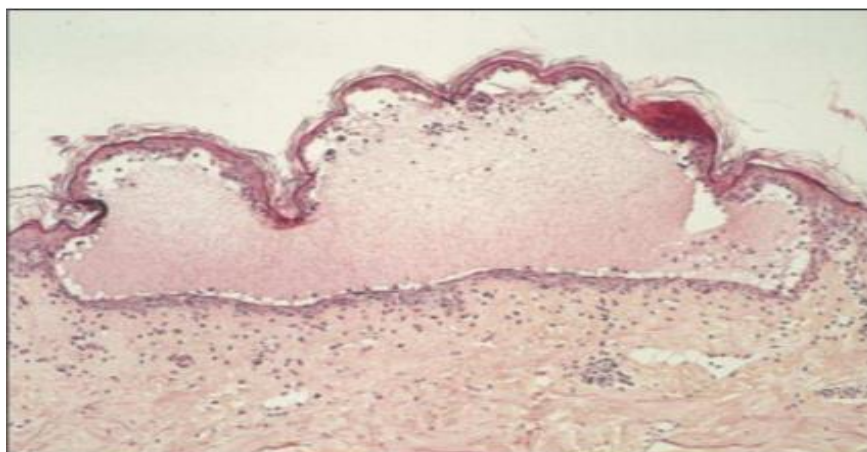


Figure 134: Bulle intra-épidermique par décollement suprabasal avec acantholyse⁽⁴¹⁾

- **IFD** : réalisée au niveau de la peau péribulleuse non érosive ou peau normale à distance de toute bulle. Mise en évidence des dépôts d'IgG et/ou de C3 sur la membrane cytoplasmique des kératinocytes : aspect caractéristique en « mailles d'un filet » ou en « résille » (Figure 135).

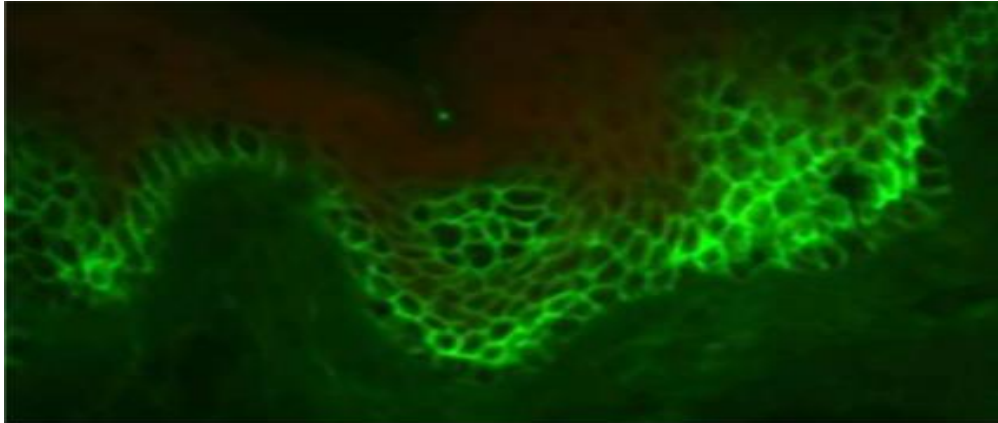


Figure 135: Dépôt d'IgG en mailles de filet correspondant à la fixation des anticorps antidesmoglénines 3 (42)

- **IFI** : mise en évidence des anticorps circulants type IgG dirigés contre la membrane des kératinocytes (le titre des anticorps est corrélé à l'activité de la maladie : rôle dans le suivi).
- **Elisa** : Détection et caractérisation des anticorps sériques (Anti desmoglénine 3 et 1) qui ont une concordance avec le diagnostic anatomoclinique du type du pemphigus : atteinte muqueuse isolée (anti desmoglénine 3), atteinte muco-cutané (anti-desmoglénine 1 et 3)
- **Bilan biologique** : rechercher les pertes hydro-électrolytiques et protéiques et les complications infectieuses.

V. Evolution :

- Maladie chronique avec des poussées évolutives.
- Le pemphigus est une maladie grave.

- La mortalité est liée aux complications infectieuses (impétiginisation, herpès), aux pertes hydro-électrolytiques et protidiques ou iatrogènes (corticothérapie + immunosuppresseurs).

VI. Traitement :

- Le traitement s'articule en deux phases : le **traitement d'attaque** est destiné à contrôler la maladie ; le **traitement d'entretien** visant à maintenir la rémission complète.
- Les formes étendues et évolutives nécessitent l'hospitalisation.
- Le traitement symptomatique comporte : réhydratation, apport nutritionnel hypercalorique et hyperprotidique, asepsie rigoureuse lors du pansement, traitement adjuvant de la corticothérapie.

1. Traitement d'attaque :

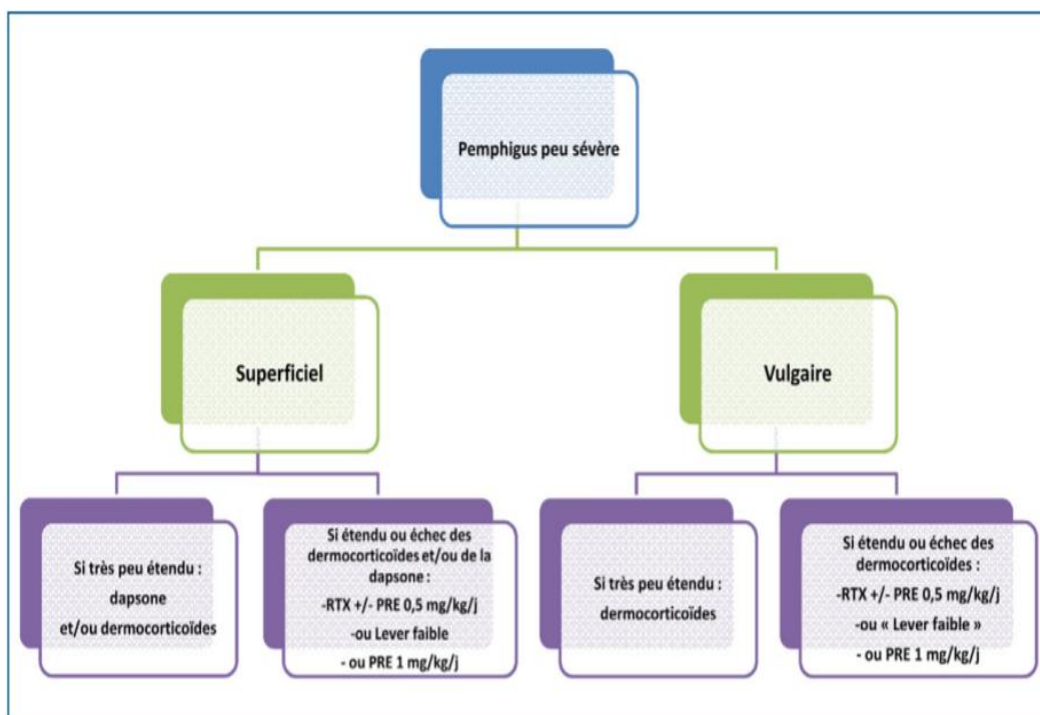


Figure 136: Recommandations françaises du traitement du pemphigus actualisées (forme peu sévère) (43)

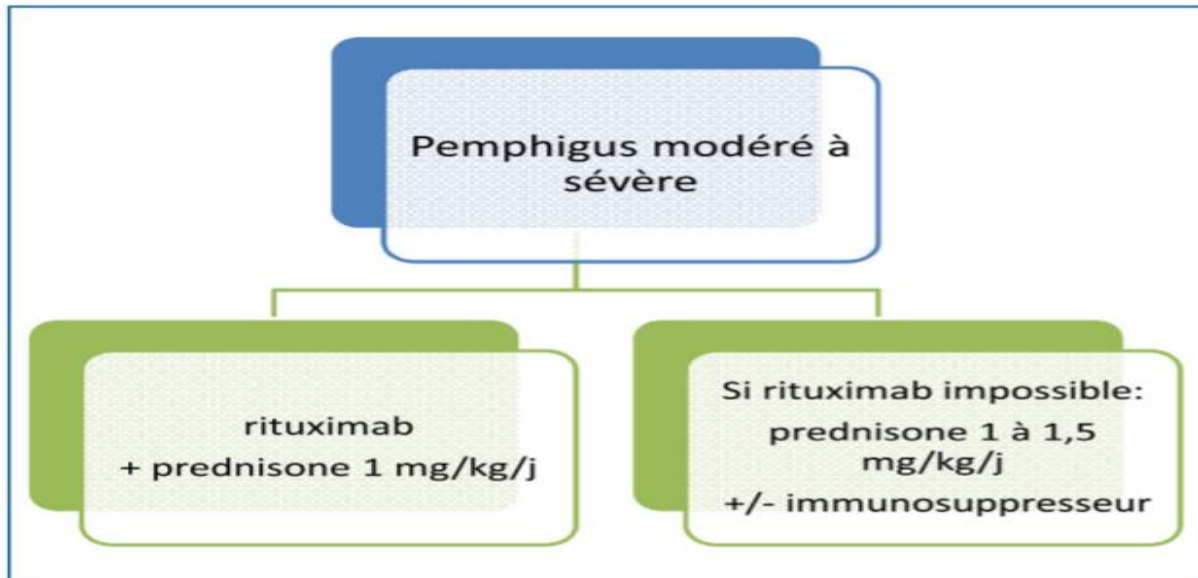


Figure 137: Recommandations françaises du traitement du pemphigus actualisées (Forme modéré à sévère). (43)

2. Traitement d'entretien :

- Diminution progressive des doses de la corticothérapie jusqu'à une dose minimale qui permet une rémission stable.
- Le traitement doit être poursuivi jusqu'à rémission complète clinique et biologique, avec souvent diminution voire disparition des anticorps circulants.

3. Prise en charge psychologique :

Retentissement sur la qualité de vie+++

Pemphigoïde bulleuse

La pemphigoïde bulleuse est la dermatose bulleuse auto-immune sous épidermique la plus fréquente (44) , elle atteint le sujet âgé en moyenne de 80 ans (45).

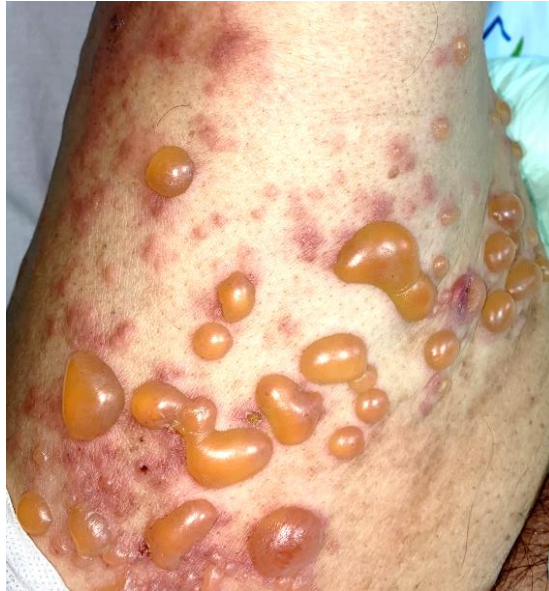

Figure 138. Pemphigoïde bulleuse en poussée.

I. Physiopathologie :

- La jonction dermo-épidermique comprend de la superficie vers la profondeur : les hémidesmosomes, les filaments d'ancrage, la lamina densa et les fibrilles d'ancrage. L'ensembles de ces structures assurent l'adhérence entre l'épiderme et le derme sous-jacent.
- La pemphigoïde bulleuse est due à une production des autoanticorps dirigés contre deux molécules localisées dans les hémidesmosomes des kératinocytes de la couche basale de l'épiderme : la protéine BP180 et la protéine BP230 (Figure 139).

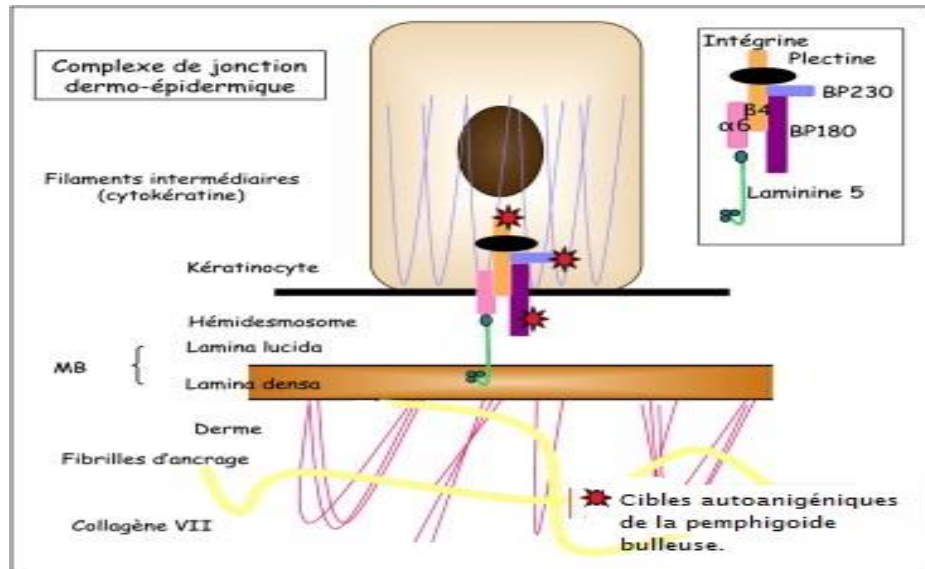


Figure 139. Physiopathologie schématique de la pemphigoïde bulleuse (46)

II. Clinique :

- Le début est souvent trompeur : Prurit généralisé chronique, lésions eczématiformes ou urticariennes récidivantes.
- Phase d'état :
 - Lésion élémentaire : bulle tendue à contenu clair, souvent de grande taille, survenant à la fois sur une base érythémateuse mais aussi en peau saine (Figure 138,140).

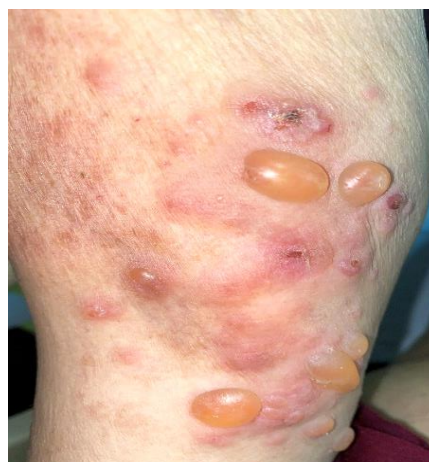

Figure 140. Bulles tendues à contenu clair sur une base érythémateuse.

- Les bulles font place à des érosions et des croûtes qui disparaissent sans cicatrice dystrophique ni grains milium (Figure 141).

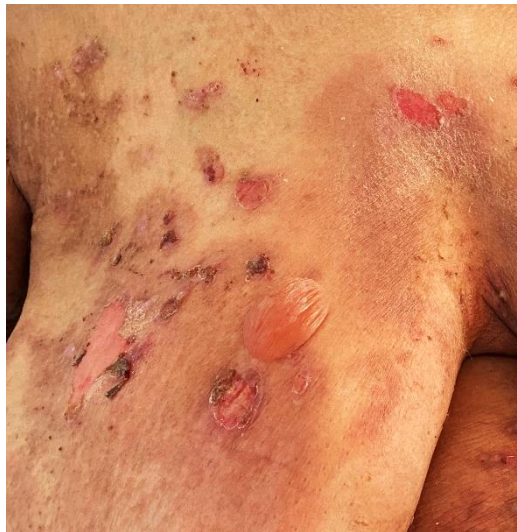

Figure 141. Erosions post-bulleuses.

- Signe de nikolsky négatif.
- Topographie : généralisée et symétrique avec une prédilection pour les faces de flexion des membres, la face antéro-interne des cuisses et l'abdomen. La muqueuse buccale est atteinte dans 10 à 20 % des cas (rare), mais jamais de façon initiale.
- Prurit intense et constant.

III. Diagnostic positif :

- **Biopsie cutanée d'une bulle intacte :** mise en évidence d'un décollement sous-épidermique, l'épiderme est intact, le contenu de la bulle est fibrinocellulaire avec la présence de PNN et PNE. L'infiltrat inflammatoire dermique est fait de de polynucléaires éosinophiles de lymphocytes, d'histiocytes et rare mastocytes (Figure 142).

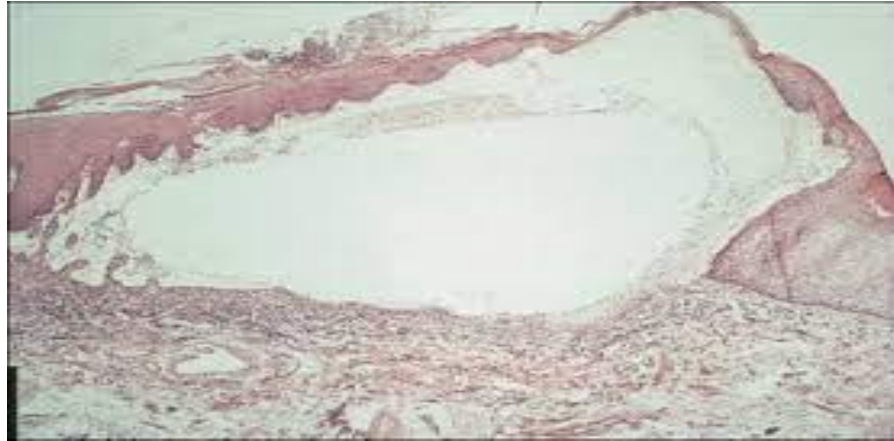


Figure 142. Pemphigoïde bulleuse : bulle sous-épidermique (41).

- **IFD sur une biopsie de peau péri-lésionnelle** : Mise en évidence de dépôt linéaire d'IgG et de C3 le long de la membrane basale épidermique. Critère indispensable au diagnostic (Figure 143).

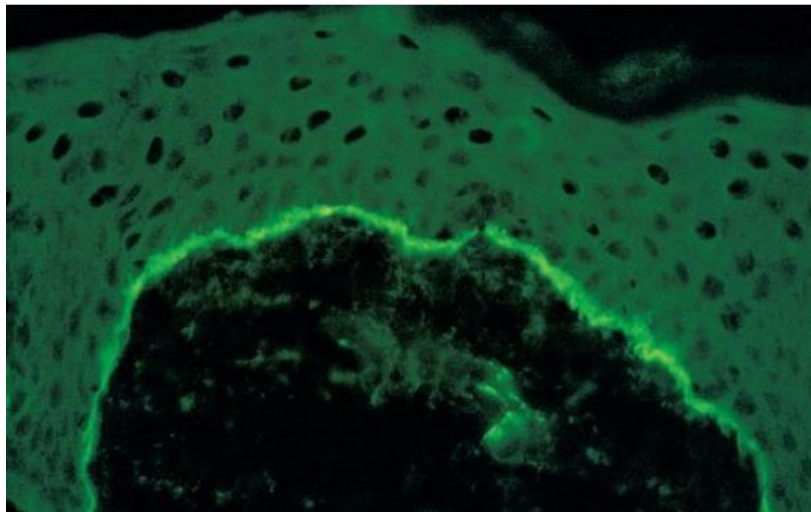


Figure 143. Dépôt linéaire d'IgG le long de la jonction dermo-épidermique correspondant à la fixation des anticorps anti-BP230 et anti-BP180(29)

- **IFI** : Anticorps sériques anti-membrane basale épidermique (IgG) dans 60 à 80 % des cas, se fixant sur le toit de la zone de clivage (titre non lié à la sévérité ou l'étendue de la maladie).
- **Bilan biologique** : éosinophilie fréquente, syndrome inflammatoire modéré.

IV. Evolution :

- La pemphigoïde bulleuse évolue par poussées.
- Le pronostic est lié à l'âge avancé des malades, les tares sous-jacentes et les complications de la corticothérapie.

V. Traitement :

- Le traitement symptomatique : idem pemphigus.
- Le traitement de référence est une dermocorticothérapie forte (propionate de clobétasol) à la dose de 40g/j soit 2 tubes matin et soir corps entier avec une décroissance progressive sur 12 mois.
 - En cas d'échec : corticothérapie générale à 0,5-1 mg/kg par jour.
 - 2^{ème} ligne : azathioprine, méthotrexate, mycophénolate mofétil si résistance à la corticothérapie ou rechutes multiples lors de la décroissance.

CHAPITRE VII: CANCERS CUTANES.

Carcinome basocellulaire

Prolifération tumorale maligne des kératinocytes de la couche basale de l'épiderme, le carcinome basocellulaire est le plus fréquent des cancers cutanés (47).

I. Epidémiologie :

- Age : survenue après 50 ans avec une moyenne de 65,67 ans (48).
- Sexe : prédominance masculine (49).
- Phototype : clair (type 1), rare chez les sujets noirs.
- Facteurs de risque :
 - **L'exposition solaire** est le principal facteur de risque exogène : exposition intense et intermittente surtout dans l'enfance et l'adolescence (0 à 19 ans)(50).
 - Autres : radiations ionisants, immunodépression (greffes d'organes), facteurs chimiques (goudrons et arsenic), cicatrices ou brûlures.
 - Facteurs endogènes : maladies génétiques (Xeroderma pigmentosum, Albinisme, syndrome de Gorlin).

II. Clinique :

- La localisation est strictement cutanée (pas d'atteinte des muqueuses) : visage et cou (80% des cas) en particulier le nez, tronc, membres supérieurs et membres inférieurs.
- Début : apparition souvent sur peau saine ; il n'existe pas de lésion précurseur de CBC.
- De nombreuses formes cliniques existent et sont réunies par un élément sémiologique commun le plus souvent présent : **la perle épithéliomateuse**. C'est une papule translucide parcouru de fines télangiectasies, disposée en périphérie des lésions.
- Formes cliniques :

1. CBC nodulaire :

Le plus fréquent, nodule translucide, rosé, bien limité, télangiectasique (Figures 144,145).

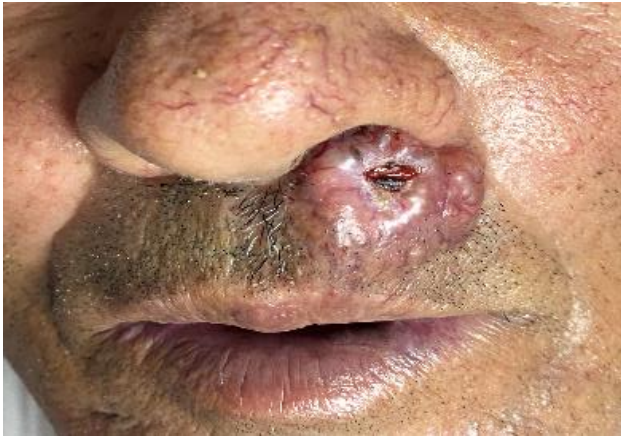

Figure 144. CBC nodulaire avec ulcération centrale.

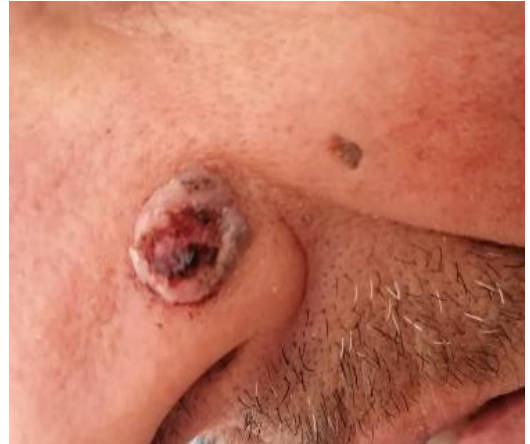

Figure 145 . CBC nodulaire du nez.

2. CBC superficiel :

- Situé au niveau du tronc +++
- Multiples d'emblée ou successivement.
- C'est une plaque érythémateuse finement squameuse bien limitée avec une bordure finement perlée peu visible et à extension lentement centrifuge.

3. CBC sclérodermiforme :

Rare, c'est une plaque blanchâtre dure, mal limitée, souvent déprimée (Figures 146).

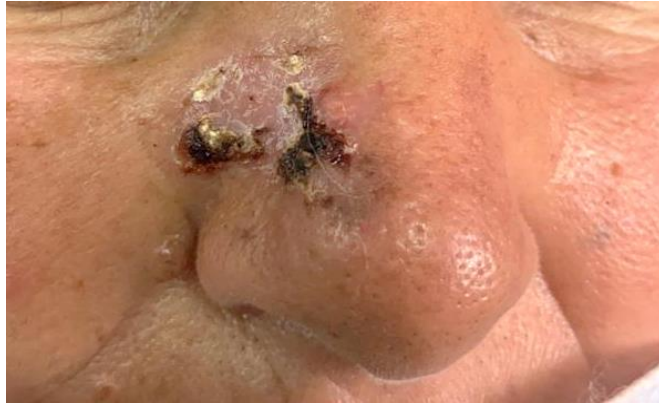

Figure 146. CBC sclérodermiforme de la racine du nez.

→ Au cours de l'évolution, ces 3 formes de CBC peuvent s'ulcérer ou se pigmenter (Figures 147,148).

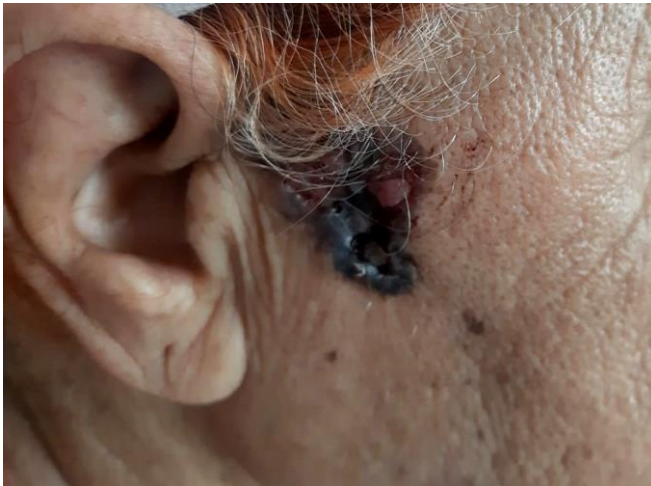

Figure 147. CBC pigmenté et ulcéré.

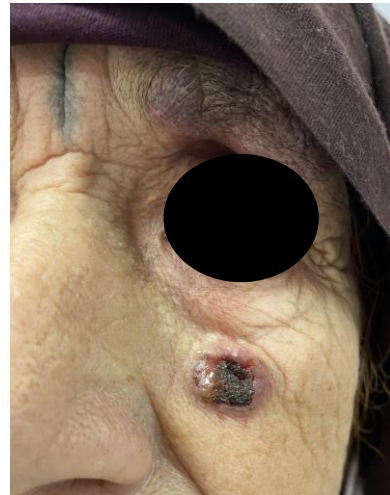

Figure 148. CBC ulcéré.

III. Histologie :

- Prolifération épithéliale lobulée envahissant le derme.
- Les cellules tumorales ont un aspect monomorphe très basophiles (rappelant les cellules basales de l'épiderme).
- Organisation périphérique palissadique des lobules tumoraux.
- Fentes de rétraction autour des lobules (semblant se détacher du derme).

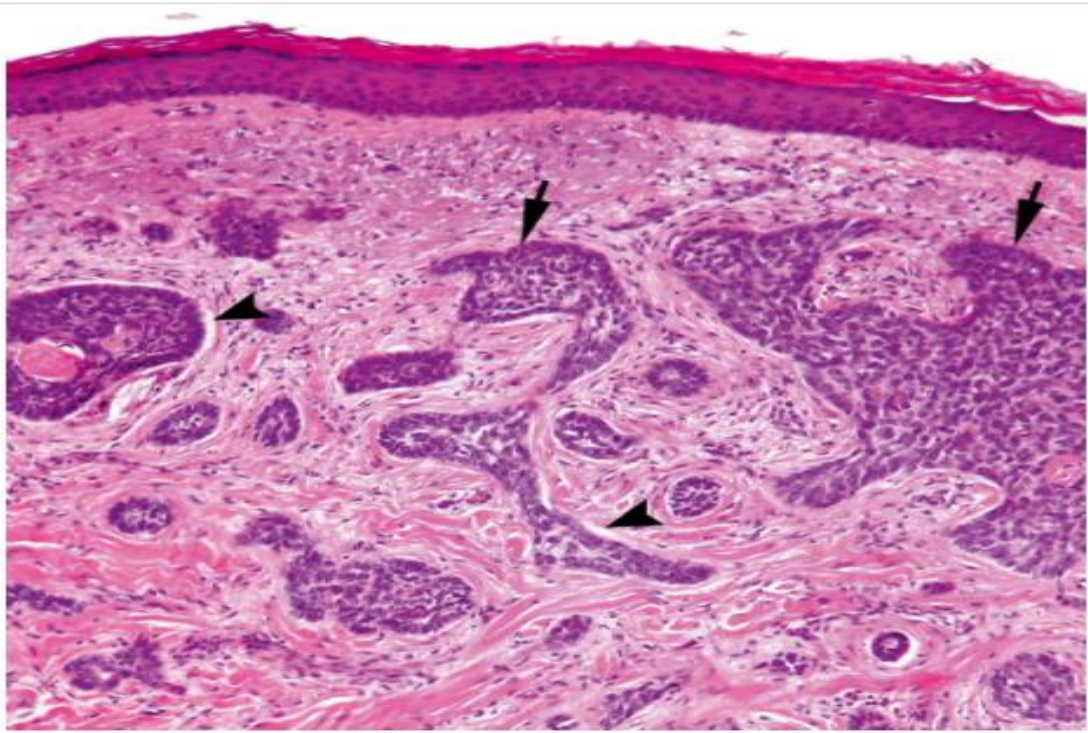


Figure 149. Carcinome basocellulaire : les lobules tumoraux envahissant le derme formant une petite palissade en bordure (flèches) et parfois entourés d'un artéfact de rétraction (pointes de flèches) (51).

IV. Evolution :

- Tumeur à croissance très lente.
- Extension loco-régionale : les CBC peuvent détruire les structures de voisinage cartilagineuses, osseuses ou viscérales (Figures 150,151).
- Métastase : les CBC ne métastasent qu'exceptionnellement voire jamais (49).
- Risque de récurrence ou de survenue d'un cancer plus agressif (carcinome épidermoïde, mélanome).

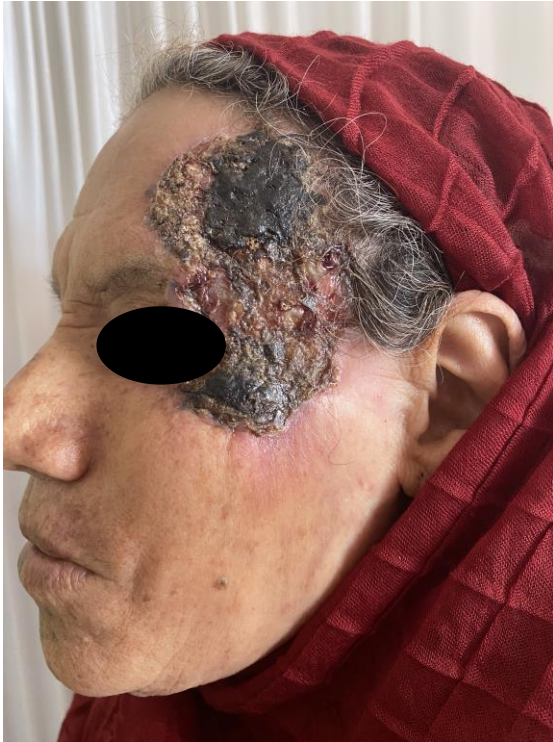

Figure 150

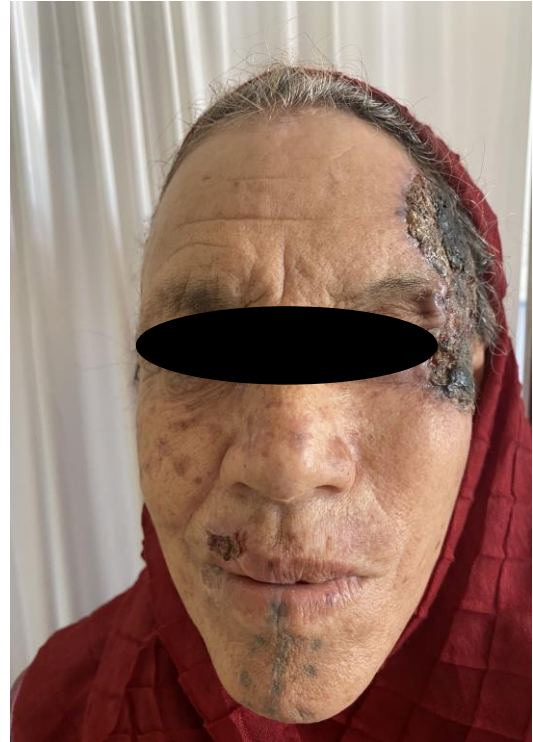

Figure 151

Figures 150,151. CBC localement avancé.

V. Traitement :

- Traitement de référence : exérèse chirurgicale avec étude anatomopathologie ; les marges d'exérèse dépendent du niveau de risque de chaque CBC (52).
- Autres méthodes : en cas de malades inopérables ou localisations délabrantes
 - Radiothérapie : curiethérapie ou électrothérapie.
 - Cryochirurgie : destruction de la tumeur par une congélation forte à l'azote liquide.
 - Thérapie ciblée inhibitrice de la voie Hedgehog (vismodegib et sonidegib) : formes localement avancées.

VI. Suivi :

Surveillance régulière une fois/an à vie pour dépister :

- Une récurrence locale.
- Nouveau CBC ou nouveau CE.
- Mélanome.

VII. Prévention :

- Photoprotection : application d'écrans solaires de façon régulière, protection vestimentaire.
- Eviter les expositions entre midi et 16 heures.

Carcinome spinocellulaire

Le carcinome épidermoïde cutané (ou spinocellulaire) est une prolifération tumorale maligne des kératinocytes qui se développe à partir des couches les plus superficielles de l'épiderme. Le carcinome épidermoïde ou spinocellulaire est le 2^{ème} cancer cutané en fréquence (53).

I. Epidémiologie :

- Age moyen au diagnostic est de 74 ans chez l'homme et de 77 ans chez la femme(29).
- Sexe : prédominance masculine avec un sexe ratio 3/1(54).
- Phototype : les phototypes clairs sont les plus à risque de développer un CEC.
- Facteurs de risque :
 - Rayons ultra-violet solaires est le facteur de risque principal des CEC : exposition solaire chronique et cumulative (dose totale d'UV reçue sur une vie).
 - Autres radiations : puvathérapie, rayonnement ionisants.
 - Immunodépression : VIH, hémoptahie , greffes d'organe.
 - Carcinogènes chimiques : Arsenic et goudrons.
 - Infections à HPV oncogènes : CEC des muqueuses, péri-unguéaux.
 - Maladies génétiques : Xéroderma pigmentosum, albinisme, Epidermodysplasie verruciforme.
 - Inflammation chronique ou plaie : cicatrice de brulure, ulcère, lichen ...

II. Clinique :

1. Lésions précancéreuses :

CEC apparait souvent sur une lésion préexistante

1.1. Kératose actinique :

- Tache de quelque millimètre de diamètre, rosée ou brune, de surface rugueuse, siège principalement sur les zones photo-exposées (Figure 152).
- La kératose actinique peut involuer, persister ou se transformer en CEC d'où l'intérêt de sa destruction par cryothérapie, électrocoagulation.

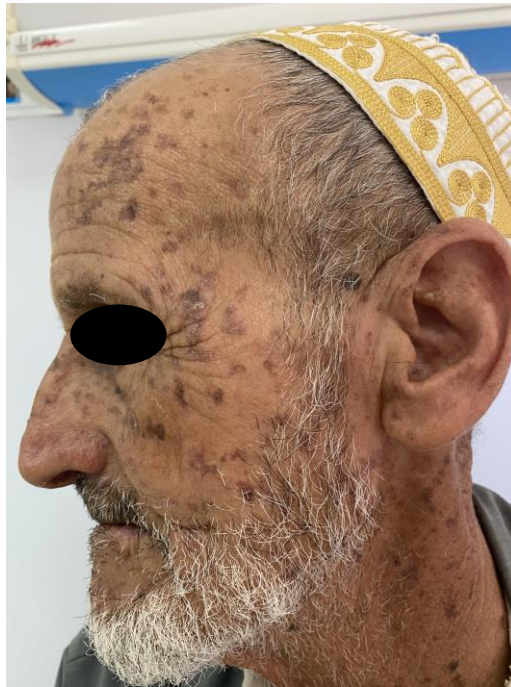

Figure 152. Kératoses actiniques.

1.2. Leucoplasie :

- Tache grisâtre recouverte d'un enduit kératosique adhérent (rôle du tabac et UV)
- Elle touche la lèvre inférieure, cavité buccale, muqueuse génitale.

1.3. Corne cutanée :

C'est une excroissance spontanée en éperon (Figures 153, 154).

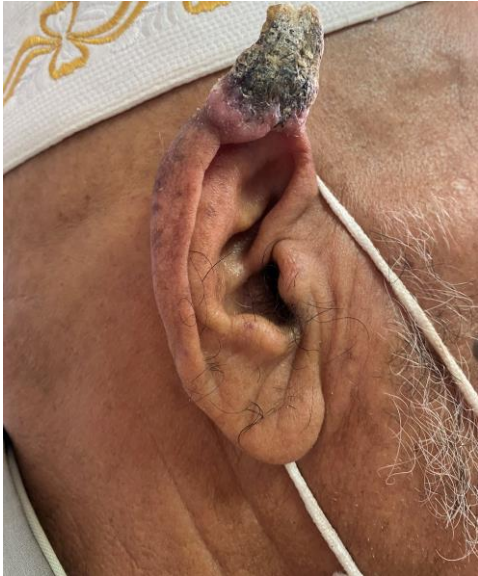

Figure 153. Corné cutanée du pavillon de l'oreille.

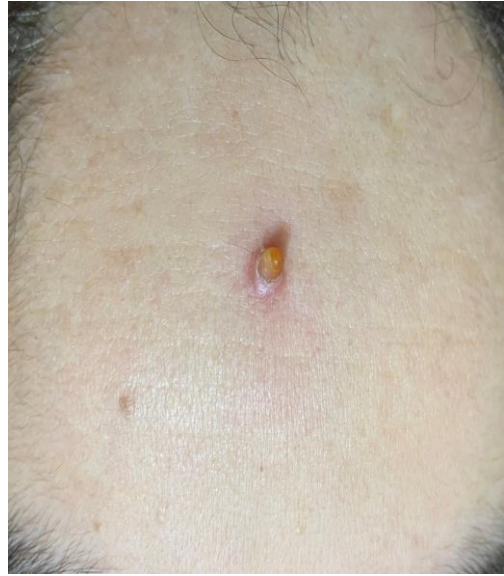

Figure 154. Corne cutanée au niveau du front.

2. Présentation clinique :

L'aspect ulcéro-bourgeonnant est le plus fréquent : tumeur bourgeonnante, dure et infiltrée, à surface ulcérée et saignante (Figures 155,156,157).

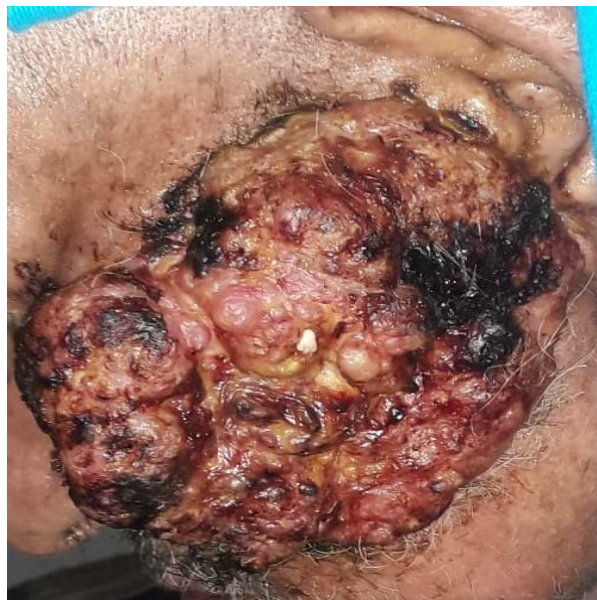

Figure 155. Carcinome épidermoïde du visage.

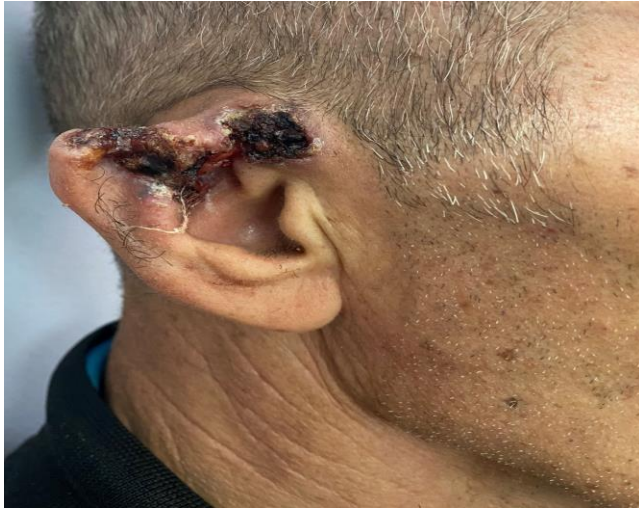

Figure 156. Carcinome épidermoïde (destruction du cartilage de l'oreille).

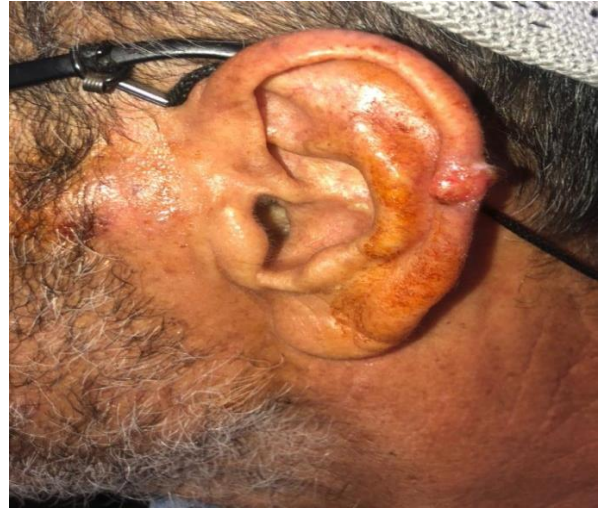

Figure 157. Carcinome épidermoïde de l'oreille(localisation de mauvais pronostic) .

III. Histologie :

Prolifération intradermique irrégulière et anarchique de cellules malpighiennes subissant à des degrés divers une maturation cornée, sous la forme d'amas épithéliomateux lobulés ou trabéculés (Figure 158).

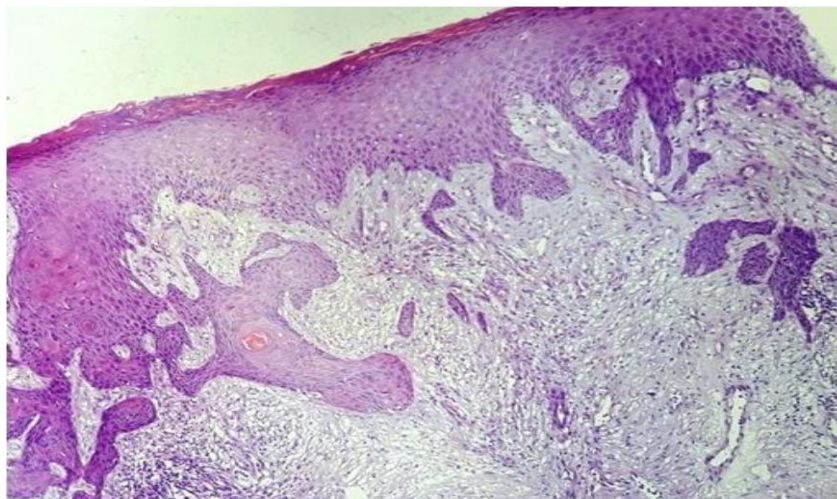


Figure 158. Coupe histologique d'un carcinome spinocellulaire (55)

IV. Evolution :

- Extension locale
- Métastase ganglionnaire et à distance → Bilan d'extension (échographie ganglionnaire, scanner thoraco-abdominal).

V. Traitement :

- L'exérèse chirurgicale large de la tumeur est le traitement de choix des CEC.
- Autres : cryochirurgie (azote liquide), imiquimod locale.
- Radiothérapie, curithérapie : si chirurgie est contre indiquée
- Curage ganglionnaire si présence d'adénopathie
- Métastases viscérales : chimiothérapie , thérapies ciblées(inhibiteurs du récepteur de l'EGF).

VI. Suivi :

Surveillance régulière une fois par an.

VII. Prévention :

- Primaire : photoprotection
- Secondaire : dépistage et destruction des lésions précancéreuses.

Mélanome

Le mélanome est une tumeur maligne développée aux dépens des mélanocytes. Il est le plus agressif des tumeurs cutanées (56).

I. Epidemiologie :

- L'incidence du mélanome s'accroît rapidement (57) en particulier chez les hommes âgés (>80 ans) et pour les mélanomes de faible épaisseur (58).
- Age moyen de survenue est de 55ans.
- Sexe : prédominance masculine (59).
- Facteurs de risque :
 - Exogènes : Exposition solaire, source artificielle des UV (cabine de bronzage, photothérapie)
 - Endogènes :
 - La prédisposition familiale et les facteurs génétiques : Antécédents personnels et familiaux de mélanome, syndrome du nævus atypique, prédisposition héréditaire au mélanome (CDKN2A gène suppresseur de tumeur muté est le principal gène).
 - Nævus congénital géant.
 - Nombre et taille des nævus.
 - Phototype clair I et II.

II. Diagnostic positif :

Le mélanome survient dans la majorité des cas de novo en peau saine, ou à partir d'un nævus préexistant.

1. La suspicion est clinique :

- La règle du « vilain petit canard » : aspect discordant d'un nævus par rapport aux autres.
- La règle « ABCDE » : suspicion de mélanome si ≥ 2 critères parmi :
 - ✓ A : Asymétrie.
 - ✓ B : Bords irréguliers encochés.
 - ✓ C : Couleur hétérogène (noir +/- marron +/- bleu +/- rouge +/- blanc)
 - ✓ D : Diamètre supérieur à 6 mm.
 - ✓ E : Evolution récente.
- Examen au dermoscope augmente la sensibilité et la spécificité de l'examen clinique.

2. La confirmation est anatomopathologique :

Exérèse de toute lésion suspecte de mélanome.

- L'histologie du mélanome est biphasique (à l'exception du mélanome nodulaire) :
 - ✓ Extension horizontale : intra-épidermique.
 - ✓ Extension verticale : envahissement du derme et de l'hypoderme.
- Le mélanome a donc deux composantes :
 - ✓ Epidermique : prolifération de mélanocytes volumineuses, groupés en thèques irrégulières ou en amas.
 - ✓ Dermique : invasion par des mélanocytes tumoraux, avec souvent réaction inflammatoire.

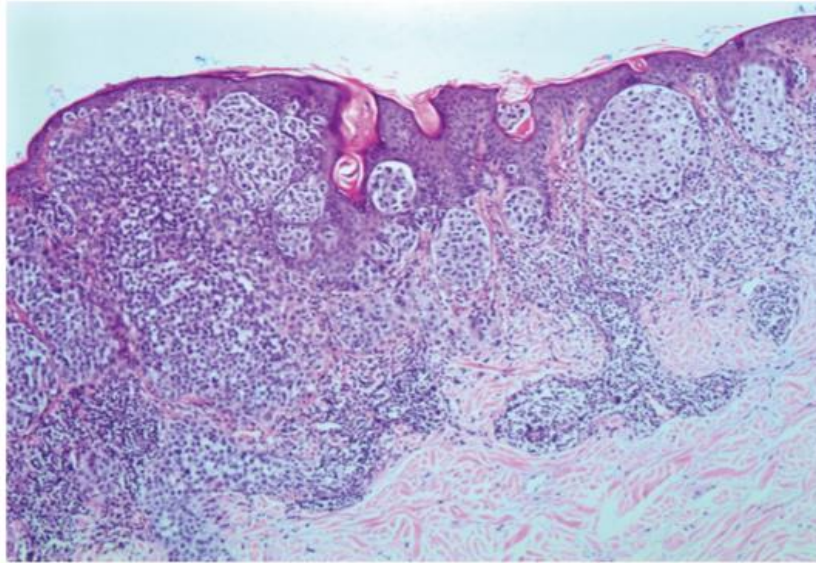


Figure 159. Histopathologie du mélanome : prolifération de mélanocytes atypiques isolément et en nids au sein de l'épiderme, partie papillaire et superficielle du derme réticulaire(60).

III. Classification anatomoclinique :

1. Mélanome superficiel extensif :

- Localisation : jambes des femmes, le tronc des hommes.
- Macule pigmentée avec des critères de malignité (Figure160).
- Apparition secondaire d'une composante nodulaire (croissance verticale).

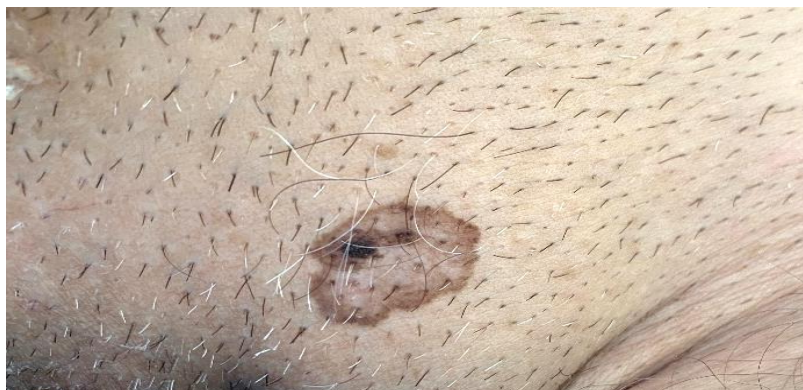

Figure 160 :Macule hétérogène avec des bords irréguliers et un diamètre supérieur à 6 mm.

2. Mélanome nodulaire :

- Nodule de couleur foncé, noire ou bleu, parfois rosé (achromique) (Figures 161,162,163).
- Progression verticale d'emblée.
- La lésion peut devenir polypoïde ou pédiculée.

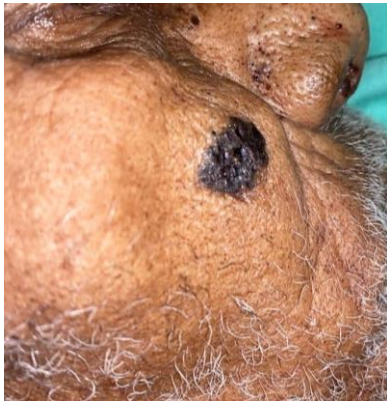

Figure 161. Mélanome nodulaire : nodule ulcéré de la joue.

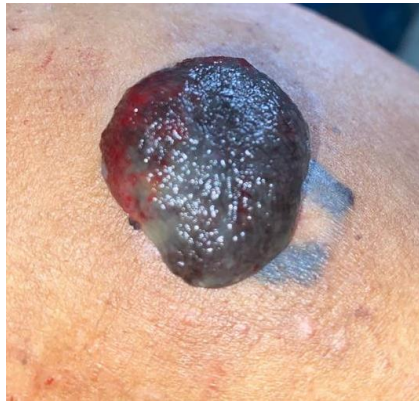

Figure 162. Mélanome nodulaire.

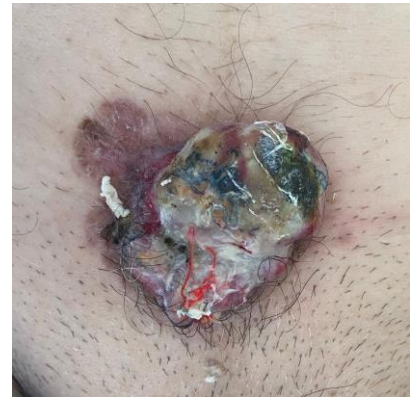

Figure 163. Mélanome nodulaire ulcéro-bourgeonnant.

3. Mélanome acrolentigineux :

- Siège : prédilection sur les plantes, les paumes et les régions péri et sous unguéales (Figures 164-169).
- Clinique : Macule pigmentée, nodule, ulcération.
- L'atteinte plantaire est la forme la plus fréquente au Maroc (Figures de 164-167).

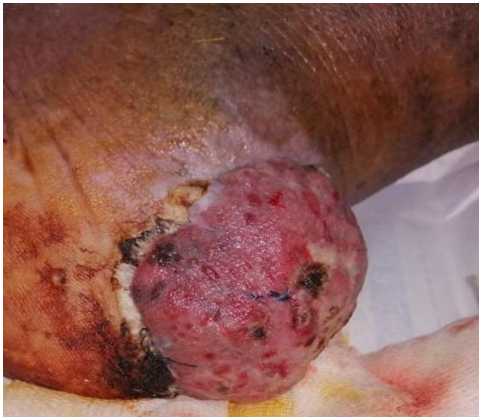

Figure 164. Mélanome acrolentigineux ulcéro-bourgeonnant du talon.

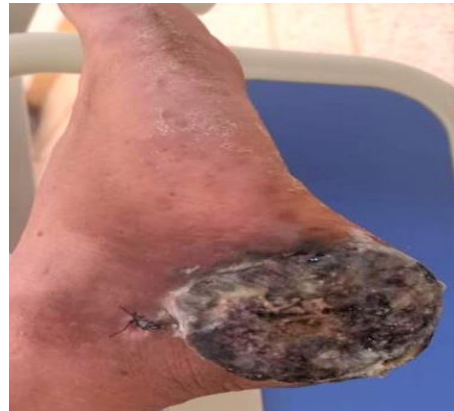

Figure 165. Mélanome acro-lentigineux ulcéreux du talon.

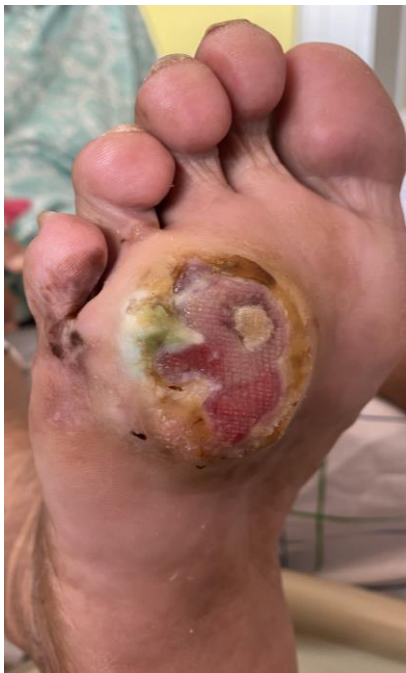

Figure 166. Mélanome de la plante: nodule achromique avec ulcération centrale.

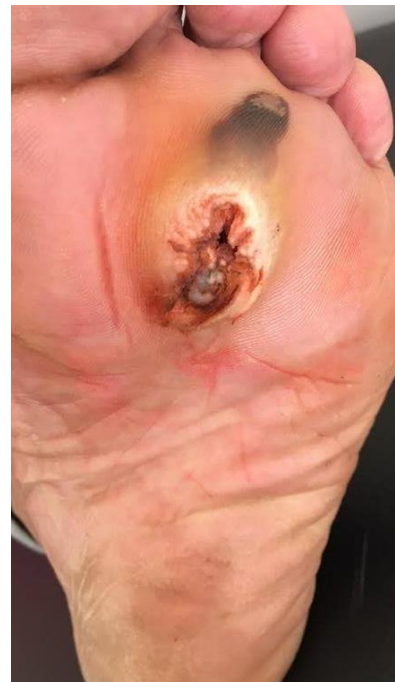

Figure 167. Mélanome de la plante : nodule ulcérée, macule pigmentée.

- L'atteinte unguéale (Figure 168,169)

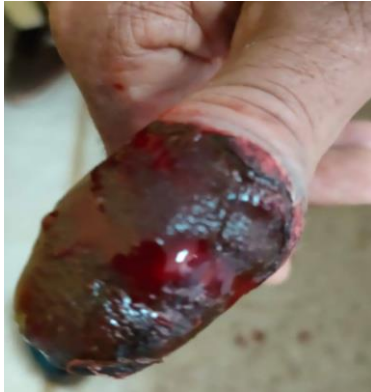

Figure 168. Mélanome unguéale et péri-unguéale du pouce.

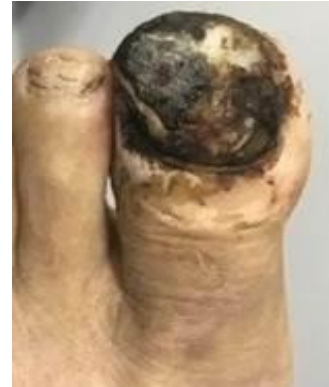

Figure 169. Mélanome unguéale du gros orteil.

- L'atteinte palmaire (Figure 170)

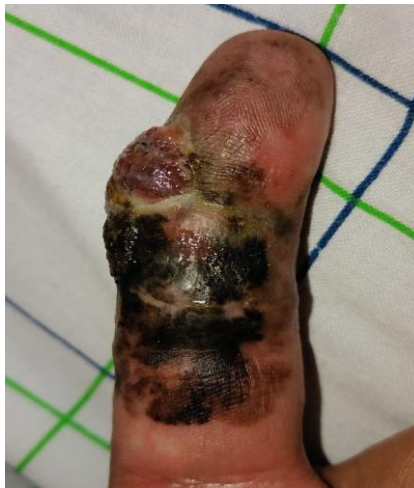

Figure 170. Mélanome acro-lentigineux

4. Lentigo malin de Dubreuilh :

- Localisation : Visage
- Sujets plus de 60 ans avec une histoire d'exposition chronique au soleil.
- Clinique : Macule brune initiale à contours irréguliers qui s'étend progressivement en devenant polychrome.

5. Mélanome des muqueuses :

- Localisation : Gland , vulve, bouche.
- Macule pigmentée puis tumeur ulcérobourgeonnante souvent partiellement achromique.

IV. Facteurs pronostiques :

- Ils sont surtout histologiques :
 - Activité mitotique : intérêt dans les mélanomes fins de moins de 1 mm d'épaisseur.
 - Ulcération : valeur péjorative importante quelle que soit l'épaisseur de la tumeur.
 - Indice de breslow : c'est l'épaisseur de la tumeur mesurée sur coupe histologique entre le point le plus élevé de la couche granuleuse épidermique et la cellule tumorale la plus profonde. C'est le meilleur critère pronostique.
 - Indice de clark : c'est le niveau d'invasion dans le derme et l'hypoderme.
- Biologie moléculaire :
 - l'identification de mutations somatiques dans les tissus tumoraux a conduit à l'ébauche d'une nouvelle classification moléculaire du mélanome (Mutations du gène BRAF, NRAS, c-kit).
 - Ces mutations constituent des cibles thérapeutiques.

V. Bilan d'extension :

1. Clinique :

- Examen cutané complet
- Palpation de toutes les aires ganglionnaires (aire ganglionnaire régionale+++)

- Examen général à la recherche de signes fonctionnels et physiques de métastases viscérales (notamment pulmonaires, hépatiques, cérébrales, osseuses).

2. Paraclinique :

- Radiographie thoracique, une échographie abdominale, une échographie ganglionnaire, voire un scanner cérébral et thoraco-abdomino-pelvien ou une scintigraphie.
- Etude du ganglion sentinelle : mettre en évidence précocement une localisation ganglionnaire histologique non détectée cliniquement.
 - La classification pronostique de l’AJCC des mélanomes cutanés permet d’identifier 4 stades (I à IV).

VI. Traitement :

1. Stade de la tumeur primitive :

- Exérèse chirurgicale : marge de sécurité latérale proportionnelle à l'indice de Breslow et en profondeur jusqu'à l'aponévrose.
- Interféron : utilisé comme traitement adjuvant dans les tumeurs à haut risque de rechute.

2. Stade de métastase ganglionnaire :

- Curage ganglionnaire

3. Métastases à distance:

- Immunothérapie : inhibiteurs de checkpoints : les anti CTLA4, les anti PD1.
- Thérapies ciblées : inhibiteurs de BRAF et inhibiteurs de MEK.

CHAPITRE VIII : INFECTIONS MYCOSIQUES.

Mycoses superficielles

Les mycoses superficielles sont des infections dues à des champignons microsporiques.

On en distingue 3 groupes :

- **Dermatophytes** : des champignons filamenteux qui se reproduisent par des spores.
- **Levures** : elles se reproduisent par bourgeonnement où forment des pseudofilaments. Elles sont représentées essentiellement par le genre *Candida* et par *Malassezia furfur*.
- **Moisissures** : elles ne sont que rarement impliquées seules dans les infections de la couche cornée.

I. Dermatophytoses :

- Elles se répartissent en trois genres : *Trichophyton* (T), *Epidermophyton* (E) et *Microsporum* (M).
- La transmission peut être :
 - Interhumaine : anthropophile ; directe ou le plus souvent indirecte par les sols (scaumes), peignes, brosses, vêtements...
 - Animale : zoophile ; transmission par animaux d'élevage ou de compagnie.
 - Tellurique : géophile ; directe par le sol ou par un animal vecteur.
- Facteurs favorisants : humidité, macération, occlusion, chaleur, immunodépression.
- Les dermatophytes sont kératinophiles, induisent des lésions du cuir chevelu (les teignes), de la peau glabre (corps, visage, plis et régions palmoplantaires) et des ongles.
- Elles sont toujours pathogènes.

1. Dermatophyties de la peau glabre :

Toutes les espèces de dermatophytes peuvent être responsables : zoophiles (M. canis++), anthropophiles (T.rubrum) au niveau des pieds.

➤ **Forme typique :**

- Lésion érythémateuse squameuse prurigineuse à bordure nette papuleuse ou vésiculeuse (Figures 171, 172, 173).
- Evolution centrifuge avec guérison centrale
- De siège ubiquitaire, unique ou multiple ; La confluence de plusieurs lésions donne naissance à des éléments polycycliques.
- Le prurit est parfois intense.

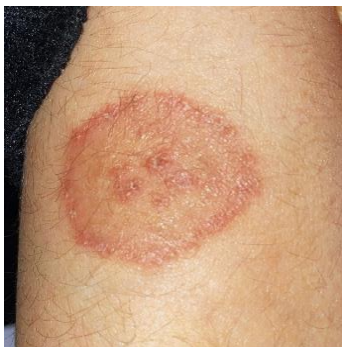

Figure 171. Dermatophytie unique

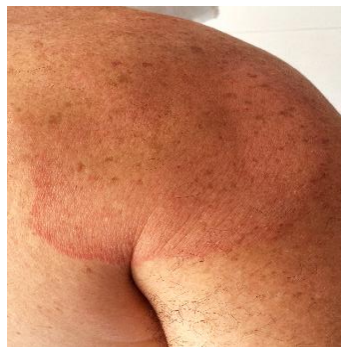

Figure 172. Dermatophytie au niveau de l'épaule.

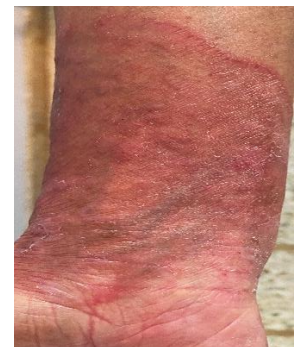

Figure 173. Dermatophytie au niveau de l'avant-bras.

- Kératodermie palmoplantaire : kératodermie plantaire bilatérale et palmaire unilatérale « one hand, two feet» avec un aspect blanchâtre farineux et renforcement des plis palmoplantaires.

2. Dermatophyties des plis :

2.1. Dermatophyties des grands plis :

Les agents responsables sont anthropophiles : *T. rubrum* , *T. interdigital*, *E. floccosum*

Elles se localisent essentiellement au niveau des plis inguinaux, les autres plis sont rarement atteints.

Elles réalisent des placards érythémato- squameux s'étendant à partir du pli inguinal sur la cuisse et débordant parfois au niveau du pli inter fessier. Secondairement, le centre pâlit, alors que la bordure reste active, érythémato- squameuse, papuleuse ou vésiculeuse (Figures 174,175). Le prurit est variable.

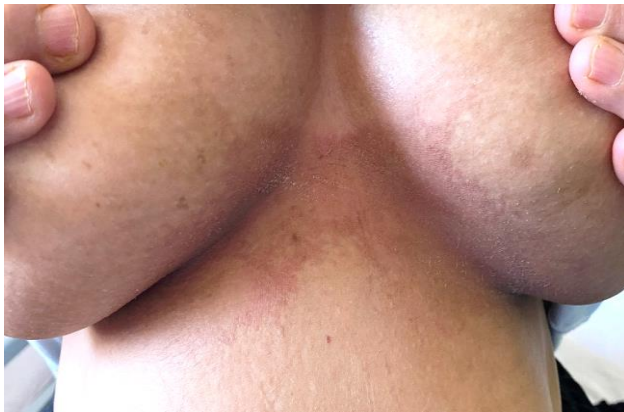

Figure 174. Dermatophytie des plis sous-mammaires.

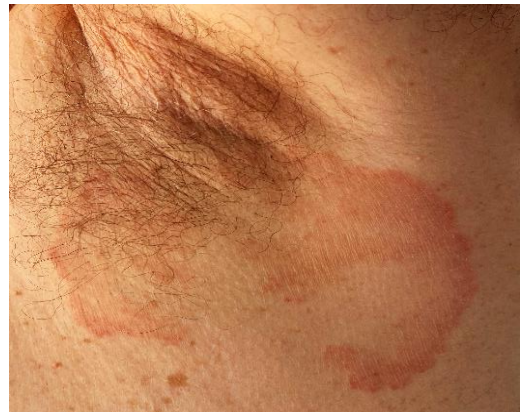

Figure 175. Dermatophytie du pli axillaire.

2.2. Dermatophyties des petits plis :

- Les agents responsables : idem que pour les grands plis.
- Atteinte préférentielle des 3ème et 4ème espaces interdigito-plantaires (Figures 176,177).
- Aspect clinique : desquamation sèche ou suintante, fissure, érythème suintant plus ou moins vésiculeux voire bulleux qui s'érode, laissant à nu une surface rouge entourée d'une collerette cornée.
- Complications :
 - Erysipèle de la jambe

- Extension locale : ensemble du pied.
- Localisation à distance sur le revêtement cutané.
- Contamination pieds-main : « two feet, one hand »

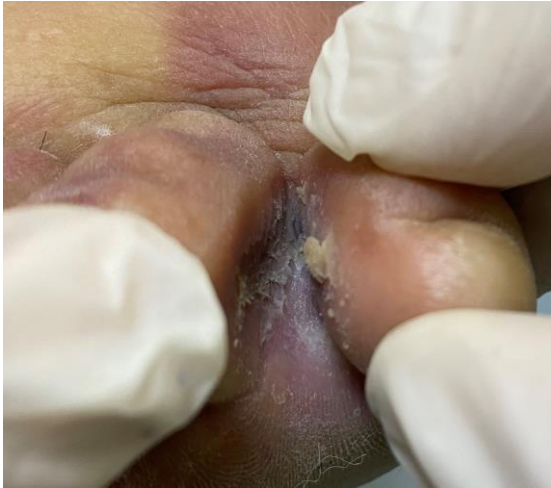

Figure 176

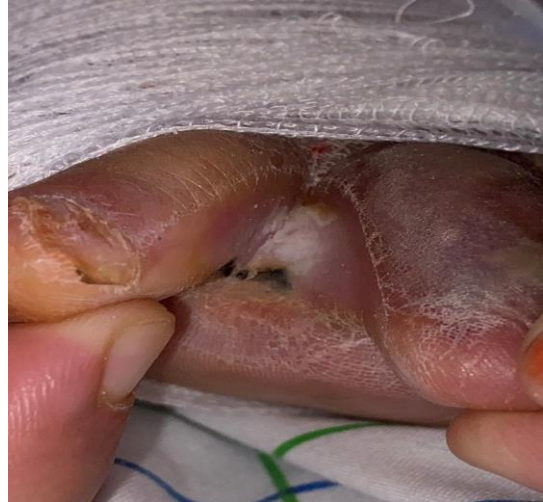

Figure 177

Figures 176,177. Dermatophyties du 3^{ème} et 4^{ème} espace : Aspect hyperkératosique

3. Teignes :

Elles touchent les enfants en âge scolaire+++ , mais aussi adulte.

On distingue 3 formes :

3.1. Teignes tondantes :

a. Teigne microsporique :

- Les agents responsables : *Microsporum audouini*, *M. langeroni* (anthropophiles), *M. canis*, *M. persicolor* (zoophiles).
- Plaque érythémato-squameuse de grande taille unique ou en petit nombre (Figures 178,179,180).
- Les cheveux sont cassés à 2 ou 3 mm de leur émergence.
- Lumière de Wood : fluorescence verte.

- Examen direct : parasitisme ecto-endothrix.

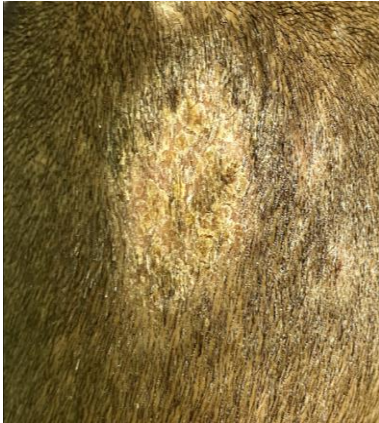

Figure 178.

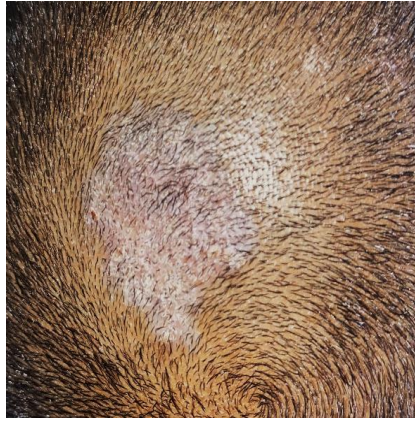


Figure 179.

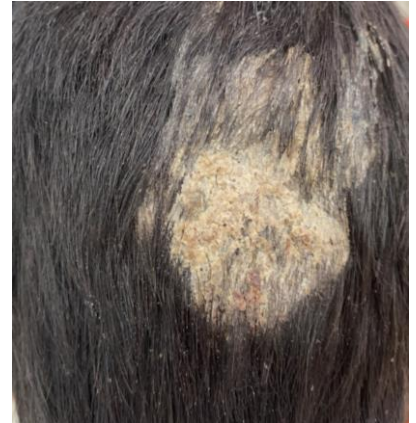

Figure 180.

Figures 178, 179, 180. Teigne microsporique : plaque alopecique unique, de grande taille.

b. Teigne trichophytique :

- Les agents responsables sont anthropophiles : T tonsurans, violaceum, soudanense de transmission interhumaine stricte.
- Petites plaques alopeciques squameuses de 0,5 à 2 cm, multiple >10 (Figure 181).
- Cheveux fragiles se cassant à leur émergence.
- Lumière de Wood : négative.
- Examen direct : parasitisme endothrix.

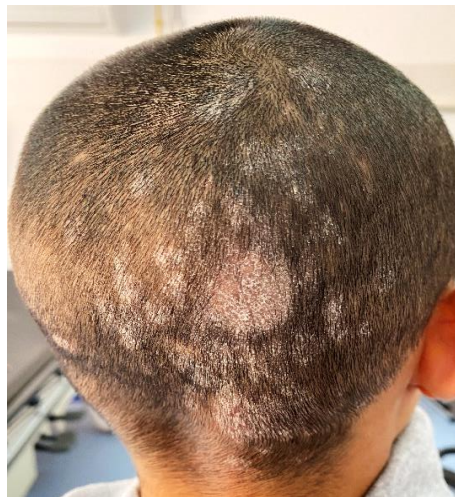

Figure 181. Teigne trichophytique avec de multiples petites plaques.

3.2 Teigne inflammatoire : kérion , sycosis de la barbe

- Les agents responsables les plus fréquents sont des dermatophytes zoophiles (T. mentagrophytes, T. ochraceum, plus rarement M. canis) ou parfois géophiles (M. gypseum) .
- La lésion est située au niveau du cuir chevelu chez l'enfant et la barbe chez l'adulte.
- Plaque érythémato-squameuse à bords nets, se tuméfie et se couvre de pustules folliculaires avec issue de pus + Adénopathies satellites+ fièvre (Figure 182).
- Les cheveux s'éliminent spontanément.
- L'évolution spontanée se fait vers la guérison, parfois marquée d'une cicatrice alopécique.
- Lumière de Wood : négative.
- Examen direct : parasitisme endothrix et ectothrix.

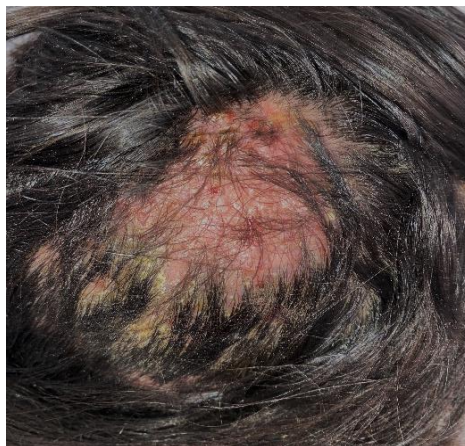

Figure 182:Kérion de celse.

3.3 Teigne favique :

- L'agent causal est le T. schönleini.
- Godet favique : lésion saillante, déprimée au centre, jaunâtre
- Evolution chronique, laissant une alopécie cicatricielle.
- Cheveux se cassent à quelques centimètres de leur émergence.
- Lumière de Wood : faible fluorescence verte.
- Examen direct : parasitisme endothrix.

4. Dermatophytose unguéale :

- Les agents responsables les plus fréquents : T. rubrum et T. interdigitale
- Ongles des orteils +++.
- Plusieurs présentations cliniques :
 - Onychomycose sous unguéale distale : Début sous le bord libre ou latérale de l'ongle par un épaissement sous-unguéal jaunâtre, puis progression vers la matrice avec onycholyse (Figure 183,184,185).
 - Leuconychie sous unguéale proximale (terrain immunodéprimé : patients au stade sida, corticothérapie).

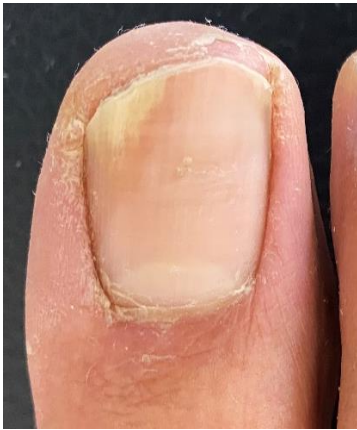

Figure 183. Onychomycose au stade de début

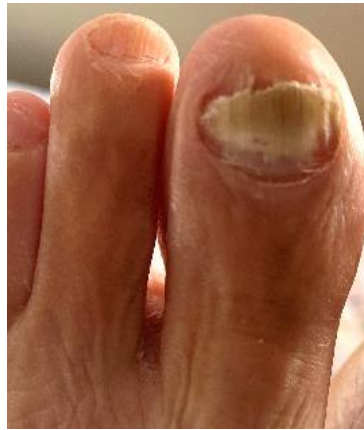

Figure 184. Onycholyse distale

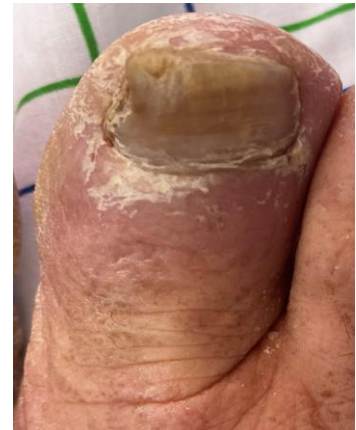

Figure 185. Onychomycose du gros orteil.

5. Diagnostic mycologique :

Il est basé sur le prélèvement mycologique qui doit être systématique dans les atteintes phanériennes (ongles et cuir chevelu).

Examen direct met en évidence des filaments mycéliens et permet de déterminer le type de parasitisme pour l'atteinte pileaire.

La culture sur milieu de sabouraud permet d'identifier le champignon.

N.B : *Le prélèvement doit être fait avant toute prescription d'antifongiques : 4 semaines en cas de prescription d'antifongiques locaux et griséofulvine, et 3 mois pour les solutions filmogènes et la terbinafine.*

6. Traitement :

6.1. Moyens

- Antifongiques locaux : Imidazolés , ciropiloxolamine, terbinafine, amorolfine

N.B : *Les applications topiques doivent être généreuses et dépasser de 2 à 3 cm les limites cliniques des lésions.*

- Antimycosiques par voie générale :

• Griséofulvine : 1g chez l'adulte, 20 mg/kg/j chez l' enfant.

• Terbinafine : 250mg/j.

• Fluconazole : 150 mg/semaine

- Autres : supprimer les facteurs favorisants, désinfecter les foyers, traiter simultanément l'entourage et les animaux infectés.

6.2. Indications :

a. **Dermatophytie de la peau glabre et plis :**

- Lésions localisées : Antifongique local pendant 3 semaines.

- Lésions diffuses, atteinte palmoplantaire : griséofulvine pendant 3-4 semaines, terbinafine pendant 2 semaines.

b. **Teignes :**

- Griséofulvine per os : 2 prises, au milieu du repas ,6 à 8 semaines.

- Antifongique local toujours associé.

- Mesures associées : Couper les cheveux courts aux ciseaux , désinfecter bonnet/peigne avec une poudre antifongique, traiter l'animal en cause si teigne zoophile.

c. Dermatophytie unguéales :

- Si absence d'atteinte matricielle : vernis (Ciclopirolamine : 1 application/j ou amorolfine : 1 application/semaine), couper et limer la partie atteinte de l'ongle.
- Si atteinte matricielle : terbinafine pendant 6 semaines à 3 mois pour les ongles des mains, 3 à 6 mois pour les ongles des pieds.

II. Levures

1. Candidoses cutanéomuqueuses

- Les candidoses sont dues à des champignons levuriformes du genre Candida.
- Le candida Albicans est responsable de 95% des atteintes cutanées. C'est un endosaprophyte du tube digestif et des muqueuses génitales de la femme, mais absent dans la peau normale.
- Les facteurs favorisants :

Tableau II : Les facteurs favorisants des candidoses.

Locaux	Généraux
Humidité, macération PH acide (certains savons) – Grossesse Irritation chronique (prothèse dentaire) – Xérostomie Dermocorticoïdes	Déficits immunitaires (SIDA++) Diabète Grossesse Ages extrêmes de la vie Médicaments : antibiothérapie, œstroprogestatif, corticothérapie générale, immunosuppresseurs

1.1. Candidoses muqueuses :

a. Candidose buccale :

- **Muguet** : Muqueuse érythémateuse, sèche, vernissée, recouverte de dépôts blanchâtres (Figure 186).
- **Perlèche** : intertrigo de la commissure labiale ou le fond du pli est érythémateux, fissuraire. La lésion peut s'étendre au reste de la lèvre (chéilite).

- **Glossite** : langue rouge et décapillée ([Figure 187](#)).

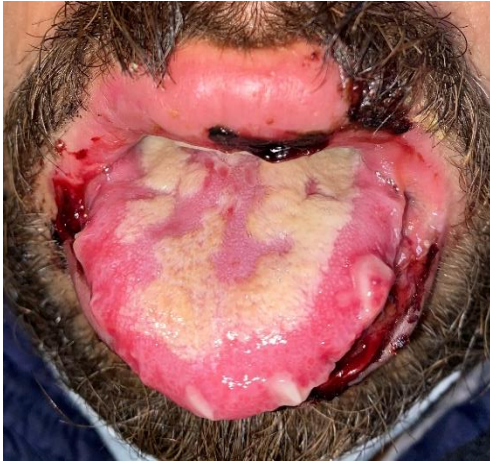

Figure 186. Muguet

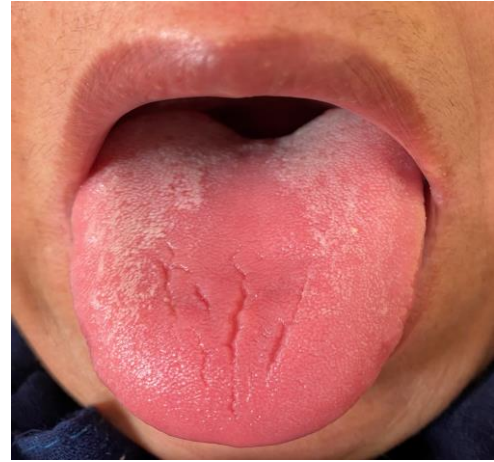

Figure 187. Glossite candidosique.

b. Candidose génitale :

b.1. Vulvo-vaginite :

- Femmes jeunes et d'âge moyen, grossesse.
- Les signes fonctionnels sont important : leucorrhées blanchâtres et crémeuses, prurit, dyspareunie.
- La muqueuse est érythémato-oedémateuse, parsemée de vésiculopustules qui, une fois rompues, forment de petites érosions souvent recouvertes de dépôts blanchâtres.
- Extension possible au périnée, aux plis inter-fessiers et inguinaux pour former des lésions de contour irrégulier, bordées par une collerette blanchâtre.

b.2. Balanite :

- C'est une infection sexuellement transmissible.
- Elle se manifeste par un érythème érosif, touchant le gland et le sillon balano-préputial, associé à des dépôts blanchâtres.

1.2. Candidose cutanée :

a. Intertrigo candidosique :

- Atteinte possible de tous les plis : inguinaux et inter-fessier (contamination digestive) et sous-mammaires (femme obèse), espaces interdigitaux plantaire et palmaire.
- Elle se manifeste par un érythème vernissé, suintant, fissuré, recouvert d'enduits blanchâtres, limité par une fine collerette desquamative.

b. Candidose génito-fessière infantile :

Elle se manifeste par un érythème suintant et papulo-pustuleux recouvert de dépôts blanchâtres surtout au fond des plis ([Figure 188](#)).

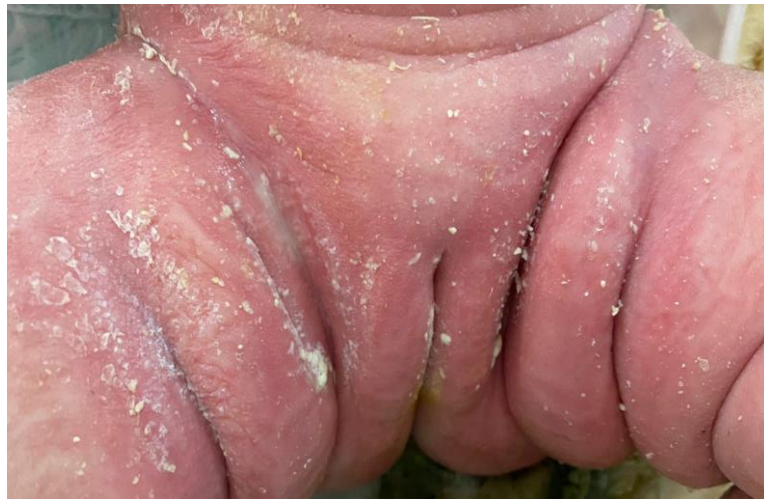

Figure 188:Candidose de siège chez un nourrisson.

c. Candidose unguéale :

- Atteinte préférentielle des ongles des mains.
- Début par un périonyxis : bourrelet péri-unguéal, douloureux, inflammatoire, dont la pression laisse sourdre un peu de pus. Secondairement l'ongle prend une teinte jaunâtre, verdâtre, marron ou noire (onyxis) ([Figure 189](#)[190](#),[191](#)).

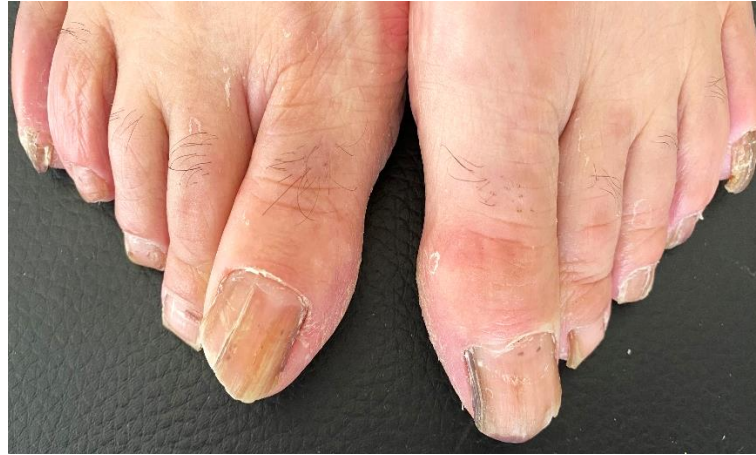

Figure 189: Candidose unguéale à candida albicans.

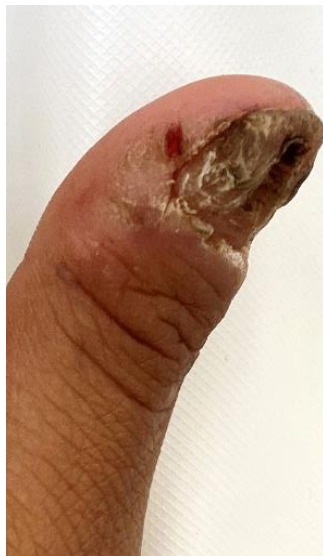

Figure 190.

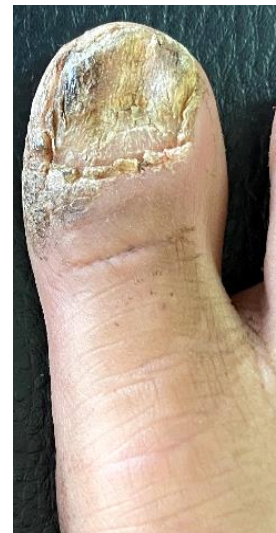

Figure 191.

Figures 190,191 : Candidose unguéale

1.3. Diagnostic mycologique :

Il n'est pas toujours pratiqué sauf si doute diagnostique , lésions chroniques et récidivante ou résistance à un traitement adapté.

- Examen direct : recherche de levures bourgeonnantes et de pseudo-filaments ou filaments.
- Culture sur milieu de Sabouraud.

1.4. **Traitement :**

a. Moyens :

- Antimycosiques locaux : Mycostatine(Nystatine), amphotéricine B , dérivés imidazolés, ciclopiroxolamine .
- Antimycosiques systémiques : fluconazole, terbinafine (si contre-indication à la fluconazole).
- Autres : savon neutre ou acalin , lutter contre les facteurs favorisants.

b. Indications :

b.1. Candidoses bucco- pharyngées :

- Antimycosiques locaux : Gel buccal (miconazole), suspension buvable(amphotéricine B, Mycostatine) pendant 1 à 3 semaines.

N.B : *Le miconazole est contre-indiqué chez les patients sous anti-vitamine K ou sous sulfamides hypoglycémiant.*

b.2. Candidoses génitales :

- Antifongique local : dérivés imidazolés 1 application/jour pendant 3 à 4 semaine associés aux ovules chez la femme.
- Traitement du partenaire+++

b.3 Candidose cutanée :

- Antifongique local : 2- 4 semaines.
- Si lésions diffuses : fluconazole 50mg/jour ou 150 mg/semaine.

b.4 Candidoses unguéales :

- Traitement local : crème sous occlusion ou solution filmogène pendant 3mois.
- Si échec ou lésions diffuses : Traitement général ; fluconazole 150 à 300 mg/jour pendant 6 semaines à 3mois.

2. Affections liées à Malassezia furfur : Pityriasis versicolor

Le pityriasis versicolor est une affection fréquente de l'adulte jeune due à une levure : Malassezia

2.1 Clinique :

- Macules jaunes chamois, brunâtres ou achromiques à limites nettes, finement squameuses. Elles peuvent confluer en grandes plaques à contours géographiques (Figure 192,193).
- Le grattage méthodique à la curette ramène de fines squames : signe de copeau.
- Localisation : tronc, racines des membres, cou, abdomen, pubis, membres inférieurs.
- Lumière de Wood : fluorescence verte.

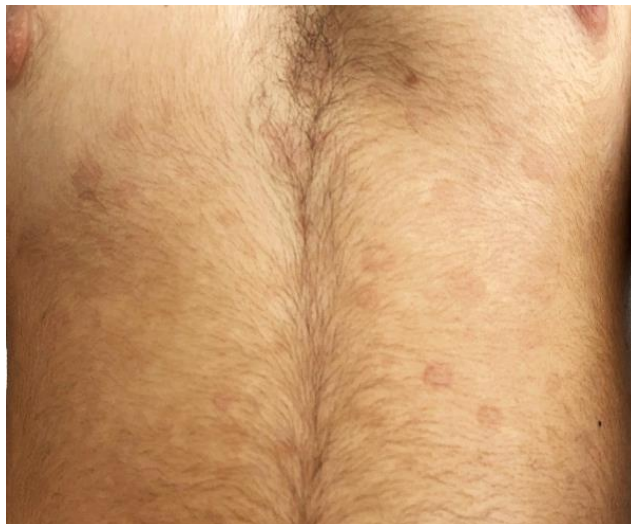

Figure 192. Pityriasis versicolor: macules brunâtres bien limitées.

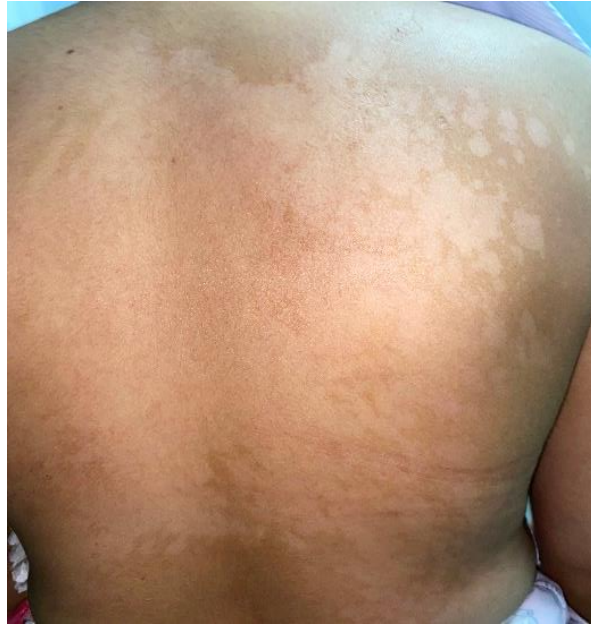

Figure 193. Pityriasis versicolor : la forme achromique.

2.2 Diagnostic :

- Elle est essentiellement Clinique +++.
- Prélèvement mycologique par scotch test :
 - Examen direct : filaments mycéliens et levures en forme de bouteille groupées en grappe de raisin
 - Culture sur milieu de Sabouraud en 4-5 jours.

2.3 Evolution :

Les récurrences sont fréquentes.

2.4 Traitement :

Antimycosiques topiques : sous forme de sprays ou de solutions pour traiter l'ensemble du tégument : imidazolés en spray ou en gel lavant.

CHAPITRE IX: DERMATOSES BACTERIENNES

Dermatoses bactériennes

Les infections cutanées bactériennes sont fréquentes.

Les agents pathogènes sont variés : staphylocoque, streptocoque, bacilles gram négatifs.

Elles sont classées en fonction de la profondeur de l'atteinte et des structures impliquées.

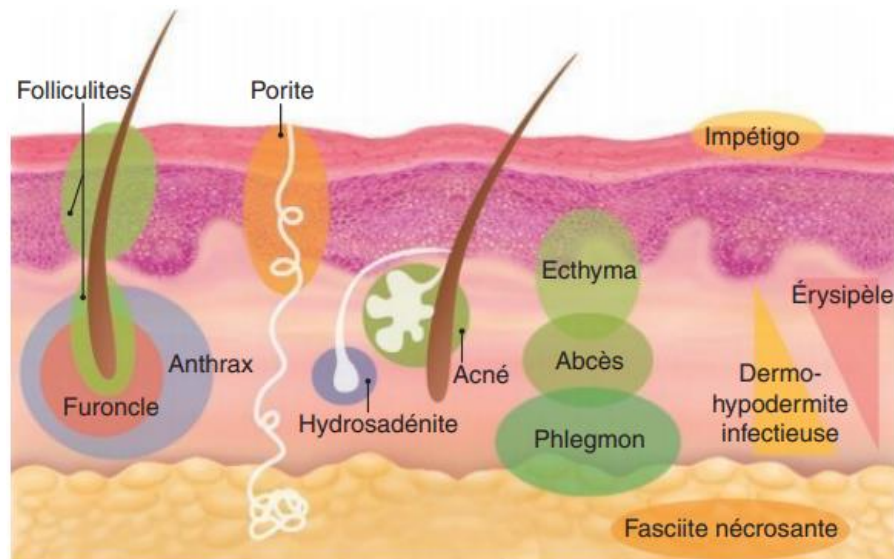


Figure 194: Localisation schématique des infections bactériennes cutanées (29)

I. Folliculites bactériennes

- Infections du follicule pilo-sébacé.
- Staphylocoque aureus+++
- Facteurs favorisants :
 - Locaux : macération (mauvaise hygiène, obésité, plis), frottement, pansements occlusifs, rasage, grattage, épilation, abus de cosmétiques mal adaptés, dermocorticoïdes.
 - Généraux : Obésité, déficit immunitaire congénital ou acquis (HIV, immunosuppresseurs), diabète.

1. Folliculite superficielle= Ostiofolliculite :

- Papulo-pustule centrée par un poil et entourée par une discrète aréole inflammatoire.
- Evolution : dessèchement de la pustule → croûte → guérison sans cicatrice.
- Localisation : régions pileuses (cuisse, périnée, bras, thorax, dos, paupière).

N.B : *Certaines folliculites sont dues à des bactéries gram négatives par exemple :*

Les sujets acnéiques traités par les cyclines au long cours ou antibiothérapie locale peuvent développer des pustules autour de la bouche ou du nez.

2. Folliculites profondes :

2.1. Sycosis de la barbe = Folliculite staphylococcique de la barbe :

- Folliculites superficielles en nappes de la barbe → tardivement gros nodules en placards douloureux avec des poils qui s'arrachent facilement sans douleur.
- Evolution récidivante, favorisée et aggravée par le rasage mécanique (auto-inoculation).

2.2. Furoncle , anthrax :

a. Furoncle :

- Folliculite profonde et nécrosante due à staphylococcus aureus.
- Nodule inflammatoire, douloureux et induré, centré par une pustule folliculaire→ la pustule se rompt laissant apparaître une zone nécrotique jaunâtre : le bourbillon= nécrose du follicule→ élimination du bourbillon en laissant une cavité résiduelle.
- Guérison en 2 à 3 semaines en laissant une cicatrice.
- Complications : abcès, lymphangite, staphylococcie maligne de la face et thrombophlébite du sinus caverneux, bactériémie et localisation septique secondaire.

b. Furonculose :

- Récidive chronique de furoncles pendant des mois ou des années.
- Faire un prélèvement bactériologique des gîtes +++ à la recherche d'un portage staphylococcique chez le patient et son entourage.
- Recherche de facteur favorisant : diabète, déficit immunitaire, carence martiale

c. Anthrax :

- Agglomérat de furoncles + signes généraux : fièvre, frissons.
- Placard violacé, induré, douloureux, parsemé de pustules qui se rompent →pus (Figure 195).

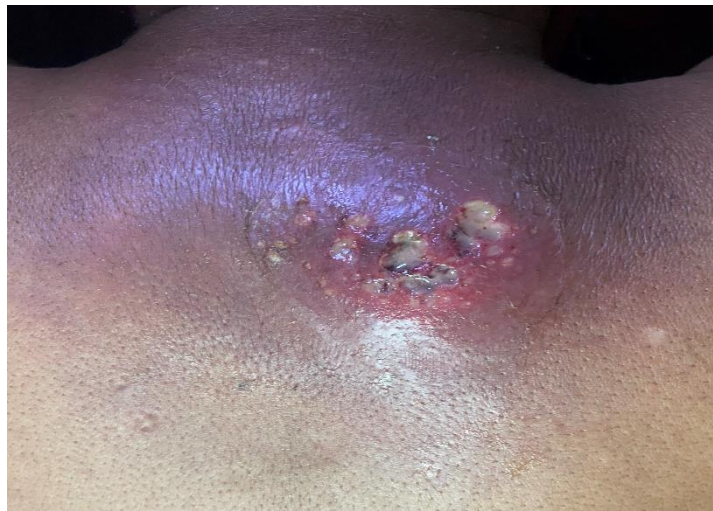

Figure 195. Anthrax du dos.

3. Traitement :

Mesures générales : lutter contre les facteurs favorisants, hygiène, pas de manipulation des lésions, protection par un pansement.

3.1. Moyens :

a. Traitement local :

- Solutions antiseptiques locaux pluriquotidiens (chlorhexidine, polyvidone iodée)
- Antibiothérapie locale : Acide fusidique , muciprocine 2 à 3 fois/j pendant 5 à 7 jours.

b. Traitement général :

- Pénicilline M : : Adulte :1,5g- 2g/j, enfants : 50mg/Kg/j.
- Amoxicilline- acide clavulanique : Adulte :1,5g- 2g/j, enfants : 50mg/Kg/j
- Acide fusidique : Adulte 1g/j, enfant : 30-50 mg/Kg/j.
- Pristinamycine : 1 g x 2/jour
- Durée : 7 à 10 jours.

3.2. Indications :

- Formes localisées : Traitement local + mesures d'hygiène.
- Formes étendues : Traitement général + mesures d'hygiène.
- Ne pas manipuler les furoncles.
- En cas de furonculose : en plus de l'antibiothérapie, il faut désinfecter les gîtes de portage (aisselles, périnée, vestibules nasaux, conduits auditifs externes) par des toilettes antiseptiques et application répétée et séquentielle d'antibiotique topique.

II. Infections bactériennes non folliculaires

1. Impétigo :

- La forme la plus superficielle des pyodermites, très contagieuse, auto-inoculable, survient en saison chaude et humide.
- Il prédomine chez l'enfant en âge scolaire et préscolaire.

- Chez l'adulte : dermatose préexistante impétiginisée.
- Les deux principales bactéries responsables : Streptococcus pyogènes et le Staphylococcus aureus.

1.1. Forme typique de l'enfant :

- Lésion élémentaire : vésicule flasque (superficielle) se troublant rapidement pour donner une pustule qui se rompt très vite → érosion qui se couvre d'une croûte mélicérique.
- Regroupement des lésions → Placards à contours circiné.
- Topographie : visage (zones péri orificielles) (Figure 196), cuir chevelu et extrémités.
- Prurit facilite l'extension des lésions par auto-inoculation.
- Etat général conservé, pas de fièvre.
- Adénopathies satellites.
- Complications :
 - Abscesses, cellulite, lymphangite.
 - Rhumatisme articulaire aigu.
 - Glomérulonéphrite post-streptocoque → contrôle de la protéinurie 3 semaines après l'épisode infectieux.

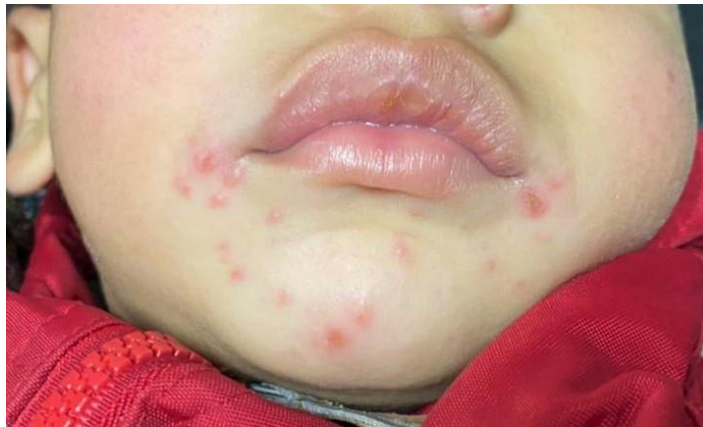

Figure 196. Impétigo : atteinte péri-buccale.

1.2. Formes cliniques :

a. Impétigo bulleux :

- L'impétigo bulleux staphylococcique est plus fréquent chez le nouveau-né et le nourrisson.
- Bulles flasques qui se troublent rapidement, prédominant au niveau du siège et de la face.

b. Ecthyma :

- Variété d'impétigo nécrotique et creusant (atteinte du derme).
- Agent : streptocoque beta-hémolytique du groupe A.
- Ulcération centrale recouverte d'une croûte noirâtre et entourée d'un halo érythémateux, guérison avec cicatrice dyschromique (Figure 197).
 - Terrain particulier : immunodépression, diabète, précarité.
 - . Localisation préférentielle aux membres inférieurs.

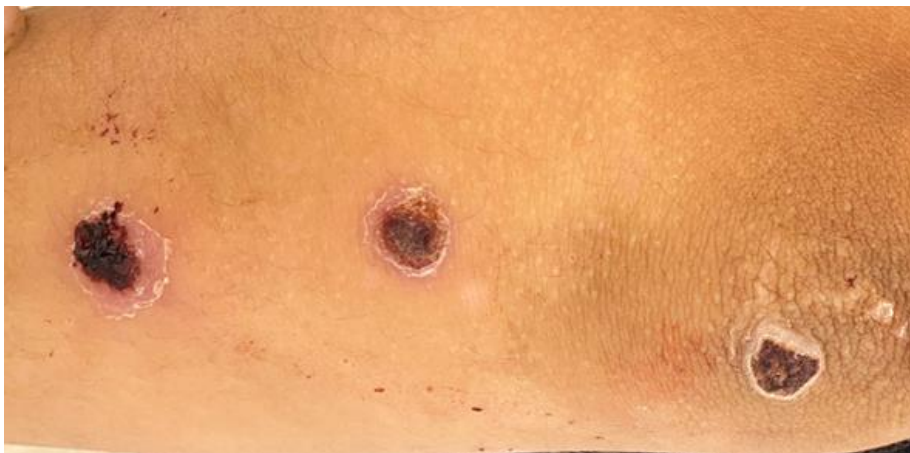

Figure 197. Ecthyma.

1.3. Traitement :

- Mesures systématiques d'hygiène : douche quotidienne, lavage des mains, changement de linge, antiseptiques locaux.
- Formes localisées : antibiothérapie locale (idem folliculite)

- Formes étendues : antibiothérapie générale pendant 10 jours (idem folliculite).
- Mesures associées : éviction scolaire, examen de l'entourage et traitement des sujets atteints.

2. Erysipèle :

- Dermo-hypodermite aigue non nécrosante.
- Agent responsable : streptocoque beta hémolytique du groupe A.
- Facteurs favorisants : insuffisance veineuse chronique, lymphœdèmes congénitaux, lymphadénectomie et irradiation pour cancer, obésité.

2.1 Clinique :

- Localisation : jambe+++ , visage, autres (membre supérieur, abdomen ...)
- Le début est brutal.
- Signes généraux : Fièvre, frissons, malaise.
- Tableau clinique :
 - Placard inflammatoire= érythémateux, chaud, douloureux, œdémateux, circonscrit (Figures 198,199,200).
 - Extension centrifuge à partir de la porte d'entrée, présence du bourrelet périphérique si érysipèle du visage.
 - Bulles superficielles, purpura +/- .
 - Adénopathie régionale homolatérale sensible.
 - Il faut chercher la porte d'entrée+++ : intertrigo inter orteil, plaie traumatique, ulcère de la jambe , fissure sous auriculaire , perlèche.

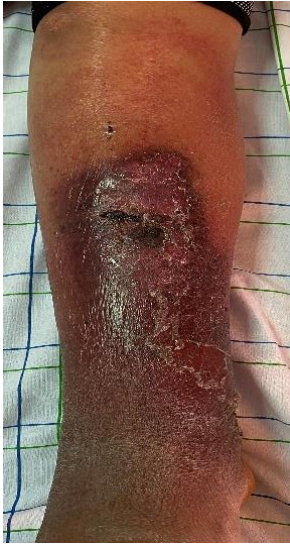

Figure 198. Erysipèle de la jambe avec pupura.

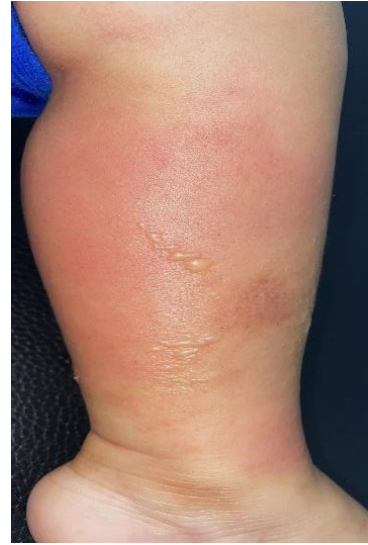

Figure 199. Erysipèle de jambe avec bulles.

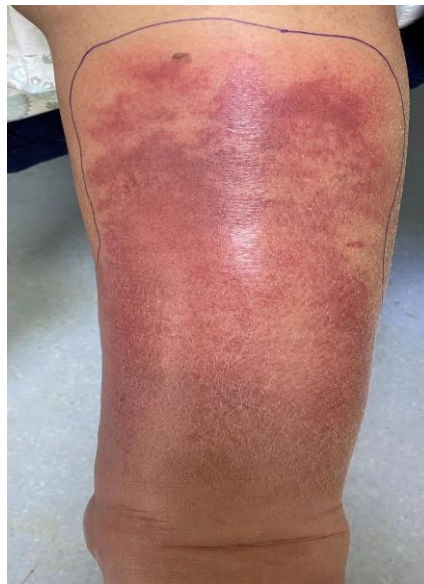

Figure 200. Erysipèle de la jambe.

N.B : *Devant un tableau typique et en l'absence de comorbidité, aucun examen complémentaire n'est nécessaire.*

2.2 Paraclinique :

- Biologie : hyperleucocytose à PNN, syndrome inflammatoire.
- Prélèvement bactériologique : rarement positif.

- Echo-doppler veineux du membre inférieur : si doute diagnostique.

2.3 Evolution :

- Favorable sous antibiothérapie précoce.
- Complications : abcès, septicémie, décompensation de tares, récurrence, lymphœdème.
- Le problème majeur reste de distinguer un érysipèle d'une fascite nécrosante débutante :

Tableau IV. Marqueurs de sévérité d'une hypodermite infectieuse (60)

Signes locaux	Douleur spontanée intense Œdème majeur Bulles hémorragiques Nécrose Hypoesthésie Livedo Crépitation
Signes généraux	Fièvre élevée avec confusion Désorientation Tachypnée Tachycardie Oligurie Hypotension Pâleur
Autres facteurs	Comorbidité : diabète, obésité Contexte social : état de précarité

2.4 Traitement :

Hospitalisation en cas de doute diagnostique, comorbidité, gravité du tableau clinique, absence d'amélioration 72 h après le début du traitement par voie orale, non observance du traitement

a. Moyens :

- Antibiothérapie :
 - Pénicilline G 12 M d'UI/24 heures
 - Amoxicilline : 3- 4,5 g/jour per os , 50 mg/Kg/jour en intra-veineux.
 - Si allergie : pristinamycine 3g/jour en 3 prises.
 - Durée totale du traitement est de 10 à 20 jours.
- Traitement de la porte d'entrée.
- Mesures associées : surélévation du membre, antalgique , prise en charge des facteurs favorisants (obésité , insuffisance veineuse)

b. Indications :

- En hospitalier : Pénicilline G en IV ou amoxicilline en IV puis relais par voie orale après apyrexie.
- A domicile : Amoxicilline par voie orale avec contrôle en 72 heures.
- En cas de récurrence > deux poussées : antibiothérapie prophylactique par Benzathine pénicilline G : 2,4 M/ 3 semaines pendant au moins 2 ans.

CHAPITRE X : VIROSES CUTANÉES.

I. Infections à herpès simplex virus

L'herpès cutanéomuqueux est une maladie virale due au virus Herpès simplex (HSV) dont il existe deux types antigéniques différents HSV-1 et HSV-2.

1. Epidémiologie :

La transmission est strictement interhumaine = l'homme est le seul réservoir.

1.1. HSV-1 :

- Le premier contact avec l'HSV1 se fait tôt dans la vie, entre 1 et 4 ans.
- Il atteint la partie supérieure du corps et la transmission se fait par contact direct.

1.2. HSV-2 :

- La primo-infection à HSV-2 survient après un rapport sexuel.
- Il atteint la partie inférieure du corps et la transmission se fait par contact génital.
C'est une infection sexuellement transmissible.
- L'HSV-2 joue un rôle de premier plan dans l'herpès néonatal.

2. Clinique :

- Le diagnostic est clinique.
- L'infection herpétique passe par 3 phases : primo-infection, phase de latence, phase de réactivation.

2.1. Primo-infection :

a. **Formes inapparentes** : ce sont les plus fréquentes.

b. **Gingivo-stomatite** :

- Elle est due à HSV-1. Elle survient le plus souvent entre 6 mois et 3 ans
- Elle se manifeste par une éruption vésiculeuse cutanéomuqueuse :
- Sur la muqueuse buccale : des érosions et des ulcérations douloureuses, polycycliques, couvertes d'un enduit blanchâtre (Figures 201,202).
- Sur la zone péri-buccale : des vésicules groupées en bouquet.
- Signes associés : fièvre, dysphagie, malaise général, adénopathies cervicales
- Guérison spontanée en 1 à 2 semaines.

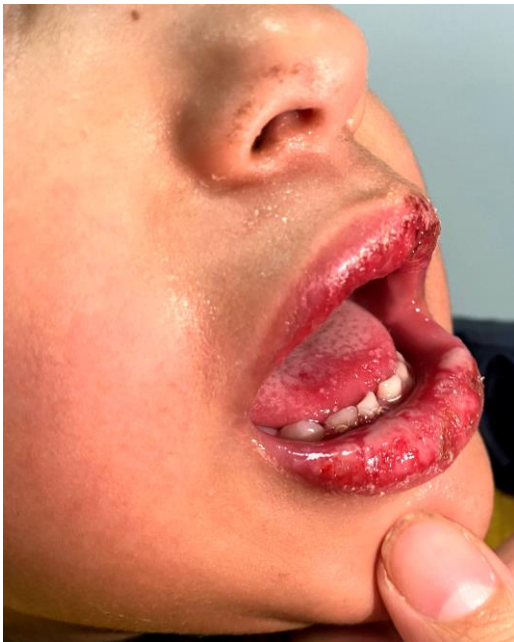

Figure 201: Gingivostomatite herpétique :

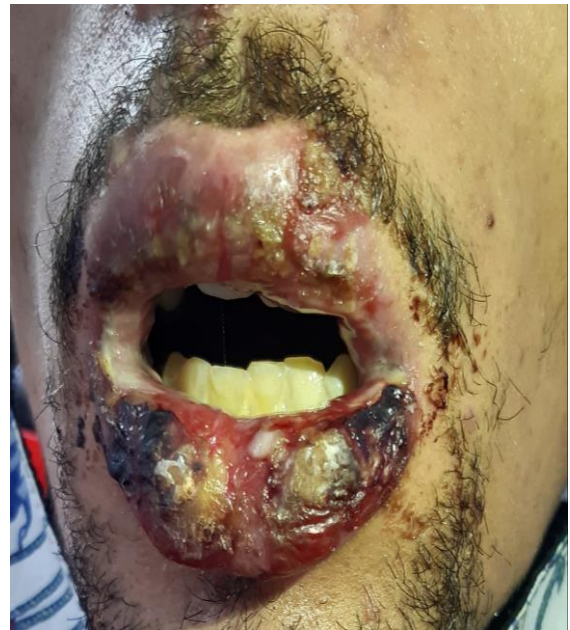

Figure 202. Gingivostomatite herpétique :
érosions des lèvres recouvertes d'un enduit
pseudomembraneux jaunâtre et de croûtes.

c. **Primo-infection génitale** :

Elle survient chez l'adulte jeune et elle est due à HSV-2 ou HSV-1.

c.1. Chez la femme :

- Vulvovaginite aiguë avec de multiples vésicules confluentes en bouquet rapidement rompues laissant en place des érosions recouvertes d'un enduit blanchâtre confluentes en placard à bordure polycyclique.
- Signes associés : fièvre, malaise, douleur génitale importante, dysurie, rétention d'urine, adénopathies inguinales sensibles.

c.2. Chez l'homme :

- Le tableau est moins intense → vésicules en bouquet ou érosions polycycliques sans signes généraux (souvent confondue avec un herpès récurrent).
- Les lésions génitales cicatrisent en 8-15 jours. Une excrétion virale asymptomatique peut persister durant 20 jours à 3 mois après l'épisode initial.

d. Autres localisations de la primo-infection :

- Oculaire : kératoconjonctivite unilatérale aiguë avec quelques vésicules visibles sur les paupières œdématisées et adénopathie satellite ([Figure 203](#)).

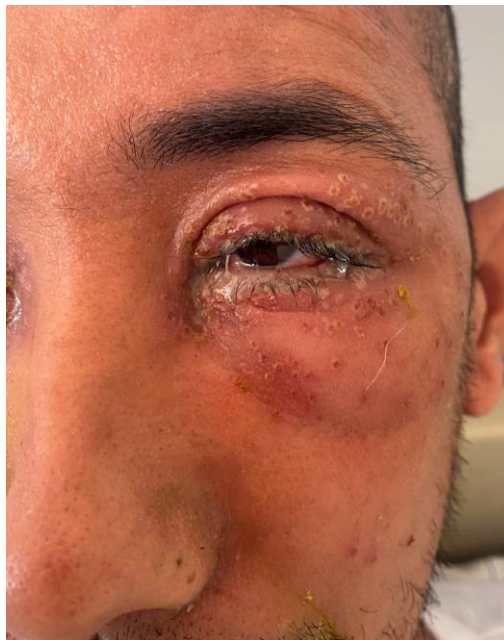

Figure 203: Kératoconjonctivite herpétique.

- Cutané : la primo-infection peut en fait se localiser sur n'importe quelle zone du tégument.

2.2. Récurrences :

- Facteurs favorisant les récurrences : stress, rapports sexuels, expositions aux UV, infections, traumatismes, immunosuppression, cycle menstruel (herpès cataménial).
- La phase prodromique : sensation de cuisson, picotement, prurit localisé.
- Lésion érythémateuse qui se couvre de vésicules en bouquet → érosions polycycliques suivies de croûtes qui tombent en quelques jours.
- Localisation :
 - Oro-faciale : labiale, nasale, narinaire, jugale, oculaire.
 - Génitale : muqueuse génitale, fesses, péri-anal.

N.B : *les excrétions virales asymptomatiques entre les récurrences sont fréquentes et sont la cause majeure de l'herpès néonatal.*

2.3. Formes cliniques graves d'herpès :

a. Herpès de l'immunodéprimé :

- Les lésions cutanées sont plus étendues, plus disséminées, plus longues à cicatriser.
- Aspect trompeur d'ulcération chronique à fond nécrotique.
- Possibilité de dissémination viscérale : méningo-encéphalite, pneumopathie, hépatite.

b. Herpès néonatal :

- L'herpès néonatal est dû à HSV2 dans 75 % : La contamination se fait au cours de l'accouchement, par contact direct avec la filière génitale infectée, Rarement, due à HSV-1 pendant les premiers jours de la vie (herpès buccal de la mère...).

- Forme cutanéomuqueuse pure.
- Septicémie : éruption cutanéomuqueuse + atteinte polyviscérale .
- Méningoencéphalite.

c. Syndrome de Kaposi-Juliusberg :

- Surinfection herpétique d'une dermatite atopique en poussée.
- Elle se manifeste par de nombreuses vésicules qui deviennent nécrotiques et hémorragiques, d'abord localisées au visage, puis étendues à tout le tégument dans un contexte d'altération sévère de l'état général avec hyperthermie (Figure 204).

N.B : Il faut éviter qu'un atopique soit en contact avec un sujet porteur d'un herpès labial.

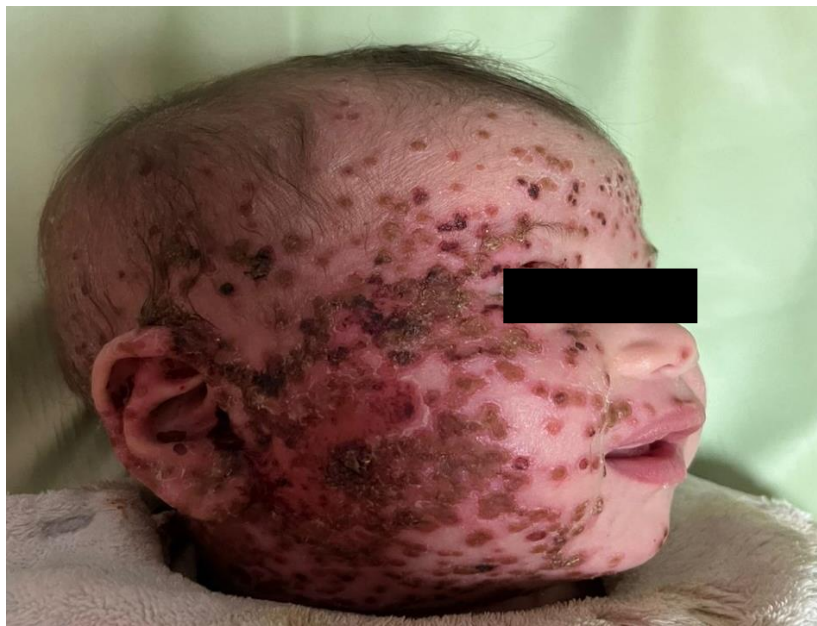

Figure 204. Syndrome de Kaposi-Juliusberg compliquant une dermatite atopique.

3. Traitement :

Tableau V. Indications et modalités du traitement des infections à HSV(61)

Indication	Primo-infection	Récurrence	Préventif	Mesures associées
Herpès orofacial	– Aciclovir 200 mg × 5/jour po (si déglutition possible) – Ou – Aciclovir 5 mg/kg/8 heures IV	Pas d'indication à un traitement antiviral	<i>Indications :</i> poussées douloureuses, invalidantes, fréquentes (> 6/an) et/ou compliquées (ex : érythème polymorphe) <i>Modalités :</i> – aciclovir, 400 mg × 2/j po ou valaciclovir, 500 mg/j po – durée : 6–12 mois puis réévaluation	<i>Selon sévérité :</i> – support nutritionnel – antalgiques – émoullissants à visée cicatrisante <i>Formes récidivantes :</i> éviton des facteurs déclenchants (photo-protection/lutte contre le froid)
	Enfant de < 3 mois ; aciclovir : 250 mg/m ² /8 heures			
Herpès génital	Durée : 5 à 10 jours. Aciclovir 200 mg × 5/j po	<i>Indications :</i> – non systématique – gêne significative ou risque de contagion <i>Modalités :</i> – aciclovir 200 mg × 5/j (5 jours) ou valaciclovir 1000 mg en 1 ou 2 prises ; – à débiter le plus tôt possible (ordonnance à disposition du patient).	<i>Indications :</i> > 6 récurrences par an et/ou formes compliquées <i>Modalités :</i> – aciclovir 400 mg × 2/j po ou valaciclovir 500 mg/j – durée : 6 à 12 mois puis réévaluation.	<i>Selon sévérité :</i> – sondage urinaire – antalgiques – émoullissants à visée cicatrisante <i>Dépistage des IST et mesures associées aux IST (cf. Item 158) :</i> – information et éducation – éviction facteurs déclenchants – soutien psychologique
	Formes sévères (rétention d'urines, douleurs intenses, terrain fragile) : – aciclovir : 5 mg/kg/8 heures IV – valaciclovir : 500 mg × 2/j Durée : 10 jours			
Herpès néonatal	Formes neurologiques ou disséminées : aciclovir IV 20 mg/kg/8 heures pendant 21 jours. Formes localisées : idem pendant 14 jours		/	<i>Selon sévérité :</i> – prise en charge pédiatrique et neurologique – émoullissants à visée cicatrisante Prise en charge neurologique
Méningo-encéphalite herpétique	Aciclovir IV, 10 mg/kg/8 heures, pendant 10 jours	/	/	

II. Infections à Varicelle- Zona virus

- Le virus de la varicelle et du zona (VZV) est un virus strictement humain du groupe des Herpesviridae.
- La varicelle correspond à la primo-infection (avec l'existence d'une virémie).
- Le zona est une éruption localisée qui témoigne d'une résurgence du virus.

1. Varicelle :

La varicelle est une infection généralement bénigne, immunisante.

1.1. Epidémiologie :

- C'est une affection qui atteint les enfants entre 1 et 14 ans, très contagieuse survenant par petites épidémies dans les familles, les crèches et les écoles.
- La contamination se fait principalement par les lésions cutanées et accessoirement par les gouttelettes de salive.
- La maladie est contagieuse trois jours avant l'éruption et dure jusqu' à la disparition des vésicules au 6^{ème} jour de l'éruption.

1.2. Clinique :

Le diagnostic est clinique.

a. Forme typique :

- Incubation: 14 jours .
- Phase d'invasion de 24 à 36 heures (virémie) : fébricule à 38°C et malaise général.
- Phase d'état ([Figures 204,205,206](#)) :
 - Début au cuir chevelu et au tronc puis généralisation aux membres respectant les paumes et les plantes (évolution descendente).
 - Macules érythémateuses rondes, très prurigineuses, se couvrant en quelques heures de vésicules. Les vésicules se dessèchent et laissent place à des croûtes qui tombent vers le 8^{ème} jour laissant une hypopigmentation transitoire ou une cicatrice atrophique.
 - Plusieurs poussées se succèdent →Coexistence d'élément d'âge différent.
- Une atteinte précoce des muqueuse buccales et génitales à type d'érosions sont possibles.

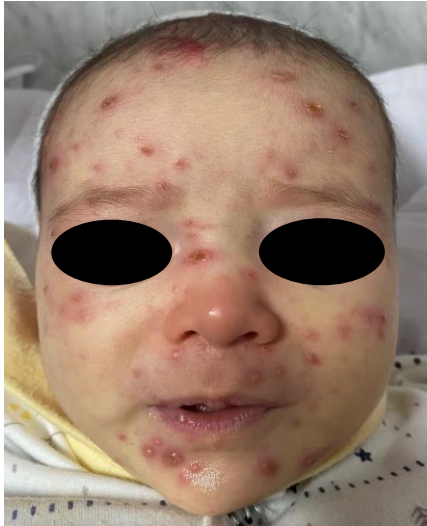

Figure 205.

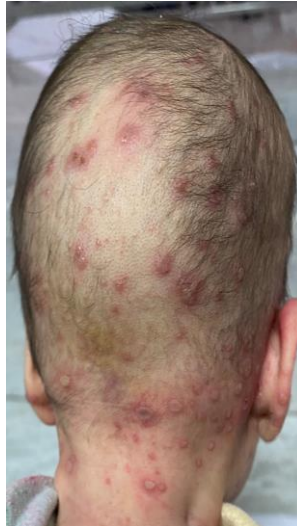

Figure 206.

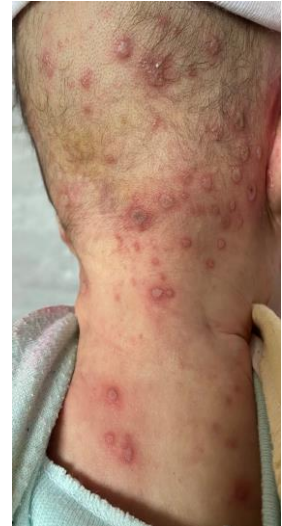

Figure 207.

Figures 203,204,205 . Varicelle chez un nourrisson : lésions d'âge différent.

b. Formes cliniques :

- Formes pauci-symptomatiques : fréquentes, souvent réduites à 1 ou 2 vésicules dans le cuir chevelu.
- Varicelle de l'adulte : signes généraux intenses , une éruption disséminée et une atteinte pulmonaire (pneumopathie varicelleuse).
- Varicelle de la femme enceinte : risque de transmission de la varicelle au fœtus in utero : possibilité de malformations (au cours du premier trimestre de la grossesse).
- Varicelle de l'immunodéprimé : lésions cutanées profuses, souvent hémorragiques ou nécrotiques, signes généraux majeurs et des atteintes viscérales multiples.

1.3. Traitement :

- Formes habituelles :

Traitement symptomatique : douches quotidiennes, antiseptique , antihistaminique , antipyrétique type paracétamol (Pas d'aspirine →risque de syndrome de Reye), antibiotiques essentiellement antistaphylococques en cas de surinfection.

Eviction scolaire à la phase aigue

- Traitement des formes graves et chez les patients immunodéprimés : Aciclovir

1.4. Prévention:

- Eviter tout contact avec un sujet varicelleux ou porteur d'un zona+++ :
Immunodéprimés : surtout les enfants (SIDA, leucémies ...)
Femmes enceintes non immunisées.
- Vaccination :
Deux vaccins vivants atténué sont disponibles.
Deux doses espacées d'au moins 1 mois.

2. Zona :

C'est une ganglioradiculonevrite postérieure aigue due à la réactivation du VZV resté latent dans les neurones des ganglions nerveux.

2.1 Epidemiologie :

- C'est une affection de l'adulte , d'évolution bénigne.
- Facteurs favorisants :
 - Risque croissant avec l'âge .
 - Immunodépression: infection par le VIH, hémopathies ,traitements immunosuppresseurs
 - Pathologie neurologique rachidienne: tumeur, traumatisme.

2.2 Clinique :

- Phase pré-éruptive : fébricule, douleur , malaise , adénopathies.
- Eruption typique par :
 - Sa topographie unilatérale et métamérique.
 - Son aspect et son évolution : macules, vésicules puis croûtes laissant des cicatrices pigmentées, achromiques ou atrophique , avec poussées successives et coexistence d'éléments d'âge différent ([Figures 208–211](#)).

- Signes neurologiques associés :névralgies aiguës avec paroxysmes hyperalgiques, hypo-esthésie cutanée.
- Localisation : le zona peut se situer dans n'importe quel territoire.
 - Formes rachidiennes : les plus fréquentes.
 - Formes crâniennes : zona ophtalmique (Figures 208,209), zona du ganglion géniculé, ...

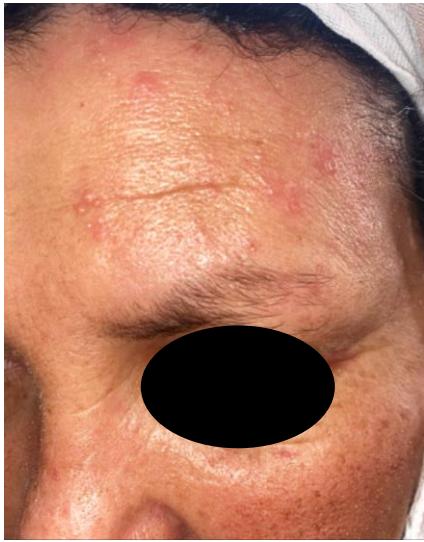

Figure 208:Début de zona ophtalmique

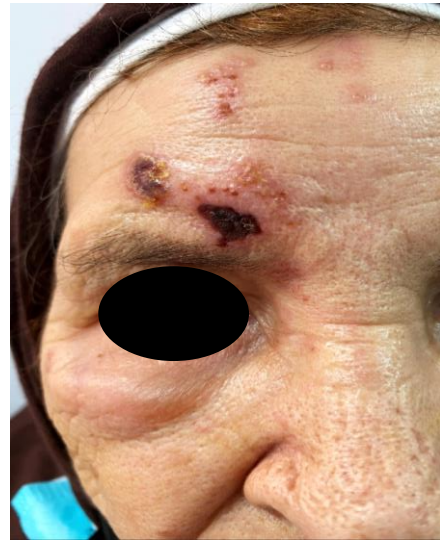

Figure 209:Zona ophtalmique.

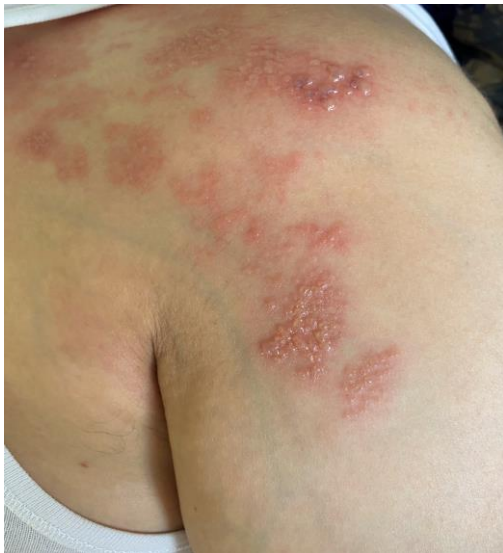

Figure 210:Vésicules au cours d'un zona

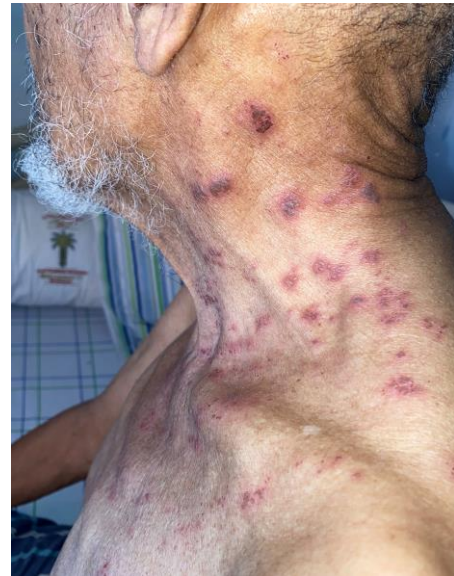

Figure 211. Zona cervical.

- Le zona peut être grave chez l'immunodéprimé : l'éruption peut devenir extensive et/ou nécrotique et chronique (Figure 212). Des atteintes viscérales sont possibles.

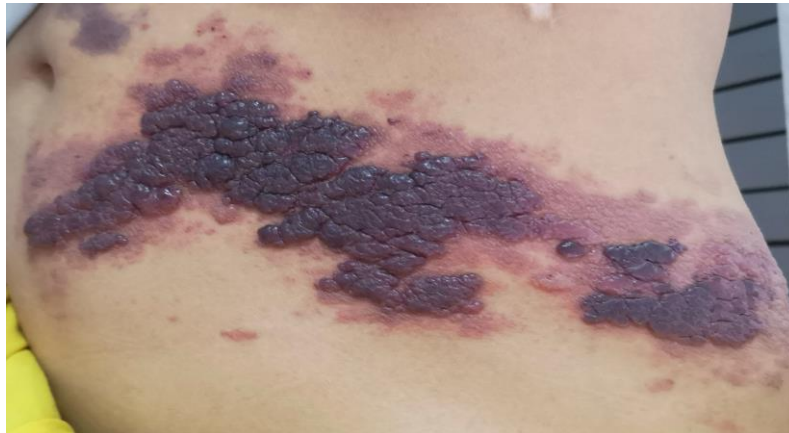

Figure 212. Zona de l'immunodéprimé : vésicules hémorragiques.

N.B : *TOUT ZONA SEVERE OU CHEZ UN SUJET JEUNE DOIT FAIRE RECHERCHER UNE IMMUNODEPRESSION.*

- Algies post-zostériennes : risque accru chez le sujet âgé, elles peuvent être permanentes ou paroxystique.

2.3. Traitement :

- Immunocompétent <50 ans: traitement symptomatique : antiseptique , antalgique.
- Immunocompétent > 50 ans, zona ophtalmique : Aciclovir: 800mgx5/j ou Valaciclovir: 1gx3/j pendant 7jours.
- Patient immunodéprimé : aciclovir par voie intraveineuse pendant 7 à 10 jours (chez l'adulte 10 mg/kg/8 h et chez l'enfant 500 mg/m²/8 h).
- Douleur post zostérienne: paracétamol, codéine, amytriptiline, carbamazépine, gabapentine.

III. Papillomes viraux

Ce sont des infections cutané- muqueuses causées par des papillomavirus humains (PVH) de la famille des Papovaviridae.

1. Papillomes cutanés :

1.1. Epidémiologie :

- La fréquence des verrues cutanées est évaluée à 7-10 % de la population générale.
- Les enfants scolarisés et les adultes jeunes constituent le principal réservoir de virus.
- Transmission se fait par des contacts directs ou indirects(eau, gants, linge, matériel souillé).

1.2. Clinique : Le diagnostic est clinique

a. Verrues vulgaires :

- Elles sont dues à PVH 2 essentiellement.
- Localisation : face dorsale des mains et des doigts. Les verrues périunguéales et sous-unguéales sont douloureuses et peuvent donner lieu à des altérations unguéales
- Clinique : papules à surface rugueuse kératosique parfois crevassée ([Figure 213](#))
- Au niveau du visage, elles prennent l'aspect de verrues filiformes et sont volontiers disposées au niveau des zones péri-orificielles .

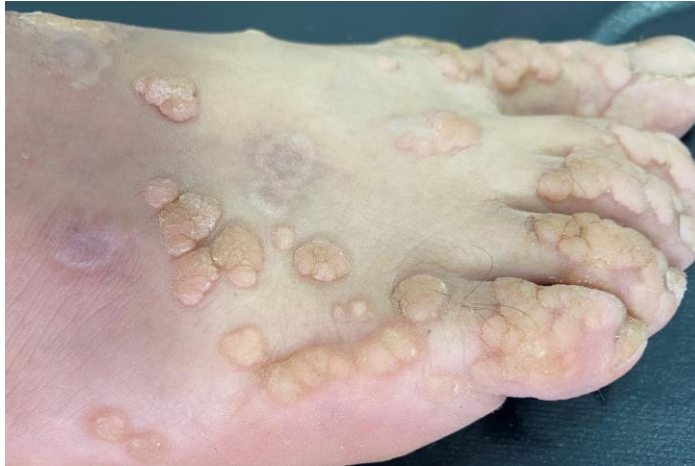

Figure 213. Verrues vulgaires sur la face dorsale du pied.

b. Verrues plantaires :

b.1. Myrmécie :

- La forme la plus fréquente, due à PVH 1.
- C'est une verrue profonde, douloureuse, généralement unique, ou en faible nombre.
- Clinique : lésion arrondie circonscrite par un anneau kératosique avec au centre des points noirâtres.

b.2. Verrues en mosaïque :

- Elles sont dues à PVH 2.
- Ce sont des verrues superficielles, indolores, multiples et confluentes en placard kératosique (Figures 214).

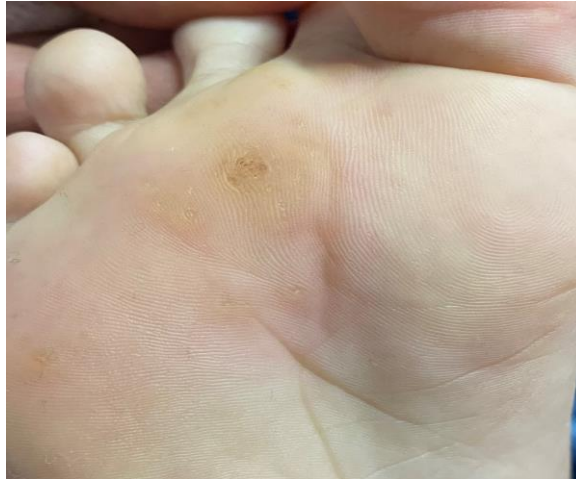

Figure 214. Verrues en mosaïque

c. Verrues planes :

- Elles sont dues à PVH 3.
- Localisation : visage, dos des mains et doigts, bras, genoux, face antérieure des jambes.
- Clinique : papules discrètement surélevées chamois à surface lisse et à disposition linéaire ou en nappes.

2. Condylomes ano-génitaux :

2.1. Epidémiologie :

- L'infection sexuellement transmissible la plus fréquente.
- Les types PVH 6 et 11 sont responsables de 90% des condylomes tandis que les PVH 16 et 18 (oncogènes) ont un rôle carcinogène dans le cancer du col utérin.

2.2. Clinique :

- Le diagnostic est clinique.
- Les formes asymptomatiques sont fréquentes. Les lésions infracliniques sont révélées par l'examen à l'acide acétique à 5 %.

- Les lésions exophytiques sont exceptionnellement le siège de dysplasies histologiques, ce qui n'est pas le cas des lésions papuleuses ou planes nécessitant une biopsie afin de différencier entre un papillome et néoplasies intraépithéliales

a. Condylomes acuminés :

- Localisation : Homme : prépuce, frein, sillon balano- préputial, méat urétral.
- Femme : paroi postérieure du vestibule vaginal, lèvres (Figure 215).
- Masses charnues, rouge vif, à surface hérissée de petites verrucosités « Crête de coq ».

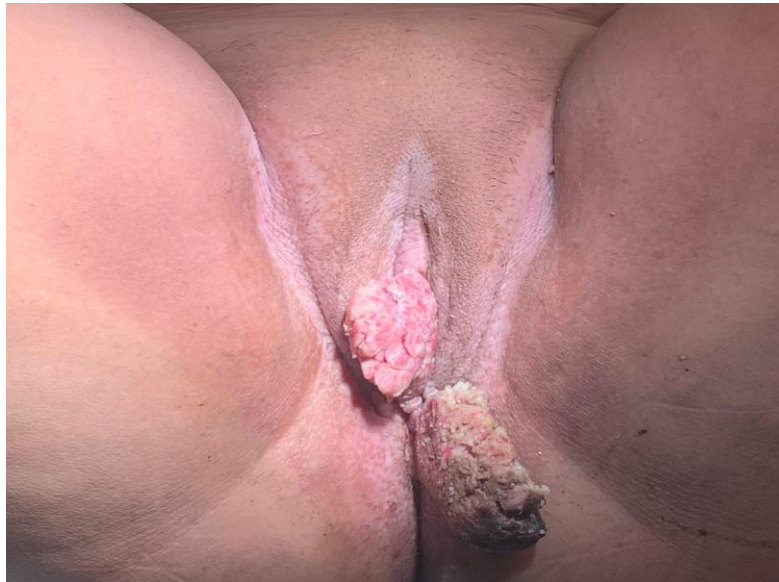

Figure 215:Condylomes acuminés.

b. Condylomes papuleux :

- Localisation : Versant cutané des organes génitaux externes.
- Papules rosées ou pigmentées lisses ou kératosiques (Figure 216).

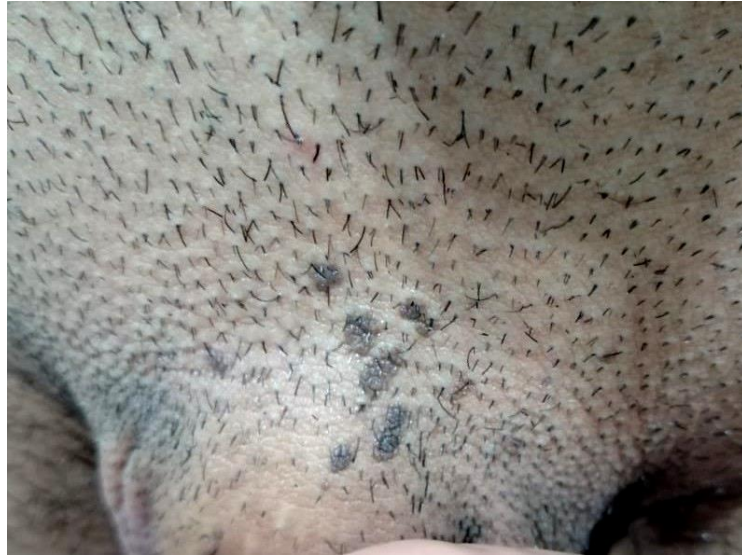

Figure 216. Condylomes papuleux.

c. Condylomes plans :

- Localisation : Muqueuses.
- Ce sont des macules rosées ou rouges, parfois invisibles à l'œil nu.
- Après application d'acide acétique à 5 % : macules blanches.
- Association aux lésions acuminées fréquentes.

d. Tumeurs de Buschke – Lowenstein :

Localisation : verge++, anorectale, vagin.

Prolifération tumorale bénigne extensif et infiltrante simulant un carcinome invasif
(Figures 217,218).

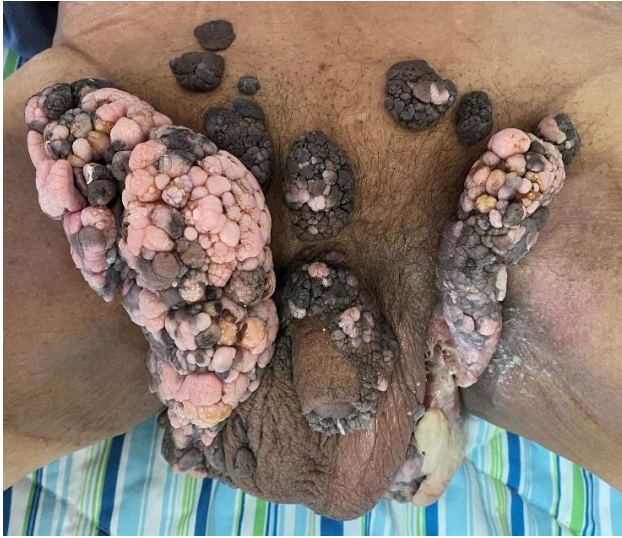

Figure 217. Tumeur de Buschke–Lowenstein génitale.

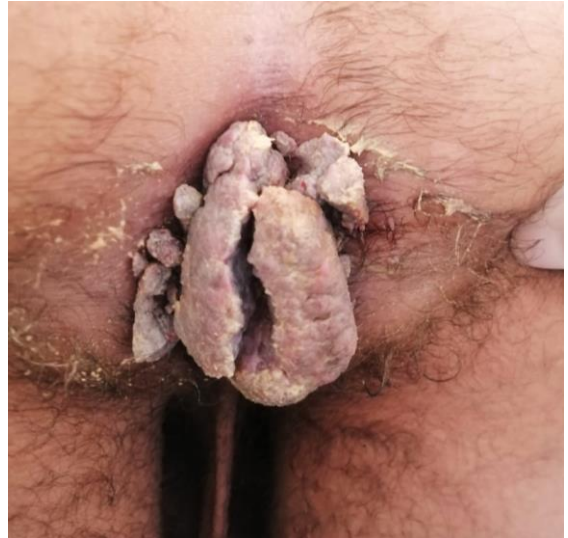

Figure 218. Tumeur de Buschke–Lowenstein anale.

3. Evolution :

- Regression spontanée possible.
- Risque de récurrence élevé.

4. Traitement :

- Destructions physiques : cryothérapie à l'azote liquide, électrocoagulation, laser CO2.
- Destructions chimiques : Préparations à base d'acide salicylique (20 à 30%), Podophylotoxine à 5 %.
- Traitement immunomodulateur (Imiquimod): 3 par semaine pendant 16 semaines.
- Mesures associées : ne pas manipuler des lésions pour éviter l'auto- ou l'hétérocontamination , dépistage des autres infections sexuellement transmissibles , examen systématique du partenaire+++

5. Prévention :

- Verrues cutanées : port de sandales autour des piscines et les douches publiques, Utiliser des serviettes de toilette individualisées, ...
- Condylomes génitaux :
 - Vaccination des jeunes filles avant tout rapport sexuel ou dans la première année d'activité sexuelle.
 - Le dépistage systématique par frottis : la prévention du cancer du col.

IV. Molluscum contagiosum :

Le molluscum contagiosum est une tumeur cutanée bénigne d'origine virale due à un poxvirus.

C'est un motif fréquent de consultation.

1. Epidémiologie :

- Age : entre 3 et 16ans.
- Formes profuses chez l'atopique et le sujet immunodéprimé.
- La transmission est directe interhumaine avec risque d'auto inoculation ou indirecte par des objets souillés.

2. Clinique :

- Papules translucides, hémisphériques, de 1 à 5 mm de diamètre, caractéristiques par leur ombilication centrale ([Figures 219,220](#)).
- Localisation : visage, tronc, membres, zone génitale.

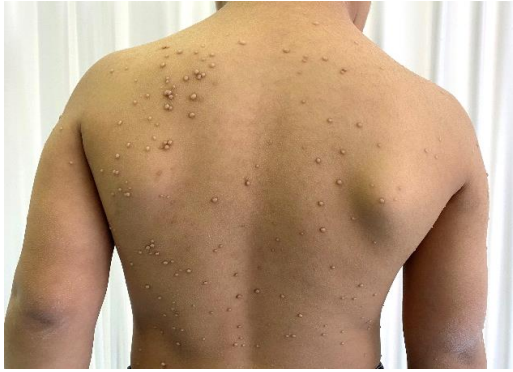

Figure 219:Lésions de molluscum contagiosum au niveau du dos.

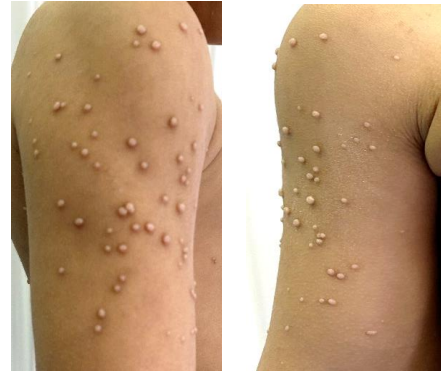

Figure 220:Papules ombiliquées du membre supérieur

3. Evolution :

- Régression spontanée en 2-3 mois.
- Récidive fréquente chez le sujet immunodéprimé.

4. Traitement :

- Abstention thérapeutique.
- Destruction : curetage, azote liquide, électrocoagulation acide trichloroacétique, hydroxide de potassium 5% crème, préparations salicylées.

CHAPITRE XI: INFECTIONS PARASITAIRES

La gale

La gale est une parasitose cutanée humaine, due à un acarien *Sarcoptes Scabiei hominis*.

I. Epidemiologie :

- Parasite humain obligatoire. Seule la femelle est pathogène.
- Transmission interhumaine :
 - Direct : Contact intime et prolongé. La gale est considérée comme une maladie sexuellement transmissible.
 - Indirect : linge, literie, vêtements.
- Facteurs favorisants : Promiscuité, manque d'hygiène

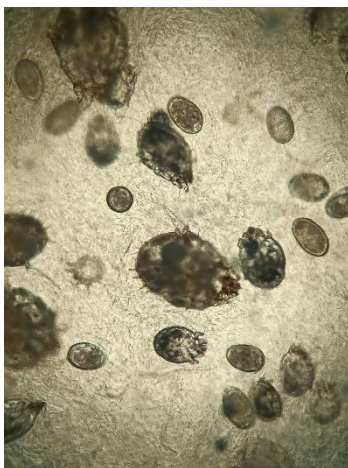


Figure 221. Sarcoptes Scabiei hominis (vue au microscope optique).

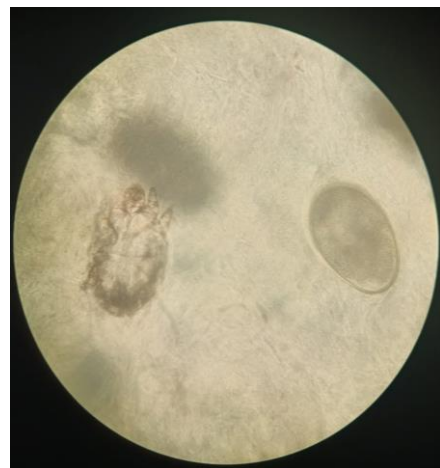

Figure 222. Acarien femelle et œuf.

II. Clinique :

Le diagnostic est clinique.

1. Forme typique :

1.1. Le prurit :

- Le prurit est collectif ou familial, à recrudescence nocturne.
- Topographie :
 - Espaces interdigitaux, face antérieure des poignets, creux axillaires, seins (mamelons), ombilic, organes génitaux et fesses.
 - Le visage et le dos sont habituellement respectés.

1.2. Lésions spécifiques :

a. Sillons :

- Traits fin blancs gris, sinueux, terminés par une petite élevure ([Figure 223](#)).
- Localisation : espaces interdigitaux, la face antérieure des poignets et des mains.

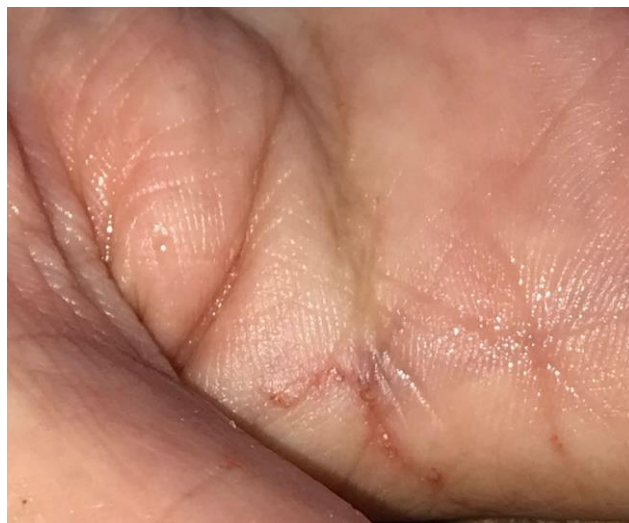

Figure 223. Sillon scabieux.

b. Vésicules perlées :

- Localisées surtout aux espaces interdigitaux.

c. Chancres scabieux :

- Ce sont des papules érythémateuses et prurigineuses siègent sur le fourreau de la verge ou le gland.

d. Nodules scabieux :

- Nodules de 5 à 10 mm de diamètre infiltrés de couleur rouge-brun cuivré.
- Région génitale ++ (verge, scrotum...).
- Ils peuvent persister plusieurs mois après guérison.

1.3. Lésions non spécifiques :

- Excoriations, impétiginisation, lichénification.

2. Formes cliniques :

2.1. Gale norvégienne :

- Forme rare de la gale qui survient surtout chez les immunodéprimés, sujets âgés.
- Elle est extrêmement contagieuse.
- Le prurit est discret voire absent.
- Localisation : tout le corps y compris visage cuir chevelu, ongles.
- Clinique : lésions hyperkératosiques diffuses , hyperkératose palmo-plantaire farineuse, pachyonychie(Figures 224,225).

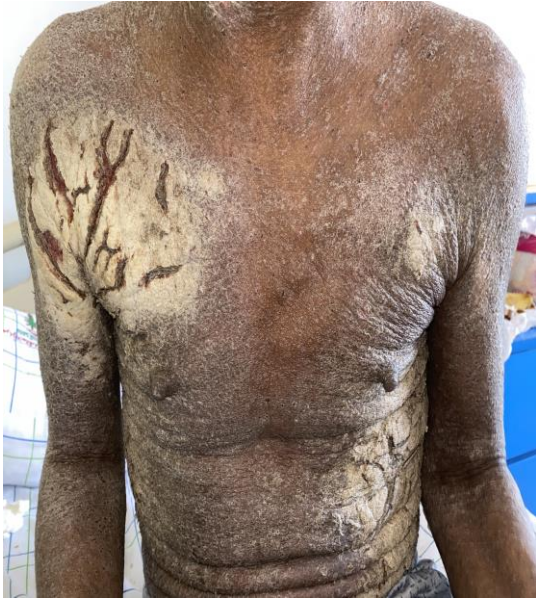

Figure 224. Gale norvégienne: hyperkératose farineuse fissuraire.

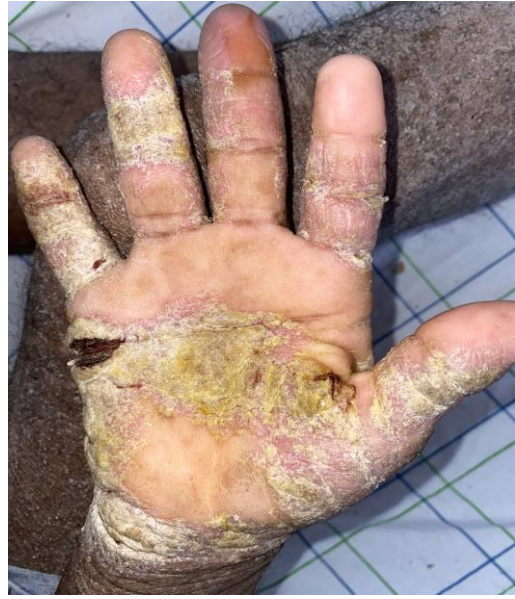

Figure 225. hyperkératose palmaire.

2.2. Gale du nourrisson : (Figure 226)

- Vésiculo-pustules palmaires et plantaires.
- Nodules scabieux axillaires.
- Atteinte possible du visage et cuir chevelu.

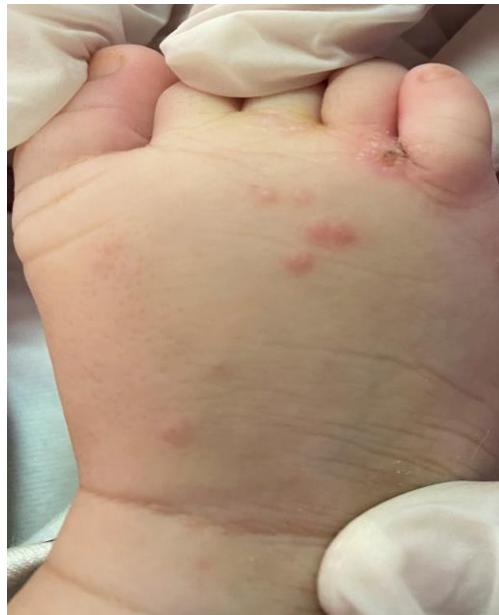

Figure 226. Gale du nourrisson.

III. Traitement :

Simultané au sujet atteint et aux sujets contacts.

1. Traitement local :

- ASCABIOL® (10% de benzoate de benzyle) est le plus utilisé. Modalité d'application : Appliquer le soir après bain savonneux sur tout le corps (éviter le visage) en 2 couches successives à 10 minutes d'intervalle. Laisser agir 24 heures (12 heures chez les enfants) puis laver. Réitérer 8 jours après.
- Vaseline salicylée : décapage des lésions hyperkératosiques en cas de gale norvégienne.

2. Traitement général :

Ivermectine comprimé 200 µg/kg, prise à jeun, pas d'alimentation 2 heures après la prise, 2^{ème} dose à 10-15 jours d'intervalle.

N.B : On peut associer les deux traitements en cas de gale crouteuse avec si besoin plusieurs cures.

3. Désinfection parallèle :

Elle peut s'effectuer soit par lessivage (60 °) soit en enfermant le linge plusieurs jours dans de grands sacs poubelle avec pulvérisation d'un insecticide.

Leishmaniose cutanée

La leishmaniose cutanée est une infection parasitaire due à un parasite flagellé du genre *Leishmania*, transmise suite à la piqûre d'un petit moucheron hématophage appelé phlébotome.

On distingue 3 formes cutanées : la leishmaniose cutanée localisée, la leishmaniose cutanée diffuse, la leishmaniose cutanéomuqueuse.

I. Epidémiologie :

1. Distribution géographique (Figure 227)

- On distingue deux entités éco épidémiologiques différentes :
 - LC due à *L. major* dite aussi la forme humide ou rurale.
 - LC due à *L. tropica* dite aussi la forme sèche ou urbaine.

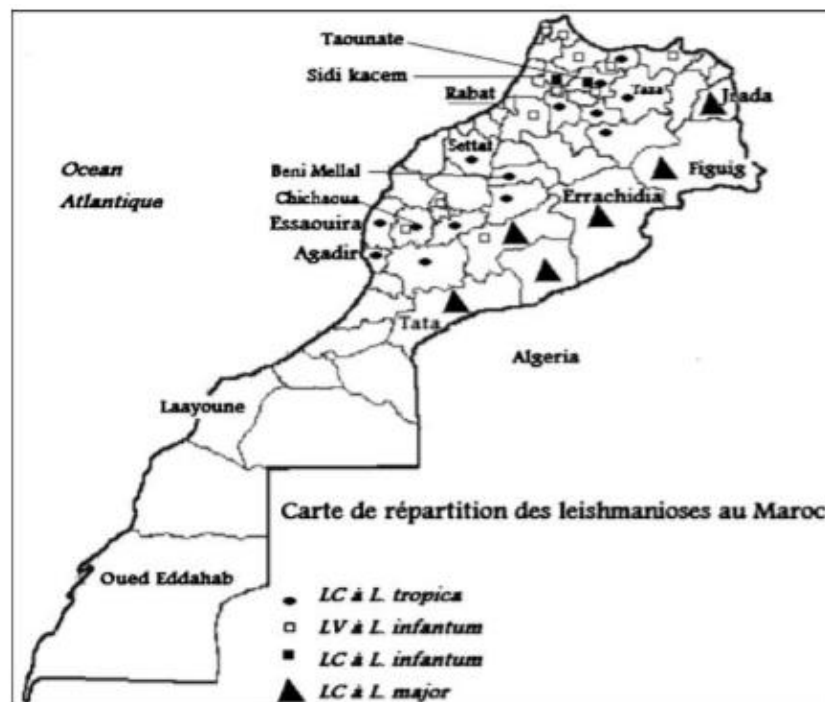

Figure 227. Carte de répartition de leishmanioses au Maroc(62)

2. Vecteur :

- Le vecteur => le phlébotome femelle hématophage transmet le parasite par pique souvent nocturne .
- La piqûre, classiquement douloureuse, le plus confondue avec celle des moustiques courants.
- Présent toute l'année dans les zones intertropicales et l'été dans les régions tempérées.

3. Réservoirs :

- 20 à 30 espèces de mammifères : les rongeurs, les carnivores
- L'homme qui est un hôte accidentel.

4. Cycle de transmission de la maladie :

Le phlébotome femelle se contamine en piquant un vertébré infecté au cours d'un repas sanguin. Dans son tube digestif, les parasites passent de la forme amastigote à la forme promastigote, en se multipliant activement. Dans un premier temps, le phlébotome contamine un autre vertébré par piqûre ; il lui transmet les parasites qui sont phagocytés par les macrophages et convertis en forme amastigote. La peau est donc la principale porte d'entrée.

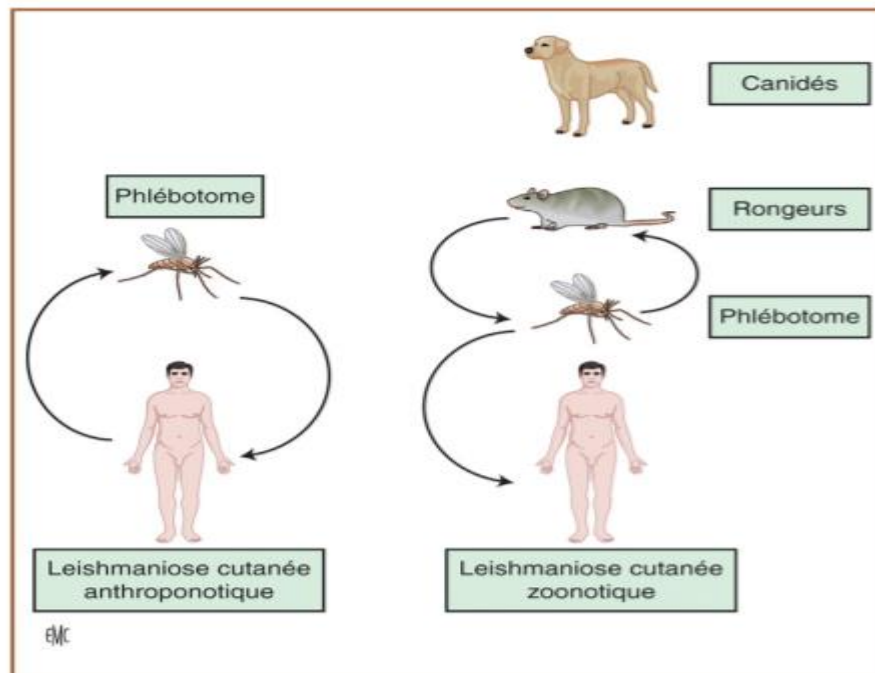


Figure 228. Cycle de transmission de la leishmaniose cutanée(63)

II. Diagnostic positif :

Le diagnostic positif de la leishmaniose cutanée est suspecté cliniquement ; et confirmé par des examens parasitologiques :

1. Clinique : Type de description : la leishmaniose cutanée localisée.

- Le nodule ulcérocroûteux est la présentation clinique le plus fréquemment rencontrée
 - Incubation : 1-4mois
 - La lésion évolue en plusieurs phases :
 - Début par une petite papule rouge foncée prurigineuse indolore, unique ou multiple à sommet parfois pustuleux.
 - La papule se recouvre de squame et s'infiltré en profondeur => nodule (Figure 229).

- Une ulcération se constitue => nodule ulcéro-croûteux :
 - ✓ **Le nodule** : saillant, mobile de 20 à 30mm de diamètre.
 - ✓ **La croûte** : centrale adhérente épaisse, arrachée elle présente à sa surface interne des prolongements filiformes
 - ✓ **L'ulcération** : arrondie taillée à l'emporte-pièce, les bords sont congestifs et inflammatoires rouge-violacée, le fond est purulent granuleux
- La plaque infiltrée est une présentation caractéristique mais beaucoup plus rare : petites papules ou larges plaques ulcérées ou non avec une bordure indurée surélevée et infiltrée (Figures 231,232).
- L'évolution se fait vers la guérison spontanée avec des cicatrices inesthétiques

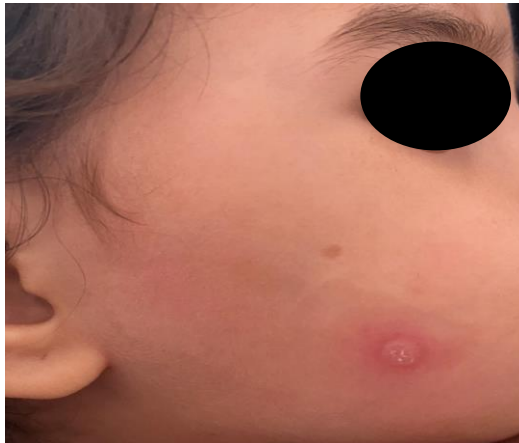

Figure 229: Leishmaniose cutanée : le nodule au stade de début.

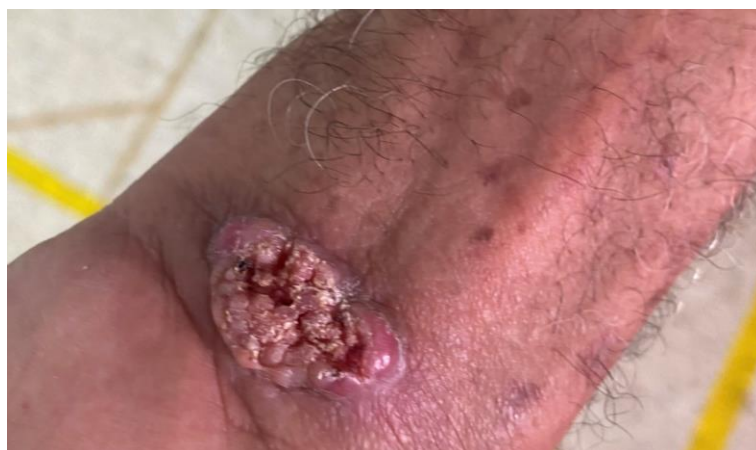

Figure 230: Leishmaniose cutanée : le nodule ulcérovégétant.

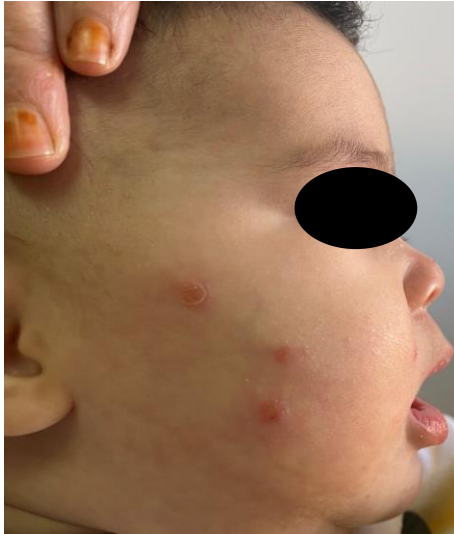

Figure 231: Leishmaniose cutanée : papules.

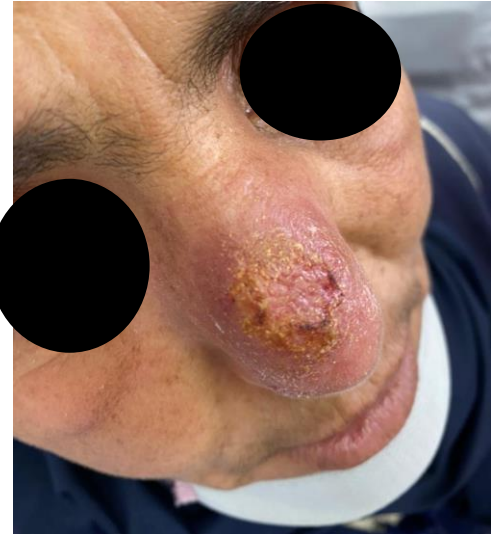

Figure 232: Leishmaniose cutanée : plaque infiltrée ulcérée

2. Examens paraclinique :

2.1. Examen parasitologique :

- Examen direct du frottis cutané (grattage au vaccinostyle) colorée au MGG => mise en évidence de la forme amastigote à l'intérieur des histiocytes.
- Culture sur des divers milieux dont : milieux Novy-MacNeal-Nicolle (NNN) et cœur—cerveau—sang (CCS) ou sérum de lapin coagulé.

2.2. Examen histologique :

Biopsie de la bordure de lésion, l'image est d'aspect tuberculoïde non spécifique mais évocatrice avec parfois mise en évidence du parasite après coloration MGG.

III. Traitement :

I. Traitement général :

- Antimoniote de méglumine (Glucantime®)
 - 60mg/kg/j de glucantime en IM pdt 15jrs
 - J1 : ¼ de dose □ J2 : ½ de dose □ J3 : ¾ de dose □ dose complète à J4
 - Indiqué dans les formes multiples (≥ 3 lésions) et récidivantes
- Pentamidine : PENTACARINAT® :
 - 4mg /kg/injection IM lente et profonde.
 - L'intervalle entre 2 injections est de 48 heures.
 - Traitement de première intention dans certaine forme de leishmaniose cutanée.
- Amphotéricine B :
 - Antifongique puissant
 - Perfusion lente IV
 - Doses progressives commençant par 0.1mg/kg pour atteindre progressivement en 4 jours la dose maximale de 1mg/kg par perfusion

II. Traitement local :

- Glucantime en injection intra lésionnelle 1 à 2x/semaine pdt 1 mois ½
 - Indiquée en cas de lésion unique (< 3 lésions) en dehors des zones péri-orificielles ou péri-articulaire ou sur un trajet lymphatique
- Cryothérapie (neige carbonique ou azote liquide +++ car ce parasite est thermosensible) ou chirurgie.

III. Autres :

- Amino-4-quinoleines (nivaquine)
- Atovaquone
- Imidazolés
- Disulone
- Rifampicine
- Tétracyclines

IV. Prévention :

- Lutter contre le vecteur et le réservoir.
- Protection de l'hôte : moustiquaires, anti-moustiques...

CHAPITRE XII: TOXIDERMIES MEDICAMENTEUSES.

Toxidermies médicamenteuses

Les toxidermies médicamenteuses regroupent l'ensemble des effets indésirables médicamenteux à expression cutané-muqueuse.

Elles s'observent chez 1 à 3 % des utilisateurs de médicaments d'usage courant et chez 10 % des patients hospitalisés (64).

Tout médicament peut être responsable d'une toxidermie.

Tout accident médicamenteux doit être rapporté au système national de pharmacovigilance.

Elles présentent une grande variabilité sémiologique, non spécifique de l'étiologie médicamenteuse.

I. Exanthème maculo-papuleux :

- La forme d'éruption médicamenteuse aiguë la plus fréquente (65).
- Il débute 4 à 14 jours après le début du traitement.
- Atteinte initiale du tronc ou de la racine des membres puis extension en quelques jours.
- Lésions polymorphes ([Figures 233,234](#)).
 - Macules ou papules érythémateuses pouvant confluer en larges placards
 - L'éruption peut être scarlatiniforme ou morbiliforme (avec intervalle de peau saine).
 - Purpura pétéchial majoritairement déclive.
- Fièvre modérée, prurit fréquent.
- Une éosinophilie peut être présente à l'hémogramme.
- L'évolution est le plus souvent favorable, en général en une semaine avec fine desquamation secondaire.
- Certains signes de gravité sont à rechercher systématiquement :
 - Etendue de l'éruption.
 - Survenue de lésions muqueuses.

- Œdème du visage.
 - Décollement cutané avec le signe de nikolsky.
 - Altération de l'état général, fièvre élevée, poly-adénopathies.
- De telles manifestations cliniques font craindre que l'exanthème maculo-papuleux soit la phase initiale d'une éruption médicamenteuse grave.
- Principaux médicaments en cause : aminopénicillines, allopurinol, antibacillaires, antiépileptiques et sulfamides antibactériens.

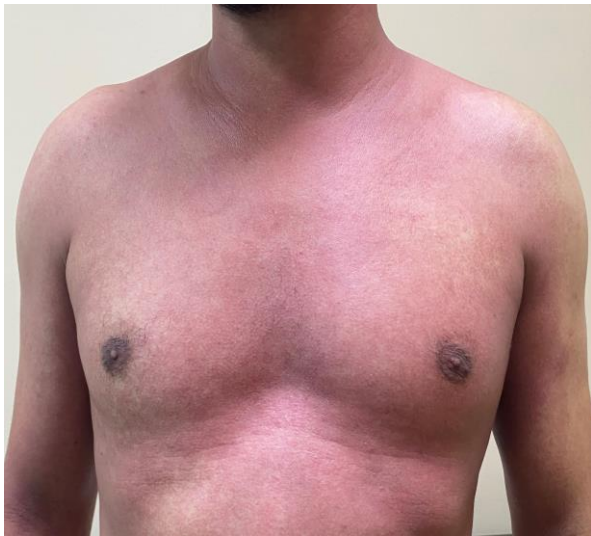

Figure 233. Toxidermie médicamenteuse: exanthème maculo-papuleux morbiliforme.

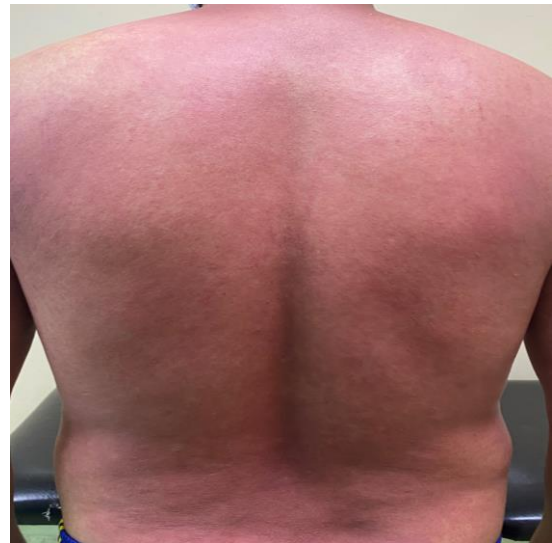

Figure 234. Toxidermie médicamenteuse: exanthème scarlatiniforme (peu ou pas d'intervalle de peau saine).

II. Urticaire et angioœdème :

- Les urticaires aiguës ont une cause médicamenteuse dans moins de 10 % des cas.
- Début : quelques minutes à quelques heures après la prise médicamenteuse.
- Clinique :
 - Urticaire : papules œdémateuses entourées d'un halo érythémateux, prurigineuses et fugaces.

- Angioœdème : œdème rosé des paupières, des lèvres, des oreilles et/ou des muqueuses.
- Risque de choc anaphylactique.
- Principaux médicaments en cause : Aspirine, pénicilline, inhibiteurs de l'enzyme de conversions produits de contraste iodés, sérums, vaccins, curarisants.

III. Erythème pigmenté fixe :

- La seule dermatose de cause exclusivement médicamenteuse (66).
- Début : dans les heures suivant la prise du médicament.
- Une ou quelques plaques ovalaires de quelques centimètres de diamètre, érythématoviolacées, infiltrées, parfois vésiculeuses ou bulleuses.
- L'évolution est favorable en quelques jours favorable en laissant de manière classique mais inconstante des taches pigmentées.
- Principaux médicaments en cause : paracétamol, AINS (en particulier les oxicams), les antibiotiques (bêtalactamines, quinolones, sulfamides, cyclines, macrolides).

IV. Pustulose exanthématiques aigue généralisée :

- Début : 1 à 4 jours après l'administration du médicament.
- Clinique :
 - Eruption brutale et fébrile
 - Erythème diffus scarlatiniforme prédominant dans les grands plis → l'érythème se couvrent de nombreuses pustules superficielles (Figures 235,236).
 - Altération de l'état général souvent associé.
- Biologie : hyperleucocytose à polynucléaires neutrophiles quasi constante.
- Evolution : régression rapide ; disparition des pustules et desquamation diffuse (Figure 237).

- Médicaments inducteurs : aminopénicillines, macrolides, inhibiteurs calciques, quinolones, sulfamides antibactériens.

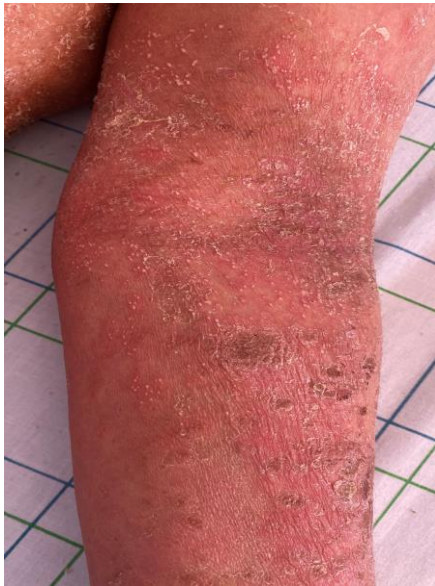

Figure 235. PEAG : Fond érythémateux

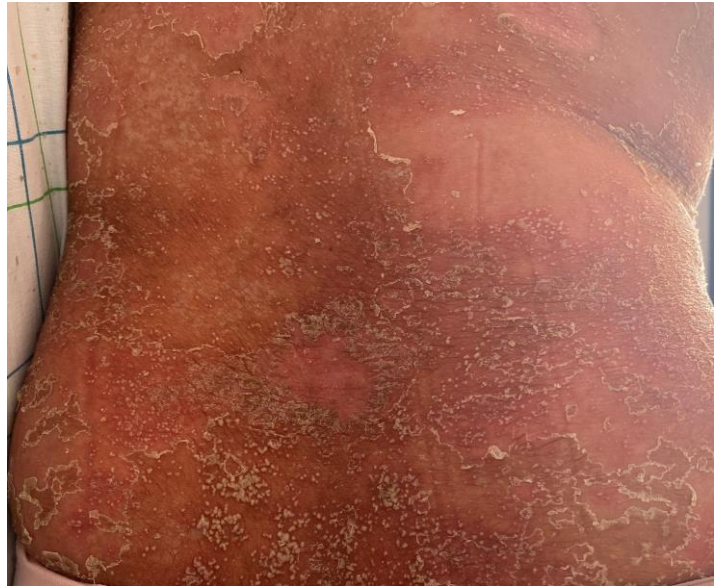


Figure 236. PEAG : pustules sur fond érythémateux .

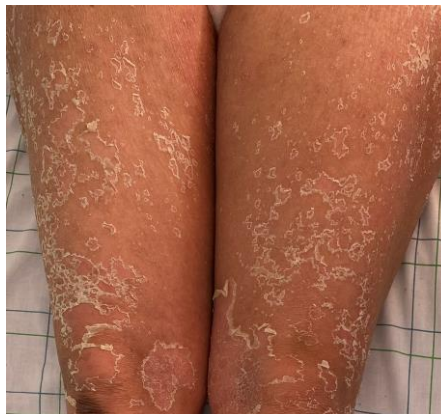

Figure 237. PEAG: desquamation

IV. Syndrome d'hypersensibilité médicamenteuse ou DRESS :

- Le syndrome d'hypersensibilité médicamenteuse est une forme sévère de toxidermie associant des manifestations cutanées et une atteinte systémique.
- Début : 2 à 8 semaines après l'introduction du médicament responsable.

- Le tableau du DRESS comprend :
 - Un malaise général, une fièvre et une pharyngite.
 - Une éruption étendue, parfois érythrodermique , associant plusieurs type de lésions : urticariennes , maculopapuleux , purpura,...(Figures 238,239)
 - Un œdème du visage (Figure 240).
 - Des adénopathies diffuses.
 - Au moins une atteinte viscérale profonde : hépatite, néphropathie interstitielle, pneumopathie interstitielle, myocardites mettant en jeu le pronostic vital.
- Sur le plan biologique : éosinophilie majeure souvent $> 1500/mm$, lymphocytose avec syndrome mononucléosique.
- Une réactivation de virus du groupe Herpès(HHV6, HHV7, EBV et CMV) est fréquemment observée.
- Evolution : régression est très lente. Des rechutes sont possibles expliquées par les réactivations virales.
- Médicaments inducteurs : anticomitiaux, sulfamides, IEC, minocycline, allopurinol.

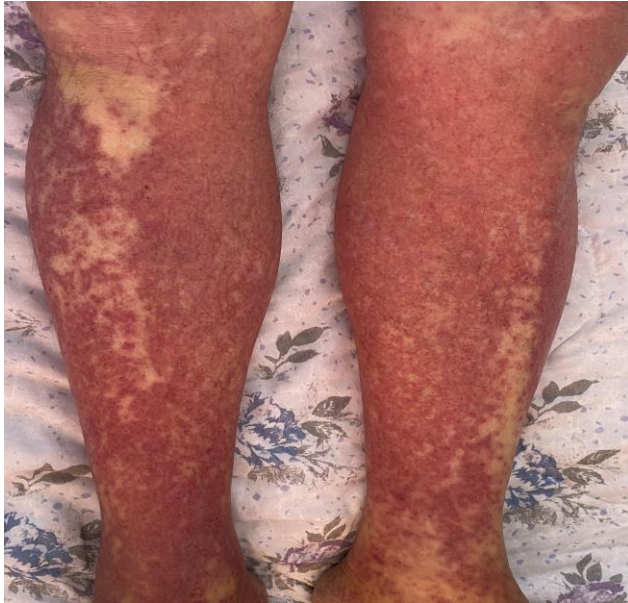

Figure 238. DRESS syndrome : purpura des 2 membres inférieurs.

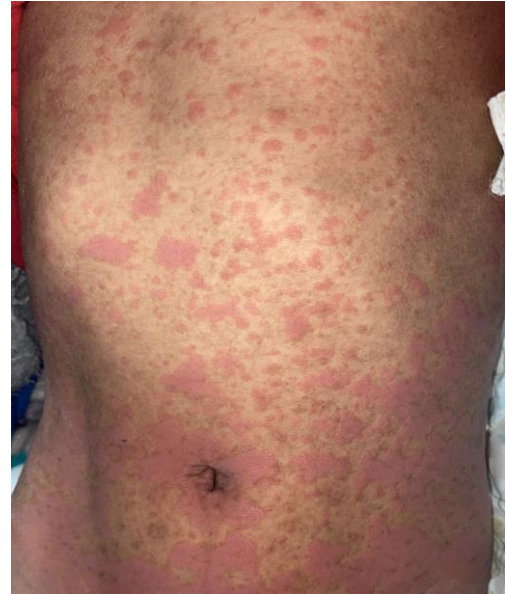

Figure 239. DRESS syndrome : plaques urticariennes.

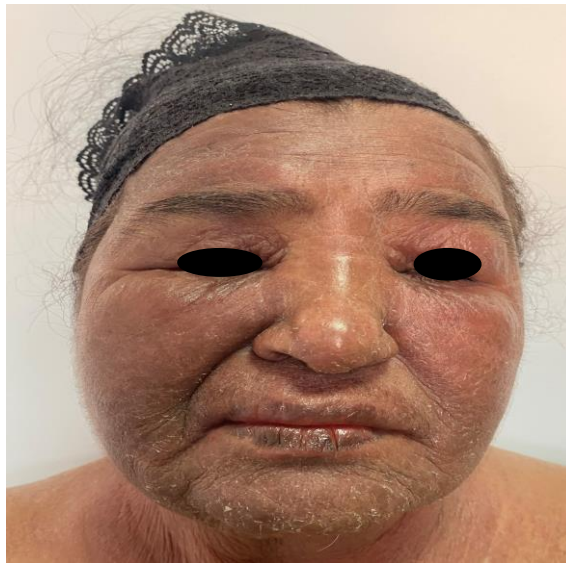

Figure 240. DRESS syndrome : œdème du visage.

V. Syndromes de Stevens-Johnson et de Lyell :

- Les formes les plus graves de toxidermie avec un risque de mortalité élevé.
- La surface d'épiderme nécrosé (décollé ou décollable) :

- < 10% : Syndrome de Stevens–Johnson.
 - > 30% : syndrome de Lyell ou nécrolyse épidermique toxique
- Début 7 à 21 jours par : fièvre, brûlures oculaires, pharyngites, érythème
 - Phase d'état : érosions des muqueuses, bulles cutanées, signe de nikolsky +, décollement
 - Au cours du syndrome de Stevens–Johnson, les bulles restent distinctes et les zones de décollement sont limitées (Figures 241,242).
 - Au cours du syndrome de Lyell , de larges lambeaux d'épiderme sont décollés mettant à nu le derme suintant rouge vif ou décollable avec un aspect de linge mouillé (Figures 243,244).
 - Fièvre, altération de l'état général.
 - Atteintes viscérales : polypnée avec hypoxémie→ nécrose de l'épithélium bronchique
 - Biologie : Leucopénie, anémie, troubles hydroélectrolytiques.
 - Evolution : ré-épidermisation survient en 10 à 30 jours avec des séquelles : troubles de pigmentation, cicatrices muqueuses (synéchies oculaires).

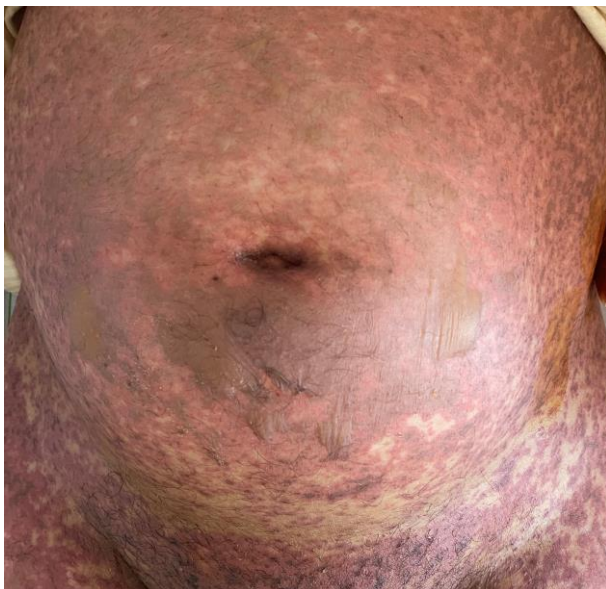

Figure 241. Syndrome de Stevens–Johnson:lésions bulleuses sur base érythémateuse avec intervalle de peau saine.

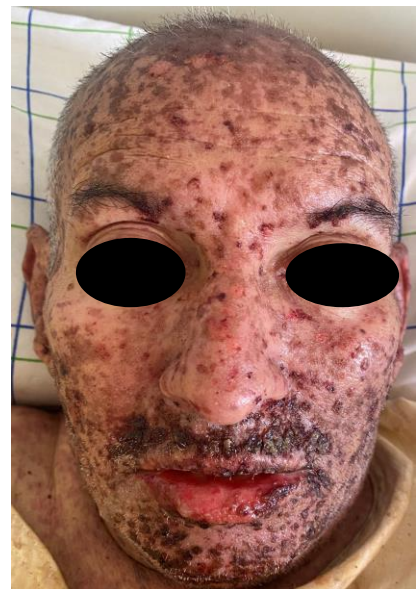

Figure 242. Syndrome de stevens–johnson.

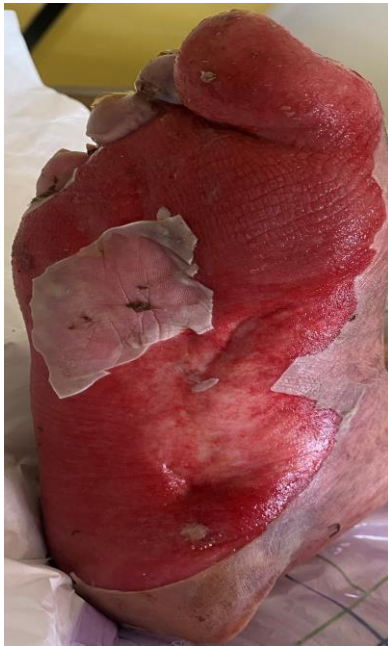

Figure 243. Syndrome de Lyell :
décollement de l'épiderme avec mise à
nu du derme.

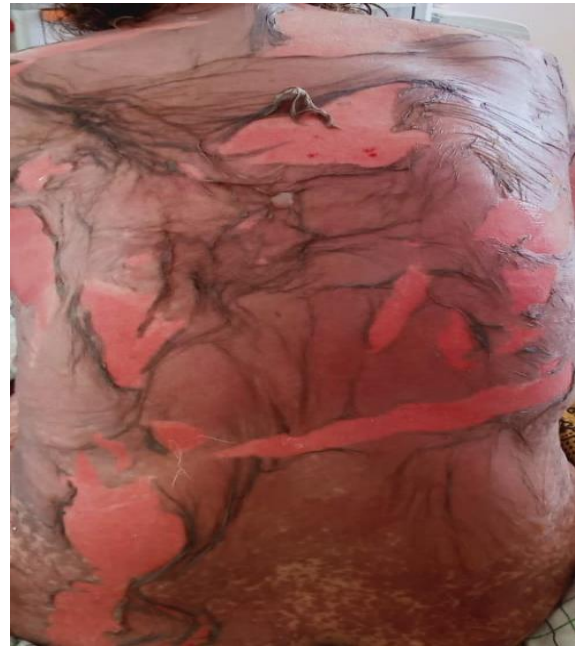

Figure 244. Syndrome de Lyell :
décollement en linge
mouillé , aspect grisâtre de la peau témoignant de la
nécrose de l'épiderme .

CHAPITRE XIII :
MANIFESTATIONS
DERMATOLOGIQUES DES MALADIES
DE SYSTEME

Signes cutanés du lupus érythémateux

- Le lupus érythémateux (LE) est une maladie auto-immune de cause inconnue, dans laquelle interviennent des facteurs génétiques, immunologiques et d'environnement.
- Il peut toucher presque tous les organes.
- Prédominance féminine(67).
- L'atteinte cutanée peut être isolée (68) ou associée à des manifestations viscérales définissant ainsi le lupus érythémateux systémique.

I. Clinique :

La classification des manifestations cutanées de LE selon Gilliam et Sontheimer :

L'atteinte cutanée peut être classée comme spécifique ou non spécifique basée sur des constatations histopathologiques(69).

1. Les lésions spécifiques :

L'aspect clinique et histologique est pathognomonique de la maladie.

Les lésions spécifiques peuvent être subdivisé en : aigu, subaigu et chronique.

1.1 Lupus érythémateux cutané aigu :

Il est souvent associé à des manifestations systémiques.

a. Forme localisée :

- Erythème malaire : érythème plus ou moins œdémateux, squameux voire papuleux (Figure 245).
- Localisation : principalement sur les joues et le nez, respectant les sillons nasogéniens « Vespertilio ». Il peut s'étendre au niveau du front, orbites, cou et décolleté.

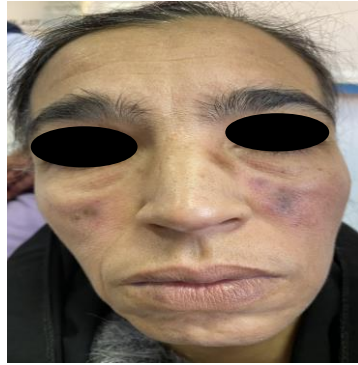

Figure 245. Lupus aigu :lésions érythémateuses en vespertilio

b. Forme généralisée :

- Éruption érythémateuse maculopapulaire morbilliforme, eczématiforme ou bulleuse au niveau des zones photoexposées.
- Dos des mains : atteinte inter-articulaire (≠ à la dermatomyosite).
- Atteinte fréquente de la muqueuse buccale : érosions superficielles douloureuses (gencives, palais, joues, lèvres).
- Régression sans cicatrices(70).

1.2 Lupus érythémateux cutané subaigu :

- Localisation : distribution symétrique dans les zones photoexposées.
- Lésions maculeuses érythémateuses ou papuleuses au niveau des zones photoexposées évoluant soit vers une forme annulaire soit vers une forme psoriasiforme :
 - Forme annulaire : lésions ont des contours polycycliques à bordure érythématosquameuse ou vésiculocroûteuse avec un centre hypopigmenté grisâtre parfois couvert de télangiectasies.
 - Forme psoriasiforme : les lésions psoriasiformes ou pityriasiformes, pouvant confluer pour réaliser une érythrodermie exfoliative.
- Séquelles : hypopigmentation définitive associée ou non à des télangiectasies.

1.3 Lupus érythémateux chronique :

- Il regroupe le lupus discoïde, le lupus tumidus, le lupus à type d'engelures , le lupus profond ou panniculite lupique

- Le lupus discoïde est la forme la plus courante(70) :

- Plaques bien limitées associant trois lésions élémentaire :

Erythème + hyperkératose (squames) + atrophie cicatricielle (centre++, dépigmentée)

(Figures 246,247,248).

- Atteinte muqueuse : buccale +++

• Le lupus discoïde peut être localisé ou disséminé :

- **Forme localisée** : lésions multiples et symétriques au niveau du visage, oreilles (Figure 249), cuir chevelu laissant après guérison une alopecie cicatricielle définitive (Figure250).

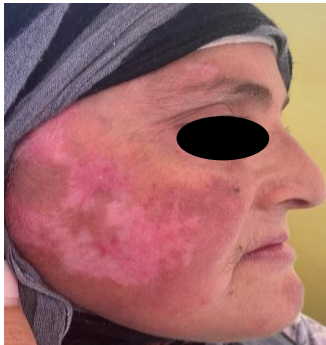

Figure 246:Lupus discoïde:
érythème +atrophie.

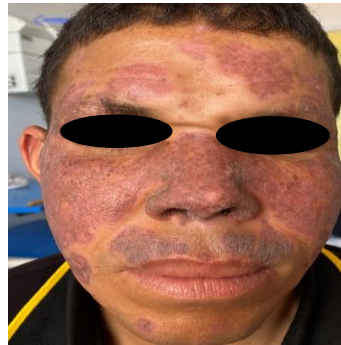

Figure 247:Lupus
discoïde:érythème+hyperkératose.

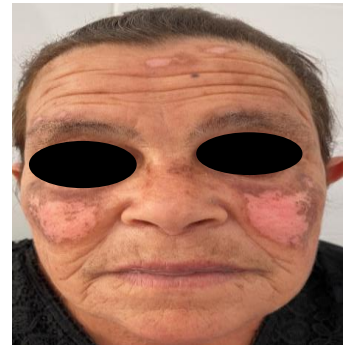

Figure 248:Atrophie
cicatricielle centrale.

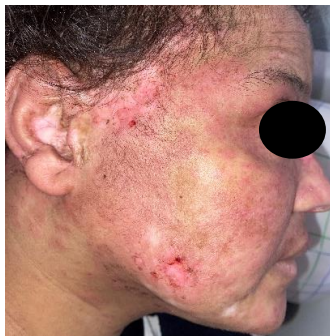

Figure 249:Atteinte des oreilles

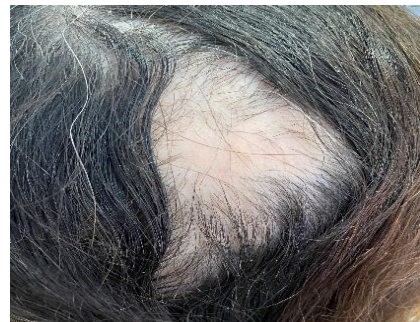

Figure 250:Aspect pseudo-peladique du
lupus discoïde.

- **Forme disséminée** : lésions peuvent atteindre le tronc et les membres supérieurs et inférieurs (Figures 251,252,253)

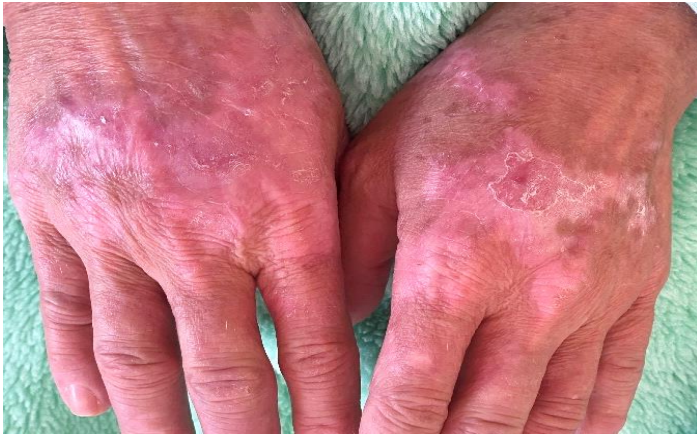

Figure 251:Atteinte de la face dorsale des mains.

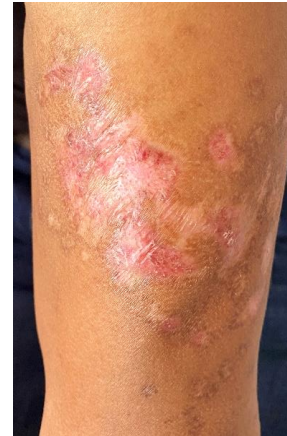

Figure 252:Plaques de lupus discoïde au niveau du bras.

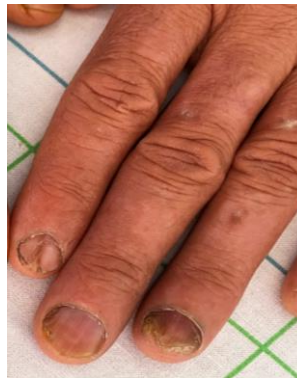

Figure 253:Atteinte unguéale pseudo-lichénienne.

2. Lésions non spécifiques :

- Ce sont des manifestations qu'on trouve également dans d'autres maladies. Leur aspect clinique et histopathologique ne permet pas le diagnostic de lupus :
- Leur présence témoigne d'une implication systémique.
- Lésions vasculaires : phénomène de Raynaud, livédo , ulcère de jambe ,hémorragies sous-unguéales en flammèches ,...

- Lésions non vasculaires : lucite idiopathique, alopecie et chute diffuse des cheveux, mucinose papuleuse ,

II. Diagnostic du lupus érythémateux cutanés :

Le diagnostic repose sur l'aspect clinique et histologique des lésions.

✓ **Biopsie cutané :**

Signes caractéristiques du lupus érythémateux :

- Hyperkératose orthokératosique avec des bouchons cornés dans les ostiums folliculaires, une atrophie du corps muqueux + infiltrats lymphocytaire dermique.
- Immunofluorescence direct en peau lésée montre une bande lupique : dépôts d'IgG, d'IgA ou IgM et de C3 en bande granuleuse à la jonction dermoépidermique (Figure 254).

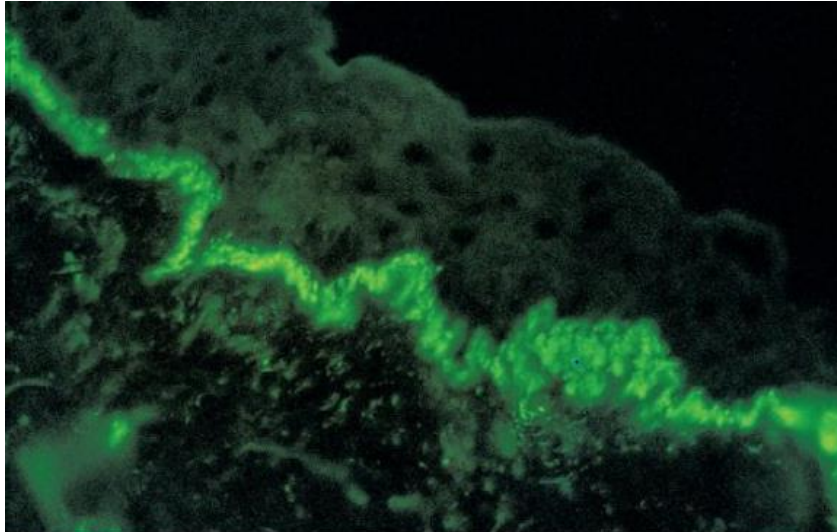


Figure 254: Test de la bande lupique d'une lésion de lupus érythémateux(29)

N.B : un bilan de systématisation doit être réalisé afin de dépister l'atteinte systémique.

III. Traitement des manifestations cutanées :

- Antipaludéens de synthèse : hydroxychloroquine 400 à 600 mg/j et chloroquine 200 à 300 mg/j avec Surveillance ophtalmique +++
- Corticoïdes topiques : de niveau I et II / de façon discontinue car risque d'atrophie.
- Tacrolimus topique.
- Protection solaire efficace +++
- Arrêt du tabac : facteur de résistance aux antipaludéens.

Dermatomyosite

- La dermatomyosite est une myopathie inflammatoire idiopathique qui touche essentiellement la peau et les muscles , ainsi que d'autres organes tels : poumon, œsophage, articulations, (71).
- C'est une maladie rare(72) , avec une prédominance féminine(73).
- Deux pics de fréquence : enfant entre 5 et 15 ans/ adulte : entre 40 et 60 ans(74)

I. Clinique :

1. Signes cutanés :

Les lésions cutanées sont très photosensibles et prédominent sur les zones découvertes.

1.1. Erythème :

Erythème héliotrope des paupières : rose lilacé, finement squameux et symétrique→très caractéristique (Figure 255).

Erythème du décolleté : aspect en V (Figure 256).

Erythème du haut du dos et de la nuque : « Shawl sign » (Figure 257).

Dos de la main en regard des articulations :

- Erythème en bandes
- Papules de Gottron : pathognomonique (72) (Figure 258).

Pourtour unguéale : érythème télangiectasique avec épaissement des cuticules (signe de la manucure) (Figures 260,261).

Erythème flagellé : aspect linéaire sur le tronc et racine des membres (Figure 259).

Erythème des coudes , genoux , cuir chevelu avec un aspect parfois psoriasiforme.

- **Œdème** : accompagne l'érythème , modéré (Figure 255).
- **Poikilodermie** :

Elle s'observe dans les formes évoluées : zones circonscrites avec hyper et hypopigmentation, télangiectasies et atrophie (Figure 262).

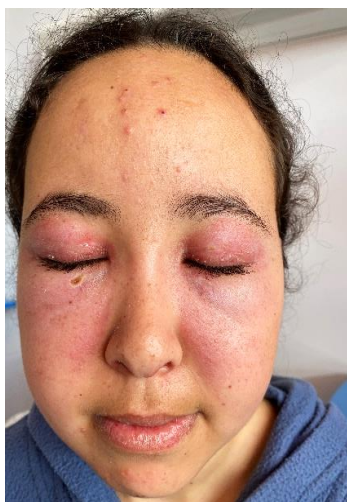

Figure 255. Erythème héliotrope avec œdème du visage

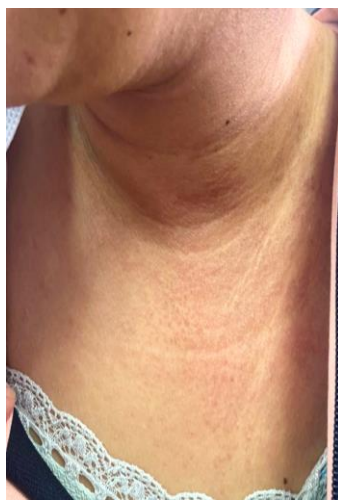

Figure 256. Erythème du décolleté

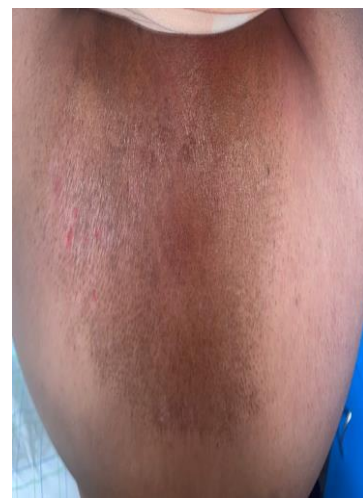

Figure 257. « Shawl sign »

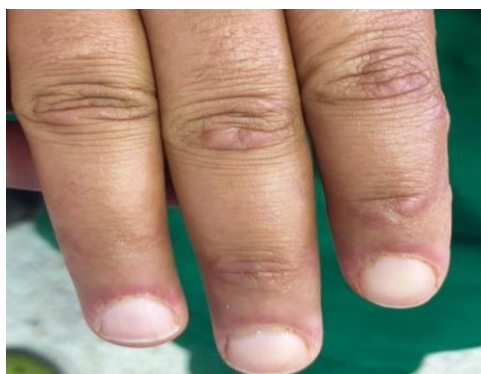

Figure 258. Papules de Gottron

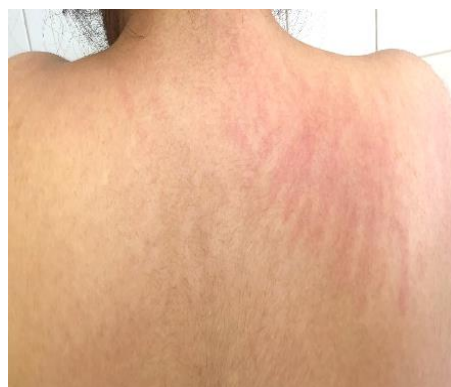

Figure 259. Erythème flagellé.

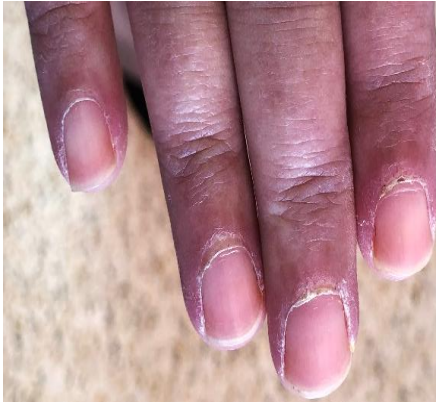

Figure 260.

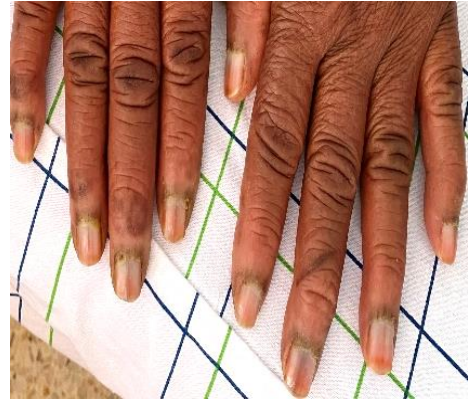

Figure 261.

Figures 260,261. Signe de la manucure.

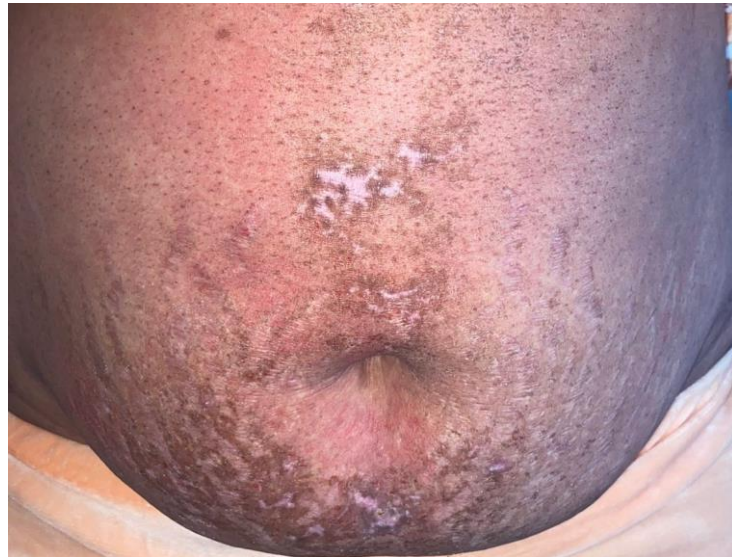

Figure 262:Aspect de poikilodermie au niveau de l'abdomen.

• **Les autres signes cutanés** : moins spécifiques.

- Lésions vésiculeuses, bulleuses, ulcérées ou nécrotiques(photo)
- Calcinose cutanée, papules folliculaires hyperkératosique, panniculite , mucinose , phénomène de Raynaud , atteinte muqueuse a type d'érythème , ...

2. Signes musculaires :

L'atteinte musculaire peut-être absente ou infra clinique.

Déficit musculaire proximal et symétrique, prédominant sur les ceintures :

- Difficulté de lever le bras , de se coiffer , de se lever de la position assise = signe de tabouret.
- Le testing musculaire clinique permet d'évaluer ce déficit.

La myosite peut toucher la musculature pharyngolaryngée (dysphonie, dysphagie, fausses routes) ou diaphragmatique (dyspnée).

3. Les autres manifestations cliniques :

- Signes généraux : fièvre
- Atteinte articulaire : arthralgies, arthrites.
- Atteinte cardiaque : troubles du rythme → Pronostic vital.
- Atteinte pulmonaire : de mauvais pronostic ; pneumopathie interstitielle diffuse, pneumopathie d'inhalation , troubles ventilatoire.

II. Diagnostic :

1. Critères diagnostiques de bohan et Peter :

- Érythème périorbitaire, périunguéal ou de la face d'extension des articulations.
- Faiblesse musculaire symétrique des muscles des ceintures.
- Élévation des enzymes musculaires
- Triade électromyographique caractéristique : potentiels d'unités motrices courts et polyphasiques, fibrillation et décharges répétées à haute fréquence
- Histologie musculaire : atteinte microangiopathique aboutissant à une atrophie musculaire secondaire

- Dermatomyosite :
 - Certaine : signes cutanés plus trois autres.
 - Probable : signes cutanés plus deux autres.
 - Possible : signes cutanés plus un autre.

2. Paraclinique :

- Cytolyse musculaire : CPK , aldolase et LDH.
- EMG : syndrome myogène.
- Biopsie musculaire : En cas de doute diagnostique ; atteinte microangiopathique aboutissant à une atrophie musculaire secondaire.
- Bilan immunologique : Anticorps spécifiques : anti-Mi2, anti-MDA5, anti-NXP2, anti-TIF1, and anti-SAE . Elles peuvent aider dans le diagnostic et pronostic.

N.B : *la dermatomyosite est associé à un cancer dans 20 à 25 % des cas . Elle est considérée comme un syndrome paranéoplasique(sein, ovaire, utérus, col de l'utérus, côlon ou rectum, poumon et prostate) (76) (71).*

III. Traitement :

- Atteinte cutanée : Photoprotection, dermocorticoides avec prudence, antipaludéens de synthèse (hydroxychloroquine 200 à 400 mg/j).
- Atteinte musculaire : corticothérapie générale 1mg/Kg/j en 1^{ère} intention, immunosupresseur (azathioprine , méthotrexate).

Manifestations cutanées de la sclérodermie systémique

La sclérodermie systémique est une maladie du tissu conjonctif caractérisée par une micro angiopathie diffuse et un dérèglement immunitaire qui aboutissent, à terme, à une fibrose généralisée touchant la peau et les organes internes(76).

I. Clinique :

1. Signes cutanés :

1.1. Syndrome de Raynaud :

Il est souvent inaugural et précède les autres symptômes de quelques semaines à plusieurs années.

1.2. Sclérose cutanée :

✓ Sclérodactylie:

- Déformation des doigts irréversible : effilement des doigts, blocage en semi-flexion (Figures 263,264).
- Ulcérations digitales en regard des pulpes (Figure 265), des articulations intermétacarpo-phalangiennes et des zones de calcinose.

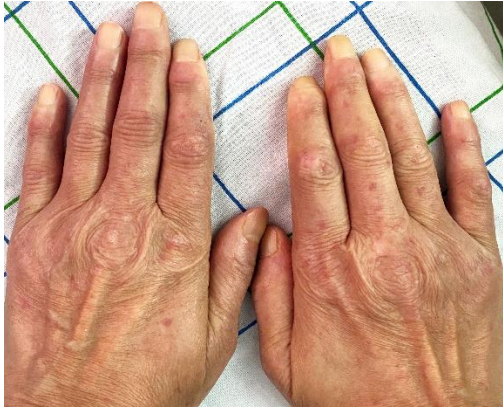

Figure 263: Aspect effilé des doigts, calcinose.

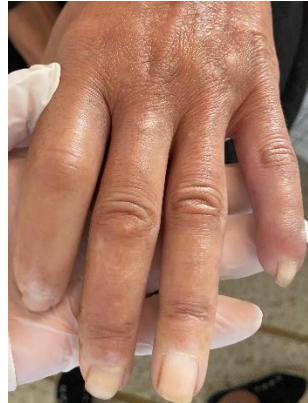

Figure 264: Doigts en semi-flexion.

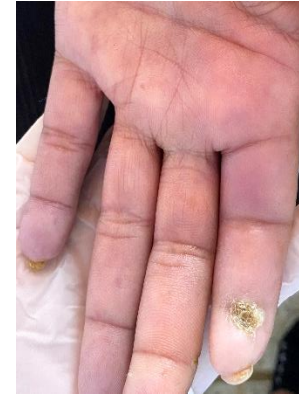

Figure 265: Ulcération de la pulpe.

✓ **Acrosclérose et sclérose diffuse :**

- Tout le tégument peut être progressivement envahi.
- Au niveau du visage : disparition des rides avec un faciès figé, rétrécissement de l'orifice buccal qui s'entoure de rides radiaires en « gousset de bourse », protraction linguale limitée (Figure 266,267,268).

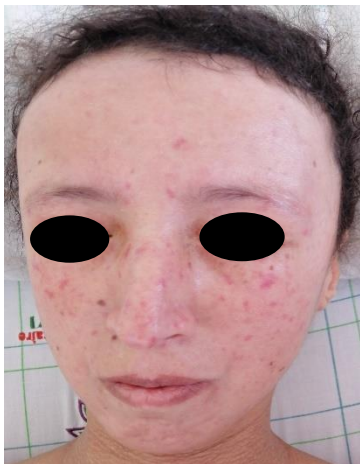

Figure 266. Effacement des rides du visage=faciès figé.

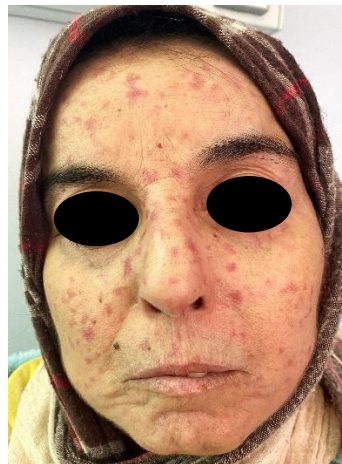

Figure 267. Effilement du nez, bouche en gousset de bourse, télangiectasies.

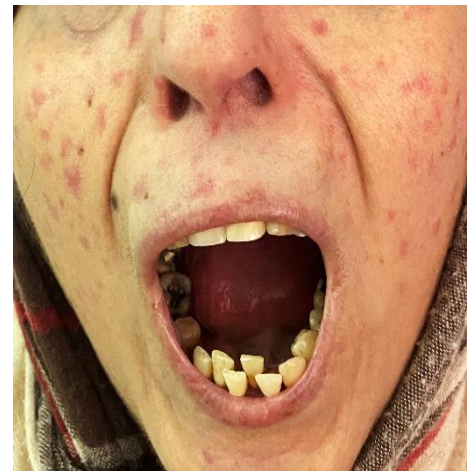

Figure 268. Limitation de l'ouverture buccale.

1.3. Désordres pigmentaires :

Ils accompagnent la sclérose : hyperpigmentations, hypopigmentations ou dépigmentations (Figures 265,266).

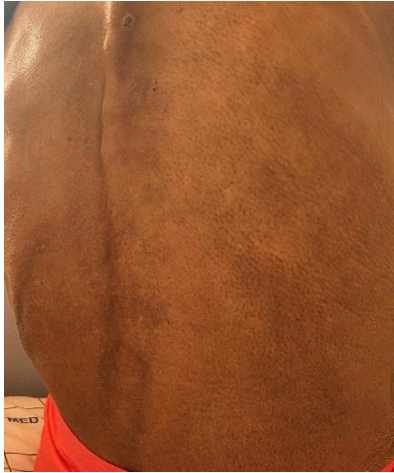

Figure 269:Sclérose cutané avec hyperpigmentation.

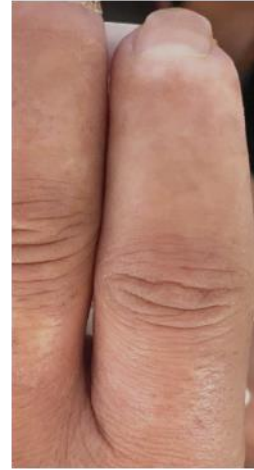

Figure 270:Tache achromique du doigt.

1.4. Télangiectasies (Figure 267)

a. Calcinose dermique :

- Ce sont nodules ou de masses, visibles ou seulement palpables qui peuvent entraîner des ulcérations douloureuses chroniques.
- Elles sont la conséquence de l'ischémie locale.

b. Atteinte des muqueuses :

Le syndrome sec par fibrose des glandes salivaires.

2. Manifestations extra-cutanées :

- Atteinte du tube digestif : œsophage+++ (reflux gastro-oesophgien, dysphagie ,...)
- Atteinte respiratoire : pneumopathie interstitielle fibrosante → cause majeure de décès.
- Autres : rein ,cœur, muscle, os, artations , nerfs,...

II. Diagnostic :

- Le diagnostic de sclérodermie systémique repose sur les critères 2013 EULAR/ACR (77).
- La recherche d'atteinte viscérale est nécessaire au moment du diagnostic et lors du suivi de la sclérodermie+++

Tableau VI. Critères EULAR/ACR du diagnostic de sclérodermie(77)

Items	Score	
Épaississement de la peau des doigts des 2 mains s'étendant au delà des MCP	9	
Épaississement de la peau des doigts	Sclérodactylie	4
	Doigts boudinés	2
Lésions de l'extrémité des doigts	Cicatrices pulpaire déprimées	3
	Ulcérations digitales	2
Télangiectasies	-	2
Capillaires unguéaux anormaux	-	2
HTAP et/ou atteinte pulmonaire interstitielle	-	2
Syndrome de Raynaud	-	3
Autoanticorps spécifiques de la SSc	Ac anti-centromères	3
	Ac anti-topoisomérase I	
	Ac anti-RNA polymérase III	

Score total = somme du score maximal de chaque catégorie

Diagnostic de sclérodermie systémique si score total \geq 9

III. Traitement :

- Phénomène de Raynaud : Nifédipine à faible dose 10 mg.
- Mesures associées : éviter les microtraumatismes ,port de gant en cas de froid , la kinésithérapie , éviter les médicaments vasoconstricteurs, arrêt du tabac.
- Atteinte systémique : corticothérapie générale, cyclophosphamide,...
- Il n'existe aucun traitement pour ralentir la sclérose cutanée.

CONCLUSION

Cet atlas est élaboré dans la perspective de concéder un document qui va faciliter la compréhension des dermatoses les plus fréquentes en pratique d'un médecin généraliste.

Nous espérons que ce livre va pouvoir répondre aux attentes des médecins généralistes et qu'ils puissent y trouver une source de données leur permettant d'enrichir davantage leurs connaissances.

Une application mobile de l'atlas est en cours de développement afin de faciliter l'accès et l'usage de ce livre.

ANNEXES

شهادة الموافقة

أنا الم وقع أسفله السيد (ة).....
الحامل لبطاقة التعريف الوطنية رقم.....
تاريخ و مكان الإزدياد.....
أشهد صراحة بالموافقة التامة للطبيبة
الحاملة لبطاقة التعريف الوطنية رقم.....
تاريخ و مكان الازدياد.....
بأخذ صور موضوعية شخصية وإستغلالها في إطار تحضير رسالة الدكتوراه
تم اصدار هذه الشهادة بناء على طلبها وذلك لتقديمها إلى من يهمله الامر
حرب.....بتاريخ.....الإمضاء

RESUMES

Résumé

Le médecin généraliste est régulièrement confronté à des pathologies dermatologiques, et il est parfois difficile d'y répondre au vu de la diversité sémiologique.

Notre travail a consisté en l'élaboration d'un atlas de dermatologie pratique destiné à l'étudiant, l'interne et le médecin généraliste.

Dans cet atlas, nous traitons les pathologies les plus fréquentes en pratique quotidienne tout en exposant une iconographie riche prise au sein du CHU Mohamed VI de Marrakech.

L'atlas aborde de manière simplifiée les dermatoses les plus fréquentes divisées en plusieurs chapitres.

Chaque chapitre met l'accent sur les principaux signes cliniques de la dermatose traitée en les renforçant par des images afin de mieux illustrer cette présentation clinique.

Au total, c'est un outil diagnostique visant à améliorer la prise en charge des patients présentant les dermatoses les plus fréquentes.

Summary

The general practitioner is regularly confronted with dermatological diseases, and it is sometimes difficult to answer given the semiological diversity.

Our work consisted in the elaboration of a practical dermatology atlas intended for the student, the intern and the general practitioner.

In this atlas, we treat the most frequent diseases in daily practice while exposing a rich iconography taken within the CHU Mohamed VI of Marrakech.

The atlas addresses in a simplified way the most frequent dermatoses divided into several chapters.

Each chapter emphasizes the main clinical signs of the dermatosis treated , enriched with images to better illustrate this clinical presentation.

All in all, it is a diagnostic tool aimed at improving the care of patients with the most commun dermatosis.

ملخص

يعاين الطبيب العام بشكل منتظم عدة أمراض جلدية مختلفة التي من الصعب احيانا تشخيصه انظرًا للتنوع السيميولوجي.

مدقي هذا البحث أطلسا عمليا للأمراض الجلدية مخصصا للطالب والمتدرب والطبيب العام.

من خلال هذا الاطلس نعالج أكثر الأمراض شيوعا في الممارسة اليومية وذلك بعرض أيقونة غنية من الصور تم التقاطها داخل المستشفى الجامعي محمد السادس بمراكش.

يوفر الأطلس نهجا مبسطا إزاء أكثر الأمراض الجلدية تكرارا مقسمة إلى عدة فصول.

يركز كل فصل على العلامات السريرية الرئيسية لالتهاب الجلد المعالج من خلال تعزيزها بصور لتوضيح هذا العرض السريري بشكل أفضل.

بشكل عام، إنها أداة تهدف إلى تحسين رعاية المرضى الذين يعانون من الأمراض الجلدية الأكثر شيوعًا.

BIBLIOGRAPHIE

1. Feit NE, Dusza SW, Marghoob AA.

Melanomas detected with the aid of total cutaneous photography. *Br J Dermatol.* avr 2004;150(4):706-14.

2. Moyal-Barracco M, Debarre J-M, Petit A, Haddad L, Martin L, Penso-Assathiany D.

La photographie en dermatologie. Questions éthiques. *Ann Dermatol Venereol.* août 2017;144(8-9):558-66.

3. Nendaz M, Charlin B, Leblanc V, Bordage G.

Le raisonnement clinique: données issues de la recherche et implications pour l'enseignement. *Pédagogie Médicale.* nov 2005;6(4):235-54.

4. Norman G, Young M, Brooks L.

Non-analytical models of clinical reasoning: the role of experience. *Med Educ.* 14 nov 2007;41(12):1140-5

5. Markovic M, Soldatovic I, Bjekic M, Sipetic-Grujicic S.

Adolescents' self perceived acne-related beliefs: from myth to science. *An Bras Dermatol.* nov 2019;94(6):684-90.

6. Stern RS.

Dermatologists and Office-Based Care of Dermatologic Disease in the 21st Century. *J Investig Dermatol Symp Proc.* 1 mars 2004;9(2):126-30.

7. Le Cleach L, Lebrun-Vignes B, Bachelot A, Beer F, Berger P, Brugère S, et al.

Guidelines for the management of acne: recommendations from a French multidisciplinary group. *Br J Dermatol.* oct 2017;177(4):908-13.

8. Kim HS.

Microbiota in Rosacea. *Am J Clin Dermatol.* sept 2020;21(S1):25-35.

9. Daou H, Paradiso M, Hennessy K, Seminario-Vidal L. Rosacea and the Microbiome:

A Systematic Review. *Dermatol Ther (Heidelb).* févr 2021;11(1):1-12.

10. Holmes AD, Spoenclin J, Chien AL, Baldwin H, Chang ALS.

Evidence-based update on rosacea comorbidities and their common physiologic pathways. *JAAD*. janv 2018;78(1):156-66.

11. Rainer BM, Kang S, Chien AL.

Rosacea: Epidemiology, pathogenesis, and treatment. *Dermato-Endocrinology*. 1 janv 2017;9(1):e1361574.

12. Tan J, Berg M.

Rosacea: Current state of epidemiology. *JAAD*. déc 2013;69(6):S27-35.

13. Cribier B.

Physiopathologie de la rosacée. *Ann Dermatol Venerol*. sept 2014;141:S158-64.

14. Holmes AD.

Potential role of microorganisms in the pathogenesis of rosacea. *Journal of the American Academy of Dermatology*. déc 2013;69(6):1025-32.

15. Tan J, Berg M, Gallo RL, Del Rosso JQ.

Applying the phenotype approach for rosacea to practice and research. *Br J Dermatol*. sept 2018;179(3):741-6.

16. Gallo RL, Granstein RD, Kang S, Mannis M, Steinhoff M, Tan J, et al.

Standard classification and pathophysiology of rosacea: The 2017 update by the National Rosacea Society Expert Committee. *Journal of the American Academy of Dermatology*. janv 2018;78(1):148-55.

17. Redd TK, Seitzman GD.

Ocular rosacea. *Current Opinion in Ophthalmology*. nov 2020;31(6):503-7.

18. Cribier B.

Rosacée : nouveautés pour une meilleure prise en charge. *Annales de Dermatologie et de Vénérologie*. août 2017;144(8-9):508-17.

19. Mameri ACA, Carneiro S, Mameri LMA, Telles da Cunha JM, Ramos-E-Silva M.

History of Seborrheic Dermatitis: Conceptual and Clinico-Pathologic Evolution. *Skinmed*. 2017;15(3):187-94.

20. Tucker D, Masood S.

Seborrheic Dermatitis. In: StatPearls. Treasure Island (FL): StatPearls Publishing; 3 aug 2021.

21. Clark GW, Pope SM, Jaboori KA.

Diagnosis and Treatment of Seborrheic Dermatitis. *AFP*. 1 févr 2015;91(3):185-90.

22. Suh DH. Seborrheic Dermatitis. In: Kang S, Amagai M, Bruckner AL, Enk AH, Margolis DJ, McMichael AJ, et al.

Fitzpatrick's Dermatology 9e éd. New York, NY: McGraw-Hill Education; 2019.

23. Le Collège des Enseignants en Dermatologie de France.

Item 109 – UE 4 Dermatoses faciales : acné, rosacée, dermatite séborrhéique. *Annales de Dermatologie et de Vénérologie*. mars 2018;145:S7-16.

24. Springate DA, Parisi R, Kontopantelis E, Reeves D, Griffiths CEM, Ashcroft DM.

Incidence, prevalence and mortality of patients with psoriasis: a U.K. population-based cohort study. *British Journal of Dermatology*. 2017;176(3):650-8.

25. Armstrong AW, Read C.

Pathophysiology, Clinical Presentation, and Treatment of Psoriasis: A Review. *JAMA*. 19 mai 2020;323(19):1945.

26. Maruani A, Samimi M, Stembridge N, Abdel Hay R, Tavernier E, Hughes C, et al.

Non-antistreptococcal interventions for acute guttate psoriasis or an acute guttate flare of chronic psoriasis. *Cochrane Database of Systematic Reviews* 2019, Issue 4. Art. No.: CD011541.

27. Benezeder T, Wolf P.

Resolution of plaque-type psoriasis: what is left behind (and reinitiates the disease). *Semin Immunopathol*. nov 2019;41(6):633-44.

28. Dopytalska K, Sobolewski P, Błaszczak A, Szymańska E, Walecka I.

Psoriasis in special localizations. r. 2018;56(6):392-8.

29. J.-H. Saurat, D. Lipsker, L. Thomas, L. Borradori, J.-M. Lachapelle.

Dermatologie et infections sexuellement transmissibles 6e edition .Elsevier Masson ;2021.

30. Frances C, Ezzedine K et al.

Item 114 – UE 4 Psoriasis. Annales de Dermatologie et de Vénérologie. mars 2018;145:S45-56.

31. IMGBIN.com. Histology Dermatitis Keratinocyte Microscope Slides Corte Histológico PNG – F. IMGBIN.com.9 oct 2021.<https://imgbin.com/png/mE5Sbwns/histology-dermatitis-keratinocyte-microscope-slides-corte-histológico-png>.

32. Vocanson M, Hennino A, Chavagnac C, Rozières A, Saint-Mezard P, Akiba H, et al.

Eczéma allergique de contact : Comment ré-induire une tolérance ? Med Sci (Paris). févr 2006;22(2):158-63.

33. Frazier WT, Bhardwaj N.

Atopic Dermatitis: Diagnosis and Treatment. AFP. 15 mai 2020;101(10):590-8.

34. Kim J, Kim BE, Leung DYM.

Pathophysiology of atopic dermatitis: Clinical implications. allergy asthma proc. 1 mars 2019;40(2):84-92.

35. Avena-Woods C.

Overview of atopic dermatitis. Am J Manag Care. juin 2017;23(8 Suppl):S115-23.

36. Frances C, Ezzedine K et al.

Item 183 – UE 7 Hypersensibilités et allergies cutanéomuqueuses chez l'enfant et l'adulte. Annales de Dermatologie et de Vénérologie. mars 2018;145:S114-30.

37. Zuberbier T, Aberer W, Asero R, Bindslev-Jensen C, Brzoza Z, Canonica GW, et al.

The EAACI/GA 2 LEN/EDF/WAO Guideline for the definition, classification, diagnosis, and management of urticaria: the 2013 revision and update. Allergy. juill 2014;69(7):868-87.

38. Greaves M.

Chronic urticaria. Journal of Allergy and Clinical Immunology. avr 2000;105(4):664-72.

39. Stanley O, Lindsay J, Evelin M.

Bullous Pemphigoid and Pemphigus Vulgaris .Concise Medical Knowledge.5 janv 2022.
<https://www.lecturio.com/concepts/bullous-pemphigoid-and-pemphigus-vulgaris/>,
[/concepts/bullous-pemphigoid-and-pemphigus-vulgaris/](https://www.lecturio.com/concepts/bullous-pemphigoid-and-pemphigus-vulgaris/)

40. Brick C, Belgnaoui FZ, Atouf O, Aoussar A, Bennani N, Senouci K, et al.

Pemphigus and HLA in Morocco. *Transfusion Clinique et Biologique*. oct 2007;14(4):402-6.

41. Frances C, Ezzedine K et al.

Item 110 – UE 4 Dermatoses bulleuses auto-immunes. *Ann Dermatol et de Vénérologie*. mars 2018;145:S17-24.

42. Porro AM, Seque CA, Ferreira MCC, Enokihara MMS e S.

Pemphigus vulgaris. *An Bras Dermatol*. mai 2019;94(3):264-78.

43. Jelti L, Prost-Squarcioni C, Ingen-Housz-Oro S, Caux F, Bernard P, Bedane C, et al.

Actualisation des recommandations françaises de traitement du pemphigus. *Annales de Dermatologie et de Vénérologie*. avr 2019;146(4):279-86.

44. Borradori L, Vinay K, Bishnoi A, Cazzaniga S, Joly P.

How to diagnose bullous pemphigoid and its variants: the question is still open. *J Eur Acad Dermatol Venereol* .2021.35(7).doi :10.1111/jdv.17214.

45. Bénéton-Benhard N.

Pemphigoïde bulleuse. *La Presse Médicale*. oct 2010;39(10):1058-65.

46. Liu Y, Li L, Xia Y.

BP180 Is Critical in the Autoimmunity of Bullous Pemphigoid. *Frontiers in Immunology*. 1 déc 2017;8:1752.

47. Roewert-Huber J, Lange-Asschenfeldt B, Stockfleth E, Kerl H.

Epidemiology and aetiology of basal cell carcinoma: Epidemiology and aetiology of BCC. *British Journal of Dermatology*. 7 déc 2007;157:47-51.

48. Scrivener Y, Chebil F, Cribier B.

Épidémiologie des carcinomes baso-cellulaires. Ann Dermatol Venereol. avr 2005;132(4):378-83.

49. Nseir A, Estève E.

Carcinomes basocellulaires. La Presse Médicale. oct 2008;37(10):1466-73.

50. Gallagher RP, Hill GB, Bajdik CD, Fincham S, Coldman AJ, McLean DI, et al.

Sunlight exposure, pigmentary factors, and risk of nonmelanocytic skin cancer. I. Basal cell carcinoma. Arch Dermatol. févr 1995;131(2):157-63.

51. Ortonne N.

Histopathologie des carcinomes cutanés.image en dermatologie.janv 2014;(1):8.

52. Carcinome épidermoïde cutané (carcinome spinocellulaire) :

Recommandations de pratique clinique pour la prise en charge diagnostique et thérapeutique Argumentaire – Mai 2009. 2009;(136):189-242.

53. Waldman A, Schmults C. Cutaneous Squamous Cell Carcinoma.

Hematology/Oncology Clinics of North America. févr 2019;33(1):1-12.

54. Que SKT, Zwald FO, Schmults CD.

Cutaneous squamous cell carcinoma. JAAD. févr 2018;78(2):237-47.

55. Elmahi H, Lahlou A, Baybay H, Gallouj S, Mernissi FZ, Reggad FZ, et al.

L'apport de la dermoscopie dans le carcinome basosquameux. Pan Afr Med J. 21 déc 2016;25:252.

56. O'Neill CH, Scoggins CR.

Melanoma. J Surg Oncol. oct 2019;120(5):873-81.

57. Rastrelli M, Tropea S, Rossi CR, Alaibac M.

Melanoma: Epidemiology, Risk Factors, Pathogenesis, Diagnosis and Classification. In Vivo. 1 nov 2014;28(6):1005-11.

58. Aubin F.

Quoi de neuf en dermato-oncologie?.Ann Dermatol Venereol.2021 ;1(8S2) :35-40.

59. Tuong W, Cheng LS, Armstrong AW.

Melanoma: Epidemiology, Diagnosis, Treatment, and Outcomes. *Dermatologic Clinics*. janv 2012;30(1):113-24.

60. Brlek Z, adoš J, Bradamante M, Tončić R. R

Melanoma With Comedo-Like Openings: A Rare Dermoscopic Finding. *Dermatology practical & conceptual*. 30 avr 2019;9:148-9.

61. Frances C, Ezzedine K et al.

Item 345 – UE 11 Grosse jambe rouge aiguë. *Ann Dermatol Venereol*. mars 2018;145:S205-10.

62. Frances C, Ezzedine K et al.

Item 164 – UE 6 Infections à herpès virus du sujet immunocompétent. *Ann Dermatol Venereol*. mars 2018;145:S88-103.

63. Rhajaoui M.

Les leishmanioses humaines au Maroc : une diversité nosogéographique. *Pathologie Biologie*. août 2011;59(4):226-9.

64. Mokni M.

Leishmanioses cutanées. *Ann Dermatol Venereol*. mars 2019;146(3):232-46.

65. Frances C, Ezzedine K et al.

Item 322 – UE 10 Iatrogénie. Diagnostic et prévention : toxidermies médicamenteuses. *Ann Dermatol Venereol*. mars 2018;145:S189-200.

66. Lebrun-Vignes B, Valeyrie-Allanore L.

Toxidermies. *La Revue de Médecine Interne*. avr 2015;36(4):256-70.

67. Ben Saad R, Souissi A, Karray M, Derbel F, Jellouli A, Dougui H.

P 31 : Erythème pigmenté fixe : une série de 10 cas. *Ann Dermatol et de Vénérologie*. avr 2016;143(4):S46.

68. Gergianaki I, Bortoluzzi A, Bertias G.

Update on the epidemiology, risk factors, and disease outcomes of systemic lupus erythematosus. *Best Practice & Research Clinical Rheumatology*. avr 2018;32(2):188-205.

69. Maz MP, Michelle Kahlenberg J.

Cutaneous and systemic connections in lupus. *Current Opinion in Rheumatology*. nov 2020;32(6):583-9.

70. Kuhn A, Landmann A.

The classification and diagnosis of cutaneous lupus erythematosus. *Journal of Autoimmunity*. févr 2014;48-49:14-9.

71. Grönhagen C, Nyberg F.

Cutaneous lupus erythematosus: An update. *Indian Dermatol Online J*. 2014;5(1):7.

72. Bogdanov I, Kazandjieva J, Darlenski R, Tsankov N.

Dermatomyositis: Current concepts. *Clinics in Dermatology*. juill 2018;36(4):450-8.

73. Mainetti C, Terziroli Beretta-Piccoli B, Selmi C.

Cutaneous Manifestations of Dermatomyositis: a Comprehensive Review. *Clinic Rev Allerg Immunol*. déc 2017;53(3):337-56.

74. DeWane ME, Waldman R, Lu J.

Dermatomyositis: Clinical features and pathogenesis. *Journal of the American Academy of Dermatology*. févr 2020;82(2):267-81.

75. Ramos-E-Silva M, Pinto APFL, Pirmez R, Cuzzi T, Carneiro SC da S.

Dermatomyositis--Part 1: Definition, Epidemiology, Etiology and Pathogenesis, and Clinics. *Skinmed*. 2016;14(4):273-9.

76. Shah M, Shah NB, Moder KG, Dean D.

Three Cases of Dermatomyositis Associated with Papillary Thyroid Cancer. *Endocrine Practice*. nov 2013;19(6):e154-7.

77. Zanatta E, Codullo V, Avouac J, Allanore Y.

Données récentes sur la prise en charge clinique de la sclérodémie systémique. Revue du Rhumatisme. 1 janv 2021;88(1):24-31.

78. Van den Hoogen F, Khanna D, Fransen J, Johnson SR, Baron M, Tyndall A, et al.

2013 classification criteria for systemic sclerosis: an American college of rheumatology/European league against rheumatism collaborative initiative. Ann Rheum Dis. nov 2013;72(11):1747-55.

قسم الطبيب

أقسم بالله العظيم

أن أراقب الله في مهنتي.

وأن أصون حياة الإنسان في كافة أطوارها في كل الظروف
والأحوال باذلة وسعي في إنقاذها من الهلاك والمرض
والألم والقلق.

وأن أحفظ للناس كرامتهم، وأستر عورتهم، وأكتم سرهم.
وأن أكون على الدوام من وسائل رحمة الله، باذلة رعايتي الطبية للقريب والبعيد،
للصالح والطالح، والصديق والعدو.

وأن أثابر على طلب العلم، وأسخره لنفع الإنسان لا لأذاه.
وأن أوقر من علمني، وأعلم من يصغرني، وأكون أختاً لكل زميل في المهنة
الطبية متعاونين على البر والتقوى.

وأن تكون حياتي مصداق إيماني في سري وعلانيتي،

نقية مما يشينها تجاه الله ورسوله والمؤمنين.

والله على ما أقول شهيدا

أطلس عملي للأمراض الجلدية

الأطروحة

قدمت ونوقشت علانية يوم 2022/.../...
من طرف

السيدة هجر مرغادي

المزداة في 1994/02/22 في مراكش

لنيل شهادة الدكتوراه في الطب

الكلمات الأساسية:

صور - الأمراض الجلدية - الطب العام

اللجنة

الرئيس

س. أمال

السيد

أستاذ في أمراض الجلد

المشرف

ل. السعدوني

السيدة

أستاذة في الطب الباطني

الحكم

م. ا. العمراني

السيد

أستاذ في الجراحة التقيومية والتجميلية