

Juillet 2021

N° : MS0782021

MEMOIRE DE FIN D'ETUDES
Pour l'obtention du Diplôme Nationale de Spécialité
En
Génécologie Obstétrique

**MYOMECTOMIE COELIOSCOPIQUE AVEC
OCCLUSION PREVENTIVE DE L'ARTERE UTERINE**

Présenté par :
Dr Khadija TAMIM

Sous la direction du :
Pr. Mounia Yousfi Elmalki

Remerciements

A notre maitre le professeur MOUNIA YOUSFI

Professeur en gynécologie obstétrique

Nous vous remercions du grand honneur que vous nous faites en acceptant de présider ce travail

Vous avez bien voulu nous confier ce travail riche d'intérêt et nous guider à chaque étape de sa réalisation.

Vous nous avez toujours réservé le meilleur accueil, malgré vos obligations professionnelles.

Vos encouragements inlassables, votre amabilité, votre gentillesse méritent toute admiration.

Veillez trouver ici l'expression de notre respectueuse considération pour toutes vos qualités scientifiques et humaines.

Ce travail est pour nous l'occasion de vous témoigner notre profonde gratitude.

A notre maitre le professeur SAMIR BARGACH

Chef de service de Gynécologie obstétrique, cancérologie et grossesse à haut risque

Vos qualités scientifiques, votre savoir-faire et votre rigueur dans le travail se doivent de toujours nous donner l'inspiration pour persévérer dans cette profession.

Au-delà de nos hommages les plus respectueux, veuillez recevoir cher maître, notre profonde gratitude.

A mes chers professeurs

le professeur A .CHENGUITI ANSARI, le professeur S .ELAMRANI et le professeur K.fathi

Nous tenons à exprimer notre gratitude, notre reconnaissance et nos profonds et sincères remerciements.

Vous avez guidé nos pas, illuminé notre chemin vers le savoir. Vous avez prodigué, avec une patience et une indulgence infinie vos précieux conseils aux novices que nous sommes.

RÉSUMÉ

Le fibrome utérin est une affection bénigne très fréquente chez les femmes en âge de procréer. C'est une affection qui touche surtout les nullipares mais également toutes les parités.

Le diagnostic se fait grâce à la clinique et surtout grâce au bilan paraclinique avec comme examen clé : L'échographie pelvienne.

Seuls les fibromes avec retentissement clinique méritent un traitement, dont les principes reposent sur l'hormonosensibilité des myomes et la chirurgie.

Les indications thérapeutiques dépendent des caractéristiques cliniques des myomes, du terrain et d'un éventuel désir de grossesse. Le traitement médical reste le traitement de première intention, et le traitement chirurgical doit être réservé aux : fibromes de grande taille ; fibromes compliqués ; fibromes sous muqueux ; fibromes qui saignent résistant au traitement médical ; fibromes isthmiques ; et fibromes associés à une stérilité.

La palette de la chirurgie s'est élargie grâce aux progrès de l'endoscopie opératoire et de la chirurgie mini-invasive.

De nos jours, La myomectomie chirurgicale est considérée comme le traitement standard pour les patientes qui souhaitent préserver leur fertilité. Cependant, il présente deux principaux problèmes : le risque per et post-opératoires de saignement et le risque de récurrence des léiomyomes.

L'occlusion préventive des artères utérines a été décrite au cours de la myomectomie laparoscopique comme l'une des procédures portant sur ces questions. C'est une technique chirurgicale sûre qui peut être réalisée pendant la myomectomie laparoscopique. D'autres études randomisées sont nécessaires pour mieux définir le rôle de l'occlusion de l'artère utérine dans la stratégie chirurgicale, en particulier pour les femmes qui veulent préserver leur fertilité.[4]

Nous avons effectué une revue de la littérature pour définir le rôle de l'occlusion de l'artère utérine préventive pendant myomectomie laparoscopique.[4]

ABSTRACT

Uterine fibroid is a very common benign condition in women of childbearing age. It is a condition that mainly affects nulliparas but also all parties.

The diagnosis is made through the clinic and especially through the paraclinical assessment with the key examination: Pelvic ultrasound.

Only fibroids with clinical repercussions deserve treatment, the principles of which are based on the hormone sensitivity of myomas and surgery.

The therapeutic indications depend on the clinical characteristics of the myomas, the site and a possible desire for pregnancy. Medical treatment remains the first-line treatment, and surgical treatment should be reserved for: large fibroids; complicated fibroids; submucosal fibroids; bleeding fibroids resistant to medical treatment; isthmic fibroids; and fibroids associated with infertility.

The range of surgery has broadened thanks to advances in operative endoscopy and minimally invasive surgery.

Nowadays, surgical myomectomy is considered the standard treatment for patients who wish to preserve their fertility. However, it presents two main problems: the per- and post-operative risk of bleeding and the risk of recurrence of leiomyomas.

Preventive occlusion of the uterine arteries has been described during laparoscopic myomectomy as one of the procedures addressing these issues. It is a safe surgical technique that can be performed during laparoscopic myomectomy. Further randomized studies are needed to better define the role of uterine artery occlusion in surgical strategy, particularly for women who want to preserve their fertility. [4]

We performed a review of the literature to define the role of preventive uterine artery occlusion during laparoscopic myomectomy. [4]

ملخص

الورم الليفي الرحمي هو حالة حميدة شائعة جدًا عند النساء في سن الإنجاب. إنها حالة تؤثر بشكل أساسي على العدم ولكن أيضًا تؤثر على جميع التكافؤات.

يتم التشخيص من خلال العيادة وخاصة من خلال التقييم السريري مع الفحص الرئيسي: الموجات فوق الصوتية للحوض.

فقط الأورام الليفية ذات التدايعات السريرية هي التي تستحق العلاج ، وتستند مبادئه إلى الحساسية الهرمونية للورم العضلي والجراحة.

تعتمد المؤشرات العلاجية على الخصائص السريرية للورم العضلي والموقع والرغبة المحتملة في الحمل. يظل العلاج الطبي هو العلاج الأول ، ويجب أن يقتصر العلاج الجراحي على: الأورام الليفية الكبيرة ؛ أورام ليفية معقدة الأورام الليفية تحت المخاطية. نزيل الأورام الليفية المقاومة للعلاج الطبي ؛ الأورام الليفية المزمنة. والأورام الليفية المرتبطة بالعمق.

اتسع نطاق الجراحة بفضل التقدم في التنظير الجراحي والجراحة طفيفة التوغل.

في الوقت الحاضر ، يعتبر استئصال الورم العضلي الجراحي العلاج القياسي للمرضى الذين يرغبون في الحفاظ على خصوبتهم. ومع ذلك ، فإنه يمثل مشكلتين رئيسيتين: خطر النزيف قبل الجراحة وبعدها وخطر تكرار الورم العضلي الأملس.

تم وصف الانسداد الوقائي لشرابين الرحم أثناء استئصال الورم العضلي بالمنظار كأحد الإجراءات التي تعالج هذه المشكلات. إنها تقنية جراحية آمنة يمكن إجراؤها أثناء استئصال الورم العضلي بالمنظار. هناك حاجة إلى مزيد من الدراسات العشوائية لتحديد دور انسداد الشريان الرحمي بشكل أفضل في الاستراتيجية الجراحية ، وخاصة بالنسبة للنساء اللواتي يرغبن في الحفاظ على خصوبتهن.

أجرينا مراجعة للأدبيات لتحديد دور الانسداد الوقائي للشريان الرحمي أثناء استئصال الورم العضلي بالمنظار.

Sommaire

REMERCIEMENTS	2
RÉSUMÉ	3
ABSTRACT	4
SOMMAIRE	6
LISTES DES FIGURES	7
INTRODUCTION	8
ÉTUDE BIBLIOGRAPHIQUE	9
I- HISTORIQUE.....	10
II- ANATOMIE [11].....	11
II-1- Configuration externe de l'utérus :	11
II-2- Configuration interne de l'utérus.....	11
II-3- Les systèmes de maintien de l'utérus	12
II-4- La vascularisation :	13
II-5- Innervation.....	13
III- PHYSIOPATHOLOGIE	13
IV- ETUDE CLINIQUE	14
IV-1- Symptomatologie fonctionnelle [11]	14
IV-2- Symptomatologie physique [11].....	14
V- ETUDE PARACLINIQUE.....	15
VI- ETIOLOGIE	15
VII- ANATOMOPATHOLOGIE.....	16
VII-1- Variétés anatomiques :.....	16
VII-2- Macroscopie	18
VII-3- Microscopie	18
VIII- EVOLUTION DES FIBROMES.....	18
MÉTHODOLOGIE	20
I- BILAN PRÉOPÉRATOIRE	21
II- INDICATIONS DE LA MYOMECTOMIE CÉLIOSCOPIQUE	21
III- DESCRIPTIF MATÉRIEL :	22
IV- MÉTHODES UTILISÉES :	22
V- TYPE D'ÉTUDE :	27
RÉSULTATS	28
DISCUSSION	29
CONCLUSION	31
RÉFÉRENCES	32

LISTES DES FIGURES

Figure 1 : Anatomie de l'utérus	12
Figure 2 : Différentes localisations des fibromes	17
Figure 3 : différentes formes anatomiques des fibromes utérins	17
Figure 4 : Aspect macroscopique des fibromes utérins	18
Figure 5 : Première technique par abord supérieur.....	24
Figure 6 : Deuxième technique par abord postérieur.....	25
Figure 7 : Hystérotomie /énucléation du fibrome /hystérographie.....	26

INTRODUCTION

La pathologie myomateuse est une pathologie tumorale pelvienne bénigne très fréquente chez les femmes en âge de procréer. La conservation utérine s'impose chez les patientes désireuses de grossesse. Chez les femmes, non désireuses de grossesse ou ménopausées, un geste radical peut être considéré comme une mutilation génitale. Ainsi, la conservation utérine est une requête de plus en plus fréquente.

Sampson et Bardon, au début du XXe siècle, ont étudié la vascularisation des myomes et ont décrit la richesse vasculaire du réseau périphérique du myomètre adjacent au myome. Ce réseau vasculaire périphérique avait déjà été décrit en encochement autour du processus tumoral.

L'importance du risque hémorragique est donc l'un des problèmes majeurs lors de la myomectomie. [1]

Malgré les polémiques sur le risque de dissémination lors du morcellement des fibromes utérins, les avantages de la procédure mini-invasive de la coelioscopie sont largement démontrés pour réaliser une myomectomie et /ou poly-myomectomie. Pour autant, il peut être difficile d'avoir une hémostase peropératoire satisfaisante avec un risque de transfusion sanguine (entre 0.3-1.1%) de conversion laparotomique (estimé entre 1-11%) et d'hystérectomie (0-2%).

Nous ne détaillons pas les différentes méthodes médicales pré ou peropératoires pouvant aider au contrôle de l'hémostase mais les techniques chirurgicales peropératoires.[3]

ÉTUDE BIBLIOGRAPHIQUE

I- HISTORIQUE

La pathologie myomateuse utérine est connue depuis l'antiquité HYPOCRATE parlait déjà de « Pierre de la matrice ». C'est au XIX siècle que les myomes feront l'objet d'étude très poussée. VISCHOW entama le premier les discussions pathogéniques avec l'origine infectieuse qui liait le fibrome utérin aux infections génitales. En 1890, CUNNEIM et RIBBERT émettent la théorie des « vestiges embryonnaires ». Celles-ci seraient des cellules souches du myome utérin. De 1890 à 1904, les théories vasculaires KNAUER de ROESLER et PILLET font du fibrome une masse localisée et bien limitée développée au dépend de la paroi vasculaire. Ces théories devaient donner place à la théorie hormonale plus attrayante.

Les conceptions thérapeutiques bravèrent avec encore plus de passion ; après une période très longue d'abstention.

De 1837 à 1868, Les premières interventions pour myomes utérins furent pratiquées. la priorité va à la clinique.

Par conséquent, la première myomectomie fut réalisée en 1842 par AMUSSAL par voie basse ensuite les interventions par voie abdominale furent proposées.

- ATLEE en 1846
- SPENCE Wells en 1863 en Angleterre
- CHELMS à HEIDELBERG en 1868.

Malgré l'émérite rapport de CHEVRIER en 1891 (France), la myomectomie n'a pas grand succès auprès des chirurgiens qui préfèrent adopter le dogme de BATTEY et HEGAR, promoteurs des ligatures atrophiées « afin de réduire le fibrome par la famine ». Devant le non succès de cette méthode, l'ère de chirurgie plus radicale s'ouvrit et ce fut l'apogée de l'hystérectomie, témoin l'assertion de GORDON de PORTLAND en 1899 « Il faut conserver la santé et non les organes inutiles à la malade » et de PEAN et DOYEN qui soutiendront que « tout fibrome constaté doit être opéré »

Malgré l'opposition de DARTIG en 1901 qui voudrait que la chirurgie des myomes utérins devienne de plus en plus conservatrice et mesurée. Cette chirurgie qui conduit à de multiples vexations de la ménopause précoce a poussé les praticiens à rediscuter le problème : c'est alors le règne de prescription médicale multiple, mais la pharmacopée redonne tous ses droits à une chirurgie plus efficace.

En 1893, TRELAT et VERNEUIL pratiquaient la radiothérapie.

Théorie anodine en 1902, elle devait frapper un très grand coup en enregistrant son premier succès chez une femme inopérable.

De 1919 à 1921, devant le 1er congrès de l'association des gynécologues et obstétriciens de langue française, l'Académie de médecine, 400 et 300 observations sont exposées.

L'euphorie est totale comme en témoigne cette déclaration de WINTZ « tous les fibromes doivent être irradiés et seulement 5à6%des fibromes réclament l'intervention chirurgicale ».

Les agents physiques, comme la chirurgie, vont connaître certain déclin par seulement des voix autorisées contre l'utilisation excessive des rayons car les risques de dégénérescence sarcomateuse sont très élevés après irradiation.

Depuis 20, en somme, la radiothérapie dans le traitement des fibromes utérins ne survit que des contre-indications opératoires. Malgré DUCING qui nie absolument la nocivité des rayons X et affirme que s'il y a dégénérescence c'est par ce qu'on irradie des fibromes initialement déjà cancérisés.

II- ANATOMIE [11]

L'utérus est un organe impair de consistance ferme, élastique. C'est un organe creux qui subit des modifications au cours de la vie génitale. Situé dans l'excavation pelvienne avec en avant la vessie, en arrière le rectum, et en haut les anses intestinales. Il est divisé en deux parties, une partie supérieure qui est le corps utérin et une partie inférieure qui est le col utérin séparées par un étranglement appelé l'isthme.

II-1- Configuration externe de l'utérus :

a. Le corps :

Qui présente une face antéroinférieure plane légèrement convexe et l'autre postéro supérieure concave. Deux bords latéraux épais et un bord supérieur convexe : le fundus. Deux angles latéraux ou cornes utérines donnant insertion aux trompes utérines.

b. L'isthme :

C'est un étranglement qui divise en deux parties l'utérus

c. Le col :

Divisé en deux parties par le vagin : Une partie supra-vaginale prolongée par le corps utérin. L'autre partie intravaginale accessible aux doigts au toucher vaginal et visible au spéculum. Elle forme un cône tronqué percé par son sommet d'un orifice donnant accès à la cavité cervicale : orifice cervical externe.

d. Les dimensions externes :

Longueur de 6,5 cm (3,5 cm pour le corps, 2,5cm pour le col, 0,5 cm pour l'isthme) et 6cm de largeur (4cm pour le corps et 2cm pour le col), 2 cm d'épaisseur chez la nullipare.

e. Capacité :

Environ 30 à 40 ml chez la nullipare et de 50 à 60 ml chez la multipare.

II-2- Configuration interne de l'utérus

L'utérus est creusé d'une cavité aplatie dans son ensemble d'avant en arrière. Elle est divisée en deux parties par l'isthme.

- La cavité corporelle : de forme triangulaire verticale. Elle est constituée de parois antérieure et postérieure. Deux angles supéro-externes.

- La cavité cervicale fusiforme un peu aplatie d'avant en arrière, formée de deux parois antérieure et postérieure, une extrémité supérieure qui se confond avec l'isthme répondant à l'orifice cervical interne une inférieure qui répond à l'orifice externe.

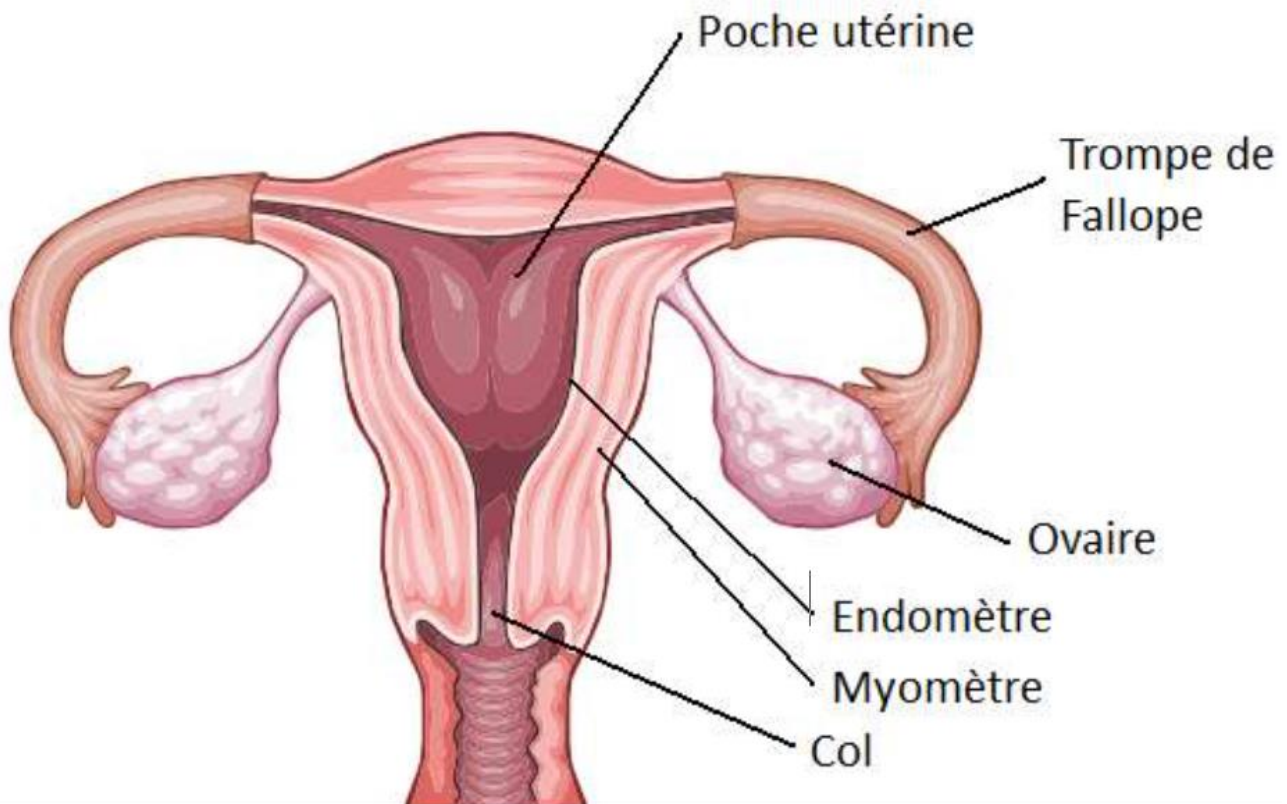


Figure 1 : Anatomie de l'utérus

II-3- Les systèmes de maintien de l'utérus

a. Système de soutènement : En position normale le corps utérin repose sur la vessie dont la base est soutenue par le vagin alors que le col utérin prend appui sur la paroi dorsale du vagin soutenu par le centre tendineux du périnée

b. Système de suspension :

- Les ligaments utero-sacrés qui s'attachent en arrière sur la face antérieure du sacrum en dedans des 2^e, 3^e, 4^e trous sacrés. En avant ils s'insèrent près des bords latéraux de la face postérieure du col et par une expansion sur le fornix vaginal. Respecter dans l'hystérectomie subtotale ils sont désinsérés et liés lors de l'hystérectomie totale car ils sont très vascularisés.
- Les ligaments pubo-vésico-utérins de (Farabeuf) en avant on rencontre deux faisceaux :
 - ✓ Un faisceau pubo-utérin qui est une lame conjonctivo-musculaire
 - ✓ Un faisceau vésico-utérin qui est constitué de fibres musculaires lisses.

Ils n'ont pas un rôle sustentateur important mais ils sont richement vascularisés d'où leur ligature dans les décollements inter-vésico-utérins.

La base du ligament large latéralement constituée du paramètre et du paracervix.

c. Système d'orientation

- Les ligaments ronds : cordes fibro-musculaires qui s'étendent de la partie antéro-latérale de la corne utérine au-dessous et en avant de la trompe de Fallope jusqu'à la région prépubienne. Ils sont riches en vaisseaux d'où leur ligature dans l'hystérectomie.
- Les mésomères qui résultent de la juxtaposition des lames péritonéales antérieure et postérieure s'étendent de l'utérus à la paroi pelvienne laissant au corps utérin une grande mobilité.
- Les ligaments utéro-sacrés par leur traction en haut et en arrière favorisent aussi l'antéflexion de l'utérus.

II-4- La vascularisation :

L'utérus est vascularisé essentiellement par l'artère utérine branche viscérale la plus volumineuse de l'artère iliaque interne.

Accessoirement on retrouve l'artère ovarique qui naît de la face antérieure de l'aorte, l'artère du ligament rond qui est une branche de l'épigastrique inférieure, elle s'anastomose au niveau de la corne utérine avec un rameau de l'artère utérine.

- Les lymphatiques proviennent des différentes tuniques qui constituent l'utérus.
- Les réseaux d'origine correspondent au réseau muqueux musculaire et séreux.
- Un réseau collecteur péri utérin.

II-5- Innervation

Les nerfs utérins proviennent du plexus hypogastrique inférieur complétés par les filets sympathiques qui accompagnent les artères utérines.

III- Physiopathologie

Les modifications anatomiques et physiologiques utérines induites par la présence d'un myome sont susceptibles d'impacter la fertilité et de retentir sur toutes les étapes pouvant donner une grossesse. Ainsi, les anomalies de la contractilité et de la vascularisation utérine, l'altération de la muqueuse utérine en regard du site de développement du myome et les obstacles mécaniques (obstruction cornuale) peuvent altérer la fécondation, l'implantation et le développement de l'œuf, ainsi que le transfert d'embryon

Les myomes sont associés à un taux élevé de complications obstétricales : avortement spontané, douleur, nécrobiose aseptique, troubles de la placentation, retard de croissance intra-utérin, accouchements prématurés, hématome rétro-placentaire, présentations dystociques, hémorragie du post-partum. Cependant, il n'est pas possible de préciser un seuil de nombre ou de taille des myomes à partir duquel le risque de complications est important.

Toutefois, les myomectomies ne sont pas systématiquement recommandées chez toutes les femmes en âge de procréer. En plus du risque peropératoire, elles sont associées à un fort taux d'adhérences postopératoires (29 à 90 %) pouvant altérer la fertilité et à un risque de rupture utérine au cours de la grossesse ou au cours de l'accouchement (1 %) [7].

IV- ETUDE CLINIQUE

La pathologie myomateuse utérine peut être asymptomatique comme elle peut se manifester par les signes suivants :

IV-1- Symptomatologie fonctionnelle [11]

a. Les **Ménorragies** :

C'est le signe le plus classique. Ce sont des règles abondantes et ou prolongées faites de sang rouge caillotant pouvant durer dix à quinze jours. Il peut s'agir d'un simple prolongement.

b. Les **Métrorragies** :

C'est un saignement d'origine utérine survenant en dehors de la période des règles normales.

c. Les **Ménométrorragies** :

C'est l'association des deux signes sus décrits, caractérisée par un retard de quelques semaines suivi d'une période prolongée d'hémorragie.

d. Les **douleurs pelviennes** :

Elles sont inhabituelles, mais quand elles existent, elles sont hypogastriques, sourdes, rarement violentes continues ou discontinues parfois rythmées avec les règles, à type de torsion, brûlure, picotement, qui peuvent irradier vers les membres inférieurs et les lombes.

e. Les **leucorrhées** :

Elles peuvent être inflammatoires ou congestives témoignant de l'hyperoestrogénie

f. Les **Troubles urinaires** :

On peut déceler une pollakiurie le plus souvent diurne, une rétention d'urine ou une incontinence urinaire peut être observée.

g. Les **Troubles digestifs** :

On peut trouver des cas de constipation qui est un signe absolu sans valeur. Des cas de syndrome occlusif et d'hémorroïdes externes peuvent être rencontrés.

IV-2- Symptomatologie physique [11]

L'examen physique doit se faire sur une table gynécologique avec une bonne source lumineuse, vessie et rectum préalablement vides.

Il permet :

- A l'inspection : d'objectiver une voussure sus pubienne ou une cicatrice abdominale ou pelvienne.
- A la palpation : déceler la tumeur qui est soit lisse et régulière, soit bosselée arrondies, élastique mobile.
- A la percussion : rechercher une matité pelvienne.

- Au spéculum : on peut trouver des polypes fibreux intra cavitaires des exo-cervicites ou vaginites.
- Au toucher vaginal associé au palpé abdominal : l'utérus est augmenté de taille, déformé par une ou plusieurs masses plus ou moins régulières, bosselées de volume variable indolore faisant corps avec l'utérus sans sillon de séparation. Les mouvements imprimés à la masse sont transmis au col de l'utérus et inversement.
- Au toucher rectal : Il permet de différencier entre une tumeur rectale et un fibrome utérin.

Cet examen doit être suivi par un examen général.

V- ETUDE PARACLINIQUE

a. Echographie pelvienne [13]

L'échographie pelvienne représente l'examen clé et de première intention dans le diagnostic de la pathologie myomateuse. Elle permet de préciser la localisation des léiomyomes et leur taille.

b. Hystérographie [13]

L'hystérographie permet d'objectiver : • un agrandissement de la cavité utérine, • un léiomyome à localisation intra-cavitaire, • l'association à des polypes muqueux

c. Hystérosonographie [13]

L'hystérosonographie permet d'étudier le débord intracavitaire des myomes.

d. Coelioscopie [13]

La coelioscopie est rarement utilisée dans un but diagnostique mais elle peut être utile pour faire la différence entre un léiomyome pédiculé d'une tumeur annexielle.

VI- ETIOLOGIE

On ne trouve rien de précis sur l'étiologie des myomes. Le fibrome serait le résultat d'une expression myométriale d'une hyper-oestrogenie locale. Suite à cette hypothèse on retiendra les faits suivants :

- Il n'y a jamais de myome avant la puberté,
- Les myomes se stabilisent ou régressent après la ménopause ou après castration,
- Les myomes s'accroissent sous traitement oestrogénique après la ménopause
- Les myomes s'amplifient brusquement pendant la grossesse pour décroître dans le post-partum,
- Les myomes régressent sous traitement progestatif,
- L'endomètre des femmes porteuses des fibromes prouve une hyperoestrogénie qui entraîne une hyperplasie endométriale, source de saignement.

Toutefois, la preuve de l'accroissement des récepteurs à œstrogène de la fibre musculaire lisse n'a pas été démontrée.

VII- ANATOMOPATHOLOGIE

VII-1- Variétés anatomiques :

a. Par rapport à l'utérus :

➤ Fibrome du corps :

Les fibromes du fond utérin sont généralement bien tolérés, et peuvent entraîner une déformation de l'utérus. Par contre ceux de la face postérieure peuvent engendrer une rétroversion fixée et douloureuse du corps utérin. Ils ont une possibilité de s'enclaver dans le douglas.

Ceux des bords latéraux peuvent évoluer à l'intérieur du ligament large mais ils restent toujours au-dessus du croisement du pédicule utérin avec l'uretère.

Les myomes situés au niveau des cornes utérines sont parfois facteurs de stérilité, en engendrant une compression de la portion interstitielle de la trompe [12].

➤ Fibrome de l'isthme :

Le fibrome isthmique peut s'accroître dans la paroi utérine mais dans certains cas il se développe dans les paramètres engendrant ainsi des phénomènes de compression urétrale [12].

➤ Fibrome du col :

Le fibrome cervical peut s'accroître soit dans la lumière du canal cervical sous forme de fibrome sessile ou pédiculé, soit dans la paroi du col utérin (fibrome intra mural cervical) [12].

➤ Fibrome intra-ligamentaire :

Quand le fibrome est localisé sur un ligament maintenant l'utérus comme par exemple le ligament rond [12].

➤ Fibrome de l'ovaire :

Le fibrome ovarien constitue une entité à localisation rare.

b. Par rapport à la paroi utérine :

➤ Fibrome interstitiel (intra-mural) :

Quand il est localisé dans la paroi musculaire de l'utérus. [12]

➤ Fibrome sous-muqueux :

Quand il se développe dans la cavité utérine et que l'endomètre recouvre la partie saillante dans cette cavité, il peut être pédiculé ou sessile. On peut distinguer :

- Fibrome sous muqueux pédiculé quand le fibrome est relié à la paroi utérine par un pédicule, et donc il se développe dans sa totalité dans la cavité utérine. Dans certains cas, le pédicule est assez long pour que le fibrome, sous l'effet des contractions utérines, dilate le canal cervical et apparaît au niveau de l'orifice externe du col utérin ou dans le vagin, c'est le fibrome accouché par le col. Ce type de fibrome est exposé à l'infection et à la nécrose.

➤ Fibrome sous muqueux sessile, pour des choix thérapeutiques chirurgicaux, ces fibromes sont divisés en :

- ✓ Fibrome sous muqueux à grand diamètre intra cavitaire.
- ✓ Fibrome sous muqueux à grand diamètre intra mural. [12]

➤ Fibrome sous- séreux :

Il est situé sur la surface externe de l'utérus, soit sessile avec large base d'implantation, soit souvent pédiculé à l'origine des complications mécaniques à type de torsion. [12]

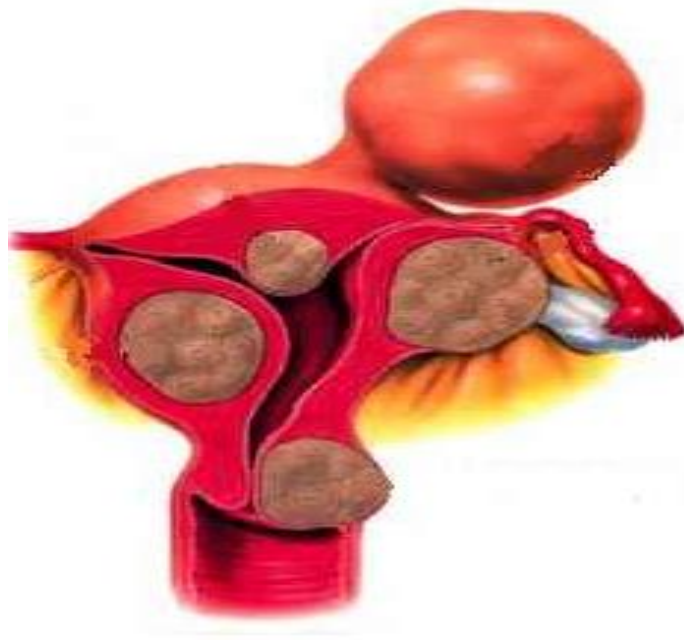

Figure 2 : Différen

- 1 : sous-séreux,
- 2 : intra ligamentaire,
- 3 : cervical,
- 4 : sous-séreux pédiculé,
- 5 : interstitiel,
- 6 : sous-séreux refoulant la trompe,
- 7 : sous-muqueux pédiculé,
- 8 : sous-muqueux,
- 9 : sous-muqueux pédiculé accouché par le col

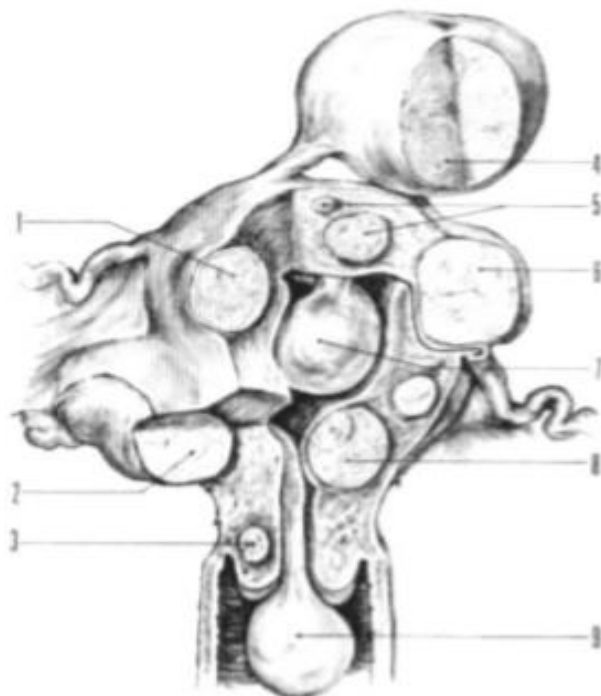


Figure 3 : différentes formes anatomiques des fibromes utérins

VII-2- Macroscopie

Le myome est une tumeur bénigne qui se développe dans la paroi utérine, solide, très ferme de volume variable (de quelques mm à plusieurs dizaines de cm) et d'un poids allant de quelques grammes à plus de 1000 grammes, l'utérus peut être le siège d'un seul fibrome mais dans 2/3 des cas, les fibromes sont multiples (de quelques noyaux fibromateux à plusieurs dizaines), leurs limites sont arrondies, régulières et à la coupe ils prennent l'aspect d'une structure fasciculée de coloration beige rose. La vascularisation est périphérique se fait par des artérioles venues d'un réseau parcourant la pseudo-capsule, parfois groupées en un pédicule nourricier.

En règle générale, la tumeur est mal vascularisée : le flux sanguin est réduit et la stase veineuse apparaît très commune. [12]



Figure 4 : Aspect macroscopique des fibromes utérins [11]

VII-3- Microscopie

Les fibromes sont formés dans la majorité des cas de faisceaux de cellules musculaires lisses, bien organisés. Ces cellules musculaires fusiformes sont le plus souvent homogènes au noyau allongé et régulier. Leur taux de mitose est le plus souvent faible. Cette prolifération est soutenue par quelques travées de collagènes. Certains sous-types de fibrome ont été décrits comme les fibromes mitotiquement actifs, les fibromes cellulaires, les fibromes cellulaires hémorragiques, les fibromes atypiques ou "bizarre" et les fibromes épithélioïdes.

Ces différents types de fibrome contiennent soit un taux élevé de cellules soit des cellules avec volumineux noyau. Ils doivent être distingués des léiomyosarcomes.

De ce bref rappel anatomo-pathologique nous retiendrons surtout :

- La constitution quasi exclusive en fibres musculaires lisses.
- Le caractère précaire de la vascularisation dont toute perturbation entrainera une ischémie secondaire et des accidents dégénératifs de type nécrobiose aseptique le plus souvent. [11]

VIII- Evolution des fibromes

Les fibromes peuvent rester stables en volume mais la tendance à l'augmentation de volume est l'événement le plus habituel.

L'augmentation de volume des fibromes se fait soit verticalement, c'est-à-dire vers la cavité abdominale, soit horizontalement et à partir d'un certain volume il peut être à l'origine de phénomènes de compression au niveau des organes avoisinants (vessie, uretères, rectum, vaisseaux pelviens...). Transformations : Les fibromes se sont des tumeurs susceptibles d'être le théâtre de perturbations de la vascularisation ; l'insuffisance vasculaire aigue ou chronique explique certaines transformations structurelles comme :

- L'œdème ; la hyalinisation ; la thrombose.
- La calcification.
- L'involution adipeuse où le fibrome prend l'aspect d'un lipome.
- La nécrobiose aseptique : c'est un infarctus du fibrome
- La cavitation (la transformation pseudo kystique) suite à une nécrobiose où une partie du fibrome se liquéfie aboutissant à des formations cavitaires irrégulières, à contenu trouble dépourvu de revêtement, creusé en plein tissu myomateux ;
- La torsion des fibromes sous séreux pédiculés qui entraîne la nécrobiose du fibrome et la rupture de ses pédicules veineux superficiels avec le risque de l'hémorragie intra-péritonéale.
- L'accouchement par le col utérin des fibromes sous muqueux à long pédicule avec l'infection et la nécrose qui sont associé souvent à cet événement. [12]

MÉTHODOLOGIE

La myomectomie cœlioscopique est une opération fréquente en gynécologie, 20 à 40 % des femmes de plus de 30 ans sont porteuses de myomes. L'une des limites de cette voie d'abord est le risque hémorragique intra-opératoire avec parfois la nécessité d'une laparoconversion. Pour limiter ces pertes sanguines, de nombreuses solutions ont été proposées : Misoprostol intravaginal, embolisation des artères utérines, ocytocine, utilisation de GnRH. . . Mais l'efficacité de toutes ces techniques reste limitée.[6]

Nous présentons ici une technique de myomectomie cœlioscopique avec occlusion des artères utérines par clips chirurgicaux [6].

I- BILAN PRÉOPÉRATOIRE

L'examen de référence des fibromes symptomatiques ou palpés cliniquement reste l'échographie pelvienne couplée au Doppler couleur qui doit être réalisée par voie abdominale et endovaginale. Elle permet de préciser le nombre de fibromes, leur taille, leur localisation (antérieure, postérieure, fundique, isthmique, cervicale, du ligament large).

De plus, il est indispensable, dans certains cas, de connaître les coordonnées précises du fibrome : distance entre le fibrome et la séreuse, distance entre le fibrome et l'endomètre, rapport avec la cavité utérine. Il est également important de savoir s'il existe ou non une adénomyose associée. Le Doppler couleur objective la cartographie des vaisseaux utérins

(Vascularisation par une ou deux artères utérines).

Par contre, dans certaines situations, l'échographie peut présenter des limites : utérus volumineux, nombreux fibromes, fibromes inférieurs à 3 cm, cônes d'ombre postérieurs, adénomyose, diagnostic différentiel avec masse extra-utérine, etc.

Dans ces situations où l'échographie n'est pas en mesure de répondre à toutes les questions demandées, une IRM pelvienne est à effectuer. Quant aux autres examens à notre disposition telles l'hystérocopie, l'hystérosonographie ou l'hystérosalpingographie, ils seront prescrits uniquement cas par cas. [8]

II- INDICATIONS DE LA MYOMECTOMIE CŒLIOSCOPIQUE

Les facteurs limitants de la cœlioscopie sont le nombre et le volume des fibromes. L'indication acceptée est le fibrome unique, sous-séreux ou interstitiel, mobile, inférieur ou égal à 8 cm. La contre-indication concerne les gros fibromes multiples (plus de trois-quatre fibromes de plus de 3-4 cm).

En sachant que chaque cas est à analyser en fonction d'autres paramètres (âge, IMC, taux d'hémoglobine, fixité utérine, association à des fibromes sous-muqueux) et, bien entendu, de l'expérience du chirurgien. Il est très rare que je prescrive deux mois d'analogues de la GnRH en préopératoire :

Saignements entraînant une anémie, gros fibromes chez une patiente n'acceptant pas la laparotomie. Il est aujourd'hui établi que le désir de grossesse n'est pas une contre-indication à la myomectomie par voie cœlioscopique.

Il faut toutefois rester prudent dans cette indication. Le risque de rupture utérine est de 0-2 %. Il sera identique à celui de la myomectomie par laparotomie, à condition de réaliser une réparation utérine de qualité.[8]

III- DESCRIPTIF MATÉRIEL :

La patiente est installée en position gynécologique, bien au bord de la table, les cuisses peu fléchies. Une canulation simple est mise en place dans l'utérus, comportant toujours une curette mousse et deux pinces de Pozzi. Ces trois instruments sont solidarités par un ruban adhésif stérile. La mobilisation de l'utérus est alors possible dans les trois dimensions. Une sonde urinaire est ensuite introduite dans la vessie pour toute la durée de l'intervention. [8]

IV- MÉTHODES UTILISÉES :

L'abord cœlioscopique est alors débuté par une insufflation sus-ombilicale, à distance des fibromes. La voie sous-costale gauche est choisie en cas de suspicion d'adhérences après laparotomie. Le trocart de

10–12 mm est introduit à 3–4 cm au-dessus de l'ombilic en cas de volumineux fibromes, afin de bénéficier de la vision panoramique du cœlioscope et de pouvoir opérer sans gêne à une certaine distance du fibrome. Trois voies sus-pubiennes sont ensuite placées (deux latérales de 5 mm et une médiane de 10–12 mm), d'autant plus haut sur l'abdomen que les fibromes sont gros.

Après exploration du pelvis, j'étudie sérieusement la mobilité de l'utérus, l'accessibilité du fibrome, la concordance de ses caractéristiques avec l'échographie (Fig. 5). La décision de faire, avant l'hystérotomie, une occlusion préventive de l'une ou des deux artères utérines est prise à ce moment-là en fonction de la vascularisation du fibrome le plus gros. De même, si la myomectomie cœlioscopique apparaît trop périlleuse avec un risque de conversion, je préfère réaliser à ce moment-là la laparotomie.[8]

Si une occlusion transitoire est décidée par l'opérateur, les clips peuvent être facilement enlevés à la fin de la procédure ou « pinces de type : « Bulldog » peuvent être utilisés à la place des clips.[4]

Deux techniques d'occlusion de l'artère utérine sont possibles. La faisabilité de l'une ou de l'autre dépend de l'exposition artérielle, donc de la mobilité et de la largeur de l'utérus. [2]

➤ Rappel anatomique

L'artère iliaque interne se divise à hauteur de la grande incisure ischiatique en troncs antérieur et postérieur. Le tronc antérieur donne d'abord l'artère ombilicale (qui se termine en ligament ombilical médial) puis l'artère utérine. L'artère ombilicale est le repère chirurgical qui conduit à l'origine de l'artère utérine. L'uretère lombaire se continue par l'uretère pelvien qu'on repère en dedans du ligament suspenseur de l'ovaire. A ce niveau, il est visible sous le péritoine et identifié par ses mouvements de reptation. Il est toujours adhérent à la face profonde du péritoine.[2]

➤ Première technique par abord supérieur

L'accès de l'artère utérine se fait par le sommet du ligament large (Fig. 5(a–f)) L'incision du péritoine est faite derrière le ligament rond, longitudinalement, d'avant en arrière, en se prolongeant un peu en dehors du pédicule infundibulo-ovarique. Juste derrière le ligament rond, on clive le tissu cellulaire avasculaire de haut en bas jusqu'à voir l'artère ombilicale. En la suivant d'avant en arrière, on découvre l'artère utérine plus profonde, caractéristique par sa pulsativité et sa discrète courbure. Elle est juste en dehors de l'uretère.

L'occlusion par un clip est préférable à l'électrocoagulation pour éviter une brûlure urétérale. Le péritoine sera refermé par un surjet de Vicryl11-00.[2]

➤ Deuxième technique par abord postérieur

Elle consiste à aborder l'artère utérine par la partie inférieure du feuillet postérieur du ligament large (Fig. 5(a-c)). On doit repérer respectivement, de bas en haut, le ligament utérosacré, l'uretère, puis l'artère utérine, toujours pulsatile. L'incision du péritoine est faite sur l'artère, à 15 mm en amont de son anse ascendante pour éviter les branches terminales veineuses. La dissection est réalisée sur 5 mm au dissecteur juste pour placer le clip. Il n'y a pas de repéritonisation à faire (Fig 5 et 6). [2]

➤ Quelle technique choisir ?

Je tente d'abord la deuxième technique. J'antéverse l'utérus et tente de repérer l'artère utérine sous le péritoine, par sa pulsativité et sa courbure. Si elle est visible, j'incise le péritoine. Si je ne la vois pas bien, je fais la première technique. Cette dernière est la plupart de temps faisable, lorsqu'il y a un espace de 3 cm entre l'utérus et la paroi latérale au niveau de la partie supérieure de ligament large.[2]

➤ Avantages de l'occlusion préventives des artères utérines :

La dévascularisation utérine évite l'hémorragie excessive peropératoire, limite donc l'anémie postopératoire, et prévient ainsi le risque de transfusion. En per-opératoire, elle offre une meilleure vision des berges de l'hystérotomie et permet de faire la suture dans de bonnes conditions.

Dans une étude antérieure, nous avons démontré que l'occlusion initiale par clips des artères utérines réduisait le taux de conversion en laparotomie et la chute du taux d'hémoglobine postopératoire. La dissection, puis l'occlusion des artères utérines, n'ont pas entraîné de complications vasculaires ou urétérales. [2]

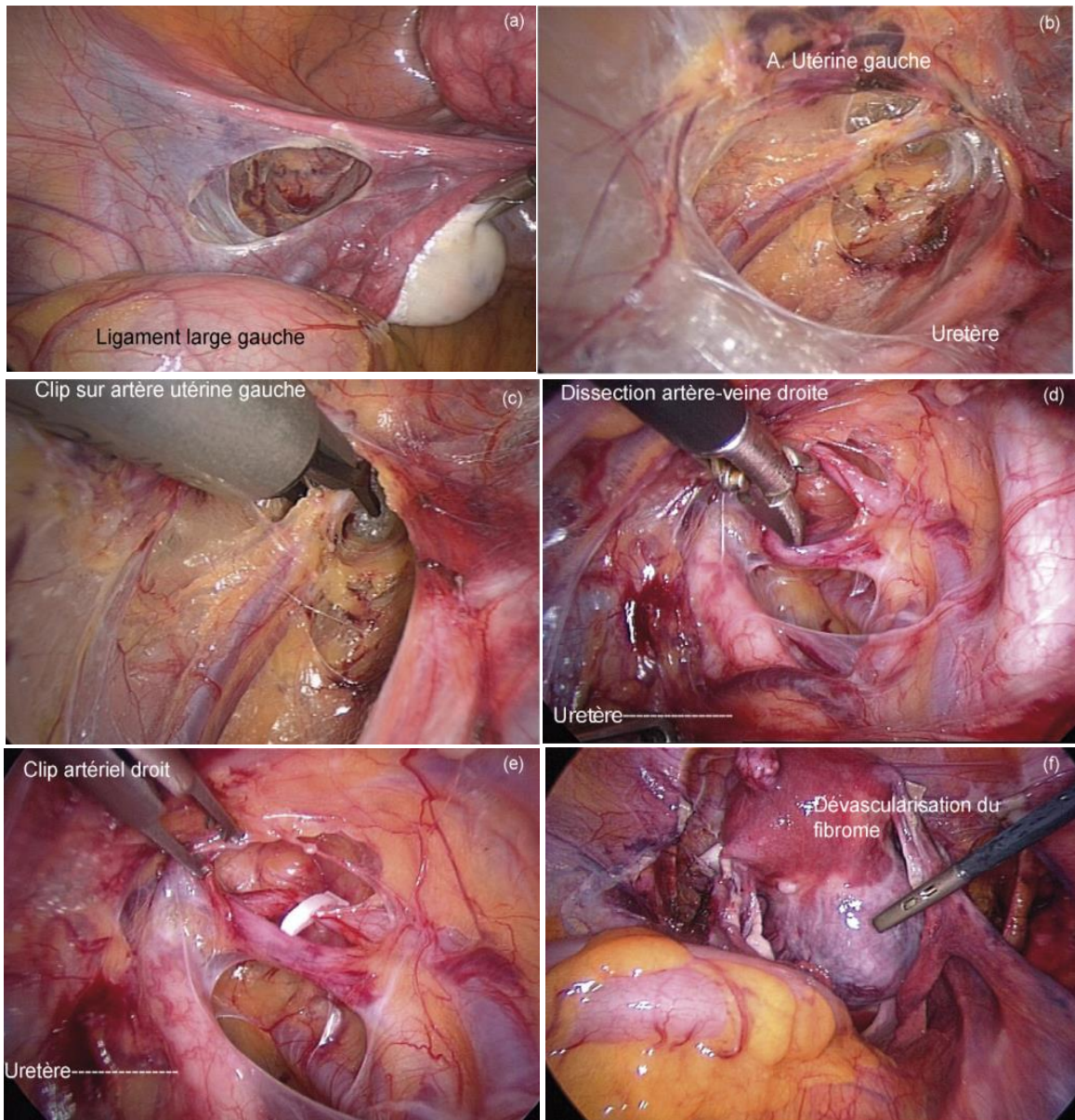


Figure 5 : Première technique par abord supérieur

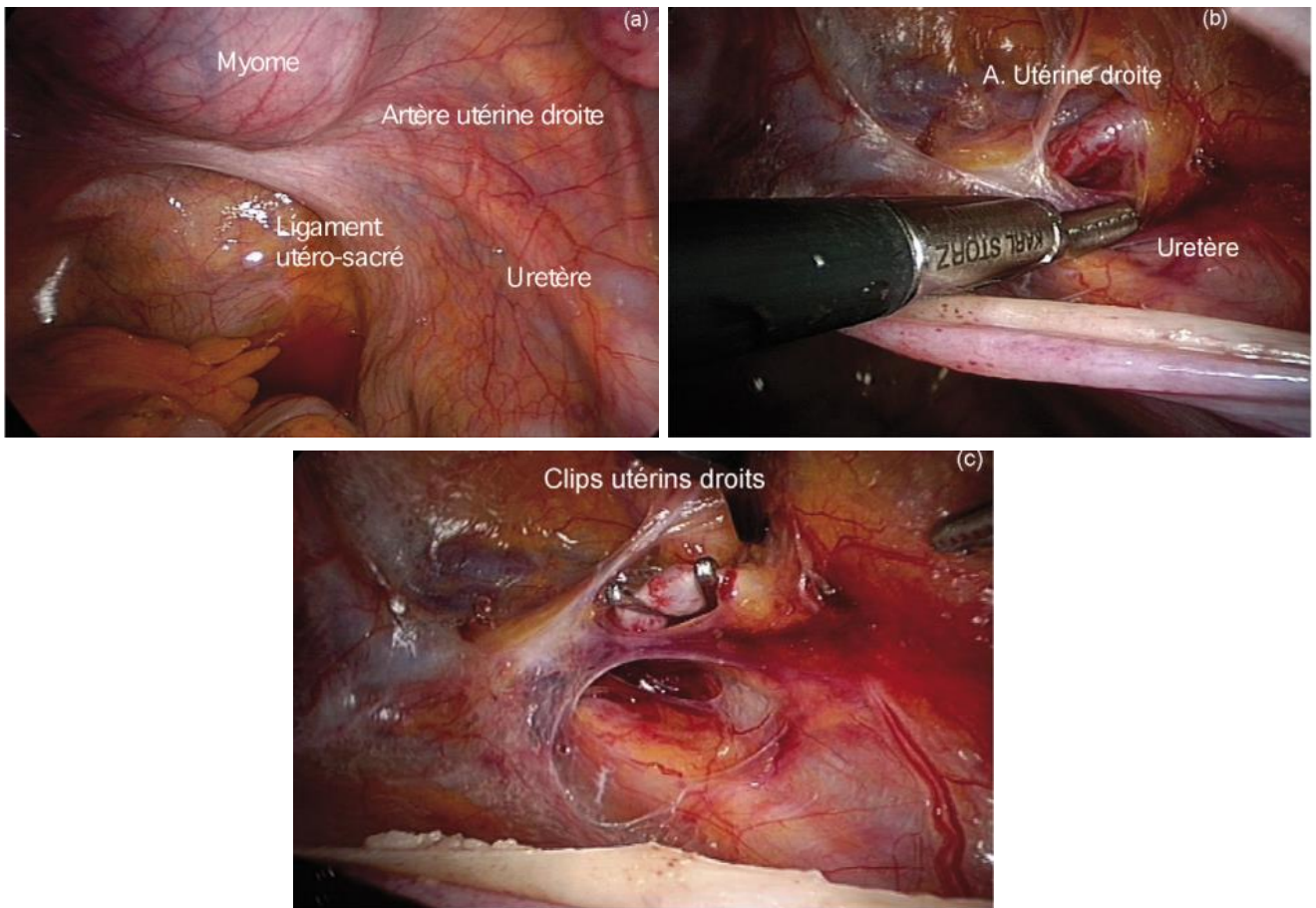


Figure 6 : Deuxième technique par abord postérieur

➤ Hystérotomie et énucléation du fibrome après dévascularisation

L'occlusion artérielle utérine préventive entraîne une dévascularisation immédiate et quasi élective du fibrome. L'ischémie est limitée au fibrome lorsqu'une seule artère est occluse. Elle est suivie par celle de l'utérus lorsque les deux artères sont occluses. L'ischémie ne dure que quelques heures, du fait de la revascularisation par les artères cervico-vaginales, les artères des ligaments ronds et les artères lombo-ovariennes.

C'est précisément le temps requis pour assurer une myomectomie dans d'excellentes conditions, sans saignement, avec une suture de bonne qualité et sans risque d'hématome. Son innocuité n'a pas encore été prouvée chez les femmes désireuses d'une grossesse, par des études randomisées et contrôlées.

L'hystérotomie est réalisée le plus souvent par une incision verticale sur le fibrome, le plus près de la ligne médiane (Fig.5). Elle est facilitée par la canulation utérine (utérus antéversé pour un fibrome postérieur par exemple). Elle est faite à la pointe monopolaire en courant de section, pour éviter la nécrose du myomètre, responsable d'une moins bonne cicatrisation utérine. Il faut éviter d'être proche des cornes ou du moins bien repérer la portion interstitielle de la trompe chez la femme désireuse d'un enfant. L'incision doit aller jusqu'à la pseudo-capsule. Le fibrome est alors le plus souvent bien visible, contrastant par sa blancheur avec le myomètre.

L'énucléation est facilitée par une traction faite sur le fibrome par une pince cœlioscopique de 10–12 mm de

type Pozzi ou Museux (Fig. 5). La dissection est alors menée prudemment aux ciseaux, avec hémostase préventive à la pince bipolaire.[8]

➤ Suture de l'hystérotomie

La fermeture de l'hystérotomie est importante à bien réaliser pour faire l'hémostase de l'incision et prévenir la formation d'hématome utérin ou, plus grave encore, une hémorragie intrapéritonéale. La suture doit comporter suffisamment de points pour assurer une bonne solidité de l'utérus en cas de grossesse. La suture utérine comprend en général deux plans de points séparés de Vicryl® (0 ou 00), en sachant que le plan superficiel peut être assuré par un surjet. Un seul plan peut suffire en cas d'hystérotomie superficielle.[8]

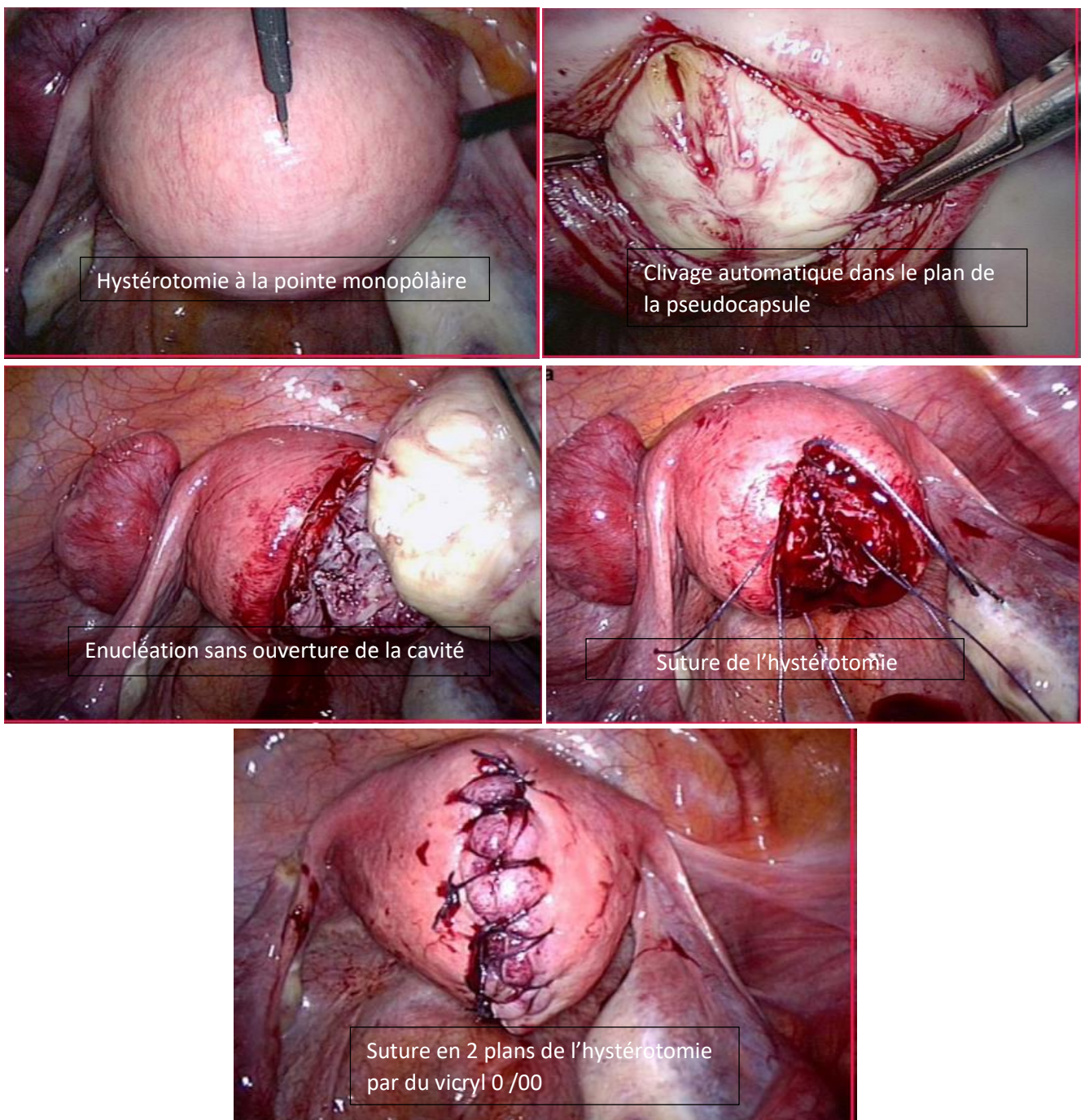


Figure 7 : Hystérotomie /énucléation du fibrome /hystérogaphie

➤ Extraction du fibrome

En coelioscopie, il est possible d'extraire les fibromes à l'aide d'un morcellateur endoscopique électrique. Il s'agit d'un cylindre protégé dont l'extrémité coupante tourne à grande vitesse. Il faut donc constamment s'assurer que le morcellement se fait sous vision directe, avec l'instrument dirigé vers le cul-de-sac de Douglas et éloigné des parois pelviennes latérales afin de réduire le risque d'accidents vasculaires. De plus, le morcellateur doit être tenu loin des intestins et de la vessie. Il est plus rare d'enlever les pièces de myomectomie en pratiquant une colpotomie postérieure, en divisant les fibromes à l'aide du bistouri froid laparoscopique ou en faisant une minilaparotomie transversale basse.

V- TYPE D'ÉTUDE :

Cette étude bibliographique comprend la majorité des publications qui étudient les techniques d'occlusion de l'artère utérine pendant une myomectomie coelioscopique, en utilisant les mots clés suivants : myomes, artère utérine, coelioscopie, la ligature de l'artère utérine, clips vasculaires et uretère.

RÉSULTATS

Le myome utérin représente la tumeur bénigne la plus fréquente chez la femme en âge de procréer. Une récente méta-analyse a prouvé une réduction significative des pertes sanguines (différence moyenne de 103,7 mL, $p < 0,001$) et du risque de transfusion (RR 0,24 ; $p < 0,001$). Certains auteurs suggèrent de laisser le clip métallique en place sur l'artère utérine mais l'effet à long terme sur la fertilité n'a pas été précisément évalué (quel impact d'une diminution de vascularisation de l'utérus sur l'obtention et le devenir d'une grossesse ?). D'autres ne serrent que modérément le clip afin de le retirer en fin d'intervention (risque de plaie vasculaire non évaluée). Cependant, aucun argument ne peut affirmer qu'une dévascularisation ischémique transitoire est moins délétère pour le myomètre et la fertilité qu'une occlusion définitive, en raison de la reperméabilisation rapide par les collatérales. La technique d'occlusion transitoire avec pose d'un clan vasculaire de Bulldog1 peut être particulièrement intéressante puisque le clan peut facilement être utilisé en cœlioscopie via un trocar de 10 mm, peut se poser et s'enlever sans risque traumatique et très facilement avec une pince fenêtrée. La dissection de l'artère utérine peut en revanche être un peu plus importante qu'avec les clips en raison de la taille du clan. Une étude randomisée a montré l'intérêt des clans de Bulldog1 : les pertes sanguines et la baisse du taux d'hémoglobine étaient statistiquement plus faibles dans le groupe avec clans de Bulldog1 par rapport au groupe sans clan vasculaire (respectivement 56,3 42,8 mL vs 138,2 48,8 mL, $p < 0,001$ pour les pertes sanguines et 1,0 0,5 g/dL vs 1,7 1,1 g/dL, $p = 0,002$ pour la diminution du taux d'hémoglobine). La durée d'énucléation cœlioscopique du fibrome était plus courte dans le groupe avec clans de Bulldog1 (13,1- 14,6 min vs 17,6 -10,4 min, $p = 0,006$). La suture de l'hystérotomie dans le groupe avec clans de Bulldog1 était la plus rapide (19,5 -10,7 min vs 24,6 -8,8 min, $p = 0,006$). La durée du procédé d'occlusion de l'artère utérine a été en moyenne de 14,4- 3,2 min. La durée de l'occlusion utérine a été en moyenne environ 29,07 min. Les auteurs ont formé l'hypothèse de retirer les clans de Bulldog1 au bout de 30minutes afin de permettre une reperfusion utérine de 5 minutes sans dépasser au total plus de 60 minutes d'occlusion. Aucune complication n'a été attribuée dans le groupe avec clans de Bulldog1.[3]

DISCUSSION

Le principe de l'occlusion préventive de l'artère utérine comme traitement chirurgical des léiomyomes utérins a été introduit par Liu [14]. Elle s'est développée avec l'avènement de la myomectomie par laparoscopie pour réduire la morbidité associée à la chirurgie, y compris les risques de saignement et de transfusion sanguine. Initialement, la procédure était réalisée par laparoscopie sans myomectomie associée, mais le risque de récurrence semblait beaucoup plus faible dans le cas d'une myomectomie associée. Wang et al. [15] ont étudié les résultats à long terme pour chacune des deux procédures dans une cohorte de 163 patients. Ils ont comparé deux groupes ayant subi une occlusion de l'artère utérine avec ou sans myomectomie associée. Les résultats à long terme ont révélé une récurrence de 28,4% des symptômes après 4 ans en l'absence de myomectomie par rapport à 7,4% avec une myomectomie ($p = 0,001$). Le taux de deuxième intervention a atteint 13,7% dans le groupe sans myomectomie par rapport à 0% dans le groupe avec myomectomie. Au vu des résultats présentés dans cette revue de littérature, l'occlusion de l'artère utérine associée à une myomectomie par laparoscopie semble être une procédure efficace car elle améliore les résultats sur les symptômes tout en réduisant le risque de récurrence. L'occlusion des artères utérines favorise l'involution par ischémie de léiomyomes plus profonds et plus petits laissés en place et réduit ainsi le risque de récurrence symptomatique. [16] La qualité de la suture utérine est un facteur clé pour déterminer le risque de rupture utérine pendant la grossesse et l'indication d'une césarienne lors d'une grossesse ultérieure. L'absence de saignement excessif dans le myomètre améliore probablement la guérison utérine et réduit le risque de nécrose cicatricielle. Les deux études randomisées ne confirment pas les résultats attendus concernant la réduction du risque d'hémorragie peropératoire et postopératoire. Holub et al. De la [17]. L'étude n'atteignait pas le seuil de signification statistique pour une réduction des saignements. L'étude de Vercellino et al [18] ne fait qu'une analyse indirecte en mesurant les taux d'hémoglobine postopératoires. D'autres études non randomisées montrent une hétérogénéité significative en termes de traitement, avec des différences associées à :

- La taille des léiomyomes réséqués ;
- Injection de vasoconstricteurs ou non ;
- La technique d'occlusion elle-même (transitoire ou permanente) ;
- Méthodes d'évaluation de la perte de sang.

Il est difficile de connaître l'impact réel de l'occlusion de l'artère utérine sur la pratique clinique en ce qui concerne le risque de saignement. Alborzi et al. [19] Une étude iranienne montre toutefois un taux de transfusion sanguine nettement plus élevé dans le groupe « myomectomie seulement », dépassant 17%, contre 0% dans le groupe « occlusion ? myomectomie » ($p \leq 0,00036$), ce qui représente un impact clinique significatif. Par analogie avec l'embolisation radiologique des artères utérines, de nombreuses incertitudes subsistent quant à l'effet de la dévascularisation utérine sur la fertilité ultérieure. L'impact sur la réserve ovarienne et l'effet de l'ischémie du myomètre, même transitoire, sur l'implantation et la placentation sont en effet controversés. Toutes les études qui se concentrent sur ce sujet sont d'observation et présentent de nombreux biais de sélection. L'occlusion des artères utérines est responsable d'une diminution d'environ 40%

de la vascularisation utérine [20]. La préservation des collatérales et des anastomoses vasculaires lors de l'occlusion sélective des artères utérines pourrait rapidement revasculariser et compléter les tissus utérins sains, tandis que les léiomyomes continueraient leur involution par nécrobiose [21]. L'étude comparative de la vascularisation Doppler avant et après l'occlusion des artères utérines chez 43 patientes n'a pas montré de différences significatives entre l'indice de résistance des artères utérines et l'homogénéité du système vasculaire du myomètre [22]. Les mêmes résultats ont été trouvés 3, 6 et 12 mois après l'opération par Liu et al.[23] Razavi et al. [24] ont identifié trois types d'anastomoses en examinant 76 patients éligibles à une embolisation radiologique de léiomyomes utérins par angiographie :

- Type I (21,7%, 33/152 artères) : le flux provient de l'artère ovarienne et se dirige vers l'utérus par l'artère utérine principale ;
- Type II (3,9%, 6/152 artères) : l'artère ovarienne irrigue directement le léiomyome ;
- Type III (6,6%, 10/152 artères) : la majeure partie du flux irriguant l'ovaire provient de l'artère utérine.

Par conséquent, le risque de lésion de la réserve ovarienne lors d'une embolisation radiologique des artères utérines dépend essentiellement du système vasculaire anastomotique de l'ovaire. De plus, pour éviter l'occlusion des branches anastomotiques, il est actuellement recommandé d'utiliser des microsphères de plus de 500 microns de diamètre lors de l'embolisation radiologique des artères utérines [25]. Ce risque serait réduit par une occlusion chirurgicale sélective des artères utérines. Dans une étude observationnelle prospective portant sur 35 patients âgés de 36 à 45 ans opérés d'un léiomyome utérin, Wang et al. ont constaté une diminution significative des taux sériques d'hormone anti-Mu (AMH) dans le deuxième jour postopératoire après la myomectomie uniquement. Les taux d'AMH sont revenus aux niveaux de base 3 mois après la chirurgie [26]. Une étude plus récente complète ces résultats en ne montrant aucun changement significatif dans les marqueurs de la réserve ovarienne six mois après la myomectomie [27]. La myomectomie à elle seule ne semble pas influencer sur la réserve ovarienne à long terme. Dans une étude de cohorte publiée en 2010, Qu et al. [28] ont comparé la réserve ovarienne (taux de FSH, de LH et d'inhibine B) dans un groupe « myomectomie avec occlusion de l'artère utérine » et un groupe « myomectomie seulement ». À 1, 3 et 6 mois après l'opération, les auteurs n'ont constaté aucune différence significative entre les deux groupes. L'occlusion préventive de l'artère utérine au cours de la myomectomie ne semble pas altérer les hormones de la boucle de rétroaction hypophysaire-ovarienne par rapport à la myomectomie seule, bien que ces résultats reposent sur les résultats d'études rétrospectives [29]. En ce qui concerne la fertilité ultérieure, une grossesse peut survenir à la suite d'une occlusion permanente et transitoire de l'artère utérine. Cependant, les données prospectives manquent pour déterminer l'impact réel sur la réserve ovarienne, le déroulement de la grossesse, le mode d'accouchement et le risque de saignement (placentation), ce qui limite son utilisation actuelle. Bien que les données actuelles soient rassurantes, il n'est pas recommandé d'utiliser cette technique systématiquement en dehors des essais cliniques chez les patientes qui souhaitent devenir enceintes.

CONCLUSION

La myomectomie cœlioscopique comporte des temps opératoires précis avec peu de risques de complications si l'indication est bien posée. Le taux de laparoconversion ne dépasse pas 2–3 %. Les hémorragies sont devenues très rares avec l'occlusion artérielle préventive [8].

La découverte d'un myome utérin chez une patiente en âge de procréer est une situation clinique fréquente nécessitant de faire la part de sa responsabilité en cas d'infertilité et d'envisager son impact sur une grossesse future. Les myomes provoquent généralement un effet délétère sur la fertilité des patientes en conception spontanée ou en AMP. La prise en charge thérapeutique repose essentiellement sur la chirurgie. Certes, le traitement médical n'est pas licite et l'embolisation est incertaine quant aux conséquences possibles sur la fertilité instantanée. Les bénéfices attendus de la myomectomie doivent néanmoins être mis en balance avec les risques éventuels (hémorragies, adhérences, rupture utérine). Le recours aux techniques à invasion réduite (hystéroscopie ou laparoscopie) doit être privilégié du fait de leurs bénéfices en termes de convalescence et d'adhérences postopératoires par rapport à la laparotomie. En situation d'infertilité, seule la résection hystéroscopique des myomes sous-muqueux améliore les paramètres de fertilité. Chez les femmes ne désirant pas maintenir leurs possibilités de procréation, la myomectomie laisse place à d'autres alternatives conservatrices (embolisation des artères utérines) ou à l'hystérectomie.[7]

Malgré les facteurs de risque bien authentifiés, rien ne permet de prédire l'évolution vers une rupture utérine après myomectomie. L'utérus doit être considéré comme cicatriciel. La vigilance L'obstétricien doit être extrême pour ne pas retarder le diagnostic. [10]

RÉFÉRENCES

1-**Davitian.c, G. Ducarme et al** (2005)

Myomectomies : prévention de l'hémorragie Myomectomy: Prevention of haemorrhages .

2- **Dubuisson. JB** (2007)

Comment je fais... l'occlusion des vaisseaux utérins avant une myomectomie ou une hystérectomie difficile ?

How I perform... the preventive occlusion of the uterine arteries before myomectomy or hysterectomy?

3- **Chene. Ga, Nohuz b.e Et al** (2019)

Comment je fais. . . simplement une myomectomie laparoscopique sans perte sanguine

How I do. . . easily a laparoscopic myomectomy without blood loss

4- **Dubuisson.J et al** (2014)

Le rôle de l'occlusion de l'artère utérine préventive pendant myomectomie

Laparoscopique : une revue de la littérature

5- **Malartic.C, Morel.O, et al** (2007)

La myomectomie par cœlioscopie en 2007 : état des lieux

Laparoscopic myomectomy in 2007: state of the art

14-Liu WM (2000) Laparoscopic bipolar coagulation of uterine vessels to treat symptomatic leiomyomas. J Am Assoc Gynecol Laparosc 7(1) :125–129.

6- **Valentin.L Canis.a**(2012)

Comment je fais. . . une occlusion transitoire des artères utérine par cœlioscopie

How I do. . . a transient uterine artery occlusion by

Laparoscopy

7-**Brun.JL, Legendre.G**(2013)

Myomectomie

8-**Dubuisson.JB** (2006)

Comment je fais... une myomectomie cœlioscopique

How I perform... a laparoscopic myomectomy

9- **M. Fanny *, M. Fomba et al** (2017)

Prévention de l'hémorragie per myomectomie en Afrique

Subsaharienne : apport du garrot sur l'isthme utérin

10- **P. Hagneréa, *, I. Denoual a, et al** (2011)

Rupture utérine spontanée après myomectomie.

À propos d'un cas et revue de la littérature

11- **Messaoudi .C** (2014)

Fibrome Utérin, mémoire

12- **ELOUARDIGHI.I** (2012)

Les fibromes utérins Les fibromes utérins Les fibromes utérins :

Etude rétrospective au service de gynécologie gynécologie obstétrique B du CHU Mohammed VI, THESE

13- <file:///C:/Users/Khadija/Desktop/posters/myome%20utérin/13.pdf> (2002)

Support de cour sur fibrome utérin.

15-**Wang PH et al** (2008)

Laparoscopic uterine vessel occlusion in the treatment of women with symptomatic uterine myomas with and without adding laparoscopic myomectomy: 4-year results. J Minim Invasive Gynecol 15(6) :712–718.

16- **Liu WM et al** (2004)

Combining the uterine depletion procedure and myomectomy may be useful for treating symptomatic fibroids. Fertil Steril 82(1):205–210

17- **Holub Z, Jabor A, Lukac J, Kliment L, Urbanek S, Shibalova E** (2004)

The effect of lateral uterine artery dissection on clinical outcomes in laparoscopic myomectomy: a prospective randomized study. Gynecol Surg 1 :253–258

18- **Vercellino G et al** (2012)

Laparoscopic temporary clipping of uterine artery during laparoscopic myomectomy. Arch Gynecol Obstet 286(5) :1181–1186

19- **Alborzi S et al** (2009)

A comparison of combined laparoscopic uterine artery ligation and myomectomy versus laparoscopic myomectomy in treatment of symptomatic myoma. *Fertil Steril* 92(2) :742–747

20- **Farrer-Brown G, Beilby JO, Tarbit MH**

(1970) The blood supply of the uterus. 1. Arterial vasculature. *J Obstet Gynaecol Br Commonw* 77(8) :673–681

21- **Lichtinger M et al**

(2003) The time course of myometrial ischemia and reperfusion after laparoscopic uterine artery occlusion— theoretical implications. *J Am Assoc Gynecol Laparosc* 10(4):554–563 (quiz 564–566)

22- **Dubuisson JB, Jacob S, Chapron C, Rambaud D** (2004)

Preventive artery occlusion combined with laparoscopic myomectomy: a valid procedure to prevent bleeding. *J Gynecol Surg* 20:105–112

23- Liu L, Li Y, Xu H, Chen Y, Zhang G, Liang Z (2011) Laparoscopic transient uterine artery occlusion and myomectomy for symptomatic uterine myoma. *Fertil Steril* 95(1) :254–258

24- **Razavi MK et al** (2002)

Angiographic classification of ovarian artery-to-uterine artery anastomoses: initial observations in uterine fibroid embolization. *Radiology* 224(3) :707–712

25- **Gupta JK, Sinha A, Lumsden MA, Hickey M**

(2012) Uterine artery embolization for symptomatic uterine fibroids. *Cochrane Database Syst Rev* 16(5):CD005073

26- **Wang HY, Quan S, Zhang RL, Ye HY, Bi YL, Jiang ZM, Ng EH** (2013) Comparison of serum anti-Mullerian hormone levels following hysterectomy and myomectomy for benign gynaecological conditions. *Eur J Obstet Gynecol Reprod Biol* 171(2) :368–371

27- **Cela V et al** (2013)

Fertility and endocrine outcome after robotassisted laparoscopic myomectomy (RALM). *Gynecol Endocrinol* 29(1) :79–82

28- **Qu X et al** (2010)

Controlled clinical trial assessing the effect of laparoscopic uterine arterial occlusion on ovarian reserve. *J Minim Invasive Gynecol* 17(1) :47–52