



UNIVERSITE CADI AYYAD
FACULTE DE MEDECINE ET DEPHARMACIE
MARRAKECH

Année 2012

Thèse N :62

**Résultats anatomopathologique du curage
ganglionnaire pelvien après cystectomie pour tumeur
de vessie
(Étude rétrospective a propos de 65 cas)**

THESE

PRESENTEE ET SOUTENUE PUBLIQUEMENT LE .../.../2012

PAR

Mr. ADIL AIT ERRAMI

Née le 3 Octobre 1985 à Souk Sebt

POUR L'OBTENTION DU DOCTORAT EN MEDECINE

MOTS-CLES :

Cancer de vessie- Curage ganglionnaire-Anatomopathologie

JURY

M. I. SARF

Professeur d'Urologie

PRESIDENT

M. Z. DAHAMI

Professeur agrégé en Urologie

RAPPORTEUR

Mme. B. BELAABIDIA

Professeur d'anatomie Pathologie

M. S. M. MOUDOUNI

Professeur d'Urologie

JUGES

Mme. N. CHERIF IDRISSE EL GANOUNI

Professeur agrégé de Radiologie

بِسْمِ اللَّهِ الرَّحْمَنِ الرَّحِيمِ

”رب أوزعني أن
أشكر نعمتك التي
أنعمت عليّ وعلى
والديّ وأن أعمل

صالحاً قرضاه وأطع
لي في ذريّتي إنّي
تبت إليك وإنّي من
المسلمين”
صدق الله العظيم.



Serment d'Hippocrate

Au moment d'être admis à devenir membre de la profession médicale, je m'engage solennellement à consacrer ma vie au service de l'humanité.

Je traiterai mes maîtres avec le respect et la reconnaissance qui leur sont dus.

Je pratiquerai ma profession avec conscience et dignité. La santé de mes malades sera mon premier but.

Je ne trahirai pas les secrets qui me seront confiés.

Je maintiendrai par tous les moyens en mon pouvoir l'honneur et les nobles traditions de la profession médicale.

Les médecins seront mes frères.

Aucune considération de religion, de nationalité, de race, aucune considération politique et sociale, ne s'interposera entre mon devoir et mon patient.

Je maintiendrai strictement le respect de la vie humaine dès sa conception.

Même sous la menace, je n'userai pas mes connaissances médicales d'une façon contraire aux lois de l'humanité.

Je m'y engage librement et sur mon honneur.

Déclaration Genève, 1948.





*LISTE DES
PROFESSEURS*

UNIVERSITE CADI AYYAD
FACULTE DE MEDECINE ET DE PHARMACIE
MARRAKECH

Doyen Honoraire

: Pr. Badie-Azzamann MEHADJI

ADMINISTRATION

Doyen

: Pr. Abdelhaq ALAOUI YAZIDI

Vice doyen à la recherche

: Pr. Badia BELAABIDIA

Vice doyen aux affaires pédagogiques

: Pr. Ag Zakaria DAHAMI

Secrétaire Général

: Mr. Azzeddine EL HOUDAIGUI

PROFESSEURS D'ENSEIGNEMENT SUPERIEUR

ABOUSSAD	Abdelmounaim	Néonatalogie
AMAL	Said	Dermatologie
ASMOUKI	Hamid	Gynécologie – Obstétrique A
ASRI	Fatima	Psychiatrie
AIT BENALI	Said	Neurochirurgie
ALAOUI YAZIDI	Abdelhaq	Pneumo-phtisiologie
BENELKHAIAT BENOMAR	Ridouan	Chirurgie – Générale
BELAABIDIA	Badia	Anatomie-Pathologique
BOUMZEBRA	Drissi	Chirurgie Cardiovasculaire
BOUSKRAOUI	Mohammed	Pédiatrie A
CHABAA	Laila	Biochimie
CHOULLI	Mohamed Khaled	Neuropharmacologie
ESSAADOUNI	Lamiaa	Médecine Interne
FIKRY	Tarik	Traumatologie- Orthopédie A
FINECH	Benasser	Chirurgie – Générale
KISSANI	Najib	Neurologie
KRATI	Khadija	Gastro-Entérologie

LATIFI	Mohamed	Traumato – Orthopédie B
MOUDOUNI	Said mohammed	Urologie
MOUTAOUAKIL	Abdeljalil	Ophtalmologie
RAJI	Abdelaziz	Oto-Rhino-Laryngologie
SARF	Ismail	Urologie
SBIHI	Mohamed	Pédiatrie B
SOUMMANI	Abderraouf	Gynécologie-Obstétrique A

PROFESSEURS AGREGES

ABOULFALAH	Abderrahim	Gynécologie – Obstétrique B
ADERDOUR	Lahcen	Oto-Rhino-Laryngologie
AMINE	Mohamed	Epidémiologie - Clinique
AIT SAB	Imane	Pédiatrie B
AKHDARI	Nadia	Dermatologie
BOURROUS	Monir	Pédiatrie A
CHELLAK	Saliha	Biochimie-chimie (Militaire)
DAHAMI	Zakaria	Urologie
EL ADIB	Ahmed rhassane	Anesthésie-Réanimation
EL FEZZAZI	Redouane	Chirurgie Pédiatrique
EL HATTAOUI	Mustapha	Cardiologie
ELFIKRI	Abdelghani	Radiologie (Militaire)
ETTALBI	Saloua	Chirurgie – Réparatrice et plastique
GHANNANE	Houssine	Neurochirurgie
LMEJJATI	Mohamed	Neurochirurgie
LOUZI	Abdelouahed	Chirurgie générale
LRHEZZIOUI	Jawad	Neurochirurgie(Militaire)
MAHMAL	Lahoucine	Hématologie clinique
MANOUDI	Fatiha	Psychiatrie
MANSOURI	Nadia	Chirurgie maxillo-faciale Et stomatologie

NAJEB	Youssef	Traumato - Orthopédie B
NEJMI	Hicham	Anesthésie - Réanimation
OULAD SAIAD	Mohamed	Chirurgie pédiatrique
SAIDI	Halim	Traumato - Orthopédie A
SAMKAOUI	Mohamed Abdenasser	Anesthésie- Réanimation
TAHRI JOUTEI HASSANI	Ali	Radiothérapie
TASSI	Noura	Maladies Infectieuses
YOUNOUS	Saïd	Anesthésie-Réanimation

PROFESSEURS ASSISTANTS

ABKARI	Imad	Traumatologie-orthopédie B
ABOU EL HASSAN	Taoufik	Anesthésie - réanimation
ABOUSSAIR	Nisrine	Génétique
ADALI	Imane	Psychiatrie
ADALI	Nawal	Neurologie
ADMOU	Brahim	Immunologie
AGHOUTANE	El Mouhtadi	Chirurgie – pédiatrique
AISSAOUI	Younes	Anesthésie Réanimation (Militaire)
AIT BENKADDOUR	Yassir	Gynécologie – Obstétrique A
AIT ESSI	Fouad	Traumatologie-orthopédie B
ALAOUI	Mustapha	Chirurgie Vasculaire périphérique (Militaire)
ALJ	Soumaya	Radiologie
AMRO	Lamyae	Pneumo - phtisiologie
ANIBA	Khalid	Neurochirurgie
ARSALANE	Lamiaie	Microbiologie- Virologie (Militaire)
BAHA ALI	Tarik	Ophtalmologie
BAIZRI	Hicham	Endocrinologie et maladies métaboliques (Militaire)
BASRAOUI	Dounia	Radiologie
BASSIR	Ahlam	Gynécologie – Obstétrique B
BELBARAKA	Rhizlane	Oncologie Médicale
BELKHOU	Ahlam	Rhumatologie

BEN DRISS	Laila	Cardiologie (Militaire)
BENCHAMKHA	Yassine	Chirurgie réparatrice et plastique
BENHADDOU	Rajaa	Ophtalmologie
BENHIMA	Mohamed Amine	Traumatologie-orthopédie B
BENJILALI	Laila	Médecine interne
BENZAROUEL	Dounia	Cardiologie
BOUCHENTOUF	Rachid	Pneumo-phtisiologie (Militaire)
BOUKHANNI	Lahcen	Gynécologie – Obstétrique B
BOURRAHOuat	Aicha	Pédiatrie
BSSIS	Mohammed Aziz	Biophysique
CHAFIK	Aziz	Chirurgie Thoracique (Militaire)
CHAFIK	Rachid	Traumatologie-orthopédie A
CHERIF IDRISSE EL GANOUNI	Najat	Radiologie
DAROUASSI	Youssef	Oto-Rhino – Laryngologie (Militaire)
DIFFAA	Azeddine	Gastro - entérologie
DRAISS	Ghizlane	Pédiatrie A
EL AMRANI	Moulay Driss	Anatomie
EL ANSARI	Nawal	Endocrinologie et maladies métaboliques
EL BARNI	Rachid	Chirurgie Générale (Militaire)
EL BOUCHTI	Imane	Rhumatologie
EL BOUIHI	Mohamed	Stomatologie et chirurgie maxillo faciale
EL HAOUATI	Rachid	Chirurgie Cardio Vasculaire
EL HAOURY	Hanane	Traumatologie-orthopédie A
EL HOUDZI	Jamila	Pédiatrie B
EL IDRISSE SLITINE	Nadia	Pédiatrie (Néonatalogie)
EL KARIMI	Saloua	Cardiologie
EL KHADER	Ahmed	Chirurgie Générale (Militaire)
EL KHAYARI	Mina	Réanimation médicale
EL MANSOURI	Fadoua	Anatomie – pathologique (Militaire)
EL MEHDI	Atmane	Radiologie
EL MGHARI TABIB	Ghizlane	Endocrinologie et maladies métaboliques
EL OMRANI	Abdelhamid	Radiothérapie
FADILI	Wafaa	Néphrologie

FAKHIR	Bouchra	Gynécologie – Obstétrique B
FAKHIR	Anass	Histologie -embryologie cytogénétique
FICHTALI	Karima	Gynécologie – Obstétrique B
HACHIMI	Abdelhamid	Réanimation médicale
HAJJI	Ibtissam	Ophtalmologie
HAOUACH	Khalil	Hématologie biologique
HAROU	Karam	Gynécologie – Obstétrique A
HOCAR	Ouafa	Dermatologie
JALAL	Hicham	Radiologie
KADDOURI	Said	Médecine interne (Militaire)
KAMILI	El ouafi el aouni	Chirurgie – pédiatrique générale
KHALLOUKI	Mohammed	Anesthésie-Réanimation
KHOUCHANI	Mouna	Radiothérapie
KHOULALI IDRISSE	Khalid	Traumatologie-orthopédie (Militaire)
LAGHMARI	Mehdi	Neurochirurgie
LAKMICHI	Mohamed Amine	Urologie
LAKOUICHMI	Mohammed	Chirurgie maxillo faciale et Stomatologie (Militaire)
LAOUAD	Inas	Néphrologie
LOUHAB	Nissrine	Neurologie
MADHAR	Si Mohamed	Traumatologie-orthopédie A
MAOULAININE	Fadlmrabihrabou	Pédiatrie (Néonatalogie)
MARGAD	Omar	Traumatologie – Orthopédie B
MATRANE	Aboubakr	Médecine Nucléaire
MOUAFFAK	Youssef	Anesthésie - Réanimation
MOUFID	Kamal	Urologie (Militaire)
MSOUGGAR	Yassine	Chirurgie Thoracique
NARJIS	Youssef	Chirurgie générale
NOURI	Hassan	Oto-Rhino-Laryngologie
OUALI IDRISSE	Mariem	Radiologie
OUBAHA	Sofia	Physiologie
OUERIAGLI NABIH	Fadoua	Psychiatrie (Militaire)
QACIF	Hassan	Médecine Interne (Militaire)

QAMOUSS	Youssef	Anesthésie - Réanimation (Militaire)
RABBANI	Khalid	Chirurgie générale
RADA	Noureddine	Pédiatrie
RAIS	Hanane	Anatomie-Pathologique
ROCHDI	Youssef	Oto-Rhino-Laryngologie
SAMLANI	Zouhour	Gastro - entérologie
SORAA	Nabila	Microbiologie virologie
TAZI	Mohamed Illias	Hématologie clinique
ZAHLANE	Mouna	Médecine interne
ZAHLANE	Kawtar	Microbiologie virologie
ZAOUI	Sanaa	Pharmacologie
ZIADI	Amra	Anesthésie - Réanimation
ZOUGAGHI	Laila	Parasitologie –Mycologie



DEDICACES

JE DÉDIE CETTE THÈSE...✍



À TOUS LES MEDECINS DIGNE DE CE NOM...

A mes très chers parents

Aucun mot ne saurait exprimer mon grand amour, mon respect et ma gratitude envers le soutien que vous vous êtes acharnés à me prodiguer durant toute ma vie.

Je dépose aujourd'hui entre vos mains, le fruit de votre long travail. De vos sacrifices et de l'affection que vous n'avez jamais cessé de m'entourer Sans votre présence à mes côtés, je ne serais arrivée là.

Puisse Dieu vous accorder santé et longue vie

A Mon frère hicham

A Ma sœur Soukaina

A mon frère zakaria

L'affection et l'amour fraternel que vous me portez m'ont soutenu durant mon parcours.

Je vous dédie ce travail en témoignage de l'amour que j'ai pour vous et que je suis parvenue à vous rendre fier de votre grande sœur.

Puisse dieu vous préserver et vous procurer bonheur et réussite, et vous aider à réaliser vos rêves

A ma grand-mère fatima

a mes oncles abdelkbir, abdelaziz, hassan mohamed, hamid, moustapha, mohamed essaghir et leurs conjointes

A ma tante najat et son conjoint

En souvenir de l'affection dont vous m'entouriez, je vous dédie mon travail, fruit du soutien dont vous m'aviez fait part.

Que dieu ait votre âme sainte, vous me manquez énormément, et sachez que vous étiez toujours avec moi dans mes beaux et mauvais jours.

A mes chers cousines et cousins

Vous êtes pour moi des frères et sœurs et des amis. L'amour et la gentillesse dont vous m'avez entouré m'ont permis de surmonter les moments difficiles.

Merci pour votre soutien. Que dieu vous aide à atteindre vos rêves et de réussir dans votre vie.

A tout(e) mes ami(e)s

*En souvenir d'agréables moments passés ensemble et en témoignage de
notre amitié.*

*Je vous exprime par ce travail toute mon affection et j'espère que notre
amitié restera intacte et durera pour toujours.*

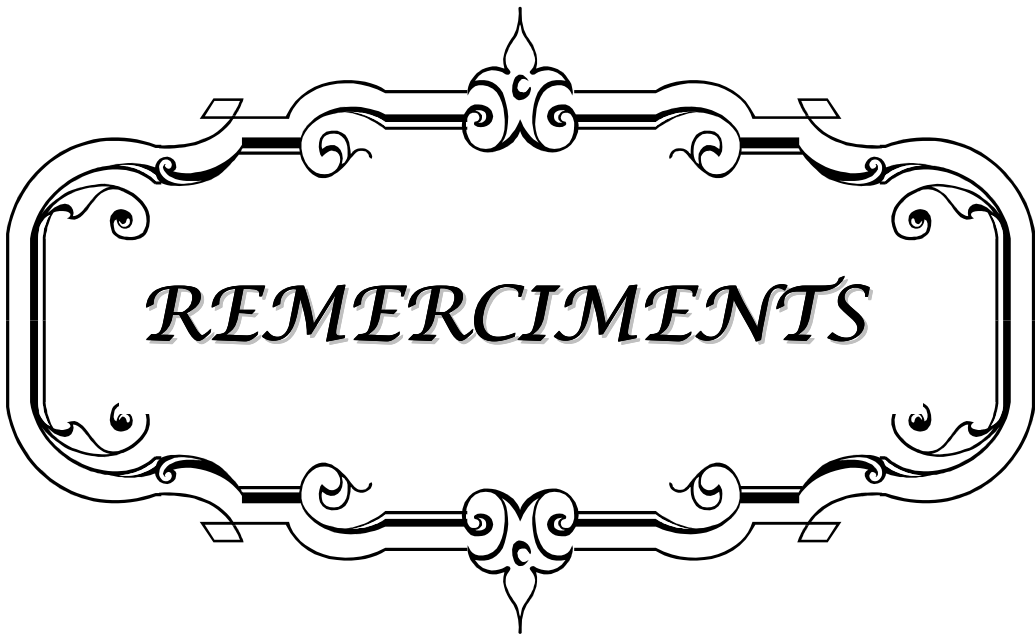
*A tous ceux qui me sont chers. Et que je n'ai pas pu citer leurs
noms*

*Sachez que l'amour que j'ai pour vous et qui n'a pas besoin d'être concerté
sur du papier.*

Votre présence m'a aidé à surmonter les épreuves.

Je vous dédie mon travail et je vous transmets mon très grand respect.

A la mémoire de mes grands parents



REMERCIEMENTS

*A notre maître et président de thèse Monsieur le professeur
sarf ismail
Professeur d'urologie au CHU Mohammed VI*

*Nous sommes infiniment sensibles à l'honneur que vous nous avez donné
en acceptant de présider notre jury de thèse.
Nous vous exprimons notre profonde admiration pour la sympathie et la
modestie qui émanent de votre personne.
Veuillez considérer ce modeste travail comme expression de notre
reconnaissance.*

*A notre maître et rapporteur de thèse Monsieur le professeur
zakaria dahami Professeur agrégé d'urologie au CHU
Mohammed VI*

*Malgré vos multiples préoccupations, vous avez bien voulu nous confier
ce travail et le diriger.
Vos qualités humaines et professionnelles nous ont toujours marqué.
Votre disponibilité et votre acharnement nous inspirent un grand
respect.
Veuillez trouver, ici, le témoignage de notre estime et de notre sincère
gratitude.*

*A notre maître et juge de thèse madame belaabidia badia
professeur d'anatomopatologie au CHU Mohammed VI*

*Nous vous sommes infiniment reconnaissant d'avoir accepté aimablement
de juger ce travail.
Votre compétence et votre sens de devoir nous ont profondément
imprégnés.
Que ce travail soit l'expression de notre profond respect et de notre
reconnaissance.*

*A Notre maître et juge de thèse Monsieur le professeur
moudouni saïd mohammed
professeur d'urologie au CHU Mohammed VI*

*Nous vous remercions d'avoir voulu répondre à notre souhait de vous
voir parmi nos membres de jury.
En acceptant de juger notre travail, vous nous accordez un très grand
honneur.
Veuillez trouver, cher maître, dans ce travail, l'expression de notre
profond respect.*

*A notre maître et juge de thèse madame Najat CHÉRIF
IDRISSI EL GANOUNI professeur agrégé de radiologie au
CHU Mohammed VI*

*Nous vous remercions d'avoir voulu répondre à notre souhait de vous
avoir parmi nos membres de jury
En acceptant de juger notre travail, vous nous accordez un très grand
honneur.
Veuillez trouver, cher maître, dans ce travail, l'expression de notre
profond respect*

*Au Dr fettouh A., au Dr Sadiki B, au Dr Jarir R,
au Dr kébbour J., au Dr Zahraoui MR, au dr abourig a.
A toute l'équipe d'urologie et d'anatomopathologie*

*Votre pleine collaboration et votre disponibilité m'ont beaucoup marqué.
Merci pour tout.*



ABBREVIATIONS

The image features a decorative, ornate frame with a central focus on the word "ABBREVIATIONS". The frame is composed of two horizontal bars, each with a central floral or scroll-like ornament. The vertical sides of the frame are also decorated with elegant, symmetrical scrollwork. The word "ABBREVIATIONS" is written in a classic, italicized serif font, centered within the frame.

TR : Toucher rectal

PSA : Prostate specific antigene

ADK : Adénocarcinome

TDM : Tomodensitométrie

ASA : Société américaine des anesthésistes

CPT : Cystoprostatéctomie totale

TVIM : Tumeur de vessie infiltrant le muscle

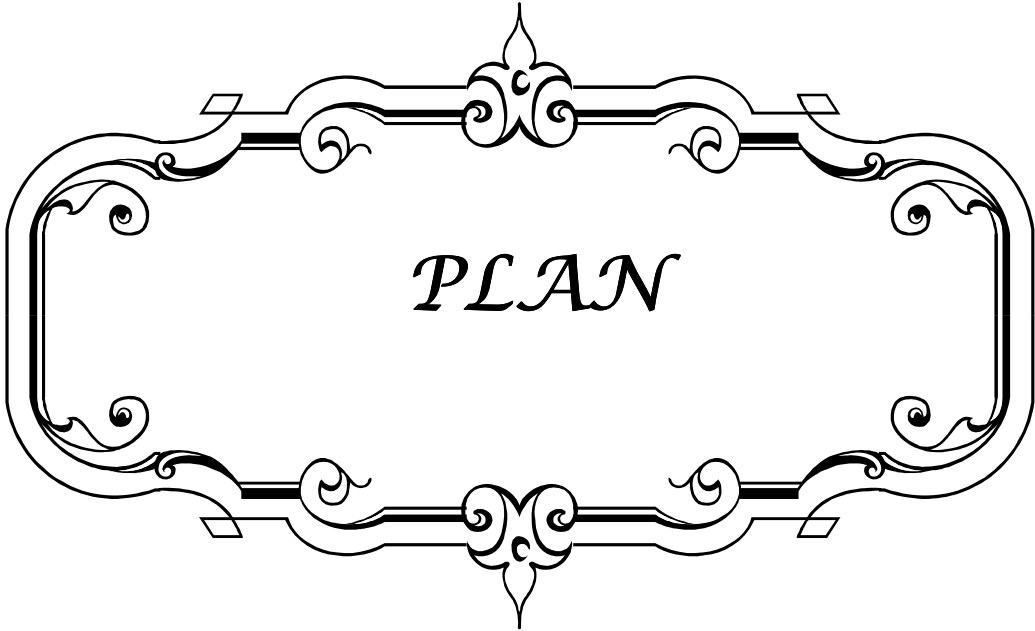
TVNIM : Tumeur de vessie non infiltrant le muscle

ADP : Adénopathie

Hb : Hémoglobine

ECBU : Examen cyto bactériologique des urines

GS : Ganglion sentinelle



INTRODUCTION	1
RAPPEL	3
I. Description anatomique et histologique des ganglions lymphatiques	4
II. Le drainage lymphatique de la vessie.....	7
III. Anato-mo-pathologie.....	10
PATIENTS ET METHODES	17
RESULTATS	19
I. Données épidémiologique.....	20
1- Répartition selon l'âge	20
2- Répartition selon le sexe	20
3- Antécédents.....	20
3.1. Antécédents médicaux.....	20
3.2. Antécédents toxiques.....	21
3.3. Antécédents chirurgicaux.....	21
II. Diagnostic positif.....	22
1- Clinique	22
1.1. Signes fonctionnels et généraux.....	22
1.2. Signes physiques.....	23
2. Examens complémentaires.....	23
2.1. Bilan biologique	23
2.2. Bilan endoscopique et anatomopathologique.....	24
2.3. Bilan radiologique.....	26
III. Les conditions préopératoires	28
1- La consultation pré-anesthésique.....	28
2- La classification ASA	28
IV. Données de la chirurgie.....	28
1- Technique de la chirurgie.....	28
2- Voie d'abord	28
3- Dérivations urinaires	29
4- Curage ganglionnaire.....	29
V. Données anatomo-pathologie	29
1- Macroscopie.....	29
1.1. Aspect de la tumeur.....	29
1.2. Taille de la tumeur.....	29

2. Histologie.....	29
3. Extension à la graisse péri vésicale	30
4. Extension aux organes de voisinage.....	30
5. Le curage ganglionnaire.....	31
5.1. Le type de curage.....	31
5.2. Le nombre de ganglions prélevés.....	31
5.3. L'envahissement et la densité ganglionnaire.....	32
5.4. L'effraction capsulaire tumorale.....	32
6. Stadification.....	32
DISCUSSION.....	34
I. Etude épidémiologique.....	35
1- Incidence et Mortalité.....	35
2- Age moyen et le sexe.....	35
3- Facteurs de risques.....	35
II. Modalités du curage ganglionnaire.....	36
1. Le curage limité.....	37
2. Le curage standard	37
3. Le curage extensif.....	37
III. Bilan d'extension des tumeurs de vessie.....	45
1- Evaluation clinique de l'extension tumorale.....	46
2- Evaluation para clinique de l'extension tumorale.....	46
2.1. Apport de l'échographie dans détection des métastases ganglionnaires.....	46
2.2. Apport de la TDM dans la détection des métastases ganglionnaires.....	47
IV. Traitement Chirurgical des tumeurs de la vessie.....	49
1- La voie d'abord.....	49
2- La cystectomie.....	49
3- La réalisation du curage ganglionnaire.....	50
3.1. Le curage laparotomique.....	50
3.2. Le curage laparoscopique.....	53
V. Etude anatomopathologique des pièces opératoires.....	58
1- Prise en charge de la pièce opératoire.....	58
2- Conditionnement de la pièce opératoire.....	59
3- Etude macroscopique.....	60
4- Etude microscopique	61

VI.	Résultat anatomopathologique.....	61
1-	Macroscopie.....	61
2-	Microscopie.....	63
2.1.	Type histologique.....	63
2.2.	Infiltration pariétal	64
2.3.	Le curage ganglionnaire.....	64
VII.	Confrontation radiologique et histopathologique dans l'extension ganglionnaire...	
VIII.	Recommandations en matière de curage ganglionnaire.....	72
	CONCLUSION.....	74
	RESUMES.....	76
	ANNEXES.....	80
	BIBLIOGRAPHIE.....	88



INTRODUCTION

RESULTATS ANATOMOPATHOLOGIQUE DU CURAGE GANGLIONNAIRE PELVIEN APRES CTSTECTOMIE POUR TUMEUR DE VESSIE

Les tumeurs de vessie représentent 5 à 8% de l'ensemble des cancers [1]. Elles atteignent surtout l'Homme âgé de sexe masculin, exposé aux produits toxiques du tabac.

L'étude anatomopathologique des copeaux de résections de la tumeur, permet de poser le diagnostic et de différencier les tumeurs de vessie non infiltrant le muscle (TVNIM) des tumeurs de vessie infiltrant le muscle (TVIM) [2].

Lors du diagnostic initial, 75 à 85 % des tumeurs sont des TVNIM. Soixante à 70% des lésions récidiveraient la première année et 10 à 20% progresseraient vers des tumeurs invasives et/ou métastatiques [3].

Des progrès importants ont été réalisés au niveau des moyens diagnostiques, de la compréhension de la carcinogenèse et des moyens thérapeutiques de ces tumeurs. La cystectomie totale avec curage ganglionnaire constitue actuellement le gold standard du traitement des tumeurs TVIM. De même, elle est indiquée en cas de récurrence tumorale de TVNIM, résistante à un traitement endoscopique bien conduit, associé à un traitement par immunothérapie (instillations de BCG) ou chimiothérapie endovésicale (Mitomycine C).

Pour les praticiens, le curage ganglionnaire constitue un temps essentiel et complémentaire au geste de cystectomie. IL est indispensable pour définir le stade tumoral et donc le pronostic. Il permet également de discuter un éventuel traitement adjuvant à la cystectomie en cas d'envahissement ganglionnaire [2].

Au-delà de sa valeur pronostic, certains auteurs évoquent la valeur curative du curage et son impact sur la survie spécifique [(2,3) in5]. Certaines équipes recommandent désormais, en conséquence, un curage ganglionnaire étendu aux axes iliaques internes et primitifs, voire remontant au-dessus de la bifurcation aortique [(4,5) in5].

Le but de notre étude est de répondre aux problématiques suivantes :

- Qu'en est-t-il de nos patients en matière de curage ganglionnaire après cystectomie ? techniques et indications ?
- Quelles sont nos résultats anatomopathologiques de ces curages ? nombre de ganglions prélevés, et états des ganglions ?
- Quels types d'imagerie pourraient améliorer la détection des ganglions métastatiques et guider les chirurgiens lors du curage ganglionnaire ?
- Enfin, quels sont les recommandations à mettre en œuvre pour améliorer nos résultats thérapeutiques ?



L'étude anatomopathologique du relai ganglionnaire et du drainage lymphatique de la vessie est un élément capital qui permet au chirurgien de réaliser un curage standard ou extensif en matière de cystectomie. Il nous a semblé très important de faire un rappel des données fondamentales concernant les ganglions lymphatiques, le drainage lymphatique de la vessie ainsi que les différents aspects anatomo-pathologiques et classifications des tumeurs vésicales.

I. Description anatomique et histologique des ganglions lymphatiques : [6-8]

Les ganglions lymphatiques (ou « nœuds lymphatiques ») sont le lieu de prolifération et de différenciation des cellules immunitaires.

Le premier rôle des vaisseaux lymphatiques est d'amener un antigène du tissu jusqu'aux ganglions, afin d'activer la réponse immunitaire spécifique des lymphocytes T et B. Les ganglions lymphatiques sont réniformes, et leur taille varie en fonction de leur localisation. On en dénombre chez l'Homme environ 800 ; pour une masse totale de 500 à 800 g.

Les ganglions lymphatiques ont pour fonction la production des acteurs du système immunitaire : production d'anticorps, de cellules effectrices et de cellules mémoires

Ils sont situés le long du réseau lymphatique, regroupés en certains points « stratégiques » :

- les réseaux profonds : au niveau de l'abdomen, du thorax, du cou, etc. ;
- les réseaux superficiels : aux niveaux inguinal, axillaire, occipital, cervical, etc.

Les ganglions font partie du tissu lymphoïde ; tissu important, structuré en réseau complexe et d'apparence morcelé en ce qui concerne les ganglions.

1. Histologie

Chacun des ganglions mesure normalement moins d'un centimètre chez l'homme, sauf en cas d'adénopathie. Les ganglions ont une structure plus ou moins globuleuse, et ils se décomposent en plusieurs zones (de la périphérie vers le centre) (figure 1 et 2) :

- le sinus capsulaire, qui permet l'arrivée des antigènes par les vaisseaux lymphatiques et sanguins afférents ;
- le cortex du ganglion, lieu de prolifération et de différenciation des lymphocytes B (qui y sont regroupées en amas nommés follicules, responsables du grossissement des ganglions en cas de stimulation antigénique) ;
- le paracortex, qui abrite les lymphocytes T et les cellules dendritiques ;
- le hile, au niveau duquel il y a autant de lymphocytes B que de lymphocytes T, et par lequel sort le vaisseau lymphatique efférent.

Globalement, un ganglion lymphatique se divise en trois compartiments fonctionnels :

- un compartiment sinusal (ce sont les espaces de circulation propre à la lymphe) ;
- un compartiment sanguin (qui permet de déplacer rapidement un maximum de cellules lymphoïdes de ganglion à ganglion ou de ganglion vers les tissus) ;
- un compartiment parenchymateux (constitué de l'ensemble des cellules lymphoïdes).

RESULTATS ANATOMOPATHOLOGIQUE DU CURAGE GANGLIONNAIRE PELVIEN
APRES CTSTECTOMIE POUR TUMEUR DE VESSIE

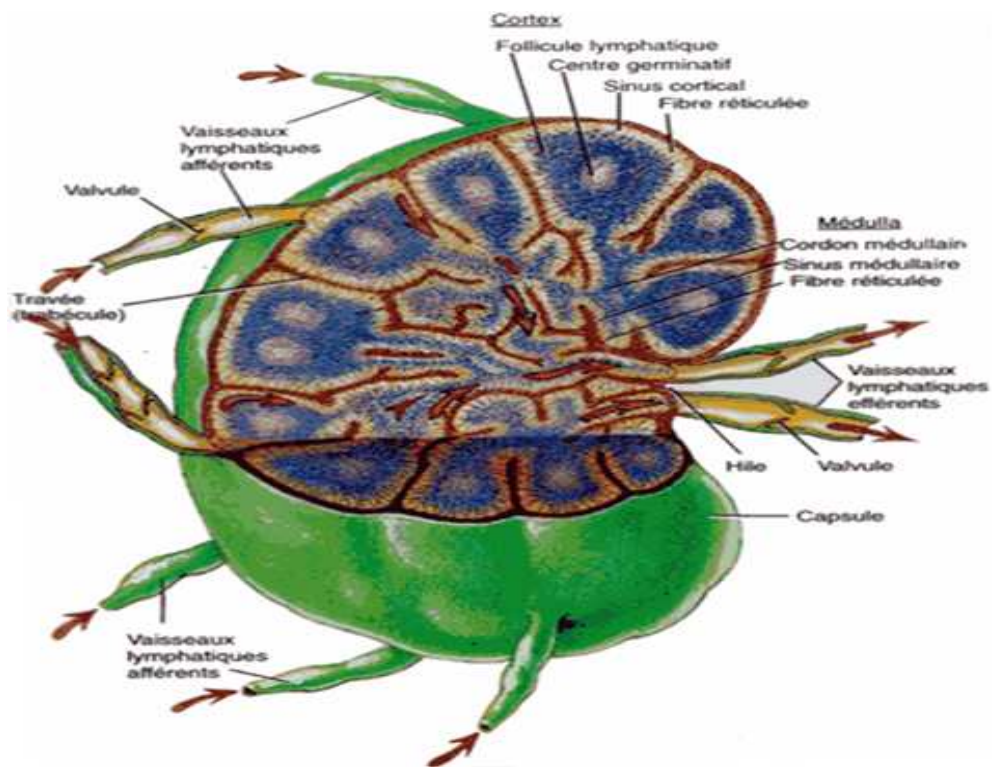


Figure 1 : Aspect macroscopique d'un ganglion lymphatique

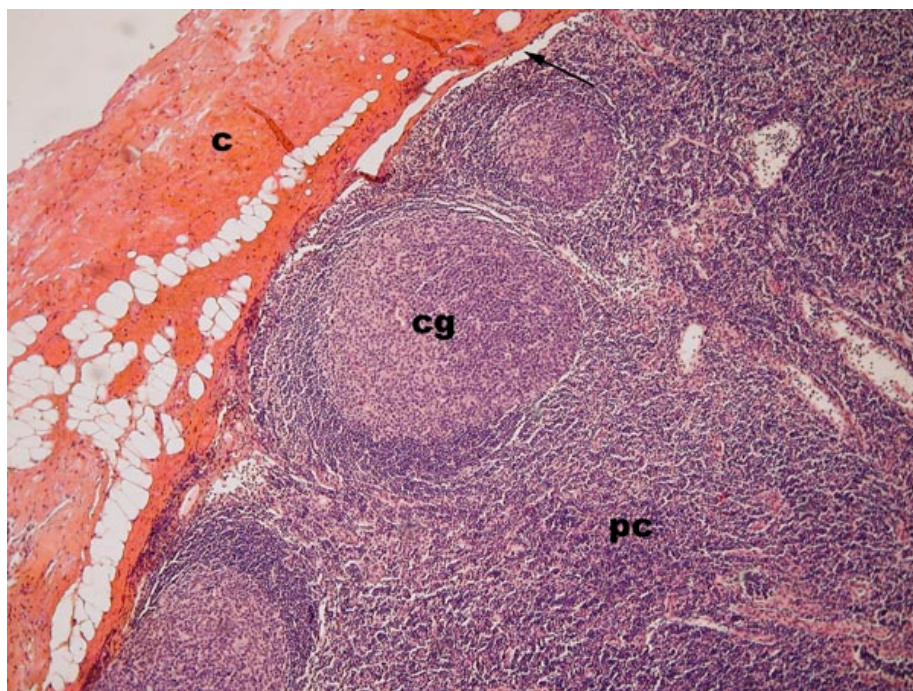


Figure 2 : ganglion lymphatique à moyen grossissement

Capsule (c)

Centre germinatif (cg)

Médullaire (m)

Paracortex (pc)

2. La dissémination lymphatique

Les cellules tumorales envahissent les vaisseaux lymphatiques et gagnent le sinus périphérique sous-capsulaire du premier ganglion via les vaisseaux afférents. Ces cellules se multiplient jusqu'à envahir quasiment tout le ganglion, c'est alors le stade de métastase ganglionnaire. Puis les cellules sortent par le vaisseau lymphatique efférent pour aller vers le 2° puis le 3° ganglion relais et ainsi de suite. Puis il va y avoir un passage par le canal thoracique qui va rejoindre la circulation sanguine veineuse. On a alors une dissémination hématogène.

NB: parfois il y a une effraction capsulaire des ganglions par les cellules tumorales entraînant une nouvelle phase locorégionale mais sur une métastase cette fois ci.

Histologiquement :

Un Ganglion métastatique est initialement normal à l'exception de quelque cellules dans le sinus sous capsulaire. On parle de micro métastases. Puis on passe par les stades de métastase partielle, puis massive jusqu'à ce que l'effraction de la capsule se produise et que le tissu adipeux adjacent soit infiltré.

Les ganglions lymphatiques métastatiques peuvent être de taille variée : le prélèvement peut contenir une partie de ganglion sain : un segment de capsule conjonctive entourant un parenchyme ganglionnaire fait de petits lymphocytes au milieu desquels il existe de centres germinatifs (centres clairs) et des sinus.

Pour évaluer l'histopronostic de la lésion, il est important de rechercher :

Une éventuelle rupture capsulaire avec dissémination des éléments carcinomateux dans le tissu conjonctivo-adipeux adjacent.

D'éventuels embolus dans les vaisseaux voisins

II. Le drainage Lymphatique de la vessie : [9-11]

Le drainage lymphatique comprend un réseau initial, des collecteurs pré-ganglionnaires, des ganglions groupés en chaînes autour des artères et des veines iliaques, de la veine cave et de l'aorte pour rejoindre le collecteur central que constitue le canal thoracique.

Au niveau de la vessie, il existe un réseau sous-muqueux à mailles allongées, des collecteurs perforant la musculature. Ces canaux intramusculaires sont réticulés dans le muscle profond (il s'agit du muscle superficiel que les urologues définissent par voie endoscopique).

Il existe aussi des canaux radiés dans le muscle superficiel (le muscle profond pour les urologues). Enfin il existe de volumineux canaux adventiciels qui reçoivent la lymphe de ces différents courants.

1. Lymphatiques de la paroi vésicale :

Les collecteurs lymphatiques peuvent être classés en trois groupes :

1.1. Lymphatiques de la paroi postérieure :

Ils comprennent deux ou trois collecteurs qui se dirigent au-dessus et en avant, puis en dehors de l'uretère. Ils croisent l'artère ombilicale et se jettent dans les nœuds de la chaîne iliaque externe, groupe interne et moyen. Rarement, un canal de la paroi postérieure se rend dans un nœud iliaque interne ou iliaque primitif.

1.2. Lymphatiques de la paroi antérieure :

Ils convergent vers le tiers moyen de la paroi latérale de la vessie. Ils croisent le bord latéral de la vessie, remontent le long de l'artère ombilicale et rejoignent les collecteurs de la paroi postérieure. Ces lymphatiques de la paroi antérieure se drainent là encore, dans les nœuds de la chaîne iliaque externe. Ces collecteurs lymphatiques cheminent dans l'aileron de la vessie qui unit sa face latérale à la paroi pelvienne.

1.3. Lymphatiques du trigone :

Ils ont leur point d'émergence en dedans des uretères. Ils se portent en dehors et en arrière vers l'extrémité inférieure de l'uretère, le pré-croisent en suivant l'artère utérine chez la femme ou vésiculo-déférentielle chez l'homme. Ces lymphatiques se terminent dans les nœuds iliaques externes (chaîne moyenne ou interne). On trouve fréquemment un nœud interrupteur sur leur trajet. Certains des collecteurs du trigone peuvent aboutir au niveau des ganglions iliaques primitifs ou iliaques internes. Dans certains cas, les lymphatiques nés au voisinage du col de la vessie se portent en arrière et en haut, en suivant la lame nerveuse du plexus pelvien pour se terminer dans les nœuds du promontoire.

2. Les ganglions lymphatiques : (Figure 3 et 4)

2.1. Ganglions para-vésicaux :

Les lymphatiques de la paroi antérieure sont interrompus par de petits nœuds accolés à la paroi vésicale : ce sont les ganglions para-vésicaux. Ils sont situés dans la loge vésicale, sous le péritoine en arrière et sous l'aponévrose ombilico-pré-vésicale en avant. Ils sont répartis en trois groupes : antérieur ou pré-vésical, latéral dont les nœuds sont les plus volumineux au voisinage des branches vésicales de l'artère ombilicale et postérieur.

2.2. Ganglions iliaques externes :

Le principal relai ganglionnaire des lymphatiques vésicaux est constitué par les ganglions iliaques externes, chaîne moyenne et interne (improprement appelée chaîne obturatrice). Certains collecteurs peuvent aussi atteindre les nœuds iliaques internes ou iliaques primitifs.

Les nœuds iliaques externes sont groupés autour des vaisseaux iliaques externes où ils forment trois chaînes.

a- *Chaîne externe sus-veineuse :*

Elle comprend trois ou quatre nœuds qui s'insinuent entre le bord interne du psoas et l'artère iliaque externe. Le nœud inférieur est appelé nœud rétro-fémoral externe.

b- Chaîne moyenne ou latéro-veineuse :

Elle comprend deux ou trois nœuds situés sur la face antérieure de la veine iliaque externe : un nœud moyen situé à égale distance de l'arcade fémorale et de la bifurcation iliaque, un nœud supérieur immédiatement en avant de l'origine de l'artère iliaque interne, habituellement recouvert par l'uretère.

Ces deux nœuds sont placés sur la face interne de la veine.

Lorsqu'il existe un troisième nœud placé immédiatement derrière l'arcade fémorale dans le sillon qui sépare l'artère iliaque externe de la veine, il est désigné sous le nom de nœud rétro-fémoral moyen.

c- Chaîne interne sous-veineuse :

La chaîne interne sous-veineuse, improprement appelée chaîne obturatrice, est formée par trois ou quatre nœuds placés au-dessous de la veine iliaque externe contre la paroi médiale du releveur de l'anus situé immédiatement au-dessus du nerf obturateur. Le nœud inférieur est situé en arrière de la partie interne de l'anneau fémoral, c'est le nœud rétro-fémoral interne ou ganglion rétro-crural. Le nœud sus-jacent est situé immédiatement au-dessus du nerf obturateur : c'est le principal relais ganglionnaire de la vessie. Le nœud le plus élevé est situé en avant de l'artère iliaque interne. Le nœud obturateur, ou ganglion obturateur, fait donc partie de cette chaîne.

Au sein des chaînes interne et moyenne, ce sont surtout les nœuds moyen et supérieur qui reçoivent les collecteurs lymphatiques vésicaux, rarement les nœuds inférieurs ou rétro-cruraux.

2.3. Ganglions iliaques internes (ou hypogastrique) :

Les voies lymphatiques iliaques internes reçoivent le drainage des viscères pelviens. Les ganglions iliaques internes sont disposés dans les interstices de l'arborisation de l'artère iliaque interne et de ces différentes branches viscérales.

Ils sont difficiles à systématiser. Ils sont petits et peu nombreux. Ils drainent les collecteurs viscéraux qui vont ensuite aboutir vers les ganglions du groupe interne de la chaîne iliaque externe ou directement dans les ganglions iliaques primitifs. Ils drainent également les ganglions fessiers supérieurs et du groupe sacré. Ce dernier est constitué de ganglions satellites des vaisseaux sacrés latéraux dans la région du premier trou sacré antérieur. Ils drainent accessoirement les viscères pelviens et les parties profondes de la fesse.

2.4. Ganglions iliaques primitifs (ou iliaques communs) :

Les voies lymphatiques iliaques externes, internes et présacrées se rejoignent pour constituer les voies lymphatiques iliaques communes. Elles se divisent également en trois groupes disposés autour des vaisseaux homonymes.

Le *groupe externe* comprend de un à trois ganglions répartis entre le bord externe de l'artère iliaque primitive et le bord interne du muscle psoas. C'est une extension de son homonyme de la chaîne iliaque externe.

Le *groupe moyen* est rétro-vasculaire, à hauteur de la fossette lombosacrée, dans son espace délimité en avant par les vaisseaux iliaques communs, le muscle psoas en dehors, le corps vertébral et l'aileron sacré en postéro-inférieur.

Le *groupe interne* est situé devant le promontoire, entre le bord latéral de L5 et le bord interne du psoas. Il reçoit des collecteurs provenant des ganglions iliaques internes. Il s'unit aux ganglions homonymes controlatéraux, dans l'angle de la bifurcation de l'aorte, pour former le groupe des ganglions du promontoire.

2.5. Lymphatiques du rétropéritoine :

Les voies lymphatiques iliaques communes droites et gauches se rejoignent et le drainage de tous ces groupes ganglionnaires se fait vers les ganglions rétropéritonéaux. Ils sont très nombreux et regroupés autour de l'aorte et de la veine cave inférieure. Ils sont divisés autour de l'aorte en quatre groupes principaux : pré-aortique, latéro-aortique gauche, latéro-

aortique droit ou inter-aorto-cave, et rétro-aortique. Ils sont également présents autour de la veine cave inférieure, formant un groupe pré-veineux, latéro-veineux droit et rétro-veineux.

Les ganglions rétropéritonéaux reçoivent en plus les vaisseaux efférents des lymphatiques du testicule ou de l'ovaire, ceux du rein et de la surrénale du côté correspondant, ainsi que de nombreux vaisseaux lymphatiques de la partie postérieure du foie et de la paroi abdominale postérieure. La lymphe provenant de tous ces ganglions aboutit dans des plexus péri-vasculaires d'où partent des canaux lymphatiques vers le canal thoracique.

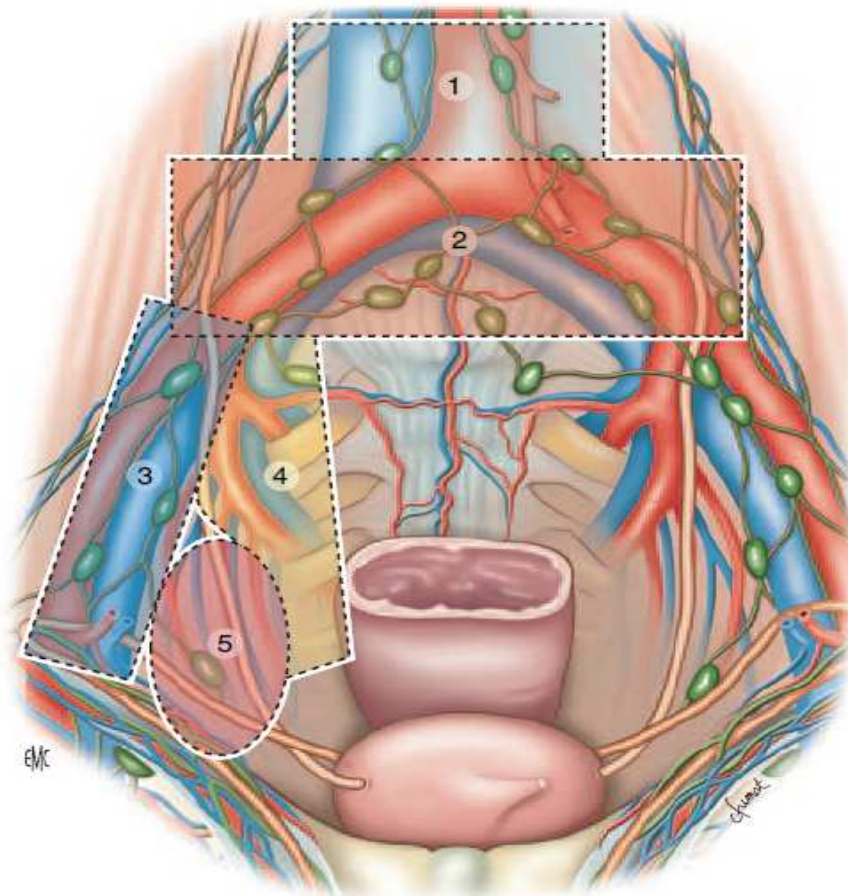


Figure 3 : les principales aires lymphatiques de la vessie et leurs rapports anatomiques[39]

1. ganglions lymphatiques aortiques
2. ganglions iliaques communs droits et gauches
3. ganglions iliaques externes droits
4. ganglions lymphatiques internes droits
5. ganglions obturateurs droits

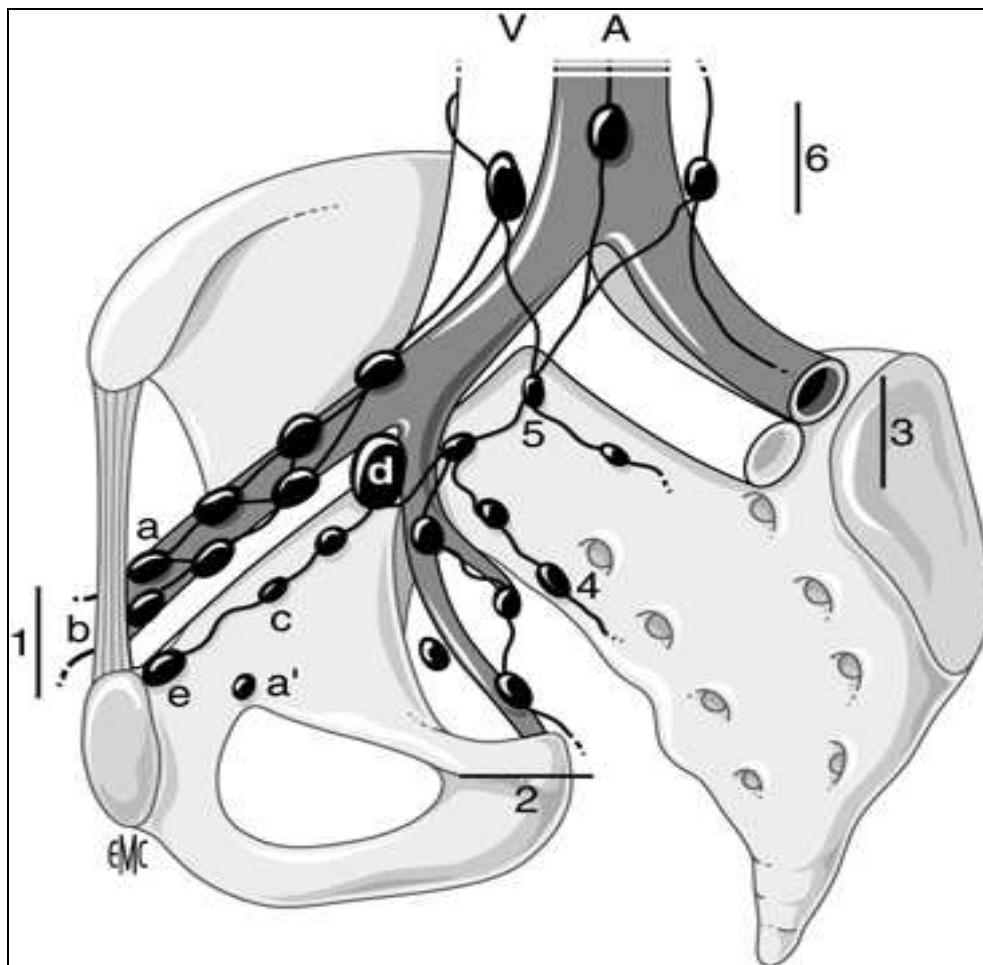


Figure 4 : Schéma en vue oblique de la répartition des chaînes ganglionnaires pelviennes autour des vaisseaux [87].

A : Aorte et branches de division

V : veines iliaques et veine cave inférieure :

1. chaîne iliaque externe :

a. groupe externe ou latéral.

b. groupe moyen ou intermédiaire.

c. groupe interne ou médial ou « sous rétro veineux ».

d. ganglion « sous veineux » (ganglion de Levoeuf et Godard).

e. ganglion rétro crural interne (ganglion de Cloquet).

2. chaîne iliaque interne ou hypogastrique :

a. ganglion obturateur (autour du pédicule obturateur).

3. chaîne iliaque primitive.

4. chaîne sacrée latérale.

5. ganglion du promontoire.

6. chaînes rétro-péritonéales avec le groupe pré-cave, pré-aortique et latéro-aortique.

III. ANATOMO-PATHOLOGIE :

1. Les tumeurs de vessies:

Depuis une vingtaine d'année, il est de tradition de distinguer parmi les tumeurs urothéliales, les tumeurs dites « superficielles » (Cis, PTa et PT1) et les tumeurs envahissant le muscle vésical (PT2a-b; PT3a-b et PT4a-b).

Cette distinction, initiée par les urologues, repose sur les différences de prise en charge thérapeutique qui existent entre ces deux types de tumeurs.

Néanmoins, cette terminologie prête confusion : une tumeur n'est plus considérée par les anatomopathologistes comme étant « superficielle », mais est dite infiltrante, dès que les cellules tumorales franchissent la lame basale de l'épithélium et qu'il existe un envahissement du chorion [12].

Il est aujourd'hui fortement recommandé d'utiliser la dénomination TVNIM pour les tumeurs sans infiltration du muscle vésical et TVIM en cas d'infiltration tumorale du Détrusor [12].

2. Type histologique des tumeurs de la vessie :

La pathologie tumorale de la vessie compte un très grand nombre de formes histopathologiques.

Elle peut être scindée en deux grands groupes d'importance inégale, les tumeurs développées aux dépens de l'épithélium urinaire ou tumeurs épithéliales, occupent 97% de l'ensemble de tumeurs de vessie, par ailleurs, les tumeurs non épithéliales sont rares et surviennent souvent dans un contexte différent [13].

2.1. Les tumeurs épithéliales de la vessie :

Les tumeurs épithéliales comportent deux entités : les tumeurs urothéliales et les autres formes histologiques :

a- Carcinome urothélial :

Environ 90% des tumeurs vésicales sont des carcinomes urothéliaux ou « urothelial transitional cell carcinoma » pour les Anglo-saxons.

Dans 75 à 85% des cas, ces carcinomes se présentent sous une forme exophytique, en touffes papillaires plus ou moins nombreuses et plus ou moins compactes. Celles-ci tapissent parfois toute la muqueuse, réalisant un aspect de papillomatose. Environ 25 % des carcinomes urothéliaux sont multifocaux [14].

Dans sa forme classique, il est constitué exclusivement de cellules urothéliales agencées en travées, en lobules ou en massifs infiltrants, accompagné d'un stroma réaction fibreuse et plus ou moins inflammatoire.

Cependant, il existe, d'autant plus fréquemment que le grade tumoral est élevé, des composantes histologiques particulières au plan architectural et/ou cytologique, constituant tout ou une partie de la tumeur et qui définissent des variantes tumorales. Ces variantes, représentant environ 15% (carcinome urothélial avec métaplasie épidermoïde ou / et glandulaire, microkystique à type de nids) [14].

b- Carcinome épidermoïde:

Il ne représente pas plus de 5% des carcinomes de la vessie, mais dans les zones d'endémie de la bilharziose, ce taux atteint 75%. Il survient le plus souvent dans un contexte d'inflammation chronique, de lithiase, dans les diverticules, dans les vessies non fonctionnelles ou chez les transplantés rénaux.

Cette tumeur est bourgeonnante, ulcérée et habituellement infiltrante au moment du diagnostic.

Microscopiquement, le carcinome épidermoïde pur est bien ou modérément différencié. Dans les 2/3 des cas, il infiltre au moins la musculuse au moment du diagnostic. Il n'existe pas de corrélation entre le degré de différenciation et le stade. L'invasion du tractus urinaire supérieur et de l'urètre prostatique serait plus fréquente que pour le carcinome urothélial [15].

c- Adénocarcinome vésical primitif :

L'adénocarcinome vésical primitif représente moins de 2% des tumeurs malignes de la vessie

Il est généralement unifocal et infiltrant, au moment du diagnostic. Il siège dans près de 40% des cas au niveau de la face antérieure ou du dôme, là où se trouvent les vestiges ouraquiens, d'où l'appellation, consacrée par l'usage et souvent abusive, de «carcinome ourauien» pour définir un adénocarcinome développé dans ces sites [16].

d- Tumeurs neuroendocrines:

Les tumeurs neuroendocrines primitives de la vessie sont rares, représentant 0,5 à 1% des tumeurs vésicales

Cette tumeur est habituellement unique, volumineuse, bourgeonnante, parfois polyploïde et souvent ulcérée. De localisation variable, elle prédomine toutefois au niveau du dôme vésical.

Le diagnostic repose sur les caractères morphologiques et immunohistochimiques de la prolifération tumorale [14].

2.2. Les tumeurs non épithéliales de la vessie :

Les tumeurs non épithéliales sont très rares dans la vessie, ne représentant que 2% de toutes les tumeurs vésicales. Certaines de ces tumeurs sont inhabituelles en raison de leur localisation dans vessie, alors qu'elles sont classiques dans d'autres sites. D'autres sont rares à la fois dans la vessie et dans d'autres localisations [18].

a- Les sarcomes

a-1 Léiomyosarcome vésical:

Bien qu'il soit le sarcome primitif vésical le plus fréquent chez l'adulte, il reste une tumeur rare, représentant moins de 1% de toutes les néoplasies de la vessie.

Toutes les régions de la vessie peuvent être atteintes, avec une prédilection discutée pour le dôme et les faces latérales. Le léiomyosarcome peut avoir une extension extra-vésicale et infiltrer le parenchyme prostatique ou les structures pelviennes. Les léiomyosarcomes vésicaux présentent les mêmes caractéristiques histopathologiques que les léiomyosarcomes d'autres localisations.

a-2 Rhabdomyosarcome:

Il est le plus fréquent chez l'enfant, et siège surtout au niveau du trigone et du col vésical, il se caractérise par un mélange de cellules fusiformes et rhabdomyoblastiques [19].

b- Lymphome malin:

L'atteinte lymphomateuse secondaire du tractus urinaire bas est observée dans 13% des lymphomes systémiques. En revanche, les lymphomes primitifs de la vessie sont exceptionnels et représentent moins de 0,2% de tous les lymphomes extra-ganglionnaires. Il s'agit presque exclusivement de lymphome B de faible grade de type MALT, il est caractérisé par un bon pronostic.

c- . Mélanome malin primitif:

Le mélanome malin primitif est très rare dans la vessie. Il s'agit souvent de tumeur polypoïde, noirâtre, unique dont le diagnostic peut être évoqué à l'examen cytologique urinaire.

3. Classification des tumeurs urothéliales :

La classification des tumeurs infiltrantes de vessie, repose sur des paramètres morphologiques, à visée pronostique, comme le degré de différenciation cellulaire ou grade, et le stade d'extension tumorale [12].

**RESULTATS ANATOMOPATHOLOGIQUE DU CURAGE GANGLIONNAIRE PELVIEN
APRES CTSTECTOMIE POUR TUMEUR DE VESSIE**

3.1. Classification en grades tumoraux (OMS 1973) :

Le grade est basé sur l'appréciation d'anomalies architecturales et cytologiques de l'urothélium et tient compte de l'agressivité de la tumeur et non du caractère invasif.

Ses limites sont liées aux variations d'appréciations et à l'existence possible de foyers de différenciation variable. L'existence d'un grade minoritaire est mentionnée dès qu'il représente plus de 5% de la tumeur. Le pronostic repose sur le contingent cellulaire le moins différencié.

Les tumeurs infiltrantes sont exceptionnellement de grade G1 (bien différenciée), à 25% de grade G2 (moyennement différenciée) et plus de 70% sont de grade G3 (peu différenciée) [12,20].

3.2. Classification OMS 2004 :

Cette classification prend en compte les aspects histologiques et certaines données moléculaires. Elle distingue les tumeurs vésicales génétiquement stables des tumeurs génétiquement instables. De plus, au sein des tumeurs superficielles, elles distinguent ceux de bas grade de ceux de haut grade [21].

Tableau I : Comparaison des classifications OMS 1973 et 2004

OMS 1973	Papillome	Carcinome G1	Carcinome G2	Carcinome G 3
OMS 2004	Papillome	Carcinome papillaire de bas grade	Carcinome papillaire de bas grade ou de haut grade	Carcinome papillaire de haut grade

3.3. Classification TNM :

a- L'infiltration pariétale :

Le stade pT correspond à l'évaluation par l'histologie du degré d'infiltration pariétale par la tumeur vésicale permettant une stadification précise de celle-ci (stade PT2a et PT2b), de l'extension dans le tissu adipeux péri-vésical (stade PT3a et PT3b), et aux organes de voisinage (stade PT4a et de la paroi pelvienne ou abdominale (stade PT4b).

Le stade d'infiltration est un élément pronostic déterminant pour les tumeurs de vessie, et demeure le critère le plus fiable et le plus reproductible sur lequel sera basé la décision thérapeutique [12].

b- Métastases ganglionnaires (pN) :

L'extension lymphatique se fait à travers le réseau sous-muqueux relié à un réseau musculaire qui se draine dans un troisième réseau sous-séreux. L'atteinte ganglionnaire est fortement corrélée à l'envahissement des lymphatiques de la paroi et le degré d'infiltration pariétale.

La présence d'embolies tumorales dans les lymphatiques pariétaux fait chuter la survie à 5 ans de 20%. En cas de tumeur superficielle ou peu infiltrante, les adénopathies sont rares (moins de 5 %). En cas d'infiltration du muscle profond, la fréquence des adénopathies atteint 25% et en cas d'extension extra vésicale 55%. Globalement, le pronostic d'une tumeur de vessie avec métastases ganglionnaires est inférieur à 10% à 5 ans.

Au total, dans 90% des cas, l'atteinte ganglionnaire est iliaque externe et dans 10% des cas iliaque primitive ou iliaque interne d'emblée [12].

Par ailleurs, l'envahissement microscopique est présent dans 14% des cas tous stades confondus au niveau des ganglions obturateurs et moyens de la chaîne iliaque externe.

c- Métastases systémiques (M) :

Les métastases peuvent survenir à partir du stade pT3a. En pratique, elles apparaissent de façon tardive dans l'évolution de la maladie. Leur site préférentiel est l'os, puis par ordre de fréquence décroissante le foie, les poumons [14]. D'autres sites sont plus rares comme le péritoine, la plèvre, les reins, les surrénales ou l'intestin. Il existerait une forte incidence de métastases cérébrales chez les patients traités pour leur cancer vésical par chimiothérapie de type M-VAC (méthotrexate, vinblastine, doxorubicine et cisplatine) [12].

Classification TNM 2010 des tumeurs de vessie [20]

Cette classification ne s'applique qu'aux carcinomes urothéliaux de la vessie, et nécessite une confirmation histologique de la maladie [12].

***T- Tumeur primitive**

- ❖ T0 : pas de tumeur primitive.
- ❖ Tis : carcinome in situ.
- ❖ Ta : carcinome papillaire non infiltrant (atteinte isolé de la muqueuse).
- ❖ T1 : Tumeur envahissant le chorion mais respectant la musculuse.
- ❖ T2 : Tumeur envahissant le muscle :
 - T2a : musculuse superficielle.
 - T2b : musculuse profonde.
- ❖ T3 : tumeur envahissant la graisse péri-vésicale :
 - T3a : envahissement microscopique.
 - T3b : envahissement macroscopique.
- ❖ T4 : Tumeur envahissant la prostate, le rectum, l'utérus le vagin, la paroi pelvienne ou abdominale :
 - T4a : envahissement de la prostate, l'utérus, vagin, rectum.
 - T4b : envahissement des parois pelviennes ou abdominales.

***N- Ganglions régionaux :**

- ❖ Nx : état des ganglions inconnu.
- ❖ No : ganglions indemnes.
- ❖ N1 : un ganglion métastatique de 2cm ou moins.
- ❖ N2 : un ganglion métastatique de 2 à 5cm ou multiples ganglions mais tous < à 5cm.
- ❖ N3 : métastases ganglionnaires dont au moins une > à 5cm.

**RESULTATS ANATOMOPATHOLOGIQUE DU CURAGE GANGLIONNAIRE PELVIEN
APRES CTSTECTOMIE POUR TUMEUR DE VESSIE**

***M- Métastases systémiques :**

- ❖ Mx : absence d'évaluation des métastases systémiques.
- ❖ M0 : pas de métastases viscérales.
- ❖ M1 : métastases viscérales.



MATERIELS & METHODES

I. MATERIEL

Il s'agit d'une étude rétrospective de 65 cas de curages ganglionnaires pelviens réalisés en complément d'une cystectomie pour tumeur de vessie, entre janvier 2004 et décembre 2011.

L'exploitation des données a été faite dans les deux services d'urologie et d'anatomopathologie du centre hospitalier Mohamed VI et de l'hôpital militaire Avicenne :

- Service d'urologie, CHU Mohamed VI (Pr. Sarf).
- Service d'anatomopathologie, CHU Mohamed VI (Pr. Belabidia).
- Service d'urologie, hôpital militaire, Avicenne (Pr. Touiti).
- Service d'anatomo-pathologie, hôpital militaire, Avicenne (Pr. Labraimi).

Nous remercions aussi les autres laboratoires du secteur libéral de la ville de Marrakech, qui ont contribué aussi, par l'étude anatomopathologique des pièces opératoires.

II. METHODE D'ETUDE

La méthodologie d'étude a consisté en l'exploitation des dossiers des patients, suivis pour tumeurs de vessie, ayant bénéficié de cystectomie totale avec curage ganglionnaire.

Nous avons exclu de notre étude :

- Les dossiers avec données insuffisantes
- Les patients n'ayant pas bénéficié de curage ganglionnaire.
- Les patients présentant une tumeur inextirpable.

Les données d'exploitation comportaient, les paramètres cliniques, radiologiques, chirurgicaux notamment la technique opératoire, le type du curage (limité, standard, extensif) et les résultats anatomo-pathologiques, à savoir, le type histologique de la tumeur, l'appréciation de l'infiltration pariétale, le nombre des ganglions récupérés, leurs tailles, l'envahissement, la densité ganglionnaire et l'existence ou non d'une effraction capsulaire ainsi que le stade TNM 2010 [17].

Pour l'analyse statistique des résultats, nous avons utilisé le logiciel Epi info.



RESULTATS

I. DONNEES EPIDEMIOLOGIQUES :

1. Répartition selon l'âge (figure 5) :

L'âge moyen de nos patients était de 58 ans, avec des extrêmes d'âges allant de 39 à 80 ans.

Le pic de fréquence s'est situé entre 40 et 50 ans.

Seuls 1,5% de nos patients avaient moins de 40 ans.

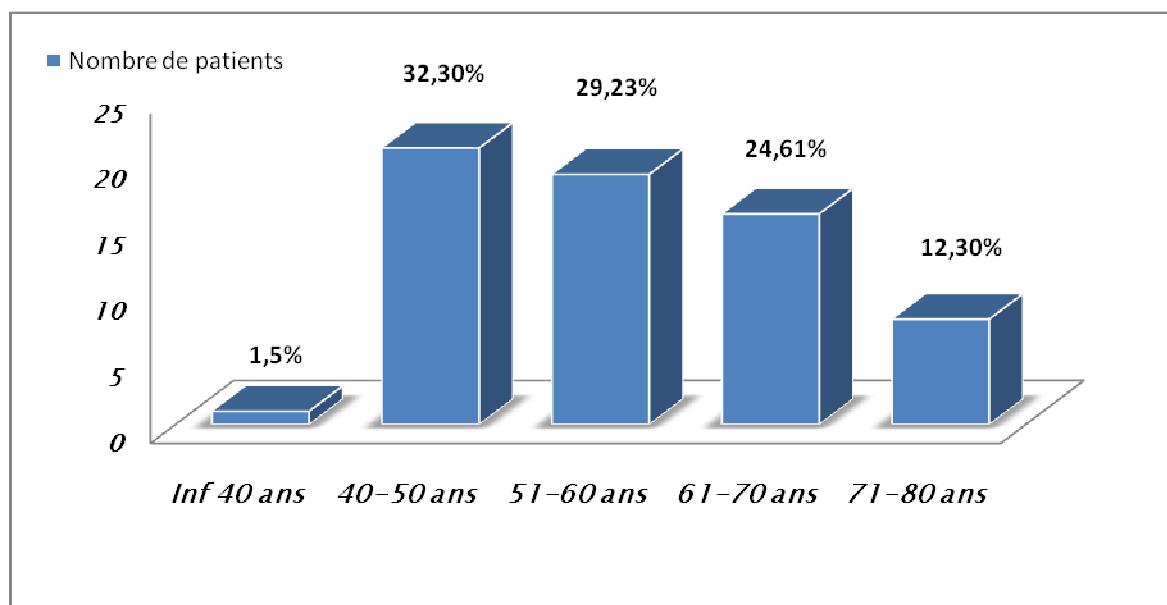


Figure 5: Nombre de patients opérés en fonction de l'âge

2. Répartition selon le sexe :

Quatre vingt quinze pour cent de nos patients étaient de sexe masculin (62cas), trois patientes ont eu une pelvectomie (5%). Le sexe ratio H/F est de 20.

3. Antécédents :

3.1. Antécédents médicaux :

Pour la prise en charge pré-anesthésique, la recherche de comorbidité était systématique, notamment une hypertension artérielle, une insuffisance cardiaque ou des antécédents d'infarctus du myocarde, un diabète insulino-dépendant ou non, asthme et la bronchopneumonie chronique obstructive.

Pour ces cas, un traitement spécifique avant l'intervention a été instauré.

Six de nos patients étaient diabétiques.

3.2. Antécédents toxiques :

Cinquante-quatre de nos patients sont des tabagiques chroniques, soit 87% des cas, tous de sexe masculin. Le nombre paquet année moyen est de 30 PA (extrêmes : 8 à 80 PA), par ailleurs la consommation de Haschich est rapportée chez 11 patients, soit 16,9% des cas. Quant au cannabisme, il est retrouvé dans 8 cas, soit 12,3% des cas.

Toutefois on note l'absence de profession à risque, à savoir les industries manipulant les produits chimiques, colorants, peintures et caoutchouc et des antécédents de bilharziose dans notre série.

3.3. Antécédents chirurgicaux:

Deux patients de notre série, ont été opérés, le premier pour un adénome de prostate et le deuxième pour une lithiase vésicale.

II. DIAGNOSTIC POSITIF :

1. Clinique :

1.1. Signes fonctionnels et généraux (figure 4) :

L'hématurie macroscopique était le symptôme révélateur chez 62 de nos patients (soit 95%). Elle était isolée dans 3% des cas et associée à des signes irritatifs vésicaux dans plus de 98% des cas.

Les autres signes cliniques étaient représentés par : des signes urinaires obstructifs dans 64% des cas, des douleurs lombaires dans 7,5% des cas, des épisodes de rétentions aigues des urines chez 32% des cas. Ces patients ont bénéficié d'un sondage vésical avec irrigation. Une altération de l'état général a été retrouvée dans 38% des cas.

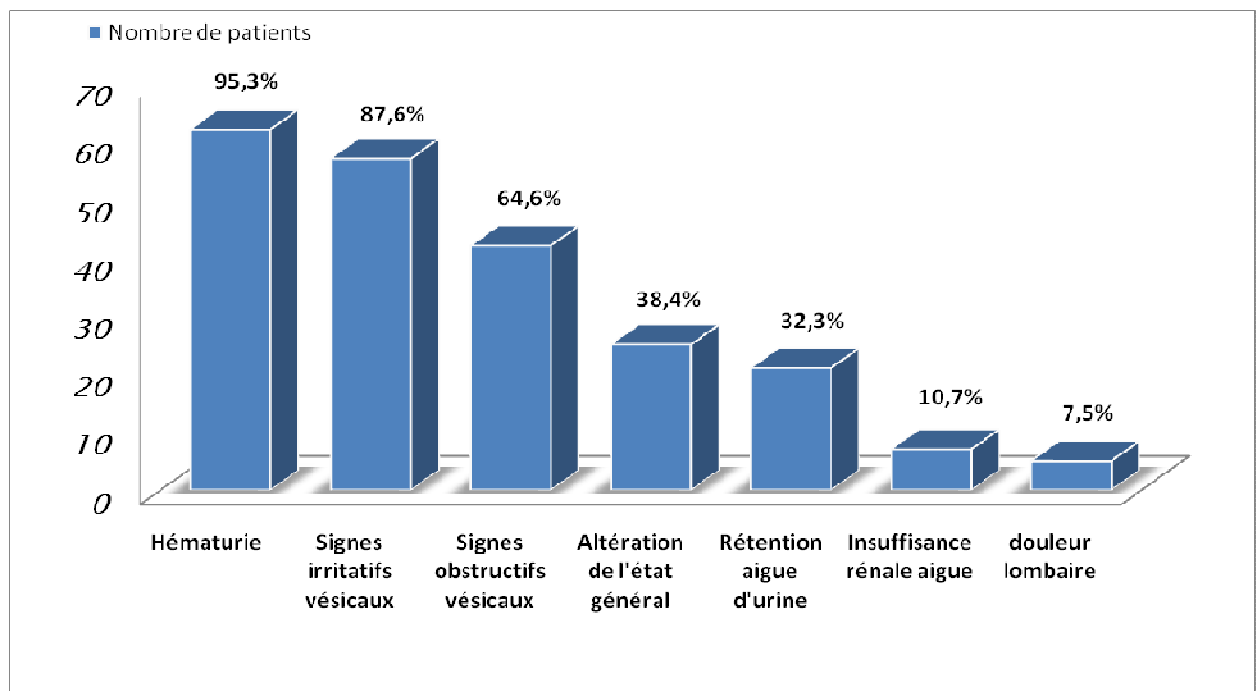


Figure.6 : Signes cliniques révélateurs de tumeur de vessie

**RESULTATS ANATOMOPATHOLOGIQUE DU CURAGE GANGLIONNAIRE PELVIEN
APRES CTSTECTOMIE POUR TUMEUR DE VESSIE**

1.2. Signes physiques:

Le toucher rectal a retrouvé une base vésicale indurée dans 45% des cas, une prostate augmentée de taille et suspecte d'envahissement tumorale dans 13% des cas (tableau II).

Chez les trois patientes de notre série, l'examen gynécologique n'a pas objectivé d'extension aux paramètres ou au col utérin.

Tableau II: Résumé des données de l'examen clinique

Examen clinique	Nombre de cas	Taux %
Touchers pelviens :	65	100
Base de vessie souple	36	55
Base de vessie infiltrée	29	45
Prostate :	62	100
Taille normale	30	48,3
Augmentée de taille, non suspecte	24	38,7
Augmentée de taille, suspecte d'infiltration	8	13
Masse hypogastrique :	1	1,5

2. Examens complémentaires :

2.1. Bilan biologique:

a- La numération de formule sanguine:

La numération formule sanguine a été réalisée chez tous les patients, 7 patients ont présentés une anémie profonde (hémoglobine inférieure à 7 g/dl) ,16 patients avaient une anémie modérée (hémoglobine entre 7 et 9 g/dl).

La moyenne d'hémoglobine préopératoire était de 10,24 g/dl [5-13,8].

Neuf patients ont bénéficié d'une transfusion sanguine en préopératoire et qui était de 2 culots globulaires chacun.

b- Etude de la crase sanguine:

Nous n'avons pas relevé de trouble d'hémostase chez les patients étudiés.

c- Etude de la fonction rénale:

La créatinémie a été demandée chez tous les patients.

Une insuffisance rénale a été retrouvée chez 12 malades (19%), dont 7 cas (11%) en rapport avec la dilatation rénale obstructive, nécessitant une néphrostomie bilatérale.

La moyenne de la créatinine sérique préopératoire était de 12,9mg/L [3-48].

d- Dosage de la PSA :

Le dosage de la PSA a été réalisé dans 13 cas, dont la prostate était augmentée de taille ou suspecte, Le taux moyen de PSA sérique était de 4,7 ng/ml avec un minimum de 0,5 ng/ml et un maximum de 23 ng/ml.

e- Examen cytobactériologique des urines:

Tous les patients ont bénéficié d'un ECBU, qui a révélé une infection urinaire chez 16 patients. Ces infections ont été traitées selon les résultats de l'antibiogramme.

L'Escherichia coli était le germe le plus fréquemment retrouvé, isolé dans 90,5% des cas.

2.2. Bilan endoscopique et anatomo-pathologique:

a- L'uréthrocystoscopie:

L'uréthrocystoscopie sous anesthésie a permis de préciser le siège, le nombre, l'aspect macroscopique de la tumeur et sa base d'implantation, l'infiltration des méats urétéraux, du col vésical, de l'urètre (figure 5, tableau III), ainsi que de réaliser des résections de la tumeur, de sa base d'implantation et des recoups profondes de l'urètre prostatique et du col vésical.

**RESULTATS ANATOMOPATHOLOGIQUE DU CURAGE GANGLIONNAIRE PELVIEN
APRES CTSTECTOMIE POUR TUMEUR DE VESSIE**

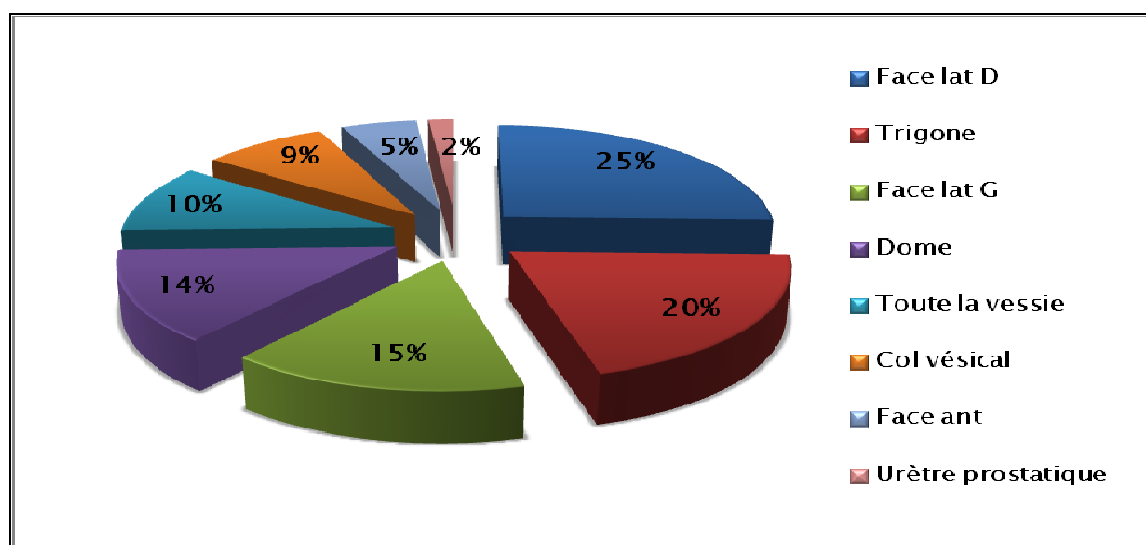


Figure.7 : Siège de la tumeur à l'uréthrocystoscopie

Tableau III : Résultats de l'uréthrocystoscopie

	Nombre de patients	Taux %
Nombre :		
Unique	50	77
Multifocale	15	23
Aspect :		
Bourgeonnant	19	29,2
Papillaire	14	21,5
Infiltrant	32	49,3
Base d'implantation :		
large	62	95
pédiculée	3	5
Extension :		
méats urétéraux	4	6,1
col vésical	5	7,6
urètre	2	3

Il est systématique de réaliser un toucher rectal à la fin de l'examen endoscopique, permettant une meilleure exploration de la vessie et de la prostate sous anesthésie.

**RESULTATS ANATOMOPATHOLOGIQUE DU CURAGE GANGLIONNAIRE PELVIEN
APRES CTSTECTOMIE POUR TUMEUR DE VESSIE**

b- Résultats anatomo-pathologiques:

L'examen anatomopathologique des copeaux de résections endoscopique, nous a permis d'identifier le type histologique, le stade tumoral et le grade cellulaire.

b-1 Le type histologique

L'étude histologique a mis en évidence un carcinome urothélial dans 60 cas (92,3%), un carcinome épidermoïde dans 3 cas (4,6%), un adénocarcinome dans un cas (1,5%), et un carcinome neuroendocrine dans un cas (Tableau IV).

Tableau IV : Type histologique à la résection endoscopique

Type histologique	Nombre de cas	Pourcentage
Carcinome urothélial	60	92,3 %
Carcinome épidermoïde	3	4,6 %
Adénocarcinome	1	1,5 %
Carcinome neuroendocrine	1	1,5 %

b-2 Le stade et le grade tumoral :

Le résultat anatomopathologique a révélé une TVNIM dans 9 cas et une TVIM dans 56 cas.

Le grade 2 est retrouvé dans plus de 40% des cas, et le grade 3 dans plus de 58% des cas (Tableau V).

Tableau V : Stade clinique des tumeurs de vessie

Stade	Nombre	Pourcentage%	Grade		
			I	II	III
T1	9	13,8	-	5	3
T2	25	38,4	-	8	17
T3	14	21,5	-	5	9
T4	7	10,7	-	3	4

**RESULTATS ANATOMOPATHOLOGIQUE DU CURAGE GANGLIONNAIRE PELVIEN
APRES CTSTECTOMIE POUR TUMEUR DE VESSIE**

2.3. Bilan radiologique:

a- Echographie:

a-1 Echographie vésicale et prostatique :

L'échographie a été faite chez tous nos patients, retrouvant un processus tumoral bourgeonnant dans 37% des cas, infiltrant dans 46%, unique dans 75,7% des cas et multiple dans 24,3% (tableau VI).

Tableau VI : Présentation des tumeurs de vessie dans notre série.

Aspect de la tumeur	Nombre de cas	Pourcentage %
Infiltrant	30	46
Bourgeonnante	24	37
Epaississement pariétal	11	17

L'exploration échographique de la prostate a montré une augmentation du volume prostatique dans 12 cas (18,4%), avec suspicion d'infiltration dans 5 cas (7,6%).

a-2 Echographie rénale et abdominale :

L'échographie a objectivé un retentissement sur le haut appareil urinaire chez 31 de nos patients (47,6%). Il s'agissait d'une urétéro-hydronephrose bilatérale chez 14 d'entre eux.

L'échographie n'a pas mis en évidence d'adénopathies pelviennes.

b- Tomodensitométrie abdomino-pelvienne (Uroscanner) :

Le scanner a été réalisé chez 83% de nos patients.

Le processus tumoral vésical siégeait au niveau de la face latérale gauche dans 26 cas (40%), au niveau de la face latérale droite dans 15 cas (25%), au niveau du trigone dans 13 cas (21%) et au niveau du dôme dans 8 cas (14 %). Par ailleurs, la TDM a objectivé l'infiltration de la graisse péri-vésicale dans 27 cas (43,5%).

**RESULTATS ANATOMOPATHOLOGIQUE DU CURAGE GANGLIONNAIRE PELVIEN
APRES CTSTECTOMIE POUR TUMEUR DE VESSIE**

Une dilatation rénale a été retrouvée dans 12 cas (18,4%), avec un envahissement du méat urétéral dans 4 cas (6,4%), du col vésical dans 2 cas, de la prostate dans 3 cas (4,8%) et de la vésicule séminale droite dans un seul cas.

L'extension ganglionnaire a été retrouvée dans 10 cas (15,3%), constatée devant une augmentation de la taille des ganglions.

Il s'agissait d'adénopathies lombo-aortiques (3cas), iliaques primitives (2 cas), iliaques internes droites (6 cas), iliaques internes gauches (un seul cas) et iliaques externes gauches (un seul cas) (Tableau VII).

Tableau VII: Retentissement locorégional à l'uroscanner

	Nombre de cas	Pourcentage%
Infiltration de la graisse péri-vésicale	30	46,1
Dilatation rénale	12	18,4
Envahissement du méat urétéral	4	6,1
Envahissement du col vésical	2	3
Envahissement de la vésicule séminale	1	1,5
Envahissement de la prostate	3	4,6
Présence d'adénopathies pathologiques	10	15,3

c- Radiographie du thorax:

Elle n'a pas objectivé de métastases pulmonaires.

d- Scintigraphie osseuse:

La scintigraphie osseuse, demandée uniquement devant des signes d'appels (douleurs osseuses, fractures pathologiques), n'a pas été réalisée dans notre série.

III. Les préparations préopératoires :

1. La consultation pré anesthésique :

Quarante-six de nos patients (70,7%) de nos patients ont bénéficié d'une consultation pré-anesthésique dans le centre de consultation. Les patients hospitalisés en urgence pour hématurie ou insuffisance rénale, ont été vus par l'anesthésiste au niveau du service.

2. La classification ASA :

L'état général de nos patients a été évalué selon la classification de la société américaine d'anesthésistes (ASA) et a permis de classer 59 patients (90,7%) en ASA I, 6 patients (9,2%) en ASA II, et aucun patient n'a été classé ASA III.

IV. DONNEES DE LA CHIRURGIE :

1. Technique de la chirurgie :

Dans notre série, la cystectomie radicale a été indiquée devant une tumeur de vessie infiltrante d'emblée ou TVNIM récidivante malgré un traitement conservateur ou incontrôlable par endoscopie.

La cystoprostatectomie totale a été pratiquée chez 62 de nos patients. La pelvectomie réalisée chez trois patientes. Le curage ganglionnaire a été réalisé chez tous nos patients.

2. Voie d'abord :

La cystectomie par voie ouverte a été réalisée dans 56 cas, alors que la laparoscopie a été pratiquée dans 9 cas.

3. Dérivations urinaires :

En matière de reconstruction urinaire, de nombreuses techniques ont été proposées. Elles sont principalement de deux types, un remplacement orthotopique ou une dérivation cutanée.

Dans notre étude l'urétérostomie cutanée transiléale (Briker) a été réalisée dans 49 cas (46 hommes et 3 femmes), soit 75,3%, la néo-vessie dans 9 cas (12,9%) et l'urétérostomie dans 7 cas (11,2%) (Tableau VIII)

Tableau VIII : Type de dérivation urinaire

	Nombre de cas	Taux %
Briker	49	75,3
Entérocystoplastie de remplacement	9	13,8
Urétérostomie bilatérale	4	6,1
Urétérostomie unilatérale	3	4,6

4. Curage ganglionnaire :

Tous nos patients ont bénéficié d'un curage ganglionnaire

Ce curage a été limité dans la majorité des cas.

V. DONNEES DE L'ANATOMO-PATHOLOGIE :

1. Macroscopie:

1.1. Aspect de la tumeur :

A la macroscopie, les tumeurs étaient de localisations variables : multiples dans 13 cas (20%), exophytiques chez 22 patients (33,8 %), bourgeonnantes dans 11 cas (16,9 %) et en touffes papillaires plus ou moins nombreuses, réalisant un aspect de papillomatose dans 13 cas (20%).

1.2. Taille tumoral :

La taille moyenne des tumeurs était de 5cm, avec des extrêmes allant de 1 cm à 11 cm.

2. Histologie :

L'étude histologique a mis en évidence un carcinome urothélial dans 60 cas (92,3%), un carcinome épidermoïde dans 3 cas (4,6%), un adénocarcinome dans un cas (1,5%), et un carcinome neuroendocrine dans un cas (1,5%) (Figure 6).

Pour la classification pTNM, elle ne s'applique qu'aux carcinomes urothéliaux, excluant ainsi les autres tumeurs [12]

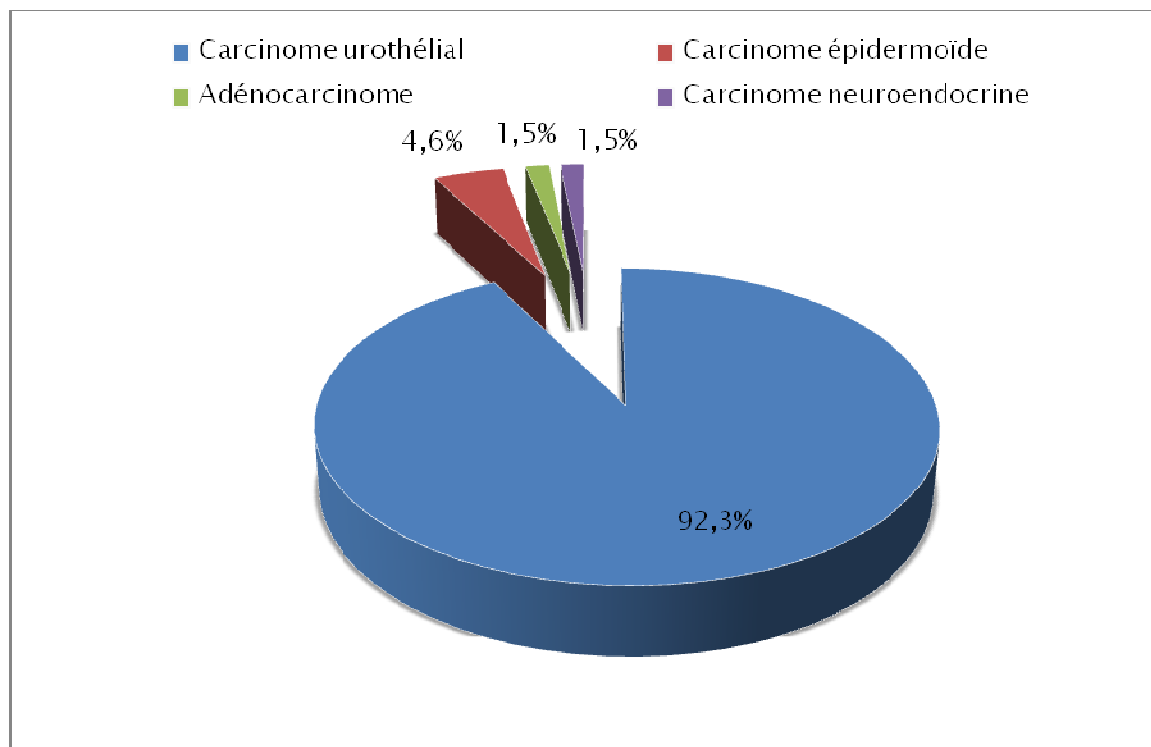


Figure 8 : Répartition des tumeurs de vessie selon le type histologique

La recherche d'embolies vasculaires a retrouvé des embolies dans 27 cas (41,5%), l'absence d'embolies vasculaires dans 20 cas (30,7%), la recherche était non définie chez 18 patients (27,6%)

3. Extension à la graisse péri-vésicale:

L'histologie a objectivé une infiltration de la graisse péri vésicale dans 23 cas (35.3%).

4. Extension aux organes de voisinage :

L'étude histologique a retrouvé un envahissement de la prostate dans 5 cas (7,6%), une hyperplasie adéno-léiomyomateuse prostatique bénigne dans 9 cas, un adénocarcinome prostatique chez 2 patients, un envahissement de la vésicule séminale dans 3 cas (4,6 %), un envahissement urétral dans 7 cas et un envahissement des uretères dans 2 cas.

Ainsi, les tumeurs urothéliales étaient classées pT2 dans 43,3% des cas, pT3 dans 30% des cas, pT4 dans 15% des cas et seulement 11,6% des patients ayant une tumeur urothéliale de stade pT1 (figure 7)

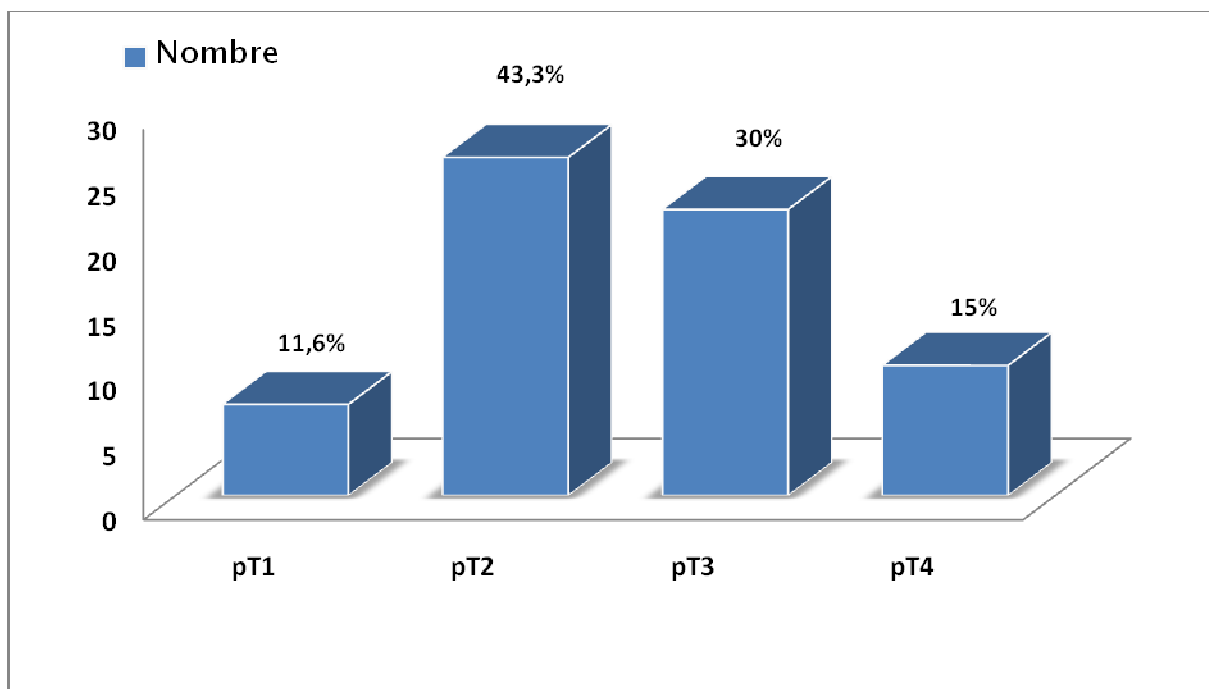


Figure 9 : Répartition des tumeurs selon le stade de l'infiltration pariétale

5. Le curage ganglionnaire :

5-1 Le type de curage :

Parmi les 107 patients qui ont bénéficié d'une cystectomie, le curage ganglionnaire a été réalisé dans 65 cas (60,7%).

Ce curage a été limité (ilio-obturateur) dans la plus part des cas.

5-2 Le nombre de ganglions prélevés :

Dans notre série, le nombre moyen de ganglions prélevés était de 8,24 avec un minimum de deux ganglions et un taux maximal de 41 ganglions.

Le nombre de ganglions récupérés au fil des années, a noté un pic maximal en 2011 (figure 10).

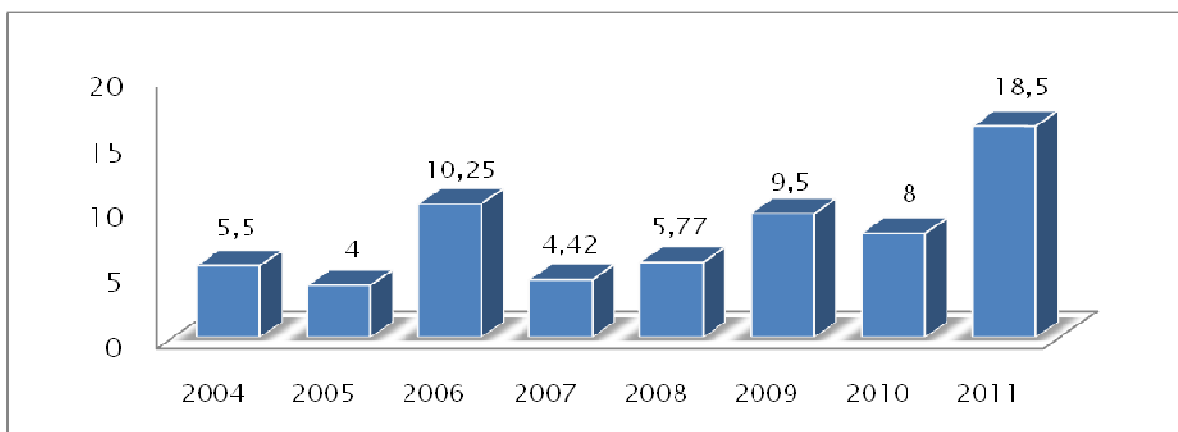


Figure 10 : Taux de ganglions récupérés en fonction des années

5-3 L'envahissement et la densité ganglionnaire :

Dans notre série, 30,7% de nos patients ont un curage positif, pN+ (20/65), 15 de ces patients sont classés pN1, 4 patients pN2 et un patient pN3 (figure 11).

Pour les tumeurs autres que le carcinome urotheliaux, le curage a été positif dans un seul cas d'adénocarcinome.

La moyenne de la densité ganglionnaire (nombre de ganglions positifs/nombre de ganglions prélevés) était de 0,52 avec des extrêmes allant de 0,16 à 1.

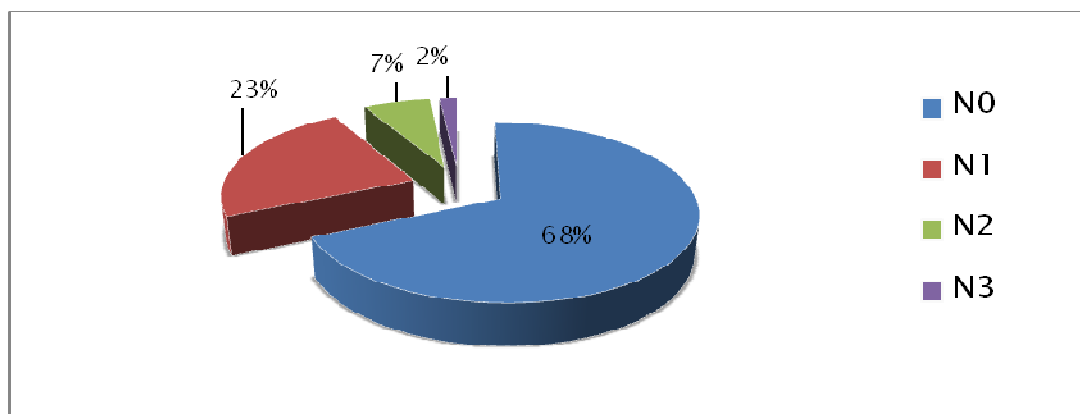


Figure 11 : Répartition des tumeurs selon l'état ganglionnaire

5-4 L'effraction capsulaire tumorale :

Chez les patients ayant eu un envahissement ganglionnaire, l'effraction capsulaire tumorale était présente dans 7 cas (35 %), absente chez 9 patients (45%) et elle était non définie dans 4 cas (20%).

6. Stadification (tableau IX) :

L'étude anatomopathologique a retrouvé des tumeurs classées pT1 dans 7 cas (10,7%), dont un seul avec un curage positif (pN1).

Il s'agissait de tumeurs classées pT2 dans 26 cas (40%), dont 4 patients avaient un envahissement ganglionnaire (pN1).

Le stade pT3 a été retrouvé dans 30%, 6 cas pN1, 1 seul cas pour chacun des pN2 et pN3.

Pour le stade pT4, il a été retrouvé dans 9 cas (15,3%), 4 cas pN1 et 3 cas pN2 pour l'envahissement ganglionnaire.

Tableau XI: Répartition du stade tumoral et ganglionnaire des carcinomes urothéliaux

	Total	No	N1	N2	N3
pT1	7	6	1	-	-
pT2	26	22	4	-	-
pT3	18	10	6	1	1
pT4	9	3	3	3	-

RESULTATS ANATOMOPATHOLOGIQUE DU CURAGE GANGLIONNAIRE PELVIEN
APRES CTSTECTOMIE POUR TUMEUR DE VESSIE

Total (%)	60(100%)	41(68,3%)	14(23,3%)	3(6,15%)	1(1,5%)
-----------	----------	-----------	-----------	----------	---------



DISCUSSION

I. ETUDE EPIDEMIOLOGIQUE :

1. Incidence et Mortalité :

L'incidence du cancer de vessie ne cesse d'augmenter à travers le monde. Aux États-Unis, 680 810 nouveaux cas et 140 000 décès ont été recensés en 2008 [21].

L'incidence la plus élevée au monde est observée en Egypte avec 37 cas par 100 000 habitants. Il occupe le quatrième rang des cancers de l'homme et le huitième chez la femme [4].

En France, le cancer de vessie est au sixième rang des cancers (cinquième rang des cancers de l'homme et le septième chez la femme) et 10 700 nouveaux cas ont été diagnostiqués en 2000. Il représente 3,5% des décès par cancer.

Ainsi, 2000 hommes et 800 femmes décèderaient par an en France, de l'évolution d'une tumeur de vessie [13].

2. Age moyen de diagnostic et le sexe :

En France, l'âge médian de survenue du cancer de vessie est de 69 ans chez l'homme et 71 ans chez la femme. Il touche 4 hommes pour 1 femme, mais ce taux évolue au fur et à mesure que l'impact du tabagisme chez la femme se fait sentir [21].

En Occident, l'âge moyen au moment du diagnostic est de 65 ans, le ratio homme/femme est de 2,7 [13].

Au Maroc, l'étude d'une série de 1070 patients, présentant une tumeur de vessie, a révélé que le maximum de cas était observé entre 50 et 70 ans. Le sex-ratio était de 4,37 en faveur du sexe masculin [22].

Dans notre série, l'âge moyen de survenue est de 58 ans avec un sexe ratio de 20.

3. Facteurs de risques :

De nombreux facteurs de risque de tumeurs vésicales ont été décrits :

- Le tabac : le tabagisme jouerait un rôle dans 25 à 60% des tumeurs vésicales [23].
- L'exposition professionnelle : certains dérivés des produits industriels, notamment les dérivés utilisés dans la fabrication du caoutchouc, de la peinture, des colorants, de la métallurgie et ceux nécessitant l'usage de goudrons [21]. La fraction des cancers de la vessie attribuable à des expositions professionnelles variait de 5 à 25% en 2001 [25].
- La bilharziose urinaire : prédispose au cancer de vessie de type épidermoïde, alors que ce type histologique ne représente que 3 à 7% des cancers infiltrants de vessie dans le monde. Il est retrouvé dans 70% des cas de tumeurs de vessie en Egypte, où la prévalence de la bilharziose est de 45%. L'infection et l'irritation chroniques vésicales sont retenues comme facteurs favorisant le développement de tumeurs vésicales épidermoïdes [24].
- D'autres produits ont été incriminés dans la carcinogenèse des tumeurs de vessie, comme la phénacétine ou bien les sucres artificiels comme la saccharine ou le cyclamate. Leur rôle exact n'a pas encore été démontré.

La genèse du carcinome de vessie est en fait due, comme beaucoup d'autres cancers, à des mutations génétiques. Une des mutations génétiques les plus fréquemment retrouvées en cancérologie est la mutation du gène p53 porté sur le chromosome 17 [26].

Dans notre série le principal facteur de risque retrouvé est le tabac, dans 87% des cas avec un nombre de paquet année moyen de 30 PA.

II. Modalités du curage ganglionnaire (figure 12) :

Le curage ganglionnaire lors de la cystectomie est un point capital pour définir le stade tumoral, et donc le pronostic.

Le statut ganglionnaire peut de plus influencer le choix des traitements complémentaires adjuvants (chimiothérapie, radiothérapie). Son impact potentiel sur le plan thérapeutique peut aussi être discuté. Brichart et al ont rapportés une évolution favorable après curage ganglionnaire bien que ce dernier n'a révélé que des micro ou macro-métastases ganglionnaires [27].

Il semble que près de 26% des patients nécessitant une cystectomie sont susceptibles de présenter un envahissement ganglionnaire [28].

1. Le curage limité :

Le curage ganglionnaire limité correspond à l'exérèse des ganglions ilio-obturateur.

2. Le curage standard :

Le curage ganglionnaire standard est défini comme l'exérèse des ganglions ilio-obturbateurs ; Il s'étend à la veine iliaque externe, qui va de la bifurcation iliaque en proximal jusqu'au canal fémoral en distal, bordé par la veine iliaque externe, et jusqu'au nerf obturbateur en profondeur [27].

3. Le curage extensif :

Le curage extensif concerne en plus l'artère iliaque externe, les vaisseaux iliaques internes, les vaisseaux iliaques primitifs et l'aire pré-sacrée. Le curage s'étend donc latéralement au bord supérieur de la veine iliaque externe, en distal jusqu'au canal fémoral, au niveau

proximal à partir du croisement des vaisseaux iliaques communs par l'uretère, médialement jusqu'à la paroi vésicale et en profondeur, jusqu'à la fosse obturatrice et les vaisseaux iliaques internes [27].

Dans un curage étendu, les vaisseaux sont pelés, mis à nu. De plus, l'aire pré-sacrée concerne les ganglions situés médialement à l'artère iliaque interne.

La lymphadenectomie peut s'effectuer par laparotomie ou laparoscopie. L'étude de la littérature est, en faveur de la laparoscopie, elle a l'avantage d'avoir une durée d'hospitalisation plus courte et un nombre moins important de complications lymphatiques, nerveuses ou digestives. En revanche, les complications vasculaires semblent être plus importantes, le temps opératoire est plus long, le curage ilio-pelvien étendu en coelioscopie est une intervention délicate [26].

Les complications du curage ganglionnaire comprennent le lymphocèle, l'hématome, la plaie vasculaire, la thrombose veineuse profonde et l'embolie pulmonaire.

L'intervention dure 50 minutes de plus lors d'un curage extensif pour une morbidité identique au curage standard [29].

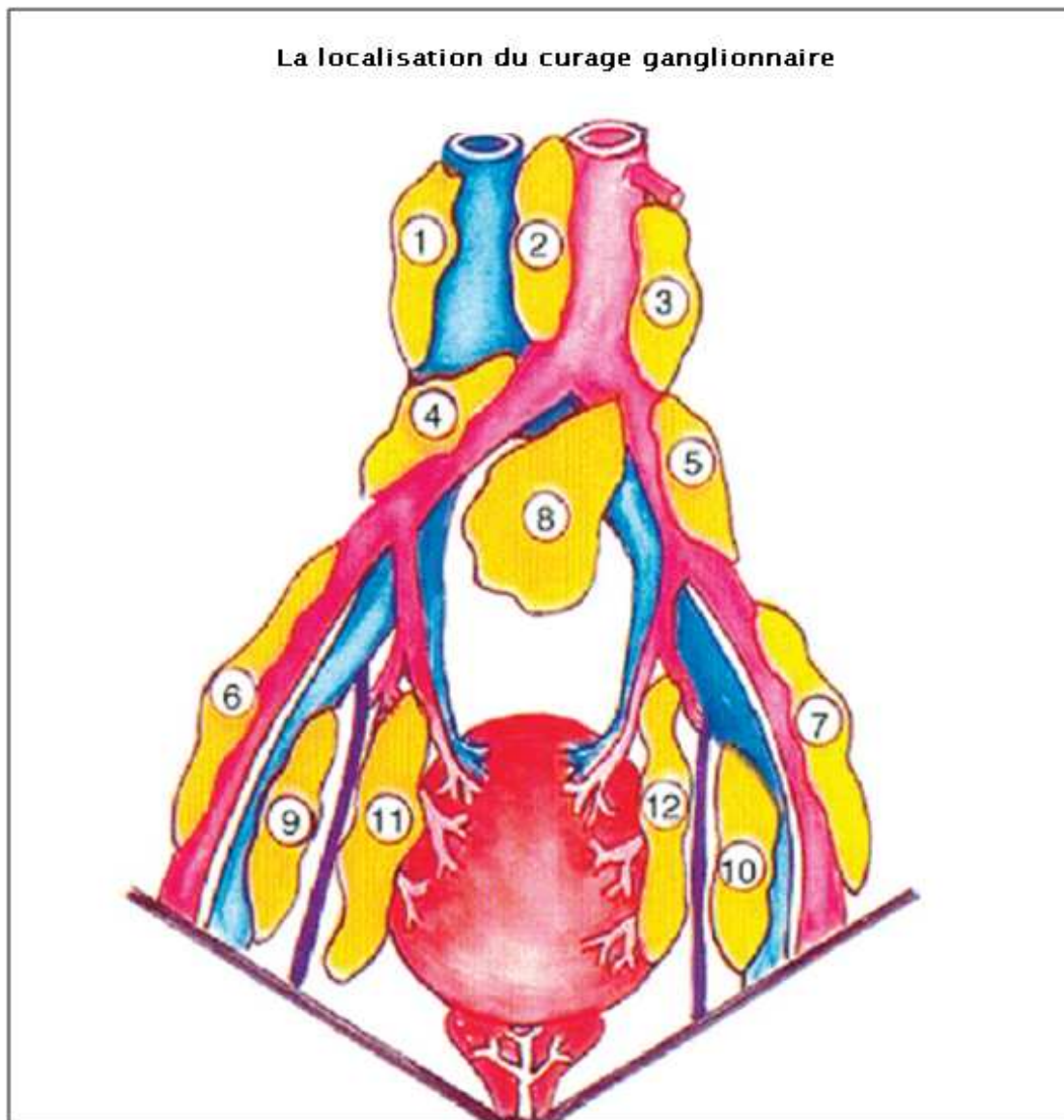


Figure 12 : La localisation du curage

(D'après Ghoneim et Abol-Enein, Eur Urol 2004 [25]).

- Région 1 : latérocave
- Région 2 : inter-aorticocave
- Région 3 : latéro-aortique
- Régions 4 et 5 : iliaque primitif
- Régions 6 et 7 : iliaque externe
- Région 8 : bifurcation aortique (présacrée)
- Régions 9 et 10 : obturateur
- Régions 11 et 12 : iliaque interne

III. BILAN D'EXTENSION DES TUMEURS DE VESSIE :

1. Evaluation clinique de l'extension tumorale :

Les touchers pelviens permettent d'évaluer le degré d'extension péri vésicale et d'apprécier la mobilité de la tumeur par rapport aux organes de voisinage, mais cette évaluation clinique présente un pourcentage d'erreur de 25 à 50% comparé aux résultats anatomopathologiques [30].

2. Evaluation para-clinique de l'extension tumorale :

2-1 L'échographie :

Bien qu'il s'agit d'un examen à but diagnostique en premier lieu, le bilan d'extension peut être déjà entrepris. Il existe des signes échographiques suggérant l'envahissement pariétal.

Elle Permet aussi de rechercher un retentissement sur le haut appareil urinaire, qui lorsqu'il existe, est en faveur d'une tumeur de vessie infiltrante ; ainsi que d'autre localisation secondaire notamment hépatique [31].

- Apport de l'échographie dans la détection des métastases ganglionnaires :

Elle a l'avantage de sa disponibilité pour un cout faible, mais sa sensibilité globale est très faible, d'environ 33% [31].

Elle explore mieux le rétropéritoine chez les patients minces après compression de l'abdomen par la sonde, en revanche l'analyse de la cavité pelvienne est peu performante, quel que soit le morphotype.

Plusieurs éléments sont évocateurs des métastases ganglionnaires : un grand axe du ganglion supérieur à 1,5 cm avec un rapport grande axe/petit axe inférieur à deux, ainsi que la présence de plusieurs lésions.

L'aspect pathognomonique est celui d'une ou de plusieurs masses rondes plutôt qu'ovales, supplémentaires, échogènes à hypoéchogènes, entourant les structures vasculaires avec une compression extrinsèque variable [32].

2-2 La tomodensitométrie (TDM) abdomino-pelvienne :

L'uroscanner est un examen couramment réalisé pour le bilan d'extension de la tumeur.

Il apprécie les adénopathies pelviennes et les métastases hépatiques ainsi que l'extension locale : infiltration de la graisse péri-vésicale et l'envahissement prostatique.

L'examen TDM est supérieur, dans l'évaluation tumorale par rapport à l'examen clinique, surtout pour les stades avancés, mais également pour évaluer l'extension extra-vésicale.

La fiabilité globale de la TDM, comparativement au stade pathologique après cystectomie, est variable dans la littérature, allant de 32,3% à 85% [33].

Dans notre série, la TDM a été réalisée chez 83% patients.

- Apport de la TDM dans la détection des métastases ganglionnaires :

L'atteinte ganglionnaire est fortement corrélée au degré d'infiltration pariétale.

Le scanner est indiqué dans la recherche de ganglions métastatiques. Ces adénopathies sont à rechercher au niveau des chaînes ganglionnaires iliaques externes, obturatrices, iliaques internes, iliaques primitives, lombo-aortiques et du promontoire.

Leur mise en évidence nécessite une injection massive de produit de contraste. La TDM met en évidence des adénopathies sous forme de masses supérieures ou égales à 1 cm dans leur plus petit axe, arrondies ou ovales, voire polycycliques si elles sont volumineuses [34].

Des faux positifs peuvent s'observer devant l'asymétrie des structures vasculaires, présents chez un tiers des adultes [34] .

Ceci s'explique par le fait que La TDM ne fournit qu'une approche morphologique, le diagnostic étant basé sur la taille. Elle ne donne pas d'information sur l'architecture interne du ganglion. La caractérisation tissulaire est impossible.

En effet, aucun critère ne permet de distinguer une adénopathie inflammatoire d'une adénopathie métastatique en TDM; les seuls signes d'anormalité sont morphologiques basés sur la taille et l'asymétrie.

En routine on considère qu'un ganglion ovalaire, homogène, avec un diamètre de 3 à 10 mm est normal alors qu'un ganglion pelvien est suspect au-delà de 10 mm [35].

Certaines études ont affiné cette appréciation de taille en fonction du territoire anatomique, les ganglions iliaques communs étant les plus gros (≤ 10 mm), suivis par les iliaques externes et obturateurs (≤ 8 mm) et les ganglions iliaques internes (≤ 7 mm) [32].

L'acquisition rapide des images au moment du passage du bolus permet de différencier les vaisseaux des opacifications digestives chez le sujet maigre [33].

IV. Traitement Chirurgical des tumeurs de la vessie

La cystectomie radicale avec curage ganglionnaire est le traitement de référence des tumeurs vésicales invasives, superficielles de haut grade et récidivantes après traitement conservateur [29].

1. La voie d'abord :

1.1. La laparotomie médiane :

La laparotomie sous ombilicale est la voie d'abord la plus standardisée.

1.2. La cystectomie totale laparoscopique :

C'est une technique moins morbide que la cystectomie par chirurgie ouverte, qui demeure la référence pour le traitement du cancer de la vessie. Sa morbidité est faible par rapport à la chirurgie classique [37].

1.3. La chirurgie robotisée :

Le premier cas de cystectomie robotisée est rapporté par Menon et al. en 2003 [38]. La durée d'intervention a été de 260 à 310 min et le saignement moyen, inférieur à 150 ml.

Sala et al. [39], ont décrit en 2006 un cas de cystectomie radicale robotisée avec remplacement vésical intracorporel en W. La durée opératoire a été de 12 heures et le saignement de 100 ml.

2. La cystectomie

Chez l'homme, il s'agit de réaliser une cystoprostatectomie totale. En effet, au niveau de la prostate, il existe du tissu urothélial, qui peut être atteint par la tumeur carcinomateuse. Par conséquent, le fait de le laisser en place, entraîne un risque de récurrence non admissible [40,41].

Chez la femme, l'intervention consiste en une pelvectomie antérieure comportant une exérèse de la vessie, de l'utérus et de la paroi antérieure du vagin. Une cystectomie simple dans des cas bien sélectionnés reste aussi possible [37].

3. La réalisation du curage ganglionnaire

3.1. Le curage laparotomique:

Lors d'une laparotomie, pour la réalisation du curage ganglionnaire, il y a deux possibilités : avant ou après la cystectomie.

L'argumentation est relativement simple. Le curage ganglionnaire avant la cystectomie se fait dans un champ opératoire souvent étroit, mais permet d'obtenir un examen anatomopathologique extemporané pouvant, suivant les écoles, influencer l'acte chirurgical voir aboutir à l'interruption opératoire. Le dernier argument est qu'il facilite la cystectomie, les axes vasculaires étant mis à « nu » [42].

En général, le curage ganglionnaire est réalisé après la cystectomie. Il est plus facile, le champ opératoire plus large est plus accessible permettant un ultime contrôle de l'hémostase (figure 13).

En ce qui concerne la technique, nous prenons comme base de description un curage standard étendu aux ganglions obturateurs, iliaques externes, internes et communs. L'hémostase doit être très poussée pour éviter toute fistule lymphatique ou lymphœdème, causes de complication secondaires (compression de la veine iliaque avec thrombose, surinfection avec abcès, etc.) [42].

Pour l'hémostase lymphatique, on utilise du fil résorbable 3/0 ou 2/0 surtout pour les voies lymphatiques de gros calibres ou les voies lymphatiques importantes fémoro-iliaques. Les clips métalliques en titane et non métalliques ainsi que la thermo-fusion peuvent être utilisés.

Du point de vue tactique et technique, R. Petriconi [42], propose de débiter la dissection au niveau du ligament de Gimbernat (figure 14), par les vaisseaux lymphatiques se trouvant en médian de la veine iliaque externe et qui proviennent du membre inférieur.

Ces gros vaisseaux lymphatiques sont à lier. Au-delà, on procède à la libération du bord externe et supérieur de l'artère iliaque externe et à la dissection ascendante en latéral en longeant l'artère iliaque commune jusqu'au demi-travers de doigt sous la bifurcation aortique.

De principe, ce bord latéral de la dissection se fait aux ciseaux. En saisissant ce bord de dissection du tissu lymphatique. La préparation est complétée jusqu'au bord inférieur de la veine iliaque externe et commune soit par un mouvement en (essuie-glace) des ciseaux fermés, soit à l'aide d'un petit tampon monté. L'hémostase des voies lymphatiques rencontrées doit être scrupuleuse [43].

Dans un second temps, il en va de même avec les ganglions obturateurs tout en respectant le nerf obturateur et les vaisseaux qui l'accompagnent. De l'extrémité distale de la veine iliaque externe peut se détacher une veine inconstante qui descend vers la fosse obturatrice, la veine coronari morte. Dans la partie dorsale de ce groupe obturateur, les lymphatiques disparaissent derrière la veine iliaque interne. Ces vaisseaux lymphatiques sont clipés.

Dans un troisième temps, on procède à la résection des ganglions de l'iliaque interne. Dans la majeure partie des cas, ces ganglions lymphatiques internes font partie intégrante de la

pièce de cystectomie. En médiodorsal de l'artère iliaque interne se trouvent les ganglions lymphatiques présacrés latéraux. La dissection se termine sur l'axe vasculaire iliaque commun, en veillant à une parfaite hémostase des canaux lymphatiques allant vers l'aorte et la veine cave inférieure à la ligature ou au clip. L'aspect en fin de curage ganglionnaire est résumé dans la figure 15.

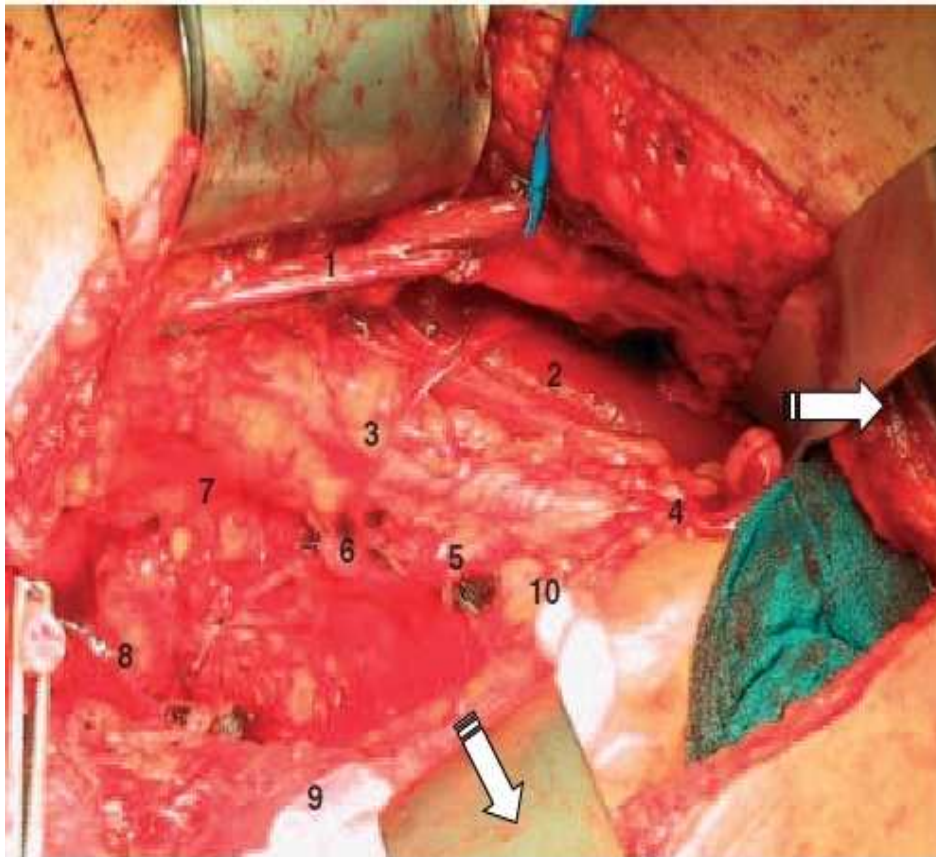


Figure 13 :Aspect anatomique en fin de cystectomie [42].

1. Cordon spermatique
2. Muscle psoas
3. Axe vasculaire iliaque externe
4. Axe iliaque commun
5. Artère hypogastrique
6. Artère ombilicale
7. Loge obturatrice
8. Muscle releveur de l'anus
9. Cul de sac de Douglas
10. Aire ganglionnaire présacrée

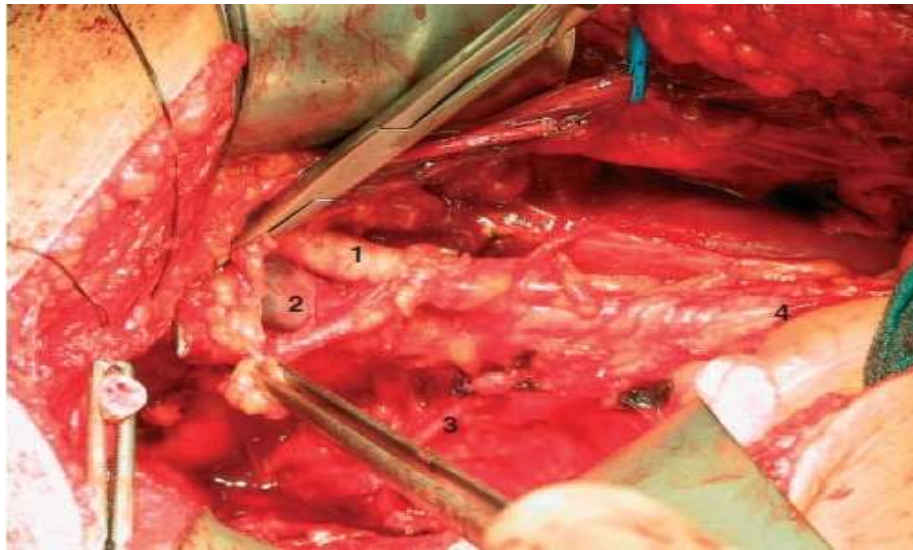


Figure 14 : le début du curage ganglionnaire au niveau du ligament du Gimbernat [42].

1. Artère iliaque externe
2. Veine iliaque externe
3. Artère iliaque externe ou hypogastrique
4. Artère iliaque commune

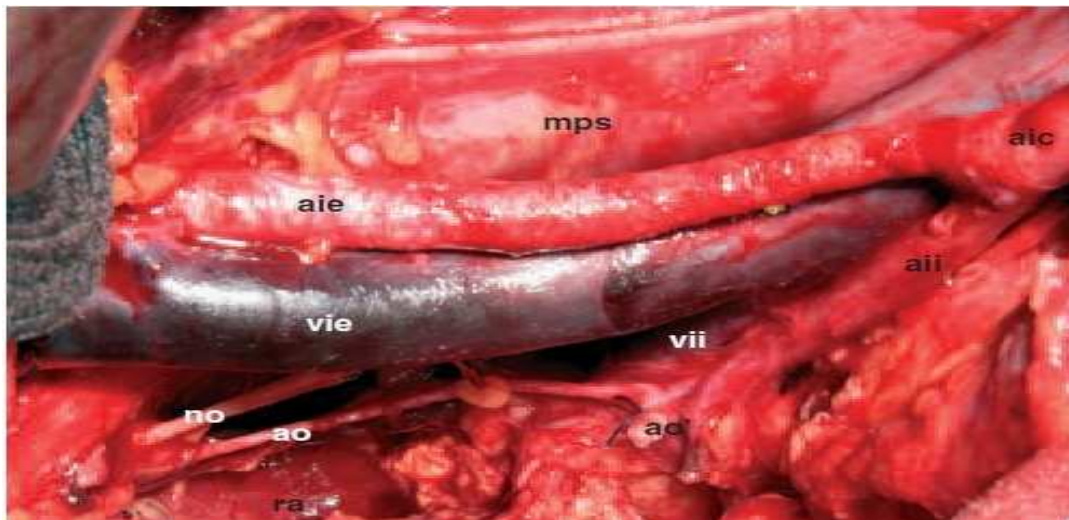


Figure 15: Après curage ganglionnaire,
les structures suivantes doivent être à « nu » : [42].

- | | |
|---|--------------------------------------|
| (aic) artère iliaque commune | (ra) le releveur de l'anus |
| (aie) artère iliaque externe | (vie) la veine iliaque externe |
| (aii) artère iliaque interne ou hypogastrique | (vii) la veine iliaque interne |
| (ao) artère obturatrice | (ao) ligature de l'artère ombilicale |
| (no) nerf obturateur | |

3.2. Le curage laparoscopique:

En 1999, Denewer et al. [44], ont publié la première série de cystectomie laparoscopique avec curage ganglionnaire pour cancer de vessie.

De façon bilatérale, la réalisation du curage ganglionnaire intéresse les ganglions iliaques externes, ilio-obturateur et hypogastriques.

Par voie laparoscopique, le curage ganglionnaire peut être réalisé soit au début (facilite la dissection vésicale) soit plus fréquemment en fin d'intervention (plus facile par gain de place), ainisi le péritoine pariétal est déjà incisé. L'aide écarte le péritoine avec l'aspirateur, la veine et l'artère iliaque externe sont identifiées. La face interne de l'os pubis est exposée. L'ensemble du tissu adipeux comportant les ganglions est détaché de la veine iliaque externe, on démarre le curage ilio-obturateur. Les vaisseaux lymphatiques de calibre important sont systématiquement clipés avant d'être sectionnés, garantissant une bonne lymphostase, afin d'éviter la lymphocèle post-opératoire. La dissection suit la veine iliaque externe vers le haut, les collatérales de la veine sont clipées et sectionnées.

Vers le bas, apparaît alors le nerf obturateur qui constitue la limite postérieur du curage ilio-obturateur.

Vers le haut, la dissection se poursuit vers la bifurcation des vaisseaux iliaques primitifs. Les lymphatiques de gros calibre sont isolés, clipés et sectionnés.

On passe après au bord latéral de l'artère iliaque externe permettant de démarrer le curage iliaque externe. Celui-ci consiste à disséquer le paquet ganglionnaire délimité par l'artère iliaque externe vers le milieu, le muscle psoas en arrière et le nerf génito-fémoral latéralement, ensuite on réalise le curage hypogastrique, en dedans de l'artère hypogastrique

Les curages ganglionnaires sont extraits au travers des trocars dans des endobags, et adressés en anatomopathologie dans des pots séparés [45].

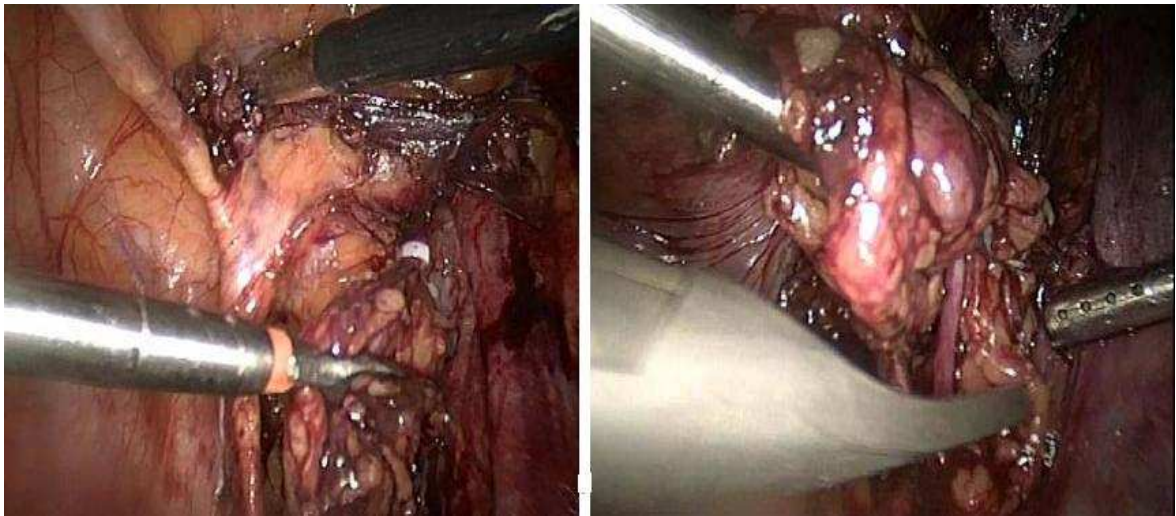


Figure 16 : Curage ilio obturateur avec ces limites : (Service d'urologie, CHU Med VI)
Veine iliaque externe, nerf obturateur et la bifurcation

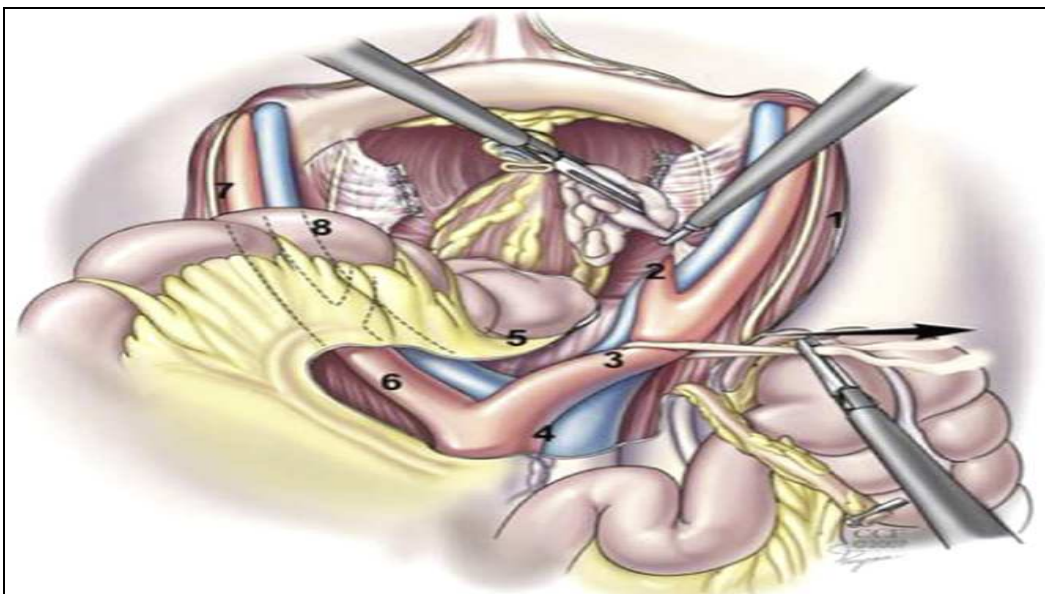


Figure 17 : curage ganglionnaire laparoscopique. [45].

1. artère iliaque externe D
2. artère iliaque externe D
3. artère iliaque primitif D
4. région prépara-cave et prépara-aortique
5. région présacrée
6. artère iliaque primitive G
7. artère iliaque primitive G
8. artère iliaque interne G

V. Etude anatomopathologique des pièces opératoires [46,47] :

1. Prise en charge de la pièce opératoire :

La standardisation des procédures pour l'étude anatomopathologiques des pièces opératoires apparait aujourd'hui primordiale et s'intègre dans une démarche d'amélioration de la qualité. En pathologie urinaire, cette préoccupation s'applique tout particulièrement aux pièces de cystectomie et de cystoprostatectomie qui sont des pièces complexes pour lesquelles une bonne étude morphologique nécessite une grande rigueur dans l'examen macroscopique, dans le repérage des lésions, le choix et l'étiquetage des prélèvements.

2. Conditionnement de la pièce opératoire :

2.1. Information fournies par l'urologue :

Ces informations sont primordiales pour une bonne analyse de la pièce opératoire.

Elles doivent comporter outre les données administratives (identification du malade, âge et sexe), des données cliniques et endoscopiques notamment le siège de la ou des tumeurs, la nature des traitements antérieurs (résection, électrocoagulation, immunothérapie par BCG, chimiothérapie intra-vésicale ou générale, radiothérapie) et les références histologiques.

2.2. Pièce fraîche :

La pièce de cystectomie et le curage ganglionnaire sont acheminés, non fixés, dans les plus brefs délais, au laboratoire d'anatomie pathologique.

La vessie est fermée avec les sections urétérales repérées par des fils. Il n'est pas recommandé d'effectuer des prélèvements au niveau de la tumeur sans l'aide d'un pathologiste, car les repères anatomiques nécessaires au diagnostic et au pronostic (stade pTNM) peuvent alors manquer.

2.3. Fixation de la pièce opératoire :

La pièce fraîche est ouverte longitudinalement sur la face antérieure. Une photographie peut être réalisée.

La périphérie de la prostate, les limites de résection et les limites en profondeur de la tumeur seront tatouées à l'encre de chine.

D'éventuels prélèvements de tissus non fixés destinés à la cytométrie en flux, l'étude cytogénétique, la biologie moléculaire, la microscopie électronique ou à la constitution d'une tumorotheque peuvent être effectués.

La pièce est ensuite fixée ouverte, étalée et idéalement épinglée sur un liège, par immersion dans un grand volume (10 fois son volume) de formol tamponné à 10%, pendant 24 à 48 heures.

3. Etude macroscopique :

La description macroscopique précise comprend les dimensions de la pièce, le nombre, le siège, la taille, le mode de croissance et le degré d'extension pariétale de la ou des tumeurs. En cas de tumeur multicentrique, il faut préciser s'il s'agit d'une papillomatose. Les uretères et l'urètre sont mesurés.

Les prélèvements portent sur :

- Les sections chirurgicales urétérales et urétrales
- La tumeur : tous les foyers seront prélevés et identifiés dans leurs zones les plus infiltrantes jusqu'à la section chirurgicale ou la limite naturelle. Si aucune tumeur n'est macroscopiquement repérée (après une résection complète endoscopique ou après un traitement néo-adjuvant), la zone cicatricielle est prélevée en totalité et plusieurs niveaux de coupes peuvent être ensuite réalisés si besoin.
- La paroi vésicale en dehors des foyers tumoraux visibles, dans les différents secteurs, pour établir une cartographie de la muqueuse urothéliale (1 à 2 fragments par secteur) et des coupes sagittales à cheval sur le trigone, le col et l'urètre proximal.

- Les structures péri-vésicales :
 - ❖ Tout nodule suspect dans la graisse péri-vésicale sera prélevé, de même que la zone de graisse péri-vésicale où la tumeur est la plus infiltrante.
 - ❖ L'ouraque quand il est repéré.
 - ❖ Eventuellement le vagin, l'utérus, en fonction du type d'intervention chirurgicale.
 - ❖ La prostate et l'urètre : l'urètre est prélevé selon des coupes transversales étagées passant par la prostate ou selon des coupes longitudinales. Le reste de la prostate est exploré et prélevé (2 blocs minimum) et si des lésions d'aspect cancéreux ou suspect sont découvertes, on se référera à la procédure d'étude des pièces de prostatectomie pour cancer.
 - ❖ Les vésicules séminales

Les différentes chaînes ganglionnaires comprises dans le curage sont adressées séparément, avec précision de leur topographie et de leur latéralité. Après dissection, les ganglions retrouvés sont dénombrés et tous prélevés en totalité pour être examinés au microscope. Le diamètre des ganglions macroscopiquement envahis est précisé.

4. Etude microscopique :

Elle détermine le type histologique de la tumeur selon l'OMS et précise les variantes cellulaires des carcinomes urothéliaux (carcinome à type de nids, microkystique, micro-papillaire).

Les caractères architecturaux de la tumeur et le stroma réaction ne sont pas à détailler car leur valeur pronostique n'a pas été démontrée.

Le grade des tumeurs urothéliales sera classé selon la classification de L'OMS 1973 et/ou du consensus OMS/ISUP 1998.

Le stade d'extension tumoral sera établi en référence à la classification TNM de l'UICC revue en 1997.

VI. Résultat anatomopathologique

1. Macroscopie [48,17] :

1.1. Tumeur papillaire :

De développement exophytiques, elle s'extériorise dans la cavité vésicale et comporte :

- Des tumeurs papillaires pédiculées, rattachées à la muqueuse vésicale par un pédicule plus ou moins long, plus ou moins large. De ce pédicule, s'épanouit un bouquet de végétations fines ou déliées (aspect de polypes bénins) ou épaisses ou coalescentes (aspect de polypes suspects) : la surface des végétations est rose ou orange violacée.
- Des tumeurs papillaires sessiles (muriformes), dépourvues de pédicules mais conservant une structure papillaire.

1.2. Tumeurs non papillaires ou solides :

A large base d'implantation, ne présentant aucune structure papillaire. Elles peuvent être bourgeonnantes mais le plus souvent, elles ont un développement endophytique, à l'intérieur de la paroi vésicale : tumeurs infiltrantes.

1.3. Tumeurs mixtes :

a- La taille :

La taille de la tumeur est très variable : d'une tête d'épingle à la volumineuse tumeur bloquant le pelvis.

Sur nos pièces opératoires, la taille moyenne des tumeurs était de 4,5 cm, avec des extrêmes allant de 1 cm à 11 cm.

b- Le nombre :

Parfois unique, elles sont le plus souvent multiples (20%) d'emblée ou au cours des récidives.

Dans notre série les tumeurs étaient multiples dans 20% des cas.

c- Le siège :

La majorité des tumeurs se situe à la base (60%).

Les estimations chiffrées, rapportées par la série de Ghonim et al. [], sont les suivantes : orifices urétéraux (34,8%), paroi latérale (24,4%), trigone (17,9%), paroi postérieure (9,4%), col (7,2%) et face antérieure (2%).

2. Microscopie

2.1. Type histologique :

Environ 90% des tumeurs vésicales sont des carcinomes urothéliaux, le carcinome épidermoïde ne représente pas plus de 5% des carcinomes de la vessie, mais dans les zones d'endémie de la bilharziose, il atteint 75%.

L'adénocarcinome vésical primitif représente moins de 2% des tumeurs malignes de la vessie. Alors que les tumeurs neuroendocrines primitives, ne représentent que 0,5 à 1% des tumeurs vésicales.

Les tumeurs non épithéliales sont très rares dans la vessie, ne représentent que 2% de toutes les tumeurs vésicales à savoir les sarcomes, les lymphomes malins et les tumeurs secondaires [49].

2.2. Infiltration pariétale :

L'appréciation du degré d'infiltration tumorale dans la paroi vésicale ne pose pas de réelles difficultés, si les prélèvements sont correctement effectués.

Les difficultés de stadification sont liées à l'interprétation de l'extension de la tumeur vésicale au niveau de la prostate [50].

Thrasher [48], sur 531 tumeurs vésicales, a identifié comme facteurs de mauvais pronostic: le stade >pT2, l'âge supérieur à 65 ans, les signes d'irritation vésicale, les tumeurs de haut grade, les antécédents de néphro-urétérectomie et d'irradiation, la créatininémie supérieure à 1,5 fois la normale et l'anémie.

Frazier [52], dans son analyse multi-variée, ne retient que le stade pT, le stade lymphonodal, l'existence de marges chirurgicales positives ainsi que l'âge du patient comme facteur pronostic.

Mais le stade pT et le stade lymphonodal restent les deux facteurs significatifs en analyse uni ou multi-variée [52].

Le stade tumoral pT reste, même en cas d'atteinte lymphonodale, un des facteurs pronostiques le plus significatif.

2.3. Le curage ganglionnaire :

a- Réalisation et incidence envahissement ganglionnaire (tableau XII) :

La nécessité d'un curage ganglionnaire a été largement rapportée dans la littérature.

Le curage ganglionnaire ilio-pelvien est inclus dans la procédure chirurgicale standard de la cystectomie radicale pour cancer. Néanmoins, une enquête récente de la SEER relève qu'il n'est réalisé que pour 40% des patients [53].

Dans notre série, et chez les patients qui ont bénéficié d'une cystectomie, le curage ganglionnaire a été réalisé chez 60,7% des patients.

**RESULTATS ANATOMOPATHOLOGIQUE DU CURAGE GANGLIONNAIRE PELVIEN
APRES CTSTECTOMIE POUR TUMEUR DE VESSIE**

Le pourcentage de patients pN+ varie dans la littérature de 14 à 30%, corrélé en général au stade pT de la tumeur primitive [54].

Dans notre série le pourcentage de patients pN+ est de 30,7%, ce qui rejoint les résultats de l'équipe de Stein [55].

Tableau XII: Incidence de l'envahissement ganglionnaire après cystectomie de 1962 à 2010

Auteurs	Périodes	Patients	pN+ (%)
Whitmore, 56	1962	230	55 (24)
Smith, 57	1981	662	134(20)
Vieweg, 58	1994	668	193(28)
Ghoneim, 59	1997	1026	188(19,5)
Stein, 55	2003	1113	332(30)
Ghoneim, 60	2008	991	223(23,6)
Seiler, 61	2010	840	162(19,3)

b- Etendue du curage ganglionnaire :

Le type de lymphadénectomie et son caractère extensif, ne sont pas actuellement standardisés. L'étendue du curage ganglionnaire est un critère particulièrement variable d'une série de cystectomie à l'autre.

Pour certains, il s'agit d'un curage ilio-obturateur (limité), pour d'autres le curage s'étend jusqu'à la bifurcation iliaque (standard), et enfin certains réalisent un curage extensif incluant les vaisseaux iliaques communs jusqu'à la bifurcation aortique, l'aire présacrée et la région aortique jusqu'à l'artère mésentérique inférieure (extensif) [62].

Dans notre étude a été limité dans la majorité des cas.

Il n'y a pas pour l'instant d'étude publiée comparant le curage standard au curage extensif jusqu'au-dessus de la bifurcation aortique. Cependant, il semble que le simple curage ilio-obturateur apparaisse comme insuffisant [63].

En effet, Leissner [64], a réalisé une cartographie de l'envahissement ganglionnaire lors de curages extensifs et a retrouvés 60% d'envahissement ganglionnaire en dehors de l'aire ilio-obturatrice, avec 8% d'envahissement au niveau présacré et 16% au-dessus de la bifurcation

**RESULTATS ANATOMOPATHOLOGIQUE DU CURAGE GANGLIONNAIRE PELVIEN
APRES CTSTECTOMIE POUR TUMEUR DE VESSIE**

aortique. Dans cette même étude, parmi les patients ayant un envahissement ganglionnaire au-dessus de la bifurcation iliaque, 57% avaient également un envahissement ganglionnaire au niveau des vaisseaux iliaques communs ou présacrés et 31% au-dessus de la bifurcation aortique [63].

Une autre étude cartographique des métastases ganglionnaires en fonction du stade a été récemment étudiée par Vazina et d'autres [65]. Un total de 176 patients ont subi une lymphadénectomie élargie avec cystectomie radicale, 43 (24.4%) avaient une atteinte des ganglions lymphatiques, cette atteinte était répartie selon la figure 18.

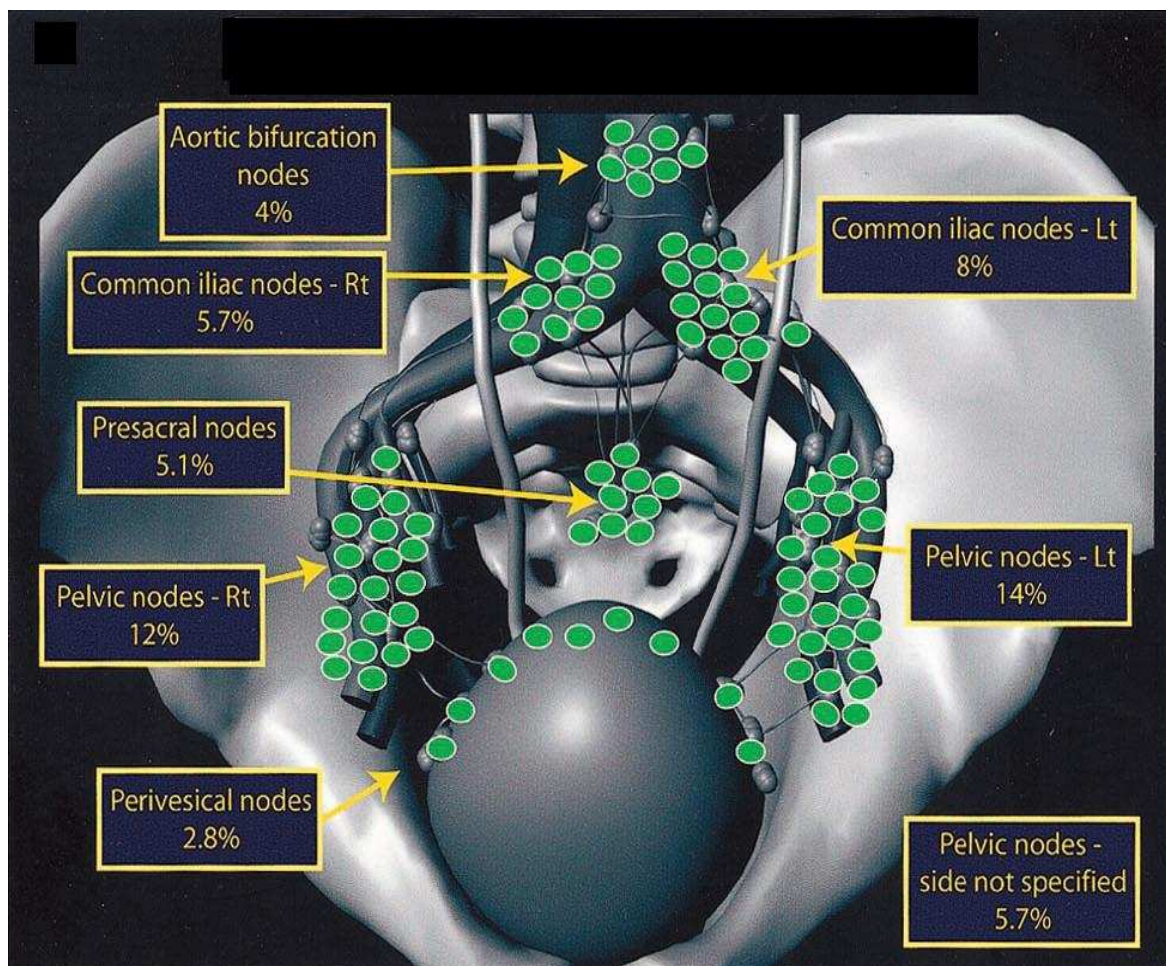


Figure 18 : distribution des ganglions métastatiques (selon Vazina et al.) [65]

c- Nombre de ganglions prélevés (tableau XIII) :

Les limites proposées pour le curage standard sont basées sur l'observation, que l'essentiel des ganglions micro métastatiques se situe dans une zone limitée à sa partie supérieure par la bifurcation de l'artère iliaque commune et à sa partie inférieure par les éléments iliaques externes et ilio obturateurs [66].

Pour certain auteurs un curage ilio-obturateur recueille en moyen 8 à 19 ganglions [53]. Ce qui rejoint les données de notre série (8,24 ganglions).

Il est intuitivement évident que l'étendue du curage conditionne le nombre de ganglions prélevés et analysés (figure 19).

La qualité de l'examen pathologique pourrait être aussi, comme l'ont rapporté certains auteurs, améliorée en soumettant les zones de curage en blocs séparés plutôt qu'en monoblocs.

En effet il semble que cette pratique puisse influencer le nombre de ganglions examinés et donc potentiellement l'évaluation du stade tumoral voir l'impact du curage sur la survie [68]. Cette variation significative du nombre de ganglions analysés, est observée pour le curage standard et pour le curage étendu : le nombre moyen de ganglions dans le curage standard étant de 2.4 pour l'analyse en monobloc et de 8.5 pour l'analyse séparée [69].

Joslyn [70], a évalué dans une étude la survie en fonction du nombre de ganglions retirés par le curage lymphatique. De 1988 à 1997, 23685 patients porteurs d'un cancer primitif de vessie ont été surveillés par le programme du National Cancer Institute (NCI-SEER). Il a montré que la survie augmente avec le nombre de ganglions examinés. Cette corrélation n'est pas significative pour les patients Tis ou T1, mais il existe une augmentation significative de la survie des patients présentant une tumeur T2 en fonction du nombre de ganglions retirés [54].

**Tableau XIII: Nombre de ganglions moyen obtenus lors de curage ganglionnaire standard
 (les 9 séries les plus représentatives dans la littérature)**

Auteur	Année	Nombre de patients	Nombre moyen de ganglions
Poulsen et al, [71]	1998	194	14
Heer et al, [72]	2004	1091	12,5
Abdelatif et al, [73]	2004	418	17,9
Vazina et al, [74]	2004	176	25
Kassouf et al, [75]	2006	150	12
Honma et al, [76]	2006	146	13,9
Koppie et al, [77]	2006	1121	9
Dhar et al, [78]	2008	685	12
Kassouf et al, [79]	2008	130	13

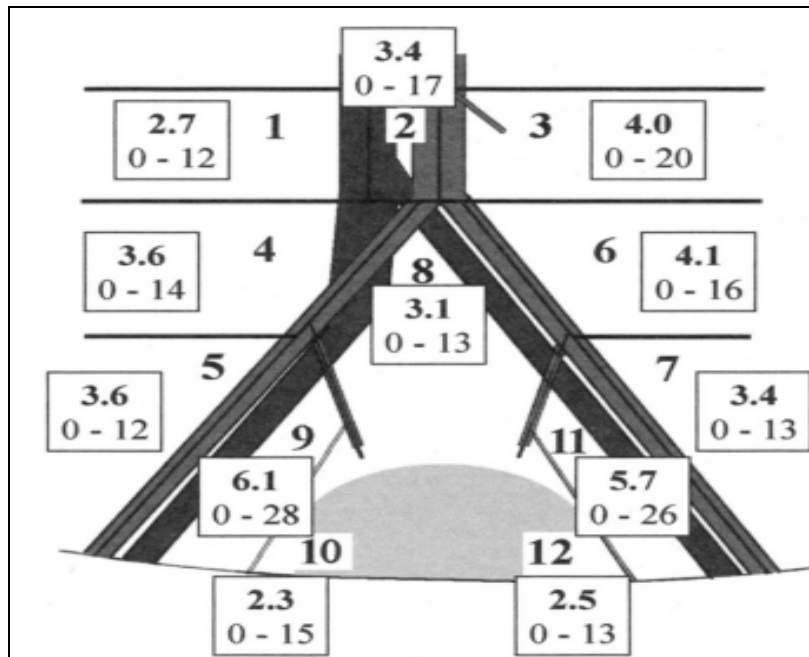


Figure 19 : nombre de ganglions prélevés de chaque région anatomique (Selon Leissner [64])

d- La densité ganglionnaire :

La densité ganglionnaire et l'étendu anatomique du curage sont des notions récentes: la densité ganglionnaire est définie comme le rapport entre le nombre de ganglions positifs et le nombre de ganglions total du curage [80].

**RESULTATS ANATOMOPATHOLOGIQUE DU CURAGE GANGLIONNAIRE PELVIEN
APRES CTSTECTOMIE POUR TUMEUR DE VESSIE**

De nombreuses études rétrospectives ont montré que la densité ganglionnaire, avait un impact pronostic sur la survie : de 43% à 17% à 10 ans selon que la densité ganglionnaire est inférieure ou supérieure à 20% (tableau XIV) [81,82, 82,83].

Tableau XIV: la répartition des patients en fonction de la densité ganglionnaire

Auteur	Année	Densité ganglionnaire (%)	Survie à 5ans (%)
Stein [82]	2003	< 20	43.0%
		> 20	8.0%
Fleischmann [83]	2005	< 20	40.0%
		> 20	15.0%
Kassouf [83]	2006	< 25	37.3%
		> 25	18.7%

Dans notre série la moyenne de la densité ganglionnaire était de 52% ; ce qui représente un facteur de mauvais pronostic.

e- Effraction tumorale de la capsule (figure 18) :

Dans notre série parmi les patients ayant un envahissement ganglionnaire, 35% d'entre eux ont une effraction capsulaire.

L'équipe de Studer [85], insiste non seulement sur la densité ganglionnaire, mais également sur le mauvais pronostic d'une effraction de la capsule ganglionnaire. Parmi ses 83 patients pN+, la médiane de survie a été de 16 mois chez les 57 patients présentant une effraction capsulaire contre 93 mois chez les 26 patients n'ayant pas d'effraction capsulaire.

Une autre étude, de la même équipe [86], sur 124 patients pN+ a mis en évidence une diminution significative de la survie sans récurrence des 59 patients ayant une extension extra capsulaire par rapport aux patients ne présentant pas d'extension extra capsulaire

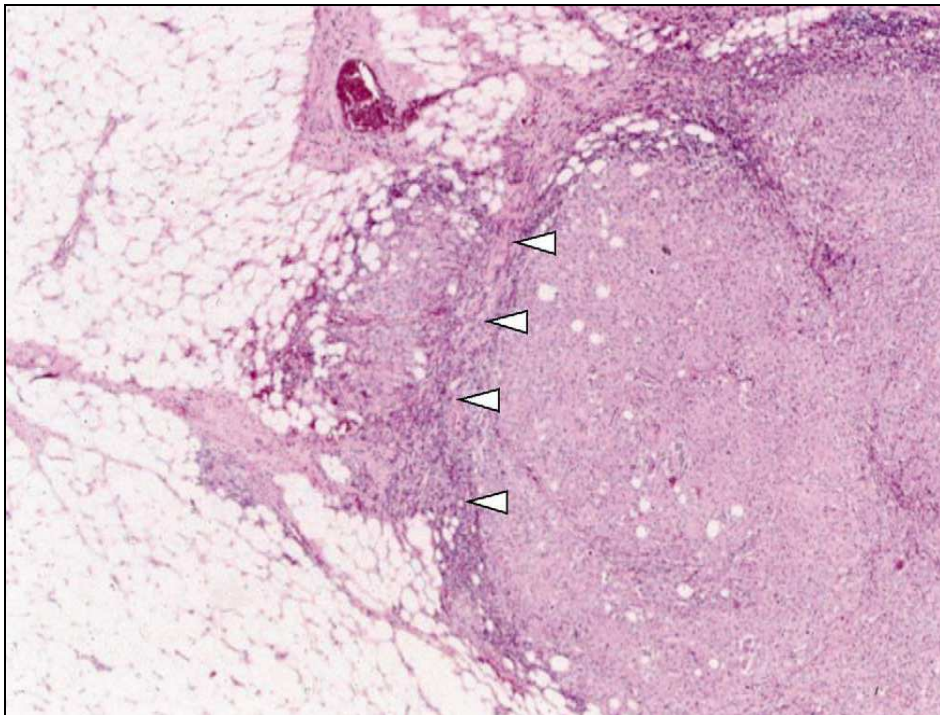


Figure 20: Effraction tumorale de la capsule d'une adénopathie tumorale [86].

f- Le curage ganglionnaire et la technique du ganglion sentinelle :

Le curage standard est actuellement remis en question dans la prise en charge du cancer de la vessie, il n'existe pas de consensus sur l'étendue de la lymphadénectomie et le nombre de ganglions à prélever pour obtenir une stadification adéquate. La dissection reste à ce jour le plus souvent limitée avec comme inévitable conséquence une perte de sensibilité de la détection.

Dans ce contexte, la technique du ganglion sentinelle qui pose comme hypothèse que le statut anatomopathologique du ganglion sentinelle (GS) reflète le statut anatomopathologique des autres ganglions régionaux semble avoir toute sa place. Si l'on s'appuie sur les avancées de cette technique dans le cancer du sein les principaux critères de succès sont le taux de détection, le taux de faux négatifs (FN) et le nombre de GS prélevés.

La détection du « ganglion sentinelle » par cartographie ganglionnaire chez des patients porteurs d'une tumeur de vessie a été décrite par Sherif [87].

f-1 Sur le plan technique :

Avant la cystectomie, le patient a une cystoscopie où 1 ml de bleu patent et 1 ml de traceur radioactif (Albures®), apportant approximativement 50 MBq/ml (Scanflex, Nicomed, Amersham, Milan, Italie) sont injectés, par une aiguille de Williams, dans la musculature vésicale en 4 points autour de la tumeur. Une sonde vésicale est alors mise en place pour drainer la vessie. Environ une heure après cette injection, le patient a une lympho-scintigraphie avec des clichés frontaux et latéraux. Dans le cas où la lympho-scintigraphie ne met pas en évidence de «ganglion sentinelle», une nouvelle scintigraphie est réalisée 3 heures plus tard. Si la cystectomie est prévue le lendemain de l'injection du traceur radioactif, en considérant que la demi-vie du traceur est de 6 heures, il n'y a pas lieu de le réinjecter. Si la cystectomie est prévue au-delà de 24 heures, le traceur radioactif et le colorant sont à nouveau injectés en préopératoire immédiat.

La cystectomie totale est réalisée avec un curage ganglionnaire bilatéral « standard ». Le « ganglion sentinelle » est repéré par la couleur bleue ou par les lymphatiques bleutés arrivant vers lui et/ou par l'augmentation de la radioactivité locale mesurée par un compteur radioactif manuel.

f-2 Résultats :

Treize patients porteurs d'une tumeur infiltrante de vessie et candidats à une cystectomie totale ont eu ce protocole pour mettre en évidence l'éventuel « ganglion sentinelle » : 11 patients (85%) ont été «détectés ». Quatre patients « détectés » présentaient un envahissement ganglionnaire histologique uniquement dans le « ganglion sentinelle » situé pour 3 d'entre eux, en dehors du champ du curage ganglionnaire ilio-obturateur « standard ». Il n'y a pas eu de faux négatifs.

Sherif [87], a rapporté aussi dans une autre étude multicentrique concernant 24 patients explorés par immuno-lympho-scintigraphie, après injection de bleu patent et utilisation peropératoire d'une gamma caméra portative que dix-neuf des 24 patients explorés (79%) avaient un « ganglion sentinelle » avec une localisation en dehors de la fosse ilio-obturatrice pour

**RESULTATS ANATOMOPATHOLOGIQUE DU CURAGE GANGLIONNAIRE PELVIEN
APRES CTSTECTOMIE POUR TUMEUR DE VESSIE**

7 d'entre eux (37%). Sept patients avaient des ganglions positifs : 5 de ces patients présentaient des ganglions positifs en dehors de la fosse ilio-obturatrice. Un patient avec une tumeur vésicale multifocale et des métastases ganglionnaires a eu un résultat faux négatif.

Les études concernant la technique de ganglion sentinelle dans les tumeurs de vessie restent limitées par rapport au cancer du sein, ces premières études ont montré qu'une atteinte sentinelle métastatique non négligeable existe en dehors de la région ilio-obturateur ce qui conforte l'idée des limites des curages limités ou standards qui font actuellement débat dans la prise en charge des cancers de la vessie (figure 21).

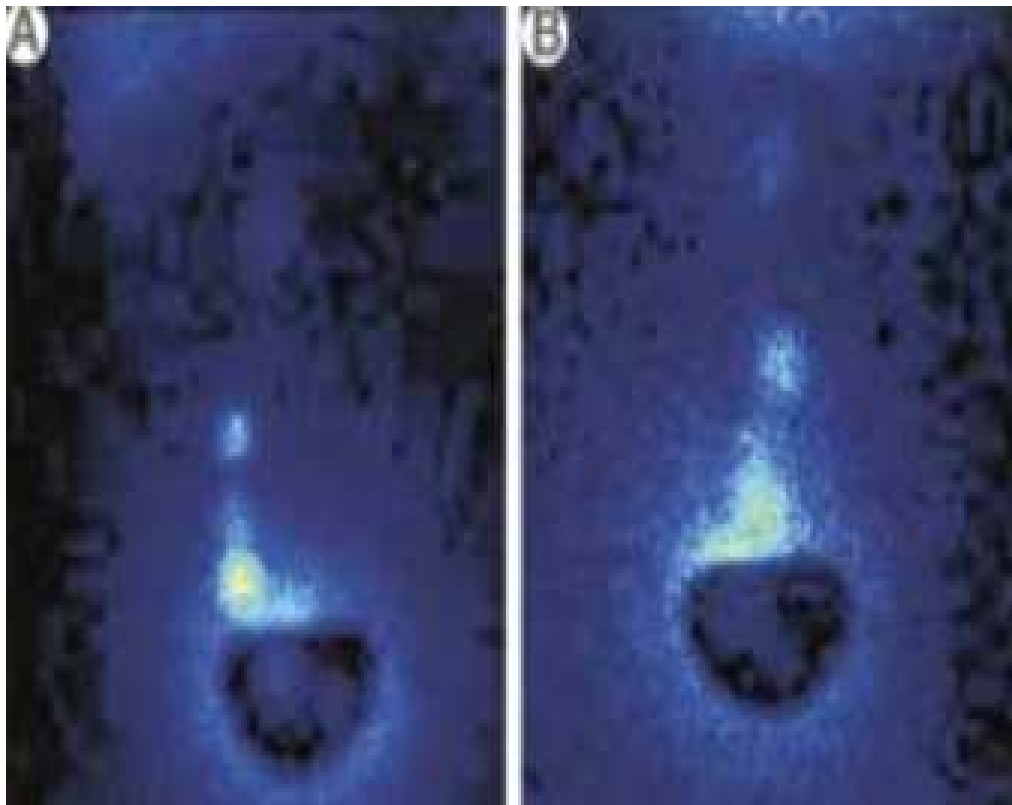


Figure 21 : lympho-scintigraphie réalisée chez un patient porteur d'une tumeur de vessie [87]
Vue frontale montrant une prise massive de produit radioactif par un ganglion sentinelle juxta-
vésical, et une plus haut moins marqué B. vue de profil

VII. Confrontation radiologique et histopathologique dans l'extension ganglionnaire :

A la TDM, réalisée chez 83% des patients, les adénopathies étaient retrouvées chez 10 cas soit un taux 18,53%, contre 20 patients à l'histologie avec un taux de 30,7%. Par ailleurs aucune adénopathie n'a été retrouvée à l'échographie (figure 22).

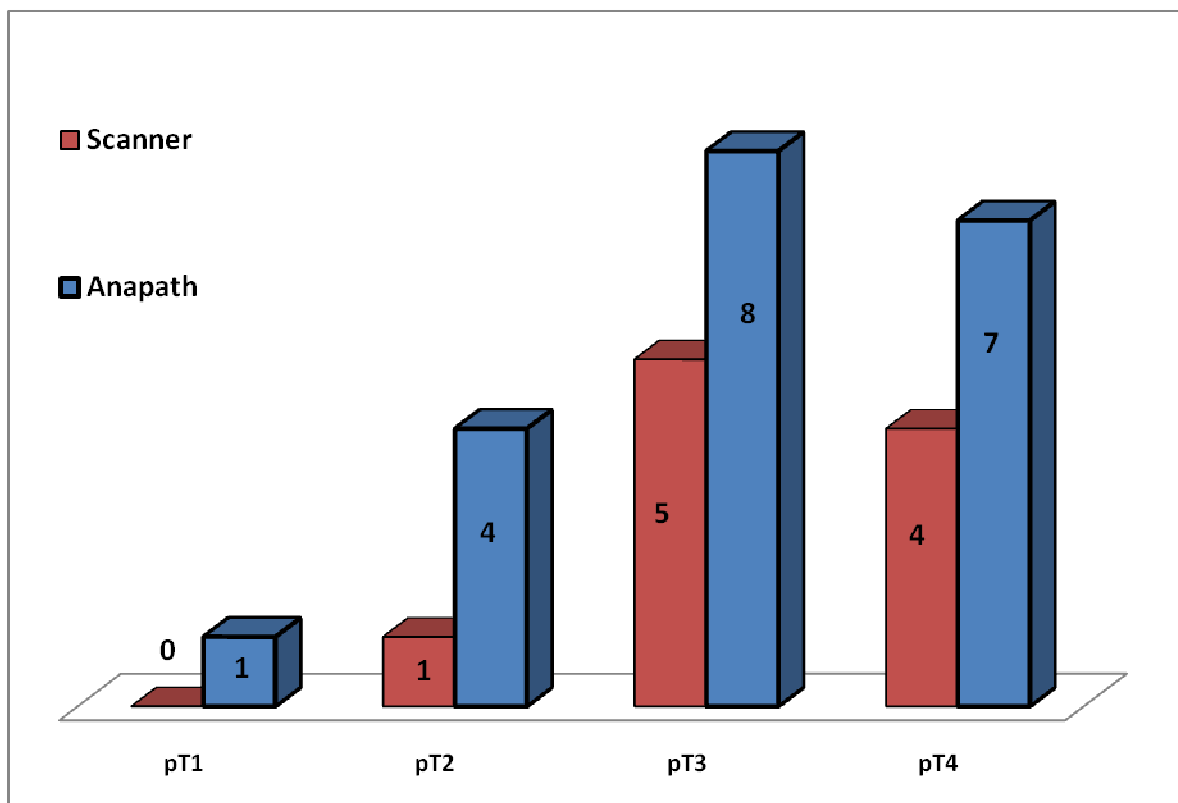


Figure 22: Confrontation radio histopathologique

Il semble ainsi, selon les données de la confrontation radio-histopathologique, que le scanner est hautement significatif dans les stades évolués, en occurrence pt3 et pt4.

L'échographie n'étudie pas l'architecture ganglionnaire, Les petites métastases ganglionnaires sans augmentation de volume ne sont pas détectées. Ainsi, les résultats négatifs

d'une échographie exhaustive doivent être interprétés avec circonspection et doivent conduire à d'autres explorations selon le contexte clinique [90].

L'aspect échographique n'a aucune spécificité : il est impossible de différencier une adénomégalie inflammatoire d'un ganglion métastatique. En effet, il n'y a aucune corrélation entre l'histologie et l'échogénicité de l'adénomégalie [91].

Quant au scanner, la sensibilité pour le diagnostic d'une extension ganglionnaire est estimée à 48 à 75%, avec une spécificité de 77 à 98% [90]. Cette faible sensibilité dans la prédiction de l'extension ganglionnaire s'explique d'une part, par son incapacité à distinguer une adénopathie inflammatoire d'une adénopathie tumorale, d'autre part elle méconnaît les ganglions envahis de taille normale, s'y ajoute que parfois c'est difficile de différencier une adénopathie hypervasculaire d'un vaisseau, Enfin, il n'y a aucune corrélation entre la densité du ganglion et l'histologie [92].

Plusieurs équipes [90] actuellement proposent de compléter le scanner par une lymphographie pour le bilan ganglionnaire des tumeurs vésicales. L'association de ces 2 examens permet de diminuer le taux de faux négatifs de la lymphographie (visualisation des ganglions non opacifiés ou non opacifiables), ainsi que le taux de faux positifs de la TDM (adénomégalie non tumorale).


VIII. Recommandations en matière de curage ganglionnaire

Le curage ganglionnaire étendu remontant jusqu'à la bifurcation aortique devrait être réalisé de façon systématique, permettant de détecter 90% des métastases ganglionnaires, contrairement au curage ilio-obturateur qui ne permettrait de retrouver que 50% des métastases ganglionnaires [93].

Il existe donc un risque de sous stadification du statut ganglionnaire préjudiciable au pronostic du patient en absence de curage ganglionnaire étendue.

**RESULTATS ANATOMOPATHOLOGIQUE DU CURAGE GANGLIONNAIRE PELVIEN
APRES CTSTECTOMIE POUR TUMEUR DE VESSIE**

La classification TNM est extrêmement précise pour prédire le pronostic grâce au stade pT et au stade pN, qui sont des facteurs pronostiques indépendants extrêmement pertinents. Le stade pN doit être le plus précis possible : nombre de ganglions retirés, de ganglions envahis, leurs tailles et l'état de la capsule [94].



CONCLUSION

Le cancer de la vessie est relativement fréquent dans notre pays, la cystectomie totale associée au curage ganglionnaire est la thérapeutique de référence pour ces tumeurs..

Pour l'imagerie, une association de la tomodensitométrie et de la lymphographie est recommandable pour un meilleur bilan ganglionnaire en matière des tumeurs de vessie, afin de mieux guider les chirurgiens lors du curage.

Il semble que la classification TNM manque de précision, avec le risque de sous stadification préjudiciable au pronostic du patient en absence de curage ganglionnaire étendue.

Dans ce sens, il faudrait, pour être plus précis dans la classification, donner : le nombre de ganglions retirés, le nombre de ganglions envahis, la densité ganglionnaire et l'effraction capsulaire, on devrait aussi standardiser le curage ganglionnaire étendu, remontant jusqu'à la bifurcation aortique, permettant de détecter plus de métastases ganglionnaires, contrairement au curage ilio-obturateur.



ANNEXES

FICHE D'EXPLOITATION

Données cliniques, para cliniques et chirurgicales

N°

Nom et prénom

Age en années

Sexe : F/M

Service : CHU Med VI/Hôpital militaire

I. Données cliniques :

1. ANTCDs :

- Médicaux :
 - Diabète
 - HTA
 - Chirurgicaux :
 - Lithiase vésical
 - HBP
 - Toxiques
 - Tabagisme (Paq/Ann)
 - Cannabisme
 - ANTCD bilharziose :
 - Non
 - Profession a risque :
 - Peinture
 - Pr. Chimiques
- Cardiopathie
 - Autre.
 - Autres
 - Haschich
 - Oui
 - Pr. Agricultures

2. Mode de révélation :

- Hématurie
 - Sd. Irritatif
 - Sd. Obstructif
 - RAU
 - Douleur pelvienne
- Insf. Rénale
 - ADP
 - Masse hypogastrique
 - AEG

3. Examen clinique :

- **Examen de l'abdomen :**
 - Normal
 - Globe vésical
 - **Fosses lombaire :**
 - Libres
 - **Aires ganglionnaires :**
 - Libres
 - **TR :**
 - Base de vessie :
 - ✓ Souple
 - Prostate :
 - ✓ Normal
 - **TV**
 -
- Masse tumorale
 - Contact lombaire
 - Présence ADP
 - ✓ Indurée
 - ✓ Hypertrophiée
 - xt organes de voisinages

II. Examens para cliniques

1. Echographie sus pubienne :

- **Aspect de la tumeur :**
 - Bourgeonnante - Papillaire
 - Infiltrante
- **Epaississement pariétal**
- **Localisation tumorale :**
 - Face latérale droite - Trigone
 - Face latérale G - Dôme vésical
 - Face antérieure - Orifice urétéral D
 - Face postérieure - Orifice urétéral G
 - Col
 - Diverticule
- **Retentissement sur le haut appareil :**
 - Oui - Non
- **Extension :**
 - Locorégionale :
 - ✓ Méats urétéraux ✓ Utérus
 - ✓ Prostate ✓ Vagin
 - ✓ Vésicules séminales ✓ Tube digestif
 - ADP:
 - ✓ Oui ✓ Non
- **Métastase :**
 - Foie :
 - ✓ Oui ✓ Non
 - Poumon
 - ✓ Oui ✓ Non

2. Cystoscopie :

- **Aspect :**
 - Papillaire - Bourgeonnant
 - Infiltrant - Ulcéreux
- **Nombre :**
 - Unique - Multiple
- **Localisation tumorale :**
 - Face latérale droite - Trigone
 - Face latérale G - Dôme vésical
 - Face antérieure - Orifice urétéral D
 - Face postérieure - Orifice urétéral
 - Col - Diverticule

3. TDM abdomino-pelvienne:

- **Nombre :**
 - Unique - Multiple
- **Localisation tumorale :**
 - Face latérale droite - Trigone
 - Face latérale gauche - Dôme vésical
 - Face antérieure - Orifice urétéral D
 - Face postérieure - Orifice urétéral G
 - Col - Diverticule

**RESULTATS ANATOMOPATHOLOGIQUE DU CURAGE GANGLIONNAIRE PELVIEN
APRES CTSTECTOMIE POUR TUMEUR DE VESSIE**

- **Aspect :**
 - Papillaire
 - Infiltrant
 - **Retentissement sur le haut appareil :**
 - Oui
 - Non
 - **Extension :**
 - locale :
 - ✓ Epaissement pariétal
 - ✓ Irrégularité des contours de la vessie
 - Locorégionale
 - ✓ Prostate
 - ✓ VS droite
 - ✓ VS gauche
 - ✓ Uretères
 - ✓ Urètre
 - Extension lymphatique :
 - ✓ Absente
 - ✓ Nombre
 - ✓ Siège
 - Extension générale
 - ✓ Os
 - ✓ Foie
- Bourgeonnant
 - Ulcéreux
 - Non
 - ✓ Graisse péri-vésicale
 - ✓ Parois pelvienne
 - ✓ Utérus
 - ✓ Grêle
 - ✓ Colon
 - ✓ Présente
 - ✓ Taille
 - ✓ Poumon

III. La chirurgie :

1. Intervention :

- Cystoprostatectomie
- Pelvictomie antérieure

2. Techniques :

- Chirurgie ouverte
- Coelioscopie

3. Dérivation urinaire :

- Urétérostomie cutanée trans-iléale
- Urétéro-sigmoïdostomie
- Entérocystoplastie de remplacement
- Urétérostomie

4. Curage ganglionnaire :

- **Type :**
 - Limité
 - Standard
 - Etendu
- **Siège :**
 - Iliaque primitif Dt
 - Iliaque externe Dt
 - Iliaque interne Dt
 - Obturateur Dt
 - Pré Sacré
 - Iliaque primitif Ghe
 - Iliaque externe Ghe
 - Iliaque interne Ghe
 - Obturateur Ghe

IV. Données anatomopathologique

- **Service :**
 - CHU Med
 - Hôpital militaire
- **Date de prélèvement**
- **Date de lecture**

**RESULTATS ANATOMOPATHOLOGIQUE DU CURAGE GANGLIONNAIRE PELVIEN
APRES CTSTECTOMIE POUR TUMEUR DE VESSIE**

- **Etude macroscopique :**
 - Aspect :
 - ✓ Papillaire
 - ✓ Pédiculé
 - Bourgeonnante
 - ✓ Ulcéreuse
 - Nombre
 - ✓ Tumeur Unique
 - ✓ Tumeur Multiple
 - Taille de la plus grosse tumeur
- **Etude microscopique**
 - Type histologique
 - ✓ Tumeur urothéliale
 - o Grade OMS1973
G1/G2/G3
 - o Consensus 1998
haut grade/bas grade
 - Emboles vasculaire
 - ✓ Non définis
 - ✓ Absents
 - Envahissement
 - ✓ Graisse péri vésicale
 - ✓ VS droite
 - ✓ VS gauche
 - ✓ Prostate
- **Curage ganglionnaire**
 - Limité -Standard
 - Extensif

1. Ilio obturateur

A droite		
Nombre de GG + / Total prélevé à droite		
Franchissement capsulaire	Oui	Non
Taille du plus gros ganglion en cm		

A gauche		
Nombre de GG+ / Total prélevé à gauche		
Franchissement capsulaire	Oui	Non
Taille du plus gros ganglion en cm		

2. Iliques internes

A droite		
Nombre de GG+ / Total prélevé à droite		
Franchissement capsulaire	Oui	Non
Taille du plus gros ganglion en cm		

**RESULTATS ANATOMOPATHOLOGIQUE DU CURAGE GANGLIONNAIRE PELVIEN
APRES CTSTECTOMIE POUR TUMEUR DE VESSIE**

A gauche		
Nombre de GG+ / Total prélevé à gauche		
Franchissement capsulaire	Oui	Non
Taille du plus gros ganglion en cm		

3. Iliques primitifs

A droite		
Nombre de GG + / Total prélevé à droite		
Franchissement capsulaire	Oui	Non
Taille du plus gros ganglion en cm		

A gauche		
Nombre de GG + / Total prélevé à gauche		
Franchissement capsulaire	Oui	Non
Taille du plus gros ganglion en cm		

4. Pré-sacrée

Nombre de GG+ / Total prélevé		
Franchissement capsulaire	Oui	Non
Taille du plus gros ganglion en cm		

• **Classification TNM :**

- pT
- N
- M



RESUMES

RESUME

Le curage ganglionnaire lors de la cystectomie est un point capital pour définir le stade tumoral, et donc le pronostic.

Nous rapportons 65 patients ayant bénéficiés d'une cystectomie totale, avec curage ganglionnaire pour tumeur de vessie, colligés aux services d'urologie et d'anatomopathologie du CHU Mohammed VI et de l'hôpital militaire Avicenne de Marrakech, entre Janvier 2004 et décembre 2011. Tous nos patients ont bénéficié d'un curage ganglionnaire limité.

Le type histologique définitif de la pièce opératoire a été, chez 59 patients (90,7%) un carcinome urothélial, un carcinome épidermoïde dans 4 cas (6,1%), un adénocarcinome dans un cas (1,5%) et carcinome neuroendocrine dans un cas (1,5%). Selon la classification TNM de 2010, la répartition des malades a été: pT1 dans 7 cas (10,7%), pT2 dans 26 cas (40%), pT3 dans 22 cas (33,84%) et pT4 dans 10 cas (15,38%). L'extension ganglionnaire a été retrouvée chez 30,7% des patients. Le nombre moyen de ganglions récupérés est de 8,24 avec des extrêmes allant de 2 à 41. L'envahissement lymphonodal est classé N0 dans 69,2% des cas, N1 dans 23,07% des cas, N2 dans 6,15% des cas et N3 dans 1,5% des cas. La moyenne de densité ganglionnaire a été de 0,52 avec des extrêmes variant de 0,16 à 1. Chez les patients ayant un envahissement ganglionnaire, l'effraction capsulaire tumorale a été notée chez 7 patients (35 %), absente chez 9 patients (45%), et non définie chez 4 patients (20%).

ABSTRACT

Lymph node dissection during cystectomy is a major point to define tumor's stage, and therefore their prognosis. We report 65 patients who benefited from a total cystectomy with lymphadenectomy for bladder tumor, collected in urology Section, *University Hospitals Mohammed VI* and the Military Hospital of Marrakesh, between January 2004 and December 2011. All patients had a limited lymphadenectomy.

The final histology of the specimen was in 59 patients (90,7%), urothelial carcinoma, squamous cell carcinoma in 4 cases (6.1%), adenocarcinoma in one case (1.5%) and neuroendocrine carcinoma in one case (1.5%). According to the 2004TNM classification, the distribution of patients was: pT1 in 7 cases (10,7%), pT2 in 26 cases (40%), pT3 in 22 cases (33,84%) and pT4 in 10 cases (15,38%). The lymph node was found in a 30.7% of cases, the mean number of lymph nodes recovered is: 8.24 and ranged from 2 to 41, the invasion lymphonodal is classified as N0 in 69.2% cases, as N1 in 23,07% cases, as N2 in 6,15% cases and N3 in 1.5% (Table I). The average node density was 0.52 and ranged from 0.16 to 1. In patients with nodal involvement. The capsular tumor was noted in 7 patients (35%), absent in 9 patients (45%), and not defined in 4 patients (20%).

ملخص

يعتبر استئصال العقد الليمفاوية خلال عملية استئصال المثانة نقطة رئيسية لتحديد مرحلة الورم، وبالتالي

تشخيص تطوره.

نستعرض في دراستنا 65 حالة لمرضى استفادوا من استئصال المثانة مع الغدد الليمفاوية بسبب ورم المثانة

والتيم علاجها و تشخيصها بقسمي جراحة المسالك البولية والتشخيص المرضي بالمستشفى الجامعي محمد السادس

والمستشفى العسكري بمراكش خلال الفترة الممتدة بين يناير 2004 وديجنبر 2011. خضع كل المرضى لاستئصال

محدود للغدد الليمفاوية.

نتائج التحليل المرضي النهائي لأنسجة الأورام كانت كالتالي : 59 مريض (90,7%) يعانون من سرطان

غدي بولي ظهاري، 4 حالات (6,4%) لسرطان غدي بشري، حالة واحدة (1,6%) لسرطان الخلايا الحرشفية، و

حالة واحدة (1,6%) لسرطان الغدد العصبية. نتائج التحليل المرضي وفقا لتصنيف TNM2010 ، كان كالتالي

: pT1 في 7 حالات، pT2 في 26 حالة، pT3 في 22 حالة و pT4 في 10 حالات. تم العثور على عقد

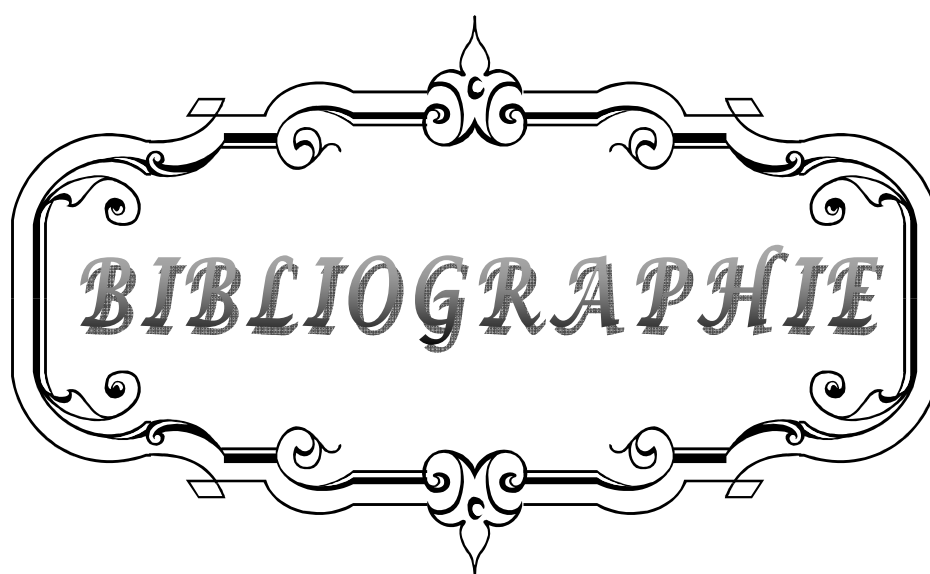
ليمفاوية مصابة في (30,7%) من الحالات، متوسط عدد الغدد الليمفاوية المستأصلة هو 8,24 وينسب تتراوح بين

2 إلى 41 غدة؛ تصنيف إصابة الغدد الليمفاوية كان كالتالي : 69,2% حالة N0 ، N1 في 23,07%، 6,15%

حالة N2 و N3 في 1,5%. كان متوسط كثافة العقد الليمفاوية 0,52 بحدود تراوحت بين 0,16 و 1. بالنسبة

للمرضى الذين يعانون من إصابة ورمية للعقد الليمفاوية، لوحظ أن الورم اخترق كبسولة العقدة الليمفاوية في 7 حالات

(35%)، لم يخترقها في 9 حالات (45%)، ولم يتم تحديد ذلك في 4 حالات (20%)



BIBLIOGRAPHIE

1. **A. Benchekroun, H.A. El Alj, H. Essayegh, A. Iken, Y. Nouini, A. Lachkar**
Tumeurs infiltrantes de vessie : étude rétrospective à propos de 225 cas
Annales d'urologie 37 (2003) 279–283
2. **Irani J, Bernardini S, Davin JL, Guy L.**
Les « tumeurs superficielles de vessie » n'existent plus
Progrès en urologie (2008) 18, 204–205
3. **C. Pfister , M. Roupret , H. zallerand , J.-L. Davin**
Recommandation en onco-urologie 2010 : Tumeurs urothéliales
Progrès en Urologie (2010) , Suppl. 4, S255–S274
4. **G. Braud , S. Battisti , G. Karam**
Mortalité et morbidité des cystectomies totales pour cancer de la vessie chez les patients de plus de 75ans
Progrès en urologie (2008) 18, 1062–1067
5. **G. Braud , S. Battisti , G. Karam**
Valeur pronostique du curage ganglionnaire lors des cystectomies totales pour cancer de la vessie
Progrès en urologie (2008) 18 , 351–357
6. **Quéré I,**
Description anatomique histologique , physiologique du systeme lymphatique
Presse Med. 2010;39: 1269–1978
7. **Histoire naturelle de la métastase**
www.med.univ-rennes1.fr/cerf/edicerf/immam/angers/002.html
8. **Organes lymphoïdes**
http://www.medecine.upstlse.fr/pcem2/histologie/organes_lymphoïdes/texteOL2.htm
9. **Kamina P.**
Anatomie : petit bassin et périnée, rectum et organes uro-génitaux
Ed. Maloine 1995;1:126–136.
10. **Netter P**
Atlas d'anatomie humaine, Ed. El Sevier Masson 1997.

11. **G. Benoit ,F. Giuliano**
Anatomie chirurgicale et voies d'abord de la vessie
Encyl. Med .Chir (Paris) 1991 , 411—460
12. **Renaudin K, Moreau A, Buzelin F**
Anatomie pathologique : Définition et classification des tumeurs infiltrantes de vessie.
Progrès en urologie 2002;12:773-779.
13. **C. Ryo , A. Matau**
Pathologie tumorale de la vessie
EMC (2010) 34-403-A-10
14. **K. RENAUDIN, A. MOREAU, F. BUZELIN**
Anatomie pathologique des tumeurs épithéliales infiltrantes de vessie
Progrès en Urologie (2002), 12, N°5, 787-802
15. **B. Diao, T. Amath, B. Fall, P.A. Fall, M.J. Diémé**
Les cancers de vessie au Sénégal : particularités épidémiologiques, cliniques et histologiques
Progrès en urologie (2008) 18, 445—448
16. **GRIGNON DJ, RO JY, AYALA AG, JOHNSON DE, ORDONEZ**
Primary adenocarcinoma of the urinary bladder. A clinicopathologic analysis of 72 cases.
Cancer 1991;67(8):2165-2172
17. **A. MOREAU, K. RENAUDIN, F. BUZELIN**
Anatomie pathologique des Tumeurs non épithéliales infiltrantes de la vessie
Progrès en Urologie (2002), 12, N°5, 805-817
18. **A. AMMANI, H. EN-NOUALI, A. ALBOUZIDI, M. ABBAR, M. GHADOUANE**
LES TUMEURS NON UROTHELIALES DE LA VESSIE (A PROPOS DE 15 CAS)
J Maroc Urol 2008 ; 12 : 16-25
19. **KAUBISCH S, LUM BL, REESE J, FREIHA F, TORTI FM.**
Stage T1 bladder cancer: grade is the primary determinant for risk of muscle invasion.
J Urol 1991;146(1):28-31.
20. **C. Pfister , M. Roupret , H. zallerand , J.-L. Davin**
Recommandation en onco-urologie 2010 : Tumeurs urothéliales
Progrès en Urologie (2010), Suppl. 4, S255-S274

21. **G. Braud, S. Battisti, G. Karam, O. Bouchot, J. Rigaud**
Mortalité et morbidité des cystectomies totales pour cancer de la vessie chez les patients de plus de 75 ans .
Progrès en urologie (2008) 18, 1062—1067
22. **Guerbaoui M.**
Le cancer au Maroc épidémiologie descriptive 2000:138–145.
23. **C. Billaut, M. Rouprét**
Tumeurs urothéliales de la vessie et de la voie excrétrice supérieure
EMC (2011) 5, 610–615
24. **Thierry L.**
Tumeurs vésicales.
Traité de Médecine 1999, Akos [5–0610].
25. **P. Andujor, J.-C. Pairon**
Comment déclarer les cancers professionnels de la vessie et des voies urinaires excrétrices
Progrès en urologie (2010) Vol.20, F21—F26
26. **Bernd J. Schmitz-Dräger, Peter J. Goebell, Manfred Heydthausen**
p53 immunohistochemistry in bladder cancer Combined analysis: a way to go?
Urologic Oncology 5 (2000) 204–210
27. **N. Brichart, O. Haillet**
Curages ganglionnaires dans les cancers de prostate et de vessie :
Technique et indications
Vol. 20 – Septembre 2010 – N° 3 Progres en Urologie – FMC
28. **Ghoneim MA, Abol-Enein H.**
Lymphadenectomy with cystectomy: is it necessary and what is its extent?
Eur Urol 2004;46:457–61.
29. **J. Guilotreau, X. Game**
Cystectomie radicale pour cancer de vessie. Morbidité et mortalité . Comparaison de la laparoscopie et de la chirurgie ouverte
e-memoires de l'Academie Nationale de chirurgie ,2009 ,8(3) :23–28

30. **Kiraksi Z. , Algaba F. , Muschter R. :**
Bladder cancer : epidemiology , staging and grading
Urology 2005, Dec. 66 (supp.) : 4-34
31. **Roy C, TUCHMANN, GUTHS, SAUSSINE.**
Pathologie de la vessie performance et limites des méthodes d'urgence
Programme Urologique 2002 : 12 : 833-856
32. **L. Lemaitre, J. Delomez**
LES TUMEURS DE VESSIE.LE DIAGNOSTIC INITIAL : LE POINT DE VUE DU RADIOLOGUE
J Radiol 2004;85:1226-1467
33. **]MAZEMANE, LE MAITRE G, LE MAITREL.**
La Tomodensitométrie dans l'évaluation de l'extension des cancers de vessie 215 cas
Urologique 2002 : 12 : 833-856.
34. **C. Roy , S. Tetekpor**
Imagerie dans l'étude des metastases ganglionnaire des tumeurs génito-urinaires
pelviennes de l'adulte
EMC (2006) 34-624 : 1-20
35. **Deforman RE, Alpern MB , Gross BH ,Sandler MA.**
Upper abdominal lymph nodes : criteria for normal size determined with CT.
Radiology 1991,180, 319-22
36. **Lee JK , Heiken JP**
Magnetic resonance imaging of abdominal and pelvic lymphadenopathy
Radiology 1994 , 190 : 807-11
37. **G. Lesur , M. Roupret**
Place de la cystectomie radicale par voie laparoscopique dans le traitement des
carcinomes urotheliaux infiltrants de vessie
Progres en urologie (2008) 18, 141-151
38. **Manon M, Hemal AK, et al**
Nerve-sparing robot-assisted radical cystoprostatectomy and urinary diversion
BJU Int 2003, 92 : 232-6

39. **Sala LG , Matsunaga GS , Corica FA**
Robot assisted laparoscopic radical cystopostatectomy and tottaly intracorporeal ileal neobladder
J Endourol 2006 ,20 :233–6
40. **Botto H, Sebe P, Molinie V, Herve JM, Yonneau L, Lebret T.**
Prostatic capsule- and seminal-sparing cystectomy for bladder carcinoma: initial results for selected patients.
BJU Int 2004;94(7):1021–5.
41. **T. Lebret**
Remplacement vésical et cancer de la vessie
Progres en urologie (2009) 19, 872—880
42. **R. de Petriconi**
Cystoprostatectomie totale sans uréctomie
EMC , Technique chirurgicale–Urologie (2009)
43. **L. Boccon**
Cystectomie totale pour cancer infiltrant de la vessie chez l’homme
EMC (2000) 41–190
44. **Denewer A, Kotb S.**
Laparoscopic assisted cystectomy and lymphadenectomy for bladder cancer : initial experience
World J Surg 1999 ;27 ; 80–4
45. **E. Leblanc , D. Querleu , F. Narducci**
Technique des lymphadenectomies pelviennes laparoscopiques
EMC–Gynécologie Obstétrique 2(2005) 401–408
46. **K. RENAUDIN, A.MOREAU,F. BUZELIN**
Anatomie pathologique :B. Prise en charge d’une pièce de cystectomie :
cysto–prostatectomie totale ou pelvectomie antérieure
Progrès en Urologie (2002), 12, N°5, 781–785
47. **A.Lesourd , C. Billerey**
Protocole d’étude anatomopathologique des pièces de cystectomie et de
cystoprostatectomie
Ann. Patho. ; 2000, 20, N1, p. 85–90
-

48. **JICHLINSKI P.**
New diagnostic strategies in the detection and staging of bladder cancer.
Curr. Opin. Urol. 2003; 13(5): 351–355.
49. **CUSSENOT O, RAVERRY V.**
Classification et facteurs pronostiques des tumeurs épithéliales de vessie
EMC, néphrologie–urologie1995, 18–243–A–20
50. **M. ZERBIB, O. BOUCHOT**
Résultats des cystectomies totales : G. Facteurs pronostiques de survie après cystectomie totale
51. **THRASHER F., BASSI P., FERRANTE G.**
Prognostic factors of outcome after radical cystectomy for bladder cancer: a retrospective study of a homogeneous patient cohort.
J Urol, 1999, 161: 1494–1497.
52. **FRAZIER H. A., ROBERTSON J. E., DODGE R.**
The value of pathologic factors in predicting cancer-specific survival among patients treated with radical cystectomy for transitional cell carcinoma of the bladder and prostate.
Cancer, 1993, 71: 3993–4001.
53. **N. Brichart, O. Haillet**
Curages ganglionnaires dans les cancers de prostate et de vessie :
Technique et indications
Vol. 20 – Septembre 2010 – N° 3 Progres en Urologie – FMC
54. **M. ZERBIB ; O. BOUCHOT**
Résultats des cystectomies totales : D. Envahissement ganglionnaire pN+ et cystectomie totale
Progrès en Urologie (2002), 12, N°5, 931–939
55. **Stein JP, Lieskovsky G, Skinner DG.**
Lymph node metastases following radical cystectomy with en bloc pelvic lymphadenectomy: the concept of lymph node density.
J. Urol 2003;170:35–41.
56. **WHITMORE W. F. , MARSHALL V. F.:**
Total cystectomy for cancer of the bladder: 230 consecutive cases. Five years later.
J Urol, 1962,87: 853–862.

57. **SMITH J. A., JR. , WHITMORE W. F.,**
Regional lymph node metastasis from bladder cancer.
J Urol, 1981, 126: 591–593.
58. **VIEWEG J., WHITMORE W. F., JR., HERR H. W., SOGANI P. C.,**
The role of pelvic lymphadenectomy and radical cystectomy for lymph node positive bladder cancer.
The Memorial Sloan–Kettering Cancer Center experience. Cancer, 1994, 73: 3020–3028.
59. **Ghoneim MA, El–Mekresh MM, el–Baz MA, el–Attar IA, Ashamalla**
A. Radical cystectomy for carcinoma of the bladder: critical evaluation of the results in 1,026 cases.
J Urol 1997;158:393–9..
60. **Ghoneim MA, Abdel–Latif M, el–Mekresh M, Abol–Enein H,**
Radical cystectomy for carcinoma of the bladder: 2,720 consecutive cases 5 years later.
J Urol 2008;180:121–7.
61. **Seiler R, von Gunten M, Thalmann GN, Fleischmann**
A. Pelvic lymph nodes: distribution and nodal tumour burden of urothelial bladder cancer. J Clin Pathol 2010;63:504–7.
62. **C. PFISTER , M. Roupert , H. Wallerand**
Recommandation en onco–Urologie 2010 : Tumeurs urothéliales
Progrés en Urologie (2010) , suppl.4 , S225–S274
63. **POULSEN A. L., HORN T. , STEVEN K.**
Radical cystectomy: extending the limits of pelvic lymph node dissection improves survival for patients with bladder cancer confined to the bladder wall.
J Urol, 1998, 160: 2015–2019; discussion 2020.
64. **LEISSNER J., HOHENFELLNER R., THUROFF J. W. , WOLF H.K.:**
Lymphadenectomy in patients with transitional cell carcinoma of the urinary bladder; significance for staging and prognosis.
BJU Int, 2000, 85: 817–823.
65. **A. Vazina ,D. Dugi ,F. Shariat**
Stage specific lymph node metastasis mapping in radical cystectomy specimens
The Journal of Urology (2004) Vol.171, 1830–1834

66. **Faysal A. Yafi, MD; Wassim Kassouf, MD, FRCSC**
Role of lymphadenectomy for invasive bladder cancer
Bladder Cancer SuppDec 09:Layout 2009 P S206 – S210
67. **M Zerbib, D Thirouard, S Conquy, N Thiounn**
Evolution des techniques chirurgicales
et résultats des cystectomies a vise curative pour cancer de vessie.
A propos de 106 patients
Cancer/Radiother 1998 ; 2 : 505-11
68. **Bochner BH, Heer HW, Reuter VE.**
Impact of separate versus en bloc pelvic lymph node dissection on the number of lymph
node retrieved in cystectomy specimens
J. Urol ., 2001 ,166 ;2295-2296
69. **Bochner BH,CHO D, Heer HW.**
Prospectively packaged lymph node dissections with radical cystectomy :evaluation of
node count variability and node mapping
J. Urol. , 2004, 172 ; 1286-1290
70. **JOSLYN S. A. , KONETY B. R.:**
Lymph node dissection and survival in bladder cancer.
J Urol, 2002, 167 (Suppl 4): Abstract 1034.
71. **POULSEN AL, HORN T, STEVEN K.**
Radical cystectomy: Extending the limits of pelvic lymph node dissection improves
survival for patients with bladder cancer confined to the bladder wall.
J. Urol., 1998; 160: 2015-2019.
72. **Herr H, Lee C, Chang S, Lerner S. Bladder Cancer Collaborative**
Group. Standardization of radical cystectomy and pelvic
lymph node dissection for bladder cancer: a collaborative group report.
J Urol 2004;171:1823e8.
73. **Abdel-Latif M, Abol-Enein H, El-Baz M, Ghoneim MA. Nodal**
involvement in bladder cancer cases treated with radical
cystectomy: incidence and prognosis.
J Urol 2004;172:85e9.

74. **Vazina A, Dugi D, Shariat SF, Evans J, Link R, Lerner SP.** Stage specific lymph node metastasis mapping in radical cystectomy specimens. *J Urol* 2004;171:1830e4.
75. **Kassouf W, Leibovici D, Munsell MF, Dinney CP, Grossman HB, Kamat AM.** Evaluation of the relevance of lymph node density in a contemporary series of patients undergoing radical cystectomy. *J Urol* 2006;176:53e7.
76. **Honma J, Gschwend JE, de Petriconi RC, Kron M, Volkmer BG.** Cystectomy for transitional cell carcinoma of the bladder: results of a surgery only series in the neobladder era. *J Urol* 2006;176:486e92.
77. **Koppie TM, Serio AM, Vickers AJ, Vora K, Dalbagni G, Donat SM, et al.** Age-adjusted Charlson comorbidity score is associated with treatment decisions and clinical outcomes for patients undergoing radical cystectomy for bladder cancer. *Cancer* 2008;112:2384e92.
78. **Dhar NB, Klein EA, Reuther AM, Thalmann GN, Madersbacher S, Studer UE.** Outcome after radical cystectomy with limited or extended pelvic lymph node dissection. *J Urol* 2008;179:873e8.
79. **Kassouf W, Agarwal PK, Herr HW, Munsell MF, Spiess PE, Brown GA, et al.** Lymph node density is superior to TNM nodal status in predicting disease-specific survival after radical cystectomy for bladder cancer: analysis of pooled data from MDACC and MSKCC. *J Clin Oncol* 2008;26:121e6.
80. **M. Buscarin ; Y. Josephson ; P. Stein**
Lymphadenectomy in Bladder Cancer: A Review
Urol Int 2007;79:191-199
81. **H. HERR, CH. LEE, S. CHANG**
STANDARDIZATION OF RADICAL CYSTECTOMY AND PELVIC LYMPH NODE DISSECTION FOR BLADDER CANCER: A COLLABORATIVE GROUP REPORT
JOURNAL OF UROLOGY Vol. 171, 1823-1828, May 2004

82. **Stein JP, Cai J, Groshen S, Skinner DG.** Risk factors for patients with pelvic lymph node metastases following radical cystectomy with en bloc pelvic lymphadenectomy: concept of lymph node density.
J Urol 2003;170:35–41.
83. **Fleischmann A, Thalmann GN, Markwalder R, Studer UE.** Extracapsular extension of pelvic lymph node metastases from urothelial carcinoma of the bladder is an independent prognostic factor.
J Clin Oncol 2005;23:2358–65.
84. **Kassouf W, Leibovici D, Munsell MF, Dinney CP, Grossman HB, Kamat AM.** Evaluation of the relevance of lymph node density in a contemporary series of patients undergoing radical cystectomy.
J Urol 2006;176:53–7.
85. **Studer UE., Turner WH.** Pelvic lymph node metastases from bladder cancer :outcome in 83 patients after radical cystectomy and pelvic lymphadenectomy.
J. Urol. 2001 ;166 :19–23
86. **Studer UE., Fleischmann A.** Prognostic implications of extracapsular extension of pelvic lymph node metastases in urothelial carcinoma of the bladder
Am. J. SURG Patho 2005;29 :89–95
87. **Sherif A, Thoren M.** Lymphatic mapping and detection of sentinel nodes in patients with bladder cancer
J. Urol. 2001 ;Vol.166 ,812–815
88. **Sherif A., Liedberg E.** Sentinel node detection in advanced bladder cancer.Fist report of a prospective multicenter study
Eur. Urol, 2002,Suppl 1:80 ,Abstract 311
89. **Skinner DG. Stein JP.** Risk factos for patients with pelvic lymph node metastases following radical cystectomy with en bloc pelvic lymphadenectomy :the concept of lymph node density
J. Urol., 2003, 170 : 35–41

90. **Roy C., Tetkpor M.**
Imagerie dans l'étude des métastases ganglionnaires des tumeurs génito-urinaires pelviennes de l'adulte
EMC , Radiologie ;34-625-D-10
91. **Castellino RA.**
Retroperitoneal and pelvic lymph node imaging.
Cancer 1991,67,1219-22
92. **.L. Descotes, J. Hubert, L. Lemaitre**
Chapitre V :Apport l'imagerie dans les tumeurs de vessie
Progrès en Urologie (2003), 13, 947-968
93. **Karl A,Croll PR,Steif CG, et al.**
The impact of lymphadenectomy and lymph node metastasis on the outcome of radical cystectomy for invasive bladder cancer
Eur Urol 2009 ,55:826-35
94. **Zerbib M., Bouchot O.**
Résultats des cystectomies totales
e-mémoires de l'Académie Nationale de Chirurgie, 2003, 2 (4) : 7-13



اقْسِمُ بِاللَّهِ الْعَظِيمِ

أَنْ أَرَأِبَ اللَّهَ فِي مِهْنَتِي.

وَأَنْ أَصُونَ حَيَاةَ الْإِنْسَانِ فِي كَأَفَّةِ أَدْوَارِهَا فِي كُلِّ الظُّرُوفِ وَالْأَحْوَالِ بِإِذِلَّاءِ وَسَعِي فِي اسْتِنْقَازِهَا مِنْ
الْهَلَاكِ وَالْمَرَضِ وَالْأَلَمِ وَالْقَلْقِ.

وَأَنْ أَحْفَظَ لِلنَّاسِ كِرَامَتَهُمْ، وَأَسْتُرَ عَوْرَتَهُمْ، وَأَكْتَمَ سِرَّهُمْ.

وَأَنْ أَكُونَ عَلَى الدَّوَامِ مِنْ وَسَائِلِ رَحْمَةِ اللَّهِ، بِإِذِلَّاءِ رِعَايَتِي الطَّبِيَّةِ لِلْقَرِيبِ وَالْبَعِيدِ، لِلصَّالِحِ وَالطَّالِحِ،
وَالصَّدِيقِ وَالْعَدُوِّ.

وَأَنْ أَثَابِرَ عَلَى طَلْبِ الْعِلْمِ، أَسْخِرَهُ لِنَفْعِ الْإِنْسَانِ .. لَا لِأَذَاهِ.

وَأَنْ أُوقِّرَ مَنْ عِلْمَنِي، وَأُعَلِّمَ مَنْ يَصْغُرُنِي، وَأَكُونَ أَخًا لِكُلِّ زَمِيلٍ فِي الْمِهْنَةِ الطَّبِيَّةِ

مُتَعَاوِنِينَ عَلَى الْبِرِّ وَالتَّقْوَى.

وَأَنْ تَكُونَ حَيَاتِي مِصْدَاقَ إِيمَانِي فِي سِرِّي وَعَلَانِيَتِي ، نَقِيَّةً مِمَّا يُشِينُهَا تَجَاهَ اللَّهِ وَرَسُولِهِ
وَالْمُؤْمِنِينَ.

وَاللَّهُ عَلَى مَا أَقُولُ شَهِيدٌ





جامعة القاضي عياض
كلية الطب و الصيدلة
مراكش

أطروحة رقم 62

سنة 2012

نتائج التشريح المرضي للغدد اللمفاوية للحوض بعد استئصال المثانة
البولية إثر الإصابة بالسرطان
(دراسة إستيعادية تخص 65 حالة)

الأطروحة

قدمت ونوقشت علانية يوم/...../2012
من طرف

السيد **عادل أيت الرامي**

المزداد في 3 أكتوبر 1985 بسوق السبت

لنيل شهادة الدكتوراة في الطب

الكلمات الأساسية :

ورم المثانة-استئصال العقد اللمفاوية-التشخيص المرضي

اللجنة

الرئيس

السيد **إ. الصرف**

أستاذ في جراحة المسالك البولية و التناسلية

المشرف

السيد **ز. داحمي**

أستاذ مبرز في جراحة المسالك البولية و التناسلية

السيدة **ب. بلعبدية**

أستاذة في التشخيص المرضي

الحكام

السيد **س.م. مودوني**

أستاذ في جراحة المسالك البولية و التناسلية

السيدة **ن. شريف ادريسي الكنوني**

أستاذة مبرزة في التشخيص بالاشعة

