



UNIVERSITE CADI AYYAD
FACULTE DE MEDECINE ET DE PHARMACIE
MARRAKECH

ANNEE 2012

THESE N° : 64

KIT D'AUTO-ENSEIGNEMENT EN TRAUMATOLOGIE MAXILLO-FACIALE : A PROPOS DE 30 CAS

THESE

PRESENTEE ET SOUTENUE PUBLIQUEMENT LE ... /... /2012

PAR

Mr. HIROUAL Soufiane

Né le 26 avril 1985 à Rabat

POUR L'OBTENTION DU DOCTORAT EN MEDECINE

MOTS CLES

Traumatisme maxillo-facial - Auto-enseignement - Fractures - Traitement.

JURY

Mr. T. FIKRY

Professeur de Traumatologie - Orthopédie

PRESIDENT

Mme. N. MANSOURI HATTAB

Professeur agrégée de Chirurgie Maxillo-Faciale

RAPPORTEUR

Mr. S. AIT BENALI

Professeur de Neurochirurgie

Mr. R. BENELKHAÏAT

Professeur de chirurgie générale

Mr. H. SAIDI

Professeur agrégé de Traumatologie - Orthopédie

Mme. N. CHERIF IDRISSE EL GANOUNI

Professeur agrégée de Radiologie

JUGES



بِسْمِ اللّٰهِ الرَّحْمٰنِ الرَّحِیْمِ

سِنَةٌ وَلَا

مَنْ ذَا

اللَّهُ لَا إِلَهَ إِلَّا هُوَ الْحَيُّ الْقَيُّومُ لَا تَأْخُذُهُ سِنَةٌ وَلَا
نَوْمٌ لَّهُ مَا فِي السَّمَوَاتِ وَمَا فِي الْأَرْضِ مَنْ ذَا
الَّذِي يَشْفَعُ عِنْدَهُ إِلَّا بِإِذْنِهِ يَعْلَمُ مَا تَبَيَّنَ
أَيْدِيهِمْ وَمَا خَلْفَهُمْ وَلَا يُحِيطُونَ بِشَيْءٍ مِّنْ عِلْمِهِ إِلَّا
بِمَا شَاءَ وَسِعَ كُرْسِيُّهُ السَّمَوَاتِ وَالْأَرْضَ وَلَا يَئُودُهُ
حِفْظُهُمَا وَهُوَ الْعَلِيُّ الْعَظِيمُ (٢٥٥)





Au moment d'être admis à devenir membre de la profession médicale, je m'engage solennellement à consacrer ma vie au service de l'humanité.

Je traiterai mes maîtres avec le respect et la reconnaissance qui leur sont dus.

Je pratiquerai ma profession avec conscience et dignité. La santé de mes malades sera mon premier but.

Je ne trahirai pas les secrets qui me seront confiés.

Je maintiendrai par tous les moyens en mon pouvoir l'honneur et les nobles traditions de la profession médicale.

Les médecins seront mes frères.

Aucune considération de religion, de nationalité, de race, aucune considération politique et sociale, ne s'interposera entre mon devoir et mon patient.

Je maintiendrai strictement le respect de la vie humaine dès sa conception.

Même sous la menace, je n'userai pas mes connaissances médicales d'une façon contraire aux lois de l'humanité.

Je m'y engage librement et sur mon honneur.

Déclaration Genève, 1948.





LISTE DES PROFESSEURS

UNIVERSITE CADI AYYAD
FACULTE DE MEDECINE ET DE PHARMACIE
MARRAKECH

Doyen Honoraire

: Pr. Badie-Azzamann MEHADJI

ADMINISTRATION

Doyen

: Pr. Abdelhaq ALAOUI YAZIDI

Vice doyen à la recherche

: Pr. Badia BELAABIDIA

Vice doyen aux affaires pédagogiques

: Pr. Ag Zakaria DAHAMI

Secrétaire Général

: Mr. Azzeddine EL HOUDAIGUI

PROFESSEURS D'ENSEIGNEMENT SUPERIEUR

ABOUSSAD	Abdelmounaim	Néonatalogie
AMAL	Said	Dermatologie
ASMOUKI	Hamid	Gynécologie – Obstétrique A
ASRI	Fatima	Psychiatrie
AIT BENALI	Said	Neurochirurgie
ALAOUI YAZIDI	Abdelhaq	Pneumo-phtisiologie
BENELKHAÏAT BENOMAR	Ridouan	Chirurgie – Générale
BELAABIDIA	Badia	Anatomie-Pathologique
BOUMZEBRA	Drissi	Chirurgie Cardiovasculaire
BOUSKRAOUI	Mohammed	Pédiatrie A
CHABAA	Laila	Biochimie
CHOULLI	Mohamed Khaled	Neuropharmacologie
ESSAADOUNI	Lamiaa	Médecine Interne
FIKRY	Tarik	Traumatologie- Orthopédie A
FINECH	Benasser	Chirurgie – Générale
KISSANI	Najib	Neurologie
KRATI	Khadija	Gastro-Entérologie
LATIFI	Mohamed	Traumato – Orthopédie B
MOUDOUNI	Said mohammed	Urologie
MOUTAOUAKIL	Abdeljalil	Ophtalmologie

RAJI	Abdelaziz	Oto-Rhino-Laryngologie
SARF	Ismail	Urologie
SBIHI	Mohamed	Pédiatrie B
SOUMMANI	Abderraouf	Gynécologie-Obstétrique A

PROFESSEURS AGREGES

ABOULFALAH	Abderrahim	Gynécologie – Obstétrique B
ADERDOUR	Lahcen	Oto-Rhino-Laryngologie
AMINE	Mohamed	Epidémiologie - Clinique
AIT SAB	Imane	Pédiatrie B
AKHDARI	Nadia	Dermatologie
BOURROUS	Monir	Pédiatrie A
CHELLAK	Saliha	Biochimie-chimie (Militaire)
DAHAMI	Zakaria	Urologie
EL ADIB	Ahmed rhasane	Anesthésie-Réanimation
EL FEZZAZI	Redouane	Chirurgie Pédiatrique
EL HATTAOUI	Mustapha	Cardiologie
ELFIKRI	Abdelghani	Radiologie (Militaire)
ETTALBI	Saloua	Chirurgie – Réparatrice et plastique
GHANNANE	Houssine	Neurochirurgie
LMEJJATI	Mohamed	Neurochirurgie
LOUZI	Abdelouahed	Chirurgie générale
LRHEZZIOUI	Jawad	Neurochirurgie(Militaire)
MAHMAL	Lahoucine	Hématologie clinique
MANOUDI	Fatiha	Psychiatrie
MANSOURI	Nadia	Chirurgie maxillo-faciale Et stomatologie
NAJEB	Youssef	Traumato - Orthopédie B
NEJMI	Hicham	Anesthésie - Réanimation
OULAD SAIAD	Mohamed	Chirurgie pédiatrique
SAIDI	Halim	Traumato - Orthopédie A
SAMKAOUI	Mohamed Abdenasser	Anesthésie- Réanimation
TAHRI JOUTEI HASSANI	Ali	Radiothérapie

TASSI	Noura	Maladies Infectieuses
YOUNOUS	Saïd	Anesthésie-Réanimation

PROFESSEURS ASSISTANTS

ABKARI	Imad	Traumatologie-orthopédie B
ABOU EL HASSAN	Taoufik	Anesthésie - réanimation
ABOUSSAIR	Nisrine	Génétique
ADALI	Imane	Psychiatrie
ADALI	Nawal	Neurologie
ADMOU	Brahim	Immunologie
AGHOUTANE	El Mouhtadi	Chirurgie – pédiatrique
AISSAOUI	Younes	Anesthésie Réanimation (Militaire)
AIT BENKADDOUR	Yassir	Gynécologie – Obstétrique A
AIT ESSI	Fouad	Traumatologie-orthopédie B
ALAOUI	Mustapha	Chirurgie Vasculaire périphérique (Militaire)
ALJ	Soumaya	Radiologie
AMRO	Lamyae	Pneumo - phtisiologie
ANIBA	Khalid	Neurochirurgie
ARSALANE	Lamiae	Microbiologie- Virologie (Militaire)
BAHA ALI	Tarik	Ophtalmologie
BAIZRI	Hicham	Endocrinologie et maladies métaboliques (Militaire)
BASRAOUI	Dounia	Radiologie
BASSIR	Ahlam	Gynécologie – Obstétrique B
BELBARAKA	Rhizlane	Oncologie Médicale
BELKHOUS	Ahlam	Rhumatologie
BEN DRISS	Laila	Cardiologie (Militaire)
BENCHAMKHA	Yassine	Chirurgie réparatrice et plastique
BENHADDOU	Rajaa	Ophtalmologie
BENHIMA	Mohamed Amine	Traumatologie-orthopédie B
BENJILALI	Laila	Médecine interne
BENZAROUEL	Dounia	Cardiologie
BOUCHENTOUF	Rachid	Pneumo-phtisiologie (Militaire)
BOUKHANNI	Lahcen	Gynécologie – Obstétrique B
BOURRAHOUE	Aicha	Pédiatrie
BSSIS	Mohammed Aziz	Biophysique
CHAFIK	Aziz	Chirurgie Thoracique (Militaire)

CHAFIK	Rachid	Traumatologie-orthopédie A
CHERIF IDRISI EL GANOUNI	Najat	Radiologie
DAROUASSI	Youssef	Oto-Rhino – Laryngologie (Militaire)
DIFFAA	Azeddine	Gastro - entérologie
DRAISS	Ghizlane	Pédiatrie A
EL AMRANI	Moulay Driss	Anatomie
EL ANSARI	Nawal	Endocrinologie et maladies métaboliques
EL BARNI	Rachid	Chirurgie Générale (Militaire)
EL BOUCHTI	Imane	Rhumatologie
EL BOUIHI	Mohamed	Stomatologie et chirurgie maxillo faciale
EL HAOUATI	Rachid	Chirurgie Cardio Vasculaire
EL HAOURY	Hanane	Traumatologie-orthopédie A
EL HOUDZI	Jamila	Pédiatrie B
EL IDRISI SLITINE	Nadia	Pédiatrie (Néonatalogie)
EL KARIMI	Saloua	Cardiologie
EL KHADER	Ahmed	Chirurgie Générale (Militaire)
EL KHAYARI	Mina	Réanimation médicale
EL MANSOURI	Fadoua	Anatomie – pathologique (Militaire)
EL MEHDI	Atmane	Radiologie
EL MGHARI TABIB	Ghizlane	Endocrinologie et maladies métaboliques
EL OMRANI	Abdelhamid	Radiothérapie
FADILI	Wafaa	Néphrologie
FAKHIR	Bouchra	Gynécologie – Obstétrique B
FAKHIR	Anass	Histologie -embryologie cytogénétique
FICHTALI	Karima	Gynécologie – Obstétrique B
HACHIMI	Abdelhamid	Réanimation médicale
HAJJI	Ibtissam	Ophtalmologie
HAOUACH	Khalil	Hématologie biologique
HAROU	Karam	Gynécologie – Obstétrique A
HOCAR	Ouafa	Dermatologie
JALAL	Hicham	Radiologie
KADDOURI	Said	Médecine interne (Militaire)
KAMILI	El ouafi el aouni	Chirurgie – pédiatrique générale
KHALLOUKI	Mohammed	Anesthésie-Réanimation
KHOUCHANI	Mouna	Radiothérapie
KHOULALI IDRISI	Khalid	Traumatologie-orthopédie (Militaire)
LAGHMARI	Mehdi	Neurochirurgie

LAKMICHI	Mohamed Amine	Urologie
LAKOUICHMI	Mohammed	Chirurgie maxillo faciale et Stomatologie (Militaire)
LAOUAD	Inas	Néphrologie
LOUHAB	Nissrine	Neurologie
MADHAR	Si Mohamed	Traumatologie-orthopédie A
MAOULAININE	Fadlmrabihrabou	Pédiatrie (Néonatalogie)
MARGAD	Omar	Traumatologie – Orthopédie B
MATRANE	Aboubakr	Médecine Nucléaire
MOUAFFAK	Youssef	Anesthésie - Réanimation
MOUFID	Kamal	Urologie (Militaire)
MSOUGGAR	Yassine	Chirurgie Thoracique
NARJIS	Youssef	Chirurgie générale
NOURI	Hassan	Oto-Rhino-Laryngologie
OUALI IDRISSE	Mariam	Radiologie
OUBAHA	Sofia	Physiologie
OUEIAGLI NABIH	Fadoua	Psychiatrie (Militaire)
QACIF	Hassan	Médecine Interne (Militaire)
QAMOUSS	Youssef	Anesthésie - Réanimation (Militaire)
RABBANI	Khalid	Chirurgie générale
RADA	Noureddine	Pédiatrie
RAIS	Hanane	Anatomie-Pathologique
ROCHDI	Youssef	Oto-Rhino-Laryngologie
SAMLANI	Zouhour	Gastro - entérologie
SORAA	Nabila	Microbiologie virologie
TAZI	Mohamed Illias	Hématologie clinique
ZAHLANE	Mouna	Médecine interne
ZAHLANE	Kawtar	Microbiologie virologie
ZAOUI	Sanaa	Pharmacologie
ZIADI	Amra	Anesthésie - Réanimation
ZOUGAGHI	Laila	Parasitologie –Mycologie



DEDICACES

A decorative title page featuring the word "DEDICACES" in a stylized, blackletter-style font. The text is centered within an ornate, symmetrical frame. The frame consists of a double-line border with intricate scrollwork and flourishes at the top, bottom, and sides. The overall design is elegant and classic.

JE DEDIE CETTE THESE... ✍

Toutes les lettres ne sauraient trouver les mots qu'il faut...

Tous les mots ne sauraient exprimer la gratitude, l'amour, le respect, la reconnaissance...

Aussi, c'est tout simplement que



A mes très chers parents,

Aucune dédicace ne saurait exprimer mon profond amour, ni la profonde gratitude envers les deux personnes les plus chères à mon cœur, pour tous les efforts et les sacrifices que vous n'avez jamais cessé de consentir pour mon instruction et mon bien être. Vous avez toujours été présents et généreux et c'est à travers vos prières et vos encouragements que j'ai opté pour cette noble profession. J'espère avoir répondu aux espoirs que vous avez fondés en moi. J'ai le plaisir de vous dédier ce modeste travail .Je vous aime très fort. Puisse Dieu tout puissant vous protège, vous procure longue vie, santé, bonheur et prospérité, afin que je puisse vous rendre un minimum de ce que je vous dois. Je vous aime très fort!

{ وقل ربي ارحمهما كما ربياني صغيرا }

A la mémoire de mon cher grand-père Hadj Abdelkader et ma chère tante Fatiha

J'aurais tant aimé que vous soyez présent aujourd'hui.

Aucun mot ne saurait exprimer mon profond amour et mon immense gratitude. Vous avez toujours été pour moi le père idéal, la lumière qui me guide dans les moments les plus obscures. Certes vous nous avez quittés mais vous êtes toujours dans nos cœurs.

Que dieu ait votre âme et vous accueille dans son paradis en vous entourant de sa sainte miséricorde.

A mon très cher frère Reda

Au plus tendre des frères, aucune dédicace ne saurait exprimer ma reconnaissance et mon profond amour pour l'aide et le soutien que tu m'as donné. Que dieu te prête une vie pleine de bonheur, santé et réussite.

A ma très chère sœur khadija

Je te dédie ce travail en témoignage de l'amour que je te porte. Tu m'as fourni la force de continuer jusqu'au bout. La vie sans vous aurait été d'une mortelle tristesse. Que Dieu t'apporte bonheur et t'aide à réaliser tous vos vœux.

A toutes mes tantes et tous mes cousins

Je vous remercie pour tous le soutien et l'encouragement que vous m'avez donné, Que dieu vous porte une heureuse vie et bonne santé!

A la famille Mourchid

A la famille Hiroual

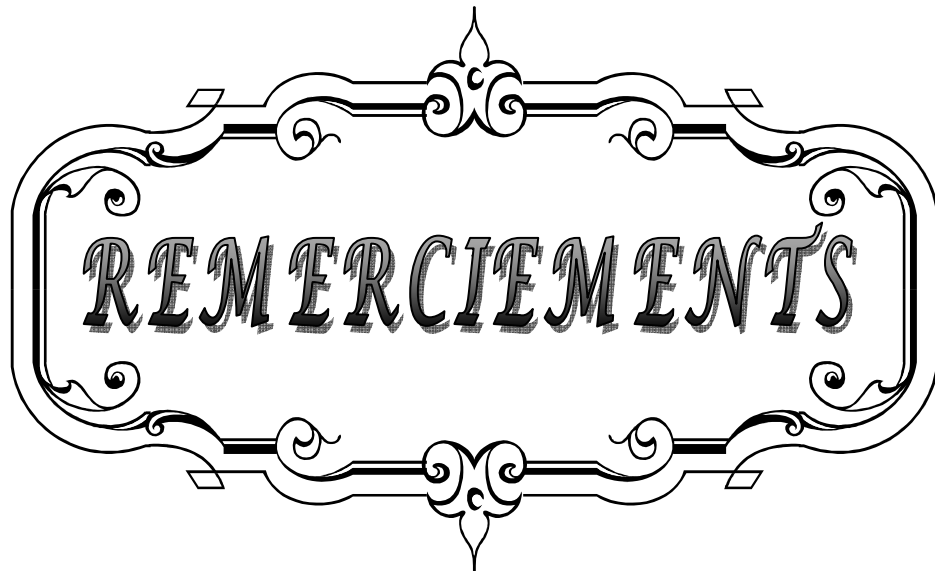
A la famille Taloudi

A la famille Kamri

A tous mes amies et collègues,

*A toute l'équipe du service de traumatologie maxillo-faciale
CHU MED VI Marrakech*

A tous ceux qui me sont chers et que j'ai omis de citer.

A decorative, ornate frame with a central focus on the word "REMERCIEMENTS". The frame is composed of two horizontal bars with intricate scrollwork and flourishes extending upwards and downwards. The word "REMERCIEMENTS" is written in a bold, serif, all-caps font, centered within the frame. The entire design is rendered in black lines on a white background.

REMERCIEMENTS

A notre maître et président de thèse Mr le professeur T.Fikry

Nous vous remercions de l'honneur que vous nous avez fait en acceptant de présider notre jury. Nous garderons de vous l'image d'un maître dévoué et serviable, et d'un homme dont la présence rassure et la parole apaise. Veuillez trouver ici le témoignage de notre profond respect et nos remerciements les plus sincères.

A notre maître et rapporteur de thèse Mme la professeur N.Mansouri Hattab

Professeur agrégé en traumatologie maxillo-faciale Au CHU Mohammed VI de Marrakech

Nous vous remercions pour la gentillesse et la spontanéité avec lesquelles vous avez bien voulu diriger ce travail.

Nous avons eu le grand plaisir de travailler sous votre direction, et avons trouvé auprès de vous le conseiller et le guide. Vous nous avez reçus en toute circonstance avec sympathie et bienveillance.

Votre compétence, votre dynamisme, votre rigueur et vos qualités humaines et professionnelles ont suscité en nous une grande admiration et un profond respect.

Nous voudrions être dignes de la confiance que vous nous avez accordée et vous prions, chère Maître, de trouver ici le témoignage de notre sincère reconnaissance et profonde gratitude.

A notre maître et juge de thèse Mr le professeur S.Ait benali

Je vous remercie vivement de bien vouloir assister à ce travail.

Veillez trouver ici, cher Maître, le témoignage de ma grande estime, ma profonde reconnaissance et mon grand respect.

A notre maître et juge de thèse Mr le professeur R.Benelkhaiat

Je vous remercie vivement de l'honneur que vous me faites en siégeant dans ce jury.

Veillez croire, cher Maître, à l'assurance de mon respect et ma grande reconnaissance.

A notre maître et juge de thèse Mr le professeur H.Saidi

Je vous remercie vivement de l'honneur que vous me faites en siégeant dans ce jury.

Veillez croire, cher Maître, à l'assurance de mon respect et ma grande reconnaissance.

A notre maître et juge de thèse Mme.la professeur N.Cherif Idrissi El Guanouni

Nous vous remercions de nous avoir honorés par votre présence. Vous avez accepté aimablement de juger cette thèse. Cet honneur nous touche infiniment et nous tenons à vous exprimer notre profonde reconnaissance. Veuillez accepter, cher maître, dans ce travail l'assurance de notre estime et notre profond respect.

Aux résidents du service de traumatologie maxillo-faciale, CHU Med VI

Nous vous sommes très reconnaissants de l'aide apportée tout au long de ce travail. Veuillez trouver ici l'expression de nos sentiments les plus distingués.

A tout le personnel du service de traumatologie maxillo-faciale, CHU Med VI


En témoignage de ma gratitude et de mes remerciements.

A toute personne qui de près ou de loin a contribué à la réalisation de ce travail.

A decorative, ornate frame with a central floral motif at the top and bottom. The frame is composed of two horizontal lines with intricate scrollwork and flourishes. The word "ABBREVIATIONS" is written in a bold, serif, all-caps font within the frame.

ABBREVIATIONS

AFM: Apophyse fronto-malaire
ATM : Articulation temporo-mendibulaire
AT : Accident de travail
AVP: Accident de la voie publique
AZ: Arcade zygomatique
BMM : Blocage maxillo-mandibulaire
BH : Branche horizontale
BM : Branche montante
CMF : Chirurgie maxillo-faciale
CMM: Cintre maxillo-malaire
CNEMFO: Complexe Naso-Ethmoïdo-Maxillo-Fronto-Orbitaire
DIM: Disjonction intermaxillaire
EMC : Encyclopédie médico-chirurgicale
FMF : Fracture maxillo-faciale
IRM : Imagerie par résonance magnétique
ITT: Incapacité totale temporaire
LCR: Liquide Cérébrospinal Rachidien
MOI: Margelle infra-orbitaire
TDM : Tomodensitométrie
TMF : Traumatisme maxillo-facial
V1: Nerf supra-orbitaire
V2: Nerf infra-orbitaire
V3 : Nerf alvéolaire inférieur
VAS : Voies aériennes supérieures



Introduction	1
Materiels et methodes	4
Rappels	6
I–Anatomie morphologique	7
II– Anatomie descriptive et fonctionnelle	8
1– Le squelette et les structures mécaniques de la face	8
1.1–le maxillaire	11
1.2– L’os zygomatique	11
1.3– Architecture du massif facial	12
1.4–biomécanique	15
2–La mandibule	16
2.1– Architecture de la mandibule	17
2.2–La biomécanique	20
3–Les articulations temporo–mandibulaires (ATM)	20
4–Les organes dentaires	20
5–synthèse topographique de la face	21
5.1– La cavité buccale	21
5.2– Le conduit parotidien (canal de Sténon)	21
5.3– Le nez et les fosses nasales	22
5.4– Les cavités orbitaires	23
6– LE TEGUMENT	24
7– LE PLAN MUSCULAIRE	25
8– L’INNERVATION	25
9–LA VASCULARISATION :	25
III–Radioanatomie	27
1–coupes axiales	28
2–coupes frontales	31
IV–MECANISMES DES TRAUMATISMES DES TSSUS DURS	34
1. Mécanisme des traumatismes du massif facial	35
2 .Mécanisme des traumatismes de la mandibule	35
Résultats	37
I– DEFINITION	38
II– Données épidémiologiques générales	38
1. L’âge	38
2. Le sexe	38
3. Etiologies	39
4. Associations lésionnelles	39
5. Les fractures	40
III– LA PRISE EN CHARGE INITIALE SUR LE TERRAIN	41
1. L’élimination de l’urgence vitale	41
1–1–Les urgences aiguës asphyxiques	42

1-2- Les urgences hémorragiques _____	43
2. L'évacuation du blessé : _____	44
IV- PRISE EN CHARGE A L'HOPITAL _____	45
1. Examen général _____	45
2. L'examen maxillo-facial _____	45
2.1- Interrogatoire _____	45
2-2- Examen local _____	47
2-3- Examen régional _____	46
2-4- Examen de la fonction neurologique _____	48
V- Imagerie des traumatismes de la face : _____	49
1. Radiographies standards _____	50
1.1- La radiographie standard de la mandibule _____	50
1.2- La radiographie standard des tiers moyen et supérieur _____	53
1.3- Imagerie de l'articulation temporo-mandibulaire _____	54
2. Place du scanner _____	56
2.1- Détection des fractures _____	56
2.2- Images pièges : « fausses fractures » _____	57
VI- Formes cliniques et classification topographique des fractures de la face _____	60
1. Traumatismes de l'étage inférieur de la face : mandibule et articulation temporo-mandibulaire [4] _____	60
1.1- Fractures de la portion dentée (corpus) _____	61
1.2- Fractures de la portion non dentée _____	64
1.3- Les luxations de l'articulation temporo-mandibulaires (ATM) _____	66
2. Traumatismes du massif facial (étages moyen et supérieur) : fractures occlusofaciales _____	69
2-1- Fractures disjonctions craniofaciales horizontales de Le Fort _____	69
2-2- Disjonction intermaxillaire et fractures verticales autres _____	71
3. Traumatismes du tiers latéral de la face : fractures latéro-faciales _____	73
3.1- Fracture de l'arcade zygomatique et du malaire : fractures	
3.2- orbito-maxillo-zygomatiques _____	73
3.2- Fractures du plancher de l'orbite _____	73
4. Traumatismes du tiers médian vertical de la face : fractures centrofaciales: _____	77
5. Traumatismes Combines Et Complexes [33] _____	79
5.2- Traumatisme balistique de la face (souvent par autolyse) _____	79
5.3- Traumatisme de la face associé à un traumatisme du rachis cervical et ou traumatisme crânien _____	79
VII- Stratégie thérapeutique des TMF _____	79
1. Urgences chirurgicales maxillofaciales _____	80
2. Moyens de traitement _____	80
2.1- procédés fonctionnels _____	81
2.2- procédés orthopédiques _____	81
2.3- procédés chirurgicaux _____	82
3. Indications thérapeutiques _____	83
3.1- Fractures mandibulaires _____	83

3.2- fractures occluso-faciales _____	87
3.3- fractures latéofaciales _____	88
3.4- les fractures panfaciales _____	89
3.5- chez l'enfant _____	90
Kit d'autoenseignement de s&miologie radio-clinique _____	92
Cas cliniques commentés _____	93
Conclusion _____	114
Résumé _____	116
Bibliographie _____	120



INTRODUCTION

Le complexe maxillo-facial est une partie du corps particulièrement investie, situé à la partie antérieure de l'extrémité céphalique , entre la base du crâne et l'os hyoïde , et constitué de tissus souples et mobiles posés sur le squelette facial qui lui sert de charpente, il est doté d'un rôle fondamental dans l'expression et dans la perception : c'est le siège de la vie relationnelle par le jeu de la mimique et par les organes de sens purement céphaliques .

En effet, Le visage représente notre identité, étant le seul organe exposé en permanence au regard d'autrui, il est la partie visible de l'individu et sert d'interface entre l'âme et la société, c'est un véritable passeport social qui favorise l'interaction des humains entre eux et sert de pont rendant la communication entre tous possible. Ces interactions sont à la base de l'édification de l'individu.

La face décrite comme purement anatomique est une région polymorphe, elle comporte tous les organes de sens et abrite les fonctions essentielles de déglutition, de respiration et de communication.

Ce complexe donc superficiel et ouvert au monde extérieur, faute de protection efficace et par la masse d'inertie que représente la tête, est exposée aux traumatismes les plus diverses et paye un lourd tribut aux conditions actuelles de vie, de travail et de loisirs,

Les séquelles d'ordre fonctionnel et esthétique peuvent être à la source de souffrances psychologiques.

Véritable problème de santé publique, les traumatismes maxillo-faciaux (TMF) offrent une grande variété lésionnelle, que ce soit dans leurs circonstances de survenue, leurs topographies ou leurs types anatomo-cliniques et occupent un créneau non négligeable en traumatologies générale avec 15 à 30 % de l'ensemble des traumatismes aux urgences selon une étude Grenobloise réalisée en 2006 [1]. A Marrakech, ils représentent plus de 25% de l'activité du service de chirurgie maxillo-faciale de l'hôpital Ibn Tofail [2].

La traumatologie maxillo-faciale fait partie des urgences chirurgicales. La diversité des lésions (osseuses, tégumentaires ou dentaires), leur association dans le cadre d'un polytraumatisme, le maintien de la liberté des voies aériennes supérieures (VAS), le risque

hémorragique et la stratégie thérapeutique représentent les principales difficultés rencontrées lors de la prise en charge.

Le bilan lésionnel a grandement bénéficié des progrès de l'imagerie médicale moderne et plus particulièrement ceux apportés par la tomodensitométrie, représentant une aide diagnostique indéniable, confrontée aux données de l'examen clinique.

Les modalités thérapeutiques doivent être pertinentes et adaptées à chaque cas tout en répondant à un schéma classique de prise en charge qui doit être connu de tout praticien.

D'où l'intérêt du kit d'auto-enseignement, qui nous semble une méthode d'enseignement moderne et un des outils d'apprentissage les plus adaptés qui développe chez le lecteur les capacités de concentration, d'attention, de compréhension, d'analyse logique, de synthèse, de sens critique et d'autonomie.

Nous voulons par ce travail :

- proposer une démarche claire, rationnelle et précise pour la prise en charge des TMF en exposant l'essentiel à connaître afin d'apporter des solutions ciblées pour chaque patient et adaptées aux contraintes de l'urgence dans notre contexte marocain, le tout ponctué d'une iconographie anatomique et radiologique très pédagogique.
- mettre à disposition de l'apprenant en médecine un kit d'auto-enseignement de sémiologie clinique et radiologique, sous forme d'exercices pratiques basés sur des situations cliniques réelles. Ainsi, après l'acquisition des connaissances, les cas cliniques permettent de les évaluer et de valider.

Ce kit se veut simple et pratique et s'adresse aussi à des praticiens hospitaliers de différents niveaux susceptibles de prendre en charge un TMF.

Dans un souci didactique, les traumatismes des parties molles et les traumatismes alvéole-dentaires, bien qu'intimement liés aux TMF, seront délibérément exclus de ce travail : ce sont deux volets vastes de la chirurgie maxillo-faciale qui méritent d'être traités dans des travaux à part entière.



MATERIELS ET METHODES

Notre travail est basé sur l'étude de 30 cas de TMF colligés à l'unité de chirurgie maxillo-faciale et esthétique du CHU Mohamed VI de Marrakech et choisis parmi l'ensemble des cas traités pendant 3 ans d'activité, pour leur valeur démonstrative et leur intérêt pédagogique.

Nous procédons d'abord par des rappels d'anatomie fonctionnelle, descriptive et radiologique ainsi que les différents mécanismes de ces traumatismes.

Nous exposons ensuite, dans le chapitre résultats, les principales caractéristiques épidémiologiques et, puis nous présentons l'attitude pratique de prise en charge initiale, de l'examen clinique et du bilan radiologique raisonné ainsi que les différentes formes anatomo-cliniques et modalités thérapeutiques des traumatismes et fractures de la face.

Enfin, nous exposons des cas cliniques à résoudre en se basant sur l'analyse des examens d'imagerie et des résumés d'observations des dossiers médicaux exploités afin de valider les connaissances acquises.

Toutes les photos pré-, per- et post-opératoires ont été prises après consentement des patients.



I. Anatomie morphologique :

La face est la partie antérieure de l'extrémité céphalique limitée en haut par la ligne d'implantation des cheveux, en bas par le plan horizontal tangent à l'os hyoïde, en profondeur par un dièdre ouvert en bas et en avant, limité en haut par l'étage antérieur de la base du crâne et en arrière par le plan pré-vertébral [3] .

Elle est formée par une charpente ostéo-cartilagineuse complexe sur laquelle se moule un revêtement tégumentaire très structuré. Dans l'épaisseur de ce dernier transitent et se déploient les vaisseaux et les nerfs faciaux ainsi que les canaux salivaires et lacrymaux.

Sur le plan fonctionnel, c'est un carrefour très important où se trouvent les capteurs périphériques de tous les systèmes sensoriels et les segments initiaux des voies aériennes et digestives. Enfin, la présence de la denture donne à cette région une note particulière [4].

La face peut être divisée en trois étages horizontaux [5] :

- Le massif facial supérieur qui s'articule avec la région frontale de la voûte crânienne au niveau de la suture naso-frontale au centre et les sutures naso-zygomatiques latéralement. Le tiers médian est formé des os propres du nez et de la partie médiane des orbites, tandis que les tiers latéraux sont constitués par la partie latérale des orbites et le pilier frontal de l'os zygomatique.
- Le massif facial moyen est constitué par les deux os maxillaires supportant l'arcade dentaire supérieure, de la pyramide nasale, des rebords orbitaires inférieurs et du plancher de l'orbite. Il est prolongé latéralement par l'arcade zygomatique qui forme la pommette.
- Le massif facial inférieur qui est constitué de la mandibule.

Ces trois étages sont divisés verticalement en trois parties égales :

- Un tiers vertical médian qui comprend le nez, le secteur incisivo-canin et la paroi médiale des orbites.
- Deux tiers verticaux latéraux droit et gauche qui comprennent le reste des orbites et des dents, l'angle mandibulaire et les pommettes (figure 1).

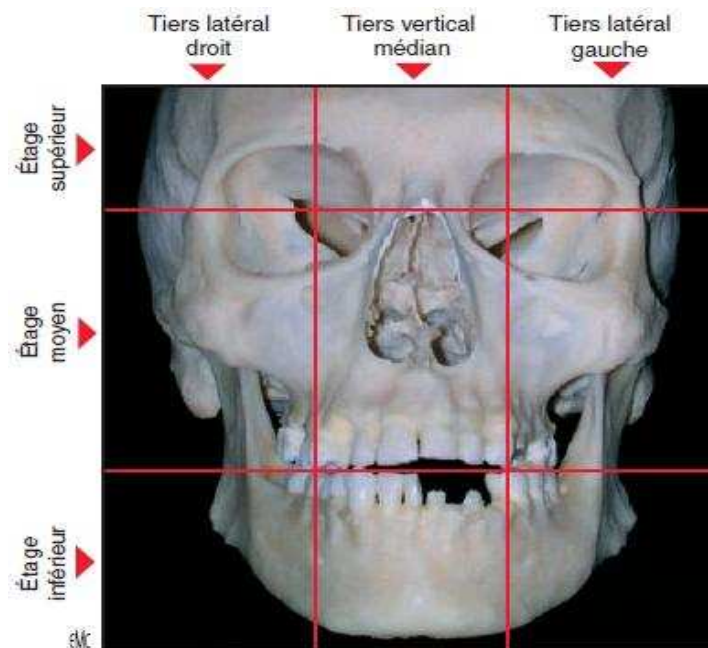


Figure 1 : division de la face (d'après Pons) [6].

II. Anatomie descriptive et fonctionnelle :

1- Le squelette et les structures mécaniques de la face :

Le squelette facial est une mosaïque osseuse dont la mandibule, mobile, constitue à elle seule le massif inférieur et s'articule avec la base du crâne par l'intermédiaire de l'articulation temporo-mandibulaire (ATM) (fig. 2).

Anatomiquement, l'os frontal est un os du crâne mais il ne peut être dissocié de la face dont il constitue l'étage supérieur, Il est constitué de **[7]** :

- 6 os pairs et latéraux : les os maxillaires, zygomatiques (ou malaies), palatins, lacrymaux (unguis), nasaux, cornets inférieurs.
- Un seul os impair et médian, le vomer.

Ces os sont fixes et solidarisés à la base du crâne:

- Dans la partie médiane par les os maxillaires et les os nasaux qui s'appuient sur l'os frontal et l'ethmoïde, ce dernier constitue une « clef de voûte » de l'architecture faciale.
- En arrière par les maxillaires qui s'appuient sur les processus ptérygoïdes du sphénoïde.
- Latéralement par les os zygomatiques qui s'appuient sur les os temporaux, sur l'os frontal et sur les grandes ailes du sphénoïde.

Le massif facial est en relation avec le crâne, ce qui explique la fréquence des lésions mixtes crânio-faciale.

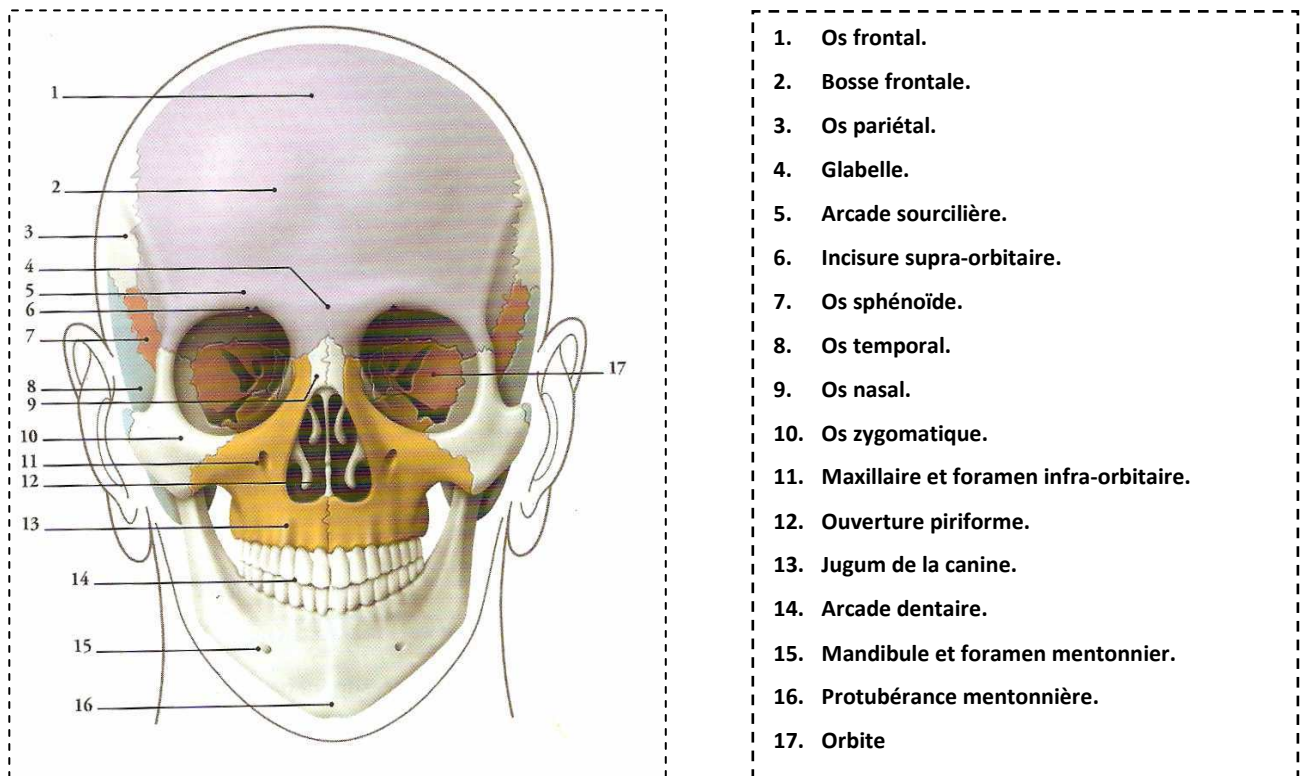


Figure 2 : Massif facial (vue antérieure) [8].

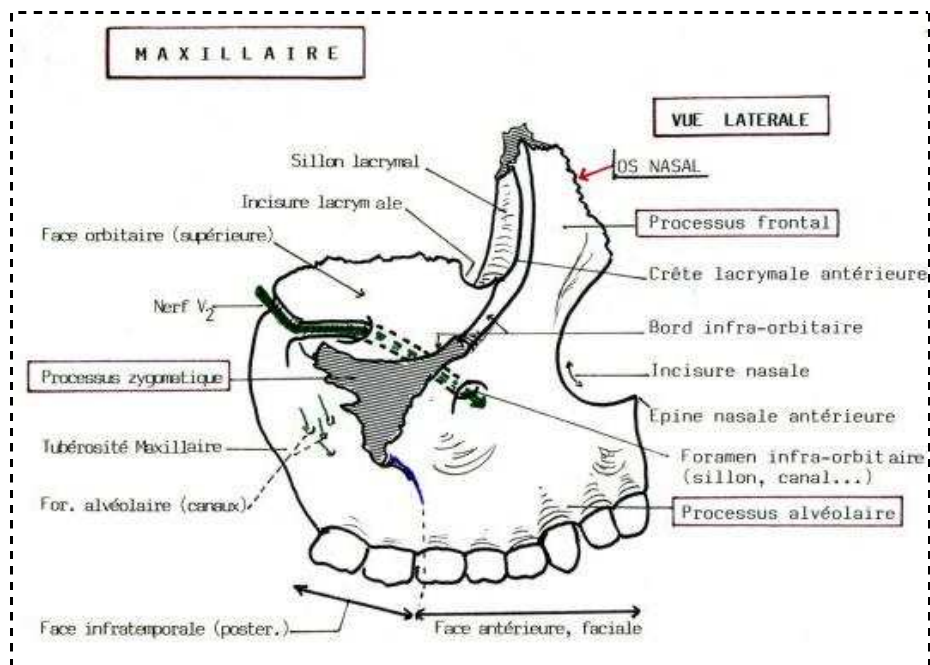


Figure 3 : vue latérale du maxillaire [9]

1.1-le maxillaire :

Le maxillaire est la pièce principale du massif facial, c'est un os pair et symétrique, constitué de trois parties (figure 3) [7] :

- Le corps : pyramidal. Il présente une base constituant sa face médiale et répond à la fosse nasale et à la cavité buccale, une face antéro-externe jugale, une face postérieure ou ptérygo-maxillaire, et une face orbitaire. Il possède six bords : antérieur qui délimite avec son homologue l'orifice antérieur de la fosse nasale, antéro-externe ou orbitaire, inféro-externe ou alvéolaire, postéro-externe, postéro-supérieur formant la lèvre inférieure interne de la fente sphéno-maxillaire, et le bord supéro-interne.
- Les apophyses du maxillaire : Pyramidale s'articulant avec le malaire, Montante, dont le bord antérieur s'articule avec l'os propre du nez et le bord antérieur s'articule avec l'os propre du nez et le bord postérieur avec l'unguis et Palatine.
- Le sinus maxillaire est une volumineuse cavité aérienne creusant l'os maxillaire.

1.2- L'os zygomatique :

C'est l'os de la pommette. Il est pair et symétrique, situé au dessus et en dehors du maxillaire et assure la jonction entre maxillaire, sphénoïde, temporal et frontal. C'est une lame osseuse, épaisse, quadrilatère, comprenant 2 faces (latérale et médiale) , 4 bords , 4 angles [7] (figure 4).

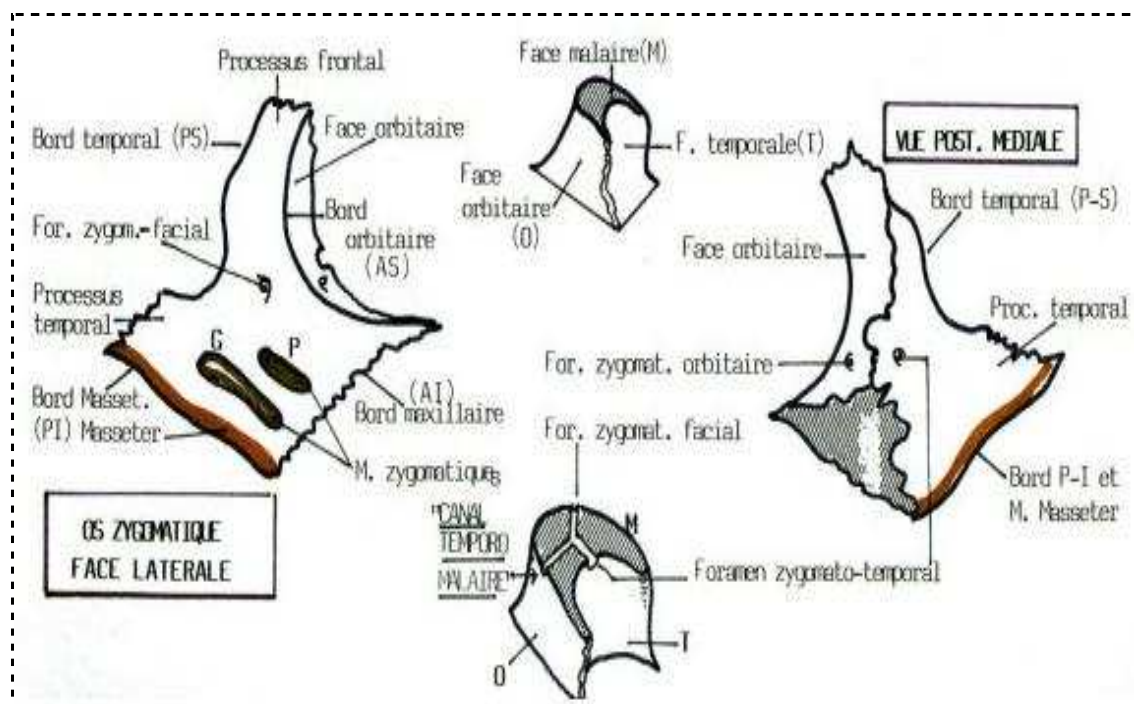


Figure 4 : os zygomatique vue médiale [10].

1.3- Architecture du massif facial :

L'architecture du massif facial présente une structure osseuse particulière. Elle est creusée de dix cavités encadrées par des pièces squelettiques à structure alvéolaire. La paroi de ces alvéoles est constituée de plusieurs *variétés de tissus osseux* réagissant différemment aux sollicitations mécaniques. Ces différentes pièces squelettiques présentent des zones de renforcement décrites par OMBREDANNE [11], puis par SICHER [12], et des zones de faiblesses décrites par LEFORT [13] (figure 5).

Les traumatismes portent en général sur l'une des avancées de la face : des zones dites « pare-chocs », car ce sont des zones plus exposées, d'une résistance durimétrique élevée, et qui se comportent comme de véritables coins enfonçant les structures sous-jacentes mais qui servent aussi de structures d'amortissement protégeant les structures nobles et les cavités (cavité orbitaires, nasales, buccale et sinus) [14].

a- Les tissus osseux :

On peut en distinguer trois types principaux [7]:

Certains sont très fragiles, d'une minceur papyracée : plancher orbitaire, complexe ethmoïdal, certaines parois du sinus maxillaire, du sinus frontal ;

D'autres formés d'os compact haversien, très solide, condensé en deux formations verticales résistantes, les piliers de la face : squelette osseux du nez dans son ensemble, partie centrale du malaire, arcade orbitaire, zygoma. .

Le palais osseux et la tubérosité maxillaire sont un massif de tissu osseux trabéculaire dans lequel sont implantées les dents à la périphérie. Leur solidité les apparente plus aux os très résistants qu'aux os papyracés.

b- Les piliers :

Ce sont des zones anatomiques de grandes résistances jouant le rôle de « pare-chocs naturels » décrites par SICHER. Ces piliers sont verticaux et prennent naissance à la partie basale de l'os alvéolaire pour se terminer au niveau de la base du crâne. Ce sont : le pilier canin, le pilier malaire et le pilier ptérygoïdien [14] (figure 5).

c- Les poutres :

Ce sont des colonnes osseuses décrites par OMBREDANNE. Les poutres de résistance horizontales présentent une grande vulnérabilité aux traumatismes et sont au nombre de trois [14] (figure 5):

- une poutre inférieure, formée par la demi-arcade alvéolaire.
- une poutre latérale, constituée par le corps du malaire.
- une poutre antérieure, composée par le bord antérieur de l'os maxillaire.

d- Les pare-chocs :

Il s'agit *des* parties saillantes du massif facial, particulièrement vulnérables aux chocs. En fait ce sont des zones les plus exposées qui se comportent comme de véritables coins enfonçant les structures sous-jacentes [14]. On distingue :

- les pare-chocs médians : le frontal, le nasal, le prémaxillaire supérieur et le symphysaire;
- *les pare-chocs latéraux* composés par les deux corniches zygomato-malaires (figure 6).

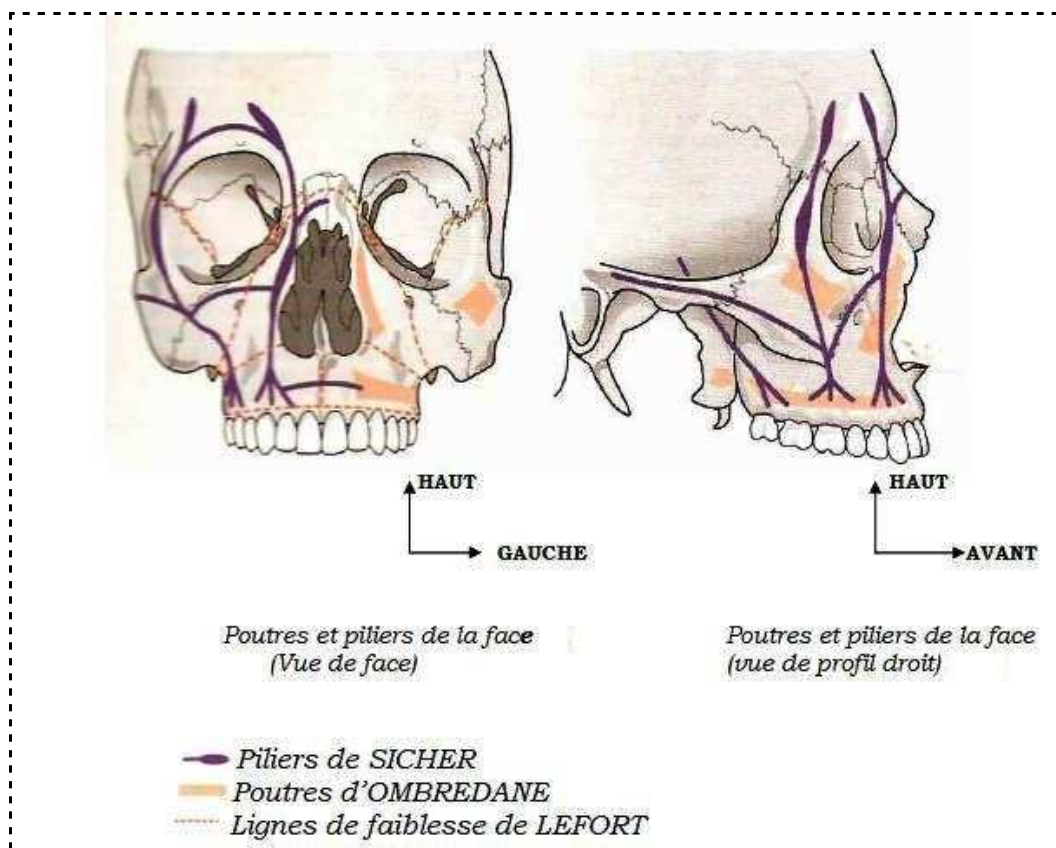


Figure 5 : les poutres et les piliers de la face [15]

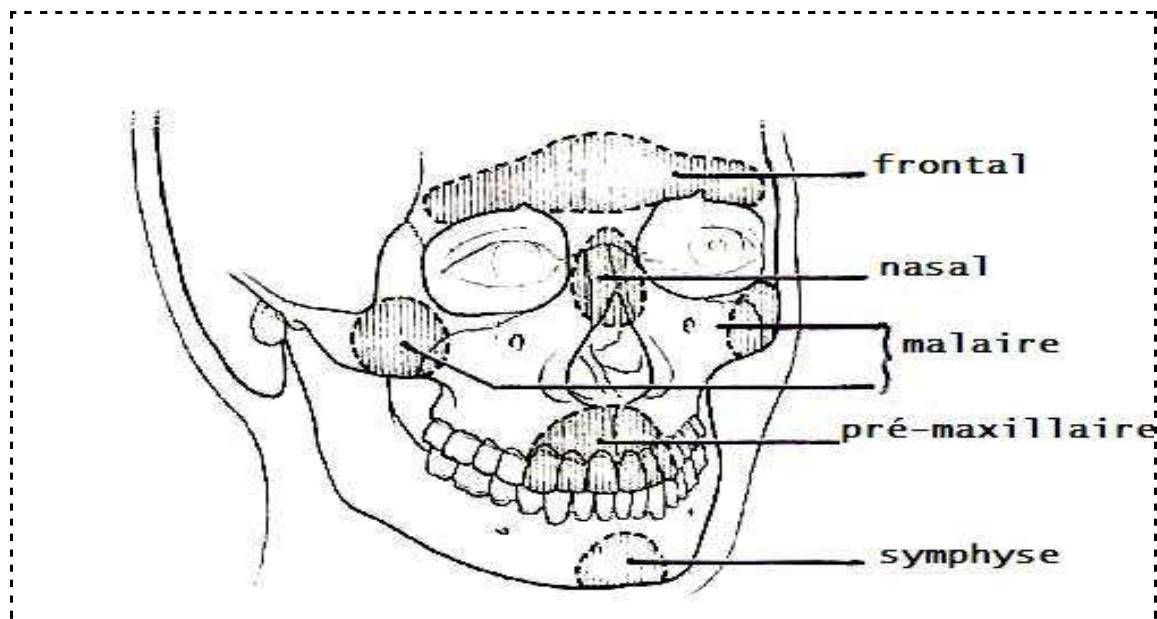


Figure 6 : Les pare-chocs de la face (D'après Péri et Vaillant) [15].

1.4-biomécanique :

De par sa structure, le massif facial est destiné à supporter uniquement des forces verticales ascendantes engendrées par les contractions des muscles élévateurs de la mandibule et les pressions masticatoires. Ces pressions recueillies par les dents sont réparties par la voûte palatine et l'arcade alvéolaire aux six piliers droits et gauches qui les transmettent à la moitié antérieure de la base du crâne. La face n'est donc pas faite pour résister aux forces horizontales, transversales ou antéropostérieures qui sont celles de la plupart des traumatismes [15].

La disposition des zones consolidées et des zones d'extrême faiblesse conditionne théoriquement la propagation des traits de fracture en cas d'accident de l'étage moyen de la face.

Les trois traits horizontaux de fracture décrits par LEFORT sont classiques et connus de façon universelle. Toutefois leur intérêt reste essentiellement didactique. En effet, les constatations radiologiques et opératoires ont permis de penser qu'à chacune de ces structures osseuses correspond un type de lésion assez différent de la notion classique que l'on avait du « trait de fracture » [15].

Dans le cas d'un os mince lamellaire : il n'y a pas de trait unique. Il y a un certain nombre de fragments séparés par de multiples traits siégeant autour et au milieu d'une zone impactée. C'est ce qui se passe par exemple au niveau du sinus maxillaire, d'une fracture de l'auvent nasal ou de l'ethmoïde. Ces fractures en coquille d'oeuf réalisent une fracture comminutive, mais il faut noter que c'est le seul mode de fracture possible à ce niveau.

Dans le cas d'un bloc de tissu trabéculaire, il n'y a pas non plus de trait selon la définition classique mais une sorte de fragmentation osseuse très inégale combinée à des tassements du tissu trabéculaire.

Quant aux traits classiques ils se voient dans une zone d'élection, qui présente la texture d'un os simple : l'arcade zygomato-malaire, le nez, l'arcade orbitaire présentant des formes anatomiques moins pures [15].

2-La mandibule :

Os impair, médian et symétrique, la mandibule est le seul os mobile du massif crânio-facial en dehors des osselets de l'oreille avec lequel il est relié par l'ATM. La mandibule constitue à elle seule le squelette du massif inférieur et présente à décrire [7] (figure 7) :

- Une portion horizontale en forme de fer à cheval ou *corps de la mandibule* qui est constituée de deux moitiés symétriques soudées en avant et sur la ligne médiane formant la symphyse mentonnière. Son bord supérieur est le bord alvéolaire. Il est creusé d'alvéoles pour les dents inférieures.
- Deux branches montantes verticales, droite et gauche portant chacune deux apophyses dont la postérieure s'articule à la base du crâne par le biais des ATM.
- Le canal dentaire inférieur : Il parcourt la mandibule depuis la face médiale de la branche montante, en arrière de l'épine de Spix jusqu'à la face latérale du corps au niveau du trou mentonnier. Dans l'ensemble le canal réalise une courbe à concavité antéro-postérieure Il contient le nerf dentaire inférieur ou nerf alvéolaire inférieur (branche du V3) et les vaisseaux homonymes destinés à toutes les dents inférieures.

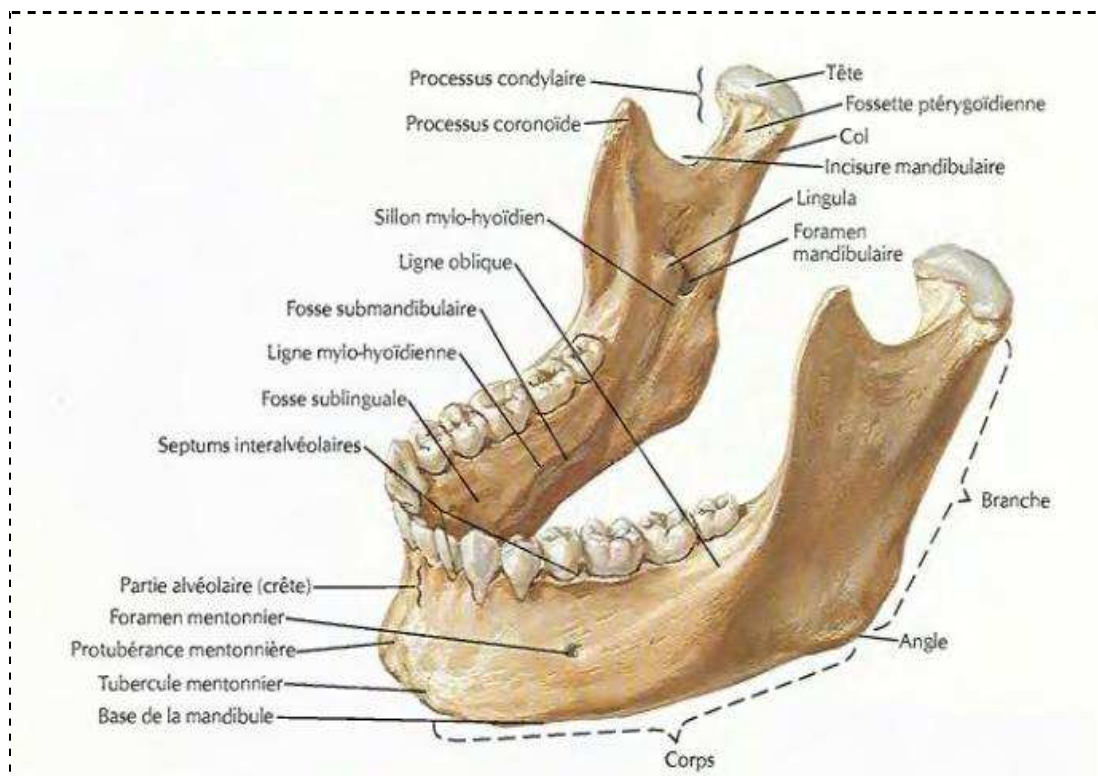


Figure 7 : la mandibule : vue antero-latérale et supérieure [16].

2.1- Architecture de la mandibule :

a- La structure osseuse :

Coque d'os compact, d'épaisseur variable, entourant le tissu spongieux, la mandibule est un os très dur et résistant à la compression donc répond moins bien à la flexion, notamment dans les zones de courbures. Cette caractéristique est très importante sur les conséquences d'un coup.

Il nous faut insister sur les variations d'épaisseur de cet os constituant les tables alvéolaires : épais dans les zones prémolomolaires, il devient très fin dans la zone incisivo-canine pourtant plus exposée aux chocs [14].

b. Les poutres de résistances :

Comme pour le reste de la face, on lui décrit plusieurs poutres de résistance [17]

(figure8) :

- poutre basilaire.
- poutre temporale.
- poutre goniale.
- poutre sigmoïdienne.
- Travée alvéolaire (ensemble os- dents très solide)

c- Les zones d'extrême faiblesse :

De la même façon qu'au massif facial, il existe des zones d'extrême faiblesse [17]

(figure8) :

- région du col du condyle ;
- région de l'angle goniale ;
- région du trou mentonnier ;
- région de l'alvéole canine ;
- région symphysaire

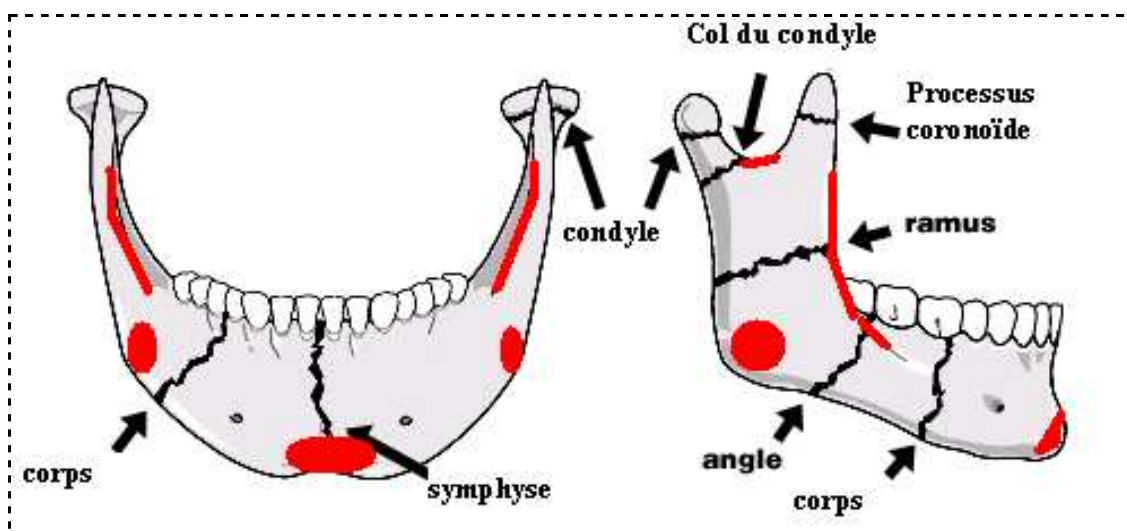


Figure 8 : Les zones de faiblesse et de résistance de la mandibule (D'après Ferré) [17]

d- Les pare-chocs :

Ils sont représentés par les régions symphysaire et angulaire de la mandibule.

2.2-La biomécanique :

Par sa position très avancée, peu protégée entre la face et le cou, la mandibule est très exposée aux traumatismes. Sa forme tourmentée aux nombreuses courbures, la présence possible d'une racine particulièrement développée ou d'une dent de sagesse incluse la fragilise [15].

Alors que l'os spongieux supporte plus facilement la déformation d'une flexion et s'écrase par effet de compression, l'os compact dont est constituée la mandibule est très résistant à la compression longitudinale et se fracture par effet de flexion aux endroits plus fragiles (zones minces et changement de courbure) [15].

3- Les articulations temporo-mandibulaires (ATM) :

Ce sont des articulations synoviales bâties sur le modèle géométrique des articulations bicondyliennes à fibrocartilage interposé (disque) séparant ainsi l'articulation en deux compartiments : supérieur (temporo-discale) et inférieur (temporo-mandibulaire). Les surfaces articulaires en présence sont au niveau temporal : la fosse mandibulaire et tubercule articulaire (condyle temporal) et au niveau mandibulaire : le processus condylaire.

Les moyens d'unions de cette articulation sont la capsule articulaire doublée sur sa face profonde d'une membrane synoviale et renforcée par des ligaments qui sont de deux types : les ligaments intrinsèques (latéral et médial) et les ligaments extrinsèques (sphéno-mandibulaire, stylo-mandibulaire et ptérygo-mandibulaire) [7].

4-Les organes dentaires :

A la description classique de la dent, formée d'une couronne, d'une racine et creusée d'une cavité pulpaire, s'est substitué le concept plus large d'organe dentaire. Cet organe

dentaire *d'origine épithéliale mais aussi conjonctive*, est formé de l'*odonte* (ou dent anatomique) et de ses tissus de soutien, ou *parodonte* [18].

5-synthèse topographique de la face :

5.1-la cavité buccale :

Elle représente le premier segment du tube digestif. Elle est divisée en deux parties : le vestibule et la cavité buccale proprement dite qui sont séparés par l'arcade dentaire. Elle n'a sur le squelette, ni paroi inférieure, ni paroi postérieure [7] (figure9). Elle est limitée :

- En avant et sur les côté par le maxillaire inférieur et l'arcade alvéolo-dentaire,
- En haut par la voûte palatine. Celle-ci est formée en avant par les apophyses palatines des maxillaires supérieures, en arrière par les lames horizontales des palatins.

5.2- Le conduit parotidien (canal de Sténon) :

Il émerge de l'angle antérieur de la glande parotide et se termine dans la cavité buccale par un ostium s'ouvrant à la face interne de la joue, en regard des collets de la 1ère et 2e molaires supérieures, après avoir contourné le bord antérieur du muscle masséter et le corps adipeux de la joue (boule graisseuse de Bichat) (figure 13). Sa direction générale est donnée par une ligne unissant le tragus au bord inférieur de l'aile du nez. Devant toute plaie cutanée en regard de son trajet, il faudra systématiquement rechercher une lésion traumatique de celui-ci [7].

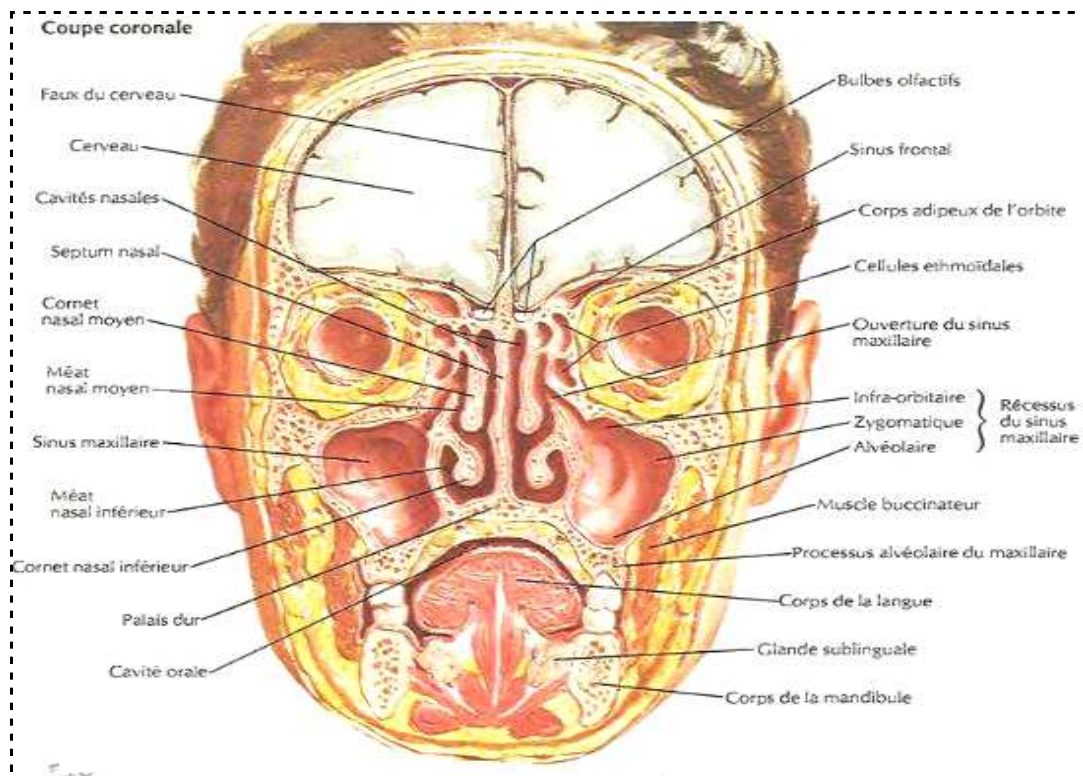


Figure 9 : coupe frontale de la face [16]

5.3- Le nez et les fosses nasales :

Le nez est une pyramide triangulaire à base inférieure, s'ouvrant à l'extérieur par l'intermédiaire des narines. Il est constitué d'une charpente ostéo-cartilagineuse complexe, drapée en dehors d'un revêtement musculo-cutané à la texture hétérogène et doublée en dedans d'une muqueuse de type respiratoire [7] (figure10).

Il assure la protection des fosses nasales qui constituent un carrefour à la fois sensoriel et fonctionnel : l'olfaction et la respiration.

Ces fosses présentent quatre parois : une paroi médiale (le septum nasal), une paroi latérale complexe, une paroi inférieure (le plancher) et une paroi supérieure (le toit) appartenant à la base du crâne.

La cavité nasale est l'aire de réception des canaux de drainage des cavités annexes : ostium du sinus maxillaire, orifice du labyrinthe ethmoïdale, ostium du sinus sphénoïdal, canal

naso-frontale, et canal lacrymo-nasale. En arrière, elle s'ouvre largement au niveau des choanes sur le pharynx (figure9) (figure10).

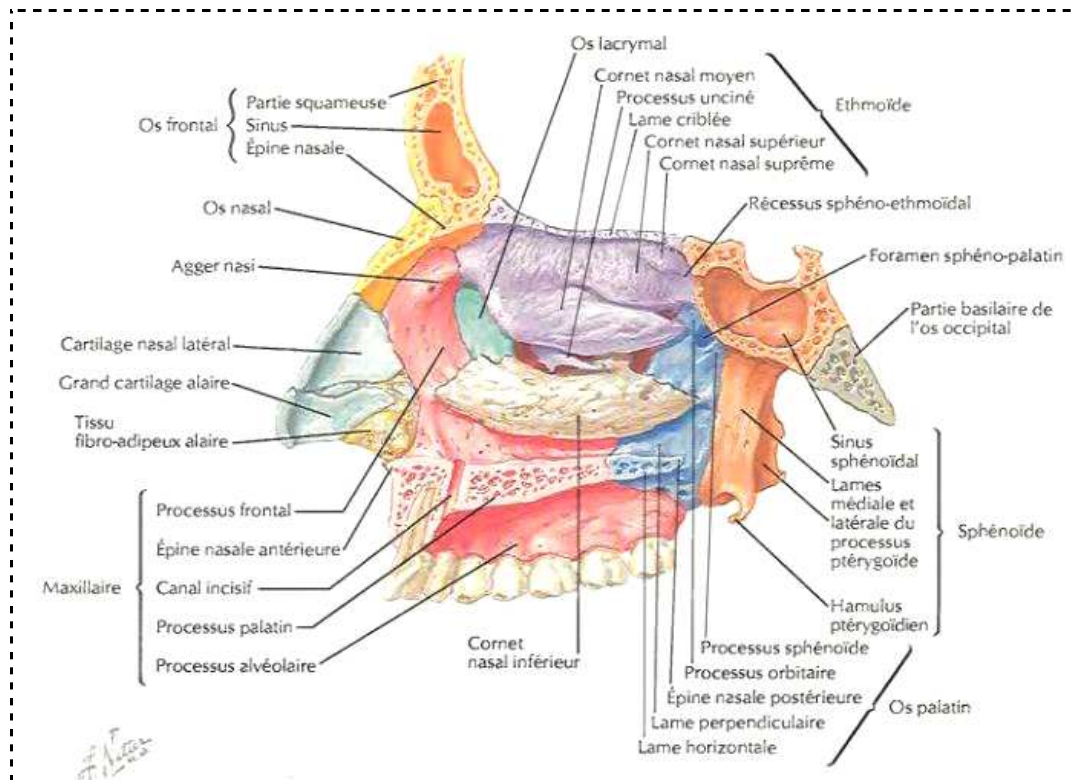


Figure 10 : paroi latérale de la fosse nasale droite [16]

5.4- Les cavités orbitaires :

Les cavités orbitaires sont deux profondes cavités placées en dehors des fosses nasales, au-dessus des maxillaires supérieurs et audessous de la base du crâne. Elles contiennent l'appareil de la vision.

Elles ont la forme d'une pyramide quadrangulaire dont la base est antérieure et le sommet postérieur et possèdent des parois osseuses fines (médiale, latérale, supérieure et inférieure), réalisées par de multiples os.

L'orbite communique avec l'endo-crâne et les espaces profonds de la face par la fissure orbitaire inférieure (fente sphéno-maxillaire), la fissure orbitaire supérieure (fente sphénoïdale) et le canal optique [19](figure11).

L'oeil est irrégulièrement sphérique et occupe la partie antérieure de la cavité orbitaire. Il est engagé à sa partie postérieure par des éléments cellulo-graisseux et les muscles oculomoteurs destinés à mouvoir le globe oculaire et les paupières (figure 10). De son pôle postérieur se détache le nerf optique lequel traverse le canal optique et pénètre ensuite dans la cavité crânienne. Il est protégé par deux systèmes : palpébral et lacrymal [19].

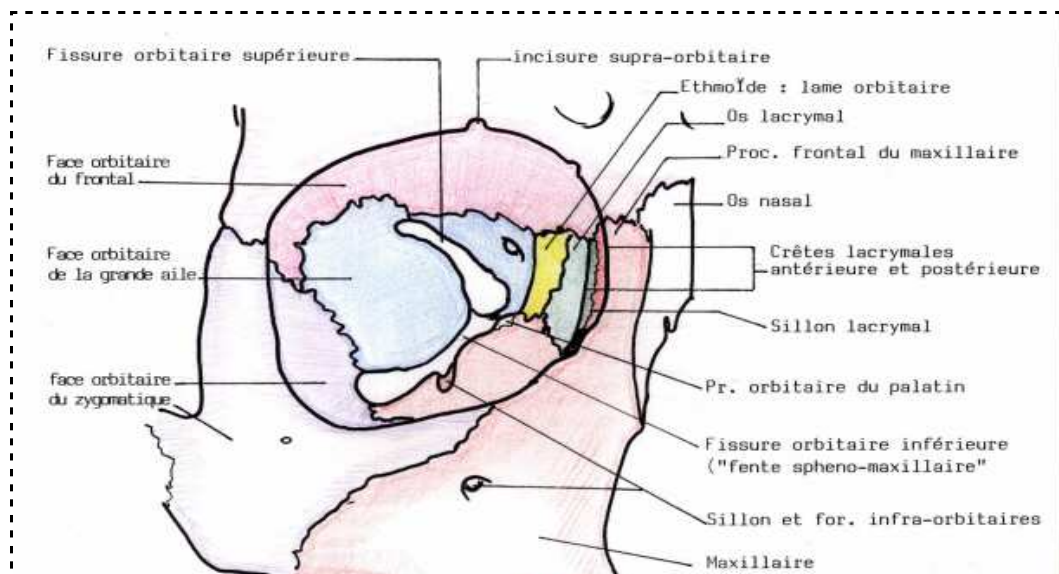


Figure 11 : L'orbite [20]

6- LE TEGUMENT :

Le tégument facial est de texture très variable selon les régions ; il faut différencier les zones péri-orificielles avec une peau fine, mobile et souple, des zones où la peau est quatre fois plus épaisse (joue, front, menton).

Le revêtement cutané repose sur une nappe musculo-aponévrotique (système musculo-aponévrotique superficiel ou SMAS) qui tient sous sa dépendance la mimique faciale.

La coloration est également variable d'un territoire à l'autre et l'on peut isoler des zones esthétiques qui devront toujours être considérées dans leur ensemble structural lors des actes chirurgicaux [7].

7- LE PLAN MUSCULAIRE :

On peut distinguer :

- les muscles masticateurs (élevateur et abaisseur de la mandibule) ;
- les muscles peauciers : ils circonscrivent les régions orificielles (oculaires, nasales et buccale) par des boucles et ont un double rôle, suspenseur cutané et sphinctérien.

Ainsi sont dessinés des lignes de tension cutanée préférentielles (Langer) qui correspondent aux rides naturelles et que le chirurgien devra suivre lors des tracés des voies d'abord au niveau de la face. En revanche, toute cicatrice parallèle à ces lignes de tension sera a priori discrète, toute cicatrice perpendiculaire à ces lignes de tension risque de s'élargir [7] (figure 18).

8- L'INNERVATION :

- Nerfs moteurs : L'expressivité du visage est assurée par les branches terminales de la VIIe paire crânienne (nerf facial). Seul le muscle élévateur de la paupière supérieure reçoit son innervation du nerf oculomoteur (IIIe paire crânienne), ceci explique que, lors des paralysies faciales intéressant le rameau supérieur du nerf facial, la paupière reste ouverte, exposant dangereusement la cornée (figure 13).
- Nerfs sensitifs : L'innervation sensitive de la face est assurée presque exclusivement par le nerf trijumeau V avec ses trois branches : nerf ophtalmique (V1), nerf maxillaire (V2), le nerf mandibulaire (V3). Seuls le pavillon auriculaire et la région angulo-mandibulaire dépendent du plexus cervical (figure 12).

9- LA VASCULARISATION :

- Artères : Presque toute la face est vascularisée par les branches collatérales ou terminales de deux systèmes provenant de l'artère carotide externe : un système

profond issu de l'artère maxillaire et un système superficiel représenté par l'artère faciale et les branches terminales de l'artère temporale superficielle.

Ces deux systèmes forment un abondant réseau reliant les deux hémifaces.

Cette richesse de vascularisation explique l'abondance des saignements en traumatologie faciale, mais aussi l'excellente vascularisation des téguments et la vitalité souvent exceptionnelle des lambeaux cutanés (figure 13).

- Veines : Le réseau veineux est plus ou moins satellite du réseau artériel.
- Lymphatiques : Le réseau lymphatique est mal systématisé, mais il existe des zones préférentielles de drainage.

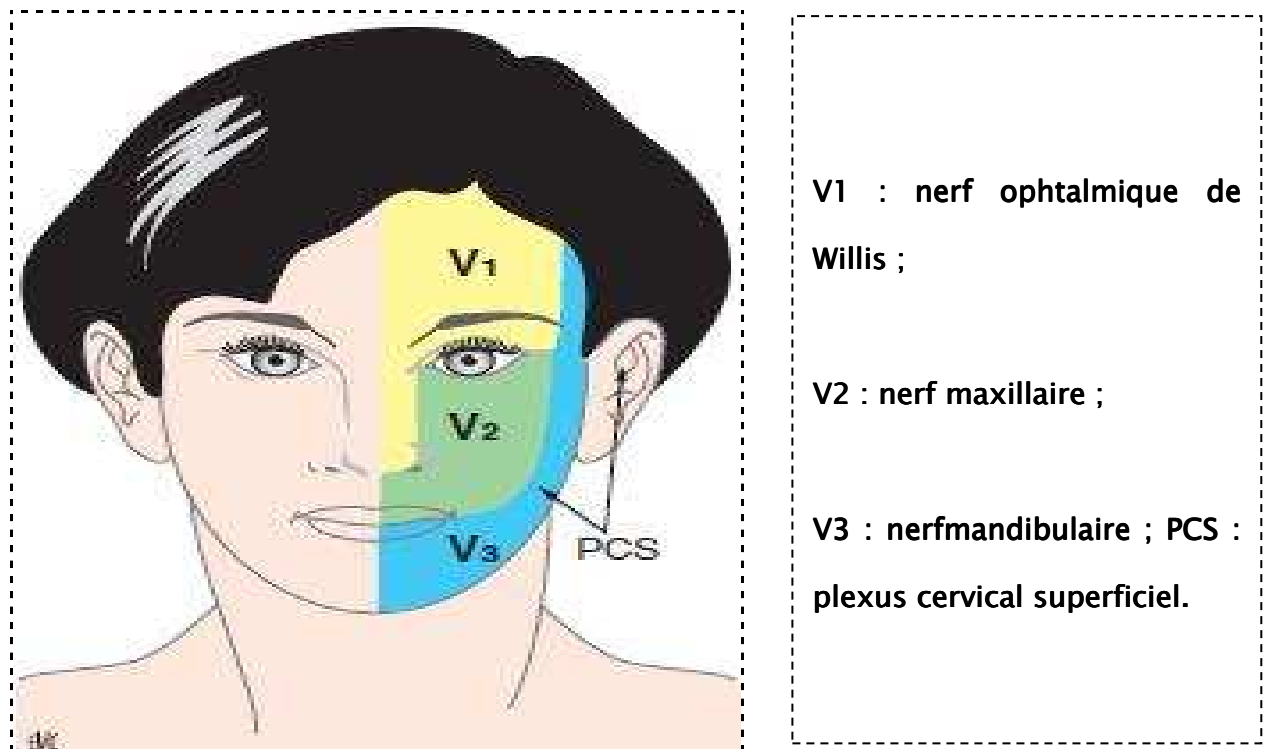


Figure 12 : Topographie de l'innervation des trois territoires du nerf Trijumeau [21].

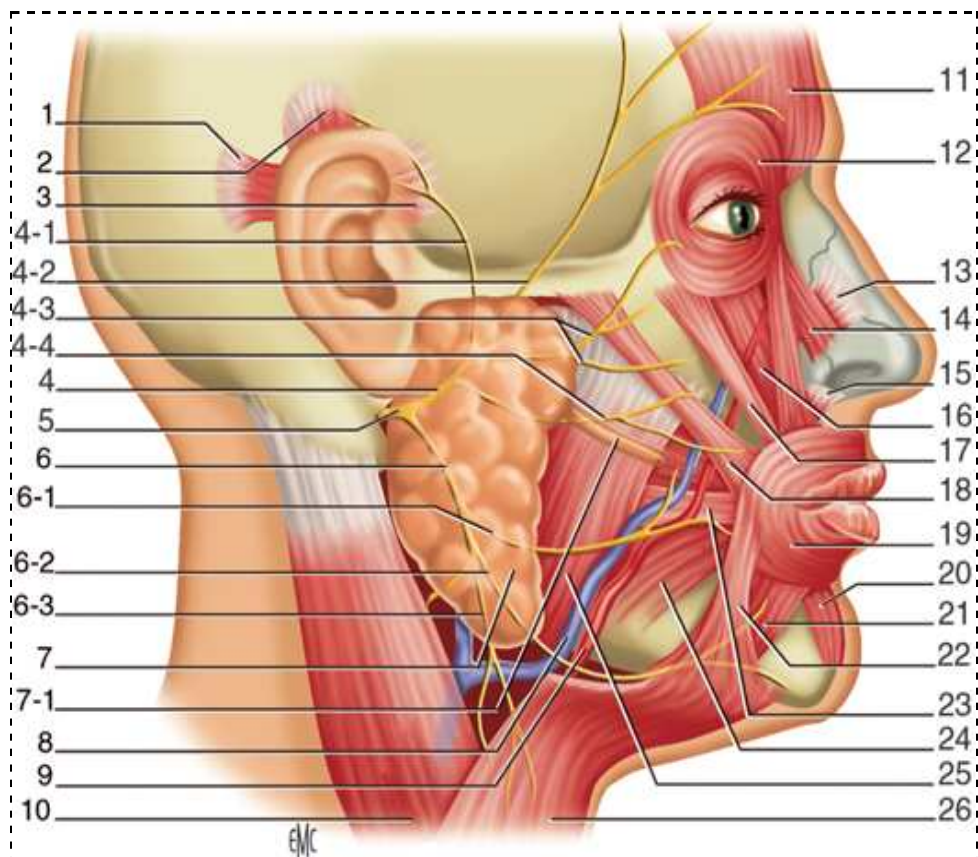


Figure 13 : Anatomie de la face en vue latérale [6].

1. Muscle auriculaire postérieur ; 2. muscle auriculaire supérieur ; 3. muscle auriculaire antérieur ; 4. branche temporofaciale (4-1. rameau temporal ; 4-2. rameaux frontaux ; 4-3. rameau zygomatique ; 4-4. rameau buccal supérieur) ; 5. nerf facial ; 6. branche cervicofaciale (6-1. rameau buccal inférieur ; 6-2. rameau mentonnier ; 6-3. rameau cervical) ; 7. glande parotide (7-1. conduit parotidien ou canal de Sténon) ; 8. veine faciale ; 9. artère faciale ; 10. muscle sterno-cléido-mastoïdien ; 11. muscle frontal ; 12. muscle orbiculaire de l'oeil (portion orbitaire et palpébrale) ; 13. muscle nasal (partie alaire) ; 14. muscle nasal (partie transverse) ; 15. muscle élévateur de la lèvre supérieure et de l'aile du nez ; 16. muscle élévateur de la lèvre supérieure ; 17. muscle petit zygomatique ; 18. muscle grand zygomatique ; 19. muscle orbiculaire de la bouche ; 20. muscle mentonnier ; 21. muscle abaisseur de la lèvre inférieure ; 22. muscle abaisseur de l'angle de la bouche ; 23. muscle risorius ; 24. muscle buccinateur ; 25. muscle masséter ; 26. muscle platysma

III. Radioanatomie :

La connaissance de la radioanatomie normale du massif facial, notamment de ses éléments clé, dont l'atteinte est soit constitutive d'un certain type de fracture, soit génératrice de

complications à court, moyen ou long terme est indispensable à l'apprentissage de la sémiologie radiologique des TMF et à une orientation diagnostique et pronostique de qualité. Nous proposons dans ce chapitre, pour l'étude de la radio-anatomie des étages supérieur et moyen, des coupes tomодensitométriques axiales et coronales en fenêtrage osseux, les structures anatomiques sont désignées par des flèches vertes.

Quant à l'étage inférieur, nous avons préconisé d'élucider la radio-anatomie sur la radiographie panoramique dentaire, qui permet un étalement bidimensionnel de la totalité de la mandibule sur un seul cliché, les structures anatomiques sont désignées par des flèches rouges.

1-coupes axiales :

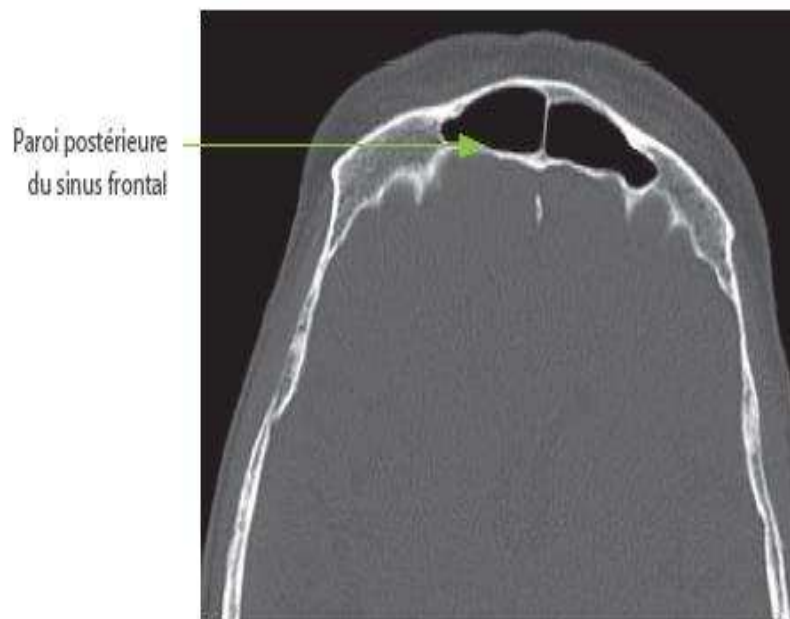


Figure 14 [22]

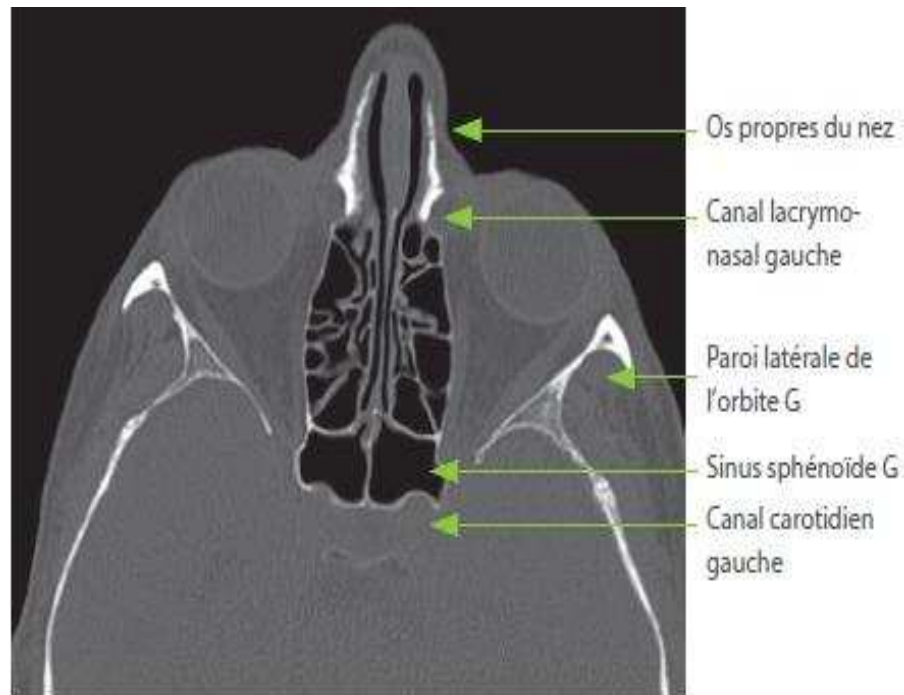


Figure 15 [22]

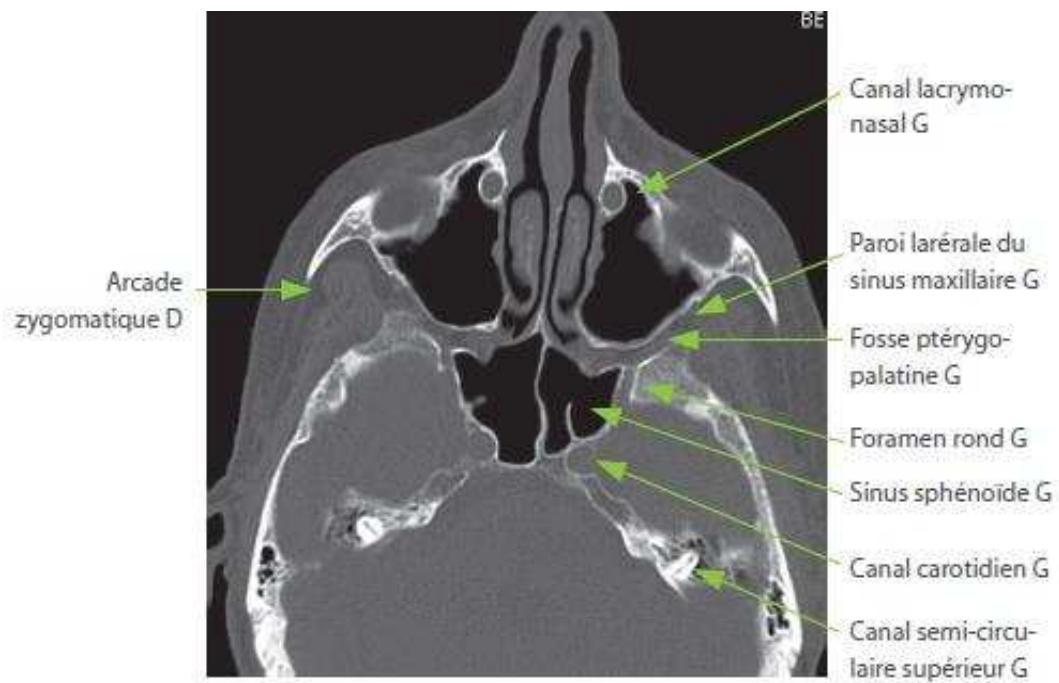


Figure 16 [22]

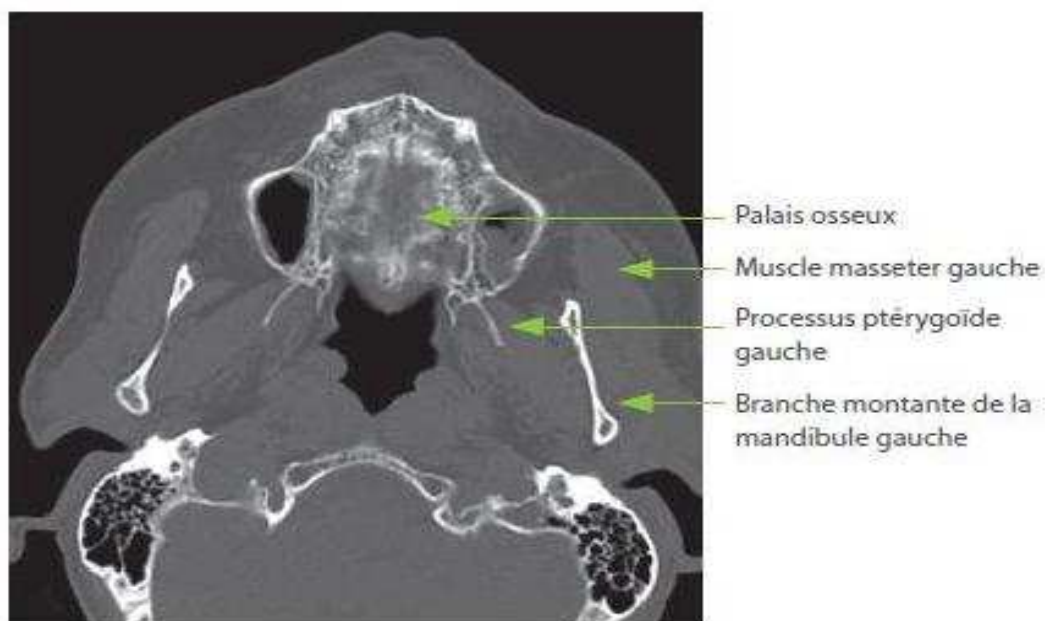


Figure 17 [22]

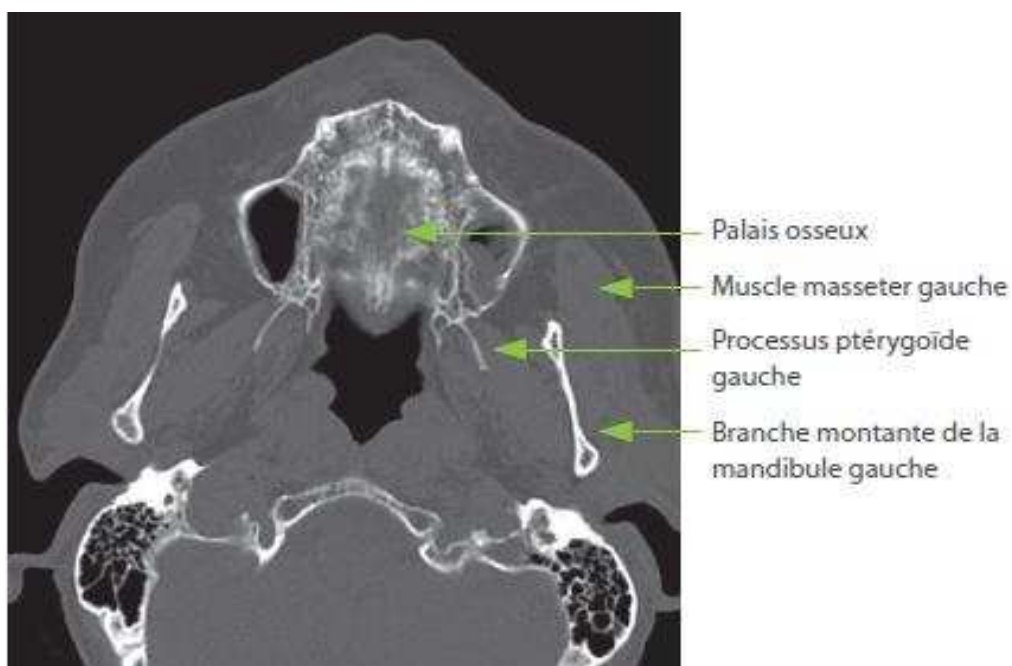


Figure 18 [22]

2- coupes frontales :

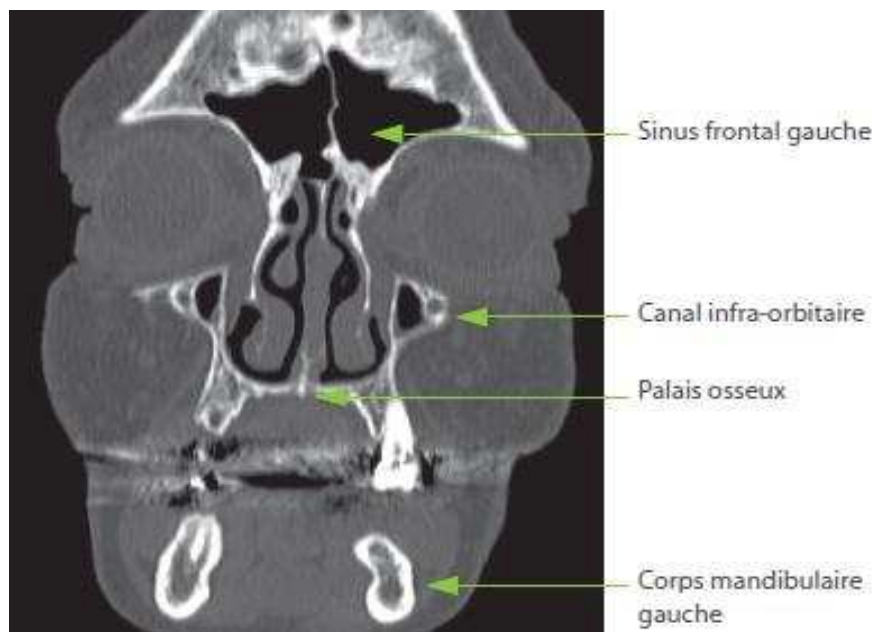


Figure 19 [22]

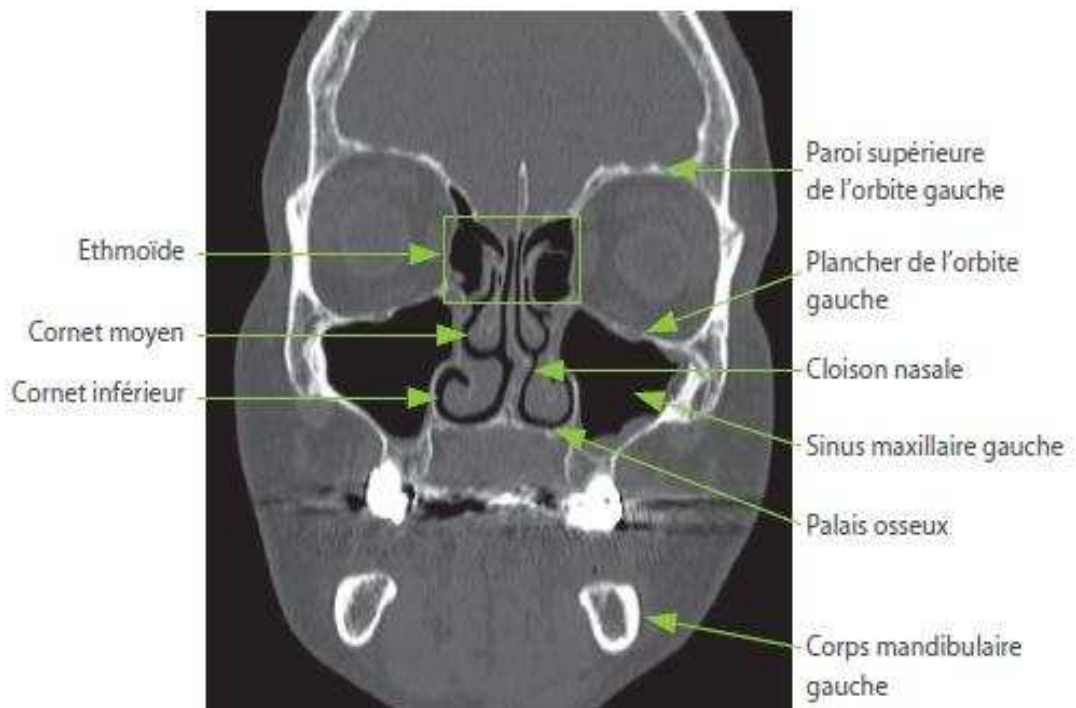


Figure 20 [22]

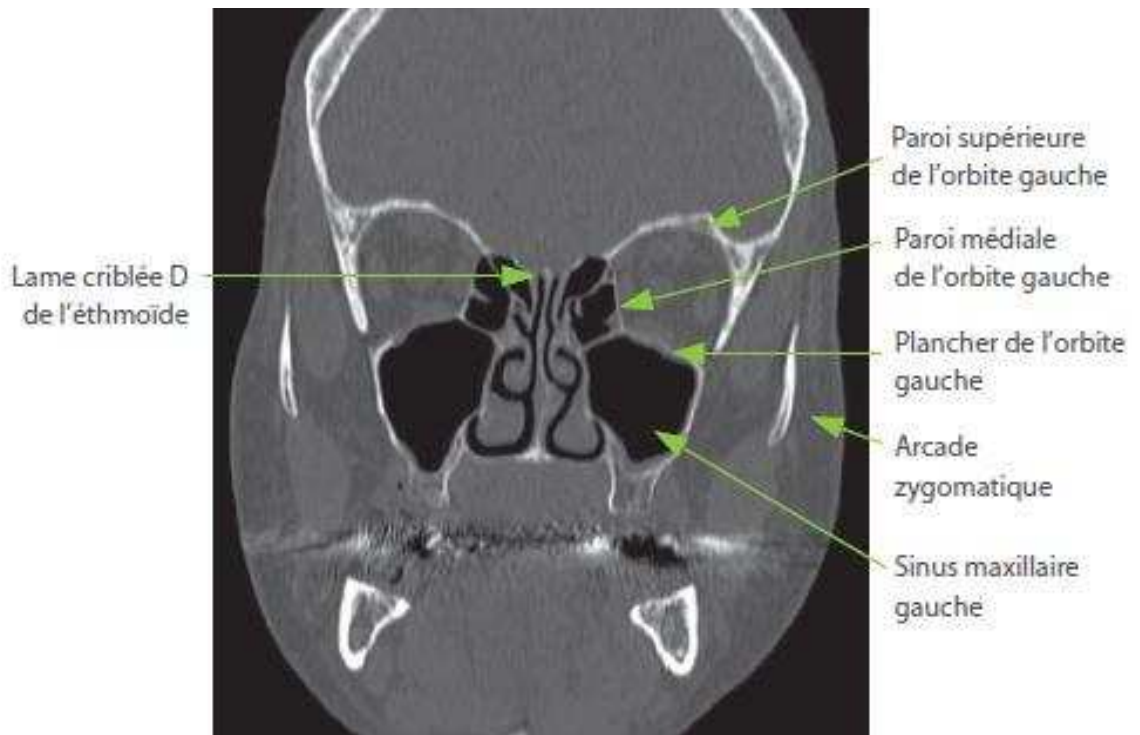


Figure 21 [22]

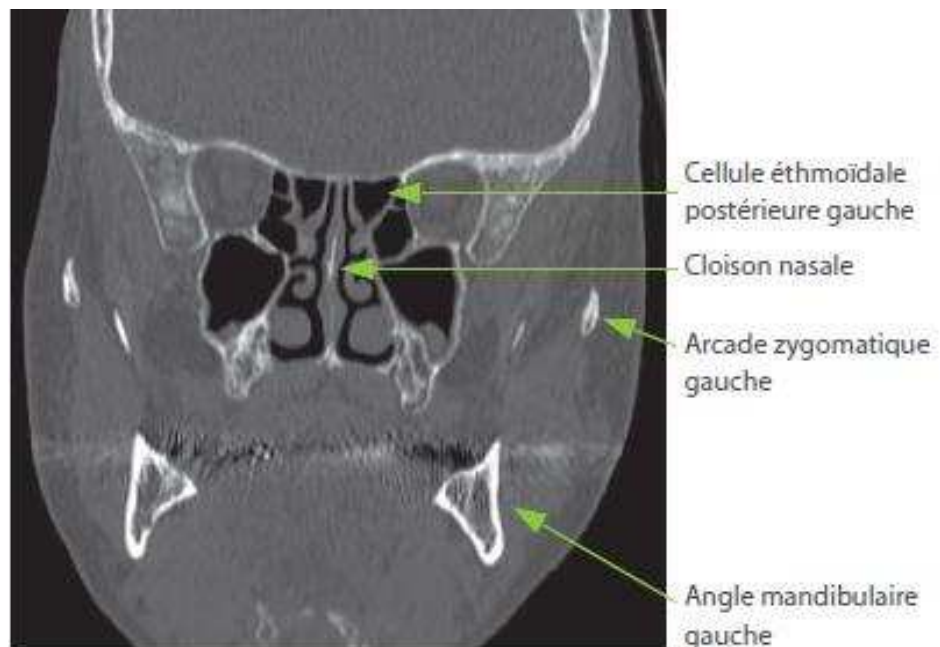


Figure 22 [22]

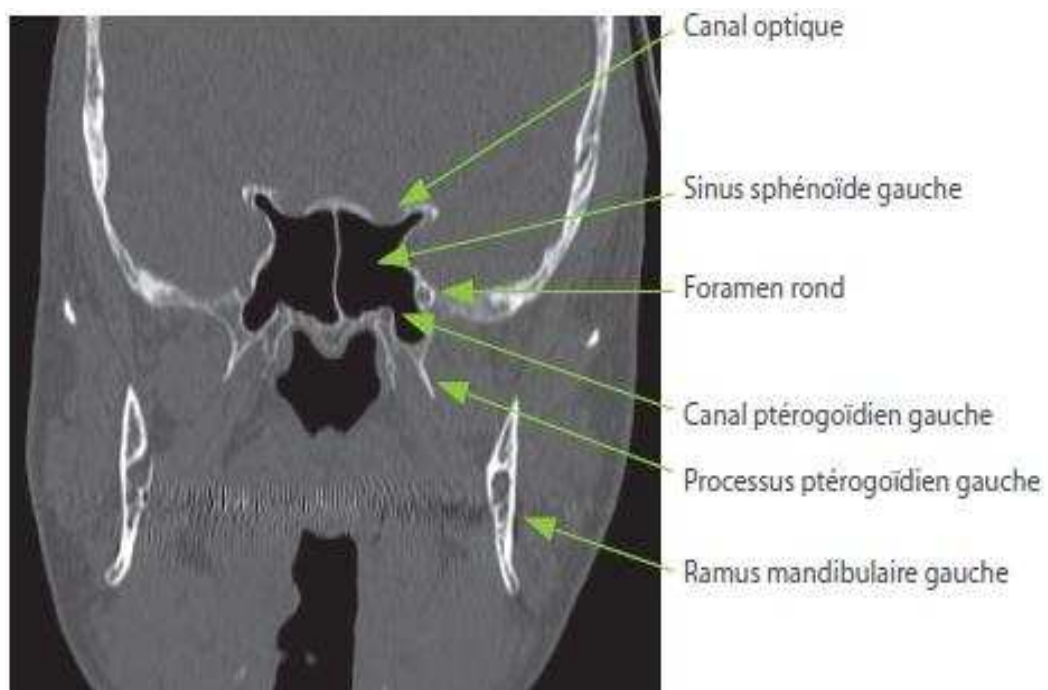


Figure 23 [22]

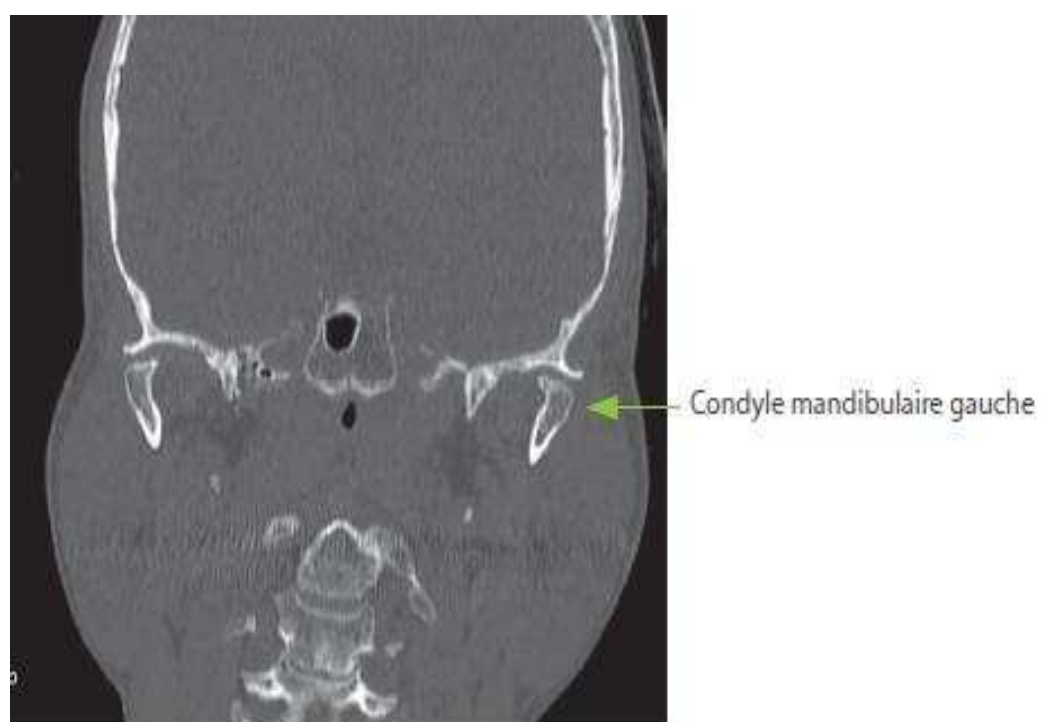


Figure24 [22]

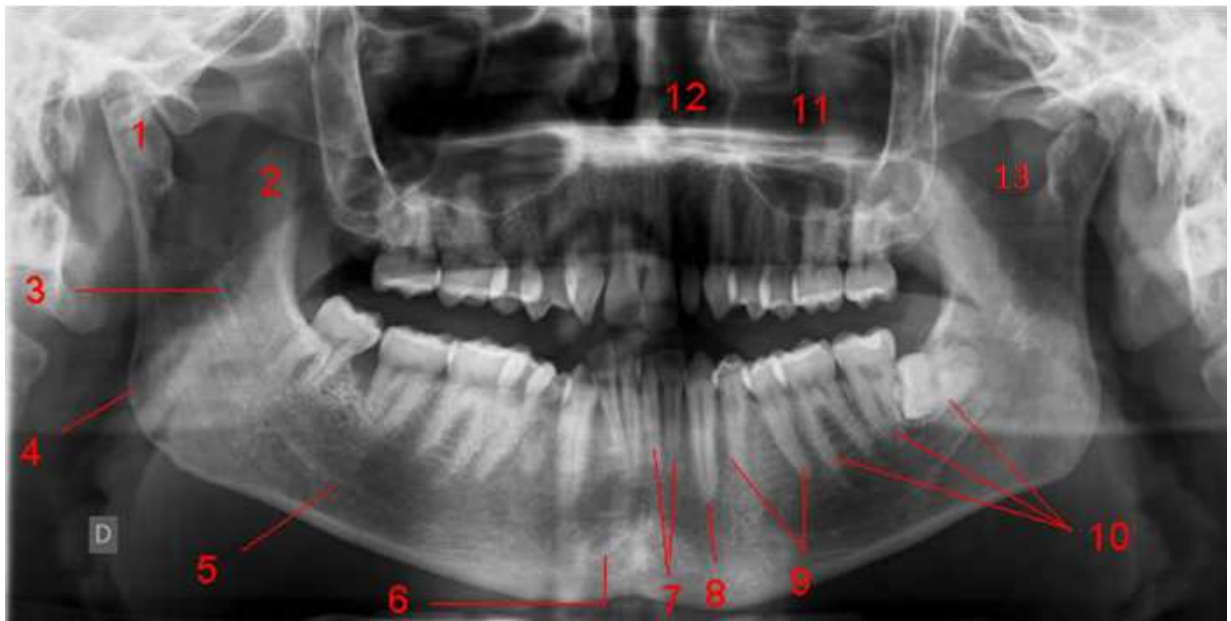

Figure 25 : panoramique dentaire.

- | | |
|---|----------------------------|
| 1, Processus condylien de la mandibule. | 8, Canine. |
| 2, Processus coronoïde de la mandibule. | 9, Prémolaire. |
| 3, Branche montante de la mandibule. | 10, Molaire. |
| 4, Angle de la mandibule. | 11, Sinus maxillaire. |
| 5, Portion horizontale de la mandibule. | 12, Cavité nasale. |
| 6, Symphyse. | 13, Incisure mandibulaire. |
| 7, Incisive. | |

IV. MECANISMES DES TRAUMATISMES DES TSSUS DURS :

La genèse des traumatismes de la face retient deux mécanismes essentiels : soit direct, soit indirect ou les deux mécanismes associés.

Dans les traumatismes directs, l'agent traumatisant vient percuter son point d'application, notamment au niveau des pare-chocs faciaux. Les traumatismes indirects font suite à un choc de la face contre l'agent traumatisant ou survenant à distance du point d'impact [31].

Suivant la direction et l'énergie de la force d'impact, la forme et la consistance de l'objet, le traumatisme peut atteindre et léser les téguments, la langue, les dents, le parodonte, la

mandibule, le squelette facial, les ATM, les masses cérébrales et le rachis par projection de la tête en arrière [15].

1. Mécanisme des traumatismes du massif facial :

Le mécanisme direct est le plus souvent mis en jeu :

Les fractures du malaire surviennent le plus souvent après un choc direct sur la pommette. En fonction de l'énergie du choc, la fracture peut être non déplacée, isolée (fracture du corps, du malaire isolé, fracture de l'arcade zygomatique, fracture du plancher orbitaire) ou entraîner une disjonction fronto-malaire un déplacement complet de l'os [31].

Les fractures Blow-out : il s'agit le plus en règle générale d'un choc d'un traumatisme direct sur l'oeil et l'onde est transmise par l'oeil (à contenu liquidien) au plancher de l'orbite qui est effondré.

Les dislocations orbito-nasales (DON) sont la conséquence d'un choc antéro-postérieur. Ces fractures intéressent la racine du nez, le cadre orbitaire, l'ethmoïde, la branche montante du maxillaire, la partie inférieure de l'os frontale. Elles s'inscrivent dans le cadre des des lésions du complexe naso-ethmoïdo-maxillo-fronto-orbitaire (CNEMFO).

2. Mécanisme des traumatismes de la mandibule :

Deux mécanismes peuvent aboutir à une fracture de la mandibule :

- Direct, au point d'application du choc, notamment au niveau des pare-chocs symphysaires ou angulaires ;
- Indirect, à distance du point d'impact (choc sur le menton), le plus souvent au niveau des zones de faiblesse (angle et col du condyle surtout chez l'enfant) par hyper flexion des courbures naturelles. Ce sont souvent des fractures en «bois vert » mais des déplacements importants peuvent se voir [17].

La morphologie arciforme de la mandibule et l'association non exceptionnelle de ces deux mécanismes, direct et indirect, expliquent la fréquence des traits de fracture multiples. L'épaisseur des corticales osseuses intervient dans le seuil fracturaire comme le montre la plus grande fragilité de la mandibule féminine.

La mandibule donne insertion à des muscles nombreux et puissants qui pourront absorber en partie l'énergie traumatique (rareté des fractures des branches montantes protégées par les masses musculaires) mais aussi solliciter les fragments et provoquer un déplacement [17] (figure26).

La direction du traumatisme intervient et la mandibule apparaît plus fragile aux chocs latéraux qu'aux chocs frontaux. En effet, un choc symphysaire de direction horizontale entraîne une ouverture buccale jusqu'au contact avec les tissus mous cervicaux qui absorbe une partie de l'énergie du choc. Un choc symphysaire de direction plus verticale transmet la majeure partie de l'énergie aux condyles qui butent sur la base du crâne. Ainsi, lorsqu'on augmente expérimentalement l'énergie du traumatisme, la fracture se produit d'abord au niveau d'un condyle, puis des deux condyles et, enfin, de la région symphysaire [17].

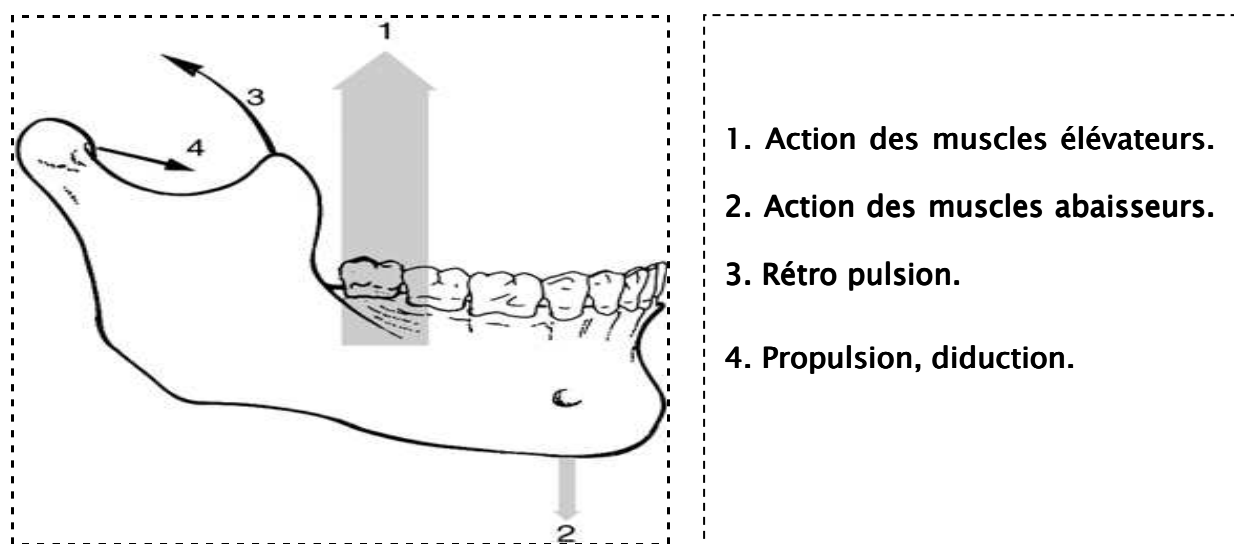


Figure 26 : Système musculaire et cinétique mandibulaire [32].



RESULTATS

I. DEFINITION :

Le traumatisme maxillofacial se définit comme l'ensemble des lésions de nature traumatique touchant la partie antérieure de l'extrémité céphalique, limitée en haut par un plan passant par la base du crâne et en bas par une ligne horizontale passant par l'os hyoïde. Ces lésions regroupent à la fois les solutions de continuité du squelette osseux de la face, mais également les atteintes des parties molles de recouvrement, voire des espaces profonds de la face, des éléments vasculo-nerveux et glandulaires [6].

II. Données épidémiologiques générales :

Les résultats des investigations épidémiologiques en matière de traumatologie maxillo-faciale varient en fonction des caractéristiques démographiques, du niveau d'éducation des populations étudiées, du statut socio-économique, du type d'industrie, des moyens de transport, et de la législation du pays.

1. L'âge :

La tranche d'âge la plus touchée par la TMF est celle entre 20 et 30 ans [24], ceci peut être expliqué par le fait que la population à cet âge prend plus de risque en matière d'activité sportive, de conduite et elle est beaucoup plus impliquée dans les actes de violence [23].

2. Le sexe :

Les hommes sont plus concernés par les traumatismes maxillo-faciaux que les Femmes, A Marrakech par exemple, ils représentent 82,05% [2]. Dès lors il existe une corrélation entre les étiologies des traumatismes maxillo-faciaux et le sexe des victimes. Les agressions, les AVP, les sports de contact violents et les accidents du travail intervenant le plus souvent dans les métiers

de construction impliquent les hommes en grande majorité. De plus les femmes sont moins sujettes aux comportements à risques tels que la vitesse, la consommation d'alcool et les comportements agressifs [23]

3. Etiologies :

Les étiologies des traumatismes de la face sont complètement fonction du contexte géographique et socio-économique du pays.

Il existe plusieurs causes aux traumatismes faciaux : la plupart sont liés aux AVP, à des rixes ou agressions, à des accidents domestiques (chutes), ou liés à la pratique sportive ou aux accidents de travail. A Marrakech, Les étiologies les plus fréquentes sont les AVP (40%), les rixes (27%) et les accidents domestiques (18%) [2].

Les AVP restent l'étiologie prédominante durant les 10 dernières années, notamment ceux impliquant les deux roues [11,25], malgré les législations concernant la limitation de vitesse, le port obligatoire de casque, la ceinture de sécurité. Le développement des transports a manifestement modifié la traumatologie crânio-faciale, la rendant plus complexe et moins prévisible [40,41]. En effet, Selon le comité nationale de prévention des accidents de la circulation (CNPAC), l'incidence des AVP au Maroc est d'environ 76000 cas annuels avec environ 320 décès mensuel [26].

4. Associations lésionnelles :

Dans tous les cas, le côté spectaculaire des lésions faciales ne doit pas faire négliger la recherche d'autres lésions potentiellement graves. Les formes complexes des traumatismes maxillo-faciaux sont volontiers associées à d'autres lésions, essentiellement à la suite d'accidents à haute vitesse, avec une incidence allant de 11% à 80% dans certaines études [23,27]. Ces lésions associées sont constituées principalement de traumatisme crânien, thoracique, abdominal et orthopédique [28].

Deux localisations sont très importantes à rechercher devant un traumatisme facial, non seulement pour leur proximité à la face mais aussi pour leur importance pronostic [27] : le crâne et le rachis cervical.

5. Les fractures :

Peu d'études ont déterminé la fréquence et la répartition des fractures maxillofaciales (FMF) selon le siège. Pour Kieser [29], par ordre de fréquence : la mandibule, les os nasaux puis l'os zygomatique sont les plus touchés par les TMF chez l'homme alors que pour la femme, les os nasaux viennent en 1er lieu avant la mandibule.

Moreira [30], trouve plutôt que les fractures orbitaires sont les fréquentes 22,3% puis les fractures mandibulaires 20,7%. la répartition topographique des FMF à Marrakech est représentée dans le tableau suivant (tableau 1) [2]:

Tableau I: Répartition topographique des fractures maxillo-faciales à Marrakech

Site	Nbre de patients	%
Tiers inférieur :		
Mandibule	165	52,88%
Tiers moyen :	154	49,35%
Os zygomatique	76	24,35%
Os maxillaire	42	13,46%
Le fort I	3	0,96%
Le fort II	10	3,20%
Le fort III	4	1,28%
DIM	5	1,60%
Fracture segmentaire	1	0,32%
Fracture alvéolodentaire	17	5,44%
Autres	3	0,96%
Os nasal	30	9,61%
CNEMFO	3	0,96%
Plancher isolé de l'orbite	3	0,96%
Tiers supérieur		
Os frontal	3	0,96%

III. LA PRISE EN CHARGE INITIALE SUR LE TERRAIN :

Le traumatisé grave nécessite une prise en charge médicale pré-hospitalière particulière, dont le but est de stabiliser les fonctions vitales et si possible d'évaluer rapidement les lésions et leurs priorités thérapeutiques pour orienter le blessé vers la structure hospitalière la plus adaptée à sa prise en charge définitive [6].

Cette prise en charge initiale s'inscrit dans le cadre de la prise en charge globale des traumatisés maxillo-faciaux et la stratégie thérapeutique adoptée en fonction des lésions aura une incidence directe sur l'évolution des séquelles. De plus, les mesures d'urgences extrêmes asphyxiques et hémorragiques sont intéressantes à connaître dans la pratique quotidienne.

3. L'élimination de l'urgence vitale :

L'examen clinique du traumatisé facial débute donc sur les lieux de l'accident par les secours médicalisés qui effectuent une évaluation rapide des fonctions vitales [33].

En outre, l'examen s'axe sur la recherche d'urgences aiguës asphyxiques et/ou hémorragiques susceptibles d'engager le pronostic vital à court terme. Il faut aussi s'assurer que le traumatisme de la face est isolé, et non associé à un autre traumatisme, notamment du crâne, du rachis cervical, ou thoraco-abdominal, ce qui relèguerait l'urgence maxillo-faciale au second plan.

Par ailleurs, une lésion rachidienne est systématiquement suspectée dans tout traumatisme grave (chute, accident de la voie publique,...), tout traumatisé facial doit, jusqu'à preuve du contraire, être considéré comme un traumatisé du rachis cervical et un traumatisé crânien potentiel [34].

Dans de très rares cas, le traumatisme de la face peut s'avérer être une véritable urgence thérapeutique. Ceci est vrai lorsqu'il existe une hémorragie massive au niveau du fracas facial. Le risque infectieux doit également être évalué et contrôlé [6].

1.1- Les urgences aiguës asphyxiques :

Elles constituent l'urgence absolue lorsqu'elle se traduit par une détresse respiratoire aiguë avec asphyxie. Le risque est d'ailleurs majoré en cas de perte de connaissance entraînant une hypoventilation.

Les troubles asphyxiques sont liés à une obstruction des voies aériennes supérieures par différents éléments qu'on distingue par ordre croissant de complication [6] :

- La présence de sécrétions, de caillots sanguins dans la cavité buccale ou de sang mêlé à la salive dans l'oropharynx, ce qui arrive surtout chez le blessé placé intempestivement en décubitus dorsal ; Il peut aussi s'agir de la présence de corps étrangers divers dans les voies aériennes supérieures comme une dent fracturée, des fragments d'os ou de prothèse dentaire.
- La formation d'un hématome expansif de la langue, du plancher de bouche ou du palais mou.
- Une dislocation avec un enfoncement de la pyramide nasale, entraînant la compression de l'oropharynx.
- Une glossoptôse dû au déplacement en arrière de la symphyse mandibulaire en cas de fractures para-symphysaires bilatérales ou d'un fracas de l'arc antérieur de la symphyse entraînant la chute de la langue en arrière contre la paroi pharyngée postérieure.
- Le recul du massif facial en bas et en arrière contre la paroi pharyngée et le dos de la langue est aussi un facteur d'obstruction des voies aéro-digestives ;
- Le développement d'un œdème important du massif facial suite à une brûlure.

La conduite à tenir ne doit souffrir d'aucun retard. Il s'agit de rendre les voies aériennes perméables, soit en levant l'obstacle décelé, soit en le contournant.

Le blessé est d'abord installé en décubitus latéral, les lésions tournées vers le sol afin de faciliter le drainage des voies aériennes par gravité. Le rachis cervical est maintenu en rectitude

et en extension par un aide en cas de doute sur son intégrité. On procède alors aux manœuvres suivantes [6] :

- Le retrait des débris divers avec les doigts ou un écouvillon et l'épanchement des sécrétions et le sang à l'aide d'une compresse montée sur une pince ou grâce à une aspiration ;
- Si le patient est conscient et que son état le permet, on peut le faire tousser doucement ;
- L'évacuation des hématomes et la compression de la zone de saignement ;
- La mise en place d'une canule de Guédel ou de Mayo afin d'éviter la chute de la langue vers l'arrière ;
- La pratique d'une ventilation assistée.

La sécurisation définitive de ces voies passe par l'intubation oro-trachéale car ces patients restent difficiles à ventiler au masque facial du fait de la multiplicité des blessures. Celle-ci est impérative et doit être effectuée immédiatement en cas de détresse respiratoire ou de coma mais elle est aussi très utile en cas de saignement abondant [35].

L'intubation naso-trachéale est déconseillée en première intention surtout en cas de fracture ethmoïdale ou de la base du crâne, car la sonde peut emprunter un passage intracrânien [35]

Lorsque l'intubation oro-trachéale sous laryngoscopie directe est impossible dans de rares cas de traumatismes majeurs associée à une obstruction des voies aériennes supérieures, l'intubation rétrograde par trachéotomie reste la meilleure solution [6].

1.2- Les urgences hémorragiques :

Le saignement facial peut être d'emblée important mais il est rarement responsable à lui seul d'une instabilité hémodynamique. Il convient alors de rechercher une lésion thoracique, abdominale ou rétro-péritonéale en cas d'état de choc hémorragique [34].

La face est un endroit très vascularisé alimenté par les deux axes carotidiens internes et externes et de nombreux vaisseaux peuvent être atteints, avec des manifestations externes, internes ou mixtes. Ceci explique que certains saignements peuvent être majeurs lors de traumatismes sévères [34].

L'hémostase peut être obtenue par différents procédés : On peut réaliser une compression au doigt ou par pince hémostatique, relayée par la mise en place d'un bourdonnet compressif dans l'attente d'une ligature artérielle ou veineuse au point d'élection réalisée en milieu hospitalier. Un tamponnement à l'aide de compresses hémostatique peut-être réalisé dans les cavités nasales et buccales [36].

Parallèlement aux procédés hémostatiques, la mise en place d'une voie veineuse périphérique permet la perfusion de solutés macromoléculaires pour compenser les pertes sanguines et faciliter l'équilibration hémodynamique.

4. L'évacuation du blessé :

Il importe de conditionner le blessé avant son évacuation afin de limiter les risques de complications durant celle-ci et de préparer la future prise en charge hospitalière. Ces mesures consistent à [6] :

- immobiliser l'axe crânio-rachidien .
- nettoyer les plaies et réaliser une contention maxillo-mandibulaire par bandage (figure2). Un pansement de la face est associé ;
- lutter contre la survenue d'une infection par une antibiothérapie associée à une prophylaxie antitétanique en cas de lésions souillées ou de brûlures ou lorsque le délai d'évacuation est supérieur à 6 heures ;
- recouvrir le blessé avec une couverture chauffante pour éviter la chute de la température corporelle .
- effectuer une oxygénothérapie

- administration d'antalgiques par voie intraveineuse voire une neurosédation dans les cas de traumatismes craniofaciaux ;

Enfin un monitoring est instauré afin de surveiller les fonctions cardiorespiratoires et neurologiques.

IV. PRISE EN CHARGE A L'HOPITAL :

Le contrôle des grandes fonctions est vérifié, ajusté et au besoin adapté avec les moyens propres au milieu hospitalier, complétant ou remplaçant les techniques utilisées lors de la relève du blessé. Le score de Glasgow est réévalué, **ensuite seulement, pratiquer l'examen clinique proprement dit.**

3. Examen général :

Tout traumatisé de la face doit bénéficier avant l'examen maxillofacial d'un examen général qui n'est pas détaillé ici, en particulier en cas de choc violent pouvant faire suspecter des lésions graves dont le traitement peut être prioritaire vis-à-vis des atteintes faciales. Dans un contexte de polytraumatisme et en raison du caractère évolutif de certaines lésions, cet examen doit être régulièrement répété [34].

4. L'examen maxillo-facial :

Il comporte classiquement l'interrogatoire, l'examen clinique local et région et l'examen de la fonction neurologique.

1.1- Interrogatoire :

L'interrogatoire concerne le patient lui-même, si état le permet, sa famille et les témoins éventuels. Il précise [6]:

- les circonstances du traumatisme, sa date et heure de survenue
- les antécédents familiaux et personnels, médicaux et chirurgicaux
- le terrain : état général, traitement en cours, allergie, âge
- l'état antérieur : dysmorphose faciale, perturbation de l'articulé dentaire, pertes dentaires non compensées, prothèses fixes ou amovibles
- le statut antitétanique
- les signes fonctionnels : douleurs spontanées ou provoquées, localisées ou diffuses, gêne à l'ouverture buccale, troubles visuels...

1.2- **Examen local :**

→ **Examen exobuccal :** L'inspection relève [6]:

- une déformation des reliefs osseux, une déviation du menton, une asymétrie du massif facial ;
- une tuméfaction, des ecchymoses, des hémorragies, des hématomes (jugaux, mentonniers, périorbitaires en lunettes, etc.)
- une attitude antalgique : bouche entrouverte, mouvements mandibulaires rares
- une limitation et une déviation de l'ouverture buccale, une fermeture en deux temps
- des plaies : localisation, type, aspect, dimensions.
- La palpation, douce et prudente, recherche [6] :
- des points douloureux électifs, la diminution ou la disparition de la sensibilité dans un territoire donné (anesthésie labiomentonnaire, infraorbitaire, etc.) ;
- une mobilité anormale, un décalage osseux ;
- une vacuité de la glène avec une palpation prétragienne et rétrotragienne des processus condyliques lors des mouvements mandibulaires.

→ ***Examen exobuccal*** : L'inspection relève [6] :

- un trouble de la cinétique mandibulaire : limitation, déviation du chemin d'ouverture buccale, propulsion et mouvements de latéralité (diduction) douloureux, difficiles ou impossibles ;
- une perturbation de l'articulé dentaire : déviation du point interincisif médian, béance latérale ou antérieure, contact molaire prématuré, pseudo-rétromandibulie ;
- une atteinte dentaire : luxation complète avec disparition de la dent, ingression, égression, fracture coronaire totale ou partielle
- une plaie, une ecchymose, un hématome de la gencive attachée, des lèvres, du plancher, de la langue, du palais.
- La palpation peut retrouver [6] :
- une douleur, une mobilité anormale au niveau des arcades dentaires, de la paroi antérieure des sinus maxillaires, du cintre maxillomalaire, de l'étage moyen du massif facial ;
- une crépitation neigeuse signant la présence anormale d'air dans les parties molles ;
- une mobilité et des douleurs dentaires localisées.

1.3- **Examen régional** [34] :

❖ **Examen otologique.** Il recherche :

- une otorrhée signant une brèche ostéoméningée
- une otorragie pouvant faire suspecter une fracture de l'os tympanal par recul du processus condyloire.

L'examen otoscopique peut retrouver une ecchymose de la partie antérieure du conduit auditif externe ou du tympan qui peut être également le siège d'une déchirure ;

❖ **Examen rhinologique.**

L'examen rhinoscopique antérieur inspecte l'état de la muqueuse nasale et de la cloison (hématome, luxation du septum). Une rhinorrhée peut également être recherchée en fonction du contexte.

❖ **Examen ophtalmologique.**

Le chirurgien maxillofacial peut être amené à réaliser un examen succinct des globes oculaires et retrouver une hémorragie sous-conjonctivale, un déficit dans la mobilisation du globe, une diplopie, une baisse de l'acuité visuelle. Cependant, c'est bien sûr à l'ophtalmologue que revient la réalisation d'un examen ophtalmologique adéquat.

1.4- Examen de la fonction neurologique :

❖ **Examen de la sensibilité faciale :**

L'examen de la sensibilité faciale s'effectue par effleurement avec une mèche de coton puis par piqûre avec une sonde. On teste la réaction cutanée dans les différents secteurs concernés [37] (figure 17).

❖ **Examen de la motricité de la face :**

L'étude de la motricité faciale avec contrôle de l'intégrité de la septième paire crânienne complète l'inspection par l'examen de la mimique [37]. On demande au patient de :

- Froncer et relever les sourcils (muscles sourcilier et frontal) ;
- Fermer les yeux (muscle orbiculaire de la paupière et releveur de la paupière supérieure innervés par le nerf occulo-moteur III) ;
- Souffler (muscle buccinateur) ;
- Siffler (muscle orbiculaire des lèvres) ;
- Sourire (petit et grand zygomatique).

La paralysie faciale périphérique post-traumatique par atteinte du tronc du facial en cas de plaie jugale ou parotidienne, ou de fracture du rocher, entraîne ainsi une disparition de la motricité de toute une hémiface [37](figure 27).

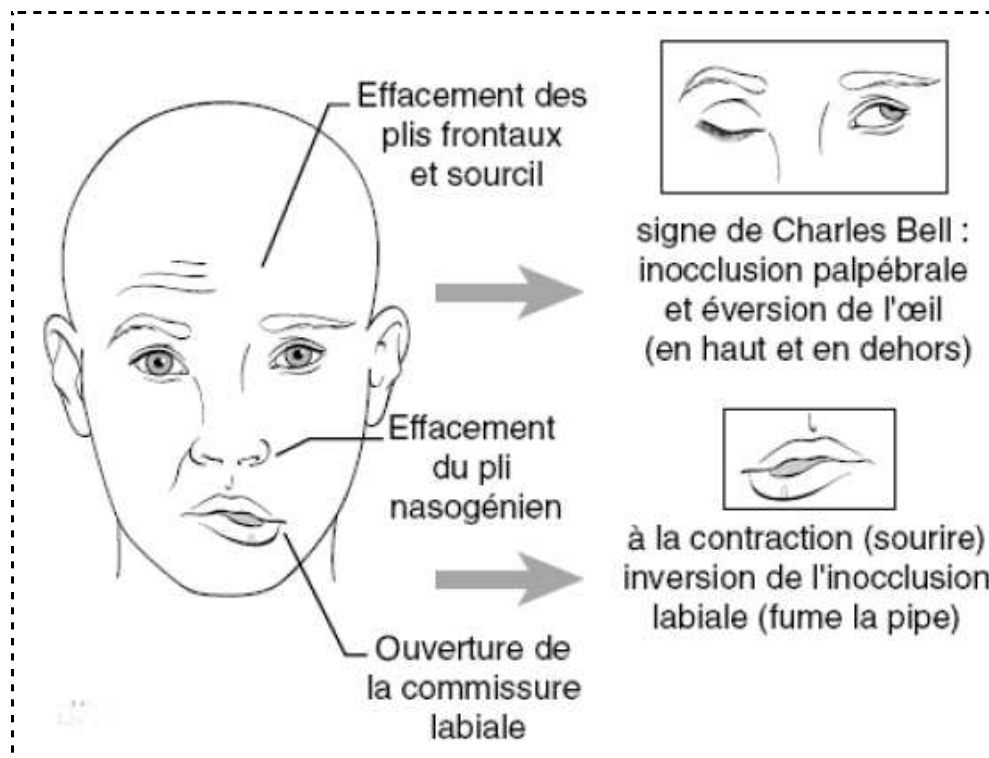


Figure 27 : Paralysie de l'hémiface gauche et ses conséquences [37].

V. Imagerie des traumatismes de la face :

L'examen clinique reste primordial et le diagnostic repose sur la confrontation radio-clinique. En traumatologie, l'imagerie médicale est très fortement dominée par la TDM qui permet d'obtenir des images très nettes des lésions osseuses.

Ainsi, pour un patient conscient, victime d'un traumatisme facial de faible gravité, les clichés radiologiques standards suffisent le plus souvent à étayer le diagnostic et aider au choix thérapeutique. En revanche, chez un patient présentant des lésions faciales de gravité moyenne ou importante, la TDM est effectuée en premier d'autant plus que d'autres explorations

simultanées sont nécessaires (polytraumatisme, suspicion de lésions rachidiennes, traumatisme crânien, etc). Par ailleurs, après un traumatisme, les radiographies standards permettent un suivi plus aisé qu'un contrôle tomodensitométrique plus difficile à gérer en consultation [38].

3. Radiographies standards :

1.4- La radiographie standard de la mandibule :

→ L'orthopantomogramme ou panoramique dentaire :

En cas de suspicion de traumatisme de la mandibule ou de la portion dentée du maxillaire, un orthopantomogramme (OPT) permet dans la majorité des cas de préciser la localisation des fractures, la direction des traits ainsi que leur orientation. De plus elle permet d'avoir un aperçu des atteintes dentaires (figure 28) qui pourront être complétées par des clichés rétro-alvéolaires [39].

- Avantages :

- Simple à réaliser et de coût réduit, il reste un cliché de référence pour une première approche.
- Les fractures de la portion dentée de la mandibule et de la région angulaire sont bien individualisées.

-Inconvénients :

- Elle nécessite un patient assis.
- Les lésions de la région condylienne et du processus coronoïde sont mal définies et une fracture non déplacée peut rester inaperçue.
- Au niveau de la portion dentée du maxillaire, en raison des superpositions et des recouvrements (sinus, nasopharynx, épine nasale antérieure ou rachis cervical), il est parfois difficile d'objectiver une fracture non déplacée.

- La direction et l'importance des traits peuvent être mal appréciées du fait de la déformation bidimensionnelle (2D) et de l'étalement de la mandibule [40].

-conclusion : Il reste un excellent examen de contrôle et de débrouillage en cas de fractures simples mais il peut se révéler insuffisant. En fonction des données cliniques il pourra être complété par d'autres examens radiographiques ou par la TDM.

➔ Incidence face basse, bouche ouverte :

Elle permet de compléter l'OPT de façon orthogonale. Le patient est assis, installé en appui « nez-front-plaque », bouche ouverte [39] (figure29).

-Intérêt :

En cas de déplacement latéral d'une fracture de l'angle ou du ramus, en particulier dans la région condylienne.

➔ Incidences obliques latérales ou « mandibulaires défilées » :

-intérêt :

Lorsqu'il y a impossibilité d'asseoir le patient pour réaliser un OPT car le patient peut être placé en décubitus latéral.

-inconvenient :

Il faut effectuer deux clichés pour avoir l'ensemble de la mandibule. Il existe de nombreuses superpositions et leur interprétation reste difficile surtout dans la région symphisaire, coronoïdienne et condylienne (figure 30). Elle nécessite d'être complétée par une incidence face basse, bouche ouverte [40].

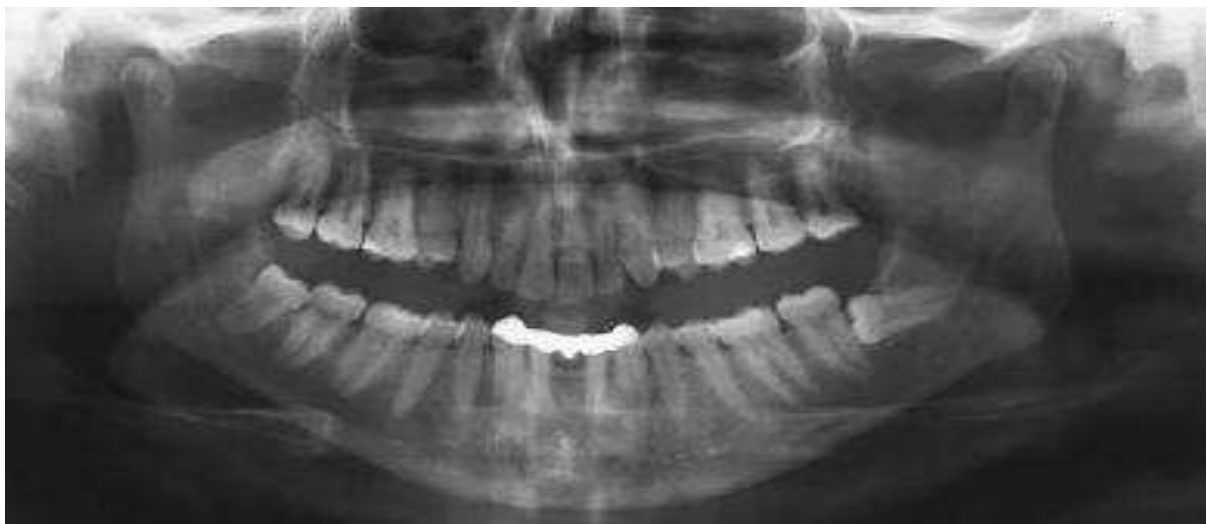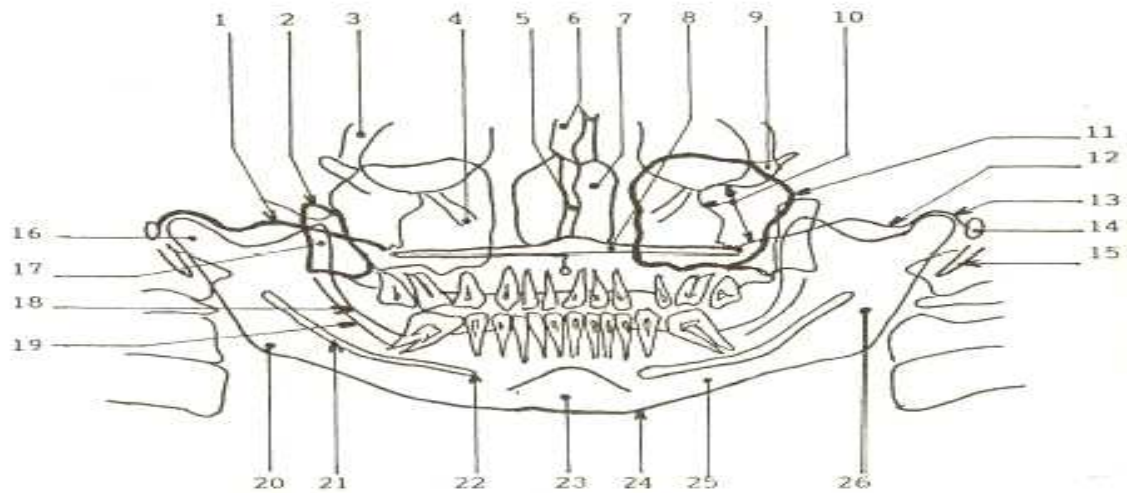


Figure28 : L'orthopantomogramme

(identification des structures anatomiques) + radiographie [40]:

- | | | |
|-------------------------------|---------------------------------|---------------------------|
| 1. Zygoma (surligné) | 9. Fente sphéno-maxillaire | 17. Apophyse coronoïde |
| 2. Ptérygoïde (surlignée) | 10. Os malaire | 18. Ligne oblique interne |
| 3. Apophyse orbitaire externe | 11. Sinus maxillaire (surligné) | 19. Ligne oblique |
| 4. Trou sous orbitaire | 12. Condyle temporal | 20. Angle goniale |
| 5. Cloison nasale | 13. Articulation | 21. Canal dentaire |
| 6. Os propres du nez | 14. Conduit auditif externe | 22. Trou mentonnier |
| 7. Fosses nasales | 15. Apophyse styloïde | 23. Symphyse mentonnière |
| 8. Palais osseux | 16. Col du condyle | 24. Bord basilaire |
| | | 25. Branche horizontale |

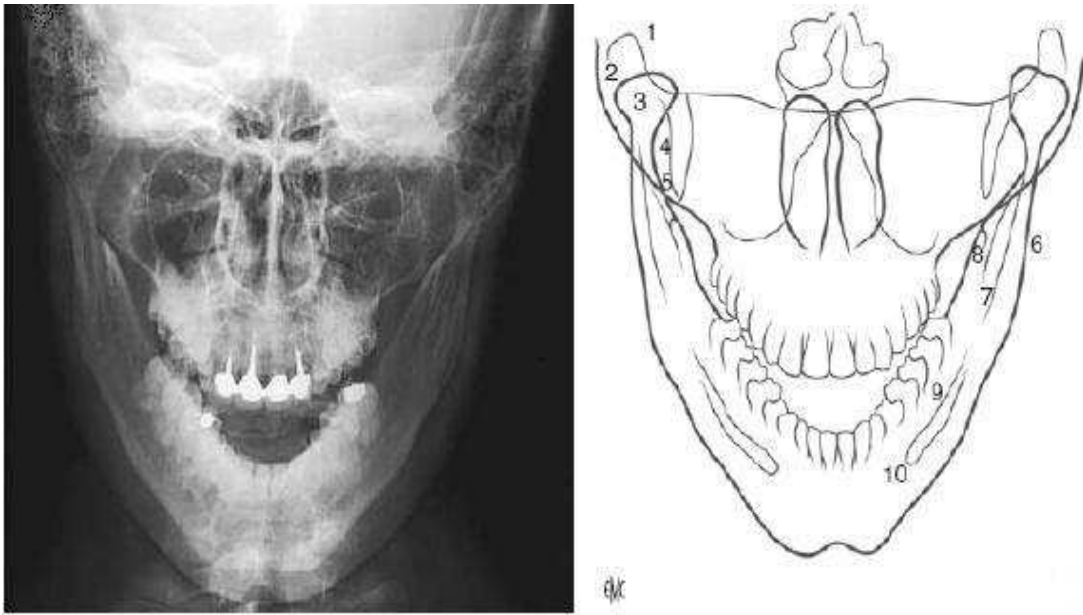


Figure 29 : incidence fasse basse (indication des structures anatomiques) + radiographie [40] :

1. Rocher 2. Racine du zygoma 3. Condyle mandibulaire 4. Col 5. Coroné 6. Branche montante de la mandibule 7. Ligne oblique externe 8. Epine de Spix 9. Canal dentaire 10. Foramen mentonnier.

1.5- La radiographie standard des tiers moyen et supérieur :

→ Incidence face haute (ou incidence-nez-front-plaque) :

Elle permet d'avoir un aperçu des trois étages faciaux, particulièrement (figure 31) :

- les orbites et le massif facial supérieur : les sinus frontaux, éthmoïdaux, les sinus maxillaires, les fosses nasales .
- la symphyse et les branches montantes de la mandibule.

→Incidences de Blondeau (Waters) :

Constitue un bon cliché de débrouillage pour analyser les étages moyen et inférieur de la face (Figure 32) :

- A l'étage moyen : Le cadre orbitaire, les sinus frontaux (le plancher), l'arcade zygomatique, la pyramide nasale, les sinus maxillaires.
- A la mandibule : les condyles, les processus coronoïdes et le rebord basilaire.

-Inconvénients :

La complexité des traits de fractures des étages moyens et inférieurs de la face nécessite la prise de clichés complémentaires qui peuvent être évités grâce à la TDM. L'incidence de Blondeau qui permet de visualiser une opacité des sinus, ce qui laisserait entendre une fracture des parois sinusales n'empêche pas la préexistence d'une opacité méconnue du sinus antérieure au traumatisme. En outre, une clarté des sinus n'élimine pas la possibilité d'une fracture du plancher de l'orbite sans déchirure du périoste [40].

→ Incidence de Hirtz latéralisée ou sa variante l'incidence de plus grand contour de Vaillant et Bonneau :

Elle permet de visualiser l'arcade zygomatique et son déplacement et le prémaxillaire.

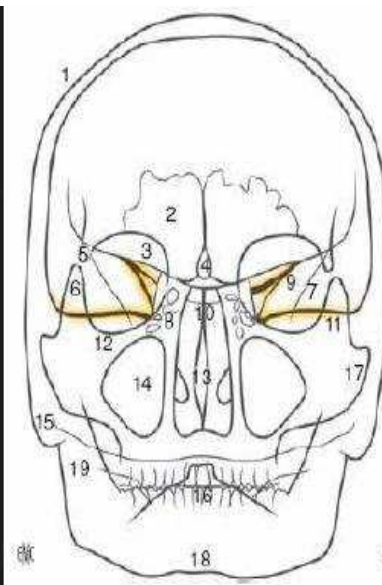
1.6- Imagerie de l'articulation temporo-mandibulaire :

Les articulations temporo-mandibulaires peuvent-être étudiées par des radiographies conventionnelles (comme l'incidence de Schüller, l'orthopantomogramme) ou l'imagerie en coupe et la tomodensitométrie volumique. L'orthopantomogramme reste le cliché de base dans l'investigation radiologique des articulations.

L'IRM la méthode la plus performante pour analyser les anomalies méniscales, mais aussi musculaires, ligamentaires et vasculaires. Elle permet, en outre, de mettre en évidence d'éventuels épanchements articulaires (séreux ou hémorragiques) [39].

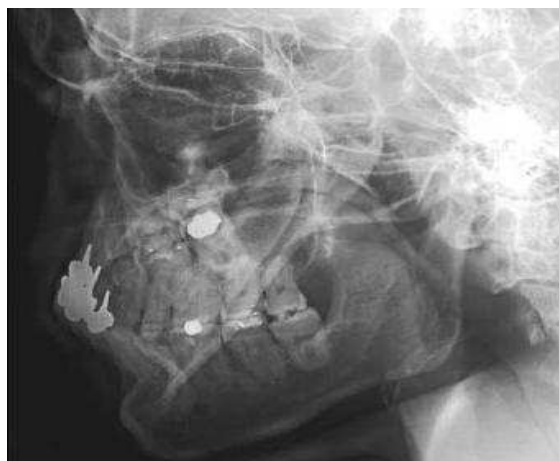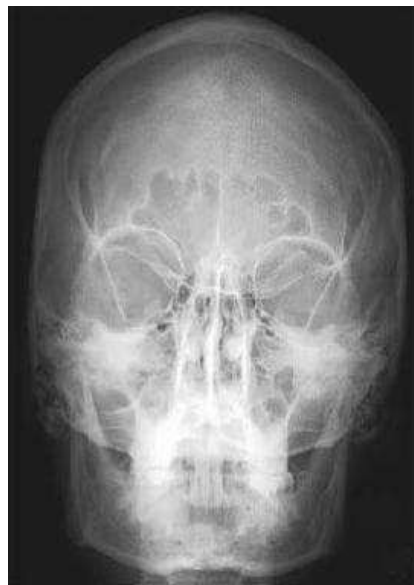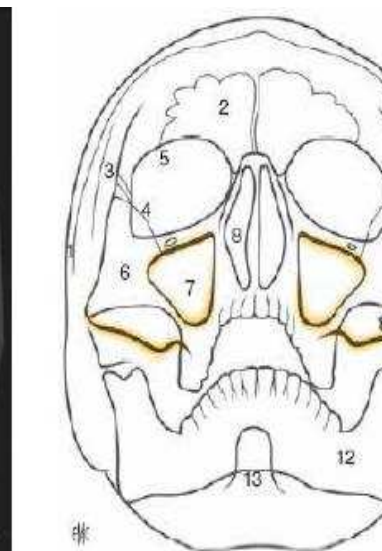


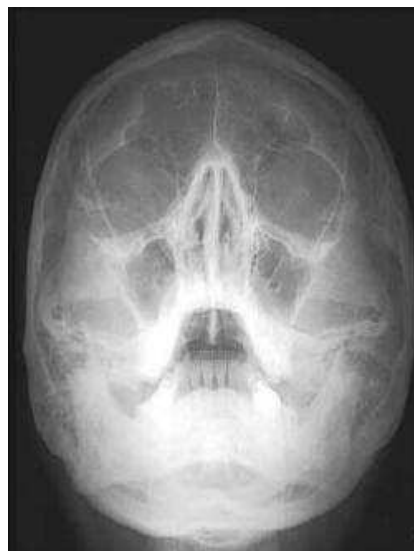Figure 30 : radiographie mandibule défilée [40]



1. Voûte crânienn
2. sinus frontal
3. cadre orbitaire
4. apophyse crista galli
5. processus zygomatique de l'os frontal
6. processus orbitaire du zygomatique
7. ligne innomée de Stenvers
8. cellules ethmoïdales
9. fissure orbitaire supérieure (fente sphénoïdale)
10. plancher de la selle turcique
11. bord supérieur du rocher
12. rebord orbitaire inférieur
13. cloison des fosses nasales et cornets
14. sinus maxillaire
15. processus mastoïde
16. Odontoïde
17. arcade zygomatique
18. symphyse mentonnière
19. branche montante de la mandibule

Figure31 : incidence face haut+radiographie [40]:



1. Voûte crânienne
2. sinus frontal
3. suture frontozygomatique
4. ligne innominée de Stenvers
5. toit de l'orbite
6. Zygoma
7. sinus maxillaire
8. fosses nasales
9. arcades zygomatiques
10. bord supérieur des rochers
11. processus Mastoïde
12. Mandibule
13. odontoïde

Figure32 : Incidence de Blondeau + radiographie [40]:

4. Place du scanner :

Le scanner est considéré actuellement comme la modalité d'imagerie la plus performant pour l'étude du massif facial comparé aux radiographies standards [38]. Le scanner permet de détecter les fractures, de décrire les différents fragments et leurs déplacements, ainsi que l'atteinte associée des tissus mous et des globes oculaires. Il est également l'imagerie de référence pour l'indication et la planification du traitement chirurgical [40].

Les techniques s'améliorant, les scanners sont de plus en plus performants, rapides, capables d'acquérir les images d'un encéphale et d'un rachis cervical en quelques secondes, sans tenir compte du positionnement du patient. Ce qui en permet l'utilisation pour l'exploration des patients polytraumatisés, et traumatisés cervicaux [38,39].

Plusieurs études ont démontré l'intérêt du scanner « encéphalique » de routine, non injecté, pour la détection et l'analyse des fractures du massif facial. Ces études retrouvent une bonne spécificité ainsi qu'une bonne valeur prédictive négative du scanner [40].

La reconstruction tridimensionnelle (3D) n'est pas systématique et doit être réservée à l'analyse des fractures complexes ou déplacées, particulièrement si une chirurgie est envisagée. L'imagerie 3D permet d'augmenter les performances diagnostiques du scanner. Ainsi l'association des coupes axiales natives, des reconstructions multiplanaires et d'un rendu en 3D confère au scanner une haute spécificité (99%) et une haute sensibilité (95,8%) [41].

La visualisation en 3D permet également de faciliter la prise en charge chirurgicale, elle permet une compréhension générale du traumatisme en fournissant une vue d'ensemble [41].

2.3- Détection des fractures :

→ Signes indirectes :

- Tuméfaction ou déformation des parties molles (figure 32): les lacérations des lèvres, du nez, de la cavité buccale ainsi que les contusions péri-orbitaires et les hémorragies sous-conjonctivales sont associées de façon significative aux fractures faciales [42].

- Hémosinus (figure 33) ou comblement des cellules mastoïdiennes : très bonne valeur prédictive négative, puisque l'absence d'hémosinus élimine la présence d'une fracture de la paroi de ce sinus [43]. La seule réserve est qu'il existe des faux positifs, les causes principales étant la sinusite et l'otite moyenne.
- Emphysème des parties molles, pneumorbite (figure 34) : ont une valeur localisatrice modérée.
- Pneumencéphalie : doit faire rechercher à distance une brèche ostéo-durale.

→ **Signes directes :**

L'interruption d'une corticale osseuse est la définition habituelle d'une fracture. Mais l'angulation anormale d'une corticale osseuse ou un diastasis au niveau d'une suture sont également l'équivalent d'une fracture [41] (figure 34).

Une fracture devra être décrite selon sa localisation, son caractère simple ou comminutif, et selon l'existence ou non d'un déplacement.

2.4- Images pièges : « fausses fractures » :

- Sutures (figure 35) : elles sont nombreuses au niveau du massif facial et connaître leur topographie permet de ne pas les prendre à tort pour des fractures. Cependant, certaines fractures empruntent le trajet des sutures pour tout ou une partie de leur trajet, notamment au niveau du trépied zygomatique. Comme nous l'avons vu précédemment, un élargissement ou une angulation anormaux d'une suture est une fracture. La comparaison au coté controlatéral, s'il est intact, pourra aider au diagnostic [41].
- Canaux, foramens et fentes : elles sont symétriques. La comparaison avec le coté controlatéral permettra de rétablir le diagnostic. Il faut néanmoins rester vigilant puisque ce sont des zones fragiles, qui sont souvent concernées par les fractures.
- Variantes anatomiques : notamment la déhiscence de la lame papyracée (figure 36).

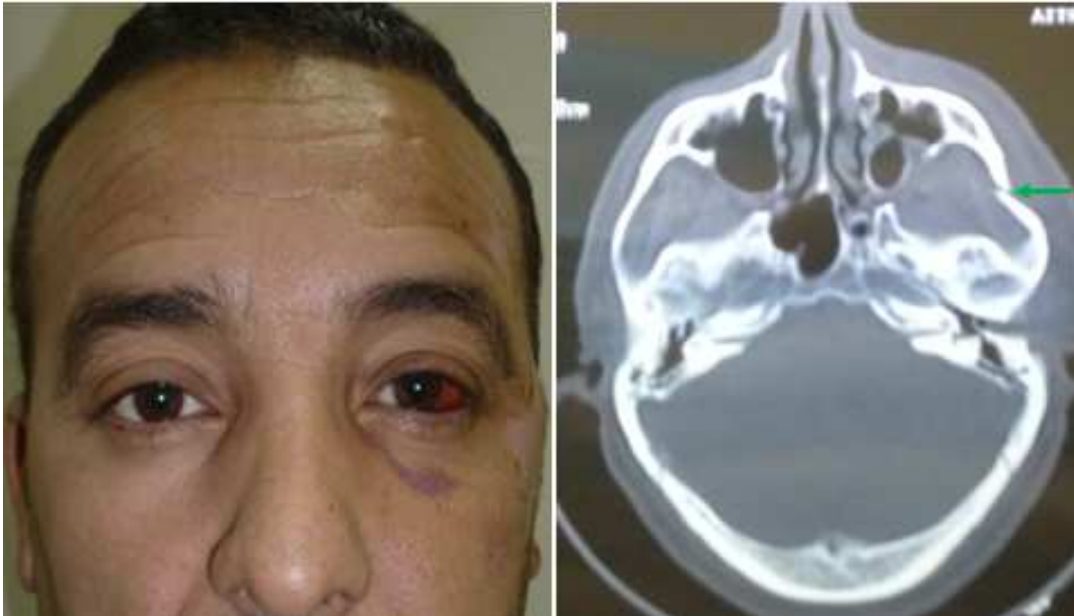

Figure 33: Patient présentant une ecchymose sous palpébrale gauche et une hémorragie sous-conjonctivale suite à un traumatisme latéro-facial, la TDM montre une fracture de l'arcade zygomatique gauche indiquée par la flèche verte sur la coupe coronale.

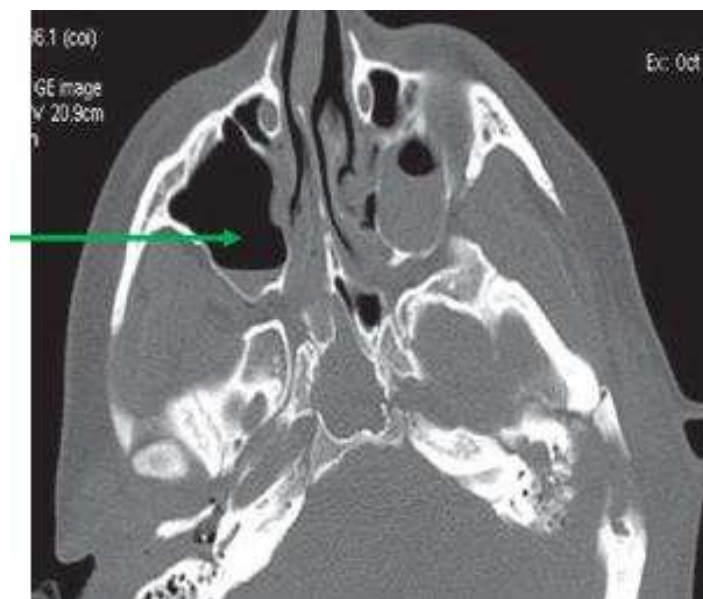


Figure 34 [22]: Coupe tomodensitométrique axiale, passant par les orbites et montrant une interruption de la corticale osseuse de la paroi latérale de l'orbite droite, avec angulation anormale (flèche bleue). Noter la présence d'un emphysème sous-cutané (flèche verte), d'une pneumorbite (flèche rouge), et d'une bulle de pneumocéphalie (flèche jaune).

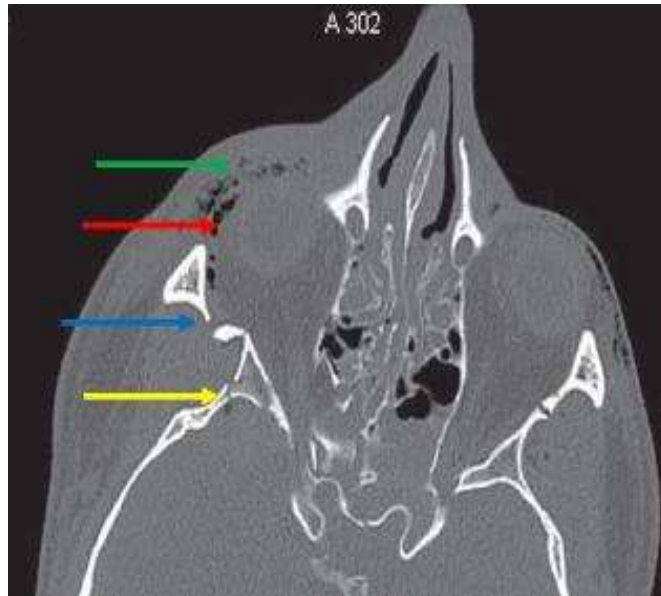


Figure 33 [22]: Coupe axiale montrant un hémossinus, sous la forme d'un niveau hydro-aérique dans le sinus maxillaire droit.

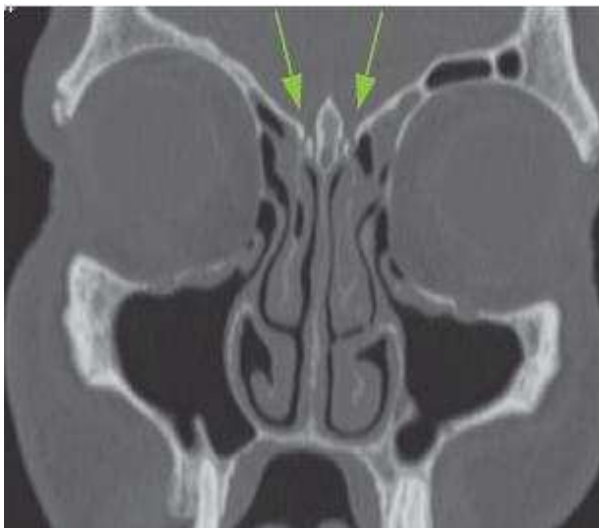


Figure 35 [22]: Coupe coronale de scanner en fenêtrage osseux passant par l'ethmoïde ; les flèches montrent les sutures fronto-ethmoïdales

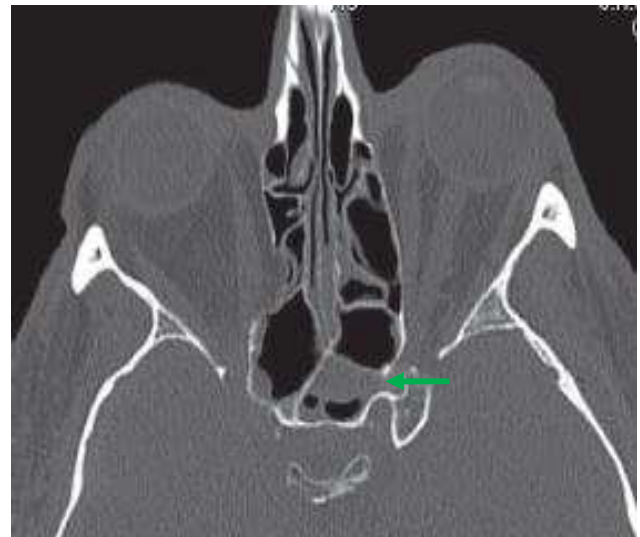


Figure 36 [22]: Coupe axiale passant par les orbites et montrant une déhiscence de la lame papyracée droite (flèche verte).

VI. Formes cliniques et classification topographique des fractures de la face :

De nombreuses classifications des fractures maxillo-faciales ont été proposées, sans aboutir à un véritable consensus [6, 24,34]. En pratique, les TMF se présentent sous deux formes différentes : il s'agit soit de formes simples, isolées, soit de formes complexes, multi-lésionnelles dont la réparation sera ardue et les séquelles nombreuses. Dans un souci de simplification, nous avons choisi une classification topographique selon les étages de la face.

Le but est de recenser les fractures du massif facial les plus fréquentes, et pour chacune de mettre en lumière les données cliniques et de sémiologie radiologique qui seront nécessaires pour le diagnostic et la planification de la prise en charge.

6. Traumatismes de l'étage inférieur de la face : mandibule et articulation temporo-mandibulaire [4] :

Les fractures de la mandibule sont très fréquentes. Elles se divisent en fractures de la portion dentée (symphyse mandibulaire, branches horizontales et angles de la mandibule) et fractures de la portion non dentée (branches montantes, condyles, coronés) : c'est la classification classique des fractures de la mandibule depuis Dingman et Natvig [45] subdivisant la mandibule en sept unités topographiques [32] (figure 37).

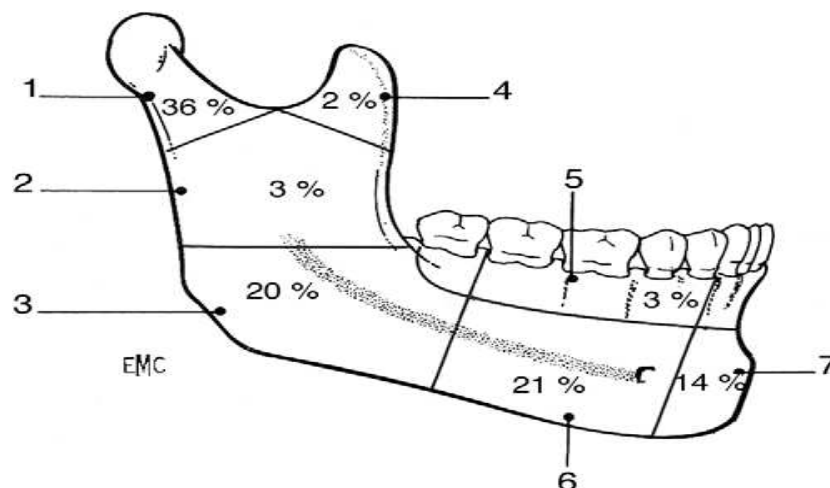


Figure 37 : Répartition topographique des fractures mandibulaires.

1. Région condylienne ;
2. Région de la branche montante ;
3. Région de l'angle ;
4. Région de l'apophyse coronoïde ;
5. Région des procès alvéolaires ;
6. Région de la branche horizontale;
7. Région de la symphyse.

1.4- Fractures de la portion dentée (corpus) :

La portion dentée est caractérisée par l'existence de zones de faiblesse : canines, dents de sagesse et alvéoles qui représentent les sièges électifs de fractures qui sont considérées comme des fractures ouvertes. Sur le plan clinique, celles-ci sont caractérisées par l'existence [32] :

- de points douloureux électifs en regard du ou des foyers de fracture ;
- de déformations avec perte de l'alignement dentaire et troubles de l'articulé, souvent dans les trois plans de l'espace par déplacement (chevauchement, décalage, angulation, rotation), secondairement masquées par l'œdème et les hématomes ;
- d'une mobilité anormale inter-fragmentaire.

Elles imposent une réduction parfaite pour restituer l'articulé dentaire antérieur et éviter des troubles occlusaux séquellaires avec retentissement éventuel sur la fonction temporo-mandibulaire. Il faut systématiquement préciser l'état de la denture avec son intérêt médico-

légal et thérapeutique (possibilité de mise en place d'un blocage intermaxillaire) et rechercher une hypo- ou anesthésie labio-mentonnaire dentaire inférieure (V3 [6].

→ **Fractures symphysaires et parasymphysaires** : Elles procèdent de mécanisme direct (choc sur le menton) ou indirect (choc latéral sur les branches horizontales ou les angles) [34] (figures 38,39) :

- le déplacement est souvent modéré,
- une déchirure de la muqueuse oriente vers le trait de fracture,
- présence de diastème ou de chevauchement,

Se méfier d'une fracture du condyle associée, notamment devant une simple plaie du menton, en particulier chez l'enfant.

→ **Fractures de la branche horizontale et de l'angle mandibulaire** : Le mécanisme est le plus souvent direct. Au niveau angulaire, leur survenue est favorisée par la présence de dent de sagesse incluse [34] (figure 39,40) :

- Le déplacement est plus important,
- Béance antérieure (fragment antérieur en bas, postérieur en haut),
- Occlusion en deux temps,
- Latéro-déviations du côté de la fracture,
- Association fréquente avec une fracture condylienne controlatérale qui devra être recherchée en principe surtout chez l'enfant ayant chuté avec point d'impact au niveau du menton,
- Signe de Vincent (anesthésie labio-mentonnaire du V3).

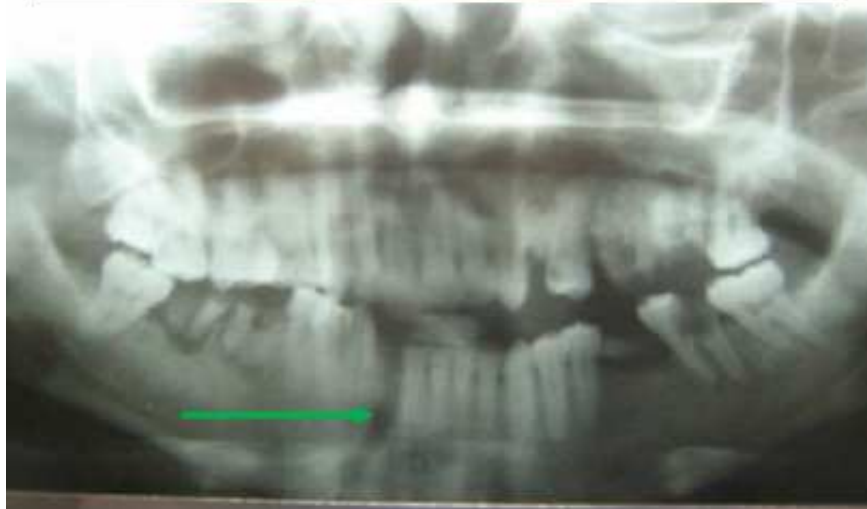
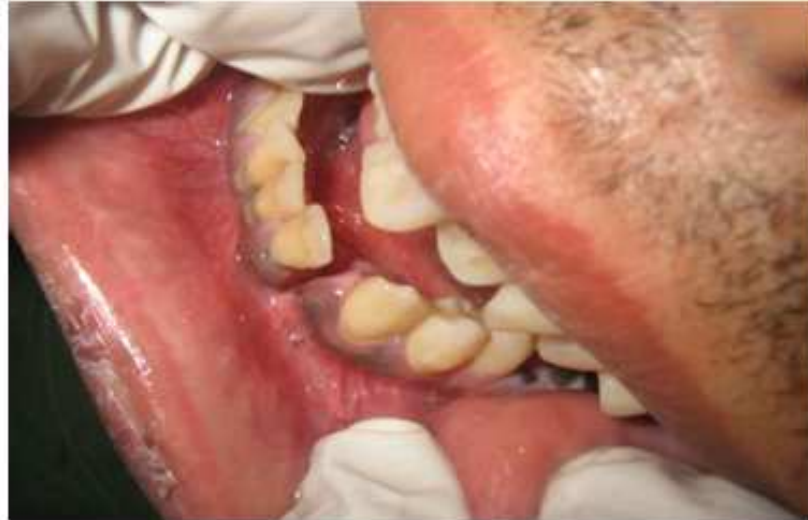
Figure 38 : Fracture symphysaire de la mandibule, indiquée par la flèche verte sur l'orthopantogramme réalisé chez ce patient, noter la déchirure muqueuse orientant déjà à l'examen clinique, le siège de la fracture.

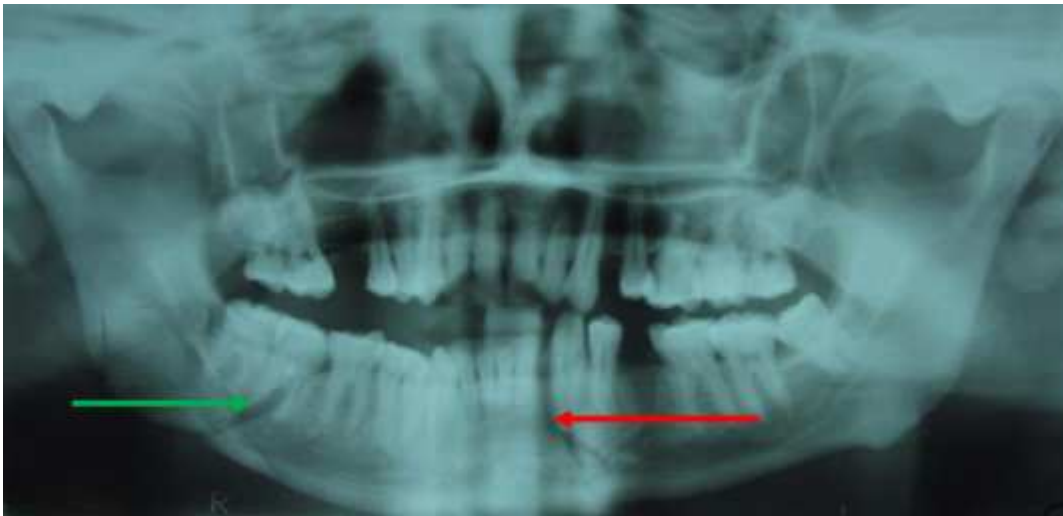


Figure 39 : fracture bifocale de la mandibule associant une fracture de la portion horizontale de la mandibule (flèche verte) et une fracture symphysaire (flèche rouge).

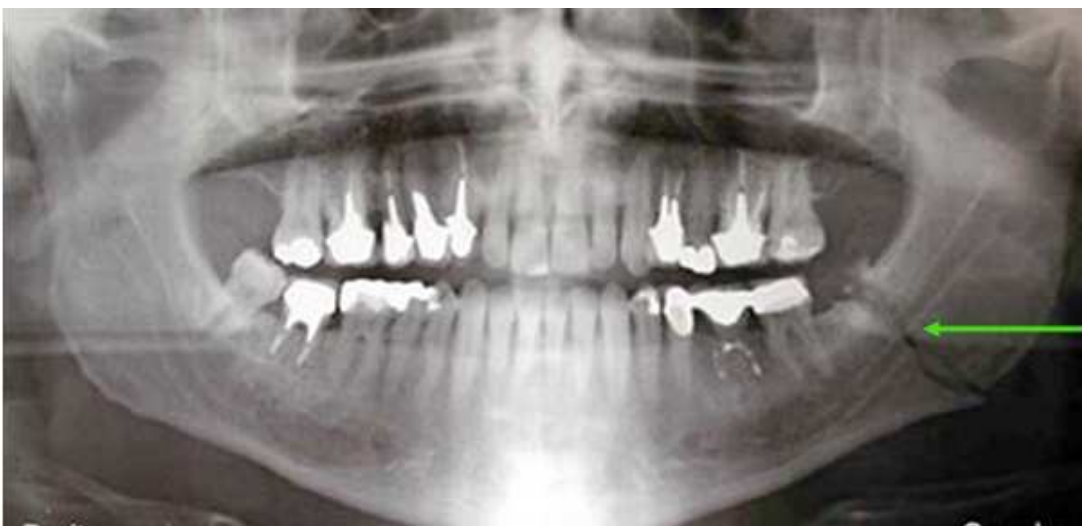

Figure 40 : fracture de l'angle mandibulaire gauche (flèche verte).

1.5- Fractures de la portion non dentée :

Les fractures de la partie rétro-dentée sont habituellement fermées.

→ **Fracture de la branche montante (Ramus)** : Le mécanisme est direct après choc violent (protection musculaire). La fracture est localisée entre l'angle de la mandibule et l'échancrure sigmoïde, de deux types : verticales ou horizontales plus ou moins obliques [32]. On note :

- souvent peu ou pas de déplacement.
- un trismus net et un contact molaire prématuré du côté fracturé avec une béance controlatérale.
- Une douleur exquise à la palpation.

→ **Fracture du condyle** : Il s'agit de fractures le plus souvent indirectes après un choc frontal sur la symphyse mandibulaire, ou associées à une fracture de la branche horizontale controlatérale. Elles siègent au-dessus d'une ligne oblique passant par l'échancrure sigmoïde. L'association à une fracture de l'os tympanal doit être recherchée. Sur le plan topographique, on distingue deux types de fractures [6] :

- **Les fractures intra-articulaires (fractures condyliennes ou capitales et fractures sous-condyliennes hautes) (figures 42,43)**: Le mécanisme est le plus souvent indirect par choc sur le menton avec bouche ouverte, on note :
 - ❖ trouble de l'articulé : béance triangulaire par contact molaire prématuré,
 - ❖ douleur à la palpation de la région prétragienne qui est tuméfiée,
 - ❖ absence de mobilité et trismus intense.
- **Les fractures extra-articulaires (fractures sous-condyliennes basses) (figure 41)** : Siégeant à la base du col, elles peuvent passer inaperçues si elles sont engrainées. on peut noter :
 - ❖ un trismus plus léger.
 - ❖ une latéro-déviations du côté de la fracture.

→ **Fractures de l'apophyse coronoïde** : rares et parfois méconnues, ces fractures sont de mécanisme direct et sont souvent associées à une fracture zygomato-malaire.

-**Radiographie** : L'examen de base est l'OTP qui permet de voir toutes les fractures y compris celles du condyle et les délabrements dentaires. A défaut, on demandera un "défilé mandibulaire " droit et gauche et une " face basse " qui permet de voir les ramus et les condyles,

parfois on peut avoir recours à la TDM pour un bilan plus précis et en cas d'associations lésionnelles (intérêt des reconstructions).

-Complications : La pseudarthrose est exceptionnelle ainsi que l'infection. La cal vicieux (5 à 10% des cas) nécessite des meulages dentaires sélectifs, une éventuelle adaptation des prothèses, voire une ostéotomie secondaire correctrice [32]. Les fractures capitales exposent au risque d'ankylose temporo-mandibulaire redoutable chez l'enfant, le trouble de croissance de l'hémimandibule aboutit à une micro-rétro-mandibulie (profil d'oiseau).

1.6- Les luxations de l'articulation temporo-mandibulaires (ATM) :

Les luxations vraies sont le plus souvent antérieures uni- ou bilatérales, survenant lors d'une ouverture forcée de la bouche (classique bâillement) ou après un traumatisme (coup de poing). Les formes médiales ou latérales sont associées à des fractures condyliennes, et les formes supérieures à un enfoncement vertical de la cavité glénoïde [34].

Le diagnostic est cliniquement évident pour les formes antérieures, avec : une latéro-déviations de la mandibule du côté sain, on dit que « le menton regarde du côté sain » dans les formes unilatérales, une saillie du condyle luxé sous la peau et une vacuité de la glène. Dans les formes bilatérales. Une béance et une impossibilité de fermer la bouche. La confirmation radiologique est fournie par les clichés standards, en particulier panoramique et incidences de Schüller en bouche ouverte et fermée, ou bien par la TDM en coupes coronales et sagittales [6].

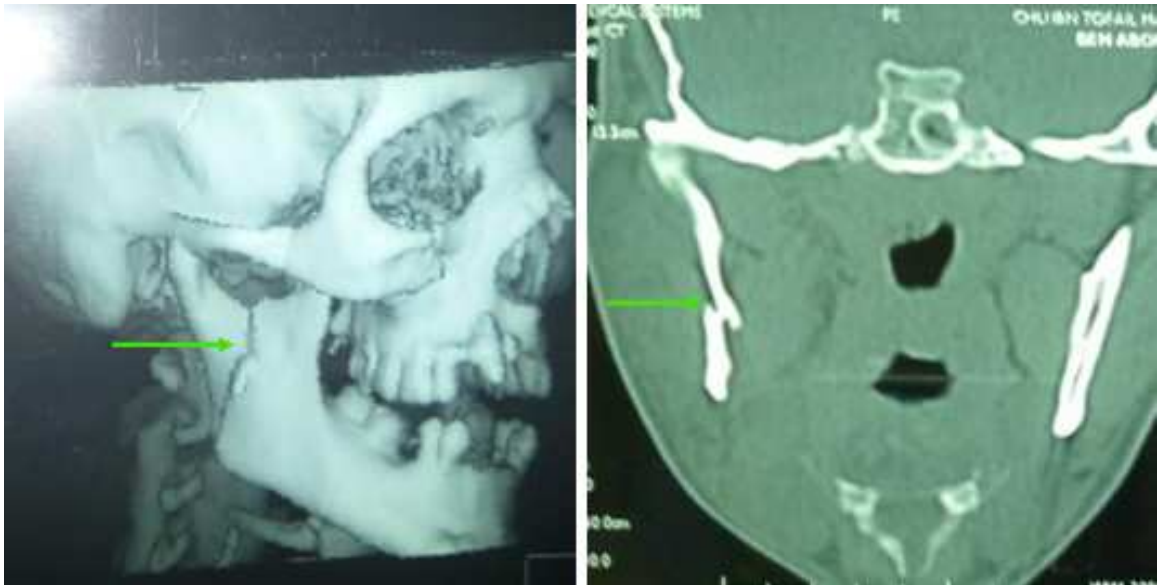


Figure 41 : fracture sous-condylienne basse droite à trait vertical oblique, montrée par la flèche verte sur la coupe coronale et la reconstruction 3D chez le même patient. Noter le déplacement en chevauchement des deux fragments.

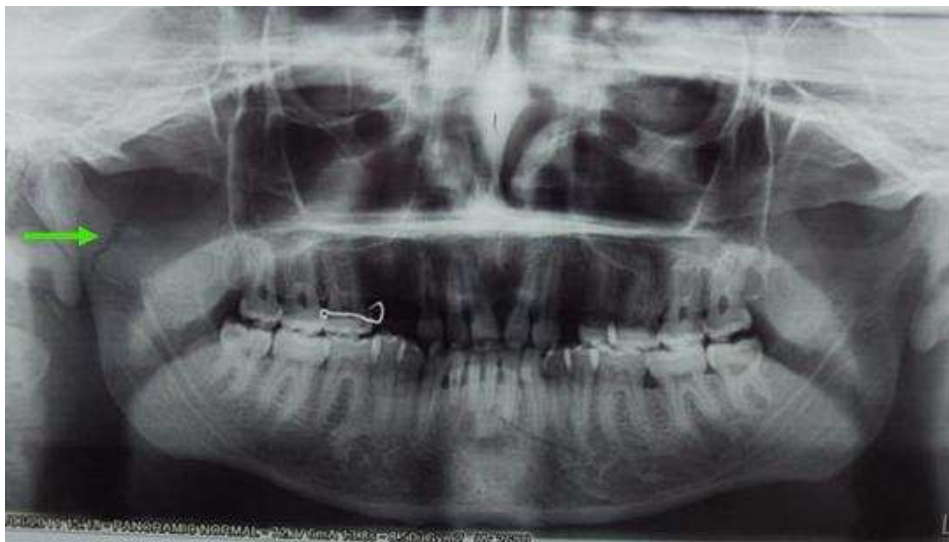


Figure 42 : fracture sous-condylienne haute gauche (flèche verte)

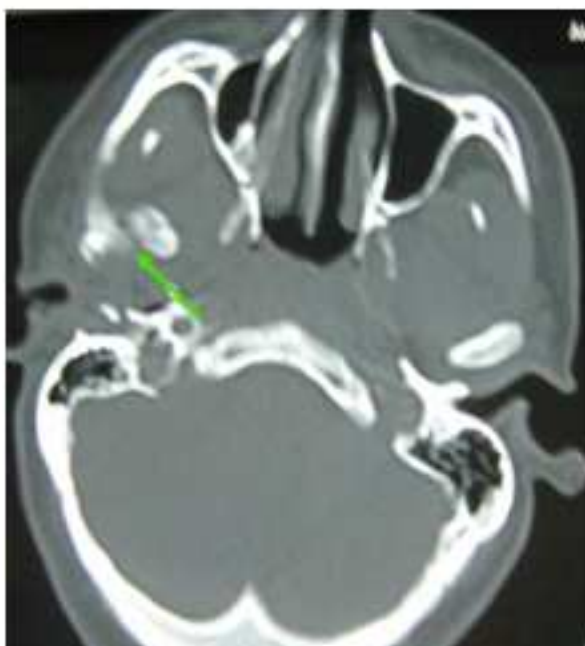
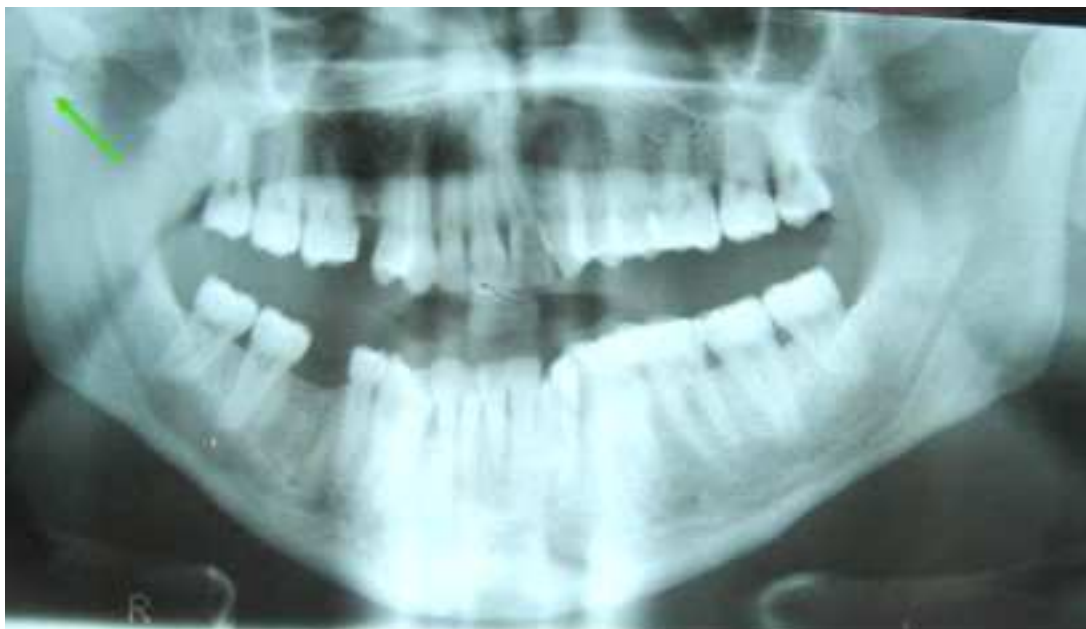

Figure 43 : fracture capitale droite, indiquée par la flèche verte sur la panoramique dentaire, noter la luxation antéro-interne du condyle sur la TDM en coup axiale .

7. Traumatismes du massif facial (étages moyen et supérieur) : fractures occlusofaciales :

2.3- Fractures disjonctions craniofaciales horizontales de Le Fort:

Il s'agit de fractures de direction horizontale séparant la face de la base du crâne, survenant au décours d'un traumatisme violent. Les rapports anatomiques de l'étage moyen de la base du crâne expliquent:

- la fréquence des complications hémorragiques, par la richesse des éléments vasculo-nerveux ;
- la fréquence des lésions orbitaires et périorbitaires associées, notamment des lésions du nerf infraorbitaire (V2) avec hypo- ou anesthésie dans le territoire correspondant ;
- le risque de brèche ostéoméningée, par fracture irradiée à l'étage antérieur [46].

Elles sont de trois types : fracture de Le Fort I ou fracture de Guérin ; fracture disjonction craniofaciale haute dite vraie ou Le Fort III ; fracture disjonction craniofaciale intermédiaire dite fracture pyramidale ou Le Fort II (figure 44). Elles ont toutes pour point commun une mobilité du massif facial lors de la mobilisation du maxillaire [46].

➔**Fractures de Lefort I (ou fracture de Guérin) :** Par choc violent sur la lèvre supérieure ou le nez, Le trait de fracture est localisé au-dessus des apex de l'arcade dentaire supérieure. Elle sépare le plateau palatin du maxillaire qui reste solidaire du massif craniofacial, avec luxation ou section du pied de la cloison nasale et fracture associée à la partie inférieure des apophyses ptérygoïdes, en arrière (figures 44,45) [34,47]. On note cliniquement :

- une ecchymose labiale et vestibulaire supérieure en « fer à cheval ».
- mobilité de l'arcade dentaire par rapport au massif facial supérieur : « mobilité en dentier ou signe deu dentier ».
- signe de Guérin : douleur au serrement des dents, à la pression de l'épine nasale antérieure et à la pression bilatérale des ptérygoïdes (pathognomonique).

→ **Fractures disjonction craniofaciale haute dite vraie ou Le Fort III** : Elle associe quatre traits de fracture qui aboutissent à la séparation du massif facial de la base du crâne. Les traits de fracture concernent ainsi la racine du nez, l'épine nasale du frontal, la lame perpendiculaire de l'ethmoïde près de la lame criblée, le vomer à sa partie haute, les parois interne, inférieure et externe de l'orbite en passant sous le canal optique, la suture frontozygomatique, le prolongement zygomatique du temporal et les apophyses ptérygoïdes à leur partie supérieure [34, 46,47] (figures 44,52). L'examen clinique retrouve :

- ecchymose palpébrale en « lunettes » évocatrice d'une atteinte des labyrinthes ethmoïdaux.
- béance incisive par contact molaire prématuré.
- trismus et épistaxis fréquents.
- mobilité de la face par rapport aux pommettes (le malaire reste solidaire du frontal).
- rechercher une diplopie et hypoesthésie sous orbitaire.

→ **Fracture disjonction craniofaciale intermédiaire dite fracture pyramidale ou Le Fort II** : Les traits de fracture sont dans ce cas intermédiaires, passant par la partie moyenne de la pyramide nasale jusqu'au bord postérieur du vomer, la branche montante des maxillaires, le plancher et le rebord orbitaire inférieur, la suture maxillo-zygomatique et la paroi postéro-externe des sinus maxillaires jusqu'à l'apophyse ptérygoïde à sa partie moyenne. Le choc se fait sur le pare-choc nasal de haut en bas et d'avant en arrière. Le massif facial glisse sous la base du crâne [34, 46,47] (figures 44,46). Cliniquement on retrouve :

- ecchymose et oedème périorbitaires en lorgnette.
- faux prognathisme.
- béance incisive, contact molaire.
- mobilité du massif facial entier (os zygomatique compris) par rapport au crâne.

-**Imagerie** : Le diagnostic radiologique impose un effort mental de reconstruction tridimensionnelle à partir des clichés standards , d'où la nécessité de plusieurs incidences et

surtout l'intérêt de la TDM par les coupes coronales, axiales et sagittales et les reconstructions multiplans. En pratique, les formes cliniques sont le plus souvent associées avec des traits de fractures de siège et d'orientation variable.

-**complications** : Les séquelles les plus fréquentes sont les cals vicieux notamment du malaire, les asymétries faciales, les béances dentaires, la rétrusion du tiers moyen facial, l'énophtalmie. L'anosmie iatrogène ou spontanée est également une séquelle possible qui régresse rarement. Un an après le traumatisme, des ostéotomies correctrices, des greffes, et des reprises de cicatrices peuvent être envisagées [48].

2.4- Disjonction intermaxillaire et fractures verticales autres :

Les fractures disjonctions craniofaciales verticales sont caractérisées par un trait de fracture sagittal médian ou paramédian avec plaie palatine antéropostérieure et diastème inter-incisif médian ou paramédian. Elles peuvent être associées aux précédentes [47](figure 45) .

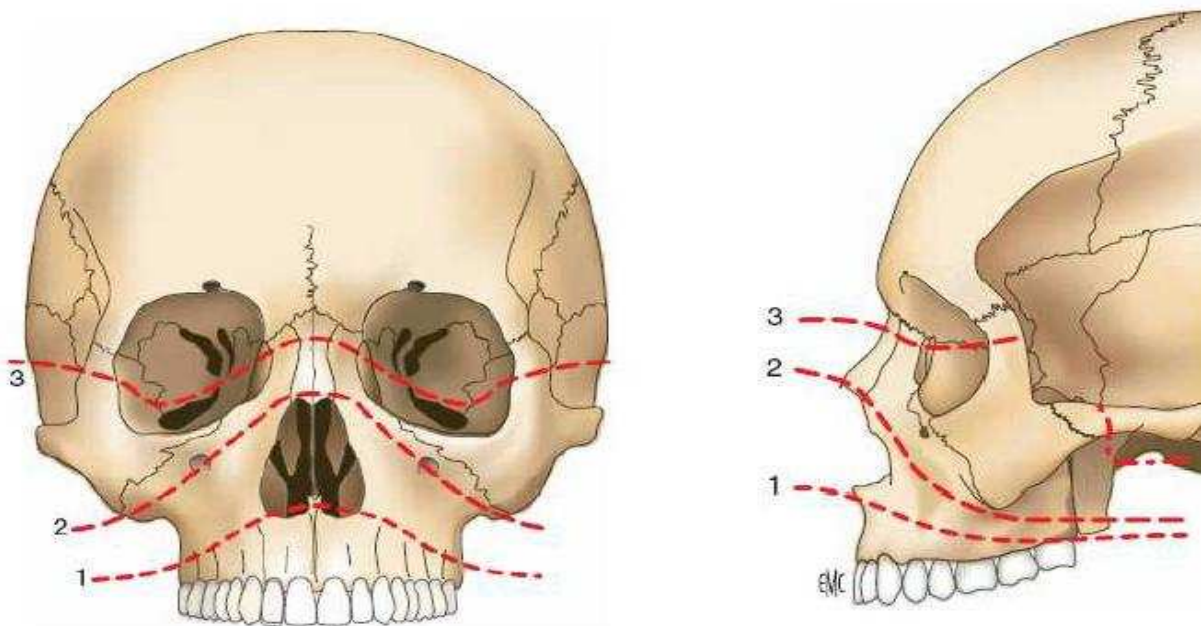


Figure 7 : fractures horizontales du massif facial[47] :

- 1. Fracture de Le Fort I (fracture de Guérin)**
- 2. Fracture de Le Fort II (disjonction faciofaciale)**
- 3. Fracture de Le Fort III (disjonction craniofaciale)**

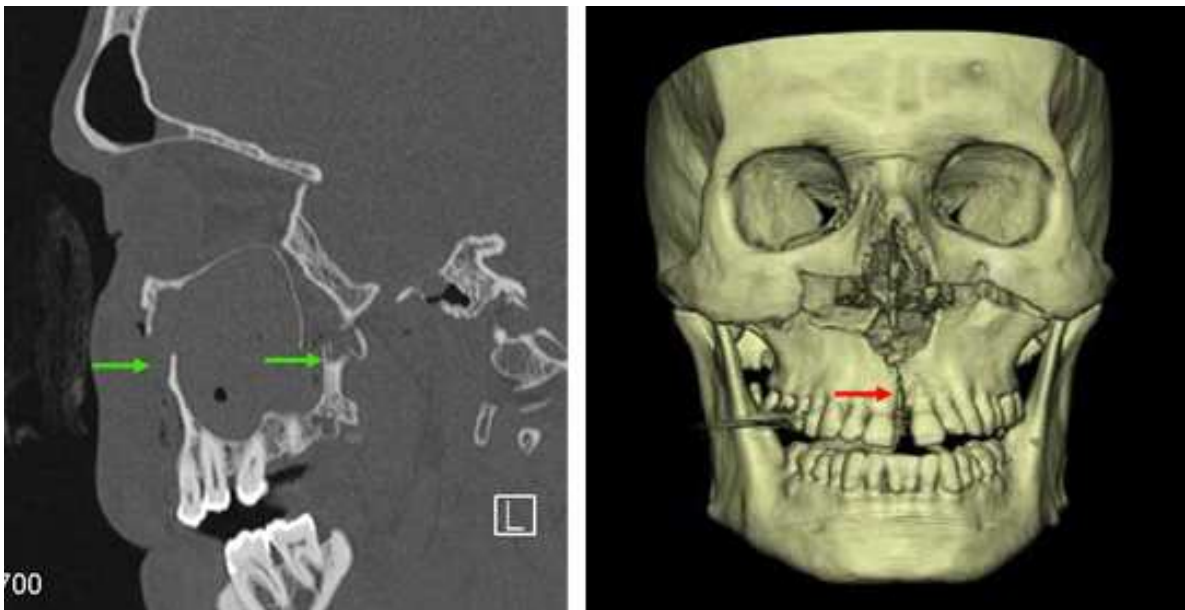


Figure 45 : Fracture de Lefort I associée à une disjonction intermaxillaire montrée sur la reconstruction 3D (flèche rouge) , La reconstruction sagittale objective bien le trait de fracture horizontal qui sépare le plateau palatin et l'arcade dentaire supérieure du reste du massif facial (flèches vertes) .

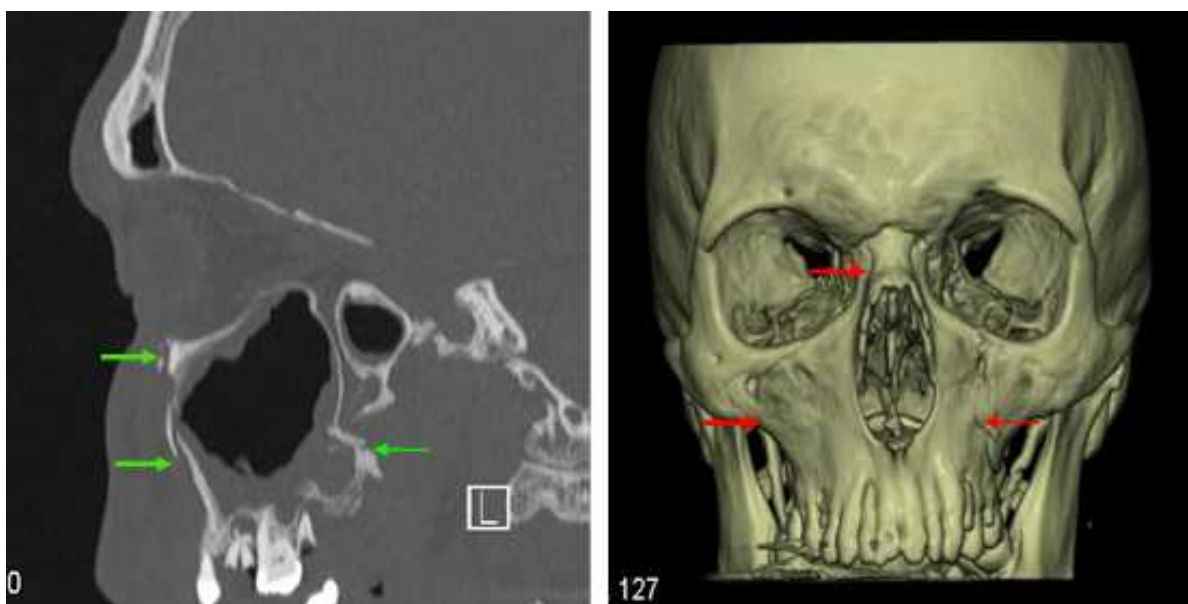


Figure 46 : La reconstruction 3D volumique montrant l'aspect global des traits de Lefort II (flèches rouges), La reconstruction sagittale objective bien le trait de fracture oblique qui passe au niveau du bord infra-orbitaire en avant et à mi-hauteur des processus ptérygoïdien en arrière (flèches vertes).

8. Traumatismes du tiers latéral de la face : fractures latér-ofaciales :

3.3- Fracture de l'arcade zgomatique et du malaire :fractures orbito-maxillo-zgomatiques :

Elles peuvent survenir après choc direct ou indirect par irradiation d'une fracture complexe type fracture transfaciale (Le Fort II ou III). Le tableau clinique est variable : de la simple fracture non déplacée avec douleur et ecchymoses localisées, jusqu'au classique tableau de la fracture disjonction du corps du malaire par rupture des trois pieds du « tabouret » (les processus orbitaire externe, maxillaire et zgomatique du malaire) [34, 49,50] (figure 48). Ce tableau associe de façon plus ou moins complète :

- un effacement et enfoncement de la pommette visible à jour frisant mais rapidement masqué par l'œdème, il est mieux appreciable sur une vue fuyante. (Fig. 47)
- des points douloureux électifs et des décalages avec « coups de hache », perceptibles sur les sutures.
- des troubles sensitifs avec hypo- ou anesthésie dans le territoire du nerf infraorbitaire (V2).
- En fonction de l'importance du déplacement, il peut s'y associer :
- un trismus à l'origine d'une limitation de l'ouverture buccale.
- des manifestations oculaires en cas de fracture irradiée au plancher de l'orbite avec hémorragie sous-conjonctivale, énoptalmie, abaissement du globe oculaire, et diplopie par incarceration des expansions musculaires du droit inférieur et du petit oblique.
- Des manifestations sinusiennes : avec épistaxis, hémosinus et parfois emphysème sous-cutané jugal [34].

3.4- Fractures du plancher de l'orbite :

Il peut s'agir de fractures isolées ou de fractures irradiées avec un point d'impact à distance. Elles résultent le plus souvent d'une hyperpression sur le plancher orbitaire, soit par

choc direct sur le globe oculaire (blow-out pur), soit par choc sur le rebord orbitaire inférieur (blow-out impur) [34,49].

- Sur le plan clinique, elles peuvent associer ou non :
- Une énoptalmie, souvent masquée par l'oedème au stade initial.
- De façon inconstante, une hypo- ou anesthésie sous-orbitaire.
- Des troubles oculomoteurs avec fixité de l'œil, diplopie et gêne à l'ascension du globe par incarceration du contenu orbitaire.

-**Imagerie** : Les radiographies standards peuvent montrer des signes indirects, La TDM, en coupes coronales et sagittales, permet d'objectiver la hernie musculo-graisseuse dans le sinus maxillaire sous-jacent et le defect osseux (figure 49,50).

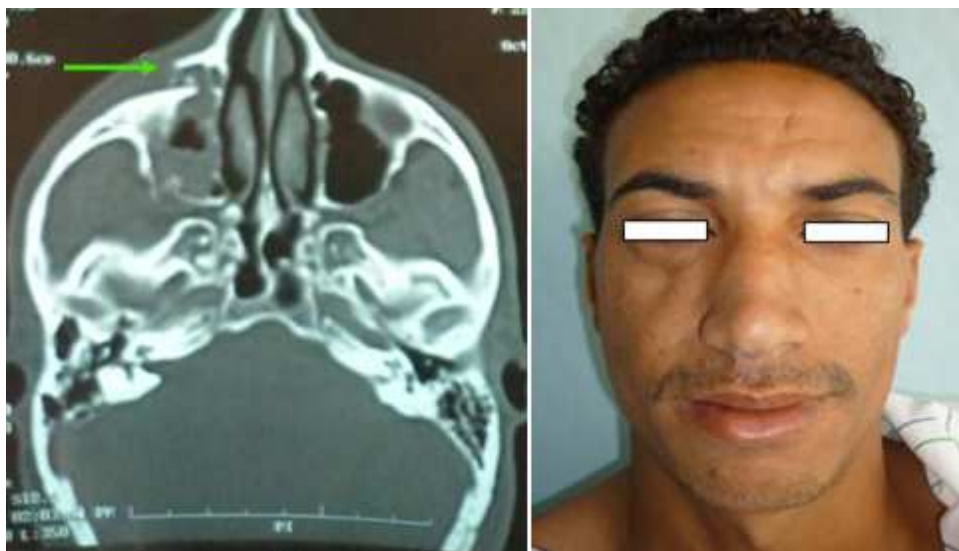

Figure 47: Fracture-dissociation de l'os zygomatique montrée par la flèche verte sur la coupe TDM coronale, noter l'enfoncement au coup de hache de la pommette visible chez ce patient (flèche rouge) .

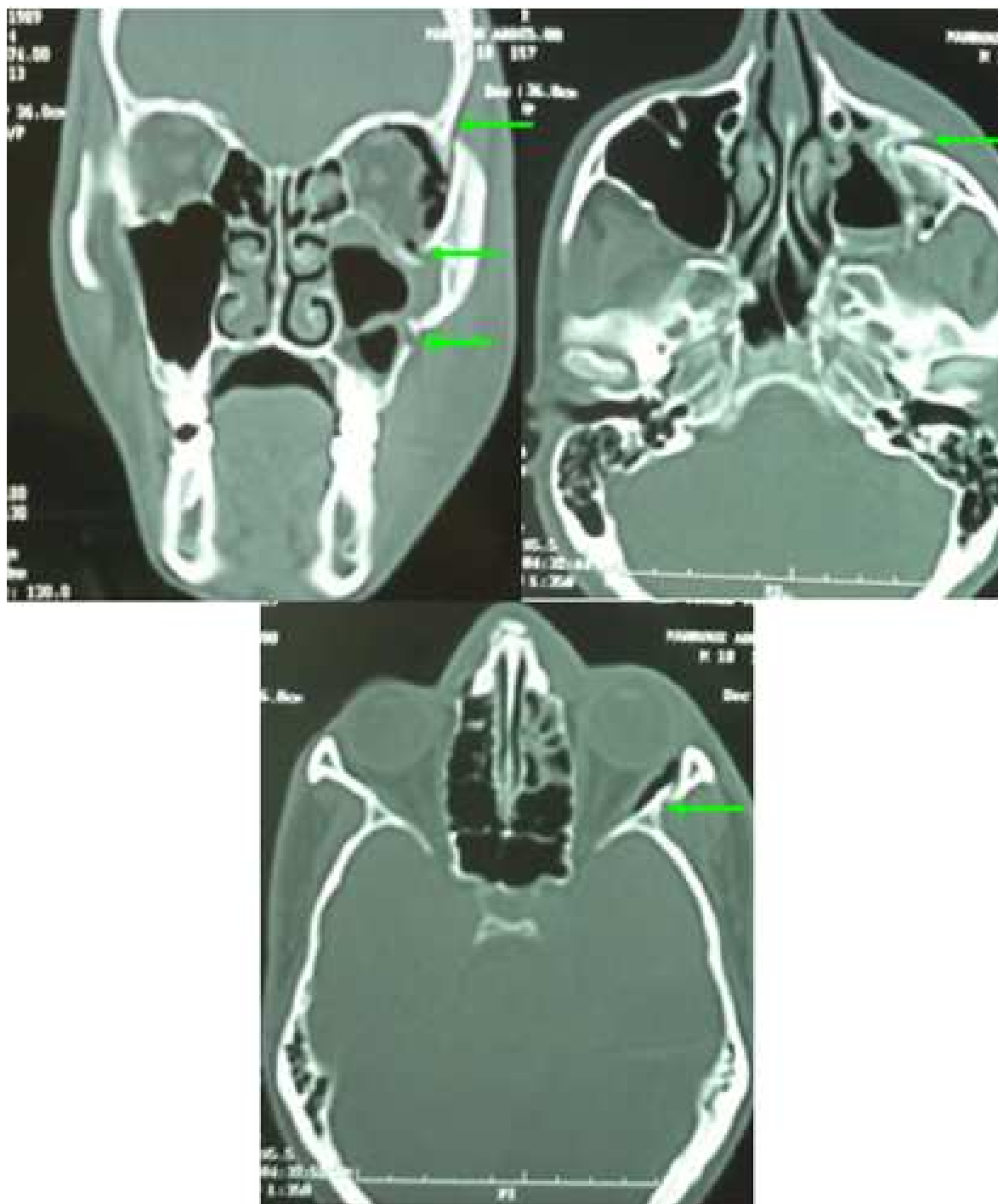


Figure 48: Fracture du trépied zygomatique (flèches vertes).

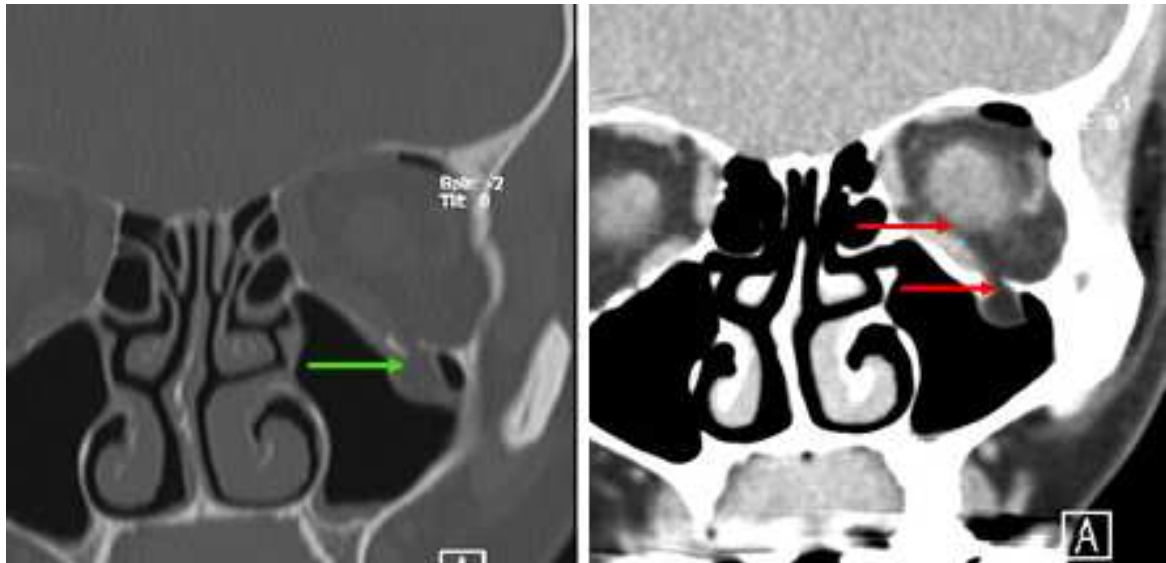


Figure 49 : Les reconstructions frontales en FO montrent la solution de continuité du plancher de l'orbite gauche (flèche verte) , en FP elles montrent l'incarcération graisseuse sans incarceration musculaire (flèches rouges) .

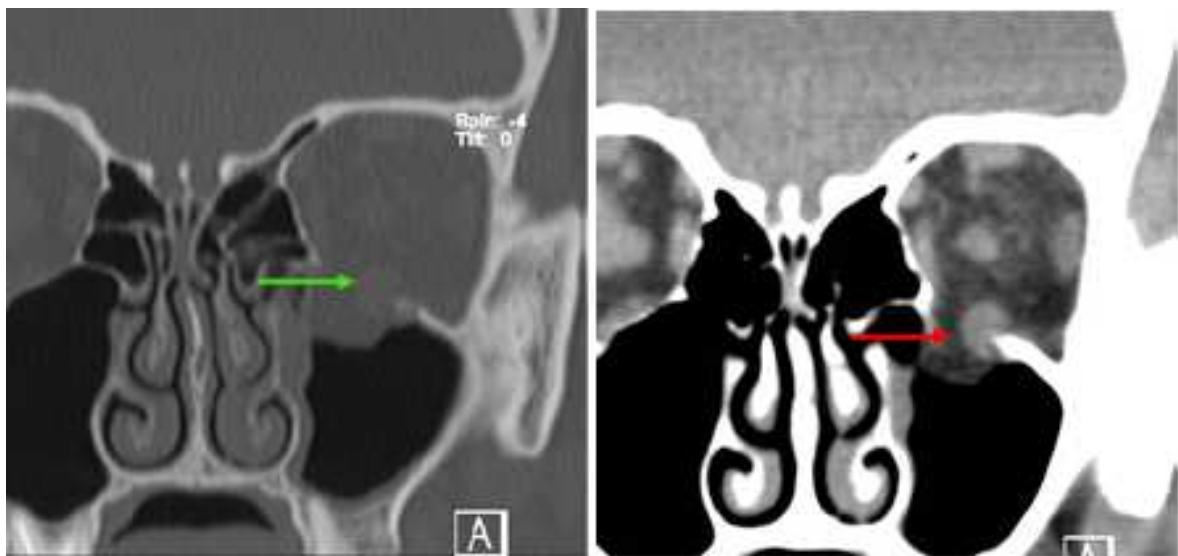


Figure 50 : Fracture plus large du plancher orbitaire, les reconstructions en FP mettent en évidence l'incarcération des parties molles graisseuses et musculaires,

9. Traumatismes du tiers médian vertical de la face : fractures centrofaciales:

Elles regroupent l'ensemble des lésions du complexe nasoethmoïdo-maxillo-fronto-orbitaire (CNEMFO) Il s'agit de façon isolée ou associée de :

- fractures des Os propres du nez (OPN) (figure 51)
- dislocation orbitonasale ;
- fractures de la paroi orbitaire médiale ou fractures orbitonasales
- fractures de la paroi antérieure du sinus frontal (figure 52);
- fractures orbitocrâniennes ou fractures du toit de l'orbite
- Dans les formes complexes, elles réalisent de véritables dislocations (dislocations orbito-naso-ethmoïdo-frontales : DONEF) [34,49].

L'examen clinique recherche :

- un oedème et des ecchymoses naso-orbitaires ;
- des points douloureux électifs et des déformations localisées ;
- un télécanthus par désinsertion des ligaments palpébraux médiaux, notamment dans les fractures des branches montantes des maxillaires, voire un épicanthus ;
- des épistaxis d'importance variable ;
- une déformation par élargissement de la pyramide nasale de face avec épatement de la racine du nez et un aspect de rétrusion de profil [34].

La rhinoscopie antérieure apprécie l'existence de lésions endonasales : épistaxis, hématome de la cloison, déviation septale. L'examen oculaire recherche une diplopie, une lésion des voies lacrymales, voire des complications oculaires à type de cécité post-traumatique par fracture irradiée au canal optique.

Enfin, on recherche des arguments en faveur d'une lésion associée de l'étage antérieur de la base du crâne (anosmie, rhinorrhée témoin d'une brèche ostéoméningée) ou une pneumatocèle sur les clichés radiographiques. Les fractures du toit de l'orbite s'accompagnent le plus souvent d'une hypo- ou anesthésie supraorbitaire (V1) : région frontale et sourcilière.

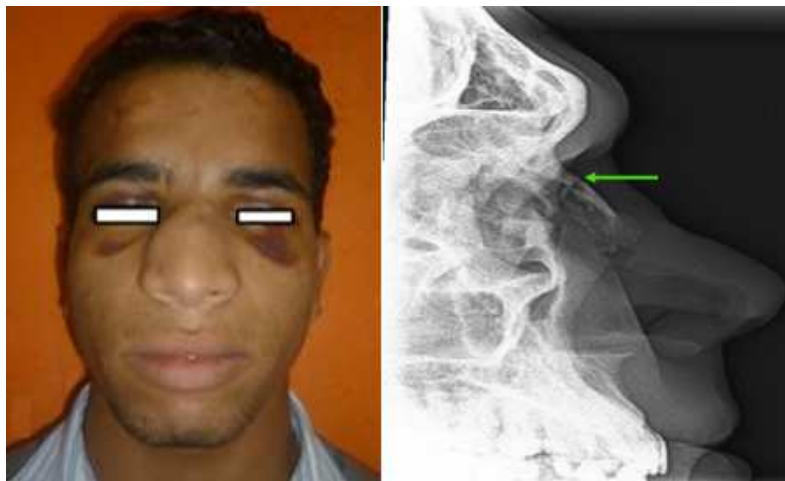


Figure 51 : fracture OPN, avec déviation nasale en forme de S allongé, noter l'élargissement de la pyramide nasale et les ecchymoses periorbitaires bilatérales, le trait de fracture est indiqué par la flèche verte sur la radiographie des OPN.

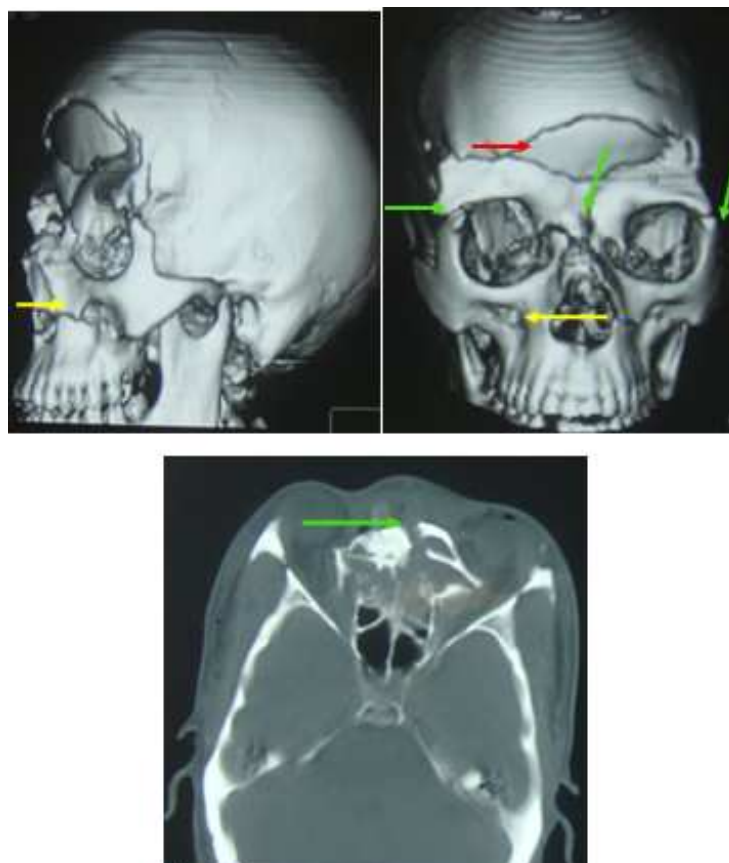


Figure 52 : fracture complexe de la face faite de fracture du sinus frontale (flèche rouge), fracture du CNEMFO, fracture Lefort III (flèche verte) et fracture hém-LefortI (flèche gauche).

10. Traumatismes Combines Et Complexes [33] :

5.1- Fractures pan faciales ou fracas de la face :

C'est le résultat de la combinaison de fractures occluso-faciale, latéro-faciale et du CNEMFO, associées ou non à une ou plusieurs fractures mandibulaires (figure 52). Les patients habituellement hospitalisés en réanimation parfois dans le coma et la recherche de complications dans ce cas s'avèrent délicate.

Les complications fonctionnelles y sont fréquentes. Le traitement est délicat.

5.2- Traumatisme balistique de la face (souvent par autolyse) :

Habituellement par arme à feu, il entraîne d'importantes pertes de substance des parties molles et osseuses. Les fractures sont plurifocales et multi-esquilleuses rendant très difficile la contention de ces fractures et la réhabilitation s'accompagnera de complications fonctionnelles graves touchant la vue, la respiration, la phonation et la déglutition.

5.3- Traumatisme de la face associé à un traumatisme du rachis cervical et ou traumatisme crânien :

Cette association est fréquente. Les lésions rachidiennes sont généralement des contusions peu graves (port d'une minerve ou d'un collier) mais parfois il s'agit de fracture ou de luxation aux conséquences redoutables qui doivent inciter à observer une grande prudence dans le déroulement de l'examen clinique et radiographique de la face.

VIII- Stratégie thérapeutique des TMF :

La traumatologie maxillofaciale doit faire appel à des modalités thérapeutiques pertinentes et adaptées à chaque cas tout en répondant à un schéma classique de prise en charge qui doit être connu de tout praticien . Ainsi, à chaque étape de la prise en charge doit correspondre une réponse thérapeutique adéquate [44] :

- lors de la relève du blessé sur le terrain, immédiatement après l'accident, par une équipe du Service d'aide médicale urgente.
- pendant son transport vers une structure hospitalière.
- à son arrivée dans celle-ci, suivie du traitement primaire qui est primordial.
- enfin, dans le cadre de séquelles éventuelles, par un possible traitement secondaire.

Globalement, les objectifs majeurs du traitement primaire des TMF sont donc :

- La restitution de l'anatomie.
- La sauvegarde surtout de la fonction manducatrice .
- L'évitement ou la minimisation des séquelles fonctionnelles et esthétiques [34].

4. Urgences chirurgicales maxillofaciales :

En dehors des urgences générales précédemment évoquées, il existe des lésions maxillofaciales dont le traitement chirurgical doit être impérativement réalisé au plus vite : il s'agit des plaies de la face, des fractures des parois orbitaires piégeant des muscles moteurs oculaires, d'un hématome orbitaire ou de la cloison nasale, d'une épistaxis persistante malgré les tamponnements antérieur et postérieur, des traumatismes balistiques et des fractures de la base du crâne. Les autres lésions peuvent voir leur traitement différé de quelques jours. Ce délai permet la diminution des œdèmes, ce qui facilite l'appréciation clinique de la réduction des déplacements osseux. Par ailleurs, les associations lésionnelles peuvent nécessiter plusieurs intervenants s'accordant auparavant sur la stratégie thérapeutique en s'appuyant sur les différents examens complémentaires demandés [6,34].

5. Moyens de traitement :

Il convient de souligner qu'il existe plusieurs moyens de traitement des fractures de la face, dont le choix dépend encore beaucoup des opérateurs et de leurs habitudes ou préférences. L'unanimité n'est toujours pas acquise pour nombre de ces traitements, en particulier pour les fractures de la mandibule [51]. Les trois principaux types sont ici brièvement rappelés :

2.1- procédés fonctionnels :

Ils concernent le plus souvent la mandibule et sont basés sur :

- la prise d'une alimentation semi-liquide les premiers jours, puis mixée pendant quelques semaines et la mobilisation prudente de la mandibule avec une surveillance clinique et radiologique régulière de l'absence de déplacement du foyer de fracture.
- la mécanothérapie, les massages, la mastication permettent une rééducation surtout en cas d'atteinte des zones articulaires [34].

2.2- procédés orthopédiques :

Ils correspondent le plus souvent à un blocage maxillomandibulaire (figure 53), Ils nécessitent la présence d'organes dentaires de bonne qualité pouvant servir d'encrage. L'articulé dentaire de convenance est recherché et utilisé comme repère anatomique pour contrôler l'efficacité de la réduction.

- La réduction peut être manuelle ou instrumentale.
- La contention des foyers fracturaires se fera par blocage mono- ou intermaxillaire (BIM) par l'intermédiaire d'élastiques ou de fils d'acier [44].

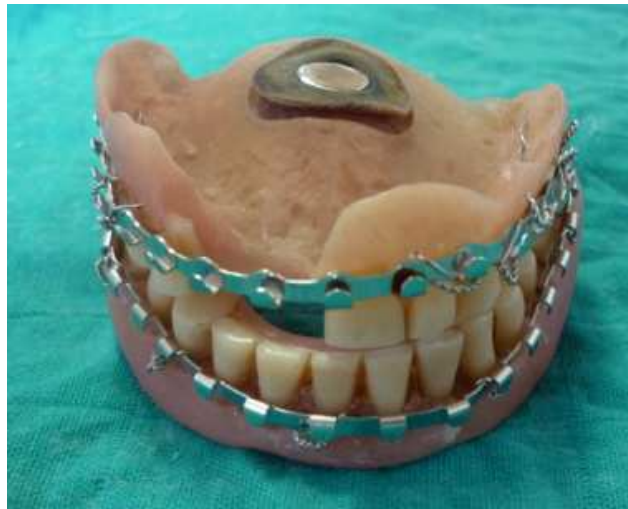

Figure 53 : Arc métallique et fils d'acier servant pour le blocage intermaxillaire

2.5- procédés chirurgicaux :

Ils sous-entendent l'abord des foyers de fracture par des voies diverses.

→ Les voies d'abord :

- directe, la meilleure voie est celle de la plaie ; l'intervention est impérative dans les 72 heures (attention à l'infection dans les 6 heures).
- En absence de plaie, l'abord des foyers de fractures se fera par voies endobuccale et transcutanée dissimulées dans les plis naturels et les zones pileuses.
- endobuccale : vestibule .
- orbitaire : queue du sourcil, palpébrale inférieure, conjonctivale.
- latérale : voie temporale de Gillies, de l'ATM, sous angulo-mandibulaire.

→ La contention effectuée à « ciel ouvert » fait appel à la technique de l'ostéosynthèse :

- Ostéosynthèse par fil d'acier (suture osseuse).
- Ostéosynthèse par plaques métalliques, vissées (microplaques en titane), qui présentent des formes diverses permettant une parfaite adaptation à l'anatomie osseuse faciale.

L'utilisation de matériels d'ostéosynthèse résorbables est de plus en plus répandue [44].

→ En cas de perte de substance osseuse, les segments osseux sont maintenus en bonne position en attendant un geste de réparation par greffon osseux (iliaque, côte) ou lambeau composite.

6. Indications thérapeutiques :

3.6- Fractures mandibulaires :

Le traitement est fonction de la localisation.

→Corpus (portion dentée) :

- Le traitement fonctionnel s'adresse à des fractures incomplètes et non déplacées, stables, ne laissant pas présager de déplacement ultérieur et survenant chez un patient coopérant, capable de suivre de façon sérieuse les consignes thérapeutiques. Il s'agit souvent de traumatismes datant de plusieurs jours et dont le diagnostic est retardé en raison de la bonne tolérance clinique des lésions. C'est la radiologie (incidence panoramique de la maxillaire et cliché face basse bouche ouverte) qui affirme le diagnostic devant des signes pauvres (notion de choc, discrète douleur) et confirme l'absence de déplacement. Le suivi clinique et radiologique est hebdomadaire lors du premier mois [52].

- Le blocage maxillomandibulaire s'adresse à des fractures courantes peu déplacées ou en cas d'impossibilité de traitement chirurgical. D'une durée de 4 à 6 semaines, il peut être réalisé initialement sur des élastiques qui sont remplacés par des fils d'acier à la fin de la première semaine (figure 54). Une surveillance clinique hebdomadaire permet de vérifier l'état de l'hygiène buccodentaire qui doit être parfaite et de resserrer des fils d'acier ou remplacer ceux qui sont rompus. Un amaigrissement est habituel, le patient doit en être prévenu. Les contrôles radiologiques se font immédiatement après le blocage puis à la 3ème et à la 6ème semaine, avant le débloqué, afin de vérifier l'absence de déplacement secondaire [34,52].

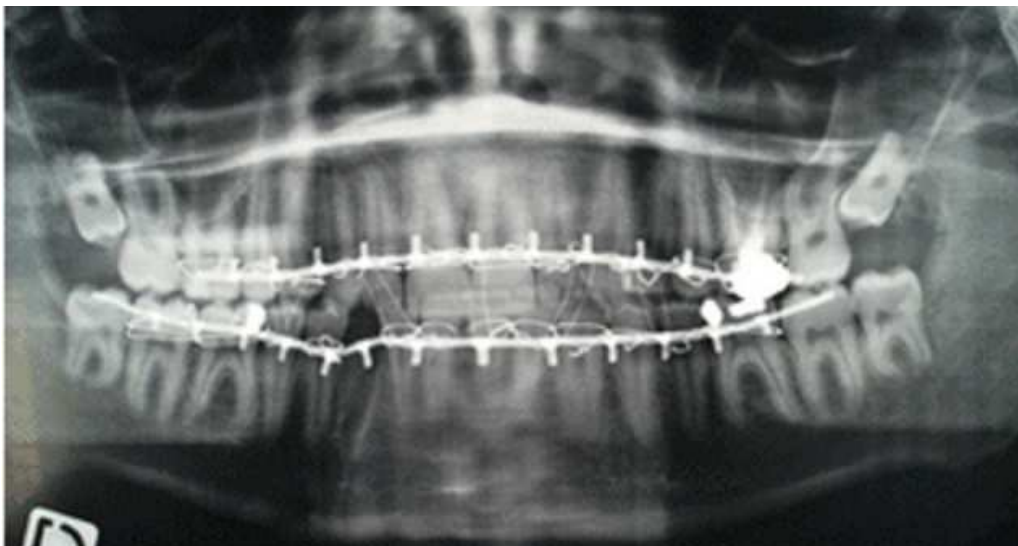


Figure 54 : panoramique de contrôle après blocage intermaxillaire aux fils élastiques.

-L'ostéosynthèse des portions symphysaire et parasymphysaire se fait le plus souvent par deux miniplaques vissées en monocortical (figure 55). Cette disposition permet de contrôler les phénomènes de torsion dus à l'action musculaire. Le blocage maxillomandibulaire est impératif avant la mise en place des plaques afin de retrouver l'articulé dentaire antérieur au traumatisme. Il peut être levé en fin d'intervention afin d'autoriser une mobilisation précoce des articulations craniomandibulaires. Les arcs sont cependant laissés en place 1 ou 2 semaines pour permettre un autre blocage en cas de déplacement secondaire. En revanche, si l'on craint une mauvaise qualité de l'ostéosynthèse, le blocage est maintenu pendant 2 semaines par des fils d'acier ou des élastiques [53].

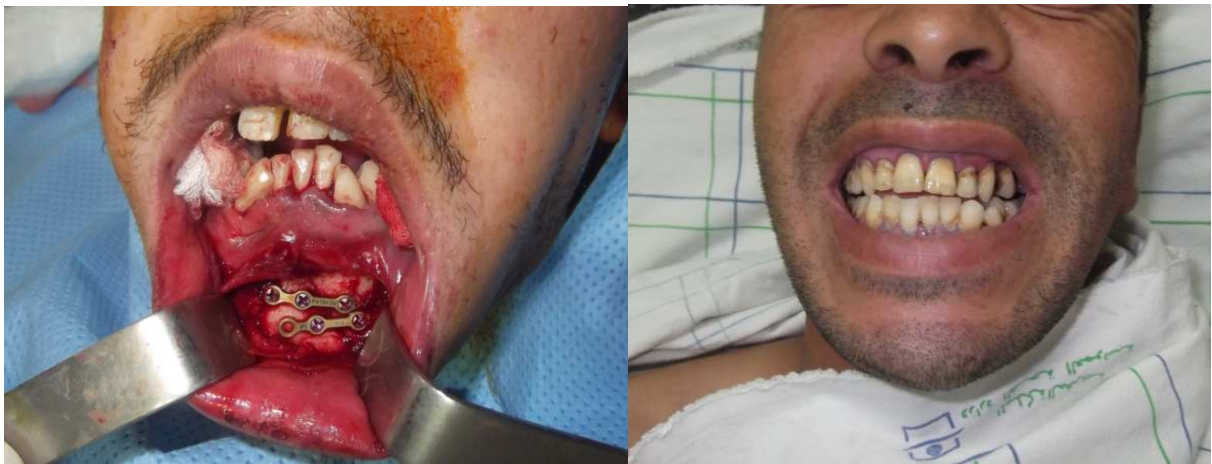

Figure 55 : ostéosynthèse par deux plaque vissée d'une fracture symphysaire, noter le rétablissement de l'articulé dentaire chez ce patient.

→**Angle** : L'ostéosynthèse repose sur la mise en place endobuccale d'une plaque sur la ligne oblique externe, ce qui est généralement suffisant mécaniquement pour assurer la contention (la plaque est ici soumise à des forces de traction selon son grand axe). La voie cutanée transjugale permet, avec un matériel adapté, de visser une plaque sur la face externe de la mandibule lorsque le trait est plus postérieur et la fracture plus instable [52,53].

→**Ramus** : Les fractures sont souvent peu déplacées, la puissante sangle ptérygomassetérine assurant une autocontention. Aussi, un traitement fonctionnel ou un blocage

maxillomandibulaire selon l'importance de la fracture sont souvent suffisants. Le recours à l'ostéosynthèse par plaque vissée nécessite un abord cutané [34,52](figure 56).

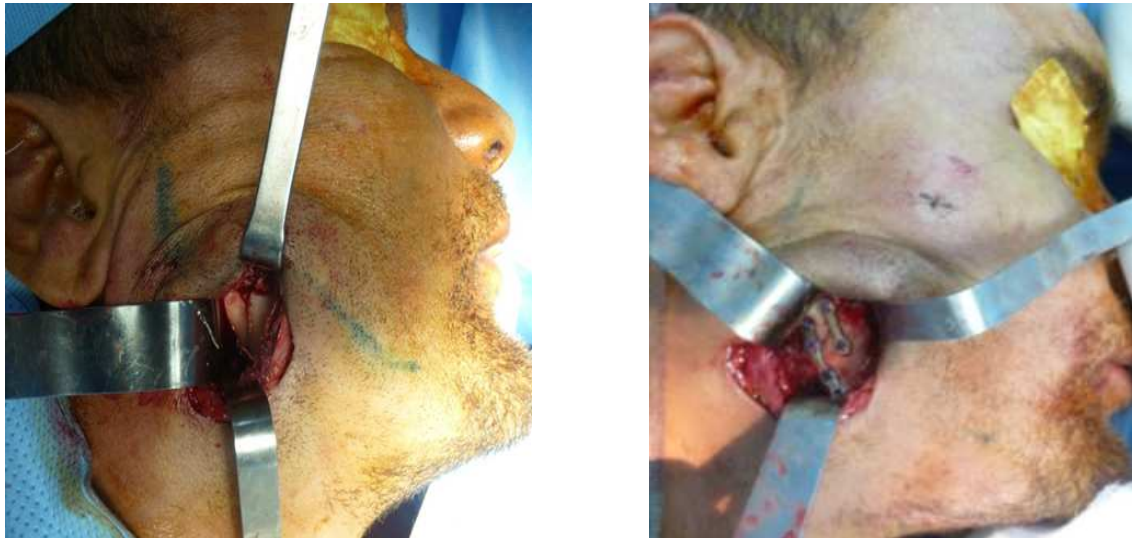

Figure 56 : ostéosynthèse par deux plaques vissées d'une fracture de la branche montante de la mandibule (l'aspect scannographique de la fracture est représenté dans la figure 41).

→**Condyle :** Le consensus est encore loin d'être établi entre traitement fonctionnel ou chirurgie [11]. Pour les fractures vbasicervicales très déplacées avec perte de hauteur du ramus, une ostéosynthèse par miniplaque vissée ou par vissage en compression selon la technique d'Eckelt est indiquée pour certains. Pour d'autres, c'est le traitement fonctionnel qui prédomine, y compris pour les fractures articulaires. Il semble cependant plus d'actualité de retrouver l'intégrité anatomique et donc de faciliter la restauration fonctionnelle par un traitement chirurgical des fractures cervicales et capitales [54].

L'ostéosynthèse au fil d'acier n'est indiquée que dans la mesure où il est impossible de réaliser le BIM (cas des édentés totaux et certains édentés partiels), ou quand la réduction parfaite de certaines fractures n'est pas possible [34,44] (figure 57°; c'est le cas des :

- Fracture de l'angle avec déplacement de la branche montante provoquant une asymétrie faciale.

- Fracture symphysaire ou parasymphysaire avec déplacement et long biseau car malgré le BIM, il persiste une béance basilaire.
- Fracture à double ou à triple foyer.
- Fracture comminutive.

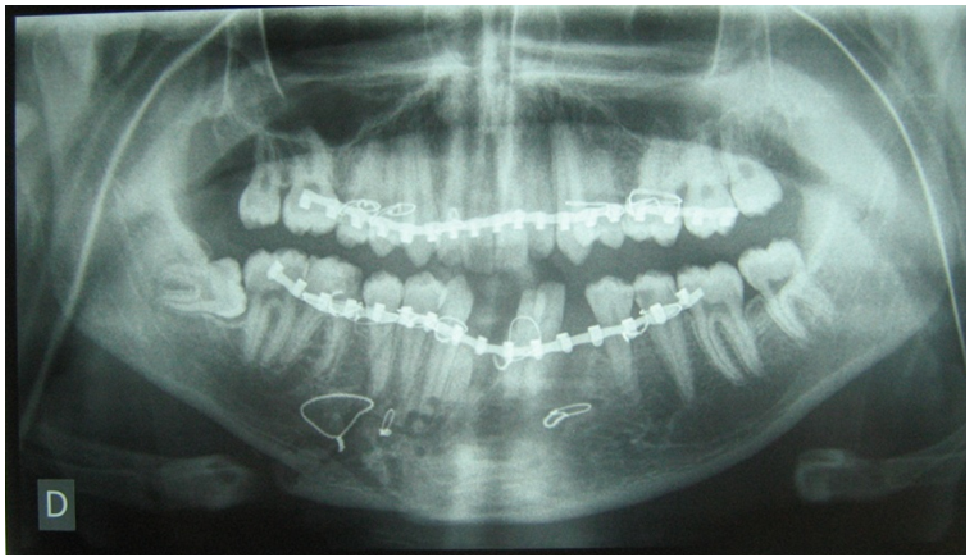

Figure 57 : Ostéosynthèse trans focale au fil d'acier.

→ **Fractures bifocales ou trifocales et complexes** : Les fractures bifocales ou trifocales sont traitées par ostéosynthèse au moyen de plaques vissées, après contrôle de l'articulé dentaire par un blocage maxillomandibulaire [52].

3.7- fractures occluso-faciales :

Leur réduction se fait au moyen d'un davier (Rowe et Killey) qui mobilise le maxillaire dans les trois plans de l'espace. Une traction par sonde est moins performante. La contention nécessite un blocage maxillomandibulaire pour retrouver l'articulé dentaire. Une immobilisation par suspension de type Adams ou par ostéosynthèse avec des fils métalliques ou plaques vissées peut être associée pour renforcer la stabilité [46,47].

3.8- fractures latéofaciales :

→ Les fractures de l'os zygomatique :

En l'absence de déplacement, une simple surveillance clinique et radiologique suffit, chez un patient coopérant, capable de suivre de façon sérieuse le suivi et les consignes thérapeutiques.

Lorsqu'il existe un déplacement, la réduction s'effectue par traction transcutanée grâce au crochet de Ginestet. En cas d'instabilité, un abord chirurgical permet une contention par ostéosynthèse avec des plaques vissées ou fils métalliques d'au moins deux des trois piliers de l'os zygomatique [55] (figure 58).

→ Fractures du plancher de l'orbite :

Une fracture du plancher ou de la paroi médiale de l'orbite, avec examen clinique normal après disparition de l'œdème ne nécessite pas de chirurgie et sera traitée de façon conservatrice. Lorsqu'il s'agit d'une fracture du plancher ou de la paroi médiale de l'orbite, avec limitation douloureuse de la mobilité oculaire et incarceration du muscle lors du bilan d'imagerie, le traitement sera chirurgical dans des délais rapides. Pour une fracture du plancher ou de la paroi médiale de l'orbite avec diplopie persistante ou énoptalmie après disparition de l'œdème, le traitement chirurgical sera différé (de 3 à 7 jours environ) [34,44].

Le traitement chirurgical consiste alors en une restitution anatomique du plancher ou de la paroi médiale de l'orbite après réduction des éléments herniés par mise en place d'une plaque sur la paroi fracturée (certains auteurs préfèrent un greffon osseux autologue). L'abord peut se faire par voie sous-ciliaire, médiopalpébrale ou transconjonctivale [57].

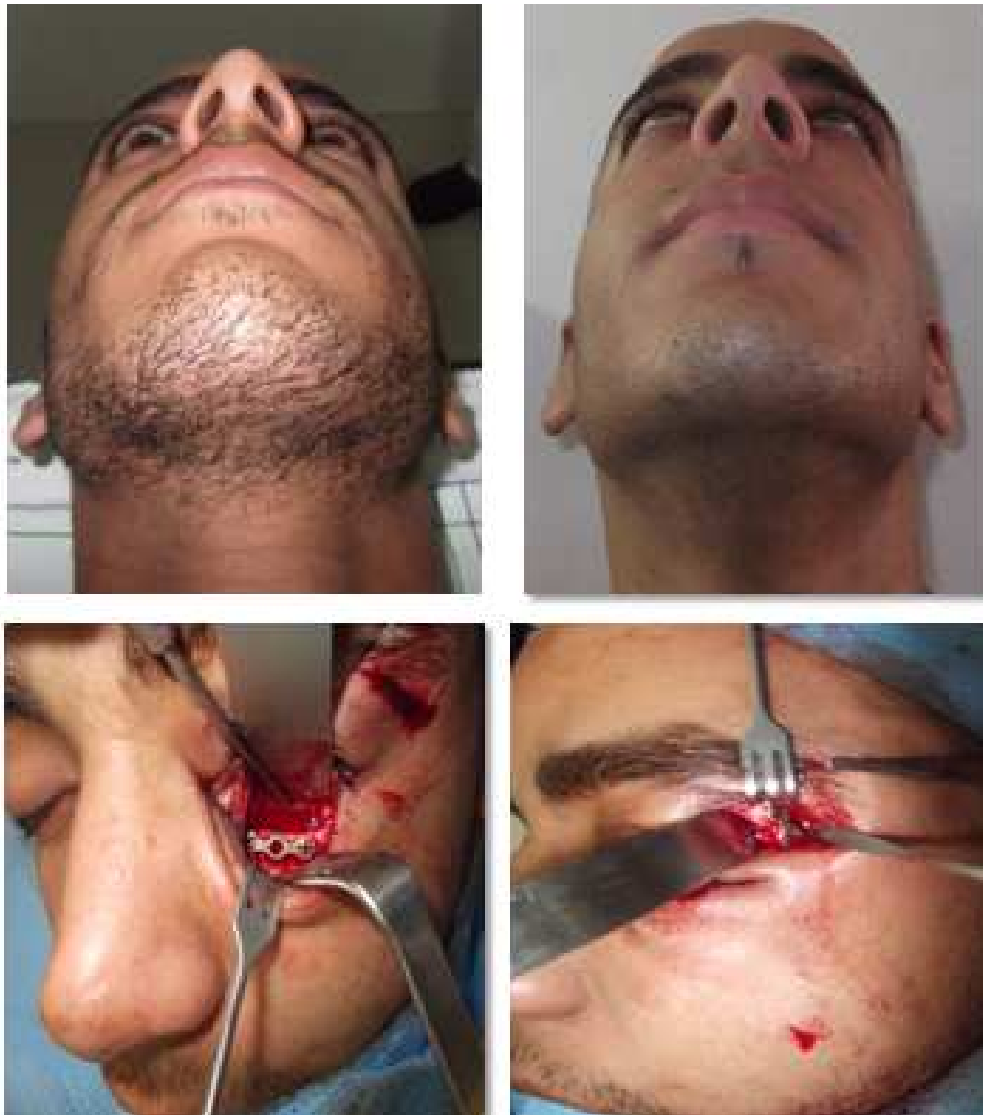

Figure 58 : Aspect pré-, per- et postopératoire d'une fracture de l'os zygomatique traitée par ostéosynthèse par plaque vissée des processus orbitaire externe et maxillaire.

3.9- fractures centro-faciales :

→ **Fractures de la pyramide nasale :** Le traitement est réalisé en général secondairement après fonte de l'œdème et consiste en une réduction de la fracture sous anesthésie générale avec mise en place de mèches dans l'auvent nasal et d'un plâtre modelant la pyramide. Les fractures ouvertes très déplacées sont l'indication d'une intervention en urgence [58].

→ **Les fractures du CNEMFO :**

Elles sont souvent complexes et leur traitement doit répondre à plusieurs objectifs :

- fermer une brèche ostéoméningée dont l'indication chirurgicale reste le plus souvent à l'initiative du neurochirurgien ;
- projeter la pyramide nasale de façon centrée ;
- corriger un télécanthus et reconstruire la paroi médiale et le plancher orbitaire ;
- restaurer la perméabilité nasale [44,49].

→ **Les fractures de la paroi antérieure du sinus frontal :** Elles sont réduites par ostéosynthèse délicate aux fils d'acier ou avec des microplaques vissées (figure 59). En cas de réduction impossible, on réalise une exclusion du sinus frontal en réséquant complètement la muqueuse sinusienne et en comblant la cavité par une greffe osseuse pour limiter les risques septiques [59].

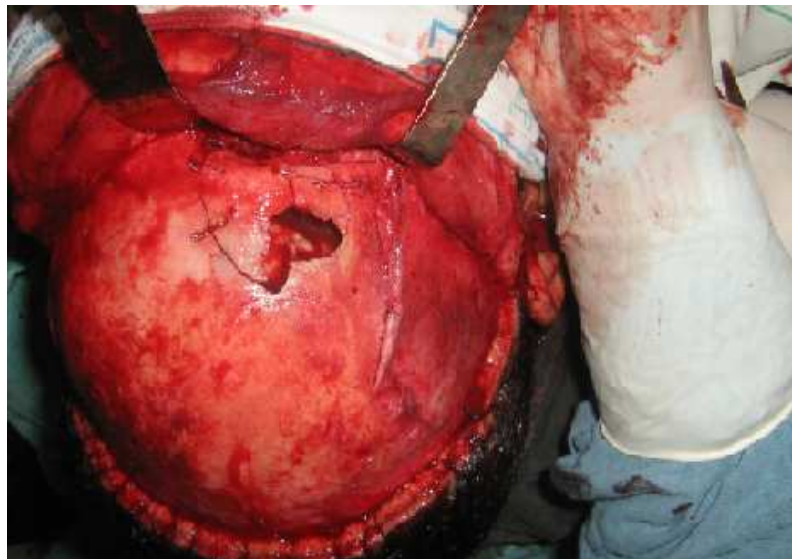


Figure 59 : ostéosynthèse d'une fracture-embarrure du sinus frontal par fils d'acier.

3.10- les fractures panfaciales :

La reconstruction s'effectue « du connu vers l'inconnu » en s'appuyant sur les éléments de la mandibule ou du massif facial les plus stables et les moins déplacés. Les ostéosyntheses

débutent en périphérie (frontozygomatiques, frontomaxillaires, mandibulaires) et se poursuivent de manière centripète. Le matériel utilisé dépend de l'épaisseur des fragments osseux présents et de l'exposition des foyers de fracture. En effet, quelques ligatures au fil d'acier peuvent être préférées pour éviter d'aggraver l'état du périoste et limiter le risque septique postopératoire qui obligerait à déposer le matériel mis en place (miniplaques et microplaques) [34,60] (figure60).

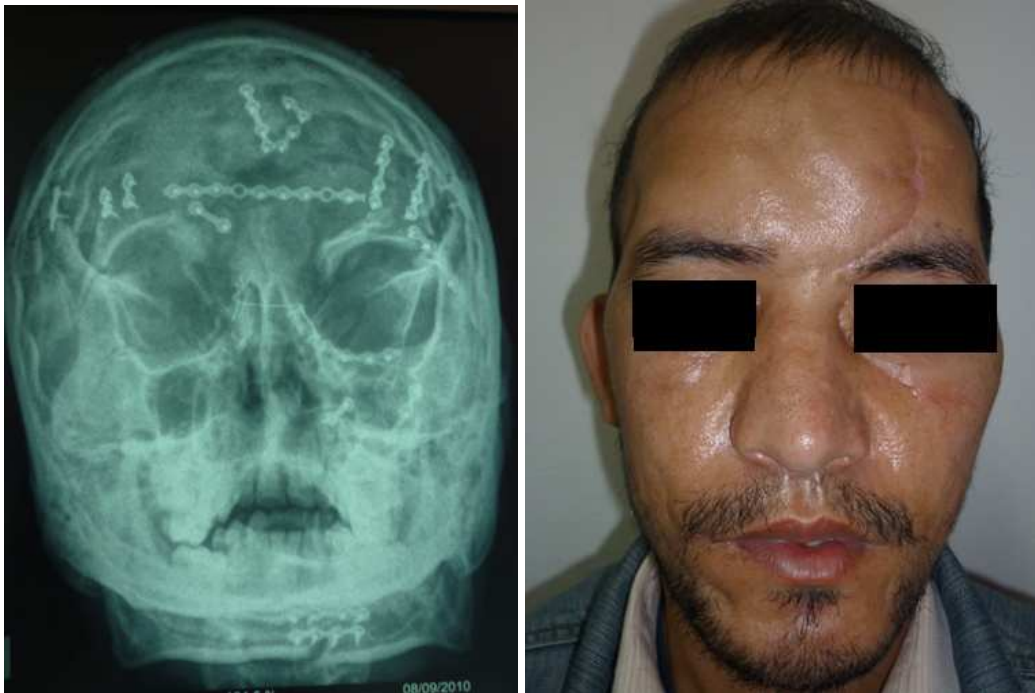

Figure 60 : radiographie de contrôle (incidence face haute) d'ostéosynthèses multiples d'un fracas facial.

3.11- chez l'enfant :

Les fractures mandibulaires posent des problèmes thérapeutiques avant l'âge de 9 ans puisque la présence des germes des dents définitives limite considérablement les possibilités d'ostéosynthèse. Par ailleurs, la denture lactéale se prête mal à la fixation d'arcs de contention (dents non rétentives ou absentes). Un blocage peut être réalisé par l'intermédiaire de boîtiers collés orthodontiques ; il dure moins longtemps que chez l'adulte, environ 3 à 4 semaines [44,61].



KIT
D'AUTO-ENSEIGNEMENT
DE SEMIOLOGIE
RADIO-CLINIQUE

La formation médicale ayant pour objectif de former un professionnel, cet apprentissage doit aussi bien porter sur des compétences du domaine cognitif (mémorisation de concepts, interprétation des données, résolution des problèmes), que sur des compétences du domaine sensori-moteur et du domaine psycho-affectif.

Ainsi l'enseignement médical ne doit pas être conçu comme une simple transmission de données aux étudiants. La pédagogie médicale a pour objet d'utiliser au mieux toutes les techniques d'enseignement/apprentissage en vue d'amener les étudiants à reconnaître et analyser une sémiologie, à identifier des problèmes et à trouver des solutions. Mais il faut rappeler que le choix d'une méthode d'enseignement/apprentissage dépend avant tout, des objectifs éducationnels. C'est le concept de pertinence de la boucle de l'apprentissage qui doit guider ces choix.

L'apprentissage est donc un processus actif et constructif qui vise à l'établissement de liens entre de nouvelles informations et les connaissances antérieures et requiert l'organisation constante des connaissances.

L'enseignement doit donc être fondé sur les principes pédagogiques centrés sur l'apprenant. L'auto-enseignement est défini par la démarche visant à se doter soi-même de ressource pour apprendre. Il permet de développer les capacités de concentration, d'attention, de compréhension, d'analyse logique, de synthèse, de sens critique, de créativité. Somme toute, de maîtriser les instruments indispensables à l'acquisition de connaissances nouvelles, susceptibles de faire progresser l'apprentissage. Relier l'apprentissage à la réalité de la pratique médicale contextualisée, en lui fournissant les moyens d'y parvenir. En s'engageant dans l'auto-enseignement, l'apprenant éveille en lui des capacités d'autonomie et de responsabilité.

Le kit d'auto-enseignement s'avère une méthode moderne. Après l'acquisition des connaissances, le lecteur devra les évaluer. Cette évaluation peut se faire sous plusieurs formes. Les cas cliniques commentés permettent de tester et d'utiliser de façon pratique les connaissances acquises préalablement.

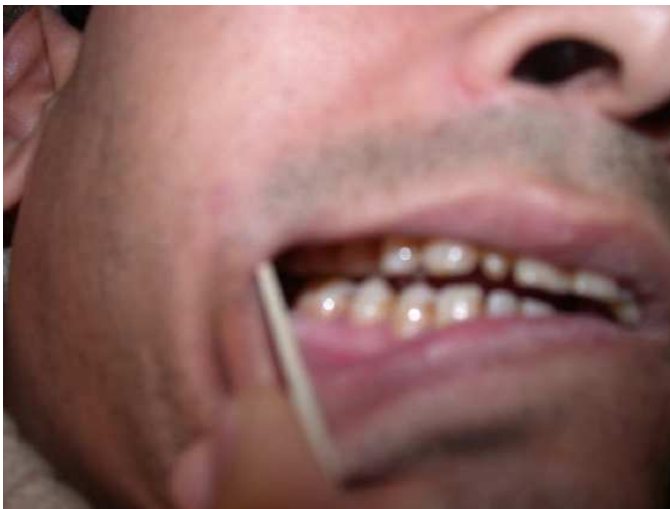Il nous a semblé donc utile de présenter dans ce travail l'enseignement clinique et radiologique des traumatismes maxillo-faciaux caractérisés par une grande diversité lésionnelle que ce soit dans leurs topographies, leurs types anatomo-cliniques ou leurs pronostiques.

Nous avons aussi mis l'accent dans ce kit sur les principaux réflexes pratiques en traumatologie maxillo-faciale dans notre contexte, principalement les vraies urgences vitales : l'hémorragie massive (plaies faciales, rhinorrhée, fractures du tiers moyen de la face...), l'asphyxie (fractures bifocales de la région symphysaire avec glossoptose, inhalation de sang, de fragments dentaires ou de morceaux de prothèse dentaire...) et les lésions associées (lésions instables du rachis cervical, contusions cérébrales, hémorragies intra-crâniennes, polytraumatisme...). En fait, la plupart des traumatismes de la face sont bénins, mais exigent une confrontation radio-clinique rigoureuse et méthodique, et une prise en charge soigneuse et adaptée, sous peine de séquelles à la fois esthétiques et fonctionnelles.

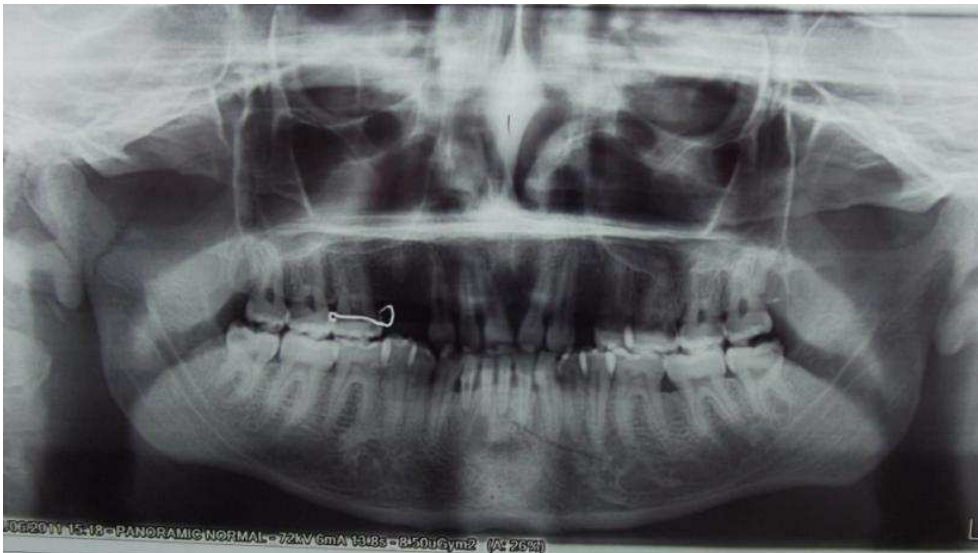
Cas clinique 1

Patient âgé de 45 ans, victime d'une chute sur le menton .l'examen revèle une douleur exquise à la palpation de la région préauriculaire droite, l'ouverture buccale est douloureuse et limitée, la ligne inter-incisive est déportée à droite, l'occlusion se fait en deux temps.

1-décrivez le trouble de l'articulé dentaire montré sur la photo.



2-interprétez le panoramique dentaire réalisée chez ce patient.



3-quelle serai votre attitude thérapeutique ?

Réponses :

- 1- trouble de l'articulé dentaire : contact prématuré à droite, et béance contro-latérale.
- 2- la panoramique dentaire montre une fracture sous-condylienne haute.
- 3- l'attitude thérapeutique consistera en un blocage antalgique pendant 8 à 10 jours suivi d'une rééducation de l'ATM pendant 6 à 8 semaines.

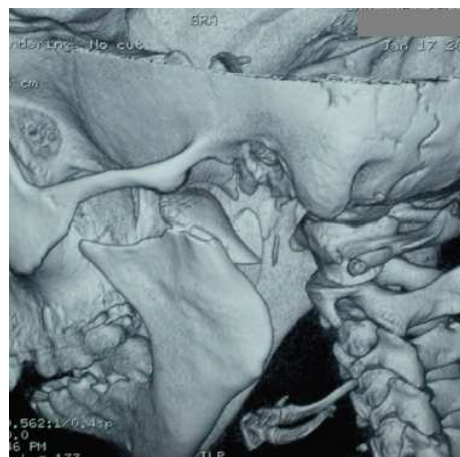
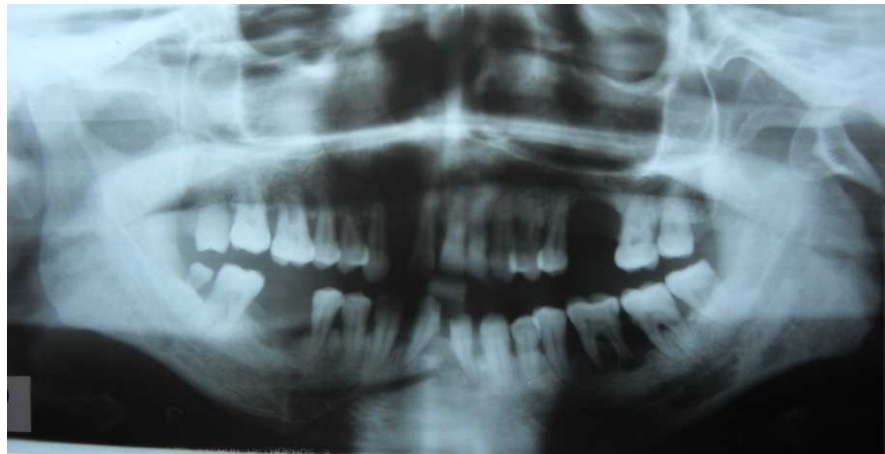NB : il faut chercher systématiquement une fracture du condyle devant tout traumatisme direct du menton.

Cas clinique 2

Patient âgé de 32 ans, se présente aux urgences suite à une rixe, ayant reçu plusieurs coups au visage. Il présente une douleur et une ecchymose au niveau de la région parasymphysaire et de la branche horizontale droite. Du côté gauche, on note une nette douleur et une tuméfaction pretragiennes.

1-que suspectez-vous ? Et quels sont les éléments cliniques susceptibles d'être retrouvés dans ce cas de figure ?

2-interprétez l'orthopantogramme et la TDM en reconstruction 3D réalisés chez ce patient ?



3-si les coups avaient entraîné une double fracture parasymphysaire chez ce patient.

Quelle complication immédiate pourrait alors survenir ?

Réponses

1- on peut suspecter une fracture bifocale de la mandibule : condylienne gauche et de la portion dentée droite.

Les signes cliniques qu'on peut objectiver dans ce cas de figure à l'examen clinique : troubles de l'articulé dentaire, points douloureux, limitation douloureuse de l'ouverture buccale, contact molaire prématuré gauche hypoesthésie labiomentonnaire droite, plaie muqueuse et gingivorragie (région para symphysaire droite).

2- l'orthopantogramme montre une fracture bifocale de la mandibule associant : une fracture non déplacée à trait oblique para-symphysaire droite, associée à une fracture luxation condylienne gauche.

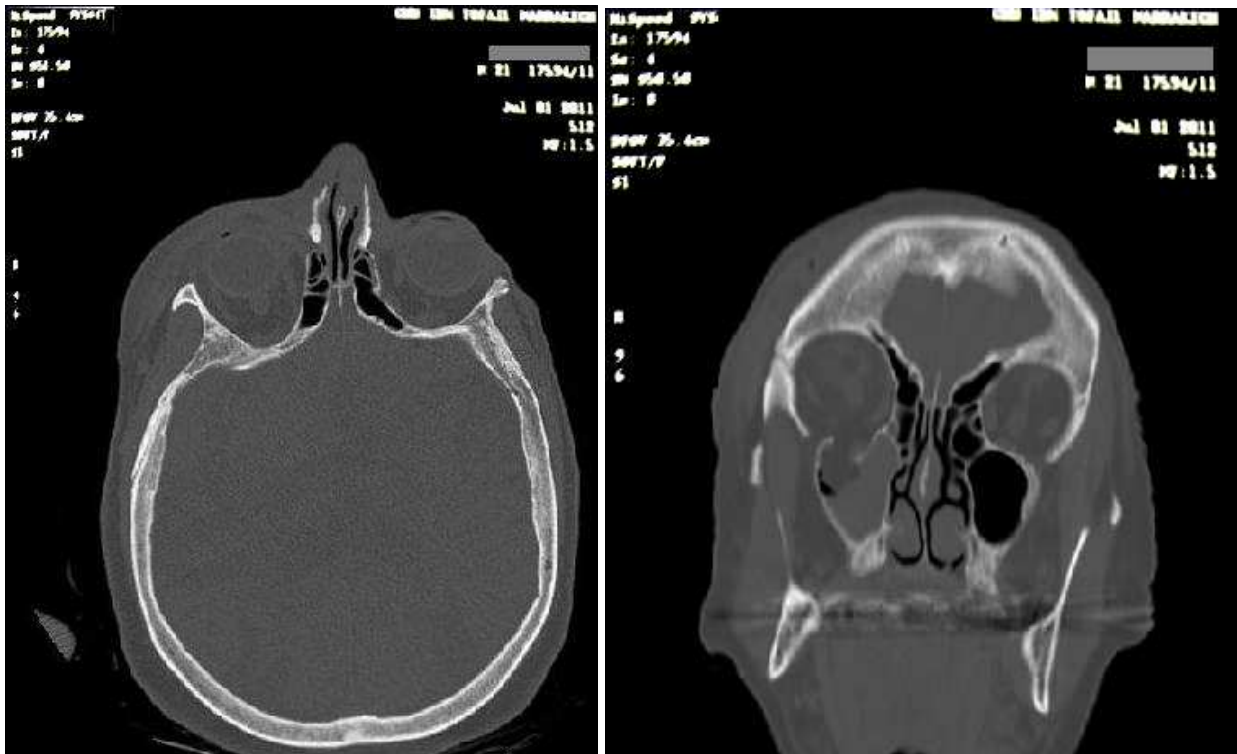L'interprétation des clichés standards est difficile au niveau de la région condylienne, d'où l'intérêt de la TDM en coupes coronales et en reconstruction 3D pour apprécier le déplacement, la luxation, le type de fracture capitale..., et guider ainsi la prise en charge . Chez ce patient , on note une fracture luxation condylienne basse avec déplacement antéro-interne du condyle.

3- il faudrait craindre une asphyxie par glossoptose qu'on peut prévenir par contention/protraction linguale (canule de Guedel).

Cas clinique 3

Patient de 48 ans, transporté aux urgences après chute dans les escaliers avec traumatisme crânio-facial.

- Examen neurologique normale.
 - Oedème péri orbitaire.
 - Diplopie verticale droite dans le regard vers le haut.
 - Anesthésie labio-jugale droite.
 - Fracture des OPN
 - Fracture type "Blow out" du plancher de l'orbite droite passant, avec
- 1-interprétez la TDM de ce patient.
2-quelles sont les complications à redouter dans ce type de fractures,



Réponses :

1-il s'agit de coupes TDM axiale et coronale objectivant :

- présence d'un fragment osseux au sein du sinus maxillaire."
- la Perte de la morphologie ovalaire du muscle droit inférieur droit qui est augmenté de taille, arrondi et migré vers le bas avec un passage en intra sinusien témoignant de son incarceration musculo-graisseuse.
- Un hématome péri orbitaire et hémosinus maxillaire droit.
- La déviation de la cloison nasale vers la droite.

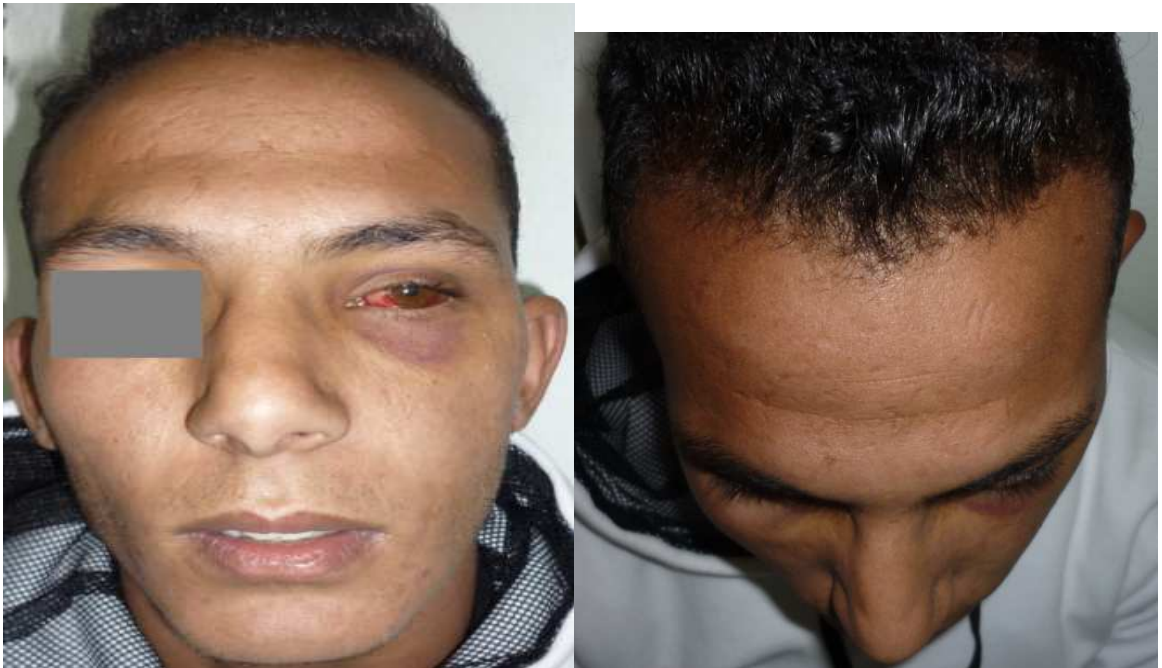2-Dans une fracture du plancher de l'orbite, toujours rechercher 3 complications:

- Diplopie par incarceration du muscle droit inférieur ou de la graisse visible en TDM par la perte de la morphologie ovalaire du muscle droit inférieur qui est augmenté de taille, arrondi et migré vers le bas.
- Enophtalmie secondaire à la modification du volume orbitaire par hernie graisseuse à travers les foyers fracturés.
- Anesthésie labio-jugal par atteinte du V2 dans le canal infra orbitaire.

Cas clinique 4

Mr.A, âgé de 29 ans, victime d'une rixe, ayant reçu des coups de poing sur la région jugale gauche et la région nasale.

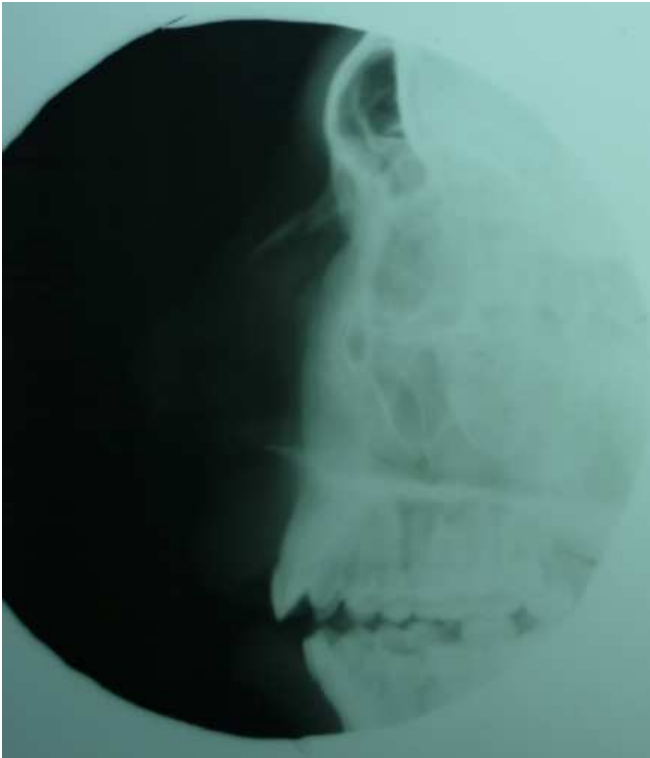
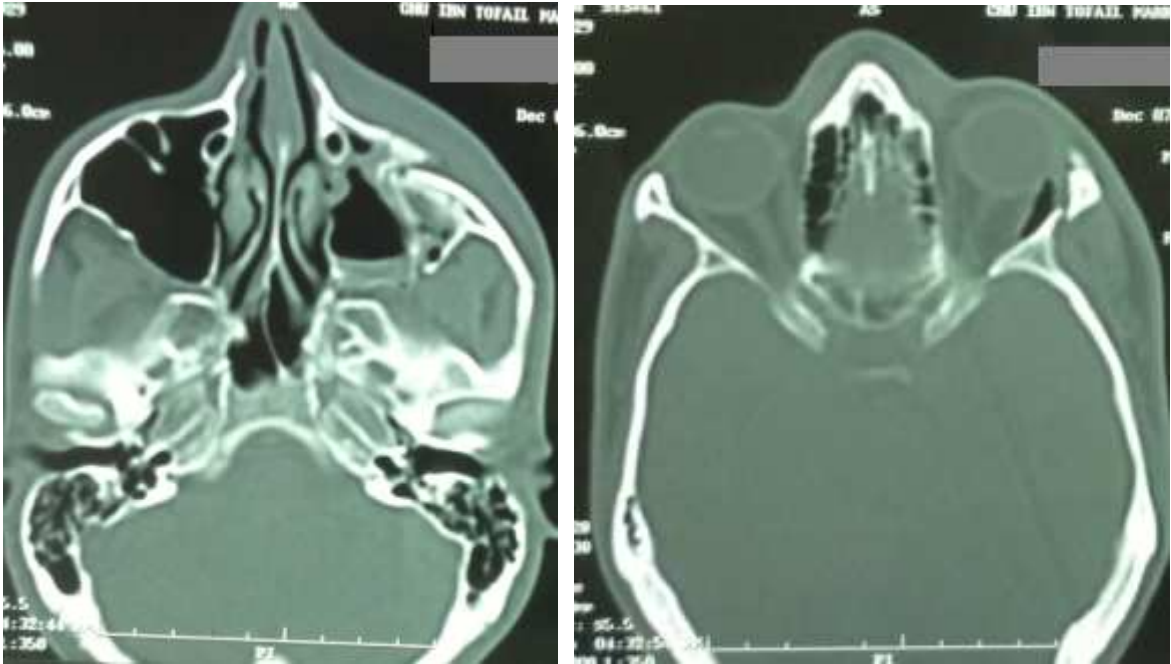
1-quels sont les signes que vous pouvez relever sur l'image ? Que suspectez-vous ?



2-quels sont les signes cliniques à rechercher pour assoir votre diagnostic ?

3-interprétez les clichés radiologiques.

**KIT D'AUTO-ENSEIGNEMENT EN TRAUMATOLOGIE MAXILLO-FACIALE :
A PROPOS DE 30 CAS**



Reponses

1- les signes cliniques à relever sur les photos : echymose sous orbitaire et hemorragie conjonctivale gauches ,une legere deviation nasale droite et un enfoncement de la pommette gauche mieux visible en vue fuyante.

Ces signes cliniques font suspecter une fracture disjonction de l'os zygomatique et une fracture des OPN.

2- il faut chercher :

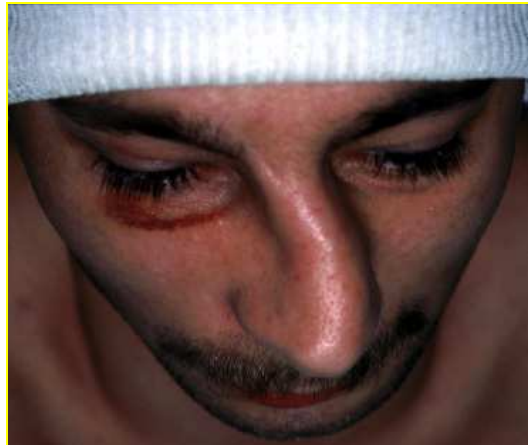- A la palpation une marche d'escalier au niveau du rebord orbitaire inferieur, un diastasis au niveau de la suture frontomalaire gauches.
- une hypoanesthésie ou anesthésie au territoire du V2 gauche
- une limitation de l'ouverture buccale.
- des troubles oculomoeur, une dyplopie.

3- TDM en coupe axiale montrant uen fracture disjonction de l'os sygomatique avec tait de fracture au niveau des suture maxillo-zygomatique et fronto-zygomatique, un hemosinus gauche, et une legere déviation nasale droite.la radiographie des OPN montre une fracture nasale.

Cas clinique 5

Patient âgé 35 ans, victime agression occasionnant chez lui un traumatisme centro-facial avec épistaxis minime.

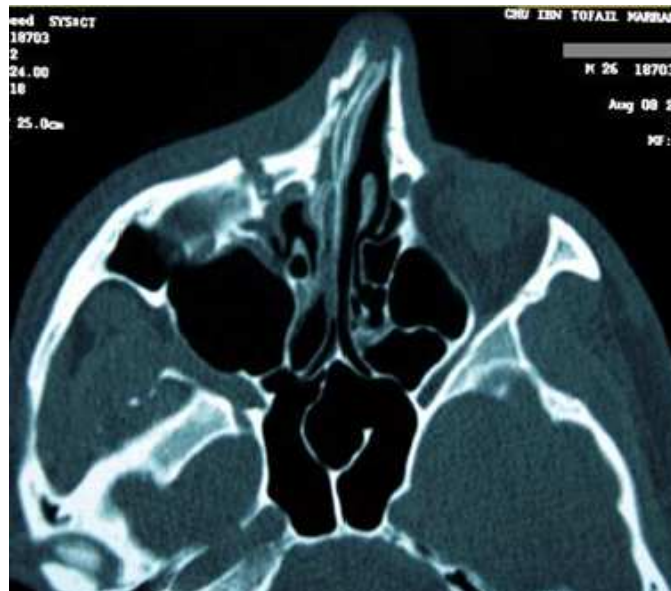1- qu'est ce que vous remarquez à l'inspection.



2- qu'est ce qu'il faut chercher à l'examen ?

3- quel bilan radiologique demanderiez-vous ?

4- interprétez la TDM.



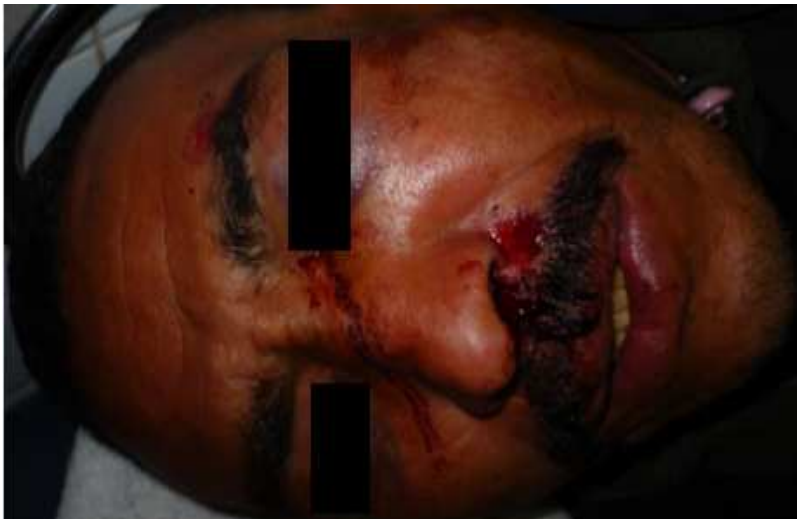5- quelle serait votre attitude thérapeutique ?

Réponses

- 1– Echymoses palpébrale droite, déviation nasale en S italique.
- 2– Il faut chercher une déviation septale, un hématome de la cloison nasale, une marche d'escalier sous orbitaire droite, des troubles de l'oculo-motricité, diplopie.
- 3– Radiographie des OPN, mais le scanner est plus performant dans l'étude des déplacements osseux et des lésions associées.
- 4– coupe TDM axiale montrant une fracture disjonction maxillo-zygomatique droite, fractures multiples de la pyramide nasale, et une déviation manifeste de la cloison nasale.
- 5– le traitement consiste en une réduction sous anesthésie générale avec contention interne et externe

Cas clinique 6

M. T. est transporté au service des urgences à la suite d'un accident de la voie publique ayant entraîné un traumatisme facial. Un premier bilan rapide montre qu'il n'y a pas d'état de choc, que la conscience est normale, l'abdomen souple, la mobilité active et passive des quatre membres satisfaisante et indolore, qu'il n'y a pas de signe d'atteinte rachidienne ou thoracique. Au niveau de la face, il existe des ecchymoses et érosions cutanées superficielles, sans plaie nécessitant un geste chirurgical. On note néanmoins un aspect tuméfié de l'hémiface gauche qui est légèrement douloureuse spontanément, une ecchymose sous-orbitaire du même côté et une épistaxis de faible abondance rapidement tarie, comme le montre cette photo prise à l'admission :

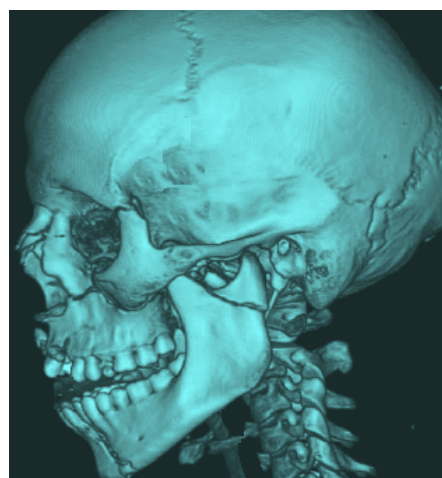
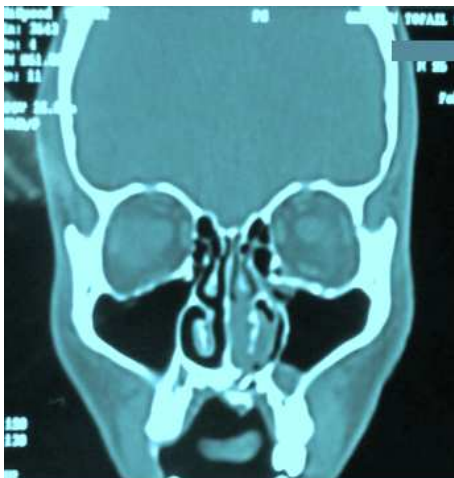

L'examen endo-buccal montre :

- une limitation douloureuse de l'ouverture buccale ;
- des arcades dentaires ne présentant pas d'irrégularité-ou d'interruption dans leur continuité.
- un contact prématuré molaire gauche lors des tentatives d'occlusion, associé à une béance droite.

Par ailleurs, il n'y a pas de plaie tant au niveau du palais que des muqueuses vestibulaires ou jugales. L'arcade dentaire supérieure est fixe et indolore lors des tentatives de mobilisation. La palpation exobuccale réveille une vive douleur prétragienne gauche et à un moindre degré au niveau de la région parasymphysaire gauche et la palpation du cadre orbitaire gauche est très douloureuse en deux points précis et il existe une hypoesthésie nette sous-orbitaire du même côté, Enfin, il n'ya pas de troubles oculomoteurs ou visuels. Le reste de l'examen clinique est normal.

- 1- sachant qu'une manœuvre a permis d'objectiver un diastème et une beance conjonctivale en regard du point douloureux parasymphysaire, décrivez comment mettre en évidence une fracture non déplacée de la portion dentée de la mandibule ?
- 2- Quels mécanismes physiopathologiques expliquent le contact molaire prématuré et l'hypoesthésie sous-orbitaire gauches ?
- 3- Quel diagnostic peut-on alors porter sur le seul examen clinique pour ce qui concerne l'hémiface gauche ?
- 4- Comment expliquer l'épistaxis chez ce patient ?
- 5- quel autre signe ORL faut-il impérativement rechercher chez ce patient ?
- 6- Quelle est la principale séquelle à redouter ?
- 7- Quels examens complémentaires d'imagerie demandez-vous ?
- 8- une TDM est demandée, quelle est votre interprétation ?



Réponses :

- 1- A la palpation, et pour mettre en évidence les fractures sans déplacements, on saisie individuellement les deux fragments osseux l'un avec la main droite, l'autre avec la main gauche, le pouce sur l'arcade (faces triturantes des dents), puis par mouvement de supination bilatérale on crée la béance de la plaie muqueuse et le diastème dentaire caractéristique.
- 2- le contact molaire précoce peut être expliqué par le raccourcissement de la branche montante mandibulaire en raison de la traction des muscles élévateurs (orienté vers une fracture condylienne).
 - l'hypoesthésie sous-orbitaire peut être expliquée par la compression ou la section du V2, dans son canal infra-orbitaire (orienté vers fracture-disjonction zygomatique).
- 3- on peut évoquer cliniquement :
 - une fracture bifocale de la mandibule associant : une fracture para-symphysaire (mécanisme direct) et une fracture condylienne gauches (mécanisme indirect).
 - une fracture-disjonction de l'os zygomatique.
- 4- l'épistaxis peut être expliquée par la présence d'hémosinus.
- 5- il faut chercher Présence d'une otorragie, fréquente en cas de fracture condylienne. Elle peut être liée à une rupture de l'os tympanal.
- 6- La principale séquelle à redouter et l'ankylose temporo-mandibulaire, suite à une fracture condylienne méconnue.
- 7- les radiographies standards (panoramique dentaire, incidence face haute, Blondeau, Hirtz...), peuvent être utiles au diagnostic, mais la TDM crânio-faciale avec

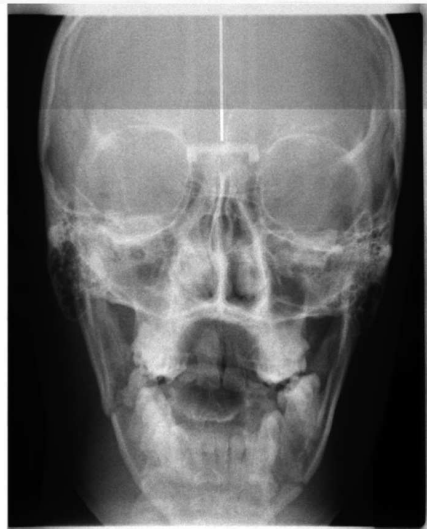
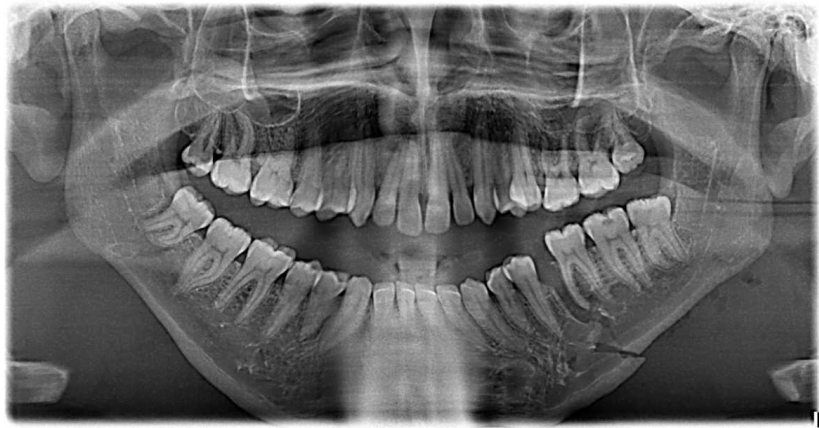reconstructions sagittales, coronales et 3D, est l'examen de choix dans ce cas, permettant un bilan lésionnel complet et précis.

- 8- la coupe coronale montre une fracture disjonction maxillo-zygomatique et fronto-zygomatique gauche, sans irradiation oculaire, et un hémosinus du même côté .
 - La reconstruction 3D montre en plus de la fracture déjà décrite, une fracture bifocale mandibulaire gauche associant : une fracture sous-condylienne basse et une fracture parasymphysaire à trait vertical, non déplacée.

Cas clinique 7

Patient âgé de 32 ans, présente suite à un traumatisme direct, latéro-facial gauche bas , une douleur exquise à la palpation du rebord mandibulaire au niveau de la branche horizontale gauche, une ecchymose gingivale en regard de la 35 et trouble de l'articulé dentaire à type de contact molaire précoce gauche.

1- Définir les techniques radiographiques utilisées.



2-interprétez les radiographies.

3- quelle est votre attitude thérapeutique ?

4-qu'est ce qu'il faut chercher impérativement à l'examen de la fonction neurologique faciale chez ce patient ?

Réponses

1- 1-les techniques chirurgicales utilisées :

- panoramique dentaire.
- incidence face basse

2- il s'agit d'une fracture bifocale de la mandibule associant une fracture déplacée de la branche horizontale de la branche gauche et une fracture de l'angle mandibulaire droit, dont le trait est discret sur la panoramique dentaire, mais mieux objectivé sur l'incidence face basse.

3- il s'agit d'une fracture déplacée avec trouble de l'articulé dentaire : le traitement chirurgical consistera en une ostéosynthèse par plaque vissée avec blocage de l'articulé dentaire.

NB : il s'agit d'une fracture de la portion dentée de la mandibule, considérée comme fracture ouverte : il faut mettre le patient sous antibiothérapie (Exemple : amoxicilline+acide clavulanique : 3g/J pendant 8J).

4- les fractures de la branche horizontale et de l'angle mandibulaire peuvent être par lésion du nerf dentaire inférieur dans son trajet intra- osseux à l'origine d'une hypo ou d'une anesthésie labiomentonnaire du côté fracturé.

Cas clinique 8

Mme. L, âgée de 52 ans, qui présente suite à un AVP, un traumatisme facial.

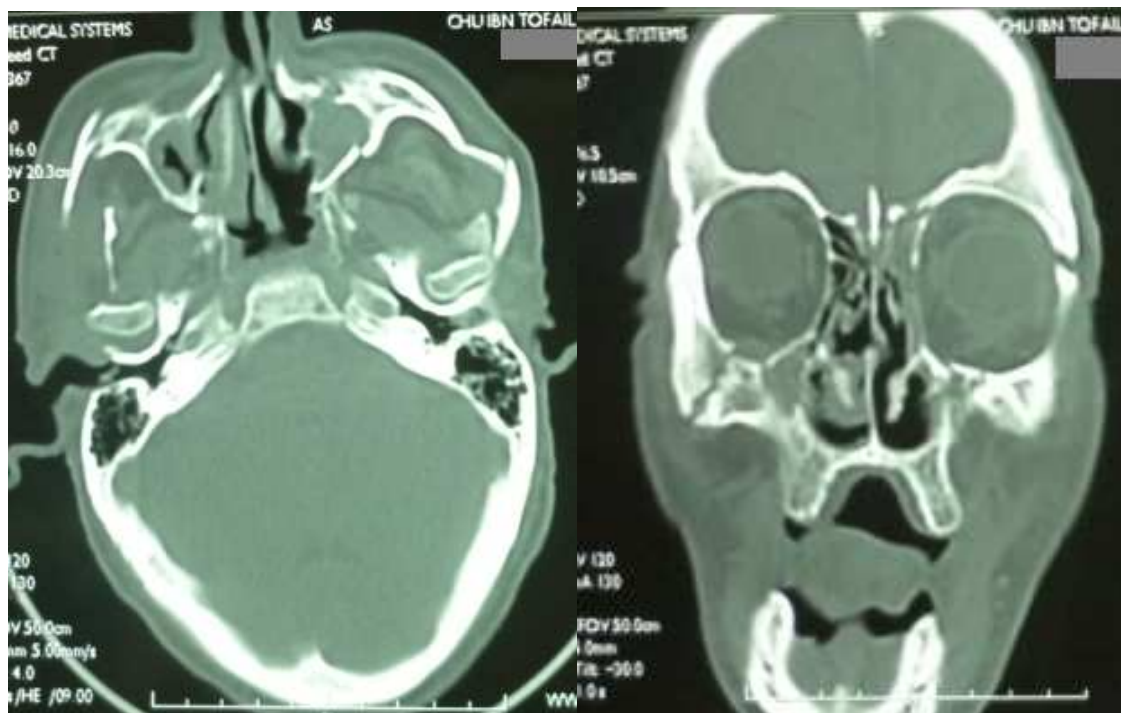
L'examen de la face relève :

- un œdème panfacial.
- des ecchymoses en lunettes.
- une douleur vive à la palpation des OPN, du rebord orbitaire gauche, des deux arcades zygomatiques et de l'arcade dentaire supérieure.

1-quel est le signe qu'il faut chercher si vous suspectez une fracture de Lefort ?

2-interprétez la TDM.

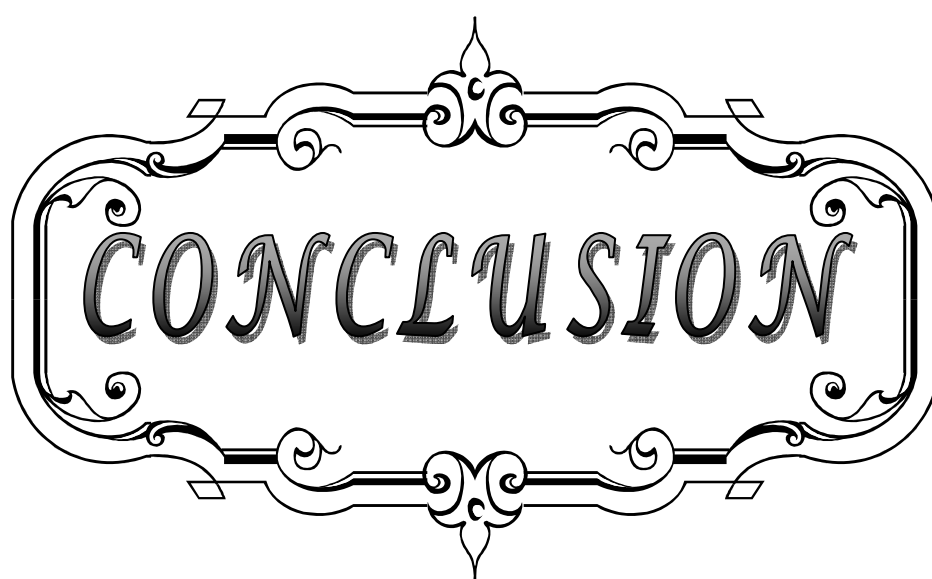
3-quel est l'objectif de la chirurgie chez cette patiente ?



Réponses

- 1- le signe qu'il faut chercher devant la suspicion d'une fracture Lefort est le signe du dentier, qui consiste en la mobilisation du plateau palatin par manœuvre bidigitale en fixant la tête contre la table d'examen.

- 2- les coupes axiales montrent une fracture de la paroi de l'orbite, et de l'arcade zygomatique gauches, et un trait de fracture Lefort 2.



CONCLUSION

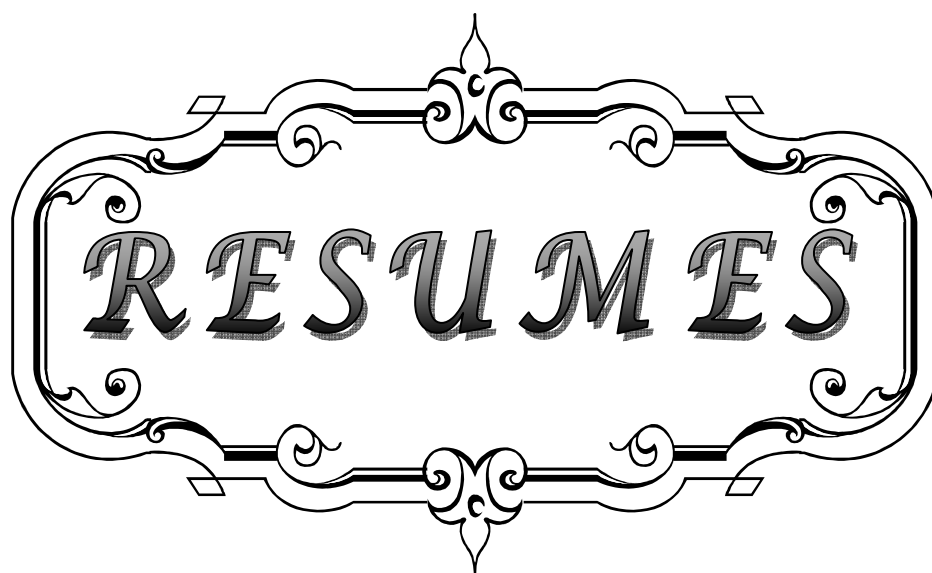
Les TMF constituent un véritable problème de santé publique dans notre pays, où l'accidentologie routière, notamment des deux roues et la fréquence inquiétante des rixes et agressions restent incontestablement les causes principales.

La complexité et la diversité des structures de la face et l'importance qu'elle revêt dans la vie de relation justifient la connaissance des lésions traumatiques dont elle peut faire l'objet et les moyens de diagnostic afin d'y apporter un traitement adapté, précoce et rigoureux. Ceci pour éviter l'apparition de séquelles dont le retentissement psycho-fonctionnel est souvent désastreux.

L'examen radiologique est certainement un temps capital dans les étapes nécessaires au diagnostic tout en retenant l'intérêt majeur d'un bon examen clinique. L'importance des clichés standards et particulièrement de la radiographie panoramique dentaire est évidente dans l'analyse diagnostique, mais le scanner est considéré actuellement comme la modalité d'imagerie la plus performante pour l'étude du massif facial. Il permet de détecter les fractures, de décrire les différents fragments et leurs déplacements, ainsi que l'atteinte associée des tissus mous et des globes oculaires. Il est également l'imagerie de référence pour l'indication et la planification du traitement chirurgical.

L'analyse sémiologique fine et la confrontation radio-clinique restent impératives à l'approche diagnostique des TMF, d'où l'intérêt de notre travail dans l'apprentissage de l'évaluation de ces lésions.

Toutes ces raisons font des TMF comme sujet de thèse didactique et de la présentation de celle-ci sous forme d'un kit d'auto-enseignement un choix pertinent et judicieux.



RESUMES

Résumés

La face est une zone anatomique complexe et polymorphe. Cette subtilité anatomique reflète la complexité lésionnelle et la difficulté thérapeutique des traumatismes maxillo-faciaux qui sont de plus en plus fréquents.

La connaissance de l'anatomie et la pratique d'un examen clinique systématisé sont indispensables au diagnostic lésionnel, qui sera confirmé par la réalisation d'imagerie.

Notre travail consiste en la réalisation d'un kit d'auto-enseignement de sémiologie radio-clinique des traumatismes maxillo-faciaux, que l'on veut profitable aux étudiants et aux praticiens de différents niveaux. Nous procédons d'abord par des rappels d'anatomie fonctionnelle et radiologique, nous exposons ensuite les principales caractéristiques épidémiologiques et mécanismes de ces traumatismes, nous présentons l'attitude pratique de la prise en charge initiale, de l'examen clinique et du bilan radiologique raisonné ainsi que leurs différentes formes anatomocliniques et modalités thérapeutiques. Puis, nous expliquons l'apport du Kit d'auto-enseignement comme méthode d'apprentissage moderne, et des exercices pratiques sont proposés à partir de 30 cas colligés à l'unité de chirurgie maxillo-faciale et d'esthétique du CHU Mohamed VI de Marrakech. Le lecteur devra interpréter les examens radiologiques en fonction des données cliniques qui lui seront fournies.

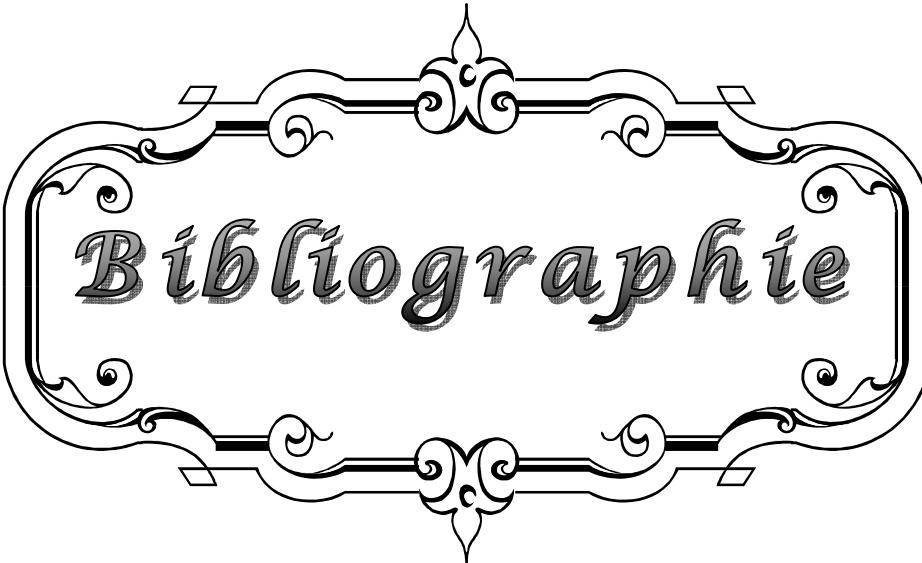
Nous avons exclus délibérément les traumatismes des parties molles et les traumatismes alvéolo-dentaires dans un souci pédagogique et didactique.

Abstract

The face is an area anatomically complex and polymorphous. This anatomical subtlety reflects both the lesional complexity and the therapeutic difficulties of maxillofacial trauma which are increasingly frequent. Knowledge of anatomy in addition to the practice of a clinical systematized exam are essential for a lesional diagnosis, this diagnosis will be confirmed by the realization of imagery. Our work involves the establishment of a kit for self-teaching of radio-clinical semiology of maxillofacial trauma that could be beneficial to students and practitioners of different levels. To achieve this we proceed first by some reminders of functional anatomy and radiology, we then present the main epidemiological characteristics and mechanisms of those trauma, we will also present the practical attitude of the initial management, clinical examination and the reasoned radiological balance sheet in addition to their different treatment modalities and pathological forms. Moreover, we will explain the contribution of self-learning kit such as a method of modern learning; some practical exercises are offered from 30 cases seen in the unity of maxillofacial surgery and aesthetic of CHU Mohamed VI Marrakech. The reader should interpret radiological examinations based on clinical data which will be given to him. We deliberately excluded from this work trauma of soft tissues and alveolo-dental trauma in an educational and didactic concern.

ملخص

يمثل الوجه منطقة معقدة تشريحيا ومتعددة الوظائف. هذه الدقة التشريحية تعكس مدى تعقيد الآفات وصعوبة علاج صدمات الوجه و الفكين المتزايدة الشيوع. المعرفة بالتشريح والقيام بفحص سريري منهجي أشياء ضرورية لتشخيص الآفة، والذي يؤكد الفحص الإشعاعي. يتجلى عملنا في بلورة طقم للتعليم الذاتي الخاص بالأعراض الراديوية. سريرية لصددمات الوجه و الفكين، والذي نشد من خلاله استفادة الطلاب والممارسين من مختلف المستويات. نشرع أولا بالتذكير بالتشريح الوظيفي والإشعاعي، ثم نعرض الخصائص الوبائية الرئيسية وآليات هذه الإصابات، و نقدم التعامل العملي للتكفل الأولي والفحص السريري والإشعاعي المعقلن، وكذا مختلف الأشكال المرضية والطرق العلاجية. ثم نفسر مساهمة التعليم الذاتي كوسيلة من وسائل التعلم الحديثة و نقترح عدة تمارين عملية من خلال دراسة 30 حالة تمت معالجتها في وحدة جراحة الوجه والفكين و التجميل بالمستشفى الجامعي محمد السادس بمراكش، حيث سيتوجب على القارئ تفسير الفحوص الإشعاعية استنادا إلى المعطيات السريرية المتوفرة لذلك. لقد تعمدنا استبعاد صدمات الأنسجة الرخوة، الصدمات السنخية وصددمات الأسنان لاعتبارات بيداغوجية و تعليمية.



Bibliographie

1. **LEBEAU J.; KANKU V.; DUROURE F.; MORAND B.; SADEK H.;RAPHAËL B.**
Traumatismes faciaux aux CHU de Grenoble: Etude épidémiologique de 961 dossiers sur une période de 365 jours.
Rev. Stomatol. Chir. Maxillo-fac. Edit. Masson, Paris 2006, vol. 107, n°1, pp. 23-29.
2. **Qachab S**
Profil épidémiologique de la traumatologie maxillo-faciale à Marrakech. Etude rétrospective sur une année .
Thèse pour l'obtention de doctorat en médecine. Marrakech.2011
3. **Brizon J, Castaing J.**
Les feuillets d'anatomie. Fascicule X : ostéologie de la tête (1re partie).
Éditions Maloine. 1995. 106 p.
4. **Kamina P**
Anatomie générale. N°1.
2e édition. Maloine. 1990. 253 p.
5. **Rouviere H**
Précis d'anatomie et de dissection.
Collection de précis médicaux. Éditions Masson. 1939. 871 pages.
6. **P. Duhamel, J. Gauthier, N. Teyssères, O. Giraud, F. Denhez, E. Bey.**
Examen d'un traumatisé facial.
EMC (Elsevier Masson SAS), Médecine buccale, 28-500-M-10, 2009.
7. **CREPY C.**
Anatomie cervico-faciale ; volume 1 : ostéologie cranio-faciale et anatomie descriptive de la face et du cou.
Edit. Masson et Cie and Julien Prélat ; Paris 1967, 433p.
8. **KAMINA P.**
Précis d'anatomie clinique, Tome II.
Edit.Maloine, Paris 2002; 403p
9. **Faculté de Médecine de Brest**
Ostéologie de la face
file:///E:/medecine/anat/Brest/Osteologie/Os_crane_face/Maxillaire/Maxillaire_laterale.htm (consulté le 9/01/2011)

10. **Faculté de Médecine de Brest**
Ostéologie de la face
file:///E:/medecine/anat/Brest/Osteologie/Os_crane_face/Palatin/Palatin.htm
(consulté le 9/01/2011) .
11. **Ombredanne L.**
Maladies des mâchoires.
Paris: Baillière, 1909.
12. **Weinmann IR, Sicher H.**
Bone and bones: fundamentals of bone biology.
2nd edition, London: Kimeton, 1955.
13. **Le Fort R.**
Étude expérimentale sur les fractures de la mâchoire supérieure. Parts I, II et III.
Rev Chir 1901; 23: 207-227, 360-379, 497-507 .
14. **Combelles R, Fabert G, Boyer E, Berranger A, De Saint-Martin R.**
Étude durimétrique des os de la face.
Ann Chir Plast 1980; 25: 305-310.
15. **DECHAUME M. ; GRELLET M. ; LAUDENDACH P. ; PAYEN J.**
Précis de Stomatologie : Fractures de la face .
5e Edition Edit. Masson ; Paris ; 1979 ; Partie3 ; Chap1.P196-221 ; 426p
16. **Netter F H.**
Atlas d'anatomie humaine .
Masson, 4e édition .Paris 2007. 547 p.
17. **Meyer C.**
Notions de biomécanique de l'articulation temporomandibulaire.
XXXIXe congrès de stomatologie et de chi maxillofaciale, 27-29 Juin 2002. p. 31-48.
18. **BERY A.; CREUSOT G.; SAPANET M.**
Abrégés d'expertise dentaire et maxillo-faciale.
Edit. Masson, Paris, 1996; 144p.
19. **ROUVIERE H. DALMAS A.**
Anatomie humaine descriptive, topographique et fonctionnelle, tome1 .
14ème Edition : tête et cou.Edit. Masson, Paris, 1991, 652p.

20. **Faculté de Médecine de Brest**
Tête et cou
file:///E:/medecine/anat/Brest/Tete_Cou/Vision/Orbite_plancher.htm (consulté le 01/09/2011).
21. **Istria N., Ricbourg B.**
Anatomie sensitive de la face.
EMC (Elsevier Masson SAS, Paris), Stomatologie,22-001-B-36, 2006.
22. **CAZA M.**
Réalisation et validation d'un guide de lecture du scanner du massif facial dans le contexte traumatique urgent.
DES de Radiodiagnostic et Imagerie Médicale. Lyon.2010.
23. **Brasileiro BF, Passeri LA.**
Epidemiological analysis of maxillofacial fractures in Brazil: A 5-year prospective study.
Oral Surg Oral Med Oral Pathol Oral Radiol Endod 2006; 102:28-34.
24. **Gassner R, Tuli T, Hachl O, Rudisch A, Ulmer H.**
Cranio-maxillofacial trauma: a 10 year review of 9543 cases with 21 067 Injuries.
Journal of Cranio-Maxillofacial Surgery 2003;31:51-61.
25. **Oginni FO, Ugboko VI, Ogundipe O, Adegbehingbe BO.**
Motorcycle-Related Maxillofacial Injuries Among Nigerian Intracity Road Users.
J Oral Maxillofac Surg 2006;64:56-62.
26. **Comite national de prévention des accidents de la circulation (CNPAC).**
Bilan décennal des accidents de la circulation au Maroc 1998 - 2007. Septembre 2008.
<http://cnpac.ma/downloads/bilan-decennal.pdf>, consulté le 4 septembre 2011.
27. **Lynham AJ, Hirst JP, Cosson JA, Chapman PJ, McEniery P.**
Emergency department management of maxillofacial trauma.
Emergency Medicine Australasia 2004;16:7-12.
28. **Bagheri SC, Dierks EJ, Kademani D, Holmgren E, Bell RB, Hommer L, et al.**
Application of a Facial Injury Severity Scale in Craniomaxillofacial Trauma.
J Oral Maxillofac Surg 2006;64:408-14.
29. **Kieser J, Stephenson S, Liston PN, Tong DC, Langley JD.**
Serious facial fractures in New Zealand from 1979 to 1998.
Int J Oral Maxillofac Surg 2002;31:206-9.

30. **Moreira RWR, Passeri LA, Moraes M, Mazzonetto R, Pereira CL.**
Epidemiological analysis of craniomaxillofacial trauma in pennsylvania, USA, from 1994 TO 2002.
Int J Oral Maxillofac Surg 2005;34:S1-S181.
31. **Gasparini G, Brunelli A, Rivaroli A, et al.**
Maxillofacial traumas.
Int J Craniofac Surg 13: 645, 2002
32. **Denhez F., Giraud O., Seigneuric J.-B., Paraque A.R.**
Fractures de la mandibule.
EMC (Elsevier SAS, Paris),Stomatologie, 22-070-A-12, 2005.
33. **Richter M.**
Traumatismes graves de la face. In : Urgences 2002, Enseignements Supérieurs et conférences.
Paris, Arnette, 2002: 221-7.
34. **Giraud O., Teysseres N., Brachet M.**
Traumatisme maxillofacial.
EMC (Elsevier Masson SAS, Paris),Médecine d'urgence, 25-200-C-30, 2007.
35. **Alvi A., Doherty T., Lewen G.**
Facial fractures and concomitant injuries in trauma patients Laryngoscope 2003 ; 113 : 102-106
36. **Ho K., Hutter JJ., Eskridge J. , et al.**
The management of life-threatening haemorrhage following blunt facial trauma.
J Plast Reconstr Aesthet Surg 2006 ; 59 : 1257-1262
37. **Taillia H, De Greslan T, Renard JL, Flocard F.**
Examen neurologique facial à l'usage de l'odontologue et du chirurgien maxillo-facial.
Implantodontie 2005; 14: 90-105.
38. **Schuknecht B, Graetz K.**
Radiologic assessment of maxillofacial, mandibular, and skull basetrauma.
Eur Radiol. 2005 Mar;15(3):560-568
39. **Cavezian R, Bel G, Baller G, Pasquet G.**
Imagerie dento-maxillaire. Approche radio-clinique.
Masson Edit,2001. 265p.

40. **Bourjat P.**
L'imagerie utile en chirurgie maxillo-faciale: avantages et inconvénients des modalités d'examen (1ère partie).
Rev Stomatol Chir Maxillofac 2006; 107: 86-92.
41. **Marinero J, Crandall CS, Doezema D.**
Computed tomography of the head as a screening examination for facial fractures.
Am J Emerg Med. 2007 Jul;25(6):616-619.
42. **Holmgren EP, Dierks EJ, Assael LA, Bell RB, Potter BE.**
Facial soft tissue injuries as an aid to ordering a combination head and facial computed tomography in trauma patients.
J. Oral Maxillofac.Surg. 2005 Mai;63(5):651-654.
43. **Lambert DM, Mirvis SE, Shanmuganathan K, Tilghman DL.**
Computed tomography exclusion of osseous paranasal sinus injury in blunt trauma patients: the «clear sinus» sign.
J. Oral Maxillofac.Surg. 1997 Nov;55(11):1207-1210; discussion 1210-1211.
44. **Giraud O, Duhamel P, Seigneuric JB et Cantaloube D.**
Traumatologie maxillofaciale : modalités thérapeutiques.
EMC (Elsevier Masson SAS, Paris, Stomatologie, 22-068-A-10, 2002.
45. **Dingman RO, Natvig P.**
Surgery of facial fractures.
Philadelphia: WB Saunders; 1964.
46. **Peron JM, Guilbert F.**
Fractures et disjonctions du massif facial supérieur. Diagnostic, principes du traitement.
Rev Prat 1991;41:1325-32
47. **Brignol L., Guyot L., Chossegras C.**
Fracture des maxillaires.
EMC (Elsevier Masson SAS, Paris), Médecine buccale, 28-505-L-10, 2010.
48. **Payement G, Paraque AR et Seigneuric JB.**
Séquelles des traumatismes de la face.
EMC (Elsevier Masson SAS, Paris), Stomatologie, 22-074-A-10, 2001, 18 p.

49. **Esnault O, Abitbol P, Boutin P, Monteil JP.**
Traumatismes du tiers moyen de la face.
EMC (Elsevier Masson SAS, Paris), Oto-rhino-laryngologie 2002. 20-480-A-10:17 p.
50. **J. Bouguila a,*,b, I. Zairi a, R.H. Khonsari b, M. Hellali a, I. Mehri a, et al.**
Les fractures de l'os zygomatique : à propos de 356 cas.
Annales de chirurgie plastique esthétique (2008) 53, 495—503
51. **Stacey DH, Doyle JF, Mount DL, Snyder MC, Gutowski KA.**
Management of mandible fractures.
Plast Reconstr Surg 2006;117:48e-60e.
52. **Stacey DH, Doyle JF, Mount DL, Snyder MC, Gutowski KA.**
Management of mandible fractures.
Plast Reconstr Surg 2006;117:48e-60e.
53. **Landes CA, Ballon A, Roth C.**
Maxillary and mandibular osteosyntheses with PLGA and P(L/DL)LA implants: a 5-year inpatient biocompatibility and degradation experience.
Plast Reconstr Surg 2006;117:2347-60
54. **Meyer C.**
Fractures de la région condylienne : traitement fonctionnel ou chirurgie?
Rev Stomatol Chir Maxillofac 2006;107:133-5.
55. **Meyer C.**
Fractures de la région condylienne : traitement fonctionnel ou chirurgie? Rev Stomatol Chir Maxillofac 2006;107:133-5.
56. **Bouguila J, Hammoud M, Jebblaoui Y, Haddad S, Zairi I, Zitouni K, et al.**
Approche thérapeutique des fractures de l'os zygomatique.
Rev Stomatol Chir Maxillofac 2005;106(4):1S31.
57. **Barbrel P, Géré E.**
Fractures de l'orbite.
EMC (Elsevier Masson SAS, Paris), Stomatologie, 22-072-A-10, 2001.
58. **Barnabé D, Briche T, Lepage P, Rondet P, Gouteyron JF et Kossowski M.**
Fractures nasales.
EMC (Elsevier Masson SAS, Paris), Oto-rhino-laryngologie, 20-385-A-10, 2008, 11 p.
-

- 59. Giraud O, de Soultrait F, Goasguen O, Thiery G, Cantaloube D.**
Traumatismes craniofaciaux.
EMC (Elsevier Masson SAS, Paris), Stomatologie, 22-073-A-10, 2004
- 60. 60- Shahim FN, Cameron P, McNeil JJ.**
Maxillofacial trauma in major trauma patients.
Aust Dent J 2006;51:225-30.
- 61. Zerfowski M, Bremerich A.**
Facial Trauma in children and adolescents.
Clin Oral Investig 1998;2: 120-4.
- 62. Renoux C.**
La pédagogie constructiviste au Département Universitaire de Médecine Générale de la faculté de Tours Bilan après 5 ans d'implantation.
Mémoire Du Diplôme Inter Universitaire De Pédagogie Médicale. Faculté de médecine de Poitiers.2009.
- 63. Rahem L.**
Quel modèle pédagogique ?
Mémoire de Licence IUP .Nante. 2001-2002.



أن أراقب الله في مهنتي.

وأن أصون حياة الإنسان في كافة أدوارها في كل الظروف والأحوال بآذلاً وسعي في استنقاذها من الهلاك والمرض والألم والقلق.

وأن أحفظ للناس كرامتهم، وأستر عورتهم، وأكتم سرهم.

وأن أكون على الدوام من وسائل رحمة الله، بآذلاً رعايتي الطبية للقريب والبعيد، للصالح والطالح، والصديق والعدو.

وأن أتابر على طلب العلم، أسخره لنفع الإنسان.. لا لأذاه.

وأن أوقر من علمني، وأعلم من يصغرنني، وأكون آخاً لكل زميل في المهنة الطبية

متعاونين على البر والتقوى.

وأن تكون حياتي مصداق إيماني في سري وعلايتي، نقيّة مما يشينها تجاه الله ورسوله والمؤمنين.

والله على ما أقول شهيد





جامعة القاضي عياض
كلية الطب و الصيدلة
مراكش

أطروحة رقم 64

سنة 2012

عدة التعليم الذاتي لصدمة الوجه و الفكين :
بصدد 30 حالة

الأطروحة

قدمت ونوقشت علانية في /... /...../ 2012
من طرف

السيد سفيان هروال

المزداد في 26 أبريل 1985 بالرباط

لنيل شهادة الدكتوراه في الطب

الكلمات الأساسية :

صدمة الوجه و الفكين – التعليم الذاتي – كسور - علاج

اللجنة

الرئيس

المشرف

الحكام

السيد **ط. فكري**

أستاذ في جراحة العظام و المفاصل

السيدة **ن. منصوري حطاب**

أستاذة مبرزة في جراحة الوجه و الفكين

السيد **س. آيت بنعلي**

أستاذ جراحة الدماغ و الأعصاب

السيد **ر. بن الخياط**

أستاذ في الجراحة العامة

السيد **ح. سعدي**

أستاذ مبرز في جراحة العظام و المفاصل

السيدة **ن. شريف ادريسي الكنوني**

أستاذة مبرزة في الفحص بالأشعة

