



UNIVERSITE CADI AYYAD

FACULTE DE MEDECINE ET DE PHARMACIE

MARRAKECH

Année 2012

Thèse N° 91

**La prise en charge de l'atrésie de l'œsophage  
au service de chirurgie pédiatrique générale  
du CHU de Marrakech.**

---

**THESE**

PRESENTEE ET SOUTENUE PUBLIQUEMENT LE ...../.../2012

**PAR**

**M<sup>lle</sup>. Hasna LOUGHLIMI**

Née le 03 août 1985 à KASBA TADLA

POUR L'OBTENTION DU DOCTORAT EN MEDECINE

---

**MOTS-CLES :**

Atrésie De L'œsophage - Nouveau Né - Diagnostic - Chirurgie - Pronostic.

---

**JURY**

**Mr. M. SBIHI**

Professeur de pédiatrie

**PRESIDENT**

**Mr. M. OULADSAIAD**

Professeur agrégé de chirurgie pédiatrique

**RAPPORTEUR**

**Mme. I. AIT SAB**

Professeur agrégé de pédiatrie

**JUGES**

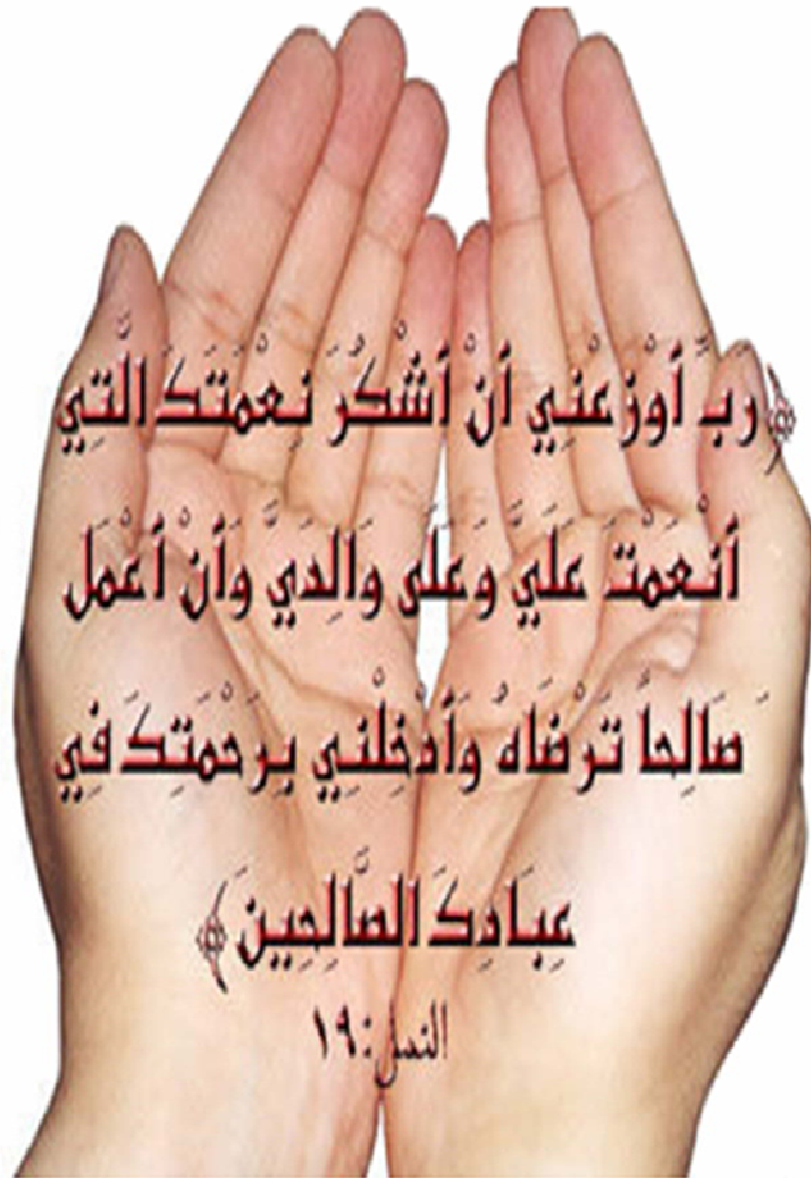**Mr. S. YOUNOUS**

Professeur agrégé d'anesthésie-réanimation

**Mr. M. BOURROUS**

Professeur agrégé de pédiatrie

بِسْمِ اللَّهِ الرَّحْمَنِ الرَّحِيمِ



رَبِّ أَوْزَعْنِي أَنْ أَشْكُرَ نِعْمَتَكَ الَّتِي

أَنْعَمْتَ عَلَيَّ وَعَلَى وَالِدَيَّ وَأَنْ أَعْمَلَ

صَالِحًا تَرْضَاهُ وَأَدْخِلْنِي بِرَحْمَتِكَ فِي

عِبَادِكَ الصَّالِحِينَ ﴿

النمل: ١٦



*Au moment d'être admis à devenir membre de la profession médicale, je m'engage solennellement à consacrer ma vie au service de l'humanité.*

*Je traiterai mes maîtres avec le respect et la reconnaissance qui leur sont dus.*

*Je pratiquerai ma profession avec conscience et dignité. La santé de mes malades sera mon premier but.*

*Je ne trahirai pas les secrets qui me seront confiés.*

*Je maintiendrai par tous les moyens en mon pouvoir l'honneur et les nobles traditions de la profession médicale.*

*Les médecins seront mes frères.*

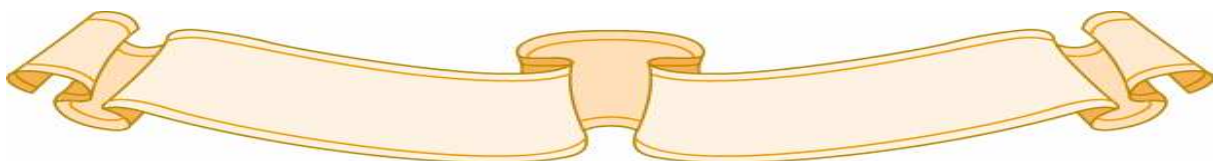
*Aucune considération de religion, de nationalité, de race, aucune considération politique et sociale, ne s'interposera entre mon devoir et mon patient.*

*Je maintiendrai strictement le respect de la vie humaine dès sa conception.*

*Même sous la menace, je n'userai pas mes connaissances médicales d'une façon contraire aux lois de l'humanité.*

*Je m'y engage librement et sur mon honneur.*

**Déclaration Genève, 1948**





*LISTE DES PROFESSEURS*

**UNIVERSITE CADI AYYAD**  
**FACULTE DE MEDECINE ET DE PHARMACIE**  
**MARRAKECH**

Doyen Honoraire

: Pr. Badie–Azzamann MEHADJI

**ADMINISTRATION**

Doyen

: Pr. Abdelhaq ALAOUI YAZIDI

Vice doyen à la recherche

: Pr. Badia BELAABIDIA

Vice doyen aux affaires pédagogiques

: Pr. Ag Zakaria DAHAMI

Secrétaire Général

: Mr. Azzeddine EL HOUDAIGUI

**PROFESSEURS D'ENSEIGNEMENT SUPERIEUR**

|                     |              |                             |
|---------------------|--------------|-----------------------------|
| ABOUSSAD            | Abdelmounaim | Néonatalogie                |
| AMAL                | Said         | Dermatologie                |
| ASMOUKI             | Hamid        | Gynécologie – Obstétrique A |
| ASRI                | Fatima       | Psychiatrie                 |
| AIT BENALI          | Said         | Neurochirurgie              |
| ALAOUI YAZIDI       | Abdelhaq     | Pneumo–phtisiologie         |
| BENELKHAIAT BENOMAR | Ridouan      | Chirurgie – Générale        |
| BELAABIDIA          | Badia        | Anatomie–Pathologique       |
| BOUMZEBRA           | Drissi       | Chirurgie Cardiovasculaire  |
| BOUSKRAOUI          | Mohammed     | Pédiatrie A                 |

|             |                |                             |
|-------------|----------------|-----------------------------|
| CHABAA      | Laila          | Biochimie                   |
| CHOULLI     | Mohamed Khaled | Neuropharmacologie          |
| ESSAADOUNI  | Lamiaa         | Médecine Interne            |
| FIKRY       | Tarik          | Traumatologie– Orthopédie A |
| FINECH      | Benasser       | Chirurgie – Générale        |
| KISSANI     | Najib          | Neurologie                  |
| KRATI       | Khadija        | Gastro–Entérologie          |
| LATIFI      | Mohamed        | Traumato – Orthopédie B     |
| MOUDOUNI    | Said mohammed  | Urologie                    |
| MOUTAOUAKIL | Abdeljalil     | Ophtalmologie               |
| RAJI        | Abdelaziz      | Oto–Rhino–Laryngologie      |
| SARF        | Ismail         | Urologie                    |
| SBIHI       | Mohamed        | Pédiatrie B                 |
| SOUMMANI    | Abderraouf     | Gynécologie–Obstétrique A   |

## **PROFESSEURS AGREGES**

|             |               |                              |
|-------------|---------------|------------------------------|
| ABOULFALAH  | Abderrahim    | Gynécologie – Obstétrique B  |
| ADERDOUR    | Lahcen        | Oto–Rhino–Laryngologie       |
| AMINE       | Mohamed       | Epidémiologie – Clinique     |
| AIT SAB     | Imane         | Pédiatrie B                  |
| AKHDARI     | Nadia         | Dermatologie                 |
| BOURROUS    | Monir         | Pédiatrie A                  |
| CHELLAK     | Saliha        | Biochimie–chimie (Militaire) |
| DAHAMI      | Zakaria       | Urologie                     |
| EL ADIB     | Ahmed rassane | Anesthésie–Réanimation       |
| EL FEZZAZI  | Redouane      | Chirurgie Pédiatrique        |
| EL HATTAOUI | Mustapha      | Cardiologie                  |

|                      |                       |  |
|----------------------|-----------------------|--|
| ELFIKRI              | Abdelghani            | Radiologie (Militaire)                       |
| ETTALBI              | Saloua                | Chirurgie – Réparatrice et plastique         |
| GHANNANE             | Houssine              | Neurochirurgie                               |
| LMEJJATI             | Mohamed               | Neurochirurgie                               |
| LOUZI                | Abdelouahed           | Chirurgie générale                           |
| LRHEZZIOUI           | Jawad                 | Neurochirurgie(Militaire)                    |
| MAHMAL               | Lahoucine             | Hématologie clinique                         |
| MANOUDI              | Fatiha                | Psychiatrie                                  |
| MANSOURI             | Nadia                 | Chirurgie maxillo–faciale Et<br>stomatologie |
| NAJEB                | Youssef               | Traumato – Orthopédie B                      |
| NEJMI                | Hicham                | Anesthésie – Réanimation                     |
| OULAD SAIAD          | Mohamed               | Chirurgie pédiatrique                        |
| SAIDI                | Halim                 | Traumato – Orthopédie A                      |
| SAMKAOUI             | Mohamed<br>Abdenasser | Anesthésie– Réanimation                      |
| TAHRI JOUTEI HASSANI | Ali                   | Radiothérapie                                |
| TASSI                | Noura                 | Maladies Infectieuses                        |
| YOUNOUS              | Saïd                  | Anesthésie–Réanimation                       |

## **PROFESSEURS ASSISTANTS**

|                |         |                            |
|----------------|---------|----------------------------|
| ABKARI         | Imad    | Traumatologie–orthopédie B |
| ABOU EL HASSAN | Taoufik | Anesthésie – réanimation   |
| ABOUSSAIR      | Nisrine | Génétique                  |
| ADALI          | Imane   | Psychiatrie                |
| ADALI          | Nawal   | Neurologie                 |
| ADMOU          | Brahim  | Immunologie                |

|                |               |  |
|----------------|---------------|--|
| AGHOUTANE      | El Mouhtadi   | Chirurgie – pédiatrique                                |
| AISSAOUI       | Younes        | Anésthésie Reanimation (Militaire)                     |
| AIT BENKADDOUR | Yassir        | Gynécologie – Obstétrique A                            |
| AIT ESSI       | Fouad         | Traumatologie–orthopédie B                             |
| ALAOUI         | Mustapha      | Chirurgie Vasculaire périphérique<br>(Militaire)       |
| ALJ            | Soumaya       | Radiologie   |
| AMRO           | Lamyae        | Pneumo – phtisiologie                                  |
| ANIBA          | Khalid        | Neurochirurgie   |
| ARSALANE       | Lamiae        | Microbiologie– Virologie (Militaire)                   |
| BAHA ALI       | Tarik         | Ophtalmologie  |
| BAIZRI         | Hicham        | Endocrinologie et maladies<br>métaboliques (Militaire) |
| BASRAOUI       | Dounia        | Radiologie   |
| BASSIR         | Ahlam         | Gynécologie – Obstétrique B                            |
| BELBARAKA      | Rhizlane      | Oncologie Médicale                                     |
| BELKHOU        | Ahlam         | Rhumatologie   |
| BEN DRISS      | Laila         | Cardiologie (Militaire)                                |
| BENCHAMKHA     | Yassine       | Chirurgie réparatrice et plastique                     |
| BENHADDOU      | Rajaa         | Ophtalmologie  |
| BENHIMA        | Mohamed Amine | Traumatologie–orthopédie B                             |
| BENJILALI      | Laila         | Médecine interne                                       |
| BENZAROUEL     | Dounia        | Cardiologie  |
| BOUCHENTOUF    | Rachid        | Pneumo–phtisiologie (Militaire)                        |
| BOUKHANNI      | Lahcen        | Gynécologie – Obstétrique B                            |
| BOURRAHOuat    | Aicha         | Pédiatrie  |

|                           |               |  |
|---------------------------|---------------|--|
| BSSIS                     | Mohammed Aziz | Biophysique                                  |
| CHAFIK                    | Aziz          | Chirurgie Thoracique (Militaire)             |
| CHAFIK                    | Rachid        | Traumatologie-orthopédie A                   |
| CHERIF IDRISSE EL GANOUNI | Najat         | Radiologie                                   |
| DAROUASSI                 | Youssef       | Oto-Rhino - Laryngologie (Militaire)         |
| DIFFAA                    | Azeddine      | Gastro - entérologie                         |
| DRAISS                    | Ghizlane      | Pédiatrie A                                  |
| EL AMRANI                 | Moulay Driss  | Anatomie                                     |
| EL ANSARI                 | Nawal         | Endocrinologie et maladies<br>métaboliques   |
| EL BARNI                  | Rachid        | Chirurgie Générale (Militaire)               |
| EL BOUCHTI                | Imane         | Rhumatologie                                 |
| EL BOUIHI                 | Mohamed       | Stomatologie et chirurgie maxillo<br>faciale |
| EL HAOUATI                | Rachid        | Chirurgie Cardio Vasculaire                  |
| EL HAOURY                 | Hanane        | Traumatologie-orthopédie A                   |
| EL HOUDZI                 | Jamila        | Pédiatrie B                                  |
| EL IDRISSE SLITINE        | Nadia         | Pédiatrie (Néonatalogie)                     |
| EL KARIMI                 | Saloua        | Cardiologie                                  |
| EL KHADER                 | Ahmed         | Chirurgie Générale (Militaire)               |
| EL KHAYARI                | Mina          | Réanimation médicale                         |
| EL MANSOURI               | Fadoua        | Anatomie - pathologique (Militaire)          |
| EL MEHDI                  | Atmane        | Radiologie                                   |
| EL MGHARI TABIB           | Ghizlane      | Endocrinologie et maladies<br>métaboliques   |
| EL OMRANI                 | Abdelhamid    | Radiothérapie                                |

|                  |                   |  |
|------------------|-------------------|--|
| FADILI           | Wafaa             | Néphrologie  |
| FAKHIR           | Bouchra           | Gynécologie – Obstétrique B                              |
| FAKHIR           | Anass             | Histologie – embryologie cytogénétique                   |
| FICHTALI         | Karima            | Gynécologie – Obstétrique B                              |
| HACHIMI          | Abdelhamid        | Réanimation médicale                                     |
| HAJJI            | Ibtissam          | Ophthalmologie   |
| HAOUACH          | Khalil            | Hématologie biologique                                   |
| HAROU            | Karam             | Gynécologie – Obstétrique A                              |
| HOCAR            | Ouafa             | Dermatologie   |
| JALAL            | Hicham            | Radiologie   |
| KADDOURI         | Said              | Médecine interne (Militaire)                             |
| KAMILI           | El ouafi el aouni | Chirurgie – pédiatrique générale                         |
| KHALLOUKI        | Mohammed          | Anesthésie–Réanimation                                   |
| KHOUCHANI        | Mouna             | Radiothérapie  |
| KHOULALI IDRISSE | Khalid            | Traumatologie–orthopédie (Militaire)                     |
| LAGHMARI         | Mehdi             | Neurochirurgie   |
| LAKMICHI         | Mohamed Amine     | Urologie   |
| LAKOUICHMI       | Mohammed          | Chirurgie maxillo faciale et<br>Stomatologie (Militaire) |
| LAOUAD           | Inas              | Néphrologie  |
| LOUHAB           | Nissrine          | Neurologie   |
| MADHAR           | Si Mohamed        | Traumatologie–orthopédie A                               |
| MAOULAININE      | FadlMrabihrabou   | Pédiatrie (Néonatalogie)                                 |
| MARGAD           | Omar              | Traumatologie – Orthopédie B                             |
| MATRANE          | Aboubakr          | Médecine Nucléaire                                       |
| MOUAFFAK         | Youssef           | Anesthésie – Réanimation                                 |

|                 |                |                                      |
|-----------------|----------------|--------------------------------------|
| MOUFID          | Kamal          | Urologie (Militaire)                 |
| MSOUGGAR        | Yassine        | Chirurgie Thoracique                 |
| NARJIS          | Youssef        | Chirurgie générale                   |
| NOURI           | Hassan         | Oto-Rhino-Laryngologie               |
| OUALI IDRISSE   | Mariem         | Radiologie                           |
| OUBAHA          | Sofia          | Physiologie                          |
| OUERIAGLI NABIH | Fadoua         | Psychiatrie (Militaire)              |
| QACIF           | Hassan         | Médecine Interne (Militaire)         |
| QAMOUSS         | Youssef        | Anesthésie – Réanimation (Militaire) |
| RABBANI         | Khalid         | Chirurgie générale                   |
| RADA            | Noureddine     | Pédiatrie                            |
| RAIS            | Hanane         | Anatomie-Pathologique                |
| ROCHDI          | Youssef        | Oto-Rhino-Laryngologie               |
| SAMLANI         | Zouhour        | Gastro – entérologie                 |
| SORAA           | Nabila         | Microbiologie virologie              |
| TAZI            | Mohamed Illias | Hématologie clinique                 |
| ZAHLANE         | Mouna          | Médecine interne                     |
| ZAHLANE         | Kawtar         | Microbiologie virologie              |
| ZAQUI           | Sanaa          | Pharmacologie                        |
| ZIADI           | Amra           | Anesthésie – Réanimation             |
| ZOUGAGHIE       | Laila          | Parasitologie –Mycologie             |

A decorative, ornate frame with intricate scrollwork and flourishes. The word "DEDICATES" is centered within the frame in a bold, serif, all-caps font. The frame has a double-line border with decorative elements at the top, bottom, and sides.

**DEDICATES**



*Je dédie ce travail.....*

## *A mes très chers parents*

### *A ma mère :*

*Je dédie cet événement marquant de ma vie à la mémoire de ma mère disparue trop tôt. J'espère que ce travail soit une preuve de reconnaissance de la part d'une fille qui a toujours prié pour son âme. Tant serait grand mon désir d'observer son sourire aujourd'hui ! Puisse Dieu, le tout puissant, l'avoir en sa sainte miséricorde !*

### *A mon père :*

*Tous les mots du monde ne sauraient exprimer l'immense amour que je te porte, ni la profonde gratitude que je te témoigne pour tous les efforts et les sacrifices que tu n'as jamais cessé de consentir pour mon instruction et mon bien-être. C'est à travers tes encouragements que j'ai opté pour cette noble profession. J'espère avoir répondu aux espoirs que tu as fondé en moi. Je te rends hommage par ce modeste travail en guise de ma reconnaissance éternelle et de mon infini amour. Que Dieu te garde et te procure santé, bonheur et longue vie.*

### *A ma belle mère :*

*Quoique je puisse dire, je ne peux exprimer mes sentiments d'amour et de respect à ton égard. Puisse Dieu, vous procurer une longue et heureuse vie.*

*A mes très chers frères et Sœurs :*

*Je ne peux exprimer à travers ses lignes tous mes sentiments d'amour envers vous. Votre aide, votre générosité, votre soutien ont été pour moi une source de courage et de confiance.*

*Qu'il me soit permis aujourd'hui de vous assurer mon profond amour et ma grande reconnaissance. J'implore Dieu qu'il nous garde, à jamais, unis et entourés de tendresse, joie et prospérité*

*A toute ma famille,*

*Si petite qu'elle soit, mais si grande dans mon cœur, avec mes sincères sentiments d'estime et de respect.*

*A mes très chères amies ,*

*Je ne peux vous citer toutes, car les pages ne le permettraient pas, et je ne peux vous mettre en ordre, car vous m'êtes toutes chères...*

*Avec toute mon affection, je vous souhaite tout le bonheur et toute la réussite dans la vie.*

*Trouvez dans ce travail, mon estime, mon respect et mon amour.*

*A tous mes très chers amis et collègues:*

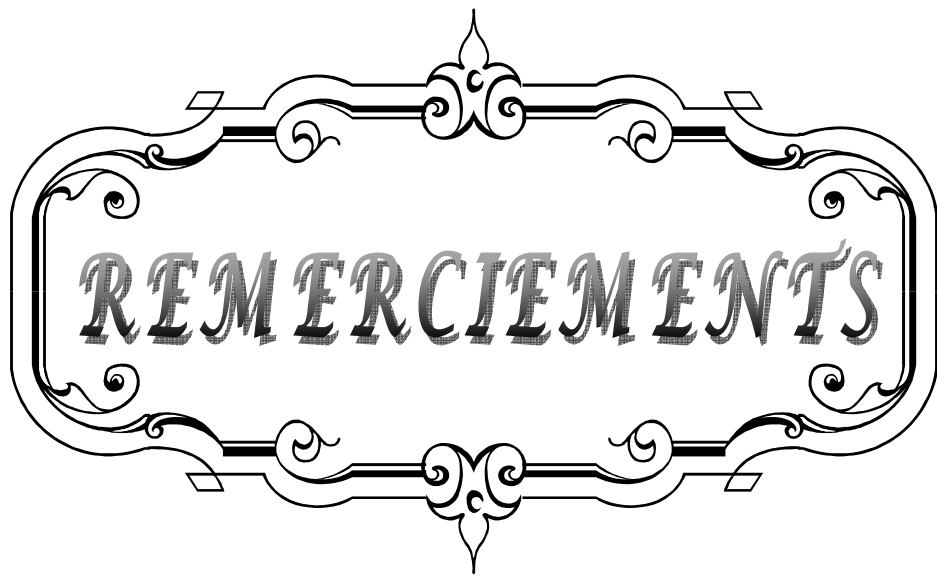
*Votre amitié m'est très précieuse.*

*A MLLÉ. Saadia MANSOURI,*

*Avec mes remerciements pour ton aide, ton soutien, et ta gentillesse, avec mes meilleurs vœux.*

*A tous ceux qui aiment Hasna, et ceux qui ont marqué ma vie de près ou de loin.*

*« Je vous aime tous !!! »*

A decorative frame with ornate scrollwork and flourishes. The word "REMERCIEMENTS" is written in a bold, serif font across the center of the frame.

**REMERCIEMENTS**

***A NOTRE MAITRE ET PRESIDENT DE THESE :***

***Pr. M.SBIHI***

*Vous m'avez faite un grand honneur en acceptant aimablement  
la présidence de mon jury de thèse.*

*Votre modestie jointe, à vos compétences professionnelles et humaines seront  
pour nous un exemple dans l'exercice de notre profession.*

*Veillez trouver ici, l'expression de mon respect et de ma  
très haute considération.*

***A NOTRE MAITRE ET RAPPORTEUR DE THESE :***

***Pr. M.OULADSAIAD***

*Je suis très touchée par l'honneur que vous m'avez faite en acceptant  
de me confier ce travail.*

*Vous m'avez éblouie par à votre sérieux, votre sympathie, votre modestie,  
votre honnêteté, et toutes vos qualités humaines.*

*Je vous remercie infiniment pour avoir consacré à ce travail une partie de  
votre temps précieux et de m'avoir guidé avec rigueur et bienveillance.*


***A NOTRE PROFESSEUR ET JUGE :***

***Pr. I.AIT SAB***

*Je suis infiniment sensible à l'honneur que vous m'avez faite en  
acceptant de siéger parmi mon jury de thèse.*

*Je tiens à exprimer ma profonde gratitude pour votre bienveillance  
et votre simplicité avec lesquelles vous m'avez accueillie.*

*Veillez trouver ici, chère Professeur, le témoignage de ma grande  
estime et de ma sincère reconnaissance.*



*A NOTRE MAITRE ET JUGE :  
Pr. S.YOUNOUS*

*Veuillez accepter Professeur, mes vives remerciements pour l'intérêt que vous avez porté à ce travail en acceptant de faire partie de mon jury de thèse.*

*Veuillez trouver ici, Professeur, l'expression de mon profond respect.*

*A NOTRE MAITRE ET JUGE :  
Pr. M.BOURROUS*

*Je vous remercie de la spontanéité et l'extrême gentillesse avec lesquelles vous avez bien voulu accepter de juger ce travail.*

*Veuillez trouver ici, cher Maître, le témoignage de ma profonde reconnaissance et de mon grand respect.*

*A Dr. A.KAMILI, Professeur assistant au service de chirurgie pédiatrique au CHU Mohammed VI de Marrakech,  
Et à l'ensemble de l'équipe médicale du service de chirurgie pédiatrique du CHU Med VI,*

*Je vous remercie pour votre sympathie et votre bienveillance.  
Il m'est particulièrement agréable de vous exprimer ma profonde gratitude et ma grande estime.*

*A tous les enseignants de la FMPM,  
Avec ma reconnaissance et ma haute considération.*

*« Sincère reconnaissance !!! »*





*ABBREVIATIONS*

A decorative, ornate frame with intricate scrollwork and flourishes. The word "ABBREVIATIONS" is centered within the frame in a stylized, serif font with a slight shadow effect.

## Liste des abréviations

|             |  |
|-------------|--|
| <b>AO</b>   | : Atrésie de l'œsophage                |
| <b>ATT</b>  | : Anastomose termino-terminale         |
| <b>CDS</b>  | : Cul de sac                           |
| <b>CHR</b>  | : Centre hospitalier régional          |
| <b>CHP</b>  | : Centre hospitalier provincial        |
| <b>CHU</b>  | : Centre hospitalier universitaire     |
| <b>CIV</b>  | : Communication inter-ventriculaire    |
| <b>CIA</b>  | : Communication inter-auriculaire      |
| <b>CIVD</b> | : Coagulation intraveineuse disséminée |
| <b>DR</b>   | : Détresse respiratoire                |
| <b>FOT</b>  | : Fistule oesotrachéale                |
| <b>HTAP</b> | : Hypertension artérielle gravidique   |
| <b>MAR</b>  | : Malformation anorectale              |
| <b>MAP</b>  | : Menace d'accouchement prématuré      |
| <b>PCA</b>  | : Persistance du canal artériel        |
| <b>RPM</b>  | : Rupture prématurée des membranes     |
| <b>SFA</b>  | : Souffrance fœtale aigue              |



|                                  |           |
|----------------------------------|-----------|
| <b>Introduction</b>              | <b>1</b>  |
| <b>Patients et méthodes</b>      | <b>3</b>  |
| I. Type d'étude                  | 4         |
| II. Cadre d'étude                | 4         |
| III. Echantillon d'étude         | 4         |
| IV. Procédure d'étude            | 4         |
| <b>Résultats et analyse</b>      | <b>6</b>  |
| I. Données épidémiologiques      | 7         |
| II. Données cliniques            | 9         |
| III. Données radiologiques       | 10        |
| IV. Bilan malformatif            | 12        |
| V. Prise en charge thérapeutique | 16        |
| VI. L'évolution                  | 19        |
| 1. Les suites postopératoires    | 19        |
| 2. L'évolution à moyen terme     | 22        |
| VII. La mortalité                | 23        |
| <b>Discussion</b>                | <b>27</b> |
| I. Rappels                       | 28        |
| 1. Historique                    | 28        |
| 2. Embryologie                   | 29        |
| 3. Anatomie                      | 33        |
| 4. Etiopathogénie et génétique   | 37        |
| 5. Physiopathologie              | 40        |
| II. Epidémiologie                | 44        |
| 1. La fréquence                  | 44        |
| 2. Le sexe                       | 44        |
| 3. Le terme                      | 45        |
| 4. Poids de naissance            | 46        |
| 5. L'âge maternel                | 47        |
| 6. La parité                     | 47        |
| III. Classification anatomique   | 47        |
| IV. Diagnostic positif           | 50        |
| 1. Diagnostic prénatal           | 50        |
| 1.1 l'échographie                | 50        |
| 1.2 l'IRM                        | 51        |
| 2. Diagnostic postnatal          | 54        |
| 2.1 Clinique                     | 54        |
| 2.2 Radiologique                 | 56        |

|   |            |
|---|------------|
| V. Les malformations associées                                | 59         |
| VI. Prise en charge thérapeutique                             | 65         |
| 1. Mise en condition  | 65         |
| 2. Bilan préopératoire  | 67         |
| 2.1 Bilan malformatif   | 67         |
| 2.2 L'endoscopie préopératoire                                | 68         |
| 2.3 Scanner tri-dimensionnel                                  | 70         |
| 2.4 L'échographie médiastinale                                | 71         |
| 2.5 Autres bilans   | 72         |
| 3. Traitement chirurgical                                     | 73         |
| 3.1 Buts  | 73         |
| 3.2 déroulement de l'intervention et techniques chirurgicales | 73         |
| 3.3 les indications   | 89         |
| 3.4 traitement de l'atrésie de l'œsophage par thoracoscopie   | 90         |
| 3.5 suites postopératoires                                    | 94         |
| VII. Complications  | 97         |
| 1. Précoces   | 97         |
| 2. Tardives   | 99         |
| VIII. Pronostic   | 103        |
| 1. Classification pronostique                                 | 103        |
| 2. La mortalité   | 105        |
| <b>Conclusion</b>   | <b>107</b> |
| <b>Résumés</b>  | <b>109</b> |
| <b>Bibliographie</b>  | <b>113</b> |



*INTRODUCTION*

L'atrésie de l'œsophage (AO) est une malformation congénitale caractérisée par une interruption de la continuité œsophagienne avec formation de deux culs de sac, l'un supérieur et l'autre inférieur. Dans 90%, il existe une fistule œsotrachéale (FOT) associée [1].

L'étiologie de l'anomalie est inconnue mais elle est probablement multifactorielle avec intervention des facteurs génétiques et environnementaux [2]. La seule certitude est qu'il s'agit d'une anomalie précoce, survenant au moment du développement de l'axe aérodigestif chez l'embryon, entre la 4ème et la 6ème semaine de gestation.[1,3]

Elle constitue une urgence chirurgicale néonatale et elle doit être recherchée de principe lors de l'examen initial de tout nouveau né en salle de travail.

Il existe plusieurs formes anatomiques avec des prises en charge et des pronostics différents. L'AO avec une FOT inférieure, constitue la forme la plus fréquente [4]. La morbidité et la mortalité de certaines formes anatomiques (à grand écart inter-segmentaire), associées à une grande prématurité ou à des malformations cardiaques sévères sont plus élevées [5-7]. Quelle qu'en soit la forme, le devenir de ces enfants est émaillé de complications à long terme [5,8].

Le pronostic de l'AO a connu une nette amélioration. Le taux de survie, rapporté dans certaines séries, est de 90% voir plus [9]. Ceci est grâce aux progrès réalisés en réanimation néonatale, en radiologie pédiatrique et en chirurgie pédiatrique .

Le but de ce travail est de rapporter l'expérience du service de Chirurgie pédiatrique générale du Centre Hospitalier Universitaire (CHU) Mohammed VI de Marrakech, à travers une série de 31 patients, colligés au service entre 2009 et 2010, ainsi que déterminer l'état des lieux du retard diagnostique et préciser les différents éléments diagnostiques de cette anomalie.



## **I. Type d'étude :**

Il s'agit d'une étude rétrospective d'une série de 31 malades, qui s'est déroulée sur une période de 2 ans, du 1 janvier 2009 au 31 décembre 2010.

## **II. Cadre d'étude :**

Les services de chirurgie pédiatrique générale et de réanimation pédiatrique, du CHU Mohamed VI de Marrakech, ont servi de cadre pour la réalisation de notre étude.

## **III. Echantillon d'étude:**

L'étude a porté sur 31 malades, ayant une atrésie de l'œsophage, colligés au service de chirurgie pédiatrique générale du Centre Hospitalier Universitaire Mohamed VI de Marrakech.

Dix huit malades ont été adressés des hôpitaux du secteur public ou privé (CHR, CHP, polycliniques...) de Marrakech et la région du sud , dont 9 malades ont été diagnostiqués avant d'être adressés à notre formation ; et treize malades ayant consulté directement les urgences pédiatriques du CHU de Marrakech.

## **IV. Procédure d'étude :**

L'analyse des dossiers médicaux des malades a permis de recueillir les données nécessaires à notre étude et de les consigner sur une fiche technique ( annexe I ).

Pour chaque dossier exploité nous avons relevé les renseignements suivants :

- ◆ **Epidémiologiques** : le déroulement de la grossesse, le terme et le mode d'accouchement, le sexe, le poids de naissance, le type anatomique ;

**La prise en charge de l'atrésie de l'œsophage  
au service de chirurgie pédiatrique générale du CHU de Marrakech**

---

- ◆ cliniques : le délai diagnostique, les signes d'appel, les données de l'examen cliniques ;
- ◆ paracliniques : la radiographie thoraco-abdominale ;
- ◆ l'état pulmonaire
- ◆ le bilan malformatif
- ◆ le traitement: les mesures de réanimation entreprises, l'option chirurgicale adoptée;
- ◆ l'évolution : les complications postopératoires précoces et tardives.



*RESULTATS  
&  
ANALYSE*

## I. Données épidémiologiques :

Durant notre période d'étude, 31 patients avec une atrésie de l'œsophage ont été admis au service de chirurgie pédiatrique générale, soit une fréquence de 15.5 cas par an.

### 1. Le déroulement de la grossesse :

Dans notre série, la grossesse était normale dans 21 cas (68%). L'hydramnios a été retrouvé dans les antécédents prénatals de 9 patients soit 29% des cas ; une seule grossesse gémellaire a été retrouvée. Les autres incidents étaient : une menace d'accouchement prématurée chez un patient, une rupture prématurée des membranes dans 2 cas et l'hypertension artérielle gravidique dans un cas.(tableau n°1)

**Tableau I : les différents incidents au cours de la grossesse**

| La Grossesse          | Nombre de cas | Pourcentage% |
|-----------------------|---------------|--------------|
| Normale               | 21            | 68%          |
| Hydramnios            | 9             | 29%          |
| MAP                   | 1             | 3%           |
| RPM                   | 2             | 6%           |
| HTAG                  | 1             | 3%           |
| Grossesse gémellaire  | 1             | 3%           |
| Diagnostic anténatale | 0             | 0%           |

### 2. Le déroulement de l'accouchement :

Sept patients sont nés par césarienne (22,5%) dont 2 pour suspicion de SFA, 2 pour une disproportion fœto-pelvienne, 1 pour une dilatation stationnaire, 1 pour HTAG sévère et 1 pour macrosomie ; 24 accouchements (77%) se sont déroulés par voie basse.

Un seul cas était un accouchement prématuré à 36 SA soit 3% des cas alors que 30 patients sont nés à terme soit 97% des cas.

### 3. Le poids de naissance :

Le poids moyen des patients était de 2642g avec des extrêmes de 1600g à 4500g. 19 patients (61%) avaient un poids de naissance supérieur à 2500g, 3 patients (10%) pesaient moins de 1800g et 9 patients (29%) avaient un poids entre 1800g et 2500g. (tableau n°II)

Tableau II : Répartition des malades selon le poids de naissance

| Poids (P) en grammes | Nombre de cas | pourcentage % |
|----------------------|---------------|---------------|
| P<1800               | 3             | 10%           |
| 1800<P<2500          | 9             | 29%           |
| P>2500               | 19            | 61%           |

### 4. Le sexe :

Notre série comporte 19 garçons (61%) et 12 filles (39%) , soit un sexe ratio M/F de 1.6. (figure n°1)

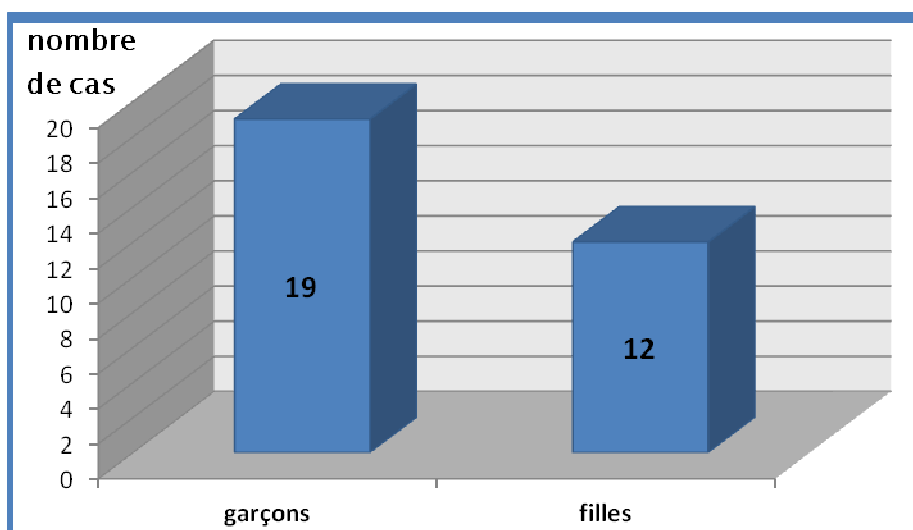


Figure 1 : Répartition des malades selon le sexe

## 5. Le type anatomique :

L'atrésie de l'œsophage avec une fistule œso-trachéale inférieure (Ladd III) était retrouvée chez 27 patients soit 93% alors que 2 patients soit 7% avaient une AO pure sans FOT ( Ladd I).

( Tableau n°III)

A noter que 2 malades ont décédé avant que le diagnostic du type anatomique n'ait pu être fait.

**Tableau III: Répartition des patients selon le type anatomique**

| Type          | I  | II | III | IV |
|---------------|----|----|-----|----|
| Nombre de cas | 2  | -  | 27  | -  |
| pourcentage   | 7% | -  | 93% | -  |

## II. Données cliniques :

### 1. Le délai diagnostique:

Dans notre série, on note que :

- le diagnostic d'atrésie de l'œsophage a été posé dans les premières 24h de vie chez 12 malades soit 39%, dont 2 patients (6%) ont été diagnostiqués à la naissance ( H0 de vie). Ce taux faible de diagnostic précoce est à souligner.
- 6 malades ont été diagnostiqués entre 24h et 48h.
- 3 malades ont été diagnostiqués entre 48h et 72h.
- 10 malades ont été diagnostiqués au-delà de 72h, dont 2 dans un délai supérieur ou égale à 10j.(tableau n°IV)

**Tableau IV :répartition des malades selon le délai du diagnostic**

| Age du diagnostic en jours | J1  |    |     |      | J2  | J3  | J4  | J6 | J8 | J9 | J15 | J22 |
|----------------------------|-----|----|-----|------|-----|-----|-----|----|----|----|-----|-----|
|                            | H0  | H2 | H12 | >H12 |     |     |     |    |    |    |     |     |
| Nombre de cas              | 2   | 2  | 1   | 7    | 6   | 3   | 4   | 2  | 1  | 1  | 1   | 1   |
| pourcentage                | 39% |    |     |      | 19% | 10% | 13% | 6% | 3% | 3% | 3%  | 3%  |

## 2. Les signes cliniques :

Sur 31 cas étudiés, on note que :

- La vérification systématique de la perméabilité œsophagienne en salle d'accouchement, par l'épreuve à la sonde, n'a été réalisée que chez 2 malades, permettant un diagnostic précoce à H0 de vie dans 6.5% des cas.
- 29 malades soit 93.5% se sont présentés avec des signes cliniques après une ou plusieurs tentatives d'alimentation à type de : hyper sialorrhée , des accès de toux et de suffocation, une détresse respiratoire. A noter que certains malades se sont présentés avec un tableau de déshydratation et de dénutrition.( Tableau n° V)
- 3 malades ont été hospitalisés initialement au service de néonatalogie pour prise en charge d'une infection materno-fœtale et le diagnostic de l'atrésie de l'œsophage a été fait lors de leur hospitalisation.

**Tableau V : Répartition des malades selon les signes cliniques**

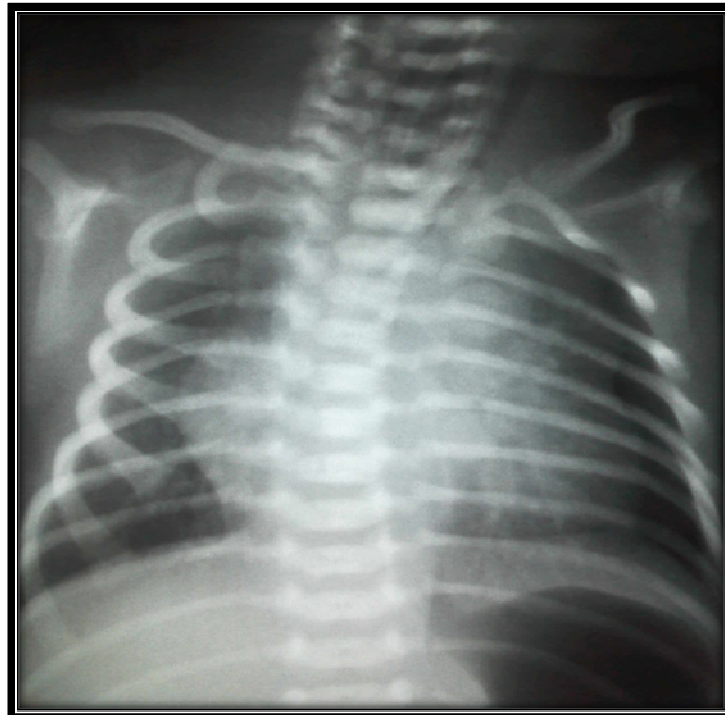| Les signes cliniques      | Nombre de cas | Pourcentage |
|---------------------------|---------------|-------------|
| Détresse respiratoire     | 13            | 42%         |
| Hyper sialorrhée          | 20            | 64.5%       |
| Accès de toux/suffocation | 21            | 68%         |
| Déshydratation            | 8             | 26%         |
| Dénutrition               | 2             | 6.5%        |

## III. Données radiologiques :

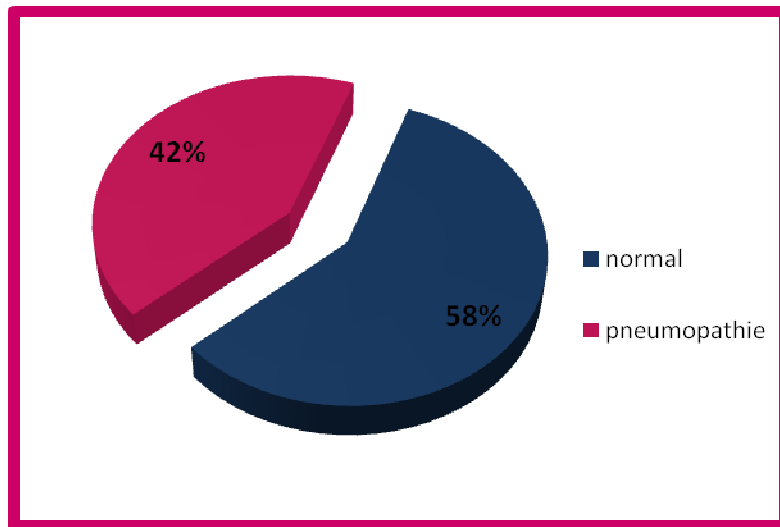
La radiographie thoraco-abdominale face et profil, après mise en place d'une sonde naso-pharyngée, était systématique chez tous les patients. Elle montrait:

- un enroulement de la sonde au niveau du cul-de-sac œsophagien supérieur, dont le niveau se situe entre D2 et D4, chez tous les patients. (Figure n°2)

- Une aération digestive est notée pratiquement sur tous les clichés , sauf 2 cas qui se sont avérés types I. (Figure n°2)
- L'état pulmonaire est apprécié sur ce premier cliché. Un état pulmonaire normale a été observé chez 18 malades alors que 13 malades avaient une pneumopathie à l'admission, compliquée d'une atelectasie du lobe supérieur droit dans un cas . (figure n°3)
- La silhouette cardiaque ainsi la position de l'aorte sont difficilement appréciées.



**Figure 2** : une radiographie thoraco-abdominale de face chez un malade de notre série montrant un enrroulement de la sonde au niveau du CDS supérieur



**Figure 3** : répartition des patients selon l'état pulmonaire à l'admission

#### **IV. Le bilan malformatif :**

Un bilan malformatif était systématiquement réalisé chez tous les patients à la recherche de malformations associées. ce bilan est fait de : un examen clinique complet, une radiographie thoraco-abdominale, une échocœur, une échographie abdominale. Le caryotype n'a été réalisé que chez 2 patients.

Dans notre série, 13 malades soit 42% avaient des malformations associées. ces anomalies étaient de type : cardiaques, génito-urinaires, gastro-intestinales, musculo-squelettiques et chromosomiques .(tableau VI)

##### **1. les malformations cardio-vasculaires**

Sept malades avaient une malformation cardiaque associée soit 22.6% des cas. ces malformations sont : la communication inter-ventriculaire (CIV) chez 3 patients, la communication inter-auriculaire (CIA) chez 2 patients, la persistance du canal artériel (PCA) dans 2 cas, le foramen ovale perméable dans 2 cas et l'arc aortique droit chez un seul patient.

## **2. Les malformations gastro-intestinales :**

Les malformations gastro-intestinales étaient présentes chez 2 malades soit 6.5% des cas. Elles sont à type de : une malformation ano-rectale haute (MAR haute) retrouvée chez 2 patients et une hernie diaphragmatique gauche chez un patient .

## **3. Les malformations génito-urinaires :**

Quatre patients (13%) avaient des malformations génito-urinaires associées. ces anomalies sont : la dilatation bilatérale des voies urinaires, faite d'une uretéro-hydronéphrose et une mégavessie, retrouvée chez un patient, le syndrome de jonction pyélo-urétérale chez un patient, la cryptorchidie bilatérale retrouvée dans 3 cas et une anomalie du développement sexuel chez un patient.

La dilatation bilatérale des voies urinaires rentrait dans le cadre d'un syndrome de PRUNE BELLY.

## **4. Les malformations musculo-squelettiques :**

Elles étaient présentes chez 5 patients soit 16% des cas. Elles sont à type de :

- Des pieds bots varus équin chez un patient ;
- Une inégalité des membres inférieurs dans un cas ;
- Une hanche droite raide et subluxée dans un cas ;
- Une hypertrophie d'un membre supérieur droit chez un malade ;
- Une fistule sacrée dans 2 cas ;
- Une hypoplasie des muscles droits de l'abdomen chez un patient dans le cadre d'un syndrome de PRUNE BELLY.

## **5. Les anomalies chromosomiques :**

Un seul cas de trisomie 21 était diagnostiqué dans notre série. L'autre caryotype, réalisé chez le patient ayant un syndrome de PRUNE BELLY avec une anomalie du développement sexuel, ne révélait pas d'anomalie.

## **6. Autres anomalies :**

Une fente labio-palatine a été retrouvée chez un patient, une dysmorphie faciale était objectivée dans 2 cas et une hyperplasie surrénalienne bilatérale chez un malade.

## **7. Les associations malformatives :**

Parmi les 13 malades ayant des anomalies associées, 8 patients avaient deux malformations associées ou plus. Le syndrome de VACTERL était retrouvé chez 2 patients soit 6.5% des cas, dont un avait un syndrome de PRUNE BELLY associé, fait d'une dilatation bilatérale des voies urinaires, une hypoplasie de la paroi abdominale et une cryptorchidie bilatérale.

**Tableau VI** : les différentes malformations associées

| L'anomalie                           | Nombre de cas (n) |
|--------------------------------------|-------------------|
| <b>Cardiovasculaire</b> (n = 7)      |                   |
| CIV                                  | 3                 |
| CIA                                  | 2                 |
| Canal artériel                       | 2                 |
| FO perméable                         | 2                 |
| Arc aortique droit                   | 1                 |
| <b>Géno-urinaire</b> (n = 4)         |                   |
| cryptorchidie bilatérale             | 2                 |
| uretéro-hydronéphrose bilatérale     | 1                 |
| mégavessie                           | 1                 |
| syndrome de jonction pyélo-urétérale | 1                 |
| anomalie du développement sexuel     | 1                 |
| <b>Gastro-intestinale</b> (n = 2 )   |                   |
| MAR haute                            | 2                 |
| hernie diaphragmatique               | 1                 |
| <b>Musculo-squelettiques</b> (n=5)   |                   |
| pieds bots varus équin               | 1                 |
| inégalité des membres inférieurs     | 1                 |
| hanche raide et subluxée             | 1                 |
| hypertrophie d'un membre supérieur   | 1                 |
| fistule sacrée                       | 2                 |
| hypoplasie de la paroi abdominale    | 1                 |
| <b>Chromosomique</b> (n = 1)         |                   |
| Trisomie 21                          | 1                 |
| <b>Les syndromes</b> (n = 2)         |                   |
| VACTERL                              | 2                 |
| Syndrome de Prune BELLY              | 1                 |
| <b>Autres</b>                        |                   |
| Dysmorphie faciale                   | 3                 |
| Fente labiopalatine                  | 1                 |
| Hyperplasie surrénalienne bilatérale | 1                 |

## **V. la prise en charge thérapeutique :**

### **1. Préparation à l'intervention :**

Tous les malades ont bénéficié d'une hospitalisation en réanimation avant l'intervention, dont la durée moyenne est de 3j avec des extrêmes de 1j à 8j, pour mise en condition, faite de :

- une aspiration continue de cul-de-sac œsophagien supérieur après mise en place d'une sonde oro-pharyngée ;
- Des prélèvements sanguins et bactériologiques ;
- Un bilan des malformations associées ;
- Un traitement antibiotique adapté à chaque cas ,pour les nouveaux nés présentant une infection, et de la vitamine K pour prévenir le syndrome hémorragique du nouveau-né ;
- La prise en charge des complications pulmonaires causées par le diagnostic tardif ;
- La rééquilibration humorale et biologique par perfusions intraveineuse ;

Durant cette période, 3 malades ont présentés un ictère néonatale dont 2 étaient des ictères nus traités par la photothérapie et 1 était un ictère cholestatique résolu spontanément ; 4 malades se sont présentés avec une insuffisance rénale fonctionnelle ; 1 malade s'est présenté avec une détresse respiratoire sévère nécessitant une ventilation mécanique ; 1 malade s'est présenté avec état septicémique à staphylocoque coagulas négative .

### **2. Le traitement chirurgicale:**

29 patients ont été opérés et 2 malades ont décédés avant l'intervention.

**2.1. La voie d'abord :**

La thoracotomie droite a été utilisée chez 28 malades (96.5%), et la thoracotomie gauche chez un seul malade ayant un arc aortique droit.

La voie extrapleurale a été réalisée chez tous les patients, dont une s'est converti en transpleurale après effraction de la plèvre.

Une laparotomie médiane sus ombilicale a été réalisée chez 6 malades (21%) gastrostomie et un abord cervical latéral droit a été réalisé chez 3 malades (10%) pour œsophagostomie.

**2.2. L'exploration :** (Figure n°4)

L'exploration chirurgicale a objectivé :

- Un écart important (large gap) entre les 2 CDS dans 5 cas (17%) , dont 2 avaient une AO type I et 3 cas avaient une AO type III .
- Un CDS inférieur hypoplasique dans un cas.
- Une FOT au niveau de la bronche souche droite dans un cas.
- Une aplasie de la veine AZYGOS dans un cas.
- Un arc aortique droit dans un cas.
- Un CDS supérieur bas situé communiquant avec CDS inférieur par un segment atrétique dans un cas.(figure n°4)

**2.3. le geste chirurgicale :**

Un malade, ayant une AO type III avec un arc aortique droit, a décédé en per-opératoire.

**a- cure chirurgicale d'emblée :**

Vingt deux malades soit 78.5% des cas ont bénéficié d'une cure chirurgicale de la malformation d'emblée, consistant en une anastomose œsophagienne termino- terminale (ATT) après fermeture de la FOT. Tous ces patients avaient une AO type III.

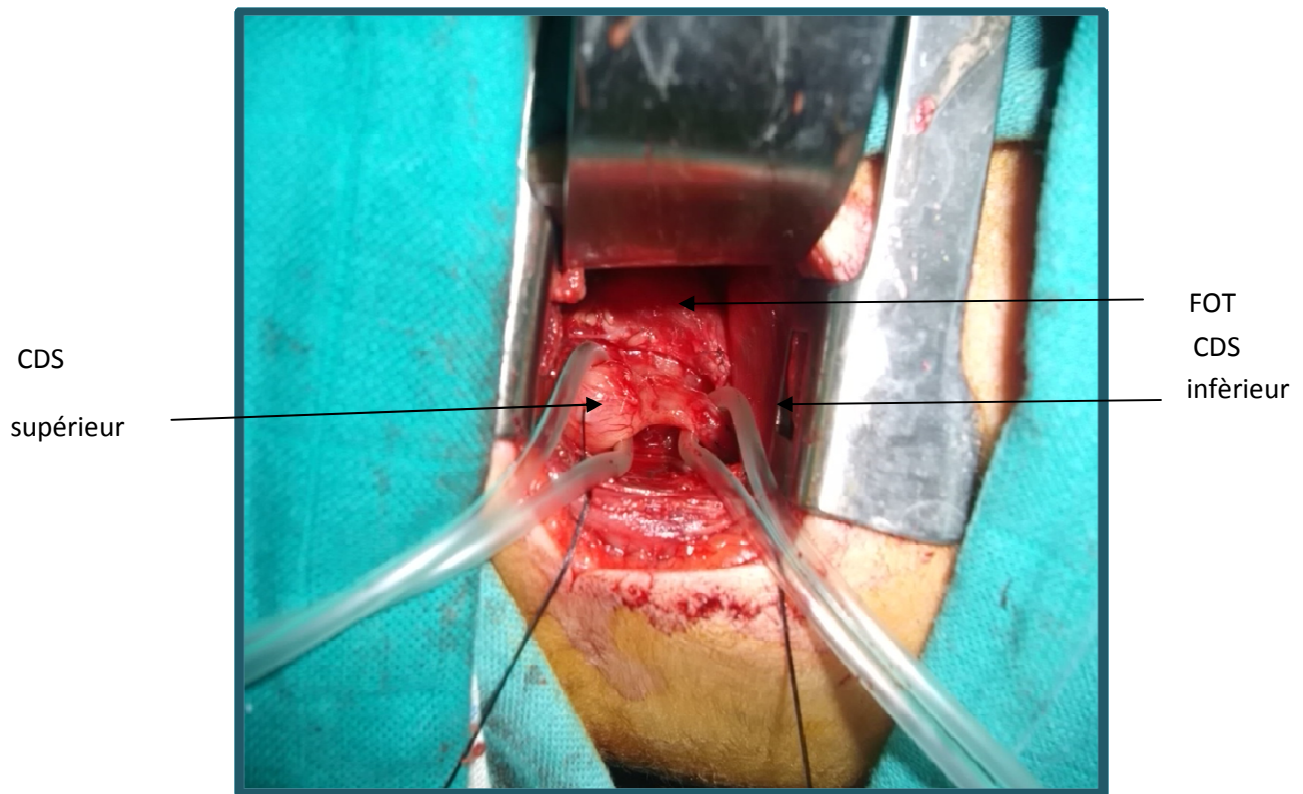
L'anastomose termino-terminale a été réalisée sous tension légère à modérée dans 12 cas. Une myotomie de LIVATIDIS a été réalisée dans 2 cas.

**b- cure chirurgicale différée :**

l'ATT était impossible chez 6 patients (21.5%), dont 2 patients avaient une AO type I et 4 patients avaient une AO type III. Ils ont été différés, après la confection d'une gastrostomie d'alimentation +/- œsophagostomie avec fermeture de la FOT, lors de cette première intervention.

Pour les 2 malades ayant une AO type I, on a réalisé une œsophagostomie cervicale avec une gastrostomie chez le premier malade et une gastrostomie d'alimentation seule, associée à la mise en place d'une sonde naso-pharyngé en aspiration continue chez le 2eme malade et ils ont été prévus pour rétablissement de la continuité œsophagienne. Le 2<sup>e</sup> malade a décédé en postopératoire par choc septique.

Pour les 4 malades ayant une OA type III : 2 patients ayant un large gap entre les 2 CDS , ont bénéficié d'une fermeture de la FOT, une œsophagostomie avec gastrostomie . L'un a décédé en post-opératoire immédiat par choc septique, l'autre a décédé lors de la période d'attente du 2ème temps opératoire par une infection pulmonaire sévère ; un malade avait un CDS inférieur hypoplasique et l'autre avait un large gap, ils ont bénéficié d'une gastrostomie d'alimentation après fermeture de la FOT, avec sonde naso-pharyngée sous aspiration continue.ils ont décédé en postopératoire .



**Figure 4** : image per-opératoire montrant les deux CDS œsophagiens, liés par un segment atrétique, avec une FOT chez un malade de notre série

## VI. L'évolution :

### 1. Les suites postopératoires :

Tous les patients ont été hospitalisés initialement, après l'intervention, en réanimation pédiatriques et la durée moyenne était de 9 jours avec des extrêmes de 4 jours à 30j. Durant cette hospitalisation, un ensemble de mesures ont été entrepris :

- installation des patients en position proclive dorsal de 45° avec légère flexion de la tête ;
- la mise en place d'une sonde d'aspiration ;

**La prise en charge de l'atrésie de l'œsophage  
au service de chirurgie pédiatrique générale du CHU de Marrakech**

---

- l'antibioprophylaxie ,le traitement à base d'IPP et d'antiémétique ont été
- Systématiquement prescrits.
- l'alimentation était assurée par sonde trans-anastomotique à J1 postopératoire et à j5 pour les malades ayant une gastrostomie.
- l'opacification à J7 postopératoire a été réalisé chez tous les patients qui ont eu une ATT. (figure n°5 et n°6)
- l'ablation de la sonde trans-anastomotique et du drain ont été fait après avoir s'assurer de l'absence de fistule ou de fuite sur les opacifications de contrôle.

Les suites postopératoires étaient simples chez 5 malades soit 18% alors que 23 malades (82%) ont présenté des complications. (tableau VII)

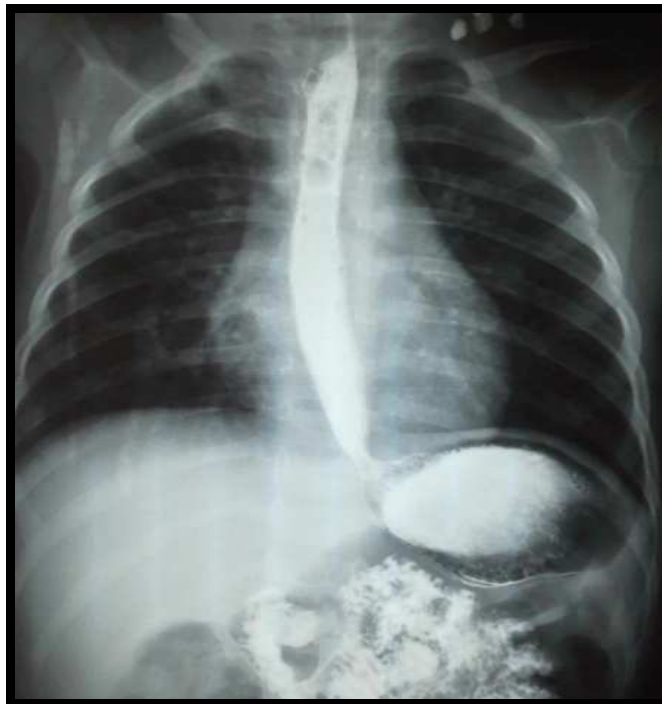**TABLEAU VII : les complications postopératoires**

| les complications        | Nombre de cas | pourcentage |
|--------------------------|---------------|-------------|
| Le lâchage anastomotique | 7             | 25%         |
| pneumopathie             | 4             | 14%         |
| Détresse respiratoire    | 4             | 14%         |
| Troubles ventilatoires   | 4             | 14%         |
| Infection nosocomiale    | 2             | 7%          |
| pneumothorax             | 2             | 7%          |
| pleurésie                | 1             | 3.5%        |
| hémithorax               | 1             | 3.5%        |
| Infection de la paroi    | 2             | 7%          |
| médiastinite             | 1             | 3.5%        |

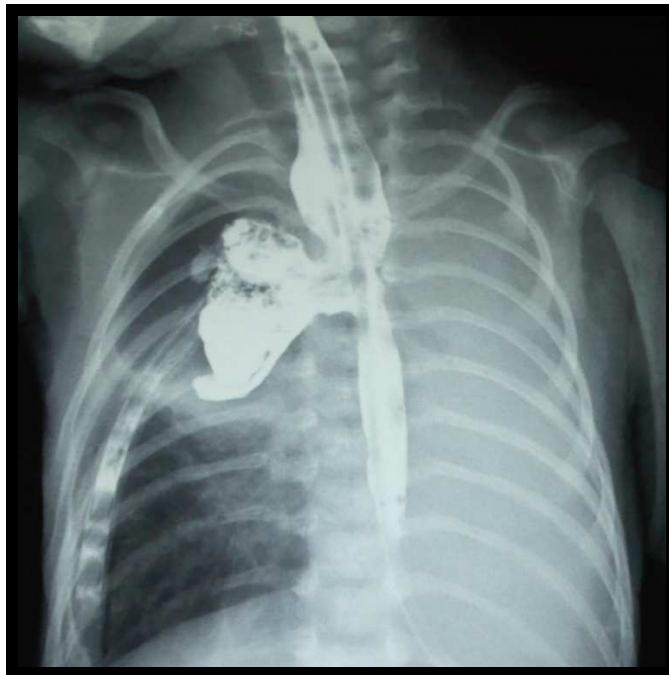
Pour les malades qui ont présentés un lâchage anastomotique (figure n°6), une reprise chirurgicale, consistant en une gastrostomie avec oesophagostomie, était nécessaire chez un seul patient, ayant un CDS inférieur friable et hypoplasique avec un gap important , alors que dans les autres cas la conduite à tenir était d'assurer une aspiration pharyngée continue, Laisser

la sonde transanastomotique en place, l'antibiothérapie . le délai moyen de la survenue du lâchage anastomotique était de 6 jours.

15 malades, soit 53.5 % des malades opérés, ont décédé en postopératoire immédiat avec un délai moyen de 5 jours. Les causes de décès étaient le choc septique, survenant chez 10 patients soit 66.5% des cas, et la détresse respiratoire sévère ,survenant chez 5 patients soit 33.5% des cas.



**Figure 5** : opacification œsophagienne à j7 du postopératoire chez un malade de notre série montrant un bon passage de produit de contraste sans fuite anastomotique.



**Figure 6** : opacification œsophagienne à j7 du postopératoire chez un malade de notre série  
Montrant une fuite de produit de contraste en faveur d'un lâchage anastomotique

## 2. L'évolution à moyen terme :

On note que 13 malades ont survécu après la première intervention chirurgicale soit 46.5% des malades opérés. L'évolution était bonne chez 8 malades (61.5%) alors que 5 malades (38.5%), ont présenté des complications. Ces complications étaient :

- Une sténose anastomotique survenant dans un cas, révélée par une dysphagie et confirmée par la fibroscopie digestive haute (sténose serrée infranchissable à 20 cm des arcades dentaires). Ce malade a bénéficié de 2 séances de dilatation avec une nette amélioration ;
- une pneumopathie sévère survenant chez 3 patients, dont 2 ont décédé dans un tableau de choc septique, l'un à l'âge de 2 mois et l'autre à l'âge de 2 mois et demi ;
- Un retard de croissance chez 2 patients ;

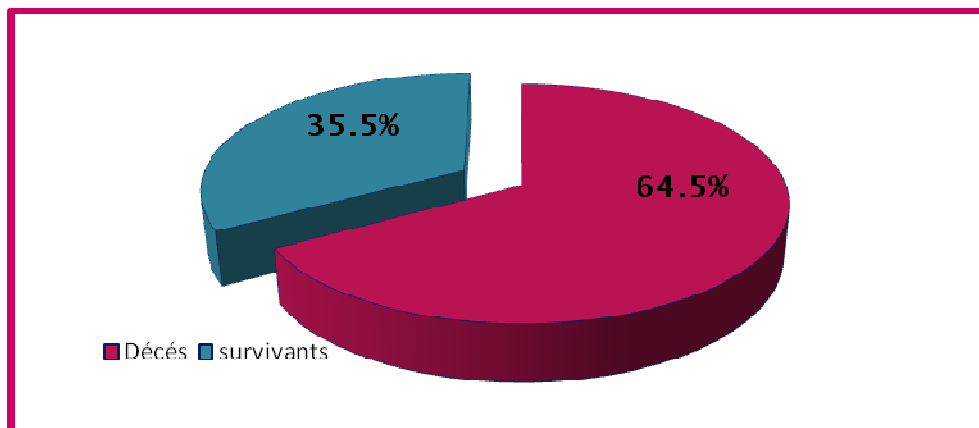
- Une dénutrition chez un patient ;
- Une déshydratation dans un cas ;

Pour les 2 patients survivants ayant une gastrostomie avec œsophagostomie, ils sont toujours en attente d'un 2eme temps opératoire pour rétablissement de la continuité œsophagienne.

## **VII. La mortalité :**

### **1. Le taux de mortalité :**

Le nombre de décès dans notre série est 20 patients soit un taux de mortalité de 64.5%.  
(figure n°7 )



**Figure 7: le taux de mortalité**

### **2. Le délai de survie :**

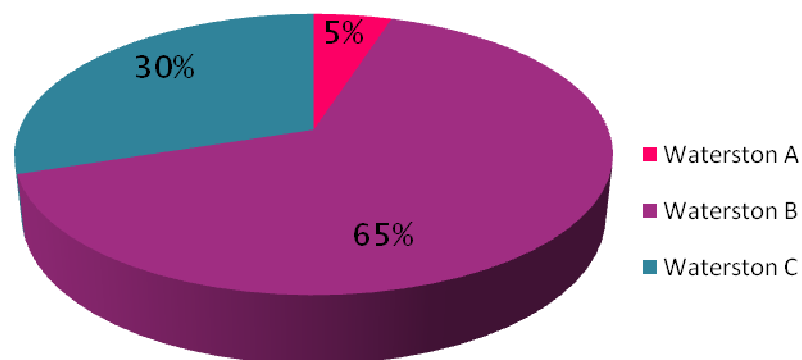
Le délai moyen de survie était de 14 jours avec des extrêmes de 1jour à 64jours.

Deux malades ont décès avant la cure chirurgicale de la malformation et un malade a décédé en per-opératoire.

### 3. Analyse de la mortalité :

Sur les 20 malades qui ont décédés et selon la classification de Waterston : 1 malade soit 5% est classé A, 13 malades soit 65% sont classés B et 6 malades soit 30% sont classés C.

( figure n°8)



**Figure 8 :** répartition des décès selon les différentes classes de Waterston

Plusieurs paramètres sont étudiés dans l'analyse de la mortalité de notre série. (tableau n°VIII)

On noter que :

- 2 malades ont décédés avant la cure chirurgicale de leur malformation, le 1<sup>er</sup> était un prématuré hypotrophe porteur d'une hernie diaphragmatique associée décédé dans un tableau d'arrêt hypoxique ; le 2<sup>ème</sup> était porteur d'un syndrome polymalformatif fait d'un syndrome de PRUNE BELLY, une CIA complète, une MAR haute et une anomalie du développement sexuel.
- Le malade porteur de l'arc aortique droit a décédé en per-opératoire par choc hémorragique dans un tableau de CIVD.

**Tableau VIII : analyse de la mortalité**

| Délai diagnostique | malades | Poids de naissance <1800g | pneumopathie | Malformations associées sévères                             | Complications postopératoires               |
|--------------------|---------|---------------------------|--------------|---|---|
| <b>&lt; 24h</b>    | N° 1    | -                         | -            | -   | Choc septique+DR                            |
|                    | N° 2    | +                         | -            | Hernie diaphragmatique                                      | Décédé avant la chirurgie                   |
|                    | N° 3    | -                         | -            | -   | DR  |
|                    | N° 4    | -                         | -            | CIV+PCA   | DR  |
|                    | N° 5    | -                         | -            | FO+HTAP sévère  | Choc septique                               |
|                    | N° 6    | -                         | -            | CIV+HTAP  | Sépsis grave à BMR                          |
|                    | N° 7    | +                         | -            | -   | Choc septique                               |
|                    | N° 8    | -                         | -            | Trisomie 21+PCA+Sd JPU                                      | Médiastinite                                |
|                    | N° 9    | +                         | -            | Sd de Prune Belly+ CIV+Hyperplasie surrénalienne bilatérale | Décédé avant la chirurgie                   |
| <b>24-48h</b>      | N° 1    | -                         | +            | -   | Lâchage anastomotique DR+choc septique      |
|                    | N° 2    | -                         | +            | -   | Choc septique                               |
|                    | N° 3    | -                         | -            | -   | Choc septique                               |
| <b>&gt; 48h</b>    | N° 1    | +                         | +            | -   | Choc septique+DR                            |
|                    | N° 2    | +                         | -            | -   | Choc septique                               |
|                    | N° 3    | -                         | +            | -   | Choc septique                               |
|                    | N° 4    | -                         | +            | -   | DR  |
|                    | N° 5    | +                         | +++          | -   | Choc hémorragique sur CIVD en peropératoire |
|                    | N° 6    | -                         | +            | -   | Choc septique                               |
|                    | N° 7    | -                         | +            | -   | Choc septique                               |
|                    | N° 8    | -                         | ++           | -   | DR  |

On analysant ce tableau, on remarque que :

- neuf cas parmi 20 malades décédés, ont été diagnostiqués dans les premières 24 heures de vie. Ces patients présentaient surtout des malformations associées sévères, un faible poids de naissance ou des complications septiques sévères en postopératoires ;
- Chez les 3 patients ayant été diagnostiqués dans un délai compris entre 24h et 48h, 2 cas présentaient une pneumopathie à l'admission et ils ont décédés par complications septiques.
- Chez les 8 patients diagnostiqués après 48h de vie, la pneumopathie à l'admission était présente dans la quasi-totalité des cas, dont 2 étaient sévères, associée à un faible poids de naissance chez 3 patients.



*DISCUSSION*

## I. Rappels :

### 1. Historique : [4,10-12]

L'histoire de l'atrésie de l'œsophage remonte à plus de 300 ans. Le premier cas a été rapporté en 1670 par Druston. Il s'agissait de jumeaux siamois dont l'un était porteur d'une atrésie de l'œsophage. En 1697, Gibson a fait la première description d'AO avec une fistule oeso-trachéale inférieure.

Après une période de 150 ans, de nombreux cas ont été rapportés par Martin, Mondiere et Hill. En 1840, Thomas Hill a décrit la première association malformative. Il s'agissait d'une atrésie AO avec une imperforation anale. En 1861, Hirshprung a publié une série de 10 cas ayant une atrésie de l'œsophage avec une fistule oeso-trachéale inférieure. Par la suite, l'anomalie a devenu plus connue et plusieurs cas ont été rapportés.

Après cette longue période descriptive de l'anomalie, les chirurgiens s'acharnaient à sauver les nouveaux nés porteurs d'une AO et à trouver un traitement chirurgical. Ainsi Charles Steele, en 1888, était le premier qui a tenté un traitement chirurgical mais qui a échoué. La première gastrotomie a été réalisée par Hoffman en 1898. En 1913, Ritche a traité chirurgicalement 2 patients ayant une atrésie de l'œsophage avec une fistule oeso-trachéale inférieure par ligature de la fistule et anastomose œsophagienne termino-terminale, mais les deux ont décédé. Lanman était le premier chirurgien qui a réalisé la voie extrapleurale, en 1936, chez un patient qui a décédé trois heures après l'intervention.

Les premiers cas de survie d'AO étaient rapportés en 1939. Ils étaient pris en charge par N. Logan Leven à Minnesota et Ladd à Boston, qui ont réalisés une gastrostomie puis ligature de la FOT par voie extrapleurale avec une œsophagostomie cervicale dans un 2ème temps opératoire. Le rétablissement de la continuité a été fait, lors d'un troisième temps opératoire, par remplacement œsophagien. En 1941, Cameron Haight a réussi à réaliser la cure chirurgicale de

l'anomalie en un seul temps opératoire par ligature de la FOT et anastomose terminoterminal par voie extrapleurale gauche. En 1943, il a proposé la voie extrapleurale droite pour une meilleure exposition du CDS inférieur. Entre 1939 et 1969 Haight a traité 248 nouveau nés porteurs d'AO avec un taux de survie de 52%. Par la suite, la survie a connu une nette amélioration. Waterston et al ont rapporté un taux de survie de 57.6% chez 113 patients traités en 1950.

Par la suite, les chirurgiens recherchaient à améliorer les techniques chirurgicales pour augmenter le taux de survie et diminuer la morbidité postopératoire. Pour les AO avec une longue distance entre les deux CDS, Howard en 1965 a proposé de réaliser une gastrostomie avec une fermeture de la FOT dans un premier temps opératoire puis allongement des 2 CDS œsophagiens par bouginage quotidien pendant 3 mois pour en permettre l'anastomose. En 1969, Livatidis a décrit la myotomie circulaire du CDS œsophagien proximal réalisée en per-opératoire, ce qui permet de gagner plus de longueur pour approcher les deux CDS. Lobe et Al en 1999, étaient les premiers à rapporter une approche mini-invasive dans le traitement chirurgicale de l'atrésie de l'œsophage. Un an plus tard, Steven Rothenberg a réalisé première cure complète d'une atrésie de l'œsophage sous thoracoscopie.

## **2. Embryologie :** [3,13,14]

La formation du tube digestif chez l'embryon humain commence à la fin de la 3e semaine de la vie embryonnaire. Le tube digestif et ses dérivés sont d'origine endoblastique pour le revêtement épithélial et mésoblastique pour les tuniques musculuses et séreuses. IL va de la membrane pharyngienne à la membrane cloacale, se divise en intestin antérieur, moyen et postérieur. Chaque partie se développera ensuite pour donner un segment du tube digestif et de ses dérivés. Les appareils: respiratoire et génito-urinaire, sont formés à partir de ce tube.

L'intestin antérieur donne naissance à l'œsophage, à la trachée, aux bronches, à l'estomac, à la sortie du duodénum située en amont de l'abouchement des voies biliaires. Il donne également naissance au foie, au pancréas et aux voies biliaires.( figure n°9)

Le développement de l'œsophage, en fait, est indissociable de celui de la trachée. L'ébauche respiratoire apparaît vers 23<sup>ème</sup> jour de conception, à la jonction intestin pharyngien –partie caudale de l'intestin antérieur, comme une gouttière ventrale étroite et longue, dessinant une crête à la surface du tube. A son extrémité caudale, cette crête se prolonge par un diverticule (le diverticule trachéale) qui s'enfonce rapidement dans le mésocarde postérieur en séparant les deux cavités coelomiques, puis se divise en deux ébauches bronchiques dont l'arborisation donne naissance aux poumons.( figure n°9)

La croissance du diverticule trachéale est relativement plus rapide que celle de l'œsophage en raison de l'intense activité proliférative de l'épithélium endoblastique de la gouttière trachéobronchique. L'épaisseur de cet épithélium est renforcée à partir de 26<sup>ème</sup> jour par l'apparition, à la partie basse de la gouttière, de deux crêtes latérales qui fusionnent sur la ligne médiane formant ainsi le septum trachéo-bronchique qui va séparer progressivement de bas en haut la lumière œsophagienne de la lumière trachéale. La séparation des deux organes intervient ultérieurement par progression du septum mésenchymateux de bas en haut jusqu'au 34<sup>ème</sup> jour : ne subsiste plus alors qu'un étroit orifice de communication entre le tractus digestif et respiratoire : l'aditus pharyngé. Simultanément, on remarque sur la paroi externe de l'œsophage, deux sillons latéraux se dirigeant de l'extrémité caudale des crêtes trachéo-œsophagiennes vers la paroi dorsale de l'œsophage. Ils correspondent à deux crêtes endoblastiques dont la prolifération réduit considérablement la lumière digestive. Ces deux paires de crêtes semblent conditionner le développement normal des ébauches trachéale et œsophagienne.( figure n°10). L'œsophage s'allonge rapidement pour atteindre sa taille finale à la 7<sup>e</sup> semaine de gestation. Un défaut de cet allongement peut entraîner une atrésie.

L'histogénèse L'épithélium œsophagien est d'abord stratifié en colonnes. Il prolifère pour combler presque totalement la lumière œsophagienne. Cette lumière se reforme vers la 10<sup>e</sup> semaine de gestation par un processus de vacuolisation. A la 8<sup>e</sup> semaine, apparaissent des cellules ciliées en colonnes qui recouvrent la plus grande partie de l'épithélium stratifié primitif. A la 10<sup>e</sup> semaine, une nappe épithéliale simple colonise les extrémités proximale et distale de l'œsophage. les glandes œsophagiennes apparaissent à partir de cette couche de cellules en colonnes. Au 5<sup>e</sup> mois de gestation, un épithélium stratifié épidermoïde apparaît et remplace l'épithélium cilié. La couche interne circulaire de la musculature se développe à la 6<sup>e</sup> semaine, la couche externe longitudinale à la 9<sup>e</sup> semaine de gestation. Entre les deux nappes musculaires se place les plexus nerveux d'Auerbach.

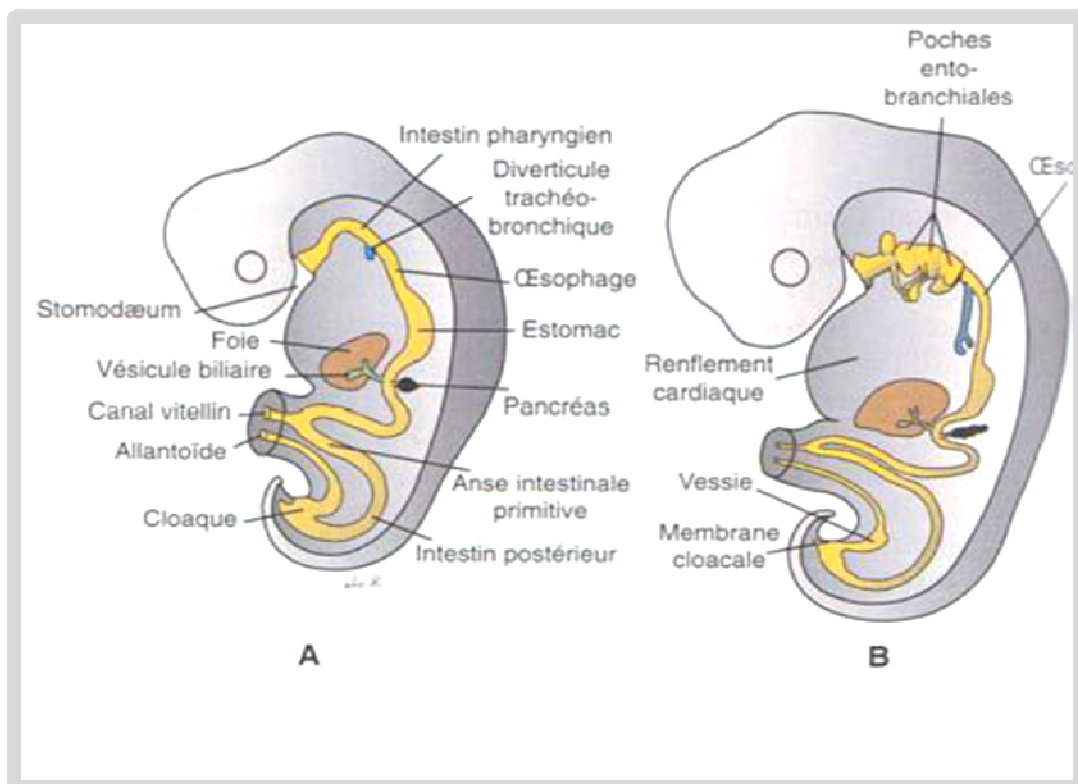
La déglutition et le péristaltisme primaire associé se développe in utéro vers la 11<sup>e</sup> semaine de gestation. Un fœtus normal peut déglutir et faire circuler près de 500 ml de liquide amniotique. L'absence de détection en échographie de cette circulation peut faire évoquer une atrésie de l'œsophage.

Au cours de cette période complexe et délicate, on peut assister de façon anormale soit à des défauts d'induction sur les cellules de l'intestin primitif, soit à des anomalies de la séparation entre les ébauches respiratoire et œsophagienne. Les malformations trachéo-œsophagiennes qui en résultent ont d'autant plus de chance de s'associer à d'autres malformations que le phénomène causal est précoce et lié à un défaut d'induction.

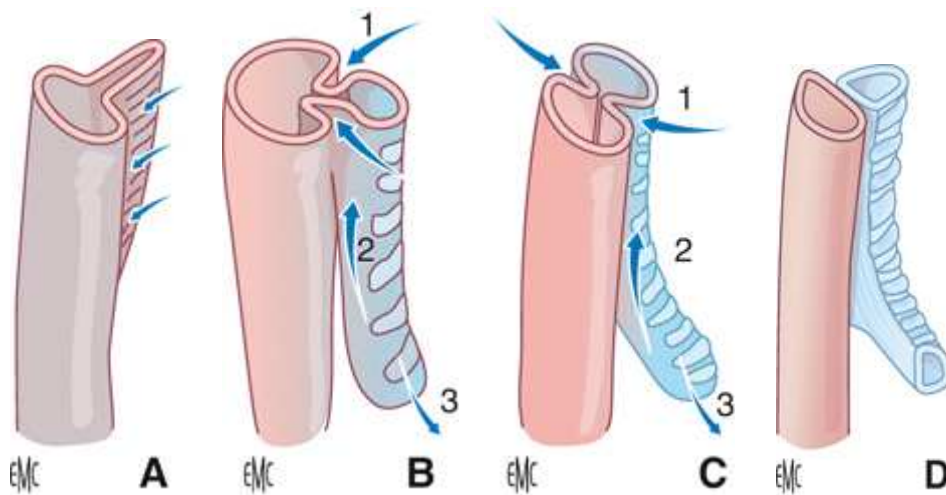
Lorsqu'il existe un défaut d'induction, tout se passe comme si l'organisme fabriquait en priorité de la trachée et les lésions observées portent donc sur l'œsophage. Il en résulte soit une absence totale d'œsophage, soit une atrésie de l'œsophage le plus souvent du segment moyen sans fistule oeso-trachéale associée, soit une simple sténose œsophagienne. Dans tous ces cas, il n'y a pas d'anomalie de la séparation entre la trachée qui est normale et l'œsophage ; Les anomalies de séparation du tube laryngo-trachéal et de l'œsophage sont des anomalies de formation du septum trachéo-œsophagien par défaut de fusion des plis trachéo-œsophagiens.

Lorsque le défaut de séparation est complet, il en résulte une fenêtre trachéo-œsophagienne sur toute la hauteur. Lorsqu'il est incomplet il en résulte une simple fistule trachéo-œsophagienne sans atrésie ou, et c'est le cas le plus fréquent, une atrésie de l'œsophage moyen avec fistule entre la trachée et le segment œsophagien supérieur et/ou inférieur. Dans ce dernier cas, la portion d'intestin primitif non segmentée deviendra prioritairement de la trachée sans œsophage en regard mais avec fistule(s) vers l'œsophage sus et/ou sous-jacent.

Plusieurs hypothèses ont été proposées pour expliquer ces phénomènes. Le déplacement vers l'arrière du plan de clivage trachéo-œsophagien favorisé par un développement dorsal prédominant pourrait expliquer l'anomalie .



**Figure 9** : Schémas montrant la formation du tube digestif et de ses annexes chez des embryons à la 4ème (A) et à la 5ème (B) semaine de développement.[15]



**Figure 10:** développement embryologique de l'axe trachéo-œsophagien  
chez l'embryon humain.[1]

**A :** Apparition du bourgeon trachéal à la face antérieure de l'anse intestinale primitive sous forme d'une crête longitudinale. **B, C :** Sous l'influence de l'induction notochordale, le clivage trachéobronchique s'effectue latéralement par invagination des plis trachéo-œsophagiens (1), et de bas en haut par progression du septum intertrachéobronchique (2). Par ailleurs, les deux bourgeons bronchiques commencent à apparaître à la face inférieure de la trachée (3). **D :**Aspect de l'axe trachéobronchique à la fin de son développement.

### 3. Anatomie : [16,17,18]

#### 3.1 Anatomie descriptive : (Figure n°11)

L'œsophage est un conduit musculo-membraneux élastique et contractile mesurant 25cm de long, qui relie le pharynx à l'estomac en traversant successivement la région cervicale, le médiastin postérieur et la région cœliaque. Au niveau crâniale, Il se présente sur un plan horizontale, rasant le bord inférieur du cartilage cricoïde correspondant à la 6eme vertèbre cervicale (C6). sa limite caudale correspond au cardia au niveau du bord gauche de la 10eme ou 11eme vertèbre thoracique (TH10 et TH11).

Son trajet est médian et longe le rachis, il en suit les inflexions jusqu'à la 4eme vertèbre thoracique puis s'en éloigne progressivement. Dans le sens transversal, il présente trois légères

courbures : une inflexion à gauche dans la portion cervicale, une inflexion à droite au niveau de TH4 puis une inflexion à gauche au niveau de TH7.

Son diamètre varie au cours de son trajet. Il présente trois zones de rétrécissement : crico-pharyngien , aorto-bronchique qui correspond au point de contact avec la crosse de l'aorte et la bronche souche gauche et diaphragmatique. Sa paroi mesure 2 à 3mm et elle est constituée de 4 tuniques superposées, de dehors en dedans : l'adventice, la musculuse, la sous-muqueuse et la muqueuse.

L'œsophage peut être divisé en plusieurs segments selon la région qu'il traverse : cervical, thoracique et abdominal.

L'œsophage thoracique : il s'étend de la 1<sup>er</sup> vertèbre dorsale TH1, jusqu'au diaphragme au niveau de TH10–TH11. Il est divisé en 3 parties : le tiers supérieur ou l'œsophage supra-azygo-aortique (au dessus des crosses de la grande veine azygos et de l'aorte); le tiers moyen ou l'œsophage inter-azygo-aortique (entre les deux crosses) ; le tiers inférieur ou l'œsophage infra-azygoaortique (au dessous des crosses).

Les rapports de l'œsophage thoracique sont variables selon chaque étage :

- en sus-azygo-aortique : il répond ,en arrière, à la face antérieur du rachis thoracique (T1 à T3) et à l'espace rétroviscéral. Ventralement : à la face postérieur de la trachée à laquelle il est rattaché par de fins tractus musculoélastique ; aux nerfs récurrents gauche, situé dans l'angle trachéo-œsophagien, et droit plus à distance ; aux nœuds lymphatiques récurrentiels et paratrachéaux. Latéralement à gauche et d'arrière en avant, il répond à travers la plèvre médiastinale : au conduit thoracique ; à l'artère sous Clavière gauche ; à l'artère carotide primitive gauche longée par le nerf vague gauche , tous ces éléments sont croisés par la veine intercostale supérieur gauche qui se jette dans le tronc brachiocéphalique gauche. Latéralement à droite : à la plèvre médiastinale et il est rejoint par le nerf pneumogastrique, à sa partie basse, après avoir croisé la face droite de la trachée.

- En inter-azygo-aortique : il répond dorsalement au plan vertébral (TH4), au conduit thoracique, aux chaînes sympathiques latérovértébrales, à la veine hémiazygos accessoire à droite. Ventralement, il est en rapport avec la face postérieure de la trachée puis la bifurcation trachéo-bronchique et enfin la bronche souche gauche. Latéralement, à droite, il est croisé transversalement par la crosse de la grande veine azygos accompagnée par les nœuds lymphatiques de Bartels. Cette crosse peut être sectionnée sans conséquences faisant à la voie thoracique droite la voie privilégiée pour l'abord de l'œsophage thoracique. Le nerf pneumogastrique est proche du bord droit de l'œsophage. Du côté gauche, il est en contact avec l'arc aortique par l'intermédiaire de tractus fibromusculaires appelés le muscle aortico-œsophagien de Treitz. Le nerf récurrent gauche, accompagné de sa chaîne lymphatique, se place sur la face antérolatérale gauche de l'œsophage .
- En infra-azygo-aortique : ventralement et de haut en bas, il répond à la face postérieure du péricarde et du sinus oblique qui le sépare de l'atrium gauche puis à la partie oblique du diaphragme. En arrière, il est progressivement refoulé par l'aorte descendante, l'éloignant également du conduit thoracique et des veines azygos. Il se place à la face antérieure de l'aorte dont il est le rapport privilégié. À droite, recouvert de la plèvre médiastinale, il descend entre la grande veine azygos en arrière et la raquette pulmonaire en avant. Le nerf pneumogastrique gagne le bord droit puis la face postérieure de l'œsophage. À gauche, il répond directement à la plèvre médiastinale et il descend en arrière du pédicule pulmonaire puis du ligament pulmonaire. Le nerf pneumogastrique gauche rejoint la face antérieure de l'œsophage sous l'arc aortique.

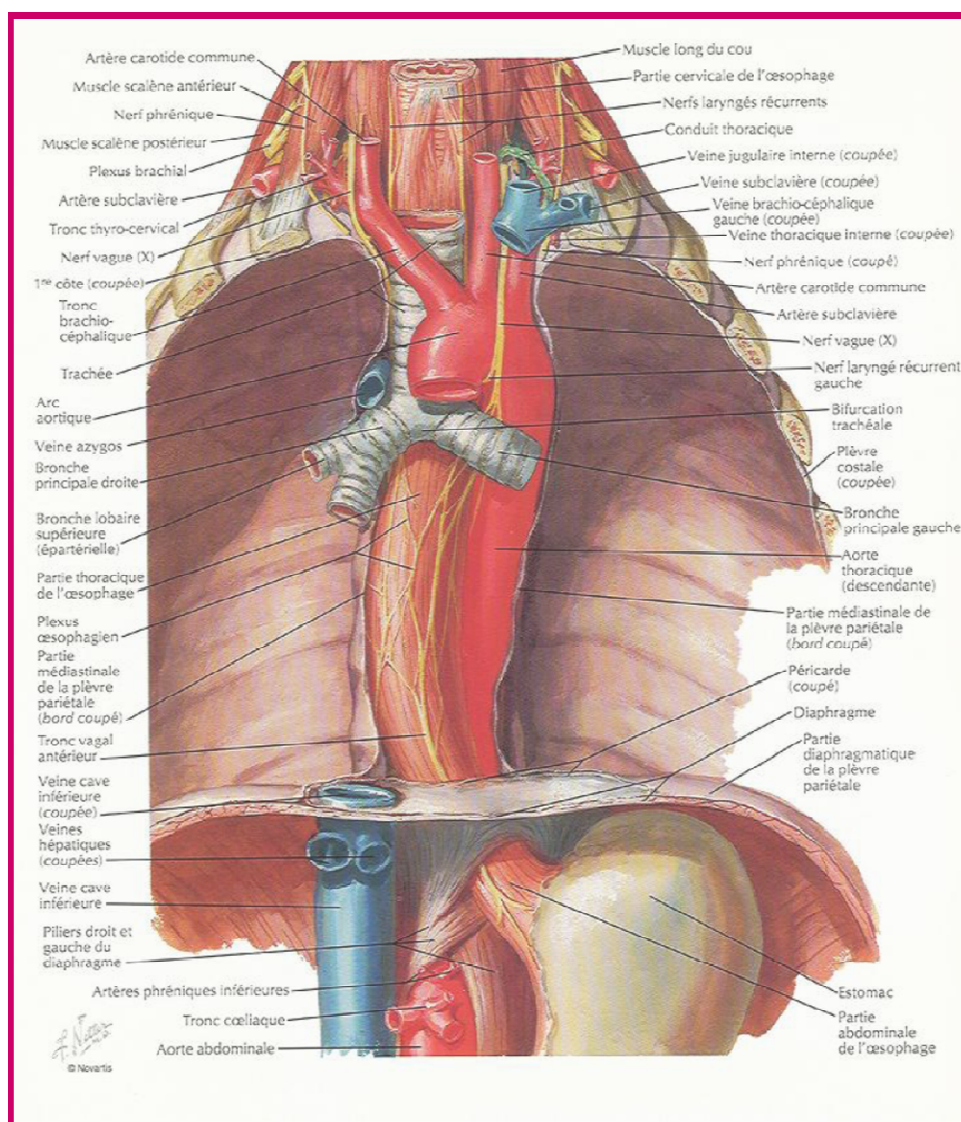
### **3.2 La vascularisation et l'innervation :**

La vascularisation artérielle de l'œsophage thoracique est assurée par les artères œsophagiennes moyennes, qui proviennent directement de l'aorte thoracique pour la partie

**La prise en charge de l'atrésie de l'œsophage  
au service de chirurgie pédiatrique générale du CHU de Marrakech**

supérieure, des artères bronchiques pour la partie intermédiaire et des artères intercostales pour la partie inférieure. Le plexus veineux périœsophagien se draine par les veines satellites aux artères ou indirectement dans la veine cave supérieure en haut et dans la veine porte en bas réalisant ainsi une anastomose porto-cave. Le drainage lymphatique se fait vers les nœuds périœsophagiens, les nœuds des hiles pulmonaires puis les nœuds de la veine cave supérieure, de la crosse de la veine azygos et de la crosse de l'aorte.

Les nerfs proviennent des nerfs vagues, des nerfs récurrents et du nerf sympathique.



**Figure 11 : vue antérieur montrant les rapports de l'œsophage. [19]**

#### 4. Étiopathogénie et génétique : [2,4,11,14,20]

L'atrésie de l'œsophage est une embryopathie résultant soit d'une anomalie de séparation trachéo-œsophagienne, entraînant le plus souvent une AO avec FOT, soit d'un défaut d'induction portant préférentiellement sur l'œsophage et entraînant une AO sans FOT. L'étiologie de cet anomalie reste inconnue mais elle est généralement considérée d'être multifactorielle.

De nombreuses hypothèses étiopathogéniques ont été avancées. Certaines, les plus anciennes, sont abandonnées : occlusion épithéliale, basée sur le très petit calibre de l'œsophage au-dessous du niveau de la bifurcation trachéale ; compression de l'œsophage soit par un gros cœur, soit par les cavités cœlomiques, soit par des vaisseaux anormaux. Certaines associations d'atrésie de l'œsophage à des anomalies du développement des arcs aortiques (artère sous-clavière droite rétro-œsophagienne, double arc aortique...) ont pu faire croire que l'atrésie était la conséquence de la compression de l'ébauche œsophagienne par le vaisseau aberrant. En fait, ces associations sont rares et l'anomalie vasculaire peut exister sans atrésie de l'œsophage, si bien que l'on admet qu'il s'agit en fait d'anomalies concomitantes et indépendantes de l'embryogenèse.

Des différents facteurs environnementaux ont été proposées comme étant des facteurs à risque pour le développement des anomalies trachéo-œsophagiennes, incluant l'exposition maternelle à la méthimazole, aux hormones sexuelles exogènes, le tabagisme et l'alcoolisme maternels, les maladies infectieuses, et le travail dans l'agriculture ou l'horticulture ; Le rôle possible de l'exposition in utéro à la diethylstilbestrol a été rapporté par certaines études. Des observations des mères diabétiques insulinodépendantes suggèrent que l'exposition au diabète maternel, au cours du premier trimestre, est associé à un risque élevé de développement d'anomalies congénitales, y compris AO/FOT et le syndrome de VACTERL. Des études récentes du réseau européen de surveillance des anomalies congénitales (EUROCAT), ont constaté que les mères plus âgées ont à risque significativement plus élevé d'avoir un

enfant avec une AO. le rôle de la carence en vitamine A dans le développement de AO/FOT a également été suggéré.

Une étude expérimentale animale a obtenu des atrésies de l'œsophage isolées chez 80 % des souris dont les mères avaient été mises sous régime pauvre en riboflavine et enrichi en galactoflavine. Qi et al ont réalisé des études expérimentales chez les rats pour démontrer le rôle inducteur du notochorde sur la formation embryonnaire de l'œsophage. Huit rats femelles ont reçu une injection intrapéritonéale d'adriamycine (1,75 mg/kg) du 6<sup>e</sup> au 9<sup>e</sup> jour de grossesse. Le notochorde et le bourgeon œsophagien ont été étudiés chez les embryons à j11, j12, j13 et j14. Ces études démontrent que l'exposition de l'embryon à l'adriamycine provoque des malformations du notochorde qui seraient à l'origine des anomalies œsophagiennes constatées à type d'atrésie œsophagienne ou de fistules de l'œsophage. Un régime pauvre en vitamine A donné à des rates gravides a provoqué de graves anomalies congénitales dans la descendance, y compris une agénésie du poumon et les FOT. Le Éthylnitrosourée (ENU), un agent alkylant et mutagène, induit une mutation récessive de la souris avec un phénotype qui comprend une anomalie du septum trachéo-oesophagienn et le VACTERL. Jusqu'à présent, aucun facteur de risque spécifique n'a été identifié.

Des facteurs génétiques pourraient jouer un rôle mais de manière très inconstante. La malformation est exceptionnelle dans la même fratrie ; elle a été rencontrée chez des jumeaux [224] mais plus souvent elle n'atteint qu'un seul des deux jumeaux homozygotes [219], son incidence dans ce cas est de 2.5% contre 2.3% pour la population générale ce qui plaide plus en faveur d'un facteur tératogène que génétique. Des sujets opérés d'atrésie de l'œsophage, hommes ou femmes, ayant atteint l'âge de procréer, ont donné naissance avec une incidence accrue à des enfants porteurs aussi de la malformation.

Briard et al ont montré l'existence d'une transmission autosomique récessive lorsque l'atrésie de l'œsophage, intégrée à un syndrome VACTERL, s'accompagne d'une hydrocéphalie par sténose de l'aqueduc. Les anomalies chromosomiques sont présentes dans 2 à 3 % des cas

d'atrésie de l'œsophage, le risque étant plus important lorsque la malformation s'inscrit dans un syndrome polymalformatif. La trisomie 21 est la plus fréquente mais il peut s'agir aussi de trisomie 13 ou 18, la trisomie partiel 3p, la délétion partiel 5p, la délétion distal 13q voire de délétion interstitielle 17q .La fréquence des anomalies chromosomiques est certainement sous-estimée car établie sur des séries d'enfants nés vivants.

Le développement de modèle génétique des malformations trachéo-œsophagiennes a donné un aperçu sur les mécanismes moléculaires qui sous-tendent ces défauts. Plusieurs genes responsables des anomalies de développement de l'axe trachéo-bronchique ont été identifié dans le modèle animal : shh (le gène sonic hedgehog), Gli2, Gli3, TTF-1 et RAR alpha et beta. ces gènes seraient impliqués dans le développement normal œso-trachéale au cours de l'embryogénèse. Des études expérimentales , réalisées chez les rats, ont montré q' une suppression du shh entraine une AO avec FOT. Dans les shh mutants, le défaut de séparation oeso-trachéal était l'anomalie sous jacente. Dans le modèle adriamycine, le défaut de la séparation trachéo-oesophagienne est associé à la perturbation de la structure temporospatiale de l'expression Shh

Sur le plan conseil génétique, la grande majorité des cas des AO survient de façon sporadique et non syndromique mais le risque de récurrence dans la fratrie d'un enfant atteint est de 1%. Les formes syndromique ou familiales ne représentent que 1% des AO.

Par ailleurs la précocité d'apparition de la malformation, lors de la 4<sup>e</sup> semaine de la vie intra-utérine, est un fait habituellement reconnu. Cette période correspond à la phase d'apparition du septum trachéo-œsophagien et l'élongation rapide de la trachée. Cette précocité de survenue peut expliquer les fréquentes malformations associées. les organes touchés sont ceux dont la différenciation est induite de la même façon que celle de l'intestin antérieur, c'est-à-dire par un phénomène cellulaire épithélial ( le cœur, les viscères digestifs, l'appareil urinaire, squelette).

## 5. Physiopathologie : [3]

La malformation retentit sur les fonctions digestive et respiratoire dès la vie embryonnaire. Elle pose les problèmes les plus aigus à la naissance, mais son retentissement peut s'exercer bien après sa correction chirurgicale.

### 5.1 In utéro :

L'hypotrophie des nouveau-nés ayant une atrésie de l'œsophage est une donnée commune à toutes les séries. Dans la population normale, 6 à 10 % des nouveau-nés sont hypotrophes. Ce chiffre peut atteindre 62 % en cas d'atrésie de l'œsophage.

Wesson et al ont montré, chez le rat, que la ligature in utero de l'œsophage entraîne une réduction du gain pondéral. Ils formulent l'hypothèse que l'hypotrophie des enfants atteints d'atrésie de l'œsophage est secondaire à l'impossibilité de déglutir le liquide amniotique. Cette hypothèse est séduisante puisqu'on sait que, chez le fœtus normal, le liquide amniotique, dont on connaît le rôle nutritif, est dégluti dès la 17<sup>e</sup> semaine de gestation et absorbé au niveau intestinal. L'importance de ces phénomènes augmente progressivement au cours de la grossesse avec la maturation de la motricité et de l'activité enzymatique intestinale.

En fin de grossesse, le fœtus puiserait environ 13 % de ses besoins en acides aminés par voie digestive dans le liquide amniotique dégluti. Chez le fœtus atteint d'atrésie de l'œsophage, l'absence de déglutition, et donc d'absorption du liquide amniotique pourrait être responsable de l'hydramnios ; l'hydramnios est constant dans les atrésies sans fistule œso-trachéale, alors qu'il n'est retrouvé que dans la moitié des atrésies avec fistule, le liquide amniotique pouvant, dans ces formes, transiter par la fistule trachéo-œsophagienne. Cependant, l'interprétation de ces phénomènes est complexe ; pour expliquer l'origine de l'hypotrophie fœtale, souvent multifactorielle, il est nécessaire de prendre en compte, chez un nouveau-né dont on a déterminé avec précision l'âge gestationnel et le poids de naissance, l'existence de malformations associées à l'atrésie de l'œsophage et les antécédents obstétricaux intercurrents

**5.2. A la naissance :**

Le retentissement de la malformation est essentiellement d'ordre respiratoire, avec un risque accru si le diagnostic n'est pas fait avant toute tentative d'alimentation.

La salive déglutie remplit rapidement le cul-de-sac œsophagien supérieur qui est borgne (type I, III ou IV) et le carrefour pharyngé. Le surplus de salive est recraché ou passe dans la trachée par fausse route. S'il existe une fistule œso-trachéale supérieure (types II et V) elle alimente directement la trachée. Toute tentative d'alimentation se solderait immédiatement par une inondation pulmonaire (figure n°12) .

L'existence d'une fistule œso -trachéale inférieure (type III, IV, V) a deux conséquences :

- le liquide gastrique, par le biais du reflux gastro-œsophagien constant chez ces enfants, peut refluer dans les voies aériennes et les poumons. Son acidité est responsable d'importantes lésions de la muqueuse bronchique et des alvéoles telles qu'on les observe dans le syndrome de Mendelson (figure n°12) ;
- la fistule trachéo-œsophagienne inférieure est responsable de vol ventilatoire puisqu'elle laisse passer l'air de la trachée vers l'estomac. La distension gastrique et abdominale qui en résulte surélève les coupes diaphragmatiques et diminue leur ampliation, majorant ainsi l'hypoventilation alvéolaire. Néanmoins, en ventilation spontanée, l'élévation de la pression intragastrique diminue le débit de la fistule ; il s'établit un équilibre entre la pression intragastrique et la pression dans les voies aériennes qui permet une ventilation correcte . Cet équilibre peut être rompu lorsqu'une ventilation artificielle est nécessitée par l'importance des lésions pulmonaires. Dans ces situations, la réalisation d'une gastrostomie, dont le résultat attendu serait une amélioration de la condition ventilatoire par décompression de l'estomac, aggrave en fait les conditions ventilatoires en augmentant la perte de charge gastrique par l'équivalent d'une fistule trachéale externe (figure n°12) . La gastrostomie a l'autre inconvénient de diminuer la pression du sphincter inférieur de l'œsophage et donc de majorer le reflux gastro-oesophagien et le risque d'inhalation

pulmonaire . Seule l'obturation urgente de la fistule permet, en supprimant la fuite aérienne, de ventiler ces enfants dans les meilleures conditions possibles, et supprime le risque d'inondation pulmonaire par le liquide gastrique.

Les lésions pulmonaires secondaires aux fausses routes ou au reflux gastro-œsophagien font le lit des infections qui aggravent encore la situation.

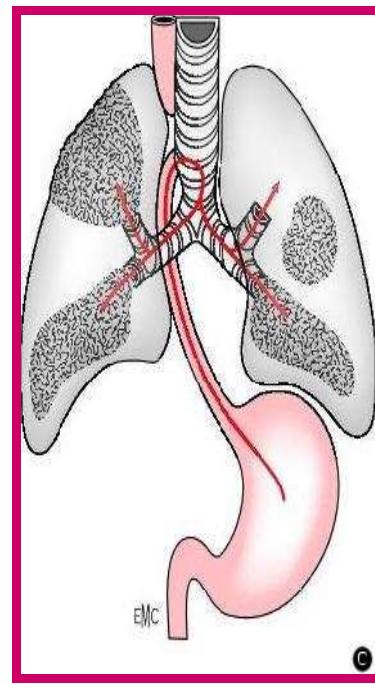
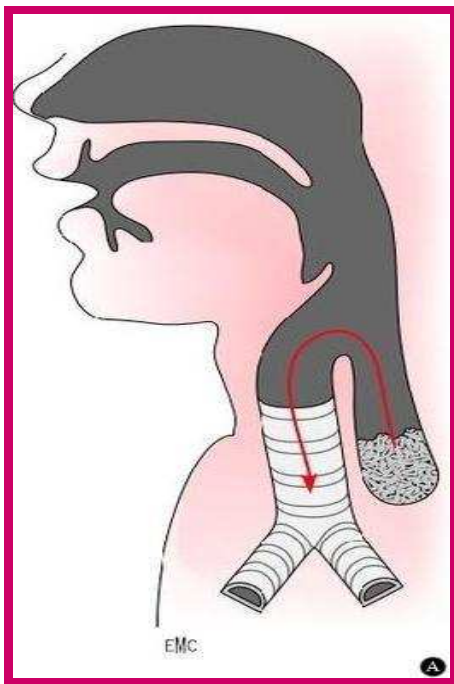
### **5.3. A distance :**

La suppression de la (ou des) fistule(s) œso-trachéale(s) et le rétablissement de la continuité œsophagienne, quelle que soit la qualité du résultat anatomique, ne résolvent pas tous les problèmes.

Des troubles prolongés de la déglutition ont été observés qui pourraient être la conséquence directe de la malformation perturbant in utero la maturation de la déglutition. Le reflux gastro-œsophagien peut être la conséquence des modifications anatomiques de la région hiatale après la traction réalisée sur l'œsophage inférieur pour réaliser l'anastomose. Il est aggravé par les troubles congénitaux de la motricité œsophagienne. Roméo qui a étudié la motricité de l'œsophage supérieur et inférieur de 20 nouveau-nés avant la cure de l'atrésie de l'œsophage retrouve des anomalies dans tous les cas . Pour Nakazato, les troubles de la motricité œsophagienne pourraient être secondaires à des anomalies de l'innervation intrinsèque : il met en évidence chez cinq nouveau-nés non opérés une raréfaction des plexus d'Auerbach dans la paroi œsophagienne plus importante dans l'œsophage inférieur que dans l'œsophage supérieur.

La dyskinésie trachéale (ou trachéomalacie ) est certainement favorisée par l'acte opératoire au cours duquel on dissèque la face postérieure de la trachée. Néanmoins, des anomalies congénitales de la paroi trachéale ont très probablement leur part de responsabilité dans les troubles de la motricité trachéale. Nakazato a observé des anomalies structurales de la paroi trachéale, en particulier de l'innervation intrinsèque et de la membraneuse suggérant une

anomalie de séparation entre œsophage et trachée · Une hypoplasie pulmonaire a été observée à la naissance en cas d'atrésie de l'œsophage. Pour Gaultier et al, qui ont cherché à apprécier le degré d'hypoplasie pulmonaire par la mesure de la capacité résiduelle fonctionnelle (CRF) chez 18 nourrissons opérés d'atrésie de l'œsophage, l'hypoplasie est significativement plus importante lorsqu'il existait un hydramnios. L'hypothèse avancée par ces auteurs est celle d'un trouble de la dynamique du liquide amniotique, donc du liquide intra-pulmonaire, dont le rôle dans le développement pulmonaire est connu. Une étude longitudinale réalisée chez quatre nourrissons montre une augmentation de la CRF dans tous les cas et une normalisation dans deux cas.



Les Fausses routes de la fistule œso-trachéale

Inhalation du liquide gastrique par le biais

**Figure 12** : Risques pulmonaires d'une atrésie de l'œsophage. [3]

## II. Epidémiologie :

### 1. La fréquence :

L'atrésie de l'œsophage est une malformation relativement fréquente, sa prévalence varie de 1 pour 2500 à 4500 naissances [21,22]. cette fréquence est rapportée dans les différentes séries au nombre d'enfants nés vivants, les morts fœtales in utéro, les avortements et les morts nés sont exclus, ce qui fait que cette affection reste sous estimée.

Une étude épidémiologique récente a été faite dans 23 régions européenne à propos de 1222 cas sur la période de 1987 à 2006 a trouvé une prévalence globale de 2.43 pour 10 000 naissances avec des différences régionales allant de 1.27 à 4.55 [21]. Une autre étude faite par HAWAII birth defect program durant une période allant de 1986 à 2000 a objectivé une incidence de 2,2 pour 10 000 naissances vivantes (NV) [22]. L'incidence de l'AO aux états unis est de 2.1 à 2.8 pour 10 000 ( NV) [22]. Charles Shaw Smith a fait une étude épidémiologique large estimant l'incidence de l'AO par 10 000 (NV) par régions géographique. les résultats obtenus étaient : 2.86 en Europe, 2.82 en Californie et 2.55 au niveau mondiale. [23]

Au Maroc, l'AO reste mal estimé en raison du petit nombre d'études faites et qui sont toutes dominées par rapports de cas et des petites séries.

### 2. Le sexe :

Il n y a pas de prédominance de sexe pour l'atrésie de l'œsophage [22,24] bien que certaines séries ont déclaré l'anomalie à être plus fréquente chez les garçons [25-28].

Dans notre série, on note une prédominance masculine. en effet, le sexe masculin était intéressé dans 61% des cas avec un sexe ratio de 1.6 (tableau n° IX )

**Tableau IX:** Tableau comparant le sexe de nos malades avec d'autres séries

| Auteurs         | Année | Nombre de cas | Sexe ratio |
|-----------------|-------|---------------|------------|
| Notre série     | 2012  | 31            | 1.6        |
| Lilja [8]       | 2008  | 147           | 1.4        |
| Elmaaroufi [12] | 2006  | 46            | 1.2        |
| Pedersen [21]   | 2012  | 1222          | 1.35       |
| Seo [29]        | 2010  | 97            | 1.5        |
| Tandon[30]      | 2008  | 127           | 1.9        |
| Calisti [31]    | 2004  | 75            | 1.08       |

### 3. Le terme :

Le un tiers des nouveaux né porteurs d'une atrésie de l'œsophage naissent avant le terme (âge gestationnel < 37 SA), cette proportion augmente en cas d'anomalies associées. Cette prématurité est probablement liée à l'hydramnios associé à l'atrésie de l'œsophage. [21,24]

Dans notre série, le taux de prématurité était seulement 3% ce qui ne rejoint pas les résultats trouvés par les autres auteurs (tableau n°X )

**Tableau X :** tableau comparant le taux de prématurité dans notre série avec d'autres séries

| Auteurs         | année | Nombre de cas | Taux de prématurité |
|-----------------|-------|---------------|---------------------|
| Notre série     | 2012  | 31            | 3%                  |
| Elmaaroufi [12] | 2006  | 46            | 19.5%               |
| Seo [29]        | 2010  | 97            | 32%                 |
| Tandon [30]     | 2008  | 127           | 31%                 |
| Calisti [31]    | 2004  | 75            | 32%                 |
| Mortell [32]    | 2009  | 92            | 13%                 |

#### 4. Poids de naissance :

Le poids de naissance est un élément très important à étudier, puisqu'il constitue avec d'autres paramètres des éléments pronostiques. Plusieurs études faites ont objectivé un taux de mortalité élevé dans les atrésies avec faible poids de naissance . D'après une expérience faite sur un échantillon de 460 malades qui a objectivé un taux de survie de 66% chez les patients ayant un poids  $\leq 1500g$  alors qu'il est de 90 % chez les nouveaux nés pesant  $> 1500g$ , Lwis Spitz a conclut qu'un poids de naissance  $\leq 1500g$  constitue un facteur de haut risque [33,34], quoi que Choudhury [33] et al ont montré qu'un faible poids de naissance ( $< 1500 g$ ) n'a pas d'impact sur la survie, et la plupart des auteurs maintenant ne considèrent plus le poids de naissance un facteur de risque majeur [35,36]. Le taux d'atrésie de l'œsophage est significativement élevé chez les nouveaux né avec un faible poids de naissance [22,24,28,37], ceci peut être lié à la présence d'autres anomalies congénitales associées [22].

Les résultats de notre étude ne rejoignent pas ces donnés puisque 61% de nos patients avaient un poids de naissance  $\geq 2500g$ . (tableau n°XI)

Tableau XI : Comparaison du poids moyen de nos malades avec celui des autres séries

| Auteurs         | année | Nombre de cas | Poids moyen |
|-----------------|-------|---------------|-------------|
| Notre série     | 2012  | 31            | 2580 g      |
| Lilja [8]       | 2008  | 147           | 2724 g      |
| Elmaaroufi [12] | 2006  | 46            | 2562 g      |
| Seo [29]        | 2010  | 97            | 2500 g      |

On remarque que le poids moyen de nos malades est presque le même trouvé dans les autres séries.

### 5. L'âge maternel :

La relation entre l'âge maternel et le risque de l'atrésie de l'œsophage a fait l'objet de plusieurs études, mais les résultats obtenus étaient partiellement contradictoires. Certaines études ont montré un taux élevé de la malformation chez les nouveau-nés des femmes avec des âges extrêmes (forme de U) [37], d'autres auteurs ont prouvé que le risque de l'anomalie est plus élevé chez les mères âgées >35ans [21,26], alors que certaines études n'ont trouvé aucune relation entre l'âge maternel et l'atrésie de l'œsophage .[28,38]

Dans notre série, ce paramètre était difficile à préciser puisqu'il ne figurait pas sur les dossiers des malades.

### 6. la parité :

La parité semble avoir un impact sur le risque de l'atrésie de l'œsophage. Plusieurs études faites ont montré qu'une faible parité chez la mère augmente le risque de survenue de l'anomalie chez l'enfant [26,28,39] alors qu'une étude faite par Bianca sur 60 malades, a trouvé un taux élevé de l'anomalie dans les cas avec une parité < 1 ou >3. [40]

Dans notre série, la parité n'a pas été analysée par défaut d'information.

## III. Classification anatomique : [24,3,4]

Il existe plusieurs variantes anatomiques d'atrésie de l'œsophage. Diverses classifications ont été proposées en se basant sur la présence ou non d'une fistule œso-trachéale associée et la localisation de cette fistule.[3]

La première classification élaborée est celle de Vogt en 1929 [41], modifiée par Ladd (1944) [42] et Gross (1953) [43], et qui définit 5 types d'atrésie de l'œsophage [4]. Kluth [44] ,

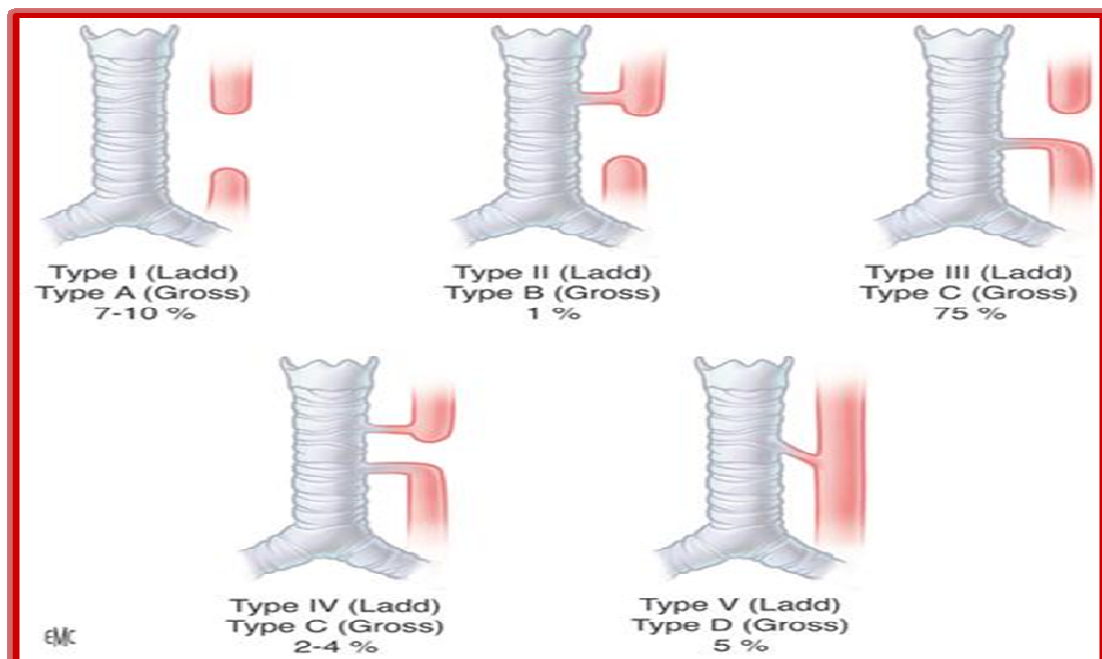
En 1976, a publié un vaste atlas des atrésies de l'œsophage, qui représentait 10 grands types, chacun avec nombreux sous-types, qui se fonde sur la classification de Vogt.

Il semble plus utile de décrire l'anomalie anatomique plutôt que d'attribuer une étiquette qui ne peut être largement reconnaissable [4]. Les différents types sont Par ordre de fréquence : (Figure n°13)

- Atrésie de l'œsophage avec fistule œso-trachéale distale ( Ladd III ; Gross C) : elle est de loin le type le plus fréquent 80 à 85% des atrésies [4,45]. Dans cette variété, l'œsophage proximal se termine en CDS borgne au niveau D3 D4, il est dilaté et sa paroi est épaisse. Le CDS inférieur est de diamètre plus petit que celui de l'œsophage supérieur et sa paroi est plus mince et fragile communiquant avec la trachée à sa face postérieure par une fistule de calibre variable, parfois même au niveau de la carène ou la bronche souche droite.[3,4]
- Atrésie de l'œsophage pure ( Ladd I ; Gross A ) : elle représente 7% des atrésies. dans ce type les deux CDS proximal et distal sont borgnes sans aucune communication avec l'arbre trachéo-bronchique. Le segment œsophagien supérieur se situe généralement plus haut au niveau de D2 . l'œsophage inférieur ne remonte que de 1 à 2 cm du hiatus œsophagien. Il est important d'exclure une fistule œso - trachéale proximale . Ce type pose un problème de reconstruction œsophagienne à cause de l'écart important entre les 2 CDS œsophagiens [3,4].
- Atrésie de l'œsophage avec fistule œso -trachéale proximale ( Ladd II, Gross B) : Dans ce type seul le cul-de-sac supérieur est en communication avec la trachée. c'est une variété rare : 2% des cas.
- Atrésie de l'œsophage avec fistule oeso-trachéale proximale et distale (Ladd IV, Gross D) : 0.5% à 1% des cas. Dans cette forme, les 2 culs-de-sac œsophagiens communiquent avec la trachée, et l'écart inter-œsophagien est le plus souvent réduit.

Selon Spitz , beaucoup de patients porteurs de cette forme ont été mal diagnostiqués et traités comme atrésie type III par méconnaissance de la fistule proximale, qui ont présentés dans les suites postopératoires des infections respiratoires récidivantes menant à des investigations qui ont révélés une fistule œso-trachéale qui a été considéré comme une fistule récurrente. Avec l'utilisation d'une endoscopie préopératoire, la reconnaissance précoce de la double fistule est faite et la réparation totale est réalisée dès la première intervention. Si la fistule proximale n'est pas identifiée initialement, elle doit être suspecté par fuite d'air importante, émanant du CDS supérieur en per-opératoire lors de la réfection de l'anastomose.[4]

- Autres types anatomique : la fistule œso -trachéale isolée sans atrésie de l'œsophage ( Ladd V, Gross E) et la sténose œsophagienne ( Ladd VI). Ces formes ne sont pas réellement des atrésies de l'œsophage mais ils sont décrites comme des formes anatomiques dans les différents classifications [24].



**Figure 13 :** Représentation schématique des différentes formes anatomiques d'atrésie de l'œsophage et de fistule oesotrachéale selon Ladd et Gross [46].

Dans notre série, le type III de Ladd était la forme anatomique la plus fréquente, retrouvée dans 93% des cas, ce taux est proche de celui retrouvé dans les autres séries. (Tableau n°XII)

**Tableau XII : les types anatomiques selon Ladd dans les différentes séries**

|                        | Type I | Type II | Type III | Type IV |
|------------------------|--------|---------|----------|---------|
| <b>Notre série</b>     | 7%     | -       | 93%      | -       |
| <b>Lilja [8]</b>       | 6%     | 1.4%    | 86%      | -       |
| <b>Elmaaroufi [12]</b> | 4.5%   | -       | 89%      | 2%      |
| <b>Seo [29]</b>        | 2%     | 1%      | 91%      | 1%      |
| <b>Tandon [30]</b>     | 7%     | -       | 92%      | 1%      |
| <b>Calisti [31]</b>    | 8%     | 1.5%    | 86.5%    | -       |
| <b>Mortell [32]</b>    | 17.3%  | 3.3%    | 76.1%    | 3.3%    |

#### **IV. Diagnostic positif :**

##### **1. Diagnostic prénatal :**

Le diagnostic prénatal de l'atrésie de l'œsophage est extrêmement difficile, seul un tiers des AO est diagnostiqué en anténatal [47]. Or ce diagnostic est important à établir car il va permettre d'orienter la mère vers un centre spécialisé afin que le nouveau né soit pris en charge à H0 de vie. On dispose de 2 moyens pour le diagnostic anténatal : l'échographie et l'imagerie par résonance magnétique (IRM).

###### **1.1 L'échographie : (figure n°14)**

Le diagnostic échographique de l'atrésie de l'œsophage repose sur des signes indirects : l'hydramnios, l'absence d'image gastrique ou petite estomac, la dilatation de l'œsophage cervical "pouch sign" et les mouvements de régurgitation ou de vomissements in utéro.

L'hydramnios et l'absence de visualisation de l'estomac sont des signes peu spécifiques et très peu sensibles [48] car ils peuvent être rencontrés dans d'autres anomalies congénitales [49], l'association de ces deux signes a une valeur prédictive positive de 56% [11]. Inversement la visualisation de l'estomac n'élimine pas une atrésie de l'œsophage avec une fistule œso-trachéale par laquelle l'estomac peut se remplir. Aubry, entre 1981 et 1986, a suspecté le diagnostic devant un hydramnios et l'absence de visualisation d'estomac et l'ont méconnu 4 fois dont 3 dans le cadre d'un syndrome polymalformatif [3].

Stringer et Al [50], à l'unité de Harrison à San Francisco ont montré que sur 87 femmes enceintes, dont les fœtus avaient à l'échographie un petit estomac ou absence de l'image gastrique, seuls 15 cas soit 17% ont eu une atrésie de l'œsophage.[11]

Le pouch sign est considéré par certains auteurs comme pathognomonique de l'atrésie de l'œsophage [50], mais il est inconstant et de réalisation difficile. La difficulté vient de ce que ce signe varie dans le temps au cours d'un même examen : il faut attendre la déglutition, donc le liquide venant remplir le CDS supérieur et entraînant sa distension qui sera de courte durée [48].

Le diagnostic est le plus souvent évoqué au troisième trimestre de la grossesse. Lorsqu'on suspecte une atrésie de l'œsophage, il est essentiel de répéter l'échographie, voire de la faire contrôler par un échomorphologiste entraîné. C'est un examen long qui nécessite une position fœtale favorable : dos en arrière.[3]

L'échographie permet aussi de chercher d'autres malformations associées et de guider un geste d'amniocentèse pour la réalisation d'un caryotype dans le but de dépister une anomalie chromosomique, mais elle reste imprécise en matière de diagnostic prénatal de l'atrésie de l'œsophage avec une sensibilité allant de 24% à 42% [50,51].

### **1.2 l'imagerie par résonance magnétique (IRM): (figure n°15)**

L'IRM occupe une place indiscutable dans le diagnostic prénatal de plusieurs anomalies. Si le SNC a été sa première cible, son champ d'application s'est élargi au tube digestif grâce en particulier à l'emploi de séquences ultra-rapides [52].

La dilatation du pharynx et du CDS œsophagien proximal est facilement visualisée par l'emploi de séquences fortement pondérés T2 de type HASTE, TRUFISP ou RARE (pour Siemens). Le caractère très court des séquences ( de l'ordre de quelques secondes) autorise une approche dynamique de la déglutition [52]. Langer et Al [53] ,sur une série de 10 fœtus suspects d'atrésie de l'œsophage, ont pu attribuer à l'IRM une sensibilité de 100%, une spécificité de 80%,une valeur prédictive positive de 83% et une valeur prédictive négative de 100% [52]. Ces chiffres optimistes doivent être pondérés par le faible effectif de leur étude. [54]

L'indication systématique de l'IRM dans le diagnostic de l'atrésie de l'œsophage n'est pas bien élucidé. Pour certains la constatation d'un petit estomac et/ou une dilatation de l'œsophage cervical constitue une indication formelle à l'IRM, mais son élargissement à tout hydramnios est toujours discuté [52].

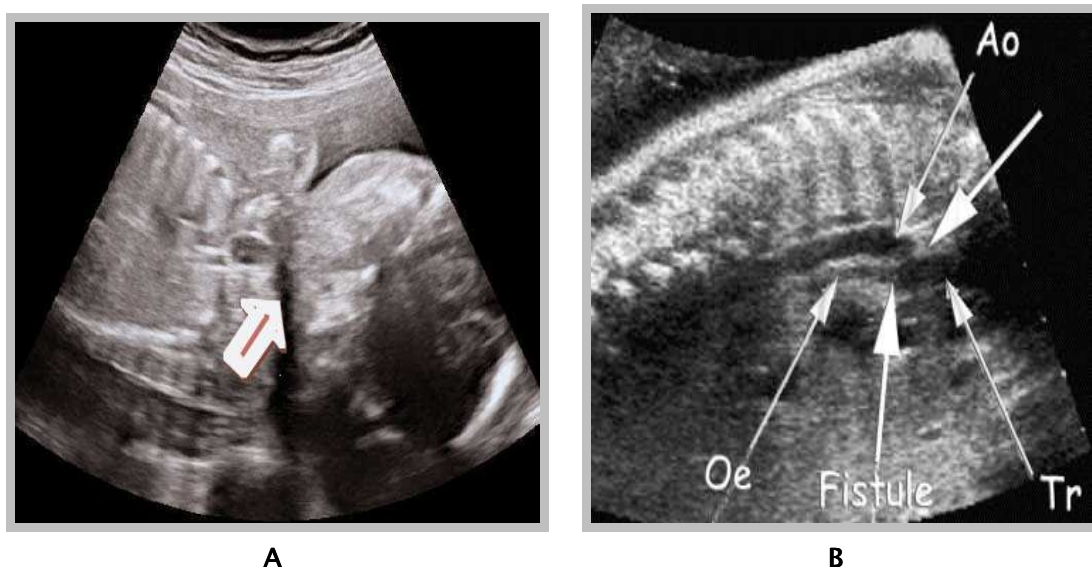
Enfin, l'IRM ,grâce à l'emploi de séquences ultra-rapides en pondération T2, est un moyen précis de confirmation diagnostique de l'atrésie de l'œsophage chez le fœtus lorsque l'échographie est évocatrice, mais toutes les formes d'atrésie de l'œsophage ne se manifestent pas par un hydramnios et une dilatation du segment proximal de l'œsophage, ceci constitue une limite à toute les méthodes d'imagerie. [52]

Dans notre série, aucun diagnostic anténatal n'a été posé bien que 29% de nos malades avaient un hydramnios à l'échographie obstétricale.(tableau n° XIII)

**Tableau XIII : taux de diagnostic prénatal dans plusieurs séries**

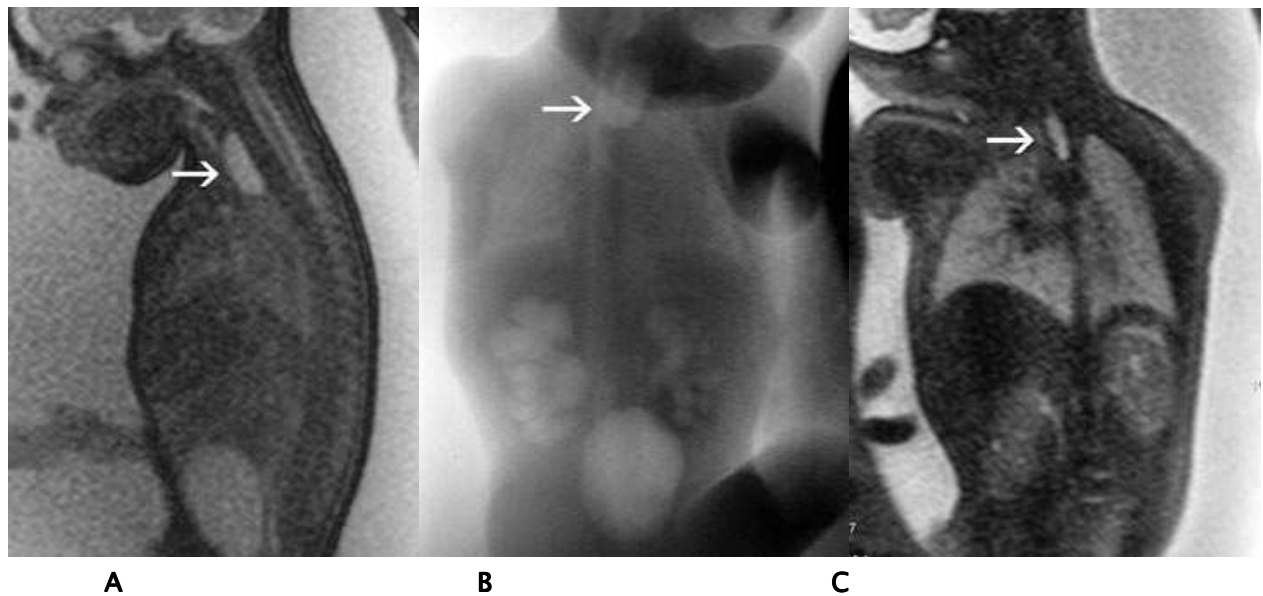
| <b>Auteurs</b>         | <b>Année</b> | <b>Nombre de cas</b> | <b>Taux du diagnostic Prénatal</b> |
|------------------------|--------------|----------------------|------------------------------------|
| <b>Notre série</b>     | 2012         | 31                   | 0%                                 |
| <b>Elmaaroufi [12]</b> | 2006         | 46                   | 4%                                 |
| <b>Pedersen [21]</b>   | 2012         | 1222                 | 33%                                |
| <b>Seo [29]</b>        | 2010         | 97                   | 12%                                |
| <b>Calisti [31]</b>    | 2004         | 75                   | 14.5%                              |

Le taux du diagnostic prénatal de l'atrésie de l'œsophage dans notre contexte reste très faible par rapport aux séries étrangères. Ce taux peut être amélioré par un bon suivi de toutes les grossesses avec formation des échomorphologistes bien entraînés en matière du diagnostic prénatal .



**Figure 14 : échographie obstétricale chez un fœtus ayant une AO**

**A** [55] : dilatation du CDS proximal ' pouch sign'. **B** [48]: l'aorte (Ao) est directement en contact de la trachée (Tr), comme l'indique la flèche supérieure. L'œsophage (Oe) n'apparaît que plus caudalement, et sa lumière est en continuité avec celle de la trachée, constituant une fistule.



**Figure 14** : IRM foetale montrant une dilatation de l'œsophage thoracique proximale (pouch sign) avec hydramnios chez un fœtus ayant une AO. [52]

A : coupe IRM sagittale en séquence TRUFISP. B : coupe IRM coronale en séquence RARE.

C : coupe IRM coronale en séquence HAS

## 2. diagnostic postnatal :

### 2.1 clinique :

#### a- A la naissance :

L'atrésie de l'œsophage est une malformation à rechercher systématiquement lors de l'examen initiale de tout nouveau né en salle de travail. Seul un diagnostic ultra-précoce, avant toute manifestation clinique, et à fortiori avant toute tentative d'alimentation, permet de mettre en route sans délais les mesures destinés à protéger les poumons qui est un élément capital du pronostic.[3]

Pour affirmer la perméabilité de l'œsophage, on introduit une sonde gastrique souple charrière 8 radio-opaque jusqu'à une longueur égale à la distance tragus-ombilic. pour être plus pertinent on complète cette épreuve par un test à la seringue, qui consiste à l'injection par la sonde, d'un bolus de 10 à 20 ml d'air en auscultant l'épigastre, l'arrivé de l'air dans l'estomac provoque un souffle à l'auscultation et le test est dit positif [3]. En cas d'atrésie de l'œsophage,

**La prise en charge de l'atrésie de l'œsophage  
au service de chirurgie pédiatrique générale du CHU de Marrakech**

---

la sonde bute assez haut 9 à 10 cm des arcades alvéolaire [4,49,56], donnant une impression de résistance élastique qu'il ne faut jamais forcer pour ne pas perforer le CDS œsophagien supérieur et le test à la seringue sera négatif. Cette épreuve est soumise à des erreurs diagnostiques : si la sonde utilisé est trop mince/molle, elle peut s'enrouler dans le pharynx ou dans le CDS supérieur, donnant l'impression qu'elle a été poussée dans l'estomac sans qu'on ait perçu la butée caractéristique, comme elle peut passer dans la trachée et à travers une fistule œso-trachéale large, arrive au niveau de l'estomac [3,4,56]. A l'inverse, il peut arriver que la sonde bute alors qu'il n'existe pas d'atrésie. Ce peut être le cas d'une sonde rigide ou trop pointue [3]. Il est étonnant de constater que dans la série de l'hôpital de bretonneau, 21 enfants encore sur 85 ont eu un diagnostic retardé, 13 fois au delà de la 24<sup>e</sup> heure, du fait d'une épreuve à la sonde mal faite (sonde poussée mais test à la seringue non réalisé). [3]

Dans notre série une vérification systématique de la perméabilité œsophagienne à la salle d'accouchement a été faite seulement chez 2 malades, permettant un diagnostic à la naissance seulement dans 6.5% des cas et presque 60% de nos malades ont été diagnostiqué dans un délai  $\geq$  48h. En comparant ces résultats avec ceux des autres séries ( tableau n°XIV), on trouve que : dans les séries étrangères un diagnostic non évoqué en prénatal, est presque toujours fait à la naissance et sans retard, et dans la série de Rabat plus que la moitié des patients ont été diagnostiqué à la naissance. Ceci incite les gynécologues, les sages femmes et les pédiatres à réaliser impérativement un cathétérisme œsophagien ( épreuve à la sonde ) chez tout nouveau né à la salle d'accouchement car un diagnostic tardif alourdit la prise en charge et compromet le pronostic.

**Tableau XIV** : Tableau comparatif du taux du diagnostic à la naissance de nos malades avec celui des autres séries

| Auteurs                | Année | Nombre de cas | Taux du diagnostic à la naissance |
|------------------------|-------|---------------|-----------------------------------|
| <b>Notre série</b>     | 2012  | 31            | 6.5%                              |
| <b>Elmaaroufi [12]</b> | 2006  | 46            | 54%                               |
| <b>Pedersen [21]</b>   | 2012  | 1222          | 83.4%                             |
| <b>Calisti [31]</b>    | 2004  | 75            | 85.5%                             |

**b- Diagnostic tardif :**

Si la perméabilité œsophagienne n'a pas été vérifiée à la naissance, le nouveau né devient symptomatique dans les premières heures de vie et les symptômes classiques apparaissent :

- L'hypersalivation malgré des aspirations itératives ;
- L'encombrement broncho-pulmonaire ;
- Les accès de cyanose parfois provoqués par le changement de position du nouveau né ;
- Les accès de toux et de suffocation aux tétés, si l'alimentation est débuté, elle doit être arrêter dès le premier accès ;
- La détresse respiratoire ;
- La distension abdominale ;

A ce stade, une pneumopathie de déglutition vient alourdir la prise en charge d'où l'intérêt d'un diagnostic précoce [12]. Un diagnostic retardé jusqu'à l'apparition des signes cliniques n'est plus acceptable dans la pratique pédiatrique actuelle selon L. spitz .[4]

Dans notre série, la majorité des patients ont été diagnostiqués après apparition des signes cliniques soit 93.5% des cas, dont 42% se sont présentés avec une détresse respiratoire. Plus que le tiers des malades avaient une pneumopathie associée.

**2.2. Radiologique :**

Même si le diagnostic de l'atrésie de l'œsophage est évident , une confirmation radiologique est obligatoire. en générale, un cliché thoraco-abdominale de face et un autre cliché thoracique de profil sont suffisants. Ils sont réalisés après mise en place d' une sonde œsophagienne radio opaque poussée au fond du CDS supérieur dont La visualisation peut être amélioré par une injection d'air par la sonde lors de la prise du cliché de façon à le distendre et donner un contraste négatif [57 ]. Sur Le cliché de face on peut identifier une poche borgne remplie d'air située dans le médiastin supérieur en arrière de la trachée et correspondant au CDS proximal [57,58]. Un enroulement de la sonde est visualisée, généralement entre la 2<sup>e</sup> et la 4<sup>e</sup>

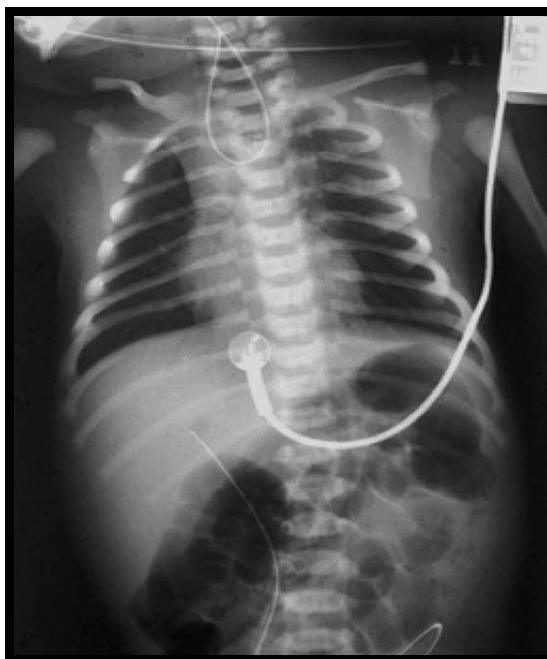vertèbre dorsale ce qui constitue un élément diagnostique important[4,57,59] (figure 15,16). Sur le cliché de profil, on voit rarement l'image directe aérienne de la fistule œso -trachéale inférieure [12]. C'est l'analyse de l'aération des structures digestives sous diaphragmatiques sur le cliché abdominal de face qui affirme l'existence de cette fistule et permet donc de préciser le type de l'atrésie [4,12]:

- La présence d'une aération témoigne de la présence d'une FOT inférieure. Elle est en faveur d'une atrésie type III ou IV. (figure n°16)
- L'absence d'air dans l'estomac témoigne de l'absence de FOT inférieure : atrésie type I ou II.(figure n°17)

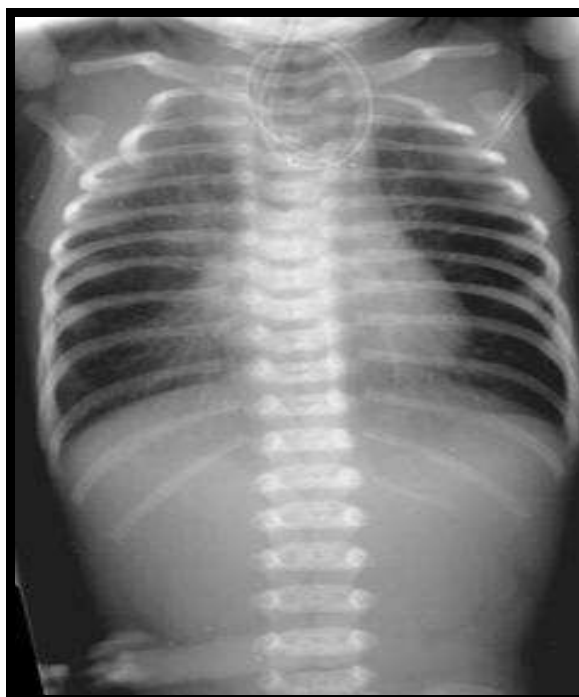
La radiographie permet donc de :

- Confirmer le diagnostic.
- Apprécier le niveau du CDS supérieur et ainsi d'estimer l'écart entre les deux segments : proximal et distal.
- Préciser le type anatomique .
- Apprécier l'état pulmonaire.
- Visualiser une malformation associée vertébrale ou costale.
- Apprécier la silhouette cardiaque et la position de l'arc aortique.

**L'opacification œsophagienne est à proscrire formellement vu le risque d'inondation pulmonaire.**



**Figure 16** : Radiographie thoraco-abdominale de face montrant un enroulement de la sonde dans le CDS proximal avec aération digestive : AO type III ou IV.[45]

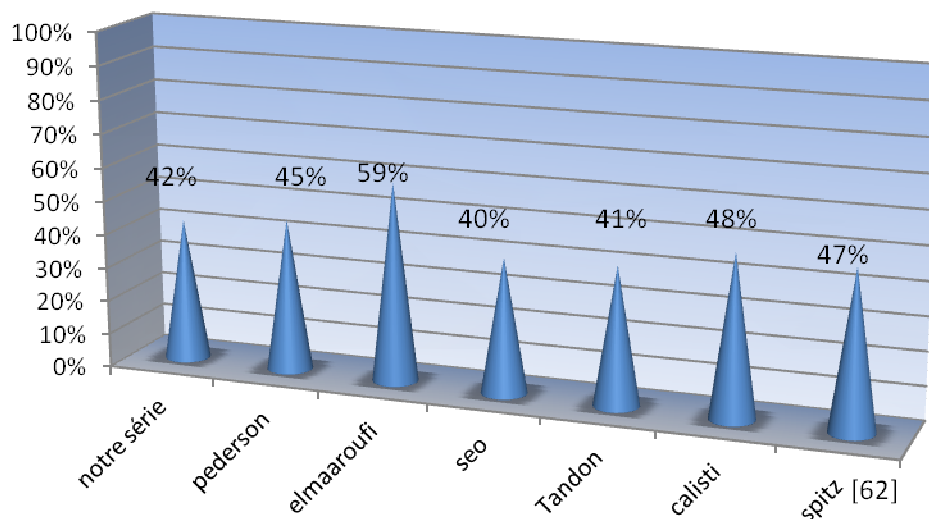


**Figure 17** : radiographie thoraco-abdominale de face montrant un enroulement de la sonde dans le CDS proximal sans aération digestive : AO type I ou II. [57]

## V. Les malformations associées :

L'atrésie de l'œsophage est souvent associée à d'autres malformations congénitales. La fréquence de ces malformations rapportée dans les différentes séries, variaient de 36% à 66% des cas [28,60,61]. Cette fréquence justifie de les chercher de principe en prénatal à l'échographie obstétricale à chaque fois le diagnostic d'atrésie est suspecté, et après la naissance par un bilan systématique (cf bilan préopératoire) .

Dans notre série, 42 % de nos patients avaient une malformation congénitale associée, ce taux est proche de ceux trouvés par les autres séries, sauf dans la série de rabat où plus que moitié des malades avaient des malformations associées.(figure n°17)



**Figure 18:** la fréquence des malformations associées dans les différents série

## **1. les malformations cardiovasculaires :**

Leur fréquence rapportée dans les différentes séries varient de 13% [28] à 55%[63]. Elles sont très variables, mais les plus fréquentes sont la communication inter-ventriculaire ( CIV), la tétralogie de fallot, la communication inter-auriculaire et le canal artériel [3,45,64]. Certaines cardiopathies sont particulièrement graves : canal atrio-ventriculaire, ventricule unique, hypoplasie du cœur gauche., et peuvent être responsables de décès avant toute cure chirurgicale de l'atrésie de l'œsophage ou dans les suites postopératoires [3].

Les anomalies des gros vaisseaux mettent plus rarement en jeu le pronostic vital mais peuvent être source de difficultés opératoires. Elles sont souvent la conséquence d'une anomalie de développement de l'arc aortique : arc aortique droit, double arc aortique, artère sous-clavière droite rétro-œsophagienne, tronc artériel brachiocéphalique naissant à gauche qui peut comprimer la face antérieure de la trachée [3]. Certains auteurs ont montrés que ces anomalies peuvent être même incriminés dans la survenue d'une atrésie de l'œsophage. Fluss et Poppen ont publié que la pression exercée par ces vaisseaux anormaux sur les organes médiastinaux adjacents au cours de la vie embryonnaire, peut être une cause de l'atrésie de l'œsophage[65]. D'après une étude faite par Canty et al, en 1996 sur 203 malades avec une atrésie de l'œsophage, ils ont trouvés que 69 % des malades ayant une anomalie de l'arc aortique avaient un long gap entre les 2 segments œsophagiens, et ils ont conclut que cette anomalie peut être responsable d'un long gap entre les deux CDS œsophagiens.[66]

Les malformations cardiaques majeurs, constituent les principales causes de mortalité dans l'atrésie de l'œsophage [4].

## **2. les malformations gastro-intestinales :**

Leur fréquence varient de 8% [67] à 27% [68] dans les différentes séries[60]. Ces malformations sont particulièrement à type de : malformations ano-rectales avec une fréquence allant de 6% [3] à 14% [4] , et de 3 à 6% pour les atrésies duodénales. La hernie

diaphragmatique est une association extrêmement rare et reconnue d'être mortelle. 18 cas ont été rapportés dans la littérature mondiale avec cette association[43,69]. La plupart des auteurs n'ont pas donné de détails à propos de ces cas, seulement 3 patients ont été décrit d'avoir une hernie diaphragmatique gauche associée à une atrésie de l'œsophage type III, et qui ont tous décédés[70–72]. En 1996, Sapin et al ont publié un cas d'un nouveau né prématuré qui a été admis pour un diagnostic d'une hernie diaphragmatique gauche, et au cours de la cure chirurgicale de cette malformation, une atrésie de l'œsophage type III a été découverte fortuitement devant l'expansion de l'estomac rythmée par la respiration [73].

Quelques rares cas d'une sténose hypertrophique du pylore associée à une atrésie de l'œsophage ont été rapporté. Le diagnostic d'une sténose hypertrophique du pylore en cas d'une atrésie de l'œsophage est souvent fait tardivement vu que les vomissements secondaires à cette sténose apparaissent dans la période postopératoire et peuvent être attribués à une complication de la chirurgie œsophagienne ( RGO ou sténose de l'anastomose). Le diagnostic de sténose hypertrophique du pylore associée, doit être pris en compte dans l'évaluation des vomissements chez le nourrisson après la cure chirurgicale de son atrésie de l'œsophage et des bilans paracliniques doivent être demandés dans ce sens[74].

Un cas particulier vient d'être publié, est celui d'un nouveau né prématuré trisomique 21, présentant une atrésie de l'œsophage type I associée à une atrésie duodénale, du canal pancréatique et biliaire du cholédoque [75].

D'autres anomalies occasionnellement associées ont été rapportées : duplication œsophagienne kystique [76],diverticule de Meckel [77], atrésie du grêle ou du colon, dilatation segmentaire du grêle et la maladie de Hirschprung [3].

### **3. les malformations urogénitales :**

La fréquence varie de 8% [78] à 21% [60]. Les malformations urinaires sont extrêmement diverses et intéressent tout le tractus urinaire. Les malformations génitales sont

dominés par les cryptorchidies, les hypospadias, les anomalies du développement sexuel et elles s'intègrent généralement dans le cadre d'une association syndromique. Actuellement l'échographie rénale suffit à dépister les uropathies qui, seules, justifient un bilan urologique plus complet.[3]

#### **4. les malformations squelettiques :**

Les anomalies vertébrales associées à l'atrésie de l'œsophage sont généralement limitées à la région thoracique [4], elles sont d'ordre numérique ( vertèbres surnuméraires, en mosaïque...) ou morphologique ( fusion vertébrale), associées ou non à des anomalies costales[3]. Leur fréquence varient entre 6.2% et 21.1% [11]. Les anomalies des membres prédominent au niveau du rayon externe ( agénésie radiale) . Elles présentent plus de 5% des cas. [3]

#### **5. les anomalies chromosomiques :**

Le taux rapporté de ces anomalies est très variable, allant de 2.6% [79] à 10,6% [61]. les plus fréquentes sont : la trisomie 18, la trisomie 21, la trisomie partiel 3p, la délétion partiel 5p, la délétion distal 13q voire de délétion interstitielle 17q et 21 [60]. La réalisation d'un caryotype est justifiée en cas d'une atrésie de l'œsophage avec des malformations associées .[60]

#### **6. Autres malformations :**

- Les malformations respiratoires : l'hypoplasie ou l'agénésie pulmonaire, la trachéomalacie, l'atrésie laryngée.
- Les malformations du système nerveux : la myéломéningocèle, l'hydrocéphalie,.

**La prise en charge de l'atrésie de l'œsophage  
au service de chirurgie pédiatrique générale du CHU de Marrakech**

---

- Les malformations faciale et céphalique : les fentes labiopalatines, la dysmorphie faciale, la microphthalmie, l'atrésie choanale.

On n'a pas démontré si l'atrésie de l'œsophage est associée à des types spécifiques de malformations , et il y a une large différence entre les taux rapportés concernant l'organe le plus touché par ces anomalies associées[60], quoique certains auteurs ont montrés que les malformations associées les plus fréquentes sont les malformations cardiaques[80,81].

En comparant nos résultats avec ceux des autres auteurs, on trouve que dans notre série, les anomalies cardiaques étaient les malformations associées les plus fréquentes avec un taux de 22,6%, ce qui rejoint les résultats des autres séries sauf celle de rabat dans laquelle les malformations gastro-intestinales étaient majoritaires. Les malformations gastro-intestinales et les anomalies chromosomiques sont moins fréquentes dans notre série par rapport aux autres, alors que les malformations musculo-squelettiques sont plus fréquentes dans notre étude et viennent en 2ème position après les malformations cardiaques . (tableau n°XV)

**Tableau XV: Répartition des malformations associées dans notre série comparée avec d'autres études**

|   | Notre série | Elmaarouf[12] | Pedersen [21] | Tandon[30] | Mortell [32] |
|---|-------------|---------------|---------------|------------|--------------|
| <b>Les malformations cardiaques</b>           | 22.6%       | 21%           | 29.4%         | 13.4%      | 30.4%        |
| <b>Les malformations gastro-intestinales</b>  | 6.5%        | 28%           | 15.5%         | 12%        | 15.2%        |
| <b>Les malformations génito-urinaire</b>      | 13%         | 14%           | 16.4%         | 1.6%       | 9%           |
| <b>Les malformation musculo-squelettiques</b> | 16%         | 2%            | 13%           | 11%        | 10%          |
| <b>Les malformations neurologiques</b>        | -           | 7%            | -             | 6.3%       | 11%          |
| <b>Les anomalies chromosomiques</b>           | 3.2%        | 4.5%          | 8.6%          | -          | 7.6%         |

## 7. Les associations malformatives

Dans toutes les séries, on trouve que les différentes anomalies associées à l'atrésie de l'œsophage rentrent parfois dans le cadre d'un syndrome ou d'une association malformative particulière. Certaines associations sont plus fréquentes dans les atrésies de l'œsophage, notamment celle décrite par Quan et Smith [82] en 1973 sous le nom de VATER, qui regroupe des anomalies vertébrale (V), ano-rectales (A), trachéo-œsophagiennes (TE), rénales et une anomalie du rayon radiale (R). cette entité a été par la suite étendue aux malformations cardiovasculaires (C) et des extrémités (L=limb) sous l'acronyme de VACTERL [3,4]. Pour retenir ce syndrome, on exige qu'au moins 3 malformations soient présentes [3]. L'incidence de VACTERL dans les séries, en cas d'AO, varient de 10% [11,60] à 19% [83].

D'autres syndromes peuvent, occasionnellement, accompagner l'AO :

- syndrome de charge : colobome, cardiopathie, atrésie choanale, retard de croissance et un retard psychomoteur, hypoplasie génitale et déformations de l'oreille. L'atrésie de l'œsophage a été identifiée dans environ 10% des cas présentant ce syndrome [23,84].
- syndrome de Potter : agénésie rénale, hypoplasie pulmonaire, dysmorphie faciale [4].
- SCHISIS association: omphalocèle, fente labiale et/ou palatine, hypoplasie génitale [4].
- Le G syndrome, autosomique dominant, qui associe un hypertélorisme avec ou sans fistule labiopalatine, des troubles de la déglutition et un hypospadias [3].
- Feingold syndrome : syndrome oculo-digito-œsophago-duodéal, caractérisé par une microcéphalie, des anomalies des doigts, et des atrésies du tractus digestif principalement de l'œsophage. Il est autosomique dominant [23].

- AEG syndrome : anophthalmie, atrésie de l'œsophage et anomalies génitales. C'est une association rare ,seulement 20 cas ont été rapportés dans la littérature [85,86].

Les bases génétiques de ces syndromes et de leur association avec l'atrésie de l'œsophage ont été établies et les gènes responsables sont maintenant bien reconnus [23].

Dans notre série, parmi les 13 malades ayant des malformations associées (42%), seulement 2 soit 6.5% avaient une association syndromique type VACTERL fait d'une malformation ano-rectale haute, une communication inter-auriculaire avec une atrésie de l'œsophage type III chez le premier malade, et fait d'un syndrome de jonction pyélo-urétéral et une cardiopathie , associant un foramen ovale perméable avec persistance du canal artériel , et une atrésie de l'œsophage type III chez le 2<sup>e</sup> patient. Le 1<sup>er</sup> malade avait également un syndrome de prune Belly associé.

## **VI. La prise en charge :**

### **1. Mise en condition: [3,4,24,45]**

Une fois le diagnostic de l'atrésie de l'œsophage est posé, le nouveau né doit être transféré à l'unité de réanimation néonatale pour mise en condition et préparation à l'intervention. un certain nombre de mesures doivent être entretenus :

- L'installation en proclive à 45° pour éviter le passage du contenu gastrique dans la trachée à travers une fistule oeso-trachéale distale.
- L'aspiration continue de CDS œsophagien supérieur à -40cm d'eau après mise en place d'une sonde de Replogle. Les sondes utilisées sont F-10 chez les nouveau né ayant un poids  $\geq 1500g$  et F-8 si le poids  $\leq 1500g$ . Cette aspiration a pour but d'éviter l'encombrement et l'inhalation bronchique . Cependant, l'utilisation d'une sonde à double lumière est loin d'être universelle, vu qu'elle peut se bloquer avec un risque

d'inhalation. certains centres utilisent une sonde naso-œsophagienne simple avec des aspirations régulières et intermittentes.

- En l'absence de détresse respiratoire, il est préférable de laisser le nouveau né ventiler spontanément sous l'air ambiant ou éventuellement enrichi en oxygène selon la SpO2. Si une ventilation mécanique est nécessaire, une intubation nasotrachéale est préférable à l'intubation orotrachéale du fait de meilleure possibilité de fixation de la sonde qui limitent le risque d'extubation accidentelle. Le calibre de la sonde doit être adapté au poids de l'enfant. En poussant la sonde juste au dessus de la carène, on intube sélectivement la bronche souche droite et on retire progressivement la sonde jusqu'à ce que le poumon gauche soit ventilé, en orientant le biseau en avant pour augmenter les chances d'obturer la fistule œsotrachéale, Ceci n'est plus vrai si la fistule siège au niveau de la carène ou la bronche souche droite. La ventilation artificielle doit être réservée aux nouveau nés dont la détresse respiratoire ne cède pas avec les mesures énoncées ci-dessus et témoigne d'une atteinte parenchymateuse pulmonaire sévère. Une ventilation à pression élevée peut entraîner une distension gastrique en cas de fistule œso-trachéale inférieure, qui peut se compliquer d'une perforation de l'estomac. Les pressions basses avec des fréquences élevées sont recommandés.
- Un abord veineux permet de perfuser sans retard le nouveau né pour assurer l'équilibre hydro-électrolytique et glycémique .
- Une antibiothérapie parentérale à large spectre est indiquée si présence de signes cliniques ou paracliniques d'infection ou en cas d'une anamnèse infectieuse positive. En dehors de cette situation, aucun traitement antibiotique n'est nécessaire. Pour Leung et al qui ont étudié la flore bactérienne du CDS supérieur sur 40 malades, un tel traitement prophylactique serait néfaste en sélectionnant des germes hautement pathogènes.

- Surveillance continue , par un monitoring, des constantes vitales et surtout des paramètres respiratoires.

Toutes ces mesures ne dispensent pas de celles prises à titre systématique chez tout nouveau né : asepsie rigoureuse dans toutes les manipulations, protection thermique, injection de 5mg de vitamine K. Le transfert doit être confié à une équipe médicalisée spécialisée dans le transport des nouveau nés.

Dans notre séries, tous les malades ont été hospitalisés initialement à l'unité de réanimation pédiatrique , ou' ils ont bénéficié de cette mise en condition et une antibiothérapie parentérale à large spectre était systématique chez tous les patients.

## **2. le bilan préopératoire :**

Le séjour du nouveau né dans l'unité de réanimation permet après la mise en condition, de rassembler les éléments du bilan préopératoire qui vont guider les indications chirurgicales.

### **2.1. Le bilan malformatif: [3,4]**

La recherche de malformations associées se fait par :

- L'examen clinique qui permet de reconnaître facilement une malformation ano-rectale, une agénésie radiale, Une abolition des pouls fémoraux, une dysmorphie faciale ou d'autres anomalies morphologique ;
- La radiographie thoraco-abdominale de face peut mettre en évidence des malformations costo-vertébrales, une image en double bulle caractéristique d'une atrésie duodénale, une anomalie de la silhouette cardiaque en faveur d'une cardiopathie congénitale ou absence du bouton aortique à gauche évoquant un arc aortique droit;
- L'échocardiographie permet de faire le diagnostic des malformations cardiaques et des gros vaisseaux, notamment la présence d'un arc aortique droit qui se reproduit dans 2.5% des cas [87,88,89]. Selon certains auteurs l'IRM est l'examen de choix pour

confirmer le diagnostique d'un arc aortique droit dont dépend la voie d'abord chirurgicale [4]. En cas de cardiopathie congénitale associée, une prise en charge par un cardiologue pédiatre avec un traitement médicale est nécessaire avant la cure chirurgicale de l'atrésie [45] ;

- L'échographie abdominale / rénale, permet de diagnostiquer une malformation rénale ou gastro-intestinale associée. Elle constitue avec l'échocoeur et la radiographie standard des examens de routine chez tout nouveau né ayant une atrésie de l'œsophage [3,45] ;
- La Radiographie du rachis doit être réalisé si une anomalie vertébrale a été suspectée sur la radiographie thoraco-abdominale [57] ;
- L'échographie transfontanellaire est indiquée en cas de prématurité, à la recherche d'une hémorragie intra-ventriculaire. Il permet également de mettre en évidence une malformation cérébrale [45] ;
- Le caryotype doit être fait si présence de plusieurs malformations associées avec une dysmorphie évocatrice d'une anomalie chromosomique particulière [45]. Selon certains auteurs, il doit être systématiquement réalisé [3].

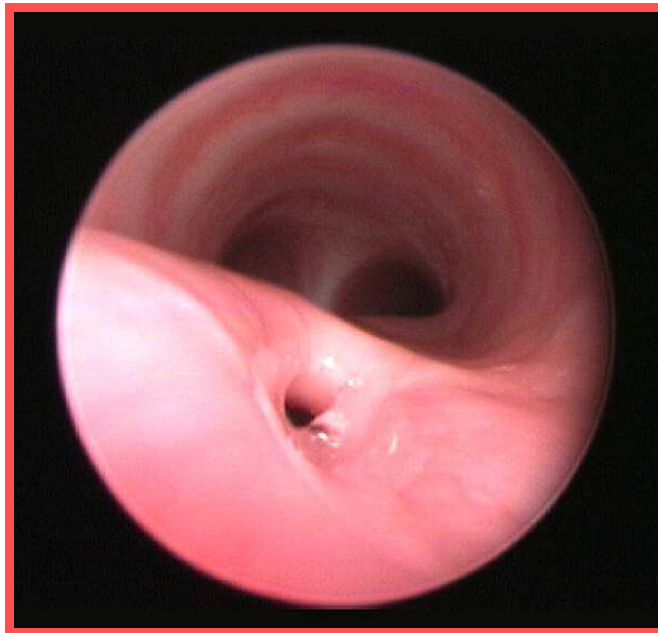
#### **2.2. L'endoscopie préopératoire :** [4,11,24]

L'indication d'une endoscopie préopératoire reste toujours controversée. Certains auteurs optent pour sa réalisation systématique en préopératoire [90,91]. Elle permet de voir la fistule œso-trachéale et de préciser son siège exacte au niveau de l'arbre trachéo-bronchique (figure n°19), d'exclure la présence d'une éventuelle fistule du CDS proximal, de diagnostiquer une trachéomalacie qui peut exister dans 30% des cas [92] et chercher d'autres malformations trachéobronchique associé. L. Spitz et ses collègues réservent l'endoscopie préopératoire aux atrésies type I pour exclure une fistule œso-trachéale du CDS supérieur, vu que son incidence a été estimée à 13 % dans les atrésies œsophagiennes pure [11]. Une étude faite à Bambino Gesu children's hospital à Rome en Italie, portant sur 62 patients avec atrésie de l'œsophage, durant

la période de 1997 à 2003, qui ont tous bénéficié d'une bronchoscopie préopératoire , a montré : la bronchoscopie a été utile chez 45.5% des cas et dans 24.2% elle a eu un rôle important dans la modification de l'approche chirurgicale. Ils ont conclu que la bronchoscopie est une procédure utile qui devrait être recommandée dans les centres pédiatrique de niveau 3. [90]

L'œsophagoscopie peut constituer une alternative à la bronchoscopie, elle permet d'exclure une fistule proximal et de préciser la longueur du CDS supérieur.[4]

La bronchoscopie doit être réalisée sous anesthésie générale en mode ventilation spontanée, en préopératoire immédiat juste avant l'intubation et la thoracotomie [45]. Son utilisation doit être prudente chez les nouveaux nés prématurés ou ceux avec des troubles respiratoires, vu qu'ils peuvent ne pas tolérer la ventilation spontanée. Il est préférable d'utiliser une bronchoscopie rigide , pour éviter les troubles ventilatoires que peut entraîner une fibroscopie flexible, mais des complications telles que la désaturation en oxygène, une ventilation inadéquate, un traumatisme des voies respiratoires, laryngospasme ou bronchospasme ont été connu pour se produire à la fois avec la bronchoscopie rigide et flexible [45].

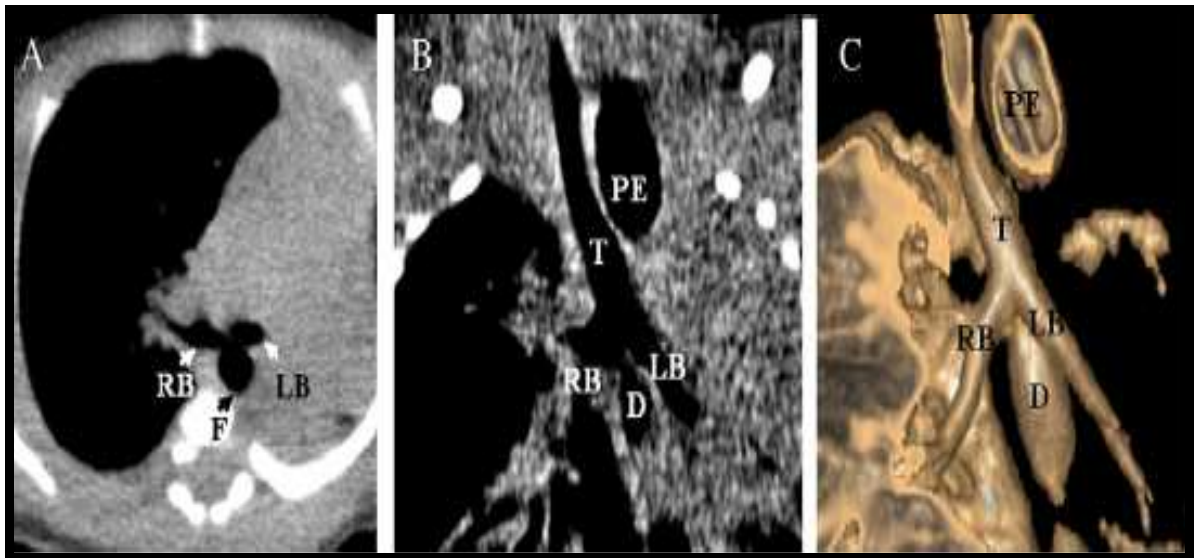


**Figure 19:** image bronchoscopique visualisant une FOT proximale.[45]

### **2.3. Le scanner tri-dimensionnel :** [24]

La TDM tri- dimensionnelle avec les réformes aux 3 plans orthogonaux, incluant les images SDD( shaded-surface display), et qui a développé actuellement la bronchoscopie virtuelle permettant une vue tri-dimensionnelle de l'arbre trachéo-bronchique, semble avoir un rôle complémentaire dans le bilan préopératoire de l' AO avec FOT (figure 20). IL permet une bonne précision des traits anatomiques complexes de la malformation et surtout l'appréciation du gap existant entre les deux CDS , permettant ainsi une meilleure orientation avant la chirurgie [93].

Islam et al ont rapporté un cas dans lequel un scanner tri- dimensionnel a été utilisé pour faire le diagnostic d'une FOT proximal raté au début, chez une fille de 16 ans opérée à la naissance pour une atrésie de l'œsophage type III [94]. Ces études faites ont porté sur un petit échantillon et devraient être suivie par des recherches plus avancées sur une plus grande série de patients afin d'évaluer la sensibilité et la spécificité de la méthode et optimiser les paramètres techniques.



**Figure 20** : Des images scannographiques (A, B) avec reconstruction en 3D (C)  
dans un cas d'AO type III.[95]

T : trachée ; F : fistule ; LB : bronche gauche ; RB : bronche droite ; PE : œsophage proximal ; D : œsophage distal

#### **2.4. L'échographie médiastinale :**

Une étude récente a été faite par Gassner et Galey dans le but d'évaluer l'apport de l'échographie médiastinale couplée à l'échographie abdominale dans le diagnostic d'une atrésie de l'œsophage et dont les résultats étaient très satisfaisants : sur 16 malades avec une atrésie de l'œsophage confirmée par la radiographie ou avec fistule œso-trachéale isolée, l'échographie a permis de poser le diagnostic d'une atrésie type III dans 12 cas et type I dans un cas. Dans un cas, deux FOT supérieures ont été diagnostiquées d'abord par l'échographie médiastinale et confirmées plus tard par fluoroscopie. Dans deux cas sur trois avec FOT isolée, la localisation de la fistule a été faite par échographie en détectant les bulles d'air en mouvement, La longueur du CDS supérieur et les caractéristiques de sa paroi, la position de la crosse aortique, ainsi que des malformations associées, ont pu être documentés chez tous les malades. [96].

L'échographie médiastinale peut être proposée pour apprécier la longueur du CDS supérieur et ses rapports avec la crosse de l'aorte, avec un abord supra ou latéro-sternale . il est utile d'instiller un peu de sérum physiologique par la sonde dans le cul de sac supérieur pour mieux le mettre en évidence [24]. Cet examen n'est pas actuellement de la pratique courante et sa place reste à préciser.

### **2.5. Autres bilans:**

Un bilan sanguin doit être systématiquement réalisée avant l'intervention, fait de : numération formule sanguine, groupage, ionogramme, les gaz du sang, le bilan d'hémostase, la protéine C réactive et des prélèvements bactériologiques périphériques.

D'autres éléments sont essentiels à préciser au cours de ce bilan et sont pris en considération dans la décision thérapeutique:

- L'état pulmonaire doit être apprécié vu que la présence d'un état pulmonaire altéré peut interdire tout traitement chirurgicale temporairement. La radiographie pulmonaire permet de montrer infiltrats pulmonaires ou un foyer pulmonaire en faveur d'une pneumonie d'inhalation, un trouble de ventilation localisée à un lobe ou plus diffus, des opacités parenchymateuses souvent multiples, d'autant plus fréquentes que le diagnostic a été tardif et que l'enfant a été alimenté. Si ces opacités sont d'apparition précoce, elles suggèrent l'existence d'une fistule trachéo-œsophagienne supérieure. Il est habituellement facile de rattacher deux poumons blancs à une maladie des membranes hyalines (MMH) chez un prématuré, ou un retard de résorption du liquide amniotique. La présence d'une pneumonie est considérée comme facteur de mauvais pronostic ;

- L'âge gestationnel ;
- Le poids de naissance ;

Dans notre série, tous nos malades ont bénéficié d'un bilan préopératoire systématique fait de : radiographie thoraco-abdominale de face, une échocoeur, une échographie abdominale/rénale et un bilan biologique. L'endoscopie pré -opératoire n'a pas été réalisée dans

notre série et la recherche d'une fistule proximale a été faite en per-opératoire après thoracotomie et dissection du CDS supérieur, par une simple inspection.

Au terme de ce bilan, le chirurgien peut distinguer les patients opérables d'emblée de ceux qui doivent être différés et il dispose de tous les éléments nécessaires pour le choix de la tactique chirurgicale. En général, le nouveau né peut être opéré une fois il est stable sur tous les plans [24,87]. L'abstention chirurgicale peut être une option thérapeutique en cas d'anomalies associées sévères et incompatibles avec la vie, par exemple : l'agénésie rénale bilatérale (syndrome de Potter), la trisomie 18, des cas avec des anomalies cardiaques majeurs dont la chirurgie ne peut pas corriger et les nouveaux nés avec une hémorragie intra-ventriculaire grade IV [4,87].

### **3. Traitement chirurgicale :**

#### **3.1 buts :**

- Supprimer toute communication entre l'œsophage et l'arbre trachéo-bronchique ;
- Rétablir la continuité œsophagienne ;
- Assurer une alimentation entérale précoce ;

#### **3.2 Déroulement de l'intervention et techniques chirurgicales :[97,98]**

Il faut tout d'abord assurer 2 voies veineuses périphériques, une voie veineuse centrale peut être nécessaire si difficulté dans l'abord périphérique, en cas d'une pathologie cardiaque associée ou pour assurer une alimentation parentérale [45]. Certains auteurs préconisent un abord artériel vu le risque d'instabilité hémodynamique potentielle au cours de l'acte opératoire liée à la rétraction pulmonaire [45]. L'aspiration du CDS supérieur œsophagien par une sonde à double courant doit être maintenue et le nouveau né doit être suffisamment réchauffé.

Le nouveau né est installé en décubitus latéral gauche avec un billot placé sous l'épine de l'omoplate, pour soulever le thorax et mieux exposer le site opératoire [3,45]. L'intervention est

réalisée sous anesthésie générale chez un nouveau né intubé ventilé. En cas de fistule œso-trachéale associée, l'usage de drogues anesthésiante doit être limité au minimum, il faut un positionnement prudent du tube endo-trachéal afin de permettre une ventilation adéquate avec un flux d'air minimal à travers la fistule, le contrôle de la ventilation doit être particulièrement prudent jusqu'à ce que la fistule soit ligaturée. Certains préconisent la réalisation d'une bronchoscopie en intra-opératoire juste avant l'intubation ( cf bilan préopératoire).

la voie d'abord la plus utilisée est une thoracotomie postéro-latérale droite au niveau du 4ème espace intercostal, sans résection costale. La thoracotomie gauche doit être utilisée en cas d'un arc aortique droit. Après l'ouverture cutanée, le muscle grand dorsale est sectionné perpendiculairement à ses fibres sur toute sa longueur. En arrière, la section du Trapèze sera la plus économique possible. Le 2ème plan musculaire comporte le Rhomboïde et le grand dentelé en avant, ce dernier doit être respecté en raison de son innervation, le nerf de Charles Bell chemine parallèlement au bord du muscle et sa section entraîne une amyotrophie responsable d'un décollement de l'omoplate. Après l'ouverture du fascia-serrato-rhomboïde, le décollement de l'espace cellulo-graisseux sous l'omoplate permet de palper les cotes et repérer ainsi facilement la première cote.

L'abord du médiastin peut se faire par voie transpleurale ou extrapleurale, le choix entre ces deux méthodes est l'objet de controverse [52] ; La voie transpleurale est rapide et elle permet une meilleur exposition du médiastin mais elle expose à plus de risque infectieux en cas de lâchage anastomotique et entraîne une symphyse pleurale qui peut gêner un éventuel deuxième temps opératoire [3] alors que la voie extrapleurale est plus longue, mais elle a l'avantage de protéger la cavité pleurale et minimiser les conséquences infectieuse en cas de lâchage anastomotique [3,4]. Cet avantage ne semble pas avoir de répercussion sur La mortalité : Stroedel rapporte 365 cas traités par voie extrapleurale avec une mortalité de 12%, identique à celle de Bishop (240 cas) qui utilise une voie transpleurale [99,100].

Dans l'approche extrapleurale, après section du muscle intercostal interne, on procède à une dissection de la plèvre pariétale qu'on poursuit jusqu' au médiastin. Le premier élément repéré est la veine grande azygos, sa section n'est pas systématique sauf si elle permet un meilleur abord de la fistule œso-trachéale, dans ce cas on fait une section entre les deux ligatures de la crosse de la veine azygos [4].

Dans notre série, l'abord chirurgical a été fait par thoracotomie postéro-latérale droite, sans section musculaire, chez tous les patients dont une a été convertie en thoracotomie gauche vu la présence d'un arc aortique droit. La voie extrapleurale a été utilisée chez tous les malades sauf dans un cas, après effraction pleurale accidentelle.

**a- Repérage et dissection des culs de sac œsophagiens :**

En cas de fistule œso-trachéale associée, le CDS inférieur se distend à chaque insufflation, il est ainsi repéré. Après, il sera disséqué et mis sur lacs rapidement pour diminuer la fuite d'air en cas de fistule. Cette dissection sera poursuivie de bas en haut jusqu'à l'origine de la fistule. Le lac doit être placé le plus haut possible, pour limiter la dissection de l'œsophage inférieur dont la vascularisation précaire serait menacée par une dissection extensive [3]. Le CDS supérieur est facilement repéré lorsque l'opérateur demande à l'anesthésiste d'y pousser la sonde oro-œsophagienne. Sa vascularisation très riche autorise une dissection très haute qui peut aller jusqu'à l'orifice thoracique supérieur si nécessaire. La dissection doit être prudente car le CDS supérieur est très adhérent à la face postérieure de la trachée. Cette dissection large du CDS supérieur permet de reconnaître et traiter dans le même temps opératoire une fistule trachéo-œsophagienne proximale associée si celle-ci n'a pas été identifiée à l'endoscopie préopératoire.

Une fois la dissection est achevée, les deux CDS se sont rapprochés pour apprécier la distance ( gap) entre eux qui va conditionner la tension qui s'exercera sur l'anastomose œsophagienne. Il s'agit d'un temps essentiel de l'intervention, qui définit deux cas de figure :

soit l'anastomose œsophagienne est possible dans le même temps opératoire sans tension excessive, soit l'anastomose n'est pas réalisable.

**b- Repérage et Fermeture de la fistule :**

Le repérage de la FOT, se fait lors de la dissection du CDS œsophagien comme on l'a déjà décrit. Les deux extrémités trachéale et œsophagienne de cette fistule sont fermées par des points séparés [4], d'autres auteurs utilisent des points continus ou transfixionnés [97], cette fermeture doit être au ras de la trachée, ni trop proche pour ne pas entraîner une sténose ni trop loin pour ne pas laisser persister un diverticule qui pourrait comprimer la face postérieure de la trachée et être source de difficultés postopératoires. Une fois fermée, la fistule est sectionnée. La fermeture peut être testée par une instillation du sérum salé au niveau du site suturaire au moment d'une ventilation forcée, l'apparition des bulles d'air témoigne de la perméabilité de la fistule [4,97].

**c- rétablissement de la continuité œsophagienne : [3,4,97]**

*c-1 Anastomose primaire :*

L'anastomose termino –terminale peut être réalisée selon deux méthodes :

- L'anastomose en un seul plan par des points séparés est la méthode de choix. les deux premiers points sont placés des 2 cotés latéraux, puis en postérieur avec deux ou trois points supplémentaires, les fils sont noués à l'intérieur. les points antérieurs ne seront placés qu'après avoir mis en place une sonde trans-anastomotique F5 en silastic oro ou nasogastrique. Cette sonde permet une alimentation entérale précoce (24<sup>e</sup> heure) et sert à la décompression gastrique en postopératoire. Au cours de la réalisation de l'anastomose, Il faut veiller à prendre toute l'épaisseur de la paroi surtout la muqueuse qui est la couche la plus solide ;
- l'anastomose en deux plans peut se faire selon 2 méthodes : l'anastomose en 2 plans télescopante de Haight, qui consiste à suturer la muqueuse du CDS supérieur

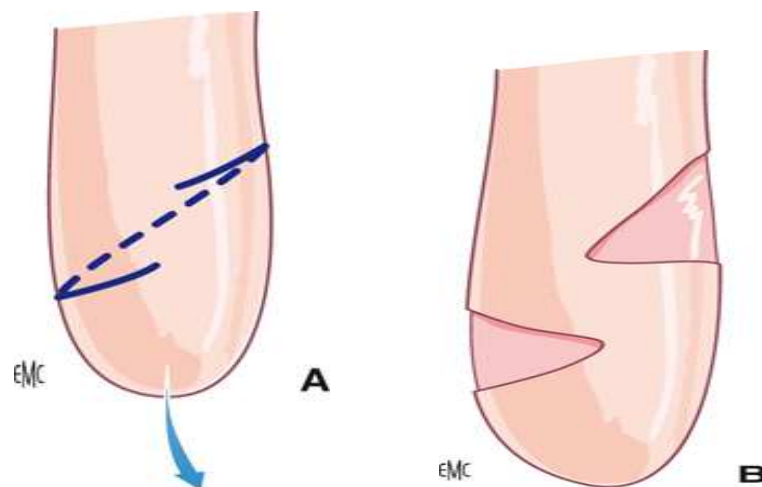
à la totalité de la paroi de l'œsophage inférieur ( muqueuse et musculuse) et à rabattre le plan musculaire supérieur sur cette suture . Elle présente l'avantage d'avoir moins de lâchage anastomotique cependant elle expose à plus de risque de sténose anastomotique ( 25%) ; L'anastomose en 2 plans de Potts et Swenson comporte 2 plans de points séparés, l'un muqueux et l'autre musculoux. Elle est difficile à réaliser vu que la paroi œsophagienne est très mince. Cette méthode est expose elle aussi à un risque important de sténose.

La distance entre les 2 CDS œsophagiens conditionne le degré de tension exercé sur l'anastomose. Son appréciation est assez subjective et le taux de l'anastomose irréalisable diminue avec l'expérience de l'opérateur. Dans les cas où il existe une difficulté à amener au contact les deux extrémité œsophagiennes, plusieurs artifices techniques peuvent être utilisés pour permettre la réalisation de l'anastomose. Les myotomies permettent un allongement chirurgicale du segment œsophagien supérieur , réduisant ainsi l'écart existant entre les 2 CDS ce qui diminue le degré de tension anastomotique [22]. La myotomie de Livatidis (figure n°21) a été décrite la première fois en 1973, elle consiste en une section circulaire complète de la couche musculaire en respectant la muqueuse et le réseau vasculaire sous muqueux et elle est réalisée à 1 à 2cm de l'extrémité du CDS œsophagien supérieur. Elle permet un allongement de 1 à 1.5 cm du segment œsophagien. Cette myotomie peut être facilitée par la mise en place d'une sonde de Fogarty dans le segment œsophagien supérieur, dont le ballonnet est gonflé au bleu de méthylène. On peut également utiliser un tube endotrachéal ou une sonde de Foley. Le ballonnet ainsi gonflé permet de réaliser la myotomie sans difficulté et d'éviter une brèche muqueuse. Une seconde myotomie circulaire peut être réalisée sur le CDS œsophagien supérieur ; mais la petite longueur de ce segment ne rend pas toujours possible cette seconde myotomie. La myotomie peut, également, être réalisée sur le segment œsophagien inférieur, mais étant plus fin et ayant une vascularisation précaire, les complications sont plus fréquentes.

Les principaux inconvénients de cette technique sont les diverticules œsophagiens secondaires et les troubles de la motilité œsophagienne.

Des variantes de la myotomie de Livatidis ont été également proposées. La myotomie hélicoïdale de Kiruma qui effectue deux tours et demi de spires et rapproche secondairement les tuniques musculaires, elle semble diminuer le risque de diverticule ; Les hémimyotomie de Monero semble mieux préserver la vascularisation ; La myotomie par multiples incisions horizontales au niveau du CDS œsophagien supérieur « en résille », qui semble éviter la formation des diverticules.

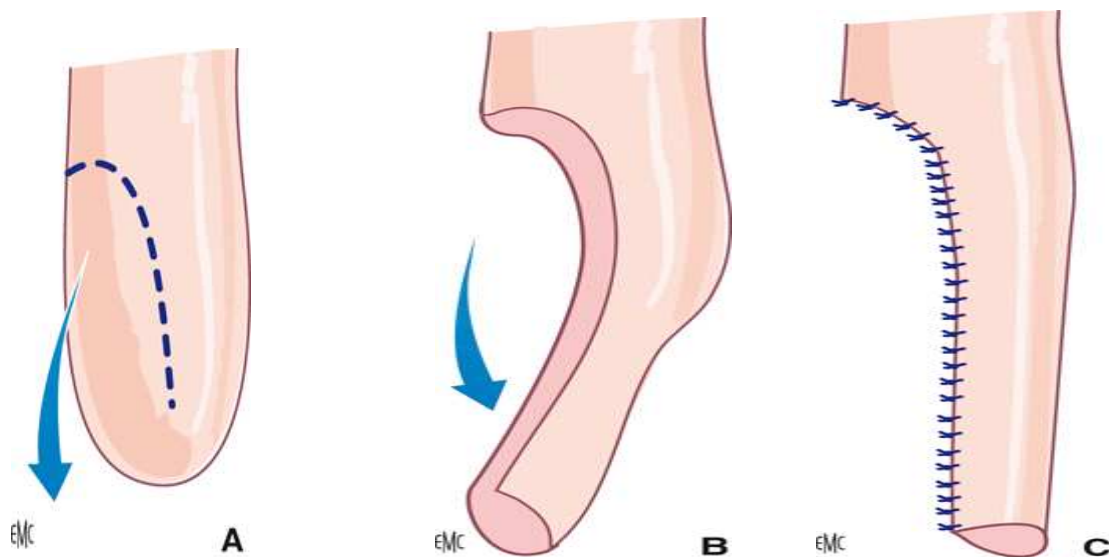
Les plasties d'allongement du segment œsophagien supérieur (figure n°22) est une autre alternative qui peut être utilisée. Parmi ces plasties, on trouve le lambeau rapporté par Bar-mor qui consiste en une section en U inversé du CDS supérieur, permettant l'allongement après retournement. Il respecte la vascularisation longitudinale mais diminue le calibre de l'œsophage, et augmentant ainsi le risque de sténose anastomotique.



**Figure 21 : Myotomie de livatidis.[1]**

**A** :La musculature œsophagienne est incisée selon les pointillés en arrière et selon les traits pleins en avant.

**B** :la traction sur l'œsophage permet d'étirer la muqueuse et d'allonger ainsi l'œsophage



**Figure** : Technique d'allongement œsophagien. [1]

- A** : l'œsophage supérieur est incisé selon les pointillés
- B** : La partie incisée est basculée vers le bas
- C** : suture longitudinale de la partie de l'œsophage basculée permettant de gagner de la longueur sur l'œsophage supérieur, l'extrémité inférieure de la plastie est ensuite suturée à l'œsophage inférieur.

*c-2 Le rétablissement secondaire :*

L'anastomose primaire peut être irréalisable à cause de la présence d'un long gap supérieur à 3 cm surtout dans les types I et II ; dans ce cas, la continuité peut être rétabli ultérieurement soit par une anastomose différée ; après allongement des CDS œsophagien ; soit par œsophagoplastie. Dans les deux cas, une première intervention est nécessaire pour mise en place d'une gastrostomie d'alimentation +/- une œsophageostomie .

- **La gastrostomie** : [101]

Elle sera réalisée après cure d'une éventuelle FTO, Ceci en attendant le traitement chirurgicale définitif de la malformation. La position de cette gastrostomie doit être bien réfléchi et soumise aux impératifs liés aux techniques qui pourront être utilisées ensuite. Si l'utilisation d'un greffon colique ou de conservation de l'oesophage natif est envisagée, cette gastrostomie ne doit pas être faite trop haute, sur la grande courbure, mais bien à sa partie la

plus déclive, assez proche du pylore (mais pas trop pour que le ballonnet de la gastrostomie ne soit pas obstructif à ce niveau), afin qu'en cas de geste anti-reflux secondaire, celui-ci puisse être pratiqué sans décrocher la gastrostomie. Une telle gastrostomie permettra de plus, en cas d'oesophago-coloplastie, une anastomose cologastrique sans difficulté, avec même la possibilité de la confection d'une valve gastrique incomplète autour du greffon. Celle-ci doit être correctement fixée à la paroi, par des points séromusculo-pariétaux solides afin d'éviter toute fuite et permettre ainsi une reprise rapide de l'alimentation. Au cours de ce geste, nous avons maintenant l'habitude de lier l'artère colica-media de façon systématique à sa partie proximale, comme le recommande Pellerin. Ceci permet un bon développement de l'arcade bordante et facilitera un prélèvement de greffon colique plus tard si cela est nécessaire [102].

Si une plastie par tube gastrique est prévue, il faut au contraire mettre la gastrostomie de façon plus interne, proche de la petite courbure, hors du champ de prélèvement du greffon tubulé. Si une transposition gastrique est proposée, la gastrostomie doit idéalement être située au milieu de la face antérieure, suffisamment loin de la grande courbure pour préserver les arcades vasculaires des vaisseaux gastro-épiploïques [103]. L'habitude de chaque équipe quand au type de greffon utilisé conditionne donc la gastrostomie, dont la confection première doit être le plus possible définitive, celle-ci servant souvent longtemps chez des enfants avec atrésie de l'œsophage de type I. Dans d'exceptionnels cas, c'est une atrésie de type III qui ne peut être rétablie en un temps au cours de l'intervention initiale. Le problème est que cette constatation n'est faite qu'en per-opératoire, sur thoracotomie droite. Il faut bien sûr fermer correctement la fistule trachéo-œsophagienne, à points séparés, avec une épreuve d'étanchéité correcte.

Cette gastrostomie présente un certain nombre d'inconvénients avec risque de lâchage, infection cutanée, et d'occlusion postopératoire. En 2004, une nouvelle technique a été décrite par Dalal Aziz [104] et ses collègues au Canada, C'est l'emplacement percutané de la gastrostomie. C'est une technique qui semble avoir moins de complications.

- *L'œsophagostomie* : [8,101]

d'emblée, associée à une gastrostomie, précédant de quelques temps la montée d'un greffon, peut être un choix thérapeutique, mais cette solution a été abandonnée pour plusieurs raisons. La première est que l'état clinique des patients lors de l'intervention est de plus en plus correct. Le diagnostic est parfois fait en anténatal. S'il est fait plus tardivement, cela est rarement après plusieurs jours. Il s'agit donc exceptionnellement d'un enfant dénutri ayant déjà un poumon très atteint par les inhalations répétées et chez qui une intervention lourde est devenue impossible. La seconde raison est la difficulté d'appareiller une oesophagostomie qui, en position cervicale, va souvent être la source d'irritation cutanée majeure. Enfin, cette oesophagostomie fait perdre de la longueur au cul de sac supérieur et va donc obliger à une anastomose plus haute, toujours avec un greffon. L'ensemble de ces complications a donc orienté la conduite thérapeutique vers un traitement soit d'attente et de croissance des culs de sac laissés dans leur lit (avec certains artifices parfois comme nous l'avons vu), soit vers un geste de remplacement oesophagien immédiat (attitude prônée par certaines équipes indiennes). Il reste néanmoins certaines équipes [105] qui confectionnent de principe une oesophagostomie dans les grands défauts et qui se servent de celle-ci pour faire « manger » les enfants, l'alimentation étant ensuite réinjectée par la gastrostomie. Cette oesophagostomie sera décrochée à plusieurs reprises pour procéder à une mobilisation et une traction (véritable « étirement ») du cul de sac supérieur. Après 1 à 3 interventions de ce type, l'étirement devient suffisant pour pratiquer l'anastomose terminale. Cette technique semble induire beaucoup de reflux et de sténoses [101].

L'oesophagostomie est placée après une incision cervicale transversale gauche, dans le pied inférieur du cou, parallèle à la clavicule ou oblique au bord antérieur du sterno-cleido-mastoidien ; après repérage et dissection de l'œsophage, il sera amené à la peau et fixé au plan musculaire par des point séparpés. Le CDS est alors ouvert et sa muqueuse est suturée à la peau, le reste de l'incision est fermé.

Plusieurs options thérapeutiques sont possibles, que nous allons étudier successivement.

↪ **l'anastomose différée :**

C'est la mesure la plus physiologique vers laquelle il faut tendre au maximum. L'anastomose œsophagienne ne sera cependant possible qu'après allongement du segment œsophagien supérieur et/ou inférieur, qu'il soit spontané ou provoqué. Plusieurs options peuvent être utilisées :

- **La croissance œsophagienne spontanée :** [101]

L'option la plus simple est en effet l'attente d'une croissance œsophagienne suffisante. La croissance des deux culs de sac se fait effectivement de façon spontanée. L'expérience montre que dans un délai de 2 à 4 mois, au moins une fois sur deux, une anastomose impossible d'emblée devient possible lors de la deuxième intervention. Les facteurs permettant cette croissance spontanée sont, en dehors du temps, le réflexe salivaire qui vient stimuler le cul de sac supérieur et le reflux gastro-œsophagien qui vient stimuler le cul de sac inférieur. Cette croissance œsophagienne reste difficile à évaluer. Elle semble être maximum pendant les 8 premières semaines de vie [106]. Pour d'autres, il faut attendre 3 mois ou un doublement du poids de naissance [78]. Elle présente donc un différentiel avec le reste de la croissance de l'enfant, qui n'est pas cependant toujours suffisant pour pouvoir pratiquer une anastomose termino-terminale. Malheureusement, il est difficile en préopératoire de juger d'une croissance suffisante des deux extrémités. En effet, l'opacification par la gastrostomie, sans poussée sur la sonde, ne permet pas d'avoir une idée juste de l'écart persistant. Certains ont proposé des techniques d'opacification combinée à une endoscopie flexible pour mieux évaluer la longueur du défet résiduel sous anesthésie générale [107]. Le traitement d'attente est donc long et nécessite des soins continus assez lourds, avec aspiration continue du cul de sac supérieur sur un bébé en proclive. Il arrive parfois que la situation pulmonaire se détériore plus rapidement,

souvent à cause de pneumopathies d'inhalation malgré l'aspiration continue dans la sonde de Replogle [108]. Dans ces cas, il semble légitime d'avancer la date d'intervention.

– **Les techniques de bougirage** [12,101]: Parmi ces techniques, on trouve la méthode de Howard, décrite en 1995 , qui consiste à réaliser des manœuvres instrumentales quotidiennes par des bougies métalliques, permettant l'allongement. L'anastomose œsophagienne est réalisée au 3<sup>ème</sup> mois ; la méthode de Hendren , décrite en 196, il s'agit d'une élongation électromagnétique des 2 segments œsophagiens. Elle est surtout applicable dans les atrésies de type I ; la méthode de Rehbein : consiste à la mise en place d'olives dans les CDS œsophagiens sur un fil tuteur. L'avantage de ces techniques de bougirage ; outre l'allongement des segments œsophagiens ; est la création d'une circulation sanguine. Mais elles sont longues, entraînant une irritation médiastinale qui peut gêner la cure chirurgicale avec risque de perforation. Des diverticules œsophagiens ont été également décrits avec ces techniques.

– **Les techniques de dilatation par ballon** [12,101]: On utilise un ballon qui est monté par l'orifice de gastrostomie, et placé sous contrôle scopique afin de bloquer la jonction oesogastrique puis il est gonflé secondairement. Un système avec manomètre permet ensuite des dilatations progressivement croissantes, ° raison de 2 dilatations par jour. Les avantages de cette méthode, sont le moindre risque de perforation et la répartition uniforme des pressions sur le CDS œsophagien inférieur.

L'association de ces différentes méthodes d'allongement peut être utilisée. En 1994, Foker [109] rapporte une série de 8 patients, qui ont bénéficié de sa nouvelle technique associant bougirage, stimulation électromagnétique et une tension appliqué aux 2 segments œsophagiens utilisant des sutures de traction. Les 8 patients ont été tous opérés avec succès.

↪ **Les plasties œsophagiennes :**

Ils consistent à rétablir la continuité œsophagienne à l'aide d'un matériel extrinsèque apporté de l'estomac, du colon ou du grêle. Elles perturbent la physiologie normale de

l'œsophage et leurs complications sont nombreuses. Elles doivent donc rester le dernier recours thérapeutique.

- **Oesophagoplastie** :[101]

La première, décrite en 1952, était celle de l'ascension intra-thoracique de l'estomac [110]. L'intervention commence par la ligature et la section des vaisseaux gastro-coliques et gastro-spléniques le long de la grande courbure. Ces ligatures doivent se faire un peu à distance de l'estomac afin de préserver les arcades vasculaires des vaisseaux gastro-épiploïques droits. Le petit épiploon est incisé depuis le pylore jusqu'au hiatus œsophagien pour libérer la petite courbure. On fait ensuite le tour de l'œsophage inférieur et on mobilise le cul de sac œsophagien pour l'amener en intra-abdominal. On sectionne alors le bas œsophage à la jonction oeso-gastrique. On pratique une pyloro-myotomie (ou, probablement mieux, une pylorotomie [111]). La partie la plus haute du fundus est repérée par des fils de différentes couleurs, à droite et à gauche, afin d'éviter les twists au moment de l'ascension de l'estomac en intrathoracique. Un abord cervical (éventuellement du côté de l'oesophagostomie) droit ou gauche en fonction des habitudes est pratiqué et on isole le cul de sac supérieur. On crée ensuite par manoeuvres digitales hautes et basses un néotunnel dans le médiastin postérieur, entre trachée et rachis, pour permettre l'ascension de l'estomac. Sa largeur est celle de 2 à 3 doigts. Après ascension de l'estomac en intra-thoracique, on confectionne l'anastomose œso-gastrique en un ou deux plans. L'autre est suturée au niveau du hiatus œsophagien, de telle sorte que le pylore se trouve juste en dessous du diaphragme. On laisse en intra-gastrique une large sonde pour décompresser l'estomac durant les premiers jours postopératoires [103]. Les avantages de cette technique résident dans la bonne vascularisation de ce greffon et le fait qu'une seule anastomose est nécessaire. Les inconvénients sont la possibilité de dilatation aiguë de l'estomac en intra-thoracique, avec son retentissement cardiorespiratoire, et le fait que le greffon se vidange assez mal, reflue beaucoup et a souvent une incidence sur la croissance staturo-pondérale [112].

– **Tubage gastrique** : [101]

C'est la seconde solution de remplacement utilisant également l'estomac, mais cette fois sous forme d'un tube prélevé aux dépens de la grande courbure. Cette technique a été décrite initialement chez l'adulte dans le traitement des néoplasies de l'œsophage dès 1951 [113], puis 1963 dans le traitement de l'atrésie de l'œsophage [114]. Elle consiste en un prélèvement sur la grande courbure d'un tube gastrique dont la vascularisation est assurée par la gastro-épiplœique gauche, liée à sa partie basse, près du pylore. Ce tube est suturé par un surjet, les pinces automatiques peuvent être utilisées, ou mieux, des points séparés au départ et un surjet ensuite. Cette dernière technique a l'avantage de permettre une réduction distale du greffon dans le cou en cas d'excès de longueur [115].

Les avantages de ce greffon sont sa bonne vascularisation et la simplicité de sa réalisation. Les inconvénients sont relatifs à la hauteur de la suture, intra-thoracique, et à la fréquence des fuites anastomotiques ainsi que des sténoses postopératoires (estimées entre 25 et 50%). Enfin, à long terme, le problème du reflux gastro-œsophagien se pose. En effet, et un peu comme dans le cas d'un Collis-Nissen, l'ascension de la ligne en Z ne permet plus de pratiquer de pH métrie, ni d'estimer une éventuelle modification de la muqueuse œsophagienne. Du coup, à long terme, les complications fréquentes du reflux comme la métaplasie [106] et les risques de cancérisation (carcinome) sont difficiles à évaluer [117]. Il est donc recommandé de poursuivre très longtemps (à vie ?) un traitement anti-acide et postural pour ces patients et surtout de les suivre à long terme, avec des endoscopies régulières.

La dernière technique utilisant l'estomac est celle de Collis, utilisée éventuellement lors d'un Nissen pour faciliter le geste anti-reflux, mais qui peut également être utilisé lors de l'anastomose œsophagienne. Après avoir donné sectionné l'estomac dans le prolongement de l'œsophage (geste facilité par l'utilisation d'une Endo-GIA [118], on fait monter l'estomac tubulé en intrathoracique pour pratiquer l'anastomose. L'inconvénient de cette technique réside essentiellement dans la qualité moyenne de la vascularisation du cul de sac inférieur

artificiellement allongé (induisant un certain nombre de sténose) et surtout de la limite en longueur de ce greffon, la cavité gastrique étant amputé de façon importante si le greffon est long. La technique décrite par Schärli [119], utilisant une pince automatique perpendiculairement à la petite courbure est probablement un peu plus sûre sur le plan de la vascularisation, mais permet un gain de longueur moins important.

– **L'œsophago-coloplastie** : [ 101]

La troisième solution est certainement la plus usitée : c'est le greffon colique. Ce greffon a été utilisé dès 1955 dans les remplacements œsophagiens [120]. Il peut être prélevé au dépend du côlon droit, du côlon transverse ou du côlon gauche suivant les habitudes et les constatations anatomiques per-opératoires, ainsi que de la longueur désirée de greffon. L'arcade bordante doit être correcte et il est souvent utile de pratiquer en per-opératoire une épreuve de clampage aux deux futures extrémités de celle-ci afin de s'assurer de la bonne vascularisation du greffon avant section.

L'intérêt d'une ligature de la *colica media* quelques semaines avant ce geste a souvent permis un excellent développement de l'arcade et va faciliter un prélèvement du greffon colique. Celui-ci doit être mis dans la position où il monte le mieux sans tension, que ce sens soit iso-péristaltique ou anti-péristaltique. Il est en effet acquis maintenant que ce choix n'a aucune importance sur le fonctionnement du greffon puisque ce dernier agit comme un conduit passif, dans lequel le bol alimentaire progresse essentiellement par gravité [121,122]. Le positionnement du greffon a été réalisé à plusieurs niveaux : en position rétrosternale [121], en transthoracique [123] ou dans le lit œsophagien [124]. Une anastomose haute en biais, avec la partie du greffon portant le méso, mise en postérieure et en haut, dans un trait de refend postérieur du cul de sac œsophagien, apparaît comme une technique permettant de limiter le risque de sténose anastomotique.

Les complications précoces sont représentées essentiellement par la nécrose du greffon et par la fistule anastomotique, essentiellement cervicale. La première complication est la plus

sévère, avec un état septique qui s'installe assez rapidement en post-opératoire, dans les 48 premières heures, le pronostic vital étant rapidement engagé. La confirmation d'un aspect dévascularisé du greffon lors d'une endoscopie prudente conduit à l'ablation du greffon en urgence. Il est préférable alors d'appareiller le cul de sac supérieur avec une grosse sonde de Pezzer si celui-ci est trop court pour une oesophagostomie, afin de drainer la salive correctement pendant les 3 à 4 semaines précédant la reprise pour une tentative avec un nouveau greffon. La fistule cervicale est une complication fréquente, mais d'évolution souvent favorable, le trajet ayant été organisé autour d'une lame de drainage. La constitution d'une sténose haute répondra aux dilatations pneumatiques à condition que cette sténose ne soit pas la conséquence d'une vascularisation distale du greffon insuffisante. Dans ce cas malheureusement, une reprise à distance est nécessaire pour retrouver une zone de côlon correctement vascularisé permettant une nouvelle anastomose.

Enfin, il existe un certain nombre de complications relatives au reflux gastro-colique dont le retentissement pulmonaire est un élément pronostic majeur à long terme. Ce reflux peut se traduire par une ulcération colique [125,126], parfois suffisamment importante pour conduire à un changement de greffon [127]. Il doit être prévenu par un montage anti-reflux lors de l'anastomose cologastrique. Ce montage ne doit pas être trop serré ni trop obstructif (une valve complète est à proscrire), car la propulsion du bol alimentaire depuis le greffon vers l'estomac devient alors particulièrement difficile. On pratique souvent un adossement du greffon colique sur la face antérieure de l'estomac qui est replié en partie sur le greffon, de façon à avoir une valve de 180 à 270°.

La nécessité d'une pylorotomie (la vagotomie est souvent « spontanément » réalisée dans ce geste) est discutée. Elle offrirait une vidange plus rapide de l'estomac et éviterait ainsi une partie des reflux. D'un autre côté, elle favorise les *dumping syndrome*. À long terme, le problème du greffon colique est essentiellement celui d'une redondance. En effet, les effets associés de la croissance différentielle et de l'allongement par la gravité du bol alimentaire du

greffon conduisent dans un certain nombre de cas à un greffon redondant, en intra-thoracique ou en intra-abdominal. La prévention de cette complication passe par une mesure précise du greffon au moment de la plastie, évitant toute longueur excessive, et par le placement du côlon dans le lit oesophagien à thorax fermé.

Lorsque le greffon redondant se complique de manifestations cliniques (dyspepsie, pesanteur et reflux...), il faut procéder à une réduction de longueur de ce greffon, qui sera menée par voie abdominale. Lors de cette reprise, il faudra être particulièrement attentif au pédicule du greffon qu'il faudra préserver. Le geste consistera, après réduction du greffon qui devra être repositionné vertical et le plus « tendu » possible, en une réfection de l'anastomose cologastrique, que l'on fera le plus bas possible, sur la grande courbure, pas loin du pylore.

**- L'œsophagoplastie grêlique :**

Le greffon grêlique est le plus souvent jéjunal. Celui ci peut être pédiculé ou libre avec micro-anastomose. Dans le cas d'un greffon libre, celui-ci est anastomosé avec l'artère mammaire interne et la veine jugulaire externe [128]. Sinon, on prend la partie haute du jéjunum pour créer une anse libre, plus ou moins longue, qu'il faudra ascensionner dans le thorax. Le pédicule doit être préservé lors de l'ascension et le fait qu'il soit relativement fin et souvent un peu court rend ce greffon difficile d'utilisation. C'est pourquoi s'est développé la technique du greffon libre, avec une anastomose microchirurgicale sur les vaisseaux du cou (thyroïdiens parfois) ou du thorax.

Ce greffon est particulièrement sensible au reflux, avec un risque important d'ulcération justifiant, au cours du même geste, une vagotomie et une pyloroplastie. Il est moins utilisé par rapport aux autres greffons.

**d- Fin de l'intervention :**

le drainage est assuré par un drain souple, placé dans la gouttière postérieure, en évitant tout contact avec l'anastomose. Le drain est mis sous aspiration douce. Actuellement,

l'utilisation d'un drain thoracique n'est plus systématique ; d'autant plus si la voie utilisée est l'extrapleurale et l'anastomose est bien perfectionnée [4]. La fermeture pariétale se fait par rapprochement costal , sans trop serrer les fils afin d'éviter les synostoses par la suite une fermeture musculaire est réalisée sans particularité.

Dans notre série, le drainage thoracique a été systématiquement réalisé chez tous les malades.

### **3.3 les indications :**

La stratégie chirurgicale ; dans les atrésies de l'œsophage, dépend du type anatomique et de la distance entre les 2 CDS œsophagiens.

#### **a- selon le type anatomique :**

Pour les atrésies type III et IV , le traitement doit être radical d'emblée en un seul temps opératoire , consistant en une anastomose terminoterminal avec fermeture de la fistule.

Pour les atrésies type I et II , le traitement chirurgical se fait en 2 temps, avec une gastrostomie +/- œsophagostomie initiale puis anastomose œsophagienne différée ou œsophagoplastie dans 2 mois.

#### **b- selon la distance inter-segmentaire :**

On réalise une anastomose primaire si la distance entre les deux CDS est inférieure à 2 vertèbres. Si l'écart entre les 2 segments, est de 2 à 6 vertèbres , on réalise une gastrostomie +/- œsophagostomie puis anastomose différée après un délai de 8 à 12 semaines. et s'il est supérieur à 6 vertèbres , l'option thérapeutique utilisée est une œsophagostomie initiale avec gastrostomie puis œsophagoplastie dans 3 à 4 mois. La stratégie récemment adaptée pour ce dernier cas, est de faire une transposition gastrique entre 4 à 8 semaines d'âge sans œsophagostomie cervicale préalable.[11]

Dans les cas où une gastrostomie d'alimentation a été réalisée sans oesophagostomie, une aspiration continue du CDS supérieur doit être maintenue jusqu'au rétablissement de la continuité.

Dans notre série, sur 26 malades opérée pour une atrésie type III : un traitement radicale d'emblé a été réalisé dans 22 cas avec une technique d'élongation type myotomie de livatidis qui a été réalisée chez 2 patients, 4 malades ont été différé après un premier temps opératoire pour gastrostomie associée à une oesophagostomie dans 2 cas. Les 2 malades avec une atrésie type I ont été différé après gastrostomie associée à une oesophagostomie chez un patient.

On enchainera dans ce qui suit par la description du traitement de l'atrésie de l'œsophage par la thoroscopie. Cette méthode fait l'actualité de la cure de cette malformation.

#### **3.4. Le traitement de l'atrésie de l'œsophage par thoroscopie : [129,130,131]**

La thoroscopie est une alternative chirurgicale et une perspective importante dans la cure chirurgicale de l'atrésie de l'œsophage. En 1994, est réalisée en France la première intervention pour atrésie de l'œsophage sous thoroscopie .Il s'agissait d'une atrésie de type I mais dont les culs de sac étaient proches car l'atrésie duodénale associée avait considérablement développé le cul de sac inférieur. L'intervention avait permis de disséquer les deux culs de sac sous thoroscopie et leur anastomose a été réalisée par une mini-thoracotomie. C'est en 2000 que Rothenberg opère une atrésie de type III sous thoroscopie en réalisant la suture de la fistule et l'anastomose oesophagienne entièrement sous thoroscopie .

La comparaison entre la thoroscopie et la thoracotomie ; dans le traitement de l'atrésie de l'œsophage; a fait l'objectif de plusieurs études qui ont montré que la cure chirurgicale sous thoroscopie de l'atrésie de l'œsophage est possible avec des résultats comparables à ceux de la chirurgie ouverte. L'aspect cosmétique, le confort postopératoires et la prévention des séquelles orthopédiques sont des avantages certains de la thoroscopie. Cette technique est toutefois difficile et doit être réservée au chirurgien formé à la vidéo-chirurgie néonatale.

**a- Technique :**

**→ Installation :**

Le patient est intubé de façon conventionnelle, non sélective, installé en décubitus latéral gauche, sur un billot, légèrement basculé en avant, le bras droit est libre, posé sur la table, en avant de sa tête. Le chirurgien est placé du côté ventral de l'enfant et l'assistant à gauche du chirurgien. La colonne vidéo est en face, au dos du patient. La table-pont et l'instrumentiste sont à l'extrémité, aux pieds de l'enfant et en face du chirurgien. Les champs opératoires sont installés comme pour une thoracotomie.

**→ Instruments :**

- Les instruments conventionnels : 1 paire de ciseaux ,1 bistouri lame 11 ,1 pince à disséquer , 1 porte-aiguille, 1 pince de Leriche et 2 petits écarteurs.
- Les instruments de vidéo-chirurgie de 2,5 mm : 1 aiguille de Veress , 1 paire de ciseaux , 1 porte-aiguille , 1 pince à préhension fenêtrée , 1 canule d'aspiration-lavage, 1 dissecteur, 1 trocart de 5 mm, 3 trocarts de 3 mm et 1 optique de 5 mm 30°

**→ Installation des trocarts :**

Le premier trocart est introduit au bord antérieur de la scapula à 10 mm au-dessus de sa pointe, dans le 4ème espace intercostal. Cette localisation permet à l'optique de se trouver en face de l'anastomose. Préalablement, une aiguille de Veress est utilisée pour la création du pneumothorax. Une seringue en verre permet d'introduire un peu d'air et de s'assurer de la bonne position de l'aiguille, sans effraction parenchymateuse, avant d'insuffler le CO2 à une pression de 4 à 5 mm Hg avec un débit de 2 litres/mm.

Le poumon est alors suffisamment affaissé pour remplacer l'aiguille par le trocart de 5 mm. Une bourse cutanée est réalisée pour fixer le trocart et éviter ainsi son extraction intempestive. Les 2 trocarts opérateurs sont ensuite introduits sous contrôle visuel, en

triangulation autour de l'optique. Le trocart de droite est introduit dans le 3ème espace intercostal et celui de gauche dans le 5ème. Un troisième trocart de 3 mm est placé au niveau du 5ème espace intercostal postérieur, parfois utile pour abaisser le lobe supérieur du poumon.

**b- Déroulement opératoire :**

L'exposition est un temps important. L'insufflation de gaz CO<sub>2</sub> permet le refoulement du poumon mais aussi du médiastin. Il doit donc être progressif et en collaboration étroite avec l'anesthésiste qui ajuste ses paramètres de ventilation.

Il est souvent nécessaire de récliner le lobe supérieur en avant et vers le bas à l'aide d'une pince à préhension fenêtrée et atraumatique introduite par le trocart postérieur. Cette pince est délicatement confiée à un deuxième aide ou posée sur les champs opératoires légèrement fixée par une bande adhésive.

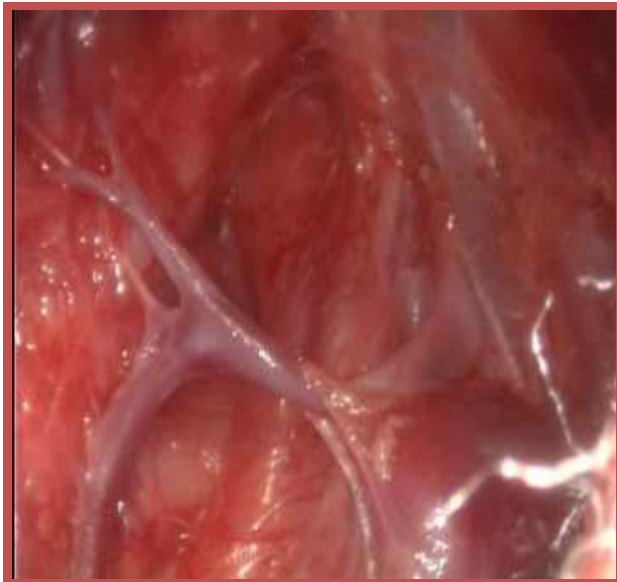
La veine azygos croise habituellement la fistule œso-trachéale ce qui nous oblige le plus souvent à la sectionner. Sa dissection se fait au crochet sur toute la longueur de la crosse. Pour coaguler la veine sans risque, il faut alors impérativement baisser l'intensité électrique afin d'éviter l'effet de section. Après s'être assuré d'une coagulation efficace et sur toute la longueur de la crosse, la veine est sectionnée aux ciseaux.

La recherche de la fistule est guidée par le nerf pneumogastrique aisément repérable. La dissection de la fistule se fait en utilisant le dissecteur, le crochet ou la canule d'aspiration. Selon la taille de la fistule celle-ci est suturée par un point appuyé ou par plusieurs points séparés au fil résorbable 5/0. Une fois la fistule sectionnée, l'absence de fuite est vérifiée par instillation de sérum physiologique et l'absence de bullage. (figure n°23 et n°24)

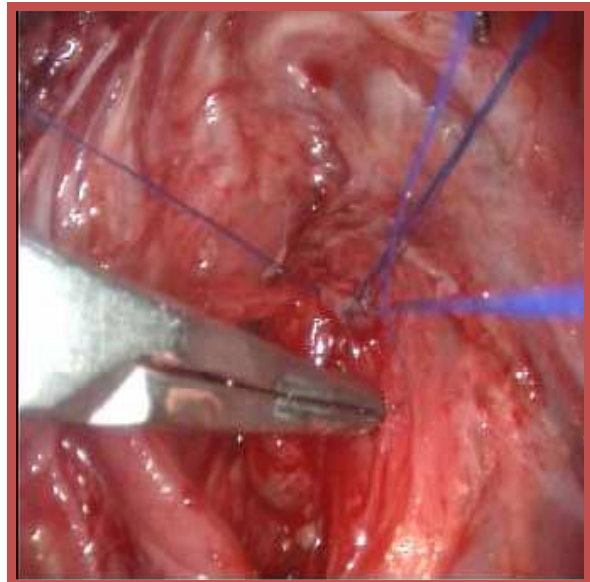
La dissection des culs de sac supérieurs est plus ou moins étendue selon les besoins, en veillant à ne pas trop dévasculariser le segment inférieur. La membrane oeso-trachéale est sectionnée afin de bien mobiliser ce cul de sac supérieur à la recherche d'une éventuelle fistule proximale. Cette dissection est au mieux aidée par la poussée d'une sonde de Charrière 8 ou 10.

L'anastomose est réalisée par un fil résorbable 5/0 coupé à 5 cm de longueur est introduit par le trocart de 3 mm ou en trans-pariétal. Après ouverture du cul de sac supérieur, la suture commence par le plan postérieur. Chaque point passé est noué immédiatement contrairement à ce qui se fait en chirurgie ouverte. Il ne faut pas laisser de fil en attente, cela encombrerait le champ opératoire. Ces nœuds doivent être bloquants. Pour cela il suffit de commencer par une double boucle que l'on fait glisser jusqu'à obtenir un excellent affrontement des berges, suivi de deux ou trois boucles. Les points postérieurs sont noués à l'intérieur. Il faut bien veiller à prendre la muqueuse. Après avoir placé 4 à 5 points sur la paroi postérieure, la sonde est poussée par l'anesthésiste pour franchir l'anastomose de façon guidée et prudente, jusque dans l'estomac. La suture du plan antérieur termine l'anastomose par 4 à 5 points noués à l'extérieur. (figure n°25 et n°26)

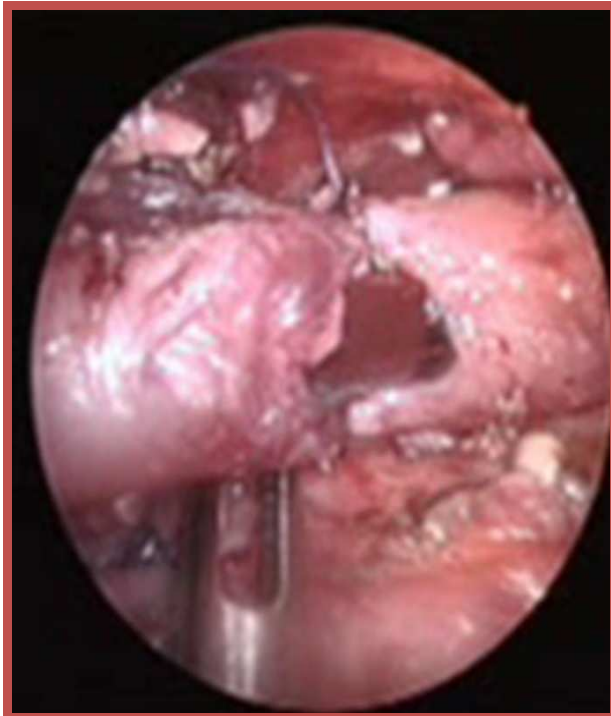
A la fin de l'intervention, Un drain non aspiratif de Charrière 10 est introduit par l'un des orifices de trocart sous contrôle visuel, l'extrémité placée à proximité de l'anastomose. Les autres orifices de trocart sont suturés de façon hermétique.



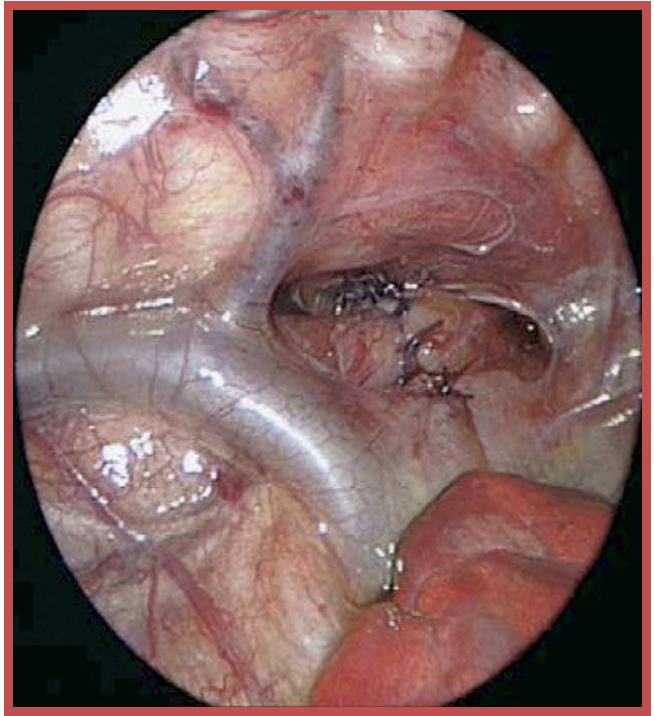
**Figure 23 : Visualisation de la fistule.[132]**



**Figure 24: Ligature de la fistule. [132]**



**Figure 25** :Rapprochement et suture des deux CDS après leur dissection. [129]



**Figure 26** : Anastomose œsophagienne sans ligature de la veine azygos.[130]

### 3. 5. les suites postopératoires : [3,4,45]

L'enfant va séjourné en unité de soins intensifs après avoir effectué au bloc opératoire, une radiographie pulmonaire permettant de contrôler l'état du parenchyme pulmonaire, l'aspect du médiastin, la position du drain thoracique et de la sonde digestive.

L'enfant est installé en position proclive à 45°( position antireflux) avec une légère flexion de la tête pour alléger la tension anastomotique. Une aspiration pharyngée est assurée par une sonde de type replotte ou une sonde de fausser, dont la position projetée en regard de C4-C5 est contrôlée par un cliché radiologique cervical de profil.

#### a- sur le plan respiratoire :

L'enfant quitte le bloc opératoire intubé ventilé. La Décision de l'extubation postopératoire prend en compte plusieurs paramètres : la prématurité , la co-morbidité , état préopératoire et peropératoire du patient, la facilité et la durée de l'intervention,

la tension de l'anastomose œsophagienne, la facilité de la ventilation intra-opératoire. Par conséquent, les nouveau nés prématurés, les patients avec comorbidités, les patients présentaient une instabilité intra-opératoire ou une intervention de durée longue , nécessitent une période de ventilation postopératoire. Dans les cas où l'anastomose est faite sous tension, une ventilation mécanique doit être maintenue pendant 5 jours en postopératoire [4,45]. En règle générale, l'extubation précoce dans les 24 heures devrait être réalisée , minimisant ainsi l'exposition du site opératoire à la pression de la sonde endo-trachéale, mais elle reste l'objet de controverse.[45]

La surveillance repose sur la fréquence respiratoire, la présence de signes cliniques de détresse respiratoire et la saturation en oxygène.

Le drain thoracique est habituellement retiré entre 4ème et 5ème jour postopératoire, date autour de laquelle survient le lâchage de suture. Certaines équipes préfèrent de le laisser en place jusqu'au contrôle radiologique.

**b- sur le plan hémodynamique :**

La surveillance est assurée par un monitoring cardiaque, la pression artérielle, le temps de recoloration cutanée et la diurèse. Les troubles hémodynamiques seront déterminés par l'existence des troubles respiratoires, des troubles de rythme dont la bradycardie est la plus fréquente et pouvant être secondaire à des troubles hypoxiques ou à une réaction vagale déclenchée par la douleur postopératoire ou par un reflux gastro-œsophagien.

**c- sur le plan nutritionnel :**

L'alimentation est d'abord parentérale, éventuellement par un cathéter veineux central. Puis l'alimentation par une sonde trans-anastomotique est débutée 48h après l'intervention ( j1 postopératoire) et par la gastrostomie entre le 4ème et 5ème jour en postopératoire.

**d- les autres éléments de surveillance :**

L'opacification de contrôle se fait entre le 5<sup>ème</sup> et le 7<sup>ème</sup> jour postopératoire [4]. Il permet d'apprécier la qualité de l'anastomose ; en cherchant une fuite anastomotique du produit de contraste ;chercher une récurrence précoce de la FOT ou d'un reflux gastro-œsophagien. Un aspect de sténose est fréquent sur l'anastomose, mais il ne s'agit que de la traduction de la différence de calibre entre les 2 segments œsophagiens. L'anastomose doit être régulière, bien centrée sur les clichés de face et de profil. Il ne doit pas y avoir ni fuite ni stagnation de produit.

Une fois le contrôle est fait, la sonde transanastomotique peut être enlevée et l'alimentation par voie orale est débutée. La gastrostomie sera refermée quand l'alimentation orale est totale.

Les autres éléments sont l'équilibre thermique, les paramètres biologiques, la lutte contre la douleur, et la maturation neurologique de l'enfant. Une antibioprophylaxie à large spectre est instaurée[45]. Le recours systématique au traitement antireflux est discutée. Les changements de posture et une kinésithérapie respiratoire sont pratiqués pour faciliter une meilleure ventilation pulmonaire. Le réflexe de succion est entretenue.

En cas d'évolution favorable, la durée d'hospitalisation en réanimation se situe entre 6 à 15 jours. La durée totale de l'hospitalisation est de 15 à 20 jours. Mais elle sera très variable en cas de malformations associées ou de la survenue de complications. [3]

Dans notre série, la durée moyenne de séjour en réanimation étaient de 9 jours. l'antibioprophylaxie et le traitement antireflux étaient systématiques chez tous les malades.

## VII. Les complications :

### 1. Précoces :

#### 1.1. le lâchage anastomotique : [3,4,8,11,45]

Sa fréquence varie entre 15 et 20%. Outre l'expérience de l'opérateur, le principal facteur qui influence la survenue d'un lâchage est le degré de tension exercée sur l'anastomose. Hagberg rapporte 10 lâchages sur 10 anastomoses réalisées sous tension maximale. Le type de l'anastomose ne semble pas influencer la survenue d'un lâchage, par contre la nature du fil utilisé pour l'anastomose paraît déterminante. Pour Spitz les complications anastomotiques sont 3 fois plus importantes avec la soie qu'avec le fil monobrin résorbable ou non.

Un lâchage massif se manifeste par un pneumothorax et il survient très précocement (entre le 1<sup>er</sup> et le 2<sup>ème</sup> jour postopératoire) . la présence de salive dans le drain thoracique, un trouble de la ventilation, des signes cliniques et biologiques traduisant la médiastinite sont encore des manifestations possibles d'un lâchage. Certains lâchages minimes peuvent passer inaperçus et seront découverts sur l'opacification de contrôle.

Le pronostic, en cas de lâchage, dépend du diagnostic précoce et de l'efficacité du traitement instauré, qui comporte :

- Un drainage efficace ( drain postérieur et drain antérieur) ;
- Une aspiration pharyngée continue ;
- La mise en place d'une sonde trans-anastomotique sous contrôle scopique ;
- Un Traitement antibiotique ;
- Une alimentation parentérale ;
- La ventilation assistée chaque fois que l'état pulmonaire le nécessite.

L'indication d'une réintervention est réservée aux lâchages massifs et aux échecs de traitement conservateur. Elle consiste en réparation de l'anastomose et si cela est impossible on

procède à une œsophagostomie cervicale associée à une ligature de l'œsophage inférieur et une gastrostomie dans l'attente d'un 2<sup>ème</sup> temps opératoire pour œsophagoplastie.

**1.2. La sténose anastomotique : [4,8,45]**

Elle survient dans 30 à 40 % des cas. il réalise un rétrécissement de l'anastomose, entraînant une dilatation de l'œsophage sus-anastomotique et une gêne à sa vidange. Ainsi ne doit pas être considérée comme sténose l'aspect en entonnoir postopératoire précoce constamment observé sur l'opacification œsophagienne de contrôle et qui ne fait que traduire la disparité de calibre entre les 2 segments.

Les facteurs de risque qui ont été impliqués dans la survenue de la sténose, sont la tension et la fuite anastomotique, ainsi que le reflux gastro-œsophagien. Le respect de la vascularisation avoisinante des berges œsophagiennes avec l'inclusion de la muqueuse dans chaque point de suture fait dans l'anastomose, semblent réduire le risque de sténose.

L'opacification œsophagienne objective facilement le rétrécissement anastomotique, en apprécie le degré et surtout le caractère centré ou non, régulier ou tortueux. L'œsophagoscopie renseigne sur l'état inflammatoire de la sténose et de l'œsophage sous jacent lorsque la sténose est franchissable. L'existence d'une œsophagite ou d'une béance du cardia, sont en faveur d'une sténose secondaire à un reflux gastro-œsophagien.

Le traitement des sténoses anastomotiques est la dilatation, soit endoscopique au cours d'une œsophagoscopie rigide, utilisant des bougies semi-rigides ( Savary-Gillard) de calibre de plus en plus grand, soit dilatation par ballonnet, introduit sous fluoroscopie ou endoscopie flexible, le ballon est soigneusement placé au centre de la sténose et le contraste est progressivement instillé sous pression jusqu'à que le « le waisting » de la sténose est abolie. A la fin de la procédure,

le contraste est introduit dans l'œsophage pour vérifier l'absence de toute perforation et évaluer l'efficacité de la dilatation. L'indication d'une réintervention pour résection de la sténose

est envisagée en cas d'échec des dilatations poursuivies au moins 6 mois, ces cas sont rares. La récurrence de la sténose œsophagienne après dilatation est fréquemment observée et doit faire évoquer un RGO non contrôlé, ce qui peut justifier un traitement chirurgical antireflux.

### **1.3. Récidive de la fistule œsotrachéale : [4]**

L'incidence des fistules trachéo-œsophagiennes récurrentes est entre 5-14% [63]. Une fistule récidivante doit être suspectée devant des signes respiratoires (toux au cours de l'alimentation, des épisodes d'apnée ou de cyanose) ou devant des infections respiratoires récurrentes.

L'endoscopie trachéale et le meilleur examen pour mettre en évidence la fistule, l'apparition du bleu de méthylène dans l'œsophage témoigne de la perméabilité de la fistule. Certains auteurs utilisent un cathéter qu'on introduit par le versant trachéale de la fistule et retrouvé dans l'œsophage. Le transit œsophagien ne permet de visualiser la fistule que dans un cas sur 2.

Le traitement de ces fistules est toujours chirurgicale.

## **2. Tardives :**

### **2.1. Le reflux gastro-œsophagien : [4,5,45]**

La fréquence du reflux gastro-œsophagien (RGO) chez les enfants opérés d'une AO est élevée et varie, selon les études et le mode d'exploration du RGO, entre 26 et 70 %. A la différence de la situation habituelle en pédiatrie où la prévalence du RGO diminue après l'âge de la marche, il a plutôt tendance à persister dans l'atrésie de l'œsophages.

Le RGO a des conséquences nombreuses. L'œsophagite peptique est observée dans 9 et 53 % des cas à distance de la période néonatale. L'endobrachyœsophage, ou l'œsophage de Barrett, est observée chez 1 ou 2 % des patients. Le RGO favorise également la survenue d'une sténose anastomotique, parfois récidivante et/ou très à distance de l'intervention initiale.

La fréquence du RGO est telle que la plupart des équipes proposent un traitement médical antireflux (le plus souvent antisécrétoire), systématique et prolongé. Dans un travail récent, portant sur les enfants qui recevaient des inhibiteurs de la pompe à protons de façon très prolongée (en moyenne pendant trois ans, avec un maximum de 11 ans), l'atrésie de l'œsophages représentaient 15 % des indications [133]. Quand le RGO est sévère et compliqué, en particulier de manifestations respiratoires et/ou prolongé, une intervention antireflux (le plus souvent par valve de Nissen) est nécessaire. Les interventions de déconnexion gastrique sont indiquées , quand le RGO n'est pas contrôlable chirurgicalement ou que l'intervention de Nissen n'est pas possible [134]. Dans une série récente, concernant 61 enfants opérés à la naissance d'une AO, 39 % d'entre eux présentaient un RGO à l'âge d'un an et 44 % à l'âge de dix ans ; 46 % de ces enfants ont nécessité une intervention chirurgicale antireflux à l'âge de dix ans .[135]

## **2.2. Les complications respiratoires et la trachéomalacie : [4,5]**

Les enfants opérés pour atrésie de l'œsophage , présentent fréquemment des infections respiratoires récidivantes durant les trois premières années de vie, qui s'estompent avec le temps. Cependant, si elles sont mal traitées, elles peuvent évoluer vers l'atélectasies ou la bronchectasie. Ces complications respiratoires sont aggravées par les troubles de déglutition, la sténose œsophagienne, la reperméabilisation de la fistule, le RGO et la dyskinésie œsophagienne.

La trachéomalacie ou la dyskinésie trachéale, est retrouvée dans 10 à 25% des cas, elle réalise un collapsus expiratoire réduisant le calibre de la trachée. Elle se manifeste par des épisode de toux rauque avec stridor expiratoire, elle est responsable d'une inefficacité de la toux avec rétention des sécrétions tarchéobronchiques ce qui aggrave les troubles respiratoires. Le diagnostic de cette anomalie est bronchoscopique, son traitement consiste en une aortopexie dans les cas graves.

**2.3. les troubles de la motricité œsophagienne : [4,5,87]**

Des anomalies de la motricité œsophagienne, ainsi que du tonus et de la relaxation, sont observées chez la majorité des patients opérés à la naissance d'une AO. Une dysphagie est fréquemment observée chez ces patients, parfois plusieurs années après la chirurgie ; les épisodes de dysphagie touchant dans certaines séries jusqu'à 45 % des enfants à l'âge de cinq ans [136]. Ces troubles de la motilité sont responsables également des troubles de déglutition rencontrés chez ces enfants .

Des études manométriques ont montré que les troubles de la motilité sont présents avant le traitement chirurgical, liés à une rupture dans la continuité des fibres nerveuses de la paroi œsophagienne et après la chirurgie, ils sont favorisés par la fibrose .

**2.4. les séquelles orthopédiques : [5]**

Ils sont la conséquence de la thoracotomie utilisée comme voie d'abord. Une déformation de la cage thoracique est rapportée chez 20 % des patients et une scoliose chez 10 % des patients [137]. La déformation thoracique n'a pas de conséquence sur la fonction ventilatoire, mais uniquement esthétique. La scoliose est d'autant plus fréquente qu'il existe des anomalies vertébrales ou que le patient a subi une thoracotomie avec une résection de côtes ou des muscles dorsaux, elle est souvent associée à des anomalies de la fonction ventilatoire. La scoliose peut parfois nécessiter une correction chirurgicale, d'autant plus qu'elle s'associe à des anomalies vertébrales. Le choix de l'abord chirurgical lors de la réparation initiale de l'atrésie de l'œsophage est important pour la prévention de cette complication et, notamment, la thoracotomie sans section musculaire (Saved muscle thoracotomy), qui doit être actuellement de rigueur pour la majorité des équipes. [138]

**2.5. Le devenir nutritionnel : [5]**

Même si les progrès récents, à la fois sur le plan des techniques chirurgicales, de la réanimation néonatale et du soutien nutritionnel, ont permis une réduction importante de la

dénutrition , un retard de croissance reste présent chez près d'un tiers des enfants à l'âge de cinq ans [136]. Les facteurs de dénutrition identifiés sont les formes à grand défaut, les troubles de la motricité , les formes d'atrésie de l'œsophage associées à des cardiopathies ou des anomalies chromosomiques, le RGO, les sténoses œsophagiennes, les remplacements œsophagiens.

Une attention particulière sur l'état nutritionnel et la croissance est nécessaire, en particulier au moment des pics de croissance (quatre premières années de vie, période pubertaire). Quand un support nutritionnel est nécessaire, après échec de toutes les techniques conservatrices (traitement du RGO, rééducation orthophonique, enrichissement de l'alimentation, compléments énergétiques), la nutrition entérale, idéalement par gastrostomie, est la technique de choix. Elle est efficace, facile à poursuivre à domicile et le plus souvent bien tolérée [139].

Même si le pronostic actuel de l'AO est bon dans l'ensemble, la fréquence des complications et la nécessité d'une surveillance des lésions œsophagiennes secondaires au RGO et à l'AO justifient un suivi systématique et multidisciplinaire jusqu'à l'âge adulte.

Dans notre série, 82% des malades opérés ont présentés des complications postopératoires , essentiellement le lâchage anastomotique et les complications septiques (Tableau n°XVI). Tous les lâchages étaient minimes sauf un qui a été massif, et il a nécessité une réintervention chirurgicale.

**Tableau XVI : répartition des complications dans les différentes séries.**

|   | <b>Notre série</b> | <b>Elmaaroufi [12]</b> | <b>Seo [29]</b> | <b>Calisti [31]</b> | <b>Spitz [62]</b> |
|---|--------------------|------------------------|-----------------|---------------------|-------------------|
| <b>Lâchage anastomotique</b>            | 25%                | 17.5%                  | 12%             | 7.5%                | 21%               |
| <b>Sténose anastomotique</b>            | 8%                 | 17.5%                  | 64%             | 52%                 | 17.7%             |
| <b>RGO</b>                              | 0%                 | 17.5%                  | 39%             | 37.5%               | 18%               |
| <b>Trachéomalacie</b>                   | -                  | -                      | -               | 8%                  | 16%               |
| <b>Reperméabilisation de la fistule</b> | 0%                 | 2%                     | 2.5%            | 1.5%                | 12%               |

On comparant notre série avec les autres , on remarque que :

- Notre taux de lâchage anastomotique est proche de celui retrouvé par Spitz , alors qu'il est moins important dans les autres séries
- La sténose anastomotique et le RGO sont des complications très fréquentes dans les autres séries , presque chez la moitié des patients . alors que dans notre série aucun malade n'a présenté un RGO et seulement un seul patient ( parmi les malades survécus) a présenté une sténose. ceci est probablement du à la mise systématique de tous nos patients sous traitement antireflux.
- Aucun malade n'a présenté des signes d'appel de la trachéomalacie et vu que la bronchoscopie préopératoire n'a pas été réalisés chez nos patients ; cette complication reste mal évaluer dans notre série ainsi que dans la série de Eelmaaroufi et de Seo.

## **VIII. Le pronostic :**

### **1. Les classifications pronostiques :** [4,87]

Le pronostic des patients, ayant une atrésie de l'œsophage, dépendent de plusieurs facteurs. Ces facteurs font l'objet de plusieurs classifications pronostiques. En 1962, Waterston et al ont proposé une classification basée sur le poids de naissance, les anomalies associées et la présence ou non d'une pneumonie. 3 groupes ont été identifiés :

- Groupe A : un poids de naissance  $\geq 2500$  g, avec un bon état pulmonaire et sans aucune malformation associée.
- Groupe B : - B1 : un Poids de naissance entre 1 800 et 2 500 g sans pneumonie ni malformation associée.
- B2 : Poids de naissance supérieur à 2 500 g avec pneumopathie modérée ou autres anomalies congénitales .

- Groupe C :
  - C1 : Poids inférieur à 1 800 g
  - C2 : Poids supérieur à 2 500 g avec pneumopathie majeur ou anomalie congénitales sévères.

Spitz a élaborée une nouvelle classification pronostique en se basant sur la présence ou l'absence d'une malformation cardiaque associée qui est considérée comme facteur pronostique majeur et il a suggéré les groupes suivants :

- Groupe I : Poids de naissance  $\geq$  1 500 g sans anomalies cardiaques
- Groupe II : Poids de naissance  $<$  1 500 g ou anomalies cardiaques majeurs
- Groupe III : Poids de naissance  $<$  1 500 g et des anomalies cardiaques Majeurs Une anomalie cardiaque majeure est définie comme étant soit une cardiopathie congénitale cyanogène qui nécessite une chirurgie palliative ou curative, ou cardiopathie non cyanogène nécessitant un traitement médicale ou chirurgicale pour une insuffisance cardiaque.

En utilisant cette classification, le schéma de survie obtenu d'après l'expérience de Spitz et Al était : 97% dans le groupe I, 59% dans le groupe II et 22% pour le groupe III. ces taux se sont améliorés pour atteindre 98%, 82% et 50% respectivement dans leur dernière étude [88].

Les progrès réalisés dans la prise en charge des nouveaux nés avec un faible poids de naissance ont permis de relativiser la valeur péjorative de ce critère par rapport aux malformations associées qui sont actuellement pour tous les auteurs, le facteur pronostique essentiel et la principale cause de décès des atrésies de l'œsophage.

En 1993, Poenaru et Labarge ont proposé une classification simple ( classification de Montréal), en se basant sur deux éléments essentiels : la dépendance ventilatoire préopératoire et les anomalies associées sévères. Cette classification permet de distinguer 2 catégories :

- classe I: absence de dépendance ventilatoire et de malformations majeurs, ou présence d'une dépendance ventilatoire sans malformations majeurs.

- Classe II : présence d'une malformation vitale, ou présence à la fois d'une malformation majeure et une dépendance ventilatoire.

## **2. La mortalité :**

La survie des nouveau nés opérés pour une atrésie de l'œsophage, a connu une nette amélioration dans ces dernières années. Les taux de survie rapportés dans les différentes séries, sont 90% en cas de malformations associées sévères, et presque 100% chez les nouveau nés à terme sans aucune malformation associée.[8,21,88,140-142]

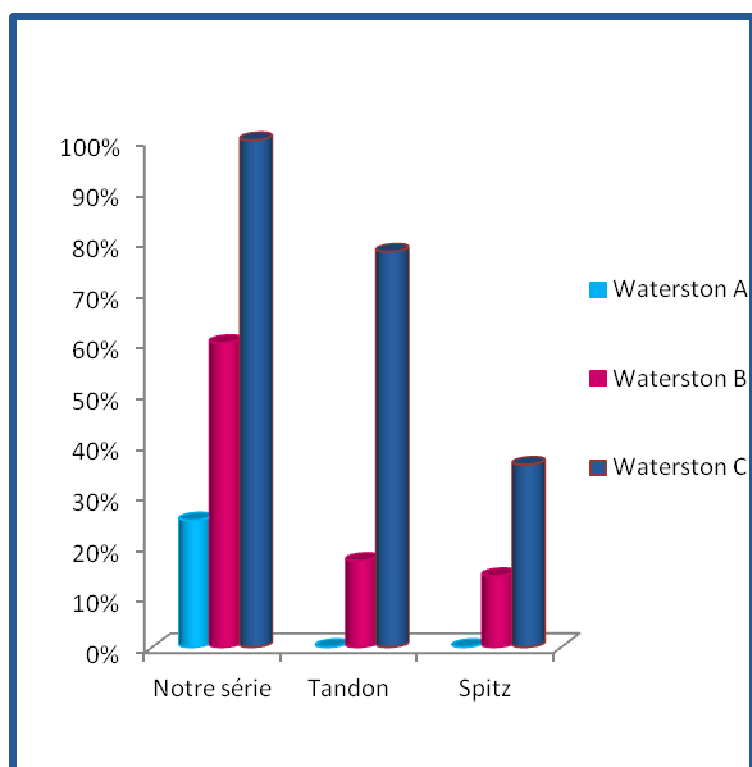
Dans notre série, la mortalité était lourde puisque le taux de survie n'était que 35,5% , alors qu' il dépasse 50% dans les autres séries .( tableau n° XVII)

**Tableau XVII : le taux de survie dans les différentes séries**

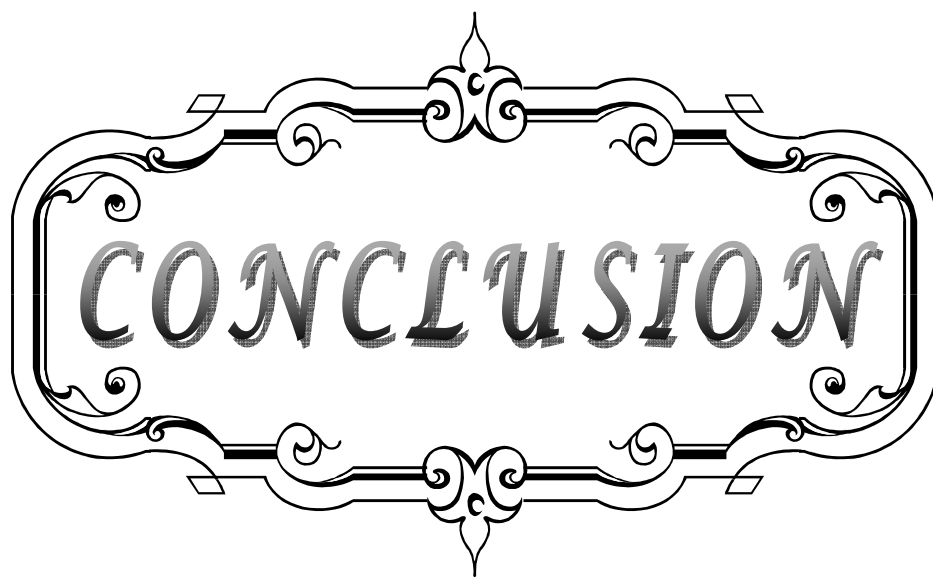
|                          | <b>Notre série</b> | <b>Elmaaroufi [12]</b> | <b>Seo [29]</b> | <b>Calisti [31]</b> |
|--------------------------|--------------------|------------------------|-----------------|---------------------|
| <b>Le taux de survie</b> | 35.5%              | 50%                    | 71%             | 90.6%               |

La mortalité, en cas d' atrésie de l'œsophage, est directement liée au poids de naissance et à la présence de malformation Cardiaque majeure ; selon L. Spitz, le taux de survie étaient de 100% chez les enfants ayant un poids >1500g et sans aucune malformation cardiaque majeure associée, alors que, en présence d'un facteur de risque ce taux diminue à 80% et à 30-50% si présence de deux facteurs de risque ou plus. [4]

Une étude faite sur 357 nouveau nés, ayant une atrésie de l'œsophage, traités au Great Ormond Street entre la période allant de 1980 à 1992, les résultats étaient : 153 parmi 154 malades classés groupe A ont survécu (99%), 72 sur 76 cas dans le groupe B ont survécu (95%) et 101 sur 142 cas dans le groupe C ont survécu (71%). Le taux de mortalité donc est très variable d'un groupe pronostique à l'autre. Les résultats de notre séries rejoignent ces données ; le taux de mortalité était de : 25% dans le groupe A, 62% dans le groupe B et 100% dans le groupe C. ( figure n°27)



**Figure 19** : La mortalité dans les différentes séries répartie selon les différents groupes pronostiques de Waterston



*CONCLUSION*

L'atrésie de l'œsophage est une affection relativement fréquente dont le diagnostic peut être suspecté en anténatal, par l'échographie obstétricale et l'IRM fœtale, et confirmé à la naissance par une vérification systématique de la perméabilité œsophagienne en salle de travail.

Le traitement de cette malformation est chirurgical, après mesures de réanimation, et consiste en un rétablissement de la continuité œsophagienne en utilisant plusieurs techniques chirurgicales, en fonction du type anatomique.

L'état pulmonaire, le poids de naissance et la présence de malformations associées, font les éléments pronostiques de la pathologie.

L'étude de notre série nous a permis de faire cette conclusion :

- Dans notre contexte, le diagnostic prénatal est toujours absent et le diagnostic postnatal ne se fait qu'après apparition des signes cliniques en l'absence de la vérification systématique de la perméabilité œsophagienne dans nos salles d'accouchement.
- la mortalité, dans notre série, était lourde et la principale cause de décès était d'origine infectieuse en milieu de réanimation, chose qui nous empêche d'évaluer, de façon objective, les résultats de la chirurgie.

Le pronostic de l'atrésie de l'œsophage, dans notre contexte, pourrait donc s'améliorer par : Le bon suivi des grossesses dans l'optique de poser le diagnostic en anténatal ; La vérification systématique de la perméabilité œsophagienne chez tout nouveau-né après la naissance et le transfert médicalisé en cas de suspicion ; L'amélioration du plateau technique des services de réanimation et de chirurgie pédiatrique.



*RESUMES*

## Résumé

L'atrésie de l'œsophage (AO) est malformation congénitale définie par l'interruption de la continuité œsophagienne avec formation de deux culs de sac, l'un supérieur et l'autre inférieur, associée souvent à une fistule œso-trachéale (FOT).

Notre étude a porté sur l'analyse rétrospective de 31 cas, du janvier 2009 au décembre 2010. L'AO avec FOT inférieur était le type le plus fréquent, retrouvé dans 27 cas (93%). Le sexe masculin était le plus touché (61%). Aucun diagnostic prénatal n'a été fait. Le délai moyen du diagnostic était de 3 jours . Le poids moyen était de 2580g. Les malformations associées étaient retrouvées dans 42% des cas, les plus fréquentes étaient les malformations cardiovasculaires. Le VACTERL a été retrouvé dans 2 cas (6,5%). une anastomose termino-terminale d'emblée a été réalisée chez 22 patients ayant une AO avec une FOT inférieure. une cure chirurgicale différée de la malformation ; après la confection d'une gastrostomie d'alimentation ; a été optée pour 6 patients incluant 2 cas avec une AO sans FOT. la pneumonie et le sepsis étaient les complications postopératoires les plus fréquentes (36%). Un lâchage anastomotique est survenu chez 7 patients soit 25% des cas. Le taux de mortalité était de 64.5%, la principale cause de décès étant le choc septique. A la lumière de cette étude, nous avons montrer que le pronostic de l'AO, dans notre contexte, reste péjoratif . Cela nous incite à fournir plus d'effort par un diagnostic précoce et par l'amélioration du plateau technique de nos structures sanitaires pour la prise en charge de cette anomalie.

## Abstract

Esophageal atresia (EA) is a congenital anomaly defined by the break in continuity with formation of two dead ends, one upper and one lower, often associated with an tracheoesophageal fistula(TEF).

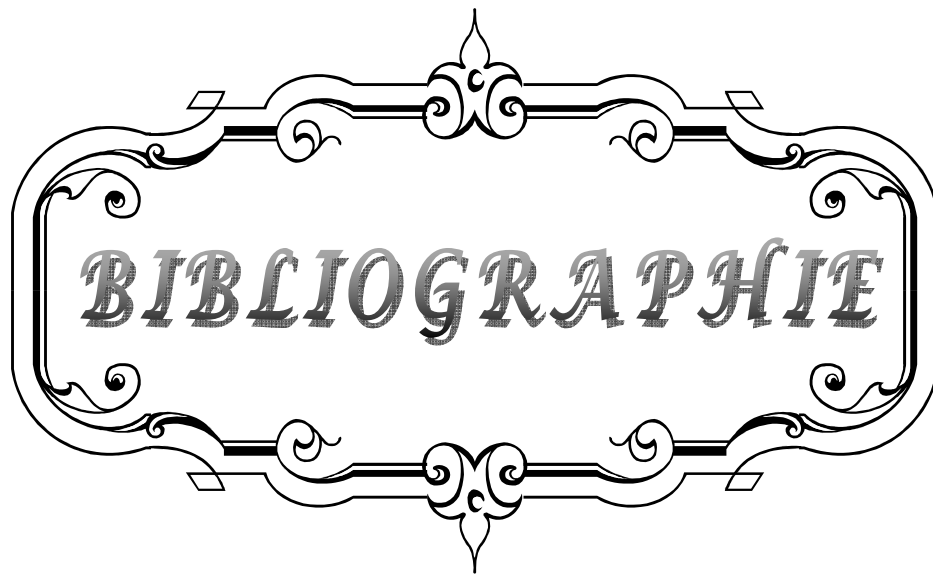
Our study involved a retrospective analysis of 31 cases from January 2009 to December 2010. EA with lower TEF was the commonest type, found in 27 cases (93%). Males was most affected (61%). no prenatal diagnosis was made. The mean age of diagnosis was 3 days after birth. The average birth weight was 2580g. Associated anomalies were found in 42% of cases, the commonest was the cardiac anomalies. The VACTERL was found in 2 cases (6.5%). Primary anastomosis was performed in 22 patients having EA with lower TEF. Delayed surgical treatment of malformation, after the making of a gastrostomy feeding, was opted for 6 patients including 2 cases with EA without fistula. pneumonitis and sepsis were the most common early postoperative complication (36%). An anastomotic leak has occurred in 7 patients: 25% of cases. The mortality rate was 64.5%, the leading cause of death was septic shock. in the light of this study, we show that the prognosis of EA, in our context, is poor. this leads us to put more effort by early diagnosis and improved our technical platform of our health facilities, to suit it for the management of this anomaly.

## ملخص

رتق المرئ تشوه خلقي يتميز بانقطاع في استمرارية المرئ مع تشكل كيسين، واحد علوي و الآخر سفلي و غالبا ما يكون هناك ناسور بين المرئ و القصبة الهوائية.

اعتمدت دراستنا على تحليل رجعي لواحد و ثلاثين حالة، من يناير 2009 إلى دجنبر 2010.

رتق المرئ المصحوب بناسور سفلي كان هو النوع الأكثر انتشارا حيث وجد في 27 حالة. الذكور هم أكثر إصابة من الإناث بنسبة 61%. لم تشخص أية حالة قبل الولادة. معدل التشخيص هو ثلاثة أيام . متوسط الوزن عند الولادة هو 2580 غ. التشوهات الخلقية التي ترافق رتق المرئ وجدت في 42 % من الحالات، و تشوهات القلب و الأوعية الدموية كانت الأكثر انتشارا، أما متلازمة "فكتيرل" فقد وجدت في حالتين (5.6 %). تم إجراء مفاغرة أولية عند 22 مريضا ، لديهم رتق المرئ مرفوق بناسور سفلي. تم تأخير الجراحة ؛ بعد إجراء فتح معوي للتغذية ؛ في ست حالات من بينهم حالتين لرتق مريئي خالص. المضاعفات الأكثر ظهورا بعد الجراحة هي الإلتهاب الرئوي و تعفن الدم. تم حدوث تقزر تفاعري في سبع حالات، ما يمثل 25% من جميع الحالات. معدل الوفيات هو 64.5%. السبب الرئيسي للوفاة كان الصدمة الإنتانية. على ضوء هذه الدراسة ، يتبين أن نتائجا لا تزال متردية، هذا يدفعنا الى بدل المزيد من الجهود بالتشخيص المبكر و تطوير الإمكانيات في مرافقنا الصحية ؛ لعلاج رتق المرئ .



*BIBLIOGRAPHIE*

1. **Lirussi Borgnon J, Sapin E.**  
Anomalies congénitales de l'œsophage.  
EMC (Elsevier Masson SAS, Paris), Pédiatrie, 4-017-A-10, 2011.
2. **De Jong EM, Felix JF, De Klein A, Tibboel D.**  
Etiology of esophageal atresia and tracheoesophageal fistula: "Mind the Gap".  
Curr Gastroenterol Rep 2010;12:215-222.
3. **Mcheik JN, Levard G.**  
Pathologie chirurgicale congénitale de l'œsophage.  
Encycl Méd Chir (Editions scientifiques et Médicale Elsevier SAS) Paris, Pédiatrie, 4-017-A-10, 2001,26 pages.
4. **Spitz L.**  
Oesophageal atresia.  
Orphanet Journal of Rare Disease 2007 ;2 :24.
5. **Gottrand F, Sfeir R, Coopman S, Deschildre A, Michaud L.**  
Atrésie de l'œsophage: devenir des enfants opérés.  
Archives de pédiatrie 2008 ;15 :1837-1842.
6. **Taguchi T.**  
Current progress in neonatal surgery.  
Surg Today 2008;38:379-389.
7. **Goyal A, Jones MO, Couriel JM et al.**  
Oesophageal atresia and tracheoesophageal fistula.  
Arch Dis Child Fetal Neonatal Ed 2006;91:381-384.
8. **Lilja HE, Wester T.**  
Outcome in neonates with esophageal atresia treated over the last 20 years.  
Pediatr Surg Int 2008;24:531-536.
9. **Mcheik JN, Levard G.**  
Malformations congénitales de l'œsophage.  
Encycl Méd Chir (Masson Elsevier SAS )Paris, gastro-entérologie, 9-202-A-15, 2006.
10. **Deurloo JA.**  
Oesophageal atresia: History, treatment, and long-term results.  
Thèse Doctorat Médecine, Amsterdam; 2005, ISBN 90-9019284-0.

- 11. Spitz L.**  
Esophageal atresia :Lessons I have learned in a 40-year experience.  
Journal of Pediatric Surgery 2006; 41:1635-1640.
- 12. Elmaaroufi L.**  
Les atrésies de l'oesophage: Evaluation du traitement chirurgicale.  
Thèse Doctorat Médecine, Rabat ;2006.
- 13. Larsen WJ.**  
Embryologie humaine LARSEN.  
2ème éd ; 2003. [www.amazon.fr/livres](http://www.amazon.fr/livres).
- 14. Oddsberg J.**  
Etiological aspects of oesophageal atresia.  
These Doctorat Médecine, Stockholm; 2010, ISBN 978-91-7409-838-9.
- 15. Sadler TW, Langman J.**  
Embryologie médicale. Paris: Masson ;1996.
- 16. Durand-Fontanier S, Valleix D.**  
Anatomie chirurgicale de l'œsophage.  
EMC (Elsevier Masson) Paris, techniques chirurgicales-appareil digestif, 40-170, 2007.
- 17. Prades JM, Asanau A.**  
Anatomie et physiologie de l'œsophage.  
EMC (Elsevier Masson) Paris, Oto-rhino-laryngologie, 20-800-A-10, 2011.
- 18. Moreau S, Goollet de Rugy M, Babin E, Valdazo A, Delmas P.**  
Anatomie et physiologie de l'œsophage.  
EMC (Elsevier Masson) Paris, 20-800-A-10, 2010.
- 19. Netter F.**  
Atlas d'anatomie humaine ; 2009  
Section thorax , médiastin pp 220-229 ; Section abdomen ; viscères (intestin) pp 258-268.
- 20. Felix JF, Tibboel D, De Klein A.**  
Chromosomal anomalies in the aetiology of oesophageal atresia and tracheo-oesophageal fistula.  
European Journal of Medical Genetics 2007; 50: 163-175.

21. **Pedersen RN, Calzolari E, Husby S, Garne E.**  
Esophageal atresia: prevalence, prenatal diagnosis and associated anomalies in 23 European regions.  
Arch Dis Child 2012;97:227–232.
22. **Forrester MB, Merz RD.**  
Epidemiology of oesophageal atresia and tracheoesophageal fistula in Hawaii, 1986–2000.  
Public Health 2005;119:483–8.
23. **Shaw–Smith C.**  
Oesophageal atresia, tracheoesophageal fistula and VACTERL association .  
J Med Genet 2006;91:545–554.
24. **Gracia H, Gutiérrez MF.**  
Multidisciplinary management of patients with oesophageal atresia.  
Bol Med Hospit Infant Mex 2011; 68:432–439.
25. **Haeusler MC, Berghold A, Stoll C, Barisic I, Clementi M.**  
Prenatal ultrasonographic detection of gastrointestinal obstruction: results from 18 European congenital anomaly registries.  
Prenat Diagn 2002;22:616–23.
26. **Harris J, Kallen B, Robert E.**  
Descriptive epidemiology of alimentary tract atresia.  
Teratology 1995;52:15–29.
27. **Lary JM, Paulozzi LJ.**  
Sex differences in the prevalence of human birth defects: a population–based study.  
Teratology 2001;64:237–51.
28. **Robert E, Mutchinick O, Mastroiacovo P, Knudsen LB, Daltveit AK, Castilla EE, et al.**  
An international collaborative study of the epidemiology of esophageal atresia or stenosis.  
Reprod Toxicol 1993;7:405–21.
29. **Seo J, Yeon Kim D, Rhan Kim A, Chul Kim S, Koo Kim I, Hyun Yoon C et al.**  
An 18–year experience of tracheoesophageal fistula and esophageal atresia.  
Korean J Pediatr 2010;53:705–710.

30. **Tandon RK, Sharma S, Sinha SK, Rashid KA, Dube R, Kureel SN et al.**  
Esophageal atresia: factors influencing survival–experience at an Indian tertiary center  
J Indian Assoc Pediatr surg 2008;13
31. **Calisti A, Oriolo L, Nani L.**  
Mortality and longterm morbidity in oesophageal atresia :the reduced impact of low birth  
and maturity on surgical outcome.  
J perinat. Med 2004;32:171–175
32. **Mortell AE, Azizkhan RG.**  
Esophageal atresia repair with thoracotomy: the Cincinnati contemporary experience.  
Seminars in Pediatric Surgery 2009;18:12–19.
33. **Choudhury SR, Ashcraft KW, Sharp RJ, Murphy JP, Snyder CL, Sigalet DL.**  
Survival of Patients With Esophageal Atresia: Influence of Birth Weight, Cardiac Anomaly,  
and Late Respiratory Complications.  
Journal of Pediatric Surgery 1999: 34: 70–74.
34. **Spitz L, Kiely EM, Morecraft JA et al.**  
Esophageal atresia: At-risk groups for the 1990s.  
J Pediatr Surg 1991;29:723–725,
35. **Petrosyan M, Estrada J, Hunter C, Woo R, Stein J, Ford HR, Anselmo DM.**  
Esophageal atresia/tracheoesophageal fistula in very low–birth–weight neonates:  
improved outcomes with staged repair.  
Journal of Pediatric Surgery 2009;44:2278–2281.
36. **Torfs CP, Curry CJ, Bateson TF.**  
Population–based study of tracheoesophageal fistula and esophageal atresia.  
Teratology 1995;52:220–232.
37. **Depaepe A, Dolk H, Lechat MF.**  
The epidemiology of tracheo–oesophageal fistula and oesophageal atresia in Europe.  
EUROCAT Working Group. Arch Dis Child 1993;68:743–748.
38. **Yang P, Khoury MJ, Stewart WF, Beaty TH, Chee E, Beatty JC et al.**  
Comparative epidemiology of selected midline congenital abnormalities.  
Genet Epidemiol 1994;11:141–154.

39. **Oddsberg J, Nilsson E, Weimin Y.**  
Influence of maternal parity, age and ethnicity on risk of esophageal atresia in the infant in a population-based study.  
J Pediatr Surg 2008; 43:1660-1665.
40. **Bianca S, Ettore G .**  
Isolated esophageal atresia and perinatal risk factors  
diseases of the Esophagus 2003;16: 39-40.
41. **Vogt EC.**  
Congenital esophageal atresia.  
Am J of Roentgenol 1929;22:463-465.
42. **Ladd WE.**  
The surgical treatment of esophageal atresia and tracheoesophageal fistulas.  
N Engl J Med 1944;230:625-637 .
43. **Gross RE.**  
The surgery of infancy and childhood.  
Philadelphia , WB Saunders; 1953.
44. **Lambrecht W, Kluth D.**  
Esophageal atresia: a new anatomic variant with gasless abdomen.  
J Pediatr Surg 1994;29:564-565.
45. **Knottenbelt G, Skinner A, Seefelder C.**  
Tracheo-oesophageal fistula (TOF) and oesophageal atresia (OA).  
Best Practice & Research Clinical Anaesthesiology 2010;24:387-401.
46. **Chaumoitre K, Colavolpe N, Merrot T, Panuel M.**  
Malformations congénitales du tube digestif à l'étage thoracique, de l'estomac et du duodenum.  
EMC (Elsevier Masson SAS), Paris, Radiodiagnostic-Appareil digestif, 33-015-A-15, 2007.
47. **Rypens F, Metens T, Rocourt N, Sonigo.P, Brunelle F, Quere MP et al.**  
Fetal lung volume:estimation at MR imaging - initial results.  
Radiology 2001;219:236-241.

48. **Develay–Morice JE.**  
Echographie de l'œsophage foetale:aspect physiologique et application au dépistage anténatal d'une atrésie de l'œsophage  
Gynéco–obstétrique et fertilité 2007 ;35 :249–257.
49. **Houben CH, Curry JI.**  
Current status of prenatal diagnosis, operative management and outcome of esophageal atresia/tracheo–esophageal fistula.  
Prenat Diagn 2008;28:667–75.
50. **Stringer MD, Mckenna KM, Goldstein RB, Filly RA, Adzick NS, Harrisson MR.**  
prénatal diagnosis of oesophageal atresia .  
J Pedia.Surg 1995;30:1258–1263.
51. **Sparey C, Jawaheer G, Barrett AM, Robson SC.**  
Esophageal atresia in the Northern Region Congenital Anomaly Survey, 1985–1997:  
Prenatal diagnosis and outcome.  
Am J Obstetric Gynecology 2000;182:427–431.
52. **Chaumoitre K, Amous Z, Bretelle F, Merrot T, d'Ercole C, Panuel M.**  
diagnostic prénatal de l'AO par IRM .  
J Radiol 2004 ;85 :2029–2031.
53. **Langer JC, Hussain H, Khan A.**  
Prenatal diagnosis of OA using sonography and magnetic resonance imaging.  
J pediatric surg 2001; 36:804–807.
54. **Garel C.**  
Imagerie pré et postnatale: IRM thoracique foetale; la première table ronde.  
J Gynecol Obste Biol Repro 2005 ;34 :2S18–2S23.
55. **Mourali M, Essoussi–Chikhaoui J, Fatnassi A, El Fekih C, Ghorbel S, Ben Zineb N et al.**  
Prenatal diagnosis of esophageal atresia.  
La tunisie Medicale 2011 ; 89 : 213–214.
56. **Andrew Holland JA , Dominic Fitzgerald A.**  
Oesophageal atresia and tracheo–oesophageal fistula: current management strategies and complications.  
Paediatric Respiratory Reviews 2010;11:100–107.

57. **Leflot L, Pietrera P, Brun M, Chateil JF.**  
Pathologie de l'œsophage chez l'enfant.  
EMC (Elsevier SAS), Paris , Radiodiagnostic- Appareil digestif ,33-478-C-10 , 2005.
58. **Berrocal T, Torres I, Gutierrez J, Prieto C, Del Hoyo ML, Lamas M.**  
Congenital anomalies of the upper gastrointestinal tract.  
Radiographics 1999;19:855-872.
59. **Bender TM, Ledesma-Medina J, Oh KS.**  
Radiographic manifestations of anomalies of the gastrointestinal tract.  
Radiol Clin North Am 1991;29:335-349.
60. **Stoll C, Alembik Y, Dott B, Roth MP .**  
Associated malformations in patients with esophageal atresia.  
European Journal of Medical Genetics 2009;52:287-290 .
61. **Teich S, Barton DP, Ginn-Pease ME, King DR.**  
Prognostic classification for esophageal atresia and tracheoesophageal fistula: Waterston versus Montreal.  
J Pediatr Surg 1997;32:1075-1079.
62. **Spitz L, Kiely E, Brereton RE.**  
Esophageal atresia: five year experience with 148 cas.  
J Pediatr Surg 1987; 22:103-108.
63. **Holden MP, Wooler GH.**  
Tracheo-oesophageal fistula and oesophageal atresia: results of 30 years' experience.  
Thorax 1970;25:406-412.
64. **Greenwood RD, Rosenthal A.**  
Cardiovascular malformations associated with tracheoesophageal fistula and oesophageal atresia.  
Pediatrics 1976; 57: 87-9
65. **Fluss Z, Poppen K.**  
Embryogenesis of tracheoesophageal fistula.  
Arch Pathol 1951; 52:168-174.

66. **Canty G, Boyle EM, Linden B, Healey PJ, Tapper D, Hall DG et al.**  
Aortic Arch Anomalies Associated With Long Gap Esophageal Atresia and Tracheoesophageal Fistula  
J Pediatr Surg 1997;32:1587-1591.
67. **Engum SA, Grosfeld JL, West KW, Rescorla FJ, Scherer LR .**  
Analysis of morbidity and mortality in 227 cases of esophageal atresia and/or tracheoesophageal fistula over two decades.  
Arch Surg 1995;130:502-508.
68. **Chittmitrapap S, Spitz L, Kiely EM.**  
Oesophageal atresia and associated anomalies.  
Arch Dis Child 1989;64:364-368.
69. **Takehara H, Komi N, Okada A.**  
Left diaphragmatic hernia associated with lower esophageal atresia.  
Pediatr Surg Int 1993;8:339-340.
70. **Gibon Y, Borde J, Mitrofanoff**  
A propos d'une rare association malformative: Agénésie du poumon et de la coupole diaphragmatique gauches associée a une atrésie de l'œsophage.  
Chir Pediatr 1978 ;19:261-267.
71. **Bowen A.**  
The ventilator-y dilemma of coexisting diaphragmatic hernia, esophageal atresia and tracheoesophageal fistula.  
Crit Care Med 1983;11:390-391.
72. **Udassin R, Zamir O, Peleg O.**  
Coexisting left diaphragmatic hernia and esophageal atresia.  
Pediatr Surg Int 1987;2:301-303.
73. **Sapin E, Berg A, Raynaud P, Lapeyre G, Seringe R, Helardot P.**  
Coexisting Left Congenital Diaphragmatic Hernia and Esophageal Atresia With Tracheoesophageal Fistula: Successful Management in a Premature Neonate.  
Journal of Pediatric Surgery 1996;31: 989-991.
74. **Wang JN, Lin CH, Wu MH, Lian JD.**  
Infantile hypertrophic pyloric stenosis after surgery for esophageal atresia with tracheoesophageal fistula.  
J Formos Med Assoc 1996.

75. **Pameijer CR, Hubbard AM, Coleman B, Flake AW.**  
Combined Pure Esophageal Atresia, Duodenal Atresia, Biliary Atresia, and Pancreatic Ductal Atresia: Prenatal Diagnostic Features and Review of the Literature  
J Pediatr Surg 2000;35:745-747.
76. **Narasimharao KL, Mitra SK.**  
Oesophageal atresia associated with duplication cystic canal.  
J of Pediatr Surg 1987;22: 984-985.
77. **Sinzing M, Nickel S, Kraschal R, Fashing G, Hausegger KA.**  
Giant Meckel's diverticulum associated with oesophageal atresia and tracheoesophageal fistula and cleft lip and palate.  
pediatr.radiol 2005;35:216-217.H
78. **Ein SH, Shandling B.**  
Pure esophageal atresia: a 50-year review.  
J Pediatr Surg 1994;29:1208-1211.
79. **Leonard H, Barrett AM, Scott JES, Wren C.**  
The influence of congenital heart disease on survival of infants with oesophageal atresia,  
Arch Dis Child 2001;Fetal Neonatal Ed,85:F204-F206.
80. **Waterston DJ, Bonham-Carter RE, Aberdeen E.**  
Oesophageal atresia, tracheoesophageal fistula:A study of survival in 218 infants.  
Lancet 1962;1:819-822.
81. **Cudmore RE.**  
Oesophageal atresia and trachea-oesophageal fistula,. In: Lister J, Irving IM ,  
Editors. Neonatal Surgery (ed 3).  
London,:England;1990. p :231-258.
82. **Quan L, Smith DW.**  
The VATER association. Vertebral defects, Anal atresia, T-E fistula with esophageal atresia, Radial and Renal dysplasia: a spectrum of associated defects.  
J Pediatr 1973;82:104-107
83. **Driver CP, Shankar KR, Jones MO, Lamont GA, Turnock RR, Lloyd DA et al.**  
Phenotypic presentation and outcome of esophageal atresia in the era of the Spitz classification.  
J Pediatr Surg 2001;36 :1419-1421.

84. **Tellier AL, Cormier-Daire V, Abadie V, Amiel J, Sigaudy S .**  
Charge syndrome: report of 47 cases and review.  
Am J Med Genet 1998;76:402-409.
85. **Hill CJ, Pilz DT, Harper PS, Castle B, Williams TH.**  
Anophthalmia-esophageal-genital syndrome: a further case to define the phenotype.  
Am J Med Genet A 2005;132:57-59.
86. **Shah D, Jones R, Porter H, Turnpenny P.**  
Bilateral microphthalmia, esophageal atresia, and cryptorchidism: the anophthalmia-esophageal-genital syndrome.  
Am J Med Genet 1997;70:171-173.
87. **Devendra K. Gupta, Shilpa Sharma.**  
Esophageal atresia: the total care in a high-risk population.  
Seminars in Pediatric Surgery 2008;17, 236-243.
88. **Lopez PJ, Keys C, Pierro A, Drake DP, Kiely EM, Curry JI et al.**  
Esophageal atresia: improved outcome in high-risk groups.  
J Pediatr Surg 2006;41:331-334.
89. **Babu R, Pierro A, Spitz L, Drake DP, Kiely EM.**  
The management of esophageal atresia in neonates with right-sided aortic arch.  
J Pediatr Surg 2000, 35:56-58.
90. **Atzori P, Iacobelli BD, Bottero S, Spiridakis J, Laviani R, Trucchi A et al.**  
Preoperative tracheobronchoscopy in newborns with esophageal atresia: does it matter?  
J Pediatr Surg 2006; 41:1054-1057.
91. **Hajivassiliou CA, Davis CF, Young DG.**  
Fiberoptic localization of the upper pouch in esophageal atresia.  
J Pediatr surg 1997; 32:678-679.
92. **Orford J, Cass DT, Glasson MJ.**  
Advances in the treatment of OA over three decades: the 1970s and 1990s.  
Pediatr surg int 2004;20:402-407.
93. **Fitoz S, Atasoy C, Yagmurlu A, Akyar S, Erden A , Dindar H .**  
Three-Dimensional CT of Congenital Esophageal Atresia and Distal Tracheoesophageal  
Fistula in Neonates Preliminary Results.  
AJR 2000;175:1403-1407

94. **Islam S, Cavanaugh C, Honeke R, Ronald B.**  
Diagnosis of a proximal tracheoesophageal fistula using three-dimensional CT scan:  
a case report  
Journal of Pediatric Surgery 2004;39:100-102.
95. **Zhang Z, Huang Y, Su P, Wang D, Wang L.**  
Experience in treating congenital esophageal atresia in China.  
Journal of Pediatric Surgery 2010;45: 2009-2014.
96. **Gassner I, Geley TE.**  
Sonographic evaluation of oesophageal atresia and trachea oesophageal fistula.  
Pediatr Radiol. 2005 ;35:159-64.
97. **Micheal E, Holwarth, Zaoupa P.**  
Pediatric surgery, edition 2006, p:29-48
98. **Driver CP, Shakar KR, Jones MO, Lamont GA, Harmon CM, Coran AG.**  
Pediatric surgery, edition 1998, p:941-967.
99. **Bishop PJ, Klein MD, Philippart AL, Hixson OS, Hertzler JH.**  
Transpleural repair of oesophagus atresia without a primary gastrostomy: 240 patients;  
treated between 1951 and 1983.  
J pediatr Surg 1985; 20:823-828 .
100. **Stroedel WE, Coran AG, Kirsk MM .**  
Esophageal atresia: a 41 year experience.  
Arch Surg 1979; 114:523-527.
101. **Lagausie P.**  
Prise en charge et traitement de l'atrésie de l'œsophage de type I .  
E-mémoires de l'Académie Nationale de Chirurgie, 2009 ; 8 : 44-49
102. **Pellerin D.**  
Techniques de chirurgie pédiatrique. Oesophagocoloplastie: 196.
103. **Spitz L.**  
Gastric transposition via the mediastinal route for infants with long gap esophageal  
atresia.  
J Pediatr Surg 1984;19 :149- 54.

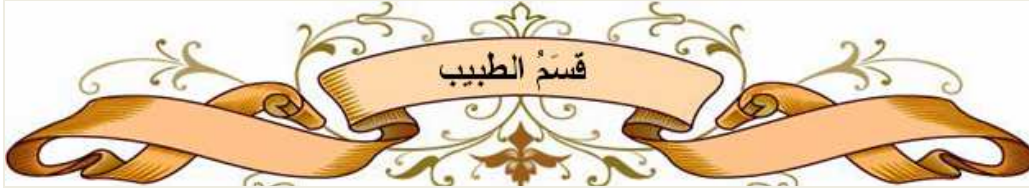104. **D.Aziz, P. Chait, F.kreichman, J.C.Langer .**  
Image-guided percutaneous gastrostomy in neonates with oesophageal atresia  
J Pediatr Surg 2004; 39: 1726-1729.
105. **Kimura k, Nishijima E, Tsugawa C.**  
Multistaged extrathoracic esophageal elongation procedure for long gap esophageal atresia: experience with 12 patients.  
J Pediatr Surg 2001;36:1725-1727.
106. **Puri P, Blake N, O'Donnell B, Guiney J.**  
Delayed primary anastomosis following spontaneous growth of esophageal segments in esophageal atresia.  
J Pediatr Surg 1981;16:180-183.
107. **Chan KL, Saing Htut.**  
Combined flexible endoscopy and fluoroscopy in the assessment of the gap between the two esophageal pouches in esophageal atresia without fistula.  
J Pediatr Surg 1995;30:668-670.
108. **Replogle RL.**  
Esophageal atresia: plastic sump catheter for drainage of the proximal pouch.  
Surgery 1963;54:296-297.
109. **Foker JE, Linden BC, Boyle EM.**  
Development of a true primary repair for the full spectrum of esophageal atresia.  
Ann Surg 1997;226: 533-543.
110. **Potts WJ.**  
The surgeon and the child.  
Philadelphia: PA, Saunders, 1959: 51-60.
111. **Cheung HC, Siu KF, Wong J.**  
Pyloroplasty necessary in esophageal replacement by stomach? A prospective randomized controlled trial.  
Surgery 1987;102:19-24.
112. **Waterston DJ.**  
Reconstruction of the esophagus. In: Mustard WT, Ravitch MM, Snyder WH et al, editors. Pediatric Surgery.  
Chicago: Chicago Year book Med Publ Inc (ed 2);1969. P: 400 -408.

- 113. Gavriiliu D, Georgescu L.**  
Esophagoplastie directa cu material gastric (anastomoza esogastrica) procedeu personal.  
Rev Stiint Med 1951;3:33–36.
- 114. Ein SH, Shandling B, Simpson JS.**  
A further look at the gastric tube as an oesophageal replacement in infants and children.  
J Pediatr Surg 1973;8:859–868.
- 115. Randolph JG.**  
The reversed gastric tube for esophageal replacement in children.  
Pediatr Surg Int 1996;11:221–223.
- 116. Lindahl H, Rintala R, Sariola H, Louhimo I.**  
Cervical barrett's esophagus: a rare complication of gastric tube reconstruction.  
J Pediatr Surg 1990;25:446–448.
- 117. Deurloo JA, Ekkelkamp S, Bartelsman JFWM.**  
Gastroesophageal reflux: prevalenc in adults older than 28 years after correction of  
esophageal atresia.  
Annals of Surgery 2003;238:686–9.
- 118. Evans.**  
Application of Collis gastroplasty to the management of oesophageal atresia.  
J Pediatr Surg 1995;30:1232–5.
- 119. Scharli AF.**  
Oesophageal reconstruction in very long atresias by elongation of the lesser curvature.  
Pediatr Surg Int 1992;7:101–105.
- 120. Dale WA, Sherman CD.**  
Late reconstruction of congenital esophageal atresia by intrathoracic colon  
transplantation.  
J Thorac Surg 1955;344–356.
- 121. .Campbell JR, Webber BR, Harrisson MW.**  
Esophageal replacement in infant and children by colon interposition.  
Am J Surg 1982;144:29–34.

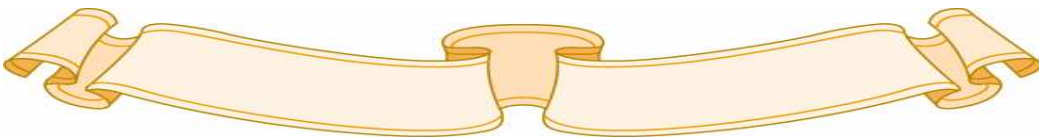
122. **Hendren WH, Hendren WG.**  
Colon interposition for the esophagus in children.  
J Pediatr Surg 1985;20:829-39.
123. **Sherman CD, Waterston D.**  
Esophageal reconstruction in children using intrathoracic colon.  
Arch Dis Child 1957;32:11-16.
124. **Freeman NV, Cass DT.**  
Colon interposition: a modification of the Waterston technique using the normal  
esophageal route.  
J Pediatr Surg 1982;17:17-21.
125. **Stone MM, Mahour GH, Weitzman JJ.**  
Esophageal replacement with colon interposition in children.  
Ann Surg 1986;203:346-351.
126. **West KW, Vane DW, Grosfield JL.**  
Esophageal replacement in children: experience with thirty-one cases.  
Surgery 1986;100:751-757.
127. **Ahmad SA, Sylvester KG, Hebra A, Davidoff AM, McClane S, Stafford PW et al.**  
Esophageal replacement using the colon: is it a good choice?  
J Pediatr Surg 1996;31:1026-1031.
128. **Spicer RD, Cusick EL.**  
Esophageal substitution by jejunal free graft: follow-up data and evaluation.  
Pediatr Surg Int 1996;11:227-229.
129. **H. Allal.**  
Intérêt de la thoracoscopie dans le traitement de l'atrésie de l'oesophage  
E-mémoires de l'Académie Nationale de Chirurgie 2010 ;9: 01-05.
130. **MacKinlay GA.**  
Esophageal atresia surgery in the 21st century.  
Seminars in Pediatric Surgery 2009;18, 20-22.
131. **Burford JM, Dassinger MS, Copeland DR, Keller JE, Smith SD.**  
Repair of esophageal atresia with tracheoesophageal fistula via thoracotomy:  
A contemporary series  
The American Journal of Surgery 2011;202:203-206.

- 132. H.Lardy.**  
Atrésie de l'œsophage de type III Diagnostic et prise en charge V 5.  
Collège Hospitalier et Universitaire de chirurgie pédiatrique. 2010.
- 133. Hassall E, Kerr W, El-Serag HB.**  
Characteristics of children receiving proton pump inhibitors continuously for up to 11 years duration.  
J Pediatr 2007;150:262-267.
- 134. De Lagausie P, Bonnard A, Schultz A.**  
Reflux in esophageal atresia, tracheoesophageal cleft, and esophagocoloplasty: Bianchi's procedure as an alternative approach?  
J Pediatr Surg 2005;40:666-669.
- 135. Koivusalo A, Pakarinen MP, Rintala RJ.**  
The cumulative incidence of significant gastro-oesophageal reflux in patients with oesophageal atresia with a distal fistula – a systematic clinical, pH-metric, and endoscopic follow-up study.  
J Pediatr Surg 2007;42:370-374.
- 136. Little DC, Rescorla FJ, Grosfeld JL.**  
Long-term analysis of children with esophageal atresia and tracheoesophageal fistula.  
J Pediatr Surg 2003;38:852-856.
- 137. Kovesi T, Rubin S.**  
Long-term complications of congenital esophageal atresia and/or tracheoesophageal fistula.  
Chest 2004;126: 915-925.
- 138. Kalman A, Verebely T.**  
The use of axillary skin crease incision for thoracotomies of neonates and children.  
Eur J Pediatr Surg 2002;12:226-229.
- 139. Daveluy W, Guimber D, Mention K.**  
Home enteral nutrition in children: an 11-year experience with 416 patients.  
Clin Nutr 2005;24:48-54.

- 140. Deurloo JA, Ekkelkamp S, Schoorl M.**  
Esophageal atresia: historical evolution of management and results in 371 patients.  
*Ann Thorac Surg* 2002;73:267-272.
- 141. Saing H, Mya GH, Cheng W.**  
The involvement of two or more systems and the severity of associated anomalies significantly influence mortality in esophageal atresia.  
*J Pediatr Surg* 1998;33:1596-1598.
- 142. Konkin DE, O'hali WA, Webber EM.**  
Outcomes in esophageal atresia and tracheoesophageal fistula.  
*J Pediatr Surg* 2003;38:1726-1729.



اقْسِمُ بِاللَّهِ الْعَظِيمِ  
أَنْ أَرَأَقِبَّ اللَّهَ فِي مِهْنَتِي.  
وَأَنْ أَصُونَ حَيَاةَ الْإِنْسَانِ فِي كَافَّةِ أَدْوَارِهَا فِي كُلِّ  
الظُّرُوفِ وَالْأَحْوَالِ بَادِلًا وَسَعِيًّا فِي اسْتِنْقَاذِهَا مِنَ الْهَلَاكِ  
وَالْمَرَضِ وَالْأَلَمِ وَالْقَلْقِ.  
وَأَنْ أَحْفَظَ لِلنَّاسِ كَرَامَتَهُمْ، وَأَسْتُرَ عَوْرَتَهُمْ، وَأَكْتُمَ  
سِرَّهُمْ.  
وَأَنْ أَكُونَ عَلَى الدَّوَامِ مِنْ وَسَائِلِ رَحْمَةِ اللَّهِ، بِإِذْنِ رِعَايَتِي  
الطَّبِيبِيَّةِ لِلْقَرِيبِ وَالْبَعِيدِ، لِلصَّالِحِ وَالطَّالِحِ، وَ  
الصَّدِيقِ وَالْعَدُوِّ.  
وَأَنْ أَثَابِرَ عَلَى طَلَبِ الْعِلْمِ، أَسْخِرَهُ لِنَفْعِ الْإِنْسَانِ لَا لِذَاتِهِ.  
وَأَنْ أَوْقِرَ مَنْ عَلَّمَنِي، وَأَعْلَمَ مَنْ يَصْغُرَنِي، وَأَكُونَ أَخًا  
لِكُلِّ زَمِيلٍ فِي الْمِهْنَةِ الطَّبِيبِيَّةِ  
مُتَعَاوِنِينَ عَلَى الْبِرِّ وَالتَّقْوَى.  
وَأَنْ تَكُونَ حَيَاتِي مِصْدَاقَ إِيمَانِي فِي سِرِّي وَعَلَانِيَتِي، نَقِيَّةً  
مِمَّا يَشِينُهَا تَجَاهَ اللَّهِ وَرَسُولِهِ وَالْمُؤْمِنِينَ.  
وَاللَّهُ عَلَى مَا أَقُولُ شَهِيدٌ





جامعة القاضي عياض  
كلية الطب و الصيدلة  
مراكش

أطروحة رقم 91

سنة 2012

التكفل برتق المرئ بمصلحة  
جراحة الأطفال العامة بالمستشفى الجامعي بمراكش

الأطروحة

قدمت ونوقشت علانية يوم .../.../2012

من طرف

الآنسة **حسنا لغليمي**

المزداة في 3 غشت 1985 بقصبة تادلة

لنيل شهادة الدكتوراه في الطب

الكلمات الأساسية :

رتق المرئ - رضيع - تشخيص - جراحة - تكهن

اللجنة

الرئيس

السيد **م. صبيحي**

أستاذ في طب الأطفال

المشرف

السيد **م. أولاد صياد**

أستاذ مبرز في جراحة الأطفال

السيدة **إ. آيت الصاب**

أستاذة مبرزة في طب الأطفال

الحكام

السيد **س. يونس**

أستاذ مبرز في الإنعاش و التخدير

السيد **م. بوروس**

أستاذ مبرز في طب الأطفال