



UNIVERSITE CADI AYYAD  
FACULTE DE MEDECINE ET DE PHARMACIE  
MARRAKECH

ANNEE 2012

THESE N° 17

# LA PRISE EN CHARGE NEUROCHIRURGICALE DES TUMEURS ORBITAIRES EXPÉRIENCE DU SERVICE DE NEUROCHIRURGIE CHU MOHAMMED VI

---

THESE

PRESENTEE ET SOUTENUE PUBLIQUEMENT LE .../.../2012

PAR

**Mme. BENSALLAM SARRA**

Née le 12 Janvier 1986 à Benguerir

POUR L'OBTENTION DU DOCTORAT EN MEDECINE

---

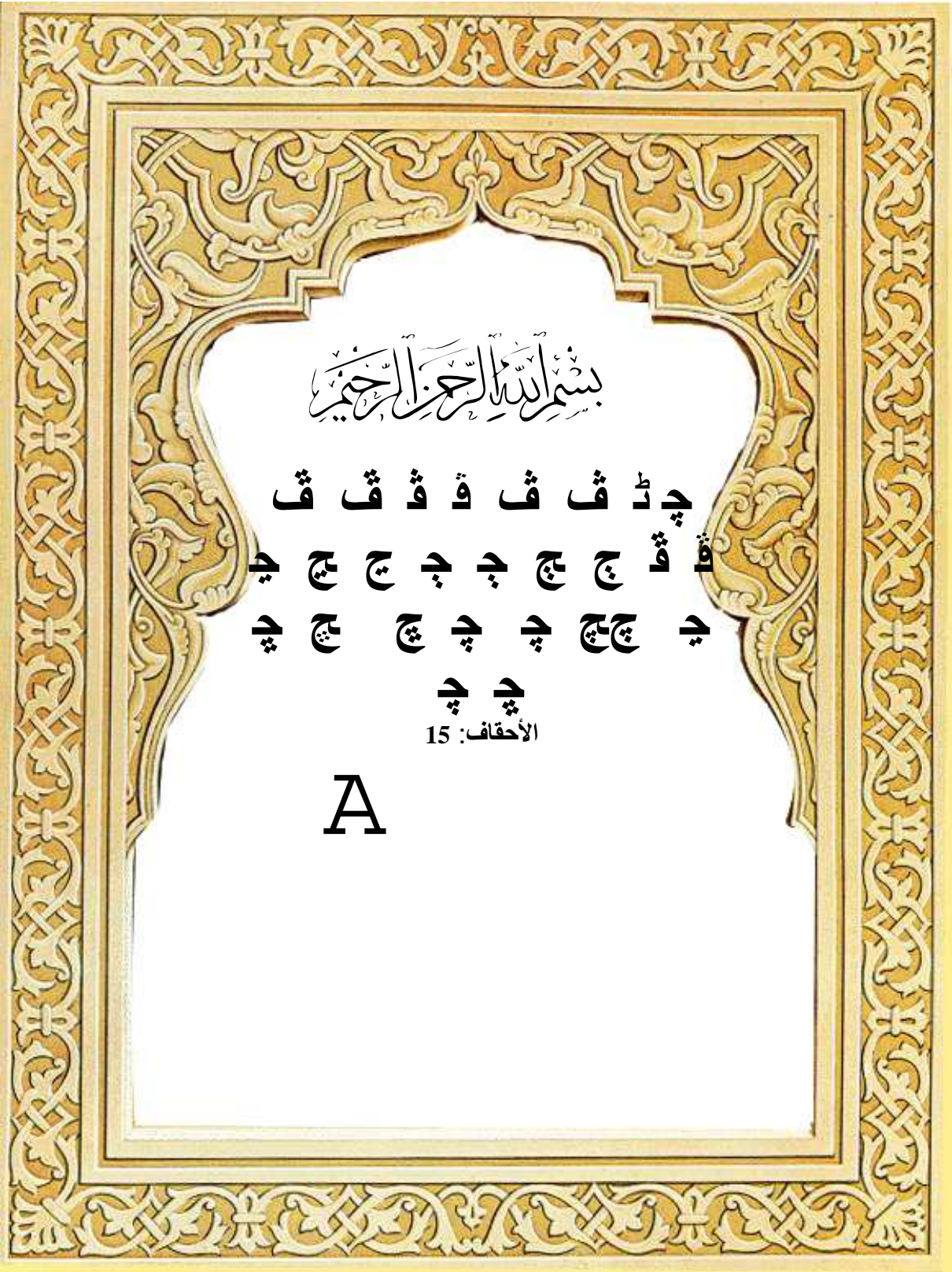
MOTS CLES

Tumeurs orbitaires– Exophtalmie– Abord sous frontal– Imagerie.

---

JURY

<b>Mr. S. AIT BENALI</b> Professeur de Neurochirurgie	<b>PRESIDENT</b>
<b>Mr. M. LMEJJATI</b> Professeur agrégé de Neurochirurgie	<b>RAPPORTEUR</b>
<b>Mr. H. GHANNANE</b> Professeur agrégé de Neurochirurgie	} <b>JUGES</b>
<b>Mr. L. ADERDOUR</b> Professeur agrégé d'Oto-Rhino-Laryngologie	
<b>Mr. A. T. BAHA</b> Professeur agrégé d'Ophtalmologie	





*Au moment d'être admis à devenir membre de la profession médicale, je m'engage solennellement à consacrer ma vie au service de l'humanité.*

*Je traiterai mes maîtres avec le respect et la reconnaissance qui leur sont dus.*

*Je pratiquerai ma profession avec conscience et dignité. La santé de mes malades sera mon premier but.*

*Je ne trahirai pas les secrets qui me seront confiés.*

*Je maintiendrai par tous les moyens en mon pouvoir l'honneur et les nobles traditions de la profession médicale.*

*Les médecins seront mes frères.*

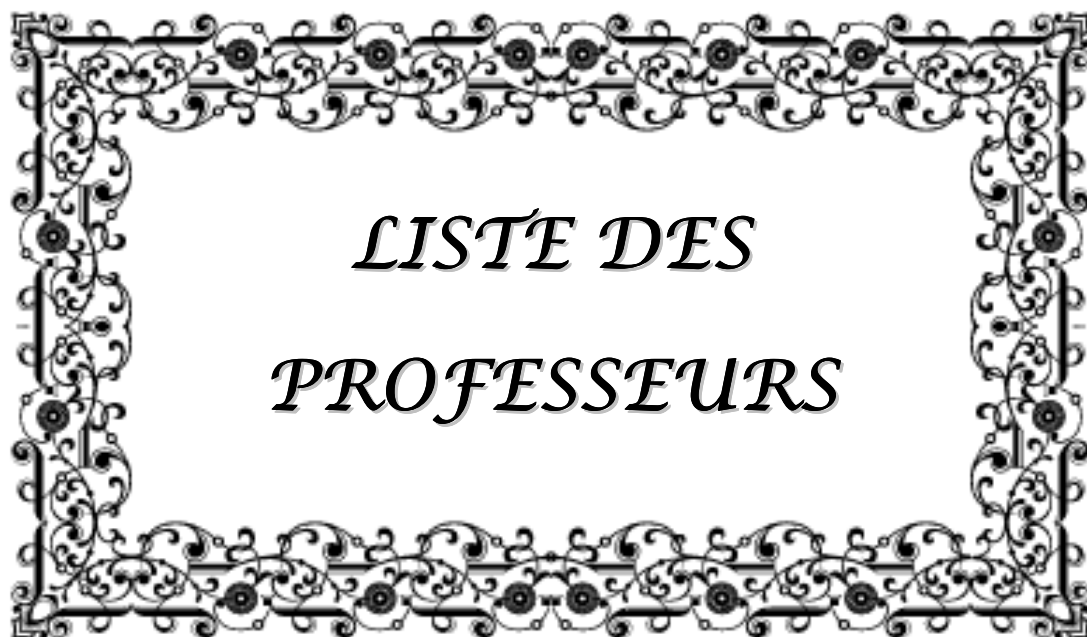*Aucune considération de religion, de nationalité, de race, aucune considération politique et sociale, ne s'interposera entre mon devoir et mon patient.*

*Je maintiendrai strictement le respect de la vie humaine dès sa conception.*

*Même sous la menace, je n'userai pas mes connaissances médicales d'une façon contraire aux lois de l'humanité.*

*Je m'y engage librement et sur mon honneur.*

*Déclaration Genève, 1948.*



*LISTE DES  
PROFESSEURS*

**UNIVERSITE CADI AYYAD**  
**FACULTE DE MEDECINE ET DE PHARMACIE**  
**MARRAKECH**

Doyen Honoraire

: Pr. Badie-Azzamann MEHADJI

**ADMINISTRATION**

Doyen

: Pr. Abdelhaq ALAOUI YAZIDI

Vice doyen à la recherche

: Pr. Badia BELAABIDIA

Vice doyen aux affaires pédagogiques

: Pr. Ag Zakaria DAHAMI

Secrétaire Général

: Mr. Azzeddine EL HOUDAIGUI

**PROFESSEURS D'ENSEIGNEMENT SUPERIEUR**

ABOUSSAD	Abdelmounaim	Néonatalogie
AMAL	Said	Dermatologie
ASMOUKI	Hamid	Gynécologie – Obstétrique A
ASRI	Fatima	Psychiatrie
AIT BENALI	Said	Neurochirurgie
ALAOUI YAZIDI	Abdelhaq	neumo-phtisiologie
BENELKHAÏAT BENOMAR	Ridouan	Chirurgie – Générale
BELAABIDIA	Badia	Anatomie-Pathologique

---

**La prise en charge neurochirurgicale des tumeurs orbitaires expérience du service de neurochirurgie CHU Med VI**

---

BOUMZEBRA	Drissi	Chirurgie Cardiovasculaire
BOUSKRAOUI	Mohammed	Pédiatrie A
CHABAA	Laila	Biochimie
CHOULLI	Mohamed Khaled	Neuropharmacologie
ESSAADOUNI	Lamiaa	Médecine Interne
FIKRY	Tarik	Traumatologie- Orthopédie A
FINECH	Benasser	Chirurgie – Générale
KISSANI	Najib	Neurologie
KRATI	Khadija	Gastro-Entérologie
LATIFI	Mohamed	Traumato – Orthopédie B
MOUDOUNI	Said mohammed	Urologie
MOUTAOUAKIL	Abdeljalil	Ophthalmologie
OUSEHAL	Ahmed	Radiologie
RAJI	Abdelaziz	Oto-Rhino-Laryngologie
SARF	Ismail	Urologie
SBIHI	Mohamed	Pédiatrie B
SOUMMANI	Abderraouf	Gynécologie-Obstétrique A

## PROFESSEURS AGREGES

ABOULFALAH	Abderrahim	Gynécologie – Obstétrique B
AIT SAB	Imane	Pédiatrie B
AKHDARI	Nadia	Dermatologie
CHELLAK	Saliha	Biochimie-chimie (Militaire)
DAHAMI	Zakaria	Urologie
EL FEZZAZI	Redouane	Chirurgie Pédiatrique
EL HATTAOUI	Mustapha	Cardiologie
ELFIKRI	Abdelghani	Radiologie (Militaire)
ETTALBI	Saloua	Chirurgie – Réparatrice et plastique
GHANNANE	Houssine	Neurochirurgie
LMEJJATI	Mohamed	Neurochirurgie
LOUZI	Abdelouahed	Chirurgie générale
LRHEZZIOUI	Jawad	Neurochirurgie(Militaire)
MAHMAL	Lahoucine	Hématologie clinique
MANSOURI	Nadia	Chirurgie maxillo-faciale Et stomatologie
NAJEB	Youssef	Traumato - Orthopédie B
OULAD SAIAD	Mohamed	Chirurgie pédiatrique
SAIDI	Halim	Traumato - Orthopédie A
SAMKAOUI	Mohamed Abdenasser	Anesthésie- Réanimation
TAHRI JOUTEI HASSANI	Ali	Radiothérapie
YOUNOUS	Saïd	Anesthésie-Réanimation

## **PROFESSEURS ASSISTANTS**

ABKARI	Imad	Traumatologie-orthopédie B
ABOU EL HASSAN	Taoufik	Anesthésie - réanimation
ABOUSSAIR	Nisrine	Génétique
ADALI	Imane	Psychiatrie
ADALI	Nawal	Neurologie
ADERDOUR	Lahcen	Oto-Rhino-Laryngologie
ADMOU	Brahim	Immunologie
AGHOUTANE	El Mouhtadi	Chirurgie – pédiatrique
AISSAOUI	Younes	Anesthésie Reanimation (Militaire)
AIT BENKADDOUR	Yassir	Gynécologie – Obstétrique A
AIT ESSI	Fouad	Traumatologie-orthopédie B
ALAOUI	Mustapha	Chirurgie Vasculaire périphérique (Militaire)
ALJ	Soumaya	Radiologie
AMINE	Mohamed	Epidémiologie - Clinique
AMRO	Lamyae	Pneumo - phtisiologie
ANIBA	Khalid	Neurochirurgie
ARSALANE	Lamiae	Microbiologie- Virologie (Militaire)
BAHA ALI	Tarik	Ophtalmologie
BAIZRI	Hicham	Endocrinologie et maladies métaboliques (Militaire)
BASRAOUI	Dounia	Radiologie
BASSIR	Ahlam	nécologie – Obstétrique B

---

**La prise en charge neurochirurgicale des tumeurs orbitaires expérience du service de neurochirurgie CHU Med VI**

---

BELBARAKA	Rhizlane	Oncologie Médicale
BELKHOUCHE	Ahlem	Rhumatologie
BEN DRISS	Laila	Cardiologie (Militaire)
BENCHAMKHA	Yassine	Chirurgie réparatrice et plastique
BENHADDOU	Rajaa	Ophtalmologie
BENHIMA	Mohamed Amine	Traumatologie-orthopédie B
BENJILALI	Laila	Médecine interne
BENZAROUEL	Dounia	Cardiologie
BOUCHENTOUF	Rachid	Pneumo-phtisiologie (Militaire)
BOUKHANNI	Lahcen	Gynécologie – Obstétrique B
BOURRAHOUCHE	Aicha	Pédiatrie
BOURROUS	Monir	Pédiatrie A
BSSIS	Mohammed Aziz	Biophysique
CHAFIK	Aziz	Chirurgie Thoracique (Militaire)
CHAFIK	Rachid	Traumatologie-orthopédie A
CHERIF IDRISSE EL GANOUNI	Najat	Radiologie
DAROUASSI	Youssef	Oto-Rhino – Laryngologie (Militaire)
DIFFAA	Azeddine	Gastro - entérologie
DRAISS	Ghizlane	Pédiatrie A
EL ADIB	Ahmed rassane	Anesthésie-Réanimation
EL AMRANI	Moulay Driss	atomie
EL ANSARI	Nawal	Endocrinologie et maladies métaboliques
EL BARNI	Rachid	Chirurgie Générale (Militaire)

---

**La prise en charge neurochirurgicale des tumeurs orbitaires expérience du service de neurochirurgie CHU Med VI**

---

EL BOUCHTI	Imane	Rhumatologie
EL BOUIHI	Mohamed	Stomatologie et chirurgie maxillo faciale
EL HAOUATI	Rachid	Chirurgie Cardio Vasculaire
EL HAOURY	Hanane	Traumatologie-orthopédie A
EL HOUDZI	Jamila	Pédiatrie B
EL IDRISSI SLITINE	Nadia	Pédiatrie (Néonatalogie)
EL KARIMI	Saloua	Cardiologie
EL KHADER	Ahmed	Chirurgie Générale (Militaire)
EL KHAYARI	Mina	Réanimation médicale
EL MANSOURI	Fadoua	Anatomie – pathologique (Militaire)
EL MEHDI	Atmane	Radiologie
EL MGHARI TABIB	Ghizlane	Endocrinologie et maladies métaboliques
EL OMRANI	Abdelhamid	Radiothérapie
FADILI	Wafaa	Néphrologie
FAKHIR	Bouchra	Gynécologie – Obstétrique B
FAKHIR	Anass	Histologie -embryologie cytogénétique
FICHTALI	Karima	Gynécologie – Obstétrique B
HACHIMI	Abdelhamid	Réanimation médicale
HAJJI	Ibtissam	htalmologie
HAOUACH	Khalil	Hématologie biologique
HAROU	Karam	Gynécologie – Obstétrique A
HOCAR	Ouafa	Dermatologie
JALAL	Hicham	Radiologie

---

**La prise en charge neurochirurgicale des tumeurs orbitaires expérience du service de neurochirurgie CHU Med VI**

---

KADDOURI	Said	Médecine interne (Militaire)
KAMILI	El ouafi el aouni	Chirurgie – pédiatrique générale
KHALLOUKI	Mohammed	Anesthésie-Réanimation
KHOUCHANI	Mouna	Radiothérapie
KHOULALI IDRISSE	Khalid	Traumatologie-orthopédie (Militaire)
LAGHMARI	Mehdi	Neurochirurgie
LAKMICHI	Mohamed Amine	Urologie
LAKOUICHMI	Mohammed	Chirurgie maxillo faciale et Stomatologie (Militaire)
LAOUAD	Inas	Néphrologie
LOUHAB	Nissrine	Neurologie
MADHAR	Si Mohamed	Traumatologie-orthopédie A
MANOUDI	Fatiha	Psychiatrie
MAOULAININE	Fadlmrabihrabou	Pédiatrie (Néonatalogie)
MARGAD	Omar	Traumatologie – Orthopédie B
MATRANE	Aboubakr	Medecine Nucléaire
MOUAFFAK	Youssef	Anesthésie - Réanimation
MOUFID	Kamal	Urologie (Militaire)
MSOUGGAR	Yassine	Chirurgie Thoracique
NARJIS	Youssef	Chirurgie générale
NEJMI	Hicham	Anesthésie - Réanimation
NOURI	Hassan	Oto-Rhino-Laryngologie
OUALI IDRISSE	Mariem	Radiologie

---

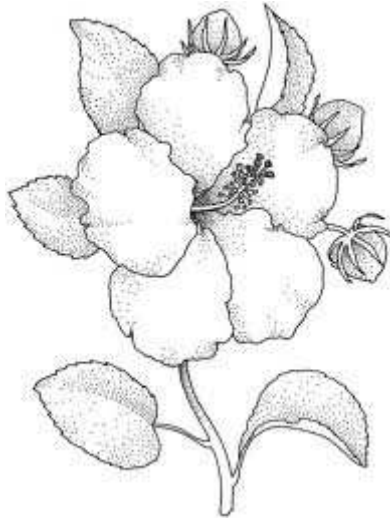
**La prise en charge neurochirurgicale des tumeurs orbitaires expérience du service de neurochirurgie CHU Med VI**

---

OUBAHA	Sofia	Physiologie
OUERIAGLI NABIH	Fadoua	Psychiatrie (Militaire)
QACIF	Hassan	Médecine Interne (Militaire)
QAMOUSS	Youssef	Anesthésie - Réanimation (Militaire)
RABBANI	Khalid	Chirurgie générale
RADA	Noureddine	Pédiatrie
RAIS	Hanane	Anatomie-Pathologique
ROCHDI	Youssef	Oto-Rhino-Laryngologie
SAMLANI	Zouhour	Gastro - entérologie
SORAA	Nabila	Microbiologie virologie
TASSI	Noura	Maladies Infectieuses
TAZI	Mohamed Illias	Hématologie clinique
ZAHLANE	Mouna	Médecine interne
ZAHLANE	Kawtar	Microbiologie virologie
ZAOUI	Sanaa	Pharmacologie
ZIADI	Amra	Anesthésie - Réanimation
ZOUGAGHI	Laila	Parasitologie –Mycologie



*Toutes les lettres ne sauraient trouver les mots qu'il faut...  
Tous les mots ne sauraient exprimer la gratitude, l'amour,  
le respect, la reconnaissance...  
Aussi, c'est tout simplement que je dédie cette thèse...*



*A MES TRES CHERS ET ADORABLES PARENTS :*

*A ceux que j'ai aimé le plus au monde. A ceux qui m'ont tout donné sans compter. A la source de laquelle j'ai toujours puisé soutien, courage et persévérance...*

*Votre bonté et votre générosité sont sans limites. Vos prières ont été pour moi d'un grand soutien moral tout au long de mes études.*

*Chère mère, ce modeste travail, qui est avant tout le votre, n'est que la consécration de vos grands efforts et vos immenses sacrifices. Sans vous je ne saurais arriver où je suis.*

*Vous avez toujours été pour moi un exemple de la parfaite mère.*

*Chère père vous avez été pour moi un vrai exemple d'honnêteté, de sérieux et de persévérance... Ce sont ces valeurs que vous m'avez enseignées qui m'ont soutenues et guidées tout le long de ces années, vers le chemin de la connaissance et l'amour de la science, et resteront pour moi durant la vie un idéal sans semblable, en votre présence et en votre absence.*

*J'espère rester toujours digne de votre estime. Puisque Dieu tout puissant vous préserver du mal, vous combler de santé, de bonheur et vous accorder une longue et heureuse vie.*

*A MON CHERE MARI:*

*A celui que j'adore... A ma source d'espoir, de courage et de confiance...Je ne saurais oublier le soutien moral dont tu m'as doté au cours de mes années d'études... Merci d'avoir été pour moi un ami, un complice avant d'être un mari. Ton amour, ta sincérité, la bonté de ton cœur et tes conseils avisés m'ont toujours guidé.*

*Trouves dans ce travail, mon amour, mon estime, et mon respect...*

*Que Dieu te procure bonheur, santé et grand succès...*

*A MES CHERES FRERES :*

*Avec tous mes vœux de bonheur et de réussite dans la vie qui s'annonce devant vous...*

*Que Dieu tout puissant, vous préserve, vous procure santé et bonheur pour que vous demeuriez le flambeau illuminant le chemin de notre famille...*

*A MES CHERS BEAUX-PARENTS*

*Que ce travail soit un témoignage de mon respect et de mon amour, je vous le dédie pour tous les moments qu'on a passé ensemble.*

*Je prie Dieu le tout puissant de vous accorder santé, bonheur et succès ...*

*A MON BEAU FRERE*

*A MES CHERES BELLES SŒURS LEURS EPOUX ET LEURS ENFANTS*

*En témoignage de votre gentillesse et votre serviabilité, trouvez dans ce travail l'expression de mes sentiments les plus fraternels.*

*Je vous souhaite beaucoup de succès et de bonheur dans votre vie personnelle et professionnelle.*

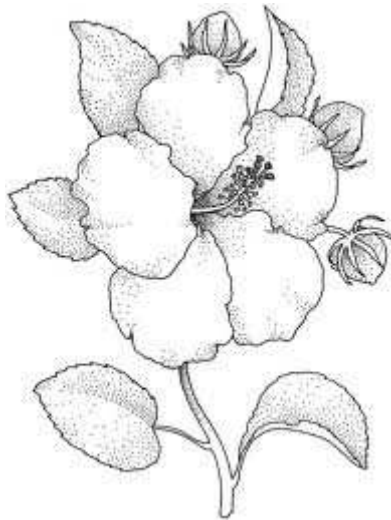
*A MA CHERE GRAND MERE, MES CHERS ONCLES, LEURS EPOUSES ET LEURS ENFANTS, A MES CHERES TANTES, LEURS EPOUX ET LEURS ENFANTS*

*Tous les mots ne sauraient exprimer la gratitude, l'amour, le respect, la reconnaissance sincères que j'ai pour vous. Que ce travail soit un témoignage de mon affection, je vous le dédie pour tous les moments qu'on a passé ensemble. Je prie Dieu le tout puissant de vous accorder santé, bonheur et succès ...*

*A MES AMIS (ES) ET COLLEGUES :*

*Amal et son époux, méryéme guaouzi, charifa, salma, méryéme ouadine, lamyae, roa, habiba, wafae, saloua, ilham, wafae, najoua, lamyae, saidia, fatima, meryéme bousroure, rida, bouhmame...*

*Vous êtes très nombreux pour que je ne puisse vous nommer mais l'oubli de mot n'est pas celui du cœur...En témoignage de notre profonde amitié...*



A decorative rectangular border with intricate floral and scrollwork patterns, framing the central text.

*REMERCIEMENTS*

**A NOTRE MAITRE ET RAPPORTEUR DE THESE :**  
**Pr. M. LMEJJATI :**

*Vous nous avez fait l'honneur d'accepter de diriger ce travail, que vous avez suivi de très près. Vous nous avez toujours accueillies avec chaleur, sympathie et modestie.*

*Vos qualités humaines m'ont d'égal que votre compétence professionnelle et qui seront pour nous un exemple dans l'exercice de notre profession.*

*Veillez trouver, cher maître, dans ce travail l'expression de notre reconnaissance et notre très haute considération.*

**A NOTRE MAITRE ET PRESIDENT DE THESE : Pr.S. AIT BEN ALI :**

*Nous sommes très sensibles à l'honneur que vous nous faites en acceptant d'assurer la présidence de cette thèse.*

*Durant notre formation, nous avons eu le privilège de bénéficier de votre sens professionnel.*

*Votre culture scientifique et votre simplicité exemplaire sont pour nous un objet d'admiration et de profond respect.*

*Permettez-nous de vous exprimer, cher maître, notre profonde gratitude et notre grande estime.*

**A NOTRE MAITRE ET JUGE DE THESE : Pr.Baha**

*Nous sommes infiniment sensibles à l'honneur que vous nous faites en acceptant de siéger parmi notre jury de thèse. Nous avons apprécié votre rigueur, votre gentillesse et nous vous portons une grande considération pour vos qualités humaines et votre compétence professionnelle.*

*Veillez accepter, cher maitre, dans de travail l'assurance de notre grande estime et notre profond respect.*

***A NOTRE MAITRE ET JUGE : Pr. ghannane***

*Nous sommes très sensibles à l'honneur que vous nous faites en acceptant de juger ce travail. Durant notre formation, nous avons eu le privilège de bénéficier de votre sens professionnel et de votre simplicité.*

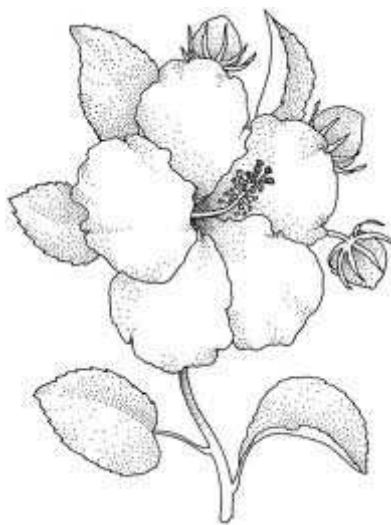
*Veillez trouver en ce travail l'expression de notre profonde estime.*

***A NOTRE CHER MAITRE : Pr. Aderdoure***

*Vous nous faites le grand honneur de prendre part au jugement de ce travail. Nous avons eu l'occasion d'apprécier vos qualités humaines, vos qualités professionnelles qui ont toujours suscité notre admiration.*

*Veillez accepter, cher Maître, dans ce travail nos sincères remerciements et toute la reconnaissance que nous vous témoignons.*

*Veillez trouver ici, chères Maîtres, le témoignage de notre haute considération, de notre profonde reconnaissance et de notre sincère respect.*



## ABREVEATION:

ATCD : antécédent

BAV : baisse de l'acuité visuelle

TO : tumeurs orbitaires

TDM: tomodensitométrie

IRM: imagerie par résonance magnétique

TO : tumeur orbitaire

TOM: troubles oculomoteurs

DO: douleur orbitaire

MO: masse orbitaire

EGO: éclatement du globe oculaire

HTIC: hypertension intracrânienne

FO: fond d'œil

MSO: méningiome sphéno-orbitaire

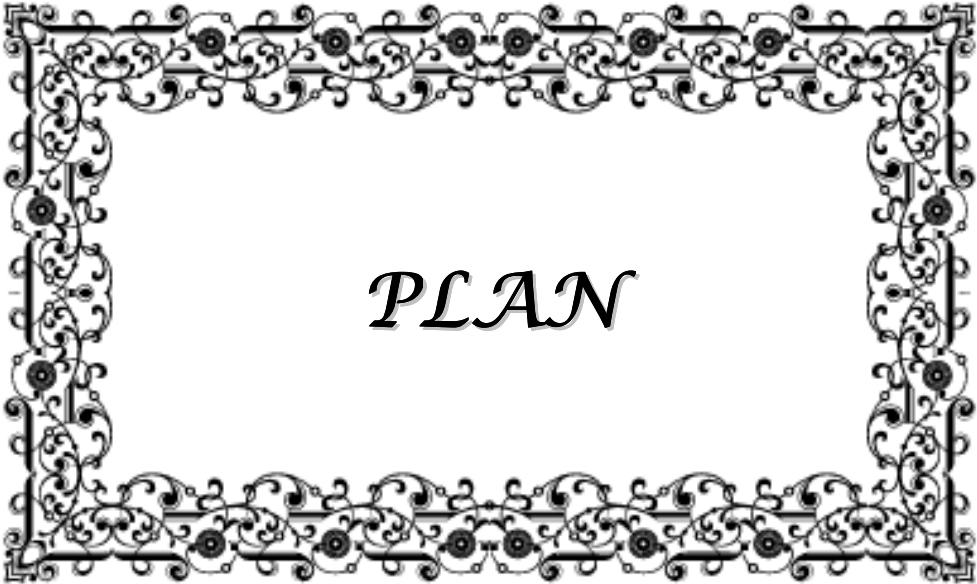MGNO: méningiome de la gaine du nerf optique

GNO: gliome du nerf optique

NO: nerf optique

TSH : thyroestimuline

PTI : pseudotumeur inflammatoire



## SOMMAIRE

INTRODUCTION .....	1
MATERIEL ET METHODE.....	3
RESULTATS .....	7
I- EPIDEMIOLOGIE.....	10
1- FREQUENCE .....	10
2- SEXE .....	10
3- AGE .....	11
4-ANTECEDENT .....	12
II-DIAGNOSTIC POSITIF .....	12
1-Données de l’interrogatoire.....	12
1-1-Délai de consultation .....	12
2-1-Mode de début.....	12
3-1-signes fonctionnelles.....	13
2-Examen clinique .....	14
1-2-Evaluation de l’état général .....	14
2-2-Examen ophtalmologique.....	14
3-2-Examen locorégional .....	16
-examen de la thyroïde.....	16
-examen des orifices ORL .....	16
-examen des aires ganglionnaires.....	16
4-2-Examen neurologique.....	16
5-2-Examen somatique.....	16

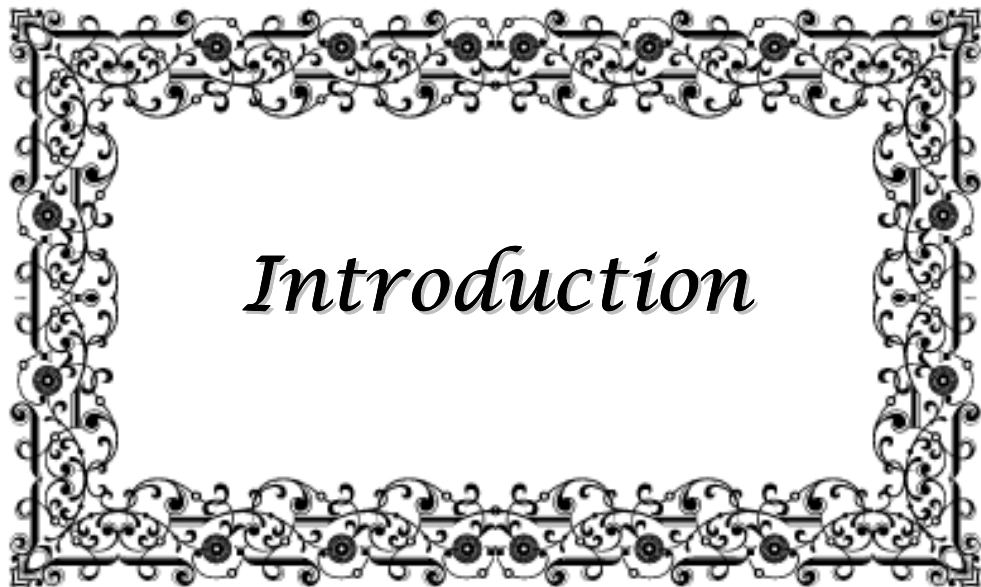3-Paraclinique .....	17
1-3-imagerie .....	17
1-1-3-tomodensitométrie .....	17
2-1-3-Imagerie par résonance magnétique .....	17
2-3-Localisation de la lésion.....	20
3-3-Biopsie.....	21
4-Traitement.....	22
1-4-Traitement médical .....	22
2-4-Traitement chirurgical .....	22
1-2-4- le choix de la voie d'abord.....	22
2-2-4- les voies d'abords neurochirurgicales .....	23
3-2-4- les voies d'abords ophtalmiques.....	23
3-4-Résultats anatomopathologiques.....	24
4-4-Traitement complémentaire : radio-chimiothérapie .....	25
5-Evolution .....	26
1-5-simple.....	26
2-5-complications.....	26
6-Surveillance .....	27
1-6-A court terme .....	27
2-6-A moyen et à long terme .....	28
DISCUSSION.....	29
I-RAPPEL ANATOMIQUE.....	30
1-Topographie de l'orbite .....	30
2-l'orbite osseuse .....	30
1-2-Parois de l'orbite.....	32

2-2-Bords de l'orbite .....	34
3-2- Les orifices de l'orbite .....	34
3-L'oculomotricité.....	36
4-L'innervation de l'orbite .....	41
1-4-sensorielle .....	41
2-4-sensitive .....	41
3-4-motrice .....	41
4-4-végétative .....	41
5-Vascularisation de l'orbite.....	43
1-5-Artère ophtalmique .....	43
2-5-Veines ophtalmiques .....	43
6-Périoste orbitaire .....	44
7-L'appareil lacrymale .....	45
1-7-La glande lacrymale principale.....	45
2-7-la glande lacrymale accessoire.....	45
3-7-les voies lacrymales.....	45
II-EPIDEMIOLOGIE .....	46
1-Fréquence.....	46
2-Répartition selon l'âge .....	46
3-Répartition selon le sexe .....	46
4-Les ATCD des malades.....	47
III-Anatomopathologie.....	47
1-Les bases anatomopathologiques.....	47
2-Classification .....	49
3-La fréquence selon le type de recrutement .....	51

IV-DIAGNOSTIC POSITIF .....	53
1-Données de l'interrogatoire.....	54
1-1-Délai de consultation.....	54
2-1-signes fonctionnelles.....	54
2-Examen clinique .....	55
1-2-Examen ophtalmologique.....	55
1-1-2-examen clinique.....	55
2-1-2-bilan ophtalmologique .....	57
a- fond d'œil .....	57
b- évaluation de l'acuité visuelle .....	57
c- évaluation du champ visuelle.....	57
d- évaluation de l'oculomotricité.....	57
e- exophtalmomètre de HERTEL.....	57
2-2-Examen locorégional .....	58
3-2-Examen neurologique.....	58
4-2-Examen somatique complet.....	58
3-Paraclinique.....	59
1-3-imagerie .....	59
1-1-3- Echographie.....	59
2-1-3- Tomodensitométrie.....	59
3-1-3- Imagerie par résonance magnétique .....	61
4-1-3-Radiographie standard .....	63
5-1-3-Artériographie.....	63
2-3-biologie .....	63
3-3-histologie.....	64

V- LA PRISE EN CHARGE .....	64
1-But .....	64
2-Moyens .....	65
1-2-Moyens médicaux .....	65
2-2-Chirurgie .....	65
1-2-2-le choix de la voies d'abord .....	65
2-2-2-les voies d'abords ophtalmiques .....	66
3-2-2-les voies d'abords neurochirurgicales .....	71
3-2-Radio-chimiothérapie.....	80
VI-EVOLUTION ET PRONOSTIC .....	80
VII-DIAGNOSTIC ETIOLOGIQUE.....	86
1-7-tumeurs du système nerveux et méninge.....	86
1-1-7-méningiome .....	86
a-Méningiome sphéno-orbitaire .....	86
b-Méningiome du nerf optique .....	93
2-1-7-Gliome des voies optiques .....	97
2-7- tumeurs et kystes d'origine congénitale.....	103
1-2-7-kyste dermoïde .....	103
3-7-tumeurs vasculaires.....	111
1-3-7-hémangiome caverneux.....	112
2-3-7-lymphangiome orbitaire .....	117
4-7-tumeurs des parois orbitaires .....	120
1-4-7-ostéome orbitaire .....	123
5-7-tumeurs d'origine oculaire.....	123
1-5-7-mélanome oculaire .....	123

2-5-7-rétinoblastome .....	129
6-7-tumeurs inflammatoires .....	137
1-6-7-pseudotumeur inflammatoire de la glande lacrymale.....	137
7-7-tumeurs mésenchymateuses.....	140
1-7-7-rhabdomyosarcome.....	140
8-7-tumeurs à progression intra-orbitaire.....	142
1-8-7-méningocèle.....	142
9-7-Autres formes étiologiques.....	143
IX-DIAGNOSTIC DIFFERENTIEL.....	148
CONCLUSION.....	152
RESUME.....	153
BIBLIOGRAPHIE.....	157



Les tumeurs de l'orbite sont des tumeurs développées au dépens de l'orbite osseuse et de son contenu. L'hétérogénéité des tissus présents dans l'orbite rend compte de la grande variété de ces tumeurs.

Nous entendons dans notre étude par tumeur orbitaire, non pas uniquement les tumeurs au sens anatomopathologique strict, mais également les masses orbitaires de nature non tumorale. Bien que ces tumeurs soient rares elles comportent une grande variété d'étiologies.

La compréhension de l'origine de ces tumeurs garde encore des zones d'ombre. Cependant la classification anatomopathologique et aussi topographique essaient d'apporter une tentative de clarification.

La prise en charge des tumeurs orbitaires reste encore délicate, demandant une collaboration pluridisciplinaire (neuro-imagerie, neuro-anesthésie, anatomopathologie, chimio-radiothérapie ...).

L'orbite devient neurochirurgical lorsque la lésion en occupe les deux tiers postérieurs de l'orbite, le nerf optique est refoulé, et lorsque les structures dures de l'étage antérieur, de la fosse temporale et du sinus caverneux sont concernés.

Notre travail représente une étude rétrospective réalisée au service de neurochirurgie CHU Mohamed VI, portant sur 25 cas hospitalisés pendant une durée de neuf ans (2002-2010).

Le but de notre travail est d'étudier les données épidémiologique et radiologiques, identifier les formes anatomopathologiques rencontrés et évaluer les résultats thérapeutiques et évolutifs des processus orbitaires, en comparaison avec les données de la littérature.

A decorative rectangular border with intricate floral and scrollwork patterns, framing the central text.

*MATERIEL ET  
METHODES*

## **I- MATERIEL :**

C'est une étude rétrospective concernant 25 cas de tumeurs orbitaires, colligés au Service de neurochirurgie à l'hôpital IBN TOFAIL CHU Med VI de Marrakech, durant neuf ans (2002-2010).

### **1-Données :**

Le recueil des données a été fait à partir des :

- Dossiers de l'hospitalisation
- Dossiers de consultations et de suivi post opératoire
- Comptes rendus opératoires
- Comptes rendus anatomopathologiques
- Comptes rendus oncologiques

### **2-critères d'inclusion :**

Tous les malades présentant des signes cliniques et /ou radiologiques en faveur d'un processus orbitaire avec ou sans extension intracrânienne.

Dossiers exploitables sur le plan clinique, radiologique et évolutif.

## **II-METHODOLOGIES :**

Au cours de notre étude les informations recueillies (épidémiologiques, cliniques, compte rendus opératoires, suivis post opératoires) étaient classées selon une fiche d'exploitation précisant :

### **1-Données de l'interrogatoire :**

- Identité du patient: âge, sexe, profession.
- les ATCD et les tares associés
- délai de consultation
- durée d'évolution

### **2-Examen clinique :**

- Examen ophtalmologique
- Examen locorégionale
- Examen neurologique
- examen somatique

### **3-examen para clinique :**

- TDM : avant et après injection de produit de contraste, en coupe coronales et axiales
- IRM cranio-orbitaires
- Autres examens

### **4-Traitement et prise en charge :**

- Traitement médical

- Traitement chirurgical

- Radio-chimiothérapie, en se basant sur les données de l'histologie réalisée systématiquement chez tous nos malades.

### **5-Evolution :**

- Favorable

- Complications

- Séquelles

- Décès

- Recul



*RESULTATS*

**Tableaux I et II: profil épidémiologique, thérapeutique et évolutif de nos malades :**

Age/sexe	ATCD/clinique	Para clinique	Traitement	Anatomopathologie	Evolution
CAS 1 M. 36 ans	.kyste orbitaire droit opéré il y a 3 ans .exophtalmie droite .masse orbitaire droite	TDM	.abord fronto-ptériorale	.kyste dermoïde	.simple
CAS 2 M. 50 ans	.exophtalmie gauche. BAV .paralysie de l'abduction .céphalée péri orbitaire frontale gauche .douleur orbitaire gauche	TDM	.corticothérapie 1mg/kg/jr .anti inflammatoire pommade 2 fois/jr abord sous frontale	.pseudo tumeur inflammatoire de la glande lacrymale glande lacrymale	.sécheresse oculaire
cas 3 M. 15 ans	.exophtalmie droite .syndrome HTIC .BAV	TDM IRM	.Abord ophtalmique .énucléation	.Rhabdomyoscome alvéolaire	.adressé en oncologie
CAS 4 M. 50 ans	.hypothyroïdie sous TTT .exophtalmie droite .BAV .céphalée fronto-orbitaire	TDM IRM	.Abord fronto-ptériorale	.méningiome sphéno-orbitaire	.régression des symptômes absence de récurrence
CAS 5 M. 49 ans	.traumatisme oculaire remontant à l'enfance .exophtalmie gauche BAV gauche .douleur orbitaire gauche .trouble oculomoteur .céphalée occipitale gauche .zones sclérolaires pigmentaires .limitation du champ visuel	TDM	abord sous frontale avec dépose de l'arcade orbitaire.	mélanome oculaire.	.récurrence locale du mélanome .reprise chirurgicale de la tumeur exentération de l'œil gauche

CAS 6 M. 21 ans	.masse orbitaire au dépend de l'angle interne de l'œil gauche	TDM	.abord sous frontale médiane bilatérale	méningocèle éthmoïdale	simple
CAS 7 M. 36 ans	.exophtalmie gauche	TDM	.abord KRONLEIN	.Angiome mixte veino-lymphatique	Diplopie décollement de la rétine traité
CAS 8 M. 48 ans	.exophtalmie droite	TDM	.abord fronto-ptériorale	méningiome sphéno-orbitaire	simple absence de récurrence
CAS 9 M. 21 ans	exophtalmie droite processus osseux frontal droit douloureux.oedème palpébral droit	TDM	.abord sous frontale	ostéome	simple
CAS 10 M. 21 ans	cécité de l'œil droit céphalée rebelle aux antalgiques	TDM IRM	Abord fronto-ptériorale	méningiome du nerf optique	simple
CAS 11 M. 21 ans	cécité de l'œil droite AEG	TDM IRM	Abord Kronlein	méningiome du nerf optique	simple
CAS 12 M. 21 ans	exophtalmie droite	TDM	Abord sous frontale exentération	rétinoblastome	adressé en oncologie
CAS 13 M. 21 ans	exophtalmie droite	IRM	.Abord sous frontale	rhabdomyosarcome	adressé en oncologie
CAS 14 M. 21 ans	BAV exophtalmie droite	IRM	.Abord sous frontale	gliome des voies optiques	déficit dans le regard vers le haut
CAS 15 M. 21 ans	HTIC Cécité binoculaire	TDM	.abord sous frontale	méningiome sphéno-orbitaire	simple

CAS 16 M. 21 ans	exophtalmie bilatérale	TDM IRM	non opéré	Rétinoblastome (biopsie)	perdue de vue
CAS 17 M. 21 ans	exophtalmie gauche	TDM	.abord sous frontale	hémangiome caverneux	simple
CAS 18 M. 21 ans	exophtalmie droite HTIC	TDM	.abord fronto-ptériorale	méningiome sphéno-orbitaire	simple
CAS 19 M. 21 ans	exophtalmie droite BAV	TDM	Abord type Kronlein corticothérapie	lymphangiome kystique	simple
CAS 20 M. 21 ans	HTIC	IRM	.Abord sous frontale	méningiome sphéno-orbitaire	simple
CAS 21 M. 21 ans	HTIC cécité bilatérale	TDM	.Abord sous frontale résection de la tumeur	méningiome du nerf optique	simple
CAS 22 M. 21 ans	exophtalmie bilatérale	TDM	non opéré	méningiome sphéno-Orbitaire (biopsie)	perdue de vue
CAS 23 F 15 ans	cécité bilatérale	TDM	.abord sous frontale	glioblastome des voies optiques	perdue de vue

25 patients porteurs de processus orbitaires ont été recrutés au service de neurochirurgie de l'Hôpital Ibn Tofail de Marrakech CHU Mohamed VI durant la période allant de 2002 à 2010.

Selon les critères d'inclusion ; seuls 23 dossiers exploitables feront l'objet de cette étude.

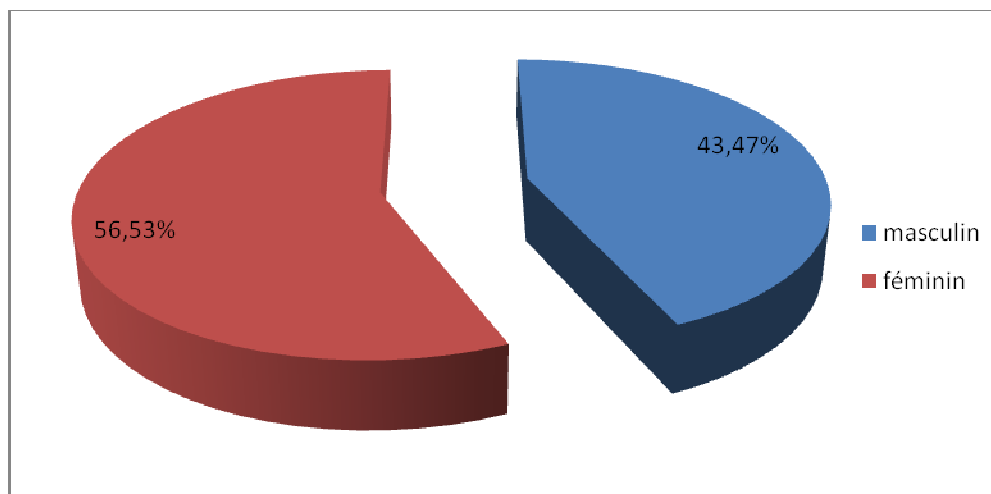
## **I.EPIDEMIOLOGIE:**

### **1. la fréquence :**

La fréquence des processus orbitaires dans notre service est estimée à 2,55 cas par an (23 cas en 9 ans).

### **2. Le sexe :**

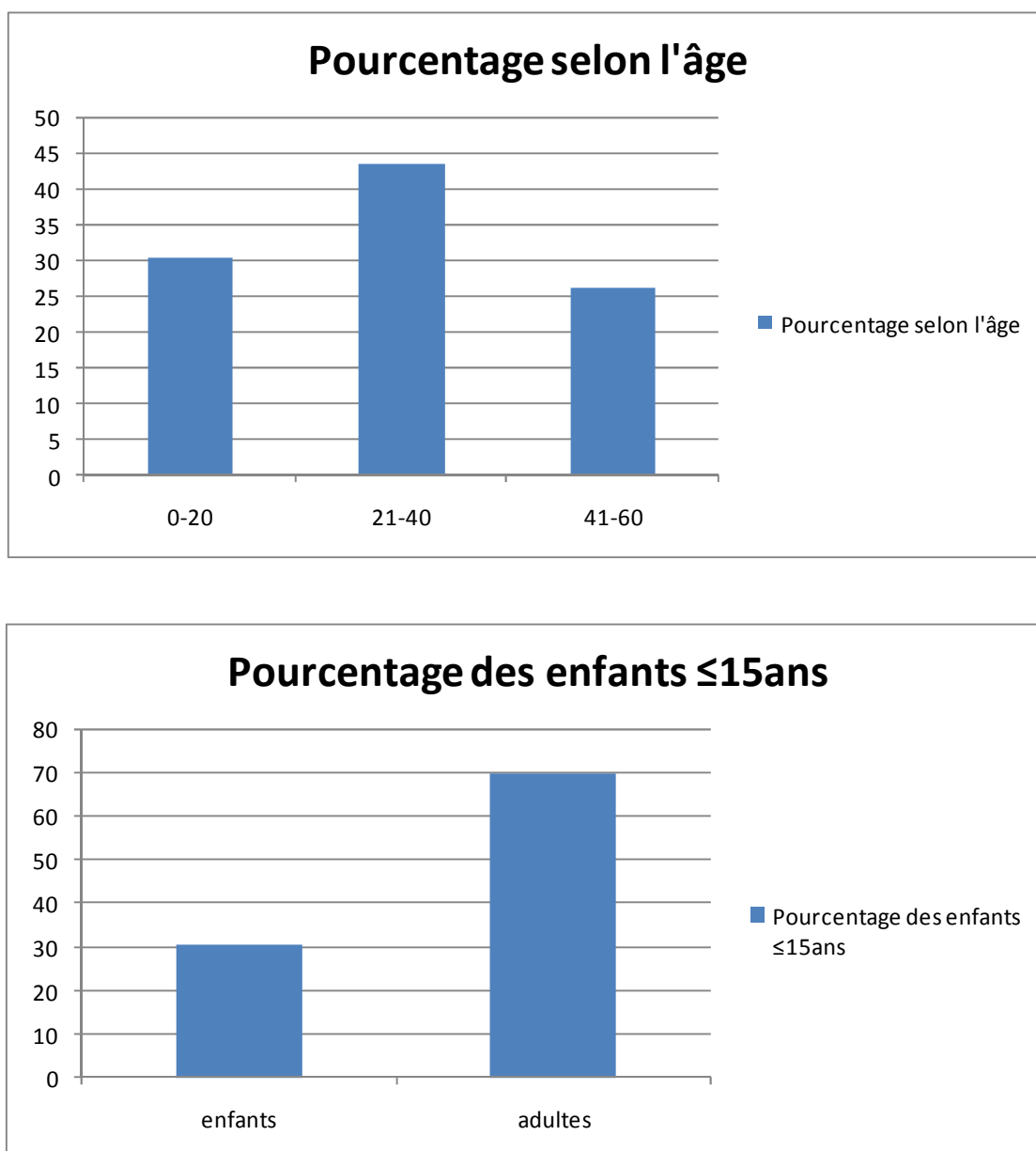
Une prédominance féminine a été noté avec 13 patientes soit 56,53% contre 10 du sexe masculin soit 43,47%.Le sex-ratio était de 0,77.(figure 1)



**Figure 1: Répartition des patients selon le sexe**

### 3. l'âge :

L'âge de nos patients était de 2 ans à 50 ans. La tranche d'âge de 21 à 40 ans a été la plus représentative avec 10 patients soit 43,47%. La moyenne d'âge était de 26 ans. Les enfants ( $\leq 15$  ans) représentaient 30,43%.(figure 2)



**Figure 2: Répartition des patients selon l'âge**

#### **4-les ATCD des malades :**

Deux de nos malades avaient des antécédents oculaires (8%), dont un cas avait un traumatisme oculaire remontant à l'enfance et l'autre avait un kyste orbitaire opéré, contre 92% des cas sans ATCD pathologiques particuliers.

## **II. Diagnostic positif :**

### **1-Données de l'interrogatoire :**

#### **1-1- Délai de consultation :**

Le délai de consultation varie entre 25 jours et 8 ans avec une moyenne de 3 mois et demi.

#### **2-1- Mode de début :**

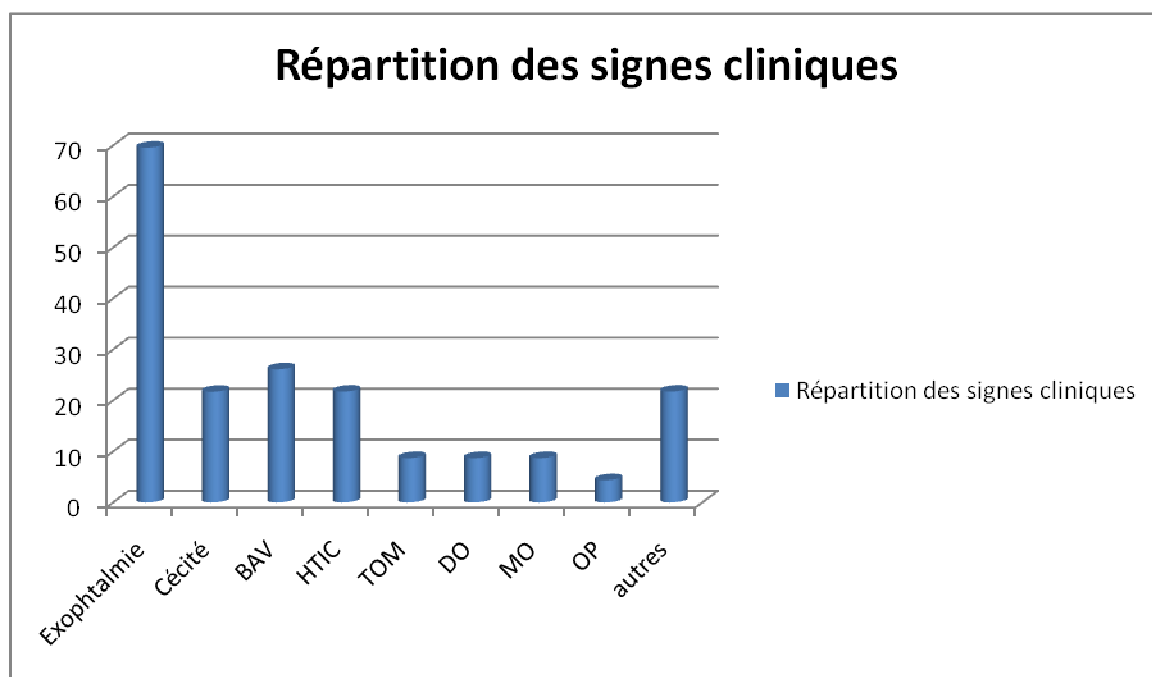
Le mode de début pour la majorité de nos malades était progressif sauf pour un cas chez qui le début était brutal (un cas de pseudotumeur inflammatoire de la glande lacrymale).

#### **3-1- Motif de consultation**

L'exophtalmie était le motif de consultation de la majorité des malades soit 69,57% des cas isolée ou associée à d'autres signes cliniques (BAV, TOM, DO, HTIC...) (tableau III) et (figure 3).

**Tableau III : l'ensemble des signes fonctionnels représentait par nos malades :**

Signes cliniques	Nombre de cas	Pourcentage
Exophtalmie	16	69,56%
BAV	6	26,1%
Douleur orbitaire	2	8,7%
Masse orbitaire	2	8,7%
Œdème palpébral	1	4,34%
Syndrome d'HTIC	5	21,7%
Troubles oculomoteurs	2	8,7%
cécité	5	21,7%
céphalée	4	17,39%
Processus osseux frontal droit	1	4,34%



**Figure 3: Répartition des signes cliniques**

## 2-Examen clinique :

### 1-2- Évaluation de l'état général :

Altération de l'état général est retrouvée dans un cas.

### 2-2- Examen ophtalmologique :

L'examen ophtalmologique avait apprécié les signes cliniques ophtalmologiques, l'acuité visuelle, le champ visuel et le fond d'œil.


#### a-inspection

L'inspection a confirmé aisément l'existence d' :

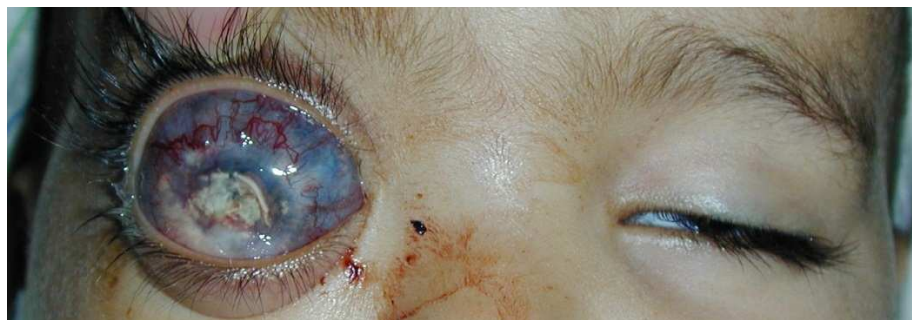-Une exophtalmie avec la précision des caractéristiques sémiologiques (siège, axile ou non, pulsatile ou non ...), se résumant sur le tableau IV. (figure 4-6)

**Tableau IV : caractéristiques sémiologiques de l'exophtalmie retrouvée chez nos malades:**

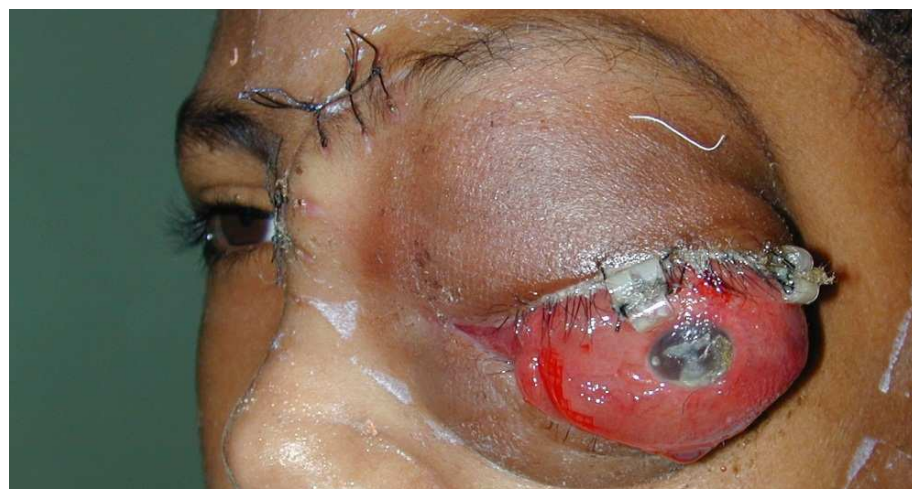Données sémiologiques	topographie	pulsatile	Non pulsatile	axile	Non axile
Nombre de cas	Gauche : 4 Droite : 10 Bilatérale : 2	5	11	12	4



**Figure 4: Exophtalmie droite non pulsatile.**



**Figure 5: Exophtalmie gauche et leucocorie**



**Figure 6: Exophtalmie gauche**

D'un œdème palpébral droit, qui était évident à l'examen clinique chez un seul malade soit 4,34%.

L'inspection a permis aussi d'objectiver d'autres signes cliniques pouvant avoir un intérêt diagnostique et pronostic tel que : L'éclatement du globe oculaire, l'hyperhémie conjonctivale, masse saumon du cul de sac inférieur et des lésions angiomateuses au niveau des paupières, qui étaient absentes chez tous nos malades.

**b –palpation :**

La palpation a pu mettre en évidence une:

- masse orbitaire d'évolution progressive, détectait chez 2 patients soit 8,7% des cas.
- douleur orbitaire, qui a été objectivée chez 2 cas soit 8,7%.

**c –auscultation :**

L'auscultation a été pratiquée devant une exophtalmie et/ou devant un œil rouge. Elle était sans particularité pour tous les patients présentant une exophtalmie que ça soit unilatérale ou bilatérale.

En dernier, le fond d'œil nous a permis de visualiser des plis choroïdiens de compression (un cas de lymphangiome kystique) et de préciser le stade de l'œdème papillaire chez tout patient présentant un syndrome d'HTIC soit 21,7% des cas, puis l'étude de l'acuité visuelle et du champ visuel, la limitation du champ visuelle a été mise évidence chez un seul patient (un cas de mélanome oculaire), par contre la BAV a été objectivé et mesuré chez 26,1% des malades.

**3-2-examen locorégional :**

IL a comporté l'examen de la thyroïde, des orifices ORL et des aires ganglionnaires, l'examen était sans particularité pour tous les cas.

**4-2-Examen neurologique :**

Il a été complet et méthodique, il était sans particularité chez tous nos malades.

**5-2-Examen somatique complet :**

A la recherche d'autres signes associés, et à la recherche d'une tumeur primitive ou secondaire.

### 3-Sur le plan para clinique :

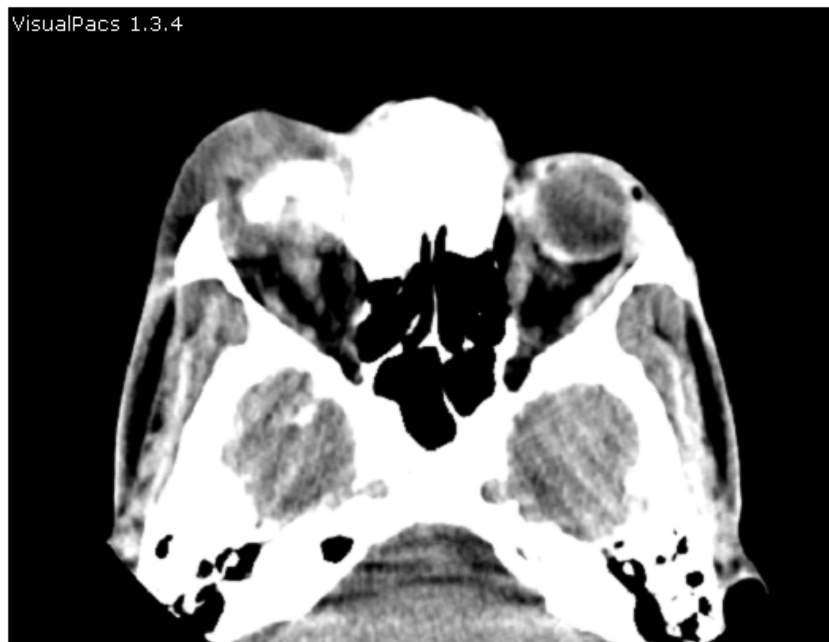
#### 1-3- Imagerie:

5 cas sur 23 soit 21,73% ont bénéficiés du couple TDM, et IRM fronto-orbitaire. Une TDM crano-orbitaire a été suffisante pour traiter 15 malades. Une IRM a été directement demandée en première intention chez 3 cas soit 13,04%. Ainsi la TDM a été effectuée pour 20 malades soit 86,95% (figures 7-10), et l'IRM pour 8 patients 34,78%.(figure11)

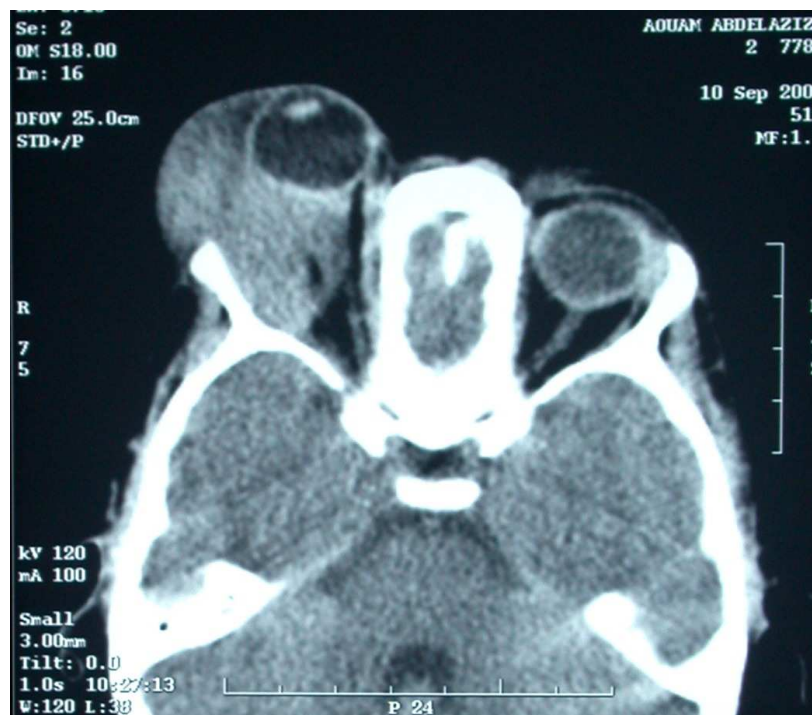Les lésions scannographiques au cours des tumeurs orbitaires sont multiples et variées, on cite sur le tableau V quelques aspects scannographiques retrouvés chez nos patients :

**Tableau V : Aspect scannographique de certaines tumeurs orbitaires rencontrées dans notre série :**

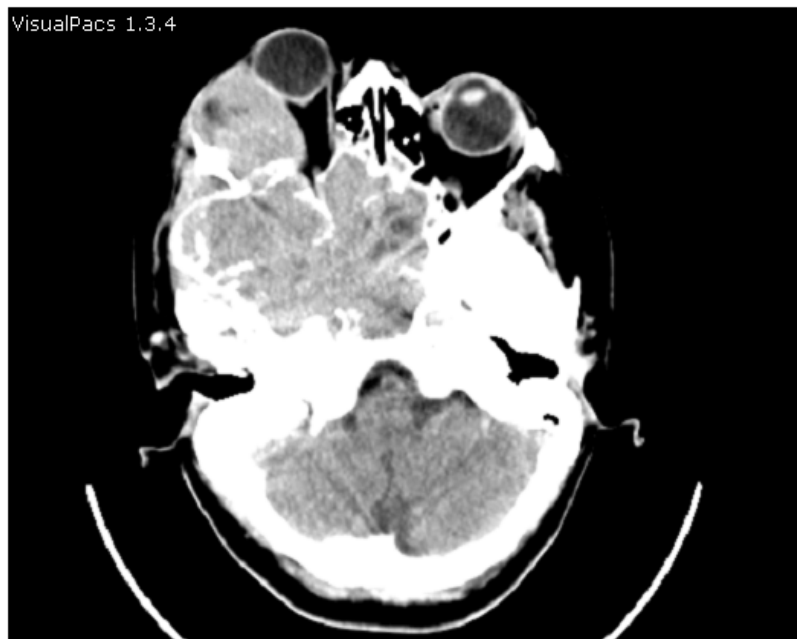<b>Tumeurs orbitaires</b>	<b>Aspects scannographiques</b>
Méningiome du nerf optique	Tumeur du nerf optique fusiforme de densité homogène et bien limitée. Compatible avec MNO droit.
Méningiome	Tumeur homogène, bien limitée prenant fortement le produit de contraste, encapsulée et entourée par une densification osseuse adjacente.
rétinoblastome	Aspect évoquant un rétinoblastome occupant la cavité orbitaire avec envahissement endocrânien. Présence de calcifications groupées en amas dans le vitré.
rhabdomyosarcome	Processus intra et extra conique homogène, isodense infiltrant localement et atteignant le canal optique compatible avec un rhabdomyosarcome.
Hémangiome caverneux	Lésion bien limitée, encapsulée, hyperdense, avec remaniements hémorragiques intra tumoraux.
Gliome des voies optiques	Tumeur fusiforme du nerf optique iso dense à limites nettes.
Mélanome oculaire	Processus tumoral gauche intra et extra-oculaire agressif avec atteinte du sinus caverneux et du nerf optique jusqu'à sa portion pré-chiasmatique faisant évoquer un mélanome.
Kyste dermoïde	Formation kystique arrondie avec une hypodensité centrale et une paroi hyperdense prenant faiblement le contraste en périphérie.
ostéome	Ostéome exubérant des sinus frontaux et de l'éthmoïde avec une composante endo et exocrânienne, hyperdense.
Lymphangiome kystique	Lésion kystique intra conique droite faisant évoquer en premier un lymphangiome kystique du cône orbitaire droit.
Pseudotumeur inflammatoire de la glande lacrymale	Un processus tumoral de la glande lacrymale gauche présentant un contact étroit avec l'orbite le muscle élévateur de la paupière et en partie avec le muscle droit latérale avec l'atteinte de l'os frontal avoisinant et de la portion infero-externe du sinus frontal homolatéral.



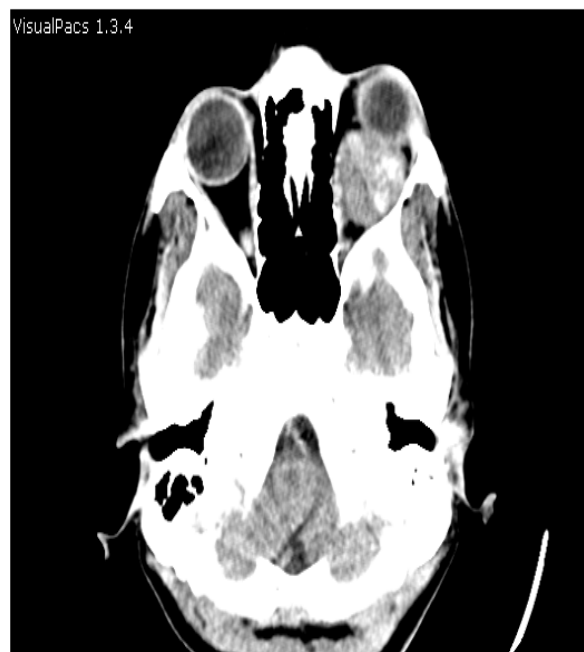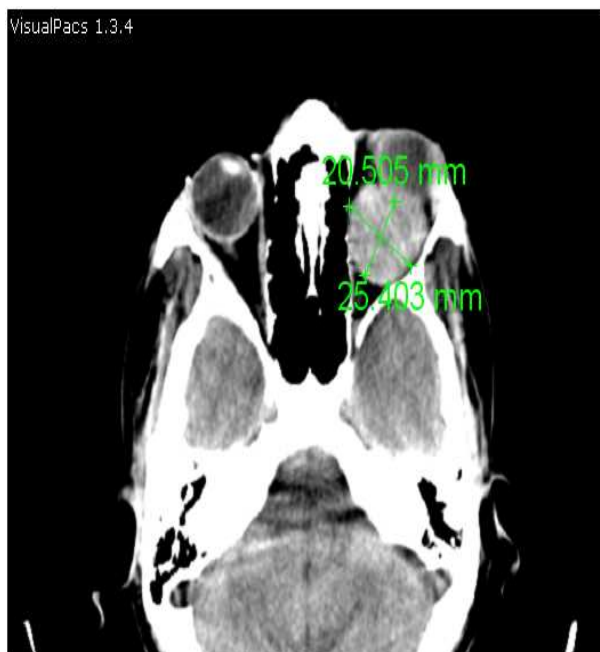
**Figure 7: TDM cranio-orbitaire : hyperdensité bien limitée d'origine sinusienne évocatrice d'un ostéome**



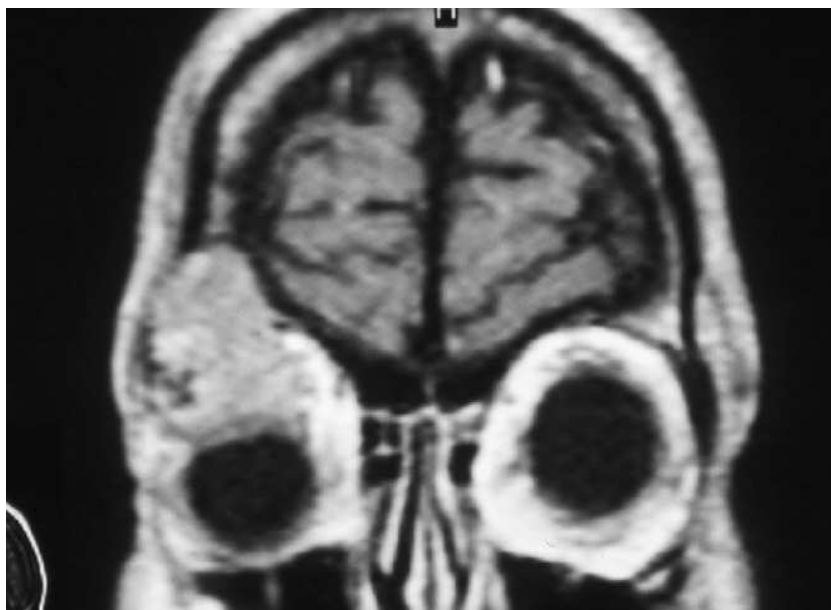
**Figure 8 : TDM cranio-orbitaire : Tumeur homogène, isodense, infiltrant la paupière inférieure en faveur d'un rhabdomyosarcome**



**Figure 9: TDM cranio-orbitaire : tumeur homogène, bien limitée, encapsulée et entourée par une densification osseuse adjacente en faveur d'un méningiome**



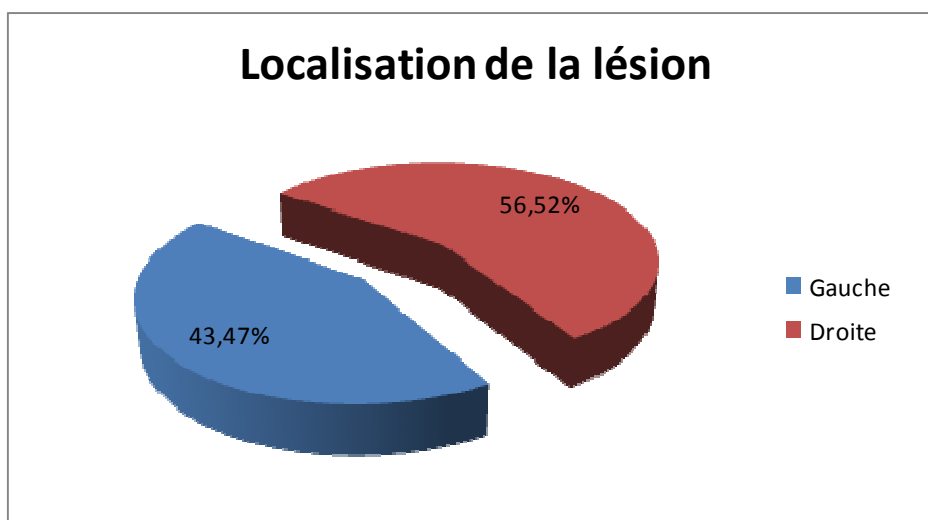
**Figure 10: TDM cranio-orbitaire : lésion bien limitée, encapsulée, hypodense, avec remaniements hémorragiques intra-tumoraux, en faveur d'un hémangiome caverneux**



**Figure 11: IRM coupe coronale T1 : Kyste dermoïde orbitaire droit. Hypersignal s'étendant en sous-frontal et dans la fosse temporale**

**2-3- Localisation de la lésion :**

La localisation droite était plus fréquente que la gauche avec une fréquence de 13 cas sur 23 soit 56,52%. (Figure 12)



**Figure 12: Répartition des patients selon la localisation des lésions**

**3-3. Biopsie :**

Le type de biopsie et les résultats anatomopathologiques se résument sur le tableau IV :

**Tableau VI : Type de biopsie et résultats anatomopathologiques rencontrés chez certains de nos malades :**

Type de biopsie	La clinique	résultats
Biopsie simple	<p>1-Exophtalmie droite avec processus orbitaire</p> <p>2- Exophtalmie et processus osseux frontal</p> <p>3- Processus tumoral gauche intra et extra orbitaire agressif(TDM), points de pigmentations sclérales (clinique)</p> <p>4- Exophtalmie, aspect évocateur d'un rhabdomyosarcome sur TDM</p> <p>5-exophtalmie</p>	<p>1-Aspect histologique évocateur d'un méningiome sur un matériel essentiellement osseux, montrant au niveau des fragments mous des amas de cellules d'allures méningothéliale avec des enroulements cellulaires et calcifications.</p> <p>2- Aspect histologique compatible avec un ostéome ostéoïde, sans signes de malignité</p> <p>3- mélanome oculaire s'étendant aux conjonctives orbitaires</p> <p>4- Prolifération tumorale maligne à cellules rondes évocatrice d'un rhabdomyosarcome</p> <p>5- Prolifération tumorale maligne en rapport avec un rétinoblastome</p>

Type de biopsie	La clinique	résultats
Biopsie exérèse	<p>1-Tumeur orbitaire</p> <p>2-BAV</p> <p>3- Cécité, et IRM en faveur d'un méningiome</p> <p>4-exophtalmie tumorale gauche</p>	<p>1-Tissu fibro-adipeux avec un contingent vasculaire développé sans signes de malignité très évocateur d'un méningiome.</p> <p>2-Aspect morphologique évocateur d'un méningiome méningothéliale grade I.</p> <p>3- Aspect histologique en faveur d'un méningiome fibroblastique</p> <p>4- Aspect en faveur d'un angiome mixte veino-lymphatique</p>

#### **4-Traitement :**

##### **1-4. Traitement médical :**

Il vise à lutter contre la douleur, l'inflammation et la protection du globe oculaire, par un traitement local à base de collyre ou pommade (antalgiques, anti-inflammatoire...) ou par voie générale en particulier la corticothérapie.

Ainsi la corticothérapie par voie générale a été instaurée initialement pour deux patients, un lymphangiome kystique et une pseudotumeur inflammatoire de la glande lacrymale en collaboration avec nos confrères les ophtalmologues à titre de 1mg/kg/jr.

##### **2-4. Traitement chirurgical :**

##### **1-2-4- le choix de la voie d'abord :**

Le choix de la voie d'abord dépendait de la localisation de la tumeur, le volume tumorale et le type histologique, (Tableau V) :

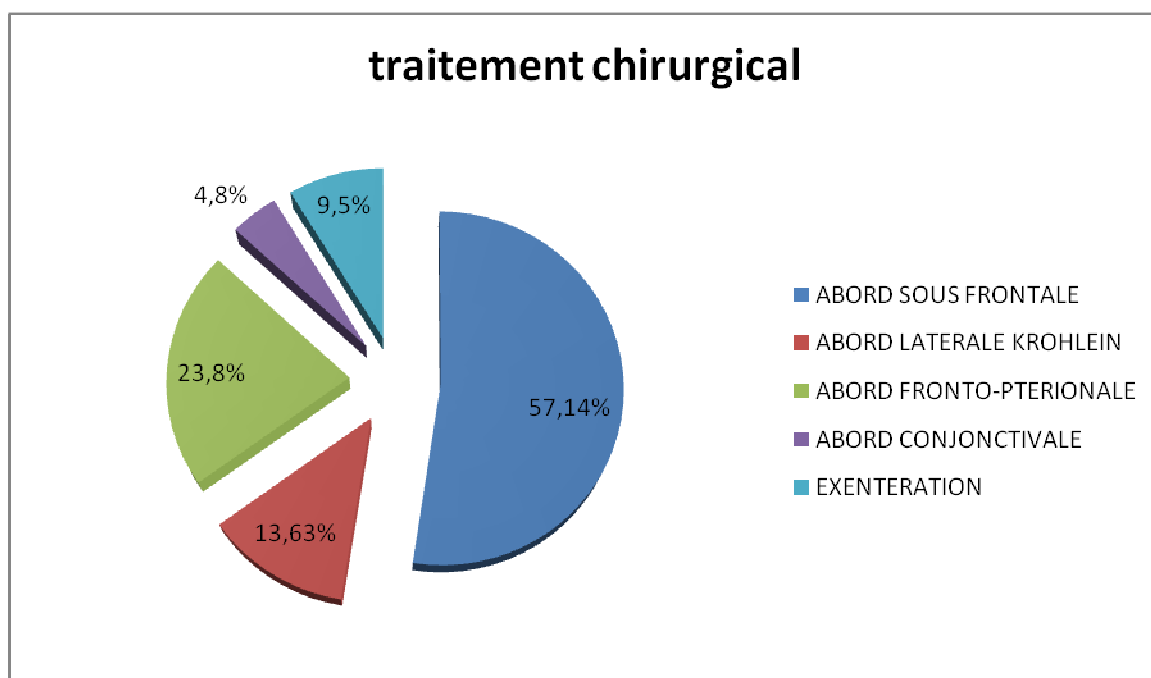
Ceux-ci dis 21 malades ont été opérés parmi les 23 cas. (2 de nos malades ont été perdu de vue), par ailleurs, les techniques chirurgicales adoptées se résumer en voies d'abord neurochirurgicales et d'autres ophtalmiques (figure 13) :

**2-2-4-les voies d'abords neurochirurgicales :**

- Un abord sous frontale chez 12 patients soit 57,14%.
- Un abord de type KRONLEIN chez 3 patients soit 13,63%.
- un abord fronto-ptérionale chez 5 patients soit 23,80%.

**3-2-4- Les voies d'abords ophtalmologiques :**

- Un abord conjonctival avec énucléation a été pratiqué pour un seul cas soit 4,8%.
- une exentération totale a été indiquée pour 2 cas soit 9,5%



**Figure13: les différentes voies d'abord**

**Tableau VII : Les différentes voies d'abord adoptées dans notre étude :**

Abord sous frontale	Abord fronto- ptériale	Abord latéral de type kronlein	Abord conjonctivale
-pseudo-tumeur inflammatoire de la glande lacrymale -mélanome oculaire -méningocéleéthmoidale -ostéome rhabdomyosarcome -Gliome des voies optiques -3 cas de méningiome sphéno-orbitaire -hémangiome caverneux -méningiome du nerf optique -glioblastome des voies optiques.	-kyste dermoïde -3 cas de méningiome sphéno-orbitaire -méningiome du nerf optique	-angiome mixte -méningiome du nerf optique -lymphangiome kystique	rhabdomyosarcome

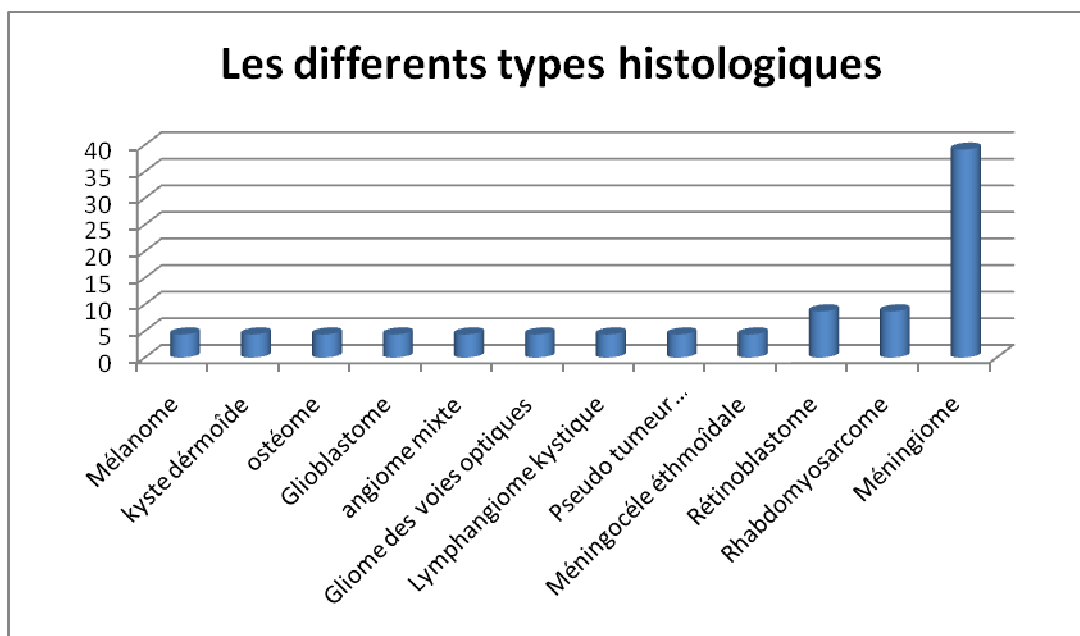
**3-4. Les résultats anatomo-pathologiques :**

L'étude histologique, complétée chaque fois que nécessaire par l'étude immuno-histochimique, à montrer les résultats suivants :

- Les méningiomes venaient en premier chez 9 cas soit 39,13%. Méningiome sphéno-orbitaire a été isolé chez 6 cas, le méningiome du nerf optique existait chez 3 patients.

Quant aux autres types histologiques, ils sont représentés par deux rétinoblastomes, deux rhabdomyosarcomes, un mélanome, un ostéome, un kyste dermoïde, un hémangiome caverneux,

une méningocèle éthmoïdale, un angiome mixte, un glioblastome, un gliome des voies optiques, un lymphangiome kystique, et une observation exceptionnelle d'une pseudotumeur inflammatoire de la glande lacrymale. (Figure 14)



**Figure 14: Répartition des patients selon les résultats anatomo-pathologiques.**

#### **4-4- Radio-chimiothérapie :**

3 de nos malades ont été adressés en oncologie pour complément de prise en charge : radiothérapie et/ou chimiothérapie :

\* Les protocoles adoptés pour chaque cas :

– Rhabdomyosarcome alvéolaire (enfant) : pour le protocole de la chimiothérapie adjuvante était bien le suivant : cyclophosphamide + vincristine + dactinomycine. Une radiothérapie a été administrée après 4 cycles de chimiothérapie (36 Gy).

– Rétinoblastome : chimiothérapie complétant l'énucléation, le protocole était le suivant : vincristine + carboplatine + étoposide.

-Rhabdomyosarcome (adolescent) : adressé au service d'oncologie d'Agadir (perdue de vue).

## **5-L'évolution post-opératoire :**

Le suivie post-opératoire a été évalué sur les données de la dernière consultation, mais les résultats que nous avons illustrés ne reflètent pas l'évolution réelle de tous nos malades car certains étaient perdues de vue.

Chez 6 de nos patients l'évolution à long terme était inconnue vue que ces malades ont été adressés en oncologie et/ou perdus de vue. (Figure 15)

### **1-5. Evolution simple :**

Les patients avec évolution simple ont été les plus fréquents soit 13 cas soit 56,52%.

### **2-5. Evolution compliquée :**

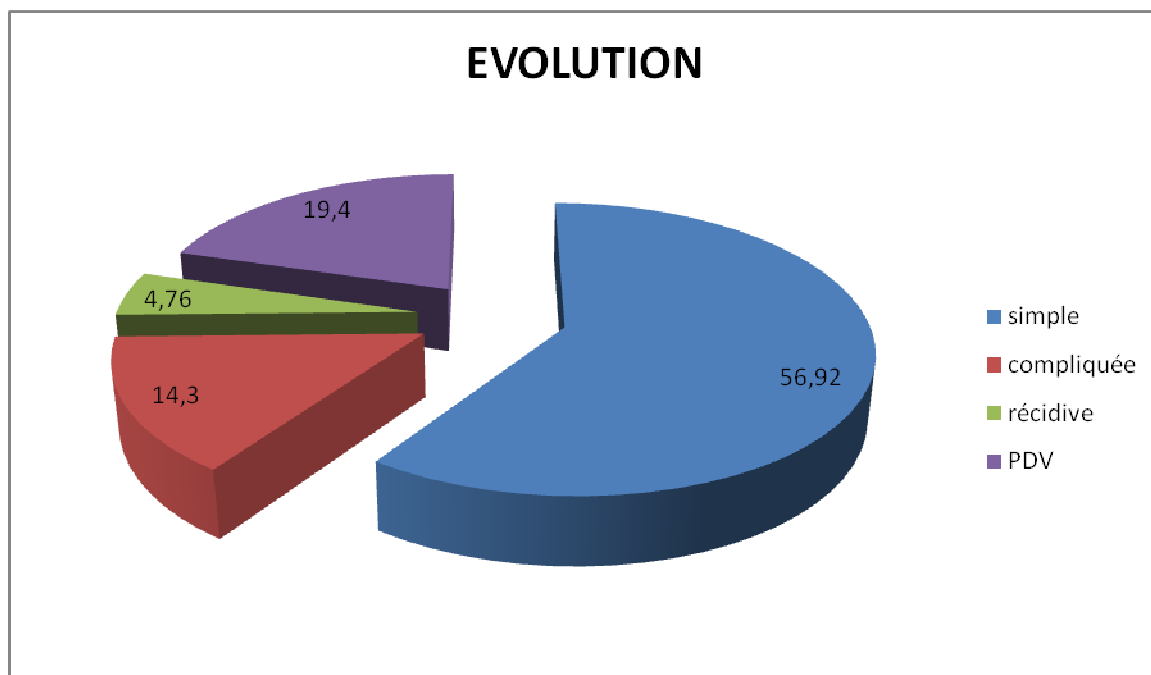
Dans notre série 4 de nos patients soit 19,04% ont présenté des complications à type de :

- Sècheresse oculaire, un cas de pseudotumeur inflammatoire de la glande lacrymale, dont la conduite à tenir a été ainsi la prescription de larmes artificielles.

- Diplopie et décollement de la rétine compliquant un cas d'angiome mixte veino-lymphatique traité.

- Déficit dans le regard vers le haut observé pour un cas de gliome des vois optiques, nécessitant des séances de rééducation.

- Récidive locale d'un mélanome, dont la prise en charge a nécessité une reprise chirurgicale avec exentération de l'œil gauche.



**Figure15: Evolution**

## **6-La surveillance :**

Elle s'est conçue à trois niveaux :

### **1-6- Immédiate :**

Elle s'est débutée en salle de réveil qui a objectivé:

-diplopie, qui a été noté dans les suites opératoire d'un cas d'angiome mixte veino-lymphatique.

### **2.6- Acourt terme :**

IL s'agit de la surveillance classique de tout opéré en unité d'hospitalisation (état local, infection. . .)

Un examen ophtalmologique de contrôle (exophtalmie, L'AV) à un mois.

Un patient a été opéré pour mélanome oculaire, il a présenté une récurrence locale de la tumeur au cours du premier mois post-opératoire. La reprise chirurgicale a été indiquée, nécessitant cette fois l'exentération de l'œil gauche.

**6.3-A moyen et à long terme :**

La nécessité d'un suivi régulier sous forme de visites s'imposait dans le but de détecter des complications et une récurrence à un stade précoce.

Un premier contrôle est réalisé à un mois. IL a permis d'apprécier l'état de la plaie opératoire (surinfections et cicatrisation). Puis à 3 mois et à 6 mois et en fin un contrôle annuel.

Aucun décès n'a été noté. Le recul a été de 3 ans chez nos malades.



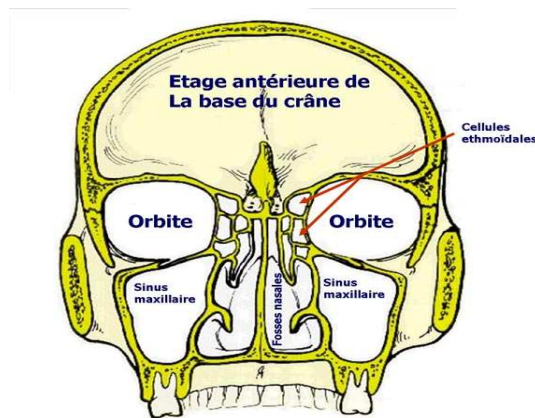
*Discussion*

## I-Rappel anatomique :

Pour mieux comprendre la sémiologie des processus orbitaires, leur symptomatologie, leur anatomie descriptive et chirurgicale, et leurs extensions, nous traiteront dans ce rappel l'anatomie de l'orbite et de son contenu.

### 1-topographie de l'orbite : (figure 16)

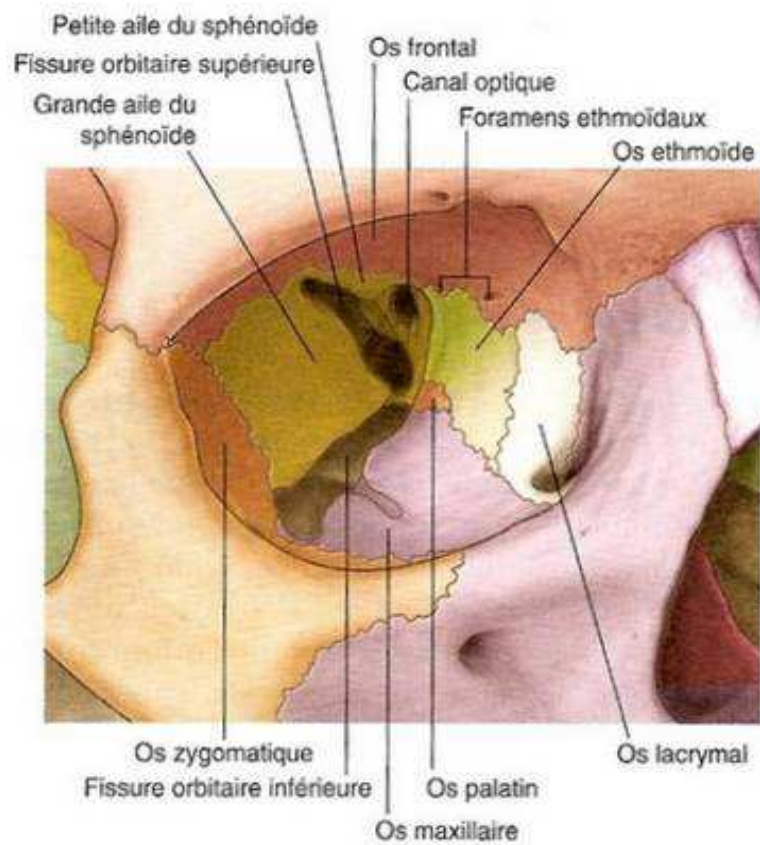
- Sous l'étage antérieur de la base du crane
- De part et d'autre des fosses nasales
- Au-dessus du sinus maxillaire



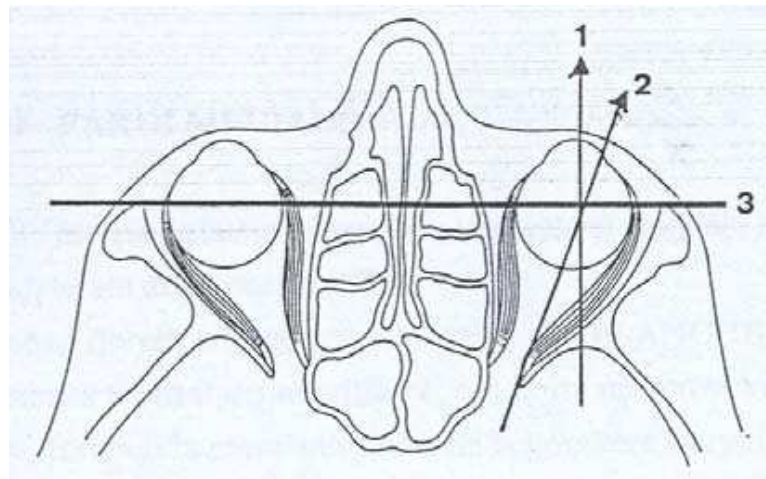
**Figure16:Topographie de l'orbite [1]**

### 2- L'orbite osseuse (figure 17)

Il y a deux cavités orbitaires, symétriques par rapport au nez qui les sépare. Elles se situent entre les os du crâne et de la face. Elles constituent l'appareil de vision.



**Figure 17: l'orbite osseuse [2]**



**Figure 18 - Axes de l'orbite : (1) axe visuel, (2) axe de l'orbite osseuse et (3) ligne bi-zygomatique [3]**

- L'orbite osseuse comprend :

- Quatre parois (figure 19)

- Quatre bords.

- Un orifice antérieur large et un orifice postérieur étroit (figure 22)

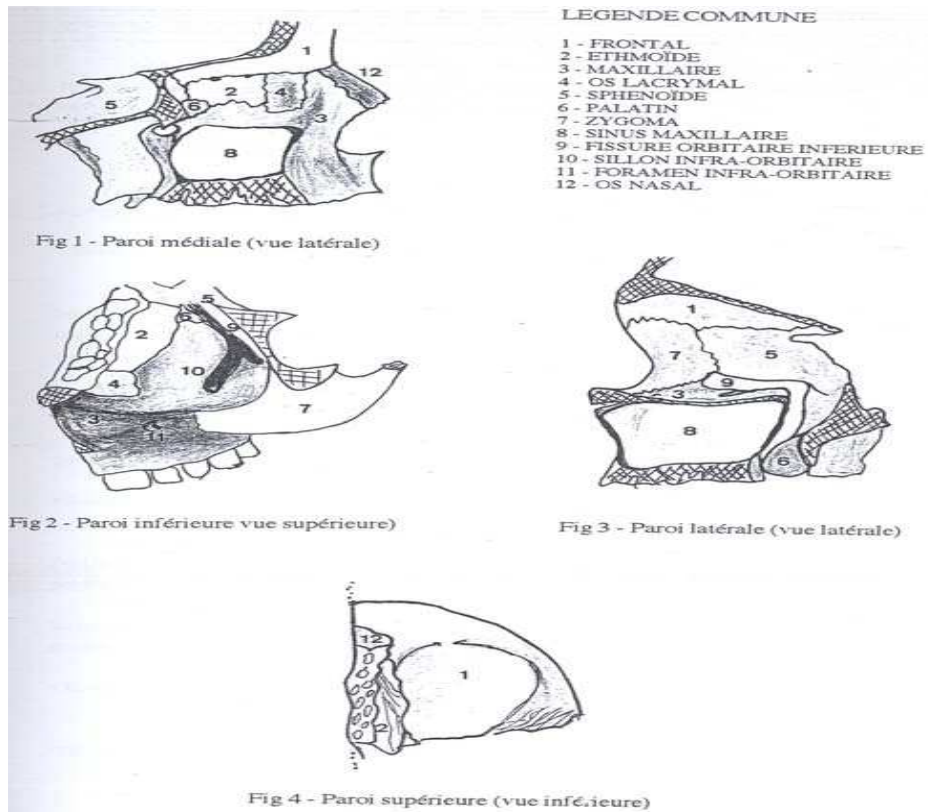
#### **1-2- les parois de l'orbite :**

● **La paroi médiale** (figure 21): Elle est constituée du processus frontal du maxillaire, de l'os lacrymal, de la lame orbitaire de l'ethmoïde (qui est en partie visée par les propositions thérapeutiques développées plus loin) et de la face latérale du corps sphénoïde. Cette paroi médiale est très fine et constitue la paroi la plus fragile de la cavité orbitaire.

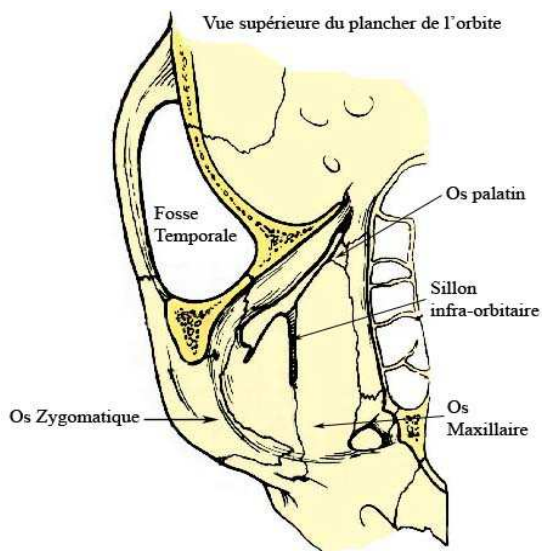
● **La paroi inférieure** : Elle comprend trois os : La face orbitaire du maxillaire, la face orbitaire de l'os zygomatique et le processus orbitaire de l'os palatin. Cette paroi sépare la cavité orbitaire du sinus maxillaire, située en dessous d'elle. Elle est fine et par conséquent fréquemment sujette aux fractures lors des traumatismes orbitaires.

● **La paroi latérale** : Elle est la paroi la plus solide de l'orbite et constitue un des piliers de résistance latérale de la face. Elle est constituée de trois os : l'os frontal, l'os zygomatique et la grande aile du sphénoïde. Cette paroi latérale, ou temporale, bien que très épaisse, est facilement abordable chirurgicalement, ce qui permet de la réséquer ou de la déplacer.

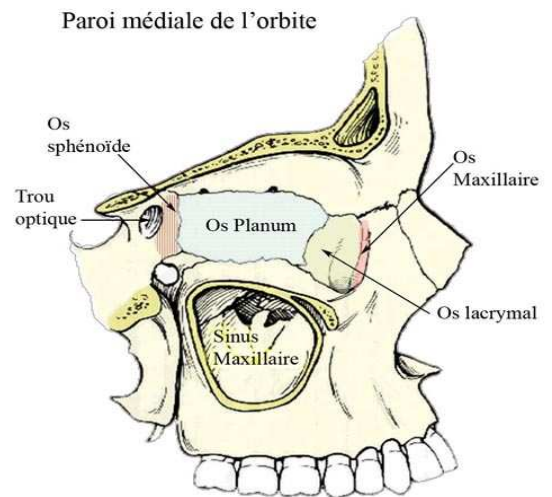
● **La paroi supérieure** (figure 20): Elle représente la cloison séparant le contenu orbitaire du lobe frontal du cerveau. Elle est constituée, de deux os : la lame horizontale de l'os frontal et la petite aile du sphénoïde. La paroi supérieure est aussi une paroi fine et peut constituer une voie d'abord pour un neurochirurgien.



**Figure 19- Les quatre parois de l'orbite [4]**



**Figure 20: vue supérieur du plancher de l'orbite [1]**



**Figure 21: Paroi médial de l'orbite [1]**

2-2- Les bords de l'orbite :

- Le bord supéro-médial, liant les parois supérieure et médiale.
- Le bord inféro-médial, entre les parois inférieure et médiale.
- Le bord inféro-latéral, liant les parois inférieure et latérale.
- Le bord supéro-latéral, entre les parois latérale et supérieure.

3-3- Les orifices de l'orbite :

L'orbite communique avec l'endocrâne et les espaces profonds de la face par trois orifices :

**1-3-3-la fissure orbitaire supérieure** (fente sphénoïdale), sa large partie interne laisse passer : le nerf oculomoteur, le nerf obducens, le nerf trochléaire, le nerf ophtalmique, et la veine ophtalmique.

**2-3-3-la fissure orbitaire inférieure**, large orifice allongé, est limitée par la grande aile du sphénoïde en haut, la face orbitaire du maxillaire en bas et la face orbitaire de l'os zygomatique latéralement.

**3-3-3-le canal optique** est oblique en bas, et en avant et en dehors. Il permet le cheminement du nerf optique et l'artère ophtalmique qui donne l'artère centrale de la rétine.  
(figure 23)

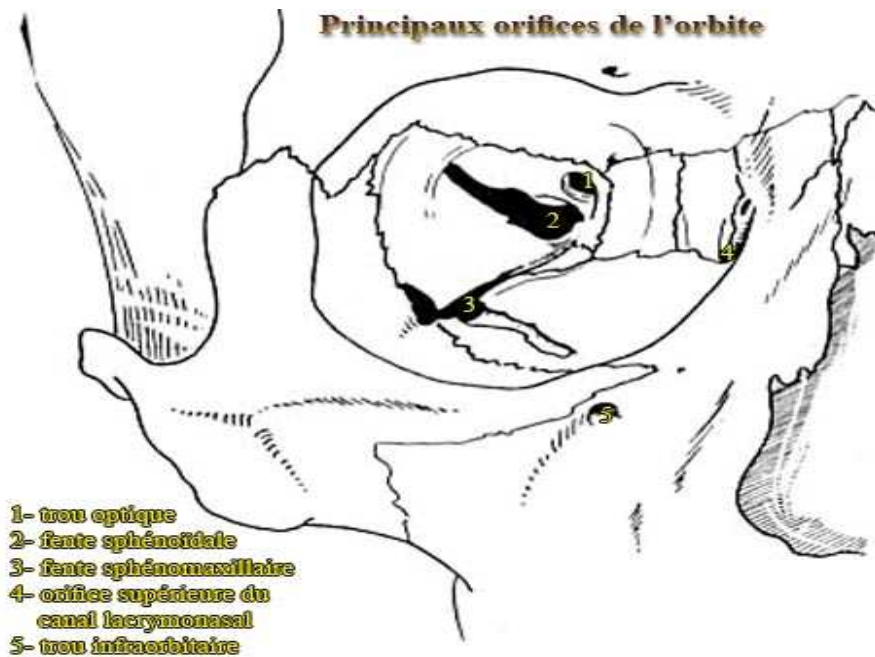


Figure 22: Schéma montrant les orifices de l'orbite [1]

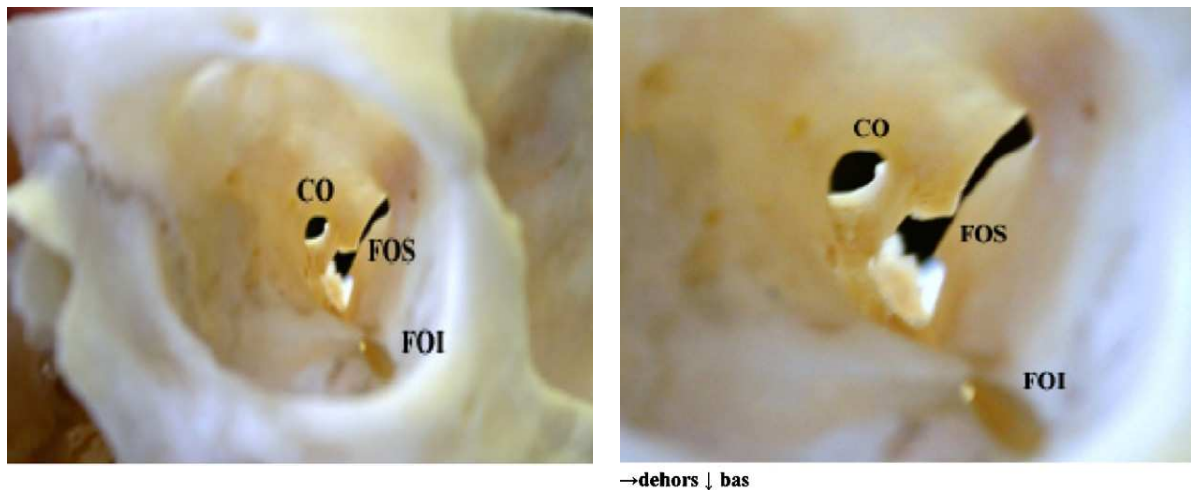


Figure 23 : Apex orbitaire gauche, vue antérieure. CO: canal optique. FOS : fissure orbitaire supérieure ; FOI : fissure orbitaire inférieure. [6]

### 3- L 'oculomotricité: (figures 24-9)

La motilité du globe oculaire est assurée par six muscles oculomoteurs. Comprenant quatre muscles droits et deux muscles obliques. Ces muscles forment un cône à sommet postérieur et à base antérieure.

*Description des muscles :*

#### 1- 3- Muscles droits :

Ils sont au nombre de quatre : droit médial, droit inférieur, droit latéral et droit supérieur.

Origine : ces muscles prennent origine au sommet de l'orbite par un tendon commun appelé tendon de Zinn qui s'insère sur le corps du sphénoïde, au niveau du tubercule sous optique. Ce tendon se divise en 4 bandelettes, chaque muscle droit s'insère sur 2 bandelettes adjacentes. Le faisceau d'origine du droit latéral présente en regard de la portion élargie de la fente sphénoïdale un orifice appelé l'anneau de Zinn qui livre passage aux 2 branches du nerf moteur oculaire commun (III), au nerf moteur oculaire externe (VI) et le nerf nasal.

Trajet : muscles droits se dirigent d'arrière en avant, dans la loge postérieure de l'orbite.

Terminaison : se fait sur la partie antérieure de la sclérotique, à proximité du limbe.

Innervation : le droit inférieur et le droit médial sont innervés par la branche inférieure du III. Le droit supérieur par la branche supérieure du III et le droit latéral par le VI.

#### 2-3- Les muscles obliques :

Sont au nombre de deux croisant obliquement l'axe antéro-postérieur du globe oculaire.

**a- Le muscle oblique supérieur** : est le plus long de tous les muscles de l'orbite.

Origine : par un court tendon, fixé en dedans et au-dessus du trou optique.

Trajet : il longe l'angle supéro-interne de l'orbite, et donne un tendon qui se réfléchit à angle aigu dans une poulie de réflexion fibro-cartilagineuse, implantée dans la fossette trochléaire du frontal; puis il redevient musculaire, et contourne la partie supérieure du globe en se plaçant sous le droit supérieur.

Terminaison : par une portion élargie, sur la face supéro-externe de l'hémisphère postérieur de l'œil.

**b- Le muscle oblique inférieur** : beaucoup plus court ; c'est le seul muscle qui ne se détache pas du fond de l'orbite.

Origine : en dehors de l'orifice orbitaire du canal lacrymo-nasal.

Trajet : dirigé en dehors et en arrière, passant sous le droit inférieur

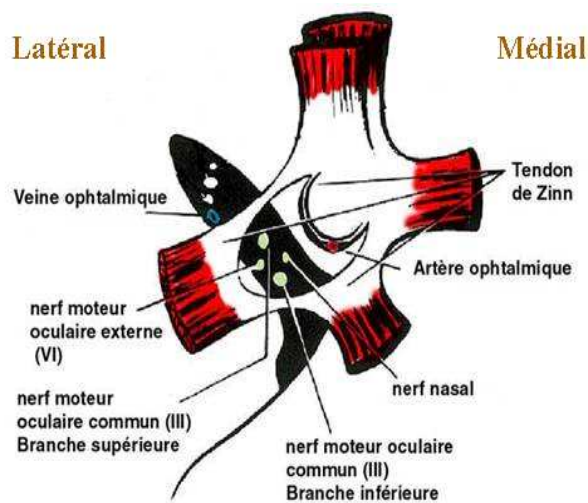
Terminaison : sur la face inféro-externe de l'hémisphère postérieur de l'œil.

Innervation : par la branche inférieure du nerf moteur oculaire Commun (III)

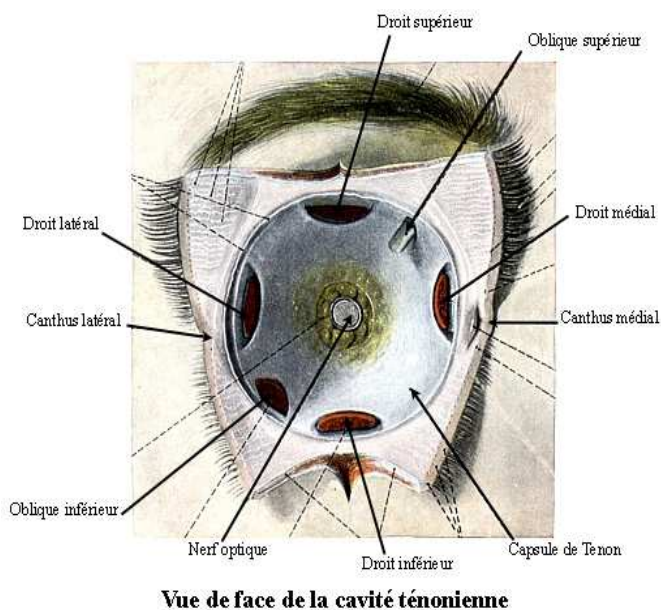
#### -Les gaines musculaires et la capsule de Tenon :

**a- Les gaines musculaires** : s'étalent d'avant en arrière sur chacun des muscles de l'orbite. Celle du releveur de la paupière supérieure est reliée à celle du droit supérieur. Ce qui permet la synergie fonctionnelle des deux muscles. Celles des muscles droits sont réunies entre elles par des membranes inter musculaires qui complètent le cône musculaire. Elles présentent des prolongements orbitaires qui se fixent sur le rebord de l'orbite : ce sont les ailerons musculaires.

**b- La capsule de Tenon** (figures 24 et 25): En continuité en arrière avec la gaine du nerf optique, elle entoure en avant l'hémisphère postérieur de l'œil. Séparée de la sclérotique par un tissu celluleux très lâche (l'espace de Tenon), ainsi est réalisée entre la capsule et le globe une véritable articulation en rotule qui permet les mouvements de rotation de l'œil.



**Figure24 : Vue de face du tendon et anneau de Zinn [1]**



**Vue de face de la cavité ténonienne**

**Figure 25: Vue de face de la cavité ténonienne [1]**

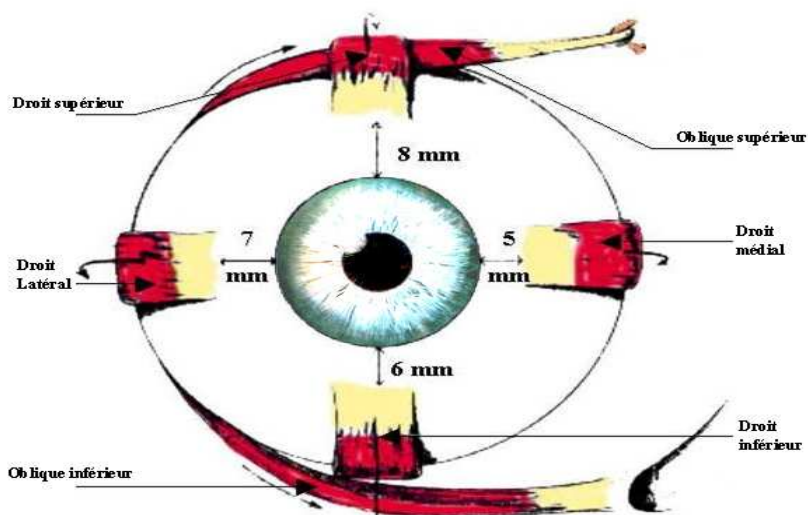
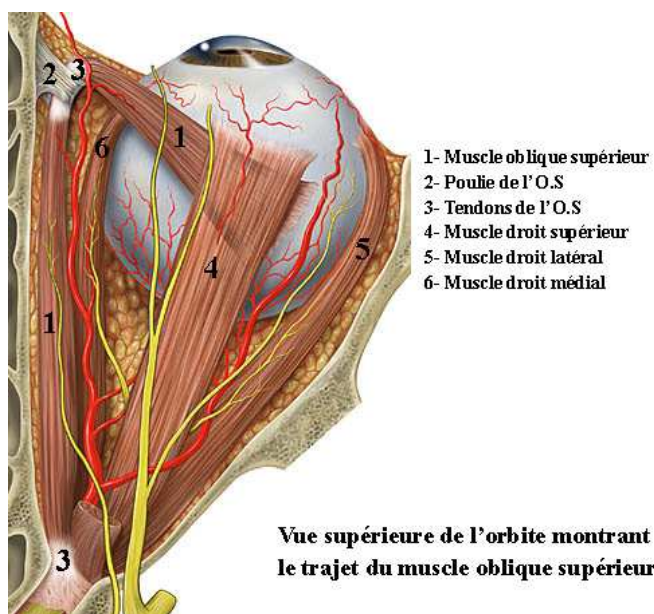


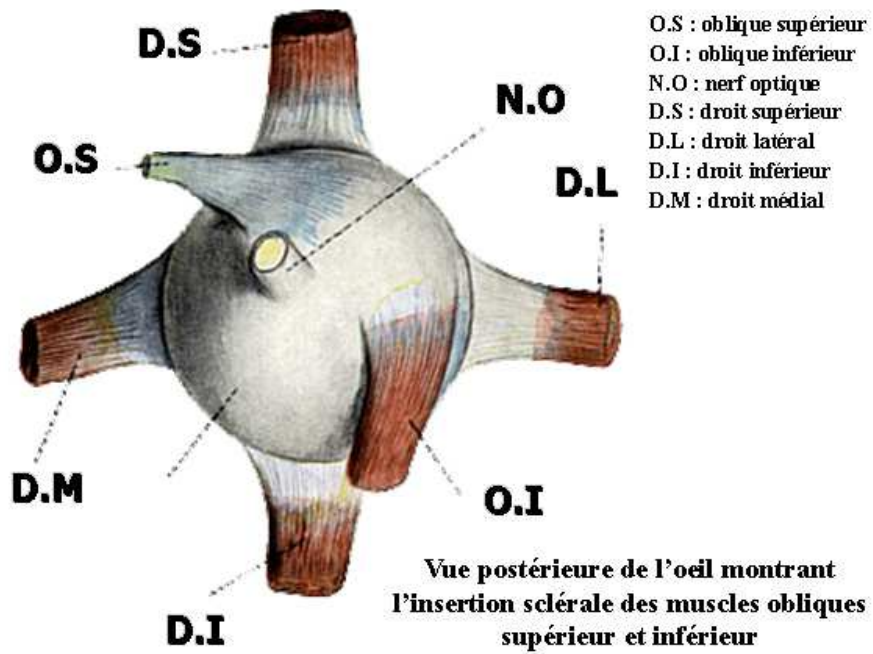
Schéma montrant l'insertion sclérale des muscles droits

Figure 26: Schéma montrant l'insertion sclérale des muscles droits [1]

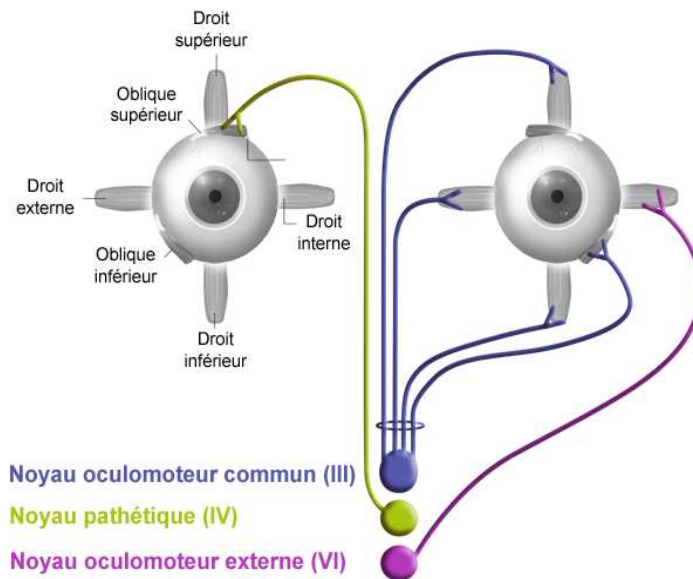


Vue supérieure de l'orbite montrant le trajet du muscle oblique supérieur

Figure 27: Vue supérieure de l'orbite montrant le trajet du Muscle oblique supérieur [1]



**Figure 28 : vue postérieure de l'œil montrant l'insertion sclérale des muscles obliques supérieur et inférieur [1]**



■ COMMANDE DES MUSCLES OCULOMOTEURS

©EyeBRAIN 2011

**Figure 29: commande des muscles oculomoteurs [5]**

## 4-L 'innervation de l'orbite : (figures 31 et 32)

### 1-4- L'innervation sensorielle :

*Le nerf optique* : Il atteint la cavité crânienne par le canal optique au niveau de la base du diencéphale ; il constitue avec le nerf optique controlatéral le chiasma optique.

### 2-4- L'innervation motrice :

Les nerfs moteurs de l'œil sont au nombre de trois : *le nerf moteur oculaire commun, le nerf pathétique, et le nerf moteur oculaire externe.*

### 3-4- L'innervation sensitive :

Elle est assurée par *le nerf ophtalmique* : branche de la trifurcation du nerf trijumeau.

Le nerf ophtalmique se divise ; à la sortie du sinus caverneux en trois branches qui sont de dehors en dedans : le nerf lacrymal, le nerf frontal, et le nerf nasal.

### 4-4- L'innervation végétative :

L'innervation neurovégétative de l'œil et de ces annexes est tributaire des branches venues du nerf oculaire commun ; du nerf nasal et du plexus péri vasculaire carotidien.

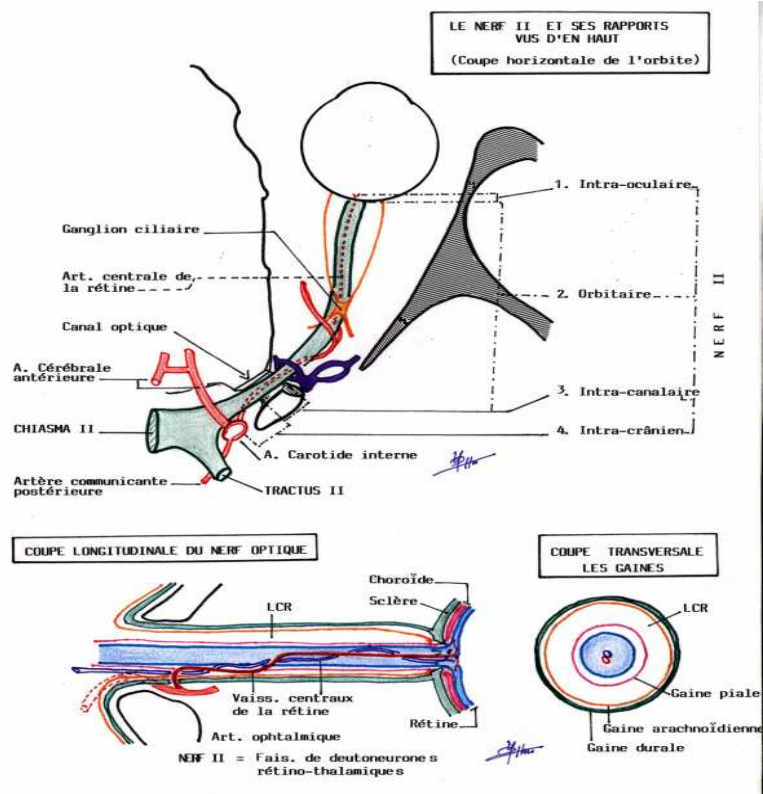


Figure 30: Le nerf optique et ses rapports [4]

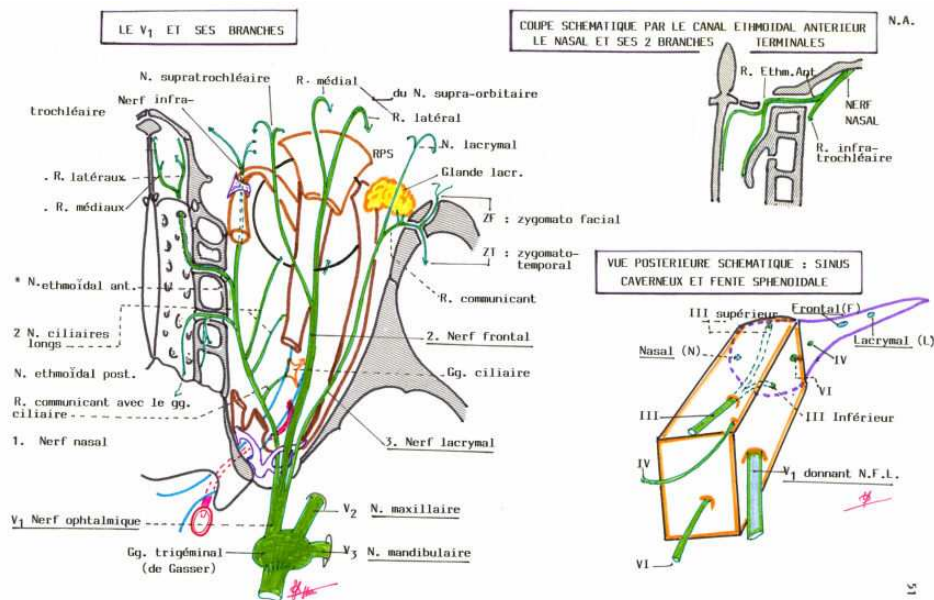


Figure 31: Le nerf ophtalmique V1 et ses branches [4]

## 5-Vascularisation de l'orbite (figures 32 et 33)

### 1-5- L'artère ophtalmique :

Elle naît de la carotide interne dans le crâne, sort avec le nerf optique par le canal osseux de ce nerf, traverse l'orbite et se termine dans les paupières, le front et le nez. Elle se détache de la carotide, au moment où celle-ci émerge de la paroi supérieure du sinus caverneux.

### 2-5- Les veines de l'orbite :

Les veines ophtalmiques aboutissent aux deux veines ophtalmiques supérieures et inférieures.

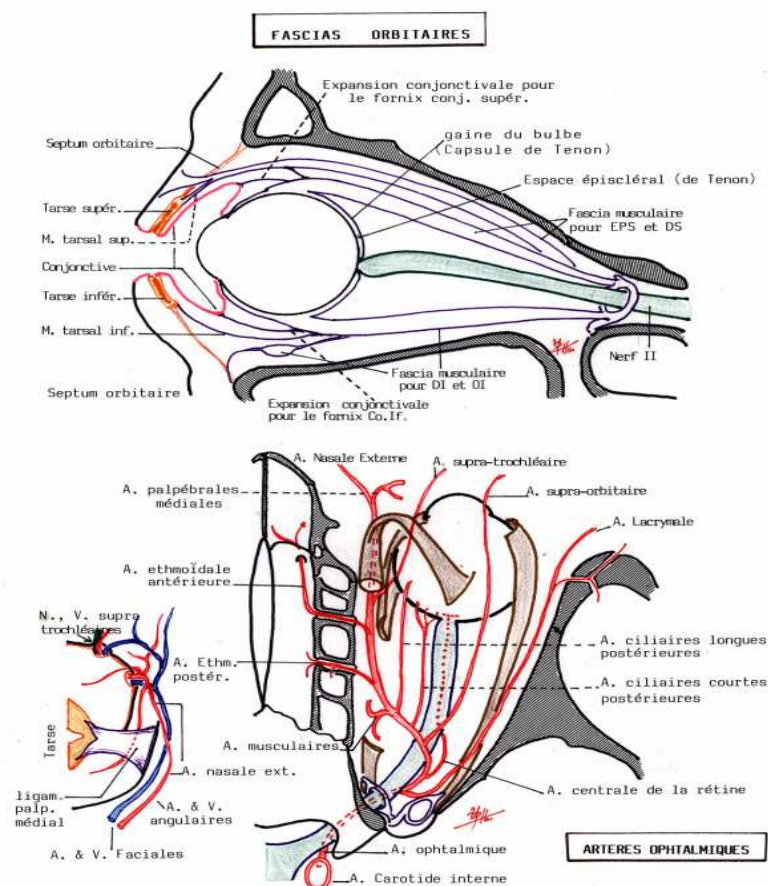
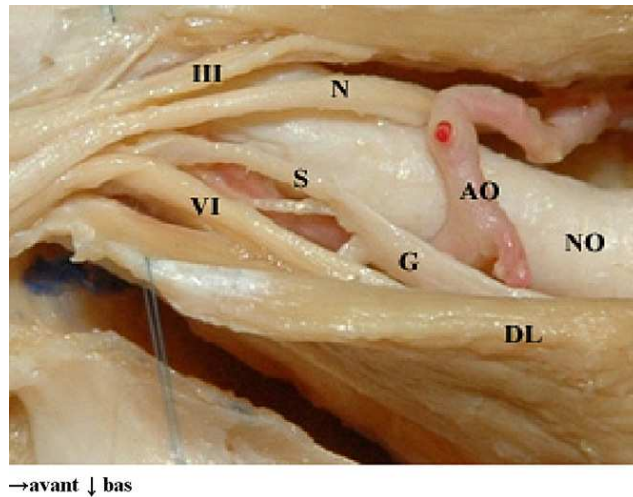


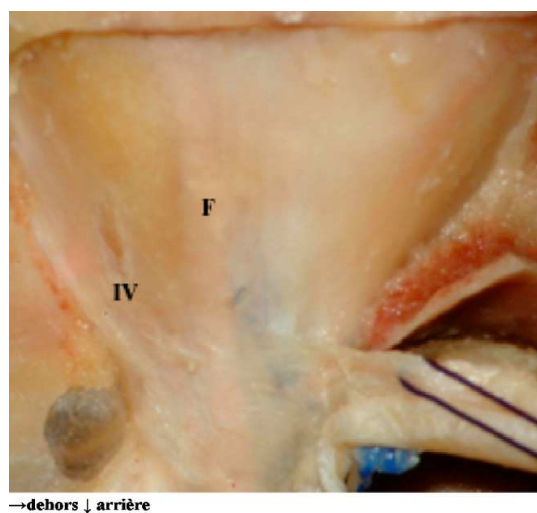
Figure 32: Fascias orbitaires-artères ophtalmiques[4]



**Figure 33 : Orbite droite. Vue latérale. Artère ophtalmique (AO) en dedans de la racine sensitive (S) du ganglion ciliaire (G), puis croisant la face supérieure du nerf optique (NO) de dehors en dedans. [6]**

## **6- le périoste orbitaire :**

Il est perforé par des éléments vasculo-nerveux qui entrent et sortent de l'orbite. Dans la partie antérieure de l'orbite, il se continue avec le périoste qui forme le bord orbitaire auquel il adhère fortement. Dans sa partie inférieure, en regard du globe oculaire, il est très fin, fragile et facilement décollable. Il laisse le passage pour le muscle oblique inférieur.



**Figure 34: Orbite droite. Périorbite après dépose du toit orbitaire droit. En transparence : F : nerf frontal; IV: nerf trochléaire. [6]**

## 7-L'appareil lacrymal (figure 35)

Il existe une glande lacrymale principale et des glandes lacrymales accessoires.

**1.7. La glande lacrymale principale** : elle comprend deux portions :

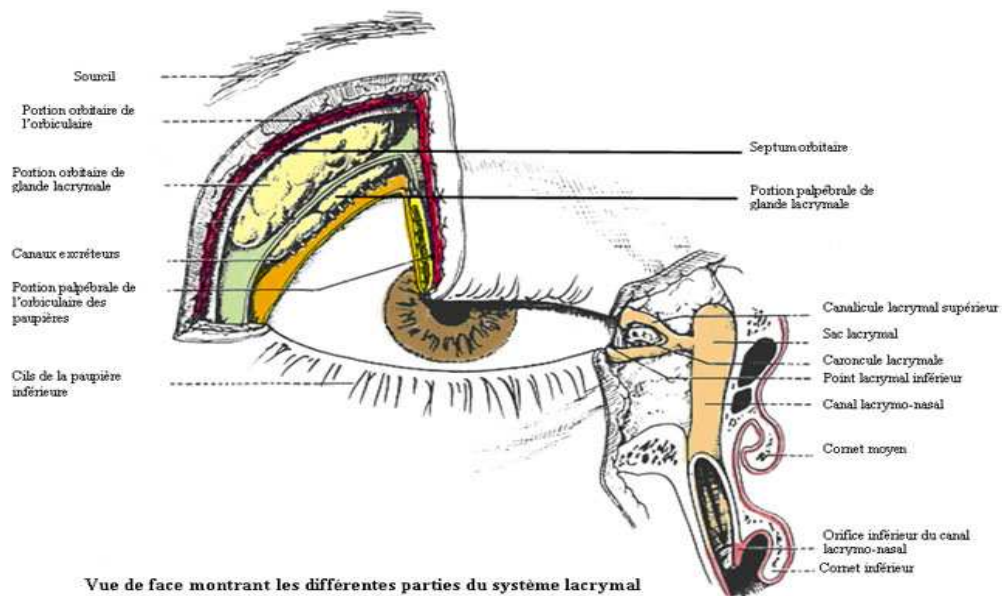
- Portion orbitaire
- Portion palpébrale

**2.7. Les glandes lacrymales accessoires** :

Elles sont microscopiques et de localisation variée, on en distingue 3 types:

- Glandes à sécrétion séreuse
- Les glandes à mucus
- Les glandes de l'appareil cilié

### **3.7. Les voies lacrymales**



**Figure 35: Vue de face montrant les différentes parties du système lacrymal [1]**

## **II–EPIDEMIOLOGIE :**

### **1–la fréquence :**

Les tumeurs de l'orbite restent des pathologies rares selon plusieurs auteurs [7–8–9]. Cependant la fréquence des TO constitue 4,25% des cas (34 cas en huit ans) dans la série d'Elmostarchid [9], 4,8 % des cas par an (39 cas en huit ans) dans un travail réalisé dans le service de neurochirurgie d'un hôpital Togolais [8] et de 2,55 % des cas par an (23 cas en 9 ans) de tout le recrutement du service de neurochirurgie durant la période allant de 2002 à 2010 dans notre étude.

### **2–Répartition selon l'âge :**

Plusieurs séries indiquent aussi la prévalence élevée de la population jeune, L'âge moyen était 41,5 ans de la cohorte de la SNLCF [8], et 31,78 ans d'EL mostarchid [9]. Ce qui concorde parfaitement avec les résultats de notre étude, l'âge de nos patients était compris entre 2 et 50 ans, avec une prédominance de la tranche d'âge entre 21 et 40 ans. La moyenne d'âge était de 26 ans. Les enfants ( $\leq 15$  ans) représentaient 30,43%.(Tableau VIII).

### **3 –Répartition selon le sexe :**

Le sexe féminin était le plus représentatif, 13 patientes (56,53%) contre 10 du sexe masculin (43,47%), avec un sex-ratio de 0,7 rejoignant les résultats de littérature [8]. (Tableau VIII) :

**Tableau VIII: comparaison entre les résultats de la moyenne d'âge et le sexe de nos patients et ceux retrouvés dans d'autres études :**

Séries	Notre étude	B.EL Mostarchid [9]	SNCLF [8]
Moyenne d'âge	26 ans	31,21 ans	41,5 ans
Sexe	Prédominance du sexe féminin 56,53%	Prédominance du sexe masculin 60,71%	Prédominance du sexe féminin

#### **4-Les ATCD des malades:**

Dans notre étude, un de nos patients avait un traumatisme oculaire. Un kyste orbitaire opéré est retrouvé dans un cas. La majorité de nos malades n'avait aucun ATCD pathologique particulier (92%). Par ailleurs on note dans la série d'El mostarchid [9] trois patients avec des ATCD de traumatismes crânio-orbitaire et la maladie de Recklinghausen est retrouvé dans un cas.

### **III-Anatomopathologie :**

#### **1-Bases anatomopathologiques :**

Il existe une extrême variété histologique. La plupart des grandes séries de TO font appel à une classification mixte, topographique et anatomopathologique. Les groupes les plus fréquemment représentés étaient : les tumeurs du système nerveux et méninges (31%), les tumeurs et masses d'origine vasculaire (19%), les tumeurs et masses d'origine ORL (12%) [7,10].

Ces lésions ont été classées en : [7]

**a-tumeurs du système nerveux et méninges : 31%**

Représentés par les méningiomes sphéno-orbitaires, méningiomes du nerf optique ; neurofibrome, astrocytome du nerf optique et Schwanome.

**b-tumeurs et masses vasculaires : 19%**

Représentées par les hémangiome caverneux, varices, hémangiopéricytome, hémolymphangiome, angiome capillaire et hématome spontané.

**c-tumeurs et masses ORL : 12%**

On trouve, les mucocèles, ostéome, fibrome nasopharyngien, et les tumeurs malignes (carcinomes et lymphomes).

**d-Masses inflammatoires, infectieuses et parasitaires : 9%**

Représentées par les pseudotumeurs, kyste parasitaire, et les abcès.

**e-tumeurs de la glande lacrymale : 9%**

Représentées par adénome pléomorphe, adénocarcinome kystique.

**f-tumeurs et kyste d'origine congénitale : 7%**

Kyste dermoïde, tératome et méningocèle.

**g-tumeurs primitives des parois orbitaires : 6%**

Dysplasie fibreuse, fibrome ossifiant, angiome osseux et ostéome.

**h-tumeurs mésenchymateuses primitives : 5%**

On trouve rhabdomyosarcome, sarcome, lipome et histiocytofibrome.

**i-Divers : 2%**

Mélanome, lymphome, carcinome, métastases.

## 2-.Classification des processus orbitaires d'après CASPER ET POTTER [11]:

### 1.2. Tumeurs primitivement orbitaires

#### 1.1. 2. Tumeurs primitives intra-coniques

##### a- Tumeurs vasculaires :

- Angiomes : hémangiomes caverneux (adulte), hémangiomes capillaires (enfant), lymphangiome, hémangiopéricytome, Varice, malformations artério-veineuses orbitaires et MAV extra-orbitaire : fistule carotido-caverneux.

##### b - Tumeurs fibro-osseuses :

- Histiocytome fibreux, Tumeurs neurogènes, Gliome du nerf optique, schwannome, neurofibrome et méningiomes des gaines du nerf optique.

#### 2.1.2. Tumeurs primitives extra-coniques :

- Choriostomes et hamartomes, hémangiome caverneux, kyste dermoïde, Tératomes, Kystes bénins, Kyste dermoïde, Kyste hépidermoïde, Tumeurs fibro-osseuses, Maladie de Paget, dysplasie fibreuse, Kyste aneurysmal des os, Sarcome ostéogénique, Tumeurs lympho-réticulaires hématologiques et lymphoprolifération à cellules B bénigne : lymphome, leucémie.

#### 2.2. Tumeurs et POE primitifs proche du cône musculaire :

- Maladie de Basedow, Rhabdomyosarcome, Lymphomes et Métastases.

#### 3.2. Tumeurs rares d'origine mésenchymateuse :

- Angiosarcome, plasmocytome, lipome et liposarcome, chondrome et chondrosarcome, leiomyome et leiomyosarcome, mélanome primitif de l'orbite, et Sarcome et fibrosarcome (post-irradiation / rétinoblastome) tumeurs secondairement orbitaires propagées.

**4.2. Tumeurs orbitaires d'origine palpébrale**

- Carcinome à cellules basales, cellules sébacées, squameuses

**5.2. Tumeurs d'origine conjonctivale :**

- mélanome malin
- carcinome à cellules squameuses

**6.2. Tumeurs d'origine oculaire**

- Mélanome malin de l'UV postérieure (adulte)
- Rétinoblastome (enfant)

**7.2. Tumeurs d'origine sinusienne :**

- Ostéomes bénins
- Inflammation, infection, mucocèle
- Carcinome, sarcome du sinus maxillaire

**8.2. Tumeurs d'origine intracrânienne :**

- Méningiome du dièdre sphénoïdal

**9.2 Tumeurs orbitaires métastatiques :**

**1.9.2. Métastases de cancers primitifs :**

- cancer du sein (+++), cancer du poumon, cancer du rein, cancer de la prostate et Mélanome cutané.

**10.2. Parasitose : Kyste hydatique**

### 3-La fréquence selon le type de recrutement :

La fréquence respective des différents types de tumeurs, varie de façon considérable selon que la série émane d'un service d'ophtalmologie, de neurochirurgie, ou de groupes mixtes [10].

Les séries émanant de laboratoires spécialisés d'anatomopathologie ophtalmologique, mettent en tête les masses inflammatoires, infectieuses et parasitaires (20 %). La plupart de ces affections sont diagnostiquées sur une simple biopsie qui ne justifie pas un abord large neurochirurgical, elles sont donc rarement vues dans les services de neurochirurgie. En seconde position, viennent les tumeurs secondaires propagées à partir du globe, des paupières, de la peau et des annexes (15 %). Elles sont de même purement ophtalmologiques. En troisième position, viennent les lymphomes malins (10 % à 15 %), qui sont également diagnostiqués habituellement par une simple biopsie, et ne concernent pratiquement pas le neurochirurgien. [7,10]

Dans les séries neurochirurgicales au contraire, les tumeurs originaires du système nerveux et des méninges, sont en tête (30 % à 50 %), ce qui s'explique clairement puisque les méningiomes sphéno-orbitaires sont le plus souvent vus en neurochirurgie et que l'ensemble de ce groupe tumoral est traité par voie neurochirurgicale [8], ce qui concorde avec les résultats de notre étude dont les méningiomes viennent en premier chez 9 cas soit 39,13%, le méningiome sphéno-orbitaire a été isolé chez 6 cas, alors que le méningiome du nerf optique existait chez 3 patients.

En seconde position, viennent les tumeurs vasculaires (15 % à 20 %). En troisième position, les tumeurs d'origine ORL (10 % à 15 %), témoignant également du choix particulier de la voie d'abord.

Chez l'enfant, deux variétés tumorales ont une importance particulière : le kyste dermoïde en raison de sa fréquence, et le rhabdomyosarcome, en raison de l'importance de son diagnostic précoce. Cependant chez l'enfant africain, le lymphome de Burkitt est la première cause de tumeur orbitaire.

Enfin, il faut signaler deux étiologies d'exophtalmie non tumorale qui n'apparaissent pas dans les séries anatomopathologiques, mais qui sont d'une importance considérable : la cellulite

infectieuse orbitaire d'origine ORL, qui est une cause majeure d'exophtalmie inflammatoire, et surtout l'exophtalmie endocrinienne, qui est probablement la cause la plus fréquente d'exophtalmie.

Dans notre étude, les autres types histologiques étaient représentés par deux rétinoblastomes, deux rhabdomyosarcomes, un mélanome, un ostéome, un kyste dermoïde, un hémangiome caverneux, une méningocèle éthmoïdale, un angiome mixte, un glioblastome et gliome des voies optiques, un lymphangiome kystique, et une observation exceptionnelle d'une pseudotumeur inflammatoire de la glande lacrymale. (Tableau IX)

**Tableau IX: comparaison de la fréquence de quelques étiologies retrouvée dans notre contexte à celle retrouvée dans d'autres études**

Les différents de type de tumeurs orbitaires	Notre étude	B.elmostarchid[9]	Lariboisière 254 cas [7]
Tumeurs du système nerveux et des méninges	39,13%.	10,7%	31%
Tumeurs vasculaires	13%.	14,28%	19%
Tumeurs et kyste d'origine congénital	8,7%.	-	7%
Tumeurs primitives des parois orbitaires	4,34%.	10,7%	6%
Tumeurs inflammatoires	4,34%.	-	9%
Tumeurs mésenchymales primitives	8,7%.	3,6%	5%
Divers (mélanome, métastases...)	4,34%.	-	2%

## **IV-DIAGNOSTIC POSITIF :**

### **1-Données de l'interrogatoire:**

On ne saurait trop souligner cependant l'importance majeure de l'interrogatoire du patient et la reconstitution de son histoire, en particulier à partir des premiers signes observés : le mode de début brutal ou non, l'existence ou non de signes inflammatoires et la durée d'évolution sont des éléments essentiels dans le diagnostic de la nature tumorale.

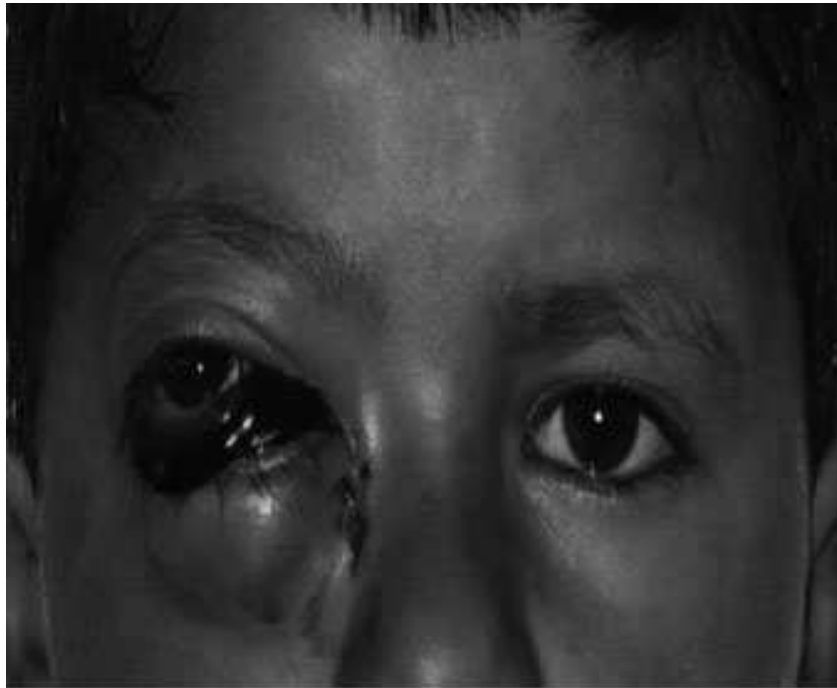#### **1-1-Les signes cliniques d'appel :**

##### **a-Exophtalmie :**

L'exophtalmie reste le mode de révélation prépondérant pour tous les auteurs [12, 13,14]. Cependant, elles constituent 78,57%, 62,96%, 35,6% des motifs de consultations de plusieurs séries : Elmostarchid [9], Belmékki [13] et de Kaya [15], respectivement. Rejoignant ainsi les résultats retrouvés dans notre étude (69 ,57%). Elle peut être isolée ou associée à d'autres signes cliniques. (Figure 36).

Les signes d'accompagnement sont parfois importants :

- phénomènes inflammatoires
- blocage moteur
- rougeur palpébrale
- chémosis conjonctivale rouge ou compressif



**Figure 36: Exophtalmie droite inflammatoire avec un ptosis [16]**

D'autres symptômes peuvent être associés ou rarement isolés: BAV, diplopie, inflammation, douleur orbitaire, troubles oculomoteurs, découverte par le patient lui-même d'une masse orbitaire antérieure visible et/ou palpable, larmoiement, œil rouge, chémosis, œdème palpébral :

**b-BAV :**

La baisse de l'acuité visuelle représente le second signe clinique retrouvé chez nos patients soit 26,1%. Elle est liée le plus souvent à un trouble oculomoteur, mais elle peut être une manifestation isolée. Il faut préciser son mode de survenue. Elle est unilatérale ou bilatérale.

**c-Troubles oculomoteurs : ptosis :**

La motricité oculaire s'apprécie par le parallélisme des reflets cornéens en position primaire et par les courses des différents muscles oculomoteurs et du releveur de la paupière supérieure [17]. Représentant 8,7% de tous les signes cliniques retrouvés dans notre série. Une déviation ou un déficit de mobilité peut être mécanique ou paralytique par un effet de masse.

**d-douleur orbitaire :**

La douleur orbitaire a été présente chez deux de nos patients soit 8,7% des cas.

**e-Masse orbitaire :**

La masse orbitaire a été découverte par les patients eux même, une masse d'évolution progressive. Représentant 8,7% des signes cliniques rapportés par nos malades (Tableau X).

**Tableau X: comparaison des signes fonctionnels de notre étude à ceux retrouvés dans d'autres études nationales :**

Séries	exophtalmie	BAV	DO	TOM
Notre étude	69,56%	26,1%	8,7%	8,7%
B.Elmostarchid [9]	78,57%	35,71%	10,71%	-
D.Lahbil [18]	43,3%	-	-	-
H.Barhadi [19]	97%	79,6%	-	57,8%
N.madaidou [20]	La plupart	La plupart	-	30%
M.Bélmékki [13]	62,96%	14,81%	25,92%	25,92%

**2-examen clinique :**

L'examen clinique se fait en 4 étapes :

**1-2-Examen ophtalmologique :**

**a-inspection**

L'exophtalmie est suspectée cliniquement dès l'inspection, de face et quand l'atteinte est unilatérale, l'œil du côté atteint fait sailli vers l'avant avec une ouverture palpébrale paraissant

augmenté, de profil l'exophtalmie est plus apparente. Cependant, quand l'atteinte est bilatérale, le diagnostic est plus difficile en particulier si l'exophtalmie est modérée. Elle peut être axiale respectant l'axe du regard, témoignant d'une masse intra-conique, ou au contraire s'accompagner d'un déplacement permanent du globe oculaire dans le sens vertical ou latéral, indiquant à la fois l'existence d'une masse extra-conique [17,14].

Deux cas particuliers d'exophtalmie doivent être soulignés : l'exophtalmie pulsatile associée à un souffle, caractéristique des fistules carotido-caverneuses et, l'exophtalmie posturale apparaissant lorsque le patient penche la tête en avant, caractéristique des varices orbitaires.

Nous rapportons sur le (Tableau XI) les différentes données sémiologiques de l'exophtalmie retrouvés chez nos malades.

**Tableau XI: les caractéristiques sémiologiques de l'exophtalmie retrouvées dans notre étude :**

Données sémiologiques	topographie	pulsatile	Non pulsatile	Axiale	Non axiale
Nombre de cas	Gauche : 4 Droite : 10 Bilatérale : 2	5	11	12	4

Tout à fait exceptionnellement, peut être observée une enophtalmie soit au repos en cas de volumineuse varice, soit lorsqu'une masse antérieure refoule le globe en arrière (certaines tumeurs de la glande lacrymale).

L'inspection de la conjonctive peut montrer une hyperhémie conjonctivale de type inflammatoire, ou parfois une masse saumon dans le cul de sac inférieur, caractéristique d'un lymphome. L'existence d'un œdème palpébral, de lésions angiomasos au niveau des paupières, doivent également être remarquées.

**b-Palpation :**

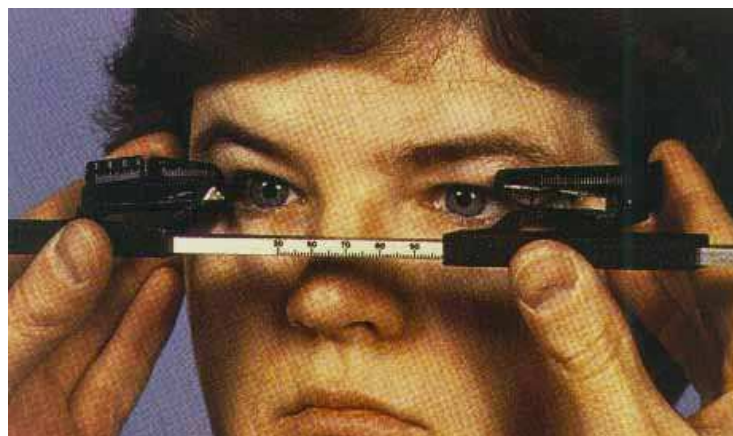La palpation a permis de découvrir le pôle antérieur d'une masse indiquant son accessibilité à un abord antérieur, la mobilité et le caractère douloureux ou non, qui sont en fait d'importants arguments en faveur de la malignité ou de la bénignité.

**c- auscultation :**

L'auscultation a été pratiquée devant une exophtalmie pulsatile, mais également devant un banal œil rouge, elle peut alors faire le diagnostic de fistule carotido-caverneuse spontanée chez une femme âgée. Dans notre étude l'auscultation était sans particularité.

**2-1-2-Bilan ophtalmologique :**

Après l'examen orbito-palpébral, le bilan ophtalmologique comporte l'évaluation de l'acuité visuelle, une appréciation du champ visuel, l'examen de l'oculomotricité et des segments antérieurs, mesure de l'exophtalmie par l'exophtalmomètre de HERTEL (figure 37) (La mesure réalisée doit être inférieure à 18mm, au-dessus de 18mm, on confirme une exophtalmie) [21]. Puis enfin l'examen du fond d'œil qui a pu objectiver l'existence des plis choroïdiens compressifs (un cas de lymphangiome kystique), un envahissement du pôle postérieur du globe et la précision du stade de l'œdème papillaire chez tout patient présentant un syndrome d'HTIC.



**Figure 37: Exophtalmomètre de Hertel [21]**

**2-2-Examen locorégional :**

Comporte l'examen de la glande thyroïdienne à la recherche d'un goitre ou d'un nodule thyroïdien, examen des orifices ORL, et des aires ganglionnaires. Dans notre série l'examen locorégional était sans particularité.

**3-2-Examen neurologique :**

Doit être complet et méthodique, dans notre série l'examen était sans anomalies.

**4-2-Examen somatique complet :**

A la recherche des signes associés, et d'une tumeur primitive ou secondaire.

Au terme de l'examen, il est le plus souvent possible d'affirmer l'existence d'une masse orbitaire et de présumer de son siège, en fonction des caractères de l'exophtalmie axiale ou non, des signes associés, baisse de l'acuité visuelle, signes oculomoteurs qui groupés, sont caractéristiques d'une atteinte de l'apex orbitaire. La nature de la masse peut également souvent être suspectée dès ce stade : une tumeur bénigne est en principe d'évolution lente, indolore, sans signes inflammatoires, alors qu'une tumeur maligne est au contraire d'évolution rapide, souvent douloureuse, accompagnée de signes inflammatoires. Un début brutal, l'existence de signes inflammatoires majeurs, des poussées successives, sont en faveur d'une pathologie infectieuse ou inflammatoire, ce qui explique l'apparition brutale des signes cliniques essentiellement l'exophtalmie au cours de l'évolution de la pseudotumeur inflammatoire de la glande lacrymale.

Au terme de l'examen clinique, il est parfois possible d'aboutir à un diagnostic sur la simple clinique, mais la plupart du temps on aura recours à des examens complémentaires.

### 3-PARACLINIQUE :

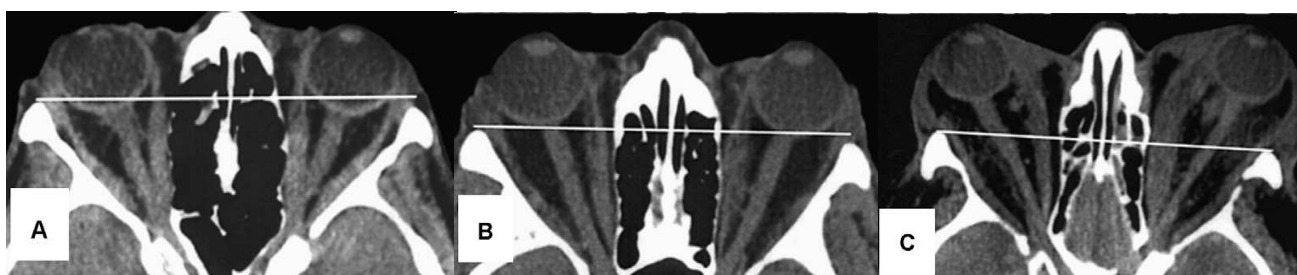#### 1-3-imagerie :

##### 1-1-3-L'échographie :

L'échographie (mode A et B) elle est d'autant plus efficace que la lésion est plus antérieure et plus proche du globe. Son intérêt réside dans son aptitude à la caractérisation tissulaire : elle définit parfaitement bien les lésions kystiques et permet dans les formes typiques de diagnostiquer avec certitude un hémangiome caverneux. Dans notre contexte, l'échographie orbitaire n'a été demandée à aucun de nos patients, vu qu'ils consultaient malheureusement à un stade tardif.

##### 2-1-3- Tomodensitométrie :

Le scanner, avant et après injection de contraste, reste l'examen clé en pathologie tumorale orbitaire, à la condition d'utiliser des coupes axiales fines réalisées dans le plan des nerfs optiques, et de compléter par de bonnes coupes coronales. Le scanner reste le meilleur examen pour analyser les parois de l'orbite, et les éventuelles calcifications intra lésionnelles, ou les rapports d'une lésion intra-orbitaire avec les parois [22, 23]. C'est le premier examen à réaliser devant une exophtalmie, une suspicion de varice orbitaire [22]. (Figures 38-41)



**Figure 38: Scanner de l'orbite. Coupes axiales. Exophtalmie bilatérale de grade I (A), II (B), III (C).**

[18]

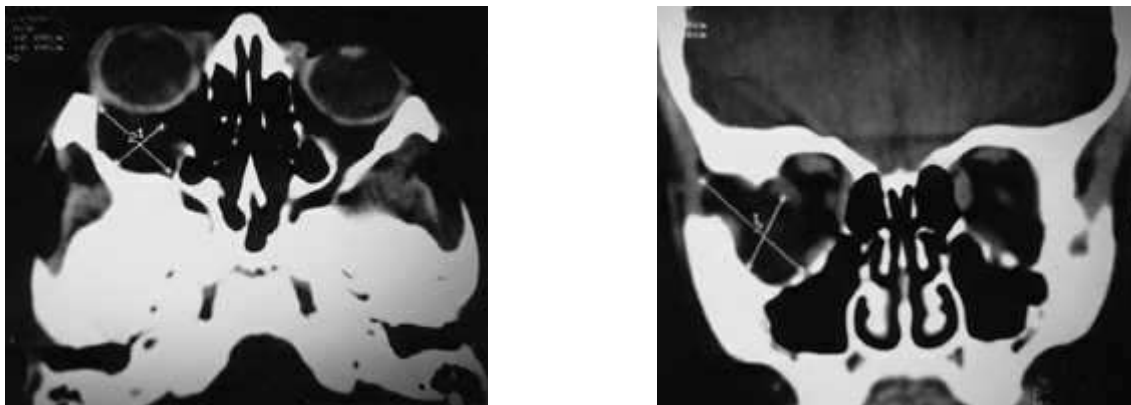
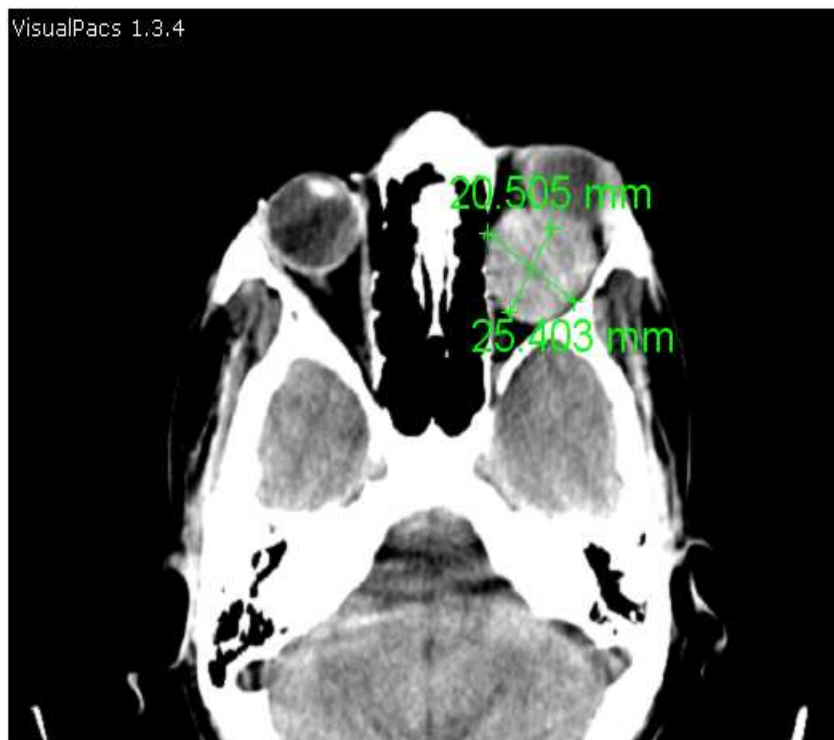


Figure 39 : La TDM met en évidence une masse extra-conique oblongue siégeant au fond de l'orbite en supéro-externe, faisant 4 cm de grand axe et ne prenant pas le produit de contraste. 2. Aspect TDM : coupe transversale. 3. Aspect TDM : coupe coronale[16].

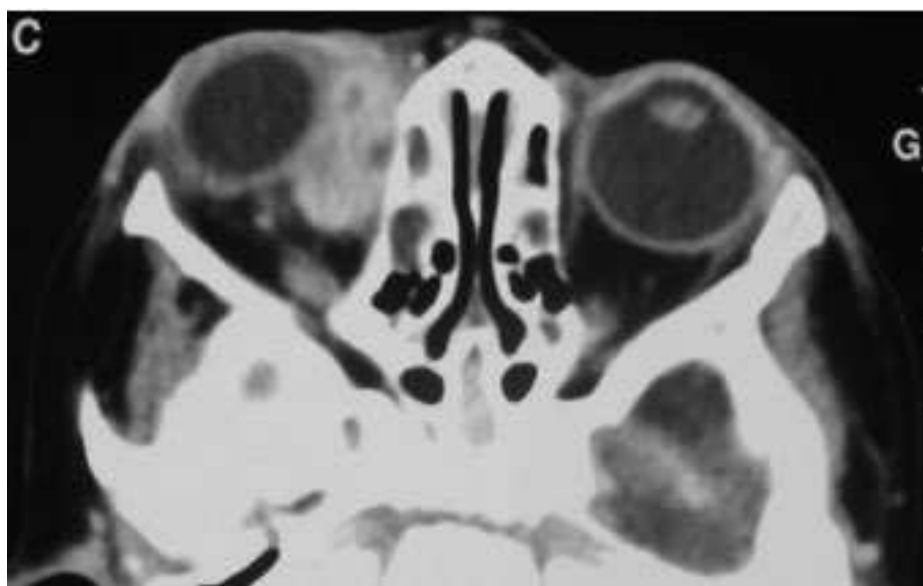

Figure 40 : TDM orbitaire: coupe axiale après injection de contraste. Masse tissulaire intra orbitaire droite refoulant le globe oculaire en dehors et en haut [16].



**Figure 41 : TDM crano-orbitaire : lésion bien limitée, encapsulée, hyperdense, avec remaniement hémorragiques intra-tumoraux (un patient de notre série)**

### **3-1-3-L'IRM :** (figure 42)

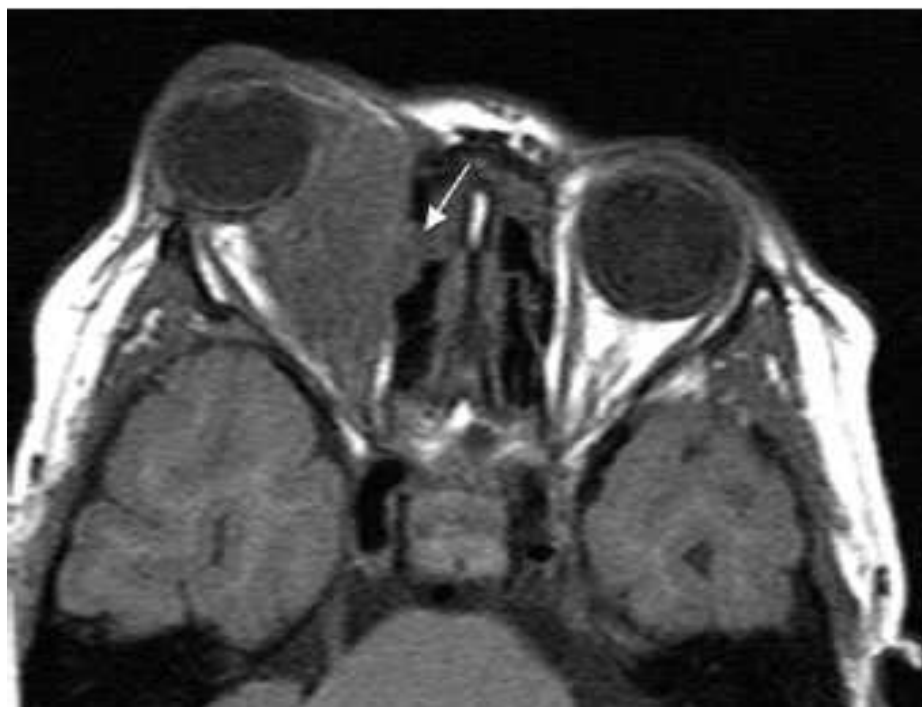Les indications de l'IRM sont très larges, cet examen permettant l'analyse du siège exact, des rapports, de la constitution de la lésion ainsi qu'un bilan d'extension et une recherche d'éventuelles anomalies encéphaliques associées. Elle représente l'examen fondamental dans les tumeurs à cheval sur l'orbite et la cavité crânienne. (Tableau XII).

Dans notre contexte, 5 cas sur 23 soit 21,73% ont bénéficiés d'une TDM et d'une IRM fronto-orbitaire. Une TDM crano-orbitaire a été suffisante pour traiter 15 malades. Une IRM a été directement demandée en première intention chez 3 cas soit 13,04%.

**TABLEAU XII : Comparaison des moyens d'imagerie utilisés dans notre contexte a ceux effectués dans d'autres études nationales :**

Séries	Notre étude	N.MADAIDOU [20]	D.LAHBILE [18]	B.ELMOSTARCHID[9]
TDM effectuées	86,95% des patients	Tous les patients	66,7% des patients	78,58% des patients
IRM effectuées	34,78% des patients	-	-	64,28% des patients

Dans notre étude, on note la prédominance de la localisation droite (56,52%).



**Figure 42 : IRM orbitaire : coupe axiale en SE T1. Masse intra orbitaire en hyposignal T1 refoulant le globe oculaire en avant et en dehors et présentant une extension éthmoïdale (flèche).[15]**

**4-1-3- Radiographie standard de l'orbite et des sinus :**

La radiographie permet le calcul de l'indice oculo-orbitaire (I.O.O) :

$$\text{I.O.O} = \frac{\text{Largeur précanthale externe}}{\text{Longueur axiale}} \times 100$$

On parle d'exophtalmie si l'I.O.O est supérieure à 70.

L'exophtalmie est classée selon l'I.O.O en trois grades [18] :

-Grade I : I.O.O supérieur à 70 et inférieur à 100.

-Grade II : I.O.O égale à 100. La ligne bi-canthale est tangente au globe oculaire.

-Grade III : supérieur à 100. Le globe oculaire est en avant.

L'I.O.O affirme le diagnostic d'une exophtalmie, évalue son importance et évalue le caractère uni ou bilatérale.

**5-1-3- l'artériographie :**

L'artériographie carotidienne n'est plus pratiquée en pathologie orbitaire, qu'en cas de suspicion de fistule artério-veineuse.

La phlébographie orbitaire a pour seule indication l'étude préopératoire des varices orbitaires.

**2-3- biologie :**

Les hormones thyroïdiennes (T4 et TSH), et le bilan infectieux ont été demandés respectivement devant une exophtalmie bilatérale et devant des signes infectieux complétant ainsi les données des examens radiologiques.

### 3-3- Histologie :

Elle est utilisée comme moyen de diagnostic par les ophtalmologistes et parfois sous forme de biopsie. Elle reste obligatoirement indiquée en cas de pathologie maligne de manière générale, afin de confirmer le diagnostic et surtout d'orienter le traitement, et plus particulièrement pour :

- les lymphomes orbitaires, les métastases, les rhabdomyosarcomes et les leucémies de l'enfant.

Et elle reste contre-indiquée en cas de pseudotumeur inflammatoire de la glande lacrymale [24].

Ainsi, elle a été indiquée systématiquement dans notre étude pour tous les patients.

## V-Prise en charge thérapeutique :

A travers le monde, la prise en charge des tumeurs orbitaires pose encore quelques difficultés sur le plan thérapeutique. Dans un but didactique et de simplicité, nous allons traiter respectivement le but de la prise en charge qui reste carcinologique à chaque fois qu'une tumeur maligne est suspectée, et nous allons rappeler de façon plus détaillée les différentes voies utilisées pour aborder l'orbite en se référant à des principes connus et validés.

### 1-But :

- Eradiquer la tumeur
- Préserver le pronostic fonctionnel tant que cela est possible
- Préserver le pronostic vital en assurant une exérèse carcinologiquement satisfaisante.
- Prévenir les récurrences locales et/ou à distance par des thérapies adjuvantes

## 2-moyens :

### 1-2-moyens médicaux :

Il vise à lutter contre la douleur, l'inflammation, la protection du globe oculaire, par un traitement local est toujours de mise chaque fois que nécessaire, à base de soins ophtalmiques (collyres anti-inflammatoire et/ou antibiotiques, des pansements), des antalgiques ...ou par voie générale en particulier la corticothérapie.

### 2-2- Traitement chirurgical :

#### 1-2-2-Le choix de la voie d'abord :

##### a- La nature anatomopathologique de la lésion : [10, 24]

Si une origine maligne est suspectée, la biopsie en général par voie antérieure est conseillée. Les tumeurs a priori bénignes doivent être opérées -mis à part, les méningiomes de la gaine du nerf optique et les gliomes du nerf optique - sans biopsie préalable.

Les voies larges, sous-frontales avec dépose du rebord orbitaire supérieur ou ptérionale, seront choisies pour la chirurgie des méningiomes sphéno-orbitaires, des histiocytomes fibreux, des lymphangiomes et les voies plus réduites - orbitotomie latérale ou postéro-latérale, pour la chirurgie des tumeurs de la glande lacrymale, des angiomes caverneux ou d'autres tumeurs bien circonscrites comme les schwannomes [10].

##### b-La localisation de la tumeur [24]:

Une tumeur palpable peut relever d'une voie antérieure à moins que son extension postérieure dépasse la ligne équatoriale du globe oculaire en arrière. Les tumeurs à extension intracrânienne seront opérées par craniotomie, qu'il s'agisse d'une voie sous-frontale ou ptérionale.

Les tumeurs du nerf optique, méningiome ou gliome, seront extirpées par voie sous-frontale, de même que les tumeurs des quadrants internes, en dedans du nerf optique ou les tumeurs à développement très postérieur, à proximité de l'apex.

L'exérèse des tumeurs ethmoïdales peut nécessiter un double abord, avec un abord rhinologique spécifique, mais l'abord sous-frontal est le plus souvent suffisant.

**c-La taille de la tumeur [24]:**

Elle conditionne en général la largeur d'exposition, même si certaines tumeurs de taille limitée demandent une voie large et inversement.

**d. L'âge du patient et surtout de son état clinique :**

Ces facteurs peuvent contre-indiquer une craniotomie.

Les voies d'abords de l'orbite :

**1-2-2- les voies d'abords ophtalmiques :**

**a-Orbitotomie antérieure :**

Réalisée par voie transcutanée, ou éventuellement transconjonctivale, elles s'adressent aux tumeurs antérieures. [24,25]

L'incision peut être supérieure, sous-sourcilière ou intrasourcilliaire, supérolatérale en regard de la fosse lacrymale, inférieure en regard du rebord orbitaire inférieur, latérale ou médiale avec section du ligament latéral externe ou du tendon canthal médial. Elles permettent un abord extrapériosté ou intrapériosté après ouverture du septum [24].

**Les inconvénients :** Les risques tiennent aux éléments anatomiques rencontrés : glande lacrymale, trochlée du muscle oblique supérieur, releveur de la paupière supérieure, sac lacrymal,

nerfs infra-orbitaires et supra-orbitaires. L'œdème et l'ecchymose post-opératoires sont fréquents, de même qu'un ptosis transitoire en cas d'abord supérieur.

**1-a-voie conjonctivale** : (figure 43, incision 1)

**Indications** : Cette voie est surtout intéressante pour les processus très antérieurs et/ou médiaux.

**Avantage** : La cicatrice conjonctivale, très peu visible, constitue un avantage indéniable [26].

**Technique chirurgicale** : La conjonctive est ouverte au niveau du limbe scléro-cornéen ou à proximité de l'insertion des muscles oculomoteurs.

Elle peut être pratiquée à proximité de la glande lacrymale, au niveau de la région orbitaire supéro-latérale, mais il existe un risque réel de léser les ostiums de la glande. L'abord direct au niveau des culs-de-sac conjonctivaux supérieurs paraît peu recommandable, en raison de la proximité du muscle releveur, du tendon de l'oblique supérieur et de la glande lacrymale [26]. En revanche, l'abord du plancher orbitaire par le cul-de-sac conjonctival inférieur est volontiers pratiqué. Le passage au travers des rétracteurs de la paupière inférieure se fait habituellement sans dommage. Cet abord peut être élargi par une large canthotomie permettant une bonne exposition inféro-latérale.

Pour la paroi médiale de l'orbite, l'ouverture peut être faite un peu en arrière du repli de la semilunaire ou en rétrocaronculaire pour plonger en arrière du faisceau postérieur du tendon canthal médial (muscle de Duverney-Horner).

**Son principal inconvénient** reste une exposition limitée de la tumeur et un accès difficile aux masses postérieures.

## 2-a-Les voies d'abord transpalpébrales :

Elles reproduisent les incisions éprouvées lors de la chirurgie des paupières et reprennent les lignes naturelles du visage afin de réduire la visibilité des cicatrices et cela représente leur principale avantage [27].

- **L'incision du pli palpébral supérieur :** (figure43, incision 2)

Elle est indiquée pour l'abord supérieur. Elle est très familière dans le cadre de la chirurgie du ptosis. Ce type d'abord remplace l'incision directe en regard du rebord orbitaire.

**Technique chirurgicale :** L'incision est faite sur toute la longueur du pli palpébral comparativement au pli palpébral controlatéral. Le muscle orbiculaire est ouvert, exposant la face antérieure du muscle releveur de la paupière supérieure. La dissection change alors d'angulation et remonte vers l'insertion du septum orbitaire sur la face antérieure de l'aponévrose du releveur.

- **L'incision sous-ciliaire palpébrale inférieure :**

L'incision sous-ciliaire de la paupière inférieure permet l'accession à l'orbite antérieure inféro-latérale.

- **L'incision canthale externe :** (figure43, incision 5)

L'incision canthale externe permet un abord un peu plus large. La canthotomie permet d'ouvrir la paupière inférieure et de la récliner largement médialement.

- **L'incision du pli palpébral inféro-médial :** (figure43, incision 6)

**Indication :** L'incision du pli palpébral inféro-médial est pratiquée pour l'abord du plancher de l'orbite et la partie adjacente à l'ethmoïde.

**Technique chirurgicale :** L'incision est réalisée à 4mm en dessous de l'angle interne de l'œil et poursuivie obliquement en bas et en dehors. Le rebord orbitaire est abordé en préseptal, puis le périoste est ouvert et la périorbite est décollée sans ouverture [24, 27].

**Les avantages de cette voie , elle permet :**

-la décompression orbitaire osseuse inféro-médiale visant à réduire les exophtalmies thyroïdiennes [24].

- et une bonne exposition de la paroi osseuse.

● **L'abord direct de la loge lacrymale :** (figure43, incision 7)

C'est un abord plus restreint qui vise le sac lacrymal et qui peut être étendu au-dessus du tendon canthal interne. L'incision est réalisée en arrière des vaisseaux angulaires. Elle permet l'ouverture du périoste en regard de la crête lacrymale antérieure et la section du faisceau direct du tendon canthal interne, exposant au mieux le sac lacrymal.

S'il s'agit bien d'un processus du sac lacrymal, celui-ci est ouvert pour biopsie ou ôté (dacryocystestomie), par contre s'il s'agit d'un processus adjacent, on peut décoller le sac et poursuivre vers l'ethmoïde en arrière de la crête lacrymale postérieure [24].

● **L'abord latéral orbitaire :** (figure43, incision 8)

La voie d'abord latérale est décrite avec les voies d'abord neurochirurgicales, mais elle est fréquemment utilisée par les ophtalmologistes rompus à la chirurgie des tumeurs de l'orbite.

**b-Exentération :**

L'exentération orbitaire vise à retirer l'ensemble du contenu orbitaire dans son sac périorbitaire. Elle s'adresse :

● Aux processus malins peu sensible à la radiothérapie ou à la chimiothérapie, qu'il s'agisse de tumeurs primitives orbitaires, de métastases isolées, de tumeurs propagées à partir des paupières, de tumeurs oculaires avec effraction sclérale ou envahissement du nerf optique (rétinoblastome, mélanome choroïdien) ou de tumeurs propagées à partir de structures voisines [28].

Ce qui rejoint la pratique adoptée dans notre série, tel que l'exentération a été indiquée pour deux cas, un rétinoblastome et pour une récurrence locale d'un mélanome oculaire.

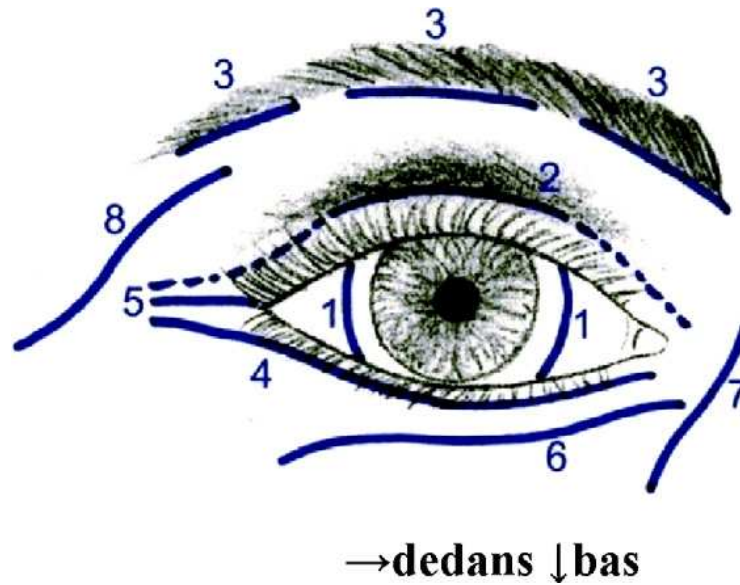
Elle prend aussi une place devant certains processus infiltrant majeurs, pourtant bénins, comme les hémangiopéricytomes (Tableau XIII)

**Tableau XIII : Indications des exentérations orbitaires dans la littérature : [28]**

**Tableau I**

Indication des exentérations orbitaires dans la littérature.

	<i>Naquin</i>	<i>Reese</i>	<i>Simons</i>	<i>Speath</i>	<i>Rathburn</i>	<i>Concilis</i>	<i>Bartley</i>	<i>Levin</i>	<i>Shields</i>	<i>Günnaip</i>	<i>Mouriaux</i>
Années	27-53	An50	51-64	21-71	40-70	76-86	67-86	69-88	80-89	63-93	81-93
Basocellulaires	11		12	8	14	9	20	8	3	102	11
Spinocellulaires	4		3		5	7	33	32		128	15
– Paupières	3		1		2	6		12		61	6
– sinus maxillaire	1		2			1		13		16	4
– conjonctive					3			6		51	4
– autres					1			1			1
Mélanomes	12	10	7	6	8	8	16	18	14	32	7
– conjonctive	3	7		5	5	1		10	6	4	5
– choroïde	9	3		1	2	7		1	7	24	2
– sinus maxillaire								3			
– orbite					1			2			
– cutanés								2	1	4	
Sarcomes	9	5	3	13	10	2	4	4			4
Carcinomes sébacés					1		6	6	2	6	
Adénocarcinomes			3	3	6	2	5	2			2
Tum mixtes gl. lacry.	2			4	2	1	1	1			
Cylindromes						5	2	5			2
Fibrohistiocytofibromes							1	1			
Rétinoblastomes	1					1			1	80	
Hémangiopéricytomes		3		1				2			
Méningiomes	2		1				2	3	1		
Lymphangiomes							1	1			
Autres	4	2	2	1		3	7	9		1	3
TOTAL	44	20	31	36	47	38	98	92	22	349	44



**Figure 43: Schéma des incisions et voies d'abord trans-conjonctivales et trans-palpébrales (oeil droit) :**

**1. Voie d'abord trans-conjonctivale. 2. Incision du pli palpébral supérieur. 3. Voie d'abord sous-ciliaire (rebord orbitaire supérieur). 4. Voie d'abord sous-ciliaire. 5. Incision canthale externe. 6. Incision du pli palpébral inférieur. 7. Voie d'abord de la fosse du sac lacrymal. 8. Voie d'abord latérale [24]**

**2-2-2- les voies d'abord neurochirurgicales :**

**a-Orbitotomie latérale :** (figures 45 et 46)

Les voies latérales, elles comprennent ou non la dépose du rebord latéral orbitaire.

**1-a- La voie latérale avec dépose du rebord latéral externe :**

Divers abords cutanés permettent d'éteindre le pilier fronto-zigomatique : incision horizontale de Berke, concave en arrière de Kronlein, en S allongé de Wright, en Scourt de Vergez et Stallard (figure 44). Le type d'incision dépend que des pratiques courantes de l'opérateur [26,27].

**La technique chirurgicale** : Le périoste orbitaire est ouvert en regard du pilier osseux. On récline ensuite les fibres antérieurs du muscle temporal, libérant ainsi la fosse temporale. Le périoste orbitaire est ensuite décollé de la paroi latérale.

Le temps osseux consiste en une dépose de la paroi latérale de l'orbite : deux traits réalisés à la scie ou à la fraise oscillante, l'autre le plus bas possible sur le pilier osseux. On prend soin de protéger le globe oculaire pendant cette découpe. Le volet est ensuite retiré à la pince et plongé dans du sérum. L'avantage de l'incision du périoste est de donner accès à la cavité orbitaire dans sa partie extra-conique [24, 27]

L'abord intra-conique nécessite d'écarter le muscle droit latéral. Après exérèse tumorale, le volet osseux est repositionné et fixé aux fils d'acier ou avec un fil non résorbable. Le muscle temporal est repositionné et la peau est suturée. Un drainage externe est souvent nécessaire. La cicatrice ultérieure est peu ou pas visible.

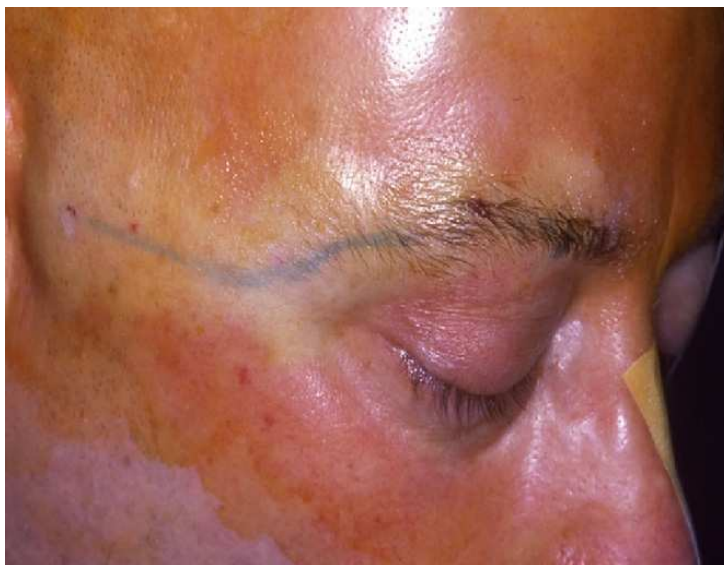**Indication** : C'est la voie de choix pour les tumeurs de la glande lacrymale, certains hémangiomes caverneux, la plupart des lymphomes, certains mélanomes choroïdiens propagés à l'orbite [24].

**Avantage** : La dépose de l'arcade permet lorsque cela est nécessaire d'optimiser l'exposition.

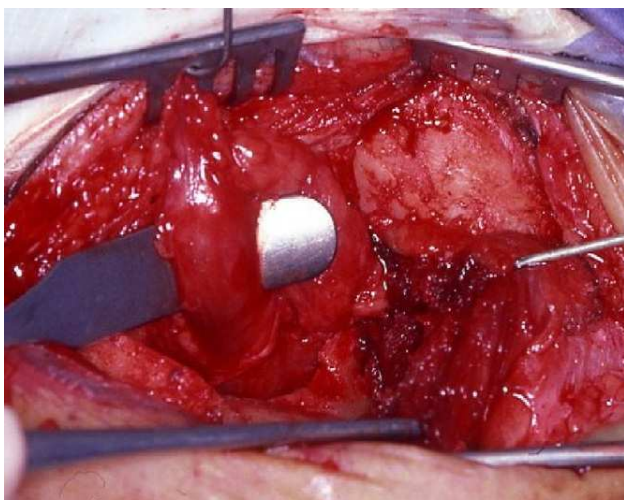
### **2-a-La voie latérale sans dépose du rebord latéral externe :**

Décrite par Brihaye en 1976, l'incision cutanée coronale reste de mise.

**La technique chirurgicale** : Le muscle temporal est incisé le long du rebord orbitaire, puis récliné en arrière. Un trou de trépan à travers la paroi latérale de l'orbite débute l'orbitotomie. L'élargissement vers le haut conduit à l'ouverture de la fosse cérébrale antérieure. Ainsi, la partie latérale du toit orbitaire peut être ôtée. L'orbitotomie peut aussi être agrandie vers l'arrière et vers le bas au niveau de la fissure orbitaire inférieure et de la fosse cérébrale moyenne [24,27].

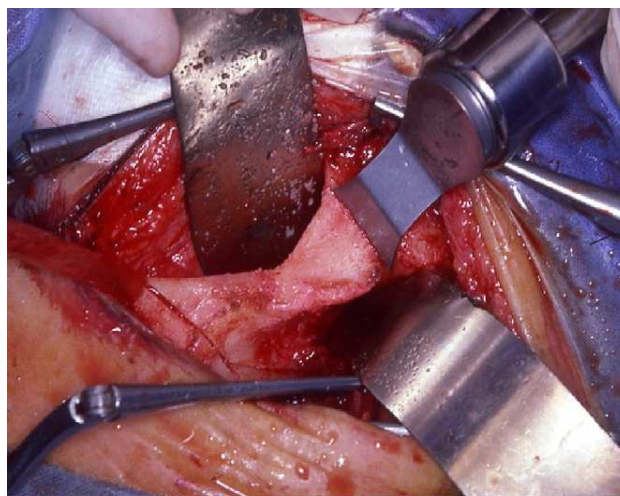


**Figure 44 : Voie latérale droite. Incision en forme de S selon Stallard, 1947. [24]**



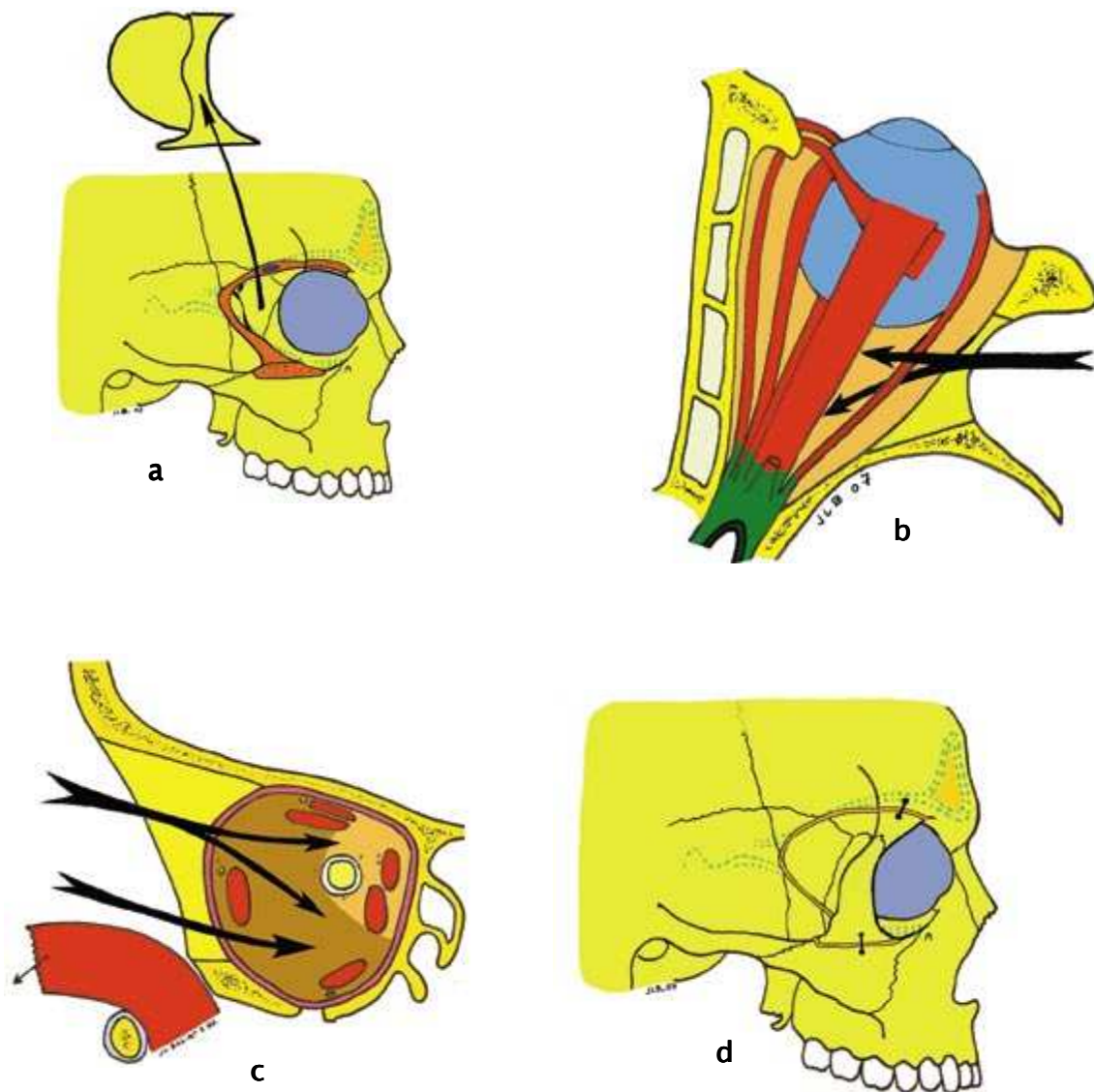
→ bas | arrière

**Figure 45: Voie latérale droite. Exposition du muscle droit latéral [25]**



→ bas | arrière

**Figure 46 : Voie latérale droite. Découpe du volet orbitaire latéral. Trait inférieur à travers le rebord orbitaire latéral [24].**



**Figure 47 : Schémas de la voie d'abord cranio-faciale latérale externe : (a) taille d'un mini-volet aux dépens de la paroi orbitaire externe, (b) voie d'accès entre les muscles du cône postérieur, (c) zone atteinte par cette voie, et (d) reconstruction par remise en place du volet.**

**b-Orbitotomies supérieures :**

**Technique chirurgicale :** L'abord orbitaire supérieur par effondrement du plafond orbitaire après réalisation d'une incision bicoronale, d'un volet frontal et après avoir récliné le lobe frontal,

encore dénommé voie de Dandy ou de Pertuiset, permet d'aborder les tumeurs situées dans la partie supérieure de l'orbite. Par ailleurs l'abord intra-conique se fait de part et d'autre du muscle droit supérieur. Le canal optique peut être ouvert par cette voie.

**Le principal avantage** : c'est la meilleure voie en cas de tumeurs à cheval sur l'orbite et l'endocrâne [24].

#### **c-Orbitotomies inférieures :**

Rarement utilisées, elles peuvent se faire par une incision cutanée ou par voie transantrale abordant le plancher orbitaire par l'intermédiaire du sinus maxillaire.

#### **d-Orbitotomies médiales :**

**Avantages** : Les voies paralatéronasales, médio- ou transfaciales partant de la partie médiale du sourcil, contournant l'aile du nez jusqu'à la lèvre supérieure, permettant d'aborder la partie médiale de l'orbite et l'éthmoïde.

**Indications** : Elle est surtout utile en cas de tumeur ORL propagée de l'orbite

**Technique chirurgicale** : Cette voie ORL nécessite de décoller le périoste orbitaire en regard de la trochlée du muscle oblique supérieur, de coaguler ou clipper l'artère éthmoïdale antérieure et de respecter les voies lacrymales.

Cet abord peut être associé à un abord neurochirurgical par volet frontal [24].

#### **e-Les voies combinées :**

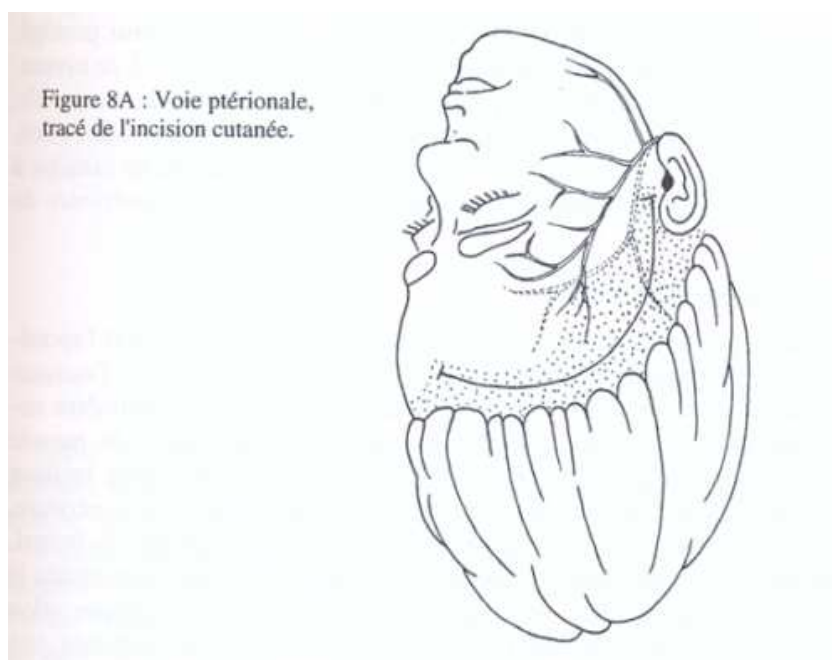
Ce sont les plus utilisées, on distingue :

**1-e.La voie ptériale :**

**Indications** : Elle est utilisée de première intention pour la chirurgie des méningiomes sphéno-orbitaires : elle permet grâce à l'orbitotomie supérieure et latérale progressive d'accéder à la fissure orbitaire supérieure, à l'apophyse clinéoïde antérieure et au canal optique au niveau de la région sous-frontale et aux foramen ovale et rotundum au niveau de la région basi-temporale.

**Les avantages** : Elle peut intégrer la dépose orbito-zygomatique et apporter une exposition très large sur la partie supéro-latérale de l'orbite, après décollement extradural et réalisation d'un volet orbitaire supéro-latéral. Elle permet aussi la réalisation d'une voie intra-conique latérale dans des conditions d'exposition satisfaisante ; une voie intra-conique interne est possible, mais l'orbitotomie doit être agrandie en dedans, pour ôter le toit dans son ensemble.

**Technique chirurgicale** : L'incision est frontotemporale le long de la ligne d'implantation des cheveux et le décollement du scalp est réalisé avec le muscle temporal en monobloc, afin de ne pas léser la branche frontale du nerf facial [27] (figure 48).



**Figure 48 : schémas de l'incision cutanée de la voie ptériale [7]**

### **2. e. La voie fronto-ptériale :**

C'est une variante de la voie sous-frontale qui permet l'accès à l'étage antérieur et moyen de la base du crâne.

**Indications** : Cette voie est indiquée dans la plupart des lésions de la loge postérieure de l'orbite, et dans les lésions à cheval entre l'orbite et la cavité crânienne. Elle permet également d'atteindre les différents quadrants de l'orbite.

**Technique chirurgicale** : Sur un patient installé en décubitus dorsale, la tête sur têtère en légère extension, on réalise, après une incision bi-tragale, un volet osseux fronto-ptériale droit passant à ras de l'orbite.

### **3. e. La voie frontotemporale avec dépose orbito-zygomatique :**

La voie frontotemporale est une extension de la ptériale.

**Indications** : Cette voie trouve son utilité surtout dans les processus expansifs de l'étage moyen de la base du crâne et les anévrysmes cérébraux.

**Avantage** : Cette voie d'abord a été développée par la dépose orbito-zygomatique afin d'assurer une meilleure exposition des éléments vasculo-nerveux avec le minimum de rétraction sur le parenchyme cérébral.

**Principale inconvénient** : Elle expose à un problème d'ordre esthétique comme l'énophtalmie, surtout lorsque le volet orbito-zygomatique est réalisé en deux temps.

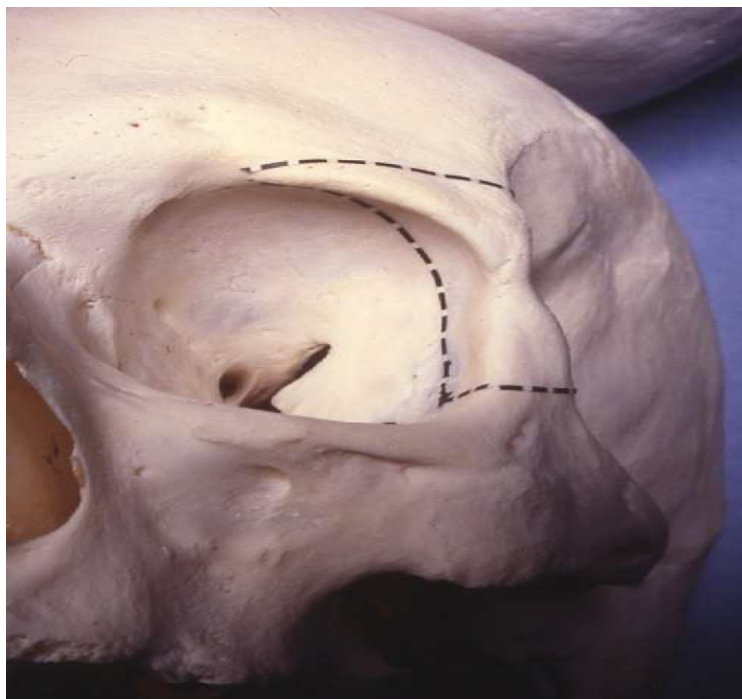
**Technique chirurgicale** : La voie ptériale avec dépose orbito-zygomatique est réalisée sur un patient en décubitus dorsal, tête sur têtère latéralisée à 40° en légère extension afin de permettre au lobe frontal de s'écarter du toit de l'orbite. Elle consiste à la réalisation d'un seul volet en monobloc ou deux volets :

- un volet fronto-temporal
- un volet orbito-zygomatique

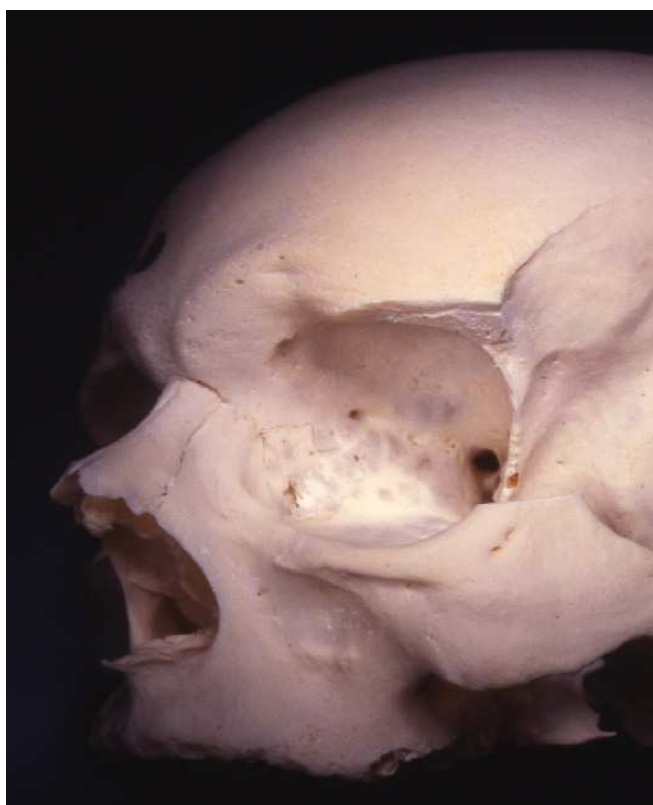On réalise une incision arciforme fronto-temporal concave en haut, cachée au niveau des cheveux allant depuis l'arcade zygomatique en bas à 1 cm en avant du tragus et s'étendant en haut vers la région temporale pour s'incurver par la suite vers la région frontale.

Après désinsertion de l'épicrâne et du muscle temporal, on procède à la réalisation du volet fronto-temporal comme dans la voie ptériale, complétée par la dépose orbito-zygomatique

**En conclusion** : Schématiquement les voies sous-frontales sont choisies en principe pour les tumeurs orbitaires du quadrant interne et les autres voies notamment la voie latérale avec dépose osseuse type Kronlein, la voie latérale sans dépose de l'arcade et la voie ptériale réservées pour les tumeurs du quadrant externe. Dans notre étude la voie sous-frontale était la plus utilisée (57,14%), rejoignant ainsi l'activité neurochirurgicale adoptée dans la série de la SNCLF [8].

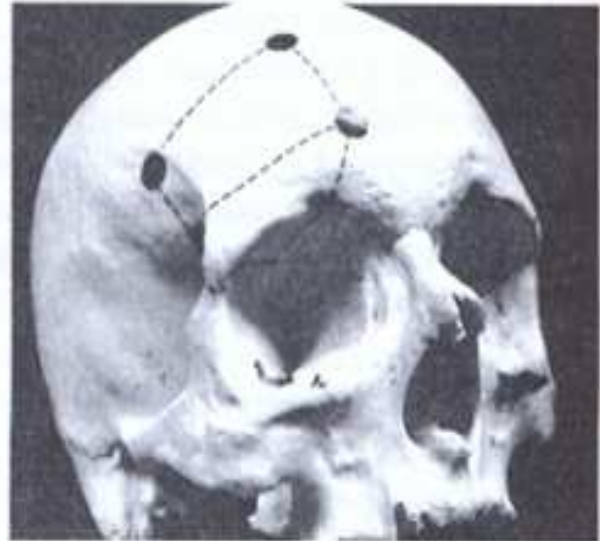

**Figure 49: Orbitotomie supero-latérale gauche. Découpe osseuse de face [24].**



**Figure 50 : orbitotomie supero-latérale gauche. Vue de l'orbite après découpe osseuse [24]**

Figure 1 : Abord sous frontal élargi.  
1. volet frontal  
2. le volet orbitaire peut inclure si besoin la partie externe de l'arcade et la paroi externe de l'orbite.



**Figure 51: abord sous frontal élargi [7]**

### **3-2-Radio-chimiothérapie :**

Le protocole de la chimiothérapie diffère selon l'étiologie et l'étendue de la tumeur. Elle peut être adjuvante ou néoadjuvante. Dans notre série une chimiothérapie adjuvante a été indiquée dans un cas de rhabdomyosarcome alvéolaire.

La radiothérapie complète le traitement des patients porteurs de tumeurs malignes. Elle peut être post-opératoire ou préopératoire et c'était bien le cas pour notre malade (rhabdomyosarcome) tel qu'une radiothérapie post-opératoire a été instaurée.

## **VI-Evolution et pronostic :**

### **1-8-EVOLUTION:**

Les principales complications de la chirurgie orbitaire sont :

**1-1-8-Vasculaires :**

Hémorragie per- ou postopératoire avec hématome compressif nécessitant évacuation ;  
oblitérations de l'artère centrale de la rétine et neuropathies ischémiques antérieures aiguës lors  
de chirurgie intra-conique, ou d'hypotension prolongée.

**2-1-8-musculaires :**

Incarcération ou section musculaires, sources de diplopie postopératoire; ptosis par  
contusion ou désinsertion de l'aponévrose du releveur de la paupière.

**3-1-8-atteintes cornéennes :**

Anesthésie par lésion du nerf nasociliaire, syndrome sec par destruction de la glande  
lacrymale ou de ses canaux d'excrétion, kératite d'exposition par lagophtalmie postopératoire.

**4-1-8-complications infectieuses:**

**a- Les infections intra-orbitaires :**

Les infections de la région orbitaire sont caractérisées par la présence d'une tuméfaction  
orbitaire inflammatoire d'origine infectieuse. On distingue Deux formes cliniques :

- Les cellulites péri- orbitaires pré septales situées en avant du septum orbitaire plus  
fréquentes mais d'évolution favorable.
- Les cellulites orbitaires rétro septales situées en arrière du septum orbitaire moins  
fréquentes mais plus graves mettant en jeu le pronostic fonctionnel de l'œil, de ses annexes voire  
le pronostic vital.

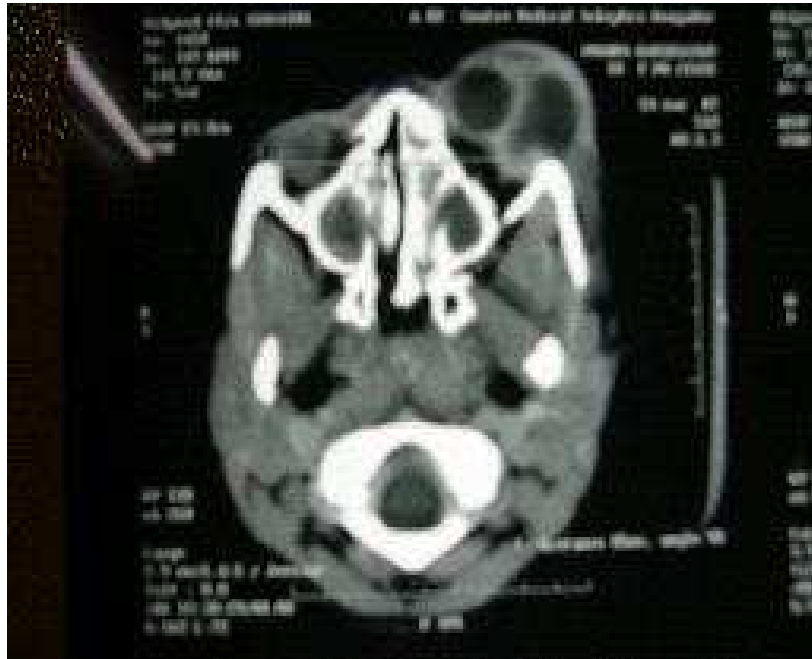L'atteinte de l'orbite, de la péri orbite et des structures annexes de l'œil est le plus souvent  
secondaire à une infection des sinus para nasaux, son évolution peut se faire vers des :

● complications locales : abcès subpériosté (figure 52), abcès intra orbitaire, névrite et atrophie optique, et cécité.

● complications intracrâniennes : abcès du cerveau, empyème sous et extradural, et thrombose du sinus caverneux.

Le diagnostic de cellulite orbitaire est généralement clinique mais un bilan par imagerie médicale (échographie, tomodensitométrie, imagerie par résonance magnétique) est demandé lorsqu'il apparaît des signes orientant vers une atteinte rétro septale. L'antibiothérapie constitue le traitement de première intention devant une cellulite orbitaire. Ce traitement associé à une surveillance ophtalmologique et échographique sera adopté pendant 24 à 48 heures. En l'absence d'une amélioration clinique, un traitement chirurgical sera indiqué. La chirurgie sera aussi proposée en présence d'un volumineux abcès intra orbitaire, d'une ophtalmoplégie complète ou d'une baisse de l'acuité visuelle.

La prise en charge des abcès orbitaires nécessite une collaboration pluridisciplinaire en fonction du siège de la ou des collections suppurées et des lésions associées. Les abcès orbitaires latéro-internes seront drainés par orbitotomie externe ou par endoscopie; ce drainage sera complété par une ethmoïdectomie et une antrotomie maxillaire en cas de sinusite. Les autres localisations intra orbitaires seront drainées par orbitotomie externe ou supérieure par un ophtalmologiste; les collections intracrâniennes sont traitées par craniotomie avec évacuation drainage par un neurochirurgien. Bien traités, le pronostic des abcès orbitaires est favorable [30]



**Figure 52: TDM en coupe axiale : abcès orbitaire subpériosté [30]**

**5-1-8-autres complications :**

Plaie du globe oculaire responsable d'un décollement de rétine.

A distance : énoptalmie, cicatrices vicieuses.

Il faut y ajouter les risques liés à un abord endocrânien : fuite de liquide cébrospinal, hémorragie sous-durale, contusion frontale, ou ORL.

Les complications sont plus fréquentes dans les orbitotomies latérales (35%) qu'antérieures (3 %) [29].

**2-8- Pronostic :**

Le pronostic des lésions intra-orbitaires est dominé par :

- La nature histologique de la lésion, son extension intracrânienne et à la base du crâne.

– sa topographie.

–l'importance de l'envahissement et de la souffrance du nerf optique.

–et enfin par la précocité et la qualité de la prise en charge.

Certes la chirurgie des lésions intra orbitaires a connu un grand progrès, pour les lésions bénignes encapsulées mais reste malheureusement palliative dans les lésions malignes ou souvent la chirurgie carcinologique est le premier souci.

Dans cette étude, le suivie postopératoire a été évalué par les données de la dernière consultation. Le suivi moyen est de 3 ans. L'évolution était simple pour la majorité des cas (56,52%), régression spectaculaire de l'exophtalmie et peu de morbidité. Le pronostic a été très bon, avec peu de complications, cependant les complications retrouvaient dans notre série, on trouve : décollement de la rétine et diplopie traité, sècheresse oculaire, déficit du regard vers le haut qui a nécessité des séances de rééducation, et récidence tumorale d'un mélanome oculaire nécessitant une reprise chirurgical avec exentération de l'œil gauche. (Figures 53–54)

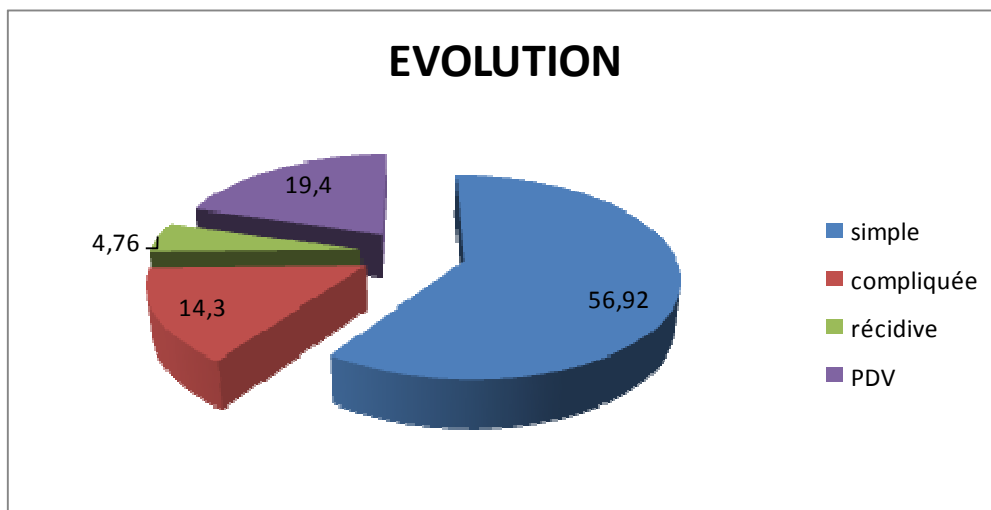


Figure 53: évolution de nos malades

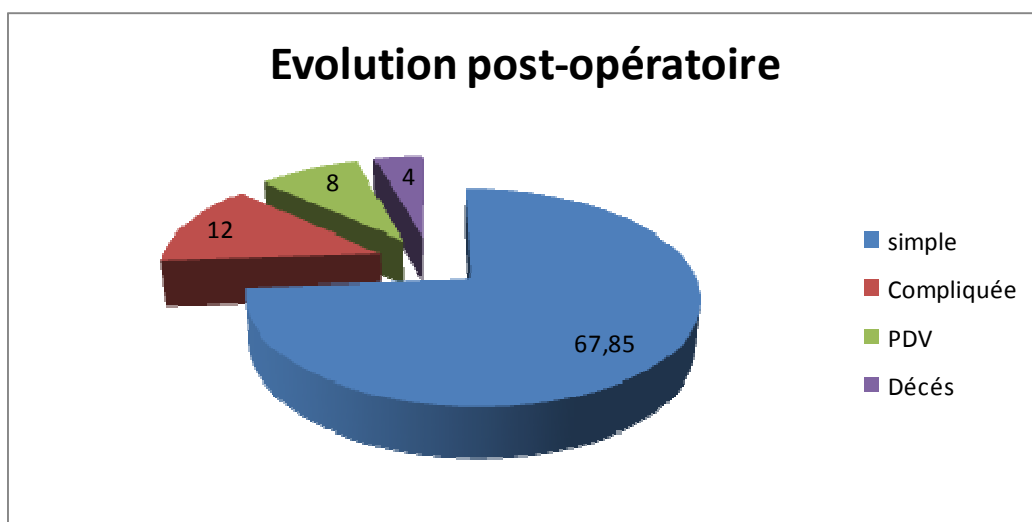


Figure 54: Evolution de la série d'El mostarchid [9]

## 7- Diagnostic étiologique :

### 1-7. Tumeurs du système nerveux et des méninges :

#### 1-1-7.Méningiomes :

### A-méningiome sphéno-orbitaire :

#### a-Introduction :

Les méningiomes sphéno-orbitaires sont des tumeurs bénignes, définis par l'envahissement intra-osseux de la petite aile et de la grande aile du sphénoïde aboutissant à une hyperostose du toit de l'orbite, de la paroi latérale de l'orbite et de la fosse cérébrale moyenne. L'atteinte osseuse peut gagner la fissure orbitaire supérieure, l'apophyse clinéoïde antérieure, le canal optique et les sinus sphénoïdaux et éthmoïdaux. L'envahissement dural peut s'étendre en arrière vers la fissure orbitaire supérieure et le sinus caverneux. Enfin un envahissement vers l'orbite, en situation intra-ou extra-périorbitaire, vers la fosse ptérygomaxillaire ou le muscle temporal sont possible [31].

Cette affection est aussi caractérisée par un épaissement méningiomateux au niveau de la dure mère périsylvienne.

Les méningiomes sphéno-orbitaires représentent environ 20% des tumeurs orbitaires en milieu neurochirurgical [8].

Cette tumeur secondaire par rapport à la forme orbitaire primitive, touche surtout le sexe féminin (3 femmes pour un homme) et est caractérisée par son hormonodépendance [31]. Ce qui concorde avec les résultats de notre étude, vue que le méningiome sphéno-orbitaire a été isolé chez six cas, quatre de nos six malades sont de sexe féminin.

L'âge de survenue de cette tumeur dans notre série rejoint celui retrouvé dans la littérature (âge adulte). La fréquence retrouvée dans notre étude est de 26,1% (tableau XIV) :

**Tableau XIV : Tableau comparatif du taux des MSO retrouvé dans notre étude et celui constaté dans d'autres études :**

Etude et nombre de cas :	Notre étude N : 23 cas	SNCLF 2010 N : 385 cas	Copignon [33] N : 405 cas
Pourcentage des MSO	39,13%	40,2%	20,7%

**b-Neuropathologie :**

Topographie : 85% des méningiomes ont un siège encéphalique : convexité (30%) – parasagittal (30%) – base (30%) – région sellaire, sinus caverneux, fosse postérieure(7%), intraventriculaire (2%) , sans attache durale, orbitaire (5%) , nerf optique .Ils sont en règle uniques mais peuvent être multiples ( 3 à 8%) au cours de la maladie de Recklinghausen [32].

**● Macroscopie :**

Grossièrement sphérique ou lobulé ferme, homogène, charnu, grisâtre ou rougeâtre, de volume variable, rarement kystique. Possibilité de concrétions calciques ou d'îlots cartilagineux. L'implantation durale (près des sinus) est plus ou moins lâche refoulant le cerveau avec parfois un "englobement" des vaisseaux de la base et des nerfs.

Une hyperostose est plus souvent observée qu'une ostéolyse; l'ostéoméningiome est rare. Le méningiome "en plaque" ou méningiome osseux est caractérisé par une infiltration tumorale de l'os.

La partie "méningée" de la tumeur a en général une épaisseur inférieure à 1 cm, en contact avec l'hyperostose.

La vascularisation est importante, réalisée par des artères méningées et/ou corticales.

● **microscopie optique :**

La vascularisation est abondante avec des “whorls”. Différents types ont été individualisés :  
– méningiome méningothélial (endothéliomateux) (75%), fibroblastique (17%), transitionnel, angio-blastique (4%), anaplasique, humide de Masson (microkystique), papillaire (30aines de cas), malin à distinguer des sarcomes méningés [32].

Signalons la possibilité de calcifications, de transformation lipoblastique, xanthomateuse, myxomateuse, mélanique, cartilagineuse, osseuse. Les métastases sont exceptionnelles. La microscopie électronique a objectivé un type cellulaire unique, arachnoïdien.

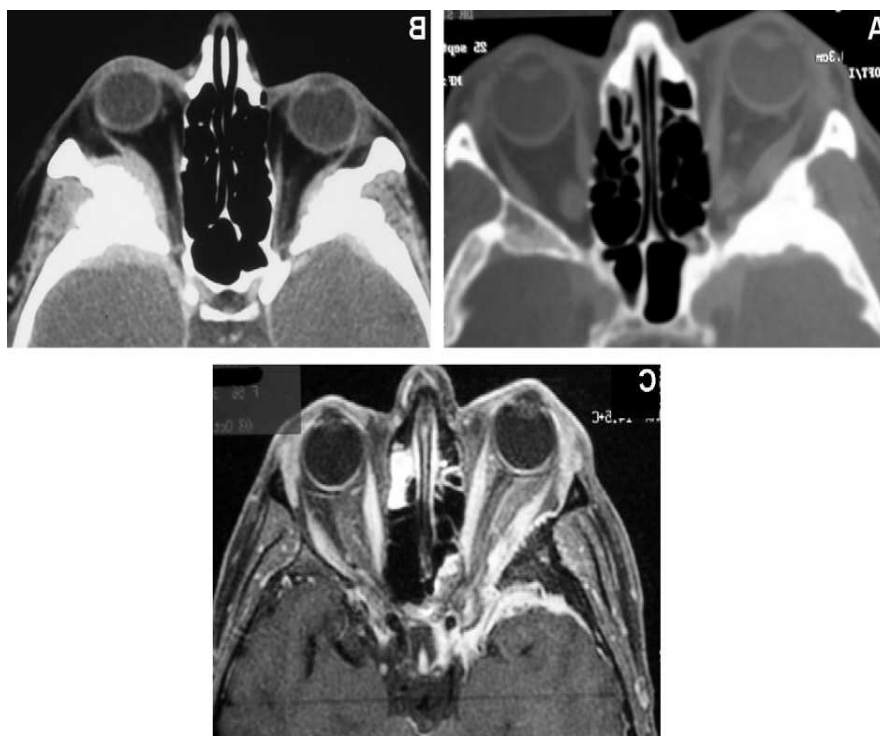
**c-Clinique :**

Notons que l'exophtalmie est de loin le signe le plus fréquent, s'y associe fréquemment, des troubles visuels, qu'ils s'agissent d'une baisse de l'acuité visuelle ou d'un déficit campimétrique. Une atteinte oculomotrice ou trigéminée est possible. Enfin la tumeur peut se révéler par une masse palpable dans la région temporale.

Dans notre étude, six cas de méningiome sphéno-orbitaire dont quatre présentent une exophtalmie isolée ou associée à des troubles visuels rejoignant ainsi le tableau clinique retrouvé dans la littérature (SNCLF [8] et Elmostarchid [9]).

**d-Paraclinique :**

La TDM cérébrale met en évidence l'hyperostose des petites et grandes ailes sphénoïdales. Les formes s'intégrant dans une méningiomatose sont rares, les formes bilatérales exceptionnelles. (figure55). L'envahissement dural est variable, en masse ou en plaque, davantage appréciable dans ce dernier cas sur des séquences IRM. De même, l'existence d'une atteinte intra-périorbitaire est mieux visualisée sur les séquences IRM.



**Figure 55: Méningiome sphéno-orbitaire. (A). Tomodensitométrie (TDM) cérébrale, coupe axiale, fenêtre osseuse. Hyperostose de la petite et de la grande aile sphénoïdale droite. (B). TDM cérébrale injectée, coupe axiale. Méningiome sphéno-orbitaire bilatéral. (C). Résonance magnétique injectée, coupe axiale. Prise de contraste durale et périorbitaire [31].**

#### **e-Traitement : chirurgical :**

Une nécessité chirurgicale s'impose en raison de l'évolution inéluctable vers la cécité. Même si la récupération est aléatoire en cas d'atteinte sévère, celle-ci reste possible et le geste chirurgical devra être précoce.

L'incision peut être coronale, bitragale. Le volet fronto-ptériono-temporal est suffisamment large pour permettre la résection de la dure mère perisylvienne envahie. La coagulation de la principale artère nourricière s'impose vu le risque hémorragique. (figure 56)

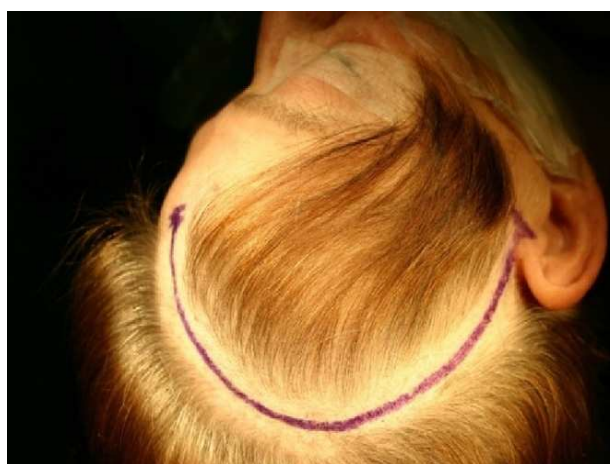Une exérèse complète de la tumeur de son attache durale est pratiquée suivie d'une plastie d'épicrâne ou de fascia lata. L'exérèse peut être réalisée en bloc en individualisant le plan de

clivage, en tractant délicatement la masse tumorale prise dans des fils passés .Une résection de l'os est effectuée lorsqu'il paraît envahi.

La fermeture comprend la réfection de la dure mère fronto-temporale, au mieux avec du périocrâne et éventuellement la réfection de la périorbite avec le même support. (Tableau XV).

**Tableau XV: Comparaison entre les voies d'abord du MSO adoptées dans notre étude et la littérature :**

Séries	NOTRE ETUDE	El Mostarchid [9]	SNCLF [8]
Voie d'abord	Abord sous-frontale	Voie ptériale	Abord sous-frontale



→dehors ↓arrière

**Figure 56: MSO droit. Incision frontotemporale arciforme [31]**

#### **f-Histologie :**

L'histologie retrouve deux types de lésions : une forme méningothéliomateuse prédominante par prolifération de cellules mésothéliales tapissant l'arachnoïde et une forme fibroblastique avec des cellules fusiformes entourées de fibres de collagène.

### g-Evolution :

Les résultats d'une exérèse large avec reconstruction osseuse sont habituellement bons, malgré un risque élevé de récurrence, tempéré par la grande lenteur de l'évolution de ces tumeurs qui surviennent essentiellement chez la femme autour de la cinquantaine.

Le taux de récurrence des méningiomes est corrélé à la classification de SIMPSON [33] qui classe les méningiomes selon le degré d'exérèse en :

Simpson 1 : exérèse complète incluant dure-mère et éventuellement os.

Simpson 2 : exérèse complète avec thermo coagulation de l'insertion durale.

Simpson 3 : exérèse complète sans résection ou thermo coagulation de l'insertion durale.

Simpson 4 : exérèse incomplète.

Simpson 5 : biopsie ou simple décompression.

Ainsi la radiothérapie diminue le délai de récurrence et est proposée après récurrence.

Une embolisation préopératoire peut être requise réduisant ainsi le risque hémorragique.

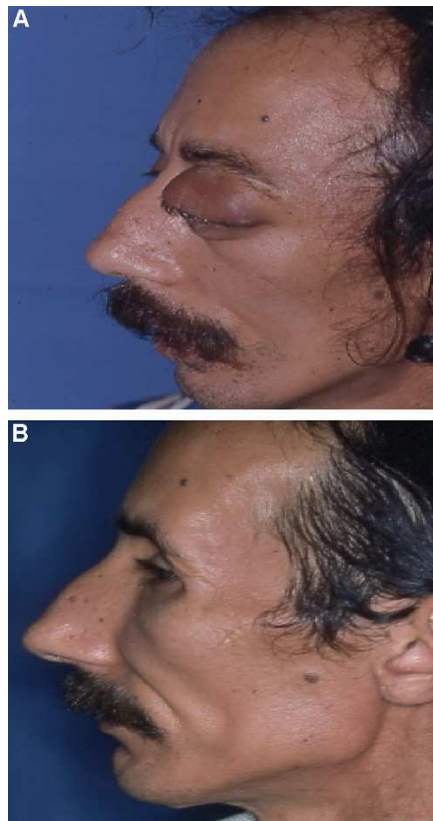
En cas d'épilepsie révélant la tumeur, un traitement anti-comitial doit être poursuivi en postopératoire.

- Complications postopératoires possibles :

- BAV voire une amaurose
- Une atteinte oculomotrice
- Une hypoesthésie du trijumeau, ou au contraire une névralgie trigémينية très invalidante.

En outre, l'amélioration clinique est palpable immédiatement après l'intervention. La réduction de l'exophtalmie est obtenue dans la majeure partie des cas. (figure57)

Dans notre série l'évolution postopératoire des cinq cas opérés était sans particularité, avec régression complète des signes cliniques.



**Figure 57: Méningiome sphéno-orbitaire gauche. Aspects pré- (A) et postopératoire (B) [31].**

**g-Pronostic :**

Des récives sont possibles. Elles sont évaluées à 6% à 5 ans et à 22 % à 15 ans. Près d'un méningiome sur cinq récidiverait dans les dix ans suivant l'intervention.

Le suivi postopératoire est annuel avec une IRM de contrôle systématique. Les recherches actuelles tendent à un traitement à visée hormonal, anti-progestérone, pour ralentir l'évolution tumorale [31].

## **B-Méningiome de la gaine du nerf optique :**

### **a-Introduction :**

Les méningiomes du nerf optique représentent un tiers des tumeurs du nerf optique, 1 à 2% des méningiomes et enfin 2 à 3,5% des tumeurs orbitaires [7,35].

Tumeurs développées aux dépens des enveloppes méningées du NO, elles se rencontrent plus souvent chez l'adulte de 40 à 60 ans et chez la femme dans 90% des cas [34]. Et c'était bien le cas dans notre étude vu que le méningiome du nerf optique a été isolé chez 3 cas de sexe féminin, la tranche d'âge représentée était de 36 à 43 ans, et la fréquence retrouvée était de 13,04%.

### **b-Clinique :**

La baisse de l'acuité visuelle, généralement progressive domine le tableau clinique. Elle peut être rapide et peut évoluer vers une quasi-cécité ou une cécité complète. L'exophtalmie est présente dans 30 à 40% des cas. (Figure 58)

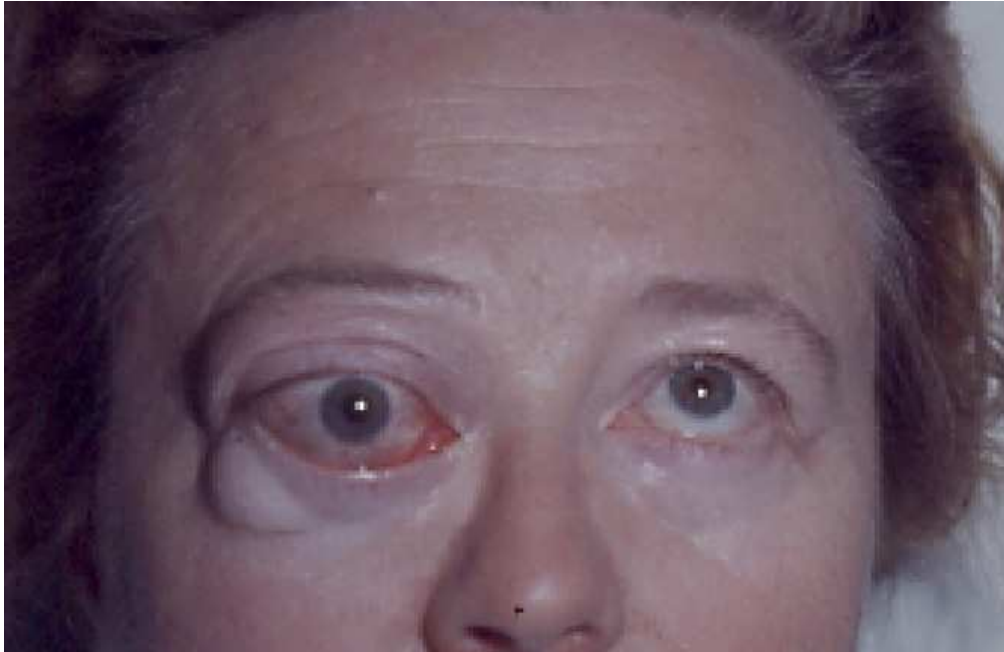Dans notre série, les 3 malades ont présenté comme signe clinique la cécité, dont 2 cas on note une cécité de l'œil droite, désormais la troisième patiente avait une cécité bilatérale. Alors que dans la littérature on rapporte que:

- La BAV progressive était révélatrice de la maladie dans 60 à 80% des cas (Andrews et al. 2002; Saeed et al. 2003; Shick et al. 2004 ; Mouton et al. 2007).

Ce tableau clinique s'accompagne d'une modification du champ visuel, avec présence de scotomes centraux, des défauts périphériques, d'élargissement de la tache insu.

Le fond d'œil le plus souvent altéré, retrouve une papille œdématisée ou une atrophie optique. Cette dernière s'intègre parfois avec la présence de shunts veineux optico-ciliaires et la BAV dans la triade de Walsh [34].

Enfin la bilatéralité lésionnelle est classique.



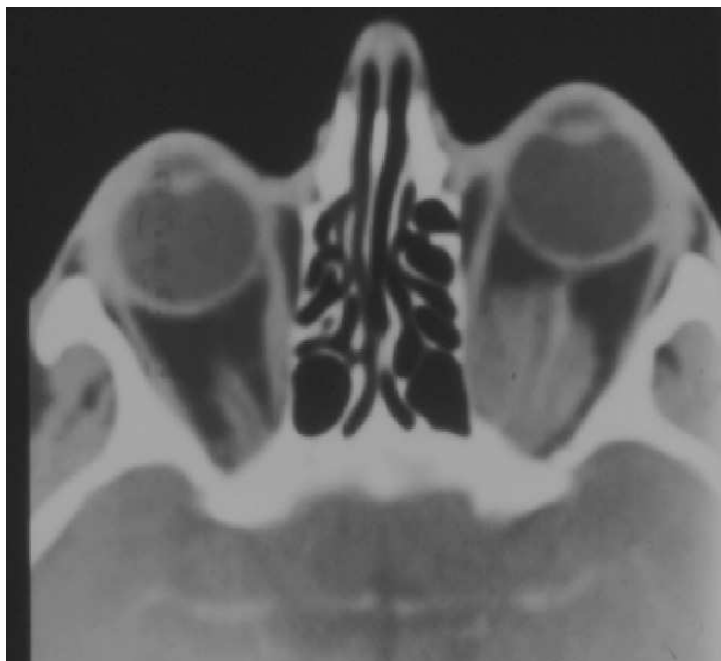**Figure 58: MGNO droit. Exophtalmie et paralysie oculomotrice [34].**

**d- Paraclinique :**

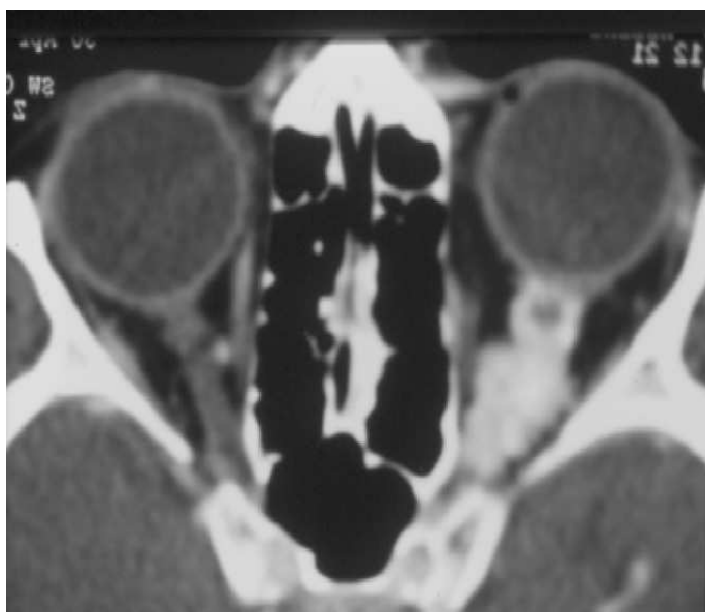**1.d.TDM :** figure 59

La TDM orbitaire sans et avec injection du produit de contraste peut objectiver une tumeur de NO bulbiforme, fusiforme, ou exophytique. Tumeur bien limitée de densité homogène.

Présence de calcifications sur la gaine du nerf, la tumeur est spontanément hyperdense et la prise de contraste est importante. L'image en "rail" est évocatrice : hyperdensité linéaire de part et d'autre d'une zone hypodense centrale correspondant au NO [23,34]. Figure 60



**Figure 59: MGNO bulbiforme gauche. TDM avec injection. Aspect typique de « rail » [22]**



**Figure 60: MGNO gauche fusiforme. TDM orbitaire axiale. Nerf optique calcifié [23].**

**2. d.IRM :**

Moins performante que la TDM. Le signal tumoral est généralement iso-intense au NO et au parenchyme cérébral.

**e-Traitement :**

L'exérèse est proposée dans les méningiomes segmentaires localisés :

**1-e-Les indications thérapeutiques :**

Si le méningiome engaine tout le NO, une tentative de préservation fonctionnelle est illusoire, dans ce cas, une radiothérapie est proposée si la baisse visuelle s'accroît.

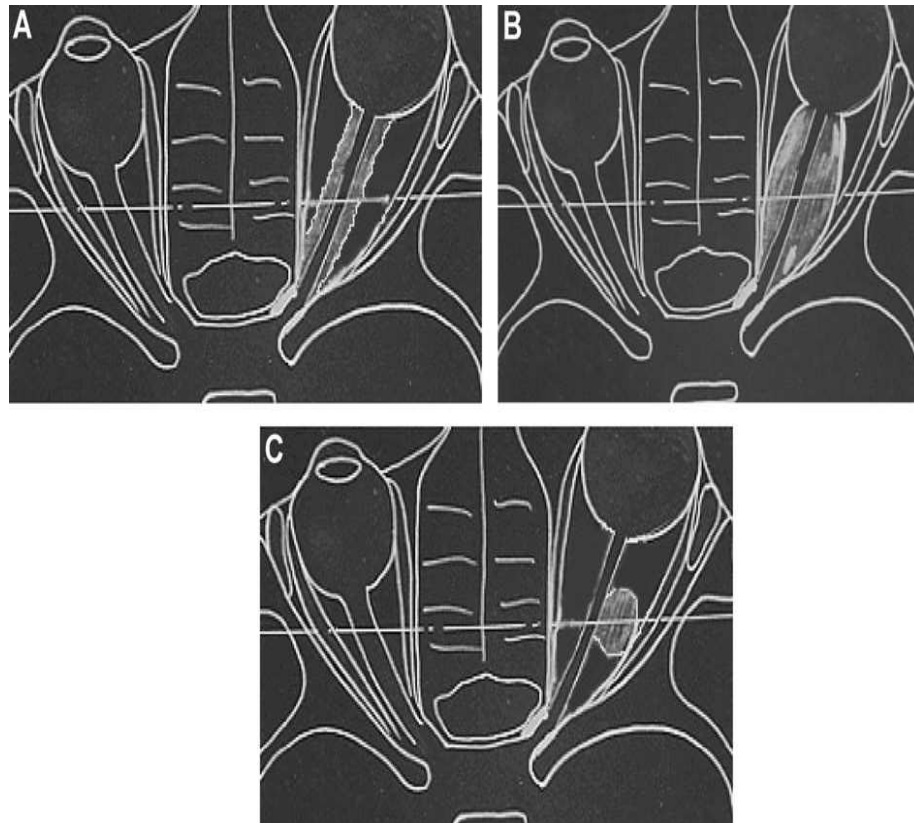
Le MGNO de découverte fortuite avec une bonne vision, l'abstention thérapeutique est proposée avec surveillance ophtalmologique tous les trois mois, et IRM/TDM tous les six mois.

En pratique, seuls les méningiomes en virole du 1/3 antérieur du NO intra-orbitaire, les méningiomes du canal optique et les méningiomes pédiculés peuvent être opérés avec espoir de conservation de la fonction visuelle, associée ou non à une radiothérapie post-opératoire en fonction des constatations chirurgicales.

Dans les formes antérieures – atteinte orbitaire isolée et extension intra crânienne respectant le chiasma –, on peut envisager une exérèse totale, permettant ainsi l'obtention d'une guérison.

Le sacrifice du nerf optique est réservé aux lésions responsables d'une cécité, en présence d'une exophtalmie menaçante, ou en cas d'évolutivité avec risque d'extension au chiasma, ce qui rejoint la conduite thérapeutique adoptée pour nos trois cas.

Parmi les traitements adjuvants, la chimiothérapie sera proposée en première intention.



**Figure 61: Méningiome de la gaine du nerf optique (MGNO) fusiforme. Stade Ia selon Schick et al. (2004). B. MGNO bulbiforme. Stade 1b selon Schick et al. (2004). C. MGNO exophytique. Stade 1c selon Schick et al. (2004). [34]**

#### 2-1-7. Gliome des voies optiques :

##### a-Introduction :

Les gliomes des voies optiques se développent le long du nerf optique, le chiasma et l'hypothalamus. Elles surviennent principalement chez les jeunes enfants. La neurofibromatose de type 1 (NF1) est un facteur de risque connu puisque 5 à 15% des enfants souffrant de NF1 développent des gliomes des voies optiques.

Ce sont des tumeurs rares, représentent 3 à 5% des tumeurs cérébrales de l'enfant. Leur fréquence est estimée à 4% de tous les gliomes. Le sexe masculin est affecté deux fois plus que les filles [35].

Leur fréquence retrouvée dans notre étude est de 4,35% (1 malade). L'âge de notre patient est 14 ans de sexe masculin, rejoignant ainsi les résultats objectivés dans la littérature

### **b-Neuropathologie :**

Les gliomes du NO paraissent former deux groupes distincts :

Habituellement, il s'agit d'astrocytomes pilocytiques mais aussi fibrillaires ou protoplasmiques, de grades I ou II donc des tumeurs histologiquement bénignes mais infiltrantes et sans limite nette. Un sous-groupe a été récemment décrit, celui des astrocytomes polymyxoides qui se développent surtout chez le nourrisson et sont généralement localisés au niveau du chiasma et de l'hypothalamus, forme agressive, dissémination dans le LCR et possibilité de transformation maligne [36].

Ces tumeurs soufflent le NO et détruisent progressivement les axones. Leur croissance est lente, mais par contre, le retentissement sur la fonction visuelle et la dégradation de celle-ci peuvent être rapides, en particulier en raison de l'apparition de kystes mucoïdes intra-tumoraux ou d'une réaction proliférative des méninges.

Le GNO reste une tumeur rare et très agressive, causant une rapide détérioration de la vision. Cette tumeur s'étend volontiers le long des voies optiques antérieures et envahit le cerveau aussi bien que les méninges.

**c-Classification :**

La classification de Paillas [35] est habituellement utilisée :

\*type I : tumeur limitée à un NO dans sa portion intra-orbitaire

\*type II : tumeur du chiasma de taille modérée avec ou sans atteinte des NO

\*type III : tumeur volumineuse du chiasma et des NO, infiltrant aussi les structures de voisinage (hypothalamus, V3).

**d-Clinique : (figure 62)**

1 – Signes ophtalmologiques : baisse de l'AV passée longtemps inaperçue, exophtalmie d'apparition souvent rapide non douloureuse se caractérise par un abaissement vers le bas et en dehors de l'œil dans les formes sévères, strabisme, nystagmus, scotome. Au FO : œdème papillaire, atrophie optique. Atteinte du champ visuel, asymétrique, irrégulière. Ce qui concorde parfaitement avec les signes cliniques représenté par notre cas : une exophtalmie droite avec une BAV d'évolution rapidement progressive et un œdème papillaire sur le FO.

2 – Signes neurologiques : HTIC, hydrocéphalie, retard psychomoteur.

3 – Signes endocriniens et métaboliques (25% des gliomes du chiasma) : puberté précoce, diabète insipide, obésité avec retard staturo- pondéral.

**e-Paraclinique :**

**1. e.TDM :**

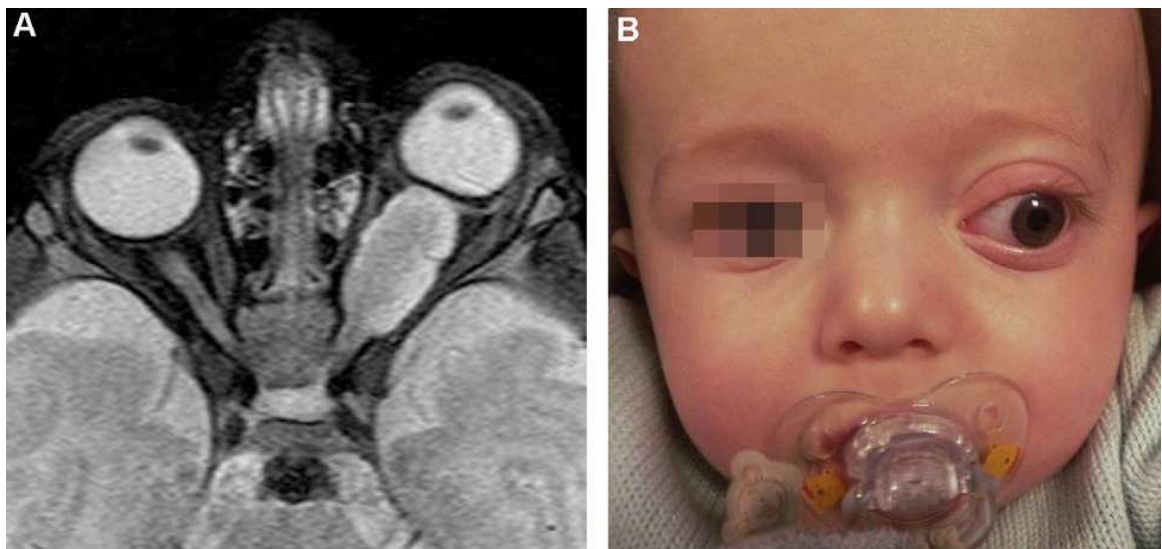
TDM crânio-orbitaire avec des coupes dans le plan neuro-oculaire et des coupes frontales, voire des reconstructions obliques dans le plan du NO. Cet examen est réalisé avec les épreuves physiologiques des mouvements des globes oculaires, de façon à juger de la souplesse ou rigidité du NO tumoral.

Les GNO apparaissent généralement comme des lésions bien limitées en TDM. Les calcifications sont exceptionnelles et cela permet de les différencier des méningiomes du nerf optique.

L'aspect du nerf optique est souvent tortueux et irrégulier particulièrement si NF1 associée [23].

### 2-e- IRM :

L'IRM est l'examen de choix lors du bilan initial et pour surveiller la progression tumorale et la réponse au traitement. Elle permet d'étudier l'orbite et une éventuelle extension intracrânienne de la tumeur. (Figure 62)



**Figure 62 : A. IRM en T2 montrant un gliome du nerf optique (GNO) strictement intra-orbitaire**  
**B. Nourrisson de 11 mois présentant un strabisme divergent avec exophtalmie et**  
**amaurose gauche [35].**

### 3-Echographie :

Échographie orbitaire : étudie les échos du NO et de ses enveloppes. Lors de gliome, le diamètre du NO est augmenté à l'échographie mode B.

## f-Traitement :

### 1. f. Chirurgie :

Exérèse complète du nerf, du chiasma jusqu'au globe, l'exérèse partielle suivie d'une chimiothérapie est proposée par certaines équipes. Un abord fronto-orbitaire et intracrânien est indiqué pour permettre un contrôle du nerf optique dans sa totalité.

### 2.f. Radiothérapie :

50 grays au volume cible, étalés en 5 à 6 semaines à raison de 5 séances par semaine de 1,7 à 2 grays [36].

La radiothérapie doit être contre indiquée chez les patients porteurs d'une NF1 à cause des risques délétères qu'elle induit.

### 3. f. Indications thérapeutiques :

Les gliomes du NO sont considérés par certains auteurs non comme des tumeurs, mais comme des hamartomes à potentiel de croissance limité justifiant parfois l'abstention thérapeutique. Pour d'autres, le rythme de croissance de ces tumeurs est imprévisible et ne justifie pas une attitude passive.

Le consensus actuel est que la chimiothérapie doit être proposée comme traitement de première ligne chez les enfants de moins de 7 ans ayant une tumeur évolutive soit cliniquement soit en imagerie [35]. Par ailleurs la radiothérapie joue un rôle majeur dans le traitement de ces tumeurs lorsqu'elles sont évolutives chez les enfants de plus de 5 ans.

En conclusion, on rapporte sur ce tableau le profil épidémiologique clinique, thérapeutique et évolutif du GNO dans notre étude et dans la littérature (tableau XVI) :

**Tableau XVI: comparaison entre le profil épidémiologique–clinique thérapeutique et évolutif du GNO retrouvé dans notre étude et dans la littérature :**

séries	Moyenne d'âge/ sexe	NF1	Motif de consultation	chimiothérapie	chirurgie	recul	évolution
Notre étude	14 ans masculin	-	Exophtalmie droite + BAV	non	Exérèse chirurgicale par un abord sous frontale	3 ans	Déficit dans le regard vers le haut
Série de Marseille de GNO 2005 (N=10)	13 ans féminin	non	Exophtalmie + BAV	Vincristine et carboplatine	Exérèse chirurgicale par un abord fronto-orbitaire	4 ans	stable
Série d'élmostarchid[9] (N=1)	14 ans masculin	non	Exophtalmie droite + BAV	non	Voie latérale : résection complète	3ans	stable
Série de Marseille de GNO 2008(N=11)	11 mois masculin	non	exophtalmie+ PEV nul de l'œil gauche	non	Exérèse chirurgicale par un abord fronto-orbitaire	18 mois	stable

**g- Pronostic :**

Il est impossible de faire l'ablation d'un gliome sans sacrifier le NO lui-même puisqu'il est infiltré. La crainte tient à la possibilité de propagation au chiasma.

Le pronostic vital est lié à l'extension postérieure en tenant compte de l'HTIC, et des signes hypothalamiques et neurologiques associés. Le pronostic est moins bon lorsque la tumeur est limitée au chiasma.

## **2-7. Tumeurs et kyste d'origine congénitale :**

### **1-2-7 : Kyste dermoïde de l'orbite :**

#### **a-introduction :**

Les kystes dermoïdes sont des tumeurs congénitales bénignes dysembryoplasiques d'origine ectodermique. Leur origine est liée probablement à une incarceration d'un résidu ectodermique lors de la constitution de l'orbite osseuse au cours de l'embryogenèse, expliquant leur topographie adjacente à une suture osseuse [39,40].

Localisées préférentiellement à la queue du sourcil. Rarement, ils siègent au niveau de la région postérieure de l'orbite et de ce fait ils sont diagnostiqués tardivement au stade de compression des éléments de voisinages.

Deux formes sont à individualiser : les formes superficielles et les formes profondes, rétro ou péri bulbaires, qui s'expriment le plus souvent à l'âge adulte. La forme superficielle représente deux tiers des cas [38].

Ils représentent 3 à 4 % de l'ensemble des tumeurs orbitaires. Il s'agit d'une tumeur orbitaire du sujet jeune, 7 % sont découvertes à la naissance, 50 % sont diagnostiquées avant 15 ans et plus rarement elles sont diagnostiquées après 30 ans (tableau XVII).

**Tableau XVII: comparaison entre le profil épidémiologique de notre étude et celui retrouvé dans d'autres études.**

Paramètres	Notre étude	T. Civit [37]	M.A El Afrite [41]
Fréquence	4,34%	3 - 4%	2 - 3%
Age	36 ans	Sujet jeune	4 - 38 ans
Sexe	masculin	-	Masculin

**b-Clinique**: (figure 63)

Les kystes dermoïdes superficiels sont par définition palpables et se distinguent par leur situation pré- ou rétro septale.

**1.b. Les formes pré septales :**

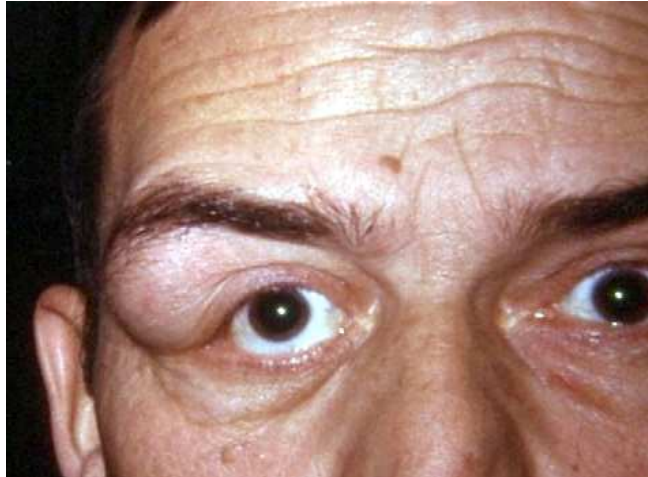Elles se manifestent généralement sous la forme d'une tuméfaction sous-cutanée palpébrale de localisation supéro-externe, déformant le sourcil. La lésion arrondie est indolore, non inflammatoire et se palpe facilement au niveau du rebord orbitaire supérieur sur lequel elle s'insère. Elles peuvent déplacer le globe oculaire vers le bas et plus souvent vers la ligne médiane [37].

Les formes superficielles présentables s'expriment en général lors de l'enfance.

**2.b. les formes rétro septales :**

Elles sont consécutive à la percée du septum et donc à une évolution tumorale plus longue. Ces formes provoquent à terme les mêmes signes que les formes pré septales, c'est-à-dire une masse sous-cutanée palpébrale palpable associée à une exophtalmie, elle-même en fonction de l'extension tumorale postérieure; l'ensemble du tableau clinique débute à partir de l'adolescence ou à l'âge adulte [38].

Les formes profondes, rétro- ou péri-bulbaires, évoquent davantage une pathologie orbitaire et s'expriment sous la forme d'une exophtalmie lentement progressive qui domine le tableau. Elle est indolore, irréductible et axiale.



**Figure 63: Forme superficielle postéro-septale d'un kyste dermoïde orbitaire droit de l'adulte [37]**

### **c- Paraclinique :**

#### **1. c.TDM :**

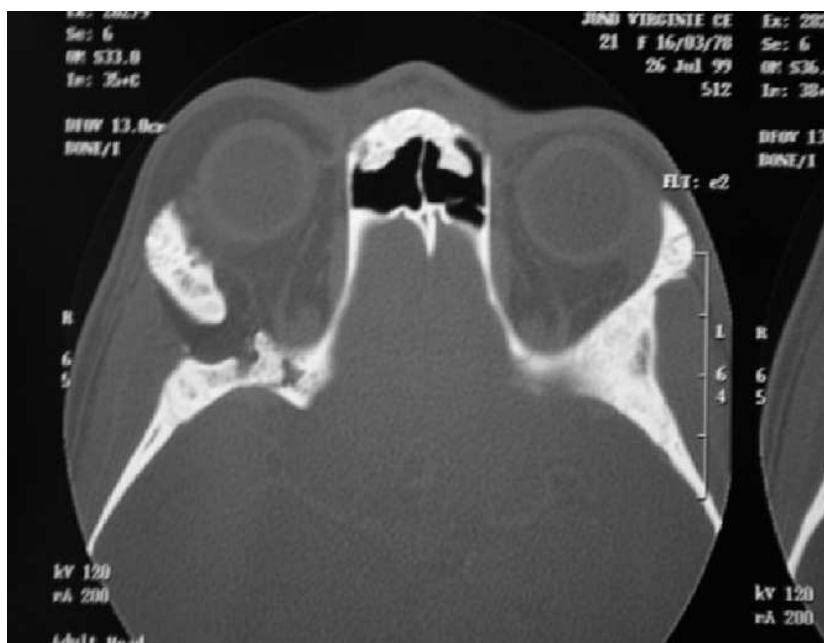
La tumeur est plutôt ovoïde, bien circonscrite et délimitée par une paroi prenant le contraste. Le signal est souvent homogène, hypodense dans deux tiers des cas (signal graisseux), isodense ou même hyperdense [22,38].

Ces différences de signal correspondent aux différents constituants potentiels du kyste.

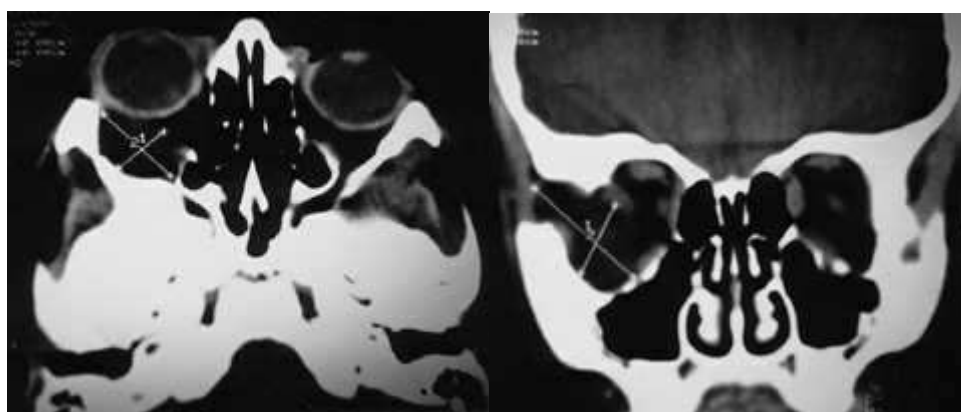
Le contenu du kyste ne prend pas le contraste.

En cas de localisation intra-orbitaire la TDM permet la localisation du processus tumoral par rapport aux structures osseuses adjacentes, les muscles oculomoteurs, le globe oculaire, le nerf optique et certaines structures vasculaires.

Des modifications osseuses de type lytique (figure 64), contiguës au kyste, apparaissent dans 85 % des cas, des calcifications dans 14 % des cas et un niveau liquidien est retrouvé dans 5 % des cas. Le signal est aussi parfois hétérogène. (figure 65)



**Figure 64 : Kyste dermoïde orbitaire droit. Tomodensitométrie orbitaire. Coupe axiale, densité osseuse. Lyse osseuse contiguë au kyste [37].**

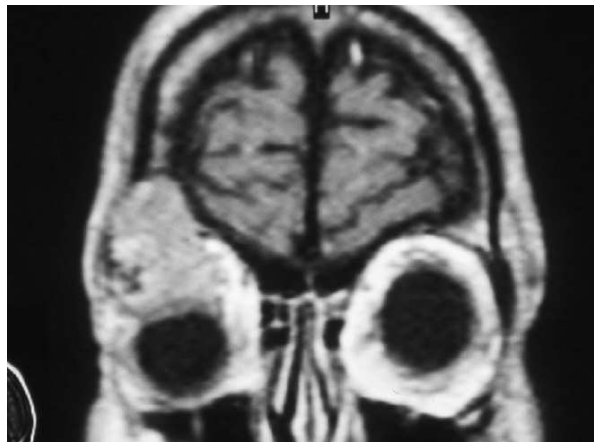


**Figure 65: Le scanner met en évidence une masse extraconique oblongue siégeant au fond de l'orbite en supéro-externe, faisant 4 cm de grand axe et ne prenant pas le produit de contraste. 2. Aspect TDM : coupe transversale. 3. Aspect TDM : coupe coronale [38].**

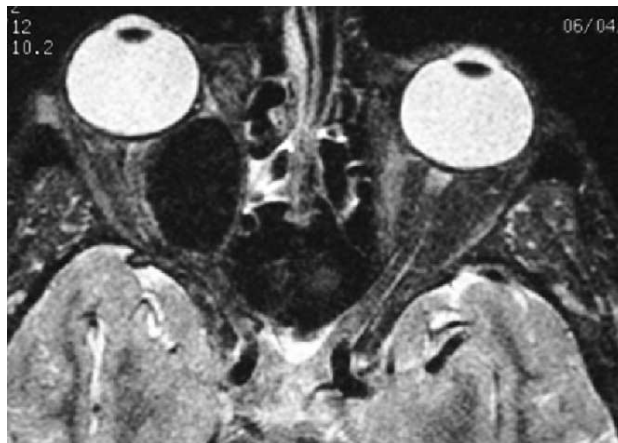## 2. c. IRM:

L'imagerie par résonance magnétique possède un intérêt pour l'appréciation des rapports entre le kyste, la dure mère, et le nerf optique.

Le signal est constamment un peu hétérogène reflétant la composition diversifiée du contenu kystique. L'IRM montre des structures graisseuses en hypersignal T1 (figure 66) et hyposignal T2. Les structures liquidiennes apparaissent en hyposignal T1 et hypersignal T2 [22].



**Figure 66 : IRM coupe coronale T1. Kyste dermoïde orbitaire droit. Hypersignal s'étendant en sous-frontal et dans la fosse temporale (un cas de notre série).**



**Figure 67 : IRM coupe axiale T2. Kyste dermoïde rétrobulbaire droit. Hypodensité rétrobulbaire droite [37].**

#### **d-Complications :**

Les complications faisant suite à l'augmentation du volume de la masse sont en cas de localisation orbitaire, l'apparition d'exophtalmies insidieuses unilatérales non pulsatiles, des paralysies oculomotrices, des baisse d'acuité visuelle en cas d'envahissement postérieur. Dans les formes évoluées des céphalées rebelles à tout traitement, des extensions intra crâniennes et sinusiennes sont possibles.

Les complications provoquées par le kyste en lui-même sont les poussées inflammatoires locales récidivantes provoquées par des ruptures kystiques [37]. Une extériorisation du contenu du kyste est possible avec de rôts lipidiques conjonctivaux faisant suite à une migration le long des gaines musculaires. Des fistulisations de ces kystes à la peau peuvent également être observés.

#### **e-Traitement :**

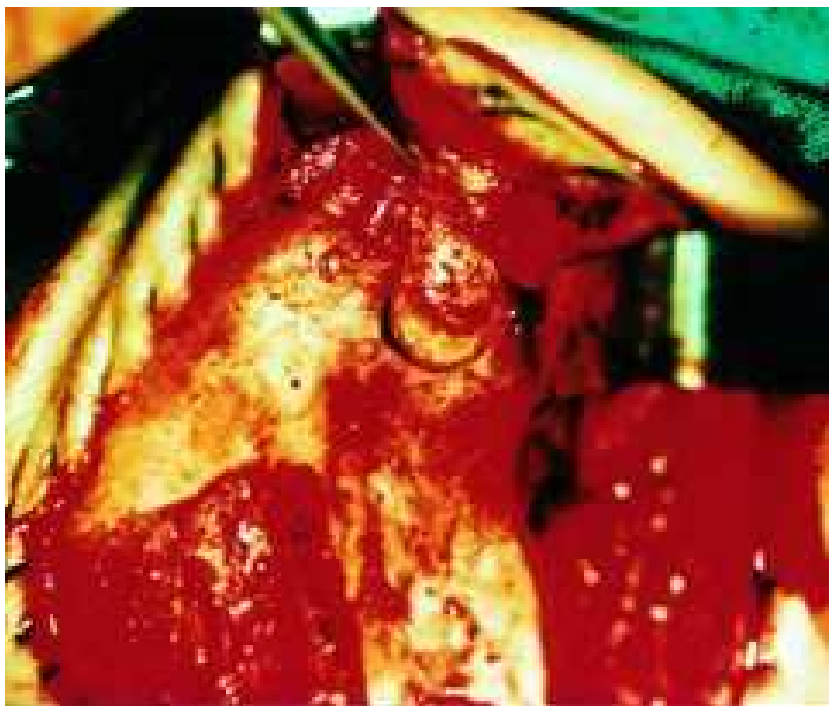Le traitement des kystes dermoïdes est chirurgical. La voie d'abord est choisie en fonction de la localisation du kyste et de sa taille [38]:

-Une orbitotomie supéro-latérale type Kronlein pour les kystes du quadrant supéro-externe ou d'une voie plus large sous-frontale pour les formes rétrobulbaires (figures 68 et 69)

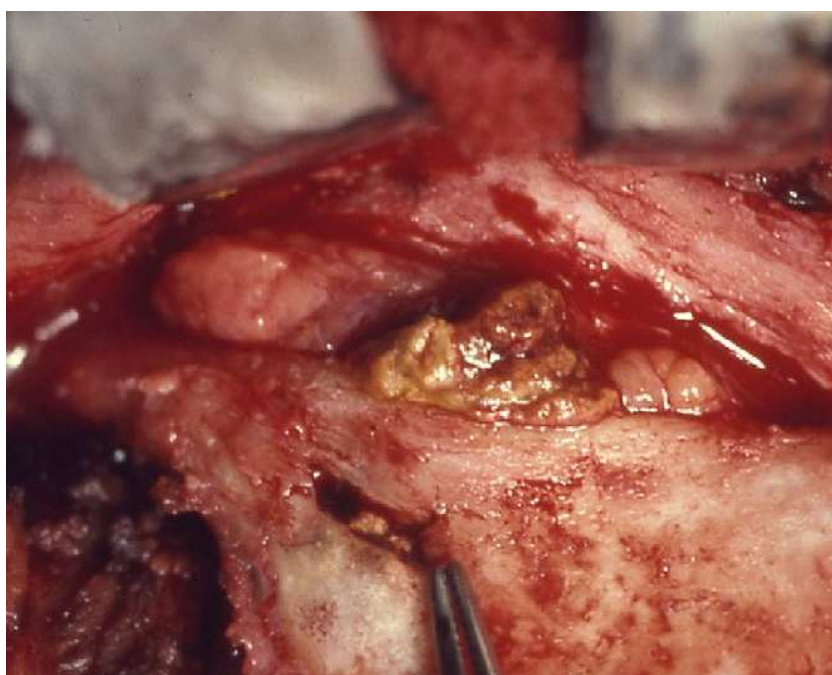
Les formes pré septales peuvent être extirpées par une voie antérieure.

En outre, l'impossibilité d'exérèse en bloc doit conduire à vider complètement le kyste avant de procéder à la dissection extra-capsulaire.

-L'orbitotomie antérieure trans-conjonctivale pour sa part est intéressante principalement dans les lésions situées en avant de l'équateur.



**Figure 68: Aspect peropératoire, exérèse du kyste dermoïde par voie haute [37].**



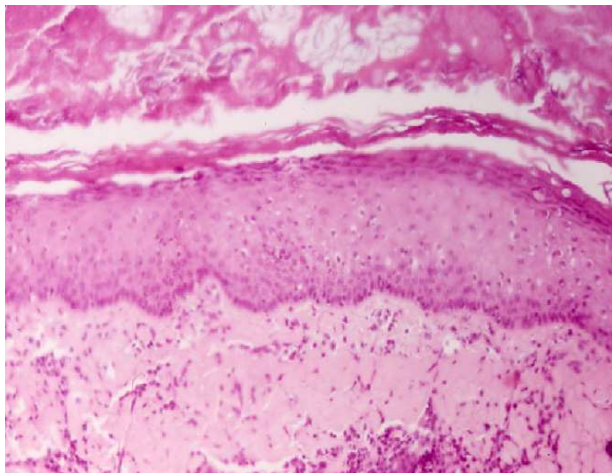
**Figure 69: Kyste dermoïde du quadrant supéro-externe : choix d'une orbitotomie supéro-latérale [37]**

[37]

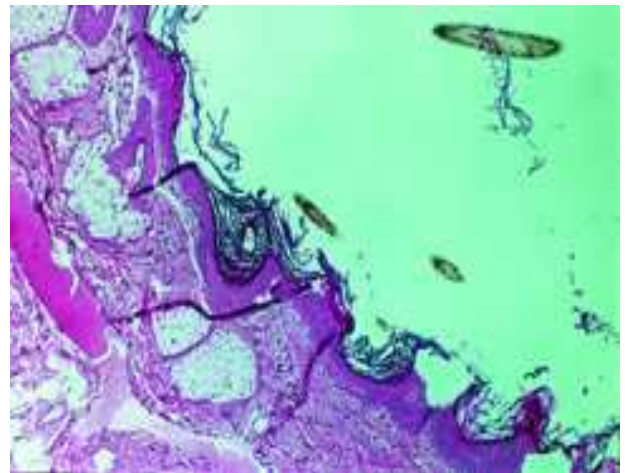
**e-Histologie :**

Les kystes dermoïdes et épidermoïdes sont circonscrits par un épithélium stratifié malpighien kératinisé (figure 70). Le kyste dermoïde, à l'inverse du kyste épidermoïde, contient des cheveux, des follicules capillaires, des glandes sébacées ou sudoripares, voire des dents (figure 71).

La dégénérescence carcinomateuse, certes rare, a été parfois rapportée [37]. Des éléments lymphoplasmocytaires sont également retrouvés.



**Figure 70: Aspect typique d'un épithélium malpighien kératinisé. HES (objectif 10) [37].**



**Figure 71 : Aspect histologique du kyste dermoïde (au faible grossissement) : Présence d'un épiderme kératinisé stratifié et d'un derme renfermant des glandes sébacées et sudoripares. Présence également de quelques poils au niveau de la lumière du kyste [38].**

**f- Evolution:**

L'apparition d'une amaurose par thrombose de l'artère centrale de la rétine ou de la veine centrale de la rétine.

Plus tardivement, il peut être observé une atteinte des nerfs oculomoteurs (III IV VI), un syndrome de l'apex orbitaire, une atteinte sensorielle de type hypoesthésie ou anesthésie par section des branches terminales du nerf trijumeau, zygomatofacial et zygomatocotemporal, les kératites neuroparalytiques et des ptosis résiduels sont également dents.

La récurrence des kystes dermoïdes est corrélée à l'absence d'exérèse complète de la capsule.

**3-7. Les tumeurs vasculaires :**

Les tumeurs vasculaires de l'orbite constituent 10 à 15% des tumeurs orbitaires. Quarante pour cent des lésions vasculaires de l'orbite sont des hémangiomes caverneux [42].

Ils comprennent : l'hémangiome capillaire, l'hémangiome caverneux, l'hémolymphangiome, l'hémangiopéricytome et quelques variétés de tumeurs rares.

Une classification basée sur la vascularisation des lésions est proposée par Harris (1999) adoptée par The Orbital Society et reprise par Rootman (2003) et par Naggara et al. (2006) [42]. On distingue trois types de lésions :

- le type 1 comporte des lésions sans flux, exclues du point de vue hémodynamique : les lymphangiomes.
- le type 2 est caractérisé par une composante veineuse prédominante et l'existence d'un flux veineux ; il correspond aux varices orbitaires.

• les lésions de type 3 sont caractérisées par un flux artériel : ce sont les malformations vasculaires, les hémangiomes caverneux et les hémangiopéricytomes.

Cette classification très utile en imagerie et tout à fait pertinente en matière de malformations vasculaires.

### **1-3-7.Hémangiomes caverneux**

#### **a-Introduction :**

L'hémangiome caverneux naît classiquement à partir des cellules endothéliales. Le plus souvent intra conique, bien limitée, d'évolution lentement progressive. Il est constitué par la prolifération bénigne de capillaires dilatés.

C'est la plus fréquente des tumeurs vasculaires de l'orbite ainsi que la tumeur bénigne la plus fréquente parmi les tumeurs orbitaires [42,43].

Il survient le plus souvent entre la 3ème et la 5ème décennie de la vie, rarement avant 20 ans avec une nette prépondérance féminine [42,44].

Dans notre étude, l'hémangiome caverneux est représenté par un seul cas, une patiente âgée de 40 ans. Une fréquence de 4,43%. L'âge et le sexe rejoint celui retrouvé dans la littérature (Age adulte–sexe féminin).

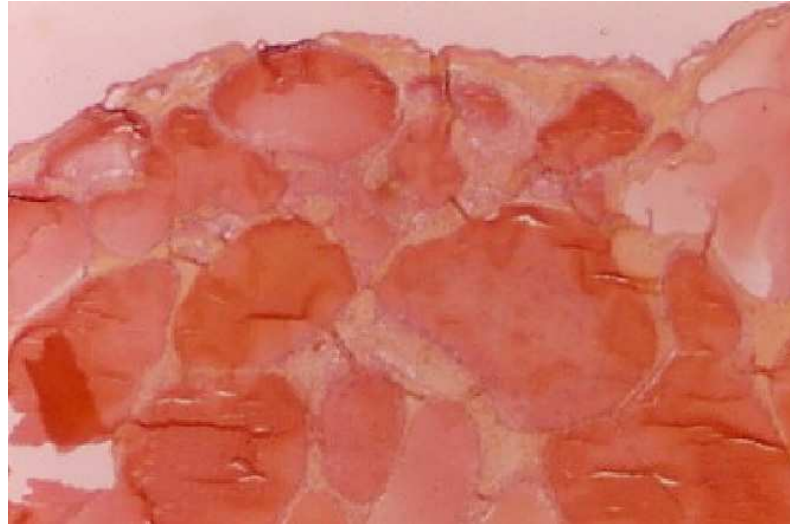
#### **b-Anatomopathologie :**

##### **-Macroscopie :**

Une masse ovoïde, encapsulée, très bien limitée, rouge foncée avec des logettes remplies de sang. Sa taille dépasse en général le centimètre.

**-Microscopique**

Caractérisée par de grands espaces vasculaires, bordés par des cellules endothéliales aplaties et contenant des hématies (figure 72). Des cloisons fibreuses plus ou moins épaisses dont certaines contiennent des fibres musculaires lisses délimitent ces lacs caverneux.



**Figure 72 : HE faible grandissement×30. Multiples cavités vasculaires correspondants à des capillaires dilatés juxtaposés, contenant du sang et séparées par des cloisons fibreuses d'épaisseur variable. Masse bien limitée par une capsule visible en haut de l'image [42].**

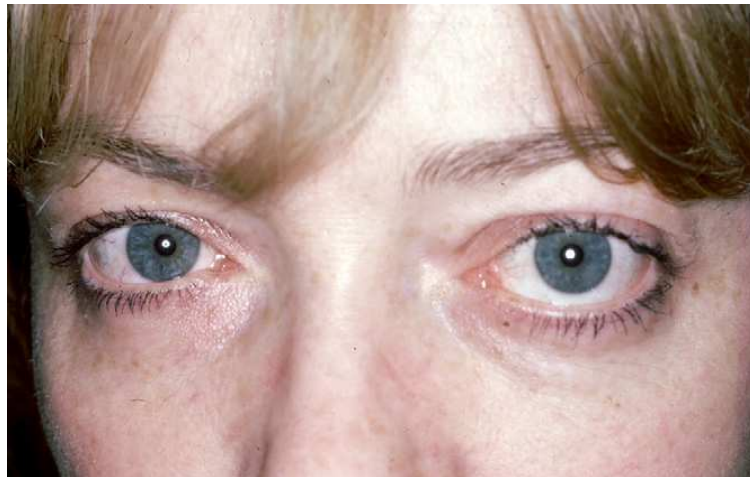**c-Clinique :**

La symptomatologie est marquée par une longue période de latence. Les signes cliniques apparaissent progressivement. Le signe clinique majeur est l'exophtalmie lentement progressive (figure 73). Ce qui concorde avec le tableau clinique représenté par notre malade.

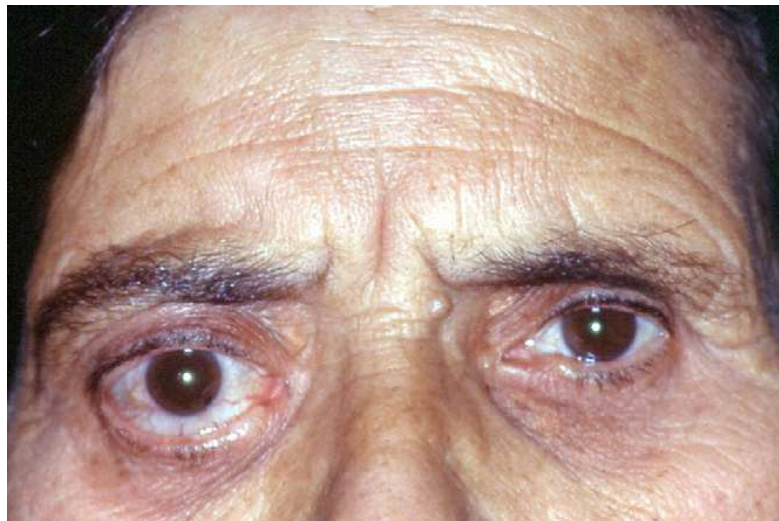Les tumeurs intra coniques compriment le globe oculaire et le nerf optique. Elles causent une hypermétropie, une BAV (figure 74). Les localisations extra-coniques provoquent une diplopie par déplacement du globe oculaire [42].

La découverte de plus en plus fortuite, en raison de la banalisation de la TDM et de l'IRM [42].

La tumeur est unilatérale dans la plupart des cas. Des localisations multiples au sein d'une même orbite et des cas bilatéraux ont été rapportés [42,43].



**Figure 73: Femme 35 ans exophtalmie gauche axile isolée, indolore, évoluant depuis au moins cinq ans. Hémangiome caverneux intra conique [42]**



**Figure 74 : Femme 64 ans. Exophtalmie droite déviation du globe vers le bas. Acuité visuelle un dixième. Hémangiome caverneux intra- et extra-conique supérieur [42].**

d- imagerie :

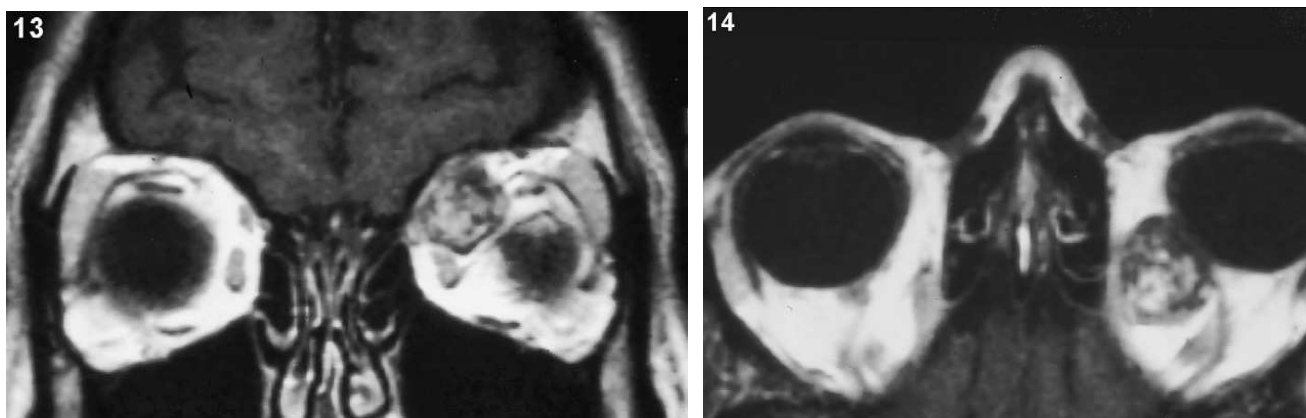
1. d.TDM :

La lésion est bien limitée et encapsulée, hyperdense et se rehausse légèrement après injection de produits de contraste. Des phlébolithes ou des remaniements hémorragiques, ne prenant pas le contraste, sont parfois visibles au sein de la tumeur.

2. d. IRM :

Sur les séquences en T1 la masse est bien limitée, homogène, iso intense aux muscles, hyperintense en T2 (figure 75).La prise de contraste après injection de gadolinium a les mêmes caractéristiques que celles observées en TDM montrant une prise de contraste irrégulière « en nappe de brouillard» «en pommier en fleurs » avec de multiples nodules, très caractéristique des hémangiomes caverneux [22], s'homogénéisant sur les temps tardifs.

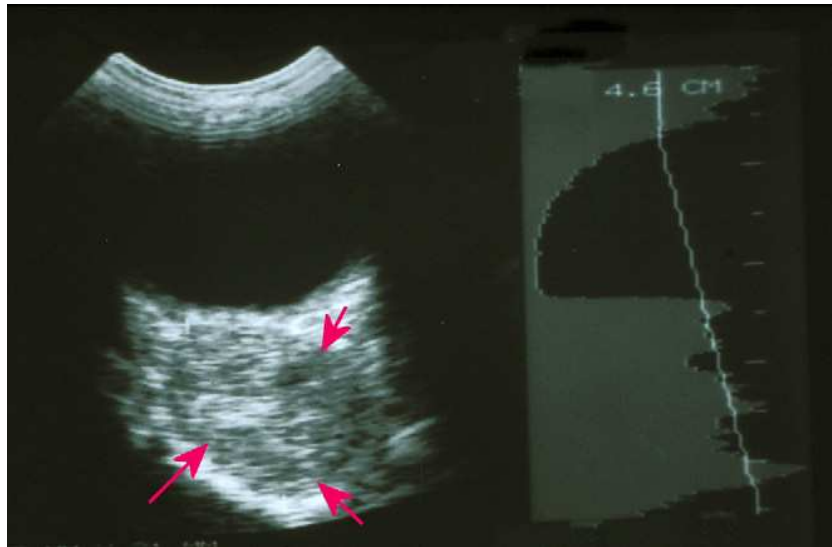
Les coupes sagittales obliques permettent de localiser parfaitement la tumeur et ses rapports avec le nerf optique (élément essentiel pour le choix de la voie d'abord et la tactique opératoire) car il peut être entièrement visualisé et bien délimité, souligné par les espaces sous-arachnoïdiens de sa gaine.



**Figure 75: IRM après injection de gadolinium. Coupes coronale et axiale. Petit hémangiome caverneux gauche supérieur et interne [42].**

### **3. d. Echographie :**

Elle permet de poser le diagnostic des masses vasculaires (figure 76).



**Figure 76: Échographie. Mode B (à gauche) masse bien limitée. Mode A (à droite) pics caractéristiques en : «Rayons de miel» [42].**

### **e-Traitement :**

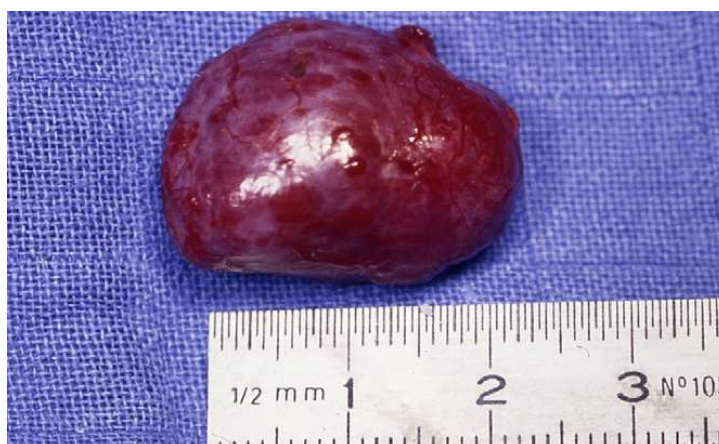Le seul traitement de l'hémangiome caverneux est l'exérèse chirurgicale en bloc. La voie d'abord est fonction du siège et du volume de la tumeur.

La localisation antérieure d'une tumeur palpable permet un abord antérieur transcutané ou transconjonctival. Seuls les localisations apicales sont abordés par voie endocrânienne.

L'orbitotomie latérale est la technique la plus classique. Elle permet d'aborder tous les hémangiomes rétrobulbaires intra-conique (tableau XVIII).

**Tableau XVIII : comparaison entre la voie d'abord adopté dans notre étude et celle retrouvée dans la littérature :**

séries	Notre étude	Lakhdar A. [44]	Effenterre R.V [43]
Abord chirurgical	Abord sous frontale	Volet fronto-orbitaire dans 7 cas et abord temporal dans un cas	Orbitotomie supéro-externe avec scalp dans 45 cas associée à un volet fronto-ptérial dans 41 cas et 4 cas par des orbitotomies antérieures.



**Figure 77 : Hémangiome caverneux : pièce opératoire. Tumeur bien limitée, ovoïde, rouge violacée [42].**

**2-3-7. Lymphangiome orbitaire :**

**a-Introduction :**

Le lymphangiome orbitaire est une tumeur rare, histologiquement bénigne à développement progressif, qui se présente sous forme de vaisseaux à parois fines et à lumières dilatées complètement isolées de la circulation artério-veineuse [42].

L'orbite est normalement dépourvue de structure lymphatique. Curieusement, le lymphangiome peut atteindre l'orbite, Wright suggère que les lymphangiomes soient des malformations veineuses. Cependant des études cliniques hémodynamiques et histologiques confirment que ce sont des hamartomes [42], encore qu'ici, vu l'absence de vaisseaux lymphatiques orbitaires, la nature tumorale vasculaire paraît la plus probable.

Le lymphangiome peut se localiser au niveau de la conjonctive, des paupières ou de l'orbite mais peut également se voir au niveau du cou et de la tête.

Il survient entre l'âge de 1 et 15 ans, ce qui concorde avec notre cas, tel que la symptomatologie clinique est apparue à l'âge de 6 ans avec une évolution progressive de l'exophtalmie.

### **b-Clinique :**

L'exophtalmie est le maître symptôme, elle peut être d'installation progressive, mais peut aussi apparaître brutalement après une hémorragie spontanée intra orbitaire.

Par ailleurs l'exophtalmie brutale survient après une infection des voies respiratoires hautes à cause d'une stimulation concomitante des éléments lymphoïdes présents dans la tumeur.

L'infiltration tumorale peut entraîner une compression du globe ou du nerf optique responsable d'une amputation du champ visuel et d'une altération de la fonction visuelle.

### **c-Paraclinique :**

#### **1. c. IRM : reste l'examen de choix**

Permet d'apprécier le caractère vasculaire circulant ou non de la tumeur, problème essentiel pour le diagnostic et le choix thérapeutique. On pourra différencier le lymphangiome, tumeur vasculaire non parcourue par un flux sanguin (où l'IRM précise l'existence au sein de la tumeur d'une

hémorragie et apprécie son ancienneté, ainsi que la nature séreuse du contenu tumoral) des autres tumeurs vasculaires circulantes comme l'hémangiome veineux, les varices orbitaires, l'hémangiome capillaire, l'hémangiopéricytome et les plus rares malformations artério-veineuses.

#### **d-Traitement :**

La chirurgie se limite dès lors souvent à une exérèse limitée [42], la voie d'abord est fonction de la localisation et de l'importance de la tumeur, certains auteurs recommandent un drainage postopératoire, vue le risque hémorragique.

Dans notre étude, une corticothérapie initiale par voie générale était instaurée afin de réduire le volume tumoral, puis une orbitotomie type Kronlein a été adopté avec résection complète de la lésion.

#### **e-histologie:**

Sur le plan macroscopique, le lymphangiome est une tumeur non encapsulée composée de multiples kystes contenant du sang ou du liquide clair. En histologie, il est fait de vaisseaux de taille variant entre vaisseaux capillaires et caverneux. On retrouve du liquide lymphatique avec des érythrocytes et cellules lymphoïdes, la rupture de ces vaisseaux dont la paroi est fine peut entraîner la formation de « chocolatebloodcysts » facilement identifiables en per-opératoire [42].

#### **f-Evolution :**

Les principales complications de cette chirurgie sont l'atteinte du nerf optique, l'hémorragie secondaire, la fibrose orbitaire et la récurrence. Un excellent résultat fonctionnel après traitement conservateur.

Cependant, avec ou sans chirurgie la probabilité et le délai d'apparition de l'hémorragie demeurent imprévisibles [42].

#### **4-7. Tumeurs des parois orbitaires:**

##### **1-4-7. Ostéome orbitaire :**

###### **a-Introduction :**

L'ostéome est une tumeur osseuse pratiquement et exclusivement développée aux dépens des os et des sinus de la face. Il est intéressant de souligner que le siège orbitaire des ostéomes est particulièrement rare, puisqu'il ne constitue que 0,6 à 2,5 % des causes des exophtalmies tumorales [45]. Il s'agit d'une tumeur bénigne [46]. IL est en général découvert chez l'adulte mais peut s'observer à tout âge. En ce qui concerne notre série, on a rapporté un seul cas d'ostéome orbitaire soit une fréquence de 4,34%, découvert à l'âge adulte (30 ans), chez un sujet de sexe masculin ceux-ci rejoint les résultats consultés dans la littérature [45-6].

###### **b-Clinique :**

L'exophtalmie, les douleurs faciales et les céphalées sont les symptômes les plus fréquents. Ceux-ci varient en fonction du sinus initial envahi, et les traductions ophtalmologiques sont en général la conséquence d'un ostéome frontal [47]. Ce qui concorde avec le tableau clinique présenté par notre malade, tel qu'il avait une exophtalmie droite non réductible, un œdème palpébral droit et un processus osseux frontal droit douloureux..

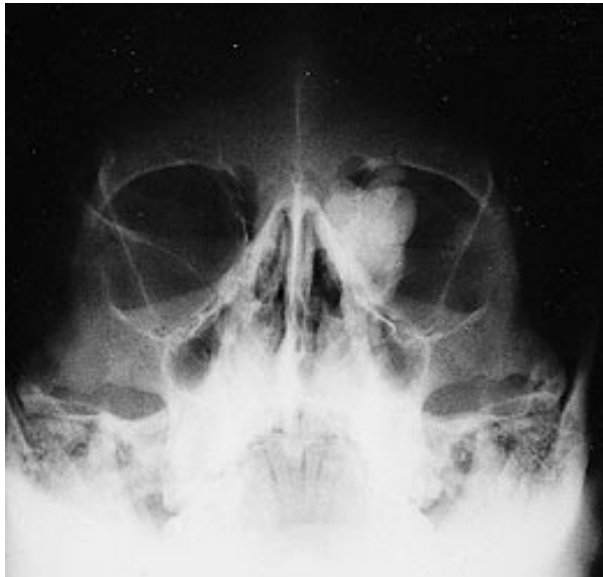###### **c-Paraclinique :**

###### **1.c. Radiographie standard :**

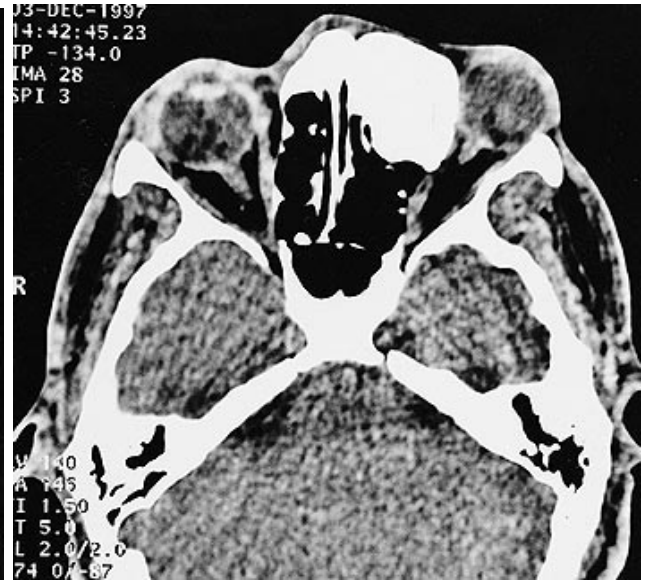Le diagnostic radiologique est aisé. L'ostéome se présente comme une opacité dense, arrondie, à contours polycycliques bien limités par rapport à l'os sain (figue 78).

### 2.c. TDM :

TDM est l'examen de choix des ostéomes. L'ostéome étant spontanément hyperdense, homogène et reproduisant en tous points les caractéristiques radiologiques de l'os normal (figure 79).



**Figure 78 : Incidence Blondeau : tonalité d'opacité calcique en regard du cadre orbitaire [46].**



**Figure 79 : TDM orbitaire : processus de densité osseuse au niveau du massif éthmoïdal antérieur [46].**

### d-Traitement :

Le traitement est chirurgical, souvent multidisciplinaire [47]. La reconstruction est indispensable en cas de large défaut osseux du massif ethmoïdo-sphénoïdal ou d'orbitotomie consécutive.

L'indication chirurgicale dépendra de plusieurs facteurs, notamment du volume et de l'extension de l'ostéome, de sa symptomatologie et de ses complications.

Sur le plan thérapeutique, les ostéomes de petit volume, asymptomatiques, seront surveillés par des contrôles radiologiques annuels [48]. Par contre, l'exérèse chirurgicale doit être envisagée en cas de complications ou dans certains cas, dans un but purement esthétique.

La voie d'abord peut être :

- ORL dite aussi transfaciale, par une incision sourcilière, ou paralatéro-nasale en cas d'ostéomes à extension orbitaire. La difficulté de cette voie d'abord est le risque du sacrifice de la poulie du grand oblique.

- neurochirurgicale par un abord sous frontal en cas d'ostéome à extension intra-crânienne (Tableau).

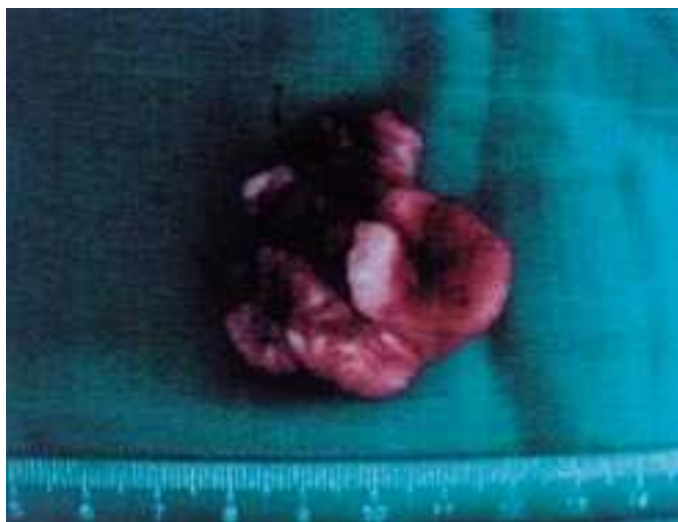- mixte, crânio-faciale permettant à la fois, l'ablation de la partie endocrânienne de l'ostéome et le traitement d'éventuelles complications.

**Tableau XIX: Comparaison du profil épidémiologique-clinique et thérapeutique de l'ostéome orbitaire dans notre étude et ceux de la littérature :**

Séries	Moyenne d'âge/sex	clinique	Traitement chirurgical
Notre étude	30 ans, masculin	Exophtalmie droite Processus osseux frontale droite douloureux Œdème palpébral droit	Abord sous frontale
Halhal M.	24 ans, masculin	Abord antérieur et interne	Abord antérieure et interne

**e-Evolution :**

Le résultat post-opératoire immédiat et à distance est généralement bon. Les récurrences sont exceptionnelles.



**Figure 80 : Pièce opératoire de l'ostéome [48].**

**5-7. Tumeurs d'origine oculaire**

**1-5-7.Mélanome oculaire :**

**a-Introduction :**

Le mélanome de l'uvée est la plus fréquente des tumeurs oculaires malignes primitives de l'adulte. C'est une tumeur relativement rare. Elle se développe préférentiellement dans les yeux bleus ou verts et il est vraisemblable que l'exposition solaire favorise sa survenue [49]. Elle est exceptionnelle chez les sujets de race noire.

La dissémination métastatique est très fréquente.

L'âge moyen au diagnostic est de 56 ans. Prédominance du sexe masculin. Les formes bilatérales sont très rares [49]. Dans notre série, un seul cas de mélanome oculaire a été retrouvé avec une fréquence de 4,34%, chez un patient de sexe masculin âgé de 49 ans ayant un ATCD de traumatisme oculaire remontant à l'enfance.

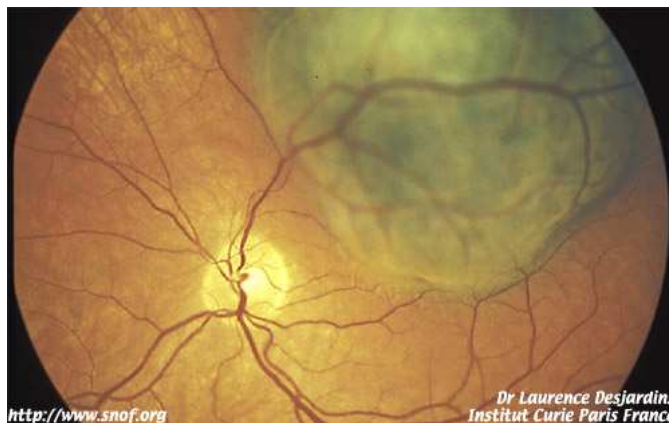### **b-Clinique :**

L'aspect extérieur du globe oculaire peut montrer la présence d'un nævus d'Ota [49]. Il s'agit d'une pigmentation unilatérale congénitale bénigne, intéressant la sclère et souvent l'uvée et les paupières. Par ailleurs le patient peut présenter des douleurs orbitaires, troubles visuels, phosphènes intermittents, des myodesopsies, BAV et altération du champ visuel.

Enfin les formes évoluées s'accompagnant d'un décollement total de la rétine comportent une perte complète de la vision de l'œil malade.

L'examen du fond d'œil est un examen capital qui permet le plus souvent le diagnostic (figure 81).

Pour notre cas, les symptômes cliniques rejoignent ceux retrouvés dans la littérature [49].



**Figure 81 : examen au fond d'œil : mélanome de la choroïde [49]**

### **c-Paraclinique :**

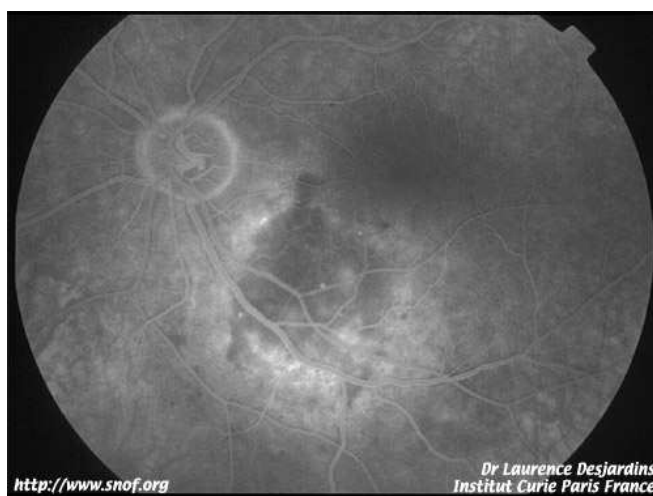#### **1.c. angiographie :**

L'aspect caractéristique du mélanome choroïdien réalise un aspect en double réseau dû à la visibilité des vaisseaux intra-tumoraux sur les clichés précoces. Celui-ci n'est visible que dans les tumeurs achromes.

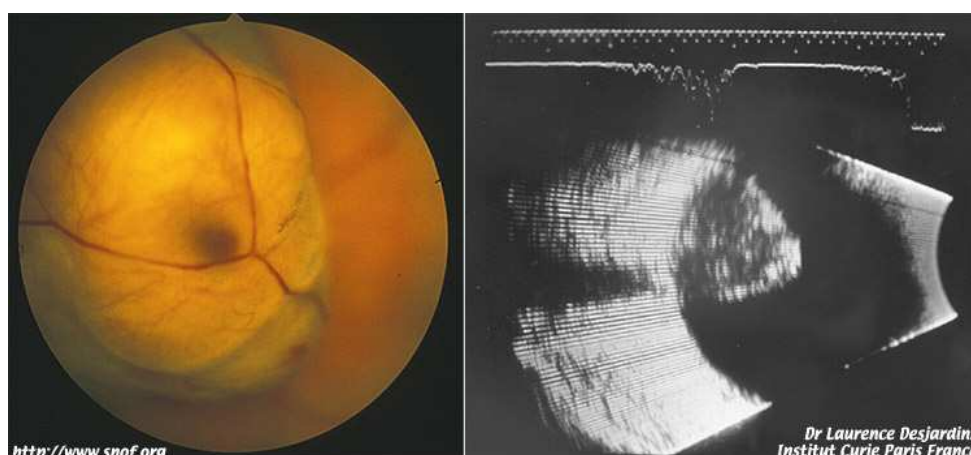
Pour les tumeurs fortement pigmentées, seules les modifications rétinienne de surface sont visibles en angiographie. Les temps précoces sont marqués par un effet masque et on observe une imprégnation progressive inhomogène sur la séquence angiographique (figure 82).

**2.c. Echographie** : (figure 83)

Une échogénéicité élevée en surface avec décroissance rapide de cette échogénéicité.



**Figure 82: angiographie : mélanome sous papillaire [49]**



**Figure 83 : Echographie d'un mélanome [49]**

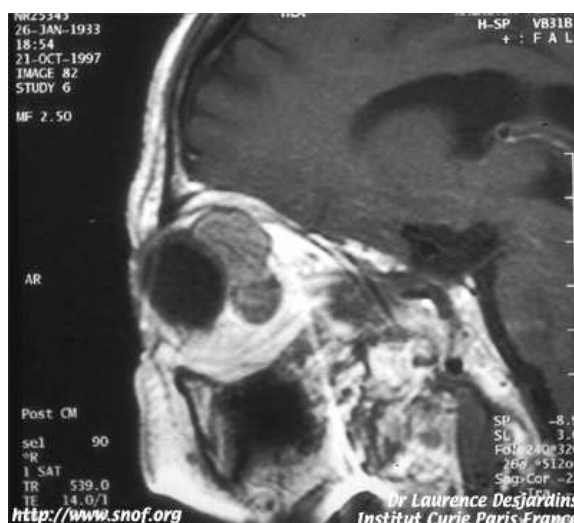### 3.c.IRM :

Une image hyperintense en T1 et hypointense en T2 qui s'imprègne après injection de gadolinium.

### 4.c.TDM :

Prise de contraste après injection

Ces examens (IRM, TDM) ne sont indispensables que lorsque l'on soupçonne un envahissement extra scléral (figure 84) ou un envahissement du nerf optique soit lors du bilan initial soit lors de la surveillance d'un mélanome traité par de façon conservatrice.



**Figure 84: IRM d'un mélanome extra-scléral [49]**

### d-Traitement :

#### **-L'énucléation**

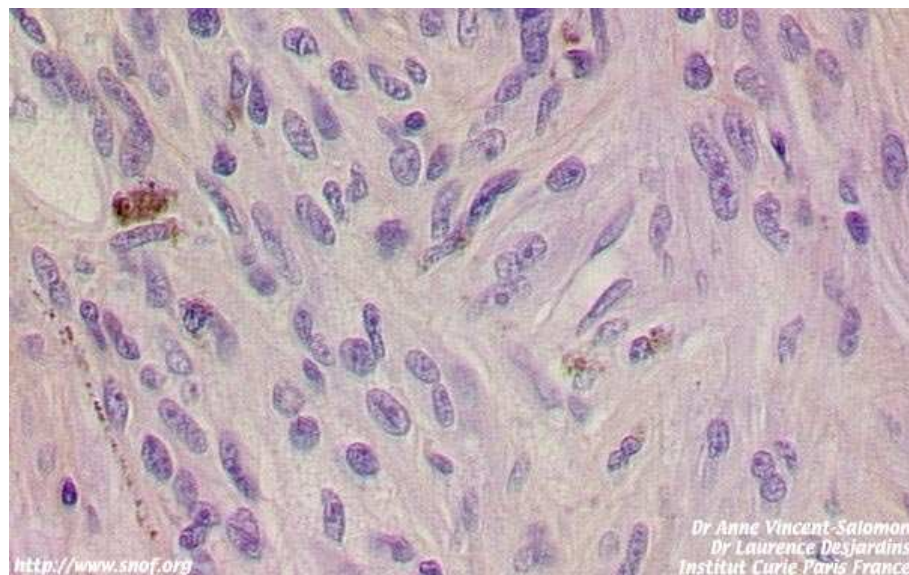
L'ablation chirurgicale de l'œil est une intervention mutilante actuellement réservée aux tumeurs très volumineuses (épaisseur supérieure à 12mm ou diamètre supérieur à 20 mm) et se discute en cas d'extension extra sclérale ou d'envahissement du nerf optique [49]. Une radiothérapie orbitaire complémentaire est indispensable si extension extra-sclérale.

L'examen anatomopathologique est essentiel. Il précise le type histologique et l'extension locorégionale. Des fragments tumoraux sont prélevés pour l'étude cytogénétique et immunologique de la tumeur.

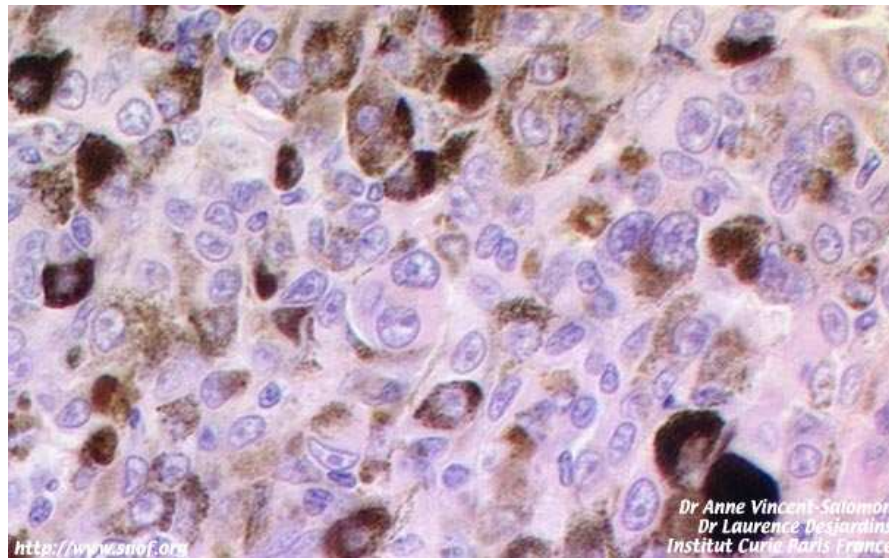
Par ailleurs, les formes histologiques du mélanome choroïdien sont décrites dans la classification de Callender puis plus récemment dans celle de MC Lean [49].

On distingue :

- Les formes fusiformes A et B de bon pronostic (figure 85)
- Les formes épithélioïdes de mauvais pronostic (cellules de grande taille, rondes à noyau arrondi contenant 1 à 2 nucléoles) (figure 86)
- Les formes mixtes. Le pronostic dépend du pourcentage de cellules épithélioïdes avec un pronostic péjoratif si celui-ci dépasse 50%.



**Figure 85 : mélanome type fusiforme [49]**



**Figure 86 : mélanome type épithélioïde [49]**

**-L' exérèse chirurgicale :**

L'exérèse chirurgicale de la tumeur est parfois possible en conservant le globe oculaire pour des tumeurs à base étroite.

**-Nouvelles techniques :**

-**La thermothérapie** : Il s'agit d'une méthode récemment développée qui consiste à traiter la tumeur à l'aide d'un laser diode.

-**Radiothérapie de contact** : offre une alternative confortable à la chirurgie d'énucléation lorsque la taille et la localisation du mélanome oculaire ne permettent pas de recourir à la thermothérapie transpupillaire.

En ce qui concerne notre cas, le geste chirurgical a consisté en un abord sous frontal avec dépose de l'arcade orbitaire. L'évolution a été marquée par une récurrence locale précoce du mélanome, avec un bilan d'extension négatif. La reprise chirurgicale immédiate de la tumeur a été indiquée avec exentération de l'œil gauche.

**e-Pronostic :**

Il s'agit d'une tumeur de mauvais pronostic : risque de récurrence et de diffusion métastatique essentiellement hépatique.

**2-5-7. Rétinoblastome**

**a-Introduction :**

Le Rétinoblastome ou gliome de la rétine est la tumeur intraoculaire la plus fréquente de l'enfant [50,51], unilatérale 2 fois sur 3. Son incidence mondiale moyenne est de 1 cas pour 18.000 naissances [52]. Il représente 30 % des tumeurs oculaires (après les mélanomes) et 3 % des tumeurs malignes de l'enfant [53].

C'est une tumeur génétiquement déterminée. Le gène du rétinoblastome siège sur le chromosome 13q. Pour que la tumeur se développe il faut que les deux allèles du gène soient mutés. Dans le rétinoblastome bilatéral il existe une mutation génétique constitutionnelle présente dans toutes les cellules de l'organisme et la deuxième mutation a lieu au niveau de la cellule rétinienne. C'est pourquoi le gène du rétinoblastome fonctionne comme un gène récessif mais la maladie se transmet selon un mode autosomal dominant. Dans le rétinoblastome unilatéral unifocal non héréditaire dans la plupart des cas les deux mutations ont lieu dans la cellule rétinienne [23,50].

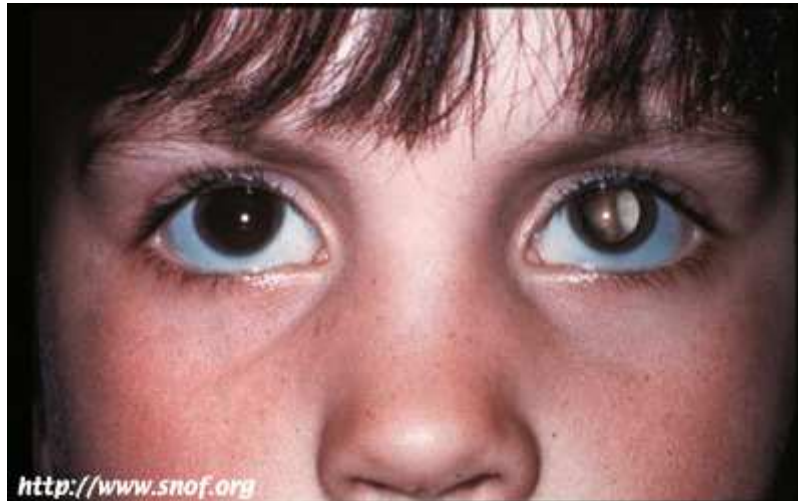**b-Clinique :**

Le strabisme peut être un signe d'appel précoce permettant parfois de faire le diagnostic de petites tumeurs se développant dans la région maculaire [50].

La leucocorie est visible au début que sous certains éclairages et dans certaines directions du regard (figure 87). Puis elle devient permanente.

Les autres signes sont plus tardifs, on peut citer la buphtalmie, l'hétérochromie irienne, le pseudohypopion et dans les formes les plus évolués l'exophtalmie tumorale.

Devant ces signes cliniques l'examen au fond d'œil s'impose en urgence.



**Figure 87: leucocorie de l'œil gauche [50]**

**c-Diagnostic positif:**

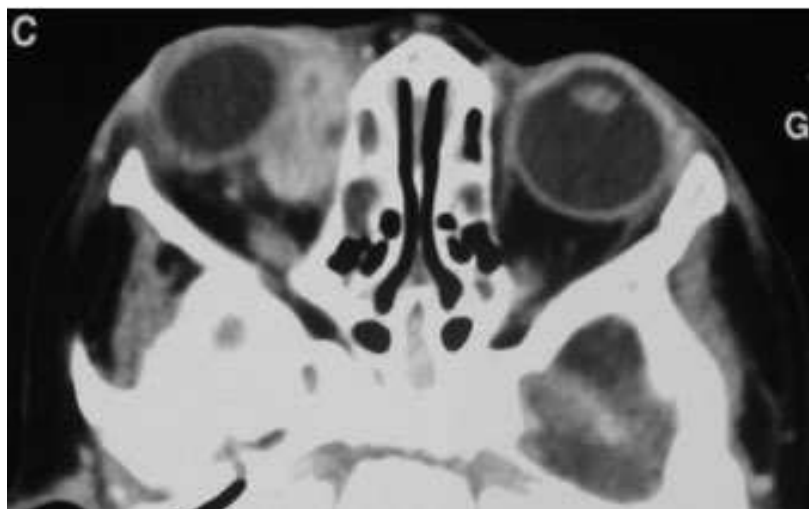
Il repose sur l'examen du fond d'œil. Deux formes de rétinoblastomes sont objectivées :

- Le rétinoblastome endophytique
- Les formes exophytiques

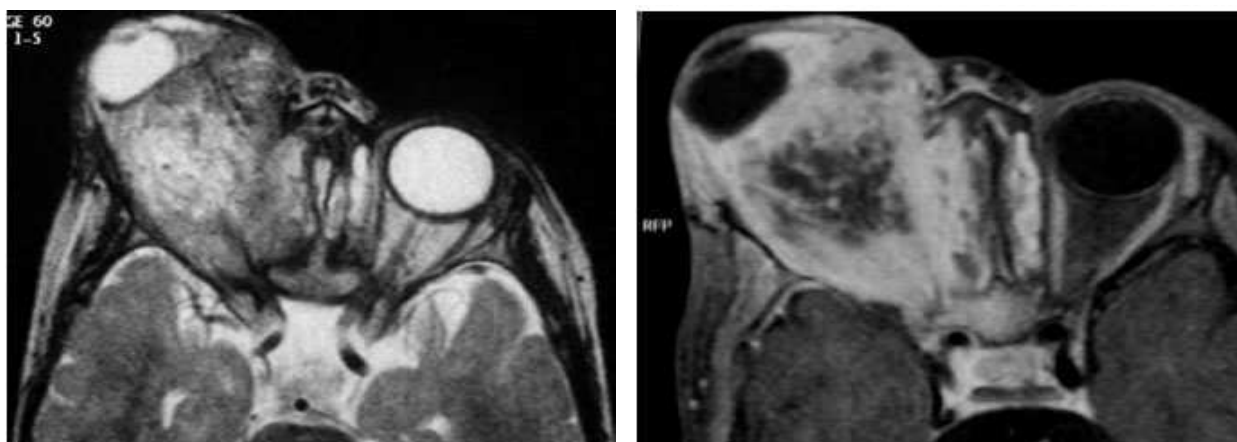
L'échographie est utile montrant l'extension des lésions avec des masses très échogènes.

Le TDM confirme le diagnostic en montrant des calcifications. Il précise l'envahissement du nerf optique ainsi qu'une éventuelle extension cérébrale. (figure 88)

L'IRM est souvent préférable chez ces enfants et permet de bien analyser une extension éventuelle au niveau du nerf optique.(figure 89)



**Figure 88: TDM : coupe axiale après injection de produit de contraste. Masse tissulaire intra orbitaire droite refoulant le globe oculaire en dehors et en haut [16].**



**Figure 89: IRM orbitaire : a) coupe axiale en SE T2, b) coupe axiale en SE T1 après injection de Gadolinium [16]**

**Bilan d'extension :** TDM ou IRM cérébrale et de l'orbite viendront préciser le stade de la maladie et permettront d'exclure une éventuelle tumeur pinéale (rétinoblastome trilatéral) rarement rencontrée dans les formes héréditaires.

Si la tumeur est volumineuse la recherche de métastases dans la moelle osseuse et épinière peut s'avérer nécessaire.

**d- traitement :**

Les diverses thérapeutiques sont proposées en fonction du nombre des lésions, de leur localisation et de leur degré d'évolution et donnent un des pourcentages de survie les plus élevés (80 %) des tumeurs malignes de l'enfant [54].

Nouveau système international de classement en stades du rétinoblastome [51]

Stade 0. OEil accessible à un traitement conservateur.

Stade I. OEil énucléé avec résection microscopiquement complète.

Stade II. OEil énucléé avec résection microscopiquement incomplète

Stade III. Extension régionale

a. Atteinte orbitaire

b. Atteinte ganglionnaire prétragienne ou cervicale

Stade IV. Extension métastatique

a. Métastases hémotogènes (sans envahissement du système nerveux central)

b. Atteinte du système nerveux central

En cas d'atteinte bilatérale, le stade le plus élevé est retenu.

## Traitement

L'énucléation et l'irradiation oculaire par radiothérapie externe étaient le traitement standard du rétinoblastome préconisé il y a quelques années. Le traitement actuel consiste externe dans la mesure du possible, en un traitement conservateur associant de la chimiothérapie et des traitements oculaires locaux (thermothérapie, cryothérapie, laser, plaque locale de radio iode) de manière à conserver l'œil et la vision,

**L'énucléation** : elle est indiquée en cas de tumeur volumineuse et lorsque la vision ne peut être conservée. Elle est souvent réalisée en cas de rétinoblastomes unilatéraux diagnostiqués plus tardivement.

### Les traitements oculaires conservateurs :

#### ***1/Tumeurs oculaires antérieures :***

-*Cryothérapie* : technique consistant à détruire la tumeur par formation d'un glaçon (-60 à -80°), utilisée pour des petites tumeurs (< 3mm).Plusieurs études ont montré l'efficacité de la cryothérapie si la tumeur est de petite taille et de découverte précoce, on rapporte ainsi les résultats du traitement du rétinoblastome par la cryothérapie consultés dans plusieurs séries :

-Nous avons enregistré un pourcentage de succès thérapeutique de 77,77 % dans l'étude de Kassir [57] à propos de 18 cas. D'autres auteurs, tels SHIELDS [58] ont obtenu 79 % de succès et ABRAMSON [59] 90 % sur une série de 138 yeux.

-*Curiethérapie par utilisation d'une plaque radioactive* : traitement indiqué pour des tumeurs < à 15 mm de diamètre ou en cas d'envahissement du vitré

#### **2/Tumeurs oculaires postérieures :**

-*Thermo chimiothérapie* : associe la destruction locale de la tumeur par rayon laser et la chimiothérapie. La chimiothérapie administrée par voie intraveineuse quelques heures avant le traitement local potentialise l'effet de ce dernier

- *Thermothérapie seule* : traitement local par laser seul réservé à des toutes petites tumeurs

- *Photo coagulation* : réservée aux petites tumeurs < 2 mm. Elle consiste à coaguler les vaisseaux alimentant la tumeur.

### **La chimiothérapie**

- Chimiothérapie néo adjuvante: plusieurs cycles de chimiothérapie peuvent être initialement effectués de manière à faire fondre la tumeur et la rendre plus accessible aux différents traitements oculaires locaux. Les schémas de chimiothérapie les plus couramment utilisés associent carboplatine, vincristine et vépéside.

- Thermo chimiothérapie : la chimiothérapie est administrée par voie intraveineuse quelques heures avant le traitement local par thermothérapie de manière à potentialiser l'effet de ce dernier.

- Chimiothérapie adjuvante : sera administrée après énucléation, lorsque des facteurs de risque ont été dépistés à l'examen anatomopathologique de l'œil tels l'infiltration de la choroïde ou du nerf optique, et c'était bien le cas pour notre malade.

### **La radiothérapie externe**

Elle n'est plus utilisée actuellement qu'en cas d'échec des traitements précédents et dans des indications bien précises. Les patients porteurs de l'anomalie génétique du rétinoblastome ne doivent pas être irradiés vu le risque accru chez eux d'ostéosarcomes secondaires qui pourraient être induits par la radiothérapie [56].

Dans notre série, la prise en charge a consisté à une exentération suivie de chimiothérapie adjuvante à base de vincristine + carboplatine + éptoside avec de bons résultats sur le plan thérapeutiques, ce qui concorde avec les résultats des différents schémas thérapeutiques du rétinoblastome consultés dans d'autres études :

Kingston *et al.* [60] À Londres sont parvenus à sauver des globes normalement voués à l'énucléation en combinant chimiothérapie et radiothérapie externe dans des cas de rétinoblastomes avancés.

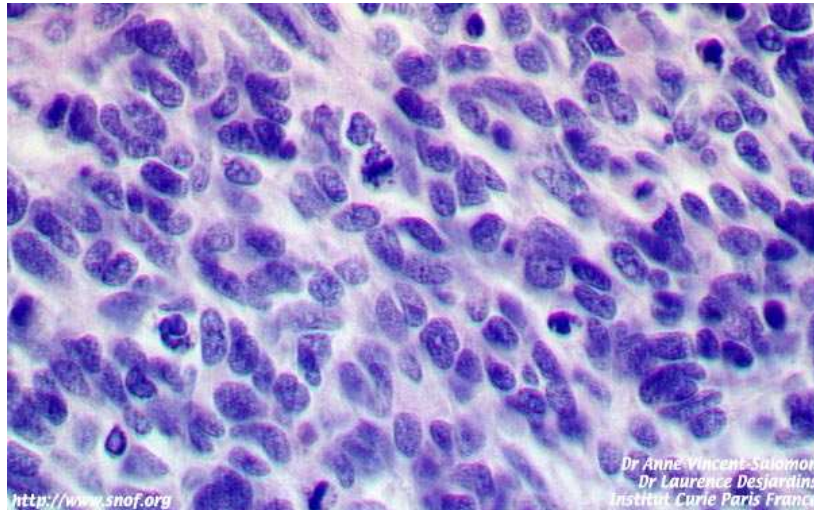
Murphree *et al.* [61] à Los Angeles ont réussi à détruire des foyers de rétinoblastome de taille moyenne en combinant chimiothérapie (carboplatine) et hyperthermie (thermochimiothérapie).

Gallie *et al.* [62] à Toronto ont obtenu de bonnes réponses dans le traitement de cas avancés voués habituellement à l'énucléation en associant une poly-chimiothérapie (carboplatine, étoposide et vincristine) à la cyclosporine, un agent immuno-suppresseur capable d'inverser la résistance multidrogue. Une étude multicentrique est en cours pour déterminer la toxicité et l'efficacité de la cyclosporine.

-Nenadov-Beck *et al.* [63] à Lausanne dans une série remplissant les critères pour une radiothérapie externe ou une énucléation ont pu éviter l'irradiation chez 13 patients sur 19 (68 %) ou l'énucléation secondaire dans deux cas sur 5 (40 %) grâce à une chimiothérapie (Carboplatine et Etoposide) combinée à un traitement local complémentaire (suivi moyen de 31 mois).

### **Histologie :**

L'examen anatomopathologique est systématique en post opératoire, à la recherche d'un envahissement massif de la choroïde, un envahissement rétro laminaire du nerf optique ou un envahissement de la tranche de section voire parfois un envahissement extra scléral. (figure 90)



**Figure 90: Etude histologique d'un rétinoblastome [50]**

**Pronostic :**

Le risque de second cancer existe malheureusement toujours chez les patients atteints de forme héréditaire de rétinoblastome [55]. Le plus précoce d'entre eux est le rétinoblastome dit « trilatéral » qui est une tumeur neuro-ectodermique primitive centrale de la région pinéale (pinéaloblastome) ou suprasellaire: il s'agit d'une cause rare de second cancer après rétinoblastome, survenant le plus souvent vers l'âge de 4-5 ans

Les plus fréquents des cancers secondaires sont des sarcomes dont la majorité se développe dans le champ d'irradiation du rétinoblastome, mais des sarcomes de type ostéogène peuvent également survenir, souvent sur des os longs, en dehors de toute irradiation [56]. De nombreux autres cancers secondaires sont possibles chez ces patients, souvent à l'âge adulte (tumeurs gliales, mélanomes, carcinomes).

**6-7. Tumeurs inflammatoires :**

**1-6-7. Pseudotumeur inflammatoire de la glande lacrymale :**

**a-Introduction :**

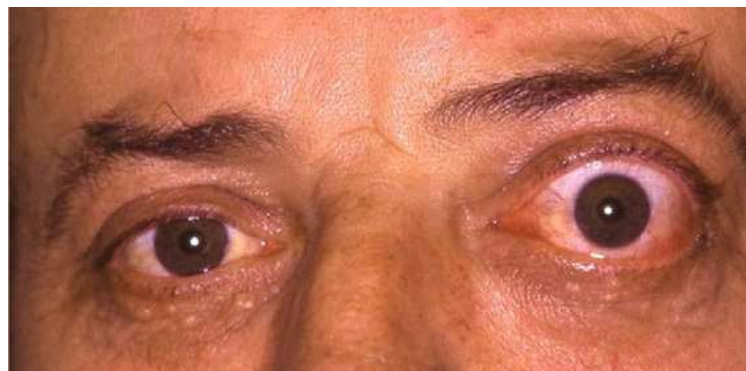Les pseudotumeurs inflammatoires de l'orbite sont des affections relativement fréquentes puisqu'elles représentent environ 12 à 15 % des affections orbitaires selon les séries [64]. La localisation à la glande lacrymale est une entité plus rare [65].

C'est une affection de l'adulte jeune sans prédominance de sexe, mais aussi de l'enfant. Dans la série de Chaoui [64] les auteurs rapportent deux observations de tumeurs de la glande lacrymale chez deux patientes âgées respectivement de 30 et 25 ans. Par ailleurs, dans notre étude on note l'existence d'une observation exceptionnelle d'un cas de pseudotumeur inflammatoire de la glande lacrymale chez une patiente âgée de 50 ans.

**b-Clinique :**

Le tableau clinique est dominé par une exophtalmie latéralisée vers le secteur nasal inférieur, d'installation rapide associée ou non à des signes inflammatoires (figure 91).

L'examen clinique retrouve, outre l'œdème palpébral et le ptosis, un comblement douloureux au niveau de l'espace oculo-orbitaire externe.

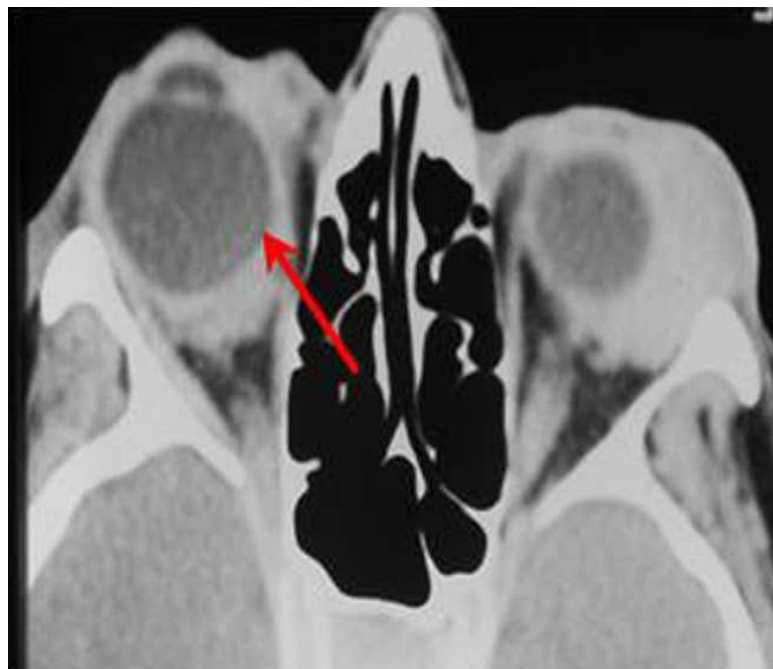


**Figure 91: Patient de 48 ans présentant une inflammation subaiguë orbitaire gauche avec exophtalmie et chémosis [65].**

c-Paraclinique :

1.c. TDM :

La TDM détermine la localisation du processus tumoral à la glande lacrymale, étudie sa densité et le degré de rehaussement par le produit de contraste, apprécie l'extension aux muscles oculomoteurs et précise l'intégrité osseuse. (figure 92)



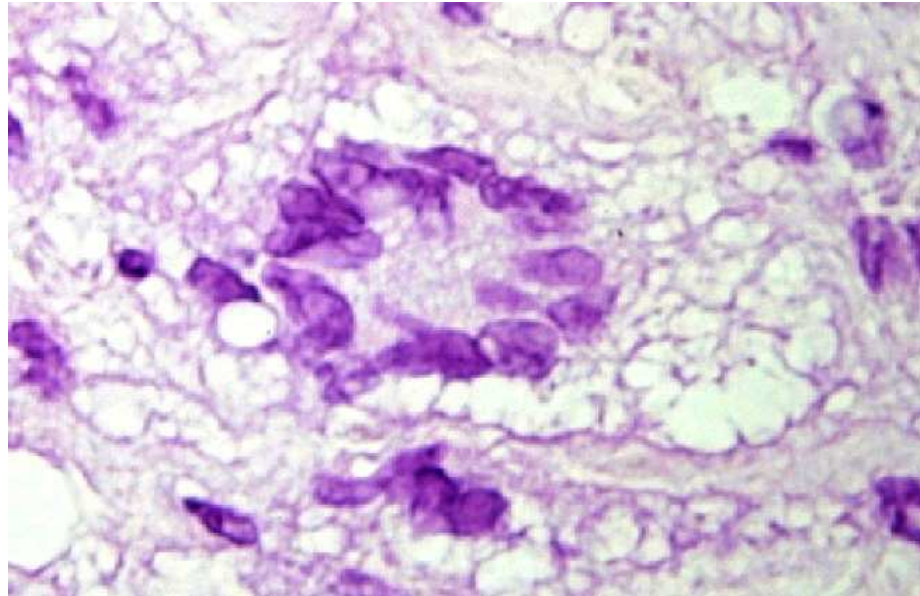
**Figure 92: TDM : Inflammation bilatérale avec atteinte antérieure droite et atteinte lacrymale à gauche. Noter l'hypodensité linéaire retrosclérale droite (flèche) [65].**

2.c.IRM:

Un hypersignal en séquence pondéré T2 en rapport avec une forte concentration en eau ou un faible signal en rapport avec un stroma fibro-collagène.

**d-Histologie et étude immunohistochimique :**

L'immunohistochimie permet de différencier entre les formes malignes monoclonales et les formes bénignes polyclonales (figure 93). La relation entre PTI et tumeurs lymphoïdes reste inconnue, cependant, des formes de passage de PTI au lymphome ont été décrites.



**Figure 93 : Pseudotumeur inflammatoire. Cellule géante multinuclée à cytoplasme spumeux (objectif 100) [65].**

**e-Traitement :**

**-Traitement médical :**

Le traitement des Pseudotumeurs inflammatoires de la glande lacrymale est initialement médical, plusieurs auteurs préconisent une corticothérapie à forte dose pendant 4 semaines, relayée par une dose d'entretien dégressive s'étalant sur plusieurs mois, 6 mois [64-5].

Notre conduite à tenir été de commencer initialement par une corticothérapie par voie orale et à forte dose.

– l'exérèse chirurgicale par abord direct de la loge lacrymale.

#### **f-Evolution et pronostic :**

Une corticorésistance, une régression insuffisante ou une récurrence tumorale doit faire craindre l'évolution d'un lymphome ou autre processus malin et conduit à pratiquer une exérèse chirurgicale.

Les complications de l'acte opératoire sont dominées par la sécheresse oculaire, ceux-ci rejoint les résultats de notre étude.

#### **7-7. Tumeurs mésoenchymateuses :**

##### **1-7-7. Les rhabdomyosarcomes orbitaires :**

###### **a-Introduction :**

Le rhabdomyosarcome (RMS) est la tumeur mésoenchymateuse maligne la plus fréquente de l'enfant; elle représente 5% de l'ensemble des tumeurs malignes pédiatriques [66]. Mais elle peut survenir à n'importe quel âge. Il s'agit d'une tumeur, à différenciation musculaire striée se développant aux dépens du tissu de soutien non osseux et pouvant apparaître dans n'importe quelle partie du corps. Sa localisation orbitaire représente 12% des RMS toutes localisations confondues [66]. C'est la tumeur orbitaire maligne primitive la plus fréquente chez l'enfant après le rétinoblastome.

###### **b-clinique :**

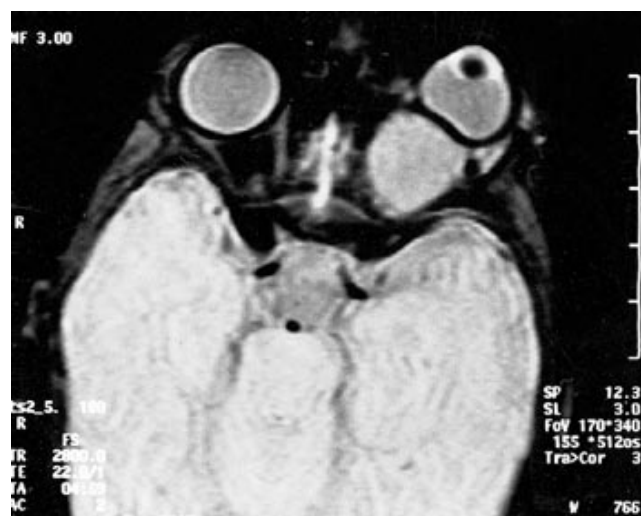Le signe clinique prédominant est l'exophtalmie rapidement évolutive associée ou non à des signes inflammatoires.

###### **c-diagnostic :**

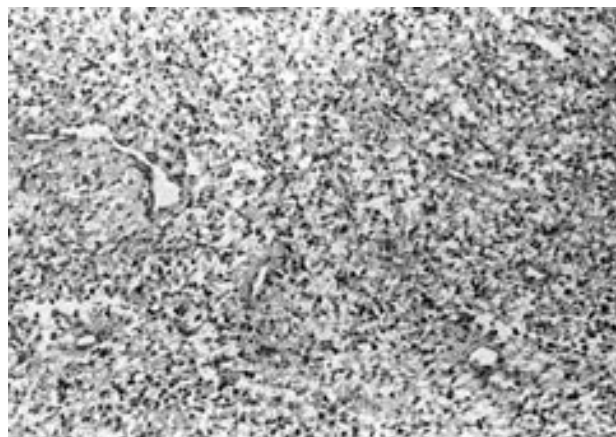
Le diagnostic de rhabdomyosarcome doit être évoqué chez tout enfant qui présente une symptomatologie orbitaire évolutive. Une imagerie est pratiquée en urgence (TDM ou IRM).

Lorsqu'une masse ou une infiltration suspecte est mise en évidence, une biopsie est rapidement programmée, qui sera complétée par un examen immuno-histochimique et en microscopie électronique, en général suivi encore par un examen cytogénétique.

Le type histologique le plus fréquemment rencontré dans l'orbite est le rhabdomyosarcome embryonnaire dont la malignité est elle aussi considérée comme faible alors que le type alvéolaire, plus rare et touchant plus particulièrement les patients plus âgés [67], a une malignité plus grande avec des conséquences thérapeutiques différentes.



**Figure 94: IRM coupe axiale : rhabdomyosarcome déformant le globe gauche [23]**



**Figure 95: Rhabdomyosarcome de type embryonnaire : tumeur très cellulaire, sans organisation particulière, avec des vaisseaux proéminents (30x) [67].**

#### **d- traitement :**

Le traitement du rhabdomyosarcome de l'orbite consistait le plus souvent en une exentération de l'orbite ; le taux de survie à cinq ans était compris selon les séries entre 25 % et 35 % [67]. Pour notre cas (rhabdomyosarcome alvéolaire (enfant)), le traitement a été le suivant une exentération associée à une chimiothérapie adjuvante (cyclophosphamide + vincristine + dactinomycine), puis une radiothérapie a été administrée après 4 cycles de chimiothérapie.

Depuis l'introduction du traitement multimodal par chimiothérapie, chirurgie et/ou radiothérapie pour le rhabdomyosarcome localisé de l'enfant et de l'adolescent, le pourcentage de survie s'est nettement amélioré.

#### **e-pronostic :**

Plusieurs études du Intergroup Rhabdomyosarcoma Study Group menées entre 1972 et 1991 (IRS-I, IRS-II et IRS-III) [68] ont permis de reconnaître le rôle du type histologique, de la localisation de la tumeur primaire et de l'extension de la maladie dans le pronostic à long terme. Le rhabdomyosarcome de l'orbite, pour la plupart de forme histologique embryonnaire et favorable, fait partie des localisations à faible risque de rechute après un traitement combiné de chimiothérapie et radiothérapie.

La fréquence des métastases et/ou des récives impose une surveillance clinique et radiologique prolongée.

### **8-7. Tumeurs à progression intra-orbitaire:**

#### **1-8-7. Méningocèle :**

##### **a-introduction :**

Le méningocèle est dû à une déhiscence de la paroi supérieure ou interne de l'orbite qui peut aboutir à une hernie méningée.

**b-clinique :**

L'exophtalmie ainsi créée est pulsatile par transmission du pouls cérébral et le plus souvent réductible. Les méningocèles orbitaires peuvent s'accompagner de malformations du globe oculaire : microphthalmie, anophtalmie et colobomes. Ils sont aussi fréquemment associés à des anomalies des voies lacrymales telles des atrésies, des fistules, des mucocèles et des dacryocystites. De ce fait, ils peuvent être confondus avec des dilatations du sac lacrymal chez l'enfant.

**c-imagerie :**

La TDM et l'IRM facilitent le diagnostic en mettant en évidence le défaut osseux faisant communiquer la tumeur orbitaire kystique avec l'endocrâne.

**b-traitement :**

Une méningocèle orbitaire doit être opérée dans tous les cas, à cause du risque d'élargissement de la méningocèle et de croissance anormale de l'orbite, du risque d'infection et de compression des muscles oculomoteurs et du nerf optique. L'abord est neurochirurgical, sous-frontal. En absence de complications infectieuses et de fistule de liquide céphalorachidien, l'évolution est généralement favorable.

**9-7. Autres formes étiologiques :**

**1-9-7. Les inflammations aiguës et les suppurations profondes :**

Se manifestent de façon brutale par l'apparition d'une exophtalmie souvent douloureuse, unilatérale, accompagnée parfois d'une diplopie, d'une BAV, et souvent de signes inflammatoires marqués : œdème palpébral, chemosis dans un contexte infectieux parfois important : fièvre et altération de l'état général.

- Les aspects les plus souvent observés sont les suivants :

**a- Les cellulites orbitaires :**

Elles réalisent une infection diffuse de l'orbite, liée à une prolifération bactérienne.

Les germes en cause sont : streptocoque, staphylocoque ; provenant d'un traumatisme orbitaire, de septicémie et/ou d'une infection locorégionale (sinusite), plus ou moins dentaire, rhino pharyngée, cutanée.

Les signes inflammatoires sont importants. Le diagnostic sera assuré par les radiographies standards des sinus et la tomodensitométrie (TDM).

**b- Les abcès et les phlegmons orbitaires :**

Correspondent à une infection collectée bien limitée, située soit dans l'orbite, soit entre la paroi orbitaire et le périoste (abcès sous périosté). Ils peuvent simuler une tumeur orbitaire. La TDM montre une image hypodense entouré d'une coque prenant le contraste.

L'évacuation chirurgicale confirme le diagnostic.

**c - Les ostéopériostites**

**d- Les mycoses :**

C'est la forme organisée, localisée sous forme de granulome, d'évolution lente qui sera responsable d'exophtalmie. On l'observe au cours des aspergilloses, des actinomycoses et des nocardioses. L'imagerie montre le granulome sous forme d'une masse bien limitée, entourée d'une coque prenant fortement le contraste.

**e- Le kyste hydatique :**

Se présente sous forme d'une exophtalmie lentement progressive, véritable tumeur orbitaire, elle n'est pas rare dans les pays d'endémie.

A l'échographie, caractère liquidien de la masse.

TDM : masse liquidienne entourée d'une épaisse capsule.

IRM : contenu en hyposignal T1 et hypersignal T2.

Au total : La TDM est une excellente méthode d'exploration de la pathologie infectieuse et mycosique de l'orbite. L'IRM précise la localisation exacte des lésions par rapport aux structures normales (nerf et muscle).

### 2.9.7. Les inflammations chroniques de l'orbite

#### a- Les inflammations chroniques d'origine diverses :

##### ● *Sarcoïdose* :

Responsable d'une atteinte orbitaire pseudo-tumorale, d'un syndrome de Mikuliez ou d'une atteinte oculomotrice.

##### ● *Wegener* :

L'atteinte orbitaire se fait par contiguïté à partir de la sphère ORL, parfois elle semble isolée. Elle se présente comme une masse tumorale mal limitée. Elle est responsable d'un granulome d'évolution pseudo-tumorale. L'imagerie n'apporte pas d'argument décisif et c'est le contexte clinique, la positivité des examens immunologiques et l'histologie qui posent le diagnostic.

● *Amylose orbitaire* : elle est rare. Il peut y avoir des nodules conjonctivaux.

● *Les vascularites* : P.A.N, L.E.S, D.P.M : sont responsable d'atteinte pseudo tumorale sans grande spécificité.

● *Histiocytose*.

**b –Les pseudotumeurs inflammatoires (PTI) :**

Se définissent comme des processus inflammatoires orbitaires primitifs, de caractère communément limité et granulomateux et qui évoluent en déterminant une exophtalmie de type tumoral. Les PTI sont dénommés également orbitopathies inflammatoires chroniques idiopathiques, elles se présentent cliniquement et radiologiquement comme une tumeur orbitaire et ce ne sont que l'évolution ou l'aspect histologique sur biopsie qui permettent d'affirmer leur caractère inflammatoire.

Uni ou bilatérale, leur début est souvent brutal, par un tableau tumoral orbitaire aspécifique. Les signes inflammatoires sont habituellement présents.

La TDM montre une masse hyperdense mal limitée prenant le contraste ne refoulant que peu les structures avoisinantes. L'existence d'un épaississement scléral postérieur est un bon argument en faveur d'une PTI. L'IRM n'apporte pas de renseignements supplémentaires.

Le diagnostic différentiel se pose avec le lymphome.

**3.9.7 Tumeurs primitives de l'orbite :**

● *Tumeur congénitale :*

- Le kyste séreux congénital.
- Le tératome.

● *Tumeurs neurogènes :*

- Le neurofibrome.
- Le schwannome.

● *Le rhabdomyosarcome orbitaire.*

● *Tumeurs et dysplasies osseuses et cartilagineuses :*

-ostéoblastome

-ostéosarcome

-chondrome

● Le sarcome ostéogénique ou ostéosarcome.

● La dysplasie fibreuse fronto-orbitaire de Jaffe Lichenstein ou ostéofibromatose kystique.

● Tumeurs du tissu conjonctif.

● Tumeur du tissu adipeux.

**4.9.7. Tumeurs propagées à l'orbite :**

- Les mucocèles.

- La meningocèle et la méningo-encéphalocèle.

-Epithélioma baso-cellulaire

-Epithélioma sténo-cellulaire

-Tumeurs de la glande lacrymale

-Tumeurs conjonctivale

-Tumeurs ORL

**5.9.7. Localisations orbitaires d'une hémopathie :**

- L'histiocytose X
- Granulome éosinophile.
- La maladie de Hand - Shuller - Christian.
- Le sarcome granulocytaire.
- Le lymphome de Brukitt.

**6.9.7. Métastases orbitaires :**

- Neuroblastes sympathiques.
- Le sarcome d'Ewing ou réticulosarcome indifférencié.
- Le néphroblastome : tumeur de Wilms.
- cancer du sein

**VI-Diagnostic différentiel :**

Devant les tumeurs orbitaires révélées par l'exophtalmie, il est nécessaire d'exposer les autres causes d'exophtalmie en dehors des processus orbitaires :

1- **Les fausse exophtalmies**, liées à un gros œil myope, ou dues à une énophtalmie controlatérale.

**2- Les exophtalmies malformatives :**

- *Anatomique* : malformations capillaires, veineuses, artérielles.

● *Hémodynamique :*

-Malformation à haut débit : exophtalmie pulsatile : malformation artérielle, anévrismes, les fistules artério-veineuses.

-Malformation à faible débit : malformation capillaire, veineuse, lymphatique, lymphangiome.

**3-L'exophtalmie thyroïdienne :**

La cause essentielle est la maladie de Basedow. Ce sont les plus fréquentes des exophtalmies. Elles sont en règles générales bilatérales mais les formes unilatérales (20%) ne sont pas rares et posent de vrais problèmes diagnostiques avec l'exophtalmie tumorale.

Il convient de différencier deux formes évolutives dans le cadre des hyperthyroïdies :

● *L'exophtalmie endocrinienne simple*, lentement progressive, bilatérale dans 80% des cas, réductible, indolore, modérée avec asynergies oculo-palpébrales et troubles oculomoteurs fréquents, intermittents et variables.

● *L'exophtalmie endocrinienne maligne*, rapidement progressive, bilatérale, axiale, irréductible, très marquée, avec des signes précédents majorés et permanents et un syndrome orbitaire œdémateux: bouffissure palpébrale, chemosis; enfin, des répercussions oculaires: kératite, baisse de vision, hypertonie.

L'exophtalmie peut se voir en dehors de toute dysthyroïdie dans 9% des cas, c'est l'orbitopathie thyroïdienne-euthyroïdienne et dans 2% au cours des thyroïdites d'Hashimoto.

**4-Les exophtalmies traumatiques :**

**a- Après une plaie ouverte de la cavité orbitaire, Il peut s'agir d'un :**

- Hématome intra-orbitaire.

- Phlegmon de l'orbite, qui doit faire rechercher un corps étranger.
- Emphysème orbitaire.

**b- Après un traumatisme fermé du crâne, il peut s'agir d'un :**

- Hématome extrapériosté.
- Exophtalmie pulsatile traduisant une fistule artério-veineuse orbitaire ou carotido-caverneuse post-traumatique.

A decorative rectangular border with intricate floral and scrollwork patterns, framing the central text.

*Conclusion*

Les tumeurs orbitaires constituent une affection rare et grave, soit par leur pronostic fonctionnel, compromettant la fonction visuelle et esthétique quand il s'agit de lésions bénignes, soit par le pronostic vital quand l'orbite ne fait qu'une partie de la maladie systémique ou cancéreuse.

Elles sont multiples. Selon leur siège, leur étendue, leur type histologique, la prise en charge est différente, associant chirurgie, radiothérapie, chimiothérapie ou parfois abstention thérapeutique. Chez l'adulte, les tumeurs les plus fréquentes sont les lymphomes, les métastases, les tumeurs propagées à partir des sinus et les hémangiomes caverneux, par contre chez l'enfant on trouve plutôt les tératomes, les hémangiomes capillaires, les lymphangiomes, les rhabdomyosarcomes, les métastases de sympathoblastome et les kystes dermoïde.

Le bilan clinique et radiologique permet de localiser la tumeur ; l'histologie, par ponction ou biopsie, permet de la typer. Certaines tumeurs petites, antérieures et bénignes ne posent guère de problème, d'autres vont en poser par leur situation postérieure, leur caractère malin et agressif avec risques de métastase et d'évolution fatale, ou enfin leur difficulté de diagnostic histologique. La prise en charge de ces tumeurs nécessite une collaboration étroite multidisciplinaire.

C'est ainsi que l'objectif de ce travail est de présenter l'expérience sur la prise en charge des tumeurs orbitaires dans le service de neurochirurgie de l'hôpital ibn Tofail Mohamed VI, en comparaison avec les données de la littérature

## Résumé :

Les tumeurs de l'orbite restent des pathologies rares, se présentant selon un tableau clinique stéréotypé. Matériels et méthodes : nous rapportant dans ce travail, l'étude rétrospective d'une série de 23 cas de tumeurs orbitaires collectés au sein du service de neurochirurgie, CHU Mohammed VI Marrakech, durant 9 ans de 2002 à 2010.

La tranche d'âge entre 21 et 40 ans a été la plus représentée (43,47%). Une prédominance féminine a été notée (56,53%). Les manifestations cliniques restent dominées par l'exophtalmie (69,57%). Une tomodensitométrie a été effectuée chez 20 malades (86,95%), et le recours à l'imagerie par résonance magnétique n'a concerné que 8 patients (34,78%). La localisation droite était prédominante.

Pour les techniques chirurgicales, l'abord sous-frontal était le plus utilisé (57,14%), l'étude histologique était en faveur le plus souvent des méningiomes (39,13%).

Les tumeurs de l'orbite constituent une pathologie quoi que rare peut compromettre aussi le pronostic fonctionnel visuel par l'extension intra-orbitaire et endocrânienne que le pronostic vital pour les tumeurs malignes. L'évolution était favorable avec une régression spectaculaire de l'exophtalmie et peu de morbidité.

## ملخص

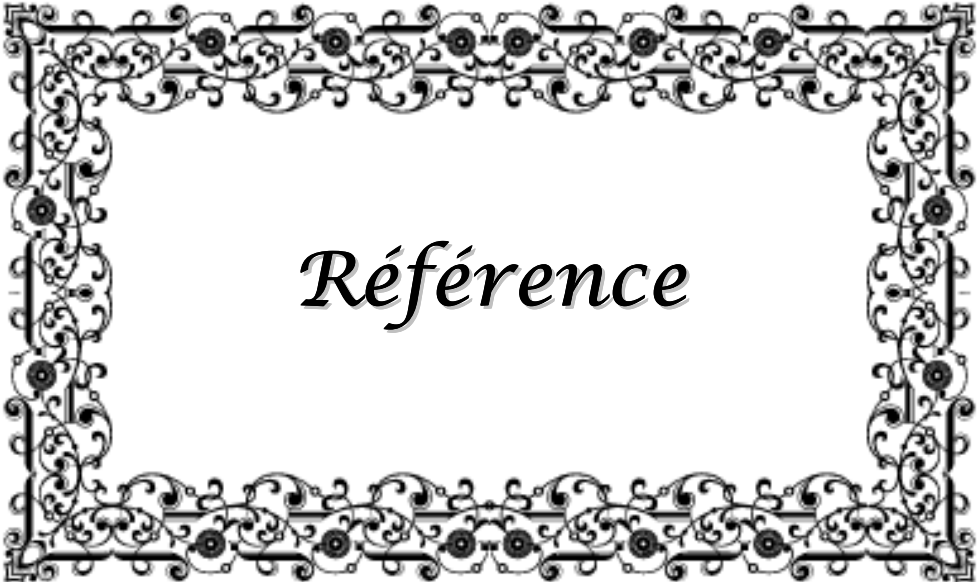
الأورام المدارية على الرغم من أنها نادرة، فهي تظهر سريريا بنفس العلامات المتكررة . نتناول في هذه الدراسة الإستيعادية مجموعة مكونة من 23 حالة للورم المداري، التي تم انتقاؤها بمصلحة جراحة الاعصاب والدماع بالمستشفى الجامعي محمد السادس مراكش، وذلك خلال 9 سنوات من 2002 إلى 2010 . إن أقصى الإصابات لوحظت عند الفئة العمرية ما بين 21 و 40 سنة (43,47%). هناك أغلبية تمثيلية أنثوية (56,53%). يهيمن على المظاهر السريرية اندلاق العين (69,57%). تم انجاز التصوير المقطعي المحوسب لدى 20 حالة (86,95%)، أما التصوير بالرنين المغناطيسي استفادت منه 8 حالات (34,78%). تموضع اغلب الإصابات على اليمين. بالنسبة للعلاج الجراحي : في أغلب الحالات أجريت العملية بمأى تحت جبهي في 12 حالة (57,14%). في ما يخص الطبيعة النسيجية للأورام المدارية تأتي الاورام السحائية في المقدمة. تطور الحالات ما بعد العملية تميز بتراجع واضح لاندلاق العين مع نتائج منخفضة الاعتلال.

## Abstract

Tumors of the orbit are rare diseases, presenting in a stereotyped clinical picture. We report in this work, the retrospective study of a series of 23 cases of orbital tumors collected in the department of Neurosurgery, CHU Mohammed VI Marrakesh, for 9 years, from 2002 to 2010.

The age group between 21 and 40 years was the most represented (43.47%). A feminine ascendancy was noted (56.53%). Clinical manifestations are dominated by proptosis (69.57%). Cerebral computed tomography made the diagnosis in 20 cases (86.95%), and the use of magnetic resonance imaging concerned only 8 patients (34.78%). The right localization is predominant.

For treatment, a sub frontal approach was most used (57.14%). The evolution is generally satisfying of the spectacular regression of the proptosis, and low morbidity.



**1- Anatomie des muscles oculomoteurs.**

[ophzone.no-ip.com](http://ophzone.no-ip.com)

**2- Anatomie de l'orbite osseuse.**

[www.ac-creteil.fr](http://www.ac-creteil.fr)

**3- Neuroradiologie.**

[www.radioanat.free.fr](http://www.radioanat.free.fr)

**4- [www.univ-brusf.fr](http://www.univ-brusf.fr)**

**5- Anatomie des six muscles oculomoteurs.**

[www.eyebrianpedia.com](http://www.eyebrianpedia.com)

**6-Civt T, Froelich S, Joud A.**

Anatomie descriptive de l'orbite.

Revue de neurochirurgie 2010; 56 : 81-8

**7- Cophignon J, Maurier KL. Tumeurs et masses orbitaires.**

[www.campus.neurochirurgie.fr](http://www.campus.neurochirurgie.fr)

**8-Bousqueta O, El Ouahabib A, Sackod O, Joude A, Hayekg G, Froelichf S et al.**

Tumeurs orbitaires: activité neurochirurgicale.

Revue de neurochirurgie 2010; 56 : 213

**9–El Mostarchid.**

Les processus orbitaires, à-propos de 34 cas et revue de la littérature. Expérience du service de neurochirurgie de l'HMIM V de Rabat.

Thèse de Doctorat Médecine, Rabat n°21/2010, 172 pages

**10–Civit T.**

Classification des tumeurs orbitaires.

Revue de la neurochirurgie 2010; 56-122-3

**11–Casper et de Potter.**

Les processus orbitaires, 109e congrès de la société française d'ophtalmologie.

Ophtalmol, 26, hors-série 1, 2003.

**12– Cardine S, Laplace O, Voegle R, Nordmann JP.**

Exophtalmie unilatérale de l'enfant: savoir éliminer une tumeur.

Journal français ophtalmol 2002; 25 :99

**13– Belmekki M, Elbakkali M, abdellah H, Benchrifa F, Bennaha A.**

Epidémiologie des processus orbitaires chez l'enfant : à propos de 54 cas.

Journal français d'ophtalmologie 1999; 22: 393-4

**14–Koki G, Sylla F, Traore J.**

L'exophtalmie de l'enfant à l'Institut d'ophtalmologie tropicale de l'Afrique (IOTA).

MédecineTropicale 2009; 69: 467-470

**15–KayA GG, Makita C, Peka JF, Silou JF, Mansouri L, Lyaba IM.**

Profil des affections orbitaires au centre hospitalier universitaire de Brazzaville Congo : étude rétrospective de 704 cas.

JF ophtalmol 2006; 29:281–8

**16–Khomsî W.D, korchane N.**

Rhabdomyosarcome orbitaire.

Tunisie médicale 2009; 86 (n: 8) : 555–7

**17– George JL, Marchal JC.**

Les tumeurs de l'orbite de l'enfant : clinique, paraclinique, diagnostic et particularités évolutives.

Revue de neurochirurgie 2010;56:244–6.

**18– Lahbile D, Essalime K, Najid S, Mazzouz H.**

Les tumeurs orbitaires de l'enfant : aspect épidémiologiques.

Journal marocain d'ophtalmologie 2008; 19 :27–8

**19–Barhadi H.**

Les voies d'abord neurochirurgicales de l'orbite; à-propos de 64 cas et revue de la littérature.

Thèse de doctorat en médecine. Thèse n°3/1997

**20– Madaidou N, Tahiri H, Chakib A.**

Profil épidémiologique des exophtalmies chez l'adulte.

Journal marocain d'ophtalmologie n°19/2008: 21–25

**21– Bahloul Z.**

Processus expansif de l'orbite.

[www.strui.org.tn](http://www.strui.org.tn)

**22–Héran F.**

Imagerie des masses orbitaires.

Revue de neurochirurgie 2010 ; 56 : 89–120

**23–Mejdoubi M, Arne JL, Sevely A.**

Tumeurs orbitaires de l'enfant : revue iconographique en TDM et IRM

Journal de radiologie 2007; 88: 1855–64

**24–George J.L.**

Les tumeurs de l'orbite : le point de vue de l'ophtalmologiste (biopsies–voies d'abord–neurochirurgicales–exentération).

Revue de neurochirurgie 2010; 56 : 230–240

**25–Chobillon A, Jankowski R.**

Chirurgie du sinus frontale (tumeurs et traumatismes exclus).

EMC techniques chirurgicales–tête et cou 2005; 46 :160

**26–Koerbel A, Veralucia R.**

Combined transconjunctival–eyebrow approach providing minimally invasive access to all orbital quadrants.

Neurosurg Focus 2007; 23:1–5

**27–Kimberley P, Cockerham M.**

Surgery for orbital tumors.Part II: transorbital approaches.

Neurosurg Focus 2001;10:1–5

**28–F. Mouriaux P, Barraco D, Patenôtre P, Pellerin P.**

L'exenération orbitaire.

Journal Français d'Ophtalmologie 2001 ; 24 :865–874

**29– Ducasse A.**

Tumeurs de l'orbite de l'adulte.

EMC ophtalmologie 21–650–A–20

**30– Kabré A, Diallo O.**

Abcès intra-orbitaire, à propos de deux cas.

AJNS 2011 ; 30 : 1–3

**31–Civit T, Freppel S.**

Méningiome sphéno-orbitaire.

Revue de neurochirurgie 2010; 56:124–31

**32–méningiomes.2008 : 6–26**

[www.unilim.fr](http://www.unilim.fr)

**33–Simpson D.**

The recurrence of intracranial meningiomas.

J.neurosurgpsychiatr 1957; 20: 22–39

**34–Litre C.F, Colin P, Rousseaux P.**

Méningiome de la gaine du nerf optique.

Revue de neurochirurgie 2010; 56 : 132–6

**35–Lena G, Scarvada D.**

Glome du nerf optique.

Revue de neurochirurgie 2010; 56 : 249–256

**36–Viennet A, Nezzar H.**

Gliome du nerf optique chez un enfant de 4 mois.

J Fr. Ophtalmol 2008 ; 31 :618–21

**37–Civit T, Joud A.**

Tumeurs orbitaires congénitales de l'adulte (kyste dermoïde)

Revue de neurochirurgie 2010; 56 :183–6

**38–Bouguila H, Malek I, Nacef L, S. Marrakchi S, Dagfous F.**

Kyste dermoïde intra-orbitaire.

J. Fr. Ophtalmol 1999; 22: 438–441.

**39–Ffret H.**

Tératologie : malformations des parois osseuses, malformations de l'œil et de ses annexes.

EMC, ophtalmologie 1989 ; 4 :14

**40–Rootman J.**

Disease of the orbit.

J. B. Lippincott company, Philadelphia, 1988; 119–21.

**41–El Afrit M, Trojet S, Kammoun H, Sdiri N.**

Kystes dermoïdes : études épidémiologique, clinique et anatomopathologique.

J Fr. Ophtalmol 2003 ; 26 :618–21

**42–Dhellemes P, Brevière GM; Vinchon M.**

Pathologies vasculaires de l'orbite de l'enfant.

Revue de neurochirurgie 2010; 56 : 276–80

**43–Bouguila H, K. Yacoubk, Ben Neji N, Sahtout S, Besbes G.**

Les hémangiomes caverneux intra-orbitaires.

Revue de Stomatologie et de Chirurgie Maxillo-Faciale 2008; 109 : 312–15

**44–Lakhdar A.**

L'Hémangiome caverneux de l'orbite, à-propos de 8 cas.

Thèse de doctorat en médecine. Casablanca, 2004.

**45–Ferlito A, Pesavento G, Recher G, Mingrino S, Visona A, Macchi C.**

Intracranial pneumocephalus (secondary to frontoethmoidalosteoma).

J LaryngolOtol, 1989; 103: 634–7.

**47–Halhal M, Naciri M, BerbichO,Benabdellah W, Berraho A.**

Ostéome de l'orbite.

Journal Français d'Ophtalmologie, 2000; 23 : 288

**46–Civit T, Freppel S.**

Tumeurs primitives des parois osseuses orbitaires.

Revue de neurochirurgie 2010; 56 :165–73

**48–Sadry F, Hessler C, Garcia J.**

The potential aggressiveness of sinus osteomas. A report of two cases.  
Skeletal Radiol, 1988; 17:427–30.

**49– Desjardins L.**

Mélanome oculaire.  
www.snof.org

**50–Desjardins L.**

Rétinoblastome.  
www.snof.org

**51–Doz F.**

Rétinoblastome : aspects récents.  
Archives de pédiatrie 13 (2006) 1329–37

**52–Doz F, Brisse H, Stoppa–Lyonnet D, et al.**

Retinoblastoma.  
Paediatric Oncology. London:  
Arnold; 2004: 323–38.

**53– Abramson DH, Scheffler AC.**

Update on retinoblastoma.  
Retina 2004; 24: 828–48.

**54– Orjuela M, Castaneda VP, Ridaura C, et al.**

Presence of human papilloma virus in tumor tissue from children with retinoblastoma: an alternative mechanism for tumor development.

Clin Cancer Res 2000; 6: 4010–6.

**55– Kleinerman RA, Tucker MA, Tarone RE, et al.**

Risk of new cancers after radiotherapy in long-term survivors of retinoblastoma: an extended follow-up.

J Clin Oncol 2005;23:2272–9.

**56– Aerts I, Pacquement H, Doz F, et al.**

Outcome of second malignancies after retinoblastoma: a retrospective analysis of 25 patients treated at the Institute Curie.

Eur J Cancer 2004; 40: 1522–9.

**57–Kassir M.**

La cryothérapie dans le traitement du rétinoblastome : notre expérience au Cameroun.

Médecine d'Afrique Noire : 1999 ; 46 :472–5

**58–SHIELDS JA, PARSONS H, SHIELDS CL, ET AL.**

The role of cryotherapy in the management of retinoblastoma.

J. Ophthalmol, 1989; 108 : 260–4.

**59–ABRAMSON DH, ELLSWORTH M ROSAKIS GW.**

Cryotherapy for retinoblastoma.

Arch. Ophthalmol, 1982; 100: 1253–6

**60–Kingston, JE, Hungerford JL, Madreperla SA, Plowman PN.**

Results of combined chemotherapy and radiotherapy for advanced intraocular retinoblastoma.  
Arch Ophthalmol, 1996, 114: 1339–43.

**61–Murphree, AL, Villablanca JG, Deegan WF, Sato JK, Malogolowkin M, Fisher A, Parker R, Reed E, Gomer CJ.**

Chemotherapy plus local treatment in the management of intraocular retinoblastoma.  
Arch Ophthalmol, 1996, 114: 1348–56.

**62–Gallie, BL, Budning A, DeBoer G, Thiessen JJ, Koren G, Verjee Z, Ling V, Chan HS. Chemotherapy with focal therapy can cure intraocular retinoblastoma without radiotherapy ArchOphthalmol, 1996, 114: 1321–8.**

**63– Nenadov–Beck, M, Balmer A, Dessing C, Pica A, Munier F.**

First–line chemotherapy with local treatment can prevent external–beam irradiation and enucleation in low–stage intraocular retinoblastoma.  
J Clin Oncol, 2000,18: 2881–7.

**64–Chaoui Z, Mellal Z.**

Les pseudo–tumeurs inflammatoires de la glande lacrymale.  
J.Fr.Ophtalmol 1999; 22 :562–65.

**65–Civit T, Joud A.**

Pseudotumeurs inflammatoires  
Revue de neurochirurgie 2010 ; 56 : 192–6

**66–Ducrey N.**

La thérapie actuelle du rhabdomyosarcome orbitaire de l'enfant.

Journal français d'ophtalmologie 2008; 25 : 298–302

**67– El Ghazouli N, Gharbi A, Abdelouafi A.**

Rhabdomyosarcome orbitaire : a propos de 4 cas.

Service de radiologie 20 Aout casablanca Maroc

**68–Khomsi D.W, Korchane N.**

Le rhabdomyosarcome orbitaire.

La tunisie médicale 2009 ; 87 : 557–8

**69–Montriciol A.L, Blanchard S.**

449 rhabdomyosarcome orbitaire embryonnaire; à-propos de deux cas.

Journal français d'ophtalmologie 2007; 30 : 281

**70– LEVIN PS, DUTTON JJ.**

A 20 year series of orbital exenteration.

Am J Ophthalmol 1991; 112: 496–501

**71–Purgaron PA, Hornblass A.**

Complications of surgry for orbital tumor.

Ophthalmic plastReconsturg 1992; 8: 88–93.



## أقسم بالله العظيم

أن أراقب الله في مهنتي

و أن أصون حياة الإنسان في كافة أطوارها في كل الظروف والأحوال باذلاً وسعي في

استنقاذها من الهلاك والمرض والألم والقلق .

وأن أحفظ للناس كرامتهم وأستر عورتهم وأكتم سرهم .

وأن أكون على الدوام من وسائل رحمة الله باذلاً رعايتي الطبية للقريب والبعيد

للصالح والطالح والصديق والعدو .

وأن أثابر على طلب العلم أسخره لنفع الإنسان.. لا لأذاه.

وأن أوقر من علمني وأعلم من يصغرنني وأكون أخا لكل زميل في المهنة الطبية

متعاونين على البر والتقوى .

وأن تكون حياتي مصداق إيماني في سري و علانيتي نقية مما يشينها تجاه الله ورسوله

والمؤمنين

والله على ما أقول شهيد.



جامعة القادسي عياض  
كلية الطب والصيدلة  
مراكش

أطروحة رقم 17

سنة 2012

**التغطية الجراحية للأورام المدارية، تجربة مصلحة جراحة  
الدماغ والأعصاب  
المستشفى الجامعي محمد السادس  
الأطروحة**

قدمت ونوقشت علانية يوم .../.../2012

من طرف

**السيدة سارة بنسلام**

المزداة في 12 يناير 1986 ابن جرير

**لنيل شهادة الدكتوراه في الطب**

الكلمات الأساسية:

الكلمات الرئيسية الأورام المدارية- اندلاق العين- مآتى تحت جبهى-التصوير

**اللجنة**

الرئيس	السيد	س. أيت بن علي
		أستاذ في جراحة الدماغ والأعصاب
المشرف	السيد	م. المجاطي
		أستاذ مبرز في جراحة الدماغ والأعصاب
	السيد	ح. غنان
		أستاذ مبرز في جراحة الدماغ والأعصاب
الحكام	السيد	ل. أضرصور
		أستاذ مبرز في جراحة الأنف والحنجرة
	السيد	ع. ط. باها
		أستاذ مبرز في جراحة العيون