



UNIVERSITE CADI AYYAD
FACULTE DE MEDECINE ET DE PHARMACIE
MARRAKECH

ANNEE 2013

THESE N°139

**LES OTITES MOYENNES CHRONIQUES
CHOLESTEATOMATEUSES CHEZ L'ENFANT A
PROPOS DE 15 CAS ET REVUE DE LA LITTERATURE**

THESE

PRESENTEE ET SOUTENUE PUBLIQUEMENT LE 16/12/2013

PAR

Mr. **Kamal ZARHNOUN**

Né le 24 avril 1985 à Beni mellal

POUR L'OBTENTION DU DOCTORAT EN MEDECINE

MOTS-CLÉS :

Cholestéatome-Enfant- Otoscopie- Tympanoplastie- Evolution.

JURY

Mr. A .RAJI

Professeur d'ORL

Mr. H .AMMAR

Professeur agrégé d'ORL

Mr. A. EL FIKRI

Professeur agrégé de Radiologie

Mr. M. BOURROUS

Professeur agrégé en pédiatrie

Mr. B. BOUAITY

Professeur agrégé d'ORL

Mr. k. FILALI

Professeur agrégé d'Anesthésie – Réanimation

PRESIDENT
RAPPORTEUR

JUGES

بِسْمِ اللَّهِ الرَّحْمَنِ الرَّحِيمِ

"رب أوزعني أن أشكر نعمتك

التي أنعمت عليّ وعلى والديّ وأن

أعمل صالحاً ترضاه وأصلح لي في ذريّتي

إنّي تبت إليك وإني من المسلمين"

صدق الله العظيم



Au moment d'être admis à devenir membre de la profession médicale, je m'engage solennellement à consacrer ma vie au service de l'humanité.

Je traiterai mes maîtres avec le respect et la reconnaissance qui leur sont dus.

Je pratiquerai ma profession avec conscience et dignité. La santé de mes malades sera mon premier but.

Je ne trahirai pas les secrets qui me seront confiés.

Je maintiendrai par tous les moyens en mon pouvoir l'honneur et les nobles traditions de la profession médicale.

Les médecins seront mes frères.

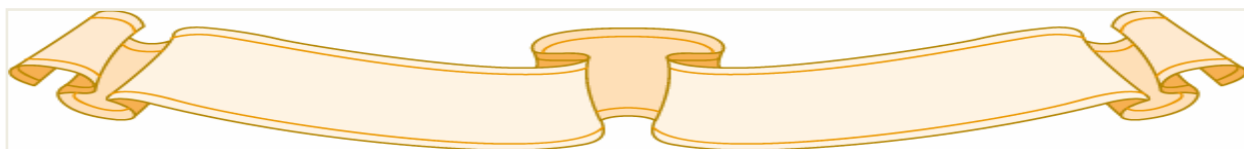
Aucune considération de religion, de nationalité, de race, aucune considération politique et sociale, ne s'interposera entre mon devoir et mon patient.

Je maintiendrai strictement le respect de la vie humaine dès sa conception.

Même sous la menace, je n'userai pas mes connaissances médicales d'une façon contraire aux lois de l'humanité.

Je m'y engage librement et sur mon honneur.

Déclaration Genève, 1948





LISTE DES PROFESSEURS

UNIVERSITE CADI AYYAD
FACULTE DE MEDECINE ET DE PHARMACIE
MARRAKECH

Doyen Honoraire

: Pr. Badie-Azzamann MEHADJI

ADMINISTRATION

Doyen

: Pr. Abdelhaq ALAOUI YAZIDI

Vice doyen à la recherche

: Pr. Badia BELAABIDIA

Vice doyen aux affaires pédagogiques

: Pr. Ag Zakaria DAHAMI

Secrétaire Général

: Mr. Azzeddine EL HOUDAIGUI

PROFESSEURS D'ENSEIGNEMENT SUPERIEUR

ABOULFALAH	Abderrahim	Gynécologie – Obstétrique B
ABOUSSAD	Abdelmounaim	Néonatalogie
AIT BENALI	Said	Neurochirurgie
AIT SAB	Imane	Pédiatrie B
AKHDARI	Nadia	Dermatologie
ALAOUI YAZIDI	Abdelhaq	Pneumo-phtisiologie

AMAL	Said	Dermatologie
ASMOUKI	Hamid	Gynécologie – Obstétrique A
ASRI	Fatima	Psychiatrie
BELAABIDIA	Badia	Anatomie-Pathologique
BENELKHAÏAT BENOMAR	Ridouan	Chirurgie – Générale
BOUMZEBRA	Drissi	Chirurgie Cardiovasculaire
BOUSKRAOUI	Mohammed	Pédiatrie A
CHABAA	Laila	Biochimie
CHOULLI	Mohamed Khaled	Neuropharmacologie
ESSAADOUNI	Lamiaa	Médecine Interne
FIKRY	Tarik	Traumatologie- Orthopédie A
FINECH	Benasser	Chirurgie – Générale
GHANNANE	Houssine	Neurochirurgie
KISSANI	Najib	Neurologie
KRATI	Khadija	Gastro-Entérologie
LOUZI	Abdelouahed	Chirurgie générale
MAHMAL	Lahoucine	Hématologie clinique
MANSOURI	Nadia	stomatologie et chirurgie maxillo faciale
MOUDOUNI	Said mohammed	Urologie
MOUTAOUAKIL	Abdeljalil	Ophtalmologie

NAJEB	Youssef	Traumato - Orthopédie B
RAJI	Abdelaziz	Oto-Rhino-Laryngologie
SAIDI	Halim	Traumato - Orthopédie A
SAMKAOUI	Mohamed Abdenasser	Anesthésie- Réanimation
SARF	Ismail	Urologie
SBIHI	Mohamed	Pédiatrie B
SOUMMANI	Abderraouf	Gynécologie-Obstétrique A
YOUNOUS	Saïd	Anesthésie-Réanimation

PROFESSEURS AGREGES

ADERDOUR	Lahcen	Oto-Rhino-Laryngologie
ADMOU	Brahim	Immunologie
AMINE	Mohamed	Epidémiologie – Clinique
ARSALANE	Lamiaie	Microbiologie- Virologie (Militaire)
BAHA ALI	Tarik	Ophtalmologie
BOURROUS	Monir	Pédiatrie A
CHAFIK	Aziz	Chirurgie Thoracique (Militaire)
CHELLAK	Saliha	Biochimie-chimie (Militaire)
CHERIF IDRISSE EL GANOUNI	Najat	Radiologie
DAHAMI	Zakaria	Urologie

EL ADIB	Ahmed rhassane	Anesthésie-Réanimation
EL FEZZAZI	Redouane	Chirurgie Pédiatrique
EL HATTAOUI	Mustapha	Cardiologie
EL HOUDZI	Jamila	Pédiatrie B
ELFIKRI	Abdelghani	Radiologie (Militaire)
ETTALBI	Saloua	Chirurgie – Réparatrice et plastique
KHALLOUKI	Mohammed	Anesthésie-Réanimation
KHOULALI IDRISSE	Khalid	Traumatologie-orthopédie (Militaire)
LAOUAD	Inas	Néphrologie
LMEJJATI	Mohamed	Neurochirurgie
MANOUDI	Fatiha	Psychiatrie
NEJMI	Hicham	Anesthésie - Réanimation
OULAD SAIAD	Mohamed	Chirurgie pédiatrique
TASSI	Noura	Maladies Infectieuses

PROFESSEURS ASSISTANTS

ABKARI	Imad	Traumatologie-orthopédie B
ABOU EL HASSAN	Taoufik	Anesthésie - réanimation
ABOUSSAIR	Nisrine	Génétique
ADALI	Imane	Psychiatrie

ADALI	Nawal	Neurologie
AGHOUTANE	El Mouhtadi	Chirurgie – pédiatrique
AISSAOUI	Younes	Anésthésie Reanimation (Militaire)
AIT BENKADDOUR	Yassir	Gynécologie – Obstétrique A
AIT ESSI	Fouad	Traumatologie-orthopédie B
ALAOUI	Mustapha	Chirurgie Vasculaire périphérique (Militaire)
ALJ	Soumaya	Radiologie
AMRO	Lamyae	Pneumo – phtisiologie
ANIBA	Khalid	Neurochirurgie
BAIZRI	Hicham	Endocrinologie et maladies métaboliques (Militaire)
BASRAOUI	Dounia	Radiologie
BASSIR	Ahlam	Gynécologie – Obstétrique B
BELBARAKA	Rhizlane	Oncologie Médicale
BELKHOU	Ahlam	Rhumatologie
BEN DRISS	Laila	Cardiologie (Militaire)
BENCHAMKHA	Yassine	Chirurgie réparatrice et plastique
BENHADDOU	Rajaa	Ophtalmologie
BENHIMA	Mohamed Amine	Traumatologie-orthopédie B
BENJILALI	Laila	Médecine interne
BENZAROUEL	Dounia	Cardiologie

BOUCHENTOUF	Rachid	Pneumo-phtisiologie (Militaire)
BOUKHANNI	Lahcen	Gynécologie – Obstétrique B
BOURRAHOuat	Aïcha	Pédiatrie
BSSIS	Mohammed Aziz	Biophysique
CHAFIK	Rachid	Traumatologie-orthopédie A
DAROUASSI	Youssef	Oto-Rhino – Laryngologie (Militaire)
DIFFAA	Azeddine	Gastro - entérologie
DRAISS	Ghizlane	Pédiatrie A
EL AMRANI	Moulay Driss	Anatomie
EL ANSARI	Nawal	Endocrinologie et maladies métaboliques
EL BARNI	Rachid	Chirurgie Générale (Militaire)
EL BOUCHTI	Imane	Rhumatologie
EL BOUIHI	Mohamed	Stomatologie et chirurgie maxillo faciale
EL HAOUATI	Rachid	Chirurgie Cardio Vasculaire
EL HAOURY	Hanane	Traumatologie-orthopédie A
EL IDRISSE SLITINE	Nadia	Pédiatrie (Néonatalogie)
EL KARIMI	Saloua	Cardiologie
EL KHADER	Ahmed	Chirurgie Générale (Militaire)
EL KHAYARI	Mina	Réanimation médicale
EL MANSOURI	Fadoua	Anatomie – pathologique

EL MEHDI	Atmane	Radiologie (Militaire)
EL MGHARI TABIB	Ghizlane	Endocrinologie et maladies métaboliques
EL OMRANI	Abdelhamid	Radiothérapie
FADILI	Wafaa	Néphrologie
FAKHIR	Bouchra	Gynécologie – Obstétrique A
FAKHIR	Anass	Histologie -embryologie cytogénétique
FICHTALI	Karima	Gynécologie – Obstétrique B
HACHIMI	Abdelhamid	Réanimation médicale
HAJJI	Ibtissam	Ophtalmologie
HAOUACH	Khalil	Hématologie biologique
HAROU	Karam	Gynécologie – Obstétrique B
HOCAR	Ouafa	Dermatologie
JALAL	Hicham	Radiologie
KADDOURI	Said	Médecine interne (Militaire)
KAMILI	El ouafi el aouni	Chirurgie – pédiatrique générale
KHOUCHANI	Mouna	Radiothérapie
LAGHMARI	Mehdi	Neurochirurgie
LAKMICHI	Mohamed Amine	Urologie
LAKOUICHMI	Mohammed	Chirurgie maxillo faciale et Stomatologie (Militaire)
LOUHAB	Nissrine	Neurologie

MADHAR	Si Mohamed	Traumatologie-orthopédie A
MAOULAININE	Fadlmrabihrabou	Pédiatrie (Néonatalogie)
MARGAD	Omar	Traumatologie – Orthopédie B
MATRANE	Aboubakr	Médecine Nucléaire
MOUAFFAK	Youssef	Anesthésie - Réanimation
MOUFID	Kamal	Urologie (Militaire)
MSOUGGAR	Yassine	Chirurgie Thoracique
NARJIS	Youssef	Chirurgie générale
NOURI	Hassan	Oto-Rhino-Laryngologie
OUALI IDRISSE	Mariem	Radiologie
OUBAHA	Sofia	Physiologie
OUERIAGLI NABIH	Fadoua	Psychiatrie (Militaire)
QACIF	Hassan	Médecine Interne (Militaire)
QAMOUSS	Youssef	Anesthésie - Réanimation (Militaire)
RABBANI	Khalid	Chirurgie générale
RADA	Noureddine	Pédiatrie A
RAIS	Hanane	Anatomie-Pathologique
ROCHDI	Youssef	Oto-Rhino-Laryngologie
SAMLANI	Zouhour	Gastro - entérologie
SORAA	Nabila	Microbiologie virologie

TAZI	Mohamed Illias	Hématologie clinique
ZAHLANE	Mouna	Médecine interne
ZAHLANE	Kawtar	Microbiologie virologie
ZAOUI	Sanaa	Pharmacologie
ZIADI	Amra	Anesthésie - Réanimation

A decorative, ornate frame with intricate scrollwork and flourishes. The word "DEDICACES" is centered within the frame in a bold, serif, all-caps font. The frame has a double-line border with decorative elements at the top, bottom, and corners.

DEDICACES

JE DÉDIE CETTE THÈSE.....

À MES TRÈS CHERS PARENTS : ZARHNOUN MAAITI ET LIALI SALHA

Aucun mot ne saurait exprimer ma profonde gratitude et ma sincère reconnaissance envers les deux personnes les plus chères à mon cœur ! Si mes expressions pourraient avoir quelque pouvoir, j'en serais profondément heureux. Je vous dois ce que je suis. Vos prières et vos sacrifices m'ont comblé tout au long de mon existence. Que cette thèse soit au niveau de vos attentes, présente pour vous l'estime et le respect que je voue, et qu'elle soit le témoignage de la fierté et l'estime que je ressens. Puisse Dieu tout-puissant vous procurer santé, bonheur et prospérité.

À MES CHERS FRÈRES : NOUREDDIN ET NABIL .

Je ne pourrais jamais exprimer le respect que j'ai pour vous, ni ma gratitude et ma reconnaissance envers les innombrables et immenses encouragements durant toutes les années de mes études, vous avez toujours été présents à mes côtés pour me consoler quand il le fallait. Je suis très fière de vous.

À MES CHERS SŒURS : FATIMA, NAJAT ET HAKIMA.

Tous les mots du monde ne sauraient exprimer l'immense amour que je vous porte, ni la profonde gratitude que je vous témoigne pour tous les efforts et les sacrifices que vous n'avez jamais cessé de consentir pour mon instruction et mon bien-être. C'est à travers vos encouragements que j'ai opté pour cette noble profession et c'est à travers vos critiques que je me suis réalisée. J'espère avoir répondu aux espoirs que vous avez fondés en moi. Je vous rend hommage par ce modeste travail en guise de ma reconnaissance éternelle et de mon amour infini.

À MES NEVÉUX : ANASS, HAYTAM, ET MA NIECE IMAN.

Puisse Dieu vous préserver et vous procurer bonheur et réussite, et vous aider à réaliser vos rêves.

À MA FAMILLE PATERNELLE : ZARHNOUN

Chers oncles et tantes, veuillez accepter l'expression de ma profonde gratitude pour votre soutien, encouragement et affection. J'espère que vous retrouvez dans la dédicace de ce travail, le témoignage de mes sentiments sincères et de mes vœux de santé et de bonheur à vous et à vos familles.

À MA FAMILLE MATERNELLE : LYALI

Chers oncle et tantes, veuillez percevoir à travers ce travail, l'expression de ma profonde affection et énorme respect. Avec tout l'amour que je vous porte, je vous souhaite beaucoup de bonheurs dans votre vie et celle de vos enfants.

À LA MÉMOIRE DE MES GRANDS-PARENTS :

Puissent vos âmes reposent en paix. Que Dieu, le tout puissant, vous couvre de Sainte miséricorde et vous accueille dans son éternel paradis.

À LA FAMILLE : ZOUHAIR, BOUDEHINE.

À TOUS MES ENSEIGNANTS DU PRIMAIRE , SECONDAIRE ET DE LA FACULTÉ DE MÉDECINE DE MARRAKECH

À MES AMIS(ES) ET COLLÈGUES,

MOHAMMED SIDAYNE, IBRAHIM ELMADDAHIA , AMINE ELKHASSOUI , ABDEL MOUNAÏM ,IMAD ,ZAKARIA , ISMAIL , YASSINE, ISSAM, ADIL, FATIMZEHRA ,AZIZA ,SANA,KARAOUAN ,NABIL ALBAB ,TARIK ,BADR, KAMAL, ABDELMAJID,FATHI,NOURRADIN ,ABDESAMADE ,KERRATI

A tous les moments qu'on a passés ensemble, à tous nos souvenirs ! Je vous souhaite à tous longue vie pleine de bonheur et de prospérité. Je vous dédie ce travail en témoignage de ma reconnaissance et de mon respect.

Merci pour tous les moments formidables qu'on a partagés.

À MES AMIS LES MÉDECINS INTERNES DE CHR DE BÉNI MELLAL PROMOTION

2011-2012: AMAL, SOKAINA, MOUNIA, ILHAM, HOUDA, RAMIE, MOURAD, AMMARI, BENALLAL, NABIL, FOFANA, LAMINE, ISMAIL, BOHMAM, MUSTAPHA.

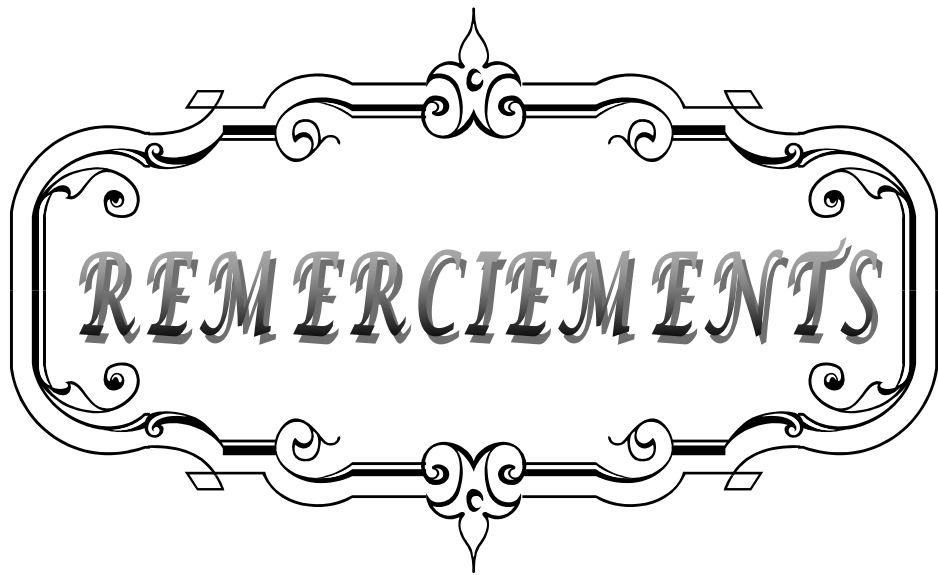
En souvenir d'agréables moments passés ensemble et en témoignage de notre amitié. Je vous exprime par ce travail toute mon affection et j'espère que notre amitié restera intacte et durera pour toujours.

À TOUS LE PERSONNEL DU C. H. P. DE BENI MELLAL

A tous ceux qui me sont chers. Et que je n'ai pas pu citer leurs noms. Sachez que l'amour que j'ai pour vous et qui n'a pas besoin d'être converti sur du papier.

Votre présence m'a aidé à surmonter les épreuves.

Je vous dédie mon travail et je vous transmets mon très grand respect.

A decorative, ornate frame with intricate scrollwork and flourishes. The word "REMERCIEMENTS" is centered within the frame in a bold, serif, all-caps font. The frame has a double-line border and features symmetrical designs on all four sides, with a central floral-like motif at the top and bottom.

REMERCIEMENTS

*A notre Maître et président de thèse
Monsieur le professeur RAJI ABDELAZIZ
Professeur d'Oto-rhino-laryngologie au CHU Mohammed VI*

*Nous sommes infiniment sensibles à l'honneur que vous nous avez donné
en acceptant de présider notre jury de thèse.
Nous vous exprimons notre profonde admiration pour la sympathie et la
modestie qui émanent de votre personne.
Veuillez considérer ce modeste travail comme expression de notre
reconnaissance.*

*A notre Maître et rapporteur de thèse
Monsieur le professeur H.AMMAR
Professeur agrégé en ORL à l'Hôpital Militaire Avicenne de Marrakech*

*Malgré vos multiples préoccupations, vous avez bien voulu nous confier
ce travail et le diriger.
Vos qualités humaines et professionnelles nous ont toujours marqué.
Votre disponibilité et votre acharnement nous inspirent un grand
respect.
Veuillez trouver, ici, le témoignage de notre estime et de notre sincère
gratitude.*

*A notre Maître et juge de thèse
Monsieur le Professeur Brahim BOUAITY
Professeur agrégé en ORL à l'Hôpital Militaire Avicenne de Marrakech*

*Nous vous sommes infiniment reconnaissant d'avoir accepté aimablement
de juger ce travail.
Votre compétence et votre sens de devoir nous ont profondément
imprégnés.
Que ce travail soit l'expression de notre profond respect et de notre
reconnaissance.*

*A notre Maître et juge de thèse
Monsieur le Professeur KARIM FILALI
Professeur agrégée en Anesthésie-Réanimation à l'Hôpital Militaire
Avicenne de Marrakech*

*Nous vous somme infiniment reconnaissant d'avoir accepté aimablement
de juger ce travail.*

*Votre compétence et votre sens de devoir nous ont profondément
imprégnés.*

*Que ce travail soit l'expression de notre profond respect et de notre
reconnaissance.*

*A notre Maître et juge de thèse
Monsieur le professeur ELFIKRI ABDELGHANI
Professeur agrégé de RADIOLOGIE à l'hôpital MILITAIRE Avicenne de
Marrakech*

*Nous vous remercions d'avoir voulu répondre à notre souhait de vous
voir parmi nos membres de jury.*

*En acceptant de juger notre travail, vous nous accordez un très grand
honneur.*

*Veillez trouver, cher Maître, dans ce travail, l'expression de notre
profond respect.*

*A notre Maître et juge de thèse
Monsieur le professeur Mounir BOURROUS
Professeur agrégée en Pédiatrie au CHU Mohammed VI*

*Nous vous remercions d'avoir voulu répondre à notre souhait de vous
avoir parmi nos membres de jury*

*En acceptant de juger notre travail, vous nous accordez un très grand
honneur.*

*Veillez trouver, cher Maître, dans ce travail, l'expression de notre
profond respect.*

*A notre docteur MOHAMMED TOUATI
Service d'ORL l'hôpital militaire Avicenne de Marrakech*

Nous avons été particulièrement touché par la simplicité, la gentillesse et l'amabilité avec lesquelles vous nous avez reçu lors de chaque réunion de travail.

Vos conseils nous ont été du plus profitable dans l'élaboration de ce travail en consacrant avec beaucoup d'amabilité une partie de votre temps précieux

Veillez croire à l'expression de notre grande admiration et notre profond respect.



ABBREVIATIONS

A decorative, ornate frame with intricate scrollwork and flourishes. The word "ABBREVIATIONS" is centered within the frame in a stylized, italicized serif font.

Liste des abréviations

ORL: Oto-rhino-laryngologie

CCF: Chirurgie Cervico-faciale

TDM: Tomodensitométrie

IRM: Imagerie par résonance magnétique

TTO: Tympanoplastie en technique ouverte

TTF: Tympanoplastie en technique fermée

MAE: Méat auditif externe

DB: Décibel

OM: oreille moyenne

EPM: Evidement pétro-mastoïdien

MAE: Méat acoustique externe

TOCM: Tympanoplastie en technique ouverte avec comblement musculaire

CAE: le conduit auditif externe

OSM: otite séro- muqueuse



LISTE DES TABLEAUX ET FIGURES

Les tableaux :

- **Tableau I** : Motif de consultation.
- **Tableau II** : Répartition selon Le côté atteint.
- **Tableau III** : résumé de la fréquence des aspects otoscopiques de l'oreille malade.
- **Tableau V**: Comparaison du sex-ratio de notre série avec celui des autres auteurs.
- **Tableau VI**: Comparaison du Rinne moyen préopératoire.
- **Tableau VII** : Attitude thérapeutique des différents auteurs.
- **Tableau VIII** : Comparaison des lyses ossiculaires constatées dans la littérature et dans notre série.
- **Tableau IX**: Taux de récurrence du cholestéatome constaté lors du deuxième temps.
Comparaison adulte- enfant.
- **Tableau X** : Nombre de résiduels en fonction de la technique opératoire (en % d'oreilles révisées).
- **Tableau XI** : Nombre de récurrences selon la technique opératoire.
- **Tableau XII** : Rinne pré et postopératoire en fonction de la technique utilisée (en dB).

Les figures :

Figure 1: Répartition selon l'âge.

Figure 2: Répartition selon le sexe.

Figure 3: Motifs de consultation.

Figure 4: Aspects otoscopiques de l'oreille malade.

Figure 5: Rinne audiométrique préopératoire en (%).

Figure 6: Résultats tomodensitométriques préopératoires.

Figure 7:

A/ Coupe TDM coronale: masse tissulaire atticale avec ostéolyse du bord inférieur du mur de la logette (Iconographie service d'ORL de l'hôpital militaire Avicenne de Marrakech).

B/ Coupe TDM axiale: comblement attico-antral par une masse tissulaire englobant la chaîne ossiculaire ; ostéolyse subtotale de la tête du marteau et du corps de l'enclume.

(Iconographie service ORL l'hôpital militaire Avicenne de Marrakech).

Figure 8: Tympanoplastie en technique ouverte avec abaissement du mur du facial

(Iconographie service ORL l'hôpital militaire Avicenne de Marrakech).

Figure 9: Audiogramme pré et postopératoire d'un patient opéré(TTF) avec un gain transmissionnel supérieur à10db à droite.

Figure 10: Cholestéatome récurrent sur oreille opérée en technique fermée. TDM en coupe coronale sur l'oreille droite (Iconographie Service d'ORL hôpital militaire Avicenne de Marrakech).

Figure 11: Cholestéatome résiduel après exérèse en technique fermée (IRM).

Figure 12: Algorithme de surveillance d'un cholestéatome opéré en technique fermée.

Figure 13: vue latérale de l'os temporal.

Figure 14: Situation de la caisse du tympan.

Figure 15: Paroi membraneuse ou latérale de la caisse.

Figure 16: la membrane tympanique ; forme, dimensions et orientation.

Figure 17: Paroi labyrinthique de la caisse.

Figure 18: La paroi postérieure de la caisse.

Figure 19: Paroi carotidienne de la caisse

Figure 20: Articulation des osselets entre eux, ligaments et muscles.

Figure 21: Replis muqueux de la caisse.

Figure 22: Antre mastoïdien.

Figure 23: Topographie des cellules antrales.

Figure 24: vue antérolatérale, situation de la trompe.

Figure 25: Cholestéatome congénital de l'oreille gauche.

Figure 26: cholestéatome acquis par invagination et migration épithéliale.

Figure 27: Cholestéatome acquis de l'oreille droite.

Figure 28: Zone d'extension d'un cholestéatome de l'oreille moyenne.

Figure 29 : Remodelage de la région postéro-supérieure du conduit auditif externe lors de l'ouverture de l'atticotomie et de la tympanotomie postérieure.

Figure 30: Tympanotomie postérieure avec repérage de la parie haute de la portion mastoïdienne du nerf facial, au dessous du canal externe.

Figure 31: Coupe horizontale d'une TF après le premier temps. Ossiculoplastie sur la tête de l'étrier.

Figure 32: coupe horizontale d'une TF après le premier temps, sans ossiculoplastie .

Figure 33: Coupe horizontale d'une TO avec comblement musculaire par le lambeau de Palva. L'étrier est détruit, du silastic mince est placé dans la caisse. Des greffes fibro-musculaires libres viennent caler le lambeau de Palva.

Figure 34 : Point sous cutané permettant la méatoplastie par traction.

Figure 35 : Principaux critères de choix de la technique opératoire (TTF et TTO).



INTRODUCTION	1
MATERIEL ET METHODES	3
I. Matériel d'étude.....	4
1. Type d'étude	4
2. Critères d'inclusion.....	4
3. Critères d'exclusion.....	4
II. Méthodes d'étude.....	4
III. Analyse statistique.....	5
IV. Considérations éthiques.....	5
RESULTATS ET ANALYSE	6
I. Epidémiologie.....	7
1. Répartition selon l'âge.....	7
2. Répartition selon le sexe.....	7
3. Antécédents et facteurs favorisants.....	8
II. Données cliniques.....	8
1. Délai de consultation.....	8
2. Motifs de consultation.....	8
3. topographie.....	9
4. l'examen clinique	9
III. Données paracliniques	11
1. l'audiogramme.....	11
2. TDM.....	12
IV. Traitement	14
1. Médicale.....	14
2. chirurgicale	14
3. découvertes peropératoires	16
V .EVOLUTION.....	17
1. Suites immédiates.....	17
2. Suites à distance.....	17
DISCUSSION	22
I. Epidémiologie.....	23
1. Age.....	23
2. Sex-ratio.....	23
3. Antécédents.....	23

II. Etude clinique	24
1. motif de consultation et signes cliniques.....	24
2. délai de consultation.....	25
3. Aspects otoscopiques.....	25
III. Evolution et complications.....	28
IV. Examens complémentaires.....	32
1. Audiométrie.....	32
2. Imagerie.....	33
A. TDM.....	33
a. Apport de la TDM dans le diagnostic.....	33
b. Apport de la TDM dans le bilan lésionnel.....	35
c. Apport de la TDM en postopératoire.....	36
B. IRM.....	41
V. Traitement chirurgical.....	42
VI. Evolution.....	49
CONCLUSION.....	60
ANNEXES.....	62
I. Rappel historique.....	65
II. Rappel anatomique.....	67
III. Anatomopathologie.....	88
1. Aspect macroscopique.....	89
2. Aspect microscopique.....	90
3. Différence histopathogéniques entre cholestéatome de l'adulte et de l'enfant.....	92
4. Avance histologique.....	92
IV. Pathogénèse.....	94
1. Résorption osseuse.....	94
2. Formation de kératine.....	94
V. Etiologie.....	95
1. Cholestéatome congénital.....	95
2. Cholestéatome acquis.....	97
VI. Traitement chirurgical.....	106
A. But du traitement.....	106
B. Principales techniques utilisées.....	106
1. Technique fermée.....	106

a- Définition.....	106
b- Avantages.....	107
c- Inconvénients.....	107
d- Technique chirurgicale.....	107
2. Technique ouverte.....	112
a- Définition.....	112
b- Avantages.....	113
c- Inconvénients.....	113
d- Technique chirurgicale.....	113
C. Choix de technique.....	117
D. Les nouvelles instrumentations.....	120
1. Les optiques d'otoendoscopie.....	120
2. La surveillance électro-physiologique per-opérateur du nerf facial	120
RESUMES.....	122
BIBLIOGRAPHIE.....	126

A decorative, ornate frame with intricate scrollwork and flourishes. The word "INTRODUCTION" is written in a bold, serif, all-caps font across the center of the frame.


INTRODUCTION

Le cholestéatome est « une tumeur bénigne de l'oreille moyenne », constituée d'un épithélium malpighien stratifié kératinisant assez proche de l'épiderme tympanique normal. C'est une maladie redoutable et chronique qualifiée de dangereuse en raison de ses risques évolutifs et de ses complications potentiellement graves, justifiant pleinement le recours exclusif à un traitement chirurgical [1].

Comparé à celui de l'adulte, le cholestéatome de l'enfant présente certaines particularités, son diagnostic clinique est souvent moins aisé en raison des difficultés de l'examen otoscopique, il présente une plus grande agressivité, responsable d'une extension importante et d'un taux plus élevé de cholestéatomes résiduels et de récurrences. L'hypoacousie associée passe souvent inaperçue, surtout chez le plus jeune, et peut être responsable d'un retard du langage ou d'un échec scolaire. Il est souvent décrit comme se développant dans une mastoïde pneumatisée, mais sur ce point les avis divergent. Les modalités chirurgicales restent discutées. Certains auteurs privilégient une technique presque exclusive, que ce soit la tympanoplastie en technique ouverte, ou la tympanoplastie en technique fermée. D'autres utilisent fréquemment les deux techniques. En fait, aucune série quelle que soit la technique ne se démarque véritablement des autres, quant aux résultats fonctionnels et anatomiques.

Les principales avancées récentes sont représentées par la généralisation de l'utilisation du cartilage comme matériel de reconstruction du cadre et de la membrane tympanique, par l'utilisation d'otoendoscopie dans certaines localisations [2] et par les progrès de l'imagerie (TDM et IRM) qui permet de mieux cerner les extensions du cholestéatome en préopératoire et permettre un suivi moins invasif en postopératoire [3,4].

Le but de notre travail est d'analyser à travers une large revue bibliographique :
Les particularités épidémiologiques, cliniques, paracliniques, thérapeutiques et évolutives des otites moyennes chroniques cholestéatomateuses chez 15 enfants pris en charge dans le service d'oto-rhino-laryngologie de l'hôpital militaire Avicenne de Marrakech.



I. Matériel d'étude :

1- Type d'étude

Il s'agit d'une étude rétrospective descriptive et analytique à propos de 15 patients, réalisée au service d'ORL de l'hôpital militaire Avicenne de Marrakech. Cette étude s'étale sur une période de cinq ans (janvier 2007 à décembre 2011).

2- Critères d'inclusion :

Nous avons inclus dans ce travail tous les enfants de moins de 16 ans opérés au service d'oto-rhino-laryngologie de l'hôpital militaire Avicenne de Marrakech pour otite moyenne chronique cholestéatomateuse.

3- Critères d'exclusion :

- dossiers inexploitable.
- les otites chroniques non cholestéatomateuses.

II. Méthodes d'étude :

Le recueil des données a été fait à partir des dossiers médicaux des malades établis au sein des archives du service d'ORL de l'hôpital militaire Avicenne de Marrakech.

Pour mener ce travail, nous avons établi une fiche d'exploitation (annexe1). Les paramètres étudiés sont d'ordres anamnestiques, cliniques, paracliniques, thérapeutiques et évolutifs, de chaque patient.

III. Analyse statistique

L'analyse statistique est descriptive et présente les fréquences pour les variables qualitatives et les médianes, moyennes, écarts types pour les variables quantitatives.

IV. Considérations éthiques

Le respect de l'anonymat a été pris en considération lors de la collecte de ces données, Conformément aux règles de l'éthique médicale.

Enfin, nous avons réalisé une recherche bibliographique, et comparé nos résultats, chaque fois que cela était possible, avec ceux déjà publiés dans la littérature.



RESULTATS

I. Epidémiologie :

1- Répartition selon l'âge :

L'âge moyen de nos patients était de 10,2 ans, avec des extrêmes allant de 07 à 14 ans.

Les tranches d'âge les plus touchées : 10 et 11 ans. (Figure n°1)

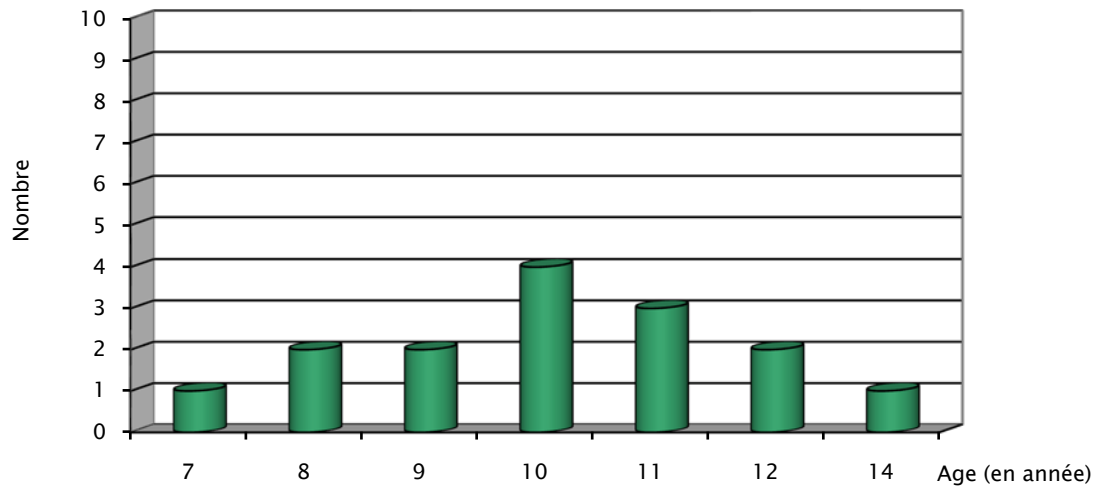


Figure n°1 : Répartition selon l'âge

2- Répartition selon le sexe (Figure n°2)

L'étude a porté sur 15 patients dont 9 garçons et 6 filles soit un sex-ratio de 1,5.

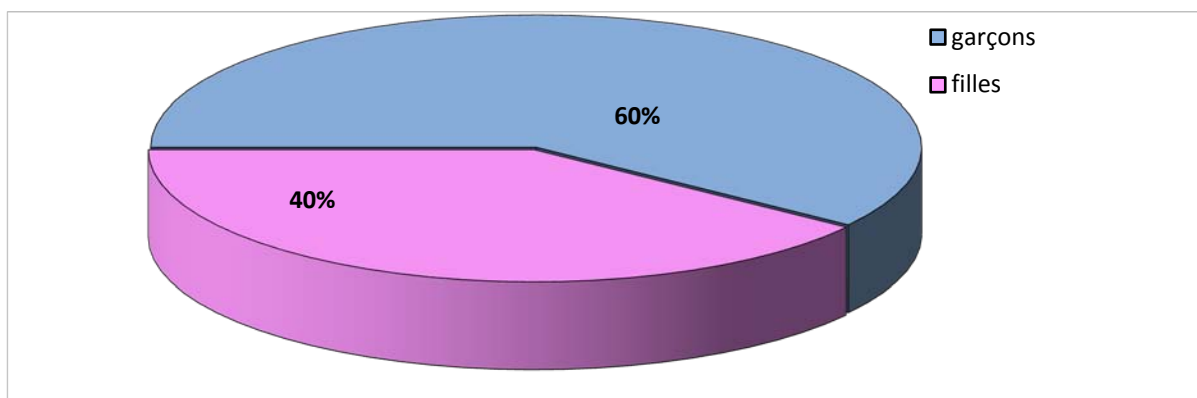


Figure n° 2 : Répartition selon le sexe

3- Antécédents :

Chez ces enfants cholestéatomateux, nous avons retrouvé comme antécédents :

- Une otite à répétition chez 12 patients (80%).
- Une rhinite allergique chez 4 enfants (26,6%).
- Pas d'antécédent de traumatisme auriculaire.
- Aucun antécédent de chirurgie otologique n'a été retrouvé.

II. Données cliniques :

1- délai de consultation :

Le délai de consultation était difficile à préciser du fait que la plupart de nos patients mettent plusieurs mois à plusieurs années avant de consulter un spécialiste ou s'adresser au service d'ORL. Ce délai varie de 6 mois à plusieurs années.

2- Motifs de consultation:

Les principaux signes cliniques qui ont incités les patients à consulter étaient par ordre de fréquence (tableau I):

- Les otorrhées chroniques purulentes et fétides dans 12 cas, soit 80%. (bilatérales dans 1 cas soit 6,6%).
- L'association hypoacousie-otorrhée dans 9 cas soit 60%.
- Aucune complication révélatrice du cholestéatome n'a été rapportée.

Tableau I: Motif de consultation

Motif de consultation	Nombre de cas	Pourcentage
Otorrhée	12 cas	80 %
Hypoacousie + otorrhée	09 cas	60 %
Complications	0 cas	00 %

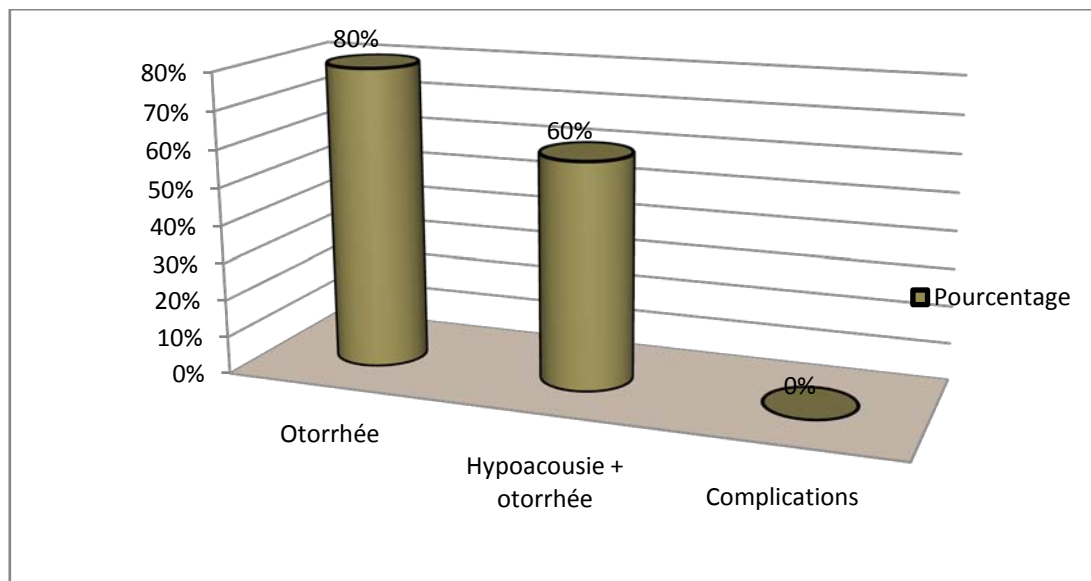


Figure n°3 : Motifs de consultation

3- Topographie :

Dans notre série, la répartition topographique est la suivante (Tableau 2):

Tableau II : Répartition selon Le côté atteint

Topographie :	Nombre de cas :	Pourcentage (%) :
L'oreille droite	08 cas	53,3 %
L'oreille gauche	06 cas	40%
Bilatéral	01 cas	6.6 %
Total	15 cas	100%

4-L'examen otoscopique sous microscope :

L'examen sous microscope après aspiration des lamelles de cholestéatomes a montré :(Tableau III)

- Une perforation tympanique dans 10 cas :
 - postéro-supérieure chez 6 cas. Soit40%.
 - marginale dans 3 cas soit20%
 - totale dans 1 cas soit 6,6%.

Les otites moyennes chroniques cholestéatomateuses chez l'enfant à propos de 15 cas et revue de la littérature

- Atticite cholestéatomateuse dans 2 cas soit 13,3%.
- Une poche de rétraction est présente dans 2 cas soit 13,3%.
- Un polype attical chez un cas, soit 6,6%.

Examen otoscopique de l'oreille controlatérale était normal sauf dans 1 cas où il a montré une perforation sub-totale.

Tableau III : résumée de la fréquence des aspects otoscopique de l'oreille malade :

Aspect		Nombre de cas	Fréquence(%)
Perforation (10cas)	postéro-supérieure	6	40
	marginale	3	20
	Totale	1	6,6
Atticite cholestéatomateuse		2	13,3
Poche de rétraction		2	13,3
Polype		1	6,6

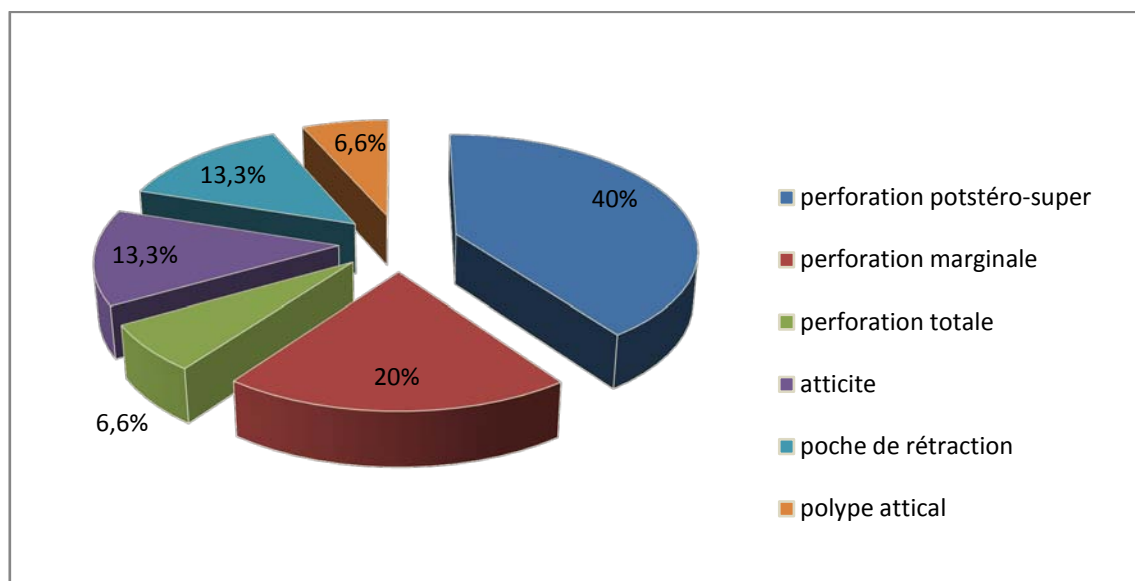


Figure n°4 : Aspects otoscopique de l'oreille malade

5-L'examen vestibulaire :

- pas de signes en faveur d'une atteinte vestibulaire

6-L'examen neurologique :

- pas de signes en faveur d'une atteinte neurologique

III. Données paracliniques :

1- l'audiogramme :

Il a été réalisé chez tous les patients en préopératoire, et nous avons retrouvé les résultats suivants (fig. 3)

- ✓ Une surdité de transmission pure, dans 13 cas, soit 86,6%. Avec un déficit auditif léger à moyen (des extrêmes de 20 à 60 dB) et un Rinne audiométrique moyen de 30 dB.
- ✓ Une surdité mixte dans 2 cas; soit 13,3%.
- ✓ 1 cas surdité de transmission controlatérale.

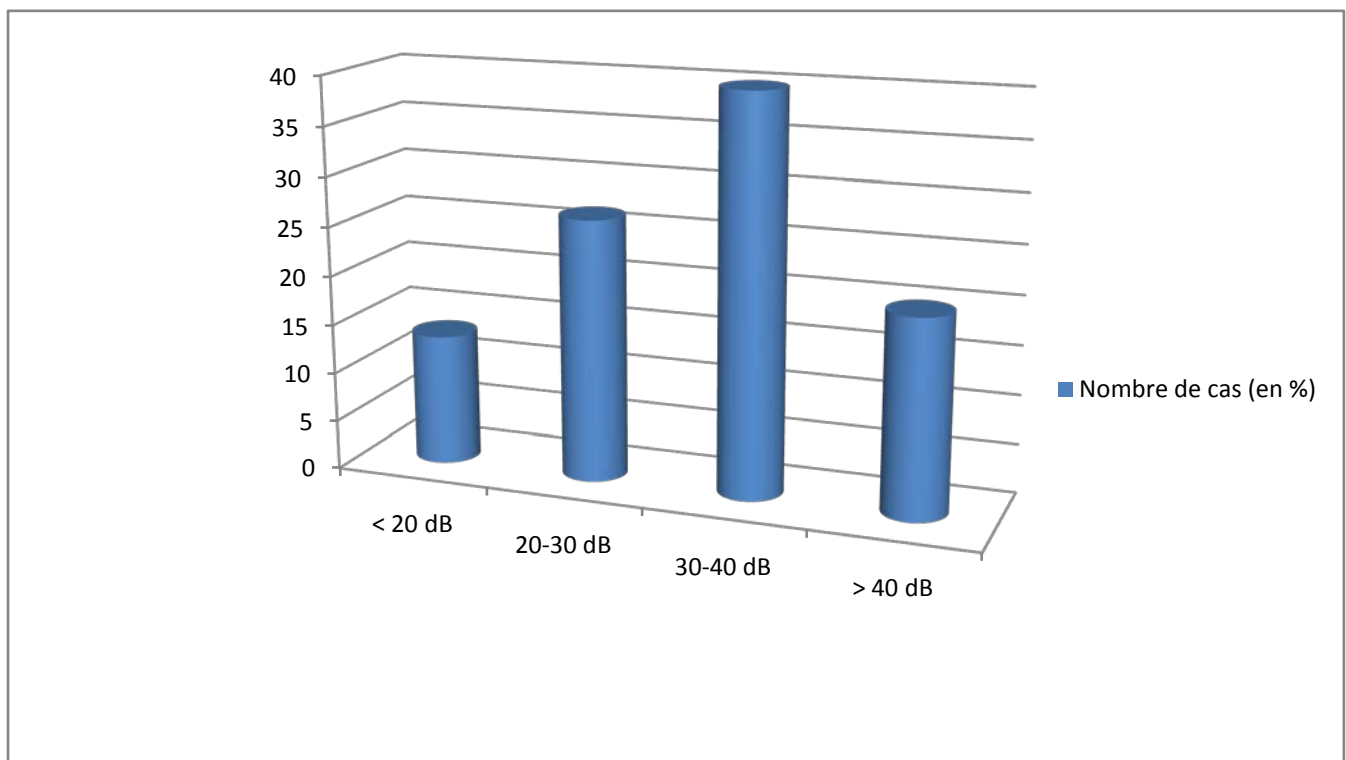


Figure n° 5 : Rinne audiométrique préopératoire (en %)

2-La TDM :

Tous nos patients ont bénéficié d'une TDM préopératoire, avec des coupes coronales et axiales, dont les résultats étaient comme suit : (Tableau IV) (Fig.4)

- Un cholestéatome expansif avec comblement de la caisse, des cellules mastoïdiennes et de l'antre chez 9 patients, soit 60%.
- Un cholestéatome antro-attical chez 12 patients, soit 80%.
- Une lyse ossiculaire a été mise en évidence chez 9 patients (60%).
- Une lyse du mur de la logette chez 8 patients (53.3%).
- Une lyse du tegmen tympani chez 2 patients (13.3%).
- Des anomalies anatomiques: La déhiscence du golf jugulaire, la procidence de la carotide interne et du tegmen tympani chez 3 patients (20%).
- Aucune lyse du canal semi-circulaire externe, ni du canal du facial.
- Aucune complication intracrânienne.

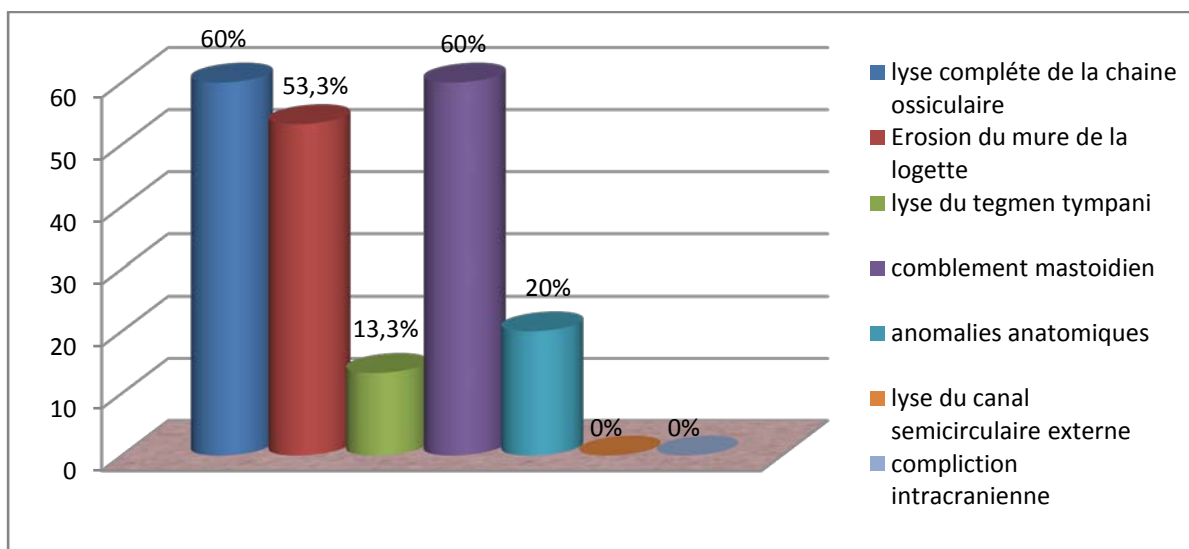


Figure n°6 : Résultats tomodensitométriques préopératoire.

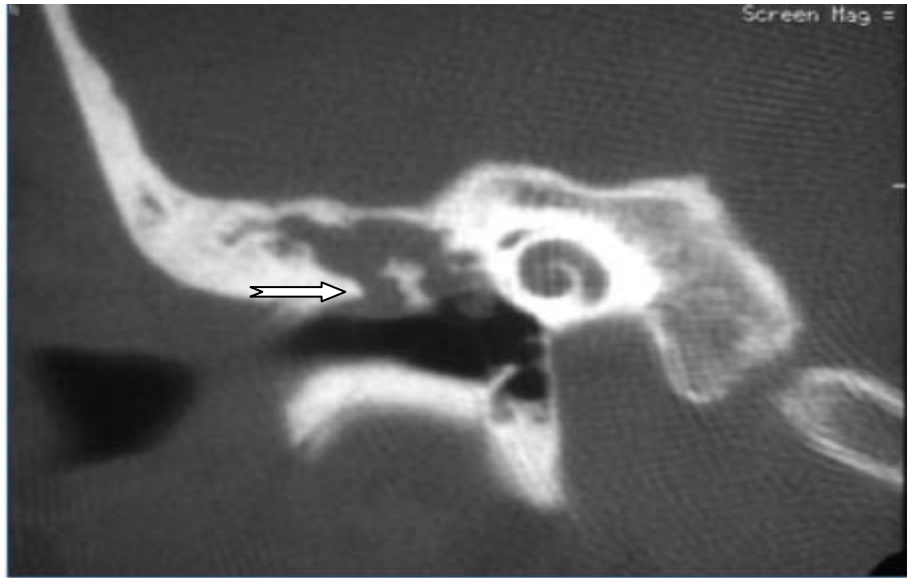


Figure n°7 : A : Cholestéatome attical avec ostéolyse du mur de la logette : Coupe TDM coronale : masse tissulaire attical avec ostéolyse du bord inférieur du mur de la logette (Iconographie service d'ORL de l'hôpital militaire Avicenne de Marrakech).

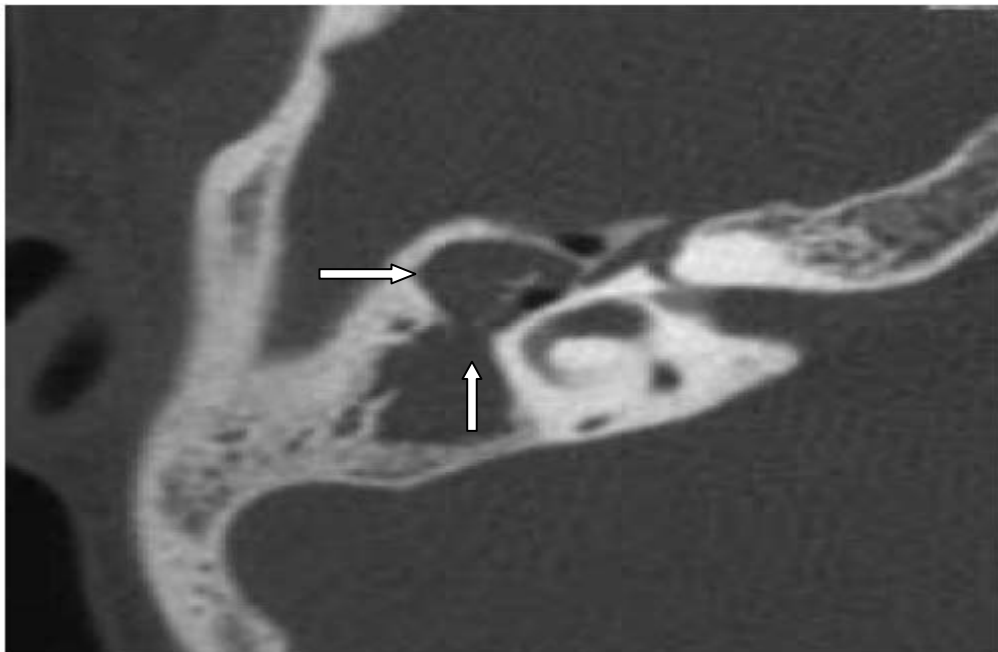


Figure n°7 : B : Cholestéatome attico-antral avec lyse de la chaîne ossiculaire. Coupe TDM axiale : comblement attico-antral par une masse tissulaire englobant la chaîne ossiculaire : ostéolyse subtotale de la tête du marteau et du corps de l'enclume (Iconographie service ORL l'hôpital militaire Avicenne de Marrakech).

IV–Traitement:

1–Médical:

Tous les patients ont bénéficié d'un traitement médical à base d'une antibiothérapie peros (amoxiciline+acide clavulanique 80 mg/kg/j en 3 prises) et d'une antibiothérapie locale sous forme de gouttes, associées à des aspirations otologiques.

2–Chirurgical:

Tous les patients ont été opérés, et l'étude anatomopathologique des prélèvements faits chez tous les patients ont confirmé qu'il s'agit de cholestéatome.

2-1. La tympanoplastie en technique fermée :

La tympanoplastie en technique fermée a été réalisée chez tous nos patients.

Le second look a été prévu d'emblée pour 2 patients, Ce second temps a été réalisé dans un délai d'environ 18 mois.

La Tympanoplastie en technique fermée est une masto–antro–atticotomie sus et rétro–meatique avec conservation du conduit osseux, est essentiellement une chirurgie réparatrice, associant au temps fondamental d'éradication des lésions, un temps non seulement fonctionnel mais aussi reconstructeur de l'appareil auditif.

La voie d'abord est postéro–supérieure ou rétro–auriculaire. Un remodelage postéro–supérieure du conduit pour l'élargir, une désarticulation incudo– stapedienne avant de fraiser au contact de la chaîne (pratiquée dans 3 cas), une tympanotomie postérieure pratiquée après l'identification positive du nerf facial à la partie moyenne de sa troisième portion. Il est très important de fraiser délicatement le bord interne du conduit laissé en place afin d'éliminer tout risque de cholestéatome résiduel à ce niveau.

Après l'exérèse, cette technique permet facilement de fermer la caisse par un néotympan et de réaliser un effet columellaire contemporain ou différé.

L'ossiculoplastie a été possible dans 53,3% des cas. La reconstruction ossiculaire était dans notre pratique effectuée prioritairement à partir de matériel autologue par transposition d'enclume ou rehaussement cartilagineux de l'étrier ceci permet d'éviter les problèmes de tolérance à long terme des prothèses dans cette population pédiatrique, ainsi que les risques d'extrusion.

La reconstruction du conduit auditif externe par du cartilage a été effectuée chez 20% des patients et le renforcement tympanique par un large fragment du cartilage prélevé au niveau de la conque ou du tragus puis aminci chez 33,3% des cas.

2-2. La tympanoplastie en technique ouverte :

La tympanoplastie en technique ouverte était utilisée en cas de récurrence massive de cholestéatome après technique fermée dans 4 cas soit 26,6%.

L'évidement pétro-mastoïdien vise à assurer l'éradication du cholestéatome après sacrifice de la paroi postérieure du conduit osseux. Il aboutit à la mise à plat des espaces de l'oreille moyenne, en réunissant les cavités attico-mastoïdiennes avec le conduit auditif externe.

Le comblement de la cavité d'évidement a été réalisé par une aponévrose temporale. La méatoplastie était réalisée chez tous les patients, elle a pour but d'obtenir un méat adapté aux dimensions de la cavité qui a été taillée.

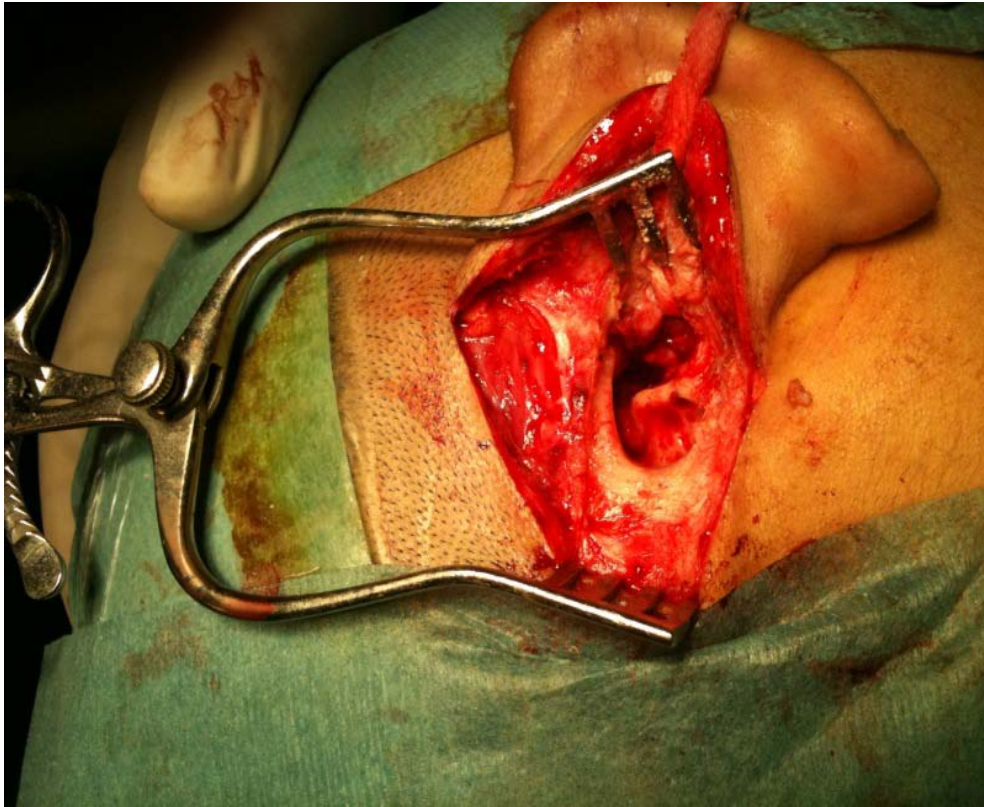

Figure n° 8 : tympanoplastie en technique ouverte avec abaissement du mur du facial.

3-Les données per opératoires

Les données étaient comme suit :

☒L'extension du cholestéatome :

- Un cholestéatome diffus dans 7 cas (46.6%) siégeait dans l'ensemble des cavités de l'oreille moyenne (caisse, attique et mastoïde).
- Un cholestéatome en sac dans 6 cas (40%).
- Une extension épidermique atteignant la caisse seule dans 2cas (13,3%).
- Le nerf facial dénudé dans sa 2ème portion dans 2 cas (13 ,3%).
- Aucune fistule du canal semi-circulaire n'a été observée.

☒ La lyse ossiculaire :

L'atteinte de la chaîne ossiculaire a concerné par ordre de croissance :

- L'enclume chez 60% des cas.
- L'étrier chez 26,6% des cas.
- Le marteau chez 13,3% des cas.

V-Evolution postopératoire:

1- Suites immédiates :

L'évolution à court terme a été bonne et sans complication en postopératoire immédiates, sauf chez un enfant qui a présenté une méningite qui a bien évolué sous traitement adapté aux données de l'antibiogramme.

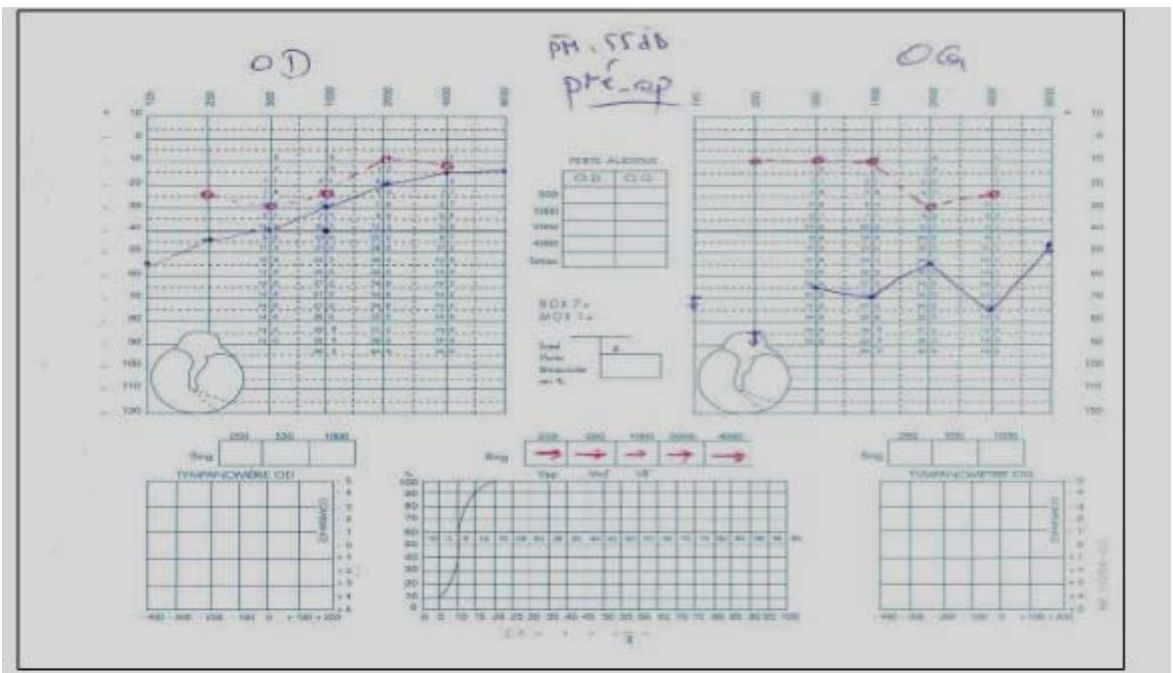
2- Suites à distance :

1-Fonctionnelles :

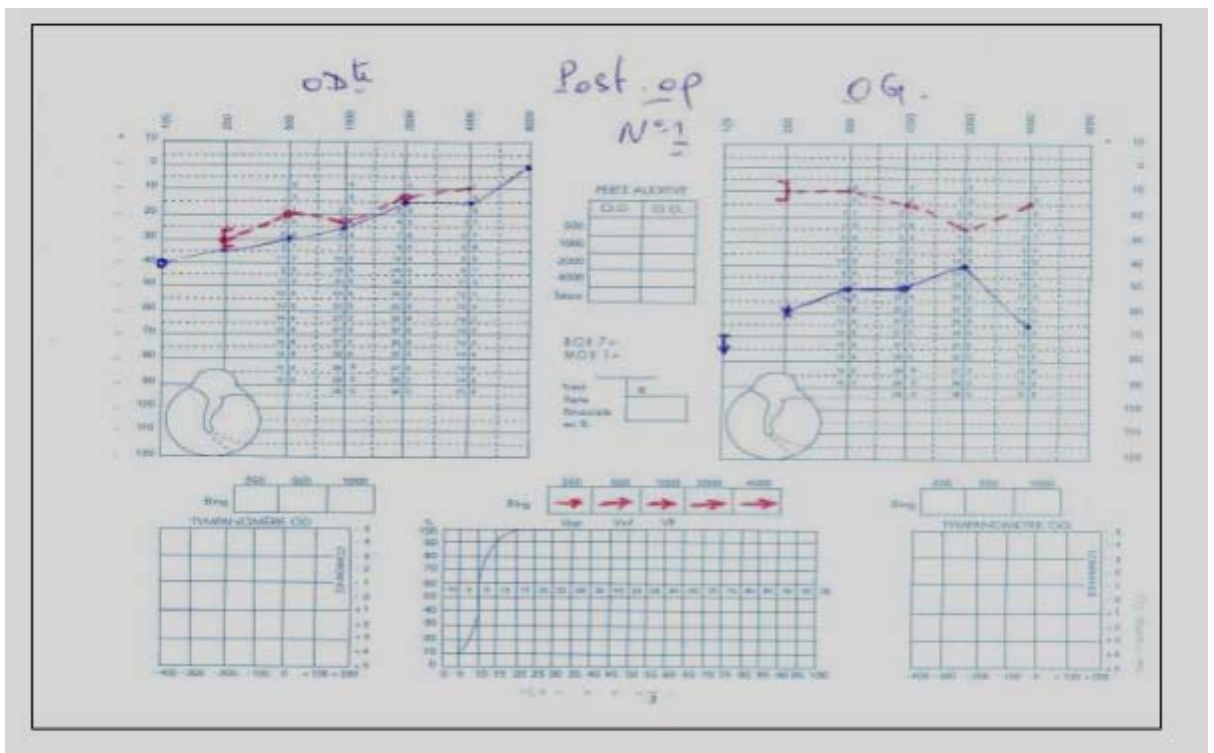
1.1-Auditive :

L'audiogramme de contrôle a été réalisé chez tous les patients, à un mois, à trois mois et un an après l'intervention. Nous avons noté un gain transmissionnel supérieur à 10 db chez 5 cas (soit 33,3%). Aucun cas d'aggravation ou de cophose iatrogène n'a été constaté.

Pour tous les patients dont l'oreille est stabilisée avec une perte auditive supérieure à 30 db un appareillage a été proposé.



A/Audiogramme préopératoire.



B/ Audiogramme postopératoire.

Figure n°9 : A et B : Audiogramme pré et postopératoire d'un patient opéré (TTF) avec un gain transmissionnel supérieur à 10db à droite.

2-TDM postopératoire (Figure n°10)

La TDM postopératoire a été réalisée dans un délai compris entre le 12 le 18ème mois chez 6 patients (soit 40 %). Elle avait mis en évidence :

- 3 cas de cholestéatomes résiduels (soit 20%).
- 1 cas avec un comblement total de la caisse non significatif (soit 6,6%).
- 2 cas avec une cavité bien aérée sans signes de cholestéatome résiduel (soit 13,3%).

3-IRM : (Figure n°11)

L'IRM a été réalisée dans un seul cas (soit 6,6%) où la TDM a été douteuse (entre cholestéatome et tissu cicatriciel fibro- inflammatoire). Elle a confirmé la récurrence du cholestéatome.

4-Récidive :

Parmi les 15 patients de notre étude, on note la survenue de 4 cas de récurrence tardive (soit 26,6%). Les quatre patients ont présenté une rétraction très antérieure devenue au fil du suivi incontrôlable, avec au final la réapparition de l'otorrhée et de cholestéatome. Ils ont subi une reprise chirurgicale en technique ouverte. Puis aucune récurrence n'a été notée jusqu'à la dernière consultation de contrôle.

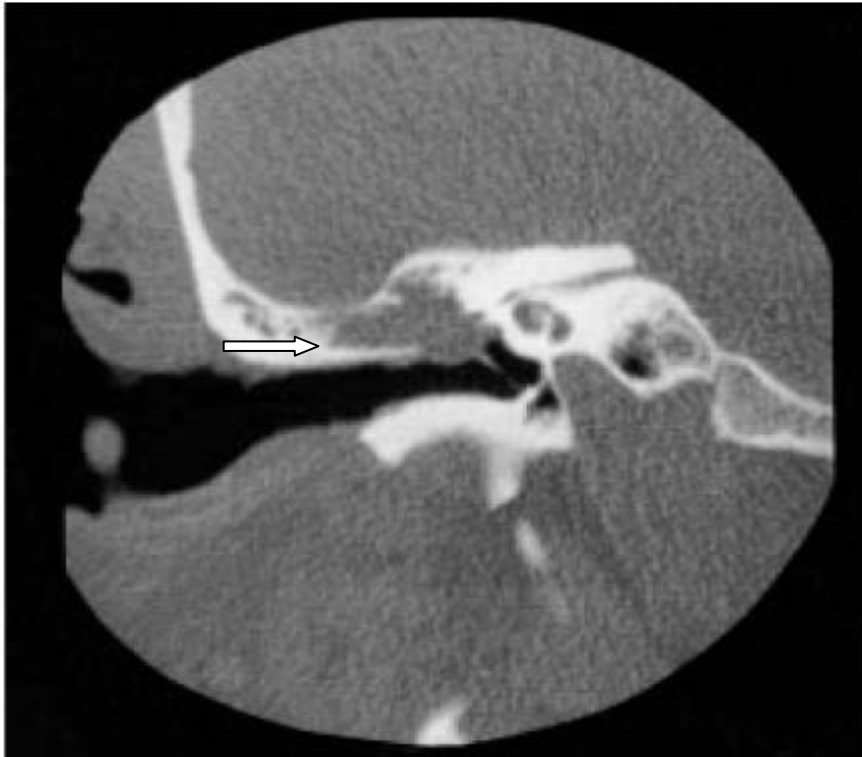

Figure n°10: Cholestéatome récurrent sur oreille opérée en technique fermée. TDM en coupe coronale sur l'oreille droite (Iconographie Service d'ORL hôpital militaire Avicenne de Marrakech).

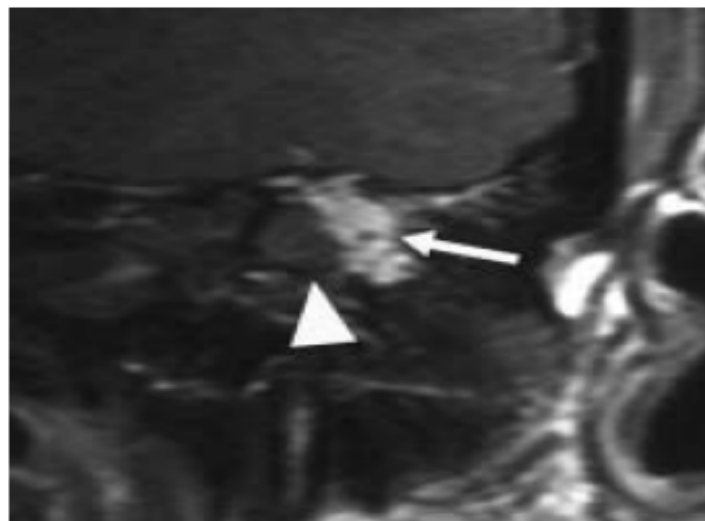


Figure 11 : A/ Coupe coronale en écho de spin pondérée T1 réalisée 40 minutes après injection de contraste : perle cholestéatomateuse à la partie inféro-médiale de la cavité mastoïdienne (tête de flèche), apparaissant iso-intense à la substance grise ; le reste de la cavité est comblée par du tissu fibro-cicatriciel rehaussé par le contraste (flèche).

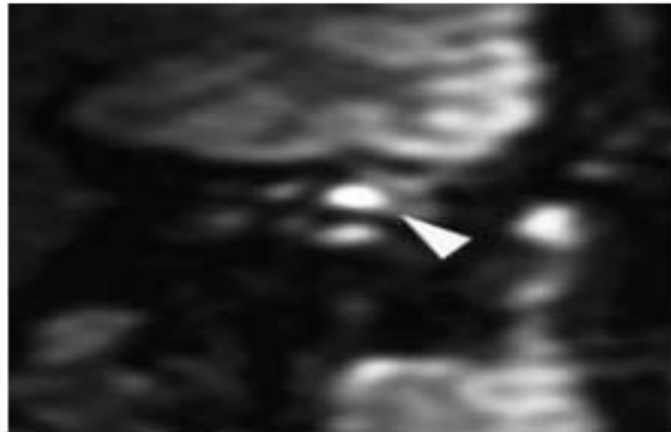


Figure 11 : B/ Coupe coronale pondérée en diffusion ($b = 800$) : la perle apparaît hyperintense (tête de flèche). Cet aspect est caractéristique du cholestéatome.

Figure n° 11 : Cholestéatome résiduel après exérèse en technique fermée [3].



DISCUSSION

I. Epidémiologie :

1. Age :

Sur le plan épidémiologique, nous avons noté un âge moyen de 10,2 ans qui est en accord avec la plupart des séries publiées qui rapportent un âge de 8 à 10 ans [1, 6, 7, 8].

La limite d'âge supérieur pour parler de l'enfant est différente selon les auteurs. Ainsi HEUMANN [9] prend l'âge de 16 ans, alors que FAGEEH [10] et STERN [11] reculent cette limite jusqu'à 18 ans. L'âge de 16 ans utilisé dans notre série correspond à la limite moyenne prise par la majorité des auteurs [7, 8, 12, 13, 14, 15, 16, 17].

2. Le sex-ratio :

Une prédominance masculine a été retrouvée dans notre série (60 %) avec un Sex-ratio de 1,5 en accord avec les différentes séries (tableau 6)

Tableau V: Comparaison du sex-ratio de notre série avec celui des autres auteurs.

Auteurs	Garçons	Filles	Sex-ratio
Lerosey [18]	72%	28%	2,6
Charachon [19]	65,4%	34,6%	1,8
Heumann [9]	64,3%	35,7%	1,8
Martin [7]	62%	38%	1,6
Fageeh [10]	58%	42%	1,3
Rachidi [20]	56%	44%	1,2
Prescott [21]	54,3%	45,7%	1,1
Notre série	60 %	40 %	1,5

3- Les Antécédents :

Il s'agit fréquemment d'une maladie évoluant sur une oreille pathologique avec des antécédents otitiques aigus ou chroniques.

L'étude canadienne réalisée par FAGEEH et coll. [10] (1999) à l'hôpital d'enfant de Montréal portant sur 173 patients cholestéatomateux a rapporté un antécédent otitique chez 102 patients, soit 59%. Les autres séries [5, 16, 22,] notent un taux supérieur à 70%.

Nous avons retrouvé un passé otitique chez 80% des malades, ce qui est, en accord avec les données de la littérature. L'absence de ces antécédents montre que l'évolution du cholestéatome peut rester longtemps asymptomatique, d'où l'intérêt de l'examen otoscopique systématique.

Par ailleurs, les séries d'EL JERRARI [8] et MARTIN [7] rapportent un lourd passé de chirurgie otologique atteignant respectivement 40% et 47%. Ce n'est pas le cas de notre étude puisque aucun malade n'a subi d'intervention sur l'oreille atteinte auparavant.

L'insuffisance tubaire étant un facteur étiologique important dans la genèse du cholestéatome [24], il n'est pas étonnant de retrouver des antécédents otologiques chez la majorité des enfants [25].

II. Etude clinique :

1. Motif de consultation et signes cliniques.

Dans la majorité des cas, les signes évocateurs du cholestéatome sont l'otorrhée et l'hypoacousie. La surdité est habituellement transmissionnelle et correspond à la réaction inflammatoire ou à la destruction tympano-ossiculaire dans les formes évoluées. L'otorrhée traduit le caractère surinfecté de la poche cholestéatomateuse extériorisée dans le MAE. L'otorrhée est volontiers fétide, en raison de la présence de germes anaérobies et/ou de pyocyaniques. Les autres signes d'appels tels que les acouphènes, les otalgies et les vertiges semblent moins fréquents que chez l'adulte et surviennent surtout lors des phases de surinfection ou en présence de complications. Les complications révélatrices ont beaucoup diminué en fréquence dans les pays industrialisés et elles doivent être systématiquement recherchées [1, 9, 10].

Rarement, le cholestéatome est diagnostiqué à l'occasion d'une de ses complications : paralysie faciale, mastoïdite, labyrinthite, vertiges voire complications neuro-méningées. Les céphalées inhabituelles doivent faire craindre et rechercher d'autres signes de complications neuro-méningées. Enfin, le cholestéatome est parfois diagnostiqué à l'occasion d'un examen otoscopique systématique, chez un patient encore asymptomatique [1].

Dans notre série les symptômes de début les plus fréquemment rencontrés sont l'otorrhée 80% (sa fréquence varie de 38% à 83% dans la littérature [7, 8,16 ,26]) et l'hypoacousie dans 60% de cas (C'est le deuxième signe clinique révélateur rapporté par les auteurs, sa fréquence varie de 14% à 85% [14, 16,26]).

2. Délai de consultation

Dans notre série, la majorité des patients ont mis plusieurs mois à plusieurs années avant de consulter un pédiatre ou s'adresser au service ORL. , Ce délai varie de 6 mois à plusieurs années.

La notion de retard diagnostique est retrouvée dans l'ensemble de la littérature [2, 8,16], Cela exprime une banalisation totale de l'otorrhée puisque nous avons encore des patients qui ne consultent qu'au stade de complications.

Le délai de consultation chez l'enfant reste en général plus précoce que chez l'adulte ou les délais supérieurs à 5, voire 10 ans sont fréquents.

3. Aspects otoscopiques :

Le diagnostic positif de cholestéatome repose dans la majorité des cas sur le seul examen otoscopique. L'examen otoscopique minutieux est la clé du diagnostic soit au microscope opératoire avec une aspiration contrôlée, soit sous contrôle oto-endoscopique. Un bilan des deux oreilles s'impose, après un traitement local d'épreuve durant quelques jours, comprenant une ou plusieurs aspirations. Le diagnostic clinique du cholestéatome chez l'enfant paraît plus difficile que chez l'adulte car le conduit auditif externe est étroit et encombré de débris de cérumen, squames, et l'enfant est souvent agité. Il met en évidence des squames

épidermiques au niveau du Shrapnell ou une perforation le plus souvent postéro-supérieure. La perforation tympanique est plus rarement antéro-supérieure ou totale. Elle possède deux caractères essentiels: elle est haute au niveau de la pars flaccida ou la région postéro-supérieure de la pars tensa et elle est marginale. Elle peut être difficile à mettre en évidence lorsqu'elle est petite, punctiforme au niveau du Shrapnell ou plus facile lorsqu'elle est large et qu'elle érode le mur de l'attique, ce qui permet de voir le cholestéatome [1].

L'état du méat auditif externe doit être aussi soigneusement précisé. La présence d'un polype sentinelle, rouge et charnu ou d'une croûte brunâtre masquant une otite chronique cholestéatomateuse. Le calibre du méat auditif externe doit être apprécié afin de prévoir un éventuel temps de canaloplastie lors du traitement chirurgical [1].

Parmi les nombreux aspects otoscopiques pouvant correspondre à un cholestéatome, on peut schématiquement distinguer :

- Le cholestéatome épitympanique ou attical pur : caractérisé par une destruction du mur de l'attique avec parfois une inflammation atticale. Le cholestéatome peut être visible sous la forme d'une masse blanchâtre brillante. Le plus souvent, il n'est pas visible et la région de la membrane de Shrapnell est recouverte par une croûte épidermique ou par un polype inflammatoire de grande valeur diagnostique. Dans cette forme topographique, la progression du cholestéatome peut se faire vers l'avant en direction des cellules supra-tubaires, ou vers la mastoïde en arrière.
- Le cholestéatome à tympan fermé, qu'il s'agisse d'une forme congénitale ou acquise, l'examen otoscopique attentif montre une masse blanchâtre opaque bombante en arrière d'un tympan normal.
- Le cholestéatome mésotympanique : la membrane tympanique est habituellement perforée (postéro-supérieure marginal) laissant apparaître une masse blanchâtre nacrée correspondant à des débits épidermiques, la destruction ossiculaire est fréquente. La région du rétrotyimpanum est fréquemment envahie au cours de la progression du cholestéatome. L'extension mastoïdienne est également fréquente.

Dans une série de Chinski, une perforation tympanique a été trouvée dans 60% au niveau du Shrapnell, 23% périphérique, 7% centraux et 7% des poches de rétraction. 3% n'ont pas présenté de perforation du tympan [17]. Alors que dans notre série, on note une perforation tympanique dans 10cas (66,6%) : postéro-supérieure dans 40%, marginale dans 20% et totale dans 6,6%. Une attécite cholestéatomateuse dans 13,3% des cas et une poche de rétraction dans 13,3%.

Dans les formes frontières, entre poche de rétraction et cholestéatome, le diagnostic est parfois difficile et l'examen oto-endoscopique prend ici toute sa valeur. Il doit être réalisé avec soin afin de déceler les critères traduisant l'évolution de la poche de rétraction vers le cholestéatome. Il convient de préciser le siège de la poche, son caractère mobile ou fixé, contrôlable ou non, et évaluer si possible son caractère autonettoyant. Les poches de rétraction peuvent être localisées ou globales. La classification établie par R. Charachon distingue les poches mobiles (stade I), les poches fixées et contrôlables (stade II) et enfin les poches fixées et incontrôlables (stade III).

L'auto-insufflation par le Valsalva, la douche d'air de Politzer ou l'insufflation tubaire permettent de mieux apprécier la mobilité et le contrôle de la poche, aidé par l'usage d'une optique au cours de l'examen otoscopique [17].

Dans la littérature le taux de cholestéatomes bilatéraux varie de 4% à 15% [18, 20, 26, 31, 32, 33, 34], ce qui concorde avec les résultats de notre série (6,6%).

L'étude de l'oreille controlatérale paraît particulièrement intéressante, car elle reflète l'état du terrain tubaire de l'enfant et permet l'étude dynamique des lésions précholestéatomateuses (poche de rétraction, perforation, otite chronique). De plus, le risque de voir se développer un cholestéatome au niveau de cette oreille est considérablement plus élevé que pour une oreille banale [31,32].

III. Evolution et complications :

Elles sont dues à l'atteinte des structures de voisinage, à la localisation du cholestéatome et le plus souvent d'origine infectieuse. Il est classique de distinguer les complications intracrâniennes des complications extra crâniennes. Ces dernières sont également divisées en complications intra et extra-temporales [1 .19.20].

1. Les complications extra-temporales

Les abcès sous-périostes sont les complications extra temporales les plus fréquentes. Ils sont dus à une extension de l'infection depuis la mastoïde vers l'espace sous-périosté par une érosion de la corticale mastoïdienne, ou plus rarement par propagation vasculaire secondaire à une thrombose d'une veine émissaire mastoïdienne. Ils sont plus fréquents chez le jeune enfant. Le tableau clinique est celui d'une mastoïdite classique. La formation se fait grâce à la TDM et le traitement est avant tout chirurgical associant un drainage de l'abcès et l'exérèse du cholestéatome dans le même temps.

Les abcès de Bezold sont des abcès cervicaux dont la physiopathologie est identique à celle des abcès sous-périostés. La seule différence étant la zone d'érosion osseuse qui se situe au niveau de la pointe et qui explique l'extension de l'abcès vers le cou sous le muscle sterno-cleïdo-mastoïdien. Il est également plus fréquent chez le grand enfant et l'adulte, du fait de la pneumatisation plus tardive de la pointe de la mastoïde. Comme l'abcès sous-périosté, il est plus fréquent en cas d'otite moyenne aiguë mais peut compliquer un cholestéatome. Le diagnostic et le traitement sont semblables à ceux des abcès sous-périostés, avec une seule différence : l'incision cervicale.

2. Les complications intra-temporales

Les fistules labyrinthiques sont également très fréquentes et représentent 7 % des cholestéatomes. Le canal semi-circulaire latéral est du fait de sa localisation la portion labyrinthique la plus souvent atteinte (environ 90 % des cas). Mais ~~fi~~ ~~des~~ ~~des~~ ~~canaux~~

semi-circulaires supérieur et postérieur, et de la cochlée ont été rapportées. Les érosions de la capsule otique peuvent survenir par deux mécanismes.

Les médiateurs d'ostéolyse activés au sein de la matrice cholestéatomateuse ou la pression exercée par le cholestéatome peuvent conduire à une ouverture de la coque osseuse du labyrinthe.

L'autre mécanisme est la résorption au sein de la capsule otique due à l'activation de médiateurs de l'inflammation.

La mise en évidence d'une fistule sur le TDM est inconstante (57 à 60 %) et n'est pas plus efficace que l'interrogatoire et l'examen clinique. Le traitement est chirurgical, associant excision prudente et recouvrement par une aponévrose et de la poudre d'os. Il est réalisé dans le même temps que l'excision du cholestéatome. Le risque de surdité dépend de la localisation de la fistule. Il est de 35 % en cas de fistule au niveau du promontoire et de 3 % au niveau des canaux semi-circulaires.

Les mastoïdites sont le versant interne des abcès sous périostes. Les apicités ou infections de l'apex pétreux ou pétrosites sont rares, mais dangereuses du fait de leur localisation à proximité des fosses crâniennes moyenne et postérieure. L'apex pétreux est pneumatisé chez 30 % des patients, et ces cellules sont en relation avec celles de la mastoïde et avec l'oreille moyenne permettant l'extension des infections. La classique triade clinique, appelée syndrome de Gradenigo, associe une douleur rétro-orbitaire profonde (50 %), une otorrhée et une paralysie de la sixième paire crânienne (25 %). Le traitement de première intention est médical. En cas d'échec, de nécrose osseuse ou de présence d'un abcès, un traitement chirurgical s'impose par différentes voies d'abord (infra labyrinthique, rétro labyrinthique, supra labyrinthique ou sus-pétreuse) utilisant les cellules existantes pour atteindre l'apex dans le cas d'une audition conservée.

Les paralysies faciales sont dues à une extension d'une surinfection via une déhiscence du canal osseux ou à la compression directe par le cholestéatome.

3. Les complications intracrâniennes

Les abcès cérébraux sont les complications les plus fréquentes et les plus graves. Les localisations les plus fréquentes sont le lobe temporal et le cervelet. Le point de départ est dans la majorité des cas une dissémination hématogène secondaire à une thrombophlébite, mais parfois il s'agit d'une extension à partir d'un empyème sous-dural constitué à partir d'une déhiscence du tegmen. L'évolution se fait en trois phases. La phase d'encéphalite, puis une phase quiescente avec des symptômes abâtardis et enfin une phase finale avec résurgence des symptômes sous forme d'hypertension intracrânienne traduisant une rupture ou une extension de l'abcès. L'IRM est le meilleur examen. Le traitement associe une antibiothérapie à large spectre, une corticothérapie pour diminuer l'œdème cérébral et un traitement anticonvulsivant. Un drainage neurochirurgical est réalisé en urgence, associé à une mastoïdectomie si l'état neurologique du patient est suffisamment stable. La surveillance par des TDM rapprochées est la règle. Les méningites sont les deuxièmes complications en fréquence. Leur physiopathologie comprend trois voies d'extension différentes : la voie hématogène (la plus fréquente), l'extension par contiguïté au travers des foramens et fissures existants (fissures de Hyrtl) ou au travers d'érosion osseuse. Elles sont associées à une autre complication intracrânienne dans 50 % des cas. Il faut donc les rechercher à l'aide d'une TDM avec injection et une IRM. Le traitement associe une antibiothérapie à large spectre, une corticothérapie permettant de limiter les séquelles auditives et neurologiques et une mastoïdectomie.

Les thromboses du sinus latéral ou du sinus sigmoïde représentent 20 % des complications intracrâniennes. L'atteinte se fait par une érosion osseuse ouvrant le passage à l'espace péri-sinusien, ou par l'extension d'une thrombophlébite des veines émissaires mastoïdiennes. La formation d'un thrombus intraluminal expose à des complications secondaires à type d'hydrocéphalie par thrombose étendue des sinus et/ou à type d'embolies septiques, en particulier pulmonaire. La réalisation d'une TDM avec injection met en évidence une prise de contraste de la paroi du sinus et un signe du delta vide. Une détermination précise de l'étendue du thrombus peut être visualisée sur une angio-IRM. Le traitement comprend au

minimum une mastoïdectomie associée à une dénudation du sinus pour évacuer l'abcès. Aucun geste n'est réalisé sur le thrombus.

Une angio-IRM de contrôle doit être faite à 15 jours du début du traitement. La question de l'anti coagulation est extrêmement débattue. Actuellement, elle n'est pas recommandée en dehors d'une atteinte du sinus sagittal ou des signes d'hypertension intracrânienne résistante au traitement médical.

Les abcès ou empyèmes sous-duraux se développent par le biais d'une déhiscence osseuse. Les signes, notamment l'augmentation de l'otalgie ou des céphalées, sont souvent frustes et leur développement insidieux. Le diagnostic est radiologique, basé sur la TDM. Le traitement est chirurgical au moyen d'une mastoïdectomie permettant l'ablation du revêtement osseux autour de l'abcès.

L'hydrocéphalie otitique est une complication. Sa physiopathologie est mal connue. Le développement est du à une inflammation ou une infection du sinus sagittal supérieur bloquant la résorption du LCR par les villosités arachnoïdiennes au niveau des granulations de Pacchioni entraînant une hypertension intracrânienne (HTIC). Le diagnostic et le traitement sont ceux d'une hypertension intracrânienne. L'association d'une pression intracrânienne élevée, de symptômes cliniques d'HTIC et d'un œdème papillaire à une absence de dilatation ventriculaire ou de signes de méningites suffit à poser le diagnostic. L'angio-IRM confirme la thrombose des sinus veineux. La prise en charge comprend le traitement de l'infection otologique et de l'HTIC et la prévention des conséquences dramatiques pour le nerf optique.

Une anticoagulation par voie générale ne se justifie qu'en cas de thrombose du sinus longitudinal supérieur.

IV-Examens complémentaires:

1. L'audiométrie :

L'audiométrie va permettre de quantifier la perte auditive et de suivre le devenir fonctionnel du patient. Il s'agit d'un examen indispensable, malgré qu'il soit subjectif.

La surdité est généralement de type transmissionnel pure (86,6% dans notre étude), suggérant une atteinte de la chaîne ossiculaire, le Rinne audiométrique moyen préopératoire est de 30 dB. Dans certains cas, on peut être en présence d'une surdité mixte (13,3% dans notre étude).

Dans notre série, la perte auditive dépassant 20 dB est de 86,6 %. Ce taux rejoint celui de la série du CHU Ibn Sina de Rabat [20] qui retrouve 81% des cas dépassant ce seuil. La série réalisée à l'hôpital Mohamed V de Casablanca [5] est de 93,3%.

Le groupe des enfants dont l'audition préopératoire est normale ou subnormale (Rinne audiométrique moyen inférieur à 20 dB), pose particulièrement le problème de conservation de la continuité de la chaîne des osselets et celui de l'obtention d'un bon résultat fonctionnel. Ce groupe représente 13,3% des cas de notre série et 12,7% à 28,5% dans la littérature [tableau VI].

Tableau VI: Comparaison du Rinne moyen préopératoire.

Séries	Rinne audiométrique moyen préopératoire			
	0-20 dB	20-30 dB	30-40 dB	>40 dB
DESAULTY [15]	28,5%	28,5%	29%	14%
EL JERRARI [8]	12,7%	31%	35,3%	21%
TRIGLIA [23]	18,2%	28,8%	27,2%	25,8%
Notre série	13,3%	26,6%	40%	20%

En fait, une fonction auditive préservée en cas de cholestéatome peut être secondaire à l'effet columelle de sa matrice. Cette dernière peut maintenir artificiellement la continuité de la chaîne ossiculaire et assurer la transmission des vibrations sonores.

L'étude de DARROUZET [26] rapporte une surdité de transmission controlatérale de 42% : légère dans 19%, moyenne dans 17% et sévère dans 6%. La série de l'hôpital Mohamed V de Casablanca [5] retrouve 26,6%.

Dans notre série une surdité de transmission de l'oreille controlatérale est retrouvée dans 1cas. (6,6%), ceci influence sur la décision thérapeutique et laisse à envisager une prothèse auditive en post-opératoire.

L'audiométrie préopératoire a une valeur essentiellement comparative entre pré et postopératoire et sert également de document médico-légale.

2. L'imagerie :

L'imagerie moderne occupe actuellement une place primordiale dans la prise en charge des cholestéatomes de l'oreille moyenne [25,26].

La radiologie standard, reposant sur la radiographie de mastoïde en incidence de Schüller est actuellement supplantée par d'autres techniques, là aussi non invasive, mais néanmoins très performante, telles que la tomодensitométrie de l'oreille moyenne et l'imagerie par résonance magnétique [28].

2-1 Tomодensitométrie:

La TDM est l'examen de choix dans l'exploration de l'otite chronique cholestéatomateuse. Elle permet d'une part, d'aider au diagnostic lorsque l'examen clinique est douteux et d'autre part, d'effectuer un bilan lésionnel précis, elle permet de préciser le siège, l'extension et les conditions anatomiques de l'intervention chirurgicale.

Ainsi, elle est devenue particulièrement précieuse pour le dépistage des récives et des résiduels du cholestéatome.

Cet examen est réalisé en coupes axiales et coronales, en coupes osseuses et parfois parenchymateuses en cas de suspicion d'une complication endocrânienne. Le bilan tomodensitométrique a été demandé chez tous nos patients.

a- Apport de la TDM dans le diagnostic :

L'interprétation d'une hyperdensité isolée de l'oreille moyenne reste délicate. Ce sont les signes d'ostéolyse associés qui sont évocateurs du diagnostic de cholestéatome [37].

Une étude faite par ROCHER et coll. [38] montre que le scanner a une faible capacité diagnostique et une sensibilité de 68%.

□ **Les signes directs :** [37,39]

Le cholestéatome se caractérise dans sa forme typique par une hyperdensité arrondie, homogène, de densité tissulaire, située dans l'épitympanum externe et refoulant la membrane tympanique en dehors.

A côté de cette image spécifique en boule ; on décrit également des images en plage à bord inférieur rectiligne, des images en plage à bord plutôt sphérique, et des images de vide tissulaire, ces dernières correspondent à l'évacuation du contenu amorphe du cholestéatome par le méat acoustique externe.

□ **Les signes indirects :**

Les lésions d'ostéolyse associées ou non à l'hyperdensité sont très évocatrices du cholestéatome.

L'érosion de la paroi externe de l'attique (ou mur de la logette) est l'élément le plus constant dans le cholestéatome, retrouvé dans 50 à 90% des cas selon les auteurs [37, 39].

Dans l'étude de 2001, menée à l'hôpital 20 Août du CHU de Casablanca [40] le mur est lysé dans 54,7% des cas. Alors que, dans notre série, la lyse touche 8 cas soit 53.3%, ce qui est en accord avec les différentes séries.

L'élargissement de l'antrum et le signe de lissage (disparition du festonnement normal des parois antrales) est présent dans 30 à 50% des cas selon la littérature [37].

Dans certains cas néanmoins le cholestéatome, élément de rétention épidermique, n'entraîne pas de destruction osseuse et seule la forme du contenu tissulaire constitue un argument de présomption, particulièrement chez l'enfant. Parfois il n'y a plus de contenu tissulaire dans l'oreille moyenne, seules les signes de destruction des parois osseuses de la caisse et des osselets sont à prendre en compte.

b- Apport de la TDM dans le bilan lésionnel :

L'exploration tomodensitométrique occupe une place importante dans le bilan préopératoire, elle permet de préciser le siège, l'extension et les conditions anatomiques de l'intervention chirurgicale.

1. siège et étendu des lésions : [41,42]

- Le cholestéatome épitympanique postérieur se caractérise sur le plan tomodensitométrique, par une hyperdensité arrondie, tissulaire, développée latéralement à la chaîne ossiculaire et une lyse du mur de la logette et de l'enclume. Le développement du cholestéatome peut se faire en direction de la mastoïde ou vers les récessus postérieurs de la caisse.

- Le cholestéatome mésotympanique postérieur se traduit par une hyperdensité de la paroi postérieure de la caisse débordant ou non la pyramide de l'étrier en dedans, une lyse de la longue apophyse de l'enclume et de la supra structure de l'étrier. L'extension peut se faire vers la cavité tympanique (région des fenêtres) ou la mastoïde.

- Le cholestéatome épitympanique antérieur se caractérise par une hyperdensité de l'épitympanum antérieur, avec lyse de l'extrémité antérieure du septum de Korner, gagnant en avant les cellules supratubaires et la fossette du ganglion géniculé, en arrière l'additus ad

antrum en passant à la face médiale des osselets et par une lyse du col du marteau, de l'articulation incudomalléaire et de l'incus.

- Le cholestéatome diffus prend l'aspect d'une hyperdensité holotympanique dont l'origine et l'extension sont difficiles à déterminer. La tomодensitométrie ne permet pas de distinguer cholestéatome-rétention-tissu de granulation. Les confrontations des données otoscopiques (siège de la poche de rétraction) et scannographiques (érosion du cadre osseux tympanique et lyse ossiculaire), permettent un diagnostic topographique du siège initial.

2. Bilan d'extension :

2.1. Lyse des osselets :

L'enclume est l'osselet le plus fréquemment altéré par le cholestéatome, son atteinte varie de 60 à 90% dans la littérature [37,43, 38]. Dans la série de l'hôpital 20 Août du CHU de Casablanca (2001) [40], le chiffre est de 61,8%. La branche descendante est la plus précocement et la plus souvent atteinte. La tomодensitométrie s'avère particulièrement performante dans ce bilan avec une sensibilité supérieure à 90% pour VEILLON [44] et 86% pour ROCHER [38].

L'étrier est le deuxième osselet atteint en fréquence pour beaucoup d'auteurs [44]. Les lésions intéressent principalement la suprastructure et respectent la plupart du temps la palatine. Cependant, l'étude de l'hôpital 20 Août de Casablanca de 2001 [40] et celle de ROCHER [45] trouvent qu'il est le troisième osselet atteint. La TDM s'avère moins précise que pour l'étude de l'enclume, les faux positifs sont plus importants, en rapport avec un engainement hyperplasique inflammatoire des branches effaçant leur signal.

Le marteau est rarement touché. Le scanner présente une sensibilité et une spécificité excellente pour l'étude de cet osselet.

2.2. Parois de la caisse :

A un stade plus avancé, la destruction osseuse pourra intéresser les parois des cavités de l'oreille moyenne, particulièrement le tegmen tympani.

Le tegmen tympani est correctement analysé sur des coupes coronales, la déhiscence peut être spontanée ou secondaire au cholestéatome.

Le pourcentage de lyse dans notre série est de 13,3%, ce qui, en accord avec les résultats des séries incluant les adultes, la série de l'hôpital 20 Août du CHU de Casablanca (2001) [40] retrouve 14,2%, celle de VEILLON [44] 10% et ROCHER [38] 8,3%.

Ainsi la lyse du tegmen, recherchée comme source potentielle de complication infectieuse intracrânienne, semble moins fréquente chez l'enfant, ce qui concorde avec les données cliniques affirmant la rareté de telle complication au bas âge.

Le rétrotyimpanum et son sinus tympani sont également visualisés au scanner de façon précise et fiable, ce n'est pas le cas du protympanum et de l'hypotyimpanum où les faux positifs sont fréquents [37]. Les lyses des autres parois osseuses de la caisse sont peu fréquentes.

2.3. Mastoïde :

L'extension du cholestéatome à la mastoïde est appréciée par deux signes : le comblement des cellules par une opacité tissulaire et les lyses des cloisons intercellulaires. La TDM renseigne également sur le degré de pneumatisation de la mastoïde.

2.4. Fistules labyrinthiques :

Les études tomodensitométriques réalisées au moyen d'appareils de dernière génération, permettent un examen précis et ont une sensibilité avoisinant les 80% pour l'analyse du labyrinthe, avec un taux de faux positifs inférieur à 5% quant au diagnostic de fistule labyrinthique [45].

La fistule du canal semi-circulaire latéral est de loin la plus fréquente, elle est mieux étudiée en coupe coronale. Le pourcentage de la lyse varie de 12,5% pour ROCHER [38], 13% pour TEDONG et coll. [46] et 19% dans la série de l'hôpital 20 Août du CHU Casablanca (2001) [40].

Par ailleurs, la fréquence des fistules est habituellement plus élevée chez l'adulte que chez l'enfant, puisque PARISIÈRE et coll. [46] trouvent 13% de fistules chez l'adulte contre 1,6% chez l'enfant. Aucun cas n'a été signalé dans notre série.

DESAULTY [47] explique la rareté des fistules labyrinthiques chez l'enfant (3 enfants contre 30 adultes) par le fait que leur apparition nécessite un délai d'évolution supérieur à 20 ans. L'atteinte du canal semi-circulaire postérieur, beaucoup plus rare, s'observe dans les cholestéatomes extensifs et envahissant le sinus tympani. La lyse de la cochlée et du vestibule est exceptionnelle.

2.5. Dénudation du facial :

Les dénudations du nerf facial peuvent être spontanées ou secondaires à la présence du cholestéatome. Elles intéressent essentiellement la deuxième portion dans 14,5% des cas [38,39]. Seules les coupes coronales permettent une interprétation optimale de l'intégrité de la corticale du canal facial, particulièrement la corticale inférieure.

La troisième portion est rarement atteinte, son environnement peut être simplement aminci ou au contraire entièrement détruit par le processus cholestéatomateux [39]. Aucun cas n'a été signalé dans notre série.

2.6. Complications endocrâniennes :

Le scanner objective la pathologie intracrânienne dans 80% des cas, il permet le diagnostic précoce des suppurations endocrâniennes (abcès, empyème, encéphalite). Cependant, en cas de suspicion de thrombophlébite du sinus latéral, le scanner avec injection

de produit de contraste peut en raison d'artéfacts, retarder le diagnostic. L'IRM paraît plus performante dans ce cas [48].

2.7. Conditions anatomiques de l'intervention :

L'exploration tomodensitométrique contribue également au choix de la technique chirurgicale en précisant : [42]

- Pneumatisation de la mastoïde.
- Procidence du sinus latéral et de la méninge de la fosse temporale, permettant de choisir le geste chirurgical le plus approprié.
- Etat de la chaîne ossiculaire avec en particulier présence de l'étrier et état du marteau, permettant selon le cas d'envisager une reconstruction immédiate ou différée de la chaîne ossiculaire.
- Dénudation du nerf facial, en particulier sa troisième portion permettant de préciser le risque opératoire lié à la tympanotomie postérieure.

c- Apport de la TDM en postopératoire :

La place de l'imagerie dans la surveillance de cholestéatomes opérés, notamment en technique fermée est très discutée et fait encore l'objet de débats.

Le diagnostic scanographique du cholestéatome résiduel ou récidivant est affirmé devant l'association d'une opacité tissulaire à des signes évolutifs de destruction osseuse qui n'existe pas lors de l'intervention. En revanche, une opacité isolée sans agressivité vis à vis des structures osseuses est d'interprétation délicate car elle peut correspondre à une récurrence débutante ou fréquemment à un tissu inflammatoire cicatriciel [49].

Lors d'un bilan radiologique avant révision, on peut affirmer qu'une tomodensitométrie normale donnera une exploration chirurgicale d'oreille négative avec une spécificité diagnostic de 93% [37]. Ceci permet de repousser le deuxième temps systématique ou de le remplacer par

une surveillance radio-clinique, s'il n'y a pas d'indication de chirurgie fonctionnelle de type tympanoplastie ossiculaire [50].

Si l'on retrouve une opacité bien circonscrite, en boule, la valeur prédictive positive de découvrir en peropératoire un cholestéatome résiduel sera élevée [50], une révision chirurgicale s'avère indispensable.

En présence d'une opacité diffuse, de densité tissulaire, plusieurs éventualités existent : la récurrence cholestéatomateuse, l'hyperplasie muqueuse, la fibrose et le granulome à cholestrine.

La spécificité du scanner pour caractériser cette opacité de l'oreille moyenne est médiocre, 53,5% pour THOMASSIN [50] et 51,2% pour BLANEY [51].

Certains critères permettent d'aider au diagnostic : [37, 39]

- Les opacités en cadre renvoient le plus souvent à une hyperplasie muqueuse.
- Une plage tissulaire fine (< à 5 mm), concave vers l'avant, évoque une fibrose.
- Une plage épaisse (> à 5 mm), en revanche, ne permet pas de trancher entre cholestéatome et fibrose.
- Une plage à contours sphériques renvoie à un cholestéatome (surtout si elle est située dans l'attique externe).
- Les comblements cavitaires diffus sont d'interprétation difficile (50% de cholestéatome et 50% de fibrose).

Les images peu probantes, peuvent être recontrôlées sur des tomodensitométries successives (l'accroissement des lésions évoque alors un processus cholestéatomateux).

2-2 Imagerie par résonance magnétique :

D'utilisation plus récente dans le bilan du cholestéatome, l'IRM a un intérêt dans le bilan préopératoire et elle est indispensable pour le diagnostic des complications encéphaliques, et dans la surveillance postopératoire, en cas de d'images douteuses à l'examen TDM et ceci grâce notamment à l'IRM avec injection de gadolinium et clichés tardifs en séquences T1 et l'IRM avec séquence de diffusion.

Effectivement, le centre amorphe du cholestéatome est en isosignal en séquence T1 et en hypersignal en T2 sans rehaussement après injection de Gadolinium. La matrice a les caractéristiques d'un tissu inflammatoire, elle est en hyposignal en T1 et après injection de Gadolinium (aspect de rehaussement périphérique), hypersignal en T2 [37, 39].

Cependant, l'IRM permet de différencier, contrairement au scanner, le cholestéatome, du granulome à choléstrine, qui sera en hypersignal en séquence T1 et T2, non modifié par le Gadolinium [50].

Le deuxième intérêt de l'IRM réside dans le diagnostic des complications intracrâniennes et vasculaires (thrombose des sinus).

Le troisième intérêt de l'IRM est de différencier le tissu cicatriciel fibro- inflammatoire et le tissu cholestéatomateux.

L'IRM n'a pas d'intérêt si le scanner montre une oreille normale bien aérée et si l'opacité tomodensitométrique est localisée, car il s'agit probablement d'un cholestéatome résiduel. De plus, l'IRM ne permet pas de visualiser les résiduels de moins de 2 mm, car les coupes sont trop épaisses [50].

V – Traitement Chirurgical

Le traitement reste chirurgical bien que d'autres possibilités aient été testées. Le premier objectif du traitement est l'éradication de la maladie, afin d'obtenir une oreille saine et aérée. Le second, mais pas le moindre, est le rétablissement ou l'amélioration de l'effet columellaire.

1. Technique opératoire :

Notre propos n'est pas d'opposer les deux techniques chirurgicales que se soit la tympanoplastie en technique ouverte ou en technique fermée. Chacune d'entre elle présente des avantages et des inconvénients qui sont connus de tous.(annexe III)

Il existe des controverses quant à la nécessité d'une approche univoque pour la chirurgie du cholestéatome chez l'enfant. À l'instar de Darrouzet *et al.* [53], de nombreuses équipes privilégient la tympanoplastie en technique fermée chez l'enfant. La plupart des auteurs préconisent d'emblée deux temps opératoires, compte tenu de l'incidence élevée des résiduels [53,54]. Pour d'autres, la nécessité d'un deuxième temps doit être déterminée par des critères radiologiques préopératoires et les découvertes opératoires. La décision pour une technique en un temps est déterminée par l'extension de la pathologie et une évaluation de la ventilation de l'oreille moyenne. Ceci entraîne pour certains un pourcentage plus grand de techniques ouvertes d'emblée. CHARACHON [55] DARROUZET [26] et DESAULTY [13] affirment que le second temps est obligatoire pour toutes les techniques fermées chez l'enfant.

D'autre tel CHENG [14] et ARS [56] ne le réalise pas si l'exérèse du cholestéatome est complète et certaine. Enfin RONDINI-GILLI et coll. [57] ne prévoient pas du tout de second temps, mais réinterviennent s'il existe un doute otoscopique ou une symptomatologie otologique.

Face à ces positions extrême MAGNAN [58] établit une classification à partir d'un bilan anatomique du premier temps, permettant de décider d'un second temps.

- Type 1 : le cholestéatome était encapsulé, la dissection et l'exérèse facile et complète : une surveillance clinique suffira et le second temps n'est pas à prévoir.
- Type 2 : le cholestéatome est extensif, diffus, avec une épidermose mais son exérèse paraît complète : un second temps systématique sera planifié à 12-18 mois après un contrôle scanographique.
- Type 3 : le cholestéatome est extensif, diffus, avec une épidermose mais son exérèse est incomplète : un second temps systématique sera planifié à 6-12 mois avec ou sans contrôle scannographique.

Dans tous les cas, le second temps planifié ou non, on devra nécessairement surveiller l'enfant de façon prolongée et rester plus attentive s'il n'y a pas eu de révision.

Ce deuxième temps existe aussi pour les techniques ouvertes à viser fonctionnelles ou à viser éradicatrices ou pour les deux raisons.

D'autres utilisent une combinaison des deux techniques pour faciliter l'exposition sans retirer complètement le mur osseux du conduit en un seul temps comportant une reconstruction du conduit.

Tableau VII: Attitude thérapeutique des différents auteurs

Auteurs	TF	TO	Commentaires
MAGNAN [59]	100%	—	TF en deux temps est l'idéal, elle peut être pratiquée quelle que soit l'extension.
ZINI [60]	95,5%	4,5%	TF meilleure que TO si on prévient les Récidives et résiduels.
TRIGLIA [23]	94%	6%	TF en deux temps.
DEZAULTY [15]	92%	8%	Le choix varie selon les découvertes per opératoires.
UEDA [61]	89%	11%	TF en 2 temps si le scanner préopératoire montre une bonne aération de l'attique et de l'atrium et absence d'érosion du marteau et de l'enclume.
DARROUZET [26]	88%	10%	TF en deux temps. TO n'est pas meilleure pour les cholestéatomes résiduels et sera aussi réalisée en 2 temps.
MARTIN [62]	88%	12%	TF a bénéficié de l'apport du cartilage dans la prévention des récurrences. TO conserve sa place dans certaines indications.
CHARACHON [63]	86%	14%	TF est la meilleure solution car l'anatomie est respectée, la prévention des récurrences est réalisée par la reconstruction. TO n'est indiquée que dans les mastoïdes éburnées (rares chez l'enfant) et en cas de complication.
HEUMANN [9]	67%	33%	Le choix est fonction de l'étendue du cholestéatome, de la pneumatisation de la mastoïde, de la fonction tubaire et de la vigilance des parents.
CHENG [14]	58%	27%	TF est la meilleure et la seule valable en cas de mastoïde pneumatisée. Elle donne un excellent confort et un bon résultat fonctionnel. TO trouve sa place pour certains cas de mastoïde éburnée.
LEROSEY [18]	44%	56%	TF est utilisée pour une minorité car l'exérèse est difficile, la fonction tubaire est insuffisante.
RACHIDI [20]	38%	62%	Le choix de TO s'explique par la difficulté du suivi pour des raisons socio-économiques.
STERN [11]	54%	46%	Priorité à la TO si le cholestéatome envahit le rétrotympaum. La TF est plus difficile à réaliser et à surveiller. TF indiquée si petit cholestéatome.

➤ **Notre attitude**

Comme pour la majorité des auteurs, la technique fermée reste la technique chirurgicale préférée pour le cholestéatome de l'enfant, elle a été réalisée à chaque fois qu'elle semblait compatible avec une exérèse satisfaisante, soit chez tous nos patients. Mais la technique ouverte reste une alternative indispensable dans l'arsenal thérapeutique. Le second temps est prévu en fonction du bilan anatomique du premier temps, ou s'il existe un doute otoscopique ou une symptomatologie otologique au cours de la surveillance après un contrôle scanographique.

➤ **En conclusion:**

Il paraît difficile de définir a priori une attitude thérapeutique unique pour le traitement chirurgical du cholestéatome de l'enfant. Le choix entre technique ouverte et technique fermée ne peut être fait de manière définitive qu'au cours de l'intervention, après une exploration soigneuse de toutes les cavités de l'oreille moyenne. Cette décision doit également tenir compte du contexte: audition, état de l'oreille controlatérale et possibilité de surveillance ultérieure.

2- Découverte peropératoire

2-1-Extension du cholestéatome :

Du point de vue évolutif le cholestéatome de l'enfant apparaît plus invasif et son évolution plus rapide. Sa topographie présente quelques particularités.

- Le cholestéatome siégeait dans près de la moitié des cas, dans l'ensemble des cavités de l'oreille moyenne (caisse, attique et mastoïde), aussi bien dans notre série (46,6%) que dans les séries de MARTIN [7] (40%), EL JERRARI [8] (42%) et HEUMANN [9] (64%). Pour d'autres auteurs, le cholestéatome de l'enfant s'étend moins au sein des cavités mastoïdiennes par rapport à l'extension au niveau de la caisse, car sa durée d'évolution est plus courte. Ainsi

TRIGLIA et coll. [16] notent 74% de cholestéatome intéressant la caisse seule et CHARACHON [19] 66%.

Dans notre série, le cholestéatome reste confiné dans la caisse chez 13,3% des cas seulement. Ce faible pourcentage s'explique par le diagnostic tardif jusqu'au stade extensif.

Le cholestéatome de l'enfant a donc probablement un potentiel de croissance plus rapide que celui de l'adulte car les stimulations par les facteurs de croissance tissulaires, inflammatoires et infectieux sont plus fréquentes [8,12, 14].

- La seconde particularité topographique chez l'enfant est l'envahissement de la gouttière postérieure de la caisse du tympan (rétrotympanum et sinus tympani) et de l'épitympanum (attique antérieure et fossette sus tubaire). Les cholestéatome résiduels restent élevés dans ces régions [12, 26,64].

-La troisième particularité topographique du cholestéatome de l'enfant est d'après CHARACHON [12,65], l'envahissement des cellules sus-labyrinthiques antérieures et des cellules intersinusofaciales sous-labyrinthiques postérieures qui incite à une exploration minutieuse et difficile de ces régions après ablation de la tête du marteau et du corps de l'enclume si nécessaire. L'extension intrapétreuse du cholestéatome est exceptionnelle chez l'enfant [66].

2-2-Lésions ossiculaires :

Le cholestéatome de l'enfant en plus d'être évolutif, possède un caractère agressif. Son agressivité se traduit par une lyse ossiculaire fréquente intéressant principalement l'enclume (tableau VIII).

Tableau VIII: Comparaison des lyses ossiculaires constatées dans la littérature et dans notre série.

Séries	Enclume	Etrier	Marteau	Chaîne intacte
CHENG [14]	42%	17%	15%	33%
DARROUZET[36]	62%	31%	20%	34%
DESAULTY [15]	43%	15,5%	1%	33,5%
EL JERRARI [8]	81%	30%	14,5%	—
LEROSEY [18]	68%	39%	19%	26%
MARTIN [7]	64%	31%	6%	25%
TRIGLIA [23]	72%	24%	5%	27%
Notre série	60%	26,6%	13,3%	-

Dans la littérature, la lyse ossiculaire varie de 66% à 76% [7, 15,18,26] des cas alors que les cholestéatomes à chaîne intacte représentent 15% à 34% [67]. L'enclume est bien sûr l'osselet le plus souvent lysé, aussi bien dans notre étude que dans le reste des séries.

Nous avons retrouvé par ailleurs, une destruction de la suprastructure de l'étrier dans 26,6% des cas, ce chiffre variant dans la littérature de 15,5% à 31% [15].

Selon ROBIER [68] les arguments cliniques et audiométriques sont souvent pris en défaut, car le cholestéatome peut artificiellement maintenir la continuité de la chaîne ossiculaire. La matrice remplace alors la zone de lyse osseuse telle une columelle, et l'audition peut être relativement conservée.

L'exploration de l'attique antérieure, de la fossette sus-tubaire et du protympanum impose l'ablation du corps de l'enclume et la tête du marteau. C'est à ce prix que l'on pourra contrôler les prolongements du cholestéatome, plus fréquents chez l'enfant [12].

Tous les auteurs ne sont pas d'accord avec cette option, ainsi MAGNAN [7] préfère respecter et conserver la chaîne ossiculaire même si le cholestéatome est extensif. BRUZZO

(1998) [67], dans son étude portant sur 24 cas de cholestéatome à chaîne intacte, affirme que le respect de la chaîne ossiculaire n'augmente pas le risque otitique cholestéatomateux, mais en revanche, augmente le pourcentage de bons résultats auditifs.

2-3-Facial dénudé :

Le nerf facial était dénudé dans 13,3%cas dans notre étude. Ce pourcentage est en accord avec les résultats des auteurs, varie de 3,75% à 17% [16, 26, 33].

La découverte per opératoire d'une dénudation du nerf est un signe prédictif de fistule labyrinthique. Ainsi l'étude menée par PARIS [45] note chez 47% des patients présentant une dénudation du nerf facial, une fistule labyrinthique associée.

2-4-Fistule labyrinthique :

L'incidence varie de 3% à 7% selon les études [7, 20, 26, 45].Le labyrinthe peut être érodé par le cholestéatome en différents points. La localisation la plus fréquente correspond au canal semi-circulaire latéral comme l'indique la plupart des publications [38,46,47].Les fistules labyrinthiques apparaissent presque exclusivement au cours de l'évolution d'un cholestéatome négligé. Elles sont exceptionnelles chez l'enfant, c'est ce qu'affirme DESAULTY [47] dans son étude portant sur 33 cas de cholestéatome avec fistule labyrinthique dont 3 enfants et 30 adultes.

Le traitement chirurgical vise à une exérèse complète du cholestéatome et à une fermeture de la brèche labyrinthique, soit par la préservation de la matrice cholestéatomateuse sur la fistule ou ablation de la matrice et greffe autologue (aponévrose temporale superficielle, périoste, poudre d'os) [46 .69].

VI- Evolution

1- Suivi postopératoire :

A- Résultats immédiats : [83]

Durant cette période l'évolution a été généralement bonne sauf chez un enfant qui a présenté une méningite qui a bien évolué sous traitement adapté aux données de l'antibiogramme. .

- **La suppuration de la cavité** est la complication la plus fréquente, elle apparaît lorsque l'oreille opérée n'est pas suffisamment asséchée par le traitement préopératoire.

Cet accident varie de 4% à 20% dans la littérature [12,81,82,84].

- **L'hématome sus-auriculaire** se manifeste par une voussure fluctuante et douloureuse dans la région du prélèvement du fascia temporal. Celui-ci peut se transformer en abcès en cas de surinfection, peut être évité par une hémostase soigneusement effectuée en per-opératoire.

- **La péri chondrite du pavillon** est une complication rare qui se produit seulement en cas d'opération avec décartigation.

- **La paralysie faciale et/ou parésie post-opératoire.** Quand la paralysie faciale post-opératoire est évidente, l'attitude thérapeutique sera de réexplorer systématiquement le nerf. La constatation d'un nerf sectionné conduit à réaliser une suture bout à bout, les pertes de substances bénéficient d'interposition d'un nerf du plexus cervical superficiel. Les résultats sont bons en général [85]. L'étude de CASTRILLON [82] portant sur 259 cas, déplore un seul cas de lésion accidentelle du nerf facial (0,03%). La série du CHU 20 Août de Casablanca de 1992 [86] rapporte 2 cas (0,6%) Aucun malade de notre série n'a présenté de paralysie faciale franche.

- **La perforation et lyse du greffon** sont dues à une infection secondaire localisée. Son traitement consiste à instiller les antibiotiques et les corticoïdes avec aspiration et tamponnement par du Merocel. Aucun cas n'a été rapporté dans notre étude.

B- Surveillance à long terme :

La surveillance doit faire partie intégrante de la prise en charge thérapeutique quel que soit la technique choisie. Tous les auteurs sont unanimes sur le fait que pour arriver à un résultat satisfaisant en matière de chirurgie d'otite chronique cholestéatomateuse il faut un suivi minimum de six à huit ans [8,16,64].

Les difficultés générale du suivi à long terme des patients est due au fait que :

- Le niveau économique bas ne permet pas aux parents de payer une deuxième intervention ou même une TDM de contrôle.
- Il est difficile de convaincre les parents d'une reprise chirurgicale en l'absence de signes cliniques particulièrement l'otorrhée.
- L'éloignement du centre hospitalier rend le contrôle régulier plus difficile.

En conclusion la réussite du traitement passe impérativement par un suivi adapté à l'enfant. Les enfants et leurs parents doivent en être prévus et nous devons leur rappeler fréquemment l'importance de ce suivi du fait des récurrences relativement fréquentes. Ainsi en les responsabilisant, le suivi chez l'enfant sera meilleur.

1-Résultats anatomiques :

Le terme de récurrence regroupe la notion de récurrence et de résiduel, il signifie reprise de la maladie cholestéatomateuse. La récurrence est un échec du traitement avec naissance d'un nouveau cholestéatome par une poche de rétraction.

Le cholestéatome résiduel se reforme à partir d'une matrice laissée en place volontairement ou non. L'intérêt du second temps opératoire et de réséquer ce résiduel pour compléter le traitement. Certains auteurs [8,9] ne différencient pas les deux formes car parfois des récurrences peuvent être des résiduels extériorisés si le suivi n'est pas correctement réalisé. La fréquence des récurrences chez l'enfant manque d'homogénéité selon les auteurs, mais la plupart retrouvent une fréquence plus élevée chez l'enfant par rapport à l'adulte, jusqu'à deux

à trois fois plus (tableau X). Ces taux nettement supérieurs chez l'enfant, témoignent de l'agressivité particulière du cholestéatome de l'enfant.

Tableau IX : Taux de récurrence du cholestéatome constaté lors du deuxième temps.

Comparaison adulte- enfant

Série	Enfant	Adulte
CHARACHON[12]	51%	23%
DUCKERT [64]	45%	11%
GALASSOCK [7]	46%	27%
MAGNAN [59]	47%	24%
SCHURING [27]	70%	44%
SANNA [7]	50%	24%

A. Cholestéatome résiduel :

Le cholestéatome résiduel se présente dans la plupart des cas sous forme de perle. Plus rarement il est retrouvé ou va évoluer vers une forme ramifiée et diffuse.

a. Siège :

Les lieux de prédilection des cholestéatomes résiduels sont les zones d'examen et d'exérèse difficiles au niveau de la caisse et de l'attique (région des fenêtres, rétrotympa et attique antérieure).

Une étude faite par DUCKERT et coll. (2002) [64] portant sur 11 enfants et 54 adultes, tous opérés en technique fermée pour cholestéatome extensif atteignant l'épitympanum antérieur, montre après un an d'évolution un cholestéatome résiduel chez 45% des enfants et 11% des adultes, siégeant au niveau de l'épitympanum antérieur chez plus de 80% des cas.

ROGER [71] retrouve aussi une corrélation statistiquement significative entre le siège initial du cholestéatome et l'existence de résiduel. Ainsi deux tiers des cholestéatomes intéressant la région des fenêtres ou le rétrotympandum donneront un résiduel. Ceci veut dire que l'envahissement de ces régions est un facteur prédictif positif des résiduels.

a. Fréquence des résiduels :

Le taux élevé de cholestéatome résiduel chez l'enfant s'explique par la difficulté d'exérèse d'un cholestéatome diffus avec des ramifications dans les recoins des cavités osseuses bien pneumatisées.

Les données de la littérature sont très variables et certains auteurs rapportent leur nombre de résiduels à l'ensemble des oreilles opérées lors du premier temps. En fait, il paraît logique de rapporter les résiduels au nombre d'oreilles révisées lors d'un second temps.

Tableau X: Nombre de résiduels en fonction de la technique opératoire (en % d'oreilles révisées)

Auteur	TF	TO
CHARACHON [13]	30%	26%
DARROUZET [26]	33%	42%
DESAULTY [15]	63%	46%
MAGNAN [59]	26%	—
MARTIN [7]	22,5%	—
TRIGLIA [23]	41%	33%
ZINI [60]	37%	—
Notre série	26.6%	—

Pour les auteurs qui réalisent de façon systématique la révision chirurgicale que se soit en technique ouverte ou technique fermée, le taux de résiduels est toujours supérieur à 20%.

Selon SCHURING [27] et CHARACHON [65] le cholestéatome de l'enfant provoque deux fois plus de résiduels que pour l'adulte. Cette fréquence peut s'expliquer par un potentiel de croissance plus élevé chez l'enfant, par un caractère plus inflammatoire de la muqueuse de l'oreille moyenne, par des cholestéatomes plus fréquemment diffus et par une anatomie de l'oreille moyenne et externe plus exigüe compliquant l'exérèse du cholestéatome.

b. Prévention du cholestéatome résiduel :

La meilleure prévention est une exérèse initiale complète, notamment au niveau des osselets qui sont au contact direct de l'épiderme, et surtout dans les régions à risques, connues pour leurs difficultés d'examen (rétrotympanum, région des fenêtres et épitympanum antérieur).

Pour une exérèse certaine du cholestéatome ZINI [60] propose sept recommandations pouvant diminuer la fréquence des résiduels :

1. Bien explorer l'oreille moyenne et la caisse par un calibrage correct du conduit osseux et par une large tympanotomie postérieure et supérieure si nécessaire, diminuant à elle seule le taux de résiduels.
2. Décoller en bloc la matrice du cholestéatome.
3. Eviter le «stripping » et le fraisage sur le cholestéatome.
4. Utiliser des substances favorisant le décollement de la matrice tel que les fluidifiants (mesna®).
5. Extraire les structures qui adhèrent à l'épiderme (osselets, tympan, ligaments, corde du tympan, muqueuse de la caisse).
6. Laver la cavité après l'exérèse.

7. Contrôler les zones difficiles à explorer par l'utilisation de la microtympanoscopie indirecte au miroir.

En plus des miroirs de Zini, l'exploration fait appel actuellement à l'otoendoscopie.

Cette technique qui a révolutionné la chirurgie du cholestéatome, peut diminuer l'incidence des résiduels de façon significative. Selon l'étude de THOMASSIN [72] l'incidence a baissé de 47,7% à 10,7% en 10 ans d'utilisation de l'endoscopie lors du premier temps opératoire pour contrôler la qualité de l'éradication en fin d'intervention.

De plus la révision peut se faire par endoscopie [70,73,74]. L'abord se fait à minima sous anesthésie générale ou local. L'exérèse de résiduels est possible dans le rétrotympanium et dans la caisse entière, l'ossiculoplastie aussi. En cas de récurrence vraie cholestéatomateuse, la voie à minima est convertie en technique chirurgicale classique.

Les intérêts de l'otoendoscopie, qui est une technique d'avenir, sont: le faible traumatisme provoqué à l'oreille, la cicatrisation rapide, le mode ambulatoire d'hospitalisation et sans doute une baisse du coût de la prise en charge [74,50,75].

La connaissance des facteurs prédictifs positifs de la survenue de cholestéatomes résiduels, peut aider à une meilleure prévention, par une exérèse plus attentive de la part du chirurgien.

ROGER [71] et STANGERUP [76] déterminent ces facteurs prédictifs après une surveillance de plusieurs années des enfants opérés pour cholestéatome ou poche de rétraction fixée. Ils sont:

- L'envahissement des zones difficiles d'accès (région des fenêtres, recessus facial, sinus tympani).
- La lyse ossiculaire, surtout stapédienne.
- Une présomption d'exérèse incomplète.

Viennent en second d'autres facteurs ne faisant pas l'unanimité [76]:

- L'aspect macroscopique diffus.
- L'âge inférieur à 8 ans.
- Un dysfonctionnement tubaire important.

Devant l'existence d'un ou plusieurs de ces facteurs, on pourra mieux expliquer aux parents et à l'enfant, l'intérêt d'un second temps opératoire systématique et d'un suivi clinique indispensable.

ROGER et coll [71] déclarent que la présence de plusieurs facteurs prédictifs positifs chez le même enfant devrait faire avancer la date du deuxième temps du 12 au 9^{ème} mois.

B- Cholestéatome récidivant :

Les récidives vraies se font sous forme de poche de rétraction, qui constitue un état précholestéatomateux dont le potentiel évolutif n'est pas prévisible. Elles sont soit précoces par anomalie de reconstruction soit tardives par dysfonctionnement tubaire.

Le délai d'apparition des récidives peut aller jusqu'à 14 ans en post-opératoire, avec 20% lors de la première année et 60% dans les trois ans [16].

Devant l'apparition d'une récidive, donc une poche de rétraction, une attitude chirurgicale nouvelle doit être conseillée. Elle sera fonction de l'importance de la maladie, du type de la première intervention réalisée et de la discipline de surveillance du malade.

D'une manière générale, à partir d'une technique fermée, il existe trois possibilités.

1. Rester en technique fermée avec l'éventualité d'un troisième temps.
2. Passer en technique ouverte avec tympanoplastie.
3. Réaliser un évidement pétromastoïdien sans tympanoplastie, qui permet de contrôler plus facilement la cavité de l'oreille moyenne.

A partir de la tympanoplastie en technique ouverte, 2 possibilités s'offrent à nous.

1. Rester en technique ouverte, avec ou sans comblement musculaire, avec aussi possibilité d'un troisième temps.
2. Transformer la technique ouverte en technique fermée en reconstruisant la totalité du conduit osseux.

a. Fréquence des récurrences :

L'incidence des récurrences vraies chez l'enfant, rapportée par les différents auteurs, varie de 10% à 21% [18, 26, 77, 27]. Cette fréquence diminue grâce aux mesures préventives de reconstruction. L'étude de MARTIN [78] a montré que la fréquence des récurrences a statistiquement diminué depuis l'utilisation du cartilage, pour reconstruire les lyses osseuses du conduit auditif externe et renforcer le néotympan, puisqu'elle n'est plus que de 9% alors qu'elle était auparavant de 22,5%. Dans notre série, ce taux est de 26,6% Cette prédominance des récurrences en technique fermée est retrouvée dans la majorité des séries [tableau XII].

Tableau XI: Nombre de récurrences selon la technique opératoire

Auteurs	TF	TO
ARRIAGA [4]	39%	4%
BHATIA [3]	11,1%	2,38%
CHARACHON [12]	20%	3%
MAGNAN [59]	19%	—
MARTIN [7]	22,5%	—
TRIGLIA [23]	16%	8%
Notre série	26,6%	—

Le taux des cholestéatomes récidivants supérieur chez l'enfant, s'explique probablement par un dysfonctionnement tubaire plus important.

a. Prévention de la récurrence :

La prévention repose sur le maintien d'une barrière entre les différentes cavités de l'oreille externe et moyenne. Par ailleurs, il convient d'assurer un bon drainage, une aération satisfaisante de l'oreille moyenne, une exérèse de la muqueuse pathologique surtout antro-atticiale, et d'améliorer la fonction tubaire en pratiquant des désinfections rhinopharyngées, une adénoïdectomie, la pose de DTT, et la mise en place de silastic dans les cavités.

B- Résultats fonctionnels :

La restauration auditive est la seconde préoccupation du chirurgien après l'éradication du cholestéatome.

Ces résultats sont d'une grande importance pour l'avenir de l'enfant. En effet l'hypoacousie pose un problème d'acquisition du langage chez l'enfant très jeune (< 3 ans) et un problème de rendement scolaire et d'insertion sociale chez le grand enfant [79].

Les résultats fonctionnels sont évalués par le Rinne moyen post-opératoire et le gain moyen final. Le gain auditif moyen était de 10 dB dans notre étude, ce qui est un gain faible, mais comparable aux autres séries. Ce faible gain est dû au dysfonctionnement tubaire et à la destruction ossiculaire.

Pour la plupart des auteurs ces résultats sont meilleurs en cas d'ossiculoplastie en technique fermée.

Tableau XII : Rinne pré et post-opératoire en fonction de la technique utilisée (en dB).

Série	Rinne préopératoire	Rinne postopératoire	
		TF	TO
DARROUZET[26]	30	21	31,5
DEZAULTY [15]	29	19	29
IINO [80]	34,7	27,1	—
LEROSEY [18]	—	16	27
MARTIN [7]	30	17,5	20,5
ROGER [34]	26,5	19	30

Ces résultats sont à tempérer car d'autres auteurs ne retrouvent pas du tout de différence entre les deux techniques [63,16].

Par ailleurs, il existe une différence de pronostic auditif, dépendant de la lyse ou non de l'étrier notamment de sa suprastructure. Comme pour CHARACHON [55] nous retrouvons les meilleurs résultats auditifs pour les oreilles opérées avec étrier intact.

Dans notre série, on note un gain transmissionnel supérieur à 10dB chez 5cas (33,3%).aucun cas d'aggravation ou de cophose iatrogène n'a été constaté. L'étude de FAGEEH [10] a montré que l'audition préservée chez 76% et aggravée chez seulement 13%

Alors que La série de Genève menée par CASTRILLON [82] en 2001 sur les résultats à long terme de l'évidement pétro-mastoïdien en technique ouverte, retrouve un résultat fonctionnel identique au notre.

TRIGLIA [16] trouve qu'il est intéressant de comparer l'évolution de l'audition à une valeur audiométrique. Ainsi le groupe d'enfant dont le Rinne pré-opératoire était inférieur à 20 dB est celui qui pose plus de problèmes fonctionnels, 75% de ses enfants ont eu leur fonction auditive préservée, et les 25% restants ont été aggravés.

En pratique le chirurgien se trouve confronté à deux types de problèmes fonctionnels : soit l'audition pré-opératoire est de qualité et toute la difficulté va être de la conserver et surtout de ne pas l'aggraver, soit l'audition pré-opératoire est altérée et a de grandes chances d'être améliorée.

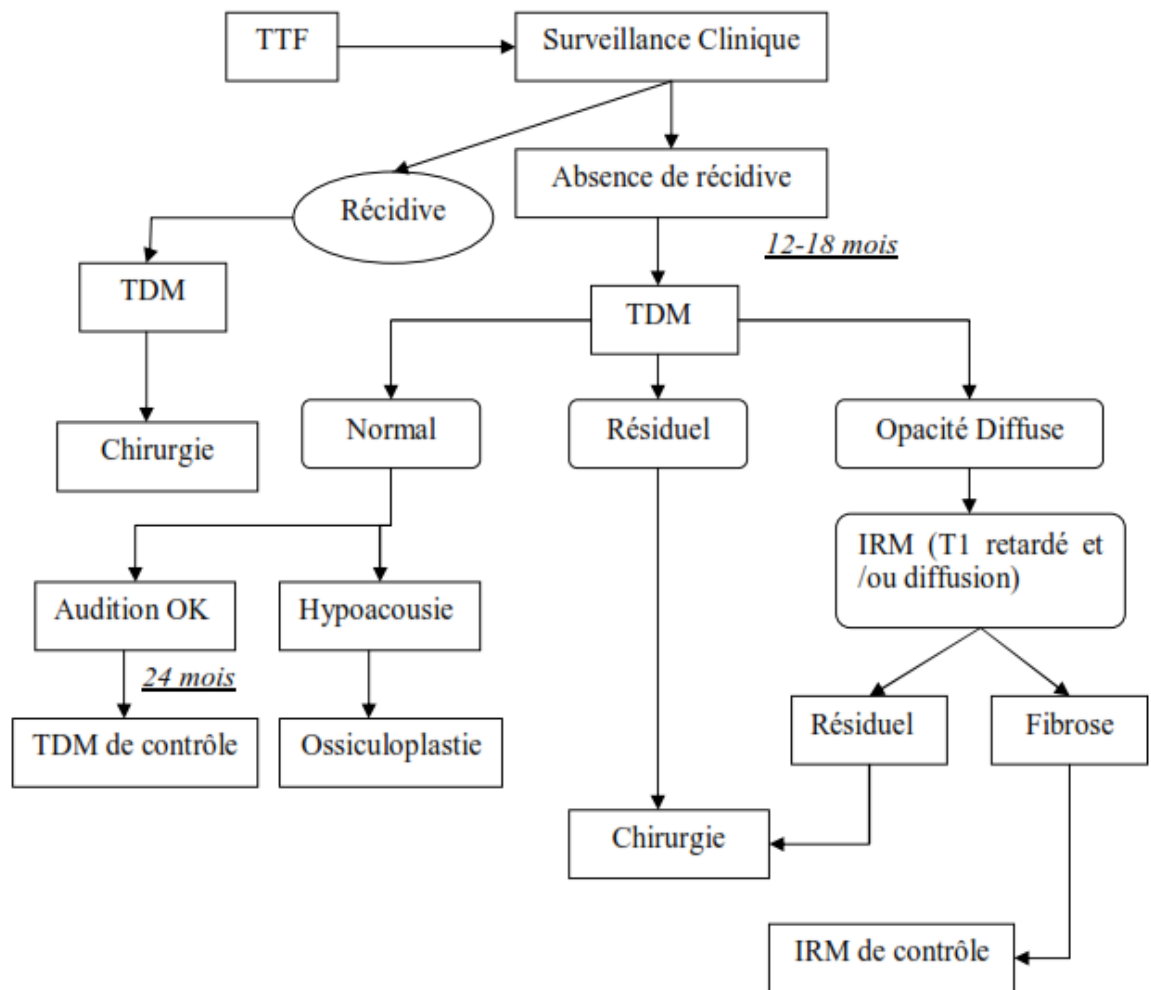
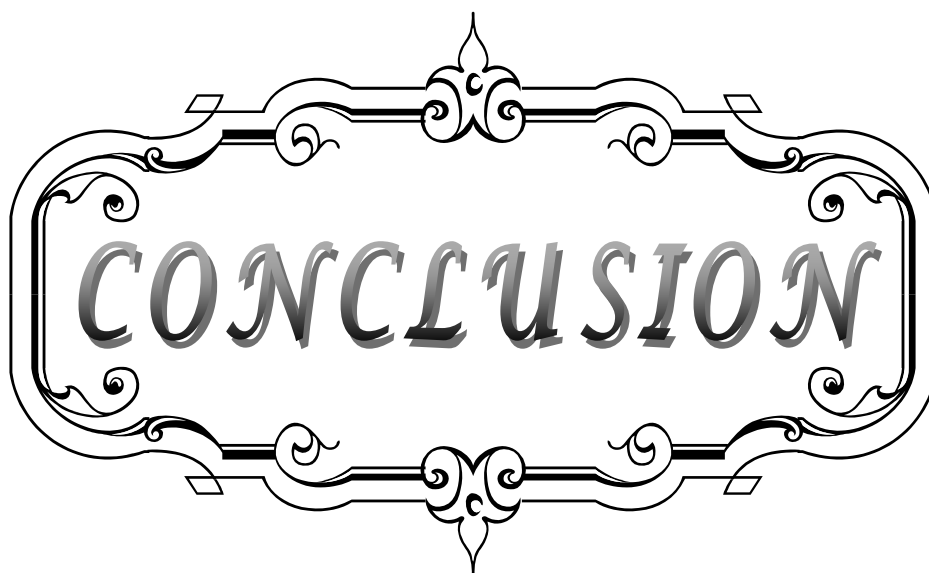


Fig 12: Algorithme de surveillance d'un cholestéatome opéré en technique fermée.



CONCLUSION


Les cholestéatomes de l'enfant résultent, pour la plupart, de troubles de ventilation de l'oreille moyenne et évoluent dans le cadre de la maladie otitique dont le signe annonciateur est l'otite séro-muqueuse. Le cholestéatome est une maladie évolutive dont on ne peut pas affirmer la guérison qu'après plusieurs années de surveillance.

Comparé celui de l'adulte, il présente certaines particularités. Son diagnostic clinique est moins aisé en raison de la difficulté de l'otoscopie pédiatrique, il évolue dans un environnement spécifique, dans un os mastoïdien plus pneumatiqué, dans un contexte inflammatoire plus intense avec dysfonctionnement tubaire, expliquant le caractère plus agressif et plus extensif du cholestéatome de l'enfant. L'hypoacousie associée passe souvent inaperçue et peut être responsable d'un retard du langage et d'un échec scolaire. Il présente à cause de ces particularités un geste chirurgical moins aisé et un taux plus élevé de récurrences.

Malgré ces différences, les principes du traitement restent les mêmes quel que soit l'âge, et la priorité est l'éradication totale et définitive du cholestéatome. Le traitement du cholestéatome est exclusivement chirurgical et la technique fermée idéale. Elle correspond à une démarche anatomique et physiologique, elle préserve la fonction auditive et assure le confort de l'enfant. Cependant la fréquence du cholestéatome résiduel reflète les limites actuelles de l'exérèse chirurgicale du cholestéatome.

Il apparaît que les progrès dans le traitement du cholestéatome de l'enfant, portant sur la prévention de la maladie, par une meilleure prise en charge multidisciplinaire (ORL, pédiatrie, médecin traitant), par la surveillance, par le traitement précoce du dysfonctionnement tubaire et des états précholéstéatomateux et par les avancées de la recherche fondamentale notamment immunologique. L'otoendoscopie semble être également source de progrès pour le traitement chirurgical et la prévention des récurrences.

Enfin, les progrès de l'imagerie (TDM et IRM) permettent d'effectuer un bilan préopératoire plus précis afin de proposer une stratégie chirurgicale plus personnalisée. L'imagerie permet également, avec une fiabilité croissante, une surveillance moins invasive des cholestéatomes opérés.



ANNEXES

Annexe: I

Fiche d'exploitation

IDENTITE :

- NO :
 - Nom :
 - Prénom :
 - Age :
 - Sexe :-M :
 - Origine géographique : -rural :
- NE :
 - F :
 - urbain :

ANTECEDENTS :

- Trisomie21 :
- Otites à répétition :
- Traumatisme du tympan :
- Chirurgie otologique :
- Angine à repetition
- Pathologie naso-sinusienne : -Allergie :
 - Polypose naso-sinusienne :
 - Sinusite chronique :
 - fente palatine :
 - hypertrophie des vegetation adenoide

CLINIQUE:

1-Mode de découverte :

- Otorrhée :
- Hypoacousie :
- Céphalées :
- Vertiges :
- Complications :
 - paralysie faciale
 - mastoidite
 - méningite
 - labyrinthite
 - suppuration cérébrale
 - thrombophlébite du sinus latérale

2-Topographie : -OG :

-OD :

-Bilatéral :

3-délai de consultation

4 -Examen clinique :

- Examen otoscopique sous microscopie :
- Examen neurologique :
- Examen vestibulaire :
- Examen rhinologique :

PARACLINIQUE :

1-Audiogramme :

2-Tomodensitométrie :

- Lyse complète de la chaîne ossiculaire :
- Lyse du mur de la logette :
- Lyse du tegmen tympani :
- Erosion du mur facial :
- Erosion du canal semi-circulaire externe :
- Déhiscence golf jugulaire et /ou procidence carotide interne :
- Complications intra-crâniennes :

TRAITEMENT :

1-Médical :

2-Chirurgical :

2-1-TTF :

2-2-TTO:

2-3-Epitympanotomie trans-canalair : :

2-4-Ossiculoplastie:

3-découvertes opératoires :

3-1-forme macroscopiques

3-2-nerf facial

3-3-lyse du mur de la logette

3-4-états des osselets :

- Marteau :
- Enclume :
- Etrier :

EVOLUTION ET SUIVI:

1-Fonctionnelle : -Audiogramme : -un mois
-trois mois :
-un an :

2-Tomodensitométrie : -12 mois :
-18 mois :

3-IRM : Si TDM douteuse

4-Résiduel :

5-Récidive :

Annexe 2

I. Rappel historique : [1,23,61,87]

Le cholestéatome est une pathologie sévère de l'oreille moyenne touchant l'adulte et l'enfant. Sa première description semble être le fait de De Verney en France en 1683 qu'il dénomma Stéatoma. Puis en 1829, l'anatomopathologiste français Cruveilhier le décrit comme une tumeur perlée de l'os temporal. C'est en 1838 avec les travaux du physiologiste allemand Johannes Müller qu'apparaît le terme de cholestéatome. Ce terme consacré est cependant incorrect du point de vue étymologique puisque cette tumeur bénigne (« ome ») ne contient ni cholestérine (« chol ») ni graisse (« stéa »).

En 1855, Virchow classe le cholestéatome parmi les carcinomes épidermoïdes et l'athérome, mais il faudra attendre les travaux de Von Troeltsch, en 1861, pour considérer son origine épidermique. De 1855 à 1888, avec les travaux de Gruber, Wendt et Rokitsky, la physiopathologie du cholestéatome réside dans une métaplasie malpighienne de la muqueuse de l'oreille moyenne en réponse à une inflammation chronique. La fin du XIX^e siècle et les travaux de Bezold et Habermann vont bousculer cette théorie. Ils démontrent que le cholestéatome semble provenir de la migration de la peau du conduit auditif externe (CAE) au sein de l'oreille moyenne sous l'influence de processus inflammatoires chroniques.

De nos jours, malgré de nombreuses recherches, la physiopathologie du cholestéatome n'est pas encore élucidée. Chez l'enfant, il existe deux types différents : le cholestéatome acquis, qui touche également l'adulte et le cholestéatome congénital propre à l'enfant. Les dernières avancées concernent l'imagerie avec l'introduction de l'imagerie par résonance magnétique (IRM) au début des années 2000 puis le développement récent de nouvelles séquences. À l'inverse, le traitement n'a pas fait de progrès remarquable récent et reste avant tout chirurgical : Le développement de la chirurgie du tympan s'est réalisé sur 150 années d'expériences chirurgicales et au travers de nombreuses innovations médicales et technologiques.

La première chirurgie de l'oreille pour infection mastoïdienne fut réalisée avec succès par Jean Petit de Paris au 18ème siècle. Un siècle plus tard, la technique de mastoïdectomie va s'affiner et devenir le traitement de choix de la mastoïdite. En parallèle, la compréhension de la physiologie du système tympano-ossiculaire comme moyen de transmission du son et son amplification à la fenêtre ovale, et de protection de l'oreille moyenne et interne fut décrite pour la première fois par Herman von Helmholtz en 1853 et améliorée en 1952 par les travaux de Wullstein et Zollner. De son application, découlent les fondements de la chirurgie fonctionnelle tympano-ossiculaire. Les progrès techniques ont également joué un rôle majeur dans l'évolution de l'otochirurgie. En 1921 Nylén utilise pour la première fois un microscope lors d'une opération d'oreille. Dans les années 50, son utilisation ainsi que celle d'instruments microchirurgicaux se banalisent. La reconstruction tympanique a commencé bien avant la chirurgie de l'oreille, puisqu'en 1640 Banzer utilisa un morceau de vessie de porc pour refermer une perforation. Pendant deux siècles, plusieurs types de tympan artificiel ont été utilisés tels qu'une boule de coton, des patchs de papiers et du latex de préservatifs. Le premier véritable concept de tympanoplastie chirurgicale est attribué à Berthold qui décrit en 1878 l'exérèse de la couche épidermique par un plâtre, suivie de la mise en place d'une greffe de peau. La technique sera remise à jour et affinée en 1944 par Schulhof et Valdez, publiée et popularisée par Wullstein en 1952. Le type de greffe évolua avec le temps. Les greffes cutanées intactes ou amincies de Wullstein et Zollner donnaient d'importants problèmes d'épaississement tympanique et de desquamation chronique.

Les greffes de peau de conduit auditif externe pédiculées ou libres furent introduites dans les années soixante par House, Sooy et Sheehy. Les résultats initiaux étaient excellents mais les problèmes de desquamation persistaient et à long terme l'absence de robustesse entraînait une perforation tardive. Shea et Tabb démontraient par ailleurs l'efficacité de l'utilisation d'un greffon veineux, mais outre la difficulté de prélèvement, les résultats se dégradaient également avec le temps.

Bocca et Claros employaient du périoste avec de bon résultats mais l'utilisation du fascia

temporal décrit par Hermann en 1960 va vite montrer sa supériorité par sa facilité de prélèvement, et ses résultats anatomiques et auditifs à long terme dans les études comparatives de Cody et Taylor en 1973, et plus tard de Sheehy et Anderson. En 1960, Goodhill va prouver que le péri-chondre donne des résultats semblables au fascia temporal avec comme désavantages sa localisation et sa surface de prélèvement réduite. Marquet sera l'initiateur de l'homogreffe tympanique donnant d'excellents résultats anatomiques mais pouvant être la source de transmission virale, raison pour laquelle elle est actuellement éthiquement proscrite.

La technique de tympanoplastie par cartilage et péri-chondre fut décrite par Salen et Jansen en 1963, avec comme indications les membranes tympaniques atéléctasiques et les perforations. Il démontra l'absence d'incidence de ce matériel rigide sur les résultats auditifs.

II-Rappel anatomique :[61,87,88,89,90,91,92]

L'oreille moyenne est une cavité aérienne tripartie comprise entre les trois constituants de l'os temporal, essentiellement constituée d'une cavité osseuse : la caisse du tympan contenant le système tympano-ossiculaire qui véhicule l'onde sonore du monde extérieur jusqu'à l'oreille interne, prolongée en arrière par l'antre mastoïdien et en avant par la trompe d'Eustache. Elle est séparée en dehors de l'oreille externe par la membrane tympanique. En dedans, elle s'ouvre sur l'oreille interne par la fenêtre ronde et la fenêtre ovale. Elle contient à sa partie supérieure une chaîne d'osselets qui s'articulent entre eux et réunissent le tympan en dehors à la fenêtre ovale en dedans. Les trois cavités de l'oreille moyenne : antre mastoïdien, caisse du tympan et trompe d'Eustache sont situées dans le prolongement les unes des autres selon un axe sensiblement parallèle à l'axe du rocher. Normalement remplies d'air, ces cavités s'ouvrent au niveau du nasopharynx par l'orifice de la trompe; elles sont tapissées par une muqueuse qui continue la muqueuse pharyngée [88].

I-L'os temporal : [89]

L'os temporal est un os pair et symétrique qui forme les parties latérales et inférieure du crâne, il est situé en arrière et en dehors de l'os sphénoïdal, en avant et en dehors de l'os

occipital et au dessous de l'os pariétal. C'est un os complexe, formé de trois pièces qui se sont soudés au cours du développement (Figure13) :

La partie pétreuse ou rocher : C'est la portion la plus complexe, elle a la forme d'une pyramide quadrangulaire dont le grand axe est oblique en avant et en de dans. Elle est située à la limite de l'étage postérieur et de l'étage moyen de la base du crâne, dont il forme l'un des principaux arcs-boutants. Sa base externe forme l'apophyse mastoïde.

La partie squameuse ou écaille : Elle se présente sous la forme d'une lame osseuse aplatie de forme grossièrement semi-circulaire qui comprend un segment vertical et un segment horizontal qui se fusionne avec le rocher

La partie tympanique de l'os temporal : C'est le plus petit élément de l'os temporal, elle a la forme d'un demi cornet ouvert vers le haut et dirigée selon le même axe que le MAE. Elle forme les parois antérieures, inférieure et une portion de la paroi postérieure du MAE. Son extrémité antérieure forme l'apophyse tubaire qui prend part à la constitution de la trompe d'Eustache. et qui forme le condyle et la cavité glénoïde du temporal

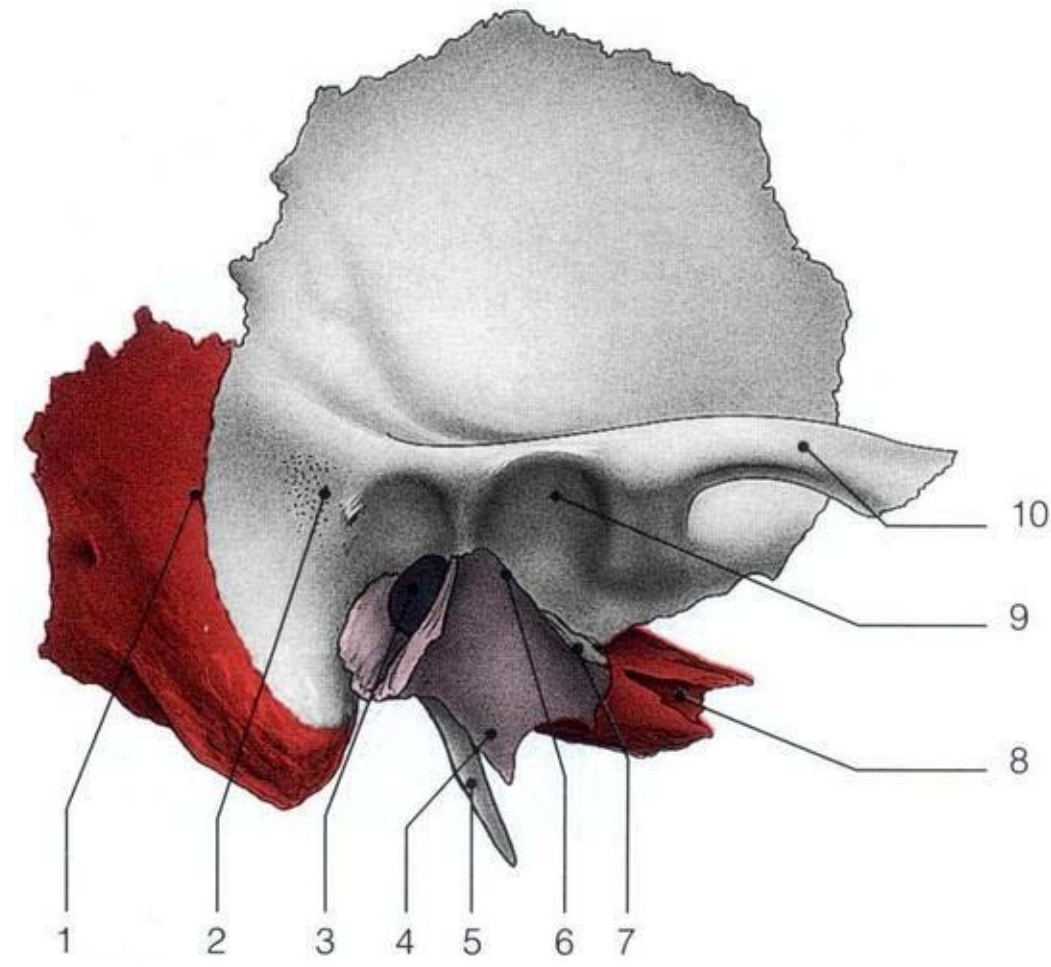


Figure n°13: vue latérale de l'os temporal [90].

1. Fissure pétro-squameuse ; 2. Epine supra-méatique et en arrière zone criblée rétro-méatique;
3. Méat acoustique externe ; 4. Crête vaginale ; 5. Processus styloïde ; 6. Fissure pétro-tympano-squameuse (scissure de Glaser) ; 7. Prolongements inférieurs du tegmen tympani ; 8. Canal carotidien ; 9. Fosse mandibulaire ; 10. Processus zygomatique.

II-La caisse du tympan : [88]

C'est une cavité cylindrique en forme de tambour aplati dans le sens transversal, d'un diamètre de 13 à 15 mm, d'une épaisseur moindre au centre (1 à 2 mm) qu'à la périphérie (3 à 4 mm). On lui décrit habituellement une paroi externe ou tympanique, une paroi interne ou labyrinthique, et une circonférence subdivisée artificiellement en quatre parois : antérieure, supérieure, postérieure et inférieure (Figure.14).

A- La paroi externe ou tympanique:

Elle est formée essentiellement par la membrane du tympan enchâssée dans un cercle osseux qui atteint son maximum de développement à sa partie supérieure où il constitue le mur de la logette. (Figure .15)

1-Le tympan :

C'est une membrane fibreuse, formée d'une couche interne de fibres circulaires et d'une couche externe de fibres radiaires, tapissée à sa face externe par la peau du conduit auditif externe, à sa face interne par la muqueuse de la caisse du tympan. De forme assez régulièrement circulaire, d'un diamètre de 10 mm, inclinée à 45° sur l'horizontale, déprimée à sa partie centrale, la membrane du tympan s'épaissit à sa partie périphérique pour former le bourrelet annulaire de Gerlach. Ce bourrelet s'interrompt à la partie toute supérieure de la circonférence du tympan en formant deux cornes: l'une antérieure, l'autre postérieure. De chacune de ces deux cornes naît un prolongement fibreux qui se dirige vers la petite apophyse du marteau : ces deux prolongements forment les ligaments tympano-malléaires antérieur et postérieur, qui sont longés par la corde du tympan. Au-dessus des ligaments tympano-malléaires et de la petite apophyse du marteau la membrane du tympan devient plus mince et plus lâche; elle forme la membrane flaccide de Schrapnell (Pars flaccida).

La membrane flaccide forme sur la paroi externe de la caisse une zone déprimée, la poche supérieure de Prussak. Au-dessous des replis tympano-malléaires, la membrane du tympan contient dans son épaisseur le manche du marteau. (Figure .16)

2-Le segment osseux de la paroi externe de la caisse :

Sa hauteur ne dépasse pas 2 mm, elle atteint son maximum de développement à sa partie supérieure où elle forme un coin osseux sépare la partie supérieure de la caisse du conduit auditif externe : le mur de la logette. La trépanation de ce dernier permet d'avoir accès par le conduit auditif externe sur l'étage supérieur de la caisse qui contient la chaîne des osselets.

B- La paroi interne ou labyrinthique:

Séparent la caisse du tympan des cavités de l'oreille interne, elle présente à l'union de son tiers antérieur et de ses deux tiers postérieurs, une saillie arrondie dont le sommet est situé approximativement en regard de l'ombilic du tympan : le promontoire qui correspond à la saillie que fait dans la caisse le premier tour de spire du limaçon. En avant du promontoire, une saillie osseuse antéro-supérieure légèrement recourbée en dedans : le bec de cuiller qui prolonge en arrière le canal du muscle du marteau. En arrière du promontoire, la paroi interne de la caisse présente de haut en bas, la saillie du canal semi-circulaire externe, la saillie du deuxième segment de l'aqueduc de Fallope, immédiatement au-dessous s'ouvre la fenêtre ovale dont l'aqueduc de Fallope forme en quelque sorte le linteau.

Normalement obturée par la platine de l'étrier, la fenêtre ovale fait communiquer la cavité de la caisse avec la cavité vestibulaire. Plus bas et plus en arrière, la fenêtre ronde normalement obturée par une membrane fibreuse, le tympan secondaire, établit une communication entre la caisse et la rampe tympanique du limaçon. Tout à fait en arrière se trouve une dépression: la cavité sous-pyramidale. (Figure .16)

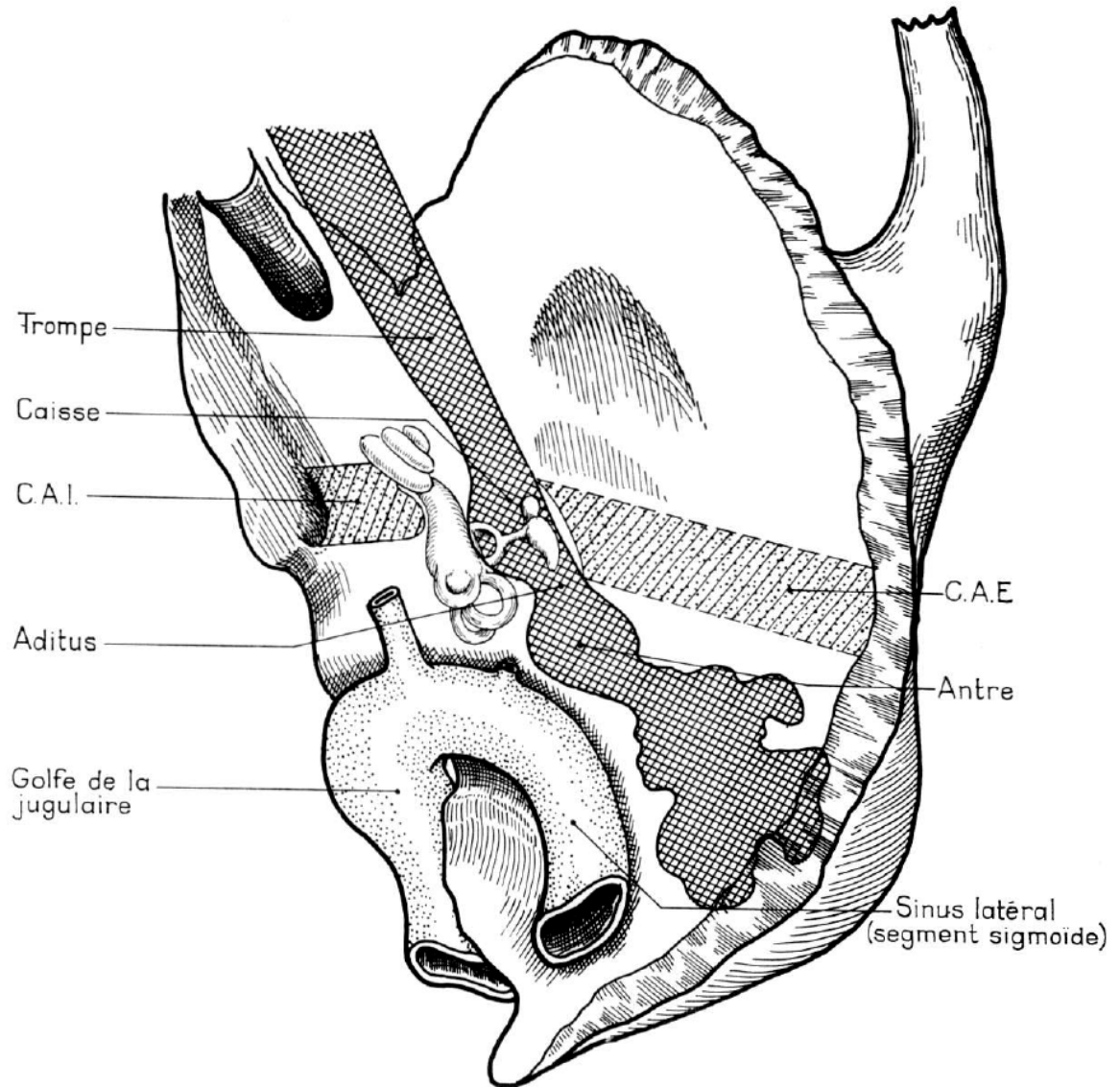


Figure n°14 : Situation de la caisse du tympan. [91]

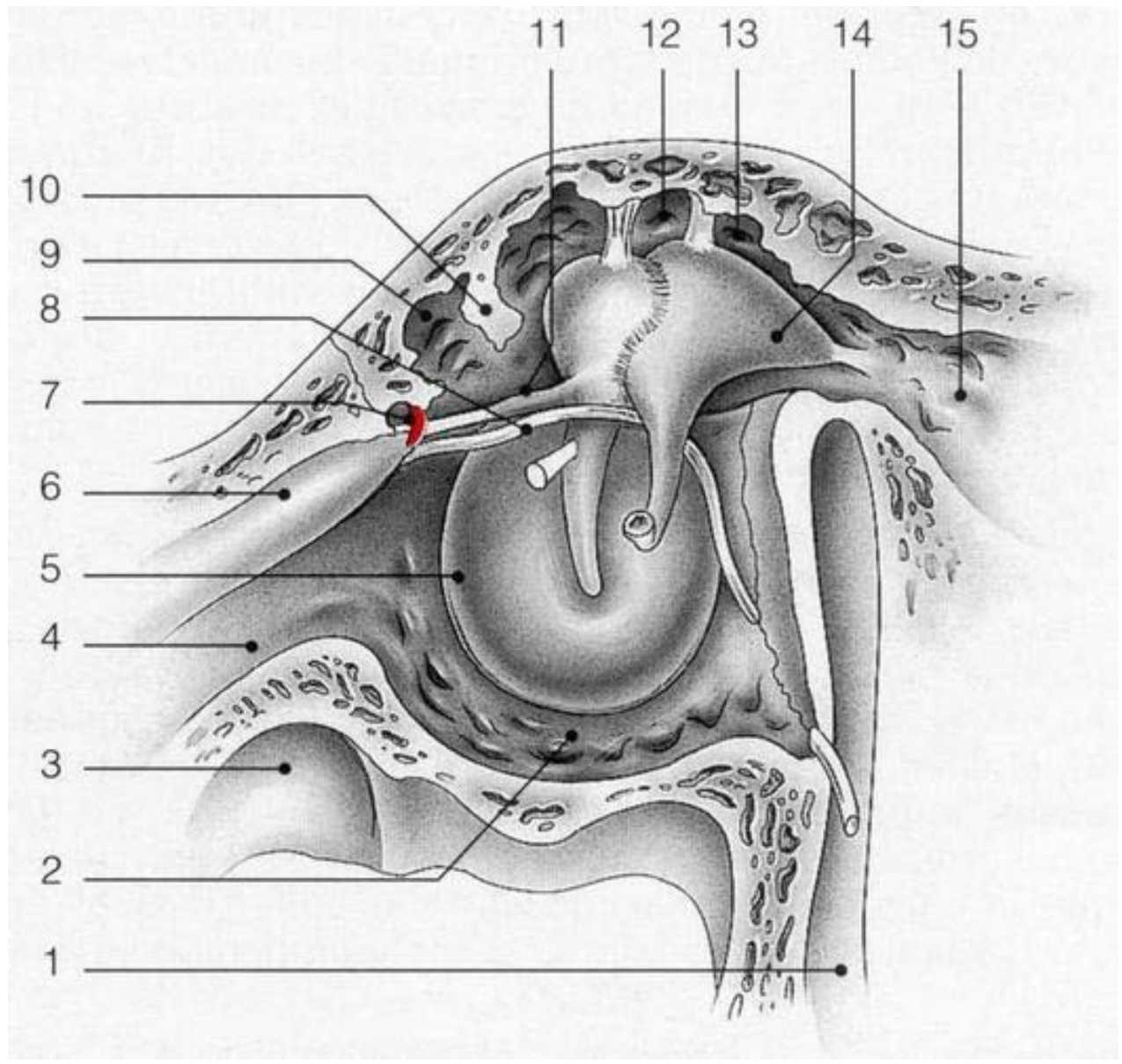


Figure n°15: Paroi membraneuse ou latérale de la caisse [92].

1. Canal facial (troisième portion) ; 2. Recessus hypotympanique ; 3. Canal carotidien ; 4. Partie osseuse de la trompe auditive ; 5. Anneau fibrocartilagineux ; 6. Canal du muscle tenseur du tympan ; 7. Artère tympanique antérieure ; 8. Corde du tympan (empruntant le canal de Huguier) ; 9. Recessus épitympanique antérieur ou fossette sus-tubaire ; 10. Lame osseuse prémalléaire ; 11. Ligament antérieur du marteau ; 12. Marteau ; 13. Recessus épitympanique ; 14. Enclume ; 15. Aditus ad antrum.

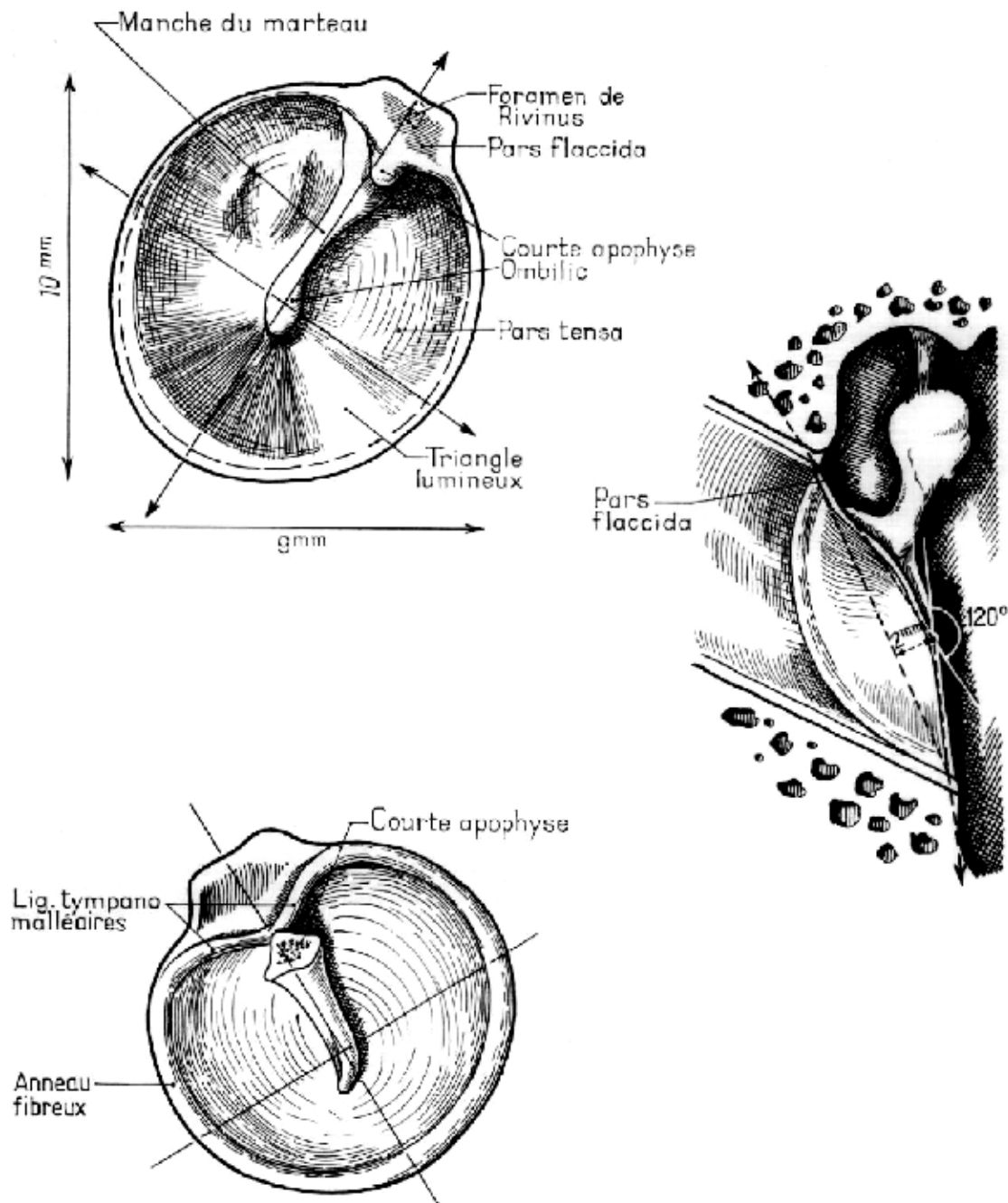


Figure n°16 : la membrane tympanique ; forme, dimensions et orientation [90].

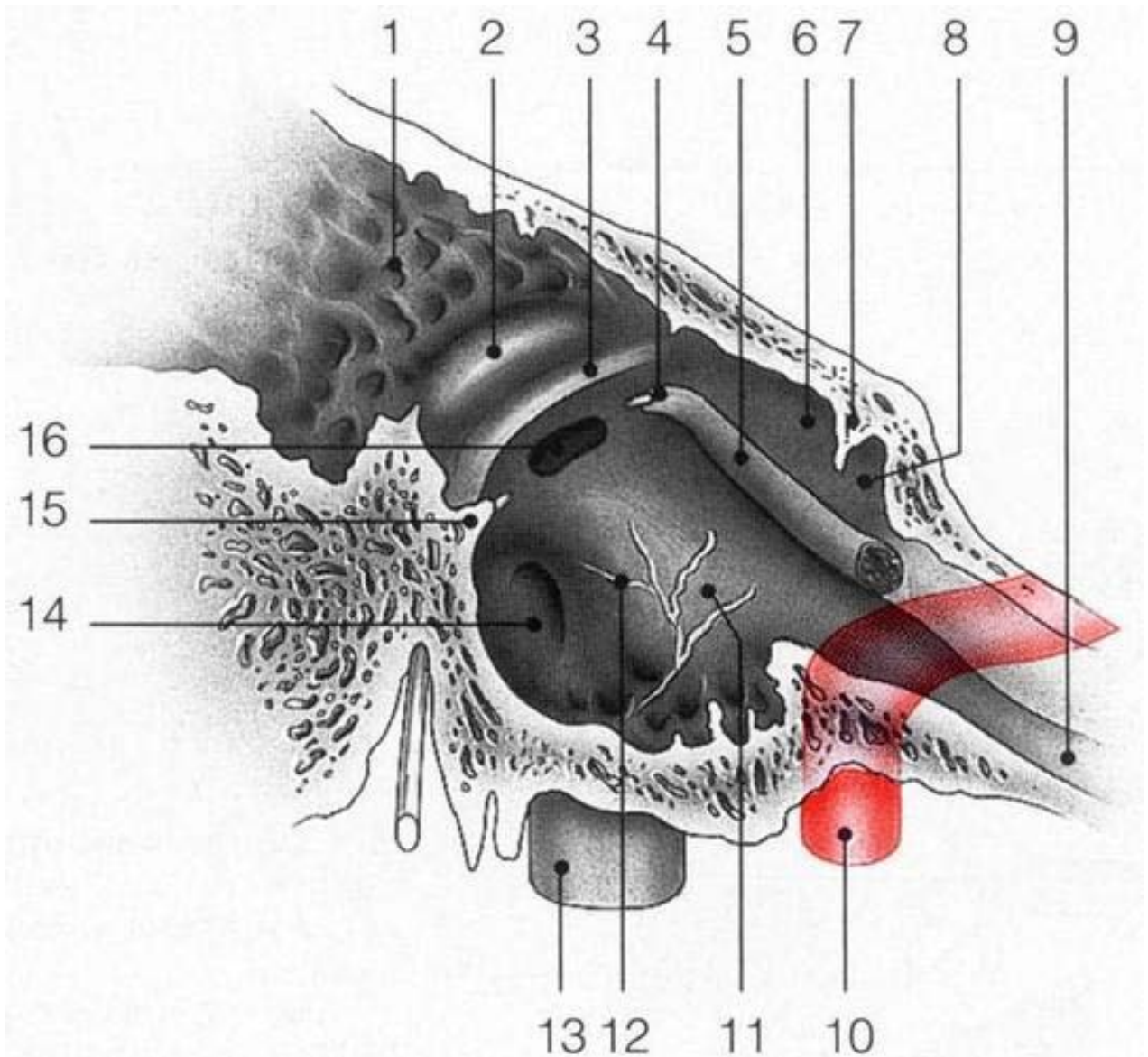


Figure n°17: Paroi labyrinthique de la caisse [91].

1. Aditus ad antrum ; 2. Saillie du canal semi-circulaire latéral ; 3. Canal facial (deuxième portion) ; 4. Processus cochléariforme (bec de cuiller) ; 5. Canal du muscle tenseur du tympan ; 6. Recessus épitympanique ; 7. Crête osseuse ; 8. Recessus épitympanique antérieur (fossette sus-tubaire) ; 9. Portion osseuse de la trompe auditive ; 10. Canal carotidien ; 11. Promontoire ; 12. Nerf tympanique ; 13. Golfe de la veine jugulaire ; 14. Fenêtre cochléaire ; 15. Eminence cordale ; 16. Fenêtre vestibulaire.

C-La paroi supérieure ou crânienne :

Elle est formée d'une mince lamelle osseuse large de 5 à 6 mm, le tegmen tympani. Croisé par la suture pétro-squameuse interne, il est immédiatement au contact du sinus pétreux supérieur et à proximité immédiate du lobe temporal du cerveau.

D-La paroi postérieure ou mastoïdienne:

Elle est marquée à sa partie tout à fait supérieure par un orifice: l'aditus ad antrum ou canal tympano-mastoïdien qui fait communiquer la caisse avec l'antre mastoïdien. Immédiatement au-dessous de l'aditus, une petite facette articulaire donne appuie à la branche horizontale de l'enclume. Plus bas, une lame osseuse saillante : la lame arquée pré-mastoïdienne sépare la cavité de la caisse du segment vertical de l'aqueduc de Fallope. Sur la lame arquée s'implante une saillie osseuse dirigée en haut en avant et en dedans : la pyramide dont le sommet tronqué donne issue au muscle de l'étrier. En dehors de la pyramide s'ouvre l'orifice du canal postérieur de la corde du tympan (Fig.18).

E-La paroi inférieure ou plancher de la caisse :

Large seulement de 4 mm, elle est située plus bas que le pôle inférieur du tympan. Très mince, elle est formée par une fine lamelle osseuse qui sépare la cavité de la caisse du golfe de la jugulaire interne.

F-La paroi antérieure ou tubo-carotidienne :

A sa partie toute supérieure, elle est caractérisée par la présence de l'orifice du canal du muscle du marteau, qui se prolonge sur la paroi interne de la caisse par la saillie du bec de cuiller. Plus bas, s'ouvre l'orifice tympanique de la trompe d'Eustache qui fait communiquer la caisse avec la trompe et le pharynx.

Immédiatement en dehors de l' orifice tubaire se trouvent l' extrémité de la scissure de Glaser et l'orifice du canal antérieur de La corde du tympan.

Plus bas, la paroi antérieure de la caisse, formée par une très mince lamelle osseuse, répond au canal carotidien qui contient la carotide interne. C'est à ce niveau que s'ouvre le canal

carotico-tympanique traverse une anastomose du nerf de Jacobson avec le plexus sympathique carotidien(Fig.19).

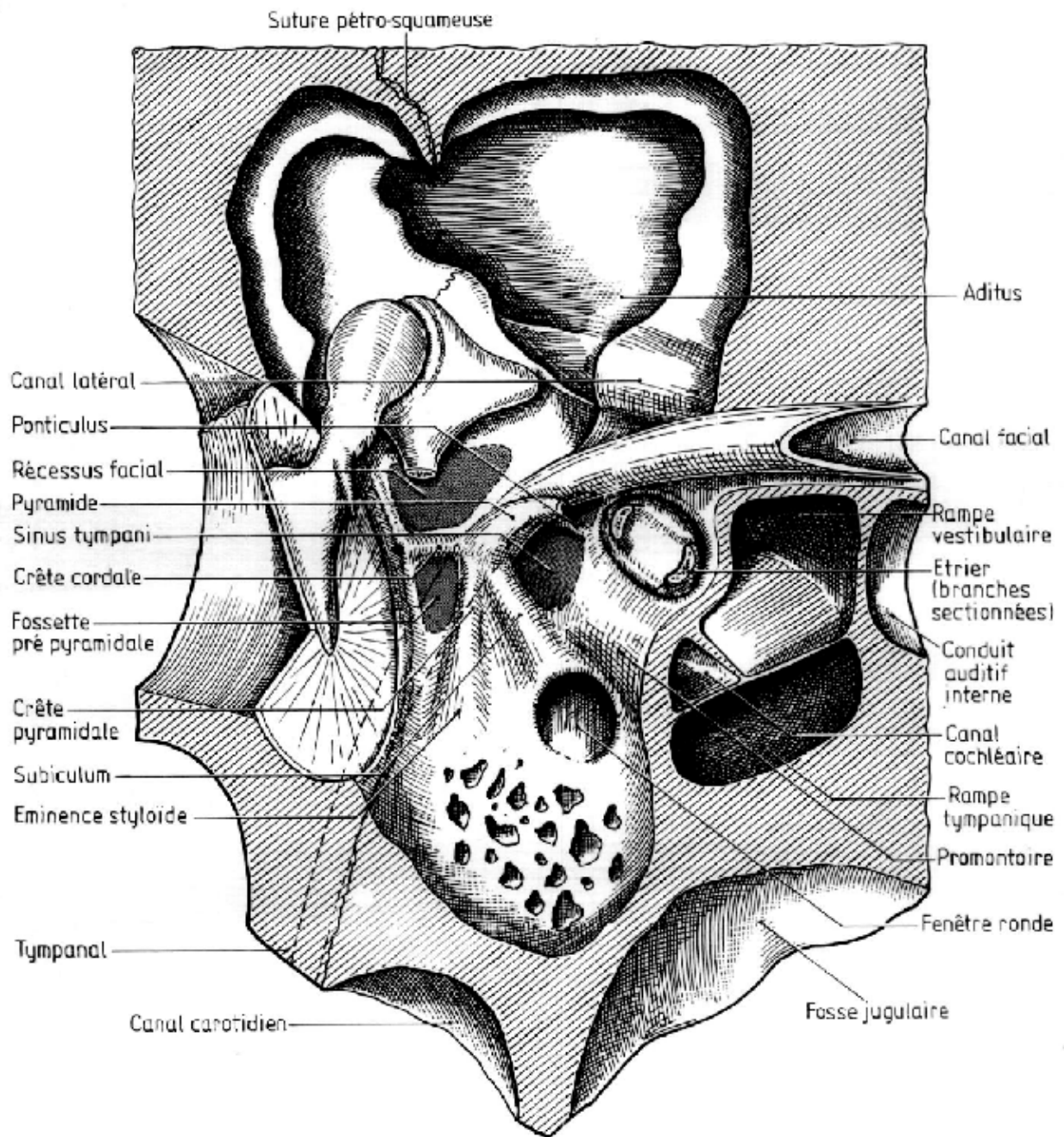


Figure n°18 : La paroi postérieure de la caisse [91].

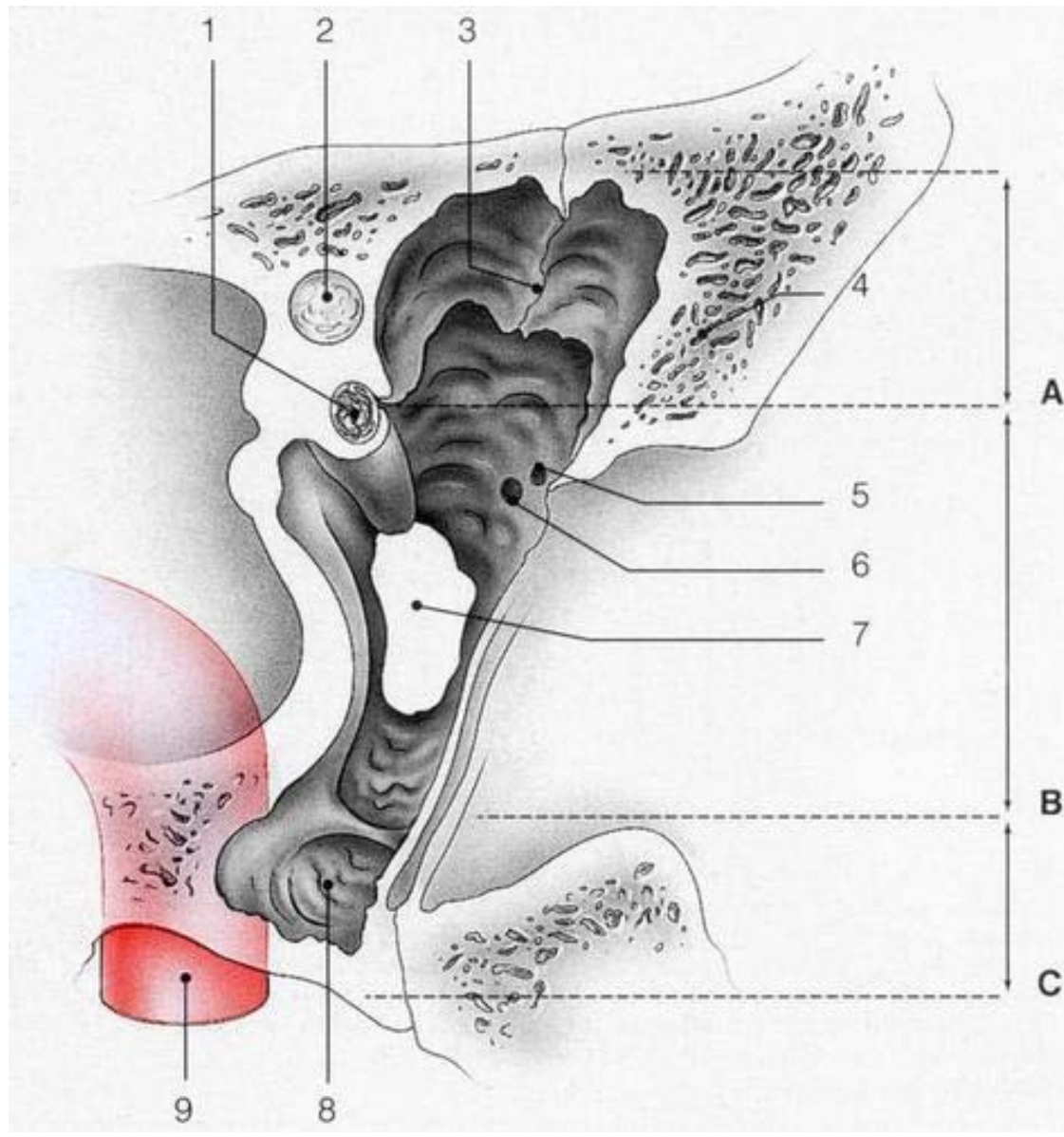


Figure n°19 : Paroi carotidienne de la caisse [92].

A. Etage supérieur de la paroi antérieure.

B. Etage moyen de la paroi antérieure.

C. Etage inférieur de la paroi antérieure.

1. Processus cochléariforme et canal du muscle tenseur du tympan ; 2. Canal facial; 3. Crête osseuse tombant du tegmen, avec en avant le récessus épitympanique antérieur ou fossette sus-tubaire ; 4. Partie cupulaire de la partie tympanique ; 5. Orifice de passage du ligament antérieur du marteau et de l'artère tympanique antérieure ; 6. Orifice de sortie de la corde du tympan (canal de Huguier) ; 7. Ostium tympanique de la trompe auditive ; 8. Hypotympanum ; 9. Canal carotidien.

G-La chaîne des osselets de l'oreille moyenne :

Traversant la partie supérieure de la caisse en réunissant la paroi externe à la paroi interne, elle est formée de trois os qui sont de dehors en dedans : le marteau, l'enclume et l'étrier. Ces trois osselets sont articulés entre eux et fixés aux parois de la caisse par des ligaments. Ils possèdent en outre deux muscles qui leur sont propres : le muscle du marteau et le muscle de l'étrier (Fig.20).

1- Les osselets :

a- Le marteau (Mallèus) :

Le plus volumineux et le plus externe des trois, il présente :

- un manche allongé verticalement, aplati d'avant en arrière, dirigé en bas et en arrière, et inclus dans l'épaisseur de la membrane fibreuse du tympan;
- un col, segment rétréci qui surmonte le manche et d'où naissent deux apophyses : une apophyse externe courte qui donne attache aux ligaments tympano-malléaires, une apophyse antérieure longue qui se dirige vers la paroi antérieure de la caisse et sur laquelle se fixe le ligament antérieur du marteau;
- une tête ovoïde et lisse qui présente à sa partie postéro-interne une surface articulaire pour l'enclume.

b- L'enclume (Incus):

Située en arrière de la tête du marteau à la partie supérieure de la caisse, elle présente, un corps aplati transversalement avec une surface articulaire légèrement concave pour la tête du marteau, une branche supérieure qui se dirige en arrière et va fixer son extrémité sur la fossette de la paroi postérieure de la caisse et une branche inférieure, plus longue et plus grêle, qui s'écarte à 90° de la précédente, descend dans la caisse et se recourbe à sa partie interne en se terminant par une extrémité arrondie l'apophyse lenticulaire qui s'articule avec l'étrier.

c- L'étrier (Stapès) :

Situé horizontalement entre l'enclume et la paroi interne de la caisse, il comprend de dehors en dedans :

- une tête articulée avec la branche inférieure de l'enclume.
- deux branches antérieure et postérieure.
- une platine ovale articulée avec la fenêtré ovale.

2-Les muscles des osselets :

La chaîne des osselets est soumise à l'action de deux muscles: le muscle du marteau et le muscle de l'étrier. Le muscle du marteau ou tenseur du tympan s'insère au niveau de la face exo-crânienne de la base du crâne sur l'épine du sphénoïde et le cartilage tubaire, allongé et fusiforme pénètre dans le rocher où il occupe un canal parallèle et sus-jacent à la trompe. Ce canal s'ouvre dans la paroi antérieure de la caisse et son bord inférieur se prolonge par le bec de cuiller, à la sortie de son canal, le muscle du marteau se recourbe légèrement en dehors et va se fixer à la partie supérieure et interne du manche du marteau.

Le muscle de l'étrier se fixe au fond du canal de la pyramide, logé d'abord à l'intérieur du canal de la pyramide, émerge au sommet de celle-ci sur la paroi postérieure de la caisse. Le tendon terminal se dirige d'arrière en avant pour venir se fixer sur le bord postérieur de la tête de l'étrier.

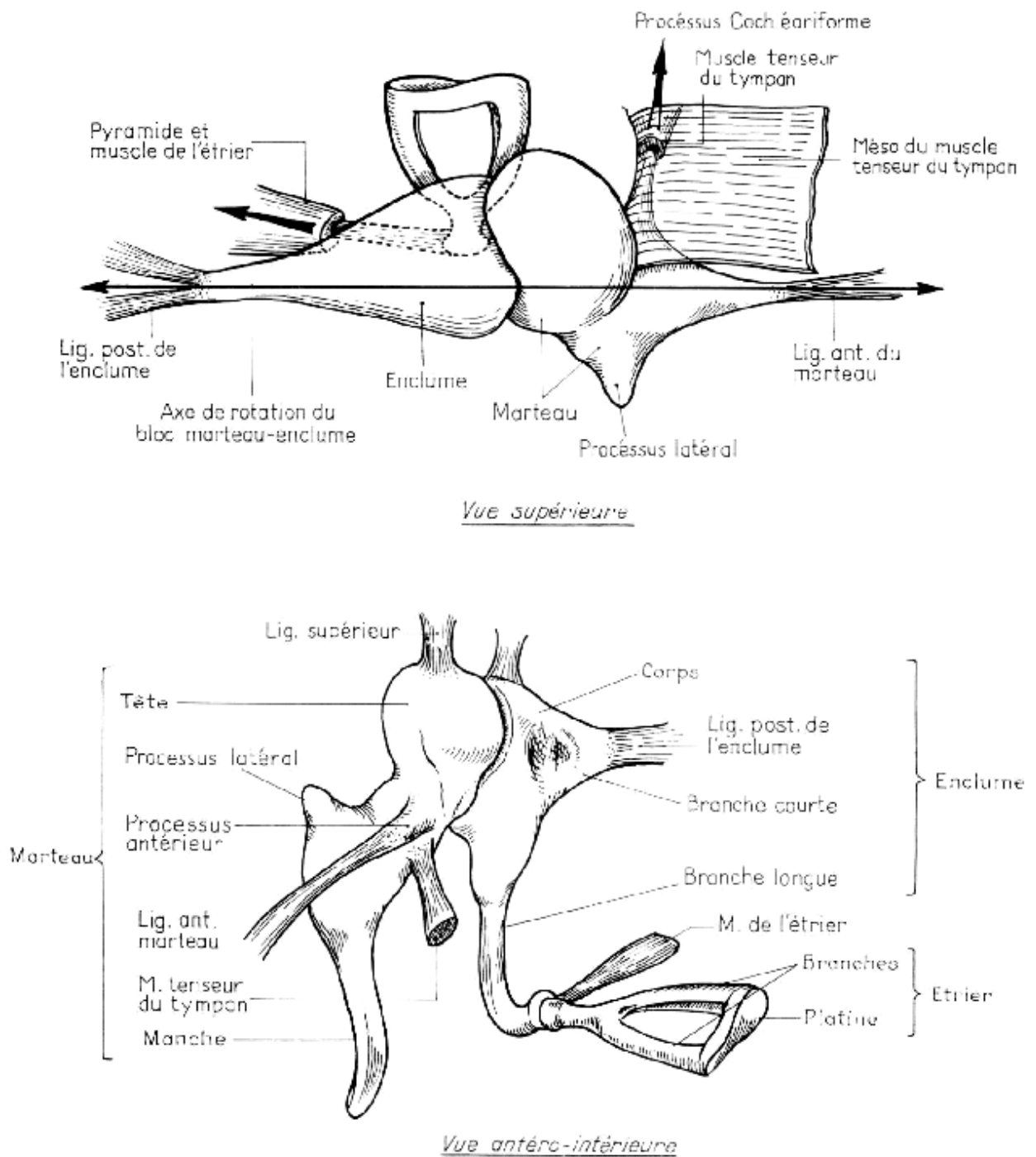


Figure n°20 : Articulation des osselets entre eux, ligaments et muscles [91].

H-Le revêtement muqueux et la topographie générale de la caisse :

La cavité de la caisse du tympan est tapissée par une muqueuse prolongeant la muqueuse pharyngée (épithélium de type respiratoire), adhérente au périoste sous-jacent et à la face profonde de la membrane tympanique. Elle tapisse et engaine la chaîne des osselets et leurs ligaments en formant un certain nombre de replis qui cloisonnent plus ou moins la cavité de la caisse (Fig.9).

Topographiquement la caisse du tympan peut être ainsi divisée en trois étages :

- ✓ Un étage moyen ou tympanique qui correspond à toute la hauteur de la membrane du tympan et qui est donc facilement accessible et explorable par le conduit auditif externe : c'est l'atrium
- ✓ Un étage supérieur ou attique ou logette des osselets; limité en haut par la voûte de la caisse, en bas par la chaîne des osselets, elle-même tapissée par la muqueuse et qui forme une cloison presque complète la séparent de l'étage tympanique, l'attique répond en dedans à la saillie du facial et au conduit du muscle du marteau et s'ouvre en arrière sur l'antre mastoïdien par l'aditus ad antrum; en dehors, il est limité par la membrane de Shrapnell et par le mur de la logette que l'on doit trépaner pour découvrir la chaîne des osselets.
- ✓ Un étage inférieure ou récessus hypotympanique, point déclive de la caisse où peut stagner le pus lors des otites chroniques et qui répond en bas au golfe de la jugulaire.

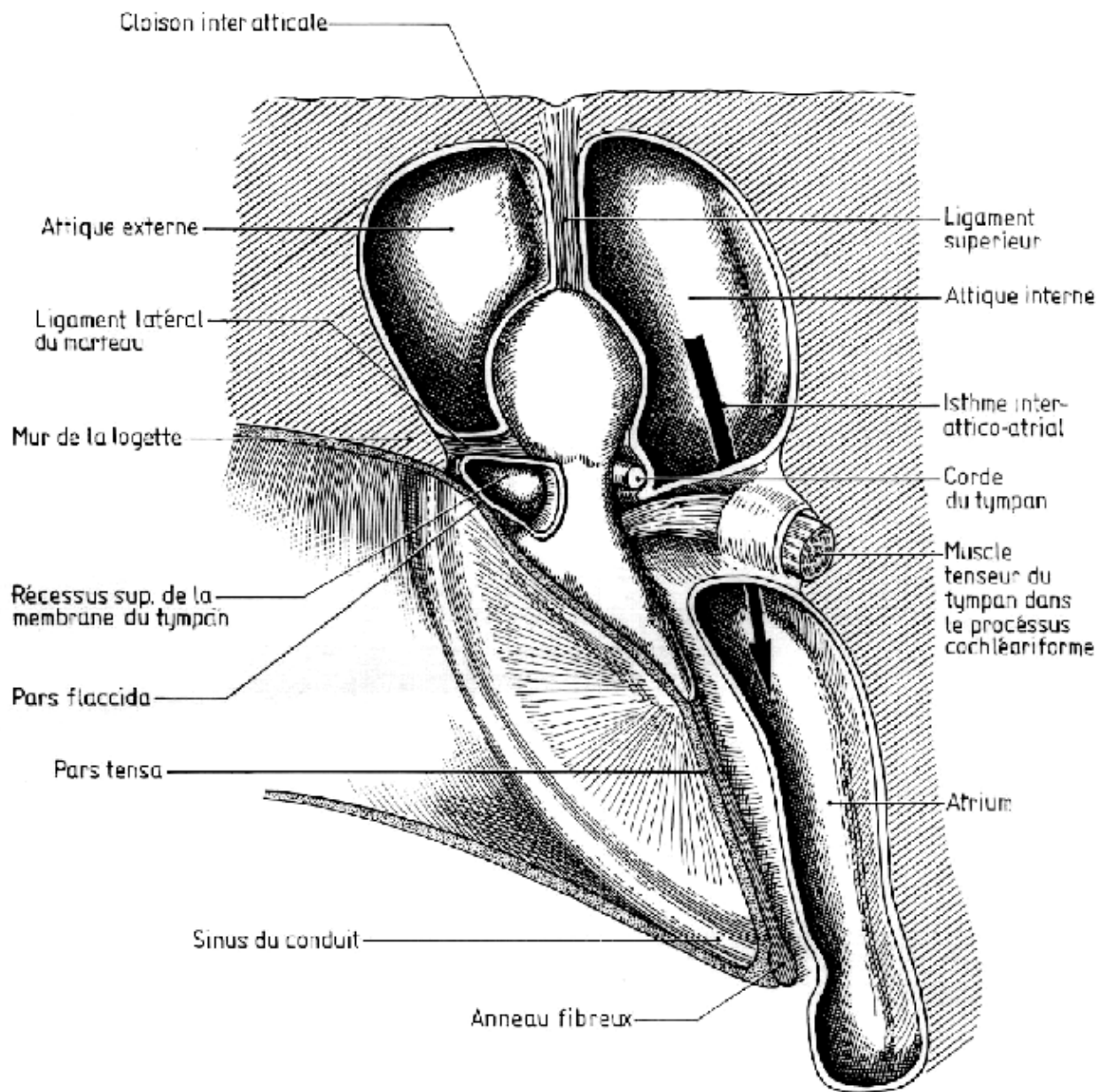


Figure n°21 : Replis muqueux de la caisse [91].

III- Les cavités mastoïdiennes: [88]

En arrière de la caisse du tympan l'oreille moyenne est formée d'une série de cavités osseuses communiquant avec la caisse par l'aditus ad antrum et creusées dans l'épaisseur de la mastoïde : l'antra mastoïdien et les cellules mastoïdiennes.

A-L'antre mastoïdien:

C'est une cavité de forme triangulaire à base supérieure. Sa paroi supérieure est formée par une lame osseuse mince qui la sépare de la loge cérébrale moyenne.

Sa paroi antérieure s'ouvre en avant par l'aditus ad antrum, canal osseux d'environ 3 mm de diamètre et 3 à 5 mm de long qui fait communiquer l'antre avec la caisse.

La paroi externe de l'aditus est formée par le mur de la logette, la paroi inférieure répond au deuxième coude du facial dont elle est habituellement séparée par la lame arquée pré-mastoïdienne. La paroi interne répond au canal semi-circulaire externe. Au-dessous de l'aditus, la paroi antérieure de l'antre répond au massif osseux du facial et au troisième segment, mastoïdien, de l'aqueduc de Fallope. La paroi postéro-interne de l'antre, développée aux dépens du rocher, est en rapport avec le sinus latéral. La paroi externe enfin, formée d'une lame d'os compact, sépare la cavité antrale des plans superficiels. Classiquement, l'antre se projette au niveau de la face externe de la mastoïde dans une zone d'environ 1 cm² située au-dessous de l'horizontale passant par le pôle supérieur du conduit auditif externe, et à 5 mm en arrière de ce conduit (Fig.22).

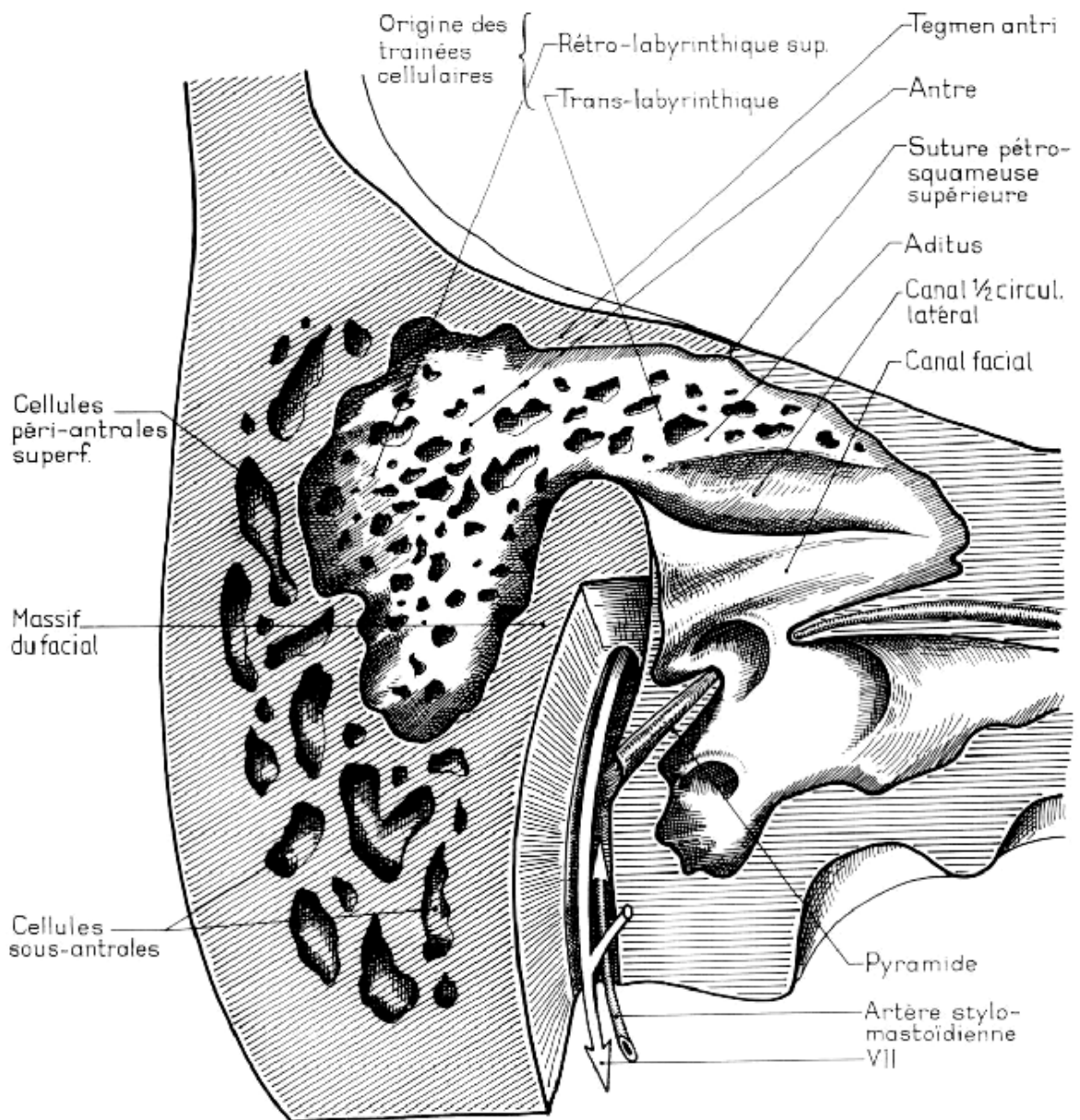


Figure n°22 : Antré mastoïdien [91].

B-Les cellules mastoïdiennes :

Ce sont des cavités de petite dimension, de nombre et de forme extrêmement variables communiquant avec l'antre, et que l'on peut ranger en 5 groupes différents:

- ✓ Des cellules superficielles situées en dehors de l'antre.
- ✓ Des cellules sous-antrales situées au niveau de la pointe de la mastoïde ou de la rainure du digastrique.
- ✓ des cellules pré-antrales ou péri-faciales.
- ✓ Des cellules rétro-antrales situées au voisinage du sinus latéral.
- ✓ Enfin des prolongements cellulaires qui peuvent se développer dans l'écaille du temporal ou même de l'occipital (Fig.23).

IV-La trompe d'Eustache: [88]

La trompe d'Eustache fait communiquer la cavité de la caisse du tympan avec celle du rhino-pharynx. C'est un canal long de 35 à 45mm, oblique en avant, en dedans et en bas, évasé à ses deux extrémités, rétréci au contraire à l'union de son tiers postérieur et de ses deux tiers antérieurs au niveau de l'isthme tubaire. Son diamètre de 8 mm sur 5 au niveau de l'orifice pharyngien ou pavillon tubaire, n'est que de 1 à 2 mm au niveau de l'isthme et de 5 mm sur 3 au niveau de l'orifice postérieur ou tympanique.

Au niveau du tiers postérieur, la trompe possède un squelette osseux formé de deux gouttières accolées, creusées, l'interne aux dépens du rocher, l'externe aux dépens de l'apophyse tubaire du tympanal. Au niveau de ses deux tiers antérieurs la trompe est fibro-cartilagineuse. Sa paroi est formée en dedans par une gouttière cartilagineuse recourbée en bas en crochet, adhérente en haut à la suture sphéno-pétreuse. Tout en avant cette lame cartilagineuse s'écarte de la base du crâne pour venir s'appuyer sur l'aile interne de l'apophyse ptérygoïde (Fig.24).

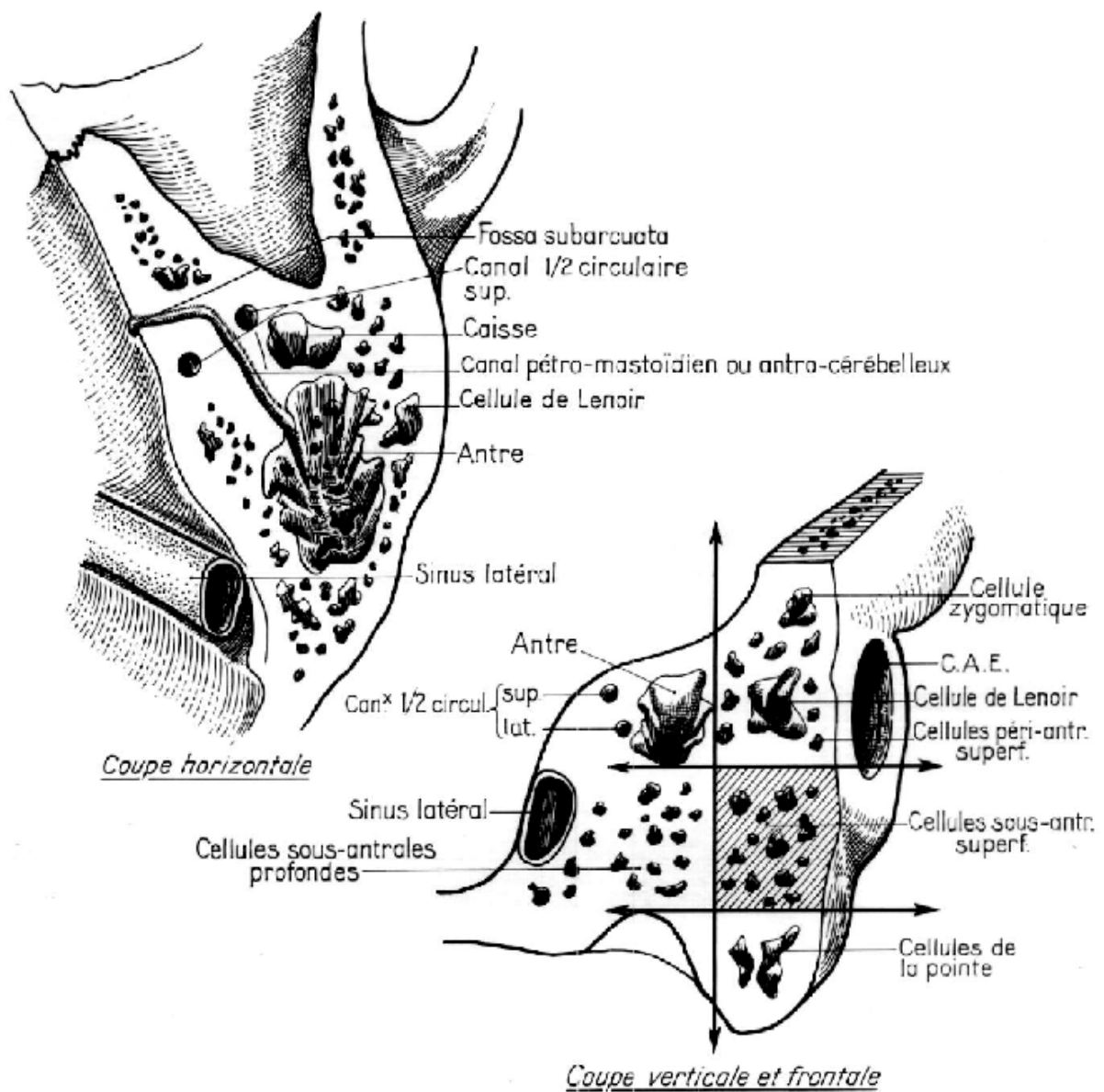


Figure n°23 : Topographie des cellules antrales [91].

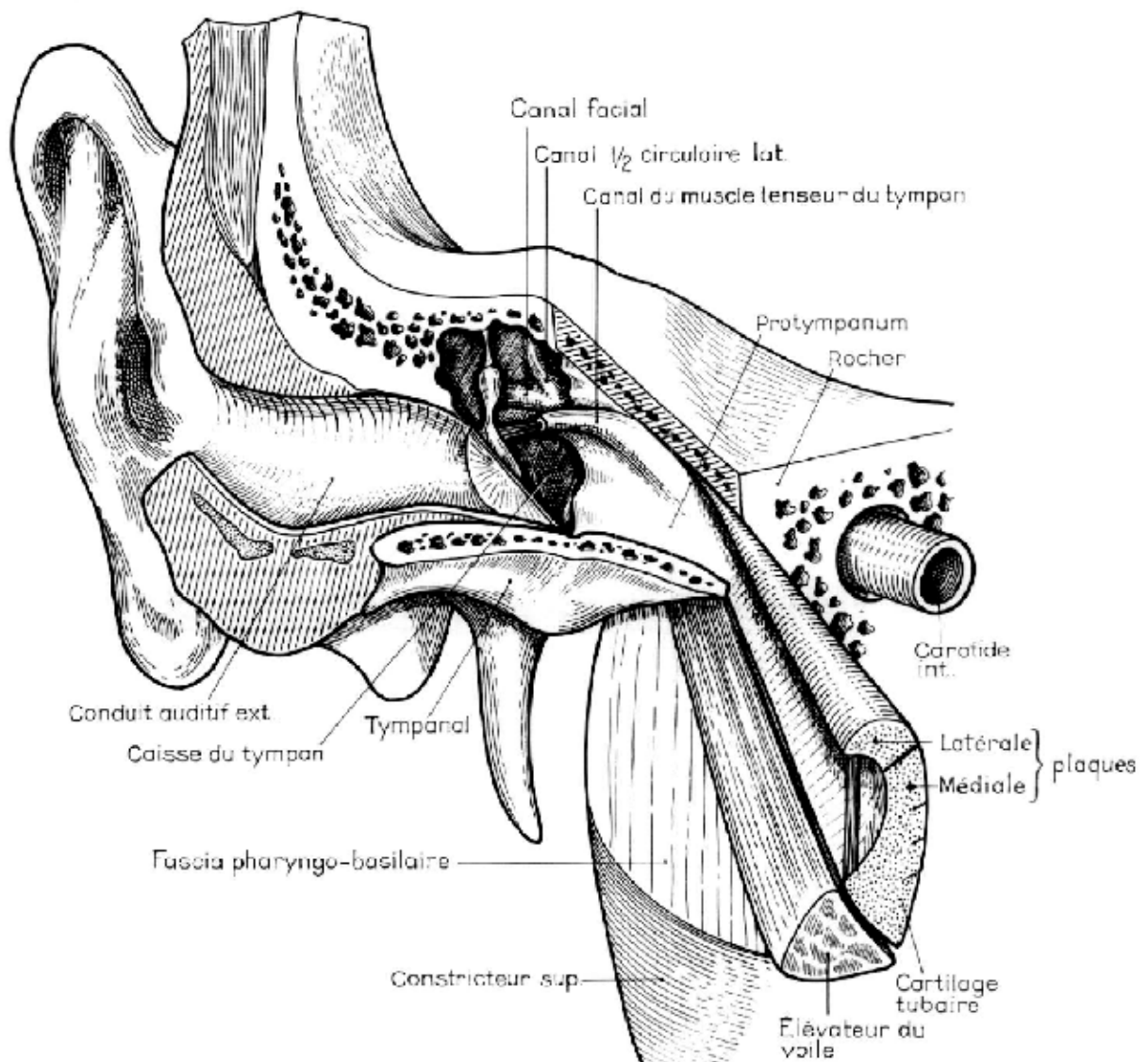


Figure n°24 : vue antérolatérale, situation de la trompe [91].

III. Anatomopathologie :

Le cholestéatome peut revêtir divers aspects, mais l'élément majeur qui rassemble toutes les manifestations du cholestéatome est l'épiderme dont la capacité de reproduction et d'extension colonisatrice est remarquable [62].

A- Aspects macroscopiques :

Le cholestéatome se développe différemment selon la structure dans laquelle il évolue. Dans un os condensé, une mastoïde éburnée, il forme une masse arrondie avec quelques prolongements, ceci en fonction de sa vitesse de croissance, si elle est rapide, le cholestéatome envahira les cellules pneumatisées et les moindres recoins de l'oreille moyenne.

Deux aspects macroscopiques sont à distinguer, le cholestéatome classique à forme tumorale et l'épidermisation [93].

1- Le cholestéatome classique :

Il se présente sous deux formes :

◆ Une forme encapsulée, en sac ou herniaire, composée d'une masse compacte blanchâtre et entourée d'une matrice limitante, nette et brillante. Cette forme reste facilement clivable.

◆ Une forme diffuse, ramifiée ou digitiforme, se développe de façon anarchique, elle envahit la caisse, file vers la trompe d'Eustache, l'hypotympanum et vers les récessus rétrotympaniques ou sus-tubaires, ce qui rend la dissection plus difficile. Cette forme est plus volontiers rencontrée chez l'enfant et évolue rapidement dans une mastoïde pneumatisée que le cholestéatome surprend sans lui laisser le temps de réagir [29,8].

La consistance du cholestéatome, variable, fonction du degré de l'infection, permet d'opposer les cholestéatomes secs, fermes, à structure lamellaire aux cholestéatomes suppurés dont le centre n'est qu'une bouillie purulente et fétide.

2- L'épidermisation de l'oreille moyenne :

Elle correspond pour SCHUKNECHT [71] au remplacement de la muqueuse par de l'épithélium squameux kératinisant, sans rétention de débris de kératine.

On individualise deux types :

◆ L'épidermose : elle réalise une migration épidermique, volontiers anarchique, en coulée ou en nappe, développée à la faveur d'une perforation tympanique.

◆ Les poches de rétraction fixées se définissent par l'impossibilité de les décoller par l'insufflation tubaire, le spéculum pneumatique ou la mise en place d'un aérateur. L'épithélium malpighien repose en effet directement sur le chorion. La menace du cholestéatome survient seulement quand la poche de rétraction commence à accumuler de la kératine et devient non autonettoyante ou qu'elle se surinfecte ; sa situation la plus fréquente est le quadrant postéro-supérieur [94].

B- Aspects microscopiques : [93,95 ,96]

Le terme de cholestéatome a été introduit par Müller en 1831 ,qui décrit la structure stratifiée et la capsule épithéliale. Le terme de kyste épidermique de l'oreille moyenne est plus adéquat sur le plan anatomo-pathologique. Il s'agit de la forme classique avec un centre amorphe formé de squames épidermiques, entouré d'une matrice conjonctivo-épithéliale.

☞ **Le centre amorphe** : il est formé de lames épidermiques de kératine, entassées en bulbe d'oignon de plus en plus altérées vers le centre. Il contient les produits de dégradation cellulaires (kératine, dépôts lipidiques). Lorsque le cholestéatome s'infecte et s'ouvre, ce noyau se ramollit, suppure et parfois se désintègre, alors seule la matrice reste identifiable.

☞ **La matrice** : elle est constituée d'un épithélium malpighien kératinisé reposant sur un chorion conjonctif. Elle se différencie de l'épiderme par l'absence d'annexes et de papilles.

a) La couche épithéliale : elle comprend les quatre mêmes couches que l'épiderme, qui traduisent la différenciation de la cellule basale poussée vers la surface.

- Le stratum germinativum ou couche germinative renfermant les cellules de Merckel.
- Le stratum spinosum renfermant les cellules de Langerhans qui jouent un rôle majeur dans la réponse immune et font l'objet de nombreuses recherches.
- Le stratum granulosum.
- Le stratum corneum à l'origine des lamelles de kératine qui forment le contenu du centre amorphe.

Les éléments cellulaires de cette couche épithéliale sont les kératinocytes, les cellules de Langerhans que nous décrivons ultérieurement, les cellules de Merckel, les mélanocytes et les lymphocytes.

- b) La membrane basale: elle sépare la couche épithéliale de la couche conjonctive, rompue par endroit elle permet le contact entre les cellules du chorion et celles du stratum germinativum.
- c) Le chorion conjonctif ou périmatrice, d'épaisseur variable, est le siège d'un infiltrat lympho-plasmocytaire.

L'inflammation chronique au sein du cholestéatome peut aboutir au granulome inflammatoire avec activité métabolique intense, œdème et vasodilatation.

Les cellules retrouvées sont des lymphocytes T, plasmocytes, des fibroblastes, des cellules de Langerhans, des polynucléaires neutrophiles et des mastocytes.

Cette inflammation auto-entretenu est responsable des destructions osseuses par l'action d'enzymes protéolytiques (collagénases) et ostéoclastes.

3-Différences histopathologiques entre cholestéatome de l'adulte et de l'enfant.

Depuis de nombreuses années, le cholestéatome de l'enfant est reconnu pour être plus agressif et de moins bon pronostic sur le plan clinique. Partant de ces observations, plusieurs études ont tenté d'apporter une explication physiopathologique à ce phénomène [19, 43, 90].

Pour Quaranta, l'explication se situerait au niveau de la périmatrice du cholestéatome. Partant de cette hypothèse, il a mis en évidence un nombre d'éléments mononucléaires de l'inflammation (plasmocytes, lymphocytes, macrophages, granulocytes, et cellules géantes) plus important dans la périmatrice de l'enfant par rapport à l'adulte [91].

L'équipe de Bujia a analysé l'expression d'un anticorps monoclonal marqueur de la prolifération cellulaire (MIB1) au sein de cholestéatomes d'enfants et d'adultes et au sein de peau du CAE. L'index de prolifération est normal dans la peau du CAE mais élevé dans le cholestéatome. Cet index est comparativement plus important chez l'enfant [92]. Des études récentes ont confirmé une épaisseur de périmatrice plus importante et un épithélium mieux délimité dans le cholestéatome de l'enfant [93].

À l'inverse certaines études n'ont pas retrouvé de différences histologiques significatives au niveau de la matrice du cholestéatome acquis entre adulte et enfant pouvant expliquer cette différence d'agressivité clinique [94].

4-Avancée histologique

Les recherches concernant les bases cellulaires des particularités du cholestéatome chez l'enfant, de l'agressivité locale et de son potentiel de croissance sont nombreuses mais n'ont pas encore apporté l'explication permettant de développer un traitement médical. Il existe cependant des phénomènes d'hyper prolifération dès lors que de la peau se trouve au sein de l'oreille moyenne. Les études d'expression des gènes ont confirmé une hyper-régulation des facteurs de croissance et des molécules de signalisation. De la même façon, les études d'expression

protéique ont montré une augmentation des molécules impliquées dans la croissance, la prolifération, l'anti-apoptose et la résorption osseuse.

Les dernières avancées obtenues en recherche concernent le rôle de l'angiogénèse et des métalloprotéases. Ces marqueurs semblent expliquer la différence d'agressivité entre adulte et enfant. En 2009, une équipe brésilienne a démontré l'existence d'un degré d'inflammation beaucoup plus élevé et d'une production accrue de métalloprotéases au sein du cholestéatome de l'enfant. L'angiogénèse au sein de la périmatrice, reflétée par le nombre de vaisseaux sanguins, est plus importante chez l'enfant. Les métalloprotéases sont des enzymes protéolytiques associées au phénomène de résorption pathologique de la matrice extracellulaire au cours des processus inflammatoires chroniques. En effet un processus inflammatoire, comme peut l'être un cholestéatome surinfecté, stimule la production de ces enzymes. L'équipe de Dornelles a démontré l'hyperexpression cytoplasmique de matrix métalloprotéinase (MMP2) et nucléaire de MMP2 et MMP9 au sein des cholestéatomes pédiatriques. De plus, il semble exister une corrélation entre cette expression et l'âge de l'enfant. Plus l'enfant est jeune et plus l'expression au sein du cholestéatome de MMP2 cytoplasmique est élevée. Cette métalloprotéase est associée à la capacité de pénétrer et d'envahir les tissus adjacents. L'autre rôle de ces enzymes est de réguler l'homéostasie de l'os. Elles sont augmentées dans les maladies ostéolytiques inflammatoires. Il semble donc que le caractère plus agressif du cholestéatome de l'enfant, et en particulier ses capacités ostéolytiques, soit du à une hyper expression des métalloprotéases qui se situe au niveau de la périmatrice [1,93].

Les recherches les plus récentes ont porté sur le rôle potentiel de régulateurs de la traduction des protéines : les micro-ARN. Ces fragments d'ARN long de 22 à 24 nucléotides, extrêmement bien conservés au cours de l'évolution et non codants, inhibent la traduction protéique. Ils jouent un rôle essentiel dans les voies de régulation cellulaire et sont fortement impliqués dans l'oncogénèse. En 2008, l'équipe de Cioffi a identifié une hyper-régulation significative des micro-ARN-21 (hsa-miR-21) dans le cholestéatome par rapport à la peau

normale chez l'être humain. Partant de leur résultats, ils ont proposé un model de croissance et de prolifération du cholestéatome [20].

Actuellement, les phénomènes histologiques et cellulaires qui déterminent le développement du cholestéatome et son agressivité différente chez l'adulte et l'enfant, demeurent inconnus.

II- Pathogenèse :

Quelque soit le type de cholestéatome, la pathogenèse implique deux aspects : la résorption osseuse et la formation de kératine.

1- Résorption osseuse : [68]

Les mécanismes de résorption osseuse impliquent divers processus biochimiques de l'inflammation, ainsi que des phénomènes liés au granulome inflammatoire.

C'est le rôle du collagénase qui a été évoqué en premier dans la littérature pour expliquer la lyse osseuse. Le rôle des ostéoclastes a ensuite été avancé. En effet, l'activité des ostéoclastes résulterait de la compression des structures osseuses par la masse du cholestéatome. Mais les observations cliniques et l'expérimentation chez l'animal ont conduit à l'abandon de cette théorie.

Plus récemment, le rôle des cytokines produites au cours de la réaction inflammatoire a été démontré comme étant un facteur essentiel à l'activation des ostéoclastes. Cinq cytokines ont ainsi été mises en évidence au contact de la matrice du cholestéatome : tumor necrosis factor-alpha (TNF α), transforming growth factor-beta 1 et 2, interleukine 1 et 6.

2- Formation de kératine : [82]

La croissance du cholestéatome implique la formation de kératine dans laquelle les cellules de Langerhans jouent un rôle important. Elles présentent les antigènes aux lymphocytes, qui secrètent une interleukine (l'interleukine 1 alpha) et un facteur de croissance ("keratinocyte

growth factor", KGF) aboutissant à la prolifération du cholestéatome en parallèle avec la destruction osseuse.

La pathogénie du cholesteatome est complexe et encore le sujet de nombreuses controverses. Malgré le nombre et la qualité des travaux qui lui sont consacrés.

III- Etiologie:

A côté des cholestéatomes de l'enfant acquis, les plus nombreux, la plupart des auteurs reconnaissent désormais l'existence de cholestéatome congénitaux.

A- Cholestéatome congénital :

Depuis que HOUSE a décrit le premier cas authentique de cholestéatome congénital de l'oreille moyenne en 1953, de nombreux auteurs ont rapporté des cas de cholestéatome derrière une membrane tympanique intacte [92,98,99].

La première définition a été proposée par DERLACKI et CLIMIS en 1965 avec des critères bien précis, la membrane tympanique intacte avec l'absence d'antécédents otitiques. Ce qui présume que le cholestéatome provient d'inclusions d'épithélium squameux ou de tissu indifférencié se transformant en tissu épidermique pendant le développement embryonnaire de l'os temporal [30,92].

En 1988, les critères de définition ont été modifiés par LEVENSON et coll. et l'absence d'antécédents otitiques n'est plus une nécessité diagnostique, car les études épidémiologiques ont montré que ces antécédents étaient retrouvés chez 70% des enfants de moins de 2 ans [23,100] .

Les critères actuels sont une membrane tympanique intacte avec ou sans masse blanchâtre rétrotympanique, l'absence d'antécédents d'otorrhée, l'absence de perforation tympanique ou de tout geste invasif sur le tympan.

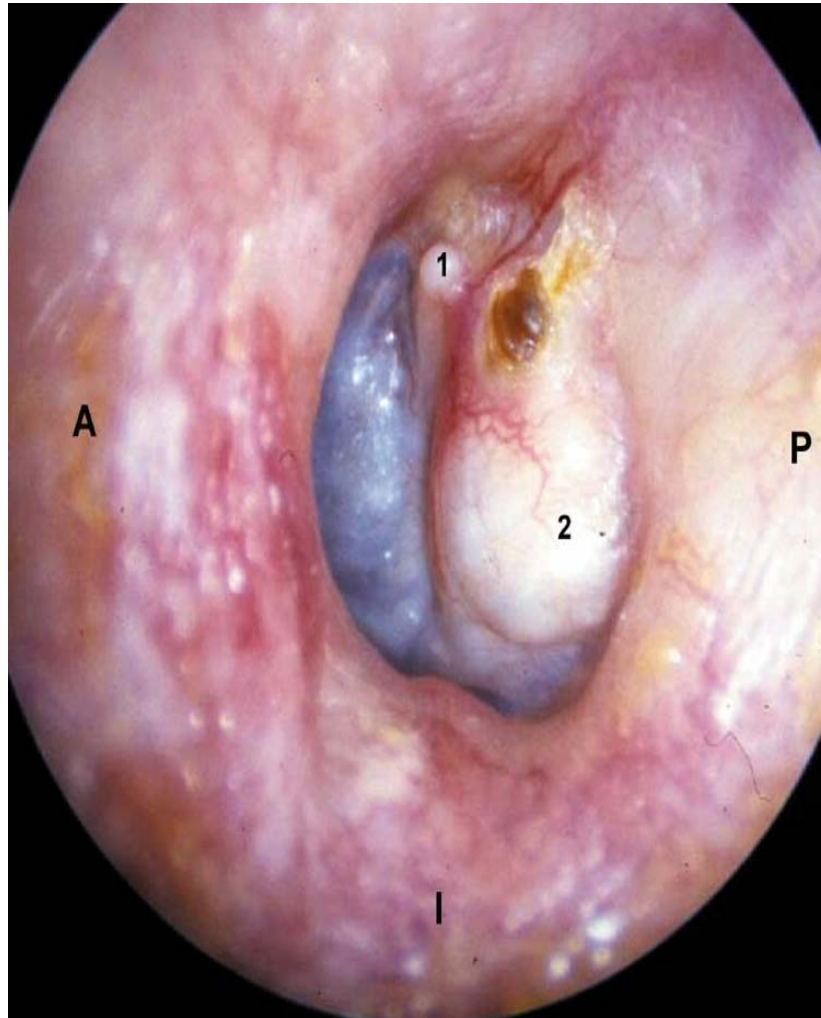


Figure n°25 : Cholestéatome congénital de l'oreille gauche [82]

- | | |
|---|----------------|
| 1) Courte apophyse du marteau | S = Supérieur |
| 2) Cholestéatome derrière une membrane tympanique intacte | A = Antérieur |
| | P = Postérieur |
| | I = Inférieur |

La genèse des cholestéatomes congénitaux a été éclairée par les travaux de MICHAELS [30]. Il décrit chez le fœtus entre la 10^{ème} et 33^{ème} semaine de gestation une formation épidermique située dans la région antéro-supérieure de la paroi externe de la caisse, au point de transition épithéliale de la caisse vers la trompe auditive. Cette formation qui correspond à un épithélium épidermique squameux stratifié devrait involuer au cours de l'embryogenèse. L'absence de cette involution pourrait être à l'origine de la formation des cholestéatomes congénitaux dont le siège de prédilection se situe dans le quadrant antéro-supérieur de la membrane tympanique.

Afin de documenter l'origine congénitale du cholestéatome, KARMODY et coll. [101] ont réalisé en 1998 une étude histologique des os temporaux néonataux, ils décrivent une masse du quadrant antéro-supérieur, asymptomatique, chez deux patients. C'est la première documentation histologique du cholestéatome congénital du postpartum.

D'autres hypothèses pourraient expliquer les variantes topographiques de ces cholestéatomes [102].

- La migration de cellules épidermiques à travers la fibreuse lors de phénomènes inflammatoires.
- La métaplasie de cellules muqueuses de la caisse.
- La migration rétrograde par la trompe d'Eustache de cellules épithéliales lors de l'accouchement.

Le cholestéatome congénital, nettement plus fréquent chez l'enfant que chez l'adulte, ne peut être différencié réellement du cholestéatome acquis qu'au début de son évolution car une fois évolué, il peut se surinfecter entraînant otorrhée et perforation secondaire résiduelle.

B- Cholestéatome acquis :

La pathogénie du cholestéatome acquis est expliquée par deux grandes théories d'inégale valeur qui sont la métaplasie épithéliale et la migration épithéliale.

□ **La métaplasie :**

Elle demeure l'hypothèse pathogénique la plus controversée. Il a été démontré que sous l'influence de phénomènes inflammatoires, la muqueuse de l'oreille moyenne pouvait subir des modifications métaplasiques avec transformation épidermique mais sans kératine ni squames [31].

Mais en fait la métaplasie n'est qu'une réaction de défense de la muqueuse, son étude immuno-histologique a permis de la définir comme une métaplasie vraie, incomplète, dormante qui ne peut donner naissance à un cholestéatome . L'utilisation de marqueurs immunitaires des cytokératines a confirmé ces résultats.

Un autre élément allant à l'encontre de cette théorie est donnée par l'étude de la zone de jonction entre l'épithélium épidermique du cholestéatome et la muqueuse adjacente. Dans la métaplasie, le passage se fait progressivement du revêtement cylindrique normal au revêtement pathologique de type épidermoïde. Alors qu'au cours du cholestéatome ce passage est brutale.

□ **La migration épithéliale :**

Cette théorie a supplanté définitivement la théorie de la métaplasie. La migration du fond du conduit auditif externe vers les cavités de l'oreille moyenne peut se faire de quatre manières:

1) Migration directe :

Selon cette théorie, le cholestéatome résulte de la migration de l'épithélium malpighien dans l'oreille moyenne à partir des berges d'une perforation tympanique [92,95]. Or la migration latérale théorique se fait de façon centrifuge (du tympan vers le fond du conduit auditif externe) mais des études plus récentes ont montré que cet épithélium subit une inversion du flux migratoire et devient centripète dans le cholestéatome [103].

2) L'invagination tympanique :

Les cholestéatomes ont une origine commune qui réside dans l'évolution des poches de rétraction, c'est ce qu'a objectivé DEGUINE [104] dans son travail par des documents photographiques.

La constitution de poches de rétraction est la conséquence de plusieurs mécanismes qui sont la pression négative qui règne dans l'oreille moyenne, l'atrophie de la lamina propria du tympan, le dysfonctionnement de l'épithélium pavimenteux stratifié qui le recouvre. Toutes ces causes, interviennent directement ou successivement pour être potentialisées par l'association concomitante de nombreux facteurs morphologiques locaux prédisposant.

Mais un point de départ incontestable à la genèse d'une poche de rétraction est la présence d'un processus inflammatoire de la muqueuse des voies respiratoires supérieures et en particulier de l'oreille moyenne.

Le processus inflammatoire agit comme stimulus pour libérer l'expression des cytokératines d'hyper-prolifération cellulaire. Le processus d'irritation locale supplémentaire excite les kératinocytes du fond du conduit osseux et lève les mécanismes de contrôle qui assurent un frein à l'agressivité de la progression épithéliale, ce qui conduit à la formation du cholestéatome .

Les poches de rétraction sont donc la conséquence d'une souffrance chronique de la membrane tympanique. Les régions les plus fragiles de la membrane sont la pars flaccida et le quadrant postéro-supérieur de la pars tensa [105].

Le cholestéatome apparaît quand la poche de rétraction se fixe au contact de l'os, quand elle perd ses capacités autonettoyantes, quand les squames de kératine s'accumulent, quand l'infection apparaît et lorsque la migration épithéliale s'altère. A ce stade, on parle de cholestéatome et on comprend mieux les notions d'états précholestéatomateux et de récidence du cholestéatome sous forme d'une nouvelle poche de rétraction.

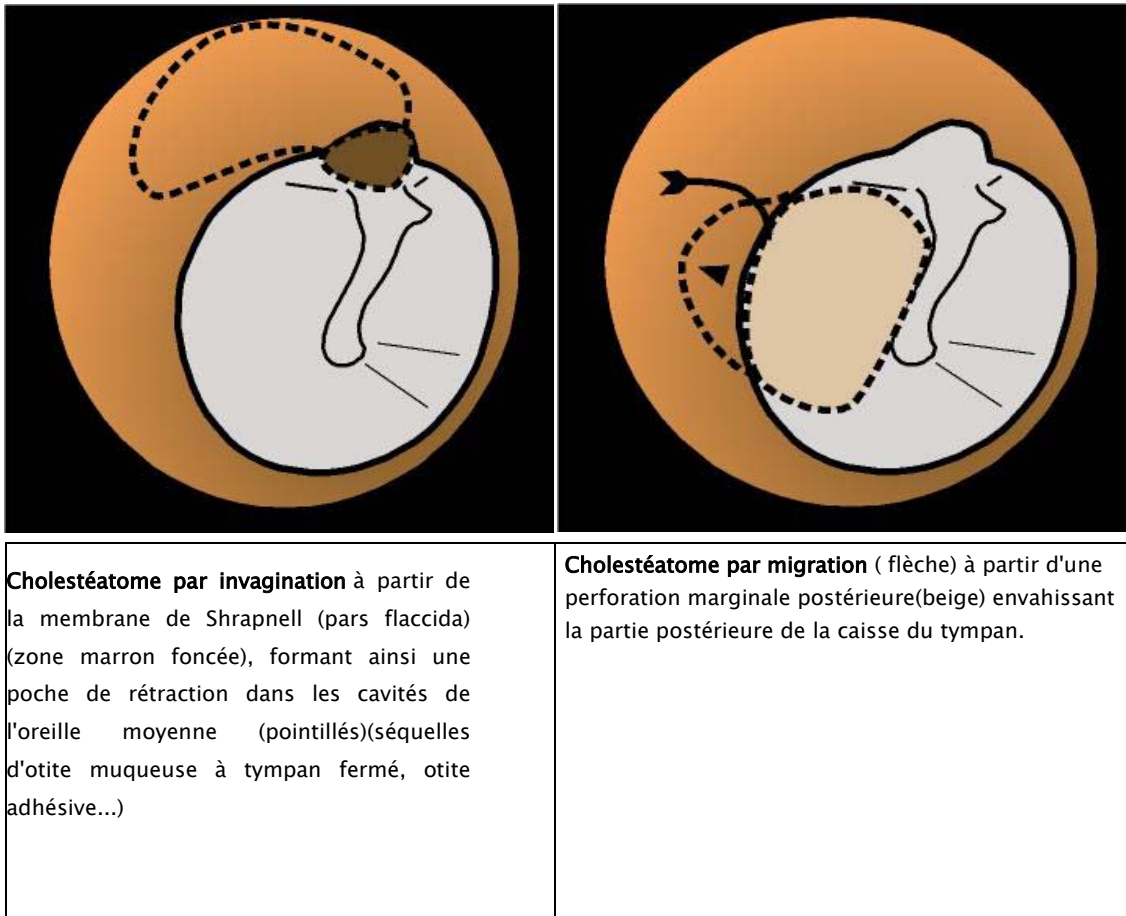


Figure n° 26 : cholestéatome acquis par invagination et migration épithéliale [68]

1) La migration en profondeur :

Elle se fait par croissance papillaire de la couche basale épidermique de la membrane tympanique qui migre dans le chorion conjonctif sous-jacent. Il en résulte une hyperacanthose avec formation de globes épithéliaux parakératosiques qui prolifèrent de façon anarchique.

Cette migration est observée surtout au niveau de l'épiderme qui tapisse la face externe de la membrane de schrapnell et explique la formation des cholestéatomes antro-atticaux à tympan fermé [31].

SUDHOFF et TOS [106](2000) ont réalisé une étude clinique et immunohistochimique dans le but de combiner les théories de rétraction et de prolifération dans la pathogénie du cholestéatome attical acquis. Ils proposent un concept à quatre phases:

- a- L'étape de poche de rétraction.
- b- L'étape de prolifération de la poche de rétraction, subdivisée en formation de cône épithélial et fusion de cône.
- c- L'étape d'expansion du cholestéatome attical.
- d- La résorption d'os.

4) L'implantation cellulaire :

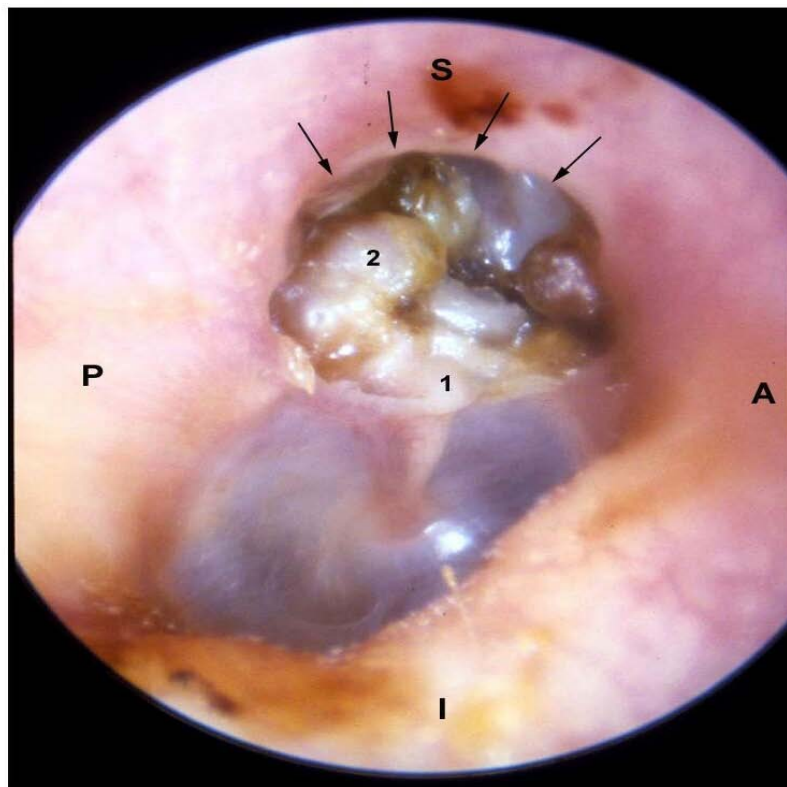
Il s'agit d'inclusion cellulaire épithéliale malpighienne dans l'oreille moyenne produisant un cholestéatome induit.

Le phénomène est observé lors de traumatisme de l'os temporal ou du tympan (fracture du rocher, blast tympanique et barotraumatisme), lors d'interventions chirurgicales sur l'oreille moyenne (tympanoplastie, myringoplastie), après pose d'aérateur trans-tympanique, après paracentèse [4,73].

Ces inclusions cellulaires sont rares mais non exceptionnelles.

Par ailleurs, le cholestéatome post-traumatique ne pose pas de problème diagnostique ou thérapeutique particuliers, mais soulève surtout des problèmes médico-légaux. En effet la difficulté principale est de déterminer l'imputabilité du traumatisme initial dans la genèse des cholestéatomes [107].

Chez l'enfant deux types de cholestéatome de l'oreille moyenne existent, les formes acquises et les formes congénitales. Ils se différencient certes sur le plan pathogénique, mais leurs principes thérapeutiques restent identiques.



1) Courte apophyse du marteau
2) Masse de squames sur la tête du marteau
Notez l'érosion osseuse du mur de la
logette qui découvre l'attique (flèches)

S = supérieur
A = antérieur
P = postérieur
I = inférieur

Figure n°27 : Cholestéatome acquis de l'oreille droite [82]

Classification du cholestéatome: [41,42]

Le cholestéatome peut être classé en fonction de son siège initial et de son extension en quatre types.

- *Le cholestéatome épitympanique postérieur* : le point de départ du cholestéatome épitympanique postérieur est la poche de Prussak (récessus supérieur de la membrane tympanique) et l'évolution se fait selon deux directions: soit vers la

mastoïde par le récessus supérieur de l'incus et l'aditus ad antrum, soit vers le rétrotyimpanum par le récessus postérieur de la membrane tympanique.

- ***Le cholestéatome mésotympanique postérieur***: il se développe à partir d'une poche de rétraction de la pars tensa et aboutit à la formation d'un cholestéatome au niveau de la paroi mastoïdienne de la caisse. Il s'étend vers le récessus facial et le sinus tympani, l'extension vers la mastoïde emprunte le récessus inférieur de l'incus et l'isthme tympanique postérieur.
- ***Le cholestéatome épitympanique antérieur*** : le point de départ est une poche de rétraction du récessus antérieur de la membrane tympanique. Le cholestéatome gagne en avant les cellules supratubaires et le ganglion géniculé et se prolonge vers la cavité tympanique qu'il atteint par l'isthme tympanique antérieur.
- ***Le cholestéatome diffus*** : devant un cholestéatome holotympanique, l'origine et l'extension seront difficiles à déterminer.

Fig. 8 :

Développement d'un cholestéatome

a : Vue frontale du marteau

1. Attique externe
2. Mur de l'attique
3. Membrane tympanique (pars flaccida)
4. Membrane tympanique (pars tensa, couche cutanée externe)
5. Tête du marteau
6. Manche du marteau
7. Couche musculeuse de la pars tensa
8. Couche fibreuse de la pars tensa
9. Couche cutanée externe de la pars tensa

b : Coupe Frontale passant par le marteau avec développement d'une poche de rétraction

5. Tête du marteau
10. Dépôt de squames d'épiderme au niveau de l'attique externe
11. Lyse du mur de l'attique

d : Coupe Frontale passant par le marteau avec développement d'un cholestéatome au niveau de la pars tensa

5. Tête du marteau
 12. Développement du cholestéatome sous le manche du marteau
- (D'après P Fleury, S legend et coll., Encycl Med-Chir (Paris, France) Oto-rhinolaryngologie, 20095 A20, 9-1989.)

e : Perforation de la membrane tympanique, coupe frontale du marteau et développement d'un cholestéatome

5. Tête du marteau
11. Lyse du mur de l'attique
12. Zone de perforation

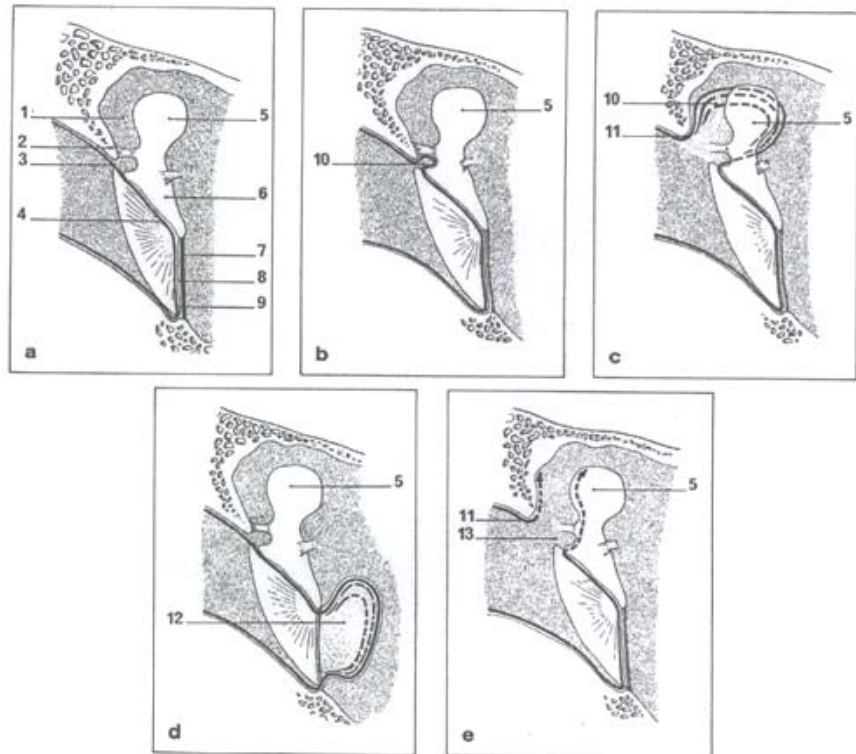


Fig. 9 :

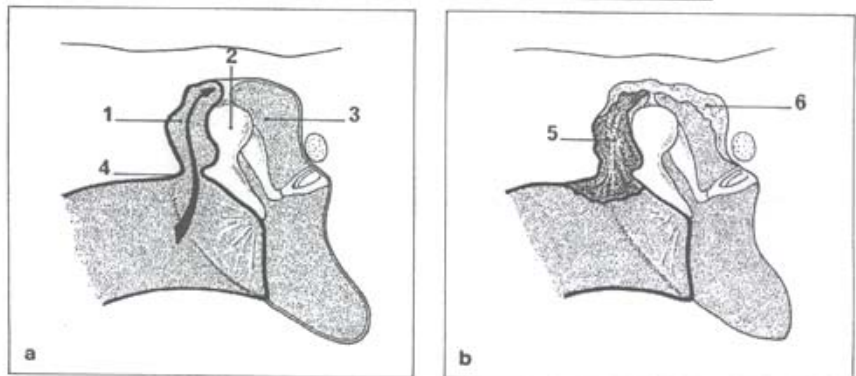
développement d'un cholestéatome dans l'attique


a : Poche de réaction de l'attaque externe

1. Attique externe
2. Tête du marteau
3. Attique interne
4. Lyse du mur de l'attique → zone de développement d'un cholestéatome à partir de la membrane tympanique dans l'attique externe

b : Evolution d'un cholestéatome avéré dans l'attique externe et interne

5. Cholestéatome franc dans l'attique externe
6. Tapissage épidermique au niveau de l'attique interne (les osselets sont intacts)





1. En direction de la partie antérieure du rocher
2. Vers la fosse crânienne moyenne
3. Vers la région antro-mastoïdienne
4. Vers la cochlée (rare)
5. Vers la partie interne de la caisse, avec dénudation du canal facial
6. Extension vers le labyrinthe postérieur
7. Extension interne avec dénudation du sinus sigmoïde

Figure n°28 : Zone d'extension d'un cholestéatome de l'oreille moyenne [45].

IV – Traitement Chirurgical

A– But Du Traitement

Le traitement chirurgical du cholestéatome possède 3 buts :

- 1– l'exérèse totale du cholestéatome afin d'avoir un oreille saine et sèche.
- 2– La réhabilitation de l'audition
- 3– Prévenir la récurrence du cholestéatome

Ce n'est pas toujours possible d'atteindre ces trois buts. C'est pourquoi le choix de la technique à utiliser reste un sujet de discussion dans la littérature internationale.

B– Principales Techniques Utilisées

On distingue deux principales techniques : une technique ouverte et une autre fermée.

1. Technique fermée [108 ,109]

a. Définition

La TF est essentiellement une chirurgie réparatrice de l'organe atteint associant au temps d'éradication des lésions, un temps non seulement fonctionnel mais aussi de reconstruction anatomo–physiologique de l'oreille moyenne et de l'oreille externe.

Le principe de cette technique réside en un abord de la cavité tympanique par voie transmastoidienne en respectant la totalité du conduit auditif externe et tout particulièrement la partie profonde de celui-ci afin de préserver le cadre tympanal.

Une technique est dite fermée, si au terme de celle-ci, il n'y a pas de communication entre le conduit auditif externe dont les parois ont été respectées ou réparées et la cavité opératoire antro–atticale. Cela étend la notion de TF aux techniques de dépose–repose du conduit, aux techniques de reconstruction de la cavité mastoïdienne soit par comblement de celles-ci soit par reconstruction du conduit ou l'association des deux [1 ,77]

Un 2ème temps opératoire et pratiqué 18 mois plus tard chez l'enfant et 24 mois chez l'adulte afin de rechercher un éventuel cholestéatome résiduel et reconstruire la chaîne ossiculaire si elle n'avait pas été faite lors du 1er temps.

b. Avantages

- L'aération du conduit auditif externe.
- L'obtention d'une cavité autonettoyante bien drainée et bien ventilée.
- Une audition socialement satisfaisante.
- Et la possibilité de contact avec l'eau.

c. Inconvénients

- La nécessité d'une bonne observance et d'un long suivi.
- L'existence du risque de développement de cholestéatome résiduel qui résulte toujours d'une exérèse incomplète. Le cholestéatome résiduel est souvent retrouvé dans des régions d'accès difficile comme l'attique antérieure, le récessus facial, le sinus tympani et la fossette sus-tubaire. Son évolution est souvent insidieuse imposant un deuxième temps chirurgical.

d. Technique chirurgicale

La TF classique s'effectue par un abord rétro-auriculaire. Elle comprend une antro-mastoidectomie élargie en haut et en avant par une atticotomie ou tympanotomie supérieure, et elle est complétée à la demande par une tympanotomie postérieure.

- L'antro-mastoidectomie :

La face externe de la mastoïde est située dans un plan horizontal en position opératoire. Le fraisage de la corticale externe s'effectue au niveau de la zone criblée rétro-méatique de Chipault, sur une grande surface afin de ne pas créer un puits.

Les limites en sont :

En avant : le conduit auditif externe dont on respecte une épaisseur de 2 à 3 mm. L'affinement excessif de ce dernier expose à une lyse post-opératoire

En haut : la linéa temporalise située au-dessus de la zone criblée rétroméatique donne la position de la dure-mère temporale. L'aspect rosé que prend l'os à ce niveau lorsque le fraisage devient tangentiel confirme la proximité de la dure-mère :

En bas : le fraisage s'effectue au niveau du plancher du conduit auditif externe ;

En arrière : la limite postérieure de la mastoïde présente le relief du sinus veineux sigmoïde plus ou moins procèdent.

Au-dessus de lui est l'angle inter- sinuso-dural de Citelli.

Le versant postérieur sera abrasé en « plan incliné » aux dépens de la corticale pour obtenir une obliquité de vision dans l'axe longitudinal de l'oreille moyenne et faciliter ainsi la réalisation de la tympanotomie postérieure :

En dedans : l'ouverture de la cellule antrale après effondrement, selon les limites décrites, de la coque mastoïdienne plus au moins dense, marque par sa face interne la limite du fraisage en profondeur.

- La tympanotomie supérieure ou atticotomie en respectant le conduit :

Après avoir orienté le microscope opératoire vers l'avant en direction de l'aditus et de l'attique interne déjà partiellement visible, la cavité antrale est prolongée, à l'aide d'une fraise coupante moyenne par une tranche atticale creusée dans le fronton sus-méatique de Mouret, entre tegmen tympani et le toit du conduit auditif externe.

On découvre, tout l'attique, l'enclume, la tête du marteau, et si l'atticotomie est suffisamment poussée vers l'avant, la fossette sus-tubaire. Mais plus en progresse vers l'avant,

plus il faut serrer de près le conduit pour éviter de dénuder la dure-mère, ce qui est parfois difficile, voire impossible lorsque la fosse cérébrale moyenne est en position basse.

La fraise est maniée, de la profondeur vers la superficie, de dedans en dehors pour plus de sécurité vis-à-vis des osselets sous-jacents.

La convexité postéro-supérieure des parois du conduit va être amincie sur toute son épaisseur pour présenter une courbe harmonieuse, ce qui a pour triple effet (figure 8) :

- De dégager la face externe des osselets plaqués contre le mur de la logette qui forme une couverture osseuse à l'enclume.
- De créer le seuil de la tympanotomie postérieure ou seuil de l'antre.
- De supprimer « les points aveugles » à la jonction de la caisse du tympan et de l'antre mastoïdien et au niveau du bord inférieur du mur de la logette.

Cet amincissement doit être mené avec prudence au niveau des osselets pour ne pas toucher l'enclume, car si l'articulation incudo-stapédienne est intacte, tout contact de la fraise sur l'enclume fait courir un risque à l'oreille interne.

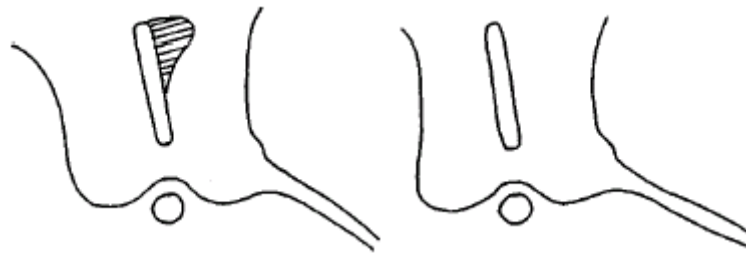

Figure n° 28 : Remodelage de la région postéro-supérieure du conduit auditif externe pour aplanir le conduit afin d'avoir une idée exacte de son épaisseur lors de l'ouverture de l'atticotomie et de la tympanotomie postérieure

- La tympanotomie postérieure proprement dite :

Elle peut être réalisée de deux manières différentes : en agrandissant l'aditus ou en découvrant la 3ème portion du nerf facial (figure 9).

Les dimensions de la tympanotomie postérieure sont entre la fossa incudis et le cadre de 2mm, entre le facial et le cadre de 3 à 4 mm, sur une hauteur de 6 à 8mm.

Elle doit permettre de visualiser : les osselets (superstructure de l'étrier et manche du marteau), la pyramide, partiellement la fosse ovale, la fenêtre ronde, tout le facial tympanique et le bec de cuiller.

A ce temps d'ouverture et d'exploration succède le temps d'éradication des lésions qui est réalisé alternativement à travers la mastoïde et le conduit.

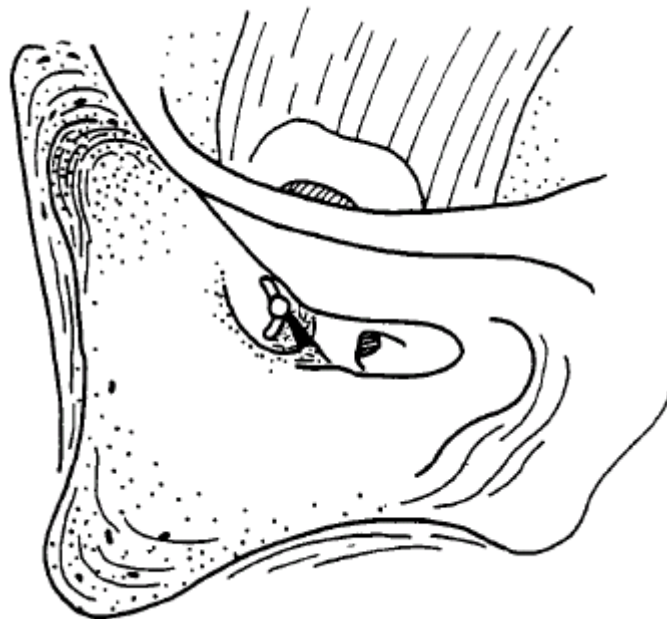

Figure n°29 : Tympanotomie postérieure avec repérage de la partie haute de la portion mastoïdienne du nerf facial, au dessous du canal externe

- Les variantes techniques :

- La voie endaurale : elle est tout particulièrement indiquée pour traiter les petits cholestéatome et les états pré-cholestéatomateux avec chaîne intacte.

- La reposition du conduit auditif externe osseux : elle est décidée au cours d'une tympanotomie postérieure, lorsque les lésions épidermiques sont trop étendues pour être enlevées avec certitude à travers la mastoïde et le conduit.

- La reconstruction du conduit auditif osseux : Elle est rendue nécessaire au cours de la chirurgie de l'otite chronique cholestéatomateuse avec destruction complète d'une des parois osseuses du conduit, et lors des réhabilitations des cavités d'évidement.

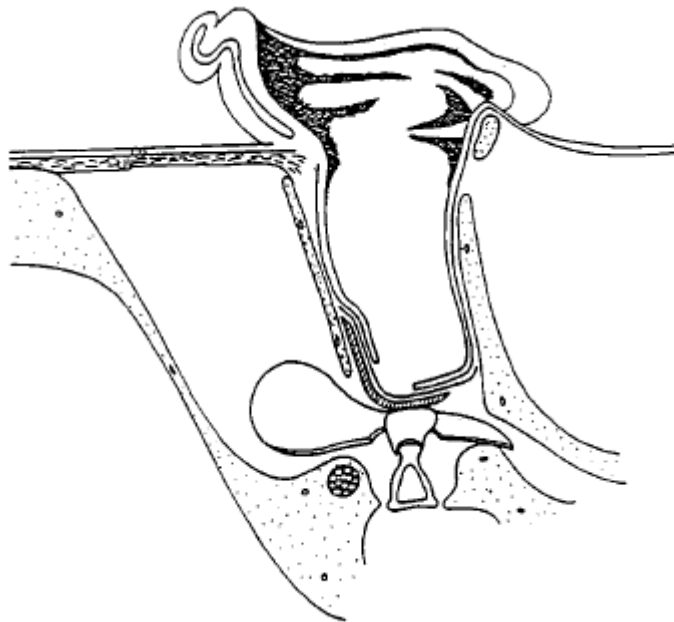


Figure n°30 : Coupe horizontale d'une TF après le premier temps. Ossiculoplastie sur la tête de l'étrier. On voit de dedans en dehors le silastic mince encoché ou percé pour l'étrier, la lame tragopérichondrale amincie, le fascia et les restes tympaniques.

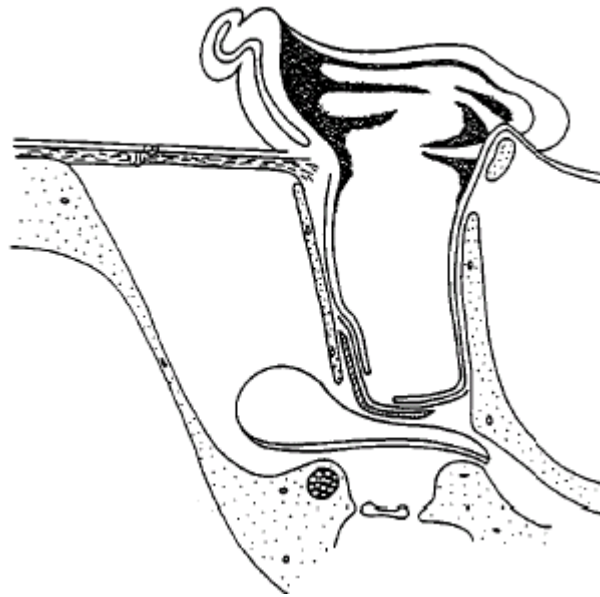


Figure n°31 : coupe horizontale d'une TF après le premier temps, sans ossiculoplastie car l'arche stapédienne est détruite.

2- Technique ouverte [108]

a- Définition

Elle comporte l'ouverture de l'ensemble des cavités attico-mastoidiennes avec suppression de la paroi postérieure du conduit auditif externe aboutissant à une cavité unique.

Elle correspond à un évidement pétro-mastoidien dont le but est de permettre l'éradication de toutes les lésions réversibles et d'assurer le contrôle et un certain entretien aisé de l'ensemble de la cavité réalisée.

Si le système tympano-ossiculaire était détruit, ou a été supprimé lors de l'intervention, on parle d'évidement avec tympanoplastie. Un comblement de la cavité d'évidement peut être réalisé d'emblée si la caisse est saine et si l'éradication totale du cholestéatome est certaine.

***b*– Avantages**

- Cette technique semble diminuer le risque de récurrence.
- En cas de récurrence son dépistage peut être plus précoce.
- On aura une disparition des otorrhées d'origine tubaire, grâce à la fermeture de la caisse.
- Elle offre un meilleur résultat auditif grâce à la possibilité de restauration ossiculaire.

***c*– Inconvénients**

- Le risque de formation de bouchons épidermiques ou de suppurations.
- D'où la nécessité d'une surveillance annuelle ou bisannuelle à vie.
- Un deuxième temps chirurgical semble nécessaire si le cholestéatome initiale s'étend à l'atrium.
- Toute baignade à proscrire puis qu'elle risque de provoquer une surinfection.

***d*– Technique chirurgicale [110]**

L'incision cutanée peut être rétro-auriculaire ou endaurale prolongée, dans le premier cas, il est possible de réaliser, en début d'intervention, la taille d'un lambeau selon la technique de Palva, pour combler la cavité d'évidement en fin d'intervention. Le choix du tracé de l'incision est guidé par les préférences de l'opérateur.

Les différents temps osseux doivent être effectués successivement. Lors de la mastoïdectomie, le repérage du tegmen antral et du sinus latéral est suivi de la squelettisation de ces deux éléments. Ces deux repères sont essentiels. Une proéminence méningée, un sinus latéral très saillant, peuvent rendre presque impossible l'antrotomie première avec ouverture de l'antre, d'avant en arrière.

La mise à plat de la pointe mastoïdienne comporte souvent la suppression de sa paroi externe et un fraisage soigneux de sa paroi antérieure. Un repère essentiel du nerf facial est fourni par la jonction de la corticale antérieure de la mastoïde et de la crête digastrique.

La suppression de la paroi postérieure du conduit osseux s'effectue en même temps que le fraisage du bec du facial, correspondant à la zone qu'on fraise lors de la tympanotomie postérieure.

La présence de l'enclume et/ou de la saillie du CSCL sont des guides précieux

L'abaissement du mur de facial est alors plus facile, le trajet du nerf s'inscrivant entre son coude en haut, et sa zone d'émergence au trou stylo-mastoidien en bas. La région sous faciale est ensuite abordée. Cette région située en arrière du facial, au-dessous du CSCP, en avant du golfe de la jugulaire interne, constitue un groupe cellulaire parfois très peu développé.

L'évidement de l'attique ou « récessus épi-tympanique » doit être complet, ouvrant notamment la fossette sus-tubaire.

En fin d'intervention, l'ensemble de la cavité doit être régularisé avec un alésage large des parois antérieures et surtout inférieure des conduit osseux, réalisant une abrasion très importante du tympan. Il doit en résulter une cavité arrondie, régulière, sans saillies.

A ce stade se pose le problème de la couverture des parois osseux de la cavité. Le comblement est particulièrement utile dans le cas de mastoïde très pneumatisée. Pour combler d'emblée une cavité, il faut être certain de ne pas laisser de cholestéatome résiduel. Cela est parfois difficile à affirmer dans certains cholestéatomes très extensifs mal limités. Cette couverture peut être assurée soit par un lambeau musculaire soit par une aponévrose temporale.

Un temps tympanoplastique éventuel peut trouver place lorsque les lésions respectent l'hypotympanum et la région des fenêtres. Une aponévrose temporale peut alors être glissée sous le reliquat tympanique antérieur. Si l'étrier est intact, on peut espérer réaliser une myringo-stapédopexie par appui directe de l'aponévrose sur l'étrier. En l'absence de

superstructure stapédienne, on peut opter, soit pour une ossiculoplastie immédiate ou ultérieure (figure 12).

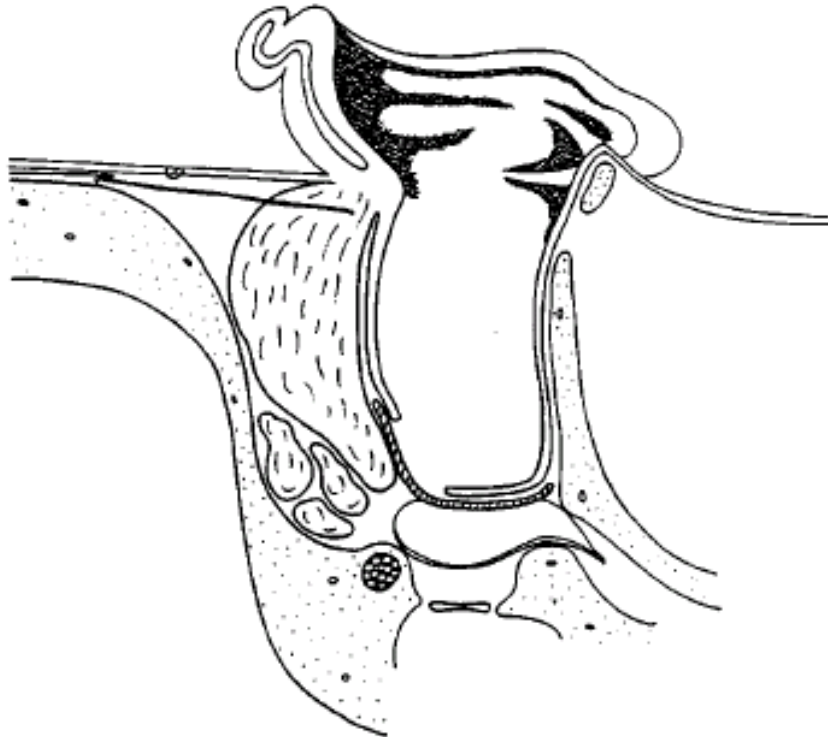


Figure n°32 : Coupe horizontale d'une TO avec comblement musculaire par le lambeau de Palva.
L'étrier est détruit, du silastic mince est placé dans la caisse. Des greffes fibro-musculaires libres viennent caler le lambeau de Palva.

La méatoplastie est un temps essentiel. Elle a pour but d'obtenir un méat adapté aux dimensions de la cavité qui a été taillée. Une cavité d'évidement doit être évasée vers l'arrière, se raccordant en pente douce avec la corticale rétromastoidienne. Cela permet aux plans superficiels rétro-auriculaires de se plaquer sur le sinus latéral, entraînant la réduction des dimensions de la cavité d'évidement. La méatoplastie en est le complément (figure 13).

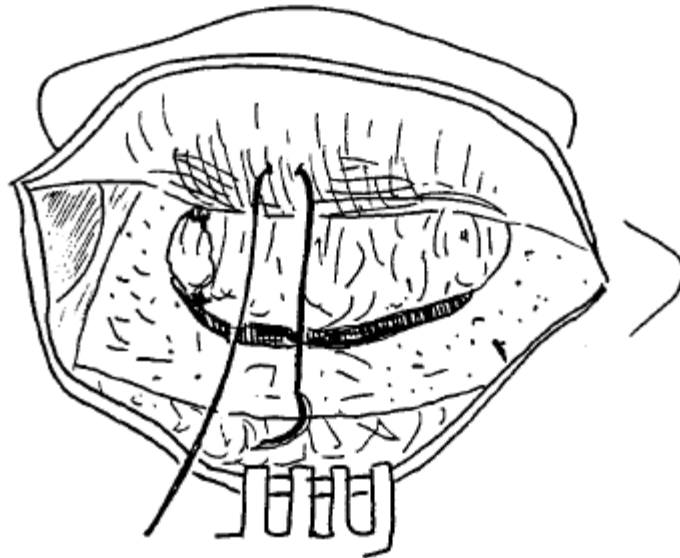


Figure n°33 : Point sous cutané permettant la méatoplastie par traction. Ce point est amarré en avant au tissu fibreux et péricondral au voisinage de l'insertion du lambeau de Palva que l'on voit remplissant la cavité mastoïdienne. En arrière, il prend appui sur le périoste. Une fois serré, ce point va ouvrir le conduit qui a été incisé à sa partie supérieure, incision correspondant à la branche verticale d'une voie endaurale.

C- CHOIX DE TECHNIQUE

Les différentes techniques de chirurgie suscitent encore de nombreuses controverses sans que les résultats présentés pour chacune d'entre elles n'apporte la preuve de la supériorité de l'une au de l'autre.

Ainsi, le choix entre l'une ou l'autre technique opératoire est l'affaire de cas individuelle et d'écoles. Néanmoins, des critères comme le type de cholestéatome, l'état de l'audition, la pneumatisation mastoïdienne, les habitudes du choix opératoire du chirurgien et également la personnalité du patient, oriente l'indication opératoire.

Pour Goçmen, ce choix dépend du niveau socioéconomique du patient, de l'extension du cholestéatome, de l'état anatomique de la mastoïde, et de l'expérience du chirurgien. Ainsi, la TF est préférée chez les patients à niveau socioéconomique élevé, mastoïde large et cholestéatome limité. Dans les deux techniques, Dans sa série, la TO a été réalisée dans 69% des cas pour les raisons que la plupart des patients étaient d'origine rurale et chez qui un suivi régulier serait un problème, aussi dans la majorité des cas, le cholestéatome était extensif [27]Rondinni Gilli, est partisan de la TO pour trois raisons :

- Contrôler en permanence une récurrence diffuse du cholestéatome.
- Eviter une poche de rétraction en cas notamment de large atticotomie spontanée, bien que l'utilisation du cartilage diminue cette possibilité.
- En cas de mastoïde condensée à la TDM

En revanche, si l'extension cholestéatomateuse est compatible avec la réalisation d'une TF, il préfère cette technique en y associant une tympanotomie postérieure et l'utilisation des optiques. Si l'exérèse est considérée comme totale, la reconstruction ossiculaire sera réalisée dans le même temps opératoire. Un 2^{ème} temps n'est donc pas systématique et ce quelque soit la technique initiale réalisée mais cela implique une surveillance clinique régulière et tomodensitométrie à un an dans les TF [1]

Kos et coll sont aussi partisans de la TO et ont démontré que cette technique possède des résultats anatomiques et fonctionnels satisfaisants à condition que le chirurgien soit capable de réaliser un long suivi postopératoire [54]

Lesinskas préfère la TF car malgré le fait qu'elle expose à un plus grand risque de récurrence, elle permet de préserver une audition adéquate et libère des problèmes postopératoires de soin de la cavité en comparaison avec la TO [55]

Magnan est lui aussi partisan de la TF et a démontré qu'il est possible de pratiquer l'exérèse de toutes les tailles de cholestéatome des cavités de l'oreille moyenne tout en respectant ou reconstruisant le conduit osseux détruit soit par la maladie soit par le chirurgien. Dans sa série de 1670 patients qui ont été tous traités par TF quelque soit leur âge et l'extension du cholestéatome, la TF a permis d'aboutir à une éradication du cholestéatome en un temps chez 40 % des enfants et 66% des adultes ; en deux temps chez 82% des enfants et 83,5% des adultes [56,96]

Morinière est aussi partisan de TF avec la reconstruction du tympan et du cadre tympanique par un greffon chondro-périchondral du tragus car ceci a réduit le taux de récurrence de 22,5% à 8% dans sa série, mais une révision chirurgicale dite de « second look » s'avère nécessaire vu que l'opacité du greffon gêne la surveillance postopératoire de la cavité tympanique [99]

Pour HO, le traitement chirurgical doit être individualisé et une seule technique ne doit pas être utilisée de façon exclusive pour gérer un cholestéatome, aussi a démontré qu'un temps qui utilise une tympanotomie postérieure pour le contrôle du cholestéatome est une technique efficace qui offre un grand potentiel pour la préservation et la restauration de l'audition [100]

Pour Lerozey, le but prioritaire du traitement du cholestéatome chez l'enfant comme chez l'adulte est l'exérèse totale et définitive des lésions, le résultat fonctionnel et la sauvegarde

de l'architecture ne vient qu'en second. Il est partisan d'un traitement adapté à chaque cas et non de l'utilisation d'une technique chirurgicale unique. [14]

La figure 39 résume la stratégie opératoire en fonction des différents paramètres

loco-régionaux et parfois généraux.

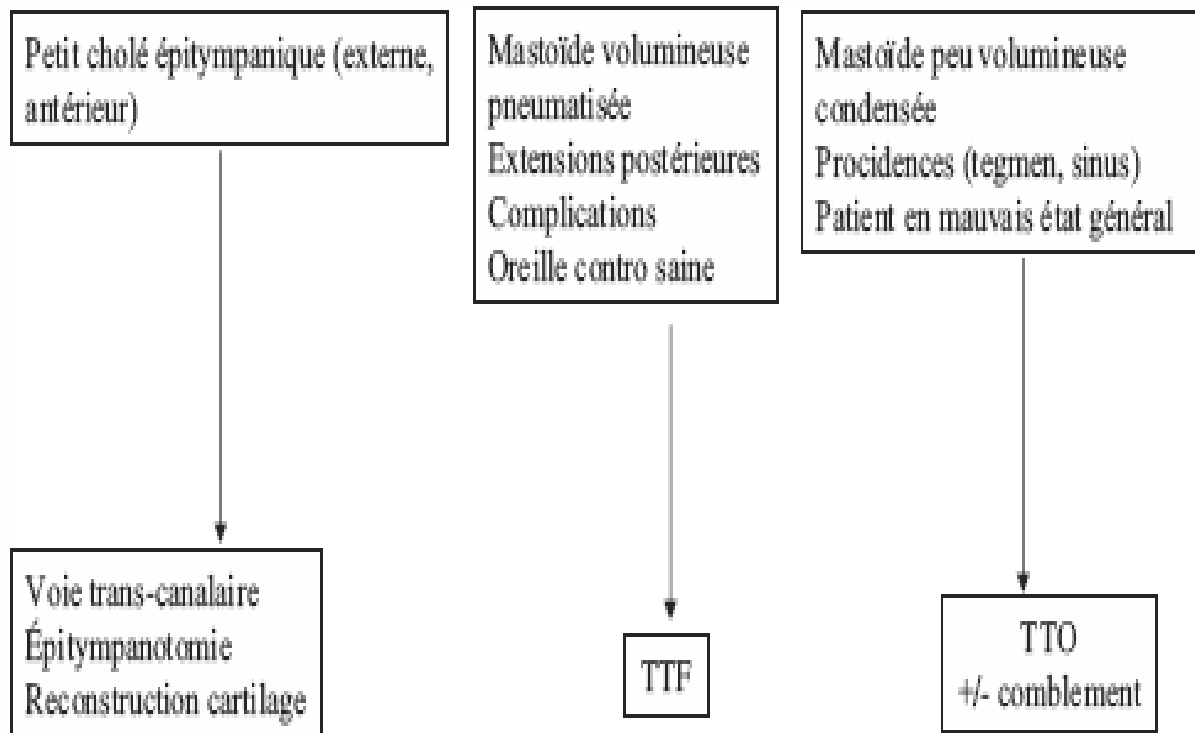


Figure n°34 : Principaux critères de choix de la technique opératoire (TTF et TTO).

D- Les nouvelles instrumentations:

1. Les optiques d'otoendoscopie:

Les optiques d'otoendoscopie offrant une vision latérale ont été introduites il y a quelques années en complément de la chirurgie otologique classique sous microscope. Le but et l'intérêt de ces optiques sont de rechercher des reliquats lésionnels dans des régions difficiles d'accès afin de compléter l'exérèse du cholestéatome et de permettre un moyen de révision moins invasif après tympanoplastie en technique fermée.

Thomassin et al ont montré que l'utilisation d'otoendoscopes permettait de réduire de façon significative le taux de lésions résiduelles. Contrairement à Tarabichi utilisant exclusivement les otoendoscopes pour l'exérèse de certains cholestéatomes limités, nous pensons que l'otoendoscopie doit rester un complément de la chirurgie classique sous microscope. En outre l'utilisation des endoscopes est actuellement limitée en cas de saignement per-opératoire ou en présence de tissu inflammatoire volontiers hémorragique, ce qui est fréquemment le cas dans la chirurgie du cholestéatome.

2. La surveillance électro-physiologique per-opératoire du nerf facial:

Plusieurs publications nord-américaines recommandent l'utilisation systématique d'un monitoring facial lors de la chirurgie otologique. Néanmoins, plusieurs contre-arguments peuvent être opposés à ce type de conclusion : il ne s'agissait jamais d'étude comparative, aucune étude ne faisait apparaître de différence statistiquement significative par rapport à l'utilisation du monitoring facial, le pourcentage de cas où le monitoring facial avait effectivement apporté un intérêt en per-opératoire semblait relativement faible et l'analyse des cas présentés montrait qu'un risque facial accru était le plus souvent prévisible en pré-opératoire. Le monitoring facial dans la chirurgie du cholestéatome n'est utile que dans un nombre relativement limité de cas pour l'otologiste expérimenté, alors qu'au contraire, il peut constituer une fausse sécurité pour l'otologiste débutant.

L'indication du monitoring du nerf facial est basée sur les données de l'examen clinique et du bilan d'imagerie pré-opératoires. Les principales indications du monitoring facial dans la chirurgie du cholestéatome de l'oreille moyenne sont représentées par :

- atteinte clinique de la motricité faciale (ou antécédent de paralysie faciale),
- examen otoscopique montrant une érosion de la 2^e portion du canal facial, surtout si elle est associée à un cholestéatome surinfecté,
- examen tomodensitométrique montrant des rapports intimes entre l'opacité tissulaire et le canal facial, en particulier si sa coque osseuse apparaît érodée (et également en cas de fistule du canal semi-circulaire latéral qui a été trouvée associée à un taux d'exposition du nerf facial plus important),
- reprise opératoire, si les conditions de l'intervention précédente ne sont pas connues et si le scanner laisse présager d'éventuels rapports entre les lésions cholestéatomateuse et le nerf facial.



RESUMES

RESUME

Le cholestéatome est une pathologie sévère de l'oreille moyenne. Chez l'enfant, il se présente sous deux formes, le cholestéatome acquis, proche de la forme de l'adulte et le cholestéatome congénital. Notre travail est une étude rétrospective, portant sur 15 cas d'otites moyennes chroniques cholestéatomateuses chez l'enfant, colligé au service d'ORL de l'Hôpital militaire Avicenne Marrakech, durant la période allant de janvier 2007 à décembre 2011. Il a constitué en une analyse épidémiologique, clinique, paraclinique, thérapeutique et évolutive. L'âge de nos patients variait de 07 à 14ans avec une moyenne d'âge de 10,2 ans. Une prédominance masculine a été retrouvée, le sex-ratio était de 1,5, et un antécédent otitique chez 80%. L'otorrhée et l'hypoacousie sont les symptômes les plus fréquemment rencontrés. L'examen otoscopique est la clé du diagnostic, une perforation tympanique est retrouvée dans 66,6% des cas, une poche de rétraction dans 13,3% des cas, Une attécite cholestéatomateuse dans 2cas (13,3%). un polype attical dans 6,6%. Une surdité de transmission a été mise évidence dans 86,6% des cas avec un rinne audiométrique moyen de 30db, et une surdité mixte dans 13,3% à l'audiogramme. Le bilan radiologique est basé sur la TDM qui est un examen obligatoire et d'un grand intérêt aussi bien diagnostique que thérapeutique. Une TTF a été réalisée dans tous nos cas. Il existait une lyse ossiculaire dans 53,3% des cas. L'évolution a été marquée par la survenue de 4cas de récidence et de cholestéatomes résiduels. Le choix entre les deux techniques opératoires, suscite encore des discussions. Cependant, le respect des règles de prévention des récidence cholestéatomateuse a permis de réduire l' incidence de ces récurrences dans les tympanoplasties en techniques fermées qui donnent de meilleurs résultats tant sur le plan anatomique que fonctionnel.

Enfin le caractère dangereux et plus extensif du cholestéatome de l'enfant doit nous inciter à un dépistage et une prise en charge plus précoce.

Mots-clés : Cholestéatome – Enfant –Otoscopie– Tympanoplastie – Evolution.

ABSTRACT

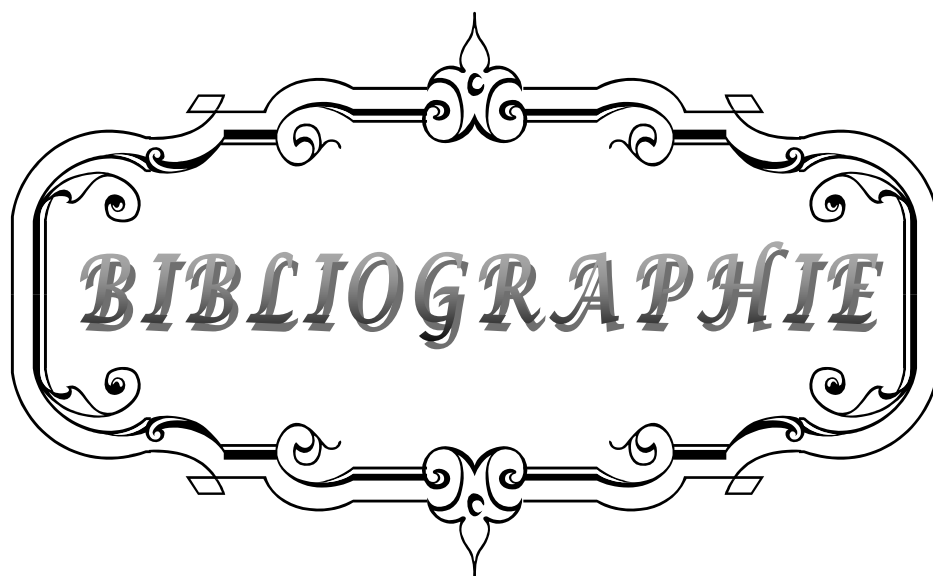
Cholesteatoma is a severe disease of the middle ear. In children, it comes in two forms, the acquired cholesteatoma, close to the shape of the adult and congenital cholesteatoma. Our work is a retrospective study, concerning 15 cases of chronic otitis media with cholesteatoma, brought together in the service of ORL of the Avicenna military hospital in Marrakech during period going from January, 2007 till December, 2011. It constituted in an epidemiologic, clinical, paraclinique, therapeutic and evolutionary analysis. Our series consists of almost as many men as women. The age of our patients varies between 07 years and 14 years, with a mean age of 10,2 years. The principal factors of risks are the otitises with repetitions (80% of the cases). The otorrhée and hypoacusia is the symptoms most frequently met. The otoscopic examination is the key of the diagnosis. A total perforation is found in 66,6% of the cases. And retraction in 13,3% of the cases. Atticite a cholesteatoma in 2 cases (13.3%).A deafness of transmission was put obviousness in 81% of the cases at the audiogram. The radiological assessment is based on the TDM which is an obligatory examination for the great interest as well diagnoses as therapeutic. A tympanoplasty with canal push-up technic was carried out in the majority of the cases. The evolution was marked by the occurrence of 4cas recurrence and residual cholesteatoma.. The choice between both of operative technic, open and closed, is still arousing discussion. However, the respect of prevention rules of recurrent cholesteatoma allowed to reduce the incidence of these recurrences after the combined approach tympanoplasties who give best results as much as on the anatomic and functional planes. Finally, the most extensive and dangerous character of cholesteatoma of the child shall lead us to a screening and taken earlier load

Key words:Cholesteatoma – Child– Otoscopy – Tympanoplasty – Evolution.

ملخص

الكوليستيرولي هو مرض حاد في الأذن الوسطى. عند الأطفال، يأتي في شكلين، الكوليستيرولي المكتسبة، على مقربة من شكل الكوليستيرولي للكبار والكوليستيرولي الخلقى. عملنا هذا عبارة عن دراسة إسترجاعية، همت 15 حالة التهاب الأذن الوسطى المزمن بالورم الكولسترولي، متواجدة في قسم أمراض الأنف والحنجرة بالمستشفى العسكري بمراكش في الفترة ما بين يناير 2007 وديجنبر 2011، هذا العمل شكل تحليلا وبائيا، سريريا، علاجيا وتطوريا الحالات المدروسة أغلبها لذكور. عمر المرضى تروح بين 7 سنوات و 14 سنة، متوسط العمر ناهز 10,2 سنوات، أهم العوامل التي تؤدي إلى هذا المرض هي الالتهاب المتكرر للأذن 80% من الحالات. من بين الأعراض التي يتعرض لها المرضى بكثرة هي سيلان الأذن وضعف السمع. الفحص المنظاري هو مفتاح التشخيص، الثقب للطبلة كان موجودا عند 66,6% من الحالات، الكيس المنقبض في 13,3% من الحالات. اللإم التحويلي لوحظ عند 81% من الحالات في جهاز قياس السمع. الفحص الإشعاعي المرتكز على السكانيين يعتبر فحصا إجباريا وذو أهمية بالغة في التشخيص والعلاج. التقنية المغلقة تم القيام بها في جميع الحالات. تطور الحالات تميز بظهور 4 حالات من التنكساتى و المتخلفات إن الاختيار بين إحدى التقنيتين الجراحييتين المفتوحة والمغلقة مازال يطرح عدة مناقشات، غير أن احترام قواعد الوقاية من تنكسات الورم الكولسترولي سمح بتخفيض نسبتها بعد عملية رأب الطبلة بالتقنية المغلقة التي تعطي أحسن النتائج سواء على المستوى التشريحي أو الوظيفي وأخيرا فإن الخطورة الكوليستيرولي و طابعها الواسع ينبغي أن يشجعنا على الفحص المبكر و معالجته في وقت سابق.

الكلمات الأساسية الكوليستيرولي- الطفل - الفحص المنظاري- التقنية المغلقة - التطور



BIBLIOGRAPHIE

1. **AYACHE D, SCHMERBER S, LAVIEILLE J P.**
Cholestéatome de l'oreille moyenne. Ann . Otolaryngol. Chir .
Cervicofac, 2006; 123,3; 120-137.
2. **Thomassin J M, Braccini F.**
Place de l'imagerie et de l'endoscopie dans la surveillance et la prise en charge des
cholestéatomes opérés en technique fermée.
Rev.Laryngol.Otol.Rhinol.1999;120, 2:75-81.
3. **HERAN F, WILLIAMS M.**
IRM DE L'OREILLE. J. Neuroradiol, 2003, 30, 131-145.
Masson, Paris, 2003.
4. **ZYLBERBERG F, WILLIAMS M, AYACHE D.**
Tomodensitométrie des cholestéatomes secondaires de l'oreille moyenne.
Feuillets de Radiologie, 2000, 40, n° 1, 48-57. Masson, Paris 2000.
5. **BEKAR H.**
Cholestéatome de l'oreille moyenne à l'hôpital Mohamed V de Casablanca :
à propos de 49 cas.Thèse. Méd. Casa.,1998; 231 .
6. **DARROUZET V, DUCLOS J.Y, PORTMANN D, BEBEAR J p.**
Preference for closed technique in the management of cholesteatoma of the
middle ear in children: a retrospective study of 215 consecutive patients treated over
10 years.
Am. J. Otol., 2000; 21(4): 474-481.
7. **MARTIN Ch., LACHHEB N., BERTHOLON P., PRADES J.M.**
Cholestéatome de l'enfant. Etude clinique et thérapeutique. A propos d'une série
homogène de 122 cas.
J. Fr. ORL., 1999; 48, 5 : 281-292.
8. **EL JERRARI A., CHARLES X., GENTINE A., CONRAUX C.**
Le cholestéatome de l'enfant : A propos de 110 cas.
Ann. Otolaryngol. Chir. Cervicofac., 1995; 112 (6) : 251-257.
9. **HEUMANN H.**
Le cholestéatome de l'enfant.
Rev. Laryngol. Otol. Rhinol., 1998; 119, 5 : 311-312.

10. **FAGEEH N A., SCHLOSS M D., ELAHI M L., TEWFIK T L., MANOUKIAN J J.**
Surgical treatment of cholesteatoma in children.
J. Otolaryngology, 1999; 28 (6): 309–312.
11. **STERN S.J., FAZEKAS–MAY M.**
Cholesteatoma in the pediatric population: prognostic indicators for surgical decision making.
Laryngoscope, 1992 Dec; 102 : 1349–1352.
12. **CHARACHON R., EYRAUD S., GUENOUN A., EGAL F.**
Le traitement chirurgical du cholestéatome de l'enfant.
Revue de laryngologie, 1984; 105, N°5 : 465–474.
13. **CHARACHON R., GRATACAP B., LEJEUNE J.M., TIXIER C.**
Les révisions dans la chirurgie du cholestéatome de l'oreille moyenne.
Rev. Laryngol.Otol.Rhinol., 1988;109, N°1: 61–66.
14. **CHENG Z.A., LACHER G., PORTMANN D.**
A propos du traitement chirurgical du cholestéatome chez l'enfant.
Rev. Laryngologie, 1988; 109, 2 : 119–122.
15. **DESAULTY A., MASTEAU L., NGUYEN K.T., VELLY B.**
Le cholestéatome de l'enfant. A propos de 104 cas.
Ann. Otolaryngol. Chir. Cervicofac., 1994; 111 (7) : 371–376.
16. **TRIGLIA J.M., GILLOT J.C., GIOVANNI A., CANNONI M.**
Le cholesteatome de l'oreille moyenne chez l'enfant. A propos de 80 observations et revue de la littérature.
Ann. Oto. Laryng. (Paris), 1993; 110: 437–443.
17. **UEDA H., NAKASHIMA T., NAKATA S.**
Surgical strategy for cholesteatoma in children.
Auris Nasus larynx, 2001; 28, 2 : 125–129.
18. **LEROSEY Y., ANDRIEU–GUITRANCOURT J., MARIE J P., DEHESDIN D.**
Le cholestéatome de l'oreille moyenne chez l'enfant Critères de décision chirurgicale.
A propos de 57 cas.
Ann. Otolaryngol. Chir. Cervicofac., 1998; 115 : 215–221.

19. **CHARACHON R., LAVIEILLE J.P.**
Cholestéatomes de l'enfant.
J. Fr. ORL., 1997; 46, 5: 267-272.
20. **RACHIDI-ALAOUI F., BENCHEKROUN L., JAZOULI N., LAZRAK A., KZADRI M.**
Le cholestéatome de l'oreille moyenne chez l'enfant. A propos de 160 cas.
Rev. Laryngol. Otol. Rhinol., 1996; 117, 1 : 47-50.
21. **PRESCOTT C.A.**
Cholestéatoma in children the experience at the Red Cross War Memorial Children's Hospital in South Africa 1988-1996.
Int. J. Pediatr. Otorhinolaryngol., 1999; 49 (1) : 15-19.
22. **KEMPPAINEN HO., PUNHAKKA HJ., KARMA PH., SIPILA MM., MANNINEN MP., LAIPPALA PJ.**
Epidemiology and aetiology of middle ear cholesteatoma.
Acta. Oto-Laryngologica., 1999 Jan; 119 (5) : 568-572.
23. **Gérard J M, Thill M P, Gersdorff M.**
L'art de la tympanoplastie et son illustration clinique.
Ann.Otolaryngol .Chir. Cervicofac., 2003; 120, 2, 83-93 Masson, Paris, 2003.
24. **WAYOFF M., CHARACHON R., ROULLEAU P., LACHER G., DEGUINE C.**
Le traitement chirurgical du cholestéatome de l'oreille moyenne.
Société française d'ORL et de pathologie cervico-faciale,Arnette,Paris, 1982.
25. **KANGSANARAK J., FOANANT S., RUCKPHOPUNT K., NAVACHAROEN N., TEATRAKUL S.**
Extracranial and intracranial complications of suppurative otitis media.Report of 102 cases.
J. Laryngol. Otol., 1993; 107: 999-1004.
26. **DARROUZET V., PORTMANN M., PORTMANN D., BEBEAR J.p., DUCLOS J.Y.**
Les cholestéatomes de l'oreille moyenne chez l'enfant.
Analyse clinique, évolutive et thérapeutique d'une série de 215 cas consécutifs.
Ann. Otolaryngol. Chir. Cervicofac., 1997; 114 (7-8) : 272-283.
27. **SOLDATI D.**
Knowledge about cholesteatoma, from the first description to the moderne histopathology.
Otol. Neurotol., Nov 2001, 22 (6) : 723-730

28. **DARROUZET V., DUCLOS J.Y., PORTMANN D., BEBEAR J.p.**
Congenital middle ear cholesteatoma in children: our experience in 34 cases.
Otolaryngol. Head. Neck. Surg., 2002 Jan; 126 (1): 34-40.
29. **EL JERRARI A., STIERLE J.L., DEBREY F., VEILLON F., GENTINE A., CONRAUX C.**
Le cholestéatome congénital et les malformations ossiculaires associées.
Ann. Otolaryngol. Chir. Cervicofac., 1995; 112 (6) : 258-261.
30. **CHARACHON R., GRATACAP B., FILLATRE B.**
Les cholestéatomes congénitaux de l'oreille moyenne chez l'enfant.
Revue de laryngologie, 1992; 113, N°1 : 7-10.
31. **DEGUINE C.**
Aspects cliniques de la pathogénie du cholestéatome.
Les cahiers d'ORL., 1987; 22 (9) : 631-640.
32. **GERSDORFF M. CORNELIS J PH.**
Oreille contro-latérale en cas de cholestéatome.
Rev. Laryngologie, 1992; 113, 1: 3-5.
33. **MARTIN Ch., LACHHEB N., BERTHOLON P., PRADES J.M.**
Intérêt du cartilage dans la chirurgie des cholestéatomes de l'enfant opérés en technique fermée.
Revue officielle de la société française d'ORL., 2000; 62 (4) : 27-32.
34. **ROGER G., TASHJIAN G., ROELLY P., RAHMI H., LACOMBE H., GARABEDIAN E.N.**
Poches de rétraction fixées et cholestéatome de l'enfant.
Ann. Otolaryngol. Chir. Cervicofac., 1994; 111: 103-109.
35. **WIFAK L.**
Intérêt de la TDM et IRM dans le diagnostic et les récurrences du cholestéatome.
Thèse de la faculté de médecine de casablanca. N°180.2003.
36. **Williams.MT, Ayache D.**
Imagerie des otites chroniques de l'adulte.
J Radiol 2006;87:1743-55
37. **MARCIANO S., THOMASSIN J.M., BRACCINI F., MOULIN G.**
Imagerie et pathologies traumatique, inflammatoire et tumorale de l'oreille externe et moyenne.
Rev. Laryngol. Otol. Rhinol., 1999; 120, 3 : 185-193.

38. **ROCHER P., CARLIER R., ATTAL P., DOYON D., BOBIN S.**
Apport et place du scanner dans le bilan pré-opératoire de l'otite chronique.
Ann. Otolaryngol. Chir. Cervicofac., 1995; 112 : 317-323.
39. **THOMASSIN J.M., MOULIN G., EPRON J.P., VIVARAT PERRIN L., BIZEAU A.**
Imagerie de l'oreille moyenne normale et pathologique.
EMC. ORL., 1997; 20-048-A-10 : 18p.
40. **SAMARI H.**
Otite moyenne chronique cholestéatomateuse. Apport de l'imagerie (à propos de 42 cas).
Thèse. Méd. Casa., 2001, N° 278.
41. **BONAFE A.**
Imagerie des surdités de transmission.
J. Radiol., 1999; 80: 1772-1779.
42. **BONAFE A., HAGEN P., MARCHANT H., SMADJA PH., VIAUD B.**
Imagerie de l'otite chronique.
Les cahiers d'ORL., 1999; 34 (6) : 235-240.
43. **MARTIN Ch., PRADES J.M., POUGET J.F., VEYRET.Ch.**
Imagerie et pathologie de l'oreille et du rocher (base du crâne exceptée)
Rev. Laryngol. Otol. Rhinol., 1999; 120, 3 : 177-184.
44. **VEILLON F.**
Imagerie de l'oreille.
Médecine-science Flammarion 1991.
45. **PARIS J., ESTEVE A., MELLER R., BRUZZO M., CHAYS A., MAGNAN J.**
Cholestéatome et fistules labyrinthiques associés à une dénudation du facial.
J. Fr. ORL., 2000; 49, 6: 295-299.
46. **TODONG F., MOSNIER I., CYNAGORSE F., BOUCCARA D., JULIEN N., STERKERS O.**
Otites chroniques cholestéatomateuses et fistules labyrinthiques chez l'adulte: étude de 29 cas.
J. Fr. ORL., 2000; 49, 5: 256-261.
47. **DESAULTY A., MACHIELS S., MALLER Y., COURTMANS I., PASQUESOONE X.**
Fistules labyrinthiques et cholestéatomes.
Rev. Laryngol. Otol. Rhinol., 1998; 119, 1 : 35-39.

48. **DESAULTY A., COURTMANS I., LOUIS E., PASQUESOONE X., BRAMI P.**
Affections otologiques et complications méningo-encéphaliques : notions actuelles et attitude thérapeutique.
J. Fr. ORL., 1997; 46, 6: 352-356.
49. **MAHESHWARI S., MUKHERJI S.K.**
Diffusion-weighted imaging for differentiating recurrent cholesteatoma from granulation tissue after mastoidectomy: case report.
Am. J. Neuroradiology, 2002 May; 23: 847-849.
50. **THOMASSIN J.M., BRACCINI F.**
Place de l'imagerie et de l'endoscopie dans la surveillance et la prise en charge des cholestéatomes opérés en technique fermée.
Rev. Laryngol. Otol. Rhinol., 1999; 120, 2 : 75-81.
51. **BLANEY S.P.A., OYARAZABAL M., BOWDLER D.A., TIERNEY P.**
Le scanner dans le 2ème temps de tympanoplasties en technique fermée.
Rev. Laryngol. Otol. Rhinol., 2000; 121, 2: 79-81.
52. **KIMITSUKI T., SUDA Y., KAWANO H., TONO T., KOMUN S.**
Correlation between MRI findings and second-look operation in cholesteatoma surgery.
ORL. J. Otorhinolaryngol. Relat. Spec., 2001 sep-oct; 63, 5: 291-293.
53. **DARROUZET V, DUCLOS JY, PORTMANN D, BEBEAR JP.**
Preference for the closed technique in the management of cholesteatoma of the middle ear in children: a retrospective study of 215 consecutive patients treated over 10 years. Am J Otol 2000; 21:474-8
54. **DODSON EE, HASHISAKI GT, HOBGOOD TC, LAMBERT PR .**
Intact canal wall mastoidectomy with tympanoplasty for cholesteatoma in children. Laryngoscope 1998;108:977-83.
55. **CHARACHON R., SCHMERBER S., LAVIEILLE J.P.**
La chirurgie des cholestéatomes de l'oreille moyenne.
Ann. Otolaryngol. Chir. Cervicofac., 1999; 116 (6) : 322-340.
56. **ARS B.**
Chirurgie du cholestéatome: tympanotomie postérieure ou évidemment pétro-mastoïdien ? Est-ce bien la clé du problème ?
Les cahiers d'ORL 1993; 28 (9) :363-366

57. **RONDINI-GILLI E., MOSNIER I., STERKERS O., JULIEN N., GOUIN JM., AIDAN P., RUFAT P.**
Chirurgie en un temps du cholestéatome de l'oreille moyenne chez l'adulte: à propos de 180 cas.
Rev. Laryngol. Otol. Rhinol., 2001; 122; 2 : 75-79.
58. **MAGNAN J., BEBEAR J P., CLAROS P., DEGUINE C., GERSDORFF M., ROMANET P., STERKERS O., ZINI C.**
La chirurgie du cholestéatome (table ronde).
L'otite chronique, MAGNAN J., 1995 : 121-146.
59. **MAGNAN J., CHAYS A., FLORENCE A., LEPETRE-GILOT C., COHEN J.M., BONNEFILLE E.**
L'éradication du cholestéatome chez l'enfant.
J. Fr. ORL., 1992; 41, 6 : 418-426.
60. **ZINI C., BACCIU S., PASANISI E.**
Les récurrences de cholestéatome après tympanoplastie en technique fermée: pathogénie et prévention.
Rev. Laryngol. , 1991; 112, 1 : 11-16.
61. **AMAL TAHIRI**
Le cholestéatome de l'Enfant à propos de 206 cas.
Thèse de la faculté médecine et de pharmacie de Casablanca. 2002, N°6.
62. **FONLUPT B., DISANT F.**
Le cholestéatome de l'oreille moyenne chez l'enfant.
Pédiatrie, 1988; 43 : 235-239.
63. **CHARACHON R.**
Les indications des différentes techniques chirurgicales lors du premier temps.
Les cahiers d'ORL., 1993; 28 (10) : 411-412.
64. **DUCKERT L.G., MAKIELSKI K.H., HELMS J.**
Management of anterior epitympanic cholesteatoma: expectations after epitympanic approach and canal wall reconstruction.
Otol. neurotol., 2002; 23 (1) : 8-13.
65. **CHARACHON R., TIXIER C., LAVIEILLE J.P., WALTER V.**
Les cholestéatomes extensifs sans invasion intra-pétreux.
Discussion de l'attitude chirurgicale.
Rev. Laryngologie, 1993; 114, 3 : 155-160.

66. **MARTIN Ch., PRADES J.M., BERTHOLON P., MERZOUGUI N., DURAND M.**
Les cholestéatomes intra-pétreux.
Rev. Laryngol. Otol. Rhinol., 1996; 117, 3 : 157-163.
67. **BRUZZO M., CHAYS A., MAGNAN J.**
Le cholestéatome à chaîne intacte, aspects et résultats de la chirurgie conservatrice.
Ann. Oto. Rhinol. Laryngol. 1998; 115 : 309-314.
68. **ROBIER A., MORINIERE S., LESCANNE E.**
Physiopathologie des lésions ossiculaires au cours de l'otite chronique. Déductions thérapeutiques.
Ann. Otolaryngol. Chir. Cervicofac., 1995; 112 : 317-323.
69. **Portier F, Lescanne E, Racy E et al.**
Prise en charge des fistules labyrinthiques cholestéatomateuses : à propos de 22 cas.
J Otolaryngol 2005;34:1-6.
70. **WILLIAMS MT, AYACHE D, ALBERTI C et al.**
Detection of postoperative residual cholestoma with delayed contrastenhanced MR imaging : initial finding.
European Radiology 2003;13,1: 169-174.
71. **ROGER G., SCHLEGEL N., CHAUVIN P., DENOYELLE F., GARABEDIAN E.N.**
Facteurs prédictifs de la survenue de cholestéatomes résiduels chez l'enfant.
Ann. Otolaryngol. Chir. Cervicofac., 1995; 112 : 262-274.
72. **THOMASSIN J.M., DUCHON-DORIS J.M., EMRAN B., RUD C., CONCIATORI J., VILCOQ P.**
Otochirurgie endoscopique. Premier bilan.
Ann. Oto. Laryngol. (Paris), 1990; 107 : 564-570.
73. **GOOD G M., ISAACSON G.**
Otoendoscopy for improved pediatric cholesteatoma removal.
Ann. Otol. Rhinol. Laryngol., 1999; 108 : 893-896.
74. **LATIL D'ALBERTAS D., FRAYSSE B., VANDEVENTER G., CHA F., BONAFE A.**
Intérêt de la tomodensitométrie et de l'endoscopie dans le suivi des 2^{es} temps de cholestéatome.
Les cahiers d'ORL., 1995; 30 (2) : 104-109.

75. **THOMASSIN J.M., BRACCINI F., PARIS J., KORCHIA D., RICHARD-VITTON T., DEVEZE A., FOGLIARINI C.**
Chirurgie sous guidage endoscopique dans le deuxième temps du cholestéatome de l'oreille moyenne.
J. Fr. ORL., 1999; 48; 3: 147-152.
76. **STANGERUP S.E., DROZDZIEWICZ D., TOS M.**
Cholesteatoma in children, predictors and calculation of recurrence rates.
Int. J. Pediatr. Otorhinolaryngol., 1999; 49 suppl 1 : 569-573.
77. **MAGNAN J., CHAYS A., BRUZZO M., BRODER L.**
Le traitement du cholestéatome en technique fermée. Comment ? pourquoi ?
Les cahiers d'ORL., 2000 ; 35 (3) : 157-164.
78. **MARTIN Ch.**
Intérêt de l'utilisation du cartilage dans les poches de rétraction tympaniques et les cholestéatomes de l'oreille moyenne.
J. Fr. ORL., 1999; 48, 2 : 127-130.
79. **COIFFIER T., GARABEDIAN E.N.**
Surdité de transmission de l'enfant et retard de langage.
Les cahiers d'ORL., 1998; 33 (5) : 263-266.
80. **IINO Y., NAGAMINE H., SASAKI Y., KODERA K.**
Hearing results of canal wall reconstruction tympanoplasty for middle ear cholesteatoma in children.
Int. J. Pediatr. otorhinolaryngol., 2001 Jul; 60 (1) : 65-72.
81. **THOMPSON J.W.**
Cholesteatomas.
Pediatr. Rev., 1999 Apr; 20 (4) : 134-136.
82. **CASTRILLÓN R.**
Résultats à long terme de l'évidement pétro-mastoïdien en technique ouverte.
Thèse. Méd. Genève, 2001.
83. **PORTMANN M., PORTMANN D.**
Tympanoplasties et autres interventions à visée mixte.
Manuel pratique de chirurgie otologique, 1997 : 130-162.

- 84. TRAN BA HUY P., CHAAR I., FOU DA A., ALMORAD M., BRETTE M.D, FREYSS G.**
Bilan anatomique et fonctionnel à 3 et 5 ans de 94 cas d'otite moyenne chronique cholestéatomateuse.
Ann. Oto. Laryng. (Paris), 1988; 105, 2 : 83-92.
- 85. TRUY E., GRANADE G., BENSOUSSAN J., KAUFFMAN I., LANGUE J., MORGON A.**
Les paralysies faciales périphériques acquises de l'enfant. Données actuelles illustrées par 66 observations personnelles récentes.
Pédiatrie, 1992; 47 : 481-486.
- 86. MAGHFOUR F.**
Les complications de l'otite moyenne chronique cholestéatomateuse(à propos de 72 cas).
Thèse. Méd . Casa.,1993; 28 (10) : 399-408.
- 87. MAGNAN J.**
Le cholestéatome : son histoire naturelle.
Les cahiers d'ORL., 1993; 28 (10) : 399-408.
- 88. Bouchet A ., Cuilleret J .**
Anatomie topographique, descriptive et fonctionnelle. Tome 1: Le système nerveux, la face, la tête et les organes des sens. Edition Masson. 1997.
- 89. THOMASSIN JM, BELUS JF.**
Anatomie de l'oreille moyenne. Encycl Méd Chir (Paris-France),
Oto-rhino-laryngologie, 20-015-A-10, 1995,14 p.
- 90. R. Hibon.**
ANATOMIE DE L'OREILLE.
Service d'ORL CCF CHU Caen. 2005.
- 91. PROST MAGNIN O.**
ANATOMIE DE LA CAISSE DU TYMPAN.
AMICO ROWING CLUB. 2003.
- 92. Legent F., Perlemuter L, Vandembrouck Cl.**
Cahiers d'anatomie O.R.L
TOME 1, 4 Eme édition, masson. 1984.

93. **FLEURY P., LEGENT F., BOBIN S., BASSET J.M., CANDAU P., SICHEL J.Y.**
Otite chronique cholestéatomateuse. Aspects cliniques et indications thérapeutiques.
EMC. ORL., 1989 ; 20095 A : 14p.
94. **ARS B.**
Poches de rétraction tympanique : pathogénie et prise en charge thérapeutique.
Les cahiers d'ORL., 2000; 35 (3) : 146-156.
95. **PORTMANN M.**
Otite chronique dangereuse.
Précis d'ORL., 1982.
96. **GARCIA D., LE PAJOLEC C., ATTAL P., BOBIN S.**
Cholestéatome de l'oreille moyenne à tympan fermé chez l'enfant. A propos de 8 observations.
Ann. Otolaryngol. Chir. Cervicofac., 1993; 110: 247-254.
97. **Nevoux J, Lenoir M, Roger G, Denoyelle F, Ducou H.**
Le cholestéatome chez l'enfant.
Ann Otolaryngologie 2010;127:182-90.
98. **LEONG H K., PORTMANN M.**
Cholestéatome congénital de l'oreille moyenne et de la mastoïde : à propos de cinq cas.
Rev. Laryngol., 1992; 113 (1): 41-45.
99. **ROLAND P., MEYERHOFF W.L.**
Otitis media: surgical principles based on pathogenesis. Open-cavity tympanomastoidectomy.
Otolaryngol Clin North Am., 1999 June; 32; 3 : 525-546.
100. **LIU J.H., RUTTER M.J., CHOO D.I., WILLGING J.P.**
Congénital cholesteatoma of the middle ear.
Clinical Pediatrics, 2000 Sep; 39 : 549-551.
101. **KARMODY C.S., BYAHATTI S.V., BLEVINS N., VALTONEN H., NORTHROP C.**
The origine of congenital cholesteatoma.
Am. J. Otol., 1998; 19 (3) : 292-297.

102. ROMANET PH., DUVILLARD CH., VIGNE PH., THUEL PH., DERAIGNIAC E., DELOUANE M., COSMIDIS A.

Cholestéatome congénital de l'oreille moyenne.
J. Fr. ORL., 1997; 46, 6: 342–345.

103. BOEDTS D.

Migration tympanique épithéliale et dispersion de kératine
Les cahiers d'ORL., 2000; 35 (3) : 133–138.

104. DEGUINE C.

Pathogenèse du cholestéatome: apport de la photographie otoscopique.
Rev. Laryngol. Otol. Rhinol., 1995; 116, 1 : 61–63.

105. MONCEAUX G., ROGER G., GARABEDIAN E.N.

Les poches de rétraction tympaniques chez l'enfant.
Concours Médical, 1999; 121, 10 : 707–710.

106. SUDHOFF H., TOS M.

Pathogenesis of attic cholesteatoma: clinical and immuno-histochemical support for combination of retraction theory and proliferation theory.
Am. J. Otol., 2000 Nov; 21 (6) : 786–792.

107. BORDURE P., LEGENT P., BEAUVILLAIN C., CALAIS C., LAUNAY M.L.

Les cholestéatomes post-traumatiques de l'oreille : intérêt médico-légal.
Rev. Laryngol, 1991; 112, N°5 : 437–439.

108. SAIDA ROIDA.

Le cholésteatome bilatéral a propos de 24 cas.
Thèse de médecine de Casablanca N°255. 2005.

109. SAMARI H.

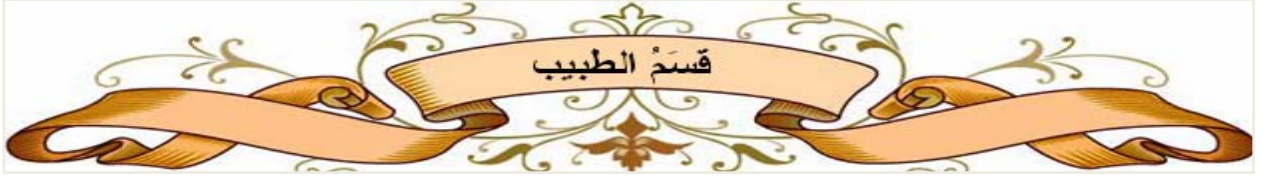Otite moyenne chronique cholésteatomateuse.
Thèse de médecine de la faculté de médecine de Casablanca .2001.N°278.

110. GOCMEN H, KILIC R, OZDEK A ET AL.

Surgical treatment of cholesteatoma in children.
International journal of pediatric otorhinolaryngology 2003, 67:867–72.132

111. ILHAM ABID.

Le cholestéatome à tympan fermé à propos de 4 cas.
Thèse de la faculté médecine et de pharmacie de Casablanca. 2005, N°6.



اقسِمُ بِاللَّهِ الْعَظِيمِ

أَنْ أَرَأَيْتَ اللَّهَ فِي مِهْنَتِي .

وَأَنْ أَصُونَ حَيَاةَ الْإِنْسَانِ فِي كَأَفَةِ أَدْوَارِهَا فِي كُلِّ الظُّرُوفِ وَالْأَحْوَالِ بَادِلًا وَسَعِيٍّ فِي
اسْتِنْقَاذِهَا مِنَ الْهَلَاكِ وَالْمَرَضِ وَالْأَلَمِ وَالْقَلْقِ .

وَأَنْ أَحْفَظَ لِلنَّاسِ كِرَامَتَهُمْ، وَأَسْتُرَ عَوْرَتَهُمْ، وَأَكْتَمَ سِرَّهُمْ .

وَأَنْ أَكُونَ عَلَى الدَّوَامِ مِنْ وَسَائِلِ رَحْمَةِ اللَّهِ، بِإِذْنِ رِعَايَتِي الطَّبِيبَةَ الْقَرِيبَ وَالْبَعِيدَ، لِلصَّالِحِ
وَالطَّالِحِ، وَالصَّدِيقِ وَالْعَدُوِّ .

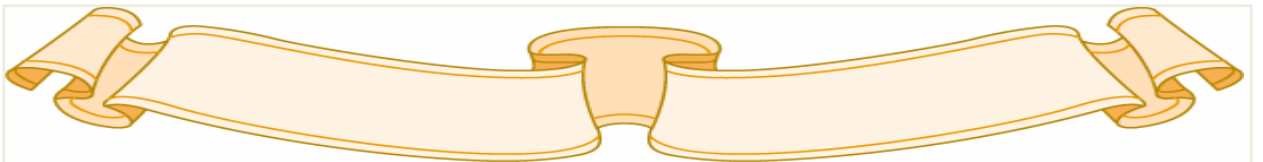
وَأَنْ أَثَابِرَ عَلَى طَلْبِ الْعِلْمِ، أَسْخِرَهُ لِنَفْعِ الْإِنْسَانِ .. لَا لِأَذَاهِ .

وَأَنْ أُؤَقِّرَ مَنْ عَلَّمَنِي، وَأُعَلِّمَ مَنْ يَصْغُرُنِي، وَأَكُونَ أَخًا لِكُلِّ زَمِيلٍ فِي الْمِهْنَةِ الطَّبِيبَةِ

مُتَعَاوِنِينَ عَلَى الْبِرِّ وَالتَّقْوَى .

وَأَنْ تَكُونَ حَيَاتِي مِصْدَاقَ إِيمَانِي فِي سِرِّي وَعَلَانِيَتِي ، نَقِيَّةً مِمَّا يُشِينُهَا تَجَاهَ اللَّهِ وَرَسُولِهِ
وَالْمُؤْمِنِينَ .

وَاللَّهُ عَلَى مَا أَقُولُ شَهِيدٌ





جامعة القادسي عياض
كلية الطب و الصيدلة
مراكش

طروحة رقم 139

سنة 2013

التهاب الأذن الوسطى المزمن الكوليستيريولي عند الأطفال حول 15 حالة ومراجعة الأدبيات

الأطروحة

قدمت ونوقشت علانية يوم 2013/12/16
من طرف

السيد كمال زرهنون

المزداد في 24 أبريل 1985 ببني ملال

لنيل شهادة الدكتوراه في الطب

الكلمات الأساسية:

الكوليستيريولي- الطفل - الفحص المنظاري- التقنية المغلقة - التطور

اللجنة

الرئيس

السيد ع. الراجي

أستاذ في جراحة الأنف و الأذن و الحنجرة

المشرف

السيد ح. عمار

أستاذ مبرز في جراحة الأنف و الأذن و الحنجرة

السيد ع. الفكري

أستاذ مبرز في الأشعة

السيد م. بوروس

أستاذ مبرز في طب الاطفال

السيد ب. بو عيطي

أستاذ مبرز في جراحة الأنف و الأذن و الحنجرة

السيد ك. فيلالي

أستاذ مبرز في الإنعاش والتخدير

الحكام