



كلية الطب
والصيدلة - مراكش
FACULTÉ DE MÉDECINE
ET DE PHARMACIE - MARRAKECH

Année 2020

Thèse N° 042

Les complications de la chirurgie des hernies de la paroi abdominale :

Expérience de l'hôpital Ibn Tofaïl

THÈSE

PRÉSENTÉE ET SOUTENUE PUBLIQUEMENT LE 04/03/2020

PAR

Mlle. **Maissaa MAHIR**

Née Le 03 Avril 1994 à Marrakech

Médecin interne au CHU Mohammed VI

POUR L'OBTENTION DU DOCTORAT EN MÉDECINE

MOTS-CLÉS

Hernie de la paroi abdominale - Complications periopératoires - Complications
postopératoires - Évolution- Suivi.

JURY

Mr. R. BENELKHAÏAT Professeur de Chirurgie Générale	PRÉSIDENT
Mr. Y. NARJIS Professeur de Chirurgie Générale	RAPPORTEUR
Mr. M. KHALLOUKI Professeur de d'Anesthésie- Réanimation	} JUGES
Mr. R. EL BARNI Professeur de Chirurgie Générale	

بِسْمِ اللَّهِ الرَّحْمَنِ الرَّحِيمِ

"رب أوزعني أن أشكر نعمتك التي
أنعمت عليّ وعلى والديّ وأن أعمل
صالحاً ترضاه وأصلح لي في ذريّتي إني
تبت إليك وإني من المسلمين"



Serment d'hippocrate

Au moment d'être admis à devenir membre de la profession médicale, je m'engage solennellement à consacrer ma vie au service de l'humanité.

Je traiterai mes maîtres avec le respect et la reconnaissance qui leur sont dus.

Je pratiquerai ma profession avec conscience et dignité. La santé de mes malades sera mon premier but.

Je ne trahirai pas les secrets qui me seront confiés.

Je maintiendrai par tous les moyens en mon pouvoir l'honneur et les nobles traditions de la profession médicale.

Les médecins seront mes frères.

Aucune considération de religion, de nationalité, de race, aucune considération politique et sociale, ne s'interposera entre mon devoir et mon patient.

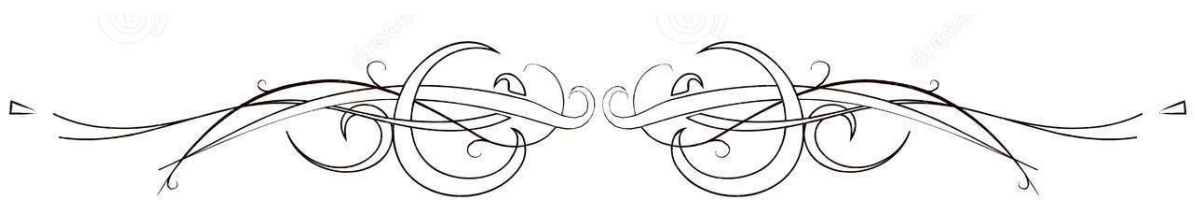
Je maintiendrai strictement le respect de la vie humaine dès sa conception.

Même sous la menace, je n'userai pas mes connaissances médicales d'une façon contraire aux lois de l'humanité.

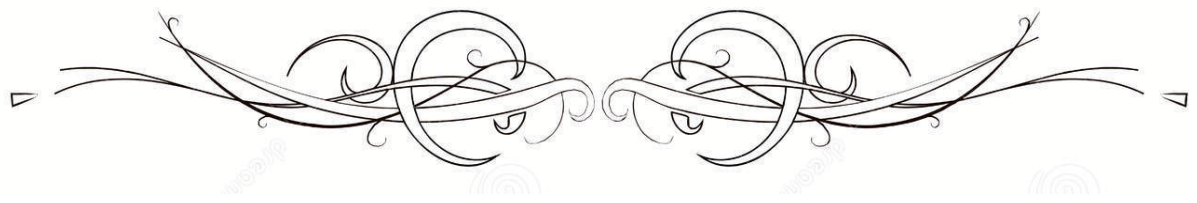
Je m'y engage librement et sur mon honneur.

Déclaration Genève, 1948





LISTE DES PROFESSEURS



UNIVERSITE CADI AYYAD
FACULTE DE MEDECINE ET DE PHARMACIE
MARRAKECH

Doyens Honoraires

: Pr. Badie Azzaman MEHADJI

: Pr. Abdelhaq ALAOUI YAZIDI

ADMINISTRATION

Doyen

: Pr. Mohammed BOUSKRAOUI

Vice doyen à la Recherche et la Coopération

: Pr. Mohamed AMINE

Vice doyen aux Affaires Pédagogiques

: Pr. Redouane EL FEZZAZI

Secrétaire Générale

: Mr. Azzeddine EL HOUDAIGUI

Professeurs de l'enseignement supérieur

Nom et Prénom	Spécialité	Nom et Prénom	Spécialité
ABKARI Imad	Traumato- orthopédie	FAKHIR Bouchra	Gynécologie- obstétrique
ABOU EL HASSAN Taoufik	Anésthésie- réanimation	FINECH Benasser	Chirurgie - générale
ABOUCHADI Abdeljalil	Stomatologie et chir maxillo faciale	FOURAJI Karima	Chirurgie pédiatrique
ABOULFALAH Abderrahim	Gynécologie- obstétrique	GHANNANE Houssine	Neurochirurgie
ABOUSSAIR Nisrine	Génétique	GHOUNDALE Omar	Urologie
ADALI Imane	Psychiatrie	HACHIMI Abdelhamid	Réanimation médicale
ADERDOUR Lahcen	Oto- rhino- laryngologie	HAJJI Ibtissam	Ophtalmologie
ADMOU Brahim	Immunologie	HAROU Karam	Gynécologie- obstétrique
AGHOUTANE EI Mouhtadi	Chirurgie pédiatrique	HOCAR Ouafa	Dermatologie
AIT AMEUR Mustapha	Hématologie Biologique	JALAL Hicham	Radiologie
AIT BENALI Said	Neurochirurgie	KAMILI EI Ouafi EI Aouni	Chirurgie pédiatrique
AIT BENKADDOUR Yassir	Gynécologie- obstétrique	KHALLOUKI Mohammed	Anesthésie- réanimation
AIT-SAB Imane	Pédiatrie	KHATOURI Ali	Cardiologie
AKHDARI Nadia	Dermatologie	KHOUCHANI Mouna	Radiothérapie
ALAOUI Mustapha	Chirurgie- vasculaire péripherique	KISSANI Najib	Neurologie
AMAL Said	Dermatologie	KOULALI IDRISSE Khalid	Traumato- orthopédie
AMINE Mohamed	Epidémiologie- clinique	KRATI Khadija	Gastro- entérologie
AMMAR Haddou	Oto-rhino-laryngologie	KRIET Mohamed	Ophtalmologie
AMRO Lamyae	Pneumo- phtisiologie	LAGHMARI Mehdi	Neurochirurgie
ANIBA Khalid	Neurochirurgie	LAKMICHY Mohamed Amine	Urologie

ARSALANE Lamiae	Microbiologie –Virologie	LAOUAD Inass	Néphrologie
ASMOUKI Hamid	Gynécologie– obstétrique	LOUHAB Nisrine	Neurologie
ASRI Fatima	Psychiatrie	LOUZI Abdelouahed	Chirurgie – générale
BASRAOUI Dounia	Radiologie	MADHAR Si Mohamed	Traumato– orthopédie
BASSIR Ahlam	Gynécologie– obstétrique	MANOUDI Fatiha	Psychiatrie
BELKHOU Ahlam	Rhumatologie	MANSOURI Nadia	Stomatologie et chiru maxillo faciale
BEN DRISS Laila	Cardiologie	MAOULAININE Fadl mrabih rabou	Pédiatrie (Neonatalogie)
BENCHAMKHA Yassine	Chirurgie réparatrice et plastique	MATRANE Aboubakr	Médecine nucléaire
BENELKHAÏAT BENOMAR Ridouan	Chirurgie – générale	MOUAFFAK Youssef	Anesthésie – réanimation
BENHIMA Mohamed Amine	Traumatologie – orthopédie	MOUDOUNI Said Mohammed	Urologie
BENJILALI Laila	Médecine interne	MOUFID Kamal	Urologie
BENZAROUËL Dounia	Cardiologie	MOUTAJ Redouane	Parasitologie
BOUAÏTY Brahim	Oto–rhino– laryngologie	MOUTAOUAKIL Abdeljalil	Ophtalmologie
BOUCHENTOUF Rachid	Pneumo– phtisiologie	MSOUGGAR Yassine	Chirurgie thoracique
BOUGHALEM Mohamed	Anesthésie – réanimation	NAJEB Youssef	Traumato– orthopédie
BOUKHANNI Lahcen	Gynécologie– obstétrique	NARJISS Youssef	Chirurgie générale
BOUKHIRA Abderrahman	Biochimie – chimie	NEJMI Hicham	Anesthésie– réanimation
BOUMZEBRA Drissi	Chirurgie Cardio– Vasculaire	NIAMANE Radouane	Rhumatologie
BOURRAHOÛAT Aïcha	Pédiatrie	NOURI Hassan	Oto rhino laryngologie
BOURROUS Monir	Pédiatrie	OUALI IDRÏSSI Mariem	Radiologie
BOUSKRAOÛI Mohammed	Pédiatrie	OULAD SAIAD Mohamed	Chirurgie pédiatrique
CHAFIK Rachid	Traumato– orthopédie	QACIF Hassan	Médecine interne
CHAKOUR Mohamed	Hématologie Biologique	QAMOÛSS Youssef	Anesthésie– réanimation
CHELLAK Saliha	Biochimie– chimie	RABBANI Khalid	Chirurgie générale
CHERIF IDRÏSSI EL GANOUNI Najat	Radiologie	RADA Noureddine	Pédiatrie
CHOULLI Mohamed Khaled	Neuro pharmacologie	RAIS Hanane	Anatomie pathologique
DAHAMI Zakaria	Urologie	RAJI Abdelaziz	Oto–rhino–laryngologie
DRAÏSS Ghizlane	Pédiatrie	ROCHDI Youssef	Oto–rhino– laryngologie

EL ADIB Ahmed Rhassane	Anesthésie- réanimation	SAIDI Halim	Traumato- orthopédie
EL ANSARI Nawal	Endocrinologie et maladies métaboliques	SAMKAOUI Mohamed Abdenasser	Anesthésie- réanimation
EL BARNI Rachid	Chirurgie- générale	SAMLANI Zouhour	Gastro- entérologie
EL BOUCHTI Imane	Rhumatologie	SARF Ismail	Urologie
EL BOUIHI Mohamed	Stomatologie et chir maxillo faciale	SORAA Nabila	Microbiologie - Virologie
EL FEZZAZI Redouane	Chirurgie pédiatrique	SOUMMANI Abderraouf	Gynécologie- obstétrique
EL HAOURY Hanane	Traumato- orthopédie	TASSI Noura	Maladies infectieuses
EL HATTAOUI Mustapha	Cardiologie	TAZI Mohamed Illias	Hématologie- clinique
EL HOUDZI Jamila	Pédiatrie	YOUNOUS Said	Anesthésie- réanimation
EL IDRISSE SLITINE Nadia	Pédiatrie	ZAHLANE Kawtar	Microbiologie - virologie
EL KARIMI Saloua	Cardiologie	ZAHLANE Mouna	Médecine interne
EL KHAYARI Mina	Réanimation médicale	ZAOUI Sanaa	Pharmacologie
EL MGHARI TABIB Ghizlane	Endocrinologie et maladies	ZIADI Amra	Anesthésie - réanimation
ELFIKRI Abdelghani	Radiologie	ZOUHAIR Said	Microbiologie
ESSAADOUNI Lamiaa	Médecine interne	ZYANI Mohammed	Médecine interne
FADILI Wafaa	Néphrologie		

Professeurs Agrégés

Nom et Prénom	Spécialité	Nom et Prénom	Spécialité
ABIR Badreddine	Stomatologie et Chirurgie maxillo facial	HAZMIRI Fatima Ezzahra	Histologie - Embryologie - Cytogénétique
ADARMOUCH Latifa	Médecine Communautaire (médecine préventive, santé publique et hygiène)	IHBIBANE fatima	Maladies Infectieuses
AISSAOUI Younes	Anesthésie - réanimation	KADDOURI Said	Médecine interne
AIT BATAHAR Salma	Pneumo- phtisiologie	LAHKIM Mohammed	Chirurgie générale
ALJ Soumaya	Radiologie	LAKOUICHMI Mohammed	Stomatologie et Chirurgie maxillo faciale
ATMANE El Mehdi	Radiologie	MARGAD Omar	Traumatologie - orthopédie
BAIZRI Hicham	Endocrinologie et maladies métaboliques	MEJDANE Abdelhadi	Chirurgie Générale
BELBACHIR Anass	Anatomie- pathologique	MLIHA TOUATI	Oto-Rhino -

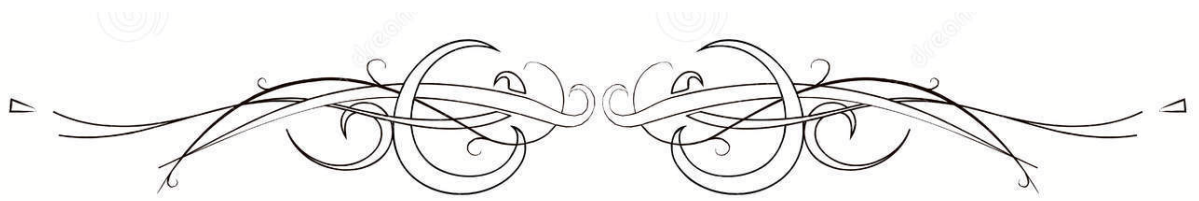
		Mohammed	Laryngologie
BELBARAKA Rhizlane	Oncologie médicale	MOUHSINE Abdelilah	Radiologie
BENJELLOUN HARZIMI Amine	Pneumo- phtisiologie	NADER Youssef	Traumatologie – orthopédie
BENALI Abdeslam	Psychiatrie	OUBAHA Sofia	Physiologie
BSISS Mohamed Aziz	Biophysique	RBAIBI Aziz	Cardiologie
CHRAA Mohamed	Physiologie	SAJIAI Hafsa	Pneumo- phtisiologie
DAROUASSI Youssef	Oto-Rhino – Laryngologie	SALAMA Tarik	Chirurgie pédiatrique
EL AMRANI Moulay Driss	Anatomie	SEDDIKI Rachid	Anesthésie – Réanimation
EL HAOUATI Rachid	Chirurgie Cardiovasculaire	SERGHINI Issam	Anesthésie – Réanimation
EL KHADER Ahmed	Chirurgie générale	TOURABI Khalid	Chirurgie réparatrice et plastique
EL MEZOUARI El Moustafa	Parasitologie Mycologie	ZARROUKI Youssef	Anesthésie – Réanimation
EL OMRANI Abdelhamid	Radiothérapie	ZEMRAOUI Nadir	Néphrologie
FAKHRI Anass	Histologie- embyologie cytogénétique	ZIDANE Moulay Abdelfettah	Chirurgie Thoracique
GHAZI Mirieme	Rhumatologie		

Professeurs Assistants

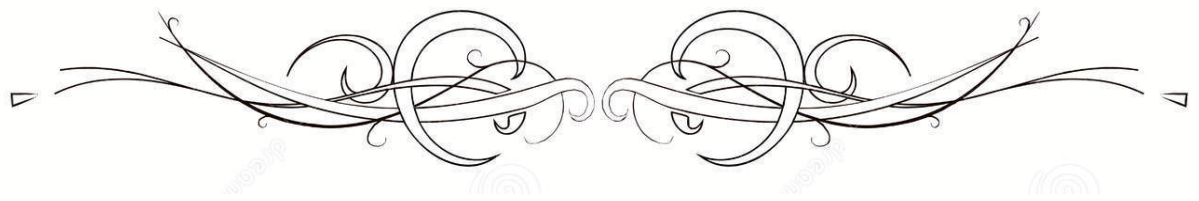
Nom et Prénom	Spécialité	Nom et Prénom	Spécialité
ABDELFETTAH Youness	Rééducation et Réhabilitation Fonctionnelle	ELOUARDI Youssef	Anesthésie réanimation
ABDOU Abdessamad	Chiru Cardio vasculaire	ELQATNI Mohamed	Médecine interne
AIT ERRAMI Adil	Gastro-entérologie	ESSADI Ismail	Oncologie Médicale
AKKA Rachid	Gastro – entérologie	FDIL Naima	Chimie de Coordination Bioorganique
ALAOUI Hassan	Anesthésie – Réanimation	FENNANE Hicham	Chirurgie Thoracique
AMINE Abdellah	Cardiologie	GHOZLANI Imad	Rhumatologie
ARABI Hafid	Médecine physique et réadaptation fonctionnelle	HAJJI Fouad	Urologie
ARSALANE Adil	Chirurgie Thoracique	HAMMI Salah Eddine	Médecine interne
ASSERRAJI Mohammed	Néphrologie	Hammoune Nabil	Radiologie
AZIZ Zakaria	Stomatologie et chirurgie maxillo faciale	JALLAL Hamid	Cardiologie
BAALLAL Hassan	Neurochirurgie	JANAH Hicham	Pneumo- phtisiologie

BABA Hicham	Chirurgie générale	LAFFINTI Mahmoud Amine	Psychiatrie
BELARBI Marouane	Néphrologie	LAHLIMI Fatima Ezzahra	Hématologie clinique
BELFQUIH Hatim	Neurochirurgie	LAHMINE Widad	Pédiatrie
BELGHMAIDI Sarah	OPhtalmologie	LALYA Issam	Radiothérapie
BELHADJ Ayoub	Anesthésie – Réanimation	LOQMAN Souad	Microbiologie et toxicologie environnementale
BELLASRI Salah	Radiologie	MAHFOUD Tarik	Oncologie médicale
BENANTAR Lamia	Neurochirurgie	MILOUDI Mohcine	Microbiologie – Virologie
BENNAOUI Fatiha	Pédiatrie	MOUNACH Aziza	Rhumatologie
BOUCHENTOUF Sidi Mohammed	Chirurgie générale	NAOUI Hafida	Parasitologie Mycologie
BOUKHRIS Jalal	Traumatologie – orthopédie	NASSIH Houda	Pédiatrie
BOUTAKIOUTE Badr	Radiologie	NASSIM SABAH Taoufik	Chirurgie Réparatrice et Plastique
BOUZERDA Abdelmajid	Cardiologie	NYA Fouad	Chirurgie Cardio – Vasculaire
CHETOUI Abdelkhalek	Cardiologie	OUEIAGLI NABIH Fadoua	Psychiatrie
CHETTATI Mariam	Néphrologie	OUMERZOUK Jawad	Neurologie
DAMI Abdallah	Médecine Légale	RAISSI Abderrahim	Hématologie clinique
DOUIREK Fouzia	Anesthésie – réanimation	REBAHI Houssam	Anesthésie – Réanimation
EL- AKHIRI Mohammed	Oto- rhino- laryngologie	RHARRASSI Isam	Anatomie- pathologique
EL AMIRI My Ahmed	Chimie de Coordination bio-organique	SAOUAB Rachida	Radiologie
EL FADLI Mohammed	Oncologie médicale	SAYAGH Sanae	Hématologie
EL FAKIRI Karima	Pédiatrie	SEBBANI Majda	Médecine Communautaire (médecine préventive, santé publique et hygiène)
EL HAKKOUNI Awatif	Parasitologie mycologie	TAMZAOURTE Mouna	Gastro – entérologie
EL HAMZAOUI Hamza	Anesthésie réanimation	WARDA Karima	Microbiologie
EL KAMOUNI Youssef	Microbiologie Virologie	ZBITOU Mohamed Anas	Cardiologie
ELBAZ Meriem	Pédiatrie	ZOUIZRA Zahira	Chirurgie Cardio- vasculaire

LISTE ARRÊTÉE LE 24/09/2019



DÉDICACES



*Ce moment est l'occasion d'adresser mes remerciements et
ma reconnaissance et de dédier cette thèse*



Je dédie cette thèse

Au bon dieu

Tout puissant

Qui m'a inspiré

Qui m'a guidé dans le bon chemin

Je vous dois ce que je suis devenue Louanges et remerciements

Pour votre clémence et miséricorde.

A ma grande mère Zahra Bezari

Aucune dédicace ne pourra traduire mon amour et ma gratitude pour tous tes doux sentiments que tu m'as offerts, tes prières ont été pour moi une source de réussite. Que dieu te bénisse et te protège

A mon idole : ma merveilleuse mère lalla Jamila RACHID

*Source inépuisable de tendresse, de patience et de sacrifice. Ta prière et ta bénédiction m'ont été d'un grand secours tout au long de ma vie. Quoique je puisse dire et écrire, je ne pourrais exprimer ma grande affection et ma profonde reconnaissance. Depuis mon enfance, tu étais toujours mon idole ; ta force et ton courage étaient et seront toujours ma plus grande inspiration. Ce modeste travail, qui est avant tout le tien, n'est que la consécration de tes grands efforts et tes immenses sacrifices. Sans toi je ne saurais arriver où je suis. J'espère rester toujours digne de ton estime. Puisse Dieu tout puissant te préserver de tout mal, te combler de santé, de bonheur et t'accorder une longue et heureuse vie afin que je puisse te rendre un minimum de ce que je te dois. Je t'aime
maman*

A mon père sidi Mohamed MAHIR

Plus qu'un père, tu as toujours été mon meilleur ami et mon confident. Ta simplicité de vivre, ton optimisme et ton grand cœur m'ont appris l'essence de la vie. Tu as été et tu seras toujours un exemple pour moi par tes qualités humaines, ta persévérance et perfectionnisme. Puisse Dieu te préserver et te procurer santé et bonheur

A ma chère sœur Nahid

Tu es ma sœur mon amie éternelle. Pour toutes les merveilleuses années passées à tes côtés. Miracle j'y ai survécu ! Ta présence et tes encouragements sont sources de réussite. Mon amour pour toi n'a pas de limites.

A mon petit frère Taha

C'est vrai tu' es trop gâté, mais sans doute tu mérites parce que tu as un cœur en or, merci pour toute l'ambiance que tu nous crées ; sans toi la vie sera ennuyeuse.

A mes chers oncles

Fouad Rachid et Abdelatif Rachid

vous êtes des pères éternels, je vous dédie cette thèse, en témoignage de l'amour que je vous porte .je vous remercie pour vos soutiens et vos encouragements.

A mes chères tantes

Malika RACHID et Saloua Rachid

Je vous dédie ce travail avec tout mon amour .veuillez y trouver l'expression de ma gratitude, mon estime et mon respect. Que dieu tout puissant vous protège de tout malheur et vous procure santé et longue vie afin qu'on partage encore des moments heureux. Merci pour tout, je vous aime.

A mes chers cousins et cousines, aux membres de ma famille, petits et grands, Narjiss, Abir, Assia, Ihabe, Ghassane, Ayoub, Mido , lina...

Je n'oublierai en aucun moment nos temps ensemble notre petite enfance pleine de joie de bonheur et de bêtises ; je vous dédie ce travail avec tout mon amour et je prie dieu de vous protéger vous et vos petits .Puisse dieu préserver notre famille dans l'union et la solidarité.

A mon ami, Bahaa Eddine :

Bien que ces simples mots soient insuffisants pour te remercier, en gage de gratitude, je tiens à rendre mille grâces à une personne qui m'a tant conseillé et guidé. En témoignage de l'amitié qui nous unie je te dédie ce travail. Puisse Dieu te préserver, te procurer le bonheur et la réussite, et t'aider à réaliser tes rêves.

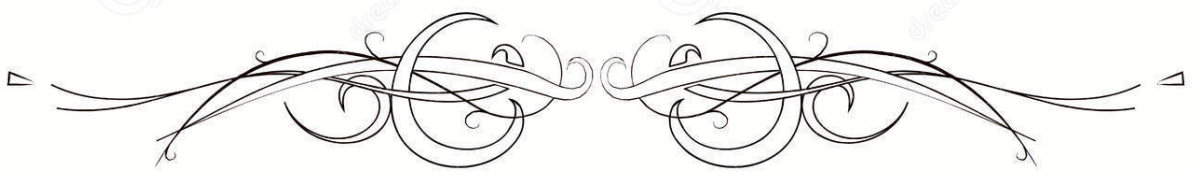
*A mes chères amies : Oumaïma, Imane, Khaoula, Mareïm, Maroua, Hajar, Fatïma
ezzahra et loubna*

*Vous êtes l'incarnation des meilleures amies que tout le monde rêve d'avoir. Cela fait
presque une décennie qu'on partage nos petits pépins de vie, nos joies ainsi que nos
tristesses. Vous étiez là pour essuyer mes larmes et me prendre par la main dans mes
moments les plus sombres. Votre présence dans ma vie sera toujours une source de
bonheur. Et pour cela je vous remercie. Je vous aime.*


*A mes chères internes de la 17^{ème} promotion, ma deuxième famille : Yassine, Ibtissam,
Tarik, Oussama, Imane, Warda, Chama, Soukaina, Samia...*

*Nos chemins se sont séparés certes, mais l'amitié demeurera présente à jamais. Que ce
travail soit le témoignage des bons moments que nous avons passé ensemble.*

*A tous ceux dont l'oubli de la plume n'est pas celui du cœur.
A tous ceux qui ont contribué de près ou de loin à l'élaboration
de ce travail.*



REMERCIEMENTS



A NOTRE MAÎTRE ET PRÉSIDENT DE THÈSE

PROFESSEUR R. BENELKHAJAT

*Professeur de l'Enseignement Supérieur et Chef de Service
de Chirurgie Générale de l'Hôpital Ibn Tofaïl de
Marrakech*

Nous sommes très honoré de vous avoir comme président du jury de notre thèse. Votre compétence professionnelle incontestable ainsi que vos qualités humaines vous valent l'admiration et le respect de tous. Vous êtes et vous serez pour nous l'exemple de rigueur et de droiture dans l'exercice de la profession. Veuillez, cher Maître, trouvé dans ce modeste travail l'expression de notre haute considération, de notre sincère reconnaissance et de notre profond respect.

A NOTRE MAÎTRE ET RAPPORTEUR DE THÈSE

PROFESSEUR Y. NARJIS

*Professeur de l'Enseignement Supérieur de Chirurgie Générale au CHU
Mohammed VI de Marrakech*

C'est avec un grand plaisir que je me suis adressée à vous dans le but de bénéficier de votre encadrement et j'étais très touchée par l'honneur que vous m'avez fait en acceptant de me confier ce travail. Vous m'avez toujours réservé le meilleur accueil malgré vos obligations professionnelles. Je vous remercie infiniment, cher Maître, pour avoir consacré à ce travail une partie de votre temps précieux et de m'avoir guidé avec rigueur et bienveillance. Je suis très fière d'avoir appris auprès de vous et j'espère avoir été à la hauteur de votre attente. Veuillez accepter, cher maître, dans ce travail l'assurance de mon estime et de mon profond respect.

À NOTRE MAÎTRE ET JUGE DE THÈSE

PROFESSEUR M. KHALLOUKI

*Professeur de l'Enseignement Supérieur d'Anesthésie - Réanimation au
CHU Mohammed VI de Marrakech*

Vous nous faites l'honneur d'accepter avec une très grande amabilité de siéger parmi notre jury de thèse. Votre savoir et votre sagesse suscitent toute notre admiration. Veuillez accepter ce travail, en gage de notre grand respect et de notre profonde reconnaissance.

À NOTRE MAÎTRE ET JUGE DE THÈSE


PROFESSEUR R. EL BARNI

*Professeur de l'Enseignement Supérieur et Chef de Service
de Chirurgie Viscérale de l'Hôpital Avicenne de
Marrakech*

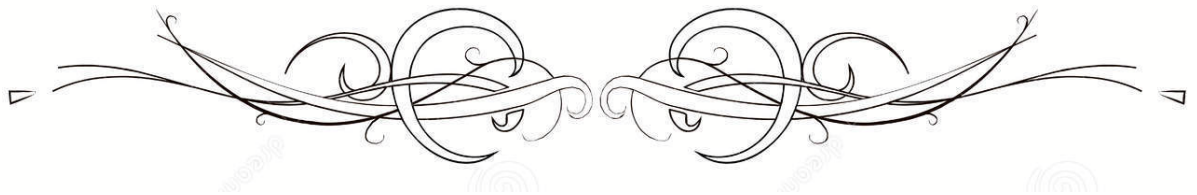
*Nous vous remercions d'avoir répondu à notre souhait de
vous voir siéger parmi nos membres du jury. En
acceptant d'évaluer notre travail, vous nous accordez un
très grand honneur. Veuillez accepter l'expression de nos
considérations les plus distinguées.*

*A toute l'équipe du service de chirurgie générale de l'Hôpital Ibn
Tofaïl du CHU Mohammed VI de Marrakech*

*A toutes les personnes qui ont pris part dans la réalisation de ce
travail*




ABRÉVIATIONS

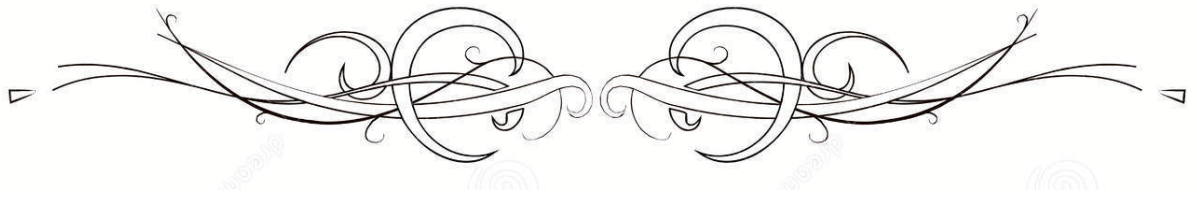


liste des abréviations

AG	: Anesthésie générale
AINS	: Anti-inflammatoires non stéroïdiens
AL	: Anesthésie locale
ASA	: l'American Society of Anesthesiology
ATCD	: Antécédent
BPCO	: Bronchopneumopathie chronique obstructive
CDC	: Centres for Disease Control and Prevention
EHS	: European Hernia Society
EIAS	: Epine iliaque antéro-supérieure
EPO	: Événtration postopératoire
EVA	: l'échelle visuelle analogique
FDR	: Facteur de risque
HI	: Hernie inguinale
HLB	: Hernie de la ligne blanche
HO	: Hernie ombilicale
HTA	: Hypertension artérielle
HSG	: Hernia surge group
ISO/ ISI	: L'infection du site opératoire
IEHS	: International Endohernia Society
IMC	: Indice de masse corporelle
LAP	: laparoscopique
OPM	: Orifice myopectinéal
PTFE	: Polytetrafluoroethylene
PP	: polypropylène
RA	: Rachianesthésie
RAU	: rétention aigue des urines
SARM	: Staphylococcus aureus résistant à la mécilline
SSO	: Surgical site occurrence
TAPP	: Voie trans-abdominale prépéritonéale
TEP	: Voie totalement extrapéritonéale
TVP	: thrombose veineuse profonde




PLAN

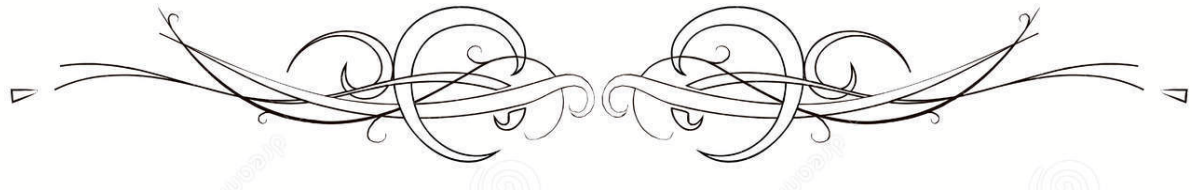


INTRODUCTION	1
MATÉRIEL ET MÉTHODE	3
I. Présentation du travail :.....	4
II. Critères d'inclusion :.....	4
III. Critères d'exclusion :.....	4
IV. Méthodes de recueil des données :.....	4
V. Analyse statistique:.....	5
VI. Considérations éthiques :.....	5
VII. Terminologie :.....	5
RÉSULTATS	6
I. Données épidémiologiques :.....	7
1. Fréquence :.....	7
2. Âge :.....	7
3. Sexe :.....	8
4. Antécédents et facteurs herniogènes.....	9
II. Données cliniques :.....	10
III. Protocole opératoire :.....	19
1. Circonstances d'intervention.....	19
2. Les mesures péri-opératoires :.....	19
3. Anesthésie :.....	20
4. Voie d'abord chirurgicale.....	20
5. Modalités thérapeutiques :.....	21
6. Drainage:.....	26
IV. Suites opératoires :.....	27
1. Suites post-opératoires immédiates:.....	27
2. Evolution à moyen et long terme :.....	31
3. Suivi postopératoire :.....	31
DISCUSSION	32
I. Rappel anatomique :.....	33
II. Physiopathologie :.....	46
III. Diagnostic positif des hernies :.....	49
IV. Démarche thérapeutique:.....	52
1. Bilan pré thérapeutique.....	52
2. Traitement médical :.....	52
3. Traitement chirurgical :.....	54
V. les complications de la chirurgie des hernies de la paroi abdominale :.....	105
1. Les données épidémiologiques :.....	105
2. Le séjour hospitalier.....	109
3. Les complications per-opératoires :.....	111
3.1. Les lésions vasculaires.....	111
3.2. Lésions viscérales.....	112

3.3. Lésions nerveuses	117
3.4. Conversion chirurgicale	118
4. Les complications postopératoires immédiates :	119
4.1. La douleur postopératoire immédiate	120
4.2. Séromes	121
4.3. Hématome :	124
4.4. Complications infectieuses	127
4.5. Les complications digestives	131
4.6. Les complications thromboemboliques	133
4.7. Les complications respiratoires	134
5. Les complications à moyen et long termes :	137
5.1. la douleur chronique	137
5.2. Le retour au travail	141
5.3. La qualité de vie	141
5.4. Récidive	141
5.5. La mortalité	146
CONCLUSION	147
ANNEXES	149
RÉSUMÉS	158
BIBLIOGRAPHIE	165



INTRODUCTION



La pathologie pariétale constitue un motif fréquent de consultation en chirurgie générale. Elle vient au 2ème rang avant la lithiase vésiculaire et après les appendicectomies par ordre de fréquence. Elle serait dix fois plus fréquente en Afrique qu'en Europe (1).

Elle constitue un vaste problème aussi bien chirurgical que de santé publique, du fait du coût direct de la chirurgie et ses complications et des coûts indirects liés aux arrêts du travail.

Les hernies de la paroi abdominale sont des protrusions temporaires ou permanentes d'un sac péritonéal à travers une faiblesse ou un défaut, congénital ou acquis. Elles regroupent les hernies de l'aîne (inguinales et crurales), les hernies abdominales (ombilicales, épigastriques, lombaires et de Spiegel) et les hernies incisionnelles (éventrations postopératoires).

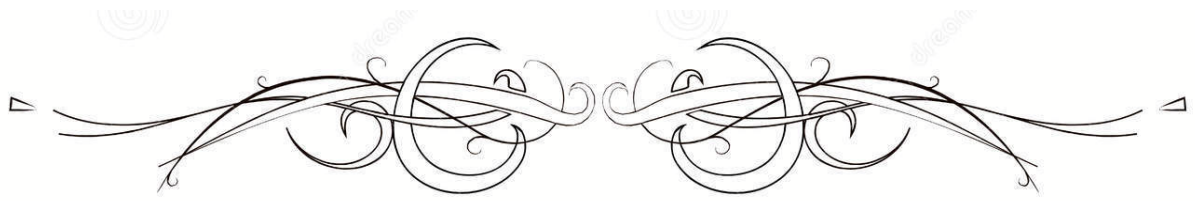
Elles sont favorisées par un certain nombre de facteurs, dits herniogènes, qui augmentent la pression intra-abdominale: ascite, grossesse, constipation, toux chronique, asthme, emphysème, dysurie prostatique, profession de force.

Malgré l'utilisation des techniques de moins en moins invasives, de plus en plus performantes et l'utilisation des moyens pour la réhabilitation rapide des patients en chirurgie afin de réduire la morbidité post opératoire, les complications post opératoires demeurent un problème en chirurgie.

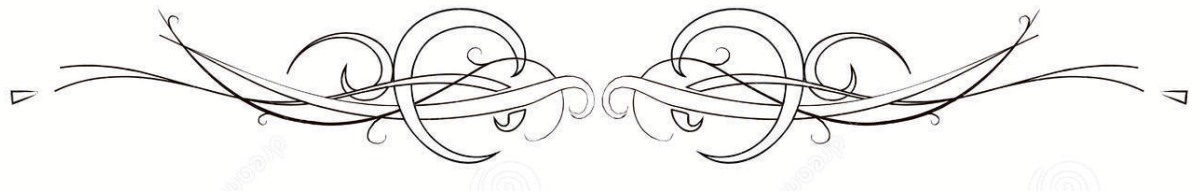
Les complications post opératoires se définissent comme étant l'apparition des phénomènes (incidents ou accidents) nouveaux survenant dans les suites opératoires et entraînant généralement l'aggravation de la situation antérieure par leur morbidité et même leur mortalité (2). Elles sont dites précoces quand elles surviennent dans l'intervalle des sept (7) jours suivant l'intervention.

La récurrence de la hernie après réparation chirurgicale est une préoccupation majeure pour les patients et les chirurgiens.

Il s'agit ici d'une étude rétrospective, menée au sein du service de chirurgie viscérale de CHU Ibn Tofail de Marrakech, sur une période de 5 ans, entre 2015 et 2019. L'étude a pour objectif de rapporter les complications de la chirurgie des hernies abdominales et d'analyser les résultats à la lumière des données de littérature.



MATÉRIEL ET MÉTHODE



I. Présentation du travail :

Il s'agit d'une étude rétrospective à visée descriptive concernant 52 patients porteurs des complications de la chirurgie des hernies de la paroi abdominale, opérées au sein du service de chirurgie générale de l'Hôpital Ibn Tofaïl du CHU Mohammed VI de Marrakech, sur une période de 5 ans allant de janvier 2015 en Octobre 2019.

II. Critères d'inclusion :

Ont été inclus dans cette étude, tous les patients de plus de 18 ans sans distinction de sexe, admis pour hernie de la paroi abdominale.

III. Critères d'exclusion :

Ont été exclus de notre étude les patients âgés de moins de 18 ans, ou n'ayant pas bénéficié d'une cure chirurgicale de la hernie abdominale, ou ayant un dossier médical incomplet ou tout patient non opérable.

IV. Méthodes de recueil des données :

La collecte des données a été réalisée à partir des registres d'hospitalisation du service de chirurgie générale de l'hôpital Ibn Tofaïl du CHU Mohammed VI de Marrakech, des dossiers médicaux, des comptes rendus opératoires et des registres de consultation.

Les renseignements collectés ont été recueillis grâce à une fiche d'exploitation préétablie et validée par le service d'épidémiologie : (Annexe 1)

V. Analyse statistique:

Les résultats ont été traités à l'aide du programme informatique IBM SPSS Statistics 20.0,

Les analyses statistiques descriptives, ont fait appel au :

- Calcul des effectifs et des pourcentages, pour les variables qualitatives.
- Calcul de moyennes pour les variables quantitatives.

VI. Considérations éthiques :

La confidentialité des informations a été respectée.

VII. Terminologie :

En raison de la grande variabilité des termes désignant les différents types des hernies dans la littérature, nous proposons pour ce travail la terminologie suivante:

- Le terme « hernies de l'aîne » désigne l'ensemble des hernies inguinales et crurales (Ou fémorales) ;
- Les hernies abdominales regroupent les hernies ombilicales, épigastriques, lombaires et de Spiegel ;
- Le terme « hernies ventrales » réfère aux hernies abdominales et aux éventrations postopératoires ;
- Tous les types des hernies précitées (abdominales, de l'aîne et EPO) constituent les hernies de la paroi abdominale.



RÉSULTATS



I. Données épidémiologiques :

1. Fréquence :

Sur une période de 5 ans allant du 1er janvier 2015 au 31 Octobre 2019, nous avons colligé les dossiers de 532 patients dont 52 patients (9,78 %) opérés ayant des complications post opératoires de la hernie abdominale (figure 1).

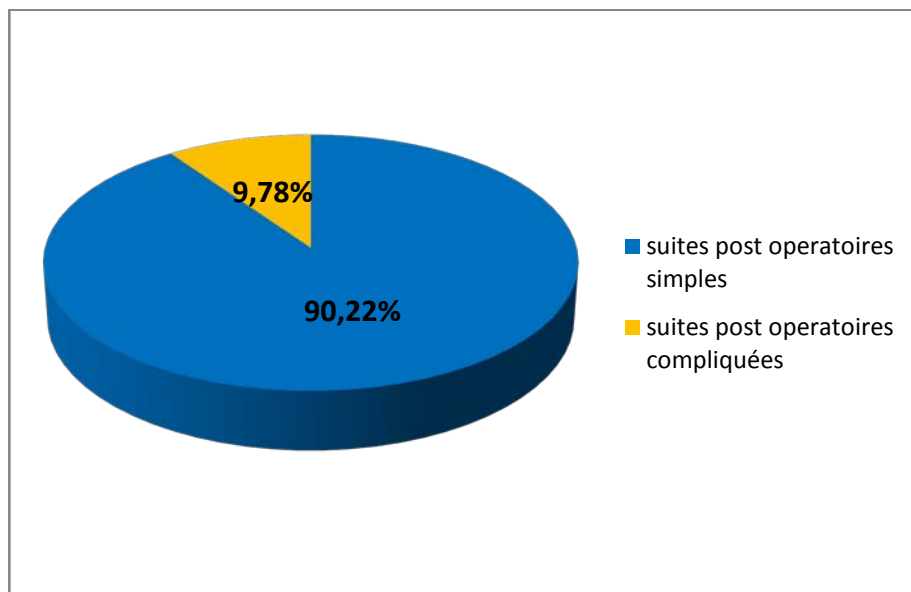


Figure 1 : Répartition des patients opérés pour hernie abdominale selon les suites post opératoires : simples ou compliquées.

2. Âge :

L'âge des patients de notre série variait entre 29 ans et 87 ans avec une moyenne d'âge de 50,65 ans. La tranche d'âge dominante (30,78 %) était comprise entre 40 et 49 ans. (Figure 2)

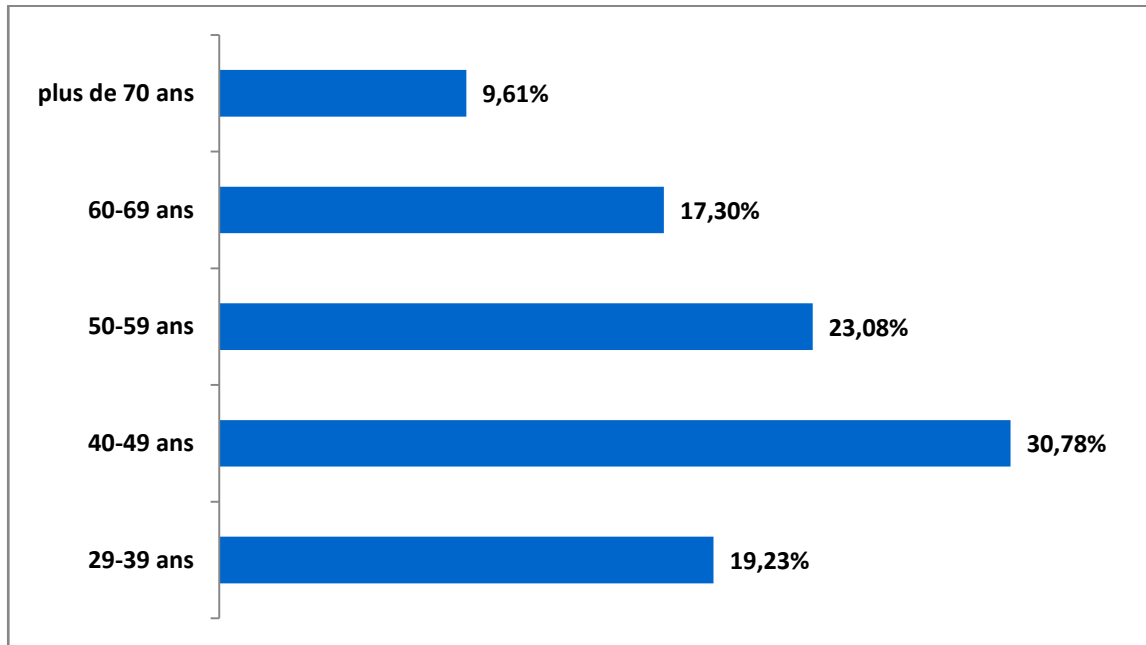


Figure 2 : Répartition des patients selon les tranches d'âges.

3. Sexe :

Dans notre série, nous avons retrouvé 22 femmes (42,3 %) et 30 hommes (57,69%), soit un sex-ratio H/F de 1,36 à prédominance masculine nette. (Figure 3)

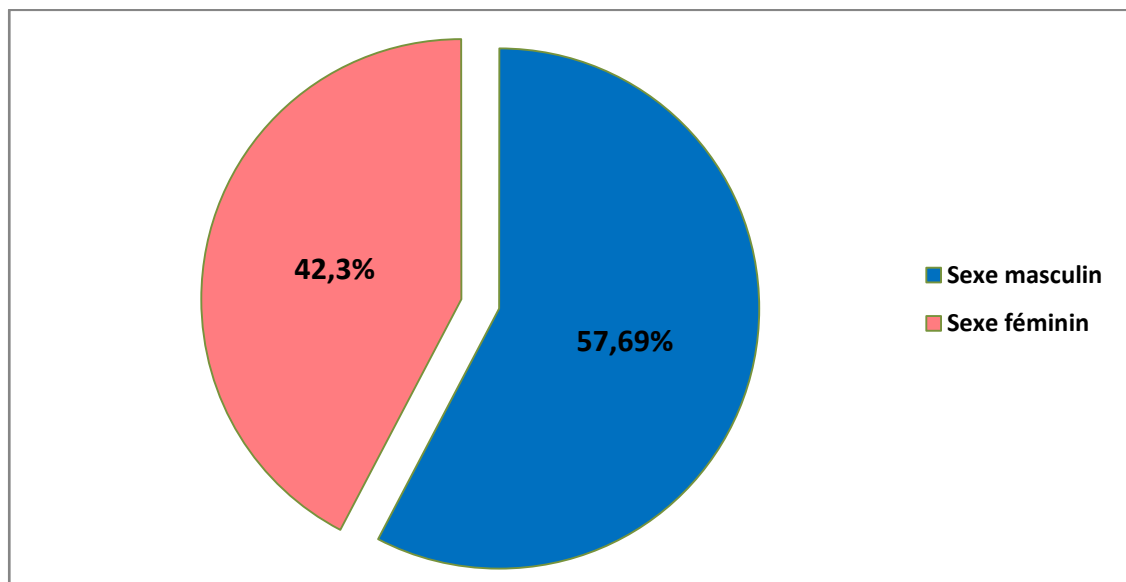


Figure 3 : répartition des patients selon le sexe.

4. Antécédents et facteurs herniogènes

Dans notre population d'étude, 31 patients (soit 59,61%) étaient porteurs de comorbidités d'ordre cardio-vasculaire, métabolique ou autres maladies chroniques ; comme détaillé au niveau du tableau ci-dessous

Ces comorbidités auraient pu influencer le cours de la chirurgie ou les suites opératoires. À noter l'association fréquente d'une ou de plusieurs comorbidités chez le même patient. (Tableau I)

Tableau I : Tares et comorbidités

Comorbidités	Nombre de patients		Pourcentage (%)
Tabac	13	25%	
Diabète	9	17,3%	
HTA	8	15,38%	
Varicocèle/ Ectopie testiculaire/ Hydrocèle	3	5,76%	(10% d'hommes)
Pneumopathie (asthme-BPCO)	2	3,84%	
Hépatopathie chronique	1	1,92%	
Anémie	1	1,92%	
Thrombopénie auto-immune	1	1,92%	
radiothérapie	1	1,92%	
hypothyroïdie	1	1,92%	
cardiopathie	1	1,92%	

Par ailleurs, 80,76 % des patients de notre série (n= 42) avaient un facteur herniogène; comme détaillé au niveau du tableau ci-dessous (possibilité d'association de deux facteurs ou plus chez le même patient). (Tableau II)

Tableau II : Facteurs herniogènes

Facteur herniogène	Nombre	Pourcentage (%)
Antécédents de la hernie	21	40,38%
Antécédents de chirurgie abdominale	17	33,69%
Multiparité	17	77,3% de femmes
Force de travail	12	23,07%
Obésité	12	23,07%
Tabagisme	10	19,23%
Toux chronique	9	17,3%
Constipation	9	17,3%
Malnutrition	3	5,76%
Prostatisme	3	10% d'hommes
Antécédents d'événtration	1	1,92%

D'autre part, les antécédents chirurgicaux ont été retrouvés chez 20 patients (soit 38,46%) : (Tableau III)

Tableau III : Répartition des malades en fonction de l'antécédent chirurgical

ATCD chirurgical	Nombre	Pourcentage (%)
Cholécystectomie	6	11,53%
Césarienne	4	7,69%
ATCDs de la hernie opérée	3	5,76%
Appendicectomie	2	3,84%
Péritonite par perforation d'ulcère	1	1,92%
Annexectomie	1	1,92%
Antécédent d'événtration	1	1,92%
Hystérectomie	1	1,92%
Kystectomie ovarienne	1	1,92%

II. Données cliniques :

1. Début de la maladie:

La durée d'évolution des hernies a été de 37,9 mois en moyenne, elle variait entre 20 jours et 21 ans.

2. Circonstances de découverte

Dans notre série, la tuméfaction était un mode de révélation constant chez tous nos patients, la douleur chez 34,61 % des patients (n= 18). Néanmoins, 19,3 % des patients (n=10) s'étaient présentés dans un tableau de complication.

3. Paramètres des pathologies pariétales :

Parmi 52 cas colligés dans notre service, 25 présentaient une hernie de l'aîne soit 48,1% des cas ; 18 patients soit 34,6% présentaient des hernies abdominales et 9 patients avaient des éventrations post-opératoires soit 17,3 % des cas.

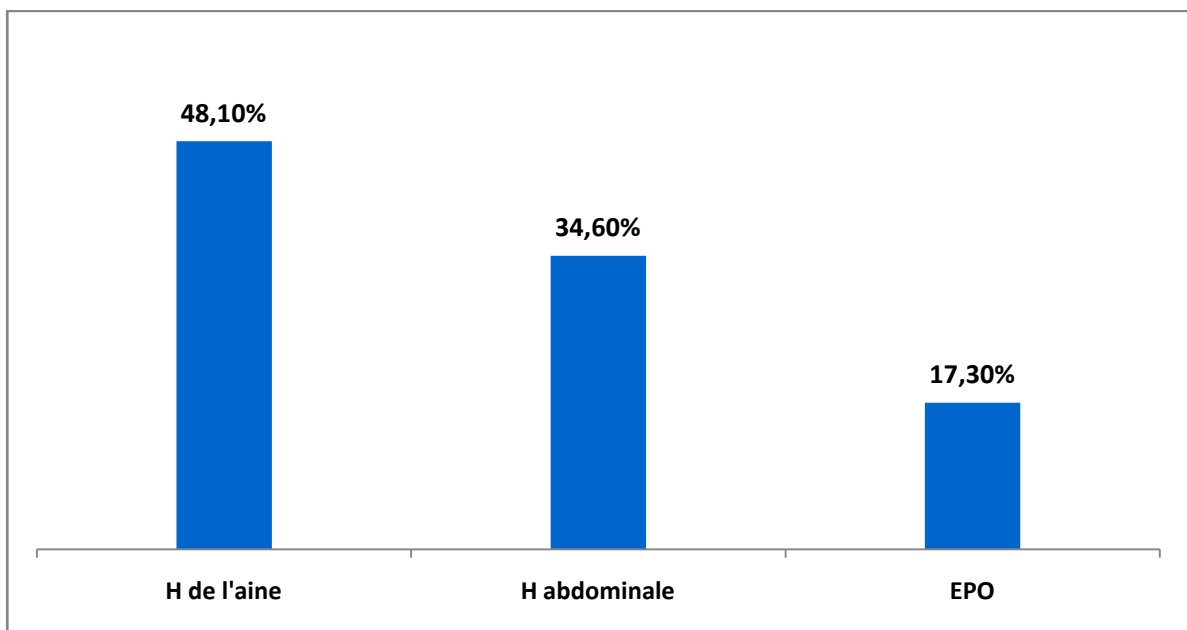


Figure 4 : Répartition des patients selon le type de pathologie de la paroi abdominale

3.1. Hernies de l'aîne :

a. Âge :

L'âge moyen des patients traités pour hernie de l'aîne était de 50 ans avec des extrêmes variant entre 34 et 87 ans.

b. Sexe :

Parmi les patients traités pour hernie de l'aine, 21 étaient de sexe masculin et 4 de sexe féminin, avec un sex-ratio masculin de 5,25.

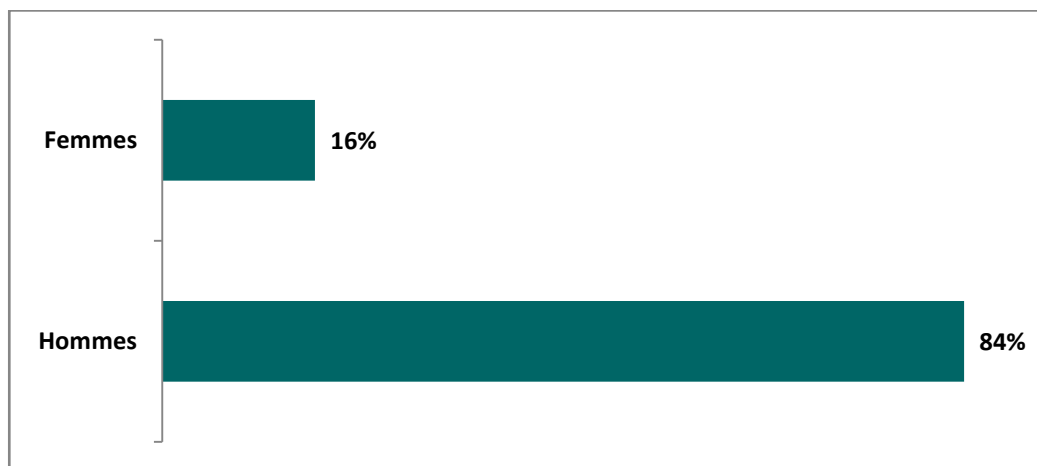


Figure 5 : Hernies de l'aine : répartition selon le sexe

c. Côté et type anatomique de la hernie

Le siège de la hernie était droit dans 14 cas, gauche dans 8 cas et bilatéral dans 3 cas.

La hernie était inguinale dans 56 % des cas, inguino-scrotale dans 28 % des cas et crurale chez soit 16 % des cas.

NB : les pourcentages calculés représentent la proportion par rapport au nombre de malades présentant des hernies de l'aine

Tableau IV : Hernies de l'aine : Type anatomique et côté de la hernie

Type de la hernie		Côté de la hernie			Total	
		Droit	Gauche	Bilatéral		
Inguinale	Directe	3	1	0	4	14
	Indirecte	4	3	1	8	
	Mixte (directe et indirecte)	1	0	1	2	
Inguino-scrotale		4	2	1	7	
Cruale		2	2	0	4	
Total		14	8	3	25	

d. Hernies compliquées :

Dans ce groupe de patients, 4 avaient consulté en urgence pour hernie compliquée (16%) dont 3 présentaient un syndrome occlusif clinique.

e. Hernies récidivantes :

Le taux de récurrence dans notre série d'étude était de 32% (n=8). Parmi ces 8 patients, 2 avaient une récurrence de hernie crurale homolatérale traitée par raphie, 5 patients avaient une 2^{ème} récurrence de hernie du même côté après renforcement prothétique (dont 3 inguinales et 2 inguino-scrotales) et un patient avait une 2^{ème} récurrence de hernie inguino-scrotales controlatérale après renforcement prothétique.

3.2. Hernies abdominales :

a. Âge :

L'âge moyen était de 53,6 ans, avec des extrêmes variant entre 29 et 80 ans.

b. Sexe :

Les femmes étaient au nombre de 12 cas correspondant à une proportion de 66,7%, contre 6 hommes soit 33,3 %. Le sex-ratio était de 0,5.

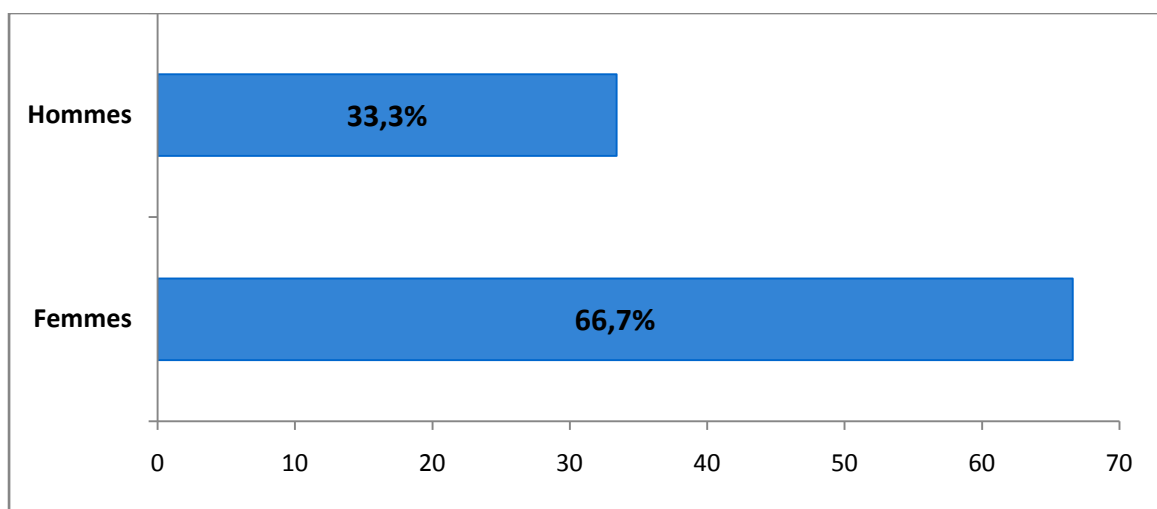


Figure 6 : Hernies abdominales : répartition selon le sexe

c. Classification : (Annexe 2)

▪ **Siège**

Les hernies abdominales étaient toutes des hernies médianes dans notre série. Elles étaient réparties comme suit (Figure 7) :

✓ Hernies ombilicales :

Elles représentaient 23,07 % (n=12) du total de la pathologie pariétale chez les patients de notre série et 66,7 % de l'ensemble des hernies abdominales.

✓ Hernies de la ligne blanche :

Elles représentaient 33,3 % (n=6) des hernies abdominales.

Toutes les hernies de la ligne blanche étaient de siège sus ombilical.

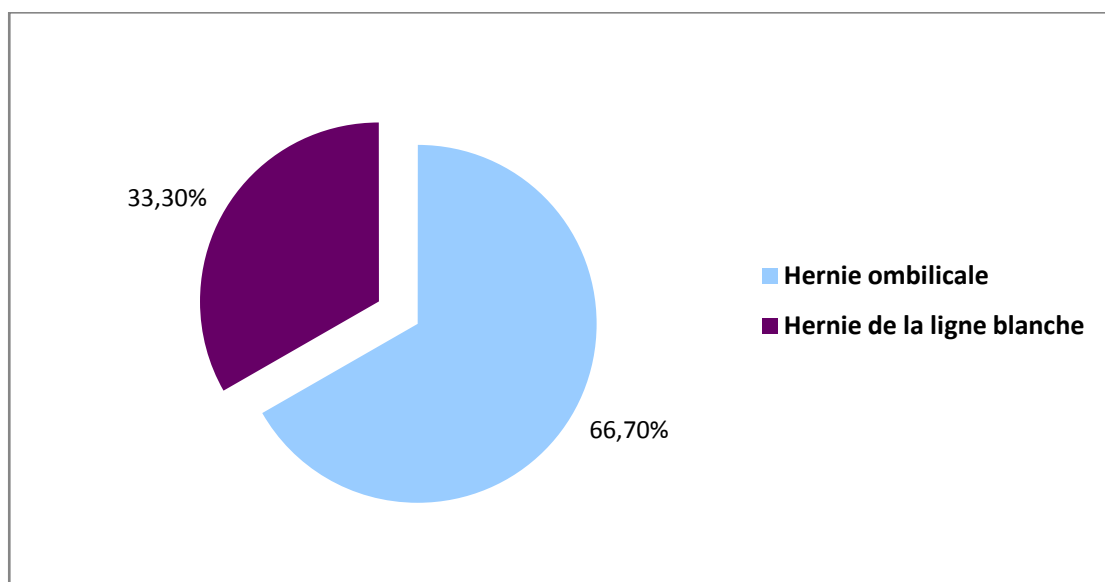


Figure 7 : Classification de la hernie abdominale

▪ **Taille**

La taille des hernies abdominales se répartissait de la manière suivante :

33,3 % (n=6) mesurait moins de 2 cm,

55,6 % (n=10) entre 2 et 4 cm

Et 11,1 % (n=2) plus de 4 cm. (Figure 8)

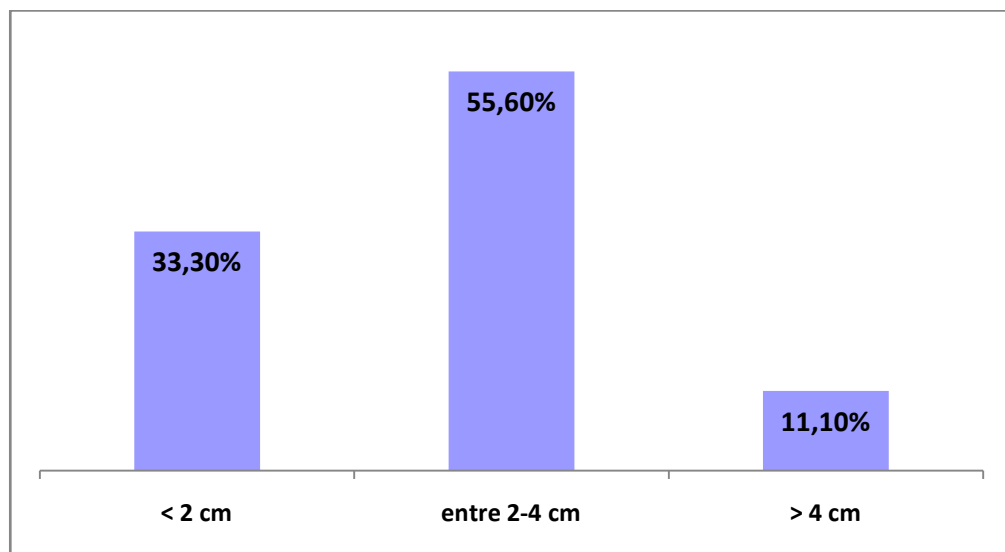


Figure 8 : Taille de la hernie abdominale

d. Hernies compliquées :

Parmi 18 patients porteurs de la hernie abdominale, 3 soit 16.67 % des cas s'étaient présentés aux urgences pour une complication, dont 2 avaient un syndrome occlusif clinique.

e. Hernies récidivantes :

Onze patients avaient un antécédent de la hernie abdominale, soit un taux de récurrence de 61,1%. Elles étaient réparties comme suit :

✓ Hernies ombilicales :

Elles représentaient 6 cas soit une proportion de 33,4 %.

✓ Hernies de la ligne blanche :

Elles représentaient 5 cas soit un taux de 27,7 %.

3.3. Éventrations post-opératoires :

a. Âge :

L'âge des patients était en moyenne de 45,28 ans, avec des extrêmes variant entre 30 et 64 ans.

b. Sexe :

La répartition selon le sexe a révélé une prédominance féminine avec un sex-ratio de 0,5 (6 femmes et 3 hommes).

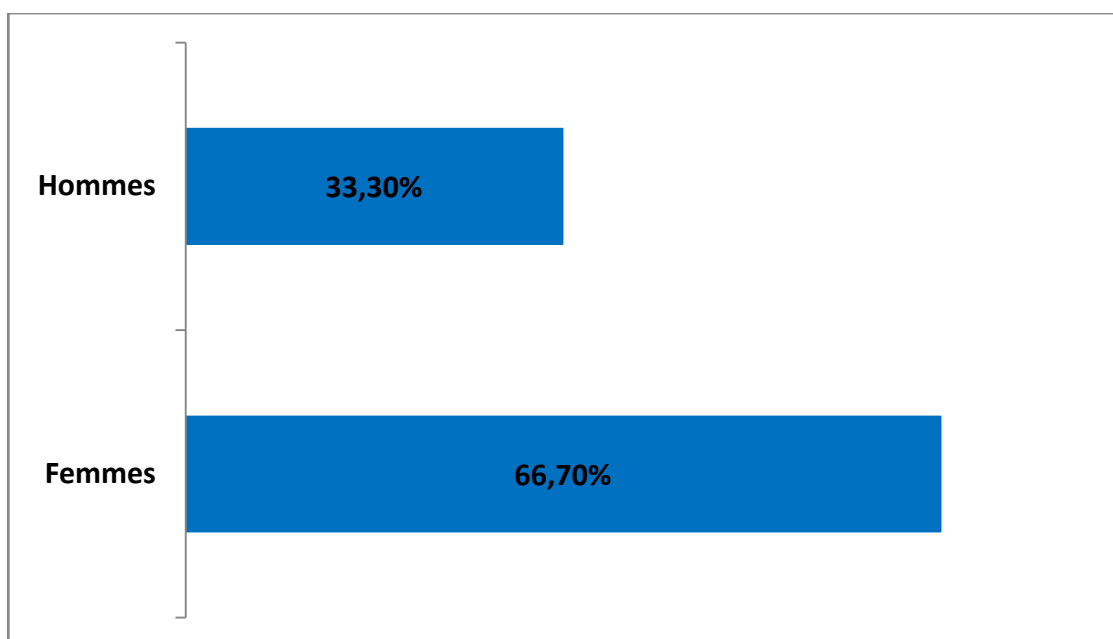


Figure 9 : Répartition des EPO selon le sexe

c. Type d'éventration postopératoire :

Sur 9 patients, 8 (88,9 %) ont été opérés d'une EPO primitive, dont 2 opérés pour cholécystite aigue par voie médiane, deux pour césarienne, deux patients opérés pour appendicite aigue par voie Mc Burney, une pour annexectomie droite par voie sus pubienne médiane et une pour hystérectomie suite à un ADK de l'endomètre.

L'autre patient restant (11,1%) a été opéré pour une EPO itérative.

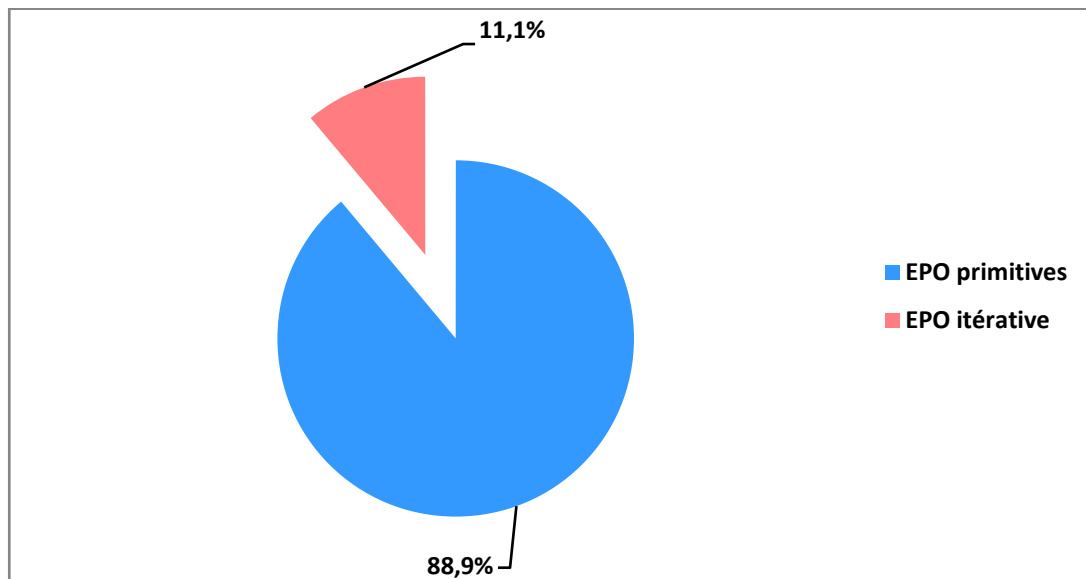


Figure 10 : Types d'éventration postopératoire

d. Paramètres de l'éventration: (Annexe 3)

▪ **Siège :**

L'éventration était médiane dans 77,8% des cas. Le siège M2 était le plus fréquent avec un pourcentage de 33,4%. (Tableau V)

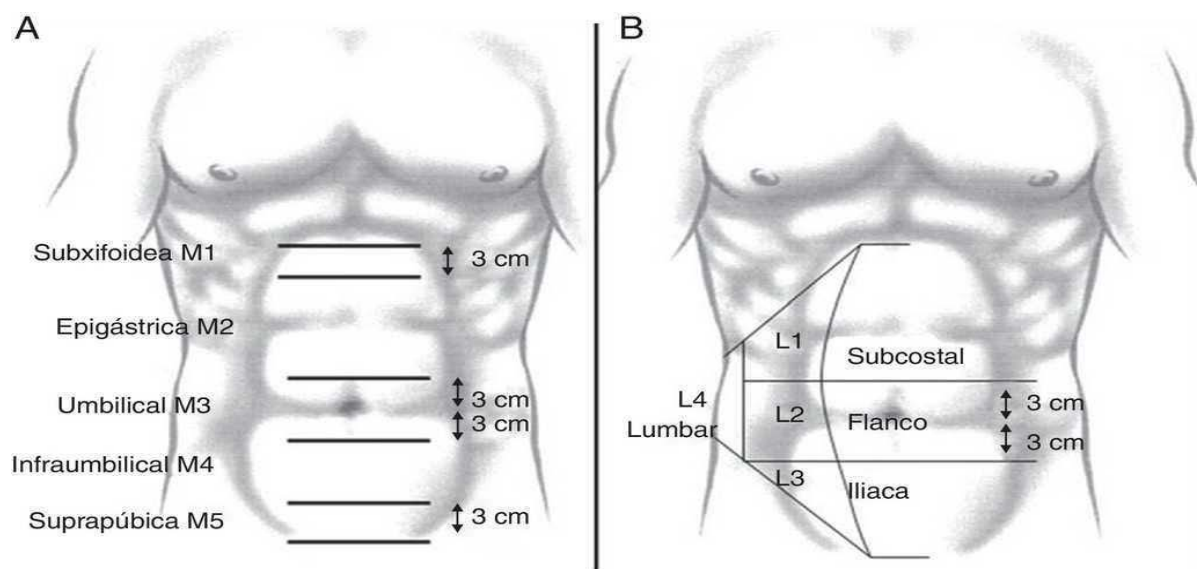


Figure 11 : Sièges de l'EPO selon la classification de l'EHS

Tableau V : Siège de l'événtration selon la classification de la société européenne de la hernie

siège		nombre	Pourcentage%
médián	Epigastrique M2	3	33,4%
	Ombilical M3	1	11,1%
	Sous ombilical M4	2	22,2%
	Sus pubienne M5	1	11,1%
latéral	Sous costal L1	1	11,1%
	Iliaque L3	1	11,1%

▪ **Taille :**

La taille du collet était comprise entre 4 et 10 cm chez 55,6% des patients, inférieure à 4 cm chez 33,4% et supérieure à 10 cm chez 11%.(figure12)

La longueur moyenne des EPO dans notre série était de 5.22 cm.

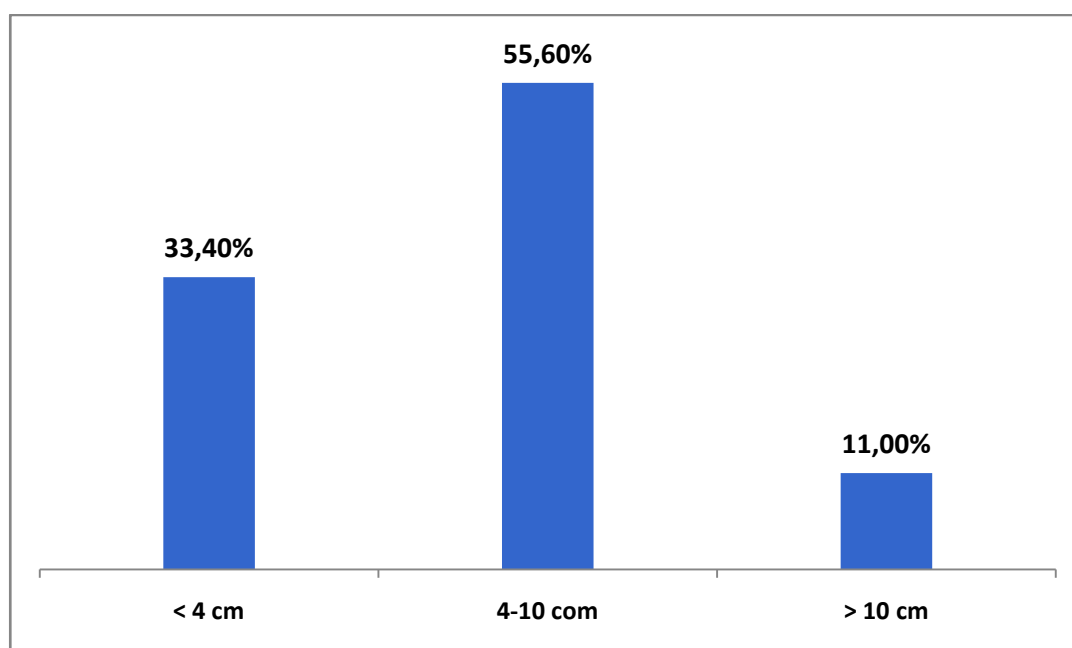


Figure 12 : taille de l'événtration postopératoire

e. **Complication :**

Le taux de complication chez le groupe de patients souffrant d'événtration post opératoire était de 33,4 % (n=3). Tous les patients avaient présenté un syndrome occlusif clinique comme motif de révélation.

III. Protocole opératoire :

1. Circonstances d'intervention

Tous les cas de pathologie pariétale étranglée ont été opérés en urgence, tandis que les autres ont été traités à froid.

2. Les mesures péri-opératoires :

2.1. Bilan préopératoire :

Tous nos patients opérés à froid, ils ont bénéficié de :

- Un examen clinique complet
- un bilan biologique : une numération de la formule sanguine (NFS), un bilan d'hémostase (Plaquettes, TP , TCK), un bilan hydro électrolytique et rénal.
- Les patients âgés de plus de 45 ans ont bénéficié d'une radiographie thoracique, d'un électrocardiogramme (ECG), d'une consultation cardiologique chez ceux qui ont des anomalies électriques. En cas de dysurie une consultation urologique et une échographie vésico-prostatique ont été demandé.

2.2. Préparation préopératoire :

- La correction des tares viscérales préopératoires (cure d'amaigrissement éventuelle, correction d'un diabète, d'une HTA, etc.).
- L'arrêt ou le changement de traitement anticoagulant 48 à 72 heures avant la chirurgie.
- Une antibioprofylaxie à base de l'amoxicilline- acide clavulanique à raison de 2g à l'induction anesthésique.
- Des mesures prophylactiques peropératoires: la désinfection est scrupuleuse (Bétadine®) et étendue. Nous utilisons des champs en tissu à usage unique. L'asepsie pendant l'intervention est scrupuleuse (changement de gants avant la manipulation de la prothèse).

3. Anesthésie :

3.1. Le score ASA : (annexe 4)

Tableau VI : le pourcentage des patients selon ASA Physical Status Classification System

Le score	Effectif	Pourcentage %
ASA 1	24	46.2
ASA 2	19	36.5
ASA 3	9	17.3

3.2. Le type d'anesthésie :

Dans notre série d'étude, 44 patients ont été opérés sous anesthésie générale (84,61%), ce chiffre comprend 18 cas opérés pour la hernie abdominale, 17 cas de la hernie de l'aïne et 9 cas pour éventration postopératoire.

Le reste des patients (n=8) ont été opérés sous rachianesthésie soit 15,39% des cas.

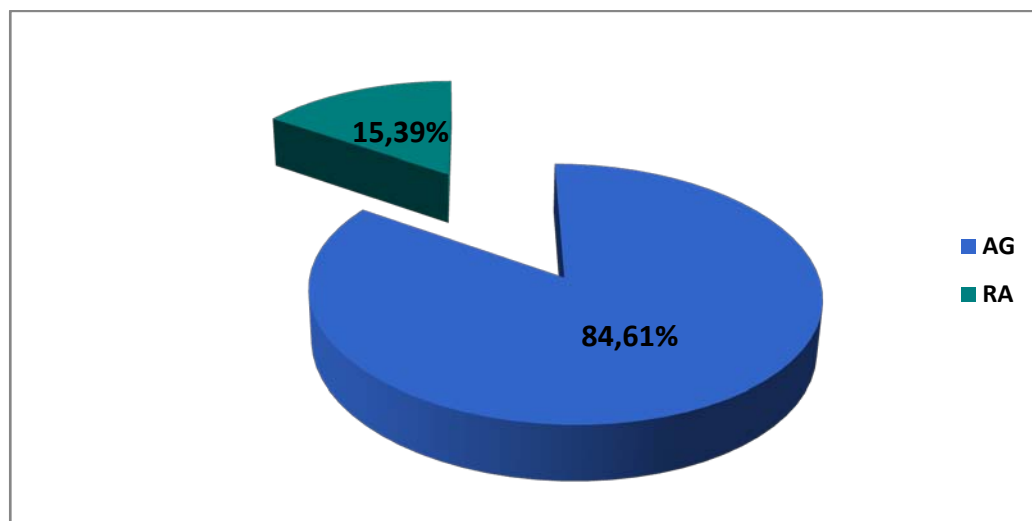


Figure 13 : Type d'anesthésie utilisée dans la chirurgie herniaire

4. Voie d'abord chirurgicale

Dans notre étude, une laparotomie a été réalisée chez 75 % des patients (n=39) contre 25 % de cas (n=13) opérés par coelioscopie.

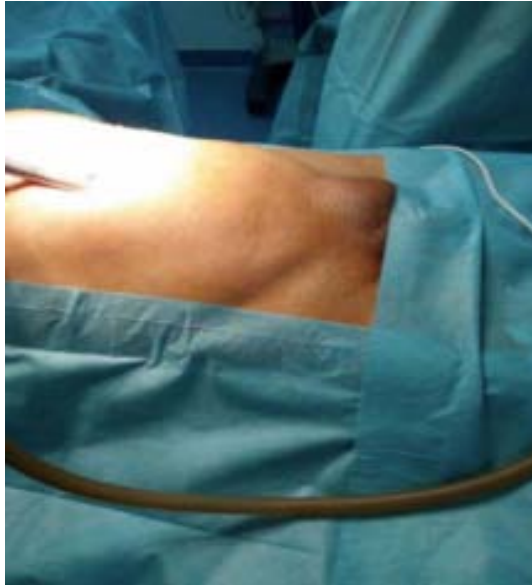

Figure 14: La voie d'abord coelioscopique

5. Modalités thérapeutiques :

Une technique de réparation prothétique a été utilisée dans 66.7 % des EPO et dans 72% des hernies de l'aïne. En revanche 61,12 % des hernies abdominales ont été opérées selon des méthodes de herniorraphie.

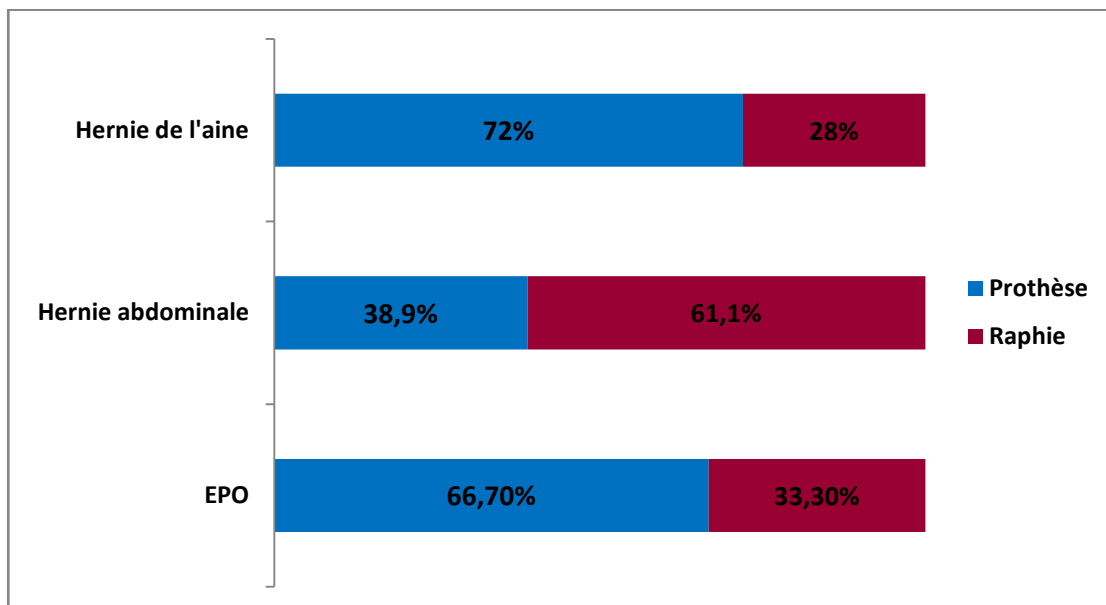


Figure 15 : Modalités thérapeutiques selon le type de la hernie

5.1. Réparation prothétique

a. Indication

Dans notre série, 31 patients (59,61 %) ont bénéficié d'une plastie prothétique. Le tableau ci-dessous détaille la répartition de ces cas selon leur pathologie pariétale. (Tableau VII)

Tableau VII : Traitement prothétique selon la pathologie pariétale

Type de pathologie pariétale	Nombre de prothèse	Pourcentage (%)
EPO	6	19.35%
Hernie de l'aine	18	58.06%
Hernie abdominale	7	22.59%
Total	31	100%

b. Type du matériel prothétique :

Al'exception d'un cas d'événtration postopératoire, qui a été traité à l'aide d'une prothèse biface, nous nous sommes servis de prothèses non résorbables (polyester ou polypropylène) pour le traitement du reste des patients (n=31).

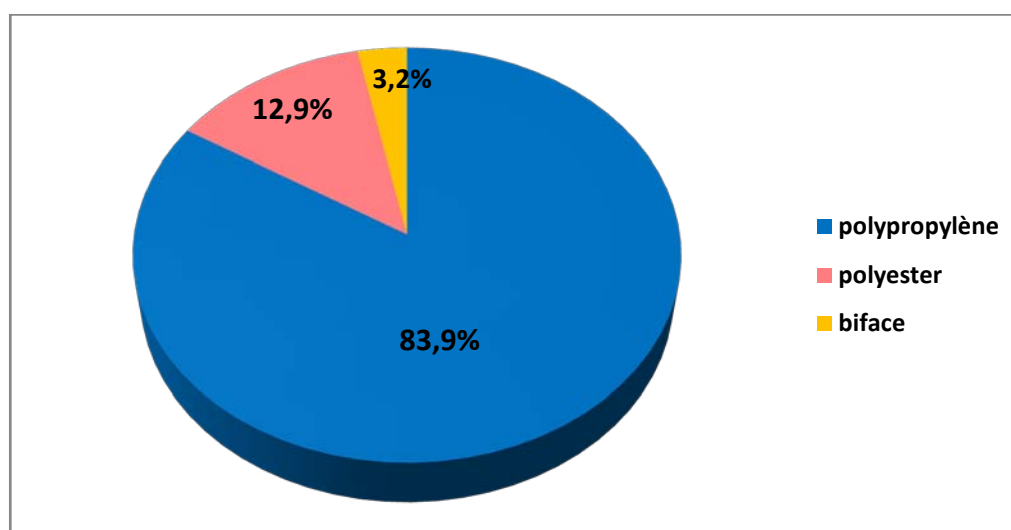


Figure 16 : Types de prothèses utilisées

c. Taille du matériel prothétique :

La taille des prothèses variait en fonction des pathologies pariétales en question :

- Erceplaque standard 30*30cm

- Betatech 30*30cm
- Microval 10*15cm
- Surgimesh 15*11cm ou 30*30cm

Les prothèses sont éventuellement découpées afin de les adapter à chaque malade.

d. Emplacement de la prothèse :

d.1. Hernies ventrales :

L'implant a été mis en place en prépéritonéale-rétroaponévrotique dans 38,48 % des cas (n=5), en pré-fascial dans 23,07% des cas (n=3), en rétromusculaire-préaponévrotique dans 23,07 % des cas (n=3) et en intraperitonéale dans 15,38% des cas (n=2). (Figure 17)

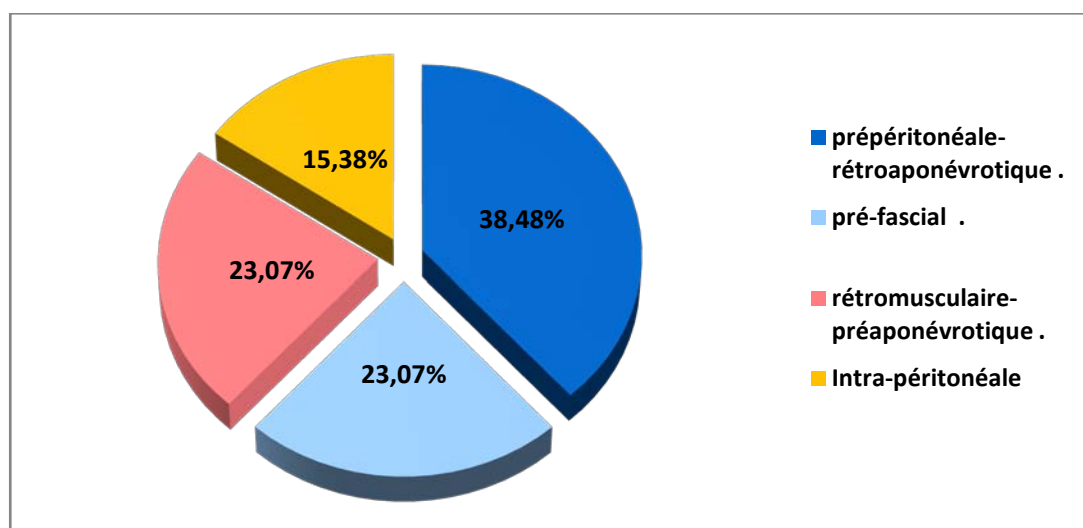


Figure 17 : Emplacement de la prothèse dans les hernies abdominales et les EPO

d.2. Hernie de l'aîne :

Parmi les 18 patients traités par prothèse, 5 ont été opérés à ciel ouvert selon la technique de Lichtenstein (soit 27,8%) tandis que les 13 autres par coelioscopie (7 par TAPP et 6 par TEP). L'emplacement de la prothèse variait selon le procédé chirurgical. (Figure 18)

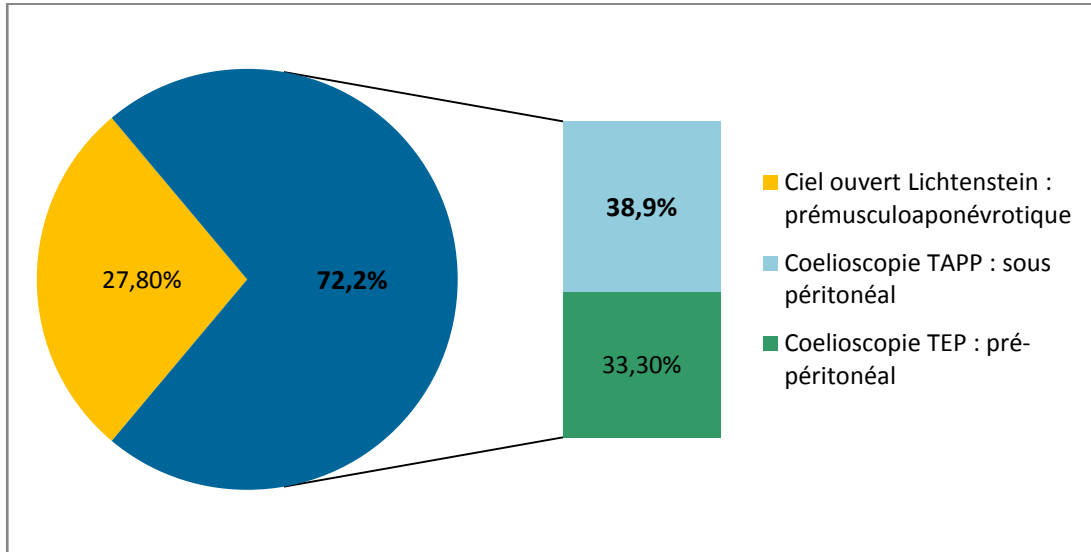


Figure 18 : Emplacement de la prothèse dans la hernie de l'aîne

e. Fixation de la prothèse

Les prothèses ont été fixées dans 74.2 % des cas (n=23, dont 3 par tackers et 20 par fils). Cependant, aucune fixation n'a été effectuée chez 8 patients soit 25.8%. (Figure 19)

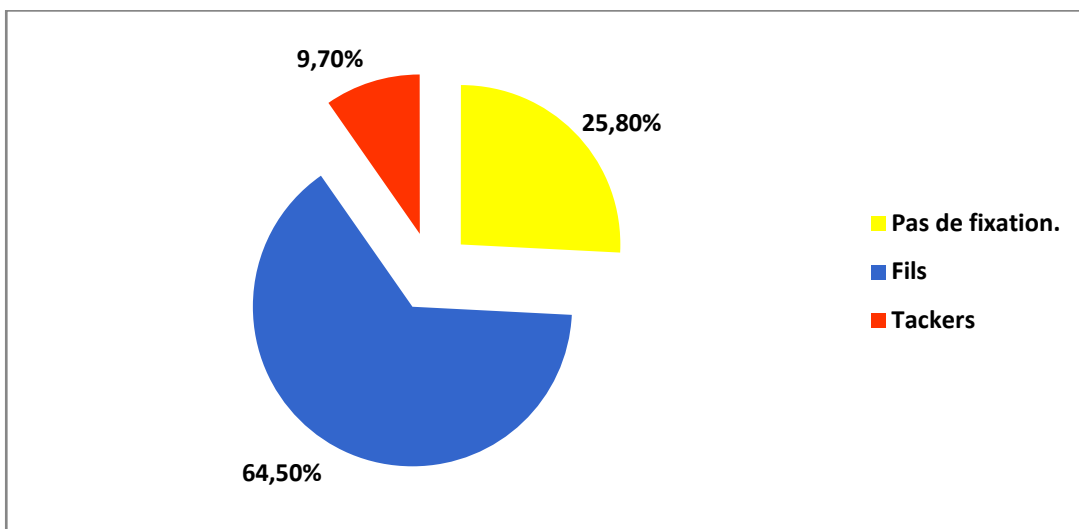


Figure 19 : Moyens de fixation des prothèses

5.2. Réparation par raphie :

Le traitement par raphie était la méthode de choix chez 40,38 % des patients (n=21), dont 7 cas des hernies de l'aîne, 11 cas des hernies abdominales et 3 cas d'événtration postopératoire.

a. Techniques opératoires :

a.1. Hernie ventrale :

Parmi les 14 cas des hernies ventrales traitées par raphie, 11 patients ont été opérés selon une cure par paletot (78,58%) et 3 cas par point en X (21,42%) (Figure 20)

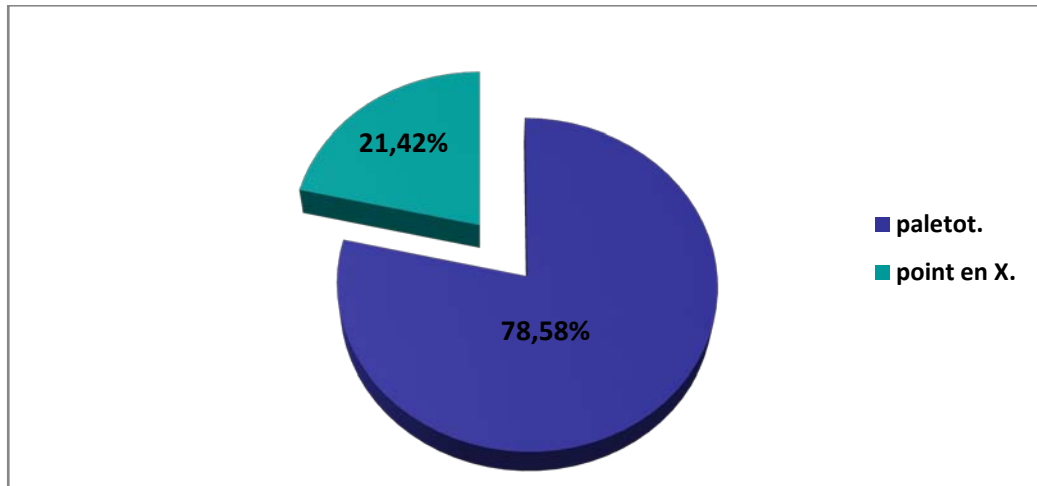


Figure 20 : Les hernies abdominales et les EPO traitées par herniorraphie : répartition selon la technique opératoire

a.2. Hernie de l'aine :

Sept patients des hernies de l'aine ont été opérées selon des méthodes de herniorraphie soit 13,46%, dont 5 patients (soit 71,42%) ont été traités par herniorraphie selon le procédé de Bassini et les 2 patients restants traitée selon la technique de Mcvay (soit 28,57%). (Figure 21)

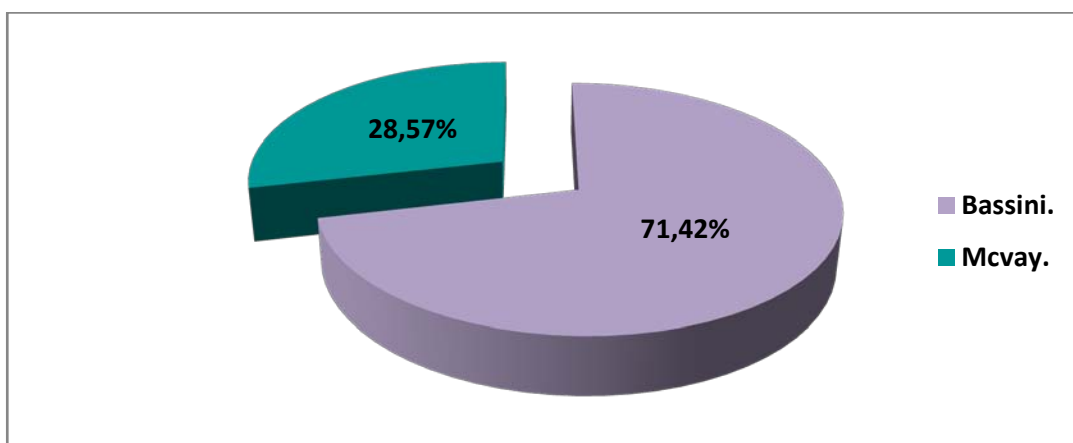


Figure 21 : Les hernies de l'aine traitées par herniorraphie: Répartition selon la technique opératoire

5.3. Traitement des pathologies pariétales compliquées :

Les 10 patients qui présentaient des pathologies pariétales compliquées (4 hernies de l'aine, 3 hernies abdominales et 3 éventrations postopératoires), ont été opérés en urgence, sous anesthésie générale, selon des techniques de la herniorraphie.

Tableau VIII : Contenu du sac herniaire des hernies compliquées

Contenu du sac herniaire	Effectif	Viabilité du contenu	
		Contenu viable	Contenu nécrosé
Épiploon	4	4	0
Grêle + épiploon	3	2	1
Grêle	2	1	1
Ligament rond	1	1	0
Total	10	8	2

Le traitement a consisté en une réintégration des viscères herniés viables dans 80 % des cas (n=8), en une résection d'un épiploon nécrosé dans 1 cas (10%) (le contenu grêlique était viable), et en une résection d'une portion de grêle nécrosé de 8 cm de longueur, avec une anastomose grêlo-grêlique termino-terminale dans 1 cas (10%).

6. Drainage:

Un drain de Redon aspiratif a été placé chez 11,54 % des patients (n=6), un deuxième drain de Redon a été mis en place chez 3,84% patients (n=2). En revanche, aucun système de drainage n'a été utilisé chez 84,62% patients (n=44) (Figure 22).

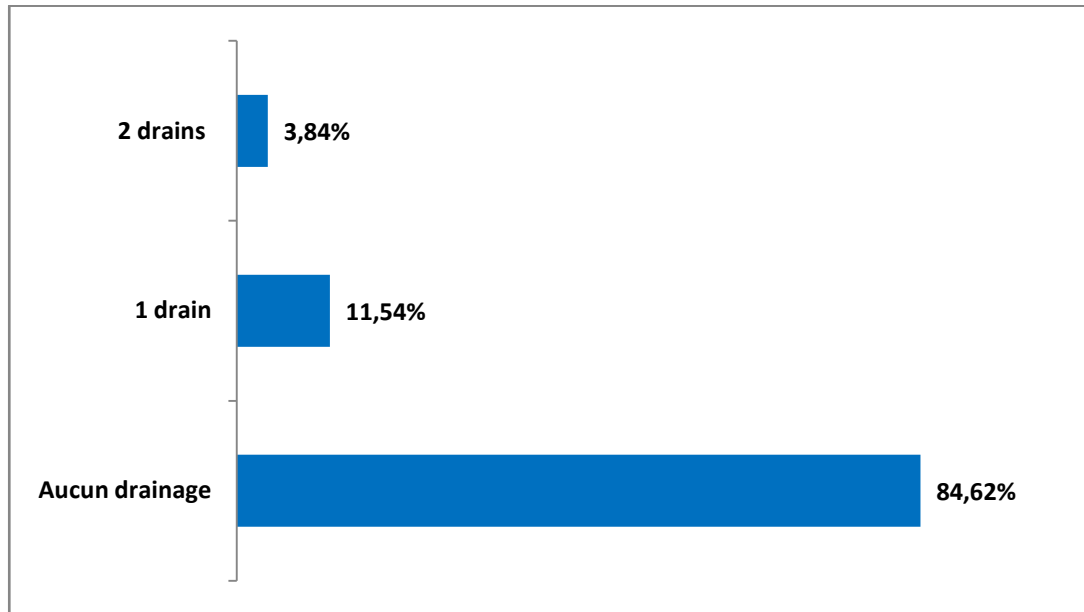


Figure 22 : Pourcentages du drainage

IV. Suites opératoires :

1. Suites post-opératoires immédiates:

1.1. Suites postopératoires immédiates:

Les soins locaux de la plaie chirurgicale ainsi que le changement de pansement ont été bien assurés.

L'antibiothérapie a été systématique, elle était à base d'amoxicilline-acide clavulanique (1g/8h pendant 6 jours) ou de Ciprofloxacine (500mg/12h pendant 5jours).

Le lever postopératoire précoce était la règle pour la prévention thromboembolique.

Un traitement antalgique adapté à l'intensité de la douleur postopératoire a été instauré pour tous les patients.

La reprise de l'alimentation s'est faite au soir du jour de l'intervention.

1.2. Durée d'hospitalisation

Le séjour hospitalier postopératoire a varié entre 1 et 6 jours avec une moyenne de 2 jours. (Figure 23)

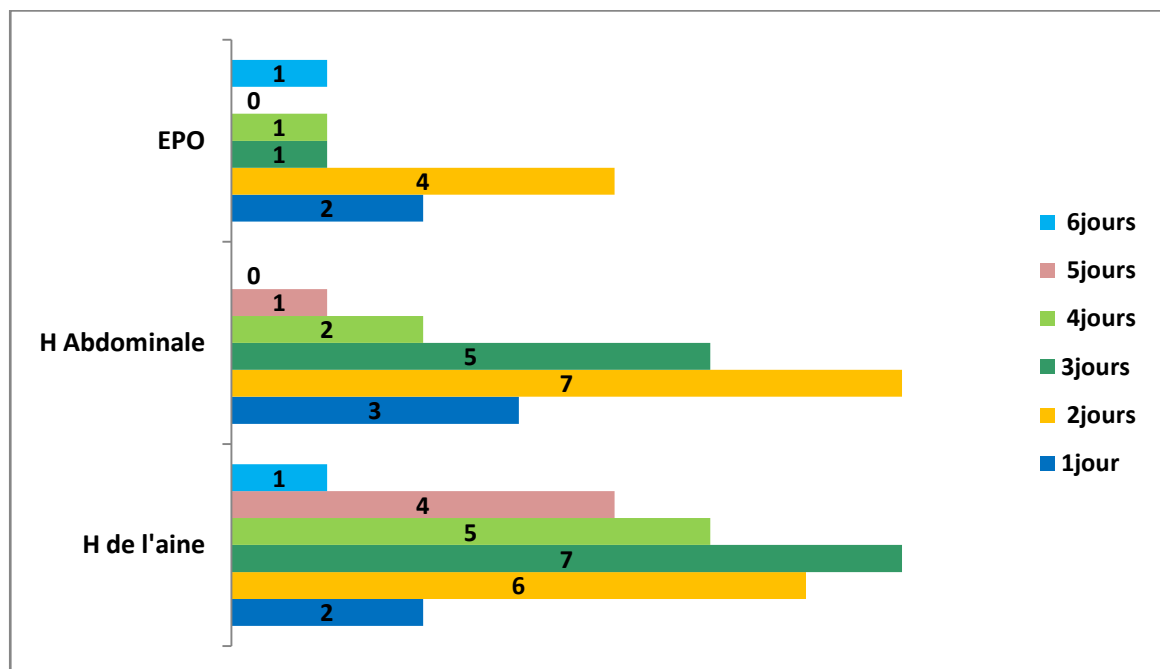


Figure 23 : Durée du séjour hospitalier en postopératoire

1.3. Complications per-opératoires :

a. Hernie de l'aïne :

- 2 cas de rupture péritonéale accidentelle ont été rapportés chez 2 patients opérés selon la technique TEP.
- Par ailleurs, nous avons noté 2 cas de conversion en chirurgie conventionnelle, 1 cas de conversion de TEP en Lichtenstein et 1 cas de TAPP en Bassini. Cette conversion a toujours été en rapport avec un sac herniaire difficile à réséquer très adhérent à la paroi et au cordon.
- Une patiente porteuse d'une cardiopathie méconnue, a présenté une ACFA per-opératoire et qui a séjourné en réanimation pendant 2 jours ;
- Aucune autre complication per-opératoire n'a été rapportée, notamment pas de lésions viscérales, vasculaires ni nerveuses.

b. Hernie ventrale :

- Un patient opéré pour EPO a présenté une brèche de la séreuse grêlique ; suscitant une suture en per-opérateur par un fil résorbable en vicryl.
- Aucune autre complication per opérateur n'a été rapportée lors de la réparation des cas.

1.4. Complications post-opératoires immédiates :

Le taux de morbidité globale dans notre série était de 8,1%, (Figure 24) :

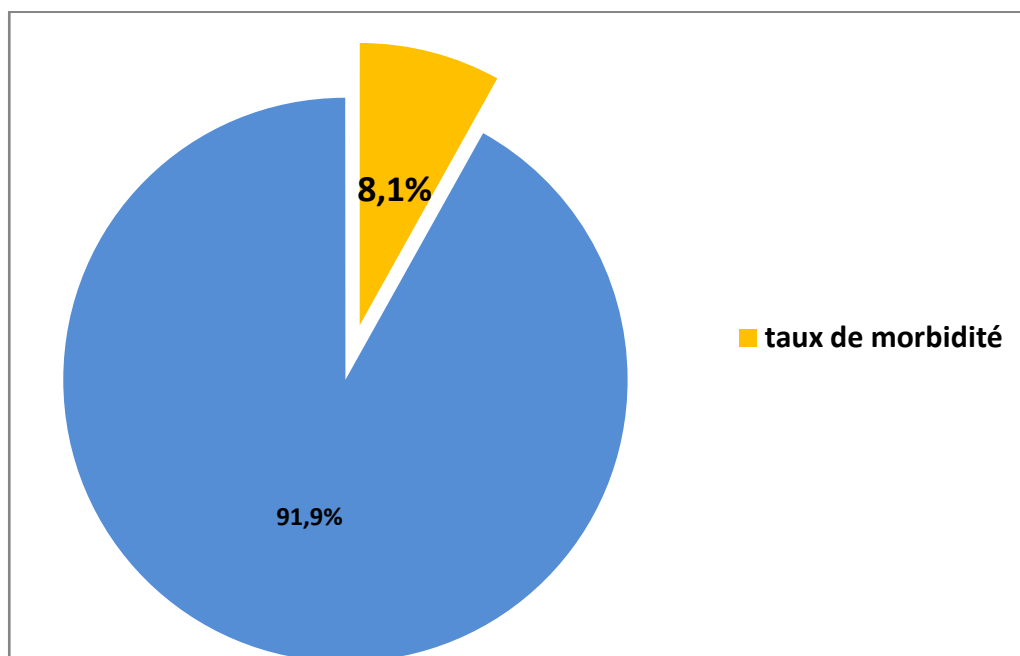


Figure 24 : taux de la morbidité postopératoire

Vingt-trois de nos patients ont présenté des complications postopératoires immédiates, ils sont répartis comme suit :

Tableau IX : Complications per et postopératoires selon le type de pathologie herniaire

Type	Intervention	Complication	Effectif	Pourcentage	PEC
2 HO/1 EPO	paletot	Hématomes	5	21,74%	Résorption Spontanée
2 Inguinale indirecte	TEP/TAPP				
HO	Point en X	Séromes	4	17,4%	Résorption Spontanée après 3 semaines d'évolution
2 EPO	Paletot/Plastie prothétique				
Inguinale indirecte	TAPP				
Inguinale directe	2 Lichtenstein /Shouldice	Ecchymoses	3	13,05%	Résorption Spontanée
Inguinale directe	Shouldice	Infection de la Plaie	3	13,05%	Soins locaux x2/jour +Antibiothérapie (ciprofloxacine 500mgx 3/jour)
2 HLB	Paletot				
HO	Paletot	Pneumonie	2	8,7%	Antibiothérapie (l'amoxicilline-acide clavulanique 3 g/j pendant 7jours)
Inguinale directe	Shouldice				
HO/EPO	Plastie prothétique	Infection de prothèse	2	8,7%	Reprise chirurgicale avec mise en place de 2 lames de Delbet + Antibiothérapie (ciprofloxacine 500mgx 3/jour)
EPO	Plastie prothétique	Fistule Entérocutanée avec un syndrome occlusif et issu de matières fécales	1	4,34%	Antibiothérapie (ciprofloxacine 500mgx 3/jour)+ soins locaux2 fois par jour + reprise Chirurgicale,
HO	Point en X	Ictère + Confusion	1	4,34%	Séjour en Réanimation
EPO	Paletot	Déhiscence de suture	1	4,34%	Points de rapprochement
EPO	Plastie prothétique	Thrombopénie	1	4,34%	Transfusion de PFC

2. Evolution à moyen et long terme :

2.1. Complications à moyen et long terme :

- Nous avons noté 20 cas de récurrence (38,46%), dont 11 hernies abdominales, 8 hernies de l'aïne et une EPO itérative.
- Des douleurs résiduelles ont été notées chez 4 patients opérés pour hernie de l'aïne (TAPP/TEP/2 Lichtenstein).
- Un seul cas d'hydrocèle ayant évolué favorablement chez un patient traité pour hernie inguinale indirecte, par TAPP.

Tableau X : complications à long terme.

Type	Effectif	Complication	Pourcentage
Hernie abdominale	11	Récidive	88%
hernie de l'aïne	8		
EPO	1		
3 Inguinale directe/ 1 indirecte	4	douleurs résiduelles	16%
Inguinale indirecte	1	Hydrocèle	4%

2.2. Le temps moyen de retour aux activités de la vie quotidienne et au travail :

- La plupart des patients ont repris progressivement leurs activités professionnelles au bout du 20^{ème} jour.

2.3. Mortalité :

Dans notre série, aucun décès n'est survenu.

3. Suivi postopératoire :

Dans notre série, nous avons pu suivre 61,5 % des malades (n=32), dont l'évolution était bonne avec une reprise normale des activités, 38,5 % des cas ont été perdus de vue dès le premier mois postopératoire.



DISCUSSION

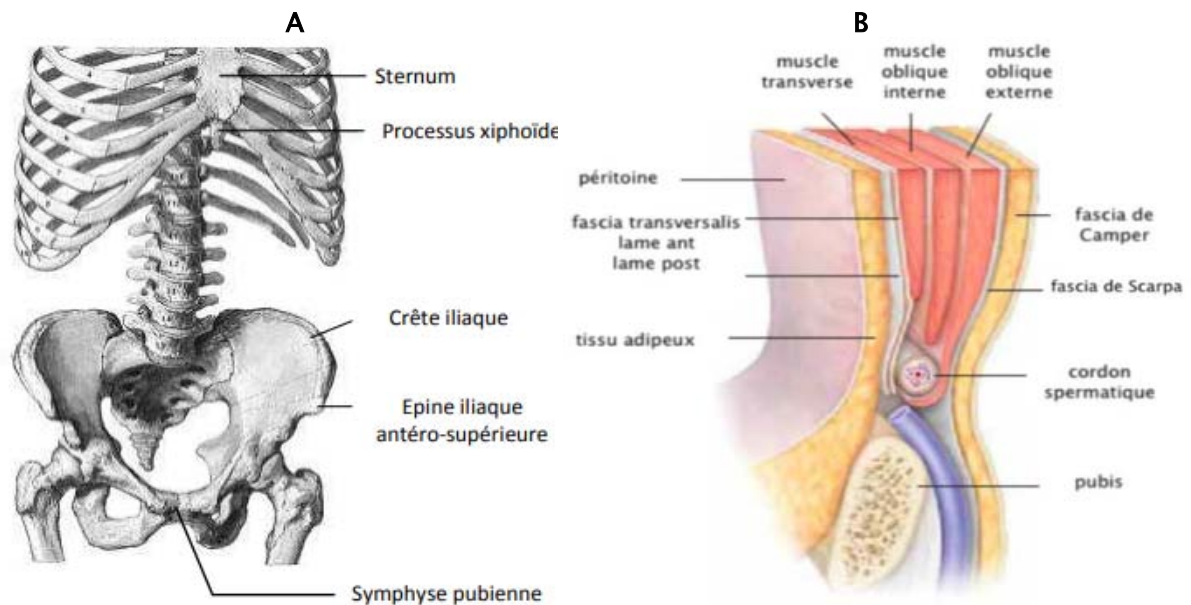


I. Rappel anatomique (3,4):

La paroi abdominale est une structure composée d'éléments osseux et musculaires délimitant la cavité abdominale, qui contient les appareils digestifs et urinaires, la rate, les glandes surrénales et des structures neurovasculaires. A son niveau supérieur, la cavité abdominale est fermée par le diaphragme, délimitant la séparation avec le thorax, mais à son niveau inférieur, elle est ouverte, en continuité avec la cavité pelvienne. La cavité abdominale est délimitée en avant par la paroi abdominale antérolatérale et en arrière par la paroi abdominale postérieure. Dans cette étude, on s'intéresse uniquement à la paroi antérolatérale, siège des hernies et des éventrations. La paroi abdominale antérolatérale est limitée en haut par le processus xiphoïde et le rebord costal et en bas par la partie supérieure du squelette pelvien (crêtes iliaques, épines iliaques et pubis) (Figure 25). Latéralement, elle est délimitée par la ligne médio-axillaire. Bien qu'elle soit principalement formée de muscles et d'aponévroses, la paroi abdominale antéro-latérale est composée d'au moins neuf couches superposées qui sont : la peau, le fascia de Camper, le fascia de Scarpa, le muscle oblique externe et son aponévrose, le muscle oblique interne et son aponévrose, le muscle transverse de l'abdomen et son aponévrose, le fascia transversalis, la graisse prépéritonéale et le péritoine. L'ensemble des muscles forme une paroi qui contient les viscères abdominaux dans la cavité abdominale et les protège. (Figure 25)

Ces couches se continuent dans la région de l'aîne alors qu'elles forment leurs insertions dans le canal inguinal ;

Médialement, le muscle droit de l'abdomen (rectus abdominis) constitue un composant majeur.



A : Structures osseuses

B : les différentes couches musculoaponévrotiques

L'aïne représente la partie de la paroi abdominale antérolatérale située au-dessous de la ligne reliant les épines iliaques antéro-supérieures. Elle est formée par l'insertion inférieure des muscles obliques entourant le canal inguinal.

1. Fascia de Camper:

Il s'agit d'une couche superficielle épaisse qui contient la majorité de la graisse de la paroi abdominale inférieure et qui se confond avec la couche réticulaire du derme.

Cette couche est en continuité avec les couches correspondantes couvrant le périnée et les organes génitaux. Elle contient également les fibres du muscle dartos du scrotum.

Les principaux vaisseaux sanguins de cette couche sont les vaisseaux épigastriques superficiels et les vaisseaux iliaques circonflexes superficiels, branches des vaisseaux fémoraux.

2. Fascia de Scarpa:

Le fascia de Scarpa est une couche homogène de tissu aréolaire, qui forme une membrane sur la face profonde des tissus sous-cutanés. Il est généralement plus épais dans la région de l'aîne. Il repose sur le muscle oblique externe mais sur la ligne médiane, il adhère plus étroitement à la ligne blanche et à la symphyse pubienne et se prolonge sur le dos du pénis.

3. Muscle oblique externe (grand oblique):

C'est le plus superficiel des trois muscles larges. Ses fibres musculaires s'insèrent sur la partie osseuse de la 5ème à la 12ème côte, sur la ligne blanche, le pubis et sur la crête iliaque (Figure 26). Elles ont une direction oblique en bas et en avant.

Médialement, les fibres tendineuses passent en avant du muscle droit de l'abdomen, formant la couche antérieure de la gaine du droit. Au-dessous de l'épine iliaque antéro-supérieure (EIAS), le muscle oblique externe est totalement aponévrotique.

Au niveau de leur insertion, les fibres antéro-inférieures de l'aponévrose du muscle oblique externe se replient sur elles-mêmes pour former le ligament inguinal

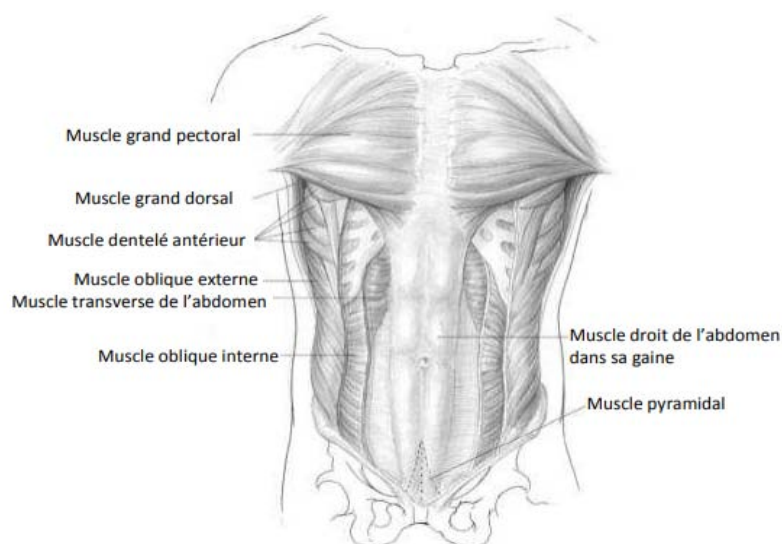


Figure 26: les structures musculaires de la paroi abdominale antéro-latérale

En bas, les insertions aponévrotiques sur le corps et le tubercule du pubis forment l'orifice inguinal superficiel : une ouverture triangulaire à travers laquelle passe le cordon spermatique ou le ligament rond.

3.1. ligament inguinal : (figure 27)

Le ligament inguinal est la partie inférieure épaissie de l'aponévrose du muscle oblique externe, qui est suspendue entre l'EIAS et le tubercule du pubis. Il présente une surface convexe vers la cuisse et une surface concave du côté du canal inguinal, servant de support au cordon spermatique.

3.2. ligament de Gimbernat : (figure 27)

D'abord décrit par Antonio de Gimbernat en 1793, le ligament lacunaire est une extension triangulaire du ligament inguinal avant son insertion sur le tubercule pubien. Il est inséré au niveau de la crête pectinéale ; son extrémité latérale rejoint l'extrémité proximale du ligament de Cooper.

Il forme le bord médial du canal fémoral.

3.3. l'orifice inguinal superficiel : (figure 27)

Il est situé au-dessus du bord supérieur du pubis, en dehors du tubercule pubien. C'est une ouverture triangulaire de l'aponévrose du muscle oblique externe dont les marges formées par deux piliers, interne et externe.

Le pilier médial est formé par l'aponévrose de l'oblique externe elle-même et le pilier latéral est formé par le ligament inguinal.

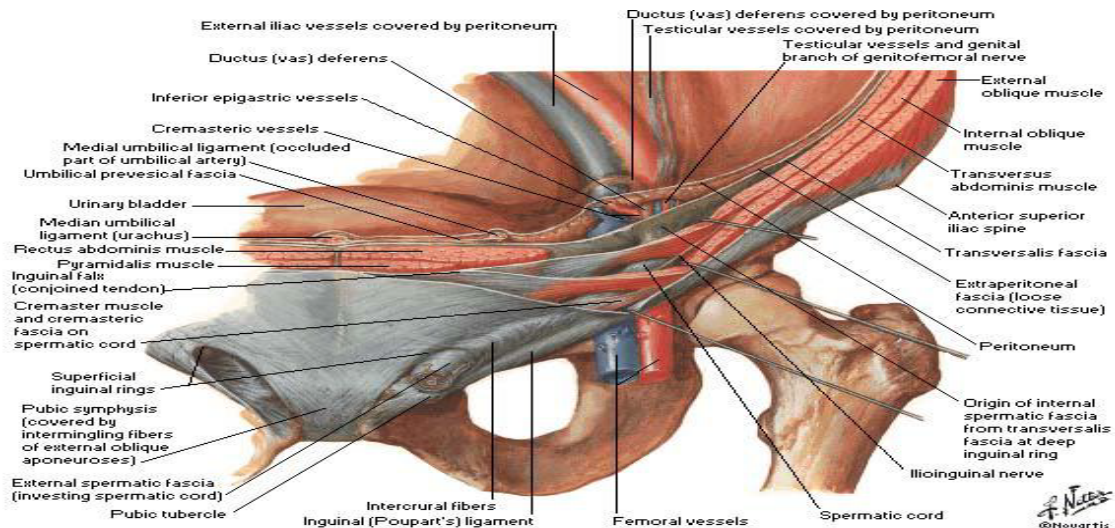


Figure 27: Ligament inguinal, anneau crural et orifice inguinal superficiel

4. Muscle oblique interne (petit oblique):

Le muscle oblique interne et son aponévrose représentent la couche moyenne des trois couches musculo-aponévrotiques de la paroi abdominale. Il a pour origine le fascia thoraco-lombaire et la crête iliaque. Il s'étend obliquement vers le haut, vers l'avant et médialement pour s'insérer sur les bords inférieurs des trois ou quatre dernières côtes, sur la ligne blanche et sur le pubis (Figure 26).

Au-dessus de la ligne arquée de l'abdomen (ancienne arcade de Douglas), l'aponévrose de l'oblique interne se scinde pour envelopper le muscle droit de l'abdomen, se rejoignant dans la ligne médiane pour s'imbriquer dans les fibres de la ligne blanche. En dessous de la ligne arquée, l'aponévrose ne se scinde pas, mais se situe plutôt en avant du muscle droit (Figure 28).

Les fibres les plus basses du muscle oblique interne forment un arc au-dessus du cordon spermatique ou du ligament rond. Au niveau médial, le bord inférieur de cet arc musculaire se situe généralement au niveau ou légèrement au-dessus du niveau de l'arc aponévrotique de la couche sous-jacente du transverse de l'abdomen.

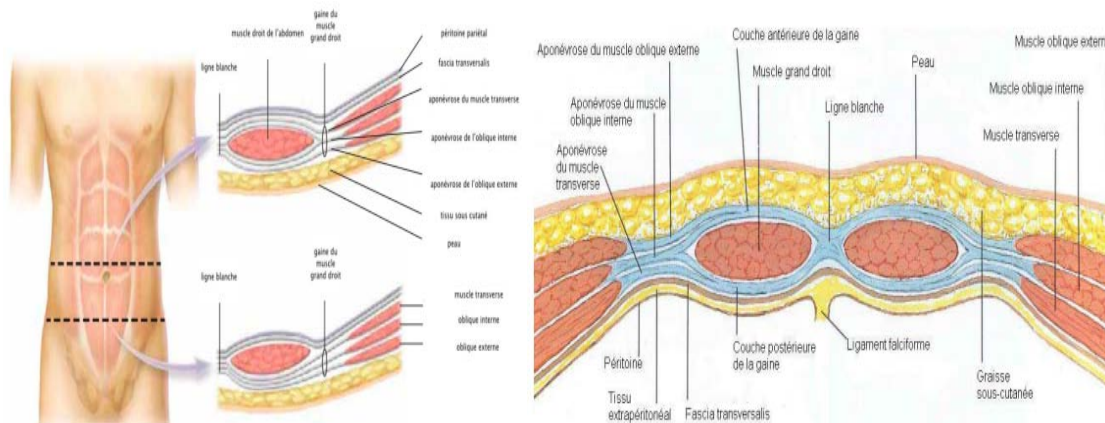


Figure 28: Ligne blanche

La couche oblique interne est principalement musculaire dans la région inguinale. Dans la majorité de son parcours dans l'aîne, elle est intimement liée aux fibres sous-jacentes de l'aponévrose du transverse de l'abdomen.

5. Muscle transverse de l'abdomen:

Le muscle transverse de l'abdomen et son aponévrose constituent la couche musculaire la plus profonde de la paroi abdominale.

Les fibres musculaires se dirigent horizontalement, à l'exception du bord inférieur qui forme une ligne courbe : c'est l'arc du muscle transverse de l'abdomen (Figure 29), un repère important pour le chirurgien, car il représente le bord supérieur de la hernie inguinale directe.

La surface du muscle sous cet arc, le nombre de fibres aponévrotiques et leur force varient, ayant une influence majeure sur le développement de la hernie inguinale directe.

L'aponévrose du muscle transverse de l'abdomen rejoint la lame postérieure de l'oblique interne pour former la lame postérieure de la gaine du muscle droit au-dessus de l'ombilic.

Les fibres aponévrotiques médiales du muscle transverse de l'abdomen s'insèrent sur la crête péctinéale pour former le ligament de Henlé. Rarement, les fibres de l'aponévrose du muscle transverse de l'abdomen sont reliées dans cette zone à des fibres de l'aponévrose du muscle oblique interne pour former un véritable tendon conjoint.

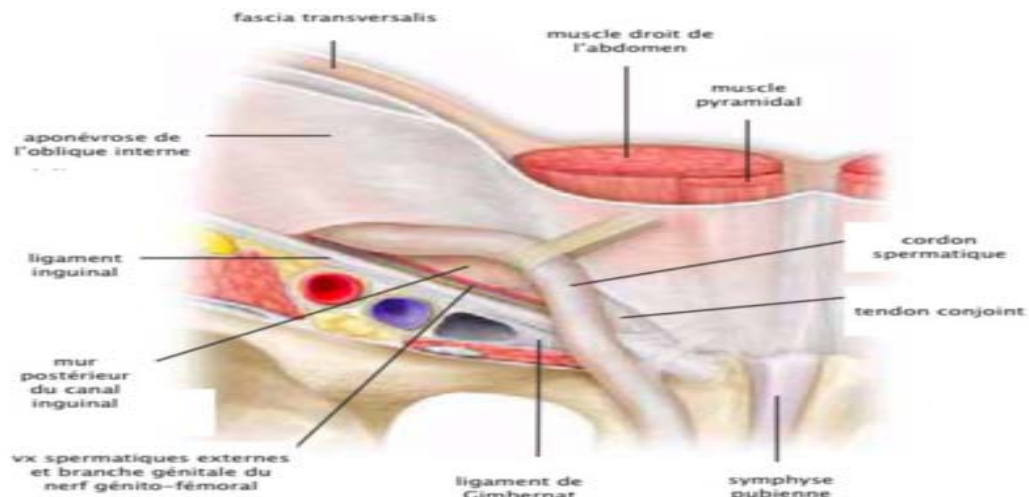


Figure 29: Arc du muscle transverse de l'abdomen

5.1. Tendon conjoint

Le tendon conjoint est, par définition, la fusion des fibres inférieures de l'aponévrose du muscle oblique interne avec des fibres similaires provenant de l'aponévrose du muscle transverse de l'abdomen au niveau de leurs insertions sur le pubis. Un vrai tendon conjoint est rare.

6. Muscle droit de l'abdomen:

Également appelé grand droit de l'abdomen, c'est un muscle long et épais qui s'étend le long de la ligne médiane, de la partie antéro-inférieure du thorax à la symphyse pubienne. Son corps musculaire est interrompu par trois à quatre bandes fibreuses transversales appelées insertions tendineuses.

Les vaisseaux épigastriques profonds siègent le long de la face postérieure du muscle droit, de sorte qu'en dessous de la ligne arquée, ils ne sont séparés du péritoine que par le fascia transversalis

Médialement, les deux muscles droits sont séparés par la ligne blanche (linea alba), une ligne tendineuse au niveau de laquelle les aponévroses des trois muscles larges de l'abdomen fusionnent et traversent la ligne médiane.

7. Fascia transversalis:

Le fascia transversalis est une fine membrane fibreuse qui recouvre la face profonde de la musculature de la paroi abdominale antérolatérale. Le fascia transversalis est un feuillet continu qui ceint la cavité abdominale et se poursuit dans la cavité pelvienne. C'est un tissu conjonctif dense, très riche en fibres de collagène.

La partie inférieure du fascia transversalis, entre l'arc du muscle transverse de l'abdomen en haut et le ligament de Cooper et le tractus ilio-pubien en bas, représente la zone critique dans laquelle se forment les hernies inguinales (Figure 30) appelée le plancher du canal inguinal

7.1. 7.1) Tractus ilio-pubien

Le tractus ilio-pubien, décrit par Alexander Thomson en 1836, est une bande aponévrotique qui commence au niveau de l'EIAS et s'étend médialement pour se fixer sur le ligament de Cooper au niveau du tubercule du pubis. Il forme le bord inférieur de la couche musculo-aponévrotique profonde composée du muscle transverse de l'abdomen et du fascia transversalis.

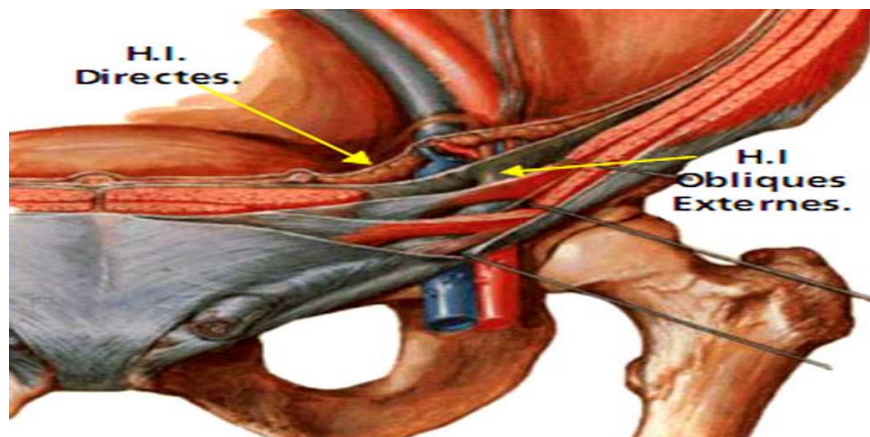


Figure 30: Orifice inguinal profond

Latéralement, les fibres du tractus ilio-pubien sont recouvertes par le ligament inguinal.

Cependant, le ligament inguinal et le tractus ilio-pubien sont deux entités séparées et appartiennent à des couches musculo-aponévrotiques différentes. Le ligament inguinal fait

partie de la couche du muscle oblique externe; le tractus ilio-pubien fait partie de la couche du muscle transverse de l'abdomen.

Médialement le tractus ilio-pubien se sépare du ligament inguinal. Il se dirige dedans pour former le bord inférieur de l'orifice inguinal profond (Figure 30). Avec le fascia transversalis, le tractus croise les vaisseaux fémoraux pour former le bord antérieur du canal crural.

7.2. Ligament de Cooper :

Le ligament de Cooper ou le ligament pectiné est un épaississement du fascia transversalis et du périoste de la branche supérieure du pubis latéralement au tubercule pubien. Il a généralement une épaisseur de quelques millimètres et adhère fortement à l'os. Il rejoint le tractus ilio-pubien et le ligament lacunaire de Gimbernat au niveau de leurs insertions médiales. Le ligament de Cooper est considéré comme le bord postérieur du canal crural.

7.3. Orifice inguinal profond:

L'orifice inguinal profond, formé principalement par les fibres aponévrotiques de la couche du muscle transverse de l'abdomen, est situé à mi-chemin entre le tubercule pubien et l'EIAS.

Au niveau de la moitié latérale de la région située entre l'arc du muscle transverse de l'abdomen en haut et le tractus ilio-pubien en bas, le fascia transversalis s'épaissit et forme un anneau incomplet en forme de «V» inversé. Cet anneau soutient les structures du cordon spermatique lors de leur entrée dans le canal inguinal. Le bord inférieur est formé par le tractus ilio-pubien. L'arc du muscle transverse de l'abdomen forme avec le pilier supérieur du fascia transversalis le bord supérieur de l'orifice inguinal profond (Figure 30).

Les piliers du fascia transversalis constituent la base du mécanisme obturateur au niveau de l'orifice inguinal profond. Lors d'un effort qui augmente la pression intra-abdominale, le muscle transverse de l'abdomen se contracte et les piliers se rapprochent. Le rapprochement et le glissement latéral des piliers ferment partiellement l'orifice inguinal profond et aplatissent les structures du cordon contre la paroi abdominale, offrant ainsi une protection supplémentaire à cette zone contre les forces pouvant conduire à la formation d'une hernie.

8. Espace prépéritonéal:

Le péritoine est une membrane séreuse, revêtement lisse, brillant et translucide. Il est formé de deux feuillets, un viscéral et un pariétal, en continuité l'un avec l'autre, qui délimitent une cavité virtuelle : la cavité péritonéale. Le feuillet viscéral tapisse la face superficielle des viscères abdominaux, et le feuillet pariétal tapisse la face interne de la paroi de l'abdomen

L'espace prépéritonéal est l'espace virtuel entre le péritoine postérieur et le fascia transversalis. Près du pubis, le péritoine est séparé du fascia transversalis par l'ouraque un vestige fibreux du canal allantoïdien qui s'étend du sommet de la vessie à l'ombilic. Au niveau de la vessie, cet espace prépéritonéal rétro-pubien est appelé espace de Retzius. La surélévation du péritoine sur la ligne médiane par l'ouraque constitue le pli ombilical médian. Juste à côté de ce dernier, se trouve le pli ombilical médian, qui représente la partie oblitérée de l'artère ombilicale fœtale des deux côtés de l'ouraque (Figure 31).

Latéralement, la séparation du péritoine des couches musculaires de l'abdomen est connue sous le nom d'espace de Bogros. En d'autres termes, l'espace de Bogros est une extension latérale de l'espace de Retzius. L'artère épigastrique inférieure monte verticalement dans l'espace de Bogros pour se ramifier dans le muscle grand droit de l'abdomen. Le péritoine forme le pli ombilical latéral sous l'artère épigastrique inférieure.

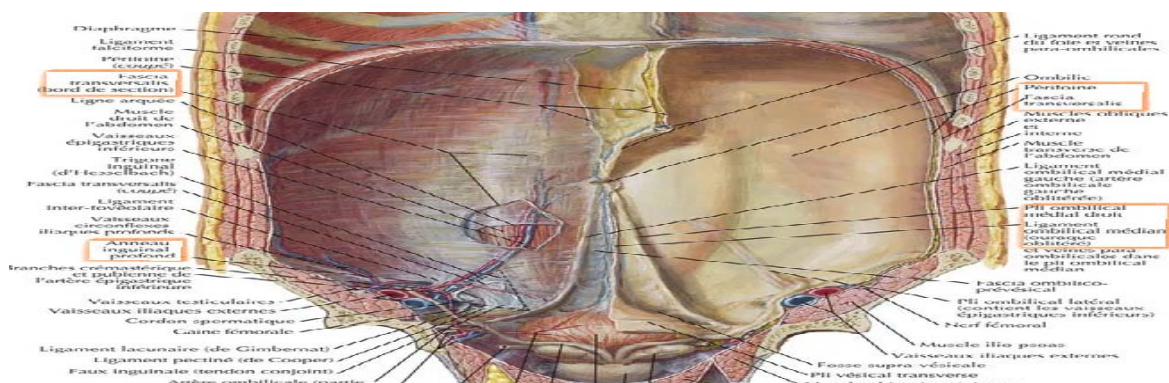


Figure 31: Plis du péritoine

L'artère épigastrique inférieure est la limite latérale du triangle de Hasselbach et constitue donc un repère utile pour distinguer les hernies directes des hernies indirectes. Un défaut en

dedans des vaisseaux épigastriques inférieurs est considéré comme direct, alors qu'un défaut en dehors de ceux-ci constitue une hernie indirecte.

8.1. Orifice myopectinéal de Fruchaud :

H. Fruchaud, un chirurgien français, a décrit en 1956 une zone de forme ovale au niveau de l'aîne recouverte uniquement par l'aponévrose du muscle transverse de l'abdomen et le fascia transversalis, au niveau de laquelle se développent toutes les hernies de l'aîne. Il a nommé cette zone orifice myopectinéal (OMP). L'OMP (Figure 32) est bordé:

- En haut : par les fibres des muscles oblique interne et transverse de l'abdomen ;
- Médialement : par le bord latéral du muscle droit ;
- En bas : par le ligament de Cooper ;
- Latéralement : par le muscle ilio-psoas.

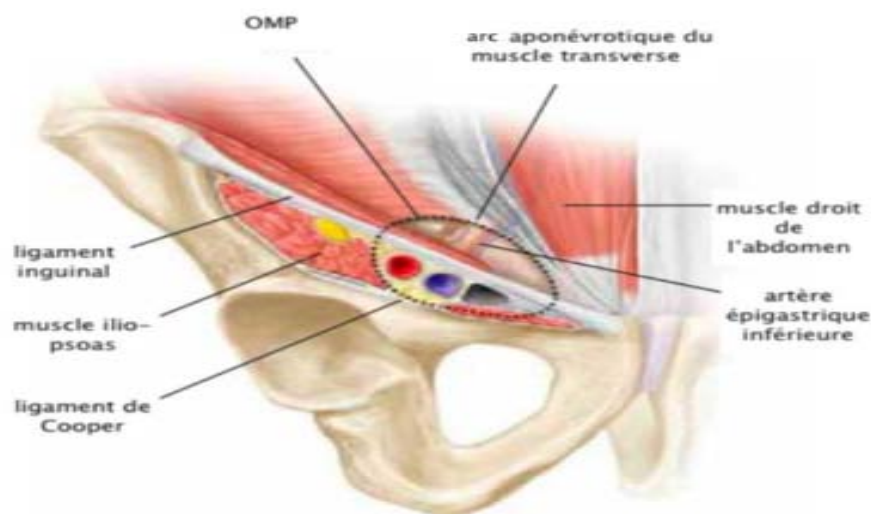


Figure 32: Orifice myopectinéal

Le ligament inguinal et le tractus ilio-pubien divisent l'OMP en deux zones clés :

- Compartiment supérieur contenant le canal inguinal. L'artère épigastrique inférieure divise davantage ce compartiment en deux triangles :
 - Triangle de Hasselbach, en dedans de l'artère épigastrique inférieure. C'est la zone de faiblesse où se développent les hernies inguinales directes ;

- Triangle latéral, contenant l'orifice inguinal profond. Un défaut dans cette zone constitue une hernie indirecte.
- Compartiment inférieur contenant le canal crural.

9. Canal inguinal:

Le canal inguinal est oblique en bas, en avant et en dedans. Il se situe au niveau de la partie inférieure de la paroi abdominale antérieure, au-dessus du ligament inguinal. Il s'étend d'un point situé approximativement à 2 cm en dedans de l'EIAS, au tubercule du pubis (Figure 33).

Le canal débute en intra-abdominal sur la face profonde de la paroi, où le cordon spermatique chez l'homme et le ligament rond chez la femme traversent l'orifice inguinal profond.

Le canal se termine au niveau de l'orifice inguinal superficiel.

En situation normale, le péritoine pariétal recouvre la partie intra-abdominale du cordon spermatique ainsi que l'orifice inguinal profond. Cependant, lorsqu'une hernie inguinale est présente, le péritoine passe à travers le défaut et forme le sac herniaire.

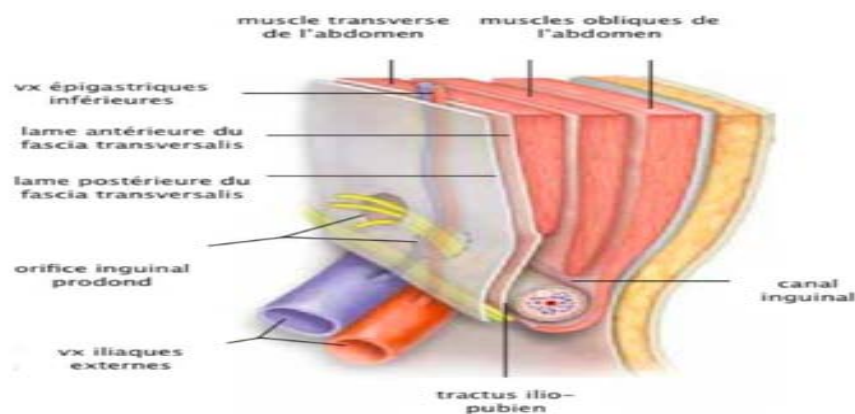


Figure 33: Canal inguinal

Les limites du canal inguinal sont :

- Mur antérieur : essentiellement formé par l'aponévrose du muscle oblique externe, renforcée latéralement par les fibres musculaires sous-jacentes des muscles oblique interne et transverse de l'abdomen ;

- Mur inférieur : formé par le ligament inguinal ;
- Mur supérieur : formé par le bord inférieur du muscle oblique interne et du muscle transverse de l'abdomen ;
- Mur postérieur : formé principalement par l'aponévrose du muscle transverse de l'abdomen et par le fascia transversalis. La couche du muscle transverse est renforcée, en bas, par le tractus ilio-pubien et le ligament de Cooper. La paroi postérieure est la paroi la plus complexe et la plus importante du canal inguinal, car les défauts dans cette couche conduisent à la formation des hernies.

10. Canal crural ou anneau crural:

Entre le ligament inguinal et la branche supérieure du pubis, existe un espace divisé en trois compartiments : un compartiment neuromusculaire, un compartiment vasculaire et le canal crural (Figure 29).

Le plus latéral est le compartiment neuromusculaire qui contient le muscle ilio-psoas, le nerf fémoral et nerf cutané latéral de la cuisse. Le compartiment moyen (vasculaire) comporte les vaisseaux fémoraux.

Le canal crural est le plus interne des trois compartiments. C'est à ce niveau que se produit une hernie fémorale. Il est de forme conique ; Ses limites sont:

- En avant : le tractus ilio-pubien et le ligament inguinal ;
- En dehors : la veine fémorale ;
- En arrière : le ligament de Cooper ;
- En dedans : le ligament lacunaire de Gimbernat.

Il contient normalement du tissu aréolaire, des ganglions et des vaisseaux lymphatiques.

Un gros nœud lymphatique est généralement présent au niveau de la limite supérieure de ce canal : c'est le nœud de Cloquet ou de Rosenmueller.

II. Physiopathologie :

Une hernie est une extériorisation spontanée temporaire ou permanente d'un point faible anatomiquement prévisible.

La compréhension du mécanisme des hernies est essentielle pour traiter correctement cette pathologie si fréquente qu'elle représente un problème de société. La conception multifactorielle actuelle de ces hernies fait intervenir trois principales causes : les facteurs anatomiques, les facteurs dynamiques et les facteurs histo-métaboliques.

1. Facteurs anatomiques :

La faiblesse architecturale de la paroi abdominale peut être expliquée par la présence de certaines causes anatomiques :

1.1. Hernie de l'aîne

La paroi inguinale présente une zone dépourvue de fibres musculaires striées, obturée par un simple " tympan fibreux" représenté par le fascia transversalis qui, à ce niveau, s'oppose seul à la pression intra-abdominale, ce qui en fait une des zones de faiblesse de la paroi abdominale.

La présence de deux pédicules volumineux qui traversent cette zone: le cordon spermatique dans le canal inguinal et le pédicule vasculaire fémoral dans le canal fémoral, introduit deux points de faiblesse additionnels.

La fréquence des variantes anatomiques et des dispositions qui aggravent la faiblesse constitutionnelle de la région inguinale. Des variations anatomiques fréquentes des insertions basses des muscles petit oblique et transverse, qui créent un élargissement de la zone faible, sont également incriminées.

1.2. Hernie ombilicale :

Au cours du développement embryologique du fœtus, quatre structures entrent ou sortent de la cavité péritonéale à travers l'ombilic, à savoir la veine ombilicale au niveau du bord supérieur, les deux artères ombilicales et l'ouraque au bord inférieur. A travers ces zones potentiellement fragiles de l'ombilic, une hernie ombilicale peut se former. Le site le plus fréquent est celui situé à la limite supérieure de l'ombilic.

1.3. Hernie épigastrique :

La théorie la plus ancienne est celle des vaisseaux perforants. Moschowitz a lié la cause de la hernie épigastrique à la présence de lacunes au niveau de la ligne blanche, formées par le passage de vaisseaux perforants entre le fascia transversalis et le péritoine. A travers ces lacunes, et au cours de périodes de tension abdominale accrue, la hernie épigastrique se forme progressivement (5). Askar a popularisé l'hypothèse de la décussation en 1978 (6). Il a découvert que la hernie épigastrique n'apparaît que chez des patients ne présentant pas de triple ligne de décussation.

1.4. les éventrations :

Les EPO sont uniques, dans le sens qu'elles sont les seules hernies qui peuvent être considérées comme iatrogènes, à l'exception des traumatismes de la paroi abdominale.

L'incision chirurgicale notamment l'incision médiane augmente l'incidence des éventrations (7-11). Ceci s'explique par le favoritisme de la laparotomie médiane en urgence (12) . Ainsi que, par la fréquence même des laparotomies médianes(13,14) .

En effet, une incision verticale, en particulier médiane sus-ombilicale, est théoriquement beaucoup plus délétère pour la paroi abdominale qu'une incision transverse ou oblique. Une laparotomie médiane sectionne toutes les couches aponévrotiques à leur point le plus critique, là où elles croisent la ligne médiane, rompant ainsi l'harmonie des couples musculaires décrits plus hauts (15).

2. Facteurs dynamiques :

Dans la littérature, plusieurs facteurs de risques, dits herniogènes, ont été identifiés soit dans la survenue de l'hernie de la paroi abdominale ou même dans sa récurrence (16). Ces facteurs herniogènes sont multiples avec des mécanismes d'action différents. Ils correspondent au déséquilibre entre la pression intra-abdominale et la résistance pariétale (17). Cette augmentation de la pression est favorisée par :

- les bronchopneumopathies chroniques obstructives avec un grade de recommandations très bas (16),
- la grossesse, l'ascite, la dialyse intrapéritonéale, le tabagisme, la toux chronique la poussée lors de l'urination ou la défécation et les traumatismes abdomino-pelviens (18,19)
- Le port de charges lourdes demeure un facteur controversé (20) avec un grade de recommandations bas (16).
- Les antécédents de chirurgie abdominale antérieure sont considérés comme facteurs de risque secondairement à une faiblesse musculaire notamment lors des appendicectomies et des prostatectomies avec un grade 3 de recommandation selon l'EHS (18,21,22).
- L'âge avancé, le sexe masculin, les antécédents de hernie inguinale, le tabagisme et l'indice de masse corporelle bas (23-27).
- L'obésité avec un indice de masse corporelle dépassant 30 Kg/m² est indiqué comme facteur protecteur avec un haut grade de recommandation (16,26), mais à un risque accru de complications (28)

Par conséquent, la présence de comorbidités est de plus en plus prise en compte pour prédire le risque de morbidité et de mortalité périopératoire chez les patients chirurgicaux. Cela met en évidence la nécessité d'études prospectives pour établir des stratégies appropriées pour améliorer la précision des données de comorbidité chez les patients chirurgicaux.

3. Facteurs histo-métaboliques :

Des travaux récents ont pu montrer des liens existant entre des lésions histologiques et les hernies de la paroi abdominale. Une anomalie généralisée du métabolisme du collagène pourrait avoir un rôle majeur dans la genèse de ces hernies. En effet, Dans les tissus sains, la régénération de la matrice extra-cellulaire implique un équilibre contrôlé entre la dégradation des protéines anciennes et endommagées et la synthèse de nouvelles protéines. Chez les patients atteints de hernie, cet équilibre peut être perturbé, entraînant une altération du renouvellement tissulaire ainsi que de la qualité des tissus.

Ces perturbations de l'homéostasie du tissu conjonctif en particulier le collagène (21,29-36) sont liées à des facteurs génétiques. Les antécédents familiaux de hernie sont considérés comme facteurs de risque de hernie primaire chez les parents de premier degré avec un haut grade de recommandation (16). Ils multiplient le risque de hernie par 8 chez les hommes (19,29).

III. Diagnostic positif des hernies :

1. L'interrogatoire :

Le diagnostic clinique est le plus souvent facile dès l'inspection, mais il peut être difficile chez l'obèse.

L'interrogatoire fait préciser la nature de la tuméfaction, Il évalue l'évolutivité, la gêne fonctionnelle, l'existence de douleurs témoignant d'épisodes d'engouement.

Il recherche la notion de constipation récente qui précède l'apparition de la hernie et il évoque la possibilité d'une pathologie colorectale, d'une dysurie, d'un amaigrissement rapide et d'une pathologie broncho-pulmonaire.

Chez la femme obèse on recherchera la notion de prolapsus gynécologique, des antécédents de multiparité ou d'autres hernies.

En ce qui concernent les autres antécédents médicaux, chirurgicaux et toxiques ; il est primordial de les rechercher consciencieusement au cours des consultations pré anesthésiques et pendant le séjour hospitalier du fait de leur intérêt déterminant dans le choix du type d'anesthésie, de la voie d'abord chirurgicale, de la technique chirurgicale, des récurrences et des complications postopératoires.

2. L'examen clinique :

La hernie se recherche d'abord chez un patient en position debout permettant une extériorisation plus facile de la hernie à cause de la pesanteur, puis en position couché et en demandant au patient d'effectuer un effort de poussée abdominale en toussant par exemple.

L'examen note l'aspect de la tuméfaction, plus ou moins apparente, avec sa protrusion à l'augmentation de la pression abdominale et de l'état cutané. La palpation évalue les limites de l'orifice en les mesurant (au mieux en faisant contracter les muscles de la paroi abdominale) ainsi que le contenu, sa réductibilité et son impulsivité à la toux. Parfois le diagnostic est plus difficile, gêné par le surpoids du patient. Un examen paraclinique est alors utile.

Le toucher rectal est systématique chez l'homme afin d'apprécier le volume prostatique et d'éliminer une lésion rectale.

L'examen de l'aîne controlatérale permet de noter une déhiscence de l'orifice inguinal superficiel dans 50 à 60% des cas chez les patients de plus de 60 ans.

La palpation du scrotum aidée de la transillumination permet le diagnostic des hydrocèles associées aux hernies scrotales.

3. Bilan complémentaire

Dans notre étude, en dehors des bilans préopératoires classiques, toutes les hernies ont été de diagnostic purement clinique sans qu'il soit alors nécessaire de recourir aux examens complémentaires. Cependant, il est décrit que dans certaines situations, l'examen clinique peut être négatif ou incertain, justifiant la réalisation complémentaire d'une imagerie en coupes.

Le diagnostic positif d'une hernie est clinique; donc les examens paracliniques demandés rentrent dans le cadre de consultations préanesthésiques dans le but d'explorer les tares associées, ou dans le but de cerner les pathologies qui peuvent être associées à la hernie, ainsi que pour les malades difficilement examinables (obèses, multi-opérés). En revanche, ils jouent un rôle majeur dans la prise en charge des complications post-opératoires.

4. Evolution :

La hernie de la paroi abdominale est une « affection bénigne » mais elle peut dégénérer vers des complications redoutables pouvant mettre en jeu le pronostic vital :

4.1. L'étranglement :

Striction permanente du contenu du sac herniaire, constitue l'indication opératoire de 8 à 12% des hernies traitées chirurgicalement. Les patients chez lesquels il survient ont un âge moyen plus élevé que celui de ceux porteurs d'une hernie non compliquée. La souffrance ischémique des viscères herniés fait toute la gravité de l'étranglement et rend compte de la nécessité d'un traitement chirurgical d'urgence, afin de prévenir l'évolution vers la nécrose viscérale. Les organes les plus souvent étranglés sont par ordre de fréquence : l'intestin grêle, le grand épiploon, le côlon et la vessie. La trompe et l'ovaire, l'appendice iléo-cæcal, le diverticule de Meckel (hernie de Littré) peuvent également être étranglés. En général, le diagnostic est aisément porté par le médecin et dans 90% des cas par le patient.

4.2. L'irréductibilité :

Elle est liée à la présence d'adhérences soit naturelles dans les hernies par glissement, soit inflammatoires entre le sac herniaire et les viscères, et entre les viscères eux-mêmes qui s'opposent à leur mobilisation et leur réintégration dans la cavité péritonéale.

4.3. L'engouement :

Il constitue un étranglement résolutif. La hernie devient transitoirement douloureuse et irréductible, puis se réduit spontanément. Il s'agit en fait d'un diagnostic qu'il faut savoir ne pas poser, car il traduit un étranglement peu serré. Devant une telle symptomatologie, une thérapeutique chirurgicale doit être réalisée.

IV. Démarche thérapeutique:

1. Bilan pré thérapeutique

Il n'existe pas de " bilan préopératoire " prédéfini, il doit être adapté à l'état du patient ;

Cependant, un bilan habituel sera réalisé:

- Radiographie thoracique
- Numération globulaire
- Bilan d'hémostase
- Biochimie sanguine (ionogramme, créatinine, glycémie)
- Groupage, Rhésus
- Electrocardiogramme

2. Traitement médical :

Une cure chirurgicale de la hernie est dans la grande majorité des cas une intervention bénigne. Les soins postopératoires ont pour but d'assurer le confort de l'opéré en traitant la douleur postopératoire, d'éviter les accidents thromboemboliques imputables à la chirurgie en général et d'éviter et/ou traiter les complications comme les infections.

- **Douleurs et analgésie postopératoire :** lors des premières 24 heures, l'analgésie est procurée par des antalgiques per os ou par voie parentérale, quelque fois associés à un anti-inflammatoire non stéroïdien (A I N S).

- **Prévention des accidents thromboemboliques** : les anticoagulants sont indiqués chez les sujets aux antécédents thromboemboliques, variqueux ou sous contraception orale. Les opérés sans antécédent thromboembolique peuvent en être dispensés s'ils satisfont à l'obligation d'un lever très précoce.

- **Antibioprophylaxie** :

Les recommandations établies par La Surgical Infection Society ainsi que de nombreuses études (37-40) à propos de l'antibioprophylaxie, lors des réparations des hernies de la paroi abdominale, ont pour but de réduire le risque d'infections postopératoires, tout en limitant une prophylaxie excessive. Les antibiotiques doivent être administrés 30 à 60 minutes avant l'incision, aussi bien pour les hernioplasties que pour les herniorraphies. Le schéma thérapeutique recommandé est une dose unique de céphalosporine de première génération (céfazoline). Pour les patients allergiques aux bêta-lactamines, les schémas thérapeutiques alternatifs incluent la clindamycine et la vancomycine. (Grade A)

Pourtant la plupart des chirurgiens basent leur utilisation d'antibiotiques prophylactiques sur leur risque perçu ou leur expérience d'infection du site opératoire (41). La raison était l'absence de directives claires, encadrant l'utilisation rationnelle d'antibioprophylaxie dans la chirurgie herniaire.

Conformément à la littérature et aux lignes directrices, l'antibioprophylaxie n'est pas recommandée en réparation élective des hernies de la paroi abdominales contrairement à la réparation en urgence. Elle doit être réservée pour une hernie incisionnelle > 10 cm en cas d'environnement à haut risque (défini par une incidence d'infection de la plaie > 5 %) et ou chez les patients avec un risque présumé accru d'infection postopératoire (le diabète, l'immunosuppression) (42).

En matière de hernie inguinale, le HSG (16) recommande qu'en plastie prothétique à ciel ouvert, l'administration de l'antibioprophylaxie n'est pas systématique. Par ailleurs, en chirurgie laparoscopique, elle n'est pas recommandée. (16) .

Tableau XI: pourcentage des complications infectieuses post opératoires dans notre service

Série	Années de l'étude	Effectif	Pourcentage des complications infectieuses (%)
Erraimakh (43)	2006-2009	400	1.25
Qoreichi (44)	2006-2010	124	1.61
Kandri (45)	2013-2016	34	0
El Omari (46)	2015-2017	297	0
Elaaboudi (47)	2015-2018	181	0.84
Notre série	2015-2019	532	0.18

Le taux d'infection post-opératoire rapporté dans les multiples études effectuées au sein de notre service, ne dépasse pas 2% (Tableau XI).

Conséquemment, l'indication systématique de l'antibioprophylaxie dans notre service est à remettre en question. Mais n'empêche que des études portant sur le risque de contamination dans l'hôpital Ibn Tofaïl sont souhaitables afin de rationaliser l'usage des antibiotiques dans nos structures de soins.

3. Traitement chirurgical :

3.1. Buts du traitement :

Le traitement chirurgical des hernies se caractérise par un nombre impressionnant de procédures très différentes. Il a pour buts de :

- Réparer la paroi;
- Prévenir la récurrence ;
- Éviter les séquelles douloureuses chroniques et les complications ;
- Assurer un bon confort postopératoire compatible avec une prise en charge ambulatoire et une reprise précoce des activités.

3.2. Préparation préopératoire:

La préparation préopératoire est un élément majeur pour rendre le geste chirurgical plus simple, plus sûr et pour réduire les risques postopératoires

a. Préparation locale :

C'est la préparation habituelle de tout futur opéré. Elle est simple et rapide quand les téguments sont propres et intacts : une désinfection cutanée, aussi soigneuse que possible après un rasage de la peau. Par contre, il peut s'agir d'une infection pariétale superficielle ou profonde qui requiert un geste chirurgical. Dans ce cas, ce n'est qu'après un laps de temps nécessaire au tarissement de cette suppuration que l'on est en droit de recourir au geste réparateur de l'éventration.

b. Préparation générale:

Les patients ayant des comorbidités modifiables représentent 50-80 % des patients opérés pour des hernies abdominales. Pour une optimisation des résultats de la chirurgie, ces derniers doivent bénéficier d'une PEC globale, initialement non chirurgicale, qui va permettre de corriger leurs tares avant de pouvoir passer sous le bistouri (40).

b.1. Tabagisme :

Selon un consensus d'expert publié par Liang et al (39) en 2016, en 2016, la chirurgie élective doit être évitée chez les tabagiques actifs et une cessation d'une durée minimale de 4 semaines avant l'acte chirurgical est fortement recommandée (39).

b.2. Obésité :

L'obésité (IMC > 30 kg/m²) est associée à des résultats insatisfaisants de chirurgie élective des hernies ventrales (Grade A). Une perte de poids préalable est recommandée chez les patients ayant un IMC entre 30 et 50 (39). Ainsi, la cure d'amaigrissement ne doit plus se limiter à de simples paroles. Le patient obèse doit se soumettre strictement à un régime alimentaire

contrôlé par la diététicienne, associé à des exercices physiques réguliers, afin d'atteindre un poids estimé normal par rapport à sa taille. Il s'agit là d'un véritable « contrat de coopération » qui se crée entre le malade et l'équipe chirurgicale (56). Plusieurs équipes, avant d'envisager l'hospitalisation, exigent une période de deux à trois mois accordée aux malades obèses pour perdre le surpoids pathologique (48,49). Dans notre service, la cure d'amaigrissement est une mesure qui n'est pas imposée à nos patients. On se contente de conseiller un régime diététique sans être intransigeant.

b.3. Malnutrition :

L'évaluation de l'état nutritionnel est clinique. Le dosage préopératoire d'albumine sérique ne doit être demandé qu'en cas de suspicion clinique de malnutrition (Grade D). Par ailleurs, le consensus recommande la prise orale de suppléments alimentaires incluant l'arginine et les huiles de poisson chez les patients, à haut risque, programmés pour chirurgie digestive (Grade A). (39)

b.4. Diabète :

Il existe un haut risque de complications chez les patients ayant un taux de HbA1c > 6.5%. La chirurgie ne doit donc être envisagée qu'après l'obtention de l'équilibre glycémique. Elle doit même être évitée chez les patients ayant une HbA1c > 8.0 % (Grade B). (39)

b.5. Le gène respiratoire :

Une bonne kinésithérapie respiratoire associe la réduction diaphragmatique, la direction de la toux et des expectorations et un bon drainage postural.

3.3. Types d'anesthésie :

La technique d'anesthésie idéale est celle qui fournit une bonne analgésie périopératoire et postopératoire, procure des conditions chirurgicales optimales, associée à un risque faible de complications, un faible coût, un lever plus précoce et un court séjour hospitalier.

a. Classification du risque anesthésique et les scores de prédiction(50–52) (annexe 4)

L'échelle la plus largement reconnue pour l'évaluation du risque anesthésique est la classification ASA (American Society of Anesthesiologists), qui s'applique également aux patients âgés. Certains auteurs proposent l'association de plusieurs scores afin de mieux préciser le risque : un exemple en est la combinaison du score ASA avec le "Goldman's cardiac risk index" qui permet d'augmenter la précision de la prédiction. Grâce à ces éléments, les caractéristiques de la prise en charge péri-opératoire seront discutées, c'est-à-dire la technique anesthésique proprement dite mais aussi, éventuellement, la technique chirurgicale et, surtout, la prise en charge postopératoire.

b. Les hernies de l'aïne :

L'EHS proscrit le recours à la rachianesthésie pour les réparations herniaires à ciel ouvert, et recommande une anesthésie locale ou à défaut, une anesthésie générale avec infiltration locale d'anesthésiques pour réduire la douleur post-opératoire (53).

Afin d'évaluer ces recommandations, "The Hernia Surge group" (54–56) a effectué en 2018 une analyse d'études comparant les différentes modalités anesthésiques utilisées dans le traitement des hernies de l'aïne :

b.1. Anesthésie locale :

L'anesthésie locale devenue le Gold standard dans plusieurs pays industrialisés dans la prise en charge des patients en chirurgie ambulatoire, vu les avantages qu'offre cette technique en comparaison avec la rachianesthésie et l'anesthésie générale : Un lever et une sortie de l'hôpital plus précoce et des complications moindres (rétention urinaire par exemple) (16,57–59).

Malgré l'accroissement du risque de récurrence par l'anesthésie locale, celle-ci est recommandée dans la chirurgie à ciel ouvert des hernies inguinales réductibles, à condition que le chirurgien soit expérimenté dans cette technique Or même dans les études les plus récentes de Schmidt et al en 2019 (60) et Nilsson et al en 2016 (61) l'anesthésie locale suscite toujours les réticences des chirurgiens.

De plus, Une anesthésie locale correctement réalisée est suggérée comme une bonne alternative à l'anesthésie générale ou régionale chez les patients atteints d'une maladie systémique sévère (les patients classés III de l'ASA). Cependant, les preuves de cet avantage potentiel sont faibles (23).

b.2. Anesthésie générale ou rachianesthésie :

Hormis une légère différence –statistiquement significative mais de faible valeur clinique– en relation avec la durée du séjour hospitalier, plus courte chez les patients opérés sous anesthésie générale ; aucune différence n'a été notée entre les deux modalités (rachianesthésie et anesthésie générale) concernant la douleur postopératoire, la survenue de nausées, le coût global et le degré de satisfaction des patients (23). Certains auteurs ont rapporté un taux plus élevé de rétention urinaire après une rachianesthésie (57,62–64).

Chez les patients âgés de 65 ans ou plus, l'anesthésie générale est suggérée, en comparaison avec la rachianesthésie, car elle semble être associée à une faible incidence de complications médicales comme l'infarctus du myocarde, les pneumonies et les thromboses veineuses profondes (23).

c. Les hernies ventrales :

L'anesthésie générale était longtemps considérée comme la seule modalité anesthésique compatible avec les réparations des hernies ventrales, en particulier pour les techniques coelioscopiques.

Des études ont été effectuées afin de tester si la réparation laparoscopique des hernies ventrales était réalisable sous rachianesthésie. Il a été conclu que la rachianesthésie était possible et ce même chez les patients ayant un indice de masse corporelle élevé ($> 30 \text{ kg/m}^2$). De plus, il semble que l'anesthésie rachidienne est associée à une faible douleur postopératoire et à une récupération rapide. (65,66)

De même, l'utilisation d'une anesthésie locale a montré plusieurs avantages non seulement en matière de chirurgie de la hernie de l'aîne, mais également dans le traitement de la hernie ventrale.

Une revue systématique de la littérature incluant neuf articles) ont démontré la sécurité, la faisabilité, la rentabilité et les avantages de l'anesthésie locale dans le traitement de la hernie ombilicale et incisionnelle avec un faible taux de récurrence et de complication postopératoire.

Toutefois, il est important de noter que l'anesthésie locale n'est pas adaptée au traitement des hernies compliquées, car la dissection du sac péritonéal entraîne des douleurs qui sont difficiles à contrôler avec des anesthésiques locaux seuls (67).

Cependant, ses avantages nécessitent des études comparant l'anesthésie locale avec les autres modalités pour établir des directives facilitant le choix de l'anesthésie.

Cependant, ses avantages nécessitent des études comparant l'anesthésie locale avec les autres modalités pour établir des directives facilitant le choix de l'anesthésie.

3.4. Les voies d'abord chirurgicales:

a. Le choix de la voie d'abord chirurgicale:

En général, la cure d'une hernie de la paroi abdominale est faite selon une approche laparoscopique ou une approche à ciel ouvert. Lorsqu'elle a été introduite pour la première fois dans les années 1990, la chirurgie laparoscopique dans la cure de la pathologie herniaire a pour objectif d'améliorer la qualité de vie et les résultats postopératoires.

Au-delà, de nombreuses études ont essayé de démontrer sa supériorité par rapport à la chirurgie à ciel ouvert. Néanmoins, plusieurs sont les structures hospitalières qui ne disposent pas de moyens techniques afin de faire bénéficier leurs patients des dernières avancées technologiques.

En effet, les deux approches chirurgicales sont efficaces, chacune présentant des avantages dans différents domaines, cependant le choix de la méthode chirurgicale est basé sur des risques individuels du patient, les compétences, l'expérience, le savoir-faire du chirurgien (68) et les ressources disponibles dans les institutions de santé (69).

Le dernier développement dans la réparation des hernies est l'approche robotique, qui est similaire à l'approche laparoscopique (70).

Par ailleurs, environ un tiers des patients atteints de hernie de la paroi abdominale sont asymptomatiques (71). Jusqu'à présent les patients ne bénéficient que d'une réparation chirurgicale même dans les formes asymptomatiques (72,73), L'indication était surtout justifiée par le risque d'incarcération ou la strangulation (74,75) et d'agrandissement de la hernie rendant la réparation difficile(76). De plus, la réparation en urgence de la hernie incarcerated ou étranglée est associée à une morbidité et une mortalité élevées par rapport à la réparation élective (76,77).

En revanche, la probabilité d'avoir besoin d'une réparation d'urgence est faible, ce risque variait de 4- 15% dans la hernie ventrale (74,78,79), avec un risque de réparation ultérieure de 16 à 19 % après une stratégie d'attente vigilante (74,77) et ceux qui déclarent une récurrence ont une très mauvaise qualité de vie avant la réparation (80).

L'attente vigilante est devenue alors la stratégie optimale chez les patients atteints de hernie de la paroi abdominale avec un risque élevé de mortalité périopératoire (74,76,77,81) et un faible risque de complication herniaire (16).

b. Les incisions :

La voie d'abord doit permettre l'abord du viscère visé, le plus direct et le moins délabrant en tenant compte des nerfs, des muscles et des vaisseaux. Plusieurs voies peuvent être utilisées pour aborder la région ciblée :

- **Coeliotomie médiane sous-ombilicale**
- **Incision de Pfannenstiel**
- **Incision inguinale classique**
- **Les incisions horizontales :**
 - Incision horizontale 3 cm au-dessus du bord supérieur du pubis.
 - Incision de Nyphus,

- Incision de Malangani,
- Sus ombilicales : sous costale (droit et gauche), bi-sous costale.
 - **Les incisions verticales:**
- Médiannes: sus ombilicales – péri-ombilicales (à gauche) – sous ombilicale – combinée (xypho-pubienne).
- Latérales

3.5. La cure chirurgicale des hernies :

Les techniques chirurgicales pour les hernies sont nombreuses, introduites pour la première fois dans l'Égypte ancienne. Elles peuvent être globalement réparties en deux catégories : les techniques de herniorraphie et la réparation prothétique. Aux États-Unis et en Europe, la hernioplastie est la plus souvent effectuée.(82)

Les procédés les plus pratiqués dans notre formation seront décrits en détails, ceux qui sont peu pratiqués actuellement, le seront moins.

a. les hernies de l'aîne :

a.1. Herniorraphie :

Les techniques d'herniorraphie ont été bien étudiées comprennent les réparations Shouldice, Bassini et McVay. Ces derniers restent des approches précieuses pour ceux qui présentent un faible risque de récurrence et de complication, une hernie inguinale de petite taille, non candidat à la réparation prothétique et pour les patients qui refusent la pose de la prothèse (82).

➤ Bassini (83,84):

L'opération de Bassini pour la reconstruction de la paroi abdominale comporte une série de sutures à 3 plans prenant le fascia transversalis, les muscles transverse et oblique interne en haut et le ligament inguinal en bas. Toutes les modalités anesthésiques sont compatibles avec ce procédé.

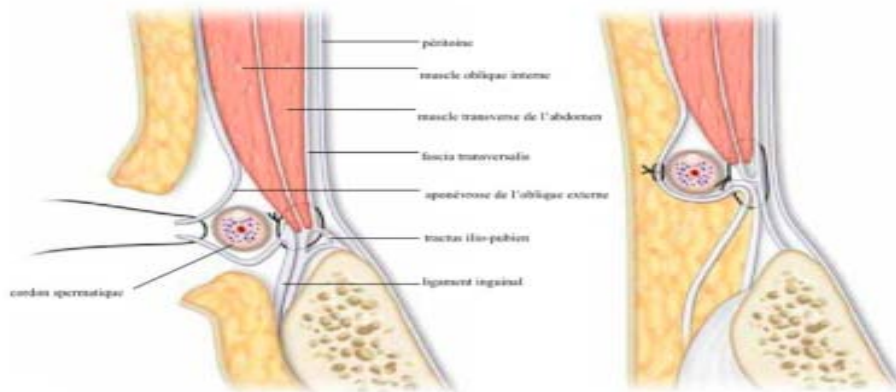


Figure 34: reconstruction de la paroi postérieure du canal inguinal

❖ Incision de la peau et des plans sous cutanés :

Une incision de 8 à 12 cm de longueur, qui débute médialement au niveau du tubercule du pubis et s'étend latéralement vers l'EIAS, permet d'exposer l'orifice inguinal superficiel.

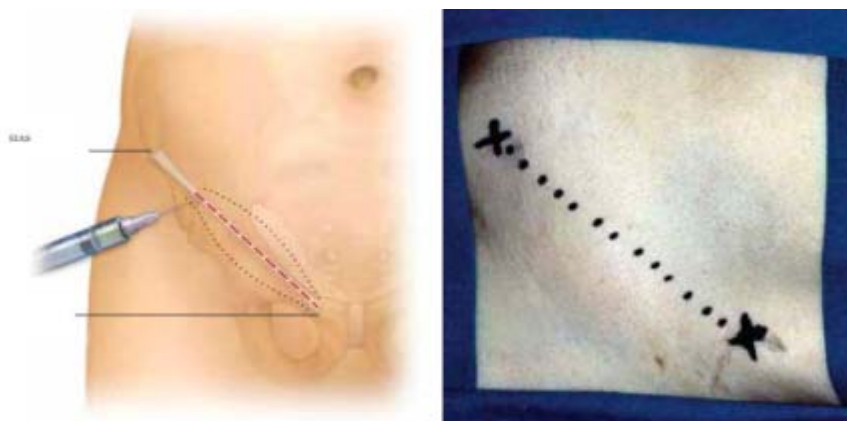

Figure 35: incision inguinale

❖ Incision de l'aponévrose de l'oblique externe :

Afin de visualiser le canal inguinal, l'aponévrose du muscle oblique externe est incisée le long de ses fibres à partir du bord supérieur de l'orifice inguinal superficiel.

❖ Isolement du cordon spermatique :

Le doigt du chirurgien glisse sous le cordon spermatique, et le libère de ses adhérences.

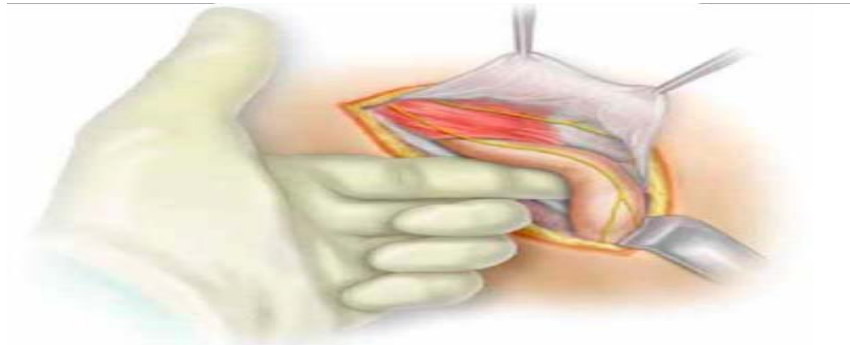


Figure 36: Isolement du cordon spermatique

❖ Réséction du muscle crémaster : (Figure 37)

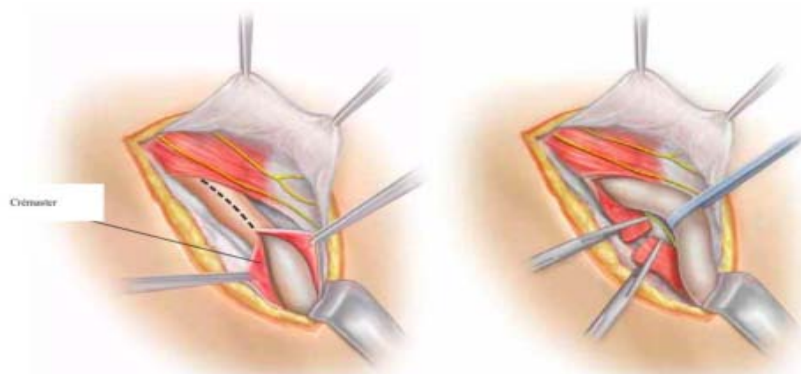


Figure 37: résection du crémaster

❖ Réparation herniaire :

Le sac herniaire sera ligaturé et réséqué sans ouverture de son contenu.

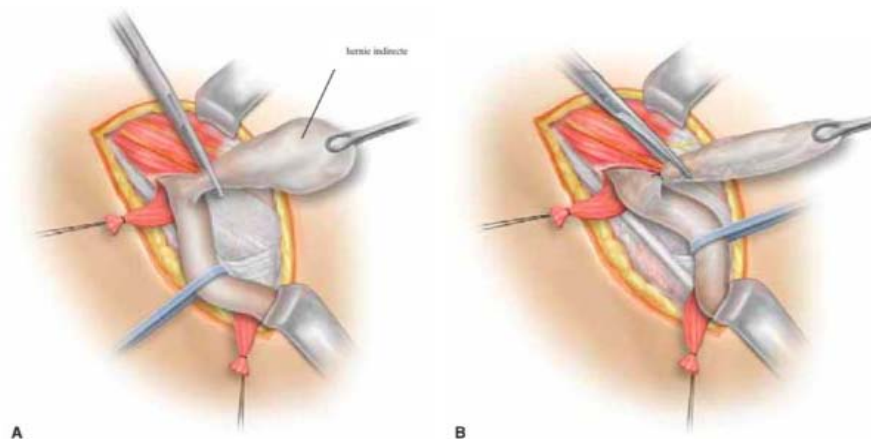


Figure 38: hernie indirecte

- A. Isolement du sac herniaire
- B. Ligature et section du sac

❖ La fermeture des plans profonds

La première suture débute médialement. Elle prend en haut les trois muscles larges ainsi que le muscle droit et en bas, le périoste du pubis et le ligament inguinal.

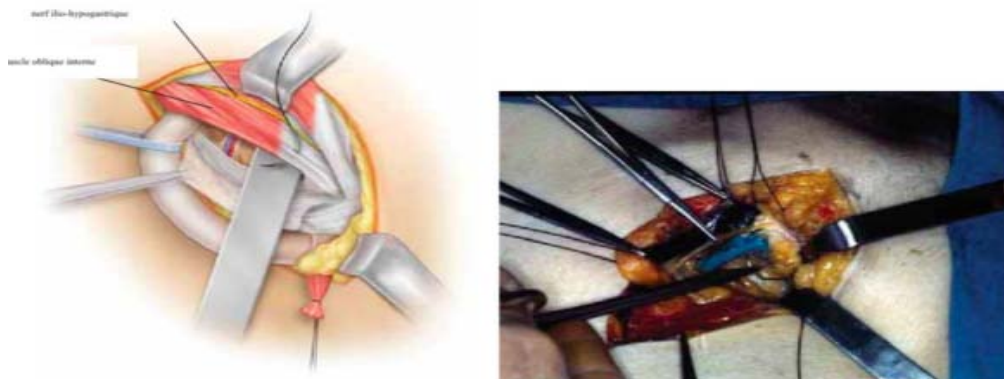


Figure 39: Plans profonds : Première suture

Une série de sutures à 1 cm d'intervalle est ensuite réalisée, incluant en bas le ligament inguinal, le ligament de Cooper et le fascia transversalis, empêchant ainsi une récurrence crurale.

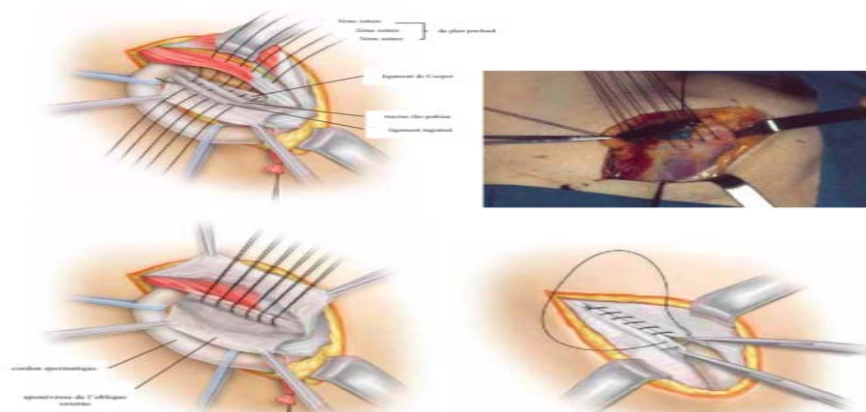


Figure 40: Plan profonds : Suite des sutures

La dernière suture vise à reconstruire l'orifice inguinal profond, qui doit admettre le bout du doigt du chirurgien.

❖ Reconstruction des plans superficiels :

Le cordon spermatique est réintroduit au niveau du canal inguinal ; l'aponévrose du muscle oblique externe est fermée.

➤ **McVay (85):**

La technique de McVay comporte un abaissement du tendon conjoint au ligament de Cooper, avec une incision de décharge. Le procédé de McVay est une intervention pratiquée habituellement sous anesthésie générale, elle peut évidemment être pratiquée sous anesthésie locorégionale ou sous rachianesthésie.

Elle assure la fermeture des zones de faiblesses fémorale et inguinales indirecte et directe. À ce titre, ce procédé peut être utilisé pour réparer tous les types des hernies de l'aîne. Cependant, il est presque toujours réservé à la réparation des hernies fémorales.

❖ **Dissection :**

L'incision cutanée, l'ouverture de l'aponévrose du muscle oblique externe, la dissection du cordon, l'incision du fascia, se font comme pour les procédés de Shouldice ou de Bassini. Le ligament de Cooper est isolé dans l'espace sous-péritonéal. Le tissu cellulo-graisseux et les ganglions du canal crural sont réséqués. Le bord inférieur du muscle transverse est libéré. Le crémaster est incisé ; en cas de hernie indirecte, le sac est réséqué et l'artère crémastérique est sectionnée (Figure 41).

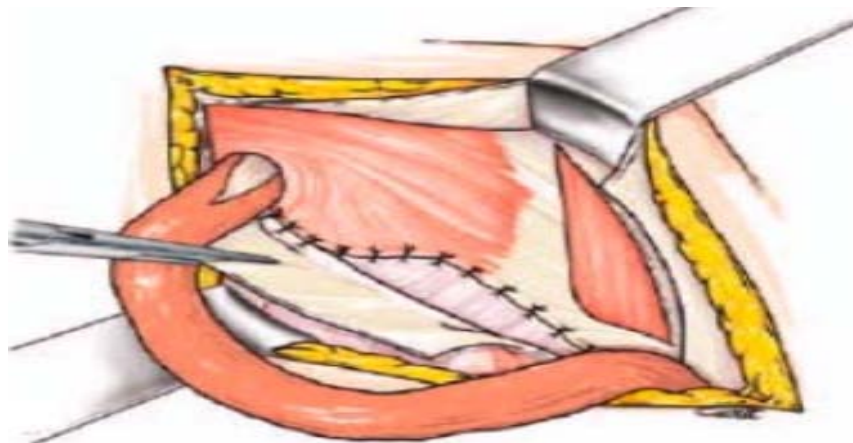

Figure 43: procédé de McVay

Suture unissant le bord inférieur du transverse au ligament de Cooper, puis à la gaine des vaisseaux fémoraux et au ligament inguinal en avant des vaisseaux fémoraux

❖ Incision de décharge :

Une incision de décharge est alors pratiquée à la jonction de l'aponévrose du muscle oblique externe et de la gaine des droits. Elle s'étend sur une dizaine de centimètres vers le haut à partir du pubis.

❖ Réparation :

Le temps de réparation commence par la suture du bord inférieur du muscle transverse au ligament de Cooper. La suture commence au niveau du tubercule du pubis et se poursuit en dehors, jusqu'à la veine fémorale. Elle comporte une dizaine de points séparés. Le canal crural est fermé par deux ou trois points de transition unissant le ligament de Cooper à la gaine vasculaire. La suture se poursuit en dehors en unissant l'aponévrose du transverse au fascia prévasculaire et au ligament inguinal.

Tous les points sont noués à la fin de dedans en dehors. La noue de l'orifice profond admet seulement le bout d'une pince de Kelly (Figure 42).

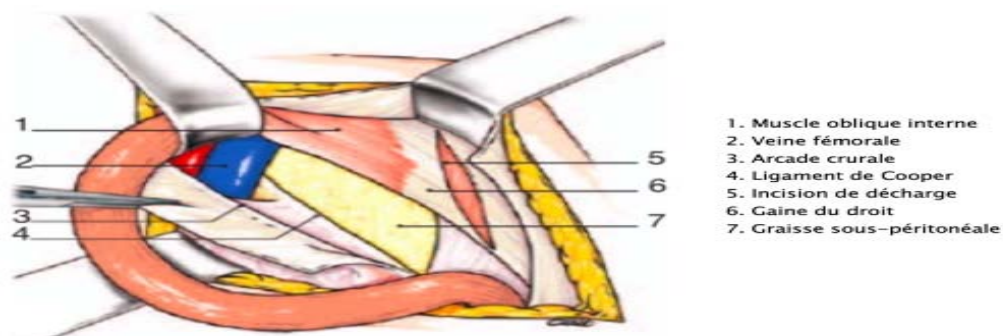


Figure 42: Procédé de McVay : Dissection

L'aponévrose oblique externe est suturée en avant du cordon. Au niveau de l'incision de décharge, elle peut être fixée aux muscles par quelques points séparés.

➤ Technique de Shouldice (86) :

Parmi les traitements sans prothèse, la technique Shouldice a été considérée comme le golden standard pour la hernie inguinale primaire (87). Elle a été proposée comme solution aux douleurs chroniques postopératoires.

Néanmoins, les directives de la Hernia Society qui comparaient la technique de Shouldice avec les autres chirurgies à ciel ouvert (avec ou sans prothèse) n'ont trouvé aucune différence significative en termes de douleur chronique (22,88).

Elle s'adresse aux hernies inguinales aussi bien indirectes que directs. Le procédé de Shouldice n'est pas une nouvelle technique opératoire, il s'agit d'une exécution fidèle de la technique de Bassini.

Toutefois, trois différences principales entre les deux techniques sont à noter :

- L'hôpital Shouldice recommande l'utilisation de fils en acier ;
- Les sutures par surjet remplacent les points séparés ;
- L'exclusion du périoste au niveau des sutures.

a.2. les pariétoplasties prothétiques

Dans les dernières recommandations EHS La technique de Lichtenstein ainsi que les réparations laparoscopiques constituent les méthodes de référence (Grade A). À court terme, les techniques endoscopiques sont moins pourvoyeuses de douleur inguinale par rapport au procédé de Lichtenstein; à long terme cette différence s'estompe (22). Par ailleurs, la supériorité d'une méthode par rapport à l'autre en terme de morbidité, de récurrence, de séjour hospitalier et du coût était minime (89-92).

le HerniaSurge Group affirme que les techniques laparoscopiques ont des résultats comparables dans la chirurgie de la hernie de l'aine. De ce fait, il est recommandé que le choix de la technique soit basé sur les compétences, l'expérience et le savoir-faire du chirurgien (16) et il doit être aussi adapté à chaque patient (93).

➤ Lichtenstein (94):

❖ Préparation du patient :

Cette technique peut être réalisée sous anesthésie locale, générale ou rachianesthésie.

❖ Incision :

Deux types d'incisions peuvent être utilisés : transverse ou oblique (Figure 43). Les incisions transversales ont l'avantage d'être faites parallèlement aux lignes de Langer, ce qui confère un avantage esthétique. L'incision oblique s'étend de l'orifice inguinal superficiel jusqu'à l'orifice inguinal profond, sur une longueur de 5 à 7 cm. Elle est réalisée à 1 centimètre au-dessus de la ligne reliant l'EIAS au tubercule du pubis.

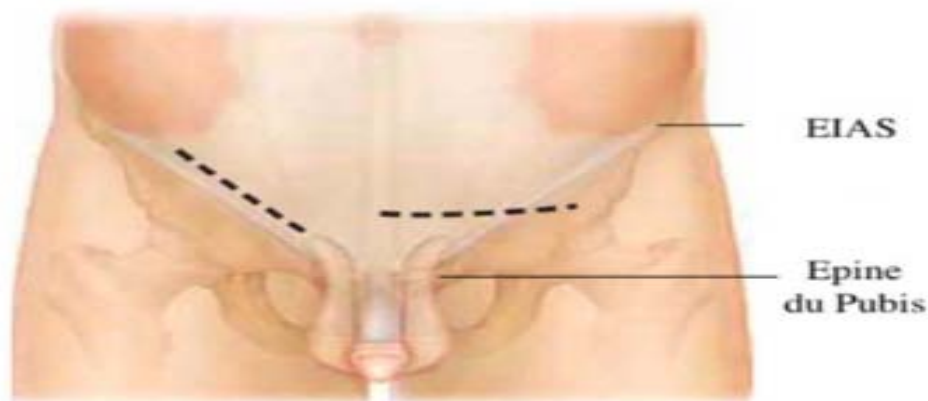


Figure 43: Types d'incision pour le procédé de Lichtenstein

❖ La dissection :

Après le plan cutané, l'aponévrose de l'oblique externe est incisée, tout en préservant le nerf ilio-inguinal.

La libération du cordon spermatique permet de visualiser le plancher du canal inguinal, formé par le fascia transversalis. L'aponévrose du muscle oblique externe est séparée du tendon conjoint pour préparer la pose de la prothèse.

L'exploration du cordon à la recherche d'une hernie indirecte se fait à l'aplomb de l'orifice inguinal profond par une incision longitudinale du crémaster à la face interne du cordon.

En présence d'une hernie indirecte, le sac herniaire est disséqué puis réduit sans être ligaturé ni réséqué. Ceci diminue les douleurs postopératoires sans augmenter le taux de récurrence.

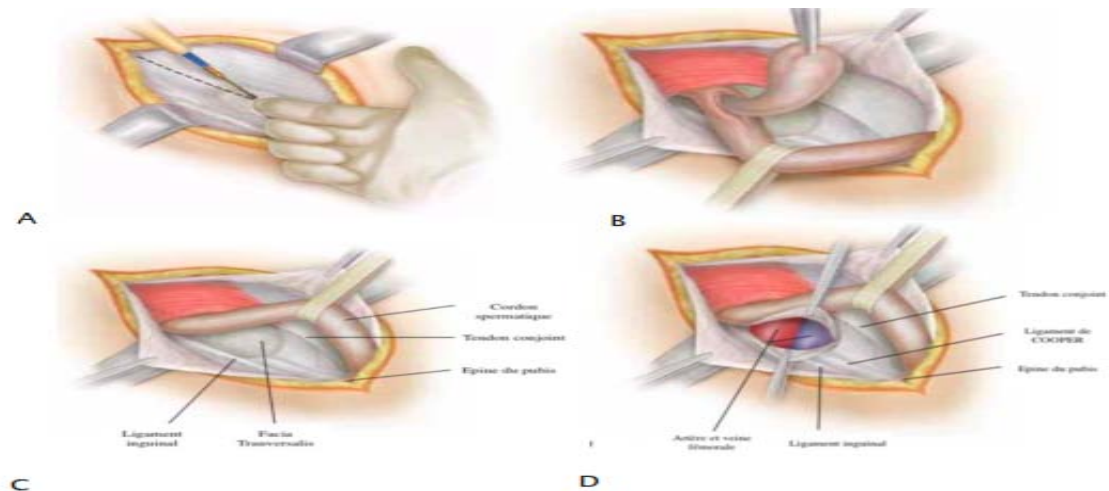


Figure 44: Procédé de Lichtenstein : Incision et dissection

- A. Ouverture de l'aponévrose de l'oblique externe
- B. Le sac herniaire au niveau de la partie antéro-médiale du cordon spermatique après incision du Crémaster
- C. Après résection du sac d'une hernie indirecte, le cordon spermatique écarté
- D. Incision du fascia transversalis et recherche d'une hernie fémorale

❖ Réparation :

La prothèse employée est un filet de polypropylène de 8x16mm. La prothèse préparée est placée sur l'aponévrose du muscle transverse avec les deux chefs autour du cordon spermatique. Il est important que la prothèse dépasse la région du tubercule pubien d'au moins 2 cm, afin de réduire le risque d'une récurrence interne.

La prothèse sera fixée à la partie interne du ligament inguinal. Deux points séparés fixeront les deux chefs autour du cordon spermatique et la prothèse sera glissée sous l'aponévrose du muscle oblique externe à laquelle elle sera fixée par un surjet simple ou par des points séparés.

En cas de la hernie crurale, la réparation sera modifiée : la partie médio-caudale de la prothèse doit arriver au niveau du ligament de Cooper et sera fixée à celui-ci.

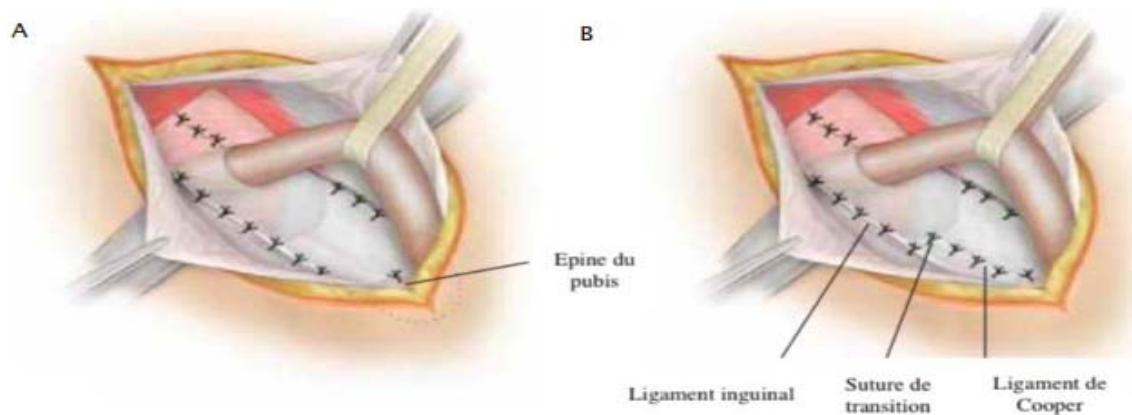


Figure 45: implantation de la prothèse et sa fixation

- A. Hernie indirecte de petite taille : fixation médiale au tubercule pubien, crâniale au tendon conjoint et caudale au ligament inguinal.
- B. Hernie directe de grande taille : fixation médiale au tubercule pubien ; crâniale au tendon conjoint et caudale au ligament de Cooper

❖ La fermeture :

L'aponévrose du muscle oblique externe sera ensuite refermée, et la peau en dernier. En l'absence de suintement hémorragique, aucun drainage ne sera mis en place.

- **Technique de hernioplastie par voie transabdomino-préperitonéale (TAPP) (95-97):**

❖ Introduction :

Le traitement des hernies de l'aîne par voie laparoscopique fait appel à deux techniques dont le principe est identique : la mise en place dans l'espace préperitonéal d'un renfort prothétique dont l'efficacité a été démontrée en chirurgie conventionnelle.

En effet, les approches laparoscopiques notamment la TAPP conduisent à une augmentation de la détection des hernies contre latérales débutantes Une augmentation de 20% des taux de détection a été rapportée avec l'utilisation de la laparoscopie en plus de l'examen clinique de routine (98), En plus de la détection des hernies inguinales controlatérales, la réparation des hernies laparoscopiques aiderait à détecter d'autres hernies comme les hernies incisionnelles, spigéliennes, obturatrices et fémorales, en particulier dans les cas de TAPP (99).

Comparé e à la laparotomie, la technique TAPP a les avantages potentiels de toute procédure laparoscopique : diminution de la douleur postopératoire immédiate et de l'invalidité avec un meilleur résultat esthétique, en contrepartie d'une opération sous anesthésie générale, d'une durée opératoire plus longue et d'un coût plus élevé.

Comparée à la TEP, elle est d'apprentissage plus aisé, elle offre une excellente visibilité de l'ensemble de la cavité abdominopelvienne, des zones herniaires et des éléments anatomiques de l'espace prépéritonéal. Elle procure également un large espace de travail permettant une cure bilatérale.

Ses inconvénients sont l'ouverture du péritoine exposant au risque de lésions viscérales et sa fermeture source d'éventuelles complications occlusives.

❖ Indications et contre-indications (100):

Toutes les variétés anatomo-cliniques de hernie de l'aine peuvent être traitées par voie TAPP.

Les contre-indications relatives sont les antécédents de laparotomie sous-ombilicale. Les contre-indications absolue sont celles d'ordre général s'opposant à l'anesthésie et qui doivent être recherchées par le bilan préopératoire.

❖ Préparation et anesthésie

La préparation locale comporte la désinfection de l'ombilic et la vidange vésicale.

L'antibioprophylaxie à base de 2 g de céphalosporine est systématique. L'anesthésie doit être générale.

❖ Installation du patient : (Figure 46)

Le patient est installé en décubitus dorsal, les deux bras le long du corps, ce qui permet d'effectuer une cure bilatérale. La table est en position de Trendelenburg de 10°.

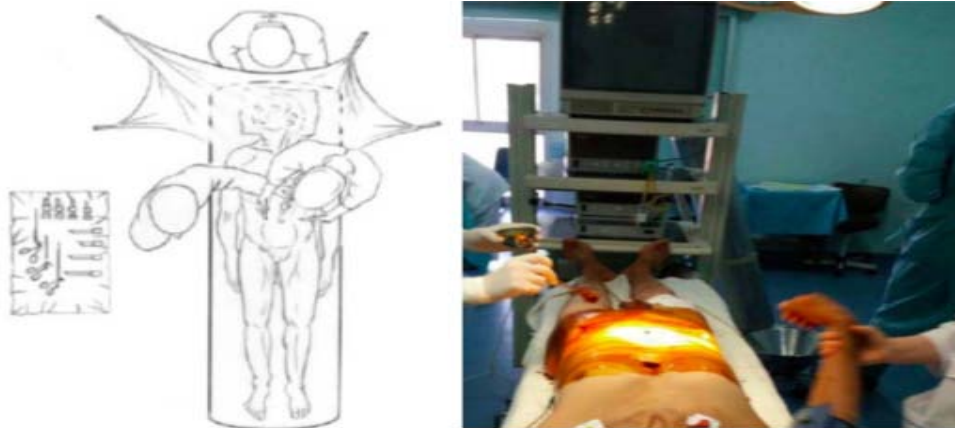


Figure 46: Installation du patient

❖ Création du pneumopéritoine : (Figure 47)

Il peut se faire par ponction sus-ombilicale à l'aiguille de Veress. Le pneumopéritoine est maintenu à 15 mmHg.

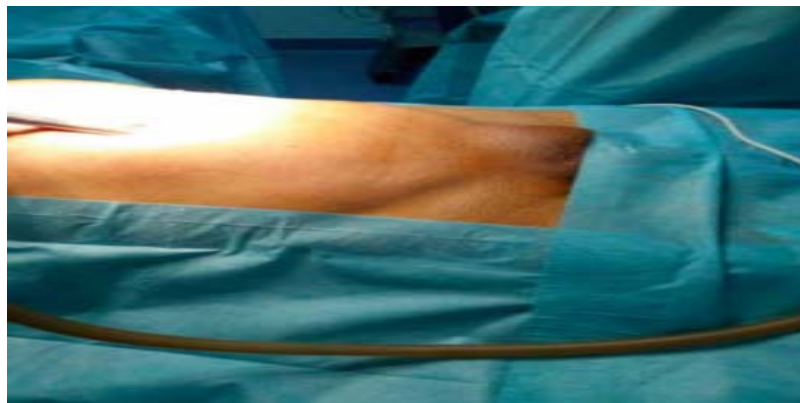


Figure 47: Création du pneumopéritoine

❖ Disposition des trocarts : (Figure 48)

Un trocart optique de 10 mm est mis en place au niveau de la ligne médiane au-dessus de l'ombilic.

Deux trocarts de 5 mm complètent ce dispositif. Ils sont insérés au niveau du bord externe du muscle droit, sur la ligne horizontale passant par l'ombilic en cas de hernie bilatérale. En cas de cure unilatérale, le trocart de 5 mm controlatéral à la hernie doit être légèrement décalé vers le bas.

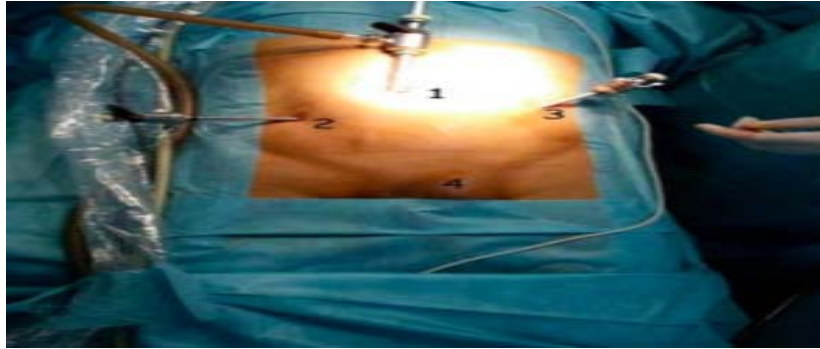


Figure 48: Positionnement des trocarts en cas de TAPP

1. Trocart de 10 mm au niveau de l'ombilic (l'optique) + insufflation du CO₂ ;
2. Trocart de 5 mm, au niveau du flanc droit ;
3. Trocart de 5 mm, au niveau du flanc gauche ;
4. Hernie inguinale gauche.

❖ Dissection :

Elle commence par une incision du péritoine le long de la ligne reliant l'EIAS et le pédicule ombilical, à 2-3 cm au-dessus de l'orifice herniaire concerné. La dissection doit se faire au contact du péritoine, en commençant par l'espace de Retzius. Elle se prolonge en dehors dans l'espace de Bogros.




Figure 49: incision du péritoine

PF : pince fine

Ci : Ciseaux couagulateurs

❖ Insertion de la prothèse (101):

Une prothèse de polypropylène de 15 × 15 cm est utilisée. Sa forme trapézoïdale est adaptée au relief des vaisseaux iliaques. L'insertion se fait par le trocart de 10 mm. Elle est

enroulée sur un support rigide tel que l'aiguille de Veress. Disposée verticalement dans l'espace de Retzius, où elle est déroulée de dedans en dehors à l'aide des deux pinces à préhension (Figure 50).

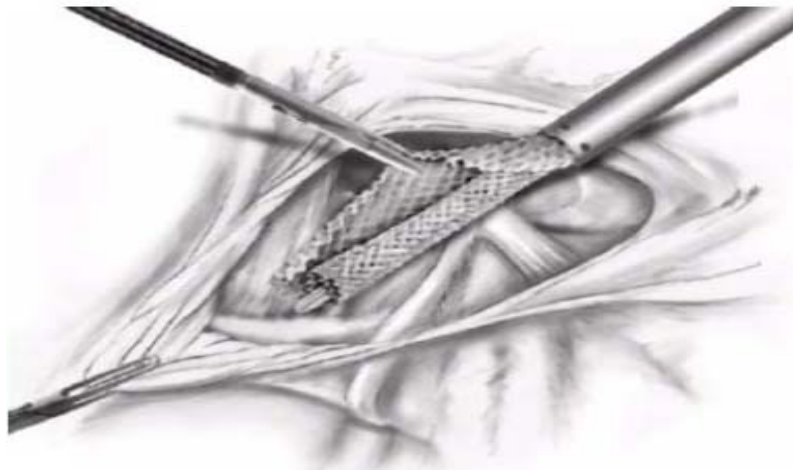


Figure 50: Introduction de la prothèse dans l'espace de Retzius et déroulement de dedans en dehors

❖ Péritonisation et fermeture : (Figure 51)

La péritonisation doit être rigoureusement étanche afin d'éviter tout risque de brèche résiduelle pouvant être responsable d'une occlusion postopératoire (102).

Aucun drainage n'est justifié. L'abdomen est ensuite exsufflé et les incisions refermées.

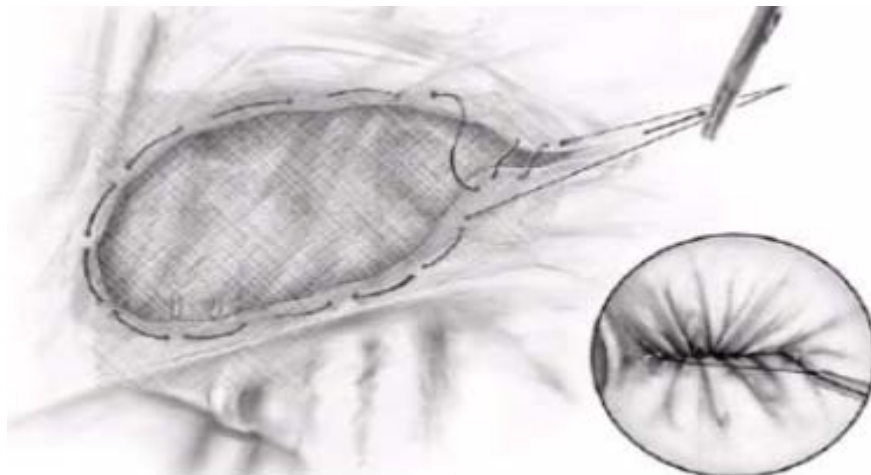


Figure 51: Fermeture du péritoine par surjet

➤ **Technique de hernioplastie par voie totalement extra-péritonéale (TEP)** (103,104):

Le principe de cette technique est la mise en place d'une prothèse de grande taille entre le plan musculaire et le péritoine sans ouverture de celui-ci.

D'apprentissage plus difficile que l'abord transpéritonéal, ce traitement n'a pas les inconvénients reprochés à cette 2^{ème} technique laparoscopique.

❖ **Indications et contre-indications :**

Tous les types de hernies primaires ou récidivées peuvent être traités selon cette technique. La seule contre-indication absolue est la strangulation herniaire.

❖ **Préparation et anesthésie :**

L'intervention est réalisée sous anesthésie générale.

La rachianesthésie ne doit être envisagée qu'en cas de contre-indication absolue à l'anesthésie générale (135).

Une antibioprophylaxie faite de 2g de céphalosporine de 2^{ème} génération est administrée au patient à l'induction anesthésique.

❖ **Installation du patient :**

La position du malade est la même que pour la TAPP.

❖ **Création de l'espace prépéritonéal:**

On réalise une incision cutanée sous ombilicale, puis on va inciser l'aponévrose antérieure des muscles grands droits. On introduit alors un premier trocart de 10 à ballonnet sphérique, assez long, qui est huilé à son extrémité pour faciliter son glissement, on fait cheminer celui-ci en arrière du plan musculaire des grands droits et en avant du péritoine, dans l'espace prépéritonéal. Le trocart est glissé horizontalement en restant sur la ligne médiane, en direction du pubis.

On commence alors à gonfler prudemment le ballonnet. Cette manœuvre doit être douce afin de ne pas perforer le péritoine. On alternera gonflage et dégonflage du ballonnet, en contrôlant si besoin à l'aide de l'optique l'affaissement progressif du péritoine. Cette manœuvre est effectuée sur la ligne médiane pour commencer, puis se portera latéralement du côté de la hernie.

Une fois l'espace de travail préperitonéal constitué, on remplace le trocart de 10 long par un trocart de 10 plus court à ballonnet triangulaire, que l'on gonfle afin d'assurer l'étanchéité de l'espace créé. On peut dès lors insuffler le CO₂ pour atteindre une pression réglée à 12 mm de mercure.

❖ Disposition des trocarts : (Figure 52).

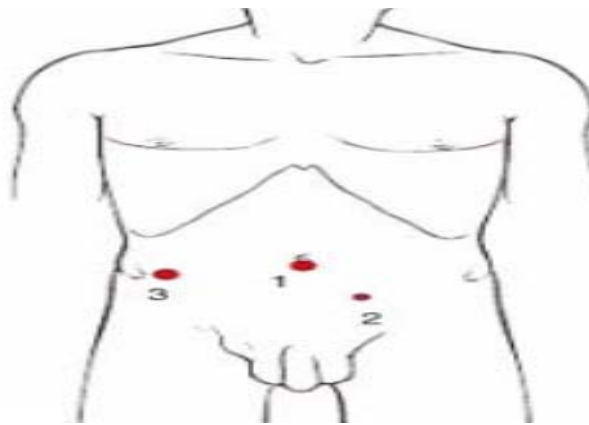


Figure 52: Position des trocarts, hernie inguinale droite

Trois trocarts sont nécessaires.

Mise en place du 1er trocart T1 (10 mm) : (Figure 53)

Mise en place du 2ème trocart T2 de 5 mm :

L'incision cutanée est réalisée à 4 cm en dessous l'ombilic et à 4 cm de la ligne médiane, du côté opposé à la hernie.

Selon un axe de pénétration de haut en bas et de dehors en dedans, le trocart traverse successivement le plan sous-cutané, la gaine antérieure du muscle droit et le muscle droit, puis il est visualisé par l'optique à son arrivée dans l'espace précédemment créé.

Mise en place du trocart T3 :

L'incision cutanée est située au croisement de la ligne horizontale passant par l'ombilic et de la ligne axillaire moyenne. Un trocart de 10 mm traverse la paroi en direction de l'orifice inguinal profond pour arriver sous contrôle visuel à la partie haute de l'espace anatomique précédemment disséqué

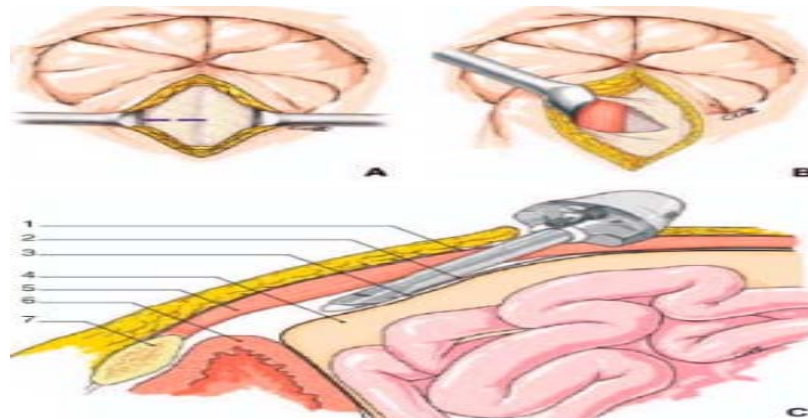


Figure 53: Mise en place du 1^{er} trocart

A. Incision transversale de la gaine antérieure des droits.

B. Présentation de la gaine postérieure des droits.

C. Mise en place du trocart T1.

1. Gaine antérieure des muscles droits
2. Gaine postérieure des muscles droits
3. Ligne arquée
4. Péritoine
5. Muscle droit
6. Ve ssie
7. Symphyse pubienne

❖ Dissection du cordon spermatique et des zones herniaires :

- Hernie indirecte :

Le bord antérieur du sac herniaire est adhérent au cordon et en dedans au canal déférent.

Deux points sont à signaler :

- Il ne faut pas saisir le canal déférent avec une pince, les structures tissulaires situées entre le canal et les vaisseaux spermatiques doivent être conservées.
- Le sac herniaire est totalement individualisé et refoulé en arrière.

Le déférent en dedans, les vaisseaux spermatiques en dehors et l'insertion du péritoine en bas forment un triangle dans lequel l'axe fémoral entouré de ses éléments celluloganglionnaires vient s'inscrire. Ce triangle dit de la fatalité («doom triangle») nécessite une attention particulière.

- Hernie directe :

Le sac est aisément repéré en dedans du pédicule épigastrique et des éléments du cordon. Il est facilement séparé par simple traction du fascia transversalis distendu.

- Hernie bilatérale :

La dissection est réalisée d'emblée avec les instruments placés sur les trocars T2 et T3, de dedans en dehors selon la technique précédemment décrite.

- Hernie crurale:

Elles sont disséquées de la même manière en prêtant une attention particulière à l'axe de la veine et l'artère fémorales situés en dehors du sac.

❖ Introduction de la prothèse : (Figure 53)

Une pince en T2 traverse l'espace extra-péritonéal disséqué au-dessus du cordon. Cette pince est ensuite introduite dans le trocar T3 de dedans en dehors puis son extrémité est extériorisée à ce niveau.

La prothèse est pliée en accordéon, la fente étant dirigée vers le haut, sa partie interne est saisie par la pince T2. Par traction sur celle-ci, la totalité de la prothèse est introduite dans le trocar T3 jusqu'à fermeture de son clapet d'étanchéité. À ce stade, la prothèse sort de 2 à 3 cm de l'extrémité interne du trocar T3. La pince T2 ne sert plus de tracteur. L'ensemble trocar T3- prothèse est glissé sous les éléments du cordon. La pince T2 ressaisit alors l'extrémité de la prothèse et libère celle-ci du trocar T3 en plaçant la fente au niveau du cordon.

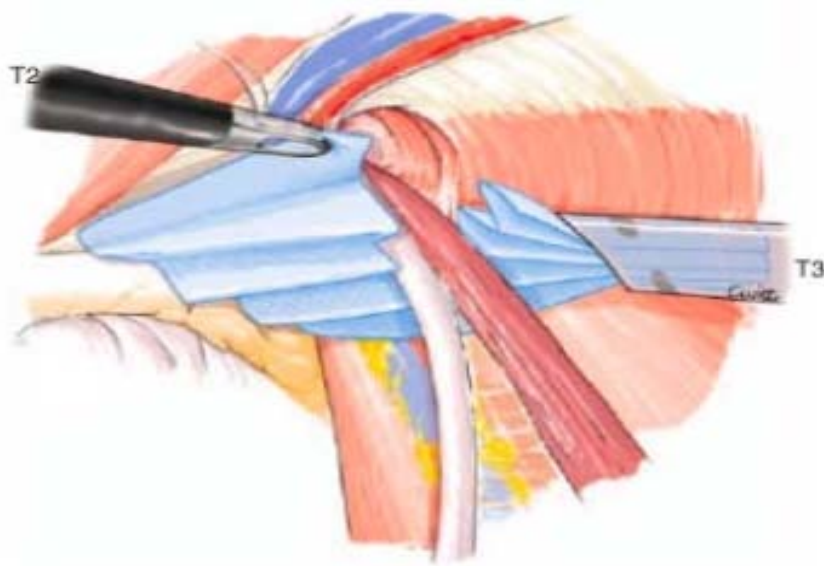


Figure 53: Introduction de la prothèse

❖ Fixation de la prothèse :

Quant à la fixation de la prothèse, il n'existe pas de différence entre les moyens actuellement disponibles (pas de fixation, les sutures, les agrafes, les tacks, les colles chirurgicale et biologique et les prothèses auto-adhésives) en termes de récurrence, d'infections du site opératoire et de douleur inguinale chronique, et ce aussi bien pour les méthodes à ciel ouvert (136,137), que pour la réparation laparoscopique (138,139). L'usage d'agrafes permet la fermeture de la fente et la stabilisation de la prothèse

Néanmoins il semblerait que la fixation par colle réduit la douleur postopératoire et chronique (17,140-142).

En laparoscopie, La fixation est recommandée en cas de hernie directe de taille > 3 cm afin de réduire le risque de récurrence.

❖ Fermeture

Les orifices T1 et T2 sont fermés en deux plans aponévrotique et sous-cutané par un fil résorbable.

b. Hernie ombilicale (105,106):

b.1. Petite hernie

• Principe

Ces hernies de petit volume (collet de la hernie inférieur à 2cm) résultent d'un élargissement de l'anneau ombilical. Le traitement nécessite une résection du sac associée à une simple fermeture de l'anneau ombilical.

Cependant, plusieurs auteurs notamment Christoffersen et al (107), Kaufmann et al (108) et Shrestha et al (109) ont prouvé que la réparation par prothèse des hernies abdominales de petite taille (<2cm) réduit considérablement le nombre de récives par rapport à la réparation par sutures et ce même pour les hernies ombilicales de petite taille, la raphie simple reste le choix de préférence.

• Anesthésie

L'intervention est le plus souvent réalisée sous anesthésie générale ou anesthésie locorégional.

• Intervention

Après l'incision cutanée esthétique elliptique hémicirculaire inférieure ou latérale gauche, le sac est isolé, souvent de très petite taille. Le collet est disséqué en dégageant soigneusement l'aponévrose de la ligne blanche. Lorsque le sac est de petit volume, on peut se contenter de le refouler dans la cavité abdominale. Sinon, il faut comme dans toute hernie l'ouvrir, refouler son contenu, réséquer l'excédent puis le refermer par un fil à résorption lente.

La fermeture de l'anneau se réalise par la mise en place de fils non résorbables ou à résorption lente. Cette suture peut se faire indifféremment en rapprochant les berges supérieure et inférieure ou les berges droite et gauche, selon l'axe où la traction est la plus faible. Deux à quatre points suffisent habituellement.

Après vérification soigneuse de l'hémostase (aucun système de drainage n'est habituellement nécessaire), il faut réinsérer l'ombilic. Un pansement compressif est laissé en place 24 heures pour éviter la survenue d'un hématome, incident bénin mais fréquent.

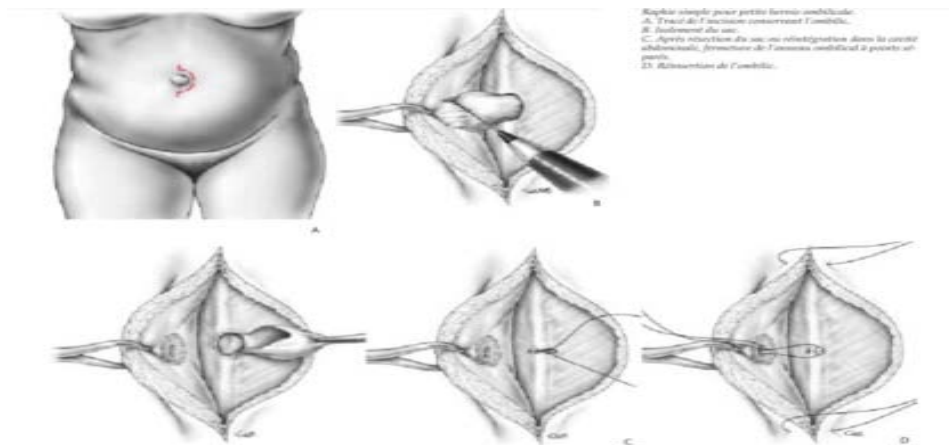


Figure 54: Raphie simple pour petite hernie ombilicale

b.2. Hernie de moyen volume :

• Principe

Pour ce type de hernie (diamètre du collet herniaire de 2 à 4 cm), deux objectifs sont à rechercher : d'une part obtenir une réparation définitivement solide et fonctionnelle de la paroi abdominale et d'autre part conserver un ombilic, gage d'un bon résultat esthétique.

• Anesthésie

L'anesthésie générale est ici indispensable.

• Techniques chirurgicales

Plusieurs techniques sont possibles : Raphie simple, raphie avec plastie, renforcement prothétique par voie conventionnelle ou laparoscopique.

Les raphies sont moins pourvoyeuses de séromes et ont été privilégiées dans les pays en voie de développement en raison de leur faible coût et de la disponibilité réduite des prothèses

(110). Par ailleurs, l'IEHS préconise, selon les recommandations publiées en 2014, de réserver la raphie au traitement des hernies abdominales de petite taille en absence de tout facteur de risque de récurrence (111).

✓ **Raphie simple :**

L'intervention est identique à celle décrite précédemment. La tension sur les sutures est ici plus forte et il faut souvent s'aider d'incisions de décharge. La réinsertion sur la ligne médiane de ce néo-ombilic est indispensable.

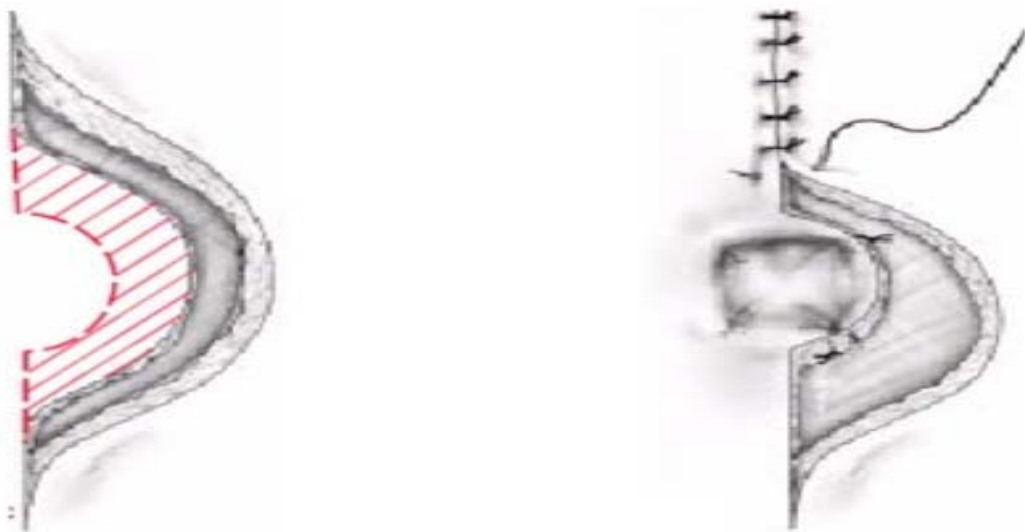


Figure 55: Excision cutanée en cas d'excès de peau. Reconfec-tion de la dépression ombilicale par la mise en place de quatre points de capitonnage inversant aux quatre angles de ce néo-ombilic. Puis fermeture cutanée

❖ **Raphie avec plastie :**

La technique de Mayo réalise une suture en « paletot » horizontale. Plusieurs points en «U» sont ainsi passés entre le lambeau supérieur et le bord libre de la berge inférieure.

Le procédé de Welte-Eudel permet une suture en deux plans. Le procédé de Wells est identique.

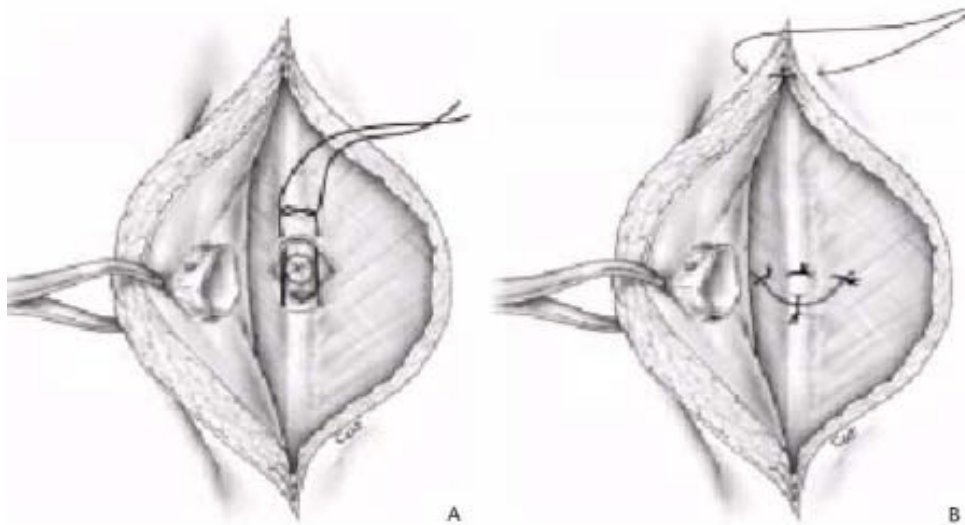


Figure 56: Herniorraphie type Mayo

❖ Cure avec renforcement prothétique

Le renforcement de la paroi par une prothèse non résorbable paraît souvent nécessaire si on ne veut pas s'exposer au risque de récurrence, observé dans 20 à 30% des cas après suture simple pour ce type de hernie.

Cette prothèse doit être placée profondément pour limiter au maximum les risques de sepsis. En pratique, une petite prothèse non résorbable de Dacron est positionnée entre le péritoine et l'aponévrose postérieure de la gaine des droits.

Après dissection du sac péritonéal et avivement de l'anneau ombilical, on libère au doigt l'espace de clivage prépéritonéal. Dans cet espace est insérée la prothèse dimensionnée à la taille de l'espace libéré, habituellement une prothèse d'environ 5 cm de diamètre. Elle est fixée par des points de fil à résorption lente à sa périphérie pour éviter son déplacement en postopératoire.

L'anneau ombilical peut ensuite être refermé en avant de la prothèse à points séparés de fil à résorption lente. Lorsque aucun plan de clivage prépéritonéal ne peut être libéré, force est de mettre en place la prothèse en rétromusculaire, en avant du feuillet postérieur de la gaine des grands droits, comme on le réalise au cours d'une cure d'éventration.

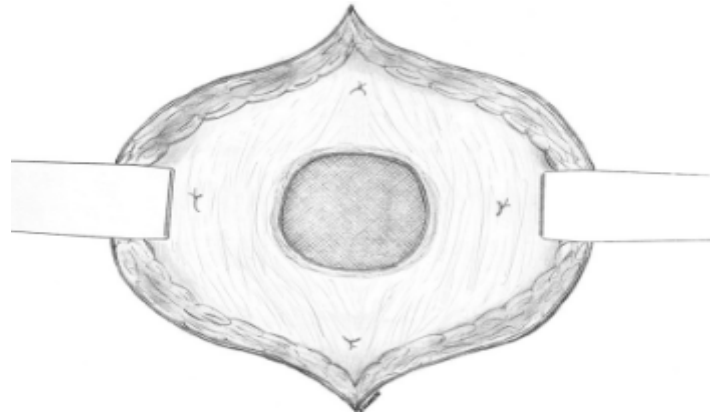


Figure 57: Prothèse mise en site prépéritonéal

❖ **Traitement laparoscopique :**

L'intervention est réalisée sous anesthésie générale, vessie vide. L'intervention est débutée par la création du pneumopéritoine, au mieux par open-laparoscopie.

Le trocart d'optique est inséré à distance de l'ombilic, soit latéralement, sur le côté droit ou gauche, soit pour des raisons esthétiques en sus-pubien.

Après exploration de la cavité péritonéale, on se porte sur la région ombilicale. Le contenu du sac est libéré de ses adhérences et de l'anneau ombilical, le sac péritonéal laissé en place. Il est souvent utile de réduire manuellement la hernie par pression externe sur l'ombilic pour faciliter ce temps de libération herniaire. La réparation pariétale nécessite la mise en place d'une grande prothèse intrapéritonéale qui déborde largement les limites sur collet herniaire.

Pour ce type de réparation, on doit utiliser une prothèse ne créant pas d'adhérences avec les viscères sous-jacents. La prothèse est taillée à la dimension voulue. Elle doit dépasser latéralement dans toutes les dimensions d'au moins 3 à 4 cm les limites du collet herniaire. La prothèse est introduite dans la cavité abdominale, puis déployée. Quatre minimes incisions sont faites sur la peau, et par l'intermédiaire d'une aiguille de Reverdin ou d'un attrape-fil laparoscopique. Les quatre fils préalablement installés sur la prothèse sont récupérés en dehors. Ils sont noués s'appuyant sur l'aponévrose antérieure, permettant ainsi de positionner correctement la prothèse qui s'applique profondément à la paroi abdominale. On complète la

fixation de la prothèse en périphérie par de nombreux points de suture intrapéritonéale ou par des agrafes métalliques ou hélicoïdales.

L'intervention est terminée après exsufflation complète de la cavité péritonéale et fermeture soigneuse des brèches aponévrotiques en regard des orifices de trocart de 10 mm pour éviter tout risque d'éventration postopératoire.

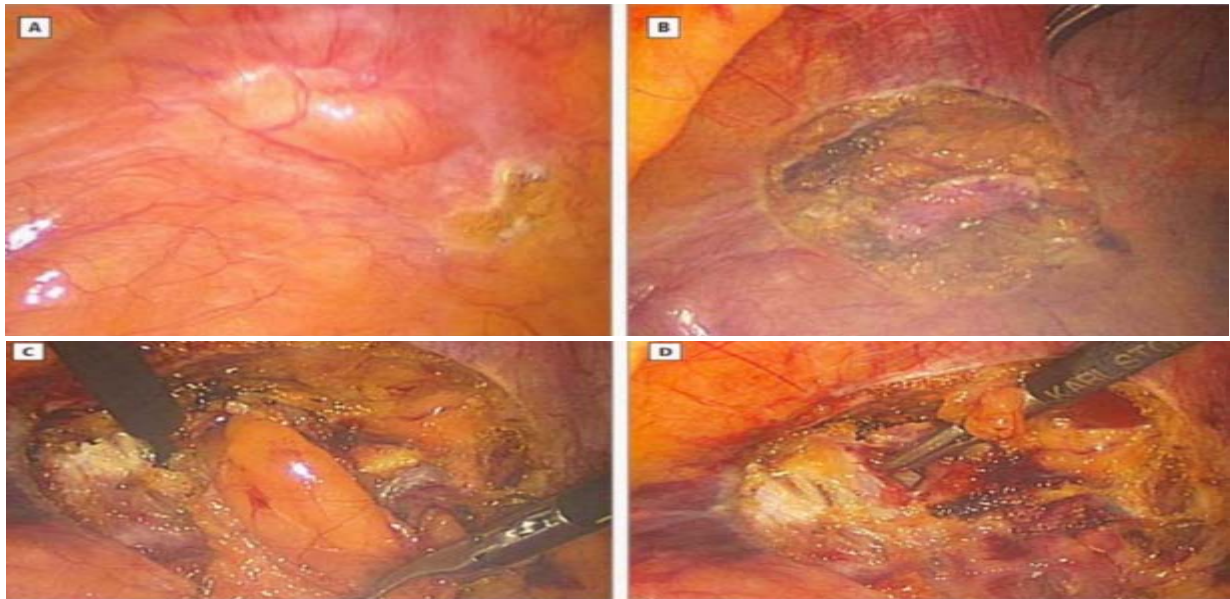


Figure 58: Traitement laparoscopique d'une hernie ombilicale

- A. Hernie ombilicale
- B. Excision du sac
- C. Résection de la graisse préperitonéale
- D. Exposition des bords du fascia

b.3. Hernie volumineuse :

Le traitement chirurgical des volumineuses hernies ombilicales de l'adulte s'apparente à celui des éventrations médianes. Il est souvent nécessaire de réséquer une grande partie de peau, notamment ombilicale, en réalisant une véritable omphalectomie.

Classiquement, lorsque la peau est ulcérée en regard de la hernie, l'incision est horizontale, passant à distance de la peau abîmée, réalisant une vaste incision en « quartier d'orange » (lorsque la peau est restée de bonne qualité, nous réalisons une incision verticale comme pour une cure d'éventration). Le tissu cellulaire sous-cutané est incisé jusqu'au plan

aponévrotique. La masse herniaire (peau, graisse et sac) est ainsi libérée de la paroi. On peut alors se diriger prudemment vers le collet herniaire en restant au ras de l'aponévrose antérieure.

Il faut alors libérer le collet du sac qu'il est souvent utile d'élargir en incisant la ligne blanche au-dessus ou au-dessous de la hernie. L'ouverture du sac doit être très prudente compte tenu des adhérences quasi constantes qu'ont contractées les viscères herniés avec le sac. Dès qu'une brèche est faite dans le péritoine, on y insinue un doigt et c'est sur celui-ci qu'on va pouvoir en toute sécurité élargir la brèche péritonéale.

Le sac ouvert, il faut libérer son contenu qui y adhère toujours et le réintégrer. On peut alors finir par réséquer le sac en le sectionnant sur tout son pourtour au niveau du collet ombilical.

La réfection de la paroi se fait alors selon les mêmes modalités que lors de la cure d'une éventration médiane. Il peut être nécessaire, en cas de tension excessive des sutures, d'y associer des incisions de relaxation type Gibson ou Clotteau-Prémont.

Il nous paraît préférable dans ces volumineuses hernies ombilicales, pour obtenir une paroi solide, de renforcer la suture aponévrotique par une prothèse non résorbable. Celle-ci peut être placée dans différents sites.

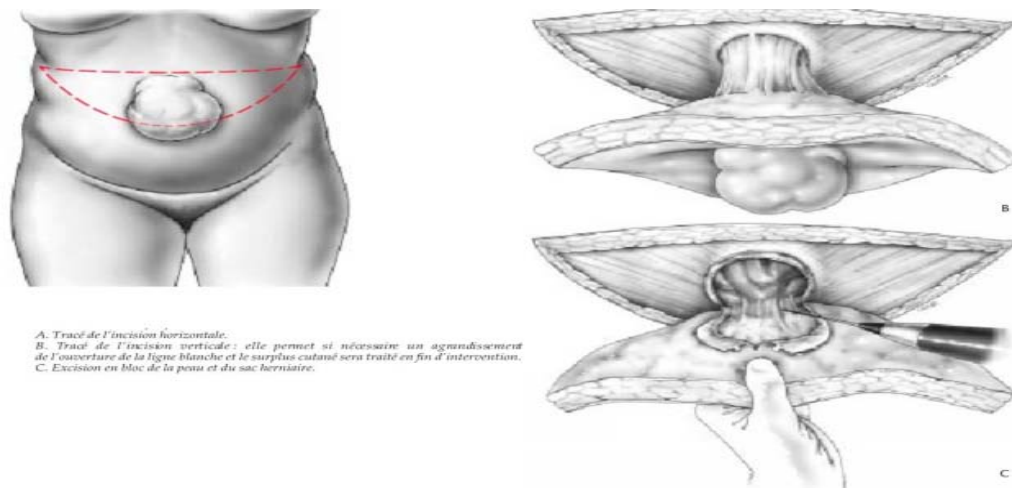


Figure 59: Intervention classique pour cure de hernie ombilicale volumineuse

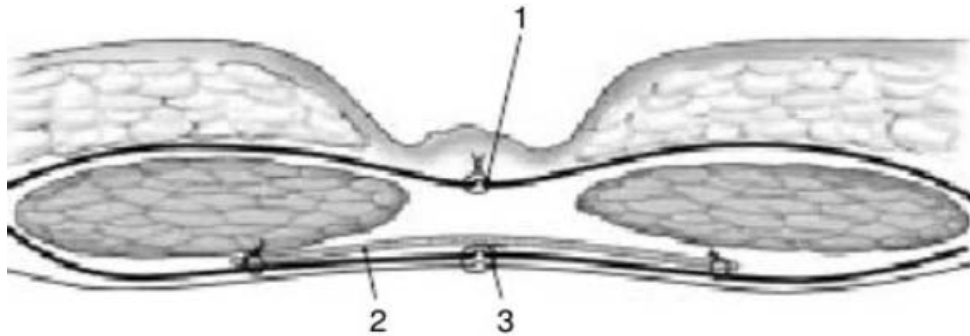


Figure 60: Site d'implantation d'une large prothèse rétomusculaire

1. Suture de l'aponévrose antérieure
2. Prothèse non résorbable fixée en périphérie
3. Suture en un plan du péritoine et de l'aponévrose postérieure

c. les hernies incisionnelles :

c.1. Principes généraux (112):

L'objectif du traitement est de rétablir la continuité et la solidité de la paroi. Le principe de la reconstitution anatomique, par suture ou autoplastie aboutit à de fréquents échecs. Au principe de reconstitution anatomique tend à succéder celui de substitution prothétique sans tension. C'est également le principe du traitement cœlioscopique.

La réduction des viscères herniés dans un « deuxième abdomen » a, comme conséquence, une augmentation de la pression intra-abdominale et, par retentissement diaphragmatique, une restriction ventilatoire.

c.2. Procédés autologues (112):

Leur objectif est la reconstitution anatomique et fonctionnelle de la paroi abdominale, soit par suture simple, soit par autoplastie, soit par auto et alloplastie combinées.

➤ **Sutures simples :**

Les réparations par suture simple, en un ou deux plans, doivent être abandonnées du fait d'une incidence de récurrence dépassant 50 % (113-115). La tension nécessaire à l'affrontement est un élément péjoratif, facteur de risque de récurrence. L'artifice de Mayo-Judd (« vest-over-pants ») qui réalise une suture en deux plans superposés a donné un taux de récurrence de 54 % à 10 ans dans une série prospective de 68 patients (116).

Plusieurs procédés de relaxation pariétale ont été décrits afin de diminuer la tension pariétale : la technique de Gibson (117), la technique de Clotteau-Premont (118).

➤ **Sutures avec autoplasties :**

De nombreuses techniques d'avancement de tissus sains pour combler le defect pariétal utilisant des lambeaux aponévrotiques ou musculo-aponévrotiques ont été décrites. Elles ont toutes l'inconvénient de nécessiter une dissection plus ou moins complexe avec un risque hémorragique et de fragilisation d'autres zones pariétales. Les autoplasties aponévrotiques aux dépens de la gaine des muscles droits permettant une reconstitution de la ligne blanche sont les plus courantes.

❖ Procédé de Welti-Eudel (119) (Figure 61) :

Le feuillet antérieur de la gaine des droits est incisé longitudinalement à 15 mm de la berge de l'éventration. Le lambeau interne est décollé du muscle et rabattu vers la ligne médiane en évitant d'ouvrir la charnière entre feuillet antérieur et postérieur de la gaine. La suture est ensuite faite en un seul plan en prenant successivement et de chaque côté le bord du lambeau aponévrotique et la berge de l'éventration. Cette technique n'est applicable qu'aux éventrations sus-arcuées.

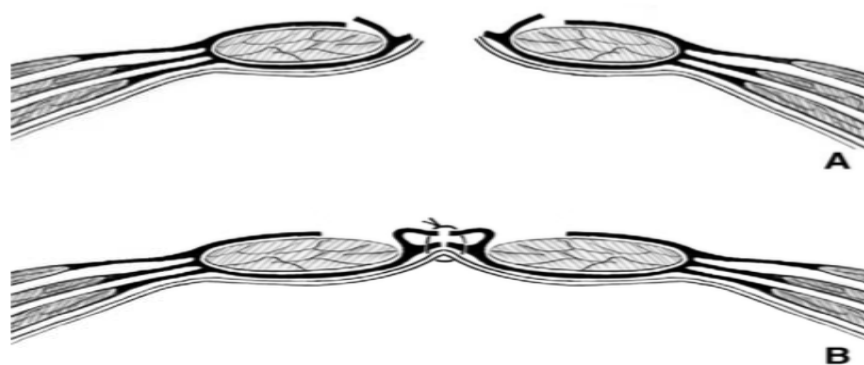


Figure 61: Autoplastie de Welti-Eudel

- A. Après incision longitudinale antérieure de la gaine des muscles droits, le lambeau interne est retourné vers la ligne médiane.
- B. Suture en un seul plan du lambeau interne, de la berge de l'éventration et du péritoine.

❖ Procédé d'Abrahamson (« shoelace repair ») (120) (Figure 62):

L'incision aponévrotique est identique. Les deux lambeaux internes rabattus sont suturés bord à bord sur la ligne médiane en refoulant le sac péritonéal qui n'a pas été ouvert. Pour s'opposer à la fragilisation pariétale au niveau des muscles droits étirés et amincis, un laçage est effectuée à l'aide d'un fil monofilament double prenant les berges externes de l'incision aponévrotique et la suture médiane mais sans chercher, dans les éventrations larges, à affronter les deux berges.

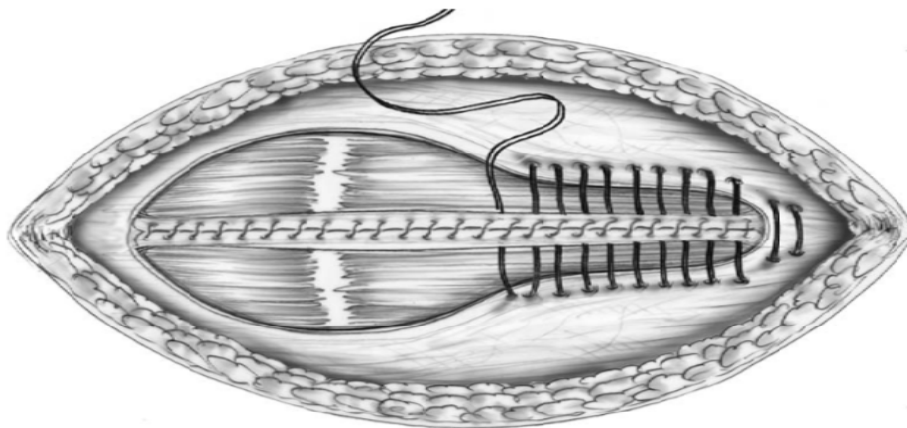


Figure 62: Autoplastie d'Abrahamson

❖ Procédé de Da Silva (121) (Figure 63) :

Cette autoplastie en trois plans, applicable en zone sus-arcuée, est originale par la conservation et l'utilisation du sac péritonéal. Il est séparé en deux lambeaux latéraux. La gaine aponévrotique est incisée de façon longitudinale à sa face antérieure d'un côté et à sa face postérieure de l'autre, à 3 cm du bord interne.

Le plan profond péritonéo-aponévrotique ferme la cavité péritonéale. Le plan moyen suture gaine antérieure et gaine postérieure controlatérale. Un plan superficiel péritonéo-aponévrotique reconstitue la gaine antérieure.

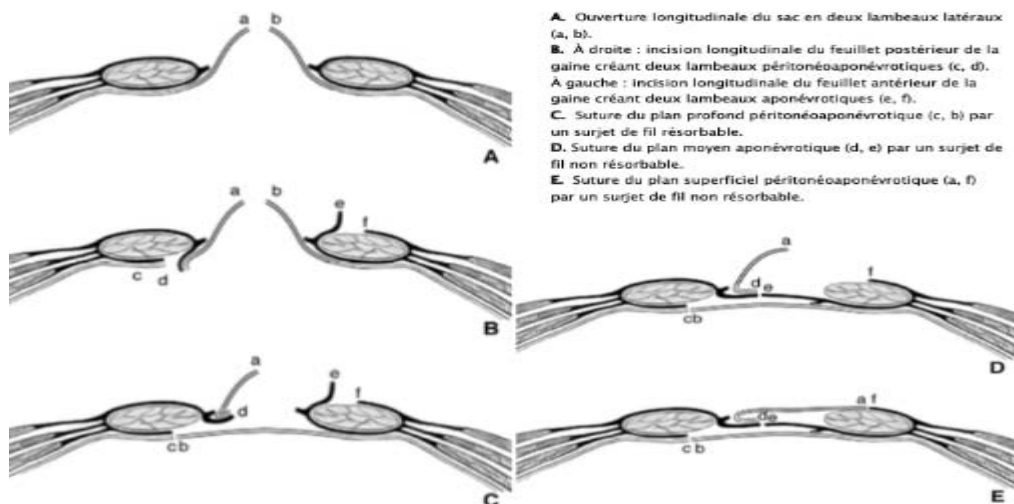


Figure 63: Autoplastie de Da Silva

- ❖ Procédé de Ramirez (« components separation repair ») (122) (Figure 64).

Il comporte une incision longitudinale de la gaine postérieure des droits et une section du tendon du muscle oblique externe au bord latéral du grand droit. Le muscle oblique externe est séparé du muscle oblique interne sous jacent. Cette séparation bilatérale permet un avancement de 20 cm sur la ligne médiane.

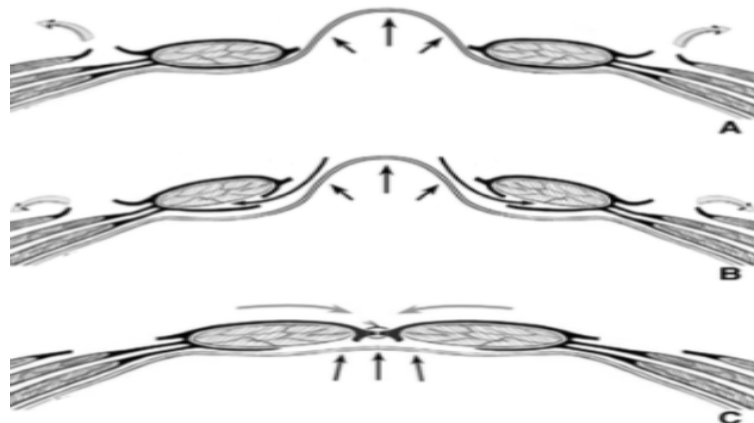


Figure 64: Autoplastie de Ramirez.

- A. Section du tendon du muscle oblique externe et bilatérale séparation du muscle oblique interne.
- B. Incision longitudinale bilatérale du feuillet postérieur de la gaine des muscles droits et séparation du corps musculaire.
- C. Avancement final avec suture aponévrotique médiane.

➤ **Autoplasties et alloplasties combinées :**

❖ Procédé de Chevrel (123) (Figure 65)

Applicable aux éventrations sus et sous-arquées, son principe est un renforcement de la suture médiane par retournement aponévrotique, comparable au procédé de Welti-Eudel. Il en diffère par le siège plus externe de l'incision du feuillet antérieur de la gaine et par une suture en deux plans : suture des bords fibreux de l'éventration puis suture « en paletot » des deux lambeaux aponévrotiques larges de 3 ou 4 cm, décollés et retournés vers la ligne médiane. Une prothèse prémusculo-aponévrotique permet et de renforcer la paroi au niveau des corps musculaires étalés et amincis.




Figure 65: Autoplastie et alloplastie de Chevrel.

- A. Incision longitudinale du feuillet antérieur de la gaine des muscles droits.
- B. Retournement des lambeaux internes et suture des berges de l'éventration à points séparés.
- C. Suture en « paletot » des lambeaux internes par deux rangées de points en U.
- D. Mise en place de la prothèse prémusculo-aponévrotique

❖ Procédé de Slim (124) (Figure 66)

Il réalise un recouvrement aponévrotique associé à une prothèse rétromusculaire. Il n'est applicable qu'aux éventrations sus-arquées. Le feuillet antérieur de l'aponévrose des droits est incisé verticalement d'un côté à 1 cm du bord externe du muscle et rabattu sur la ligne médiane.

Le corps musculaire est séparé de la gaine sur ses faces antérieure et postérieure. Du côté opposé, une incision identique est pratiquée sur le feuillet postérieur de l'aponévrose qui est libéré et étalé vers la ligne médiane. Le gain de surface obtenu permet une transposition et une suture du feuillet antérieur à la berge externe du feuillet postérieur controlatéral et vice versa. Cette autoplastie peut être considérée comme suffisante lorsqu'un contexte septique interdit l'usage d'une prothèse.

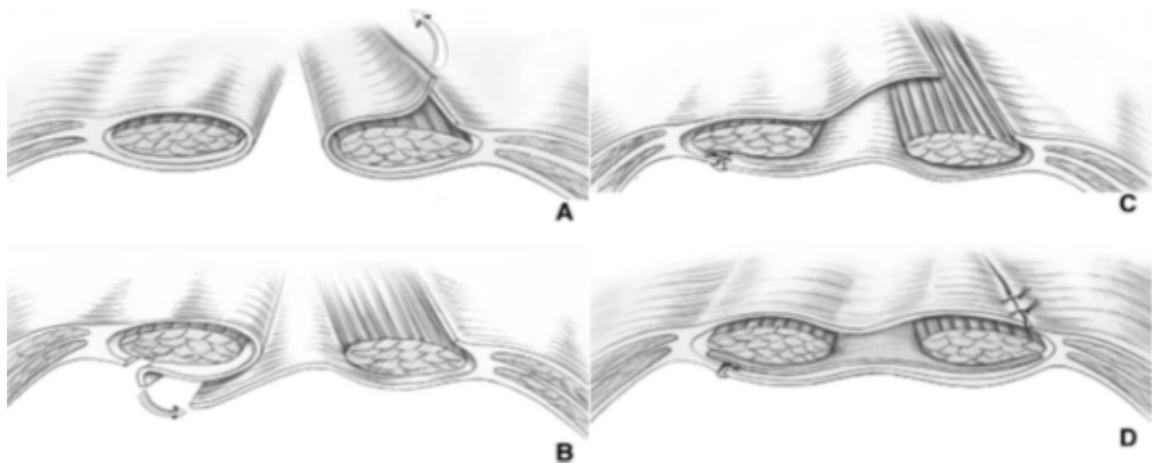


Figure 66: Autoplastie et alloplastie de Slim.

- A. Incision longitudinale unilatérale du feuillet antérieur de la gaine du muscle droit à 1 cm de son bord externe, retournement du lambeau interne séparé du corps musculaire**
- B. Incision longitudinale controlatérale du feuillet postérieur de la gaine du muscle droit à 1 cm du bord externe et retournement du lambeau interne séparé du corps musculaire.**
- C. Suture de l'aponévrose antérieure à l'aponévrose postérieure controlatérale.**
- D. Suture de l'aponévrose postérieure à l'aponévrose antérieure controlatérale et mise en place d'une prothèse rétromusculaire.**

c.3. Réparations par alloplastie

La pariétoplastie prothétique tend à devenir la méthode de référence pour toute éventration, quelle qu'en soit la taille. Alors que l'incidence des récurrences après suture peut atteindre 50 %, elle est inférieure à 10 % après renforcement prothétique non résorbable (125). La prothèse se comporte en substitut de la paroi comblant la perte de substance et en canevas pour la reconstitution d'une paroi néoformée. Elle permet de transformer la tension excessive en «tension fonctionnelle » (126).

l'IEHS préconise, selon les recommandations publiées en 2014, le choix de la cure prothétique pour le traitement chirurgical de toutes les éventrations postopératoires indépendamment de leur taille et des hernies abdominales de taille > 2 cm (Grade A). De ce fait, la raphie doit être réservée au traitement des hernies abdominales de petite taille en absence de tout facteur de risque de récurrence (111).

Selon un autre consensus d'experts publié par Liang et al (39) en 2016, le renforcement prothétique est recommandé pour la chirurgie élective de réparation des hernies ventrales de taille supérieure ou égale à 2 cm en dehors de tout contexte infectieux (Grade A). Dans le cas de d'une urgence, d'une taille < 2cm, ou d'un contexte de contamination, la pose de prothèse doit être évaluée au cas par cas (Grade D) (39).

• choix de la prothèse (39,127-133):

Les prothèses actuellement disponibles sur le marché sont très nombreuses avec des caractéristiques très variables. Leur utilisation impose donc un choix adapté au site de la prothèse et au type de réparation pratiquée.

Trois principaux types de prothèses sont disponibles. Les prothèses synthétiques, telles que le polypropylène (PP) (figure 67) ou le polyester, qui se caractérisent par une résistance élevée à la traction et une forte induction de croissance tissulaire, mais ne conviennent pas pour une mise en place intrapéritonéale en raison de leur tendance à induire des adhérences intestinales. La prothèse composite ou enduite de barrière est une prothèse à double face ayant un côté pariétal synthétique pour favoriser une réparation forte et une surface viscérale qui diminue la formation d'adhérences. La prothèse biologique est une sorte « d'échafaudage » à base de collagène humain, porcine ou bovine qui peut être implanté en position extra ou intrapéritonéale.

Le choix d'utilisation de tel ou tel type de prothèse dépend de : Site d'implantation, la voie d'abord chirurgicale, la technique de pontage ou d'un renforcement après une fermeture fasciale, l'efficacité clinique qui est jugée selon le taux de récurrence, de douleur chronique ainsi

que d'autres facteurs tels que la compliance de la paroi abdominale et l'érosion de l'implant. En fin au risque infectieux, les prothèses en ePTFE, par exemple, sont presque toujours explantées en cas d'infection (129). Celles en polypropylène ou en polyester, par contre, le sont moins.

Chaque usage justifie un matériel adapté, ce qui est actuellement possible compte tenu de la variété des prothèses pariétales existant sur le marché, et qui répondent bien à l'attente des chirurgiens et de leurs patients



Figure 67: Prothèse de polypropylène DynaMesh®-PP

• **La fixation :**

La prothèse est classiquement fixée par deux grandes méthodes: les tackers et les sutures, disponibles dans des variétés résorbables et non résorbables.

La fixation exclusivement par tackers a comme avantages principaux: un temps d'intervention plus court, moins d'incisions cutanées et un avantage esthétique. La fixation par sutures seules confère un coût plus faible et une fixation plus solide de la prothèse sur la paroi abdominale. La combinaison des deux méthodes sus-citées offre l'avantage d'une fixation solide et d'une durée d'opération réduite (69). Parmi les nouveaux moyen de fixation de la prothèse on note des colles à base de fibrine, des études ont tenté de les évaluer, mais les preuves disponibles jusqu'à présent sont limitées (69,134).

En effet, il semble que la fixation de prothèse induit en partie la douleur persistante et la limitation de l'activité après cure de la hernie ventrale. Selon une étude prospective randomisée, comparant les sutures aux tackers, la fixation par fil serait une alternative rentable

aux tackers dans le cas de défauts de taille petite à moyenne, dans des zones anatomiquement accessibles. De plus, la différence statistiquement significative retrouvée concernant la douleur postopératoire a été en faveur de la fixation par sutures (135). Plusieurs tackers résorbables ont été introduits à fin de surmonter cette complication, mais en vain il n'existe aucune différence dans les résultats cliniques entre les tackers résorbables et non résorbables dans la réparation laparoscopique de la hernie ventrale (136,137).

Une méta-analyse réalisée par Reynvoet et al (138) a conclu qu'aucune des techniques de fixation de prothèse actuellement utilisées n'est supérieure en termes de prévention de récurrences de hernie ni de réduction des douleurs post-opératoires chroniques. Le choix dépend donc d'autres considérations telles que le coût, la durée de l'opération et les préférences du chirurgien.

➤ **Technique de pariétoplastie à ciel ouvert :**

Quatre sites anatomiques peuvent être utilisés pour l'implantation des prothèses. Ce sont, de la profondeur à la surface, les sites : intrapéritonéal (Underlay), prépéritonéal, rétomusculaire préfascial, prémusculoaponévrotique (Figure 68).

Dans les réparations cœlioscopiques, la prothèse est habituellement placée en intrapéritonéal. En revanche, un consensus sur l'emplacement idéal de la prothèse dans les techniques à ciel ouvert n'existe pas. De ce fait plusieurs localisations sont possibles (Sublay, Inlay, Onlay, Underlay).

L'emplacement en sublay, référant à la fois à la position prépéritonéale et pré-fasciale, est la localisation optimale pour la chirurgie électorale à ciel ouvert. Les autres emplacements ont cependant un rôle dans certains cas (Grade C). La position inlay et Onlay devraient être évitées étant associées à un taux élevé de complications (39,165,166).

Selon des études plus récentes, la localisation réto-musculaire préfasciale (sublay) est associée à moins de récurrences, d'infections du site opératoire, de douleur post-opératoire, d'hématome, de sérome, une durée d'hospitalisation et de drainage courte, mais une durée d'opération prolongée. Ce qui confirme la supériorité de cette localisation. (167-173(148-150))

D'autres essais cliniques randomisés comparant l'emplacement en intrapéritonéal, sublay et en pré-musculoaponévrotique en différentes situations cliniques sont souhaitables.

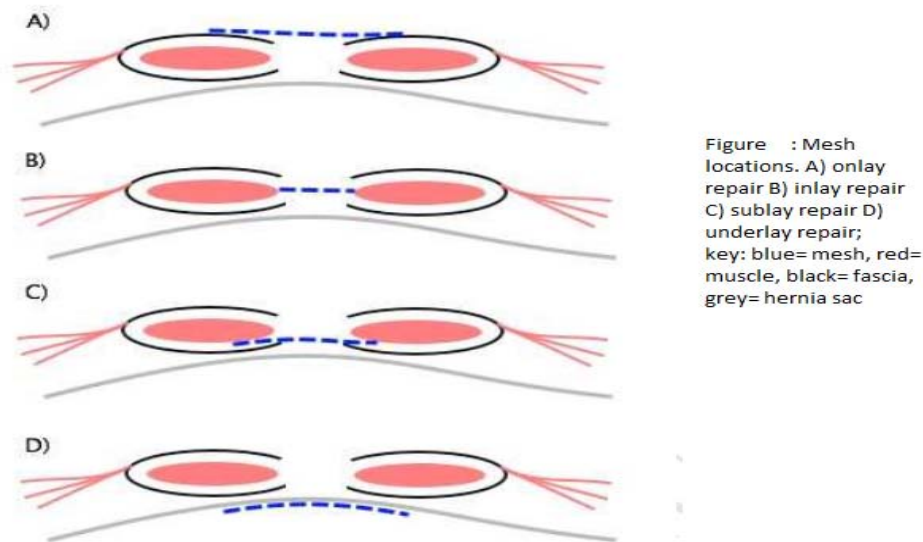


Figure 68 : Sites d'implantation des prothèses

❖ Implantation intrapéritonéale (Figure 69) :

La prothèse est implantée à la face profonde de la paroi après viscérolyse suffisante. Ce site a l'avantage de ne comporter aucune dissection pariétale, d'être toujours utilisable quel que soit le siège du défaut, en particulier en cas de récurrence après plastie plus superficielle et de bénéficier au mieux de la pression abdominale. Pour pallier le risque adhérentiel intestinal, il faut, si le grand épiploon est disponible, l'étaler largement au devant des anses et le fixer à la séreuse antérieure en périphérie par des points de Vicryl®, et n'utiliser que des biomatériaux composites ou à surface viscérale microporeuse.

➤ Technique :

La prothèse est de forme ovale et de taille adaptée à la brèche pariétale en dépassant les limites de 5 à 8 cm. Pour faciliter l'ancrage et l'orientation, les points cardinaux et les points intermédiaires distants d'environ 25 mm sont tracés sur la prothèse à l'aide d'un crayon feutre stérile, reproduisant une « rose des vents ».

La face antérieure de l'aponévrose ayant été libérée du tissu sous-cutané jusqu'à la ligne axillaire, l'une des berges, saisie par une forte pince, est mise en tension et soulevée. De longues aiguilles serties de fil non résorbable transfixion la paroi musculoaponévrotique de dehors en dedans à proximité de la ligne blanche externe, puis chargent un large ourlet de la prothèse et traversent à nouveau la paroi de dedans en dehors à un centimètre du point d'entrée.

La fixation commence par le point cardinal latéral et progresse vers les pôles laissés libres. Tous les points sont passés avant serrage. Après fixation d'un côté, la prothèse est implantée de la même manière du côté opposé. Le niveau latéral de fixation et le degré de tension sont appréciés en rapprochant les deux berges sur la ligne médiane. L'excédent prothétique est réséqué. Le réglage final de la tension est achevé par le passage et le serrage des points d'ancrage polaires. .

Dans le cas d'une éventration de petite taille, aucun agrandissement à seule fin de réparation n'est justifié. L'implantation prothétique est réalisée à la manière de la cure des hernies ombilicales ou épigastriques. Après libération limitée au doigt de la face profonde au pourtour de l'orifice, huit points transfixient la paroi en « U » comme précédemment en chargeant la prothèse munie de ses repères, à distance de ses bords. Après passage et repérage de tous les fils, leur traction simultanée entraîne le positionnement sous-pariétal de la prothèse suivi du serrage des points à la face superficielle de l'aponévrose (Figure 69).




Figure 68: Implantation intrapéritonéale – éventration de grande taille.

Fixation d'une prothèse composite au-devant du grand épiploon par des points en « U » transfixiant toute l'épaisseur de la paroi et noués à la face superficielle de l'aponévrose

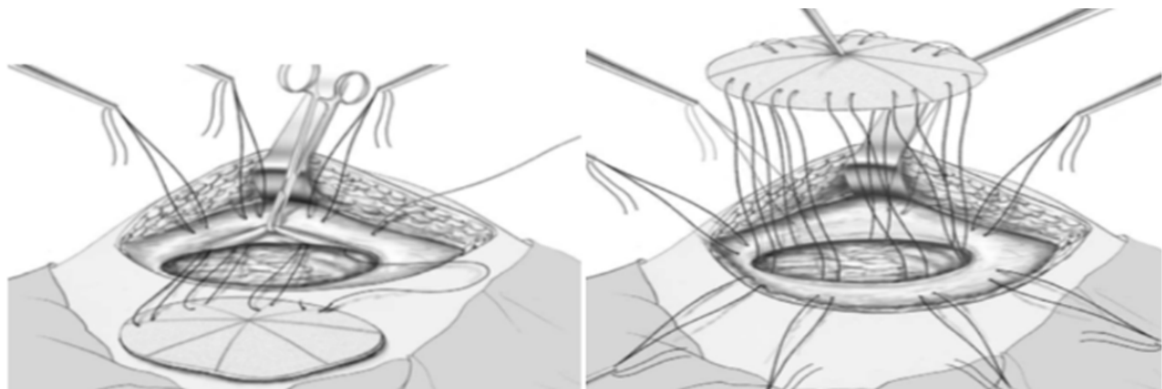


Figure 69: Implantation intrapéritonéale : éventration de petite taille.

- A. Passage des points transfixiants en « U » au niveau de l'hémi circonférence de l'éventration.
- B. Passage de la totalité des points (8) avant traction et serrage

❖ Implantation préperitonéale (Stoppa) (151) :

Le principe est identique à celui de la hernioplastie inguinale préperitonéale. Il consiste en l'apposition à la face profonde de la paroi, au-devant du péritoine, d'une prothèse souple débordant très largement les limites de la brèche pariétale dans le but de renforcer le péritoine et de créer une adhérence pariétoprothétique équivalent d'une néoparoi.

➔ Technique :

Elle n'est applicable qu'aux éventrations sous-ombilicales, sous-arcuées où la séreuse est facilement clivable. En cas de perte de substance sus-pubienne, l'ancrage aux ligaments de Cooper après décollement de la vessie est indispensable. Après drainage aspiratif, la couverture superficielle de la prothèse est assurée par les moyens décrits précédemment.

❖ Implantation rétromusculaire préfasciale (Rives) (152) (Figure 70):

Dans cette technique applicable aux éventrations susarcuées, la prothèse est implantée entre le corps musculaire des muscles droits et le feuillet postérieur de la gaine. Elle est suturée au niveau de la ligne blanche externe. La réfection pariétale est efficace, mais la dissection pariétale expose aux épanchements sanguins ou séreux au contact de la prothèse

◆ Technique :

La gaine aponévrotique est ouverte au bistouri à proximité de la berge de l'éventration jusqu'à identifier les fibres musculaires. L'aponévrose postérieure mise en tension est facilement clivée du corps musculaire qui est récliné et soulevé par des écarteurs jusqu'à atteindre la ligne blanche externe reconnaissable aux pédicules vasculonerveux qu'il convient de respecter. Après dissection identique du côté opposé, la cavité péritonéale est fermée par suture des berges aponévrotiques et/ou des lambeaux du sac de l'éventration à l'aide de points séparés de fil non résorbable. Une prothèse résorbable peut être suturée aux berges de l'orifice évitant le contact avec les anses grêles. La prothèse choisie pour sa souplesse et son grammage léger, de taille et de forme adéquates est étalée dans l'espace rétromusculaire.

Elle est fixée par des fils non résorbables espacés d'environ 25 mm au niveau de la ligne blanche externe en évitant les pédicules vasculonerveux. La suture du plan aponévrotique antérieur, à points séparés en commençant par les extrémités est possible avec ou sans procédé de relaxation pariétale.

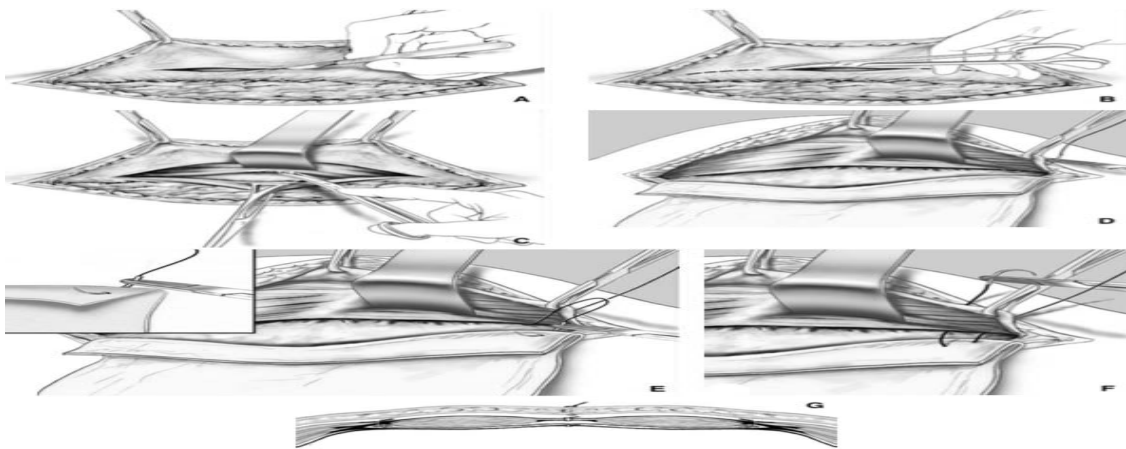


Figure 70: Implantation rétromusculaire préfasciale (Rives).

- A. Ouverture du feuillet antérieur de la gaine du muscle droit près de la berge de l'éventration
- B. L'incision longitudinale du feuillet antérieur est agrandie aux ciseaux jusqu'aux limites de l'éventration
- C. Le muscle droit est décollé aux ciseaux du feuillet postérieur de la gaine jusqu'à la ligne blanche externe
- D. Début de la fixation de la prothèse rétromusculaire à l'aide d'aiguilles serties de fil non résorbable qui transfixient de dehors en dedans le feuillet antérieur de la gaine au niveau de la ligne blanche externe en évitant les pédicules vasculonerveux.
- E. L'aiguille charge un ourlet du bord de la prothèse.
- F. L'aiguille transfixie de dedans en dehors le feuillet antérieur de la gaine à 1 cm du point d'entrée.
- G. Coupe transversale de la prothèse rétromusculaire préfasciale fixée par des points en « U » à la face superficielle de l'aponévrose sur la ligne blanche externe.

❖ **Implantation prémusculoaponévrotique :**

Le principe est de renforcer par une prothèse une réparation pariétale par suture et autoplastie. L'inconvénient de ce site est son caractère superficiel sans contre-pression autre que le plan cutané, cause de fragilité à l'occasion d'une augmentation de la pression abdominale.

Toute infection superficielle, toute nécrose cutanée expose inéluctablement la prothèse.

➤ Technique :

Après réalisation de l'autoplastie par retournement aponévrotique de Welti-Eudel ou de Chevrel, la perte de substance aponévrotique entre les berges externes de la gaine antérieure est comblée par implantation d'une prothèse non résorbable. Dans la technique de Chevrel (123,153) après autoplastie en paletot, la prothèse dépasse de 5 cm de chaque côté la perte de substance, fixée par quatre surjets de fil non résorbable à sa périphérie. Le drainage aspiratif par deux tubes de Redon, voire davantage, et la contention abdominale par bandage pendant 4 à 6 semaines permettent de diminuer la fréquence des séromes sous cutanés.

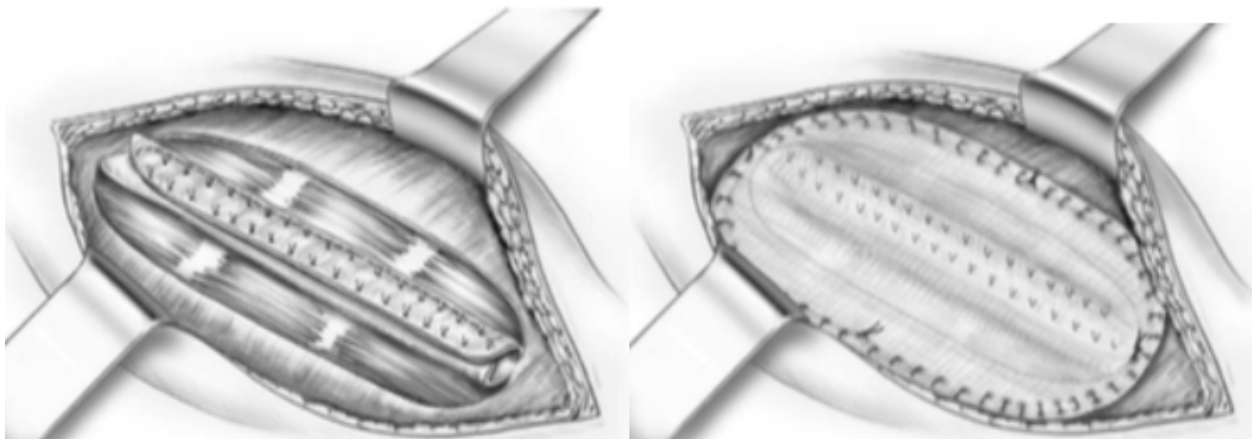


Figure 71: Implantation prémusculoaponévrotique (Chevrel)

À gauche : Autoplastie par retournement et suture en « paletot ».

À droite: Fixation de la prothèse prémusculoaponévrotique dépassant l'incision aponévrotique par des surjets de fils à résorption lente.

➤ Traitement par laparoscopie

✓ Généralités

La complexité de la cure par voie coelioscopique dépend essentiellement de la présence d'adhérences et des antécédents de cure de hernie abdominale. Autres facteurs rapportés dans la littérature sont les défauts larges (mesurant plus de 10 cm), les localisations rares (lombaires, de Spiegel), l'incarcération, les hernies à collet rétréci et sac herniaire volumineux, l'obésité, la distension intestinale, la grossesse et la présence d'ascite.(69,111)

Le principe est la pariétoplastie par prothèse non résorbable non adhésiogène excluant toute reconstitution anatomique. La technique habituelle est l'obturation du défaut par une prothèse intrapéritonéale débordant largement les limites sans résection du sac péritonéal.

La persistance du sac est contraire à tout principe de cure de hernie. Elle explique la survenue constante de sérome dont la prévention justifie la compression postopératoire par bandage. Pour pallier cet inconvénient, certains préconisent la destruction du péritoine par coagulation ou laser. D'autres préfèrent l'interposition prothétique prépéritonéale au prix d'une intervention beaucoup plus longue et difficile (122,154).

✓ Indications et contre-indications :

En dehors des contre-indications de toute procédure coelioscopique, les éventrations géantes, les contenus irréductibles, les antécédents chirurgicaux multiples de la paroi abdominale, les récives après prothèse intrapéritonéale, rendent la création d'un espace de travail impossible et l'adhésiolyse aléatoire.

L'obésité morbide n'est pas une contre-indication absolue sous réserve de prévoir les difficultés de l'adhésiolyse et de disposer de matériel de longueur suffisante. La meilleure indication est constituée par les éventrations de petite taille, à contenu réductible, de siège médian ou latéral, sans préjudice esthétique comme celles secondaires aux orifices de trocars, caractérisées par un collet étroit et un sac volumineux à contenu intestinal au risque accru d'étranglement (155).

✓ Technique

➤ Instrumentation

Ils sont les même pour toutes les techniques laparoscopiques

➤ Dispositif opératoire (Figure 72)

La position de l'opérateur, du patient (en décubitus dorsal strict ou les membres inférieurs écartés), l'emplacement des trocarts sont variables en fonction du siège et de la taille de l'éventration, de la corpulence de l'opéré et des habitudes du chirurgien. D'une façon générale, il faut respecter les règles habituelles : trocarts en zone saine, à distance suffisante (les flancs pour une éventration médiane) avec triangulation des deux trocarts opérateurs et optique intermédiaire, chirurgien du côté opposé au siège prédominant de l'éventration.

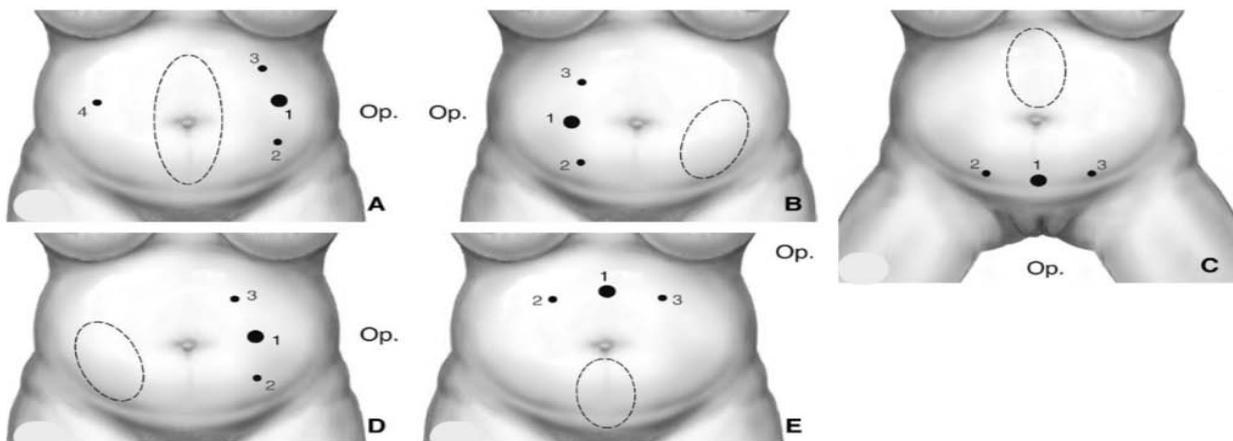


Figure 72: Traitement par laparoscopie.

➤ Position des trocarts :

- 1 .Trocarts de 10 mm ou 12 mm pour l'optique et l'introduction de la prothèse.
- 2, 3. Trocarts de 5 mm.
4. Trocarts de 5 mm facultatif pour l'adhésiolyse et la mise en place de la prothèse.

Position de l'opérateur : du côté opposé au siège prédominant de l'éventration ou entre les membres inférieurs pour une éventration épigastrique (C).

➤ Siège de l'éventration :

A. Médiane péri-ombilicale. , B. Iliaque gauche. , C. Épigastrique. , D. Iliaque droite. , E. Hypogastrique.

• Création du pneumopéritoine

Le pneumopéritoine peut être créé par l'aiguille de Veress introduite dans l'hypocondre gauche mais il est préférable d'utiliser une technique ouverte.

• Adhésiolyse

Elle est effectuée en associant préhension et traction de la main gauche et section-coagulation de la main droite. La coagulation monopolaire doit être évitée au contact de l'intestin. Il est fondamental de s'assurer de l'intégrité de l'intestin. Toute plaie méconnue est facteur de morbidité, voire de mortalité. Une plaie limitée et franche peut être suturée par laparoscopie. Sinon, une courte laparotomie permet suture ou résection dans les meilleures conditions.

Une plaie du grêle avec souillure limitée ne contre-indique pas la poursuite de l'intervention. L'adhésiolyse doit être suffisante pour délimiter la brèche pariétale en tenant compte du débord nécessaire à l'implantation de la prothèse et pour repérer des orifices adjacents.

• Préparation de la prothèse (Figure 73)




Figure 73: Traitement laparoscopique d'une éventration médiane périombilicale.

Quatre aiguilles longues délimitent l'éventration. Le tracé de la prothèse qui doit dépasser les limites de 5 cm est effectué sur la peau avec des repères cardinaux. La prothèse assortie au tracé est munie de repères identiques et de quatre points cardinaux de fixation.

➤ Introduction de la prothèse

La prothèse enroulée, face viscérale et fils de suture à l'intérieur, est introduite par le trocart de 10 ou 12 mm. Une pince à préhension provenant du trocart controlatéral facilite cette manœuvre. Dans l'abdomen, la prothèse est déroulée et sa face viscérale identifiée grâce à sa texture ou à sa couleur ou aux repères préalablement dessinés.

➤ Fixation de la prothèse

Deux techniques sont utilisées.

- Sutures transaponévrotiques et agrafage automatique (156)
- Agrafage exclusif (157).

➤ Fermeture des orifices

La prévention des éventrations justifie de fermer tout orifice de trocart égal ou supérieur à 10 mm, par voie externe ou vidéoassisté

➤ Soins postopératoires

Une compression par bandage pendant 1 semaine est appliquée à toute éventration importante. Le drainage aspiratif préventif du sac péritonéal n'est pas recommandé.

V. les complications de la chirurgie des hernies de la paroi abdominale :

La cure chirurgicale de la hernie de la paroi abdominale, qu'elle soit réalisée par voie traditionnelle ou par voie cœlioscopique expose à certaines complications peropératoires et/ou post opératoires. La plupart des complications survenant après la cure de la hernie est transitoire et ne trouble pas l'avenir fonctionnel du patient ; par contre certaines complications peuvent durer plus longtemps ou rester définitives, constituant un problème quotidien pour le patient et pour le médecin qui le prend en charge.

La liste des complications per-péri et postopératoires est longue, mais leur incidence est heureusement très faible. Les complications pouvant être fréquemment rencontrées seront discutées dans cette étude:

1. Les données épidémiologiques :

1.1. La fréquence :

Dans notre série nous avons trouvé un total de 532 patients opérés pour la hernie de la paroi abdominale : les patients qui ont présenté des complications postopératoires sont de l'ordre de 52 patients, soit un pourcentage de 9.78 %.

Dans la littérature, une étude faite au Bénin par Hodonou et al (158) (qui a exclu les éviscérations) a trouvé que parmi les 311 patients opérés pour une hernie pariétale, 25 cas ont déclaré des complications postopératoires, soit 8 % d'un total des matériaux.

Par ailleurs, une étude Suédoise, menée sur une base de données comprenait à la fois des hernies ventrales primaires et des hernies incisionnelles, rapporte que sur un total de 408 réparations herniaires, 81 cas ont présenté des complications postopératoires dans les 3 mois qui suivent l'acte chirurgical soit un pourcentage de 20%. (159)

Une autre étude faite au suède, par Nordin et al (160) , montre que parmi 48 574 patients ayant subi une chirurgie de réparation herniaire, 130 patients ont présenté des complications postopératoires, soit un pourcentage de 0.27%.

La littérature était peu enrichie en matière de complications de la chirurgie des hernies de la paroi abdominale. Donc vu cela, nous avons cherché à déterminer à travers cette étude la morbi-mortalité chez ces patients. (Tableau XII)

Tableau XII: fréquence des complications post opératoires dans la littérature

Série	Hodonou, et al (158)	Lindmark et al (159)	Nordin et al (160)	Notre série
Type de l'hernie	Hernies abdominales et de l'aïne	Hernies ventrales	Hernies de l'aïne	Hernies de la paroi abdominale
Fréquence des complications	25	81	130	52
Pourcentage des complications	8%	20%	0,27%	9,78%
Total	311	408	48574	532

1.2. L'Âge :

Nos patients avaient un âge moyen de 50.65 ans, avec un pic d'incidence entre 40-49 ans, il est proche de celui de la série de Fofana et al (161). Cependant, la pathologie herniaire dans l'étude de Callistus et al(162) était présente chez une population plus jeune que la notre, la majorité des patients appartenait à la tranche d'âge 21-40 ans avec un pourcentage de 90.7%. Par ailleurs, elle diminue parallèlement avec l'âge chez la population de Hodonou et al (158) (Figure 74)

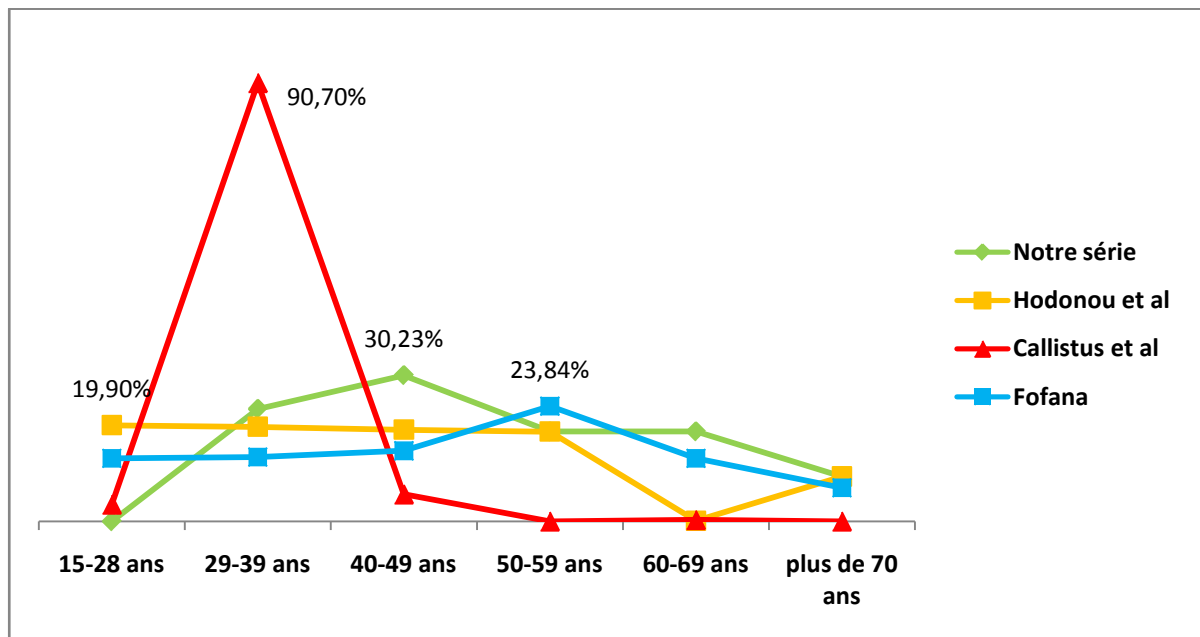


Figure 74: Incidence de la pathologie herniaire selon l'âge

La forte incidence de l'hernie chez l'adulte jeune pourrait être due au fait qu'il présente la main d'œuvre économique active de la population. Étant donné le niveau élevé de pauvreté dans les pays africains, une grande partie de ces patients est engagée dans des activités laborieuses pour gagner sa vie, ce qui accroît le risque de développer l'hernie (162).

Le fléchissement de la courbe après son pic peut être expliqué par l'âge avancé et les comorbidités qui y sont souvent associées, rendant les patients inéligibles à la chirurgie électorive. (163) (Figure 81)

La prévalence des hernies augmente avec l'âge, en particulier pour les hernies inguinales, ombilicales et fémorales (164). Ceci peut s'expliquer par la perte de tonicité musculaire et d'élasticité des tissus de la paroi abdominale accompagnant l'âge (163).

1.3. Le sexe :

Une nette prédominance masculine a été retrouvée dans notre travail, ainsi que dans les séries de Kokotovic et al (165), Dabbas et al (166), Callistus et al (162), OLORY-TOGBÉ (167) et Fofana (161) . Cette prédominance du sexe masculin est en rapport avec l'activité de force, qui est considérée comme un facteur herniogène.

Tableau XIII: Répartition de la pathologie herniaire selon le sexe

Auteur	Sexe masculin (%)	Sexe féminin (%)	Effectif
Callistus et al (162)	92.9	7.1	1330
Dabbas et al (166)	82,3	17.7	2389
Kokotovic et al (165)	95	5	1326
OLORY-TOGBÉ et al (167)	81,63	18,37	98
Fofana (161)	91.5	8.5	130
Notre série	57,7	42,3	52

1.4. les Paramètres des pathologies pariétales :

Le type de la hernie le plus fréquemment retrouvé dans notre série était la hernie de l'aine, ce qui rejoint les séries de Dabbas et al(166), Orchard et al (168), Meagher et al.(169), Subramanian et al (171), Elaaboudi (47). Ce résultat est imputé à la faiblesse de la paroi abdominale au niveau de l'aine, où elle est essentiellement formée de fibres musculo-aponévrotiques.

Tableau XIV: Les différents types de pathologies pariétales

Auteur	Hernie de l'aine (%)	Hernie abdominale (%)	EPO (%)	Effectif
Dabbas et al.(166)	74.4	20.9	4.7	2389
Meagher et al. (169)	64.02	17.80	18.18	342
Subramanian et al.(171)	74.62	10.46	14.92	335
Orchard et al (168)	60.15	27.67	12.17	1709
Elaaboudi (47)	65.75	28.18	6.08	181
Notre série	48.1	34 .6	17.3	52

2. Le séjour hospitalier

2.1. Les hernies de l'aïne :

Le séjour hospitalier constitue un critère d'évaluation des techniques en matière de la hernie inguinale, toute réduction de la durée du séjour hospitalier permet de diminuer le coût thérapeutique et une reprise plus précoce des activités courantes et professionnelles (91).

Le HerniaSurge Group recommande fortement le principe du 'Short stay surgery' dans la chirurgie des hernies de l'aïne.

La durée moyenne d'hospitalisation dans notre série était de 3.24 jours, rejoignant les résultats publiés par Chalya et al (172) et Erraimakh (43). Or, elle était courte dans les autres séries.

Cela peut être expliqué par la fréquence des comorbidités susceptibles de prolonger la durée du séjour hospitalier chez nos patients.

Une préparation préopératoire préalable des patients est souhaitable pour adopter ces recommandations.

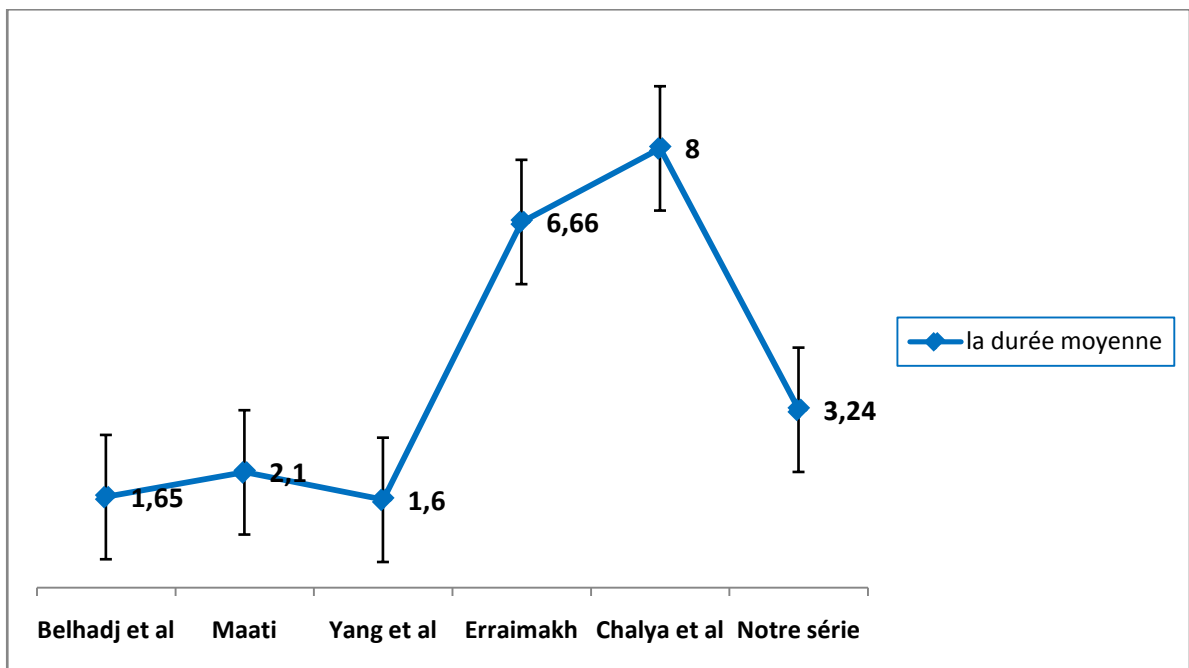


Figure 75: Durée d'hospitalisation

2.2. Les hernies ventrales :

La durée d'hospitalisation dépend de plusieurs paramètres : les comorbidités du patient, les circonstances d'intervention chirurgicale et son déroulement, la voie d'abord chirurgicale (Historiquement, nous avons noté une durée d'hospitalisation plus courte après réparation par cœlioscopie (173-178)) et les complications postopératoires.

La durée moyenne d'hospitalisation dans le groupe des hernies abdominales était de 2.5 jours dans notre série. Ceci rejoint la série de Stirler et al (179).

Bisgaard et al (180), Rahiri et al (181), Li et al (182) et Mason et al (183) quant à eux, ont rapporté un séjour moyen de 0.5 jour, 1.9 jours, 3.5 jours et 3.88 jours respectivement. (Tableau XV)

Tableau XV: Hernies abdominales : Durée d'hospitalisation

Série	Bisgaard et al (180)	Rahiri et al (181)	Stirler et al (179)	Li et al (182)	Mason et al (183)	Notre série
Moyenne de la durée d'hospitalisation	0.5	1.9	2.43	3.5	3.88	2.5

Pour les EPO, la durée moyenne du séjour hospitalier était de 2.55 jours. Elle rejoint celles des séries de Barchah (184) et de Bisgaard et al (185). En revanche, Mason et al (183), Stirler et al (179), L. Martinez (186) et Ott et al (187) avaient rapporté des moyennes de séjour hospitalier plus élevées. (Figure 76)

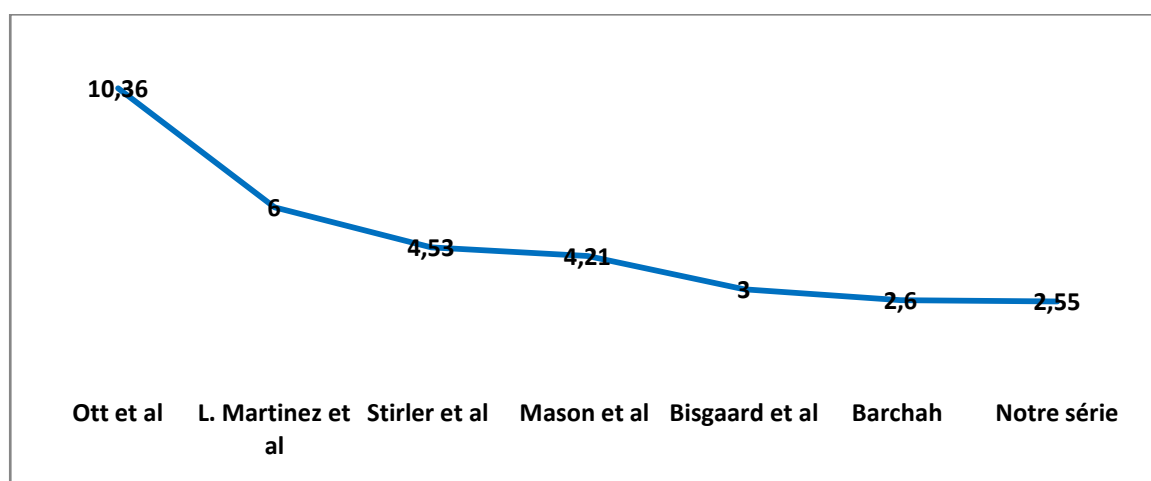


Figure 76: Durée du séjour hospitalier des EPO en jours

3. Les complications per-opératoires :

3.1. Les lésions vasculaires:

a. Les hernies de l'aîne :

Lors de la réparation d'une hernie inguinale les chirurgiens doivent tenir en compte le risque de complications hémorragiques peropératoires. En particulier, chez les patients sous traitement antithrombotique pour diverses indications, cela doit être planifié avec une prise en charge périopératoire spécifique (188).

Une hémorragie importante est généralement le résultat d'une lésion de l'un des trois vaisseaux : la branche pubienne de l'artère obturatrice, les vaisseaux épigastriques inférieurs profonds et les vaisseaux iliaques externes, la mise en place de sutures trop profondément dans le tractus iliopubien peut également endommager les vaisseaux iliaques circonflexes profonds. En revanche, une lésion de la veine iliaque externe, plus exposée que l'artère, doit être reconnue et réparée. En cas de saignement important leur ligature est sans conséquence.

Les gestes de restauration artérielle par transplant veineux ou prothèse méritent d'être connus du chirurgien herniaire. La ligature de la veine fémorale est interdite sous menace de catastrophe et ne peut représenter qu'un geste temporaire de sauvetage, heureusement exceptionnelle. Peu d'observations de lésions vasculaires graves ont été publiées (43).

Dans les séries l'incidence de complications hémorragiques après une chirurgie de la hernie inguinale variait de 0,6% à 3 %. En effet, les saignements per opératoires et post opératoires ont été comptabilisés comme complication post opératoire. Cependant dans notre série, aucun cas d'hémorragie per opératoire n'a été rapporté. (Tableau XVI)

Tableau XVI: le pourcentage des complications hémorragiques

La série	Le pourcentage %	L'effectif
Köckerling et al (189)	1.2	73796
Mita et al (188)	0.6	330
Nordin et al (160)	3	48574
Zuiki et al (190)	2.38	84
notre série	0	25

a.1. Les hernies ventrales :

En général les hernies ventrales sont peu saignantes. La prise en charge des lésions vasculaires est facile ; le traitement doit privilégier la réparation des vaisseaux lésés.

Les accidents peropératoires peuvent intéresser les vaisseaux pariétaux. Ceci est du à la présence du pédicule vasculaire au sein du sac herniaire. Elles sont souvent de moindre gravité (191) et liées à certains facteurs de risque : l'obésité et les antécédents chirurgicaux (192).

Toutes les techniques réparatrices sont possibles à fin d'assurer l'hémostase.

Dans notre série, aucun cas d'hémorragie peropératoire lors de la réparation des hernies ventrales n'a été rapporté. En outre, elle était toujours faible dans les séries de la littérature. (Tableau XVII)

Tableau XVII : le taux des hémorragies peropératoires lors de la réparation des hernies ventrales

Série	Pourcentage %	Effectif
Christoffersen et al (193)	0.08	1313
Sanchez et al (194)	0.3	2005
Stirler at al (179)	0.38	1055
Rahiri et al(181)	0.4	254
Notre série	0	27

3.2. Lésions viscérales

Rares, elles concernent l'intestin, le péritoine, la vessie, l'uretère, l'appendice et les organes génitaux féminins et sont le plus souvent occasionnées lors de l'ouverture du sac herniaire ou en cas de dissection de l'espace prépéritonéal lors de l'introduction des trocarts de cœlioscopie. Ce sont des incidents qui doivent être immédiatement décelés pour recevoir un traitement approprié immédiat.

En effet, l'incidence des lésions viscérales est influencée par la voie d'abord chirurgicale choisie. Sur la base des résultats d'une étude finlandaise faite par Kouhia et al (195) et deux méta-analyses(196,197) les complications sévères sont plus fréquentes dans les réparations laparoscopiques ; cela est expliqué par la proximité anatomique et la vulnérabilité des structures viscérales et vasculaires.

a. Les intestins

La lésion intestinale est une complication grave de la réparation de la hernie de la paroi abdominale, qui peut devenir problématique si la lésion n'est pas reconnue en peropératoire. Selon certains auteurs les lésions peropératoires du grêle et du côlon sont plus fréquentes lors de la célioscopie (173-178). En revanche, d'autres estiment que la laparoscopie n'augmente pas le risque ou la gravité des lésions intestinales. Son incidence semblerait être corrélée à la présence d'adhérences (159), ce qui expliquerait sa survenue essentiellement au cours des réparations des éventrations post opératoires, surtout récidivantes.

Une lésion du grêle, du caecum, de sigmoïde ou du côlon, doit être réparée par suture soigneuse; éventuellement et en règle, on renonce à l'utilisation de matériel prothétique.

La prévention consiste à réséquer le moins possible de sac et à ne pas décoller les viscères, mais surtout à réintégrer en masse le sac disséqué et les viscères ayant «glissé».

Il faut immédiatement réparer l'intestin par points séparés de fil à résorption lente ou réséquer l'intestin dévitalisé, avec extériorisation si besoin. Dans ce cas, il est prudent de réaliser une colostomie de protection transverse sur intestin non préparé (43).

Les lésions intestinales peuvent alors entraîner une fistule fécale ou un abcès de la paroi intestinale ou une obstruction intestinale.

Le risque de lésion intestinale lors d'une réparation laparoscopique d'une hernie inguinale est estimé à 0,21% à 5% (160,198,199).

Quant aux hernies ventrales, Sharma a rapporté un taux d'entérotomie de 2,2% et l'a attribué à l'utilisation d'une adhésiolyse brutale (200). En outre, ce taux varie dans la littérature entre 0 % et 14 % (181,201,202).

Dans notre série, nous avons trouvé un seul cas de brèche grêlique (1.92%) suscitant une suture en peropératoire chez un patient opéré pour une hernie incisionnelle.

b. Le péritoine

La rupture péritonéale n'est considérée comme complication qu'après une réparation par TEP. Elle survient dans 47% des cas dans la série de Kökling et al (203). Cependant dans notre

série ,2 patients opérés par célioscopie ont été victimes de rupture péritonéale accidentelle soit un pourcentage de 8 %.

Les ruptures péritonéales accidentelles ainsi que les adhérences suite à une chirurgie pré péritonéale antérieure (comme par exemple la prostatectomie) sont une cause importante de conversion de technique de coelioscopie.

Dans une étude de Zuiki et al, il y avait neuf conversions de TEP dont 20% suite à des lésions péritonéales qui n'ont pas pu être réparées (190).

c. La vessie

Les plaies vésicales sont rares, de l'ordre de 0,006 à 0,3% selon les directives de l'IEHS(204).

Les lésions de la vessie surviennent le plus souvent lors de la réparation d'une hernie inguinale directe où la vessie glisse médialement dans le sac herniaire.

Une telle lésion peut être de découverte tardive à la suite d'une extravasation péritonéale urinaire voire une septicémie. Cependant, cette complication n'est généralement pas dramatique si elle est diagnostiquée en peropératoire, il faut la réparer par cystorrhaphie, en plaçant une sonde vésicale à demeure pendant 6 jours. Une plaie accidentelle de la vessie interdit l'utilisation du matériel prothétique.

d. L'uretère

Il peut être rencontré au contact d'un grand sac indirect ou direct. En cas de transection, il pourra être réparé de différentes façons : notamment par l'anastomose aux points séparés de fil à résorption lente sur une sonde en double J. L'uretère divisé près de la vessie doit de préférence être réimplanté dans celle-ci.

e. L'appendice

Un appendice normal est assez souvent découvert dans les sacs de la hernie indirecte à droite (hernie d'Amyand); il peut être réséqué sans difficulté s'il est complètement visualisé, mais il n'est pas recommandé de procéder à une appendicectomie sans autorisation préalable du patient.

En définitive, la ligature haute d'un sac indirect ne doit pas être faite à l'aveugle et la fermeture du sac doit être faite après son ouverture et l'examen de son contenu de façon à suturer sans menacer l'intestin, la vessie ou même l'épiploon (205).

f. Les organes génitaux féminins

Lors de la réparation d'une hernie inguinale indirecte chez une femme, le chirurgien doit être attentif à la présence d'une hernie glissante contenant la trompe de Fallope et l'ovaire pour éviter toute lésion accidentelle de ces structures.

g. Les lésions du cordon spermatique :

g.1. Pédicule spermatique :

La section du cordon spermatique est exceptionnellement une manoeuvre délibérée qui avantagerait la réparation d'un grand orifice herniaire. Il s'agit moins exceptionnellement d'une lésion par inadvertance, qui survient surtout lors de cure de hernie récidivée ou multirécidivée.

La section du cordon au dessous du niveau du pubis a pour conséquence une nécrose gonadique. Celle portant sur le segment rétro-pariétal du cordon n'entraîne aucun risque d'atrophie testiculaire. La thrombose des plexus veineux spermatiques entraîne un risque important d'orchite dite ischémique.

Selon les données de Nordin et al (160) la lésion du cordon était une complication chez 2% de patients qui ont eu une réparation de la hernie de l'aîne. Quant à l'atrophie testiculaire, elle s'est produite chez 1% à 2% des patients après une herniorraphie (206).

Une revue clinique antérieure a suggéré que cette lésion était liée à la thrombose veineuse causée par le traumatisme opératoire (207).

Les perturbations de la circulation testiculaire peuvent entraîner une douleur initialement sévère suivie d'une atrophie du testicule et donc une diminution de la production d'hormones ce qui pourrait interférer avec l'activité sexuelle. L'incidence de dysfonction sexuelle modérée à sévère varie dans la littérature entre 5 et 7 %. Le retentissement sur la fertilité se produit dans moins de 1% des cas (16).

Les deux moyens d'éviter cette conséquence de la blessure des vaisseaux testiculaires sont:

- ne pas disséquer un sac indirect au-dessous du pubis,
- passer par voie abdominale postérieure pour traiter les hernies multirécidivées et chaque fois qu'une intervention a été précédemment réalisée sur la bourse correspondante.

Dans notre série, aucun cas de lésion du pédicule spermatique n'a été rapporté.

g.2. Les plaies du canal déférent :

Les lésions du canal déférent étaient une cause iatrogène potentielle d'infertilité masculine rare et sous-estimée, elles apparaissent surtout dans la chirurgie des récidives où les modifications anatomiques et la fibrose rendent l'individualisation des différents éléments difficile (208); leur incidence est estimée à 0,3% lors d'une première cure (209).

La plaie du canal déférent ne peut pas être considérée comme négligeable chez l'adulte jeune et mérite d'être réparée immédiatement, en utilisant éventuellement une loupe, qui permet de suturer à distance la paroi du canal déférent et la peau. Les chances de perméabilité à distance sont alors de 50 % par cette technique classique. De meilleurs résultats (perméabilité dans 80 à 90 %des cas) semblent pouvoir être obtenus par les techniques micro-chirurgicales (210); Bien qu'il soit difficile d'évaluer les résultats avec la présence d'un canal controlatéral intact, les sténoses même incomplètes d'un seul canal déférent peuvent aboutir à une hypofertilité par mécanismes immunologiques (augmentation du taux sérique des anticorps antisperme) (210-213).

En effet, ces mécanismes sont plus fréquents dans l'hernioplastie que dans l'herniorraphie (214). En revanche, le risque d'infertilité reste faible après une chirurgie herniaire bilatérale avec ou sans prothèse (211).

Par ailleurs, l'incidence de la dysejaculation (215), ressentie par un traumatisme du canal spermatique et / ou une réaction inflammatoire liée à la prothèse, était de 7,6% (216)

Toutefois, l'inclusion de l'infertilité masculine comme partie du consentement éclairé, ainsi qu'une cryoconservation pré-chirurgicale des spermatozoïdes est à proposer (217).

Dans notre série, aucune plaie du canal déférent n'a été rapportée.

3.3. Lésions nerveuses :

Bien que les lésions nerveuses ne soient ni mortelles ni graves, le degré variable d'hypoesthésie, de paresthésie ou d'anesthésie dans la région inguinale peut être très gênant et inconfortable pour le patient.

Les nerfs génitofémoral, ilioinguinal et iliohypogastrique sont les nerfs les plus vulnérables aux lésions au niveau de cette région, elles sont de l'ordre de 3 à 7% (205).

Leur atteinte peut être responsable d'une perte de la sensibilité de la région inguinale, de l'hémiscrotum, de la base de la verge et de la partie supérieure de la cuisse. Ces troubles sensitifs sont en général transitoires.

Les atteintes nerveuses par section ou strangulation d'un nerf dans une suture peuvent être responsables de douleurs chroniques postopératoires qui pourraient interférer avec l'activité sexuelle. Cette dernière a été évaluée dans deux études danoises à partir de leur base de données sur les hernies (415,416) : dans la première étude, 28% des patients ont admis avoir souffert de douleurs inguinales, tandis que dans la seconde 11% de cas, ont vu leur activité sexuelle altérée.

Une lésion du nerf fémoral heureusement exceptionnelle avec des conséquences motrices sur le quadriceps, peut se produire lors de la fixation des prothèses sur le psoas, d'où la règle de ne placer les points de fixation profonde que sous le contrôle de la vue (16).

Le risque est maximum dans les reprises par voie inguinale des hernies récidivées après cure par voie inguinale. En revanche, la voie abdominale postérieure ne rencontre aucun nerf, c'est un de ses importants avantages (218).

Ainsi les réparations prothétiques réduiraient le risque de ces lésions, faisant d'elle une approche de réparation courante. (110)

En cas de doute quant à l'existence d'une lésion nerveuse, il vaut mieux sectionner ou électrocoaguler le nerf, l'hypoesthésie du territoire correspondant étant moins invalidante que l'apparition éventuelle d'un névrome (219).

Heureusement, la plupart des symptômes résultant d'une lésion nerveuse disparaissent sans aucun traitement. Mais n'empêche qu'une section par inadvertance des nerfs peut aboutir à des complications tardives : la névrite voire de névromes peut répondre à des blocs nerveux locaux, la stimulation électrique transcutanée, mais parfois le recours à la chirurgie réparatrice est inévitable.

Dans notre série, aucune lésion nerveuse n'a été rapportée.

3.4. Conversion chirurgicale :

a. les hernies de l'aine :

Dans notre série, nous avons noté 2 cas de conversion en chirurgie conventionnelle : un cas dans le groupe de TEP qui a été traité par cure prothétique selon Lichtenstien et un cas dans le groupe TAPP a profité d'une herniorraphie selon Bassini. Cette conversion a toujours été en rapport avec à un sac herniaire adhérent à la paroi et au cordon était très difficile à réséquer.

Selon les données de la littérature le taux de conversion est élevé en cas de TEP. Ce qui conforme aux résultats d'une méta-analyse réalisée par McCormack et al (220), le taux de conversion était plus important dans le groupe TEP (0% à 7%) par rapport au TAPP (0% à 5%). Cela est expliqué par la difficulté d'identification des structures et repères anatomiques par la technique TEP (221).

Le taux de conversion dans notre série était de 8% ; Ceci rejoint également les résultats des séries de Zuiki et al (190), de Bracale et al (89).(Figure 77)

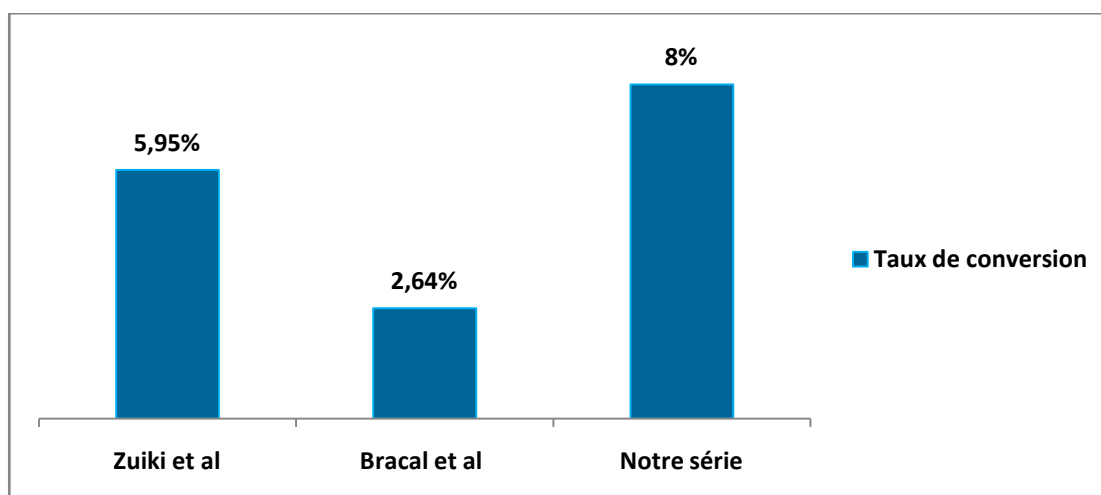


Figure 77: le taux de conversion de la chirurgie laparoscopique en conventionnelle

b. les hernies ventrales :

Vu ces avantages la voie coelioscopique est la voie d'excellence pour les réparations des hernies ventrales, la conversion en laparotomie peut être le cas notamment lors de difficultés techniques ou de complications : les défauts larges (mesurant plus de 10 cm), les localisations rares (lombaires, de Spiegel), l'incarcération, les hernies à collet rétréci, le sac herniaire volumineux, l'obésité, la distension intestinale, la grosseur et la présence d'ascite ; cependant le recours à ce relais est faible, il est de 2,8% dans la série de Mann et al (222), de 4.61% dans la série de McGreevy et al (223), de 6% dans la série de Wassenaar et al (224) et absent dans notre série, la série de Lau et al (225) et la série de Belli et al (226). (Figure 78)

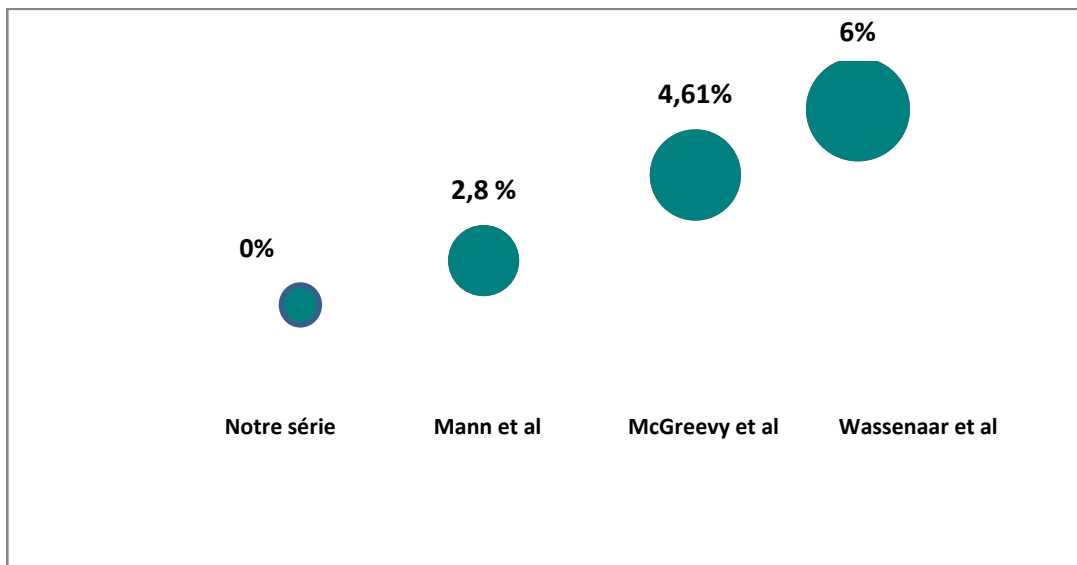


Figure 78: Le taux de conversion chirurgicale de la hernie ventrale

4. Les complications postopératoires immédiates :

Les complications font partie intégrante de la chirurgie et constituent un paramètre important pour évaluer la réparation d'une hernie. L'âge, l'IMC et la durée de l'intervention chirurgicale sont corrélées à la survenue de complications postopératoires. Par conséquent ces paramètres doivent être intégrés dans la stratification du risque du patient (227).

Le Ventral Hernia Working Group a introduit cette notion de regrouper les complications du site opératoire survenant dans les 30 jours suivant la cure de la hernie sous le terme de « surgical site occurrences (SSO) » afin de rendre plus facile la comparaison des résultats de la chirurgie (228). Ce terme englobe l'infection du site chirurgical, le sérome, l'hématome, la déhiscence de plaie et la fistule entéro-cutanée.

Les SSO compliquent 14% des réparations de la hernie à ciel ouvert, 27% des réparations chez les patients présentant des comorbidités et 46% des réparations de hernie dans un contexte de contamination (83). Les taux plus élevés de SSO dans les réparations contaminées sont largement attribuables aux infections.

4.1. La douleur postopératoire immédiate:

La douleur postopératoire est généralement évaluée par l'EVA, le degré de consommation des drogues et le retentissement sur l'activité journalière.

Dans notre série, la douleur a été estimée par l'échelle EVA, avec une moyenne de 3.4/10.

La douleur postopératoire est souvent réduite par les antalgiques du 1^{er} palier notamment le paracétamol, les AINS ou les inhibiteurs sélectifs de la COX-2, en cas de la non réponse le recours au 2^{ème} palier d'antalgiques notamment du Néfopam chlorhydrate (Acupan*) s'impose. Par ailleurs, la prescription des morphines est rare.

La combinaison de paracétamol et d'un AINS peut être particulièrement efficace (229,230). La prescription systématique de cette association en postopératoire immédiat a permis de gérer la douleur chez tous nos patients. Nous n'avons pas eu recours à l'utilisation d'antalgiques de paliers supérieurs.

Quant aux autres moyens de gestion de la douleur postopératoire immédiate, Carbonell et al (231) ont tenté une injection circonférentielle autour du site opératoire de la bupivacaïne, l'épinéphrine et la lidocaïne avec un soulagement complet des symptômes chez 92% des cas. Par ailleurs, Saber et al (232) ont conclu que l'utilisation d'un patch de lidocaïne après herniorraphie est une modalité sûre et prometteuse pour un meilleur contrôle.

4.2. Séromes :

a. Les hernies de l'aine :

Le sérome, collection de couleur citrine dans les plans pariétaux, survient vers le troisième ou quatrième jour postopératoire. Vraisemblablement il est lié à la réponse inflammatoire, à la dissection et à la présence de matériel prothétique (233).

En l'absence d'infection associée, il n'y a pas de douleur ni de signes inflammatoires ; le sérome ne nécessite pas alors de traitement particulier.

La formation de sérome par l'accumulation de liquide séreux stérile dans les espaces créés pendant la chirurgie, complique fréquemment la réparation d'une hernie. Le sérome résulte de la mobilisation des tissus et des réactions inflammatoires locales secondaires à la prothèse et au matériel de suture. La dissection chirurgicale crée un espace mort entre les plans anatomiques où se collecte un liquide transsudatif. Le liquide peut s'accumuler plus rapidement si le sac herniaire n'est pas réséqué.

Si le sérome ne se résorbe pas spontanément, les symptômes sont gênants ou si la viabilité de la peau est menacée, une aspiration doit être envisagée. Celle-ci doit être réalisée dans des conditions stériles(234).

Le choix de la technique opératoire influence la survenue de séromes ; Il s'agit d'une complication plus fréquente après les hernioplasties par voie coelioscopique (203,235,236), par rapport à la réparation ouverte(110,237). Elle peut imiter la récurrence postopératoire causant des inquiétudes chez les patients. Son incidence varie de 1,9 à 11% (100,238), et peut être aussi élevé à 41% pendant les premiers jours post opératoires (238).

Selon Lau et al (233), un sérome ne devrait être considéré comme une complication que s'il persistait au-delà de 6 semaines, augmente régulièrement de taille, ou se manifeste cliniquement. En outre, les facteurs attribués à l'incidence du sérome incluent l'âge avancé, un grand défaut herniaire avec extension dans le scrotum et la présence d'un sac herniaire indirect distal résiduel (239,240).

Pour réduire le taux de sérome, il est recommandé d'utiliser une électrocoagulation généralisée (même des petits vaisseaux sanguins et lymphatiques) du sac pseudoherniaire ou inversion et fixation de ce dernier au ligament de Cooper (241). La plicature ou ligature de la partie distale du sac herniaire doivent être évitées.

La résorption spontanée est la règle; elle se fait en général en 2 à 3 semaines, mais elle peut parfois prendre plusieurs mois (242). Étant donné la fréquence élevée de surinfection suite aux aspirations, les ponctions aspiratives doivent être réservées aux cas symptomatiques et/ou persistants (16).

Dans la série de M. bay Nielson et al (243) 3% des patients ont présenté un sérome qui a disparu avant j30 post opératoire, ces patients ont été opérés par herniorraphie. Alors que, 17,8% des cas dans la série de Krishna et al (100) avaient besoin d'aspiration de sérome devant sa persistance à un mois de suivi et 1.86% des cas dans la série de Yang et al (244) avaient besoin d'évacuation.

Dans notre série, un seul patient a présenté un sérome (4 %), qui a disparu spontanément. (Figure 79)

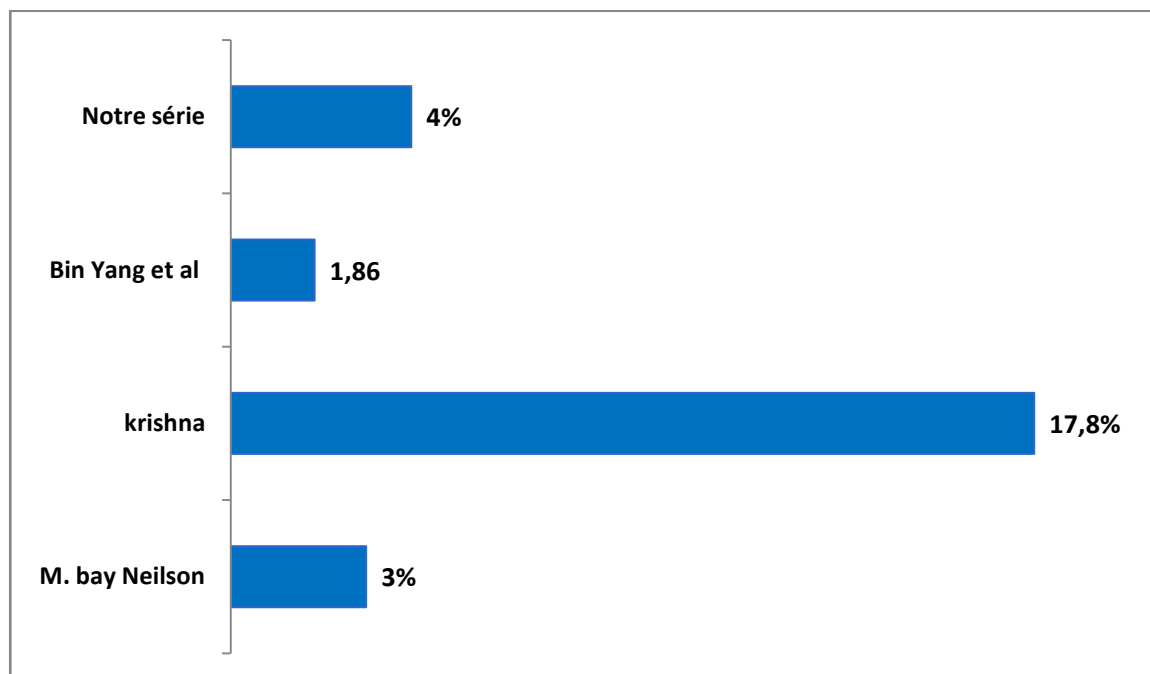


Figure 79: l'incidence du sérome dans la littérature

b. Les hernies ventrales :

Certains chirurgiens pourraient considérer le sérome comme une séquelle inévitable après la chirurgie et d'autres comme une complication.

Morales et al ont proposé une classification des séromes postopératoires (tableau ci-dessous) (245). Ils proposent de considérer un sérome de type I ou II (asymptomatique; <6 mois) en tant que séquelle et un sérome de type III ou IV en tant que complication.

Tableau XVIII: Classification des séromes après cure de la hernie ventrale selon Morales-Conde (245)

Type de sérome	Définition	Signification clinique
0	Pas de sérome	Cliniquement
I	Sérome clinique < 1 mois	Incident
II	Sérome clinique > 1 mois	
III	Sérome symptomatique pouvant nécessiter un traitement médical : complications mineures du sérome	Complication
IV	Sérome qui doit être traité : complications majeures du sérome	

- Sérome clinique : détectable à l'examen physique du patient mais causant au maximum un inconfort et n'entravant pas les activités normales
- Complications mineures : inconfort important entravant les activités du patient, douleur, infection superficielle avec cellulite, plaintes esthétiques ou de durée > 6 mois
- Complications majeures : infection, récurrence, rejet de prothèse, ou nécessité de drainage.

Les taux de formation de séromes varient entre 0 et 36% en fonction de la technique chirurgicale et du type de prothèse utilisée pour la plastie (246,247), En effet, il a été conclu que la laparoscopie s'accompagne d'une incidence plus élevée de sérome; ce risque était influencé par l'âge, l'IMC, la taille du défaut et la récurrence herniaire (173,248).

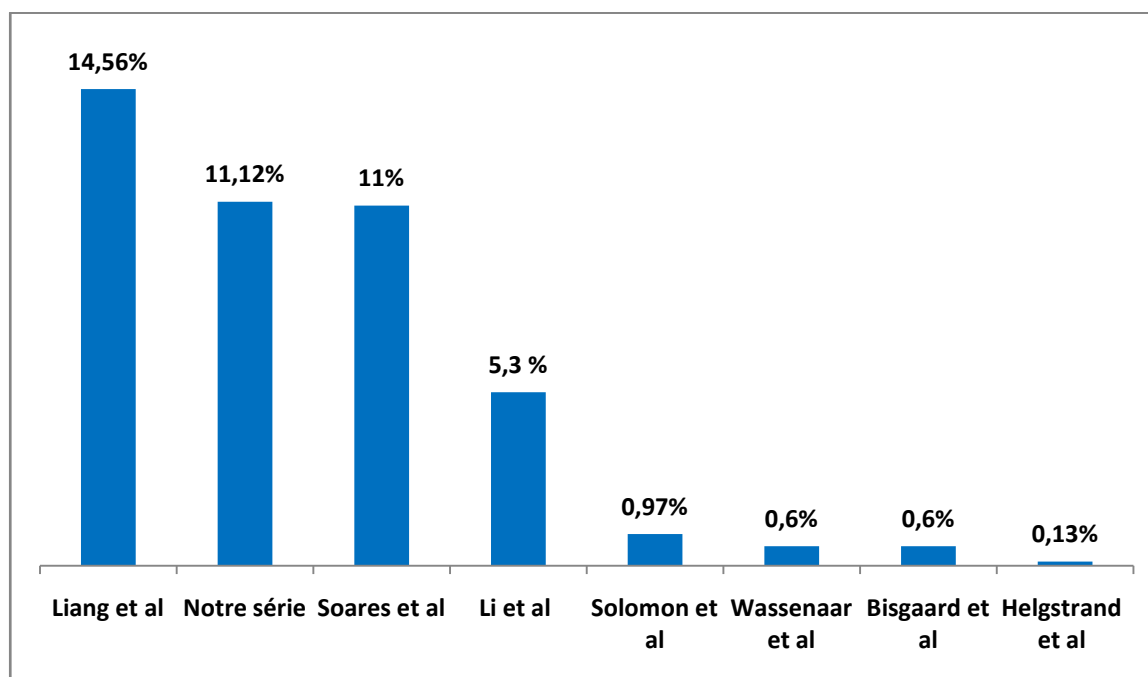


Figure 80: Incidence du sérome dans la littérature après la réparation de la hernie ventrale

Dans notre série, le taux de sérome retrouvé est comparable à ceux de Soares et al (249) et Liang et al (250), mais supérieur à ceux de Li et al (182), de Solomon et al (251), Wassenaar et al (224), Bisgaard et al (180) et Helgstrand et al (252). (Figure 80)

4.3. Hématome :

a. Les hernies de l'aïne

Un hématome est une collection de sang dans les tissus du corps et peut être reconnu par une décoloration bleuâtre et un gonflement dans la zone de la chirurgie, apparaît généralement plusieurs jours après la chirurgie. L'hématome peut se propager à la base du pénis et du scrotum chez les hommes, ou dans les grandes lèvres chez les femmes.

Il survient souvent après dissection d'une volumineuse hernie, même après hémostase méticuleuse. Il disparaît généralement après plusieurs jours (2 à 4 semaines) de façon spontanée ou après un traitement local et anti-inflammatoire. Néanmoins, lorsque l'hématome est volumineux, il est préférable de réintervenir pour évacuer les caillots en prenant des précautions

anti-infectieuses précises. Les hématomes scrotaux volumineux sont exposés à la récurrence après ponction ou drainage. La résection-plastie du sac scrotal s'impose alors parfois(205).

Les hématomes pourraient être favorisés par l'insuffisance de drainage et par une héparinothérapie précoce. Les études quant à l'incrimination de cette dernière sont cependant controversées (233).

Plusieurs études ont rapporté une incidence significativement plus faible d'hématomes survenant après une cure coelioscopique des hernies inguinales chez l'adulte par opposition à la chirurgie à ciel ouvert (240,253,254), 3 autres méta-analyses rapportent que l'incidence des hématomes est idem que ce soit le type de réparation prothétique (255,256). Toutefois, Il n'y a aucune évidence que le bandage peut prévenir la formation de sérome ou d'hématome en post opératoire.

En outre, La série finlandaise de Hannu Paanjanen et al (246) note la survenue d'un hématome minime chez 5 patients (2 %) traités par coelioscopie et chez 28 patients (11%) traités par chirurgie conventionnelle.

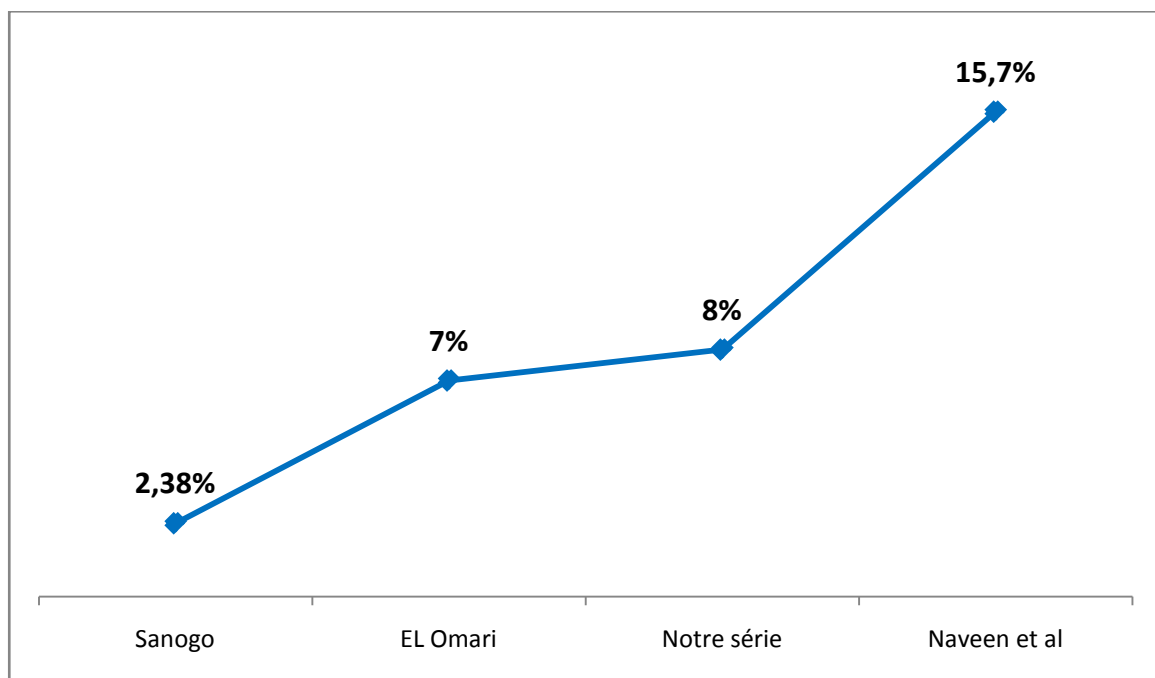


Figure 81: L'incidence des hématomes dans la littérature

L'incidence des hématomes en post-opératoire est variable dans la littérature, elle était de 2.38 % dans la série de Sanogo (257), de 7 % dans la série de El Omari (46) et de 15.7 % dans la série de Naveen et al (258). (Figure 81)

Dans notre série, 2 patients (8%) opérés par cœlioscopie, ont présenté un hématome, et 3 autres cas (12 %) opérés par chirurgie conventionnelle ont présenté une ecchymose au niveau du site opératoire .ces lésions se sont résolu spontanément.

b. Les hernies ventrales

Les hématomes consécutifs à une réparation de la hernie ventrale à ciel ouvert sont rarement rapportés, mais peuvent provenir de plusieurs sources. Secondaire typiquement à un saignement des vaisseaux épigastriques, l'hématome est généralement dû à une lésion directe non reconnue lors de la dissection du plan en arrière des muscles droits de l'abdomen ou lors de la mise en place d'une suture transfasciale. Les hématomes sont traités de manière conservatrice sauf si le saignement est actif ou en cas d'instabilité hémodynamique. La correction d'une coagulopathie, l'arrêt de l'anticoagulation prophylactique et les pansements compressifs peuvent avoir des effets bénéfiques. Une transfusion peut être nécessaire pour les grands hématomes.

Comme pour les séromes, la majorité des hématomes peuvent être surveillés en attendant la résolution spontanée et ne doivent être drainés qu'en cas de symptômes cliniquement pertinents ou d'infection.

Le taux d'hématome objectivé dans notre série (11.1 %), il est comparable à celui de Bittner et al (259), et l'un des taux les plus élevés par rapport aux autres études. (Tableau XIX)

Tableau XIX: Incidence d'hématome en chirurgie des hernies ventrales

Série	Bittner et al (259)	Ahonen Siirtola Et al (174)	Roth et al (260)	L.Martinez et al (186)	Baldan et al (261)	Petro et al (262)	Notre série
Incidence d'hématome (%)	11.1	6.29	5.12	5	4	0.3	11.1

4.4. Complications infectieuses :

a. L'infection du site opératoire

La réparation d'une hernie de la paroi abdominale est une procédure généralement propre avec un faible risque de complications infectieuses. Cependant, L'infection du site opératoire (ISO/SSI) est une complication redoutable de la chirurgie générale, ainsi la capacité d'identifier ses facteurs de risque peut être bénéfique pour atteindre les attentes des patients ainsi que pour optimiser des bons résultats cliniques. L'infection du site opératoire a occupé le troisième rang parmi tous les cas signalés d'infection nosocomiale en milieu hospitalier selon les Centres for Disease Control and Prevention (CDC). Plus précisément, les ISO représentaient jusqu'à 20 % des infections nosocomiales chez tous les patients hospitalisés et 2 à 5 % de tous les patients chirurgicaux(263).

Les ISO restent un problème en chirurgie, malgré les avancées significatives dans les techniques chirurgicales, les technologies modernes en salle d'opération et des mesures préventives telles que l'antibioprophylaxie et l'asepsie préopératoire. Les ISO augmenteront le risque de morbidité et de mortalité d'un patient et peuvent avoir de graves conséquences économiques (263).

De ce fait, Le CDC classe catégoriquement la gravité de l'infection du site opératoire (ISO) en infection superficielle, profonde ou infection d'organe. Il existe une corrélation avec le degré de contamination de la plaie au cours de la chirurgie, stratifiée comme suit: propre / propre – contaminé / contaminé / sale (264). La classification prend en considération le score de l'American Society of Anesthesiology (ASA), la durée de la procédure opératoire (265,266). (Annexe 5)

En effet, La surveillance des ISO peut être effectuée dans un milieu hospitalier à faible revenu, il suffit d'avoir un personnel dédié, une formation intensive et une modification des méthodes de surveillance (267). Cependant, la validité de ce système en matière de chirurgie herniaire reste à démontrer.

a.I. Les hernies de l'aine :

L'EHS a conclu (22), en se basant sur une méta-analyse effectuée en 2009 que la réparation endoscopique diminue le risque d'infection post-opératoire (268), tandis que la chirurgie en urgence, avec ou sans geste septique associé, l'augmente. Ce qui corrobore avec les données de Schmedt et ses collègues, qui ont conclu que la chirurgie à ciel ouvert comporte un risque accru d'infection de plaie superficielle par rapport aux procédures LAP (2,7 vs 1,0%, respectivement, $p < 0,001$) (197). Dans une autre étude suédoise, le taux d'infection était de 1,4% pour les réparations ouvertes et de 0,6% pour le LAP (269).

L'infection du site opératoire est également favorisée par l'obésité, l'immunodépression, l'âge supérieur à 70 ans ainsi que les tares cardiovasculaires et respiratoires. Elle peut également compliquer un hématome ou un sérome (22).

En outre, d'autres facteurs favoriseraient de façon significative le taux d'infection postopératoire; il s'agit de l'étranglement herniaire, du caractère récidivé de la hernie, de la préexistence d'une infection et de la mise en place d'un drainage (risque relatif x4) (203,269,270). De plus, l'ISO accroît le risque de récurrence et doit être prévenue par une prophylaxie per-opératoire rigoureuse.

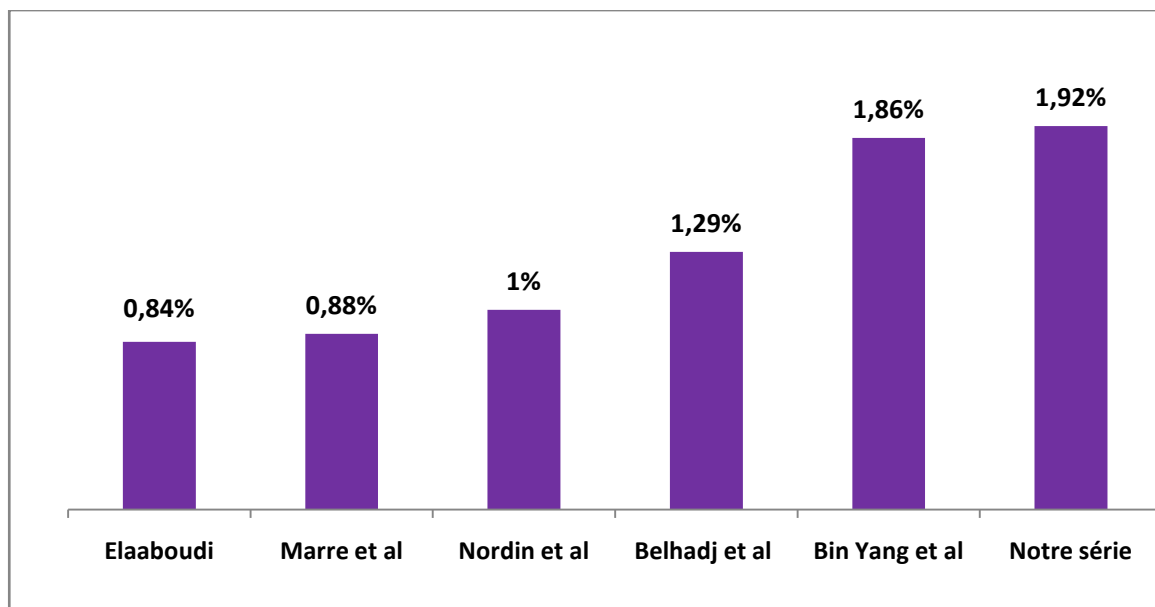


Figure 82: Le taux d'infection postopératoire

Dans notre série, nous avons rapporté 1 cas d'infection de la plaie (1.92%) chez un patient diabétique, opéré à froid pour une hernie inguinale selon le procédé de Shouldice. Des soins locaux biquotidiens ainsi qu'une antibiothérapie générale ont abouti à la stérilisation du foyer infectieux sans recours à la reprise chirurgicale. Aucun cas d'infection de la prothèse n'a été noté chez les patients qui avaient une hernie de l'aîne.

Le taux d'infection dans notre étude rejoint les séries d'Elaaboudi (47), de Marre et al (271), de Nordin et al (160), de Belhadj et al (218) et de BinYang et al (244). (Figure 82)

a.2. Les hernies ventrales :

Les infections des plaies après la réparation de la hernie ventrale représentent une complication très redoutable pouvant compromettre la réparation à long terme.

Son incidence varie considérablement en fonction du grade préopératoire de la hernie et de la méthode de réparation. Les réparations à ciel ouvert présentent un taux beaucoup plus élevé d'infections du site opératoire que les réparations par laparoscopie (178,228,250,272-276)

Les infections du site opératoire surviennent dans 18 % à 41 % des réparations des hernies ventrales et sont associées à un taux remarquablement élevé de récurrence, un coût et des frais hospitaliers plus importants (115,277). En effet, l'ISO est le facteur prédictif le plus important de la récurrence de la hernie.

L'obésité (278-281), le tabagisme (282) et le diabète non équilibré (283) sont des facteurs de risque d'infection du site opératoire. Le sexe féminin a par ailleurs été associé à une incidence plus importante d'infections du site opératoire (284,285).

Une fois détectée et après la réalisation de prélèvements à visée bactériologique, une antibiothérapie à large spectre doit être instaurée, afin d'empêcher l'extension de l'infection en profondeur. Un drainage peut s'avérer nécessaire en cas de collection localisée en présence de signes systémiques d'infection (286).

L'échec de l'antibiothérapie peut être en rapport avec la mauvaise observance du traitement antibiotique ou encore de leur inefficacité. Donc il est mieux d'établir de protocoles d'antibiothérapie adaptés à l'écologie bactérienne de chaque service.

Dans notre série, nous avons eu un taux d'infection du site opératoire de 7.4 %. Ce taux est similaire à la série de Martinez et al (186), mais il reste inférieur à ceux rapportés par d'autres auteurs. (Tableau XX)

Tableau XX: Incidence de l'infection du site opératoire

Séries	Infection du site opératoire (%)
Soares et al (249)	32
Liang et al (250)	20.89
Holihan et al (287)	18.80
Holihan et al (149)	17.70
Mason et al (183)	4.13
Solomon et al (251)	2.49
Helgstrand et al (252)	1.31
Bisgaard et al (180)	1.20
L.Martinez et al (186)	7.5
Notre série	7.4

b. Infection de prothèse : (288–290)

L'infection de prothèse complique jusqu'à 8% des réparations des hernies ventrales à ciel ouvert, un taux presque dix fois supérieur à celui des réparations par laparoscopie.

Il existe de nettes différences entre les taux d'infection de prothèse entre les différentes méthodes de plastie prothétique et les différents emplacements de prothèse.

Sa prise en charge consiste à adopter l'une des deux attitudes : un traitement conservateur ou une ablation partielle voire totale de la prothèse.

Parmi les prothèses synthétiques, celles en polypropylène légères ont le plus grand potentiel de récupération. Les patients fumeurs actifs, chez qui d'autres types de prothèses synthétiques ont été implantées et chez qui l'examen bactériologique a révélé un SARM subissent généralement des ablations.

Après l'excision de la prothèse infectée, une reconstruction de la paroi abdominale en plusieurs étapes peut être envisagée. L'utilisation de prothèse biologique ou biosynthétique est recommandée (283).

Dans notre série, l'incidence de l'infection de prothèse était de 3.8 % des cas qui avaient une hernie ventrale. Elle était de 0.89% dans la série de Shah et al (291) et de 1.9% dans la série de Bueno-Liedo et al (129).

c. Déhiscence des sutures :

La plaie chirurgicale peut être le siège de plusieurs complications après une intervention chirurgicale. La déhiscence de la plaie est l'une de ces principales complications auquel les patients et les médecins se retrouvent confrontés. Elle est favorisée par l'infection du site opératoire.

La cicatrisation naturelle des plaies est un processus lent peut aller de 15 jours à 1 mois après l'intervention, entraînant des douleurs persistantes et des cicatrices inesthétiques. Cela dépend des personnes, et de l'état initial de la peau. L'alternative est de resuturer.

Dans notre série nous avons trouvé un cas de déhiscence des sutures qui a nécessité des points de rapprochement (1.92%) ; Il était de même dans la série de Christoffersen et al (193) avec un pourcentage de 0.08%.

4.5. Les complications digestives :

a. La péritonite postopératoire :

Elle se voit surtout après intervention pour hernie étranglée, elle peut être due à la perforation d'une anse douteuse réintégrée ou d'un étranglement rétrograde méconnu. Cliniquement, elle se traduit par des douleurs abdominales, des vomissements, des troubles de transit à type de diarrhée parfois AMG, une fièvre supérieure à 38, une tachycardie et un météorisme ou une défense localisée.

Biologiquement, il existe une hyperleucocytose. Sur l'ASP, il existe une grisaille diffuse avec disparition de l'ombre du psoas traduisant un épanchement, une distension généralisée et parfois des NHA traduisant une occlusion intestinale.

L'échographie visualise l'épanchement intra-péritonéal. L'attitude thérapeutique est de réintervenir après rééquilibration.

b. Iléus :

Le retard de reprise de la fonction intestinale, ou iléus, est une réponse physiologique normale à la chirurgie abdominale à ciel ouvert. Pour la chirurgie de la hernie, où il peut y avoir une manipulation importante de l'intestin ainsi qu'un besoin d'antalgiques narcotiques postopératoires à plus forte dose, l'iléus paralytique est prédictible et se résout spontanément dans la majorité des cas. Il est géré de manière conservatrice avec correction électrolytique et décompression nasogastrique. Un iléus prolongé peut nécessiter l'instauration d'une nutrition parentérale jusqu'au rétablissement complet du transit intestinal.

L'incidence de l'iléus dans la littérature peut être de l'ordre de 1.13% à 30% après la réparation d'une hernie de l'aine (292,293).

Alors qu'après la réparation de la hernie ventrale, elle varie entre 0.09 % à 7.5 % (182,186,224,250,252). Aucun cas n'a été noté dans notre série. (Figure 83)

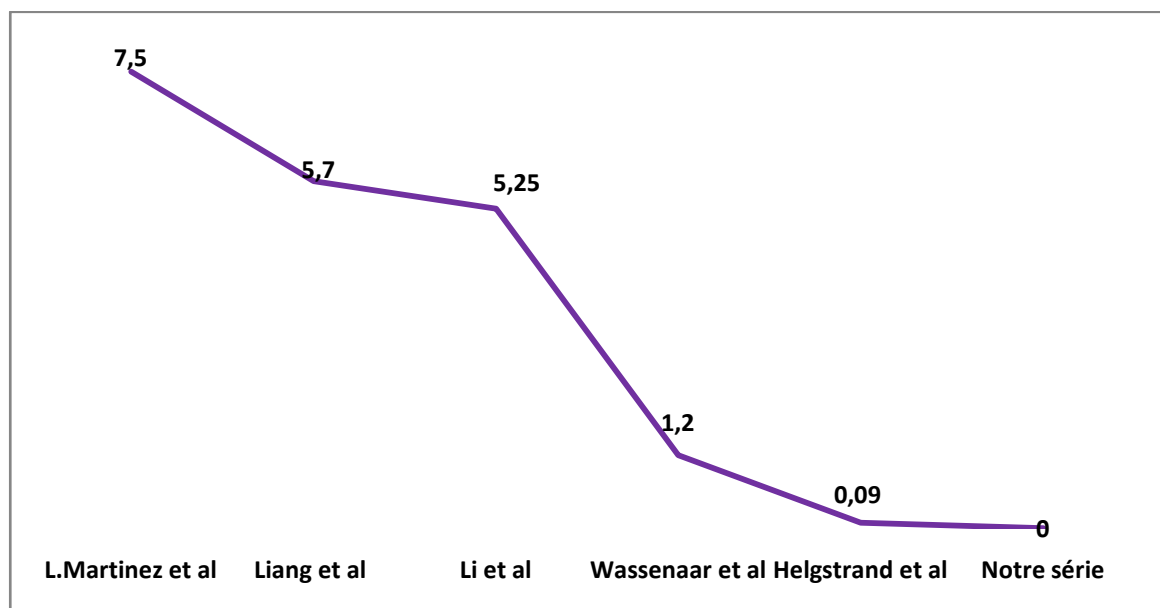


Figure 83: Incidence de l'iléus dans la littérature

c. L'occlusion :

Elle est exceptionnelle (205). Dès qu'elle est soupçonnée; l'indication de réopérer est formelle après avoir éliminé une occlusion intestinale fonctionnelle.

Bringman et al (294) ont démontré que la hernie fémorale, le sexe féminin, l'antécédent de chirurgie abdominale, l'âge de plus de 60 ans et la chirurgie laparoscopique en particuliers la TAPP sont des FDR significatifs d'occlusion intestinale postopératoire après cure de la hernie de l'aîne.

Elle était de l'ordre de 0.3% dans la série de Sanchez et al (194) et de 0,8% dans la série de L.Martinez et al (186).

d. Fistules entéro-cutanées :(131,295–297)

La formation de fistules entéro-cutanées a été rapportée dans les cas de prothèses placées en intrapéritonéal suite à l'érosion de l'intestin. En plaçant la prothèse en préfascial ou préperitonéal la survenue de fistules devient rare.

La fistule peut également être secondaire à une maladie sous-jacente du patient, notamment la maladie de Crohn. La prise en charge est similaire à celle des fistules dans d'autres contextes : la septicémie doit être contrôlée, la nutrition assurée par voie parentérale (en fonction du débit de la fistule) et la peau soignée. Le retrait de la prothèse est essentiel pour maîtriser et exciser le segment intestinal impliqué.

Dans notre série, le taux de fistules entéro-cutanées retrouvé chez un cas d'EPO soit un pourcentage de 1.92 %, il était associé à un syndrome occlusif avec issu de matières fécales et dont la prise en charge a consisté en une ATB et une reprise chirurgicale. De même, il était présent chez 2 cas d'EPO (1.7%) dans la série de L.Martinez et al (186).

4.6. Les complications thromboemboliques (37):

Il existe peu d'études traitant directement le risque de thrombose veineuse après réparation de la hernie de la paroi abdominale à ciel ouvert. Le risque de TVP après une intervention sur la paroi abdominale est estimé à 0,1–0,6% pour les réparations simples (298). Les reconstructions complexes de la paroi abdominale ont probablement un taux de TVP plus élevé de 0,8 à 1,7% (299).

La thrombose installée peut s'étendre à partir de la veine fémorale aux veines iliaques et à la veine cave inférieure et se compliquer d'embolie pulmonaire précoce.

La prévention des accidents thromboemboliques repose avant tout sur le lever précoce. Les anticoagulants sont indiqués chez les sujets à haut risque.

Le diagnostic et le traitement de la TVP sont conformes aux protocoles standards et le type de cure de la hernie, elle-même, n'a que peu d'importance.

Le risque des thromboses veineuses profondes est faible après une anesthésie générale en comparaison avec la rachianesthésie (23).

L'incidence de TVP dans la série de Mason et al (183) était de 0.28 %. Dans notre série nous n'avons pas eu de complications thromboemboliques.

4.7. Les complications respiratoires : (300-303)

Les complications pulmonaires consécutives à la reconstruction de la paroi abdominale sont fréquentes et morbides. Il semble qu'il y avait une corrélation entre la taille de l'orifice herniaire et l'insuffisance respiratoire selon Lindmark et al (159). Dans les cas où la hernie est importante, une investigation préopératoire et une optimisation de la fonction respiratoire du patient sont essentielles afin de réduire le risque de complications respiratoires.

La pneumonie, la détresse respiratoire nécessitant une intubation et le recours prolongé à la ventilation artificielle sont considérés comme des complications graves de la réparation de la hernie. L'insuffisance respiratoire peut être non seulement due aux changements physiologiques liés au retour des grosses hernies dans la cavité abdominale, mais aussi aux complications infectieuses postopératoires notamment une septicémie.

Ces complications sont rapportées dans 15 à 20% des cas de réparation de pathologie herniaire complexe.

L'infection broncho-pulmonaire peut survenir plus particulièrement chez les personnes âgées et les insuffisants respiratoires chroniques. La kinésithérapie est un adjuvant très utile dans la prévention de ces complications, éventuellement associée à l'arrêt du tabac pendant 15 jours avant l'opération.

Dans notre série, nous avons eu deux cas de pneumonie sévère, ce qui correspond à un taux de 3.84 % de complications pulmonaires, ils ont répondu après 7 jours de 3g/j d'amoxicilline protégée.

4.8. Autres :

a. La rétention d'urine :

La rétention d'urine postopératoire, caractérisée par l'absence d'émission d'urine depuis plus de 6 heures, et la présence d'un globe vésical. C'est une complication survenant de manière variable dans 0 à 22% des cas après une réparation de la hernie de l'aîne et de 3.5 à 8.66% après une réparation de la hernie ventrale selon les séries(181,224,304,305).

Plusieurs facteurs liés au patient (âge, IMC, hypertrophie bénigne de la prostate) ou à l'intervention (quantité de remplissage périopératoire, cure de la hernie inguinale bilatérale, fixation de prothèse, temps opératoire, analgésie par morphiniques) ont été identifiées dans la littérature (304,306).

Le type d'anesthésie est également incriminé, cette rétention paraît plus fréquente après la rachianesthésie ou l'utilisation de drogues à effet atropinique (57,62-64), contrairement à l'anesthésie locale qui permet un lever plus précoce et un risque moindre de rétention urinaire (16,57-59).

Sur le plan physiologique, la miction est sous le contrôle des fibres sympathiques et parasympathiques, régulés au niveau du système nerveux central. Les fibres parasympathiques induisent une contraction détrusorienne et une relaxation du sphincter urétral permettant la miction. Les fibres sympathiques exercent l'effet inverse. Le mécanisme physiopathologique de la RAU est lié à une hyperstimulation alpha-adrénergique causée par une libération de catécholamines en peropératoire, l'utilisation d'agents anesthésiques sympathomimétiques ou anticholinergiques et la douleur locale après la chirurgie.

Globalement, elle complique surtout les cures herniaires par voie antérieure, chez les hommes âgés, dans environ 30 % des cas (218). Le traitement de la rétention aigue d'urine

comporte un sondage transurétral laissé en place durant au moins 24 heures en association avec une antibioprofylaxie.

Les conséquences ultérieures de la RAU postopératoire sont méconnues, probablement en raison de son incidence variable. La persistance de symptômes urologiques notamment à type de syndrome dysurique, impose un suivi urologique.

b. Hydrocèle/Hématocèle

Elle est favorisée par la dissection du cordon spermatique distal ou par l'abandon de la partie distale d'un sac indirect dans le scrotum. Ces collections peuvent être évacuées par ponction transcutanée et, en cas de récurrence, faire l'objet d'une intervention chirurgicale curative spécifique.

Des collections séreuses scrotales ou inguinales ont été décrites après utilisation de prothèse en polypropylène.

Dans notre étude, nous avons rencontré un seul cas d'hydrocèle soit un taux de 4% ayant évolué favorablement. Par contre il était présent chez 11 cas soit un pourcentage de 13.10% dans la série de Sanogo (257).

c. L'orchite ischémique

Elle se manifeste entre le 2ème et le 5ème jour par des signes relativement discrets : augmentation de volume, sensibilité, perte de l'élasticité à la palpation du testicule, de l'épididyme et du cordon scrotal et une rétraction du testicule. Elle est due au traumatisme des plexus veineux spermatiques dans leur segment distal (au-dessous du niveau du pubis) beaucoup plus souvent qu'à une lésion de l'artère spermatique. La voie abdominale pré-péritonéale évite totalement cette complication.

L'évolution se fait en plusieurs mois, soit par un retour à la normale, soit en donnant une atrophie testiculaire. Il n'y existe pas de traitement connu.

Aucun cas n'a été retrouvé dans notre série.

5. Les complications à moyen et long termes :

Une complication d'une hernie est quelque chose qui ne devrait pas se produire après une chirurgie herniaire. Toutes les complications sont connues pour être possible. Certaines complications peuvent nécessiter une procédure de suivi à effectuer pour traiter la complication. Celle-ci peut parfois causer des problèmes à long terme, ou mener à une récupération prolongée après la chirurgie.

5.1. la douleur chronique :

En 1986, "the International Association for the Study of Pain" a défini la douleur chronique comme toute douleur évoluant depuis plus de 3 mois (307), cette définition est admise par la majorité des auteurs. Toutefois, l'inflammation locale suite à la mise en place d'une prothèse peut durer plus longtemps que cette durée définie de 3 mois ; par conséquent, certains auteurs de revues ont adopté la durée de 6 mois comme critère d'inclusion dans leurs études (308).

a. Les hernies de l'aine :

L'irritation nerveuse est considérée d'après la littérature comme étant la 2ème complication la plus fréquente. Au cours des dernières années, l'accent mis sur la réparation de l'hernie de l'aine a été orienté de la minimisation de la récurrence vers la réduction de la douleur postopératoire et l'accélération de la guérison (309,310).

La douleur est la plainte la plus fréquente après la chirurgie herniaire (311-313). L'incidence de la douleur inguinale chronique dans la littérature varie entre 0.7% et 75% (204,314). Depuis l'établissement de la définition du HerniaSurge Group étant donné que toute douleur modérée qui entrave les activités quotidiennes est considérée comme douleur inguinale chronique, l'incidence de la douleur inguinale chronique dans la littérature est de l'ordre de 10 à 12 % (16).

Il est parfois extrêmement difficile de faire la distinction entre des douleurs liées à une neuropathie pariétale et celles d'origine purement musculaire ou viscérale. Plusieurs théories ont été proposées pour expliquer la pathogenèse de l'inguinodynie chronique. Les douleurs d'origine neuropathique sont secondaires à des sections complètes ou partielles des nerfs de la région inguinale ou à leur incarceration dans une ligature, une suture, d'autres dispositifs de fixation ou elles peuvent être directement liées au rétrécissement ou à la plicature de la prothèse. De plus, une réponse inflammatoire au matériel étranger implanté a été également citée comme une cause. Enfin, certains patients peuvent développer des récives, qui à son tour, peut entraîner des douleurs. Néanmoins, l'étiologie est beaucoup plus complexe à ce qui paraît, elle peut être multifactorielle, ce qui rend difficile la détermination de la pathologie exacte et, par la suite, les stratégies de traitement (315).

Dans la majorité des essais cliniques ainsi que dans les méta-analyses, la douleur postopératoire persistante et l'engourdissement (254) ont été réduits grâce à une approche LAP (195-197,316-320). En comparaison avec la chirurgie à ciel ouvert.

Il a été récemment démontré que la douleur préopératoire est un prédicteur important de la douleur postopératoire chronique (321,322). D'autres facteurs qui sont fréquemment associés aux algies chroniques sont :

- En préopératoire : le jeune âge (<66ans) (321,323), l'activité professionnelle, un haut Indice de Masse Corporelle(229,324), le sexe féminin (325), la hernie récidivée (325) et la prédisposition génétique ;
- En peropératoire : l'inexpérience du chirurgien, les réparations à ciel ouvert (325), l'utilisation de prothèses lourdes (322) et la section du nerf ilio-inguinal dans la technique de Lichtenstein (308);
- En postopératoire : la survenue de complications (infection, hématome) (321) et les troubles de sensibilité dans la région de l'aîne.

Bien que l'inguinodynie chronique ait été largement étudiée, la prise en charge continue d'être difficile et, à ce jour, il n'existe pas de directives universelles pour gérer le traitement. La thérapie consiste en une attente vigilante, une physiothérapie, un traitement médical, des blocs nerveux locaux ou une intervention chirurgicale.

Le traitement chirurgical est envisagé après l'échec de la plupart des modalités non interventionnelle. Il consiste à des neurotomies qui peuvent être sélectives ou triples intéressant les nerfs iliohypogastriques, ilioinguinaux et génito-fémoraux selon une procédure laparoscopique ou à ciel ouvert. En effet, ces techniques réduisent de manière significative la douleur chez les patients réfractaires aux différentes thérapies (230,315).

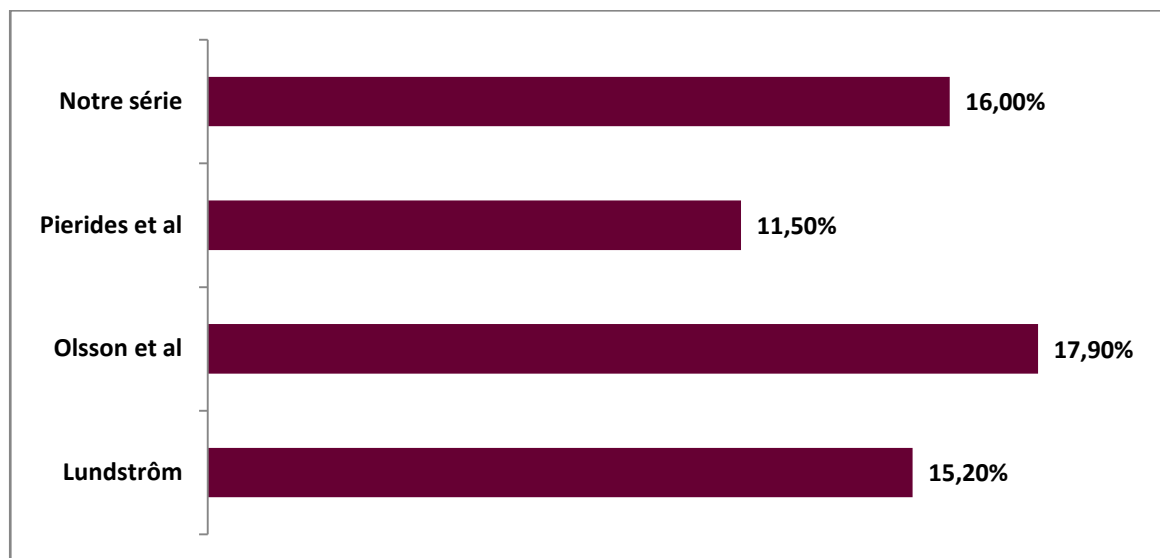


Figure 84: Le pourcentage des douleurs postopératoires chroniques

Dans notre série le taux de douleur chronique après la réparation de la hernie de l'aîne a été de 16%, il est de même dans les séries de Lundström et al (326), Olsson et al (321) et Pierides et al (322).(Figure 84)

Il est aussi important de connaître les effets psychologiques chez les patients souffrant de la douleur chronique. La privation de sommeil, l'anxiété et la dépression ont été associées à des douleurs chroniques, ce qui réduit globalement la qualité de vie (230). Ainsi il est recommandé que la prise en charge soit multidisciplinaire, avec un suivi psychologique, des techniques de relaxation spécifiques à ces patients et des méthodes pour améliorer le sommeil.

b. Les hernies ventrales :

Comme c'est le cas avec les hernies inguinales, un nombre croissant de cliniciens et de chercheurs considèrent désormais la douleur postopératoire, plutôt que la récurrence, un facteur considérable du choix thérapeutique.

En effet, la douleur postopératoire peut être une limitation à la réparation LAP (327). La douleur après une ceolioscopie est généralement spontanément résolutive, mais elle peut persister pendant plus de 2 semaines chez un quart des patients (231,328). De plus, certains patients ressentent une douleur chronique, qui est définie comme une douleur de plus de 8 semaines (288,329).

Rahiri et al ont proposé que la douleur postopératoire est en rapport avec la taille de la hernie, étant donné que les défauts larges nécessiteraient des prothèses plus grandes ce qui pourrait potentiellement augmenter la douleur et par la suite la consommation des morphiniques (181). En effet, sa survenue a été également attribuée à l'utilisation de moyens de fixation prothétiques (sutures ou tacks) qui traversent généralement le péritoine, le fascia et les muscles de la paroi abdominale antérieure (224,330,331). Cependant, la colle de fibrine comme étant un autre moyen de fixation a été associée à un faible taux de douleur postopératoire (332).

Dans la littérature, le taux de douleur chronique variait entre 2,5% et 7 % (181,327,333,334) , il est nul dans notre série.(Figure 85)

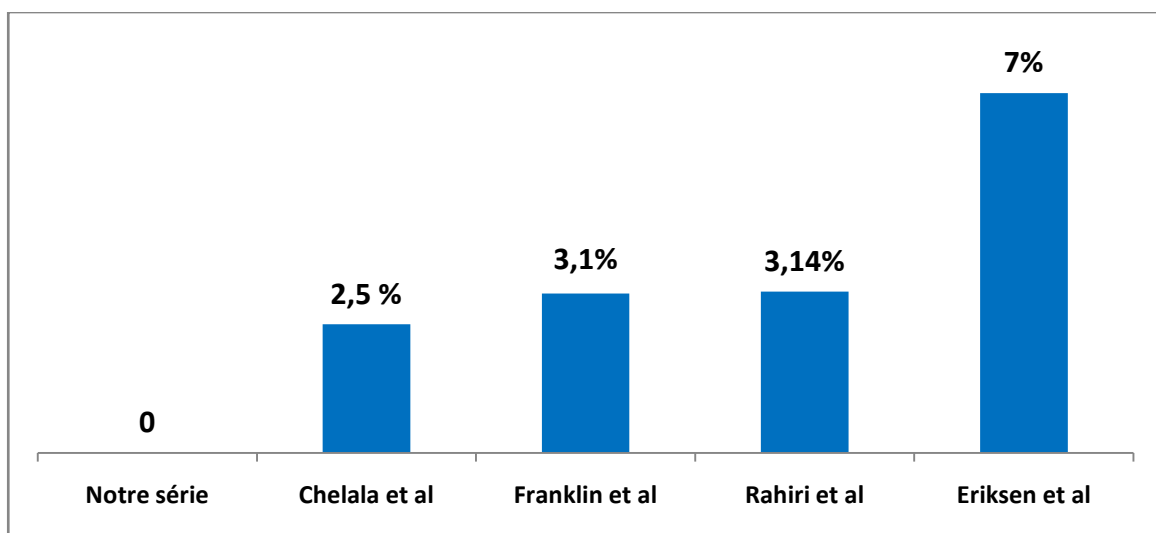


Figure 85: le taux de la douleur chronique postopératoire chez les patients atteints de la hernie ventrale

5.2. Le retour au travail

Les approches peu invasives contribuent à des périodes d'arrêt de travail plus courtes (110,316,335) et permettent au patient de revenir aux activités de la vie quotidienne plus rapidement(336).

La courte durée de convalescence ainsi que la douleur moindre confirment le confort du patient après la chirurgie laparoscopique de la hernie (337,338).

Dans notre série, la plupart des patients ont repris progressivement leur activité professionnelle au bout d'une vingtaine de jours en moyenne.

5.3. La qualité de vie (339–343).

Le temps où le succès de la réparation de la paroi abdominale était exclusivement mesuré par le taux de récurrence est révolu. Bien que le taux de récurrence reste un critère de jugement important, de nombreux chercheurs considèrent aujourd'hui la qualité de vie comme ayant le même degré d'importance pour apprécier les résultats de la chirurgie. Ceci est particulièrement pertinent lorsque nous opérons sur des patients oligo- ou asymptomatiques. En implantant un corps étranger permanent dans la paroi abdominale par exemple, le chirurgien court le risque d'induire une douleur chronique ou de limiter les activités du patient et donc de nuire à sa qualité de vie(343).

5.4. Récidive

a. Les hernies de l'aine :

L'absence de récurrence de la hernie de l'aine est le déterminant le plus important du succès de la cure herniaire à long terme (203). Elle exige une connaissance approfondie de l'anatomie, une réparation herniaire endoscopique complète (344) et la détermination des facteurs de risque : La classification ASA élevée ainsi que les grands défauts herniaires ont un impact significatif sur le taux de récurrence (203).

D'un autre côté, la méthode de réparation utilisée influence également la récurrence. En pratique générale, l'utilisation d'une prothèse confère un taux de récurrence moindre par rapport aux techniques de la herniorraphie (110,230,345,346).

Par ailleurs, la différence des résultats en termes de récurrence entre les différentes techniques de la hernioplastie prothétique reste débattue. Plusieurs essais cliniques et méta-analyse ont été publiés, comparant la morbidité post-opératoire et le taux de récurrence entre la hernioplastie endoscopique et la réparation à ciel ouvert; ils sont parvenus à la conclusion que la récurrence était quatre fois plus fréquente dans le groupe TEP par rapport aux réparations à ciel ouvert (254,335,347,348).

Néanmoins, dans d'autres méta-analyses (22,351,93)), aucune différence à long terme entre la technique de Lichtenstein et les techniques TAPP/TEP n'a été rapportée. Tandis que d'autres ont montré des taux de récurrence plus faibles après 4 ans dans le groupe laparoscopique (4,9%) par rapport au groupe ouvert (10%) (350).

Il s'avère que le taux de récurrence est lié à la maîtrise de la technique laparoscopique, les études montrent qu'il faut effectuer entre 80 et 250 opérations pour maîtriser cette procédure (351). Ceci est confirmé par le fait que les taux de récurrence des techniques ouvertes et laparoscopiques sont similaires pour les chirurgiens qui ont effectué plus de 250 procédures laparoscopiques (352).

Une revue systématique publiée en 2014 a révélé que sur les 11 études comparant la performance globale des procédures laparoscopiques, 10 ont rapporté que les participants formés sur simulateur obtenaient des résultats significativement meilleurs que les groupes témoins (353).

La récurrence herniaire peut être due à des facteurs locaux et/ou généraux. Le traitement d'une récurrence herniaire peut s'avérer difficile et expose à une 2ème récurrence avec un Risk Ratio de 2,7 (354). L'identification des facteurs favorisant la récurrence herniaire est donc indispensable en vue d'une prévention.

Pour cela, une revue systématique de la littérature réalisée par Ghariani et al (354), a révélé que l'hérédité, le sexe féminin, l'obésité et le tabagisme sont des facteurs généraux qui favorisent la récurrence herniaire avec un niveau 2 de preuve. . L'âge avancé favorise la récurrence de la hernie de l'aîne avec un niveau 3 de preuve. La raphie et la « TEP » pour hernie inguinale unilatérale sont des facteurs de récurrence herniaire avec un niveau 1 de preuve. Ni la voie d'abord, ni le type de prothèse ou la nature de sa fixation n'influaient la survenue de récurrence avec un niveau 1 de preuve. Pour le traitement des récurrences, l'approche inversée (antérieure-postérieure et postérieure-antérieure) recommandée par les guidelines est discutable (354).

Bien que le traitement de la hernie inguinale primaire ait été largement étudiée, il y a un peu de preuves quant à l'approche la plus indiquée pour une hernie inguinale récurrente, pour ce fin, Pisanu et al (355) ont effectué une méta-analyse incluant 7 essais cliniques randomisés prospectifs comparant l'approche laparoscopie (TEP/TAPP) et la procédure de Lichtenstein, sur un total de 647 patients porteurs de HI récidivés. Le taux de récurrence était plus faible dans le groupe TEP/TAPP (8,3%) par rapport à la lichtenstein (11,6%), au dépend de prolongation du temps opératoire et de l'augmentation de risque de déchirures péritonéale (16). (Figure 86)

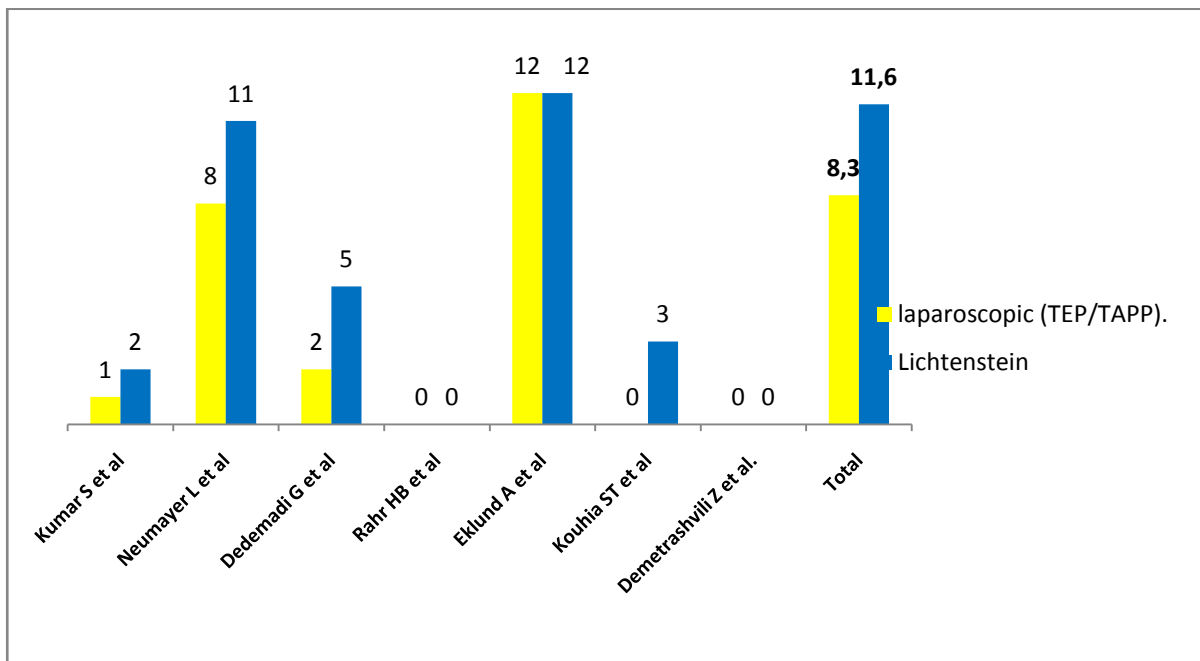


Figure 86: Le taux de récurrence des HI récurrente selon la méta-analyse de Pisanu et al (355)

Ainsi, « The HerniaSurge group » (16) recommande qu'après l'échec d'une réparation TEP ou TAPP, où l'espace extra-péritonéal a été antérieurement détérioré, il est fortement recommandé d'effectuer une Lichtenstein.

Ça reste les mêmes directives de la European Hernia Society effectués en 2009, pour la réparation d'une hernie inguinale récurrente. La recommandation était de «modifier la technique par rapport à la technique précédente» (22). Bien que cela puisse sembler simplifié, l'approche d'une hernie inguinale récurrente dans un plan chirurgical différent de l'initiale offre les meilleures chances de succès de la réparation. La raison en est double. Tout d'abord, le champ d'opération est déformé par le tissu cicatriciel, ce qui complique la dissection dans le canal inguinal et augmente le risque d'effets indésirables tels que l'ischémie testiculaire chez l'homme. Deuxièmement, le tissu d'une plaie cicatrisée est toujours plus faible que le tissu inerte. Cela augmente le risque de récurrence ultérieure d'une hernie inguinale.

Dans notre série nous avons retrouvé 8 cas de récurrence (15.38 %), dont 6 cas ont eu lieu après des réparations coelioscopiques. Ce taux est similaire à celui de Sanogo (257). (Tableau XXI)

La raison probable pourrait être que les patients présentant une récurrence demandent une évaluation médicale, tandis que les patients avec des suites opératoires simples ne consultent pas.

Tableau XXI: le taux de récurrence de la hernie de l'aine dans la littérature

Série	Taux de récurrence %	Effectif
Marre et al (271)	0.46	398
Naveen et al (258)	2.9	70
Harjai et al (356)	6.01	196
Dedemadi (357)	8	82
Nordin et al (160)	10	48574
Sanogo (257)	14	84
Rahul et al (358)	24.1	187
Tastaldi et al (359)	31-33	128
Notre série	15.38	52

b. Les hernies ventrales :

Le taux de récurrence est un paramètre important, mais certainement pas le seul, pour juger du succès de la cure d'une hernie.

Les hernies épigastriques récidivent significativement plus que les hernies ombilicales (193,360).

L'ascite, les hépatopathies, le diabète, la réparation par raphie et les patients ayant un score d'ASA III-IV sont associés à des taux élevés de récurrence de la hernie ombilicale (186,361).

Les patients ayant des antécédents de hernie récurrente ont un risque élevé de récurrence ultérieure et l'approche chirurgicale doit inclure certains facteurs pour améliorer ces résultats, notamment le contrôle du diabète et l'obésité (174,362-365). En outre, les patients obèses avec un IMC supérieur à 40, autrement comorbides avec de grands défauts herniaires ont quatre fois plus de chance de récurrence après une réparation laparoscopique (288),

Ainsi selon une étude américaine (2019), après un suivi de 9 ans des patients opérés pour la hernie ombilicale –étant donné que celle-ci est la plus fréquente (366)– a objectivé que les patients ayant un seul facteur de risque ont 3 fois plus de chance de développer une récurrence, alors que les patients ayant 2 facteurs de risque peuvent développer une hernie récurrente 7 fois plus que les patients sans facteurs de risque (367).

Le taux de récurrence s'élève au cours de la grossesse. De ce fait les patientes en âge de procréer, doivent être informées sur le risque accru de récurrence associé à une grossesse ultérieure (368,369).

L'implantation de la prothèse en intrapéritonéal par voie laparoscopique ou conventionnelle dans la réparation élective d'événement postopératoire réduit considérablement le risque de récurrence sans augmenter le risque d'infection grave de la prothèse (139,370).

Les taux de récurrence varient dans la littérature entre 3 % et 43 % (8,249,371-373).

Le taux de récurrence (23.07%) dans notre série rejoint ceux de la littérature (139,149,182,193,224,246,247,283,376). (Figure 87)

Le taux de récurrence dans notre série peut être expliqué par la partique considérable des herniorraphies, ainsi que par l'importance des comorbidités chez nos patients.

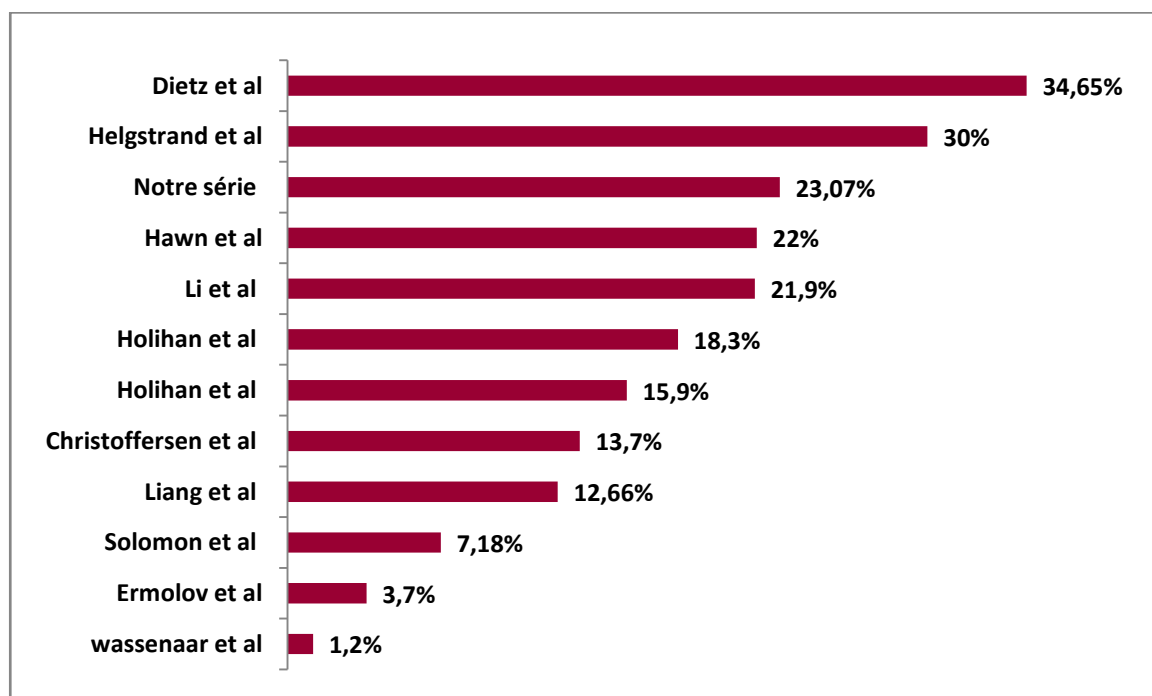


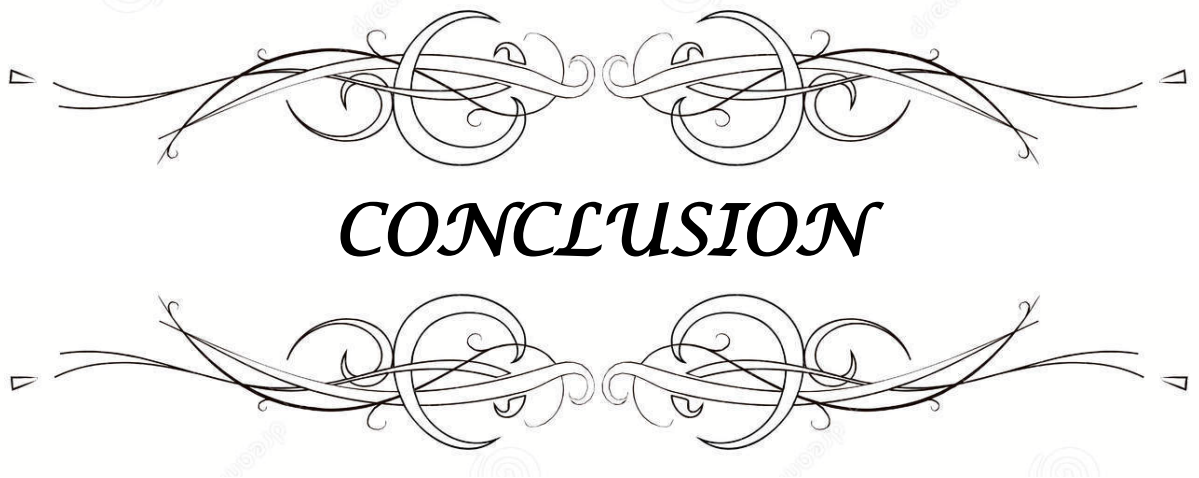
Figure 87: Taux de récurrence

5.5. La mortalité :

La mortalité à 30 jours suivant la cure de la hernie est très rare. Elle est associée souvent soit à la chirurgie en urgence soit aux comorbidités du patient, étant donné que les patients qui présentent de lourdes comorbidités cardiovasculaires et métaboliques sont inéligibles à la chirurgie élektive (374). La mortalité majorée de la chirurgie en urgence est imputable au retard diagnostique et aux délais de prise en charge (16).

Le taux de mortalité était de 0.7% dans la série de Hodonou et al (158) et de 4.9% dans la série de Derici et al (375) due à l'admission en état compliqué.

Pour une chirurgie purement fonctionnelle, la mortalité devait être nulle comme le cas dans notre série et la série de Muysoms et al (376).



La pathologie herniaire englobe un groupe hétérogène des hernies ayant des localisations différentes, qui résultent d'étiopathogénies disparates et qui sont traitées selon des modalités distinctes adaptées aux particularités de chaque type.

La réparation des hernies est considérée comme l'une des interventions les plus pratiquées en chirurgie générale. La littérature à ce sujet est riche mais manque d'homogénéité rendant délicate la comparaison entre les différentes études. En outre, il ressort un manque de publications s'intéressant aux complications et à leurs particularités.


Les complications de la cure des hernies de la paroi abdominale sont rares, habituellement transitoires, rarement graves. Elles ont cependant tendance à inquiéter le patient, amené à consulter à nouveau, prolongeant les soins et augmentant les coûts. Elles sont parfois à l'origine de symptomatologie chronique (douleur) ou même d'un appel à réopérer en cas de récurrence ; exceptionnellement, elles peuvent menacer le pronostic vital.

L'ATCD de l'hernie, le tabagisme, le diabète, l'âge avancé, le mode d'admission, le type d'anesthésie et le procédé de réparation semblent être les facteurs de risque de survenue de complications péri ou post opératoires les plus incriminés.

Une connaissance approfondie de l'anatomie de la paroi abdominale, un jugement chirurgical mature et une technique chirurgicale minutieuse sont les mesures prophylactiques les plus efficaces pour la prévention des complications envisagées.

La complication la plus fréquente est la récurrence, elle est un moyen important de l'évaluation du succès d'une cure de la hernie. La douleur était la plus difficile à traiter. Ecchymoses, hématomes et séromes sont banals et souvent spontanément résolutifs. L'infection est une source de soins prolongés et possiblement de récurrence. Les complications potentielles, spécifiques de la cure par voie cœlioscopique, rares mais parfois graves, sont à mettre en balance avec les bénéfices attendus par le patient.

Fournir aux patients l'information des facteurs de risque des complications, les rassurer quant à leur caractère transitoire habituel, bien adapter un traitement symptomatique ou les réadresser aux chirurgiens, tout cela fait partie des préoccupations quotidiennes du praticien.



Annexe 1 : Fiche d'exploitation

I. DONNEES SOCIODEMOGRAPHIQUES :

- Identité :
 - Nom :
 - Prénom :
 - Age :
 - Sexe :
 - Profession :
 - L'origine géographique :
 - Adresse
 - Ethnie:.....
- Date d'admission :
- Mode d'admission : Urgence.....
 Admission programmé.....
- Durée d'hospitalisation.....
- Numéro du dossier du malade

II. DONNEES CLINIQUES :

A. Interrogatoire

- Circonstances de découverte 1-fortuite.....
 - 2-lors des efforts de poussées.....
 - 3-symptomatique.....
 - 4-autres.....
- Motif de consultation 1-masse abdominale.....
 - 2-douleur abdominale.....
 - 3-autres.....
- Temps d'évolution.....
- Début :
- Signes associés 1-douleur abdominale.....
 - 2-vomissements.....
 - 3-trouble du transit intestinal (AMG)
 - 4-fièvre.....
 - 5-autres :
- Traitement antérieur

– **Antécédents médicaux :**

- Comorbidité : Tabac..... Obésité.....
Infections de la paroi.....Diabète :.....
HTA :.....
- toux chronique :.....
- constipation :.....
- prostatisme :.....
- notion d'effort :.....
- CTH :.....

– **Antécédents chirurgicaux (qualité de la paroi)**

- ATCD d hernie :
- suites post op :.....

– **Atécédents génico_obstétricaux :** si femme :.....

B. EXAMEN PHYSIQUE :

- Etat général 1–bon, 2–assez bon.....3–altéré.....
- conjonctives 1–bien colorées.....2–pales.....3–ictériques.....
- Signes généraux

C. INSPECTION :

- Abdomen distendu2–normal....., 3–plat.....
- Tuméfaction abdominale :
 - Siège
 - 1– Ombilicale 2–Spiegel..... 3– la ligne blanche..... ;
 - 3–Inguinale..... 4– fémorale..... 5– interpariétale
 - 6–autre.....
 - Expansive à la toux 1–oui 2–non.....
 - Coté Unilatérale : 1–gauche....., 2– droite.....,
Bilatérale
- Présence de cicatrice 1–oui....., 2–non..... ;
Si oui quel est le type 1– laparotomie médiane.....,
2–latérale.....,
3– inguinotomie.....

D. Palpation abdominale

- Etat de l'abdomen : 1–souple :..... , 2–sensibilité.....
3–défense..... , 4–contracture..... , –
- caractères tuméfaction :
- a) consistance 1–molle....., 2..... tendue
- b) douleur 1–présente....., 2–absente.....
- c) réductibilité 1–oui , 2–non..... ;
- d) mensuration masse.....
- e) Mensuration orifice.....

E. PERCUTION :

- Percussion normale..... , 2–tympanisme....., 3matité..... ;

F. Auscultation abdominale

- Bruits hydro-aériques 1–normaux....., 2–augmentes.....,
3–diminués..... , 4–silence abdominal.... ;

G. Touchers pelviens :

- Toucher rectal 1–normal....., 2–douglas bombé.....,
3–douglas douloureux....., 4–autre.....

III. EXAMENS COMPLEMENTAIRES

- ASP 1–fait (résultat).....
2–non fait
- échographie abdominale
1–fait (résultat).....
2–non fait
- TDM 1–fait(résultat).....
2–non fait
- groupage rhésus
- ECG
- globules blancs 1–normal, 2–élevé, 3–bas, 4–non fait
- Taux d'hémoglobine g/dl 1–normal, 2–élevé, 3–bas, 4–non fait
- Hématocrite 1–normal, 2–élevé, 3–bas, 4–non fait
- Taux des plaquettes 1–normal, 2–élevé, 3–bas, 4–non fait
- Glycémie (mmol/l) 1–normal, 2–élevé, 3–bas, 4–non fait
- Taux de prothrombine 1–normal, 2–élevé, 3–bas, 4–non fait
- créatinine 1– normal, 2–augmentée, 3– diminuée

IV. TRAITEMENT :

La préparation avant la chirurgie :

- Nutrition périopératoire.....
- La préparation colique.....
- Les soins cutanés : toilette préopératoire :.....

Epilation :

- L'antibioprophylaxie
- Drainage vésicale
- La transfusion
- L'aspiration digestive par SNG

Si Traitement chirurgical :

-date :.....

-bloc : centrale

-anesthésie : .A générale

-voie d'abord : laparotomie

- gestes: cure aponevrotique

-fixation de la plaque: .Fils

-drainage

.Bloc porte :

.A locorégionale

.Laparoscopie

.Cure par plaque (type, taille)

.tackers

Suites postopératoires :

-jour de sortie

-Durée d'hospitalisation :

Suites post-op immédiats :

-fièvre :

-douleur :

-état local :

- tuméfaction

douleur

hématome

- ecchymose

sérome

- -plaie : propre

infection

-abdomen :.....

-transit :.....

Suites post-op tardives :

-douleur :

-récidive :

- quand :.....

- Traitement :.....

-reprise chirurgicale immédiate :

- Retour au travail

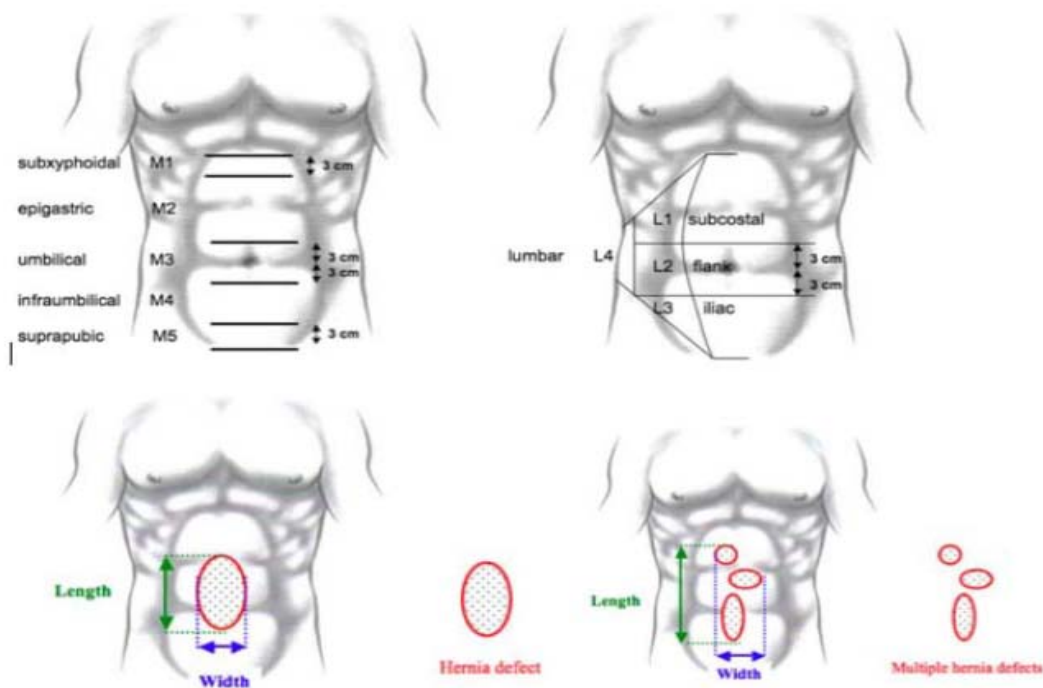
-Décès

Annexe 2 : Classification des hernies abdominales selon l'EHS (377)

Taille		< 2 cm	2 - 4 cm	> 4 cm
Médiane	Épigastrique			
	Ombilicale			
Latérale	De Spiegel			
	Lombaire			

Annexe 3: Classification des éventrations post-opératoires selon l'EHS (377)

Médiane	M1 : Sous xiphoidienne
	M2 : Épigastrique
	M3 : Ombilicale
	M4 : Sous ombilicale
	M5 : Sus-pubienne
Latérale	L1 : Sous- costale
	L2 : Flanc
	L3 : Iliaque
	L4 : Lombaire
Récidive	Oui
	Non
Longueur en cm	
Largeur en cm	W1 : <4cm
	W2 : 4-10 cm
	W3 : ≥10 cm



Annexe 4 : La classification ASA (American Society of Anesthesiologists)

Class	Definition	Examples
1	Normal health	Healthy, non-smoking, no or minimal alcohol use
2	Mild systemic disease	Mild diseases only without substantive functional limitations. Examples include (but not limited to): current smoker, social alcohol drinker, pregnancy, 30 < BMI < 40, well-controlled DM/HTN, mild lung disease
3	Severe systemic disease	Substantive functional limitations. One or more moderate to severe diseases. Examples include (but not limited to): poorly controlled DM or HTN, COPD, morbid obesity (BMI ≥ 40), active hepatitis, alcohol dependence or abuse, implanted pacemaker, moderate reduction in ejection fraction, ESRD undergoing regularly scheduled dialysis, premature infant PCA < 60 weeks, history (> 3 months) of MI, CVA, TIA or CAD/stents
4	Severe systemic disease that is a constant threat to life	Examples include (but not limited to): recent (< 3 months) MI, CVA, TIA or CAD/stents, ongoing cardiac ischaemia or severe valve dysfunction, severe reduction in ejection fraction, sepsis, DIC, ARD or ESRD not undergoing regularly scheduled dialysis
5	Moribund: survival not expected without surgery	Examples include (but not limited to): ruptured abdominal/thoracic aneurysm, massive trauma, intracranial bleed with mass effect, ischaemic bowel in the face of significant cardiac pathology or multiple organ/system dysfunction
6	Brain-dead organ donor	

Annexe 5 : Classification de la plaie opératoire

Surgical Wound Classification Grades (I–IV) as Defined by the CDC

CDC Surgical Wound Classification Definitions

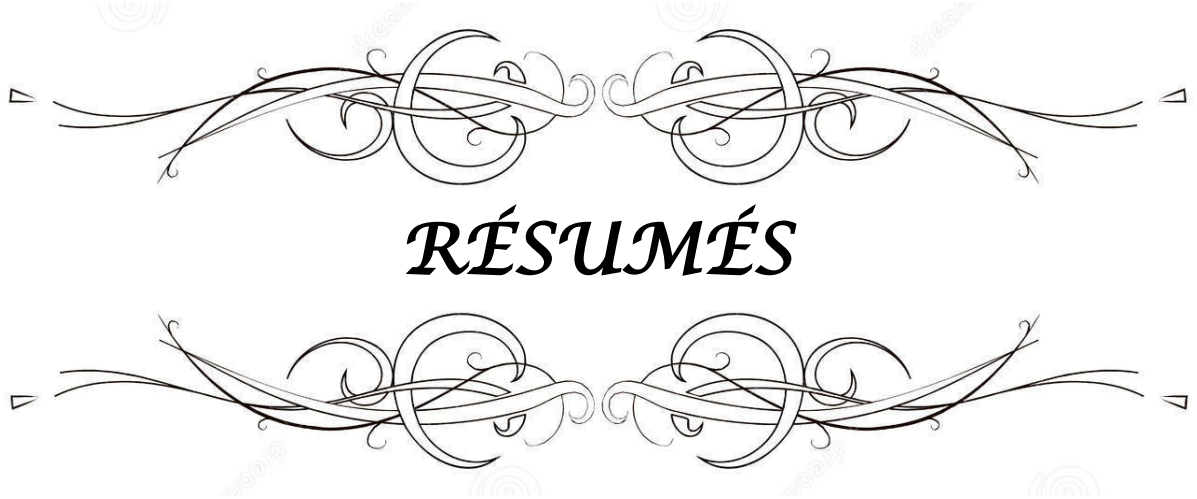Class I/Clean: An uninfected operative wound in which no inflammation is encountered, and the respiratory, alimentary, genital, or uninfected urinary tract is not entered. In addition, clean wounds are primarily closed and, if necessary, drained with closed drainage. Operative incisional wounds that follow no penetrating (blunt) trauma should be included in this category if they meet the criteria.

Class II/Clean-Contaminated: An operative wound in which the respiratory, alimentary, genital, or urinary tracts are entered under controlled conditions and without unusual contamination. Specifically, operations involving the biliary tract, appendix, vagina, and oropharynx are included in this category, provided no evidence of infection or major break in a sterile technique is encountered.

Class III/Contaminated: Open, fresh, accidental wounds. In addition, operations with major breaks in a sterile technique (eg, open cardiac massage) or gross spillage from the gastrointestinal tract, and incisions in which acute or no purulent inflammation is encountered are included in this category.

Class IV/Dirty-Infected: Old traumatic wounds with retained devitalized tissue and those that involve existing clinical infection or perforated viscera. This definition suggests that the organisms causing postoperative infection were present in the operative field before the operation.

CDC = Centers for Disease Control and Prevention.



Résumé

Objectif : Le but de notre thèse est d'étudier les complications de la chirurgie des hernies de la paroi abdominale, ainsi que les facteurs de risque qui prédisposent à ces complications au service de chirurgie générale de CHU IBN TOFAIL de Marrakech, tout en comparant nos résultats aux données de la littérature.

Matériels et méthodes : Il s'agit d'une étude rétrospective descriptive portant sur une série de 52 cas porteurs de complications per et postopératoires de la pathologie herniaire abdominale, opérées au sein du service de chirurgie générale de l'Hôpital Ibn Tofaïl du CHU Mohammed VI de Marrakech sur une période de 5 ans allant du 1er Janvier 2015 au 31 Octobre 2019.

Résultats :

- les patients ayant des complications périopératoires représentent 9.78 % de l'ensemble des hernies de la paroi abdominale opérées pendant la même période.
- 48.10 %, 34.60 % et 17.30 % représentaient respectivement les pourcentages de hernie de l'aine, de hernie abdominale et d'EPO dans notre série.
- L'âge moyen était de 53,6 ans pour les hernies abdominales, 45,28 ans pour les EPO, 50 ans pour les hernies de l'aine.
- Une nette prédominance masculine a été rapportée pour les hernies de l'aine (sex ratio=5.25). En revanche, nous avons noté une prédominance féminine dans les groupes de hernies abdominales et des EPO (sex-ratios sont de 0.5).
- 40,38 % de nos patients avaient l'antécédent de hernie, en outre, le port de charge est rapporté chez 23,07 % des patients et 19,23% entre eux sont des fumeurs chroniques.
- Les formes compliquées étaient plus fréquentes pour les EPO (33.4%). Elles représentaient 16.67 % des hernies abdominales et 16% des hernies de l'aine.
- Toutes les hernies ventrales étaient opérées sous AG. Par ailleurs, 15.39 % des hernies de l'aine étaient opérées sous rachianesthésie.
- La coelioscopie était la voie d'abord pour 25 % des hernies de la paroi abdominale.

- La réparation prothétique a concerné 66.7 % des EPO et 72 % des hernies de l'aîne et 38.90 % des hernies abdominales.
- Le séjour hospitalier a varié entre 1 à 6 jours avec une moyenne de 2 jours et un retour à l'activité professionnelle au bout du 20eme jour post opératoire.
- Le taux de morbidité globale était de 8.1 %.
- les complications périopératoires ont été essentiellement coelioscopique : 2 cas de conversion, 2 cas de rupture péritonéale et un cas de brèche de la séreuse grêlique.
- Les suites postopératoires ont été globalement favorables, 5 patients ont présenté des hématomes ,3 autres ont présenté des ecchymoses et 4 patient ont présenté un sérome qui se sont tous résolus spontanément sous pansements compressifs. En outre, on a noté 2 cas d'infection de la plaie en postopératoire et 4 cas de douleurs inguinales résiduelles.
- Le taux de récurrence était de 38.46 %.
- La mortalité était nulle
- 38.5 % des patients ont été perdus de vue.

Conclusion : Les complications de la cure de hernie sont habituellement transitoires et rarement graves, représentées essentiellement par la récurrence. Elles sont en rapport avec les procédés chirurgicaux ainsi que aux tares associés. Le pourcentage assez élevé de patientes perdues de vue dans notre étude implique une interprétation prudente de ces résultats.

Abstract

Purpose: This thesis aims to report the complications of abdominal wall hernia surgery and the risk factors that predispose to these complications in the general surgery department of IBN TOFAIL UHC in Marrakech, in away to compare it with medical literature.

Materials and Methods: This is a retrospective study of 52 patients with perioperative complications, collected in the general surgery department of the Ibn Tofail University Hospital of Marrakesh, over a period of 5 years from January 1st, 2015 to October 31st, 2019

Results:

- Patients with perioperative complications accounted for 9.78 % of all abdominal wall hernias operated during the same period.
- 48.10 %, 34.60 % and 17.30 % are the respective percentages of groin, primary abdominal and incisional hernias.
- Main age was 50 years in the groin hernia group, 53.6 years in the primary abdominal hernia group and 45.28 years in the incisional hernia group.
- The sex ratio was 5.25 in the groin hernia group. However, sex ratio of 0.5 was noted in the primary abdominal and incisional hernias groups.
- 40.38% of our patients had a history of hernia, in addition, load bearing is reported in 23.07 % of patients and 19.23 % are chronic smokers.
- Strangulation/ incarceration were most frequent with incisional hernias representing 33.40 % of cases. It was encountered in 16.67% and 16 % of cases respectively in primary abdominal and groin hernias.
- All ventral hernias were operated under general anesthesia; otherwise 15.39 % of groin hernias were treated under spinal anesthesia.
- 25 % of abdominal wall hernias were operated laparoscopically.
- 66.7 % of cases of incisional hernia, 72% of groin hernias and 38.9% of primary abdominal hernias underwent prosthetic repair;

- Length of hospital stay ranged from 1 to 6 days, the mean was 2 days, with a return to professional activity at the end of the 20th postoperative day.
- The global morbidity rate was at 8.1%.
- The perioperative complications were essentially laparoscopic: 2 cases of conversion, 2 cases of peritoneal rupture and one case of the small bowel serous injury
- Postoperative follow-up was generally favorable, 5 patients had hematoma, 3 had bruising, 4 presented seroma, all of which resolved spontaneously under compression bandages. Moreover, 2 cases of post-operative wound infection and 4 cases of residual inguinal pain were noted.
- Recurrence rate was at 38,46 %.
- 38,5 % of patients were lost to follow up.

Conclusion: The complications of abdominal wall hernia surgery appear to be infrequent and transient, mainly represented by recurrence. They are related to the surgical procedures as well as to the comorbidity. However, the high rate of patients who were lost to follow up implies a delicate interpretation of our results.

ملخص

الهدف: الهدف من أطروحتنا هو دراسة المضاعفات الجراحية لفتق جدار البطن ، بالإضافة إلى العوامل المؤدية لهذه المضاعفات في قسم الجراحة العامة بالمستشفى الجامعي ابن طفيل بمراكش ، وذلك عبر تحليلها و مقارنتها مع المراجع الطبية.

المواد والطرق: أطروحتنا عبارة عن دراسة رجعية وصفية شملت 52 حالة مرضية لأصحاب المضاعفات الجراحية الجانبية لفتق جدار البطن ، والتي أجريت داخل قسم الجراحة العامة بالمستشفى الجامعي ابن طفيل محمد السادس بمراكش على مدى 5 سنوات من 1 يناير 2015 إلى 31 أكتوبر 2019.

النتائج :

-المرضى الذين يعانون من المضاعفات الجراحية يمثلون 9.78% من النسبة الإجمالية لجميع المرضى بفتق جدار البطن.

-48.10% ، 34.60% و 17.30% تمثل نسب فتق الفخذ ، وفتق البطن و اندحاق ما بعد الجراحة على التوالي.

-كان متوسط العمر 53.6 سنة للفتق البطن، 45.28 سنة لإندحاق ما بعد الجراحة، 50 سنة للفتق في الفخذ.

- سجلنا هيمنة ذكورية ملحوظة بالنسبة للفتق في الفخذ (نسب الجنس =5.25) في المقابل ، لاحظنا غلبة العنصر الأنثوي في ما يخص فتق البطن و اندحاق ما بعد الجراحة بنسبة 0.5 لكليهما.

-شكلت الحالات الانحباسية النسبة 33.4% لإندحاق ما بعد الجراحة بينما كانت النسبة 16.67% من فتق البطن و 16% من فتق الفخذ.

-أجريت الجراحة تحت التخدير العام لجميع حالات فتق البطن . في حين ، تم إجراء 15.39% حالات فتق الفخذ تحت التخدير الشوكي.

-إستفاد 25% من مرضى فتق جدار البطن من تقنية التنظير الجوفي.

-العلاج بالشبكة الجدارية شمل 66%.7 من اندحاق ما بعد الجراحة و 72% من فتق الفخذ و 38.90% من فتق البطن.

-تتراوح مدة الإقامة في المستشفى بين 1 إلى 6 أيام ,بلغ المتوسط يومين , مع العودة الى النشاط المهني في نهاية اليوم العشرين مابعد العملية.

-كان معدل العام للمراضة%8.1.

-كانت المضاعفات المحيطة بالجراحة متعلقة أساسا بالجراحة المنظارية : حيث حولنا التقنية الجراحية لحالتين أثناء العملية ، و لاحظنا حالتان من تمزق الصفاق الداخلي للبطن وحالة واحدة أصيبت بجرح في الأمعاء الدقيقة.

-المتابعة ما بعد الجراحة كانت مرضية بشكل عام، 5 مرضى أصيبو بورم دموي ، و 3 مرضى آخرين لديهم كدمات بينما 4 آخرين لديهم تورم مصلي تمت إزالته تلقائياً تحت ضمادات الضغط .بالإضافة إلى ذلك ، كانت هناك حالتان من تعفن الجرح بعد العملية الجراحية و 4 حالات من الألم الإربي المتبقي.

-بلغ معدل الانتكاسة المرضية%38.46

-كان معدل الوفيات صفر


-لم يتمكن من متابعة %38.5 من الحالات المرضية.

الخلاصة: غالبا ما تكون المضاعفات المتعلقة بجراحة فتق جدار البطن عابرة ونادراً ما تكون خطيرة ،

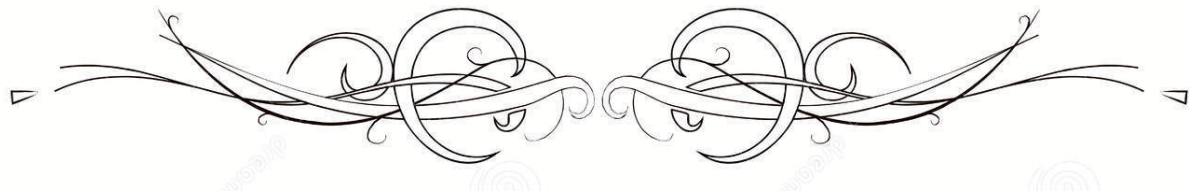
تشكل الأيوبة المرضية النسبة الأهم بينها . هذه المضاعفات مرتبطة أساسا بالتقنيات الجراحية و كذلك العلل

المصاحبة للمرض .و تجدر الإشارة إلى أن النسبة العالية للمرضى الذين توارو عن الانظار تشكل عائق في تحليل

المعطيات وتتطلب تمعنا دقيقا في النتائج



BIBLIOGRAPHIE



1. **Sanders D, Kingsnorth A.**
Operation Hernia: humanitarian hernia repairs in Ghana. *Hernia J Hernias Abdom Wall Surg.* 1 nov 2007;11:389-91.
2. **Manuila A, Manuila L, Nicole M, Lambert H.**
Dictionnaire francais de medecine et de biologie. 1970
3. **Jones DB.**
Master Techniques in Surgery: Hernia. Lippincott Williams & Wilkins; 2012. 221 p.
4. **PODWOJEWSKI F.**
Caractérisation biomécanique globale de la paroi abdominale saine, lésée et réparée. L'université de Claude Bernard Lyon; 2012.
5. **Lang B, Lau H, Lee F.**
Epigastric hernia and its etiology. *Hernia.* 1 sept 2002;6(3):148-50.
6. **Askar OM.**
Surgical anatomy of the aponeurotic expansions of the anterior abdominal wall. *Ann R Coll Surg Engl.* juill 1977;59(4):313-21.
7. **Didier L, Mb A, Adamou H, Chaibou M, Sani R.**
CURE D'EVENTRATION DE L'ADULTE A L'HOPITAL NATIONAL DE NIAMEY. 30 déc 2017;2.
8. **Le Huu Nho R, Mege D, Ouaïssi M, Sielezneff I, Sastre B.**
Incidence and prevention of ventral incisional hernia. *J Visc Surg.* oct 2012;149(5 Suppl):e3-14.
9. **Lee L, Abou-Khalil M, Liberman S, Boutros M, Fried GM, Feldman LS.**
Incidence of incisional hernia in the specimen extraction site for laparoscopic colorectal surgery: systematic review and meta-analysis. *Surg Endosc.* 2017;31(12):5083-93.
10. **Bosanquet DC, Ansell J, Abdelrahman T, Cornish J, Harries R, Stimpson A, et al.**
Systematic Review and Meta-Regression of Factors Affecting Midline Incisional Hernia Rates: Analysis of 14,618 Patients. *PloS One.* 2015;10(9):e0138745.
11. **Bickenbach KA, Karanicolas PJ, Ammori JB, Jayaraman S, Winter JM, Fields RC, et al.**
Up and down or side to side? A systematic review and meta-analysis examining the impact of incision on outcomes after abdominal surgery. *Am J Surg.* sept 2013;206(3):400-9.

12. **OTT, V.**
Cures d'événtration avec renforcement par un filet de "Mersilène " en position prépéritonéale. – 2003
13. **Hamy A, Pessaux P, Mucci-Hennekinne S, Radriamananjo S, Regenet N, Arnaud J-P.**
Surgical treatment of large incisional hernias by an intraperitoneal Dacron mesh and an aponeurotic graft. J Am Coll Surg. avr 2003;196(4):531-4.
14. **Silen W.**
Incisional hernia and small bowel obstruction. J Am Coll Surg. janv 2004;198(1):175; author reply 175.
15. **Levard H, Curt F, Perniceni T, Denet C, Gayet B.**
Laparoscopic incisional hernia repair: prospective non randomized trial in 51 cases. Ann Chir. Apr 2006;131(4):244-9.
16. **HerniaSurge Group.**
International guidelines for groin hernia management. Hernia J Hernias Abdom Wall Surg. 2018;22(1):1-165.
17. **Stoppa .**
La pathogénie des hernies de l'aine.2002; 1 (2) : 5-7
18. **BELHADJ A, SAIDANI A.**
LES HERNIES DE L AINE – Mar 2018; au XXXIX ème Congrès National de Chirurgie Tunis
19. **Lau H, Fang C, Yuen WK, Patil NG.**
Risk factors for inguinal hernia in adult males: a case-control study. Surgery. févr 2007;141(2):262-6.
20. **Svensden SW, Frost P, Vad MV, Andersen JH.**
Risk and prognosis of inguinal hernia in relation to occupational mechanical exposures-- a systematic review of the epidemiologic evidence. Scand J Work Environ Health. janv 2013;39(1):5-26.
21. **Öberg S.**
Etiology of Inguinal Hernias: A Comprehensive Review. Front Surg. sept 2017 ;(4: 52.).
22. **Simons MP, Aufenacker T, Bay-Nielsen M, Bouillot JL, Campanelli G, Conze J, et al.**
European Hernia Society guidelines on the treatment of inguinal hernia in adult patients. Hernia. août 2009;13(4):343-403.

23. **Stranne J, Johansson E, Nilsson A, Bill–Axelson A, Carlsson S, Holmberg L, et al.**
Inguinal hernia after radical prostatectomy for prostate cancer: results from a randomized setting and a nonrandomized setting. *Eur Urol.* nov 2010;58(5):719-26.
24. **Lepor H, Robbins D.**
Inguinal hernias in men undergoing open radical retropubic prostatectomy. *Urology.* nov 2007;70(5):961-4.
25. **Sekita N, Suzuki H, Kamijima S, Chin K, Fujimura M, Mikami K, et al.**
Incidence of inguinal hernia after prostate surgery: open radical retropubic prostatectomy versus open simple prostatectomy versus transurethral resection of the prostate. *Int J Urol Off J Jpn Urol Assoc.* janv 2009;16(1):110-3.
26. **Rosemar A, Angerås U, Rosengren A.**
Body mass index and groin hernia: a 34–year follow–up study in Swedish men. *Ann Surg.* juin 2008;247(6):1064-8.
27. **Burcharth J, Pommergaard H.**
Patient–related risk factors for recurrence after inguinal hernia repair: a systematic review and meta–analysis of observational studies. *Jun 2015*
28. **Ravanbakhsh S, Batech M, Tejirian T.**
Increasing Body Mass Index Is Inversely Related to Groin Hernias . 2015
29. **Burcharth J, Pommergaard HC, Rosenberg J.**
The inheritance of groin hernia: a systematic review. *Hernia J Hernias Abdom Wall Surg.* avr 2013;17(2):183-9.
30. **Burcharth J, Pedersen M, Bisgaard T, Pedersen CB, Rosenberg J.**
Familial clustering and risk of groin hernia in children. *BJS Open.* 26 juill 2017;1(2):46-9.
31. **Zöller B, Ji J, Sundquist J, Sundquist K.**
Shared and nonshared familial susceptibility to surgically treated inguinal hernia, femoral hernia, incisional hernia, epigastric hernia, and umbilical hernia. *J Am Coll Surg.* août 2013;217(2):289–299.e1.
32. **Mihailov E, Nikopensius T, Reigo A, Nikkolo C, Kals M, Aruaas K, et al.**
Whole–exome sequencing identifies a potential TTN mutation in a multiplex family with inguinal hernia. *Hernia.* 2017;21(1):95-100.

33. **Zhang Y, Han Q, Li C, Li W, Fan H, Xing Q, et al.**
Genetic analysis of the TBX1 gene promoter in indirect inguinal hernia. *Gene*. 10 févr 2014;535(2):290-3.
34. **Zhao Z, Tian W, Wang L, Wang H, Qin X, Xing Q, et al.**
Genetic and functional analysis of the TBX3 gene promoter in indirect inguinal hernia. *Gene*. janv 2015;554(1):101-4.
35. **Sezer S, Şimşek N, Celik HT, Erden G, Ozturk G, Düzgün AP, et al.**
Association of collagen type I alpha 1 gene polymorphism with inguinal hernia. *Hernia J Hernias Abdom Wall Surg*. août 2014;18(4):507-12.
36. **Jorgenson E, Makki N, Shen L, Chen DC, Tian C, Eckalbar WL, et al.**
A genome-wide association study identifies four novel susceptibility loci underlying inguinal hernia. *Nat Commun*. 21 déc 2015;6:10130.
37. **Novitsky YW, éditeur.**
Chirurgie des hernies, Texte d'origine: Principes actuels. Springer International Publishing; 2016.
38. **Bratzler DW, Dellinger EP, Olsen KM, Perl TM, Auwaerter PG, Bolon MK, et al.**
Clinical practice guidelines for antimicrobial prophylaxis in surgery. *Surg Infect*. févr 2013;14(1):73-156.
39. **Liang MK, Holihan JL, Itani K, Alawadi ZM, Gonzalez JRF, Askenasy EP, et al.**
Ventral Hernia Management. 2017
40. **Holihan JL, Alawadi ZM, Harris JW, Harvin J, Shah SK, Goodenough CJ, et al.**
Ventral hernia: Patient selection, treatment, and management. *Curr Probl Surg*. juill 2016;53(7):307-54.
41. **MacCormick AP, Akoh JA.**
Survey of Surgeons Regarding Prophylactic Antibiotic Use in Inguinal Hernia Repair. *Scand J Surg SJS Off Organ Finn Surg Soc Scand Surg Soc*. sept 2018;107(3):208-11.
42. **Fonnes S, Holzknacht BJ, Arpi M, Rosenberg J.**
[Prophylactic antibiotic therapy for hernia repair]. *Ugeskr Laeger*. 11 sept 2017;179(37).
43. **ERRAIMAKH A.**
LA HERNIE INGUINALE : ETUDE RETROSPECTIVE (A PROPOS DE 400 CAS). UNIVERSITE CADI AYYAD FACULTE DE MEDECINE ET DE PHARMACIE MARRAKECH; 2011.

- 44. QOREICHI M.**
Les hernies inguinales étranglées: Aspects épidémiologiques, cliniques et thérapeutiques. Etude rétrospective sur 5 ans au service de chirurgie digestive de l'hôpital Ibn Tofail: UNIVERSITE CADI AYYAD FACULTE DE MEDECINE ET DE PHARMACIE MARRAKECH; 2011.
- 45. KANDRI RODY K.**
La technique trans-abdominale préperitonéale (TAPP) versus la technique totalement extra péritonéale (TEP) dans le traitement des hernies de l'aïne: UNIVERSITE CADI AYYAD FACULTE DE MEDECINE ET DE PHARMACIE MARRAKECH; 2017.
- 46. El Omari leila.**
Les complications de la chirurgie de l'hernie de l'aïne: UNIVERSITÉ CADI AYYAD; 2018.
- 47. Elaaboudi salma.**
pathologie herniaire de l'adulte jeune: Faculté de Médecine et de Pharmacie de Marrakech; 2019.
- 48. Lau B, Kim H, Haigh PI, Tejirian T.**
Obesity increases the odds of acquiring and incarcerating noninguinal abdominal wall hernias. *Am Surg.* oct 2012;78(10):1118-21.
- 49. Sauerland S, Korenkov M, Kleinen T, Arndt M, Paul A.**
Obesity is a risk factor for recurrence after incisional hernia repair. *Hernia J Hernias Abdom Wall Surg.* févr 2004;8(1):42-6.
- 50. Doyle DJ, Garmon EH.**
American Society of Anesthesiologists Classification (ASA Class). In: *StatPearls. Treasure Island (FL): StatPearls Publishing; 2020 .*
- 51. Mayhew D, Mendonca V, Murthy BVS.**
A review of ASA physical status – historical perspectives and modern developments. *Anaesthesia.* mars 2019;74(3):373-9.
- 52. Hackett NJ, De Oliveira GS, Jain UK, Kim JYS.**
ASA class is a reliable independent predictor of medical complications and mortality following surgery. *Int J Surg Lond Engl.* juin 2015;18:184-90.
- 53. Radwan RW, Gardner A, Jayamanne H, Stephenson BM.**
Benefits of pre-emptive analgesia by local infiltration at day-case general anaesthetic open inguinal hernioplasty. *Ann R Coll Surg Engl.* juill 2018;100(6):450-3.

54. **Mireskandari SM.**
Comparison between General Anesthesia and Epidural Anesthesia in Inguinal Herniorrhaphy Regarding the Incidence of Urinary Retention. *J Anesth Clin Res.* January 2016.
55. **Bakota B, Kopljar M, Baranovic S, Miletic M, Marinovic M, Vidovic D.**
Should we abandon regional anesthesia in open inguinal hernia repair in adults? *Eur J Med Res.* 17 sept 2015;20:76.
56. **Joshi GP, Rawal N, Kehlet H, PROSPECT collaboration, Bonnet F, Camu F, et al.**
Evidence-based management of postoperative pain in adults undergoing open inguinal hernia surgery. *Br J Surg.* févr 2012;99(2):168-85.
57. **Olsen JHH, Öberg S, Andresen K, Klausen TW, Rosenberg J.**
Network meta-analysis of urinary retention and mortality after Lichtenstein repair of inguinal hernia under local, regional or general anaesthesia. *Br J Surg.* janv 2020;107(2):e91-101.
58. **Argo M, Favela J, Phung T, Huerta S. Local VS.**
other forms of anesthesia for open inguinal hernia repair: A meta-analysis of randomized controlled trials. *Am J Surg.* nov 2019;218(5):1008-15.
59. **Argo M, Timmerman C, Ochoa-Hernandez A, Ortiz C, Lopez-Huertas V, Huerta S.**
Current status of local anesthesia for inguinal hernia repair in developing countries and in the United States. *Hernia J Hernias Abdom Wall Surg.* juin 2019;23(3):621-2.
60. **Schmidt L, Öberg S, Andresen K, Rosenberg J.**
Laparoscopic repair is superior to open techniques when treating primary groin hernias in women: a nationwide register-based cohort study. *Surg Endosc.* 2019;33(1):71-8.
61. **Nilsson H, Angerås U, Sandblom G, Nordin P.**
Serious adverse events within 30 days of groin hernia surgery. *Hernia J Hernias Abdom Wall Surg.* 2016;20(3):377-85.
62. **Prakash D, Heskin L, Doherty S, Galvin R.**
Local anaesthesia versus spinal anaesthesia in inguinal hernia repair: A systematic review and meta-analysis. *Surg J R Coll Surg Edinb Irel.* févr 2017;15(1):47-57.
63. **Zamani-Ranani MS, Moghaddam NG, Firouzian A, Fazli M, Hashemi SA. A**
Comparison between Local and Spinal Anesthesia in Inguinalhernia Repair. In 2015.

64. **Goyal P, Sharma SK, Jaswal KS, Goyal SK, Ahmed ME, Sharma G, et al.**
Comparison of inguinal hernia repair under local anesthesia versus spinal anesthesia. In 2014.
65. **Symeonidis D, Baloyiannis I, Georgopoulou S, Koukoulis G, Athanasiou E, Tzovaras G.**
Laparoscopic ventral hernia repair in obese patients under spinal anesthesia. Int J Surg Lond Engl. 2013;11(9):926-9.
66. **Tzovaras G, Zacharoulis D, Georgopoulou S, Pratsas K, Stamatiou G, Hatzitheofilou C.**
Laparoscopic ventral hernia repair under spinal anesthesia: a feasibility study. Am J Surg. août 2008;196(2):191-4.
67. **Slim K, Msika S.**
Quelle technique chirurgicale pour une hernie ombilicale non compliquée? Ann Chir. août 2004;129:6-7.
68. **Huerta S, Timmerman C, Argo M, Favela J, Pham T, Kukreja S, et al.**
Open, Laparoscopic, and Robotic Inguinal Hernia Repair: Outcomes and Predictors of Complications. J Surg Res. sept 2019;241:119-27.
69. **Earle D, Roth JS, Saber A, Haggerty S, Bradley JF, Fanelli R, et al.**
SAGES guidelines for laparoscopic ventral hernia repair. Surg Endosc. 2016;30(8):3163-83.
70. **Campanelli G, Bruni PG, Morlacchi A, Lombardo F, Cavalli M.**
Primary inguinal hernia: The open repair today pros and cons. Asian J Endosc Surg. août 2017;10(3):236-43.
71. **Hair A, Paterson C, Wright D, Baxter JN, O'Dwyer PJ.**
What effect does the duration of an inguinal hernia have on patient symptoms? J Am Coll Surg. août 2001;193(2):125-9.
72. **O'Dwyer PJ, Norrie J, Alani A, Walker A, Duffy F, Horgan P.**
Observation or operation for patients with an asymptomatic inguinal hernia: a randomized clinical trial. Ann Surg. août 2006;244(2):167-73.
73. **Fitzgibbons RJ Jr, Giobbie-Hurder A, Gibbs JO, Dunlop DD, Reda DJ, McCarthy M Jr, Neumayer LA.**
Watchful waiting vs repair of inguinal hernia in minimally symptomatic men: a randomized clinical trial. 18 janv 2006 .

74. **Kokotovic D.**
Watchful waiting as a treatment strategy for patients with a ventral hernia appears to be safe. *avr* 2016 .
75. **Nieuwenhuizen J, Halm JA, Jeekel J, Lange JF.**
Natural course of incisional hernia and indications for repair. 2007.
76. **Lauscher JC, Leonhardt M, Martus P, zur Hausen G, Aschenbrenner K, Zurbuchen U, et al.**
Beobachtung vs. Operation oligosymptomatischer Narbenhernien. *Chir.* 1 janv 2016;87(1):47-55.
77. **Reistrup H, Zetner DB, Andersen K, Rosenberg J.**
A watchful waiting strategy in ventral and inguinal hernias. *Ugeskr Laeger.* 28 mai 2018;180(22).
78. **Helgstrand F, Rosenberg J, Kehlet H, Bisgaard T.**
Outcomes after emergency versus elective ventral hernia repair: a prospective nationwide study. *World J Surg.* oct 2013;37(10):2273-9.
79. **Helgstrand F, Rosenberg J, Bay-Nielsen M, Friis-Andersen H, Wara P, Jorgensen LN, et al.**
Establishment and initial experiences from the Danish Ventral Hernia Database. *Hernia J Hernias Abdom Wall Surg.* avr 2010;14(2):131-5.
80. **Bernardi K, Martin AC, Holihan JL, Olavarria OA, Flores-Gonzalez JR, Cherla DV, et al.**
Is non-operative management warranted in ventral hernia patients with comorbidities? A case-matched, prospective 3 year follow-up, patient-centered study. *Am J Surg.* 1 déc 2019;218(6):1234-8.
81. **Wolf LL, Ejiofor JI, Wang Y, Hunink MG, Losina E, Haider AH, et al.**
Management of Reducible Ventral Hernias: Clinical Outcomes and Cost-effectiveness of Repair at Diagnosis Versus Watchful Waiting. *Ann Surg.* 2019;269(2):358-66.
82. **Towfigh S.**
Inguinal Hernia: Four Open Approaches. *Surg Clin North Am.* juin 2018;98(3):623-36.
83. **Hope W.**
Textbook of Hernia. Springer International Publishing Switzerland.; 2017.
84. **CATTERINA A.**
Bassini's Operation for the Radical Treatment of Inguinal Hernia, Etc. London; Bolzano printed; 1934. 57 p.

85. **Fingerhut A, Pélissier É.**
Trattamento chirurgico delle ernie inguinali: scelta del procedimento. EMC – Tec Chir Addom. 1 janv 2009;15(1):1-8.
86. **Bendavid R, Koch A, Iakovlev VV.**
The Shouldice Repair 2016. In: Hope WW, Cobb WS, Adrales GL, éditeurs. Textbook of Hernia. Cham: Springer International Publishing; 2017. p. 53-67.
87. **Tschuor C, Metzger J, Clavien P-A, Vonlanthen R, Lehmann K.**
Inguinal hernia repair in Switzerland. Hernia J Hernias Abdom Wall Surg. oct 2015;19(5):741-5.
88. **Amato B, Moja L, Panico S, Persico G, Rispoli C, Rocco N, et al.**
Shouldice technique versus other open techniques for inguinal hernia repair. Cochrane Database Syst Rev. 18 avr 2012;(4):CD001543.
89. **Bracale U, Melillo P, Pignata G, Di Salvo E, Rovani M, Merola G, et al.**
Which is the best laparoscopic approach for inguinal hernia repair: TEP or TAPP? A systematic review of the literature with a network meta-analysis. Surg Endosc. déc 2012;26(12):3355-66.
90. **Gass M, Banz VM, Rosella L, Adamina M, Candinas D, Güller U. TAPP or TEP?**
Population-based analysis of prospective data on 4,552 patients undergoing endoscopic inguinal hernia repair. World J Surg. déc 2012;36(12):2782-6.
91. **Wittenbecher F, Scheller-Kreinsen D.**
Comparison of hospital costs and length of stay associated with open-mesh, totally extraperitoneal inguinal hernia repair, and transabdominal preperitoneal inguinal hernia repair: an analysis of observational data using propensity score matching. Surg Endosc. avr 2013;27(4):1326-33.
92. **Vărcuș F, Duță C, Dobrescu A, Lazăr F, Papurica M, Tarta C, et al.**
Laparoscopic Repair of Inguinal Hernia TEP versus TAPP. Chir Buchar Rom 1990. août 2016;111(4):308-12.
93. **Aiolfi A, Cavalli M, Micheletto G.**
Primary inguinal hernia: systematic review and Bayesian network meta-analysis comparing open, laparoscopic transabdominal preperitoneal, totally extraperitoneal, and robotic preperitoneal repair. Hernia J Hernias Abdom Wall Surg. juin 2019;23(3):473-84.

94. **MacQueen IT, Chen DC, Amid PK.**
Lichtenstein Tension-Free Hernioplasty. In: Hope WW, Cobb WS, Adrales GL, éditeurs. Textbook of Hernia. Cham: Springer International Publishing; 2017. p. 69-77.
95. **Fromont G.**
Technique de hernioplastie par voie transabdomino-préperitonéale. EMC Tech Chir – Appar Dig 40-137-B. 2006;
96. **Greenberg JA.**
Laparoscopic TAPP Repair. In: Hope WW, Cobb WS, Adrales GL, éditeurs. Textbook of Hernia. Cham: Springer International Publishing; 2017. p. 91-7.
97. **Felix EL, Michas CA, Gonzalez MH.**
Laparoscopic hernioplasty. Surg Endosc. 1 sept 1995;9(9):984-9.
98. **O'Rourke A, Zell JA, Varkey-Zell TT, Barone JL, Bayona M.**
Laparoscopic diagnosis and repair of asymptomatic bilateral inguinal hernias. Am J Surg. janv 2002;183(1):15-9.
99. **Dulucq J-L, Wintringer P, Mahajna A.**
Occult hernias detected by laparoscopic totally extra-peritoneal inguinal hernia repair: a prospective study. Hernia J Hernias Abdom Wall Surg. août 2011;15(4):399-402.
100. **Krishna A, Misra MC, Bansal VK, Kumar S, Rajeshwari S, Chabra A.**
Laparoscopic inguinal hernia repair: transabdominal preperitoneal (TAPP) versus totally extraperitoneal (TEP) approach: a prospective randomized controlled trial. Surg Endosc. mars 2012;26(3):639-49.
101. **VALVERDE A.**
Cure de hernie inguinale par abord laparoscopique intrapéritonéal. Cure Hernie Inguinale Par Abord Laparoscopique Intrapéritonéal. 2008;145(3):272-5.
102. **Patterson M, Walters D, Browder W.**
Postoperative bowel obstruction following laparoscopic surgery. Am Surg. 1 oct 1993;59(10):656-7.
103. **Al Mahroos M, Vassiliou M.**
Laparoscopic Totally Extraperitoneal (TEP) Inguinal Hernia Repair. In: Hope WW, Cobb WS, Adrales GL, éditeurs. Textbook of Hernia. Cham: Springer International Publishing; 2017. p. 99-107.

- 104. Begin G-F.**
Traitement des hernies inguinales par laparoscopie par voie totalement extrapéritonéale. Tech Chir – Appar Dig EM-Consulte. 21 août 2007 ;(2([40-137-A]):1-9).
- 105. Holihan J, Liang MK.**
Umbilical Hernias. In: Hope WW, Cobb WS, Adrales GL, éditeurs.
Textbook of Hernia. Cham: Springer International Publishing; 2017. p. 305-15.
- 106. Bouillot J-L.**
Hernie ombilicale de l'adulte. EMC Tech Chir – Appar Dig 40-145. 2000 [cité 7 févr 2020]; Disponible sur: <https://www.em-consulte.com/article/22065/hernie-ombilicale-de-l-adulte>
- 107. Christoffersen MW, Helgstrand F, Rosenberg J, Kehlet H, Bisgaard T.**
Lower Reoperation Rate for Recurrence after Mesh versus Sutured Elective Repair in Small Umbilical and Epigastric Hernias. A Nationwide Register Study. World J Surg. 1 nov 2013;37(11):2548-52.
- 108. Kaufmann R, Halm JA, Eker HH, Klitsie PJ, Nieuwenhuizen J, van Geldere D, et al.**
Mesh versus suture repair of umbilical hernia in adults: a randomised, double-blind, controlled, multicentre trial. Lancet Lond Engl. 03 2018;391(10123):860-9.
- 109. Shrestha D, Shrestha A, Shrestha B.**
Open mesh versus suture repair of umbilical hernia: Meta-analysis of randomized controlled trials. Int J Surg Lond Engl. févr 2019;62:62-6.
- 110. Lockhart K, Dunn D, Teo S, Ng JY, Dhillon M, Teo E, et al.**
Mesh versus non-mesh for inguinal and femoral hernia repair. Cochrane Database Syst Rev. 13 sept 2018;9:CD011517.
- 111. Bittner R, Bingener-Casey J, Dietz U, Fabian M, Ferzli GS, Fortelny RH, et al.**
Guidelines for laparoscopic treatment of ventral and incisional abdominal wall hernias (International Endohernia Society (IEHS)-part 1. Surg Endosc. janv 2014;28(1):2-29.
- 112. Lechaux J-P, Lechaux D, Chevrel J-P.**
Traitement des éventrations de la paroi abdominale. EMC – Chir. 1 déc 2004;1(6):601-19.
- 113. Cassar K, Munro A.**
Surgical treatment of incisional hernia. BJS Br J Surg. 2002;89(5):534-45.

114. **Hesselink V, Luijendijk R L, Wilt J.**
An evaluation of risk factors in incisional hernia recurrence. Surg Gynecol Obstet. 1 mars 1993;176(3):228-34.
115. **Luijendijk RW, Hop WC, van den Tol MP, de Lange DC, Braaksma MM, IJzermans JN, et al.**
A comparison of suture repair with mesh repair for incisional hernia. N Engl J Med. 10 août 2000;343(6):392-8.
116. **Luijendijk RW, Lemmen MHM, Hop WCJ, Wereldsma JCJ.**
Incisional Hernia Recurrence following "Vest-Over-Pants" or Vertical Mayo Repair of Primary Hernias of the Midline. World J Surg. 1 janv 1997;21(1):62-6.
117. **Gibson CL.**
OPERATION FOR CURE OF LARGE VENTRAL HERNIA. Ann Surg. août 1920;72(2):214-7.
118. **CLOTTEAU J.**
Cure des grandes éventrations cicatricielles médianes par un procédé de plastie aponévrotique. 1979;
119. **Welti H, Eudel F.**
Un procédé de cure radicale des éventrations postopératoires par auto-étalement des muscles grands droits après incision du feuillet antérieur de leur gaine. Mem Acad Chir. 1941;
120. **Abrahamson J.**
The Shoelace Repair. In: Bendavid R, Abrahamson J, Arregui ME, Flament JB, Phillips EH, éditeurs. Abdominal Wall Hernias: Principles and Management. New York, NY: Springer; 2001. p. 483-6.
121. **Silva AL.**
Surgical correction of longitudinal median or paramedian incisional hernia. Surg Gynecol Obstet. avr 1979;148(4):579-83.
122. **Ramirez OM, Giroto JA.**
Closure of Chronic Abdominal Wall Defects: The Components Separation Technique. In: Bendavid R, Abrahamson J, Arregui ME, Flament JB, Phillips EH, éditeurs. Abdominal Wall Hernias: Principles and Management. New York, NY: Springer; 2001. p. 487-96.
123. **Chevrel JP,, Flament JB.**
Les éventrations de la paroi abdominale. Rapp Au 92ème Congrès Fr Chir AFC Masson Paris. 1990;

124. **SLIM K, PEZET D, CHIPPONI J.**
Large incisional hernias : a technique using a new aponeurotic overlap and prosthesis : surgical technique. Large Incisional Hernias Tech Using New Aponeurotic Overlap Prosthesis Surg Tech. 1995;161(11):847-9.
125. **Schumpelick V.**
Does every hernia demand a mesh repair? A critical review. Hernia. 1 mars 2001;5(1):5-8.
126. **Herszage L.**
Indication and Limitations of Suture Closure — Significance of Relaxing Incisions. In: Schumpelick V, Kingsnorth AN, éditeurs. Incisional Hernia. Berlin, Heidelberg: Springer; 1999. p. 279-86.
127. **Cevasco M, Itani K.**
Ventral Hernia Repair with Synthetic, Composite, and Biologic Mesh: Characteristics, Indications, and Infection Profile. Surg Infect. 22 août 2012;13:209-15.
128. **Earle D.**
How to Choose a Mesh in Hernia Repair. In: Davis, SS, Dakin G, Bates A, éditeurs. The SAGES Manual of Hernia Surgery. Cham: Springer International Publishing; 2019. p. 97-107.
129. **Bueno-Lledó J, Torregrosa-Gallud A, Sala-Hernandez A, Carbonell-Tatay F, Pastor PG, Diana SB, et al.**
Predictors of mesh infection and explantation after abdominal wall hernia repair. Am J Surg. 1 janv 2017;213(1):50-7.
130. **Smart NJ, Marshall M, Daniels IR.**
Biological meshes: a review of their use in abdominal wall hernia repairs. Surg J R Coll Surg Edinb Irel. juin 2012;10(3):159-71.
131. **Carbonell AM, Criss CN, Cobb WS, Novitsky YW, Rosen MJ.**
Outcomes of synthetic mesh in contaminated ventral hernia repairs. J Am Coll Surg. déc 2013;217(6):991-8.
132. **FitzGerald JF, Kumar AS.**
Biologic versus Synthetic Mesh Reinforcement: What are the Pros and Cons? Clin Colon Rectal Surg. déc 2014;27(4):140-8.
133. **Montgomery A.**
The battle between biological and synthetic meshes in ventral hernia repair. Hernia J Hernias Abdom Wall Surg. févr 2013;17(1):3-11.

134. **Harsløf S, Krum-Møller P, Sommer T, Zinther N, Wara P, Friis-Andersen H.**
Effect of fixation devices on postoperative pain after laparoscopic ventral hernia repair: a randomized clinical trial of permanent tacks, absorbable tackers, and synthetic glue. *Langenbecks Arch Surg.* juin 2018;403(4):529-37.
135. **Bansal VK, Misra MC, Kumar S, Rao YK, Singhal P, Goswami A, et al.**
A prospective randomized study comparing suture mesh fixation versus tacker mesh fixation for laparoscopic repair of incisional and ventral hernias. *Surg Endosc.* mai 2011;25(5):1431-8.
136. **Bansal VK, Asuri K, Panaiyadiyan S, Kumar S, Subramaniam R, Ramachandran R, et al.**
Comparison of Absorbable Versus Nonabsorbable Tackers in Terms of Long-term Outcomes, Chronic Pain, and Quality of Life After Laparoscopic Incisional Hernia Repair: A Randomized Study. *Surg Laparosc Endosc Percutan Tech.* déc 2016;26(6):476-83.
137. **Khan RMA, Bughio M, Ali B, Hajibandeh S, Hajibandeh S.**
Absorbable versus non-absorbable tacks for mesh fixation in laparoscopic ventral hernia repair: A systematic review and meta-analysis. *Int J Surg.* 1 mai 2018;53:184-92.
138. **Reynvoet E, Deschepper E, Rogiers X, Troisi R, Berrevoet F.**
Laparoscopic ventral hernia repair: is there an optimal mesh fixation technique? A systematic review. *Langenbecks Arch Surg.* janv 2014;399(1):55-63.
139. **Hawn MT, Snyder CW, Graham LA, Gray SH, Finan KR, Vick CC.**
Long-term follow-up of technical outcomes for incisional hernia repair. *J Am Coll Surg.* mai 2010;210(5):648-55, 655-7.
140. **Eriksson A, Rosenberg J, Bisgaard T.**
Surgical treatment for giant incisional hernia: a qualitative systematic review. *Hernia J Hernias Abdom Wall Surg.* févr 2014;18(1):31-8.
141. **Choudhry E, Sheth J, Darshan J.**
A systemic analysis of patients undergoing open ventral hernia repair (2011-2017). *Int Surg J.* 25 juin 2018;5:2567.
142. **Lamani YP, Halbhavi SN, Goudar BV, Kalaburgi EB, C VGY.**
Open mesh repair, is still a standard technique for incisional hernia: a comparison study between sublay and onlay technique in the era of laparoscopy. *Int Surg J.* 26 févr 2018;5(3):834-7.

143. **Sevinc B, . OA Ay S et al.**
Randomized prospective comparison of long-term results of onlay and sublay mesh repair techniques for incisional hernia. *Turk J Surg.* 15 mai 2018
144. **Ibrahim T, Ahmed W, Ahmed I, Mushtaq K, Hussain A, Ahmed N.**
COMPARISON OF ONLAY VERSUS SUBLAY MESH REPAIR FOR VENTRAL ABDOMINAL HERNIAS. A RANDOMIZED CONTROLLED TRIAL. *Pak Armed Forces Med J.* 31 déc 2018;68(6):1700-4.
145. **Raghuveer M., Muralidhar S, Shetty H.**
Onlay versus sublay mesh repair for ventral hernia. *Int Surg J.* 26 févr 2018;5(3):823-6.
146. **Shehryar HA, Shahka MA, Javed MU.**
Comparison of sublay versus onlay mesh technique of ventral hernia repair. *Pak J Med Health Sci.* 1 janv 2018;12:57-9.
147. **Dharmendra B., Vijaykumar N.**
A comparative study of on-lay and sub-lay mesh repair of ventral wall hernias in a tertiary health care centre. *Int Surg J.* 25 sept 2018;5(10):3386-90.
148. **Holihan JL, Hannon C, Goodenough C, Flores-Gonzalez JR, Itani KM, Olavarria O, et al.**
Ventral Hernia Repair: A Meta-Analysis of Randomized Controlled Trials. *Surg Infect.* sept 2017;18(6):647-58.
149. **Holihan JL, Bondre I, Askenasy EP, Greenberg JA, Keith JN, Martindale RG, et al.**
Sublay versus underlay in open ventral hernia repair. *J Surg Res.* 1 mai 2016;202(1):26-32.
150. **Holihan JL, Nguyen DH, Nguyen MT, Mo J, Kao LS, Liang MK.**
Mesh Location in Open Ventral Hernia Repair: A Systematic Review and Network Meta-analysis. *World J Surg.* 1 janv 2016;40(1):89-99.
151. **Stoppa R.**
Hernia of the Abdominal Wall. In: Chevrel JP, éditeur. *Hernias and Surgery of the abdominal wall [Internet].* Berlin, Heidelberg: Springer; 1998. p. 171-277.
152. **Rives J .**
Les grandes éventrations. *Chirurgie des parois de l'abdomen.* Springer. 1985;
153. **Chevrel JP.**
Chirurgie des parois de l'abdomen. Springer. 1985;

154. **Leblanc K.**
Laparoscopic Hernia Surgery: An operative guide. CRC Press; 2002. 306 p.
155. **Loriau J, Manaouil D, Verhaeghe P.**
Cœlioscopie : les éventrations sur orifices de trocarts. *Ann Chir.* 1 avr 2002;127(4):252-6.
156. **LeBlanc KA.**
Herniorrhaphy with the use of transfascial sutures. In: *Laparoscopic hernia surgery An operative guide.* In 2003. p. 115-124. (Arnold London;).
157. **Riet M, Steenwijk PJ, Kleinrensink GJ, Steyerberg EW, Bonjer HJ.**
Tensile strength of mesh fixation methods in laparoscopic incisional hernia repair. *Surg Endosc Interv Tech.* 1 déc 2002;16(12):1713-6.
158. **Hodonou AM, Sambo BT, Gandaho IE, Babatounde A, Allodé AS, Mensah E.**
Caractéristiques Epidémiologiques Et Thérapeutiques Des Hernies Pariétales Au Centre Hospitalier Universitaire Du Borgou A Parakou, Bénin. :4.
159. **Lindmark M, Strigård K, Löwenmark T, Dahlstrand U, Gunnarsson U.**
Risk Factors for Surgical Complications in Ventral Hernia Repair. *World J Surg.* 2018;42(11):3528-36.
160. **Nordin P, Ahlberg J, Johansson H, Holmberg H, Hafström L.**
Risk factors for injuries associated with damage claims following groin hernia repair. *Hernia J Hernias Abdom Wall Surg.* 2017;21(2):215-21.
161. **Fofana – ETUDE EPIDEMIO–CLINIQUE DES HERNIES ABDOMINALES AU CENTRE DE SANTE DE REFERENCE DE LA COMMUNE VI DU DISTRICT DE BAMAKO– 2010.**
162. **Callistus B, Abbas A.**
The Epidemiology of Hernias in Tamale, Northern Ghana | Victor Mogre – *Academia.edu.* 2015,3(3): 269–274.
163. **Arenal JJ, Rodríguez-Vielba P, Gallo E, Tinoco C.**
Hernias of the abdominal wall in patients over the age of 70 years. *Eur J Surg.* 2002;168(8-9):460-3.
164. **Beck M, Gillion J–F, Soler M, Pélissier E, Palot J–P, Ngo P.**
Traitement chirurgical des hernies de l'aîne par voie inguinale. *Datatraitest0140–71962.* 11 janv 2017

165. **Kokotovic D ,Burcharth J.**
Systemic inflammatory response after hernia repair: a systematic review. –Nov 2017. 402(7):1023–1037.
166. **Dabbas N, Adams K, Pearson K, Royle G.**
Frequency of abdominal wall hernias: is classical teaching out of date? JRSM Short Rep. 19 janv 2011;2(1).
167. **Olory–Togbé J–L, GBESsn D, Padonou N, Af J.**
HERNIES PARIETALES AU CNHU HKII DE COTONOU. :5.
168. **Orchard MR, Wright JA, Kelly A, McCabe DJ, Hewes J.**
The impact of healthcare rationing on elective and emergency hernia repair. Hernia J Hernias Abdom Wall Surg. 2016;20(3):405-9.
169. **Meagher H , Clarke M**
Gestion conservatrice de l'infection du site maillé dans la chirurgie de réparation de hernie: une série de cas– 2015 avr; 19 (2): 231–7.
170. **Fischer J.**
An analysis of risk factors of incisional hernia in a tertiary environment [SMJ] – Journal médical Stanley. mai 2016; 263 (5):
171. **Subramanian A, Clapp ML, Hicks SC, Awad SS, Liang MK.**
Laparoscopic ventral hernia repair: primary versus secondary hernias. J Surg Res. 1 mai 2013;181(1):e1–5.
172. **Mabula JB, Chalya PL.**
Surgical management of inguinal hernias at Bugando Medical Centre in northwestern Tanzania: our experiences in a resource–limited setting. BMC Res Notes. 25 oct 2012;5(1):585.
173. **Schlosser KA, Arnold MR, Otero J, Prasad T, Lincourt A, Colavita PD, et al.**
Deciding on Optimal Approach for Ventral Hernia Repair: Laparoscopic or Open. J Am Coll Surg. 2019;228(1):54-65.
174. **Ahonen–Siirtola M, Rautio T, Ward J, Kössi J, Ohtonen P, Mäkelä J.**
Complications in Laparoscopic Versus Open Incisional Ventral Hernia Repair. A Retrospective Comparative Study. World J Surg. déc 2015;39(12):2872-7.

175. **Itani KMF, Hur K, Kim LT, Anthony T, Berger DH, Reda D, et al.**
Comparison of laparoscopic and open repair with mesh for the treatment of ventral incisional hernia: a randomized trial. *Arch Surg Chic Ill* 1960. avr 2010;145(4):322-8; discussion 328.
176. **Rogmark P, Petersson U, Bringman S, Eklund A, Ezra E, Sevonius D, et al.**
Short-term outcomes for open and laparoscopic midline incisional hernia repair: a randomized multicenter controlled trial: the ProLOVE (prospective randomized trial on open versus laparoscopic operation of ventral eventrations) trial. *Ann Surg.* juill 2013;258(1):37-45.
177. **Eker HH, Hansson BME, Buunen M, Janssen IMC, Pierik REGJM, Hop WC, et al.**
Laparoscopic vs. open incisional hernia repair: a randomized clinical trial. *JAMA Surg.* mars 2013;148(3):259-63.
178. **Arita NA, Nguyen MT, Nguyen DH, Berger RL, Lew DF, Suliburk JT, et al.**
Laparoscopic repair reduces incidence of surgical site infections for all ventral hernias. *Surg Endosc.* juill 2015;29(7):1769-80.
179. **Stirler VMA, Schoenmaeckers EJP, de Haas RJ, Raymakers JTFJ, Rakic S.**
Laparoscopic repair of primary and incisional ventral hernias: the differences must be acknowledged: A prospective cohort analysis of 1,088 consecutive patients. *Surg Endosc.* mars 2014;28(3):891-5.
180. **Bisgaard T, Kehlet H, Bay-Nielsen M, Iversen MG, Rosenberg J, Jørgensen LN.**
A nationwide study on readmission, morbidity, and mortality after umbilical and epigastric hernia repair. *Hernia J Hernias Abdom Wall Surg.* oct 2011;15(5):541-6.
181. **Rahiri J-L, Coomarasamy C, Poole L, Hill AG, Poole G.**
Laparoscopic Ventral Hernia Repair in South Auckland, New Zealand—A Retrospective Review. *J Surg Res.* 1 févr 2019;234:287-93.
182. **Li LT, Jafrani RJ, Becker NS, Berger RL, Hicks SC, Davila JA, et al.**
Outcomes of acute versus elective primary ventral hernia repair. *J Trauma Acute Care Surg.* févr 2014;76(2):523-8.
183. **Mason RJ, Moazzez A, Sohn HJ, Berne TV, Katkhouda N.**
Laparoscopic versus open anterior abdominal wall hernia repair: 30-day morbidity and mortality using the ACS-NSQIP database. *Ann Surg.* oct 2011;254(4):641-52.

- 184. BARCHAH O.**
La prothèse idéale pour cure d'événtration post-opératoire: étude rétrospective au service de chirurgie viscérale. FACULTÉ DE MÉDECINE ET DE PHARMACIE MARRAKECH: UNIVERSITÉ CADI AYYAD; 2017.
- 185. Bisgaard T, Kehlet H, Bay-Nielsen MB, Iversen MG, Wara P, Rosenberg J, et al.**
Nationwide study of early outcomes after incisional hernia repair. *Br J Surg.* déc 2009;96(12):1452-7.
- 186. Lasses Martínez B, Peña Soria MJ, Cabeza Gómez JJ, Jiménez Valladolid D, Flores Gamarra M, Fernández Pérez C, et al.**
Surgical treatment of large incisional hernias with intraperitoneal composite mesh: a cohort study. *Hernia J Hernias Abdom Wall Surg.* 2017;21(2):253-60.
- 187. Ott V.**
CURES D'EVENTRATION AVEC RENFORCEMENT PAR UN FILET DE « MERSILENE® » EN POSITION PREPERITONEALE. UNIVERSITÉ DE GENEVE; 2003.
- 188. Mita K, Fujino K, Asakawa H, Matsuyama T, Hayashi T, Ito H.**
Postoperative bleeding complications after endoscopic inguinal hernia repair in patients receiving anticoagulation agents, antiplatelet agents, or both. *Asian J Endosc Surg.* janv 2020;13(1):71-6.
- 189. Köckerling F, Roessing C, Adolf D, Schug-Pass C, Jacob D.**
Has endoscopic (TEP, TAPP) or open inguinal hernia repair a higher risk of bleeding in patients with coagulopathy or antithrombotic therapy? Data from the Herniamed Registry. *Surg Endosc.* mai 2016;30(5):2073-81.
- 190. Zuiki T, Ohki J, Ochi M, Lefor AK.**
Laparoscopic totally extraperitoneal (TEP) inguinal hernia repair in patients with previous lower abdominal surgery. *Surg Endosc.* 2018;32(12):4757-62.
- 191. Nordestgaard AG, Bodily KC, W.Osborne R, Buttorff JD.**
Major vascular injuries during laparoscopic procedures. *Am J Surg.* 1 mai 1995;169(5):543-5.
- 192. Marret H, Pierre F, Chapron C, Perrotin F, Body G, Lansac J.**
Complications de la coelioscopie occasionnées par les trocards.. 8 mars 2008
- 193. Christoffersen MW, Helgstrand F, Rosenberg J, Kehlet H, Strandfelt P, Bisgaard T.**
Long-term recurrence and chronic pain after repair for small umbilical or epigastric hernias: a regional cohort study. *Am J Surg.* avr 2015;209(4):725-32.

194. **Sánchez LJ, Piccoli M, Ferrari CG, Coccozza E, Cesari M, Maida P, et al.**
Laparoscopic ventral hernia repair: Results of a two thousand patients prospective multicentric database. *Int J Surg.* 1 mars 2018;51:31-8.
195. **Kouhia S, Vironen J, Hakala T, Paajanen H.**
Open Mesh Repair for Inguinal Hernia is Safer than Laparoscopic Repair or Open Non-mesh Repair: A Nationwide Registry Study of Complications. *World J Surg.* août 2015;39(8):1878-84; discussion 1885–1886.
196. **McCormack K, Scott N, Go PM.N.Y.H, Ross SJ, Grant A,.**
Laparoscopic techniques versus open techniques for repair of a hernia in the groin. *Collab EU Hernia Trialists.* 20 janv 2003
197. **Schmedt CG, Sauerland S, Bittner R.**
Comparison of endoscopic procedures vs Lichtenstein and other open mesh techniques for inguinal hernia repair: a meta-analysis of randomized controlled trials. *Surg Endosc.* févr 2005;19(2):188-99.
198. **Fan JKM, Liu J, Chen K, Yang X, Xu X, Choi HK, et al.**
Preperitoneal closed-system suction drainage after totally extraperitoneal hernioplasty in the prevention of early seroma formation: a prospective double-blind randomised controlled trial. *Hernia J Hernias Abdom Wall Surg.* 2018;22(3):455-65.
199. **Łomnicki J, Leszko A, Kuliś D, Szura M.**
Current treatment of the inguinal hernia – the role of the totally extraperitoneal (TEP) hernia repair. *Folia Med Cracov.* 2018;58(3):103-14.
200. **Sharma A, Mehrotra M, Khullar R, Soni V, Baijal M, Chowbey PK.**
Laparoscopic ventral/incisional hernia repair: a single centre experience of 1,242 patients over a period of 13 years. *Hernia.* 1 avr 2011;15(2):131-9.
201. **Sharma A, Khullar R, Soni V, Baijal M, Kapahi A, Najma K, et al.**
Iatrogenic enterotomy in laparoscopic ventral/incisional hernia repair: a single center experience of 2,346 patients over 17 years. *Hernia.* 1 oct 2013;17(5):581-7.
202. **Krpata DM, Prabhu AS, Tastaldi L, Huang L-C, Rosen MJ, Poulouse BK.**
Impact of inadvertent enterotomy on short-term outcomes after ventral hernia repair: An AHSQC analysis. *Surgery.* 1 août 2018;164(2):327-32.

203. **Köckerling .F, R. Bittner, D. A. Jacob, L. Seidelmann, T. Keller, D. Adolf, et al.**
TEP versus TAPP: comparison of the perioperative outcome in 17,587 patients with a primary unilateral inguinal hernia. 19 févr 2015
204. **Bittner R, Arregui ME, Bisgaard T, Dudai M, Ferzli GS, Fitzgibbons RJ, et al.**
Guidelines for laparoscopic (TAPP) and endoscopic (TEP) treatment of inguinal Hernia [International Endohernia Society (IEHS)]. Surg Endosc. sept 2011;25(9):2773-843.
205. **Fitzgibbons RJ, Camps J, Cornet DA, Nguyen NX, Litke BS, Annibali R, et al.**
Laparoscopic inguinal herniorrhaphy. Results of a multicenter trial. Ann Surg. janv 1995;221(1):3-13.
206. **Lee SL, DuBois JJ, Rishi M.**
Testicular damage after surgical groin exploration for elective herniorrhaphy. J Pediatr Surg. févr 2000;35(2):327-30.
207. **Brandt-Kerkhof A, van Mierlo M, Schep N, Renken N, Stassen L.**
Follow-up period of 13 years after endoscopic total extraperitoneal repair of inguinal hernias: a cohort study. Surg Endosc. mai 2011;25(5):1624-9.
208. **Bouchot O, Branchereau J, Perrouin-Verbe MA.**
Influence of inguinal hernia repair on male fertility. J Visc Surg. 2018;155 Suppl 1:S37-40.
209. **Shin D, Lipshultz LI, Goldstein M, Barmé GA, Fuchs EF, Nagler HM, et al.**
Herniorrhaphy with polypropylene mesh causing inguinal vasal obstruction: a preventable cause of obstructive azoospermia. Ann Surg. avr 2005;241(4):553-8.
210. **Štula I, Družijanić N, Sapunar A, Perko Z, Bošnjak N, Kraljević D.**
Antisperm antibodies and testicular blood flow after inguinal hernia mesh repair. Surg Endosc. déc 2014;28(12):3413-20.
211. **Hallén M, Sandblom G, Nordin P, Gunnarsson U, Kvist U, Westerdahl J.**
Male infertility after mesh hernia repair: A prospective study. Surgery. févr 2011;149(2):179-84.
212. **Hallén M, Westerdahl J, Nordin P, Gunnarsson U, Sandblom G.**
Mesh hernia repair and male infertility: A retrospective register study. Surgery. 1 janv 2012;151(1):94-8.
213. **Mj C, R D, Cf K, T W, V C.**
Antisperm autoantibody response after unilateral vas deferens ligation in rats: when does it develop? J Androl. 1 sept 2002;23(5):669-73.

214. **Kordzadeh A, Liu MO, Jayanthi NV.**
Male infertility following inguinal hernia repair: a systematic review and pooled analysis. *Hernia J Hernias Abdom Wall Surg.* 2017;21(1):1-7.
215. **Bendavid R.**
« Dysejaculation » : an unusual complication of inguinal herniorrhaphy. *Postgrad Gen Surg.* 1992;4(2):139-41.
216. **Aasvang EK, Møhl B, Kehlet H.**
Ejaculatory pain: a specific postherniotomy pain syndrome? *Anesthesiology.* août 2007;107(2):298-304.
217. **Khodari M, Ouzzane A, Marcelli F, Yakoubi R, Mitchell V, Zerbib P, et al.**
[Azoospermia and a history of inguinal hernia repair in adult]. *Progres En Urol J Assoc Francaise Urol Soc Francaise Urol.* oct 2015;25(12):692-7.
218. **BELHADJ A, SAIDANI A, CHEBBI faouzi.**
LES HERNIES DE L AINE. Au XXXIX Ème Congrès Natl Chir Tunis. mars 2018;239.
219. **Ravindran R, Bruce J, Debnath D, Poobalan AS, King PM.**
A United Kingdom survey of surgical technique and handling practice of inguinal canal structures during hernia surgery. *Surgery.* 2006;139(4):523-6.
220. **Mccormack K, Wake BL, Fraser C, Vale L, Perez J, Grant A.**
Transabdominal pre-peritoneal (TAPP) versus totally extraperitoneal (TEP) laparoscopic techniques for inguinal hernia repair: A systematic review. *Hernia J Hernias Abdom Wall Surg.* 1 juin 2005;9:109-14.
221. **Wei F-X, Zhang Y, Han W, Zhang Y, Shao Y, Ni R.**
Transabdominal Preperitoneal (TAPP) Versus Totally Extraperitoneal (TEP) for Laparoscopic Hernia Repair: A Meta-Analysis. *Surg Laparosc Endosc Percutan Tech.* 4 févr 2015;25.
222. **Mann CD, Luther A, Hart C, Finch JG.**
Laparoscopic incisional and ventral hernia repair in a district general hospital. *Ann R Coll Surg Engl.* janv 2015;97(1):22-6.
223. **McGreevy JM, Goodney PP, Birkmeyer CM, Finlayson SRG, Laycock WS, Birkmeyer JD.**
A prospective study comparing the complication rates between laparoscopic and open ventral hernia repairs. *Surg Endosc.* nov 2003;17(11):1778-80.

224. **Wassenaar E, Schoenmaeckers E, Raymakers J, van der Palen J, Rakic S.**
Mesh-fixation method and pain and quality of life after laparoscopic ventral or incisional hernia repair: a randomized trial of three fixation techniques. *Surg Endosc.* juin 2010;24(6):1296-302.
225. **Lau H, Patil NG.**
Umbilical hernia in adults. *Surg Endosc.* déc 2003;17(12):2016-20.
226. **Belli G, D'Agostino A, Fantini C, Cioffi L, Belli A, Russolillo N, et al.**
Laparoscopic incisional and umbilical hernia repair in cirrhotic patients. *Surg Laparosc Endosc Percutan Tech.* oct 2006;16(5):330-3.
227. **Kroese LF, Gillion J-F, Jeekel J, Lange JF, Kleinrensink G-J.**
Identification of risk factors for 30-day postoperative complications in patients undergoing primary ventral hernia repair: a prospective cohort study of 2,374 patients. *Surgery.* mai 2018;163(5):1160-4.
228. **Kanters AE, Krpata DM, Blatnik JA, Novitsky YM, Rosen MJ.**
Modified hernia grading scale to stratify surgical site occurrence after open ventral hernia repairs. *J Am Coll Surg.* déc 2012;215(6):787-93.
229. **Molegraaf M, Lange J, Wijsmuller A.**
Uniformity of Chronic Pain Assessment after Inguinal Hernia Repair: A Critical Review of the Literature. *Eur Surg Res Eur Chir Forsch Rech Chir Eur.* 2017;58(1-2):1-19.
230. **Bjurstrom MF, Nicol AL, Amid PK, Chen DC.**
Pain control following inguinal herniorrhaphy: current perspectives. *J Pain Res.* 2014;7:277-90.
231. **Carbonell AM, Harold KL, Mahmutovic AJ, Hassan R, Matthews BD, Kercher KW, et al.**
Local injection for the treatment of suture site pain after laparoscopic ventral hernia repair. *Am Surg.* août 2003;69(8):688-91; discussion 691-692.
232. **Saber AA, Elgamal MH, Rao AJ, Itawi EA, Martinez RL.**
Early experience with lidocaine patch for postoperative pain control after laparoscopic ventral hernia repair. *Int J Surg Lond Engl.* févr 2009;7(1):36-8.
233. **Lau H, Lee F.**
Seroma following endoscopic extraperitoneal inguinal hernioplasty – Incidence and risk factors. *Surg Endosc.* 1 déc 2003;17:1773-7.

- 234. Ulyett S, Sanders DL.**
Adverse Events After Ventral Hernia Repair. In: LeBlanc KA, Kingsnorth A, Sanders DL, éditeurs. Management of Abdominal Hernias [Internet]. Cham: Springer International Publishing; 2018
- 235. Li J, Ji Z, Shao X.**
Prevention of seroma formation after laparoscopic inguinoscrotal indirect hernia repair by a new surgical technique: A preliminary report. Int J Abdom Wall Hernia Surg. 4 janv 2018;1(2):55.
- 236. Köckerling F, Bittner R, Adolf D, Fortelny R, Niebuhr H, Mayer F, et al.**
Seroma following transabdominal preperitoneal patch plasty (TAPP): incidence, risk factors, and preventive measures. Surg Endosc. 2018;32(5):2222-31.
- 237. Bittner R, Schmedt C-G, Leibl B, Schwarz J.**
Early Postoperative and One Year Results of a Randomized Controlled Trial Comparing the Impact of Extralight Titanized Polypropylene Mesh and Traditional Heavyweight Polypropylene Mesh on Pain and Seroma Production in Laparoscopic Hernia Repair (TAPP). World J Surg. 24 mai 2011;35:1791-7.
- 238. Misra M, Kumar S, Bansal V.**
Total extraperitoneal (TEP) mesh repair of inguinal hernia in the developing world: Comparison of low-cost indigenous balloon dissection versus direct telescopic dissection: A prospective randomized controlled study. Surg Endosc. 1 avr 2008;22:1947-58.
- 239. Stucky C-C, Garvey E, Johnson D, Chapital A, Gossage C, Wasif N, et al.**
Challenging a surgical dictum: results from a 10-year experience on the safety of open inguinal herniorrhaphy in patients on chronic warfarin therapy. Hernia J Hernias Abdom Wall Surg. 23 avr 2014;19.
- 240. Bhangu A, Singh P, Pinkney T, Blazeby JM.**
A detailed analysis of outcome reporting from randomised controlled trials and meta-analyses of inguinal hernia repair. Hernia J Hernias Abdom Wall Surg. févr 2015;19(1):65-75.
- 241. Bittner R, Montgomery MA, Arregui E, Bansal V, Bingener J, Bisgaard T, et al.**
Update of guidelines on laparoscopic (TAPP) and endoscopic (TEP) treatment of inguinal hernia (International Endohernia Society). Surg Endosc. févr 2015;29(2):289-321.

- 242. Wind P, Chevrel J-P.**
Hernies de l'aîne de l'adulte. EMC – Gastro-Entérologie. 1 janv 2006;1:1-10.
- 243. Bay-Nielsen M, Kehlet H.**
Anaesthesia and post-operative morbidity after elective groin hernia repair: a nation-wide study. Acta Anaesthesiol Scand. févr 2008;52(2):169-74.
- 244. Yang B, Li Yr, Zong Z.**
Long-term outcome for open preperitoneal mesh repair of recurrent inguinal hernia. Int J Surg Lond Engl. 26 mai 2015;19:134-6.
- 245. Morales-Conde S.**
A new classification for seroma after laparoscopic ventral hernia repair. Hernia J Hernias Abdom Wall Surg. juin 2012;16(3):261-7.
- 246. Paajanen H, Scheinin T, Vironen J.**
Commentary: Nationwide analysis of complications related to inguinal hernia surgery in Finland: a 5 year register study of 55,000 operations. Am J Surg. 1 juin 2010;199(6):746-51.
- 247. Rosen MJ, Denoto G, Itani KMF, Butler C, Vargo D, Smiell J, et al.**
Evaluation of surgical outcomes of retro-rectus versus intraperitoneal reinforcement with bio-prosthetic mesh in the repair of contaminated ventral hernias. Hernia J Hernias Abdom Wall Surg. févr 2013;17(1):31-5.
- 248. Wormer BA, Walters AL, Bradley JF, Williams KB, Tsirlin VB, Augenstein VA, et al.**
Does ventral hernia defect length, width, or area predict postoperative quality of life? Answers from a prospective, international study. J Surg Res. sept 2013;184(1):169-77.
- 249. Soares KC, Baltodano PA, Hicks CW, Cooney CM, Olorundare IO, Cornell P, et al.**
Novel wound management system reduction of surgical site morbidity after ventral hernia repairs: a critical analysis. Am J Surg. févr 2015;209(2):324-32.
- 250. Liang MK, Berger RL, Li LT, Davila JA, Hicks SC, Kao LS.**
Outcomes of laparoscopic vs open repair of primary ventral hernias. JAMA Surg. nov 2013;148(11):1043-8.
- 251. Solomon TA, Wignesvaran P, Chaudry MA, Tutton MG.**
A retrospective audit comparing outcomes of open versus laparoscopic repair of umbilical/paraumbilical herniae. Surg Endosc. 1 déc 2010;24(12):3109-12.

252. **Helgstrand F, Jørgensen LN, Rosenberg J, Kehlet H, Bisgaard T.**
Nationwide prospective study on readmission after umbilical or epigastric hernia repair. *Hernia J Hernias Abdom Wall Surg.* août 2013;17(4):487-92.
253. **Koning CG, Wetterslev J, van Laarhoven CJHM, Keus F.**
The totally extraperitoneal method versus Lichtenstein's technique for inguinal hernia repair: a systematic review with meta-analyses and trial sequential analyses of randomized clinical trials. *PloS One.* 2013;8(1):e52599.
254. **O'Reilly EA, Burke JP, O'Connell PR.**
A meta-analysis of surgical morbidity and recurrence after laparoscopic and open repair of primary unilateral inguinal hernia. *Ann Surg.* mai 2012;255(5):846-53.
255. **Sanjay P, Watt DG, Ogston SA, Alijani A, Windsor JA.**
Meta-analysis of Prolene Hernia System mesh versus Lichtenstein mesh in open inguinal hernia repair. *Surg J R Coll Surg Edinb Irel.* oct 2012;10(5):283-9.
256. **Li J, Ji Z.**
Comparison of mesh-plug and Lichtenstein for inguinal hernia repair: a meta-analysis of randomized controlled trials. *Hernia J Hernias Abdom Wall Surg.* oct 2012;16(5):541-8.
257. **SANOGO M.**
ASPECTS CLINIQUES ET THERAPEUTIQUES DE LA HERNIE INGUINALE AU CENTRE DE SANTE DE REFERENCE DE LA COMMUNE II DU DISTRICT DE BAMAKO.; 2018.
258. **Naveen N, Srinath R.**
A Comparative Study between Modified Bassini's Repair and Lichtenstein Mesh Repair (LMR) of Inguinal Hernias in Rural Population. *J Clin Diagn Res JCDR.* févr 2014;8(2):88-91.
259. **Bittner JG, El-Hayek K, Strong AT, LaPinska MP, Yoo JS, Pauli EM, et al.**
First human use of hybrid synthetic/biologic mesh in ventral hernia repair: a multicenter trial. *Surg Endosc.* 1 mars 2018;32(3):1123-30.
260. **Roth JS, Brathwaite C, Hacker K, Fisher K, King J.**
Complex ventral hernia repair with a human acellular dermal matrix. *Hernia.* 1 avr 2015;19(2):247-52.
261. **Baldan N, Munegato G, Di Leo A, Lauro E, □; NE+Meshing Collaborative .**
Lessons learned from 227 biological meshes used for the surgical treatment of ventral abdominal defects. – PubMed – NCBI. 19 janv 2019

262. **Petro CC, O'Rourke CP, Posielski NM, Criss CN, Raigani S, Prabhu AS, et al.**
Designing a ventral hernia staging system. *Hernia*. 1 févr 2016;20(1):111-7.
263. **Ban KA, Minei JP, Laronga C, Harbrecht BG, Jensen EH, Fry DE, et al.**
American College of Surgeons and Surgical Infection Society: Surgical Site Infection Guidelines, 2016 Update. *J Am Coll Surg*. 1 janv 2017;224(1):59-74.
264. **Muysoms F, Campanelli G, Champault GG, DeBeaux AC, Dietz UA, Jeekel J, et al.**
EuraHS: the development of an international online platform for registration and outcome measurement of ventral abdominal wall hernia repair. *Hernia J Hernias Abdom Wall Surg*. juin 2012;16(3):239-50.
265. **Culver DH, Horan TC, Gaynes RP, Martone WJ, Jarvis WR, Emori TG, et al.**
Surgical wound infection rates by wound class, operative procedure, and patient risk index. National Nosocomial Infections Surveillance System. *Am J Med*. 16 sept 1991;91(3B):152S-157S.
266. **Julia S.**
Directive pour la prévention des infections des plaies chirurgicales,. 1985
267. **Aiken AM, Wanyoro AK, Mwangi J, Mulingwa P, Wanjohi J, Njoroge J, et al.**
Evaluation of surveillance for surgical site infections in Thika Hospital, Kenya. *J Hosp Infect*. févr 2013;83(2):140-5.
268. **Schmedt C-G, Leibl BJ, Bittner R.**
Endoscopic inguinal hernia repair in comparison with Shouldice and Lichtenstein repair. A systematic review of randomized trials. *Dig Surg*. 2002;19(6):511-7.
269. **Lundstrom KJ 1 , Sandblom G , Smithberg S , Nordin P.**
Risk factors for complications in groin hernia surgery: a national register study. – PubMed – NCBI. avr 2012
270. **Woelber E, Schrick EJ, Gessner BD, Evans HL.**
Proportion of Surgical Site Infections Occurring after Hospital Discharge: A Systematic Review. *Surg Infect*. oct 2016;17(5):510-9.
271. **Marre P, Damas JM, Penchet A, Pélissier EP.**
Traitement de la hernie inguinale de l'adulte : résultats des réparations sans tension.Sep 2001;

272. **Breuing K, Butler CE, Ferzoco S, Franz M, Hultman CS, Kilbridge JF, et al.**
Incisional ventral hernias: Review of the literature and recommendations regarding the grading and technique of repair. *Surgery*. 1 sept 2010;148(3):544-58.
273. **Paajanen H, Hermunen H.**
Long-term pain and recurrence after repair of ventral incisional hernias by open mesh: clinical and MRI study. *Langenbecks Arch Surg*. oct 2004;389(5):366-70.
274. **Albino FP, Patel KM, Nahabedian MY, Sosin M, Attinger CE, Bhanot P.**
Does mesh location matter in abdominal wall reconstruction? A systematic review of the literature and a summary of recommendations. *Plast Reconstr Surg*. nov 2013;132(5):1295-304.
275. **Basta MN, Fischer JP, Kovach SJ.**
Assessing complications and cost-utilization in ventral hernia repair utilizing biologic mesh in a bridged underlay technique. *Am J Surg*. avr 2015;209(4):695-702.
276. **Berger RL, Li LT, Hicks SC, Davila JA, Kao LS, Liang MK.**
Development and validation of a risk-stratification score for surgical site occurrence and surgical site infection after open ventral hernia repair. *J Am Coll Surg*. déc 2013;217(6):974-82.
277. **Memon AA Khan A, Zafar H et al.**
Repair of large and giant incisional hernia with onlay mesh: Perspective of a tertiary care hospital of a developing country. *Int J Surg*. 2013;
278. **Krpata DM, Blatnik JA, Novitsky YW, Rosen MJ.**
Evaluation of high-risk, comorbid patients undergoing open ventral hernia repair with synthetic mesh. *Surgery*. 1 janv 2013;153(1):120-5.
279. **Evans KK, Chim H, Patel KM, Salgado CJ, Mardini S.**
Survey on Ventral Hernias: Surgeon Indications, Contraindications, and Management of Large Ventral Hernias. 2012
280. **Langer C, Schaper A, Liersch T, Kulle B, Flosman M, Füzési L, et al.**
Prognosis factors in incisional hernia surgery: 25 years of experience. *Hernia*. 1 mars 2005;9(1):16-21.
281. **Vidović D, Jurišić D, Franjić BD, Glavan E, Ledinsky M, Bekavac-Bešlin M.**
Factors affecting recurrence after incisional hernia repair. *Hernia*. 1 août 2006;10(4):322-5.

282. **Kaoutzanis C, Leichtle SW, Mouawad NJ, Welch KB, Lampman RM, Wahl WL, et al.**
Risk factors for postoperative wound infections and prolonged hospitalization after ventral/incisional hernia repair. *Hernia J Hernias Abdom Wall Surg.* févr 2015;19(1):113-23.
283. **Arnold MR, Kao AM, Gbozah KK, Heniford BT, Augenstein VA.**
Optimal management of mesh infection: Evidence and treatment options. *Int J Abdom Wall Hernia Surg.* 4 janv 2018;1(2):42.
284. **Cherla DV, Poulouse B, Prabhu AS.**
Epidemiology and Disparities in Care: The Impact of Socioeconomic Status, Gender, and Race on the Presentation, Management, and Outcomes of Patients Undergoing Ventral Hernia Repair. *Surg Clin.* 1 juin 2018;98(3):431-40.
285. **Craig P BS; Parikh, Priti P, PhD; Markert, Ronald, PhD; Saxe, Jonathan, MD.**
Prevalence and Predictors of Hernia Infection: Does Gender Matter? – ProQuest. *Am Surg* [Internet]. avr 2016
286. **Itani KMF, Siegert CJ.**
Management of Infected Mesh in Ventral Hernias. In: Novitsky YW, éditeur. *Hernia Surgery: Current Principles.* Cham: Springer International Publishing; 2016
287. **Holihan JL, Alawadi Z, Martindale RG, Roth JS, Wray CJ, Ko TC, et al.**
Adverse Events after Ventral Hernia Repair: The Vicious Cycle of Complications. *J Am Coll Surg.* août 2015;221(2):478-85.
288. **Heniford BT, Park A, Ramshaw BJ, Voeller G.**
Laparoscopic repair of ventral hernias: nine years' experience with 850 consecutive hernias. *Ann Surg.* sept 2003;238(3):391-9; discussion 399–400.
289. **COBB WSI MD, JAMES B HARRIS, MD, JONATHAN S LOKEY, MD, ERIC S MCGILL, MD, KARIN L KLOVE, MD.**
Incisional Herniorrhaphy with Intraperitoneal Composite Mesh: A Report of 95 Cases. *Dep Surg Greenville Hosp Syst Greenville S C.* févr 2003;
290. **Petersen S, Henke G, Freitag M, Faulhaber A, Ludwig K.**
Deep prosthesis infection in incisional hernia repair: predictive factors and clinical outcome. *Eur J Surg.* 2001;167(6):453-7.
291. **Shah RH, Sharma A, Khullar R, Soni V, Baijal M, Chowbey PK.**
Laparoscopic repair of incarcerated ventral abdominal wall hernias. *Hernia.* 6 mai 2008;12(5):457.

292. **Ueda J, Nomura T, Sasaki J, Shigehara K, Yamahatsu K, Tani A, et al.**
Prosthetic repair of an incarcerated groin hernia with small intestinal resection. *Surg Today*. avr 2012;42(4):359-62.
293. **Haidenberg J, Kendrick ML, Meile T, Farley DR.**
Totally extraperitoneal (TEP) approach for inguinal hernia: the favorable learning curve for trainees. *Curr Surg*. févr 2003;60(1):65-8.
294. **Bringman S, Blomqvist P.**
Intestinal obstruction after inguinal and femoral hernia repair: a study of 33,275 operations during 1992–2000 in Sweden. *Hernia J Hernias Abdom Wall Surg*. mai 2005;9(2):178-83.
295. **Satterwhite TS, Miri S, Chung C, Spain D, Lorenz HP, Lee GK.**
Outcomes of complex abdominal herniorrhaphy: experience with 106 cases. *Ann Plast Surg*. avr 2012;68(4):382-8.
296. **Kunishige T, Takayama T, Matumoto S, Wakatsuki K, Enomoto K, Tanaka T, et al.**
A defect of the abdominal wall with intestinal fistulas after the repair of incisional hernia using Composix Kugel Patch. *Int J Surg Case Rep*. 1 janv 2013;4(9):793-7.
297. **Krpata DM, Stein SL, Eston M, Ermlich B, Blatnik JA, Novitsky YW, et al.**
Outcomes of simultaneous large complex abdominal wall reconstruction and enterocutaneous fistula takedown. *Am J Surg*. 1 mars 2013;205(3):354-9.
298. **OUARHMAN M.**
Pathologies de la paroi abdominale et traitement prothétique: expérience du CHU Mohamed VI de Marrakech. FACULTÉ DE MÉDECINE ET DE PHARMACIE MARRAKECH: UNIVERSITÉ CADI AYYAD; 2015.
299. **Fofana CH.**
ETUDE EPIDEMIO-CLINIQUE DES HERNIES ABDOMINALES AU CENTRE DE SANTE DE REFERENCE DE LA COMMUNE VI DU DISTRICT DE BAMAKO: UNIVERSITE DE BAMAKO; 2010.
300. **Blatnik JA, Krpata DM, Pesa NL, Will P, Harth KC, Novitsky YW, et al.**
Predicting severe postoperative respiratory complications following abdominal wall reconstruction. *Plast Reconstr Surg*. oct 2012;130(4):836-41.

- 301. Fischer JP, Shang EK, Butler CE, Nelson JA, Braslow BM, Serletti JM, et al.**
Validated model for predicting postoperative respiratory failure: analysis of 1706 abdominal wall reconstructions. *Plast Reconstr Surg.* nov 2013;132(5):826e-35e.
- 302. Ma Q, Xue FS, Li RP.**
Analysis of risk factors, morbidity, and cost associated with respiratory complications following abdominal wall reconstruction. *Plast Reconstr Surg.* févr 2015;135(2):459e-60e.
- 303. Fischer JP, Wes AM, Wink JD, Nelson JA, Braslow BM, Kovach SJ.**
Analysis of risk factors, morbidity, and cost associated with respiratory complications following abdominal wall reconstruction. *Plast Reconstr Surg.* janv 2014;133(1):147-56.
- 304. Patel JA, Kaufman AS, Howard RS, Rodriguez CJ, Jessie EM.**
Risk factors for urinary retention after laparoscopic inguinal hernia repairs. *Surg Endosc.* 1 nov 2015;29(11):3140-5.
- 305. Blair AB, Dwarakanath A, Mehta A, Liang H, Hui X, Wyman C, et al.**
Postoperative urinary retention after inguinal hernia repair: a single institution experience. *Hernia.* 1 déc 2017;21(6):895-900.
- 306. Sivasankaran MV, Pham T, Divino CM.**
Incidence and risk factors for urinary retention following laparoscopic inguinal hernia repair. *Am J Surg.* 1 févr 2014;207(2):288-92.
- 307. Merskey H ed.**
International association for the study of pain (IASP): subcommittee on taxonomy, classification of chronic pain, description of pain terms. *Pain.* 1986
- 308. Aasvang E, Kehlet H.**
Chronic postoperative pain: the case of inguinal herniorrhaphy. *Br J Anaesth.* juill 2005;95(1):69-76.
- 309. Heniford BT, Walters AL, Lincourt AE, Novitsky YW, Hope WW, Kercher KW.**
Comparison of generic versus specific quality-of-life scales for mesh hernia repairs. *J Am Coll Surg.* avr 2008;206(4):638-44.
- 310. Staerkle RF, Vuille-Dit-Bille RN, Fink L, Soll C, Villiger P.**
Chronic pain and quality of life after inguinal hernia repair using the COMI-hernia score. *Langenbecks Arch Surg.* sept 2017;402(6):935-47.

311. **Dulucq J-L, Wintringer P, Mahajna A.**
Laparoscopic totally extraperitoneal inguinal hernia repair: lessons learned from 3,100 hernia repairs over 15 years. *Surg Endosc.* mars 2009;23(3):482-6.
312. **Brattwall M, Warrén Stomberg M, Rawal N, Segerdahl M, Jakobsson J, Houltz E.**
Patients' assessment of 4-week recovery after ambulatory surgery. *Acta Anaesthesiol Scand.* janv 2011;55(1):92-8.
313. **Lange JFM, Kaufmann R, Wijsmuller AR, Pierie JPEN, Ploeg RJ, Chen DC, et al.**
An international consensus algorithm for management of chronic postoperative inguinal pain. *Hernia J Hernias Abdom Wall Surg.* févr 2015;19(1):33-43.
314. **Alfieri S, Amid PK, Campanelli G, Izard G, Kehlet H, Wijsmuller AR, et al.**
International guidelines for prevention and management of post-operative chronic pain following inguinal hernia surgery. *Hernia J Hernias Abdom Wall Surg.* juin 2011;15(3):239-49.
315. **Fafaj A, Tastaldi L, Alkhatib H, Zolin S, Alaedeen D, Petro C, et al.**
Surgical treatment for chronic postoperative inguinal pain – Short term outcomes of a specialized center. *Am J Surg.* 15 oct 2019
316. **Eklund A, Rudberg C, Smedberg S, Enander LK, Leijonmarck CE, Osterberg J, et al.**
Short-term results of a randomized clinical trial comparing Lichtenstein open repair with totally extraperitoneal laparoscopic inguinal hernia repair. *Br J Surg.* sept 2006;93(9):1060-8.
317. **Mahon D, Decadt B, Rhodes M.**
Prospective randomized trial of laparoscopic (transabdominal preperitoneal) vs open (mesh) repair for bilateral and recurrent inguinal hernia. *Surg Endosc.* sept 2003;17(9):1386-90.
318. **Andersson B, Hallén M, Leveau P, Bergenfelz A, Westerdahl J.**
Laparoscopic extraperitoneal inguinal hernia repair versus open mesh repair: A prospective randomized controlled trial. *Surgery.* 1 mai 2003;133(5):464-72.
319. **Heikkinen T, Bringman S, Ohtonen P, Kunelius P, Haukipuro K, Hulkko A.**
Five-year outcome of laparoscopic and Lichtenstein hernioplasties. *Surg Endosc.* mars 2004;18(3):518-22.
320. **Grant AM, Scott NW, O'Dwyer PJ.**
Five-year follow-up of a randomized trial to assess pain and numbness after laparoscopic or open repair of groin hernia. *BJS Br J Surg.* 2004;91(12):1570-4.

- 321. Olsson A, Sandblom G, Fränneby U, Sondén A, Gunnarsson U, Dahlstrand U.**
Impact of postoperative complications on the risk for chronic groin pain after open inguinal hernia repair. *Surgery*. 2017;161(2):509-16.
- 322. Pierides GA, Paaajanen HE, Vironen JH.**
Factors predicting chronic pain after open mesh based inguinal hernia repair: A prospective cohort study. *Int J Surg Lond Engl*. mai 2016;29:165-70.
- 323. Langeveld H, Klitsie P, Smedinga H, Eker H, Riet M, Weidema W, et al.**
Prognostic value of age for chronic postoperative inguinal pain. *Hernia J Hernias Abdom Wall Surg*. 5 août 2014;19.
- 324. Kehlet H, Roumen RM, Reinpold W, Miserez M.**
Invited commentary: Persistent pain after inguinal hernia repair: what do we know and what do we need to know? *Hernia J Hernias Abdom Wall Surg*. juin 2013;17(3):293-7.
- 325. Reinpold W.**
Risk factors of chronic pain after inguinal hernia repair: a systematic review. *Innov Surg Sci*. 12 mai 2017;2(2):61-8.
- 326. Lundström K 1, Holmberg H 2 , Montgomery A 3 , Nordin P 1.**
Patient-reported rates of chronic pain and recurrence after groin hernia repair. *Janv 2018*
- 327. Eriksen JR, Poornoroozy P, Jørgensen LN, Jacobsen B, Friis-Andersen HU, Rosenberg J.**
Pain, quality of life and recovery after laparoscopic ventral hernia repair. *Hernia J Hernias Abdom Wall Surg*. févr 2009;13(1):13-21.
- 328. Bageacu S, Blanc P, Breton C, Gonzales M, Porcheron J, Chabert M, et al.**
Laparoscopic repair of incisional hernia: a retrospective study of 159 patients. *Surg Endosc*. févr 2002;16(2):345-8.
- 329. Carbajo MA, Martp del Olmo JC, Blanco JI, Toledano M, de la Cuesta C, Ferreras C, et al.**
Laparoscopic approach to incisional hernia. *Surg Endosc*. janv 2003;17(1):118-22.
- 330. Eriksen JR.**
Pain and convalescence following laparoscopic ventral hernia repair. *Dan Med Bull*. déc 2011;58(12):B4369.
- 331. Nguyen SQ, Divino CM, Buch KE, Schnur J, Weber KJ, Katz LB, et al.**
Postoperative pain after laparoscopic ventral hernia repair: a prospective comparison of sutures versus tacks. *JSLS*. juin 2008;12(2):113-6.

- 332. Olmi S, Scaini A, Erba L, Croce E.**
Use of fibrin glue (Tissucol) in laparoscopic repair of abdominal wall defects: preliminary experience. *Surg Endosc.* mars 2007;21(3):409-13.
- 333. Chelala E, Thoma M, Tatete B, Lemye AC, Dessily M, Alle JL.**
The suturing concept for laparoscopic mesh fixation in ventral and incisional hernia repair: Mid-term analysis of 400 cases. *Surg Endosc.* mars 2007;21(3):391-5.
- 334. Franklin ME, Gonzalez JJ, Glass JL, Manjarrez A.**
Laparoscopic ventral and incisional hernia repair: an 11-year experience. *Hernia J Hernias Abdom Wall Surg.* févr 2004;8(1):23-7.
- 335. Barbaro A, Kanhere H, Bessell J, Maddern CJ.**
Laparoscopic extraperitoneal repair versus open inguinal hernia repair: 20-year follow-up of a randomized controlled trial. *Hernia J Hernias Abdom Wall Surg.* 2017;21(5):723-7.
- 336. Gong K, Zhang N, Lu Y, Zhu B, Zhang Z, Du D, et al.**
Comparison of the open tension-free mesh-plug, transabdominal preperitoneal (TAPP), and totally extraperitoneal (TEP) laparoscopic techniques for primary unilateral inguinal hernia repair: a prospective randomized controlled trial. *Surg Endosc.* janv 2011;25(1):234-9.
- 337. Holzheimer RG.**
First results of Lichtenstein hernia repair with Ultrapro-mesh as cost saving procedure--quality control combined with a modified quality of life questionnaire (SF-36) in a series of ambulatory operated patients. *Eur J Med Res.* 30 juin 2004;9(6):323-7.
- 338. Fricano S, Fiorentino E, Cipolla C, Matranga D, Bottino A, Mastrosimone A, et al.**
A Minor Modification of Lichtenstein Repair of Primary Inguinal Hernia: Postoperative Discomfort Evaluation. juill 2010
- 339. Cox TC, Huntington CR, Blair LJ, Prasad T, Heniford BT, Augenstein VA.**
Quality of life and outcomes for femoral hernia repair: does laparoscopy have an advantage? *Hernia J Hernias Abdom Wall Surg.* 2017;21(1):79-88.
- 340. Colavita PD, Tsirlina VB, Belyansky I, Walters AL, Lincourt AE, Sing RF, et al.**
Prospective, long-term comparison of quality of life in laparoscopic versus open ventral hernia repair. *Ann Surg.* nov 2012;256(5):714-22; discussion 722-723.

- 341. Groene SA, Heniford DW, Prasad T, Lincourt AE, Augenstein VA.**
Identifying Effectors of Outcomes in Patients with Large Umbilical Hernias. *Am Surg.* juill 2016;82(7):613-21.
- 342. Coakley KM, Sims SM, Prasad T, Lincourt AE, Augenstein VA, Sing RF, et al.**
A nationwide evaluation of robotic ventral hernia surgery. *Am J Surg.* 1 déc 2017;214(6):1158-63.
- 343. Jensen KK, Henriksen NA, Harling H.**
Standardized measurement of quality of life after incisional hernia repair: a systematic review. *Am J Surg.* 1 sept 2014;208(3):485-93.
- 344. Bringman S, Ek A, Haglind E, Heikkinen T, Kald A, Kylberg F, et al.**
Is a dissection balloon beneficial in totally extraperitoneal endoscopic hernioplasty (TEP)? A randomized prospective multicenter study. *Surg Endosc.* mars 2001;15(3):266-70.
- 345. Klinge U, Klosterhalfen B.**
Mesh implants for hernia repair: an update. *Expert Rev Med Devices.* 2018;15(10):735-46.
- 346. Verhagen T, Zwaans W a. R, Loos MJA, Charbon JA, Scheltinga MRM, Roumen RMH.**
Randomized clinical trial comparing self-gripping mesh with a standard polypropylene mesh for open inguinal hernia repair. *Br J Surg.* juin 2016;103(7):812-8.
- 347. Neumayer L, Giobbie-Hurder A, Jonasson O, Fitzgibbons R, Dunlop D, Gibbs J, et al.**
Open mesh versus laparoscopic mesh repair of inguinal hernia. *N Engl J Med.* 29 avr 2004;350(18):1819-27.
- 348. Burcharth J, Andresen K, Pommergaard H-C, Bisgaard T, Rosenberg J.**
Recurrence patterns of direct and indirect inguinal hernias in a nationwide population in Denmark. *Surgery.* janv 2014;155(1):173-7.
- 349. Douek M, Smith G, Oshowo A, Stoker DL, Wellwood JM.**
Prospective randomised controlled trial of laparoscopic versus open inguinal hernia mesh repair: five year follow up. *BMJ.* 10 mai 2003;326(7397):1012-3.
- 350. Liem MSL, van Duyn EB, van der Graaf Y, van Vroonhoven TJMV.**
Recurrences After Conventional Anterior and Laparoscopic Inguinal Hernia Repair. *Ann Surg.* janv 2003;237(1):136-41.

351. **Eklund A, Montgomery A, Rasmussen I, Sandbue R, Rudberg C.**
Low Recurrence Rate After Laparoscopic (TEP) and Open (Lichtenstein) Inguinal Hernia Repair. *Ann Surg.* 1 févr 2009;249:33-8.
352. **Neumayer L, Giobbie-Hurder A, Jonasson O, Fitzgibbons R, Dunlop D, Gibbs J, et al.**
Open mesh versus laparoscopic mesh repair of inguinal hernia. *N Engl J Med.* 29 avr 2004;350(18):1819-27.
353. **Dawe SR, Pena GN, Windsor JA, Broeders J a. JL, Cregan PC, Hewett PJ, et al.**
Systematic review of skills transfer after surgical simulation-based training. *Br J Surg.* août 2014;101(9):1063-76.
354. **Ghariani W, Dougaz MW, Jerraya H, Khalfallah M, Bouasker I, Dziri C.**
The Recurrence Factors of Groin Hernia: A systematic Review Les facteurs de récurrence des hernies de l'aîne et leur traitement: Une revue systématique. :8.
355. **Pisanu A, Podda M, Saba A, Porceddu G, Uccheddu A.**
Meta-analysis and review of prospective randomized trials comparing laparoscopic and Lichtenstein techniques in recurrent inguinal hernia repair. *Hernia J Hernias Abdom Wall Surg.* juin 2015;19(3):355-66.
356. **Harjai MM, Nagpal BM, Singh P, Singh Y.**
A Prospective Randomized Controlled Study of Lichtenstein's Tension Free versus Modified Bassini Repair in the Management of Groin Hernias. *Med J Armed Forces India.* janv 2007;63(1):40-3.
357. **Dedemadi G, Sgourakis G, Karaliotas C, Christofides T, Kouraklis G, Karaliotas C.**
Comparison of laparoscopic and open tension-free repair of recurrent inguinal hernias: a prospective randomized study. *Surg Endosc Interv Tech.* 1 juill 2006;20(7):1099-104.
358. **Rahul BG, Ravindranath GG.**
Incidence of inguinal hernia and its type in a study in a semiurban area in Andhra Pradesh, India. *Int Surg J.* 10 déc 2016;3(4):1946-9.
359. **Tastaldi L, Krpata DM, Prabhu AS, Petro CC, Rosenblatt S, Haskins IN, et al.**
The effect of increasing body mass index on wound complications in open ventral hernia repair with mesh. *Am J Surg.* sept 2019;218(3):560-6.
360. **Köckerling F, Schug-Paß C, Adolf D, Reinpold W, Stechemesser B.**
Is Pooled Data Analysis of Ventral and Incisional Hernia Repair Acceptable? *Front Surg.* 2015

- 361. Shankar DA, Itani KMF, O'Brien WJ, Sanchez VM.**
Factors Associated With Long-term Outcomes of Umbilical Hernia Repair. *JAMA Surg.* 1 mai 2017;152(5):461-6.
- 362. Colavita PD, Tsirline VB, Walters AL, Lincourt AE, Belyansky I, Heniford BT.**
Laparoscopic versus open hernia repair: outcomes and sociodemographic utilization results from the nationwide inpatient sample. *Surg Endosc.* janv 2013;27(1):109-17.
- 363. Ecker BL, Kuo LEY, Simmons KD, Fischer JP, Morris JB, Kelz RR.**
Laparoscopic versus open ventral hernia repair: longitudinal outcomes and cost analysis using statewide claims data. *Surg Endosc.* mars 2016;30(3):906-15.
- 364. Fekkes JF, Velanovich V.**
Amelioration of the effects of obesity on short-term postoperative complications of laparoscopic and open ventral hernia repair. *Surg Laparosc Endosc Percutan Tech.* avr 2015;25(2):151-7.
- 365. Froylich D, Segal M, Weinstein A, Hatib K, Shiloni E, Hazzan D.**
Laparoscopic versus open ventral hernia repair in obese patients: a long-term follow-up. *Surg Endosc.* févr 2016;30(2):670-5.
- 366. Appleby PW, Martin TA, Hope WW.**
Umbilical Hernia Repair: Overview of Approaches and Review of Literature. *Surg Clin North Am.* juin 2018;98(3):561-76.
- 367. Donovan K, Denham M, Kuchta K, Denham W, Linn JG, Haggerty SP, et al.**
Predictors for recurrence after open umbilical hernia repair in 979 patients. *Surgery.* oct 2019;166(4):615-22.
- 368. Lappen JR, Sheyn D, Hackney DN.**
Does pregnancy increase the risk of abdominal hernia recurrence after prepregnancy surgical repair? *Am J Obstet Gynecol.* 1 sept 2016;215(3):390.e1-390.e5.
- 369. Oma E, Jensen KK, Jorgensen LN.**
Increased risk of ventral hernia recurrence after pregnancy: A nationwide register-based study. *Am J Surg.* 1 sept 2017;214(3):474-8.
- 370. Kokotovic D, Bisgaard T, Helgstrand F.**
Long-term Recurrence and Complications Associated With Elective Incisional Hernia Repair. *JAMA.* 18 oct 2016;316(15):1575-82.

- 371. Poulouse BK, Shelton J, Phillips S, Moore D, Nealon W, Penson D, et al.**
Epidemiology and cost of ventral hernia repair: making the case for hernia research. *Hernia*. 1 avr 2012;16(2):179-83.
- 372. Bensley RP, Schermerhorn ML, Hurks R, Sachs T, Boyd CA, O'Malley AJ, et al.**
Risk of Late-Onset Adhesions and Incisional Hernia Repairs after Surgery. *J Am Coll Surg*. 1 juin 2013;216(6):1159-1167.e12.
- 373. Slater NJ, van der Kolk M, Hendriks T, van Goor H, Bleichrodt RP.**
Biologic grafts for ventral hernia repair: a systematic review. *Am J Surg*. 1 févr 2013;205(2):220-30.
- 374. Nilsson H, Nilsson E, Angerås U, Nordin P.**
Mortality after groin hernia surgery: delay of treatment and cause of death. *Hernia J Hernias Abdom Wall Surg*. juin 2011;15(3):301-7.
- 375. Derici H, Unalp HR, Bozdog AD, Nazli O, Tansug T, Kamer E.**
Factors affecting morbidity and mortality in incarcerated abdominal wall hernias. *Hernia J Hernias Abdom Wall Surg*. août 2007;11(4):341-6.
- 376. Majholm B, Engbæk J, Bartholdy J, Oerding H, Ahlburg P, Ulrik A-MG, et al.**
Is day surgery safe? A Danish multicentre study of morbidity after 57,709 day surgery procedures. *Acta Anaesthesiol Scand*. mars 2012;56(3):323-31.
- 377. Muysoms FE, Miserez M, Berrevoet F, Campanelli G, Champault GG, Chelala E, et al.**
Classification of primary and incisional abdominal wall hernias. *Hernia*. août 2009;13(4):407-14.

قسم الطبيب

أقسِمُ بِاللَّهِ الْعَظِيمِ

أَنْ أَرَأْبَ اللَّهَ فِي مِهْنَتِي.

وَأَنْ أَصُونَ حَيَاةَ الْإِنْسَانِ فِي كَافَّةِ أَطْوَارِهَا فِي كُلِّ الظُّرُوفِ
وَالْأَحْوَالِ بَادِلَةً وَسَعِي فِي انْقِذَائِهَا مِنَ الْهَلَاكِ وَالْمَرَضِ
وَالْأَلَمِ وَالْقَلْقِ.

وَأَنْ أَحْفَظَ لِلنَّاسِ كِرَامَتَهُمْ، وَأَسْتُرَ عَوْرَتَهُمْ، وَأَكْتُمَ سِرَّهُمْ.
وَأَنْ أَكُونَ عَلَى الدَّوَامِ مِنْ وَسَائِلِ رَحْمَةِ اللَّهِ، بَادِلَةً رِعَايَتِي الطَّبِيبَةَ لِلْقَرِيبِ وَالْبَعِيدِ،
لِلصَّالِحِ وَالطَّالِحِ، وَالصَّدِيقِ وَالْعَدُوِّ.

وَأَنْ أَثَابِرَ عَلَى طَلْبِ الْعِلْمِ، وَأَسَخَّرَهُ لِنَفْعِ الْإِنْسَانِ لَا لِأَدَائِهِ.
وَأَنْ أُوقِرَ مَنْ عَلَّمَنِي، وَأُعَلِّمَ مَنْ يَصْغُرَنِي، وَأَكُونَ أَخْتًا لِكُلِّ زَمِيلٍ فِي الْمِهْنَةِ
الطَّبِّيبَةِ مُتَعَاوِنِينَ عَلَى الْبِرِّ وَالتَّقْوَى.

وَأَنْ تَكُونَ حَيَاتِي مِصْدَاقَ إِيمَانِي فِي سِرِّي وَعَلَانِيَتِي، نَقِيَّةً مِمَّا يُشِينُهَا تَجَاهَ
اللَّهِ وَرَسُولِهِ وَالْمُؤْمِنِينَ.

وَاللَّهُ عَلَى مَا أَقُولُ شَهِيدًا

مضاعفات جراحة فتق جدار البطن : تجربة المستشفى الجامعي ابن طفيل

الأطروحة

قدمت ونوقشت علانية يوم 2020/03/04

من طرف

السيدة ميساء ماهر

المزداة في 03 أبريل 1994 بمراكش

طبيبة داخلية بالمستشفى الجامعي محمد السادس

لنيل شهادة الدكتوراه في الطب

الكلمات الأساسية:

فتق جدار البطن - المضاعفات خلال الجراحة - مضاعفات ما بعد الجراحة - التطورات - المتابعة

اللجنة

الرئيس	السيد	ر. بن الخياط
المشرف	السيد	أستاذ في الجراحة العامة ي. نرجس
الحكام	السيد	أستاذ في الجراحة العامة م. خلوقي
	السيد	أستاذ في الإنعاش و التخدير ر. البرني
		أستاذ في الجراحة العامة