



UNIVERSITE CADI AYYAD
FACULTE DE MEDECINE ET DE PHARMACIE
MARRAKECH

ANNEE 2011

THESE N° 148/11

**Plaies iatrogènes de la voie biliaire principale: étude
rétrospective sur 7 ans
au CHU Mohamed VI à Marrakech.**

THESE

PRESENTEE ET SOUTENUE PUBLIQUEMENT LE .../.../2011

PAR

Melle. Btissame BOUZANDOUFA

Née le 20/02/1985 à Sefrou

Médecin interne au CHU Mohammed VI

POUR L'OBTENTION DU DOCTORAT EN MEDECINE

MOTS CLES

Traumatismes des voies biliaires – Cholécystectomie laparoscopique
Réparation biliaire – Prévention.

JURY

- M. B. FINECH**
Professeur de Chirurgie Viscérale
- M. R. BENOMAR BENELKHAÏAT**
Professeur de Chirurgie Viscérale
- M. A. LOUZI**
Professeur agrégé en Chirurgie Viscérale
- M. M. A. SAMKAOUI**
Professeur agrégé en Anesthésie réanimation
- M. A. ACHOUR**
Professeur agrégé en Chirurgie Viscérale

PRESIDENT

RAPPORTEUR

JUGES

Serment d'hypocrate

Au moment d'être admis à devenir membre de la profession médicale, je m'engage solennellement à consacrer ma vie au service de l'humanité.

Je traiterai mes maîtres avec le respect et la reconnaissance qui leur sont dus.

Je pratiquerai ma profession avec conscience et dignité. La santé de mes malades sera mon premier but.

Je ne trahirai pas les secrets qui me seront confiés.

Je maintiendrai par tous les moyens en mon pouvoir l'honneur et les nobles traditions de la profession médicale.

Les médecins seront mes frères.

Aucune considération de religion, de nationalité, de race, aucune considération politique et sociale, ne s'interposera entre mon devoir et mon patient.

Je maintiendrai strictement le respect de la vie humaine dès sa conception.

Même sous la menace, je n'userai pas mes connaissances médicales d'une façon contraire aux lois de l'humanité.

Je m'y engage librement et sur mon honneur.

Déclaration Genève, 1948

LISTE DES PROFESSEURS

UNIVERSITE CADI AYYAD
FACULTE DE MEDECINE ET DE PHARMACIE
MARRAKECH

Doyen Honoraire

: Pr. Badie-Azzamann MEHADJI

ADMINISTRATION

Doyen

: Pr. Abdelhaq ALAOUI YAZIDI

Vice doyen à la recherche

: Pr. Badia BELAABIDIA

Vice doyen aux affaires pédagogiques

: Pr. Ag Zakaria DAHAMI

Secrétaire Général

: Mr. Azzeddine EL HOUDAIGUI

PROFESSEURS D'ENSEIGNEMENT SUPERIEUR

| | | |
|---------------------|--------------|-----------------------------|
| ABOUSSAD | Abdelmounaim | Néonatalogie |
| AMAL | Said | Dermatologie |
| ASMOUKI | Hamid | Gynécologie – Obstétrique A |
| ASRI | Fatima | Psychiatrie |
| AIT BENALI | Said | Neurochirurgie |
| ALAOUI YAZIDI | Abdelhaq | Pneumo-phtisiologie |
| BENELKHAÏAT BENOMAR | Ridouan | Chirurgie – Générale |

Les plaies iatrogènes de la voie biliaire principale

| | | |
|-------------|----------------|-----------------------------|
| BELAABIDIA | Badia | Anatomie-Pathologique |
| BOUMZEBRA | Drissi | Chirurgie Cardiovasculaire |
| BOUSKRAOUI | Mohammed | Pédiatrie A |
| CHABAA | Laila | Biochimie |
| CHOULLI | Mohamed Khaled | Neuropharmacologie |
| EL HASSANI | Selma | Rhumatologie |
| ESSAADOUNI | Lamiaa | Médecine Interne |
| ESSADKI | Omar | Radiologie |
| FIKRY | Tarik | Traumatologie- Orthopédie A |
| FINECH | Benasser | Chirurgie – Générale |
| KISSANI | Najib | Neurologie |
| KRATI | Khadija | Gastro-Entérologie |
| LATIFI | Mohamed | Traumato – Orthopédie B |
| MOUDOUNI | Said mohammed | Urologie |
| MOUTAOUAKIL | Abdeljalil | Ophtalmologie |
| OUSEHAL | Ahmed | Radiologie |
| RAJI | Abdelaziz | Oto-Rhino-Laryngologie |
| SARF | Ismail | Urologie |
| SBIHI | Mohamed | Pédiatrie B |
| SOUMMANI | Abderraouf | Gynécologie-Obstétrique A |

PROFESSEURS AGREGES

| | | |
|----------------------|-----------------------|---|
| ABOULFALAH | Abderrahim | Gynécologie – Obstétrique B |
| AIT SAB | Imane | Pédiatrie B |
| AKHDARI | Nadia | Dermatologie |
| CHELLAK | Saliha | Biochimie-chimie (Militaire) |
| DAHAMI | Zakaria | Urologie |
| EL FEZZAZI | Redouane | Chirurgie Pédiatrique |
| EL HATTAOUI | Mustapha | Cardiologie |
| ELFIKRI | Abdelghani | Radiologie (Militaire) |
| ETTALBI | Saloua | Chirurgie – Réparatrice et plastique |
| GHANNANE | Houssine | Neurochirurgie |
| LMEJJATI | Mohamed | Neurochirurgie |
| LOUZI | Abdelouahed | Chirurgie générale |
| LRHEZZIOUI | Jawad | Neurochirurgie(Militaire) |
| MAHMAL | Lahoucine | Hématologie clinique |
| MANSOURI | Nadia | Chirurgie maxillo-faciale Et stomatologie |
| NAJEB | Youssef | Traumato - Orthopédie B |
| OULAD SAIAD | Mohamed | Chirurgie pédiatrique |
| SAIDI | Halim | Traumato - Orthopédie A |
| SAMKAOUI | Mohamed Abdenasser | Anesthésie- Réanimation |
| TAHRI JOUTEI HASSANI | Ali | Radiothérapie |
| YOUNOUS | Saïd | Anesthésie-Réanimation |

PROFESSEURS ASSISTANTS

| | | |
|----------------|-------------|--|
| ABKARI | Imad | Traumatologie-orthopédie B |
| ABOU EL HASSAN | Taoufik | Anesthésie - réanimation |
| ABOUSSAIR | Nisrine | Génétique |
| ADALI | Imane | Psychiatrie |
| ADALI | Nawal | Neurologie |
| ADERDOUR | Lahcen | Oto-Rhino-Laryngologie |
| ADMOU | Brahim | Immunologie |
| AGHOUTANE | El Mouhtadi | Chirurgie – pédiatrique |
| AISSAOUI | Younes | Anesthésie Réanimation (Militaire) |
| AIT BENKADDOUR | Yassir | Gynécologie – Obstétrique A |
| AIT ESSI | Fouad | Traumatologie-orthopédie B |
| ALAOUI | Mustapha | Chirurgie Vasculaire périphérique (Militaire) |
| ALJ | Soumaya | Radiologie |
| AMINE | Mohamed | Epidémiologie - Clinique |
| AMRO | Lamyae | Pneumo - phtisiologie |
| ANIBA | Khalid | Neurochirurgie |
| ARSALANE | Lamiaie | Microbiologie- Virologie (Militaire) |
| BAHA ALI | Tarik | Ophtalmologie |
| BAIZRI | Hicham | Endocrinologie et maladies métaboliques (Militaire) |

Les plaies iatrogènes de la voie biliaire principale

| | | |
|---------------------------|---------------|--------------------------------------|
| BASRAOUI | Dounia | Radiologie |
| BASSIR | Ahlam | Gynécologie – Obstétrique B |
| BELBARAKA | Rhizlane | Oncologie Médicale |
| BELKHOUCHE | Ahlam | Rhumatologie |
| BEN DRISS | Laila | Cardiologie (Militaire) |
| BENCHAMKHA | Yassine | Chirurgie réparatrice et plastique |
| BENHADDOU | Rajaa | Ophtalmologie |
| BENHIMA | Mohamed Amine | Traumatologie-orthopédie B |
| BENJILALI | Laila | Médecine interne |
| BENZAROUEL | Dounia | Cardiologie |
| BOUCHENTOUF | Rachid | Pneumo-phtisiologie (Militaire) |
| BOUKHANNI | Lahcen | Gynécologie – Obstétrique B |
| BOURRAHOUCHE | Aicha | Pédiatrie |
| BOURROUS | Monir | Pédiatrie A |
| BSSIS | Mohammed Aziz | Biophysique |
| CHAFIK | Aziz | Chirurgie Thoracique (Militaire) |
| CHAFIK | Rachid | Traumatologie-orthopédie A |
| CHERIF IDRISSE EL GANOUNI | Najat | Radiologie |
| DAROUASSI | Youssef | Oto-Rhino – Laryngologie (Militaire) |
| DIFFAA | Azeddine | Gastro - entérologie |

Les plaies iatrogènes de la voie biliaire principale

| | | |
|--------------------|----------------|---|
| DRAISS | Ghizlane | Pédiatrie A |
| EL ADIB | Ahmed rhassane | Anesthésie-Réanimation |
| EL AMRANI | Moulay Driss | Anatomie |
| EL ANSARI | Nawal | Endocrinologie et maladies métaboliques |
| EL BARNI | Rachid | Chirurgie Générale (Militaire) |
| EL BOUCHTI | Imane | Rhumatologie |
| EL BOUIHI | Mohamed | Stomatologie et chirurgie maxillo faciale |
| EL HAOUATI | Rachid | Chirurgie Cardio Vasculaire |
| EL HAOURY | Hanane | Traumatologie-orthopédie A |
| EL HOUDZI | Jamila | Pédiatrie B |
| EL IDRISSE SLITINE | Nadia | Pédiatrie (Néonatalogie) |
| EL KARIMI | Saloua | Cardiologie |
| EL KHADER | Ahmed | Chirurgie Générale (Militaire) |
| EL KHAYARI | Mina | Réanimation médicale |
| EL MANSOURI | Fadoua | Anatomie – pathologique (Militaire) |
| EL MEHDI | Atmane | Radiologie |
| EL MGHARI TABIB | Ghizlane | Endocrinologie et maladies métaboliques |
| EL OMRANI | Abdelhamid | Radiothérapie |
| FADILI | Wafaa | Néphrologie |
| FAKHIR | Bouchra | Gynécologie – Obstétrique B |

Les plaies iatrogènes de la voie biliaire principale

| | | |
|------------------|-------------------|--|
| FAKHIR | Anass | Histologie -embryologie cytogénétique |
| FICHTALI | Karima | Gynécologie – Obstétrique B |
| HACHIMI | Abdelhamid | Réanimation médicale |
| HAJJI | Ibtissam | Ophtalmologie |
| HAOUACH | Khalil | Hématologie biologique |
| HAROU | Karam | Gynécologie – Obstétrique A |
| HOCAR | Ouafa | Dermatologie |
| JALAL | Hicham | Radiologie |
| KADDOURI | Said | Médecine interne (Militaire) |
| KAMILI | El ouafi el aouni | Chirurgie – pédiatrique générale |
| KHALLOUKI | Mohammed | Anesthésie-Réanimation |
| KHOUCHANI | Mouna | Radiothérapie |
| KHOULALI IDRISSE | Khalid | Traumatologie-orthopédie (Militaire) |
| LAGHMARI | Mehdi | Neurochirurgie |
| LAKMICHI | Mohamed Amine | Urologie |
| LAKOUICHMI | Mohammed | Chirurgie maxillo faciale et Stomatologie (Militaire) |
| LAOUAD | Inas | Néphrologie |
| LOUHAB | Nissrine | Neurologie |
| MADHAR | Si Mohamed | Traumatologie-orthopédie A |
| MANOUDI | Fatiha | Psychiatrie |

Les plaies iatrogènes de la voie biliaire principale

| | | |
|----------------|-----------------|--------------------------------------|
| MAOULAININE | Fadlmrabihrabou | Pédiatrie (Néonatalogie) |
| MARGAD | Omar | Traumatologie – Orthopédie B |
| MATRANE | Aboubakr | Médecine Nucléaire |
| MOUAFFAK | Youssef | Anesthésie - Réanimation |
| MOUFID | Kamal | Urologie (Militaire) |
| MSOUGGAR | Yassine | Chirurgie Thoracique |
| NARJIS | Youssef | Chirurgie générale |
| NEJMI | Hicham | Anesthésie - Réanimation |
| NOURI | Hassan | Oto-Rhino-Laryngologie |
| OUALI IDRISSE | Mariem | Radiologie |
| OUBAHA | Sofia | Physiologie |
| OUEIAGLI NABIH | Fadoua | Psychiatrie (Militaire) |
| QACIF | Hassan | Médecine Interne (Militaire) |
| QAMOUSS | Youssef | Anesthésie - Réanimation (Militaire) |
| RABBANI | Khalid | Chirurgie générale |
| RADA | Noureddine | Pédiatrie |
| RAIS | Hanane | Anatomie-Pathologique |
| ROCHDI | Youssef | Oto-Rhino-Laryngologie |
| SAMLANI | Zouhour | Gastro - entérologie |
| SORAA | Nabila | Microbiologie virologie |

Les plaies iatrogènes de la voie biliaire principale

| | | |
|----------|----------------|--------------------------|
| TASSI | Noura | Maladies Infectieuses |
| TAZI | Mohamed Illias | Hématologie clinique |
| ZAHLANE | Mouna | Médecine interne |
| ZAHLANE | Kawtar | Microbiologie virologie |
| ZAOUI | Sanaa | Pharmacologie |
| ZIADI | Amra | Anesthésie - Réanimation |
| ZOUGAGHI | Laila | Parasitologie –Mycologie |



DEDICACES

*Toutes les lettres ne sauraient trouver les mots qu'il faut.....
Tous les mots ne sauraient exprimer la gratitude, l'amour, le
respect, la reconnaissance.
Aussi, c'est tout simplement que :*



 *Je dédie cette thèse à ...* 

Au bon dieu

*Tout puissant
Qui m'a inspiré
Qui m'a guidé dans le bon chemin
Je vous dois ce que je suis devenu
Louanges et remerciements
Pour votre clémence et miséricorde*

***A mon très cher père
BOUZANDOUBA Tahar***

*Aucun mot ne saurait exprimer tout mon amour et toute ma gratitude.
Merci pour tes sacrifices le long de ces années. Merci pour ta présence rassurante.
Merci pour tout l'amour que tu procures à notre petite famille...
Tu as toujours été pour moi la lumière qui me guide dans les moments les plus obscurs. En témoignage des profonds liens qui nous unissent, veuillez cher père trouver à travers ce travail l'expression de mon grand amour, mon attachement et ma profonde reconnaissance. Puisse ton existence pleine de sagesse, d'amour me servir d'exemple dans ma vie et dans l'exercice de ma profession. Puisse dieu te prêter longue vie et bonne santé afin que je puisse te combler à mon tour.*

Je t'aime beaucoup

***A ma tendre mère
TASSAOUB Touria***

Je ne trouverai jamais de mots pour t'exprimer mon profond attachement et ma reconnaissance pour l'amour, la tendresse et surtout pour ta présence dans mes moments les plus difficiles, et si j'en suis arrivée là ce n'est que grâce à toi ma maman adorée. Tu m'as toujours conseillé et orienté dans la voie du travail et de l'honneur, ta droiture, conscience et amour pour ta famille me serviront d'exemple dans la vie. Ce modeste travail paraît bien dérisoire pour traduire une reconnaissance infinie envers une mère aussi merveilleuse dont j'ai la fierté d'être la fille. Puisse ce jour être la récompense de tous les efforts et l'exaucement de tes prières tant formulées.

Je t'aime profondément

*A ma grande sœur Nadia, et son époux
Noureddine CHAA*

Je ne pourrais jamais exprimer le respect que j'ai pour vous, ni ma gratitude et ma reconnaissance envers les innombrables et immenses encouragements durant toutes les années de mes études, vous avez toujours été présents à mes côtés pour me consoler quand il le fallait.

Je vous remercie énormément

*A mes très chers frères Mohammed et Anas, et à mes très
chères petites soeurs Amal et Souad*

*Je vous dédie ce travail en témoignage de l'amour et le respect que j'ai pour vous. Puisse-nous rester unis dans la tendresse et fidèles à l'éducation que nous avons reçue. Je suis très fière de
vous*

Je vous aime beaucoup

*A ma très chère nièce
Assil CHAA*

Aucune dédicace, aucun mot, ne sauraient exprimés le profond amour que je te porte. Que dieu tout puissant te procure une longue vie heureuse pleine de bonheur, d'amour et de succès. Du plus profond de mon cœur je te dis je t'aime.

Je t'aime très fort

*A ma tendre grand-mère
Hanini Zineb*

*Dont la bénédiction et les prières m'ont été toujours précieuses. J'espère qu'elle trouvera ici l'expression de ma tendresse, mon profond amour et reconnaissance.
Puisse dieu te prêter longue vie et bonne santé.*

A la mémoire de mes grands parents
HNINI BOUZANDOUFA Benaceur
TASSAOU Ahmed
BOUGHERMANE Fatma

J'aurais tant aimé que vous soyez présents aujourd'hui car je sais que vous auriez été très heureux et très fiers. Que Dieu ait vos âmes et vous accueille dans son paradis en vous entourant de sa sainte miséricorde.

A toute la famille
Avec toute mon affection et mon respect.

A mes très chères amies et collègues: Dr Azgaou Imane, Dr Nasroullah Narjis, Dr Belghmaidi Sarah, Dr Douirek Fouzia, Dr Belhaj Hind, Dr Benbaddan Ibtissam, Dr Essaadi Zahra, Dr Adny Asmaa, Dr Hssaine Khoula, Dr Belhoucha Btissam, Dr Benhima Hanane

Vous êtes très nombreux pour que je ne puisse vous nommer mais l'oubli de mot n'est pas celui du coeur... ✍ En témoignage de notre profonde amitié... ✍

*A mon très cher professeur **RAJI ABDELAZIZ***

Tous les mots ne sauraient exprimer la gratitude, le respect, la reconnaissance sincère que j'ai pour vous.

A toute l'équipe du service d'ORL et Chirurgie cervico-faciale du CHU
MED VI DE Marrakech

Dr El hassani Redouane, Dr El fakiri Mehdi, Dr Bassi Loubna, Dr Maliki Omar, Dr Boumad Abdelkoddous, Dr Tijani Adil, Dr Harkani Adbellatif, Dr Ziad Tarik, Dr Iguelouane Nassim, Dr Driss Skandour, Dr Adny Asmaa, Dr Hssaine Khaoula, Dr Belhoucha Btissam, Dr Ouadi Zahra

Merci pour votre franche collaboration et pour les bons moments passés ensemble

*A toute l'équipe du service de chirurgie viscérale du CHU MÈD VI
Marrakech*

A tous mes enseignants

*De la crèche « Al Izdihar », de l'école primaire « Okba Ibn Nafia », du collège « El Fihria », du
lycée « El Idrissi » et de la faculté de médecine de Marrakech*

A tous les Amimiens et les Amimiennes

A tous ceux qui me sont chers et que j'ai involontairement omis de citer.

*A tous ceux qui ont contribué de près ou de loin à l'élaboration de ce
travail.*



REMERCIEMENTS

A mon maître et président de thèse

Monsieur le professeur FINECH Benasser

Professeur agrégé en Chirurgie Générale

C'est un grand honneur que vous nous faites en acceptant la présidence du jury de cette thèse.

Votre bienveillance, votre sérieux et votre dévouement sont autant de qualités qui s'ajoutent à votre crédibilité auprès des étudiants.

Veillez trouver ici, cher Maître, l'expression de notre profond respect et de notre estime.

A notre maître et rapporteur de thèse

Mr le professeur BENEKHAÏAT BEN OMAR Ridouan

Professeur agrégé en Chirurgie Générale

Vous avez bien voulu nous confier ce travail, et de veiller à son élaboration avec patience et disponibilité.

Vous nous avez toujours réservé le meilleur accueil, malgré vos obligations professionnelles.

Vos encouragements incessants, votre amabilité, votre gentillesse méritent toute admiration.

Nous saisissons cette occasion pour vous exprimer notre profonde gratitude tout en vous témoignant notre respect.

*A notre Maître et juge de thèse
Monsieur le Professeur LOUZI Abdelouahed
Professeur agrégée en Chirurgie Générale*

Nous vous remercions d'avoir voulu répondre à notre souhait et de vous voir siéger parmi nos membres de jury.

En acceptant de juger notre travail, vous nous accordez un très grand honneur.

Veillez accepter l'expression de nos considérations les plus distinguées.

*A notre Maître et juge de thèse
Monsieur le Professeur SAMKAOUI Mohamed Abdenasser
Professeur agrégée en Anesthésie Réanimation*

Nous vous remercions d'avoir voulu répondre à notre souhait et de vous voir siéger parmi nos membres de jury.

En acceptant de juger notre travail, vous nous accordez un très grand honneur.

Veillez accepter l'expression de nos considérations les plus distinguées.

*A notre Maître et juge de thèse
Monsieur le Professeur ACHOUR Abdessamad
Professeur agrégée en Chirurgie Générale*

Nous vous remercions d'avoir voulu répondre à notre souhait et de vous voir siéger parmi nos membres de jury.

En acceptant de juger notre travail, vous nous accordez un très grand honneur.

Veillez accepter l'expression de nos considérations les plus distinguées.

ABREVIATIONS

LISTE DES ABREVIATIONS

- NFS** : Numération formule sanguine.
- CRP** : Protéine C réactive.
- VBIH** : Voies biliaires intra-hépatiques.
- VBEH** : Voies biliaires extra-hépatiques.
- VBP** : Voie biliaire principale.
- CRPE** : Cholangiographie rétrograde per- endoscopique.
- IRM** : Imagerie par résonance magnétique.
- PNN** : Polynucléaires neutrophiles
-

PLAN

| | |
|--|----|
| Introduction | 01 |
| Matériel et méthodes | 03 |
| I- Recrutement des malades..... | 04 |
| II- Méthodologie du travail..... | 04 |
| Résultats | 05 |
| I- Epidémiologie | 06 |
| 1- La fréquence | 06 |
| 2- L'âge..... | 06 |
| 3- Le sexe..... | 07 |
| 4- Les antécédents..... | 07 |
| II- Physiopathologie | 08 |
| 1- Les circonstances de survenue | 08 |
| 1-1- L'intervention en cause | 08 |
| 1-2- Lieu de l'intervention..... | 09 |
| 1-3- L'indication initiale de la cholécystectomie..... | 09 |
| 2- Les facteurs de risque..... | 10 |
| III- Diagnostic clinique des lésions..... | 11 |
| 1- Découverte per-opératoire..... | 11 |
| 2- Diagnostic post-opératoire précoce..... | 12 |
| 3- Diagnostic post-opératoire tardif..... | 12 |
| IV- Examens paracliniques..... | 13 |
| 1- Examens morphologiques..... | 13 |
| 2- La biologie..... | 19 |
| V- Traitement..... | 20 |
| 1- Symptomatique..... | 20 |
| 2- Etiologique..... | 21 |
| 2-1- La chirurgie réparatrice..... | 25 |
| 2-2- Drainage d'un bilome..... | 34 |
| 2-3- Surveillance d'une fistule biliaire externe..... | 35 |
| 2-4- Traitement endoscopique..... | 35 |
| VI- Evolution..... | 36 |
| 1- La morbidité..... | 36 |
| 2- La mortalité..... | 37 |
| Discussion | 38 |
| I- Rappel embryologique..... | 39 |
| II- Rappel anatomique..... | 40 |
| 1- Les voies biliaires intra-hépatiques..... | 40 |
| 2- Les voies biliaires extra-hépatiques | 41 |
| 2-1- La voie biliaire principale..... | 41 |
| 2-2- La voie biliaire accessoire..... | 43 |
| III- Epidémiologie..... | 47 |

| | |
|--|----|
| 1- Historique..... | 47 |
| 2- La fréquence des traumatismes biliaires..... | 47 |
| 3- Le sexe..... | 48 |
| 4- L'âge..... | 49 |
| IV- Physiopathologie..... | 49 |
| 1- Mécanismes d'une plaie biliaire..... | 49 |
| 2- Les facteurs de risque..... | 53 |
| 2-1- Les facteurs relatifs au malade..... | 53 |
| 2-2- Les facteurs dépendant de l'anatomie du pédicule hépatique | 53 |
| 2-3- Les facteurs dépendants des altérations inflammatoires de la vésicule... .. | 58 |
| 2-4- Les facteurs relatifs à l'équipe chirurgicale..... | 58 |
| 2-5- L'hémorragie per-opératoire..... | 60 |
| 2-6- Les facteurs inhérents à l'approche laparoscopique | 61 |
| V- Place de la cholangiographie per-opératoire..... | 62 |
| 1- Définition et objectifs..... | 62 |
| 2- Technique de réalisation..... | 62 |
| 3- Avantages..... | 63 |
| 4- Limites..... | 63 |
| 5- Risques..... | 63 |
| VI- Diagnostic des traumatismes biliaires..... | 65 |
| 1- Diagnostic per-opératoire..... | 65 |
| 1-1- Fréquence..... | 65 |
| 1-2- Intérêt..... | 65 |
| 1-3- Eléments du diagnostic..... | 65 |
| 2- Diagnostic post-opératoire précoce..... | 66 |
| 2-1- Signes d'appel..... | 66 |
| 2-2- Examens complémentaires..... | 68 |
| 3- Diagnostic post-opératoire tardif..... | 69 |
| 3-1- Signes d'appel..... | 69 |
| 3-2- Examens complémentaires..... | 69 |
| VII- Diagnostic différentiel..... | 72 |
| VIII- Principales classifications des plaies biliaires..... | 73 |
| IX- Traitement..... | 77 |
| 1- Principes du traitement..... | 77 |
| 2- Moyens thérapeutiques..... | 77 |
| 2-1- Traitement chirurgical..... | 77 |
| 2-2- Traitement instrumental..... | 86 |
| 3- Indications thérapeutiques..... | 87 |
| 3-1- En per-opératoire..... | 87 |
| 3-2- La réparation précoce | 88 |
| 3-3- La réparation différée | 89 |

Les plaies iatrogènes de la voie biliaire principale

| | |
|---|-----|
| X- Prévention des traumatismes biliaires..... | 91 |
| 1- Avant l'intervention | 92 |
| 2- Au cours de l'intervention..... | 92 |
| Conclusion | 96 |
| Résumés | 99 |
| Bibliographie | 103 |

INTRODUCTION

Les plaies iatrogènes de la voie biliaire principale constituent une complication classique de la chirurgie biliaire aux conséquences parfois gravissimes si la lésion n'est pas immédiatement reconnue et traitée.

Leurs fréquences est en nette augmentation du fait du développement de la coelioscopie qui est devenue le « gold standard » dans le traitement de la lithiase vésiculaire.

Les facteurs de risque de ces traumatismes peuvent être relatifs au malade, à l'anatomie du pédicule hépatique, aux altérations inflammatoires de la vésicule, à l'expérience de l'équipe chirurgicale et surtout au non respect de certaines règles de la technique opératoire validées dans la chirurgie par laparotomie et que la laparoscopie n'a pas modifié.

Ces traumatismes peuvent être :

- diagnostiqués et traités en per-opératoire, d'évolution généralement favorable
- découverts en post-opératoire, de pronostic réservé.

La bili-IRM est l'examen de choix pour poser le diagnostic , faire le bilan lésionnel et guider la conduite thérapeutique.

En l'absence de réparation chirurgicale, l'évolution peut être désastreuse mettant en jeu le pronostic vital.

La prévention de ces accidents opératoires repose sur l'application rigoureuse des règles bien établies de la chirurgie biliaire.

Nous rapportons dans ce travail 18 cas de plaies iatrogènes de la VBP dont 13 sont survenues en dehors du CHU, nous essayons à travers ce travail de mettre le point sur :

- ✓ La gravité de ces traumatismes opératoires
- ✓ L'importance d'un diagnostic et d'une réparation précoce
- ✓ Les différents procédés de réparation chirurgicale et endoscopique
- ✓ L'incertitude de leur évolution et pronostic
- ✓ Tout en insistant sur l'intérêt de la prévention.

MATÉRIEL
ET MÉTHODES

I-RECRUTEMENT DES MALADES :

Notre étude est rétrospective menée au service de chirurgie viscérale au CHU Med VI à Marrakech, et étalée sur une période de 7 ans, du 1^{er} Janvier 2004 au 31 Décembre 2010 .

Elle inclut 13 cas de plaies iatrogènes transférés à partir des hôpitaux périphériques et 5 cas survenus dans notre service.

II-METHODOLOGIE DU TRAVAIL :

Dix-huit observations ont été rapportées dans notre service.

Pour 5 malades, la cholécystectomie a été réalisée dans notre service (malades de 1^{ère} main), et pour 13 malades elle a eu lieu dans des hôpitaux périphériques (malades de 2^{ème} main).

Le recueil des informations s'est basé sur le remplissage d'une fiche d'exploitation à partir des données recueillies de l'interrogatoire, de la lettre de référence et de l'exploitation des dossiers médicaux. Les principales informations recherchées étaient :

- Le numéro du dossier
- La date d'entrée et de sortie
- L'âge
- Le sexe
- Les antécédents chirurgicaux et biliaires
- Les circonstances du traumatisme (laparotomie ou laparoscopie)
- La présence de facteurs de risque
- Le délai et les circonstances du diagnostic
- Le bilan lésionnel
- Les modalités de réparation : chirurgicale ou endoscopique
- L'évolution

Nous devons signaler que certains renseignements manquent dans certains dossiers.

RESULTATS

I-EPIDEMIOLOGIE :

1-La fréquence :

Durant la période de l'étude, 1500 cholécystectomies ont été réalisées dans notre service et se sont compliquées chez 5 malades de traumatismes biliaires, ce qui représente un taux global de 0,3%.

La prévalence de ces traumatismes dans notre service varie de 0,2% à 0,5% en fonction de l'indication de la cholécystectomie (voir tableau 1).

Tableau 1 : Nombre de plaies biliaires en fonction de l'indication de l'intervention.

| Indication | Nombre d'interventions | Nombre de plaies biliaires |
|-----------------------------|------------------------|----------------------------|
| Lithiase vésiculaire simple | 710 | 3 (0,4%) |
| Cholécystite aigue | 380 | 1 (0,2%) |
| Angiocholite refroidie | 230 | 0 |
| Pancréatite aigue refroidie | 170 | 1 (0,5%) |
| Kyste hydatique du foie | 130 | 0 |

2-L'âge :

L'âge moyen de nos malades était de 50 ans avec des extrêmes d'âge allant de 26 à 70 ans.

La tranche d'âge de 50-60 ans était la plus touchée.

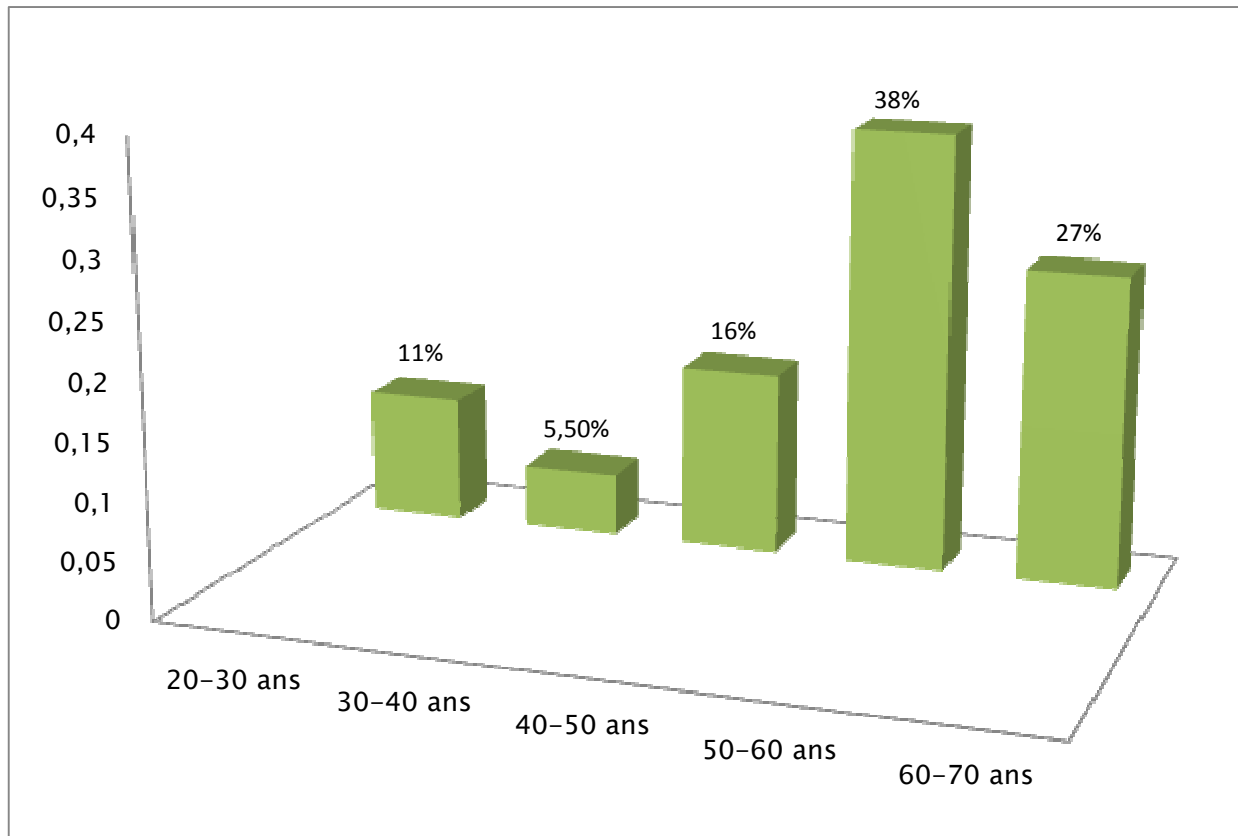


Figure 2 : Répartition des plaies iatrogènes de la VBP selon les tranches d'âge.

3-Le sexe :

Tous les malades de notre étude étaient de sexe féminin.

4-Les antécédents :

- L'obésité : retrouvée chez 8 malades (44%)
- La cholécystite aigue : 6 malades (33%)
- Une pancréatite aigue stade A refroidie : 1 malade (5%)
- Antécédent de chirurgie abdominale : 1 malade (résection du dôme saillant du foie pour kyste hydatique du foie datant de 2 ans)

-Une patiente avait un situs inversus.

Tableau 2: Principaux antécédents pathologiques des malades de notre étude

| Antécédent | Nombre de malades | Pourcentage |
|----------------------|-------------------|-------------|
| Obésité | 8 | 44% |
| Cholécystite aigue | 6 | 33% |
| Pancréatite aigue | 1 | 5% |
| Chirurgie abdominale | 1 | 5% |
| Situs inversus | 1 | 5% |

II-PHYSIOPATHOLOGIE :

1-Circonstances de survenue :

1-1-L'intervention en cause :

Toutes les plaies biliaires de notre étude ont été induites lors d'une cholécystectomie.

La voie d'abord était une laparotomie chez 11 malades (61%), provenant tous des hôpitaux périphériques.

La cœlioscopie était pratiquée chez 7 malades (38%), convertie en une laparotomie chez 3 malades (42%).

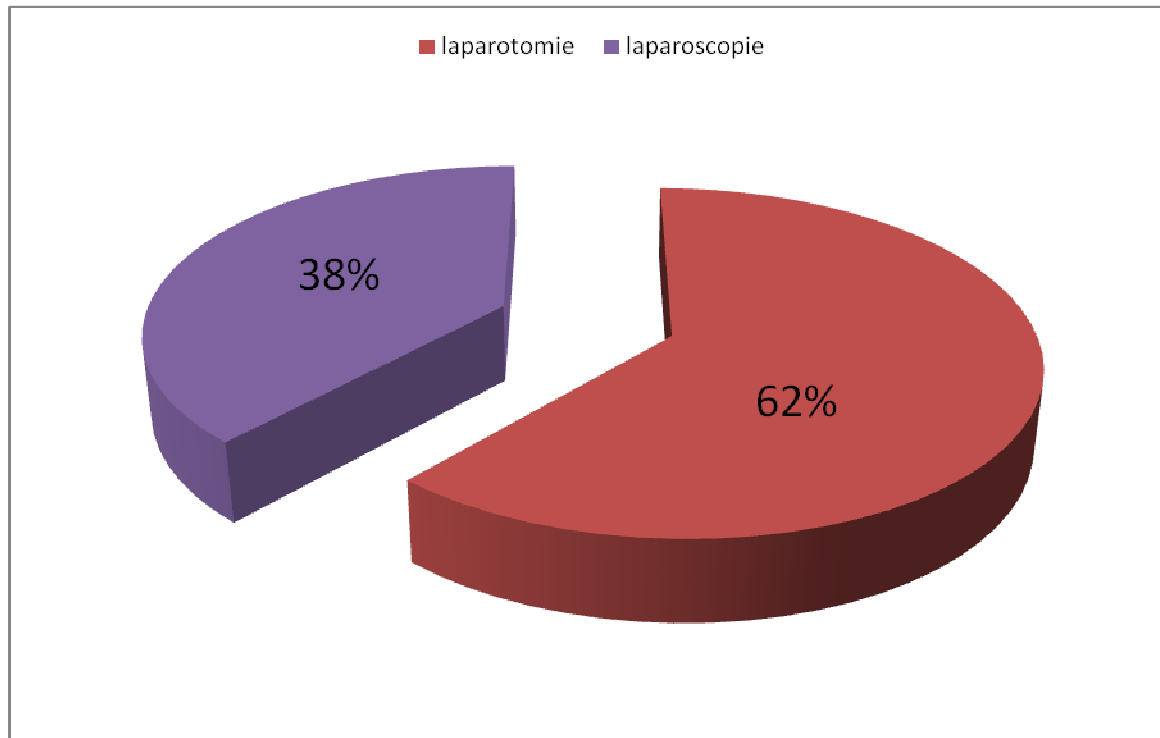


Figure 3 : Circonstances de survenue des traumatismes biliaires dans notre étude

1-2-Lieu de l'intervention :

-5 cas de traumatismes biliaires sont survenus dans notre service alors que 13 malades nous ont été adressés à partir d'autres structures hospitalières.

1-3-L'indication initiale de la cholécystectomie :

-La principale indication de la cholécystectomie dans notre étude était la lithiase vésiculaire simple chez 11 malades (61%).

-6 malades étaient opérés après refroidissement d'une cholécystite aiguë (33%).

-Une patiente était opérée dans les suites d'une pancréatite aiguë stade A refroidie (5,5%).

Tableau 3 : Principales indications des cholécystectomies dans notre étude.

| Indication | Nombre de malades | Pourcentage |
|-------------------------------------|-------------------|-------------|
| Lithiase vésiculaire simple | 11 | 61% |
| Cholécystite aigue | 6 | 33% |
| Pancréatite aigue stade A refroidie | 1 | 5,5% |

2-Les facteurs de risque :

Des difficultés opératoires étaient retrouvés chez 11 malades (61%) , notamment :

- une vésicule biliaire scléro-atrophique chez 1 malade (5%)
 - une cholécystite aigue chez 5 malades (27%)
 - des adhérences chez 1 malade (5%)
 - un hydrocholécyste lithiasique avec pédiculite avancée chez 1 malade (5%)
 - une hémorragie per-opératoire chez 3 malades (16%)
- L'exploration chirurgicale avait trouvé des variations anatomiques chez 2 malades (11%) :
- 1 malade avait un canal biliaire aberrant
 - 1 malade avait un situs inversus.

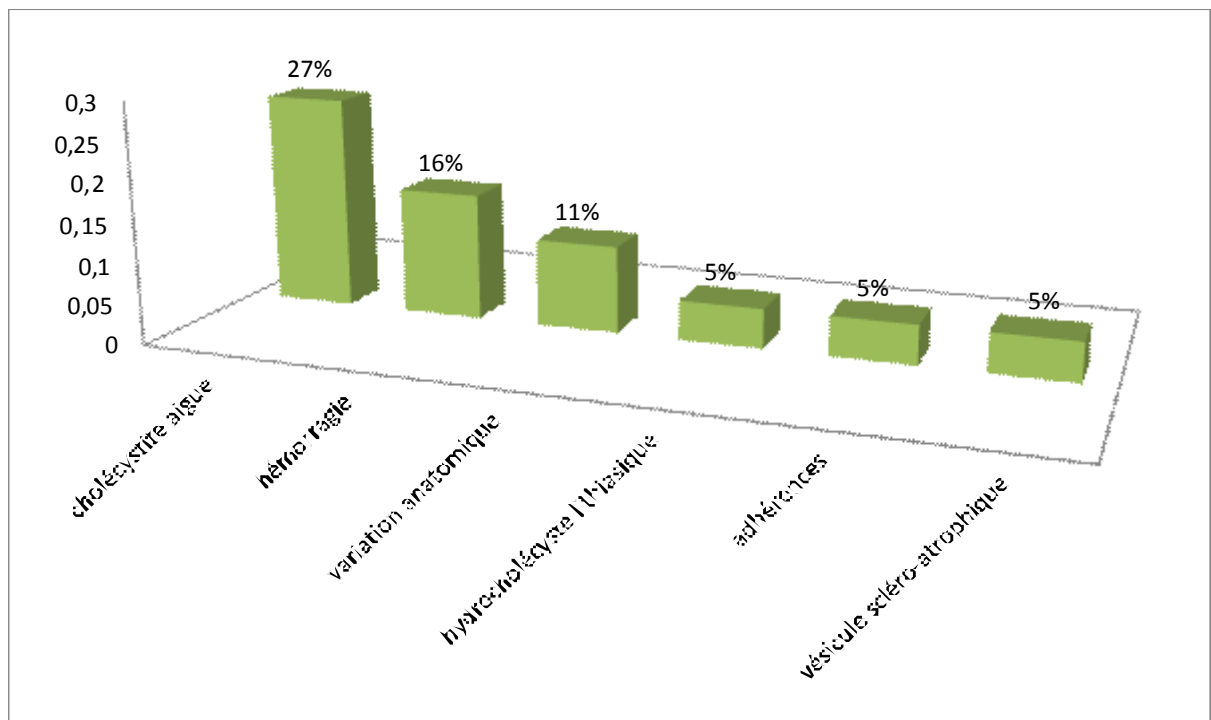


Figure 4 : Principaux facteurs de risque des traumatismes biliaires dans notre étude.

III-DIAGNOSTIC CLINIQUE DES LESIONS :

Le délai moyen entre la cholécystectomie et la découverte du traumatisme biliaire était de 14 jours avec des extrêmes allant du diagnostic per-opérateur à 4 mois.

1-Découverte per-opérateur du traumatisme :

- Elle a résulté de la constatation de bile dans le champ opératoire chez 2 malades (11%)
- La cholangiographie per-opérateur n'a été réalisée en aucun cas.

2- Diagnostic post-opératoire précoce :

Il a été fait dans un délai moyen de 9 jours avec des extrêmes allant de 3 jours à 26 jours.

Ce diagnostic a été posé chez 15 malades (83%) devant :

* un cholépéritoine chez 7 malades (46%) révélé cliniquement par des douleurs abdominales, une distention abdominale, une altération de l'état général et un épanchement péritonéal à l'échographie.

* un bilome chez 5 malades (33%) révélé par des douleurs abdominales et une collection sous hépatique à l'échographie.

* une fistule biliaire externe chez 3 malades (20%), survenues dans un délai moyen de 12 jours avec des extrêmes allant de 10 à 15 jours .

3-Diagnostic post-opératoire tardif :

Une découverte tardive d'un traumatisme opératoire était faite chez une patiente 4 mois après une cholécystectomie par laparotomie, et s'est révélé par un syndrome de cholestase franc et complet , permanent et d'aggravation progressive (ictère cutanéomuqueux, urines foncées et selles décolorées).

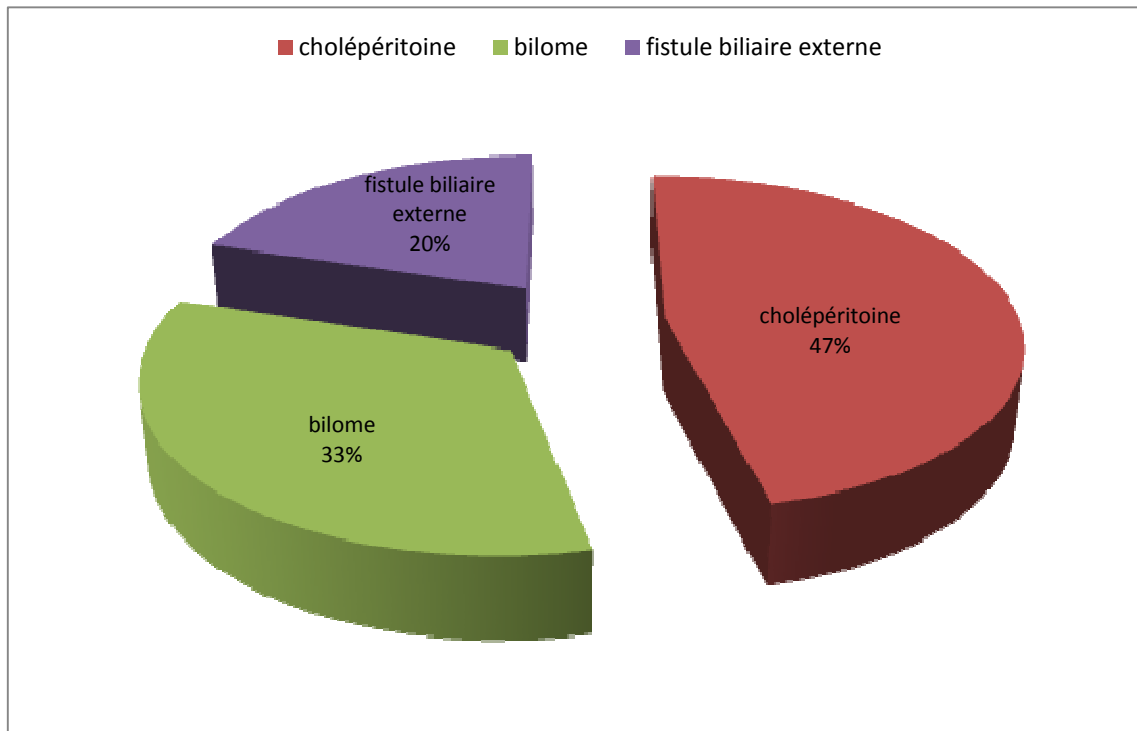


Figure 5 : Principales circonstances de découverte des traumatismes biliaires en post-opératoire précoce.

VI-EXAMENS PARACLINIQUES :

1-Examens morphologiques :

1-1-Echographie abdominale :

- Réalisée chez 16 malades (88%), elle a objectivé :
 - une dilatation de la VBIH et de la VBP chez 8 malades (50%), alors que chez 4 malades (25%) les voies biliaires étaient difficiles à explorer.
 - un épanchement péritonéal chez 7 malades (43%) d'abondance variable :
 - De moyenne abondance chez 4 malades
 - Minime chez 2 malades
 - Enkysté chez 1 malade

Les plaies iatrogènes de la voie biliaire principale

- un bilome chez 5 malades (31%).
- une sténose étendue de la VBP depuis sa portion pédiculaire chez 1 malade (6%).
- par ailleurs, découverte fortuite d'une polykystose hépatique chez 1 malade.

Tableau 4 : Principaux aspects échographiques rencontrés dans notre étude.

| Aspect échographique | Nombre de malades | Pourcentage |
|--------------------------------|-------------------|-------------|
| Dilatation des voies biliaires | 8 | 50% |
| Epanchement péritonéal | 7 | 43% |
| bilome | 5 | 31% |
| Sténose de la VBP | 1 | 6% |

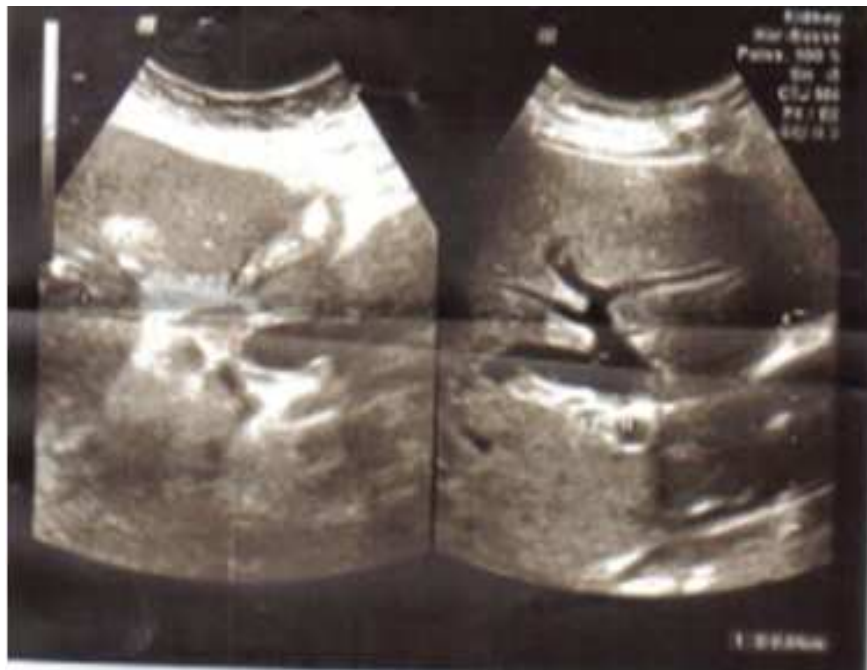

Figure 6 : Echographie abdominale montrant une importante dilatation de la VBIH, du confluent biliaire et de la portion initiale de la VBP avec une sténose étendue de la VBP depuis sa portion pédiculaire.

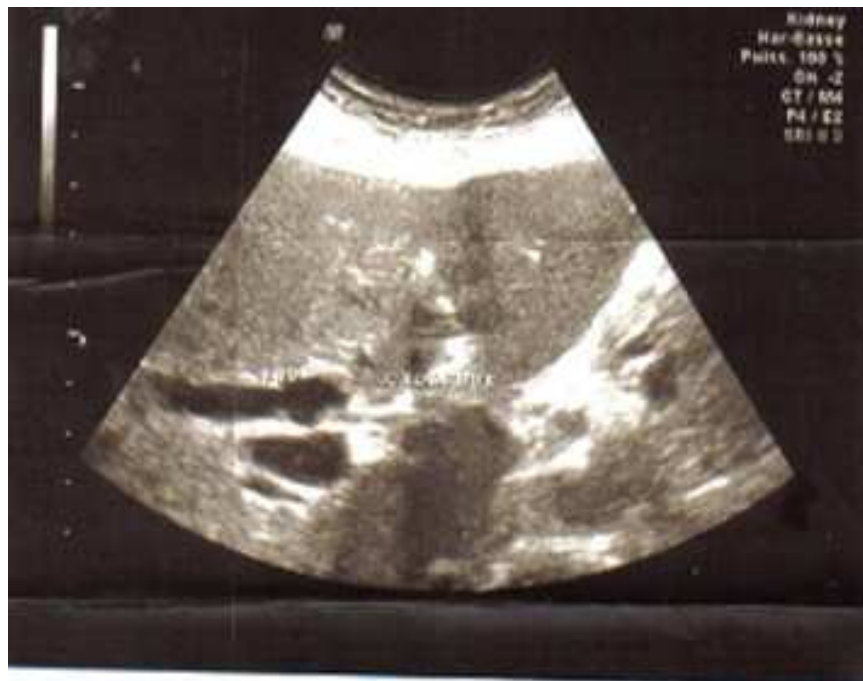

Figure 7 : échographie abdominale montrant une dilatation de la VBIH et de la VBP.

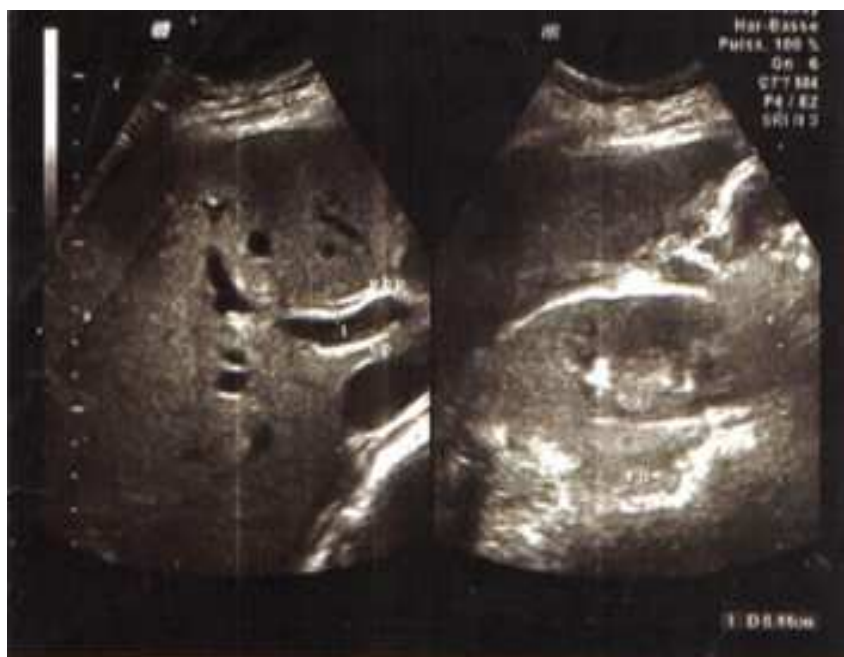

Figure 8 : Echographie abdominale montrant un aspect hétérogène du lit vésiculaire sans collection visible, voies biliaires de calibre normal

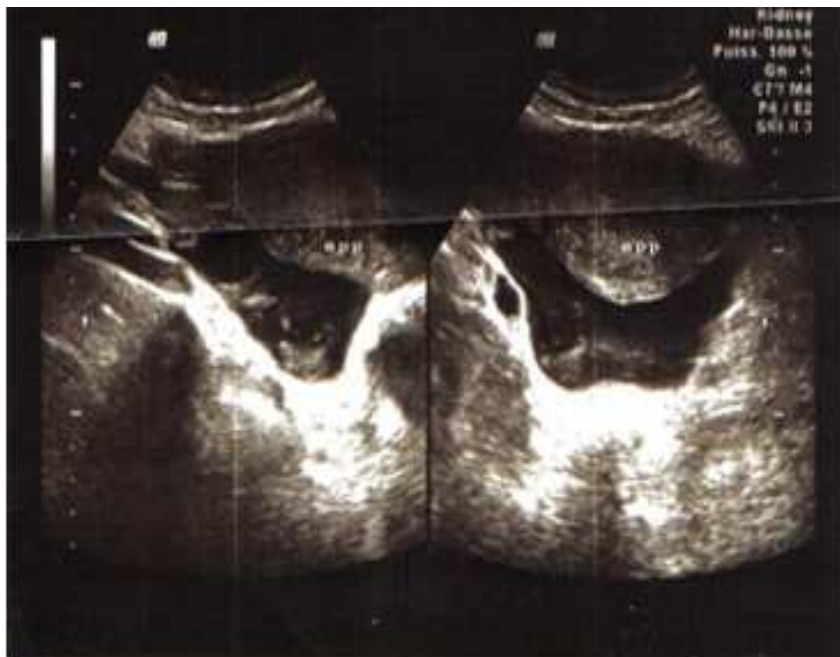

Figure 9 : Echographie abdominale montrant un épanchement péritonéal modéré au niveau du cul de sac de Douglas, en sous hépatique et au niveau des fosses iliaques.

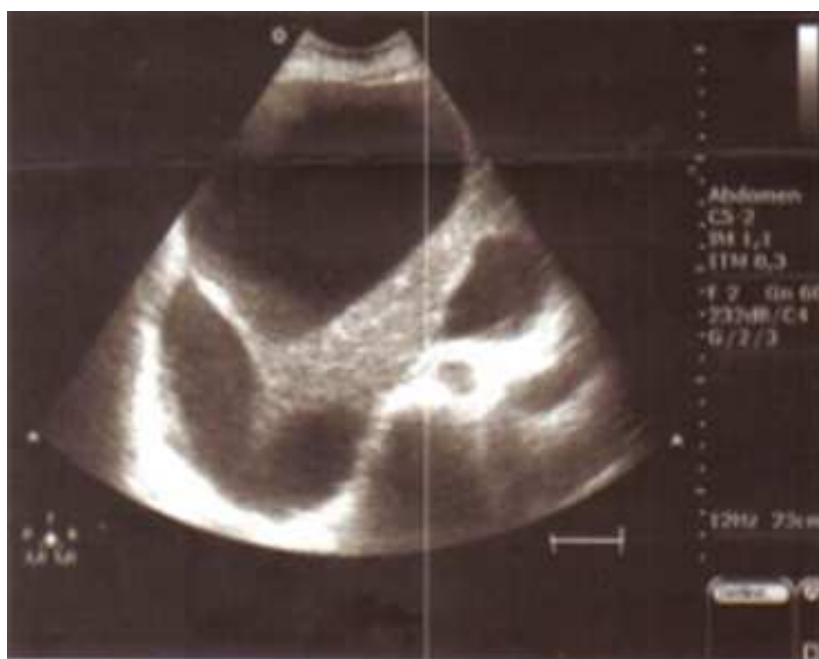

Figure 10 : Echographie abdominale : Présence de 3 collets périhépatiques contigus refoulant le foie avec épanchement péritonéal minime évoquant un bilome compliqué de péritonite biliaire.

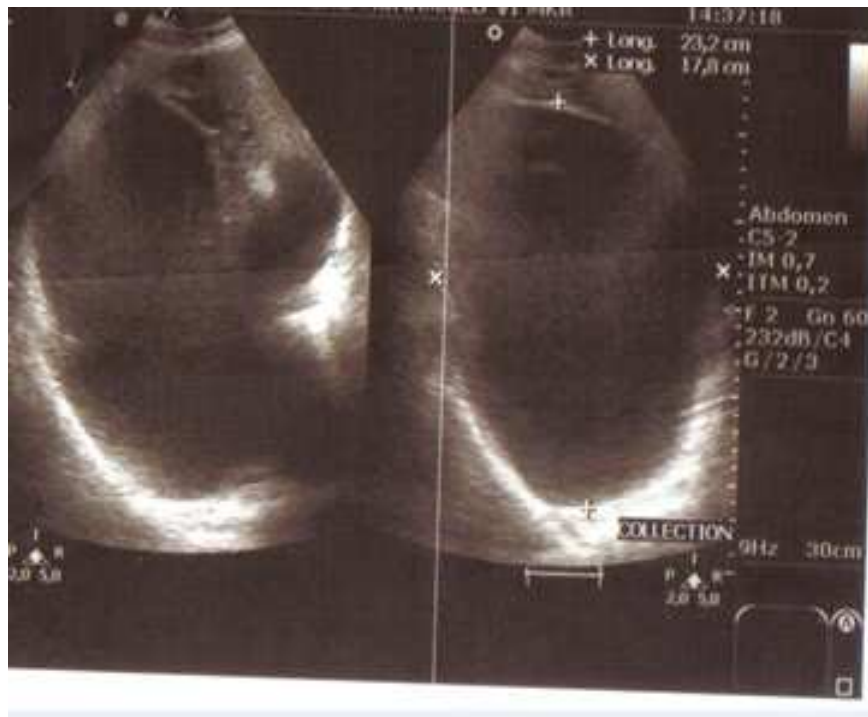

Figure 11 : Echographie abdominale montrant une volumineuse collection sous hépatique en rapport avec un bilome.

1-2-La bili-IRM :

Réalisée chez 4 malades (22%), elle a montré :

- Une dilatation de la VBH et de la VBP chez 3 malades.
- Une sténose totale du canal hépatique commun juste après la bifurcation chez 1 malade.
- Normale chez 1 malade.

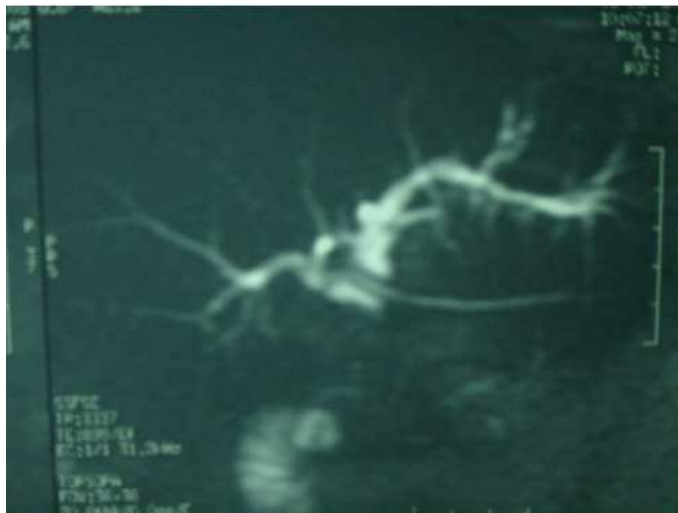

Figure 12 : Bili-IRM montrant l'absence de visualisation du canal hépatique commun avec un drain de Kehr placé au niveau de la convergence.

1-3-La cholangiographie per-opératoire :

Elle n'a pas été faite chez aucun malade.

1-4-Les opacifications biliaires par voie endoscopique et transhépatique :

Aucun de nos malades n'a bénéficié d'une cholangiographie endoscopique ou transhépatique.

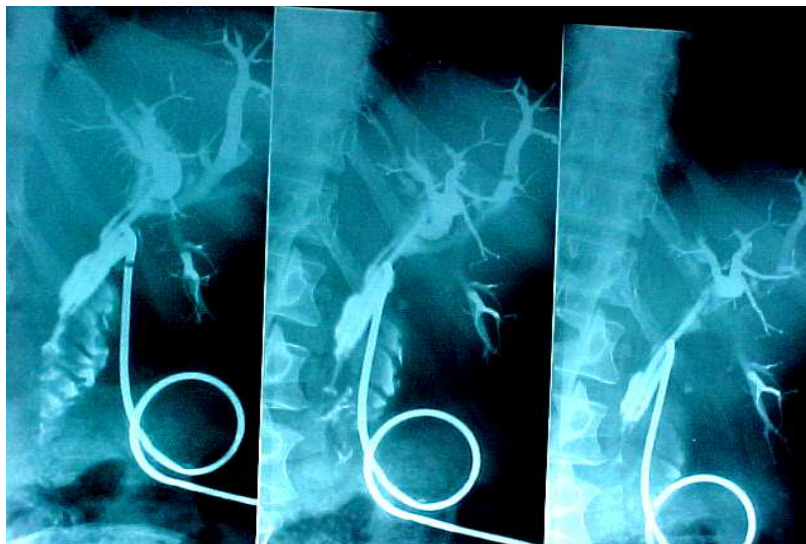


Figure 13 :Cholangiographie par drain de Kehr montrant une opacification normale des voies biliaires.

1-5-La fistulographie :

Elle n'a été réalisée chez aucun de nos malades.

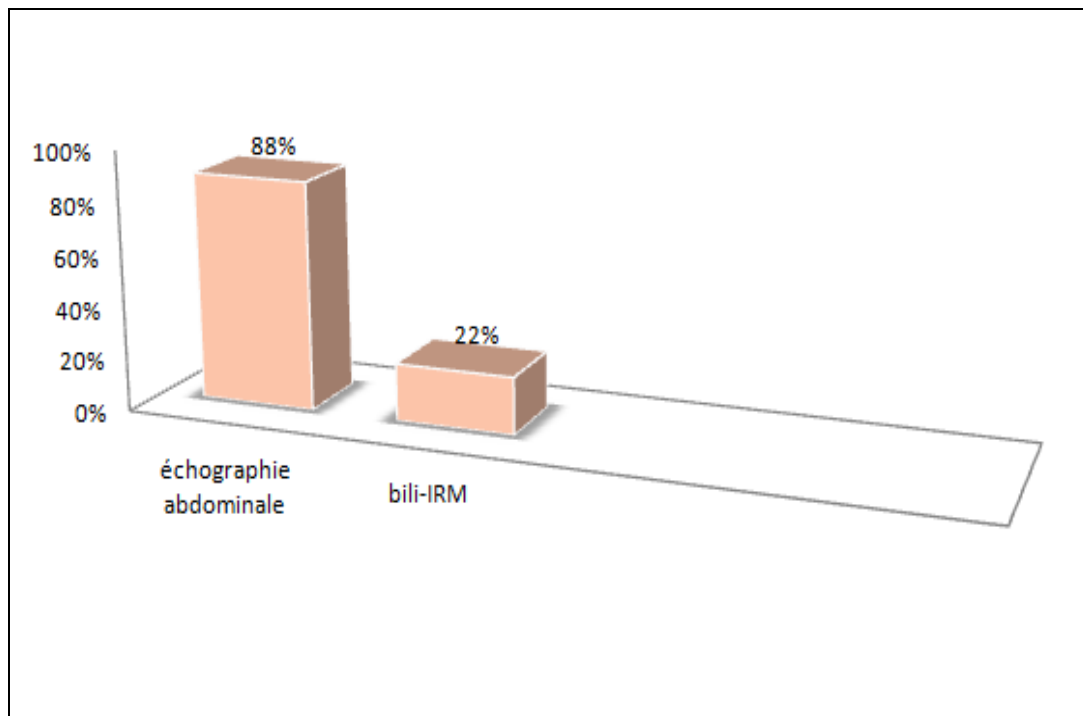


Figure 14 : Les principaux examens complémentaires réalisés dans notre étude.

2-La biologie :

Un bilan hépatique a été demandé chez tous nos malades, il a objectivé :

- une cytolyse chez 11 malades (61%)
- une cholestase à bilirubine conjuguée chez 14 malades (77%).

Une NFS a été faite chez tous les malades, elle a montré :

- une hyperleucocytose à polynucléaires neutrophiles chez 11 malades (61%)
- une anémie hypochrome microcytaire chez 2 malades à 6,2 et 5,8 g/dl
- une thrombopénie à 115 000/mm³ chez une malade.

Un bilan d'hémostase a été fait chez tous les malades, perturbé chez 2 malades (11%).

Le bilan rénal était normal chez tous les malades.

Tableau 5 : Principales perturbations biologiques dans notre étude.

| Perturbation biologique | Nombre de malades | Pourcentage |
|--------------------------------|--------------------------|--------------------|
| cholestase | 14 | 77% |
| cytolyse | 11 | 61% |
| Hyperleucocytose à PNN | 11 | 61% |
| anémie | 2 | 11% |
| thrombopénie | 1 | 5,5% |
| Troubles d'hémostase | 2 | 11% |

V- TRAITEMENT :

1- Traitement symptomatique :

➤ L'antibiothérapie :

La majorité des malades ont reçu une antibiothérapie à base de :

-Tri-antibiothérapie (association amoxicilline :3 g/j, métronidazole : 1,5g/j et aminoside :3mg/kg/j) chez 7 malades (38%)

-Amoxicilline protégée (3g/j) chez 9 malades (50%).

➤ La transfusion :

-2 malades ont été transfusés de 2 culots globulaires pour une anémie mal tolérée à 6,2 et 5,8g/dl.

-Une patiente a été transfusée de 6 unités plaquettaires pour une thrombopénie à 115 000/mm³ avec des signes hémorragiques.

2- Traitement étiologique :

-Il a consisté en :

-Une réparation chirurgicale chez 9 malades : deux plaies étaient découvertes et réparées en per-opératoire et 7 plaies étaient réparées en post-opératoire. La 10^{ème} malade qui avait une sténose de la VBP est décédée d'un choc septique avant d'être opérée.

-Un drainage échoguidé d'un bilome sous hépatique chez 5 malades.

-Une surveillance d'une fistule biliaire externe de bas débit chez 3 malades, l'évolution était favorable chez les trois malades.

Tableau 6 : Les différentes modalités thérapeutiques utilisées dans notre étude.

| | Délai du diagnostic | Signes révélateurs | Type de lésions | Siège des lésions | Délai et modalités thérapeutiques | Nombre et type de réinterventions | Evolution |
|-----------------|-------------------------------|--|---------------------------------------|------------------------|---|--|--------------------------------|
| Malade 1 | <u>Per-opératoire</u> | Issue de bile dans le champ opératoire | Plaie partielle | Canal hépatique commun | <u>En per-opératoire :</u> Sutures sur drain de Kehr + drainage sous hépatique | - | Favorable |
| Malade 2 | <u>Per-opératoire</u> | Issue de bile dans le champ opératoire | Plaie étendue avec perte de substance | Canal hépatique commun | <u>En per-opératoire :</u> Ligature de la VBP en amont de la plaie | Reprise chirurgicale après 3 semaines : réalisation d'une anastomose hépatico-jéjunale sur anse en Y | Favorable |
| Malade 3 | <u>J17 du post-opératoire</u> | Cholépéritoine | Plaie étendue avec perte de substance | Convergence biliaire | <u>J10 du post-opératoire :</u> Reprise chirurgicale avec réalisation d'une dérivation hépatico-jéjunale sur anse en Y | - | Cholangite sclérosante du foie |

Les plaies iatrogènes de la voie biliaire principale

| | | | | | | | |
|-----------------|-------------------------------|----------------|---------------------------------------|------------------------|---|---|--|
| Malade 4 | <u>J3 du post-opératoire</u> | Cholépéritoine | Plaie étendue avec perte de substance | Convergence biliaire | <u>J5 du post-opératoire :</u> Reprise chirurgicale avec réalisation d'une dérivation hépatico-jéjunale sur anse en Y | - | Abcès hépatique 6 mois après la réalisation de la dérivation , ce qui a nécessité un drainage échoguidé de la collection |
| Malade 5 | <u>J10 du post-opératoire</u> | Cholépéritoine | Section totale de la voie biliaire | Canal hépatique commun | <u>J12 du post-opératoire :</u> Reprise chirurgicale : anastomose bilio-biliaire sur drain de Kehr + drainage sous hépatique | Reprise chirurgicale pour lâchage anastomotique à J15 | Favorable |
| Malade 6 | <u>J5 du post-opératoire</u> | Cholépéritoine | Plaie partielle de la voie biliaire | Canal hépatique droit | <u>J7 du post-opératoire :</u> Reprise chirurgicale : sutures sur drain de Kehr + drainage sous hépatique | - | Favorable |

Les plaies iatrogènes de la voie biliaire principale

| | | | | | | | |
|-----------------|-------------------------------|----------------|-------------------------------------|------------------------|--|---|--|
| Malade 7 | <u>J7 du post-opératoire</u> | Cholépéritoine | Plaie partielle de la voie biliaire | Canal hépatique droit | <u>J10 du post-opératoire</u> : Reprise chirurgicale : sutures sur drain de Kehr + drainage sous hépatique | - | Infection de la paroi qui a bien évolué sous traitement antibiotique et pansements pluriquotidiens |
| Malade 8 | <u>J11 du post-opératoire</u> | Cholépéritoine | Section totale de la voie biliaire | Canal hépatique commun | <u>J15 pu post-opératoire</u> : Reprise chirurgicale : anastomose bilio-biliaire sur drain de Kehr + drain sous hépatique | - | Patiente est décédée d'une acidocétose diabétique |
| Malade 9 | <u>J3 du post-opératoire</u> | Cholépéritoine | Plaie partielle de la voie biliaire | Canal hépatique droit | <u>J4 du post-opératoire</u> : Reprise chirurgicale : Sutures sur drain de Kehr + drain sous hépatique | - | Favorable |

Les plaies iatrogènes de la voie biliaire principale

| | | | | | | | |
|------------------|-------------------------------|-----------------------|---|---|--|---|---|
| Malade 10 | <u>J5 du post-opératoire</u> | Bilome sous hépatique | - | - | <u>J7 du post-opératoire</u> : Drainage échoguidé de la collection | - | Favorable : absence de collection à l'échographie de contrôle |
| Malade 11 | <u>J13 du post-opératoire</u> | Bilome sous hépatique | - | - | <u>J15 du post-opératoire</u> : Drainage échoguidé de la collection | - | Favorable : absence de collection à l'échographie de contrôle |
| Malade12 | <u>J7 du post-opératoire</u> | Bilome sous hépatique | - | - | <u>J10 du post-opératoire</u> : Drainage échoguidé de la collection | - | Favorable : persistance d'une petite collection à l'échographie de contrôle |
| Malade 13 | <u>J26 du post-opératoire</u> | Bilome sous hépatique | - | - | <u>J30 du post-opératoire</u> : Drainage échoguidé de la collection | - | Favorable : persistance d'une petite collection à l'échographie de contrôle |

Les plaies iatrogènes de la voie biliaire principale

| | | | | | | | |
|------------------|----------------------------------|---|-----------------------------|------------------------|--|---|--|
| Malade 14 | <u>J8 du post-opératoire</u> | Bilome sous hépatique | - | - | <u>J10 du post-opératoire :</u> Drainage échoguidé de la collection | - | Favorable : absence de collection à l'échographie de contrôle |
| Malade 15 | <u>J10 du post-opératoire</u> | Fistule biliaire externe de bas débit (<500cc /24h) | - | - | - | - | Tarissement spontané à J15 |
| Malade 16 | <u>J12 du post-opératoire</u> | Fistule biliaire externe de bas débit (<500cc /24h) | - | - | - | - | Tarissement spontané à J14 |
| Malade 17 | <u>J15 du post-opératoire</u> | Fistule biliaire externe de bas débit (<500cc /24h) | - | - | - | - | Tarissement spontané à J19 |
| Malade 18 | <u>4 mois du post-opératoire</u> | Ictère cholestatique | Sténose de la voie biliaire | Canal hépatique commun | - | - | Patiente est décédée d'un choc septique avant la cure chirurgicale |

Les plaies iatrogènes de la voie biliaire principale

2-1- La chirurgie réparatrice :

-9 malades étaient opérés (50%) : deux plaies étaient découvertes et réparées en per-opératoires, et 7 plaies étaient réparées en post-opératoire.

➤ La voie d'abord :

-Une laparotomie médiane sus ombilicale chez 6 malades pour cholécystite post-opératoire.

-Reprise de l'ancienne laparotomie sous costale droite chez 1 malade.

-Laparoscopie convertie en laparotomie lors de la découverte per-opératoire du traumatisme chez 2 malades.

➤ L'exploration chirurgicale :

✓ Nature des lésions :

-Toutes les malades opérées avaient des plaies de la voie biliaire, dont l'étendue était variable d'une malade à l'autre.

✓ Etendue des lésions :

-4 malades avaient des plaies partielles de la VBP (44%).

-3 malades avaient des plaies étendues avec perte de substance (33%).

-2 malades avaient une section totale des voies biliaires(22%).

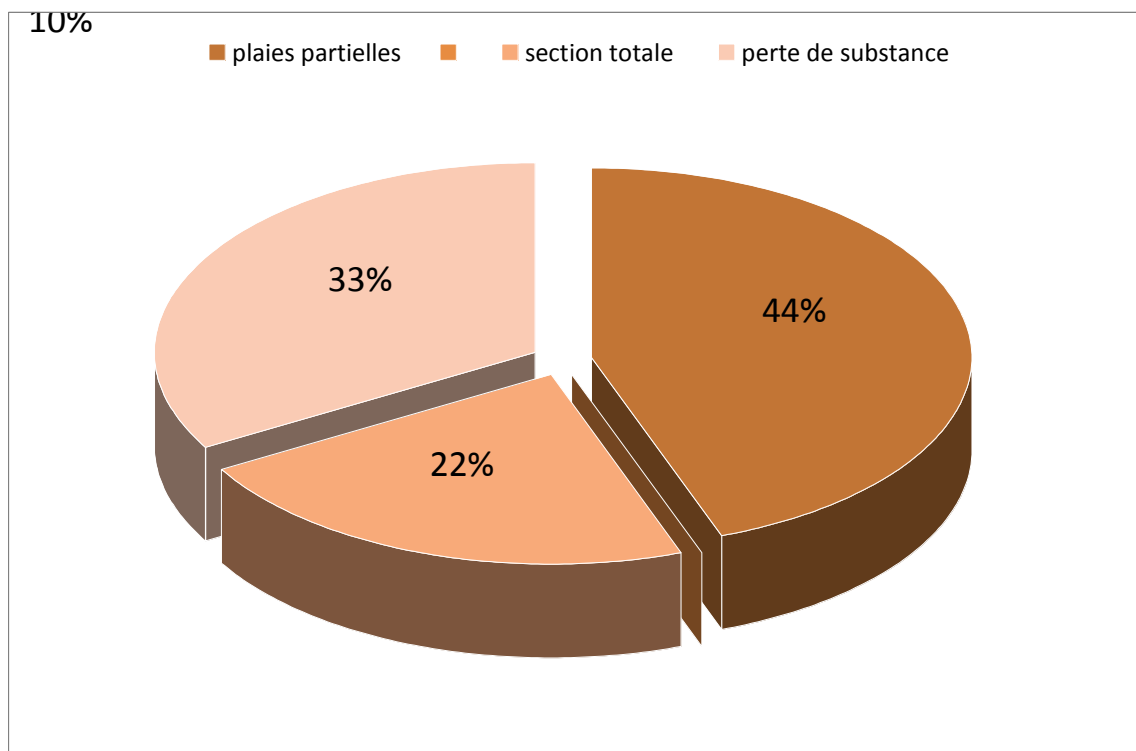


Figure 15 : Nature des lésions traumatiques de la VBP .

✓ Topographie des lésions :

-La majorité des traumatismes biliaires siègent au niveau du canal hépatique commun (4 malades soit 44%)

-3 malades avaient une atteinte du canal hépatique droit (33%)

-2 malades avaient une atteinte de la convegence biliaire (22%).

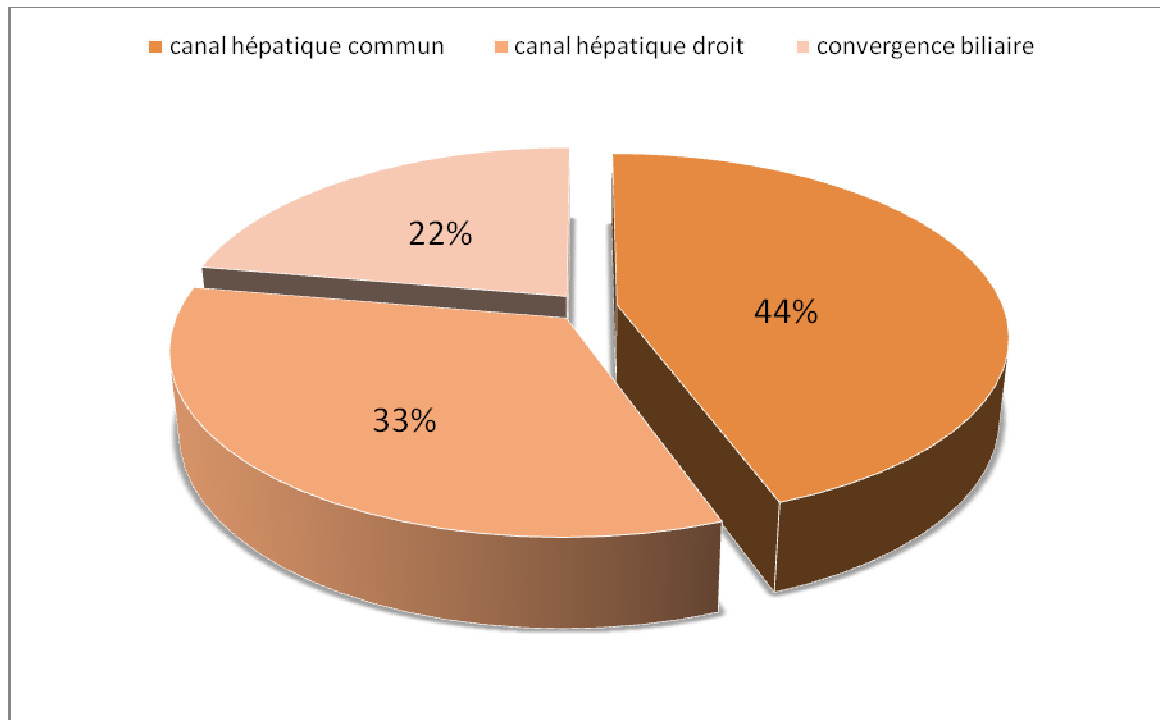


Figure 16 : Topographie des lésions iatrogènes de la VBP.

➤ Le délai et le type de réparation :

✓ Réparation immédiate :

-Attitude adoptée chez 2 malades :

-Une plaie partielle de la VBP découverte en per-opérateur, le geste a consisté en des sutures sur drain de Kehr avec drainage sous hépatique.

-La 2^{ème} plaie découverte en per-opérateur était étendue avec une perte de substance de la VBP, le chirurgien a procédé à une ligature de la VBP en amont de la plaie, puis reprise chirurgicale 3 semaines après et réalisation d'une anastomose hépatico-jéjunale sur anse en Y.

Les plaies iatrogènes de la voie biliaire principale

✓ Réparation précoce :

-Elle a été réalisée chez 7 malades avec un délai moyen de reconstruction biliaire de 9 jours et des extrêmes allant de 5 jours à 15 jours.

-Les différentes modalités de réparation chirurgicales sont résumées dans le tableau 7.

Tableau 7: Principales modalités de réparation précoce dans notre étude.

| Type de réparation | Nombre de malades | Pourcentage |
|---|-------------------|-------------|
| sutures sur drain de Kehr | 3 | 33% |
| anastomose bilio-biliaire sur drain de kehr | 2 | 22% |
| anastomose hépatico-jéjunale sur anse en y | 2 | 22% |

✓ Réparation différée :

-Une cure chirurgicale était envisagée chez la patiente chez qui la découverte de la sténose du canal hépatique commun était tardive (4 mois après la cholécystectomie), or la patiente est décédée d'un choc septique avant la réalisation du geste.

-A noter qu'un large drainage sous hépatique a été fait chez tous les malades opérés.

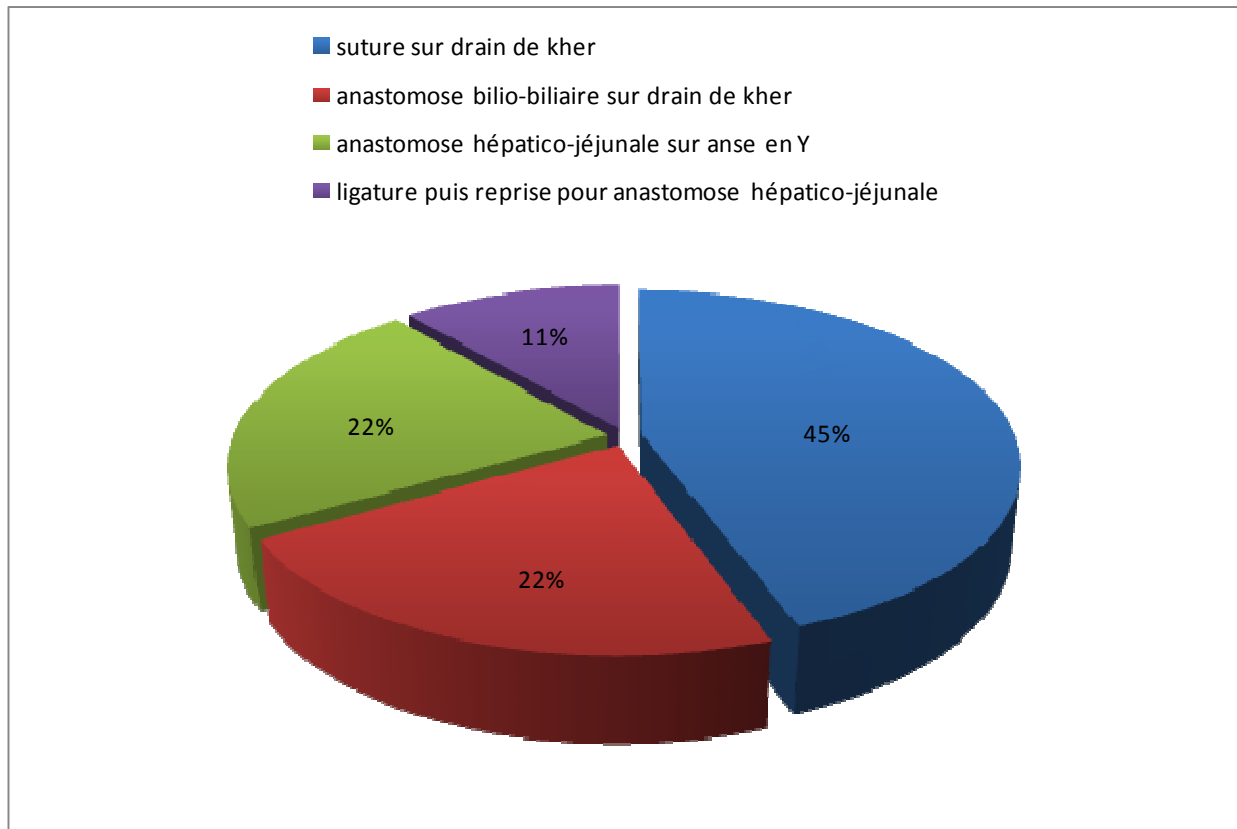


Figure 17 : Les différents types de réparation chirurgicale dans notre étude.

➤ Le nombre de réinterventions :

-Une plaie biliaire a été diagnostiquée et réparée en per-opératoire et n'a pas nécessité de réintervention.

- Sept malades ont subi une seule réintervention :

- Six plaies biliaires étaient réparées en une seule reprise

-Une plaie transfixiante avec perte de substance de la VBP était diagnostiquée en per-opératoire, une ligature en amont de la plaie a été réalisée suivie d'une reprise chirurgicale 3 semaines après pour anastomose hépatico-jéjunale.

-Une malade a subi 2 réinterventions :

Il s'agit d'une section de la VBP traitée initialement par anastomose bilio-biliaire sur drain de kher, qui s'est compliquée d'une péritonite biliaire justifiant une reprise chirurgicale 15 jours après la première réparation.

Tableau 8 : Les différentes techniques chirurgicales utilisées chez les neuf malades opérés dans notre étude, le bilan lésionnel per-opératoire, le nombre de réinterventions et l'évolution.

| | Délai du diagnostic | Signes révélateurs | Type de lésions | Siège des lésions | Délai et modalités thérapeutiques | Nombre et type de réinterventions | Evolution |
|-----------------|------------------------------|--|---------------------------------------|------------------------|---|--|--|
| Malade 1 | <u>Per-opératoire</u> | Issue de bile dans le champ opératoire | Plaie partielle | Canal hépatique commun | <u>En per-opératoire :</u> Sutures sur drain de Kehr + drainage sous hépatique | - | Favorable |
| Malade 2 | <u>Per-opératoire</u> | Issue de bile dans le champ opératoire | Plaie étendue avec perte de substance | Canal hépatique commun | <u>En per-opératoire :</u> Ligature de la VBP en amont de la plaie | Reprise chirurgicale après 3 semaines : réalisation d'une anastomose hépato-jéjunale sur anse en Y | Favorable |
| Malade 3 | <u>J7 du post-opératoire</u> | Cholépéritoine | Plaie étendue avec perte de substance | Convergence biliaire | <u>J10 du post-opératoire :</u> Reprise chirurgicale avec réalisation d'une dérivation hépato-jéjunale sur anse en Y | - | Cholangite sclérosante du foie |
| Malade 4 | <u>J3 du post-opératoire</u> | Cholépéritoine | Plaie étendue avec perte de substance | Convergence biliaire | <u>J5 du post-opératoire :</u> Reprise chirurgicale avec réalisation d'une dérivation hépato-jéjunale sur anse en Y | - | Abcès hépatique 6 mois après la réalisation de la dérivation , ce qui a nécessité un drainage échoguidé de la collection |

Les plaies iatrogènes de la voie biliaire principale

| | | | | | | | |
|-----------------|-------------------------------|----------------|-------------------------------------|------------------------|--|---|--|
| Malade 5 | <u>J10 du post-opératoire</u> | Cholépéritoine | Section totale de la voie biliaire | Canal hépatique commun | <u>J12 du post-opératoire</u> : Reprise chirurgicale : anastomose bilio-biliaire sur drain de Kehr + drainage sous hépatique | Reprise chirurgicale pour lâchage anastomotique à J15 | Favorable |
| Malade 6 | <u>J5 du post-opératoire</u> | Cholépéritoine | Plaie partielle de la voie biliaire | Canal hépatique droit | <u>J7 du post-opératoire</u> : Reprise chirurgicale : sutures sur drain de Kehr + drainage sous hépatique | - | Favorable |
| Malade 7 | <u>J7 du post-opératoire</u> | Cholépéritoine | Plaie partielle de la voie biliaire | Canal hépatique droit | <u>J10 du post-opératoire</u> : Reprise chirurgicale : sutures sur drain de Kehr + drainage sous hépatique | - | Infection de la paroi qui a bien évolué sous traitement antibiotique et pansements pluriquotidiens |
| Malade 8 | <u>J11 du post-opératoire</u> | Cholépéritoine | Section totale de la voie biliaire | Canal hépatique commun | <u>J15 du post-opératoire</u> : Reprise chirurgicale : anastomose bilio-biliaire sur drain de Kehr + drain sous hépatique | - | Patiente est décédée d'une acidocétose diabétique |
| Malade 9 | <u>J3 du post-opératoire</u> | Cholépéritoine | Plaie partielle de la voie biliaire | Canal hépatique droit | <u>J4 du post-opératoire</u> : Reprise chirurgicale : Sutures sur drain de Kehr + drain sous hépatique | - | Favorable |

2-2-Drainage d'un bilome sous hépatique :

- Réalisé chez 5 malades (27%), guidé par échographie.
- Le contrôle échographique après drainage a montré :
 - La persistance d'une petite collection périhépatique chez 2 malades
 - Absence de collection péritonéale chez 3 malades.

Tableau 9 : Les principales modalités diagnostiques et thérapeutiques utilisées chez les cinq malades porteurs de bilome sous hépatique et leur évolution.

| | Délai du diagnostic | Signes révélateurs | Délai et modalités thérapeutiques | Evolution |
|-----------------|-------------------------------|---|--|---|
| Malade 1 | <u>J5 du post-opératoire</u> | Douleurs de l'hypochondre droit à type de pesanteur | <u>J7 du post-opératoire :</u> Drainage échoguidé de la collection | Favorable : absence de collection à l'échographie de contrôle |
| Malade 2 | <u>J13 du post-opératoire</u> | Douleurs de l'hypochondre droit, ictère cholestatique | <u>J15 du post-opératoire :</u> Drainage échoguidé de la collection | Favorable : absence de collection à l'échographie de contrôle |
| Malade 3 | <u>J7 du post-opératoire</u> | Douleurs de l'hypochondre droit, ictère cholestatique | <u>J10 du post-opératoire :</u> Drainage échoguidé de la collection | Favorable : persistance d'une petite collection à l'échographie de contrôle |
| Malade 4 | <u>J26 du post-opératoire</u> | Douleurs de l'hypochondre droit | <u>J30 du post-opératoire :</u> Drainage échoguidé de la collection | Favorable : persistance d'une petite collection à l'échographie de contrôle |
| Malade 5 | <u>J8 du post-opératoire</u> | Douleurs abdominales, ictère | <u>J10 du post-opératoire :</u> Drainage échoguidé de la collection | Favorable : absence de collection à l'échographie de contrôle |

Les plaies iatrogènes de la voie biliaire principale

2-3- Surveillance d'une fistule biliaire externe :

- Attitude adoptée chez 3 malades qui avaient une fistule biliaire externe de bas débit.
- Cette surveillance était :
 - clinique : température, palpation abdominale, quantité de bile ramenée par la fistule.
 - biologique : bilan hépatique, bilan infectieux (NFS, CRP) et bilan d'hémostase.
- L'évolution était marquée par le tarissement spontané de la fistule chez les trois malades avec un délai moyen de 16 jours et des extrêmes allant de 14 jours à 19 jours.

Tableau 10 :Evolution des fistules biliaires externes chez nos malades

| | Délai du diagnostic | Signes révélateurs | Evolution |
|-----------------|-------------------------------|---|----------------------------|
| Malade 1 | <u>J10 du post-opératoire</u> | Fistule biliaire externe de bas débit (<500cc /24h) | Tarissement spontané à J15 |
| Malade 2 | <u>J12 du post-opératoire</u> | Fistule biliaire externe de bas débit (<500cc /24h) | Tarissement spontané à J14 |
| Malade 3 | <u>J15 du post-opératoire</u> | Fistule biliaire externe de bas débit (<500cc /24h) | Tarissement spontané à J19 |

2-4- Traitement endoscopique :

- Aucun de nos malades n'a bénéficié d'un traitement endoscopique.

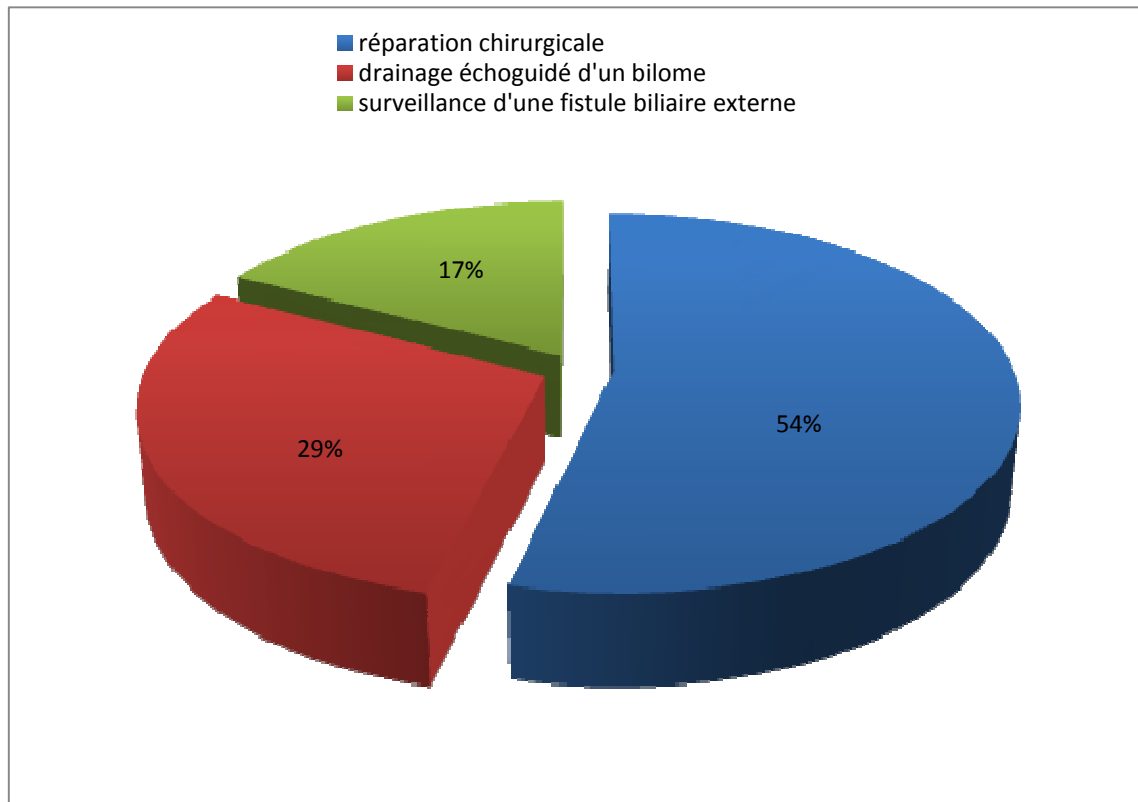


Figure 18 : Principales modalités thérapeutiques utilisées dans notre étude.

VI- EVOLUTION :

Le séjour moyen des malades en milieu hospitalier en post-opératoire est estimé à 7 jours.

La surveillance post-opératoire des malades a reposé sur des éléments cliniques, biologiques, et sur l'imagerie (échographie abdominale, bili-IRM, cholangiographie par le drain de Kehr).

1-La morbidité :

-Un lâchage anastomotique est survenu chez une malade 15 jours après une réparation par anastomose bilio-biliaire sur drain de Kehr, ayant nécessité une reprise chirurgicale.

Les plaies iatrogènes de la voie biliaire principale

-Une infection de paroi chez une malade qui a bien évolué sous traitement antibiotique et pansements pluriquotidiens.

-Un abcès hépatique est survenu chez une patiente 6 mois après la réalisation d'une dérivation hépatico-jéjunale sur anse en Y, ce qui a nécessité un drainage percutané guidé par imagerie. L'évolution après drainage était favorable.

-Une patiente traitée par dérivation hépatico-jéjunale sur anse en Y a développé une cholangite sclérosante du foie.

2- La mortalité :

Deux patientes sont décédées :

-La première avait une sténose méconnue de la VBP de découverte tardive, et est décédée d'un choc septique avant d'être opérée.

-La deuxième malade est décédée d'une acidocétose diabétique (diabète type II décompensé en post-opératoire).

DISCUSSION

I-Rappel embryologique:

-L'organogenèse des voies biliaires se fait entre la cinquième et la septième semaine de la vie embryonnaire.

-Plusieurs théories existent :

➤ Selon Streeter et Patten (10,44), le développement des conduits biliaires résulterait de la transformation précoce, cellule par cellule, des hépatocytes en cellules canalaire. Ces conduits biliaires, de disposition plexiforme, se continueraient par un conduit hépatique commun rejoignant le conduit cystique dans le prolongement du cholédoque.

➤ Selon Lassau et Hureau (10) , les conduits biliaires s'individualiseraient plus tardivement à partir des bourgeons de l'axe cholécystique ; ces bourgeons coloniseraient le parenchyme hépatique. L'axe cholécystique déterminerait ainsi la genèse des conduits biliaires.

- Quelle que soit la théorie retenue, trois conséquences en résultent :

➤ Plusieurs conduits biliaires peuvent réunir le foie et le conduit cystique.

➤ Le conduit cystique est plus long que le cholédoque: c'est pourquoi l'abouchement dans le cystique d'un conduit biliaire ou du conduit hépatique commun lui-même peut être situé très près de l'implantation duodénale du cholédoque.

➤ Les conduits biliaires émergeant du foie ont une disposition plexiforme : la régression ou la persistance de certaines mailles du réseau canalaire initial permet d'expliquer la disposition définitive des voies biliaires, qui sera de type modal ou représentera une variation.

II- RAPPEL ANATOMIQUE :

1- Les voies biliaires intra-hépatiques :

Origine : les canalicules intralobulaires qui se jettent dans les canaux périlobulaires, ces derniers se réunissent dans les espaces portes, à partir desquels les conduits biliaires cheminent dans les gaines de la capsule de Glisson accompagnés d'un rameau de l'artère hépatique et de la veine porte.

Trajet : A mesure qu'ils se rapprochent du hile, les canaux biliaires se réunissent les uns aux autres, et se résument dans le fond du sillon transverse en deux canaux, l'un droit, l'autre gauche constituant ainsi l'origine du canal hépatique. Le canal droit est court (1 cm environ) et son trajet est principalement intra-parenchymateux, tandis que le canal hépatique gauche est plus long (1 à 3 cm), et son siège est principalement extra-parenchymateux.

Principales variations anatomiques(10,34) :

- Absence du canal hépatique droit (35%)
- Absence du canal hépatique gauche (0,5 à 1%)
- Abouchement du canal sectoriel postérieur droit dans le canal gauche (15-20 %)
- Abouchement du canal sectoriel postérieur droit à la partie moyenne du canal hépatique commun (5 %)
- Confluence directe des deux canaux sectoriels droits avec le canal gauche (10- 15 %).

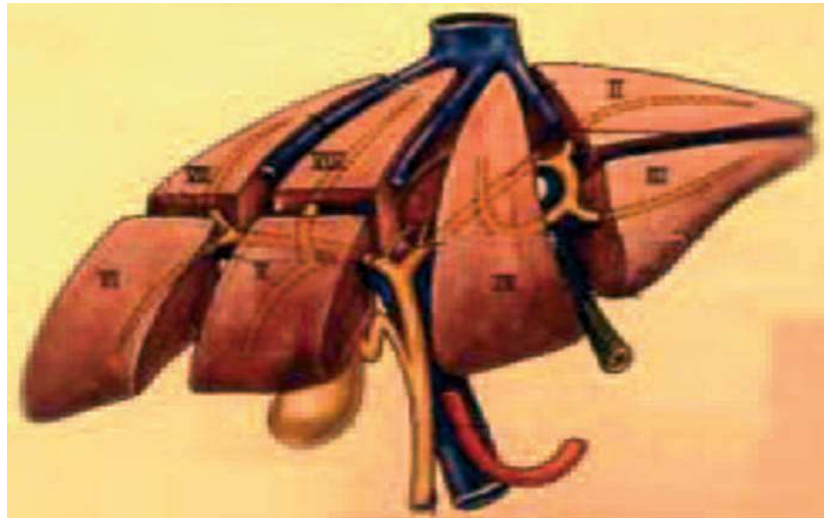


Figure 19 : Segmentation du foie d'après Couinaud.

2- Les voies biliaires extra-hépatique :

2-1-La voie biliaire principale :

➤ La convergence biliaire :

-Situation : formée par l'union des deux canaux hépatiques droit et gauche, elle est située sur la face antérieure de la branche droite de la veine porte(32).

-Variations anatomiques (voir figure 21):

- Glissement inférieur : Trifurcation, les canaux sectoriels latéral et paramédian droits s'unissent au hile avec le canal hépatique gauche. (A)
- Le canal paramédian droit se jette dans le canal hépatique commun. (B)
- Glissement gauche : le canal paramédian droit s'unit au canal hépatique gauche. (c)
- Glissement spiroïde inférieur : le canal sectoriel latéral droit s'abouche dans le canal hépatique. (D)

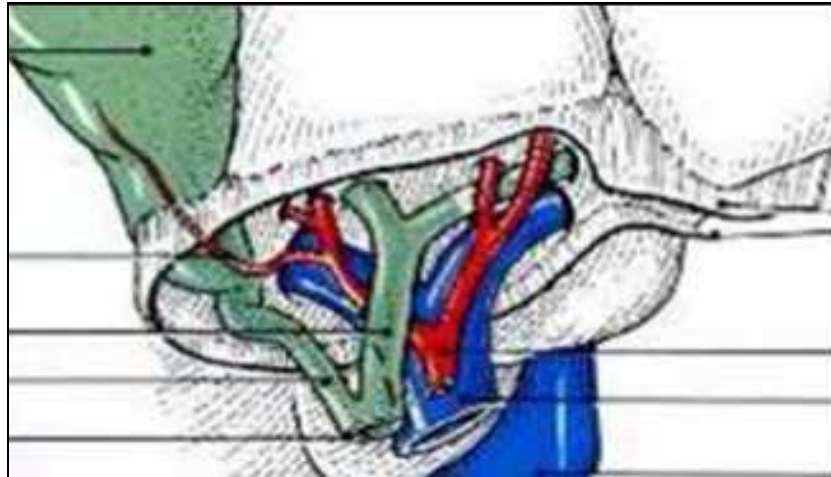


Figure 20 : Situation de la convergence biliaire.

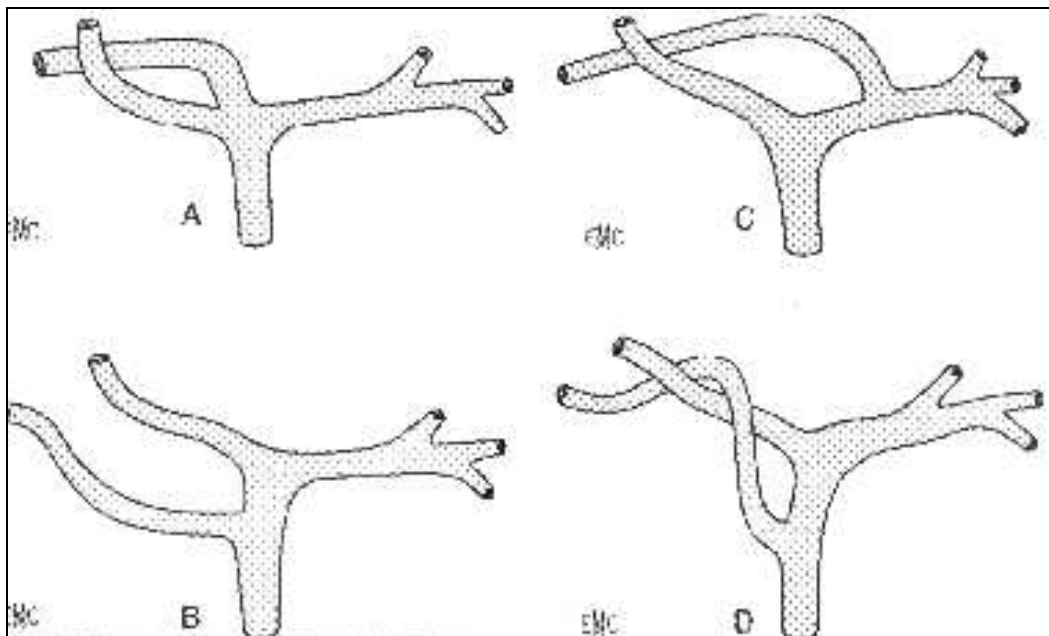


Figure 21 : principales variations anatomiques de la convergence biliaire.

➤ Le canal hépatique commun :

- Fait suite au confluent biliaire
 - Il descend le long du bord droit du petit épiploon.
 - Après un trajet de longueur différente, il se réunit avec le canal cystique et se poursuit par le canal cholédoque.
-

➤ Le cholédoque : il présente 3 segments :

- Un segment pédiculaire qui descend le long du bord libre du petit épiploon.
- Un segment rétroduodéno-pancréatique qui descend obliquement en bas et à gauche en croisant la face dorsale du duodénum puis s'infléchit en bas et à droite jusqu'à sa terminaison.
- Un segment intra-duodéal, le cholédoque s'unit au canal de Wirsung, les deux canaux se terminent à la face interne du 2^{ème} duodénum au niveau de l'ampoule de Vater, l'ensemble, recouvert de fibres musculaires lisses, forment le sphincter d'Oddi.

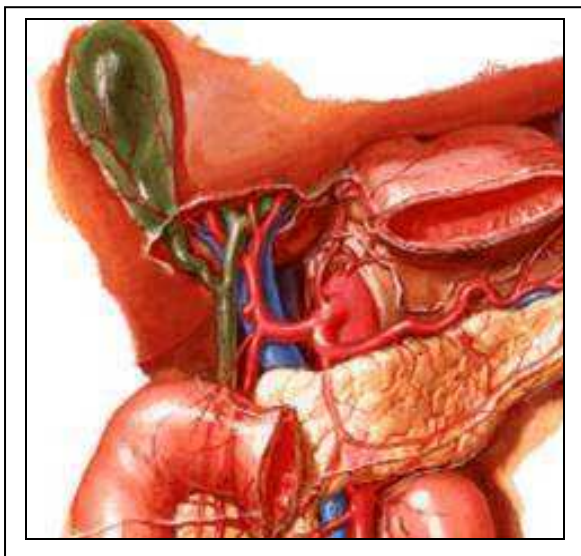


Figure 22 : Trajet de la voie biliaire extra-hépatique.

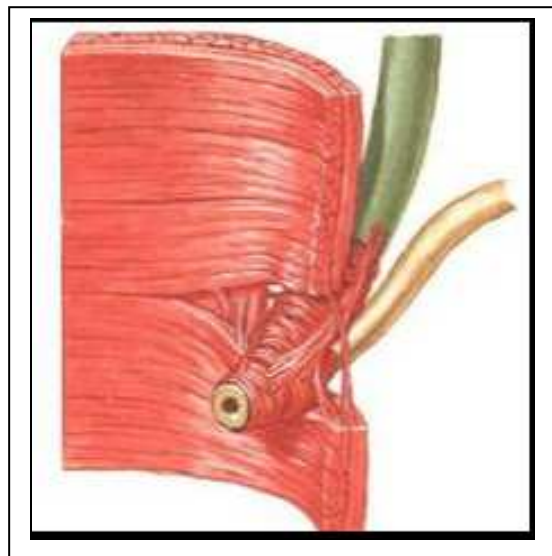


Figure 23 : Sphincter d'Oddi

2-2-La voie biliaire accessoire :

➤ La vésicule biliaire :

- Réservoir musculo-membraneux situé à la face inférieure du foie
- Forme : poire à fond antéro-externe, un corps cylindrique et un col
- Dimensions : -longueur : 8 à 11 cm
 - diamètre : 3 à 4 cm
- Variations anatomiques(10,40) (voir figure 25) :
 - De morphologie : elle peut être cloisonnée ou multilobée.

- De nombre :

- Agénésie vésiculaire : peut être associée à une agénésie plus ou moins complète du canal cystique.

- Duplication vésiculaire (figure A et B).

- De topographie : peut être intra-hépatique ou gauche.

- Le canal cystique :

- Continue le col de la vésicule biliaire avec lequel il forme un angle aigu

- Longueur : 3-4 cm, diamètre : 2-4 mm

- Tapissé d'une muqueuse présentant des valvules

- Variations anatomiques (voir figure 26) :

- De nombre :

- Absence du canal cystique : le col vésiculaire s'abouche directement dans la VBP (H)

- Duplication cystique : le canal surnuméraire s'abouche plus haut dans le canal hépatique droit ou plus bas dans le cholédoque.

- Anomalies d'abouchement ou de trajet du cystique :

- L' abouchement est bas, et les deux canaux (le cystique et le canal hépatique commun) sont accolés (G).

- Il peut contourner la VBP par en avant ou par en arrière (D et E).

- Exceptionnellement il se jette dans le canal hépatique droit ou gauche, ce qui expose au risque de lésion de la VBP.

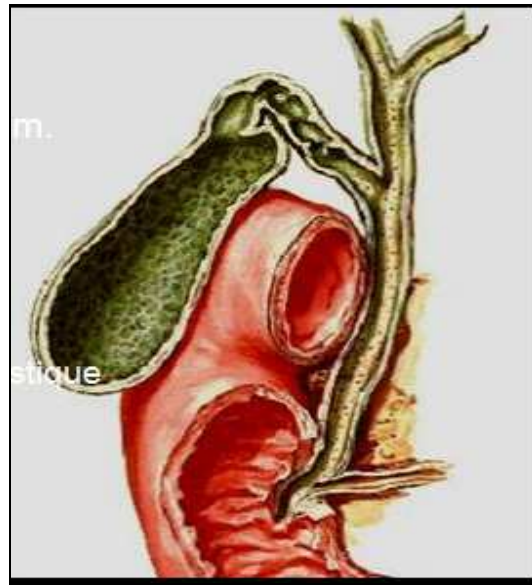
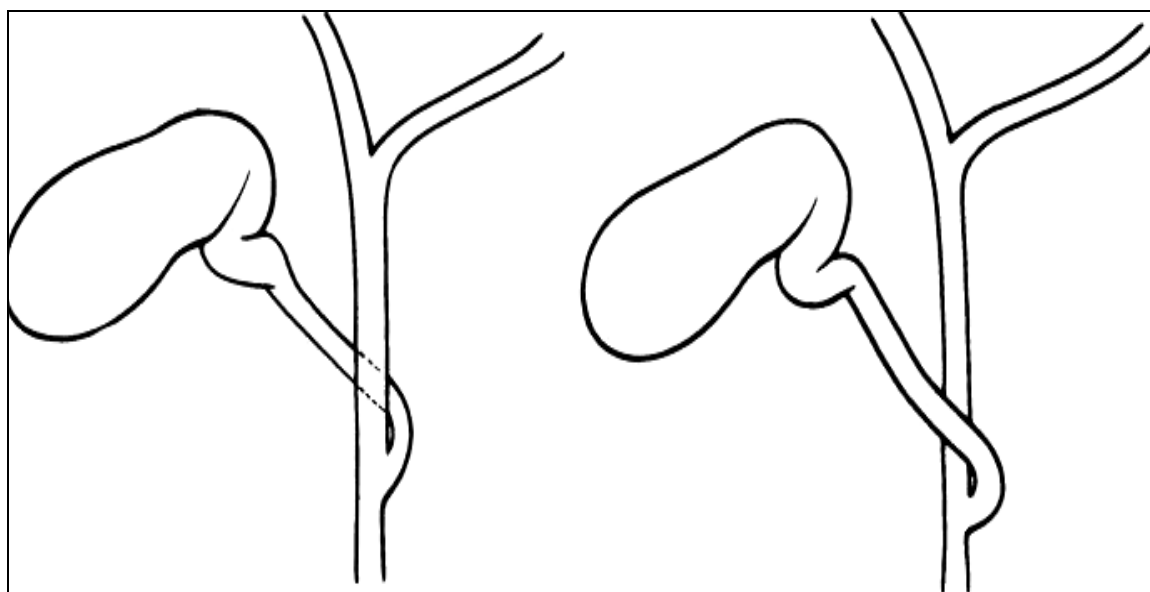


Figure 24 : Voie biliaire accessoire

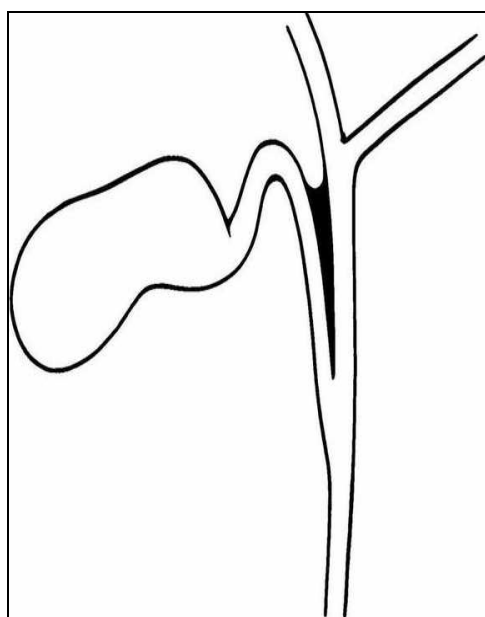


Figure 25: Duplication de la vésicule biliaire

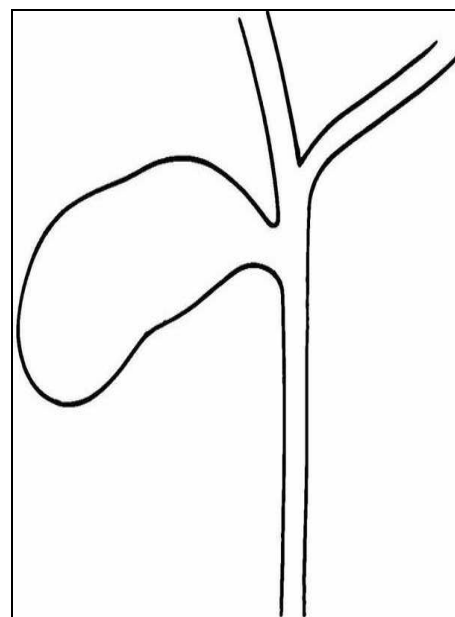


D

E



G



H

Figure 26 : Principales variations anatomiques du canal cystique

III-EPIDEMIOLOGIE:

1-Historique :

La première cholécystectomie par laparotomie a été réalisée en 1882 par CARL LANGENBUCH à Berlin.

La première cholécystectomie par cœlioscopie a été pratiquée par PHILIPPE MOURET en 1987.

Le premier cas de traumatisme de la voie biliaire principale a été publié en 1888 par VON RIEDEL.

La première réparation immédiate des plaies biliaires a été réalisée par KEHR en 1899

En 1956, HEPP et COUNAUD décrivent la première anastomose bilio-digestive après décollement de la plaque hilaire et utilisation de la branche gauche.

2-Fréquence des plaies biliaires :

La prévalence réelle des traumatismes biliaires est difficile à évaluer car de nombreux cas ne sont pas rapportés ou étiquetés à tort : cholangite sclérosante, ictère post-opératoire....

La prévalence de ces traumatismes opératoires a augmenté considérablement depuis l'avènement de la cœlioscopie, elle s'est multipliée par 2.5 à 4 ce qui a augmenté significativement les dépenses de la santé. Au cours des cholécystectomies par laparotomie, la prévalence des plaies biliaires a été estimée entre 0.1% et 0.2% selon divers enquêtes résumées dans le tableau 11(10). Dans notre étude, cette prévalence était de 0,3%, cette différence pourrait s'expliquer par le fait que la majorité de nos cholécystectomies étaient réalisées par voie cœlioscopique.

Tableau 11 : Fréquence des plaies iatrogènes de la VBP dans les différentes études.

| Auteurs | Année de publication | Pays | Nombre de cholécystectomies | Nombre de plaies |
|-----------------|----------------------|--------|-----------------------------|--------------------------|
| Rosenquist | 1960 | Suède | 21530 | 43(0,2%) |
| Bismuth | 1981 | France | 53637 | 84 (0,16%) |
| Andren-Sandberg | 1985 | Suède | 92856 168023 | 65(0 ,07%) 192(0,11%) |
| Roslyn | 1993 | USA | 42474 | 91(0, 2%) |

Tableau 12 : Comparaison de l'incidence des plaies biliaires après cholécystectomie par laparotomie et par laparoscopie.

| Auteurs | Incidence après cholécystectomie par laparotomie | Incidence après cholécystectomie laparoscopique |
|----------------|--|---|
| Alain sauvanet | 0,2 % à 0,3 % | 0,4 % à 0,6 % |
| J.F Grigot | 0,1 à 0,2 % | 0,2 % à 1,1 % |
| M.AbdelWahed | 0,3 % | 0,9 % |

3 -Le sexe :

-Selon la majorité des études, les traumatismes biliaires sont plus fréquents chez la femme que chez l'homme. Dans la notre, tous les patients sont de sexe féminin.

- Cependant il a été admis que le sexe masculin constitue un facteur de risque favorisant la survenue de lésions biliaires. Selon une étude incluant 152772 cholécystectomies(14), le sexe masculin augmente significativement le risque de plaies biliaires de 26%.

Tableau 13 : fréquence des plaies biliaires selon le sexe.

| Auteurs | Nombre total | Femmes | Hommes |
|---------------|--------------|--------|--------|
| M.mercado | 180 | 129 | 61 |
| Palacio Velez | 54 | 46 | 8 |
| Bergman | 53 | 37 | 16 |
| Doganay M | 6 | 4 | 2 |

4-L'âge :

-Les traumatismes biliaires sont fréquents chez l'adulte jeune d'âge moyen compris entre 42 et 44 ans. L'âge moyen de nos malades était de 50 ans (avec des extrêmes allant de 26 ans à 70 ans).

-Il est reconnu que les patients âgés de plus de 70 ans ont un risque multiplié par deux par rapport à ceux âgés de moins de 30 ans, ceci est en rapport avec la présence d'une cholécystite chronique évoluant à bas bruit avec le développement des adhérences qui gênent l'exploration de la région sous hépatique.

Tableau 14: Fréquence selon l'âge.

| Auteurs | Moyenne d'âge |
|----------------|----------------------|
| Mercado ma | 39 ans |
| Rothlin | 48 ans |
| Bergman jj GHM | 47 ans |
| Lawrence W.Way | 46 ans |

IV-PHYSIOPATHOLOGIE :

1-Mécanismes d'une plaie biliaire :

-Deux temps opératoires sont les plus pourvoyeurs de traumatismes biliaires :

1-1-Lors de à la dissection du canal cystique :

-La confusion entre le cystique et la voie biliaire principale est sans nul doute la cause la plus fréquente: 37 % des cas recueillis dans l'enquête nationale italienne.

Les plaies iatrogènes de la voie biliaire principale

-La traction excessive sur une vésicule aux parois normales et sur un pédicule hépatique fin entraîne un alignement du canal cystique et du cholédoque. Ce dernier, pris pour le cystique, peut être sectionné. À ce moment deux possibilités se présentent :

1) la première où la dissection continue vers le haut le long d'un plan à gauche du canal hépatique commun, puis elle s'incurve vers la droite pour débiter le dégagement de la vésicule du foie, elle intéresse ainsi le canal hépatique commun ou la convergence principale

2) la seconde, consiste à mettre le clip distal sur le cholédoque alors que le clip proximal est placé «correctement» sur le canal cystique, on s'aperçoit alors d'une obstruction du cholédoque et une fistule du moignon cystique (*figure 27*)

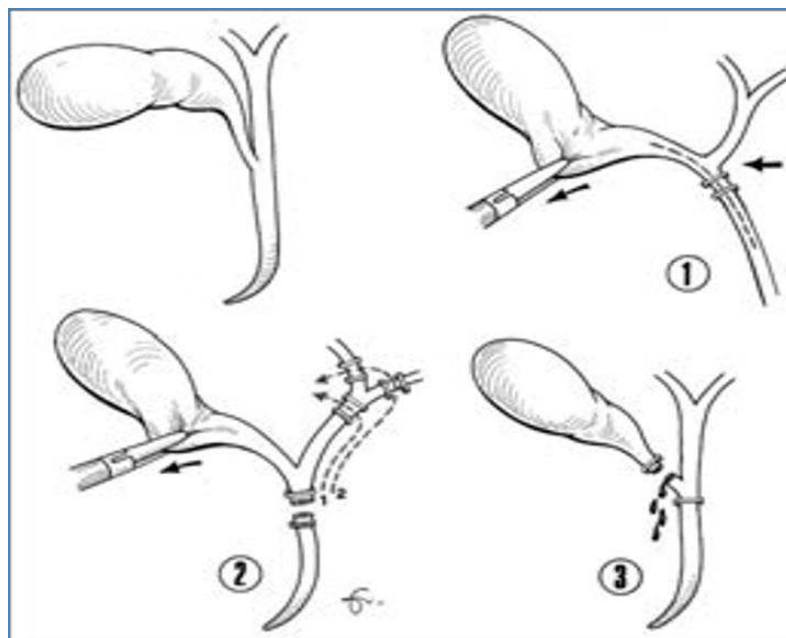


Figure 27: Vésicule à paroi normale, dont l'anatomie paraît simple :

1. La traction excessive sur la vésicule aligne le canal cystique et le cholédoque. Les clips sont mis sur le cholédoque pris pour le cystique ;
2. La dissection se poursuit le long du bord gauche du canal hépatique commun et à un certain niveau s'incurve vers la droite. La plaie peut intéresser le canal hépatique commun (1) ou les deux canaux droit et gauche (2) ;
3. Dans des cas plus favorables le clip supérieur est bien mis sur le canal cystique, alors que le clip inférieur ferme le cholédoque. Une fistule biliaire s'exteriorise par le moignon cystique en amont de la sténose cholédocienne.

1-2-Lors de la dissection de la vésicule biliaire :

- Responsable de 23% de traumatismes biliaires selon la même enquête.
- Les adhérences inflammatoires entre l'infundibulum cystique et le canal hépatique commun, souvent associées à la présence d'un gros calcul bloqué dans le collet vésiculaire, peuvent favoriser des lésions hautes, situées au-dessous de la convergence.
- Elles se présentent comme une excision complète d'un segment de voie biliaire ou comme un arrachement du canal hépatique commun (*figure 28*).

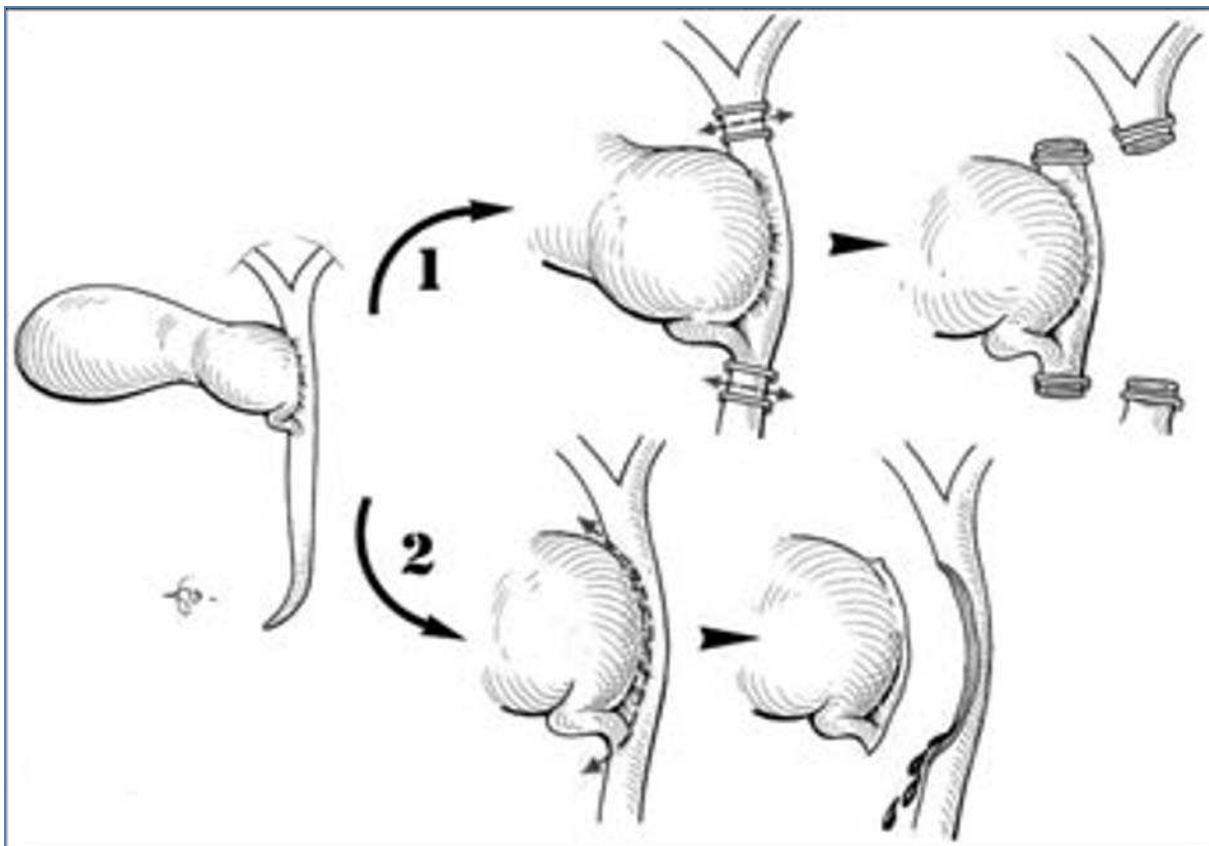


Figure 28 : Dans les cholécystites chroniques les adhérences inflammatoires peuvent faire fusionner les parois de la vésicule avec la paroi du canal hépatique commun et la plaie peut se manifester par :

1. L'exérèse de tout le segment biliaire adhérent à la vésicule
2. Une lacération des parois du canal hépatique commun.

1-3-Plus rarement (27% de la même enquête):

- La traction excessive sur la vésicule biliaire peut entraîner :
 - Une angulation de la voie biliaire principale qui est prise dans le clip qui ferme le moignon cystique (figure 29)
 - Une hémorragie par arrachement de l'artère cystique et contrôle de l'hémorragie avec des clips qui peuvent sténoser la voie biliaire principale
 - Une lacération du canal cystique qui, lorsqu'il est fin, peut être « arraché » du cholédoque.
- L'utilisation impropre de l'électrocoagulation :
 - Effet direct ou par transmission de la chaleur à travers les clips déjà en place.
 - Son utilisation, surtout la monopolaire, peut entraîner deux types de lésions : perforation ou lésion ischémique de la paroi biliaire.

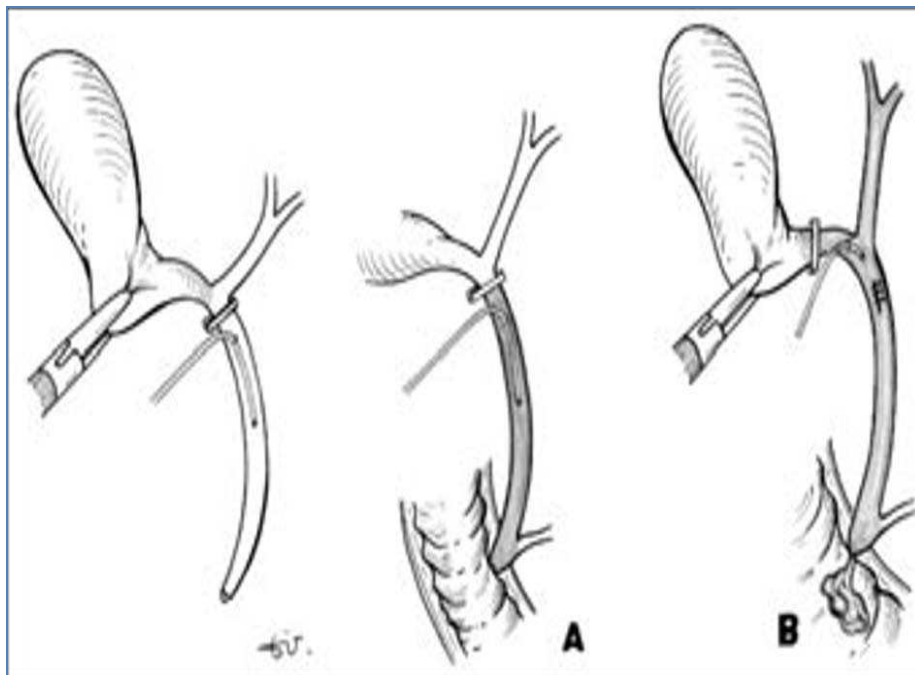


Figure 29 : Une traction excessive sur la vésicule peut anguler la voie biliaire principale et prépare le terrain à une lésion. Une cholangiographie à ce moment-là permet de reconnaître l'erreur (par défaut d'opacification de la voie biliaire en amont du cathéter) et d'y remédier rapidement, en déplaçant le clip sur le cystique et en suturant la petite incision sur le cholédoque à travers laquelle la cholangiographie a été faite.

2-Les facteurs de risque des plaies biliaires :

-Ils peuvent être relatifs au malade, à l'anatomie du pédicule hépatique, aux altérations inflammatoires de la vésicule et à l'expérience de l'équipe chirurgicale.

2-1-Facteurs relatifs au malade :

-L'obésité : elle rend plus difficile l'exposition du champ opératoire en raison de la présence de graisse dans le pédicule hépatique.

-Les antécédents d'intervention chirurgicale : à cause des adhérences qui peuvent agglutiner le grand épiploon, le côlon droit et parfois le genu superior à la face inférieure du foie, rendant difficile l'accès à la région sous hépatique

- la cirrhose : elle augmente les difficultés de l'intervention que ce soit en raison de la consistance du foie, dur, peu mobile ou du contrôle d'un saignement provenant d'une circulation collatérale.

- l'hypertension portale sévère et le cavernome portal, qui constituent des critères d'exclusion d'une cholécystectomie par laparoscopie.

2-2-Facteurs dépendants de l'anatomie du pédicule hépatique :

-Les variations anatomiques intéressent principalement le canal cystique et la convergence biliaire et, en second, l'artère hépatique et l'artère cystique.

♦Anomalies du canal cystique :(figure 30)

1-la confluence haute du cystique avec le canal hépatique commun est présente dans 4 % des cas et sa lésion nécessite une réparation particulièrement délicate en raison du voisinage proche de la convergence biliaire principale

2- un cystique large et court s'accompagne d'un risque de sténose de la voie biliaire ou d'une fuite par le moignon

3- un cystique en canon de fusil ou avec un trajet rétrocholédocien et implanté sur le côté gauche de la voie biliaire existe dans 12 % des cas, mais il n'est pas, en chirurgie laparoscopique, une anomalie dangereuse

4- la confluence d'un canal sectoriel dans la vésicule ou du cystique dans le canal hépatique droit ou dans un canal sectoriel sont des anomalies plus difficiles à reconnaître, mais ces situations sont rares (figure 31).

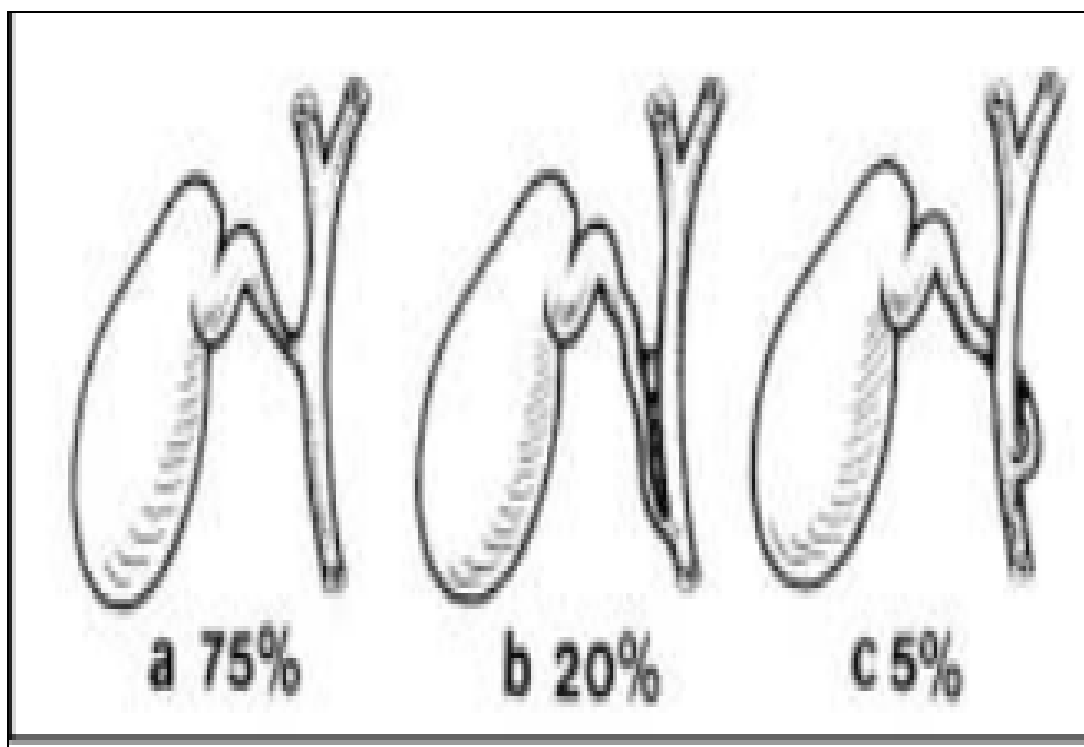


Figure 30 : variations anatomiques du canal cystique :

a-disposition normale

b-conduit cystique long descendant parallèlement à la VBP

c-canal cystique en canon de fusil s'abouchant sur le bord gauche de la VBP.

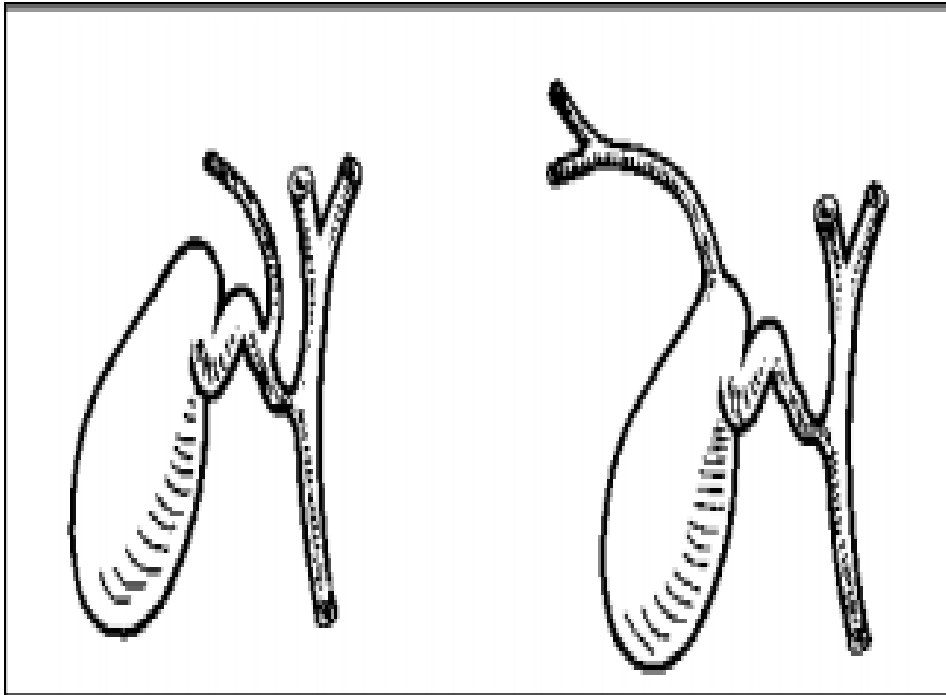


Figure 31 : représentation schématique d'abouchement des voies biliaires intra-hépatiques dans le collet vésiculaire ou dans le canal cystique.

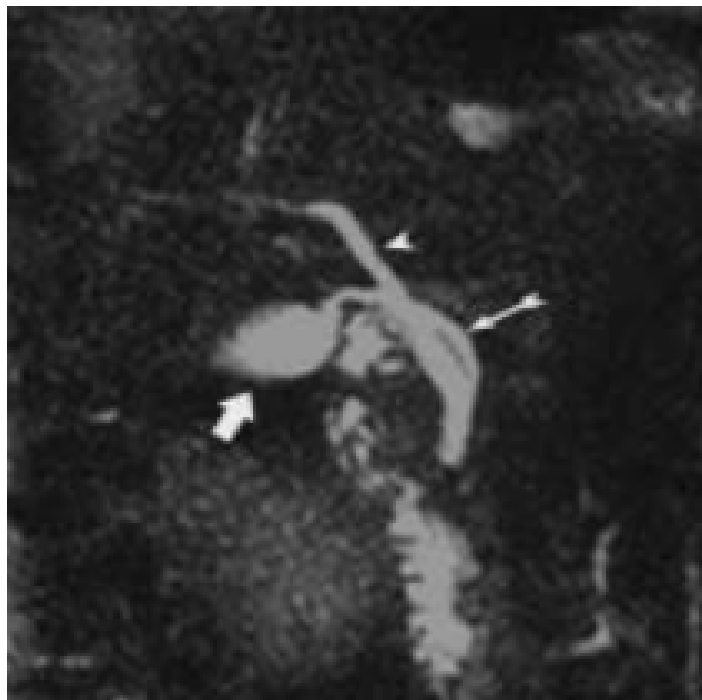


Figure 32 : Cholangio-IRM : insertion du canal cystique (flèche mince) sur le bord gauche de la voie biliaire principale (tête de flèche). Vésicule biliaire (flèche pleine)

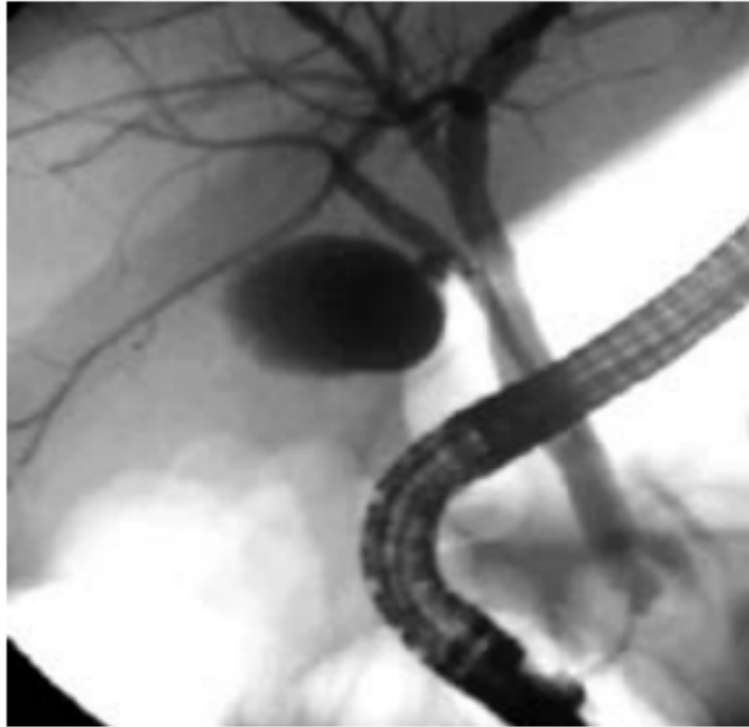


Figure 33 : Opacification rétrograde : abouchement du canal cystique dans une voie biliaire aberrante, elle-même drainée directement dans la VBP.

♦ Les anomalies de la convergence biliaire (20-25%) : (figure 34)

-Elles intéressent la formation anatomique du canal hépatique droit. En général un des deux canaux sectoriels, le paramédian dans 16 % et le postérolatéral dans 4 % des cas, glisse vers le bas et conflue séparément avec le canal hépatique commun.

-Une convergence basse extra hilaire des deux canaux hépatiques peut tromper le chirurgien si au moment de la dissection du triangle de Calot, il confond le canal hépatique droit avec le cystique.

-Les canaux aberrants se retrouvent principalement dans le lit vésiculaire et comprennent les canaux de Luschka. Ils siègent habituellement au niveau de la zone centrale ou de la réflexion péritonéale aux limites du lit vésiculaire. Pour éviter la plaie de ces canaux le plan de dissection de la vésicule doit être au contact étroit de la paroi de l'organe et à distance du lit hépatique.

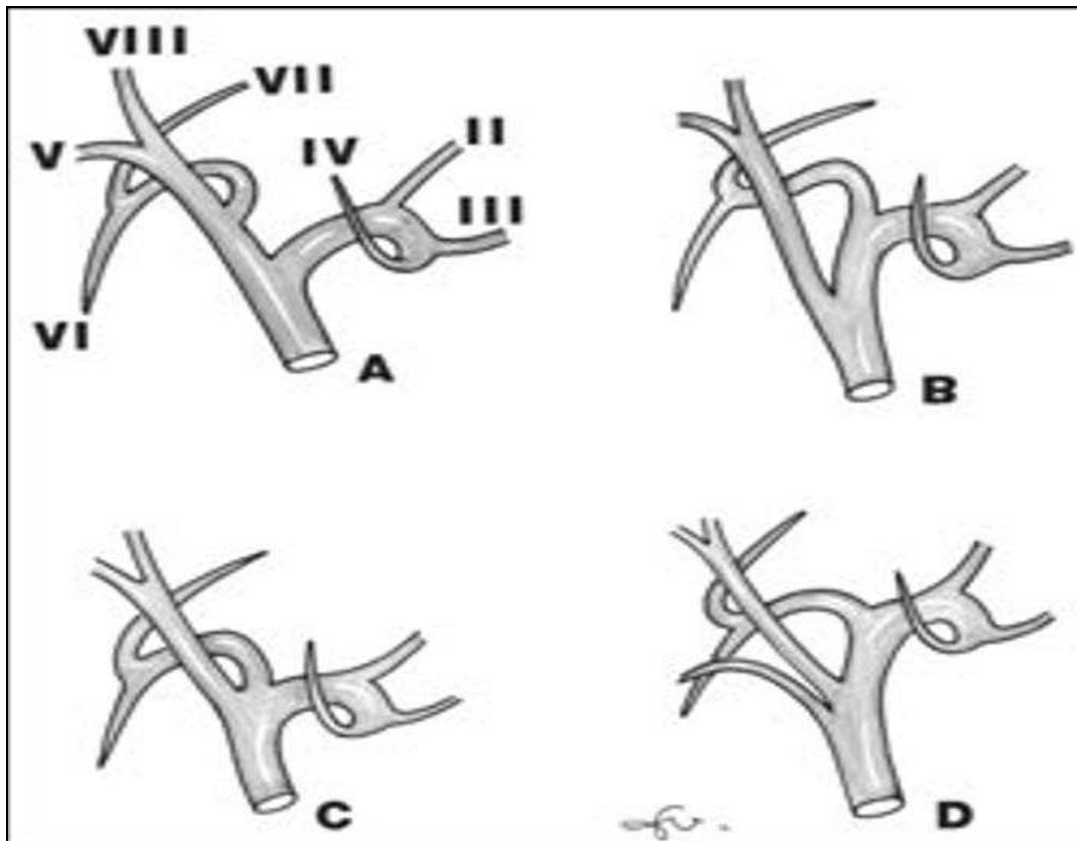


Figure 34 :

- a) La convergence normale est formée par les canaux hépatiques gauche et droit. Dans le canal hépatique gauche convergent les canaux des segments II, III et IV, dont la confluence n'a pas de variations particulières. Dans le canal hépatique droit convergent les deux canaux sectoriels latéral (VI et VII) et paramédian (V et VIII).
- b) S'il y a un glissement vers le bas d'un des deux canaux, il s'agit le plus souvent du paramédian (convergence « étagée »).
- c) Les deux canaux peuvent converger séparément dans le canal hépatique gauche et former une convergence trifurquée.
- d) Dernière par ordre de fréquence la possibilité que le glissement vers le bas intéresse deux canaux segmentaires d'un secteur droit (sur la figure le V et le VIII) qui convergent séparément dans le canal hépatique commun.

◆ Les anomalies vasculaires (13–20% des cas) :

– Principalement d'origine artérielle, elles concernent une anomalie de trajet de l'artère hépatique propre, à droite de la voie biliaire, ou de l'artère hépatique droite et de l'artère cystique en avant du canal hépatique commun.

– Connaître ces anomalies permet d'éviter des incidents hémorragiques qui en laparoscopie sont plus difficiles à contrôler et qui peuvent induire le chirurgien à faire des tentatives d'hémostase « à l'aveugle » et causer des lésions complexes que ce soit de l'artère ou de la voie biliaire.

2-3-Facteurs dépendants des altérations inflammatoires de la vésicule :

◆ La cholécystite aiguë n'est pas une contre indication absolue à la laparoscopie. Toutefois la conférence de consensus de l'European Association for Endoscopic Surgery (EAES) de 1994(10,27) a recommandé la prudence chez les malades présentant une cholécystite aiguë, en raison de :

- 1) la présence d'adhérences
- 2) la distension de la vésicule
- 3) l'épaississement de la paroi de la vésicule
- 4) les altérations inflammatoires des tissus du triangle hépato-cystique
- 5) la présence d'un volumineux ganglion de Mascagni

◆ Dans les cholécystites chroniques, surtout dans les formes scléroatrophiques, la technique laparoscopique devient particulièrement difficile, en raison de l'impossibilité pour les pinces d'agripper la paroi de la vésicule et, par conséquent, d'exercer une traction suffisante permettant d'ouvrir un plan de dissection dans les tissus scléreux.

2-4-Facteurs relatifs à l'équipe chirurgicale :

– L'avènement de la cholécystectomie laparoscopique s'est accompagné d'une augmentation des plaies opératoires des voies biliaires et ce phénomène a été confronté à l'expérience non seulement de l'opérateur, mais aussi de l'équipe chirurgicale toute entière.

Les plaies iatrogènes de la voie biliaire principale

- Dans une récente enquête italienne, sur 56 591 cholécystectomies laparoscopiques réalisées dans 184 unités de chirurgie générale pendant une période de trois ans (1998-2000), le volume d'activité de l'équipe chirurgicale était inversement proportionnel au pourcentage de lésions observées (*figure 35*).

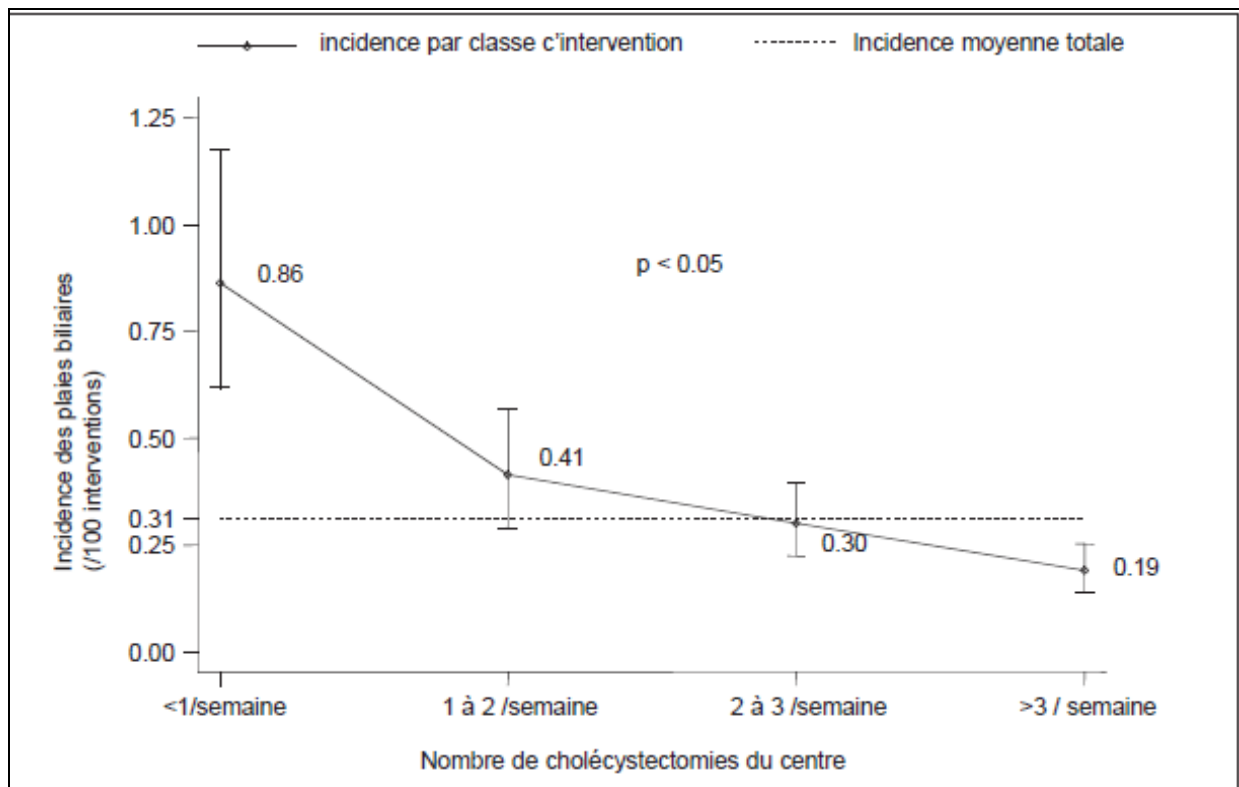


Figure 35 : Incidence moyenne des plaies biliaires en fonction de l'expérience de l'équipe chirurgicale.

-Toutefois l'incidence des plaies au cours d'une cholécystectomie pour cholécystite aiguë et chronique était plus élevée dans les équipes plus expérimentées selon la même enquête. Ce résultat est peut être à mettre sur le compte d'indications plus larges, ou à une tendance pour ces équipes à éviter la conversion (*figure 36*).

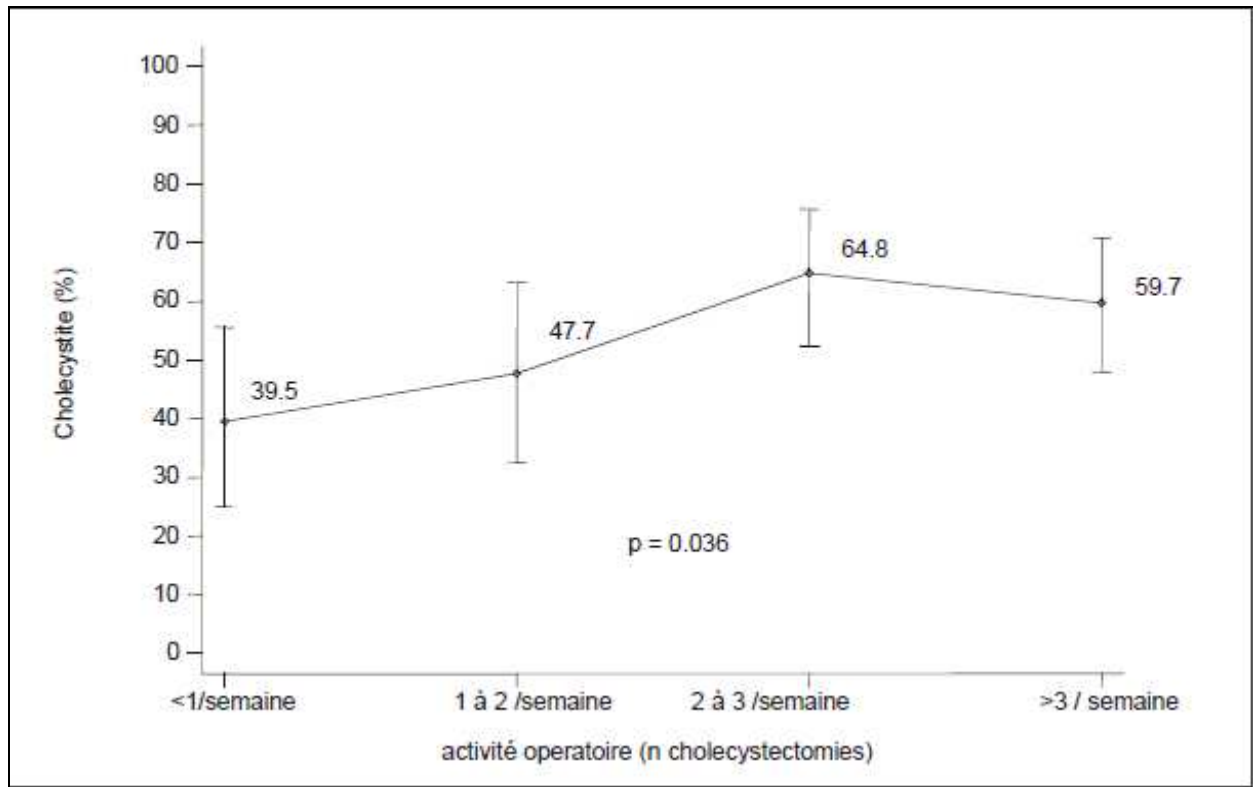


Figure 36: Fréquence des cholécystites dans les plaies biliaires rapportée en fonction de l'expérience de l'équipe chirurgicale.

2-5-Hémorragie per-opératoire :

- Cette complication est majorée par des éléments liés à la technique laparoscopique: le champ opératoire est petit et est rapidement inondé même si la perte de sang est modeste, et le grandissement des images transforme la plaie d'un petit vaisseau en une hémorragie apparemment grave et le sang empêche rapidement une vision correcte.

- En général ces saignements sont facilement contrôlables par la simple compression de la vésicule sur la zone hémorragique plutôt que par l'usage excessif de la coagulation. Si, au contraire, il s'agit d'une hémorragie importante il faut évaluer si elle est maîtrisable par voie laparoscopique ou s'il faut convertir l'intervention.

- une fois l'hémostase assurée, il peut être prudent de faire une cholangiographie per opératoire de contrôle afin de s'assurer de l'absence de plaie des voies biliaires.

2-6-Facteurs inhérents à l'approche laparoscopique:

- La limitation due à la vision bidimensionnelle.
- L'absence de palpation du pédicule hépatique.
- Une dissection tangentielle ou inférieure au contact de la VBP.
- Une visualisation insuffisante du champ opératoire.
- Des difficultés liées à un saignement excessif ou à un matériel de qualité médiocre
- La manipulation aveugle des instruments.
- L'utilisation malencontreuse de la coagulation monopolaire peut induire une nécrose de la paroi, et secondairement une sténose de la VBP.
- La mauvaise fermeture du canal cystique par un clip mordant sur la VBP qui risque de se nécroser ou de sténoser (figure 37).

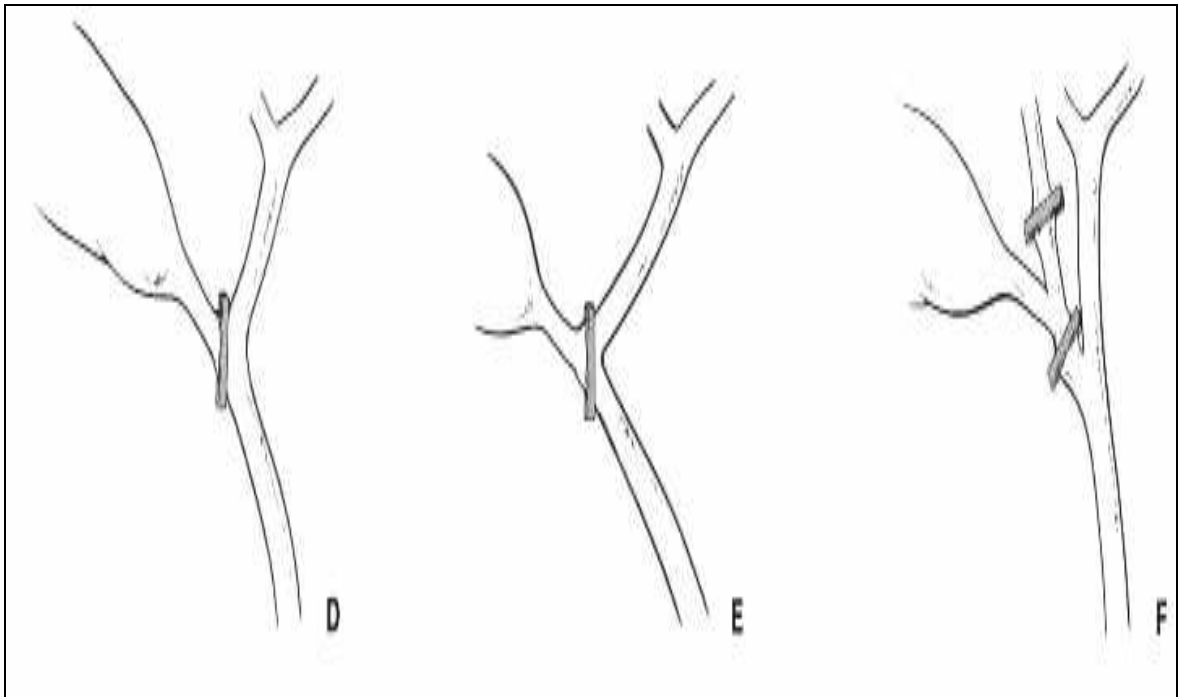


Figure 37 : les lésions de la voie biliaire principale observées lors de la cholécystectomie coelioscopique :

- D et E : traction excessive sur la vésicule, le clip destiné à fermer le canal cystique empiète sur la VBP qu'il rétrécit.
- F : résection partielle d'un canal sectoriel droit confondu avec le canal cystique qui se jette à son niveau.

V-PLACE DE LA CHOLANGIOGRAPHIE RETROGRADE PER- ENDOSCOPIQUE (CRPE) :

1-Définition et objectifs :

La CRPE est l'opacification de la VBP et des voies biliaires intra-hépatiques suivie en fluoroscopie sur écran.

Elle doit permettre de visualiser l'arbre biliaire dans son ensemble, de vérifier l'absence d'image lacunaire évocatrice de lithiase de la VBP et de suivre l'évacuation dynamique du produit de contraste par la papille dans le duodénum.

Son but est double :

- Vérifier l'intégrité anatomique de l'arbre biliaire
- Diagnostiquer la lithiase de la VBP.

2-Technique de réalisation :

La cholangiographie par cathétérisme du canal cystique, réalisée par sonde de Chevassu ou un cathéter urétéral est la technique de choix.

L'examen est réalisé de préférence après avoir terminé la dissection vésiculaire.

Le canal cystique est ouvert aux ciseaux sur la moitié de sa circonférence.

Le cathéter est introduit, la main gauche tirant la vésicule vers le haut et la gauche afin de verticaliser le cystique.

Il est possible d'utiliser la pince à la cholangiographie d'Oslen, pourvue d'un canal pour introduire le cathéter et d'un mors pour le maintenir en place.

Le cathéter, préalablement purgé à l'eau, est introduit sur quelques centimètres et solidarisé au cystique par un clip à peine serré.

L'injection du produit de contraste est faite sans trop de pression pour réaliser un premier cliché en coupe mince puis d'autres clichés sont réalisés jusqu'à opacification de l'arbre biliaire en totalité.

Une fois l'examen terminé, le cathéter est retiré et le cystique fermé.

3- Avantages:

En pré-opératoire : dépistage des variations anatomiques des voies biliaires.

En per-opératoire : diagnostic d'une plaie avérée survenue après dissection permettant ainsi une réparation immédiate de meilleur pronostic.

Au cours d'une réintervention pour sténose, elle permet de situer la sténose au niveau de l'arbre biliaire, ce qui permet d'adapter les modalités de réparation.

Dans l'étude de Ludwig et al.(14) qui portait sur 300 000 cholécystectomies, le taux de plaies biliaires était réduit de moitié après cholangiographie systématique, le diagnostic per-opératoire de la plaie biliaire était deux fois plus fréquent, le taux de réparations bilio-digestives était divisé par 3 et les réinterventions 5 fois moins fréquentes.

4- Limites :

-Risque de faux négatifs :

- Si la plaie survient tardivement après la réalisation de la cholangiographie.
- S'il existe une brûlure due à la coagulation entraînant une nécrose biliaire post-opératoire.

- Si la cholangiographie a été mal interprétée.

5-Risques :

Risque de blessure du canal cystique ou même de la VBP par la canule destinée à l'examen surtout quand le canal cystique est trop étroit ou quand il est friable lors des cholécystites aiguës.

Elle prolonge le temps opératoire de 15 à 30 min.

Risques infectieux.

Au total :

La cholangiographie per-opératoire , réalisée selon les règles et interprétée avec soin, est un examen simple et performant, elle n'est cependant pas dénuée de risques, d'où l'intérêt de sélectionner les patients candidats à la réalisation de cet examen selon la présence ou non d'altérations inflammatoires du triangle de callot, et selon la longueur du canal cystique, et la présence d'une lithiasie cholédocienne.

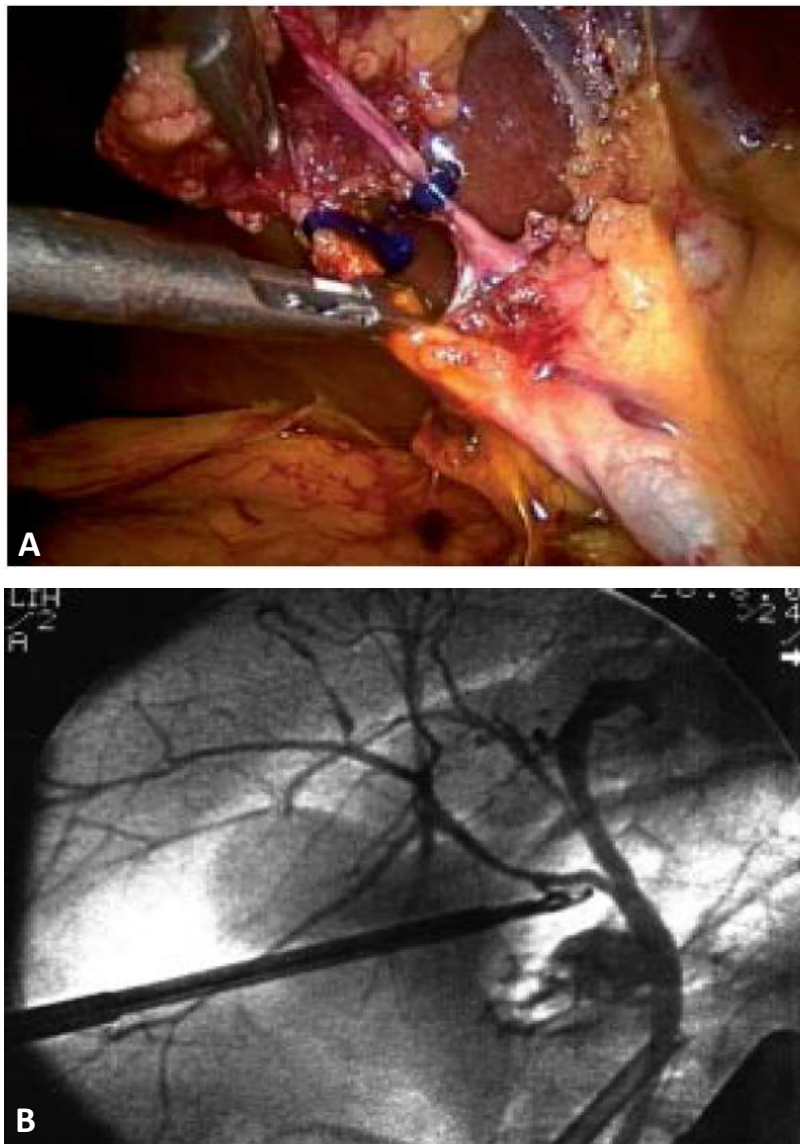


Figure 38 : Cholangiographie per-opératoire: mise en place du cathéter, un clip visible sur la partie distale de l'artère cystique et un autre vers le collet vésiculaire :
-A : image per-opératoire -B : image radiographique.

VI- DIAGNOSTIC DES TRAUMATISMES BILIAIRES :

Une plaie iatrogène de la voie biliaire peut être suspectée en :

- per-opératoire
- post-opératoire précoce
- post-opératoire tardif.

1- Diagnostic per-opératoire :

1-1-Fréquence :

-La fréquence de la découverte per-opératoire des traumatismes biliaires est différentes selon les études (tableau 15).

Tableau 15 : Fréquence du diagnostic per-opératoire dans les différentes études.

| Etude | Bismuth 1981 | Pitt 1982 | A.Sandberg 1985 | Mathisen 1987 | Chapman 1995 |
|----------------------------------|-----------------|--------------|--------------------|------------------|-----------------|
| Diagnostic per- opératoire | 55% | 25% | 85% | 52% | 18% |

1-2-Intérêt :

- Faire un bilan lésionnel immédiat : siège de la lésion, son type et son étendu
- Réparation immédiate adaptée au type de la lésion, plus facile qu'une réparation tardive
- Prévention des complications secondaires.

1-3-Eléments du diagnostic :

- ◆ Lors de la dissection vésiculaire :
 - Ouverture d'un canal donnant issue à de la bile

Les plaies iatrogènes de la voie biliaire principale

- Après dissection de la vésicule biliaire, elle reste amarrée au pédicule hépatique par un canal biliaire alors qu'on a déjà sectionné le canal cystique .
- En raison de la présence sur la tranche de section du canal cystique de deux canaux accolés en canon de fusil, constitués de l'accolement du canal cystique et de la VBP.
 - ◆Après réalisation de la cholécystectomie, lors de la constatation d'issue de bile dans le champ opératoire.
 - ◆A l'examen de la pièce opératoire, présence d'un canal biliaire au contact de la vésicule.
 - ◆Lors de la cholangiographie de contrôle :
 - Absence d'opacification des VBH alors que le cholédoque est bien opacifié.
 - Arbre biliaire incomplet.
 - Présence d'une flaque de produit de contraste au contact de l'opacification de la voie biliaire.
 - Position très verticale de la canule qui fait penser que c'est le cholédoque et non le canal cystique qui est intubé.

2-Diagnostic post-opératoire précoce :

Une plaie biliaire méconnue en per-opératoire peut se révéler en période post-opératoire précoce (cette période peut aller jusqu'à 2 mois).

2-1- Signes d'appel :

- Ictère post-opératoire :
 - Signe fréquent
 - Apparaît généralement entre le deuxième et le quatrième jour du post-opératoire, mais ce délai est variable pouvant aller à quelques semaines.

Les plaies iatrogènes de la voie biliaire principale

- Classiquement discret puis augmentant progressivement d'intensité, associé à des urines foncés et à des selles décolorées.
- Risque d'évolution vers l'angiocholite.
 - Fistule biliaire externe :
 - Elles peuvent être :
 - de faible débit : moins de 500ml/jour, peuvent se tarir progressivement avec un risque de récurrence à distance de l'intervention initiale.
 - de haut débit : plus de 500ml/jour, elles sont souvent associées aux sténoses de la voie biliaire principale favorisées par l'inflammation et la fibrose, elles apparaissent rapidement dans les suites opératoires et ne se tarissent jamais.
 - Le diagnostic de fistule biliaire n'est retenu que si l'extériorisation biliaire anormale dure plus de 7 jours.
 - Ce diagnostic peut être affirmé par la fistulographie et par la cholangiographie qui permettent de poser le diagnostic et d'en comprendre le mécanisme.
 - Cholépéritoine :
 - Il se manifeste par des signes cliniques non spécifiques :
Fièvre modérée, ballonnement, augmentation du volume de l'abdomen.
 - Le diagnostic peut être confirmé par l'échographie abdominale qui objective un épanchement péritonéale et précise son abondance.
 - Risque d'évolution vers la péritonite biliaire.
 - Bilome :
 - C'est une collection de bile en sous hépatique, qui peut être évacuée sous forme d'une fuite biliaire externe.
 - Cliniquement, il se manifeste par une fièvre discrète, des signes digestifs à type de vomissements, de troubles de transit, un subictère, et une douleur de l'hypochondre droit .

-Le diagnostic est posé par l'échographie abdominale qui permet également de réaliser un drainage percutané de la collection.

2-2-Examens complémentaires :

➤ L'échographie abdominale :

- Examen de première intention.

- Intérêt diagnostique :

- visualiser une collection sous hépatique

- visualiser un épanchement péritonéal

- rechercher une dilatation des voies biliaires intra ou extra-hépatiques.

-Intérêt thérapeutique :

- drainage percutané d'une collection sous hépatique ou sous phrénique.

➤ La fistulographie :

-Réalisée en cas de fistule biliaire externe.

- Elle montre :

- Le trajet fistuleux des lésions.

- Le siège de communication avec l'arbre biliaire.

- L'existence ou non d'un segment hépatique exclu.

- Un calcul ou une sténose sus jacente.

- Une dilatation des VBIH, avec l'absence d'opacification du cholédoque : signes essentiels au diagnostic de plaie biliaire.

➤ La cholangiographie :

-Réalisée de façon rétrograde ou par voie transhépatique, elle a un double intérêt :

- Diagnostique : siège et étendue de l'obstacle

- Thérapeutique : dans certains cas ou elle est associée à la réalisation d'une intubation biliaire.

3-Diagnostic post-opératoire tardif :

C'est le stade de sténose biliaire qui peut rester latente et ne se révéler que plusieurs années après l'acte opératoire.

3-1-Signes d'appel :

-Ils peuvent être absents ou non spécifiques dans les suites opératoires immédiates (ictère, fistule biliaire transitoire...) puis réapparaissent tardivement et se traduisent par :

-Un ictère rétionnel chronique : le malade se présente avec des urines foncées et des selles décolorées après un intervalle libre. L'interrogatoire trouve un antécédent de cholécystectomie et la notion de douleurs récidivantes de l'hypochondre droit isolées ou associées à une fièvre.

-La lithiase intra-hépatique : favorisée par la dilatation et la stase en amont de la sténose de la VBP , sa mise en évidence repose sur l'imagerie (échographie, TDM et IRM).

-Des accès d'angiocholite ou d'abcès hépatique ou sous phrénique à répétition.

-La fistule biliobronchique : complication septique d'un geste portant sur les voies biliaires, elle se traduit cliniquement par une biliptisie (l'expectoration de bile lors d'efforts de toux), une dyspnée secondaire à la présence d'un épanchement pulmonaire dont la nature biliaire est révélée par l'analyse du liquide de ponction. Le risque majeur est la survenue de dyspnée aigue par bronchiolite biliaire avec ou sans état de choc pouvant conduire au décès du patient.

- La cirrhose cholestatique ou cirrhose biliaire secondaire : d'installation lente et progressive, elle peut évoluer vers l'insuffisance hépatique.

-Le syndrome hépato-rénal.

3-2-Les examens complémentaires :

◆ L'échographie abdominale :

-C'est un examen rapide, non invasif, réalisé actuellement en première intention dans l'exploration hépatobiliaire.

Les plaies iatrogènes de la voie biliaire principale

-Elle permet de mettre en évidence une dilatation des voies biliaires intra-hépatiques ou sus sténotiques, signe majeur de l'existence d'un obstacle .Néanmoins l'absence de cette dilatation n'exclut pas l'origine rétentionnelle d'un ictère.

-Elle recherche aussi des lésions associées : lithiase, abcès hépatique, bilome, elle étudie l'échogénicité du parenchyme hépatique et le diamètre du tronc porte.

◆ La cholangiographie per opératoire :

-L'opacification des voies biliaires est nécessaire pour apprécier la topographie précise de la sténose, en particulier ses rapports avec la convergence biliaire supérieure, ce qui va dicter la conduite thérapeutique ultérieure.

◆ La tomодensitométrie des voies biliaires :

-La tomодensitométrie réalisée selon la technique standard est peu informative en terme d'exploration des voies biliaires, c'est pourquoi, elle est couplée à l'ingestion de produit de contraste hydrosoluble.

-L'apparition de l'acquisition hélicoïdale a permis une exploration d'un volume important en un temps bref, ainsi qu'une reconstruction bi ou tridimensionnelle de grande qualité, sans oublier les reconstructions obliques dans l'axe du pédicule hépatique qui détectent les sténoses et les calculs de la voie biliaire principale.

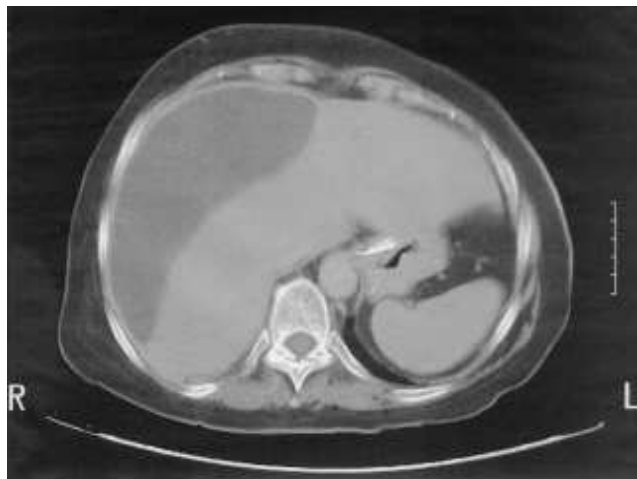

Figure 39 : Bilome sous capsulaire du foie à la TDM abdominale.

◆ La bili-IRM :

-La sensibilité de cette méthode est de 90%, sa spécificité est de 100%.

✓ Apport de la bili-IRM:

- Préciser le niveau d'obstacle : intrahépatique, hilaire, de la VBP.

-Préciser le diamètre du calcul quand il dépasse 3mm.

-Détecer la majorité des variantes anatomiques des voies biliaires.

-Préciser l'atteinte ou non de la convergence et permettre aussi de connaître la longueur du canal hépatique sain au dessous de la convergence, ce qui permet de décider de la conduite thérapeutique.

-Visualiser un bilome.

-Poser le diagnostic de sténoses en montrant une zone de transition au dessous d'une dilatation ou un aspect effilé de la VBP.

✓ Avantages :

-Peut être utilisée en cas de contre indication à la cholangiographie.

-Pas de surestimation du calibre des voies biliaires (ce qui est le cas pour les opacifications digestives)

-Grace à son innocuité et sa facilité de réalisation, elle peut être pratiquée chez les patients ayant des antécédents d'anastomose bilio-digestive, et chez les patients à haut risque (âgés ou patientes enceintes).

✓ Limites :

-L' aérobilie peut prendre le même aspect que le calcul en bili-IRM.

-Les calculs de petite taille, inférieure à 3mm ne sont objectivés que par l'échoendoscopie.

-Le cout élevé

-Aucun geste thérapeutique.

-Les artefacts liés à la présence de clips métalliques de l'hypochondre droit peuvent gêner l'exploration, d'ailleurs elle est contre-indiquée en cas de pacemaker ou de clip métalliques.

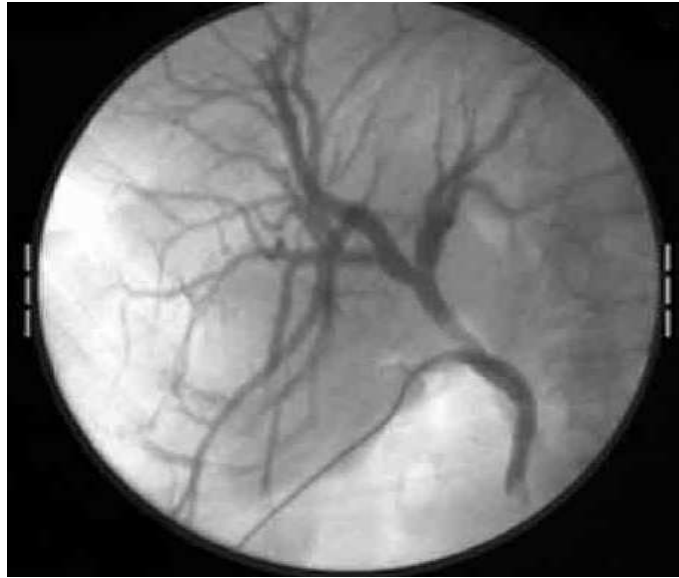

Figure 40 : Cliché de bili-IRM montrant une anatomie normale des voies biliaires.

VII-DIAGNOSTIC DIFFERENTIEL :

1-Devant un ictère post-opératoire :

-Causes chirurgicales : lithiase résiduelle de la VBP, migration de fils ou de clips obstruant la VBP...

-Causes médicales : cholestase post-opératoire bénigne, hépatite médicamenteuse...

2-Devant une fistule biliaire externe :

Lâchage de la suture cholédocienne autour du drain de kehr s'il est encore placé.

Lâchage du moignon cystique.

Obstacle pancréatique ou oddite scléreuse...

VIII-Principales classifications des plaies iatrogènes de la VBP:

1 - Classification de BISMUTH et LAZORTHES : (figure 41)

- Type I** : sténose basse pédiculaire
- Type II** : sténose moyenne sous hilaire
- Type III** : sténose haute hilaire
- Type IV** : sténose interrompant la convergence.
- Type V** : sténose d'une convergence étagée.

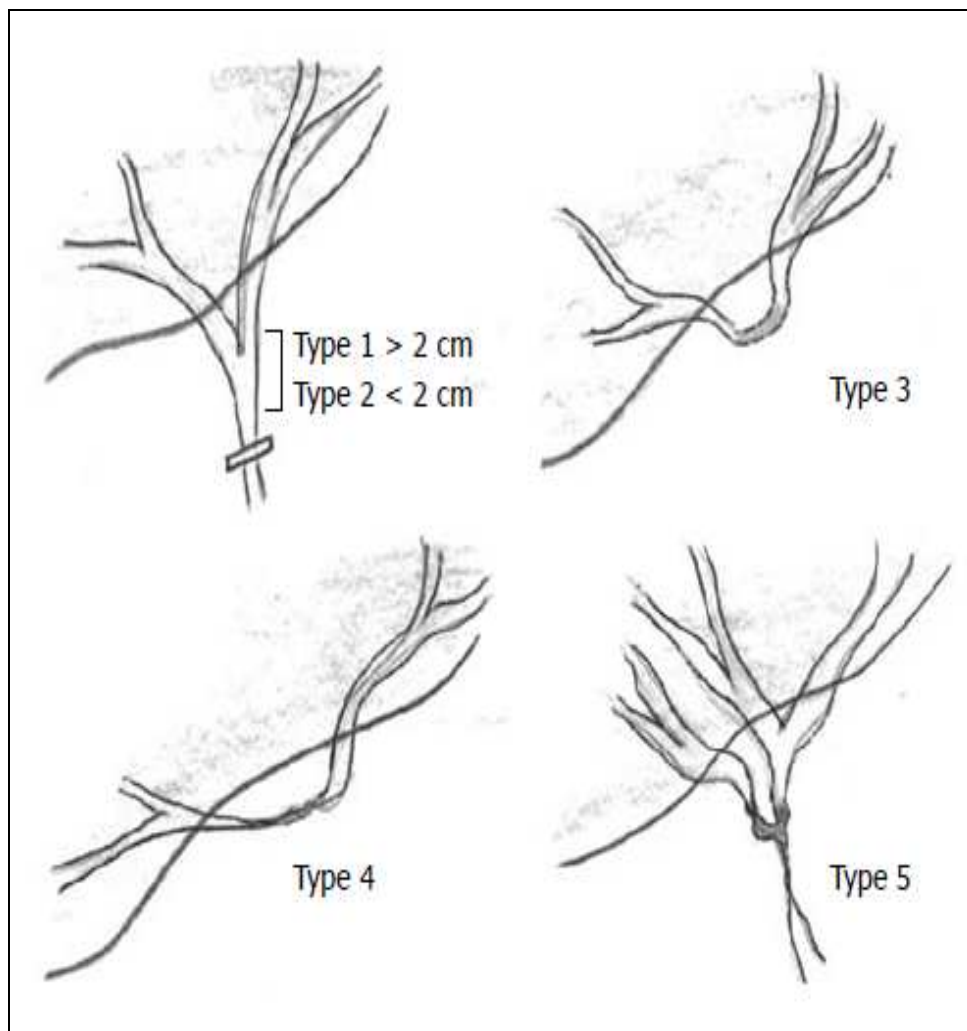


Figure 41: Classification de BISMUTH et LAZORTHES.

2 - CLASSIFICATION DE STRASBERG :(figure 42)

- Type A** : Fuite d'un canal en continuité avec la VBP.
- Type B** : Ligature d'une partie de l'arbre biliaire
- Type C** : Fuite d'un canal non communiquant avec la VBP
- Type D** : Plaie latérale de la voie biliaire extra hépatique.
- Type E** : Plaie circonférentielle des canaux hépatiques.

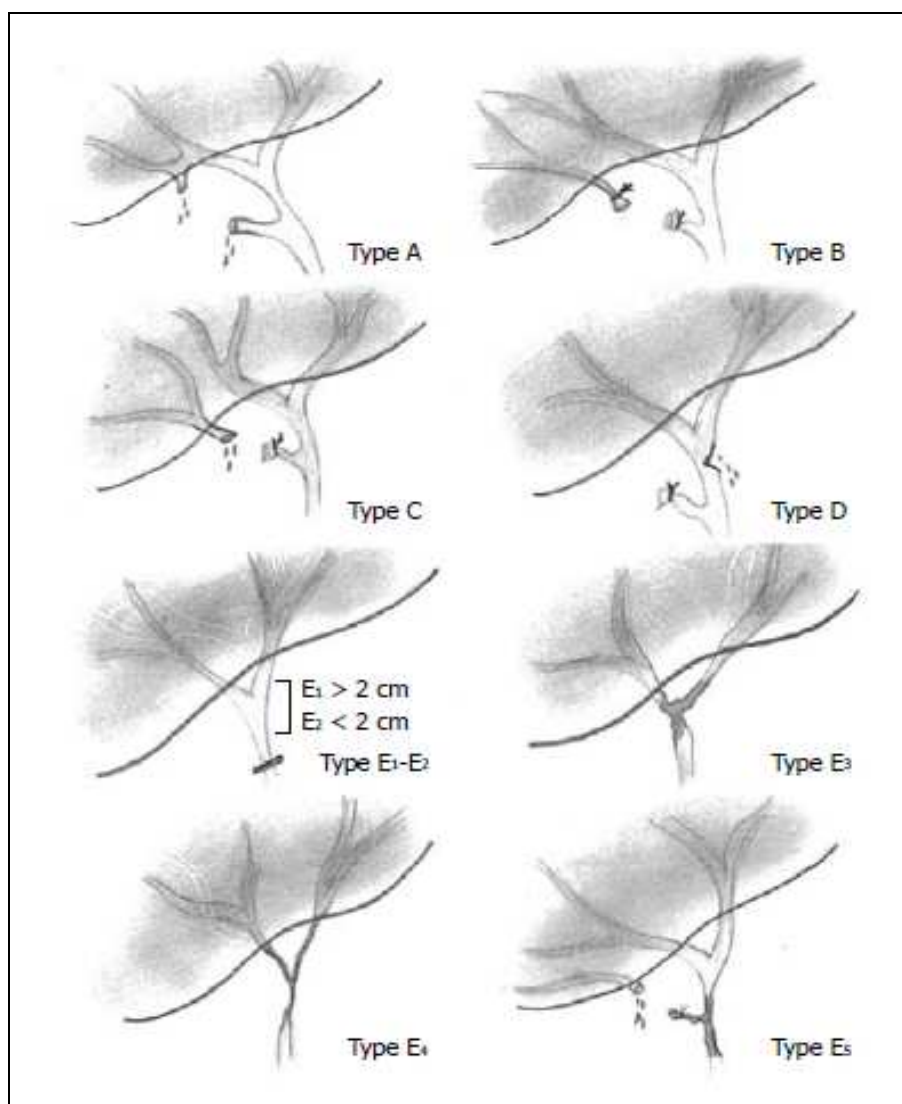


Figure 42 : Classification de STRASBERG.

3- CLASSIFICATION DE SCHOL :

- Classe I** : défaut mineur ou plaie latérale de la VBP par incision tangentielle.
- Classe II** : clipage partiel ou total de la VBP.
- Classe III a** : section de la VBP.
- Classe III b** : section avec résection de la VBP.
- Classe IV** : lésion du canal hépatique droit ou gauche.

4 - CLASSIFICATION DE D. OLSEN :

- Type I** : simple lacération ou petite plaie latérale de la VBP (Traumatisme ou brûlure).
 - I A** : simple lacération ou brèche.
 - I B** : lâchage du canal cystique.
- Type II** : ligature de la VBP.
 - II A** : ligature de la VBP sans section.
 - II B** : plaie de la VBP par canulation du cystique
- Type III** : ligature de la VBP avec section.
 - III A** : ligature avec section totale de la VBP
 - III B** : ligature avec section et excision de la VBP
- Type IV** : lésion isolée du canal hépatique droit.
- Type V** : sténose d'étiologie incertaine.

5 - CLASSIFICATION DE NEUHAUS :

- Type A** : Fuite périphérique de la bile (En communication avec la VBP)
 - A1** : Fuite du canal cystique
 - A 2** : Fuite de la bile du lit vésiculaire.

- Type B** : Occlusion de la VBP
 - B 1** : incomplete
 - B 2** : complete

- Type C** : lésion latérale de la VBP
 - C 1** : petite lésion (< 5 mm)
 - C 2** : lésion étendue (> 5 mm)

- Type D** : transection de la VBP (ou absence de communication du canal hépatique droit avec la VBP)
 - D1** : sans atteinte structurelle.
 - D 2** : avec atteinte structurelle.

- Type E** : sténose de la VBP
 - E 1** : sténose courte < 5 mm
 - E 2** : sténose longue > 5 mm
 - E 3** : convergence
 - E 4** : canal hépatique droit / canal segmentaire.

IX- TRAITEMENT :

1-Principes du traitement :

Le traitement d'un malade atteint d'une plaie de la voie biliaire dépend des circonstances diagnostiques, de l'importance de la plaie, de l'expérience du chirurgien et de l'état général du patient.

Il est admis qu'une réparation immédiate des lésions biliaires est de meilleur pronostic, cependant si les lésions sont méconnues, ou si l'opérateur n'est pas expérimenté en chirurgie de réparation biliaire, il vaudrait mieux drainer le malade et l'adresser à un chirurgien spécialisé.

Les principes thérapeutiques comprennent, d'une part: la préparation du malade à la chirurgie, d'autre part la restauration du flux biliaire soit par anastomose bilio-biliaire ou bilio-digestive, donnant les meilleurs résultats à long terme.

Le drainage biliaire à lui seul, peut être un traitement efficace.

2-Moyens thérapeutiques :

2-1- Traitement chirurgical :

➤ Objectifs :

-Rétablir un flux biliaire normal, et prévenir la sténose des voies biliaires.

➤ Voies d'abord :

-Si le traumatisme biliaire survient lors d'une cholécystectomie par laparotomie, l'incision initiale doit être agrandie au maximum afin d'avoir une bonne exposition du champ opératoire.

-Si la plaie biliaire survient en chirurgie cœlioscopique, la conversion en laparotomie s'impose.

➤ Instruments :

- Des fils non résorbables ou à résorption semi lente, car la résorption crée une réaction inflammatoire.

-Un matériel de cholangiographie per-opératoire pourrait être nécessaire.

➤ Techniques chirurgicales :

✓ Les sutures canales bout à bout :(figure 43)

-Constituent la solution de choix dans les sections complètes de la VBP sans perte de substance, siégeant en plein pédicule hépatique, lorsque la voie biliaire est de taille normale et sa paroi est fine.

Pour réaliser cette technique, il faut :

-Enlever les ligatures ou les clips siégeant sur la VBP ou à son contact.

-Régulariser les tranches de section sans trop disséquer les moignons biliaires afin de ne pas les dévasculariser.

-Ovaliser la section biliaire pour agrandir le calibre de l'anastomose.

-Réaliser une anastomose selon les techniques microchirurgicales avec une anastomose strictement muco-muqueuse, et portant sur une structure biliaire saine et bien vascularisée.

- L'anastomose doit être pratiquée sans tension, d' où la nécessité d'un éventuel décollement duodéno pancréatique.

-Le drainage sous hépatique est systématique, car il minimise le risque de fuite biliaire.

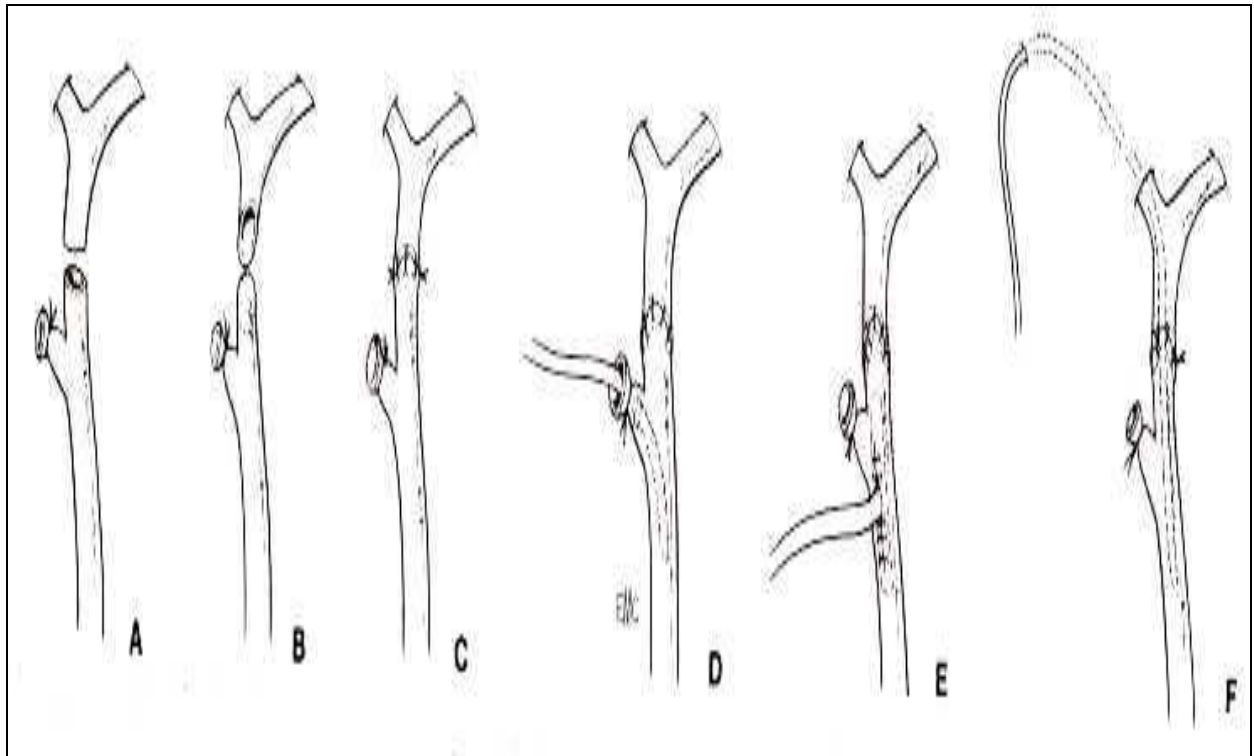


Figure 43: Sutures canales bout à bout :

A : régularisation des tranches de section

B : ovalisation des tranches de section biliaire

C : sutures canales au surjet fin sans tension

D : drainage biliaire par voie trans-cystique

E : drainage biliaire à travers une cholédochotomie sous lésionnelle

F : drainage biliaire par voie trans-hépatique.

✓ Sutures des plaies partielles sur drain de Kehr :

-Les plaies minimales de la voie biliaire sans perte de substance sont réparées par suture directe avec mise en place d'un drain de Kehr qui sera laissé en place 10 jours.

-En cas de perte de substance minimale, la suture est faite de part et d'autre du drain de Kehr.

-En cas de perte de substance plus importante, cette méthode thérapeutique comporte un risque de sténose canalaire secondaire.

✓ Ligature des canaux accessoires :

- Lorsque la lésion porte sur un petit canal qui paraît accessoire, la ligature du canal suffit.
- Avant d'envisager ce geste, il est indispensable d'opacifier ce canal pour l'identifier et pour juger du volume du parenchyme hépatique drainé .cette opacification est d'autant plus difficile à réaliser que le canal est plus étroit.
- Cette méthode est sans conséquence significative, entraînant simplement une atrophie du territoire hépatique correspondant.

✓ Les anastomoses bilio-digestives :

• Principes généraux :

Les règles techniques sont communes à toute anastomose bilio-digestive quelque soit son type.

L'anastomose doit être faite en tissu sain, bien vascularisé, sur une voie biliaire large et sans tension.

Le diamètre minimal est fixé à 10mm, et le matériel de suture doit être fin pour éviter une fuite biliaire autour des points .L'anastomose est réalisée à points séparés pour éviter tout risque de sténose.

Avant de choisir le site de l'incision biliaire ou de l'ouverture digestive, il faut s'assurer que le vecteur choisi vient facilement au contact de la voie biliaire.

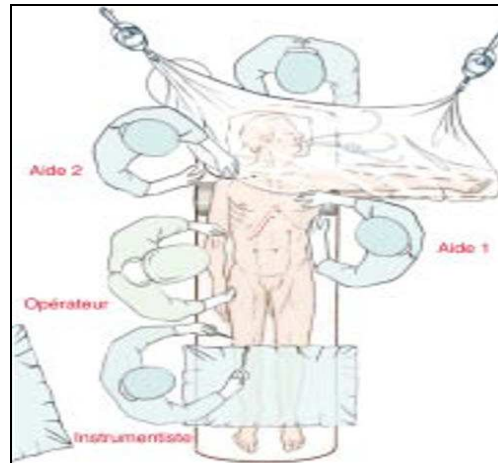
Toute péritonite localisée ou généralisée interdit toute anastomose.

• L'anastomose hépatico-jéjunale :

-Réalisation du geste :

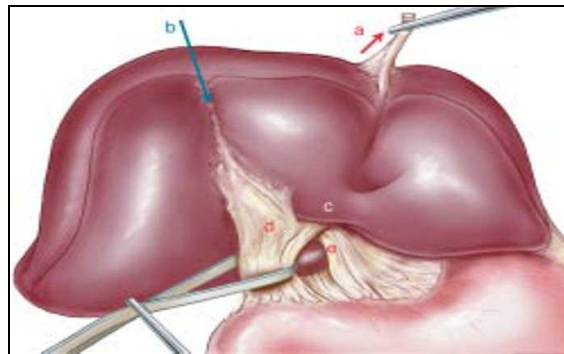
1-Installation du malade :

Le malade est en décubitus dorsal, le membre supérieur droit est allongé le long du corps. L'opérateur est à droite. L'incision est sous costale droite, plus ou moins prolongée à gauche, selon la morphologie du malade. Un écarteur fixe soulève le rebord costal droit.



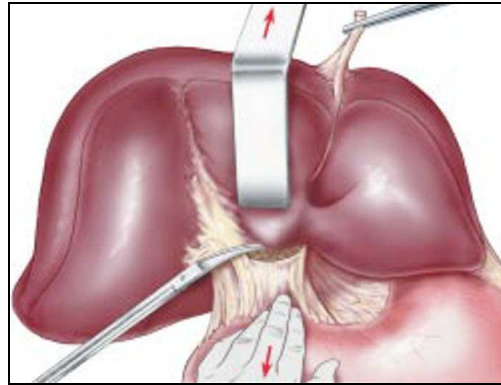
2-Libération de la face inférieure du foie :

Le foie est libéré des adhérences postopératoires et soulevé vers le haut pour permettre un large accès à sa face inférieure. Une fois isolé le bord du foie, on recherche deux repères: à gauche le ligament rond (a), et à droite l'incision du lit vésiculaire (b). La dissection du foie des adhérences continue en contact étroit avec la capsule de Glisson et descend vers le hile, entre la scissure ombilicale et le lit vésiculaire.



3-Abord de la plaque hilaire :

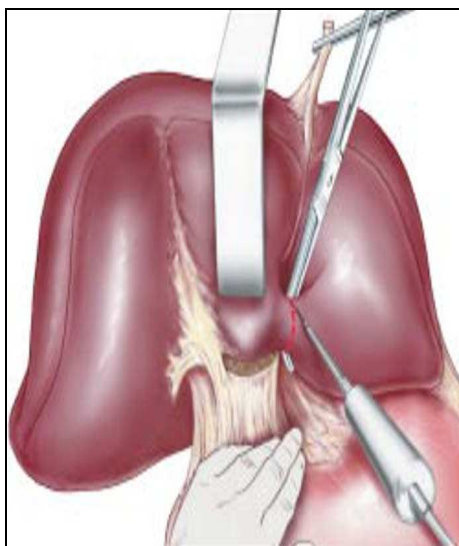
En s'aidant d'une traction du foie vers le haut et du duodénum vers le bas, les adhérences sont libérées, l'espace entre le foie et le pédicule hépatique se ré-ouvre et on parvient à la base du segment IV. La capsule est incisée, la plaque hilaire est détachée du parenchyme hépatique à l'aide d'un instrument mousse (pointe des ciseaux ou canule d'aspiration).



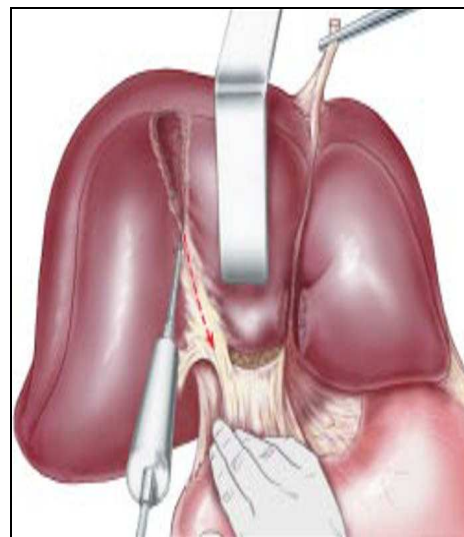
4-Reconstitution du lobe « carré » :

La morphologie du segment IV est altérée par les complications du traumatisme biliaire. Pour redonner de l'espace à la base du segment IV, il faut :

- 1) à gauche, sectionner le pont de parenchyme hépatique tendu sous le ligament rond (a) ;
- 2) à droite, inciser au bistouri électrique le tissu cicatriciel du lit vésiculaire jusqu'à arriver sur le parenchyme hépatique (b).



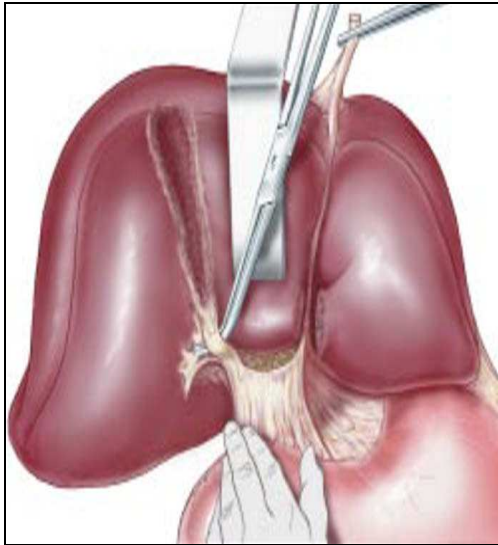
(a)



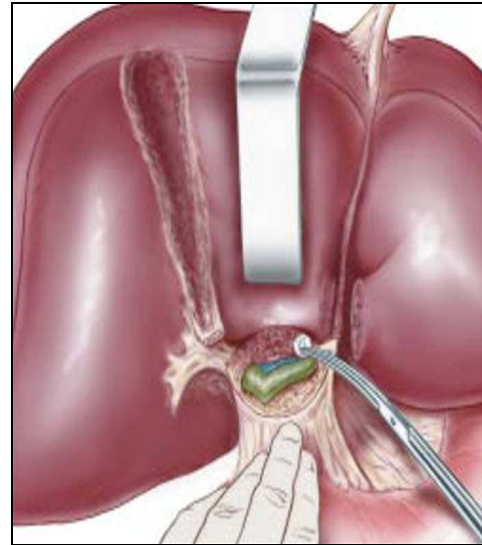
(b)

5-Prolongement de la dissection vers la plaque vésiculaire :

Toujours à droite, il peut être utile de sectionner le prolongement fibreux qui unit la plaque vésiculaire à la plaque hilare (a). On ouvre ainsi la base du segment IV et on obtient un espace nettement plus important sur la convergence biliaire principale et sur la convergence sectorielle droite (b).



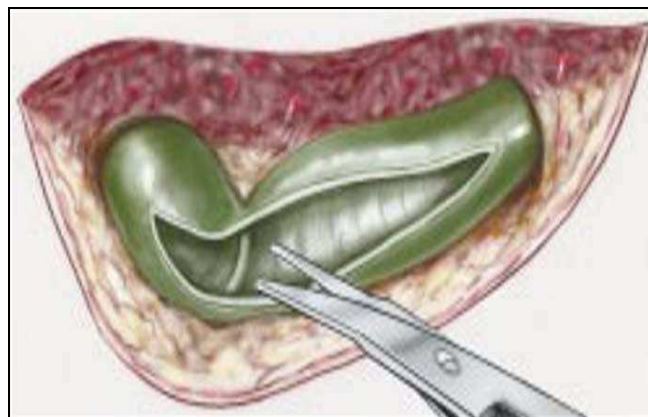
(a)



(b)

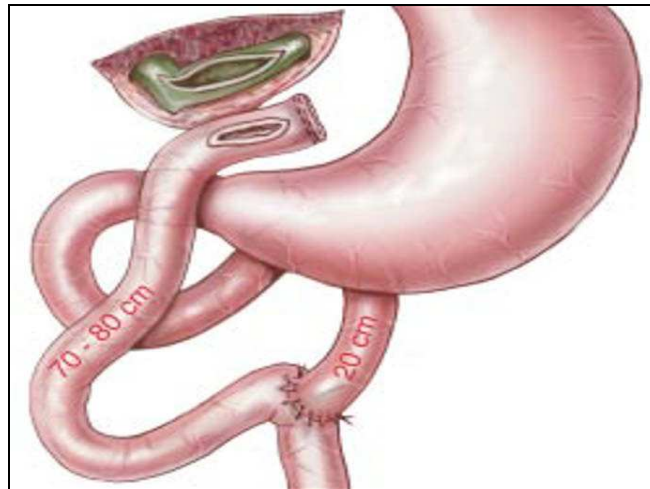
6-Ouverture de la convergence biliaire principale :

La paroi biliaire est incisée, puis ouverte aux ciseaux coudés, le long de l'axe du canal hépatique gauche afin d'obtenir une ouverture biliaire suffisamment longue (idéalement 3 cm). Si nécessaire, on peut aussi s'élargir sur le canal hépatique droit.



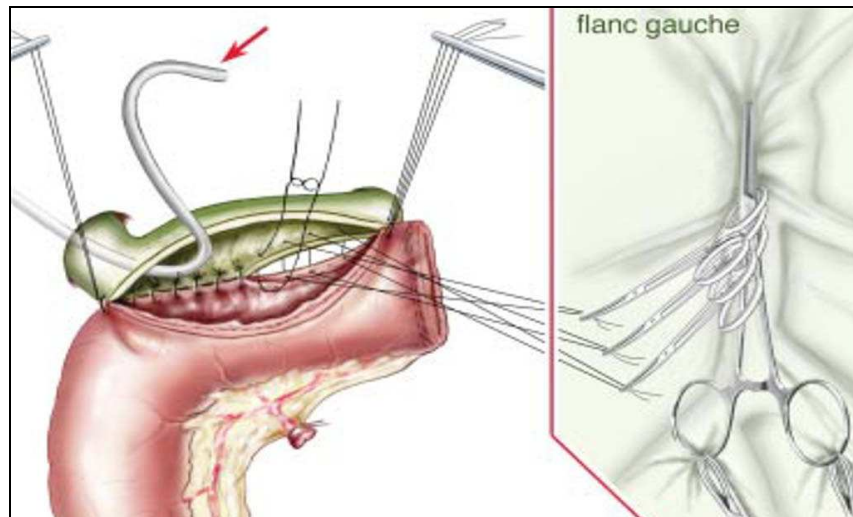
7-Réalisation de l'anse montée en Y :

Pour la préparation de l'anse en Y, on sectionne le jéjunum à 20 cm de l'angle de Treitz. L'anse montée, longue de 70 à 80 cm, arrive au foie par voie transmésocolique. L'anastomose au pied de l'anse est faite en un plan extra muqueux de Vicryl 3/0 par deux hémisurjets, l'un antérieur et l'autre postérieur.

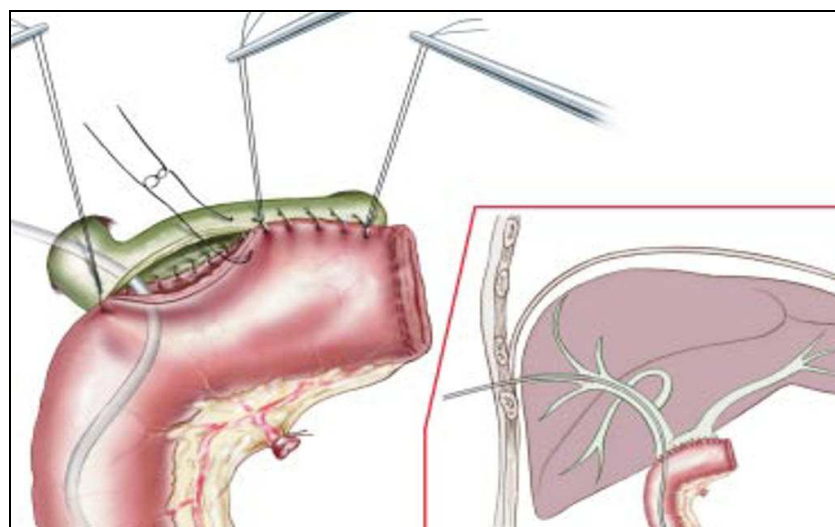


8-Réalisation de l'anastomose hépatico-jéjunale :

L'anastomose est faite en un plan, à points séparés au Vicryl 4/0 ou 5/0, extramuqueux sur le jéjunum, ils prennent toute la paroi sur le canal biliaire. Sur le plan postérieur les points sont tous passés avant, chacun repéré par une petite pince de Haldstet, rangés progressivement dans l'ordre sur une pince fixée sur le flanc gauche du malade, et noués à la fin (a). On passe au plan antérieur, qui est de réalisation plus facile, les fils sont noués au fur et à mesure du passage des points (b).



(a)



(b)

- Les anastomoses bilio-gastriques:
 - Exceptionnellement utilisées, en raison du risque important de reflux gastrique
- Les anastomoses cholédocho-duodénales :
 - C'est une anastomose latéro-latérale qui respecte l'écoulement biliaire dans le duodénum, au prix de reflux bilio-gastrique et de gastrite secondaire.
- La choledocho-jejunostomie :
 - C'est une anastomose termino-latérale qui détourne l'écoulement biliaire à distance du duodénum.

Les plaies iatrogènes de la voie biliaire principale

-Le montage n'est pas ulcérogène, à condition d'utiliser une anse jéjunale exclue de 70cm de long.

-La confection de l'anastomose cholédocho-jéjunale se fait dans l'étage susmésocolique, et la taille de l'incision jéjunale est adaptée à celle de la voie biliaire.

2-2-Traitement instrumental :

✓ Traitement endoscopique :

-L'objectif du traitement endoscopique est de réaliser une recanalisation et un calibrage des sténoses susceptibles de rétablir un écoulement biliaire normal et fonctionnel à long terme, ainsi que d'obtenir l'occlusion définitive d'un trajet extra-canalair en cas de fistule.

-Néanmoins, des travaux de recherche restent nécessaires afin d'améliorer les résultats à long terme de ces traitements, d'en préciser les modalités pratiques optimales et d'en connaître les critères prédictifs de succès.

➤ Sphincterotomie endoscopique :

-Indiquée en urgence en cas d'angiocholite, pour obtenir la vacuité de la VBP.

-En dehors de cette situation d'urgence, elle a pour but de favoriser l'écoulement biliaire, de permettre l'extraction de calculs résiduels obstruant la VBP et favorisant la survenue ou la pérennisation de la fistule.

➤ Drainage interne :

-Il est assuré par des endoprothèses plastiques qui court circuitent la lésion, drainent la bile jusqu'au duodénum, aboutissant à la fermeture de la fistule et au tarissement immédiat de la fuite biliaire tout en assurant le confort du malade.

-L'endoprothèse est maintenue pendant 6 semaines, puis retirée après vérification de la fermeture de la fistule et de l'absence de sténose canalair secondaire à l'inflammation par la réalisation d'une nouvelle cholangiographie.

Les plaies iatrogènes de la voie biliaire principale

-En cas de sténose biliaire, deux prothèses de 10F sont mises à travers la sténose, et laissées en place pendant un an, avec un changement tous les 3 mois pour prévenir l'angiocholite liée à l'obstruction de la prothèse.

✓ Traitement percutané :

➤ Drainage percutané des collections :

-Réalisé sous guidage échographique, il permet à lui seul de contrôler les fistules de faible débit.

- Cependant pour les fistules à haut débit, ce geste est rarement suffisant, mais il permet de conditionner le patient en permettant le tarissement de la fistule, et la disparition des phénomènes septiques.

➤ le calibrage :

-Il consiste en la mise en place à long terme d'un drain siliconé 12à20F au niveau d'une sténose qui a été dilatée, le but est de maintenir stable les résultats de la bilioplastie tout en assurant un accès aux voies biliaires pour d'éventuelles nouvelles dilatations.

-La durée recommandée est de 3mois à 1an.

3-Indications thérapeutiques :

3-1- En per-opératoire :

-La réparation immédiate des plaies biliaires est toujours souhaitable.

-La technique de cette réparation dépend de l'étendue de la lésion et surtout du caractère complet ou non de la section de la voie biliaire.

- les plaies minimales sans perte de substance ou sections nettes sont réparées par suture directe termino-terminale, avec ou sans mise en place d'un drain en T qui sera laissé en place pendant 10jours.

- Une section nette de la voie biliaire sans perte de substance peut être aussi traitée par anastomose termino-terminale protégée par un tube en Y, après manoeuvre de Kocher pour mobiliser le duodénum et la partie inférieure de la VBP.
- En cas d'interruption canalaire avec atteinte de la convergence, le traitement relève de l'anastomose bilio-digestive.
- Une perte de substance pariétale minime bénéficie d'un parage de la plaie suivi d'une suture transversale pour éviter le rétrécissement. Un drain en T sortant au dessous de la suture est laissé pendant 4 semaines puis retiré si la cholangiographie confirme la cicatrisation sans sténose.
- Une perte de substance importante dépassant 2cm avec ou sans section complète de la voie biliaire relève d'une anastomose bilio-jéjunale sur une anse en Y.
- Une lésion du canal hépatique droit est traitée soit par suture bout à bout sur drain soit par anastomose bilio-digestive. Le drainage transanastomotique est nécessaire avec issue transhépatique.

3-2-La réparation précoce :

➤ La date idéale de la réparation :

- En cas d'ictère lié à une obstruction complète de la VBP, la dilatation atteint en 3 à 4 semaines un calibre suffisant pour la réalisation d'une bonne anastomose.
- En cas de fistule biliaire externe, l'écoulement biliaire se tarit très progressivement, et la dilatation de la VBP n'est obtenue qu'à partir de 8 à 12 semaines.

➤ La réparation précoce :

- Cette réparation est préconisée 2 à 3 semaines après le tarissement d'une fistule biliaire, à condition que le patient soit stable sur le plan hémodynamique et infectieux et que les lésions soient en aval de la convergence biliaire.
- Les procédés thérapeutiques pratiqués sont ceux d'une réparation immédiate.

- En cas d'épanchement biliaire intrapéritonéal :

–La découverte d'un choléperitoïne ou d'une péritonite biliaire nécessite une intervention chirurgicale pour toilette péritonéale et évacuation de l'épanchement biliaire avec étude bactériologique et biochimique du liquide d'épanchement.

- La présence d'une collection biliaire nécessite son drainage percutané si elle est volumineuse, ou s'accompagne d'un syndrome septique.

- En cas de fistule biliaire externe :

–Sa prise en charge fait appel à des moyens médicaux (utilisation de cholestyramine ou de somatostatines qui activent le tarissement de la fistule par inhibition de la sécrétion biliaire, injection de produits sclérosants dans les fistules de bas débit et non communicantes...), radiologiques ou endoscopiques si la fuite persiste (la sphinctérotomie per-endoscopique qui permet d'extraire un calcul résiduel de la VBP, parfois associée à la mise en place d'une prothèse biliaire temporaire pour calibrer la voie biliaire et boucher une petite fuite latérale de la VBP).

3-3- La réparation différée :

–Les lésions sténosantes de révélation tardive réclament une décision multidisciplinaire en fonction du siège et des difficultés prévisibles de la chirurgie.

–La mise en place d'un drain transanastomotique ou à proximité de la lésion peut s'avérer utile pour le chirurgien en cas d'inflammation, rendant l'abord de la région difficile.

–Si le bilan morphologique montre une longueur suffisante du canal hépatique commun au dessus de la sténose pour réaliser une anastomose hépaticojéjunale, et que les conditions chirurgicales sont favorables, la chirurgie constitue le meilleur choix.

–Le traitement percutané est à réserver aux cas où la sténose est trop proche du hile ou intrahépatique, aux sténoses récidivantes intra hépatiques après une première chirurgie réparatrice ou en cas d'affection hépatique concomitante (cirrhose biliaire, hypertension portale ...).

Les plaies iatrogènes de la voie biliaire principale

- Pour les lésions respectant la convergence biliaire (sténoses type I, II, III de Bismuth):

-La suture bout à bout est toujours irréalisable, en raison de l'écart entre le bout supérieur ascensionné dans le hile et le bout inférieur rétracté vers le bas.

-Une résection suivie d'anastomose termino-terminale n'est réalisable que s'il n'existe pas d'écart entre les deux moignons biliaires, ou si la sténose est incomplète avec persistance de la perméabilité du bas cholédoque.

-C' est l'anastomose bilio-digestive qui est le traitement de choix à adapter au type de la sténose.

- ◆ Pour les sténoses basses ou pédiculaires type I :

-Il existe alors un long moignon du canal hépatique, ce qui est rare et favorable.

-La bouche biliaire est faite au niveau du canal hépatique sur sa face antérieure.

- ◆ Pour les sténoses moyennes type II, et hautes type III :

-Le moignon hépatique est court (type II), voire inexistant (type III).

-La bouche biliaire doit être faite sur le canal hépatique gauche après abaissement de la plaque hilaire.

- Pour les lésions interrompant la zone de convergence type IV et V :

-Ce sont des lésions graves avec perte de communication entre les deux canaux hépatiques dont la réparation devient plus complexe et aléatoire.

- ◆ Lésions de la convergence biliaire à canaux rapprochés :

-Il existe 2 éventualités :

-La sténose intéresse uniquement la branche droite, l'attitude sera d'élargir vers la gauche l'anastomose bilio-digestive.

-Les deux canaux sont proches avec un tissu cicatriciel au niveau de leur jonction : la meilleure solution est de réséquer la cal centrale et d'affronter, par quelques points de suture,

Les plaies iatrogènes de la voie biliaire principale

canal gauche et canal droit sur leur bord axial, pour faire une seule anastomose. Cette technique est réalisable seulement quand la convergence des canaux hépatiques est anormalement basse dans le pédicule hépatique.

- ◆ Lésions de la convergence à canaux séparés :

Il existe une destruction complète de la zone de la convergence transformée en un bloc séreux, toute la difficulté est de retrouver les deux moignons biliaires pour faire une double anastomose et de réaliser deux boucles biliaires suffisamment larges.

- ◆ Lésions complexes :

- Elles sont caractérisées par la présence dans le hile de trois ou quatre canaux séparés.
- Chaque canal sera anastomosé séparément sur la même anse avec toutes les difficultés imaginables en raison de l'étroitesse des canaux.

- ◆ Lésions artérielles associées :

- Elles accompagnent les stades les plus avancés des sténoses biliaires, et sont responsables de la survenue de sténoses tardives par ischémie dans 50% des cas.
- Leur découverte devrait inciter à une dissection plus haute vers le hile pour réaliser une anastomose sur une voie biliaire saine.

X- PREVENTION DES TRAUMATISMES BILIAIRES :

- La survenue d'une lésion de la VBP au cours de la réalisation d'une cholécystectomie assombrit le pronostic de cet acte aux suites généralement simples. Ceci est d'autant plus dramatique que la majorité de ces accidents peut être évitée.

- La prévention de ces accidents opératoires n'est rien d'autre qu'une sérieuse attention aux détails, et une rigoureuse application des règles bien établies de la chirurgie biliaire.

1- Avant l'intervention :

- L'indication opératoire doit être bien posée, et judicieusement pesée (âge, terrain ...).
- Amener à l'intervention un patient dans un état aussi satisfaisant que possible (absence de sepsis et d'inflammation comme c'est le cas dans les cholécystites aiguës, les angiocholites et les pancréatites).

2- Au cours de l'intervention :

-Pour que celle-ci soit conduite dans les meilleures conditions, il est utile d'avoir à sa disposition un matériel approprié comportant notamment une installation de radiomanométrie, un amplificateur de brillance, des instruments adéquats, un matériel de suture adapté.

➤ L'importance du confort chirurgical :

- L'anesthésie doit être profonde, pour éliminer les réflexes nociceptifs.
- L'éclairage doit être parfait
- Les aides doivent être bien entraînés
- L'installation du malade doit être correcte ainsi que l'emplacement du billot
- Si la voie d'abord n'est pas systématique, il faut choisir celle qui est la mieux adaptée à la morphologie de l'opéré permettant ainsi une exposition de la vésicule et du pédicule hépatique. La dimension minimale de l'incision est celle qui permet de mettre la main dans l'abdomen afin d'exposer le pédicule hépatique.
- Il faut opérer dans un champ propre et exsangue.

➤ La compétence et l'expérience du chirurgien :

- L'opérateur doit parfaitement connaître toutes les notions d'anatomie chirurgicale, de technique et de tactique, largement exposées dans les traités de techniques chirurgicales.

Les plaies iatrogènes de la voie biliaire principale

-Il doit avoir beaucoup de patience, car la chirurgie biliaire est loin d'être toujours facile. L'impatience dans ce domaine peut conduire à des dégâts difficilement réparables.

➤ Les mesures prophylactiques lors de la réalisation de la cholécystectomie:

✓ Lors de la cholécystectomie par laparotomie :

-Voie d'abord suffisante, adaptée à la morphologie du malade dans son siège et son étendue

-Maintient durant toute l'intervention d'une tension sur le pédicule hépatique

-Dissection première du triangle de Calot avec identification de ses éléments

-Dégagement du collet vésiculaire avant toute section

-Dans les adhérences du collet vésiculaire au canal hépatique, s'éloigner du pédicule hépatique en sectionnant éventuellement la vésicule biliaire au niveau de l'infundibulum (cholécystectomie partielle),

-S'il existe des signes inflammatoires importants au niveau du hile, ouvrir le collet en laissant une pastille de paroi vésiculaire sur le bord droit du hile

-Dans les fistules bilio-biliaires, redoubler de prudence et conserver une partie de la vésicule biliaire au contact de la VBP

-Dans les blocs inflammatoires, ne pas hésiter à limiter le geste à une cholécystectomie partielle avec ou sans cholécystendèse

-En cas d'hémorragie per opératoire, il faut certainement éviter de placer à l'aveugle fil ou pince dans un champ opératoire rempli de sang. L'hémostase doit être faite de façon élective après un contrôle préalable de l'hémorragie, généralement par la simple

Les plaies iatrogènes de la voie biliaire principale

compression de la base du pédicule hépatique entre les deux doigts ou bien en mettant un clamp souple ou également poser un garrot à la manière de " PRINGLE ".

✓ Lors de la cholécystectomie sous cœlioscopie :

-Abord premier du pédicule cystique et exposition du triangle de Calot après soulèvement du foie et étalement de l'infundibulum.

-Isolement de l'artère cystique ou de ses branches et du canal cystique au plus près de la vésicule, sur une courte distance.

-Cholangiographie per opératoire : systématique ou sélective, pour vérifier l'intégrité des voies biliaires.

-Utilisation de l'électrocoagulation avec prudence : nécessité d'instruments parfaitement isolés, pas de coagulation au voisinage immédiat de la VBP, utilisation de la coagulation bipolaire au besoin, moins dangereuse que la coagulation monopolaire.

-En cas de difficultés dans l'identification du canal cystique, en cas d'implantation d'un canal important au voisinage de la jonction de la vésicule et du canal cystique, en cas d'écoulement biliaire inexplicé, en cas d'hémorragie difficilement contrôlable, il faut savoir renoncer à la voie cœlioscopique et faire une laparotomie.

-Enfin il faut adapter la technique aux lésions et ne pas imposer aux lésions une technique rigide.

✓ La cholangiographie per opératoire :

-Le rôle préventif de la cholangiographie per opératoire n'est pas démontré avec certitude. Toutefois, en cas de suspicion ou de certitude d'une plaie biliaire au cours d'une cholécystectomie, il est nécessaire de la faire. Il est donc indispensable de disposer en permanence de l'appareillage adapté, d'avoir une habitude suffisante de sa réalisation et une bonne connaissance de l'anatomie radiologique des voies biliaires.

-La cholangiographie per opératoire devrait être partie intégrante de l'apprentissage de la cholécystectomie.

Les plaies iatrogènes de la voie biliaire principale

-La méconnaissance d'une lésion opératoire de la VBP ne s'explique pas seulement par l'absence d'un contrôle cholangiographique per opératoire, mais aussi par une interprétation hâtive et désinvolte des clichés.

Le respect de ces principes fondamentaux permet de limiter dans une large mesure le risque de lésions opératoires de la VBP.

CONCLUSION

Les plaies iatrogènes de la VBP constituent une complication classique de la chirurgie biliaire aux conséquences parfois gravissimes si la lésion n'est pas immédiatement reconnue et traitée.

Sur la base d'une étude rétrospective portant sur 18 cas de plaies iatrogènes de la VBP, nous avons conclu que :

- ◆ Les traumatismes de la VBP sont un accident fréquent en chirurgie biliaire et leur incidence s'est considérablement augmentée avec l'avènement de la chirurgie cœlioscopique.
- ◆ C'est une pathologie de l'adulte jeune de sexe féminin.
- ◆ Ces traumatismes biliaires surviennent préférentiellement au cours de la cholécystectomie.
- ◆ Les facteurs de risque des plaies biliaires peuvent être liés au malade, aux altérations inflammatoires de la vésicule biliaire et aux variations anatomiques du pédicule hépatique. Dans notre étude, l'obésité et la cholécystite aiguë étaient les principaux facteurs de risque retrouvés.
- ◆ Ces traumatismes peuvent être découverts en per-opératoire à l'occasion de l'issue de bile dans le champ opératoire, c'est le cas le plus favorable où la réparation immédiate serait de meilleur pronostic. Cependant si l'opérateur n'est pas expérimenté en chirurgie de réparation biliaire, il vaudrait mieux drainer le malade et l'adresser à un chirurgien spécialisé.
- ◆ La découverte du traumatisme peut être tardive, à l'occasion d'un bilome, un cholépéritoine, une fistule biliaire externe ou un ictère rétentionnel, dans ce cas le pronostic est plus réservé.
- ◆ Le bilan paraclinique repose sur l'échographie abdominale qui représente l'examen de première intention. Les opacifications biliaires et surtout la bili-IRM représente l'examen de choix pour faire une cartographie lésionnelle.

- ◆ Les modalités de réparation peuvent aller d'un simple drainage externe si la lésion est de découverte précoce et que les conditions locales le permettent, jusqu'aux anastomoses bilio-digestives pour les lésions découvertes au stade tardif.
- ◆ Le pronostic de ces traumatismes biliaires dépend du délai de prise en charge, du type de lésion et de l'expérience du chirurgien.
- ◆ Le rôle préventif de la cholangiographie per opératoire n'est pas démontrable avec certitude. Toutefois, en cas de suspicion ou de certitude d'une plaie biliaire au cours d'une cholécystectomie, il est nécessaire de la faire. Il est donc indispensable de disposer en permanence de l'appareillage adapté, d'avoir une habitude suffisante de sa réalisation et une bonne connaissance de l'anatomie radiologique des voies biliaires.
- ◆ Insistons sur l'intérêt de la prévention qui n'est autre qu'une application rigoureuse des règles bien établies de la chirurgie biliaire.

RESUMES

Résumé

Les plaies iatrogènes de la voie biliaire principale représentent une complication classique et grave de la chirurgie biliaire, constituant un danger réel menaçant toute chirurgie biliaire en particulier la cholécystectomie. A travers une étude rétrospective réalisée au service de chirurgie viscérale au CHU Med VI à Marrakech et étalée sur une période de 7 ans, nous avons essayé d'étudier les principaux mécanismes et facteurs de risques de ces plaies, les principales modalités de réparation chirurgicale, tout en insistant sur la gravité de ces traumatismes opératoires et l'intérêt de leurs prévention. L'étude a porté sur 18 patients, 13 malades référés à partir des hôpitaux périphériques et 5 malades opérés dans notre service. La tranche d'âge la plus touchée était entre 50 et 60 ans, et tous les patients étaient de sexe féminin. L'obésité et la cholécystite aigue étaient les principaux facteurs de risques retrouvés chez nos malades. Pour 2 malades, le diagnostic était posé en per-opératoire devant la constatation de bile dans le champ opératoire, pour 15 malades le traumatisme était découvert en post-opératoire devant un cholépéritoine (7 malades), un bilome (5 malades) et une fistule biliaire externe (3 malades), et chez une malade le diagnostic était fait au stade de sténose. La bili-IRM était l'examen de choix permettant de faire une cartographie lésionnelle. Les modalités de réparation sont allées de simples sutures biliaires sur drain de Kehr chez 4 malades, aux anastomoses bilio-digestives dans 3 cas ou les lésions étaient découvertes tardivement. L'évolution était favorable pour les malades qui étaient pris en charge précocement. Pour conclure, on insiste sur la nécessité de la bonne formation des chirurgiens qui doivent être convaincus que la cholécystectomie est une intervention à risque, qu'une négligence ou une précipitation peut compromettre l'avenir de leurs malades admis pour une intervention réputée simple !

Summary

The iatrogenic wounds of bile duct are a classic and severe complication of biliary surgery. It's a real danger threatening the whole biliary surgery especially cholecystectomy. Our retrospective study was conducted at the University Hospital Med VI in Marrakech and over a period of seven years. We try to study the main mechanisms and risk factors of these wounds, the main methods of surgical repair, while emphasizing the seriousness of these trauma surgery and the importance of their prevention. The study involved 18 patients, 13 patients referred from peripheral hospitals and 5 patients operated in our department. The age group most affected was between 50 and 60 and all patients were female. Obesity and acute cholecystitis were the main risk factors in our study. For two patients, the diagnosis was made intraoperatively before the finding of bile in the operative field, for 15 patients the trauma was found postoperatively before the peritoneal effusion (7 patients), a biloma (5 patients) and external biliary fistula (3 patients), and for one patient the diagnosis was made at the stage of stenosis. The biliary-MRI was the best examination to make a lesion mapping. The repairing surgery changes from a simple biliary suture for 4 patients into biliary -jejunal anastomosis for 3 cases in which the diagnosis was delayed. The outcome was favorable for patients who were treated early. In conclusion, it stresses the need for good training of surgeons who must be convinced that cholecystectomy is a risky intervention, negligent or precipitation that may jeopardize the future of their patients admitted to an intervention deemed simple!

ملخص

إن رضوخ المسالك الصفراوية الرئيسية يعد من بين المضاعفات الخطيرة لجراحة المسالك الصفراوية, مشكلا بذلك خطرا حقيقيا يهدد جراحة المسالك الصفراوية خصوصا عملية استئصال المرارة. لقد أجرينا دراسة استيعادية بالمستشفى الجامعي لمحمد السادس بمراكش, مدة الدراسة هي سبع سنوات. هدفنا هو دراسة أهم آليات و عوامل هذه الرضوخ, الطرق الجراحية لعلاجها, مع التركيز على خطورة هذه الحوادث و أهمية تفاديها. كان عدد المرضى ثمانية عشر مريضا, ثلاثة عشر منهم أرسلوا من مستشفيات فرعية بينما خمسة منهم خضعوا للعملية الجراحية في مركزنا لأستشفائي. الفئة العمرية المتراوحة ما بين خمسين و ستين سنة كانت الأكثر تضررا, بينما كان جميع مرضانا إناثا. السمنة و التهاب المرارة شكلا العاملين الاساسين لهذه الرضوخ في دراستنا. ثم تشخيص المرض أثناء العملية الجراحية بالنسبة لمريضين أمام ملاحظة ناسور صفراوي بجوار المسلك الصفراوي الرئيسي, أما بالنسبة لخمسة عشر مريضا فقد تم اكتشاف الرضوخ بعد العملية الجراحية حيث تم التشخيص أمام التهاب الصفق عند سبعة مرضى, تراكم صفراوي تحت الكبد عند خمسة مرضى و ناسور صفراوي خارجي عند ثلاثة مرضى, بينما تم اكتشاف المرض في مرحلة تضيق المسالك الصفراوية عند مريض واحد. يعد التصوير بالموجات المغناطيسية أحسن وسيلة لتقييم الأضرار الناجمة عن الجراحة. ولقد اعتمد التصحيح الصفراوي على خياطة المسالك الصفراوية عند أربعة مرضى بينما تم اللجوء إلى المفاغرة الصفراوية عند ثلاثة مرضى. كللت العمليات الجراحية بالنجاح في الحالات التي شخص فيها المرض مبكرا. و في الختام, نود أن نؤكد على أهمية تكوين الأطباء الجراحين الذين يجب أن يؤمنوا أن عملية استئصال المرارة محفوفة بالمخاطر, و أن أي إهمال أو تسرع قد يهدد مستقبل مرضاهم الذين خضعوا لعملية جراحية لطالما وصفت بالبسيطة !

BIBLIOGRAPHIE

1– BL. LINHARES, AD. MAGALHAES, PM. CARDOSO, JP. LINHARES FILHO, JE. PINHO, ML. COSTA.

Bile duct injury following cholecystectomy.

Rev Col Bras Cir. 2011 Apr;38(2):95–99. English, Portuguese

2– F. TURCU, C. DRAGOMIRESCU, S. PLETEA, B. BANESCU.

The problem of iatrogenic common bile duct injury, or the picture of an iceberg peak.

Chirurgia (Bucur). 2011 Mar–Apr;106(2):187–94. Romanian.

3– JQ. YAN, CH. PENG, BY. SHEN, GW. ZHOU, WP. YANG, YJ. CHEN, HW. LI.

Liver transplantation as a treatment for complicated bile duct injury.

Hepatogastroenterology. 2011 Jan–Feb;58(105):8–13.

4– A. NORDIN, JM. GRONROOS, H. MAKISALO.

Treatment of biliary complications after laparoscopic cholecystectomy.

Scand J Surg. 2011;100(1):42–8. Review

5– L. BEYER.

Ictère nu après cholécystectomie cœlioscopique....

Journal de Chirurgie Viscérale, Volume 147, numéro 2, pages 150–160 (avril 2010).

6–L. CHICHE, C.LETOUBLON.

Traitement des complications de la cholécystectomie.

Département de chirurgie viscérale et digestive. Centre hospitalier universitaire de Caen .
France , 2010 .

7– V.LAURENT, A.AYAV , C.HOEFFEL, O.BRUOT, P–A.GANNE, J.MATHIAS, D.REGENT.

Le point sur...Imagerie des voies biliaires opérées.

Journal de Radiologie, Vol 90, N° 7–8–C2 ,
juillet–août 2009,pp. 905–917.

8– BEATA JABLONSKA, PAWEL LAMPE.

Iatrogenic bile duct injuries: Etiology, diagnosis and Management.

World J Gastroenterol 2009 September 7; 15(33): 4097–4104.

**9– AWAD ALDUMOUR, PAOLO ASENI, MOHAMMAD A KOFAHI, LUCA LAMPERTI, ELIAS ALDUMOUR,
PAOLO GIROTTI, LUCIANO GREGORIO DE CARLIS.**

Repair of a mal–repaired biliary injury: A case report.

World J Gastroenterol 2009 May 14; 15(18): 2283–2286.

10- SLAOUI MERYEM.

Traumatismes de la voie biliaire principale.
Thèse de Fès n° 042/08, 2008.

11- JIN-SHU WU, CHUANG PENG, XIAN-HAI MAO, PIN LV.

Bile duct injuries associated with laparoscopic and open cholecystectomy: Sixteen-year experience.
World J Gastroenterol 2007 April 28; 13(16): 2374-2378.

12- WAN-YEE LAU, ERIC C.H.LAI.

Classification of iatrogenic bile duct injury.
Hepatobiliary Pancreat Dis Int , Vol 6 , No 5 , October 15 , 2007.

13-YOUNES SAMMOUS.

Les plaies iatrogènes de la voie biliaire principale.
Thèse de Casablanca n° 100, 2006.

14- G. NUZZO, F.GIULIANTE, R.PERSIANI.

Le risque de plaies biliaires au cours de la cholécystectomie par laparoscopie.
Journal de Chirurgie Viscérale. Vol 141, N° 6 - novembre 2004, pp. 343-353.

15- L. CHICHE.

Réparation des plaies biliaires post-cholécystectomie coelioscopique : quand et comment ?
Attention aux dogmes !
Annales de chirurgie, Volume 130, numéro 4, page 211 (avril 2005).

16- LAWRENCE W. WAY.

Causes and prevention of laparoscopic bile duct injuries.
Annals of surgery, 2003; Vol. 237, NO; 4. PP. 460-469.

17- ABDEL WAHAD. M.

Post cholecystectomy bile duct injuries: experience with 49 cases managed by different therapeutic modalities.
Hepatogastroenterology , September , 1996 ; 43(11) : 1141-7.

18- ALAIN SAUVANET.

Sténoses post opératoires des voies biliaires.
Journée d'hépatologie EPU Paris VI, 6 janvier 2001.

19-ASBUN HJ.

Techniques of laparoscopic cholecystectomy. The difficult operation .
Surg Clin North Am 1994;74:755-775 ; discussion 777-780 .

20- BERGMAN JJ GHM.

Treatment of bile duct lesions after laparoscopic cholecystectomy .
Gut; 1996; vol 38; NO. 1; PP. 141-147 .

21-BISMUTH H.

Les traumatismes opératoires de la voie biliaire principale.
Monographie de l'Association Française de Chirurgie. Rapport présenté au 83^e Congrès. Paris,
Masson, 1981.

22-BLUMGART LH.

Benign biliary strictures . In Surgery of the liver and biliary tract .
1988. Vol 1; chapter 58:721-752 .

23-CALVETA J.

bile duct injury during laparoscopic cholecystectomy : myth or reality of the learning curve ?
Surgical endoscopy ; 2002 ; Vol.14; NO.7 ; PP. 608-611 .

24- CAPUTO L.

Iatrogenic bile duct injuries . The real incidence and contributing factors implications for
laparoscopic cholecystectomy .
Am J Surg 1992; 58:766-771.

25- CARROL BJ.

Common bile duct injuries during laparoscopic cholecystectomy that result in litigation .
Surgical endoscopy, 1998; Vol. 12; NO. 4; PP. 310-314.

26-DAVIDOFF AM.

Mechanisms of major biliary injury during laparoscopic cholecystectomy.
Ann Surg 1992; 215: 196-202.

27- DENIS COLLET.

Prise en charge des plaies opératoires des voies biliaires survenues au cours des
cholécystectomies sous cœlioscopie.
AFC ; 2005, référentiel N°4504.

28- DOGANAY M.

Management of main bile duct injuries that occur during laparoscopic cholecystectomy.
Surg Endosc. 2002 Jan; 16 (1): 216.

29- FLETCHER DR.

Biliary injury at laparoscopic cholecystectomy: recognition and prevention.
Aust N Z Surg 1993; 63: 673-677.

30-GRAY S.W., SKANDALAKIS J.E.

Embryology for surgeons.
Philadelphia, London, Toronto, 1972, pp. 125-145.

31-SEVERN CB .

A morphological study of the development of the human liver. II. Establishment of liver parenchyma, extrahepatic ducts and associated venous channels.
Am. J. Anat. 1972 ; 133 : 85-108

32-PJ VALETTE, T De BAERE.

Anatomie biliaire et vasculaire du foie.
Société Française de Radiologie (SFR), 2002 : Vol 83 – N° 2-C2 – Février 2002, p : 221 – 232 .

33- LASSAU. JP, HUREAU. J

Remarques sur l'organogenèse des voies biliaires de l'homme.
Bull. Assoc. Anat .1967 ; 138 : 750-754.

34- CHAMPETIER J, LETOUBLON C, ARVIEUX C, GERARD P, LABROSSE PA

Les variations de division des voies biliaires extra-hépatiques: signification et origine, conséquences chirurgicales.
J. Chir. 1989 ; 126 : 147-154 .

35-HJORTSJO CH 1957

The topography of the intrahepatic duct system Act Anat II.

36-COUINAUD 1957

Le foie :études anatomiques et chirurgicales .
Masson.Paris,1957;p 119-135.

37-ANDERHUBER et LECHNER 1986,

Zurfrage Nachdem, Vor Kommen intrahepatischer Gallengangs Anastomos .
Act Anat 125:42-49.

38-COUINAUD C .1988

The parabiliary system .

Surg Radiol Anat ,Anatomie clinique tome 2 QS 004 ANA.

39-CHEVRELL JP, DUCHENE P,SALAMA J, FLAMENT JB C 1979.

Bases anatomiques des anastomoses biliodigestives intrahépatiques .

Anat .clin 2:159-168

40- Y BOUCHET, JG PASSAGIA , JF LOPEZ ,

Anatomie des voies biliaires extrahépatiques .

EMC techniques chirurgicales -ap.digestif 40-900.

41- D. CASTAING

Anatomie du foie et des voies biliaires /Liver and biliary tract anatomy

Techniques chirurgicales - Appareil digestif 40-760.

42-PERLMUTER. L, WALIGORA J

Cahiers d'anatomie Abdomen QS 004PER.

43-ROCKO J.M,SWAN K.G,Di GIOIA J.M

Calot's triangle revisited

Surg.Gynecol.Obste.1981,153(410-414).

44-O. de VERDELHAN:

Anatomie des voies biliaires.

Radiologie 13-12/02/2004 .www.med.univrennes1.

45-WENGER JJ, FOESSEL M, WARTER P

Exploration radiologique conventionnelle et échographique des voies biliaires.

Encycl Méd Chir (éditions Scientifiques et Médicales Elsevier SAS, Paris),

Radiodiagnostic - Appareil digestif, 33-500-A-10: 1987; 1-10.

46-GIGOT JF, MALASSAGNE B.

Plaies des voies biliaires: diagnostic et traitement.

Epublication: WeBSurg.com, 2001

47-FLECHTER DR, HOBBS MS, TAN P, VALINSKY LJ, HOCKEY RL, PIKORA TJ et Al.

Complications of cholecystectomy: risks of the laparoscopic approach and protective effects of operative cholangiography: a population-based study.

Ann Surg 1999;229:449-57.

48-DEZIEL DJ, MILLIKAN KW, ECONOMOU SG, DOOLAS A, KO ST, AIRAN MC.

Complications of laparoscopic cholecystectomy: a national survey of 4,292 hospitals and an analysis of 77,604 cases.

Am J Surg 1993;165:9-14.

بِسْمِ اللَّهِ الرَّحْمَنِ الرَّحِيمِ

أُفْسِمُ بِاللَّهِ الْعَظِيمِ
أَنْ أَرَأَيْتَ اللَّهُ فِي مِهْنَتِي
وَأَنْ أَصُونَ حَيَاةَ الْإِنْسَانِ فِي كَافَّةِ أَطْوَارِهَا فِي كُلِّ الظُّرُوفِ
وَالْأَحْوَالِ بَدَلًا وَسَعِي فِي اسْتِنْقَاذِهَا مِنَ الْهَلَاكِ وَالْمَرَضِ
وَالْأَلَمِ وَالْقَلْقِ.

وَأَنْ أَحْفَظَ لِلنَّاسِ كَرَامَتَهُمْ، وَأَسْتُرَ عَوْرَتَهُمْ، وَأَكْتُمَ سِرَّهُمْ.
وَأَنْ أَكُونَ عَلَى الدَّوَامِ مِنْ وَسَائِلِ رَحْمَةِ اللَّهِ، بَدَلًا رِعَايَتِي
الطَّبِيبَةَ لِلْقَرِيبِ وَالْبَعِيدِ، لِلصَّالِحِ وَالطَّالِحِ، وَالصَّدِيقِ وَالْعَدُوِّ.
وَأَنْ أَثَابِرَ عَلَى طَلْبِ الْعِلْمِ، أُسَخِّرَهُ لِنَفْعِ الْإِنْسَانِ.. لَا لِأَذَاهِ.
وَأَنْ أُوَقِّرَ مَنْ عَلَّمَنِي، وَأُعَلِّمَ مَنْ يَصْنَعُنِي، وَأَكُونَ أَخًا لِكُلِّ
زَمِيلٍ فِي الْمِهْنَةِ الطَّبِيبِيَّةِ مُتَعَاوِنِينَ عَلَى الْبِرِّ وَالتَّقْوَى.
وَأَنْ تَكُونَ حَيَاتِي مِصْدَاقَ إِيمَانِي فِي سِرِّي وَعَلَانِيَتِي، نَقِيَّةً
مِمَّا يُشِينُهَا تَجَاهَ اللَّهِ وَرَسُولِهِ وَالْمُؤْمِنِينَ.

والله على ما أقول شهيد.



جامعة القادسيه
كلية الطب والصيدلة
مراكش

أطروحة رقم 148

سنة 2011

**رضوخ المسالك الصفراوية الرئيسية:
دراسة استيعادية لمدة سبع سنوات
بالمستشفى الجامعي محمد السادس بمراكش
لأطروحة**

قدمت ونوقشت علانية يوم .../.../2011
من طرف

الآنسة ابتسام بزندفة

طبيبة داخلية بالمستشفى الجامعي محمد السادس مراكش
المزداة في 20 فبراير 1985 بصفرو
لنيل شهادة الدكتوراه في الطب

الكلمات الأساسية:

رضوخ المسالك الصفراوية - استئصال المرارة بواسطة المنظار
إصلاح المسالك الصفراوية - وقاية

اللجنة

| | | |
|--------|-------|-----------------------------------|
| الرئيس | السيد | ب. الفينش |
| | | أستاذ في الجراحة العامة |
| المشرف | السيد | ر. بنعمر بن الخياط |
| | | أستاذ في الجراحة العامة |
| الحكام | السيد | ع. لوزي |
| | | أستاذ مبرز في الجراحة العامة |
| | السيد | م. ع. صمكاوي |
| | | أستاذ مبرز في طب التخدير والإنعاش |
| | السيد | ع. عاشور |
| | | أستاذ مبرز في الجراحة العامة |