



UNIVERSITE CADI AYYAD
FACULTE DE MEDECINE ET DE PHARMACIE
MARRAKECH

ANNEE 2013

THESE N°68

**Les tumeurs de l'intestin grêle: Aspects
épidémiologiques, cliniques et thérapeutiques.**

THESE

PRESENTEE ET SOUTENUE PUBLIQUEMENT LE.../.../2013

PAR

Melle. **Sana LHANNAOUI**

Née le 15 Mars 1986 à Marrakech

POUR L'OBTENTION DU DOCTORAT EN MEDECINE

MOTS CLES

Intestin grêle – Tumeurs rares – Chirurgie – Chimiothérapie


JURY

Mr. B. FINECH Professeur de Chirurgie Générale	PRESIDENT
Mr. A. LOUZI Professeur de Chirurgie Générale	RAPPORTEUR
Mr. R. BENOMAR BENELKHAÏAT Professeur de Chirurgie Générale	} JUGES
Mme. N. CHERIF IDRISSE EL GANOUNI Professeur agrégée de Radiologie	
Mr. A. ACHOUR Professeur agrégé de Chirurgie Générale	

بِسْمِ الرَّحْمَنِ الرَّحِيمِ

"رب أوزعني أن أشكر نعمتك التي أنعمت عليّ وعلى والديّ
وأن أعمل صالحاً ترضاه وأطع لي في ذريّتي إنّي تبنت إليك
وإنّي من المسلمين"

صدق الله العظيم



Serment d'Hippocrate

Au moment d'être admis à devenir membre de la profession médicale, je m'engage solennellement à consacrer ma vie au service de l'humanité.

Je traiterai mes maîtres avec le respect et la reconnaissance qui leur sont dus.

Je pratiquerai ma profession avec conscience et dignité. La santé de mes malades sera mon premier but.

Je ne trahirai pas les secrets qui me seront confiés.

Je maintiendrai par tous les moyens en mon pouvoir l'honneur et les nobles traditions de la profession médicale.

Les médecins seront mes frères.

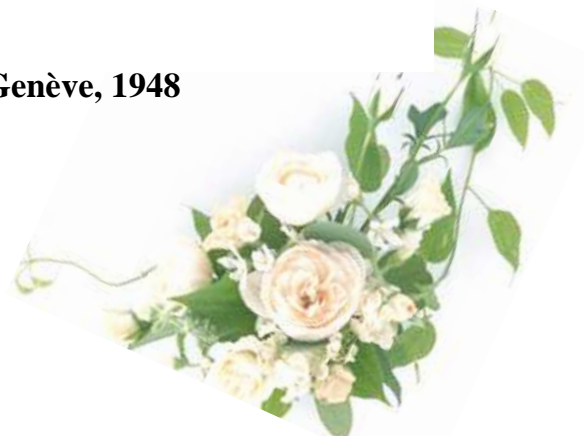Aucune considération de religion, de nationalité, de race, aucune considération politique et sociale, ne s'interposera entre mon devoir et mon patient.

Je maintiendrai strictement le respect de la vie humaine dès sa conception.

Même sous la menace, je n'userai pas mes connaissances médicales d'une façon contraire aux lois de l'humanité.

Je m'y engage librement et sur mon honneur.

Déclaration Genève, 1948





*LISTE DES
PROFESSEURS*

UNIVERSITE CADI AYYAD
FACULTE DE MEDECINE ET DE PHARMACIE
MARRAKECH

Doyen Honoraire

: Pr. Badie-Azzamann MEHADJI

ADMINISTRATION

Doyen

: Pr. Abdelhaq ALAOUI YAZIDI

Vice doyen à la recherche et la coopération

: Pr. Ag. Mohamed AMINE

Vice doyen à la pédagogiques

: Pr. Ag Zakaria DAHAMI

Secrétaire Général

: Mr. Azzeddine EL HOUDAIGUI

PROFESSEURS D'ENSEIGNEMENT SUPERIEUR

ABOULFALAH	Abderrahim	Gynécologie – Obstétrique B
ABOUSSAD	Abdelmounaim	Néonatalogie
AIT BENALI	Said	Neurochirurgie
AIT SAB	Imane	Pédiatrie B
AKHDARI	Nadia	Dermatologie
ALAOUI YAZIDI	Abdelhaq	Pneumo-ptisiologie
AMAL	Said	Dermatologie
ASMOUKI	Hamid	Gynécologie – Obstétrique A

ASRI	Fatima	Psychiatrie
BELAABIDIA	Badia	Anatomie-Pathologique
BENELKHAÏAT BENOMAR	Ridouan	Chirurgie – Générale
BOUMZEBRA	Drissi	Chirurgie Cardiovasculaire
BOUSKRAOUI	Mohammed	Pédiatrie A
CHABAA	Laila	Biochimie
CHOULLI	Mohamed Khaled	Neuropharmacologie
ESSAADOUNI	Lamiaa	Médecine Interne
FIKRY	Tarik	Traumatologie- Orthopédie A
FINECH	Benasser	Chirurgie – Générale
GHANNANE	Houssine	Neurochirurgie
KISSANI	Najib	Neurologie
KRATI	Khadija	Gastro-Entérologie
LOUZI	Abdelouahed	Chirurgie générale
MAHMAL	Lahoucine	Hématologie clinique
MANSOURI	Nadia	stomatologie et chirurgie maxillo faciale
MOUDOUNI	Said mohammed	Urologie
MOUTAOUAKIL	Abdeljalil	Ophtalmologie
NAJEB	Youssef	Traumato - Orthopédie B
RAJI	Abdelaziz	Oto-Rhino-Laryngologie
SAIDI	Halim	Traumato - Orthopédie A
SAMKAOUI	Mohamed Abdenasser	Anesthésie- Réanimation

SARF	Ismail	Urologie
SBIHI	Mohamed	Pédiatrie B
SOUMMANI	Abderraouf	Gynécologie-Obstétrique A
YOUNOUS	Saïd	Anesthésie-Réanimation

PROFESSEURS AGREGES

ADERDOUR	Lahcen	Oto-Rhino-Laryngologie
ADMOU	Brahim	Immunologie
AMINE	Mohamed	Epidémiologie - Clinique
ARSALANE	Lamia	Microbiologie- Virologie (Militaire)
BAHA ALI	Tarik	Ophtalmologie
BOUKHIRA	Abderrahman	Biochimie-Chimie (Militaire)
BOURROUS	Monir	Pédiatrie A
CHAFIK	Aziz	Chirurgie Thoracique (Militaire)
CHELLAK	Saliha	Biochimie-chimie (Militaire)
CHERIF IDRISSE EL GANOUNI	Najat	Radiologie
DAHAMI	Zakaria	Urologie
EL ADIB	Ahmed rhassane	Anesthésie-Réanimation
EL FEZZAZI	Redouane	Chirurgie Pédiatrique
EL HATTAOUI	Mustapha	Cardiologie
EL HOUDZI	Jamila	Pédiatrie B
ELFIKRI	Abdelghani	Radiologie (Militaire)

ETTALBI	Saloua	Chirurgie – Réparatrice et plastique
KHALLOUKI	Mohammed	Anesthésie-Réanimation
KHOULALI IDRISSE	Khalid	Traumatologie-orthopédie (Militaire)
LAOUAD	Inas	Néphrologie
LMEJJATI	Mohamed	Neurochirurgie
MANOUDI	Fatiha	Psychiatrie
NEJMI	Hicham	Anesthésie - Réanimation
OULAD SAIAD	Mohamed	Chirurgie pédiatrique
TASSI	Noura	Maladies Infectieuses

PROFESSEURS ASSISTANTS

ABKARI	Imad	Traumatologie-orthopédie B
ABOU EL HASSAN	Taoufik	Anesthésie – réanimation
ABOUSSAIR	Nirine	Génétique
ADALI	Imane	Psychiatrie
ADALI	Nawal	Neurologie
AGHOUTANE	El Mouhtadi	Chirurgie – pédiatrique
AISSAOUI	Younes	Anesthésie Réanimation (Militaire)
AIT BENKADDOUR	Yassir	Gynécologie – Obstétrique A
AIT ESSI	Fouad	Traumatologie-orthopédie B
ALAOUI	Mustapha	Chirurgie Vasculaire périphérique (Militaire)
ALJ	Soumaya	Radiologie

AMRO	Lamyae	Pneumo – phtisiologie
ANIBA	Khalid	Neurochirurgie
BAIZRI	Hicham	Endocrinologie et maladies métaboliques (Militaire)
BASRAOUI	Dounia	Radiologie
BASSIR	Ahlam	Gynécologie – Obstétrique B
BELBARAKA	Rhizlane	Oncologie Médicale
BELKHOUCHE	Ahlam	Rhumatologie
BENALI	Abdeslam	Psychiatrie (Militaire)
BEN DRISS	Laila	Cardiologie (Militaire)
BENCHAMKHA	Yassine	Chirurgie réparatrice et plastique
BENHADDOU	Rajaa	Ophtalmologie
BENHIMA	Mohamed Amine	Traumatologie-orthopédie B
BENJILALI	Laila	Médecine interne
BENZAROUEL	Dounia	Cardiologie
BOUCHENTOUF	Rachid	Pneumo-phtisiologie (Militaire)
BOUKHANNI	Lahcen	Gynécologie – Obstétrique B
BOURRAHOUCHE	Aicha	Pédiatrie
BSSIS	Mohammed Aziz	Biophysique
CHAFIK	Rachid	Traumatologie-orthopédie A
DAROUASSI	Youssef	Oto-Rhino – Laryngologie (Militaire)
DIFFAA	Azeddine	Gastro - entérologie
DRAISS	Ghizlane	Pédiatrie A

EL AMRANI	Moulay Driss	Anatomie
EL ANSARI	Nawal	Endocrinologie et maladies métaboliques
EL BARNI	Rachid	Chirurgie Générale (Militaire)
EL BOUCHTI	Imane	Rhumatologie
EL BOUIHI	Mohamed	Stomatologie et chirurgie maxillo faciale
EL HAOUATI	Rachid	Chirurgie Cardio Vasculaire
EL HAOURY	Hanane	Traumatologie-orthopédie A
EL IDRISSE SLITINE	Nadia	Pédiatrie (Néonatalogie)
EL KARIMI	Saloua	Cardiologie
EL KHADER	Ahmed	Chirurgie Générale (Militaire)
EL KHAYARI	Mina	Réanimation médicale
EL MEHDI	Atmane	Radiologie (Militaire)
EL MGHARI TABIB	Ghizlane	Endocrinologie et maladies métaboliques
EL OMRANI	Abdelhamid	Radiothérapie
FADILI	Wafaa	Néphrologie
FAKHIR	Bouchra	Gynécologie – Obstétrique A
FAKHIR	Anass	Histologie -embyologie cytogénétique
FICHTALI	Karima	Gynécologie – Obstétrique B
HACHIMI	Abdelhamid	Réanimation médicale
HAJJI	Ibtissam	Ophtalmologie
HAOUACH	Khalil	Hématologie biologique
HAROU	Karam	Gynécologie – Obstétrique B

HOCAR	Ouafa	Dermatologie
JALAL	Hicham	Radiologie
KADDOURI	Said	Médecine interne (Militaire)
KAMILI	El ouafi el aouni	Chirurgie – pédiatrique générale
KHOUCHANI	Mouna	Radiothérapie
LAGHMARI	Mehdi	Neurochirurgie
LAKMICHI	Mohamed Amine	Urologie
LAKOUICHMI	Mohammed	Chirurgie maxillo faciale et Stomatologie (Militaire)
LOUHAB	Nissrine	Neurologie
MADHAR	Si Mohamed	Traumatologie-orthopédie A
MAOULAININE	Fadlmrabihrabou	Pédiatrie (Néonatalogie)
MARGAD	Omar	Traumatologie – Orthopédie B (Militaire)
MATRANE	Aboubakr	Médecine Nucléaire
MOUAFFAK	Youssef	Anesthésie - Réanimation
MOUFID	Kamal	Urologie (Militaire)
MSOUGGAR	Yassine	Chirurgie Thoracique
NARJIS	Youssef	Chirurgie générale
NOURI	Hassan	Oto-Rhino-Laryngologie
OUALI IDRISSE	Mariem	Radiologie
OUBAHA	Sofia	Physiologie
OUERIAGLI NABIH	Fadoua	Psychiatrie (Militaire)
QACIF	Hassan	Médecine Interne (Militaire)

QAMOUSS	Youssef	Anesthésie - Réanimation (Militaire)
RABBANI	Khalid	Chirurgie générale
RADA	Noureddine	Pédiatrie A
RAIS	Hanane	Anatomie-Pathologique
ROCHDI	Youssef	Oto-Rhino-Laryngologie
SAMLANI	Zouhour	Gastro - entérologie
SERHANE	Hind	Pneumo-Phtisiologie
SORAA	Nabila	Microbiologie virologie
TAZI	Mohamed Illias	Hématologie clinique
ZAHLANE	Mouna	Médecine interne
ZAHLANE	Kawtar	Microbiologie virologie
ZAOUI	Sanaa	Pharmacologie
ZIADI	Amra	Anesthésie - Réanimation



DEDICACES

أُهدي هذه الأطروحة...

إلى أمي الحبيبة الالكبيرة،

شكرا لك خاليتي على كل أوقات السهر والصبر والخوف التي تقاسمتها معي. كلماتك الطيبة كانت دعما مستمرا لي، وابتسامتك كانت الأمل الذي أحيا به. أتمنى أن أكون قد حققت لك جزء مما ترجيته عزيزتي، ورجائي أن يحفظك الله لنا ويديم عليك الصحة والابتسامة

إلى أبي الرائع الحاج عمر،

كنت ولا تزال سندي الذي أعود إليه كلما أحسست بالضعف، ابتسامة عيونك تجعلني أصنع التحدي لأستمر. ها أنذي أصغر عنقودك أنهى مرحلة من تعليمي بفضلك، وأتمنى من العلي القدير أن أكون قادرة على رد القليل جدا مما قدمته لي يا أبي الرائع. حفظك الله وأطال في عمرك

إلى أختي المميزة حنان،

وكانهم اختزلوا كل حنان الأرض وطيبتهما فيك سيدتي، نَعَم الأخت والصديقة والرفيقة كنتِ، ولا زلتِ.. كلمات شكري هاته تبدو لي صغيرة جدا أمام كل ما قدمته لنا.. فقط سأدعو ربي أن يحفظك ويرعاك.. يا ربي

إلى بسملة العائلة أختي ابتسام،

أتذكرين ذلك اليوم الذي رافقتني فيه إلى عالم الطب؟ أتعلمين أنك رسمت معي معالم مستقبل وجدتك نفسي أحبه يوما بعد آخر؟ أتسمعينني أهدس في أذنك بحب: شكرا لك بسمتي.. أصرخ بحب أكبر: الله يخليك ليا

إلى رجالي الثلاثة إخوتي عبد الجليل وعبد الرحيم وعبد الله

بقدر السماء والأرض أفتخر بأبي أخت الرجال. جمعتم في آن واحد طلبة وحنانا، فصمود عزيزتكم وحنونة لسانكم وصفاء قلوبكم جعلني أرفع رأسي لأني بينكم، وأستمر صامدة مثلكم.. وركم

إلى أختي زهراء وزوجها السيد بوشتي.

شكرا على كل شيء، على كل الذكريات.. وما فات.. والقادم أيضا من السنوات

إلى الطيب هشام.

لك في القلب محبة كبرى واحترام أكبر. وجودك بيننا منبع تفاؤل وأمل وحب مميز.. كتكوتتك الصغيرة سعيدة وفخورة جدا بك

إلى الوردتين نادية وفدوى.

دمتما رائعتين كما عرفتكما دوما، وجعل الله البسمة تسكن شفاهكما الطيبة

إلى الكتاكيت ياسمين و علي ورتاج و آدم وعمر.

أنتم الأمل أحبابي، وكم ستنمو شتلة السعادة المبتسمة في عائلتي الصغيرة... أحبكم

إلى صديقتي الطيبات جميلة ونوال.

أقدر فيكن محبتي الثقة الكبيرة والحب الطاهر. سنوات طويلة من الصداقة الطيبة التي لا يقتلها بعد ولا يسكنها ملل. واليوم، أرى في أعينكما نفس الحماس ونفس الفرحه كلما اجتمع الشمل: الكل للواحدة والواحدة للكل.

إلى صديقتي جليلة وفرح و فاتن وحسنا...

يسعدني دوما التواجد بينكن والتعامل معكن، كل كلمة سأكتبها لن تعبر عن عمق المحبة والأمان الذي أحسه بينكن. تجمعا ذكريات عن البال لا تزول، وصداقة أتمنى أن تدوم للأبد.. أحبكن في الله.

إلى صديقتي سناء ووسيمة وخديجة.

سعيدة جدا بصداقتكن، لكن مني باقة من ود واحترام تفوح عطرا باللحظات الطيبة التي قضيناها معا

إلى التواء عمام، والفائد شهاب، والرئيس عبد الهادي...

شكرا على كل اللطائف الحلوة وعلى كل ما تعلمته منكم.. معرفتكم كانت أروع ما حصل لي،
وصداقتكم أتباهى بها دوما يا رائعين

إلى كل زملاء الدراسة المميزين، سلمى و عادل وسكينة وبشرى ومريم وهند وعبد
الهادي وكريم... لكل الذين جمعوني معهم لحظات الجد في الكلية، والعمل في المستشفيات..
أحبكم

إلى كل الرائعين من جمعية "بئس أمل"..

كل اللذين سكنت محبتهم قلبي دون أن أذكر أسماءهم، هم يعلمون احترامي لهم، وأنا أعلم مدى
روحهم.. أشكركم لأنكم جزء من حياتي.. انتماي لكم خير الكثير في. دمتم رائعين مميزين، دمتم
بصائص أمل

إلى كل المدونين اللذين أعرفهم

شكرا على العالم الجميل اللذين دخلته بفضل وعشت فصوله بسعادة.. شكرا على الدعم الدائم

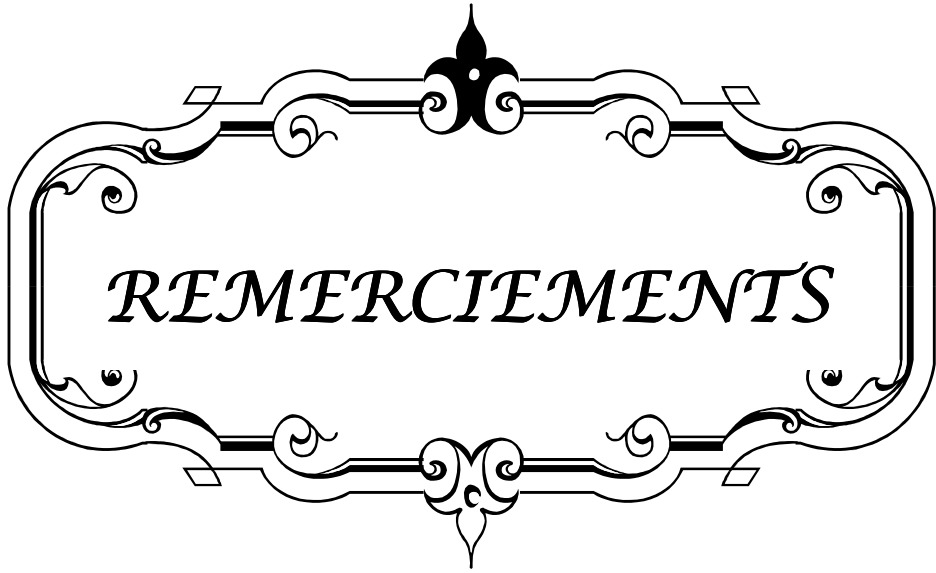
إلى الدكتور ابراهيم الدفالي وموظفي مختبر الدفالي، والدكتور محمد هكو وموظفي
مختبر الزهور..

شكرا جزيلاً على حسن الاستقبال والتعاون من أجل انجاح رسالة الأطروحة..

إلى قلم الماس.. تخذلني الكلمات حينما أكتب لك.. دمت مبدعاً رائعاً.. للأبد

إلى أستاذي الرائع عبد الواحد اللوزي

أحمل لك في قلبي احتراما وفخرا كبيرين لأنك مؤطر أطروحتي.. أشكرك على كل الكلمات
والملاحظات والانتقادات والتوجيهات.. أشكرك على الدعم والمساندة اللامشروطة.. فخورون جدا
لأننا طلابك، وفخري أكبر لأنك أستاذي المميز



REMERCIEMENTS

A

**NOTRE MAITRE ET PRESIDENT DE THESE
MONSIEUR LE PROFESSEUR BENASSER FINECH**

*Professeur d'enseignement supérieur en chirurgie viscérale
Au CHU Mohammed VI de Marrakech
Chef de service de chirurgie viscérale*

C'est pour nous un grand honneur que vous ayez accepté de présider notre thèse et de siéger parmi cet honorable jury. Nous avons toujours admiré vos qualités humaines et professionnelles ainsi que votre modestie qui restent exemplaires.

Qu'il nous soit permis de vous exprimer notre profonde reconnaissance et notre plus grande estime.

A

**NOTRE MAITRE ET RAPPORTEUR DE THESE
MONSIEUR LE PROFESSEUR ABDELOUAHED LOUZI**

*Professeur agrégé en chirurgie viscérale
Au CHU Mohammed VI de Marrakech*

Nous vous remercions pour la gentillesse et la spontanéité avec lesquelles vous avez bien voulu diriger ce travail.

Nous avons eu le grand plaisir et le privilège de travailler sous votre direction, et avons trouvé auprès de vous un conseiller et un guide.

Vous nous avez reçus en toute circonstance avec sympathie et bienveillance.

Votre compétence, votre dynamisme, votre rigueur et vos qualités humaines et professionnelles ont suscité en nous une grande admiration et un profond respect.

Nous souhaitons être digne de la confiance que vous nous avez accordée et nous espérons, cher Maître, que vous trouverez ici le témoignage de notre plus sincère reconnaissance et de nos respects les plus sincères.

A

**NOTRE MAITRE ET JUGE DE THESE
MONSIEUR LE PROFESSEUR RIDOUAN BENEKHAJAT**

*Professeur d'enseignement supérieur en chirurgie viscérale
Au CHU Mohammed VI de Marrakech*

Nous tenions à vous exprimer nos plus sincères remerciements pour avoir accepté de siéger auprès de ce noble jury. Votre présence nous honore.

Nous n'oublierons jamais les valeurs et la qualité de votre enseignement ainsi que vos qualités humaines et professionnelles.

Il nous est particulièrement agréable de vous exprimer ici notre profonde gratitude et nos respects les plus sincères.

A

NOTRE MAITRE ET JUGE DE THÈSE

MADAME LE PROFESSEUR NAJAT CHERIF IDRISSE EL GANOUNI

*Professeur agrégée de radiologie
Au CHU Mohammed VI de Marrakech
Chef de service de radiologie*

Nous vous sommes très reconnaissants de l'honneur que vous nous faites en acceptant de juger ce travail.

Vos qualités humaines et professionnelles jointes à votre compétence et votre disponibilité seront pour nous un exemple à suivre dans l'exercice de notre profession.

Veillez accepter, cher Maître, l'assurance de notre plus grande estime et de nos respects les plus sincères.

A

NOTRE MAITRE ET JUGE DE THÈSE

MONSIEUR LE PROFESSEUR Achour

*Professeur agrégé de chirurgie générale
Chef de service chirurgie viscérale et générale
Hôpital militaire avicene*

Merci d'avoir accepté de juger notre travail

Votre compétence, votre rigueur et vos qualités humaines exemplaires ont toujours suscité notre admiration. Nous vous exprimons notre reconnaissance pour le meilleur accueil que vous nous avez réservé.

Veillez croire à l'expression de notre grande admiration et notre profond respect.



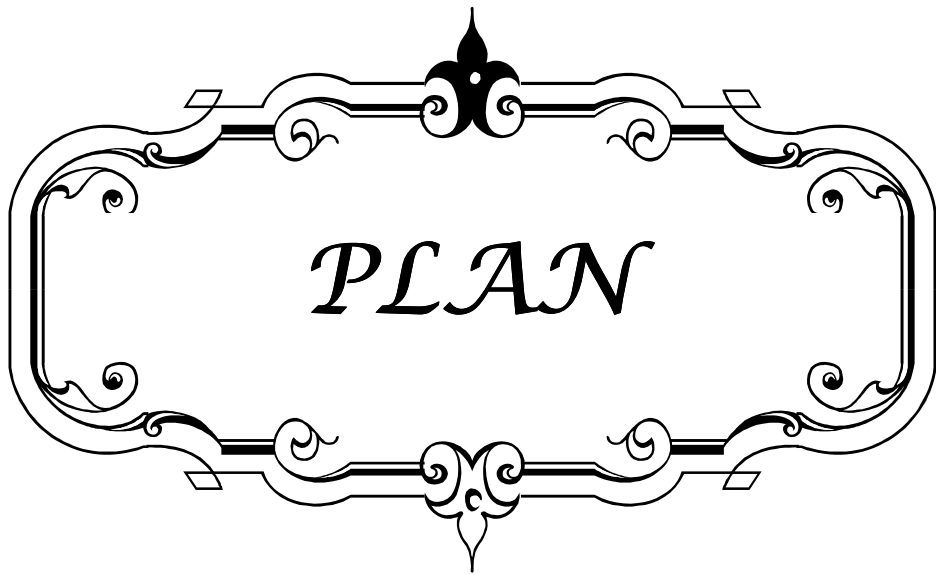
ABBREVIATIONS

The image features a decorative, ornate frame with a central floral or scrollwork motif at the top and bottom. Inside the frame, the word "ABBREVIATIONS" is written in a stylized, italicized serif font.

Liste des Abréviations

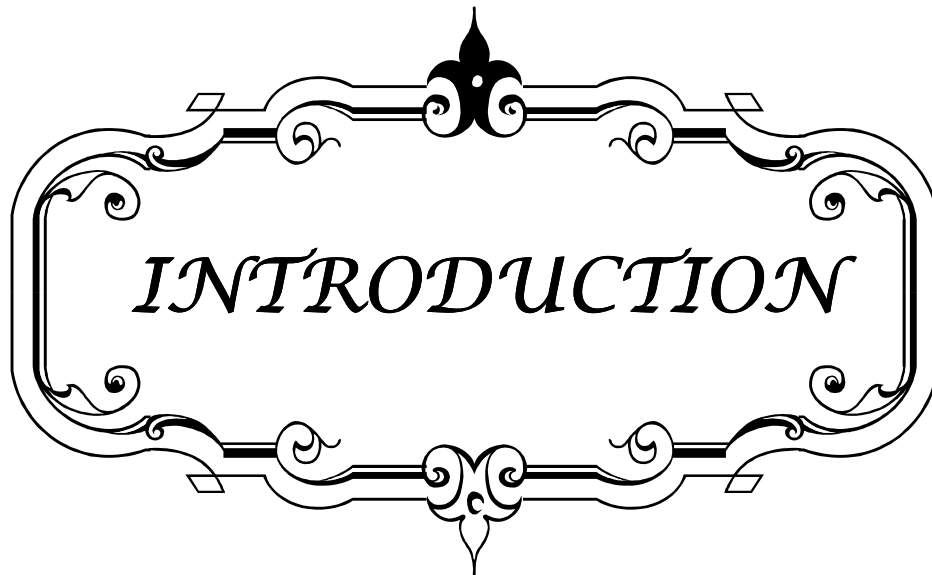
- **ACE** : Antigène carcinoembryonnaire
- **ADN** : Acide désoxyribonucléique
- **AFP** : α -foeto protéine
- **ASP** : Abdomen sans préparation
- **CA 19/9** : Cancer antigen 19-9
- **DAI** : Dernière anse iléale.
- **ECG** : Electrocardiogramme
- **EDB** : endoscopie en double ballon
- **FFCD** : La Fédération Francophone de Cancérologie Digestive (FFCD)
- **FNCLCC** : La Fédération Nationale des Centres de Lutte Contre le Cancer
- **FOGD** : Fibroscopie Oeso-gastro-duodenale
- **GB** : globule blanc
- **Hb** : Hémoglobine
- **HNPCC** : Hereditary nonpolyposis colorectal cancer
- **INH** : Institut national d'oncologie
- **IRM** : Imagerie par résonance magnétique
- **LB** : Lavement Baryté
- **MALT** : mucosa associated lymphoid tissue
- **MBIG** : Meta-iodobenzylguanidine
- **MH** : Maladie de Hodgkin
- **NFS** : Numération Formule sanguine
- **NHA** : Niveaux hydroaériques
- **OMS** : organisation mondiale de la santé
- **PAF** : Polypose adénomateuse familial
- **Plq** : plaquettes
- **RCH** : Rectocolite hémorragique
- **TCA** : Taux de céphaline activée

- **TDM** : Tomodensitométrie
- **TG** : Transit du grêle
- **TIG** : Tumeurs de l'intestin grêle
- **TNM** : Tumor-Nodes-Metastases
- **TOGD** : Transit Oeso-gastro-duodéal
- **TP** : Taux de prothrombine
- **UICC** : Union Internationale contre le Cancer
- **UHN** : Urétero-hydro-néphrose
- **VCE** : Videocapsule endoscopique



PLAN

INTRODUCTION	1
MATERIELS ET METHODES D'ETUDE	3
I. Type d'étude	4
II. Patients et méthodes.....	4
RESULTATS.....	6
I. Aspects épidémiologiques	7
II. Antécédents pathologiques	9
III. Aspects cliniques.....	10
IV. Examens paracliniques	12
V. Traitement	16
VI. Suites postopératoires immédiates	21
VII. Anatomopathologie	21
VIII. Traitement adjuvant	22
IX. Récidive et survie	23
DISCUSSION.....	24
I. Rappel anatomique.....	25
II. Epidémiologie.....	27
III. Anatomopathologie	30
IV. Etude clinique	46
1. Délai diagnostique	46
2. Signes fonctionnels	47
3. Signes généraux	49
4. Signes physiques	49
5. Diagnostic différentiel	50
V. Etude paraclinique	51
VI. Bilan pré thérapeutique.....	68
VII. Traitement	69
1. But du traitement..	69
2. Moyens thérapeutiques.....	69
3. Indications.	80
VIII. Evolution	82
1. Surveillance postopératoire..	82
2. Morbidité	84
3. Mortalité	84
4. Facteurs pronostiques	85
Conclusion	87
Annexes	89
Résumés	94
Bibliographie	98



INTRODUCTION

L'intestin grêle représente 75% de la longueur du tube digestif et 90% de sa surface muqueuse [1]. Pourtant, les tumeurs bénignes ou malignes de ce segment digestif comptent pour moins de 5% de l'ensemble des tumeurs gastro-intestinales [2].

Le retard diagnostique souvent constaté dans ces tumeurs, est dû au manque de spécificité des symptômes révélateurs et au caractère relativement inaccessible de l'intestin grêle aux différents moyens d'exploration morphologique.

La multiplicité des types histologiques associée à la rareté de ces tumeurs rendent comptent de la difficulté d'établir des statistiques valables.

Les avancées récentes des examens paracliniques ont permis une meilleure exploration de l'intestin grêle, de même que l'apport des marqueurs tumoraux qui permettent d'orienter le diagnostic étiologique.

Nous nous proposons, dans ce travail, de rapporter une série de 25 cas des tumeurs intestinales bénignes et malignes, colligés sur une période de 8 ans allant de janvier 2004 au décembre 2011 au centre hospitalier universitaire Mohammed VI de Marrakech.

Le but de ce travail est de dégager les aspects épidémiologiques et diagnostiques, ainsi que les modalités thérapeutiques des tumeurs de l'intestin grêle, et de les comparer aux données de la littérature, afin de faire la synthèse des dernières recommandations en la matière.



*MATÉRIELS &
MÉTODES D'ÉTUDE*

I. TYPE D'ETUDE :

Il s'agit d'une étude rétrospective étalée sur une période de huit ans s'étendant de Janvier 2004 à Décembre 2011, dans le service de chirurgie viscérale du Centre hospitalier universitaire Mohammed VI de Marrakech.

II. PATIENTS ET METHODES :

1- Patients :

Vingt cinq patients étaient hospitalisés pour tumeurs de l'intestin grêle, dans le service de chirurgie viscérale du CHU Mohammed VI au cours d'une période de huit ans allant de Janvier 2004 à Décembre 2011.

1.1- Critères d'inclusion :

Les patients qui ont été inclus dans cette étude sont des malades ayant eu des tumeurs jujéno-iléales bénignes ou malignes, confirmées histologiquement.

1.2- Critères d'exclusion

Les dossiers inexploitable ou incomplets et les tumeurs duodénales ont été exclus de cette étude.

2- Sources des données :

Les paramètres recueillis ont été évalués à partir des :

- Registres des entrants et des sortants ainsi que les dossiers du service de chirurgie viscérale.
- Registres des comptes rendus opératoires du bloc central à l'hôpital Ibn Tofail
- Registre des comptes rendus anatomopathologiques des Laboratoires Zohor et Dafali.
- Registres et dossiers du service d'oncologie.

3- Les paramètres recueillis:

Pour aborder cette étude nous avons utilisé une fiche d'exploitation (voir annexe) pour étudier les dossiers et recueillir les données :

- Epidémiologiques, concernant l'âge, le sexe et le niveau socio-économique,
- cliniques,
- paracliniques,
- thérapeutiques,
- évolutives et pronostiques après traitement.



RESULTATS

A decorative frame with ornate scrollwork and flourishes surrounds the word "RESULTATS" written in a stylized, italicized serif font.

I. Aspects épidémiologiques

1- Age

L'âge moyen de nos patients était de 47,68 ans avec des extrêmes allant de 26 à 77 ans. La tranche d'âge située entre 40 et 49 ans représente 40% des cas, alors que celle située entre 60 et 69 ans représente 4% (Tableau I).

Tableau I : Répartition des patients en fonction de l'âge

Age (ans)	Nombre de patients	Pourcentage %
10-19	0	0
20-29	3	12
30-39	4	16
40-49	10	40
50-59	3	12
60-69	1	4
70-79	4	16
Total	25	100

2- Sexe :

Les patients se répartissaient en 10 hommes et 15 femmes avec un sex-ratio de 0,66.

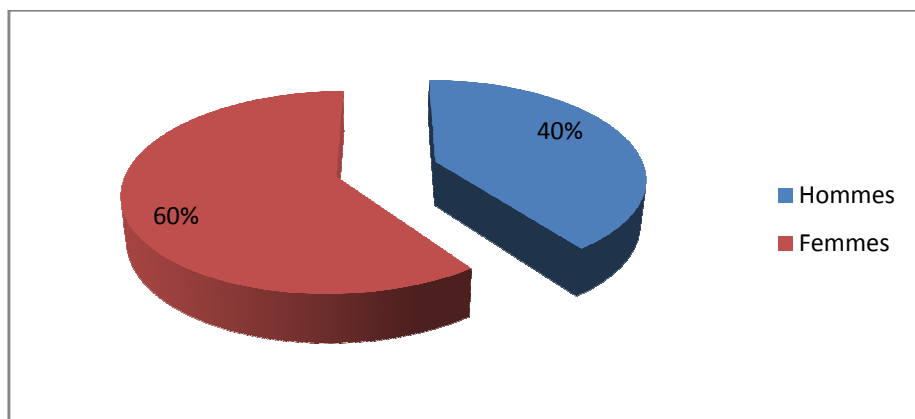


Figure 1: comparaison du sexe des patients.

L'histogramme suivant (fig. 2) nous représente la répartition des tumeurs de l'intestin grêle par tranche d'âge et sexe.

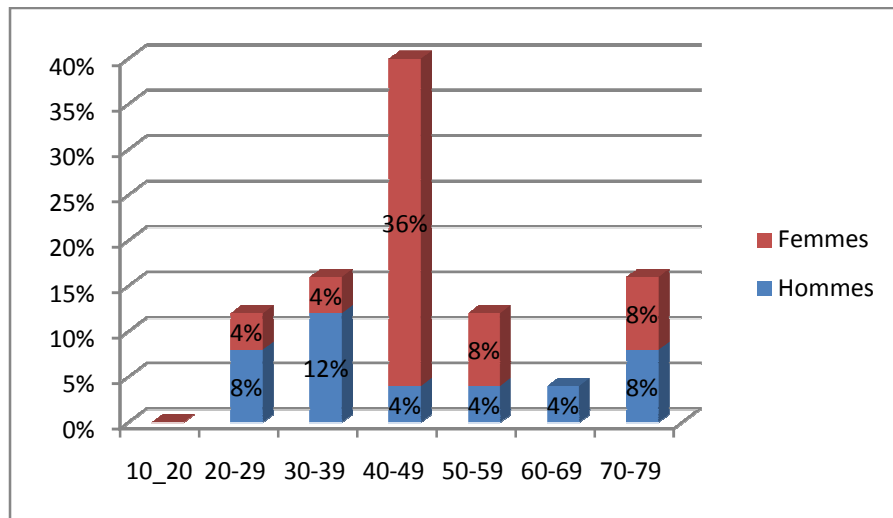


Figure 2: Répartition des patients selon les tranches d'âge et le sexe.

3- Origine géographique :

Les patients issus d'un milieu socio-économique défavorisé représentent 90% des cas. Quatorze de nos patients (56%) sont d'origine rurale, tandis que 11 malades (44%) sont du milieu urbain (fig. 3).

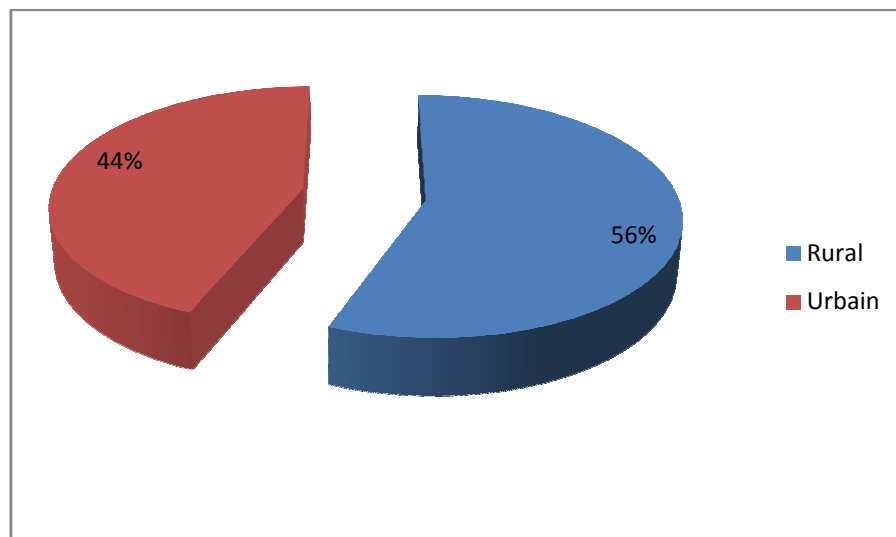


Figure 3: Répartition des TIG selon l'origine géographique

II. Antécédents pathologiques :

1- Antécédents personnels :

1-1. Médicaux :

Dans notre série, des antécédents médicaux étaient rapportés chez 9 patients (36%). Ils sont représentés comme suit :

- Un patient était suivi pour maladie du Crohn,
- trois patients avaient une HTA mal suivie,
- deux patients qui étaient suivis pour une pathologie colique non documentée,
- un patient avait une cardiopathie fonctionnelle,
- un patient était traité pour tuberculose à l'âge de 12 ans,
- un patient présentait une hypoacousie bilatérale

Par ailleurs, aucun antécédent personnel spécifique de cancer colorectal héréditaire sans polypose (HNPCC), de la maladie cœliaque ou de la réctocolique hémorragique (RCH), n'a été retrouvé dans notre série.

1-2. Chirurgicaux :

Deux patients ont été déjà opérés pour tumeur de l'intestin grêle. Un patient a été opéré pour tumeur colique et une patiente avait un antécédent de cholécystectomie.

1-3. Toxiques :

Deux patients étaient tabagiques et un patient était alcoolique occasionnel.

1-4. Gynéco-obstétrique :

Deux patientes dans notre série étaient suivies pour fibrome utérin.

2- Antécédents familiaux :

Trois patients avaient des antécédents familiaux de polypose adénomateuse familiale.

III. Aspects cliniques :

1- Délai diagnostique :

Le délai moyen entre les premières manifestations de la pathologie tumorale et la consultation était de 9 mois avec des extrêmes de 2 jours et de 3 ans.

2- Signes fonctionnels :

La symptomatologie clinique (tableau II) était dominée par les douleurs abdominales (72%), les troubles de transit (48%) et l'existence d'une masse abdominale palpable (44%). Huit patients ont été opérés en urgence dans un tableau d'occlusion intestinale aiguë, alors que trois patients présentaient une hémorragie digestive dont un était admis dans un tableau de choc hémorragique. (fig. 4)

Tableau II : Les signes fonctionnels au cours des TIG.

Signes fonctionnels		Nombre	%
Douleurs abdominales		18	72
Syndrome occlusif		8	32
Troubles de transit 48%	Diarrhées	5	20
	Alternance diarrhées/constipation	7	28
Masse abdominale		11	44
Hémorragie digestive 12%	Moelena	2	8
	Rectorragies	1	4
Vomissements		2	8

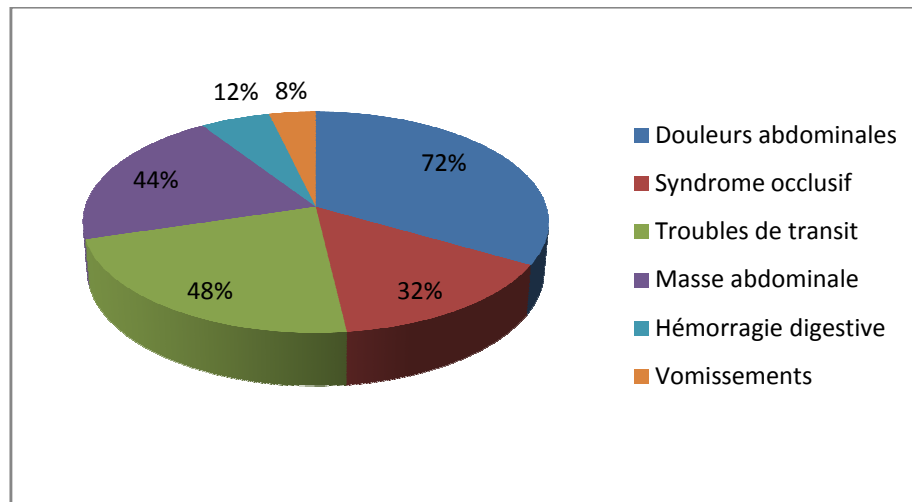


Figure 4 : Les signes fonctionnels au cours des tumeurs de l'intestin grêle

3- Signes généraux :

Dans notre série, l'état général était altéré chez 15 patients (60%). Deux patients avaient présenté la fièvre tandis que huit avaient présenté une pâleur cutanéomuqueuse (32%).

4- Signes physiques :

Tous les patients ont bénéficié d'un examen somatique complet. La sensibilité abdominale était présente chez 15 patients (60%), une masse abdominale était palpée dans 44% des cas (11 patients), deux patients avaient présenté une distension abdominale et la défense abdominale était présente chez deux patients dans notre série. (Figure 5)

Deux patients dans notre série (8%) avaient présenté lors de la palpation des aires ganglionnaires, des adénopathies périphériques axillaires et inguinales.

L'examen physique était sans anomalie chez un seul patient.

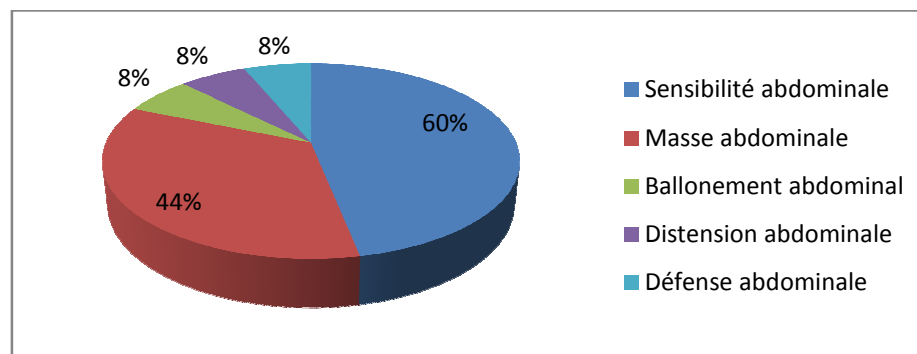


Figure 5: Les signes physiques au cours des TIG.

IV. Examens Paracliniques :

1- Radiographie de l'abdomen sans préparation (ASP) :

L'ASP a été faite chez 10 patients soit 40 % des cas : Elle était normale chez 4 patients (16%) et elle avait montré des niveaux hydroaériques grêliques chez 6 patients (24% des cas).

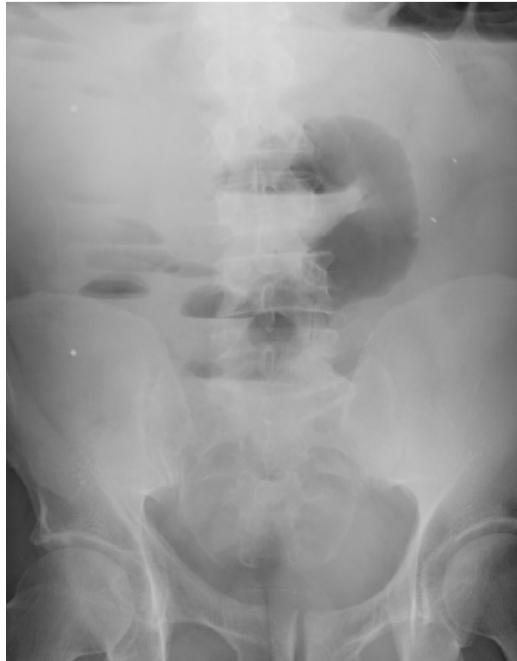

Figure 6: ASP montrant des NHA du grêle

2- Transit du grêle (TG):

Le TG était réalisé chez huit patients dans notre série (32%). Il est revenu normal chez un patient. Il a montré des anomalies radiologiques à type :

- d'image d'addition iléale chez deux patients,
- de sténose de la dernière anse iléale dans deux cas et duodéno-jujénal chez un patient,
- de dilatation intestinale jujéno-iléale,
- d'ulcération de la dernière anse iléale, et
- d'un effet de masse jujénal exercé par une tumeur iléale.

3- Echographie abdominale:

Elle a été faite chez 20 patients (80%) et a montré la présence d'une masse intestinale dans 16% de cas, d'un épaissement intestinal pariétal chez 4 patients (16%) et d'une masse abdominale digestive dans 12% de cas (Tableau III). L'échographie était normale chez 7 de nos patients (28%).

Tableau III : Résultats de l'échographie abdomino-pelvienne.

Images échographiques	Localisation	Nombre des cas	%
Epaissement intestinal pariétal (16%)	Iléal	3	12%
	Jujénal	1	4%
Masse intestinale	-	4	16%
Masse abdominale digestive	-	3	12%
Masse abdominale extradiigestive	Latéro-utérine	1	4%
Métastases hépatiques	-	1	4%
Œdème sous muqueux	Paroi appendiculaire	1	4%
Epanchement péritonéal	Fosse iliaque droite	1	4%
Kyste ovarien	Ovaire droit	1	4%
Fibrome utérin	-	1	4%
UHN	Rein droit	1	4%
Infiltration locorégional	Urètre droit	1	4%
Normale	-	7	28%

4- Tomodensitométrie abdominale :

Le scanner abdominal était réalisé chez six de nos patients (24% des cas) et ayant montré les données suivantes :

- Une masse hétérogène tumorale chez cinq patients : à localisation iléale chez 3 patients et jujénale chez les deux autres,
- des adénopathies locorégionales chez deux patients,

- un épaississement grêlique chez un seul patient,
- un carcinome péritonéal chez un seul patient,
- une occlusion du grêle sur un obstacle, chez un seul patient,
- et un aspect collabé des anses intestinales chez un seul patient.

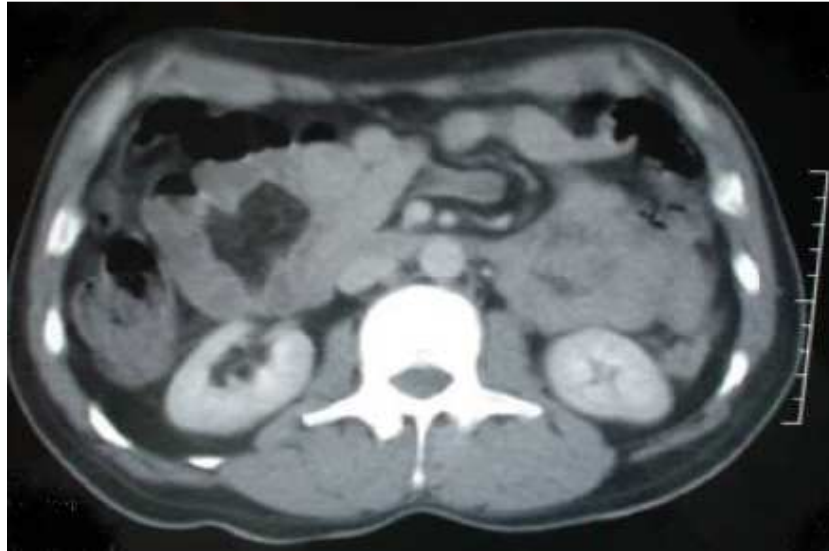

Figure 7: Vue scannographique d'une tumeur grêlique dans notre série

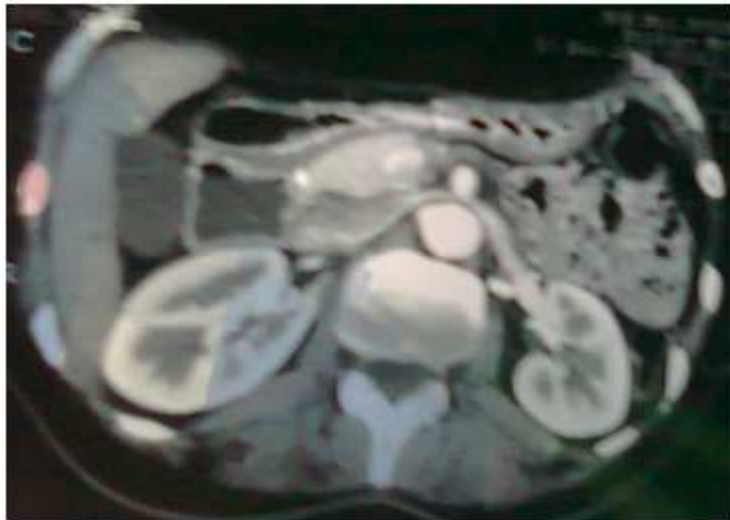


Figure 8: Image tomodynamométrique d'une tumeur grêlique d'un patient de notre série

5- Autres:

5-1. Endoscopie digestive:

La fibroscopie oesogastro-duodénale a été demandée chez deux patients qui ont présenté des épigastralgies atypiques avec vomissements. Elle a objectivé la présence d'une

tumeur bourgeonnante de la jonction duodéno-jujénale chez un patient et elle était normale chez un autre.

La coloscopie a été demandée chez deux patients, elle était normale dans un cas, alors qu'il montrait l'aspect d'une compression extrinsèque du colon chez l'autre patient.

5-2. Lavement baryté:

Cet examen a été réalisé chez 5 patients dans notre série (20%). Il est revenu normal dans 4 cas, et il a objectivé chez un patient la présence d'un processus tumoral avec trajets fistuleux du coecum et de la dernière anse iléale.

5-3. Transit oesogastro duodéal:

Il a été demandé chez deux patients et est revenu normal dans les deux cas

5-4. Radio thorax:

Elle a été demandée chez 20 patients soit 80% des cas. Elle est revenue normale pour tous les malades.

L'entéroscopie et l'artériographie n'ont pas été demandés chez les patients de notre série.

6- Biologie:

6.1. Numération formule sanguine (NFS)

La numération formule sanguine a été demandée chez tous les patients (100%). Les résultats sont figurés dans le tableau IV.

Tableau IV : Résultats de la NFS au cours des TIG.

Élément	Anomalie	Nombre de cas	Pourcentage %
Hb (g/dl)	Anémie	15	60%
GB (elmt/ml)	Leucopénie	1	4%
Plq (elmt/ml)	Thrombopénie	1	4%
	Hyperleucocytose	3	12%

6.2. Ionogramme sanguin :

Le dosage de la protidémie a été demandé chez 36% des cas. Six patients avait une hypoprotidémie dont 2 présentaient une hypoalbuminémie associée.

L'hypoprotidémie est variable entre 60g/l et 40g/l.

6.3. Bilan d'hémostase :

- Le TP était demandé chez tous les patients avec une perturbation chez 6 cas (24%).
- Le TCA était dosé chez 20 patients montrant une moyenne normale de 31''/30''.

6.4. Marqueurs tumoraux :

Les marqueurs tumoraux ont été demandés chez trois patients :

- L'ACE et le CA 19/9 sont revenu normaux chez deux patients, et positif chez le troisième avec un taux d'ACE=70,33 ng/ml et CA19/9=189,8 U/ml
- et l'AFP a été demandée chez un seul patient, elle est revenue normal.

V. Traitement :

Tous nos patients ont été opérés (100%). L'intervention chirurgicale a été indiquée en urgence dans un délai n'excédant pas 48 heures après l'admission dans 11 cas. L'indication était une occlusion intestinale chez 8 patients, une suspicion d'appendicite chez deux patients et une suspicion de péritonite dans un cas.

1. Traitement médical :

Il a pour but de corriger les perturbations de l'équilibre volémique, hydro électrolytique et acido-basique (causés parfois par l'occlusion intestinale). Elle se poursuit en per et postopératoire jusqu'à la reprise normale du transit intestinal.

Ce traitement comporte :

- Une aspiration digestive continue par l'installation d'une sonde nasogastrique et qui a permis dans l'immédiat, d'assurer une vacuité gastrique et de

supprimer les vomissements. Elle diminue le risque ultérieur d'inhalation au moment de l'induction anesthésique.

- La pose d'une voie veineuse permettant une rééquilibration hydro électrolytique
- Une pose de sonde urinaire pour apprécier la diurèse horaire et adapter donc la réhydratation
- Une antibiothérapie prophylactique visant les germes gram négatif et les germes anaérobique (amoxicilline+acide clavulanique seuls ou associés aux metronidazoles)
- Une transfusion de 25 culots globulaires chez un patient qui présentait des rectorragies abondantes avec état de choc.

2. Traitement chirurgical :

2.1.Voie d'abord :

La laparotomie médiane était pratiquée chez 24 patients soit 96% des cas, alors qu'une patiente avait bénéficié de la cœlioscopie.

2.2.Exploration chirurgicale :

L'intervention débute toujours par un temps d'exploration abdominale, qui est un temps capital et décisif pour le type d'intervention à envisager. Il comporte : la palpation du foie, visualisation et palpation des aires ganglionnaires, inspection des organes de voisinage (rate, pancréas, reins, vessie, ovaires...) du péritoine. La palpation du grêle en amont de la tumeur est également importante. Ces données sont relevées lors de la première laparotomie médiane.

2.2.1. L'extension de la tumeur :

L'extension lymphatique est retrouvée dans 4 cas et la présence de métastases hépatiques a été notée chez 2 patients. Par ailleurs, un patient a présenté une carcinose péritonéale.

Huit patients de notre série présentaient une extension locorégionale résumée dans le tableau ci-dessous :

Tableau V : Extension locorégionale chez nos patients dans la série

Extension	Nombre de cas
Paroi péritonéale	4
Colon	2
Urètre	1
Ovaires	1

2.2.2. Siege :

Dans notre série, la répartition du siège des masses tumorales intestinales est résumée dans le tableau suivant :

Tableau VI : Répartition des cas en fonction de la localisation des TIG

Siège	Nombre de cas	Pourcentage %
Jujénal	14	56%
Iléale	9	36%
Duodéno-jujénal	1	4%
Jujéno-iléal	1	4%

Ainsi, on peut résumer les différentes localisations intestinales des tumeurs de notre série dans la figure 9:

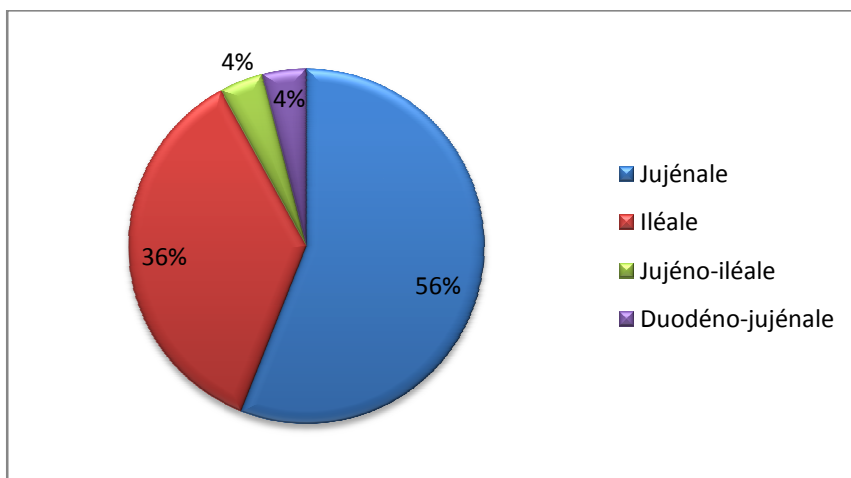


Figure 9 : Répartition des TIG dans notre série selon leurs localisations

2.3. Gestes réalisés :

2.3.1. Laparotomie exploratrice :

Dans notre série, huit laparotomies exploratrices ont été faites (fig.10), elles ont objectivé la présence des tumeurs à développement extraluminal chez 2 patients, une masse sténosante de la région iléo-caecale chez un patient, une collection purulente dans 2 cas, une carcinose péritonéale étendue prenant tout le grêle et le mésentère chez un patient, et des adénopathies mésentériques dans 2 cas (Tableau VII).

On s'est contenté de faire des biopsies tumorales et/ou ganglionnaires.

Tableau VII : Résultats de la laparotomie exploratrice de notre série

Anomalie trouvée	Nombre de cas	Pourcentage %
Tumeur réséquable extraluminaire	2	8
Collection purulente	2	8
Masse sténosante	1	4
Carcinose péritonéale	1	4
Métastase hépatique	1	4
Adénopathie mésentérique	2	8

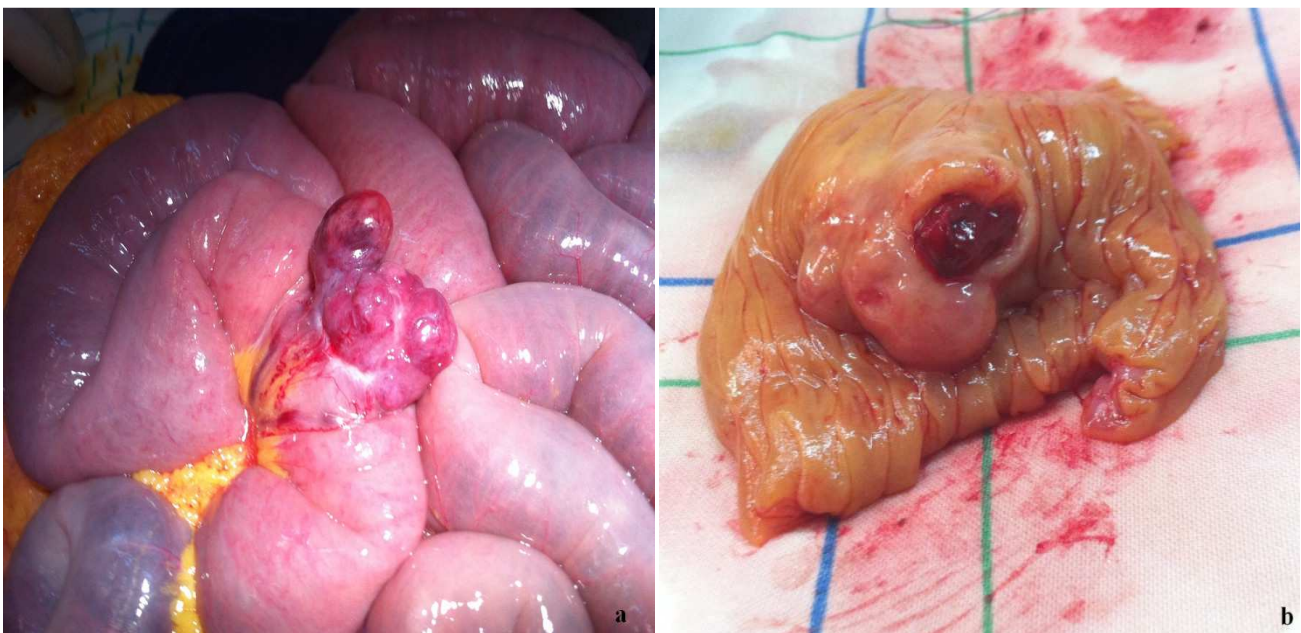


Figure 10(a,b): Tumeur stromale hémorragique d'une patiente dans notre série

2.3.2. Résection segmentaire :

Ce sont les résections anastomoses réalisant l'exérèse carcinologique de la tumeur et suivie du rétablissement immédiat de la continuité digestive (fig.11). Dans notre série, cet intervention consiste en six résections jujénales dont le siège est variable commençant depuis la première anse jujénale et allant jusqu'à 50 cm de la jonction iléo-caecale. La longueur du jéjunum réséqué est variable selon les patients, limitée à quelques centimètres jusqu'à 50 cm. La résection était aussi iléale dans 4 cas, jujéno-iléale chez deux patients, duodéno-jujéno-mésentérique chez un patient et une hémicolectomie droite chez un patient pour tumeur de la dernière anse iléale avec extension rétro péritonéale. (Tableau VIII)

Tableau VIII: Nature de résection réalisée lors du traitement chirurgical des TIG

Geste	Nombre de cas	Pourcentage%
Résection jujénale	6	24
Résection iléale	4	16
Résection jujéno-iléale	2	8
Résection duodéno-jujéno-iléale	1	4
Hémicolectomie droite	1	4
Résection hépatique (nodule de 1 cm)	1	4

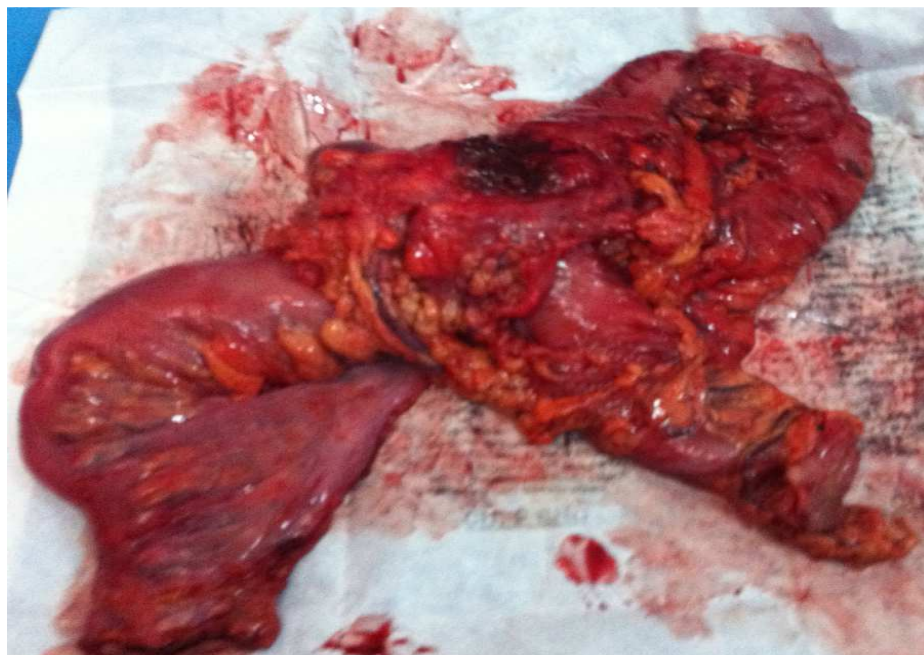


Figure 11: Résection segmentaire d'une tumeur du grêle

2.4. Gestes associés :

Le rétablissement de la continuité digestive était toujours effectué au cours du même temps opératoire chez tous les patients opérés par une anastomose termino-terminale. Une hystérectomie totale avec anexectomie a été faite en même temps, chez une patiente.

VI. Suites postopératoires immédiates :

La mortalité opératoire était nulle. Les suites opératoires immédiates étaient simples et sans particularités pour 18 cas dans notre série (72%). Quatre patients ont présenté une infection postopératoire (16%), les fistules ont été notées sur les dossiers de deux patients (8%), alors qu'un seul patient a été réopéré pour occlusion sur bride.

VII. Anatomopathologie :

1. Aspect histologique :

L'examen anatomopathologique a été réalisé chez tous les patients de notre série. Il a porté sur des pièces opératoires après résection tumorale ou sur des biopsies péritonéales pour deux patients.

L'exploration chirurgicale et l'étude anatomopathologique des pièces opératoires et des biopsies avaient trouvé deux cas de tumeurs bénignes et 23 cas des tumeurs malignes (92% de nos patients). Les résultats de l'étude histologique sont rapportés sur le tableau ci-dessous :

Tableau IX : Types histologiques des tumeurs de l'intestin grêle.

Type histologique		Nombre	Pourcentage
Tumeurs bénignes	Léiomyome	1	4%
	Lipome	1	4%
Tumeurs malignes	Adénocarcinome	10	40%
	Tumeur stromale	10	40%
	Tumeurs carcinoïdes	3	12%

2. Classification de la tumeur :

La classification en stade PTNM est appliquée seulement aux carcinomes (carcinomes épidermoïdes et adénocarcinomes), soit 13 patients dans notre série (52%).

Tableau X: Répartition des patients selon la classification TNM

Stade TNM		Nombre de cas	Pourcentage %
Stade I	T1N0M0	0	0
	T2N0M0	0	0
Stade II	T3N0M0	5	20
	T4N0M0	1	4
Stade III	T1N1M0	0	0
	T2N1M0	0	0
	T3N1M0	1	4
	T4N1M0	2	8
Stade IV	Tous T, tous N et M+	4	16

VIII. Traitement adjuvant :

1. Chimiothérapie adjuvante :

Elle était indiquée chez 22 patients (88%) : En complément de la chirurgie radicale chez 9 malades et à titre palliatif chez 13 patients ayant des métastases (Tableau XI).

Tableau XI : Différents protocoles de chimiothérapie réalisés chez nos patients

Protocole / Drogue	Nombre de cas	Pourcentage %
FOLFOX 4	6	24
FUFOL	3	12
FOLFIRI	2	8
LV5FU2	1	4
Imatinib (Glivec*)	10	40

2. Radiothérapie :

La radiothérapie n'a été indiquée chez aucun patient.

IX. Récidive et survie :

Les suites à long terme de nos patients restent difficiles à estimer dans notre contexte compte tenu du recul insuffisant et d'un suivi aléatoire puisque 36% de nos patients ont été perdus de vue et même certains patients ayant bénéficié d'une chimiothérapie adjuvante associée ont été perdus de vue au décours de cette chimiothérapie

1. Récidive :

Trois patients (12% des cas) avaient présenté une récidive des tumeurs grêliques maligne, deux parmi eux ont été réopérés pour masse de la fosse iliaque droite et carcinose péritonéale très étendue au niveau du mésentère et du mésocolon.

2. Survie :

La mortalité était notée chez patient après 6 mois de découverte de la tumeur.



DISCUSSION

A decorative frame with ornate scrollwork and flourishes surrounds the word "DISCUSSION" written in a bold, italicized serif font. The frame features a central floral-like motif at the top and bottom, with symmetrical scrollwork extending to the sides and corners.

I. Rappel anatomique : [3,4]

L'intestin grêle est la partie mobile du tube digestif qui fait suite au duodénum au niveau de l'angle duodéno-jéjunal et se termine au caecum au niveau de l'orifice iléo-caecal. C'est l'organe de l'absorption alimentaire.

1- Anatomie descriptive :

Le grêle occupe l'étage sous mésocolique, encadré par le colon. C'est un tube de 6m de long en moyenne. Sa partie initiale de 3 cm de diamètre correspond au jéjunum (2/5 de la longueur), sa partie distale de 2cm de diamètre correspond à l'iléon (3/5 de la longueur).

Du fait de sa longueur et pour pouvoir être contenu dans la cavité abdominale il est disposé en plicatures : anses intestinales. Les anses jéjunales sont horizontales, les anses iléales sont verticales.

La paroi intestinale est constituée de la superficie en profondeur de :

- la séreuse : formée par le péritoine viscéral;
- la sous séreuse : formée par du tissu conjonctif lâche;
- la musculuse : en 2 couches longitudinales externe et circulaire interne;
- la couche sous-muqueuse : faite de tissu conjonctif lâche;
- la muqueuse : faite d'un épithélium cylindrique, sa surface est caractérisée par la présence de plis circulaires, de villosités et de microvillosités qui augmentent considérablement la surface d'absorption alimentaire.

Par son extrémité supérieure, l'intestin grêle se continue sans ligne de démarcation avec le duodénum. L'angle que forme le mésentère avec le mésocolon, ou mieux encore le point où les vaisseaux mésentériques supérieurs coupent l'intestin grêle, établit cette ligne de démarcation. Par son extrémité inférieure, il s'ouvre perpendiculairement dans le gros intestin (fig.12).

L'intestin grêle est mobile, appendu à la paroi postérieure par le mésentère.

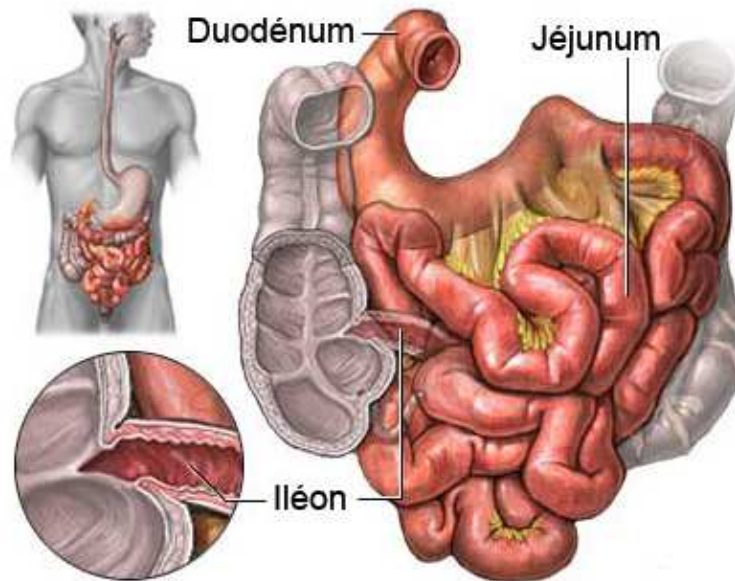


Fig.12 : Anatomie générale de l'intestin grêle [4]

2- Vascularisation et innervation :

Les artères proviennent de l'artère mésentérique supérieure. Celles jujénales et iléales sont au nombre de 12 à 15, elles naissent du bord gauche de l'artère mésentérique supérieure gauche et descendant dans le mésentère. Elles sont richement anastomosées entre elles formant des arcades de 1er, 2ème, 3ème et 4ème ordre. De l'arcade juxta-intestinale, naissent des vaisseaux perpendiculaires appelés vaisseaux droits. De ces derniers naissent 2 rameaux pour les 2 faces de l'intestin. Cette disposition anastomotique explique la possibilité de résection d'un segment.

Les veines jujénales et iléales disposées en arcades se drainent vers la veine mésentérique supérieure. Celle-ci est située à droite de l'artère mésentérique supérieure dans le mésentère.

A partir des ganglions juxta-intestinaux, les collecteurs se drainent dans les ganglions mésentériques supérieurs puis dans les ganglions lombaires.

L'innervation provient du plexus mésentérique supérieur qui comporte des neurofibres sympathiques et parasympathiques. A l'intérieur de la paroi, ces nerfs constituent 2 plexus : le plexus myentérique situé entre les 2 couches de la musculature et le plexus sous-muqueux entérique.

3- Anatomie fonctionnelle :

En plus de sa fonction d'absorption, l'intestin grêle est doté de mouvements contractiles :

- des mouvements segmentaires de brassage, et
- des mouvements de propagation d'amont en aval qui assure la progression du chyme : ondes péristaltiques.

II. Epidémiologie :

1- Fréquence:

Les tumeurs de l'intestin grêle sont rares. Elles comptent pour moins de 5% de l'ensemble des tumeurs gastro-intestinales [2].

Les données épidémiologiques suggèrent que l'incidence annuelle des tumeurs de l'intestin grêle est de 2,2 à 5,7 par millions d'habitant par an dans les pays développés [5], avec une prévalence de 0,6% [6].

Au Maroc, l'incidence annuelle réelle des tumeurs de l'intestin grêle n'est pas connue, mais ce type de tumeur constitue de plus en plus un problème majeur de santé publique, par l'absence de signes spécifiques et leur évolution longtemps quiescente [7].

2- Age et sexe:

2.1. Age

Les tumeurs de l'intestin grêle peuvent se voir à tout âge, mais particulièrement chez les sujets de moyen âge.

Selon les séries, l'âge moyen varie entre 34 et 56 ans avec des extrêmes allant de 15 à 75 ans [8,9,10,11,12]. Dans notre série, l'âge moyen était de 47,68 ans avec des extrêmes allant de 26 à 77 ans (Tableau XII).

Tableau XII : Moyenne d'âge des TIG par série

Auteurs	Année	Age moyen (ans)
Barraya R, (Bourgogne) [8]	1999	65
Ngowe Ngowe.M (YAOUNDE) [9]	2001	56
Raharisolo V. (Madagascar) [10]	2003	36
Elyoussfi.L (CHU Ibn Sina Rabat) [11]	2007	45,72
Zongo.N (CHUYO) [12]	2010	34
Abahssain.H (I.N.O. Rabat) [13]	2011	46
Notre série	2013	47,68

2.2. Sexe :

Les différentes données épidémiologiques révèlent des incidences de tumeurs grêliques voisines pour les deux sexes. Certains auteurs notent une prédominance masculine [11,13,26] d'autres notent une certaine prédominance féminine [9,10,12,27].

Tableau XIII : Répartition des TIG par série et selon le sexe

Auteurs	Nombre de cas	Homme	Femme
Ngowe Ngowe.M [9]	10	40%	60%
Raharisolo V. [10]	25	44%	56%
Elyoussfi.L [11]	24	71%	29%
Zongo.N [12]	10	40%	60%
Abahssain.H [13]	27	70,4%	29,6%
Notre série	25	40%	60%

3-Terrain et antécédents pathologiques : [5]

3.1. Facteurs environnementaux:

Certaines études de registres ont retrouvé des associations entre la survenue d'une TIG et certains facteurs professionnels ou comportementaux comme le travail dans le textile ou

l'agriculture ainsi que la consommation de tabac, de bière et d'alcool fort [14]. D'autres études suggèrent que la consommation de certains aliments comme la viande rouge, le sucre et les féculents augmenterait le risque de cancer de l'intestin grêle alors que la consommation de fibres, fruits, légumes et poissons réduirait ce risque [15].

3.2. Prédispositions génétiques :

3.2.1. Polypose adénomateuse familiale PAF :

C'est une affection autosomique dominante caractérisée par la présence de mutation d'un gène adenomatous polyposis coli (APC), siégeant sur le bras long du chromosome 5. Elle est caractérisée par la survenue de centaines polypes adénomateux qui peuvent évoluer vers des lésions adénocarcinomeuses au niveau colorectal.

Dans notre série, trois patients avaient des antécédents familiaux de PAF.

3.2.2. Cancer colorectal héréditaire non polyposique (HNPCC) :

C'est une affection autosomique dominante due à la mutation constitutionnelle du gène MISMATCH REPAIR, ce gène est impliqué dans le système de réparation des mésappariements de l'ADN. Chez les patients atteints du syndrome HNPCC, le risque relatif de développer une tumeur maligne de l'intestin grêle est variable selon les études [16,17]. Il n'est pas recommandé d'effectuer un dépistage systématique des TIG chez les patients atteints de syndrome HNPCC.

3.2.3. Syndrome de Peutz-Jeghers :

Ce syndrome de transmission autosomique est caractérisé par la présence d'une hyperpigmentation cutanéomuqueuse seule ou associée à des polypes intestinaux hamartomateux.

3.2.4. Autres prédispositions :

En dehors d'une prédisposition génétique, les adénomes de l'intestin grêle en cas de grande taille, de contingent vilieux ou de localisation périampullaire présentent également un risque de dégénérescence [18].

3.3. Maladies prédisposantes:

3.3.1. Maladie du Crohn :

La maladie de Crohn après une évolution d'une durée supérieure à 10 et surtout 20 ans entraîne un risque augmenté des tumeurs de l'intestin grêle [19,20].

Dans notre série, seulement un patient était suivi pour maladie de Crohn.

3.3.2. Maladie cœliaque :

La maladie cœliaque entraîne un risque augmenté des tumeurs du grêle, en particulier en cas de mauvaise observance du régime sans gluten. Chez les patients atteints de maladie cœliaque, le risque relatif de développer une TIG comparé à la population générale a été évalué à 10 dans une étude de registre suédoise avec un suivi moyen de 9,8 ans [21].

III. Anatomopathologie :

Le diagnostic de certitude d'une tumeur n'est pas porté qu'après l'étude histologique effectuée soit sur une biopsie soit sur pièce opératoire. Dans notre série, il a été réalisé chez tous les patients.

Les TIG se développent à partir de n'importe quelle couche de l'intestin grêle. Elles peuvent être bénignes ou malignes. Leur fréquence et leur siège sont variables selon le type histologique.

1- Siège des TIG:

La majorité des statistiques concernant les TIG parle de la prédominance du siège au niveau de l'iléon [7,9,10,11,12,13]. D'autres séries ont noté le jéjunum comme siège fréquent des TIG [1,22,26].

1.1. Formes jéjunales :

Elles se traduisent par des manifestations d'obstruction proximale : nausées, vomissements alimentaires et bilieux, éructations. Le météorisme abdominal est minime voir absent.

Les types histologiques de tumeurs les plus rencontrées au niveau du jéjunum sont : les adénocarcinomes, les léiomyomes, les hémangiomes et les lymphomes [5].

1.2. Formes iléales :

Se traduisent souvent par un syndrome de Koenig, vomissements tardifs, ballonnement abdominal et troubles de transit marqués. Les types histologiques de tumeurs les plus rencontrées à ce niveau sont: les lymphomes de burkitt, les lipomes et les tumeurs carcinoïdes [5].

Les autres tumeurs peuvent siéger sur toute la longueur du grêle même sans siège prédilectif.

Dans notre série 56% des tumeurs siègent au niveau du jéjunum, 36% au niveau de l'iléon et 8% au niveau de sièges multiples. Le tableau XIV représente les différents sièges des tumeurs de l'intestin grêle dans les séries d'étude.

Tableau XIV : Sièges des tumeurs de l'intestin grêle dans les séries d'étude

Auteurs	Jéjunum	Iléon	Autres
Barraya [8]	13,6 %	34,3 %	51,9 %
Ngowe Ngowe [9]	20 %	50 %	30 %
Raharisolo [10]	10 %	25 %	65 %
Elyoussfi. [11]	41,66 %	37,5 %	20,83 %
Notre série	56 %	36 %	8 %

2- Tumeurs malignes:

Les tumeurs malignes de l'intestin grêle (TMIG) sont des tumeurs rares, elles représentent 1 à 5% de toutes les tumeurs du tube digestifs [23].

La fréquence respective des différentes variétés de tumeur est difficile à établir. Dans notre série, il y'avait une prédominance des adénocarcinomes et des tumeurs stromales avec le même pourcentage 40% (Tableau XV).

Tableau XV : Pourcentage des types histologiques des tumeurs malignes dans les séries d'étude nationales et internationales

	Barraya [8] 1999	NgoweNgowe [9] 2001	Raharisolo [10] 2003	Elyoussfi [11] 2007	Abahssain [13] 2011	Notre série 2013
Adénocarcinome	39,5%	0%	32%	29%	14,8%	40%
Carcinoïde	26,2%	10%	12%	10%	7,4%	12%
Lymphome	18,6%	0%	44%	32%	63%	0%
Tumeurs stromales	0%	0%	0%	5%	7,4%	40%
Léiomyosarcome	10,5%	10%	4%	0%	7,4%	0%
Schwanome malin	0%	0%	4%	0%	0%	0%
Métastases	0%	0%	0%	19%	0%	0%
Autres	2,8%	0%	4%	5%	0%	0%

En outre, l'étude des registres de cancers [24,25] montre que les tumeurs sont classées par ordre de fréquence comme suit :

2.1. Les adénocarcinomes :

Ce sont les tumeurs malignes primitives les plus fréquentes de l'intestin grêle (40%) si l'on inclut le duodénum, devant les carcinoïdes, les lymphomes, les tumeurs conjonctives dégénérées et les métastases du grêle [24]. L'âge de découverte est habituellement entre 60 et 70 ans. La fréquence des adénocarcinomes du grêle tombe seulement entre 15% et 20% dans l'iléon [6].

2.1.1. Macroscopie [11]:

- Formes bourgeonnantes polylobées à développement endoluminal
- Formes sténosantes circonférentielles ulcéro-bourgeonnantes « en trognon de pomme » avec délimitation nette en distension d'amont.
- Formes sténosantes circonférentielles courtes annulaires, visibles indirectement par le syndrome d'obstacle qu'elles déterminent.

2.1.2. Microscopie :

La prolifération tumorale est généralement bien différenciée et elle est appelée adénocarcinome liberkühnien. Elle est faite de cellules basophiles, cylindriques, disposées en structures glandulaires, papillaires ou polyadénoïdes.

La figure suivante (Fig.13) nous présente l'aspect histologique d'un adénocarcinome grêlique chez un patient âgé de 67 ans, et qui montre un aspect macroscopique (a) végétant de la muqueuse avec en microscopie (b) des infiltrations néoplasiques touchant la muqueuse et la musculature [25].

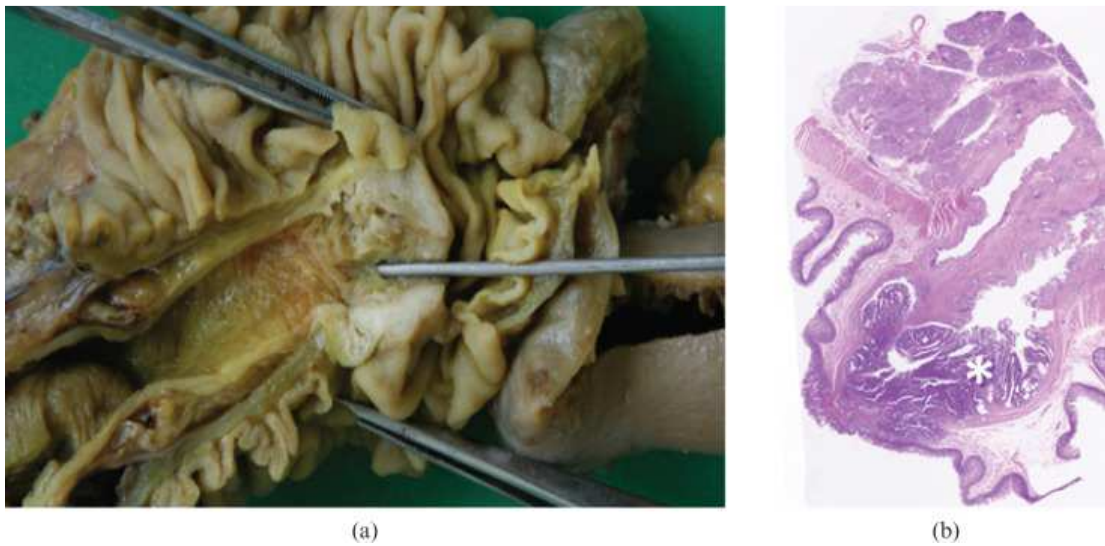


Fig.13 : Aspects peropératoire (a) et histologique (b) d'un adénocarcinome grêlique [25]

2.1.3. Classification TNM :

La classification Tumor–Nodes–Metastases TNM (UICC 2009) ne s'applique qu'aux carcinomes [1,5,24,28].

- **Tx** : renseignements insuffisants pour classer la tumeur primitive
- **T0** : pas de signes de tumeur primitive
- **Tis** : carcinome in situ
- **T1** : invasion de la muqueuse ou de la sous muqueuse
 - **T1a** : Tumeur envahissant la muqueuse
 - **T1b** : Tumeur envahissant la sous muqueuse
- **T2** : invasion de la musculature

- | |
|---|
| <ul style="list-style-type: none">▪ T3 : invasion de la sous séreuse ou extension au tissu périmusculaire extra péritonéale ≤ 2cm (mésentère dans le cas du jéjunum ou de l'iléon, ou rétropéritoine dans le cas du duodénum)▪ T4 : Perforation du péritoine viscéral ou atteinte d'un organe de voisinage (autre anse intestinale, mésentère, rétropéritoine > 2cm ou paroi abdominale au travers de la séreuse, et dans le cas du duodénum seulement, envahissement du pancréas) |
| <ul style="list-style-type: none">▪ N0 : pas de métastases ganglionnaires▪ N1 : atteinte de 1 à 3 ganglions lymphatiques régionaux▪ N2 : atteinte de 4 ou plus ganglions lymphatiques régionaux |
| <ul style="list-style-type: none">▪ M0 : pas de métastases▪ M1 : métastases à distance (dont ganglions sus-claviculaires) |

Stade I : T1N0M0

T2N0M0

Stade II : T3N0M0

T4N0M0

Stade III : Tous T, N1M0

Stade IV : Tous T, tous N et M+

Selon les recommandations de l'UICC, l'examen d'au moins 6 ganglions régionaux est nécessaire à l'évaluation correcte du statut ganglionnaire. Cependant, en absence d'envahissement ganglionnaire, même si le nombre de ganglions habituellement examinés n'est pas atteint, la tumeur sera classée pN0 [29].

La classification TNM a l'avantage de faire l'objet d'un consensus international et d'être sensiblement identique par tous les segments du tube digestif.

Dans notre série la classification TNM a été précisée chez 13 patients, soit 52% de nos malades.

2.2. Les tumeurs carcinoïdes ou neuroendocrines :

Ces tumeurs, qui représentent 20% à 30% des tumeurs malignes du grêle [32], ont été dénommées carcinoïdes en 1907 par Oberdorfer pour évoquer le caractère « malin atténué » de ces lésions, capables de métastases hépatiques et ganglionnaires mésentériques contrastant avec un potentiel évolutif faible (survie parfois supérieure à 15 ans) [24].

Dans notre série, seulement 12% des patients avaient des tumeurs carcinoïdes.

2.2.1. Siège :

Les tumeurs carcinoïdes sont situées dans 67% des cas dans le tube digestif (25% dans l'arbre bronchique). Parmi les atteintes du tractus gastro-intestinal, le siège préférentiel est l'intestin grêle (42%), puis l'appendice (40%), le rectum (27%), enfin l'estomac (8,7%).

Sur le grêle, les localisations sont pour 85% iléales terminales, parfois dans un diverticule de Meckel. [30]

2.2.2. Macroscopie :

Les tumeurs carcinoïdes sont des tumeurs neuroendocrines bien différenciées, développées aux dépens des cellules entéro-chromaffines du tube digestif, appartenant au système APUD (amine precursor uptake decarboxylation) [30].

La tumeur est en règle inférieure à 5cm, ronde ou polypoïde, à contours bien limités, non encapsulée, ferme, homogène, de couleur jaune ou gris-brun (fig.14).

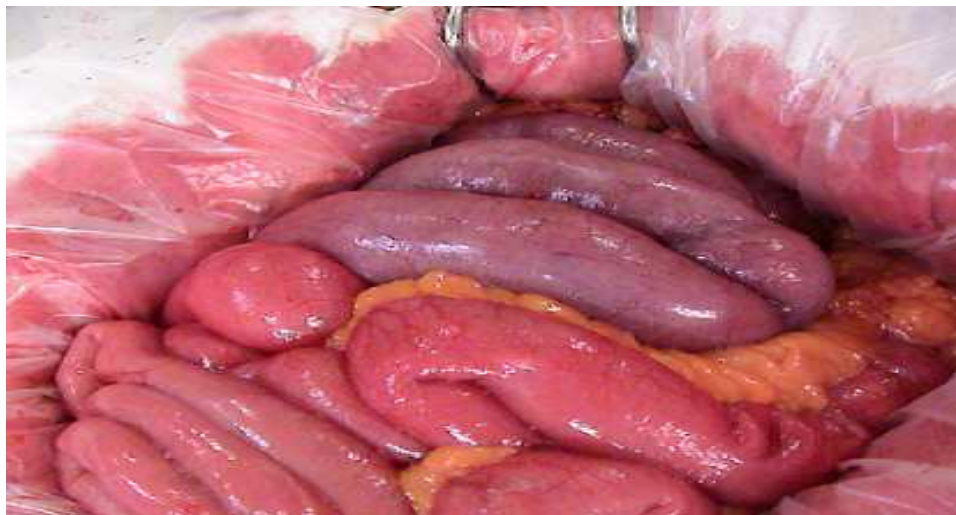

Fig.14 : Pièce opératoire d'une tumeur carcinoïde du grêle [30]

Dans 30% des cas, la tumeur est multiple et ces lésions multiples siègent généralement sur le même segment digestif suggérant la possibilité d'une tumeur primitive unique compliquée de métastases muqueuses. Elle siège dans la couche profonde de la muqueuse ou la sous muqueuse, peut infiltrer toutes les couches de la paroi et entraîner une réaction desmoplastique rétractant la séreuse et la musculuse [24].

2.2.3. Microscopie :

Les tumeurs carcinoïdes sont constituées de cellules épithéliales monomorphes (fig.15). L'origine neuroendocrine peut être démontrée par l'étude en microscopie électronique qui révèle la présence des grains sécrétoires cytoplasmiques, ou par l'étude immunohistochimique qui peut montrer la présence de différents peptides (somatostatine, gastrine, peptide intestinale vasoactif VIP, Adenocorticotrophic hormone ACTH...) [31]

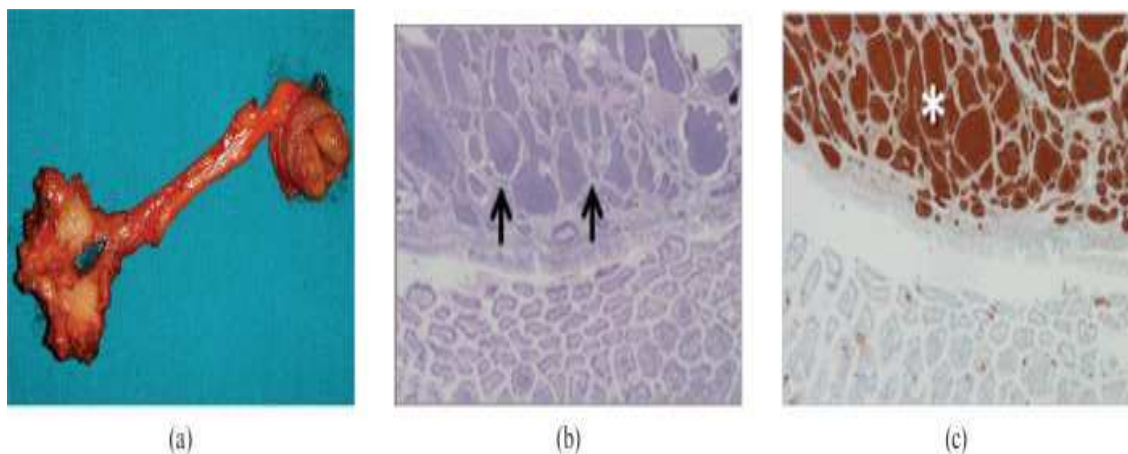


Fig.15 : Tumeur carcinoïde du grêle [25]

- (a) : Une lésion arrondie de 1,5 cm provenant de la paroi jéjunale sans effacement de la muqueuse .
- (b) : Envahissement néoplasique de la sous-muqueuse avec extension transmurale (flèches). Pas d'atteinte de l'épithélium de surface
- (c) : Des anticorps Chromogranine confirme le diagnostic de tumeurs carcinoïdes

2.3. Les lymphomes :

Les lymphomes constituent 10 à 30% des tumeurs du grêle [2], et 45% des patients atteints de lymphomes non hodgkiniens (LNH) ganglionnaires ont en réalité une atteinte

digestive. L'atteinte lymphomateuse primitive du grêle ne représente que 8% des cas environ [24].

Sur le grêle, les structures lymphoïdes siègent sur la partie profonde de la muqueuse et de la sous muqueuse. L'extension peut être nodulaire, endoluminale ou vers la séreuse extraluminaire. Comme ces tumeurs n'entraînent pas de stromaréaction fibreuse, il n'y a en règle pas de complication occlusive sauf en cas d'invagination.

Dans notre série, il n'avait pas des cas de lymphome intestinal.

2.3.1. Physiopathologie [30] :

Trois notions sous tendent la physiopathologie des proliférations lymphomateuses :

- Un lymphome est développé à partir d'un équivalent normal d'une cellule du tissu lymphoïde
- Des anomalies génétiques sous tendent la transformation maligne et dérèglent l'homéostasie cellulaire
- Des entités sont définies identifiant des proliférations lymphomateuses répondant à des aspects histopathologiques, immunophénotypiques, cytogénétiques et moléculaires spécifiques et à une évolution clinique caractéristique.

2.3.2. Classification [11,24,34,35]:

De nombreuses classifications de ces proliférations tumorales ont été proposées, récemment la classification de l'OMS intègre les 3 notions définies plus haut et distingue :

- Les lymphomes développés aux dépens des cellules lymphoïdes précurseurs B ou T : les lymphomes/ leucémie lymphoblastiques B ou T.
- Les lymphomes B périphériques :
 - Pré-centre germinatifs ou développés aux dépens de lymphocytes B vierges : lymphomes à cellules du manteau, leucémie lymphoïde chronique.
 - D'origine centro-folliculaire : lymphome folliculaire à petites ou grandes cellules
 - Post-centre germinatif ou à cellule B mémoire
 - Lymphome du tissu lymphoïde associé aux muqueuses (lymphome du MALT par exemple).

- Les lymphomes T périphériques : développés aux dépens de différentes sous populations lymphocytaires de nature T : CD4, CD8, CD8 cytotoxique, Natural Killer.

2.3.3. Caractéristiques :

a) Lymphome de la zone marginale du « mucosa associated lymphoid tissue MALT»

Ce sont des lymphomes B naissant de la zone marginale des follicules lymphoïdes extra ganglionnaires, ayant un phénotype identique. Dans les pays occidentaux, l'intestin grêle est la seconde localisation digestive (20% à 30% des cas) des lymphomes du MALT après l'estomac. Il s'agit le plus souvent de tumeurs localisées. Contrairement à leur localisation gastrique, la majorité des lymphomes du grêle sont de haut grade du diagnostic. Les symptômes sont tardifs et la maladie peut se révéler à l'occasion d'une complication.

L'épaississement pariétal est homogène, peu rehaussé et il n'y a en règle pas de retentissement mécanique d'amont comme le montre l'absence de contingent fibreux intra lésionnel (fig. 16).

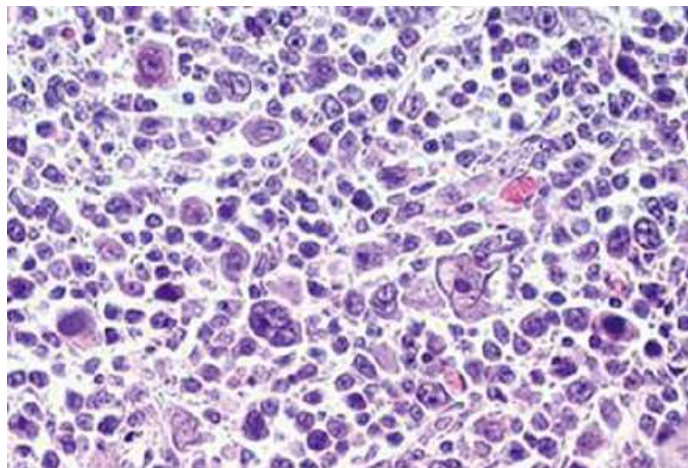


Fig.16 : Aspect histologique d'un lymphome de MALT [24]

b) Lymphome de la zone du manteau :

Ce sous type était appelé auparavant « polypose lymphomateuse maligne » ou « lymphome centrocytique ». Il représente moins de 5% des lymphomes digestifs. Il s'agit d'une infiltration diffuse par des cellules lymphoïdes B dont le phénotype est celui des lymphocytes de la zone de manteau. Les lésions sont souvent plurifocales ou diffuses sur le tube digestif, le

grêle étant touché dans 90% des cas. Une extension extra-digestive est fréquente (80%) au diagnostic.

c) Lymphome de Burkitt :

Deux formes existent : l'une est endémique (Afrique Noire) liée au virus Epstein Barr EBV, et se présente sous forme d'une tumeur de la joue, l'autre est sporadique non liée à l'EBV et se développe dans l'abdomen. Dans ce dernier groupe, l'atteinte est plus fréquente chez l'enfant et l'immunodéprimé. L'atteinte est surtout ganglionnaire, parfois intestinale et prédominant alors sur la région iléo-caecale.

d) Lymphome folliculaire :

Les cellules tumorales ont pour phénotype CD5, CD10+ CFD+. L'atteinte est souvent disséminée, ganglionnaire, médullaire. L'évolution est souvent indolente.

e) Lymphome T :

La majorité des lymphomes T du grêle est associée aux entéropathies. Le risque de lymphome T est augmenté de plus de 40 fois au cours de la maladie cœliaque non traitée. Il est considérablement réduit lorsque le régime sans gluten est bien suivi. Les lésions siègent le plus souvent sur le jéjunum, sont souvent multifocales. Généralement, les lymphomes T du grêle sont exceptionnels.

2.4. Les tumeurs stromales ou Gastro-intestinal stromal Tumors (GIST) [36]:

Les GIST sont des tumeurs conjonctives à cellules fusiformes développées à partir des cellules « pace maker » de l'intestin grêle (cellule de Cajal). Elles représentent trois-quarts des tumeurs conjonctives du tube digestif. Elles surviennent à tout âge, avec un pic de fréquence entre 50 et 60 ans.

La classification de l'OMS des tumeurs digestives [37] individualise les GIST au sein des tumeurs conjonctives et les caractérise par leur expression du marqueur CD117 (protéine Kit ou c-KIT). Seules les tumeurs c-Kit positives sont considérées comme GIST sauf cas exceptionnels. Le consensus international (2002) a proposé de considérer toute GIST comme possédant un risque potentiel de malignité. [38]

Dans notre série 10 malades avaient des tumeurs stromales, soit 40% de nos patients.

2.4.1. Macroscopie : (Figure 17, a)

Les tumeurs stromales se développent principalement à partir de la musculature du tube digestif. Elles sont habituellement bien limitées, formées d'un tissu fasciculé, parfois entourées d'une pseudo-capsule. Elles peuvent avoir une croissance endophytique vers la lumière, ou exophytique ou mixte. Leur taille varie de quelques millimètres à plus de 30 cm [39,40].

2.4.2. Microscopie : (Figure 17, b)

La tumeur est constituée le plus souvent d'une prolifération des cellules fusiformes, plus rarement épithéloïdes. Les degrés de différenciation sont variables : tumeurs différenciées d'allure myoïde, neurogène ou de type plexus ganglionnaire, tumeurs de différenciation incomplète ou indifférenciées. Ces aspects variés peuvent être mélangés au sein d'une seule tumeur [39,40].

2.4.3. Immunohistologie (Figure 17, c) [41]

En cas de tumeur digestive d'aspect macroscopique et histologique compatible avec le diagnostic de tumeur stromale, un immunomarquage CD34 et CD117 (c-kit), doit être recherché.

L'expression de CD117 dans la tumeur est typiquement cytoplasmique, présente généralement dans la majorité des cellules. Les tumeurs à cellules fusiformes CD117 négatives peuvent être positives pour la protéine S-100, arguments respectivement en faveur du diagnostic de léiomyome et de tumeur nerveuse. Ces deux marqueurs sont généralement négatifs dans les tumeurs stromales.

L'immunomarquage ne remplace donc pas l'analyse histologique et la corrélation clinique, mais est un outil supplémentaire pour la caractérisation tumorale. D'autres tumeurs extradiigestives ont une positivité marquée pour le CD117, comme les carcinomes pulmonaires ou les séminomes.

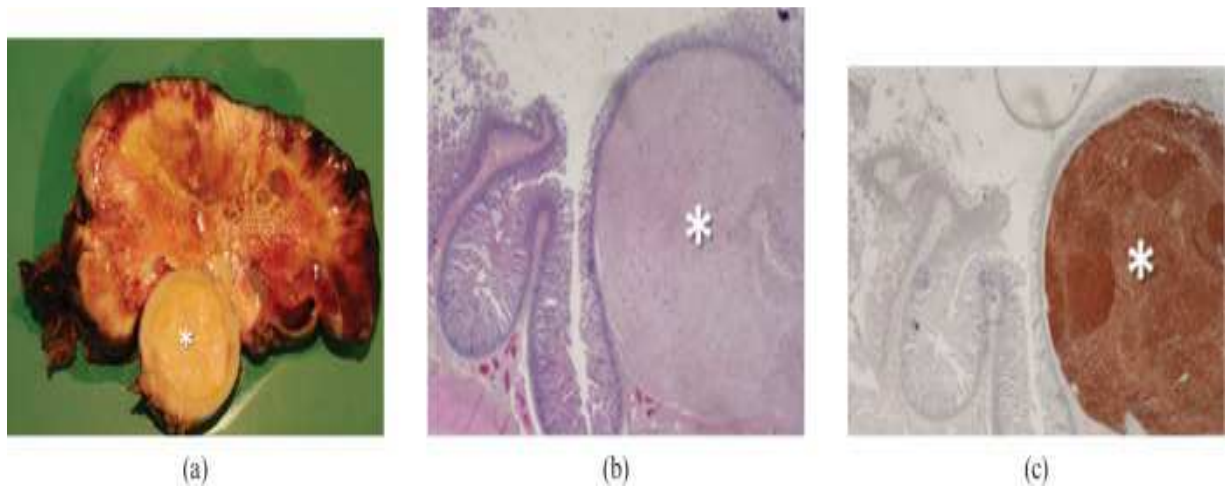


Fig.17 : Tumeur stromale du jéjunum [25]

- (a) masse tumorale de l'anse jéjunale, montrant un noyau intérieur bien défini, entouré d'un grand tissu solide avec remaniements nécrotiques et hémorragiques
- (b) Infiltration de la sous muqueuse sans atteinte de l'épithélium et de la muqueuse.
- (c) Une tache des anticorps CD-117 confirme le diagnostic de GIST

2.5. Léiomyosarcomes [24,2]

Les Léiomyosarcomes représentent 75% des sarcomes digestifs. Ils sont difficiles à différencier des léiomyomes, en l'absence de métastase.

Elles sont le plus souvent asymptomatiques. Une atteinte intestinale isolée sans lésion cutanée est rare (10%). Les localisations au grêle du sarcome de Kaposi se rencontrent au cours du sida, associées à une atteinte cutanéomuqueuse.

Dans notre série, il n'y avait pas de cas de léiomyosarcomes.

2.5.1. Macroscopie :

Masse abdominale refoulant les anses du grêle et comportant une ulcération endoluminale profonde anfractueuse, certaines formes sont très nécrotiques.

2.5.2. Microscopie :

L'aspect est celui de plis épaissis, associés ou non à des nodules sous muqueux ombiliqués ou ulcérés, à des rigidités localisées en plaques ou circonférentielles, parfois à

l'origine d'une occlusion. Les lésions sont hypervasculaires après injection de produit de contraste.

Les autres sarcomes du grêle sont des tumeurs très rares : fibrosarcomes, angiosarcomes, hémangio-péricytomes, liposarcomes et rhabdomyosarcomes. [42,43]

2.6. Les métastases [24]

Ce sont des lésions tumorales uniques ou multiples du grêle, correspondant à une extension par voie lymphatique ou hémotogène (et non à l'extension par contiguïté d'une tumeur primitive voisine ou d'une carcinomatose péritonéale).

Les pathologies les plus fréquentes sont : les mélanomes, les tumeurs malpighiennes (col utérin, bronchique ou œsophagienne), et les adénocarcinomes (rein, sein, colorectal, estomac, pancréas, vésicule biliaire)

Les métastases les plus fréquentes sont représentées par les localisations secondaires des mélanomes (fig.18). L'aspect macroscopique des métastases des mélanomes est représenté par des lésions multiples, d'aspect polypoïde sessile, de taille variable, pigmentées ou amélaniques.

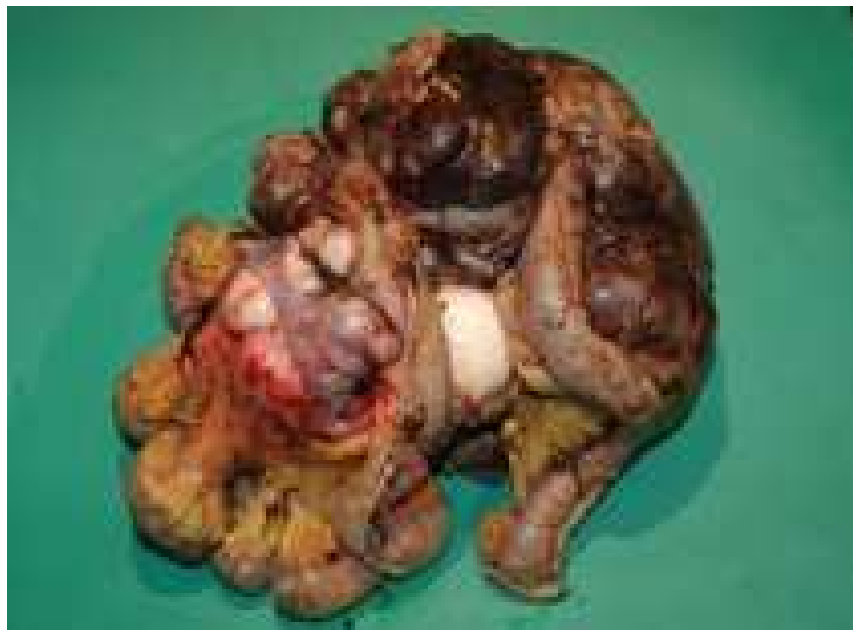

Fig.18 : Anses iléales et masses réséquées provenant de la paroi intestinale chez une femme avec un diagnostic antérieur d'un mélanome cutané [25]

3- Tumeurs bénignes: [2,44].

Dans les séries autoptiques, les tumeurs bénignes représentent 60 à 75% des tumeurs de l'intestin grêle, la plupart d'entre elles étant restées parfaitement asymptomatiques. Dans les séries chirurgicales, elles ne représentent que 25 à 40% des tumeurs du grêle. Les plus fréquentes sont les adénomes, les léiomyomes et les lipomes.

Dans notre série, juste 8% de nos patients avaient des tumeurs bénignes.

3.1. Les adénomes (ou polypes adénomateux) [44]:

Il s'agit des polypes les plus fréquents de l'intestin grêle. Comme dans le colon, ils se développent à partir des glandes muqueuses de Brunner, et se caractérisent par une dysplasie survenant sur une architecture de type tubuleux, tubulovilleux ou vilieux. Cette dysplasie fait le lit de la transformation maligne. La composante vilieuse dont la proportion doit être spécifiée, est un élément essentiel de cette transformation. Un autre facteur prédictif de transformation maligne est la taille du polype.

La plupart des adénomes surviennent de façon sporadique, mais ils sont observés aussi dans certaines maladies héréditaires comme la PAF et ses variantes.

3.2. Les léiomyomes : [2]

Les léiomyomes représentent un tiers de l'ensemble des tumeurs bénignes symptomatiques. Ils sont trouvés tout le long de l'intestin grêle, avec une prédominance dans le jéjunum. Ces tumeurs sont le plus souvent découvertes après 40 ans, avec une fréquence à peu près égale pour les deux sexes.

Macroscopiquement, elles apparaissent comme des tumeurs sous-muqueuses ou sous-séreuses, souvent volumineuses (plusieurs centimètres), avec un développement intraluminal, polypoïde ou extramural, réalisant parfois un aspect en « sablier ». Il s'agit le plus souvent de lésions solitaires, mais des formes multiples ont été rapportées. Bien que la tumeur se développe aux dépens de la musculature, la possibilité d'ulcération ou de nécrose centrale explique le risque d'hémorragie digestive, circonstance révélatrice la plus fréquente de ces tumeurs (fig.19).

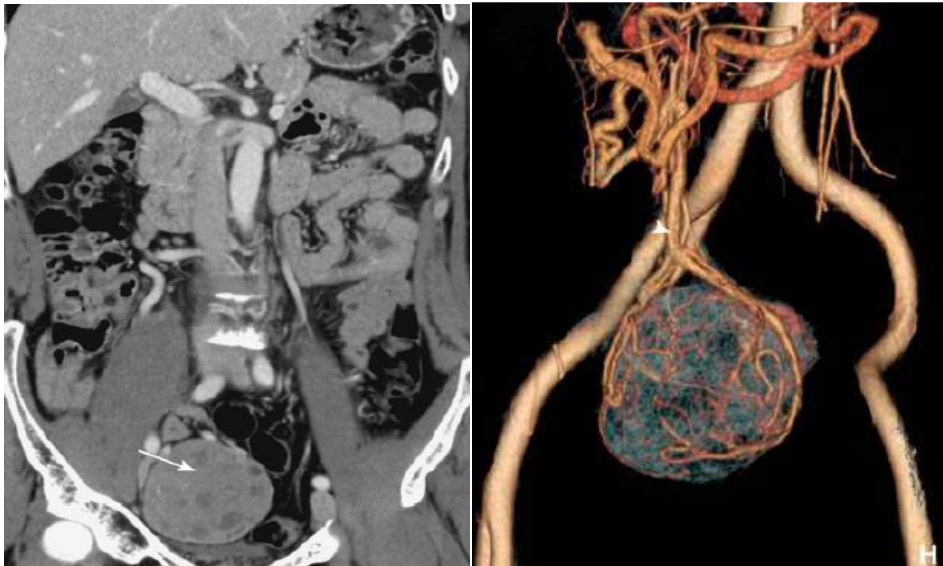


Fig.19 : Léiomyome iléale. Le scanner montre le caractère hypervasculaire de la lésion alimentée principalement par une branche de l'artère mésentérique inférieure [24]

En dehors de l'examen histologique de la pièce de résection, il est impossible de différencier cette tumeur bénigne d'un léiomyosarcome. Les léiomyomes se présentent comme des tumeurs constituées de cellules allongées, fusiformes, à noyau oblong, disposées en faisceaux.

Dans notre série, un seul cas de léiomyome jéjunal a été enregistré.

3.3 Les lipomes :

Les lipomes sont des tumeurs sous-muqueuses bénignes formées à partir d'un tissu adipeux mature bien circonscrit. De localisation souvent iléale, les lipomes peuvent être pédiculés ou sessiles, de développement sous muqueux, donnant à la muqueuse un aspect jaunâtre.

Ces polypes peuvent parfois être ulcérés ou nécrosés au centre, rendant le diagnostic un peu plus difficile. Histologiquement, elles sont constituées d'une masse d'adipocytes adultes entourées d'une capsule fibreuse.

Cliniquement, ils sont asymptomatiques ou produisent très rarement des symptômes à type de douleurs abdominales ou d'occlusion.

Un seul cas de lipome iléal a été enregistré dans notre série.

3.4. Les tumeurs nerveuses

Ces tumeurs représentent 3 à 6 % des tumeurs bénignes de l'intestin grêle. Ce sont, par ordre de fréquence décroissante, les neurofibromes, les Schwannomes (ou neurinomes) et les ganglioneuromes.

Les ganglioneuromes sont des tumeurs d'aspect endocrine, plus souvent trouvées dans la paroi duodénale, qui peuvent s'inscrire dans le cadre d'une endocrinopathie multiple héréditaire de type NEM (néoplasie endocrinienne multiple). Les schwannomes prédominent au niveau du duodénum et du jéjunum proximal. La distinction histologique avec les schwannomes étant parfois difficile. En immunohistochimie, les protéines neurogéniques expriment la protéine S-100. Les schwannomes ont le potentiel de malignité le plus élevé.

3.5. Les hamartomes

Les hamartomes sont des formations d'allure tumorale, mais en réalité malformatives et non néoplasiques, constituées par un mélange des différents éléments du tissu normal avec un excès d'un ou plusieurs de ses constituants. Les polypes juvéniles hamartomateux sont caractérisés par un élément central constitué d'une prolifération issue de la muscularis mucosae. Ils surviennent dans le cadre de polyposes multiples (fig.20).

Les polypes sont en nombre variable, de coloration rouge, mesurant de 0,1 à plusieurs centimètres, et se situent plus particulièrement dans le duodénum et l'intestin grêle mais sont également trouvés dans le côlon et l'estomac. Leur volume augmentant progressivement, ils peuvent former des conglomérats de plusieurs centimètres de diamètre.

La survenue de tumeurs malignes est possible, et semble provenir de polypes adénomateux synchrones ou de polypes hamartomateux ayant un contingent adénomateux. Des hamartomes de l'intestin grêle sont également trouvés dans la polypose juvénile diffuse, dont les premiers symptômes digestifs apparaissent plus précocement, dès l'enfance.

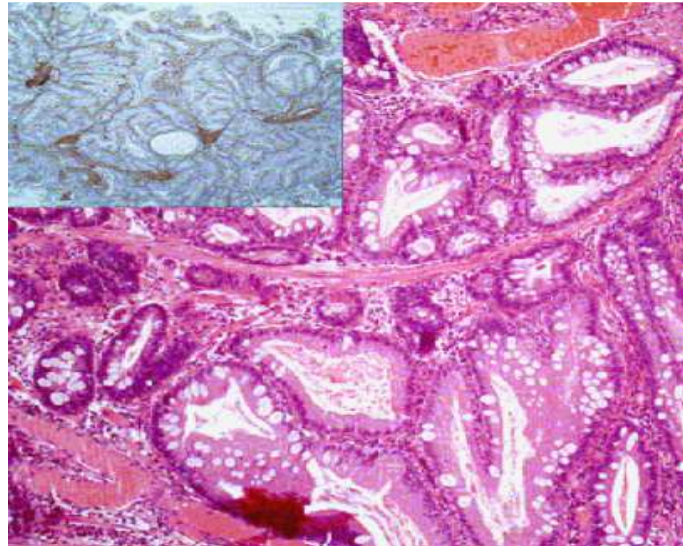


Fig.20: Histologie d'un polype hamartomateux tubulovilleuse avec des axes villositaires parcourus par fibres musculaires lisses issues de la musculaire muqueuse [44]

3.6. Autres

Il s'agit de tumeurs plus rares. Les hémangiomes se révèlent habituellement par une hémorragie digestive. Les lymphangiomes, fibromes, xanthomes sont le plus souvent asymptomatiques et découverts fortuitement lors d'interventions chirurgicales ou au cours d'autopsies.

IV. Etude clinique :

1- Délai diagnostique:

Le délai moyen de consultation dans notre série est de 9 mois avec des extrêmes de deux jours à trois ans. Ce délai est relativement élevé comparé à la littérature, il est pour Abahssain [13] de 6mois (0-96 mois), de 8 mois pour ZONGO [12].

Ceci peut être expliqué par le fait que les symptômes que présente le patient sont souvent banalisés par celui-ci, voir par le médecin consulté. Mais également à l'absence de l'éducation sanitaire, au niveau socio-économique le plus souvent bas des malades, qui les empêche de consulter et/ou d'effectuer les investigations nécessaires au diagnostic.

2- Signes fonctionnels:

Cliniquement, le grêle est considéré comme la zone muette du tube digestif, aussi les tumeurs restent longtemps asymptomatiques. Les circonstances de découverte dépendent en partie de la nature de la tumeur, de sa taille et de son siège.

2.1. Les douleurs abdominales :

Déclenchées par la prise alimentaire, n'ont généralement ni caractère ni topographie particulière, présentes dans plus de la moitié des cas, traduisant une observation progressive de la lumière intestinale, mais pouvant aussi être en rapport avec des phénomènes inflammatoires secondaires à l'ulcération ou la nécrose tumorale. [26]

Les douleurs abdominales étaient présentes chez 72% des patients de notre série. Abahssain [13] révèle ce signe chez 77,8% de ses malades, alors que Ngowe Ngowe [9] révèle les douleurs abdominales chez tous les patients de la série.

2.2. Les troubles de transit :

Ils sont révélateurs dans 1/3 des cas, sous forme d'épisodes de diarrhées ou de constipation, ils sont évocateurs par leur alternance et surtout lorsqu'il y a un syndrome de Koenig. [26]

Dans notre série, 48% de nos patients avaient des troubles de transit (28% alternance diarrhées constipation, 20% diarrhées).

2.3. Hémorragie digestive :

A type de Moelena ou de Rectorragies, habituellement occultes et distillantes. L'hémorragie est responsable d'une anémie chronique ferriprive pour laquelle les explorations œsogastriques et coliques sont restées négatives.

Plus rarement, c'est une hémorragie abondante, qui pose alors un problème de stratégie diagnostique plus difficile à résoudre car survenant dans un contexte d'urgence, comme c'est le cas d'un de nos patients qui a nécessité la transfusion de 25 culots globulaires avant l'intervention chirurgicale.

La récurrence hémorragique est la règle, elle permet d'apprécier rétrospectivement le retard diagnostique [26].

Dans notre série, 12% de nos patients ont présenté des hémorragies digestives, parmi eux, un patient a été hospitalisé en urgence pour choc hémorragique.

2.4. Masse abdominale [26] :

Révélatrice dans 44% des cas dans notre série. La masse est de taille variable, mobile et grossièrement régulière. Elle peut correspondre au boudin d'une invagination intestinale chronique, ce qui n'a été rapporté chez aucun cas de nos patients.

2.5. Tableau d'urgence chirurgicale :

Sous forme d'occlusion intestinale aiguë ou péritonite par perforation du grêle. L'occlusion intestinale était présente chez 32% de nos patients, elle peut brutalement révéler la tumeur du fait de l'obstruction complète de l'intestin grêle par la lésion ou, plus souvent d'un accident d'invagination intestinale. [2]

Les péritonites par perforation sont beaucoup plus rares (8,33%). Elles surviennent essentiellement dans les lymphomes et les léiomyosarcomes [26].

2.6. Vomissements :

Sont surtout l'apanage des tumeurs proximales. Ils étaient présents chez 8% de nos patients.

2.7. Autres :

Dans notre série, les patients n'ont pas présenté d'autres signes observés aussi au cours des tumeurs de l'intestin grêle tels que : les signes des syndromes de Koenig et carcinoïde :

- *Le syndrome de Koenig* : évocateur d'une sténose de l'intestin grêle, est caractérisé par une douleur d'horaire postprandiale, dont l'intensité s'accroît peu à peu vagues successives et qui cède brusquement avec un bruit de vidange.
- *Syndrome carcinoïde* : dans les tumeurs carcinoïde (flush, diarrhées motrice et atteinte cardiaque).

Le tableau XVI représente les différents signes cliniques des tumeurs de l'intestin grêle dans les différentes séries étudiées.

Tableau XVI: Répartition des signes cliniques des TIG dans les séries étudiés

	NgoweNgowe[9]	Raharisolo[10]	Zongo[12]	Abahssain[13]	Notre série
	2001	2003	2010	2011	2013
Douleurs abdominales	100 %	13,3 %	90 %	77,8 %	72 %
Troubles de transit	70 %	12 %	-	-	48 %
Occlusion intestinale	60 %	33,3 %	70 %	37 %	32 %
Hémorragies digestives	-	-	-	37 %	12 %
Masse abdominale	20 %	26,7 %	-	-	44 %
Vomissements	80 %	-	70 %	-	8 %

3- Signes généraux:

On peut trouver des signes généraux : fièvre, pâleur cutanéomuqueuse, anorexie, asthénie et amaigrissement, qui font suspecter une tumeur profonde dont il faudrait chercher l'origine.

Dans notre série, 60% de nos patients avaient présenté une altération de l'état général. La fièvre était présente chez deux patients alors que 32% des patients avaient une pâleur cutanéomuqueuse.

4- Signes physiques:

Au cours des tumeurs de l'intestin grêle, l'examen physique peut être tout à fait normal, surtout pour les tumeurs asymptomatiques et de découverte fortuite en peropératoire. Cependant, pour d'autres cas, l'examen abdominal peut trouver :

- Une sensibilité abdominale
- Une masse abdominale dont il confirmera les caractères : taille, contours, sensibilité, mobilité par rapport aux plans profonds et superficiels.
- Un ballonnement abdominal

- Une défense abdominale
- Un tympanisme, des bruits hydroaériques

L'examen des aires ganglionnaires est très important, à la recherche de métastases ganglionnaires, éventuellement in ganglion de Troisier.

5- Diagnostic différentiel:

Il est important d'établir un diagnostic étiologique autre que les TIG, qui peut parfois modifier l'indication thérapeutique [45]. Ainsi d'autres diagnostics peuvent présenter un tableau similaire :

5.1. Les Pseudotumeurs inflammatoires : Maladie du Crohn, polypes fibroinflammatoires

Le grêle est touché dans près de 80% des maladies de Crohn mais cette atteinte n'est strictement iléo-jéjunale que dans 1 sur 3. Dans 20 à 30% des maladies de Crohn, des lésions proctologiques (fissures, fistules anales, abcès péri rectaux) sont présentes, un peu plus fréquemment dans les atteintes coliques et rectales.

La cancérisation d'une maladie de Crohn du grêle est exceptionnelle mais possible en particulier dans les atteintes chroniques massive de l'iléon avec trajets fistuleux multiples. Une augmentation de la fréquence des lymphomes et des leucémies a également été rapportée.

Le polype fibro-inflammatoire est une lésion rare et bénigne du tube digestif, développé à partir de la sous muqueuse, habituellement rencontré chez l'adulte au cours des cinquième et sixième décennies. Il se caractérise histologiquement par l'association d'un infiltrat inflammatoire polymorphe parfois riche en polynucléaires éosinophiles. [46]

5.2. Les tumeurs du mésentère : [2]

Se caractérisent par l'existence d'une ascite mucineuse récidivante et insidieuse, une survie assez prolongée due à l'absence de métastases à distance. Dans 90% des cas, une tumeur maligne mucosécrétante (cystadénocarcinome) ovarienne ou appendiculaire est la cause de cette affection. L'évolution de la maladie est difficile à préciser compte tenu de ses nombreuses étiologies. Le traitement est chirurgical grâce à une résection large des lésions péritonéales, permet le meilleur pronostic.

5.3. Endométriose: [24]

Touche rarement l'intestin grêle (15% des cas d'endométriose digestive). L'atteinte est surtout iléale, et réalise un épaissement pariétal d'allure tumoral, trompeur car très voisin de l'aspect d'un adénocarcinome.

La classique exacerbation des symptômes en période menstruelle est très inconstante. Aussi, si l'endométriose n'est pas antérieurement connue, c'est bien souvent l'intervention chirurgicale qui redresse le diagnostic.

5.4. Amylose [24]

L'amylose digestive peut être à l'origine de pseudotumeurs associées ou non à des épaissements diffus des parois des anses. Les biopsies endoscopiques montrent les dépôts extracellulaires caractéristiques colorés par le rouge Congo.

5.5. Anguillulose [24]

Liée à une invasion de la muqueuse intestinale par des nématodes du genre Strongyloides Stercoralis, l'anguillulose peut réaliser de véritables masses pseudotumorales de la région iléocæcale. Cette affection est surtout répandue dans les régions tropicales et subtropicales. Le diagnostic repose sur une hyper éosinophilie sanguine et l'examen parasitologique des selles. Le traitement de première intention fait appel à l'ivermectine.

V. Etude paraclinique :

1 – Biologie:

Elle n'est pas faite à visée diagnostique, mais elle peut apporter des éléments positifs orientant vers une étiologie précise (une hyperleucocytose en cas de foyers de suppuration). Elle permet également d'apprécier l'état physiologique du malade et de mesurer le retentissement. La méconnaissance d'un déséquilibre peut être à l'origine de perturbations graves postopératoires même pour des cas apparemment favorables.

1.1. Hémogramme :

Peut montrer une anémie hypochrome microcytaire (60% de nos patients), ou une hyperleucocytose si infection (12% de nos patients).

1.2. Ionogramme sanguin :

Montre souvent un syndrome de malabsorption : hypoprotidémie (24% de nos patients) avec hypoalbuminémie associée, hypocalcémie, carence vitaminiques, principalement en cas d'infiltration diffuse du grêle (lymphome).

1.3. Marqueurs Tumoraux [47]:

Les marqueurs tumoraux sériques sont des molécules le plus souvent glycoprotéiques témoins de la maladie cancéreuse. De nombreux marqueurs tumoraux ont été décrits ces 30 dernières années, notamment pour les tumeurs du tractus gastro-intestinal, bien que leur intérêt pratique soit très discuté. En effet, leur utilisation dans le dépistage, le diagnostic, le suivi et comme valeur pronostique des cancers nécessite entre autres une sensibilité et une spécificité suffisantes dans ces différentes situations. Pour l'instant, ils n'ont aucune place dans le dépistage de ces tumeurs, mais ils constituent une aide au diagnostic et au suivi des patients. L'antigène carcinoembryonnaire (ACE) et le carbohydrate antigen 19-9 (CA 19-9) ont été les deux marqueurs les plus étudiés jusqu'à présent dans les tumeurs du tractus gastro-intestinal, surtout dans le cancer colorectal (y compris l'intestin grêle).

1.3.1. Antigène Carcino-embryonnaire ACE : [48,49]

C'est une glycoprotéine normalement synthétisée dans l'intestin, le pancréas et le foie du fœtus au cours des 6 premiers mois de la grossesse. Chez l'adulte, l'ACE est faiblement synthétisé dans certaines portions du tube digestif. Le taux d'ACE est inférieur à 5ng/l chez 95 à 98% des sujets normaux. Il existe une variabilité en fonction des techniques de dosage qui invite, au cours du suivi d'un patient, à toujours réaliser le dosage dans le même laboratoire.

L'augmentation de l'ACE n'est pas spécifique d'une tumeur particulière. Elle est fréquente dans les cancers colorectaux, mais aussi dans d'autres cancers digestifs et

extradigestifs. De plus des élévations sont observées dans des pathologies non tumorales (maladies inflammatoires de l'intestin, cirrhose..).

Si l'ACE est le marqueur tumoral de référence dans les cancers de l'intestin grêle, plusieurs études ont montré qu'il n'avait d'intérêt ni dans le dépistage, ni dans le diagnostic. Son intérêt pratique dans le bilan d'extension initial est limité, même si la sensibilité et l'amplitude des concentrations augmentent en fonction du stade d'extension de la maladie.

Le dosage d'ACE peut avoir un intérêt pour évaluer l'efficacité du traitement, après résection chirurgicale complète, un taux qui ne s'est pas normalisé dans les 6 semaines suggère la persistance de résidus tumoraux.

Dans notre série, le dosage de l'ACE a été demandé chez 3 patients, et a revenu normal chez deux et positif pour le troisième avec un taux à 70,33 ng/ml

1.3.2. Antigène CA 19-9 : [48,49,50]

C'est un antigène polysaccharidique, correspondant à un épitope d'un groupe sanguin. Le taux de CA19-9 est inférieur à 37U/ml chez 95% des sujets normaux. Certains sujets n'expriment pas le CA19-9 (du groupe sanguin Lewis 19-9).

Le CA19-9 n'a pas d'intérêt en termes de dépistage. C'est un marqueur potentiellement utile dans les cancers colorectaux, elle est assez spécifique des carcinomes épidermoïdes. Néanmoins, sa sensibilité est inférieure à celle de l'ACE aux différents stades de la maladie. En pratique, il peut avoir un intérêt chez les patients ayant un taux d'ACE normal ou peu élevé, en particulier dans le suivi d'une chimiothérapie palliative.

Dans notre série, le dosage de l'Ag CA19-9 a été demandé chez 3 patients, et a revenu normal chez deux et positif pour le troisième avec un taux à 189,8 U/ml

1.3.3. Marqueurs des tumeurs carcinoïdes : [11]

Tout augmentation de l'un des trois paramètres Sérotonine sanguine, 5-HT urinaire et 5HIAA (acide 5 hydroxy-indol-acétique urinaire), devra évoquer une tumeur carcinoïde.

Certains tumeurs sécrètent uniquement de la 5-HT au niveau sanguin, d'autres uniquement du 5HIAA. Il est prudent de doser systématiquement les trois.

Ces marqueurs n'ont pas été demandés chez les patients de notre série.

2- Bilan diagnostique et lésionnel:

2.1. Abdomen sans préparation (ASP) :

Cet examen est bien évidemment d'une rentabilité diagnostique quasi nulle dans ce contexte. L'ASP garde sa valeur dans les syndromes occlusifs et performatifs [27], peut montrer :

- Des niveaux hydroaériques grêliques ou coliques
- Des métastases osseuses
- Un pneumopéritoine devant un tableau de péritonite par perforation d'organe creux

Dans notre série, l'ASP a été demandé chez 40% de nos patients.

Le tableau XVII montre l'apport de la radiographie de l'abdomen sans préparation dans le diagnostic des tumeurs de l'intestin grêle pour les séries d'étude.

Tableau XVII: L'apport de l'ASP dans le diagnostic des TIG

Auteurs	Diagnostic positif	NHA grêlique	NHA diffus	Aérocolie	Métastases osseuses	Normal
NgoweNgowe[9]	80%	50%	-	30%	-	-
Raharisolo [10]	8%	4%	-	4%	-	-
Elyoussfi [11]	72%	12%	20%	-	4%	36%
Notre série	40%	24%	-	-	-	16%

2.2. Transit du grêle TG: [2]

En dehors des tumeurs situées jusqu'à la première anse jéjunale ou dans l'iléon terminal, accessibles à l'endoscopie traditionnelle, le transit du grêle restait jusqu'à ces dernières années le moyen diagnostique le plus utilisé pour le diagnostic des tumeurs de l'intestin grêle.

Pour évaluer la possibilité de distension de chaque anse intestinale et étudier son relief muqueux, il est nécessaire d'obtenir une parfaite réplétion des anses intestinales, dégagées les unes des autres en variant les incidences, la position du sujet et en utilisant des compressions. L'utilisation de faibles quantités de baryte non diluée (150 à 200 cm³) est souvent préconisée

car elle permet de visualiser rapidement le jéjunum et évite la constitution d'un amas de baryte dans l'iléon. D'autres radiologues prônent l'ingestion de plus grandes quantités de produit de contraste, pur ou dilué, qui entraîne l'inondation rapide de tout le grêle, ensuite étudié anse par anse sous compression dosée.

La technique de l'entérocluse [51], très prisée par les auteurs anglo-saxons, nécessite une intubation duodénale jusqu'à l'angle de Treitz afin d'instiller de la baryte à débit constant. Elle peut être suivie d'une insufflation pour la réalisation d'un double contraste, permettant une distension des anses grêles et une meilleure visualisation des lésions muqueuses de petite taille. Quelle que soit la technique utilisée, la motivation et l'expérience du radiologue sont les éléments déterminants de la qualité de l'examen, trop souvent insuffisante. Cependant, l'interprétation du TG reste difficile et demande une bonne expérience. La sensibilité de cet examen pour la détection des tumeurs non occlusives et non ulcérées reste de plus très insuffisante (fig.21).

Une tumeur bénigne apparaît sous forme d'une image lacunaire, bien limitée, régulière, sessile ou pédiculée, généralement de petite taille et constante sur tous les clichés. Une tumeur maligne prend l'aspect d'une sténose, plus ou moins complète, irrégulière, avec dilatation des anses en amont et un défilé étroit et rigide en aval.

Le transit du grêle reste décevant devant certaines tumeurs à développement sous séreux ou extraluminal [11].

Dans notre série, le TG a été réalisé chez 32% de nos patients, et il a montré des anomalies radiologiques à type de : Image d'addition iléale, sténose des anses, dilatation intestinale, ulcération de la DAI. Par ailleurs, dans la série de Ngowe Ngowe [9] le transit du grêle est réalisé chez trois patients, et montrait l'arrêt de la progression du produit de contraste, signant l'occlusion ou la présence d'une tumeur.

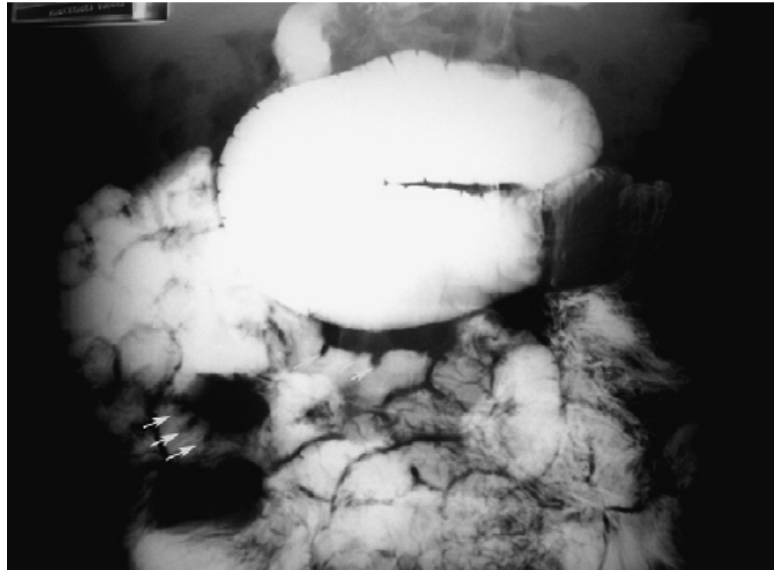

Fig.21: Transit du grêle montrant une distension jéjunale en rapport avec l'invagination et présence de plusieurs petites images de sous traction (flèches) [38]

2.3. Echographie abdominale [52]:

L'examen ultrasonographique de l'intestin comporte une exploration de débrouillage de la totalité de la cavité abdominale à l'aide de sondes de fréquence conventionnelle (3,5 MHz), puis une étude détaillée des segments intestinaux pathologiques avec des sondes de haute fréquence (7,5 à 10 MHz). Aucune préparation particulière n'est nécessaire à la réalisation de cet examen.

L'échographie évalue l'épaisseur de la paroi et les anomalies des couches pariétales. Il évalue également la souplesse de la paroi, les contractions péristaltiques et la compressibilité des segments digestifs anormaux (fig.22). Enfin, il recherche des anomalies du contenu digestif, de la graisse péri digestive et des structures péritonéales de voisinage.

Les caractères échographies des TIG varient en fonction du type histologique de la tumeur, certaines peuvent se révéler par des invaginations avec les images classiques en « cocarde » ou en « sandwich ». L'échographie montrera aussi une ascite, les adénopathies profondes, les métastases hépatiques et viscérales.

Elle a contribué au diagnostic pour notre série par un pourcentage de 72%.

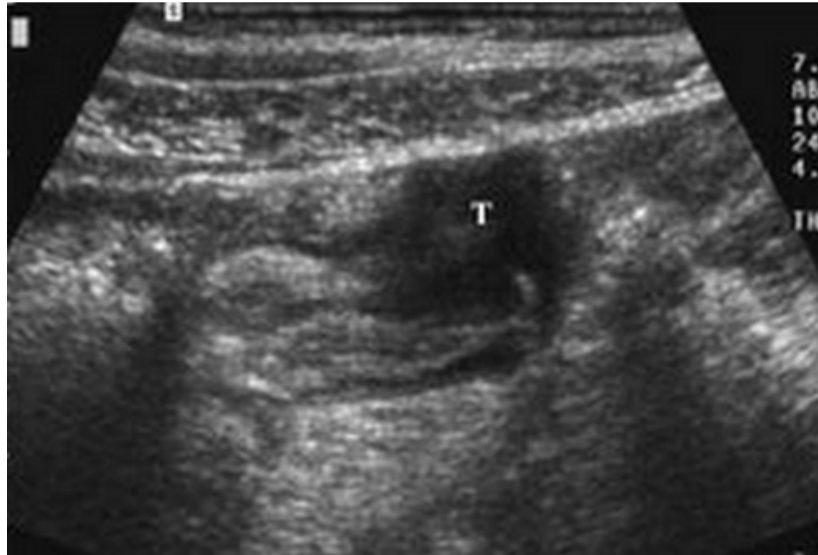


Fig.22 : Echographie montrant un adénocarcinome iléal [53]

Syndrome tumoral (T) hypoéchogène avec rupture nette des couches pariétales

2.4. Tomodensitométrie:

La TDM abdominale permet d'identifier des tumeurs relativement volumineuses ou à développement extramural. Une technique scannographique adaptée permet une exploration précise des parois jéjuno-iléales et de rechercher une extension mésentérique, ganglionnaire ou métastatique [2].

Le scanner est de réalisation plus rapide et plus simple que le transit du grêle, et devrait probablement devenir l'examen de « débrouillage » en matière de tumeurs du grêle, avec une sensibilité globale à 85% (toutes pathologies du grêle confondues), une spécificité à 100% et une valeur prédictive négative à 90% [54].

Elle permet de mettre en évidence [51]:

- Un syndrome d'obstacle total ou subtotal avec sténose et dilatations segmentaires du grêle.
- Epaissement pariétal segmentaire ou diffus.
- Infiltration nodulaire du mésentère
- Présence ou non de calcifications intratumorales orientant vers certains types histologiques
- Existence d'une carcinomatose ascitique ou sèche.

Dans notre série, le scanner abdominal était réalisé chez six de nos patients (24%)

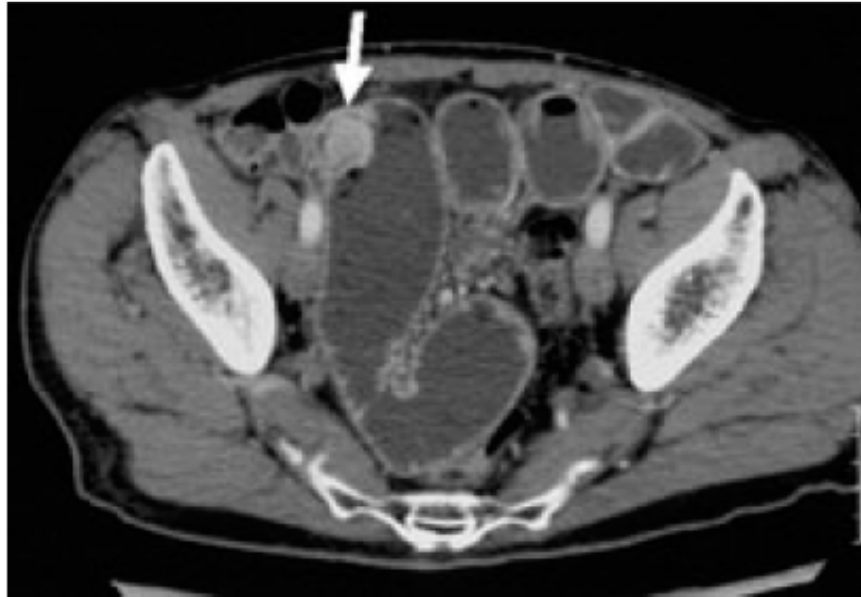

Fig.23: vue scannographique d'une tumeur du grêle

2.5. Entéroscanner

Décrit pour la première fois en Europe en 1992, l'entéroscanner a été proposé initialement pour l'exploration des pathologies inflammatoires de l'intestin puis en 1996 dans l'occlusion de bas grade. En 2000, cette technique a montré son intérêt majeur dans la détection des tumeurs de l'intestin grêle. [51]

L'intérêt du scanner classique dans le diagnostic des tumeurs primitives de l'intestin grêle a été évalué par Dudiak [55]. L'entéroscanner peut apprécier la situation endoluminale, mixte ou exoluminale des lésions. Il permet non seulement le diagnostic de la tumeur primitive, avec dans certains cas un aspect très caractéristique permettant de suggérer le type tumoral exact (tumeurs bénignes, Léiomyosarcomes, tumeurs carcinoïdes), mais également le staging préopératoire avec bilan d'extension ganglionnaire et métastatique et le suivi post-thérapeutique [56].

2.5.1. **Technique :** [57]

Le patient doit être à jeun depuis 8 heures en particulier pour les solides. En effet l'eau doit être autorisée afin de réduire le phénomène de réabsorption de l'eau par le grêle lors de l'infusion intestinale. Aucun régime particulier n'est nécessaire avant le jeûne.

Une prémédication peut être pratiquée. Maglante [58] conseille l'administration IV de 10 mg de métopropramide (Primperan®) juste avant l'intubation naso-jéjunale afin de faciliter sa progression en favorisant le péristaltisme gastrique et grêle. On peut également administrer une sédation afin d'améliorer le confort du patient.

Avant l'acquisition scannographique, un agent antispasmodique peut être administré par voie IV afin de réduire les artéfacts cinétiques liés au péristaltisme et les faux positifs à type de spasmes ou d'invaginations fonctionnelles. La molécule la plus utilisée en France était le tiémonium (Viscéralgine®) jusqu'à l'arrêt récent de sa commercialisation. Les pharmacies proposent également d'utiliser du phloroglucinol (spasfon®) par voie intraveineuse en administrant 40 mg 15 à 30 minutes avant l'acquisition.

On utilise une sonde pour intestin grêle de 8 French (Fig 22) de 150 cm de longueur, avec 2,8 mm de diamètre externe et 2,1 mm de diamètre interne. La sonde est mise en place sous contrôle fluoroscopique. La voie nasale en position assise est mieux tolérée que la voie orale car elle évite le réflexe nauséux, mais le retrait par le nez est parfois plus délicat en raison du risque de blocage de l'olive distale au niveau des choanes. Le guide métallique ne doit pas être avancé au bout de la sonde afin de laisser suffisamment de souplesse à l'extrémité distale et d'éviter les perforations. La sonde doit être placée en aval de l'angle de Treitz et il est préférable qu'elle suive bien la direction de la 1^{ère} anse jéjunale et non du 4^e duodénum afin d'éviter les reflux gastriques. Pour vérifier sa position il est parfois nécessaire d'injecter un peu d'air.




Fig24. : Sonde d'entéroclyse de 8F avec guide métallique permettant le remplissage intestinal à l'aide d'un entéroclyseur électrique. [57]

L'administration doit se faire avant l'acquisition scannographique en vérifiant que la dernière anse est bien distendue, puis elle doit se poursuivre en continu pendant l'acquisition scannographique afin d'obtenir une distension constante pendant toute l'acquisition.

Le but de l'entéroscanner est d'obtenir une distension optimale (supérieure ou égale à 2,5 cm) et durable de l'intestin grêle afin de pouvoir analyser sa paroi efficacement pendant toute la durée de l'examen. Pour cela il faut remplir le grêle avec un produit qui réponde à deux conditions : peu de réabsorption et une densité Hounsfield contrastant suffisamment avec celle de la paroi pour permettre son analyse. L'eau est donc l'agent opacifiant idéal. Mais l'eau est habituellement réabsorbée de façon importante avant d'atteindre les dernières anses iléales et peut donc limiter la distension intestinale, d'où l'intérêt d'y associer un agent diminuant ce phénomène de réabsorption : mannitol, polyéthylène glycol, méthylcellulose ou baryte très diluée (Volumen).

2.5.2. Indications :

Toute suspicion de pathologie de l'intestin grêle, hors contexte d'urgence, doit pouvoir bénéficier d'une entéroscanner.

En effet, sans distension optimale des anses, les anomalies endoluminales ne peuvent être visualisées (fig.25). Actuellement, les indications sont :

- Hémorragies digestive inexpliquée responsable d'une anémie chronique obscure et faisant suspecter une lésion tumorale.
- Syndrome colique carcinoïde
- Bilan lésionnel des pathologies chroniques et inflammatoires de l'intestin grêle avec recherche des complications notamment fistules, abcès et dégénérescence tumorale.
- Bilan d'extension des lymphomes avec atteinte digestive
- Syndrome occlusif de bas grade

Les performances diagnostiques de l'entéroscanner dans la mise en évidence des lésions tumorales de l'intestin grêle sont excellentes puisque le seuil de détectabilité est de 5 à 8mm supérieur à celui du transit du grêle [59].

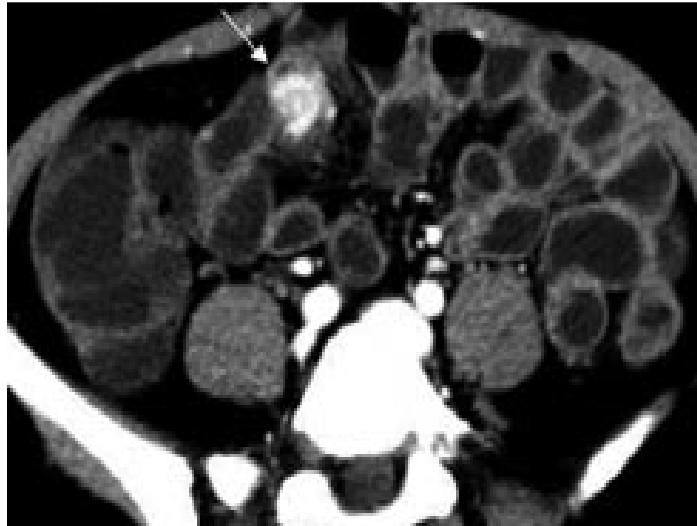

Fig.25: Entéroscanner en coupe axiale montrant un adénocarcinome iléal [53]

L'entéroscanner révèle la lésion sous forme d'une sténose tumorale hyperdense après injection.

2.6. Endoscopie : [2]

L'avantage de l'endoscopie sur la radiologie pour le diagnostic des tumeurs développées au niveau de la muqueuse est évident. Outre la certitude apportée par la visualisation directe de la tumeur, il est possible de faire des biopsies multiples, en utilisant toutes les techniques modernes de colorations, d'immunohistochimie et de biologie moléculaire.

Cependant, l'endoscopie classique ne permet d'explorer, au mieux, que les 30 à 40 premiers centimètres du jéjunum et les 20 à 30 derniers centimètres de l'iléon. Depuis quelques années, on dispose de nouveaux appareils, plus longs, qui permettent l'exploration d'une grande partie de l'intestin grêle. La première génération de ces appareils progressait dans l'intestin « au fil de l'eau », sous l'effet du péristaltisme. Ces appareils, très fins et fragiles, permettaient d'atteindre l'iléon par voie haute après plusieurs heures d'intubation (4 à 6 heures, en moyenne).

On dispose aujourd'hui d'entérosopes d'un autre type, de plus gros diamètre, ce qui permet de réaliser des biopsies. Leur progression se fait de manière traditionnelle, en poussant l'appareil. L'exploration peut être réalisée par voie haute et basse, habituellement dans le même temps, sa durée est d'environ 1 heure.

Toutefois, l'exploration de l'intestin grêle est rarement complète : en moyenne, la longueur de jéjunum examinée est de 150 cm et celle de l'iléon de 50 cm, ce qui représente 50 à 70 % de la longueur totale du grêle. Il est par ailleurs très difficile de connaître précisément la surface réellement explorée. Malgré ces limitations, l'entéroscopie constitue une avancée importante pour le diagnostic des tumeurs du grêle.

2.6.1. Entéroscopie en double ballon EDB:

L'EDB est une nouvelle technique d'exploration du grêle qui permet la réalisation de biopsies et de gestes thérapeutiques. C'est un examen de deuxième intention, dont les principales indications sont : les hémorragies digestives inexplicables, les suspicions de polypose et des tumeurs de grêle. [60]

a- Principes :

Développée initialement par H.YAMAMOTO [61], le principe consiste à raccourcir l'intestin grêle sur le surtube dont est muni l'entéroscope, ces deux éléments étant par ailleurs équipés, à leurs extrémités distales, de ballons en Latex.

Par une manœuvre de retrait de l'entéroscope et du surtube avec leurs ballons gonflés dans un segment intestinal, il devient possible de raccourcir l'intestin grêle sur le surtube. La technique s'avère alors un peu plus délicate, notamment lors du positionnement du surtube et de l'endoscope face à la valvule iléo-caecale. [62]

b- Matériels [62]:

Un matériel composé d'un endoscope fin de 8,5mm de diamètre et de 2,3 m de long associé à un surtube souple de 1,45 mètre dont le diamètre extérieur est de 12,2mm.

Une pompe péristaltique permet le gonflement et le dégonflement des deux ballons en Latex attachés respectivement à l'extrémité du surtube et de l'endoscope.

Actuellement, deux endoscopes sont disponibles : un modèle pédiatrique dont le canal à biopsies a un diamètre de 2,2mm, et un modèle pour les adultes dont le canal a un diamètre de 2,8 mm permettant le passage de tous les accessoires. (Figure 26)

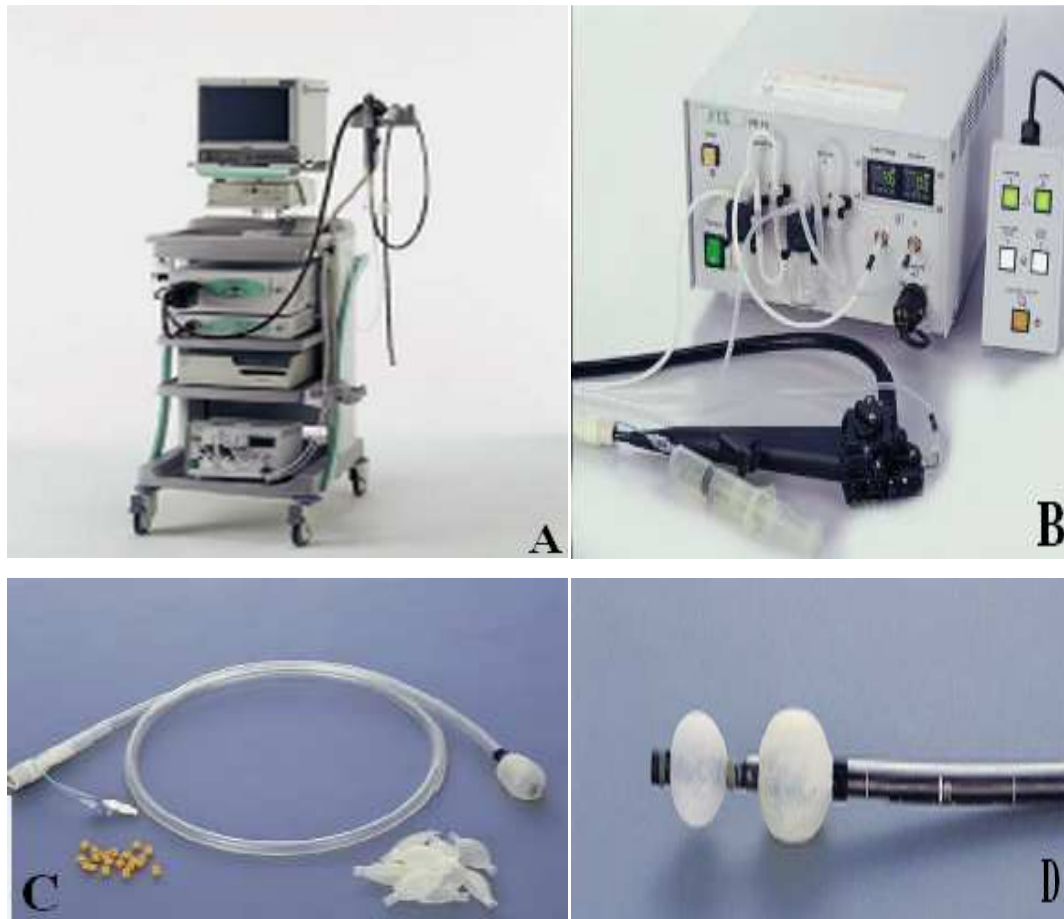

Fig.26: Entéroscope à double ballon [63]

A : le scope

C : Surtube

B : Une pompe péristaltique

D : L'extrémité distale en double ballon

c- Conditions de réalisation [62] :

L'examen est réalisé de préférence chez un patient sous anesthésie générale. L'utilisation de la scopie est nécessaire.

Quelque soit la voie d'abord, l'examen est relativement long : 1 heure à 1h30.

d- Indications en évaluation [62, 64]:

L'EDB (fig.27) peut être indiquée comme examen de deuxième intention au cours de :

- Saignements digestifs obscurs
- Lésions tumorales préalablement repérés par les examens morphologiques radiologiques.
- Syndrome de malabsorption inexpliqué.

e- *Complications* [63]:

Il n'a pas été observé de complications mortelles avec l'EDB, mais certaines complications ont été rapportées dans quelques séries [62,63] :

- Douleurs abdominales
- Lésions muqueuses et/ou saignement minime
- Perforation avec fièvre.
- Iléus prolongé

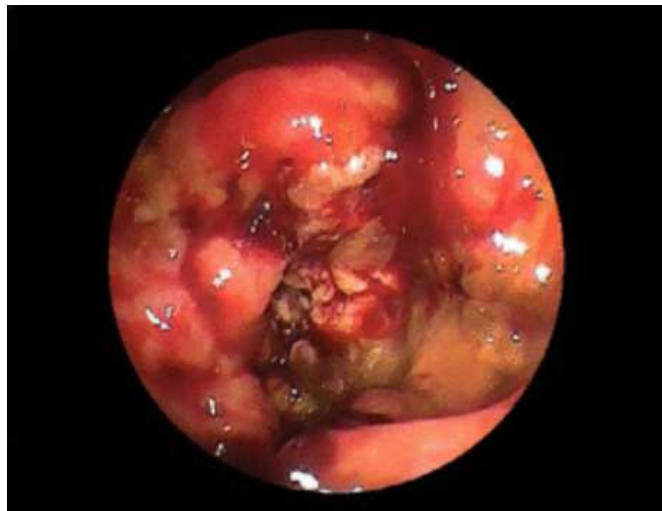

Fig.27: Entérocopie en double ballon de la première anse jéjunale [65]

L'EDB montrant un processus tumoral de la première anse jéjunale, ulcérobourgeonnant avec saignement, obturant toute la lumière digestive (en faveur d'un adénocarcinome)

2.6.2. Vidéocapsule endoscopique VCE:

La VCE, récemment mise sur le marché, permet en théorie un examen complet et non invasif du tractus digestif [66]. C'est une technique non invasive qui permet la visualisation de l'ensemble de la muqueuse de l'intestin grêle (figure 24). Il s'agit de la technique de choix pour l'exploration du grêle [67].

a- *Technique et matériels* [68]:

La VCE intestinale a été développée en 2000 par la firme Given Imaging [69]. Mesurant 11mm× 26mm, elle est équipée d'une batterie d'une autonomie de sept à huit heures et acquiert deux images par seconde. La seconde génération de VCE (PillCam SB2, Given Imaging)

a un champ de vision plus profond, une luminosité plus intense permettant une visualisation de la muqueuse intestinale de meilleure qualité. Les images sont transmises via des capteurs cutanés à un boîtier d'enregistrement que le patient porte à sa ceinture. L'enregistrement est ensuite téléchargé sur une station de travail pour être lu. La procédure d'ingestion est simple.

Un jeûne de 12h est nécessaire avant l'ingestion. Après l'ingestion, le patient peut boire deux heures plus tard et manger quatre heures plus tard. Durant l'enregistrement (sept à huit heures), le patient est libre de ses mouvements et peut regagner son domicile.

Aucun consensus ne permet, à ce jour, de recommander l'intérêt d'une préparation, ni même le choix d'un produit, sa posologie ou son rythme de prise.

b- Indications :

- Saignements gastro-intestinaux inexplicables, visibles [70] ou occultes [71].
- Gastroscolpie et coloscolpie normales

c- Risque de rétention de la VCE: [72].

Le consensus entre les experts réunis à l'ICCE en 2005 a défini la rétention de la VCE par l'absence d'élimination deux semaines après son ingestion et par le fait que la VCE resterait de manière permanente dans la lumière du tractus digestif, en l'absence d'une intervention extérieure médicale, endoscopique ou chirurgicale pour la retirer. Les malades ayant des antécédents de résection intestinale, des signes cliniques d'occlusion doivent être considérés comme ayant un risque plus important de rétention.

Parmi les examens radiologiques disponibles pour dépister les sténoses, le scanner avec entérocluse donne les meilleurs résultats. D'autre part, l'évaluation du système de la « Patency capsule » dans sa deuxième version, la capsule Agile, est en cours et son utilisation ne peut être recommandée pour l'instant (fig.28). Le fait que la VCE n'ait pas atteint le cæcum au cours des 8 heures de l'enregistrement n'est pas un argument pour suspecter une rétention de la VCE.

En l'absence d'expulsion naturelle de la VCE après deux semaines, il est recommandé de réaliser un abdomen sans préparation pour vérifier la présence de la VCE et sa localisation. Le risque de rétention de la VCE doit être pris en compte avant toute indication de l'examen.

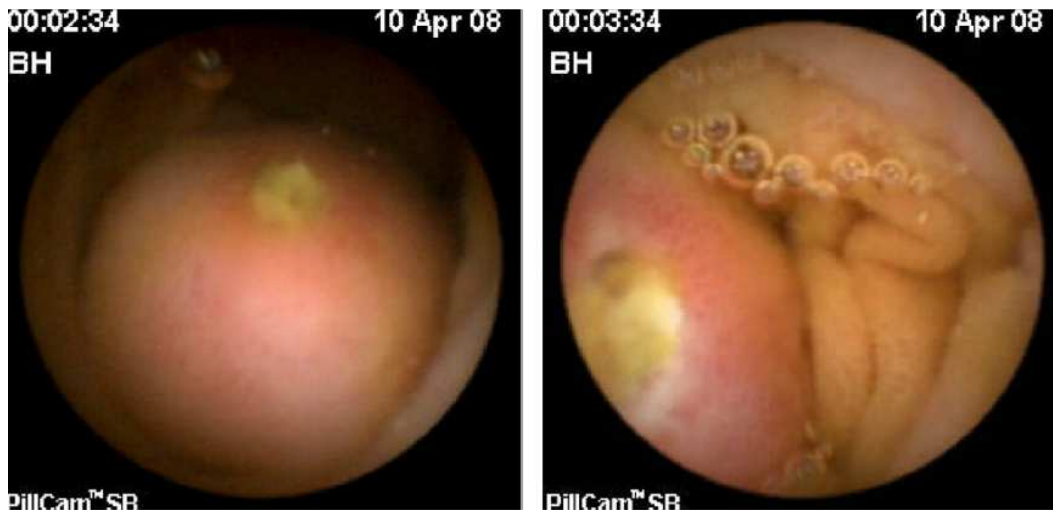

Fig.28: VCE montre une tumeur sous muqueuse ulcérée du jéjunum [71]

2.7. Imagerie par résonance magnétique IRM

L'IRM « simple » sans distension de l'intestin, n'a que peu d'intérêt pour l'étude des tumeurs de grêle [74]. En revanche, l'hydro-IRM connaît un essor important, notamment par son caractère non irradiant et son excellente résolution en contraste, bien supérieure à celle du scanner.

L'hydro-IRM est une technique d'imagerie qui utilise une séquence en écho de spin rapide fortement pondérée en T2, dérivée des séquences utilisées en cholango-IRM. Elle utilise des coupes coronales de 7mm d'épaisseur, avec un marquage des anses grêles par de l'eau bue par le patient sans adjonction de produit de contraste ni modificateur du comportement digestif. Cette technique non invasive a permis de montrer une sémiologie très caractéristique associant, une convergence radiaire de l'anse grêle atteinte et une dilatation segmentaire d'une anse, identique à celle observée au cours du transit du grêle [33].

2.8. Scintigraphie [73] :

La scintigraphie au métaïodobenzygluanidine MBG analogue structural de la norepinephrine peut se révéler positive dans le diagnostic des tumeurs carcinoïdes iléales et de leurs métastases. On lui substitue maintenant l'octréotide marqué à l'indium, cet analogue de la somatostatine se fixant électivement dans le tissu sécrétant et au niveau des métastases viscérales.

La recherche atraumatique d'un saignement intestinal au niveau du grêle peut se faire par la scintigraphie utilisant soit des éléments du sang marqués (hématies ou sérum albumine), soit des éléments marqués rémanents persistant pendant 15 ou 60mn après injection dans la circulation. Toutes ces techniques sont de mise en œuvre complexe, de réalisation assez longue et d'interprétation délicate. Leur sensibilité serait par contre assez bonne.

2.9. Artériographie [24] :

L'artériographie sélective a perdu beaucoup de ses indications avec le développement de techniques moins invasives. Elle reste indiquée en cas d'hémorragie digestive abondante, pour localiser le site du saignement avant l'intervention. L'angiographie mésentérique supérieure montrera dans les formes endoluminales hémorragiques des léiomyomes, le plus souvent un nodule hypervascularisé avec opacification capillaire persistante et retour veineux précoce.

Le tableau XVIII représente le pourcentage de contribution des examens radiologiques au bilan diagnostique et lésionnel des tumeurs de l'intestin grêle selon les différentes séries nationales et internationales étudiées.

Tableau XVIII: Contribution des examens radiologiques au bilan des TIM selon les séries d'étude.

	Notre série	NgoweNgowe[9]	Raharisolo[10]	Elyoussfi[11]
ASP %	40	80	8	50
TG %	32	30	-	81,81
Echographie%	80	60	12	73,68
TDM %	24	20	4	81,81
Endoscopie %	16	30	-	52

VI. BILAN PRETHERAPEUTIQUE : [74, 75]

1- Terrain:

Il faut rechercher les pathologies épidémiologiques associées :

- la maladie cœliaque : endoscopie avec biopsies duodénales, anticorps antiendomysium et anti-gliadine.
- la maladie de Crohn : examen proctologiques, iléo-coloscopie, transit du grêle.

Il faut aussi rechercher les syndromes familiaux: interrogatoire à la recherche d'antécédents familiaux de cancers et de polyposes familiales.

2- Bilan d'extension:

- Examen clinique complet : pour évaluer l'état nutritionnel, rechercher une adénopathie de Troisier ou des signes de carcinose.
- Echographie abdominale et radiographie thoracique
- Scanner thoraco-abdomino-pelvien : localisation et extension tumoral, extension ganglionnaire et métastatique.
- Entéroscopie : en cas de suspicion de lésion tumorale non visualisée par l'imagerie ou de nécessité d'une preuve histologique.
- Entéroscanner

3- Bilan d'opérabilité:

En préopératoire, le bilan est demandé en fonction de la consultation de pré-anesthésie et de la localisation de la tumeur : ECG, radiographie pulmonaire, NFS, ionogramme sanguin et bilan d'hémostase : TP, TCK

4- Bilan pré-chimiothérapie

Un bilan est demandé pour les patients bénéficié d'un traitement chimiothérapique adjuvant, selon le protocole suivi : bilan infectieux complet, ECG et consultation de cardiologie pour 5FU.

VII. TRAITEMENT :

1- But de traitement:

- Traitement curatif : Bénéfice en survie sans maladie.
- Eviter les récurrences
- Traitement palliatif : Bénéfice démontré en matière de :
 - Survie sans progression.
 - Qualité de vie.

2- MOYENS THERAPEUTIQUES :

2.1. Traitement médical [2] :

Il a pour but de corriger les perturbations de l'équilibre volémique, hydro électrolytique et acido-basique (causés parfois par l'occlusion intestinale). En l'absence de signes de gravité (syndrome septique ou signes péritonéaux), il est licite de tenter un traitement non opératoire, Elle se poursuit en per et postopératoire jusqu'à la reprise normale du transit intestinal.

2.2. Chirurgie :

2.2.1. Voies d'abord :

a) Laparotomie [28] : L'incision la plus souvent utilisée est médiane, elle permet tant la meilleure exploration de la cavité abdominale et une extension à la demande.

b) Cœlioscopie [6] :

La résection des TIG par laparoscopie suit les mêmes principes qu'une chirurgie à ciel ouvert, mais différentes techniques peuvent être exigées pour réaliser cette laparoscopie. L'exploration est la première étape, elle implique une recherche de métastases, suivi d'une évaluation de la tumeur primaire. La cœlioscopie est utilisée essentiellement dans l'exérèse des lésions polyploïdes de petites tailles limitées à la muqueuse ou la sous muqueuse (polypectomie ou mucosectomie).

2.2.2. Principes [28]:

a) Exploration de la cavité abdominale :

Elle permet la recherche de métastases à distance (métastases hépatiques, carcinose péritonéale, adénopathies...), la palpation de l'intestin dans sa totalité, l'évaluation de l'adhérence de la tumeur par rapport au plan pariétal, mais surtout au plan postérieur (axe urinaire, bloc duodéno pancréatique) [5].

b) Gestes chirurgicaux :

Exérèse de la tumeur avec une marge distale et proximale, une marge circonférentielle saine et une exérèse en bloc de mésentère attendant avec repérage du pédicule vasculaire (ganglions distaux), réalisant un curage ganglionnaire locorégional adapté.

La marge du tissu sain nécessaire est en fonction du site tumoral, de la taille de la tumeur et de son agressivité : 5cm en général mais peut être plus importante. Avec exérèse large du mésentère en regard (curage des ganglions épi et paramésentérique).

Dans certains cas, on réalise une hémicolectomie droite : Elle résèque 15 à 20 derniers centimètres du grêle, le caecum, le colon ascendant et l'angle colique droit. Le geste consiste en : ligatures vasculaires premières au bord droit du pédicule mésentérique supérieur, curage ganglionnaire s'arrêtant au bord inférieur du pancréas, libération du côlon transverse et section du grand épiploon avec mobilisation colopariétale.

Et en cas de doute sur l'existence de métastases hépatiques, une échographie peropératoire est recommandée.

Parfois, le praticien fait du prélèvement ou biopsies afin de rechercher le type histologique et établir la conduite thérapeutique.

c) Type de résections : [1,28]

- Pour le jéjunum et l'iléon : résection segmentaire complète avec marge de résections saines, curage ganglionnaire et anastomose jéjuno-jéjunale ou iléo-iléale.

- Pour la dernière anse iléale ou valvule iléo-caecale : résection iléo-caecale ou hémicolectomie droite avec résection de l'anse iléale atteinte et ligature de l'artère iléo-colique à son origine, permettant le curage ganglionnaire.

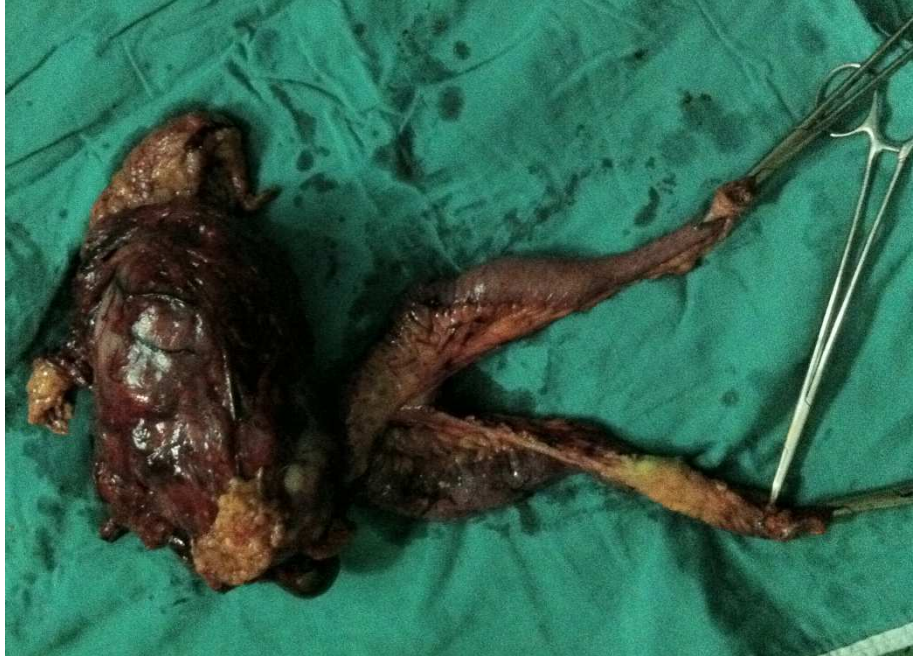

Fig.29: pièce opératoire d'une résection tumorale du grêle dans notre série

2.2.3. Chirurgie palliative

Pour les tumeurs inextirpables, une chirurgie palliative par dérivation interne ou stomies est souhaitable. La chirurgie de Cytoréduction (tissu cancéreux est laissé en place) facilite parfois l'action d'un traitement systémique et améliore le pronostic

2.2.4. Résection endoscopique

Le traitement endoscopique des cancers intra-muqueux et surtout sous-muqueux développés sur des polypes pédiculés a fait l'objet d'évaluations très précises. La résection endoscopique des cancers digestifs (par électrocoagulation et section au moyen d'une anse diathermique) a longtemps été limitée aux polypes dégénérés du côlon. La faisabilité de ce traitement pour les polypes pédiculés du côlon est quasiment de 100 % [76].

L'endoscopie et l'échendoscopie peropératoires sont d'un réel intérêt et facilitent le repérage de la tumeur surtout en cas de petite tumeur à développement endoluminal.

La résection est à visée curative et permet l'examen anatomopathologique de la tumeur [77]. L'histogramme suivant (fig.30) représente une comparaison de pourcentages d'opérabilité dans les séries d'étude.

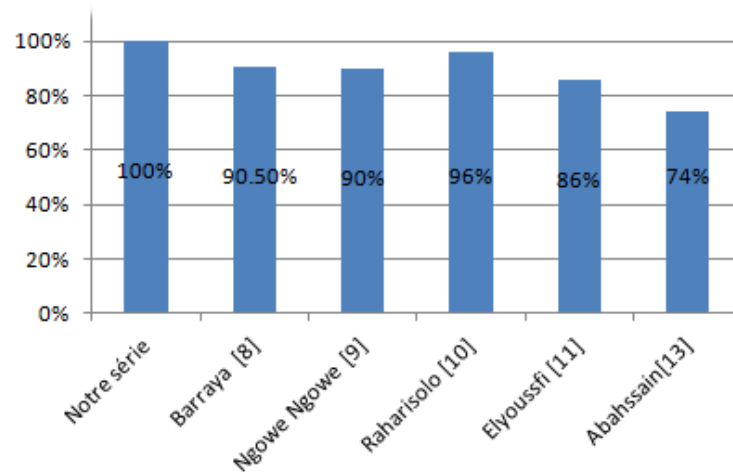


Fig.30: Pourcentage d'opérabilité dans les séries nationales et internationales

2.3. Chimiothérapie : [1, 22, 28, 78, 79, 80]

Les récurrences locorégionales et métastases métachrones ont incité à compléter une chirurgie d'exérèse considérée comme carcinologiquement correcte par des traitements adjuvants dans le but de réduire ses récurrences et de diminuer la mortalité par éradication des micrométastases.

2.3.1. Chimiothérapie conventionnelle :

L'adaptation des doses des drogues se fait en fonction de la toxicité de l'intercure ; et le jour de la reprise du cycle J1, il faut avoir 1500 PNN/mm³ et 100000 plaquettes/ mm³ pour reprendre le cycle. Plusieurs protocoles sont administrés en adjuvant et en maladie métastatique :

a) FOLFOX4 :

Selon les études, les patients traités selon l'association FOLFOX4 en première ligne avaient la meilleure survie [81]

Protocole d'administration :

- Durée d'une cure : 2 jours ;
- intervalle entre 2 cures : 2 semaines (J1=J15)

- **J1**
 - Oxaliplatine ELOXATINE® : 85 mg/m² en perfusion IV de 120 min (en Y avec acide folinique)
 - Acide folinique : 200 mg/m² ou Acide L- folinique : 100 mg/m² en perfusion IV de 120 min (en Y avec oxaliplatine)
 - 5-Fluoro-uracile « bolus » : 400 mg/m² en perfusion IV de 10 min
 - 5-Fluoro-uracile « infusionnel »: 600 mg/m² en infusion IV continue de 22h (infuseur ou pompe)
- **J2**
 - Acide folinique : 200 mg/m² ou Acide L- folinique : 100 mg/m² en perfusion IV de 120 min
 - 5-Fluoro-uracile « bolus » : 400 mg/m² en perfusion IV de 10 min
 - 5-Fluoro-uracile « infusionnel »: 600 mg/m² en infusion IV continue de 22h (infuseur ou pompe)
- En pratique, mise en place à J1 d'une infusion IV continue de 1200 mg/m² de 5-fluoro-uracile avec interruption de l'infusion de H24 à H26, pour administration de l'acide folinique et du deuxième « bolus » de 5-fluoro-uracile.

b) LV5FU2

Alternative à une chimiothérapie de type FOLFOX4, en particulier chez les patients n'acceptant la probabilité d'une toxicité majorée liée à l'administration de l'oxaliplatine.

Protocole d'administration :

- Durée d'une cure : 2 jours
- intervalle entre 2 cures : 2 semaines (J1=J15)
- **J1**
 - Acide folinique : 200 mg/m² ou Acide L- folinique : 100 mg/m² en perfusion IV de 120 min
 - 5-Fluoro-uracile « bolus » : 400 mg/m² en perfusion IV de 10 min
 - 5-Fluoro-uracile « infusionnel »: 600 mg/m² en infusion IV continue de 22h (infuseur ou pompe)

- J2
 - Acide folinique : 200 mg/m² ou Acide L- folinique : 100 mg/m² en perfusion IV de 120 min
 - 5-Fluoro-uracile « bolus » : 400 mg/m² en perfusion IV de 10 min
 - 5-Fluoro-uracile « infusionnel » : 600 mg/m² en infusion IV continue de 22h (infuseur ou pompe)
- En pratique, mise en place à J1 d'une infusion IV continue de 1200 mg/m² de 5-fluoro-uracile avec interruption de l'infusion de H24 à H26, pour administration de l'acide folinique et du deuxième « bolus » de 5-fluoro-uracile.

C) LV5FU2 simplifié

Traitement adjuvant des cancers de stade III (alternative à une chimiothérapie de type FOLFOX4, en particulier chez les patients n'acceptant la probabilité d'une toxicité majorée liée à l'administration de l'oxaliplatine) et éventuellement de stade II à haut risque (après évaluation de la balance bénéfice/risque).

Protocole d'administration :

- Durée d'une cure : 2 jour
- intervalle entre 2 cures : 2 semaines (J1=J15)
- J1
 - Acide folinique : 400 mg/m² ou Acide L- folinique : 200 mg/m² en perfusion IV de 120 min
 - 5-Fluoro-uracile « bolus » : 400 mg/m² en perfusion IV de 10
 - 5-Fluoro-uracile « infusionnel »: 1200 mg/m² en infusion IV continue de 22h
- J2
 - 5-Fluoro-uracile « infusionnel »: 1200 mg/m² en infusion IV continue de 24h (infuseur ou pompe ; poursuite de la perfusion débutée à J1)
- En pratique, mise en place à J1 d'une infusion intra-veineuse continue de 46 heures de 2400 mg/m² de 5-fluoro-uracile

d) FOLFIRI :

Traitement des cancers métastatiques

Protocole d'administration:

- Association Irinotécan + LV5FU2 simplifié
- Durée d'une cure : 2 jours
- Intervalle entre 2 cures : 2 semaines (J1=J15)
- **J1**
 - CPT-11 = irinotécan CAMPTO® : 180 mg/m² en perfusion IV de 90 min (en Y avec acide folinique)
 - Acide folinique : 400 mg/m² ou Acide L-folinique : 200 mg/m² en perfusion IV de 120 min (en Y avec irinotécan)
 - 5-Fluoro-uracile « bolus » : 400 mg/m² en perfusion IV de 10 min
 - 5-Fluoro-uracile « infusional » : 1200 mg/m² en infusion IV continue de 22h (infuseur ou pompe)
- **J2**
 - 5-Fluoro-uracile « infusional » : 1200 mg/m² en infusion IV continue de 24h (infuseur ou pompe)

En pratique, mise en place à J1 d'une infusion intra-veineuse continue de 46 heures.

e) FUFOL :

- . Acide folinique 200mg/m² / j acide l-folinique 100mg/m² / j en bolus de 10 min,
- . Puis 5-FU 375 mg/m² / j en 15 min dans 100ml de G5%
- . de J1 à J5 avec reprise à J29
- . 6 cures en adjuvant
- Augmentation du 5-FU à 400mg/m² si bonne tolérance du premier cycle.

F) CHOP: [82]

Traitement des lymphomes malin non hodgkinien LMNH du grêle.

- Cyclophosphamide : 750mg/m²
- Doxorubicine : 50mg/m²
- Vincristine : 1,4 mg/m²
- Prédnisone : 1 mg/kg/j

Cycle de 21 jours : le premier jour prise de traitement puis repos 20 jours et reprises

G) CVP: [82]

Traitement des LMNH.

- Cyclophosphamide 750mg/m² à J1
- Doxorubicine : 1,4 mg/m² à J1
- Prédnisolone 40mg/m² de J1 à J5

2.3.2. Nouvelles drogues :

A) Imatinib (Glivec*) [83]

L'Imatinib est une petite molécule chimique inhibitrice de protéine tyrosine kinase qui inhibe puissamment l'activité de la tyrosine kinase (TK) BCR-ABL, ainsi que plusieurs récepteurs TK : Kit, le récepteur du SCF (Stem Cell Factor) codé par le proto-oncogène c-Kit, les récepteurs alpha et bêta du PDGF (Platelet-Derived Growth Factor : PDGFR-alpha et PDGFR-bêta).

L'imatinib peut également inhiber les processus cellulaires médiés par l'activation des kinases de ces récepteurs.

Le pronostic des malades avec maladie inextirpable ou métastatique, autrefois très sombre en raison de la résistance de ces tumeurs à la chimiothérapie et à la radiothérapie, a été considérablement amélioré avec l'arrivée de l'Imatinib, commercialisé sous le nom de Glivec®. Cette thérapie ciblée permet de contrôler dans plus de trois-quarts des cas la maladie avec une durée médiane de réponse de 2 ans.

La dose recommandée est de : 1 comprimé à 400mg en une seule prise au milieu de repas. Il faut poursuivre le traitement jusqu'à la progression, l'intolérance ou refus du patient [84].

B) Sunitinib (Sutent*) [85].

Le Sunitinib est un médicament destiné au traitement des tumeurs stromales digestives, en cas d'échec à l'Imatinib dû à une résistance ou à une intolérance. C'est un inhibiteur oral de tyrosine-kinase agissant sur plusieurs récepteurs tyrosine kinase transmembranaires (KIT, VEGF, PDGF). Son efficacité a été démontrée par une étude réalisée chez 312 patients avec un GIST métastatique ou non réséquable ayant une résistance ou une intolérance à l'Imatinib. La posologie recommandée est de : 50mg/j pendant 4 semaines sur 6

C) Interféron alpha [86].

Administré en entretien après chimiothérapie pour retarder la rechute. L'adjonction s'accompagne d'une augmentation significative du taux de réponse, du délai de progression et surtout de la survie à 4 ans. La Posologie recommandée est :

- IntronA® 3 à 5 millions d'unités en sous cutanée trois fois par semaine
- Ou PegIntron® 50-100 µg en sous cutanée une fois par semaine

D) anticorps anti-CD20 (Rituximab) :

Ce sont des anticorps monoclonaux chimériques murins/ humains obtenus par génie génétique. Leur association à la chimiothérapie CVP ou CHOP s'est avérée plus efficace et le risque de survenue d'un évènement conduisant à l'échec du traitement qui a été réduit de 67%.

La posologie recommandée est de 375mg/m² de surface corporelle, pendant 8 cures (1cure tous les 21 jours), administré le premier jour de chaque cure de chimiothérapie et ceci après l'administration intraveineuse des corticoïdes du protocole [86].

- Risque : incidence plus élevé de neutropénie

E) Analogues de la somatostatine [86]:

Utilisés pour contrôler le syndrome carcinoïdien : Octréotide ou Lanréotide.

- Lanréotide 20-30mg : une injection sous cutanée de 250 à 500µm pendant 1 à 2 heures avant l'intervention chirurgicale.
- Si chirurgie en urgence : 500-1000 µm en bolus IV, ou 500 µm en sous cutanée 1 à 2heures avant le geste.
- Si crise carcinoïde peropératoires avec hypotension : 500-1000 µm en bolus IV. Répétée toutes les 5 min jusqu'à résolution de la crise, ou suivie de perfusion continue à la dose de 50-200 µm/h.

2.3.3. Effets secondaires :

Les effets secondaires de ces drogues peuvent être aigus ou tardifs [28] :

- Toxicité aigues :
 - Toxicité hématologique : neutropénie +/- thrombopénie, anémie retardée.

- Toxicité cutanée et muqueuse : mucite oropharyngée, diarrhée, nausées, vomissements, nécrose cutanée.
 - Réactions d'hypersensibilité
 - Alopecie
 - Toxicité cardiaque : arytmies, ischémie myocardiaque
 - Toxicité neurologique
- Toxicité tardive : leucémie aigue secondaire, stérilité.

Le tableau suivant représente le pourcentage de contribution de la chimiothérapie dans les séries d'étude nationales et internationales.

Tableau XIX. Contribution de la chimiothérapie dans les séries d'étude

Auteurs	Pourcentage %
Barraya [8]	20,4
Ngowe Ngowe [9]	0
Raharisolo [10]	8
Abahssain [13]	74
Notre série	88

2.4. Radiothérapie : [29, 32]

2.4.1. Radiothérapie externe :

Il n'y a pas de place dans le traitement des tumeurs de grêle à la radiothérapie exclusive curative ou en préopératoire. Par ailleurs, la radiothérapie adjuvante vise à réduire le risque de rechute locale, régionale, ou ganglionnaire après qu'une rémission complète ait été obtenue par d'autres moyens thérapeutiques.

La radiothérapie palliative indiquée pour avoir un effet antalgique et pour le traitement symptomatique des tumeurs dépassées, est réalisée sur la tumeur primitive ou une métastase dans le but d'apporter une amélioration symptomatique mais sans espoir de rémission à long terme. Elle est délivrée le plus souvent par des doses hypofractionnées (30 Gy en 10 fractions ou 1 à 2 séries de 20 Gy en 5 fractions).

2.4.2. Radiothérapie nucléaire :

La radiothérapie nucléaire prend un réel essor. Si le scanner sous octréotide ou MIBG est positif, la substance utilisée pour l'imagerie peut être substituée par une substance thérapeutique équivalente (MIBG-I 131 pour MIBG-I 123 ou Octréotide-90 Y pour Octréotide-In 111) qui détruit le tissu neuroendocrinien [32]. Le traitement est bien toléré, des résultats ont été obtenus dans l'amélioration des symptômes chez 80% des patients avec métastases, mais un bénéfice peut être attendu également chez les patients avec une tumeur inopérable.

2.4.3. Effets secondaires :

Peuvent être précoces ou tardifs :

- Les effets précoces :
 - Epidermite sèche ou suintante.
 - Mucites bucco-pharyngées et digestives
 - Diarrhées
 - Anomalies hématologiques : leucopénie, thrombopénie, anémie
- effets tardifs :
 - Fibrose active du tissu conjonctif de soutien
 - Grêle radique
 - Myélite radique spinale
 - Ischémies
 - Les accumulations des lésions génétiques qui peuvent conduire à une cancérisation

2.5. Autres moyens thérapeutiques :

2.5.1. Autogreffe des cellules souches hématopoïétique avec purge par anticorps monoclonaux anti-cellules lymphoïdes B : [87]

C'est une technique récente proposée pour les lymphomes, permet de diminuer d'un facteur 100 à 1000 le nombre de cellules tumorales d'un greffon médullaire. Aucune étude

randomisée n'a établi la supériorité de ces intensifications thérapeutiques par rapport à la chimiothérapie conventionnelle.

Indications : procédure réservée aux patients en rechute estimée sensible à une chimiothérapie de rattrapage et chez les patients âgés de moins de 55 à 60 ans.

2.5.2. Autres

Il y a des autres méthodes thérapeutiques qui sont rarement utilisés dans notre contexte comme le traitement par radiofréquence et par photocoagulation Plasma Argon [62]

3- Indications :

3.1. Adénocarcinome [28] :

Selon la classification TNM :

- Stade I (T1, T2, N0, M0) : Chirurgie seule
- Stade II (T3, T4 N0M0) : Chirurgie seule+ chimiothérapie adjuvante pour les T4
- Stade III (Tous T, N1M0) :

–Chirurgie suivie d'une chimiothérapie adjuvante 6 mois par FOLFOX4 simplifié

–Chez les patients n'acceptant pas la probabilité d'une toxicité majorée liée à l'oxaliplatine, ou non candidats à cette chimiothérapie.

Chimiothérapie par : Association par LV5FU2 standard ou simplifié, ou 5FU oral.

- Stade IV : tous T, tous N et M+ : Résection de la tumeur primitive (si patient opérable) et chimiothérapie palliative

3.2. Tumeurs carcinoïdes [32] :

Comme les adénocarcinomes, la démarche thérapeutique est selon la classification TNM des carcinomes.

Si métastases hépatiques de nombre limité : résection en plusieurs temps

Si métastases hépatiques nombreuses : chimiothérapie

Il est préférable de faire un contrôle du syndrome carcinoïdien par les analogues de la somatostatine +/- ligature ou embolisation artérielle hépatique.

Radiothérapie nucléaire si les indications sont respectées.

Ablation par radiofréquences

3.3. Lymphomes [82] :

- **Lymphomes localisée à grandes cellules** : Radiothérapie + chimiothérapie en cas de réponse incomplète.
- **Lymphomes B à grandes cellules et lymphomes à petites cellules d'évolution péjorative** : Rituximab +CHOP [35].
- **Lymphomes folliculaires non disséminés** : association radio-chimiothérapie à forte dose (Cyclophosphamide + irradiation corporelle totale) suivie d'autogreffe de cellules souches hématopoïétique.
- **Lymphomes folliculaires disséminés** : purge en vivo puis greffe de cellules souches hématopoïétiques.
- **Lymphomes folliculaires à forte masse tumorale** : CHVP + Interferon Alpha
- **Formes chimio résistantes de lymphomes indolents** : interferon Alpha en entretien après chimiothérapie.
- **Lymphomes du manteau +Lymphomes T** : traitement aplasiant +greffe de moelle ou greffe de cellules souches

3.4. Tumeurs stromales gastro-intestinales GIST [77,85] :

Les recommandations selon le FFCD et le NCCN version 2011 [88]

- GIST résecables non métastatiques, R0:
 - Chirurgie seule.
- GIST résecables non métastatiques, R1
 - Reprise chirurgicale.
 - Imatinib.
- GIST résécabilité douteuse ou chirurgie mutilante:
 - Imatinib néo adjuvant 400 mg/j
 - Résection chirurgicale secondaire dans un centre spécialisé à discuter au maximum de la réponse objective après 6 à12 mois d'imatinib.

- GIST non résecables, non métastatiques
 - Imatinib 400 mg/j puis chirurgie au max de la réponse 6 à 12 mois.
- GIST métastatique:
 - Chirurgie si risque de complications.
 - Imatinib 400 mg/j.
- Progression sous imatinib:
 - Imatinib 800 mg.
 - Sutent

Toutes les décisions thérapeutiques concernant les GIST doivent faire l'objet d'une concertation multidisciplinaire

3.5. Léiomyosarcomes :

Attitude chirurgicale agressive même en cas de métastases et réopération en cas de récurrence. La chimiothérapie est peu efficace. Ces tumeurs sont radio résistantes.

3.6. Tumeurs bénignes [62,67]:

- Léiomyome : le traitement radical est la chirurgie d'exérèse passant par les tissus sains.
- Adénomes : ablation ou destruction endoscopique, si la tumeur est volumineuse : résection chirurgicale.
- Lipomes : leur résection chirurgicale n'est pas justifiée qu'en cas de complications.
- Schwannomes : résection chirurgicale.
- Angiomes : traitement par photocoagulation Plasma Argon.

VIII. EVOLUTION :

1. Surveillance postopératoire: [28,88]:

Elle a pour but d'augmenter la survie, par la découverte à un stade précoce des récurrences de la maladie cancéreuse, permettant une nouvelle résection à visée curative. Elle est basée sur:

1.1. Examen clinique :

Chaque visite doit comporter une recherche systématique de symptômes évocateurs de récurrence, et un examen physique complet. Cependant, près de la moitié des récurrences sont diagnostiquées dans l'intervalle des examens programmés, nécessitant une information du malade sur les symptômes d'alerte devant le conduire à consulter.

Il est recommandé de faire un examen clinique complet tous les 3 mois pendant 2 ans, puis tous les 6 mois pendant 3 ans, puis tous les ans.

1.2. Dosage de l'antigène carcinoembryonnaire ACE:

L'élévation de son taux à plus de 5 ng/mL a une sensibilité de 60 à 90 %, et une spécificité de 85 à 95 % pour le diagnostic de récurrence. Il en est le premier indicateur dans 60 à 75 % des cas, précédant de 3 à 8 mois les signes cliniques ou radiologiques. L'avantage, en termes de survie des malades soumis à une surveillance régulière de l'ACE, n'est pas démontré, et le taux de résections curatives chez ces malades reste modeste [89].

1.3. Radiographie pulmonaire et échographie pulmonaire

La sensibilité de la radiographie pulmonaire pour le diagnostic des métastases pulmonaires est faible, de l'ordre de 50 %, et son intérêt dans le dépistage systématique des métastases asymptomatiques n'est pas démontré.

Le faible coût de l'échographie abdominale et son innocuité en font un examen adapté à une stratégie de dépistage [88].

1.4. Autres :

Le recours aux examens plus invasifs ou plus coûteux (TDM abdominale, IRM, PET-scan ou scintigraphie) n'est justifié qu'en cas de difficulté technique rencontrée avec les examens standards, de doute ou d'exploration négative devant un signe d'alerte inexplicé, comme une augmentation de l'ACE [88].

1.5. Rythme de surveillance [88]:

- Examen clinique complet tous les 3 mois pendant 2 ans, puis tous les 6 mois pendant 3 ans, puis tous les ans.

- Echographie abdominale ou scanner abdomino-pelvien tous les 3 à 6 mois pendant 2 ans puis tous les 6 mois pendant 3 ans.

Radiographie pulmonaire ou scanner thoracique annuel pendant 5 ans.

2. Morbidité :

2.1. En postopératoire :

La morbidité globale de la chirurgie intestinale rapportée par les séries de la littérature [8,9,23,27,94] reste dominée par l'infection postopératoire, le sepsis de la paroi et l'occlusion sur bride.

2.2. A distance :

- Les séquelles pariétales: Les éventrations restent relativement fréquentes.
- Les récurrences locales ou locorégionale
- Métastases à distance : hépatiques, ganglionnaires, broncho-pulmonaires, osseuses...

3. Mortalité :

Les complications générales, infectieuses et thromboemboliques sont les causes principales de la mortalité postopératoire. En revanche, comme cause de mortalité postopératoire, les complications locales, fistules anastomotiques, occlusions intestinales et abcès de la paroi ont une fréquence décroissante. La chirurgie d'urgence pour tumeur intestinal occlusif détient sensiblement une mortalité plus élevée que la chirurgie élective.

Le taux de mortalité rapporté par certaines séries est résumé dans le tableau XX.

Tableau XX. Mortalité postopératoire selon certaines séries

Auteur	Année	Nombre des patients	Mortalité %
Barraya [8]	1999	210	17.1
Ngowe Ngowe [9]	2001	10	10
Abahssain [13]	2011	27	55.55
Notre série	2013	25	4

4. Facteurs pronostiques : [90,91,92,93]

Ils sont intéressants essentiellement en cas de tumeurs stromales et des lymphomes:

4.1. GIST :

Cinq critères pronostiques :

- Taille de la tumeur supérieure à 5cm
- Index mitotique supérieur à 5 mitoses/50
- Index de prolifération
- Présence de nécrose
- Invasion de la muqueuse ou des structures adjacentes.

Ces critères (Tableau XXI) ont permis la distinction entre tumeurs à faible potentiel évolutifs (survie à 5ans : 92%) et haut potentiel évolutifs (confirmés par l'existence au moins de 4 critères).

Tableau XXI. Critères de malignité des GIST

<u>Macroscopie</u>	<ul style="list-style-type: none"> ▪ Invasion des organes avoisinants ▪ Présence de métastase ganglionnaire ou à distance ▪ Taille >5cm ▪ Localisation (intestinal> gastrique)
<u>Histologie</u>	<ul style="list-style-type: none"> ▪ Invasion de la muqueuse ▪ Nécrose tumorale ▪ Index mitotic > 5/50
<u>Immunohistochimie</u>	MiB1 index de prolifération > 10%
<u>Biologie moléculaire</u>	Mutation c-kit (CD117)

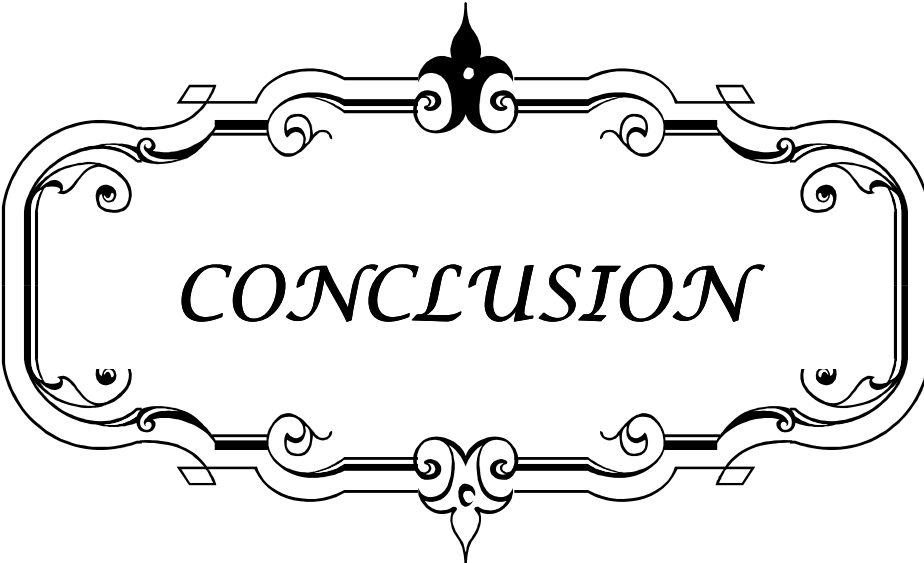
4.2. Lymphomes : [30]

Les facteurs pronostiques sont bien connus essentiellement pour les lymphomes de MALT :

- L'âge,

- le stade d'extension,
- l'obtention d'une rémission complète,
- et la possibilité d'une résection de la tumeur, même partielle.

Globalement, la survie des malades porteurs d'une tumeur de l'intestin grêle n'est plus bonne. Les taux de survie à 5ans sont plus bas que pour les cancers colorectaux, mais plus élevé que dans les autres localisations des cancers digestifs [8]



CONCLUSION

Les tumeurs de l'intestin grêle sont rares mais intéressantes par leur grande diversité histologique. Le diagnostic est difficile et en général posé tardivement, en présence de volumineuses tumeurs ou à l'occasion de complications (occlusion, péritonite, hémorragies...)

Le transit du grêle était jusqu'à ces dernières années le moyen le plus utile pour le diagnostic de ces tumeurs, associé aux données de l'échographie et du scanner abdominal, malgré une sensibilité insuffisante et la difficulté de son interprétation. Les moyens d'exploration actuellement disponibles, notamment l'entéroscopie (EDB et VCE) et l'entéroscanner permettent une exploration complète de l'intestin grêle et donc une détection à un stade plus précoce. Les marqueurs tumoraux apportent un bénéfice en matière de diagnostic étiologique.

Leur traitement reste chirurgical par l'exérèse de la lésion, élargie au mésentère en regard. L'exérèse de ces tumeurs par laparoscopie serait une voie d'abord intéressante qui impose de plus en plus ses indications dans notre milieu.

La chimiothérapie et la radiothérapie sont utiles dans certains types. L'utilisation de la biologie moléculaire a constitué une révolution dans le traitement oncologique des tumeurs intestinales à potentiel malin.

Le pronostic globalement réservé, impose un diagnostic précoce et précis, avec un long suivi post-thérapeutique et une surveillance étroite pour améliorer la prise en charge de ces patients et par là, leur survie.



ANNEXES

CHU Med VI
Hôpital Ibn Toufail
Service de chirurgie viscérale

Les Tumeurs de l'intestin grêle (2004-2011)

Fiche d'exploitation

- Nom : - Prénom :
- NE :/..... - Adresse :

EPIDEMIOLOGIE :

- Age : ans
- Sexe : M F

MOTIF DE CONSULTATION :

ANTECEDENTS :

- PAF : Oui Non
- HNPCC : Oui Non
- Maladie de Crohn : Oui Non
- Rectocolite hémorragique Oui Non
- Maladie cœliaque : Oui Non
- Autres cancers :

- Autres antécédents :

CLINIQUE :

- Délai d'apparition :
▪ Signes fonctionnels :
▪ Douleur abdominale Oui Non
▪ Syndrome occlusif Oui Non
▪ Hémorragie digestive Oui Non
▪ Syndrome de Koenig Oui Non
▪ Troubles de transit Oui Non
Si oui : diarrhées Constipation Alternance diarrhées
constipation

- Syndrome carcinoïde :
 - Flush Oui Non
 - Diarrhées Oui Non
 - Atteinte cardiaque Oui Non

▪ Autres signes associés :

▪ Signes généraux :

- Amaigrissement : Oui Non
- Asthénie : Oui Non
- Anorexie : Oui Non
- Fièvre : Oui Non
- Pâleur : Oui Non

▪ Signes physiques :

- Masse abdominale : Oui Non
- Ballonnement abdominal : Oui Non
- Sensibilité abdominale : Oui Non
- Autres :

.....
.....
.....

- Adénopathie : Oui Non
Si oui, le Siège :

BIOLOGIE :

- Hémogramme : * Hb : * GB :
*PLQ :

- Hémostase : * TP : * TCK :
- Protidémie :
- Albuminémie :

MARQUEURS TUMORAUX :

- ACE : - Sérotonine sanguin :
- CA 19/9 - 5HIAA :

MORPHOLOGIE :

- ASP :
-
-

- FOGD :
.....
.....
- Coloscopie :
.....
.....
- Echographie abdominale :
.....
.....
- LB :
- TOGD :
.....
.....
- Transit du grêle :
.....
.....
- Entéroscopie :
.....
.....
- TDM :
.....
.....
- Artériographie :
.....
.....
- Radio thorax :
.....
.....
- Autres :
.....
.....

TRAITEMENT :

- Chirurgie :
 - Laparotomie exploratrice : Oui Non
 - Résection segmentaire : Oui Non
 - Hémi-colectomie droite : Oui Non

- Gestes associés :

.....
.....
.....
.....

▪ Ana-path du pièce opératoire :

.....
.....
.....

▪ Ana-path de la biopsie :

.....
.....
.....

▪ Traitement adjuvant : Oui Non

.....
.....

STADIFICATION TNM :.....

EVOLUTION :

▪ Suites immédiates :

- Mortalité : Oui Non

- Morbidité :

- Infection : Oui Non
- Occlusion : Oui Non
- Fistule : Oui Non
- Eventration : Oui Non
- Autres :

.....
.....
.....

▪ Suites lointaines :

- Métastases hépatiques : Oui Non

- Métastases pulmonaires : Oui Non

- Métastases osseuses : Oui Non

- Métastases ganglionnaires : Oui Non

- Autres :

.....
.....
.....



Résumés

Résumé

Les tumeurs de l'intestin grêle sont des tumeurs rares. Elles représentent 1 à 5% de toutes les tumeurs du tractus gastro-intestinal. Elles sont caractérisées par une hétérogénéité anatomopathologique et une symptomatologie non spécifique entraînant un retard diagnostic.

Nous rapportons une étude rétrospective concernant 25 cas pris en charge dans le service de chirurgie viscérale du CHU Mohammed VI de Marrakech pour tumeurs bénignes et malignes de l'intestin grêle, durant une période de 8 ans allant du 1er janvier 2004 au 31 décembre 2011.

Le but de ce travail était d'analyser les caractéristiques épidémiologiques, cliniques, évolutives, thérapeutiques et pronostiques des tumeurs de l'intestin grêle.

L'âge moyen des malades a été de 47,68 ans, avec une prédominance féminine (60%). La douleur abdominale était le symptôme le plus fréquent (72%). Une masse abdominale était palpée chez 44% de nos patients. L'adénocarcinome et les tumeurs stromales intestinales constituent les formes histologiques les plus fréquentes. L'atteinte métastatique était notée chez 13 patients (52%). Le traitement efficace reste l'exérèse chirurgicale. Tous les patients ont été opérés, et 28% des cas ont présenté des complications postopératoires. La chimiothérapie était indiquée chez 22 patients (88%). La récurrence était notée dans 12% des cas. Un seul cas de mortalité était reporté.

Abstract

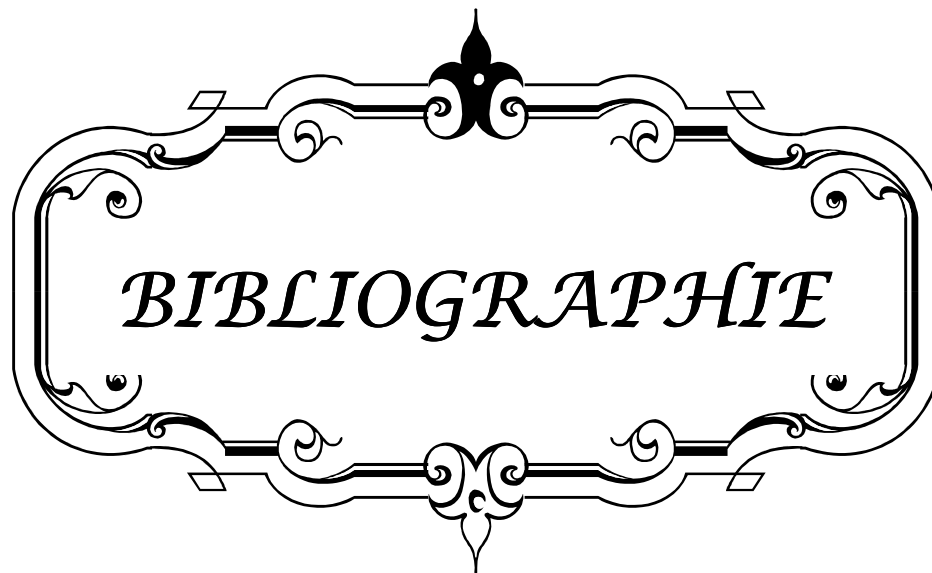
Tumors of the small bowel are rare tumors. They represent 1 to 5% of all tumors of gastrointestinal tract. They are characterized by a pathological heterogeneity and non specific symptoms resulting in a delay in diagnosis.

We report a retrospective study of 25 cases treated in the visceral surgery department of the CHU Mohammed VI Marrakech for benign and malignant tumors of the small bowel during a period of 8 years from 1 January 2004 to December 31, 2011. The aim of this study was to analyze the epidemiological, clinical, evolutive, therapeutic and prognostic features of small bowel's tumors.

There the average age of patients was 47, 68 years, with a female predominance (60%). Abdominal pain was the most common symptoms (72%). An abdominal mass was palpated in 44% of our patients. Adenocarcinomas and intestinal stromal tumors represent the frequent histological types. The metastatic disease was noted in 13 patients (52%). Surgical resection is the most common method of therapy for all kinds tumors. All patients were operated and 28% of cases had postoperative complications. Chemotherapy was indicated in 22 cases (88%). Recurrence was noted in 11.2% of cases. A single case of mortality was delayed

ملخص

تعتبر سرطانات المعي الدقيق من السرطانات النادرة، وتمثل نسبة 1 إلى 5% من مجموع سرطانات الجهاز الهضمي. فهي تتميز بتشريح مرضي غير متجانس وأعراض غير نوعية مما يؤدي إلى تأخر في التشخيص. نقدم لكم دراسة رجعية لـ 25 حالة تمت معالجتها في مصلحة جراحة الجهاز الهضمي بالمستشفى الجامعي محمد السادس بمراكش من أجل السرطانات الحميدة أو الخبيثة للمعي الدقيق، خلال فترة ثماني سنوات من 1 يناير 2004 لـ 31 دجنبر 2011. الهدف من هذه الدراسة هو تحليل الخصائص الوبائية والسريية والتطورية والعلاجية والنديرية لسرطانات المعي الدقيق. كان متوسط العمر للمرضى هو 47,68 سنة، مع غالبية للإناث (60%). ألم البطن كان العارض السريي الأكثر شيوعا (72%). تم تحسس كتلة البطن لدى 44% من مرضانا. السرطان الغدي والأورام اللحمية المعوية كانا النوع النسيجي الأكثر شيوعا. لوحظ ظهور الانبيثات عند 13 مريض (52%). العلاج الفعال يبقى هو الجراحة. جميع المرضى خضعوا لعمليات الجراحية، و28% من الحالات أظهرت مضاعفات بعد الجراحة. أعطي العلاج الكيميائي لـ 22 مريضا (88%). لوحظ تكرار المرض مجددا لدى 12% من الحالات. أبلغ عن حالة وفاة واحدة.



BIBLIOGRAPHIE

1. **T. Aparicio, A. Zaanan, N. Carrère, P. Afchain.**
Adénocarcinome de l'intestin grêle.
gastro-entérologie 2010;9-067-C-10,
2. **JOËLLE BONNET, MARC LEMANN**
Tumeurs de l'intestin grêle
Gastroentérologie 1997;9-067-C-10
3. **KAMINA**
Anatomie clinique, T3 Thorax abdomen pelvis
4. **J. CRUVEILHIER.**
Anatomie descriptive, page 438
5. **A.ZAANAN, P.AFCHAIN, N.CARRERE, T.APARICIO**
Adénocarcinome de l'intestin grêle, Small bowel adenocarcinoma
Gastroenterol Clin Biol 2010;34(6-7):371-379
6. **M. PENNAZIO**
L'adénocarcinome de l'intestin grêle.
Acta endoscopica 2005;35-2
7. **K.RABBANI, Y.NARJIS, H.FOUAD, Z.SAMLANI, M .ELOMRANI, R .BENELKHAÏAT, A.LOUZI, A.TAHRI, K.KRATI, B.FINECH**
Les cancers de l'intestin grêle : aspects épidémiologiques, diagnostiques et thérapeutiques
(À propos de 52 cas).
J. afr. Cancer 2012; 4 :84.88
8. **R. BARRAYA, A.M. BENHANICHE, E. RASSIAT, J.M. PHELIP, J.L. JOUVE, J. FAIVRE**
Incidence et modalité de la prise en charge des cancers de l'intestin grêle en Bourgogne
Gastroenterol Clin Biol 1999,23:215-220
9. **NGWE NGOWE M, ESSOMBA A, ANGWAFO F, BIN SOSSO.A.M**
Les tumeurs de l'intestin grêle à l'hôpital général de YAOUNDE
Médecine d'Afrique noire 2001;48(12)
10. **Vololonantenaina CR, Dina TJN, Ravalisoa A**
Un cancer peu fréquent : celui de l'intestin grêle. A propos de 25 cas diagnostiqués à l'Institut Pasteur de Madagascar de 1992 à 2001
Arch Inst Pasteur de Madagascar 2003;69(1&2):82-86
11. **L. ELYOUSSOUFI, A. HRORA**
Tumeurs de l'intestin grêle : expérience de la clinique chirurgicale C
Thèse 274/07 université Mohammed V-Souissi, faculté de médecine et pharmacie Rabat

- 12. N. Zango, A.Samou, T.Oudraogou, A.Koano, G.Bonkougrou, Raf Karbore, M.Zida, D.Sano, O.M.Gounbri/ Lompo, S.S.Traore**
Cancers primitives de l'intestin grêle: aspects épidémiologiques et diagnostiques aux CHUYO: à propos de dix cas et revue de littérature
Journal africain du cancer 2011;3,2:124-127
- 13. HALIMA ABAHSSAIN, MAHA MOKRIM, ISSAM LAYLA, HIND M'RABTI ET HASSAN ERRIHANI**
Les tumeurs malignes primitives de l'intestin grêle : aspects cliniques et thérapeutiques de 27 patients
The Pan African Medical Journal 2011;8:18.1937-8688
- 14. Kaerlev L, Teglbjaerg PS, Sabroe S, Kolstad HA, Ahrens W, Eriksson M, Guénel P, Hardell L, Launoy G, Merler E, Merletti F, Stang A, Olsen J.**
Is there an association between alcohol intake or smoking and small bowel adenocarcinoma? Results from a European multi-center case-control study.
Cancer Causes Control 2000;11(9):791-7.
- 15. Chow WH, Linet MS, McLaughlin JK, Hsing AW, Chien HT, Blot WJ.**
Risk factors for small intestine cancer.
Epidemiology and Biostatistics Program, US National Cancer Institute, Bethesda
Cancer Causes Control 1993;4(2):163-9.
- 16. WATSON P, LYNCH HT.**
Extracolonic cancer in hereditary nonpolyposis colorectal cancer.
Cancer 1993;71:677-85
- 17. Vasen HF, Wijnen JT, Menko FH, Kleibeuker JH, Taal BG, Griffioen G, Nagengast FM, Meijers-Heijboer EH, Bertario L, Varesco L, Bisgaard ML, Mohr J, Fodde R, Khan PM.**
Cancer risk in families with hereditary nonpolyposis colorectal cancer diagnosed by mutation analysis.
Gastroenterology 1996;110(4):1020-7.
- 18. Perzin KH, Bridge MF.**
Adenomas of the small intestine: a clinicopathologic review of 51 cases and a study of their relationship to carcinoma.
Cancer 1981;48(3):799-819.
- 19. Munkholm P, Langholz E, Davidsen M, Binder V.**
Intestinal cancer risk and mortality in patients with Crohn's disease.
Gastroenterology 1993;105(6):1716-23.
- 20. M.D. Piercecchi-Marti, A. Desjeux, A. Liprandi, J. Fariße, B. Sastre, M.J. Payan**
Crohn's disease and small intestine adenocarcinoma
Rev Méd Interne 2001 ; 22 : 749-52

- 21. Askling J, Linet M, Gridley G, Halstensen TS, Ekström K, Ekblom A.**
Cancer incidence in a population-based cohort of individuals hospitalized with celiac disease or dermatitis herpetiformis
Gastroenterology. 2002;123(5):1428-35.
- 22. P.Afchain, A .Zaanan, N.Carrere, T.Aparicio**
Adénocarcinome de l'intestin grêle: mise en place d'une observation française
La lettre du Cancérologue 2009;Vol 18-n°7
- 23. A. Farouk, A. Difaa, R.Hafidi, F.Hlili, K.Krati**
Les tumeurs malignes primitives de l'intestin grêle : à propos de 11 cas
J.Afr.Hépatol, Gastroentérol 2012 ;6:284-287
- 24. J.Mathias, O.Bruot , P-A.Ganne, V.Laurent, D.Regent**
Tumeurs du grêle. EMC 2010
- 25. Anzidei M, Napoli A, Zini C, Kirchin MA, Catalano C, Passariello R.**
Malignant tumours of the small intestine: a review of histopathology, multidetector CT and MRO aspects
J Radiol. 2011;84(1004):677-90.
- 26. S. BENAMR, E. MOHAMMADINE, K. SERHANE, E. ESSADEL, K. LAHLOU, A. TAGHY, B. CHAD, A. ZIZI, A BELMAHI**
Les tumeurs du grêle: à propos d'une série de 17 observations
Médecine du Maghreb 2001 n°86
- 27. A. AYITE, E. DOSSEH, K. ETEY, K. SENAH, K. NAPO-KOURA, K. JAMES**
Les cancers de l'intestin grêle au CHU de Lomé (TOGO): à propos de 8 cas observés en 10 ans
Médecine d'Afrique Noire 1996 ; 43 (10)
- 28. Adénocarcinome de l'intestin grêle.**
Thésaurus National de Cancérologie Digestive.Version 29/05/2009
- 29. Neha Vapiwala,MD**
Cancer of the small bowel
OncoLink ; Abramson Cancer Center Of the University of Pennsylvania (March 8, 2008)
- 30. RUSKONE FOURMESTRAUX A, DELMIER A, HENNEQUIN C.**
Gastro-intestinal lymphomas
Gastroenterol Clin Biol 2006;No 22S81-2S90
- 31. N.Veyrie, N.Pierre-Kahn, D. Hugol, S. Servajean , N .Berger, J-P. Bethoux, J.L . Bouillot**
Tumeur Carcinoïde de l'intestin grêle.EMC 2004

32. S.R Green, J.K.Ramage

Tumeurs carcinoïde de l'intestin grêle, Carcinoid tumours of the small bowel
Acta endoscopica 2005, Volume 35; N°2

33. R. Azoulay, M.Boudiaf, Ph Soyer, L.Hamzi, M.Abitbol, N.Najmeh et R.Rymer

Tumeur carcinoïde de l'intestin grêle: apport d'une technique d'hydro-IRM dans le diagnostic
J Radiol 2003.84.1982-5.

34. C@MPUS NATIONAL D'HEMATOLOGIE TICEM-UMVF

Lymphomes malins, Item 164- Module 10
Ann hématologie 2006, 47:88-110

35. RUSKONE-FOURMESTRAUX A, DELMER A, HENNEQUIN C

Gastro-intestinal lymphomas
Gastroenterol Clin Biol 2006 ;N0 2 2S81-2S90

36. MP. Algros, F. Ringenbach, G. Viennent, PO Denué, B. Kantelip, G.Mantion

Trois observations de tumeurs stromales de l'intestin grêle à fibres en écheveau
Editions scientifiques et médicale Elsevier 2003

37. Hamilton SR, Aaltonen LA.

WHO classification of Tumours, pathology and genetics of tumours of the digestive system
Lyon: larc press, 2000 pp. 28-29, 62-65, 90, 142-143

38. J-P. Lagasse, M. Samimi

Tumeur stromale multifocale diffuse de l'intestin grêle
Service d'hépatogastroentérologie, CHR d'Orléans, France 2008

39. Agashe SR, Patil PP, Phansopkar MA, Shivani A, Kulkarni SH.

Gastro-intestinal stromal tumour-a case report.
Department of Pathology, Bharati Vidyapeeth University Medical College and Hospital, Sangli
J Indian Med Assoc. 2012;110(6):404-5

40. Kiśluk J, Gryko M, Guzińska-Ustymowicz K, Kemon A, Kędra B.

Immunohistochemical diagnosis of gastrointestinal stromal tumors – an analysis of 80 cases from 2004 to 2010.
Second Department of General and Gastroenterological Surgery, Medical University of Białystok, Białystok, Poland.
Adv Clin Exp Med. 2013;22(1):33-9.

41. CELLIER CHRISTOPHE, LANDI BRUNO, LECOMTE THIERRY

Tumeurs stromales digestives, classification, nouveaux marqueurs et chimiothérapie
Gastroenterol Clin Biol 2004;28:893-901

42. S.LOZE, D.BERCOVICI, B.MASSON

Les tumeurs musculaires digestives. Diagnostic et traitement à propos de 10 cas
J. Chir 1994;131,1:496-500

43. Anne d'Andon, Sabine Sarnacki, Dominique Couanet, Jacques Grill, Olivier Hartmann

Tumeur de l'intestin grêle
Institut Gustave-Roussy, Juillet 2004

44. E.Samaha, G.Rahmi,B.Landi, T.Méatchi, C.Cellier

Prise en charge des polypes de l'intestin grêle
Elsevier Masson 2009

45. Ronil V Chandra, Julie A Miller, Ian T Jones, Brett Manley, G Bruce Mann

Small bowel malignancy: an elusive diagnosis
University of Melbourne, Parkville,
MJA 2004;Vol 180,16

**46. AUBERT A.CAZIER A.BAGLIN A.C. OUTTERS .F. DUBERTRET M. MEDURI B. LARCHE H. FRITS
CH J**

Polypes fibro-inflammatoires du côlon
Gastroentérologie clinique et biologique
1998, vol. 22, no12, pp. 1106-1109

47. E. Samalin-Scalzi ,M. Ychou

Marqueurs tumoraux et cancers du tractus gastro-intestinal
EMC 2009

48. B. Landi

Les marqueurs tumoraux des cancers digestifs
La lettre de l'hépatogastroentérologue 2004;7,n°4-5

49. B. Landi

Les marqueurs tumoraux des cancers digestifs
La lettre de l'hépatogastroentérologue 2004;13,n°4-5

50. Lévy Philippe

Adénocarcinome: le dosage du CA19/9 a-t-il un intérêt?
Gastroenterol Clin Biol . 2007;31:102

51. Valérie Laurent

Exploration des tumeurs intestinales : transit du grêle avec entéroclyse et entéroscanner
Acta Endoscopica 2005;35,N°4

52. Valette PJ, Saurin JC, Henry L, Chayvialle JA.

Diagnostic échographique et tomodensitométrie des tumeurs intestinales.
Gastroenterol Clin Biol 2001;25:B1 83–B1 89.

53. F Pilleul, ACrombe Ternamian, P Fouque, PJ Valette

Exploration de l'intestin grêle par les techniques d'imagerie en coupes
J Radiol 2004,85:517–530

54. F. PORTIER

Techniques radiologiques d'exploration du grêle : quel type d'examen prescrire et lequel privilégier en 2004 en fonction des différentes situations cliniques ?
POST'U 2004 – Paris. <http://www.fmcgastro.org>

55. Dudiak KM, Johnson CD, Stephens DH.

Primary tumors of the small intestine: CT evaluation.
AJR 1989;152:995–8.

56. C.O Lecoanet, Y Ménard, A Martins, A Crombé–Ternamian, F Cotton, PJ Valette

L'entéroscanner : une nouvelle méthode d'exploration du grêle
Journal de radiologie 2000;81:618–627

57. E Kermarrec, C Barbary, S Corby, S Béot, V Laurent, D Regent

L'enteroscaner: revue iconographique
J Radiol 2007–88:235–50

58. Maglente DD, Lappas JC, Heitkamp DE, Bender GN, Kelvin FM.

Technical refinements in enteroclysis.
Radiol Clin North Am 2003;41:213–29.

59. O. Ernst , T. Gauthier, G. Sergent, B. Laurens, C. Leroy, M. Auger

Comparaison de l'irradiation des enteroscanners et des transits du grele par enteroclyse
J Radiol 2007,88,1302–1358

60. B.Landi, T.Manière, B.Boboc, C.Cellier

L'entéroscopie double ballon.
La lettre de l'hépatogastro–entérologue 2006;vol 9,n°2

- 61. Yahamoto H, Sekine y, Higashizama T, Miyata T, Lino S, Ido K, Sugano K**
Total enteroscopy with a non surgical steerable double-ballon method
Gastrointest Endosc 2001,53:216-20
- 62. G.Gay, M.Delaux, R.Laugier, JP.Arput, C.Boustiere, J.Boyer, JM. Canard, J.Cassigneul, PA. Dalabies, J.Escoureau, JC.Letard, B.Napoleon, L .Palazzo, T.Ponchon, BR.Molard, D.Sauterau, G.Tucat, B.Vederenne**
Recommandations de la SFED : l'entérocopie à double ballon EDB
Acta endoscopica 2006,2:198-200
- 63. A. Van Gossum**
Entérocopie à double-ballonnet : évolution ou révolution ?
<http://www.fmcgastro.org>
- 64. MAY A, Nachbar L, Wardak A, Yamamoto h , ELL C**
Double balloon entérocopie: preliminary experience in patients with obscure gastrointestinal bleeding or chronic abdominal pain
Endoscopy 2003;35:985-91
- 65. H.CHELLAT, I.BENELBAGHDADI, W.ESSAMRI, FZ.AJANA, M.BENAZZOZ, AE.ESSAID**
Adénocarcinome du grêle: à propos de cinq cas
J.afr. Hépatol. Gastroentérol 2012;6:292-297
- 66. Jérôme Barouk ,Sylvie Sacher-Huvelin , Marc Le Rhun ,Jean-Paul Galmiche**
La capsule endoscopique : une technique d'avenir ?
Gastroenterol Clin Biol 2002;26:879-882
- 67. E. Samaha, B. Landi**
Les tumeurs de l'intestin grêle
Akos Traité de Médecine 2013;10.1016/S1634-6939
- 68. S. Sacher-Huvelin, A. Bourreille, M. Le Rhun, J.-P. Galmiche**
Nouvelles perspectives en endoscopie diagnostique: la vidéocapsule
Gastroentérologie clinique et biologique 2009,33;747-757
- 69. Iddan G., Meron G., Glukhovsky A., Swain P.**
Wireless capsule endoscopy
Nature 2000;405:17

- 70. M.G. Lapalus, V. Hervieu, A. Crombé-Ternamian, J.Y. Scoazec, P.J. Valette, N. Stremsdoerfer, G. Poncet**
Tumeur stromale de l'intestin grêle : une approche diagnostique multitechnique par vidéo-capsule et entéroscanner
GCB 2005;29,11
- 71. I. Serraj a, L. Amrani a, I. Atitar a, N. Kanouni b, S. Al Baroudi b, N. Amrani**
Tumeur stromale jéjunale révélée par une hémorragie digestive obscure : un plus de la Vidéocapsule endoscopique
j.gcb 2008;10,1016
- 72. J.C. Saurin, V. Maunoury, M.G. Lapalus, C. Cellier, M. Delvaux, O. Favre, G. Gay, D. Heresbach**
Consensus international de Paris 2006 sur les indications et les modalités de l'examen par capsule vidéoendoscopique. Rapport de la commission capsule de la Sfed Gastroenterol Clin Biol 2007, 31 :798,805
- 73. KWEKKEBOOM DJ, KRENNING EP, BAKKER WH, OEI HY, KOOIJ PP, LAMBERTS SW**
Somatostatin analogue scintigraphy in carcinoid tumours
Eur J Nucl Med 2000;20:283-292
- 74. ANDRE T, BONI C, MOUNEDJI-BOUDIAF L, AL**
Référentiels du grêle
Oncolor, réseau de santé en cancérologie de la région Lorraine
www.oncolor.org
- 75. Recommandation de la fédération francophone de cancérologie digestive FFCD**
Que faire devant un cancer digestif en 2003 ?
Gastroenterol clin biol 2002;26:1140-1164
- 76. Jean-Christophe Saurin**
Traitement endoscopique des cancers superficiels du tube digestif
Gastroenterol clin biol 2000;24,B1-28-B1-33
- 77. Rachdi hicham**
Les tumeurs stromales de l'intestin grêle à propos de deux cas et revue de la littérature
hôpital militaire Moulay Ismail de Meknes
These de médecine M2152005.

78. Thierry Conroy, Bernard Paillot, Antoine Adenis

Nouveaux agents de chimiothérapie en cancérologie digestive
Gastroentérologie clinique & biologique 1999; 23: 1145

79. Czaykowski P, Hui D.

Chemotherapy in small bowel adenocarcinoma: 10-year experience of the British Columbia Cancer Agency.
Clin Oncol (R Coll Radiol). 2007;19(2):143-9.

80. La Fédération Francophone de Cancérologie Digestive FFCD

La liste des chimiothérapies
<http://www.ffcd.fr/liste.php?categorie=CHIMIOThERAPIE>

81. Zaanan A, Costes L, Liegard M, Bidault I, Mitry E, Gornet J, Tourgeron D, Mansourbakht

T, Taib J, Lecomte T, Moulin V, Sobhani I, Afchain P, Malka D, Bonnetain F, Aparicio T
Chimiothérapie des adénocarcinomes avancés de l'intestin grêle: résultats finaux de l'étude multicentrique AGE0
Gastroenterol clin biol 2009,33:A16

82. Agnès Ruskoné-Fourmestaux ,Anne Lavergne-Slove ,Alain Delmer

Les lymphomes gastro-intestinaux
Gastroenterol clin biol 2002;26:233-242

83. JL Alberini ,M. Al Nakib ,M Wartski ,E Gontier , F Cvitkovic ,O Rixe ,Philippe Rougier ,AP Pecking

Place de l'imagerie par Tomographie par Émission de Positons pour les tumeurs stromales gastro-intestinales
GCB 2007;31:585-593

84. Bruno LANDI ,Olivier BOUCHE, Jean-Yves BLAY

Gastrointestinal stromal tumors (GIST)
GCB-09-2006-30 :2S98-2S101

85. RUSKONE FOURMESTRAUX A, CADIO G, LANDI B,

Société nationale française de gastroentérologie
Thésaurus de cancérologie digestive 2007
www.snfge.asso.fr

86. Pr Guillaume CADIOT

Tumeurs endocrines digestives

Thésaurus de cancérologie digestive © SNFGE 2008

www.snfge.asso.fr

87. Horning SJ

Follicular lymphoma : have we made any progress

Ann Oncol 2000;11 suppl 1:23-7

88. La Fédération Francophone de Cancérologie Digestive (FFCD), la Fédération Nationale des Centres de Lutte Contre le Cancer (FNCLCC).

Thésaurus National de Cancérologie digestive 2011

89. E. Samalin-Scalzi, M. Ychou

Marqueurs tumoraux et cancers du tractus gastro-intestinal

Encycl Med Chir 2012;9-000-E-22

90. Bucher P, Taylor S, Villiger P, Morel P, Brundler MA

Are there any prognostic factors for small intestinal stromal tumors?

Am J Surg. 2004;187(6):761-6.

91. Hanifa Bouzourene

Rôle du pathologiste dans la prise en charge des tumeurs stromales gastro-intestinales (GIST)

Rev Med Suisse 2009;5:1505-1508

92. Kongkrit Chayasate, Akhilesh K Jain, Laurence Y Cheung, Michael J Jacobs, Vijay K Mittal

Pronostic Factors in primary adenocarcinoma of the small intestine : 13 year single institution experience

World J Surg Oncol.2008;6:12

93. Brûcher BL, Roder JD, Fink U, Stein HJ, Busch R, Siewrt JR

Pronostic factors in resected primary small bowel tumors

Dig Surg.1998;15(1):42-51

94. S.gharaba, Z.Samlani, A.Diffaa, K.Krati, H.fouad, Y.Narjis, B.Finech

Les cancers de l'intestin grêle au CHU de Marrakech : aspects épidémiologiques, diagnostiques et thérapeutiques(à propos de 52 cas)

SNFGE 2012, Ref P 07

قسم الطبيب

اقسم بالله العظيم

أن أراقب الله في مهنتي.

وأن أكون حياة الإنسان في كافة أحوارها في كل الظروف والأحوال بإخلاص

وسعي في استنقاذها من الهلاك والمرض والألم والقلق.

وأن أحفظ للناس حرمتهم، وأستر عوراتهم، وأحتم سرهم.

وأن أكون على الدواء من وسائل رحمة الله، بإخلاص ومهنية الطبية للقريب

والبعيد، للعالج والمعالج، والصديق والعدو.

وأن أثار على طلب العلم، أسخره لرفع الإنسان.. لا لأغناه.

وأن أوقر من علمي، وأعلم من يحضرنى، وأكون أخاً لكل زميل في المهنة

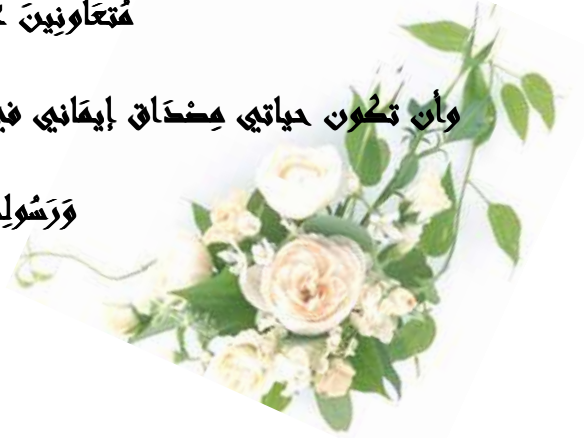الطبية


معاونين على البر والتقوى.

وأن تكون حياتي وعناق إيماني في سري وعلاقتي ، نقيّة وما يشينها تجاة الله

ورسوله والمؤمنين.

والله على ما أقول شهيد





جامعة القاضي عياض
كلية الطب و الصيدلة
مراكش

أطروحة رقم : 68

سنة 2013

أورام المعى الدقيق: المظاهر الوبائية والسريية والعلاجية

الأطروحة

قدمت ونوقشت علانية يوم 2013/.../...

من طرف

السيدة **سناء الحناوي**

المزداة في 15 مارس 1986

لنيل شهادة الدكتوراه في الطب

الكلمات الأساسية:

المعى الدقيق - سرطانات نادرة - جراحة - علاج كيميائي.

اللجنة

الرئيس

السيد **ب. الفينش**

أستاذ في الجراحة العامة

المشرف

السيد **ع. اللوزي**

أستاذ في الجراحة العامة

السيد **ر. بنعمر بن الخياط**

أستاذ في الجراحة العامة

الحكام

السيدة **ن. شريف الادريسي الكنوني**

أستاذة مبرزة في التشخيص بالأشعة

السيد **ع. عاشور**

أستاذ مبرز في الجراحة العامة