



UNIVERSITE CADI AYYAD  
FACULTE DE MEDECINE ET DE PHARMACIE  
MARRAKECH

Année 2013

Thèse N°95

**L'intérêt de la prothèse totale de la hanche dans le  
traitement de la coxarthrose évoluée  
(À propos de 60 cas)**

**THESE**

PRESENTEE ET SOUTENUE PUBLIQUEMENT LE ... /.../2013

**PAR**

Mlle. **Farah LAKTAIBI**

Née le 25 Janvier 1987 à Talmest

**POUR L'OBTENTION DU DOCTORAT EN MEDECINE**

**MOTS-CLES:**

**Hanche- Cartilage- Coxarthrose- PTH**

**JURY**

Mr. **H. SAIDI**

Professeur de Traumato-Orthopédie A

**PRESIDENT**

Mr. **F. GALUIA**

Professeur de Traumato-Orthopédie Militaire

**RAPPORTEUR**

Mr. **K. KOULALI IDRISSE**

Professeur agrégé de Traumato-Orthopédie Militaire

Mr. **M. KHALLOUKI**

Professeur agrégé d'Anesthésie-Réanimation

Mr. **R. NAIMANE**

Professeur agrégé de Rhumatologie Militaire

Mr. **A. ELFIKRI**

Professeur agrégé de Radiologie Militaire

**JUGES**

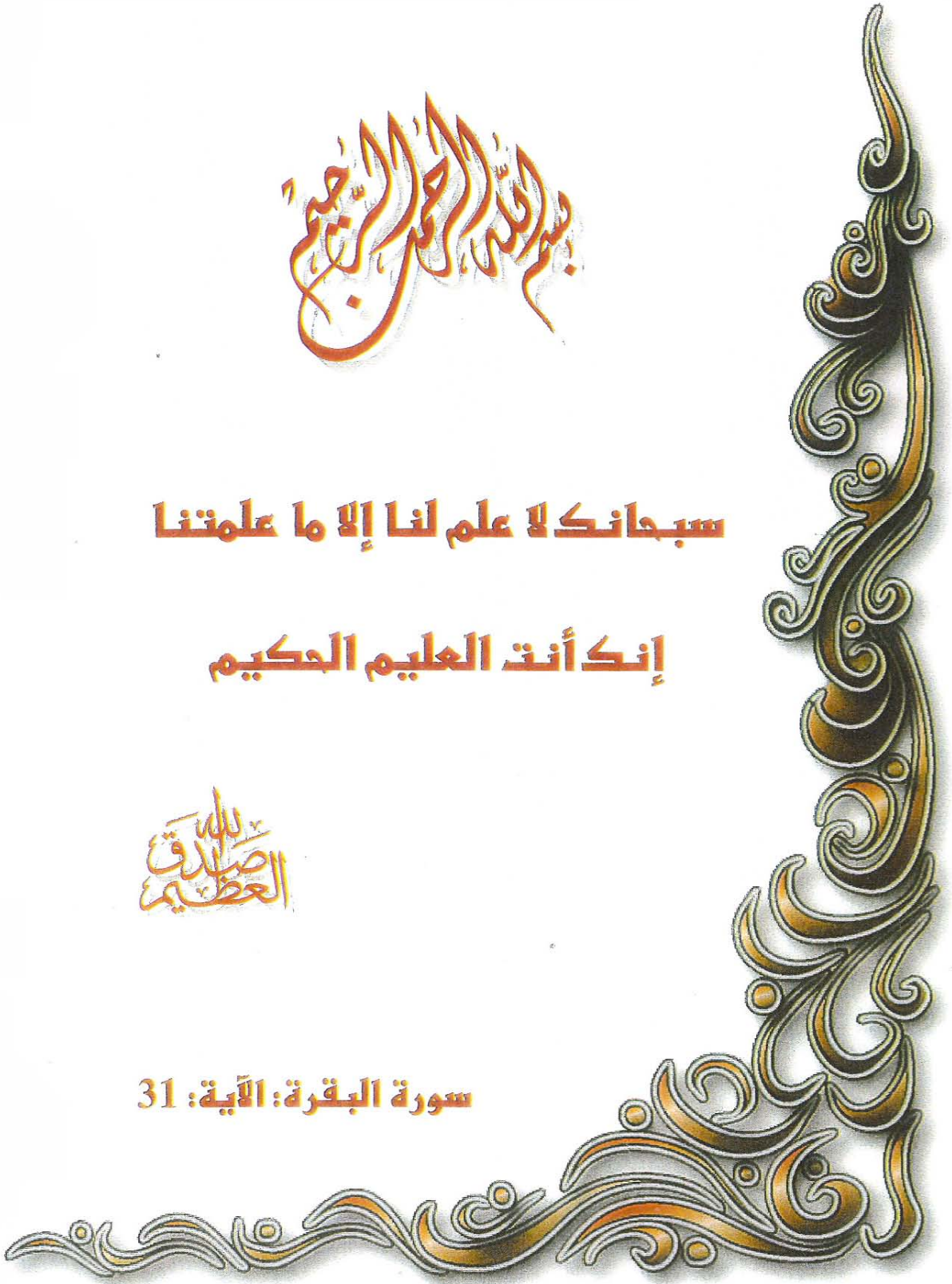بِسْمِ اللَّهِ الرَّحْمَنِ الرَّحِيمِ

سبحانك لا علم لنا إلا ما علمتنا

إنك أنت العليم الحكيم

بِسْمِ اللَّهِ  
الرَّحْمَنِ الرَّحِيمِ

سورة البقرة: الآية: 31





# *Serment d'hypocrate*

*Au moment d'être admis à devenir membre de la profession médicale, je m'engage solennellement à consacrer ma vie au service de l'humanité.*

*Je traiterai mes maîtres avec le respect et la reconnaissance qui leur sont dus.*

*Je pratiquerai ma profession avec conscience et dignité. La santé de mes malades sera mon premier but.*

*Je ne trahirai pas les secrets qui me seront confiés.*

*Je maintiendrai par tous les moyens en mon pouvoir l'honneur et les nobles traditions de la profession médicale.*

*Les médecins seront mes frères.*

*Aucune considération de religion, de nationalité, de race, aucune considération politique et sociale, ne s'interposera entre mon devoir et mon patient.*

*Je maintiendrai strictement le respect de la vie humaine dès sa conception.*

*Même sous la menace, je n'userai pas mes connaissances médicales d'une façon contraire aux lois de l'humanité.*

*Je m'y engage librement et sur mon honneur.*

**Déclaration Genève, 1948**





*LISTE DES  
PROFESSEURS*

**UNIVERSITE CADI AYYAD**  
**FACULTE DE MEDECINE ET DE PHARMACIE**  
**MARRAKECH**

Doyen Honoraire

: Pr. Badie-Azzamann MEHADJI

**ADMINISTRATION**

Doyen

: Pr. Abdelhaq ALAOUI YAZIDI

Vice doyen à la recherche et la coopération

: Pr. Ag. Mohamed AMINE

Secrétaire Général

: Mr. Azzeddine EL HOUDAIGUI

**PROFESSEURS D'ENSEIGNEMENT SUPERIEUR**

ABOULFALAH	Abderrahim	Gynécologie – Obstétrique B
ABOUSSAD	Abdelmounaim	Néonatalogie
AIT BENALI	Said	Neurochirurgie
AIT SAB	Imane	Pédiatrie B
AKHDARI	Nadia	Dermatologie
ALAOUI YAZIDI	Abdelhaq	Pneumo-phtisiologie

AMAL	Said	Dermatologie
ASMOUKI	Hamid	Gynécologie – Obstétrique A
ASRI	Fatima	Psychiatrie
BELAABIDIA	Badia	Anatomie-Pathologique
BENELKHAÏAT BENOMAR	Ridouan	Chirurgie – Générale
BOUMZEBRA	Drissi	Chirurgie Cardiovasculaire
BOUSKRAOUI	Mohammed	Pédiatrie A
CHABAA	Laila	Biochimie
CHOULLI	Mohamed Khaled	Neuropharmacologie
ESSAADOUNI	Lamiaa	Médecine Interne
FIKRY	Tarik	Traumatologie- Orthopédie A
FINECH	Benasser	Chirurgie – Générale
GHANNANE	Houssine	Neurochirurgie
KISSANI	Najib	Neurologie
KRATI	Khadija	Gastro-Entérologie
LOUZI	Abdelouahed	Chirurgie générale
MAHMAL	Lahoucine	Hématologie clinique
MANSOURI	Nadia	stomatologie et chirurgie maxillo faciale
MOUDOUNI	Said mohammed	Urologie
MOUTAOUAKIL	Abdeljalil	Ophtalmologie
NAJEB	Youssef	Traumato - Orthopédie B

RAJI	Abdelaziz	Oto-Rhino-Laryngologie
SAIDI	Halim	Traumato - Orthopédie A
SAMKAOUI	Mohamed Abdenasser	Anesthésie- Réanimation
SARF	Ismail	Urologie
SBIHI	Mohamed	Pédiatrie B
SOUMMANI	Abderraouf	Gynécologie-Obstétrique A
YOUNOUS	Saïd	Anesthésie-Réanimation

### **PROFESSEURS AGREGES**

ADERDOUR	Lahcen	Oto-Rhino-Laryngologie
ADMOU	Brahim	Immunologie
AMINE	Mohamed	Epidémiologie - Clinique
ARSALANE	Lamiaie	Microbiologie- Virologie (Militaire)
BAHA ALI	Tarik	Ophtalmologie
BOUKHIRA	Abderrahman	Biochimie-Chimie (Militaire)
BOURROUS	Monir	Pédiatrie A
CHAFIK	Aziz	Chirurgie Thoracique (Militaire)
CHELLAK	Saliha	Biochimie-chimie (Militaire)
CHERIF IDRISSE EL GANOUNI	Najat	Radiologie
DAHAMI	Zakaria	Urologie
EL ADIB	Ahmed rhassane	Anesthésie-Réanimation
EL FEZZAZI	Redouane	Chirurgie Pédiatrique

EL HATTAOUI	Mustapha	Cardiologie
EL HOUDZI	Jamila	Pédiatrie B
ELFIKRI	Abdelghani	Radiologie (Militaire)
ETTALBI	Saloua	Chirurgie – Réparatrice et plastique
KHALLOUKI	Mohammed	Anesthésie-Réanimation
KHOULALI IDRISSE	Khalid	Traumatologie-orthopédie (Militaire)
LAOUAD	Inas	Néphrologie
LMEJJATI	Mohamed	Neurochirurgie
MANOUDI	Fatiha	Psychiatrie
NEJMI	Hicham	Anesthésie - Réanimation
OULAD SAIAD	Mohamed	Chirurgie pédiatrique
TASSI	Noura	Maladies Infectieuses

## **PROFESSEURS ASSISTANTS**

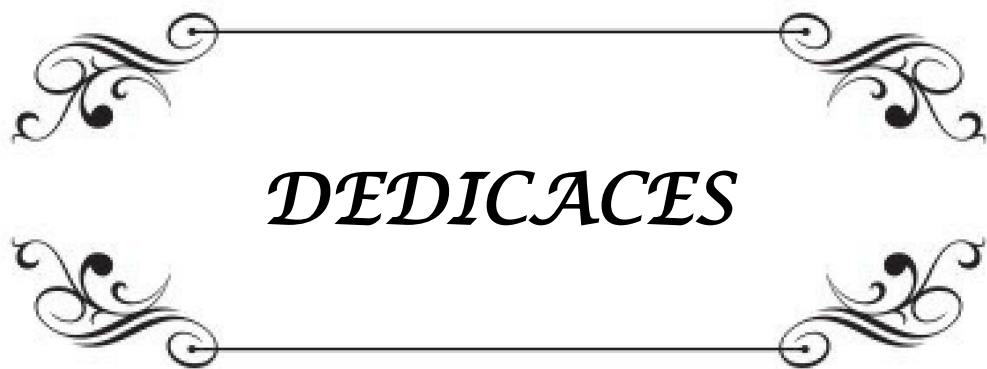
ABKARI	Imad	Traumatologie-orthopédie B
ABOU EL HASSAN	Taoufik	Anesthésie - réanimation
ABOUSSAIR	Nisrine	Génétique
ADALI	Imane	Psychiatrie
ADALI	Nawal	Neurologie
AGHOUTANE	El Mouhtadi	Chirurgie – pédiatrique
AISSAOUI	Younes	Anesthésie Réanimation (Militaire)

AIT BENKADDOUR	Yassir	Gynécologie – Obstétrique A
AIT ESSI	Fouad	Traumatologie-orthopédie B
ALAOUI	Mustapha	Chirurgie Vasculaire périphérique (Militaire)
ALJ	Soumaya	Radiologie
AMRO	Lamyae	Pneumo - phtisiologie
ANIBA	Khalid	Neurochirurgie
BAIZRI	Hicham	Endocrinologie et maladies métaboliques (Militaire)
BASRAOUI	Dounia	Radiologie
BASSIR	Ahlam	Gynécologie – Obstétrique B
BELBARAKA	Rhizlane	Oncologie Médicale
BELKHOUCHE	Ahlam	Rhumatologie
BENALI	Abdeslam	Psychiatrie (Militaire)
BEN DRISS	Laila	Cardiologie (Militaire)
BENCHAMKHA	Yassine	Chirurgie réparatrice et plastique
BENHADDOU	Rajaa	Ophtalmologie
BENHIMA	Mohamed Amine	Traumatologie-orthopédie B
BENJILALI	Laila	Médecine interne
BENZAROUEL	Dounia	Cardiologie
BOUCHENTOUF	Rachid	Pneumo-phtisiologie (Militaire)
BOUKHANNI	Lahcen	Gynécologie – Obstétrique B
BOURRAHOUCHE	Aicha	Pédiatrie

BSSIS	Mohammed Aziz	Biophysique
CHAFIK	Rachid	Traumatologie-orthopédie A
DAROUASSI	Youssef	Oto-Rhino – Laryngologie (Militaire)
DIFFAA	Azeddine	Gastro - entérologie
DRAISS	Ghizlane	Pédiatrie A
EL AMRANI	Moulay Driss	Anatomie
EL ANSARI	Nawal	Endocrinologie et maladies métaboliques
EL BARNI	Rachid	Chirurgie Générale (Militaire)
EL BOUCHTI	Imane	Rhumatologie
EL BOUIHI	Mohamed	Stomatologie et chirurgie maxillo faciale
EL HAOUATI	Rachid	Chirurgie Cardio Vasculaire
EL HAOURY	Hanane	Traumatologie-orthopédie A
EL IDRISSI SLITINE	Nadia	Pédiatrie (Néonatalogie)
EL KARIMI	Saloua	Cardiologie
EL KHADER	Ahmed	Chirurgie Générale (Militaire)
EL KHAYARI	Mina	Réanimation médicale
EL MEHDI	Atmane	Radiologie (Militaire)
EL MGHARI TABIB	Ghizlane	Endocrinologie et maladies métaboliques
EL OMRANI	Abdelhamid	Radiothérapie
FADILI	Wafaa	Néphrologie
FAKHIR	Bouchra	Gynécologie – Obstétrique A
FAKHIR	Anass	Histologie -embyologie cytogénétique

FICHTALI	Karima	Gynécologie – Obstétrique B
HACHIMI	Abdelhamid	Réanimation médicale
HAJJI	Ibtissam	Ophtalmologie
HAOUACH	Khalil	Hématologie biologique
HAROU	Karam	Gynécologie – Obstétrique B
HOCAR	Ouafa	Dermatologie
JALAL	Hicham	Radiologie
KADDOURI	Said	Médecine interne (Militaire)
KAMILI	El ouafi el aouni	Chirurgie – pédiatrique générale
KHOUCHANI	Mouna	Radiothérapie
LAGHMARI	Mehdi	Neurochirurgie
LAKMICH	Mohamed Amine	Urologie
LAKOUICHMI	Mohammed	Chirurgie maxillo faciale et Stomatologie (Militaire)
LOUHAB	Nissrine	Neurologie
MADHAR	Si Mohamed	Traumatologie-orthopédie A
MAOULAININE	Fadlmrabihrabou	Pédiatrie (Néonatalogie)
MARGAD	Omar	Traumatologie – Orthopédie B (Militaire)
MATRANE	Aboubakr	Médecine Nucléaire
MOUAFFAK	Youssef	Anesthésie - Réanimation
MOUFID	Kamal	Urologie (Militaire)
MSOUGGAR	Yassine	Chirurgie Thoracique

NARJIS	Youssef	Chirurgie générale
NOURI	Hassan	Oto-Rhino-Laryngologie
OUALI IDRISSE	Mariem	Radiologie
OUBAHA	Sofia	Physiologie
OUERAGLI NABIH	Fadoua	Psychiatrie (Militaire)
QACIF	Hassan	Médecine Interne (Militaire)
QAMOUSS	Youssef	Anesthésie - Réanimation (Militaire)
RABBANI	Khalid	Chirurgie générale
RADA	Noureddine	Pédiatrie A
RAIS	Hanane	Anatomie-Pathologique
ROCHDI	Youssef	Oto-Rhino-Laryngologie
SAMLANI	Zouhour	Gastro - entérologie
SERHANE	Hind	Pneumo-Phtisiologie
SORAA	Nabila	Microbiologie virologie
TAZI	Mohamed Illias	Hématologie clinique
ZAHLANE	Mouna	Médecine interne
ZAHLANE	Kawtar	Microbiologie virologie
ZAOUI	Sanaa	Pharmacologie
ZIADI	Amra	Anesthésie - Réanimation



***DEDICACES***



*A cœur vaillant rien d'impossible  
A conscience tranquille tout est accessible*

*Quand il y a la soif d'apprendre  
Tout vient à point à qui sait attendre*

*Quand il y a le souci de réaliser un dessein  
Tout devient facile pour arriver à nos fins*

*Malgré les obstacles qui s'opposent  
En dépit des difficultés qui s'interposent*

*Les études sont avant tout  
Notre unique et seul atout*

*Ils représentent la lumière de notre existence  
L'étoile brillante de notre réjouissance*

*Comme un vol de gerfauts hors du charnier natal  
Nous partons ivres d'un rêve héroïque et brutal*

*Espérant des lendemains épiques  
Un avenir glorieux et magique*

*Souhaitant que le fruit de nos efforts fournis  
Jour et nuit, nous mènera vers le bonheur fleuri*

*Aujourd'hui, ici rassemblés auprès des jurys,  
Nous prions dieu que cette soutenance  
Fera signe de persévérance*

*Et que nous serions enchantés  
Par notre travail honoré.*



*Je dédie cette thèse ...*



***À TOUS LES MEDECINS DIGNES DE CE NOM...***

***À LA MÉMOIRE DE MON TRÈS CHER PÈRE***

*Aucune dédicace ne saurait exprimer l'amour, l'estime, le dévouement et le respect que j'ai toujours eu pour vous.*

*Rien au monde ne vaut les efforts fournis jour et nuit pour mon éducation et mon bien être.*

*Ce travail est le fruit de tes sacrifices que tu as consentis pour mon éducation et ma formation.*

***À MA TRÈS CHÈRE MÈRE***

*Affable, honorable, aimable : Tu représentes pour moi le symbole de la bonté par excellence, la source de tendresse et l'exemple du dévouement qui n'a pas cessé de m'encourager et de prier pour moi.*

*Ta prière et ta bénédiction m'ont été d'un grand secours pour mener à bien mes études.*

*Aucune dédicace ne saurait être assez éloquente pour exprimer ce que tu mérites pour tous les sacrifices que tu n'as cessé de me donner depuis ma naissance, durant mon enfance et même à l'âge adulte.*

*Tu as fait plus qu'une mère puisse faire pour que ses enfants suivent le bon chemin dans leur vie et leurs études. Je te dédie ce travail en témoignage de mon profond amour. Puisse Dieu, le tout puissant, te préserver et t'accorder santé, longue vie et bonheur.*

***À MES CHERS FRÈRES MUSTAPHA , AYOUN ET À MA CHÈRE SŒUR***

***SOUAD.***

*L'affection et l'amour fraternel que je vous porte sont sans limite.*

*Je vous dédie ce travail en témoignage de l'amour et des liens de sang qui nous unissent.*

*Puisse dieu vous préserver et vous procurer tout le bonheur et la prospérité et vous aide à réaliser tous vos rêves.*

***À MES GRANDS-PARENTS,***

## ***A MES ONCLES ET TANTES ET LEURS CONJOINTS ET CONJOINTES***

*L'affection et l'amour que je vous porte sont sans limite.*

*Je vous dédie ce travail en témoignage de l'amour et le respect que j'ai pour vous.*

*Puisse dieu vous préserver et vous procurer tout le bonheur et la prospérité.*

## ***A MES CHERS COUSIN ET COUSINES***

*Vous êtes pour moi des frères et sœurs et des amis. L'amour et la gentillesse dont vous m'avez entouré m'ont permis de surmonter les moments difficiles.*

*Merci pour votre soutien. Que dieu vous aide à atteindre vos rêves et de réussir dans votre vie.*

## ***A TOUT(E) MES AMI(E)S***

*Meryem LAMZARRAF, Salma LAHMAMSSI, Jalila LOUKILI, Sanae LHAMNAOUI, Bouchra LACHKAR, Wafa BOUKERMA, Hayate ERRIFAIY, Faten Nabil Abderrahim HAMZA, Emery Sandrine, Malika CHEGRI, Saida EDDYB, Zaina ABBADI, Houda EDDARAZI, Nadia ALOUACH...*

*Mohammed BOUKRIM, Mustapha CHAQDA, Khalid BILLA, Nouredine LMADANI, Adil LAMHANI, Aissam LRHAZI, Fathlah Lkarim LMAAROUFI, Abdelhadi EL YAQOUBI, Mohammed LAKDADRA, Abdelhak LAMRAOUA.....*

*En souvenir d'agréables moments passés ensemble en témoignage de notre amitié.*

*Je vous exprime par ce travail toute mon affection et j'espère que notre amitié restera intacte et durera pour toujours.*

## ***AUX MEMBRES DE L'ASSOCIATION L'EUR D'ESPOIR***

*En souvenir d'agréables moments passés ensemble en témoignage de notre amitié et fraternité.*

*En souvenir des différents concepts et connaissances que j'ai appris en adhérant à cette association.*

*Patience, dons, fraternité, amour .....*

*Je vous exprime par ce travail toute mon affection et j'espère que notre amitié restera intacte et durera pour toujours.*

***A TOUS CEUX QUI ME SONT CHERS. ET DONT JE N'AI PAS PU CITER LES NOMS... Qu'ils me pardonnent...***

***A DR. AZIZ MORTAJI, MÉDECIN SPÉCIALISTE EN TRAUMATO-ORTHOPÉDIE  
DE L'HÔPITAL MILITAIRE AVICENNE DE MARRAKECH.***

*Un remerciement particulier et sincère pour tous vos efforts fournis. Vous avez toujours été présent.*

*Que ce travail soit un témoignage de ma gratitude et mon profond respect.*

***A DR. SALLAHI HICHAM, RÉSIDENT EN TRAUMATO-ORTHOPÉDIE DE  
L'HÔPITAL MILITAIRE AVICENNE DE MARRAKECH.***

*Un profond respect et un remerciement particulier pour la bonne contribution de ce travail. Vous avez toujours été présent.*

*Que ce travail soit un témoignage de ma gratitude et mon profond respect*

***A TOUT LE PERSONNEL DU SERVICE DE TRAUMATO-ORTHOPÉDIE***

*Je ne peux trouver les mots justes et sincères pour vous exprimer mon affection et mes pensées, vous êtes pour moi des frères, sœurs et des amis sur qui je peux compter.*

*En témoignage de l'amitié qui nous uni et des souvenirs de tous les moments que nous avons passé ensemble, je vous dédie ce travail et je vous souhaite une vie pleine de santé et de bonheur.*

***A DR. HAFID ARABI, MÉDECIN SPÉCIALISTE EN RÉÉDUCATION DE  
L'HÔPITAL MILITAIRE AVICENNE DE MARRAKECH.***

*Un remerciement particulier et sincère pour tous vos efforts fournis.*

*Que ce travail soit un témoignage de ma gratitude et mon profond respect.*

***A TOUS LES INTERNES ET RÉSIDENTS DU CHU MOHAMMED VI DE  
MARRAKECH.***



*REMERCIEMENTS*

***A NOTRE MAÎTRE ET PRÉSIDENT DE THÈSE  
MONSIEUR LE PROFESSEUR SAIDI. HALIM  
PROFESSEUR DE TRAUMATO-ORTHOPÉDIE A.***

*Nous avons eu le privilège de travailler parmi votre équipe et d'apprécier vos qualités et vos valeurs.*

*Votre sérieux, votre compétence et votre sens du devoir nous ont énormément marqués.*

*Veillez trouver ici l'expression de notre respectueuse considération et notre profonde admiration pour toutes vos qualités scientifiques et humaines.*

*Ce travail est pour nous l'occasion de vous témoigner notre profonde gratitude.*

***A NOTRE MAÎTRE ET RAPPORTEUR DE THÈSE PROFESSEUR GALUIA FARID  
PROFESSEUR DE TRAUMATO-ORTHOPÉDIE À L'HÔPITAL MILITAIRE AVICENNE DE  
MARRAKECH***

*Vous avez bien voulu nous confier ce travail riche d'intérêt et nous guider à chaque étape de sa réalisation.*

*Vous nous avez toujours réservé le meilleur accueil, malgré vos obligations professionnelles.*

*Vos encouragements inlassables, votre amabilité, votre gentillesse méritent toute admiration.*

*Nous saisissons cette occasion pour vous exprimer notre profonde gratitude tout en vous témoignant notre respect.*

***A NOTRE MAÎTRE ET JUGE DE THÈSE  
MONSIEUR LE PROFESSEUR IDRISSE KOUALALI KHALID PROFESSEUR AGRÉGÉ DE  
TRAUMATOLOGIE ORTHOPÉDIE A L'HÔPITAL MILITAIRE AVICENNE***

*Nous vous remercions d'avoir voulu répondre à notre souhait de vous voir parmi nos membres de jury.*

*Vos qualités humaines et professionnelles seront pour nous un modèle à suivre.*

*Je vous dédie ce travail en témoignage du grand respect que je vous porte.*

**A NOTRE MAÎTRE ET JUGE DE THÈSE  
MONSIEUR LE PROFESSEUR RADOUANE NIAMANE PROFESSEUR AGRÉGÉ DE  
RHUMATOLOGIE À L'HÔPITAL MILITAIRE AVICENNE**

*Nous vous remercions d'avoir voulu répondre à notre souhait de vous avoir parmi nos membres de jury.*

*En acceptant de juger notre travail, vous nous accordez un très grand honneur.*

*Veillez trouver, cher maître, dans ce travail, l'expression de notre profond respect.*

**A NOTRE MAÎTRE ET JUGE DE THÈSE  
MONSIEUR LE PROFESSEUR ELFIKRI ABDELGHANI PROFESSEUR AGRÉGÉ DE  
RADIOLOGIE A L'HÔPITAL MILITAIRE AVICENNE**

*Nous vous remercions d'avoir voulu répondre à notre souhait de vous avoir parmi nos membres de jury.*

*En acceptant de juger notre travail, vous nous accordez un très grand honneur.*

*Veillez trouver, cher maître, dans ce travail, l'expression de notre profond respect.*

**A NOTRE MAÎTRE ET JUGE DE THÈSE  
MONSIEUR LE PROFESSEUR MOHAMMED KHALLOUKI PROFESSEUR AGRÉGÉ  
D'ANESTHÉSIE-RÉANIMATION DU CHU MOHAMMED VI DE MARRAKECH**

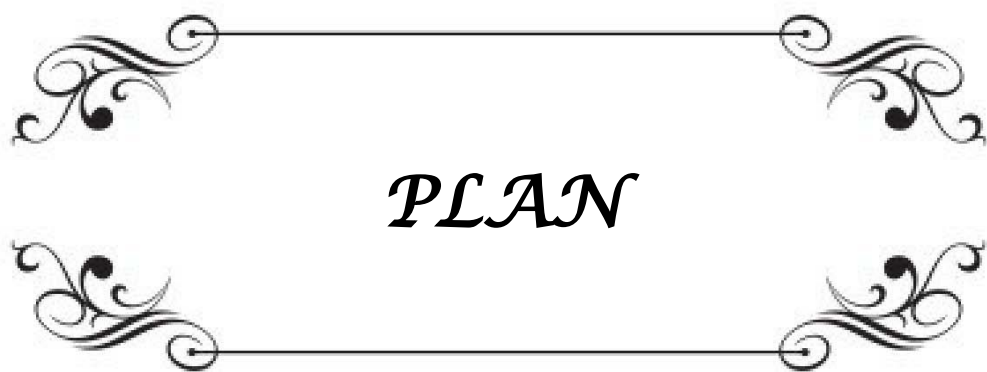
*Nous vous remercions d'avoir voulu répondre à notre souhait de vous avoir parmi nos membres de jury.*

*En acceptant de juger notre travail, vous nous accordez un très grand honneur.*

*Veillez trouver, cher maître, dans ce travail, l'expression de notre profond respect.*

**TOUS MES PROFESSEURS DE LA FACULTÉ DE MÉDECINE ET DE PHARMACIE DE  
MARRAKECH**

*Une thèse est le fruit de plusieurs années d'études et je ne saurais oublier dans mes dédicaces l'ensemble de mes professeurs et maîtres qui ont contribué de près ou de loin dans l'élaboration de ce travail.*



***PLAN***

<b>Introduction</b> .....	1
<b>Patients et méthode</b> .....	4
1. Patients .....	5
2. Critères d'inclusion.....	5
3. Critères d'exclusion.....	5
4. Méthodologie.....	5
<b>Résultats</b> :.....	7
I. Epidémiologie.....	8
1. L'âge.....	8
2. Le sexe.....	8
3. L'indice de masse corporelle.....	9
4. Facteurs étiologiques.....	10
5. Le côté atteint.....	10
II. Etude avant prothèse totale de la hanche.....	11
1. Etude clinique.....	11
2. Etude radiologique.....	17
3. Etude biologique.....	19
III. Traitement.....	19
1. Bilan préopératoire.....	19
2. Traitement pré-prothèse.....	20
3. La planification pré-prothèse.....	20
4. La PTH :.....	21
IV. Résultats post-PTH.....	40
1. Recul post opératoire.....	40
2. Etude clinique.....	40
3. Etude radiologique.....	44
4. Situation socioprofessionnelle.....	46
5. Satisfaction personnelle.....	46
V. Résultats globaux.....	47
<b>Discussion</b> .....	48
I. Anatomie de la hanche.....	49
1. Elément osseux.....	49
2. Les moyens d'union.....	51
3. La vascularisation et innervation.....	54
4. Rapports.....	55
5. Physiologie du cartilage.....	58
II. La hanche en croissance.....	62
III. Anatomie radiologique de la hanche.....	64
IV. Biomécanique et physiologie de la hanche.....	70
V. Coxarthrose.....	75
1. Définition.....	75

2.	Epidémiologie.....	75
3.	Physiopathologie.....	81
4.	Diagnostic positif.....	86
5.	Diagnostic différentiel.....	95
6.	Diagnostic étiologique.....	97
7.	Evolution.....	101
8.	Traitement.....	106
VI.	Arthroplastie totale de la hanche.....	116
1.	Historique.....	116
2.	Les différents types d'arthroplastie totale de la hanche.....	117
3.	Les voies d'abord classiques de pose d'arthroplastie totale de la hanche.....	123
2-1	Les voies postérieures.....	123
2-2	Les voies antérieures.....	125
2-3	Les voies externes.....	125
4.	Les différents temps opératoires de pose d'une PTH.....	128
5.	Complications des arthroplasties totales de la hanche.....	133
VII.	Progrès et innovation.....	148
1.	Les couples de frottement.....	148
1-1	Le couple de frottement métal-polyéthylène.....	148
1-2	Le couple métal-métal.....	149
1-3	Le couple alumine-alumine.....	149
2.	Revêtement de surface ostéoconducteur de PTH non cimentée.....	150
3.	Arthroplastie totale de la hanche sur mesure.....	151
4.	Chirurgie mini-invasive lors d'une mise en place d'une arthroplastie totale de la hanche.....	152
4-1	Voie d'abord d'incision unique.....	152
4-2	Voie d'abord d'une double incision.....	155
5.	Chirurgie assistée par ordinateur.....	157
VIII.	La rééducation.....	160
IX.	Discussion des résultats.....	168
1.	L'intervention.....	168
2.	Résultats clinique.....	171
3.	La longévité.....	175
	<b>Conclusion.....</b>	<b>176</b>
	<b>Résumés.....</b>	<b>178</b>
	<b>Annexes.....</b>	<b>182</b>
	<b>Bibliographie.....</b>	<b>189</b>

A decorative rectangular frame with ornate, symmetrical scrollwork at each corner. The word "INTRODUCTION" is centered within the frame in a bold, italicized, serif font.

***INTRODUCTION***

## **L'intérêt de la prothèse totale de la hanche dans le traitement de la coxarthrose évoluée (A propos de 60 cas)**

---

---

La coxarthrose ou arthrose de la hanche est un processus dégénératif local de l'articulation coxofémoral avec usure ou vieillissement du cartilage indépendamment d'une infection, d'une réaction allergique ou d'un trouble métabolique [1].

C'est une affection consécutive à la destruction des structures ostéo-fibro-cartilagineuses de l'articulation coxo-fémorale évoluant vers une dégradation complète de cette articulation.

La coxarthrose commune est connue depuis la fin de la première moitié du XIXe siècle sous ses deux aspects :

- coxarthrose primitive
- coxarthrose secondaire sur dysplasie ou un vice architectural congénital ou acquis

C'est une affection fréquente occupant la première place dans la pathologie dégénérative de la hanche.

Elle touche surtout les personnes âgées, et est un peu plus fréquente chez l'homme que chez la femme.

L'arthroplastie totale de la hanche est une technique récente qui a connu un essor considérable durant les trois dernières décennies.

Cette intervention permet de remplacer une articulation endommagée et ainsi de soulager la douleur et d'améliorer la mobilité du patient.

Depuis plusieurs années, le nombre d'arthroplasties totales de la hanche, posées dans les pays industrialisés augmente (100000 sont posées- 2% des interventions réalisées- en France chaque année, 100 PTH pour 100.000 habitants aux états unis tous les ans).

**L'intérêt de la prothèse totale de la hanche dans le traitement de la coxarthrose évoluée  
(A propos de 60 cas)**

---

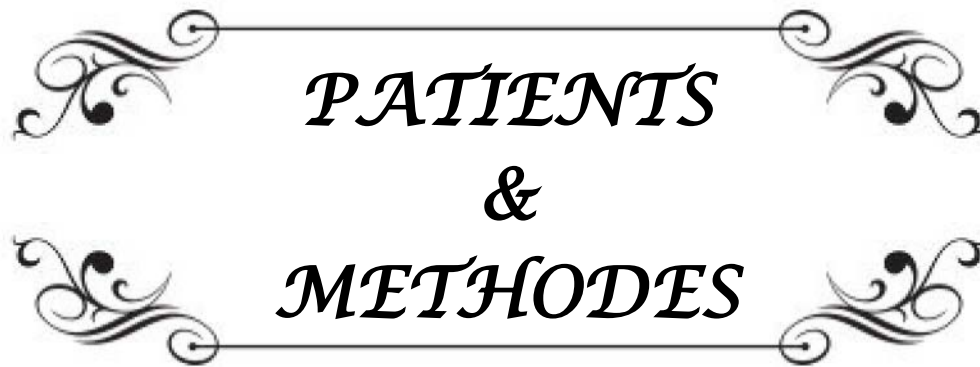
---

La fréquence des pathologies touchant le sujet jeune et altérant la hanche a poussé à indiquer la PTH à des sujets à âge plus bas.

Le pronostic de la coxarthrose a très largement bénéficié de l'apport de la chirurgie prothétique.

Ce travail est une étude rétrospective de 74 arthroplasties totales de la hanche implantées chez 60 patients dans le service de chirurgie orthopédique et traumatologique de l'hôpital Militaire Avicenne de Marrakech depuis le premier janvier 2004 au 31 décembre 2010.

Le but de notre travail est d'étudier l'intérêt des arthroplasties totales de la hanche dans le traitement de la coxarthrose, et de comparer nos résultats avec ceux de la littérature d'une part et ceux des autres indications de la PTH, notamment les coxites inflammatoires d'autre part.



*PATIENTS*  
&  
*METHODES*

## **I. Patients**

Une série de 74 arthroplasties totales de la hanche implantées chez 60 patients au service de chirurgie orthopédique et traumatologique de l'Hôpital Militaire Avicenne de Marrakech depuis le premier janvier 2004 au 31 décembre 2010.

## **II. Les critères d'inclusion**

Patients opérés par PTH pour une coxarthrose évoluée uni ou bilatérale, primitive ou secondaire dont les informations cliniques et radiologiques préopératoires et postopératoires sont en majorité disponibles.

## **III. Les critères d'exclusion :**

Par ailleurs, et dans le cadre de notre étude, nous avons exclu :

- Les patients dont les données cliniques et radiologiques pré ou postopératoires sont indisponibles.
- Les patients perdus de vue dans le suivi postopératoire.
- Les dossiers inexploitable

## **IV. Méthodologie :**

Il s'agit d'une étude rétrospective que nous avons effectuée par l'exploitation des dossiers médicaux d'hospitalisation et des registres du bloc opératoire du service de traumatologie orthopédie de l'Hôpital Militaire Avicenne de Marrakech.

Une fiche d'exploitation (Annexe 1) réalisée à cet effet a permis le recueil des différentes données épidémiologiques, cliniques, para cliniques, thérapeutiques et évolutives afin de

**L'intérêt de la prothèse totale de la hanche dans le traitement de la coxarthrose évoluée  
(A propos de 60 cas)**

---

---

comparer nos résultats avec ceux de la littérature, et de montrer l'intérêt de la prothèse totale de la hanche dans le traitement de la coxarthrose évoluée , nous avons procédé à une recherche bibliographique au moyen de science directe, EMC, PubMED, l'analyse de thèses et l'étude des ouvrages de traumatologie-orthopédie disponibles à la faculté de médecine et de pharmacie de Marrakech .

A decorative rectangular frame with ornate, symmetrical scrollwork at each corner. The word "RESULTATS" is centered within the frame in a bold, italicized, serif font.

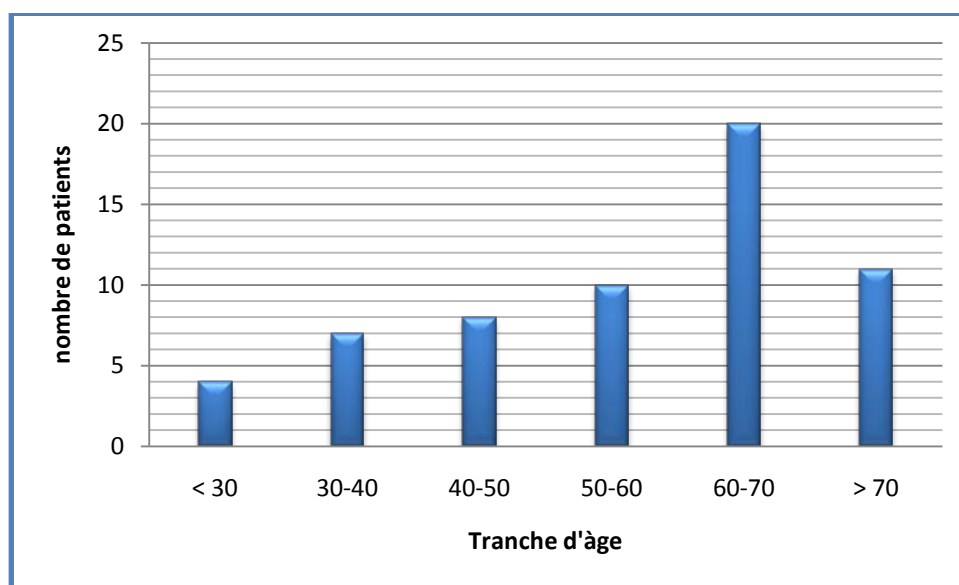
***RESULTATS***

## I. Epidémiologie

### 1. Age :

Dans notre série l'âge moyen a été de 55,5 ans avec des extrêmes de 21 et 80 ans.

La répartition par tranche d'âge montre un pic pour la tranche d'âge 60-70 ans (Figure 1)



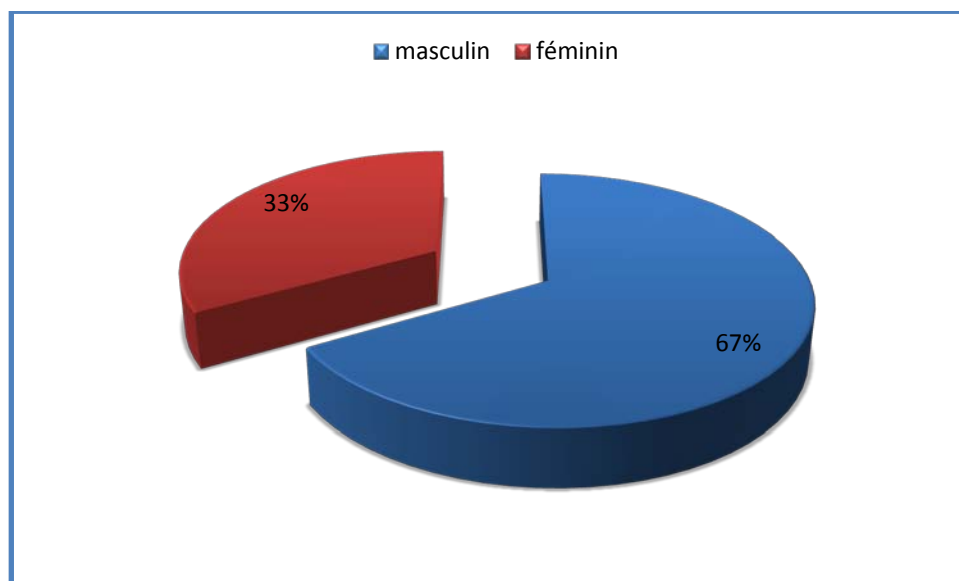
**Figure 1:** Répartition en fonction de l'âge

### 2. Le sexe :

La majorité des cas dans notre série étaient de sexe masculin avec 40 hommes soit 67 % pour 20 femmes soit 33 % (Figure 2), soit un sexe ratio de 2 en faveur des hommes.

L'intérêt de la prothèse totale de la hanche dans le traitement de la coxarthrose évoluée  
(A propos de 60 cas)

---

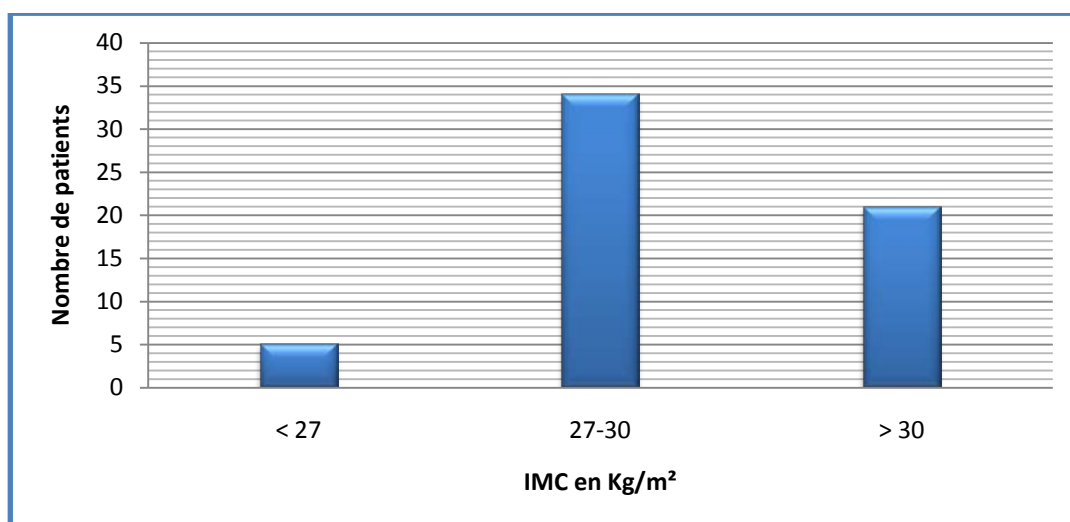


**Figure 2 :** Répartition des cas en fonction du sexe

### 3. L'indice de masse corporelle :

L'indice de masse corporelle moyen était de 30,67 kg/m<sup>2</sup> avec des extrêmes entre 25 et 37 kg/m<sup>2</sup>.

Vingt et un de nos patients sont considérés comme obèses avec un IMC supérieur à 30 (Figure 3).



**Figure 3 :** répartition des cas selon IMC

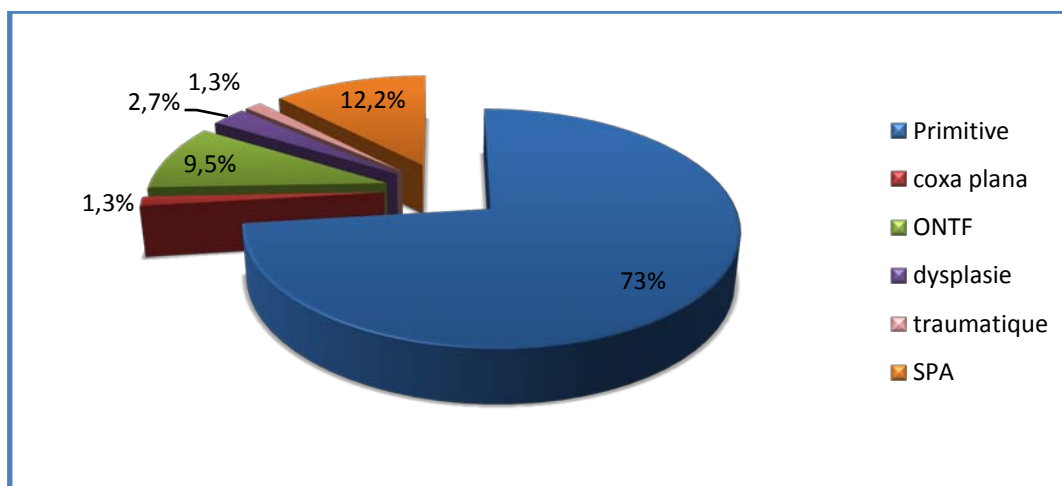
#### 4. Les facteurs étiologiques :

Les facteurs étiologiques de la coxarthrose sont divers dans notre série (tableau I)

**Tableau I** : répartition en fonction de l'étiologie

Etiologie	Nombre de hanche	Pourcentage
Primitive	54	73%
Coxa plana	1	1,3%
Ostéonécrose de la tête fémorale	7	9,5%
Spondylarthrite ankylosante	9	12,2%
dysplasie	2	2,7%
Traumatique	1	1,3%

Nous avons noté que plus de la moitié des coxarthroses dans notre série sont primitives (73%).



**Figure 4** : Répartition des cas selon le facteur étiologique

#### 5. Côté atteint :

L'atteinte unique du côté droit a été observée chez 29 cas (48%). Pour le côté gauche, elle a été notée chez 17 cas (29%).

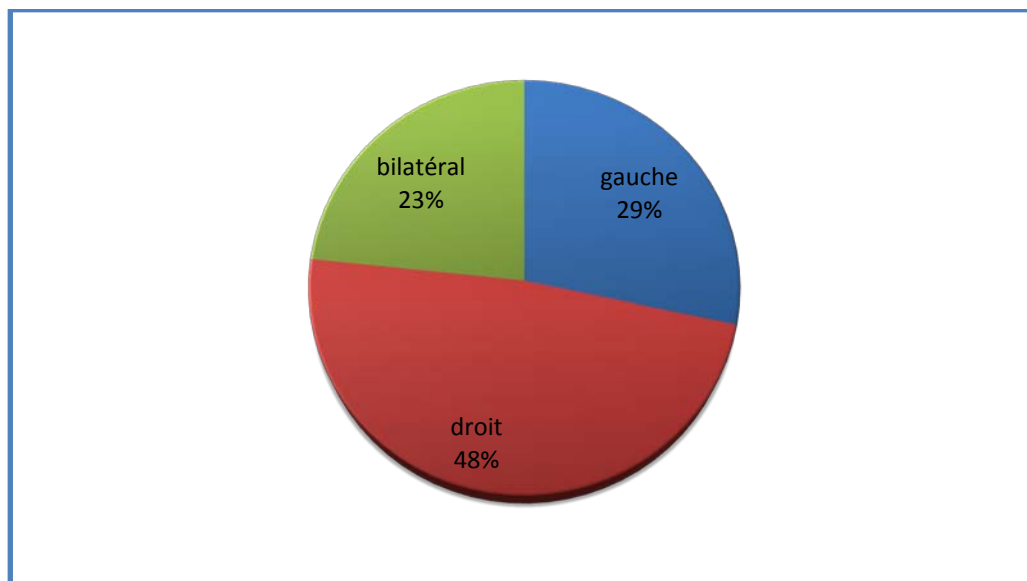
**L'intérêt de la prothèse totale de la hanche dans le traitement de la coxarthrose évoluée  
(A propos de 60 cas)**

---

Quatorze patients (23%) ont une coxarthrose bilatérale (Tableau II).

**Tableau II : répartition en fonction de côté atteint (n=60)**

Côté atteint	Nombre de cas	Pourcentage
côté gauche	17	29%
côté droit	29	48%
Les deux côtés	14	23%



**Figure 5 : Répartition des cas selon le côté atteint**

## **II. Etude avant prothèse totale de la hanche :**

### **1. Etude clinique :**

#### **1-1 La douleur :**

La douleur a été notée chez tous nos patients. Nous l'avons évalué au moyen de l'échelle visuelle analogique (EVA) cotée de 1 à 10. Nous n'avons évalué que la douleur des hanches qui seront opérées.

**L'intérêt de la prothèse totale de la hanche dans le traitement de la coxarthrose évoluée  
(A propos de 60 cas)**

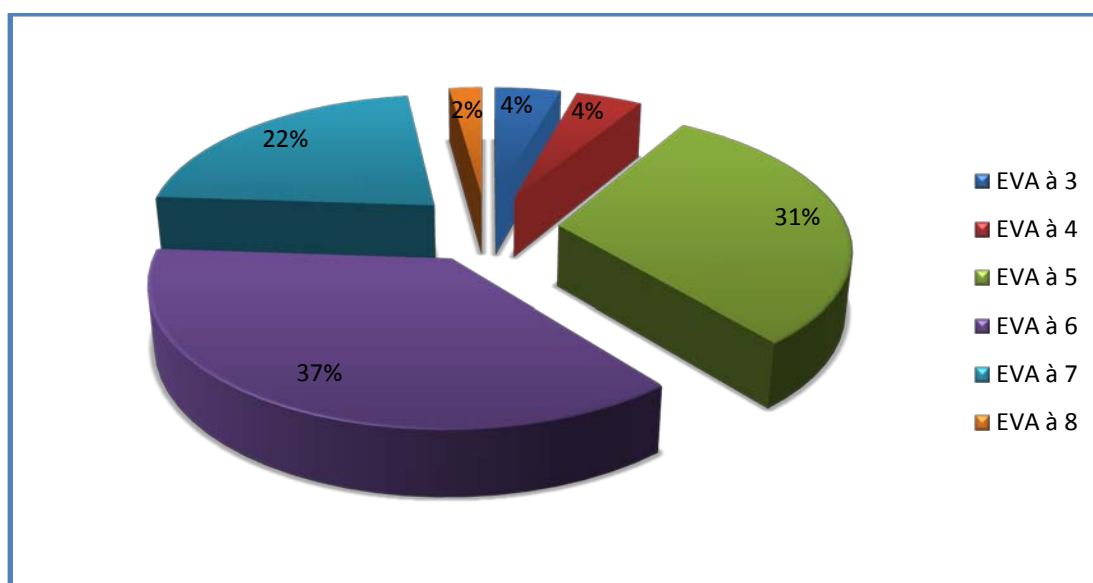
Le score moyen EVA de la douleur initiale était de 5,34 avec des extrêmes de 1 et 8 (Figures 6 et 7).

Les patients n° 47, 48, 49, 50, 51, 52, 53, 54, 55, 56, 57, 58, 59, 60 ont bénéficié d'une prothèse totale de la hanche bilatérale c'est pour cela que nous avons évalué la douleur des 2 hanches (Figure 7 A et B).

**1-2 Atteinte unilatérale : (Annexe 2)**

**Tableau III : Répartition des cas selon l'intensité de la douleur**

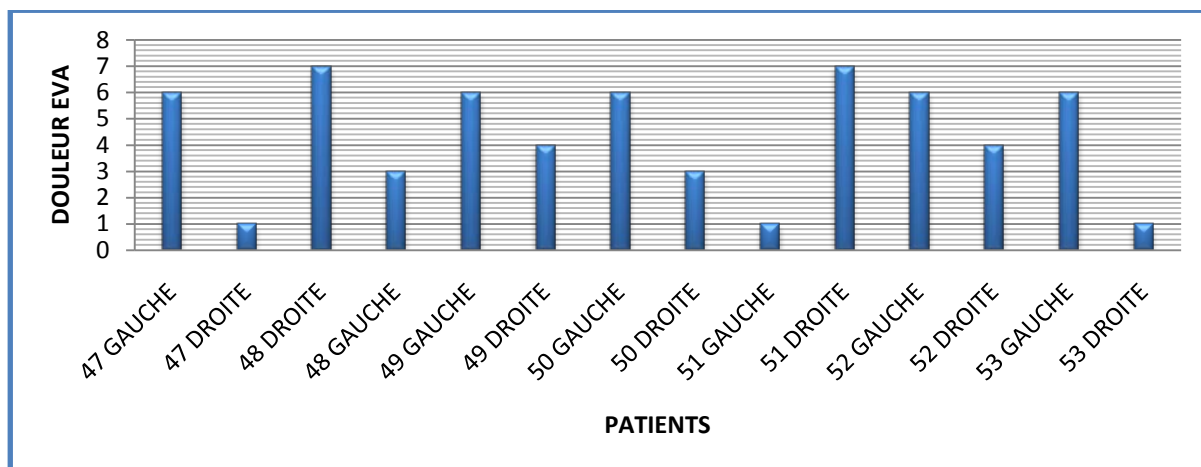
Cotation EVA	Nombre de cas	Pourcentage
3	2	4%
4	2	4%
5	14	31%
6	17	37%
7	10	22%
8	1	2%



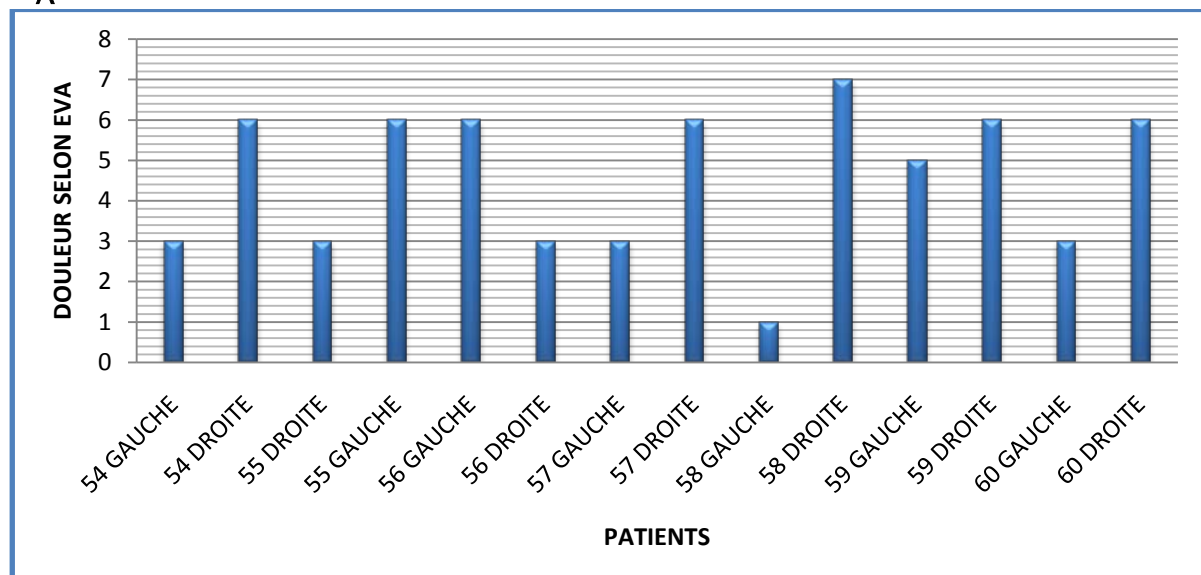
**Figure 6: Répartition selon l'intensité de la douleur chez patients avec atteinte unilatérale**

L'intérêt de la prothèse totale de la hanche dans le traitement de la coxarthrose évoluée  
(A propos de 60 cas)

1-3 Atteinte bilatérale :



A



B

**Figure 7 :** répartition selon l'intensité de la douleur patients avec atteinte bilatérale (A et B)

a. Le périmètre de marche :

Le périmètre de marche était réduit chez tous nos patients.

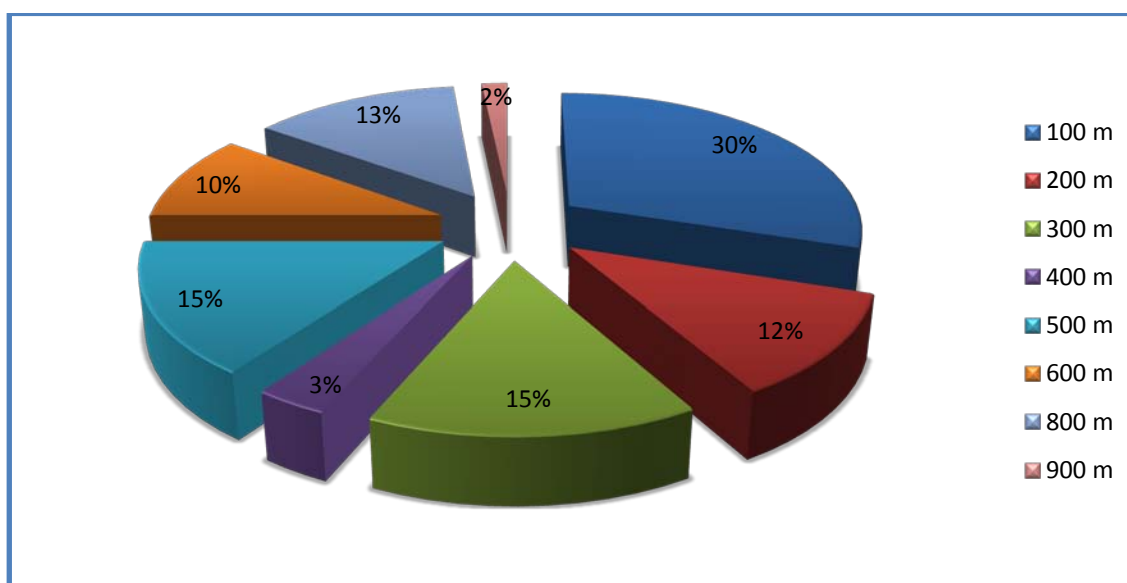
Le PM moyen initial était de 368 m avec des extrêmes de 100 et 900 m.

L'intérêt de la prothèse totale de la hanche dans le traitement de la coxarthrose évoluée  
(A propos de 60 cas)

---

**Tableau IV : Répartition des cas selon le périmètre de la marche en mètres**

Périmètre de la marche en (m)	Nombre de cas	Pourcentage
100	18	30%
200	7	12%
300	9	15%
400	2	3%
500	9	15%
600	6	10%
800	8	13%
900	2	2%

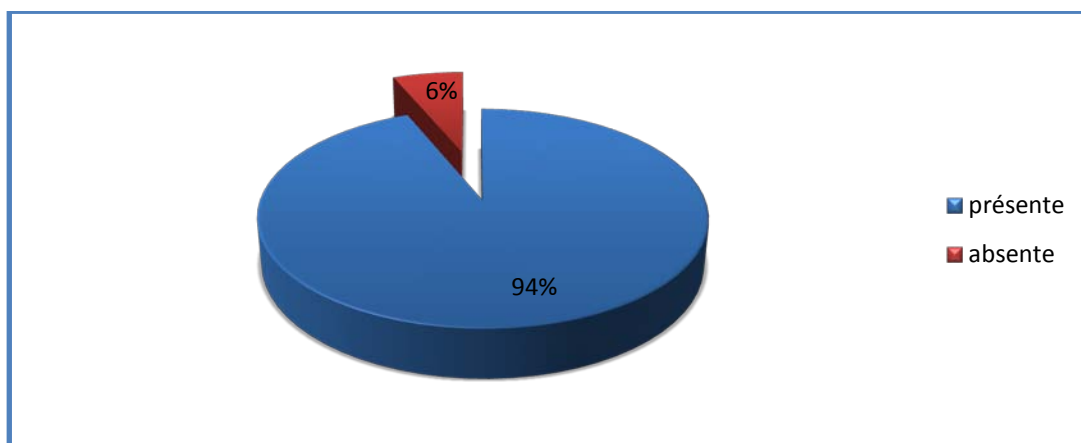


**Figure 8: Répartition selon le périmètre de marche en mètre**

**b. Boiterie et bascule du bassin homolatéral :**

La plupart de nos patients présente une boiterie avec bascule du bassin homolatéral avec un pourcentage de 94% (Figure 9).

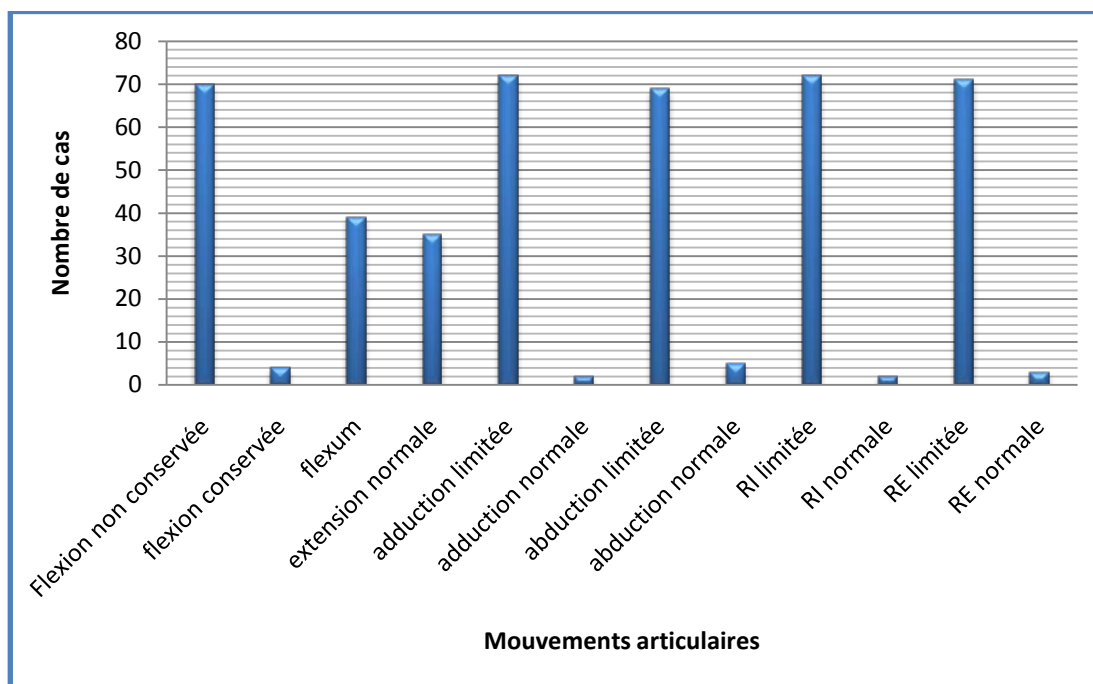
L'intérêt de la prothèse totale de la hanche dans le traitement de la coxarthrose évoluée  
(A propos de 60 cas)



**Figure 9** : répartition selon la présence ou non de la boiterie

**c. Les amplitudes articulaires :**

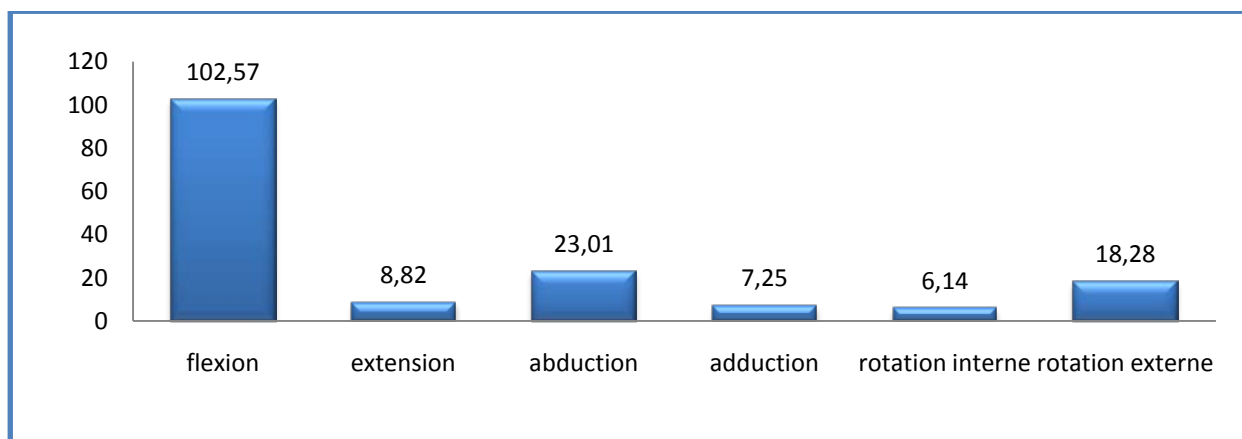
Dans notre série 98% de nos patients avaient une limitation de la mobilité de la hanche, a dans au moins un des mouvements articulaires.



**Figure 10** : Répartition des cas selon les modifications des amplitudes articulaires

Nous avons calculé la moyenne pour chaque mouvement de l'articulation. Les résultats sont répartis comme suit (Figure 11).

**L'intérêt de la prothèse totale de la hanche dans le traitement de la coxarthrose évoluée  
(A propos de 60 cas)**



**Figure 11: Moyennes en degré pour chaque mouvement articulaire**

**d. Le score de Postel-Merle d'Aubigné :**

Nous avons choisi aussi ce score pour l'évaluation de nos patients avant le geste opératoire. Les scores étaient situés entre 9 (mauvais) et 14 (passable).

Le score moyen initial était de 10,87 ce qui correspond à un score médiocre (tableau V).

**Tableau V: Répartition en fonction du score PMA préopératoire (n=74)**

Score PMA	</= 9 (mauvais)	10 à 12 (médiocre)	13 à 14 (passable)
Nombre de cas	19	43	12
Pourcentage	26%	58%	16%

**2. Retentissement socioprofessionnel :**

Nous avons évalué le retentissement de la coxarthrose sur la vie professionnelle de nos patients

Les résultats sont résumés dans le tableau suivant (tableau VI).

**Tableau VI : Répartition selon le retentissement socioprofessionnel (n=60)**

Retentissement	aucun	gène	invalidité
Nombre de patients	0	57	3
pourcentage	0%	95%	5%

La coxarthrose a eu un retentissement sur la vie socioprofessionnelle de tous nos patients. Trois patients (5%) sont devenus invalides.

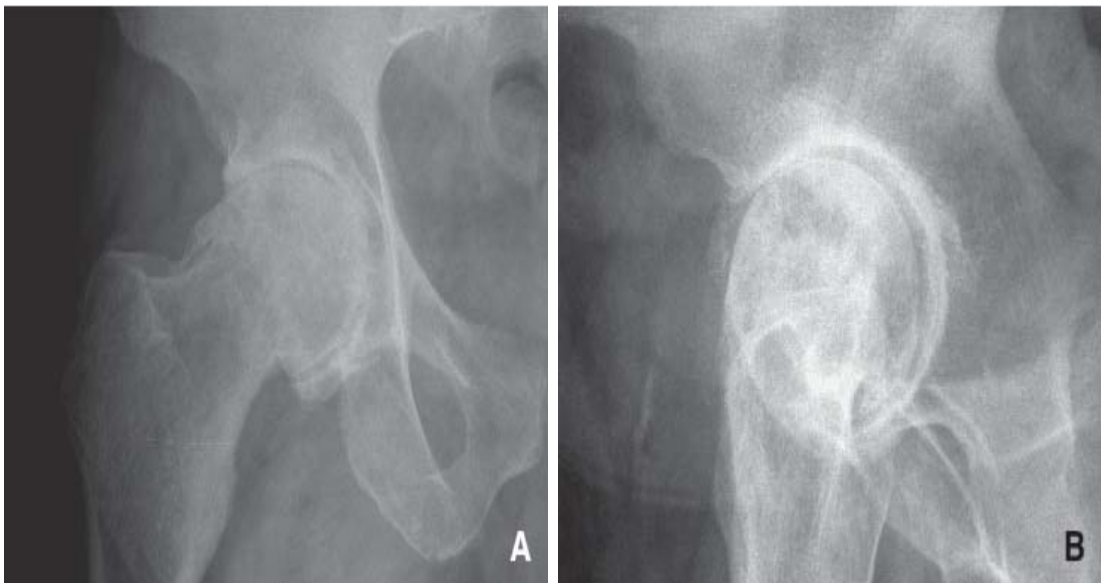### 3. Etude radiologique :

#### 3-1 Radiographie standard :

Tous nos patients ont bénéficié de radiographies standards du bassin face et de la hanche atteinte face et faux profil de Lequesne. Nous avons utilisé la classification radiologique de Kellgren et Lawrence.

Selon cette classification nous avons eu :

- 7 coxarthroses stade I soit 10%.



**Figure 12 : A. Radiographie de hanche de face, homme de 67 ans : coxarthrose droite.**

**B.Faux profil, même patient : pincement de l'interligne antérosupérieur.**

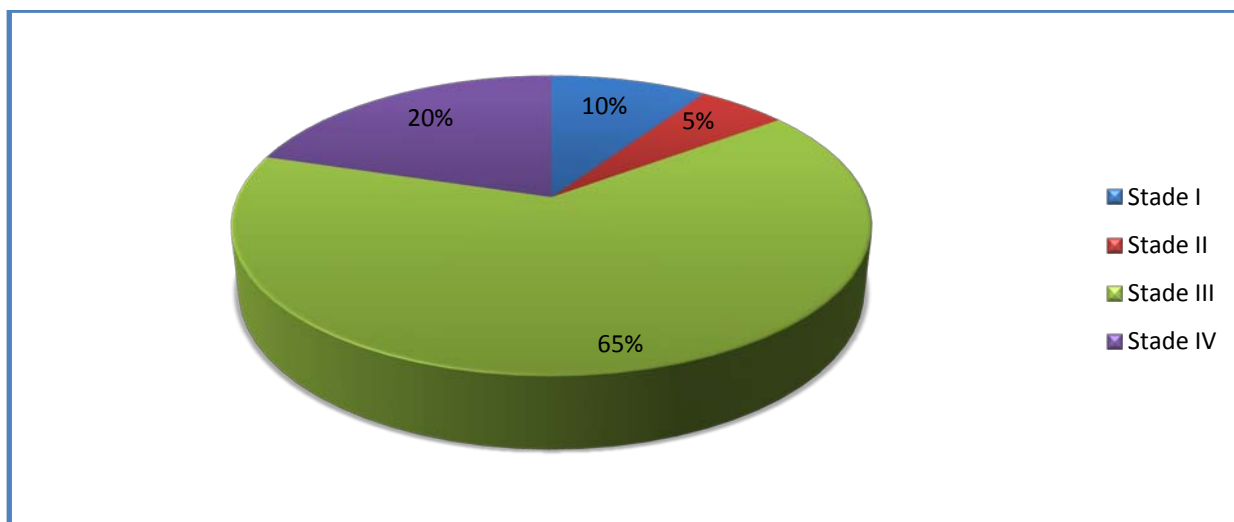
- 4 coxarthroses stade II soit 5%.
- 48 coxarthroses stade III soit 65%.
- 15 coxarthroses stade IV soit 20%. (Tableau VII)

L'intérêt de la prothèse totale de la hanche dans le traitement de la coxarthrose évoluée  
(A propos de 60 cas)

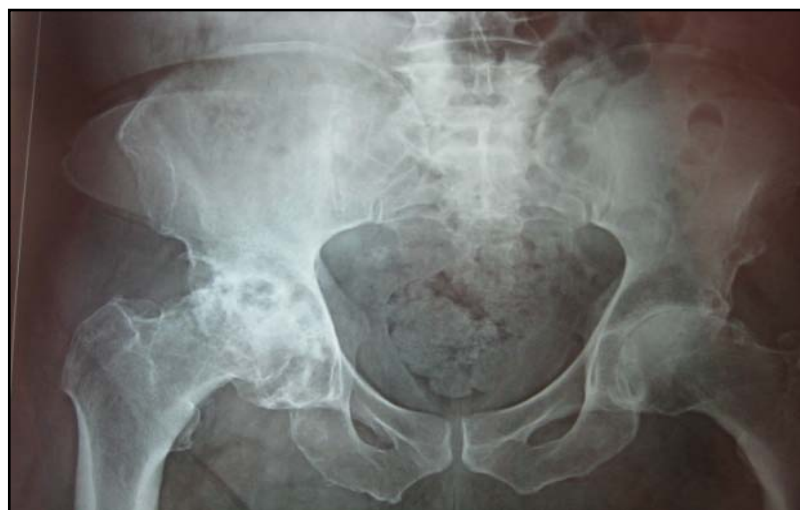---

**Tableau VII : Répartition des cas en fonction du stade radiologique (n=74)**

Classification de Kellgren et Lawrence	<u>Stade I</u>	<u>Stade II</u>	<u>Stade III</u>	<u>Stade IV</u>
Nombre de cas	7	4	48	15
Pourcentage	10%	5%	65%	20%



**Figure 13 : Répartition des cas en fonction du stade radiologique**



**Figure 14 : Radiographie du bassin : coxarthrose évoluée**

**3-2 TDM :**

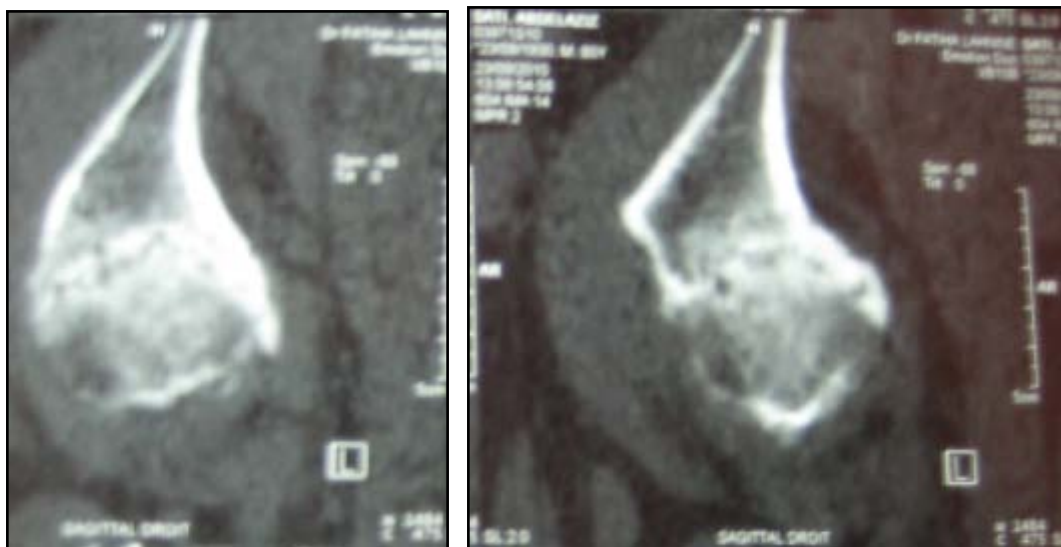
## L'intérêt de la prothèse totale de la hanche dans le traitement de la coxarthrose évoluée (A propos de 60 cas)

---

Trois de nos patients ont bénéficié d'une TDM de la hanche en préopératoire.

Nous avons étudié les types de lésions visualisés à la TDM chez ces patients.

La TDM a permis de visualiser les différentes lésions d'arthrose chez les 3 patients.



**Figure 15** : TDM de la hanche montrant une coxarthrose évolutive

### **4. Etude biologique :**

Tous nos patients ont bénéficié d'un bilan biologique fait d'une numération formule sanguine, protéine C réactive et vitesse de sédimentation en préopératoire.

Le bilan était négatif ne montrant pas de syndrome inflammatoire chez tous nos patients.

## **III. Traitement**

### **1. Bilan préopératoire :**

Tous nos patients ont bénéficié d'un bilan para-clinique préopératoire de base comportant :

- **Un bilan infectieux fait de** :
  - Numération formule sanguine (NFS).

## **L'intérêt de la prothèse totale de la hanche dans le traitement de la coxarthrose évoluée (A propos de 60 cas)**

---

- CRP
  - ECBU
  - Blondeau : Radio des sinus
  - Panoramique dentaire avec consultation dentaire.
- **Un bilan pré-anesthésique fait de :**
- groupage sanguin.
  - bilan d'hémostase.
  - glycémie à jeun.
  - bilan rénal : urée, créatinine.
  - radiographie du thorax.
  - ECG

Le bilan était normal pour tous nos patients.

## **2. Traitement pré-prothèse :**

### **2-1 Mesures hygiéno-diététiques et traitement médicamenteux:**

Tous nos patients ont bénéficié d'une prise en charge thérapeutique non pharmacologique essentiellement une réduction pondérale, et médicamenteuse à base d'anti-inflammatoires non stéroïdiens et d'antalgiques.

### **2-2 Autres traitements chirurgicaux :**

Aucun de nos patients n'a bénéficié d'un traitement chirurgical à visée thérapeutique de la coxarthrose.

## **3. La planification pré-prothèse:**

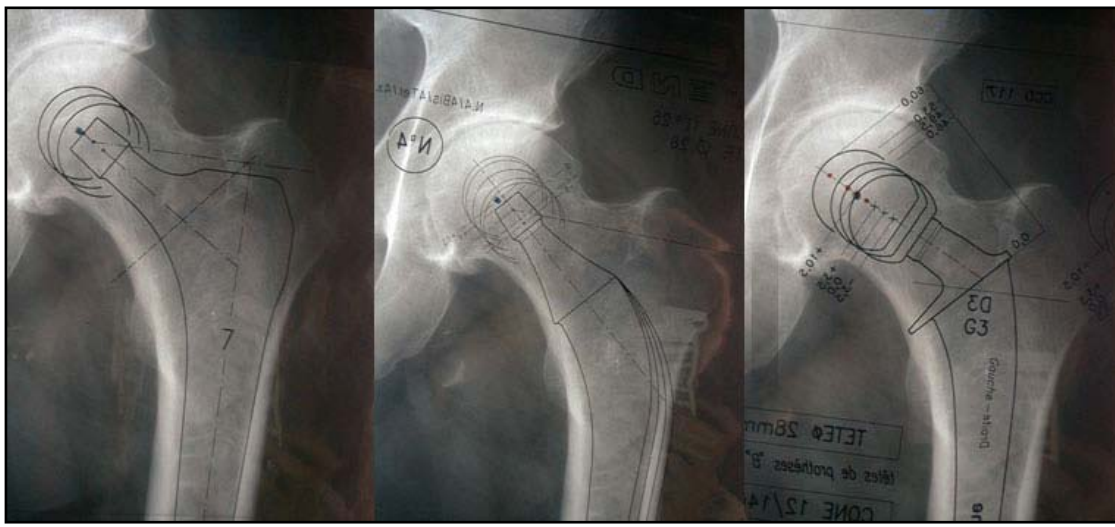
L'implantation d'une prothèse totale de hanche impose de respecter des règles précises:

**L'intérêt de la prothèse totale de la hanche dans le traitement de la coxarthrose évoluée  
(A propos de 60 cas)**

---

- Mettre le centre de rotation de la hanche à sa place ou le médialiser légèrement pour améliorer la couverture de la cupule.
- Reconstituer un déport fémoral (offset) suffisant pour obtenir un bras de levier des abducteurs efficace.
- Veiller à obtenir une antéversion physiologique et la longueur exacte du membre opéré.

La planification préopératoire est alors obligatoire afin d'utiliser la prothèse la mieux adaptée à l'anatomie du patient.



**Figure 16 :** Exemple de planification pré-opératoire de différentes prothèses, afin de choisir celle restituant le mieux le centre de rotation et le déport de la hanche opérée

#### **4. La prothèse totale de la hanche :**

##### **3-1 Technique opératoire**

##### **a. Le bloc opératoire et préparation du malade :**

Tous nos patients ont bénéficié :

- D'une douche la veille de l'opération.

**L'intérêt de la prothèse totale de la hanche dans le traitement de la coxarthrose évoluée  
(A propos de 60 cas)**

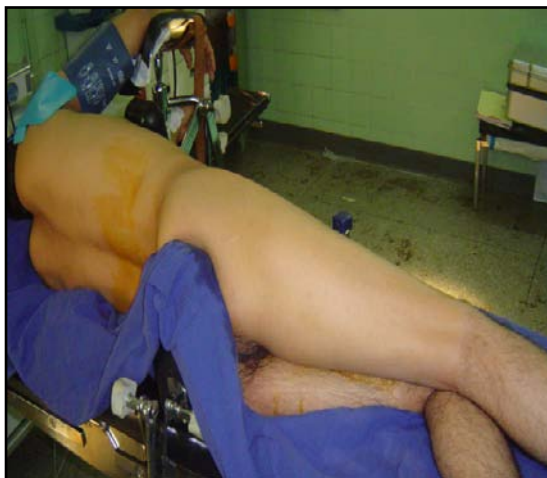---

- D'une préparation locale qui a consisté en un rasage du membre inférieur et du pubis et une désinfection cutanée de la région opératoire par de la Bétadine dermique avant l'intervention.

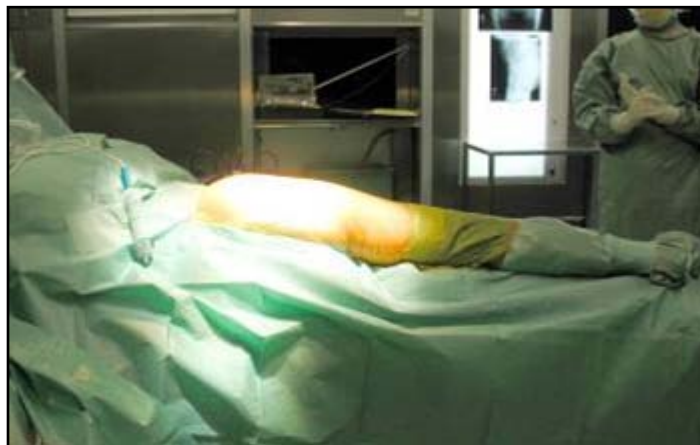L'intervention s'est déroulée dans une salle réservée exclusivement à la chirurgie aseptique.

**b. Installation du malade :(Figure 17)**

Tous nos patients ont été installés en décubitus latéral selon le côté opéré sur table orthopédique.



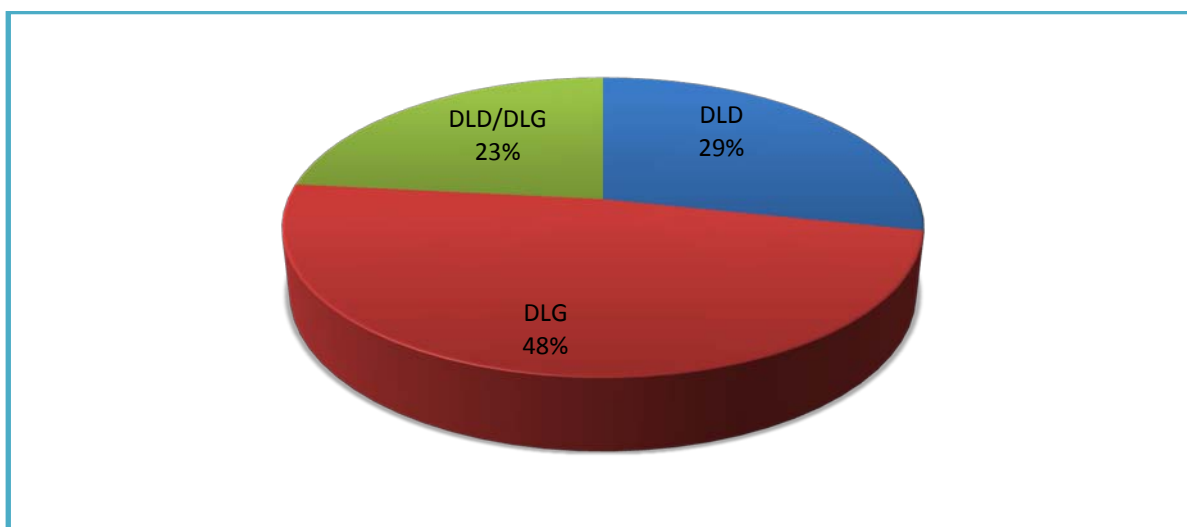
**Figure 17 :** Installation en décubitus latéral pour une voie postérieure



**Figure 18:** Installation des champs

**Tableau VIII : Répartition selon l'installation du malade**

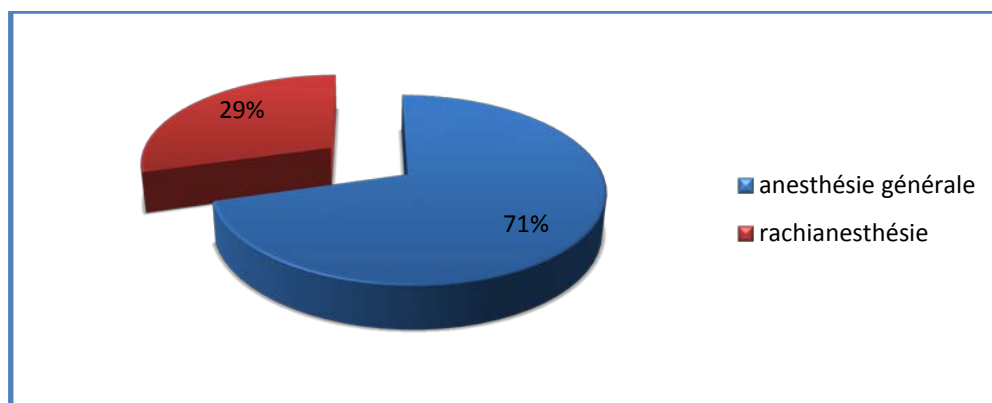
Côté atteint	Position malade	Nombre de cas	Pourcentage
côté gauche	Décubitus latéral droit	17	29%
côté droit	Décubitus latéral gauche	29	48%
Les deux côtés	DLG/DLD	14	23%



**Figure 19 : Répartition des cas selon la position du malade**

**c. L'anesthésie :**

Dans notre série de patients l'anesthésie utilisée varie entre une anesthésie générale et une rachianesthésie avec une préférence de l'anesthésie générale (71%). (Figure 20)



**Figure 20 : Répartition des cas selon le type d'anesthésie**

**d. La voie d'abord :**

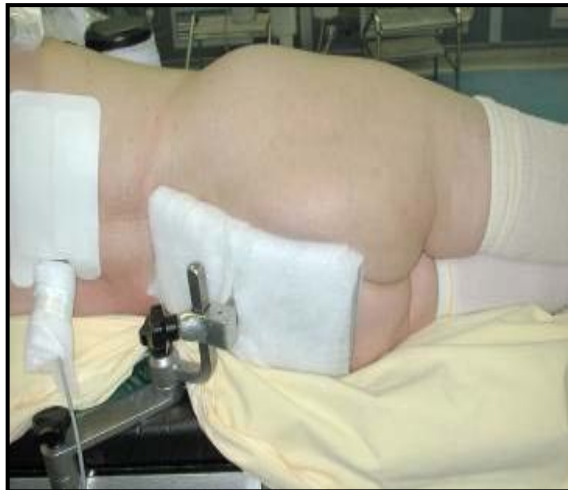La voie d'abord doit donner le meilleur jour pour positionner la prothèse, en préservant les éléments vasculo-nerveux, en limitant les dégâts anatomiques et en réparant les différents éléments pour favoriser leur cicatrisation. Les voies d'abord ont chacune des avantages, des inconvénients et des complications propres. Il est impossible de toutes les décrire tant les variantes sont nombreuses.

Dans notre série, la voie d'abord postéro-externe de Moore a été utilisée chez tous nos patients.

✚ La voie postéro-externe de Moore :

- Installation du malade :

Le patient est installé en décubitus latéral strict, finement maintenu dans cette position par deux appuis antérieurs (pubien et thoracique), et deux appuis postérieurs (sacré et thoracique) (Figure 21), formant deux étaux. Un drap plié en deux ou un sac spécial est disposé verticalement, le long de la table, du côté ventral du patient, de façon à pouvoir y glisser le membre inférieur au cours du temps fémoral.



**Figure 21:** Appuis postérieurs patient en décubitus latéral

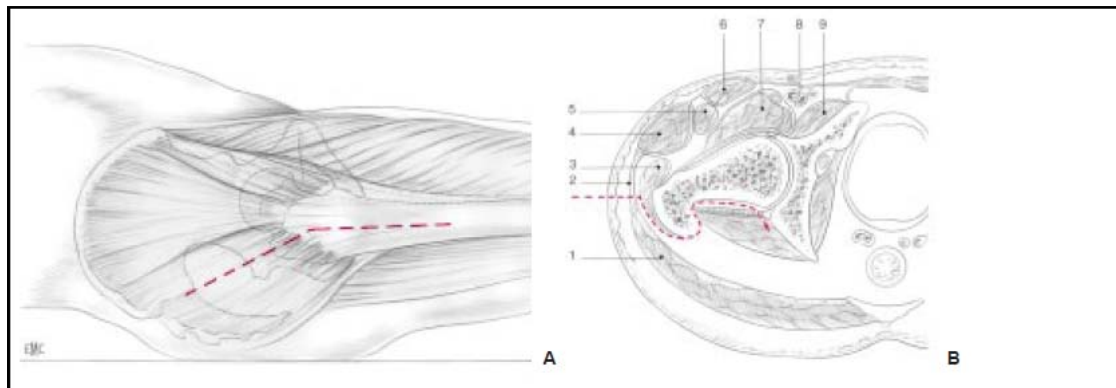
- Repères et trajet de l'incision :

Les repères sont représentés par la crête iliaque, l'épine iliaque postéro-inférieure et le grand trochanter.

## L'intérêt de la prothèse totale de la hanche dans le traitement de la coxarthrose évoluée (A propos de 60 cas)

---

Après avoir traversé l'aponévrose fessière, la voie d'abord passe derrière le grand trochanter et l'articulation coxo-fémorale.



**Figure 22:** A. Incision cutanée et aponévrotique

B. Coupe transversale mettant en évidence le trajet de la voie d'abord.

1. Muscle grand fessier ; 2. Tractus iliotibial ; 3. Muscle moyen fessier ; 4. Muscle tenseur du fascia lata ; 5. Muscle droit de la cuisse ; 6. Muscle sartorius ; 7. Muscle iliopsoas ; 8. Vaisseaux fémoraux communs ; 9. Muscle petiné.

- Incision cutanée :

Cette incision est centrée par la partie postérieure du bord supérieur du grand trochanter. Elle comporte deux parties, une partie inférieure dirigée selon le grand axe du fémur, plus près du bord postérieur que du bord antérieur de l'os, et une partie supérieure se dirigeant en haut et en arrière vers l'épine iliaque postéro-inférieure. Chacune des deux parties mesure environ 8 à 10 cm selon corpulence du sujet.

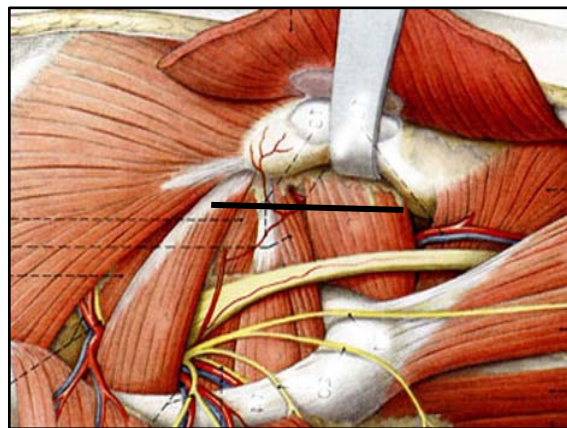
- Traversée des plans musculo-aponévrotiques :

Le fascia lata est incisé longitudinalement, plus près du bord postérieur du fémur que du bord antérieur, en regard du sommet du grand trochanter. Cette incision du fascia se coude ensuite en arrière le long de la direction des fibres du grand fessier. Ces fibres sont dissociées sur 8 à 10 cm environ. Le membre inférieur est alors tourné en rotation interne maximale, le genou fléchi à 90°. Après avoir traversé la bourse séreuse du grand fessier, le tissu cellulo-graisseux rétro-trochantérien est refoulé en dedans à l'aide d'une compresse, ce geste permettant la mise en évidence de la terminaison des muscles pelvitrochantériens.

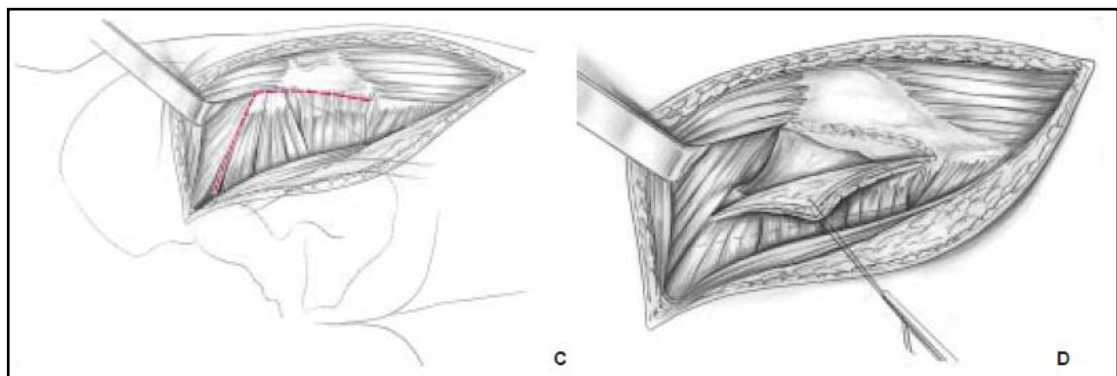
**L'intérêt de la prothèse totale de la hanche dans le traitement de la coxarthrose évoluée  
(A propos de 60 cas)**

---

Le muscle moyen fessier et son tendon sont repérés et écartés en avant à l'aide d'un écarteur de Langenbeck. Le bord supérieur du tendon du piriforme est repéré au bord postérieur du petit fessier. On repère en bas la limite de l'insertion du muscle carré fémoral (muscle carré crural). Les tendons des muscles pelvi-trochantériens et la capsule sous jacente sont sectionnés au bistouri électrique le long de leur insertion trochantérienne, au ras de l'os, de bas en haut, depuis la limite supérieure du tendon du muscle piriforme jusqu'au muscle carré fémoral.



**Figure 23:** Section des tendons rotateurs externes à 5 mm du fémur puis de la capsule ligamentaire



**Figure 24 :** C. Exposition de la capsule articulaire ; D. Capsulotomie et exposition de la face antérieure du col

A cette incision verticale, on raccorde une incision transversale le long du bord supérieur du piriforme, jusqu'au sourcil cotyloïdien. Cette incision de la capsule, gardant l'attache des muscles pelvitrochantériens, permet de récliner un lambeau capsulotendineux en assurant une

**L'intérêt de la prothèse totale de la hanche dans le traitement de la coxarthrose évoluée  
(A propos de 60 cas)**

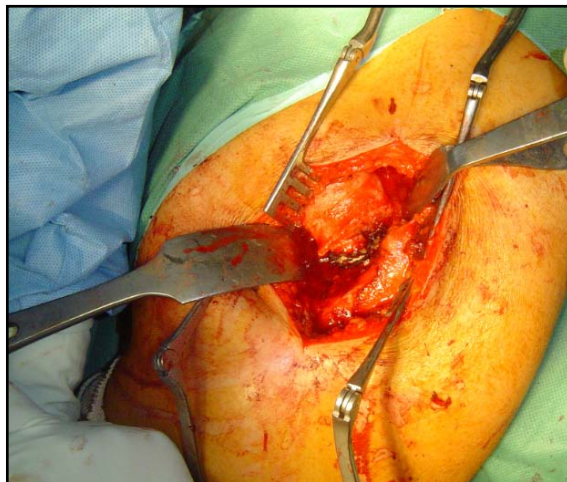
---

parfaite exposition de la tête, du col, et du versant postérieur du cotyle. Si le jour offert par cette incision capsulaire est insuffisant, on peut la prolonger vers le bas en sectionnant en partie ou en totalité le carré fémoral. La libération peut être prolongée vers le bas par la section du tendon du grand fessier. Le lambeau capsulotendineux ainsi libéré va pouvoir ultérieurement, une fois la prothèse en place, être ramené et réinséré par des points transosseux à travers le grand trochanter.

- Exposition de l'articulation :

Après avoir récliné le lambeau capsulaire, on peut luxer la tête ou encore sectionner le col avant de retirer la tête à l'aide de l'extracteur. Une fois la tête réséquée, l'acétabulum peut être à l'aide de trois ou quatre leviers à pointe insérés autour de sa périphérie et implantés pour certains d'entre eux dans l'os iliaque ; on peut également s'aider d'un ou de deux clous de Steinmann supplémentaires implantés au dessus du sourcil cotyloïdien.

Pour exposer l'extrémité proximale du fémur de façon correcte, il faut mettre la hanche en flexion maximale et rotation interne en fléchissant le genou. Deux écarteurs glissés autour du col permettent de l'exposer correctement.



**Figure 25 :** Exposition de l'articulation à l'aide d'un écarteur.

## **L'intérêt de la prothèse totale de la hanche dans le traitement de la coxarthrose évoluée (A propos de 60 cas)**

---

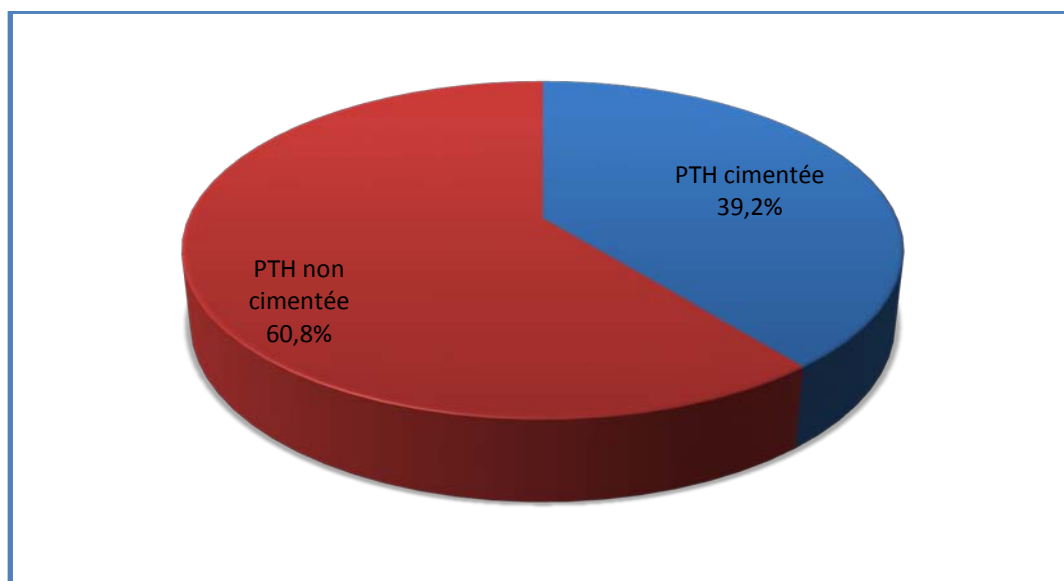
- **Réparation et fermeture :**

La réparation est simple. Trois points transosseux permettent de réinsérer le bord latéral du lambeau capsulaire au grand trochanter. Cette insertion réamarre par la même occasion les tendons des pelvi-trochantériens qui n'ont jamais été détachés de la capsule. Les points sont passés, la cuisse en rotation interne, et serrés en rotation externe. Le fascia lata et le muscle grand fessier sont suturés au fil résorbable.

- e. **Type de prothèse :**

Toutes les PTH mises en place avaient un couple de frottement métal polyéthylène type Métabloc.

Nous avons utilisé la prothèse totale de la hanche cimentée dans 29 cas soit 39,2 % des hanches tandis que la prothèse totale de la hanche non cimentée a été utilisée dans 45 cas soit 60,8% (Figure 26).



**Figure 26 : Répartition des cas selon le type de PTH**

### **2-3 Suites postopératoires :**

Les suites opératoires étaient simples pour tous les patients sauf un patient qui a développé un sepsis de la PTH.

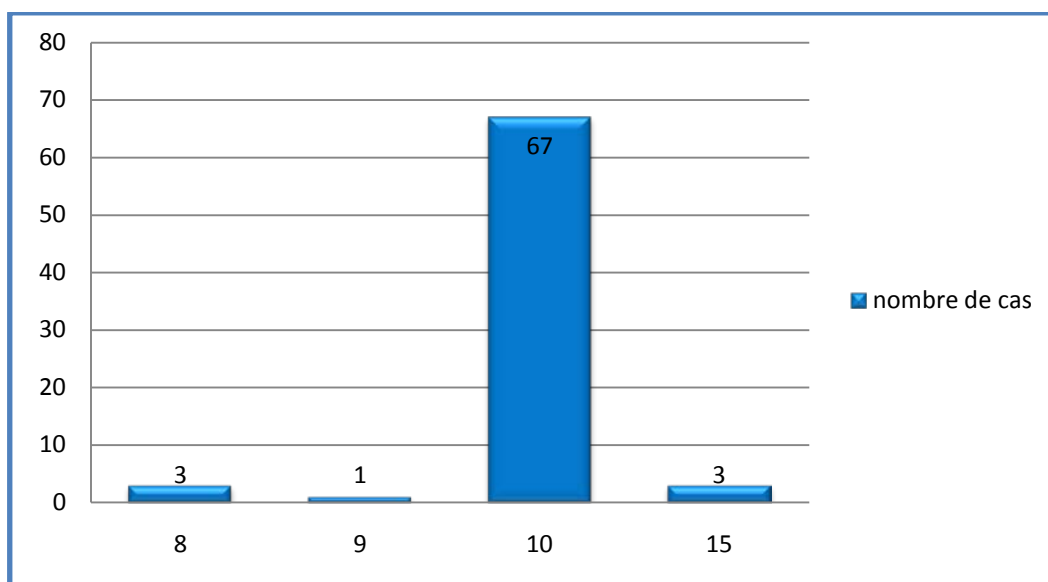
**a. Traitement postopératoire :**

Tous nos patients ont reçu un traitement postopératoire fait d' :

- Antibiothérapie à base de céphalosporine de 1<sup>ère</sup> ou de 2<sup>ème</sup> génération ou des bêta-lactamines pendant 72 heures.
- Anticoagulants par l'héparine à bas poids moléculaire.
- Anti-inflammatoires non stéroïdiens et d'antalgiques selon les paliers de l'OMS, allant du palier 1 au palier 3.

**b. Le séjour hospitalier :**

Le séjour hospitalier moyen était de 10 jours avec des extrêmes de 08 et 15 jours (Figure 27).



**Figure 27 : Répartition des cas selon le séjour hospitalier**

**c. La rééducation :**

La rééducation a été démarrée le lendemain de l'opération, elle comporte en général deux phases :

- Une phase durant laquelle le patient est verticalisé le plus tôt possible pour marcher sous couvert de deux cannes antibrachiales ou d'un cadre de marche.

## L'intérêt de la prothèse totale de la hanche dans le traitement de la coxarthrose évoluée (A propos de 60 cas)

---

- La deuxième phase correspond à une reprise d'autonomie progressive, durant laquelle la rééducation est essentiellement orientée vers la correction des boiteries résiduelles et la fonction.

### ✚ Appui protégé (J1 à J21)

- Objectifs :

- Prévenir les complications postopératoires
- Résorber les phénomènes algiques et inflammatoires liés à l'intervention.
- Sécuriser et stabiliser le patient au cours des retournements dans le lit, des transferts et de la marche.
- Effectuer le premier lever au plus tôt, apprendre au sujet à s'autonomiser avec un cadre de marche ou des cannes, et à éviter les chutes.
- Insister sur la prophylaxie des mouvements luxants.
- Récupérer des amplitudes fonctionnelles.
- Réaliser un renforcement musculaire global et insister sur le travail des stabilisateurs latéraux de la hanche.
- Privilégier la récupération de l'extensibilité du droit fémoral et limiter les compensations rachidiennes. Cette étape est d'autant plus importante que la coxarthrose est ancienne et que les raideurs et les compensations sont intégrées aux schémas gestuels.
- Préparer rapidement l'organisation du retour à domicile si besoin avec la famille ou l'assistante sociale.

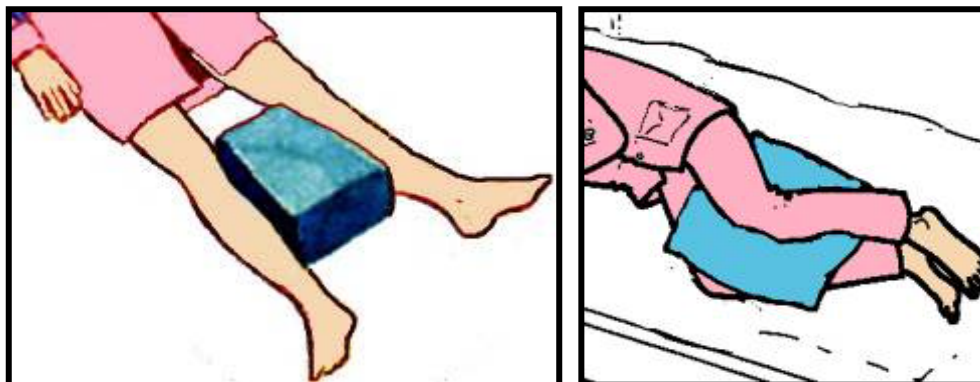
- Principes

- Surveillance quotidienne de l'apparition de complications thromboemboliques, pulmonaires, cutanées, cicatricielles, infectieuses.
- Compenser la différence de longueur des membres inférieurs.
- Rester vigilant sur le chaussage du patient
- Tenir compte de l'état général et des pathologies associées chez les patients âgés.

## L'intérêt de la prothèse totale de la hanche dans le traitement de la coxarthrose évoluée (A propos de 60 cas)

---

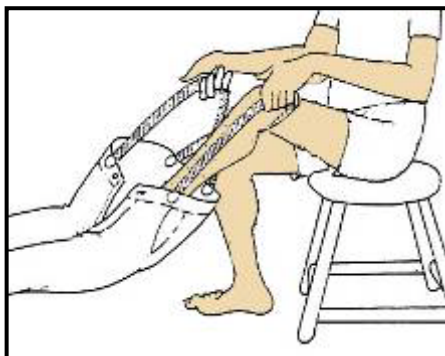
- Demeurer très vigilant vis-à-vis des problèmes généraux de nutrition, d'hydratation, d'infection urinaire, de constipation, d'anémie, d'hypotension ou d'hypertension, de dépression.
- Garder à l'esprit les complications éventuelles devant toute douleur anormale.
- Prendre en compte systématiquement le compte-rendu opératoire, consignes postopératoires, bilan radiologique, bilan biologique (TP, INR, NFS, VS, CRP, plaquettes).
- Faire participer activement les patients à leur traitement et les dynamiser en ménageant des périodes de repos surtout l'après-midi.
- Insister sur les conseils de vie à plus long terme : soigner toute infection dentaire, ORL ou pulmonaire, prendre des précautions pour éviter les chutes, éviter toute surcharge pondérale, etc.
- Proscrire l'emploi de l'ultrasonothérapie et de l'électrothérapie faisant appel à des courants polarisés.
  - Techniques :
- Educatives :
  - Apprentissage de la prophylaxie des mouvements luxants et de l'utilisation des aides techniques en collaboration avec l'ergothérapeute, l'aide soignante et l'infirmière.
  - Apprendre au sujet à mettre l'oreiller anti-adduction la nuit et pour se retourner, et apprendre au sujet à réaliser ses transferts en toute sécurité.
  - Au lit : \* Conserver un coussin d'abduction pour la nuit et pour la position sur le côté.



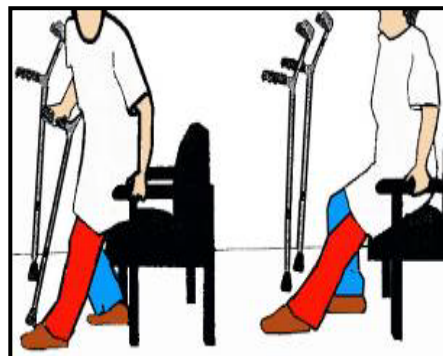
**Figure 28** : Coussin d'abduction

- \* Proscrire la position jambes croisées.
- \* Utiliser pour l'habillage une pince à long manche et un enfile-bas.
- Transfert lit-debout et debout-lit :
  - \* Apprendre à réaliser les transferts soit avec le coussin d'abduction soit en privilégiant pour sortir du lit le lever du côté de la jambe opérée et pour s'installer dans le lit le couler sur la hanche saine.
- Transfert debout-assis et assis-debout :
  - \* Proscrire la position assise sur des sièges bas.
  - \* Pour s'asseoir, se placer dos au siège les mollets en contact avec l'assise, allonger la hanche opérée, attraper les accoudoirs et s'asseoir en douceur.
  - \* Pour se lever, allonger la jambe opérée, transférer le poids sur la jambe saine et pousser sur les accoudoirs.
- Assis : \* Ne pas croiser les jambes
  - \* Ne pas se pencher en avant mais utiliser la pince à long manche.
- Debout : \* Se chausser debout avec un chausse-pied à long manche.
  - \* Faire les demi-tours la hanche opérée à l'extérieur et éviter de pivoter sur la hanche opérée.

\* Apprendre à ramasser un objet au sol soit par la technique du balancier soit en chevalier servant la hanche opérée en arrière.



**Figure 29** : Pinces à pantalon et à chaussettes



**Figure 30** : Se relever d'un siège sans s'appuyer sur le côté opéré



**Figure 31** : Ne pas s'accroupir

- En dehors de cette prophylaxie systématique, le kinésithérapeute reverra avec le patient ses besoins spécifiques (monter ou descendre d'une voiture, jardiner...).
- Demander au sujet de se pouvoir d'un chaussage correct (tennis avec fermetures Velcro) et lui montrer l'usage d'un chausse pied à long manche.
- Autonomiser le sujet avec son cadre de marche ou ses cannes et lui indiquer quels sont les risques de chute à éviter dans la chambre, la salle de bains, les toilettes, le couloir, vérifier l'état d'usure des embouts de cannes et les changer si nécessaire.

**L'intérêt de la prothèse totale de la hanche dans le traitement de la coxarthrose évoluée  
(A propos de 60 cas)**

---

- Faire réaliser une série d'exercices types, plusieurs fois par jour :  
verticalisation aux pieds du lit, travail isométrique du quadriceps  
associé à une dorsiflexion active des chevilles, ventilation  
abdomino-diaphragmatique.
  - Indiquer au patient qu'il doit s'hydrater en dehors des repas.
  - Expliquer au patient qu'il doit signaler tout problème général  
suivant : douleurs, fatigue anormale, troubles du sommeil,  
inappétence, perte de poids, brûlures urinaires, constipation, état  
dépressif, difficultés de communication, difficultés mnésiques,  
problèmes visuels ou auditifs, etc....
  - Demander au sujet de veiller à l'hygiène des bas de contention.
- o Fonctionnelles :
- Premier lever :
    - \* Mise en place des bandes de contention
    - \* Transferts décubitus-assis, assis-debout, progressifs en surveillant les  
signes d'hypotension orthostatique.
    - \* Verticalisation dans le cadre de marche ou avec les cannes, répulsion des  
membres inférieurs, étirement axial actif.
    - \* Travail de l'équilibration debout et marche sur quelques pas dans la  
chambre.
  - Travail de la marche en déambulateur, puis avec 2 cannes, puis avec une  
cane simple controlatérale.
  - Travail de la marche en corrigeant les boiteries, en insistant sur la  
symétrisation des paramètres spatio-temporaux, la correction des  
compensations lombaires.

**L'intérêt de la prothèse totale de la hanche dans le traitement de la coxarthrose évoluée  
(A propos de 60 cas)**

---

---

- Apprentissage de la montée et descente des escaliers marche à marche en ayant pour objectif le nombre de marches ou d'étages que le patient a chez lui.
- Marche sur tapis roulant électrique pour augmenter l'endurance.
- Marche en terrain varié.
- Prévention des chutes en salle de rééducation :
  - \* Tests d'équilibres à la recherche d'une rétropulsion, d'un signe de Romberg, ou de tout autre signes neurologiques
  - \* Travail d'équilibre en charge : sur plate-forme, avec biofeedback visuel ou sonore.
- Prévention des chutes en vue du retour à domicile :
  - \* Conseils d'ergonomie : éviction des tapis, pause de barres de maintien et de rampes, conseils de chaussage, port de la canne, détermination des situations à risque : sol mouillé, verglas, fortes pentes, sol inégal, etc....
- o Cutanéo-trophique, circulatoire et antalgique :
  - Massage global du membre inférieur en insistant sur le massage des appuis cutanés plantaires.
  - Massage cicatriciel.
  - Massage circulatoire.
  - Surveillance des zones cutanées à risque
  - Massage de ces zones cutanées à risque et mise en place d'une protection si nécessaire.
  - Surveillance de l'état cicatriciel : inflammation, risques de désunion, écoulement séreux, hématique, purulent, zones fibrineuses etc.
  - Surveillance des signes précurseurs de phlébite.
  - Massage abdominal.
  - Pressothérapie.

## L'intérêt de la prothèse totale de la hanche dans le traitement de la coxarthrose évoluée (A propos de 60 cas)

---

- Ventilation abdomino–diaphragmatique.
- Port de bas de contention.
- Cures de déclive dans la journée.
- Surélévation des pieds du lit.
- Myo–aponévrotique :
  - Etirements progressifs et doux, manuels, des adducteurs, du droit fémoral, du carré des lombes homolatéral, notamment s'il existe une fausse jambe courte, et du triceps sural.
- Articulaire :
  - Mobilisations actives aidées ou passives en insistant sur l'extension de la hanche, l'abduction et la flexion en évitant les compensations au niveau lombaire.
  - Les rotations ne sont travaillées que dans la mesure où il existe une attitude vicieuse au repos.
  - Le travail et la récupération des amplitudes de la hanche s'effectuent dans un objectif exclusivement fonctionnel.
  - Entretien des autres articulations en insistant notamment chez les sujets âgés sur la flexion dorsale de la talo–crurale, et la mobilité lombaire.
- Musculaire et neuro–musculaire :
  - Travail musculaire dans un premier temps relativement bref, analytique, du quadriceps et des stabilisateurs latéraux de la hanche.
  - Travail musculaire en charge sur des exercices fonctionnels +++.
  - 🚦 Sevrage des aides de marche (Après J21)
- Objectifs :
  - Reconditionner les patients aux efforts nécessaires aux activités de la vie quotidienne.
  - Sevrer progressivement les aides de la marche.
  - Corriger les boîtiers résiduelles.

## L'intérêt de la prothèse totale de la hanche dans le traitement de la coxarthrose évoluée (A propos de 60 cas)

---

- Renforcer les muscles stabilisateurs latéraux.
- Augmenter le périmètre de la marche.
- Diminuer le coût énergétique de la marche.
  - Principes :
- Préparer le retour à domicile.
- Insister sur les conseils d'hygiène de vie à long terme.
  - Techniques :
- Educative :
  - Poursuivre la prophylaxie des mouvements luxants en ciblant les besoins spécifiques du patient.
  - Demander au patient de rester vigilant jusqu'au 3<sup>ème</sup> mois postopératoire.
  - Expliquer au patient que le taux de révision des prothèses totales de hanche augmente considérablement chez les sujets jeunes et actifs et plus particulièrement chez les hommes et les aider à choisir une activité sportive ou de loisir en adéquation avec les possibilités mécaniques de PTH.
- Fonctionnelles :
  - Sevrer progressivement les aides de marche résiduelles.
  - Corriger les boiteries.
  - Insister sur le travail de la marche sur les talons, sur pointes de pieds, en terrain varié.
  - Apprentissage du relevé du sol.
  - Reconditionnement aux efforts de la vie quotidienne :
    - \* Travail de la montée et descente des escaliers en ayant pour objectif le nombre de marches ou d'étages que le sujet chez lui.
    - \* Marche extérieure en terrain varié avec franchissement d'obstacles.
    - \* Travail sur ergomètre à bras ou cyclo-ergomètre sans résistance.

## **L'intérêt de la prothèse totale de la hanche dans le traitement de la coxarthrose évoluée (A propos de 60 cas)**

---

- Myo-aponévrotique :
  - Récupérer l'extensibilité musculaire des muscles sous pelviens antérieurs.
  
- Articulaire :
  - Poursuivre la récupération des amplitudes articulaires fonctionnelles.
  
- Musculaire et neuromusculaire:
  - Privilégier le travail musculaire en chaîne parallèle en décharge puis en charge.
  - Insister sur le travail musculaire en charge et notamment sur les stabilisateurs latéraux.
  - Privilégier le travail de l'appui unipodal sans compensations au niveau de la ceinture pelvienne ou scapulaire, sur sol stable puis instable sans puis avec déstabilisateurs, les yeux ouverts puis fermé.

### **2-4 Complications** :

#### **a. Complications per-opératoires :**

Aucun de nos patients n'a présenté un problème per-opératoire.

#### **b. Complications post-opératoires : (Figure 33)**

##### Complications infectieuses :

Dans notre série, trois patients (4%) ont présenté une infection de la prothèse totale de la hanche nécessitant une antibiothérapie avec drainage.

##### Complications thromboemboliques :

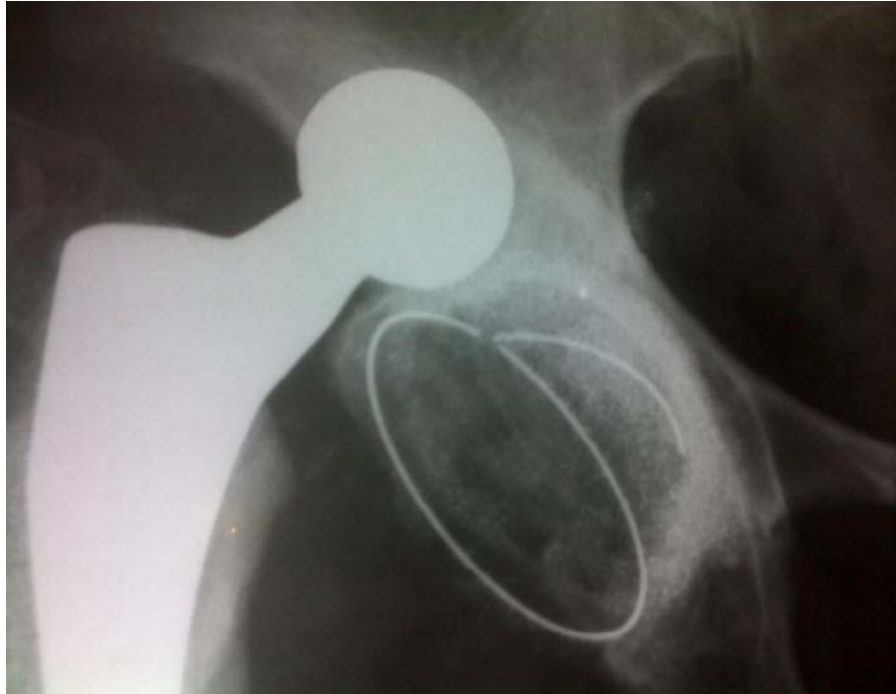Dans notre série, nous n'avons pas noté de cas de thrombophlébite, ni d'embolie pulmonaire.

##### Luxation de la prothèse :

**L'intérêt de la prothèse totale de la hanche dans le traitement de la coxarthrose évoluée  
(A propos de 60 cas)**

---

Dans notre série, nous avons noté un seul cas de luxation de PTH patient n° 11 nécessitant réduction sous anesthésie générale avec traction collée. (Figure 32).



**Figure 32 : Luxation PTH**

✚ Descellement septique :

Dans notre série, un de nos patients a présenté un descellement septique de PTH après 5 ans de recul.

✚ Descellement aseptique :

Dans notre série, 3 de nos patients ont présenté un descellement de PTH unipolaire du composant cotyloïdien, et deux entre eux ont bénéficié d'une reprise de PTH.

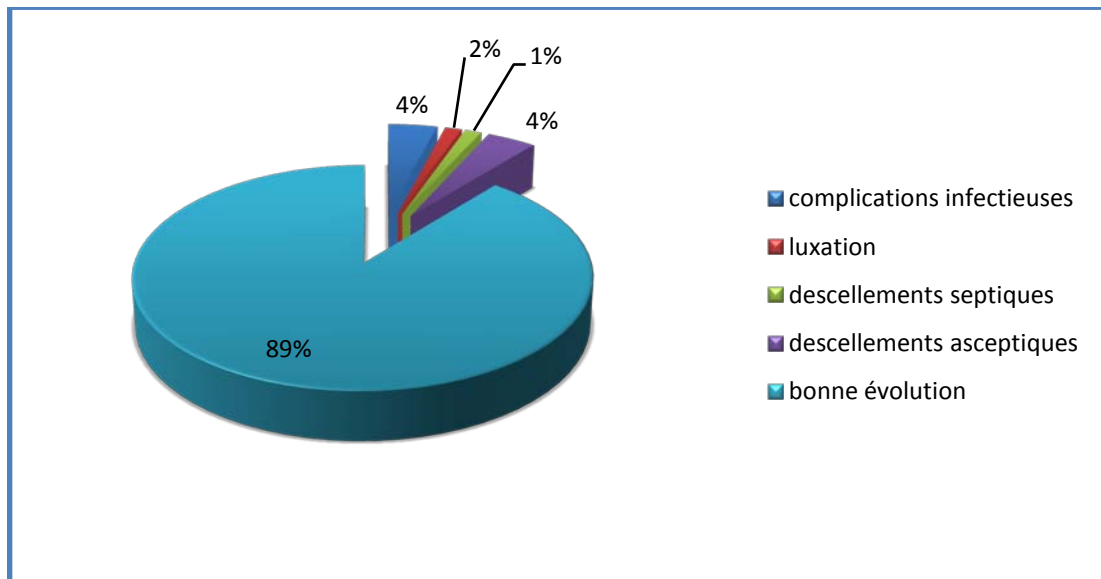


Figure 33 : Répartition des cas selon la présence ou non de complications

#### IV. Résultats post -prothèse totale de la hanche :

##### 1. Le recul postopératoire:

Tous les patients ont été revus. Le recul moyen était de 54 mois (4 ans et demi) avec des extrêmes de 12 mois et 7 ans.

##### 2. Etude clinique :

###### 2-1 La douleur :

Nous avons objectivé une nette diminution de la douleur après prothèse totale de la hanche chez tous les patients.

La douleur moyenne après prothèse totale de la hanche a été de 0,81 avec des extrêmes entre 0 et 2. Ce qui correspond à une diminution de 84,83% par rapport à la douleur initiale.

La PTH a permis de supprimer complètement la douleur pour 20 cas soit 25,64% et pour 9 cas d'un seul côté ayant une atteinte bilatérale soit 64,28% des cas ayant une atteinte bilatérale.

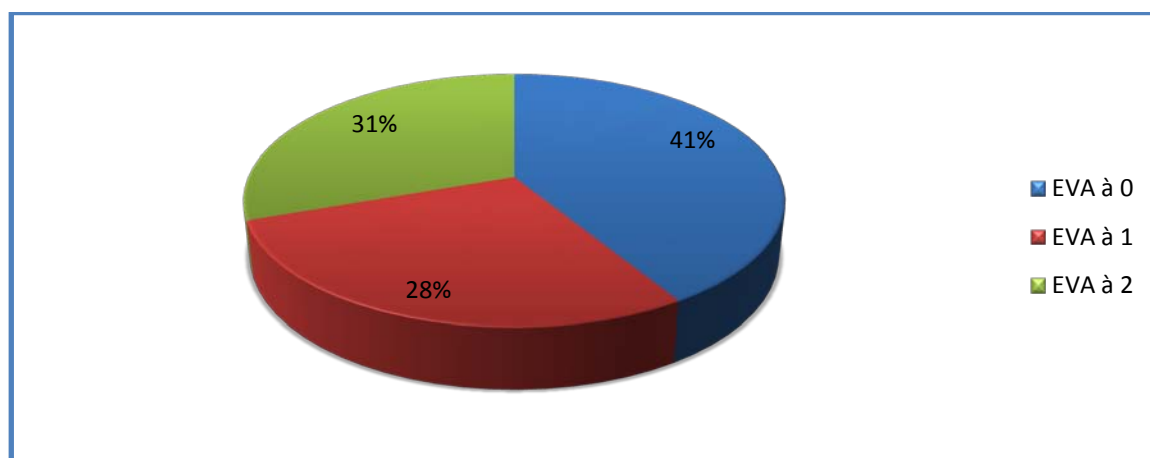
**L'intérêt de la prothèse totale de la hanche dans le traitement de la coxarthrose évoluée  
(A propos de 60 cas)**

Les figures suivantes résument les résultats (Figures 34 et 35).

a. **Atteinte unilatérale : (Annexe 2)**

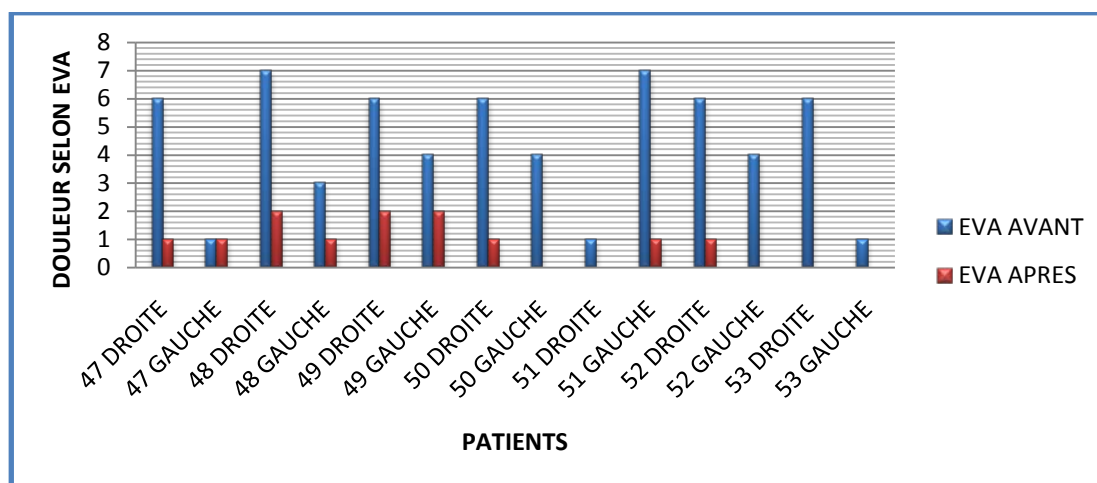
**Tableau X : Répartition des cas selon l'intensité de la douleur après PTH**

Cotation EVA	Nombre de cas	Pourcentage
0	19	41%
1	13	28%
2	14	31%



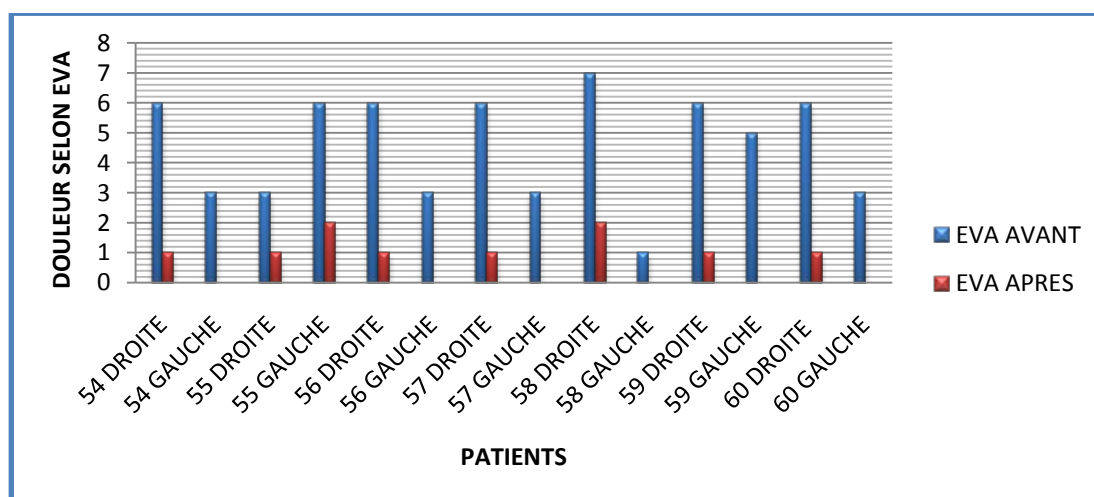
**Figure 34 : Répartition des cas selon la douleur après PTH : atteinte unilatérale**

b. **Atteinte bilatérale :**



1

L'intérêt de la prothèse totale de la hanche dans le traitement de la coxarthrose évoluée  
(A propos de 60 cas)



2

**Figure 35** : Corrélation douleur avant et après PTH atteinte bilatérale (1,2)

**2-2 Le périmètre de marche :**

Après PTH, tous les patients ont vu leur périmètre de marche s'améliorer.

Dix patients ont retrouvé un PM normal (illimité) soit 17% des patients.

Pour les autres patients nous avons retrouvé un gain moyen de 658 m ce qui correspond à une amélioration de 78,80% par rapport au PM initial.

**Tableau XI** : Répartition des cas selon le PM après PTH

Périmètre de la marche en (m)	Nombre de cas	Pourcentage
400	8	13%
500	11	18%
600	7	12%
700	6	10%
800	4	7%
900	14	23%
Illimité	10	17%

L'intérêt de la prothèse totale de la hanche dans le traitement de la coxarthrose évoluée  
(A propos de 60 cas)

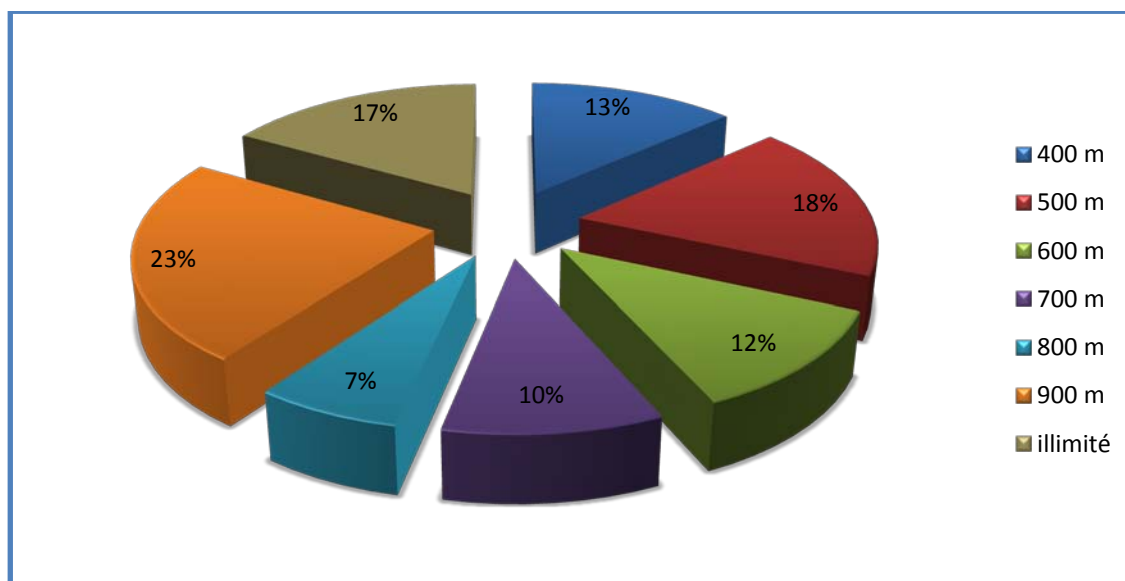


Figure 36 : Répartition des cas selon PM après PTH en mètre

2-3 La mobilité articulaire :

Après la PTH, une amélioration des amplitudes articulaires a été notée chez tous les patients.

Nous avons calculé la moyenne en degré pour chaque mouvement chez les 60 patients dont les résultats préopératoires étaient disponibles.

L'analyse a montré une amélioration de tous les mouvements après la PTH (Figure 37).

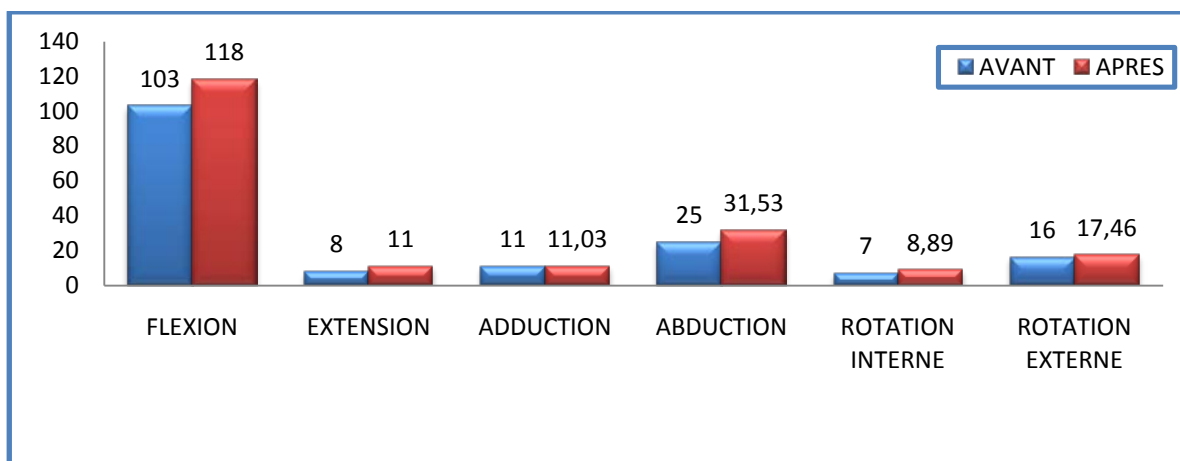
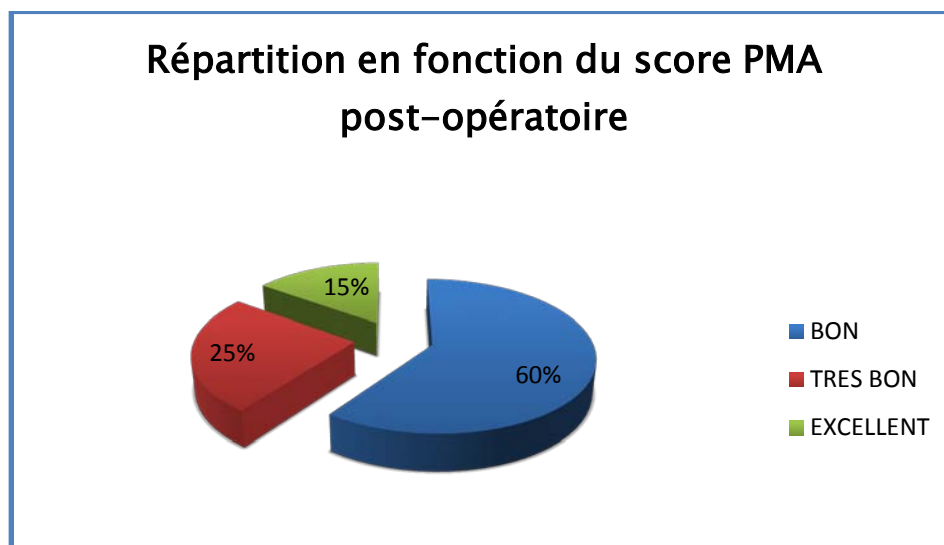


Figure 37 : Corrélation entre les amplitudes articulaires initiales et après PTH

#### 2-4 Le score de PMA

Nous avons objectivé une amélioration du score PMA chez tous nos patients avec des résultats qui varient entre 16 /18 (bon) et 18/18 (excellent).

Le score moyen a été de 16/18 (bon), ce qui correspond à un gain de 5 points (Figure 38).

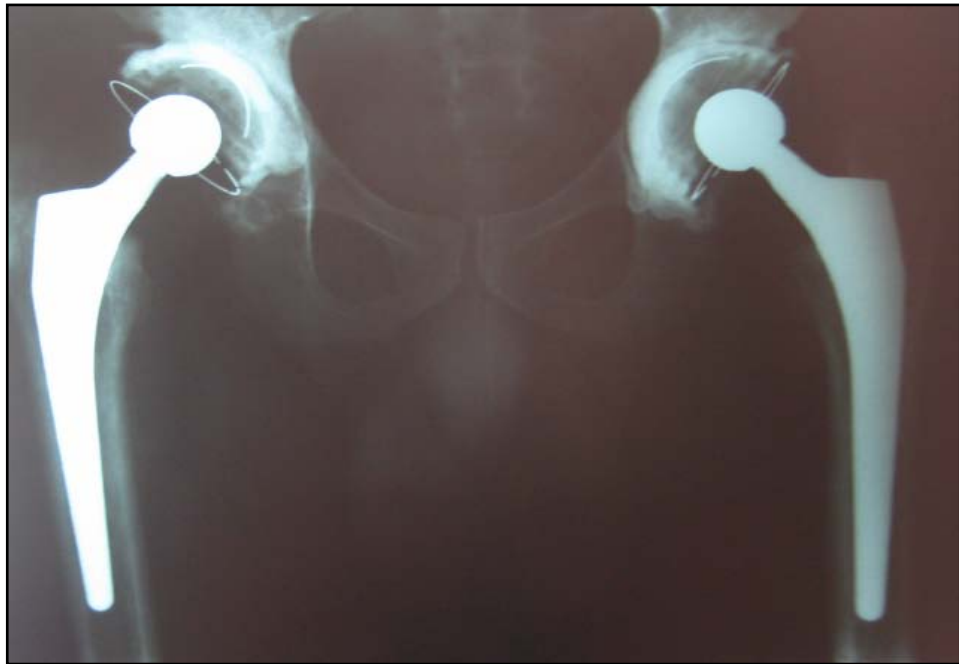

**Figure 38:** Répartition en fonction du score PMA postopératoire

### 3. L'étude radiologique :

L'étude radiologique a été basée sur des clichés radiologiques du bassin de face strict ainsi que des radiographies de la hanche opérée de face prenant la totalité de la prothèse.

L'étude soigneuse des radiographies successives et leur confrontation avec le cliché postopératoire précoce, constituent le temps principal de la surveillance de toutes les arthroplasties totales de la hanche qu'on a implantées afin de dépister des complications débutantes et de proposer une réintervention.



**Figure 39** : PTH bilatérale

Ainsi les clichés radiologiques sont analysés selon les critères suivants :

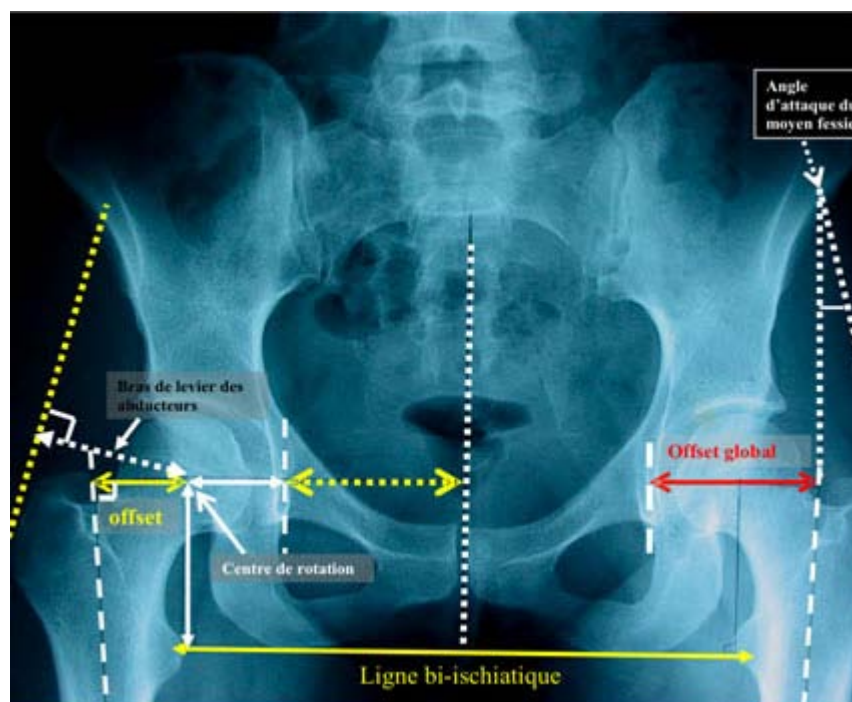
**a. Au niveau de la pièce cotyloïdienne :**

- L'angle d'inclinaison de la cupule par rapport à la ligne bi-ischiatique. Il est normalement de 45°.
- La position de la cotyle par rapport à la ligne innominée (protrusion) et à la partie supérieure du trou obturateur. Il est normalement < 2 mm.

**b. Au niveau de la pièce fémorale :**

- La position de la pièce fémorale par rapport à l'axe du fémur : varus, valgus, ou neutre.
- Index bicortical.
- Queue de ciment.
- Offset fémoral ou déport fémoral est la distance entre l'axe diaphysaire et le centre de la tête fémorale. Le déport (en moyenne 41 à 44 mm) augmente avec la taille du fémur. Il existe une très bonne corrélation entre l'offset et le bras de levier des muscles abducteurs de la hanche ainsi qu'avec la force de ceux-ci. Toute variation du centre de

rotation ou de l'offset influe sur l'angle d'attaque du moyen fessier et donc sur la force qui lui est nécessaire pour équilibrer le bassin.



**Figure 40** : Les mesures radiographiques de l'*offset* (fémoral et global), du centre de rotation, du bras de levier des abducteurs et de l'angle d'attaque des muscles fessiers.

#### 4. Situation socioprofessionnelle :

Tous nos malades ont pu reprendre leur activité socioprofessionnelle, 42 % ont pu reprendre de façon totale le travail (tableau XII).

**Tableau XII** : Répartition selon la situation socioprofessionnelle postopératoire (n=60)

Situation professionnelle	Invalidité	Reprise partielle	Reprise totale
Nombre de patients	0	35	25
Pourcentage	0%	58%	42%

#### 5. Satisfaction personnelle :

Cinquante de nos patients (83%) ont déclaré être satisfaits du résultat postopératoire (tableau XIII).

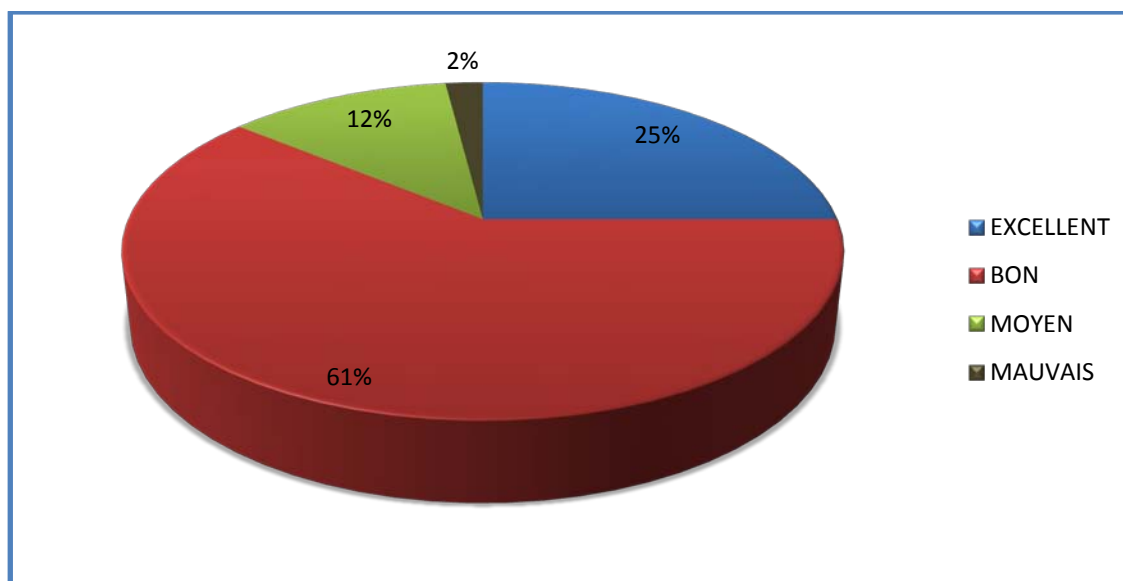
**Tableau XIII** : Répartition selon la satisfaction personnelle du résultat (n=60)

Satisfaction Personnelle	Totalement satisfait	Moyennement satisfait	non satisfait
nombres de patients	50	6	4
Pourcentage	83%	10%	7%

## V. Les résultats globaux :

Dans notre série, les résultats sont satisfaisants avec:

- Résultat excellent dans 25% des cas.
- Bon résultat dans 61% des cas.
- Résultat moyen dans 12% des cas.
- Mauvais résultat dans 2% des cas.



**Figure 41**: Répartition des cas selon les résultats globaux

Ces résultats remarquables nous poussent à être optimistes par rapport à la qualité de vie qu'offre le traitement par arthroplastie totale de la hanche, chez ces sujets qui restent souvent confiner à la chaise roulante.

A decorative rectangular frame with ornate, symmetrical scrollwork at each corner. The word "DISCUSSION" is centered within the frame in a bold, italicized, serif font.

***DISCUSSION***

## I. Anatomie de la hanche: [2, 3, 4, 5]

La hanche est l'articulation proximale du membre inférieur, c'est une énarthrose unissant deux surfaces articulaires : la cavité cotyloïde et la tête fémorale. C'est l'articulation la plus puissante de l'organisme, à caractère mobile, solide, et sans laxité.

Sa situation profonde au sein des masses musculaires assurant sa motricité, explique la diversité des voies d'abord chirurgicales.

### 1. Les éléments osseux :

Ils sont représentés par l'acétabulum ou cavité cotyloïde et par la tête fémorale.

#### 1-1 Acétabulum ou cavité cotyloïde : (Figure 42, 43)

C'est une cavité hémisphérique située au milieu de la face externe de l'os iliaque, elle est limitée par le sourcil cotyloïdien, rebord saillant et irrégulier qui présente trois échancrures :

- En avant et en haut : ilio-pubienne.
- En arrière : ilio-ischiatique
- En bas : ischio-pubienne

L'acétabulum comprend deux parties : la surface semi lunaire, encroûtée de cartilage, à la forme d'un croissant ouvert en bas, la fosse acétabulaire est une dépression située au centre de la surface semi-lunaire, elle n'est pas recouverte de cartilage, est en quadrilatère se continue en bas avec l'échancrure ischio-pubienne, comblée par le coussinet adipeux et le ligament rond.

L'intérêt de la prothèse totale de la hanche dans le traitement de la coxarthrose évoluée  
(A propos de 60 cas)

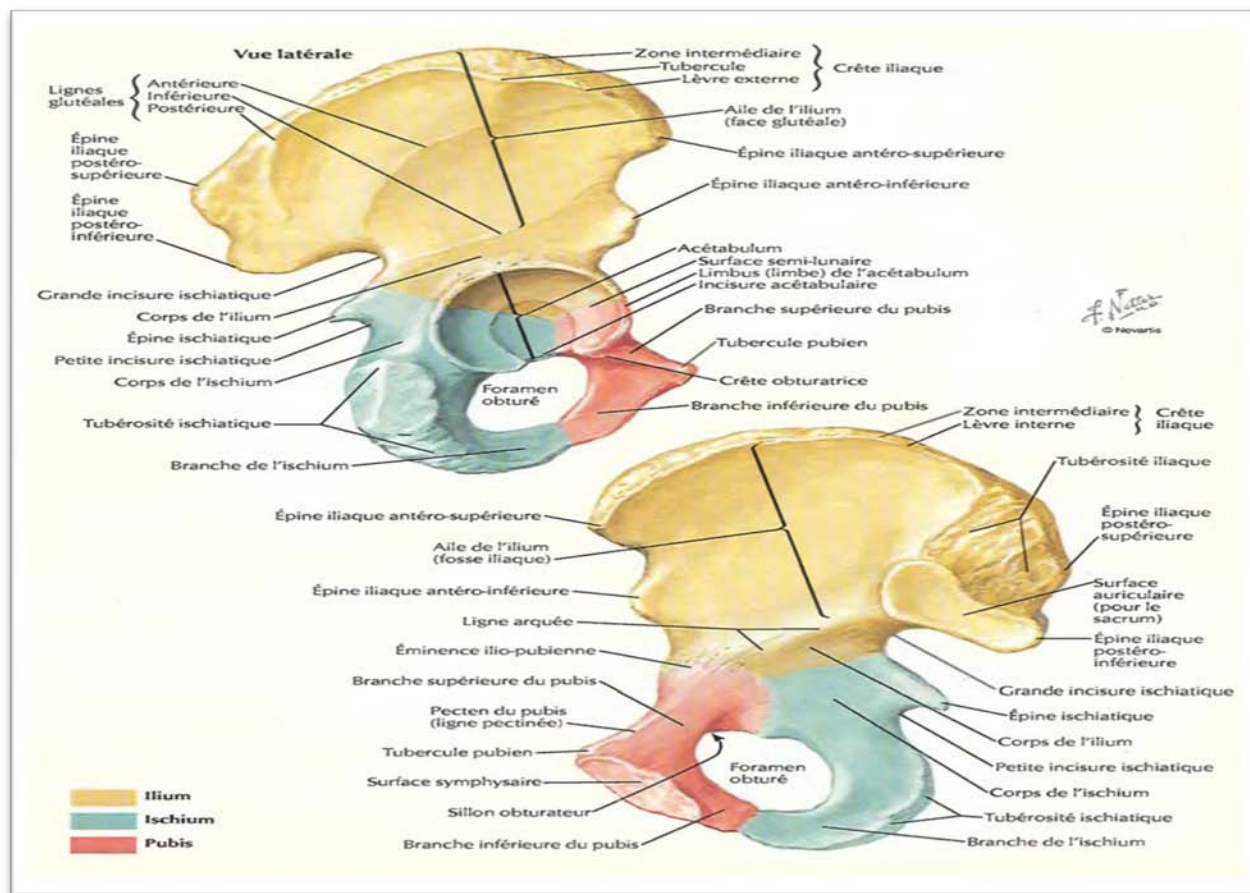


Figure 42 : L'os coxal : vue latérale et médiale.

**1-2 Bourrelet acétabulaire :**

Fibrocartilage annulaire, il s'insère par sa face osseuse sur le sourcil acétabulaire, sa face axiale est recouverte de cartilage et sa face périphérique donne insertion à la capsule.

**1-3 La tête fémorale :**

C'est une saillie arrondie d'environ les deux tiers d'une sphère de 40 à 50 mm de diamètre, regardant en haut, en dedans, et en avant.

Elle est creusée près de son centre, dans le quadrant postéro inférieur, par une fossette où s'insère le ligament rond.

Le cartilage recouvre la tête sauf la fossette du ligament rond. Il est plus épais dans la partie supérieure et centrale.

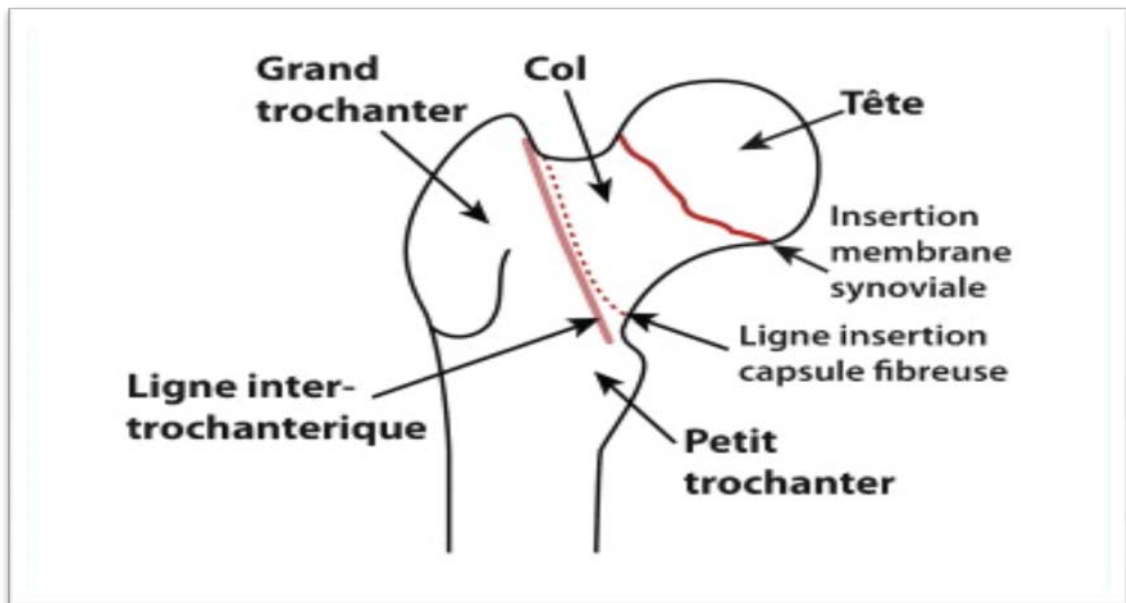
## L'intérêt de la prothèse totale de la hanche dans le traitement de la coxarthrose évoluée (A propos de 60 cas)

---

Il déborde parfois sur l'empreinte iliaque que présente la face antérieure du col.

Elle est reliée à la diaphyse fémorale par l'intermédiaire d'un cylindre aplati d'avant en arrière, rétréci en dedans et élargi en dehors, appelé col fémoral qui forme :

- Avec la diaphyse un angle d'inclinaison de 130 °.
- Avec le plan frontal un angle de 15 ° correspondant à l'antéversion du col fémoral.



**Figure 43:** L'extrémité supérieure du fémur

## 2. Les moyens d'union : Capsule, Synoviale et ligaments:

Les moyens d'union de l'articulation de la hanche sont puissants.

### 2-1 La capsule articulaire :

Elle a la forme d'un manchon fibreux cylindrique, très résistant, étendu entre le pourtour de la cavité cotyloïde et le col du fémur.

### 2-2 Ligaments :

On a décrit habituellement cinq :

## **L'intérêt de la prothèse totale de la hanche dans le traitement de la coxarthrose évoluée (A propos de 60 cas)**

---

### **a- Le ligament ilio-fémoral ou ligament de Bertin :**

C'est le ligament le plus puissant du corps humain, il renforce la capsule en avant, en s'insérant sur l'épine iliaque antéro-inférieure de l'os coxal et s'étale en éventail à la face antérieure de la capsule vers la ligne intertrochantérique (partie médiale).

### **b- Le ligament pubo-fémoral :**

Situé sous le précédent, tendu entre l'éminence ilio-pectinée et la fossette per trochantérique, renforce la partie antéro-inférieure de la capsule.

Il naît au niveau de la crête obturatrice et de la portion adjacente de la membrane obturatrice. C'est le plus faible des ligaments de la coxo-fémorale. Il irradie dans la capsule articulaire et notamment dans le ligament annulaire pour se diriger ensuite vers le fémur. Il entrave les mouvements d'abduction.

### **c- Le ligament ischio-fémoral :**

L'insertion se fait sur l'ischion au -dessous de la cavité cotyloïde et se dirige presque horizontalement au dessus du col du fémur vers l'insertion du faisceau supérieur du ligament de Bertin. Il irradie en outre dans le ligament annulaire. Il empêche la rotation interne de la cuisse.

### **d- Le ligament annulaire :**

Recouvert par les ligaments précédents forme un anneau circulaire en tournant la partie la plus étroite du col fémoral.

### **e- Le ligament rond :**

Cordon fibreux, aplati, long d'environ 3 cm, est le seul à être intra-capsulaire, il relie la tête fémorale à la fosse acétabulaire et au ligament transverse de l'acétabulum.

Dans la luxation, il peut jusqu'à un certain point empêcher une déviation plus forte, car il devient tendu. Il contient des artéριοles qui assurent vascularisation de la face interne de la tête fémorale.

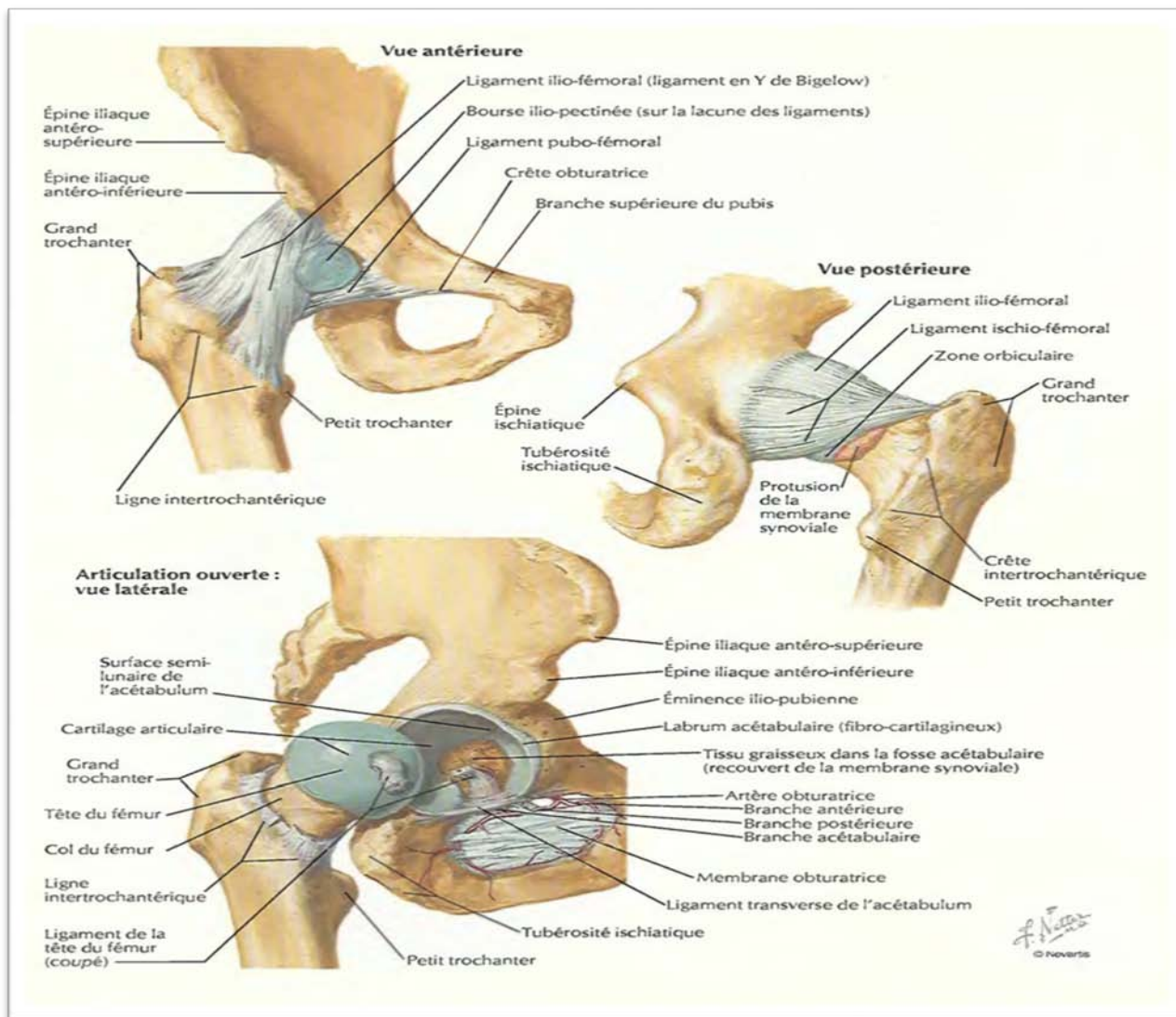
La capsule articulaire et le ligament rond peuvent être déchirés dans la luxation.

**L'intérêt de la prothèse totale de la hanche dans le traitement de la coxarthrose évoluée  
(A propos de 60 cas)**

**2-3 La synoviale :**

Elle recouvre la face profonde de la capsule articulaire. Le ligament de la tête fémorale est entouré dans la capsule par son propre manchon de synoviale.

Ces moyens d'union qui sont la capsule articulaire, les ligaments de renforcement capsulaire et le ligament rond assurent la stabilité passive de la hanche.



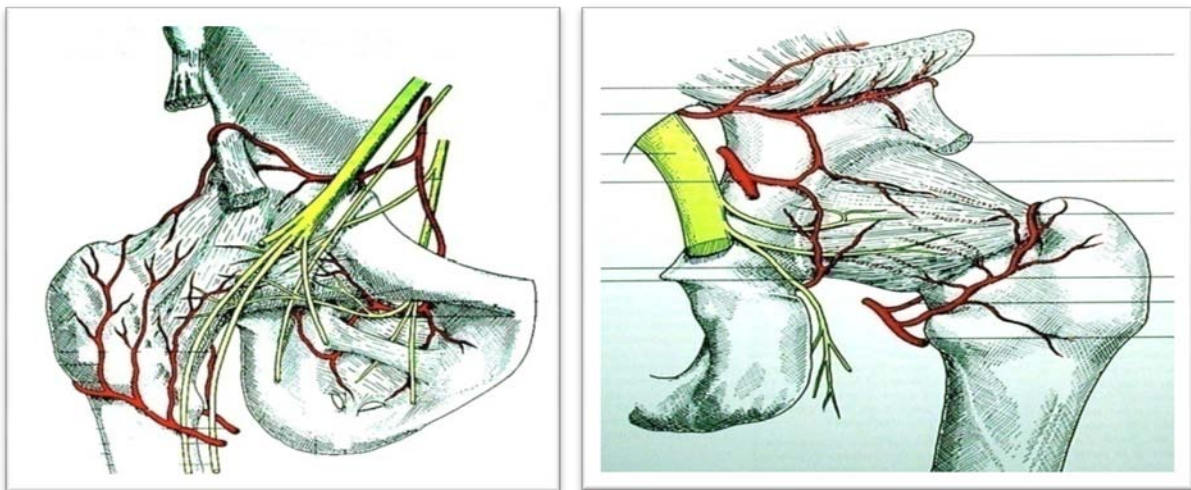
**Figure 44 : Moyens d'union de l'articulation coxo-fémorale.**

### 3. VASCULARISATION – INNERVATION

#### 3-1 Les artères :

La hanche est vascularisée par :

- Les artères circonflexes antérieure et postérieure, branches de l'artère fémorale profonde. Ces artères forment autour du col fémoral, un cercle artériel qui donne des branches ascendantes pour l'articulation et surtout le col et la tête fémorale.
- La branche postérieure de l'artère obturatrice, venue de l'hypogastrique, elle vascularise la partie antéro-inférieure de l'articulation.
- L'artère ischiatique en arrière.
- La branche profonde de l'artère fessière qui vascularise la partie supérieure de l'articulation et le toit du cotyle.



**Figure 45:** la vascularisation de la hanche

#### 3-2 Les veines :

Elles sont satellites des artères, réalisent trois voies principales de drainage :

- Voie inter-fessière profonde.
- Voie circonflexe fémorale.
- Voie postérieure ischiatique.

**3-3 Les nerfs :**

L'innervation de la hanche se fait par des branches provenant du :

- Plexus lombaire par le nerf obturateur et le nerf crural.
- Plexus sacré par le nerf sciatique.

**4. Les rapports :**

L'articulation coxo-fémorale est profonde, sous d'épaisses couches musculaires, au centre de la région de la hanche [4, 5].

**4-1 Les rapports antérieurs :**

Se sont les parties molles de la région inguino-crurale, au dessous de l'arcade fémorale.

Le muscle couturier, oblique en bas et en dedans, divise la région en 2 parties :

- En avant et en dehors, entre tenseur de fascia lata et couturier : le triangle inguino crural externe.
- En avant et en dedans, entre le couturier et le moyen adducteur : le triangle de scarpa.

**4-2 Les rapports internes et inférieurs :**

- En haut, le fond du cotyle sépare l'articulation de l'obturateur int et du pelvis.
- En bas, les parties molles de la région obturatrice, de la superficie en profondeur : l'aponévrose fémorale, le muscle droit interne, le petit adducteur, l'obturateur externe, le trou et la membrane obturatrice.

Dans cette région cheminent l'art circonflexe post et les branches terminales antérieure et postérieure du nerf obturateur.

**4-3 Les rapports postérieurs :**

Les parties molles de la région fessière :

- Aponévrose fessière.
- Muscle grand, moyen et petit fessier.

**L'intérêt de la prothèse totale de la hanche dans le traitement de la coxarthrose évoluée  
(A propos de 60 cas)**

---

- Muscle pelvi trochantérien.

Dans cette région chemine le pédicule vasculo-nerveux inférieur de la fesse qui pénètre par la grande échancrure sciatique, le Nf grand sciatique est l'élément essentiel accompagné de : l'artère ischiatique, nerf petit sciatique, nerf du jumeau supérieur et le nerf du jumeau inférieur et du carré crural.

**4-4 Rapports externes :**

En dehors, l'articulation de la hanche est recouverte de la superficie à la profondeur par :

- la bandelette de Maissiat.
- le bord antérieur de grand fessier.
- les muscles qui convergent sur le grand trochanter : moyen, petit fessier et le pelvi trochantérien.

L'intérêt de la prothèse totale de la hanche dans le traitement de la coxarthrose évoluée  
(A propos de 60 cas)

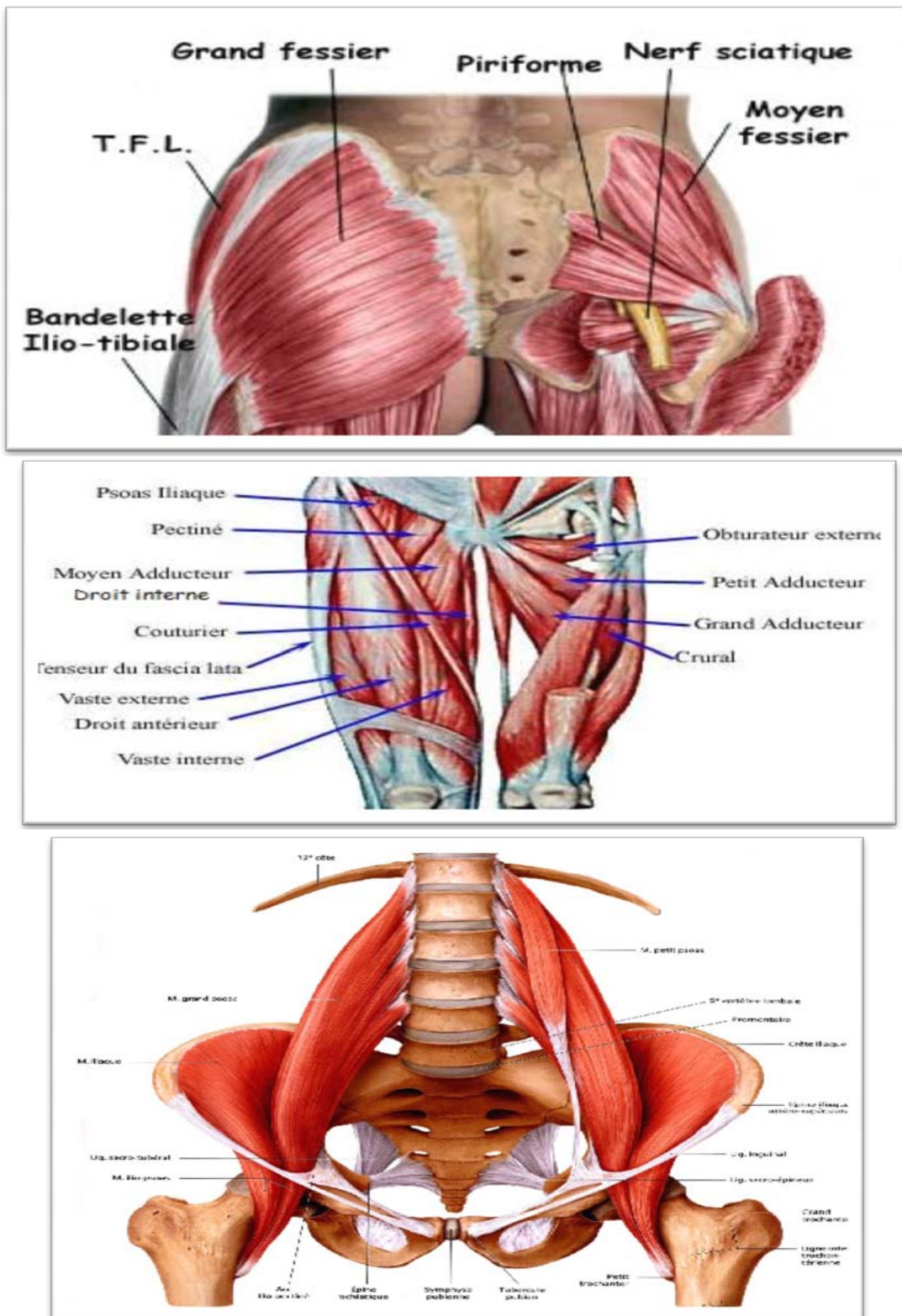


Figure 46: Rapports de la hanche

## 5. Physiologie du cartilage : [6]

Le cartilage articulaire normal est constitué d'un tissu conjonctif très particulier d'aspect translucide ce qui lui a fait donner son nom de « hyalin ». La fonction du cartilage est double : assurer le glissement des extrémités osseuses avec un coefficient de friction très bas et permettre la transmission et l'amortissement des charges souvent importantes.

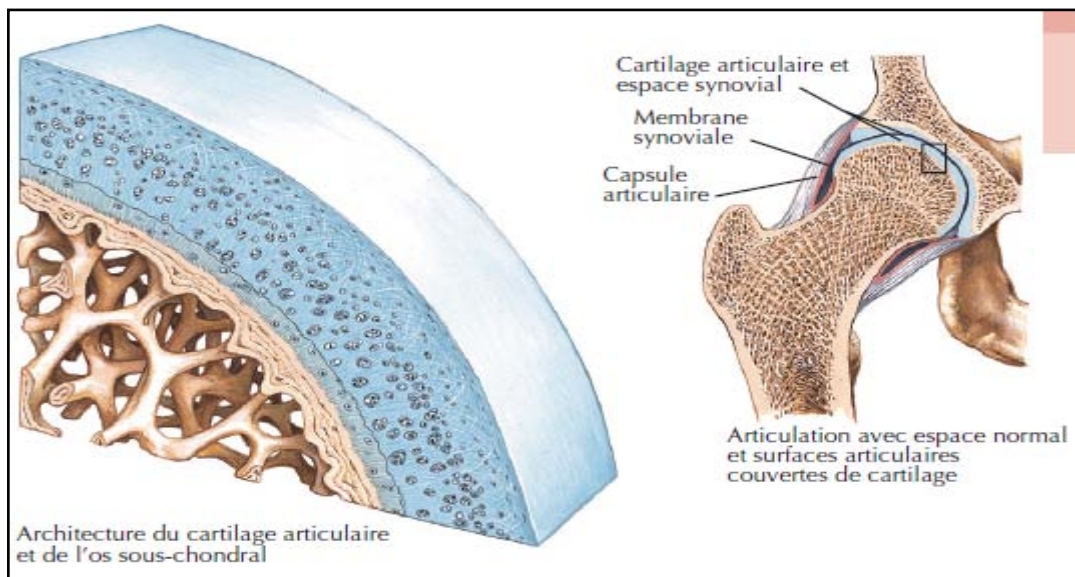
Le cartilage est l'interface entre l'os sous chondral, la membrane synoviale et le liquide intra-articulaire.

Son épaisseur normale est de 2 à 4 mm pour une hanche et de 6 à 7 mm pour un genou.

Le cartilage normal ne contient ni vaisseau ni terminaison nerveuse. Il est composé d'une matrice extracellulaire représentant 90% du volume du cartilage et d'un seul type de cellules, les chondrocytes (1500 à 2000/mm<sup>3</sup>) qui possèdent à la fois la capacité de synthèse et de dégradation de la matrice extracellulaire.

Les chondrocytes occupent 10% du volume du cartilage, il semble exister un nombre déterminé de cellules qui décroît à partir de l'âge de 20 ans. Un chondrocyte a la capacité de synthétiser la matrice extracellulaire, des enzymes et des cytokines (hormones à activité locale). Sa déformation sous la pression entraîne une activation des micro filaments intracellulaires qui enclenche des phénomènes de transduction intracellulaire puis, in fine, d'activation des gènes.

La matrice extracellulaire très hydratée (>80%) et non saturée (50%) est caractérisée par un réseau très serré de fibres de collagènes (résistantes à la traction) et d'agrégats de protéoglycanes (PG) fixés sur un long filament d'HYA « l'acide hyaluronique » (résistants à la compression). L'ensemble forme une structure viscoélastique gérée par la mobilisation de molécules d'eau se déplaçant sous l'effet des contraintes mécaniques vers l'espace articulaire et inversement (charges électro-négatives fixées sur les glycosaminoglycanes (GAG)).



**Figure 47 :** Surface articulaire et articulation normale (d'après Joanne M. Jordan et Sanjay Chaudhary)

#### **5-1 Les protéoglycanes :**

Les PG sont des molécules hydrophiles à localisation extracellulaire, membranaire ou intracellulaire, constituées d'une protéine appelée core protein sur laquelle sont greffées des chaînes polysidiques dénommées GAG ( kératane sulfate « KS » et sulfate de chondroïtine « CS » principalement) branchées autour de cette protéine axiale. Elles sont attachées à une molécule d'HYA en forme de longue ficelle, par des protéines de liaison ( link protein).

Cette très grande capacité interactive permet aux PG de participer à l'assemblage de la matrice tout en lui conférant de nombreuses propriétés rhéologiques (hydratation, résistance aux forces compressives, capacité de filtration).

Plus la concentration en PG s'élève, plus le tissu résiste à la compression. Quant à la résistance à la traction, elle est essentiellement le fait des fibres de collagènes.

**5-2 Les agrécanes :**

Ce sont des agrégats de PG sulfatés de haut poids moléculaire (2400 KDa). Ils sont en effet caractérisés par la présence de groupements sulfatés et carboxylés chargés négativement, donne au cartilage ses propriétés de résistance et de rétention hydrique.

**5-3 Les glycosaminoglycane (GAG)**

Ce sont des chaînes polysidiques sulfatées linéaires formées par une répétition d'une hexosamine (glucosamine ou galactosamine) et d'un acide hexuronique ( ac glucuronique, galactose.... ).

Les glycosaminoglycane possèdent des groupements négatif :en raison de la présence de ces charges négatives qui attirent à l'intérieur du cartilage des ions positifs tels que le sodium et le calcium, rendant le cartilage avide d'eau. Toutefois, l'armature de fibres de collagènes rend le tissu cartilagineux inextensible et limite l'entrée de l'eau dans le cartilage. Ainsi , lors de la mise en charge d'une articulation, la pression intratissulaire s'élève au niveau du cartilage, puis l'eau quitte la région comprimée, provoquant une élévation de la concentration en PG, ce qui attire de nouvelles molécules d'eau : ainsi les charges reçues sont amorties et réparties.

Il existe cinq types principaux de GAG dans le cartilage articulaire :

- Chondroïtine sulfate : CS ( hexosamine de base : galactosamine GalN)
- KS ( hexosamine de base : glusamine GlcN)
- Héparane sulfate :HS
- Dermatane sulfate :DS
- HYA (acide D-glucuronique et D-N acatylglucosamine).

**5-4 L'acide hyaluronique : HYA**

L'HYA est le plus simple des mucopolysaccharides (MPS), il appartient aux GAG. C'est un polymère de disaccharides eux-mêmes composés d'acide D-glucuronique et de D-N acétylglucosamine. L'HYA est constitué d'environ 50000 unités dissaccharidiques, et a l'aspect d'un gel. La proportion de glucides est de 95% par rapport aux protéines. L'HYA est stable au point de vue énergétique et forme dans le cartilage articulaire un squelette de base pour les

## L'intérêt de la prothèse totale de la hanche dans le traitement de la coxarthrose évoluée (A propos de 60 cas)

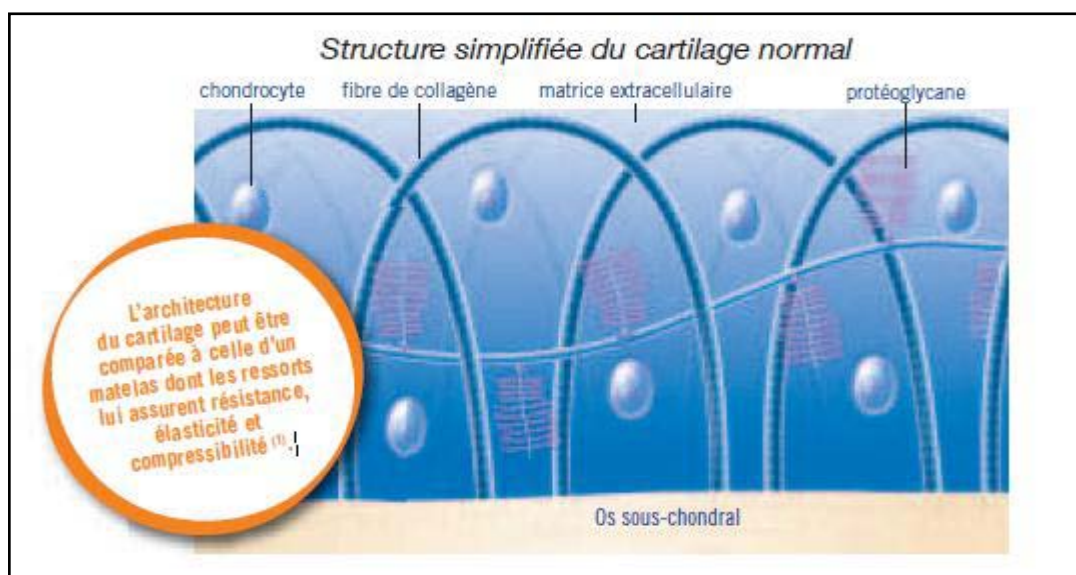
---

agrégats de PG, essentiels à l'intégrité structurale et fonctionnelle de ce tissu. L'HYA forme en effet dans la cavité articulaire un film sur toute la surface interne de l'articulation. Ce revêtement a un rôle de protection viscoélastique sur le cartilage articulaire et la synovie, notamment vis-à-vis de lésions mécaniques, mais également un rôle de filtre contre les radicaux libres et d'autres facteurs inflammatoires.

L'HYA apporte dans le liquide synovial des propriétés physiques bien particulières en donnant à ce liquide des propriétés lubrifiantes. Il joue un rôle important dans l'amortissement des chocs et possède une action de filtre qui contrôle le passage des cellules ou des molécules au sein même de l'articulation. Lors des contraintes de cisaillement, l'HYA agit comme lubrifiant. Lors de contraintes en compression, l'HYA agit comme amortisseur de chocs.

### 5-5 La glucosamine :

La glucosamine (GlcN) est un hexosamine( association d'un sucre simple et d'un acide aminé) . C'est un des constituants primordiaux de la matrice ou substance fondamentale (SF) du cartilage car il permet la synthèse de l'HYA et du GAG kérotane sulfate (KS) ; ainsi qu'indirectement de CS via la galactosamine.



**Figure 48 : Structure du cartilage normal**

## II. La hanche en croissance [7]

L'articulation de la hanche présente très tôt durant la vie intra-utérine sa morphologie définitive. Les modifications qui surviendront par la suite, lors de la croissance, seront la transformation de structures cartilagineuses complexes en éléments ossifiés et l'adaptation aux contraintes de la station debout et de la marche. Les phénomènes d'ossification suivent une chronologie établie, plus précoce chez la fille et présentent des variations individuelles qui peuvent être pris pour des évènements pathologiques.

A la naissance, la maquette cartilagineuse de l'extrémité supérieure du fémur comprend trois zones qui vont se différencier:

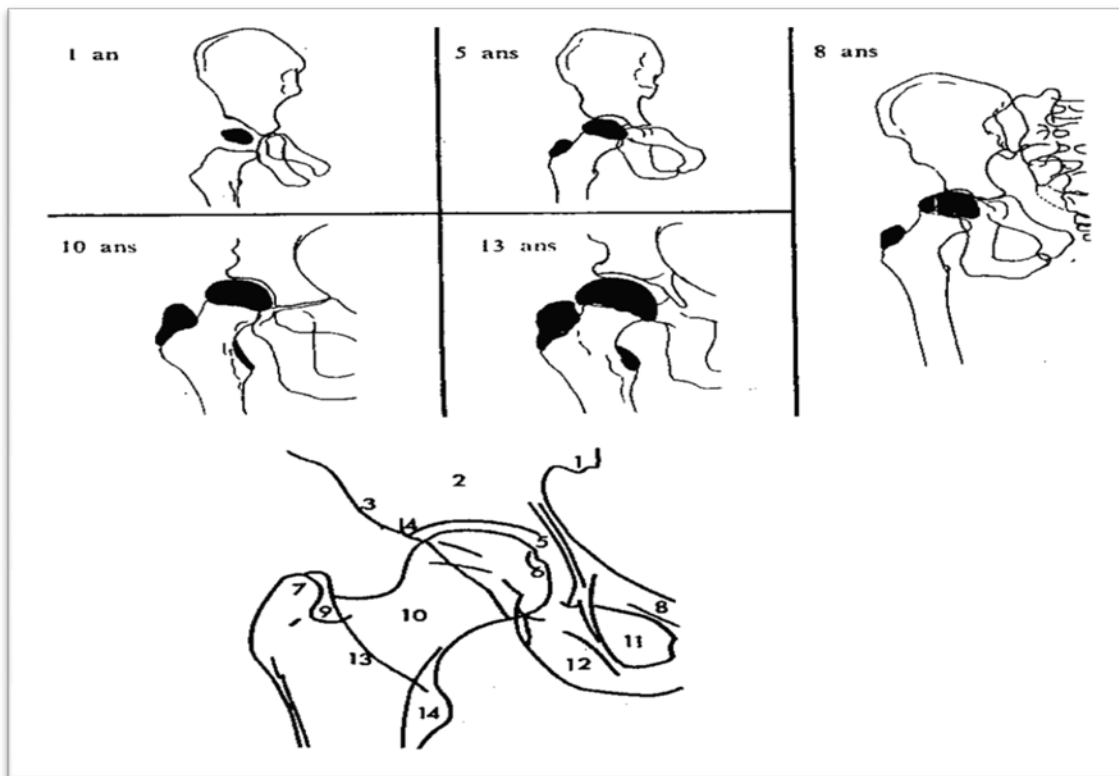
- Deux noyaux de taille et de potentialité différentes: le noyau épiphysaire céphalique et le noyau du grand trochanter;
- Le cartilage de croissance avec trois composantes, trochantérienne, cervicale et céphalique.
- Un noyau, plus petit, interne, le petit trochanter.

Le noyau épiphysaire s'ossifie durant les six premiers mois, plus précocement chez la fille, l'ossification est présente chez 50 % des enfants à 4 mois, 90 % à 7 mois et peut être asymétrique (30% des enfants entre 3 et 6 mois). Ce noyau est d'abord sphérique, à croissance excentrique ; au-delà de l'âge d'un an, sa forme devient hémisphérique. Une fragmentation, une irrégularité des contours sont possibles, non pathologiques.

L'ossification du col fémoral est, à la naissance, en maille ; la configuration en arche, de type adulte, apparaît vers l'âge de 18 mois en relation avec le développement de la station debout et de la marche. L'ossification des noyaux trochantériens débute vers 3,5 – 4 ans pour le grand trochanter et vers 8,5 – 9 ans pour le petit trochanter.

**L'intérêt de la prothèse totale de la hanche dans le traitement de la coxarthrose évoluée  
(A propos de 60 cas)**

---



**Figure 49 : Développement osseux de l'extrémité supérieure du fémur et de l'os coxal.**

- 1 an : point d'ossification céphalique du fémur (l'ilion est séparé du pubis et de l'ischion par le cartilage en Y).
- 5 ans : Point d'ossification du grand trochanter.
- 8 ans : Développement des points céphalique et trochantérien
- 10 ans : point d'ossification du petit trochanter.
- 13 ans : l'épiphyse supérieure atteint son complet développement, mais les trochanters ne se soudent à la diaphyse qu'entre 16 et 18 ans, et la tête du fémur ne se soudera au col qu'entre 18 et 20 ans.

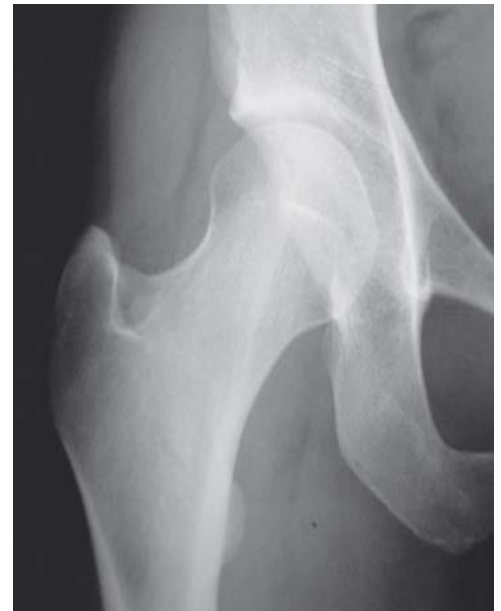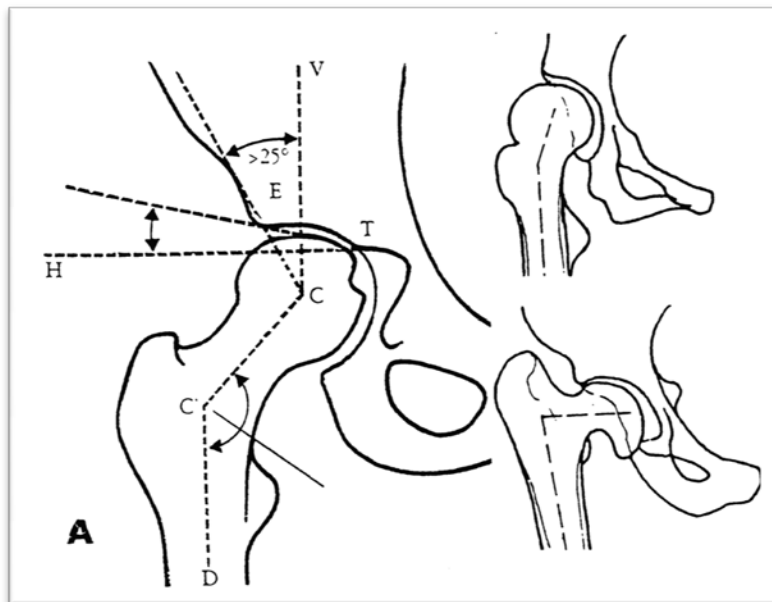
1 : Épine iliaque postéro inférieure ; 2 Os Iliaque. ; 3 Épine iliaque antéro-inférieure ; 4 Sourcil cotyloïdien. ; 5 Arrière-fond du cotyle. ; 6 Tête du fémur ; 7 Grand trochanter ; 8 Branche ilio pubienne ; 9 Fossette digitale ; 10 Col anatomique du fémur ; 11 Trou obturé ; 12 Tubérosité ischiatique ; 13 Ligne inter trochantérienne antérieure ; 14 Petit trochanter ; 15 Épine sciatique.

### III. Anatomie radiologique de la hanche : [8]

#### 1. Radiographie de face : (Figure 50)

L'angle cervico-diaphysaire : C'est l'angle délimité par l'axe du col (ligne joignant le centre de la tête et le milieu de la base du col) et l'axe de la diaphyse (A). Il est de  $128^\circ$  chez l'homme et  $127^\circ$  chez la femme. Au dessus de  $135^\circ$  on parle coxa valga et, en dessous de  $125^\circ$ , on parle de coxa vara.

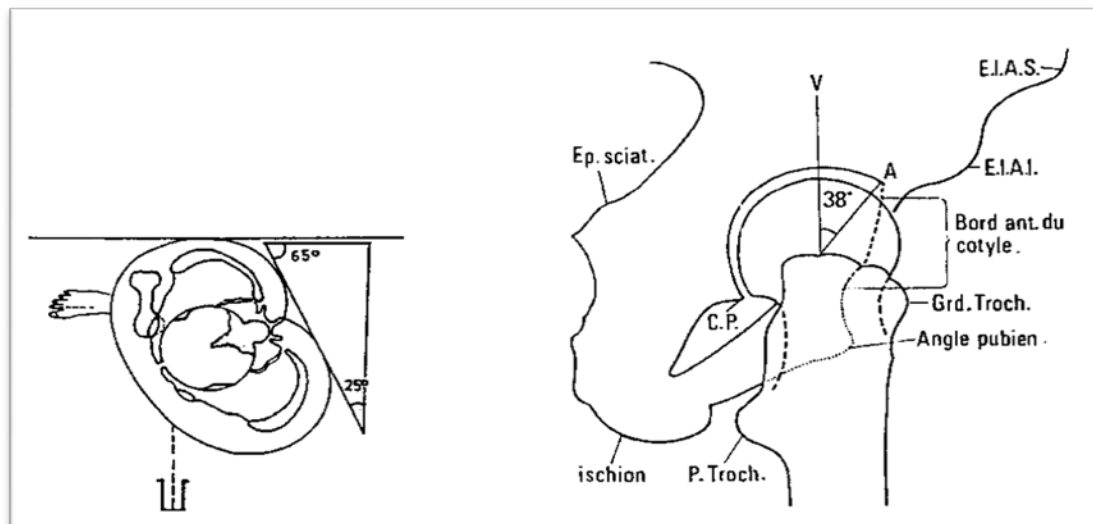
La couverture de la tête par le cotyle est appréciée par l'angle de WIBERG =  $25^\circ$ , entre la verticale passant par le centre de la tête et la ligne passant par le rebord du cotyle. L'angle d'obliquité du toit est de  $10^\circ$  (HILGENREINHER).



**Figure 50** : Radiographie de la hanche de face

## 2. Radiographie de profil

L'incidence de profil est impossible en raison de la superposition des deux hanches. La position adoptée est en réalité un faux profil (LEQUESNE).

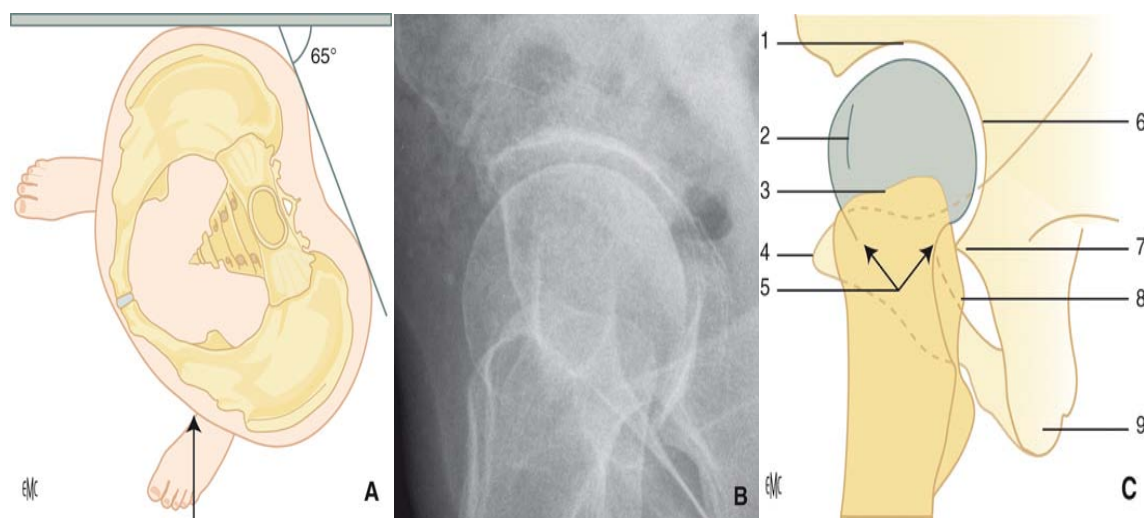


**Figure 51 : Faux profil de LEQUESNE**

Coupe horizontale figurant la position et la technique du faux profil du bassin.

Schéma d'une hanche normale en faux profil (hanche gauche). Le point A est l'extrémité antérieure du toit. L'image de l'extrémité supérieure du fémur est ici un profil vrai (si l'axe des condyles est perpendiculaire à la plaque). En pratique c'est le pied qui est placé parallèlement à la plaque, ce qui donne un profil approximatif. On le reconnaît à deux critères :

- Le bord postérieur du grand trochanter est largement en arrière du bord postérieur du col à sa naissance, au-dessus du petit trochanter ;
- le méplat du bord antérieur du grand trochanter n'apparaît pas : il est remplacé par la corticale antérieure de la diaphyse fémorale, légèrement concave en avant.



**Figure 52** : Faux profil de LEQUESNE [9] : **A.** Technique; **B.** Résultat ; **C.** Schéma : 1. Toit acétabulaire ; 2. bord antéromédial de l'acétabulum ; 3. bord supérieur du grand trochanter ; 4. angle pubien ; 5. col du fémur ; 6. mur postérieur de l'acétabulum ; 7. corne postérieure de l'acétabulum ; 8. bord postérieur du trochanter majeur ; 9. tubérosité ischiatique.

### 3. Le scanner [9]

#### 3-1 Technique : [9]

Le scanner s'effectue en décubitus dorsal, les membres inférieurs en rotation interne (Figure 39) pour positionner les cols fémoraux dans un plan parallèle à la table et obtenir une continuité de la tête et du col sur les reconstructions coronales. Après un mode radio de face, on détermine le champ d'exploration qui peut varier selon l'indication de l'examen.

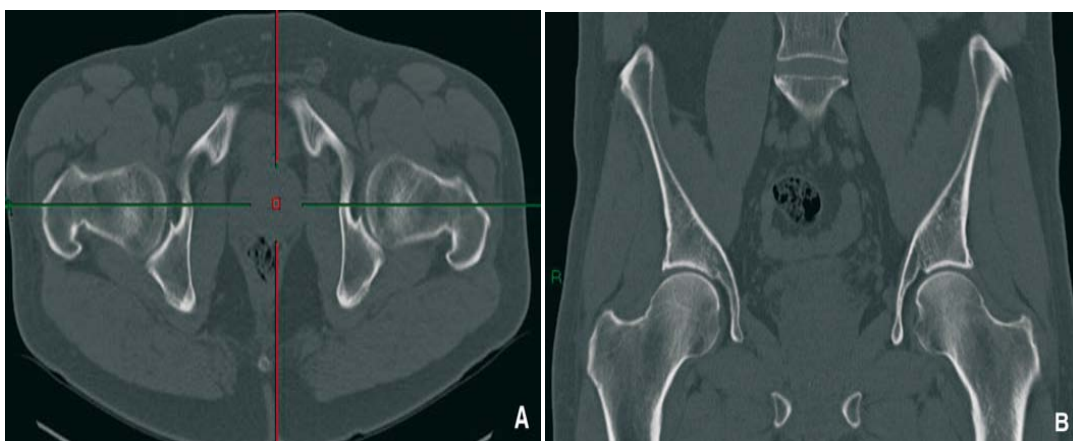
En acquisition hélicoïdale, il est nécessaire d'utiliser des coupes fines pour obtenir une bonne résolution spatiale ; les protocoles sont différents selon les machines. Néanmoins, on obtient une bonne résolution spatiale en diminuant la taille du champ d'acquisition, en utilisant une matrice de taille suffisante et en diminuant l'épaisseur de coupe (<1mm). Les reconstructions multi planar reconstruction (MRT) dans les trois plans de l'espace, axial, coronal

**L'intérêt de la prothèse totale de la hanche dans le traitement de la coxarthrose évoluée  
(A propos de 60 cas)**

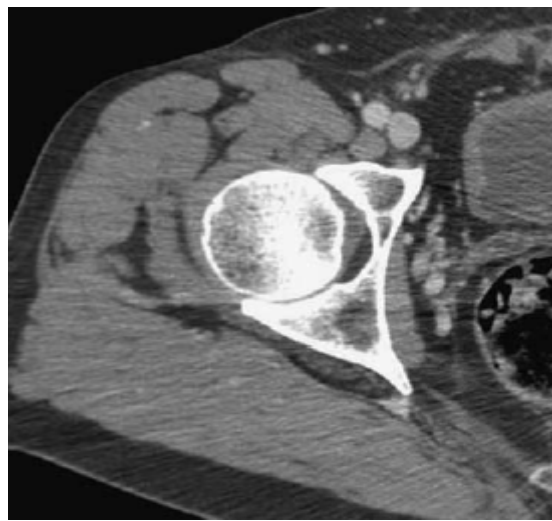
---

et sagittal, sont la règle. Des reconstructions tridimensionnelles (*volume rendering technique*) peuvent être utiles dans les traumatismes du bassin ou certaines dysplasies.

Une injection intraveineuse de produit de contraste peut être nécessaire dans certaines indications pour mettre en évidence les vaisseaux fémoraux et leurs rapports avec l'articulation, pour mieux visualiser un épanchement articulaire ou une anomalie des parties molles périarticulaires.



**Figure 53** : A. Position des cols fémoraux lors de la rotation interne des pieds.  
B. Résultat en reconstruction coronale.



**Figure 54** : Coupe scannographique axiale de la hanche après injection de contraste iodé : opacification des vaisseaux fémoraux

**3-2 Aspect normal :**

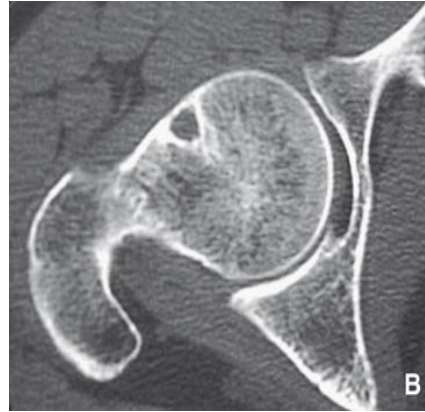
En faisant varier les fenêtres pour modifier le contraste de l'image, on peut étudier en scanner la structure osseuse et les muscles périarticulaires grâce à la présence de graisses au sein des fascias au sein des fascias intermusculaires.

La coupe passant par le toit acétabulaire donne une image triangulaire de l'acétabulum dont sommet antérieur correspond à l'épine iliaque antéro-inférieure, et la base médiale à la paroi pelvienne limitée en avant par la ligne terminale (innommée). Au toit acétabulaire, une image claire cernée d'une fine corticale simulant une géode est parfois visible ; elle correspond à la partie haute de la gouttière acétabulaire. Sa continuité avec la fosse acétabulaire permet de la reconnaître. La fosse acétabulaire est occupée par un tissu graisseux apparaissant hypodense en TDM. Les bords antérieur et postérieur de l'acétabulum permettent de calculer l'antéversion cotyloïdienne. Des ossifications peuvent être observées en périphérie de l'acétabulum : os acétabulaire lié à l'absence de fusion de l'une des épiphyses du limbus, et accolé à la base du labrum, en règle non mobile. Ces calcifications ou ossifications du labrum doivent être distinguées d'une lésion labrale sur un arthroscanner.

Sur les coupes axiales sous-jacentes, le pourtour de la tête fémorale arrondie est constitué d'une corticale sous chondrale dense à limites nettes ; l'os spongieux céphalique est hypodense, sauf en son centre où l'entrecroisement des lignes de force peut dessiner une image condensante en forme d'étoile ou d'astérisque. La fossette de la tête fémorale est visible dans le quadrant postéro-inférieur ; son siège par rapport à la fosse acétabulaire peut varier selon le degré de rotation du membre inférieur. Les plans coronal et sagittal permettent d'apprécier le gradient d'épaisseur de l'interligne articulaire.

Sur les coupes intéressant le col et trochanters, on observe un épaissement progressif de la corticale. Présente de façon inconstante, la lacune physiologique du col fémoral apparaît comme une image excentrée, toujours accolée à la face antérieure du col fémoral, mesurant jusqu'à 2 cm, de densité intermédiaire ; ses limites sont nettes et cernées de condensation

(Figure 55). Cette image doit être distinguée d'un ostéome ostéoïde ou d'un abcès de Brodie, du fait de son aspect radiologique caractéristique, de son caractère indolore et de l'absence habituelle de fixation scintigraphique.



**Figure 55** : Aspect scannographique d'une lacune physiologique du col fémoral

On observe de façon constante une cloison dense d'os compact se développant dans le fémur depuis le bord supérieur du trochanter mineur, l'éperon de Merkel ou calcar fémoral.

La capsule articulaire et les structures ligamentaires sont visibles sous forme d'une image de densité tissulaire cernant les contours articulaires, de quelques mm d'épaisseur. Un épaulement articulaire peut se traduire par épaissement localisé du récessus inférieur ou par la disparition de la graisse de la fosse acétabulaire.

### **3-3 Indications du scanner**

- Traumatisme du bassin
- Coxométrie
- Coxites inflammatoires et infectieuses (C+)
- Ostéonécrose de la tête fémorale (Complément d'IRM)
- Tumeurs synoviales (ostéochondromatose) (C+)
- Tumeurs osseuses
- Calcifications des parties molles
- Bilan préprothétiques

- Ostéomes périarticulaires (C+)
- Prothèses de hanche douloureuse
- Ponctions biopsies sous scanner (C+)

C+ : examen réalisé avec une injection intraveineuse de contraste).

## **IV. Biomécanique et physiologie de la hanche [10, 11, 12]**

### **1. Biomécanique de la hanche :**

La hanche a pour fonction de supporter le poids du tronc et d'orienter le membre inférieur dans toutes les directions de l'espace selon 3 axes. En même temps c'est l'articulation la plus stable de l'organisme, la plus difficile à luxer (KAPANDJI).

La hanche subit des contraintes mécaniques résultant de l'action du poids du tronc et de l'action des muscles péri articulaire. L'intensité de ces contraintes varie selon la position et au cours des différentes phases de la marche.

La compréhension des phénomènes biomécaniques est relatée en grande partie par les travaux de PAUWELS.

Elle nous conduit à d'importantes déductions chirurgicales.

### **2. La théorie de PAUWELS :**

Elle part d'un exemple relativement simple, celui d'une colonne supportant une charge, quand le poids de celle-ci est centré au niveau de l'axe de la colonne, les contraintes de compression exercées sont uniformément réparties sur toute la section de la colonne.

Lorsqu'on déplace cette charge latéralement, en plus des contraintes de compression, il y a des contraintes de flexion.

## L'intérêt de la prothèse totale de la hanche dans le traitement de la coxarthrose évoluée (A propos de 60 cas)

---

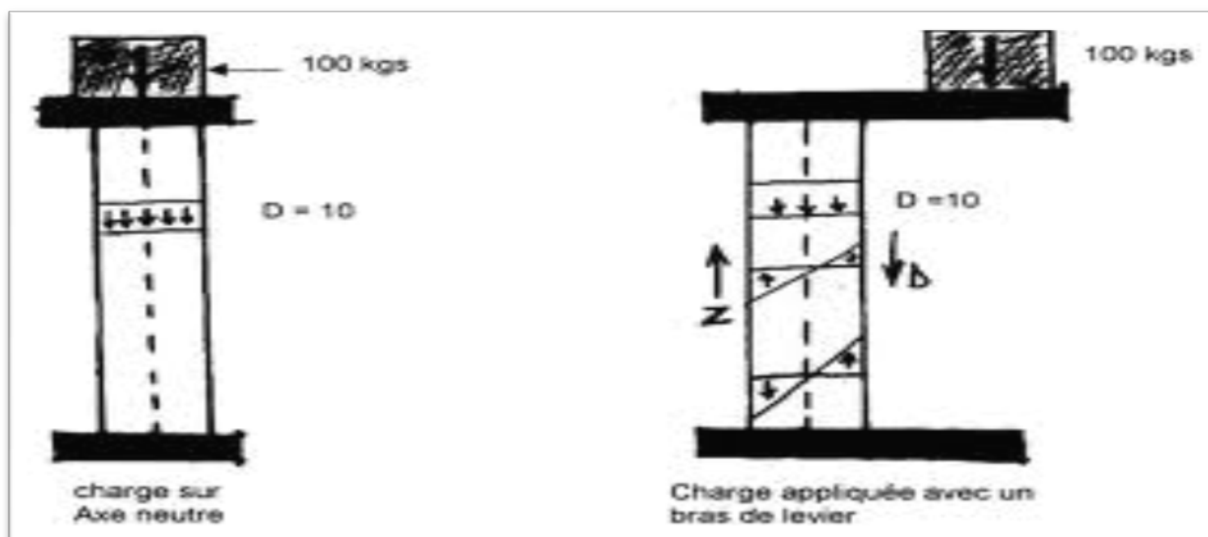
Ces contraintes de compression se répartissent de part et d'autre de l'axe neutre de la colonne, avec des contraintes de pression du côté de la charge, et de tension du côté opposé.

A partir d'un certain degré d'excentricité de la charge, les contraintes de tension deviennent supérieures aux contraintes de pression. Si en plus, la charge s'exerce obliquement, une force de cisaillement apparaît et les sollicitations en flexion augmentent.

PAUWELS compare le col fémoral à une colonne courbe qui subit une force  $\langle R \rangle$  résultante du poids du tronc et des forces musculaires (les muscles fessiers).

La direction de cette force est inclinée de  $16^\circ$  par rapport à la verticale, s'exerçant selon l'axe mécanique du col  $\langle AM \rangle$  qui est variable selon les changements de position et donc distinct de l'axe anatomique du col :  $\langle AA \rangle$ .

Cette force produit des contraintes de compression maximales au bord inféro interne du col et des contraintes de traction maximale au bord supéro-externe du col et un effet de cisaillement du fait de son obliquité (Figure 56).



**Figure 56** : Colonnes de PAUWELS

### 3. Etude de la résultante < R > :

La résultante < R > a été mesurée par Pauwels et dans l'ensemble, ses calculs sont confirmés par RYDELL qui a réalisé des mesures directes sur une prothèse céphalique munie de jauges de contraintes implantées sur deux sujets.

#### **3-1 Appui bipodal :**

Le poids du tronc est réparti sur les deux hanches, son équilibre est assuré par l'action simultanée des adducteurs et des abducteurs, quand ces actions antagonistes sont en équilibre, le bassin est symétrique. Dans cette situation <R> est estimé au tiers du poids P/3 (Figure 57).

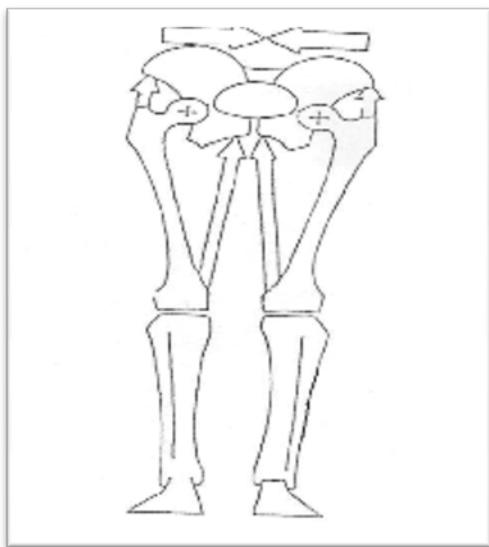
#### **3-2 Appui monopodal :**

Au cours de la marche, le sujet se trouve constamment en appui monopodal, l'équilibre est alors assuré uniquement par l'action des abducteurs du côté de l'appui (KAPANDJI).

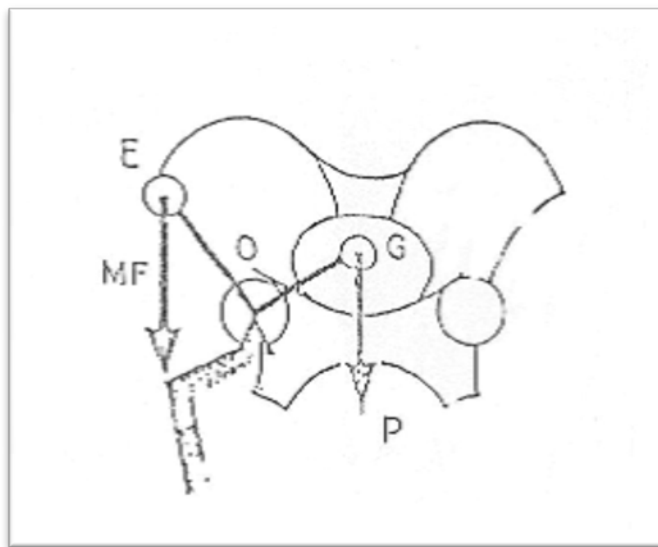
On peut assimiler alors la ceinture pelvienne à un levier où le point d'appui est représenté par la hanche porteuse < O >, la résistance par le poids du tronc <P> appliqué au niveau du centre de la gravité et la puissance par la force du moyen du fessier <MF> appliquée sur la fosse iliaque externe.

Pour que la ligne des hanches soit horizontale en appui unipodal, il faut que la force du MF soit suffisante pour équilibrer le poids du tronc en tenant compte de l'inégalité des bras de levier OE et OG. En fait, le MF n'agit pas seul, il est aidé par le tenseur du fascia lata.

La valeur de < R > est de 2,5P lorsque le sujet est debout en équilibre unipodal, elle est de 3P à la marche en situation unipodale (Figure 58).



**Figure 57** : Appui bipodal



**Figure 58** : Appui monopodal

#### 4. Physiologie de la hanche [9-11]:

L'articulation de la hanche est énarthrose très emboîtée, douée d'une haute solidité, et d'une importante mobilité, située à la racine du membre inférieur et elle a pour fonction de l'orienter dans toutes les directions de l'espace.

Les mouvements élémentaires s'effectuent dans les trois plans de l'espace autour des trois axes passant par le centre de la tête fémorale :

- Un axe transversal, situé dans le plan frontal, autour duquel s'effectue les mouvements de flexion extension.
- Un axe antéro-postérieur pour les mouvements d'adduction et d'abduction.
- Un axe vertical, qui lorsque la hanche est en position de rectitude, se confond avec l'axe longitudinal du membre inférieur, cet axe permet les mouvements de rotation interne et rotation externe.

**L'intérêt de la prothèse totale de la hanche dans le traitement de la coxarthrose évoluée  
(A propos de 60 cas)**

---

**4-1 Les mouvements passifs :**

L'amplitude des mouvements est fonction de la décontraction musculaire, de la position du tronc et du genou.

Le mouvement de flexion est limité à 90° ou à 100° lorsque le genou est en extension, mais peut atteindre 130° à 150° lorsque le genou est en flexion, car la flexion du genou relâche les muscles ischio-jambiers.

Les résultats de l'examen clinique sont les suivantes :

**Tableau XIV : Les amplitudes articulaires normales de la hanche**

Flexion	Extension	Abduction	Adduction	Rotation interne	Rotation externe
130° à 150°	10° à 15°	40°	10° à 15°	10° à 25°	30° à 60°

**4-2 Les mouvements actifs :**

Ils sont déterminés par les commandes musculaires. Les muscles ont souvent des actions mixtes, étant donné leur mise en oeuvre sollicitée dans les positions variées du membre inférieur.

On peut retenir schématiquement :

- Pour l'extension, les muscles fessiers en particulier le grand fessier, et les ischio-jambiers.
- Pour la flexion, le psoas iliaque, le droit antérieur, le couturier, et le tenseur du fascia lata.
- Pour l'abduction, le petit fessier couplé au tenseur du fascia lata et aux pélvitrochantériens
- Pour la rotation externe : assurée par les péli-trochantériens et le chef profond du grand fessier.
- Pour la rotation interne : les chefs antérieurs des petit et moyen fessier, les grands et moyens adducteurs.

## V. Coxarthrose :

### 1. Définition : [1]

Processus dégénératif local de l'articulation coxo-fémorale avec usure ou vieillissement du cartilage indépendamment :

- D'une infection
- D'une réaction allergique
- D'un trouble métabolique

Ce qui élimine les coxites inflammatoires et infectieuses.

### 2. Epidémiologie : [13]

La prévalence de la coxarthrose augmente avec l'âge avec une légère prédominance féminine après 50 ans, avec un retentissement socio-économique remarquable d'autant plus que sa fréquence est en nette augmentation du fait du vieillissement de la population et de la progression de certains facteurs de risque tel l'obésité.

**Tableau XV : Les dix facteurs de risque (FR) à rechercher systématiquement devant une coxarthrose [13].**

Deux FR généraux	<ul style="list-style-type: none"><li>• l'âge</li><li>• <i>l'ancienneté de l'éventuelle obésité</i></li></ul>
Quatre FR à lire sur les clichés (au minimum : bassin de face, faux profil et profil chirurgical [Dunn plutôt que Ducroquet] comparatifs)	<ul style="list-style-type: none"><li>• Dysplasie et subluxation congénitales</li><li>• Protrusion acétabulaire</li><li>• <i>Caput varum-retrorsum</i>, séquelle de glissement épiphysaire fémoral</li><li>• Dysmorphies variées : coxa plana ; col court ; <i>dysmorphies fémorales ou cotyloïdiennes</i>,</li></ul>
Quatre FR à recueillir par l'interrogatoire	<ul style="list-style-type: none"><li>• <i>Héritabilité</i> : génétique et coxarthrose</li><li>• <i>Activités sportives</i></li><li>• <i>Activités professionnelles</i></li><li>• Traumatisme</li></ul>

Les facteurs nouveaux ou réévalués sont en italique. Associations : environ 40% des cas.

### **2-1 L'âge :**

L'âge moyen de survenue de la coxarthrose est de 56 ans [14]. Dans une étude danoise transversale portant sur 2232 femmes et 1336 hommes (âgés de 20 à 91 ans), la présence d'une coxarthrose radiologique chez la femme (définie par un interligne articulaire inférieur à 2 mm) apparaît liée à l'âge [15]. Dans l'étude de santé publique américaine de très large envergure (National Health and nutrition examination survey [NAHNES]-1) avec un suivi longitudinal assez satisfaisant, le risque de survenue d'une coxarthrose est 2,38 fois plus important dans la tranche d'âge de 70 à 75 ans comparativement à celui de la tranche d'âge de 55 à 59 ans [16]. Pour autant, l'arthrose ne semble pas inéluctable avec le vieillissement ; c'est ce que montre une étude hollandaise dont les auteurs ont sélectionné des patients âgés de plus de 85 ans, dans un suivi longitudinal (82 sujets ont été inclus dans cette étude, d'un âge moyen de 90 ans). Ils ont pratiqué de façon systématique des radiographies des mains, des genoux et des hanches. L'arthrose était définie par un score de Kellgren-Lawrence supérieur ou égal à 2. Les résultats montrent que près de 10% de cette population très âgée ne présente aucun signe d'arthrose, notamment 29% n'avait pas de signe d'arthrose des mains, 51% pas de gonarthrose et 63% pas de coxarthrose [17]. Il existe donc d'authentiques facteurs protecteurs de l'arthrose, peut-être également impliqués dans la longévité.

L'âge, lorsqu'il est le seul FR trouvé, peut encore recouvrir ou « définir » le groupe des « coxarthroses primitives », réduite à 10-12% des cas actuellement.

L'arthrose résulte de nombreux phénomènes liés au vieillissement tels que [18] :

- Une synthèse de moins bonne qualité des protéines non collagéniques, notamment des protéoglycanes.
- Une diminution du nombre de chondrocytes qui répondent moins bien aux stimuli, notamment aux facteurs de croissance.
- Une « caramélisation » de la matrice extracellulaire qui rend le cartilage plus fragile.

## **L'intérêt de la prothèse totale de la hanche dans le traitement de la coxarthrose évoluée (A propos de 60 cas)**

---

Dans notre série l'âge moyen a été de 55,5 ans, avec des extrêmes de 21 et 80 ans et une prédominance nette de la tranche d'âge de 60 à 70 ans (33,33%), ce qui rejoint les autres séries de la littérature.

### **2-2 Le sexe :**

La coxarthrose est une maladie fréquente dont l'incidence varie dans la littérature de 47 à 88 pour 100 000 habitants [14]. Sa prévalence après l'âge de 55 ans varie selon les études de 3 à 16% chez la femme et de 3,2 à 14% chez l'homme, cela aux États-Unis et en Europe. Elle est bien moindre en Asie. Dans la cohorte de femmes âgées de plus de 65 ans et suivies pendant huit ans pour le risque de fracture ostéoporotiques (Study of osteoporotic fractures [SOF]), l'incidence (nouveaux cas de coxarthrose par an) varie de 30 à 120 pour 1000 patientes (en fonction de la définition radiologique retenue). Elle est le plus souvent bilatérale, touchant à pourcentage égal aussi bien l'homme que la femme.

Dans notre série, nous avons noté une prédominance masculine avec un sex-ratio de 2. Ceci peut être expliqué par les particularités de l'hôpital (hôpital Militaire).

### **2-3 Surpoids et obésité :**

- L'indice de masse corporelle (IMC) = poids/taille<sup>2</sup>.
- Poids normal si IMC entre 18,5 et 24,9 kg/m<sup>2</sup>.
- Surpoids si IMC entre 25 et 29,9 kg/m<sup>2</sup>.
- Obésité à partir d'un IMC supérieur à 30 kg/m<sup>2</sup>.
- L'obésité morbide si l'IMC dépasse 35 kg/m<sup>2</sup>.

Les répercussions de l'obésité sur le système ostéoarticulaire sont fréquentes et liées aux contraintes mécaniques exercées sur les cartilages des principales articulations porteuses que sont les genoux, les hanches et la colonne lombaire. Il en résulte une sédentarité accrue qui contribue à majorer l'obésité et une incapacité souvent à l'origine d'une invalidité professionnelle.

## L'intérêt de la prothèse totale de la hanche dans le traitement de la coxarthrose évoluée (A propos de 60 cas)

---

L'obésité est la première cause de gonarthrose chez la femme et la seconde chez l'homme qui est plus exposé aux traumatismes ; et la coxarthrose n'en est pas moins fréquente d'autant que l'obésité aggrave les malformations congénitales de la hanche [19].

Outre la leptine une adipokine, lien systémique entre obésité et arthrose, agit comme un véritable stress chondrocytaire sur le cartilage de manière similaire à l'interleukine1 au TNF alfa ou au stress mécanique. Son blocage pourrait être chondro-protecteur, ce qui ferait d'elle une cible thérapeutique intéressante chez les patients obèses.

Dans l'étude de la NHANES-1, le surpoids n'est pas lié à l'incidence de la coxarthrose [16]. Cependant, en cas de surcharge pondérale, la coxarthrose est plus volontiers bilatérale (RR : 2) qu'unilatérale (RR : 0,54) [16]. Une très large étude (en termes d'effectif) montre que l'obésité est un facteur prédictif de la mise en place d'une PTH [20]. Sur une cohorte de 121 000 infirmières suivies sur plus de 20 ans le risque de mise en place d'une PTH était de 2,6 pour un IMC supérieur à 35 par comparaison avec celles dont l'IMC était inférieur à 35 mais il s'agissait de femmes fortement et anciennement obèses, dès 18-20 ans. Ainsi, l'obésité chez des sujets jeunes (18 ans) est un facteur significativement associé à la mise en place d'une PTH [20]. La relation surpoids et risque de mise en place d'une prothèse a été récemment confirmée par une étude américaine rétrospective ayant porté sur 204 patients. Au sein des patients ayant été opérés de PTH, 72% étaient obèses et 34% en surpoids contre 26% d'obèses et 34% en surpoids dans la population générale [21]. La Rotterdam *study* est une étude de cohorte ayant porté sur 3585 patients avec un délai moyen de suivi de six ans. Seuls les patients ayant initialement un stade radiologique inférieur au stade 2 dans la classification de Kellgren et Lawrence ont été sélectionnés (soit 2852 patients ayant un suivi pour la hanche). Dans cette étude, il n'existe aucune corrélation entre l'incidence de la coxarthrose et le surpoids (IMC > 27). Mais le délai de suivi est peut-être trop court [22].

Dans notre série 56,7 % de nos patients (n=34) étaient en surpoids avec un IMC moyen à 30,67 kg/m<sup>2</sup>, ce qui rejoint les résultats des autres séries de la littérature.

**2-4 Malformations luxantes congénitales de la hanche :**

Le plus souvent une maladie luxante de hanche dépistée avant 4 mois sera traitée simplement avec un bon résultat clinique et radiologique, alors qu'une découverte tardive (à l'âge de la marche) nécessitera un traitement beaucoup plus contraignant avec un résultat incertain.

On dit que la hanche est luxée lorsque la tête fémorale est complètement sortie de la cavité cotyloïdienne.

En cas de subluxation, la tête fémorale n'est pas normalement située au fond de la cavité cotyloïdienne ; elle est ascensionnée et latéralisée sans être complètement sortie de l'acétabulum.

La dysplasie se définit comme un défaut architectural de la cavité cotyloïdienne.

Le rôle de la malformation luxante de hanche (subluxation, dysplasie congénitale) dans le risque de survenue de la coxarthrose a été bien mis en évidence par divers auteurs et revu par Michel Lequesne et al [23]. Lequesne et al, en prenant en compte les anomalies du cotyle et celles du col fémoral, mesurées par la coxométrie selon leurs angles pertinents, ont montré l'existence de 24% puis 20% de dysplasie dans deux séries de chacune 200 coxarthrosiques à 15 ans de distance. De même, l'étude danoise transversale portant sur 2232 femmes et 1336 hommes (coxarthrose définie par une interligne articulaire de moins de 2 mm) montre que la dysplasie acétabulaire mesurée sur des radiographies par l'angle de couverture de la tête par le toit (angle de Wiberg ou VCE) est statistiquement liée à la coxarthrose dans les deux sexes [15]. Dans cette même série danoise, un angle de couverture moyen inférieur à 20° est associé à une prévalence de la coxarthrose unilatérale de 2% et bilatérale de 4% [24].

**2-5 La protrusion acétabulaire**

Schématiquement, c'est, à l'inverse de la dysplasie, une tête fémorale trop incluse dans un cotyle trop profond ainsi défini : débord de l'arrière-fond cotyloïdien en dedans de la ligne

ilioischiatique de plus de 5mm chez la femme et de plus de 3mm chez l'homme. Elle n'est pas congénitale et ne peut être affirmée qu'à la fin de la croissance [13].

#### **2-6 Le caput varum-retrorsum**

C'est la séquelle d'un glissement épiphysaire fémoral, le plus souvent passé inaperçu (asymptomatique) dans l'adolescence. Ce caput varum (ex-coxa vara des adolescents) est dit aussi caput retrorsum parce qu'il comporte un glissement non seulement inféro-interne mais aussi postérieur de la tête par rapport à l'axe du col. Il est retrouvé dans 40% [25], 39% [26] et 15% [27] des cas dans les principales séries de coxarthrose.

#### **2-7 Dismorphies variées : déformations de la tête, du col, du cotyle, conflit antérieur fémoroacétabulaire (CAFA)**

La coxa plana, séquelle d'une ostéochondrite primitive de la hanche de l'enfance ou maladie de Legg-Perthes-Calvé n'est retrouvée que dans 1 à 2% des coxarthroses [27].

Un CAFA déterminé soit par la protrusion acétabulaire ou le *caput varum-retrorsum*, soit par l'une des dysmorphies (coxa plana ; col court ; *dysmorphies fémorales ou cotyloïdiennes*),. Au fémur, il s'agit d'une insuffisance de dénivelé ou *offset* entre la partie antérieure du col et la tête fémorale : soit voussure cervicale (idiopathique ou fruit d'un *caput varum-retrorsum*), soit dysmorphie céphalique (tête ovoïde « phallique »), créant un effet came qui lèse par frottement dur le labrum et le cartilage cotyloïdien à chaque flexion ou déflexion de hanche. Au cotyle, il s'agit d'une rétroversion ou d'un auvent acétabulaire antérieur trop couvrant (dans certaines protrusions, par exemple), créant un effet pince ou effet tenaille [13].

Dans notre série 1,3% de nos cas présentaient un coxa plana ce qui rejoint la littérature.

#### **2-8 Génétique, hérédité :**

Il semble bien exister une prédisposition génétique à la coxarthrose, notamment féminine [13].

**2-9 Activités sportives et professionnelles :**

Surtout les compétiteurs professionnels et/ou amateurs (sports de course, de sauts ou sports avec impacts répétés) après en moyenne 10 à 20 ans de pratique sportive.

Un travail impliquant des impacts répétés sollicitant les membres inférieurs (comme le port répété de charges lourdes) est coxarthrogène mais ce FR requiert un long temps d'exposition [13].

**2-10 Au total :**

Les FR de survenue de la coxarthrose sont multiples. Il s'agit d'une maladie de cause multifactorielle pour laquelle les FR s'additionnent. Il est donc important dans la pratique quotidienne de savoir les rechercher tous y compris chez des patients ayant d'emblée un FR reconnu, telle une dysplasie de hanche ou une dysmorphie apte à créer un CAFA [13].

Dans notre série 73% des coxarthroses restent primitives dont aucun facteur étiologique n'est décrit, ce qui rejoint les résultats d'une étude française réalisée en 2002 à partir des données du PMSI sur les prothèses de hanche; La coxarthrose primitive représentait 67,5 % des cas, les coxarthroses secondaires (post-traumatiques ou dysplasiques) 21,5 %.

**3. Physiopathologie :** [6]

La coxarthrose résulte de plusieurs lésions anatomiques qui affectent tous les tissus articulaires. Il s'agit de fissures qui s'étendent de la surface vers la profondeur du cartilage, le détachent en lambeaux et conduisent à la dénudation de l'os sous-chondral.

Les étapes conduisant à la destruction du cartilage articulaire et à la dysfonction de l'articulation, sont marquées schématiquement par :

- Une synthèse et une dégradation accélérées des PG avec gonflement du cartilage, et une prolifération accrue des chondrocytes qui s'organisent sous la forme d'agrégats cellulaires.

- Une diminution très nette des PG et du nombre des chondrocytes, associée à une libération d'enzymes de dégradation de la matrice cartilagineuse.

### **3-1 L'altération du cartilage :**

L'altération du cartilage est considérée comme la conséquence d'un déséquilibre entre dégradation et réparation de la matrice cartilagineuse. Cette perte cartilagineuse est plus ou moins régulière, avec possibilité d'accidents évolutifs (« chondrolyse rapide »). La biomécanique (ou de la mécanobiologie) est essentielle dans la compréhension de la pathogénie de l'arthrose, grâce notamment à une meilleure connaissance des récepteurs des chondrocytes aux forces mécaniques.

Biomécaniquement, le cartilage est soumis à trois types de force : les forces de tension, de cisaillement et de pression. Le cartilage rend compte de 3% de l'amortissement des forces exercées au sein d'une articulation, pour 50% d'amortissement pour l'os sous chondral. Au cours du processus de vieillissement, la possibilité de résister à ses forces de tension (couche superficielle par altération du réseau collagénique) et de cisaillement (couche intermédiaire) diminue sans toutefois atteindre les valeurs du cartilage arthrosique. La résistance aux forces de pression dépend essentiellement de la teneur en PG qui influence directement les mouvements de fluide de la matrice, et qui se réduit avec l'avancée en âge.

### **3-2 Nutrition du cartilage :**

Par mouvements d'eau et de nutriments à partir du liquide synovial par diffusion au travers de la matrice extracellulaire lors de la phase de relâchement après compression, alors que la phase de compression articulaire s'accompagne d'une fuite d'eau et de métabolites vers le liquide synovial. Lors de l'arthrose, qui s'accompagne d'un déficit en protéoglycannes et en eau d'imbibition de ceux-ci, les mouvements d'eau et de solutés s'effectuent de manière faible et désordonnée.

**3-3 Forces mécaniques :**

Forces mécaniques et production par le chondrocyte des éléments de la matrice extracellulaire : une compression statique diminue la synthèse de PG et de collagène, alors qu'une compression cyclique stimule l'activité métabolique et la synthèse des GAG et des PG.

**3-4 Les forces de cisaillement :**

Les forces de cisaillement induisent la production de NO qui, en excès , favorise la dégradation des principaux composants de la matrice (PG et collagène) voire diminue leur biosynthèse.

**3-5 Les forces de pression**

La compression (Immobilisation ou port statique d'une charge) diminue les propriétés mécaniques et rhéologiques de la matrice extracellulaire mais aussi le métabolisme du chondrocyte (diminution de la glycolyse, inhibition du transport transmembranaire du glucose...).

On décrit trois stades évolutifs de la maladie arthrosique :

**Un stade initial d'œdème cartilagineux (ramollissement ou chondromalacie)**

Il existe une hyperhydratation par synthèse excessive de PGs (tentative de réparation) déstructurant le réseau de collagène 2. Puis apparaît une défaillance de synthèse des PGs de petite taille et du néocollagène de type 1 biomécaniquement moins compétent. L'activité anabolique s'associant à une ostéophytose est influencée par le TGF- $\beta$ ta.

**Un stade intermédiaire d'apparition de fissure superficielle :**

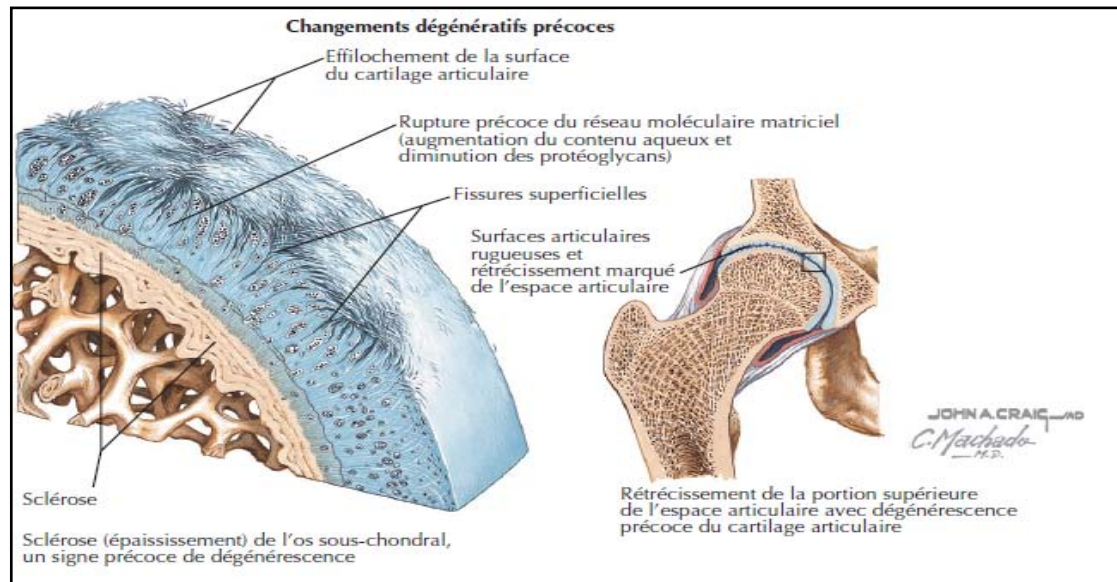
Ce stade comprend :

- L'hypercatabolisme chondrocytaire : (autocrine) et synoviale( paracrine) : destruction de la matrice par des enzymes protéolytiques( métalloprotéase :MMP et agrécanases) et glycolytiques sous l'effet de cytokines inflammatoires débordant les inhibiteurs naturels enzymatiques (TIMP) ;

**L'intérêt de la prothèse totale de la hanche dans le traitement de la coxarthrose évoluée  
(A propos de 60 cas)**

---

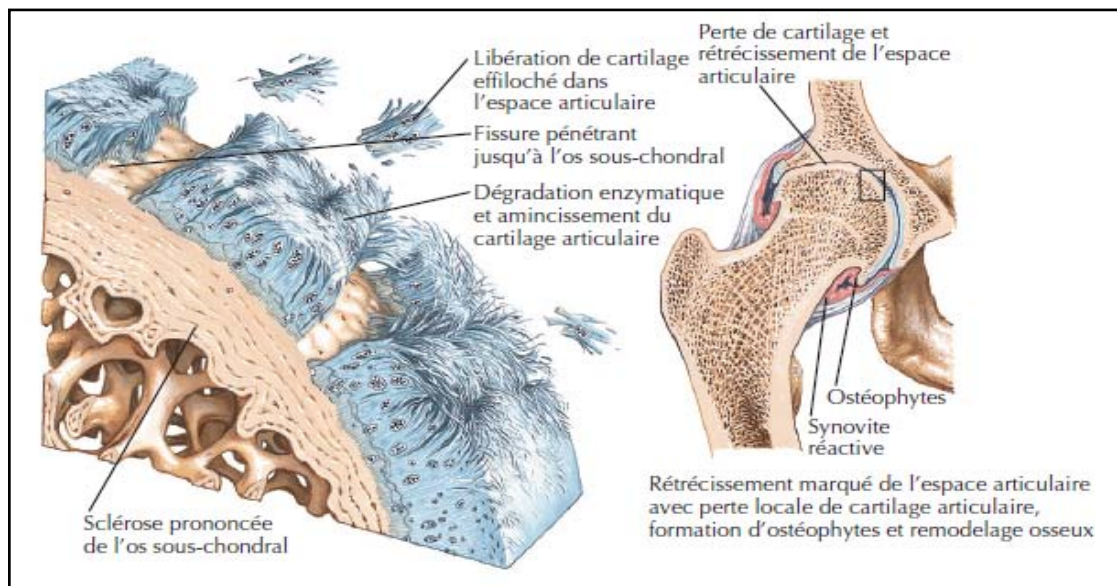
- La sidération des capacités anaboliques du chondrocyte par les cytokines IL1 et TNF alfa ;
- Le défaut comportemental des chondrocytes : différenciation en fibrochondrocyte, néosynthèse de collagène 1, accélération du cycle de maturation cellulaire : mort cellulaire par apoptose ou nécrose.



**Figure 59 : Changements dégénératifs précoces**

**Un stade final de fissurations profondes et mise à nu de l'os sous chondral :**

Ce sont les fibrocartilages, chondrocytes hypertrophiques ou en voie d'apoptose, pérennisation de la maladie par une synoviale devenue « poubelle » et des remaniements sévère de l'os sous-chondral.



**Figure 60:** Changements dégénératifs avancés

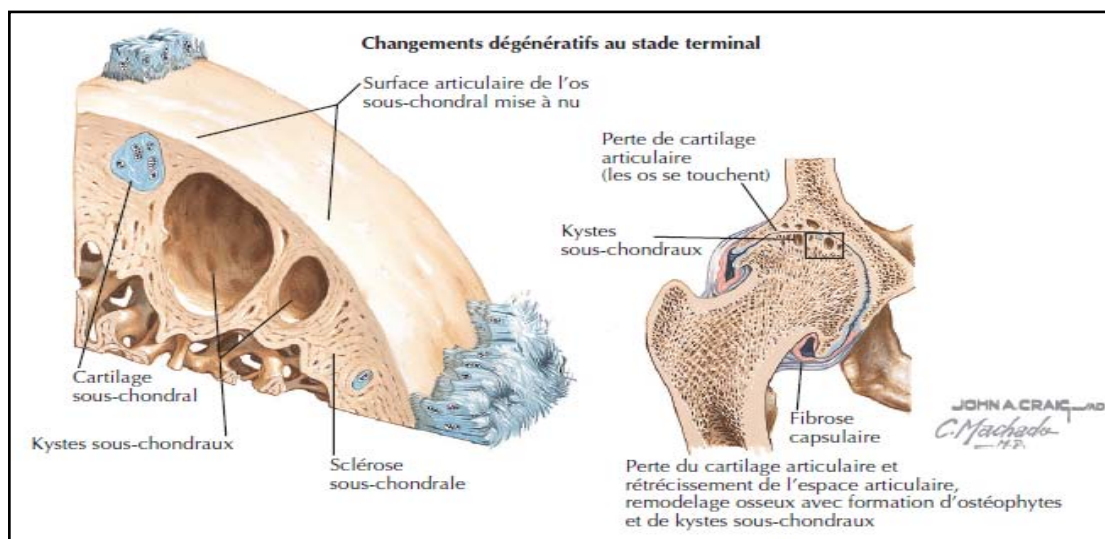
### **3-6 Rôle de l'os sous chondral :**

Le processus arthrosique met en œuvre une atteinte précoce de l'os sous chondral, avec une modification rapide du turnover osseux. L'os est la seule structure de l'articulation qui peut changer de forme dans le but de stabiliser l'articulation et de résister aux stimuli mécaniques déformants.

Dans la maladie arthrosique, le remodelage de l'os sous chondral s'accélère avec une ostéoformation (surtout avec une augmentation d'os ostéoïde et une réduction de la minéralisation osseuse qui favoriseraient la diminution du module élastique) qui augmenterait u cours de la phase précoce de la maladie arthrosique pour diminuer ensuite à un stade plus avancé.

**L'intérêt de la prothèse totale de la hanche dans le traitement de la coxarthrose évoluée  
(A propos de 60 cas)**

---



**Figure 61:** Changements dégénératifs au stade terminal

**3-7 La synoviale**

Normale au début, devient ensuite inflammatoire, hyperplasique, hyper vasculaire avec prolifération des synoviocytes.

**4. Diagnostic positif : [8, 28, 29]**

**4-1 Clinique : [8, 28, 29]**

La symptomatologie associée à différents degrés: des douleurs mécaniques liées à l'effort, avec des épisodes pseudo-inflammatoires lors des poussées ou après une sollicitation importante de l'articulation ; une raideur par limitation des mobilités actives, par production ostéophytiques, ou par déformation de la tête fémorale ; il peut s'y associer une attitude vicieuse. On note aussi un déficit musculaire lié à la réduction des activités mais aussi par mise au repos des muscles pour diminuer les contraintes sur l'articulation. Sur le plan fonctionnel, l'ensemble de ces manifestations se traduit par une boiterie à la marche qui associe une diminution de la longueur du pas liée à la raideur, une réduction de la phase d'appui et une

## **L'intérêt de la prothèse totale de la hanche dans le traitement de la coxarthrose évoluée (A propos de 60 cas)**

---

---

inhibition des stabilisateurs latéraux pour limiter contraintes et douleur. Le pas est court, esquivé avec un signe de Trendelenburg direct ou inversé.

### **❖ Syndrome fonctionnel :**

La douleur constitue le symptôme principal. Souvent déjà très ancienne, elle s'aggrave progressivement parfois par poussées. Elle siège plus souvent à l'aîne avec irradiation vers le genou, mais elle peut être trochantérienne ou siéger à la partie basse de la fesse avec irradiation descendante.

Plus trompeuse est la douleur isolée au genou, avec irradiation possible aux 3/4 supérieurs de la face antéro-interne de la jambe. Son horaire est mécanique : douleur brève au démarrage, aggravation à l'effort, sédation au repos, mais parfois douleurs nocturnes aux changements de position. Son intensité est quantifiée par l'indice algo-fonctionnel de Lequesne (Tableau XVI) qui prend en compte la douleur, la marche, les difficultés de la vie quotidienne, mais aussi par l'indice fonctionnel de Postel-Merle d'Aubigné (Tableau XVIII) basé sur la douleur, la mobilité et la marche, où chacun des éléments est coté sur 6.

L'intérêt de la prothèse totale de la hanche dans le traitement de la coxarthrose évoluée  
(A propos de 60 cas)

**Tableau XVI : Indice algo-fonctionnel de Leguesne [29 ,30]**

Paramètres		Points	
<b>Douleur ou gêne</b>			
Nocturne	Non	0	
	Aux mouvements ou selon la posture	1	
	Même immobile	2	
Déverrouillage matinal	Moins de 1 minute	0	
	Pendant 1 à 15 minutes	1	
	Plus de 15 minutes	2	
À la station debout ou au piétinement pendant 1/2 heure	Non	1	
	oui	2	
A la marche	Non	0	
	Seulement après une certaine distance	1	
	Très rapidement et de façon croissante	2	
A la station prolongée (2h) sans se relever	Non	1	
	Oui	2	
<b>Périmètre de la marche</b>			
Aucune limitation		0	
Limité mais supérieur à 1 km		1	
Environ 1 km (environ 15 min)		2	
500 à 900 m		3	
300 à 500 m		4	
100 à 300 m		5	
Moins de 100 m		6	
Avec une canne		+1	
Avec deux cannes (ou cannes-béquilles)		+2	
<b>Difficultés de la vie quotidienne</b>			
Pour mettre ses chaussettes par-devant	0 à 2	0 : pas de difficulté 0,5 ; 1 ou 1,5 : suivant le degré 2 : impossible	
Pour ramasser un objet à terre	0 à 2		
Pour monter et descendre un étage	0 à 2		
Pour sortir d'une voiture, d'un fauteuil profond	0 à 2		

**L'intérêt de la prothèse totale de la hanche dans le traitement de la coxarthrose évoluée  
(A propos de 60 cas)**

**Tableau XVII : Correspondance entre l'échelle verbale de handicap  
et l'indice algofonctionnel des coxopathies [29]**

Score	Gêne fonctionnelle
14 points et plus	extrêmement sévère
11, 12, 13 points	très importante
8, 9, 10 points	importante
5, 6, 7 points	moyenne
1 à 4 points	modeste ou minime

**Tableau XVIII : Indice fonctionnel de Merle d'Aubigné [29,31, 32]**

Cotation	Douleur	Mobilité	Marche
1	Douleur très vive à la marche, empêchant toute activité et douleur nocturne	Enraidissement extrême avec attitude vicieuse	Seulement avec béquilles
2	Douleur vive à la marche Flexion : 40°	Abduction : 0° avec attitude vicieuse	Seulement avec deux cannes
3	Douleur vive, mais permettant une activité limitée	Flexion : 40°- 80° Abduction : 0°	Limitée avec une canne (moins de 1 h), très difficile sans canne, claudication légère
4	Douleur pendant et après la marche, disparaissant rapidement par le repos	Flexion : 90° Abduction : 20°	Prolongée avec une canne, limitée sans canne, claudication légère
5	Douleur très légère et intermittente n'empêchant pas une activité normale	Flexion : 90° Abduction : atteignant 25°	Sans canne, claudication légère, seulement à la fatigue
6	• Indolence complète	Flexion : 110° Abduction atteignant 40°	Normale

## L'intérêt de la prothèse totale de la hanche dans le traitement de la coxarthrose évoluée (A propos de 60 cas)

---

Ces deux indices ont deux intérêts essentiels :

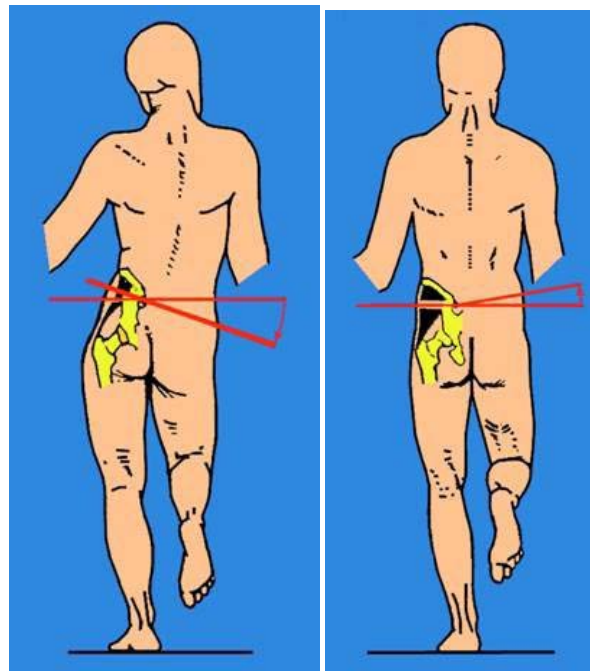
- suivi clinique de malades coxarthrosiques
- détermination du seuil au-delà duquel la prothèse peut être envisagée

### ❖ Signes physiques :

L'examen clinique doit être pratiqué en décubitus dorsal puis ventral, en appréciant la mobilité articulaire des deux hanches de manière comparative [8]. On note ainsi :

- Une limitation d'amplitude articulaire : les premiers mouvements limités sont l'extension, les rotations et l'abduction.
- Une boiterie :

Antalgique, esquive du pas et/ou signe de TRENDELENBURG (Chute de l'hémi bassin controlatéral et de l'épaule homolatérale car détente du moyen fessier) par attitude vicieuse.



Boiterie

Marche équilibrée

Symétrie

Bassin horizontal

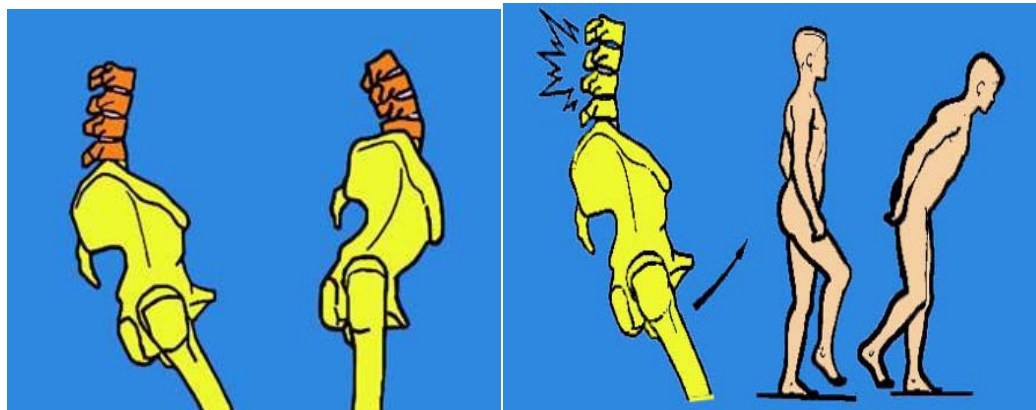
**Figure 62** : Analyse de la marche pour dépister une boiterie

**L'intérêt de la prothèse totale de la hanche dans le traitement de la coxarthrose évoluée  
(A propos de 60 cas)**

---

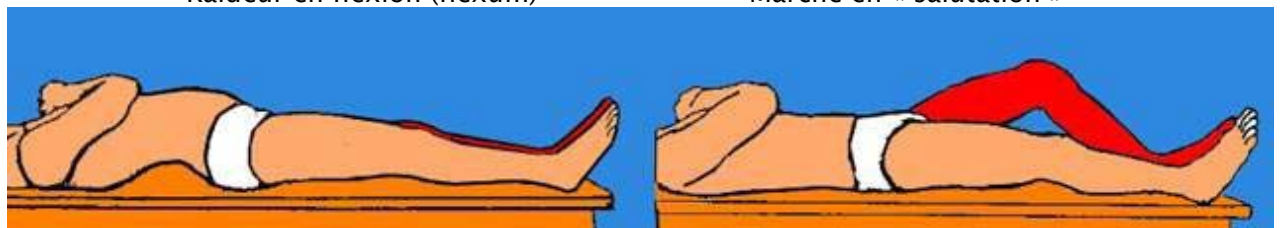Une attitude vicieuse due à la raideur articulaire qui progresse, et l'amplitude du mouvement devient négative par rapport à la position anatomique de référence. C'est ainsi que l'on verra apparaître ou s'associer :

- Un flexum, entraînant une démarche avec salutation et création d'hyperlordose et d'un genu flexum en position debout,



Raideur en flexion (flexum)

Marche en « salutation »

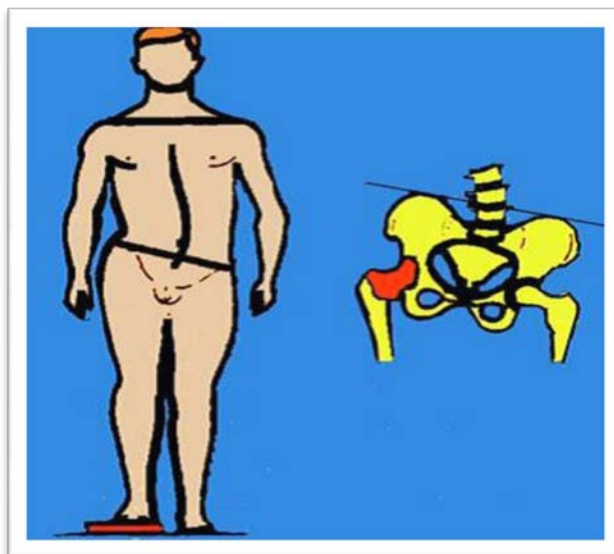


Flexum créant une hyperlordose lombaire

Correction en flexion

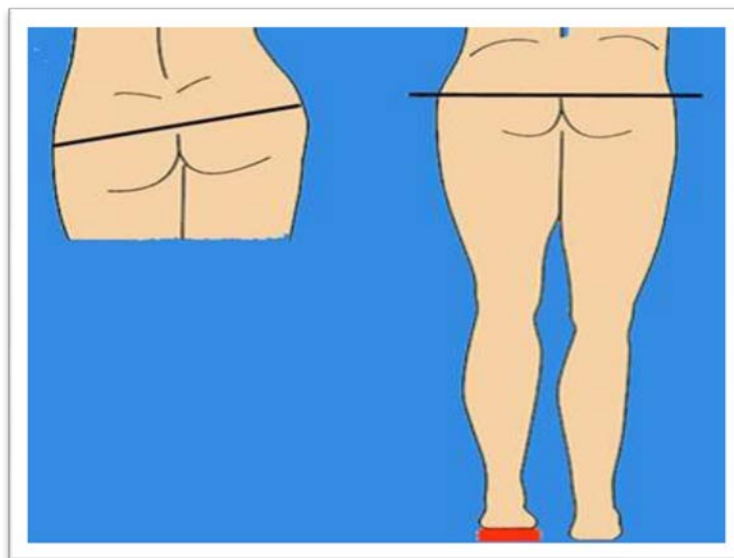
**Figure 63 : flexum**

- Une rotation externe
- Une adduction entraînant une attitude scoliothique et donnant le signe du raccourcissement paradoxal en position debout (ascension de l'hémibassin du côté où le talon ne peut toucher le sol).



**Figure 64** : La raideur en adduction simule un raccourcissement

En plus de ces signes objectifs qu'on vient de citer , on note parfois une inégalité des membres inférieurs liée à l'usure ou à une déformation causant l'arthrose, et qui peut retentir sur la colonne vertébrale (retentissement à analyser).



**Figure 65** : Inégalité des membres inférieurs

Les phénomènes de compensation de ces attitudes vicieuses vont retentir sur les articulations adjacentes (colonne lombaire, genou, hanche controlatérale). Elles doivent être

## **L'intérêt de la prothèse totale de la hanche dans le traitement de la coxarthrose évoluée (A propos de 60 cas)**

---

prévenues par un traitement postural car leur apparition représente un tournant évolutif d'une coxarthrose et constitue habituellement une indication chirurgicale. Le reste de l'examen est normal à l'exception d'une atrophie musculaire (fesse-quadriceps) et souvent d'une surcharge pondérale. Toujours examiner le rachis lombaire et la hanche opposée (f. bilatérales fréquentes) et le genou.

### **4-2 Para clinique :**

#### **a. Biologique :**

Le bilan biologique est fait surtout d'un bilan inflammatoire (vitesse de sédimentation et la protéine C réactive).

Comme dans toute arthrose, il n'y a pas de syndrome inflammatoire biologique ; Néanmoins, au cours de certaines coxarthroses destructrices rapides(CDR), la protéine C réactive peut être modérément augmentée (toujours inférieure à 15 mg/l).

#### **b. Radiologie : [28]**

La radiographie conventionnelle est l'examen de référence. Elle est indispensable et suffisante dans la grande majorité des cas, et aucun autre examen n'est alors nécessaire. La radiographie du bassin de face est réalisée en position debout ou couché, les membres inférieurs en rotation interne de 20°. Un cliché en faux profil de Lequesne [33] doit systématiquement lui être associé. Il permet de visualiser les pincements antérieurs ou postéro-inférieurs mal perçus sur les clichés de face, ainsi que les insuffisances de couverture antérieure de la tête fémorale. Le profil chirurgical est intéressant en cas de conflit antérieur.

Les ostéophytes et le pincement de l'interligne sont habituellement les premiers signes à apparaître. Leur survenue, tout comme leur progression, se fait de manière indépendante et très variable selon les sujets. Le pincement de l'interligne, témoin de la destruction du cartilage, est le plus souvent localisé à sa partie supéroexterne, mais peut tout aussi bien être supérointerne , axial , inférieur ou global. C'est le critère le plus fiable pour le suivi de l'arthrose. Certaines

## L'intérêt de la prothèse totale de la hanche dans le traitement de la coxarthrose évoluée (A propos de 60 cas)

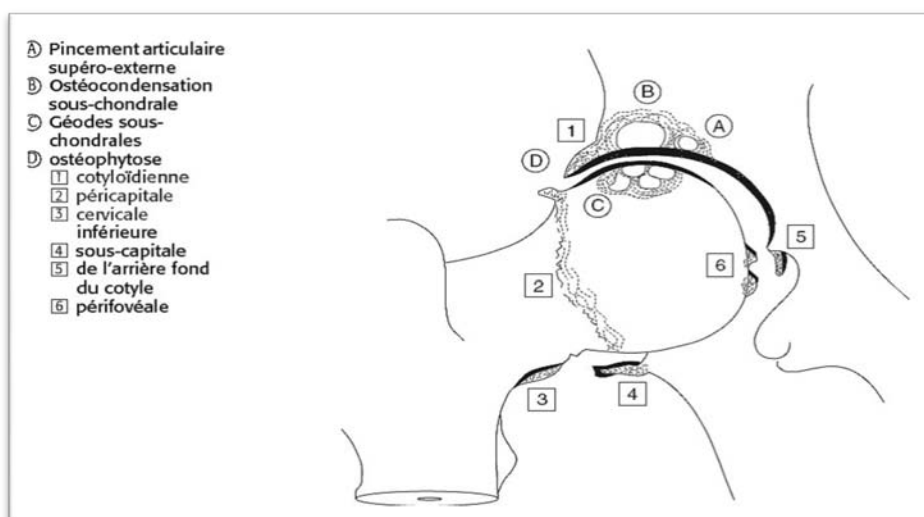
---

coxarthroses se limitent longtemps radiologiquement à une ostéophyte sans pincement de l'interligne. D'autres formes dites « atrophiques » sont caractérisées par l'absence d'ostéophyte, ce qui pose un problème diagnostique différentiel avec coxites. Les ostéophytes siègent sur la tête fémorale, formant une collerette à la frontière cervicocéphalique, au niveau de la fovea ainsi que sur le cotyle prolongeant le toit et le seuil. La condensation osseuse et les géodes, généralement d'apparition plus tardive apparaissent dans les zones d'hyperpression. Lorsqu'elles sont très volumineuses, les géodes peuvent faire évoquer une tumeur osseuse ou synoviale.

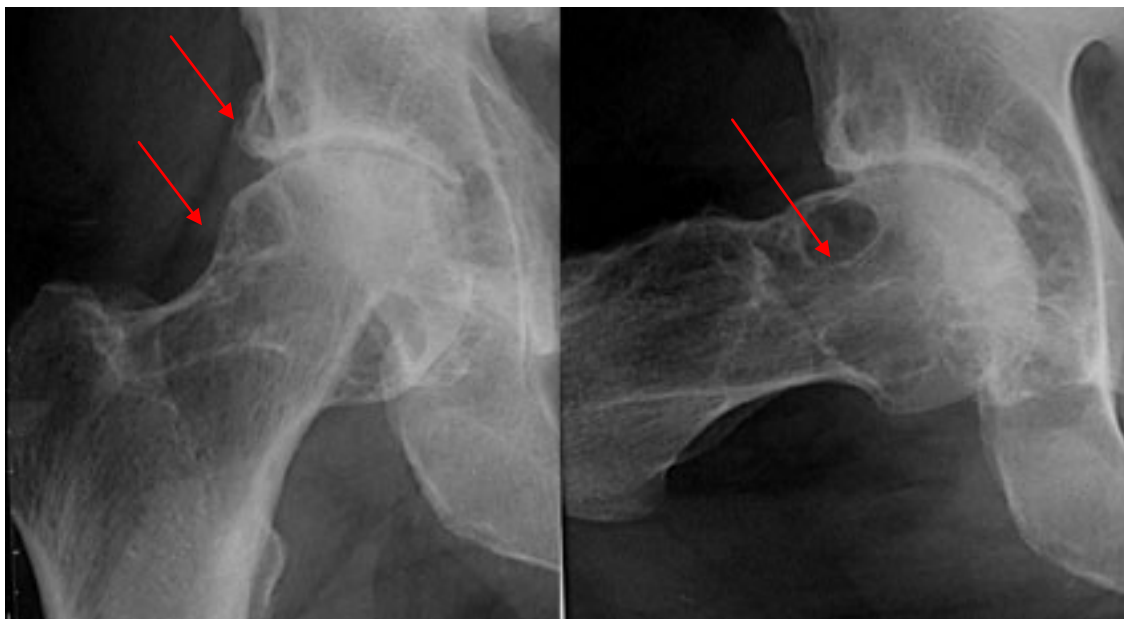
La radiographie permet par ailleurs diagnostiquer les dysplasies, les luxations et autres anomalies architecturales pouvant être à l'origine de coxarthrose.

Une classification radiologique est proposée par Kellgren et Lawrence (Annexe 3).

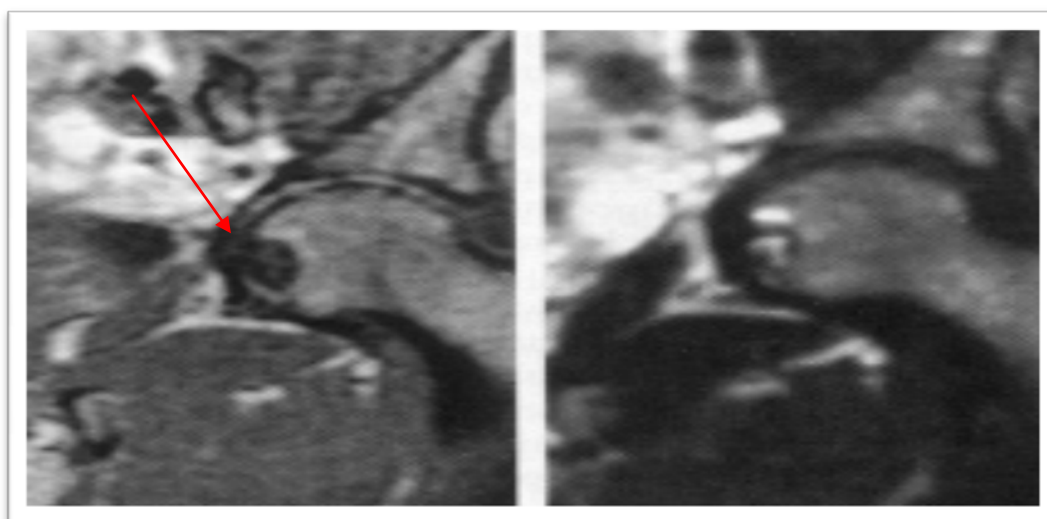
Les autres techniques d'imagerie (tomodensitométrie couplée ou non à une arthrographie, imagerie par résonance magnétique IRM, et scintigraphie) ne sont d'aucune utilité, que ce soit pour le diagnostic ou pour un suivi d'une coxarthrose. Elles n'ont d'intérêt que dans les cas difficiles, en particulier dans les formes précoces (arthroscanner), les conflits antérieurs (arthroIRM) et pour éliminer un autre diagnostic. Une échographie, examen peu coûteux et non traumatisant, peut être proposée si l'on soupçonne un épanchement qui justifierait alors une ponction à visée diagnostique ou thérapeutique.



**Figure 66:** Les différentes manifestations radiologiques de coxarthrose



**Figure 67:** Aspects radiologiques d'une géode (flèche rouge)



**Figure 68:** Aspect IRM d'une géode isolée de la zone non portante de la tête fémorale gauche

## 5. Diagnostic différentiel [28]

### 5-1 Coxites :

Dans les coxites (polyarthrite rhumatoïde, spondylarthrite ankylosante, infectieuse...):

- la douleur est d'installation plus rapide, sur un mode inflammatoire.

## **L'intérêt de la prothèse totale de la hanche dans le traitement de la coxarthrose évoluée (A propos de 60 cas)**

---

- la radiographie se différencie en montrant une déminéralisation épiphysaire associée à un pincement global de l'interligne articulaire.

### **5-2 Ostéonécrose aseptique de la tête fémorale : [8, 34]**

L'ostéonécrose aseptique de la tête fémorale touche plus fréquemment l'homme de la cinquantaine.

- La douleur est de type mécanique, l'examen note une limitation douloureuse, surtout en abduction et rotation.
- La radiographie montre une image en coquille d'oeuf, plus tardivement un affaissement de la tête fémorale.
- La scintigraphie montre une hyperfixation précoce.
- L'examen actuellement le plus performant est l'IRM. Elle permet d'apprécier l'importance de la nécrose et la recherche d'une atteinte controlatérale (presque 50% des cas).

### **5-3 Algodystrophie de hanche : [8]**

L'algodystrophie de hanche provoque une douleur mécanique subite, entraînant une boiterie avec gêne fonctionnelle importante.

- La radiographie montre une hanche déminéralisée, l'os sous-chondral est aminci. Il existe toujours un respect de l'interligne articulaire.
- La scintigraphie retrouve une hyperfixation précoce non spécifique.
- L'IRM montre des anomalies de signal précoce évocatrices, les différenciant de l'ostéonécrose aseptique.

### **5-4 Périarthrite de hanche : [28]**

La périarthrite de hanche est une inflammation aiguë de groupes tendineux (pelvi-trochantériens et adducteurs). Il existe des points douloureux précis, associés à une mobilisation de hanche normale et indolore.

La radiographie retrouve parfois une calcification au pôle supérieur du grand trochanter.

#### **5-5 Autres affections de la hanche : [28]**

D'autres affections de la hanche, moins fréquentes, sont à écarter:

- la coxopathie pagétique.
- les arthropathies nerveuses (tabès).
- les arthropathies microcristallines: chondrocalcinose....
- la synovite villonodulaire.
- l'ostéochondromatose.
- les fractures de fatigue.
- les lésions osseuses: métastases, ostéome ostéode...

## **6. Diagnostic étiologique : [28]**

On a l'habitude de distinguer schématiquement les coxarthroses primitives, pour lesquelles aucun facteur de risque particulier ne peut être mis en évidence, les coxarthroses secondaires à des anomalies structurales congénitales ou acquises ou à des contraintes mécaniques exogènes.

### **6-1 Coxarthroses primitives :**

Elles surviennent habituellement au-delà de 50 ans et sont caractérisées par l'absence d'étiologie décelable et une habituelle bilatéralité. Si l'âge est un facteur prédisposant certain, le terrain familial arthrosique semble lui aussi prédominant. En effet, les arguments se multiplient en faveur d'une origine génétique dans diverses formes d'arthrose. L'existence de l'altération d'un gène du collagène de type 2 est bien démontrée dans arthroses familiales généralisées, et le caractère héréditaire de la digitarthrose et de gonarthrose vient d'être prouvé grâce à une étude réalisée chez des sœurs jumelles.

**6-2 Coxarthroses secondaires :**

Les malformations architecturales constitutionnelles sont les causes les plus fréquentes. Elles doivent être recherchées sur les radiographies standards du bassin de face et sur un cliché de hanche en faux profil par la mesure des angles de coxométrie.

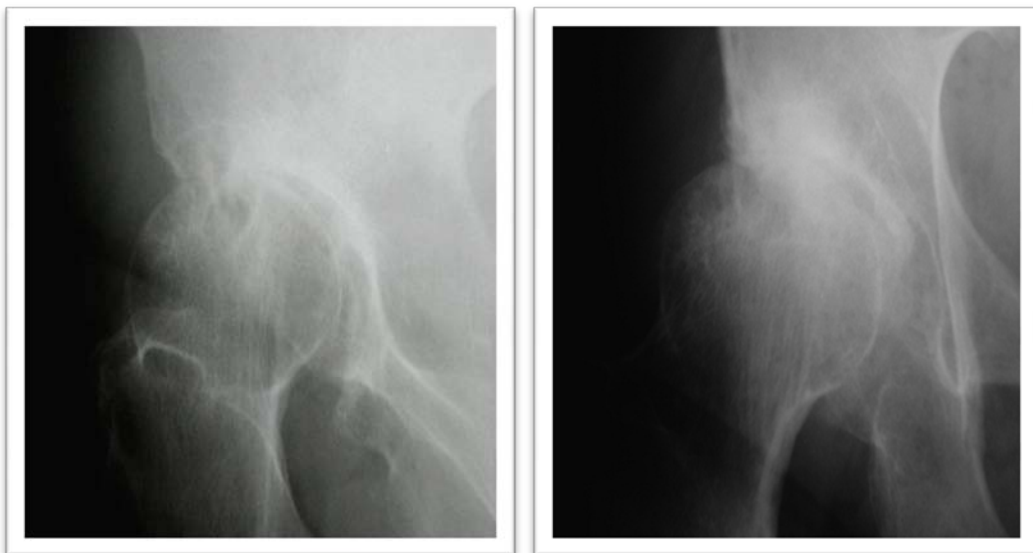
Coxarthroses secondaires à une anomalie d'architecture

L'objectif majeur, notamment chez un sujet jeune, est de ne pas passer à côté d'un vice architectural de la hanche.

**a. Dysplasie de la hanche : [28]**

Elle s'agit d'un défaut de couverture de la tête fémorale ( ouverture excessive de l'angle cervicodiaphysaire CCD au-delà de  $135^\circ$  , obliquité exagérée du cotyle HTE au dessus de  $10^\circ$ , hypoplasie externe ou antérieure du toit du cotyle angle de couverture de la tête fémorale ou angle de VIBERG ou angle de couverture antérieure de la tête fémorale inférieure à  $25^\circ$ ), sont à l'origine de coxarthroses précoces débutant souvent entre 40 et 50 ans , parfois avant.

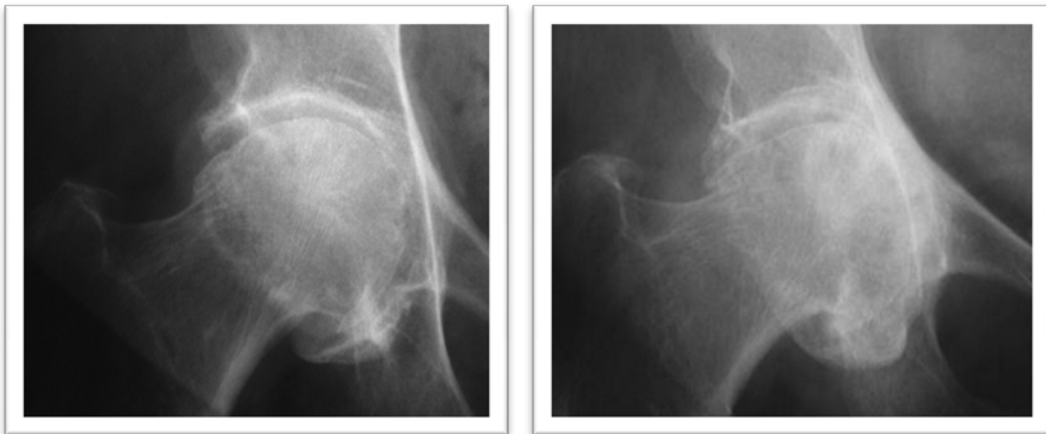
Les coxarthroses sont souvent liées à une dysplasie supéro-externe, cette dysplasie résulte d'une anomalie de l'extrémité supérieure du fémur avec un col trop vertical et/ou d'une dysplasie du toit du cotyle (souvent associées).



**Figure 69:** Coxarthrose sur dysplasie

**b. Protrusions acétabulaires : [28]**

Elles s'observent habituellement chez les femmes, le plus souvent de manière bilatérale, et sont au contraire longtemps bien tolérées. Elles se caractérisent par un cotyle de profondeur excessive et par une coxa vara (Déformation de l'extrémité supérieure du fémur, caractérisée par une fermeture de l'angle cervicodiaphysaire). Le diagnostic se fait sur la radio de face, où l'arrière fond cotyloïdien déborde la ligne ilio-ischiatique.



**Figure 70: Protrusion acétabulaire**

**c. Coxa plana : [35]**

Le plus souvent secondaire à une ostéochondrite de l'enfance ou maladie de maladie de Legg-Calvé Perthes dont l'évolution s'est faite vers l'aplatissement de la tête fémorale et une déformation secondaire de l'acétabulum.

**d. Coxa retrorsa : [36]**

Il s'agit une séquelle d'une épiphysiolyse de l'adolescent, volontiers bilatérale. Elle survient entre dix et seize ans, souvent chez les garçons obèses. Le glissement de la tête fémorale, en bas et en arrière, peut être évident, ou seulement minime, et la présence d'une ostéophytose du col fémoral supérieur doit attirer l'attention.

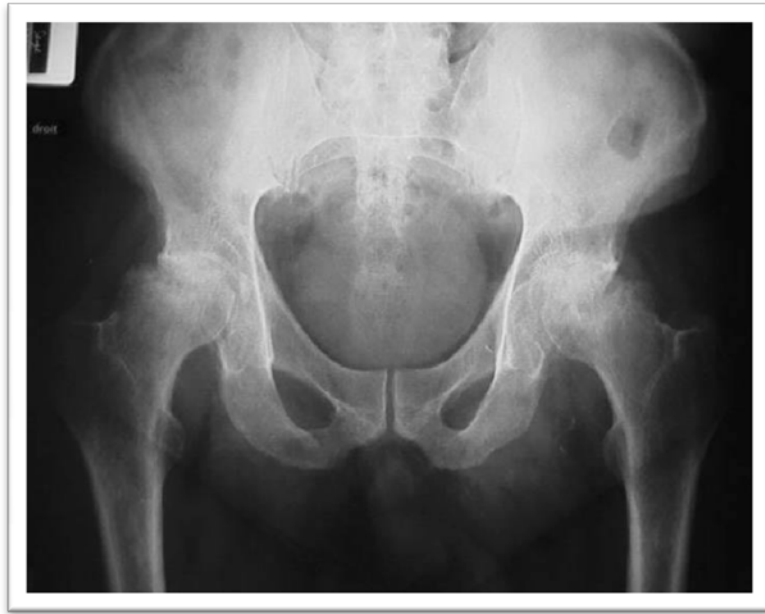**e. Conflit antérieur de hanche : [36]**

Le conflit antérieur de hanche se caractérise par l'existence d'une zone de conflit entre la partie antéro-inférieure de la tête fémorale et la paroi antérieure du cotyle lors de la flexion de hanche. Cela va entraîner des lésions cartilagineuses sur la partie antérieure du cotyle. L'évolution naturelle se fait vers la coxarthrose précoce à moyen ou long terme. Le conflit peut être de deux types : conflit par « effet came » (dont l'évolution finale est une coxarthrose avec pincement supérieur et une subluxation antérieure) et conflit par « effet pince » à l'origine de lésions précoces du labrum. Dans les deux cas le conflit est de type dynamique, ne survenant qu'aux mouvements et se manifeste le plus souvent chez des patients jeunes qui pratiquent des sports où l'articulation est soumise à de grandes amplitudes en flexion (arts martiaux, danse, football, etc.).

Coxarthroses secondaires à une autre pathologie de hanche [28]

Elles sont liées à des séquelles de luxation ou de subluxation congénitale de la hanche, de fracture de l'extrémité supérieure du fémur ou du cotyle. L'ostéonécrose aseptique de hanche, les coxites septiques ou inflammatoires, de même que certaines grandes inégalités des membres inférieurs peuvent aussi se compliquer secondairement d'une coxarthrose.

Un traumatisme violent peut parfois être incriminé (coxarthrose post traumatique). On retrouve très fréquemment la notion d'un traumatisme modéré, souvent passé inaperçu, quelques semaines avant développement d'une coxarthrose destructrice rapide. Le rôle des microtraumatismes répétés et du surmenage articulaire, en particulier sportif, est plus discutable car volontiers associé à d'autres facteurs de risque. Pratiqué avec modération, le sport ne semble pas accroître le risque de développer une coxarthrose.



**Figure 71:** Ostéonécrose de la tête fémorale avec coxarthrose

## **7. Evolution : [28]**

L'évolution est en règle générale lente, aboutissant à la destruction plus au moins complète du cartilage. L'aggravation peut être progressive ou émaillée de poussées congestives, entrecoupées de plus ou moins longues périodes de stabilité clinique.

Il est bien démontré qu'il n'existe pas de parallélisme entre l'évolution anatomique et la symptomatologie douloureuse. En effet, chez un même patient, la gêne fonctionnelle peut diminuer alors que le pincement s'est aggravé. Toutefois, il semble que, plus que l'importance du pincement, ce soit sa vitesse de progression qui influence le degré de douleur, expliquent en particulier le caractère très algique des coxarthroses destructrices rapides.

### **7-1 Les critères du suivi évolutif :**

L'évolution d'une coxarthrose peut être suivie en faisant référence à différents critères cliniques et radiologiques. Pour les critères cliniques font références surtout à l'intensité de la douleur mesurée par l'échelle visuelle analogique et/ou la consommation antalgiques et d'anti inflammatoires non stéroïdiens, ainsi que l'impotence fonctionnelle de la hanche concernée voire du

## **L'intérêt de la prothèse totale de la hanche dans le traitement de la coxarthrose évoluée (A propos de 60 cas)**

---

membre inférieur concernée selon plusieurs indices. Reste à préciser le degré de limitation des mouvements de la hanche, l'existence ou non d'attitudes vicieuses et l'existence d'une amyotrophie des muscles fessiers et du quadriceps à l'examen clinique. Quant aux critères radiologiques, en pratique, cela incite à intensifier la surveillance radiologique (une radio du bassin face en position debout tous les 6 mois, voire tous les 3 mois, en cas de suspicion de CDR) chez les patients qui, malgré un interligne peu pincé, souffrent beaucoup, alors qu'un cliché tous les ans ou tous les 2 ans peut être suffisant en cas de coxarthrose peu symptomatique [28].

### **7-2 Les divers profils évolutifs :**

Comme on vient de citer ci-dessus l'évolution est en générale lente, progressive mais elle peut se faire selon un mode rapidement destructeur. Cela nous permet de décrire deux profils évolutifs :

#### **Forme commune : Les coxarthroses d'évolution lente [28]**

L'évolution de la coxarthrose apparaît plus lente chez les sujets jeunes que chez les sujets âgés. Ce sont surtout les coxarthroses à pincement supéro-interne ou inférieur qui évoluent plus lentement et sont de meilleur pronostic à long terme que les coxarthroses à pincement supéro-externe ou supérieur global. Le pincement de l'interligne se fait selon une vitesse moyenne entre 0,20 et 0,40 mm/an.

#### **Forme particulière : la coxarthrose destructrice rapide (CDR) [28, 38, 39]**

La coxarthrose destructrice rapide (CDR) « idiopathique » est une coxopathie singulière par sa rapidité d'évolution : en effet, elle est définie radiologiquement par un pincement de l'interligne articulaire d'au moins deux millimètres (mm) par an ou de plus de 50% en un an [40]. Elle peut survenir sur une hanche jusque là indemne ou sur une articulation qui est déjà le siège de lésions arthrosiques. Les sujets ayant une CDR sont en moyenne plus âgés (environ 65 ans) par comparaison à ceux ayant une coxarthrose commune, et sont plus fréquemment de sexe féminin (trois femmes pour un homme). L'atteinte est bilatérale dans un cas sur quatre, avec le plus souvent une atteinte différée de la deuxième hanche.

Deux facteurs favorisants ont été rapportés : d'une part, la surcharge pondérale, et d'autre part le surmenage locomoteur (traumatisme, abus de kinésithérapie) [41]. Il ne semble pas y avoir de lien de causalité entre CDR et dysplasie congénitale, polyarthrose ou prise répétée d'AINS [42].

Le diagnostic de CDR ne peut être porté qu'après élimination des autres causes d'arthropathie d'évolution rapide à la hanche. Ce sont les arthropathies inflammatoires, infectieuses, nerveuses (en particulier tabétique), les arthropathies métaboliques (ochronose, maladie de Wilson, hémochromatose, arthropathie amyloïde des dialysés) [43], ainsi que les rares chondrolyses multifocales récemment décrites chez les patients ayant eu une greffe hépatique [44]. Deux autres pathologies, beaucoup plus fréquentes que les maladies citées ci-dessus, doivent être évoquées. Ce sont la chondrocalcinose articulaire (CCA) et les ostéonécroses aseptiques de la tête fémorale [39].

#### **a. Présentation clinique**

La présentation clinique de la CDR est celle d'une douleur de hanche d'installation rapidement progressive, voire brutale aboutissant à une impotence fonctionnelle sévère dans les mois suivant le début des symptômes [39, 45].

Les douleurs sont fréquemment d'horaire inflammatoire ou, mieux, stasiques c'est-à-dire avec réveil(s) nocturne(s) et/ou dérouillage matinal long, de plus de 30 minutes à une ou deux heures, sans fièvre ni contexte septique. L'examen clinique en début d'évolution met en évidence des mobilités longtemps conservées, ce qui contraste avec l'importance des douleurs et de la gêne fonctionnelle. Initialement, les signes radiologiques sont d'ailleurs discrets. En revanche, l'évolution est plus ou moins rapidement marquée par l'installation d'une boiterie et d'une limitation progressive des amplitudes articulaires [43]. Lorsque la CDR complique l'évolution d'une coxarthrose commune, c'est le plus souvent la modification brutale du rythme et de l'intensité des douleurs qui attire l'attention. Cette coxarthrose secondairement destructrice rapide pourrait être induite par un traumatisme [46].

**b. Examens biologiques [43]**

L'examen du liquide synovial, lorsqu'il est pratiqué, montre de manière constante un liquide mécanique paucicellulaire.

La recherche de cristaux au microscope optique à lumière polarisée doit être systématique. En effet, la mise en évidence de cristaux de pyrophosphate de calcium permet de réfuter le diagnostic de CDR « idiopathique » et de rattacher l'arthropathie à une coxopathie destructrice rapide de la CCA [47]. Le rôle des cristaux d'hydroxyapatite, très fréquemment retrouvés dans les liquides synoviaux de CDR [48] n'est toujours pas clairement établi. S'ils proviennent très probablement du socle osseux sous-chondral mis à nu, leur implication comme facteurs aggravant ou favorisant cette arthropathie rapide reste toujours hypothétique puisqu'ils sont fréquemment identifiés au stade avancé des arthroses communes [49].

Il n'y a classiquement pas de signe systémique patent d'inflammation au cours de la CDR. Cependant, des élévations modérées de la vitesse de sédimentation (VS) ont été rapportées au cours de cette pathologie : VS supérieure à 20mm par heure dans environ 20 à 30% des cas [43, 50]. Les taux de protéine C réactive, dosée par immunonéphélométrie, sont significativement plus élevés dans la CDR par comparaison à ceux observés dans la coxarthrose commune, tout en restant dans les limites de la normale [43, 51]. Cette élévation, qui traduit une inflammation systémique à minima, est à attribuer à l'importante production d'interleukine 6 par les lymphocytes T de l'os sous-chondral au cours des arthroses d'évolution rapides [43, 52].

**c. Anatomopathologie**

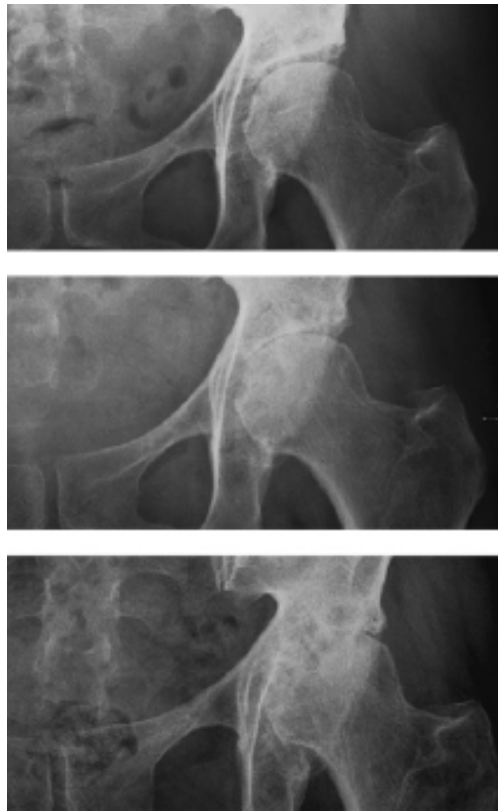Les données anatomopathologiques sont celles d'une arthrose évoluée, associant des lésions chondrales massives, débordant largement les zones de contrainte, à un remaniement important de l'os sous-chondral. Il existe fréquemment au sein de ce dernier de petites zones de nécrose dont l'absence de délimitation les distingue des classiques ostéonécroses aseptiques macroterritoriales des têtes fémorales arthrosiques. Le tissu synovial est le plus souvent hyperplasique, hypervascularisé [53] et discrètement infiltré par des fibroblastes et des histiocytes. Il est fréquemment le siège de débris ostéocartilagineux en cours de phagocytose

par des macrophages (synoviale « poubelle ») [48, 54]. Il a récemment été démontré que la membrane synoviale de CDR est aussi infiltrée par des ostéoclastes matures et activés, ce qui n'est pas observé au cours des coxarthroses communes [55].

#### **d. Aspect radiologique**

Des radiographies standard de hanches répétées (face et faux profil de Lequesne) permettent le diagnostic de CDR selon la définition précitée. Devant une dissociation entre une symptomatologie durablement bruyante et une image de coxarthrose peu évoluée, il faut penser à la CDR et demander un nouveau cliché à peu de distance : trois à quatre mois. La mesure fine du pincement de l'interligne suffira le plus souvent à extrapoler à un an l'évolutivité du pincement de l'interligne articulaire et à affirmer la CDR. Outre son impressionnante évolutivité, la CDR se caractérise radiologiquement par un pincement de topographie supérieure ou supéro-externe, rarement global, ainsi que et surtout, par l'absence ou la pauvreté de l'ostéophytose. La chondrolyse est ainsi achevée en un à deux ans, parfois trois à quatre ans (forme « demi-rapide»). Elle s'accompagne secondairement d'un remaniement de la tête fémorale qui s'ovalise, s'aplatit et qui a tendance à se subluser hors d'un cotyle lui-même siège d'une ostéolyse d'au moins un millimètre par an [48]. Ces érosions par ostéolyse commencent au décours de la chondrolyse achevée.

Les autres examens d'imagerie (scanner et scintigraphie) n'ont pas d'intérêt diagnostique dans cette pathologie.



**Figure 72:** Coxarthrose destructrice rapide de hanche gauche. Clichés séquentiels révélant la vitesse de la chondrolyse. a : mai 2004 ; b : avril 2006 ; c : décembre 2006. [47]

## **8. Traitement :[28, 56, 57]**

Le traitement repose en premier sur les mesures orthopédiques médicales et les médicaments à visée antalgique.

Il dépend de multiples facteurs : l'âge, le degré d'activité, l'importance de la gêne fonctionnelle, la sévérité des lésions anatomiques et le profil évolutif.

### **8-1 Buts du traitement : [28]**

Les objectifs du traitement de coxarthrose sont divers et se résument en soulagement des douleurs, réduction des pressions supportées par l'articulation , le maintien de sa fonction et de la fonction musculaire, et la lutte contre l'amyotrophie quadricipitale ; mais aussi ne pas laisser passer l'heure d'une intervention de chirurgie préventive dans les coxopathies luxantes

symptomatiques du sujet jeune; et à l'inverse, ne pas porter abusivement une indication de prothèse de hanche lors d'une coxopathie évoluée primitive mais peu symptomatique.

#### **8-2 Moyens thérapeutiques : [28]**

##### **❖ Traitements non pharmacologiques et pharmacologiques**

###### Traitement non pharmacologique :

- Le repos relatif : il faut réduire la marche, abréger le piétinement et surtout éviter le port de charges lourdes. Une activité soutenue et prolongée peut être source de douleurs importantes. Le patient doit apprendre à trouver un juste équilibre, faisant alterner périodes d'activité et de repos, sans « forcer » sa hanche : « peu, mais souvent » comme le suggère Dieppe.
- Le port d'une paire de talonnettes élastiques réduit le choc de l'impact du talon au sol qui se transmet à la hanche ;
- La prévention du flexum vicieux progressif consiste en repos en décubitus ventral une demi-heure par jour, la cuisse en extension complète, voire en hyperextension ;
- Le port d'une canne, tenue en principe du côté sain, réduit la charge d'au moins 20 à 30 % sur la hanche malade. C'est probablement le meilleur traitement de fond ;
- La réduction pondérale : chaque kilogramme perdu soustrait 2 à 3 kg à la hanche lors de l'appui à chaque pas ;
- Les sports : ils doivent être interdits, à l'exception de la natation et de la bicyclette. On peut tolérer le golf et la marche raisonnable dans les coxarthroses peu évolutives.

Dans notre série tous nos patients ont bénéficié d'une PEC non pharmacologique ce qui rejoint les données de la littérature.

Traitement pharmacologique à visée antalgique :

Le traitement médicamenteux comprend un traitement par antalgiques simples (paracétamol : jusqu'à 4 g/ jour), la prescription d'anti-inflammatoires non stéroïdiens, est surtout recommandée dans les poussées plus douloureuses de la maladie, notamment en cas de poussée congestive.

Dans notre série , tous nos patients ont bénéficié d'un traitement antalgiques simples associés dans 95% des cas d'un traitement AINS.

Les anti-arthrosiques à action lente ont démontré un effet antalgique modeste au long cours (par cures de 3 mois répétées 2 fois par an), leur effet préventif sur la destruction du cartilage reste à démontrer ; Les injections d'acide hyaluronique sont en cours d'évaluation.

La crénothérapie est mal évaluée et a souvent un effet à la fois psychologique et antalgique.

La rééducation douce de la hanche, au mieux en balnéothérapie, dont le but est de maintenir le jeu de la mobilité articulaire, la trophicité musculaire et d'éviter la constitution d'un flexum.

❖ **Traitement chirurgical : [28, 58]**

Traitement chirurgical conservateur :

Le principe général commun à toutes ces interventions est l'amélioration des conditions mécaniques de fonctionnement de l'articulation. Elles visent en effet à réduire les pressions (contraintes par unité de surface) supportées par les surfaces articulaires en corrigeant les anomalies morphologiques de la hanche. La baisse des contraintes mécaniques permet ainsi de freiner l'évolution arthrosique et de « protéger » le cartilage articulaire. Elles peuvent concerner le versant fémoral comme le versant cotyloïdien de la hanche.

– *Butée ostéoplastique de hanche :*

Il s'agit d'une intervention déjà ancienne. Décrite en 1894, elle fut réalisée en France pour la première fois en 1925. Son but est d'agrandir la surface articulaire en charge en

prolongeant latéralement et en avant un cotyle insuffisant par une autogreffe osseuse. La voie d'abord est une voie de *Smith– Petersen*, permettant dans le même abord le prélèvement du greffon et la réalisation de la butée. Son principal danger est la lésion du nerf fémorocutané, lors de l'ouverture de l'aponévrose qui recouvre le droit antérieur. La réalisation doit en être rigoureuse : la butée doit être positionnée au sein d'une tranchée creusée au ras du sourcil cotyloïdien, la concavité du greffon iliaque s'adaptant à la convexité de la tête découverte, améliorant ainsi la couverture antérieure et externe de celle-ci. S'il est préférable de ne pas amincir la capsule articulaire, il faut se méfier toutefois d'une capsule très épaisse amenant à positionner trop haut la butée, car celle-ci est alors inefficace et se lyse progressivement [58].

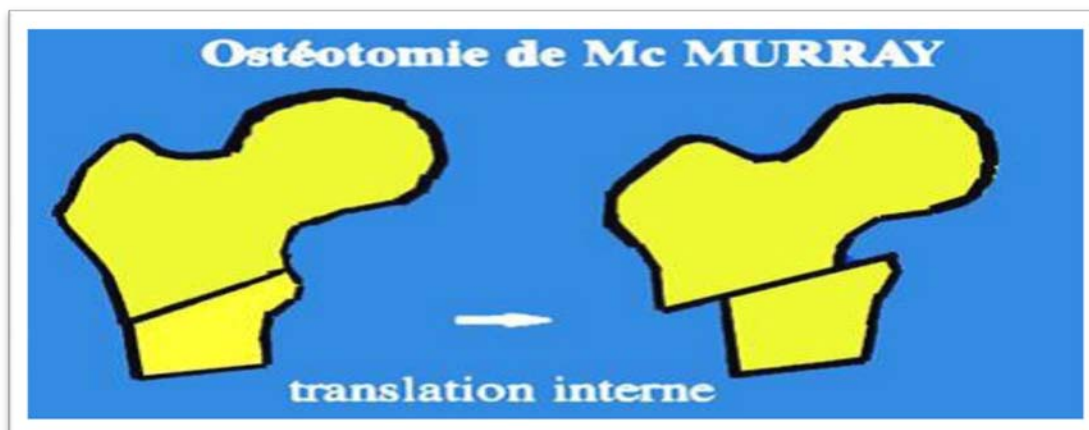Certains auteurs proposent de fixer la butée à l'aide d'une ostéosynthèse par plaque. Leurs modes d'action pour obtenir une réduction des contraintes articulaires peuvent être de plusieurs types, éventuellement associés [58].

– *Ostéotomie de Chiari [59, 60]*

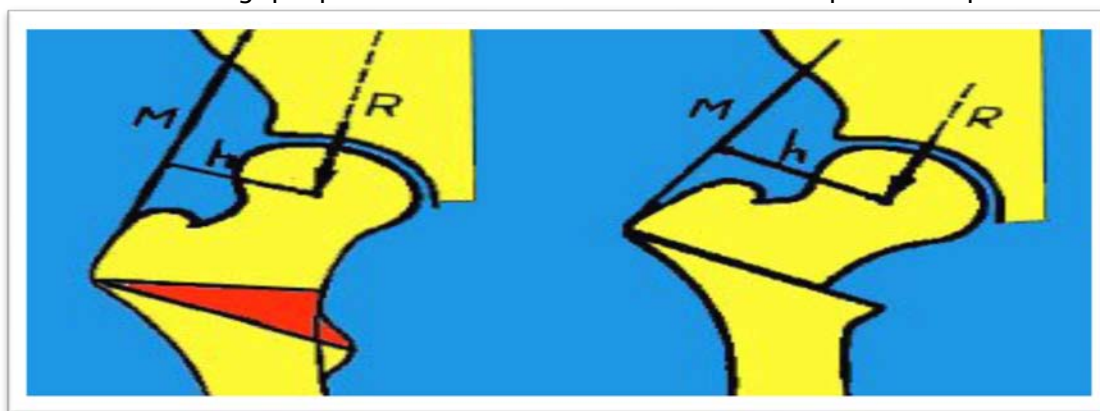
Elle consiste en un agrandissement de la cavité articulaire par la réalisation d'une ostéotomie pelvienne supracotyloïdienne. La voie d'abord peut être soit une voie de *Smith– Petersen*, soit un abord externe avec trochantérotomie. Le trait d'ostéotomie doit être ascendant de dehors en dedans, débutant en avant et en dehors au ras de la capsule articulaire qui ne doit pas être ouverte, et se poursuivant de façon curviligne pour se terminer au niveau de la grande échancrure sciatique.

– *Ostéotomies fémorales*

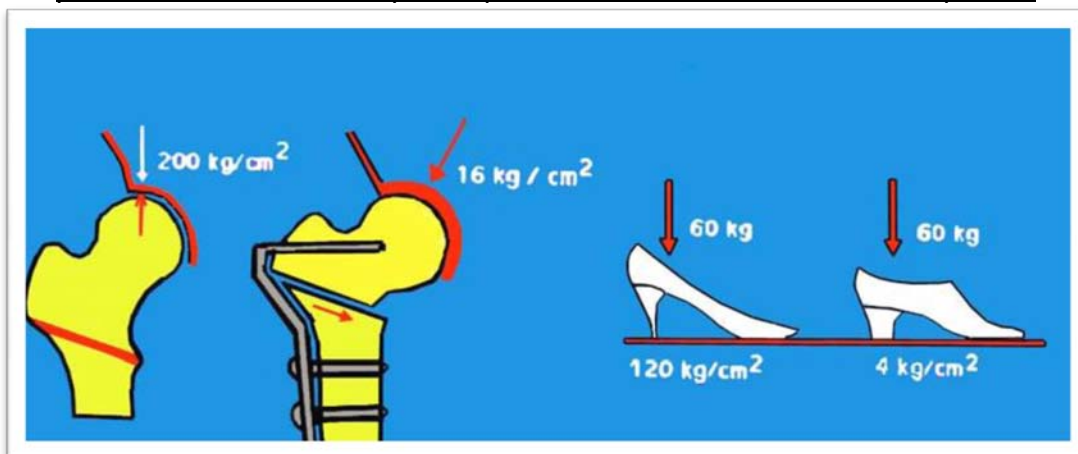
Le fait que les indications du traitement conservateur de la coxarthrose se soient peu à peu circonscrites aux corrections des anomalies architecturales de la hanche ont peu à peu fait disparaître les ostéotomies de translation interne et rendu exceptionnelles les ostéotomies de valgisation [57].



Effet antalgique par détente des muscles adducteurs et psoas-iliaque

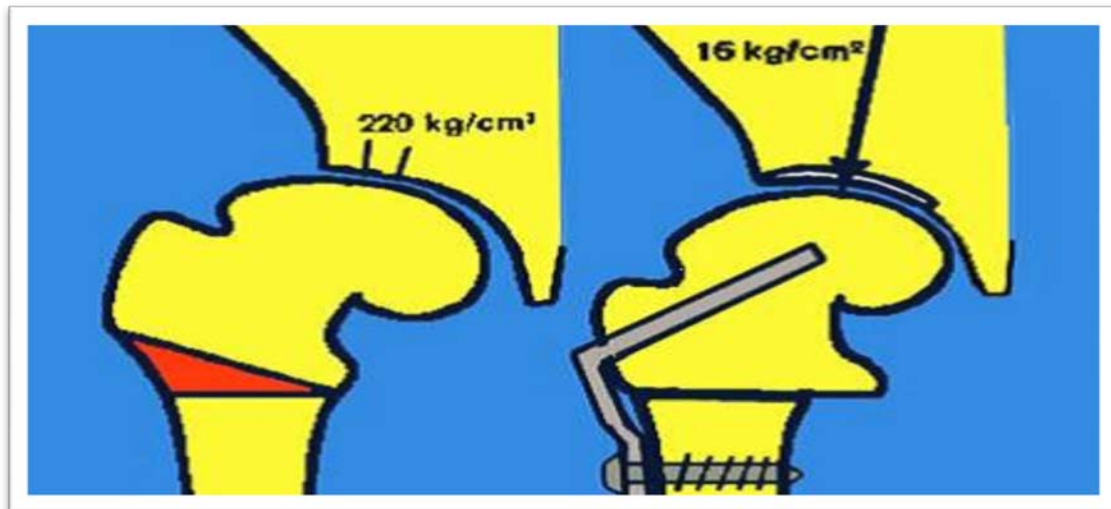


**Figure 73: Ostéotomie de varisation (Pauwels) :** L'ostéotomie allonge le bras de levier  $h$  des muscles abducteurs  $M$  et en modifie la direction. Cela diminue la résultante  $R$  et la ramène plus profondément dans le cotyle (de plus, détente des adducteurs et du psoas).



**Figure 74: Effets de l'ostéotomie de varisation (Pauwels)**

L'ostéotomie agrandit la surface portante donc diminue les pressions. On peut passer de pressions de l'ordre de  $200 \text{ Kg/cm}^2$  à  $16 \text{ kg/cm}^2$ .

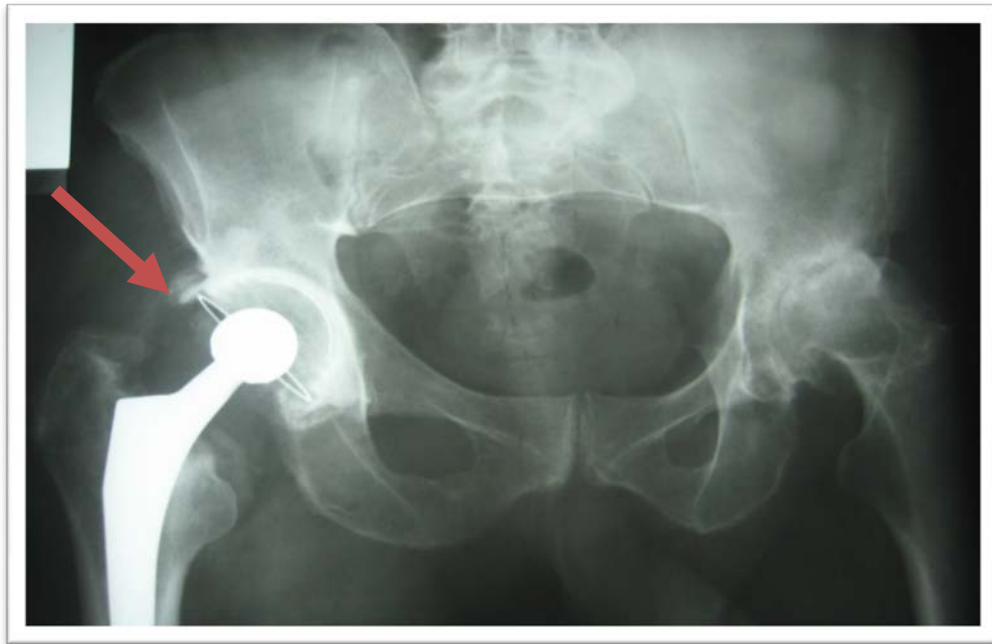

**Figure 75:** Ostéotomies de valgisation (Maquet): ont pour but d'améliorer la congruence articulaire, en plaçant éventuellement en charge un secteur non dégradé de l'interface articulaire, ou en plaçant en charge la zone ostéophytique interne de la tête fémorale.

Le traitement prothétique : [28]

La prothèse totale de la hanche bien standardisée et consiste à la mise en place d'une pièce fémorale faite en alliage métallique et d'une cupule cotyloïdienne fixée dans la cavité cotyloïdienne par l'intermédiaire d'un ciment acrylique.

Deux grands principes se distinguent [28]: les prothèses totales de la hanche scellées par un ciment de polyméthylmétacrylate et les prothèses totales de la hanche non scellées, où les pièces prothétiques peuvent être vissées dans l'os ou constituées d'un matériau poreux réhabilitable par l'os spongieux (surfaces grillagées ou enduites d'hydroxyapatite). Le modèle et le matériau (métal ou céramique) dépendent essentiellement des habitudes du chirurgien et de la supériorité de l'un ou l'autre des modèles [28].



**Figure 76:** Prothèse totale de la hanche

**8-3 Indications :** [28]

Le traitement médical non pharmacologique est essentiel et souvent négligé.

Le traitement médicamenteux à visée antalgique est presque nécessaire à partir d'un certain stade d'évolution. Les antalgiques sont indiqués en première intention, si inefficace, indication aux AINS, ces derniers sont indiqués aussi lors des poussées congestives, mais ils doivent être évités au maximum après 50 ans et en cas de fonction rénale altérée. Les injections intra articulaires de corticoïdes retard doivent être strictement réservées aux poussées congestives. L'acide hyaluronique intra articulaire [28, 61] semble intéressant dans les formes peu évoluées.

Les indications opératoires :

L'indication du geste chirurgical et le choix de celui-ci doivent se fonder sur la personnalité du patient, les caractéristiques de sa maladie et les possibilités des différentes interventions.

**a. Patient**

Il se caractérise par son âge physiologique, ses aptitudes physiques (en particulier en cas de pathologie associée), ses impératifs professionnels et sociaux, ses capacités intellectuelles et sa personnalité psychique. L'atteinte éventuelle d'autres articulations (hanche controlatérale, genoux, rachis) va contribuer à l'évaluation de ses espérances fonctionnelles après l'intervention.

**b. Caractéristiques de la maladie**

Dans le cas d'une coxarthrose, le choix du geste à réaliser va dépendre de son caractère primitif ou secondaire : existence d'une malformation congénitale, déformation acquise ou architecture normale, existence d'une pathologie arthrogène sous-jacente. Il faut également prendre en compte son allure évolutive : arthrose encore absente, débutante ou évoluée, arthrose s'aggravant lentement ou rapidement destructrice.

Il est utile de rappeler ici la classification du stade évolutif de l'arthrose, proposée par De Mourgues et Patte, modifiée par Courpied [58, 62] :

- **Stade 0** : Pas d'arthrose ;
- **Stade 1** : Interligne normal, mais présence de signes indirects d'arthrose, tels que géodes et/ ou condensation et/ou ostéophytes
- **Stade 2** : Interligne diminué de moins de la moitié de sa hauteur normale, avec ou sans signes indirects ;
- **Stade 3** : Interligne diminué de plus de la moitié de sa hauteur normale avec ou sans signes indirects.

Il est encore nécessaire de noter l'aspect morphologique de l'atteinte articulaire : usure cartilagineuse localisée ou étendue, interligne encore large, régulièrement ou irrégulièrement pincé, attitude vicieuse.

- Possibilités des différentes interventions

Elles ont été décrites précédemment et s'apprécient en connaissant leurs limites afin de ne pas en attendre plus que ce qu'elles peuvent apporter.

La discussion de l'indication doit se faire avec le patient. Il est indispensable de lui expliquer le but de l'opération proposée, ses avantages et ses inconvénients (en particulier ses limites) et ce qu'il peut en attendre comme amélioration fonctionnelle [58].

- Les indications [58]

Les indications des différentes interventions se recoupent dans certains cas, on peut toutefois schématiser les indications opératoires de la façon suivante :

- **Dysplasie cotyloïdienne isolée avec défaut de couverture antérieur et externe (HTE > 25-30°, VCA < 10°), hanche centrée et congruence conservée** : Butée ostéoplastique ;
- **Même anomalie avec coxa valga associée** : ostéotomie de varisation + butée ostéoplastique, réalisable en cas de subluxation modérée externe se recentrant sur les clichés en abduction ; dans tous les cas la congruence de l'articulation sur les clichés de recentrage en abduction doit être bonne ; en cas de subluxation antérieure associée se recentrant en flexion, possibilité de flexion dans l'ostéotomie fémorale ou réalisation d'une ostéotomie péricotyloïdienne ;
- **Dysplasie cotyloïdienne importante avec cotyle très fuyant, découvert plus en dehors qu'en avant, subluxation externe se recentrant imparfaitement en abduction, incongruence créée par la varisation** : L'ostéotomie de Chiari peut dans certains cas être proposée, en particulier lorsque la tête est aplatie et latéralisée ; de plus celle-ci tolère mieux, pour certains auteurs, une arthrose déjà constituée mais encore modérée ; elle peut être associée à une ostéotomie de varisation en cas de coxa valga majeure ;
- Lorsqu'il s'agit d'une **malformation acquise, liée à une coxa vara ou à des séquelles d'épiphyseolyse**, une ostéotomie de valgisation peut permettre la mise en charge d'un secteur plus important de la tête fémorale ou d'un ostéophyte interne, apprécié sur des clichés de la hanche en adduction ;
- **Dans le cas particulier des séquelles d'ostéochondrite, le type de la déformation est utile à connaître** [62], correspondant à des évolutions spontanées sensiblement différentes :

## L'intérêt de la prothèse totale de la hanche dans le traitement de la coxarthrose évoluée (A propos de 60 cas)

---

- **Le type I** (aplatissement modéré du pôle supérieur de la tête, élargissement frontal et sagittal minime, col de longueur normale en valga, cotyle très dysplasique vertical) évolue vers une arthrose précoce et une subluxation secondaire rapide, correspondant à des pressions unitaires très élevées.
- **Le type II** (col court, varisé, tête élargie dans le plan sagittal, cotyle beaucoup plus couvrant), bien que correspondant à des déformations nettement plus importantes, connaît une évolution beaucoup plus favorable à long terme, surtout gênante par la raideur.
- **Le type III** (tête fémorale élargie dans tous les plans, développement céphalique interne en « bec » sur l'incidence de face, col court en valgus, cotyle peu couvrant) reste plus imprévisible quant à son évolution arthrosique, aboutissant cependant dans la moitié des cas à une arthrose très précoce (30 ans) mais pouvant être tolérée jusqu'à la cinquantaine.

Dans les séquelles de type I, l'ostéotomie fémorale, avec ou sans butée associée, réalisée suffisamment tôt avant l'apparition de l'arthrose, donne jusqu'à 60 % de bons résultats, pendant environ 20 ans. Lorsque le col est court avec un développement antéropostérieur important et un cotyle dysplasique (type II), il ne semble pas y avoir de bonne intervention conservatrice à proposer. La meilleure solution semble être l'abstention en attendant le remplacement prothétique. En cas de séquelles de type III, l'intervention de Chiari semble être la meilleure solution pour obtenir un résultat fonctionnel durable [58].

- Au total [28]

La chirurgie conservatrice précoce de correction vise à corriger une malformation subluxante et résulte d'une discussion médicochirurgicale tenant compte du type de la malformation, de l'ancienneté de la douleur et de l'aspect radiographique concernant l'importance de l'arthrose.

- ✚ **Une ostéotomie fémorale supérieure de varisation : coxa valga**

- ✚ **Insuffisance de couverture de la tête**, on propose soit une butée cotyloïdienne, soit une ostéotomie du bassin de type Chiari.
- ✚ Enfin, elle est suivie d'une **rééducation** et d'un **arrêt de travail prolongés**, qui doivent être pris en compte chez des sujets en général en pleine activité professionnelle.

La prothèse totale de hanche est indiquée chez **les sujets de plus de 55 ans avec handicap important malgré le traitement médical**, aussi dans **la coxarthrose destructrice rapide**, avant que la destruction osseuse ne devienne majeure. L'indication se discute, au cas par cas, pour **le malade le plus jeune de moins de 55 ans avec un handicap majeur et pour une coxarthrose déjà très évoluée avec un vice architectural chez un sujet jeune**.

Dans notre série aucun de nos patient n'a bénéficié d'un traitement chirurgical conservateur ceci peut être expliqué par le fait que tous nos patients ne sont vus qu'à un stade très évolué de la coxarthrose quelque soit l'étiologie.

## **VI. Arthroplastie totale de la hanche**

### **1. Historique [63]**

L'histoire des prothèses de hanche remonte au temps des égyptiens, mais ce n'est qu'en 1890 que Gluck proposa auprès de l'association médicale allemande une prothèse articulaire formée d'une bille fixée sur un socle par vis d'acier.

En 1926, Heynoves créa une prothèse céphalique en ivoire.

En 1938, Urillsen met au point une prothèse cotyloïdienne et fémorale en Acier.

En 1940, Moore, proposa une prothèse fémorale pour traiter une tumeur à Myeloplaxe.

En 1946, les frères Judet, pratiquèrent pour la première fois, la résection de la tête fémorale et son remplacement par une prothèse acrylique.

En 1947, les Britanniques Charnley, Mac Kee et Ferrar ont utilisé du ciment comme matériau de fixation.

Et c'est en 1962, à la suite de multiples travaux sur la fixation cimentée des implants dans l'os et sur les couples de friction, que John Charnley implantait sa première prothèse totale de hanche à faible friction. Pour la première fois, il cimentait dans la cavité acétabulaire une cupule en polyéthylène de haute densité « HDPE » dans laquelle venait s'articuler une bille d'acier de calibre 22.25 mm, définissant ainsi « la low friction arthroplasty » (LFA).

De nombreuses modifications ont été apportées au cours de ces 50 années au concept original (Low friction de Charnley), et des centaines de modèles de prothèses sont commercialisées.

## **2. Les différents types d'arthroplastie totale de la hanche :**

Il existe deux types de prothèse totale de la hanche :

- Les prothèses cimentées : où le moyen de fixation de la prothèse fémorale et cotyloïdienne est le ciment. Ces prothèses sont actuellement celles qui ont le recul le plus long avec les meilleurs résultats.
- Les prothèses non cimentées : la fixation de la prothèse est assurée par le remplissage optimum de la cavité osseuse par l'implant, tant au niveau du cotyle que du fémur. Par ailleurs les implants présentent un traitement de surface qui favorise l'ostéogenèse endostale, celle-ci assure une véritable fixation biologique de l'implant assurant une liaison intime avec l'os receveur.

### **2-1 Les prothèses cimentées :**

#### **a- La prothèse de CHARNLEY :**

C'est en novembre 1962, à la suite de multiples travaux sur la fixation cimentée des implants dans l'os et sur les couples de friction, que John Charnley implantait sa première

**L'intérêt de la prothèse totale de la hanche dans le traitement de la coxarthrose évoluée  
(A propos de 60 cas)**

---

---

prothèse totale de hanche à faible friction. Pour la première fois, il cimentait dans la cavité acétabulaire une cupule en polyéthylène de haute densité « HDPE » dans laquelle venait s'articuler une bille d'acier de calibre 22.25 mm (7/8 de pouce), définissant ainsi la « Low Friction Arthroplasty » (figure 77) que l'on connaît bien aujourd'hui. Considérée par le monde comme le « Gold-Standard » inégalé en arthroplastie totale de hanche. Inégalé il l'est certainement de par son universalité et sa longévité. Son succès fut immédiat, son développement massif, et l'on estime à plus d'un million le nombre d'implantations réalisées de par le monde à ce jour [64].



**Figure 77:** La prothèse de CHARNLEY

**b- La prothèse de Mac KEE-FERRAR :**

Elle utilise deux pièces métalliques (figure 78), la pièce cotyloïdienne possède des points d'ancrage en dents de scie, cette prothèse se caractérise par :

- Un coefficient de friction élevé.
- Un angle cervico-diaphysaire =130°.
- Une faible base de levier.



**Figure 78:** Prothèse de Mac KEE-FERRAR

### **2-2 La prothèse de CERAVÉR-OSTEAL :**

La tige fémorale est en alliage de titane TiA6V4 deux fois plus souple que l'acier ou le chrome Cobalt. Le couple de frottement comporte une tête et un cotyle en céramique d'alumine, il s'agit de ce fait d'une prothèse très résistante à l'usure et aux effets de compression et la qualité des débris d'usure est estimée 5000 fois moindre que celle produite par un couple métaloplastique.

### **2-3 Les prothèses non cimentées :**

#### **a- Au niveau du cotyle :**

L'évolution actuelle se porte vers des cotyles impactés, d'élasticité augmentée, comportant une fente qui permet une adaptation de l'implant à l'élasticité du cotyle. Ils sont suffisamment élastiques pour pouvoir être impacté en force et s'adapter à la forme du cotyle préalablement creusée. On distingue :

- **Les cupules vissées :**

Comporte un pas de vis leur permettant l'acquisition d'une stabilité primaire par vissage direct.

La plupart des cupules vissées sont constituées d'une coque métallique externe auto-taroudante et d'un insert en polyéthylène destiné à être encliqueté dans la coque (figure 79)




**Figure 79:** Cupule vissée avec coque métallique et insert en polyéthylène

- **Les cupules impactées « press-fit » :**

Le principe de fixation primaire de ces cupules repose sur l'encastrement en force d'une cupule légèrement surdimensionnée.

Elles sont constituées d'un insert en polyéthylène encliqueté dans une coque métallique périphérique dont l'épaisseur, la forme et les éventuelles fentes radiales permettent de moduler leur élasticité.



**Figure 80:** Cupule impactée

- **Les cupules à double mobilité : [65]**

La stabilité primaire de ces cupules repose sur un ancrage périphérique assuré le plus souvent par un vissage dans l'ilion.

Elles représentent un système d'articulation prothétique métal-polyéthylène, avec deux faces de mobilité. On se trouve alors en présence de deux articulations :

## L'intérêt de la prothèse totale de la hanche dans le traitement de la coxarthrose évoluée (A propos de 60 cas)

---

- ✚ La petite articulation : entre la tête fémorale et l'insert en polyéthylène.
- ✚ La grande articulation : entre la convexité de l'insert et la cupule métallique.

Grâce à ce système de double mobilité, on a pu :

- ✚ Diminuer l'usure.
- ✚ Diminuer les contraintes de descellement.
- ✚ Se rapprocher de la physiologie.
- ✚ Augmenter la stabilité intra-prothétique.

### **b- La prothèse fémorale :**

Les tiges autobloquantes utilisées dans la prothèse SCL ou Zwey-Muller (figure 81), ont un mode de fixation primaire reposant sur le blocage diaphysaire par effet de coin, et assurent également un remplissage métaphysaire suffisant pour réaliser, lors de l'implantation, un blocage de type « press-fit ».

Les tiges anatomiques parmi lesquelles on cite les prothèses ABG (HOWMEDICA).

Les tiges vissées, doivent remplir aux mieux la métaphyse et la base du col avec appui sur les corticales antérieures, externe et interne, parce qu'il n'y a pas de collerette pour permettre l'implantation pression. Les tailles doivent tenir compte des variantes du fémur, les angles du col, faisant respecter l'anatomie de hanche garantie de la stabilité articulaire.



**Figure 81:** Tige autobloquante de Zwey-Muller

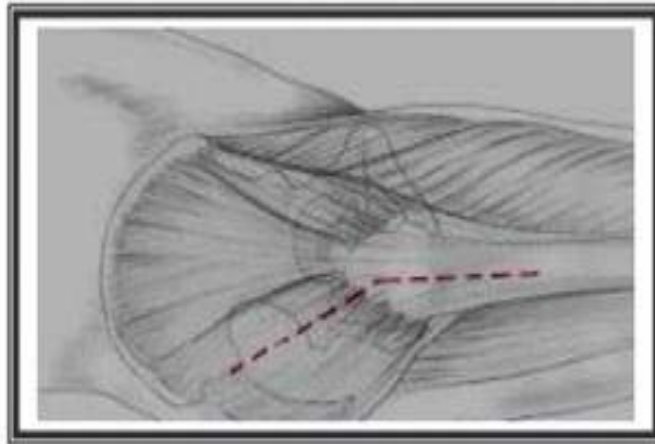
### **3. Les voies d'abord classiques de pose d'arthroplastie totale de la hanche:**

#### **3-1 Les voies postérieures :**

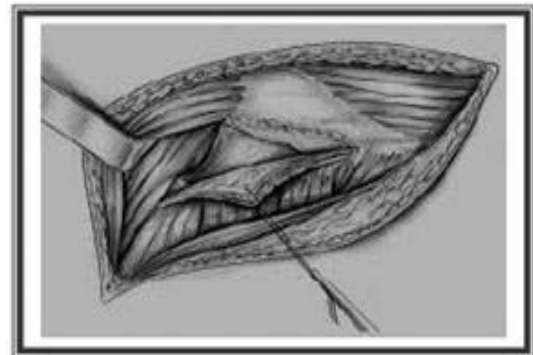
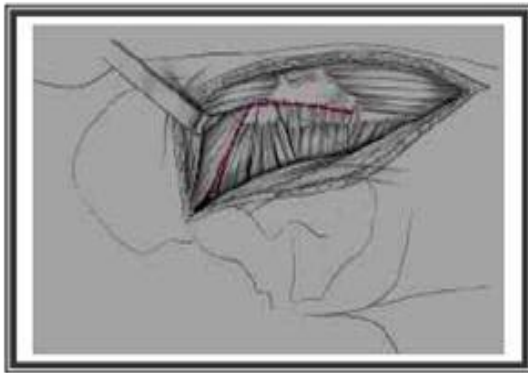
##### **a- La voie postéro-externe de MOORE :**

C'est la voie actuellement la plus utilisée pour la mise en place de prothèses cervicocéphaliques ou totales, c'est une voie anatomique, sans section des fessiers, peu hémorragique, et permet un abord rapide de la hanche [66, 67].

Dans notre série, cette voie est utilisée à 100%.



**Figure 82:** Tracé de l'incision cutanée dans la voie de MOORE



**Figure 83:** Tracé de la ligne de section des pévi-trochantériens et de la capsule postérieure et supérieure avec Traction postérieure du volet capsulo-tendineux postérieur.

**b- La voie de KOCHER-LANGENBECK ou voie de JUDET :**

Son intérêt est indiscutable quand il s'agit d'opérer une fracture du cotyle, l'inconvénient de cette voie d'abord concernant l'implantation de prothèses, est la lésion du nerf sciatique et du nerf fessier.

**3-2 Les voies antérieures :**

**a- La voie de HUETER :**

C'est une voie simple, mais il existe un risque non négligeable de lésion du nerf fémoro-cutané.

**b- La voie de SMITH-PETERSEN :**

C'est la forme étendue de la voie de HUETER, avec un débridement étendu vers le haut au niveau de la fosse iliaque externe.

La voie de SMITH PETERSEN permet de pratiquer toute la chirurgie de la hanche, mais elle ne semble pas adaptée à la mise en place d'arthroplastie totale en raison du risque important d'hématomes et d'ossification qu'elle comporte.

**c- La voie de WATSON-JONES :**

Qualifiée habituellement de voie antéro-externe. Elle a comme inconvénients : le risque de lésion du nerf fessier supérieur et l'accès au fut fémoral qui est difficile.

**3-3 Les voies externes :**

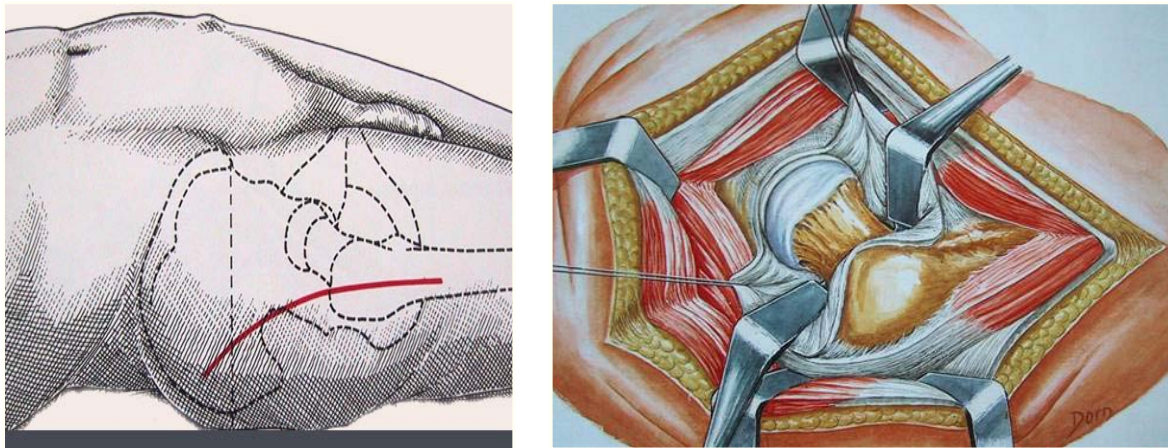
**a- Les voies externes avec section des fessiers :**

En effet c'est une voie favorisant les luxations et l'apparition d'ossification, elle est responsable d'insuffisances rebelles de l'appareil abducteur. Pour cela elle a été abandonnée rapidement.

**b- Les voies externes passant à travers le moyen fessier ou voies trans-glutéales :**

Cette voie d'abord décrite en 1954 par Mac FARLAND et OSBORNE, est fondée sur la continuité anatomique et fonctionnelle entre le moyen fessier et le vaste externe.

L'inconvénient de cette voie réside dans la minceur de la lame tendino-périostée unissant le vaste externe au moyen fessier.



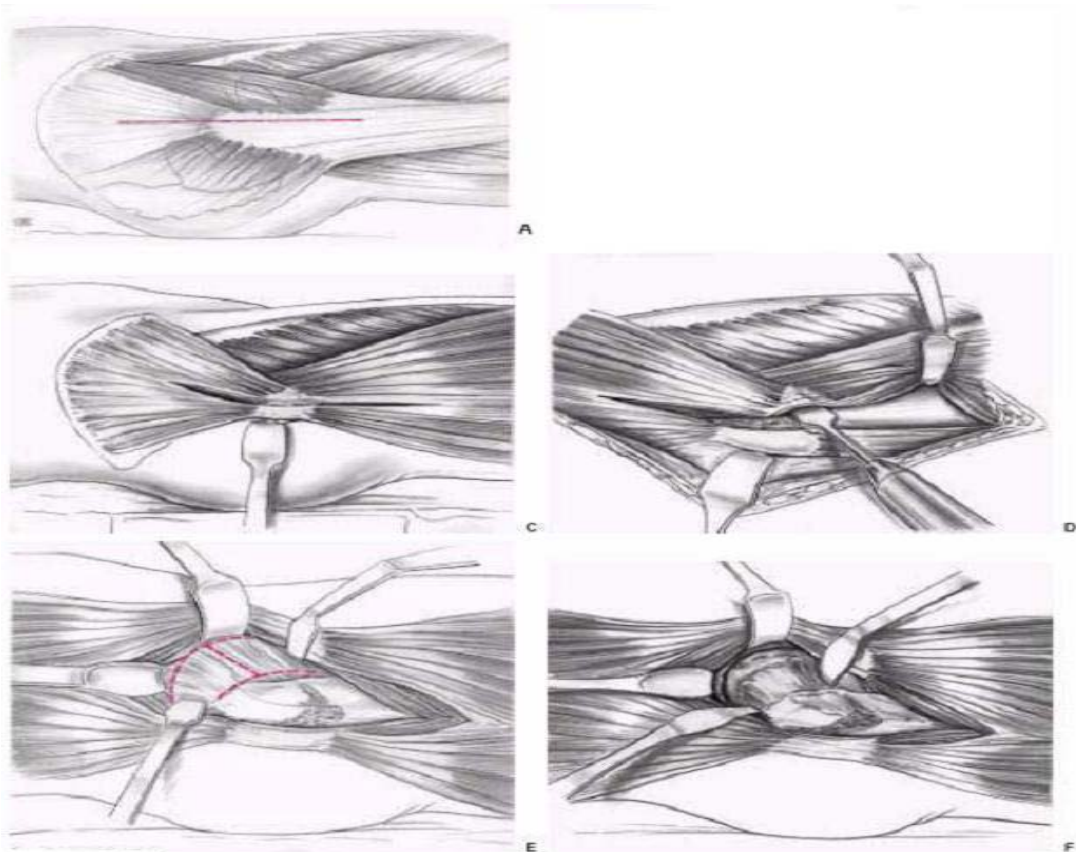
**Figure 84:** Abord transgluteal

✚ La voie de HARDINGE :

Elle permet l'abord de l'articulation de la hanche tout en respectant la continuité du moyen fessier.

✚ Les variantes de la voie de HARDINGE :

Plusieurs auteurs (BAUER, HONTON, MALLORY, HOMINE) ont décrit des voies transglutées qui diffèrent peu de la technique de HARDINGE, leur préoccupation, est de ménager à la fois le moyen fessier et le nerf fessier supérieur.



**A** Incision cutanée et aponévrotique. **C** Incision musculotendineuse transglutéale.  
**D** Désinsertion de la plaque tendineuse. **E** Exposition de la capsule. **F** Exposition du col

**Figure 85: Voie transglutéale**

**c- Les voies externes trans-trochantériennes :**

On distingue trois principales voies :

✚ La trochantérotomie standard ou classique :

Cette voie permet :

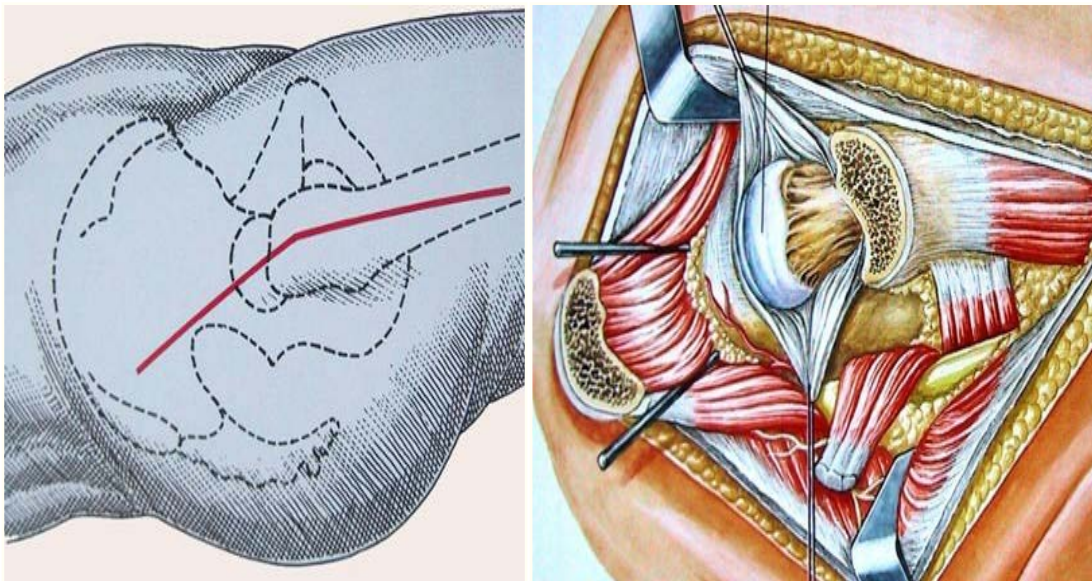
- Un large accès à l'espace péri cotyloïdien.
- Une vision axiale endofémorale.
- La conservation des muscles postérieurs qui reste le meilleur rempart contre les luxations postérieures [68].

✚ La trochantérotomie digastrique :

Conserve l'attache du muscle moyen fessier avec celle du vaste externe, constituant ainsi une sorte de muscle digastrique.

✚ La trochantérotomie antérieure :

Elle est partielle, détachant la marge antérieure du grand trochanter, sur laquelle sont laissées les attaches des muscles vaste latéral et petit fessier, le moyen fessier reste solidaire au grand trochanter.



**Figure 86:** Abord à travers le grand trochanter (trochantérotomie)

**4. Les différents temps opératoires de pose d'une arthroplastie totale de la hanche:**

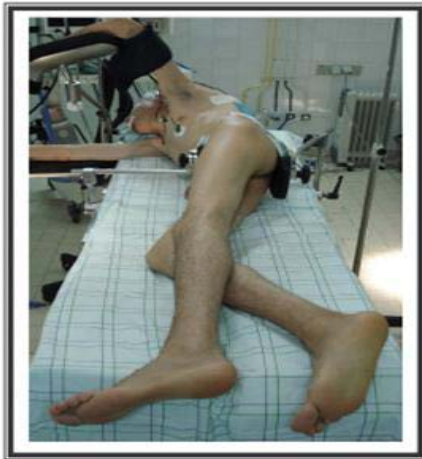
Exemple de PTH non cimentée implantée par voie postéro-externe de Moore [69].

**4-1 L'installation du malade :**


L'installation du malade est en décubitus latéral en général.

L'intérêt de la prothèse totale de la hanche dans le traitement de la coxarthrose évoluée  
(A propos de 60 cas)

---



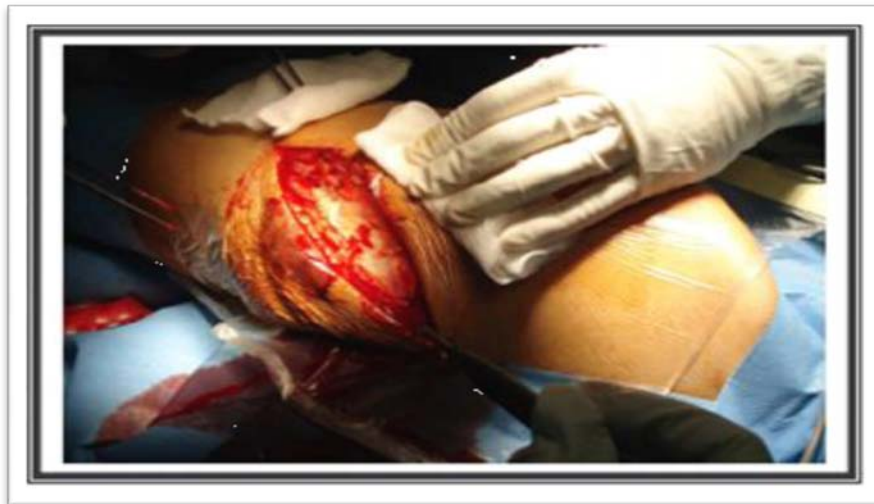**Figure 87:** malade installé en décubitus



**Figure 88:** ancillaire de la PTH non cimentée  
Latéral

**4-2 La voie d'abord :**

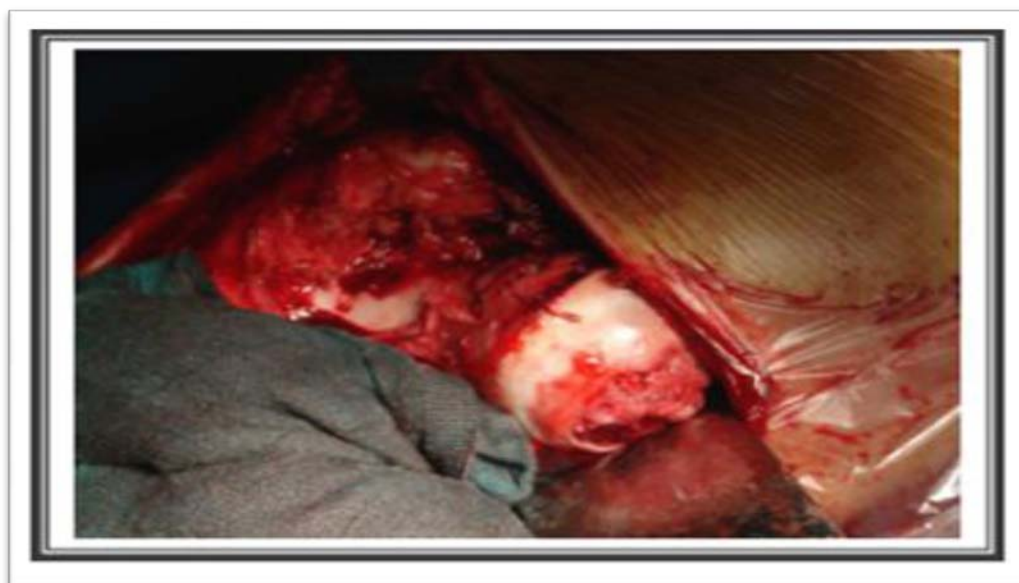
Reste un choix personnel de l'opérateur.



**Figure 89:** voie d'abord postéro externe de Moore

**4-3 La luxation :**

Obtenue en portant le membre en flexion, adduction, rotation externe. Le crochet de Lombotte n'est utilisé qu'en cas d'échec.

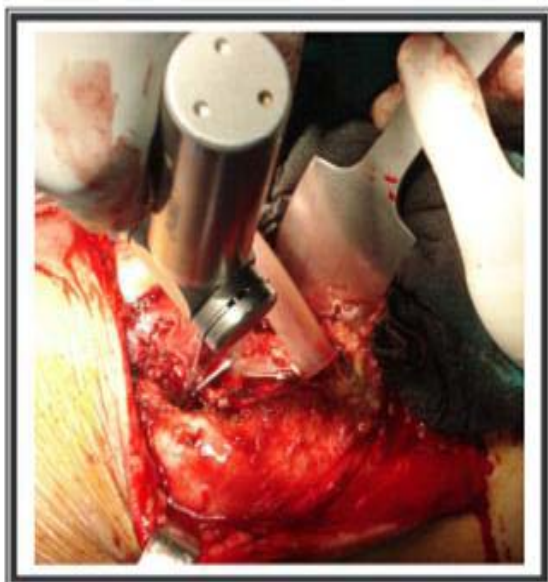


**Figure 90:** luxation de la tête fémorale

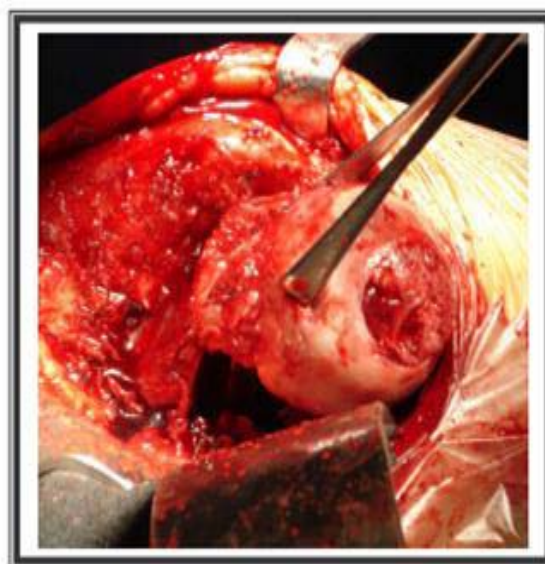
**4-4 La section du col fémoral :**

Une fois la hanche luxée, le col sera coupé à la scie, le repérage du plan de section doit être fait soigneusement en tenant en compte de la dimension de la prothèse fémorale.

L'orientation de la section est précisée par la comparaison du col avec la prothèse définitive.



**Figure 91:** section de la tête fémorale à l'aide de la scie électrique

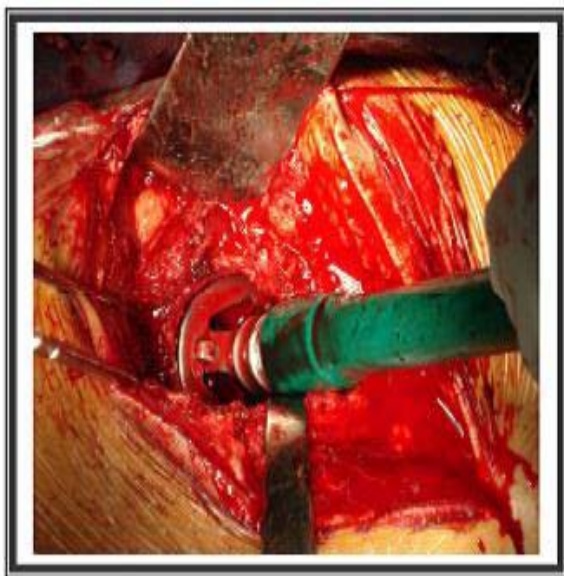


**Figure 92:** Extraction de la tête fémorale

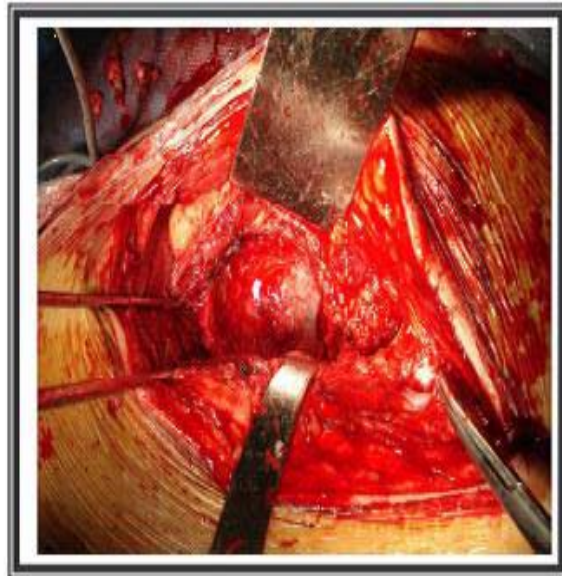**4-5 La préparation du cotyle :**

Dès que le col est sectionné, on commence le temps cotyloïdien : on procède au fraisage du cotyle jusqu'à ce qu'il n'en reste que 2 à 3 mm d'os spongieux sur la corticale profonde. Ensuite, l'acétabulum ainsi que les trous d'ancrage, sont bourrés de ciment préalablement préparé, la pièce prothétique cotyloïdienne est placée tout en respectant l'orientation spatiale. Cette opération se termine par le nettoyage à l'aide d'une curette fine.

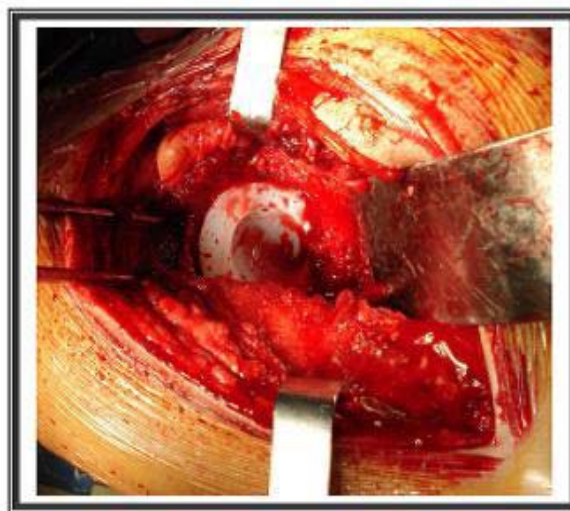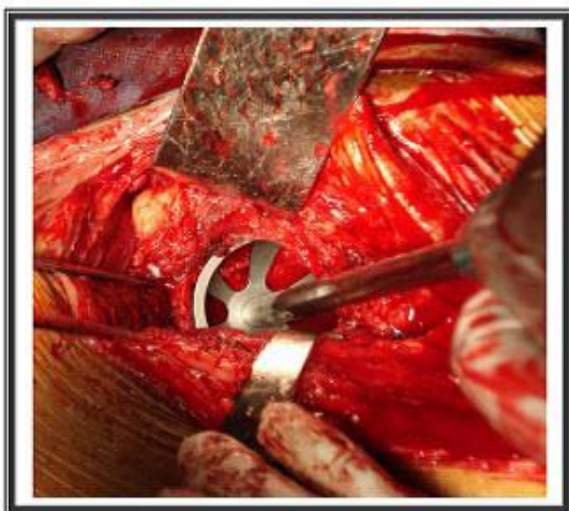Dans les prothèses non scellées, un vis fixe le cotyle prothétique à l'os sous jacent.



**Figure 93:** fraisage du cotyle



**Figure 94:** cotyle après fraisage

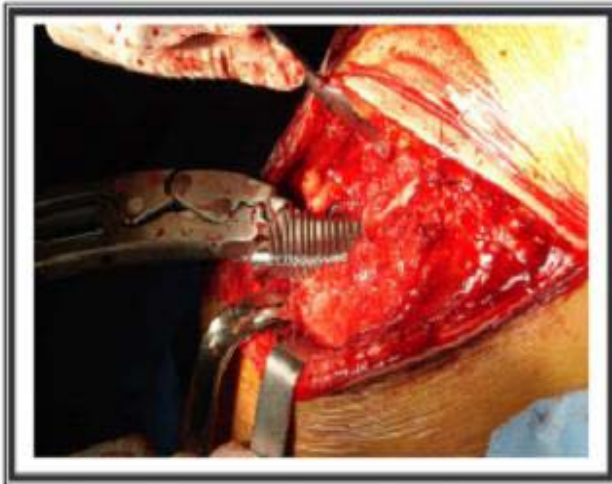


**Figure 95:** Cotyle d'essai et Aspect final après mise en place de l'implant cotyloïdien

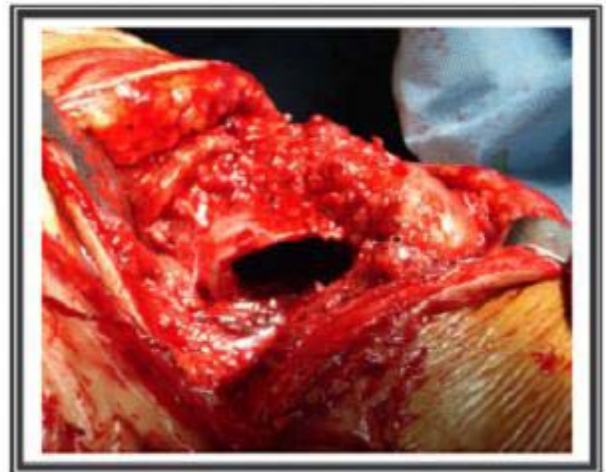**4-6 La préparation du fémur :**

La préparation du canal médullaire est réalisée grâce aux râpes spécifiques de la prothèse choisie pour obtenir la meilleure adaptation possible.

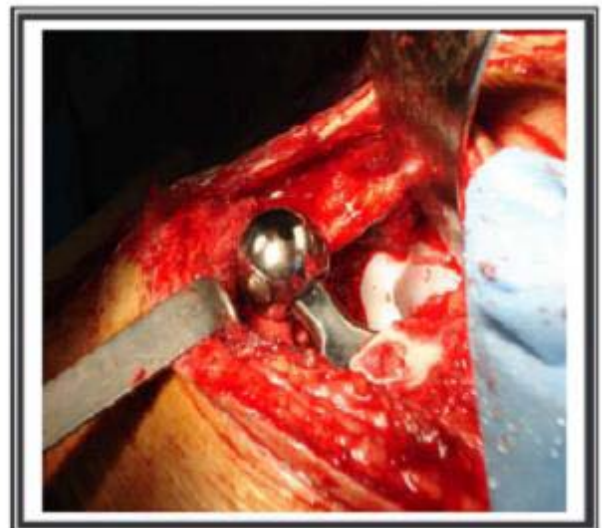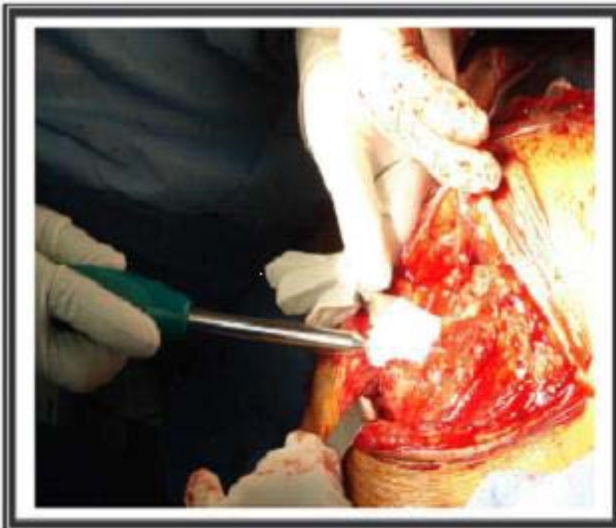
La prothèse fémorale définitive n'est introduite qu'après injection du ciment à basse viscosité dans le cas des prothèses cimentées. Là aussi, l'orientation spatiale est respectée.



**Figure 96:** introduction de râpe



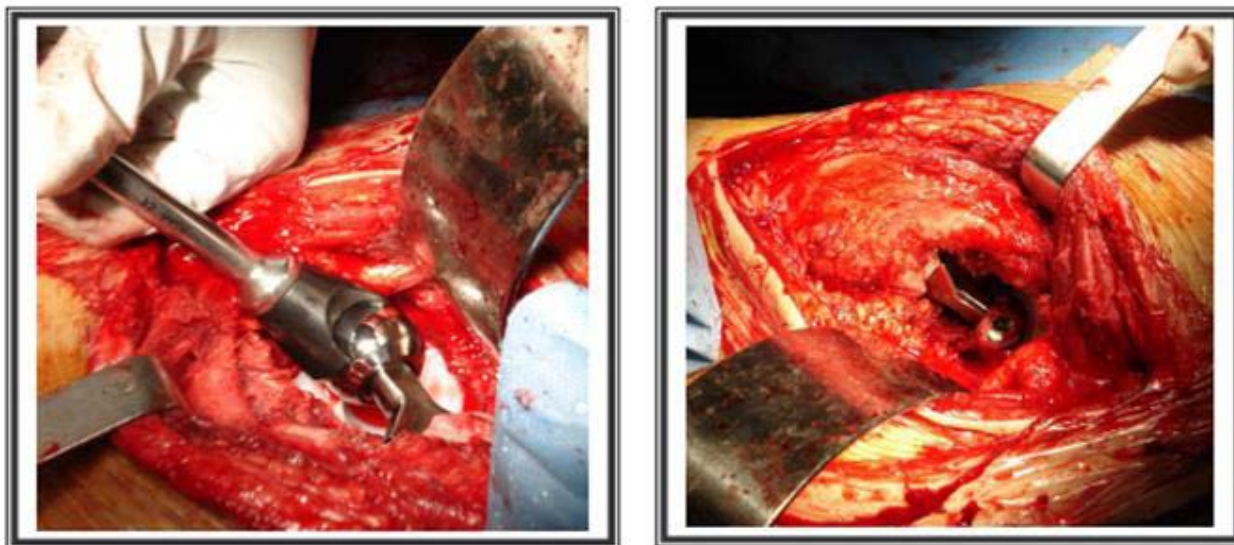
**Figure 97:** fût fémoral après alésage



**Figure 98:** Introduction d'une tige fémorale non cimentée et aspect final après mise en place du col

**4-7 La réduction :**

Permet la réintroduction de la tête prothétique dans le palléo-cotyle.



**Figure 99:** Réduction à l'aide d'un poussoir et aspect final après la réduction

#### **4-8 La fermeture :**

Se fait plan par plan, avec mise en place de deux drains de Redon : l'un antérieur sous les pévi-trochantériens, l'autre postérieur sous le grand fessier.

### **5. Complications des arthroplasties totales de la hanche :**

#### **5-1 Les complications per-opératoires :**

##### **a- Les complications générales :**

Le remplacement prothétique de la hanche est une intervention majeure (opération relativement longue : pertes sanguines d'environ 1 litre chez des sujets âgés le plus souvent) et peut entraîner des complications graves voire mortelles.

Dans les grandes séries, la mortalité en per-opératoire est voisine de 1% [70], elle est liée à l'anesthésie et au choc opératoire surtout chez les sujets porteurs de tares connues (défaillances cardio-vasculaires et respiratoires, diabète non équilibré, altération de l'état général).

## **L'intérêt de la prothèse totale de la hanche dans le traitement de la coxarthrose évoluée (A propos de 60 cas)**

---

Dans notre série nous n'avons pas noté de complications de titre générales, mais tous nos patients sont sans aucune tare associée.

### **b- Les incidents per-opératoires :**

Toutes les étapes d'une arthroplastie totale de la hanche peuvent être à l'origine d'une fracture du fémur.

Les fractures métaphysaires, souvent par éclatement, surviennent sur un os déjà fragilisé, le recours à une prothèse de résection est parfois nécessaire. En cas de fracture diaphysaire : soit l'implant n'est pas encore scellé, et on a recourt à une prothèse à queue longue portant la fracture associée à une plaque ou un cerclage ; soit l'implant est déjà scellé et une ostéosynthèse par une plaque est licite.

Dans notre série, le compte rendu opératoire n'a pas indiqué la survenue d'une complication per-opératoire.

### **5-2 Les complications post-opératoires :**

#### **a- Les complications thrombo-emboliques :**

Le risque thromboembolique recouvre trois données :

- Le risque de mortalité par embolie pulmonaire
- Le risque d'embolie pulmonaire non fatale
- Le risque d'une thrombophlébite.

Elles sont fréquentes en chirurgie prothétique de la hanche, responsables des thromboses veineuses profondes. Le diagnostic repose sur l'écho-Doppler, cependant il existe d'autres moyens, tels que le fibrinogène marqué à l'iode 125 et la phlébographie, qui permettent une détection objective des thromboses mais leur principal inconvénient reste le coût élevé. D'où la nécessité d'envisager un traitement prophylactique systématiquement. Ce traitement repose sur :

- l'hémodilution per-opératoire relative assurant un taux d'hématocrite compris entre 32% à 28% [71].
- La mobilisation active en décubitus dorsal des membres inférieurs dès lendemain.
- Le traitement anticoagulant qui est commencé le soir même de l'intervention et fait appel surtout aux héparines de bas poids moléculaires à raison d'une seule dose journalière de 40 mg d'énoxaparine.

Une étude prospective menée par Jacques-Henré Caton, Charles Nedey sur 2960 PTH sous AG, le dépistage clinique des complications thromboemboliques a montré un taux de 3,54% dont 46 EP, 95 phlébites et 14 thrombopénies induites par l'héparine. A noter que dans cette série, les accidents du traitement anticoagulant ont été de 2,5%. Le dépistage par écho-Doppler réalisé entre le 8 et le 10 ème jour a permis de détecter un taux de thromboses veineuses de 36,8% [72].

Dans notre série, aucune complication thromboembolique n'a été notée. Ceci peut être expliqué par le faible nombre de cas de notre série, l'absence de données biologiques postopératoires, la non réalisation d'écho doppler sans signe d'appel clinique et l'héparinothérapie (HBPM) débutée en postopératoire immédiat (le soir de l'intervention).

**b- Les hématomes :**

Ils sont le plus souvent liés à un surdosage d'anticoagulants, et leur gravité réside dans le fait qu'ils font le lit de l'infection. Leur traitement fait appel parfois à un drainage chirurgical.

**c- Les complications mineures :**

**+ Les luxations :**

La luxation est, après le descellement, la deuxième complication susceptible de remettre en cause le résultat d'une arthroplastie totale de hanche, sa fréquence selon les séries publiées se situe entre 0.11 à 9% [73]. Elle survient dans des délais assez variables, elle peut être précoce, souvent due à un faux mouvement simple, comme elle peut être tardive et survient dans ce cas,

## **L'intérêt de la prothèse totale de la hanche dans le traitement de la coxarthrose évoluée (A propos de 60 cas)**

---

le plus souvent à l'occasion d'un traumatisme violent. Elle peut être postérieure ou plus rarement antérieure, et rester unique ou récidiver.

De nombreux facteurs peuvent être incriminés dans sa genèse, liés au terrain, au dessin prothétique, à l'intervention et à ses suites, leur multiplicité explique les difficultés de la recherche étiologique et du traitement.

La voie d'abord chirurgicale influence la variété de luxation, les luxations antérieures surviennent sur les voies d'abord antérieures. Inversement, les luxations postérieures surviennent sur les voies d'abord postérieures.

Les vices d'orientation sont le plus souvent en cause. Ce facteur devra être recherché devant toute luxation en mesurant l'antéversion du cotyle et du col fémoral, ainsi que l'inclinaison du cotyle.

La luxation serait la conséquence d'un conflit cervico-cotyloïdien. Le col fémoral vient buter sur le rebord de la cupule. Celle-ci forme le billot d'une éventuelle luxation si l'amplitude du mouvement dépasse les possibilités maximales de mobilité de la prothèse.

Le positionnement serait alors prépondérant :

- Trop antéversé et/ou trop verticalisé, il limite la mobilité en rotation externe source de luxation antérieure.
- Trop horizontalisé et peu antéversé, il entrave la flexion surtout si associé à une rotation interne et adduction : la luxation est postérieure.

Le traitement de l'instabilité est discuté. Il est d'abord orthopédique par réduction sous anesthésie générale suivi d'une traction collée jusqu'à reprise du plein contrôle musculaire. Le recours à la réduction chirurgicale s'impose en cas d'irréductibilité.

### **Au total :**

La survenue d'une luxation dans les suites de la réalisation d'une arthroplastie totale de la hanche représente une complication invalidante pour le patient et frustrante pour l'opérateur.

**\*Les facteurs étiologiques :**

Ils sont nombreux :

**a. Les facteurs chirurgicaux :**

- La voie d'abord :

Depuis les années 60, CHARNLEY a toujours plaidé pour la trochantérotomie, et sa «Low Friction Arthroplasty» (LFA) en 22,2 mm a été conçue pour être implantée par cette voie. Les adeptes de la LFA sont restés le plus souvent fidèles à ses recommandations. Cependant, le risque de démontages et de pseudarthroses (3 à 5%, avec 25% de luxations et 50% de ré interventions) par dommages vasculomusculaires (vaste externe) conduisait l'équipe de Cochin à proposer une trochantérotomie modifiée, postéro-antérieure à 2 pentes (COURPIED et al) [74]. En Grande-Bretagne, la trochantérotomie antérieure de type «Liverpool» procurait à MENON et al [75] moins de complications trochantériennes et plus de mobilité, sans augmentation du taux de luxation.

En 1982, le travail de WOO et MORREY [76] de la Mayo clinique indiquait, sur 10.500 PTH, un risque de luxation par voie postéro-externe de 4.3%, soit trois fois supérieur à celui des abords antérieur (1,7%) ou externe (1.9%). Les choses ne semblaient pas avoir fortement changé depuis.

- L'orientation des implants et l'expérience de l'opérateur :

Plus l'opérateur est confronté fréquemment aux choix de l'orientation des implants, plus il connaît « sa » prothèse, et plus son « intuition chirurgicale » se confirme à l'usage du temps [77].

**b. Les facteurs mécaniques :**

- Le calibre du couple de frottement :

Il est bien connu que le risque de luxation diminue au fur et à mesure que le calibre de la bille augmente. Tandis que, le secteur de mobilité diminue lorsque le calibre de la bille augmente.

· Le type d'implant utilisé :

Le calibre 22.2 mm de la LFA a universellement séduit du fait de sa bonne résistance à l'usure. Implantée par trochantérotomie, la stabilité initiale est excellente, avec 1,9% de luxation dans l'étude de la Mayo Clinic [76].

**c. Les facteurs cliniques :**

Les avis divergent concernant l'influence potentielle du diagnostic de l'affection de hanche qui a conduit à la réalisation de l'arthroplastie. Aucune corrélation significative n'a pu être mise en évidence par MORREY [78], PATERNO et al [79], WOOLSON et al [80], ou MCAULEY [81]. Cependant, la constatation d'un secteur de mobilité particulièrement conservé après réalisation de l'arthroplastie, a été invoquée comme facteur favorisant par HEDLUNDH et al [82] et GREGORY et al [83].

Ces derniers auteurs constataient un taux de luxation plus fréquent après PTH pour fracture du col fémoral que pour arthrose primaire. Ils rapportaient aussi une revue des résultats de la littérature (1980–1988) portant sur 7 séries de PTH après fracture du col fémoral, où le taux de luxation variait de 8 à 18%, ce qui est effectivement bien supérieur aux taux habituellement rapportés, tous diagnostics confondus qui est de 0,11% à 9 %.

L'incidence de luxations de PTH posées pour séquelles traumatiques est variable selon les séries étudiées, 0,7% dans la série de FAVARD [84], 4,5% dans la série de WEBER [85], 20,7% dans la série de GANCEL [86], 12,3% dans la série de TAINE [87], 5,7% dans la série de HONTON [86], et 8% dans la série de GREENOUGH [89]. Aucun cas de luxation n'a été noté dans la série de BOARDMANN [90] ainsi que dans la série de MABIT [91].

Dans le même ordre d'idée, pour certains auteurs de la Mayo Clinic (Ortiguera et al. [92], l'ostéonécrose est un diagnostic qui expose plus fréquemment au risque de luxation que le diagnostic de coxarthrose primitive sur l'ensemble de l'évolution (luxations précoces et tardives). Comparant 2 groupes de 94 LFA chacun (par trochantérotomie), ces auteurs notaient un taux de luxation de 1% sur coxarthrose et de 7,4% sur ostéonécrose. Ce diagnostic d'ostéonécrose

## **L'intérêt de la prothèse totale de la hanche dans le traitement de la coxarthrose évoluée (A propos de 60 cas)**

---

recouvre néanmoins plusieurs facteurs de risque déjà évoqués : émolisme et difficultés fréquentes de compliance, secteur de mobilité souvent bien conservé dans les stades III selon Ficat avant la détérioration arthrosique post-nécrotique finale, niveau d'activité élevé. Leur combinaison est sans doute à l'origine de cette tendance luxante qui nous conduit à être particulièrement vigilant chez ces patients particuliers.

Dans notre série on a objectivé un seul cas de luxation (1,4%) nécessitant une réduction sous AG, ce qui rejoint les données de la littérature.

Le tableau clinique de la luxation de la PTH n'a rien de très particulier, la douleur est vive, la sensation de déboîtement est en général très précise, permet à l'intéressé de faire le diagnostic, ces luxations peuvent être antérieures ou postérieures. La confirmation est apportée par des clichés de la hanche de face et profil.

Le traitement des luxations de PTH est d'abord orthopédique par réduction sous anesthésie générale, suivie d'une traction collée, jusqu'à la reprise du plein contrôle musculaire. Le recours à la réduction chirurgicale s'impose en cas d'irréductibilité. La reprise devient nécessaire en cas de vice d'orientation, et de récurrences multiples.

MEYRUEIS [93], a proposé la mise en place d'une butée prothétique vissée soit à titre préventif, soit après réduction sanglante d'une luxation. Mais la meilleure prévention passe essentiellement par le positionnement correct des pièces prothétiques, l'usage de cotyles contraints, les cotyles à double mobilité et le renforcement musculaire avant et après l'intervention.

### Les ossifications péri-articulaires :

Les ossifications péri-articulaires sont formées d'os métaplasique qui se transforme en os lamellaire. Leur origine est mal définie, leur gravité est variable selon leur importance et leur étendue. Le plus souvent, elles sont asymptomatiques et leurs causes ne sont pas claires :

**L'intérêt de la prothèse totale de la hanche dans le traitement de la coxarthrose évoluée  
(A propos de 60 cas)**

- La technique employée jouerait un rôle dans leur production : la voie d'abord postéro-externe donnerait plus d'ossifications que les autres voies, ainsi que les traumatismes musculaires et l'importance des pertes sanguines.
- Le terrain joue un rôle indiscutable selon certaines études : les ossifications semblent peu influencées par l'âge mais sont plus fréquentes et plus importantes chez le sexe masculin. On note une prévalence de ces ossifications chez les patients atteints de SPA.

Leur prévention fait appel aux moyens chimiques et à la radiothérapie. Les médications actuellement utilisées sont les AINS [94].

Ces différents moyens permettraient de diminuer de moitié l'incidence des ossifications.

Dans notre série, les AINS sont prescrits systématiquement chez tous nos patients à visée antalgique. Aucun cas de calcification n'est rapporté.

**Tableau XIX : Ossifications péri prothétiques selon les séries**

AUTEURS	Pathologie	NOMBRE PTH	NOMBRE D'OSSIFICATIONS	STADIFICATION	TRAITEMENT PREVENTIF
Mehdi et Coll [95]	SPA	162 PTH	25 cas (15.5%)	II (10 cas) III (8 cas) IV (7 cas)	-----
Kilgus [96]	SPA	53 PTH	24 cas (45.3%)	I (13 cas) II (5 cas) III (5 cas) IV (1 cas)	NON
Brinker et al [97]	SPA	20 PTH	6 cas (30%)	I (3 cas) II (3 cas)	AINS/ Radiothérapie postopératoire
Sochart [98]	SPA	43 PTH	6 cas (14%)	I (3 cas) II (3 cas)	NON
Tang [99]	SPA	95 PTH	70 cas (73.7%)	I (37 cas) II (13 cas) III (16 cas) IV (4 cas)	-----

**L'intérêt de la prothèse totale de la hanche dans le traitement de la coxarthrose évoluée  
(A propos de 60 cas)**

Joshi et al [100]	SPA	181 PTH	21 cas (11.6%)	I (19 cas) II (2 cas)	NON
Chen Yu-qing [101]	SPA	19 PTH	2 cas (10.5%)	I (1 cas) II (1 cas)	-----
Bhan et al [102]	SPA	92 PTH	12 cas (13%)	I (8 cas) II (3 cas) III (1 cas)	-----
He Bangjian [103]	SPA	24 PTH	3 cas (12.5%)	I (2 cas) II (1 cas)	NON
NOTRE SERIE	Coxarthrose évoluée	78 PTH	AUCUN (0%)	-----	AINS

✚ Les fractures du fémur postopératoires : [104]

Ce sont généralement des « fractures de fatigue » par asymétrie de répartition des contraintes.

Six mécanismes préférentiels ont été retenus : les fractures pathologiques, les traumatismes violents, les doubles montages, les raideurs de hanche sur ossification péri-prothétique, les erreurs techniques et enfin le descellement prothétique. Le traitement est :

- Orthopédique par traction au lit, pendant un mois et demi environ, la remise en charge se fait en fonction de la consolidation vers 2 mois et demi à 4 mois.
- Chirurgical par plaque vissée essentiellement, vissage simple, cerclage au fil d'acier.

✚ L'usure :

Elle est théoriquement presque absente dans les prothèses métal-métal, mais elle n'est pas tout à fait anodine puisqu'il est fort possible que les fines particules métalliques (chrome-cobalt), issues de cette usure, aient un rôle dans certaines réactions de l'os aboutissant au descellement. Les prothèses métal-polyéthylène seraient plus exposées à l'usure.

**d. Les complications majeures :**

✚ Les complications septiques : [105]

L'infection est une complication redoutable, dans la plupart des études, le staphylocoque est le germe le plus fréquemment retrouvé suivi par le streptocoque et les bacilles gram négatif. Parfois le germe n'est pas mis en évidence malgré l'existence de stigmates patents d'infection.

## L'intérêt de la prothèse totale de la hanche dans le traitement de la coxarthrose évoluée (A propos de 60 cas)

---

Cependant, l'infection n'existe qu'avec la présence des facteurs de risque :

- La diminution de la résistance à l'infection de certains malades est bien connue : âge, diabète, corticothérapie, chimiothérapie.
- Les infections connues ou inconnues dont le malade peut être atteint : infections dentaires et ORL, génito-urinaires, cutanées, pulmonaires.
- L'augmentation du risque infectieux peut aussi être locale : soit au niveau des parties molles, soit au niveau de la coxo-fémorale elle-même (coxites inflammatoires, ancienne ostéoarthrite, antécédents de chirurgie de la hanche).
- Le déroulement de l'acte opératoire comporte également des risques : préparation cutanée, aérobio-contamination de la salle d'opération, durée de l'intervention, rigueur de l'asepsie opératoire.
- Le risque infectieux demeure dans les suites opératoires immédiates (au niveau du drain de redon, lors des soins ...) et persiste à distance dans les mois et années à venir (réveil d'une infection locale, localisation au niveau de la hanche d'un état infectieux à distance).
- Les complications septiques peuvent revêtir trois formes :

➤ Infection précoce :

Elle correspond à une contamination massive per-opératoire et se manifeste dans les jours qui suivent l'implantation de la prothèse.

Le tableau clinique est habituellement bruyant, associant des douleurs vives, une fièvre élevée oscillante ou en plateau, altération de l'état général, des signes locaux d'infection : cuisse rouge, chaude et tendue.

Il s'agit d'une infection des parties molles dont le traitement connaît trois étapes :

- Identification du germe : hémocultures, prélèvement bactériologique dans le liquide de drainage avec culture.
- Antibiothérapie massive et adaptée, poursuivie pendant plusieurs mois par voie générale.

## L'intérêt de la prothèse totale de la hanche dans le traitement de la coxarthrose évoluée (A propos de 60 cas)

---

□ Ré intervention : le but est d'effectuer un nettoyage soigneux au sérum et aux antiseptiques des parties molles péri-prothétiques infectées avec excision de la cicatrice, du trajet des drains et des tissus suspects.

➤ L'infection tardive hémotogène :

C'est une infection de la hanche prothétique par voie hémotogène à partir d'un foyer septique primitif. Ce type d'infection se manifeste de façon brutale et imprévisible sur le même mode que le sepsis aigu précoce.

Le traitement de l'infection tardive hémotogène est avant tout préventif par l'éradication de tout foyer infectieux. Sa forme aigue se traite comme l'infection précoce post opératoire si le scellement est resté parfait.

Au stade chronique, le traitement ne diffère pas de celui des autres, comportant la dépose de la prothèse, du ciment et éventuellement le rescellement d'une nouvelle prothèse dans le même temps ou de façon différée.

➤ L'infection chronique :

C'est la variété la plus fréquente ; son origine est essentiellement peropératoire mais elle se développe lentement et de façon torpide. Le motif de consultation le plus fréquent est la douleur.

La présence d'une fistule ou d'un abcès, sa survenue dans un tableau septicémique affirme le diagnostic. Le bilan radiologique doit rechercher les signes évocateurs d'infection ou de descellement.

Le traitement est chirurgical encadré par une antibiothérapie et comporte deux étapes en deux temps opératoires :

□ Excision : elle doit emporter :

- o La totalité des tissus infectés.
- o Les deux pièces prothétiques même si l'une d'elle n'est pas descellée.
- o La totalité du ciment cotyloïdien et fémoral.

## L'intérêt de la prothèse totale de la hanche dans le traitement de la coxarthrose évoluée (A propos de 60 cas)

---

### □ Reconstruction :

Après un bilan des lésions osseuses, la reconstruction doit permettre un scellement stable d'une prothèse sur un support osseux continu. Si le descellement, l'infection ou le chirurgien n'ont pas créé de dégâts sur le cotyle ou le fémur ; le scellement est simple après ravivement de l'os et création d'un bon ancrage sur le cotyle. Dans de nombreux cas des greffes osseuses sont nécessaires. La lutte contre l'infection est complétée par l'utilisation d'antibiotiques dans le ciment. Le rescellement d'une prothèse en un temps après infection chronique permet de guérir 70 à 80% des cas.

Certaines équipes préfèrent un protocole en deux temps. Cette méthode présente des inconvénients :

- o Deux interventions lourdes rapprochées.
- o Risque de réveil septique aussi important qu'en un temps.
- o Qualité plus aléatoire du scellement du fait de l'ostéoporose et de la fibrose qui recouvre l'os.

Cependant, certaines mesures sont susceptibles de diminuer le taux d'infection :

- o Correction des tares notamment le diabète.
- o Recherche et traitement des foyers infectieux à distance.
- o Asepsie rigoureuse du geste opératoire.
- o L'antibiothérapie per-opératoire.
- o Surveillance infectieuse stricte de tout porteur d'une PTH.

Dans notre série, on a rapporté trois cas d'infections précoces (4,1%) d'origine nosocomiale nécessitant antibiothérapie et drainage avec bonne évolution après. Aussi on a objectivé un cas de descellement septique nécessitant excision totale (1,4%).

Tous nos patients ont bénéficié d'un bilan infectieux préopératoire avec une antibioprofylaxie post opératoire.

**L'intérêt de la prothèse totale de la hanche dans le traitement de la coxarthrose évoluée  
(A propos de 60 cas)**

**Tableau XX : Nombre de cas d'infections selon les séries**

AUTEURS	NOMBRES PTH	INFECTIONS
Kilgus [96]	53	2 (3,8%)
Sochart [98]	43	1 (2,3%)
Joshi Et al [100]	181	7 (3,9%)
Bhan et al [102]	92	7 (7,6%)
Li Qi-yi [106]	15	2 (13,3%)
He Bangjian [103]	24	0 (0%)
Notre série	78	2 (2,6%)

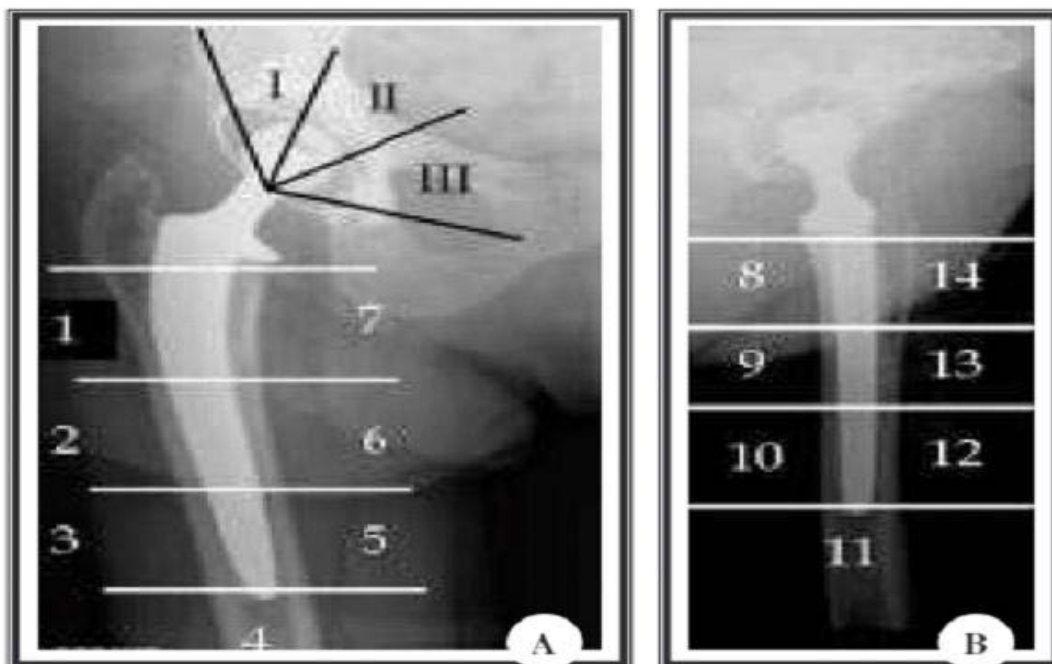
**Les descellements :**

Le descellement aseptique est le problème évolutif le plus préoccupant d'une arthroplastie totale de hanche. Ce problème consiste en une faillite progressive de la fixation des implants. Les descellements des prothèses totales de hanche sont liés à des facteurs mécaniques (déviations de contraintes) et biologiques (réactions au débris d'usure de la prothèse : polyéthylène, ciment, métal [107] [108] ; il existe de nombreuses classifications des dégâts osseux, pour la plupart très complexes, nous utilisons celle de la SOFCOT de 1988 [107] [108] qui distingue quatre stades de dégradation au cotyle, commun au fémur.

**Tableau XXI : Classification de la SOFCOT**

Cotyle	Fémur
1- capital osseux correct	1- corticales correctes + lyse de Merckel
2- cotyle continu fragile, voire pellucide + trou au fond	2- corticale externe amincie, bonne corticale interne
3- disparition de deux parois	3- corticale interne en partie disparue sous le petit trochanter
4- disparition de plus de deux parois et/ou fracture	4- Fémur pellucide ou disparu

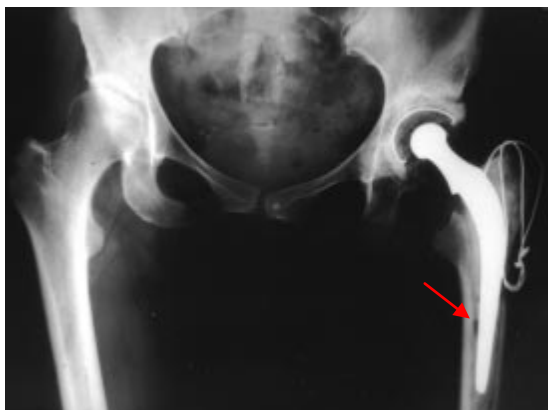Cliniquement le descellement se traduit par une douleur survenant dès l'appui, limitant le périmètre de marche, siégeant au niveau de la cuisse s'il s'agissait d'un descellement fémoral et au niveau de la fesse s'il est cotyloïdien.



**Figure 100:** Classification en zones des descellements : sur le cliché de face (A) selon DeLee et Charnley pour le cotyle en secteurs de I à III et pour la pièce fémorale selon Gruen de 1 à 7 ; sur le cliché de profil (B), Johnston rajoute les zones 8 à 14 pour la pièce fémorale.

Radiologiquement, les liserés fémoraux et cotyloïdiens sont la traduction radiologique d'un descellement, qu'elle que soit la cause. Les liserés sont définis comme tout espace clair apparaissant au cours de l'évolution et sont recherchés dans chaque zone de l'interface os-implant.

Lorsque leur origine est septique, ils sont plus volontiers d'apparition précoce, d'évolution rapide et siégeant souvent autour des deux pièces prothétiques.



**Figure 101** : Descellement fémoral avec géode évocatrice (flèche rouge)

Le traitement de descellement est la reprise chirurgicale qui est toujours difficile, la réintervention sera nécessaire, elle devra être précoce pour ne pas atteindre la nécessité de reconstruction osseuse tant au niveau du fémur que du bassin.

A l'état actuel des connaissances, cette complication ne peut être éradiquée.

Seule une technique opératoire correcte entre des mains entraînées ainsi qu'un choix judicieux des moyens de fixation sont en mesure de diminuer la fréquence des descellements.

Une étude d'une série de 438 cupules non cimentées à double mobilité menée par Philippot et al, Farizon et al, cette étude a montré l'absence de luxations prothétiques au dernier recul et confirme ainsi la grande stabilité du système. Elle confirme aussi l'efficacité de la fixation sans ciment des tiges en regard d'un couple polyéthylène/métal. La principale complication à long terme reste la fixation acétabulaire, car si l'on ajoute les descellements aseptiques des cupules aux luxations intraprothétiques avec descellement, nous dénombrons 17 descellements soit 3,8 % des prothèses.

Dans notre série, on a rapporté 3 cas de descellement aseptique (4,1%) ce qui rejoint les données des autres séries.

## VII. Progrès et innovation

### 1. Les couples de frottement :

On distingue trois grands types de couple de frottement :

#### **1-1 Le couple de frottement métal-polyéthylène :**

Le polyéthylène a fait son entrée en chirurgie orthopédique comme composant de la cupule cotyloïdienne cimentée opposée à la prothèse fémorale. Il succéda au Téflon, autre matériau doté d'un excellent coefficient de frottement, mais qui avait donné lieu à des usures précoces et massives.

La réaction aux débris de polyéthylène dépend de la quantité de ces débris, de leur taille et des facteurs de susceptibilité individuelle [109], [110], [111].

#### **a. La quantité de débris libérés :**

Elle dépend de la qualité du polyéthylène et des caractéristiques mécaniques.

##### La qualité du polyéthylène :

La résistance du polyéthylène à l'usure, facteur le plus important dans une hanche, dépend du poids moléculaire : plus il est élevé, plus la résistance est élevée.

##### Les caractéristiques mécaniques :

La qualité de surface du polyéthylène et de la tête doit être le meilleur possible, c'est-à-dire la plus lisse possible.

Le diamètre de la tête prothétique a une importance capitale en matière de volume de débris libérés. Pour un enfoncement identique, le volume du débris est double avec une tête de 32 mm par rapport à une tête de 22 mm. Le volume de débris libérés par une tête de 28 mm est intermédiaire.

Le positionnement des pièces prothétiques : un mauvais positionnement des pièces prothétiques, en particulier une verticalisation du cotyle, entraîne des pics de contrainte et des usures rapides.

**b. La taille des débris :**

Il a été démontré que les débris de polyéthylène d'une taille inférieure à 5 microns entraînaient des réactions inflammatoires et ostéolytiques plus importantes que les plus gros débris.

**c. La susceptibilité individuelle :**

Nous avons constaté que certains malades développaient des ostéolyses majeures associées à des usures peu importantes du polyéthylène, que d'autres présentaient des usures extrêmement importantes sans aucune réaction.

**1-2 Le couple métal-métal :**

Ce couple métal-métal parfaitement bien conçu, a l'avantage de diminuer considérablement l'usure évaluée à 25 microns pendant la première année.

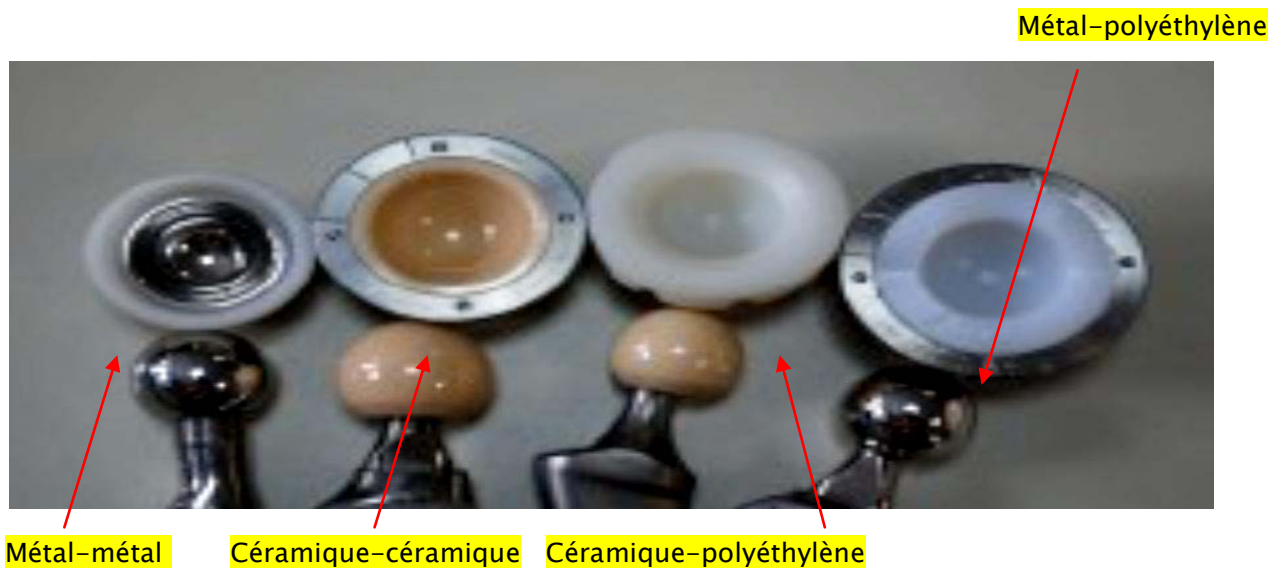Cependant des questions demeurent car il a été établi, en particulier par l'équipe du Professeur SAILLANT, que cette friction méta-métal entraîne la libération de chrome et de cobalt dans l'organisme, qui sont toxiques et peuvent entraîner des lyses tissulaires [109], [112].

**1-3 Le couple alumine-alumine :**

L'utilisation du couple alumine-alumine dans les prothèses totales de hanche devient de plus en plus populaire.

Le couple céramique sur céramique a pour avantage essentiel de résister à l'usure et d'éviter l'ostéolyse péri prothétique induite par les débris de polyéthylène.

Cependant, plusieurs études, ont émis de sérieux doutes sur l'utilisation d'un tel matériau dans les PTH, en insistant sur le risque de fracture des implants, de descellements cotyloïdiens, voir même d'ostéolyse [113], [114], [115].

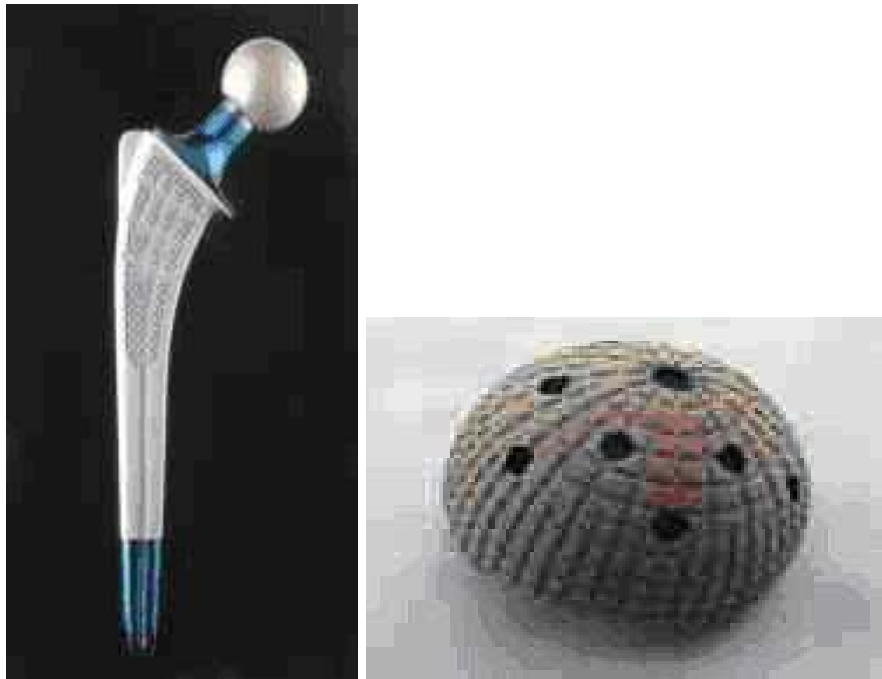


**Figure 102:** Différents types de couples de frottement

## **2. Revêtement de surface ostéoconducteur d'arthroplastie totale de la hanche non cimentée : l'hydroxyapatite**

Le principe des revêtements de surface ostéoconducteurs des prothèses est apparu en 1986: on projette (par une torche à plasma) une fine couche (150 microns en moyenne) d'hydroxyapatite qui vient se fixer à la surface des prothèses.

L'hydroxyapatite est un composant minéral de l'os qui peut être fabriqué chimiquement. L'os voisin identifie l'hydroxyapatite comme un de ses constituants et repousse rapidement sur le revêtement de la prothèse.



**Figure 103:** Prothèses revêtues d'hydroxyapatite.

Avec un recul supérieur à dix ans, les revêtements ostéoconducteurs apparaissent comme le meilleur procédé de fixation des prothèses de hanche, aussi bien au niveau du fémur qu'au niveau du cotyle. Actuellement, le consensus est fait d'une coquille métallique, fixée par encastrement modéré, des vis, et comportant un revêtement ostéoconducteur.

### **3. Arthroplastie totale de la hanche sur mesure : [116]**

Les prothèses totales de hanche sur mesure sont apparues dans les années 90 lorsque les données TDM ont pu être utilisées dans les processus de conception et de fabrication assistées par ordinateur. Si certains auteurs ont érigé la PTH sur mesure comme un « standard » quotidien, d'autres sont restés beaucoup plus prudents dans les indications.

Certaines pathologies de la hanche observées chez l'enfant, l'adolescent ou l'adulte jeune (dysplasies majeures, ostéoarthrites, ostéonécroses) entraînent le plus souvent un déficit fonctionnel important susceptible d'être réparé à l'aide de prothèses totales de hanche (PTH) sur

mesure capables de s'adapter aux grandes déformations de l'extrémité supérieure du fémur observées dans ces cas.

Une prothèse ayant une adaptation optimale métaphysaire produisait des contraintes plus proches de la normale.

L'adaptation optimale de l'implant présente alors de nombreux avantages: à court terme cette adaptation permet d'obtenir une stabilité primaire et à long terme elle permet une diminution des micromouvements et donc une amélioration des possibilités de fixation secondaire.

La PTH sur mesure paraît bien adaptée chaque fois que l'extrémité supérieure du fémur a dû subir au préalable une ou plusieurs ostéotomies et à fortiori lorsque le diamètre de la partie haute de la diaphyse est réduit.

Ce concept s'apparente à un geste de chirurgie assistée par ordinateur guidé de façon « semi-active ».

#### **4. Chirurgie mini-invasive lors d'une mise en place d'une arthroplastie totale de la hanche : [117]**

Ayant été employée comme technique depuis 1990. Certains la voient en tant qu'employer juste une petite incision, jusqu'à 10 cm de long d'autres en tant que nouvelle approche à la chirurgie de hanche impliquant différentes voies anatomiques pour faciliter un meilleurs accès à travers une plus petite incision, respectant les muscles [118].

Les voies d'abord mini-invasives de la hanche sont classifiées entre : [118]

- Une voie d'abord d'incision unique.
- Une voie d'abord d'une double incision.

##### **3-1 Voie d'abord d'incision unique :**

La technique d'incision unique est actuellement la technique la plus utilisée, mais là on est devant une confusion concernant la nomenclature correcte de la technique :

- Antérieur (Smith–Peterson modifié)
- Antérolatéral (Watson–Jones modifié)
- Approche latérale directe (Hardinge modifié)
- Approche postérieure (Moore modifié)

**a. Voie d'abord antérieure : [119] [120]**

A été introduite par Robert Judet et dérivée de la voie de Hueter. Elle est très anatomique car elle respecte l'appareil musculaire péri articulaire et apparaît comme l'abord privilégié pour une implantation prothétique selon un protocole mini invasif.

**b. Voie d'abord antéro-latéral : [121]**

Une technique développée par Heinz Rottinger emploie une voie d'abord intermusculaire antérolatéral, une modification de l'approche de Watson–Jones.

En utilisant cette technique aucun muscle ou tendon n'a besoin d'être incisé ou dissocié, la fonction abductrice est également préservée après avoir évité la division de la partie antérieure des abducteurs et le dommage du nerf fessier supérieur est évité.

La dénervation de la portion postérieure du vaste latéral est également empêchée parce que ce muscle n'a pas besoin d'être dissocié.

**c. Voie d'abord latérale directe : [122]**

La voie d'abord latérale directe mini invasive, qui est également parfois désignée sous le nom de la voie d'abord modifiée de Hardinge, a été décrite par Izaliturri et autres qui a utilisé des instruments standards pour exécuter les différentes étapes chez 40 patients, plutôt que les instruments spécialisés du mini open utilisés près de la plupart des autres chirurgiens pour différentes voies d'abord.

Le grand trochanter est encore la borne limite osseuse, une incision commence 2 cm en dedans du centre du grand trochanter, prolongeant 5–8 cm d'une manière distale et parallèle à l'axe du fémur. La bande iliotibiale est incisée, et la bourse trochantérienne est réséquée.

## **L'intérêt de la prothèse totale de la hanche dans le traitement de la coxarthrose évoluée (A propos de 60 cas)**

---

L'incision est faite entre les fibres musculaires du moyen fessier, et le petit fessier pour gagner l'exposition de la capsule de la hanche. Après capsulotomie, la hanche peut être luxée dans la rotation externe. La tête fémorale est réséquée pour exposer l'acétabulum et le fémur.

### **d. Voie d'abord postérieure : Le mini post [123] [124] [125]**

L'incision se situe sur une ligne imaginaire épousant la voie d'abord postéro externe de Moore. Elle débute un cm en dessous de la pointe du grand trochanter.

La longueur de l'incision peut toujours être inférieure à 8 cm.

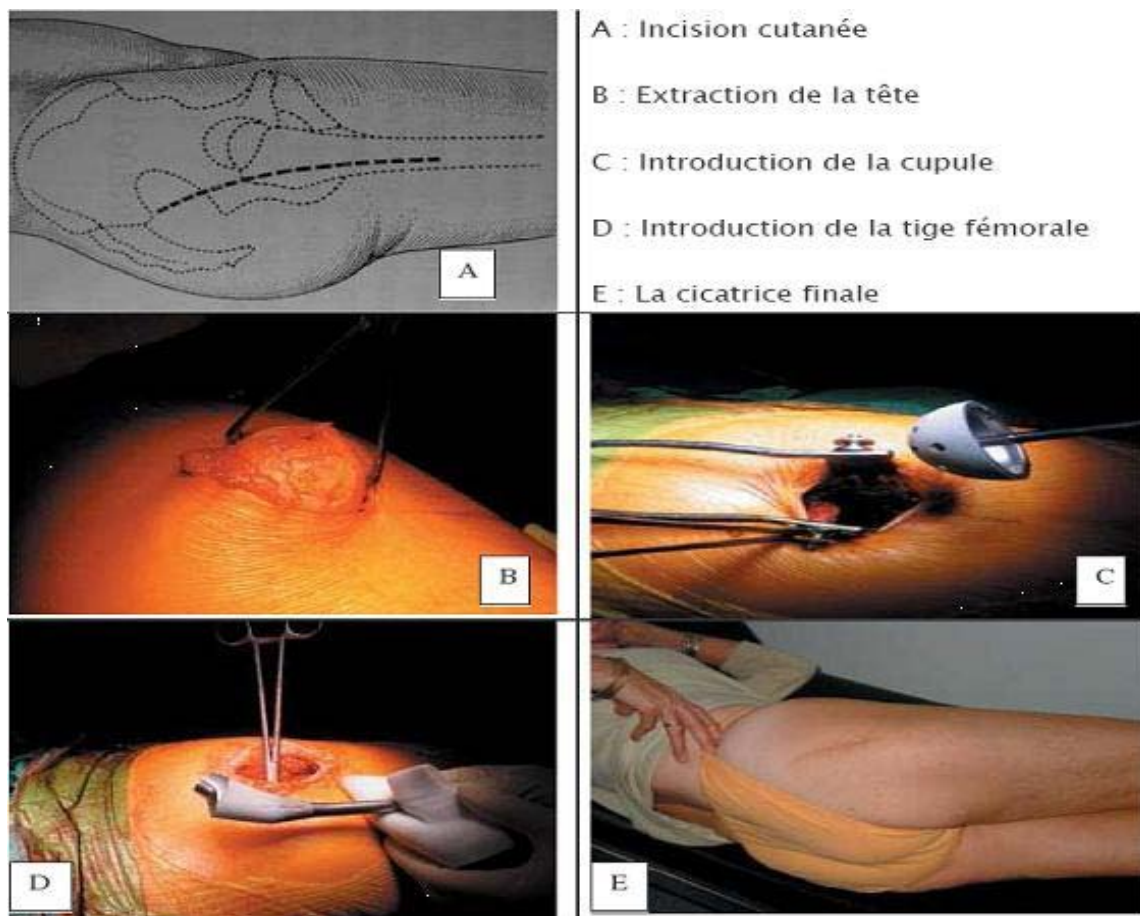
Le reste de la voie d'abord est assez classique, le fascia lata est incisé dans le sens global de la voie d'abord, son incision déborde parfois la partie distale de l'incision cutanée. Le grand fessier est dissocié dans le sens de ses fibres, la hanche est mise en rotation et les pelvi trochantériens sectionnés avec la capsule en mono bloc à ras de leur insertion trochantérienne.

Le nettoyage cotyloïdien est minimal, et lors du fraisage les écarteurs doivent être relâchés afin de gagner le maximum de longueur vers le bas. Une fois la prothèse en place la capsule est entièrement suturée parfois au prix d'une plastie inférieure à type de lambeau dans les cas de coxa profunda où la capsule est très réduite. La suture capsulaire est toujours possible dans les prothèses de première intention.

Les péli-trochantériens sont ensuite réinsérés sur le grand trochanter ce qui augmente leur moment anti rotationnel et participe à la lutte contre les luxations sans entraîner de raideur par la suite. Il est toujours possible de réinsérer au moins le pyramidal. La fermeture se fait sur deux drains de redon, le fascia lata doit être suturé le plus possible vers le bas parfois en sous cutané afin d'éviter l'accrochage sur le grand trochanter en rotation. Un surjet intradermique PDS ferme la peau améliorant encore l'aspect esthétique de la future cicatrice. Les suites immédiates sont ensuite les mêmes que pour n'importe quelle PTH, fauteuil à J1, appui total à J2.

L'intérêt de la prothèse totale de la hanche dans le traitement de la coxarthrose évoluée  
(A propos de 60 cas)

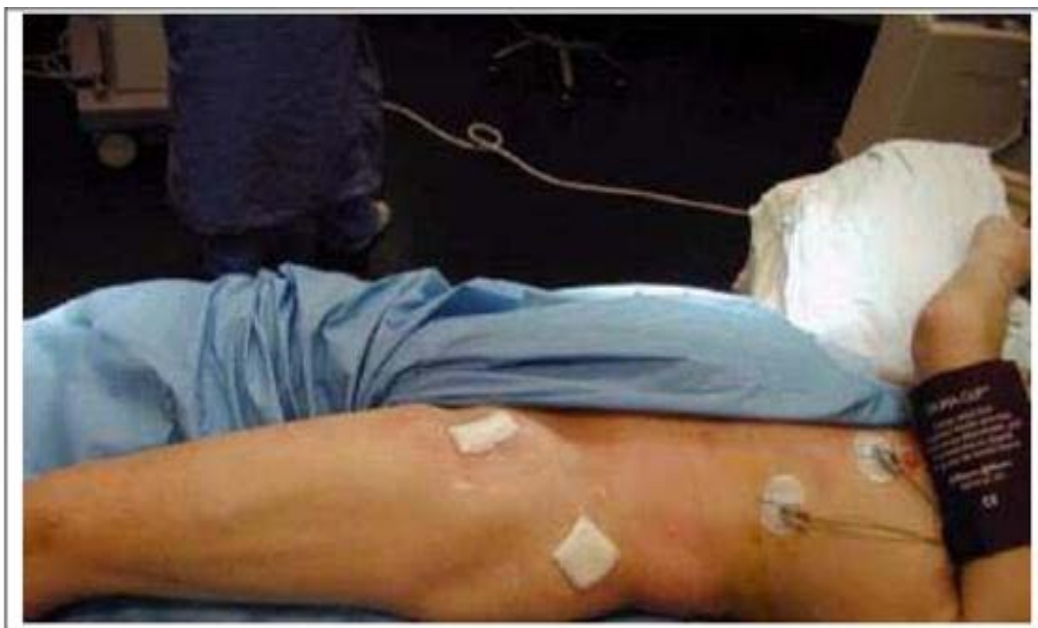---



**Figure 104:** Voie d'abord mini post [119]

**3-2 Voie d'abord d'une double incision :** [126] [127]

La voie d'abord d'une double incision a été décrite par Berger et a été développée et faite brevétée par l'équipe de Dana Mears en utilisant les équipements d'un laboratoire d'anatomie pour projeter une approche à la hanche avec traumatisme minimal aux vaisseaux et aux nerfs. Pour faciliter la visualisation l'utilisation de l'amplificateur de brillance préopératoire est essentielle. Les incisions sont montrées dans cette figure :



**Figure 105:** Voie d'abord à double incision

La technique consiste, sur table normale et en décubitus dorsal, à réaliser une voie d'abord antérieure de 5 cm pour le temps cotyloïdien et une deuxième incision postérieure de 2,5 cm pour la préparation fémorale et la mise en place de la prothèse fémorale. Il n'y a aucune section musculaire.

Des instruments spéciaux sont nécessaires, les implants sans ciment sont standards et l'utilisation de l'amplificateur de brillance permet de guider et de contrôler la réalisation des gestes de préparation osseuse et le positionnement des implants.

La technique mini invasive à 2 voies de mise en place est difficile à acquérir et demande une courbe d'apprentissage longue. Par contre, la rapidité de la récupération fonctionnelle, la diminution de la douleur, une durée d'hospitalisation raccourcie, la satisfaction des patients et le faible taux de complications justifient amplement son emploi. De plus, l'utilisation de l'amplificateur de brillance, qui est brève, assure le contrôle permanent de la préparation osseuse et du positionnement des implants, qui sont des éléments clés de la longévité des prothèses. Le mal positionnement des implants reste la complication majeure de cette voie.

## 5. Chirurgie assistée par ordinateur : [128] [129]

Initialisée aux états unis par DI GIOIA et JARAMAZ à Pittsburgh (Institute for Computer Assisted Surgery) et en France par MERLOZ et PICARD, la chirurgie assistée par ordinateur peut se fixer plusieurs buts :

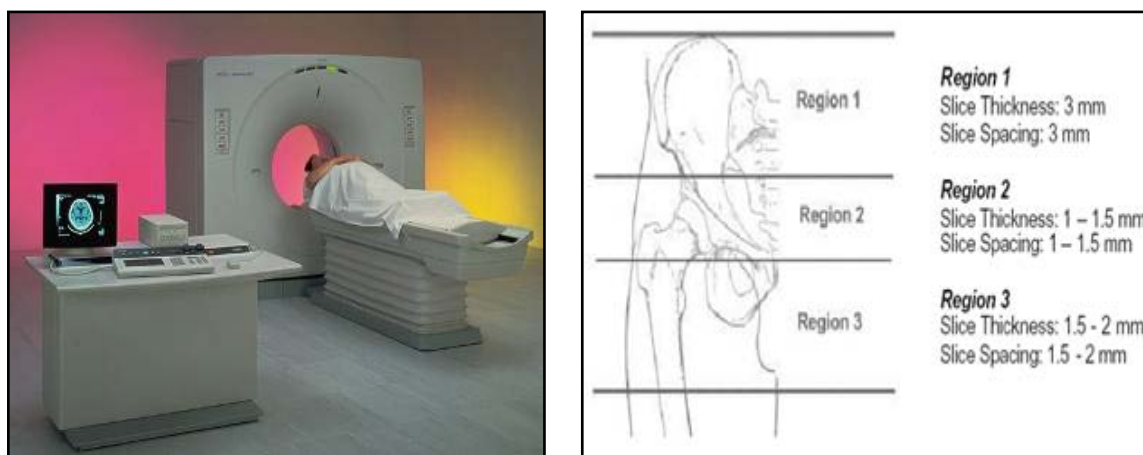
- L'évaluation de nos techniques chirurgicales,
- L'uniformisation de notre pratique chirurgicale permettant de diminuer le taux de complications après mise en place d'une prothèse totale de hanche, telles que les luxations (1200 à 1800 patients en France par an, soit 5% de reprise chirurgicale), ou les inégalités de longueur des membres inférieurs,
- L'acquisition d'outils diminuant le caractère invasif de la prothèse totale de hanche.

Différentes techniques sont proposées :

- Avec recalage, soit à partir d'une base TDM, soit selon la technique du Bone Morphing (base TDM, radio, ou modèle statistique)
- Sans recalage, avec l'aide de la fluoroscopie 3D, ou cinématique avec référence per-opératoire. Privilégiant le caractère non invasif, P Reynaud a opté pour le système Ortho pilot 1ère version, ne nécessitant aucun examen préopératoire complémentaire pouvant augmenter le coût et les radiations, et basé sur le repérage per-opératoire de diodes infrarouges. Il permet une mesure informatisée de l'orientation de la fraise, de la cupule d'essai et de l'implant définitif. La mesure est réalisée par rapport à un plan de référence palpé en per-opératoire, plan antérieur du bassin, plan pubo-bi-iliaque.

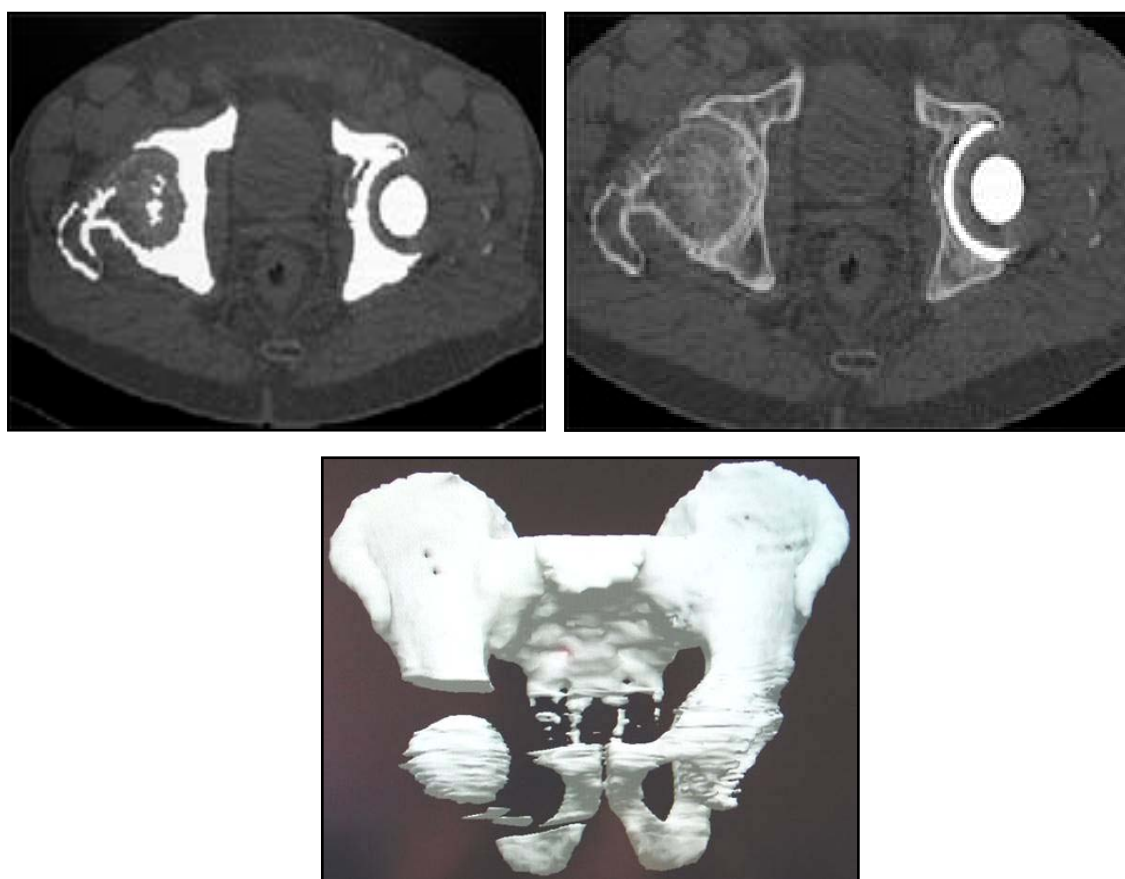
La CAO pour la mise en place de prothèses totales de hanche peut être considérée dans l'état actuel de développement des systèmes comme un instrument de mesure et d'évaluation de notre geste chirurgical, et d'aide à l'utilisation de techniques chirurgicales moins invasives.

L'intérêt de la prothèse totale de la hanche dans le traitement de la coxarthrose évoluée  
(A propos de 60 cas)



**Figure 106** : Systèmes avec scanner préop

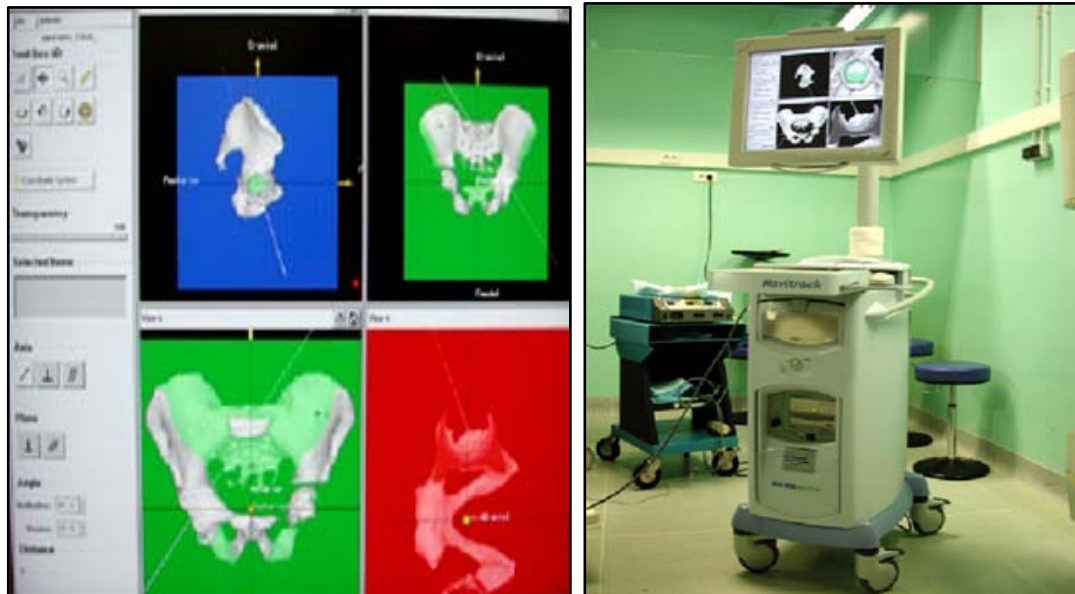
Scanner du bassin, coupes jointives, de 3 mm d'épaisseur sur les régions extra-cotyloidiennes, de 1 mm au niveau du cotyle



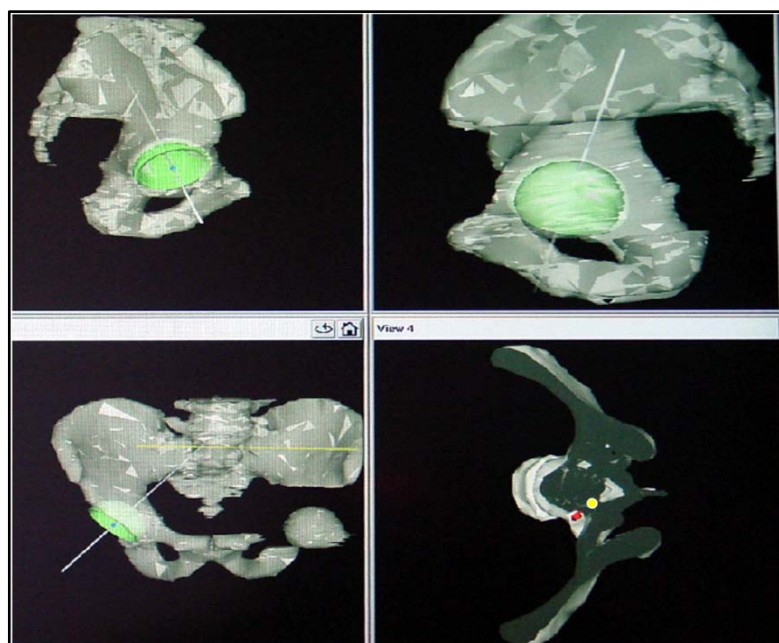
**Figure 107** : La TDM pré-opératoire permet de dresser une cartographie 3D du patient

L'intérêt de la prothèse totale de la hanche dans le traitement de la coxarthrose évoluée  
(A propos de 60 cas)

---



**Figure 108 :** Etablissement des plans de références



**Figure 109 :** Orientation de la cupule-Taille de la cupule

## VIII. La rééducation

L'arthroplastie totale de hanche remplace l'articulation lésée par une néoarticulation qui supprime les douleurs et procure une mobilité articulaire proche de la normale.

Cependant, cette intervention ne redonne ni la souplesse, ni la force, ni l'endurance, ni le schéma de marche. Elle entraîne par la voie d'abord des lésions supplémentaires au niveau des parties molles et de l'os qui nécessitent un temps de consolidation durant lequel certaines précautions sont à prendre.

L'objectif de la rééducation est fonctionnel; il existe tout un éventail de techniques, soit analytiques, soit globales, qui vont permettre, tant sur le plan articulaire que musculaire et sensorimoteur, de retrouver, le plus rapidement possible et dans les meilleures conditions, une utilisation qualitative (esthétique : absence de boiterie) et quantitative (périmètre de marche) de cette articulation.

### 1. Les pièges :

- Malgré une demande forte du public, il faut savoir expliquer au candidat potentiel qu'il s'agit tout de même d'une intervention orthopédique lourde qui comporte un certain nombre de risques parfois vitaux.
- Les résultats cliniques souvent rapides font perdre de vue que la cicatrisation totale des tissus périprothétiques est d'environ trois mois et qu'une certaine prudence reste de mise durant cette période.
- Les sujets ayant des douleurs de hanche depuis longtemps ont réduit leurs activités et se sont déconditionnés à l'effort. Après la mise en place d'une PTH, les douleurs ayant disparu, certains sujets reprennent trop rapidement des activités physiques ou sportives soutenues, ce qui les expose à des accidents cardiovasculaires.

- Même si la durée de vie des PTH est de 10 à 15 ans, il faut garder à l'esprit qu'il s'agit d'une pièce mécanique dont la longévité dépend de l'utilisation qu'on en fait.

## **2. Bilan postopératoire: [130]**

Le bilan préalable à toute prise en charge est obligatoire mais, surtout, indispensable dans le dossier du kinésithérapeute ; il sert d'élément de référence pour choisir les techniques, apprécier l'évolution et évaluer les résultats ; il sert de transmission entre les différents thérapeutes amenés à intervenir ; il est la base de l'information transmise au médecin ou au chirurgien.

Ce bilan comprend :

- Les données administratives concernant le patient : nom, âge ; le mode de vie, étage dans l'habitation ; activité professionnelle, activités de loisirs.
- Les antécédents susceptibles d'avoir une incidence sur la rééducation : antécédents orthopédiques ou maladie générale.
- L'histoire de la maladie : ancienneté, évolutivité symptomatologie préopératoire (douleur, raideur, nature de la gêne fonctionnelle).
- L'objectif du patient après l'arthroplastie.
- La date et la technique opératoires, les consignes du chirurgien.
- **Le bilan clinique actuel** : douleur, cicatrice, hématome, oedème, amplitudes articulaires (flexion, extension/abduction, adduction/rotation externe, rotation interne).
- A la 2<sup>ème</sup> semaine, il est trop tôt pour faire un bilan de force musculaire mais s'il n'y a pas de contre indication (trochantérotomie, butée, greffe), on peut évaluer les capacités de mobilité active sans résistance essentiellement pour les stabilisateurs latéraux :
  - o Égalité des membres inférieurs.

- Qualité des transferts et qualité de la marche avec aides techniques (cannes ou déambulateur) à ce stade.
- **Le bilan paraclinique** : Comprend des radiographies de bassin de face et centrées sur la prothèse, la prenant en totalité, en particulier l'extrémité de la queue diaphysaire.

Le kinésithérapeute recherche :

- Signes radiologiques devant amener à renforcer la prophylaxie des luxations :
  - \* Implant cotyloïdien verticalisé : inclinaison  $> 45^\circ$  par rapport à l'horizontal.
  - \* Implant cotyloïdien trop antéversé : antéversion  $> 15^\circ$  par rapport au plan frontal, avec risque de luxation antérieure.
  - \* Implant fémoral pas assez antéversé : antéversion  $< 15^\circ$ , avec risque de luxation postérieure.
- Signes radiologiques conduisant à une plus grande prudence lors de la mise en charge :
  - \* Fracture du fut fémoral ou du grand trochanter.
  - \* Arrière-fond pellucide ou fracture de l'arrière fond.
  - \* Greffe de l'arrière-fond.
  - \* Présence d'une croix de Kerboul.
  - \* Fracture ou fragilité de l'éperon de Merckel.
  - \* Amincissement des corticales.
  - \* Trochantérotomie.
  - \* Un ajout de ciment dans un os ostéoporotique ou d'une greffe osseuse conduisant à différer l'appui total.
  - \* Existence de fractures éventuelles : diaphyse fémorale, trochanter, etc...

o Signes radiologiques devant conduire à être prudent lors des mobilisations :

- \* Présence d'une butée antéro-latérale ou latérale.
- \* Présence de calcifications périarticulaires.
- \* Distance grand trochanter- aile iliaque réduite : possibilité d'effet came en abduction.
- \* Orientation des pièces prothétiques.

Ce bilan est complété par une évaluation de la connaissance, des précautions à prendre après arthroplastie totale de hanche, des mesures de prévention des luxations et des infections.

La synthèse de ce bilan permet de préciser les déficits, les incapacités et de définir les objectifs de la rééducation.

En dehors des principes communs à toutes les prothèses, il existe des spécificités de la prise en charge selon la voie d'abord et les gestes associés.

**3. Principes communs de rééducation à toutes les prothèses quelle que soit la voie d'abord :**

- Insister dès le début de la prise en charge sur la prophylaxie des mouvements luxants et sur les adaptations possibles (sièges hauts, rehausseur de toilettes, barres d'appui dans les toilettes et la salle de bain, chausse-pieds à long manche, enfile-bas, pince de préhension pour ramasser les objets au sol, etc...).
- Ne jamais rechercher les mouvements combinés en flexion, adduction et rotation médiale.
- Privilégier l'indolence, la fonction et la stabilité de cette hanche.
- Respecter des amplitudes fonctionnelles et ne pas chercher plus.

- Limiter les contraintes prothétiques en évitant l'élévation jambe tendue, le travail dynamique en décharges contre résistance des fléchisseurs de la hanche et des fessiers.
- Privilégier un travail musculaire fonctionnel sur des exercices dérivés de la marche et des besoins spécifiques à chaque patient.
- Vérifier systématiquement la longueur des membres inférieurs.

#### **4. La prophylaxie des luxations prothétiques:**

En dehors des complications immédiates que peut rencontrer le malade à savoir (l'hématome postopératoire, thromboemboliques, fractures osseuses ou du fût fémoral à la mise en place, lésions nerveuses, sepsis précoce), les luxations sont les complications secondaires les plus fréquentes dans les voies d'abord postérieures surtout, elles sont favorisées par la non compréhension de la prophylaxie.

Cette prophylaxie doit comprendre systématiquement :

- Une éducation du patient aux gestes autorisés et interdits ;
- Une information sur les aides techniques et adaptation environnementales utiles.

Cette éducation doit commencer dès la première prise de contact, se poursuivre à chaque séance de rééducation et être renforcée par :

- Des cours de prophylaxie de groupe.
- Un livret qui résume l'ensemble des conseils ;
- Un équipement particulier de la chambre du patient : rehausseur de toilettes, fauteuil haut avec accoudoirs, chausse-pied rallongé, barres d'appui, attelle postérieure et coussin anti-adduction à mettre la nuit.

La conduite à tenir devant une suspicion de luxation ou une luxation avérée est univoque :

- Traitement antalgique et myorelaxant.
- Contrôle radiologique.
- Evacuation vers le service d'orthopédie d'origine.

**L'intérêt de la prothèse totale de la hanche dans le traitement de la coxarthrose évoluée  
(A propos de 60 cas)**

---

- Réduction puis traction (non systématique) 8 à 10 jours, puis mise en place d'une attelle postérieure et d'un coussin d'abduction, ou mise en place d'une résine cruro-jambière en flexion 30 jours.

**5. Principes de rééducation spécifiques selon la voie d'abord et les gestes associés après la mise en place d'une PTH :**

La fragilisation plus ou moins importante des parties molles lors de la mise en place d'une PTH nous oblige à prendre des mesures de précautions différentes en fonction des différentes voies d'abord et des gestes associés.

**Tableau XXII: Principes de rééducation selon les gestes associés**

<b><u>Voies d'abord</u></b>	<b><u>Principes</u></b>
<b>Reconstruction cotyloïdienne</b>	<ul style="list-style-type: none"><li>- Appui soulagé sous couvert de deux cannes 45 jours.</li><li>- Limiter les contraintes.</li></ul>
<b>Butée cotyloïdienne</b>	<ul style="list-style-type: none"><li>- Appui soulagé sous couvert de deux cannes 45 jours.</li><li>- Pas de flexion hanche &gt; 60° (station assise aménagée sur siège haut avec rétroversion du bassin) pendant 45 jours.</li><li>- Pas d'abduction &gt; 20° pendant 45 jours.</li><li>- Pas de flexion, abduction combinées &gt; 45° pendant 45 jours.</li><li>- Pas de sollicitation du droit fémoral (pas d'élévation jambe tendue, pas d'étirement du droit fémoral, pas de travail spécifique du demi-pas postérieur) pendant 45 jours.</li></ul>
<b>Cerclage du fût fémoral</b>	<ul style="list-style-type: none"><li>- Appui interdit 2 mois et demi.</li><li>- Appui progressif à 2 mois et demi puis total à 3 mois.</li></ul>

**L'intérêt de la prothèse totale de la hanche dans le traitement de la coxarthrose évoluée  
(A propos de 60 cas)**

**Tableau XXIII: Principes de rééducation selon la voie d'abord**

<b>Voie d'abord</b>	<b>Principes</b>
<b>Postéro-latérale</b>	<ul style="list-style-type: none"> <li>- Pas de flexion, adduction et rotation médiale combinées.</li> <li>- Pas de sollicitations des pelvi-trochantériens pendant 45 jours.</li> <li>- Vérifier systématiquement l'intégrité du nerf sciatique.</li> </ul>
<b>Postéro-latérale avec trochantérotomie postérieure de Dambreville</b>	<ul style="list-style-type: none"> <li>- Pas de flexion, adduction et rotation médiale combinées.</li> <li>- Pas de sollicitations des pelvi-trochantériens pendant 45 jours.</li> <li>- Vigilance lors de la sollicitation du moyen fessier pendant 3 semaines.</li> <li>- Vérifier systématiquement l'intégrité du nerf sciatique.</li> </ul>
<b>Latérale avec trochantérotomie monogastrique</b>	<ul style="list-style-type: none"> <li>- Appui sous couvert de 2 CA pendant 45 jours.</li> <li>- Pas de sollicitation contre pesanteur des stabilisateurs latéraux pendant 45 jours.</li> </ul>
<b>Latérale avec trochantérotomie digastrique</b>	<ul style="list-style-type: none"> <li>- Appui autorisé avec deux cannes pendant 21 à 30 jours.</li> <li>- Pas de sollicitation contre pesanteur des stabilisateurs latéraux pendant 21 jours.</li> </ul>
<b>Antéro-latérale avec trochantérotomie antérieure partielle</b>	<ul style="list-style-type: none"> <li>- Appui autorisé avec deux cannes pendant 21 jours.</li> <li>- Pas de sollicitation des stabilisateurs latéraux pendant 21 jours.</li> <li>- Pas d'extension et rotation latérale combinées.</li> <li>- Pas de recherche d'extension forcée ni de travail du demi-pas postérieur pendant 21 jours.</li> </ul>
<b>Antéro-latérale (voie de Hardinge)</b>	<ul style="list-style-type: none"> <li>- Appui autorisé sous couvert de deux cannes 21 jours.</li> <li>- Pas de sollicitation contre pesanteur des stabilisateurs latéraux pendant 21 jours.</li> <li>- Pas d'extension, adduction et rotation latérale combinées.</li> <li>- Pas de recherche d'extension forcée ni de travail du demi-pas postérieur pendant 21 jours.</li> </ul>
<b>Antérieure</b>	<ul style="list-style-type: none"> <li>- Appui autorisé d'emblée.</li> <li>- Pas d'extension, adduction et rotation latérale combinées.</li> <li>- Pas de recherche d'extension forcée ni de travail du demi-pas postérieur pendant 21 jours.</li> <li>- Vérifier systématiquement l'intégrité du nerf crural.</li> </ul>

## **6. Rééducation après reprise de prothèse de hanche**

En cas de complications ou d'usure de la PTH, un changement de prothèse est possible mais il dépend en grande partie de l'état général du sujet et de son capital osseux : cette reprise n'est donc pas toujours possible et lorsqu'elle l'est, il faut que le couple soignant-soigné soit prêt à surmonter un certain nombre de difficultés.

La rééducation après reprise de PTH est identique dans ses techniques mais différente dans ses modalités ; elle s'adresse à des patients plus âgés, à des hanches multiopérées, avec des interventions plus complexes qui nécessitent donc des précautions particulières.

L'appui est souvent différé de 6 à 8 semaines, parfois plus, en raison de la reconstruction cotyloïdienne ou fémorale avec greffe osseuse, de volets diaphysaires ou de trochantérotomie sur un os fragilisé.

Le positionnement prothétique délicat et les parties molles de moins bonne qualité favorisent les luxations. Une vigilance accrue sur le positionnement au lit et les transferts est nécessaire. Le risque d'infection est majoré, même si celle-ci n'est pas à l'origine du descellement ; une surveillance clinique et biologique s'impose.

Il est impossible d'établir un programme théorique de rééducation pour les reprises d'arthroplastie de hanche ; l'adaptation se fait au cas par cas en fonction de l'évolution. L'objectif minimal est la marche et l'autonomie pour les gestes de la vie quotidienne.

Les hanches multiopérées ou avec reconstruction importante ne peuvent espérer obtenir un résultat similaire aux arthroplasties de première intention, même si l'on privilégie l'absence de douleurs, il persiste parfois quelques douleurs, en particulier sur le matériel trochantérien. La musculature est, quant à elle, remaniée après les diverses interventions et demeure souvent déficitaire. Afin de soulager la hanche, il est souhaitable de conserver une canne simple pour la marche.

## **IX. Discussion des résultats :**

### **1. L'intervention :**

#### **1-1 Le type d'anesthésie :**

Les deux modalités d'anesthésie utilisées dans la chirurgie prothétique de la hanche sont : l'anesthésie générale et l'anesthésie locorégionale (rachianesthésie, anesthésie péridurale).

L'anesthésie générale est préférée dans les interventions longues, elle permet le confort de l'opéré et peut être maniable en fonction des différents temps opératoires mais elle est grevée de complications, parfois difficiles à accepter dans une chirurgie fonctionnelle. L'anesthésie locorégionale permet la réduction du saignement en per-opératoire de 30 à 50% du fait de son action sympatholytique, et permet une alimentation et levé précoces [131] [132].

L'anesthésie péridurale a été largement utilisée, cependant elle connaît des limites : le bloc moteur est rarement complet, l'inconfort de la position est difficilement supportable au-delà de deux heures, la rétention urinaire est fréquente, de plus l'imprégnation des racines L5 S1 est souvent difficile. Mais elle permet de conserver les réflexes pharyngolaryngés, mettant ainsi le patient à l'abri des risques d'inhalation du contenu gastrique.

Dans notre série 71% de nos patients ont été opérés sous anesthésie générale et 29% par rachianesthésie.

#### **1-2 La voie d'abord :**

Le choix de la voie d'abord est fondamental. La hanche est une articulation profonde difficile à exposer, alors que cette exposition conditionne à la fois la qualité du geste chirurgical, le positionnement des pièces prothétiques, et par conséquent le résultat fonctionnel [66].

Parfois, il s'agit d'une implantation de prothèse relativement banale car l'arthrose post-traumatique s'est développée sur une hanche en position anatomique. L'opérateur peut alors faire le choix de sa voie d'abord habituelle. Le plus souvent, ces coxarthroses se sont

## **L'intérêt de la prothèse totale de la hanche dans le traitement de la coxarthrose évoluée (A propos de 60 cas)**

---

développées à distance de la fracture, parfois 20 à 30 ans après, cependant il ne faut pas négliger l'origine traumatique de cette arthrose. Lors de l'intervention, on est confronté à une fibrose beaucoup plus importante que dans une arthrose habituelle. La trochantérotomie permet d'exciser toute la fibrose et de repositionner la hanche dans les meilleures conditions.

Très souvent, il existe un ostéome qui nécessite une excision soignée et un traitement par les AINS. La présence d'un ostéome pousse à utiliser la trochantérotomie qui permet souvent l'excision avec des dégâts moins importants dans la musculature fessière [133].

Dans la série de WEBER [85] (66 arthroplasties), la voie externe avec trochantérotomie a été utilisée dans 54,5% des arthroplasties, soit 36 PTH, la voie de Moore dans 16,7% des arthroplasties, soit 11 PTH, la voie de Hardinge dans 28,8% des arthroplasties, soit 19 PTH. Dans la série de BELLARBA [134] (30 arthroplasties), les malades ont été abordés par voie postéro-latérale dans 43,3% des arthroplasties, par voie antéro-latérale dans 40% des arthroplasties, et par voie externe avec trochantérotomie dans 16,7% des arthroplasties.

Dans la série de GLAS [135] (40 arthroplasties), la voie postéro-latérale de Moore a été utilisée dans 72,5% des arthroplasties, la voie de Hardinge dans 25% des arthroplasties, la voie externe avec trochantérotomie dans 2,5% des arthroplasties.

Dans la série de BRIAN PH LEE [136] (126 arthroplasties), 69 hanches ont été abordées par trochantérotomie et 15 hanches ont été abordées par voie de Hardinge.

Dans la série de FAVARD [84] (137 arthroplasties), la voie d'abord a été une voie d'abord postéro-latérale dans la très grande majorité des cas (80/137), treize trochantérotomies ont été réalisées.

Dans notre série (74 arthroplasties) nous avons utilisé la voie postéro-externe quelque soit l'étiologie de la coxarthrose.

**Tableau XXIV : voie d'abord selon les séries**

AUTEURS	Nombre d'arthroplasties	Nombre d'arthroplasties /voie d'abord		
		Moore	Hardinge	Externe avec trochantérotomie
WEBER [85]	66	11	19	36
BELLARBA [134]	30	13	12	5
GLAS [135]	40	29	10	1
BRIAN PH LEE [136]	126	42	15	69
FAVARD [84]	137	80	-	13
NOTRE SERIE	78	78	-	-

### 1-3 Le type de prothèse :

Bickel et Babb [137] ont rapporté les résultats de 32 arthroplasties à cupule fémorale, avec des résultats médiocres (50% de mauvais résultats). Taylor [138] en 1950 et Rose [133] en 1961 ont publié respectivement deux séries de 15 et 14 hanches traitées par résection de la tête et du col avec constamment de mauvais résultats.

Les résultats décevants obtenus par la résection de la tête et du col, l'arthroplastie à cupule fémorale ou les prothèses cervico-céphaliques ne laissent pas beaucoup de choix. Seule l'arthroplastie totale de la hanche permet de redonner une mobilité satisfaisante, indolence et stabilité, et remet le patient rapidement dans le circuit d'une vie active et normale.

Dans les formes bilatérales, les résultats sont d'autant meilleurs quand les deux hanches sont opérées dans des délais assez rapprochés.

Nous avons utilisé dans notre série, 47 prothèses totales de hanche non cimentées, 31 cimentées. Dans la série de Mehdi et coll [95] (162 PTH), de Sochart [96] (43 PTH) et celle de Joshi et al [100] (181 PTH) toutes les prothèses étaient de type cimenté. Dans la série de Brinker [97] (20 PTH), de Bhan et al [102] (92 PTH) et de He Bangjian [103] (24 PTH) toutes les prothèses étaient non cimentées. Dans la série de Lahlou [140] (15 PTH) 86,7% des prothèses étaient cimentées et 13,3% étaient non cimentées. Dans la série de Tang [99] (95 PTH) 48,4% des prothèses étaient cimentées et 51,6% étaient non cimentées.

**Tableau XXV : Type de prothèse selon les séries**

AUTEURS	PTH cimentée	PTH non cimentée
Mehdi et coll [95]	100% (162 PTH)	0%
Brinker et al [97]	0%	100% (20 PTH)
Malhotra [141]	0%	100% (19 PTH)
Sochart [98]	100% (43 PTH)	0%
Lahlou [140]	86.7% (13 PTH)	13.3% (2 PTH)
Tang [99]	48.4% (46 PTH)	51.6% (49 PTH)
Joshi et al [100]	100% (181 PTH)	0%
Bhan et al [102]	0%	100% (92 PTH)
Li Qi-yi [105]	11,5% (5 PTH)	88,4% (24 PTH)
He Bangjian [103]	0%	100% (24 PTH)
Notre série	40% (31 PTH)	60% (47 PTH)

## 2. Résultats cliniques :

### 2-1 La douleur :

La prothèse totale de la hanche a permis de diminuer la douleur de façon importante dans notre série ce qui rejoint les résultats des autres séries de la littérature

**Tableau XXVI: Evaluation de la douleur avant et après PTH dans la littérature**

Série	Douleur avant	Douleur après	Pourcentage de régression
Mainard	6,7	0,9	87%
Notre série	5,34	0,81	85%

### 2-2 le périmètre de marche :

Dans notre série, le périmètre de marche moyen initial était de 368 mètres avec des extrêmes de 100 et 900 mètres. Après la PTH il a été amélioré chez tous les malades. Il est devenu normal (illimité) chez 10 malades.

Mainard dans son étude avait objectivé un PM initial moyen à 646 m. Après PTH, il est devenu à 4208 m après 1 an de recul.

**2-3 Les amplitudes articulaires :**

Dans notre série on a constaté une amélioration des amplitudes articulaires, ce qui rejoint les résultats des autres séries de la littérature.

**2-4 Au total :**

Les résultats cliniques de l'arthroplastie totale de la hanche dans notre série étaient satisfaisants par rapport aux données cliniques préopératoires avec un score PMA postopératoire bon dans 60% des cas et excellent dans 15% des cas ; Ceci en comparaison des autres techniques chirurgicales étudiées dans la littérature.

C.Hulet et al [142], dans son étude, globalement, ils avaient 65 p. 100 de TB ou B résultats (33 cas). Ils avaient distingué les échecs survenus dans les 10 premières années et ceux "relatifs" survenus au-delà. Lack [143] fait également cette distinction et il considère comme TB un patient qui possède un certain score fonctionnel avec une ostéotomie qui dure 10 ans ou plus. En reprenant ces critères pour l'ensemble de la série, nous obtenons 83 p. 100 (43 cas) de TB ou B résultats et 17 p. 100 d'échecs (9 cas) à 10 ans. Le résultat global non pondéré dans cette série (65 p. 100) est superposable aux autres séries de la littérature qui ont un recul équivalent.

L'effet antalgique est donc très satisfaisant à court terme et il le reste 12 ans après la chirurgie. Ces données confirment l'action antalgique de cette intervention chez ces jeunes patients à la demande fonctionnelle importante. Tous les auteurs sont unanimes sur ce point Chiari [144], Colton [145], Courtois [146], Duquennoy [147], Le Saout [148], Lack [149], Rush [150], Sher [151], Schreiber [152], Windhager [153], Zlatic [154].

La mobilité est très peu ou pas modifiée par la chirurgie. Au recul moyen certaines hanches se sont enraidies mais conservent une indolence et une excellente stabilité Duquennoy [155], Goujeon [156].

Dans cette série, la boiterie est présente dans 61 p. 100 des cas avant l'opération contre 34 p. 100 au plus grand recul. Duquennoy [155] et Reynolds [157] considèrent que le Chiari

n'est pas une source de boiterie, ce que confirme cette étude. En revanche, quand une boiterie existe avant l'intervention, elle ne disparaît pas toujours. Les gestes associés, ne semblent pas avoir apporté une amélioration significative des résultats cliniques. Nous les avons d'ailleurs depuis abandonnés.

Pour Duquennoy [155] [158], Windhager [159], Zlatic [154], les meilleurs résultats sont obtenus en cas de dysplasie nette avec un VCE négatif et un HTE très augmenté. Les meilleurs résultats dans cette étude sont obtenus en cas de dysplasie nette avec un VCE négatif et un HTE très augmenté. A l'inverse,

Anwar [160], Calvert [161], Matsuno [162] et Rush [163] ne retrouvent pas l'influence de l'importance de la dysplasie. La subluxation n'est pas une contre-indication dans la mesure où l'ostéotomie est techniquement parfaite Duquennoy [147]. Une latéralisation majeure n'est pas une contre-indication. Par contre un ostéophyte du bord externe du cotyle est une contre indication radiographique Kempf [164]. Dans la série de C.Hulet et al [142], une latéralisation importante permet de réaliser cette intervention à condition d'effectuer une médialisation importante. Reynolds [157] considère que l'existence d'une subluxation importante est une contre-indication de la technique. Lorsqu'il existe une déformation fémorale associée en coxa valga et une congruence articulaire radiologiquement améliorable, une ostéotomie fémorale de varisation a été associée dans un second temps opératoire Duquennoy [147]. De même, en présence d'une perte importante de la sphéricité de la tête, une valgisation fémorale peut être discutée Kerboull [165]. Les résultats fonctionnels chez les patients opérés d'un Chiari et d'une ostéotomie fémorale sont identiques à ceux de l'ensemble de notre série. Enfin le dernier paramètre qui influence le résultat est la qualité technique de l'intervention Duquennoy [166], Lord [149], Meary [167]. En effet, le trait doit être oblique ascendant de dehors en dedans, curviline et complet afin d'éviter les mouvements parasites Goujeon [156], Onimus [168]. La médialisation doit être importante Colton [145] et la capsule articulaire doit être absolument respectée.

Comme Hogh [169] et Lord [149], C.Hulet et Al [142] pensent que l'arthrose évolue moins si la couverture externe et antérieure de la tête est importante. Pour Lack [143] il existe une corrélation étroite entre la médialisation et l'obtention d'un bon résultat. Les échecs précoces sont pour la plupart dus à un défaut de maîtrise technique de l'ostéotomie. Dans leur série, il existe un lien statistique ( $p = 0,0001$ ,  $R = 0,7$ ) entre la hauteur du trait d'ostéotomie et l'angle de l'ostéotomie. Ainsi, plus le trait débute haut plus l'angle d'ostéotomie est faible et voire même négatif dans certains cas. Or, un trait insuffisamment ascendant empêche une médialisation vraie de l'hémibassin inférieur. Dans ces cas, il se produit une rotation de l'aile iliaque homolatérale avec des effets parasites Onimus [168] qui empêchent d'atteindre les objectifs biomécaniques et entraînent des douleurs sacro-iliaques. Dans leur expérience, ils ont observé un cas de subluxation complète du fragment inférieur qui a nécessité une réduction orthopédique associée à une immobilisation plâtrée. Au recul de 16 ans, il n'existe aucune séquelle (PMA : 17). La maîtrise technique du trait d'ostéotomie est le moment crucial de l'intervention. Pour certains, un trait trop haut ne modifie pas le résultat Duquenois [158] tandis que Anwar [160], Matsuno [168], Scher [152], Windhager [153], constatent que cela influence défavorablement la cotation fonctionnelle par une absence de remise en charge du néo-cotyle. Cette intervention bien maîtrisée techniquement est source de peu de complications Duquenois [153], Lack [143], Schreiber [152]. Mais quand elles existent, elles ont une influence directe sur le résultat. Kempf [164], Letenneur [170]. Chiari [171], Courtois [146] et Lord [172] signalent des cas de sepsis profond et de paralysie sciatique.

L'arthrose évoluée n'est pas une contre-indication pour la réalisation de l'ostéotomie de Chiari mais il s'agit plus dans ces cas là d'une intervention palliative qui peut permettre de gagner encore 10 ans avec un niveau fonctionnel correct dans l'attente de la reprise par une arthroplastie ultérieure. C'est un des objectifs d'une chirurgie conservatrice dans le traitement d'une arthrose secondaire postdysplasique de l'adulte jeune.

### 3. Satisfaction personnelle

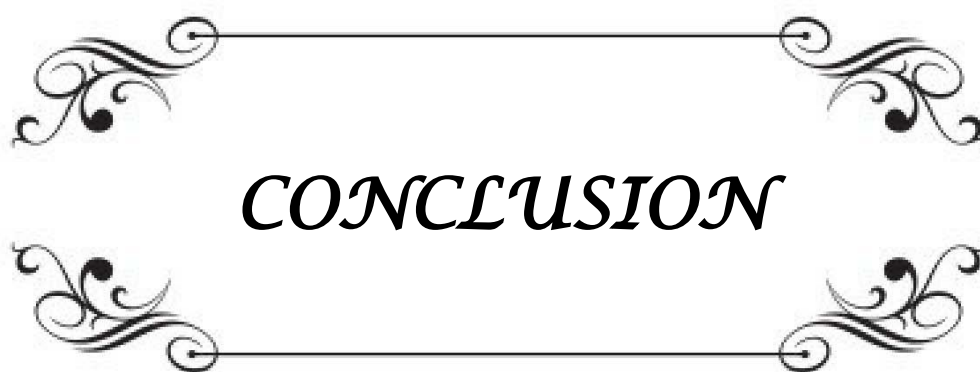
La majorité de nos patients ont déclaré être satisfaits du résultat post opératoire , ce qui rejoint les résultats de la littérature.

**Tableau XXVII:** Répartition selon la satisfaction personnelle dans la littérature

Etude	Très satisfaits	Satisfaits	Non satisfaits
SOFCOT 1999	75%	16%	5%
Notre série	83%	10%	7%

### 4. La longévité :

Nos résultats fonctionnels préliminaires sont très satisfaisants, ce qui rejoint les résultats des différentes séries de la littérature (Sweeney, Joshi, Lehtimaki ) avec des reculs qui dépassent les 18 ans. En effet, la durée de vie des PTH sur coxarthrose est comparable à celle d'une population avec SPA indépendamment du type d'implant. Avec à 20 ans, encore 73% de survie selon Sweeney et à 27 ans, 71% selon Joshi. Un recul assez important ainsi qu'une grande série, nous permettra de mieux analyser nos résultats en les comparant avec les différentes séries de la littérature.

A decorative rectangular frame with ornate, symmetrical scrollwork at each corner. The word "CONCLUSION" is centered within the frame in a bold, italicized, serif font.

***CONCLUSION***

## **L'intérêt de la prothèse totale de la hanche dans le traitement de la coxarthrose évoluée (A propos de 60 cas)**

---

La coxarthrose est processus dégénératif local du au vieillissement et usure du cartilage indépendant de toute infection, de toute réaction allergique ou de tout désordre métabolique systématisé.

Elle est fréquente occupant la première place de la pathologie dégénérative de la hanche.

Le diagnostic repose sur les données cliniques et radiologiques, cependant les dissociations radio cliniques sont fréquentes ce qui pose un problème majeur d'indication chirurgicale au bon moment.

Elle peut être primitive ou secondaire.

L'avènement des prothèses totales de la hanche a bouleversé le devenir de ces patients coxarthrosiques.

Une interrogation demeure concernant l'avenir lointain de ces prothèses implantées chez des sujets jeunes et actifs, car elles vont être soumises pendant de nombreuses années à des contraintes qui peuvent engendrer l'usure des matériaux et le descellement des pièces prothétiques.



*RESUMES*

## Résumé

La coxarthrose est une affection fréquente, parfois invalidante et multifactorielle occupant la première place dans la pathologie de la hanche. Elle touche souvent le sujet âgé de plus de 50 ans.

L'objectif de l'arthroplastie totale de la hanche est de remplacer une articulation endommagée et ainsi de soulager la douleur et d'améliorer la mobilité du patient.

Nous avons réalisé une étude rétrospective sur 74 hanches de 60 patients (14 patients ayant bénéficié d'une prothèse totale de la hanche bilatérale) présentant une coxarthrose stade 1, 2, 3 et 4 selon la classification Kellgren et Lawrence.

L'âge moyen était de 55,5 ans. Le sexe masculin était le plus prédominant avec 40 hommes pour 20 femmes. La coxarthrose était primitive chez 73% de nos patients. La douleur moyenne était de 5,34 sur l'échelle visuelle analogique (EVA). Le périmètre de marche moyen était réduit à 368 mètres. Le score de Postel-Merle d'Aubigné (PMA) moyen initial était de 10,87/18.

Le geste a consisté en un remplacement total de l'articulation cimenté (60%) ou non cimenté (40%).

Le recul moyen était de 54 mois (4 ans et demi).

Tous nos patients ont objectivé une nette diminution de la douleur avec un score moyen de 0,81 sur l'EVA. Le périmètre de marche est redevenu normal (illimité) chez 10 patients. Le score de PMA moyen après PTH a été de 16/18.

La PTH a été considérée comme réussie pour la majorité des cas avec reprise de PTH chez 3 cas (4% des cas).

La PTH a montré son intérêt dans ce type de pathologie, en permettant l'amélioration considérable de la qualité de vie de ces patients, malgré les difficultés techniques et les complications que l'on peut rencontrer dans ce type de chirurgie.

## Abstract

The hip osteoarthritis is a common condition, sometimes disabling, and multifactorial occupying the first place in the pathology of the hip. It often affects the elderly over 50 years.

The aim of total hip arthroplasty is to replace a damaged joint and thus relieve pain and improve mobility of the patient.

We conducted a retrospective study of 74 hips in 60 patients (14 patients who underwent total hip prosthesis bilateral) with hip osteoarthritis stage 1, 2, 3 and 4 according to Kellgren and Lawrence classification.

There were 44 men and 20 women. The average age in our study was 55.5 years. The hip osteoarthritis was primitive in 73% of our patients. The average pain was 5.34 on the visual analogue scale (VAS). The mean walking distance was reduced to 368 meters. The average initial PMA score was 10.87/18.

The surgical act consisted of a total joint replacement cemented (60%) or uncemented (40%).

The mean follow up was 54 months.

In all patients an important decrease in pain was noticed with an average score of 0.81 on the VAS. The walking distance became normal (unlimited) in 10 patients. PMA score after THA was 16/18.

The THA has been considered successful for the majority of cases with recovery of THA in 3 cases (4% of cases).

THA has shown its interest in this type of pathology, allowing significant improvement in the quality of life of these patients, despite the technical difficulties and complications that may be encountered in this type of surgery.

## ملخص

فصال الورك مرض شائع يؤدي أحيانا إلى العجز التام متعدد الأسباب ويحتل المرتبة الأولى ضمن أمراض الورك.

يصيب هذا المرض غالبا البالغين أكثر من 50 سنة .  
الهدف من التقويم الإجمالي لمفصل الورك هو استبدال مفصل تالف ومنه تخفيف ألم المريض و تحسين حركته .

أجرينا دراسة استرجاعية حول 74 حالة لدى 60 مريض (14 مريض خضعوا لعملية ثنائية), مصابين بفصال الورك في المراحل 1, 2, 3 و 4 حسب تصنيف كلغرين و لورنس.  
كان متوسط عمر المرضى هو 55,5 سنة, مع هيمنة الذكور ب 40 رجل مقابل 20 امرأة. وقد مثل فصال الورك البدئي 73 بالمائة من الحالات. وصل معدل الألم 5,34 على السلم النظري التماثلي بينما وصل معدل مسافة المشي البدئية إلى 368 مترا, في حين كانت نتيجة بوستيل ميرل دوبيني 10,87/18.

تمثلت العملية في استبدال إجمالي للمفصل بالاسمنت 60 بالمائة أو بدونه 40 بالمائة.  
وصل معدل التراجع إلى 54 شهرا. لاحظنا تراجع كبير للألم حيث انخفض إلى 0,81 على نفس السلم السابق, كما أن مسافة المشي تحسنت لتصبح طبيعية (لا محدودة) لدى 10 مرضى هذا و تحسن معدل بوستيل 18 | 16.

اعتبرت الجراحة ناجحة لدى معظم المرضى مع إعادة العملية لدى ثلاث حالات.  
لقد أثبتت تقنية التقويم الإجمالي لمفصل الورك أهميتها في هذا النوع من الأمراض, وذلك بتحسين جودة حياة المرضى, على الرغم من الصعوبات التقنية و التعقيدات التي يمكن مواجهتها في هذا النوع من الجراحة.



*ANNEXES*

## Annexe 1 :

### Fiche d'exploitation

Hôpital Militaire Avicenne Marrakech  
Service de traumatologie orthopédie

- **Identité**

Nom du patient .....

N du dossier .....

Age.....

- **Motif de consultation**

1. **Douleur** : De temps en temps  oui  non  
Fréquente  oui  non  
A la marche  oui  non  
Au repos  oui  non  
La nuit  oui  non

2. **Indice algo-fonctionnel de Lequesne** :

.....

3. **Score de Postel-Merle-d'Aubigné (PMA)** : .../6 douleur  
.../6 mobilité Total .../18  
.../6 marche

- **Antécédents** : Traumatisme  oui  non  
Déformations acquises  épiphysiolyse  
 Coxa plana  
 Ostéonécrose  
 Non  
Malformation luxante  oui  non

- **Examen clinique** :

1. **Examen général** :

Poids= ..... ; Taille=..... ; IMC= .....

2. **Locorégional** :

*\*Inspection :*

**Attitude vicieuse et boiterie** :

- Boiterie + bascule du tronc homolatéral  oui  non  
 oui  non  
Marche salutante  oui  non  
Bascule du bassin  scoliose  usure  non

**Inégalité des mbres inf**

oui  non

*\*Les amplitudes :*

- Flexion  conservée  non conservée Valeur   
Défaut d'extension  flexum  non Valeur

**L'intérêt de la prothèse totale de la hanche dans le traitement de la coxarthrose évoluée  
(A propos de 60 cas)**

---

Limitation d'adduction	<input type="checkbox"/> précoce	<input type="checkbox"/> non	Valeur	<input type="text"/>
Limitation d'abduction	<input type="checkbox"/> précoce	<input type="checkbox"/> non	Valeur	<input type="text"/>
Disparition rotation interne	<input type="checkbox"/> précoce	<input type="checkbox"/> non	Valeur	<input type="text"/>
Rotation externe			Valeur	<input type="text"/>

**\*Examen hanche controlatérale :**  oui  non  
 Pathologique  normal

Si pathologique à type de : .....

**\*Examen du genou :**  pathologique  normal  non fait  
Si pathologique à type de : .....

**\*Etude de la masse musculaire :**  pathologique  normal  non fait  
Si pathologique à type de : .....

• **Examen radiologique :**

**\*Clichés radiologiques**

Bassin debout de face	<input type="checkbox"/> oui	<input type="checkbox"/> non
Hanche atteinte de face	<input type="checkbox"/> oui	<input type="checkbox"/> non
Faux profil de Lequesne	<input type="checkbox"/> oui	<input type="checkbox"/> non

**\*Résultats :**

Pincement de l'interligne articulaire	<input type="checkbox"/> oui	<input type="checkbox"/> non
Condensation sous chondrale	<input type="checkbox"/> oui	<input type="checkbox"/> non
Géodes	<input type="checkbox"/> oui	<input type="checkbox"/> non
Ostéophytes	<input type="checkbox"/> oui	<input type="checkbox"/> non

**\* Stade radiologique :** .....

• **Examen biologique :**  oui  non

Si oui quel bilan ? .....

Résultats :  positif  négatif

• **Traitement :**

**\*Antalgiques**  oui  non

**\*AINS**  oui  non

Si oui à type de : .....

L'intérêt de la prothèse totale de la hanche dans le traitement de la coxarthrose évoluée  
(A propos de 60 cas)

---

.....  
**\*Traitement chirurgical :**

- Ostéotomie de valgisation  oui  non  
Ostéotomie de varisation  oui  non  
Butée cotyloïdienne  oui  non  
Ostéotomie du bassin de Chiari  oui  non  
Prothèse totale de la hanche  oui  non

**\*Prothèse totale de hanche :**

- Type de la prothèse  cimentée  non cimentée  
Voies d'abord  antérieure  externes  postérieure  
 Postéro-externe  
Position :  DLD  DLG  DLD/DLG  
Type d'anesthésie  AG  RA

• **Suivi post opératoire en cas de PTH :**

- \*Hospitalisation  10 J  plus

Si plus pourquoi ?.....

- .....  
\* Antalgique AINS  oui  non

- \* Une antibioprophylaxie le jour de l'intervention.  Oui  non

Si oui quel ATB et quelle posologie ?.....

- .....  
\*Anticoagulant  HBPM  AVK  non

Posologie.....

- \*Le lever au fauteuil  lendemain de l'intervention  3 premiers jrs  plus

- \* les drains de Redon  3 ème jrs  plus

Si plus pourquoi ?.....

- .....  
\*La marche avec deux cannes anglaises  le troisième jour  plus

Si plus pourquoi ?.....

- .....  
\* Un bilan de contrôle clinique et radiologique en consultation

- 1 mois  3 mois  1 an postopératoires  non fait

Si non fait pourquoi ?.....

.....  
• **Résultat des contrôles cliniques et radiologiques :**

\* Recul : .....ans

- \* Douleur : - âge d'apparition ..... ans \* La marche :- périmètre :.....mètres  
- intensité ..... EVA - cotation : .....  
- cotation : .....

\*Mobilité articulaire passive - F:....EX....RI....RE....AB.....ADD.....; Cotation.....



## Annexe 2 :

### Répartition des cas avec atteinte unilatérale selon l'intensité de la douleur avant et après PTH selon EVA

Patients	EVA avant PTH	EVA après PTH	Patients	EVA avant PTH	EVA après PTH
Patient 1	6	1	Patient 24	6	1
Patient 2	5	0	Patient 25	5	0
Patient 3	7	2	Patient 26	7	2
Patient 4	6	1	Patient 27	6	1
Patient 5	7	1	Patient 28	8	2
Patient 6	6	1	Patient 29	5	0
Patient 7	7	2	Patient 30	5	0
Patient 8	7	2	Patient 31	6	1
Patient 9	7	1	Patient 32	5	2
Patient 10	6	1	Patient 33	6	2
Patient 11	5	0	Patient 34	6	0
Patient 12	5	0	Patient 35	6	2
Patient 13	6	1	Patient 36	5	0
Patient 14	5	0	Patient 37	6	2
Patient 15	6	1	Patient 38	5	0
Patient 16	7	2	Patient 39	7	2
Patient 17	4	0	Patient 40	3	0
Patient 18	6	1	Patient 41	4	0
Patient 19	5	0	Patient 42	5	0
Patient 20	7	1	Patient 43	6	2
Patient 21	5	0	Patient 44	5	0
Patient 22	6	0	Patient 45	3	0
Patient 23	7	2	Patient 46	6	2

## Annexe 3 :

### Classification de Kellgren et Lawrence de la coxarthrose

<b><u>Stade 0</u></b>	Aspect radiologique normal
<b><u>Stade I</u></b>	Pincement articulaire, ostéophytose péri-capitale douteuse.
<b><u>Stade II</u></b>	Pincement articulaire, ostéophytose, sclérose osseuse modérée
<b><u>Stade III</u></b>	Pincement articulaire net avec discrète ostéophytose, sclérose osseuse avec kyste, déformation de la tête fémorale et de l'acétabulum minime
<b><u>Stade IV</u></b>	Disparition de l'espace articulaire avec sclérose osseuse et kyste, importante déformation de la tête fémorale et de l'acétabulum, avec ostéophytose majeure.



---

***BIBLIOGRAPHIE***



---

**1- Petitdant B**

L'arthrose : pour en savoir plus  
Kinesither Rev 2007; vol 66:24-7.

**2- Daoudi A, Chakour K**

Atelier de dissection de la hanche, février 2007.  
Laboratoire d'anatomie, de microchirurgie et de chirurgie expérimentale, Faculté de médecine et de pharmacie de Fès.

**3- ODRI Guillaume**

Les Moyens d'Union de l'Articulation Coxo-fémorale  
Laboratoire d'anatomie de faculté de médecine de Nantes. 2005-2006.

**4- Bouchet, Cuilleret J**

Anatomie topographique et descriptive et fonctionnelle, Tome 3b le membre inf.

**5- Lahlaïdi A**

Anatomie topographique- application anatomo-chirurgicale.  
Vol I. Les membres 269-279.

**6- C. de Jaeger, P.Chérin**

L'arthrose : une nouvelle maladie inflammatoire ? Actualités fondamentales et thérapeutiques,  
2011.

**7- PANUEL.M et al.**

La hanche en croissance, 2000. Disponible sur : (<http://www.sfipradiopediatrie.org/SFIPoldpages/EPUTIM00/PANTIM00.HTM>)

**8- J-L Lerat**

Sémiologie traumatologique - hanche ;Faculté Lyon-Sud

**9- Le Breton. C et al**

Imagerie de la hanche normale de l'adulte ( techniques de mesures exclues) ;30-450-A-10 ;2011.

**10- ANATOMIE, PHYSIOLOGIE, BIOMECANIQUE**

EMC, 3ème Edition;12-1988.

**11- PAUWELS F.**

Biomécanique de la hanche saine et pathologique.  
Springer, Verlag, Berlin, Heidelberg.

**12- GARBUIO P, PERNIN J.N**

Biomécanique de la hanche et des implants.  
Cahiers d'enseignement de la SOFCOT, expansion scientifique, publications ; 1997 :37-48.

**13- C. Compaore et al.**

Facteurs de risque de survenue de coxarthrose, Revue du Rhumatisme, vol76 ;2009 : 325-330

**14- Sharma L, Kapoor D.**

Epidemiology of osteoarthritis. In : Moskowitz RW, Altman RD, HochbergM, Buckwalter JA, Goldberg VM, editors. Osteoarthritis. 4<sup>th</sup> ed Wolters Kluwer, Lippincott Williams & Wilkins; 2007:3-26.

**15- Jacobsen S, Sonne-Holm S.**

Hip dysplasia: a significant risk factor for the development of hip osteoarthritis. A cross-sectional survey. Rheumatology 2005;44:211-8.

**16- Tepper S, HochbergM.**

Factors associated with hip osteoarthritis: data from the first national health and nutrition examination survey (NHANES-I). Am J Epidemiol 1993;137:1081-8.

**17- Goekoop RJ, Guselko J, Dirkse V, et al.**

Ten percent of individuals do not develop osteoarthritis at very old age. Ann Rheum Dis 2007 ;66 [SAT 0227].

**18- Chevalier X.**

Physiopathogenesis of osteoarthritis. The osteoarthritic cartilage.  
Presse Med 1998;27:81-7.

**19- Liu B, Balkwill A, Banks E, Cooper C, Green J, Beral V et al.**

Relationship of height, weight and body mass index to the risk of hip and knee replacements in middleaged women. Rheumatology 2007;46: 861-7.

**20- Karlson EW, Mandl LA, Awch GN, et al.**

Total hip replacement due to osteoarthritis: the importance of age, obesity and other modifiable risk factors. Am J Med 2003;114:93-8.

**21- Harms S, Larson R, Sahmoun AE, et al.**

Obesity increases the likelihood of total joint replacement surgery among younger adults. Int Orthop 2007;31:23-6.

**22- Reijman M, Pols HAP, Bergink AP, et al.**

Body mass index associated with onset and progression of osteoarthritis of the knee but not the hip: the Rotterdam study. Ann Rheum Dis 2007;66:158-62.

**23- Lequesne M, Dang N, Degieux P.**

Coxarthrose : facteurs de risque classiques et nouveaux. Actual Rhumatol 2003:162-75.

**24- Jacobsen S, Sonne-Holm S, SoBalle K, et al.**

Hip dysplasia and osteoarthrosis of the hip. A survey of 4151 subjects of the Copenhagen city heart study. Acta Orthop 2005 ;76 :149-58.

**25- Murray RO.**

The aetiology of primary osteoarthritis of the hip. Br J Radiol 1965;38:810-24.

**26- Harris WH.**

Etiology of osteoarthritis of the hip. Clin Orthop 1986 ;213 : 20-33.

**27- Lequesne M.**

La coxarthrose : critères de diagnostic ; étiologie sur 200 cas. Rôle de la dysplasie congénitale. In : Peyron JG, editor. Epidemiology of osteoarthritis. Geigy : Rueil Malmaison ; 1981 :198-210.

**28- T. Conrozier**

Reconnaitre et prendre en charge une coxarthrose ; EMC ,Traité de Médecine Akos, 7-0720, 2009.

**29- Darnault et Al**

Rééducation de la hanche opérée  
EMC-Kinésithérapie 1 ;2005 :1-32.

**30- Lequesne M.**

La douleur et le handicap dans l'arthrose. Mesures cliniques. Rhumatologie ; 52 ;2000:20-5.

**31- Merle d'Aubigné R, Postel M.**

Functional results of hip arthroplasty with acrylic prosthesis. J Bone Joint Surg ;36, 1954 :451-75.

**32- Merle d'Aubigné R.**

Cotation chiffrée de la fonction de la hanche. Rev Chir Orthop ;56,1970:481-6.

**33- HOLLA, Jasmijn FM, et al.**

Diagnostic accuracy of range of motion measurements in early symptomatic hip and/or knee osteoarthritis. Arthritis care & research, 64.1,2012: 59-65.

**34- Lafforgue P.**

Ostéonécrose de la tête fémorale.  
Revue du Rhumatisme, 76 ;2009 :166-172.

**35- J.-M. Laville**

La maladie de Legg Perthes Calvé ; Journal de pédiatrie et de puériculture ,24, 2011 :62-68.

**36- Wicart P.,Seringe R.**

De la dysplasie à l'arthrose.EMC,Pédiatrie,4-007-E-10 ,2010.

**37- Lebrun C, Vanhoenacker FM, Willemen D**

Anterior femoro-acetabular impingement of the left hip. JBR-BTR 2007 ; 90 : 196-7.

**38- Charrois O, Kahwaji A, Rhami M, Inoue K, Courpied JP.**

Résultat des arthroplasties totales de hanche réalisées pour coxarthrose destructrice rapide. Rev Chir Orthop 2002 ;88 :236-44.

**39- Pascal Richette**

La coxarthrose destructrice rapide, Revue du Rhumatisme 76 ;2009 :341-345.

**40- Lequesne M, de Seze S, Amouroux J.**

La coxarthrose destructrice rapide.Rev Rhum Mal Osteoartic 1970 ;37 :721-33.

**41- Merle-Vincent F, Conrozier T, Richard S, et al.**

Caractéristiques épidémiologiques, cliniques, radiologiques et biologiques de la coxarthrose destructrice rapide. Étude cas témoins. Rev Rhum Mal Osteoartic ;68 ;2001 :1005-6.

**42- Lequesne M, Ray G.**

La coxarthrose destructrice rapide idiopathique.Étude étiologique prospective de 27 cas. Rev Rhum Mal Osteoartic ;56 ;1989 :115-9.

**43 – Lequesne M, Samson M.**

Les arthroses destructrices rapides. In: Simon L, Loyau G, editors. L'arthrose, perspectives et réalités. Paris : Masson ; 1986.p. 144-64.

**44– Taillandier J, Alemanni M, Samuel D, et al.**

Rapid multifocal chondrolysis after liver transplantation in four patients. AnnRheumDis 2006;65:118-20.

**45– Rosenberg ZS, Shankman S, Steiner GC, et al.**

Rapid destructive osteoarthritis : Clinical, radiographic, and pathologic features. Radiology 1992 ;182 :213-6.

**46– Richard S, Conrozier T, Vignon E.**

Coxarthrose destructrice rapide. Rev Rhum Mal Osteoartic 1998 ;65 :248SP-53SP.

**47– Menkes CJ, Decraemere W, Postel M, et al.**

Chondrocalcinosis and rapid destruction of the hip. J Rheumatol 1985 ;12 :130-3.

**48– Mitrovic DR, Riera H.**

Synovial, articular cartilage and bone changes in rapidly destructive arthropathy (osteoarthritis) of the hip. Rheumatol Int 1992 ;12 :17-22.

**49– Olmez N, Schumacher Jr HR.**

Crystal deposition and osteoarthritis. Curr Rheumatol Rep 1999 ;1 :107-11.

**50– Roux J, Kerboul M, Postel M.**

Les coxarthroses à évolution rapide. Rev Chir Orthop Reparatrice Appar Mot 1970 ;56 :39-57.

**51– Conrozier T, Chappuis-Cellier C, Richard M, et al.**

Increased serum Creactive protein levels by immunonephelometry in patients with rapidly destructive hip osteoarthritis. Rev Rhum Engl Ed 1998;65:759-65.

**52– Tamai M, Sagawa K, Kawabata R, et al.**

Production of IL-6 by T cells from the femoral head of patients with rapidly destructive coxopathy (RDC). Clin Exp Immunol 1996;103:506-13.

**53– Yamakawa T, Sudo A, Tanaka M, et al.**

Microvascular density of rapidly destructive arthropathy of the hip joint. J Orthop Surg (Hong Kong) 2005;13:40-5.

**54- Komiya S, Inoue A, Sasaguri Y, et al.**

Rapidly destructive arthropathy of the hip. Studies on bone resorptive factors in joint fluid with a theory of pathogenesis. Clin Orthop Relat Res 1992;273-82.

**55- Ogawa K, Mawatari M, Komine M, et al.**

Mature and activated osteoclasts exist in the synovium of rapidly destructive coxarthrosis. J Bone Miner Metab 2007;25:354-60.

**56- American College of Rheumatology subcommittee on osteoarthritis guidelines.**

Recommendations for the medical management of osteoarthritis of the hip and the knee.2000 update.Arthritis Rheum 2000;43:1905-15.

**57- Zhang W, Doherty M, Arden N, Bannwarth B, Bijlsma J, Gunther KP, et al.**

EULAR Standing Committee for International Clinical Studies Including Therapeutics (ESCISIT). EULAR evidence based recommendations for the management of the hip osteoarthritis: report of a task force of the EULAR Standing Committee for International Clinical Studies Including Therapeutics (ESCISIT). Ann Rheum Dis 2005;64:669-81.

**58- Courpied JP et Vastel L.**

Traitement chirurgical de la coxarthrose. Encycl Méd Chir (Elsevier, Paris), Appareil locomoteur, 14-315-A-10, 1999, 8 p.

**59- Chiari K.**

L'ostéotomie du bassin pour coxarthrose débutante sur hanche dysplasique et sa combinaison avec les ostéotomies fémorales. Rev Chir Orthop 1978 ; 64 : 598-601.

**60- Chiari K, Endler M, Hackel H.**

Indications et résultats de l'ostéotomie du bassin selon Chiari dans les arthroses avancées.Acta Orthop Belg 1978 ; 44 : 176-187.

**61- Conrozier T, Vignon E.**

Is there evidence to support the inclusion of viscosupplimentation in the treatment paradigm for patients with hip osteoarthritis?Clin Exp Rheumatol 3005;23:711-6.

**62- Courpied JP, Ricard O.**

Les séquelles d'ostéochondrite post réductionnelles de la hanche et leur traitement chez l'adulte. Rev Chir Orthop 1991 ; 77 : 467-477.

**63- Pirgent F**

L'histoire des prothèses de hanche  
Thèse de médecine paris 1985.

**64-DELAUNEY C.**

Prothèse totale de Charnley : où en est aujourd'hui le « Gold-standard » de l'arthroplastie primaire de la hanche.  
Maîtrise orthopédique, N°123, Mars 1999.

**65- CARTIER J.L.,**

La cupule à double mobilité.  
Maîtrise orthopédique, N°121, Février 2003.

**66- NAZARIAN S., MULLER M.E.,**

Les voies d'abord de la hanche.  
EMC, Techniques chirurgicales orthopédie Traumatologie, 40-600, 1998.

**67- HONNART F.,**

Voies d'abord en chirurgie orthopédique et traumatologique.  
Masson, 96-119, 1978.

**68- COURPIED J.P.,**

Abord externe de la hanche avec trochantérotomie.  
Maîtrise orthopédique, n°139, décembre 2004.

**69- AMAR F,**

Thèse médicale Fès 2007. Arthroplastie totale de la hanche sur coxites inflammatoires.

**70- AMSTUTY H.C.**

Hip arthroplasty.  
NEW YORK, Churchill Livingstone, 1991.

**71- ROZENCHER N.,**

Prévention thromboembolique en chirurgie orthopédique prothétique du membre inférieur.  
Hôpital Cochin 75014 Paris.  
Journées lyonnaises de chirurgie de la hanche 2003.

**72- Jacques-Henri Caton, Charles Nedey**

Revue de chirurgie orthopédique 2005; 91: 109-110.

**73- HUTEN D.,**

Luxations et subluxations des prothèses totales de hanche.

Conférences d'enseignement de la SOFCOT 1996, éd. Sous la dir. de Jaques Duparc,  
Expansion scientifique française, Cahiers d'enseignement de la SOFCOT ; 55, 19-46.

**74- COURPIED J.P., DESPORTES G., POSTEL M.:**

Une nouvelle trochantérotomie pour l'abord postéro-externe de la hanche. 330 interventions  
avec abord arciforme postérieur, trans-osseux et para-musculaire. Rev Chir Orthop, 77, 1991,  
506-512.

**75- MENON P.C., GRIFFITHS W.E.G., HOOK W.E., HIGGINS B.**

Trochanteric osteotomy in total hip arthroplasty. Comparison of 2 techniques. J Arthroplasty, 13,  
1, 1998, 92-96.

**76- WOO R.Y.G., MORREY B.F.:**

Dislocation after total hip arthroplasty. J Bone Joint Surg, 64-A, 1982, 1295.

**77- HEDLUNDH U., AHNFELT L., HYBBINETTE C-H., WECKSTRÖM J., FREDIN H.:**

Surgical experience related to dislocations after total hip arthroplasty. J Bone Joint Surg, 78-B,  
1996, 206-209.

**78- MORREY F.B.:**

Difficult complications after hip joint replacement. Dislocation.  
Clin Orthop, 344, 1997, 179-187.

**79- PATERNO S.A., LACHIEWICZ P.F., KELLEY S.S.:**

The influence of patient-related factors and the position of the acetabular component on the  
rate of dislocation after total hip replacement.  
J Bone Joint Surg, 79-A, 8, 1997, 1202-1210.

**80- WOOLSON S., RAHIMTOOLA Z.O.:**

Risk factors for dislocation during the first 3 months after primary total hip replacement.  
J Arthroplasty, 14, 6, 1999, 662-668.

**81- McAULEY J.P.:**

Evaluation of the unstable total hip arthroplasty. Adult re-construction hip symposium.  
Proceedings of the 67th Annual Meeting of the American Academy of Orthopaedic Surgeons,  
March 15-19, 2000, Orlando, Florida, 59.

**82- HEDLUNDH U., AHNFELT L., HYBBINETTE C-H., WALLINDER L., WECKSTRÖM J., FREDIN H.:**  
Dislocations and the femoral head size in primary total hip arthroplasty.  
Clin Orthop, 333, 1996, 226-233.

**83- GREGORY R.J.H., GIBSON M.J., MORAN C.G.:**  
Dislocation after primary arthroplasty for subcapital fracture of the hip. Wide range of movement is a risk factor.  
J Bone Joint Surg, 73-B, 1991, 11-12.

**84- FAVARD L., BERHOUET J.,**  
Prothèse totale de hanche chez des patients de moins de 30 ans dans les séquelles  
traumatiques.  
Revue de chirurgie orthopédique et réparatrice de l'appareil moteur (2008) 94S, S158-S162.

**85- WEBER M, BERRY DJ, HARMSSEN WS;**  
Total hip arthroplasty after operative treatment of an acetabular fracture.  
J Bone Joint Surg Am. 1998; 80: 1295-1305.

**86- GANCEL E, DURAND J ;**  
Prothèse totale de hanche après fracture du cotyle.  
Journées Lyonnaises de Chirurgie de la Hanche 2008.

**87- TAINE ;**  
Arthroplasties totales de hanche pour fracture cervicale récente.  
J Bone Joint Surg 1985 ; 67B : 214.

**88- HONTON JL.**  
Les fractures transcervicales récentes du fémur. Symposium SOFCOT.  
Rev Chir Orthop 1986 ; 72 : 3-51.

**89- GREENOUGH ;**  
Arthroplasties totales de hanche pour fracture cervicale récente.  
J Bone Joint Surg 1988 ; 70B : 639.

**90- BOARDMAN KP, CHARNLEY J :**  
Low-friction arthroplasty after acetabular fracture-dislocations of the hip.  
J Bone Joint Surg Br. 1978; 60: 495-497.

**91- COCHU G., MABIT C., GOUGAM T. et al**

L'arthroplastie totale de hanche dans le traitement des fractures récentes de l'acétabulum du sujet âgé.

Revue de chirurgie orthopédique et traumatologique Volume 93, n°8 pages 818-827 (décembre 2007).

**92- ORTIGUERA C.J., PULLIAM I.T., CABANELA M.E.:**

Total hip arthroplasty for osteonecrosis. Matched-pair analysis of 188 hips with longterm follow-up.

J Arthroplasty, 14, 1, 1999, 21-28.

**93- MEYREUIS J.P.**

Prevention et traitement des luxations de prothèses totales de hanche par butée prothétique vissée.

Rev.chir.orthop.1992, suppl 79,157-158.

**94- VASTEL L.**

Les ossifications péri-prothétiques, la complication (un peu trop ?) oubliée.

Maîtrise orthopédique, n°143-Avril 2005.

**95- MEHDI M., YAHIAOUM. A., MAMMERI M., AZIZI A., MEHABI M., OUAHMED A. et BENBAKOUCHE R.**

Les coxites de la spondylarthrite ankylosante (SPA) Résultats du traitement par arthroplastie totale (A propos de 162 cas) Clinique de Chirurgie Orthopédique et Réparatrice A, HCA, CHU d'Alger, Ain-Nadja, BP 244 Kouba, Alger, Algérie.

International Orthopaedics (SICOT) (1989) 13: 137-14.

**96- KILGUS D. J., NAMBA R. S., GOREK J. E., CRACCHIOLO A., AMSTUTZ H. C.**

Total hip replacement for patients who have ankylosing spondylitis. The importance of the formation of heterotopic bone and of the durability of fixation of cemented components.

The journal of bone and Joint Surgery, Vol72-A, No 6, July 1990.

**97- BRINKER M. R., ROSENBERG A. G., COX D.D.**

Primary noncemented total hip arthroplasty in patients with ankylosing spondylitis.

Clinical and radiographic results at an average follow-up period of 6 years.

The Journal of Arthroplasty, Vol 11, No 7 1996.

**98- SOCHART, DAVID H., MARTYN L.**

Long-term results of total hip replacement in young patients who had ankylosing spondylitis. Eighteen to thirty-Year results with Survivorship analysis. The Journal of Bone and Joint Surgery, Vol 79-A, No 8, August 1997.

**99- TANG W.M., CHICE K.Y.**

Primary total hip arthroplasty in patients with ankylosing spondylitis. The Journal arthroplasty, volume 15, issue 1, January 2000 page 52 - 58.

**100- JOSHI B., MARKOVIC L, HARDINGE K, MURPHY JC.**

Total Hip Arthroplasty in Ankylosing Spondylitis. An Analysis of 181 Hips The Journal of Arthroplasty, Vol 17, No 4, June 2002.

**101- CHEN YU-QING, JI ZHU-YONG, SUN FENG-XIANG, JIANG QING**

Total hip arthroplasty for the treatment of ankylosing spondylitis in 11 cases Journal of Clinical Rehabilitative Tissue Engineering Research November 25, 2008 Vol.12, No.48

**102- SURYA BHAN, MS, FRCS (ED), KRISHNA KIRAN EACHEMPATI, MS, AND RAJESH MALHOTRA, MS**

Primary Cementless Total Hip Arthroplasty for Bony Ankylosis in Patients with Ankylosing Spondylitis The Journal of Arthroplasty Vol. 23 No. 6 2008

**103- HE BANGJIAN, TONG PEIJIAN, LI JU**

Bilateral synchronous total hip arthroplasty for ankylosed hips International Orthopaedics 36:697-701 SICOT 2012

**104- MANDEREAU, C., BRZAKALA, V., et MATSOUKIS, J.**

Récupération fonctionnelle, complications et mesures scanner de positionnement de prothèses totales de hanche posées par mini-abord antérolatéral de Röttinger: à propos d'une série continue de 103 cas. Revue de Chirurgie Orthopédique et Traumatologique, 2012, vol. 98, no 1:8-16.

**105- KLOUCHE, S., LHOTELLIER, L., et MAMOUDY, P.**

Traitement des infections de prothèses totales de hanche par débridement-lavage/conservation des implants: une étude prospective sur douze cas avec un recul minimum de deux ans. Revue de Chirurgie Orthopédique et Traumatologique, 2011, vol. 97, no 2: 130-135.

**106- LI QI-YI , JIN JIN , WENG XI-SHENG , LIN JIN , QIU GUI-XING , ZHANG YI-DAN**

Total hip arthroplasty for ankylosing spondylitis in 24 cases

Journal of Clinical Rehabilitative Tissue Engineering Research, Vol.14, No.22, May 28, 2010.

**107- KERBOUL M,**

Traitement des descellements fémoraux aseptiques des prothèses totales de la hanche.

Cahiers d'enseignement de la SOFCOT, Conférences d'enseignements 199- ; pp 1 à 17.

**108- OLIVIER H.,**

Traitement des détériorations cotyloïdiennes aseptiques des prothèses totales de la hanche.

Cahiers d'enseignement de la SOFCOT, conférences d'enseignement 1995, pp 23 à 34.

**109- ARCHIBECK MJ., JACOBS JJ., BLACK J.,**

Alternate bearing surfaces in total joint arthroplasty.

Biologic considerations. Clin orthop 379: 12-21, 2000.

**110- FARIZON F., MAATOUGUI K., BEGUIN L., et al**

Couple metal-polyéthylène et double mobilité

Journées lyonnaises de chirurgie de la hanche 1999, LYON.

**111- CARTIER JL.,**

Survie du polyéthylène dans les cupules à double mobilité.

Journées Médico-chirurgicales de la clinique Saint-Georges, juin 2001, Nice.

**112- TRICLOT, P.**

Prothèses totales de hanche avec couple de frottement métal-métal «historique». Résultats à 16ans de recul minimum d'une série continue. Revue de Chirurgie Orthopédique et Traumatologique, 2013, vol. 99, no 4: S130-S133.

**113- BIZOT P., LARROUY M., WITVOET J., et al**

Press fit metal backed alumina sockets. A minimum 5-years follow up study, clin orthop 2000, 379, 134-42.

**114- FARIZON F., DE LAVISON R., AZOULAI JJ, et al**

Results with a cementless alumina coated cup with a dual mobility, a twelve years follow-up study.

International Orthopaedics (SICOT) (1998), 22:219-224.

**115- BIZOT P., NIZARD R., SEDEL L.**

Le couple alumine-alumine dans les prothèses totales de la hanche.  
Maîtrise orthopédique, N° 111, Février 2002.

**116- LAUNAY F, JOUVE J.-L, GUILLAUME J.-M et al**

Arthroplastie totale de hanche sur mesure et sans ciment chez l'enfant et l'adolescent à propos de 17 cas.  
Revue de chirurgie orthopédique 2002 ; 88 460-466.

**117- CHBANI B,**

Thèse médicale Fès 2007. La voie d'abord minimale modifiée en prothèse totale de la hanche.

**118- SIDDIQUI N.A., MOHANDAS P.,**

A review of minimally invasive hip replacement surgery-current practice and the way forward.  
Current orthopaedics (2005) 19, 247-254.

**119- LESUR E., LANDE F.,**

Arthroplastie totale de hanche par voie antérieure et son évolution mini-invasive.  
Elsevier Masson (2005) Techniques chirurgicales orthopédie- traumatologie [44-667-B].

**120- JUDET T., SIGUIER M.**

Voie d'abord antérieure.Total hip arthroplasty- charnley évolution 2004 11.12 279-284.

**121- JEROSCH J, THEISING C.**

Anterolateral minimal invasive (ALMI) approach for arthroplasty technique and early results.Arch orthop surg (2006) 126: 164-173.

**122- LLIZALITURRI VM, et al.**

Small incision total hip replacement by the lateral approach using standard instruments.  
Orthopaedics 2004, 27 (4): 377-81.

**123- GERLINGER TL, GHATE RS, PAPROSKY WG,**

Posterior approach: back door in.Orthopaedics (2005) 28: 931-933.

**124- MARTIN B,**

Le minipost mini abord postéro-externe pour prothèse de la hanche.  
Maîtrise orthopédique n°127-octobre 2003.

**125- CHIRON PH, LAFOSSE JM,**

Etude prospective et comparative entre la voie d'abord postérieure minimale invasive et la voie postérieure standard dans les prothèses totales de hanche.

e-mémoires de l'académie nationale de chirurgie, 2006, 5 (3) : 06-16.

**126- BERGER RA;**

Mini-incisions: two for the price of one!

Orthopaedics 25: 473, 2002.

**127- AEBI J.,**

Voie d'abord mini-invasive pour double incision.

Total hip arthroplasty-Charley Evolution 2004 11.14 289-290.

**128- REYNAUD P.,**

Chirurgie assistée par ordinateur, résultats préliminaires.

Total hip arthroplasty-Charley Evolution 2004 9.2 273-274.

**129- DI GOIA AM, PLAKSEYCHUK AY**

Mini incision technique for total hip arthroplasty with navigation.

J arthroplasty 18: 123, 2003.

**130- Quesnot. A, Chanussot J-C, Danowski R-C.**

Rééducation de l'appareil locomoteur du grand enfant à l'adulte, Tome 1, Membre inférieur ;  
2006 : 88-107.

**131-CAPDEWILA Y.,**

Anesthésie en chirurgie orthopédique.

EMC anesthésie Réanimation, 1999, 36-605-A10.

**132- ZETALOU P.J.,**

Anesthésie locorégionale du membre inférieur.

Ed. Techniques EMC, anesthésie réanimation, 1994, 36-323-A10.

**133- JOUFFROY P ;**

Conférences d'enseignement de la SOFCOT 2006, éd sous la direction de Jaques Duparc.

Cahiers d'enseignement de la SOFCOT p 179, 180, 181, 182.

**134- BELLARBA C, BERGER RA, BENTLEY CD,**

Cementless acetabular reconstruction after acetabular fracture.

J Bone Joint Surg (Am), 2001; 83: 868-876.

**L'intérêt de la prothèse totale de la hanche dans le traitement de la coxarthrose évoluée  
(A propos de 60 cas)**

---

**135- GLAS PY, BEJUI-HUGUES J, CARRET JP;**

Arthroplastie de hanche après fracture de l'acétabulum.

Revue de chirurgie orthopédique 2005, 91, 124-131.

**136- BRIAN PH LEE. , DANIEL J., BERRY,**

Total hip arthroplasty for the treatment of an acute fracture of the femoral neck.

J.Bone joint surg. 1998, 80A (1).

**137- BICKEL W. H., BABB F. S.**

Cup arthroplasty of the hip.

J. Bone joint surg., 1948, 30A, 647-656.

**138- TAYLOR R.**

Pseudarthrosis of the hip joint.

J. Bone joint surg., 1950, 32B, 161-165.

**139- ROSE G. K.**

The surgical management of the ankylosing spondylitis.

Rheumatism, 1961, 17, 63-69.

**140- LAHLOU, WAHBI**

Prothèse totale de hanche dans la SPA (à propos de 9 cas)

Revue marocaine de chirurgie orthopédique et traumatologique N° 7 Avril, 1998.

**141- BHAN S., MALHOTRA R.**

Bipolar hip arthroplasty in ankylosing spondylitis

Arch Orthop Trauma Surg (1996) 115: 94-99.

**142- C.Hulet et al**

Incidence de l'arthrose dans les résultats du traitement de la coxarthrose de l'adulte jeune par ostéotomie de Chiari ; Revue de chirurgie orthopédique 1998; 84: 41-50.

**143- LACK W, WINDHAGGER R, KUTSCHERA HP, ENGEL A**

Chiari pelvic osteotomy for osteoarthritis secondary to hip dysplasia. Indications and long term results. J Bone Joint Surg, 1991, 72, 229-234.

**144- CHIARI K**

L'ostéotomie du bassin pour coxarthrose débutante sur hanche dysplasique et sa combinaison avec les ostéotomies fémorales. Rev Chir Orthop, 1978, 64, 598-601.

**145-COLTON CL**

Chiari osteotomy for acetabular dysplasia in young subjects. J Bone Joint Surg (Br), 1972, 54, 578-589.

**146- COURTOIS B**

L'ostéotomie pelvienne de Chiari. Cahiers d'Enseignement de la SOFCOT. Conférence d'enseignement, 1984, 5-21, Exp Scient Fr, Paris.

**147- DUQUENNOY A**

Chirurgie du cotyle dysplasique chez l'adulte. Cahiers d'Enseignement de la SOFCOT. Conférence d'enseignement, 1992, 83-97, Exp Scient Fr, Paris.

**148- LE SAOUT J, KERBOULL B, ROCH JF, COURTOIS B**

Ostéotomie pelvienne de Chiari chez l'adulte. Ann Orthop Ouest, 1983, 15, 23-34.

**149- LORD G, MAROTTE JH, BLANCHARD JB, GUILLAMON JL, SAMUEL P**

Ostéotomie de Chiari chez l'adulte - 72 cas. Rev Chir Orthop, 1985, 71, 205-211.

**150- SALVATI EA, WILSON PD**

Treatment of irreducible hip subluxations by Chiari's iliac osteotomy. Clin Orthop, 1974, 98, 151-161.

**151- SCHER MA, JAKIM I**

Combined intertrochanteric and Chiari pelvic osteotomies for hip dysplasia. J Bone Joint Surg (Br), 1991, 73, 626-631.

**152- SCHREIBER A**

Ostéotomie du bassin selon Chiari. Résultats après un recul supérieur à 10 ans. Rev Chir Orthop, 1976, 62, 569-573.

**153- WINDHAGER R, PONGRACZ N, SCHONECKER W, KOTZ R**

Chiari osteotomy for congenital dislocation and subluxation of the hip. Results after 20 to 34 years follow-up. J Bone Joint Surg (Br), 1991, 73, 890-895.

**154- ZLATIC M, RADOJEVIC B, LAZOVIC C, LUPULOVIC I**

Late results of Chiari's pelvic osteotomy. A follow-up of 171 adults. Intern Orthop, 1988, 12, 149-154.

**155- DUQUENNOY A, MIGAUD H, GOUGEON F, FONTAINE C, GUIRE CH**

Ostéomie de Chiari chez l'adulte - 70 cas. Rev Chir Orthop, 1987, 73, 365-376.

**156- GOUGEON F, DUQUENNOY A, FONTAINE C**

Ostéotomie de Chiari - Difficultés de réalisation du contrat biomécanique. Rev Chir Orthop, 1984, 70, 599-611.

**157- REYNOLDS DA**

Chiari Innominate osteotomy in adults. J Bone Joint Surg (Br), 1986, 68, 45-54.

**158- DUQUENNOY A, MIGAUD H, GOUGEON F**

Ostéomie de Chiari chez l'adulte. A propos de 90 cas revus. Rev Chir Orthop, 1992, 78, suppl 1, 173-174.

**159- WINDHAGER R, PONGRACZ N, SCHONECKER W, KOTZ R**

Chiari osteotomy for congenital dislocation and subluxation of the hip. Results after 20 to 34 years follow-up. J Bone Joint Surg (Br), 1991, 73, 890-895.

**160- ANWAR MM, SUGANO N, MATSUI M, TAKAOAKA K, ONO K**

Dome osteotomy of the pelvis for osteoarthritis secondary to hip dysplasia. J Bone Joint Surg (Br), 1993, 75, 222-227.

**161- CALVERT PT, AUGUST AC, ALBERT JS, KEMP HB, CATERALL A**

The Chiari pelvic osteotomy. A review of the long term results. J Bone Joint Surg (Br), 1987, 69, 551-555.

**162- MATSUNO T, ICHIOKA Y, KANEDA K**

Modified Chiari pelvic osteotomy: a long term follow-up study. J Bone Joint Surg (Am), 1992, 74, 470-478.

**163- RUSH J**

Chiari osteotomy in the adult : a long term follow-up study. Aust N Z J Surg, 1991, 61, 761-764.

**164- KEMPF I, PERSOONS D**

Ostéotomie de Chiari dans le traitement de la coxarthrose chez l'adulte. Rev Chir Orthop, 1985, 71, 101-109.

**165-KERBOULL M**

Les indications thérapeutiques générales de la luxation congénitale de l'adulte. Acta Orthop Belg, 1990, 56,407-413.

**166- DUQUENNOY A, GOUGEON F, DELCAMBRE B, FONTAINE C**

Ostéotomie de Chiari. Principes, indications et résultats. Rev Rhum, 1983, 50, 665-671.

**167- MEARY R**

Ostéotomie du bassin selon Chiari. Techniques orthopédiques 1977, 10 - Exp Scient Fr, Paris. ISSN 397-3999.

**168- ONIMUS M, VERGNAT C**

Médialisation du cotyle et les déplacements parasites dans l'ostéotomie pelvienne de Chiari. Rev Chir Orthop, 1980, 66, 299-309.

**169- HOGH J, MACNICOL MF**

The Chiari pelvic osteotomy. A long term review of clinical and radiographic results. J Bone Joint Surg (Br), 1987, 69, 365-373.

**170- LETENNEUR J, LECOUTEUR P, NOCQUET P**

Que faire chez l'adulte, butée ou Chiari ? Ann Orthop Ouest, 1990, 22, 27-31.

**171- CHIARI K, SCHWARGERL X**

L'ostéotomie pelvienne - indication et résultats. Rev Chir Orthop, 1976, 62, 560-568.

**172- LORD G, SAMUEL P**

Ostéotomie de Chiari chez l'adulte. Chirurgie, 1977, 103.

## قسم الطبيب

أُقْسِمُ بِاللَّهِ الْعَظِيمِ

أَنْ أَرَقِبَ اللَّهَ فِي مِهْنَتِي.

وَأَنْ أَصُونُ حَيَاةَ الْإِنْسَانِ فِي كَافَّةِ أَطْوَارِهَا فِي كُلِّ الظُّرُوفِ وَالْأَحْوَالِ بِإِذْنِ اللَّهِ

وَسَعِي فِي اسْتِنْقَاذِهَا مِنَ الْهَلَاكِ وَالْمَرَضِ وَالْأَلَمِ وَالْقَلْقِ.

وَأَنْ أَحْفَظَ لِلنَّاسِ كِرَامَتَهُمْ، وَأَسْتُرَ عَوْرَتَهُمْ، وَأَكْتُمَ سِرَّهُمْ.

وَأَنْ أَكُونَ عَلَى الدَّوَامِ مِنْ وَسَائِلِ رَحْمَةِ اللَّهِ، بِإِذْنِ اللَّهِ رِغَايَتِي الطَّبِيبَةَ لِلْقَرِيبِ

وَالْبَعِيدِ، لِلصَّالِحِ وَالطَّالِحِ، وَالصَّدِيقِ وَالْعَدُوِّ.

وَأَنْ أَثَابِرَ عَلَى طَلْبِ الْعِلْمِ، أَسْخِرَهُ لِنَفْعِ الْإِنْسَانِ. لَا لِأَذَاهِ.

وَأَنْ أُوَقِّرَ مَنْ عَلَّمَنِي، وَأُعَلِّمَ مَنْ يَصْغُرَنِي، وَأَكُونَ أَخًا لِكُلِّ زَمِيلٍ فِي الْمِهْنَةِ الطَّبِيبِيَّةِ

مُتَعَاوِنِينَ عَلَى الْبِرِّ وَالتَّقْوَى.

وَأَنْ تَكُونَ حَيَاتِي مِصْدَاقَ إِيمَانِي فِي سِرِّي وَعَلَانِيَتِي، نَقِيَّةً مِمَّا يُشِينُهَا تَجَاهَ اللَّهِ وَرَسُولِهِ

وَالْمُؤْمِنِينَ.

وَاللَّهِ عَلَى مَا أَقُولُ شَهِيدٌ



جامعة القاضي عياض  
كلية الطب و الصيدلة  
مراكش

أطروحة رقم 95

سنة 2013

الفائدة من الاستبدال الإجمالي لمفصل الورك في علاج  
فصال الورك المتقدم  
(حول 60 حالة)

الأطروحة

قدمت ونوقشت علانية يوم .../.../2013

من طرف

الآنسة فراح لقطايبى

المزداة في 25 يناير 1987 بتالمست

لنيل شهادة الدكتوراه في الطب

الكلمات الأساسية :

الفخذ- غضروف- فصال الورك - التقويم الإجمالي لمفصل الورك

اللجنة

الرئيس	السيد	ح . السعيد
		أستاذ في جراحة العظام و المفاصل
المشرف	السيد	ف. كلوية
		أستاذ في جراحة العظام و المفاصل
	السيد	خ. كولالي
		أستاذ مبرز في جراحة العظام و المفاصل
	السيد	ع. الفكري
		أستاذ مبرز في الأشعة
	السيد	ر. نعمان
		أستاذ في امراض المفاصل
الحكام	السيد	م. الخلوقي
		أستاذ مبرز في الإنعاش و التخدير

