

Année 2019

Thèse N° 182

Guide du résident pour la levée des lambeaux les plus utilisés en chirurgie réparatrice : Bases anatomiques et étapes chirurgicales

THESE

PRESENTEE ET SOUTENUE PUBLIQUEMENT LE 22/07/2019

PAR

Mlle. Mounia RHILI

Née le 27/07/1987 à Béni Mellal

POUR L'OBTENTION DU DOCTORAT EN MEDECINE

MOTS-CLES

Anatomie - Chirurgie plastique - Vascularisation de la peau- Lambeau
Plasties cutanées - Formation

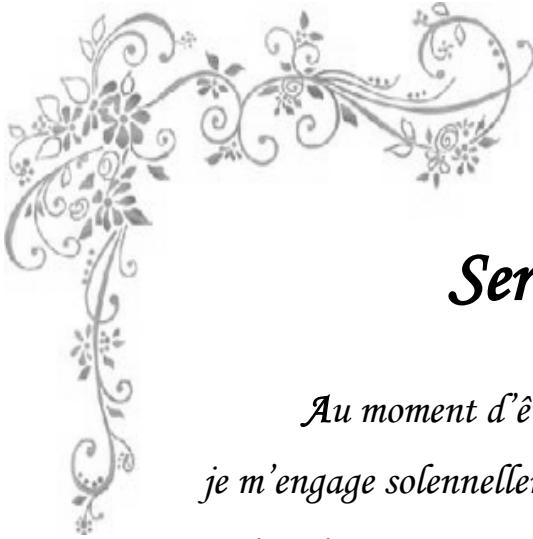JURY

Mr. Y. BENCHAMKHA Professeur de Chirurgie plastique et Réparatrice	PRESIDENT
Mr. M.D. EL AMRANI Professeur agrégé en Anatomie, et chirurgie plastique et réparatrice	RAPPORTEUR
Mr. H. EL HAOURY Professeur de Traumatologie orthopédie	} JUGES
Mr. E. AGHOUTANE Professeur agrégé en Chirurgie pédiatrique	
Mr. M. LAKOUICHMI Professeur agrégé en Chirurgie maxillo-faciale et stomatologie	



"رَبِّ أَوْزِعْنِي أَنْ أَشْكُرَ نِعْمَتَكَ الَّتِي
أَنْعَمْتَ عَلَيَّ وَعَلَى وَالِدَيَّ وَأَنْ أَعْمَلَ
صَالِحاً تَرْضَاهُ وَأَدْخِلْنِي بِرَحْمَتِكَ فِي
عِبَادِكَ الصَّالِحِينَ."

صدق الله العظيم



Serment d'Hippocrate

*Au moment d'être admis à devenir membre de la profession médicale,
je m'engage solennellement à consacrer ma vie au service de l'humanité.*

Je traiterai mes maîtres avec le respect et la reconnaissance qui leur sont dus.

*Je pratiquerai ma profession avec conscience et dignité. La santé de mes malades
sera mon premier but.*

Je ne trahirai pas les secrets qui me seront confiés.

*Je maintiendrai par tous les moyens en mon pouvoir l'honneur et les nobles
traditions de la profession médicale.*

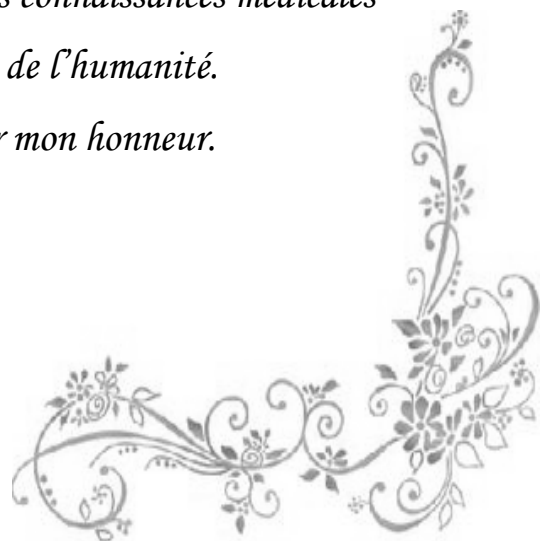Les médecins seront mes frères.

*Aucune considération de religion, de nationalité, de race, aucune considération
politique et sociale, ne s'interposera entre mon devoir et mon patient.*

Je maintiendrai strictement le respect de la vie humaine dès sa conception.

*Même sous la menace, je n'userai pas mes connaissances médicales
d'une façon contraire aux lois de l'humanité.*

Je m'y engage librement et sur mon honneur.





**LISTE DES
PROFESSEURS**

UNIVERSITE CADI AYYAD
FACULTE DE MEDECINE ET DE PHARMACIE
MARRAKECH

Doyens Honoraires : Pr. Badie Azzaman MEHADJI
: Pr. Abdelhaq ALAOUI YAZIDI

ADMINISTRATION

Doyen : Pr. Mohammed BOUSKRAOUI
Vice doyen à la Recherche et la Coopération : Pr. Mohamed AMINE
Vice doyen aux Affaires Pédagogiques : Pr. Redouane EL FEZZAZI
Secrétaire Générale : Mr. Azzeddine EL HOUDAIGUI

Professeurs de l'enseignement supérieur

Nom et Prénom	Spécialité	Nom et Prénom	Spécialité
ABKARI Imad	Traumato-orthopédie	FINECH Benasser	Chirurgie - générale
ABOU EL HASSAN Taoufik	Anesthésie-reanimation	FOURAJI Karima	Chirurgie pédiatrique
ABOUCHADI Abdeljalil	Stomatologie et chir maxillo faciale	GHANNANE Houssine	Neurochirurgie
ABOULFALAH Abderrahim	Gynécologie-obstétrique	GHOUNDALE Omar	Urologie
ABOUSSAIR Nisrine	Génétique	HAJJI Ibtissam	Ophthalmologie
ADERDOUR Lahcen	Oto-rhino-laryngologie	HOCAR Ouafa	Dermatologie
ADMOU Brahim	Immunologie	JALAL Hicham	Radiologie

AGHOUTANE El Mouhtadi	Chirurgie pédiatrique	KAMILI El Ouafi El Aouni	Chirurgie pédiatrique
AIT AMEUR Mustapha	Hématologie Biologique	KHALLOUKI Mohammed	Anesthésie- réanimation
AIT BENALI Said	Neurochirurgie	KHATOURI Ali	Cardiologie
AIT BENKADDOUR Yassir	Gynécologie- obstétrique	KHOUCHANI Mouna	Radiothérapie
AIT-SAB Imane	Pédiatrie	KISSANI Najib	Neurologie
AKHDARI Nadia	Dermatologie	KOULALI IDRISSE Khalid	Traumato- orthopédie
ALAOUI Mustapha	Chirurgie- vasculaire périphérique	KRATI Khadija	Gastro- entérologie
AMAL Said	Dermatologie	KRIET Mohamed	Ophtalmologie
AMINE Mohamed	Epidémiologie- clinique	LAGHMARI Mehdi	Neurochirurgie
AMMAR Haddou	Oto-rhino- laryngologie	LAKMACHI Mohamed Amine	Urologie
AMRO Lamyae	Pneumo- phtisiologie	LAOUAD Inass	Néphrologie
ARSALANE Lamiae	Microbiologie - Virologie	LOUZI Abdelouahed	Chirurgie - générale
ASMOUKI Hamid	Gynécologie- obstétrique	MADHAR Si Mohamed	Traumato- orthopédie
ASRI Fatima	Psychiatrie	MANOUDI Fatiha	Psychiatrie
BEN DRISS Laila	Cardiologie	MANSOURI Nadia	Stomatologie et chiru maxillo faciale
BENCHAMKHA Yassine	Chirurgie réparatrice et plastique	MOUDOUNI Said Mohammed	Urologie
BENELKHAIAI BENOMAR Ridouan	Chirurgie - générale	MOUFID Kamal	Urologie
BENJILALI Laila	Médecine interne	MOUTAJ Redouane	Parasitologie

BOUAITY Brahim	Oto-rhino-laryngologie	MOUTAOUAKIL Abdeljalil	Ophtalmologie
BOUCHENTOUF Rachid	Pneumo- phtisiologie	NAJEB Youssef	Traumato- orthopédie
BOUGHALEM Mohamed	Anesthésie - reanimation	NARJISS Youssef	Chirurgie générale
BOUKHIRA Abderrahman	Biochimie - chimie	NEJMI Hicham	Anesthésie- réanimation
BOUMZEBRA Drissi	Chirurgie Cardio-Vasculaire	NIAMANE Radouane	Rhumatologie
BOURROUS Monir	Pédiatrie	NOURI Hassan	Oto rhino laryngologie
BOUSKRAOUI Mohammed	Pédiatrie	OUALI IDRISSE Mariem	Radiologie
CHAFIK Rachid	Traumato-orthopédie	OULAD SAIAD Mohamed	Chirurgie pédiatrique
CHAKOUR Mohamed	Hématologie Biologique	QACIF Hassan	Médecine interne
CHELLAK Saliha	Biochimie- chimie	QAMOUSS Youssef	Anesthésie- réanimation
CHERIF IDRISSE EL GANOUNI Najat	Radiologie	RABBANI Khalid	Chirurgie générale
CHOULLI Mohamed Khaled	Neuro pharmacologie	RAFIK Redda	Neurologie
DAHAMI Zakaria	Urologie	RAJI Abdelaziz	Oto-rhino-laryngologie
EL ADIB Ahmed Rhassane	Anesthésie- réanimation	SAIDI Halim	Traumato- orthopédie
EL ANSARI Nawal	Endocrinologie et maladies métaboliques	SAMKAOUI Mohamed Abdenasser	Anesthésie- réanimation
EL BARNI Rachid	Chirurgie- générale	SAMLANI Zouhour	Gastro- entérologie
EL BOUCHTI Imane	Rhumatologie	SARF Ismail	Urologie

EL BOUIHI Mohamed	Stomatologie et chir maxillo faciale	SORAA Nabila	Microbiologie – Virologie
EL FEZZAZI Redouane	Chirurgie pédiatrique	SOUMMANI Abderraouf	Gynécologie–obstétrique
EL HAOURY Hanane	Traumato–orthopédie	TASSI Noura	Maladies infectieuses
EL HATTAOUI Mustapha	Cardiologie	YOUNOUS Said	Anesthésie–réanimation
EL HOUDZI Jamila	Pédiatrie	ZAHLANE Mouna	Médecine interne
EL KARIMI Saloua	Cardiologie	ZOUHAIR Said	Microbiologie
ELFIKRI Abdelghani	Radiologie	ZYANI Mohammed	Médecine interne
ESSAADOUNI Lamiaa	Médecine interne		

Professeurs Agrégés

Nom et Prénom	Spécialité	Nom et Prénom	Spécialité
ABIR Badreddine	Stomatologie et Chirurgie maxillo faciale	GHAZI Mirieme	Rhumatologie
ADALI Imane	Psychiatrie	HACHIMI Abdelhamid	Réanimation médicale
ADARMOUCH Latifa	Médecine Communautaire (médecine préventive, santé publique et hygiène)	HAROU Karam	Gynécologie–obstétrique
AISSAOUI Younes	Anesthésie – réanimation	HAZMIRI Fatima Ezzahra	Histologie – Embryologie – Cytogénétique
AIT BATAHAR Salma	Pneumo– phtisiologie	IHBIBANE fatima	Maladies Infectieuses
ALJ Soumaya	Radiologie	KADDOURI Said	Médecine interne
ANIBA Khalid	Neurochirurgie	LAHKIM Mohammed	Chirurgie générale

ATMANE El Mehdi	Radiologie	LAKOUICHMI Mohammed	Stomatologie et Chirurgie maxillo faciale
BAIZRI Hicham	Endocrinologie et maladies métaboliques	LOUHAB Nisrine	Neurologie
BASRAOUI Dounia	Radiologie	MAOULAININE Fadl mrabih rabou	Pédiatrie (Neonatalogie)
BASSIR Ahlam	Gynécologie- obstétrique	MARGAD Omar	Traumatologie - orthopédie
BELBACHIR Anass	Anatomie- pathologique	MATRANE Aboubakr	Médecine nucléaire
BELBARAKA Rhizlane	Oncologie médicale	MEJDANE Abdelhadi	Chirurgie Générale
BELKHOUS Ahlam	Rhumatologie	MLIHA TOUATI Mohammed	Oto-Rhino - Laryngologie
BENHIMA Mohamed Amine	Traumatologie - orthopédie	MOUAFFAK Youssef	Anesthésie - réanimation
BENJELLOUN HARZIMI Amine	Pneumo- phtisiologie	MOUHSINE Abdelilah	Radiologie
BENLAI Abdeslam	Psychiatrie	MSOUGGAR Yassine	Chirurgie thoracique
BENZAROUEL Dounia	Cardiologie	NADER Youssef	Traumatologie - orthopédie
BOUKHANNI Lahcen	Gynécologie- obstétrique	OUBAHA Sofia	Physiologie
BOURRAHOUSAT Aicha	Pédiatrie	RADA Nouredine	Pédiatrie
BSISS Mohamed Aziz	Biophysique	RAIS Hanane	Anatomie pathologique
CHRAA Mohamed	Physiologie	RBAIBI Aziz	Cardiologie
DAROUASSI Youssef	Oto-Rhino - Laryngologie	ROCHDI Youssef	Oto-rhino- laryngologie
DRAISS Ghizlane	Pédiatrie	SAJIAI Hafsa	Pneumo- phtisiologie

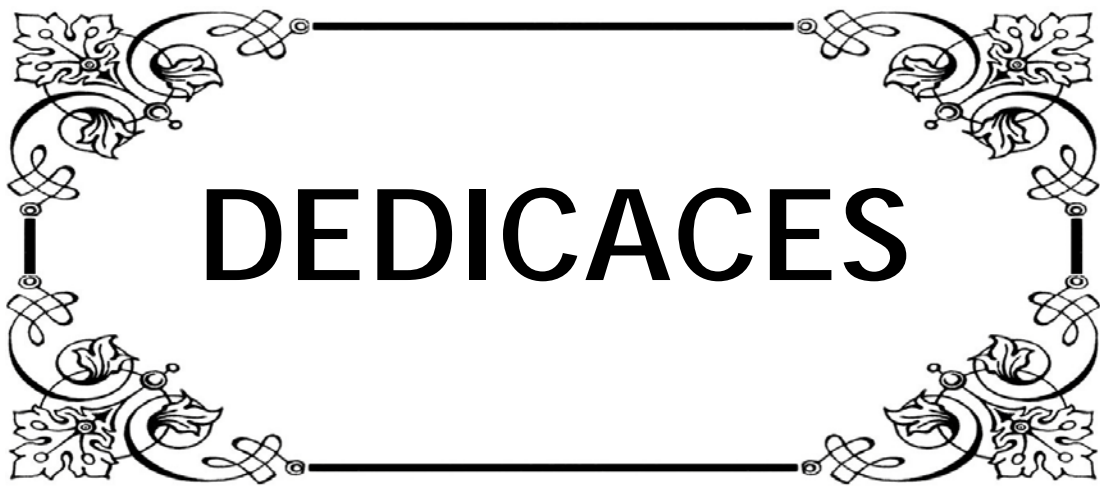EL AMRANI Moulay Driss	Anatomie	SALAMA Tarik	Chirurgie pédiatrique
EL HAOUATI Rachid	Chirurgie Cardio-vasculaire	SEDDIKI Rachid	Anesthésie - Réanimation
EL IDRISSE SLITINE Nadia	Pédiatrie	SERGHINI Issam	Anesthésie - Réanimation
EL KHADER Ahmed	Chirurgie générale	TAZI Mohamed Illias	Hématologie- clinique
EL KHAYARI Mina	Réanimation médicale	TOURABI Khalid	Chirurgie réparatrice et plastique
EL MEZOUARI El Moustafa	Parasitologie Mycologie	ZAHLANE Kawtar	Microbiologie - virology
EL MGHARI TABIB Ghizlane	Endocrinologie et maladies métaboliques	ZAOUI Sanaa	Pharmacologie
EL OMRANI Abdelhamid	Radiothérapie	ZARROUKI Youssef	Anesthésie - Réanimation
FADILI Wafaa	Néphrologie	ZEMRAOUI Nadir	Néphrologie
FAKHIR Bouchra	Gynécologie- obstétrique	ZIADI Amra	Anesthésie - réanimation
FAKHRI Anass	Histologie- embryologie cytogénétique	ZIDANE Moulay Abdelfettah	Chirurgie Thoracique

Professeurs Assistants

Nom et Prénom	Spécialité	Nom et Prénom	Spécialité
ABDELFETTAH Youness	Rééducation et Réhabilitation Fonctionnelle	ELOUARDI Youssef	Anesthésie reanimation
ABDOU Abdessamad	Chiru Cardio vasculaire	ELQATNI Mohamed	Médecine interne
AIT ERRAMI Adil	Gastro-entérologie	ESSADI Ismail	Oncologie Médicale
AKKA Rachid	Gastro - entérologie	FDIL Naima	Chimie de Coordination Bio-organique

ALAOUI Hassan	Anesthésie – Réanimation	FENNANE Hicham	Chirurgie Thoracique
AMINE Abdellah	Cardiologie	GHOZLANI Imad	Rhumatologie
ARABI Hafid	Médecine physique et réadaptation fonctionnelle	HAJJI Fouad	Urologie
ARSALANE Adil	Chirurgie Thoracique	HAMMI Salah Eddine	Médecine interne
ASSERRAJI Mohammed	Néphrologie	Hammoune Nabil	Radiologie
AZIZ Zakaria	Stomatologie et chirurgie maxillo faciale	JALLAL Hamid	Cardiologie
BAALLAL Hassan	Neurochirurgie	JANAH Hicham	Pneumo- phtisiologie
BABA Hicham	Chirurgie générale	LAFFINTI Mahmoud Amine	Psychiatrie
BELARBI Marouane	Néphrologie	LAHLIMI Fatima Ezzahra	Hématologie Clinique
BELFQUIH Hatim	Neurochirurgie	LALYA Issam	Radiothérapie
BELGHMAIDI Sarah	Ophtalmologie	LOQMAN Souad	Microbiologie et toxicologie environnementale
BELHADJ Ayoub	Anesthésie – Réanimation	MAHFOUD Tarik	Oncologie médicale
BELLASRI Salah	Radiologie	MILOUDI Mohcine	Microbiologie – Virologie
BENANTAR Lamia	Neurochirurgie	MOUNACH Aziza	Rhumatologie
BENNAOUI Fatiha	Pédiatrie	NAOUI Hafida	Parasitologie Mycologie
BOUCHENTOUF Sidi Mohammed	Chirurgie générale	NASSIH Houda	Pédiatrie
BOUKHRIS Jalal	Traumatologie – orthopédie	NASSIM SABAH Taoufik	Chirurgie Réparatrice et Plastique

BOUTAKIOUTE Badr	Radiologie	NYA Fouad	Chirurgie Cardio – Vasculaire
BOUZERDA Abdelmajid	Cardiologie	OUERIAGLI NABIH Fadoua	Psychiatrie
CHETOUI Abdelkhalek	Cardiologie	OUMERZOUK Jawad	Neurologie
CHETTATI Mariam	Néphrologie	RAISSI Abderrahim	Hématologie Clinique
DAMI Abdallah	Médecine Légale	REBAHI Houssam	Anesthésie – Réanimation
DOUIREK Fouzia	Anesthésie– reanimation	RHARRASSI Isam	Anatomie–patologique
EL- AKHIRI Mohammed	Oto- rhino- laryngologie	SAOUAB Rachida	Radiologie
EL AMIRI My Ahmed	Chimie de Coordination bio–organnique	SAYAGH Sanae	Hématologie
EL FAKIRI Karima	Pédiatrie	SEBBANI Majda	Médecine Communautaire (médecine préventive, santé publique et hygiène)
EL HAKKOUNI Awatif	Parasitologie mycology	TAMZAOURTE Mouna	Gastro – entérologie
EL HAMZAOUI Hamza	Anesthésie reanimation	WARDA Karima	Microbiologie
EL KAMOUNI Youssef	Microbiologie Virologie	ZBITOU Mohamed Anas	Cardiologie
ELBAZ Meriem	Pédiatrie	ELOUARDI Youssef	Anesthésie reanimation



DEDICACES

عن الأميرة الجليلة امي اكتب لكم:

أمينة هو اسم أميرتي...

اسم يحمل في ثناياه الجد الاجتهاد والكفاح ونكران الذات النبيل والشرف والحب،

الكثير من الحب وتخونني الكلمات....



Toutes les lettres ne sauraient trouver les mots qu'il faut...

Tous les mots ne sauraient exprimer la gratitude,

L'amour, Le respect, la reconnaissance...

Aussi, c'est tout simplement que :



Je dédie cette thèse

A Allah

Tout puissant

Qui m'a inspirée, qui m'a guidée dans le bon chemin

Louanges et remerciements

A MON ADORABLE MAMAN AMINA SALHI :

*Tu m'as supporté au cours de la grossesse et tu me supportes toujours
Ma chère maman qui donne sans cesse à cœur ouvert sans attendre une
contre partie, l'étoile qui brille tout le temps pour m'éclaircir le chemin
Voilà maman le jour j, le jour dont on rêve ensemble, jour pour lequel
tu as fait beaucoup de longues prières pour moi au cours de toutes ces
années*

*En ce jour maman je tiens à te remercier énormément pour tout ce que tu
fais pour moi , ta présence , ta générosité , ton courage , ton écoute , et
surtout ton unique grand amour j'espère que tu va être fière de moi en ce
jour, tout ce que je pourrais faire ou dire ne pourrait égaler ce que tu m'as
donné et fait pour moi. Qu'Allah, te garde, te procure santé, bonheur et
loooooooooooooongue vie pour que tu demeures le flambeau illuminant mon
chemin....Je t'aime maman*

A MON TRES CHER PAPA ABDERRAHIM RHILI

*A celui qui m'a tout donné sans compter, à celui qui m'a soutenue toute
ma vie, à celui à qui je dois ce que je suis et ce que je serai. Tous les mots
du monde ne sauraient exprimer l'immense amour que je te porte, ni la
profonde gratitude que je te témoigne pour tous les efforts et les sacrifices
que tu n'as cessé de consentir pour mon instruction et mon bien être. Ce*

modeste travail qui est avant tout le tien, n'est que la concrétisation de tes grands efforts et tes immenses sacrifices. Puisse Allah, te protéger de tout mal, te combler de santé, de bonheur et t'accorder une longue et heureuse vie. Je t'aime très fort, et j'espère que tu seras toujours fier de moi.

A MON TRES CHER FRERE YOUSSEF RHILI

*Cher frère, une nouvelle occasion pour exprimer mon amour pour toi
cher Youssef*

*Tu es toujours présent même si tu es loin .tous les mots ne suffisent
pour exprimer*

*Le fond de mes sentiments envers toi mon cher. J'espère que tu trouvera
Dans ce travail, le témoignage de mes sentiments les plus*

*Sincères et les plus affectueux. Puisse Allah, te protège, te procure
Bonne santé, bonheur et longue vie . Je t'aime youssou*

A MON TRES CHER FRERE ILYASS RHILI

*Cher frère je ne peux imaginer ma vie sans toi tous ces moments qu'on a
partagé. Tu es non seulement mon frère ; petit cher frère tu es mon ami
celui qui était toujours à mes côtés durant les moments très durs de ma
vie le petit sage de la famille je t'aime de tout mon cœur .que dieu te
bénisse et te procure une longue vie*

A MA BELLE SŒUR ROSA CONTE

*Chère sœur je te dédie ce travail en témoignage de l'amour qu'on
partage que dieu te protège et te procure longue vie. Je t'aime*

A MES CHERES TANTES : Fatima Salhi , Khadija , Rahma ,

*Aucune dédicace ne saurait exprimer ma reconnaissance, mon grand
attachement et mon grand amour, je vous souhaite tout le bonheur je
vous dédie ce travail qui est le fruit de longues années dont vous étiez
témoins. Merci pour les encouragements et le soutien .je vous aime*

**A MES CHERS ONCLES :said Salhi , ahmed , karim, mustapha ,
simohamed et hamid lamhiri**

Aucune dédicace ne saurait exprimer ma reconnaissance, mon grand attachement et mon grand amour, je vous souhaite tout le bonheur je vous dédie ce travail qui est le fruit de longues années dont vous étiez témoins. Merci pour les encouragements et le soutien .je vous aime

A LA MEMOIRE DE MON GRAND PERE SALHI SALH

Le destin ne m'a pas laissé le temps, cher grand père, pour partager avec toi ce bonheur et pour accueillir

Vos bénédictions; Puisse Allah, assurer le repos de votre âme par sa saint Miséricorde, j sais que vous être très fière de moi en ce jour.alah irhmak

A MON CHER NEVEU ET MES CHERS PETITS COUSINS

RAYAN ISMAIL ET IBRAHIM

Je vous aime chers petits et je vous souhaite un meilleur avenir <3

A TOUTE LA FAMILLE RHILI ET LA FAMILLE SALHI.

Aucun langage ne saurait exprimer mon respect et ma considération pour votre soutien et encouragements. Je vous dédie ce travail en reconnaissance de l'amour que vous m'offrez.

A MA TRES CHERE AMIE IMANE ELBOUAZZAQUI

Tu m'as appris ma chère le vrai sens de l'amitié je ne trouve pas les mots pour exprimer le grand amour que j ai pour toi merci pour les moments de joie qu'on a partagé merci d'être toujours a mes cotés. Je t'aime

A MES TRES CHERS AMIS ET COLLEGUES

Imane razzouk , asmaa zahid, sara zenjali, hind ouakrim,imane shabi ,yasmina zakaria ,hajar ztati ,anas sakhi , ayoub zentaoui , mohamed yafi ,imad rhioui, nabil, anas zeroual , yahyaoui , rzaizi ,yasser, karim oussalem, najib, raouia ,dounia,Hafsa rouam , imane sellam , jihane rizko ,chihab , issam ,wafaa, fadoua ,leila ,nezha ,badre ,saadia , kenza taoussi ,hind taoufiq....

A TOUS CEUX QUI ME SONT CHERS ET QUE J'AI OMIS DE
CITER
ET A TOUS CEUX QUI FERONT PARTIE DE MA VIE . . .

A TOUS MES AMIS DU COMITE AFFIFA

Je vous aime.

A MES TRES CHERS AMIS ET AMIES LES RUNNERS :

Mohamed chrifi el idrissi, reda ouassil , houda , roukaya ,leila ,
hamidalah , mehdi ouzine ,saad ,zineb

Merci de m'avoir intégré dans ce monde de joie d'épanouissement
vous êtes des amis et amies de haut calibre .l'ordre des noms n'est
pas important je vous aime tous.

**A MES ENCADRANTS ,AMIS ET COLLEGUES DE
L'HOPITAL PROVINCIAL KHOURIBGA**

Dr chani , Dr massrour , younes lkhadir fatimzehra bijjou fati
ballouk , majda, hajar , fatimzehra, ayoub

A tout ceux qui font partie de ma vie ...

**A TOUT LE PERSONNEL DU SERVICE DE CHIRURGIE
PLASTIQUE ET BRULES**

A Dr BHIHI : merci pour l'aide précieuse pour ta disponibilité et
ta contribution

A Dr mouna Ejjar Dr imane yafi Dr mahrouch



REMERCIEMENTS



A mon maître et rapporteur de thèse : Pr. El AMRANI M.DRISS
professeur agrégé en anatomie et spécialiste en chirurgie plastique

C'est avec un grand plaisir que je me suis adressée à vous dans le but de bénéficier de votre encadrement, Vous êtes un homme de science rigoureux et pointilleux respecté de tous. Je suis très touchée par votre disponibilité malgré vos multiples responsabilités. Vos enseignements et conseils m'ont guidé tout au long de ce travail. Je suis très fière d'avoir appris auprès de vous et j'espère avoir été à la hauteur de votre attente.

Veillez trouver ici, Professeur, l'expression de ma profonde gratitude

A mon maître et président de thèse : Professeur Y.Benchamkha chef
de service chirurgie plastique et brulés à CHU Med 6 Marrakech

Je vous remercie de l'honneur que vous m'avez fait en acceptant de présider mon jury. La simplicité et la clarté de vos explications m'avaient apporté connaissance mais également amour pour ce métier.

Vos qualités professionnelles et humaines me servent d'exemple.

Je vous remercie de bien vouloir porter intérêt à ce travail.

Veillez trouver ici, Professeur, l'expression de mes sincères remerciements.

A mon maître et juge : Pr.M.LAKOUICHMI professeur agrégé en
chirurgie maxillo faciale à l'Hôpital Militaire Avicenne de
Marrakech

Votre modestie et votre dévouement dans le travail sont remarquables.

Merci pour votre aide précieuse, votre bienveillance, et pour votre disponibilité.

**A mon maître et juge: Pr. H.ELHAOURY professeur de
traumatologie orthopédie à CHU Med 6 Marrakech**

Merci d'avoir accepté de juger mon travail. Votre compétence, votre rigueur et vos qualités humaines exemplaires ont toujours suscité notre admiration.

Que ce travail soit le témoin de mes sincères remerciements et ma profonde gratitude

**A mon maître et juge: Pr. E.Aghoutane Professeur agrégé en
chirurgie pédiatrique CHU Med 6 de Marrakech**

Vous nous faites un immense plaisir en acceptant de juger notre thèse. Qu'il nous soit permis de témoigner à travers ces quelques lignes notre admiration à la valeur de votre compétence, votre rigueur ainsi que votre gentillesse, votre sympathie et votre dynamisme qui demeureront pour nous le meilleur exemple. Que ce travail soit une occasion de vous exprimer notre gratitude, de respect et d'admiration
les plus sincères



ABREVIATIONS

GPM : greffe de peau mince

PDS : perte de substance

CAE : conduite auditif externe

VX : vaisseaux

A : artere

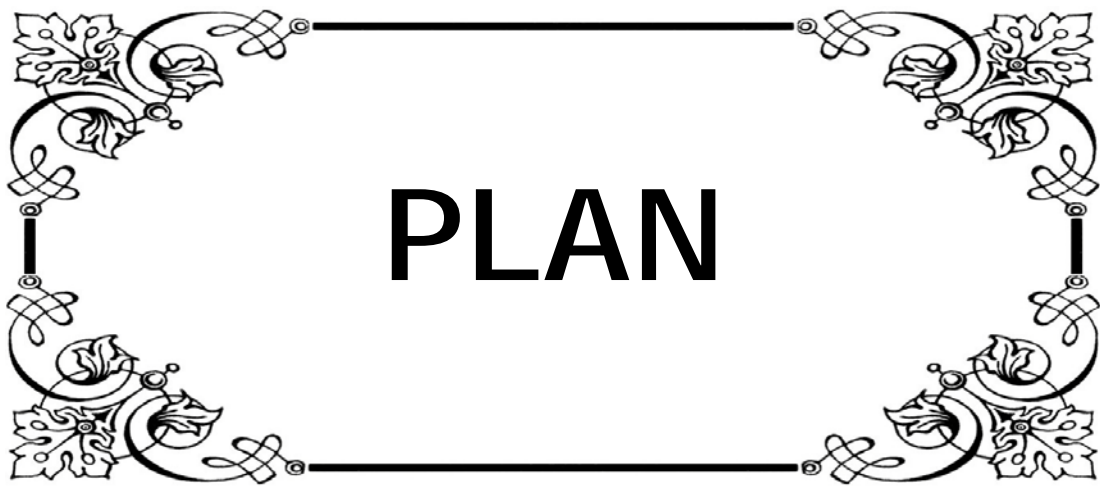
V : veines

EIAS : epine iliaque anterosuperieure

ACIS : artère circonflexe iliaque interne superficielle

Lb : lambeau

N : nerf



PLAN

INTRODUCTION	01
I. Généralité	03
1. Historiques des lambeaux	03
2. Anatomie de peau	08
2.1. Histologie de la peau	08
2.2. Vascularisation de la peau	12
a. Angioarchitecture cutanée	12
b. Les artères cutanées	13
c. Le retour veineux	30
II. Classification des lambeaux	35
III. Description anatomique et chirurgicale des lambeaux les plus utilisés en chirurgie plastique	37
1. Lambeaux au hasard et plasties cutanées	37
1.1. Lambeau d'avancement	38
1.2. Lambeau de rotation	40
1.3. Lambeau de transposition	43
1.4. Plastie en Z	44
1.5. Plastie en VY et YV	50
1.6. Plastie en trident	51
1.7. Plastie en LLL	53
2. Tête et cou	61
2.1. Lambeau nasogénien	61
2.2. Lambeau frontal	69
2.3. Lambeaux de la région temporale	78
2.4. Lambeau mustarde	85

3. Tronc	88
3.1. Lambeau du grand dorsal	88
3.2. Lambeau du grand pectoral	101
3.3. Lambeau scapulaire et para scapulaire	110
3.4. Lambeau deltopectoral	115
3.5. Lambeaux de grand droit de l'abdomen	121
3.6. Lambeau inguinal	136
4. Membre supérieur	144
4.1. Lambeau antébrachial radial	144
4.2. Lambeau interosseux postérieur	153
5. Membre inférieur :	161
5.1. Lambeau du gastrocnémien	161
5.2. Lambeau du gracilis	168
5.3. Lambeau du grand fessier	176
5.4. Lambeau ischio jambier	186
5.5. Lambeau neuro fascio cutané sural	193
5.6. Lambeau plantaire interne	199
5.7. Lambeau du soléaire	206
5.8. Lambeau sural postéro latéral à pédicule proximal	211
5.9. Autres lambeaux fascio-cutanés	213
5.10. Lambeau tenseur du fascia lata	218
5.11. Lambeau fascio graisseux	223
6 .lambeaux chimériques	227
IV. Gestion péri opératoire des lambeaux	232
1. Phase préopératoire	231
2. Au bloc opératoire	233

3. Phase post opératoire	234
4. Complication	239
CONCLUSION	247
RESUMES	248
BIBLIOGRAPHIE	252



INTRODUCTION

La nécessité de combler une perte de substance cutané peut faire appel à plusieurs méthodes allant de la simple suture, greffe de la peau jusqu' aux techniques plus complexes tel que le recours à l'utilisation des lambeaux [1]

Le lambeau se définit par un transfert de tissus autologues avec leur vascularisation propre ou revascularisé par la réalisation d'anastomoses microchirurgicales ; ils permettent de reconstruire de nombreuses plaies dont la fermeture simple n'est pas possible du fait des caractéristiques de la peau environnante en termes de disponibilité, laxité ou qualité. Ils restent solidaires du corps par l'intermédiaire d'un pédicule qui est la source de leur vascularisation et donc de leur survie.

Plusieurs types de lambeaux existent : lambeaux aux hasards, lambeaux cutanés axiaux, lambeaux musculo cutanés, neuro cutanés, pédiculés ou libres, perforant et bien d'autres .leur développement et leur évolution ont bénéficié des développement des connaissances en anatomie et en microchirurgie

Le résident en chirurgie plastique en particulier et dans autres disciplines chirurgicales en générale est amené à réaliser des lambeaux .il doit pour cela avoir le bagage anatomique nécessaire et suivre un certain nombre d'étapes chirurgicales en pré et postopératoire afin de réussir son geste.

Nous voulons par ce travail :

Mettre à la porté du résident (qui risque de se perdre dans la multitude de bouquin qui existent dans la littérature) un document volontairement simplifié ou il trouvera juste ce qu'il faut pour mener à bien son geste chirurgical : connaissances anatomiques, élément à préparer et à évaluer en pré opératoire, étapes de levée chirurgicale et éléments à surveiller et à respecter en post opératoire. L'iconographie de ce travail est représentée par les photos des malades du service de chirurgie plastique du CHU Mohamed VI et de dissections personnelles sur cadavres réalisés dans différents laboratoire d'anatomie.

I. Généralités

1. Historiques des lambeaux

De point de vue historique la première procédure systémique utilisant un lambeau pour réparer un nez mutilé chez une femme est attribuée à Susruta, qui a vécu au sixième ou septième siècle (référence)

La reconstruction du nez, quant à elle, n'est pas une préoccupation récente. Dans l'Inde antique, on coupait le nez (rhinokopia) et parfois les oreilles en guise de châtiment public. Le nez était en effet considéré comme l'organe de la réputation et de la respectabilité.

Plusieurs praticiens ; médecins et chirurgiens ont déjà tenté de trouver une méthode de reconstruction, Susruta, fut le précurseur de la chirurgie plastique. Les historiens ne s'accordent pas sur la date exacte à laquelle il vécut. Les premiers historiens affirment qu'il vécut entre le VIe et le Ve siècle av. JC. [2]

Plus récemment, le chirurgien italien Gaspare Tagliacozzi a décrit un lambeau retardé prélevé au bras et utilisé également pour la reconstruction du nez.

Nous en sommes venus à oublier toutes les tentatives chirurgicales effectuées à la fin du XIXe siècle et au début du XXe siècle

Ce qui n'a pas toujours été rapporté dans la littérature, mais à bien des égards, les progrès extraordinaires de la chirurgie reconstructive, et en particulier de la chirurgie des lambeaux ; sont une redécouverte.

Les connaissances techniques et anatomiques à la base de la chirurgie du lambeau ont été formulées avant la seconde guerre mondiale

Nous pensons que trois axes de développement concomitants ont révolutionné la chirurgie plastique notamment celle des lambeaux :

1- Le développement empirique de concepts chirurgicaux

2- La connaissance anatomique

3- Les réalisations techniques des anastomoses vasculaires et l'utilisation du microscope Binoculaire

Ceci dit que l'étude des lambeaux nécessite une parfaite connaissance de l'anatomie de la peau notamment la vascularisation

➤ **Antiquité des lambeaux locaux [3] [4] [5] [6] [7] [8]**

❖ SUSRUTA vers 700 avant J.C est le premier chirurgien qui a donné une description de la méthode de reconstruction nasale pratiqué de façon routinière avant lui en inde depuis 1500 avant JC l'amputation nasale était à cette époque un châtiment corporel très répandu pour différents motifs

❖ Aulus Cornelius CELESE (de 25 avant JC a 50 après JC) est le premier chirurgien plasticien occidental connu qui reparait les pertes de substances des levers et des oreilles avec des lambeaux d'avancement voisins

❖ ORIBASIUS d'Alexandrie (325-403) avait aussi publié des lambeaux géométriques pour réparer les pertes de substances du visage, et c'est peut-être par les arabes que ses méthodes ont été transmises en Europe

❖ 15eme siècle : lambeaux à distance

- ANTONIO BRANCA membre d'une famille de chirurgiens barbiers siciliens, il était le fils de Gustavo Branca, qui avait été autorisé, ainsi que ses descendants, à pratiquer la chirurgie en 1412 par le roi Ferdinand d'Aragon. Il fut le premier à utiliser le bras pour reconstruire un nez,

- Gaspare TAGLIACOZZI (1545-1599) professeur d anatomies et de chirurgie à l'université de Bologne, il publia avec un luxe de détails non seulement les procédés de reconstruction du nez

par le célèbre lambeau à distance prélevé sur le bras mais aussi l'utilisation de lambeaux locaux pour reconstruire les oreilles et les lèvres

❖ 19eme siècle : redécouverte et explosions des lambeaux

- Joseph CAPUE (1764–1846) publia en 1816 un ouvrage qui fit sensation en Europe et qui avait pour sujet la reconstruction du nez par lambeau frontal, redécouverte en 1779 par des voyageurs revenus d'Inde, où elle était pratiquée de façon routinière, et qu'il avait pratiqué lui-même sur deux patients
- Carl Ferdinand VON GRAEFE (1787–1840) compara la reconstruction du nez par la méthode indienne du lambeau frontal, et par la méthode italienne de Tagliacozzi, qu'il avait lui-même redécouverte.
- François CHOPART (1743–1795) était un précurseur qui, 20ans avant la redécouverte en Europe du lambeau indien, employait un lambeau d'avancement du menton pour couvrir une perte de substances des lèvres
- Camille BERNARD publia en 1852 son procédé d'excision des triangles renferme la base du lambeau d'avancement de chopart, qui fut aussi publier en 1855 par Karl VON BUROW (1809–1864) dont l'histoire a finalement retenu le nom pour designer ces triangles
- Bernard Rudolph VON LANGENBECK (1810–1887) publia en 1939 la reconstruction de la lèvre inférieure par deux lambeaux de transposition, qui laissaient un ilot d'arrêt intact au niveau du menton, ce qui évitait la ptose de la reconstruction mais dont la zone donneuse n'était pas fermée
- Bien que les lambeaux de transposition aient été préconisés pour corriger l'ectropion palpébral par HORNER en 1837, SERRE en 1842 et DENONVILLIERS en 1854, c'est BERGER qui est considéré comme l'inventeur de la plastie en Z, en 1887 c'est Hippolyte MORESTIN qui la popularisa en 1914, en recommandant des plasties en Z multiples pour corriger les cicatrices rétractiles

- Astley Cooper (1769-1832) et B.TRAVERS (1783-1858) furent les premiers à utiliser les lambeaux ailleurs qu'au visage, pour couvrir des pertes de substances de l'urètre.
 - Frank HAMILTON (1813-1886) est l'inventeur des célèbres lambeaux en « cross-leg », qu'il réalisa pour la première fois en 1856 pour couvrir un ulcère de jambe.
 - Lambeaux tubulés migrateurs : 20eme siècle
 - ❖ Vladimir FILATOV (1874-1956) était un ophtalmologiste russe qui avait réalisé son premier cas clinique en 1916, après de nombreux essais sur le lapin. Le tube prévenait du cou pour couvrir une perte de substance de la paupière inférieure après exérèse d'une tumeur. Il travaillait à Odessa, en pleine révolution soviétique, lors de la 1ere guerre mondiale. Son cas fut publié en 1917 dans un journal russe d'ophtalmologie, passé inaperçu du reste du monde.
 - ❖ H.GANZER, ignorant les travaux de Filatov, avait rapporté en 1917 les résultats de reconstruction de la région mandibulaire par une série de lambeaux tubulés provenant du thorax, des épaules et du bras.
 - Victor MORAX (1866-1935) employa le même procédé en 1919 pour couvrir un front après l'exérèse d'un Naevius.
 - Sir HAROLD GILLIES (1882-1960) est en fait celui qui a attaché son nom au procédé, qu'il réalisa la première fois le 17 octobre 1917, sans connaître les travaux de Filatov, et qu'il publia en 1919. Il dirigea le "Queens Mary Hôpital" de Sid up, dans le Kent, créé en 1917 pour faire face à l'afflux massif de blessés de guerre. Consacré uniquement à la chirurgie plastique du visage, ce fut le premier service de chirurgie plastique du monde qui participa à l'émergence de cette nouvelle spécialité chirurgicale
- **Les Lambeaux axiaux : [9] [10] [11] [12] [13]**

Tous les lambeaux précédents étaient tracés « au hasard », sans souci des axes de la vascularisation sous-jacente. Les pionniers suivants contribuèrent à établir les notions actuelles concernant la survie et la vascularisation des lambeaux.

- Pietro SABATTINI (1810–1864) est le premier chirurgien connu qui, en 1838, s'est préoccupé d'inclure les vaisseaux labiaux dans le pédicule rétréci d'un lambeau de pleine épaisseur de lèvre inférieure destiné à reconstruire une perte de substance de la lèvre supérieure.
- Sophus Augustus Wilhelm STEIN (1797–1868), sans connaître le précédent, publia au Danemark en 1848 l'utilisation de deux lambeaux de lèvre supérieure transposés dans une perte de substance médiane de la lèvre inférieure, en sectionnant leur pédicule 3 semaines plus tard
- Robert ABBE (1859–1928), chirurgien américain, publia en 1898 la transposition d'un lambeau hétéro labial dans un journal de langue anglaise raison pour laquelle son nom, plutôt que celui de Sabbatini, est resté associé au procédé.
- Jacob August ESTLANDER (1851–1881) était un chirurgien finlandais mort à l'âge de 30ans, qui publia en 1872 en langue allemande une méthode de reconstruction des pertes de substances des lèvres proches des commissures. Sans éviter une éventuelle commissuroplastie d'agrandissement secondaire, cette intervention ne nécessitait pas de sevrage du pédicule.
- Carl MANCHOT (1866–1932) est le véritable précurseur de l'anatomie vasculaire de la peau .d'origine suisse, sa famille protestante avait émigré en Allemagne peu après sa naissance.il commença ses études de médecine en 1885, à Strasbourg, qui avait récemment été annexée à l'Allemagne, et qui offrait alors des conditions particulièrement avantageuses aux étudiants allemands. Il publia en 1889 sa thèse de doctorat, qui cartographiait toutes les artères cutanées du corps humain avec leur territoire anatomique. Ce travail remarquable, réalisé en 6 mois, ne fut publié qu'à un très petit nombre d'exemplaires, passés complètement inaperçus de la communauté médicale. Après sa thèse, manchot retourna à Hambourg pour y exercer la médecine et ne publia plus jamais rien. Son travail ne fut redécouvert qu'en 1969, par MILTON, qui le traduisait en anglais mais ne trouva pas d'éditeur. Travaillant sur le cochon, Milton découvrit notamment que le classique rapport longueur /largeur d'un lambeau perdait son intérêt dès lors qu'une artère cutanée était incluse dans sa base.

- Michel SALMON était un anatomiste marseillais qui étudia systématiquement la vascularisation de la peau sur 15 cadavres injectés à l'encre et radiographié. Son travail fut publié en 1936 et oublié pendant presque un demi-siècle. Il fut redécouvert, traduit et publié en anglais par Taylor en 1988. Il fut une source d'inspiration et de recherches à nombreux chirurgiens, parmi lesquels il faut citer Alain Masquelet.
- Johannes ESSER (1877-1946), chirurgien hollandais élève d'Hippolyte Morestin à Paris, utilisait en 1909 un lambeau de scalp bi-pédiculé pour reconstruire une région mandibulaire.
- John WOOD, chirurgien anglais, publia en 1863 dans le Lancet le premier lambeau cutané axial, qui était un lambeau hypogastrique vascularisé par des artères épigastriques inférieures superficielles pour recouvrir l'avant-bras d'une patiente. Bien que les vaisseaux aient été inclus par hasard pour son premier cas, Wood en comprit aussitôt l'importance et utilisa son lambeau dans d'autres indications.
- C'est en 1946 que SHAW et PAYNE publièrent la technique d'un lambeau tubulé prélevé dans la même région hypogastrique sur les mêmes vaisseaux, pour couvrir le dos de la main.

2. Anatomie de la peau

2.1. Histologie de la peau :

La peau est une interface entre l'organisme et l'environnement extérieur dont elle nous sépare et nous protège.

C'est un organe complexe qui enveloppe la surface du corps et se continue par une muqueuse au niveau des orifices naturels.

On évalue son poids à 4Kg environ chez l'adulte, soit près de 6% du poids total, elle représente une surface de 2m².

La peau a des fonctions complexes :

- C'est une barrière qui nous sépare du milieu extérieur :

- **Physique** : (+ / _ épaisse selon le siège
- **Chimique** : par le ruissellement des humeurs qui la rendent en règle imperméable aux substances étrangères.
- Elle nous protège donc contre les traumatismes, et l'infection et empêche l'évaporation de l'eau et la déperdition caloriques

La peau est un organe complexe dont les fonctions sont multiples et vitales et dont la réparation est un des objectifs essentiels de la chirurgie plastique.

a. Histologie de la peau :

La peau est constituée de trois éléments superposés, qui sont de la superficie à la profondeur :
l'épiderme, le derme et l'hypoderme

Ces trois éléments s'organisent entre eux suivant des rapports d'importance variable selon les régions à peau épaisse ou à peau fine

➤ **L'épiderme :**

C'est la couche la plus superficielle de la peau, il est d'origine épiblastique et protège contre les traumatismes par la couche de kératine, et contre la lumière par les pigments de mélanine.

Son épaisseur varie d'un endroit à l'autre du corps de 1,5 mm au niveau palmo-plantaire à 0,05 mm au niveau des paupières

Sa finesse le rend très vulnérable à la brûlure, seules les régions palmo plantaires sont protégées par une épaisse couche cornée

L'épiderme est constitué, selon sa localisation de quatre (peau fine) ou cinq (peau épaisse) couches cellulaires dans lesquelles on trouve quatre types de cellules : les kératinocytes, les mélanocytes, les cellules de langerhans et les cellules de Merkel.

➤ **La jonction dermo-epidermique :**

- ❖ Elle est constituée par la lame basale ou membrane basale, séparant l'épiderme du derme et de systèmes d'ancrage qui sont :
 - Du coté épidermique, représentés par des hémidesmosomes assurant la jonction entre les kératinocytes basaux et la lame basale
 - Du coté dermique, représentés par des fibres d'ancrage, composées de collagène vii, interagissant avec la membrane basale et des fragments de celle-ci, les plaques d'ancrage, pour former un réseau qui piège les fibres de collagène de la couche supérieure du derme

La jonction dermo-épidermique joue non seulement un rôle mécanique de soutien mais constitue aussi une surface d'échange (nutritif) considérable entre les deux tissus

➤ **Le derme :**

Il est d'origine mésoblastique

C'est un tissu conjonctif dense qui constitue le support solide et la zone résistante de la peau

Ses fonctions sont multiples :

Il renferme le système vasculaire de la peau – l'épiderme n'en possède pas– (joue donc un rôle important dans la thermorégulation)

Il se compose de deux couches :

- **Le derme papillaire ou stratum papillaire (en surface):**

Formé des papilles dermiques (qui le rattache solidement à la couche basale de l'épiderme) et du tissu immédiatement sous-jacent.

C'est dans cette partie du derme que s'effectuent les échanges nutritifs avec les couches profondes de l'épiderme.

- **Le derme réticulaire ou stratum réticulaire :**

Il constitue la majeure partie du derme

Il est moins cellulaire que le derme papillaire et composé d'un très dense réseau de fibres de collagène et d'élastine intimement enchevêtrées et globalement orientées parallèlement aux lignes de tension cutanée, qui correspondent aux lignes de moindre extensibilité cutanée

NB : Toute incision perpendiculaire à ces lignes se traduit par un écart spontané important entre les deux berges cutanées, du fait des forces élastiques cutanées, et la fermeture de ces incisions est soumise à une plus forte tension que celles d'incisions parallèles aux lignes de tension

C'est pourquoi les incisions chirurgicales doivent s'efforcer d'être parallèles à ces lignes de tension cutanée ou du moins de s'en rapprocher au maximum : la tension élastique qui s'exerce sur la cicatrice est moindre et les résultats esthétiques sont meilleurs

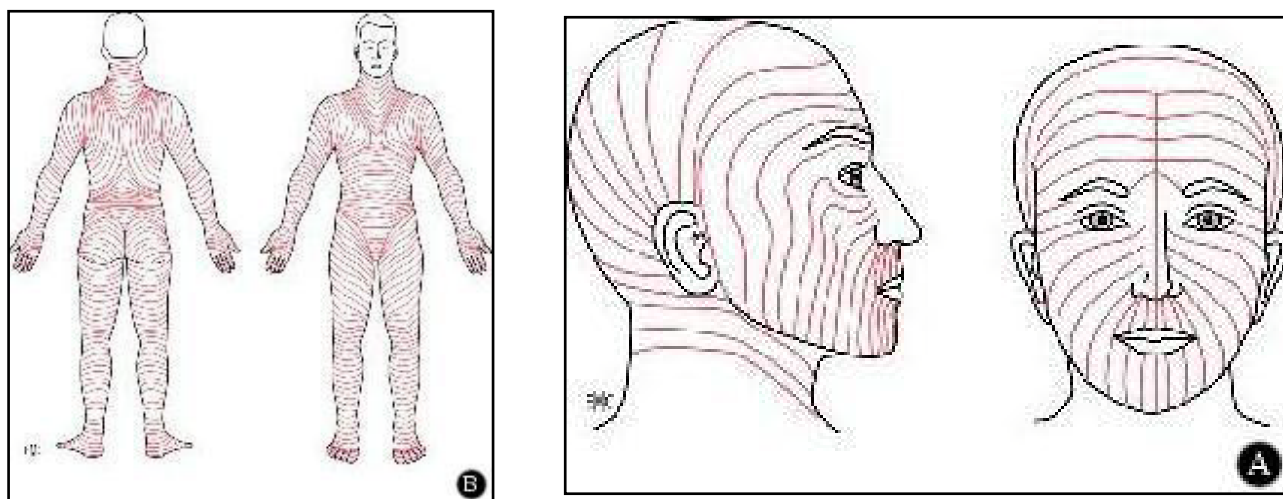


Figure1 : 2 Schémas montrant les lignes de tension cutanée

➤ **L'hypoderme et le tissu sous cutané :**

C'est la couche de transition entre le derme et les tissus sous-jacents

- S'étend du derme au fascia superficialis à partir duquel commence le tissu sous cutané qui s'étend lui du fascia superficialis à l'aponévrose musculaire.

- L'hypoderme et le tissu sous cutané sont constitués de graisse et forment tous les deux le tissu graisseux. [14]

2.2. Vascularisation :

a. Angioarchitecture cutanée

La vascularisation cutanée se distingue de la vascularisation des autres organes, se distingue au sein, même, des trois couches histologiques principales : l'épiderme, le derme et l'hypoderme. L'hypoderme est pauvrement vascularisé, et n'est surtout qu'une voie de transit pour les vaisseaux. L'épiderme est totalement avasculaire.

C'est le derme qui est la structure nourricière essentielle de la peau, dont il contient les vaisseaux sous forme de plexus plus ou moins denses dans son épaisseur et a sa face profonde. [15]

Selon leur densité, ces plexus dermiques et sous dermiques, permettent de faire survivre des lambeaux cutanés plus ou moins longs sur une base conservée plus ou moins large. C'est le principe de la survie des lambeaux cutanés classiques, taillés « au hasard » selon des règles empiriques relevant plus de la géométrie que de l'anatomie [16]

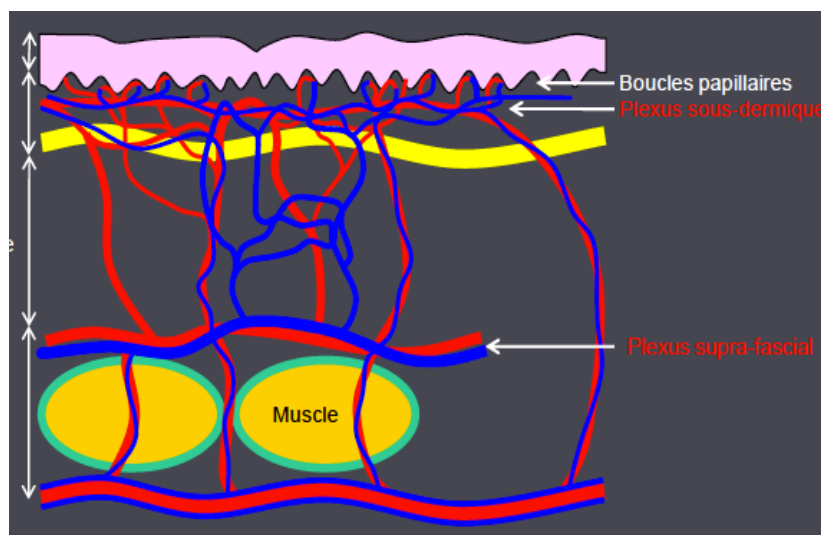


Figure2 : Coupe anatomique de la peau montrant l'organisation générale de la vascularisation cutanée [17]

b. Les artères de la peau :

Les plexus dermiques et sous dermiques ne sont qu'un réseau distributeur chargé de répartir dans la peau une vascularisation qui provient de plusieurs types possibles d'artères, plus ou moins richement anastomosées entre elle selon les régions :

- Les artères cutanées directes, qui sont la base des lambeaux « cutanés axiaux »
- Les artères musculocutanées, qui traversent un muscle avant de se distribuer à la peau, et qui sont à la base des lambeaux « musculocutanées »
- Les artères septocutanés, qui sont issues des artères principales des membres, et qui gagnent la superficie en passant par les cloisons intermusculaires. Avant de se distribuer à la peau, elles alimentent sous l'hypoderme un réseau vasculaire péri-aponévrotique qui est à la base des lambeaux « fascio-cutanés » et « septo-cutanés »
- Les artères neuro-cutanées qui accompagnent les branches sensibles des nerfs périphériques, permettent enfin d'alimenter certains lambeaux fascio-cutanés

Nakajima a proposé en 1986 une classification selon laquelle la peau est vascularisée par 4 compartiments schématiques : les plexus dermiques et sous-dermiques (D), les plexus sous cutanés et faciaux (F), les réseaux musculaires (M), et les réseaux intra-septaux (S)

Le compartiment D est alimenté par F, qui reçoit lui-même sa vascularisation de S et M par l'intermédiaire de types d'artères :

- Type A : cutanées directes (exemples : artère circonflexe iliaque superficielle, artère thoracique latérale)
- Type B : septocutanées directes (exemple : la récurrente radiale postérieure, du lambeau brachial externe)
- Type C : branches cutanées directes d'artères musculaires : avant de gagner son muscle, l'artère envoie une branche à la peau (exemple : branche cutanée directe de l'artère thoraco-dorsale).

- Type D : perforantes d'artères musculaires, qui se distinguent des artères de type F par leur calibre important (exemple : branches cutanées de l'artère circonflexe fémorale latérale qui passent à travers les muscles TFL, Sartorius et rectus femoris)
- Type E : perforantes septo-cutanées, ou septo-musculo-cutanées : échelonnées le long des septa intermusculaires et vascularisant chacune un petit territoire cutané segmentaire, contrairement à celles du type B (exemple : les artères perforantes des artères des membres)
- Type F : perforantes musculocutanées classiques (exemples : celles du latissimus dorsi ou celles du rectus abdominis)

Dans cette classification, les artères de types A, B, C et E vont directement à la peau, alors que les artères de types D et F traversent d'abord un muscle. Les artères de types B et E passent par un septum.

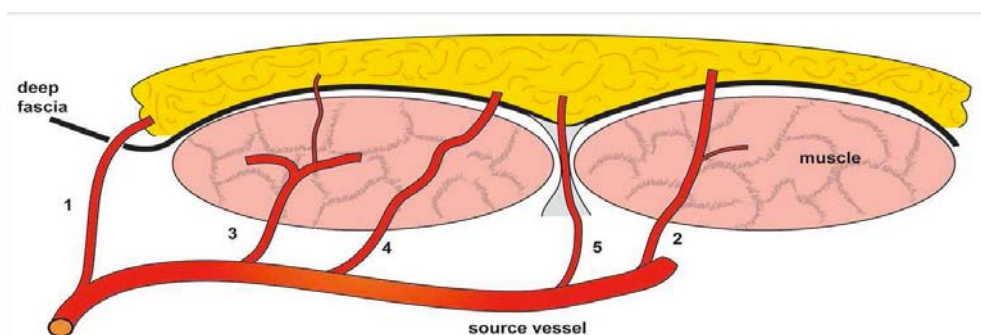


Figure3 : Version simplifié de la classification de Nakajima [18]

Mais comme toutes les classifications, elle présente des défauts. Par exemple, celui de ne pas tenir compte des artères qui accompagnent les nerfs sensitifs, et qui peuvent vasculariser la peau sus-jacente d'une façon intéressante sur le plan chirurgical.

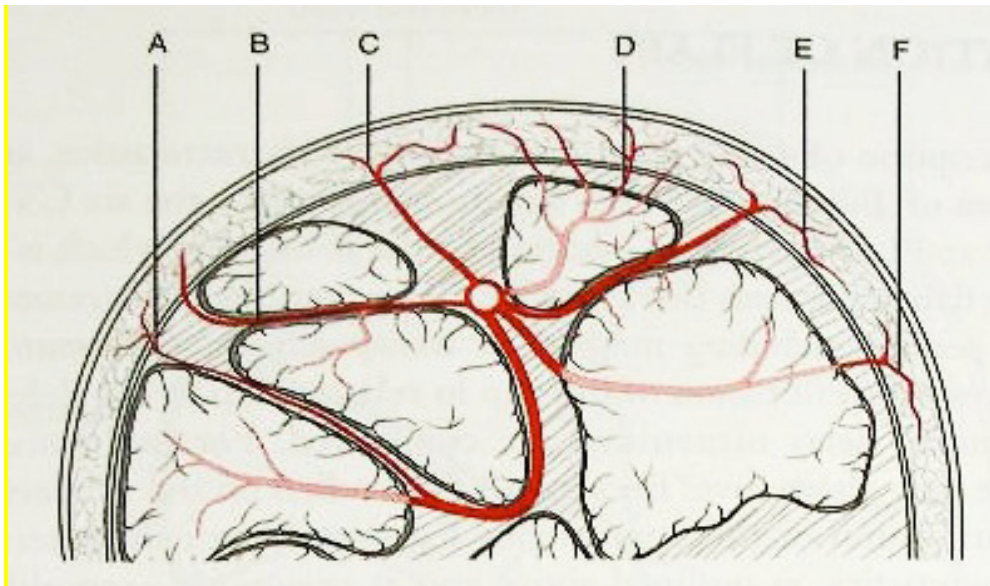


Figure4 : Classification des artères de la peau selon Nakajima [19]

- A. Cutanées directes
- B. Septocutanées directes
- C. Cutanées directes branche d'artères musculaires
- D. Perforantes d'artères musculaires
- E. Perforantes septocutanées
- F. Perforantes musculocutanées

b.I. Artères cutanées directes (à la base d'un lambeau dit « axial »)

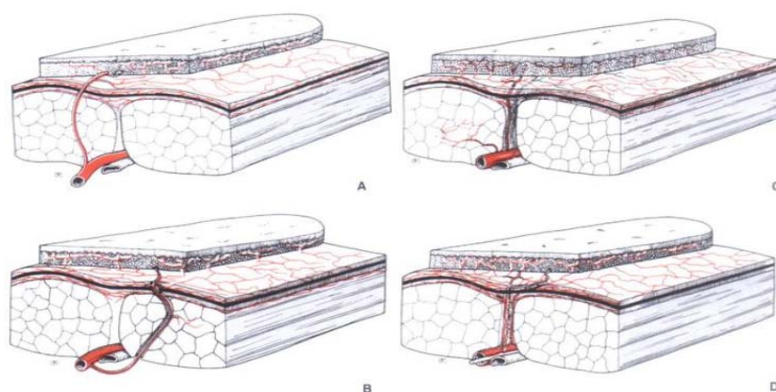


Figure5 : 2 Schémas montrant l'artère cutanée directe [20]

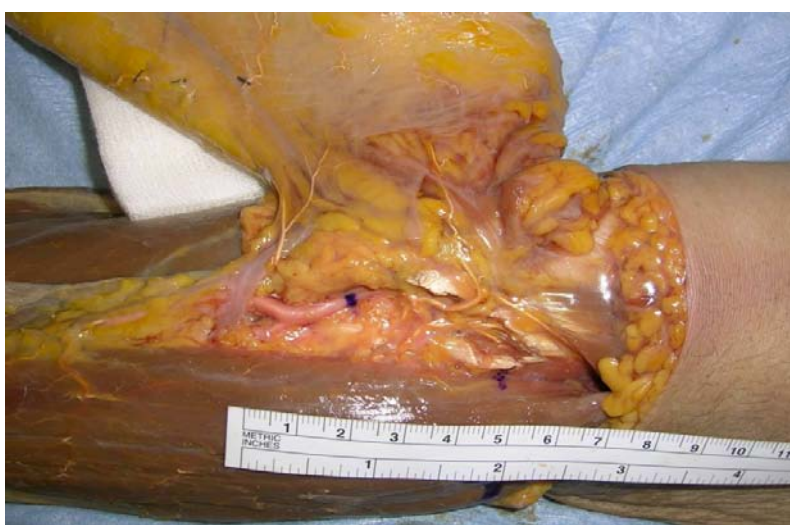

Figure6 : Photo sur dissection anatomique montrant l'artère cutanée directe

Ce sont des artères à long parcours, cheminant dans l'hypoderme, donc suprafasciales. Elles donnent naissance à des artéριοles qui se distribuent spécifiquement à la peau. Elles peuvent naître :

- ❖ De la terminaison de leur artère d'origine telle l'artère temporale superficielle

- ❖ D'un gros tronc lors d'un trajet sous aponévrotique, telle l'artère épigastrique inférieure superficielle
- ❖ D'une artère secondaire, qu'elles quittent en passant dans une cloison intermusculaire à l'image des branches cutanées de l'artère circonflexe scapulaire

Après leur naissance elles cheminent entre les structures profondes, traversent l'aponévrose, devient progressivement superficielles jusqu'au derme, pour participer à la formation du plexus sous dermique, et envoient des collatérales qui remontent entre les lobes graisseux de l'hypoderme pour alimenter le même plexus, à partir de celui-ci, montent des artères en « candélabre » qui traversent le derme perpendiculairement à la peau et joignent ce plexus profond au plexus superficiel sous papillaire.

Dans le derme, des collatérales partent en direction des follicules pilo-sébacés ou des glandes sudoripares.

De ce plexus superficiel, naissent perpendiculairement à la surface cutanée les anses capillaires destinées aux papilles dermiques.

- ❖ Les glomus neuro-vasculaires de Masson sont des structures localisées au niveau du derme, qui régulent les débits cutanés en ouvrant ou fermant les shunts artério-veineux dermiques.

NB : Des tumeurs vasculaires peuvent se développer à partir de ce glomus dite tumeurs glomiques

- ❖ La pression qui règne dans ces réseaux superficiels (dermiques) est variable mais toujours faible de l'ordre de 1 à 2mm de mercure, ce qui explique la nécrose cutanée par la simple pression extérieur : mécanisme des escarres
- ❖ La taille et la densité de ces artères cutanées directes varient selon la région :
 - D'un gros calibre, longue et peu nombreuses au niveau de la tête, cou, thorax, bras et cuisses

Guide du résident pour la levée des lambeaux les plus utilisés en chirurgie réparatrice :
Bases anatomiques et étapes chirurgicales

- Plus nombreuses, mais plus courtes et d'un calibre plus petit au niveau des extrémités (avant-bras, main jambe, pied)

❖ Ces artères cutanées directes sont à la base des lambeaux cutanés axiaux ou à réseau vasculaire ; ces lambeaux échappent à la règle du rapport longueur sur largeur +++.

La disposition anatomique de l'artère et de la veine permet de distinguer trois types de lambeaux cutanés axiaux

- Lambeaux à artère et veine satellite
- Lambeaux à artère prédominante
- Lambeaux à veine prédominant [21] [22] [23] [24] [25] [26] [27] [28]

b.2. Artères musculo cutanées

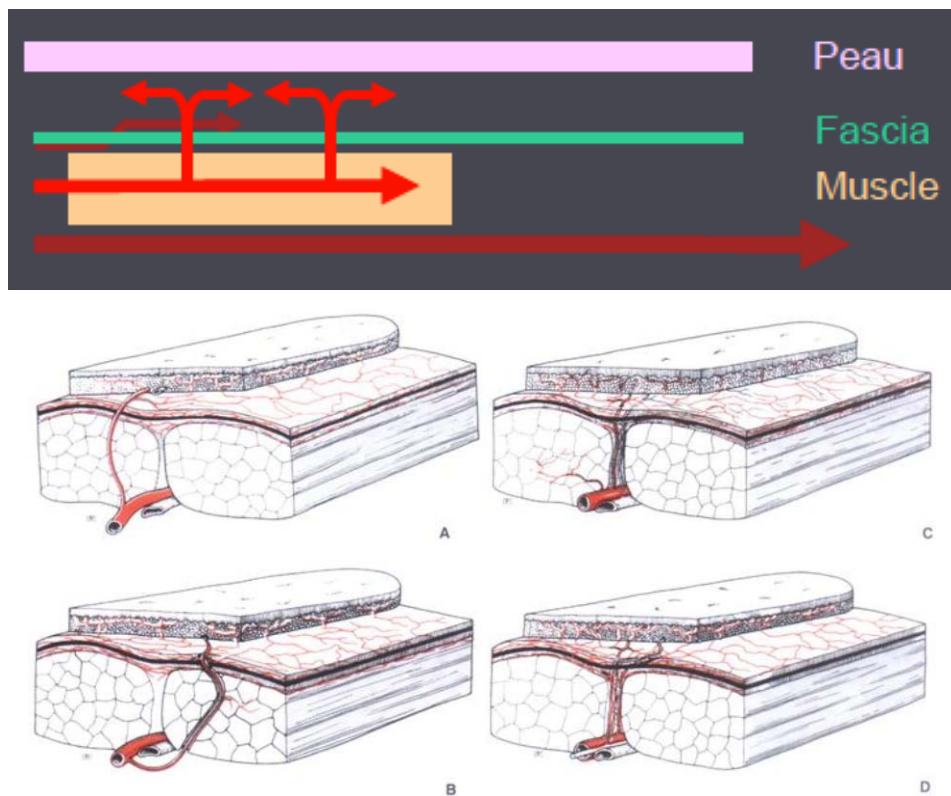


Figure 7 : 2 schémas montrant l'artère musculocutanées [29]

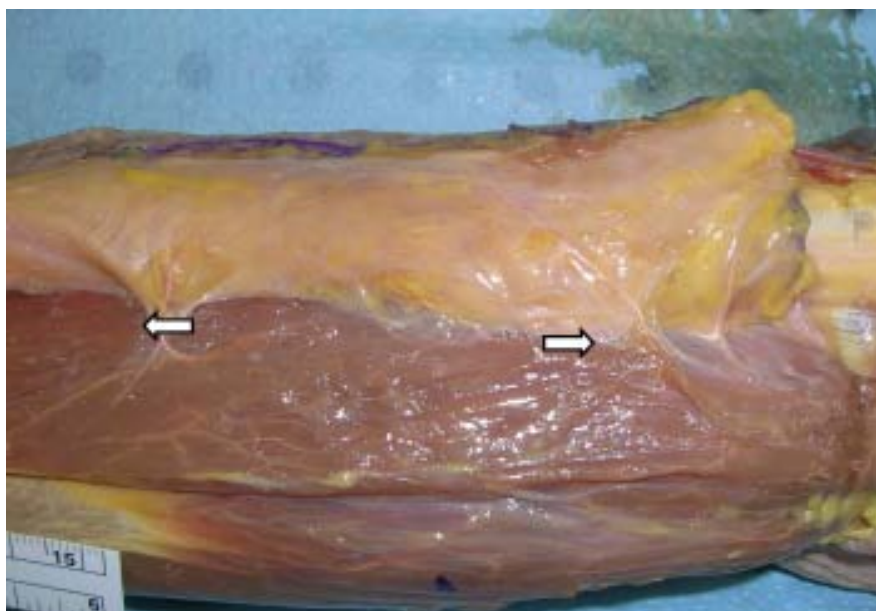


Figure8 : Photo de dissection anatomique montrant l'artère musculocutanées

Ce sont des artères qui vascularisent la peau après avoir vascularisé le muscle, ou il s'agit des artères initialement latentes non fonctionnelles qui peuvent devenir fonctionnelles et vascularisent la peau après avoir vascularisé le muscle

Elles peuvent être :

- Des branches cutanées trans_musculaires fonctionnelles qui vascularisent la peau après avoir traversé et vascularisé le muscle.
- Des branches dites perforantes musculocutanées anatomiques latentes non fonctionnelles partant des muscles superficiels vers la peau, elles se trouvent au niveau des territoires cutanés vascularisés par des artères cutanées directes, et qui peuvent dans certaines circonstances redevenir fonctionnelles (lors de la levée de lambeaux musculo cutanés)
- La vascularisation de la palette cutanée située à l'aplomb d'un muscle superficiel, peut aussi être assurée par des vaisseaux destinés uniquement à la vascularisation de la peau, qui peuvent la rejoindre soit directement, soit après avoir traversé le muscle superficiel, sans participer à sa vascularisation .
- A partir parfois de l'artère à destinée musculaire avant qu'elle pénètre le muscle.
- Ces artères sont à la base des lambeaux musculo cutanées

Ces lambeaux peuvent être classés selon l'anatomie vasculaire des muscles :

Mathes et Nahai distinguent 5 types de vascularisation des muscles

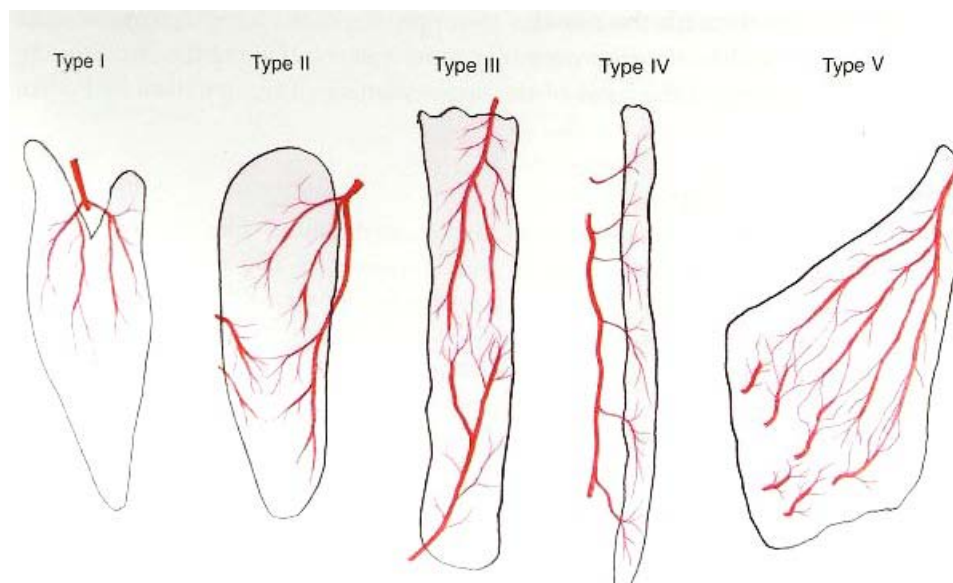


Figure9 : Classification de Mathes et Nahai

- Type I : un pédicule vasculaire (jumeau, tenseur du fascia lata)
 - Type II : un pédicule dominant et des pédicules accessoires incapables de vasculariser la totalité du muscle (droit interne, biceps, crural, trapèze, soléaire)
 - Type III : deux pédicules dominants (grand fessier, grand droit)
 - Type IV : pédicules segmentaires multiples (couturier, jambier antérieur)
 - Type V : un pédicule dominant et des pédicules segmentaires accessoires capables de vasculariser tout le muscle (grand dorsal, grand pectoral)
- ❖ Servant distingue plus simplement la vascularisation des muscles utilisables pour des lambeaux musculo cutanés en trois types
- Les muscles à pédicule dominant (grand dorsal, grand pectoral)
 - Les muscles à plusieurs pédicules étagés (droit interne, soléaire)
 - Les muscles à deux pédicules opposés (grand droit de l'abdomen)

b.3. Artères septocutanées

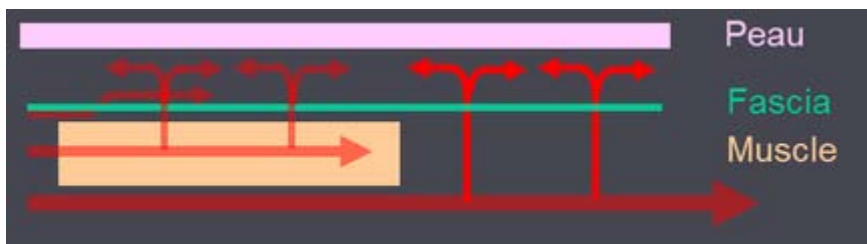

Figure 10 : Schéma montrant une branche septocutanée [38]

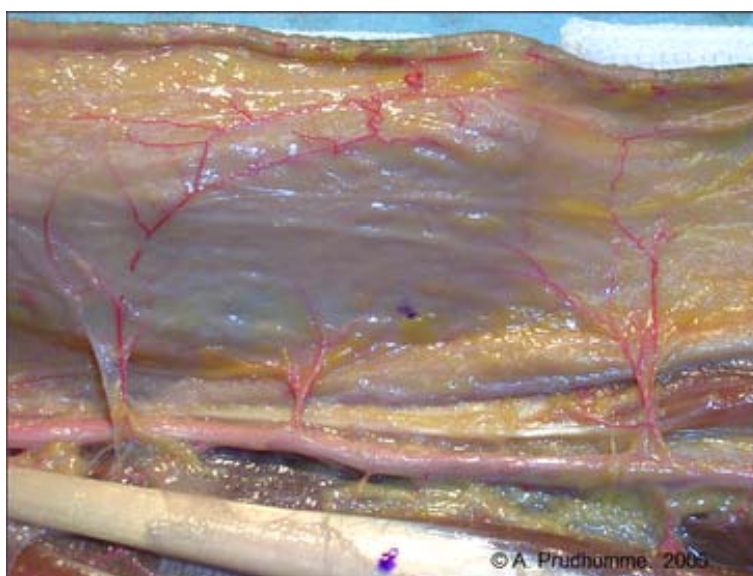

Figure 11 : Photo de dissection montrant la branche septocutanée [38]

Ce sont des artères qui vascularisent la peau après avoir participé à la constitution du réseau péri aponévrotique

Utilisés surtout au niveau de la jambe ou la levée d'un lambeau cutané pur ne peut dépasser 1.5* sa base, lorsque le fascia est pris dans le lambeau sa longueur peut être beaucoup plus grande

On distingue :

- Un réseau sus aponévrotique qui est à la base des lambeaux fascio-cutanés(ex lambeau fasciocutanées à pédicule proximal sur saphène interne ou externe, lambeau jambier externe ou péronier à pédicule distal, lambeau antérieur ou antéro interne de la cuisse à pédicule proximal)

**Guide du résident pour la levée des lambeaux les plus utilisés en chirurgie réparatrice :
Bases anatomiques et étapes chirurgicales**

- Un réseau sous aponévrotique, moins riche, mais rendant possible la prise d'une greffe, après prélèvement de l'aponévrose
- Ce réseau vasculaire péri facial est alimenté par différents types d'artères :
 - ❖ Les branches cutanées : peu nombreuses, tel que l'artère saphène externe satellite du nerf saphène externe, et une branche cutanée descendante de l'artère ischiatique
 - ❖ Les branches perforantes musculocutanées, un peu plus nombreuses, en particulier en regard des muscles jumeaux interne et externe
 - ❖ Les branches neuro-cutanées longent les nerfs sensitifs
 - ❖ Les branches septo-cutanées, les plus nombreuses, provenant des artères tibiale antérieure, tibiale postérieure, et péronière
- Cas particulier : des lambeaux septocutanées est représenté par les lambeaux à méso vasculaire axial :

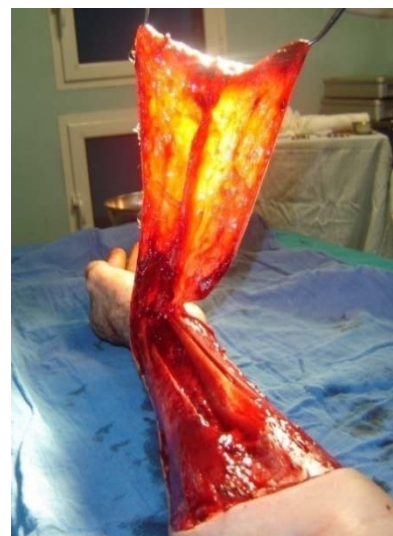
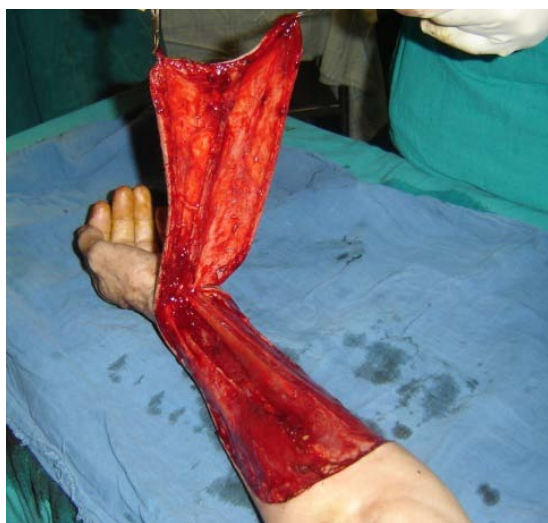
Figure12 : Photo de dissection montrant le lambeau chinois à méso vasculaire axial

- Ce sont des lambeaux fascio-cutanés caractérisés par le fait qu'un axe vasculaire important (c'est-à-dire un pédicule principal d'un membre), alimentant le riche réseau

anastomotique sus aponévrotique (par des perforantes septo-cutanées), est emporté dans le lambeau. cette technique autorise l'utilisation de lambeaux en ilot vasculaire vrai ou de lambeaux libres.

- Si le pédicule est présent, et fournit des perforantes (septo-cutanées) tout le long du lambeau, on parle alors de lambeau à méso vasculaire axial continu.
- Le flux dans ce lambeau est donc celui qui passe dans les vaisseaux septo-cutanées, c'est un flux très faible par rapport à celui de l'axe principal lui-même et la qualité de la perfusion artérielle proximale et distale est donc identique «car conditionné par les artères septo-cutanées qui sont identiques »

Ce type de vascularisation est très différent de celui des lambeaux à réseau vasculaire axial dans lesquels la perfusion de la partie proximale de la palette est toujours meilleure que celle de la portion distale.

- Il s'agit comme exemple des lambeaux : ante brachial radial (branché sur l'artère radiale : lambeau chinois), ante brachial cubital, brachial externe, interosseux postérieur, tibial antérieur, tibial postérieur et lambeau du dos du pied
- Classification des lambeaux fasciocutanés : classification de cambarck et lamberty

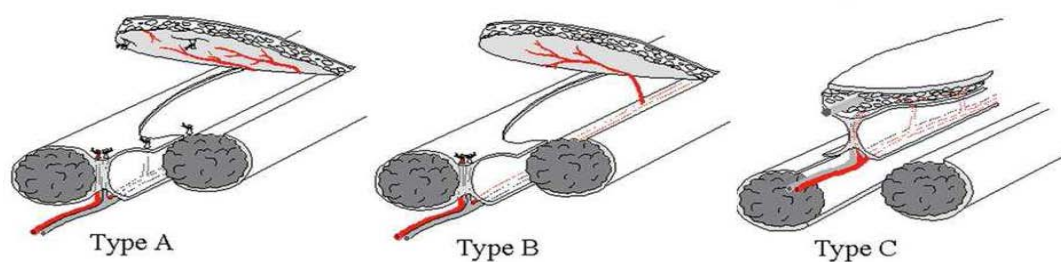


Figure 13 : Schéma qui illustre la classification de cambarck et lamberty

- Type A : lambeau pédiculé dont la base contient de nombreuses artéριοles fasciocutanées longitudinales orientées selon l'axe du lambeau.

C'est le cas des lambeaux fasciocutanées jambier interne, externe, et postérieur à pédicule proximal

- Type B : lambeau pédiculé ou libre dépendant d'un seul mais conséquent pédicule cutané_aponévrotique

Exemple : lambeau para scapulaire

- Type C : lambeau à méso vasculaire, ou la palette cutanée est vascularisée par de multiples petites artères perforantes étagées provenant d'une artère principale et de trajet septo_ cutané
- Type D : c'est une extension du type C, il s'agit non pas d'un lambeau fasciocutanés mais d'un lambeau composé ou composite "osteo_myo_fascio_cutané " prélevé sur une artère principale qui donne des branches septocutanées à destinée cutanée, des perforantes musculaires à destinée musculaires, des perforantes musculo_ périostées et périostées à destinée osseuse.

Exemple : lambeaux jambiers postéro latéraux avec péroné

- Type B' : c'est un type B modifié, qui est un lambeau fascio_cutané isolé sur l'origine de l'artère fascio_cutanée, au niveau du tronc principal.

Cette modification, tout comme avec le type C, permet d'envisager des branchements en série de lambeaux libres réalisant ce qu'on appelle des lambeaux "siamois"

Type A' :c'est un type A modifié qui a un pédicule fascio_sous_cutané.

b.4 Les artères neuro_cutanées :

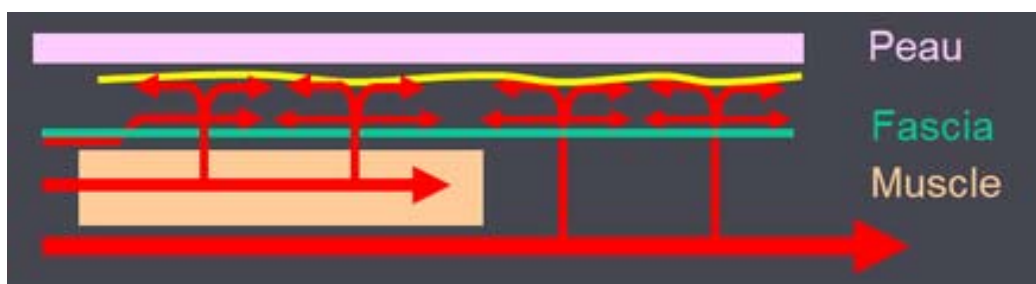

Figure14 : Schéma montrant une branche neuro_cutanée[39]

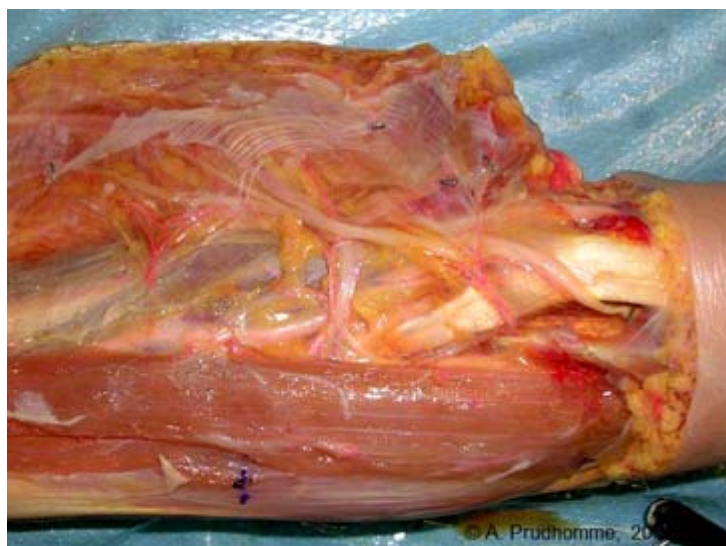

Figure15 : Photo de dissection montrant une branche neuro_cutanée [39]

Elles accompagnent, doublées d'un système veineux plexiforme, un nerf sensitif superficiel

- Elles sont à la base des lambeaux neuro_cutanées qui sont des lambeaux de structure cutanée ou fascio_cutanée, à réseau artério_ veineux axial accompagnant un nerf sensitif superficiel. (Tel que : lambeau frontal vertical paramédian, delto-pectoral, cervico-huméral, fascio-cutané jambiers interne et postérieure à pédicule proximal.)
- Il faut les différencier des lambeaux cutanés ou fascio_cutané dite sensibles ou resensibilisables qui sont des lambeaux à pédicule vasculaire, au sein de la palette cutanée

desquels se trouve un ou deux nerfs de passage assurant la sensibilité de ce territoire cutané (c'est le cas du lambeau antébrachial radial, sous fessier, plantaire interne) et qui permettent la couverture de zones d'appui ou de zone devant bénéficier d'une resensibilisation de très bonne qualité tel que le talon et la plante de pied

Les lambeaux neuro-cutanés sont également sensible ou resensibilisables, mais pas tous .le faite qu'un nerf accompagne une artère et une veine qui se distribuent à certain territoire cutané n'entraîne pas nécessairement que ce territoire soit innervé par ce nerf d'accompagnement (c 'est le cas des lambeaux en îlot saphène interne proximal et sural latéral à pédicule distal) [30] [31] [32] [33] [34] [35] [36][37]

b.5. Concepts hémodynamiques artériels :

Toutes les branches artérielles qui vascularisent la peau sont plus ou moins richement anastomosées au niveau de la peau.

Nakajima, grâce à des injections intra-artérielles hypersélectives de prostaglandines PGE 1, a montré que les diverses branches artérielles vascularisent chacune au repos un territoire bien défini sans chevauchement avec le voisin. Deux territoires cutanés voisins très richement anastomosés entre eux présentent du point de vue hémodynamique une frontière très nette. Cette frontière correspond au point d'équilibre des pressions de perfusion des artères de ces deux territoires.

L'expérience montre qu'un lambeau centré sur une artère peut toujours être étendu au-delà du territoire de perfusion normal de cette artère, car l'apport sanguin normal dans un territoire est toujours largement supérieur à celui nécessaire à la simple survie de la peau. Grâce aux réseaux anastomotiques entre les territoires, le flux sanguin peut se redistribuer très à distance dans un lambeau.

- Il est donc possible de parler des territoires anatomique, dynamique et potentiel d'un pédicule vasculaire

➤ **Le territoire anatomique d'une artère :**

Correspond à son territoire de perfusion cutanée au repos, est délimité par l'étendue de ses ramifications avant les anastomoses avec les vaisseaux adjacents, c'est le territoire cutané propre. (Des travaux réalisés avaient défini 40 territoires cutanés anatomiques, en dehors de l'extrémité cervico-céphalique, des mains et des pieds)

➤ **Le territoire dynamique :** de telle ou telle artère correspond au territoire voisin anastomotique de cette artère, pris en charge par celle-ci lorsque le pédicule de ce dernier est sectionné (lors d'une levée de lambeau par exemple)

La frontière entre territoire anatomique et dynamique est représentée par la présence limitante des artères frontières et des veines oscillantes

Cette frontière est franchie lors du prélèvement d'un lambeau en fonction de l'architecture vasculaire des territoires voisins.

➤ **Le territoire potentiel :** est un concept clinique qui correspond à la sommation de plusieurs territoires artériels anastomotiques, et qui a une surface plus ou moins grande, dépendant de plusieurs facteurs :

- Le calibre et la longueur de l'artère dominante sur laquelle le lambeau est levé
- Le calibre et le mode de distribution de la ou des artères adjacentes capturées
- Le calibre et la longueur des artères frontières.

Le territoire potentiel correspond à d'autres territoires (que l'anatomique ou le dynamique) qui sont plus éloignés et qui pourront être perfusés si la richesse des réseaux anastomotiques le permet, éventuellement après autonomisation, où s'il y a d'autres petites artères adjacentes qui sont levées aussi dans le lambeau cutané et s'anastomose avec l'artère dominante.

L'extension d'un lambeau cutané au-delà du territoire de son pédicule vasculaire principal dépend :

- Du flux sanguin dans le pédicule utilisé ;
- De la redistribution distale du flux qu'entraîne la découpe proximale du lambeau : la découpe en raquette dans la portion proximale d'un lambeau ou sa mise en îlot vasculaire économisent en proximal une certaine quantité du flux sanguin ; la portion distale est ainsi mieux perfusée;
- De la qualité des anastomoses à la frontière du territoire avec les territoires voisins ;
- De la qualité du réseau dermique et sous-dermique de la portion distale du lambeau.
- La richesse et les anastomoses des réseaux cutanés dépendent de la qualité du sous-sol.
- Au niveau du front et du scalp, en raison de la présence du crâne, les réseaux cutanés des branches frontale interne, frontale externe, temporale superficielle, rétro-auriculaire et occipitale, sont très développés et anastomotiques
- Au niveau du dos, la présence de l'omoplate qui balaie lors de ses mouvements une vaste surface explique l'existence des grosses branches cutanées terminales de la circonflexe scapulaire.
- Les branches cutanées sont importantes dans les zones où s'insèrent des muscles larges ou au-dessus des fascias très développés.
- Lorsqu'un muscle large présente une grande course par rapport à la peau, les perforantes musculocutanées sont rares et les réseaux vasculaires cutanés anastomotiques.
- Les réseaux cutanés sont très développés au niveau de la tête, assez développés au niveau du thorax et de l'abdomen. Par contre, au membre inférieur et notamment à la jambe, les anastomoses des réseaux cutanés sont très pauvres.
- Ceci explique que de très longs lambeaux cutanés puissent être taillés au niveau de la face et du scalp. De grands lambeaux cutanés sont isolables au niveau du thorax, de l'abdomen et de

la racine des membres. Par contre, au niveau de la jambe, les lambeaux cutanés purs ne peuvent guère dépasser les classiques rapports de longueur et de base des lambeaux au hasard.

➤ **Concept d'artériotomie :**

Ce concept correspond à l'ensemble des tissus vascularisés par la même artère

Il est à la base des lambeaux composites pluritissulaires.

➤ **Concept d'autonomisation**

Le principe d'autonomisation découle de la notion de territoire vasculaire potentiel sus décrit ; il consiste à augmenter artificiellement le ratio L/l d'un lambeau en procédant à des incisions le circonscrivant sans procéder à sa levée immédiate, il sera laissé en place 2 à 3 semaines le temps nécessaire d'optimiser le flux vasculaire dans le sens du lambeau. Puis il sera levé

Ce concept est à la base des lambeaux migrants (qui sont actuellement abandonnés) mais il reste utilisé actuellement avant la levée d'un lambeau de grande taille

c. Le retour veineux :

Le drainage veineux, souvent moins étudié, est en tout cas moins systématisé.

De la surface vers la profondeur, on reconnaît :

- Un réseau hypodermique superficiel, se drainant dans les veines segmentaires superficielles de direction plus ou moins verticale ;
- Un réseau hypodermique moyen anastomotique ;
- Un réseau hypodermique profond, représenté par des veines segmentaires profondes se drainant dans des grandes veines superficielles de passage ou des veines à destinée profonde : soit des veines comitantes, satellites des artères, soit des veines communicantes, veines solitaires perforantes.

- Un réseau périfascial à deux étages, moins bien individualisé que le plexus artériel, mais beaucoup plus riche en anastomoses trans-aponévrotiques, rejoignant les veines provenant des réseaux sus-jacents pour se drainer selon la topographie dans des veines comitantes (musculocutanées, fasciocutanées, septocutanées) ou communicantes.

Le réseau veineux est constitué de segments valvulés et avalvulés, ce qui permet l'équilibre des flux et des pressions.

Les veines valvulées ou veines orientées, sont représentées par les veines sous-cutanées longitudinales des membres et les réseaux veineux stellaires convergeant vers un pédicule.

Les veines avalvulées ou veines oscillantes, parfois de gros calibre, permettent la libre circulation du sang entre deux territoires. Elles sont nombreuses et existent entre deux territoires valvulés ou entre deux parties valvulées d'un même territoire

Des lambeaux veineux, se basant sur l'idée de faire vivre une unité cutanée uniquement sur sa veine par nutrition à retro du lambeau par ce seul axe vasculaire, peuvent être réalisés ; avec pour avantage une dissection beaucoup plus facile qu'un lambeau axial classique.

La physiopathologie de ces lambeaux reste encore mal connue.

c.1. Concepts hémodynamiques veineux :

➤ **Concept de zone de basse pression veineuse :**

J.m.servant distingue trois types de zones à basse pression veineuse :

- **Les unes proximales** : au niveau de la tête, du thorax, et de la racine des membres

Ce sont les zones où les veines superficielles se drainent directement dans les réseaux veineux profonds, correspondant à la base des principaux territoires sous la dépendance d'artères cutanées directes.

- **D'autres distales**, au niveau desquelles les réseaux veineux profonds les plus distaux se jettent dans les réseaux veineux superficiels (à basse pression) qui vont se drainer à leur tour vers les zones à basse pression veineuse proximale des membres.

C'est le cas de la petite veine saphène qui draine le pied vers la région poplitée et de la grande veine saphène qui draine également le pied vers la région inguinale.

- **D'autre enfin intermédiaires**, situées au niveau du thorax, de l'abdomen et de la racine des membres appelés zone à basse pression veineuse secondaire.

Le retour veineux d'un territoire cutané s'y fait, non directement sur une zone à bpv proximale, mais par des veines perforantes musculocutanées, se drainant dans un pédicule musculaire qui rejoint lui une zone à bpv proximale.

C'est le cas de la région péri ombilicale où le retour veineux cutané se fait via les perforantes musculocutanées, vers la veine intramusculaire du rectus abdominis.

On peut en déduire deux principes cliniques qui se vérifient dans la pratique quotidienne :

- ❖ Quand la base d'un lambeau est proche d'une zone à basse pression veineuse, la probabilité d'inclure dans son pédicule une veine anatomique est augmentée, ce qui va assurer un meilleur retour veineux et donc une meilleure perfusion artérielle.
- ❖ Par contre, c'est l'extrémité d'un lambeau qui est proche de ce type de zone, une grosse veine de drainage peut être liée lors de la dissection et il existe un risque de souffrance veineuse distale. [40] [41]

c.2. Concept de veinotome :

- Correspond à l'ensemble des tissus drainés par la même veine
- Il en existe 40 veinotomes
- La superposition de chaque artériosome et veinotome aboutit au concept de d'angiosome amenant à considérer l'organisme humain comme un véritable assemblage (ou puzzle)

tridimensionnel de lambeaux « multicouches » sous la dépendance chacun d'un double territoire artériel et veineux

- Ceci constitue le support anatomique des lambeaux composites pluritissulaires et chimériques (c'est-à-dire lambeaux bi ou pluritissulaires vascularisés par des branches séparées d'un seul et même pédicule axial majeur). [19]

II. Classification des lambeaux :

Les lambeaux peuvent être classés selon des critères différents :

- L'apport vasculaire
- Type de pédicule
- Forme géométrique
- Situation du lambeau par rapport la zone receveuse.

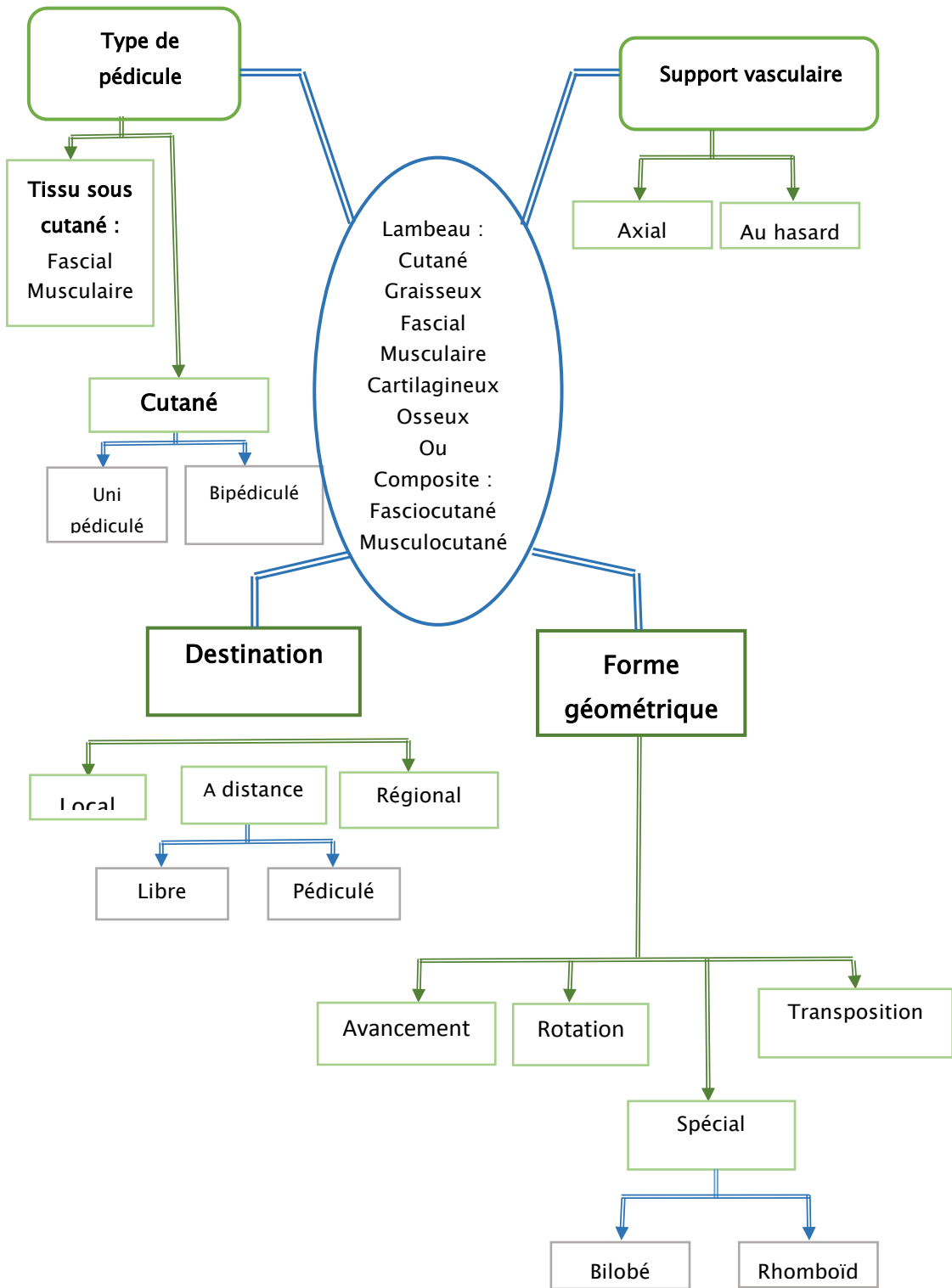


Figure 16: Schéma montrant les différentes façons de classer un lambeau[42]

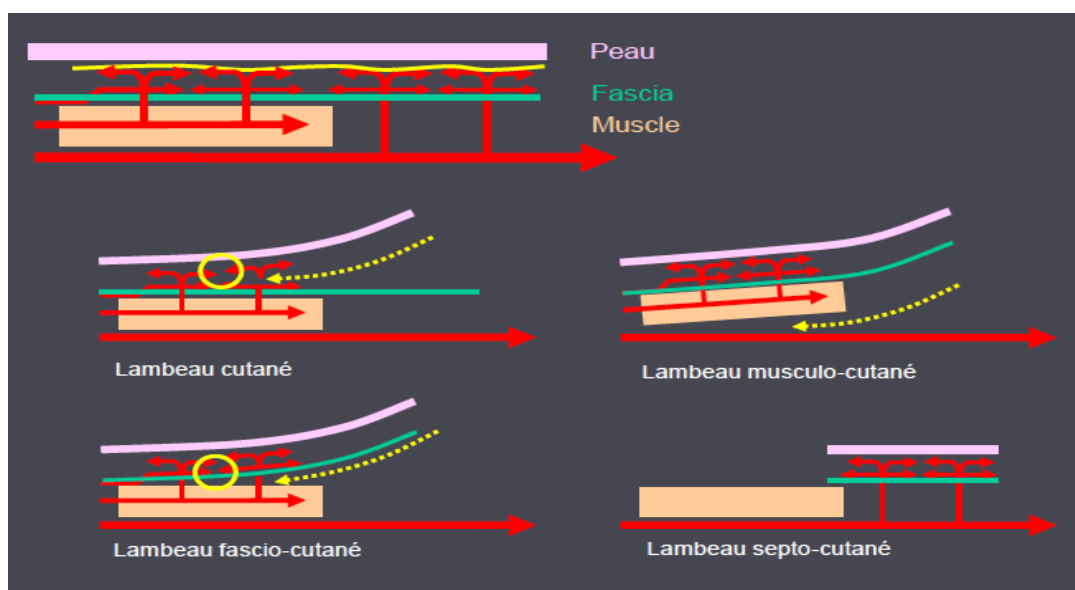


Figure17 : Schéma montrant les différents types de lambeaux[43]

III. Description anatomique et chirurgicale des lambeaux les plus utilisés en chirurgie plastique :

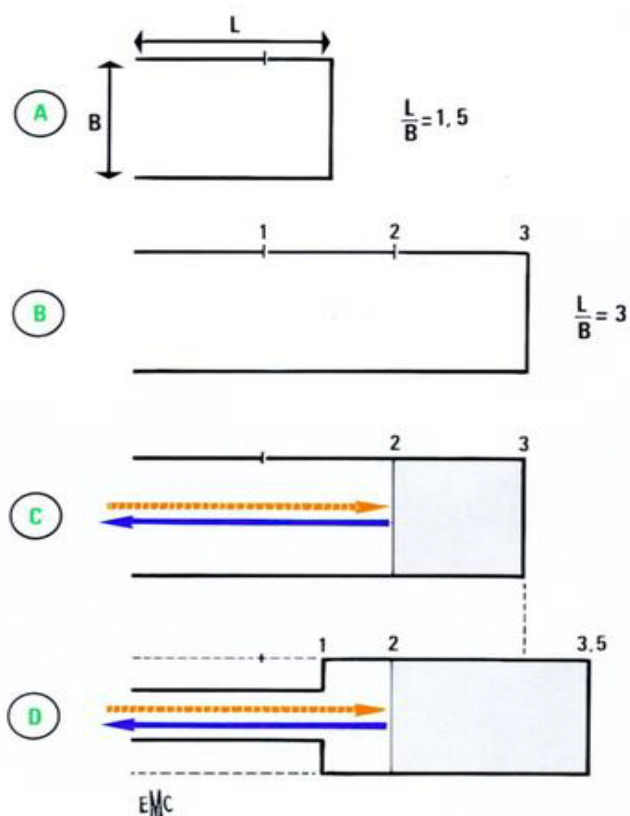
1. Lambeaux au hasard et plasties cutanées :

- **Lambeaux aux hasards**

La définition du lambeau cutané au hasard se base essentiellement sur le type de sa vascularisation il est nommé ainsi quand il est levé « au hasard » sans tenir compte de son axe vasculaire ;

Les lambeaux cutanés au hasard survivent par les plexus vasculaires dermiques à condition qu'ils sont rectangulaires et que le rapport longueur /largeur ne dépasse pas 1.5 sauf dans certaines régions telle que le visage ou il peut atteindre 3 sans que le lambeau soit nécrosé ; contrairement aux lambeaux axiaux qui contiennent un système artério veineux qui les perfusent d'une façon fiable quel que soit le rapport longueur / largeur.

toutefois, comme précité, dans certaines régions comme le visage ce rapport peut atteindre 3 sans nécrose du lambeau, ceci qui était expliqué par la richesse du réseau vasculaire dermique à ce niveau, est plutôt lié à l'existence d'un véritable réseau vasculaire axial inclus par hasard dans la partie proximale du lambeau, la zone distale peut être considérée comme une zone « au hasard » si au niveau de la base du lambeau on excise une certaine quantité de tissu que la réseau n'aura plus à perfuser le flux disponible augmente à la fin du réseau vasculaire et peut perfuser une portion au hasard plus grande[44]



- A. Un lambeau rectangulaire taillé au hasard et vascularisé par son réseau dermique et sous-dermique survit si sa longueur ne dépasse pas une fois et demie sa base.
- B. Dans certaines régions, notamment à la face, il est possible de tailler des lambeaux dont les rapports de longueur et de base sont égaux à trois.
- C. La survie d'un tel lambeau est liée à l'existence d'un réseau vasculaire axial inclus par hasard dans le lambeau. La zone distale peut être considérée comme une portion « au hasard ».
- D. Si au niveau de la base du lambeau, de part et d'autre, on excise une certaine quantité de tissu que le réseau n'aura plus à perfuser, le flux disponible augmente à la fin du réseau vasculaire et peut perfuser une portion au hasard plus grande

Figure 18 : Longueur et base des lambeaux

Selon la façon dont on les mobilise, on distingue plusieurs types de lambeaux cutanés locaux: d'avancement, de rotation et de transposition

1.1. Lambeau d'avancement :

La perte de substance cutanée est ramenée à un rectangle.

Un lambeau rectangulaire est taillé au contact de la perte de substance. Le lambeau est décollé à la demande jusqu'à ce que son étirement lui permette de recouvrir la perte de substance. L'importance de l'avancement est en fonction de l'élasticité de la peau et de la longueur du lambeau. L'avancement est facilité par l'excision de part et d'autre de la base du lambeau de deux triangles d'avancement [44]

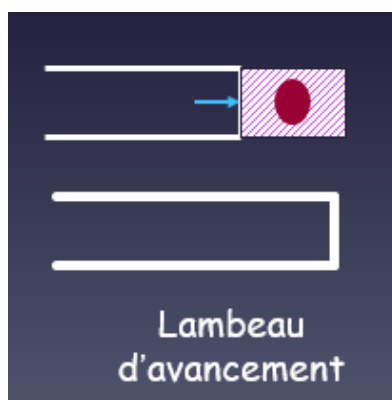



Figure 19: Schéma montrant un lambeau d'avancement



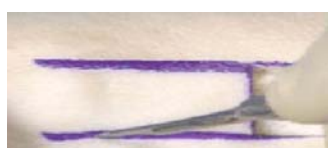Réseau vasculaire sous dermique
'rouge'



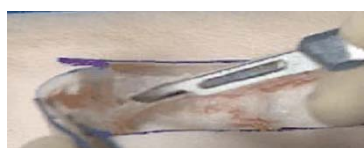Création de PDS rectangulaire



Création de PDS rectangulaire



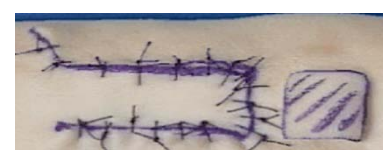
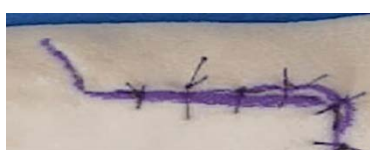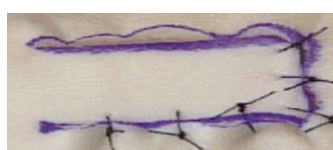Incision des berges de lambeau



Décollement cutanéograisseux
du lambeau



Décollement des berges du
lambeau



Avancement et suture en place des lambeaux

Figure20 : Les étapes de réalisation d'un lambeau au hasard d'avancement

1.2. Lambeau de rotation :

Un lambeau de rotation est schématiquement un arc de cercle taillé dans le prolongement de la base d'une zone receveuse de forme triangulaire

La rotation du lambeau sur sa zone receveuse se fait grâce à l'élasticité cutanée.

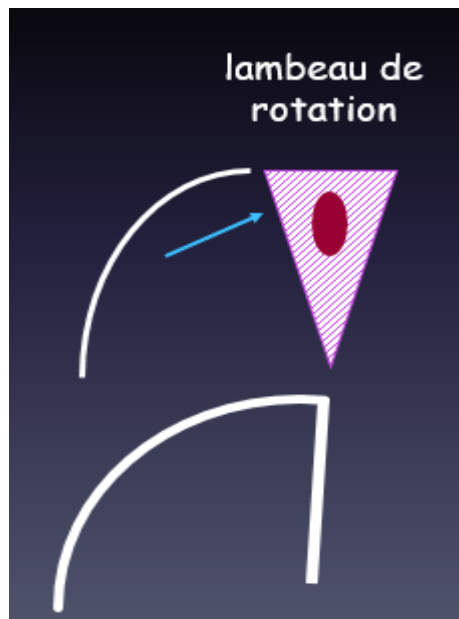
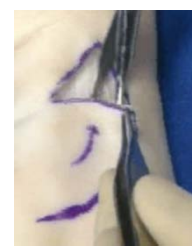
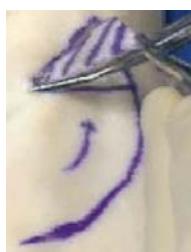
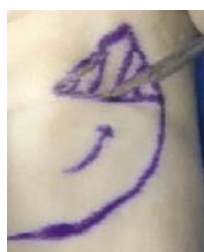Figure21 : Schéma montrant la technique d'un lambeau de rotation

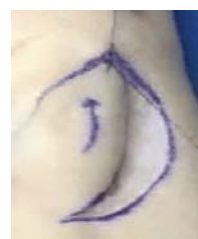
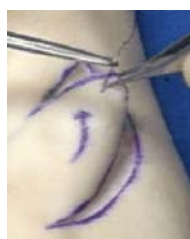
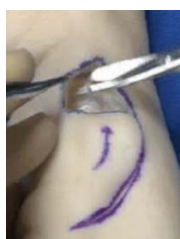Dessin du lambeau

Creation d'une PDS triangulaire

Incision des berges

décollement du LB



Décollement du
lambeau

Rotation et suture en place du lambeau

Figure 22: Les étapes de réalisation d'un lambeau au hasard de rotation

L'étirement du lambeau, maximum à sa périphérie peut être facilité par certains procédés qui ont tous pour but la fermeture de la zone donneuse ;

- **Procédé de Blascovicz.** La mobilisation d'un lambeau de rotation peut être facilitée en excisant près de sa base un triangle cutané sur la berge concave. Le décollement du lambeau associé à un décollement du pied du lambeau permet d'amener le point A en A' et donc de faciliter la mobilisation de la pointe du lambeau B vers le point C.
- **Procédé d'Imré.** Le procédé d'Imré associe au procédé de Blascovicz un décollement de la berge concave. Le mouvement réciproque des deux berges est facilité pour permettre à la pointe du lambeau B d'atteindre le point C.
- **Procédé de Dufourmentel et Mouly.** Pour éviter de sacrifier du tissu à la base du lambeau, un Z d'allongement est pratiqué. Ce procédé est en fait assez théorique.

- **Procédé de Kazanjian et Converse.** La réalisation d'une contre-incision (« back-cut ») permet de faciliter la mobilisation d'un lambeau de rotation. La contre-incision diminue la base du lambeau et ne **peut** donc être pratiquée que dans une zone très vascularisée. L'élasticité cutanée doit être très importante pour permettre à la distance a, b, c, de se développer. [46]

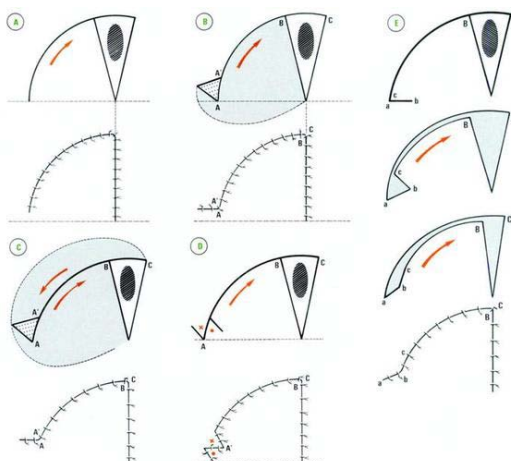
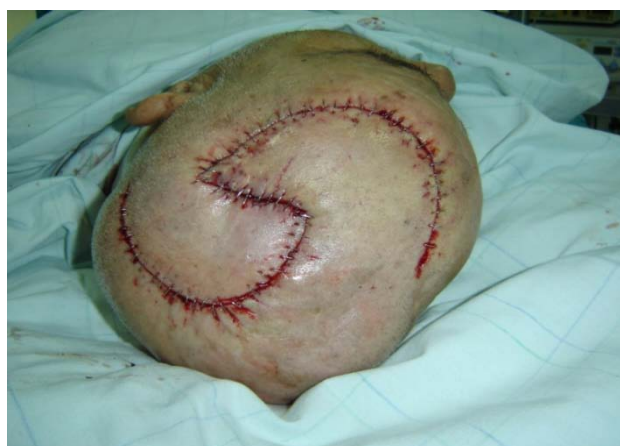
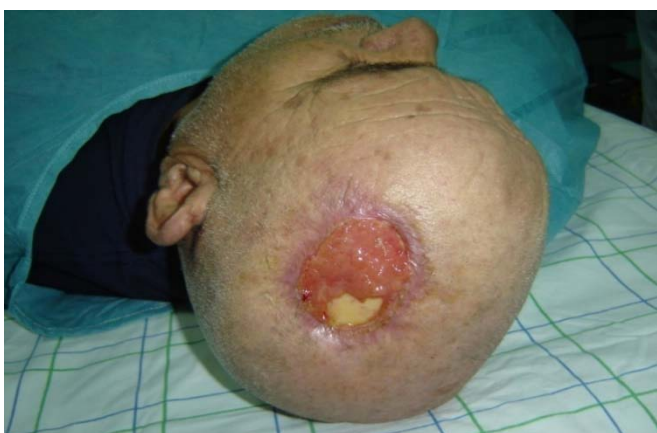
Figure23 : Schéma montrant les différentes procédures des lambeaux de rotation

Cas clinique1 : Lambeau de rotation



1.3. Lambeau de transposition :

Un lambeau de transposition vraie enjambe une zone non décollé, ou "îlot d'arrêt", pour couvrir sa zone receveuse. Lorsqu'il est adjacent à la zone receveuse, c'est un lambeau de translation, sans enjambement. Dans les deux cas, la mobilisation du lambeau se fait grâce à une torsion de son pédicule, et le lambeau peut être mis en place sans aucune tension. La zone donneuse est, selon les cas, suturée directement ou en V-Y, greffé ou comblée par un autre lambeau.

Le "point pivot", ou point limitant du lambeau, est situé à sa base, du côté opposé au sens de la mobilisation lorsque la laxité des téguments est homogène. la zone receveuse est d'autant plus facile a couvrir que ce lambeau est long et que son point pivot est proche d'elle.

Un lambeau de transposition peut être mis en place soit en un seul temps, soit en deux temps .dans ce dernier cas il faut attendre pendant quelques semaines que la palette distale du lambeau soit revascularisée par sa zone receveuse avant de sectionner son pédicule.

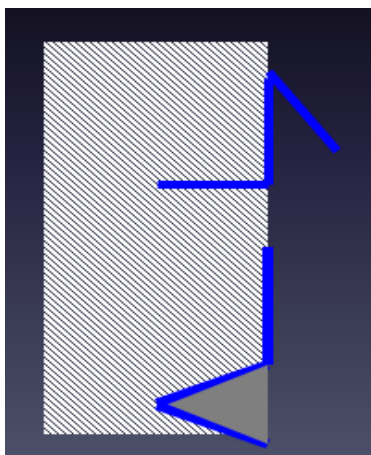


Figure24 : Schéma montrant le principe du lambeau de transposition

1.4. La plastie en Z

La plastie en Z est une procédure qui implique la transposition de deux lambeaux Triangulaires. Cette transposition conduit à un gain de longueur le long de direction de Z avec changement de direction

La technique a été introduite pour la première fois en 1856 par Denonvilliers pour corriger une paupière inférieure ectropion. Plus tard, les chirurgiens l'utilisèrent pour corriger les contractures de la commissure orale, de la brûlure axillaire synéchie et la mobilité articulaire entravée par la cicatrisation en bandes. La symétrie est l'un des principes de base. La longueur Des branches peut varier en fonction des circonstances mais il est essentiel qu'ils soient égaux les lambeaux sont généralement conçu avec des angles allant de 30 à 75° [46,47]

Des angles inférieurs à 30 degrés peuvent nécroser la pointe, et des angles de plus de 75 degrés créent Des lambeaux qui sont difficiles à faire pivoter. Cependant La plastie en Z qui impliquent des angles de lambeaux inégaux peut être nécessaire dans la reconstruction de certains défauts [45]

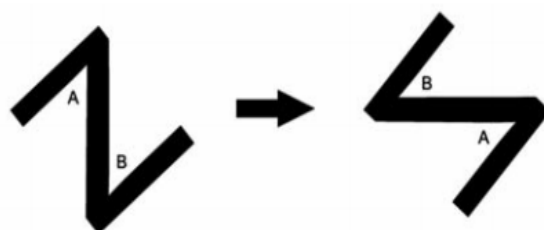


Figure 25: Le concept de la plastie en Z

➤ **Plastie en Z à 60° symétrique :**

- **Principe :**

Procédé de base de la chirurgie cutanée, la plastie en Z symétrique à 60° utilise l'échange de deux lambeaux triangulaires égaux dans le but d'orienter différemment les cicatrices. Réalisée sur une région plane, elle aboutit à un allongement dans un sens aux dépens d'un rétrécissement dans le sens

opposé. Sur un dièdre, elle aboutira au dièdre opposé (plastie en Z tétraédrale). Le but est donc d'obtenir un allongement cutané. C'est la plus simple des plasties. [44]

- **Exigences** :-Peau élastique transversalement.- Formation d'oreilles.
- **Dessin** : Délimiter la bride à exciser. Reporter au compas à partir des points A et B le point C et le point D tels que $AC = BC = AD = BD = AB$.

On crée ainsi deux triangles équilatéraux identiques opposés par le côté AB. [44]

- **Décollement** : des deux lambeaux.
- **Déplacement** : Le lambeau ACB se déplace de telle façon que A vient en D et le lambeau ABD de telle façon que B vient en C de sorte que dans le sens vertical le côté AB est remplacé par la somme des deux hauteurs des triangles équilatéraux. Nous sommes passés de a à $2 \times \frac{\sqrt{3}}{2}a$ donc un allongement de 73 % peu différent de $\frac{3}{4}$ de la longueur initiale. Le rétrécissement transversal est inverse : nous partons de deux hauteurs soit $\frac{2}{\sqrt{3}}$ pour aboutir à un côté, à ce qui correspond à une perte de 42 %. La suture se fait sans tension [44]
- **Application** : Allongement cutané pour supprimer une bride, pour apporter du tissu cutané, pour briser une cicatrice, d'un décalage ou d'une mauvaise orientation cicatricielle

Guide du résident pour la levée des lambeaux les plus utilisés en chirurgie réparatrice :
Bases anatomiques et étapes chirurgicales

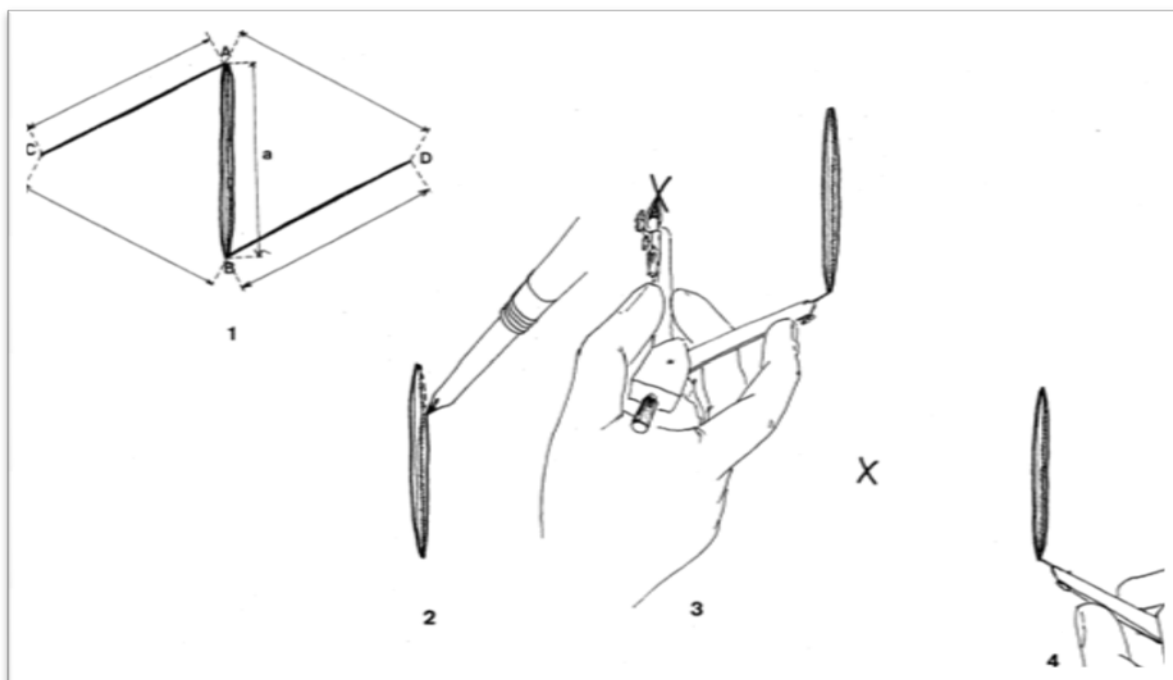


Figure26 : Schémas montrant les étapes d'une plastie en Z

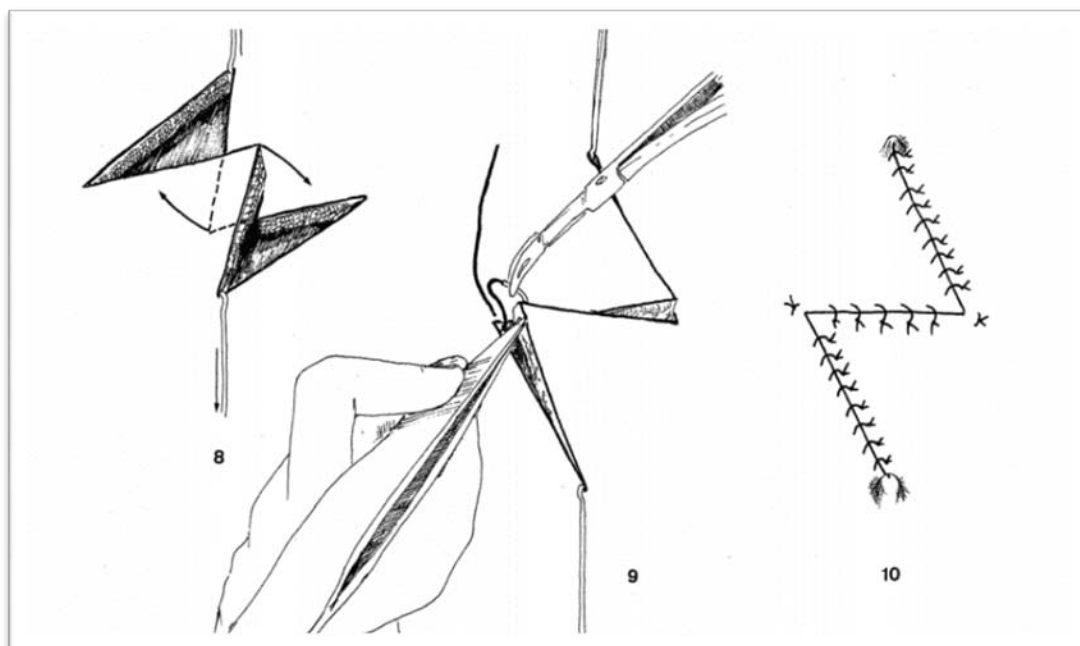


Figure27 : Schémas montrant les étapes d'une plastie en Z

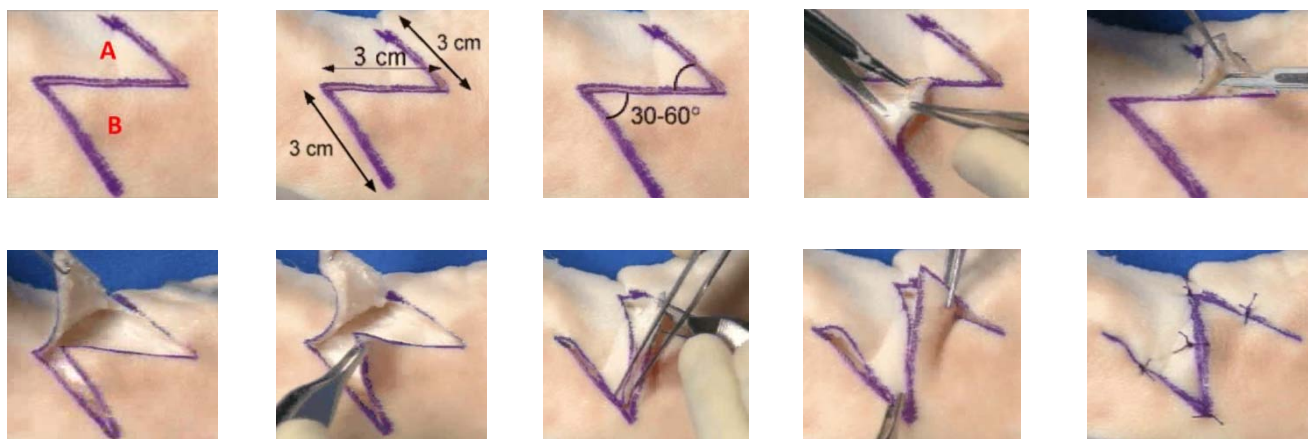


Figure28 : Les étapes de réalisation d'une plastie en Z

➤ **Plastie en Z asymétrique :**

- **Principe :** Echange de deux lambeaux triangulaires isocèles dont le sommet est inégal ; l'un est un angle droit l'autre un angle variable. Cette plastie est réalisée dans un but d'allongement. Elle consiste à inclure dans une incision perpendiculaire un lambeau triangulaire dont le point de rotation est le pied de l'incision perpendiculaire. L'allongement obtenu est égal à la base du lambeau. [47]
- **Exigences :** Peau élastique équilibrée. Nécessité d'un raccourcissement transversal.
- **Dessin:** Calculer l'allongement à obtenir. Tracer un segment AB tel qu'il ait la direction de l'allongement désiré, plus ce segment est long plus l'angle du lambeau triangulaire sera petit et moins l'élasticité transversale sera sollicitée. Tracer perpendiculairement à cette direction et à l'une des extrémités un segment BC = AB. Reporter du point B la longueur de l'allongement désiré ce qui donne un arc de cercle sur lequel on reporte du point A la longueur AD telle que AD = AB [47]
- **Technique :**

Il faut commencer par déterminer la direction des lignes de tension cutanée dans la région de la plaie.

Deux lignes parallèles sont alors tracées au marqueur perpendiculairement à ces lignes de tension. Le corps du Z est tracé parallèlement aux lignes de tension cutanée et doit mesurer 1,5 fois le diamètre de la plaie. Les bras du Z sont ensuite tracés à un angle de 60° par rapport au corps pour le bras inférieur du Z et à un angle de 45° pour le bras supérieur du Z. Les deux lambeaux obtenus sont incisés puis décollés aux ciseaux. Des points de traction sont placés pour déplacer les lambeaux. Le premier lambeau est utilisé pour recouvrir la plaie d'origine alors que le deuxième sert à combler la région donneuse Les lambeaux sont suturés sur deux plans par un surjet sous-cutané et des points simples cutanés.

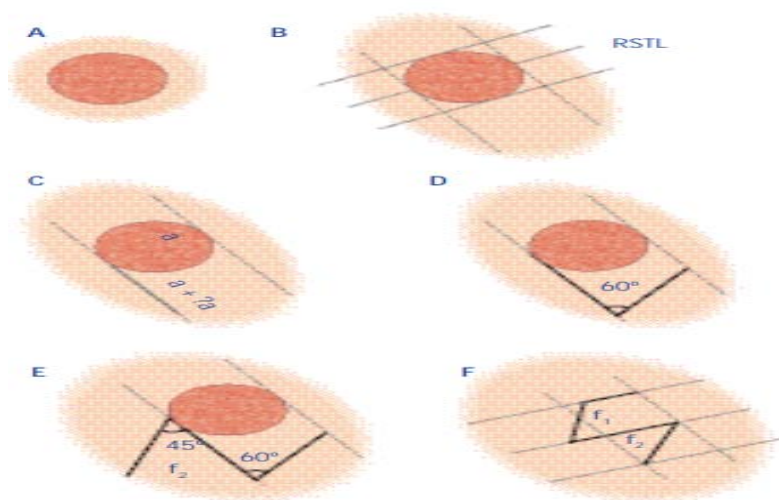


Figure29 : Schéma montrant la technique de la plastie en Z asymétrique

- **Déplacement :**

Rotation autour du point B, le segment CB s'ouvre déterminant l'allongement. Le lambeau BAD est inclus dans l'ouverture de CB de sorte que A vient en C. La suture se fait sans tension et entraîne la formation d'une oreille au point B.

- **Application :** Ce procédé est utilisé dans les inégalités de longueur de deux berges d'une perte de substance. [49]

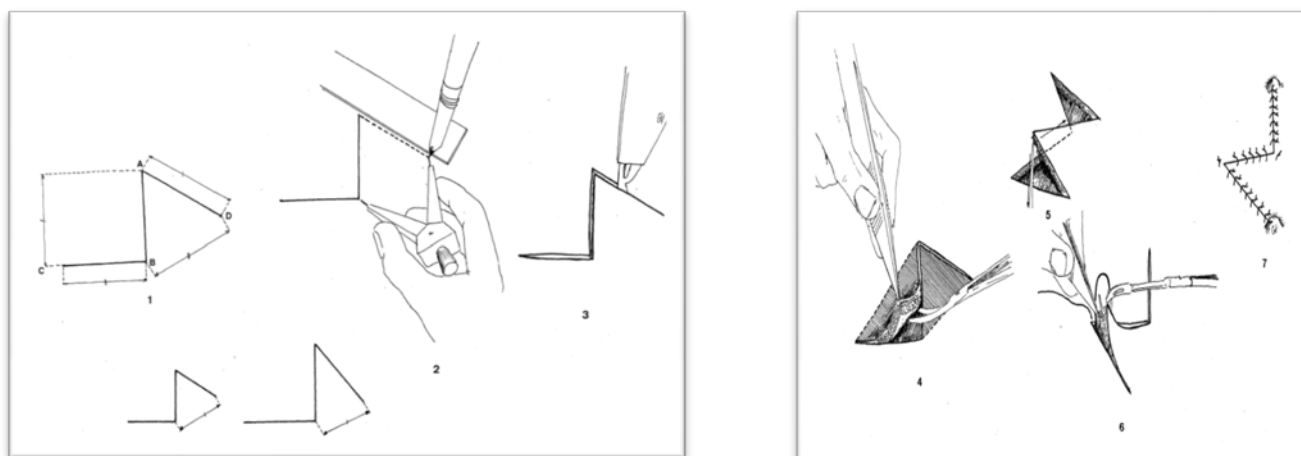


Figure30 : Schéma montrant la technique d'une plastie en Z asymétrique

1.5. Plastie en VY et plastie en YV :

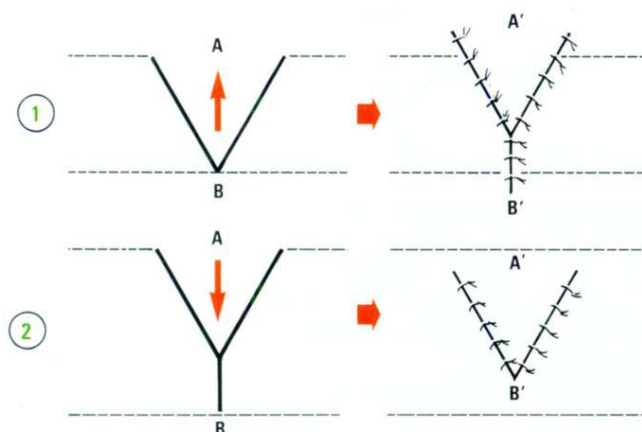


Figure31 : schéma montrant les techniques ; plastie en VY et plastie en YV

• **Technique :**

Plastie en VY

- Pour agrandir une distance AB, un lambeau triangulaire est taillé. Ce lambeau est reposé plus haut avec fermeture de l'extrémité de la zone donneuse.
- La distance A'B' est supérieure à AB.

Plastie en YV :

Pour diminuer une longueur AB, il est possible de tailler un lambeau triangulaire que l'on prolonge par une incision verticale à sa pointe en vue de réaliser une incision en Y. Le lambeau triangulaire est décollé ainsi que les deux berges de l'incision verticale. La pointe du lambeau est avancée à l'extrémité de l'incision. La cicatrice finale est en V. La longueur A'B' est inférieure à AB. [50]

1.6. La plastie en trident :

- **Principe :** Elle correspond à l'association de deux plasties en Z asymétriques plus une plastie en Y-V

Trois lambeaux triangulaires à 60° s'engagent dans les incisions à 90°. L'allongement obtenu est une fois et demie la longueur initiale si on choisit un module égal au tiers de la longueur finale

Guide du résident pour la levée des lambeaux les plus utilisés en chirurgie réparatrice :
Bases anatomiques et étapes chirurgicales

désirée et à la moitié de la longueur initiale... Elle brise une plage rétractile par l'apport de tissu sain celui-ci se fait au prix d'un raccourcissement transversal

- **Exigences** : Laxité transversale.
- **Dessin** : Dessiner la bride. Prendre comme module la moitié de sa longueur. Tracer les lambeaux triangulaires ABD, DBE et EBL. Tracer les incisions à 90° AF, BG et CH. Il faut que tous les segments AF, BG, CH, AB, BC, BD, BE soient égaux. Exciser les bords des lambeaux quadrangulaires AFBG et BGHC. [44]

L'allongement de la bride ouvre les incisions FA, GB et HC déjà chargées par l'excision.

- **Décollement** : de tous les lambeaux.
- **Déplacement**: Les triangles ABD, BOE et BEG viennent facilement dans les incisions où ils sont suturés.
- **Application** : Allongement de plage cicatricielle rétractile. Cette plastie est surtout indiquée quand il y a une bride à la jonction peau saine- peau cicatricielle.

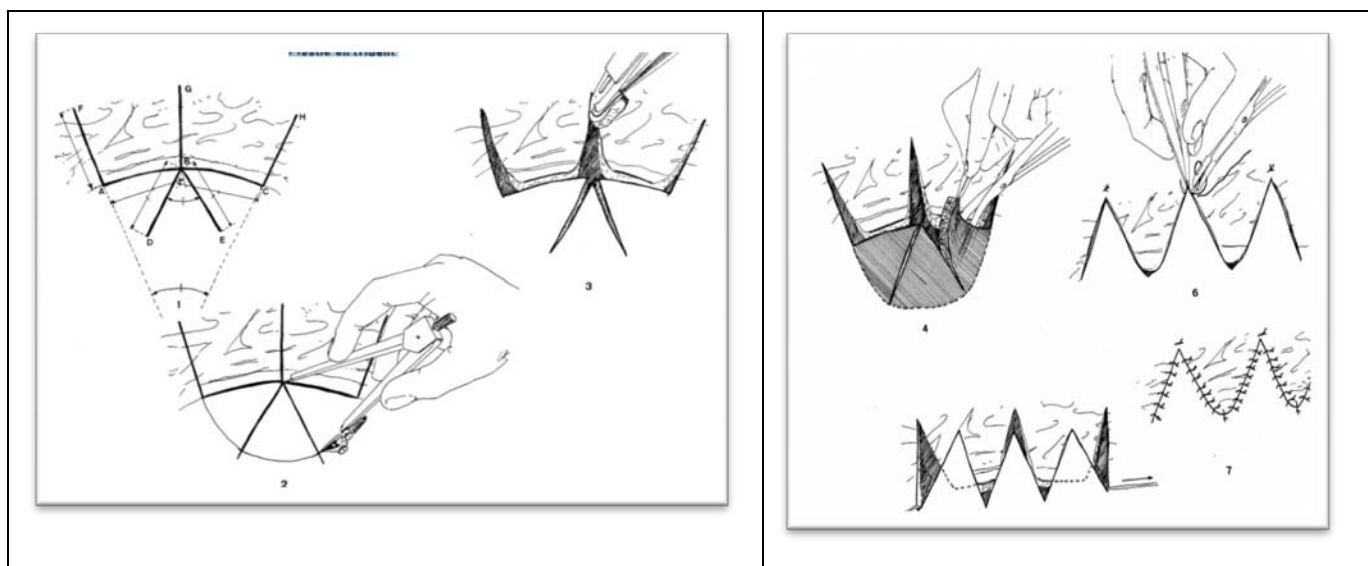


Figure32 : Schéma montrant la technique d'une plastie en trident

Cas clinique2 : plastie en Z

**Guide du résident pour la levée des lambeaux les plus utilisés en chirurgie réparatrice :
Bases anatomiques et étapes chirurgicales**

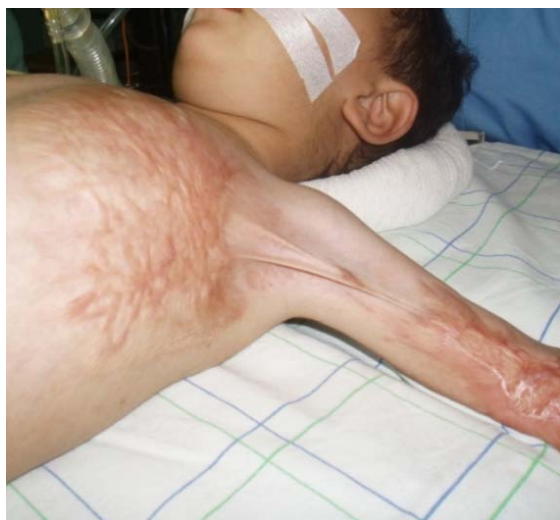

Photo : Bride linéaire du creux axillaire

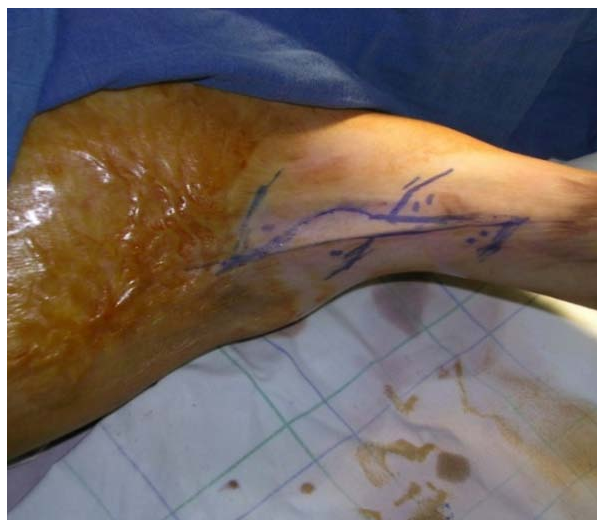

Photo : Tracé de deux plasties en Z en série

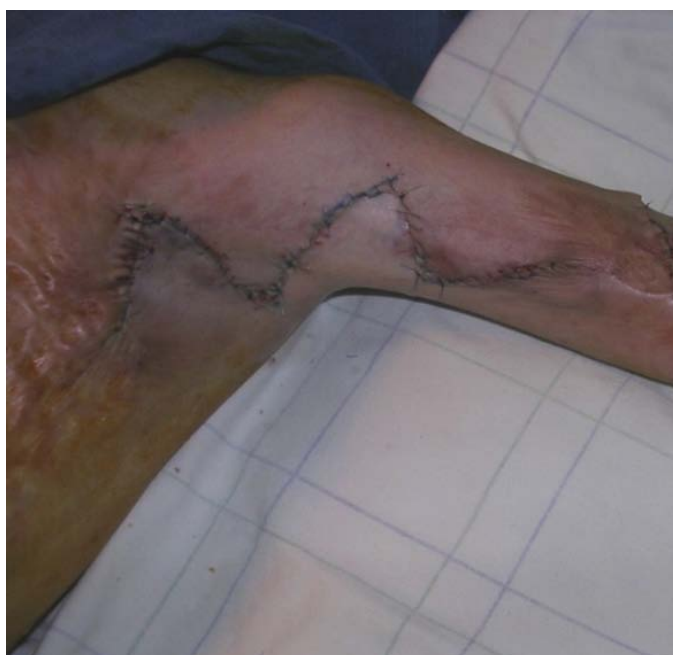

Photo : Résultat post opératoire immédiat

1.7. La plastie en lambeau en L pour losange (LLL)

La plastie en lambeau en L pour losange (LLL) est une plastie cutanée décrite par Claude Dufourmentel en 1962 pour la fermeture des pertes de substance de forme losangique [51]

- **Principe :**

C'est un lambeau cutané de transposition permettant la fermeture de première intention de toute perte de substance ramenée à une forme de losange selon un dessin prédéfini nécessitant néanmoins une certaine précision dans sa réalisation. Elle constitue une plastie simple et versatile. Cette technique est caractérisée par la facilité et la reproductibilité, même chez le sujet jeune ayant une élasticité cutanée modérée. C'est une technique qui ne nécessite pas une grande dextérité, donc réalisable par tout jeune plasticien. [52]

Procédé de recouvrement de PDSC losangique utilisant l'échange de deux lambeaux, l'un quadrangulaire, l'autre triangulaire. Ce procédé décrit par I. DUFOURMENTEL pour de petites PDSC a été secondairement adapté à de très grandes surfaces. [44]

- **Technique :**

La perte de substance est ramenée à un losange ABCD (parallélogramme) avec des angles de 60 et 120 (respect des marges d'exérèse pour les pathologies malignes). Le losange ABCD est caractérisé par une grande diagonale AC et une petite diagonale BD qui lui est perpendiculaire. On dessine le prolongement des deux portions (CD) adjacentes à la lésion et (BD) la petite diagonale du losange. La bissectrice (DE) de l'angle formé par ces deux prolongements est menée avec une longueur DE égale à AB. La même longueur est reportée à partir du point E, suivant une ligne parallèle à la grande diagonale pour former la dernière portion du dessin EF = AD (ou EF = AB puisque AB et AD sont de même longueur). [53]

On obtient alors le schéma final du lambeau qui a la forme d'une « L » formée par les deux portions DE et EF. [54]

Le premier losange ABCD correspondant à la perte de substance est excisé, puis le triangle DEF est levé, et le décollement se poursuit sur toute la zone schématisée en gris [54]

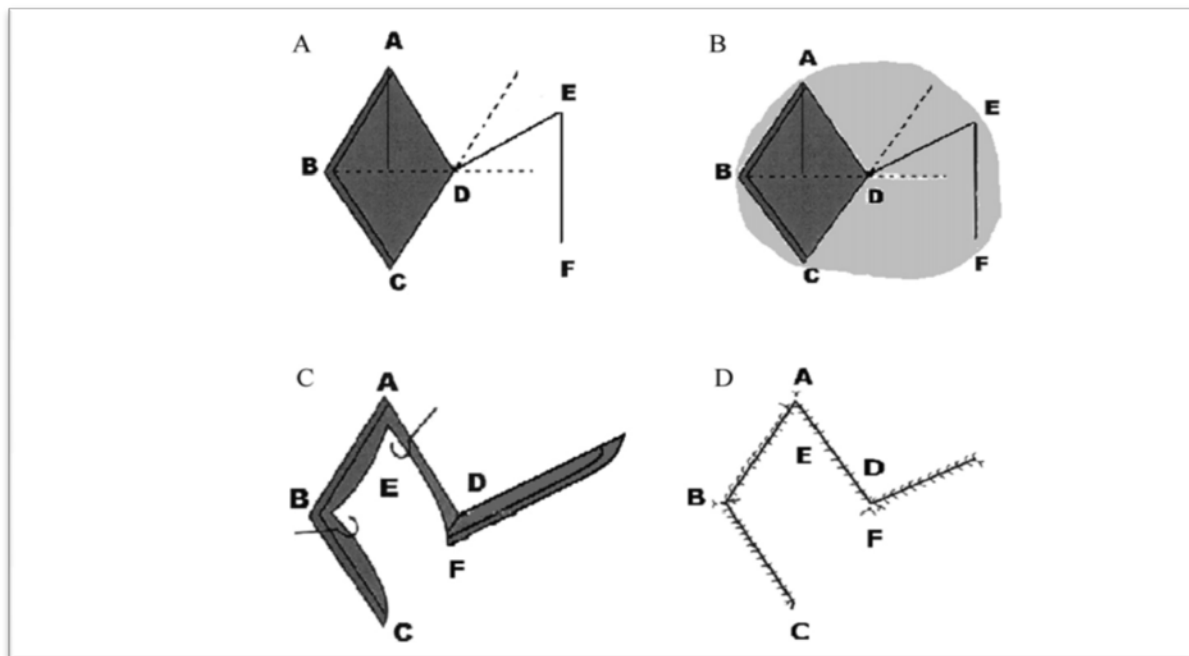


Figure 33 : Schéma montrant les étapes de la réalisation de la plastie en LLL pour une perte de substance losangique

- **Dessin** : Il dérive du lambeau de LIMBERG dont il est une adaptation pour tout losange quel que soit l'angle.

1° – Excision lésionnelle de type losangique, dessiner les diagonales.

2° – Choisir l'origine du pied du lambeau (il peut y en avoir 4). Prolonger la petite diagonale BD du côté choisi puis prolonger le côté adjacent au lambeau (CD) du côté du grand angle du losange. Ces deux prolongements forment un angle dont on trace la bissectrice.

Sur cette bissectrice, tracer le premier côté du lambeau DE tel qu'il soit égal au côté du losange. Par le point E mener une parallèle à la grande diagonale.

Repérer le point F tel que EF soit égal au côté du losange ce qui constitue le 2ème côté du lambeau.

Sont ainsi déterminés un lambeau quadrangulaire CDEF et un lambeau triangulaire ADE.

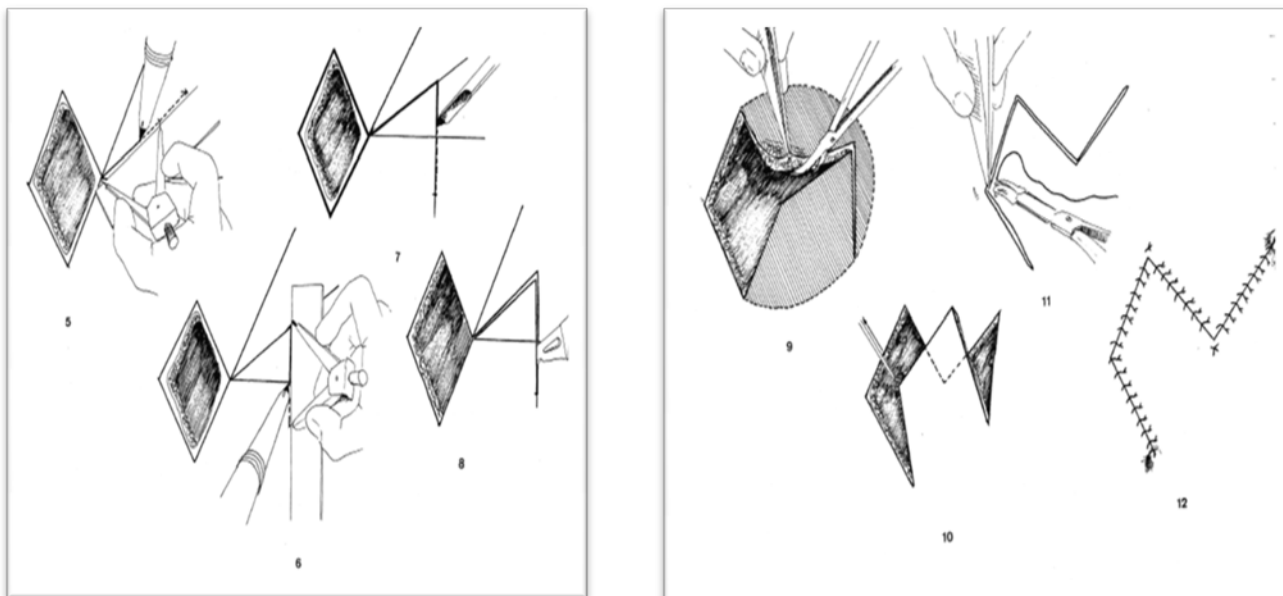


Figure34 : Schéma montrant la technique de la plastie en LLL

- **Décollement** : des deux lambeaux et des berges du segment EF.
- **Déplacement**: La rotation du lambeau amène l'angle CDE en B et l'angle DEF en A de sorte qu'il couvre la perte de substance. Lors de ce déplacement ce point F est amarré en D, les angles AEF et DEF sont différents des angles correspondants CBA et BAE de sorte que le triangle ADE subit un déplacement permettant l'adaptation de ces angles. La suture se fait sans tension
- **Application**: PDSC losangique en zone élastique transversale

Cas clinique 4: Plastie en LLL

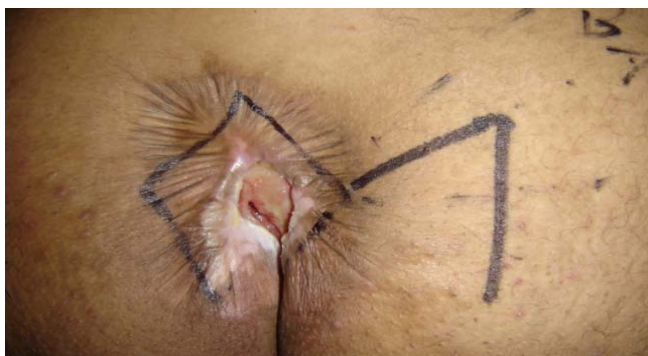

Photo : Tracé de la plastie pour couvrir un escarre sacrée

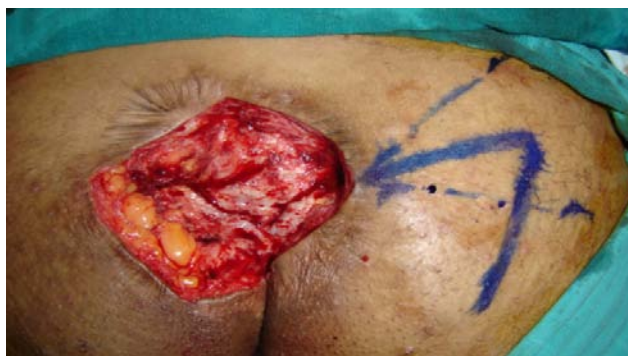

Photo : Excision de l'escarre

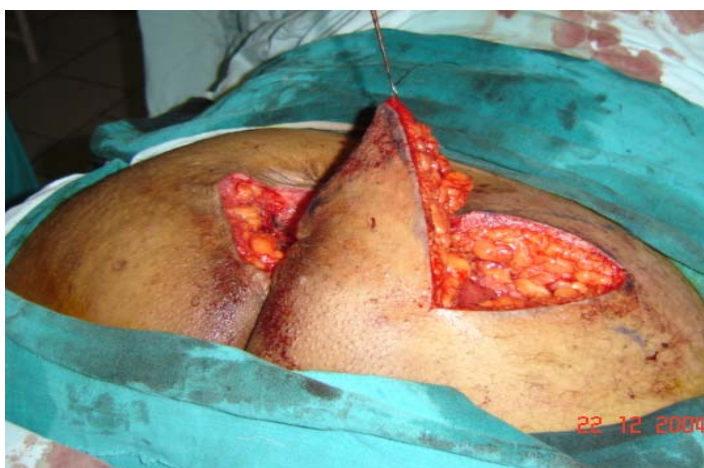

Photo : Levée du lambeau

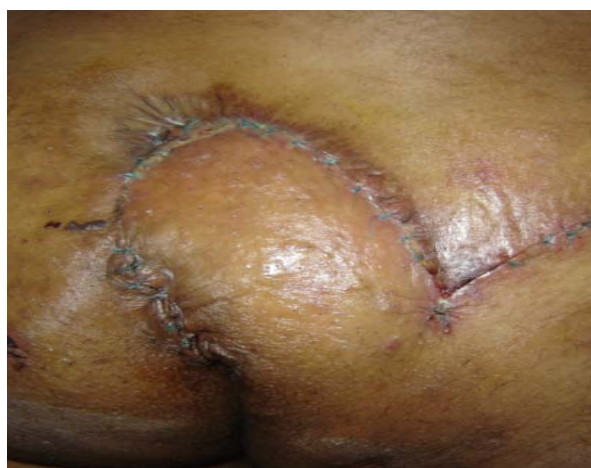
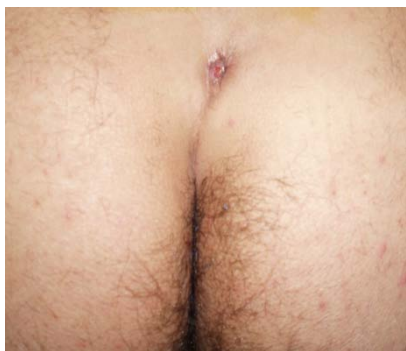
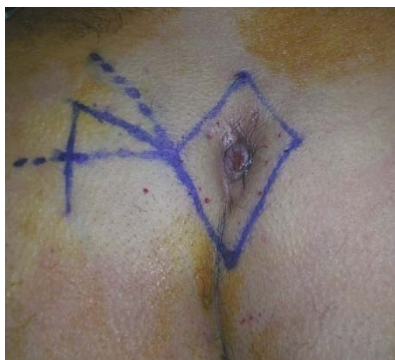Photo : Aspect post opératoire

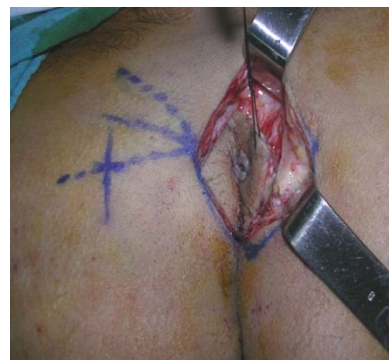Cas clinique 5 : Sinus pilonidal



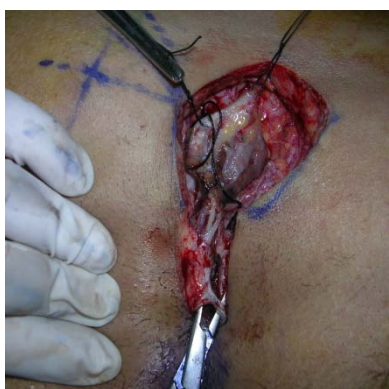1 : Aspect d'un sinus pilonidal



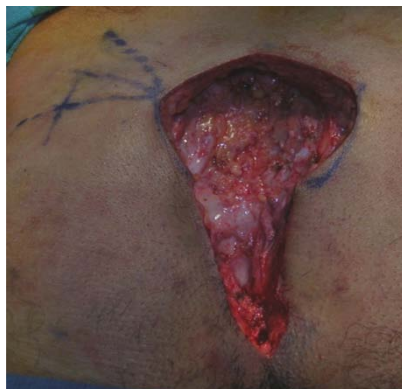2 : Tracé d'un losange de résection avec un lambeau en L pour losange



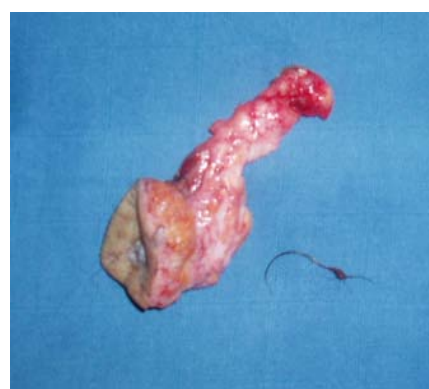3 : Excision du sinus pilonidal



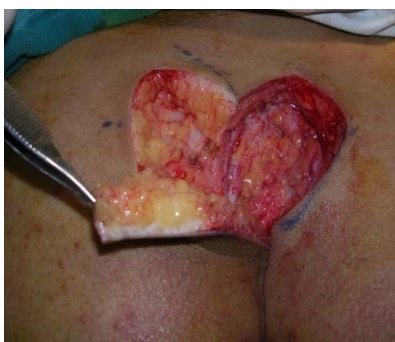4 : Excision du sinus pilonidal



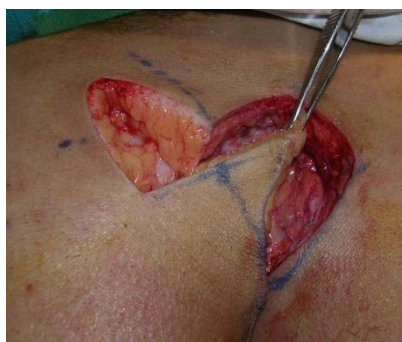5 : La PDS resautant de l'exérèse



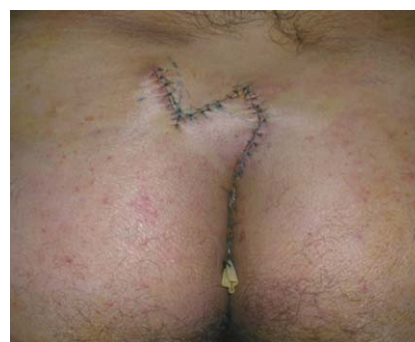6 : Pièce reséquée



7 : Levée du lambeau

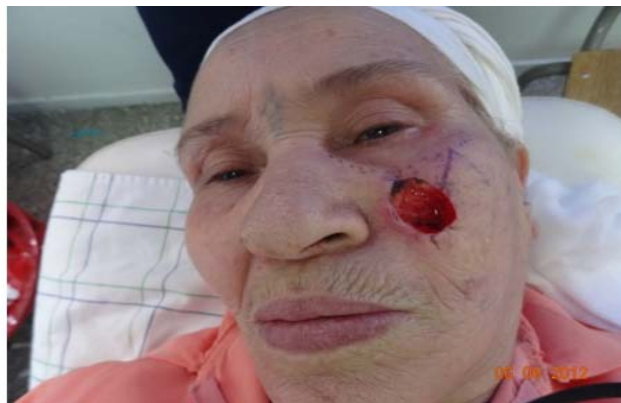
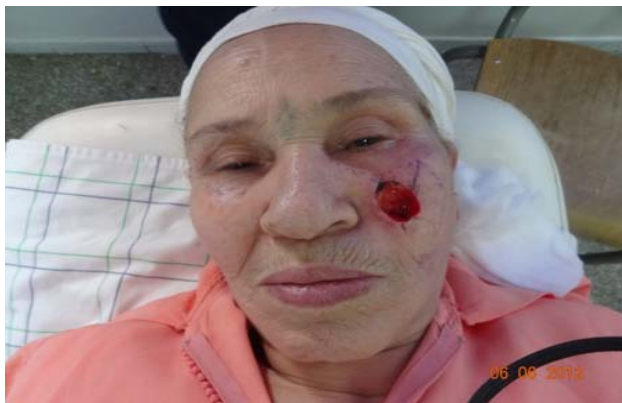
8 : Transposition du lambeau

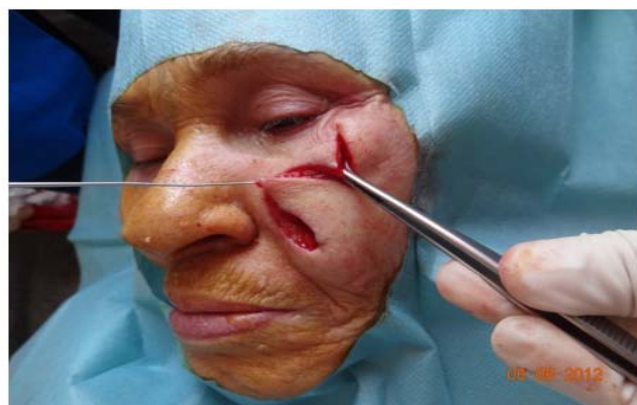
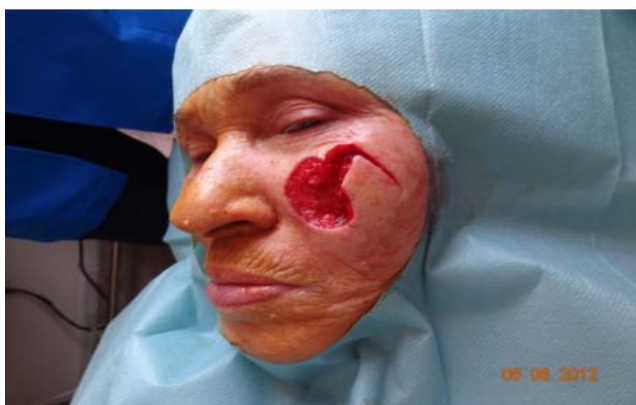
9 : Aspect final

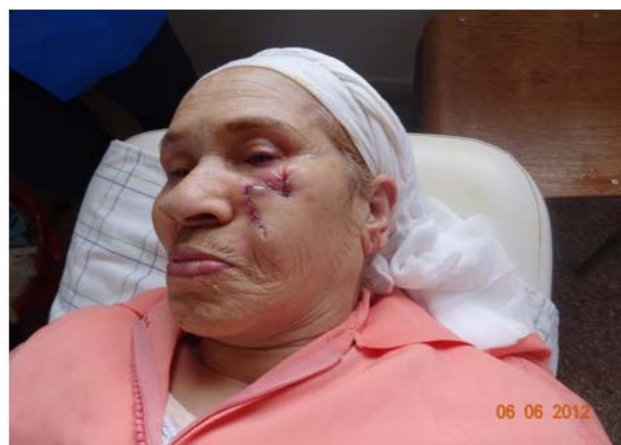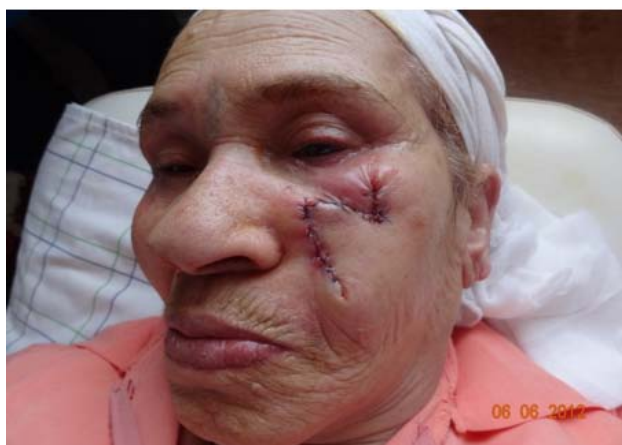Cas clinique 6 : plastie en LLL



Tracé du lambeau et exérèse de la lésion



Incision puis transposition des lambeaux



Résultat immédiat

1.8. Plastie en H

- La plastie en H est formée de deux lambeaux d'avancement en U ayant des directions opposées

Lorsqu'un seul lambeau ne peut recouvrir une PDS, deux lambeaux rectangulaires sont taillés de part et d'autre de la perte de substance réalisant une plastie en H.

Aux extrémités des deux lambeaux de la plastie en H, il est possible d'exciser quatre triangles d'avancement.

- Si l'élasticité des tissus à proximité d'une perte de substance est faible, il vaut parfois mieux augmenter la hauteur de la perte de substance pour que les lambeaux utilisés aient des rapports de longueurs et de bases plus favorables. Cela permet de diminuer le risque de nécrose.

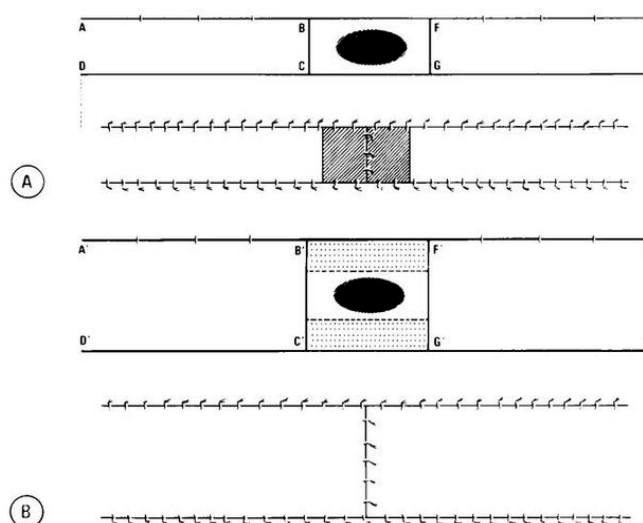


Figure 35: Différence de hauteur entre le schéma A et schéma B ; l'augmentation de la hauteur est nécessaire en cas de faible élasticité

Ce type de plastie est particulièrement indiqué au niveau du front. Une plastie en H réduit la hauteur de la cicatrice verticale. Les incisions horizontales des lambeaux sont très peu visibles car elles sont effectuées dans le sens des plis cutanés. [54]

Cas clinique 7 : plastie en H

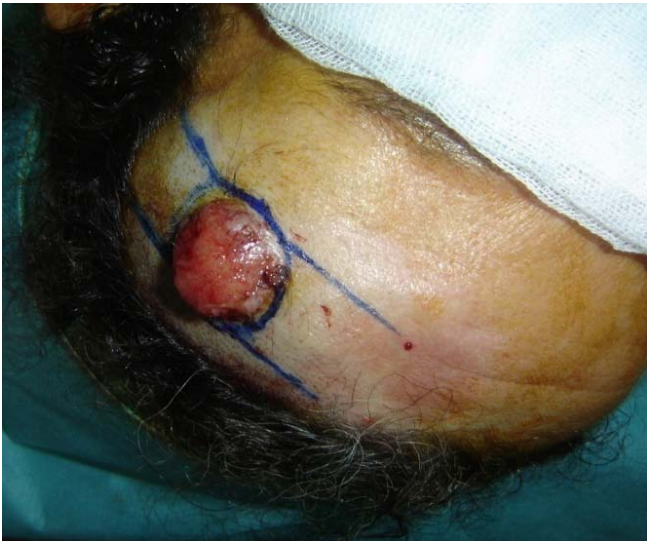

Photo : Dessin du lambeau

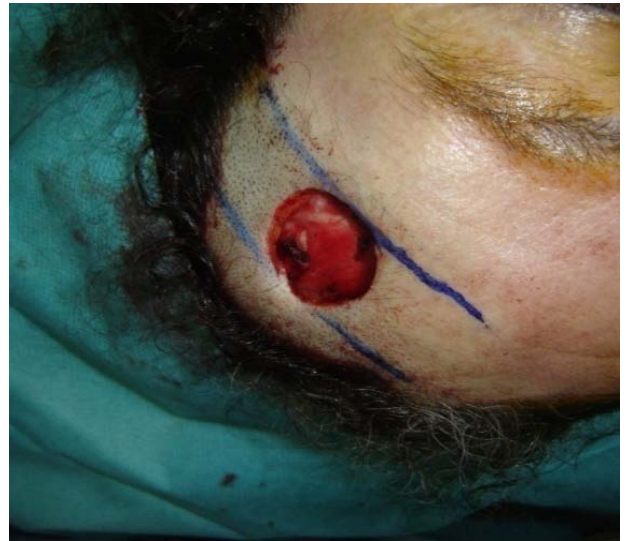

Photo : La PDS après excision de la lésion

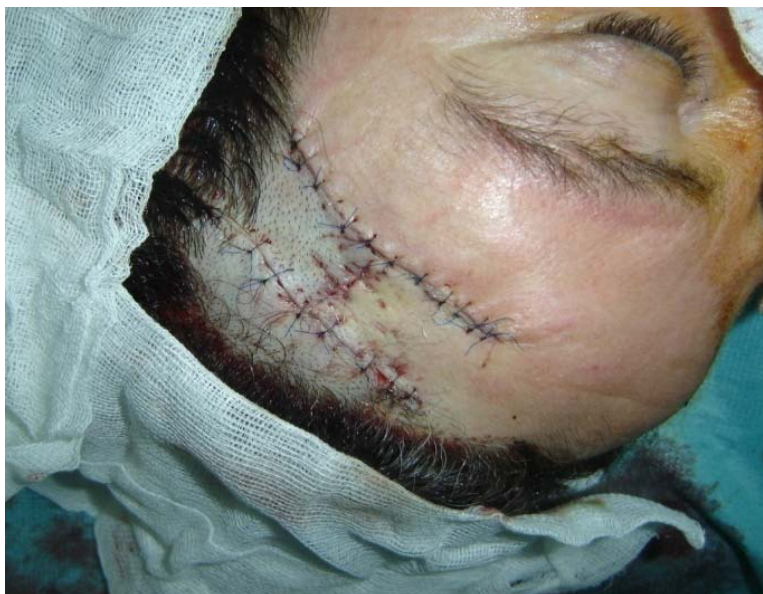

Photo : Résultat en post opératoire immédiat suture finale en H après
mobilisation des deux lambeaux d'avancement

2. Tête et cou :

2.1. Lambeau nasogénien à pédicule supérieur : [55,56, 57, 58,59]

Le lambeau nasogénien à pédicule supérieur ou orbito nasogénien L.O.N.G est connu depuis 2000 ans avt JC: publié par Blasius et codifié par Tessier.

Il s'agit d'un Lambeau cutané en ilot vascularisé par le pédicule angulaire.

Il présente plusieurs Utilisations:

Reconstruction de perte de substance cutanée médio-faciale (nez, jugale palpébrale canthale).

La Surface du lambeau peut aller jusqu'à : 10x5cm.

❖ Bases anatomiques :

❖ Vascularisation

- Rappel anatomique sur l'artère angulaire

Artère angulaire est une branche de l'artère ophtalmique, elle est localisée au niveau du dièdre naso-maxillaire, sous cutanée (jamais sous les muscles peuciers), elle peut s'anastomoser avec l'artère faciale dans 62% des cas ; soit de façon directe (22%) lorsque l'artère faciale est longue soit d'une façon indirecte par l'arcade dorsale du nez dans 40% des cas ou par un réseau capillaire.

- Rappel de la Vascularisation de la région nasogénienne :

La vascularisation de la région nasogénienne se fait par l'artère angulaire, artère faciale, l'artère transverse de la face (Mustarde), et l'artère sous-orbitaire (branche de l'artère. Maxillaire).

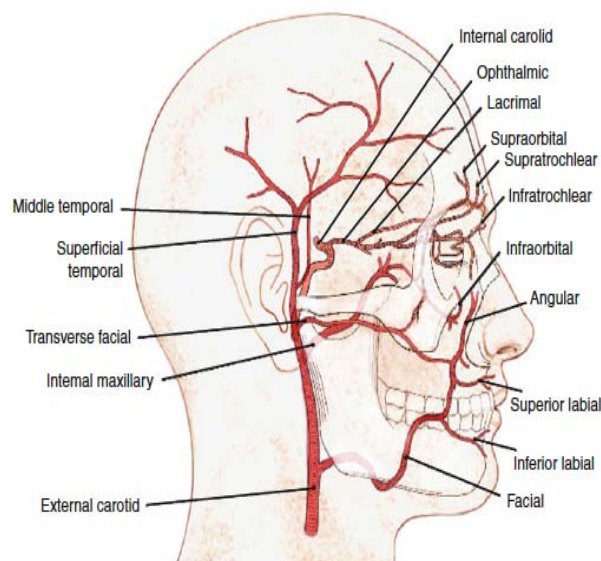
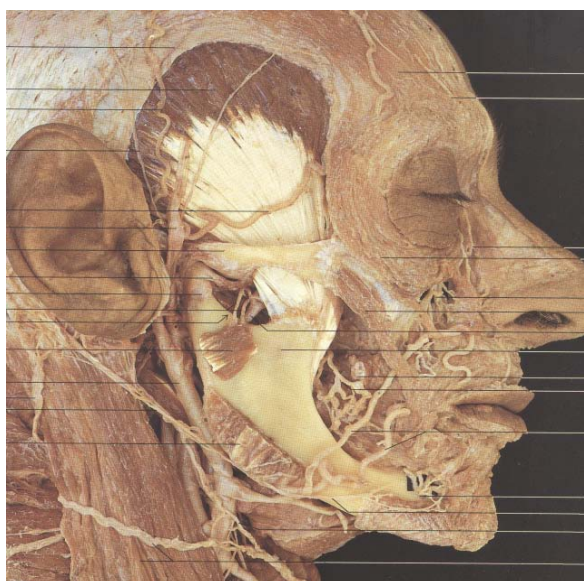


Figure 36: Anastomose artère faciale et artère angulaire

❖ **Technique chirurgicale :**

- **L'installation** doit être confortable chez les malades éveillés. La disposition des champs doit laisser un champ opératoire le plus large possible pour bien réussir son lambeau et constater dans l'immédiat les conséquences de sa mobilisation sur les structures adjacentes, notamment au niveau de la face. Le chirurgien se place du côté où le lambeau sera taillé.
- **Dessins du lambeau :** [60]
 - On dessine le tracé de la palette cutanée avec un stylo dermatographique ou au bleu de méthylène,
 - Dessin réalisé en dehors du sillon nasogénien,
 - Le rapport longueur sur largeur peut atteindre 5/1 sans risque vasculaire.
 - Une largeur allant jusqu'à 2,5 à 3 cm permet une reconstruction aisée, tout en gardant la possibilité d'une fermeture directe du site donneur.
 -

➤ **Anesthésie : [61,62]**

En générale le geste chirurgicale se fait sous anesthésie locale seule (xylocaïne 1% avec ou sans adrénaline).

Dans certaine situation le recours à une anesthésie générale s'impose : sujet âgé, tares sous-jacent, la localisation de la lésion....

- L'infiltration se fait à l'aide d'une seringue intradermique, pour diminuer les sensations douloureuses ainsi que la lenteur de l'injection pour éviter la distension rapide et douloureuse.
- L'infiltration intéresse le tissu cellulaire partout où devront être créés des décollements, et doit être en couronne en évitant d'être en intra lésionnel. Elle doit être plus superficielle au niveau des tracés de l'incision.

➤ **Le temps d'exérèse de la lésion :**

- Après Les tracés. La résection de la lésion se fait au bistouri froid, emportant d'emblée le quartier cutané et l'atmosphère sous cutanée en s'élargissant en profondeur ; et doit respecter impérativement les marges de sécurité qui dépendent des facteurs pronostics de chaque lésion.

➤ **La levée du lambeau : [63, 64, 65, 66,67, 68,69]**

- Le chirurgien change de gants et l'instrumentation ayant servi au premier temps, pour éviter l'ensemencement de la zone saine, par des cellules malignes en cas de pathologie tumorale. Il est nécessaire de réaliser un patron sur mesure de la perte de substance, celui-ci est ensuite retourné pour avoir la représentation exacte du lambeau à prélever.
- L'extrémité distale du lambeau est tracée à hauteur de la commissure buccale. Le lambeau comprend la peau et le tissu cellulaire sous cutané, sa vascularisation
- La dissection du lambeau s'effectue à l'aide de ciseaux fins courbes, de distal en proximal

- A proximité du sillon nasogénien, la dissection devient plus prudente et on respecte un large pédicule sous cutané du lambeau. Le lambeau est dégraissé sur toute sa longueur jusqu'au derme .le pédicule étant situé très haut par rapport à l'aile du nez.

La mobilisation est poursuivie ; elle permet grâce à une transposition de 150° d'atteindre la perte de substance. L'hémostase est faite à l'aide d'un bistouri électrique bipolaire pour les perforantes fines. La fermeture du site donneur se fait par simple décollement de la joue.

➤ **La mise en place du lambeau : [70]**

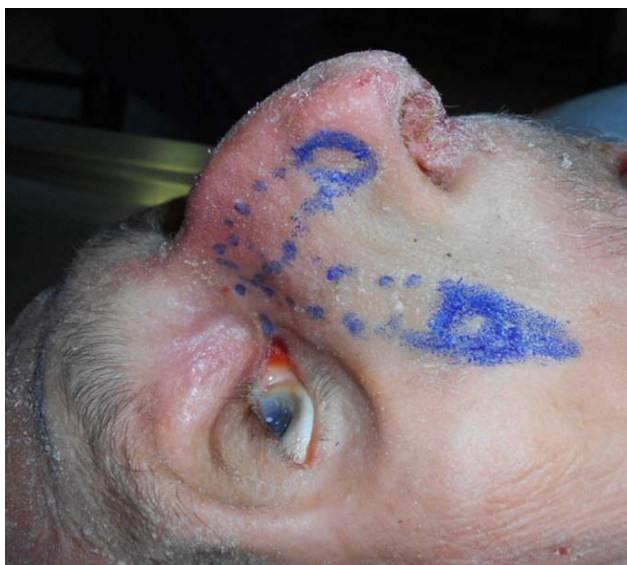La transposition n'entraîne le plus souvent pas d'oreille liée à la rotation mais une exérèse complémentaire est à réaliser le long du trajet du lambeau pour le positionner. Le lambeau levé est transposé, positionné au niveau de la perte de substance et suturé par des points séparés dermiques à nœud inversé qui sont réalisés à l'aide d'un fil tressé résorbable (Vicryl®), ou mieux du monofil à résorption lente type Monocryl®.

Un surjet intradermique, renforcé par quelques points superficiels

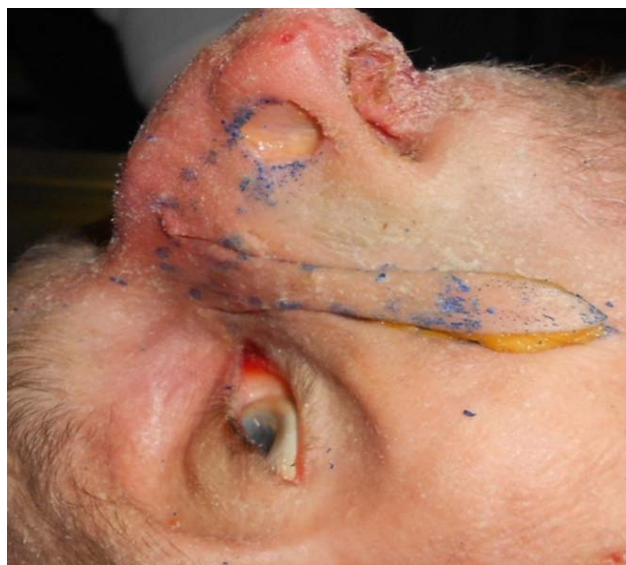La zone donneuse est refermée après décollement latéral par des points séparés dermiques à nœud inversé, puis un surjet dermo-épidermique au prolène® 6/0.

Nous prenons soin d'éverser légèrement les tranches cutanées et pour cela de prendre plus large en profondeur qu'en superficie. La plaie est recouverte d'un pansement au tulle gras ou compresse vaselinée non adhésive, doublée de compresses stériles. Une légère compression externe et un méchage sont souhaitables pour éviter un hématome, qui est le risque principal de cette technique, par ailleurs très fiable. L'ablation du fil a été réalisée entre j5 et j7 du post opératoire.

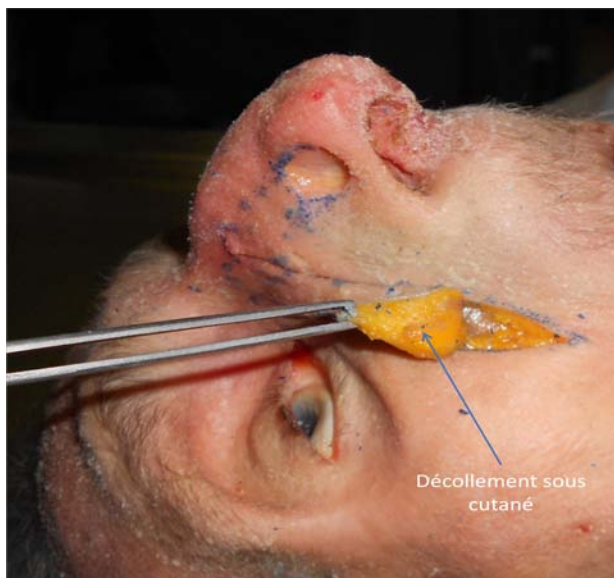
Photo de dissection montrant les étapes de la réalisation d'un lambeau nasogénien :



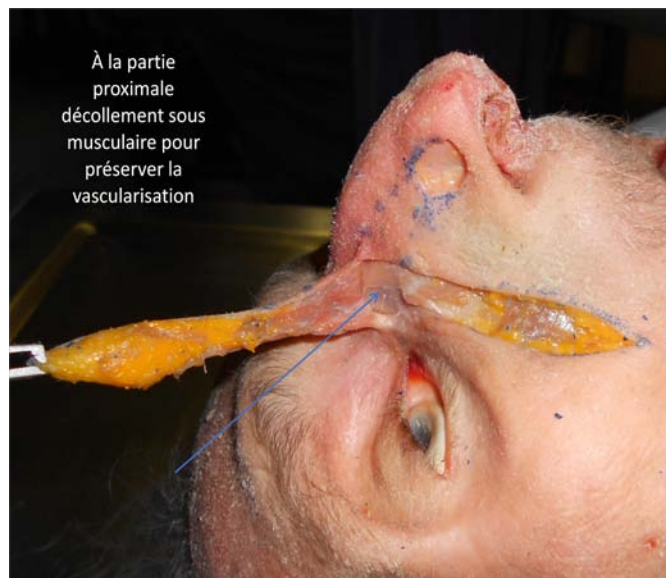Dessin du lambeau et de la zone à exciser



Levée du lambeau et création de la PDS

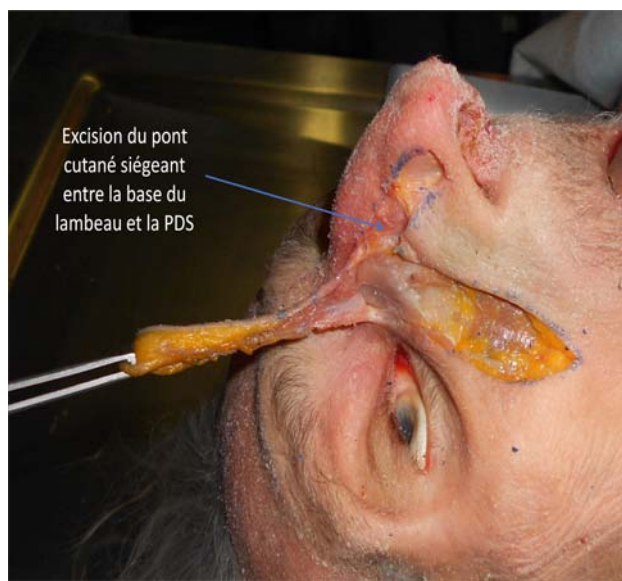


Décollement sous cutané du lambeau

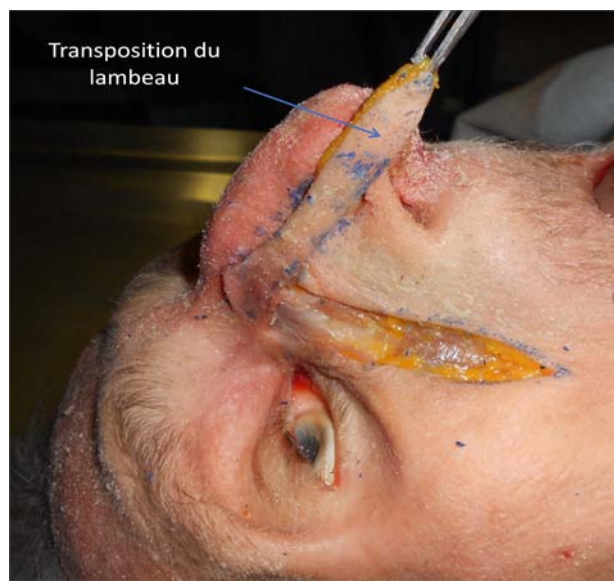

Décollement sous musculaire a la partie proximale

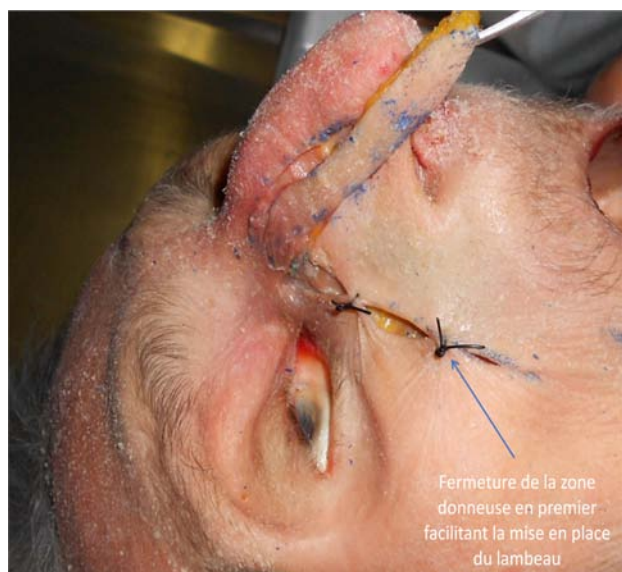**Guide du résident pour la levée des lambeaux les plus utilisés en chirurgie réparatrice :
Bases anatomiques et étapes chirurgicales**



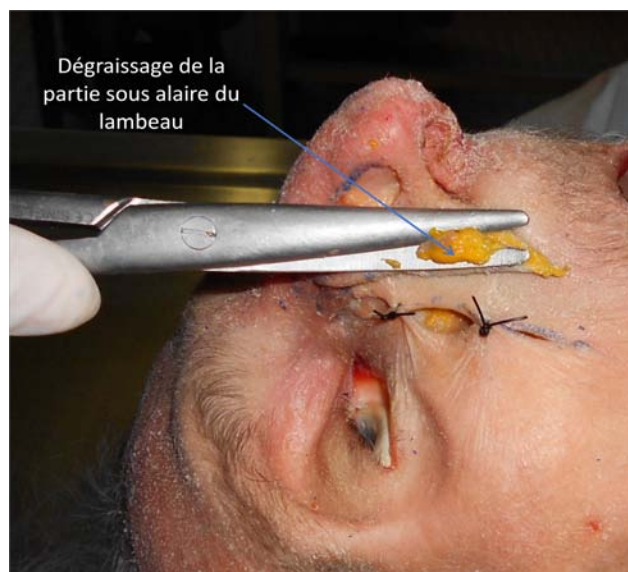**Excision du pont cutané siégeant entre la base
du lambeau et la PDS**



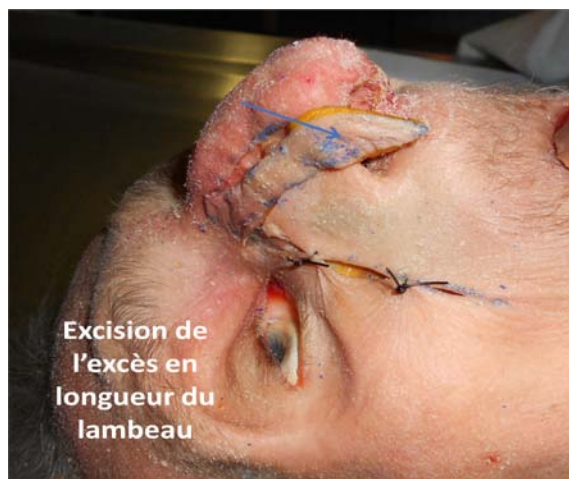Transposition du lambeau



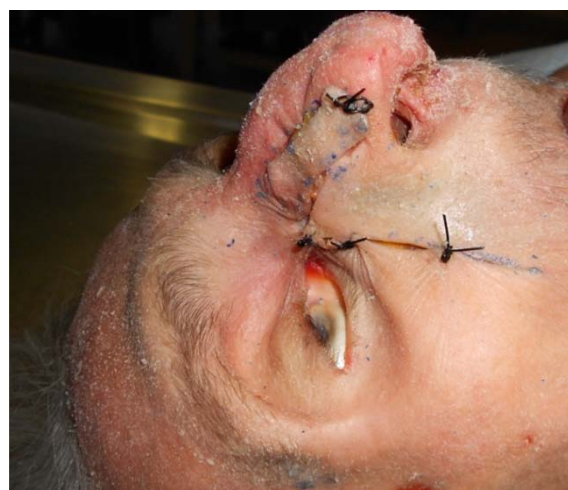**Fermeture de la zone donneuse en premier
facilitant la mise en place du lambeau**



Dégraissage de la partie sous alaire du lambeau



Excision de l'excès en longueur du lambeau



Lambeau en place

❖ **Les indications**

La reconstruction des PDS de la face :

- La columelle
- De pds partielles de la pyramide nasale,
- L'aile du nez.
- Pertes de substance de la région centro faciale notamment la paupière inférieure

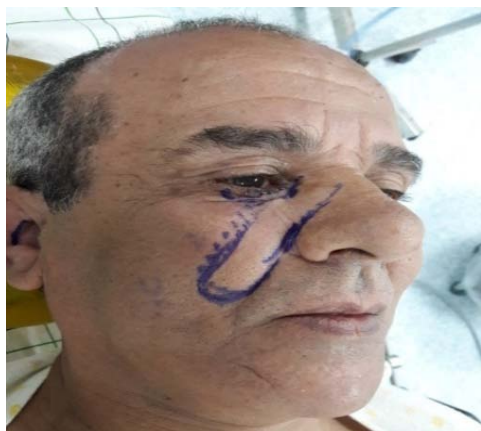❖ **Avantage :**

- Fiable
- Séquelles discrètes
- Modelable
- Taille importante

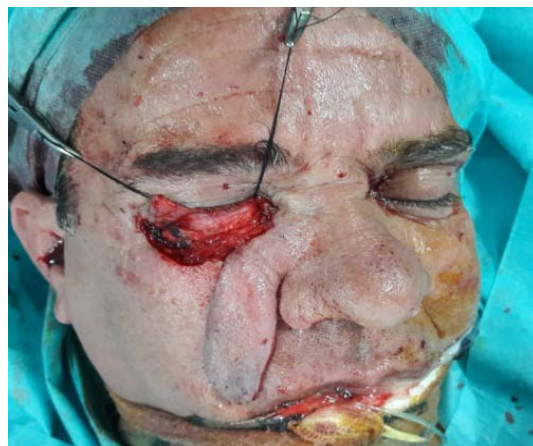❖ **Inconvénients:**

- Épais avec nécessité de retouches à distance
- Tendance à se mettre «en boule» – Limite du modelage?

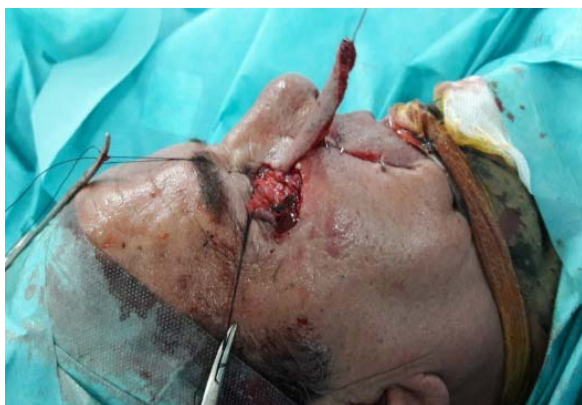Cas clinique8 : Lambeau nasogénien



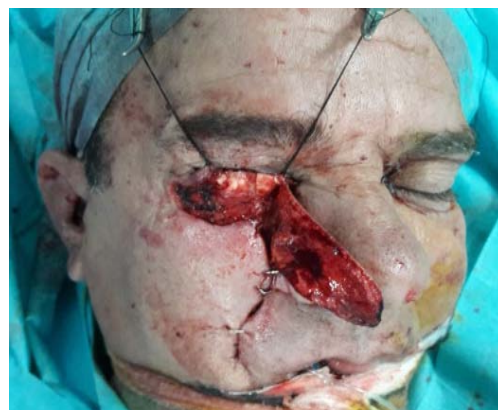Dessin du lambeau et de la zone à exciser



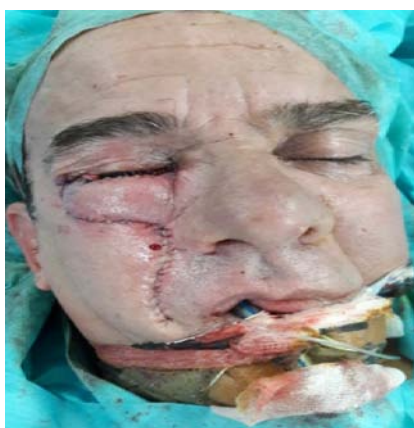Exérèse de la lésion et levée du lambeau



La transposition du lambeau



La transposition du lambeau et la fermeture de la zone donneuse



Aspect en post opératoire immédiat

2.2. Lambeau frontal :

L'utilisation du lambeau frontal remontent à environ 600 ans av J. C. en Inde et sont décrits dans le Susruta-Samhita, traité de médecine ayurvédique. Il y est décrit avec précision une reconstruction nasale au moyen d'un lambeau prélevé au front. Cette opération était courante, car les Hindous punissaient traditionnellement certains crimes par une amputation nasale.

a. Bases anatomiques :

Muscle frontal :

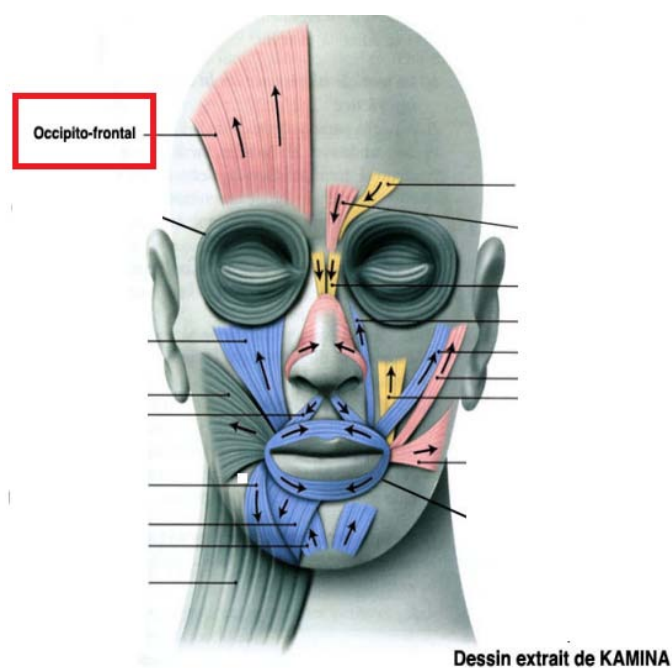


Figure37 : Schéma d'anatomie montrant le muscle frontal

C'est un muscle mince, grossièrement quadrilatère, recouvrant la partie antérieure de l'os frontal.

Insertion haute: il s'insère sur l'aponévrose épicroânienne suivant une ligne semi-circulaire facilement visible chez beaucoup de sujets.

Trajet: il descend le long de l'os frontal, séparé par un tissu cellulograisieux qui facilite son glissement.

Insertions basses: il s'achève dans sa partie médiane, en se prolongeant par le muscle pyramidal du nez, plus en dehors en se prolongeant par le muscle releveur naso-labial ou en s'insérant sur le processus orbitaire interne de l'os frontal dans sa partie latérale, de loin la plus importante, en mêlant ses fibres au muscle orbiculaire de l'œil.

Vascularisation : [71.72.73]

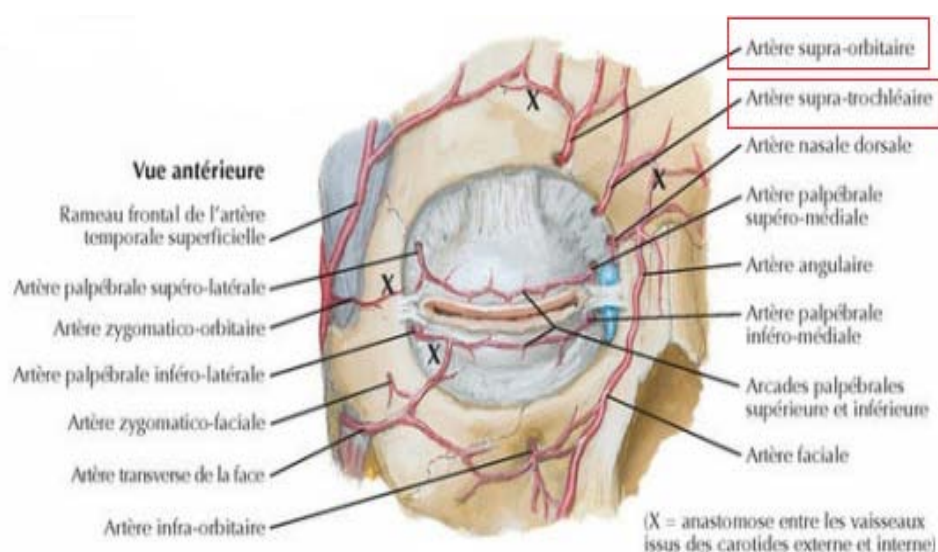


Figure38 : Schéma d'anatomie montrant la vascularisation du muscle frontale

La vascularisation artérielle du front est assurée par les Branche collatérale ou terminale de l'artère ophtalmique : l'artère supra-orbitaire et l'artère supra trochléaire.

- Artère supra-trochléaire Branche collatérale ou terminale de l'artère ophtalmique. Elle croise le rebord orbitaire supérieur à la partie profonde des muscles frontaux et corrugator, traverse ces muscles et s'aborise ensuite rapidement vers le tissu sous-cutané, au niveau de la moitié supérieure du front.

Artère frontale interne ; artère sus-trochléaire. Artère supra-orbitaire (artère frontale externe): Branche collatérale de l'artère ophtalmique qui naît au-dessus du nerf optique et se dirige en avant immédiatement au-dessous de la voûte orbitaire Elle sort de l'orbite par le foramen supra-orbitaire et se divise en plusieurs branches pour les téguments du front. Elle fournit des rameaux à la paupière supérieure.

b. Étapes chirurgicales :

Plusieurs techniques de lambeaux frontaux ont été décrites, nécessitant généralement 2 ou 3 étapes ; lambeau frontal médian, lambeau frontal paramédian, lambeau frontal de Millard lambeau en ilot medio frontal, lambeau "scalpant" de Converse.....etc.

➤ **Le lambeau frontal médian : [74, 75,76]**

Est un lambeau de transposition pédiculé qui utilise classiquement une palette cutanée médiane de 3 à 4 cm, qui s'étend de la racine des sourcils jusqu'à la base d'implantation du cuir chevelu. Ce lambeau est transposé à 180° pour refermer une pds nasale en laissant en nourrice le pédicule environ 3 semaines. Puis il sera sectionné secondairement. La zone donneuse est idéalement refermée en sutures directes après décollement des berges mais une partie peut être laissée en cicatrisation dirigée. Lorsque la pds intéresse la partie haute ou moyenne du nez il est possible de disséquer le pédicule ou de le tunnéliser, le principal intérêt étant de pouvoir réparer en un seul temps mais le risque de souffrance vasculaire est très important.

✓ **Technique chirurgicale :**

Le lambeau est prélevé selon la technique de trois tiers ;

- Le tiers supérieur qui intègre le tissu cutané et sous cutané qui est dégraissé
- Le tiers moyen emporte plus profondément le muscle frontal.
- Le tiers inférieur passe sous le périoste afin de préserver le pédicule.

La palette cutanée de la largeur de la PDS est dessinée au milieu du front .elle est incisé profondément jusqu' au périoste, sauf sur son bord inférieur d'où partira le pédicule au niveau de l'artère supra trochléaire controlatérale. A la partie inférieure du lambeau la peau est décollée superficiellement jusqu'à la racine du sourcil le pédicule est soigneusement Désépidermisé et enfoui sous la peau glabellaire.la peau frontale est suturée sans tension aux berges de la PDS

Ce qu'il faut retenir :

- Respecter la règle des 3 tiers et décoller en sous périosté la partie inférieure du lambeau
- Désépidermisé le pédicule pour éviter une seconde étape
- Ne pas suturer a tout pris le canthus pour éviter une bride canthale

✓ **Variantes :**

- Ce lambeau peut être très étendu en arrière chez le chauve, en prenant aussi les vaisseaux sus-orbitaires dans son pédicule
- Il peut être aussi bilobé ou trilobé
- Il peut être paramédian avec le même pédicule (centré si possible sur la veine émissaire frontale dominante lorsqu'elle est visible à la manœuvre de valsalva)
- Il a été décrit en ilot à pédicule sous-cutané pour éviter son sevrage, ce qui est vivement déconseillé, à la fois à cause de sa fragilité vasculaire, et à cause du comblement inesthétique de la région glabellaire qu'il entraîne
- La variante la plus intéressante est celle de burgett. Le pédicule supra-trochléaire est très réduit à l'aplomb de la portion interne du sourcil après repérage au doppler. Le lambeau vertical médian, taillé à la dimension exacte de la pds peut s'étendre dans le cuir chevelu à sa partie distale, qui est dégraissée sur 1.5 cm environ. Les bulbes pileux sont soigneusement excisés et les vaisseaux conservés au maximum. Ce lambeau mince vient reconstruire une pointe fine, sur

une armature cartilagineuse précise mise en place sur des lambeaux de reconstruction profonde taillés sur la muqueuse nasale.

➤ **Lambeau frontal oblique :**

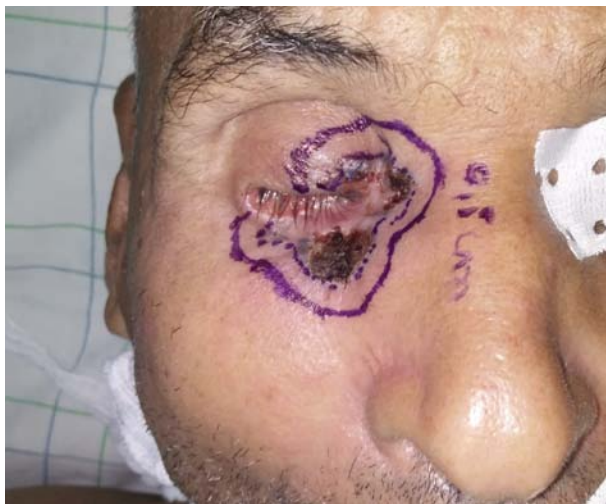Il est très utile lorsque le front est bas et/ou lorsque la perte de substance est bas située sur le nez. Pédiculé sur une seule artère frontale interne, il se dirige obliquement sur l'hémi-front du côté opposé. Sa zone donneuse peut être suturée en bas et laissé en cicatrisation dirigé en haut. Au maximum, il peut prélever la totalité d'un hémi-front, qui doit alors être greffée

➤ **Lambeau scalpant :** décrit par Converse en 1942, c'est le lambeau "roi" de la rhinoplastie totale ou partielle. Il est considéré comme un lambeau musculo cutané de galea, vascularisé par les artères frontales internes et externes du côté opposé à la palette, et par l'artère temporale superficielle. Il permet la reconstruction de la totalité d'un nez en apportant une palette cutanée verticale de 7 à 10 cm de haut sur 7 à 8 cm de large lorsque le front est haut.

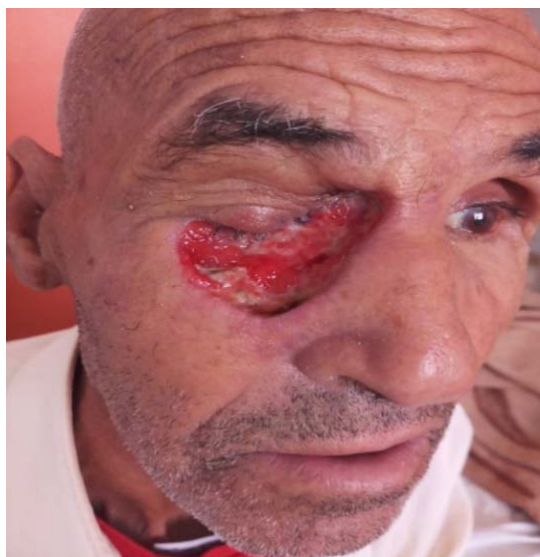Lorsque le front est bas, le grand axe de la palette cutanée peut être oblique dans une gorge temporelle pour conserver ses dimensions, ce qui rétrécit le pédicule.

La palette cutanée est tracée sur n'importe quel hémi-front lorsque la PDS nasale est symétrique, et si possible sur l'hémi-front homolatéral lorsque le défaut est latéralisé.

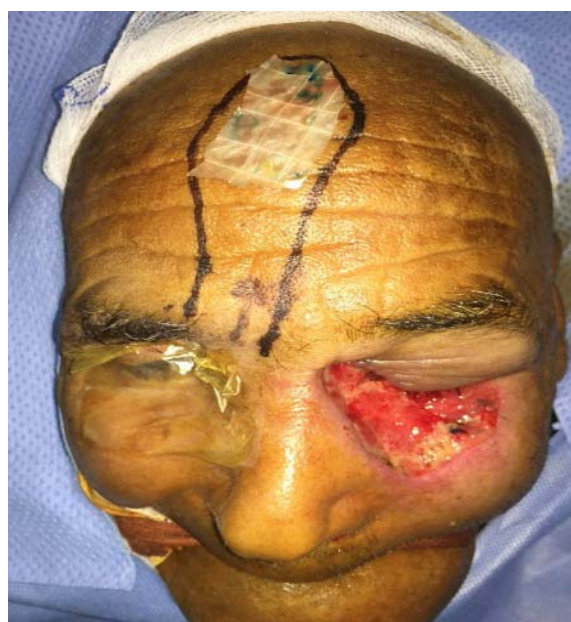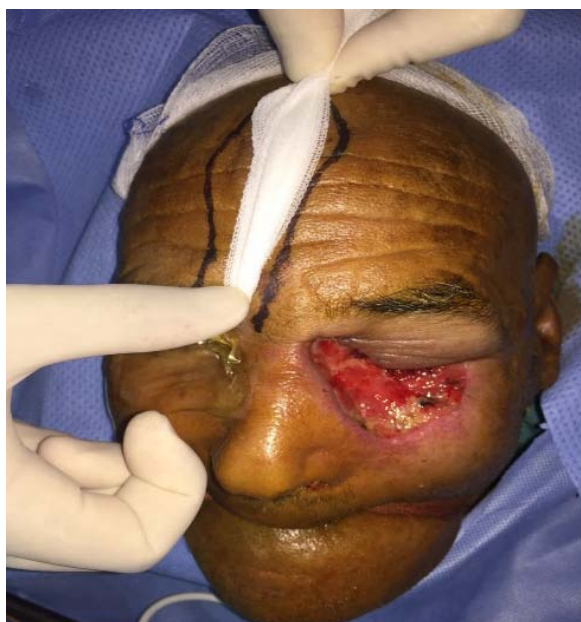Cas clinique 9 : Lambeau frontal pour couvrir PDS de la paupière inférieure



Le dessin de la lésion

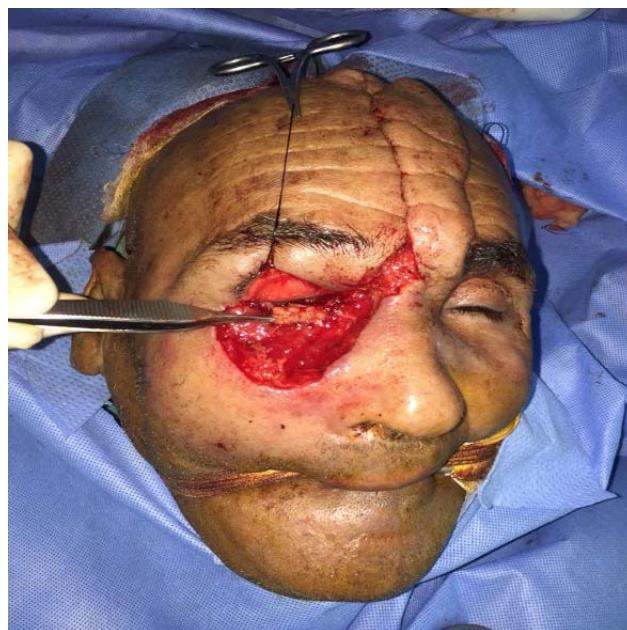
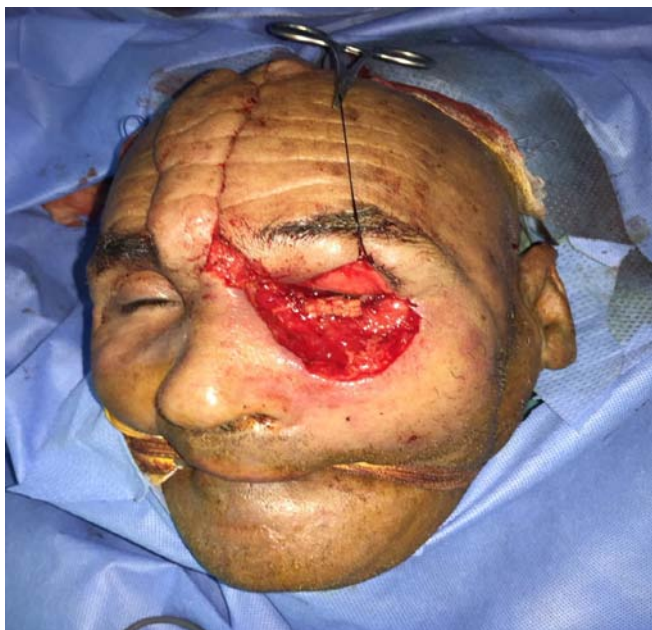
La PDS après l'exérèse

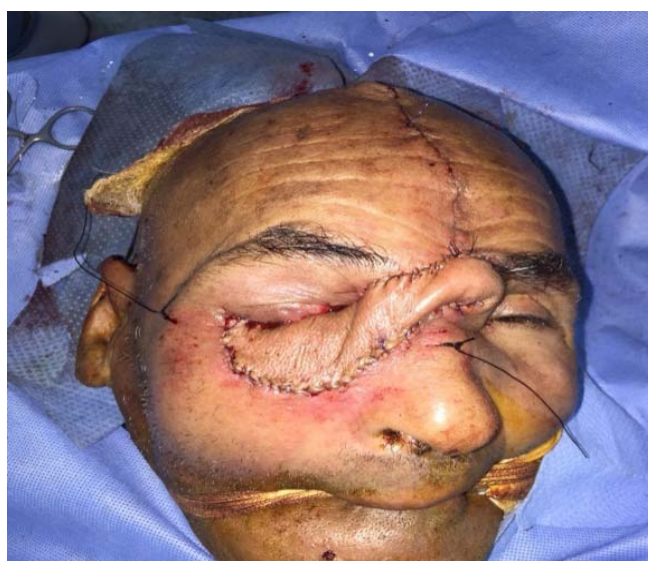
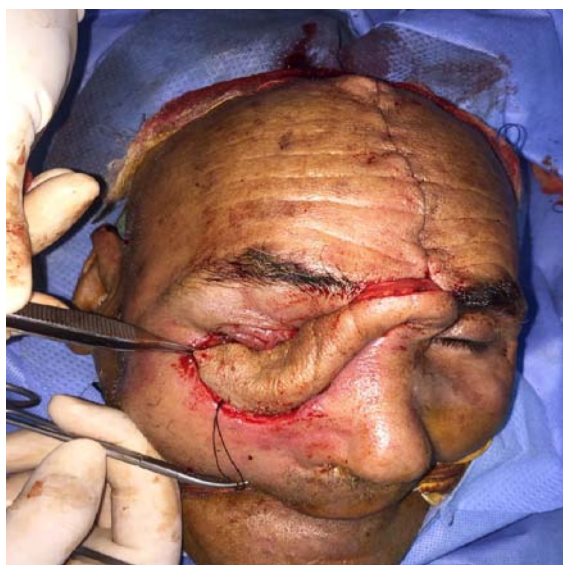
Le dessin du lambeau

**Guide du résident pour la levée des lambeaux les plus utilisés en chirurgie réparatrice :
Bases anatomiques et étapes chirurgicales**

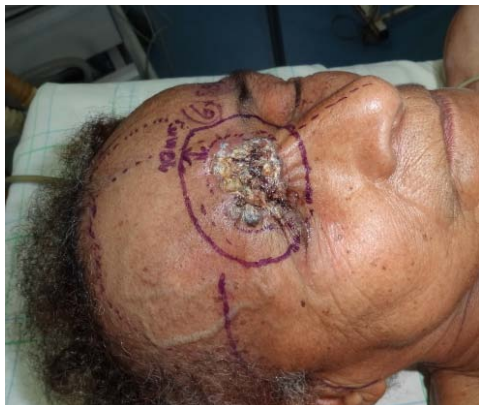

La levée du lambeau

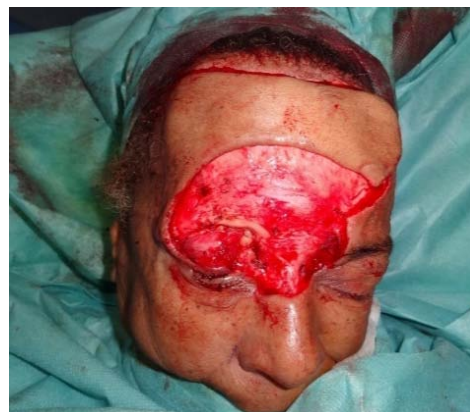

La mobilisation du lambeau pour couvrir la PDS

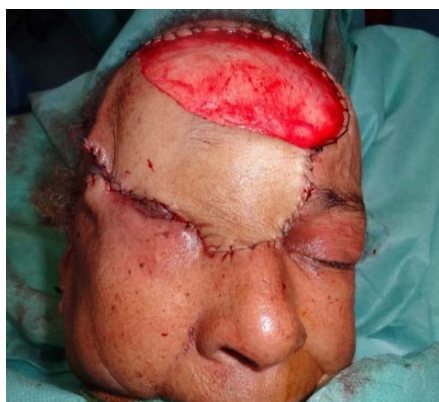Cas clinique 10 lambeau frontal externe (vascularisé par une branche de l'artère temporale superficielle)



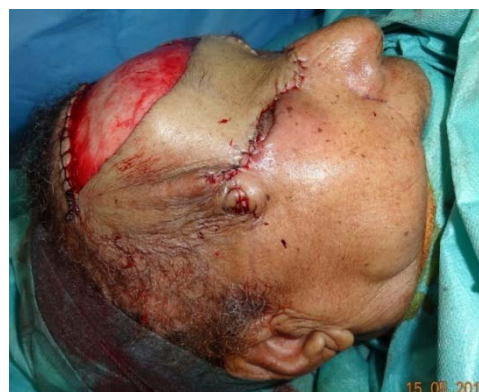Dessin du lambeau et dessin de la lésion tumorale



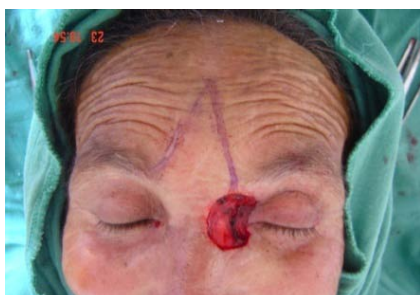L'exérèse de la lésion et la levée du lambeau



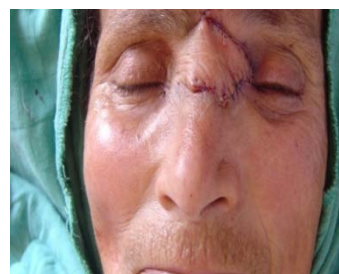La mobilisation du lambeau vers la zone receveuse



Cas clinique n°3 lambeau glabellaire

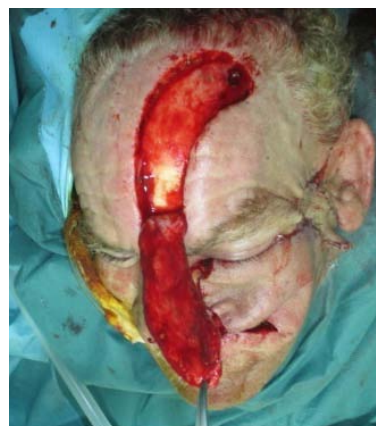
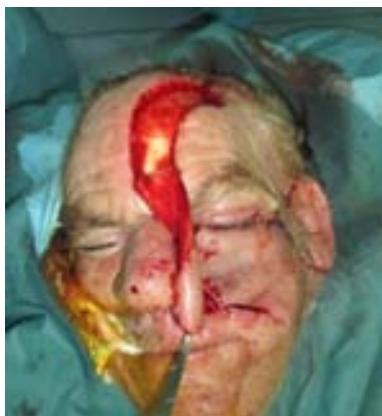
Dessin du lambeau et exérèse de la lésion

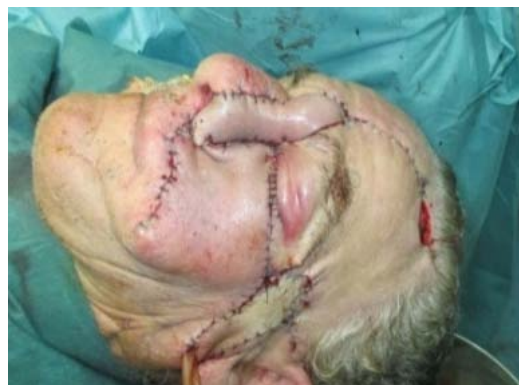
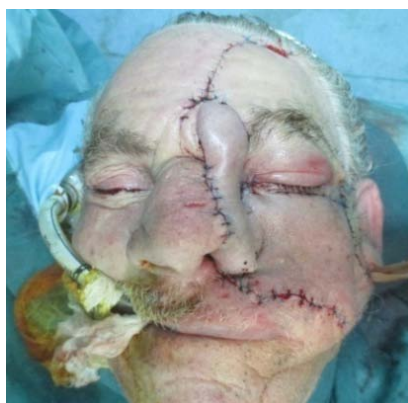
Couverture de la PDS

Cas clinique n° 4 lambeau medio frontal

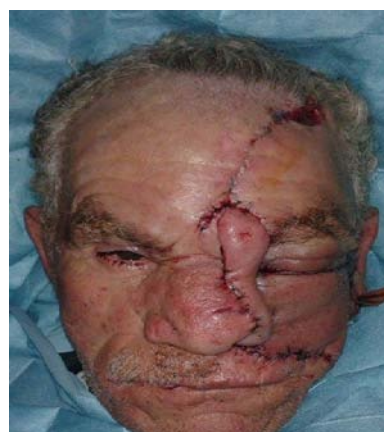
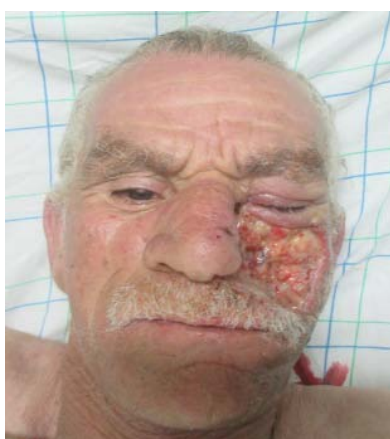
La levée du lambeau medio frontal



Mobilisation du lambeau vers la zone receveuse et fermeture de la zone donneuse

Cas clinique n° : Mustarde et medio frontal



2.3. Les lambeaux prélevés de la région temporale : [77, 78,79]

La région temporale permet de lever non seulement des lambeaux musculaires pédiculés, mais aussi des lambeaux aponévrotiques pédiculés ou libres dont la vascularisation provient de l'artère temporale superficielle ou de ses branches.

a. Bases anatomiques :

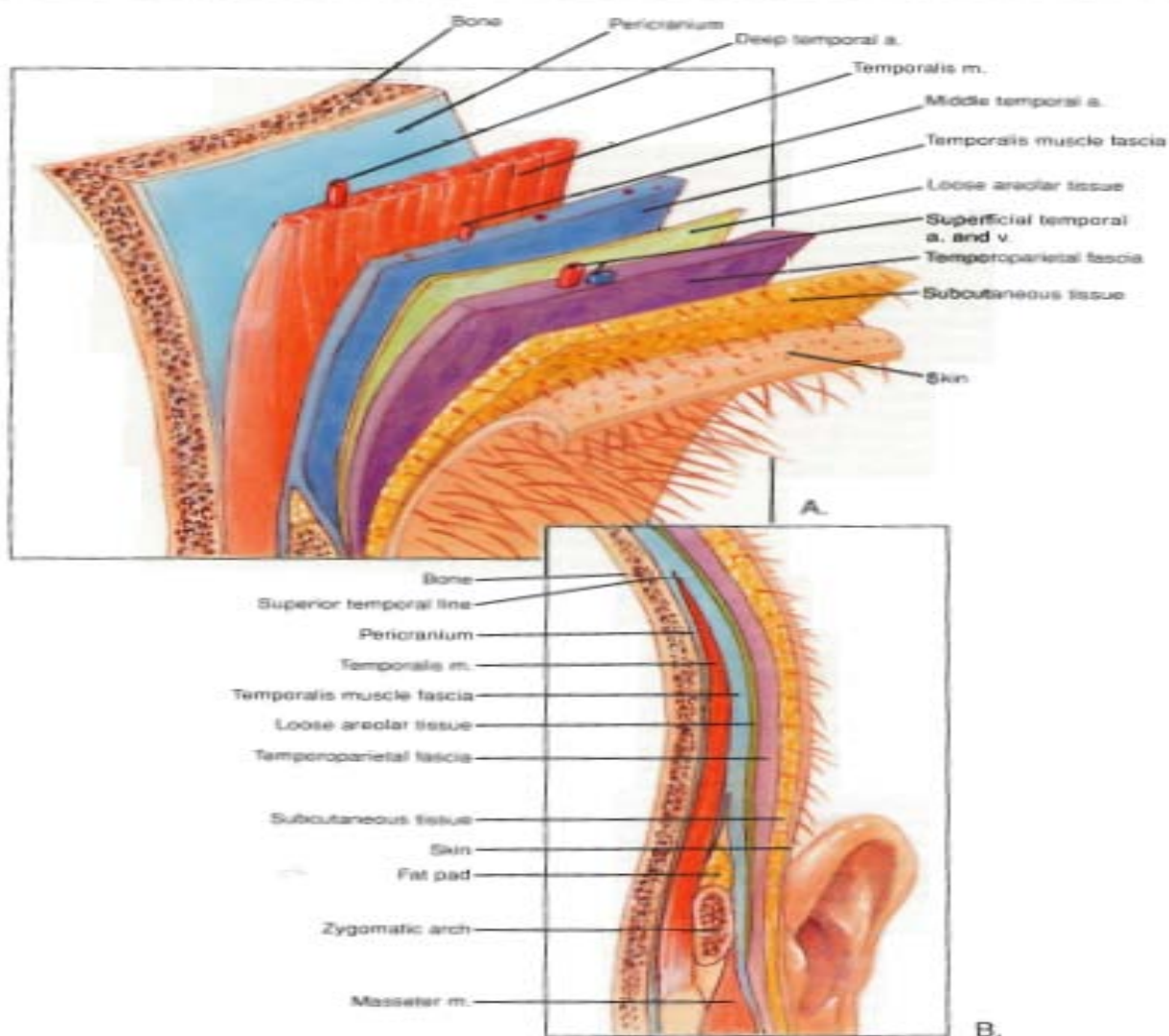


Figure39 : Schéma anatomique montrant les différentes couches de la région temporale

- ❖ **Muscle temporal** : nait en profondeur de toute l'étendue de la fosse temporale. Les fibres musculaires convergent vers l'apophyse coronoïde de la mandibule, et se terminent sur les deux faces d'une lame tendineuse d'insertion. Son rôle principale est la mastication
- ❖ **Les aponévroses de la région temporale** sont disposées en deux couches principales indépendantes, séparées par un fascia subgaleal. Ces deux couches sont ; l'aponévrose temporale, et le fascia temporo- pariétal.

- **L'aponévrose temporale** : épaisse et très résistance d'aspect blanc bleuâtre nacré

Elle Prend naissance : en haut de la ligne courbe temporale supérieure

Trajet : elle se poursuit par le périoste, elle est simple en haut et se divise vers le tiers inférieure de la région en deux lames ; superficielle et profonde

- **Le fascia temporo-pariétal** : plus superficielle que l'aponévrose temporale. Il se poursuit en haut par la galea, en bas par l'aponévrose parotidienne, et en avant le muscle frontal.

Il contient dans son épaisseur l'artère temporale superficielle et ses branches, qui sont destinées à la peau.

La branche frontale du nerf facial chemine dans l'épaisseur de ce fascia

- ❖ **Vascularisation** : du muscle temporal provient de 2 pédicules dominants (classe III de M et N) ; ces 2 pédicules ou artère temporale profonde (antérieur et postérieur) proviennent de l'artère maxillaire

Il existe aussi un pédicule accessoire fait des branches de la temporale profonde moyenne

L'aponévrose est vascularisée par l'artère temporale moyenne.

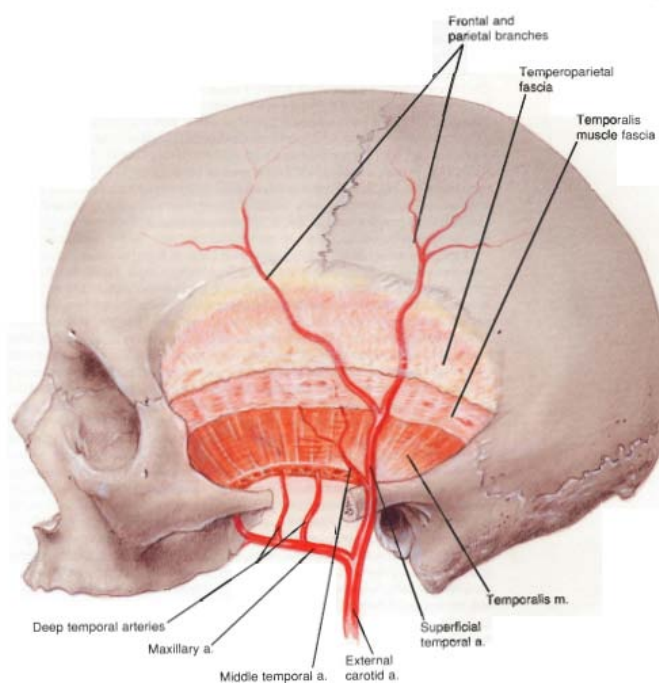


Figure40 : Schéma anatomique montrant la vascularisation de la région temporale

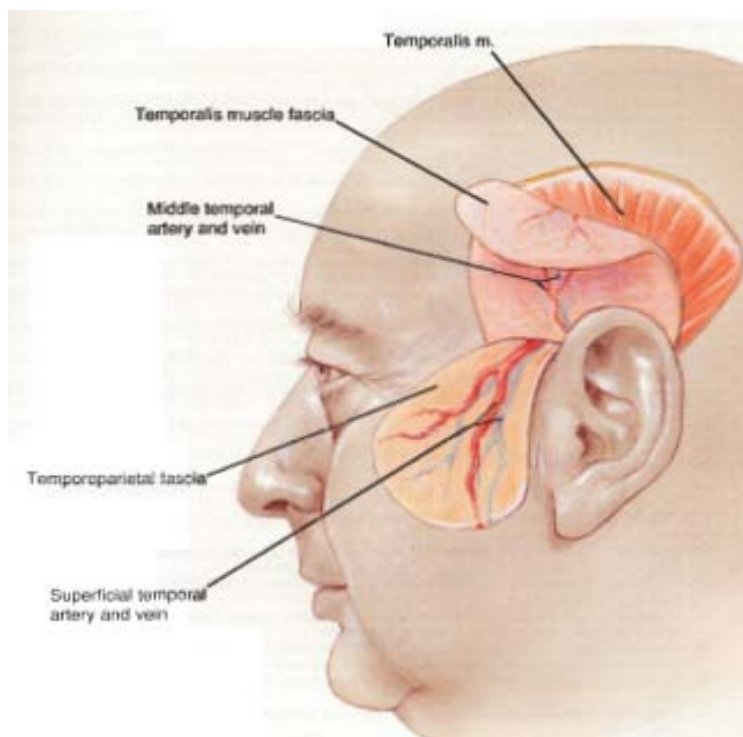


Figure 41 : Schéma illustre l'anatomie de la région temporale

b. Technique chirurgicale :

La voie d'abord des lambeaux de la région temporale comporte une partie hémi coronale verticale centrée sur les vx temporaux superficiels

L'incision peut être prolongée en avant vers le front ou en arrière si on veut prélever le fascia temporal superficiel

Disséquer la peau au ras des bulbes pileux pour emporter le plan veineux

La branche frontale du nerf facial doit être respectée 12 cm à partir CAE

- Lorsqu'on enlève le lambeau du fascia temporelle profonde la dissection doit être profonde et rejoindre en haut cette aponévrose puis elle doit descendre vers l'arcade zygomatique ou se trouvent 2 danger : l'artère temporale moyenne et la branche frontal du nerf facial.

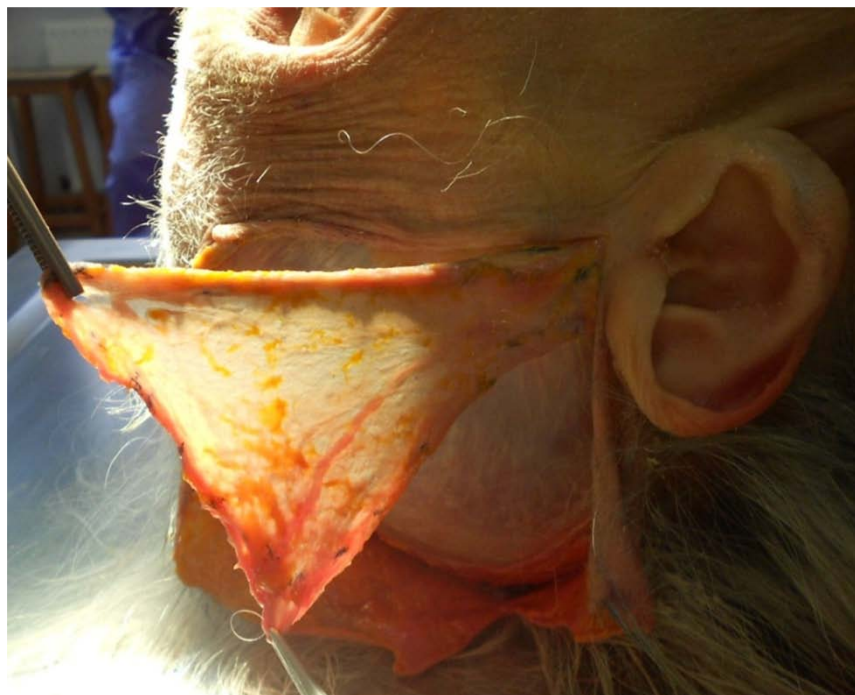

Figure40 : Photo de dissection montrant le fascia temporalis

La levée du muscle seul sans aponévrose est théoriquement possible mais en pratique cette dissection abime le muscle dans sa partie supérieure adhérente

Après libération de l'aponévrose le périoste est incisé 1 à 2 cm en dessus de la ligne courbe temporale supérieure. Pour rendre le trajet du muscle transposé le plus direct possible et profiter de son arc de rotation maximum, il est préférable d'effondrer la paroi orbitaire externe

c. Indication :

- Muscle temporal utilisé pédiculé au comblement de cavités situées dans un rayon de 8cm à partir de l'apophyse coronoïde : orbite excentrée, complément de joue ou du maxillaire supérieur planché de l'orbite fosse nasale, hémi palais
- L'aponévrose temporo-pariétale :
 - o Pédiculé : avec un arc de rotation équivalent du muscle
 - o Indication principale ; la reconstruction de l'oreille
 - o En transfert libre, de couverture ou de comblement, avec pour avantage leur minceur.

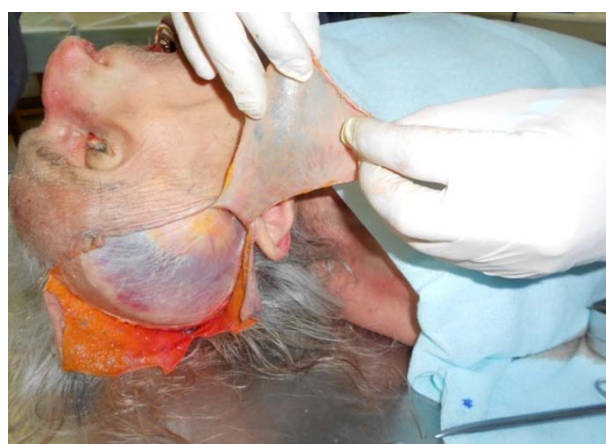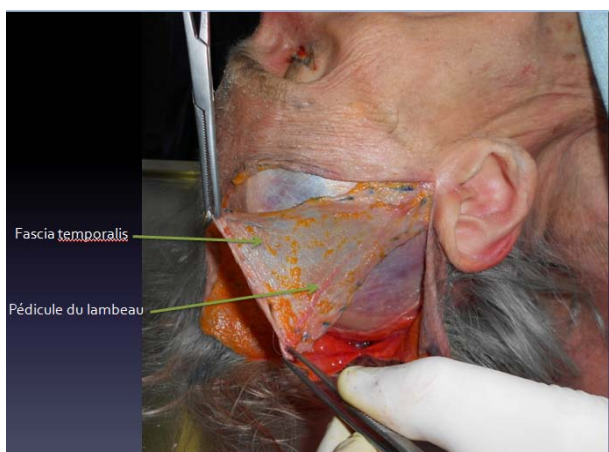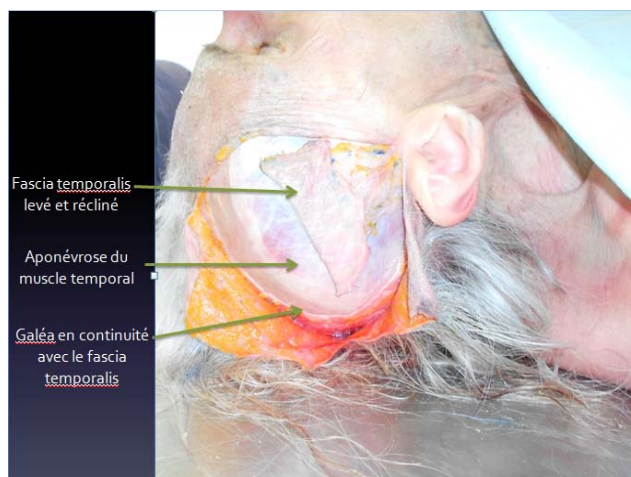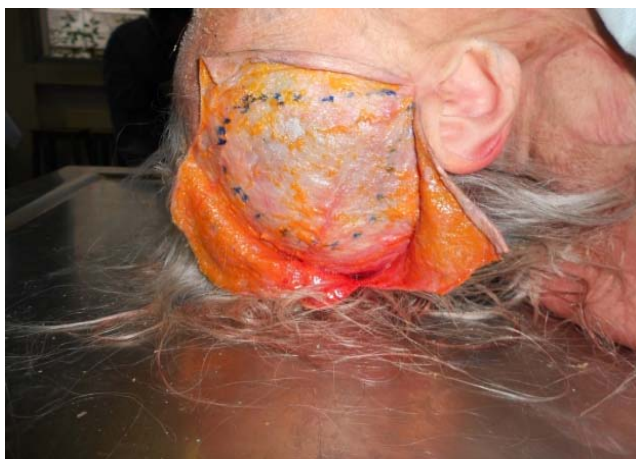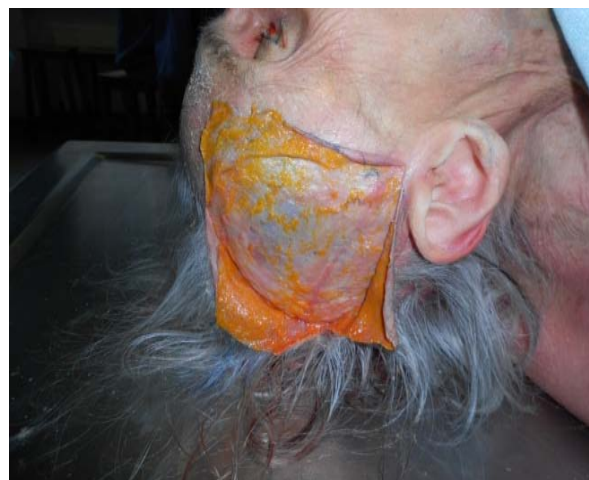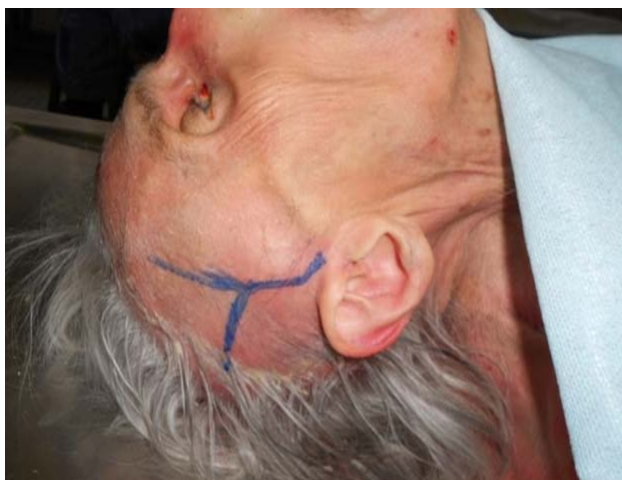d. Contre-indications : ils sont rares

- Toutes les causes cicatricielles, tumorales ... Qui altèrent la vascularisation de cette région

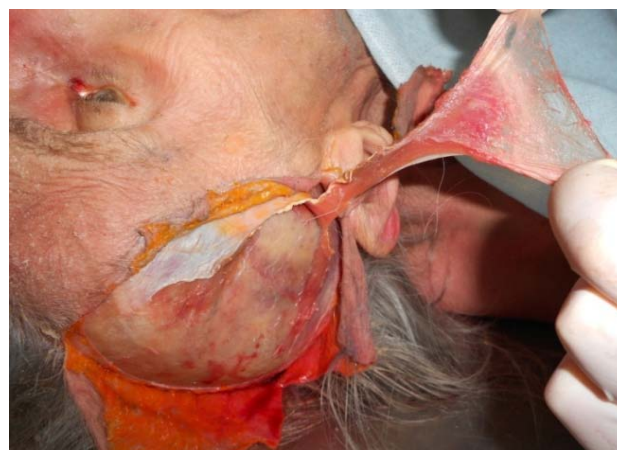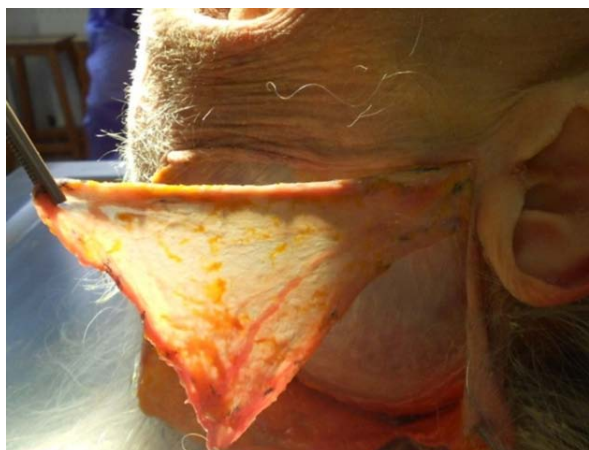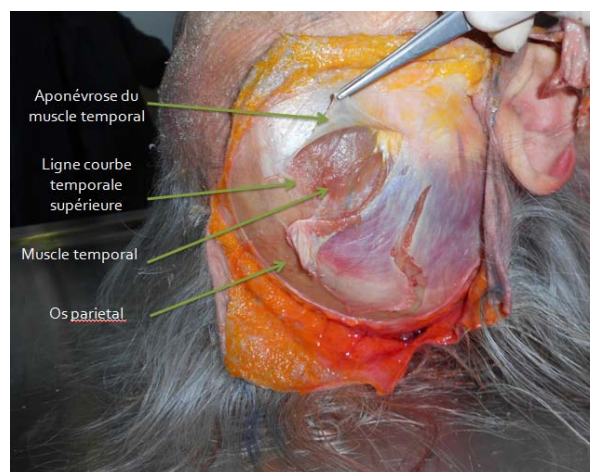
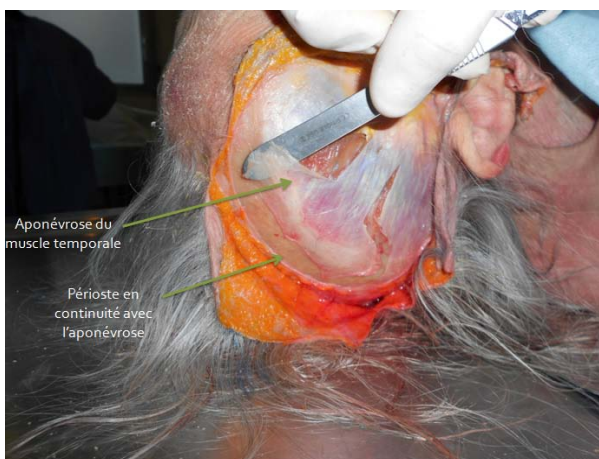
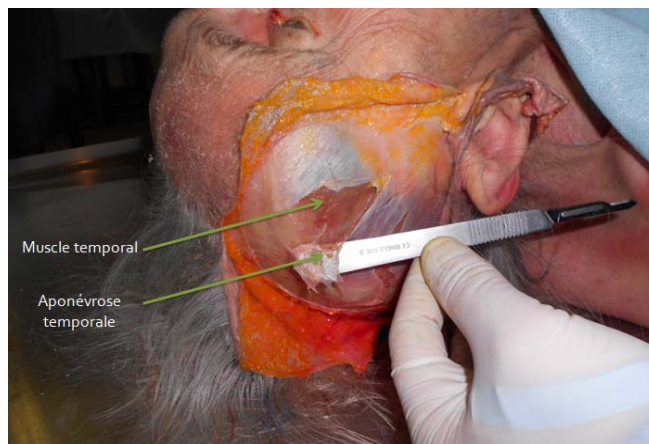
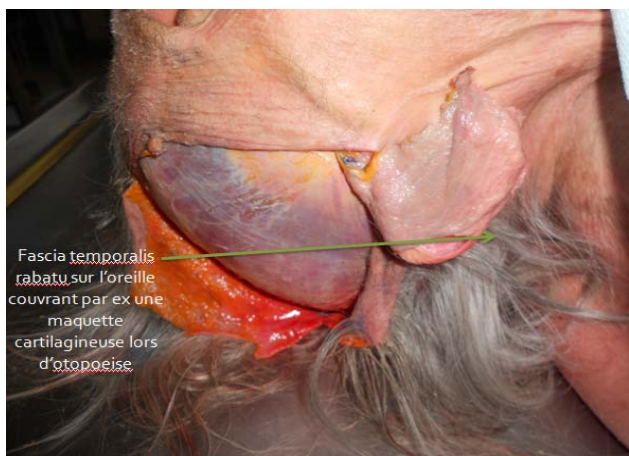
e. Avantages :

- Levée facile des lambeaux de la région temporale
- Fiabilité de ces lambeaux
- Bonne qualité de comblement du lambeau musculaire
- La finesse des lambeaux aponévrotiques
- Prélèvement musculaire sans déficit fonctionnel séquellaire
- Cicatrice peut visible.

Photo de dissection cadavérique de la région temporale



Guide du résident pour la levée des lambeaux les plus utilisés en chirurgie réparatrice :
Bases anatomiques et étapes chirurgicales



2.4. Lambeau temporo-jugal Mustarde [80]

Il s'agit d'un lambeau au hasard vascularisé par les plexus sous-dermiques jugaux. Indiqué pour les PDS palpébrales et para nasales.

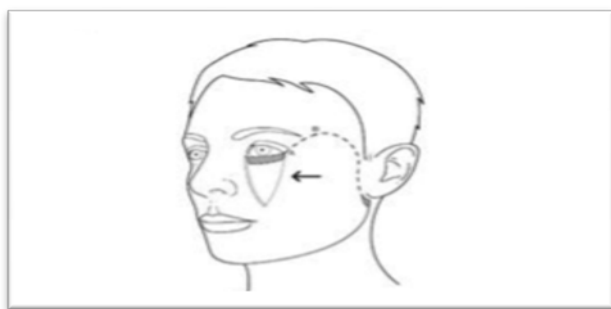Technique opératoire :

Le trait part du canthus externe, horizontal dans une des rides de la patte d'oie, pour s'incurver vers le haut et croiser la queue du sourcil selon un angle d'environ 45°. Le trait est alors concave vers le bas, devenant horizontal pour croiser la patte des cheveux puis vertical prétragien. S'il persiste un moignon palpébral externe, celui-ci est mobilisé par une cantholyse externe, le décollement sous-cutané est largement étendu vers le bas.

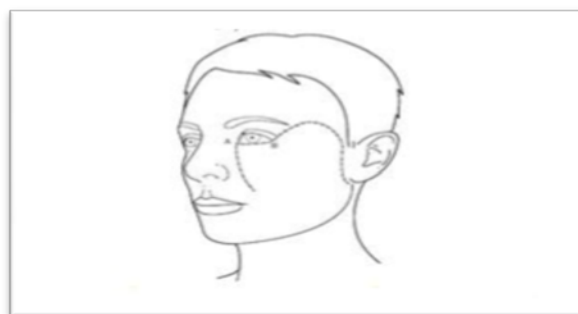Le lambeau est alors mobilisé selon un mouvement d'avancement et de rotation, la zone de laxité utilisée étant pré (auriculaire voire basi-jugale). Un back-cut sous auriculaire permet d'aplanir une éventuelle oreille.

Il faut bien prendre soin de fixer le lambeau au périoste orbitaire externe en haut, afin de soutenir son poids important et prévenir la survenue d'un ectropion.

Les sutures sont faites par des points enfouis de fil résorbable 5/0. Le plan musculaire est suturé (fil résorbable 5/0). La peau palpébrale est suturée en un plan (points séparés de monofilament non résorbable 6/0). Les autres incisions le sont en deux plans (sous-peau au fil résorbable 4/0, peau au mono filament non résorbable 4/0 ou 5/0).



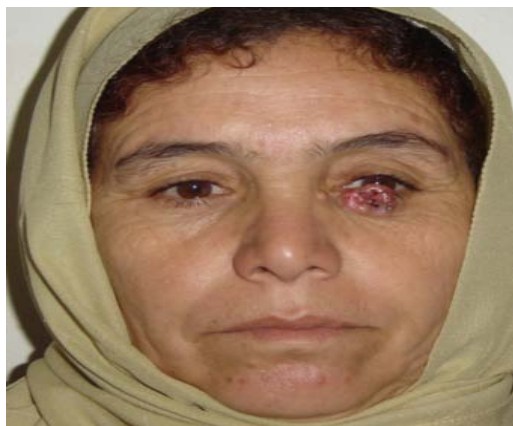Dessin



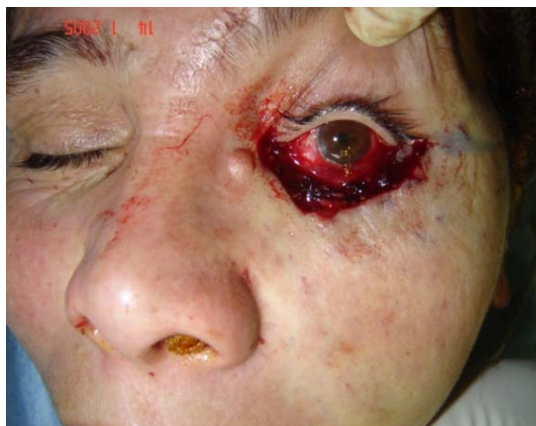Lambeau en place

Figure 41: Lambeau de glissement temporo-jugal de Mustarde[80]

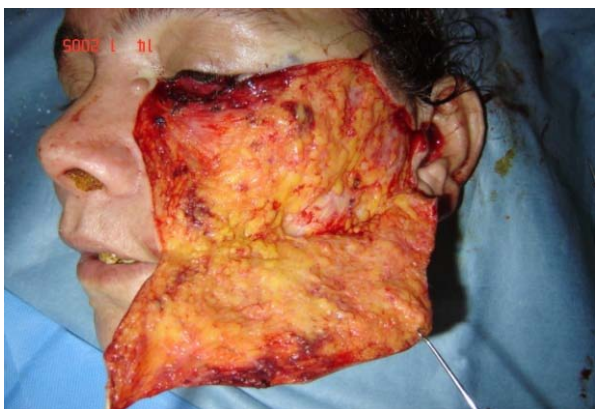Cas clinique 11: Lambeau de Mustarde



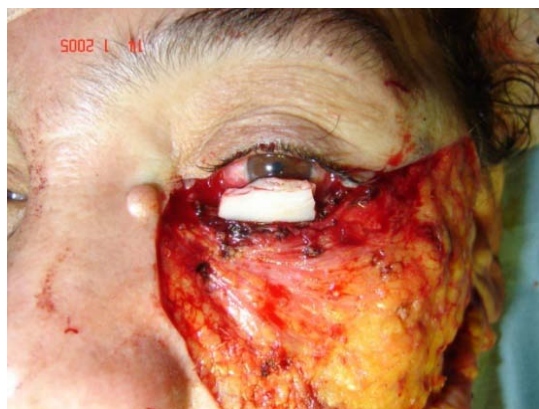1. Tumeur palpébrale inférieure



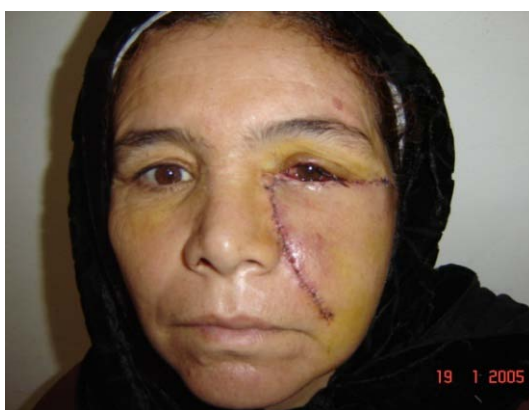2. Exérèse de la tumeur



3. Décollement sous cutané du lambeau

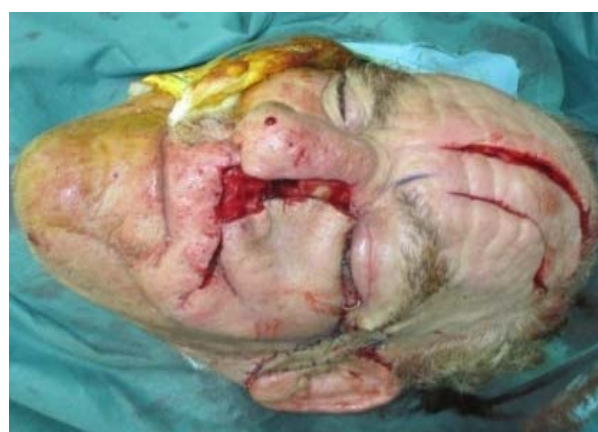
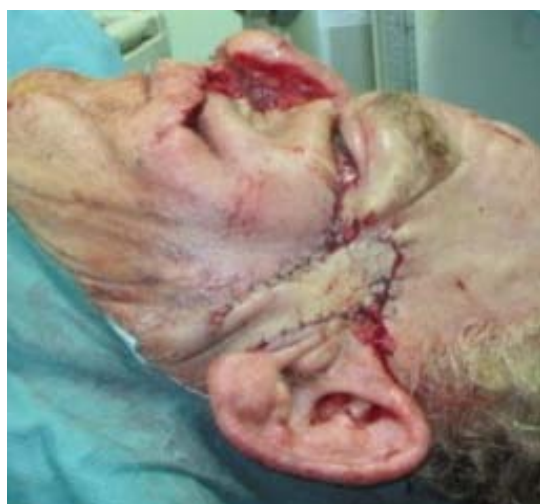
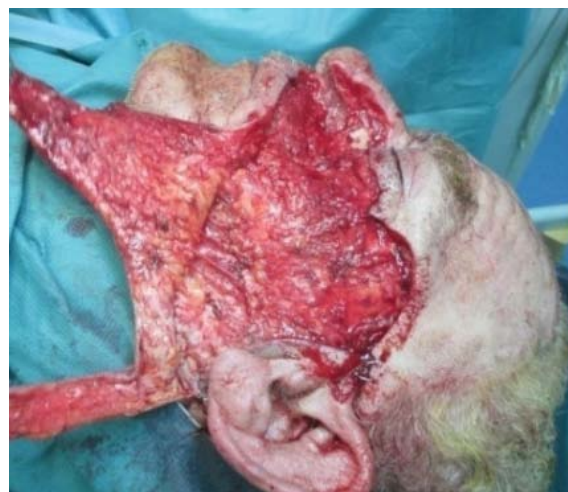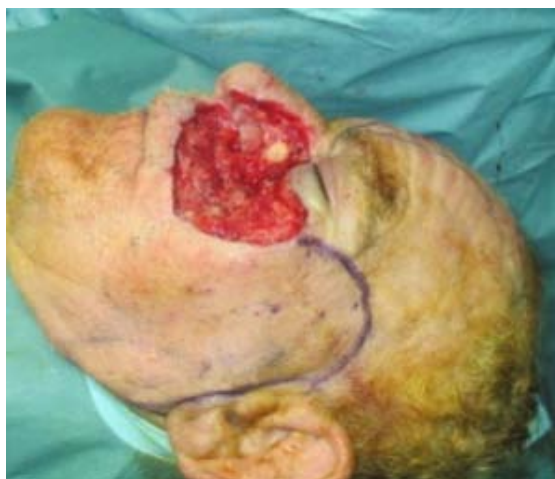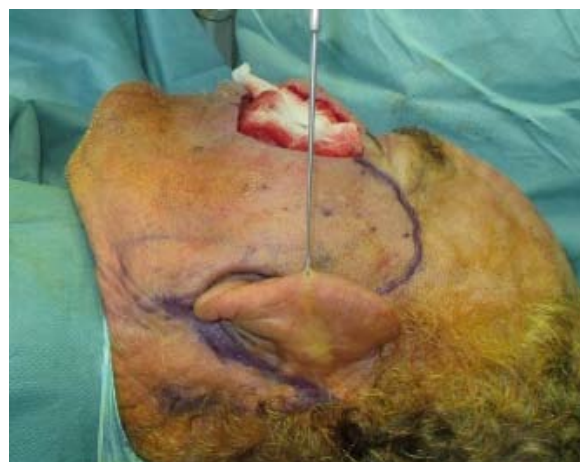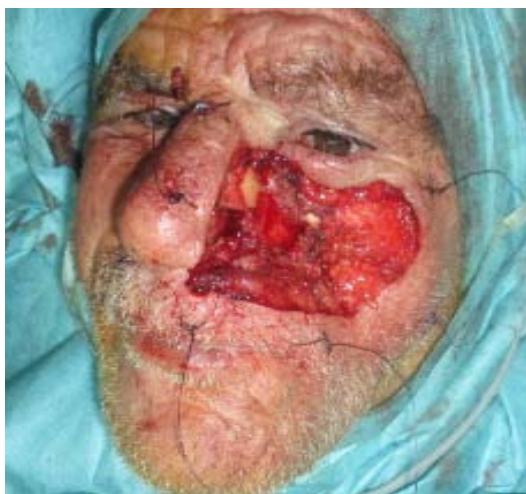4. Greffon cartilagineux mis en place pour reconstruire la lamelle postérieure de la paupière



5. Lambeau de Mustarde en place

Cas clinique12 : lambeau Mustarde



3. Tronc :

3.1. Lambeau de grand dorsal ‘ latissimus dorsi’

Le muscle grand dorsal est l'un des lambeaux les plus classiques et les plus utilisés en chirurgie réparatrice, se caractérise par sa capacité de recouvrir de grandes pertes de substance cutanée ou de pallier un déficit fonctionnel ; considéré parmi les premiers lambeaux musculaires décrits. [81]

Il peut être utilisé comme lambeau pédiculé ou lambeau libre et comme procédé de couverture ou comme transfert fonctionnel [82]

Il fut proposé par Tansini au début du XXe siècle, comme ‘support’ vasculaire d'un lambeau cutané dorsal visant à recouvrir les pertes de substance cutanée laissées après l'amputation du sein pour cancer [83]

Au niveau du membre supérieur ; en particulier pour couvrir des pertes de substance de l'avant-bras. Son utilisation fonctionnelle pour réanimer la flexion du coude est utile après destruction traumatique du biceps ou de séquelles de paralysies traumatiques du plexus brachial il réanime aussi l'abduction et la rotation externe dans les séquelles de paralysies de naissance du plexus brachial ou les ruptures étendues et non réinsérables de la coiffe des rotateur. Peut être levé pédiculé ou libre musculaire pur ou composite (muscle-peau, muscle-os)

Au membre inférieur, il couvre en libre de vastes pertes de substance cutanée de la jambe. [84]
[85]

a. Base anatomique :

❖ **Le muscle grand dorsal**

- **Insertions**

- En bas sur la face externe des 4 dernières côtes par 4 languettes qui s'engrènent avec les digitations correspondantes du muscle oblique externe

- En arrière sur l'aponévrose lombaire tendue entre les épineuses des 6 dernières vertèbres dorsales, des 5 vertèbres lombaires et des vertèbres sacrée, les ligaments inter-épineux correspondants et sur le tiers postérieur de la crête iliaque (donc de t6 au sacrum)
 - Il recouvre l'angle inférieur de l'omoplate (où il présente parfois une insertion)
 - Il contourne ensuite le bord inférieur du grand rond avec lequel il forme la paroi postérieure du creux axillaire
 - Il se termine au fond de la coulisse bicipitale de l'humérus, entre le tendon du grand pectoral (en dehors) et celui de grand rond (en dedans)
- **Fonction**
- Adduction, Rétro pulsion, Rotation interne – Utile pour béquiller
- **Séquelles de son prélèvement sont négligeables**
- **Innervation** : nerf du grand dorsal (satellite des Vx) né du tronc secondaire postérieur. Ses fibres proviennent surtout de C7 (mais aussi de C5–C6–C8)

❖ Vascularisation (type 5 de Math et Nahai)

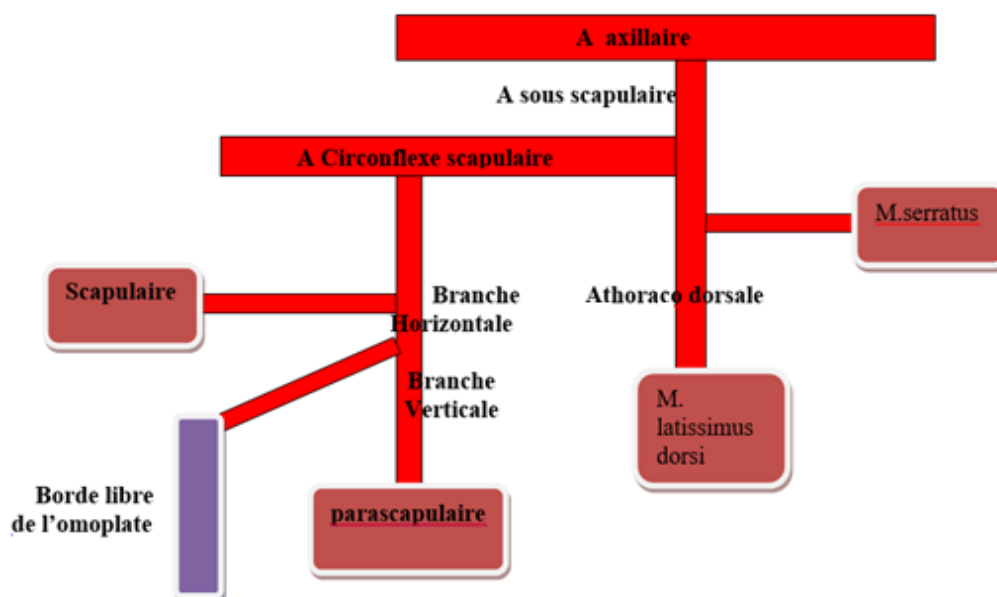


Figure 42: Schéma anatomique montrant la vascularisation de certains muscles du tronc

- **Pédicule dominant** : (longueur du pédicule = 8–12 cm)
 - Branche dorsale de l'artère thoraco–dorsale, issue de l'artère sous–scapulaire (née de l'artère axillaire et donnant également l'artère circonflexe scapulaire)
 - Nb : il existe 1 (54%), 2 (44%), ou 3 (2%) branches thoraciques pour le muscle grand dentelé
 - Elle pénètre dans le muscle de 6–16 cm (9 en moyenne) après l'origine de la sous–scapulaire, et de 1–4 cm en arrière du bord antérieur du muscle
 - En abordant le muscle le pédicule se divise (possibilité de diviser le lambeau) :
 - En 2 (90%)
 - Une branche externe parallèle au bord antérieur du grand dorsal (1–4 cm en arrière de son bord antérieur)

- Une branche interne qui forme un angle de 45 ° avec le bord supérieur du muscle
- En 3–4 branches (10%), mais toujours avec une branche satellite du bord antérieur du grand dorsal
- Variations de l'origine des Vx sous–scapulaires
 - Dans 90% des cas : A et V sous–scapulaires naissent au même niveau des Vx axillaires
 - Dans 10% des cas : A sous–scapulaire naît plus proximale que la V (4 cm en moyenne) et rejoint la V au niveau de l'origine des Vx circonflexes scapulaires
- Variations de l'origine des Vx circonflexes scapulaires
 - Dans 62% des cas : A et V naissent de l'artère sous–scapulaire
 - Dans 4% des cas : l'A naît directement de l'A axillaire
 - Dans 12% des cas : la V naît directement de la V axillaire
 - Dans 22% des cas : la V (14%) ou l'A (8%) est dupliquée
- **Pédicules accessoires :**
 - 4–6 perforantes nées des A lombaires (près de l'insertion du muscle sur les vertèbres lombaires)
 - 4–6 perforantes nées des derniers Vx intercostaux (pour la partie moyenne du muscle)
 - Point pivot du pédicule dominant au niveau du sommet de l'aisselle
 - Palette cutanée possible avec le pédicule dominant :
 - Maximum de 25cm de largeur(l) sur 35 cm de longueur(L)
 - Ne pas descendre à moins de 5 cm du bord sup de la crête iliaque

Auto fermant si 10*12 cm [\[85\]](#) [\[86\]](#) [\[87\]](#)

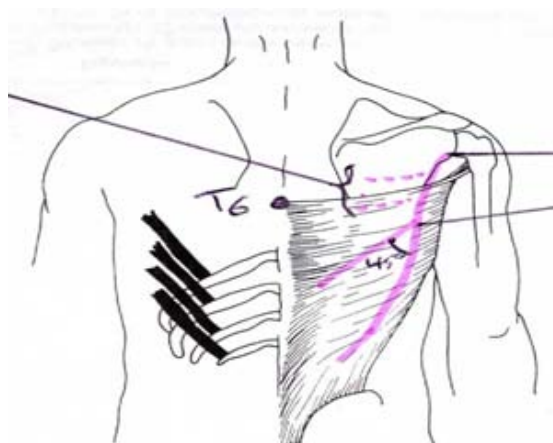


Figure 43 : Le muscle grand dorsal rejoint l'aponévrose lombaire a la coulisse bicipitale de l'humérus

Lambeau composite possible en associant :

- Un lambeau scapulaire ou para-scapulaire
- Un lambeau de grand dentelé
- Un lambeau de 9 ou 10^{ème} côtes + muscles des espaces intercostaux

Utilisation en lambeau libre possible, le diamètre des VX est de :

- 3-5 mm pour les Vx sous-scapulaires
- 1.5-4 mm pour l'A thoracodorsale et 1.5-4.5 mm pour la V thoracodorsale

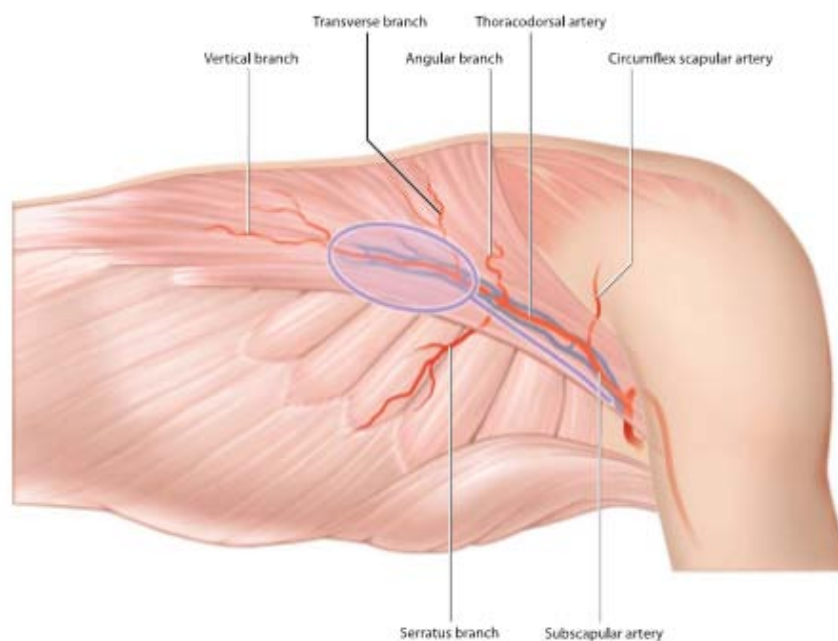


Figure 44 : Schéma montrant la vascularisation du muscle grand dorsal

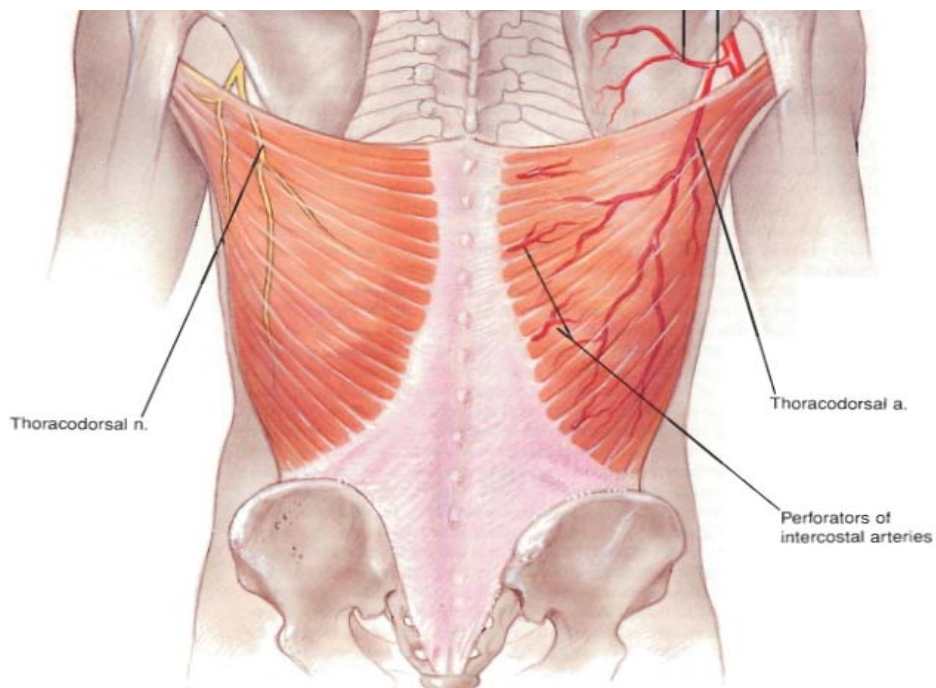


Figure 45: Schéma montrant la vascularisation du muscle grand dorsal

b. Étapes chirurgicales :

❖ **Dessin du lambeau**

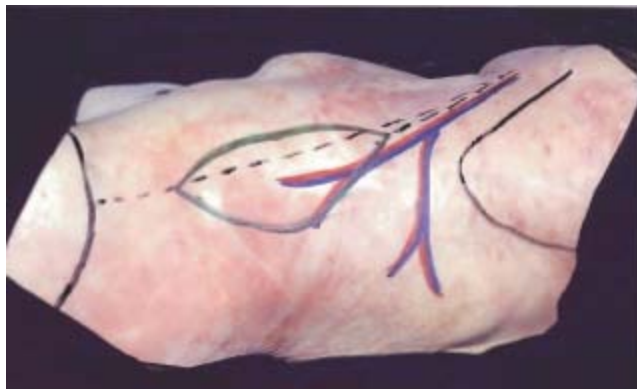

Figure46 : Photo de dissection montrant le dessin du lambeau et

- **Installation** en décubitus dorsal avec un billot sous la colonne vertébrale
- **Repérage de :**
 - o La crête iliaque
 - o Origine des Vx = sommet de l'aisselle
 - o Bord latéral palpé du Grand dorsal et son bord réel (point de départ = sommet de l'aisselle)

NB : Le bord réel du grand dorsal est en fait 3 cm plus antérieur que le bord palpé

- **Dessin de la palette**
 - o Limite inférieure = 5cm au-dessus de la crête iliaque
 - o Elle est tracée selon les besoins (dimensions), à cheval sur le bord antérieur du grand dorsal

NB : La partie antérieure est une extension au hasard

- o Plus la palette sera basse plus l'arc de rotation sera important
- o La partie supérieure (et inférieure si pas trop distale) de la palette est pointue (oreille cutanée)

NB : L'incision se fera suivant le bord palpé du Grand dorsal et pourra être prolongée en proximal et en antérieur, en suivant l'axe antéro-postérieur de l'aisselle à partir du sommet de l'aisselle

❖ **Levée du lambeau**

- Incision du bord palpé du Grand dorsal à partir du sommet de l'aisselle, puis prolongé en distal par le bord antérieur de la palette cutanée (uniquement le bord antérieur) : peau + tissus sous-cutané, jusqu'aux muscles sous-jacents
- La dissection de la partie antérieure de la palette (au hasard) permet de trouver le bord antérieur du muscle Grand dorsal

NB : Une fois celui-ci trouvé il ne faut surtout pas continuer la dissection dans ce plan (risque de décoller la palette du Grand dorsal)

- La dissection se poursuit donc en passant sous le muscle Grand dorsal, au ras du muscle Grand dentelé (attention aux N et Vx) et du muscle oblique externe

NB : A la partie supérieure de cet espace la dissection peut se faire au doigt (espace de décollement naturel) en revanche à la partie inférieure les fibres musculaires de l'oblique externe, du Grand dentelé et du Grand dorsal sont très intriquées

- Section des attaches musculaires aux côtes
- Puis à la partie supérieure de l'espace entre le Grand dentelé et le Grand dorsal on recherchera le pédicule (ainsi la division de l'artère thoraco-dorsale pour donner le pédicule du Grand dentelé) souvent entouré de graisse
- Enfin la dissection de ce pédicule se poursuit en proximal jusqu'aux Vx axillaires (et donc l'exposition des Vx circonflexes scapulaires également)

NB : C'est à ce moment que la contre-incision de l'aisselle peut être réalisée pour une meilleure exposition des Vx

- Puis incision de la face postérieure de la palette (le dessin sera éventuellement corrigé suivant les constatations peropératoires ; pas plus de la moitié de la palette au hasard)

Guide du résident pour la levée des lambeaux les plus utilisés en chirurgie réparatrice :
Bases anatomiques et étapes chirurgicales

- Dissection sous-cutanée de la face superficielle du muscle dorsale en dedans de la palette cutanée
- Puis les insertions iliaques et lombaires du Grand dorsal sont sectionnées avec ligature et section des pédicules accessoires (de bas en haut)
- Le lambeau est donc relevé et séparé de l'omoplate à la partie supérieure (attention à ne pas passer en dessous de la pointe de l'omoplate)
- Puis ligature et section de la branche thoracique de l'artère thoraco-dorsale (à destiné du Grand dentelé)
- Puis exposition et section du tendon du Grand dorsal (attention au pédicule)
- Suture directe de la zone donneuse +/- GPM + drains aspiratif

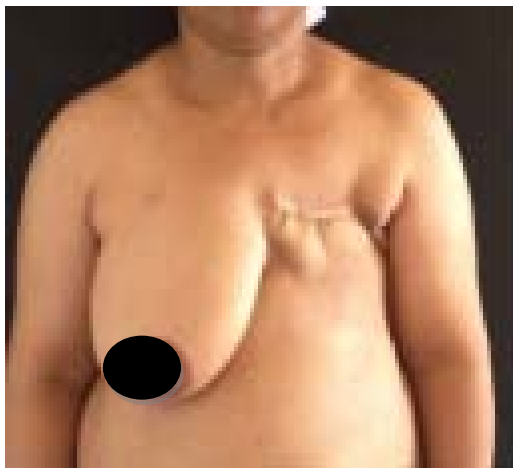c. Indications (nombreuses +++ couteau suisse du plasticien)

- Tête jusqu'aux 2/3 inférieurs de la face (parfois scalp)
- Cou, nuque
- Région thoracique (homo ou controlatéral) = reconstruction mammaire +++
- Région scapulaire
- Bras en dépassant le coude
- Libres +++

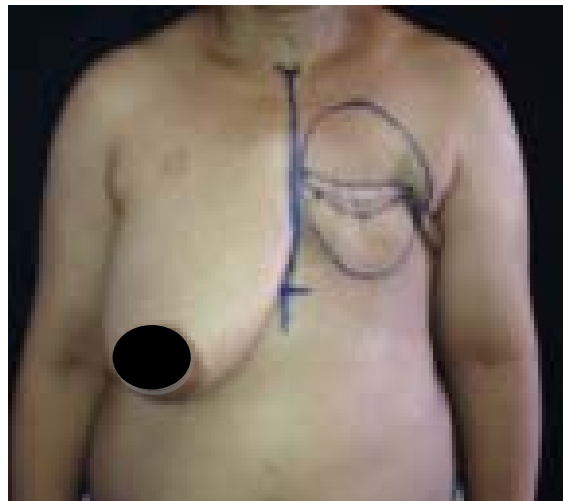
d. Avantages

- Fiabilité et Simplicité
- Un seul temps opératoire
- Gros volume, grande surface cutanée, grand arc de rotation et Peau glabre
- Peu de séquelles esthétiques et fonctionnelles
- Tolère parfaitement une irradiation postopératoire (dès le 2^{ème} jour)

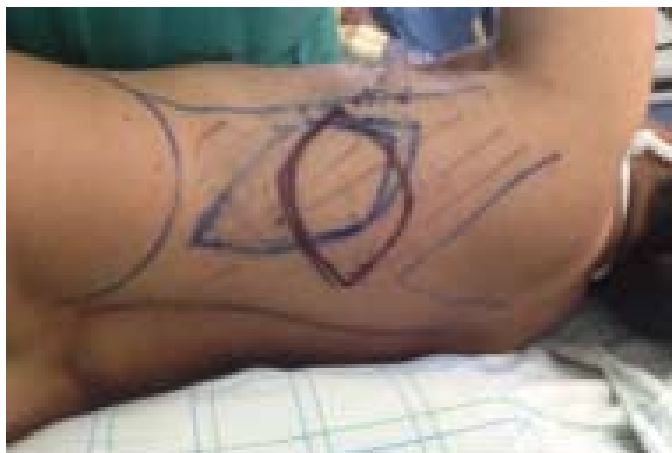Cas clinique 13 : Reconstruction mammaire par un lambeau de grand dorsal avec la mise en place d'une prothèse mammaire



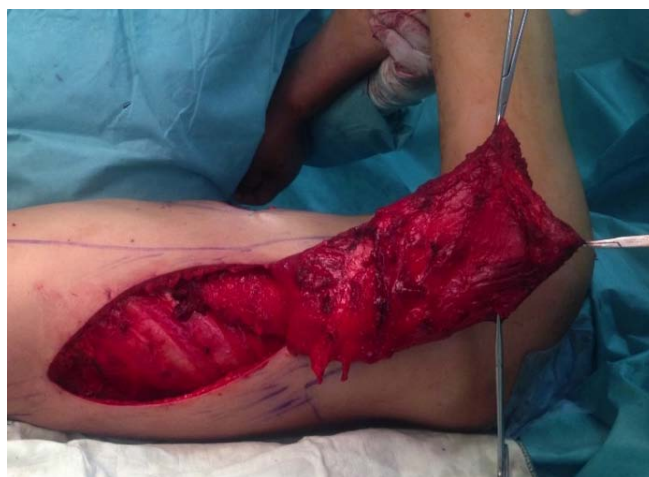1. Vue préopératoire de la patiente



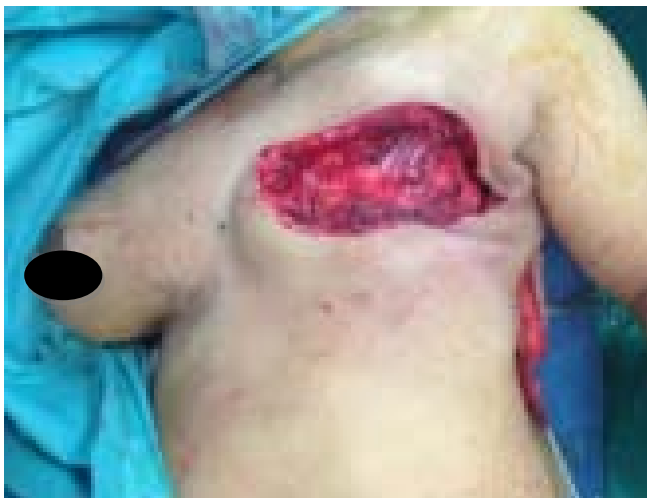2. Tracé préopératoire de la loge



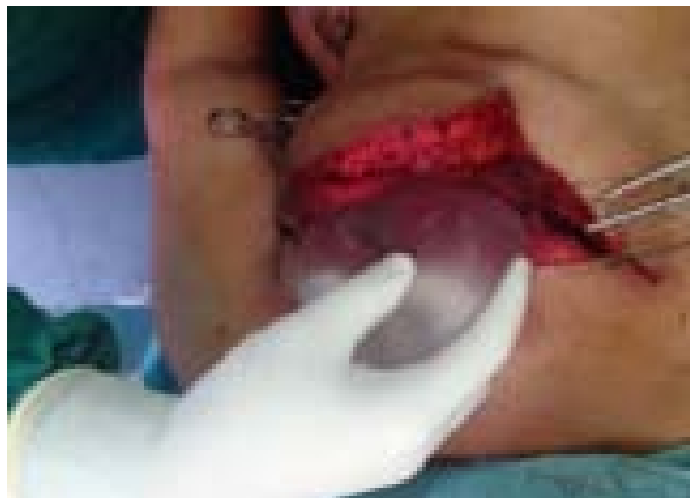3. Tracé de la palette horizontale



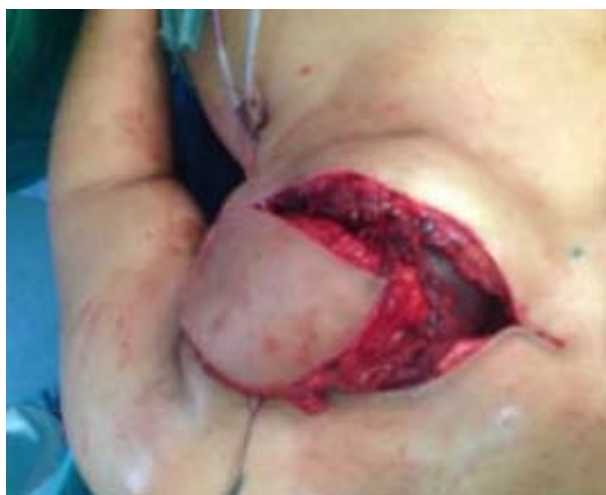4. Décollement de la palette



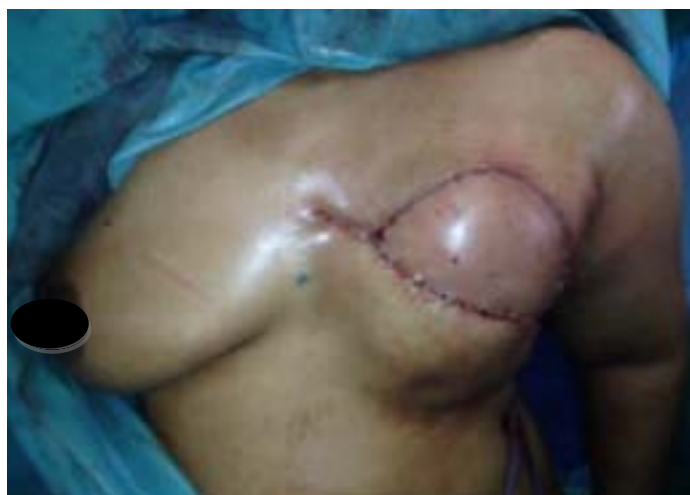5. Excision de la cicatrice de mastectomie



6. Choix de la prothèse

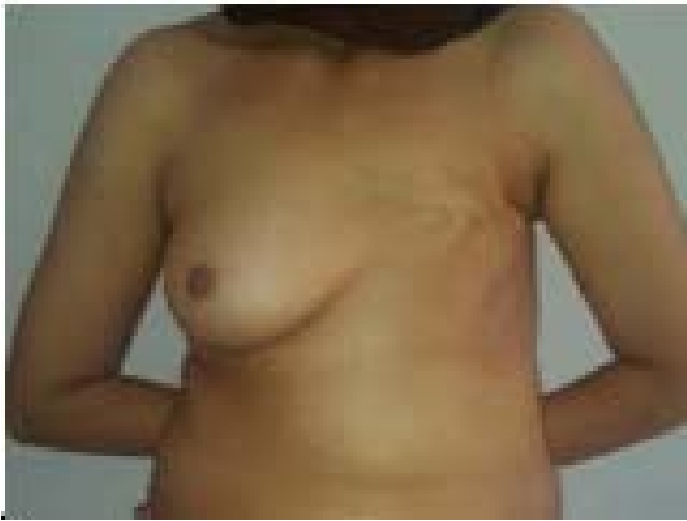

7. Mise en place de la prothèse sous le lambeau de grand dorsal

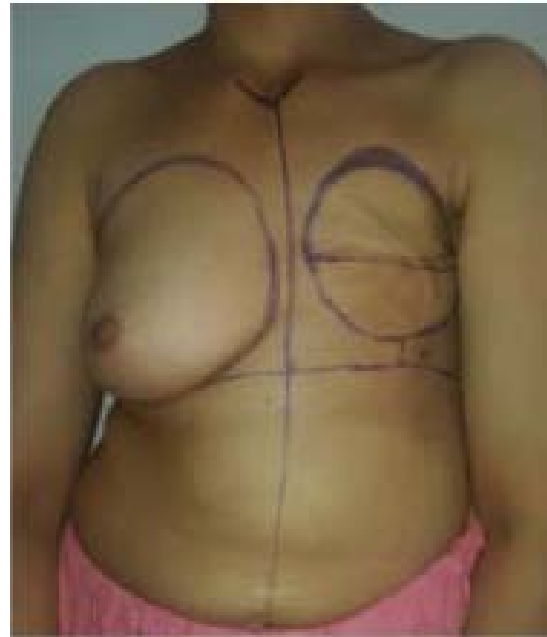

8. Aspect post opératoire immédiat

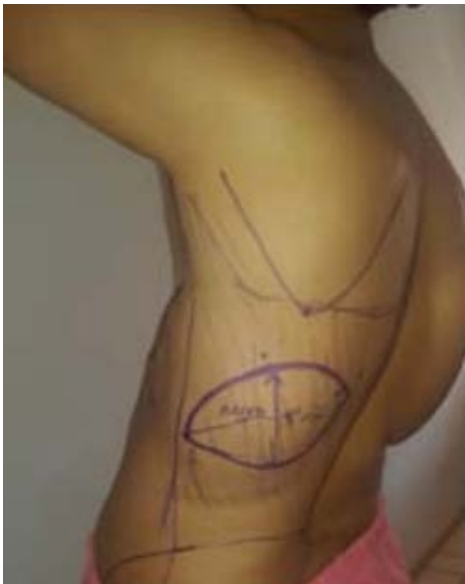Cas clinique 14 : reconstruction mammaire par un lambeau de grand dorsal



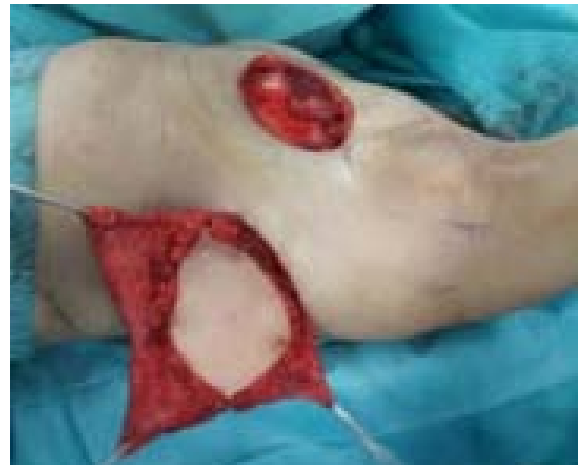1. Vue préopératoire de la patiente.



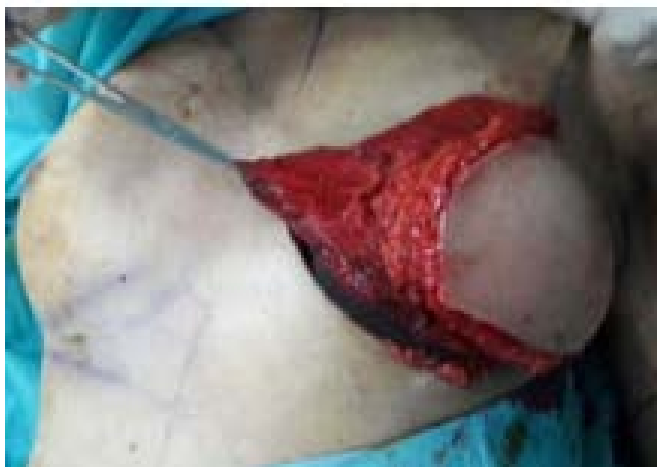2. Tracé préopératoire de la loge.



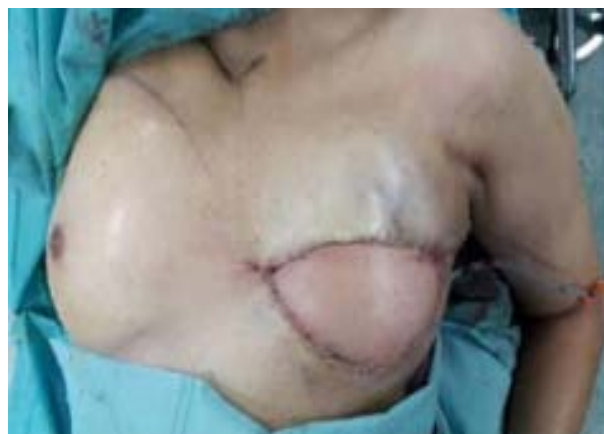3. Tracé de la palette horizontale.



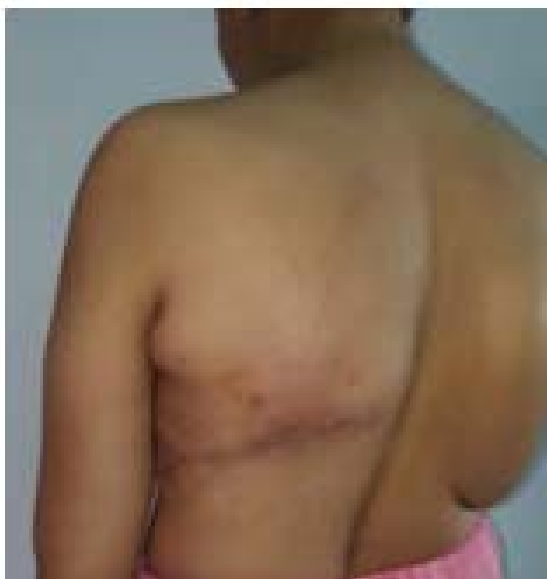4. Décollement de la palette et excision de la cicatrice de mastectomie



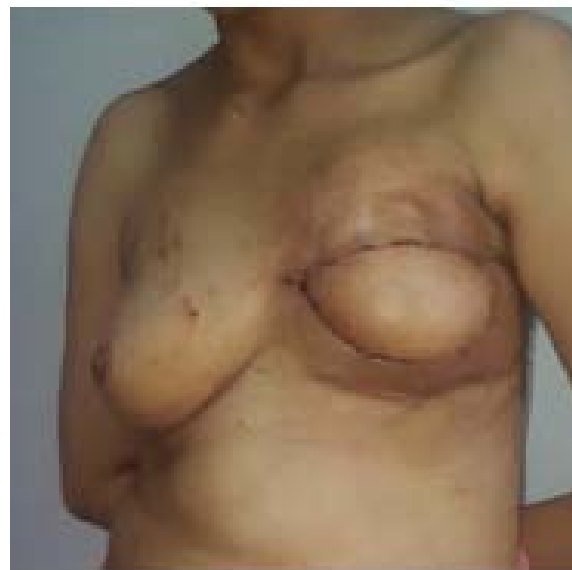5. mise en place de la prothèse sous le lambeau du grand droit .



6. Aspect post-opératoire immédiat



7. cicatrice fine du site donneur.



8. Aspect apres 3 semaines .

3.2. Lambeau de grand pectoral :

Le muscle grand pectoral a été appliqué à la reconstruction de divers défauts de la paroi thoracique depuis 1947, année de l'arrivée de Pickel et al. a signalé son utilisation comme un turnover dans la chirurgie des lambeaux [88] [89]

Sisson et al. Utilisaient le grand pectoral comme lambeau à base médiane pour fournir une grande protection des vaisseaux et l'oblitération de l'espace mort à la suite d'une dissection médiastinale dans le cancer après laryngectomie totale [90]

Lambeau musculaire ou musculo-cutané, en ilot (ou en péninsule) pédiculé (ou libre) sur l'artère acromio-thoracique

a. Bases Anatomiques :

❖ Muscle grand pectoral

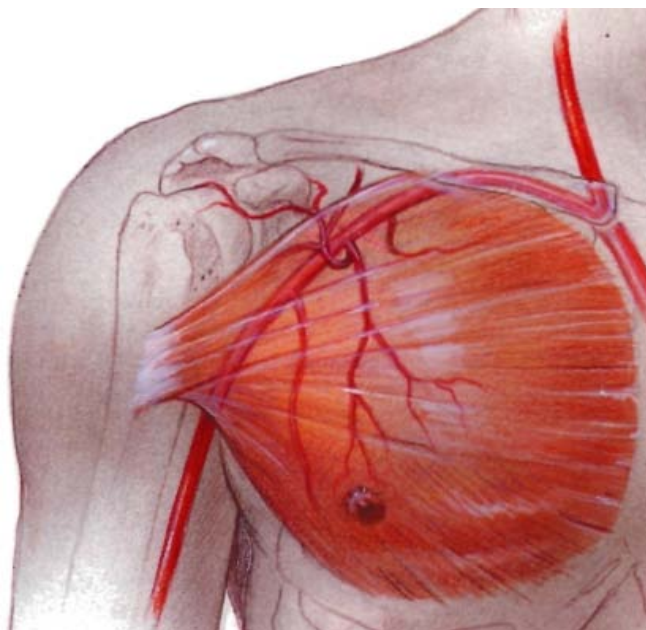


Figure 46: Schéma du muscle grand pectoral et sa vascularisation

- Insertion

- Les 2/3 internes de la clavicule

- La face antérieure du sternum et sur les 6 premiers cartilages costaux
- La gaine du droit de l'abdomen
 - Les faisceaux convergent en externe pour se terminer sur la lèvre externe de la coulisse bicapitale humérale par un tendon en U située en dehors du tendon du grand dorsal
 - **3 faisceaux**
 - Faisceau claviculaire
 - Faisceau sterno-costal
 - Faisceau externe
- **Action du muscle** : rotation interne et adduction du membre supérieur
- **Innervation**
 - Provient de la branche antérieure du 1^{er} et 2^{ème} tronc primaire
 - Il existe deux branches
 - La branche interne (C5, C6, C7) innerve la plus grande partie du muscle (faisceaux sterno-costal et claviculaire)
 - La branche externe (C7, C8, D1) rejoint le nerf du petit pectoral pour constituer l'anse des pectoraux et innerve le faisceau externe et la partie inférieure des faisceaux claviculaire
- ❖ **Vascularisation (type 5 de MN)**
 - **Pédicule dominant**
 - **Artère acromio-thoracique** va pénétrer l'aponévrose clavi-pectorale environ au niveau d'un point situé au milieu de la clavicule
 - Naît de l'artère axillaire au niveau du bord supérieur du petit pectoral
 - Cette artère va donner

- **Une branche acromiale** qui se dirige en dehors vers le deltoïde et donne des perforantes pour le faisceau claviculaire du grand pectoral
- **et une branche pectorale** qui va se diriger en bas et en dedans (un peu en dedans de la ligne d'Ariyan), va se diviser en 2 branches principales qui vont cheminer entre le grand pectoral et son aponévrose profonde avant de pénétrer dans le muscle pour donner des perforantes musculo-cutanées (vascularise la partie sterno-costale principale du muscle) .cette branche pectorale est toujours accompagnée d'une ou deux veines et d'une branche nerveuse.
- **Projection du pédicule principal déterminé par**
 - La ligne acromio-xiphoïdienne d'Ariyan
 - L'artère acromio-claviculaire se projette sur une ligne perpendiculaire à cette dernière passant par le milieu de la clavicule
- **Pédicules accessoires**
 - Artère thoracique supérieure
 - Artère thoracique latérale (mammaire externe) donne des branches pectorales pour le faisceau externe du muscle (en dehors du pédicule principal)
 - 6 premières perforantes intercostales de la mammaire interne
 - Branche acromiale de l'acromio-thoracique pour la partie claviculaire du muscle
- ❖ **Arc de rotation**
 - En général on utilise un lambeau pédiculé sur la branche pectorale de l'acromio-thoracique
 - point pivot situé un peu en dessous du milieu de la clavicule
 - atteint facilement le cou et les 2/3 inférieurs de la face
 - Si le lambeau est pédiculé sur les Vx perforants intercostaux, alors le lambeau peut être retourné en feuillet de livre

NB : Il est possible de lever un lambeau composite avec un segment distal (de 3–4 cm avec la jonction sterno–costale et un fragment de cartilage) de 4 ou 5^{ème} côte (connexion vasculaire entre muscle et le périoste des côtes)

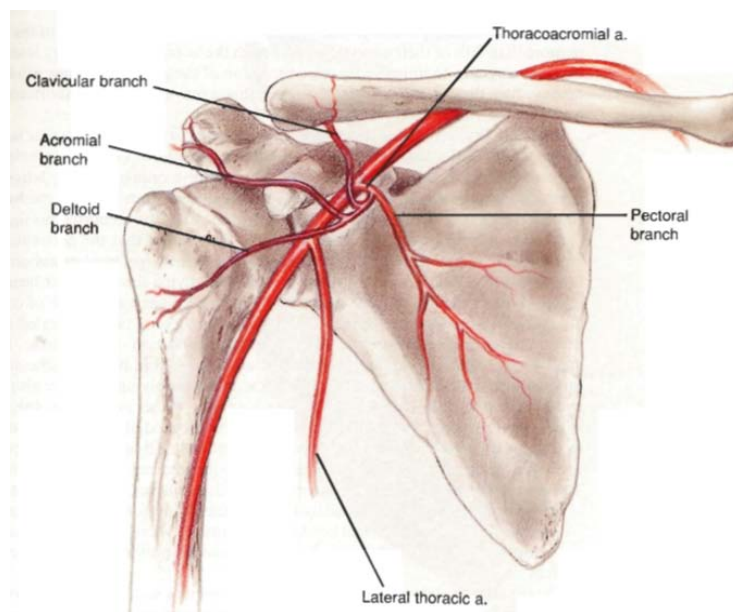


Figure47 : Schéma d'anatomie montrant la vascularisation du lambeau scapulaire

b. Étapes chirurgicales

❖ **Dessin du lambeau** (musculo–cutané en îlot vasculaire)

- **Repérer**

- Ligne médiane
- Ligne d'ARIYAN (entre acromion et xiphoïde) (le pédicule est interne et supérieur par rapport à cette ligne)
- Milieu de la clavicule (point pivot) et tracer la perpendiculaire à la ligne d'Ariyan passant par le milieu de la clavicule (le pédicule est interne et inférieur par rapport à cette ligne)
- Bord inférieur du grand pectoral (passant par le mamelon)
- Tracer le lambeau delto–pectoral afin de le respecter +++

NB : Donc l'incision ira du bord supérieur de la palette vers le creux axillaire

- **Palette cutanée**

- o Sur l'axe du pédicule dominant
- o Limite supérieure : sous le bord inférieur du lambeau deltopectoral
- o Le plus possible en regard du grand pectoral (mais une partie extéro-inférieure peut être étendue au hasard)
- o Limite inférieure : 6^{ème} côte en général
- o Dimensions adaptées à la PDS

NB : L'épigastre est une zone de basse pression veineuse, donc étendre au besoin le dessin vers l'extérieur (mamelon)

❖ **Levée du lambeau** (musculo-cutané en îlot vasculaire)

- **Incision** : peau + tissus sous-cutané + fascia profond, du tour de la palette et de l'incision vers le creux axillaire .

1- muscle grand pectoral

2- Ligne de désinsertion

3- Veine céphalique

- **Décollement cutané large** de cette incision axillaire (pour faciliter la dissection et la fermeture), et du bord inférieur de la palette si elle dépasse le bord inférieur du grand pectoral, en respectant les attaches de la palette au plan musculaire du grand pectoral

- Libérer le bord inféro-externe du grand pectoral, puis le décoller du plan costal et du petit pectoral (au doigt en respectant l'aponévrose profonde qui protège les Vx)

Nb : Il faut commencer par sectionner les insertions inférieures du grand pectoral à la limite inférieure de l'incision

**Guide du résident pour la levée des lambeaux les plus utilisés en chirurgie réparatrice :
Bases anatomiques et étapes chirurgicales**

- Puis le muscle est décollé et sectionné en regard de la palette cutanée
- Relever la moitié de la berge interne de la palette musculo-cutanée pour voir la partie distale du pédicule

Pédicule est toujours plus externe qu'on ne l'imagine, donc la section externe du muscle ne doit être faite qu'après l'avoir vu

- Les sections externes et internes des muscles peuvent être réalisées en emportant une large portion musculaire

NB : Il ne sert à rien d'individualiser au maximum le pédicule du muscle puisque celui-ci sera sectionné et donc inactif de toute façon

- A la partie supérieur de la dissection (sous le muscle grand pectoral) on visualise le pédicule acromio-thoracique qui émerge au bord supérieur du petit pectoral

NB : Les attaches claviculaires du muscle grand pectoral peuvent être sectionnées au-dessus de l'émergence du pédicule

- Suture directe + drains aspiratifs

NB : On peut aussi réaliser un Lambeau musculo-cutané en péninsule (mais on ne respecte pas le LDP) et chez les femmes la palette doit être réalisée le plus possible dans le sillon sous mammaire

c. Indications

- Etage moyen ou inférieur de la face (joue, lèvre inférieure, plancher buccal, menton)
- Couverture du cou (gros vaisseaux), reconstruction pharyngo-œsophagienne
- Couverture du creux axillaire
- Couverture de la région thoracique médiane
- Restauration fonctionnelle de la flexion du coude.

d. Contre-indications

- Relatives : à mettre en balance avec le grand dorsal qui peut presque toujours le remplacer

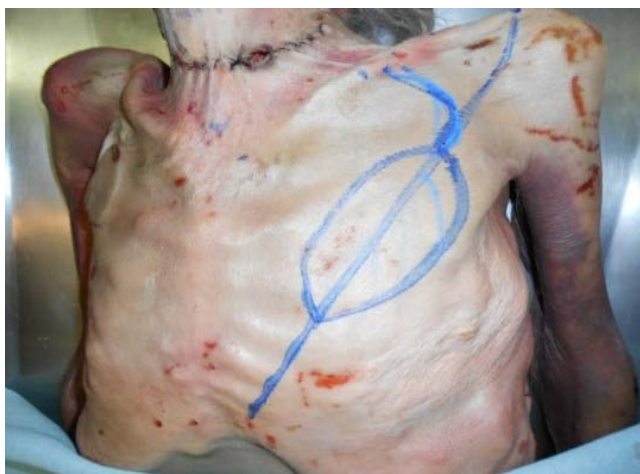e. Avantages

- Richesse vasculaire
- Territoire cutané large [91]
- Fiabilité
- Simplicité technique
- Un seul temps opératoire, une seule position opératoire
- Arc de rotation important, grande palette possible
- Utilisable en carcinologie cervico-faciale quelque soient les opérations antérieures (curage ganglionnaire)
- Qualité de la couverture compatible avec une radiothérapie post-opératoire
- Création possible d'un deuxième plan de couverture (greffer le muscle retourné vers l'extérieur, ou 2 îlots cutanés sur le même muscle)

f. Inconvénients

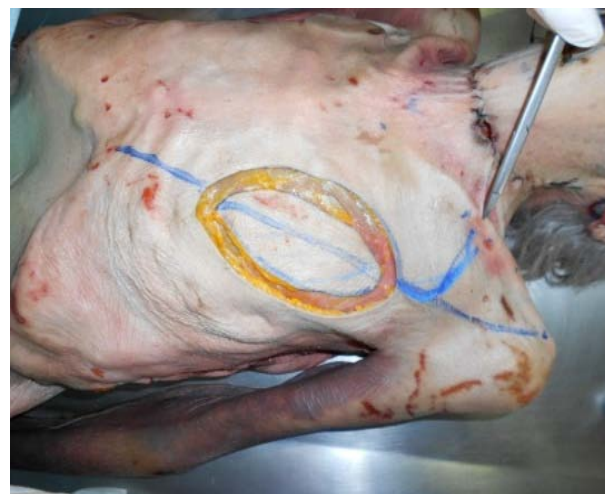
- Séquelles inesthétiques de la zone donneuse (femme ++)
- Pilosité chez l'homme gênant les reconstructions muqueuses
- Perte fonctionnelle sur le membre supérieur (modérée et compensée)
- Lambeau peu plastique chez l'obèse

Photo de dissection montrant les étapes de la levée du lambeau de grand pectoral

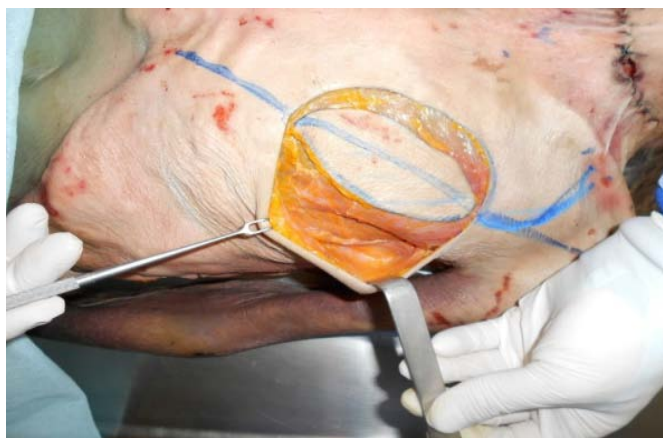

1. Dessin du lambeau après détermination des repères :

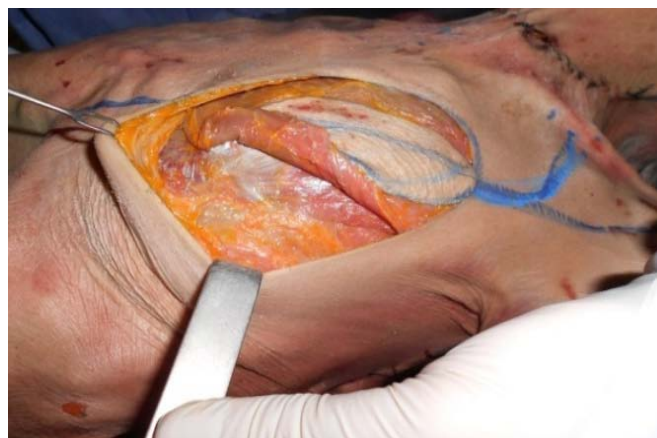
-La ligne acromio-xiphoïdienne-le milieu de la clavicule - perpendiculaire a la précédente



2. Incision sur le pourtour du lambeau jusqu'à l'aponévrose antérieure

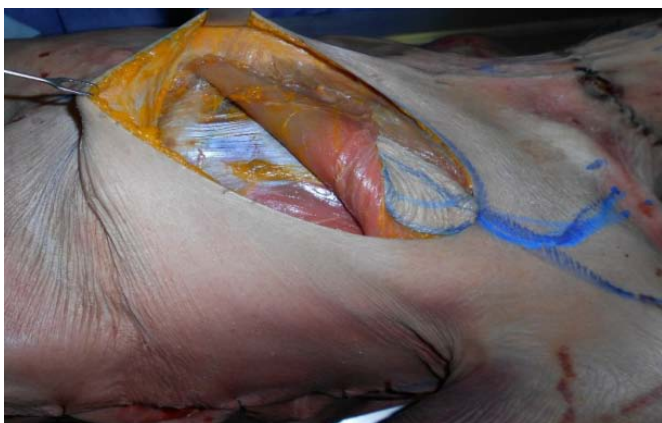

3. Décollement du coté latéral

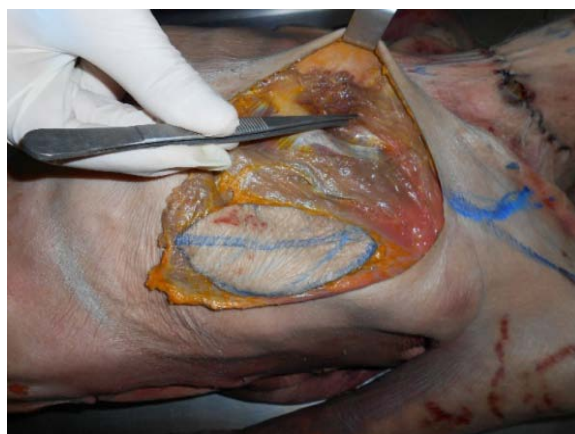

4. Repérage du bord infero externe du muscle

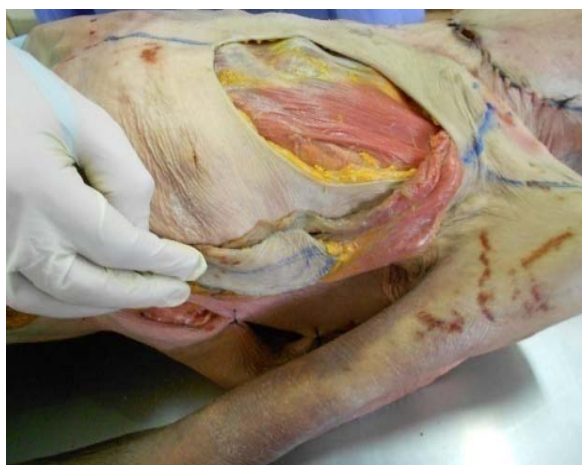Guide du résident pour la levée des lambeaux les plus utilisés en chirurgie réparatrice :
Bases anatomiques et étapes chirurgicales



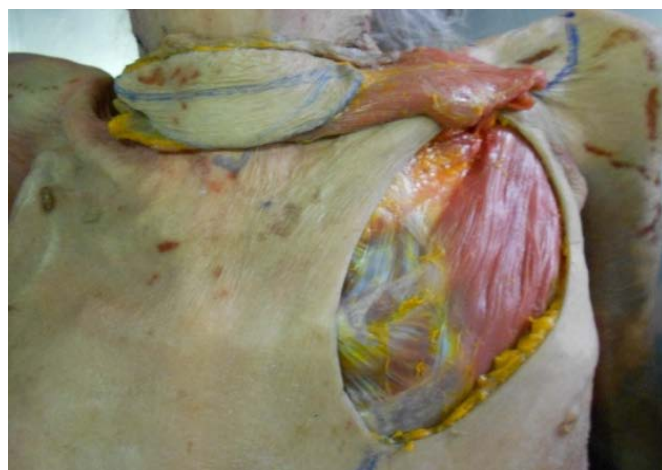
5. Décollement de l'aponévrose



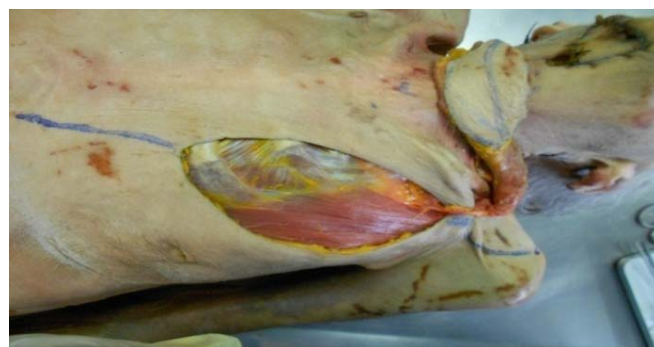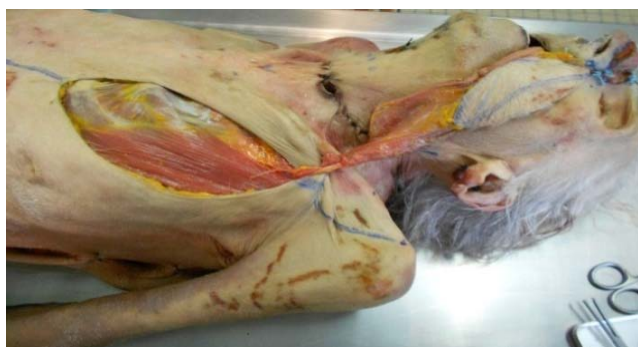6. Libération des insertions chondrocostales



7. Levée du lambeau



8. Mise en place du lambeau



Mobilisation du lambeau et sa mise en place

3.3. Lambeaux scapulaire et para scapulaire (Parascapular flap)

Lambeaux fascio-cutanés à pédicule axial utilisés libres ; le plus souvent ; ou pédiculés, vascularisés par l'artère circonflexe scapulaire (branche cutanée).

Lambeau para-scapulaire est plus utilisé que le lambeau scapulaire

a. Bases Anatomiques :

❖ Vascularisation :

- **L'artère sub-scapulaire** (4mm de diamètre, 11-14 cm de pédicule à ce niveau) va donner une branche thoraco-dorsale à destinée muscle grand dorsal et grand dentelé et une branche circonflexe scapulaire
- **L'artère circonflexe scapulaire** (3mm de diamètre, 7-10 cm de pédicule à ce niveau) va donner
 - Une **branche musculaire** destinée au muscle sous scapulaire
 - Puis une **branche cutanée** (descendante, profonde, 2mm de diamètre, 4-6 cm de pédicule à ce niveau) qui va se diriger vers le triangle omotricipital (émerge au bord externe de l'omoplate, entre : petit rond, grand rond et triceps) où elle va donner plusieurs branches cutanées dont deux principales
 - Une branche horizontale (branche du lambeau scapulaire)
 - Une branche verticale qui suit le bord externe de la scapula (branche du lambeau para scapulaire)

Nb : La branche verticale est constante tandis que la branche horizontale peut faire défaut

- Ces artères sont accompagnées le plus souvent de deux veines satellites
- Il n'y a pas de tronc nerveux correspondant

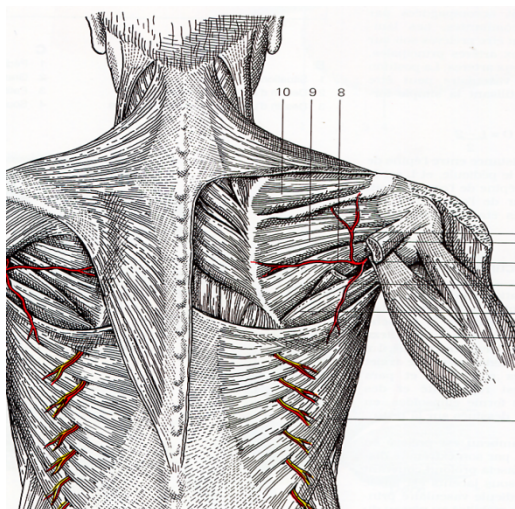


Figure47: Schéma montrant la région scapulaire

b. Étapes chirurgicales

❖ **Dessin du lambeau (para scapulaire)**

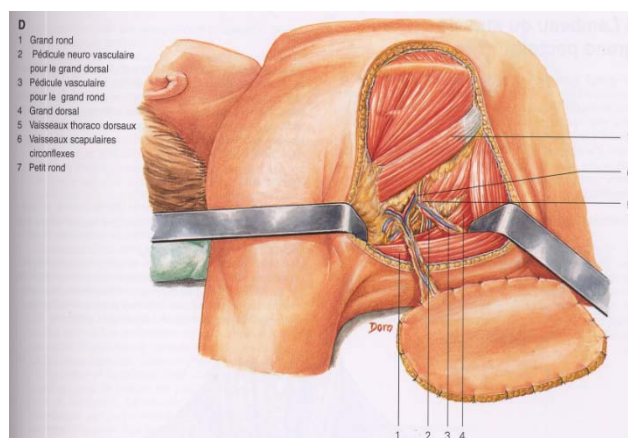
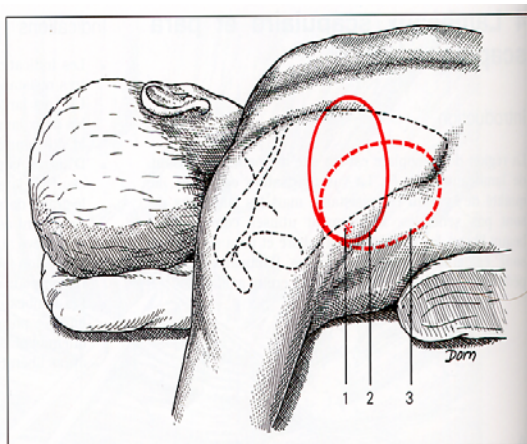
- **Repères :**

- Omoplate : bord externe pointe et épine
- Espace omo-tricipital = émergence des VX (palpable entre le pouce et les doigts au niveau de la paroi postérieure du creux axillaire, à la moitié du bord externe de l'omoplate)
- Bord latéral du grand pectoral (et incision axillaire)
- Puis l'axe du lambeau est tracé à partir du point d'émergence des Vx vers le bord externe de l'omoplate

- **La palette est tracée de manière :**

- Le point d'émergence des Vx se trouve dans la partie proximale et latérale
- En suivant l'axe du lambeau
- Longueur max= 25-30 cm, largeur max = 12 cm pour une suture directe

**Guide du résident pour la levée des lambeaux les plus utilisés en chirurgie réparatrice :
Bases anatomiques et étapes chirurgicales**



❖ **Levée du lambeau (parascapulaire)**

- Patient en décubitus latéral + bras en abduction à 90° + avant-bras sur une planchette rembourrée
- Le 1^{er} temps est une incision axillaire de 8-10 cm, 2 cm en arrière du bord latéral du grand pectoral
- On repère alors le pédicule sub-scapulaire et ses branches, notamment l'artère scapulaire circonflexe qui sera disséquée jusqu'à son passage dans le triangle omo-tricipital
- Par la suite ce point d'émergence des VX est repéré sur la face dorsale du patient et la palette cutanée peut être tracée (aponévrose fixée à la palette cutanée)
- La peau + tissus sous-cutané + fascia profond seront incisés sur l'ensemble des bords de la palette
- Et la dissection progressera de bas en haut
- Repérage, ligature et section de l'artère scapulaire cutanée horizontale à la partie interne du lambeau, et remonter la dissection sur ce pédicule pour visualiser l'émergence du pédicule dans le triangle omo-tricipital
- Finir la dissection de la palette, le lambeau peut être transférer en avant par le passage omo-tricipital

- Ligature du pédicule possible à différents niveaux (suivant les besoins)
- Fermeture par suture directe+ drains aspiratifs,
- Le lambeau scapulaire est taillé
 - Horizontalement sur une ligne passant par l'espace omo-tricipital
 - Bord sup palette passe sous l'épine de l'omoplate
 - Bord inferieur passe 2 cm au-dessus de la pointe de l'omoplate
 - Extrémité interne à 2 cm de la ligne médiane
 - 16*10 cm

Nb : Fragment cortico-spongieux du bord externe de l'omoplate peut être prélevé (10-14 cm de long)

Nb : On peut les associer à tous les autres lambeaux issus l'artère sub-scapulaire

c. Indications

- Lambeau semi-libre à la jambe (sevrage plus facile qu'un musculo-cutané)
- Couverture des zones glabres et peu épaisses (front, muqueuses)

d. Contre-indications

- Absolue : lésion du pédicule ou de la peau du lambeau
- Relative : discuter l'indication d'autres lambeaux

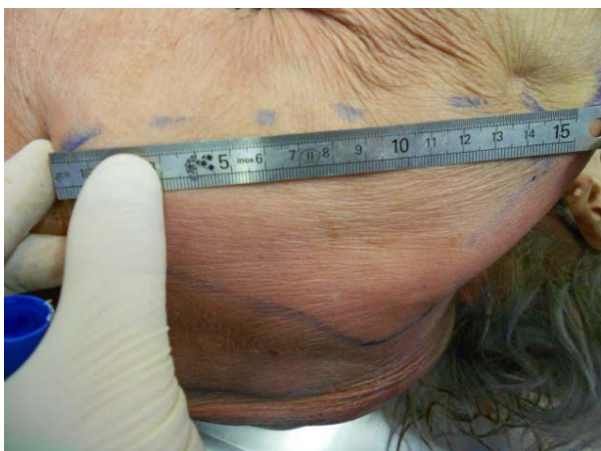e. Avantages

- Constance du pédicule vasculaire
- Minceur relative du lambeau- peau glabre
- absence de muscle (sevrage, fonction)- combinaison aux autres lambeaux

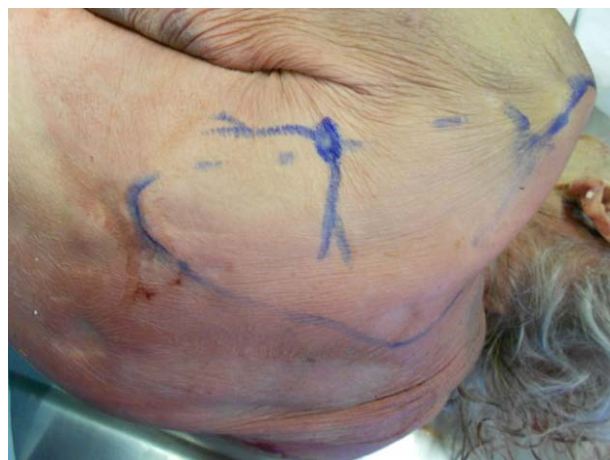f. Inconvénients

- insensible- cicatrice inesthétique
- décubitus latéral
- dissection difficile

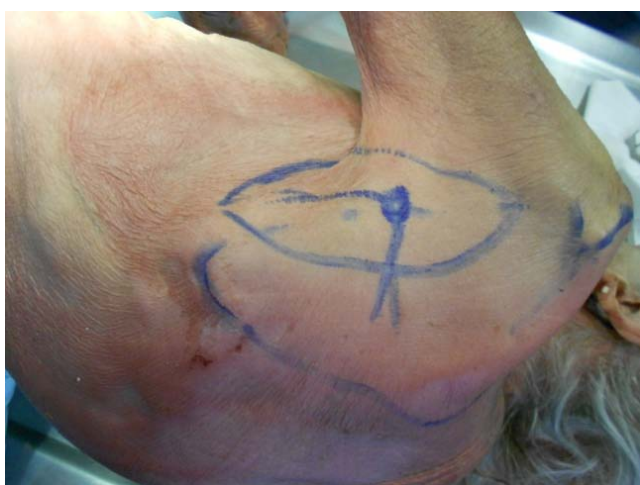Photo de dissection du lambeau parascapulaire



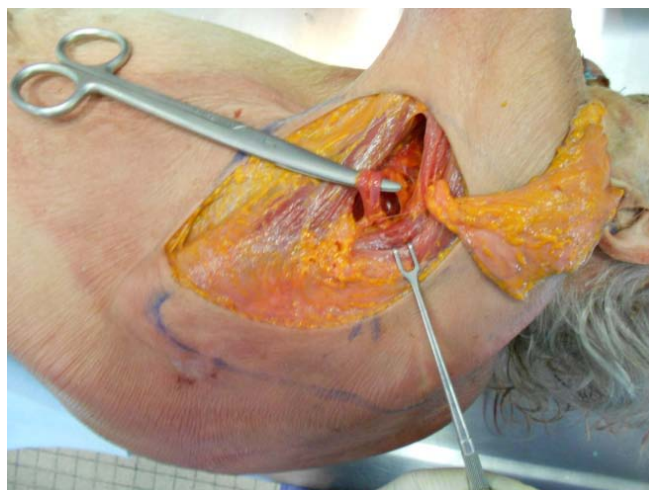1. Détermination de l'émergence du pédicule
circonflexe scapulaire



2. Tracé de l'émergence du pédicule



3. Tracé de la palette cutanée



4. Lambeau levé

3.4. Levée du lambeau delto pectoral

Le lambeau Deltopectoral a été largement supplanté par le lambeau de grand pectoral, les lambeaux libres, et, dans une moindre mesure, les lambeaux de muscle grand dorsal.

Il peut cependant être utile dans des situations spécifiques lorsque les autres options ne sont pas disponibles ou ont été épuisées par exemple

- Pour la réparation d'une perte de substance cutanée au niveau du cou,
- La couverture cutanée d'une artère carotide exposée,
- La fermeture d'une fistule pharyngée,
- Ou très rarement en programmation d'une reconstruction de l'hypopharynx (deltopectoral flap)
- Lambeau fascio-cutané axial pédiculé sur les perforantes cutanées directes des 3 premiers espaces intercostaux provenant de l'artère mammaire interne (cheminant 1-2 cm en dehors du bord externe du sternum)

NB : Utilisé avec succès en lambeau libre par Harii en utilisant l'artère et la veine perforante du 2^{ème} espace intercostal

- Du fait de la laxité de la partie inféro-interne du lambeau, le point de pivot correspond à l'extrémité supéro-interne du lambeau
- Arc de rotation : égal à la longueur de la berge supérieure du lambeau
- Atteint : région mastoïdienne, oreille, région parotidienne, menton, joue, commissure buccale, cou

a. Base anatomique

❖ **Muscle deltoïde**

- **Origine :**

- Bord antérieur et face supérieure du tiers latéral de la clavicule
- La bordure latérale et de la face supérieure de l'acromion
- La lèvre inférieure du bord postérieur de l'apophyse épineuse de la scapula (omoplate)

- **Trajet :**

Les faisceaux convergents à partir de leurs insertions les médiales verticalement, le faisceau antérieur oblique vers l'arrière et latéralement, le postérieur oblique en avant et latéralement ; ils s'unissent dans un tendon épais.,

- **Terminaison**

Le tendon est inséré dans la proéminence deltoïde au milieu du côté latéral du corps de l'humérus.

De son insertion terminale le muscle dégage une expansion au fascia profond du bras.

- **Innervation**

Le muscle Deltoïde est innervé par les cinquième et sixième branches cervicales du nerf axillaire.

- **Actions**

Le muscle Deltoïde soulève le bras du côté, afin de l'amener perpendiculairement au tronc (abduction). Ses fibres antérieures, aidées par le grand pectoral, amènent le bras en avant ; et ses fibres postérieures, aidées par le muscle grand rond et le muscle grand dorsal, amènent le bras vers l'arrière.

❖ **Muscle grand pectoral (voir chapitre levée du lambeau du grand pectoral)**

❖ **Vascularisation**

- **L'artère mammaire interne (AMI)** naît de l'artère sous-clavière et descend à l'intérieur de la cage thoracique à environ un cm en dehors du sternum
- **Les branches perforantes de l'AMI** naissent à environ sept millimètres du bord latéral du sternum à travers cinq ou six espaces intercostaux; elles ont un diamètre de 0.25 à 3.5mm
- **La branche dénommée « perforante principale »** traverse le deuxième espace intercostal ; le diamètre moyen de cette artère et de sa veine est de 1,8 mm. Ces vaisseaux s'étendent latéralement pour vasculariser le muscle grand pectoral et la peau qui le recouvre ; les 2° à 4° perforantes vascularisent aussi le sein.
- Les vaisseaux sanguins du lambeau fascio-cutané circulent dans un plan superficiel par rapport à l'aponévrose qui recouvre le grand pectoral et deltoïde, d'où l'importance de lever le lambeau DP en dedans du sillon deltopectoral (jonction entre pectoral et deltoïde) ce qui permet une vascularisation axiale et fiable, le lambeau peut ainsi être transféré avec une forte probabilité de survie.
- Trois angiosomes (des artères et la surface cutanée vascularisée) sont compris dans la surface d'un lambeau DP étendu sur le deltoïde (figure++) :
 - **Le premier angiosome** provient de vaisseaux perforants de l'AMI et s'étend du bord latéral du sternum jusqu'au sillon delto-pectoral. (Cette région est également vascularisée par des vaisseaux perforants musculo-cutanés provenant du muscle grand pectoral)
 - **Le deuxième angiosome**, petit et variable est situé en dessous de la clavicule, en dedans du sillon delto-pectoral ; il est vascularisé par une petite artère cutanée directe provenant de l'artère thoracoacromiale.
 - **Le troisième angiosome** correspond au muscle deltoïde et est vascularisé par des perforantes musculo-cutanées provenant de la branche deltoïde de l'artère thoracoacromiale et de l'artère circonflexe antérieure.

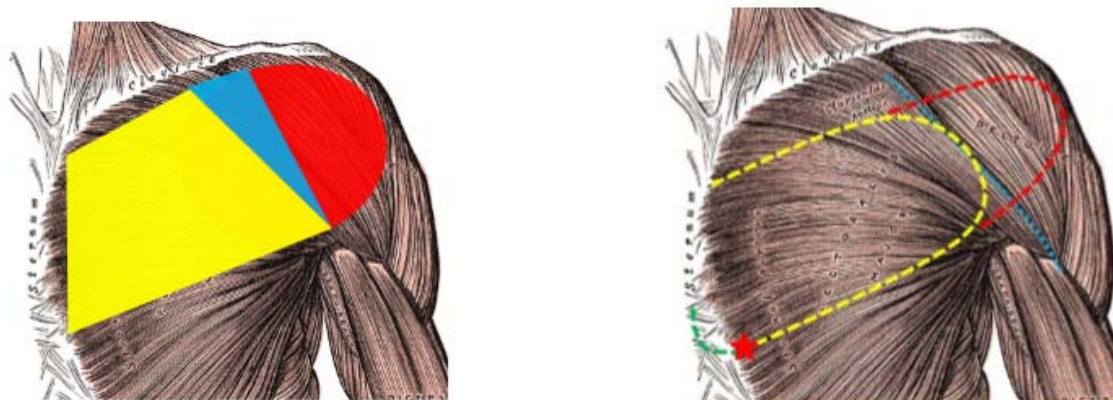

Figure 48: 2 Schémas montrant les 3 angiosomes de la région delto pectorale

1er angiosome: jaune; 2ème angiosome: bleu; 3ème angiosome: rouge

- Plus on s'éloigne latéralement de l'origine de l'AMI plus le gradient de pression diminue.

Taylor 4 a montré avec le concept des angiosomes que la vascularisation du premier et du deuxième est fiable, mais que le prélèvement d'un angiosome sur le muscle deltoïde, engendre un risque de nécrose ischémique. Ainsi, un lambeau Deltopectoral prélevé en dehors du sillon deltopectoral est moins fiable (figure +++)

Lorsque les vaisseaux nourriciers principaux des deuxième et troisième angiosomes ont été disséqués, le risque de nécrose du troisième angiosome devient important et le lambeau devient dépendant des seuls vaisseaux nourriciers du premier angiosome. Plus on prélève latéralement le lambeau, plus la vascularisation devient aléatoire et peu fiable, moins le lambeau sera viable. Si on découvre de gros vaisseaux perforants au niveau du deltoïde en disséquant la partie distale du lambeau, on devra être plus enclins à proposer une chirurgie en deux temps pour augmenter la vascularisation en dehors sillon deltopectoral de façon à ne pas compromettre la survie de cette partie distale (voir plus loin).

b. Etapes chirurgicales

❖ **Dessin du lambeau**

- Repérage des 3 premiers espaces intercostaux entre 1^{ère} et 4^{ème} côtes
- Palette cutanée

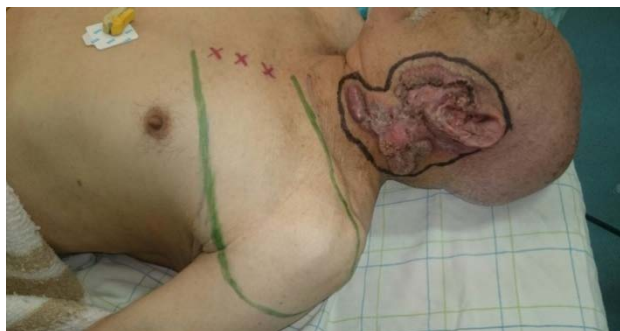**Guide du résident pour la levée des lambeaux les plus utilisés en chirurgie réparatrice :
Bases anatomiques et étapes chirurgicales**

- Lambeau rectangulaire
- Bord supérieur : du bord supérieur de la 1^{ère} côte, parallèle à la clavicule
- Bord inférieur : du bord inférieur de la 4^{ème} côte, parallèle au bord supérieur
- Limite latérale : face latérale du deltoïde (partie antérieure du muscle)
- Limite interne : ligne verticale à 2 cm du bord externe du sternum

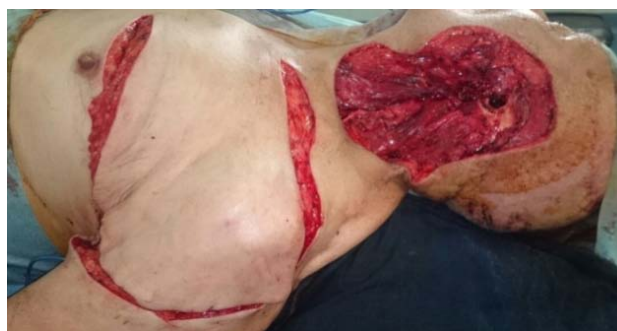❖ **Levée du lambeau**

- Incision périphérique
 - Levée de dehors en dedans passant sous les aponévroses du deltoïde et du grand pectoral emportés avec le lambeau
 - La veine céphalique est laissée dans le sillon delto-pectoral
 - Conserver le maximum de réseau vasculaire péri aponévrotique dans le lambeau en liant les vaisseaux perforants rencontrés le plus loin possible du lambeau
 - Quand la dissection se rapproche du bord médial, l'aide opératoire doit protéger les 2cm au bord externe du sternum en y plaquant ses doigts (pour ne pas sectionner les pédicules)
 - La zone donneuse peut être greffée d'emblée
 - Sevrage 3 à 5 semaines plus tard, le pédicule est reposé
- a. **Indications** : Presque disparues ; Chirurgie de rattrapage des certaines reconstruction pharyngo-œsophagiennes
- b. **Contre-indications** : Relatives (mettre en balance avec les autres lambeaux)
- c. **Avantages** : Simplicité et Peau mince
- d. **Inconvénients** : Deux temps opératoires et séquelles inesthétiques sur la zone donneuse greffée.

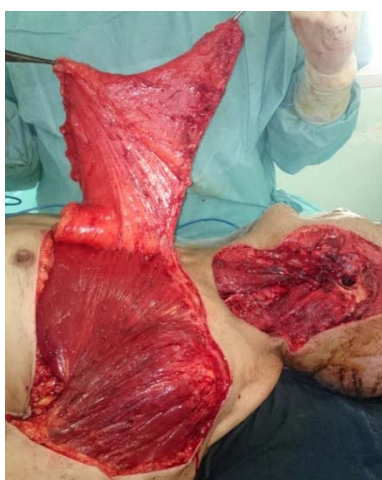Cas clinique15 : levée du lambeau deltopectoral



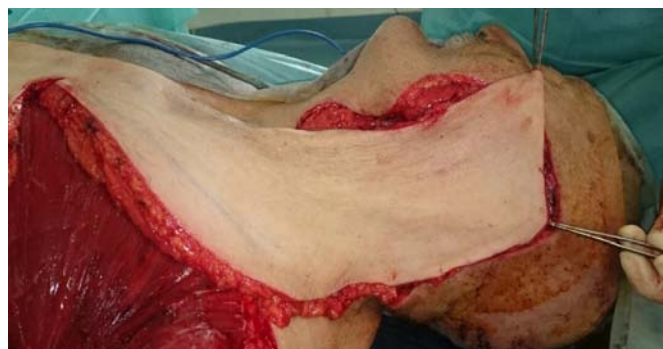1. Dessin du lambeau et limite d'exérèse de la lésion



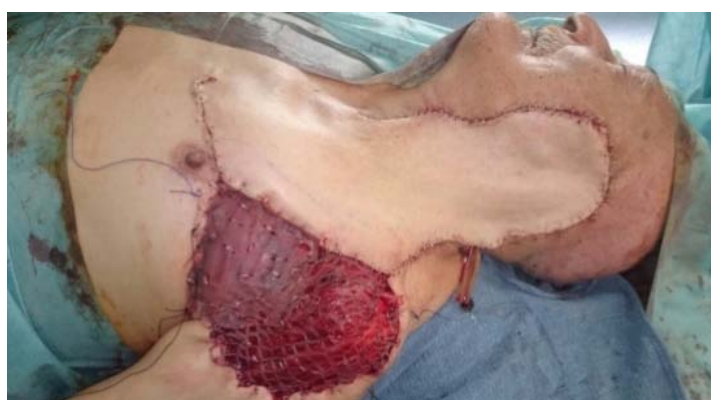2. Exérèse de la lésion et levée du lambeau



3. La levée du lambeau



4. Couvrir la PDS par lambeau deltopectoral



5. Fermeture de la zone donneuse par GPM

3.5. Lambeaux de grand droit de l'abdomen

“Transverse Rectus Abdominis Muscle Flap” =TRAM flap

Lambeau musculo-cutané de grand droit à pédicule supérieur ou inférieur, vascularisés par l'artère épigastrique supérieure ou inférieure

a. Base Anatomique

❖ **Le muscle grand droit de l'abdomen**

- Il s'étend le long de la ligne médiane du pubis au thorax
- Son tendon inférieur généralement divisé en 2 faisceaux distincts (interne et externe) s'insère sur le pubis, de la symphyse à l'épine
- En haut, le muscle s'insère de dehors en dedans par trois digitations sur les 5, 6 et 7^{ème} cartilages costaux et sur l'appendice xyphoïde
- Le muscle présente de 2 à 5 intersection tendineuses transversales
- Souvent incomplètes
- Souvent 1 au niveau de l'ombilic et les autres en dessous
- Chacun des muscles droits est contenu dans une gaine aponévrotique constituée par les aponévroses des muscles obliques externe, oblique interne et transverse
- Dans les 2/3 supérieurs du muscle la gaine est constituée
 - En avant : par l'aponévrose de l'oblique externe unie au feuillet antérieur de celle de l'oblique interne
 - En arrière : par l'aponévrose du transverse unie au feuillet postérieur de celle de l'oblique interne
 - et dans la partie toute supérieure la gaine est constituée par une lame d'insertion du grand pectoral

- Dans le 1/3 inférieur du muscle
 - **En avant** : les lames tendineuses des muscles obliques externe, interne et transverse passent en totalité en avant du muscle droit
 - **En arrière** : la gaine est uniquement constituée du fascia transversalis (feuillelet aponévrotique qui recouvre la face profonde du transverse

Donc la paroi postérieure de la gaine des grands droits est tendineuse en haut et fibro-celluleuse en bas, la limite entre ces 2 zones est définie par l'arcade de DOUGLAS =

- **Bord inférieur** concave en bas, de la partie tendineuse de la paroi postérieure de la gaine
- A mi-distance entre pubis et ombilic

NB : En bas, il y a un espace prismatique triangulaire (à base inférieure) = espace sus-pubien

Rempli de graisse, lié au fait que le grand droit s'attache à la lèvre antérieure du bord supérieur du pubis, tandis que le fascia transversalis s'attache à sa lèvre postérieure

- La ligne blanche est un raphé médian (entrecroisement des fibres tendineuses de l'aponévrose précitée), qui unit les 2 muscles grand droit
 - à l'étage sus-ombilical : large (1-2cm)
 - à l'étage sous-ombilical : étroit (linéaire)
 - **Fonction** : compression des viscères abdominaux. (miction, défécation, expiration forcée, vomissement, accouchement)
 - Innervation : Segmentaire, provient des 6 derniers nerfs intercostaux

Ces nerfs : Cheminent avec les branches terminales des artères intercostales entre l'oblique interne et le transverse e puis pénètrent au bord externe de la gaine musculaire

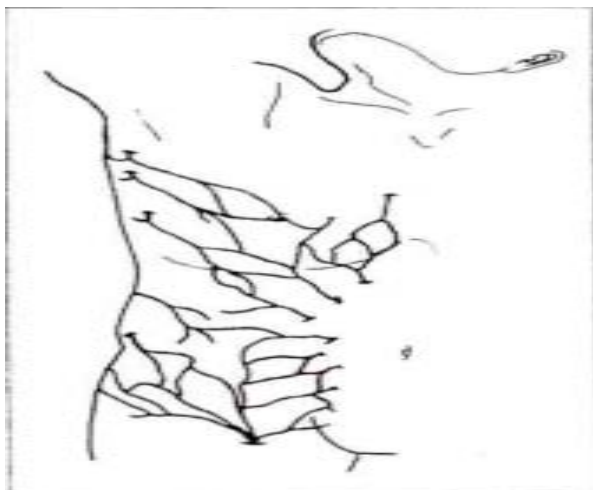
Et cheminent à la face profonde du muscle dans laquelle ils pénètrent à 3 cm de son bord externe

❖ Vascularisation (type 3 de MN)

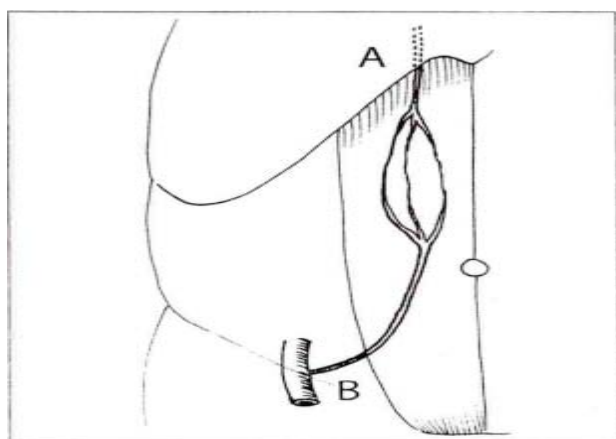
- Deux pédicules dominants

Vascularisation de la paroi abdominale (peau et muscles) assurée par

- **Les artères épigastriques supérieures** (diamètre à l'origine = 1.6mm, et la veine = 1.2mm)
 - Branche terminale interne de la mammaire interne (branche de la subclavière)
 - Naît derrière le 6^{ème} cartilage costal
 - Et passe derrière le 7^{ème}, puis entre les chefs sternal et costal du diaphragme
 - Et pénètre dans la gaine du droit



Les vaisseaux perforant musculo cutanées du grand droit provient essentiellement de l'épigastrique inférieure, et s'anastomose en un réseau sous cutané qui irradie autour de l'ombilic vers les vaisseaux intercostaux, circonflexes iliaques superficiels et profonds, épigastriques inférieurs superficiels et pudendaux externes



Vascularisation du muscle grand droit de l'abdomen

A-artère épigastrique supérieur

B-artère épigastrique inférieure

Les anastomoses entre les deux systèmes se situent toujours a l'étage sus ombilical puis à mis distance entre le sternum et l'ombilic, elle pénètre dans le muscle où elle s'anastomose avec l'inférieure

- Et les artères épigastriques inférieures (diamètre à l'origine = 3.4 mm, et les veines (2) = 2.5-4.4mm)

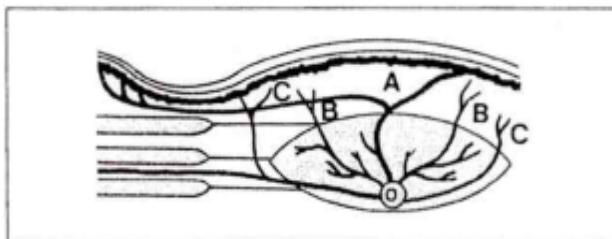


Figure49 : Vaisseaux perforant au niveau de la région péri ombilicale

- Branche de l'iliaque externe
- Naît sur son coté interne quelques mm en arrière et au dessus de l'arcade crurale (en regard de la circonflexe iliaque profonde)
- Puis elle se porte en dedans, s'infléchit et monte vers l'ombilic (en décrivant une crosse à concavité supérieure qui contourne l'orifice inguinal profond)

Nb : Dans son segment oblique, elle suit un trajet donné par une ligne menée du milieu de l'arcade crurale à l'ombilic

- Enfin elle croise le bord externe du grand droit et s'engage sous l'arcade de douglas
- L'artère est en avant du fascia transversalis jusqu'à l'arcade douglas, puis elle monte dans la gaine en arrière du corps musculaire jusqu'à l'ombilic où elle pénètre dans le muscle et s'anastomose avec la supérieure dans l'épaisseur du muscle, nettement au dessus de l'ombilic par l'intermédiaire de vaisseaux de petit calibre

Les épigastriques émettent de nombreuses branches musculaires (fournissant aussi des branches pour la peau) et perforantes : Qui perforent le feuillet antérieur de la gaine des muscle (musculo-cutanées) ou le bord interne ou externe de la gaine (fasciocutanées interne et externe)

Un maximum de perforantes se trouve dans la région péri-ombilicale et dans les 2/3 internes de l'abdomen (c'est pourquoi le 1/3 externe du feuillet antérieur de la gaine peut être laissé en place)

Les Vx perforants proviennent pour l'essentiel de l'artère épigastrique inférieure

- Ces Vx s'anastomosent en latéral avec les perforants latéraux issus des
 - A intercostales (anastomoses sous cutanées préférentielles)
 - A circonflexes iliaque superficielle et profonde
 - A épigastrique superficielle
 - A honteuses externe

b. Étapes chirurgicales

b.1. Lambeau musculo-cutané de grand droit à pédicule inférieur (TAYLOR)

- **Basé sur 3 principes**
 - Prédominance du système épigastrique inférieur
 - Perforantes cutanées majoritairement para-ombilicale
 - Anastomoses sous-cutanées préférentielles avec les Vx intercostaux

❖ **Dessin du lambeau**

- **Repérer**
 - Ligne médiane
 - Omphalic
 - Axe allant de l'ombilic à la pointe de l'omoplate = axe de la palette +++
- **La palette cutanée**
 - Centrée sur l'ombilic (sans l'emporter)

Nb : La partie proximale de la palette recouvre le muscle grand droit homolatérale dans sa partie para-ombilicale

- En direction de la pointe de l'omoplate (direction des perforantes)

- La longueur peut atteindre 30cm environ
- La largeur peut atteindre 20cm (mais il est préférable de la calculer pour une suture directe
- En bas on trace une incision verticale paramédiane (au milieu du grand droit) pour aborder les vaisseaux

3.6. Levée du lambeau

- Incision de tout le contour de la palette (peau + tissus sous-cutané)
- Aux parties médianes sup et inf de cette incision une fois au contact de l'aponévrose on distinguera les limites externes du muscle grand droit
- Puis la dissection sera réalisé de latérale en médiale
 - La pointe de la palette sera séparée de la paroi thoracique et du muscle oblique externe
 - Dans le plan sus-aponévrotique
 - Jusqu'au bord externe du muscle grand droit

❖ La levée du lambeau

- On incise l'aponévrose du muscle grand droit (en regard de celui-ci uniquement)
 - D'abord à la partie inférieure de la palette
 - Puis à la partie sup
- Et enfin au bord externe du grand droit en rejoignant la limite externe des 2 incisions précédentes

NB : ainsi seul le feuillet antérieur compris entre la palette et le muscle grand droit est prélevée

- On réalise ensuite l'incision verticale paramédiane
 - Peau + tissus sous-cutané + feuillet antérieur de la gaine
 - Du bord inférieur de la palette cutanée jusqu'à 2cm au dessus des poils pubiens

- On récline ensuite le feuillet antérieur de la gaine pour exposer le muscle sur toute sa largeur

NB : On peut également prélever une bande longitudinale de gaine antérieure pour éviter l'étirement du muscle entre deux insertions tendineuses

- Le muscle grand droit est alors exposé
 - o On recherchera à son bord supérieur le pédicule épigastrique supérieur, pour le ligaturer et le sectionner Fixer la tranche de section musculaire à la palette (éviter les cisaillements)
 - o Le muscle est ensuite décollé du plan du feuillet postérieur de la gaine (en ligaturant les Vx intercostaux (anastomoses profondes), et en sectionnant les nerfs intercostaux
 - o Au bord inférieur de l'arcade de DOUGLAS, il n'existe plus que le fascia transversalis et directement en dessous le péritoine (attention)
- Puis le pédicule épigastrique inférieur est visualisé au bord profond et externe du muscle grand droit, il sera alors disséqué jusqu'aux Vx iliaques externes
- Le muscle est alors sectionné de ses insertions pubiennes

NB : îlot vasculaire du lambeau sur les vaisseaux épigastriques inférieurs (augmente l'arc de rotation)

- Le lambeau est suturé sur la PDS
- Une plaque doit être mise à la place du feuillet antérieur de la gaine qui a été prélevé
- Puis suture du feuillet antérieur de la gaine qui a été juste ouverte en feuillet de livre
- Drains aspiratifs + suture cutanée

NB : On peut encore sectionner l'arcade crurale pour augmenter l'arc de rotation (genou)

a- Indications

- Pédiculé : région inguinale, périnéale, génitale et racine de cuisse
- Libre : jambe ++

b- **Contre-indications** : Lésion du pédicule et/ou de la palette)

c- **Avantages**

- Très fiable et simple
- Arc de rotation important
- Muscle plat (si libre)

d- **Inconvénients**

- Risque d'éventration (faible car aponévrose postérieure présente)
- Cicatrice inesthétique

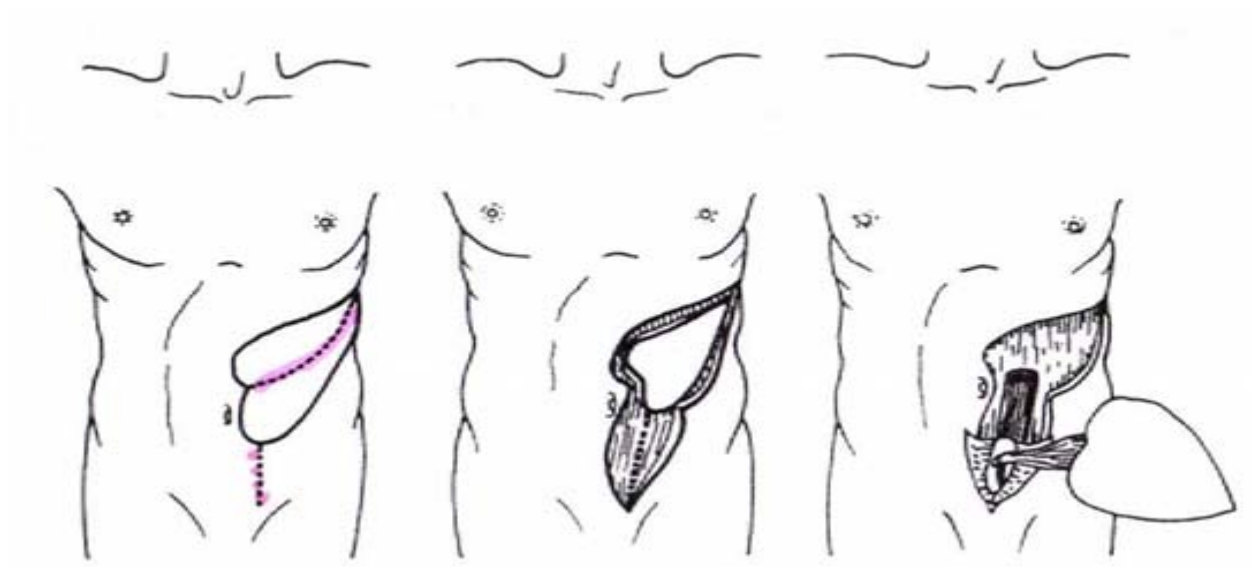


Figure 50 :Levée du lambeau musculo cutané de grand droit à pédicule inférieur selon Taylor

(d'après Gottlieb)

b.2. Lambeau musculo-cutané transversal de grand droit à pédicule supérieur ou TRAM

- Utilise la peau sous ombilicale sur un pédicule épigastrique supérieur

- Ce pédicule revascularise à contre-courant l'épigastrique inférieure qui par ses perforantes et ses anastomoses sous ombilicales revascularise à contre courant le territoire des artères épigastriques superficielles, circonflexes iliaques superficielle du même côté et du côté opposé
- Le drainage veineux est parallèle et rejoint dans la région péri ombilicale la veine épigastrique inférieure qui doit être forcée (retour à contre courant)
- Fragilité anatomique à 3 niveaux
 - 1/ Finesse des anastomoses entre les systèmes épigastriques supérieurs et inférieurs
 - 2/ Faiblesse du nombre de perforantes sous ombilicales (surtout situées dans la moitié supérieure du lambeau au niveau des 2/3 interne du muscle)
 - 3/ Variabilité des anastomoses vasculaires sur la ligne médiane entre les territoires cutanés

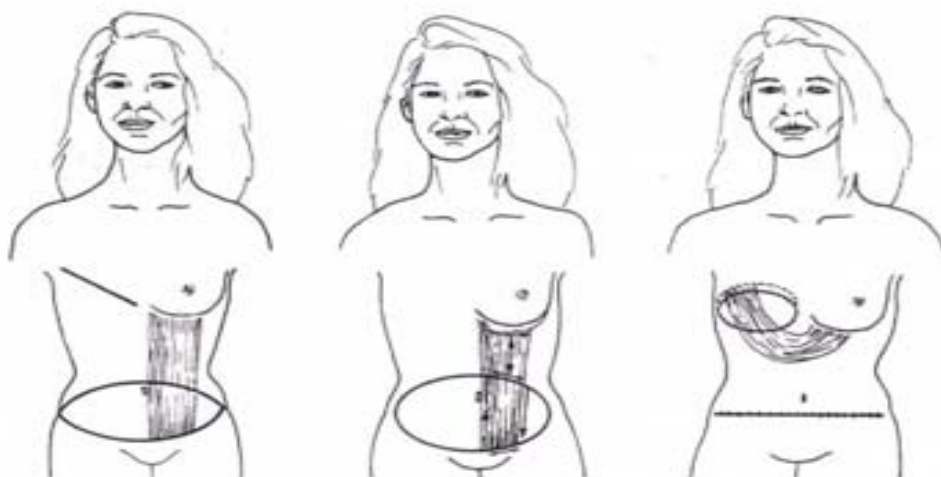


Figure51 :Levée du lambeau musculo cutané du grand droit a pédicule supérieur

(TRAM flap)

❖ **Dessin du lambeau**

- **Patient debout**

- **Repérer**

- Ligne médiane (blanche)
- Omphalique

- **La palette cutanée**

- En théorie celle d'une plastie abdominale
- Le tracé supérieur doit passer à 1 cm environ au-dessus de l'ombilic (inclure perforantes)
- Le tracé inférieur est variable suivant les besoins (rarement aussi bas qu'une dermolipectomie)
- Forme elliptique

❖ **Levée du lambeau**

- Décubitus dorsal (et semi-assise pour la fermeture cutanée)
- Circonscrire et isoler l'ombilic
- Incision du contour de la palette du côté du pédicule uniquement (peau + tissus sous-cutané)
- Aux parties médianes sup et inf de cette incision une fois au contact de l'aponévrose on distinguera les limites externes du muscle grand droit (et limites internes)
- Puis le décollement de la palette sera réalisée uniquement du côté du pédicule pour commencer
 - La dissection sera réalisé de latérale en médiale
 - La pointe de la palette sera séparée du muscle oblique externe
 - Dans le plan sus-aponévrotique
 - Jusqu'au bord externe du muscle grand droit

NB : on peut s'arrêter un peu en dedans du bord interne du muscle jusqu'à la rangée des perforantes internes et en sacrifiant délibérément les petites perforantes latérales dans le but de réduire la surface d'aponévrose prélevée afin de faciliter la réparation pariétale

**Guide du résident pour la levée des lambeaux les plus utilisés en chirurgie réparatrice :
Bases anatomiques et étapes chirurgicales**

- Puis on incise l'aponévrose du muscle grand droit (en regard de celui-ci uniquement)
 - D'abord à la partie sup de la palette
 - Puis à la partie inférieure
 - Et au bord externe du grand droit en rejoignant la limite externe des 2 incisions précédentes
 - Puis incision du reste du contour de la palette et on décolle la palette du côté controlatéral au pédicule
- La dissection sera réalisée de latérale en médiale
 - La pointe de la palette sera séparée du muscle oblique externe
 - Dans le plan sus-aponévrotique
 - Jusqu'au bord interne du muscle grand droit controlatéral (celui du pédicule)
- Et enfin l'aponévrose du muscle grand droit sera incisée en regard de la ligne blanche (contourner l'ombilic +++)

NB : Ainsi seul le feuillet antérieur compris entre la palette et le muscle grand droit est prélevée +++

- Puis, décollement large sus-ombilical et exposition de la gaine du grand droit au dessus de la palette
- Incision en « H » du feuillet antérieur de la gaine
 - Du bord supérieur de la palette
 - Au rebord costal, en haut
- On récline ensuite le feuillet antérieur de la gaine pour exposer le muscle sur toute sa largeur

NB : On peut également prélever une bande longitudinale de gaine antérieure pour éviter l'étirement du muscle entre deux insertions tendineuses

Guide du résident pour la levée des lambeaux les plus utilisés en chirurgie réparatrice :
Bases anatomiques et étapes chirurgicales

- A la parti inférieure de la palette, le muscle grand droit sera sectionné transversalement (ligature et section de l'artère épigastrique inférieure)
- Fixer la tranche de section musculaire à la palette (éviter les cisaillements)
- Le muscle est libérer de à sa face profonde
- Du fascia transversalis ou du feuillet postérieur de la gaine
- En remontant de bas en haut (jusqu'au bord costal)
- En suivant le pédicule épigastrique inférieur, puis le pédicule épigastrique supérieur (souvent visible à la face profonde du rebord costal et du muscle)
- Et en ligaturant les Vx intercostaux (anastomoses profondes), et en sectionnant les nerfs intercostaux
- Une plaque doit être mise à la place du feuillet antérieur de la gaine qui a été prélevé
- Puis suture du feuillet antérieur de la gaine qui a été juste ouverte en feuillet de livre
- Drains aspiratifs + suture cutanée

NB : Pour une reconstruction mammaire

- Le muscle grand droit choisi est celui contro-latéral à la reconstruction
- Tracé du lambeau dicté par la distance entre le sillon sus et sous mammaire du sein contro latéral
- Décollement large de la peau sus ombilicale des deux côtés jusqu'à hauteur du sillon sous mammaire

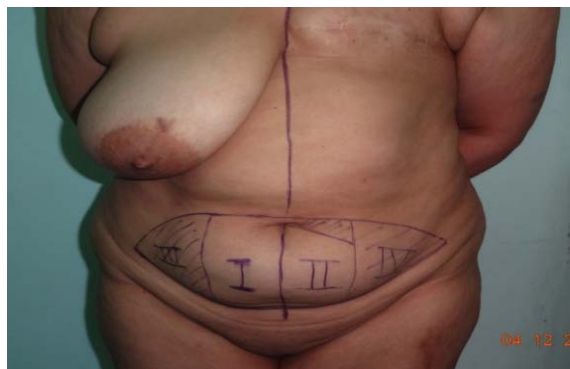
NB : Suites = alitement + position ½ assise + genoux fléchis pendant 8j

NB : Possible aussi

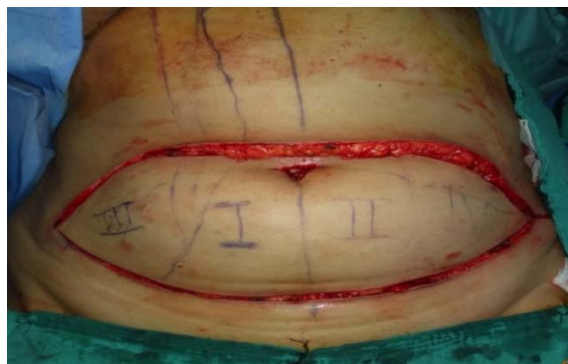- En libre

- En turbo (anastomose pédicule épigastrique inférieur)
 - En DIEP (en isolant les perforantes, pédiculé sur le pédicule épigastrique inférieur, pas de dissection supérieur, sauf pour fermeture type abdominoplastie)
- ❖ **Indications** : Reconstruction mammaire sans prothèse (gros volume ou grosse surface cutanée)
- ❖ **Contre-indications**
- Cicatrice sous costale
 - Cicatrice médiane sous ombilicale
 - Chirurgie antérieure avec décollement de la peau abdominale (section perforantes)
 - Morphologie de la patiente non favorable
- ❖ **Avantages**
- Reconstruction mammaire sans prothèse
 - Plastie abdominale associée
- ❖ **Inconvénients**
- Peu de séquelles fonctionnelles
 - Risque d'éventration (mis en place de prothèse synthétique lorsque le prélèvement de l'aponévrose s'étend sous l'arcade de douglas ou si facteur de risque)
 - Intervention lourde pour une reconstruction.

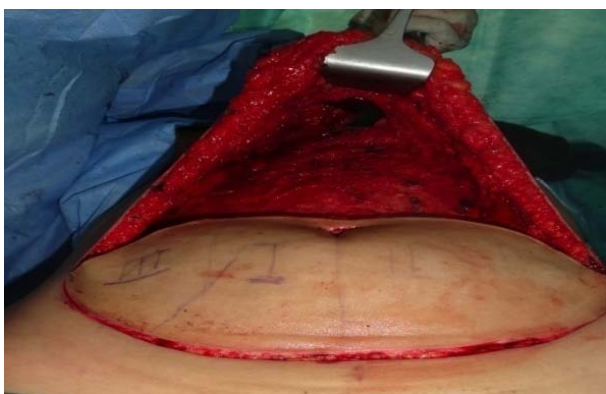Cas clinique15 : Reconstruction mammaire par le TRAM



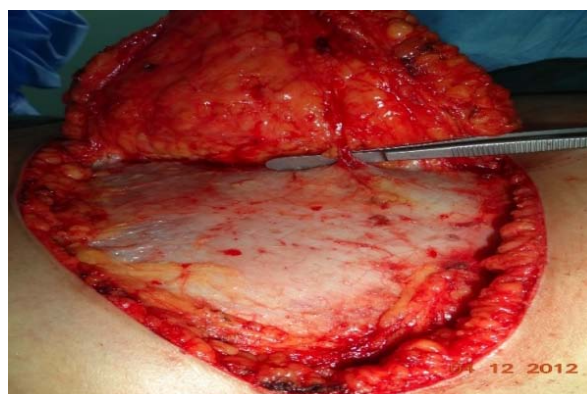1. Tracé préopératoire.



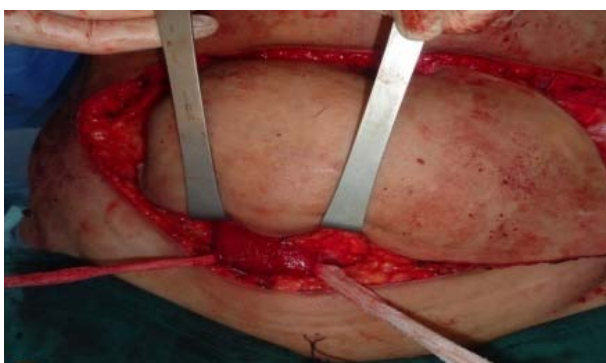2. Incision du lambeau et excision de la cicatrice de mastectomie



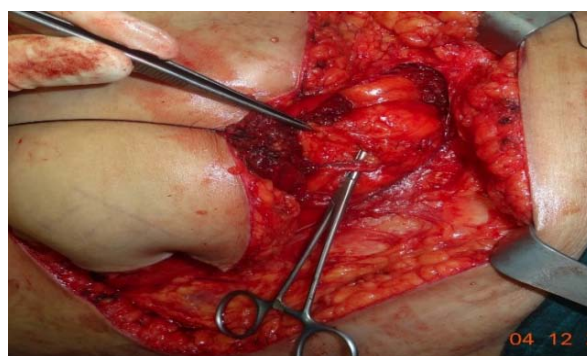
3. Décollement d'un lambeau cutanéograsseux sus-ombilicale



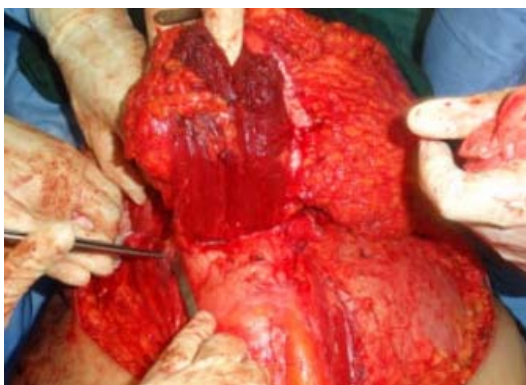
4. Visualisation des premières perforantes externes qui limite le décollement



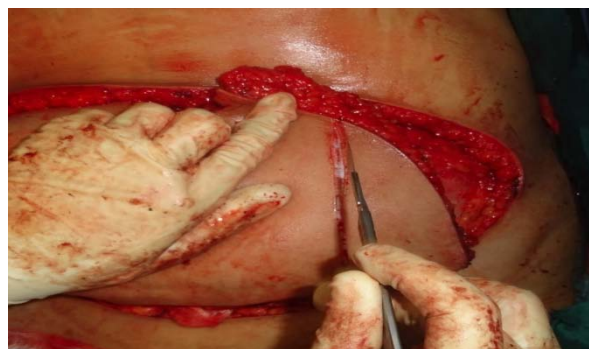5. Section de la partie distale du muscle droit de l'abdomen.



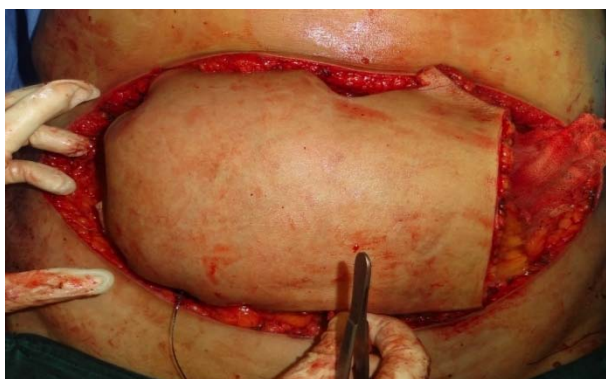
6. Dissection du pédicule épigastrique inférieur le plus loin possible et section suture



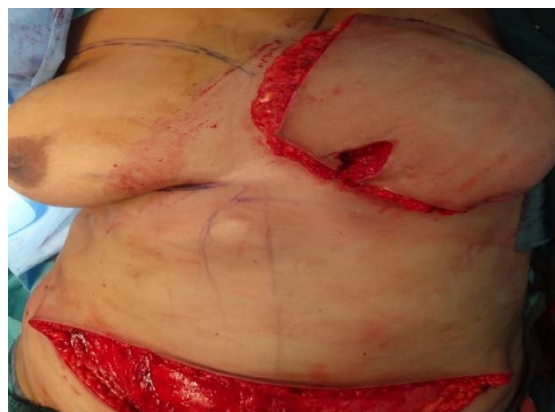7. Décollement de la face profonde du lambeau à ras du muscle grand droit de l'abdomen



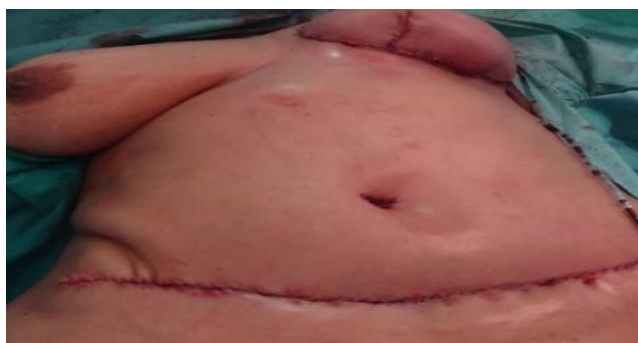
8. Sacrifices des parties les moins bien vascularisées du lambeau.



9. Sacrifices des parties les moins bien vascularisées du lambeau



10. Mise en place du lambeau après tunnelisation



11. Aspect postopératoire immédiat

3.7. Lambeau inguinal (Free groin flap) [92 ; 93 ; 94 ; 95]

Utilisé en 1972, par Mac Gregor

Lambeau cutané à pédicule axial vascularisé par l'artère circonflexe iliaque superficielle, branche de l'artère fémorale (suite de l'artère iliaque externe).

Pédiculé +++ souvent, mais parfois libre (difficile en raison d'une grande variabilité anatomique des VX)

a. Bases anatomiques

❖ **Vascularisation**

- **L'artère circonflexe iliaque superficielle** (diamètre à l'origine = 1 mm (très petit))

- Branche de l'artère fémorale commune
- Naît à environ 2,5 cm sous le ligament inguinal (arcade crurale)
- Part très vite en dehors et en haut, en traversant le fascia cribriformis
- Puis chemine sur l'aponévrose fémorale
- Elle croise le bord interne du muscle SARTORIUS, qu'il vascularise en proximale par une petite branche profonde, puis elle devient superficielle
- Variations fréquentes (pédicule à vérifier par un doppler si possible)
 - Liées à celles de l'artère épigastrique superficielle
 - Ces 2 artères ont une origine commune dans 30 à 50% des cas
 - Elles peuvent être d'importance équivalente ou l'une des 2 peut prédominer
 - Donc l'artère circonflexe iliaque superficielle peut être réduite voire absente, donc renoncer au lb ou decaler la palette cutanée vers les vx épigastriques inférieurs

- **Les veines sont également variables** et sans parallélisme avec les variations artérielles

- Systèmes de drainage veineux
 - Superficiel (+++ important) : 2 ou 3 veines (diamètre < 2mm)

Vers la crosse de la saphène interne
 - Profond (insuffisantes) : 2 veines satellites de l'artère (diamètre < 1 mm)

Vers la veine fémorale (en passant sous l'artère fémorale)

NB : La veine épigastrique superficielle est constante et se jette dans la crosse de la veine saphène interne

NB : L'artère circonflexe iliaque profonde (diamètre à l'origine = 1.5 à 4.5 mm)

- Branche constante de l'artère iliaque externe

- Naît 1 à 2 cm au dessus du ligament inguinal (arcade crurale) = au même niveau que l'artère épigastrique inférieure
- Se dirige en dehors et en haut vers l'EIAS en cheminant entre :
 - Ligament inguinal et muscle transverse (en avant)
 - Fascia transversalis (en arrière)
 - Fascia iliaca (en bas)
- Puis se divise en plusieurs branches au niveau de l'EIAS, dont 1 rameau osseux (Lb de crête iliaque) et la branche ascendante qui :
 - Traverse le muscle transverse
 - Chemine le long de la crête iliaque entre les muscles petit oblique et transverse
 - Puis rejoint en arrière les Vx ilio-lombaires
 - Donne de nombreux rameaux perforants musculo-cutanés qui s'anastomosent avec la circonflexe iliaque superficielle (permet de lever une palette cutanée dans le même territoire que le Lambeau inguinal)

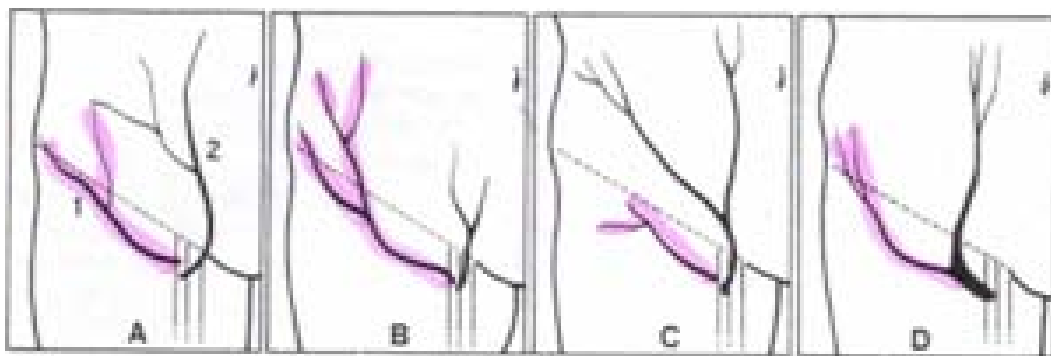
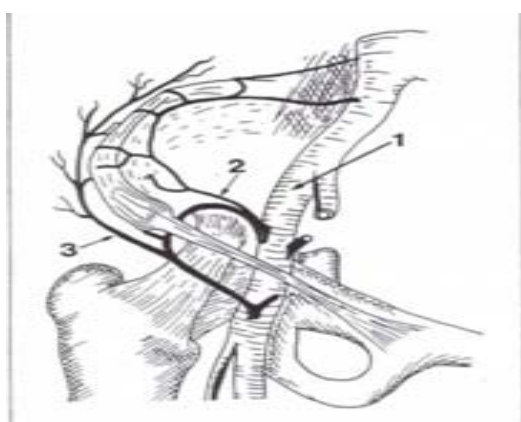


Figure 52 Variations anatomiques des artères circonflexes iliaques superficielles (1) et sous cutanée abdominale (2) (selon Hari)



- 1- L'artère iliaque
- 2- Artère circonflexe iliaque profonde
- 3- Artère circonflexe iliaque superficielle

Figure 53 : Vascularisation de la crête iliaque d après De cornick

b. Etapes chirurgicales

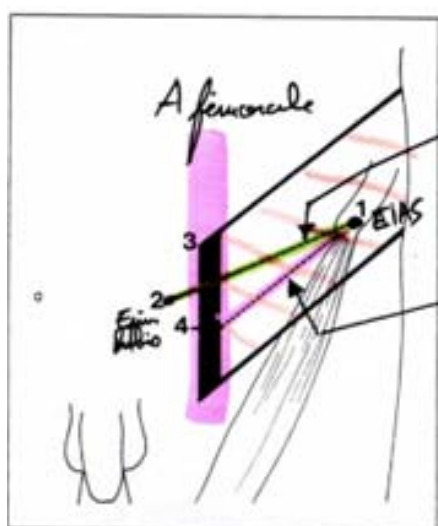
- ❖ **Dessin du Lambeau inguinal** (centré sur les Vx circonflexes iliaques superficiels)
 - Repérer L'EIAS et l'épine du pubis et dessiner l'arcade crurale
 - Repérer l'artère fémorale (palpation du pouls) = limite interne du Lb (environ jonction 1/3 interne. 2/3 externe. sur l'arcade fémorale)
 - Repérer l'origine de l'artère circonflexe iliaque superficielle (ACIS)
 - Sur le trajet de l'artère fémorale
 - TD sous le ligament inguinal

NB : Les TD représente index et médius du patient au niveau de l'IPD

Guide du résident pour la levée des lambeaux les plus utilisés en chirurgie réparatrice :
Bases anatomiques et étapes chirurgicales

- Axe du Lambeau = droite unissant origine de l'ACIS et l'EIAS
- Bord supérieur du lambeau est une parallèle à l'axe du lambeau passant par le point situé sur la fémorale et 2 TD au dessus du ligament inguinal
- Bord inférieur du lambeau est aussi parallèle à l'axe du Lambeau, 2 TD en dessous celui-ci.
- Ces 2 bords se rejoignent en externe en formant une pointe
- Largeur maximale du Lb pour suture directe = 10-12 cm
- Longueur maximale du LB = 25-30cm

NB : A partir de 5 cm en dehors de l'EIAS le Lb n'est plus axial mais se comporte comme une extension au hasard (donc cette partie peut-être dégraissée d'emblée)



- 1- Epine iliaque antéro supérieure
 - 2- Epine du pubis
 - 3- L'axe de l'artère fémorale
 - 4- L'origine de l'artère circumflexe iliaque superficielle 2 travers de doigt sous l'arcade crurale qui joint 1 et 2
- L'axe vasculaire du lambeau est représenté par la ligne 1-4

Figure 54 :La règle de deux travers de doigt d'après chuang

❖ **Levée du Lambeau inguinal**

- Incision cutanée du dessin précédent
- Dissection de DH en DD (de la pointe vers la base)
- Au ras du plan musculo-aponévrotique

**Guide du résident pour la levée des lambeaux les plus utilisés en chirurgie réparatrice :
Bases anatomiques et étapes chirurgicales**

- Au niveau du muscle SARTORIUS il faut emporter l'aponévrose avec le lambeau (et liés les Vx destinés à ce muscle) afin de protéger le pédicule
- Attention au nerf fémoro-cutané +++ (sort sous l'arcade crurale en dd du sartorius (près de l'eias) et croise la face antérieure de ce muscle pour devenir superficiel et innerver la face externe de la cuisse)
- Limite interne = axe des Vx fémoraux
- Suture directe de la zone donneuse (en 2 plans, sur drain aspiratif)

NB : Si le Lambeau est destiné à la main il doit l'aborder par son bord cubital (ne pas gêner pronosupination) + tubulisation de sa partie proximale

- Sevrage du Lambeau à 21 jours (en 2 temps si il est de grande taille car la partie proximale peut souffrir par insuffisance vasculaire à rétro)
- Si Lb libre, la dissection commencera par repérer l'origine des Vx circonflexes iliaque superficiels (incision verticale sur les Vx fémoraux) et la dissection se fera alors de DD en DH

c. Indications

- Lambeau inguinal pédiculé
 - Main ++ (jusqu'au coude) :
 - Paroi abdominale inférieure
 - Phalloplastie
 - Escarre trochantérienne
 - Vaisseaux fémoraux exposés
- Lambeau inguinal libre
 - Indication rare mais séquelles esthétiques sur la zone donneuse très discrètes.

d. Contre-indications:

- Interventions antérieures de la région
- Tumeur ou radiothérapie locale
- Variation anatomique (Doppler +++)

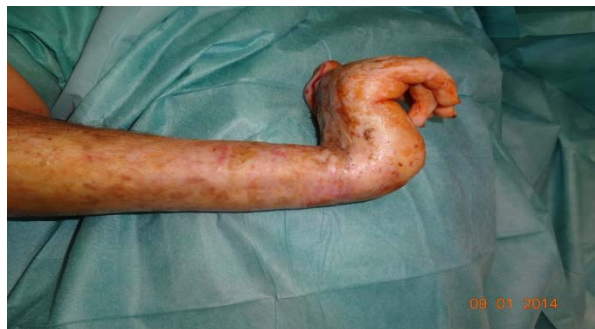e. Avantages:

- Grande surface cutanée prélevable
- Peu de séquelles esthétiques
- Peau glabre
- Dissection faciles lorsque pédiculé

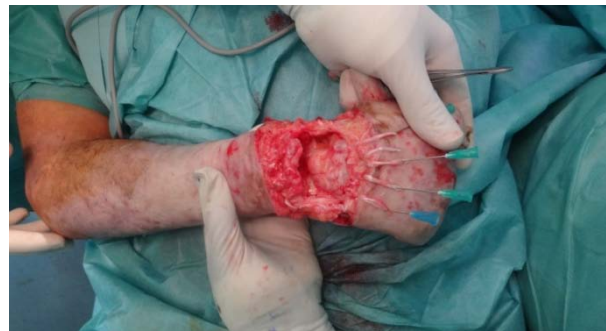f. Inconvénients :

- Couleur foncée de la peau (inadapté au visage)
- Épaisseur variable du panicule adipeux nécessitant souvent un dégraissage secondaire
- Cicatrices fréquentes du fait d'interventions antérieures (hernies, stripping saphène, etc...)
- Difficulté de la dissection vasculaire lorsqu'il est utilisé en libre
- Variations anatomiques fréquentes pouvant être une découverte opératoire

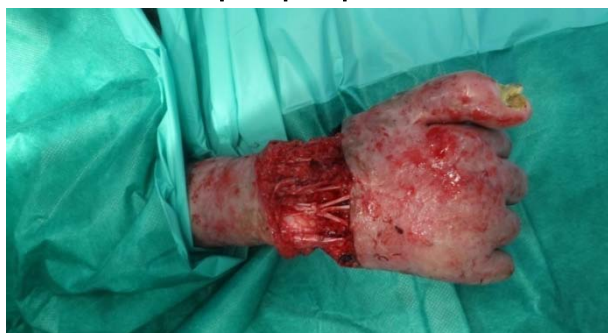Cas clinique16 : lambeau inguinal



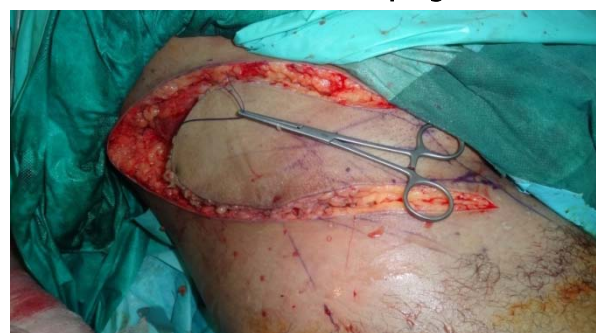1. Aspect préopératoire



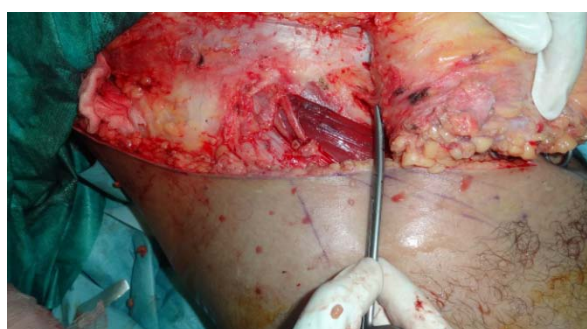2. PDS au niveau du poignet



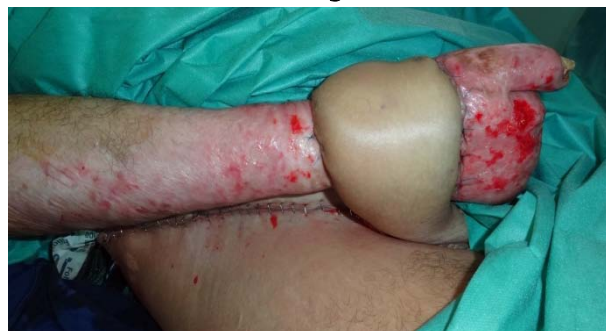3. PDS au niveau du poignet



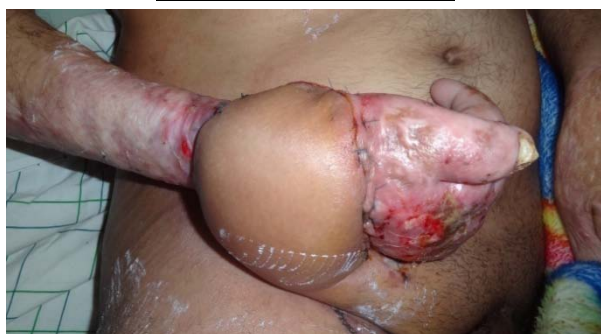4. Incision des berges de lambeau



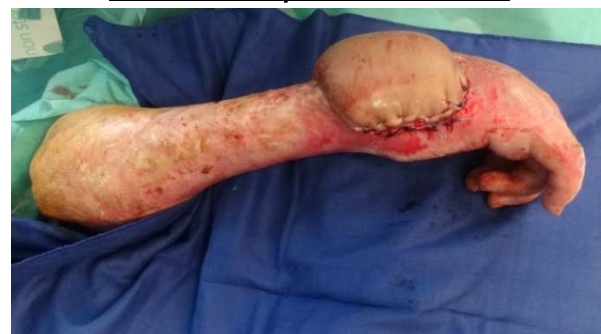5. La levée du lambeau



6. La mise en place du lambeau

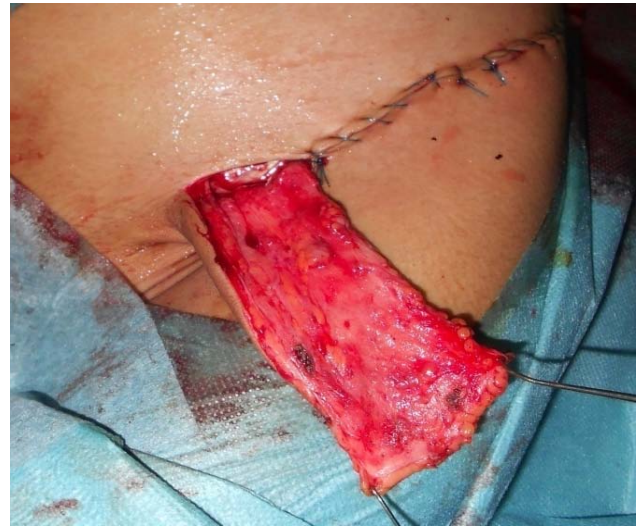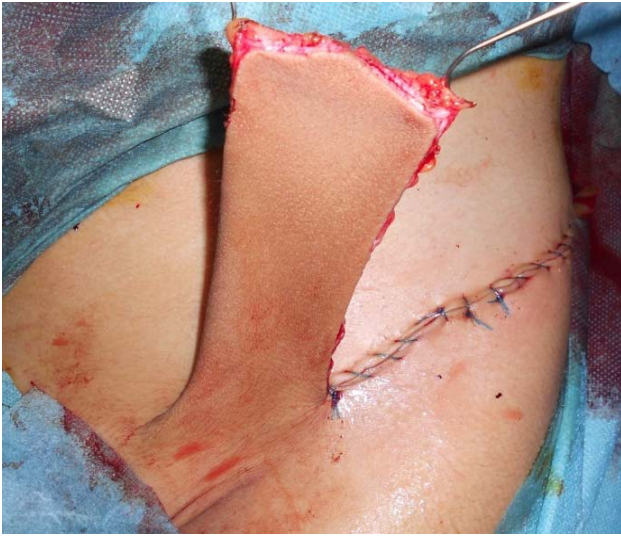


7. La mise en place du lambeau

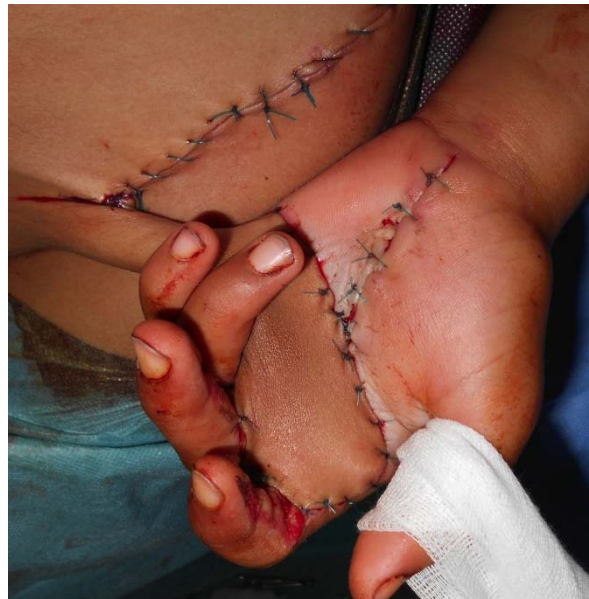

8. Sevrage du lambeau

Cas clinique17 lambeau inguinal



La levée du lambeau et fermeture de la zone donneuse



Après mise en place du lambeau

4. Membre supérieur :

4.1. Lambeau antébrachial radial (Radial forearm flap) [96,97,98,99,100,101]

Lambeau septo-cutané à méso vasculaire axial, utilisé libre (+++) ou en îlot vasculaire à pédicule distal surtout pour la chirurgie reconstructrice de la main

a. Base Anatomique

- **L'artère radiale est la branche de bifurcation externe de l'artère humérale**
 - Trajet à l'avant-bras suit une ligne qui unit le milieu du pli du coude à la gouttière du pouls
 - Elle est en rapport en arrière successivement avec
 - Le brachial antérieur et le tendon du biceps
 - Le supinateur
 - Le rond pronateur
 - Le fléchisseur superficiel des doigts
 - Le long fléchisseur du pouce
 - Le carré pronateur
 - Elle est recouverte en avant par le brachio-radial dont elle se dégage à mesure qu'il devient tendineux
 - Elle court dans la gouttière du pouls en bas comprise entre
 - Le tendon du brachio-radial en dehors
 - Et du fléchisseur radial du carpe en dedans
 - Au poignet, elle passe sous les tendons du long abducteur et du court extenseur du pouce et pénètre ainsi dans la tabatière anatomique dont elle traverse la partie inférieure appliquée sur le trapèze

**Guide du résident pour la levée des lambeaux les plus utilisés en chirurgie réparatrice :
Bases anatomiques et étapes chirurgicales**

- Elle gagne la paume de la main où elle s'anastomose avec l'artère cubito palmaire (branche de l'artère ulnaire) pour former l'arcade palmaire profonde (située en avant des métacarpiens et en arrière des tendons fléchisseurs des doigts)
- L'artère radiale donne de nombreuses petites collatérales aux muscles qui l'avoisine, au radius et aux téguments de la région externe de l'avant-bras
- Sur sa terminaison : qui se fait toujours par anastomose avec la cubitale mais pas toujours de la façon décrite dans les classiques arcades palmaires

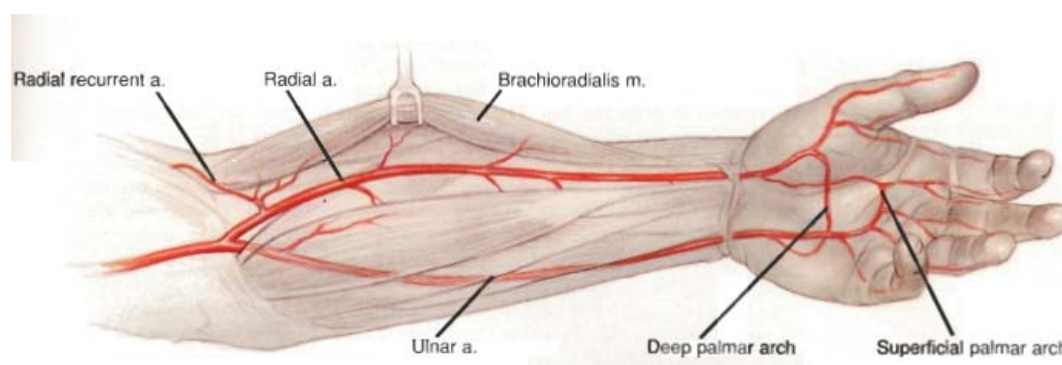


Figure55 : Schéma montrant la vascularisation de l'avant bras

- Deux systèmes de drainage veineux

- Système veineux profond constitué par les 2 veines radiales profondes (satellites de l'artère radiale)
- Système veineux superficiel constitué par les veines superficielles de l'avant-bras en particulier la veine céphalique qui joint la base du pouce au sillon bicipital externe
- Importance équivalente des deux systèmes
- Les 2 systèmes sont valvulés mais les valvules semblent partiellement incompetentes
- Il existe une anastomose proximale entre les deux systèmes : veine communicante située au niveau du pli du coude

NB : Une seule anastomose chirurgicale sur la veine céphalique suffit pour assurer le drainage par les deux systèmes à condition qu'elle soit proximale par rapport à la veine communicante

- **Innervation sensitive par le nerf cutané latéral de l'avant bas (nerf musculo-cutané)**
 - Après avoir traversé le brachial antérieur, il chemine dans la gouttière bicipitale externe, puis traverse l'aponévrose du pli du coude en dedans de la veine céphalique
 - Il se divise alors en deux branches terminales destinées à l'innervation sensitive des régions antéro-externe et postéro-externe de l'avant-bras
 - Sensibilité discriminative médiocre

- **Hémodynamique du lambeau**
 - Lambeau sept cutané à méso vasculaire axial à faible flux
 - Les vaisseaux sept cutanés sont de faible calibre et le flux sanguin qui parvient à la peau est donc faible ce qui contraste avec le débit important dans l'artère radiale (gros calibre) qui n'est à l'avant-bras qu'une artère de passage (elle est destinée à la main)
 - Il existe une surpression dans le lambeau du fait que l'artère radiale reçoit beaucoup de sang et n'en évacue que peu par les perforantes sept cutanées
 - Il existe donc un danger de thrombose par engorgement d'une anastomose réalisée sur greffon veineux : il faut éviter les pontages veineux sur l'artère du lambeau chinois, mais si nécessité alors il faut diminuer ce risque en :
 - Diminuant l'apport artériel (anastomose latérale, artériotomie de petit calibre, greffon veineux de petit diamètre)
 - Rétablir la continuité artérielle d'aval (lambeau-pontage)
 - Augmenter la compliance du pontage (greffon artériel >veineux ou boucle artério-veineuse quelques semaines plus tôt)
 - Surélever la zone receveuse quelques semaines
 - La qualité de perfusion est la même en tout point du lambeau chinois (perforantes septocutanées étagées), et de ce fait le lambeau n'établit pas ou peu de réseau vasculaire avec son lit receveur : il faut donc éviter tout sevrage sur le lambeau chinois

- Test d'Allen obligatoire en préopératoire pour vérifier que la suppression de l'artère radiale ne compromette pas la vascularisation de la main:
 - On surélève l'avant-bras et on comprime simultanément l'artère radiale et l'ulnaire
 - On relâche la compression ulnaire et on observe la recoloration des téguments de la main
 - Puis on recommence cette fois-ci en relâchant la compression radiale
- Variantes
 - Lambeau en îlot vasculaire à pédicule distal : pour la main, la palette est plus proximale, point pivot dans la gouttière du pouls, congestion veineuse transitoire constante
 - Lambeau en îlot vasculaire à pédicule proximal : point pivot dépend de la bifurcation de l'artère humérale
 - Lambeau aponévrotique
 - Lambeau composite : baguette osseuse de corticale du radius
 - Proximale (avec des fibres musculaires du long fléchisseur du pouce)
 - Distale (avec des fibres musculaires du carré pronateur), moins de risque de fracture

b. Étapes chirurgicales

❖ **Dessin du lambeau**

- **Repérage**

- Gouttière du pouls (entre brachio-radial et fléchisseur radial du carpe en distal)
- De l'artère radiale (du milieu du pli du coude à la gouttière du pouls)

- **La palette cutanée est dessinée sur l'axe de l'artère radial**

- Longitudinale ou oblique sur l'avant-bras

Guide du résident pour la levée des lambeaux les plus utilisés en chirurgie réparatrice :
Bases anatomiques et étapes chirurgicales

- Le lambeau est centré sur cette ligne ou excentré et décalé du côté radial pour un meilleur retour veineux, car la veine céphalique est très latérale voir dorsale (ou ulnaire)
- Ses dimensions sont variables, au maximum toute la peau de l'avant-bras en laissant simplement une bande de peau au niveau de la région ulnaire
- La situation plus ou moins proximale ou distale dépend de la PDS et de la stratégie opératoire (lambeau libre ou pédiculé, pédicule distal ou proximal)
- Une incision plus proximale que la palette en S sera dessinée afin de visualiser la veine communicante et l'origine de l'artère radiale en début de dissection

❖ **Levée du lambeau** (À pédicule proximal, ou libre)

- Sous garrot pneumatique
- Incision cutanée du S proximal (précédemment décrit) en sectionnant l'aponévrose bicipitale +++
 - Exploration de l'origine de l'artère radiale
 - Exploration de l'origine du tronc des interosseuses
 - Exploration de la veine communicante + recherche une ou plusieurs veines de drainage superficiel du côté proximal
- Dissection de la veine céphalique en sous-cutané jusqu'à sa pénétration dans la palette cutanée

NB : En général au bord radial du fléchisseur radial du carpe

- Puis incision du bord ulnaire de la palette cutanée (peau + tissus sous-cutanée + fascia profond), en laissant le péri tendon +++ pour permettre la GPM

NB : Attention au bord proximal de la palette à ne pas sectionner les veines superficielles de drainage (normalement préalablement disséquées), tandis qu'au bord distal elles seront ligaturées et sectionnées

- Attention au nerf médian exposé à la partie distale de l'avant-bras

- Décollement de la palette sur son bord ulnaire en suivant un plan sous-fascial, au ras des corps musculaires des épicondyliens médiaux (fléchisseur ulnaire du carpe, fléchisseur superficiel des doigts, fléchisseur radial du carpe), jusqu'au bord radial du tendon du fléchisseur radial du carpe
- Puis incision du bord radial de la palette cutanée (peau + tissus sous-cutanée + fascia profond), en laissant le péritendon +++ pour permettre la GPM

NB : Attention au bord proximal de la palette à ne pas sectionner les veines superficielles de drainage (normalement préalablement disséquées), tandis qu'au bord distal elles seront ligaturées et sectionnées

- La branche sensorielle du nerf radial est repérée au bord inféro-externe de la palette cutanée, émergeant au bord radial du brachio-radial
- Décollement de la palette sur son bord radial en suivant un plan sous-fascial, au ras des corps musculaires des épicondyliens latéraux et du brachio-radial, jusqu'au bord ulnaire du tendon du brachio-radial
- Puis abord du pédicule radial à la partie distale de la palette cutanée par une incision longitudinale
 - Repérage de l'artère radiale dans la gouttière du pouls
 - Ligature et section
 - On la laisse attachée par un fil tracteur pour faciliter son exposition
- Dissection monobloc de l'artère radiale et de ses branches septocutanées avec la palette en progressant dans le sens distal-proximal et en prélevant l'ensemble des tissus compris entre le brachio-radial et le fléchisseur radial du carpe

NB : Débuter entre les tendons du brachio radialis et du fléchisseur radial du carpe qui sont écartés pour disséquer chaque face du septum inter tendineux +++ et ligature des branches musculaires et autres collatérales

- Selon les cas le nerf cutané latéral de l'avant-bras (terminaison du nerf musculo-cutané) est ou non préservé (section la plus distale possible) et la veine céphalique est disséquée plus ou moins haute
- Lever le garrot
 - Vérifier la vitalité du lambeau et de la main
 - Puis lier l'artère du lambeau et les veines
- Suture directe des incisions proximales et distales et GP

c. Avantages

- Peau mince et souple
- Nombreuses possibilités de dessins de la palette
- Facilité relative de dissection
- Constance de l'anatomie vasculaire et gros calibre des vaisseaux autorisant une anastomose à l'œil nu
- Nombreuses possibilités de branchement du lambeau libre
- Excellente vascularisation autorisant une fragmentation transversale en 2 palettes cutanées

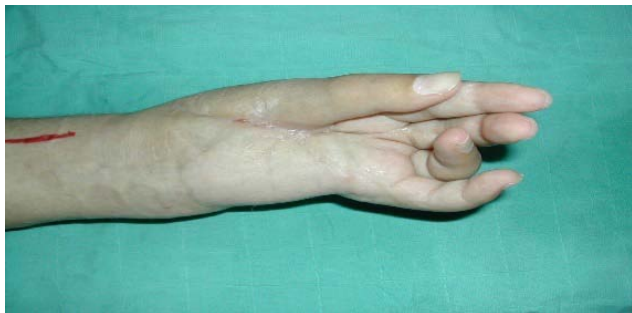d. Inconvénients

- Séquelles très inesthétiques sur la zone donneuse
- Limitations de branchement liées au pontage de l'artère (déconseillé)
- Sacrifice de l'artère radiale (sans conséquence pratique)
- Lambeau en îlot vasculaire
- A pédicule distal : main, voire doigts (au dos de la main le lambeau interosseux postérieur est beaucoup moins délabrant mais plus petit)
- A pédicule proximal : région du coude et partie distale du bras

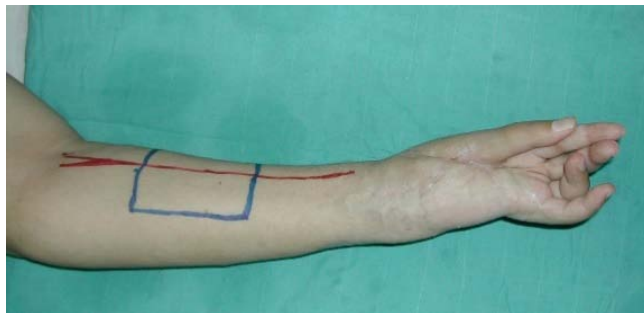**Guide du résident pour la levée des lambeaux les plus utilisés en chirurgie réparatrice :
Bases anatomiques et étapes chirurgicales**

- Lambeau libre
- PDS nécessitant des téguments minces souples et éventuellement glabre (front, visage et cou, cavité buccale, pharynx, main controlatérale, jambes et pieds)

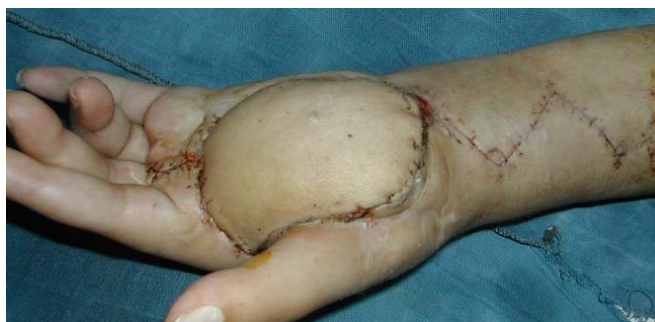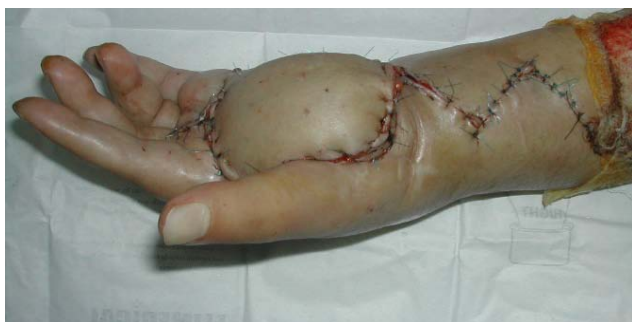Cas clinique18 : Lambeau chinois



1. Aspect avant l'intervention

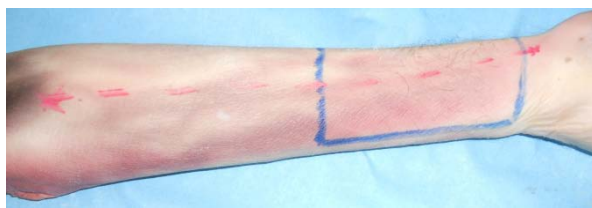
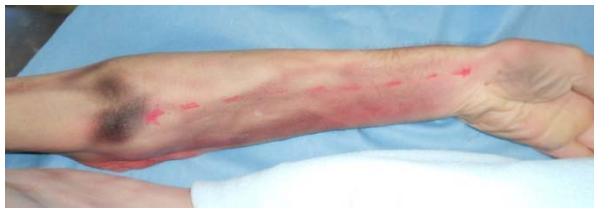

2. Dessin du lambeau

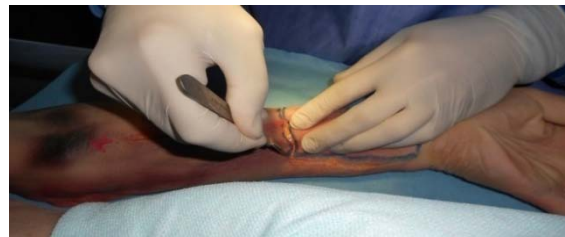
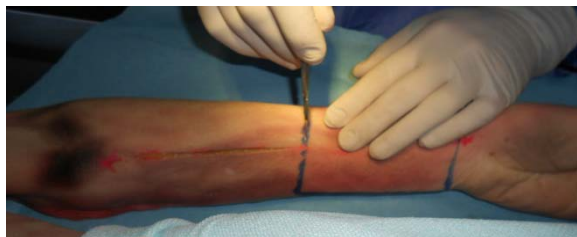
3. Mise en place du lambeau

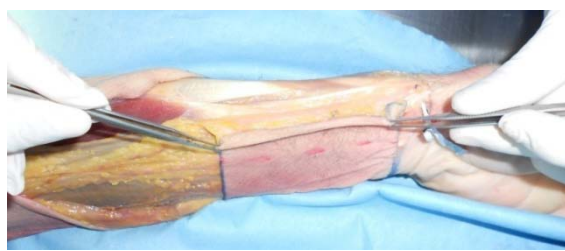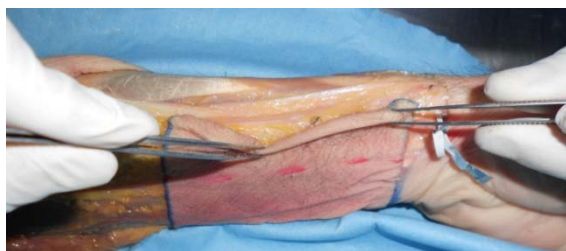Photo de dissection : Lambeau chinois



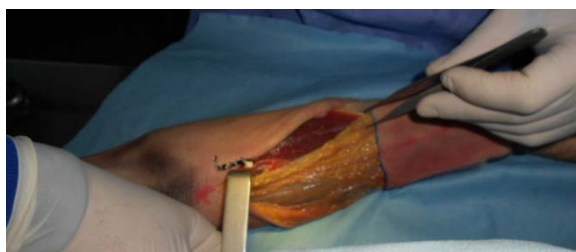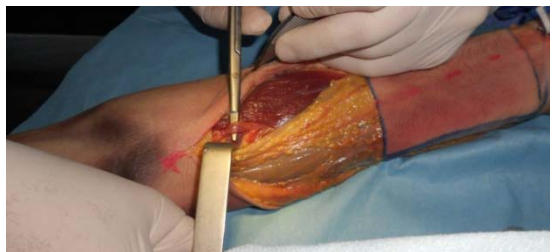1. Tracée des repères



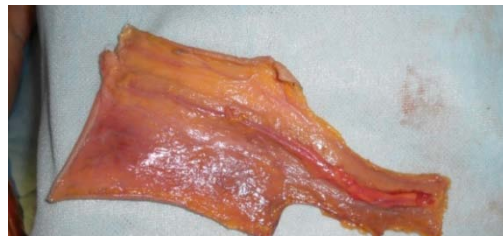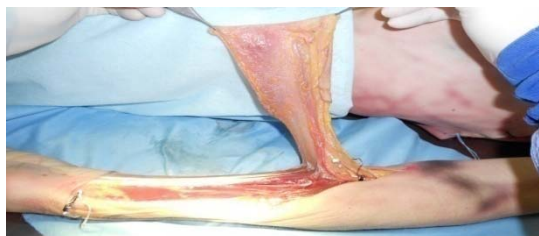2. Incision des berges de lambeau



3. Decollement emportant l'aponevrose



4. Reperage du pédicule proximal



5. La levée du lambeau

4.2. Lambeau interosseux postérieur (Posterior interosseous flap)

Lambeau septo-cutané à méso vasculaire axial le plus souvent en îlot à pédicule distal, pédiculé sur l'artère interosseuse postérieure [102,103, 104,105,106]

a. Bases Anatomiques

La peau des 2/3 distaux de la face postérieure de l'avant bras est vascularisée par des vaisseaux septocutanés étagés provenant de l'artère interosseuse postérieure et de ses veines satellites

- Artère interosseuse postérieure

- **Origine** : artère humérale se divise en artère radiale et en tronc cubito-interosseux, ce dernier se divise en
 - Artère ulnaire
 - Artère interosseuse commune (tronc des interosseuses) qui se divise en
 - Interosseuse antérieure
 - Et en tronc commun qui donne : l'artère interosseuse récurrente et l'artère interosseuse postérieure (+++).
- **Variations anatomiques**
 - Le tronc des interosseuses peut naître de l'artère radiale (8%)
 - Il peut être très court voire absent, remplacé par une origine séparée des artères interosseuses sur le tronc cubito-interosseux.
- **Trajet**
 - L'interosseuse postérieure traverse l'espace interosseux au dessus du ligament interosseux à environ 6 cm de l'épicondyle.

- Elle chemine sous le supinateur, croise le bord inférieur de ce muscle pour émerger avec la branche postérieure du nerf radial entre les deux plans musculaires (superficiel et profond) de la loge postérieure de l'avant-bras
- Dès lors elle chemine dans la cloison aponévrotique qui sépare : l'extenseur propre du 5^{ème} et l'extenseur commun des doigts de l'extenseur ulnaire du carpe (et sur laquelle ces muscles s'insèrent)

➤ **Terminaison**

- Dans la majorité des cas, elle s'anastomose avec une perforante de l'interosseuse antérieure
 - Juste avant l'articulation radio cubitale inférieure
 - Et contre le périoste du cubitus (auquel est amarré le septum intermusculaire réduit à un canal fibreux à ce niveau)
- Elle s'anastomose aussi avec l'arcade dorsale du carpe et le cercle vasculaire de la tête ulnaire provenant de l'artère ulnaire : ces anastomoses permettent la survie du lambeau à contre courant, mais ces anastomoses distales sont absentes dans 5 à 10% des cas (lambeau distal impossible) dans ce cas l'artère s'épuise au 1/3 moyen de l'avant-bras.

➤ **Rapports**

- L'artère interosseuse postérieure suit la direction d'une ligne unissant
 - L'épicondyle latéral
 - A l'articulation radio-ulnaire inférieure
- Elle émerge dans la loge postérieure de l'avant bras à l'union des 1/3 moyen et supérieur de cette ligne
- Dans sa cloison fibreuse intermusculaire, elle repose d'abord sur les muscles long abducteur et long extenseur du pouce puis devient superficielle sous l'aponévrose antébrachial et rejoint l'articulation radio-ulnaire inférieure contre le périoste ulnaire

- Ses rapports avec le nerf interosseux postérieur qui la suit jusqu'au tiers moyen de l'avant bras ne présente pas de danger chirurgical jusqu'au niveau de son émergence dans la loge postérieure de l'avant bras où elle est située le plus souvent sous le nerf destiné au muscle extenseur ulnaire du carpe
- **Branches collatérales** (nombreuses branches sur son trajet)
 - Artère récurrente radiale postérieure à 1 ou 2 cm de son origine (au niveau de la membrane interosseuse), elle est appliquée sur la face postérieure du court supinateur (recouverte par l'anconé) qui s'anastomose en arrière de l'épicondyle latéral avec la branche postérieure de l'humérale profonde (lambeau brachiale externe ++)
 - 7 à 14 artérioles étagées destinées à la peau des 2/3 distaux de la face postérieure de l'avant bras +++, ce sont elles qui vascularisent le lambeau, elles traversent l'aponévrose antibrachiale en regard du septum qui sépare l'extenseur ulnaire du carpe de l'extenseur propre du 5^{ème} doigt
 - De nombreux petits rameaux musculaires (49 en moyenne) destinés aux muscles voisins
- **Arc de rotation**
 - Au maximum atteint les articulations métacarpo-phalangiennes (voir face dorsale de la phalange proximale)
 - Couvre toute la région de la face dorsale de la main et du pouce
 - Les deux faces de la première commissure
 - Face antérieur du poignet
- **Variantes**
 - Lambeau à pédicule proximal : le point pivot est situé où l'artère émerge en arrière, à l'union des tiers proximal et moyen de l'avant bras, la palette est distale. Couverture de l'olécrane

- Lambeau aponévrotique
- Lambeau composite ostéomyocutané : on peut prélever en monobloc avec la palette cutanée à pédicule distal le long extenseur du pouce et ses insertions osseuses sur l'ulna (reconstruction du pouce)

b. Étapes chirurgicales

- ❖ **Dessin du lambeau** coude à 90° de flexion et avant bras en pronation
- **Repérer**
 - Epicondyle latéral
 - Tête ulnaire versant radial
 - Tracer l'axe vasculaire du lambeau, entre ces 2 repères
 - Le diviser en 3 parties équivalentes
 - L'émergence du pédicule se fait à l'union du 1/3 proximal et du 1/3 médian
 - C'est le point central de la palette
 - C'est là que se trouve quasi-constamment la 1^{ère} perforante
- **Tracer la palette**
 - Autour du point central décrit (il doit être présent dans la palette)
 - Légèrement excentré en distal de l'avant bras (ce point doit être compris dans la palette cutanée du lambeau mais doit être excentré à sa partie proximale)
 - L'absence de perforantes cutanées au 1/3 proximal de l'avant bras doit faire considérer toute la partie proximale par rapport à ce point comme une extension au hasard
 - La longueur de la palette peut atteindre les 2/3 distaux de l'avant bras mais plus elle est importante et plus la longueur du pédicule distal est courte
 - La largeur du lambeau peut aller jusqu'à 6-8 cm (3-4 si suture directe)

- Le point de pivot est situé en regard de l'articulation radio ulnaire inférieure (anastomose des interosseuses antérieure et postérieure)

c. Etapes chirurgicales

❖ **Levée du lambeau** (en îlot, à pédicule distal)

- Sous garrot pneumatique
- Incision du bord radial du lambeau (prolongé par une incision sur l'axe vasculaire vers l'articulation radio-ulnaire distale) de la peau + tissus sous-cutané (pas encore le fascia profond)

NB : Avec ligature et section des veines superficielles

- Le septum entre l'extenseur ulnaire du carpe et l'extenseur du 5^{ème} (et l'extenseur commun des doigts) est alors visualisé (contient les Vx septo-cutanés)

NB : Ce septum contient les vaisseaux interosseux postérieurs et est amarré à l'ulna

- Le fascia profond est alors incisé
 - Le long de son bord radial, c'est-à-dire le long de l'extenseur du 5^{ème} (et l'extenseur commun des doigts)
 - L'incision de ce fascia est prolongée en regard du bord radial de la palette
 - Puis le long du bord cubital, c'est-à-dire le long de l'extenseur ulnaire du carpe (gros tendon)

NB : Le septum est ainsi individualisé entre la palette et l'articulation radio-ulnaire distale

- Puis on écarte les tendons de l'extenseur du 5^{ème} et de l'extenseur commun des doigts, vers le bord radial, afin d'exposer l'anastomose distale entre l'artère interosseuse post et l'artère interosseuse antérieure

NB : Permet de vérifier l'existence des anastomoses vasculaires distales autorisant la levée du lambeau

NB : Il faut véritablement soulever ces tendons +++ et la dissection du septum se fait au ras des muscles

- Cette anastomose se fait au bord inférieur de l'extenseur de l'index, au contact de l'os et de la membrane interosseuse

NB : En réclinant l'extenseur de l'index, on peut vérifier l'existence de l'anastomose distale entre les vaisseaux interosseux

- Le fascia profond en regard de la palette est suturé à la peau pour éviter le savonnage, puis il est soulevé au ras du plan musculaire (de l'extenseur du 5^{ème} et de l'extenseur commun des doigts) jusqu'au septum (bord ulnaire des muscles)
- Le corps musculaire de ces muscles est alors récliné en radial pour découvrir l'artère interosseuse postérieure et les perforantes de la palette

NB : On peut alors décaler au besoin la palette cutanée

- On dissèque alors le pédicule en ligaturant et sectionnant les branches musculaires

NB : Le nerf interosseux postérieur est également disséqué (à distance) pour être préservé

NB : Récliner l'extenseur propre du 5 pour voir l'émergence postérieure de l'artère interosseuse postérieure qui est bridée par une arcade fibreuse à la face profonde de l'extenseur commun des doigts

- Sectionner cette arcade pour libérer le nerf et l'artère interosseuse postérieure
- Puis l'artère interosseuse postérieure sera coupée proximale par rapport à la première perforante allant pour le lambeau (mais en aval de la branche nerveuse motrice destinée à l'extenseur ulnaire du carpe (lorsque cette branche est plus superficielle que l'artère))

NB : Section d'une branche sensitive pour le poignet

- Incision et dissection du bord ulnaire de la palette (peau + tissus sous-cutané + fascia profond)

**Guide du résident pour la levée des lambeaux les plus utilisés en chirurgie réparatrice :
Bases anatomiques et étapes chirurgicales**

- Le fascia profond en regard de la palette est suturé à la peau pour éviter le savonnage, puis il est soulevé au ras du plan musculaire (de l'extenseur ulnaire du carpe) jusqu'au septum
- Section distale du septum qui est alors détaché en amenant l'artère interosseuse postérieure avec lui, jusqu'à l'anastomose distale avec l'artère interosseuse antérieure

NB : A la partie distale, le septum est libéré au ras du périoste de l'ulna

- Suture directe +/- GPM + drains aspiratifs

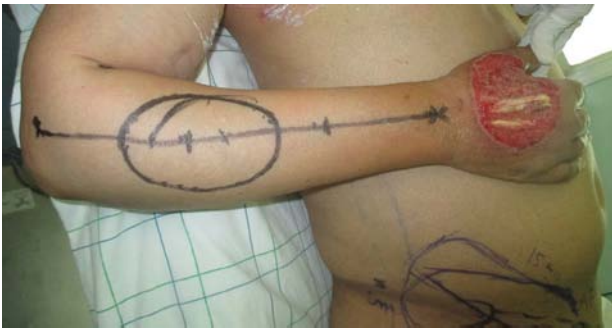
d. Avantages

- Respect des axes vasculaires majeurs de l'avant-bras
- Absence de séquelle fonctionnelle suite au prélèvement des vaisseaux interosseux postérieurs
- Peu de séquelles esthétiques lorsque la zone donneuse est suturée directement

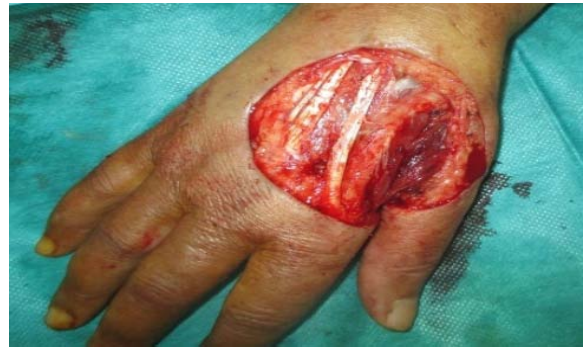e. Inconvénients

- Difficulté relative de la dissection
- Inconstance anatomique et /ou lésion traumatique possible des anastomoses distales
- Séquelles cicatricielles lorsque la zone donneuse est greffée

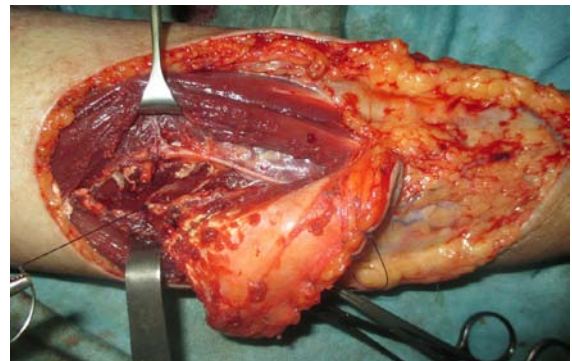
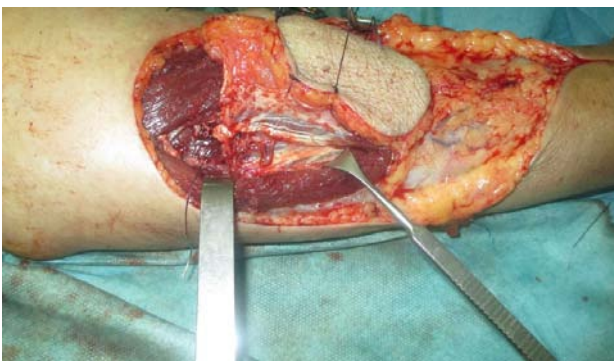
Cas clinique 19: Lambeau interosseux postérieur



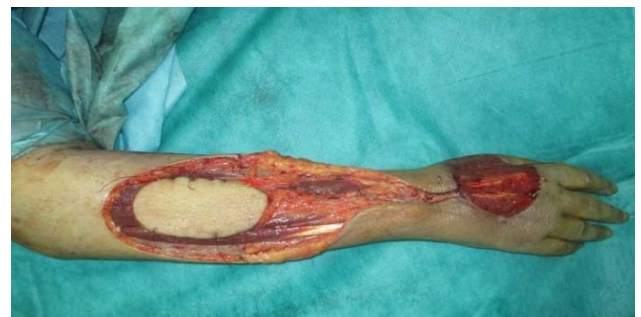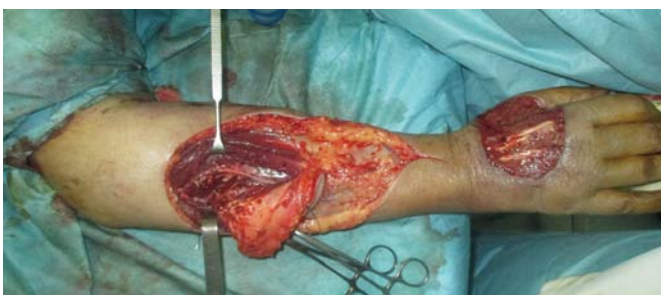1. Dessin du lambeau



2. La PDS



4. Décollement du lambeau



4. La levée du lambeau

5. Membre inférieur :

5.1. Lambeau de gastrocnémien [107, 108,109]

Lambeau musculaire pur de gastrocnémien médial (+++) ou latéral à pédicule supérieur (chaque chef peut être mobilisé individuellement).

a. Bases Anatomiques :

❖ **Le muscle**

- **Origine** : le muscle jumeau interne s'insère au-dessus du condyle interne. Le muscle jumeau externe présente une insertion symétrique au-dessus du condyle externe. Ces muscles vont converger l'un vers l'autre sur la ligne médiane limitant le triangle inférieure du creux poplité.
- **Corps** : ils se réunissent en créant le sillon inter jumeau. Chaque corps est de forme ovale, le chef médial étant plus épais, puis saillant et plus long que le chef latéral (donc meilleur couverture). La face profonde est une lame aponévrotique, créant une zone de clivage avec le soléaire, la face superficielle est charnue.
- **Terminaison** : les fibres charnues ne descendent pas plus bas que la partie moyenne de la jambe. Elles s'amarrent sur la face postérieure (superficielle) d'une lame tendineuse dédoublée en haut pour chacun des deux chefs et unique en bas. Cette lame va s'associer à celle du soléaire pour se prolonger par le tendon d'Achille qui se termine sur le calcanéum

❖ **Le pédicule vasculo-nerveux**

- **Artères (groupe I de MN)**
 - **Origine** : le muscle jumeau interne est vascularisé par l'artère surale médiale (jumelle interne) qui naît de l'artère poplitée au niveau de l'interligne articulaire. Elle est souvent plus proximale que son homologue externe. Son calibre est de 3 mm environ.
 - **Trajet** : sa direction est oblique en bas et en dedans. Elle est libre sur 3 cm dans le creux poplité, puis longe la face profonde du muscle sur 3 à 4 cm ; le calibre est alors de 2 mm, puis l'ensemble vaisseaux et nerfs pénètre le muscle.

- **Terminaison** : dans le muscle, l'artère se divise rapidement en deux branches, interne et externe, qui donnent naissance à des branches secondaires libérant les artères perforantes musculo-cutanées. Parfois, l'artère jumelle se divise en dehors du muscle
- **Collatérales** : l'artère jumelle interne, à sa partie libre, donne souvent naissance à l'artère externe nourrissant le nerf saphène externe et alimentant le système vasculaire péri-aponévrotique.
- le pédicule vasculaire pénètre dans le muscle à 4 ou 5 cm du pli poplité, et plus près de son bord externe que de son bord interne.
- Deux veines, d'un calibre de 3 mm, accompagnent l'artère et se jettent dans la veine poplitée.
- Le muscle reçoit une ou deux branches du nerf sciatique poplité interne (racine S1-S2).
 - **Rôle** : c'est un muscle postural important, essentiel pour la marche et le saut. Il permet la flexion plantaire du pied sur jambe. Il est l'extenseur de la cheville
 - Arc de rotation :
 - Il recouvre sans tension les faces interne et antérieure de la jambe depuis le genou, sans recouvrir entièrement la rotule, jusqu'à la jonction 1/3 proximal - 1/3 moyen de la jambe. Le corps musculaire comble le creux poplité par une rotation de 180 degrés avec ou sans torsion sur son axe.
 - L'arc de rotation peut être augmenté par
 - la dissection du creux poplité avec individualisation de l'artère jumelle
 - décroisement des tendons de la patte d'oie
 - section du tendon d'insertion proximale
 - et surtout des incisions transversales multiples de l'aponévrose de la face profonde du muscle

NB : Peut alors recouvrir le 1/3 moyen de jambe

b. Étapes chirurgicales

❖ **Dessin du lambeau** (lambeau de gastrocnémien médial)

- On repère le bord médial du tibia (en haut on dessine également la courbe du plateau tibial)
- L'incision cutanée (voie d'abord) est alors tracée, elle sera 2cm plus médiale (post) que le bord médial du tibia

NB : là encore, en proximal, le dessin se recourbe en postérieur vers le bord inférieur du creux poplité, et en distal, le tracé s'arrête à la jonction du 1/3 moyen et du 1/3 inférieur de la jambe

- Autres repères (non indispensables) :
 - les limites du muscle, avant l'intervention, sur un muscle contracté
 - la malléole interne,
 - bord postéro-interne du tibia,
 - pointe de la rotule,
 - ligne médiane postérieure de la jambe ou interjumelle

❖ **Levée du lambeau**

- **Installation**

- malade est en décubitus dorsal avec un coussin sous la fesse du côté opposé à la perte de substance
- membre en légère rotation externe, le genou est légèrement fléchi et latéralisé.
- garrot de cuisse

- **Incision** suivant la voie d'abord préalablement établie (peau + tissus sous-cutané)

Nb : pour la libération du pédicule, la voie d'abord peut se prolonger en regard du creux poplité selon les principes de la plastie en Z

**Guide du résident pour la levée des lambeaux les plus utilisés en chirurgie réparatrice :
Bases anatomiques et étapes chirurgicales**

- La veine saphène interne (et le nerf saphène) sera laissée sur la berge antérieure (et ligature des branches qui ne pourront être réclinées)
- Puis incision du fascia profond
- On arrive alors sur l'espace entre le gastrocnémien médial et le soléaire (creux comblé par de la graisse)
- On dissèque alors la face superficielle (post) du gastrocnémien médial
- On recherche le sillon inter-jumeau (attention aux n cutané sural médial et à la veine saphène externe)
- Puis dissection entre le soléaire et le gastrocnémien médial (espace grasseux, décollement au doigt et mise en évidence de la face profonde (lame aponévrotique))
- Puis les 2 gastrocnémien sont séparés suivant le sillon inter-jumeau précédemment repéré
- Et section du tendon distal du gastrocnémien médial (séparé de l'aponévrose du soléaire)
- Enfin le gastrocnémien médial sera décollé de bas en haut du reste de ses attaches (reste de la lame aponévrotique entre les deux gastrocnémien)

NB : le nerf moteur pourra être sectionné, il accompagne le pédicule vasculaire (du coté latérale de la partie proximale du muscle), pour éviter des douleurs musculaires postopératoires dues aux contractions

- Tunnelisation entre la partie supérieure de la voie d'abord et la PDS
- +/- techniques pour augmenter l'arc de rotation
- Mise en place du lambeau + fermeture voie d'abord + drains aspiratifs

NB : dans le lambeau de gastrocnémien latéral, la technique est identique mais :

- L'incision (voie d'abord se fait à la face postérieure de la fibula
- Les 2 nerfs suraux cutanés seront exposés et respectés (ainsi que la veine saphène externe)

**Guide du résident pour la levée des lambeaux les plus utilisés en chirurgie réparatrice :
Bases anatomiques et étapes chirurgicales**

- Le tendon du biceps fémoral et le N fibulaire commun sont exposés et respectés à la partie supérieure de la voie d'abord
- Si nécessité d'augmenter son arc de rotation, le muscle pourra être passé sous le N fibulaire commun
- Le nerf moteur doit être sectionné pour éviter les douleurs post opératoires causées par les contractions musculaires. le nerf accompagne le pédicule on le trouve sur le côté latérale de la partie proximale du muscle

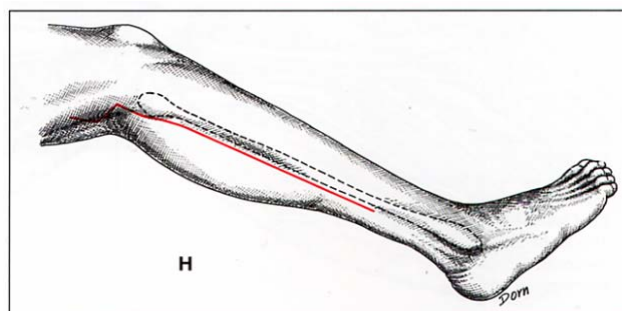
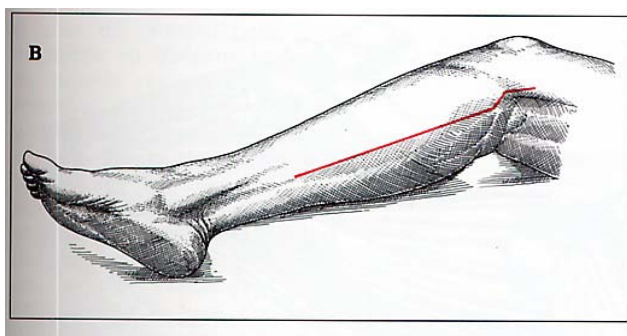
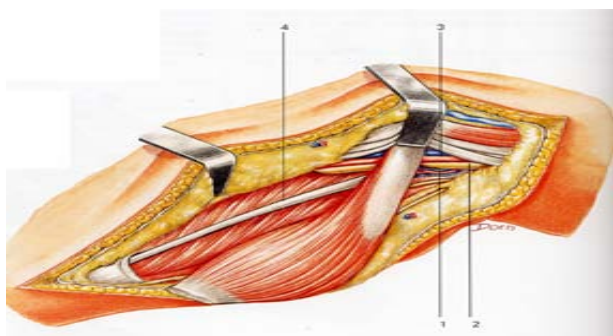
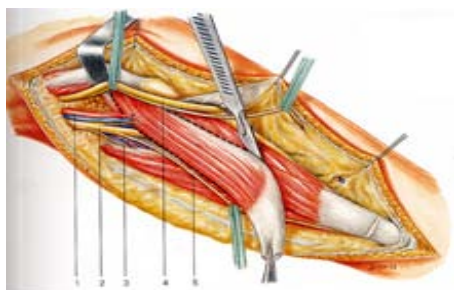


Figure56 : Reperes anatomiques pour dessin du lambeau



- 1- Pédicule vasculaire du gastrocnemien
- 2- Le nerf tibial
- 3- Artère poplitée
- 4- Plantaire grêle

Figure 57: Schéma anatomique montrant le pédicule vasculo nerveux du muscle gastrocnemien



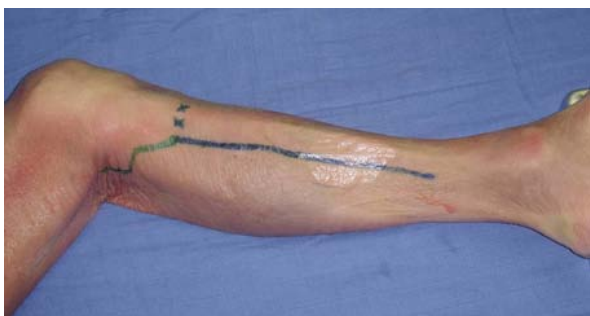- 1- Artère poplitée
- 2- Nerf tibial
- 3- Pedicule neuro vasculaire du chef medial
- 4- Nerf péronier commun récliné
- 5- Nerf sural récliné

Figure58 : Schéma anatomique montrant le pédicule vasculo nerveux du muscle gastrocnemien

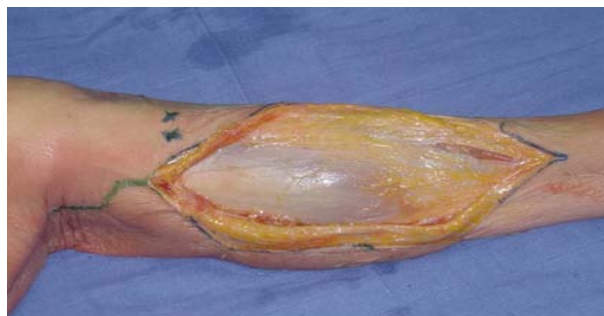**Guide du résident pour la levée des lambeaux les plus utilisés en chirurgie réparatrice :
Bases anatomiques et étapes chirurgicales**

- a- **Indications** 1/3 supérieur de jambe+Genou et Creux poplité
- b- **Avantages** : séquelles fonctionnelles négligeables
- c- **Inconvénients** : préjudice esthétique : déformation du mollet mais s'atténue voire s'harmonise

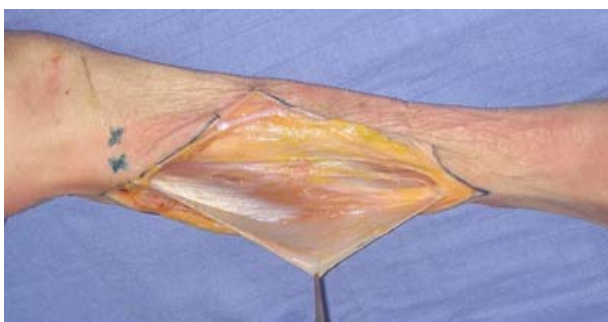Photo de dissection du lambeau de gastrocnémien



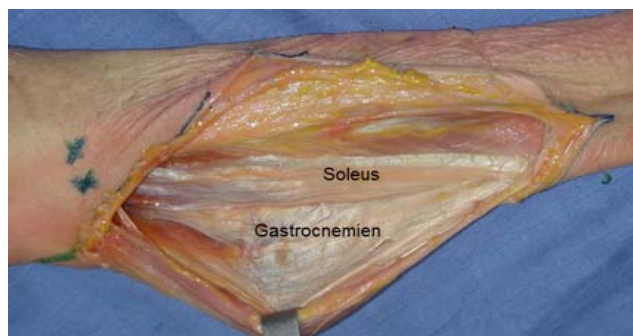
1. La voie d'abord est localisée 2 à 3 cm en arrière de la crête tibiale



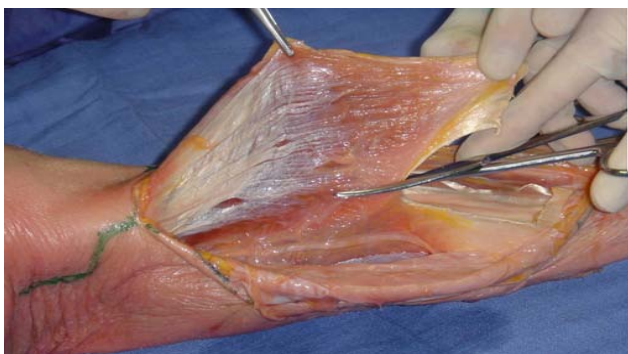
2. L'exposition de la face superficielle du muscle



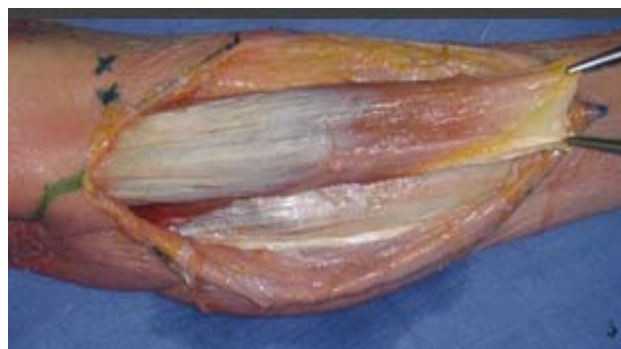3. L'incision directe de la peau et du fascia profonde



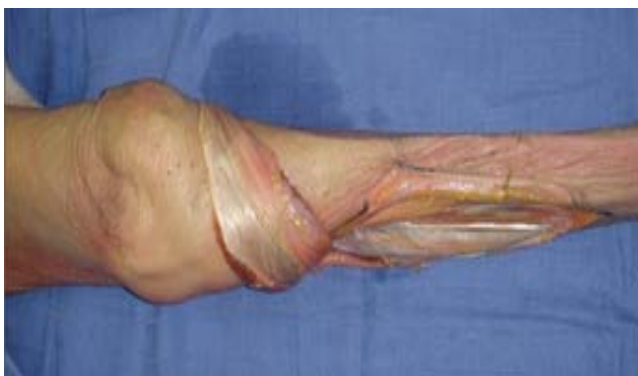4. La face profonde exposée jusqu'à la jonction musculo tendineuse



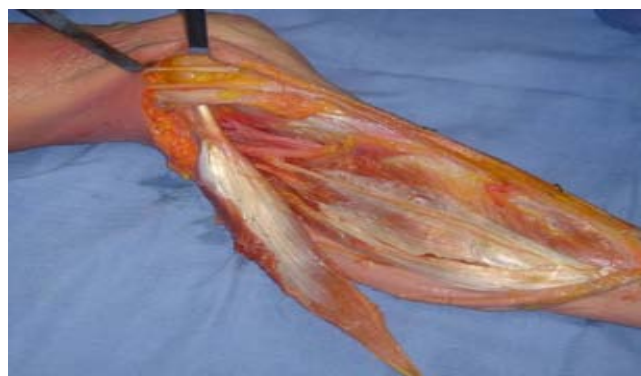5. Le chef médial du gastrocnemien est séparé du chef latéral de distal en proximal



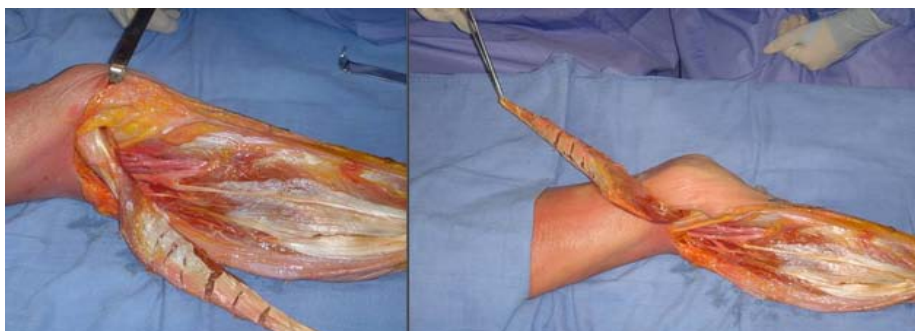6. Prélèvement final du lambeau



7. Arc de rotation spontanée sans dissection extensive du pédicule à la partie proximale



8. L'arc de rotation augmente en sectionnant l'insertion du muscle sur le fémur



9. L'arc de rotation peut être augmenté en réalisant des incisions étagées de l'aponévrose du muscle a sa face profonde

5.2. Lambeau de Gracilis (Gracilis myocutaneous flap)[\[110 ;111\]](#)

Lambeau musculaire pure ou musculo-cutané, pédiculé (à pédicule proximal) ou libre, vascularisé par l'artère circonflexe médiale

a. Bases anatomiques

❖ **Muscle gracilis :**

- Muscle fin en forme de ruban à la partie interne de la cuisse
- C'est le muscle le plus superficiel (le plus médial, interne) de la loge des adducteurs
- Insertion en haut sur le pubis en dedans des insertions des adducteurs
- Descend verticalement au bord interne des adducteurs
- Vers le 1/3 inférieur de la cuisse se poursuit par un tendon qui contourne le condyle interne fémoral par l'arrière
- Il s'insère sur la tubérosité interne du tibia en arrière du sartorius et au-dessus du ½ tendineux auquel il est étroitement uni. Il constitue avec ces deux derniers muscles la « patte d'oie »

❖ **Vascularisation**

- **L'artère circonflexe médiale de la cuisse** (pédicule dominant)
- Branche de l'artère fémorale profonde
- Origine de l'artère circonflexe médiale de la cuisse est 8-10 cm sous l'arcade crurale
- Elle passe entre le long adducteur (en avant) et les court et grand adducteurs (en arrière)
- Aborde le gracilis à la jonction du tiers supérieur et moyen du muscle (8 à 10 cm sous l'arcade crurale)
- Perforantes cutanées sont dans la partie proximale du muscle

Guide du résident pour la levée des lambeaux les plus utilisés en chirurgie réparatrice :
Bases anatomiques et étapes chirurgicales

- On peut lever sur ce pédicule :
 - La totalité du muscle gracilis
 - +/- palette cutanée qui ne doit pas dépasser le 1/3 distal de la cuisse (et dont la partie distale est le + souvent une extension au hasard), taille maximum = 8*15 cm

NB : Le muscle et la peau peuvent être utilisés en lambeau libre sur le pédicule dominant (6cm de long)

- **Veines satellites de l'artère**
 - ❖ **Fonction** : flexion du genou (son ligament s'oppose au valgus), plus accessoirement adducteur de la hanche
 - ❖ Innervation motrice par une branche du nerf obturateur (L2, L3, L4), elle pénètre à la face profonde du muscle 2 à 3 cm au dessus du pédicule vasculaire principal.

**Guide du résident pour la levée des lambeaux les plus utilisés en chirurgie réparatrice :
Bases anatomiques et étapes chirurgicales**

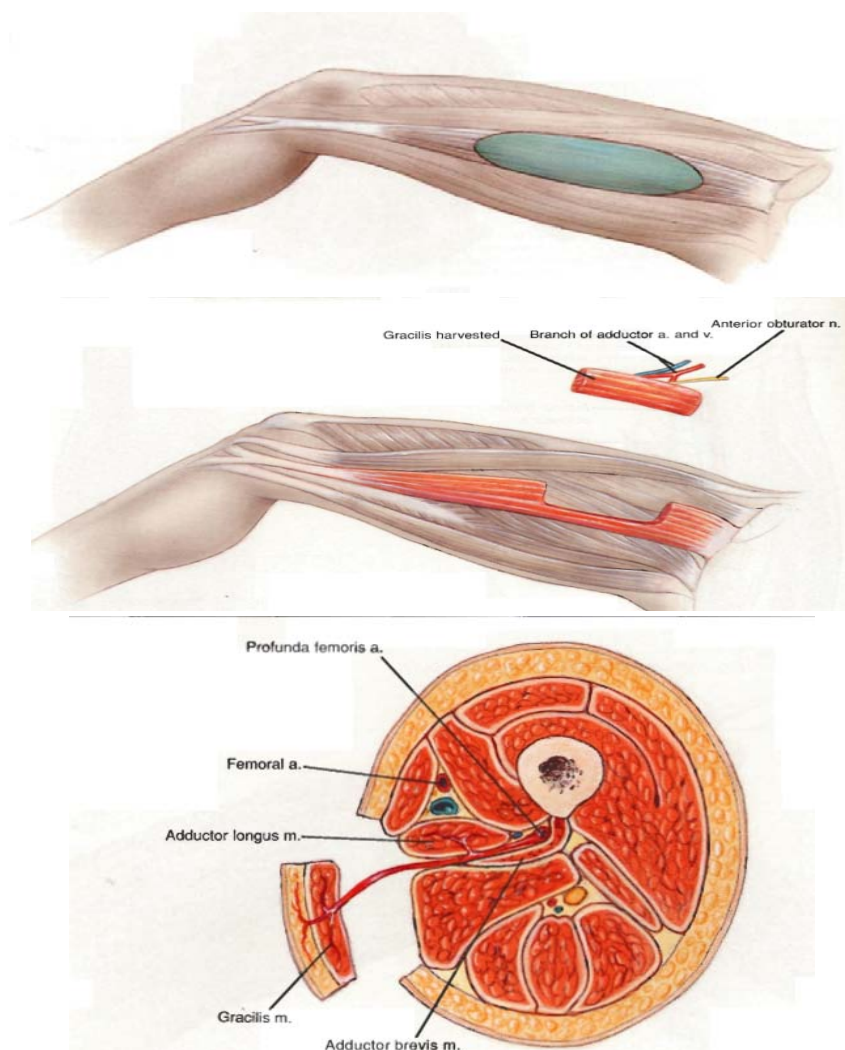
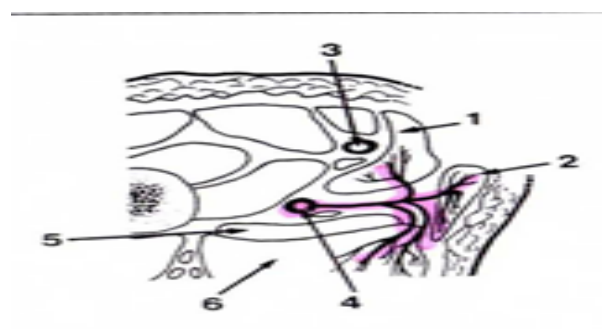


Figure 59: Schémas montrant la vascularisation du lambeau droit interne



Vascularisation du droit interne (2)

L'artère femorale profonde (4) donne la circonflexe interne, qui passe entre le moyen adducteur en avant (1) et le petit (5) puis le grand (6) adducteurs en arrière.

L'artère femorale est en (3)

b. Étapes chirurgicales

❖ **Tracé du Lambeau de gracilis**




Figure 60: Schéma la ligne repère pour le tracé lu lambeau musculocutané du droit interne s'étend de l'épine du pubis au bord supérieur du condyle interne

- Repérage du muscle gracilis
 - Patient en décubitus dorsal, position de la « grenouille » (cuisse en abduction et légère flexion, genoux fléchis)
 - Le muscle le + saillant à la partie interne de la cuisse est le long adducteur, repérer son insertion proximale
 - Le muscle gracilis s'insère en général 2cm plus postérieur que l'insertion proximal du long adducteur
 - Tracer une ligne droite entre l'insertion présumée du gracilis et le tendon distal des muscles de la patte d'oie (ou bord supérieur du condyle interne)
 - Pour un lambeau musculaire pur, l'incision est sur cette ligne ou un peu en arrière (entre long adducteur et gracilis)
 - Symboliser le pédicule par un trait sur cette droite 8-10 cm sous le ligament inguinal + identifier 2 segments importants sur cette droite :
 - 1^{er} : 12 cm proximaux de la droite symbolisant le gracilis (1^{er} temps opératoire)
 - 2^{ème} : 6 cm distaux au-dessus du genou (pour rechercher le tendon distal du muscle gracilis)

- Pour un lambeau musculo-cutané, le dessin de la palette cutanée est limité :
 - En avant : ne pas dépasser une parallèle 2 cm en avant de la droite symbolisant le gracilis
 - En arrière : ne pas dépasser une parallèle 7 cm en arrière de la droite symbolisant le gracilis
 - En bas : ne pas dépasser le 1/3 inférieure de cuisse (sauf l'oreille cutanée qui sera reséquée)
 - En haut : la partie proximale de la palette sera prolongée par une partie remontant en arrière du 1^{er} segment repéré sur la ligne du gracilis (qui sera désépidermisé jusqu'au 1/3 sup de cuisse et enfout)

NB : La palette n'est général dessiné qu'en peropératoire, après avoir repéré le tendon distal du muscle gracilis, et donc repérer la peau qui recouvre le muscle en tirant sur son tendon distal.

Et le dessin de la palette rejoint les 2 segments sus-cités.

❖ **Levée du lambeau de gracilis**

- **1^{er} temps** = recherche du pédicule principal

- Incision du 1^{er} segment de la droite symbolisant le gracilis afin de repérer le pédicule
- Repérage de la veine grande saphène (à conserver) et du muscle long adducteur
- La dissection se poursuit en arrière du muscle long adducteur
- Le pédicule apparait alors entre le muscle long adducteur en avant et le court adducteur en arrière, abordant le muscle gracilis par sa face profonde (externe)

NB : Ce 1^{er} temps est essentiel pour ne pas passer à côté d'une variation anatomique contre-indiquant ce lambeau

- Repérage également du nerf du gracilis (branche du nerf obturateur) aux alentours (sup) du pédicule vasculaire (il faudra le sectionner)

- **2^{ème} temps** = Recherche du tendon distal du gracilis
 - Incision du 2^{ème} segment de la droite symbolisant le gracilis
 - Le muscle le plus superficiel de la patte d'oie est le sartorius (corps charnu à ce niveau), puis c'est le gracilis qui est au-dessus du ½ tendineux, mais ils sont très intriqués et tous les 2 tendineux à ce niveau.
 - Pour différencier le tendon du gracilis de celui du ½ tendineux il faut :
 - Tirer sur chaque tendon afin de repérer un mouvement du gracilis
 - Ou mettre la jambe en abduction + genou en extension pour tendre le muscle gracilis et repérer alors son tendon durcit
- **3^{ème} temps** = La palette cutanée
 - Incision suivant les dessins préalablement cités, en commençant par la partie supérieure
 - Le plan de dissection se situe entre le long adducteur et le gracilis (faire bien attention à ne pas décoller la palette du muscle gracilis pour cela tendre le gracilis grâce à son tendon distal)
 - Ligature du pédicule accessoire
 - Les veines superficielles issues de la saphène interne sont conservées
 - Puis incision du bord postérieur
 - Dissection de la partie distale de la veine saphène interne (anastomose possible avec cette partie également)
 - Le plan de dissection se situe entre le court adducteur et le gracilis (faire bien attention à ne pas décoller la palette du muscle gracilis pour cela tendre le gracilis grâce à son tendon distal)
 - Section du tendon distal du gracilis, et le muscle est levé avec sa palette (après avoir suturé temporairement le muscle à la palette pour éviter le savonnage)

- La dissection en haut préserve le pédicule et la veine gde saphène
- Suture directe de la zone donneuse sur drains aspiratifs

c. Indications

- ❖ Périnée : organes génitaux (reconstruction vaginale et pénienne), fistules urétrales
- ❖ Pelvis : anus (reconstruction d'un sphincter anal), ischion (escarres), ou fistules vésico ou recto vaginales
- ❖ Les 2/3 internes de la région inguinale
- ❖ Abdomen (partie inférieure)

NB : A ne pas utiliser sur une escarre ischiatique non compliquée

d. Contre-indication

Lorsque le pédicule dominant aborde le muscle trop bas, l'arc de rotation est insuffisant

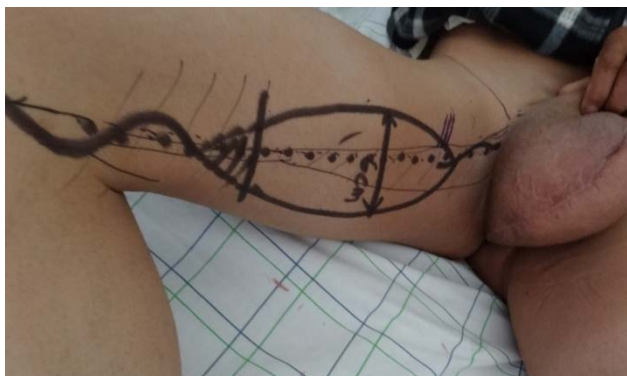e. Avantages

- ❖ Séquelles minimales sur la zone donneuse toujours suturable
- ❖ Pas de déficit fonctionnel

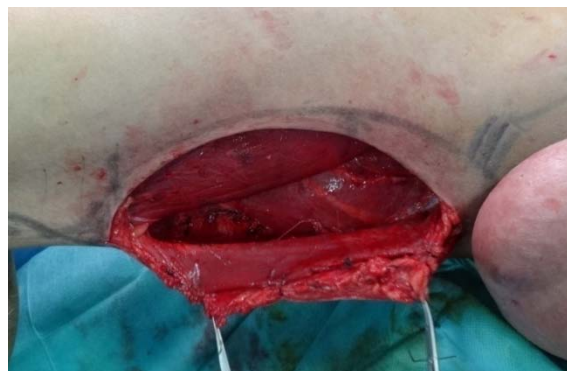f. Inconvénients

- ❖ Fiabilité inconstante
- ❖ Identification difficile du muscle à la partie supérieure de la cuisse (se confond avec le grand adducteur)
- ❖ Îlot cutané limité en longueur et largeur
- ❖ Variabilité du point pivot (arc de rotation limité lorsque le pédicule aborde le muscle à 15 cm de l'arcade crurale)
- ❖ Insensible (nerfs sensitifs coupés lors de la levée pour avoir un arc de rotation utilisable)

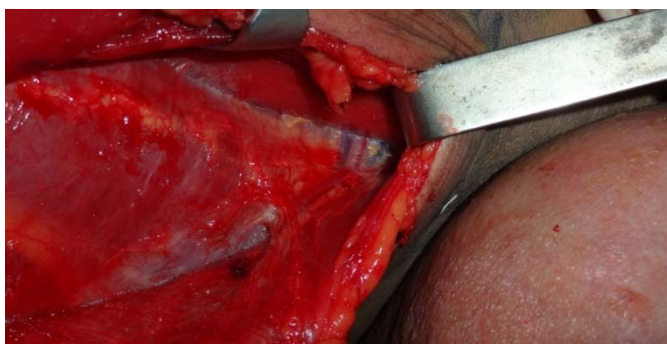
Cas clinique20 : La levée du lambeau gracilis (droit interne)



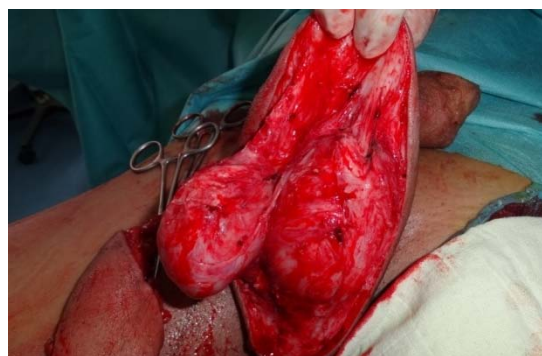1. Tracé du lambeau



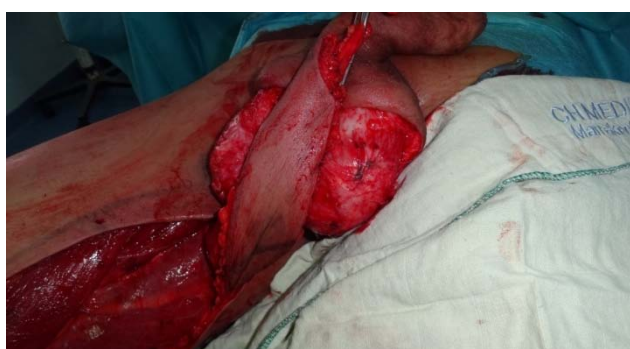2. Exposition de la face superficielle du muscle



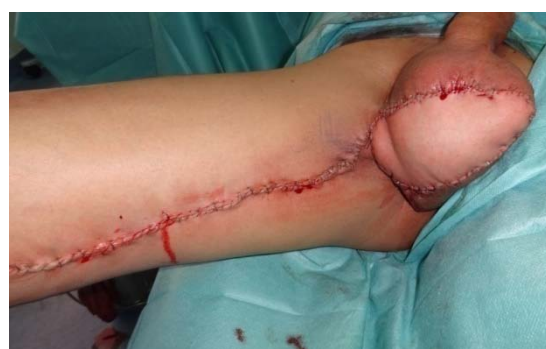3. Exposition progressive de l'ensemble du corps musculaire



4. Zone receveuse



4. Mobilisation du lambeau



5. Résultat final

- Sauter, courir, marcher avec une charge
- ❖ **Innervation motrice** : par le nerf fessier inférieur (branche du nerf petit sciatique, L5-S1-S2), il sort du petit bassin sous le pyramidal puis se divise en 2 branches : musculaire (abordant le gd fessier par sa face profonde) et cutanée (le nerf cutanée postérieur de la cuisse)
- ❖ **Vascularisation**
 - Il existe 2 pédicules dominant (type 3 de MN)

NB : Ils peuvent être repérés au doigt lors de la dissection si doute

- **L'artère glutéale supérieure** (1.5 -2.5 mm de diamètre, et 2-3 cm de long)
 - C'est une des 4 branches extra-pelviennes de l'artère iliaque interne (avec ischiatique, obturatrice et honteuse interne)
 - Traverse le plexus sacré entre le tronc lombo-sacré et le nerf sacré
 - Puis elle sort du petit bassin par la partie supérieure de la grande échancrure sciatique (au-dessus du muscle pyramidale)
 - Sur une ligne horizontale passant 5 cm sous l'eips et à 5-8 cm de la ligne médiane
 - Sur une ligne rejoignant EIPS et gd trochanter
 - Suivi par 2 veines et le nerf fessier supérieur (innervant moyen et petit fessier + TFL)
 - Elle se divise en 2 branches terminales :
 - Profonde qui chemine entre moyen et petit fessier
 - Superficielle qui est le pédicule supérieur du grand fessier dont elle vascularise la moitié supérieure
 - ✚ Elle contourne de bas en haut le bord supérieur de la gde échancrure sciatique
 - ✚ Puis chemine entre grand et moyen fessier

✚ Trajet plutôt externe

➤ **L'artère glutéale inférieure**

- Branche de l'artère ischiatique (branche extra-pelvienne de l'artère iliaque interne)
- Sort du petit bassin par la partie inférieure de la grande échancrure sciatique
 - En DD de la honteuse interne
 - Environ 3cm sous l'émergence de l'artère glutéale supérieure
 - Suivi par 2 veines et le nerf fessier inférieur (innervant le grand fessier)
- Puis elle se porte en bas (et en DH) et croise l'artère honteuse interne en arrière
- Elle se divise ensuite en 4 branches :
 - Branche externe (le pédicule dominant inférieur du grand fessier dont elle vascularise la ½ inférieure)
 - Branche interne (descend vers la cuisse et vascularise le Lb fascio-cutané cruro-fessier)
 - Rameau ascendant
 - Artère satellite du N grand sciatique

NB : Le territoire cutané du gd fessier déborde le muscle d'environ 3cm = presque toute la peau de la fesse (chacun des pédicules vascularise la ½ correspondante du muscle + la peau qui le recouvre)

NB : Pour survivre en entier le muscle doit être levé avec ses 2 pédicules dominants (limite son emploi en musculaire pur retourné en feuillet de livre vers le sacrum)

NB : Peut-être utilisé en libre (le sup pour la reconstruction mammaire, le inférieur a comme risque une dévascularisation importante du N grand sciatique)

b. Étapes chirurgicales

b.1. Lb musculo-cutané de glissement en V-Y

Triangulaire, pour couvrir une escarre sacrée

❖ **Dessin du Lb**

- Repérage des origines des 2 pédicules comme préalablement décrit
- Repérage du gd trochanter, de l'ischion et de la crête iliaque : entre ces 3 éléments on peut tracer un lambeau quelque soit sa taille
- La base du triangle cutané correspond à la hauteur de la PDS
- Ce lambeau peut-être levé sur l'un des 2 pédicules dominants :
 - On trace alors une ligne horizontale séparant la palette cutanée en 2 moitiés (sup et inf)
 - Si on décide de lever le Lb sur le pédicule sup, alors on peut décoller le muscle gd fessier (du moyen fessier) en regard de la partie inf de la palette cutanée
 - Si on décide de lever le Lb sur le pédicule inf, alors on peut décoller le muscle gd fessier (du moyen fessier) en regard de la partie sup de la palette cutanée

❖ **Levé du Lb (à pédicule sup)**

- On incise les bords sup et inf du triangle (peau et tissus sous cutané) jusqu'à l'aponévrose musculaire
- On ouvre l'aponévrose du gd fessier au bord inf du triangle
- On dissise les fibres musculaires pour visualiser le nerf sciatique (faraboeuf), ce nerf peut aussi être palpé (très gros) entre l'ischion et le gd trochanter (plan graisseux)
- On peut alors glisser une paire de ciseaux de Maillot sous le gd fessier (et au dessus du N gd sciatique), à la partie inf du triangle, du point de projection du N gd sciatique à la ligne médiane

Puis on sectionne les fibres du gd fessier ce trouvant au dessus des ciseaux (avec hémostases +++)

- Les branches artérielles issues de l'artère ischiatique et destinées au gd fessier sont alors liées (muscle pyramidal visualisé)
- Puis on glisse de nouveau une paire de ciseaux de Maillot sous le gd fessier (et au dessus du N gd sciatique), à la partie inf du triangle, du point de projection du N gd sciatique vers l'extérieur (section des insertions trochantériennes du gd fessier)

Et on sectionne les fibres du gd fessier ce trouvant au dessus des ciseaux (avec hémostases +++)

- La dissection inférieure du lambeau est donc réalisée
- Puis on incise uniquement l'aponévrose musculaire à la partie supérieure
- En fonction des besoins (tester régulièrement les capacités d'avancée du Lb et visualiser les zones limitantes) on pourra désinsérer le gd fessier par la suite sur toute la projection de la ½ inf du triangle cutané et la partie la plus médiane du Lb (respecter 3cm de périmètre au minimum de muscle inséré autour de l'émergence présumé du pédicule)
- Le Lb est ensuite suturer sur la PDS et la zone donneuse fermé par suture directe (V-Y) + drains aspiratifs

NB : l'avancement est d'environ 6 cm, on peut lever un gd Lb sur les 2 pédicules et on peut associer 2 Lbx controlatéraux

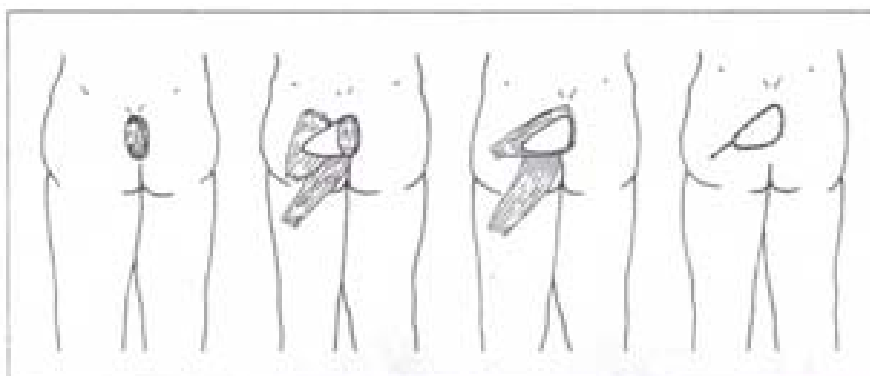


Figure 61: Lambeau musculo cutané d'avancement en V Y (d'après Mathes et Nahai)

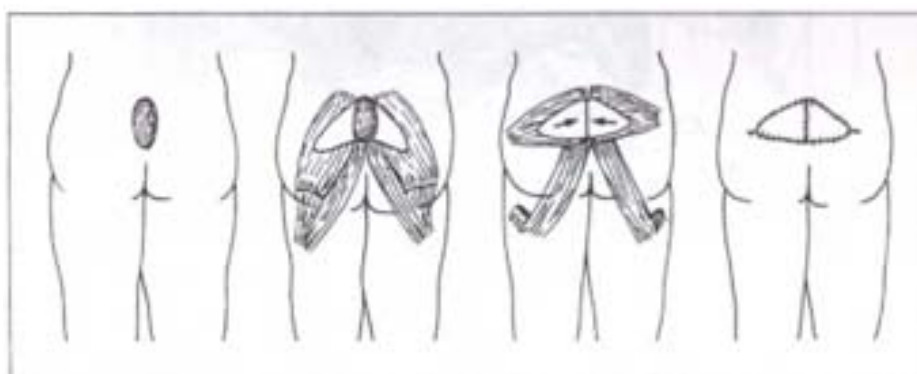


Figure 62 : Double lambeau d'avancement en V Y (Mathes et Nahai)

b.2. Lb musculo-cutané de transposition en ilot

Pour couvrir une escarre ischiatique ou sacrée

❖ **Dessin :**

- Les repères cutanés sont toujours les mêmes (les pédicules et les limites de dessin)
- La palette cutanée est un cercle (8cm de diamètre environ, mais adapté à la PDS) qui peut-être placé sur les ½ inf ou sup du gd fessier mais en gardant un pont cutané suffisant (au moins 2cm) entre la PDS et la zone donneuse (pour éviter les nécroses)
- Ce cercle doit être entre les 3 repères déjà cités (ischion, gd trochanter et crête iliaque), donc ne doit dépasser le sillon sous fessier sinon il n'y a plus de perforantes.

❖ **Levé du Lambeau (à pédicule sup)**

- On incise les contours de la palette cutanée (peau + tissus sous-cutané) jusqu'à l'aponévrose musculaire
- On dissèque les fibres musculaires pour visualiser le nerf sciatique (faraboeuf), ce nerf peut aussi être palpé (très gros) entre l'ischion et le gd trochanter (plan graisseux)
- On peut alors glisser une paire de ciseaux de Maillot sous le gd fessier (et au dessus du N gd sciatique), à la partie inféro-externe de la palette, du point de projection du N gd sciatique au bord supéro-externe du muscle

Puis on sectionne les fibres du gd fessier ce trouvant au dessus des ciseaux (avec hémostases +++) = insertion distale du gd fessier

- Puis on glisse de nouveau une paire de ciseaux de Maillot sous le gd fessier (et au-dessus du N gd sciatique), à la partie inféro-interne de la palette, du point de projection du N gd sciatique dans le sens des fibres musculaires (donc en haut et en dedans)

Et on sectionne les fibres du gd fessier ce trouvant au-dessus des ciseaux (avec hémostases +++) = séparation entre ½ supérieure et ½ inférieure du grand fessier

NB : Attention de ne pas trop remonter vers le haut lors de ce geste afin de ne pas sectionner le pédicule sup

NB : Le sens des fibres musculaires est donné par l'axe EIPS-gd trochanter

- Puis pour pouvoir mobiliser ce lambeau, il faut décoller la peau de la fesse (située à la partie supéro-interne du Lb) du muscle gd fessier
- Enfin en fonction des besoins (tester régulièrement les capacités d'avancée du Lb et visualiser les zones limitantes) on pourra sectionner le gd fessier dans sa partie externe (dans le sens des fibres musculaires) pour gagner en rotation on ne risque rien si on se trouve à distance (au-dessus) de l'émergence présumé du pédicule sup

- On tunnelise ensuite le Lb sous le pont cutané entre la PDS et la zone donneuse
- Le Lb est ensuite suturer sur la PDS et la zone donneuse fermé par suture directe + drains aspiratifs

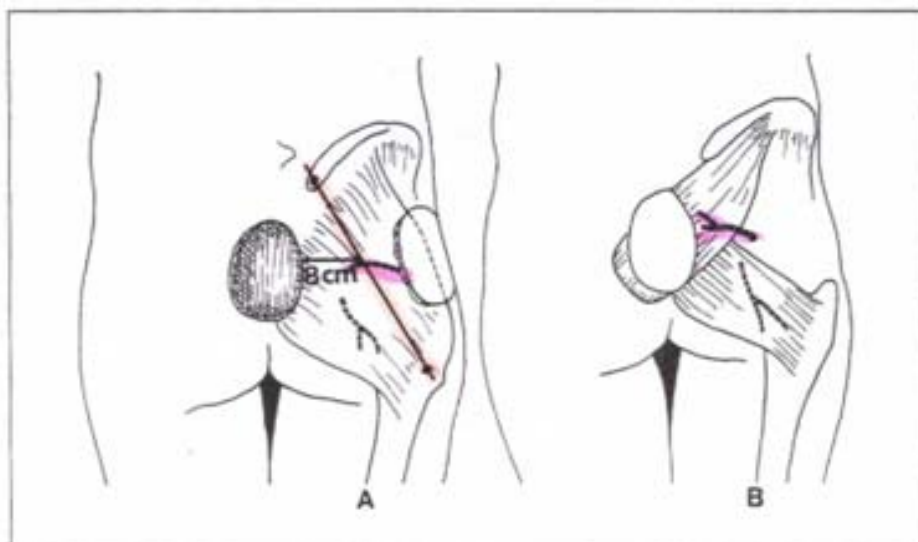


Figure63 : Lambeau de grand fessier en ilot musculo cutané

- A- Repérage du pédicule supérieur du grand fessier à 8cm de la ligne médiane sur la ligne ilio trochantérienne
- B- Mise en place par transposition de la partie supérieure du muscle

b.3. Lb musculo-cutané de rotation

- Détacher les insertions distales (fémur) et proximales (crête iliaque) du muscle
- La palette cutanée s'étend latéralement vers le trochanter (sans y mettre de cicatrice) et au besoin jusqu'au sillon fessier
- Le pédicule ischiatique peut être éventuellement sacrifié

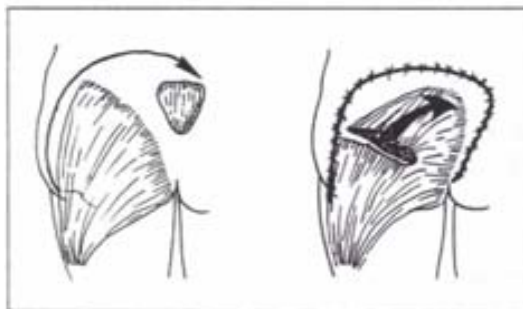


Figure64 : Lambeau de rotation musculo cutané du grand fessier

a. Indications

- ❖ Escarres sacrées
- ❖ Escarres ischiatiques
- ❖ Libre : reconstruction mammaire, comblement

b. Contre-indications

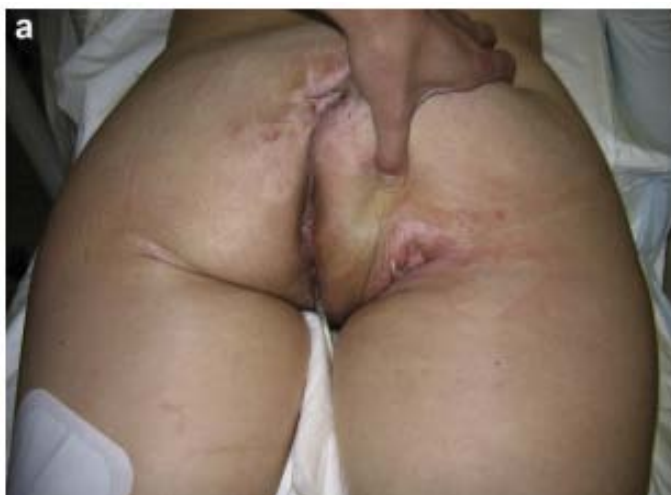- ❖ Si le grand fessier est fonctionnel il ne faut pas prélever la totalité du muscle pour conserver sa fonction
- ❖ Attention si escarre ischiatique en plus : le gd fessier à pédicule inférieure peut être utile
- ❖ Si patient multi-opéré il faut faire une artériographie pour visualiser le pédicule

c. Avantage

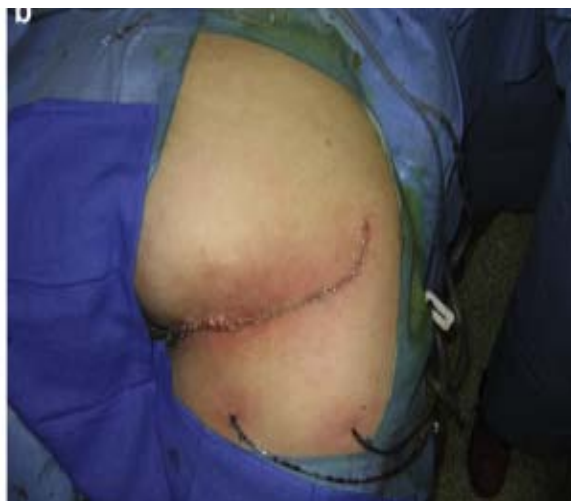- ❖ Fiabilité

NB : Dans une escarre on ne cure que l'ostéite et on laisse le reste de l'os saint pour ne pas trop modifier les points d'appui (+ATB)

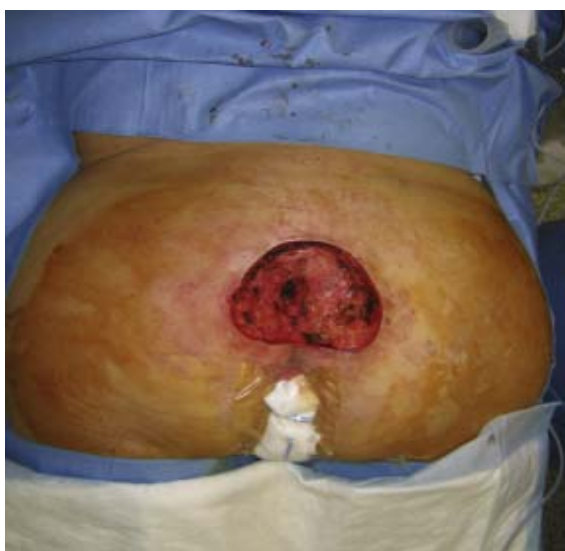Cas clinique 21: Patiente ayant été traitée successivement d'une escarre ischiatique par lambeau de faisceau inférieur de muscle gluteus maximus puis d'une escarre sacrée par lambeau homolatéral de faisceau supérieur de muscle gluteus maximus [112]



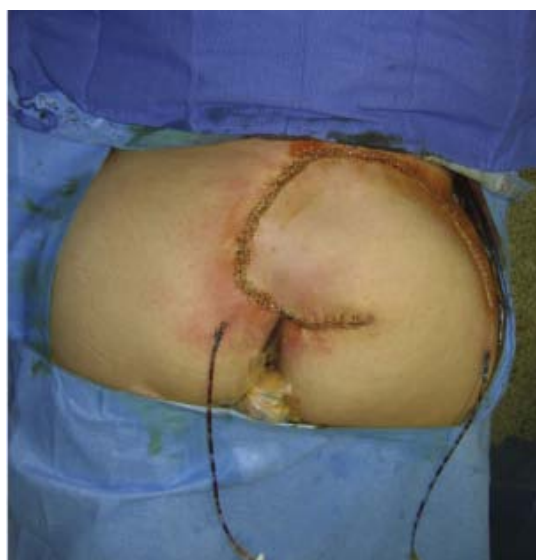a : Escarres ischiatique et sacrée



b : Lambeau de faisceau inférieur de gluteus maximus



c : Parage d'une escarre sacrée stade IV



d : Lambeau musculo-cutané de faisceau supérieur de gluteus maximus

5.4. Lambeau des ischio-jambiers

Les muscles ischio-jambiers sont au nombre de 3 : **biceps fémoral**, $\frac{1}{2}$ **tendineux** et $\frac{1}{2}$ **membraneux**

- Tous sont :
 - o Tendus entre l'ischion et l'extrémité supérieure du tibia
 - o Vascularisés par des branches perforantes de l'artère fémorale à travers le gd adducteur
(Vx principaux dans les 10 cm proximaux de ces muscles)
 - o Innervés par le nerf sciatique (L4-L5-S1)

a. Bases anatomiques

❖ **Le biceps :**

- Peut-être prélevé seul ou en association avec les 2 autres muscles
- 1 chef ischiatique (longue portion) qui s'insère sur l'ischion par un tendon commun avec le $\frac{1}{2}$ tendineux et recouvre obliquement le grand n sciatique et ses vx (qui se placera ensuite en avant du feuillet aponévrotique qui unit la gaine du biceps et du $\frac{1}{2}$ tendineux)
- Et 1 chef fémoral (courte portion) qui s'insère sur la ligne âpre entre gd adducteur et vaste externe)
- Ces 2 chefs se réunissent en bas pour s'insérer sur la tête du péroné et la tubérosité externe du tibia
- En s'écartant au $\frac{1}{3}$ inférieur de cuisse du $\frac{1}{2}$ tendineux, il décrit le triangle supérieur de l'espace poplité
- Fonction : flexion du genou (et rotation externe si il est fléchi), stabilisation dans les mouvements rotatoires et extension de la cuisse sur le bassin.

❖ **Vascularisation : (type 2 de MN)**

- Pédicule dominant = 3 branches issus de l'artère ischiatique et de la première perforante de l'artère fémorale profonde, abordant le muscle à la moitié de son corps musculaire (+ veines satellites)

NB : Permet d'avancer la totalité du muscle vers le haut (ischion)

- Pédicules accessoires = issus de l'artère fémorale profonde (2-3) et de l'artère poplitée (2)

NB : Permet d'avancer le muscle vers le bas (peu utilisé)

- Le territoire cutané du biceps comprend toute la peau postérieure de la cuisse (10*40 cm)

NB : Territoire cutané commun du Lb fascio-cutané cruro-fessier (branche descendante de l'artère ischiatique) à la partie supéro postérieure de la cuisse

❖ **Le ½ tendineux :**

- Doit son nom à une intersection aponévrotique qui le traverse obliquement à la partie moyenne de son corps charnu
- En arrière du ½ membraneux (plus superficiel) et en dd du biceps fémoral
- De l'ischion (tendon commun des 3) à la partie supéro-interne du tibia (la patte-d'oie, en arrière du sartorius et en dessous du gracilis)
- Fonction : flexion du genou (et rotation interne si il est fléchi), stabilisation dans les mouvements rotatoires et extension de la cuisse sur le bassin

❖ **Vascularisation : (Type 2 de MN)**

- Pédicule dominant = 2 branches perforantes étagées de l'artère fémorale profonde, abordant le muscle à son 1/3 sup (+ veines satellites)

NB : permet de levé les 2/3 sup de ce muscle

- Pédicules accessoires = proviennent de l'artère fémorale superficielle (1-2)

- Ce muscle n'est pas utilisé seul en pratique, mais associé au biceps fémoral (il a pourtant comme territoire cutané la face postéro-interne de la cuisse)

❖ **Le ½ membraneux :**

- De l'ischion (en dehors du tendon commun des 2 autres) vers la tubérosité interne du tibia (tendon direct et réfléchi)
- La 1/2 supérieure est en fait une large membrane tendineuse à laquelle fait suite le corps charnu du muscle
- Fonction : idem à ½ tendineux

❖ **Vascularisation : (type 3 de MN)**

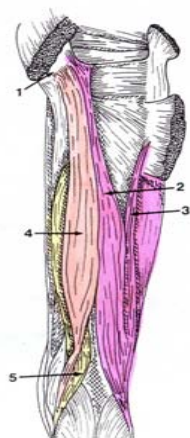
- Pédicule dominant sup = 2 branches perforantes de l'artère fémorale profonde

NB : Permet de levé les 2/3 sup de ce muscle (pour ischion et périnée)

- Pédicule dominant inférieur = branche de l'artère fémorale superficielle

NB : Permet de levé les 2/3 sup de ce muscle (peu d'intérêt)

- Ce muscle profond n'a pas de territoire cutané



Les muscles ischio jambiers d'après Rouvière

1- L'ischion

2- La longue portion du biceps

3- La courte portion du biceps

4- Le demi tendineux

5- Le demi membraneux

Figure 64: Schéma montrant les muscles ischio-jambiers.

b. Étapes chirurgicales

b.1. Lambeau musculo-cutané d'avancement en V-Y des ischio-jambiers

(Pour couvrir une escarre ischiatique)

- ❖ Installation en décubitus ventral « cassé » (cuisses en flexion maximum)
 - ❖ **Dessin du Lambeau :**
 - C'est un lambeau triangulaire à la face postérieure de la cuisse
 - Base supérieure du triangle = largeur de la pds, et se trouve à la partie inférieure de la pds
 - La pointe du lambeau ne doit pas descendre plus bas que 15 cm au-dessus du genou
 - La zone où se trouve les perforantes cutanées du lb correspond au 1/3 supérieur de la cuisse et les 3 cm les plus internes = no man's land (où on n'incisera pas les muscles)
 - ❖ **Levée du Lambeau :**
 - Incision en bloc peau + tissus sous cutanés + aponévrose + muscles des berges du dessin
 - Sauf à la partie supéro-interne où seule la peau sera incisée (mais pas le muscle +++)
 - Dissection de bas en haut en disséquant à la face profonde des muscles
 - Désinsertion de la portion courte du biceps fémoral
 - Les vx (perforants) alimentant les muscles sont repérés et disséqués complètement
 - En haut, le grand fessier est séparé de la longue portion du biceps (qu'il recouvre)
 - Section complète du tendon d'insertion proximale sur l'ischion (le lb musculo-cutané est donc en ilot sur ces pédicules vasculaires)
- NB :** Au besoin les Vx distaux peuvent être sectionnés si il bride l'avancé, mais les Vx alimentant le muscle sur les 10 cm proximaux doivent être conservés
- Hémostases

- Avancée du Lb + suture + fermeture directe de la zone donneuse en Y + drains aspiratifs
- Post-op = pas de remise en position assise avant 45j

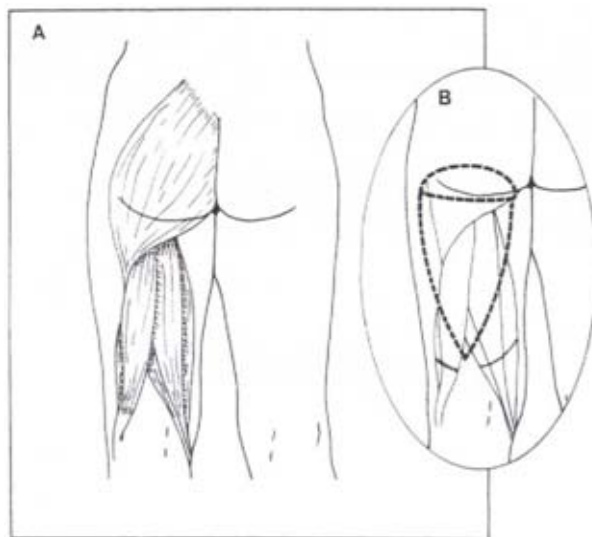


Figure65 : Schéma montrant la couverture d'une escarre ischiatique par un lambeau musculo-cutané d'avancement en VY des ischio-jambier d'après Hurteau

b.2. Lambeau musculo-cutané en îlot de biceps avec reconstruction du pli fessier

- ❖ Dessin du Lb est identique
- ❖ Levée du Lb :
 - Ouverture distale de l'aponévrose pour isoler le biceps qui sera sectionné 5 cm sous la pointe du triangle
 - Dissection de bas en haut en emportant en bloc muscle, aponévrose, îlot cutané
 - Ouverture externe de l'aponévrose pour isoler le biceps
 - Puis rotation de la pointe du lb vers l'extérieur (base du triangle devient interne)
 - Le bord interne du muscle (devenu horizontal) reconstitue le pli fessier
 - Suture + drains aspiratifs

c. Indications

- Escarre ischiatique (proche de l'anus), voir trochantérienne

d. Contre-indications : aucune

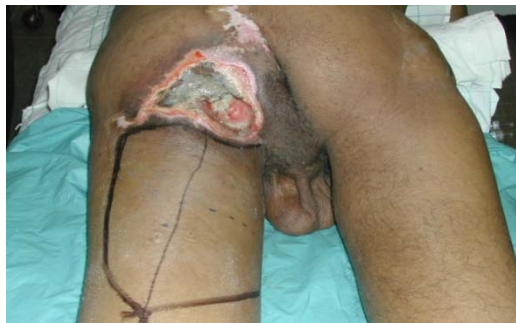e. Avantages

- Simplicité, suture directe
- Théoriquement pas de perte fonctionnelle si on utilise le biceps seul

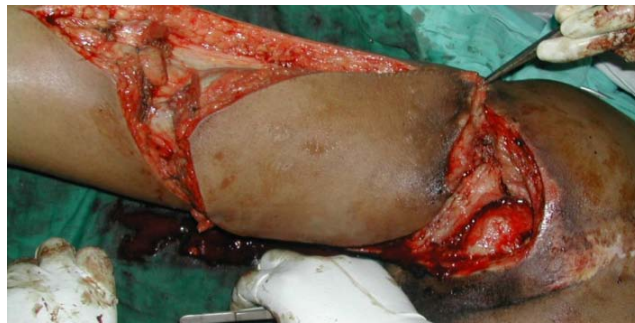f. Inconvénients

- Mobilité restreinte vers le haut
- Fiabilité inconstante

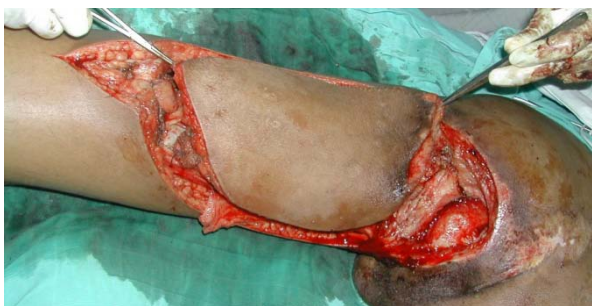Cas clinique22 : Escarre ischiatique traité par un lambeau musculo cutané d'avancement en VY des ischio jambiers.



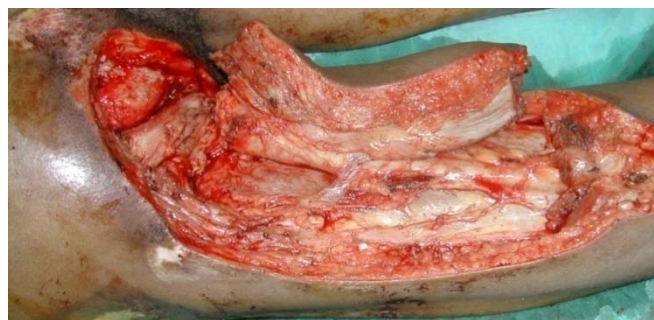
1. Escarre ischiatique avec tracé d'un lambeau musculo cutané d'avancement en VY des ischio jambiers



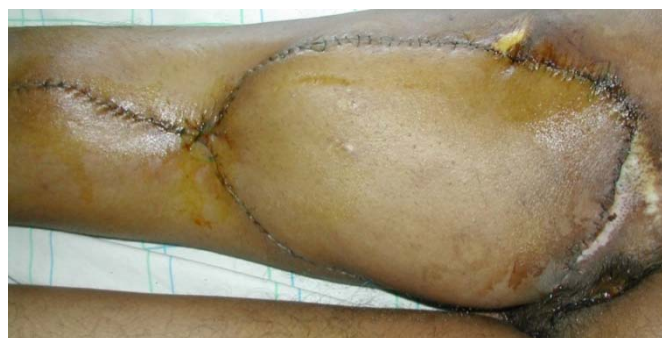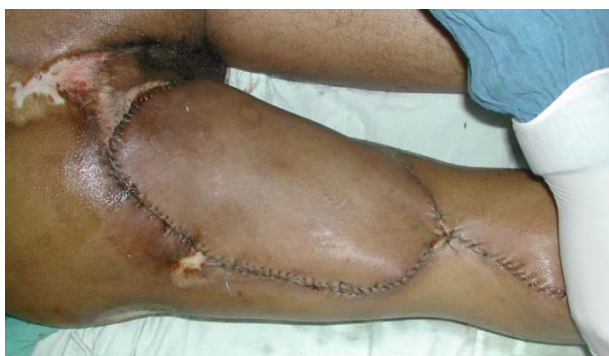2. Incision et mobilisation du lambeau



2. Incision et mobilisation du lambeau



2. Incision et mobilisation du lambeau



Lambeau en place

5.5. Neuro fascio cutané sural à pédicule distal (Distally based sural fascio-cutaneous flap)

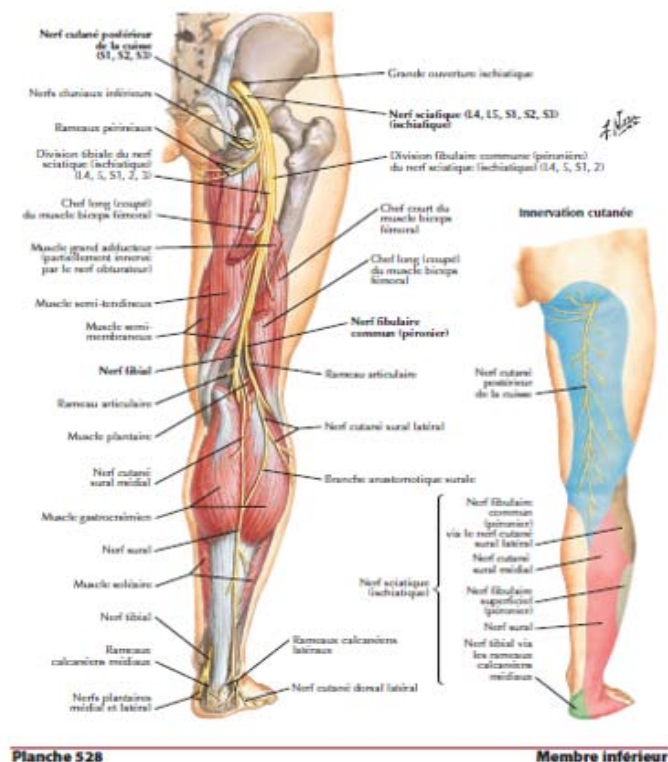


Figure 66 :Schéma d’anatomie montrant le nerf sural

Lambeau fascio-cutané en îlot (et neuro-cutané) de la face postérieure de la jambe (sural), à pédicule distal fascio-graisseux.

a. Bases Anatomiques :

- Il existe un réseau vasculaire issu de perforantes, entourant le nerf sural (satellite de la veine petite saphène)
- En effet :
 - Certaines branches fascio-cutanées et/ou supra fasciales sont concentrées autour du trajet des nerfs sensitifs superficiels.

- Les perforantes issues des troncs profonds s'arborisent au contact des nerfs sensitifs et en suivent le trajet.
- Cette particularité est utilisée pour le prélèvement des lambeaux neuro-cutanés. Par ailleurs, ces nerfs sensitifs se trouvent en général à proximité des troncs veineux de drainage principaux, ce qui facilite la localisation des territoires vasculaires
- **La vascularisation artérielle du lambeau** est issue de l'artère fibulaire, dont les branches perforantes rejoignent le réseau artériel sous-cutané et fascial
- Le nerf cutané sural médial naît du nerf tibial à l'extrémité inférieure de la fosse poplitée puis descend entre les deux chefs du muscle gastrocnémien.
- A la partie inférieure du muscle, il traverse le fascia en même temps que la veine petite saphène.
- Il fusionne avec la branche anastomotique surale (du nerf cutané sural latéral), pour devenir le nerf sural.
- Le nerf sural suit le bord latéral du tendon calcanéen et il est latéral par rapport à la veine petite saphène.

b. Etapes chirurgicales

❖ **Tracé du lambeau**

- Repérage
 - De la malléole fibulaire
 - Du tendon achilléen
 - Du bord distal des 2 muscles gastrocnémien (et vallée interjumalle)
 - Du point pivot : situé à 3 TD (6cm) au-dessus du bord inférieur de la malléole fibulaire

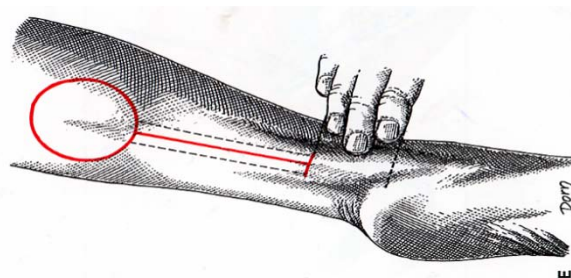
NB : ce point est également la limite inférieure de la palette (juste au-dessus de la dernière perforante fibulaire)

- La course présumée du N sural et de la veine saphène externe est alors dessinée : c'est une droite allant de l'interstice entre les 2 chefs gastrocnémiens jusqu'au point pivot
- La palette cutanée est alors dessinée en fonction du point pivot et de la PDS, sur le trajet présumé du nerf sural

NB : Le pédicule doit toujours être estimé par excès car il y aura une plicature et donc un risque de souffrance si tension (+2-3cm)

NB : L'extrémité supérieure de la palette doit toujours être inférieure au bord distal des 2 gastrocnémiens (une extension plus proximale de la palette correspond à un lambeau « au hasard », puisque le nerf devient sous fascial à ce niveau).

- Repérage du « tunnel » sous dermique : 2 droites parallèles à l'axe du N sural tangentes au bord latéraux de la palette et ne descendant pas plus bas que le point pivot



❖ Levée du lambeau

- Mise en place d'un garrot de jambe
- Incision du derme uniquement en regard du N sural, entre le point pivot et la palette cutanée (prolongée en H aux extrémités distale et au bord inférieur de la palette)
- Décollement du « tunnel » sous dermique en médial et en latéral

NB : Ces deux Lambeaux dermiques seront maintenus écartés par des points provisoires

- Puis incision du tissu sous-cutané jusqu'au fascia profond aux extrémités du décollement précédemment réalisé (possible aux ciseaux)

- Puis incision de la palette cutanée (peau + tissus sous cutané jusqu'au fascia profond)
- Puis le fascia profond est décollé des muscles de la loge postérieure, en emportant la palette et le pédicule sous dermique (étendu du décollement selon la nécessité), la levée du lambeau se fait de proximal en distal.

NB : ligature de la veine saphène externe et des perforantes qui seront rencontrées (il faut bien sûr en garder le plus possible donc tester la distance restante à parcourir avant de les sectionner), et section du nerf qui sera enfouit dans les masses musculaires pour éviter le névrome.

NB : le garrot de jambe doit être lâché à cet instant, pour permettre un remplissage du lambeau en position « physiologique ».

c. Indication

- ❖ 1/3 distal de la jambe
- ❖ Malléoles, cheville
- ❖ Face postérieure talon

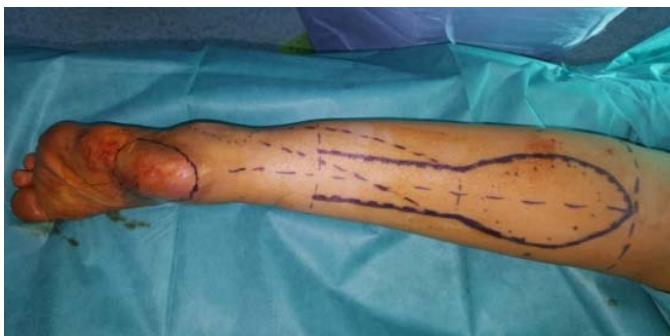d. Avantages

- ❖ Lambeau simple, fiable reproductible
- ❖ Peu de séquelles du site donneur si prélèvement sous-cutané
- ❖ Arc de rotation
- ❖ Pas de sacrifice d'un axe vasculaire principal

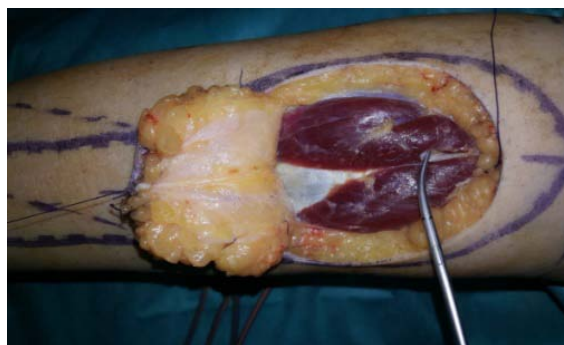
e. Inconvénients

- ❖ Drainage veineux *a contrario* (anastomose veineuse distale ?) : souffrance veineuse fréquente donc ne pas le mettre sous tension
- ❖ Séquelle esthétique si greffe du site donneur
- ❖ Tissu mal adapté à la surface portante du talon

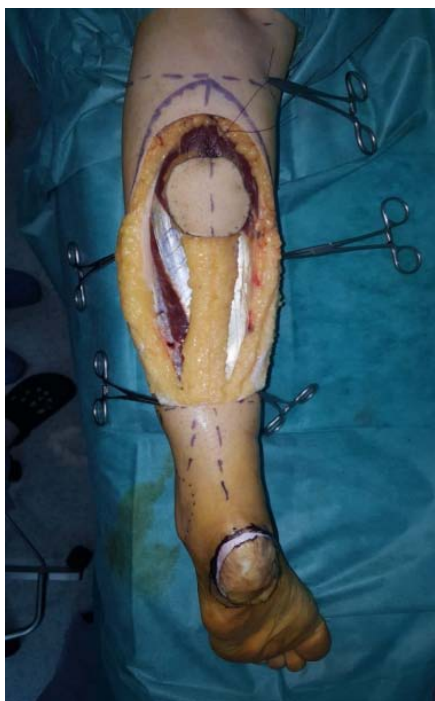Cas clinique23 : La levée du lambeau neuro fascio cutané sural à pédicule distal



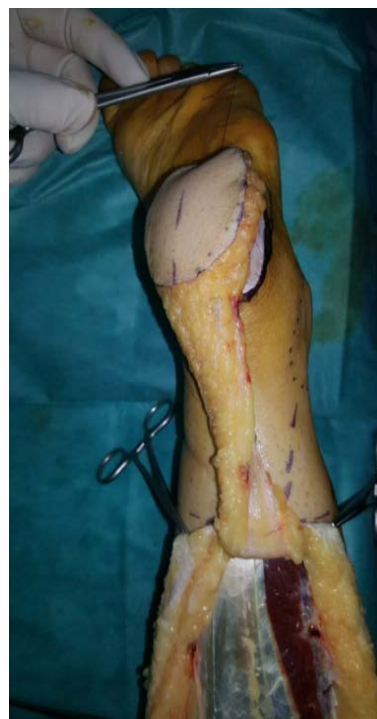1. Dessin du lambeau



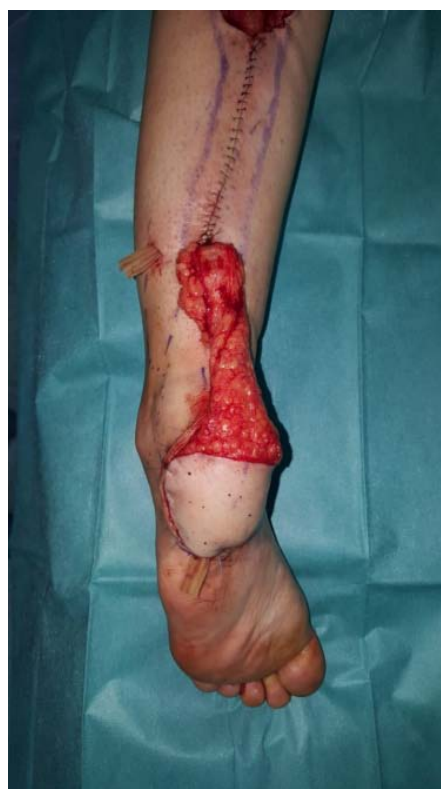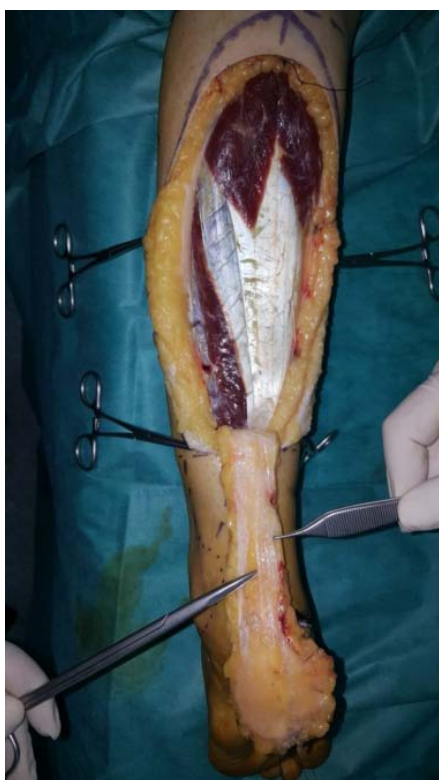**2. Incision des berges de la palette et exposition
su muscle**



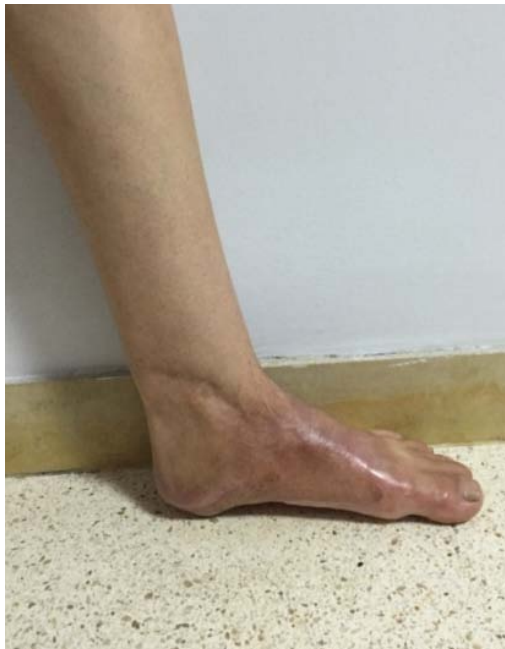**3. La levée du lambeau se fait de proximal en distal
incluant le plan du fascia crural**



4. Mise en place du lambeau



5. Mise en place du lambeau et suture de la zone donneuse



6. Résultat final

5.6. Lambeau plantaire interne (Medial plantar fasciocutaneous flap)

Lambeau septo-fascio cutané sensible de la face médiale du pied (en zone non portante) levé en îlot neurovasculaire sur les vaisseaux et le nerf plantaire interne (branche profonde de l'artère plantaire médiale)

a. Bases anatomiques

- ❖ **L'aponévrose plantaire** divise la plante du pied en 3 loges séparées par 2 septums (médial et latéral) :
 - Loge plantaire médiale (où se trouve l'artère plantaire médiale)
 - Loge plantaire centrale
 - Loge plantaire latérale
- ❖ **L'artère tibiale postérieure** s'engage derrière la malléole interne dans la gouttière calcanéenne interne qui est fermé en canal par le rétinaculum des fléchisseurs (de la malléole tibiale au calcanéum) et plus bas par le muscle abducteur de l'hallux

Elle se divise en **2 branches terminales** dans ce canal : **les plantaires externe et interne**

- L'artère plantaire externe (latérale), la plus grosse, vascularise toute la plante du pied par l'arcade plantaire qui se termine en s'anastomosant avec l'artère pédieuse (à l'extrémité postérieure du premier espace interosseux)
- L'artère plantaire interne (médiale) est plus petite et se dirige en avant vers l'hallux, Elle donne de nombreuses branches collatérales
 - Branche qui chemine à la surface du tendon du long fléchisseur de l'hallux entre l'abducteur de l'hallux et le court fléchisseur plantaire et se termine en formant l'artère collatérale interne de l'hallux (branche superficielle de l'artère plantaire médiale)
 - Branche externe pour le 1^{er} espace interosseux (branche profonde de l'artère plantaire médiale) qui est le pédicule du lambeau +++

- Branches qui s'anastomosent avec des branches de l'arcade plantaire.
- ❖ **Le nerf tibial** se divise en nerf plantaire interne (pour sensibiliser le lambeau) et externe
- Le nerf plantaire interne se divise
 - En une branche interne qui accompagne l'artère plantaire interne et devient le nerf collatéral plantaire interne de l'hallux
 - Et une branche externe qui donne des branches qui traverse le septum plantaire médial et donne les nerfs digitaux plantaires des 3 premiers espaces interosseux

b. Étapes chirurgicales

- ❖ **Dessin du lambeau**
- -Dessin du trajet de l'artère plantaire interne
 - De la gouttière rétro-malléolaire interne au creux de la voûte plantaire
 - Puis du creux de la voûte plantaire au 1^{er} espace digitale
- La palette cutanée est dessinée en regard de ce trajet, sur les zones non portantes de la voûte plantaire (en général : immédiatement en arrière de la zone d'appui de la tête du premier métatarsien et son bord interne peut déborder très légèrement vers la face dorsale du pie

NB : Les dimensions maximales de la palette sont environ : 9cm sur 6cm

- Le nerf plantaire médial peut aussi être symbolisé
 - Au bord médial de l'artère
 - On symbolisera également (à la partie proximale de la palette)
 - Sa bifurcation avec le nerf plantaire externe
 - Et sa branche sensitive à la partie toute proximale de la palette (mais en aval de sa division avec le nerf plantaire externe)

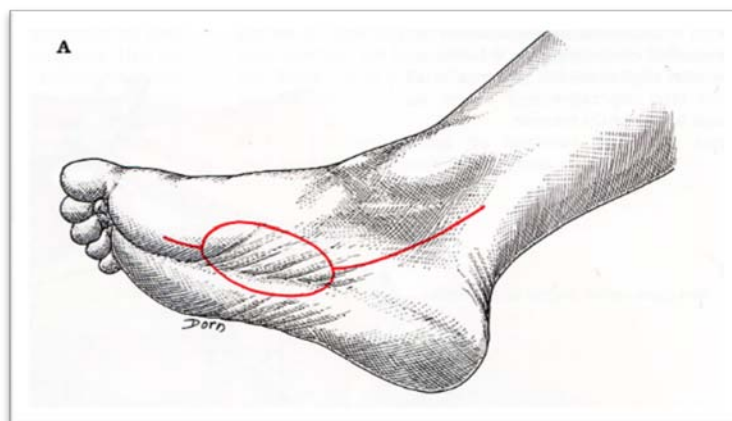


Figure67 : Schéma montrant tracée du lb plantaire interne

❖ **Levée du lambeau**

- Sous garrot pneumatique
- L'incision débute à la face latérale (externe) de la palette (peau + tissus sous-cutané) jusqu'à l'aponévrose plantaire qui sera également incisée
- La dissection se poursuit en dessous de cette aponévrose plantaire, jusqu'au septum plantaire médial (jusqu'à son insertion sur le 1^{er} métatarse, au ras du muscle court fléchisseur des orteils

NB : Les nerfs et vx plantaires latéraux (externes) sont laissés intacts, tandis que les vx perforants le septum plantaire médial sont ligaturés et sectionnés (issu des vx plantaires médiaux (internes))

- Puis incision du bord médial de la palette (peau + tissus sous-cutané + aponévrose plantaire)
- A la partie distale de la palette le septum plantaire médial est exposé de part et d'autre avec exposition des Vx et N du 1^{er} espace interosseux (branche profonde de l'artère plantaire médiale = pédicule du lambeau +++) et du tendon du long fléchisseur de l'halux
- La dissection se poursuit donc au ras du chef médial du court fléchisseur de l'halux (où l'on tentera de prélevé la branche superficielle de l'artère plantaire médiale + ligature + section distale), puis du bord latéral du tendon du long fléchisseur de l'halux (en DH), puis en ras du

chef latéral du court fléchisseur de l'halux (en progressant vers le septum plantaire médial), en laissant le nerf plantaire médial intact (ne pas le prélevé à ce niveau et notamment laissés les branches qui perforent les septum plantaire médial)

- Lorsque la dissection a rejoint le bord médial du septum plantaire médial, celui-ci sera sectionné à sa base et le lambeau sera soulevé de distal en proximal (avec ligature et section distale de la branche profonde de l'artère plantaire médiale)
- A la partie proximale de la palette
 - Issue du nerf plantaire médial, on repère la branche sensitive du lambeau (en direction de la palette), la division se continuera donc suivant le même mode en y associant désormais une dissection intra-fasciculaire du nerf plantaire médial
 - On tente de préserver l'artère plantaire latérale et son nerf
- Puis incision cutanée en regard de la gouttière calcanéenne interne et en rétro-malléolaire (peau + tissus sous-cutané + fascia plantaire médial) et décollement du fascia plantaire médial au ras de l'abducteur de l'halux
- Puis l'abducteur de l'halux et le rétinaculum des fléchisseurs seront sectionnés en regard de la gouttière calcanéenne interne, en protégeant (par des ciseaux de maillot par ex) le pédicule vasculo-nerveux tibial postérieur
- La dissection de ce pédicule se fera au ras du rétinaculum des fléchisseurs, puis au ras du tendon du long fléchisseur des orteils et sa gaine (en haut) et au ras du long fléchisseur de l'halux et sa gaine (en bas)

NB : Parfois la division de l'artère plantaire médiale se fait sous le muscle abducteur de l'halux, dans ce cas il faudra ligaturer et sectionner la branche superficielle de l'artère plantaire médiale à ce niveau

- La dissection intra-fasciculaire du nerf et la dissection des Vx se prolongera aussi haut que nécessaire avec si nécessaire une ligature et section de l'artère plantaire latérale

- Levée du garrot pour vérifier la vascularisation du lambeau
- Suture +/- fermeture directe + suture du court fléchisseur des orteils avec le court fléchisseur de l'halux (chef latéral) pour couvrir les N et tendon exposés (GPM du site donneur secondaire)
+ drain aspiratif

c. Avantages

- Texture compatible avec un appui plantaire
- Lambeau sensible
- Arc de rotation
- Séquelles du site donneur acceptables

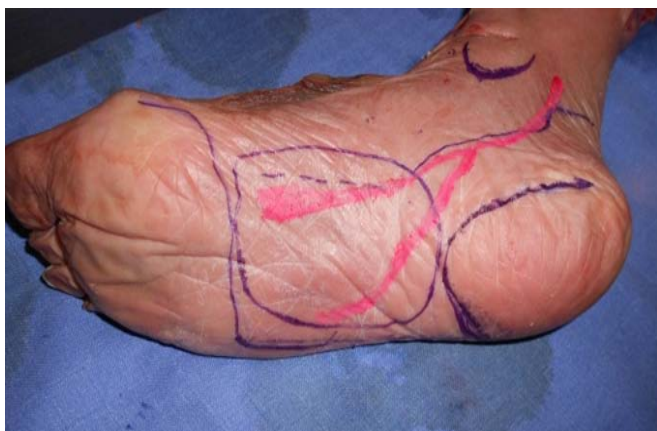d. Inconvénients

- Technique difficile
- Sacrifice de l'artère tibiale postérieure

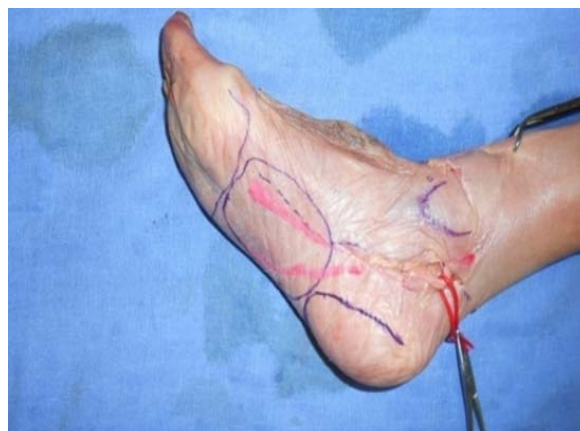
e. Indications

- Talon (zone portante)
- Face antérieure cheville (si contre-indication d'un autre lambeau)
- Tête des métatarsiens (technique à pédicule plantaire externe)

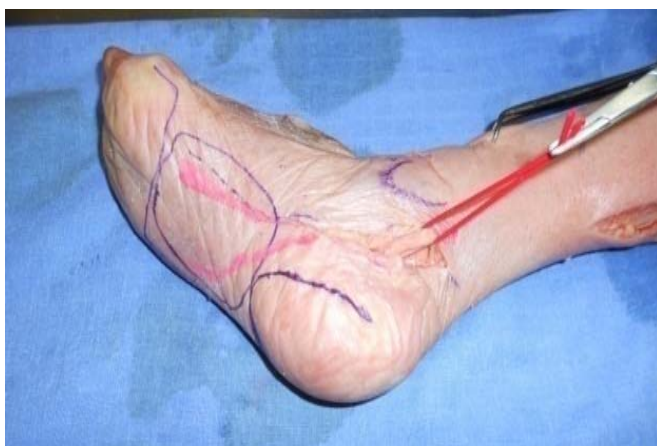
Photo de dissection du lambeau plantaire interne



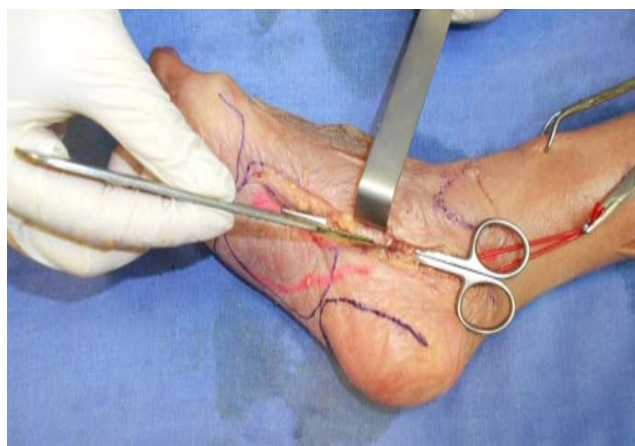
1. Tracé du lambeau



2. Abord du pédicule tibial post

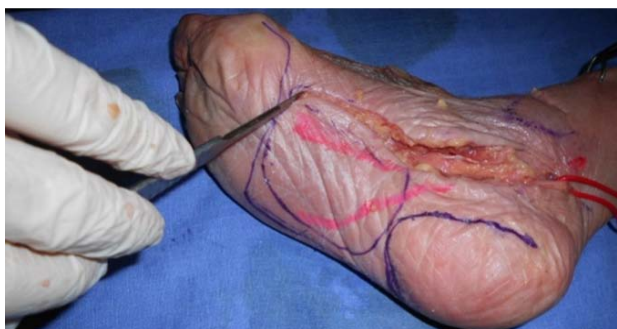

3. Protection du pédicule tibial post

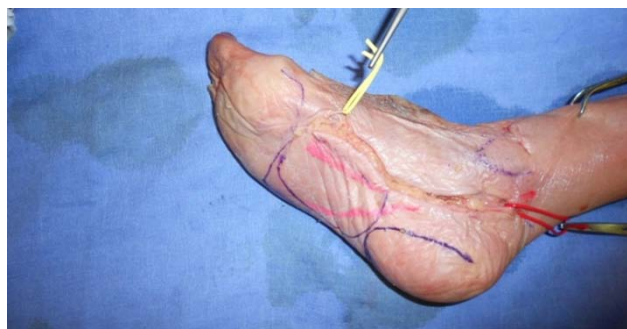


**4. Ouverture du muscle abducteur du gros orteil
(pour exposer le pédicule tibial post et sa
bifurcation) en se protégeant par un ciseau**

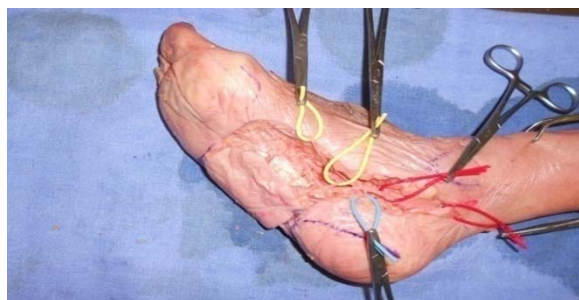
**Guide du résident pour la levée des lambeaux les plus utilisés en chirurgie réparatrice :
Bases anatomiques et étapes chirurgicales**



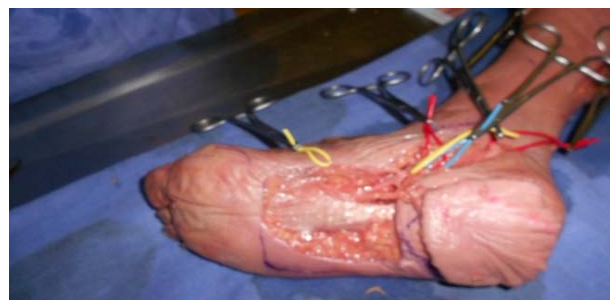5. Incision superficielle de la berge supérieure respectant l'hypoderme (pour ne pas léser le nerf digital médial du gros orteil à repérer



6. Le décollement du lambeau se fait par la suite en dégageant la berge externe du nerf digital médial du gros orteil +++



7. Incision des berges et inclusion du fascia



8. Mise en place du lambeau

5.7. Lambeau de soléaire

Lambeau musculaire pur à pédicule proximal, pédiculé sur une branche de l'artère tibiale postérieure (ou de l'artère fibulaire).

Lambeau de soléaire complet ou hémi-soléaire médial (selon la PDS, cf indication)

a. Bases anatomiques

- ❖ **Muscle soléaire** : fait partie du triceps sural de la loge postérieure de la jambe
 - Situé en arrière des gastrocnémiens, on lui distingue un chef interne (tibial) et un chef externe (fibulaire)
 - Les deux chefs naissent respectivement la face externe du tibia et du péroné, se réunissent par une arcade fibreuse : l'arcade du soléaire (sous laquelle passe l'artère poplitée)
 - Les fibres musculaires vont se terminer par une lame tendineuse qui s'unit à celle des gastrocnémiens pour former le tendon calcanéen (tendon d'Achille)

- ❖ **Vascularisation (type 2 de MN)**
 - Le chef tibial du soléaire est surtout vascularisé par un ou deux pédicules proximaux (et à mi-hauteur) provenant de l'artère tibiale postérieure et pénétrant par la face profonde du 1/3 supérieur du muscle
 - Le chef fibulaire est surtout vascularisé par un ou deux pédicules proximaux (et à mi-hauteur) provenant de l'artère fibulaire juste en dessous de l'arcade du soléaire
 - Les pédicules accessoires du soléaire sont distaux et proviennent surtout de l'artère tibiale postérieure (seul un hémi-soléaire à pédicule distal est réalisable)

- ❖ **Innervation** : le muscle est innervé par deux branches nerveuses issues du N tibial :
 - La première branche née à la partie supérieure du creux poplité et aborde le muscle par sa face postérieure sous l'arcade du soléaire
 - La deuxième aborde la face antérieure du muscle

NB : Le prélèvement isolé d'un chef du soléaire n'entraîne pas de déficit fonctionnel notable

NB : Arc de rotation : la couverture des PDS par un muscle complet est obtenue par rotation transfert ou par un héli-soléaire médial est obtenue par un avancement antérieur

b. Étapes chirurgicales

❖ **Dessin du lambeau**

Idem au lambeau de gastrocnémien médial (voie d'abord médial)

❖ **Levé du lambeau** (Lambeau soléaire à pédicule proximal)

- Début identique au lambeau de gastrocnémien médial (jusqu'à incision du fascia profond)
- Dissection entre soléaire et gastrocnémien médial (au doigt)
- En distalité le soléaire est : décroché de son adhérence tibiale et séparé du compartiment postérieur profond

NB : Le fascia intermusculaire séparant les 2 compartiments ne doit pas être incisé de façon à protéger le pédicule tibial postérieur

- Ligature et section des nombreux petits Vx vascularisant la partie basse du soléaire
- La dissection se poursuit de bas en haut à la face profonde (antérieure) du muscle où seul le pédicule proximal sera conservé (après repérage du pédicule proximal principal, il sera protégé par un lac de silicone, ce qui permet d'effectuer la section de la partie proximale du muscle à la demande, sans blesser le pédicule)
- Puis incision de l'aponévrose superficielle du soléaire (qui fusionne avec l'aponévrose profonde des gastrocnémiens pour former le tendon d'Achille) pour libérer les fibres du tendon d'Achille
- Puis le muscle est tracté vers l'extérieur de l'incision et libéré progressivement de ses attaches fibulaires de bas en haut (ligature des pédicules accessoires, et conservation des pédicules sup)

NB : il est aussi possible de réaliser un lambeau hémi-soléaire : le muscle est sectionné longitudinalement, à la jonction entre les deux chefs, depuis le pédicule repéré jusqu'à la jonction avec le tendon d'Achille (très bien individualisés en se basant sur l'orientation des fibres)

- A pédicule proximal
- A pédicule distal

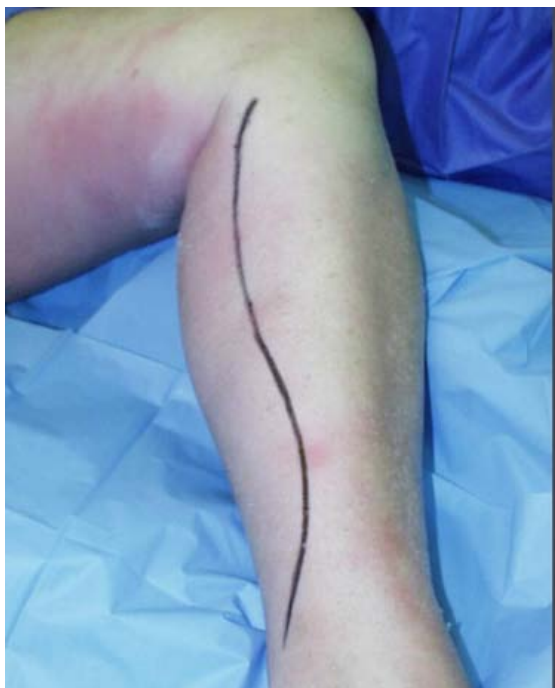c. Indications : 1/3 moyen de jambe

- Muscle complet pour les PDS larges mais courtes dans le sens longitudinal
- Hémi soléaire médial pour les PDS étroites mais très étendues sur la crête tibiale

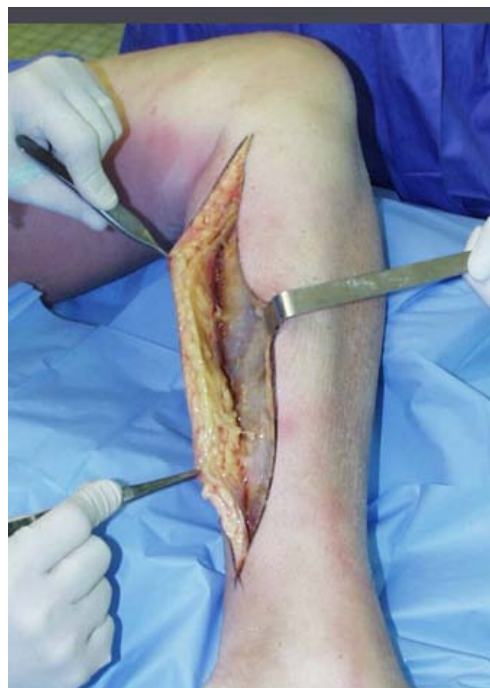d. Inconvénients : Grande variation de longueur et d'épaisseur

e. Avantages : Souvent intact même lors des gros traumatismes

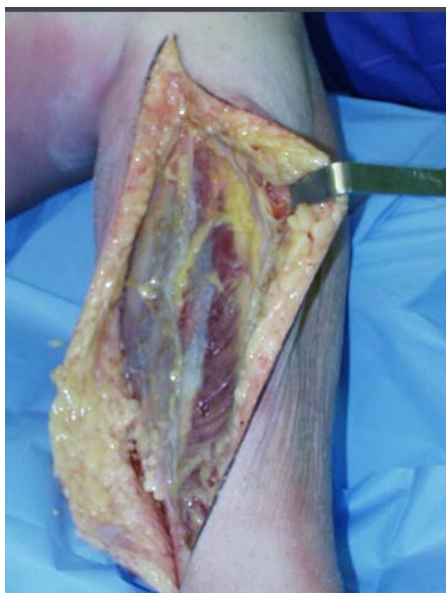5.1.Photo de dissection : Lambeau de soléaire [114]



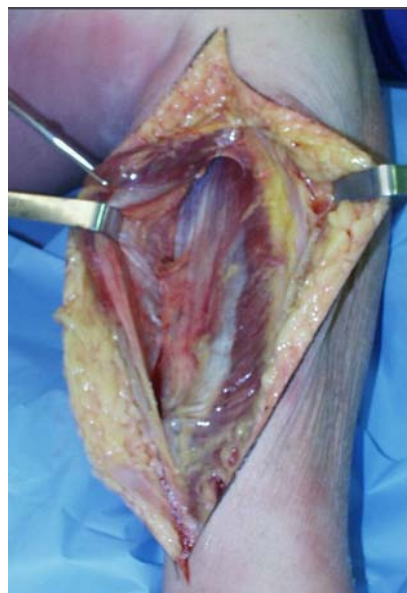1. Tracé arciforme, voie d'abord longitudinale



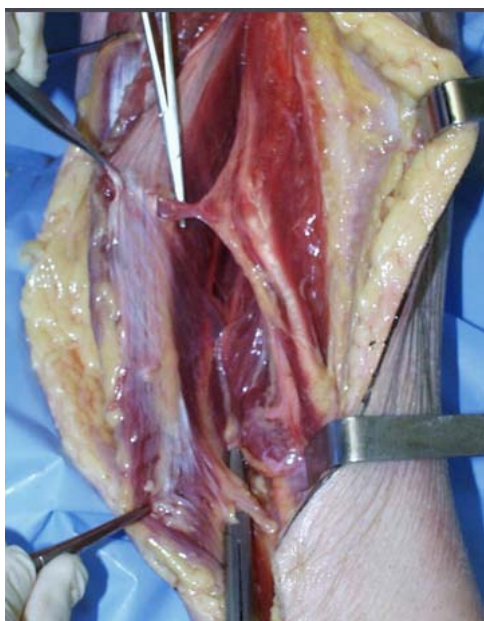
2. Décollement initiale en dessus de l'aponévrose musculaire



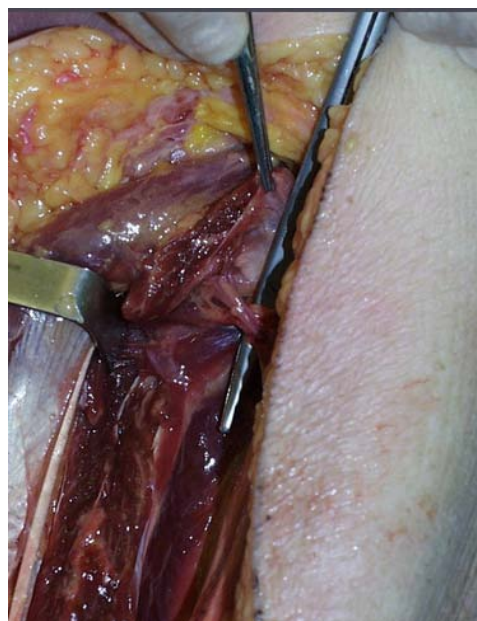
3. Décollement jusqu'à l'exposition complète de la face superficielle du muscle gastrocnémien



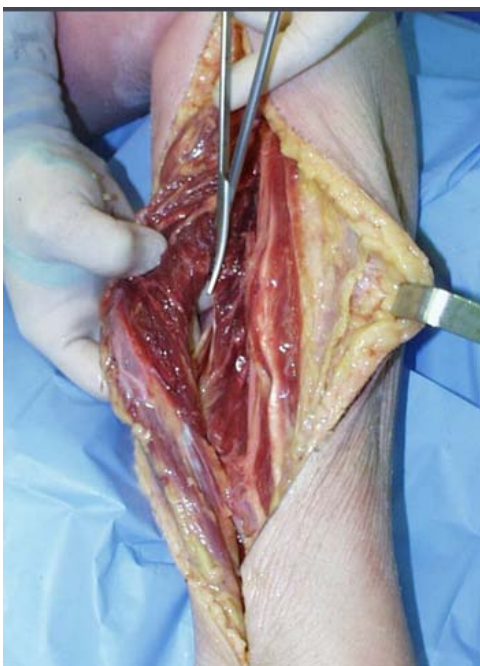4. Exposition de la face profonde du muscle



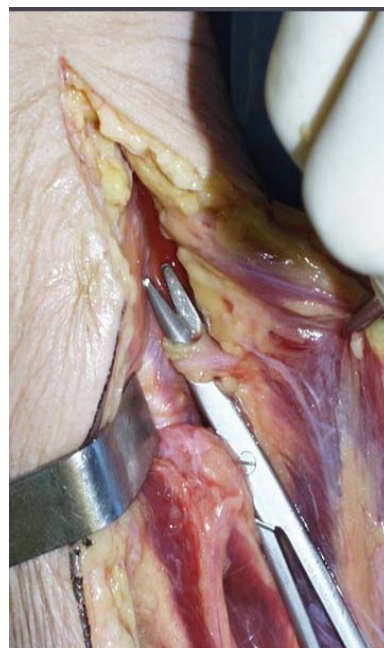
5. Les pédicules accessoires sont identifiés et sectionnés fur et à mesure



5. Repérage du pédicule principale proximale



7. Section longitudinale du muscle a la jonction entre les 2 chefs



8. Muscle libéré de sa partie distal il peut être mobilisé

5.2. Lambeau sural postéro latéral à pédicule proximal

Lambeau fascio-cutané axial de jambe pédiculé sur les artères surales (jumelles) médiales et latérales (et leurs branches superficielles), et l'artère petite saphène (ou A surale médiane), qui suivent les nerfs cutanés suraux médial et latéral

NB : Possible aussi en îlot avec pédicule fascio graisseux ou en raquette de Ping pong

Le lambeau est donc centré sur les N cutanés suraux médial et latéral

NB : Le N cutané sural médial est satellite de la veine saphène externe qui peut donc être considérée comme l'axe du lambeau

a. Bases anatomiques :


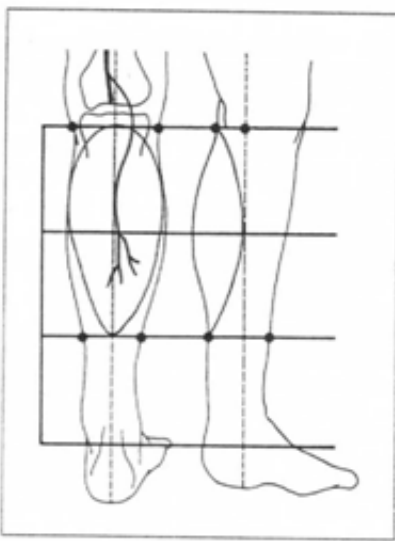

- ❖ Artère petite saphène.
 - Elle accompagne la veine du même nom.
 - Elle naît le plus souvent de l'artère poplitée à 2 ou 3 cm au-dessous de l'interligne articulaire du genou (un peu en dessous de l'origine des artères surales)
 - Elle descend en longeant le bord médial du nerf tibial
 - Puis à l'angle inférieur de la fosse poplitée elle rejoint la veine saphène externe et le nerf cutané sural médial
 - Elle descend plus ou moins bas à la face postérieure de jambe
- ❖ **Veine saphène externe**
 - Elle chemine avec le nerf sural médial et son complexe artériel en sous-aponévrotique approximativement en regard de la ligne médiane de jambe du creux poplité à la partie basse du tiers moyen de jambe
 - Ils traversent l'aponévrose à ce niveau pour continuer en sus-aponévrotique.
- ❖ **Branche anastomotique surale**

- Elle est observée entre le nerf sural médial et le nerf sural latéral en sus-aponévrotique
- Son système vasculaire joue un rôle non négligeable dans les notions de balance et suppléance vasculaire

b. Étapes chirurgicales

❖ **Dessin du lambeau**

- Axe du lambeau = droite allant du milieu du pli de flexion du genou à la partie postérieure de la malléole externe (axe de la veine saphène externe)
- La palette est dessinée au 2/3 de la face postérieure de la jambe
 - Limite inférieure = 4 TD au-dessus de malléoles (ne pas déshabiller le tendon d'Achille)
 - Limites latérales = relief des gastrocnémiens
 - Limite supérieure = 3 cm sous l'interligne articulaire
- Point de pivot = creux poplité

		
<p>Lambeaux fascio cutané postérieur à pédicule proximal D'après casay</p>	<p>Repères schématisés du lambeau saphène externe D'après Walton</p>	<p>Variations anatomiques de l'origine de l'artère saphène externe d'après Walton</p>
<p>Figure 68 : schémas montrant les repères vasculaires du lambeau sural</p>		

❖ **Levée du lambeau**

- Position ventrale + garrot pneumatique
- Incision peau + tissu sous cutané + fascia profond de la palette et du pédicule (péninsule ou en îlot fascia graisseux) : en prélevant l'ensemble des Vx et N de la zone
- Le lambeau est levé de bas en haut, jusqu'à nécessité pour atteindre la zone à couvrir
- A la partie supérieure il faut aller chercher le pédicule dans la vallée interjumelle (+++ profond)
- Arrêt du garrot puis suture + GPM du site donneur

c. Indications

- Face antérieure de genou- 1/3 proximal de jambe-Creux poplité

d. Inconvénients

- Anesthésie du territoire du nerf cutané sural médial

5.3. Autres lambeaux fascio-cutanés

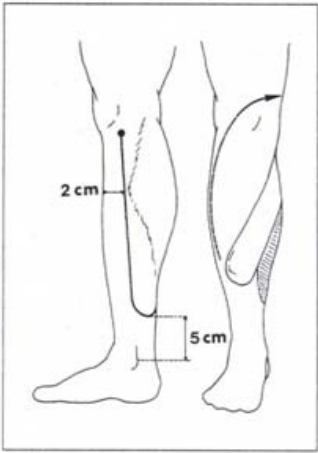
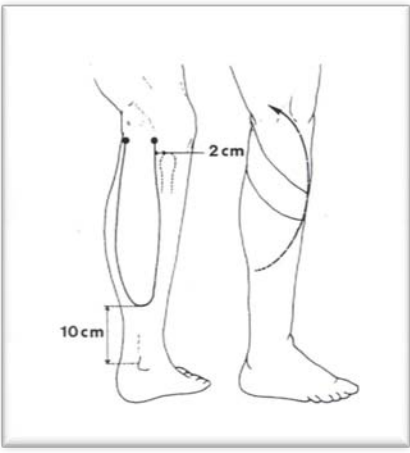
❖ **Le lambeau fascio-cutané interne à pédicule proximal**

- **Vascularisé** par les perforantes musculo-cutanées du jumeau interne (très proximales à la jambe)

- **Dessin** (en regard du gastrocnemien médial):

- Limite antérieure = bord interne du tibia
- Limite postérieure = milieu de la face postérieure de jambe
- Limite inférieure = 5 cm de la pointe de la malléole interne

- **Indications** : face antérieure du genou, 1/3 sup et moyen de jambe

	
<p><u>Lambeau fascio-cutané interne à pédicule proximal</u> <u>(d'après Casey)</u></p>	<p><u>Dessin du lambeau fascio-cutané externe à pédicule proximal</u></p>
<p>Figure 69 : montrant le tracée des lb fascio-cutanés interne et externe</p>	

❖ **Le lambeau fascio-cutané externe à pédicule proximal**

- **Vascularisé** par les perforantes musculo-cutanées du jumeau externe (très proximales à la jambe)

- **Dessin** (en regard du gastrocnemien latéral):

- Limite antérieure = 1-2 cm en arrière de la fibula
- Limite postérieure = milieu de la face postérieure de jambe

➤ Limite inférieure = 10 cm de la pointe de la malléole externe

- **Indications** : face antéro-externe du genou, 1/3 sup de jambe

❖ **Le lambeau fascio-cutané antéro-externe à pédicule proximal**

- **Vascularisé** par les perforantes musculo-cutanées provenant des axes tibial antérieur et péronier

- **Dessin** :

➤ Limite antérieure = 2-3 cm en arrière de la crête tibiale

➤ Limite postérieure = en arrière de la fibula

➤ Limite inférieure = 5 cm de la pointe de la malléole externe

- **Indications** : face antérieure 1/3 sup ou moyen de jambe

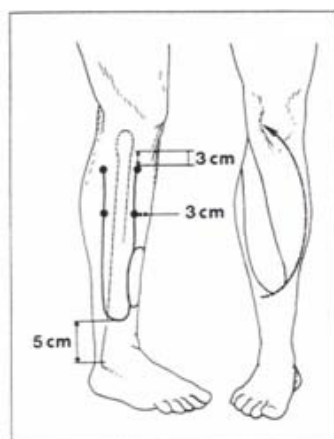


Figure 70: Lambeau fasciocutané antéro externe à pédicule proximal (d'après Casey)

❖ **Lambeau fascio cutané Pédicule distal**

Les branches septo-cutanées sont beaucoup plus concentrées à l'aplomb des pédicules vasculaires principaux à la portion distale de la jambe, autorisant la taille de lambeaux en raquette, rétrécis à l'aplomb de la zone des perforantes distales et s'évasant au niveau de leur palette proximale.

Cette découpe en raquette qui rapproche le point limitant du lambeau de la perte de substance facilite sa mobilisation. Par ailleurs, la surface disponible en proximal sur une jambe est toujours plus importante qu'en distal. Les lambeaux fascio-cutanés en raquette à pédicule distal sont donc très intéressants [] pour traiter les pertes de substance distales des membres.

Lors de la levée d'un fascio-cutané à pédicule distal, il est possible d'isoler à sa partie proximale une veine de drainage complémentaire. Cette veine peut être ré-anastomosée pour aider le retour veineux à proximité de la perte de substance sur le même membre ou sur le membre opposé lorsqu'un tel lambeau est utilisé en lambeau hétéro-jambier.

Cas clinique 24: la levée lambeau fascio_cutané hétéro jambier à pédicule distal

	
<p><u>1. Dessin du lambeau</u></p>	<p><u>2. La PDS au niveau de la jambe controlatérale</u></p>
	
<p><u>3. Incision des berges du lambeau</u></p>	<p><u>4. La levée du lambeau</u></p>
	
<p><u>5. Mise en place du lambeau</u></p>	

5.4. Lambeau de tenseur du fascia lata (Tensor fasciae latae flap)

C'est un Lambeau musculo-cutané en péninsule (ou en îlot) vascularisé par l'artère circonflexe latérale de la cuisse (branche de l'artère fémorale profonde)

a. Bases anatomiques :

- ❖ **La bandelette de Massait** est une lame aponévrotique allant de la crête iliaque à la tubérosité externe du tibia et à la rotule (véritable ligament latéral du genou, élément de stabilisation) recouvrant le grand trochanter, et se poursuivant par le septum intermusculaire latéral de la cuisse

Elle reçoit à son bord postérieur des fibres du Gd fessier et à sa partie antérieure (uniquement sur le 1/3 supérieur) des fibres du tenseur du fascia lata (TFL)

❖ **Action du TFL (peu importante) :**

- Attire la bandelette de Maissiat en avant pour empêcher sa subluxation en arrière du grand trochanter
- Participe à la flexion et abduction de la cuisse
- Participe à l'extension du genou
- Donc si paralysie du TFL : rotation externe du membre inférieur pendant la marche et instabilité transversale du genou

❖ **Innervation :**

- **La branche motrice du TFL** : provient du nerf fessier supérieur (L4-L5-S1) cheminant entre moyen et petit fessier accompagné par l'artère glutéale supérieure. Ce nerf aborde le TFL par sa face profonde 2 cm en arrière et 4cm en dessous de l'EIAS.
- **La branche sensitive** de la peau recouvrant le TFL : par le nerf fémoro-cutané (L2, cf Lambeau inguinal) et par le 12eme nerf intercostal.

❖ **Vascularisation :**

L'artère circonflexe latérale de la cuisse :

- a) Naît de l'artère fémorale profonde (au même niveau que l'artère du quadriceps)
- b) Diamètre à l'origine = 2mm (et 5 à 8 cm de long)
- c) Puis elle se porte en dehors, sous le droit antérieur mais au-dessus du vaste externe
- d) Elle aborde le TFL par sa partie postéro-interne, 8 à 10 cm en dessous de l'EIAS.

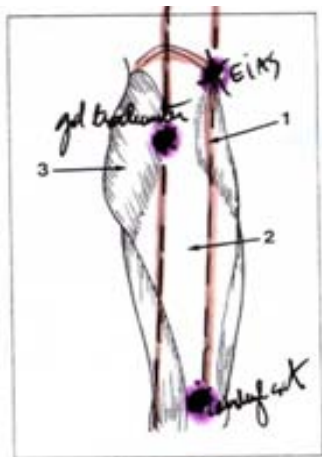
NB : Le point pivot du lambeau se situe donc 8-10 cm sous l'EIAS

- Après avoir pénétré dans le muscle elle se divise en 3 branches (supérieure, moyenne et inférieure)
- Elle donne 5 à 7 branches perforantes musculo-cutanées

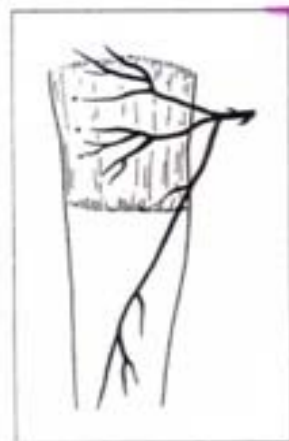
NB : Le territoire vasculaire cutané du TFL est : en largeur = 15 cm Maximum,

En hauteur 40 cm Max (il faut s'arrêter 8 cm au dessus du genou soit le 1/3 inf de cuisse)

- 2 veines collatérales satellites de l'artère :



- 1. Muscle du tenseur du fascia lata
- 2. La bandelette de Maissiat et le fascia lata



L'artère du tenseur du fascia lata provient de la circonflexe antérieure branche de la fémorale profonde. Elle se divise en 3 branches après pénétration du muscle

b. Étapes chirurgicales :

❖ **Tracé du lambeau de TFL**

- Limite antérieure = droite allant de l'EIAS au condyle externe du fémur

NB : On peut déborder légèrement en avant pour réaliser un lambeau sensible

- Limite postérieure = parallèle à la limite antérieure passant par le grand trochanter
- Limite inférieure = selon les besoins mais la partie utile du lambeau ne doit pas dépasser le 1/3 inférieur de cuisse

NB : Les limites antérieures et postérieures se rejoignent à la partie inférieure en formant une pointe dans le 1/3 inférieure de cuisse, qui sera secondairement réséquée

- Limite sup du dessin = 8-10 cm sous l'EIAS +++

❖ **Levée du lambeau de TFL**

- Incision du dessin précédent, peau + fascia lata +++
- Suturer le fascia lata à la peau (évite le savonnement)

NB : Fixer fascia lata restant au vaste externe ou au droit antérieur pour diminuer l'instabilité du genou

- Dissection de distal en proximal, sous le fascia lata mais au-dessus du vaste externe
- Limite supérieure de la dissection poursuivie selon les besoins en respectant au max les 8-10 cm sous l'EIAS.
- Fermeture de la zone donneuse par suture directe si possible + drain aspiratif (GPM sinon)

c. Indications :

- Trochanter +++, ischion, sacrum et anus (escarres) mais pas le périnée
- Région inguinale et sus pubienne (Vx fémoraux exposés)
- Paroi abdominale inférieure et la Main

d. Contre-indications:

- Lésion du pédicule ou Zone receveuse infectée.

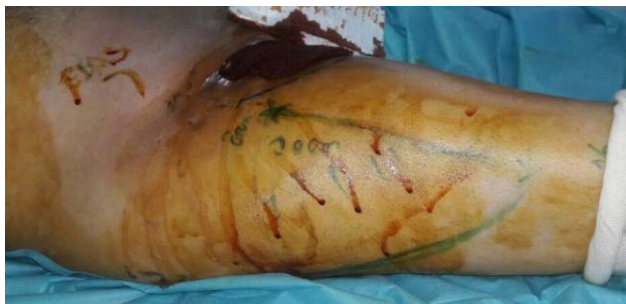e. Avantages :

- Fiabilité et Simplicité
- Sensibilité (si l'atteinte médullaire est en dessous de L3)

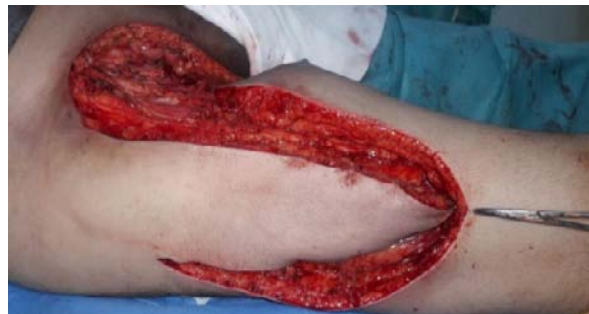f. Inconvénients :

- Séquelles esthétiques si GPM
- Face profonde du Lambeau (fascia) cicatrise mal avec la zone receveuse

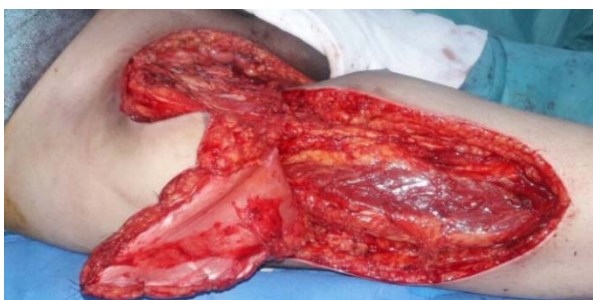Cas clinique25 : lambeau tenseur du fascia lata



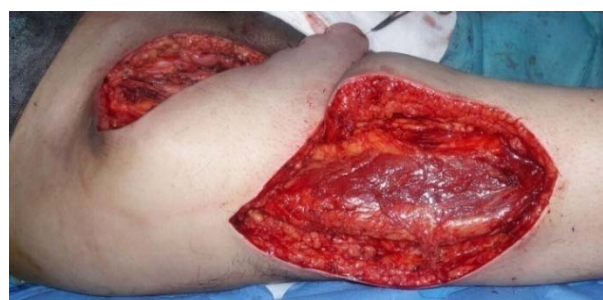1. Tracé du lambeau



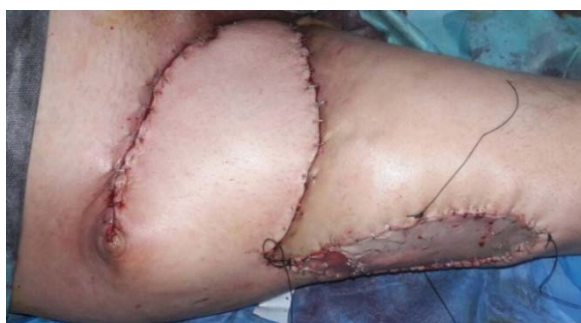2. Incision des berges



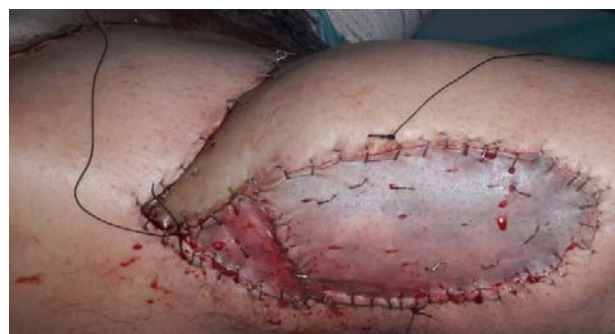3. Levée du lambeau



4. Mobilisation du lambeau vers la PDS



5. Greffe de la zone donneuse par une peau mince



6. Résultat final

5.5. Lambeau fascio graisseux :

Les pertes de substance (PDS), avec exposition osseuse du quart distal de la jambe et du pied, posent encore des problèmes de couverture et constituent un défi pour tout praticien s'intéressant à cette entité lésionnelle. Le lambeau adipofascial de la face antéromédiale de la jambe, décrit par Heymans [], est fondé sur les branches perforantes (BP) de l'artère tibiale postérieure et constitue une bonne solution permettant de couvrir toutes les PDS de la jambe, du genou jusqu'au talon, selon qu'il est à pédicule proximal ou distal

❖ La levée du lambeau :

La levée du lambeau adipofascial médial de la jambe à pédicule distal a été effectuée en respectant les étapes suivantes :

➤ Dessin du lambeau

- Traçage des repères cutanés :
 - Tubérosité tibiale antérieure (TTA) et sommet de la malléole médiale ;
 - Ligne rejoignant les deux repères légèrement concaves en arrière et passant par le bord postéro-interne du tibia ;

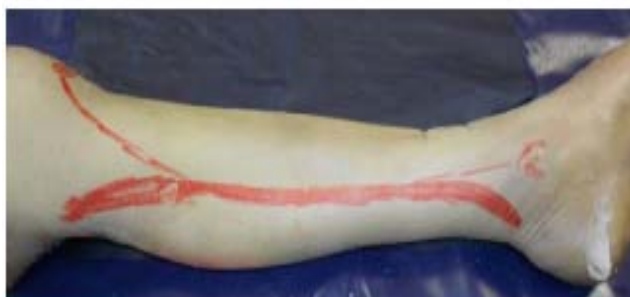➤ La levée du lambeau

- La ligne de l'incision cutanée débute au creux poplité et rejoint le bord postéro-médial du tibia pour passer derrière la malléole médiale;
- Incision cutanée suivant la ligne préalablement tracée 1 cm en arrière de la crête tibiale ;
- Décollement sous-cutané (en gardant une fine nappe de tissu graisseux sous la peau décollée) et exposition du tissu graisseux en épargnant la veine et le nerf saphène ;
- Incision du fascia puis décollement prudent du lambeau, afin de repérer les pédicules perforants sans les blesser ;

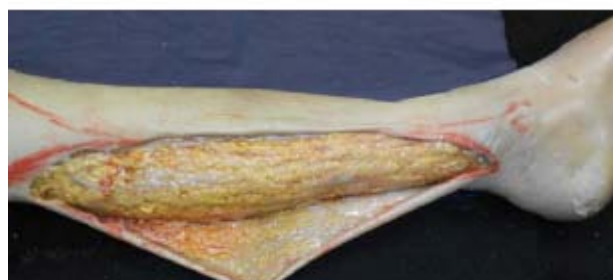
- Dissection des artères perforantes (accompagnées d'une ou deux veines satellites) jusqu'à leurs origines
- Le trajet et la localisation exacte des artères perforantes ont été notés ainsi que la distance les séparant de la tta ou de la malléole médiale
- L'arc de rotation du lambeau sur les artères perforantes du groupe inférieur permet d'atteindre aisément le cou du pied, la région malléolaire et le talon.

Le lambeau pédiculé fasciograisseux de la face médiale de la jambe est un lambeau facile mobilisable de multiples façons, à pédicule distal ou proximal, méritant bien sa place dans l'arsenal thérapeutique de la chirurgie de couverture de la jambe et du pied. Ce travail anatomique pourrait constituer un support qui aide au repérage préalable du siège de prédilection des perforantes, notamment les plus distales, guidant ainsi le chirurgien dans sa décision thérapeutique, son tracé préopératoire et sa dissection chirurgicale lors de la levée du lambeau.

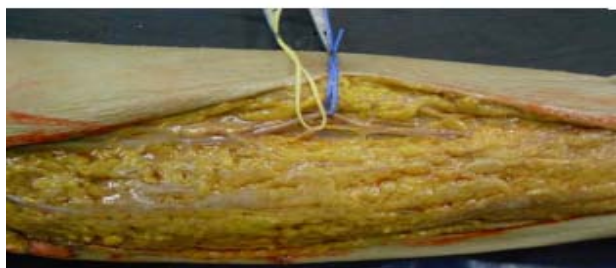Photo de dissection cadavérique : lambeau fasciograissex



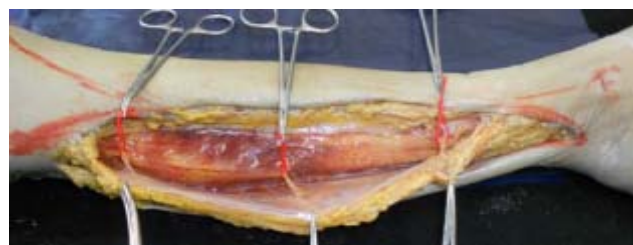
1. Incision cutanée 1 cm en arrière de la crête tibiale



2. Décollement sous-cutané et exposition du tissu graisseux en épargnant la veine et le nerf saphène



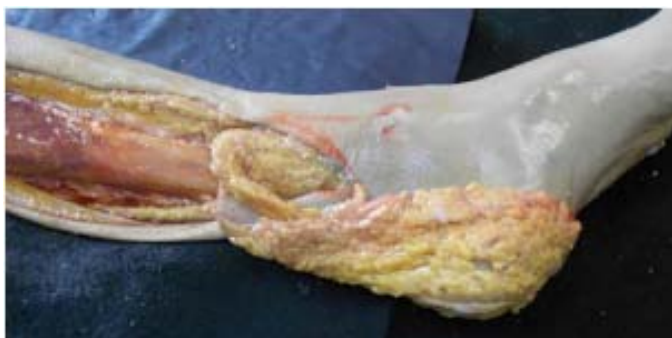3. Décollement sous-cutané et exposition du tissu graisseux en épargnant la veine et le nerf saphène



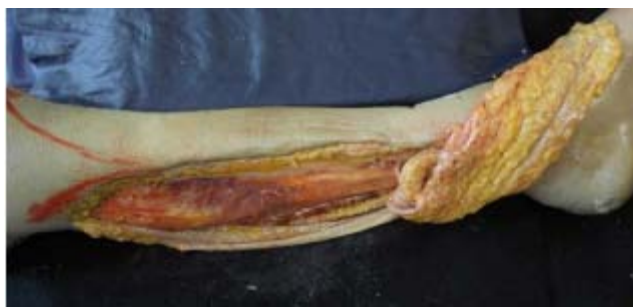4. Incision du fascia. Décollement du lambeau et repérage des perforantes



5. Choix de lever le lambeau sur la perforante la plus distale pour couverture d'une PDS distale

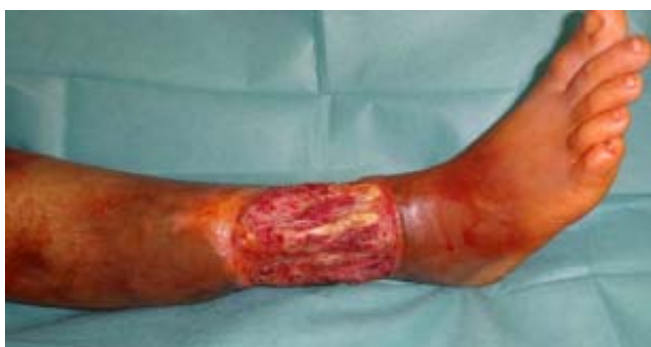

6. Transposition du lambeau et mise en place sur la PDS

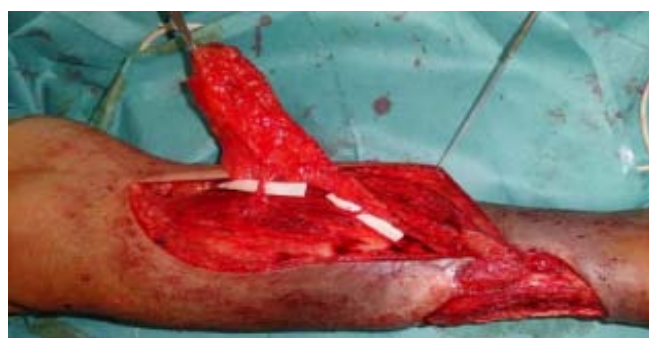


7. Rotation du lambeau et mise en place sur la PDS

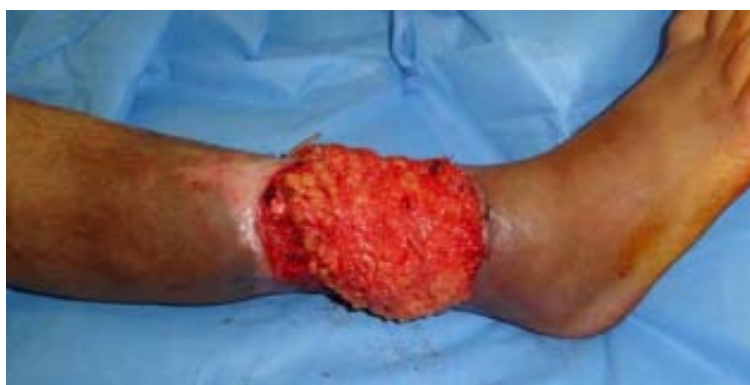Cas clinique : lambeau fascio- graisseux



1. Perte de substance du tiers inférieur de la jambe droite mettant à nu des éléments tendineux sur pyoderma gangrenosum



2. Levée du lambeau adipofacial de la face interne de la jambe avec mise en évidence des perforantes supérieures et moyenne

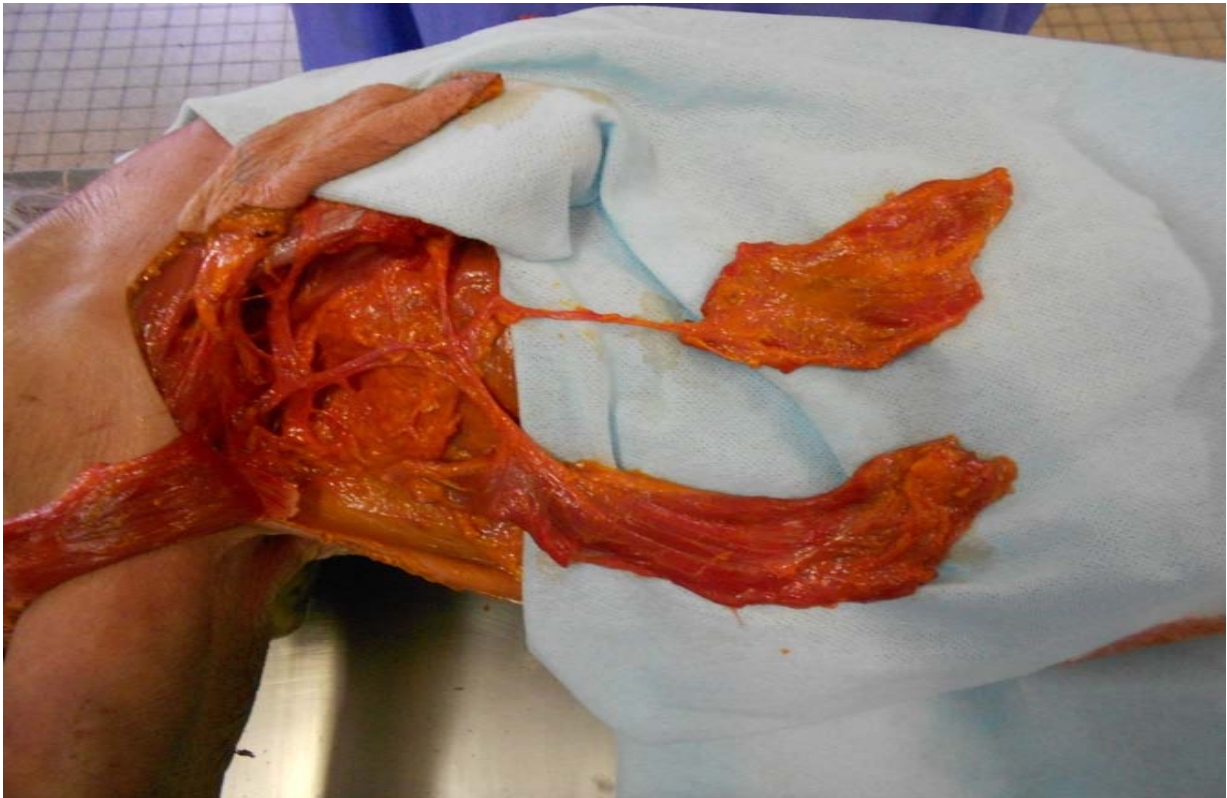


3. Mise en place du lambeau sur son site receveur. Une greffe de peau mince est prévue ultérieurement

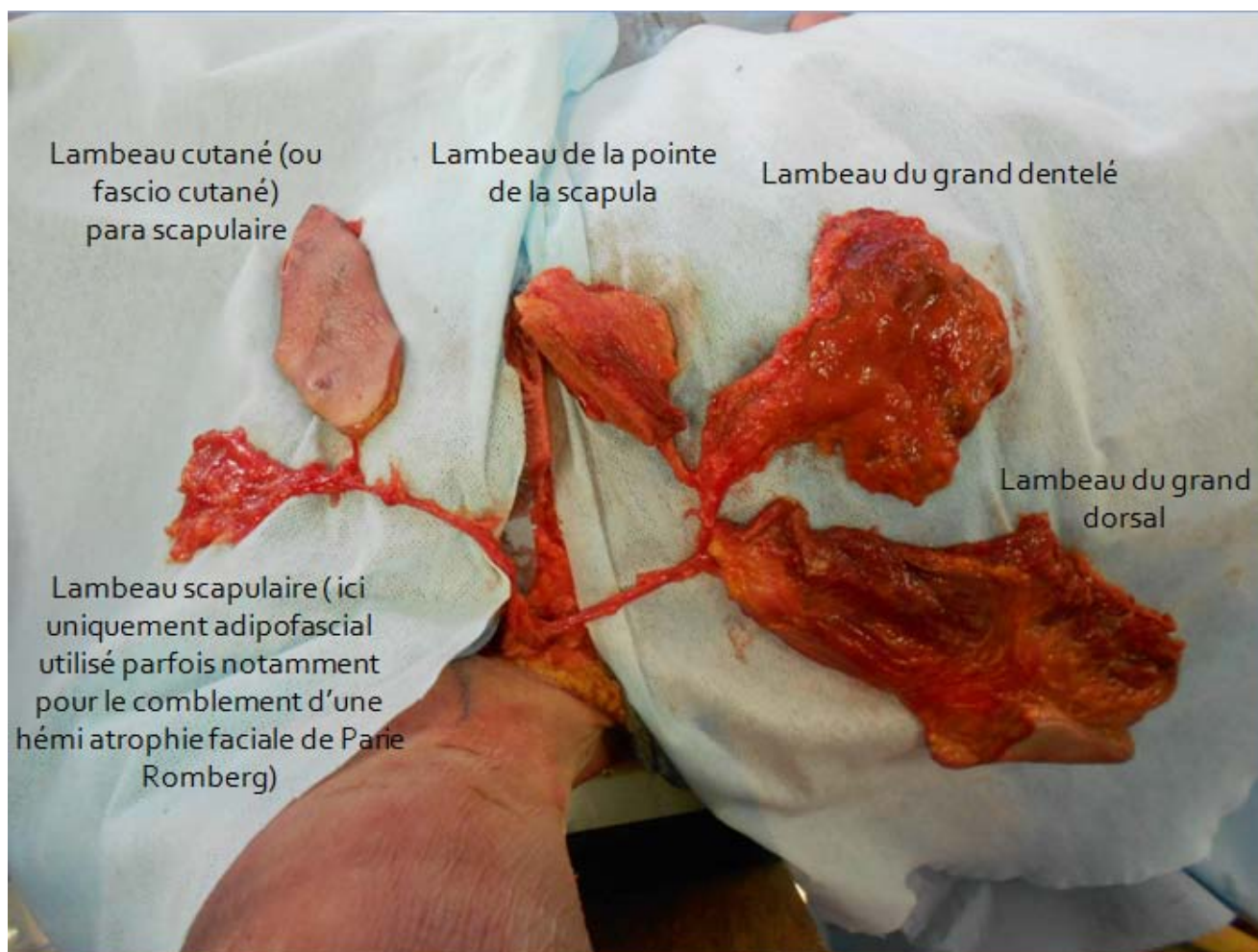
6. Lambeaux chimériques :

Les lambeaux chimériques se définissent par la levée de plusieurs lambeaux à la fois sur un seul et même pédicule.

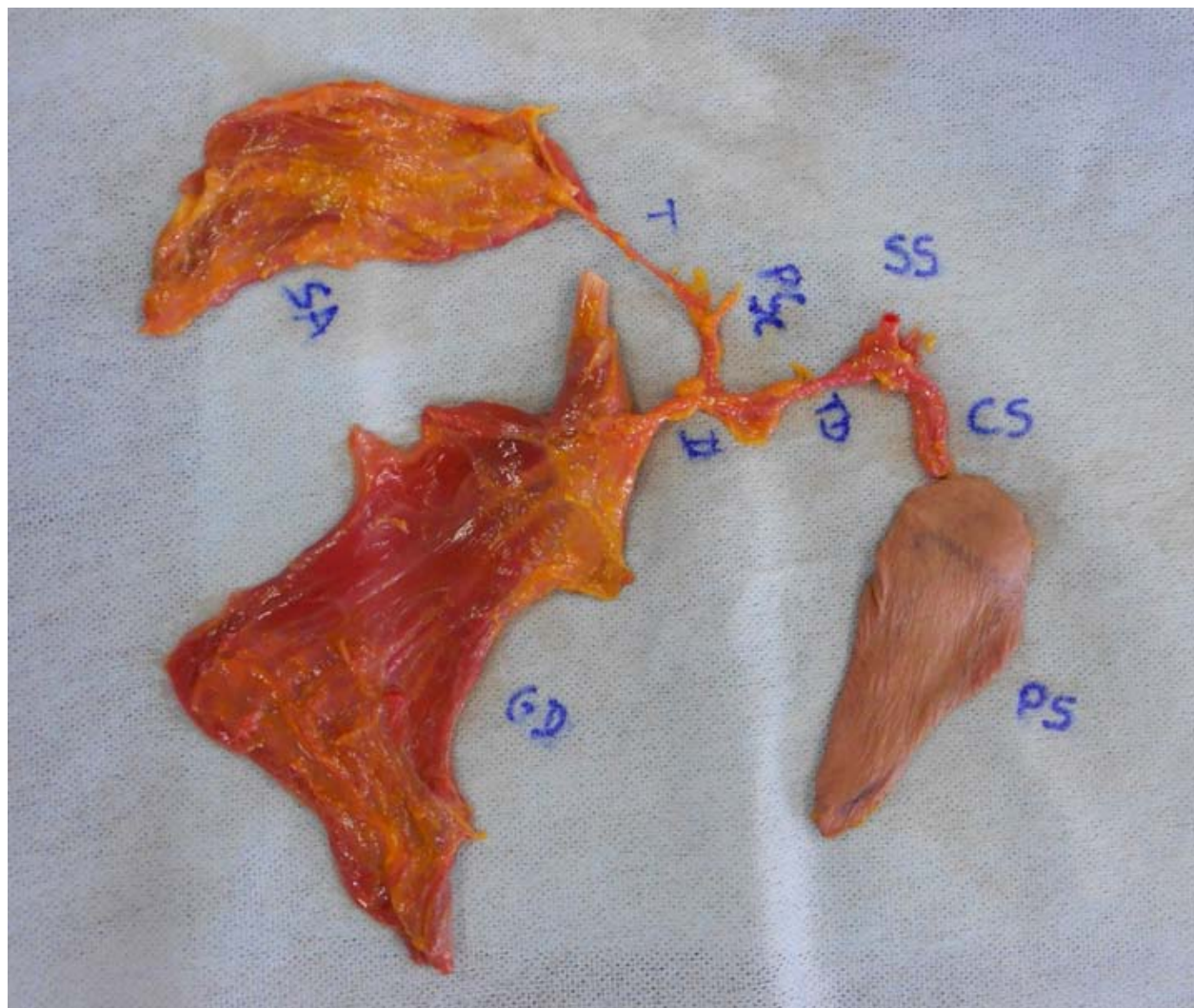6.1. Lambeaux chimériques levés sur l'artère subscapulaire



Lambeau chimérique levé sur l'artère subscapulaire

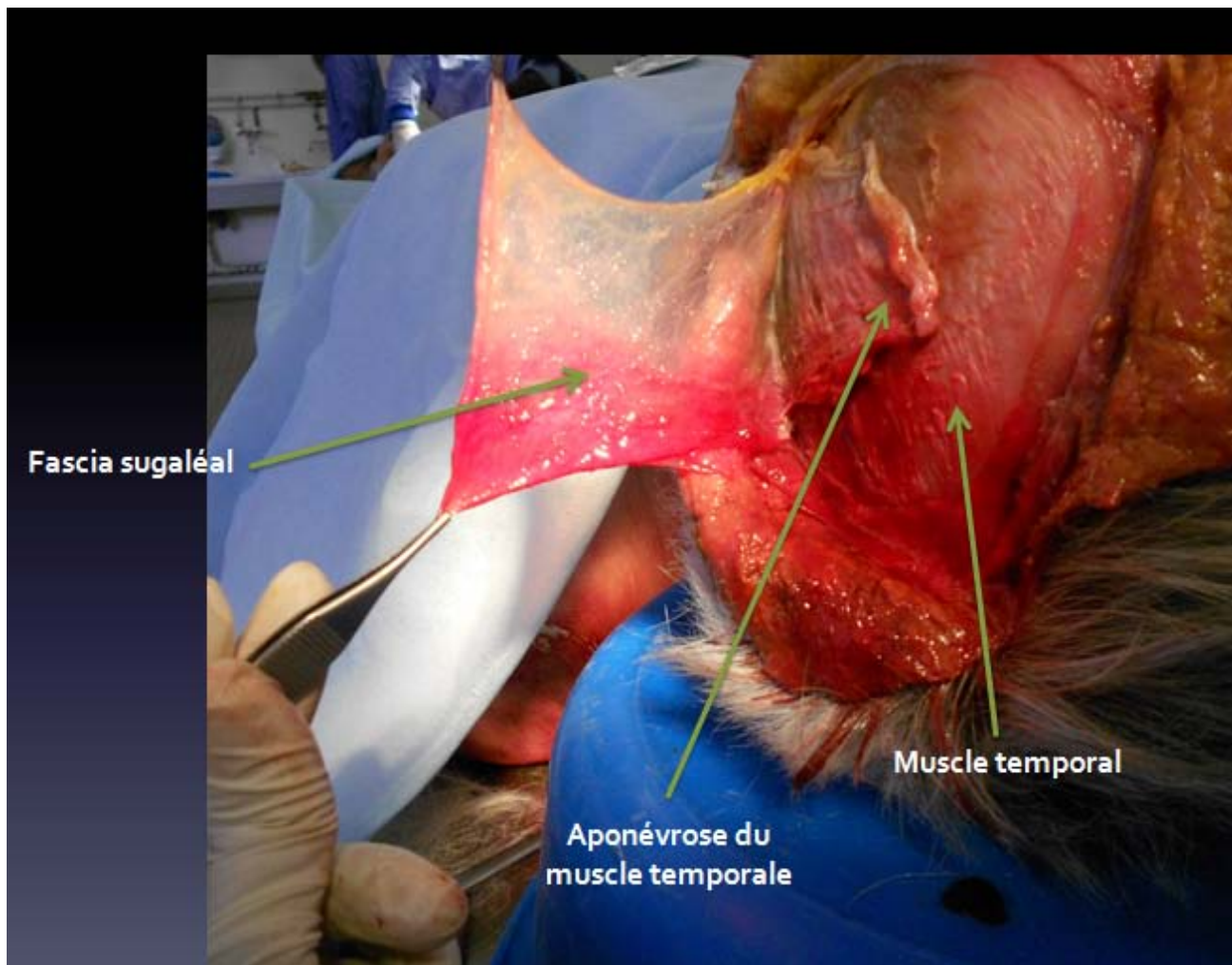


Lambeau chimérique levé sur l'artère subscapulaire

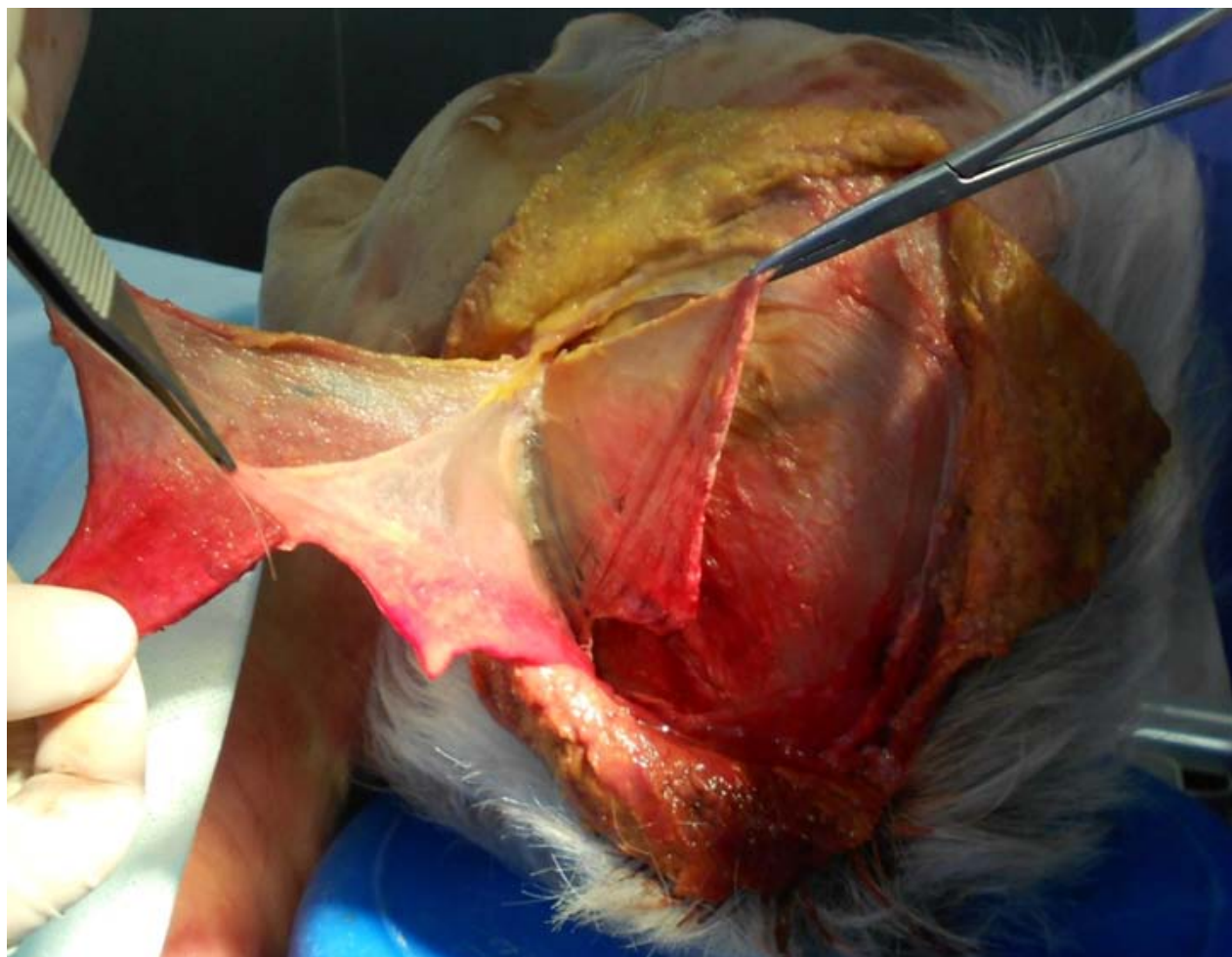


Lambeau chimérique levé sur l'artère subscapulaire

6.2. Lambeaux chimériques sur le pédicule vasculaire temporal :



Lambeau chimériques sur le pédicule vasculaire temporal



Lambeau chimériques sur le pédicule vasculaire temporal

IV. Gestion péri opératoire des lambeaux :[115,116,117,118]

1. Phase préopératoire :

Il est nécessaire de consacrer suffisamment de temps à la consultation lorsque le patient a été vu la première fois.

La première étape est d'écouter le malade, son histoire complète, afin d'évaluer son état psychologique .la mise en confiance du malade est nécessaire surtout pour sa coopération.

Puis la perte de substance est évaluée : sa dimension, sa profondeur, son caractère infecté ou non, sa durée, l'exposition de l'os et les cicatrices périphériques.

Le lambeau micro vasculaire doit avoir un bon pédicule vasculaire récepteur ; ceci justifie la réalisation d'une artériographie avant la prise de décision

Il faut préciser également : l'âge, le sexe, la profession +++ . La notion du tabagisme actif ++ : si un lambeau micro vasculaire semble indiqué l'arrêt du tabac s'impose, les fumeurs doivent se déclarer prêt à arrêter de fumer au moins 3 semaines avant l'opération

Patient doit être conscient des complications possibles, il doit être informé d'une façon claire de :

- La technique utilisée avec les détails concernant le site donneur, la durée de l'intervention et l'immobilisation post opératoire.
- Les suites opératoires, la durée d'alitement, le délai au terme duquel le patient sera autorisé à marcher et la possibilité de complications
- L'aspect esthétique de l'opération ; combien de temps le lambeau restera gonflé, et les possibilités ultérieures d'améliorer l'aspect esthétique

Le jour qui précède l'opération : le plan opératoire est revu avec le patient, Il est nécessaire de vérifier l'arrêt du tabac

Les sites donneurs et receveurs sont largement préparés .en cas de doute un second site donneur sera également préparés.

2. Au bloc opératoire :

Le chirurgien doit s'assurer de la viabilité du lambeau sur le pouls capillaire, la couleur, le saignement des berges, le passage vasculaire artériel et le retour veineux ainsi que la qualité des microstructures dans le cadre d'un lambeau libre.

La réalisation du pansement en fin d'intervention qui est un temps particulièrement important il doit être toujours assuré par le chirurgien lui-même.il doit veiller à :

- L'étanchéité par compresses vis-à-vis des sutures cutanées
- Le pansement ne doit pas être compressif pour le pédicule ou le membre opéré ce qui est source d'ischémie, de stagnation veineuse, d'œdème et de douleur.

Il doit comporter un accès pour la surveillance du lambeau à travers une fenêtre

Il doit aussi être épais avec du coton.

La confection d'attelles rigides sur mesure a en plus de son rôle postural, l'intérêt de protéger le site opératoire d'éventuels traumatismes ou d'une compression sources de souffrance du lambeau, tout en permettant une mobilisation la plus précoce possible.

Le réveil de l'opéré doit être progressif Et non douloureux car la souffrance est un facteur de spasme vasculaire

Le chirurgien est aussi le seul à connaître le trajet exact du pédicule, la situation des microsutures et les difficultés techniques rencontrées. Il doit donc en informer l'équipe d'infirmiers et les médecins De garde pour guider la surveillance post opératoire (position du malade, bout distale, et proximal du lambeau)

Et notamment en cas de complication post opératoire voire de reprise par un autre opérateur.

3. La phase post opératoire :

La réussite d'un lambeau relève souvent du détail

On ne peut concevoir une telle chirurgie sans une technique irréprochable, mais aussi sans une surveillance rigoureuse qui débute dès le temps opératoire et qui doit contrôler à la fois le lambeau et les conditions environnementales afin d'augmenter les chances de succès du geste opératoire.

Des conditions optimales doivent être réunies afin de dépister précocement toute complication, et ce jusqu'à la cicatrisation et la stabilisation du lambeau

À la sortie du bloc opératoire, une feuille de prescription post opératoire détaillée avec au besoin un schéma, accompagne le patient, elle précise clairement les conditions de surveillance, les prescriptions médicamenteuses de soins et de rééducation

Cette surveillance post opératoire se fait en milieu hospitalisé, au sein d'une équipe rodée à cette chirurgie

La chambre doit se trouver à un endroit stratégique dans le service proche du poste infirmier ce qui facilite la surveillance et les soins réguliers, la température ambiante pouvant être réglée à la demande.

Cette surveillance est quasi horaire surtout durant la période critique des 24 premières heures

Elle contrôle :

3.1. La position du lambeau :

La position du membre du malade doit faire éviter toute compression sur le lambeau ou le pédicule

Le lambeau doit être gardé très légèrement surélevé au niveau du cœur pour faciliter le retour veineux, mais pas trop haut non plus pour ne pas diminuer la pression artérielle qui décroît très rapidement avec l'élévation d'un membre (par exemple : dans des conditions physiologiques la

pression dans l'artère tibiale antérieure au niveau du cou de pied est égale à 0 mm de mercure lorsque le pied est en élévation de 50 cm)

3.2. L'état général du patient :

En relevant ses constantes qui doivent être normalisées et étroitement contrôlées (TA habituelle du patient)

3.3. Dépistage d'une modification dans les caractéristiques du lambeau :

Ceci permet de dépister des complications dans les plus brefs délais et réagir en conséquence, tout retard de prise en charge peut compromettre les chances de sauver le lambeau .

3.4. La surveillance des lambeaux intégrant une palette cutanée :

Se base sur des critères : la localisation, la rapidité du pouls capillaire, la chaleur locale

Elle est un facteur important diminuant le taux d'échec. La palette cutanée, idéalement visible à tout moment permet aux soignants de vérifier la température, la couleur et le temps de recoloration cutanée du lambeau.

La pique à la recherche d'un saignement est réservée à un doute franc sur la bonne vascularisation. De nombreuses autres techniques existent et permettent de détecter les souffrances vasculaires très précocement. Elles sont plutôt réservées aux lambeaux micro-anastomosés.

On peut citer l'oxymétrie transcutanée, la thermographie, les dopplers (interne, percutané, laser...) qui permettent de détecter tout phénomène de thrombose ou encore la microdialyse qui recherche des signes précoces de souffrance cellulaire .

Immédiatement après l'intervention il peut y avoir des modifications dans le système vasomoteur et le lambeau peut être pâle ou discrètement congestif, il est possible dans ce cas de réguler le débit simplement en modifiant l'élévation du membre (parfois à plusieurs reprises durant la journée). Si le lambeau reste pâle et s'il n'ya pas de remplissage capillaire avec froideur, une petite incision peut montrer qu'il y a aucun saignement, il s'agit alors d'une insuffisance artérielle

Si le lambeau est le siège d'une congestion avec apparition progressive de constellations violettes et accélération du pouls capillaire chaud avec à l'incision issue de sang noir et épais il s'agit vraisemblablement d'une insuffisance veineuse qui est la complication la plus fréquente.

- Une souffrance précoce, voire immédiate, peut être en rapport avec différents mécanismes qu'il faut rechercher :
 - Torsion du pédicule
 - Point de fermeture compressif (fermeture sous tension)
 - Compression du lambeau lors d'une tunnellisation
 - Posture inadéquate (compression du lambeau)
 - Hématome
 - Thrombose de l'anastomose en cas de lambeaux libre (le risque de thrombose des microstructures importante, les 5 premiers jours et diminue ensuite après endothélialisation des micro sutures, elle est en rapport principalement avec la technique chirurgicale (inclusion des structures adventitielles et au traumatisme intimal) et peut aussi être liée à une infection préopératoire du site chirurgical, un état hyper coagulable ...

3.5. La surveillance des lambeaux musculaires :

Est plus difficile surtout s'ils ont été couverts immédiatement par une greffe de peau mince : un muscle garde longtemps sa couleur rouge, même s'il est plus irrigué l'aspect sec et non luisant des fibres superficielles doit alerter le chirurgien une incision au bistouri est dans ce cas également décisive.

La surveillance d'un lambeau osseux sans palette cutanée qui peut jouer le rôle de terrain de sa vascularisation (monitoring flap) est difficile et nécessitera des radiographies ultérieurement.

La prise des traitements associés :

Cette période doit être calme et non douloureuse (risque de spasme vasculaire) un traitement antalgique adapté à l'intensité de la douleur doit donc être systématiquement prescrit

Un traitement anticoagulant pour obtenir une iso coagulabilité est prescrit

L'antibiotique n'est pas systématique mais en fonction du terrain préopératoire de la propreté du matériel d'ostéosynthèse ou de l'exposition d'un os ou une articulation

Une transfusion sanguine est parfois nécessaire.

Le drain recherche un saignement extériorisé ou non, un geste d'hémostase est parfois nécessaire au cours du changement des pansements, les pansements sont faits en présence du chirurgien ils peuvent être espacés mais la surveillance doit guetter l'infection ou la macération rendent nécessaire la surveillance quotidienne

On cherche aussi un hématome ou des signes d'inflammation souvent des thromboses de pédicules

Une éventuel désunion, ou absence de cicatrisation est recherché

Le site donneur n'est pas oublié

Une souffrance ou nécrose partielle ou totale du lambeau les 1^{er} jours l'emploi de compresses tièdes améliore les chances de survie

A l'ablation du fils il faut éviter toute manœuvre susceptible d'entraîner une élongation de pédicules source de souffrance de lambeau

La surveillance recherche aussi un saignement extériorisé est comporte le drainage au niveau de la zone donneuse et sous le lambeau un geste qui est parfois nécessaire.

Cette surveillance durant les 1^{er} jours et lors des changements des pansements peut révéler différents problèmes nécessitant d'agir rapidement et correctement pour sauver le lambeau on peut aussi être amené à :

- Refaire le pansement en urgence (serer ou imbiber de sang risquant de faire garrot lorsque le sang sèche
- Modifier une attelle
- Réaliser un geste local simple au lit du malade (ablation simple d'un point)

La reprise chirurgicale est parfois requise lorsqu'il s'agit de :

Évacuer un hématome

Faire une hémostase

Reprendre une anastomose

Repositionner le lambeau

La congestion veineuse est traitée par une ré intervention quand il s'agit de lambeau musculaire ou par l'utilisation de seringues lorsqu'il s'agit d'un lambeau avec palette cutanée, ces seringues doivent être utilisées 4 ou 6 fois par jour après 5 à 7 jours, les seringues ne sont plus nécessaires, la surveillance de la crase sanguine est nécessaire et des transfusions peuvent être impératives

À un stade plus tardif le geste peut être consisté en une nécrsectomie ou un lavage pour sepsis la nécrsectomie peut être totale en cas d'échec complet du lambeau ou partielle, elle peut être suivie d'une simple cicatrisation dirigée ou faire discuter.

La surveillance se poursuit même après cicatrisation complète du lambeau

Elle recherche un gonflement du lambeau à la reprise de l'appui en ce qui concerne le membre inférieur (en rapport avec l'œdème) au quel on recommande au patient de porter un bandage élastique pendant un mois à deux mois

Elle contrôle l'évolution de la cicatrice permettant d'instaurer un traitement adapter en cas de mauvaise évolution cicatricielle (hypertrophie, rétraction, pigmentation) elle permet aussi une plastie

Les mesures de surveillance des lambeaux font partie intégrante de la prise en charge chirurgicale

Elles permettent de réunir un ensemble de conditions (qui relèvent souvent du détail) dans lesquelles doivent être le lambeau en dirigeant les soins et le nursing afin de prévenir la survenue de complications

Elles permettent aussi de détecter les complications dans les plus brefs délais et de réagir en conséquence

La chirurgie des lambeaux ne peut donc pas concevoir sans une surveillance rigoureuse qui débute dès le temps opératoire et se poursuit jusqu'à la cicatrisation et la stabilité du lambeau

4. Complications du lambeau :

Typiquement, les lambeaux cutanés au hasard ou pédiculés souffrent en distalité par insuffisance d'apport vasculaire ou de drainage veineux alors que les lambeaux libres souffrent en totalité par thrombose de leur axe vasculaire.

Les complications sont liées le plus souvent à un problème vasculaire intrinsèque au lambeau ou à un facteur extérieur mécanique.

➤ **Facteurs liés à la chirurgie Pour les lambeaux hasard:**

- Rapport longueur-largeur trop important (>3 pour la face et >1,5 pour le reste du corps)
- Base du lambeau située dans une zone à haute pression veineuse (en direction opposée au retour veineux naturel).
- Tension excessive sur le pédicule, une anastomose ou sur la palette cutanée.

➤ **Facteurs liés aux lambeaux axiaux (pédiculés ou libres):**

- Prélèvement ou anastomose à proximité d'une plaie chronique, traumatique ou infectée.
- Inclusion de veines valvulées utilisées en flux rétrograde pour les lambeaux pédiculés des membres. Concernant le lambeau sural, une anastomose veineuse distale ou une ligature distale de la veine petite saphène permet de limiter ce type de complications.
- Non inclusion d'une veine superficielle dans un lambeau libre le nécessitant comme pour le lambeau antébrachial radial pour qui le prélèvement (et l'anastomose) de la veine céphalique fiabilise le retour veineux.
- Thrombose vasculaire après anastomose microchirurgicale (dans 80 % des cas d'origine veineuse).

➤ **Facteurs liés à la gestion postopératoire:**

- Compression mécanique externe du vaisseau, les veines étant beaucoup plus sensibles que les artères, typiquement par plicature, par un effet chevalet sur une structure solide (os) ou par une augmentation de pression à l'intérieure d'une loge mal drainée
- Compression externe de la peau du lambeau (par un pansement trop serré ou un appui précoce sur un lambeau).

➤ **Facteurs liés au terrain du patient :**

- L'âge avancé des patients, l'existence de comorbidités (diabète, insuffisance rénale chronique, artériosclérose, tabagisme, HTA, obésité...) sont liés à un risque plus important de complications.
- Cependant de nombreux travaux existent sur la faisabilité des procédures les plus techniques tel que la microchirurgie chez les populations à risque.

4.1. Les complications du site donneur

- **Hématome, sérome:** ils sont plus fréquents dans les prélèvements profonds (lambeaux musculocutanés) qui entraînent une perte de substance cavitaire. Ils sont prévenus par un drainage aspiratif maintenu 2 à 5 jours
- **Infection:** elle trouve son lit dans des hématomes ou sérome mal drainés. Elle nécessite une reprise chirurgicale et une antibiothérapie adaptée en urgence laissé 8 à 10 jours pour les infections des parties molles et jusqu'à 3 mois pour les infections osseuses.
- **Désunion :** elles sont plus fréquentes dans les lambeaux au hasard qui utilisent l'élasticité de la peau. Le développement des lambeaux perforants pousse également les chirurgiens à augmenter la taille des palettes cutanées prélevées et ainsi à augmenter ce risque au niveau du site donneur.

4.2. Les complications du site receveur++++

a. La souffrance vasculaire

La plus redoutée est la souffrance vasculaire du lambeau pouvant conduire à la

Nécrose partielle ou totale

a.1. La souffrance par manque d'apport artériel:

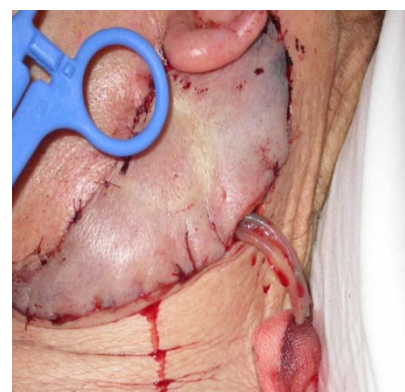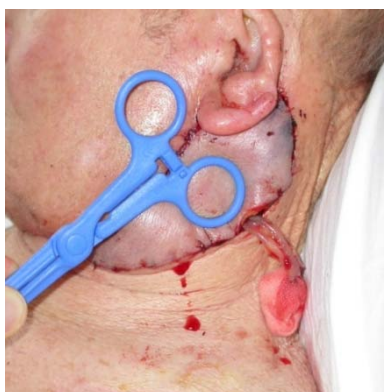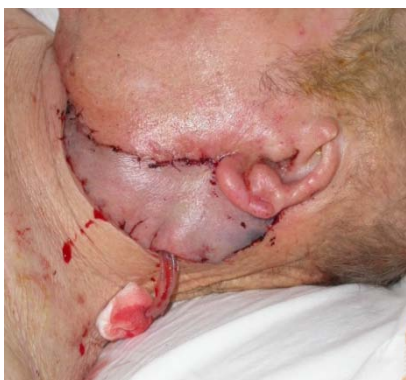- La souffrance par manque d'apport artériel se caractérise par :
 - Un allongement du pouls capillaire (>3sec)
 - Marbrures ou pâleur de la palette cutanée
 - Palette froide
 - Et Pas de saignement à la piqûre.

**Guide du résident pour la levée des lambeaux les plus utilisés en chirurgie réparatrice :
Bases anatomiques et étapes chirurgicales**

- Comment la dépister :

Analyser:

- La couleur (trop blanc)
- Le saignement (trop faible)
- Le pouls capillaire (trop lent)



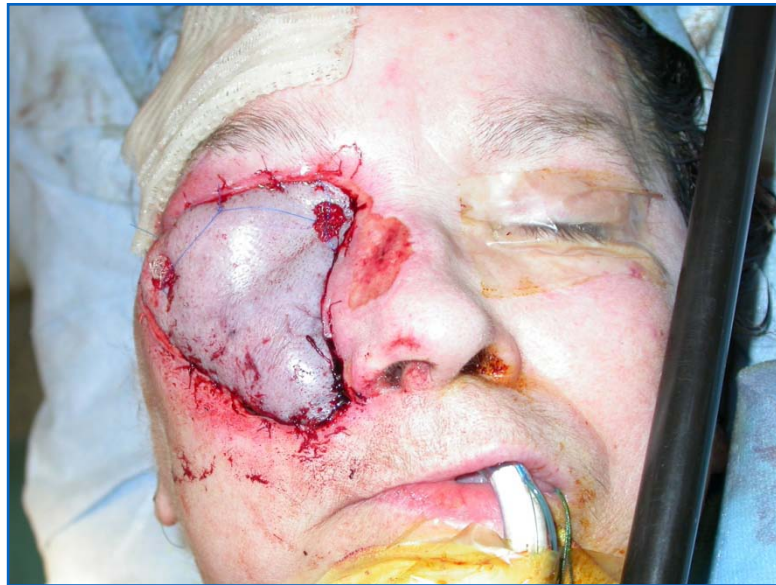a.2. La souffrance par manque de drainage veineux

- Se caractérise par
 - Pouls capillaire rapide++
 - Palette bleuâtre+
 - Palette chaude,
 - Saignement des berges du lambeau +++

- Comment la dépister :

Analyser:

- La couleur (trop bleu ou rouge)
- Le saignement (trop important, hématome)
- Le pouls capillaire (trop rapide)



a.3. La Souffrance mixte :

Association des critères précédents

- L'association des deux souffrances : par manque d'apport artériel et par manque de drainage veineux est la pire des complications
- Comment la dépister ?

Analyser:

- La couleur (grise ou bleutée)
- Le saignement (très faible)
- Le pouls capillaire (très lent)

a.4. Comment les éviter?

Les gestes simples

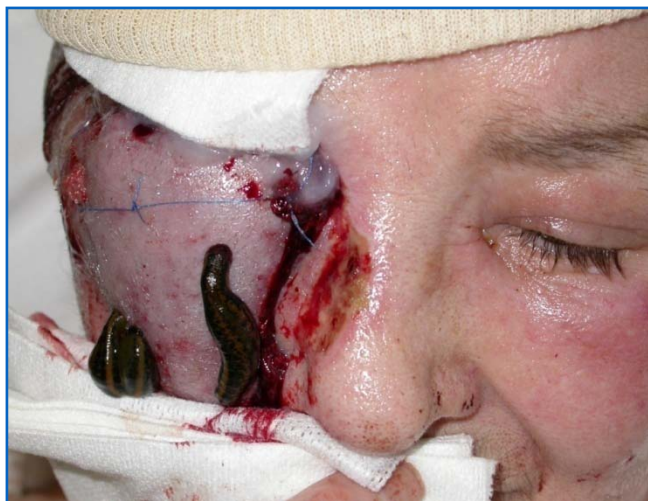- **Eviter la compression du pédicule par**
 - ✚ Pansement trop serré
 - ✚ Compression liée à la position du patient, à un vêtement

✚ Hématome postopératoire ...etc...

- Eviter les tractions sur le pédicule!
- Une surveillance régulière
- En cas de doute : reprise rapide

a.5. Que faire ?

- ❖ Sur un lambeau libre : la souffrance du lambeau nécessite la reprise chirurgicale en urgence
- ❖ Sur un lambeau pédiculé : le recours chirurgical n'est pas habituel, dans ce cas recours à des « Petits moyens » locaux : ex Sangsue si souffrance veineuse



Traitement par sangsue

b. Hématome, sérome:

Ils sont dus à une insuffisance de comblement des pertes de substance cavitaire. L'utilisation de lambeaux épais et un drainage aspiratif prolongé diminue ce risque

c. Infection:

Le parage exhaustif de la perte de substance, le traitement d'une infection sous jacente et le drainage adéquat du site donneur permet de diminuer ce risque.

d. Désunion :

Elles sont plus fréquentes en cas de lambeaux au hasard ou pédiculés. Elles sont parfois dues à une mauvaise immobilisation du patient, à une libération insuffisante des lambeaux locaux ou à point pivot trop éloigné de la perte de substance pour les lambeaux pédiculé axiaux.

4.3. La prévention des complications

Le positionnement Pour les lambeaux de l'appareil locomoteur, la surélévation du membre évite l'œdème compressif et doit être maintenue minimum cinq jours et au mieux à l'aide d'un fixateur externe.

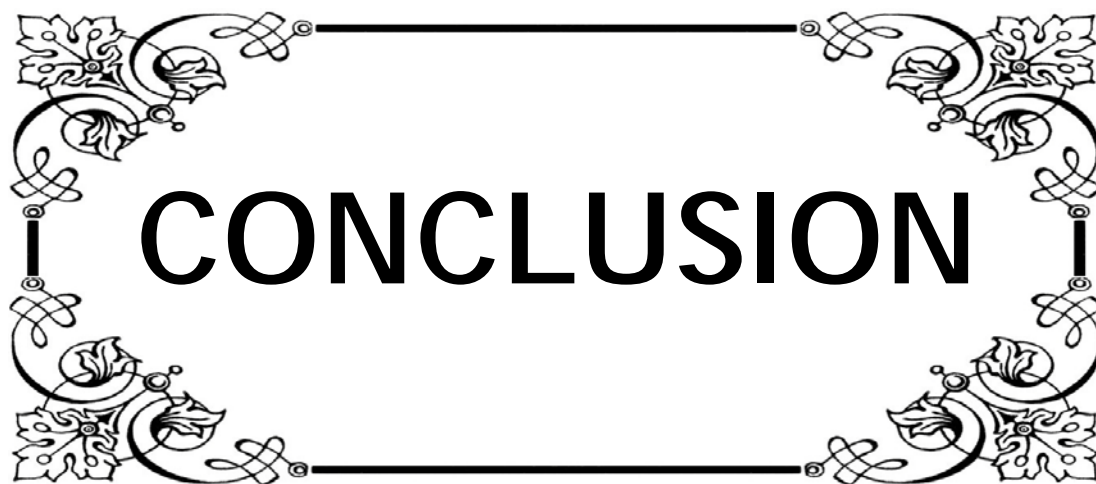
Quand le lambeau est à cheval sur une zone articulaire, l'immobilisation doit être effective jusqu'à cicatrisation complète (plâtre, attelle, corset, coude au corps...) en veillant par une fenestration à ne pas comprimer le lambeau. La décharge des lambeaux d'escarre doit être beaucoup plus longues (2 à 3 semaines) et assurée par une literie adaptée et une équipe soignante particulière vigilante.

a. Pansement

Il est crucial de faire un pansement absorbant non serré permettant une visualisation de la palette cutanée. En pédiatrie, il doit être suffisamment renforcé pour éviter des réfections anxieuses sources de vasospasme.

b. Utilisation de médicaments anti-thrombotiques

Ils sont utilisés de façon usuelle pour les lambeaux libres même si aucune étude d'envergure n'a montré leurs intérêts dans la diminution du taux d'échec. Les antiagrégants sont les plus utilisés et maintenus de 5 à 30 jours. Les anticoagulants sont quant à eux souvent utilisés en prévention de la thrombose (dose iso-coagulante) mais parfois administrés à dose hypo-coagulante en cas de facteurs de risque importants ou de reprise chirurgicale pour thrombose. D'autres médicaments comme les statines semblent avoir un effet positif. Enfin certaines équipes utilisent l'expansion plasmatique (Dextran®) mais elle est décriée compte tenu de ses effets secondaires potentiellement dangereux.

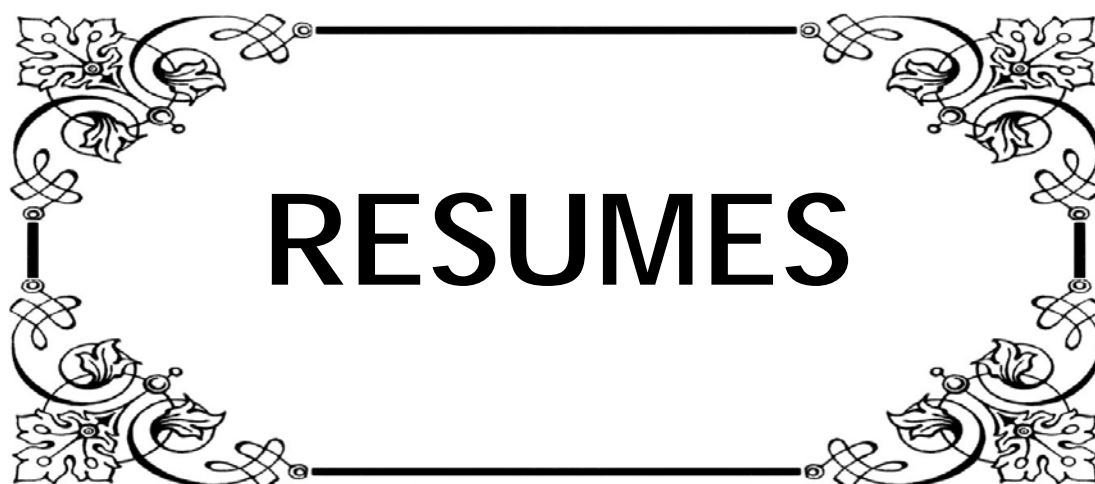


CONCLUSION

Ce guide est loin d'être exhaustif mais il se veut d'être pratique et d'utilisation simple.

Nous sommes conscients qu'il nécessite encore beaucoup de correction et de complément pour le parfaire.

Nous espérons tout de même qu'il trouvera une place pour guider le résident dans ses premières levées des lambeaux.



RESUMES

Résumé :

Notre travail a consisté en l'élaboration d'un guide qui rassemble l'ensemble des lambeaux les plus utilisés en chirurgie réparatrice destiné au résident en chirurgie réparatrice.

À travers ce guide, nous essayons de traiter les lambeaux les plus utilisés de chaque région du corps humain commençant par les lambeaux au hasard et les plasties cutanées en générale .

Le guide aborde de manière simplifiée les chapitres suivants : un aperçu historique des lambeaux, un rappel sur l'anatomie de la peau notamment la vascularisation cutanée, puis la description des lambeaux les plus utilisés au niveau : de la face, du tronc, des membres supérieure et inférieure, et la gestion peri-opératoire du lambeau de la préparation préopératoire à la surveillance des complications en post opératoire.

En outre, le guide met l'accent surtout sur le coté technique de la levée des lambeaux ; il expose des photos des cas cliniques ainsi que des photos de dissection cadavérique.

Le tout est illustré par un ensemble de schémas d'anatomie, de dessins, photos,

Abstract

Our work consisted in the elaboration of a guide which brings together all flaps most used in reconstructive surgery intended for the resident in reconstructive surgery .

Through this guide, we try to treat the most used flaps of each region of the human body starting with random flaps and skin plasties in general

The guide covers, in a simplified way, the following chapters :a historical overview of the flaps, a reminder of the anatomy of the skin, particularly the cutaneous vascularisation, the the description of the most used flaps of : the face, the trunk,the limbs, and preoperative flap management to follow-up postoperative complications.

In addition, the guide focuses mainly on the technical side of lifting the flaps ;it exhibits pictures of clinical cases as well as cadaveric dissections photos

The whole is illustrated by a set of diagrams of anatomy, drawings,and photos .

ملخص

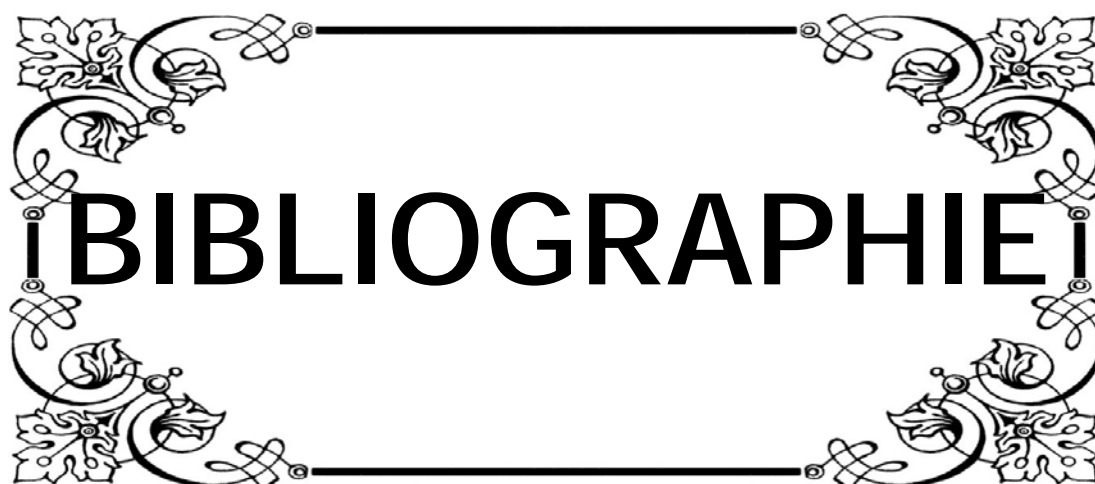
عملنا هو عبارة عن دليل يجمع كلاسدائل الأكثر استخدامًا في الجراحة الترميمية المخصصة للمقيم في الجراحة الترميمية.

من خلال هذا الدليل ، نحاول معالجة السدائل الأكثر استخدامًا في كل منطقة من مناطق جسم الإنسان بدءًا من السدائل العشوائية و الجلدية بشكل عام.

يغطي الدليل ، بطريقة مبسطة ، الفصول التالية: لمحة تاريخية عن السدائل ، وتذكير بتشريح الجلد ، وخاصة الأوعية الدموية الجلدية ، ثم وصف للسدائل الأكثر استخدامًا على مستوى: الوجه ، والجذع ، والأطراف العليا والسفلى كذلك تدابير قبل وبعد العملية الجراحية لمتابعة مضاعفات ما بعد الجراحة.

بالإضافة إلى ذلك ، يركز الدليل بشكل أساسي على الجانب التقني لرفع السدائل. إنه يعرض الصور من الحالات السريرية وكذلك الصور تشريح الجثة.

للتوضيح تم استخدام مجموعة من الرسوم البيانية للتشريح والرسومات والصور



BIBLIOGRAPHIE

1. **JM. Servant, M.Revol.**
Techniques chirurgicales – Chirurgie plastique reconstructrice et esthétique
2009–Elsevier
2. **J Glicenstein –**
Annales de chirurgie plastique esthétique, 2003 –
Elsevier48(5), 257–272. doi:10.1016/j.anplas.2003.08.002
3. **1 .P. Santoni rugiu, Sykes PJ A history of plastic surgery Springer–verlag, berlin, 2007**
4. **David E.Tolbert Geoffrey G hallock History of flap surgery**
5. **Blair VP, Barrett–Brown J.**
The use and uses of large split skin grafts of intermediate thickness
surg gyn obstet, 1929,49 :82–98 .
6. **Bakamjian V A**
two–stage method for pharyngoesophageal reconstruction with a primary pectoral skin flap
Plast reconstr surg.1965 Aug ;36 :173–84
7. **Bakamjian V.A**
Technique for primary reconstruction of the palate after radical maxillectomy for cancer .
Plast reconstr surg.1963 Feb ;31 :103–17
8. **Ariyan S.The pectoralis major myocutaneous flap, a versatile flap for reconstruction in the head
and neck Plast reconstr surg .1979 jan ; 63(1) :73–81**
9. **Baeck SM,Biller HF,Krespi YP, Lawsonn W**
the pectoralis major myocutaneous island flap for reconstruction of the head and neck
Head and neck surg, 1979,1 :293 :300
10. **Gnudi MT, Webster JP.**
The life and times of Gaspare tagliacozzi, surgeon of bolognaa 1545–1599
Herbert reichner, new–york, 1950(538pages)

11. **McGregor IA, Morgan G**
Axial and random pattern flaps
Plast surg.1973 Jul ;26(3) :202-13

12. **Nakajima H, Fujino T, Adachi S**
A new concept of vascular supply to skin and classification of skin flaps according to their vascularisation
Ann plast surg .1986 Jan ;16(1) :1-19

13. **Mathes SJ, Nahal F .**
Classification of the vascular anatomy of muscles : experimental and clinical correlation
plast reconstr surg 1981 Feb ;67(2) :177-87

14. **Dreno,B.(2009).**
Anatomie et physiologie de la peau et de ses annexes.
Annales de Dermatologie et de vénéréologie,136,S247-S251.doi :10.1016/s0151-9638(09)72527-x

15. **Le Nen D, Hu W (1998)**
Classification des lambeaux cutanés.
Maîtrise orthopédique 76: 18-26

16. **M.Revol,**
J. Servant.manuel de chirurgie plastique,reconstructrice et esthétique.p(62).2eme edition
sauramps

17. **<http://www.e-plastic.fr/vascularisation-cutanee---flux-artériel.html>**

18. **Jean-Baptiste SCHAFF.**
Reconstruction des oropharyngectomies robot-assistées par lambeau antérolatéral de cuisse
fin.
Université paris descartes Faculté de Médecine Paris Descartes.
Thèse n°247 /2017

19. **M.Revol,J.Servant.**
manuel de chirurgie plastique,reconstructrice et esthétique.
p(50).2eme edition sauramps

20. <http://www.e-plastic.fr/vascularisation-cutanee---flux-arteriel.html>

21. **Taylor GI.**
The angiosomes of the body and their supply to perforator flaps.
Plast Surg 2003 ;30(3) : 331-42.

22. **G Cormack, G Lamberty -**
British journal of plastic surgery, 1986 -
Elsevier. [doi.org/10.1016/0007-1226\(86\)90077-9](https://doi.org/10.1016/0007-1226(86)90077-9)

23. **Cormack GC,**
Lamberty BGH.
The arterial anatomy of skin flaps.Edinburgh : Churchill Livingstone ; 1986

24. **[24] IA McGregor, G Morgan -**
British Journal of Plastic Surgery, 1973 -
Elsevier. [doi.org/10.1016/0007-1226\(73\)90003-9](https://doi.org/10.1016/0007-1226(73)90003-9)

25. **[25] Denonvilliers M**
Blépharoplastie Bull soc imp chir paris 7 :243,1856

26. **[26] C. Manchot.**
The Cutaneous Arteries of the Human Body.
Springer New York, 2 mar. 2012

27. **[27] L Bergeron, M Tang, SF Morris -**
Plastic and reconstructive surgery, 2006 – journals.lww.com

28. **[28] milton SH**
the tubed pedicle flap Br plast surg 22 :53,1969

29. [29] <http://www.e-plastic.fr/vascularisation-cutanee---flux-arteriel.html>
30. [30] Daniel RK, Williams HB
The free transfer of skin flaps by microvascular anastomoses an experimental study and a reappraisal
Plast reconstr surg 52 : 16, 1973
31. [31] McGregor IA, Morgan G
Axial and random pattern flaps
Br J Plast surg 26 :202,1973
32. [32] Pers M, Medgyesi S
Pedicle muscle flaps and their applications in the surgery of repair
[Br J Past surg 26 : 313,1973. doi.org/10.1016/S0007-1226\(73\)90032-5](https://doi.org/10.1016/S0007-1226(73)90032-5)
33. [33] Orticochera M
The musculo-cutaneous flap method : an immediate and heroic substitute for the method of delay
Br J Plast surg 25 :106,1972
34. [34] .McCraw JB Dibble DG
experimental definition of independent myocutaneous vascular territories Plast reconstr surg
60 :212,1977
35. [35] ponten B
The fasciocutaneous flap : its use in soft tissue defects of the lower leg
Br J Plast surg 34 :215,1981
36. [36] tolhurst DE, Haesker, B, Zeeman RJ
The development of fasciocutaneous flap and its clinical applications
Plast reconstr 71 :597,1983

37. [37] Koshima I, Soeda S
Inferior epigastric artery skin flap without rectus abdominus muscle
Br J Plast surg 42 :645,1989
38. [38] <http://www.e-plastic.fr/vascularisation-cutanee---flux-arteriel.html>
39. [39] <http://www.e-plastic.fr/vascularisation-cutanee---flux-arteriel.html>
40. [40] Allen Rj, Treece P, Dupin CL, et al
Deep inferior epigastric perforator flap for breast reconstruction
Plastic surgical forum 16 :85, 1993
41. [41] Blonded PN,
Free perforator flaps in breast reconstruction,
PhD Thesis Gent University of gent, 1998
42. [42] Tolhurst DE. A comprehensive classification of flaps :the atomic system .plast reconstr surg
1987 ; 80 :608_609
43. [43] <http://www.e-plastic.fr/vascularisation-cutanee---flux-arteriel.html>
44. [44] 1-M.REVOL, J.P.BINDER, A.DANINO, PH.MAY, J.SERVANT
Manuel de chirurgie plastique, reconstructrice et esthétique
2eme édition révisée et augmentée p.62 ;63
45. [45] Barreiros H, Goulão J.
Z-Plasty: useful uses in dermatologic surgery. An Bras Dermatol . 2014;89(1):187-8.
46. [46] Jean-Pierre CHAVOIN .
Chirurgie plastique et esthétique-elsevier / masson-9782294068218 .
Année : 04/2009 .

47. [47] Gérard Hoël.

“ Catalogue ” des plasties cutanées locales du tronc et des membres.

Médecine humaine et pathologie. 1979. dumas-01066272

48. [48] <https://dumas.ccsd.cnrs.fr/dumas-01066272/document>

49. [49] Yilmaz, S., Yenidünya, O., Erçöçen, A. R., Saydam, M., Seven, E., Sezer, H., & McTurk, P.

The seven flap Z-plasty revisited. Burns, 29(8), 849-853 (2003).

50. [50] Servant J.M.,Revol M.

Les lambeaux cutanés .Editions techniques.

Encycl Med Chir (Paris), techniques chirurgicales, chirurgie plastique, 45080,6-1990,21 p

51. [51] Dufourmentel C.

La fermeture des pertes de substance cutanée limitées. “Le lambeau de rotation en L pour losange” dit “LLL”. Ann Chir Plast 1962;7:61.

52. [52] Ettalbi, S., Droussi, H., Ouahbi, S., Ibnouzahir, M., & Boukind, E. H.

La plastie en LLL : méthode simple pour la couverture des pertes de substance cutanées. Annales de Chirurgie Plastique Esthétique, 58(4), 367-372. (2013).

53.[53] – Dufourmentel C.

La fermeture des pertes de substance cutanée limitées. “Le lambeau de rotation en L pour losange” dit “LLL”. Ann Chir Plast 1962;7:61.

54. [54] Servant J.M.,Revol M.

les lambeaux cutanés .Editions techniques. Encycl Med Chir (Paris), techniques chirurgicales, chirurgie plastique, 45080,6-1990,21 p

55. [55] Rocca A. 23. Rocca A.

Reconstruction of the skin of the lower eyelid by orbito-nasolabial flap. Ann Chir Plast Esthet 1995;40(1):46-52. 24. 24.Tei TM, Larsen J.

56. [56].Tei TM, Larsen J.

Use of the subcutaneously based nasolabial flap in lower eyelid reconstruction. Br J Plast Surg 2003;56(4):420-3.

57. [57].Fabrizio T, Savani A, Sanna M, Biazzi M, Tunesi G.

The retroangular flap for nasal reconstruction. Plast Reconstr Surg 1996;97(2):431-5.

58. [58].Iida N, Ohsumi N, Tsutsumi Y. 26.Iida N, Ohsumi N, Tsutsumi Y.

Use of bilateral retroangular flaps for reconstruction of the glabella and nose. Br J Plast Surg 2001;54(5):451-4.

59. [59].Mitz V, Ricbourg B, Lassau JP. 27.Mitz V, Ricbourg B, Lassau JP.

Facial branches of the facial artery in adults, typology, variations and respective cutaneous areas. Ann Chir Plast 1973;18(4):339-50.

60. [60] 2.Ruban JM, DeFeligonde OP, Trepsat F. 2.Ruban JM, DeFeligonde OP, Trepsat F.

Les lambeaux nasogéniens et reconstructions palpébrales. Bull Soc Ophthalmol Fr 1987;87:609-10.

61. [61].Dufourmentel C. 3.Dufourmentel C.

Plaies et cicatrices de la face (brulures exceptées) Masson Ed-Paris 1966.

62. [62].Cariou JL. 4.Cariou JL.

Dix ans de lambeaux cutanés. Les progrès et évolutions conceptuels ou évolution des concepts vasculaires, des classifications et des concepts cliniques. Ann Chir Plast Esthét 1995;40(5):447-525

63. [63]. Tirone L, Moscatiello F, Molea G. 5. Tirone L, Moscatiello F, Molea G. F, Molea G.

Reconstruction of the upper lip and philtrum. J Plast Reconstr Aesthet Surg 2006;59:865e6.

64. [64]. Haybrock G. 6. Haybrock G.

Some applications of the nasolabial flap in reconstruction of the nose and lips. Br J Plast Surg 1970;23:26e7.

65. [65]. Da Silva G. 7. Da Silva G.

A new method of reconstructing the columella with a nasolabial flap. *Plast Reconstr Surg* 1964;34:63e7.

66. [66]. Georgiade NG. 8. Georgiade NG.

The nasolabial tunnel flap. *Plast Reconstr Surg* 1969;43: 9. 9. Shipkov C, Simov R, Bukov Y, et al.

67.[67]. Shipkov C, Simov R, Bukov Y, et al.

Le lambeau nasogénien et le lambeau du buccinateur. Etude anatomique et à propos de 2 cas cliniques reports. *Ann Chir Plast Esthet* 2003;48:152e8. 10. 10. Soh KBK, Soo KC.

68. [68]. Soh KBK, Soo KC.

Reconstruction of moderate sized intra-oral defects using the nasolabial flap. *Ann Acad Med Singapore* 1994; 23: 891-5.

69. [69]. Lazardis N, Zouloumis L, Venetis G, Karakasis D 11. Lazardis N, Zouloumis L, Venetis G, Karakasis D. ouloumis L, Venetis G, Karakasis D.

The inferiorly and superiorly based nasolabial flap for the reconstruction of nose

70. [70] MERIEM DLIMI.

LAMBEAUX NASOGENIENS ET LEURS APPLICATIONS DANS LA CHIRURGIE TUMORALE DE LA FACE
DANS LA CHIRURGIE TUMORALE DE LA FACE: A PROPOS DE 40 CAS A PROPOS DE 40 CAS. Cady
Ayyad - Marrakech; 2012.

71. [71] Pierre KAMINA; Ed. MALOINE.

PRECIS D'ANATOMIE CLINIQUE.

72. [72] SOBOTTA. Urban et Schwarzenber

ATLAS D'ANATOMIE HUMAINE. Tome

73. [73]. H. Rouvière

ANATOMIE HUMAINE.. Tome 1. Ed. MASSON

74. [74] 1-M.REVOL,J P.BINDER,A.DANINO ,PH.MAY,J.SERVANT

Manuel de chirurgie plastique , reconstructrice et esthétique

2eme edition révisée et augmente p.395 -397

75. [75] G.C.Burget,R.L.Walton,traduction :B.Mole

Reconstruction esthétique totale du nez et des unités faciales adjacentes par combinaison optimisée lambeaux libres, greffes cartilagineuses et lambeau pédiculé frontal paramédian.

Elsevier Masson, 2009

76. [76] Milliard Jr DR.

Aesthetic aspects of reconstructive surgery

.Clin plast surg 1981;8;165

77. [77] M.REVOL,J P.BINDER,A.DANINO ,PH.MAY,J.SERVANT

Manuel de chirurgie plastique , reconstructrice et esthétique

2eme édition révisée et augmente p.74-76

78. [78] MARK L.UURKEN,MACK L.CHENEY,MICHAEL J.SULLIVAN,HUGH F.BILLER.

Atlas of regional and free flaps for head and neck reconstruction

Edition2012

79. [79] A.Veyssiere, A.Taupin ,N.Leprovost,A.Caillet,J.F.Compère,H.Benateau

Le lambeau de muscle temporal dédoublé vascularisé par le pédicule temporal superficiel

Science directe 2013

80. [80] BOUDHAS SARA.

INTÉRÊT DU LAMBEAU FRONTAL DANS LES RECONSTRUCTIONS FACIALES (à propos de 18 cas).

Fes 2018.

81. [81] Dabb RW, Davis RM

Latissimus dorsi free flaps in the elderly: an alternative
to below-knee amputation. *Plast Reconstr Surg* 73:633(1984)

82. [82] A.C. Masquelet

Atlas des lambeaux de l'appareil locomoteur
Sauramps médical, Montpellier (2003)

83. [83] - Tansini I

Nuovo processo per l' amputazione della mammella per cancro.
Riforma Med 12:3(1896)

84. [84]-(D. Le Nen, D. Cheval, F. Mallard, N. Kerfant, W. Kim, P. Schiele, W. Hu.

Le muscle grand dorsal (latissimus dorsi).

85. [85]- Cours européen de pathologie chirurgicale du membre supérieur et de la main.page 423

86. [86]. Frank H. Netter. Atlas d'anatomie humaine, 2^e édition, ed. Masson, Italie, 2002, 525 p

86.[87]- K.-D.Wolff.F.Holzle.

raising of microvascular flaps Second edition 2006.

88.[88] -Pickerel KL.Baker HM.Collins JP

:Reconstructive surgery of the chest wall.*Surg Gynecol Obstet* 1947:84:465

89.[89]-MARK L. URKEN,MACK L.CHENEY,MICHAEL J.SULLIVAN .

Atlas of regional and free flaps for head and neck reconstruction P(3) Edition 2012

90. [90]-Sisson G.Bytell D.Becker S.

Mediastinal dissection 1976:indication and newer technique.*laryngoscopiae* 1977;87;751

91.[91] MARK L. URKEN,MACK L.CHENEY,MICHAEL J.SULLIVAN

Atlas of regional and free flaps for head and neck reconstruction P(4) Edition 2012

92.[92] McGregor IA, Jackson IT

The groin flap. Br J Plast Surg 25: 3-16 (1972)

93.[93]. Tassin X, Teot L

Lambeau inguinal. In: « Lambeaux cutanés, osseux et musculaires du membre inférieur ». F Bonnel, L Téot, E Lebreton et al. (eds). Sauramps, Montpellier (1993)

94. [94]. Legré R, Samson P, Magalon G

Chirurgie des pertes de substance cutanée du membre supérieur. Encycl Med Chir (Elsevier, Paris) Techniques chirurgicales. Chirurgie plastique reconstructrice et esthétique, 45-690, 20 p(1996)

95. [95] Mitz V, Guiga M, Staub S, Vilain R

Prélèvement esthétique des lambeaux inguinaux : Le « slip flap », le « string flap ». Ann Chir Plast 27: 165-9(1982)

96. [96] Dr P D'AGOSTINO

Lambeau pédiculé Lambeau antébrachial radial dit Lambeau chinois.

http://www.hand-surgery.eu/sites/hand-surgery.eu/files/communications/lambeau_chinois.pdf

97. [97] A. Carlier.

Couverture des pertes de substance cutanée de la main et des doigts.

<http://eknygos.lsmuni.lt/springer/522/55-62.pdf>

98. [98] Gardet H, Pinsolle V, Pélissier P et al.

Lambeau antébrachial fondé sur les perforantes distales de l'artère radiale : étude anatomique sur dix cas. Ann Chir Plast Esthét 51: 47-52(2006)

99. [99]. Page R, Chang Y

Reconstruction of the hand soft-tissue defects: alternative to the radial forearm fasciocutaneous flap. J Hand Surg (Am), 31: 847-56(2006)

100. [100] Wu TY, Brown RE

Anterograde venous drainage in a reverse radial forearm flap. *Plast Reconstr Surg* 113: 645–8(2004)

101. [101] Bénateau H¹, Laraba C, Alix T, Compère JF.

Lambeau antébrachial radial ou lambeau chinois. *Revue de stomatologie et de chirurgie maxillo-faciale* .Pubmed 2002.

102. [102] Masquelet AC, Penteadó CV.

Le lambeau interosseux postérieur. *Ann Chir Main* 1987;6:131–9.

103. [103] Penteadó CV, Masquelet AC, Chevrel JP.

The anatomic basis of the fascio-cutaneous flap of the posterior interosseous artery. *Surg Radiol Anat* 1986;8:209–15.

104. [104] Pauchot, J., Lepage, D., Leclerc, G., Flamans, B., Obert, L., & Tropet, Y.

Lambeau interosseux postérieur libre pour absence d'artère interosseuse postérieure. Une adaptation technique à une variation anatomique rare.

Annales de Chirurgie Plastique Esthétique, 55(1), 56–60.doi:10.1016/j.anplas.2009.06.006 .
doi:10.1016/j.anplas.2009.06.006

105. [105] Zancolli EA, Angrigiani C

Posterior interosseous island forearm flap. *J Hand Surg* 13B: 130–5(1988)

106. [106] Hu W, Le Nen D, Dubrana F et al.

Le réseau anastomotique dorsal du poignet, conception nouvelle de la base anatomique commune de trois lambeaux en îlot à flux rétrograde de l'avant-bras. *Ann Orthop Ouest* 30: 105–16(1998)

107. [107] <http://www.e-plastic.fr/lambeau-gastrocnemien-lateral.html>

108. [108] Le Corre, A., Duteille, F., & Gouin, F.

Les lambeaux de gastrocnémiens réalisés dans le cadre de défauts cicatriciels suite à une chirurgie d'arthroplastie du genou permettent-ils de conserver ces prothèses ?

*Revue de Chirurgie Orthopédique et Traumatologique, 100(7), S302.*doi:10.1016/j.rcot.2014.09.221

109. [109] D. L. Nen et al.

Réparations tissulaires à la jambe © Springer-Verlag France, Paris, 2012

110. [110] Bodin, F., Schohn, T., Lutz, J.-C., Zink, S., Wilk, A., & Bruant Rodier, C.

Le lambeau de gracilis à palette transversale : une nouvelle technique de reconstruction mammaire autologue.

*Annales de Chirurgie Plastique Esthétique, 58(1), 18-27.*doi:10.1016/j.anplas.2012.04.003 (2013).

111. [111] Schoeller T, Huemer GM, Wechselberger G.

The transverse musculocutaneous gracilis flap for breast reconstruction:

guidelines for flap and patient selection. *Plast Reconstr Surg* 2008;122(1):29—38.

112. [112] Vincent, P.-L., Pinatel, B., Viard, R., Comparin, J.-P., Gir, P., & Voulliaume, D.

*Le lambeau de faisceau inférieur de muscle gluteus maximus dans la couverture des escarres ischiatiques : étude d'une série de 61 cas. Annales de Chirurgie Plastique Esthétique, 61(6), 845-852.*doi:10.1016/j.anplas.2016.08.004 (2016).

113. [113] Rajacic, N., Gang, R. K., Dashti, H., & Behbehani, A.

*Treatment of ischial pressure sores with an inferior gluteus maximus musculocutaneous island flap: an analysis of 31 flaps. British Journal of Plastic Surgery, 47(6), 431-434.*doi:10.1016/0007-1226(94)90073-6 (1994).

114. [114] <http://www.e-plastic.fr/lambeau-de-soleus.html>

115. [115] Alain Charles MASQUELET ,Alain GILBERT.

ATLAS DES LAMBEAUX DE L'APPAREIL LOCOMOTEUR.

SAURAMPS MEDICAL,2003.P41-45

116. [116] C. HERLIN , S. FLUIERARU , R. MASSON , C. TRIAL, L. TÉOT.

LES COMPLICATIONS DES LAMBEAUX CUTANÉS. JPC 92 MARS 2014:JPC 84 10/06/14 12:38 Page34

117. [117] M. Liot.

Surveillance des lambeaux pédiculés et libres.

[file:///C:/Users/mou/Downloads/221-224%20\(1\).pdf](file:///C:/Users/mou/Downloads/221-224%20(1).pdf)

118. [118]P.Gimbergues,G.Le Bouedec,C.Pomel,M.Janny-Peyronie,J.Dauplat.

Complications des lambeaux pédiculés musculocutanés du droit de l'abdomen en reconstruction mammaire : à propos d'une série rétrospective de 125 patientes .

Annales de chirurgie 128(2003)310-315

قسم الطبيب

أقسم بالله العظيم

أن أراقب الله في مهنتي.

وأن أصون حياة الإنسان في كافة أطوارها في كل الظروف

والأحوال باذلة وسعي في إنقاذها من الهلاك والمرض

والألم والقلق.

وأن أحفظ للناس كرامتهم، وأستر عورتهم، وأكتم سرهم.

وأن أكون على الدوام من وسائل رحمة الله، باذلة رعايتي الطبية للقريب

والبعيد، للصالح والطالح، والصديق والعدو.

وأن أثابر على طلب العلم، وأسخره لنفع الإنسان لا لأذاه.

وأن أوقر من علمني، وأعلم من يصغرنني، وأكون أختاً لكل زميل

في المهنة الطبية متعاونين على البر والتقوى.

وأن تكون حياتي مصداق إيماني في سرّي وعلانيتي، نقيّة مما يشينها

تجاه الله ورسوله والمؤمنين.

والله على ما أقول شهيد

أطروحة رقم 182

سنة 2019

دليل المقيم لرفع السدائل الأكثر استخداما في الجراحة التقويمية : القواعد التشريحية والخطوات الجراحية

الأطروحة

قدمت ونوقشت علانية يوم 2019/07/22

من طرف

الآنسة **مونية الرحلي**

المزداة في 27 يوليوز 1987 ببني ملال

لنيل شهادة الدكتوراه في الطب

الكلمات الأساسية:

علم التشريح – جراحة التجميل – اوعية دموية من الجلد
– السدائل - تجميل جلدي –تكوين

الجنة

الرئيس	السيد	ي. بنشمخة
المشرف	السيد	م.د. العمراني
الحكام	السيدة	ح. الهوري
	السيد	ا. أغوتان
	السيد	م. لقويشمي
		أستاذ مبرز في جراحة الوجه والفكين

