



ANNEE 2010

THESE 91

# L'INFARCTUS MESENTERIQUE

## A propos de 19 cas

---

THESE

PRESENTE ET SOUTENU PUBLIQUEMENT LE .../.../2010

PAR

Mlle. **Fatima Zahra KASSAIAA**

Née le 07 Juin 1983 à TANTAN

POUR L'OBTENTION DU DOCTORAT EN MEDECINE

---

**MOTS-CLES**

Infarctus mésentérique - Diagnostic - Etiologies - Chirurgie - Pronostic

---

**JURY**

Mr. **A. EL IDRISSI DAFALI**

Professeur de Chirurgie Générale.

PRESIDENT

Mr. **A. LOUZI**

Professeur agrégé de Chirurgie Générale

RAPPORTEUR

Mr. **B. FINECH**

Professeur de Chirurgie Générale

Mr. **O. ESSADKI**

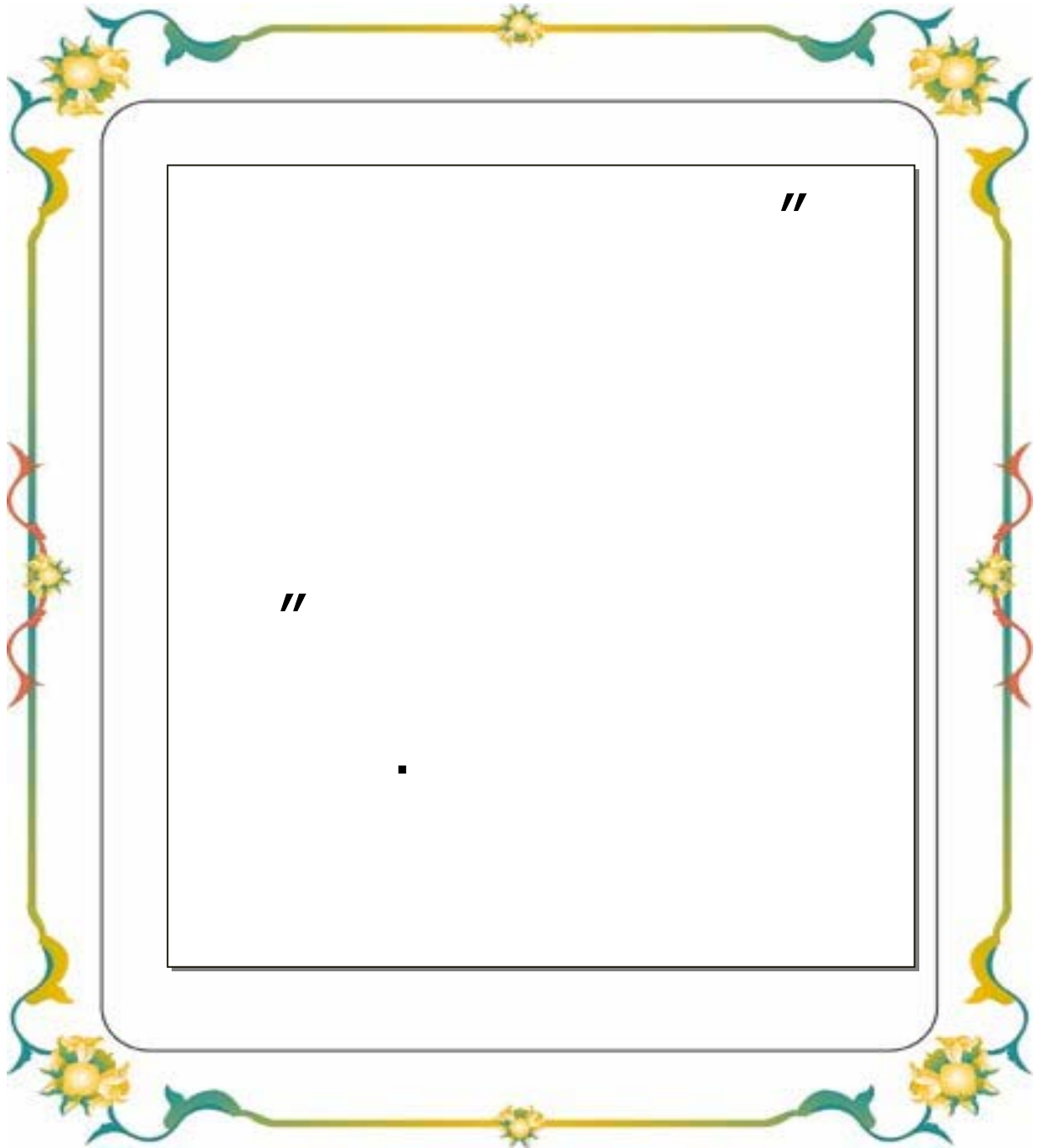
Professeur de Radiologie

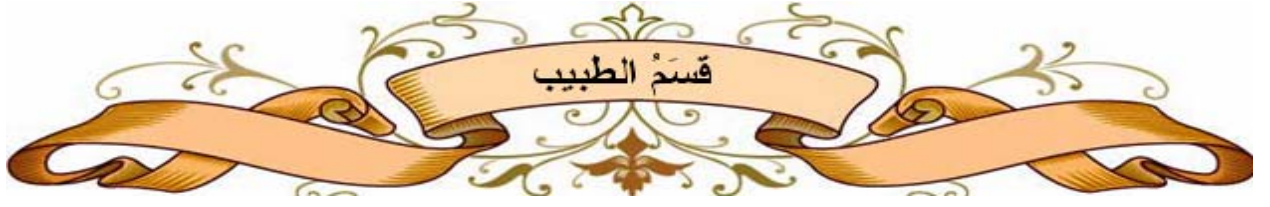Mr. **R. BENELKHAJAT**

Professeur agrégé de Chirurgie Générale

JUGES

بِسْمِ اللَّهِ الرَّحْمَنِ الرَّحِيمِ





اقسِمُ بِاللَّهِ الْعَظِيمِ  
أَنْ أُرَاقِبَ اللَّهَ فِي مِهْنَتِي.

وَأَنْ أَصُونَ حَيَاةَ الْإِنْسَانِ فِي كَافَّةِ أَدْوَارِهَا فِي كُلِّ الظُّرُوفِ وَالْأَحْوَالِ بَادِلًا وَسَعِي  
فِي اسْتِنْقَاذِهَا مِنَ الْهَلَاكِ وَالْمَرَضِ وَالْأَلَمِ وَالْقَلْقِ.

وَأَنْ أَحْفَظَ لِلنَّاسِ كِرَامَتَهُمْ، وَأَسْتُرَ عَوْرَتَهُمْ، وَأَكْتُمَ سِرَّهُمْ.

وَأَنْ أَكُونَ عَلَى الدَّوَامِ مِنْ وَسَائِلِ رَحْمَةِ اللَّهِ، بَادِلًا رِعَايَتِي الطَّبِيبَةَ لِلْقَرِيبِ وَالْبَعِيدِ،  
لِلصَّالِحِ وَالطَّالِحِ، وَالصَّدِيقِ وَالْعَدُوِّ.

وَأَنْ أَثَابِرَ عَلَى طَلَبِ الْعِلْمِ، أَسْخِرَهُ لِنَفْعِ الْإِنْسَانِ .. لَا لِأَذَاهِ.

وَأَنْ أُوَقِّرَ مَنْ عَلَّمَنِي، وَأَعْلَمَ مَنْ يَصْغُرَنِي، وَأَكُونَ أَخًا لِكُلِّ زَمِيلٍ فِي الْمِهْنَةِ الطَّبِيبَةِ  
مُتَعَاوِنِينَ عَلَى الْبِرِّ وَالتَّقْوَى.

وَأَنْ تَكُونَ حَيَاتِي مِصْدَاقَ إِيمَانِي فِي سِرِّي وَعَلَانِيَتِي ، نَقِيَّةً مِمَّا يُشِينُهَا تَجَاهَ اللَّهِ  
وَرَسُولِهِ وَالْمُؤْمِنِينَ.

وَاللَّهُ عَلَى مَا أَقُولُ شَهِيدٌ



*Au moment d'être admis à devenir membre de la profession médicale, je m'engage solennellement à consacrer ma vie au service de l'humanité.*

*Je traiterai mes maîtres avec le respect et la reconnaissance qui leur sont dus.*

*Je pratiquerai ma profession avec conscience et dignité. La santé de mes malades sera mon premier but.*

*Je ne trahirai pas les secrets qui me seront confiés.*

*Je maintiendrai par tous les moyens en mon pouvoir l'honneur et les nobles traditions de la profession médicale.*

*Les médecins seront mes frères.*

*Aucune considération de religion, de nationalité, de race, aucune considération politique et sociale, ne s'interposera entre mon devoir et mon patient.*

*Je maintiendrai strictement le respect de la vie humaine dès sa conception.*

*Même sous la menace, je n'userai pas mes connaissances médicales d'une façon contraire aux lois de l'humanité.*

*Je m'y engage librement et sur mon honneur.*

*Déclaration Genève, 1948*



*LISTE DES  
PROFESSEURS*

**UNIVERSITE CADI AYYAD**  
**FACULTE DE MEDECINE ET DE PHARMACIE**  
**MARRAKECH**

Doyen Honoraire

: Pr. Badie-Azzamann MEHADJI

**ADMINISTRATION**

Doyen

: Pr. Abdelhaq ALAOUI YAZIDI

Vice doyen

: Pr. Ahmed OUSEHAL

Secrétaire Général

: Mr. Azzeddine EL HOUDAIGUI

**PROFESSEURS D'ENSEIGNEMENT SUPERIEUR**

ABBASSI	Hassan	Gynécologie-Obstétrique A
AIT BENALI	Said	Neurochirurgie
ALAOUI YAZIDI	Abdelhaq	Pneumo-phtisiologie
ABOUSSAD	Abdelmounaim	Néonatalogie
BELAABIDIA	Badia	Anatomie-Pathologique
BOUSKRAOUI	Mohammed	Pédiatrie A
EL HASSANI	Selma	Rhumatologie
EL IDRISSE DAFALI	My abdelhamid	Chirurgie Générale
ESSADKI	Omar	Radiologie
FIKRY	Tarik	Traumatologie- Orthopédie A
FINECH	Benasser	Chirurgie – Générale
KISSANI	Najib	Neurologie
KRATI	Khadija	Gastro-Entérologie
LATIFI	Mohamed	Traumato – Orthopédie B
MOUTAOUAKIL	Abdeljalil	Ophtalmologie
OUSEHAL	Ahmed	Radiologie

RAJI	Abdelaziz	Oto-Rhino-Laryngologie
SARF	Ismail	Urologie
SBIHI	Mohamed	Pédiatrie B
SOUMMANI	Abderraouf	Gynécologie-Obstétrique A
TAZI	Imane	Psychiatrie

## **PROFESSEURS AGREGES**


ABOULFALAH AMAL	Abderrahim Saïd	Gynécologie – Obstétrique B Dermatologie
AIT SAB	Imane	Pédiatrie B
ASRI	Fatima	Psychiatrie
ASMOUKI	Hamid	Gynécologie – Obstétrique A
AKHDARI	Nadia	Dermatologie
BENELKHAÏAT	Ridouan	Chirurgie – Générale
BOUMZEBRA	Drissi	Chirurgie Cardiovasculaire
CHABAA	Laila	Biochimie
DAHAMI	Zakaria	Urologie
EL FEZZAZI	Redouane	Chirurgie Pédiatrique
ELFIKRI	Abdelghani	Radiologie
EL HATTAOUI	Mustapha	Cardiologie
ESSAADOUNI	Lamiaa	Médecine Interne
ETTALBI	Saloua	Chirurgie – Réparatrice et plastique
GHANNANE	Houssine	Neurochirurgie
LOUZI	Abdelouahed	Chirurgie générale
OULAD SAIAD	Mohamed	Chirurgie pédiatrique
MAHMAL	Lahoucine	Hématologie clinique
MANSOURI	Nadia	Chirurgie maxillo-faciale Et stomatologie
MOUDOUNI	Saïd mohammed	Urologie
NAJEB	Youssef	Traumato - Orthopédie B
LMEJJATTI	Mohamed	Neurochirurgie
SAMKAOUI	Mohamed Abdenasser	Anesthésie- Réanimation
SAIDI	Halim	Traumato - Orthopédie A
TAHRI JOUTEI HASSANI	Ali	Radiothérapie
YOUNOUS	Saïd	Anesthésie-Réanimation

## PROFESSEURS ASSISTANTS

ABKARI	Imad	Traumatologie-orthopédie B
ABOU EL HASSAN	Taoufik	Anesthésie - réanimation
ABOUSSAIR	Nisrine	Génétique
ADERDOUR	Lahcen	Oto-Rhino-Laryngologie
ADMOU	Brahim	Immunologie
AGHOUTANE	El Mouhtadi	Chirurgie – pédiatrique
AIT BENKADDOUR	Yassir	Gynécologie – Obstétrique A
AIT ESSI	Fouad	Traumatologie-orthopédie B
ALAOUI	Mustapha	Chirurgie Vasculaire périphérique
AMINE	Mohamed	Epidémiologie - Clinique
AMRO	Lamyae	Pneumo - phtisiologie
ARSALANE	Lamia	Microbiologie- Virologie
ATMANE	El Mehdi	Radiologie
BAHA ALI	Tarik	Ophtalmologie
BASRAOUI	Dounia	Radiologie
BASSIR	Ahlam	Gynécologie – Obstétrique B
BENCHAMKHA	Yassine	Chirurgie réparatrice et plastique
BEN DRISS	Laila	Cardiologie
BENHADDOU	Rajaa	Ophtalmologie
BENJILALI	Laila	Médecine interne
BENZAROUEL	Dounia	Cardiologie
BOUCHENTOUF	Rachid	Pneumo-phtisiologie
BOUKHANNI	Lahcen	Gynécologie – Obstétrique B
BOURROUS	Mounir	Pédiatrie A
BSSIS	Mohammed Aziz	Biophysique
CHAFIK	Aziz	Chirurgie Thoracique
CHAFIK	Rachid	Traumatologie-orthopédie A
CHAIB	Ali	Cardiologie
CHERIF IDRISSE EL GANOUNI	Najat	Radiologie
DIFFAA	Azeddine	Gastro - entérologie
DRAISS	Ghizlane	Pédiatrie A

DRISSI	Mohamed	Anesthésie -Réanimation
EL ADIB	Ahmed rhassane	Anesthésie-Réanimation
EL ANSARI	Nawal	Endocrinologie et maladies métaboliques
EL BARNI	Rachid	Chirurgie Générale
EL BOUCHTI	Imane	Rhumatologie
EL BOUIHI	Mohamed	Stomatologie et chirurgie maxillo faciale
EL HAOURY	Hanane	Traumatologie-orthopédie A
EL HOUDZI	Jamila	Pédiatrie B
EL JASTIMI	Said	Gastro-Entérologie
EL KARIMI	Saloua	Cardiologie
EL MANSOURI	Fadoua	Anatomie - pathologique
HAJJI	Ibtissam	Ophthalmologie
HAOUACH	Khalil	Hématologie biologique
HERRAG	Mohammed	Pneumo-Phtisiologie
HERRAK	Laila	Pneumo-Phtisiologie
HOCAR	Ouafa	Dermatologie
JALAL	Hicham	Radiologie
KAMILI	El ouafi el aouni	Chirurgie – pédiatrique générale
KHALLOUKI	Mohammed	Anesthésie-Réanimation
KHOUCHANI	Mouna	Radiothérapie
KHOULALI IDRISSE	Khalid	Traumatologie-orthopédie
LAGHMARI	Mehdi	Neurochirurgie
LAKMICH	Mohamed Amine	Urologie
LAOUAD	Inas	Néphrologie
MADHAR	Si Mohamed	Traumatologie-orthopédie A
MANOUDI	Fatiha	Psychiatrie
MAOULAININE	Fadlmrabihrabou	Pédiatrie (Néonatalogie)
MOUFID	Kamal	Urologie
NARJIS	Youssef	Chirurgie générale
NEJMI	Hicham	Anesthésie - Réanimation
NOURI	Hassan	Oto-Rhino-Laryngologie
OUALI IDRISSE	Mariem	Radiologie
QACIF	Hassan	Médecine Interne

QAMOUSS	Youssef	Anesthésie - Réanimation
RABBANI	Khalid	Chirurgie générale
SAMLANI	Zouhour	Gastro - entérologie
SORAA	Nabila	Microbiologie virologie
TASSI	Noura	Maladies Infectieuses
ZAHLANE	Mouna	Médecine interne
ZAHLANE	Kawtar	Microbiologie virologie
ZOUGAGHI	Laila	Parasitologie –Mycologie



*REMERCIEMENT*

*A*

*NOTRE MAITRE ET RAPPORTEUR DE THÈSE  
MONSIEUR LE PROFESSEUR ABDELOUAHED LOUZI*

*Professeur agrégé en chirurgie générale.  
CHU Mohammed VI de Marrakech.*

*Nous vous remercions pour la gentillesse et la spontanéité avec lesquelles  
vous avez bien voulu diriger ce travail.  
Nous avons eu le grand plaisir de travailler sous votre direction, et avons  
trouvé auprès de vous le conseiller et le guide. Vous nous avez reçus en  
toute circonstance avec sympathie et bienveillance.  
Nous voudrions être dignes de la confiance que vous nous avez accordée et  
vous prions,  
de trouver ici le témoignage de notre sincère reconnaissance et profonde  
gratitude.*

*A*

*NOTRE MAITRE ET PRESIDENT DE THÈSE  
MONSIEUR LE PROFESSEUR Moulay ABDELHAMID EL IDRISSE  
DAFALI*

*Professeur d'enseignement supérieur en chirurgie générale.  
Au CHU Mohammed VI de Marrakech.  
Chef du service de Chirurgie viscérale.*

*C'est pour nous un grand honneur que vous acceptez de présider ma thèse  
et de siéger parmi cet honorable jury.  
Nous avons toujours admiré vos qualités humaines et professionnelles  
ainsi que votre modestie qui restent exemplaires.  
La valeur de votre enseignement joint à votre compétence et votre  
disponibilité seront pour nous un exemple à suivre dans l'exercice de  
notre profession.  
Qu'il nous soit permis de vous exprimer notre reconnaissance et notre  
grand estime.*

*A*

*NOTRE MAITRE ET JUGE DE THÈSE  
MONSIEUR LE PROFESSEUR BENASSER FINECH  
Professeur d'enseignement supérieur en chirurgie générale.  
Au CHU Mohammed VI de Marrakech*

*Nous vous sommes très reconnaissants de l'honneur que vous nous faites  
en acceptant de juger ce travail.*

*Vos qualités humaines et professionnelles jointes à votre compétence et  
votre disponibilité seront pour nous un exemple à suivre dans l'exercice  
de notre profession.*

*Veuillez accepter l'assurance de notre estime et profond respect.*

*A*

*NOTRE MAITRE ET JUGE DE THÈSE  
MONSIEUR LE PROFESSEUR OMAR ESSADKI  
Professeur d'enseignement supérieur en radiologie.  
Au CHU Mohammed VI de Marrakech*

*Nous tenons à vous exprimer nos sincères remerciements de bien vouloir  
faire partie du jury de notre travail.*

*Nous n'oublierons jamais la valeur de votre enseignement ni vos qualités  
professionnelles et humaines.*

*Il nous est particulièrement agréable de vous exprimer notre profonde  
gratitude et notre dévouement.*

*A*

*NOTRE MAITRE ET JUGE DE THÈSE  
MONSIEUR LE PROFESSEUR RIDOUAN BENELKHAIAI  
Professeur agrégé en chirurgie générale.  
Au CHU Mohammed VI de Marrakech  
Merci d'avoir accepté de juger mon travail*

*Votre compétence, votre rigueur et vos qualités humaines et  
professionnelles exemplaires ont toujours suscité notre admiration.*

*Vous m'avez énormément honoré en acceptant de vous associer au  
membre du jury.*

*Veillez croire à l'expression de notre grande admiration et notre  
profond respect.*

*A*

*MONSIEUR LE DOCTEUR JGOUNNI RIAD*

*Résident spécialiste en chirurgie générale.*

*Au CHU Mohammed VI de Marrakech*

*Nous tenons à vous remercier pour votre collaboration et vos conseils  
pour la réalisation de ce travail.*

*Veillez accepter l'assurance de notre estime et respect.*

*A*

*Tout le personnel médical et paramédical du service de chirurgie  
viscérale, CHU Mohammed VI Marrakech*

*Nous vous sommes reconnaissants de l'aide apportée tout au long de ce  
travail. Veillez trouver ici l'expression de nos sentiments les plus  
distingués.*

*A toute personne qui de près ou de loin a contribué à la  
réalisation de ce travail.*

*A nos maîtres et tous ceux qui ont contribué un jour à notre  
éducation et formation de médecin.*



*ABBREVIATIONS*

**AMS** : artère mésentérique supérieure

**IMA** : ischémie mésentérique aigue

**IMC** : ischémie mésentérique chronique

**AFC** : association française de chirurgie

**TVM** : thrombose veineuse mésentérique

**TC** : tronc cœliaque

**AMI** : artère mésentérique inférieure

**INSEE** : Institut national de la statistique et des études économiques (France)

**SIAM** : syndrome d'ischémie aigue mésentérique

**ATCD** : antécédent

**TVP** : thrombose veineuse profonde

**SRIS** : syndrome de réponse inflammatoire systémique

**SDRA** : syndrome de détresse respiratoire aigu

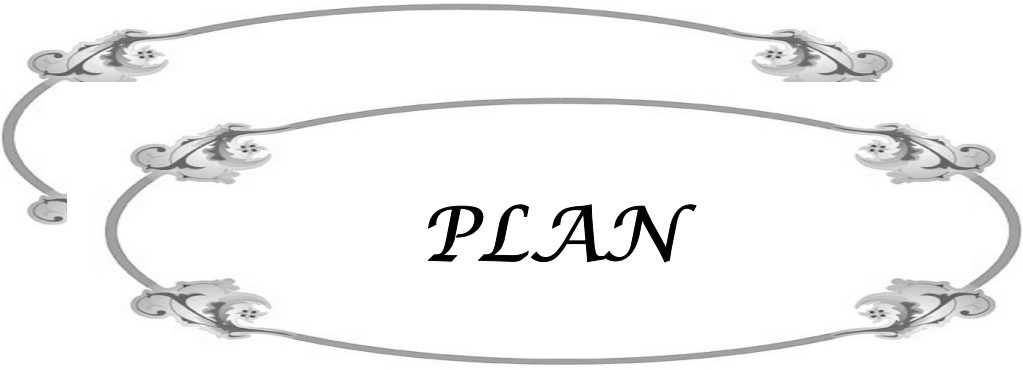
**IM** : infarctus mésentérique

**TDM** : tomodensitométrie

**ASP** : abdomen sans préparation

**ECG** : électrocardiogramme

**CIVD** : coagulation intravasculaire disséminée



*PLAN*

<b>INTRODUCTION.....</b>	<b>1</b>
<b>PATIENTS ET METHODES.....</b>	<b>3</b>
<b>RAPPELS .....</b>	<b>5</b>
I. Historique .....	6
II. Rappel anatomique.....	8
1.    Macrocirculation.....	8
1.1.    Tronc cœliaque.....	9
1.2.    Artère mésentérique supérieure.....	9
1.3.    Artère mésentérique inférieure.....	11
1.4.    Réseau collatéral.....	12
1.5.    Retour veineux.....	14
2.    Microcirculation.....	15
III. Rappel de la physiologie de la circulation splanchnique.....	16
<b>RESULTAS.....</b>	<b>17</b>
I.    Données épidémiologiques.....	18
1.    Fréquence.....	18
2.    Age.....	18
3.    Sexe.....	19
4.    Comorbidités.....	19
II.    Données cliniques.....	20
1.    Délai de consultation.....	20
2.    Signes fonctionnels.....	20
3.    Signes physiques.....	22
III.    Données paracliniques.....	23
1.    Données biologiques.....	23

2.	Données radiologiques.....	24
2.1.	Radiographie de l'abdomen sans préparation.....	24
2.2.	Echographie abdominale et examen doppler.....	25
2.3.	Tomodensitométrie abdominale.....	27
2.4.	Artériographie coeliomésentérique.....	31
2.5.	Electrocardiogramme.....	31
IV.	Approche diagnostique.....	31
V.	Traitement.....	32
1.	Réanimation médicale préopératoire.....	32
2.	Traitement chirurgical.....	32
2.1.	Voie d'abord.....	32
2.2.	Exploration chirurgicale.....	32
2.3.	Geste chirurgical.....	34
3.	Traitement médical.....	35
3.1.	Traitement médical post opératoire.....	35
3.2.	Traitement médical étiologique.....	36
VI.	Approche étiologique.....	36
VII.	Enquête étiologique.....	36
1.	Echocardiographie.....	36
2.	Echo-doppler des vaisseaux périphériques.....	36
3.	Bilan de thrombophilie.....	36
VIII.	Evolution.....	37
1.	Mortalité.....	37
2.	Morbidité.....	37
3.	Evolution.....	37
	<b>DISCUSSION.....</b>	<b>39</b>
I.	Epidémiologie.....	40
1.	Incidence.....	40
2.	Race.....	40
3.	Age.....	41
4.	Sexe.....	42
5.	Facteurs de risque.....	43
II.	Physiopathologie.....	46
1.	Conséquences locales.....	46
2.	Conséquences générales.....	47

3.	Syndrome d'ischémie-reperfusion.....	49
<b>III.</b>	<b>Etiologies.....</b>	<b>51</b>
1.	Infarctus mésentérique avec lésions vasculaires.....	51
1.1.	Embolie artérielle.....	51
1.2.	Thrombose artérielle mésentérique.....	52
1.3.	Thrombose veineuse mésentérique.....	53
2.	Infarctus mésentérique non occlusif.....	53
3.	Autres formes étiologiques.....	54
<b>IV.</b>	<b>Anatomie pathologique.....</b>	<b>55</b>
1.	Lésions vasculaires.....	55
2.	Lésions intestinales.....	56
<b>V.</b>	<b>Stratégie diagnostique.....</b>	<b>58</b>
1.	Populations à risque.....	58
2.	Présentations cliniques.....	59
2.1.	Syndrome d'ischémie aiguë mésentérique.....	59
2.2.	Infarctus mésentérique.....	60
2.3.	Formes cliniques.....	63
3.	Techniques diagnostiques agressives.....	65
3.1.	Artériographie coeliomésentérique.....	65
3.2.	Endoscopie digestive.....	66
3.3.	Tonométrie gastro-intestinale.....	67
<b>VI.</b>	<b>Examens paracliniques.....</b>	<b>68</b>
1.	Investigations biologiques.....	68
2.	Investigations radiologiques.....	71
2.1.	Radiographie de l'abdomen sans préparation.....	71
2.2.	Echographie abdominale et examen doppler.....	73
2.3.	Tomodensitométrie abdominale.....	76
2.4.	Artériographie coeliomésentérique.....	81
2.5.	Angiographie par résonance magnétique nucléaire.....	84
3.	Autres investigations.....	84
<b>VII.</b>	<b>Diagnostics différentiels.....</b>	<b>85</b>
<b>VIII.</b>	<b>Stratégie thérapeutique .....</b>	<b>86</b>
1.	Réanimation médicale.....	87
1.1.	Mesures de réanimation générales.....	87
1.2.	Traitement du vasospasme.....	89
1.3.	Antibiothérapie.....	89
1.4.	Traitement antithrombotique.....	90

2.	Tactiques et techniques thérapeutiques.....	91
2.1.	Traitement des lésions vasculaires.....	91
2.1.1.	Revascularisation de l'AMS.....	92
2.1.2.	Désobstruction de la VMS.....	94
2.2.	Traitements des lésions intestinales.....	95
2.2.1.	Laparotomie-inventaire des lésions.....	95
2.2.2.	Gestes chirurgicaux.....	96
	a) Résection intestinale .....	96
	b) Rétablissement immédiat de la continuité .....	96
	c) Confection de stomies .....	97
	d) Alternatives à la résection .....	98
	e) Second look.....	99
3.	Suites opératoires.....	100
4.	Indications.....	101
IX.	Evolution.....	103
1.	Morbidité.....	103
2.	Mortalité.....	105
3.	Facteurs pronostiques.....	107
X.	Prévention.....	107
	<b>CONCLUSION.....</b>	<b>108</b>
	<b>RESUMES.....</b>	<b>110</b>
	<b>ANNEXE.....</b>	<b>114</b>
	<b>BIBLIOGRAPHIE.....</b>	<b>121</b>

A decorative oval frame with a double-line border. The frame is adorned with six ornate floral motifs, one at each of the top, bottom, left, and right positions, and one at the top-left and bottom-left positions. The word "INTRODUCTION" is centered within the frame in a bold, black, serif font.

***INTRODUCTION***

Comme tout processus ischémique, l'infarctus mésentérique, stade ultime de l'ischémie intestinale, résulte d'une inadéquation entre d'une part la perfusion dans le territoire concerné des artères mésentériques et le tronc cœliaque, et d'autre part la demande métabolique tissulaire en O<sub>2</sub>.

Il s'agit d'une urgence médicochirurgicale rare dont le pronostic reste sombre avec une mortalité élevée selon la plupart des séries publiées.

L'infarctus mésentérique reste un challenge pour le médecin urgentiste. Il faut composer avec un diagnostic difficile au stade d'ischémie intestinale sans nécrose alors que les symptômes sont souvent non spécifiques et la nécessité de poser le plus précocement possible le diagnostic afin de ne pas obérer le pronostic de cette affection vasculaire. La place des moyens d'imageries modernes est fondamentale dans son aspect diagnostique.

Ainsi, l'amélioration du pronostic ne peut être espérée que par l'urgence de la prise en charge thérapeutique.

Les enjeux concernent la prise en charge diagnostique et thérapeutique immédiate.

Notre intérêt pour l'étude de l'infarctus mésentérique est guidé par sa méconnaissance habituelle avant le diagnostic et par la gravité de son pronostic.

A la lumière de notre expérience et de la tendance rencontrée dans la littérature parcourue, notre travail tente d'analyser les caractéristiques épidémiologiques, cliniques, paracliniques, thérapeutiques et pronostiques de cette affection.



*PATIENS  
ET METHODES*

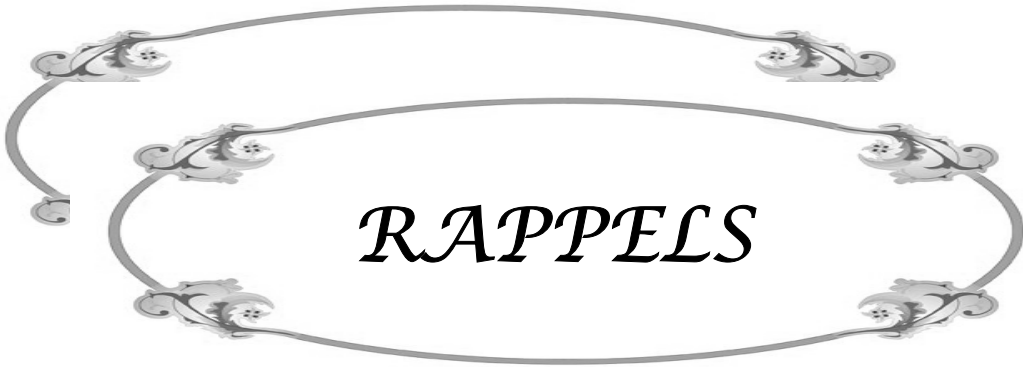Nous avons procédé à une étude rétrospective de 19 observations d'infarctus mésentérique colligés au service de chirurgie viscérale du centre hospitalier universitaire Mohamed VI de Marrakech sur une période de 5 ans, allant de Janvier 2005 à Décembre 2009.

Nous avons inclus dans cette étude, tous les patients ayant été hospitalisés et opérés pour infarctus mésentérique.

Le diagnostic était fait sur des critères anamnestiques, cliniques et radiologiques. La confirmation diagnostique était surtout en peropératoire et sur les données anatomopathologiques. Une enquête étiologique était menée après l'acte chirurgical.

Les critères d'exclusion comprenaient une ischémie mésentérique due à d'autres pathologies chirurgicales telles que l'occlusion intestinale mécanique, les adhérences, le volvulus ou l'étranglement herniaire. Ainsi on a exclu toute ischémie intestinale chronique.

Une fiche d'exploitation réalisée à cet effet a permis le recueil des données épidémiologiques, cliniques, paracliniques, thérapeutiques et évolutives des malades (Annexe).



## **I. Historique :**

Historiquement, c'est à Antonio Benivene au XV<sup>e</sup> siècle que nous devons la première description de l'ischémie mésentérique. Virchow, en 1847, établit la relation entre l'infarctus intestinal et l'oblitération de l'artère mésentérique supérieure (AMS). En 1895, Elliot publie le premier succès d'une résection d'une partie gangrenée de l'intestin [1].

En 1901, Schnitzler définit l'ischémie mésentérique chronique ; puis Klein, en 1921, décrit 3 types d'ischémie mésentérique : aiguë (IMA), chronique (IMC) et non occlusive (IMNO) [2].

Le premier rapport de l'association française de chirurgie (AFC) sur le sujet est présenté en 1935 et collige 490 cas. Il sera suivi d'un rapport sur les entérites et colites nécrosantes en 1974 et en 1984 d'une étude sur les entéropathies nécrosantes ischémiques [2].

Au début du 20<sup>ème</sup> siècle, les progrès ont été accomplis dans les modalités diagnostiques. L'héparine a été introduite dans l'éventail thérapeutique des thromboses veineuses mésentériques (TVM) ; alors qu'en 1950, Sarnoff rapporte l'utilisation des antibiotiques dans le traitement de l'ischémie mésentérique [3].

Dans les années 1950, la réparation vasculaire chirurgicale pour reconstituer la circulation sanguine de l'intestin ischémique, avant la gangrène s'est produite, a été présentée. Klass, en 1951, est généralement crédité pour avoir établi la faisabilité de l'embolectomie mésentérique, embolectomie réussie pour la première fois par Stewart en 1952 et en 1958 que Maynard et Shaw réalisent la première thromboendartériectomie, dilatation et pontage pour une ischémie intestinale aiguë [3].

Dans les années 1970, l'utilisation de l'angiographie pour diagnostiquer et évaluer l'ischémie mésentérique aiguë, ainsi que l'introduction de la perfusion de papavérine intra-artérielle, ont considérablement amélioré le pronostic des patients en permettant un diagnostic précoce et par la lutte contre le spasme artériel mésentérique fréquemment associé [3].

L'utilisation croissante de l'échographie et le scanner depuis les années 1980 a permis de réaliser un diagnostic plus précoce [3].

En 1996 Laurian et Ducerf rédigent le dernier rapport de l'AFC sur la pathologie vasculaire du tube digestif et les résultats de leur enquête serviront comme référence la plus récente sur le sujet [4].

## II. Rappel anatomique :

### 1. Macrocirculation :

La circulation splanchnique est assurée par 3 axes vasculaires naissant de l'aorte abdominale : le tronc cœliaque (TC), les artères mésentériques supérieure (AMS) et inférieure (AMI) [4,5,6].

Cette vascularisation ne se limite pas à ces trois axes, mais est constituée d'un vaste réseau vasculaire permettant de multiples connexions, un système d'arcades, avec de fréquentes variations anatomiques. Ces arcades peuvent fonctionner dans les deux sens ; il peut donc s'agir de voie de suppléance permettant de minimiser les conséquences d'une ischémie dans un territoire donné, mais également de dérivation avec constitution d'un « vol » au niveau des zones dites critiques, plus sensibles à un bas débit ; il s'agit notamment de la partie moyenne de l'intestin grêle et de la jonction recto sigmoïdienne [6,7].

Lorsque la baisse de débit sanguin ne concerne qu'une seule des branches principales irriguant le tractus digestif, les patients peuvent rester asymptomatiques grâce aux possibilités de suppléance de cette circulation collatérale (règle de Mikkelsen) [5].

Il est donc essentiel de connaître l'anatomie descriptive et topographique de ces différentes artères, ainsi que du système veineux.

### **1-1. Tronc coélique :** (Fig. 1)

Il naît à angle droit de la face antérieure de l'aorte à hauteur de D12-L1, juste en dessous de l'émergence diaphragmatique de l'aorte [6,7]. Il vascularise l'estomac par l'artère coronaire stomachique, le foie par l'artère hépatique commune, le duodénum proximal, le pancréas et la rate par les artères gastroduodénale et splénique.

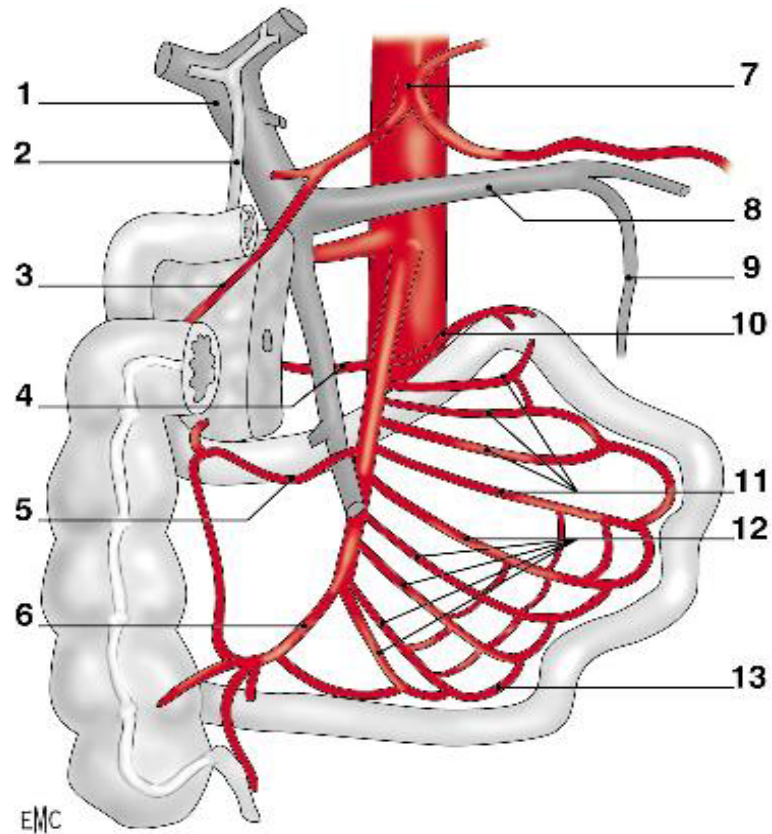
### **1-2. Artère mésentérique supérieure :** (Fig. 1)

Elle est la plus importante des artères digestives, elle naît sous l'ostium du tronc coélique, faisant un angle aigu de 20 à 30° avec l'aorte [6,7]. Elle pénètre dans le mésentère en restant à gauche de la veine mésentérique supérieure (VMS), lieu d'élection pour son abord chirurgical.

L'AMS vascularise l'ensemble de l'intestin grêle à l'exception du duodénum proximal, tout le côlon droit et les deux tiers proximaux du côlon transverse.

Elle libère alors ses premières collatérales pour le pancréas (artères pancréatico-duodénales inférieures) et pour l'angle duodéno-jéjunal. De son bord gauche naissent de haut en bas les artères jéjunales puis iléales qui forment des arcades de premier, deuxième et troisième ordre. Des arcades de premier ordre, juxta-intestinales, se détachent les vaisseaux droits qui vascularisent la paroi de l'intestin grêle.

De son bord droit naissent successivement les branches à destinée colique (colique transverse ou colica media inconstante, colique supérieure droite, colique moyenne droite inconstante, colique inférieure droite : iléo-colique) anastomosées en une arcade bordante.

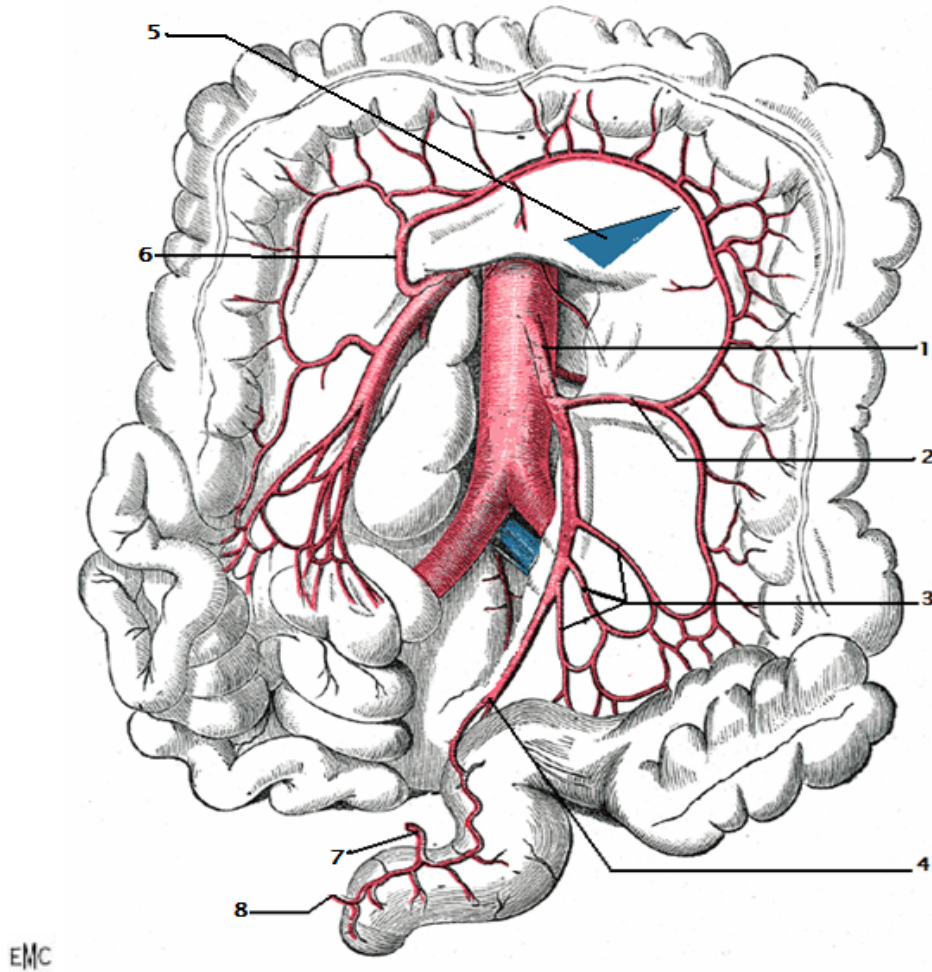


**Figure 1 : Vascularisation mésentérique – artère mésentérique supérieure et tronc cœliaque [7].**

1: Veine porte ; 2 : cholédoque ; 3 : artères pancréatico–duodénale supérieure (droite); 4 : artère pancréatico–duodénale inférieure (gauche); 5 : artère colique supérieure droite; 6 : artère colique inférieure droite ; 7 : tronc cœliaque ; 8 : tronc splénomésaraïque ; 9 : veine mésentérique inférieure ; 10 : artère de l'angle duodénojéjunale ; 11 : artères jéjunales ; 12 : artères iléales ; 13 : vaisseau parallèle.

### 1-3. Artère mésentérique inférieure : (Fig. 2)

Elle naît de la face antérolatérale gauche de l'aorte abdominale (L3), 2 à 4 cm en amont de la bifurcation aortique [4,6,7]. Via l'artère colique supérieure gauche, l'artère colique moyenne gauche inconstante, le tronc des artères sigmoïdiennes et l'artère hémorroïdale supérieure, elle vascularise le tiers distal du côlon transverse, le côlon descendant, et le rectum.

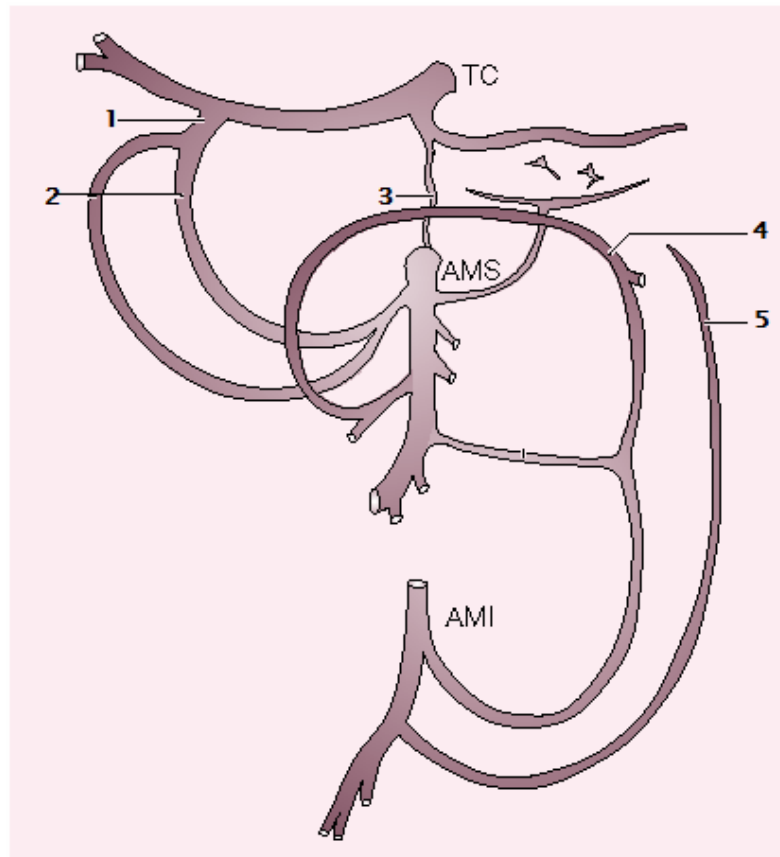


**Figure 2 : Vascularisation mésentérique - artère mésentérique inférieure [7]**

1: Artère mésentérique inférieure ; 2 : artère colique gauche ; 3 : artères sigmoïdiennes; 4 : artère hémorroïdale supérieure ; 5 (flèche bleue) : arcade de Riolo ; 6 : artère colique moyenne droite ; 7 : artère hémorroïdale moyenne ; 8 : artère hémorroïdale inférieure.

**1-4. Réseau collatéral :** (Fig. 3)

Invisible en échographie-doppler, peu visible à l'artériographie en l'absence de lésion vasculaire digestive significative, son calibre peut augmenter considérablement lors des situations pathologiques pour donner de larges arcades anastomotiques [6,7].



**Figure 3 : Réseaux anastomotiques entre le tronc cœliaque, l'artère mésentérique supérieure et l'artère mésentérique inférieure [6]**

1 : Artère gastro-duodénale ; 2 : arcade pancréaticoduodénale de Rio-Branco ; 3 : arcade de Bûhler ; 4 : arcade de Riolan ; 5 : arcade de Drumond.

**a. Anastomoses entre tronc cœliaque et artère mésentérique supérieure :**

**Arcade pancréatico duodénale de Rio Branco** : résultante des anastomoses antérieures et postérieures entre l'artère pancréatico-duodénale supérieure et inférieure issues respectivement du tronc cœliaque et de l'AMS. Cette arcade peut se développer en cas d'obstruction progressive de l'AMS ;

**Arcade de Bühler** : reliquat embryonnaire de l'anastomose intersegmentaire ventrale entre TC et AMS.

**b. Anastomoses entre artère mésentérique supérieure et artère mésentérique inférieure :**

**Arcade de Riolan** est essentielle : elle relie l'artère colique supérieure gauche (branche de l'AMI) à l'artère colique supérieure droite (branche de l'AMS) le long du colon transverse. Un seul pied vasculaire est nécessaire pour alimenter cette arcade dont l'intérêt chirurgical est évident.

L'arcade de Riolan constitue un repère angiographique important. En effet, chez le sujet normal, elle n'est jamais visualisée dans l'ensemble de son trajet. Sa découverte angiographique traduit l'oblitération d'une ou plusieurs artères splanchniques et, selon le calibre de l'arcade, permet de déterminer la zone occluse.

L'arcade de Riolan présente une zone de faiblesse en regard de l'angle colique gauche. Cette région de faible circulation collatérale est souvent qualifiée de « zone critique ».

**Arcade de Drummond** : située le long du colon descendant, anastomose les branches de l'AMI entre elles, mais aussi avec l'arcade de Riolan.

**c. Anastomoses entre artère mésentérique inférieure et artères iliaques internes :**

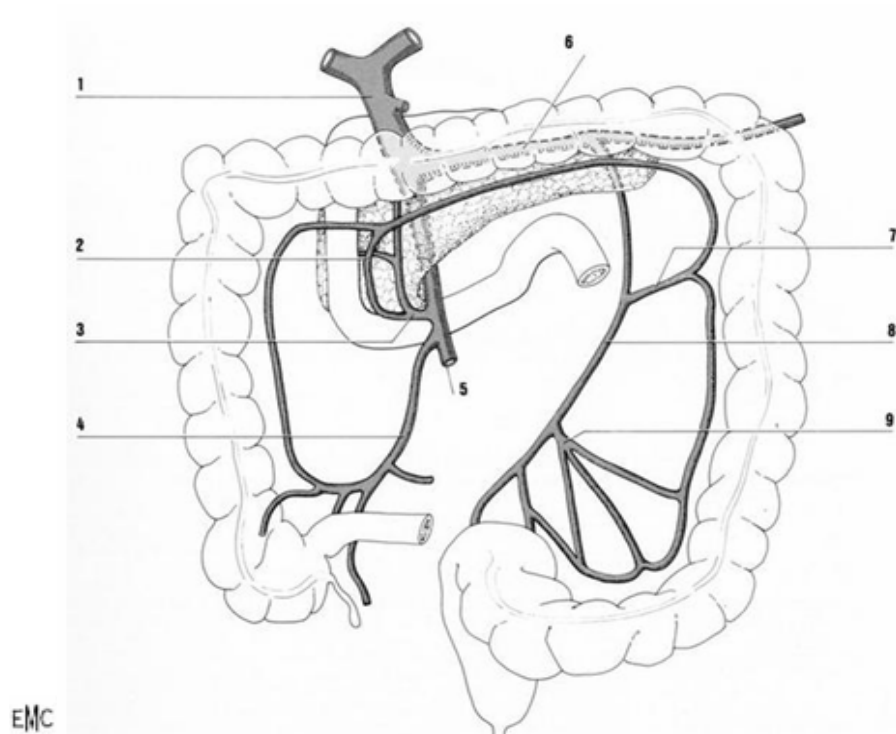
L'artère hémorroïdale supérieure (branche terminale de l'AMI), au niveau de la charnière recto-sigmoïdienne, s'anastomose avec les artères hémorroïdales moyennes, branches des artères iliaques internes droite et gauche.

#### 1-5. Retour veineux : (Fig. 4)

Le système veineux est généralement parallèle au système artériel et les veines mésentériques supérieure et inférieure se rejoignent pour former la veine porte [6,7].

**La veine mésentérique supérieure (grande veine mésentérique)** : elle monte dans le mésentère à droite et en avant de l'artère mésentérique supérieure. Ses branches collatérales sont les veines intestinales et les veines coliques droites, satellites des artères homonymes, ainsi que la veine gastro-épiploïque droite et la veine pancréatico-duodénale inférieure gauche.

**La veine mésentérique inférieure (petite veine mésentérique)** : est formée par la réunion des veines hémorroïdales supérieures et monte verticalement dans le mésocôlon à gauche de l'artère mésentérique inférieure. Ses branches collatérales sont les veines coliques gauches, satellites des artères. Enfin les veines hémorroïdales réalisent un plexus veineux avec anastomose porto-cave. Les veines hémorroïdales supérieures rejoignent la veine mésentérique inférieure et les veines hémorroïdales inférieures et moyennes, la veine cave inférieure à partir des veines iliaques internes.



**Figure 4 : Réseau veineux [7]**

1 : Veine porte ; 2 : veine colique supérieure droite ; 3 : tronc gastro-colique ; 4 : veine colique inférieure droite ; 5: veine mésentérique supérieure ; 6 : veine splénique ; 7 : veine colique supérieure gauche ; 8 : veine mésentérique inférieure ; 9 : veine colique inférieure gauche.

## **2. Microcirculation :**

La vascularisation des villosités intestinales est très particulière. Elle repose sur une artériole centrale débouchant sur un réseau capillaire dense qui redescend le long de l'artériole pour confluer vers les veinules post capillaires [6,8]. Ce système favorise la création d'un contre-courant artério-veineux à l'origine d'un gradient de concentration en oxygène entre la base et le sommet des villosités, les niveaux de pression partielle en oxygène étant les plus bas au sommet, de l'ordre de 10 mmHg.

### **III. Rappel de la physiologie de la circulation splanchnique :**

Le territoire vasculaire viscéral abdominal représente 30 % du volume sanguin circulant total et il reçoit environ 25% du débit cardiaque. Cette proportion peut passer à 35 % en période postprandiale, expliquant l'horaire post prandial des douleurs dans l'angor méésentérique, mais peut s'abaisser à 10 % en cas de bas débit cardiaque pour préserver les organes vitaux. Alors que le débit sanguin du côlon, le plus bas de tous les segments du tube digestif, diminue en période d'activité motrice ce qui peut favoriser la survenue d'une ischémie colique [8,9].

Chez le sujet sain, la régulation du flux splanchnique est sous la dépendance d'un système extrinsèque (système sympathique et substances vasoactives médiées par les récepteurs adrénergiques alpha et bêta). La régulation intrinsèque implique une modulation du tonus artériolaire d'origine métabolique (vasodilatation) et un contrôle myogénique. Ces systèmes d'autorégulation permettent de préserver la viabilité du tissu intestinal jusqu'à une pression systolique systémique de 70 mmHg. En dessous de 40 mmHg, l'autorégulation devient insuffisante et une ischémie peut apparaître [8].

Ce débit est uniformément réparti entre le tronc coeliaque et l'artère méésentérique supérieure et à moindre degré l'artère méésentérique inférieure. Par ailleurs, la distribution du flux sanguin dans la paroi intestinale n'est pas uniforme, 70% du débit méésentérique étant dédié à la muqueuse du fait d'une activité métabolique intense, 5% à la sous muqueuse et environ 25% à la musculuse et à la séreuse [9].

Au repos, la consommation en oxygène du territoire splanchnique représente 20 à 35 % de la consommation totale de l'organisme. La proximité entre artériole et lit capillaire favorise la diffusion de l'oxygène selon un gradient de pression partielle. La PaO<sub>2</sub> diminue au sommet des villosités physiologiquement et cette baisse est d'autant plus marquée qu'il existe une hypoperfusion splanchnique. Un accroissement local de l'extraction en oxygène permet de tolérer une réduction de 75 % du flux sanguin méésentérique [8,9].

A decorative frame consisting of two concentric, horizontally-oriented oval shapes. The frame is composed of a thin, dark grey line. At each of the four corners, there is a small, ornate floral or scrollwork motif. The word "RESULTATS" is centered within the inner oval.

*RESULTATS*

# I. Données épidémiologiques :

## 1. Fréquence :

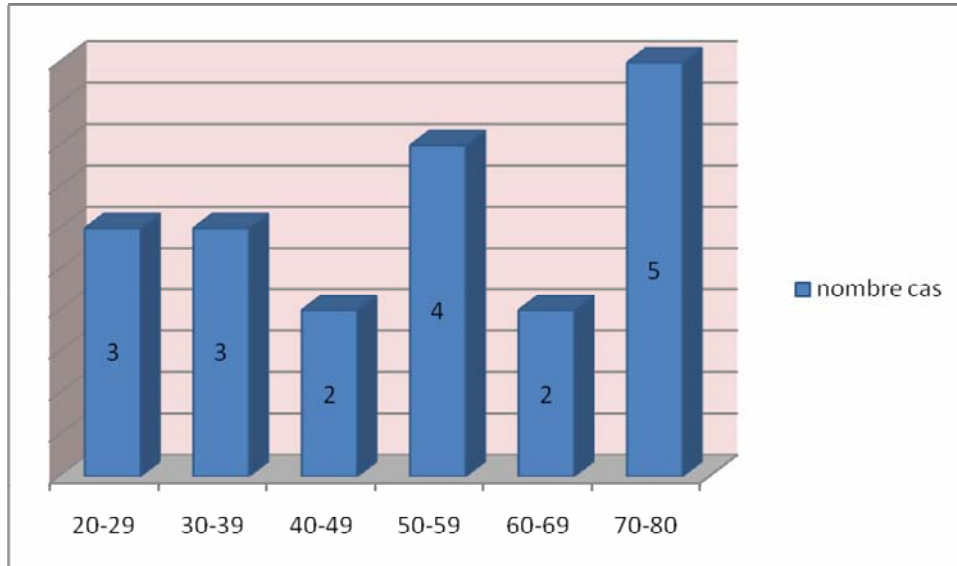
Nous avons colligé 19 cas d'infarctus méésentérique durant une période de 5 ans allant de Janvier 2005 à Décembre 2009.

**Tableau I : Répartition des patients selon les années**

Année	2005	2006	2007	2008	2009
Nombre de cas	3	2	2	5	7

## 2. Age :

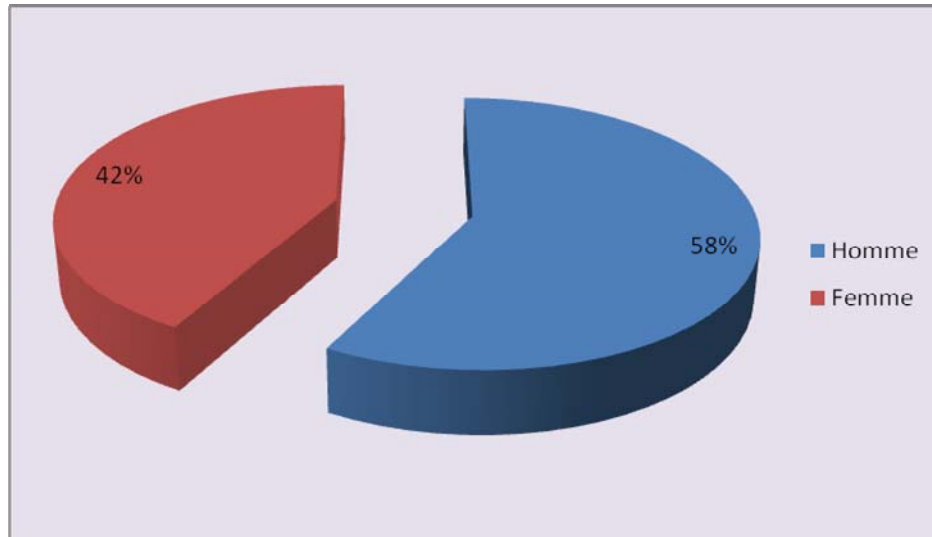
L'âge moyen de nos patients était de 52,3 ans avec des extrêmes de 20 ans et de 80 ans. L'âge des malades était supérieur à 50 ans dans 58% des cas.



**Figure 5 : Répartition des patients selon les tranches d'âge**

### 3. Sexe :

Nos patients se répartissaient en 11 hommes (58%) et 8 femmes (42%) avec un sex-ratio de 1,37.



**Figure 6 : Répartition des patients selon le sexe**

### 4. Comorbidités :

Les comorbidités retrouvées dans notre série étaient la pathologie cardio-vasculaire dans 21% des cas faite de cardiopathie emboligène, hypertension artérielle et thrombose veineuse profonde.

Les autres antécédents retrouvés chez les malades de notre série sont représentés dans le tableau II.

**Tableau II : Les comorbidités de nos patients gérés pour infarctus mésentérique**

<b>Comorbidités</b>	<b>Nombre des cas</b>	<b>Pourcentage (%)</b>
Cardiomyopathie emboligène compliquée d'insuffisance cardiaque.	1	5,2
Thrombose veineuse profonde (membre inférieur droit).	1	5,2
Hypertension artérielle.	2	10,5
Diabète.	1	5,2
Insuffisance surrénalienne aigue.	1	5,2
Corticothérapie au long cours.	1	5,2
Tabagisme.	2	10,5
Chirurgie abdominale récente (cholécystectomie).	2	10,5

## **II. Données cliniques :**

### **1. Délai de consultation :**

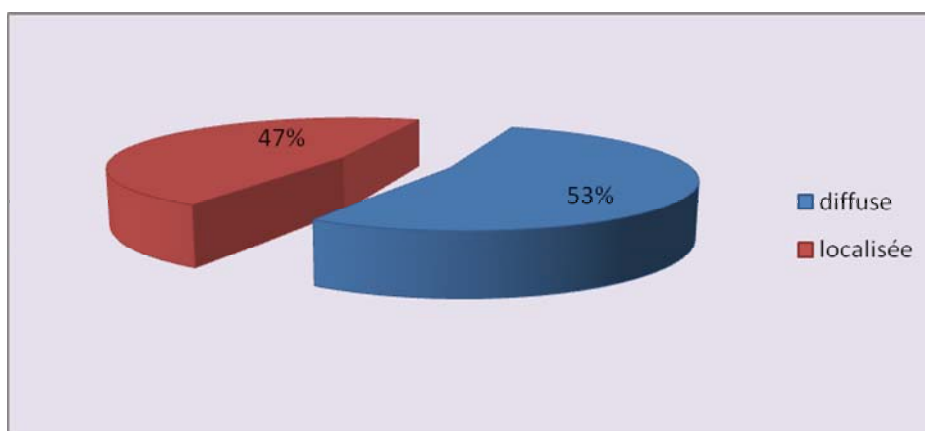
Il est défini par le délai écoulé entre le début des symptômes et la consultation. Il variait entre 1jour et 10jours avec une moyenne de 5 jours.

### **2. Signes fonctionnels :**

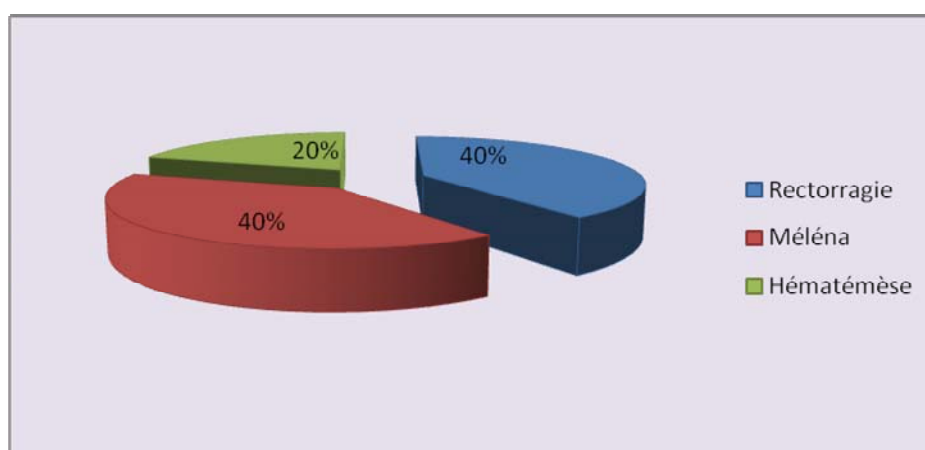
La douleur abdominale était présente chez tous les patients (100%). Ces douleurs étaient brutales et intenses ; diffuses chez 10 patients et localisées à un endroit de l'abdomen chez 9 patients (l'épigastre dans 5cas, la fosse iliaque droite dans 2cas et la fosse iliaque gauche dans 2 cas) (Fig. 7).

Les vomissements étaient présents chez 14 patients (74%). L'hémorragie digestive était notée chez 5 patients (26%) dont 2 présentaient une rectorragie, 2 autres des melaenas et un patient avait présenté des hématémèses (Fig. 8).

Les troubles du transit étaient notés chez 12 patients. Ils s'agissaient d'un arrêt des matières et des gaz dans 10 cas (53%), d'une constipation isolée dans un cas et d'une diarrhée glaireuse isolée dans un autre cas.



**Figure 7 : Répartition de la douleur abdominale en fonction de la localisation**



**Figure 8 : Répartition des hémorragies digestives**

**Tableau III : Répartition des signes fonctionnels**

Signes fonctionnels	Nombre de cas	Pourcentage (%)
Douleur abdominale	19	100
Vomissements	14	74
Arrêt des matières et des gaz	10	53
Hémorragie digestive	5	26

### 3. Signes physiques :

L'examen général des patients a retrouvé une fièvre dans 6 cas, un collapsus hémodynamique dans 3 cas dont un était associé à une hématomèse et les deux autres sans notion d'hémorragie digestive associée.

Les autres signes cliniques associés retrouvés chez les malades de notre série sont représentés dans le tableau ci-dessous.

**Tableau IV : Répartition des signes physiques**

Signes physiques	Nombre de cas	Pourcentage (%)
Fièvre	6	32
Collapsus hémodynamique	3	16
Météorisme	11	58
Sensibilité	13	68,5
Défense	7	37
Contracture	1	5
Ascite (matité déclive)	2	10,5

### III. Données paracliniques :

#### 1. Données biologiques :

L'hyperleucocytose était notée dans 15 cas (79%) et associée à une polynucléose neutrophile dans 11 cas.

L'hématocrite était normale chez 14 patients (73,7%), basse chez 5 patients (26%) et ce dernier était associée avec une anémie modérée.

La fonction rénale a été réalisée dans 8 cas :

- ✓ l'urémie était élevée chez 6 patients (75%) ;
- ✓ la créatinémie était élevée chez 5 patients (62,5%).

Le dosage des aspartate aminotransférases (ASAT) et alanine aminotransférases (ALAT) étaient réalisés dans 2 cas :

- ✓ l'ASAT était élevée dans les 2 cas ;
- ✓ l'ALAT était élevée dans 1 cas.

L'amylasémie a été réalisée chez 3 patients. Il était élevée dans 2 cas et normale dans l'autre cas.

La kaliémie était réalisée chez 5 patients. Elle était basse dans 3 cas et normale dans 2 cas.

Le dosage de l'acide lactique était réalisé chez un seul patient et il était élevé.

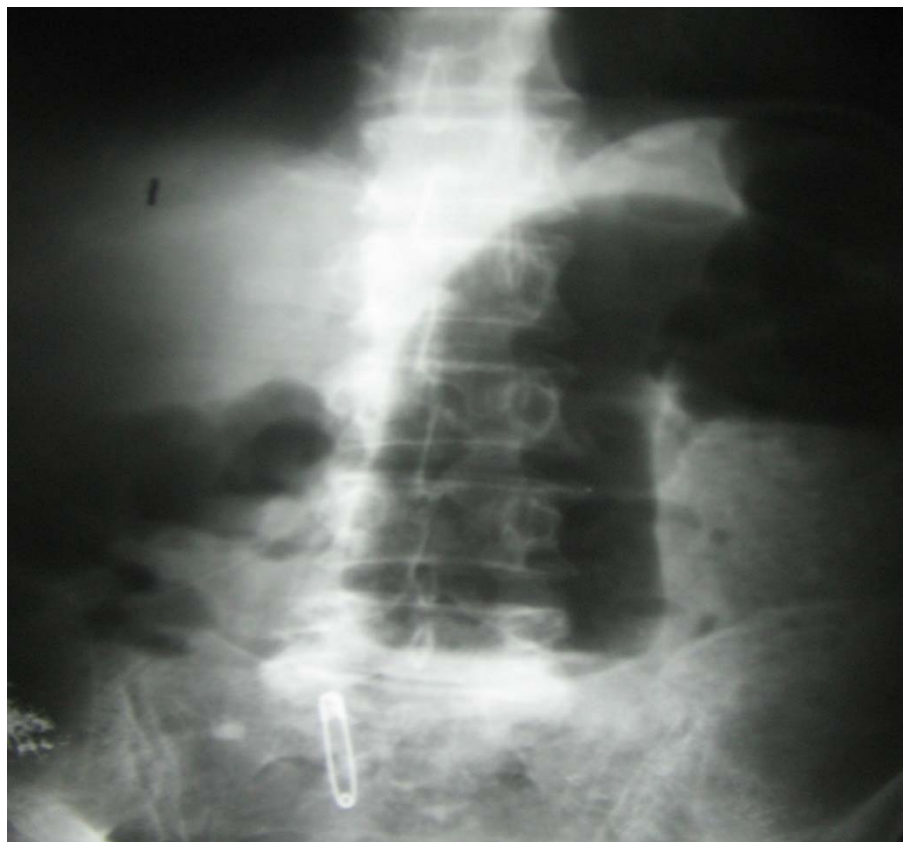
## 2. Données radiologiques :

### 2-1. Radiographie de l'abdomen sans préparation :

La radiographie de l'abdomen sans préparation (ASP) a été réalisée chez 11 patients (Fig. 9). Elle a objectivé :

- ✓ des niveaux hydro-aériques grêliques (NHA) dans 9 cas (82%) ;
- ✓ une distension gazeuse colique dans 1 cas (9%) associée à des NHA ;

Alors que chez 2 patients, l'ASP était normal (18%).



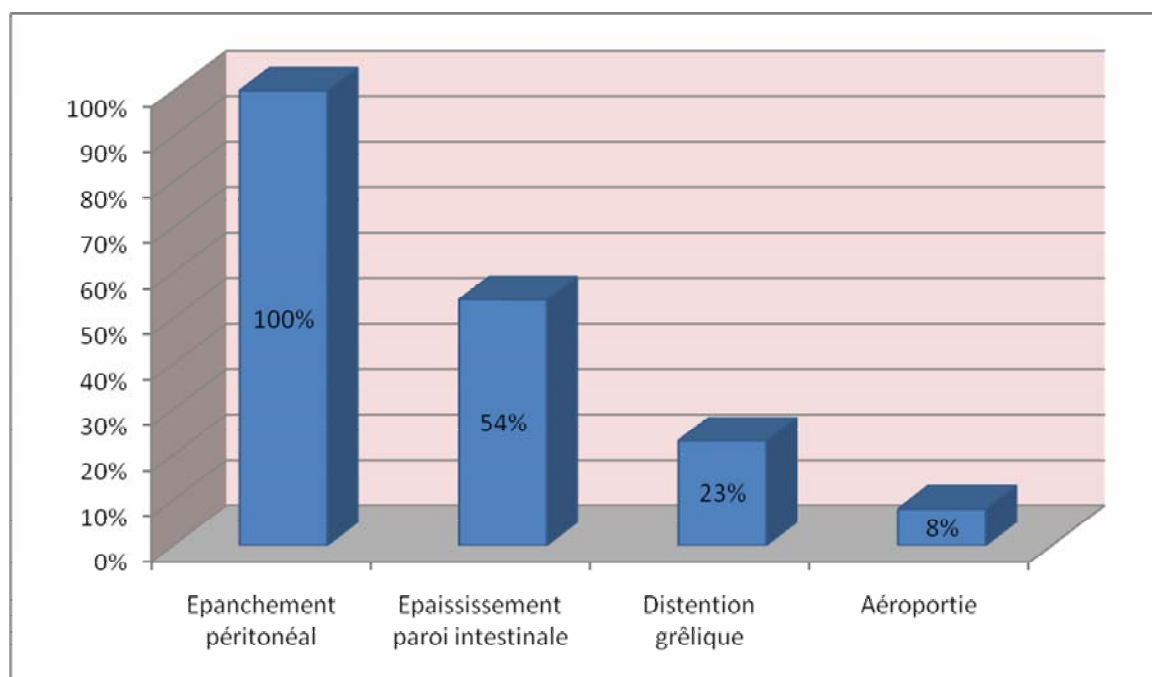
**Figure 9 : distension gazeuse colique**

## 2-2. Echographie abdominale et examen doppler :

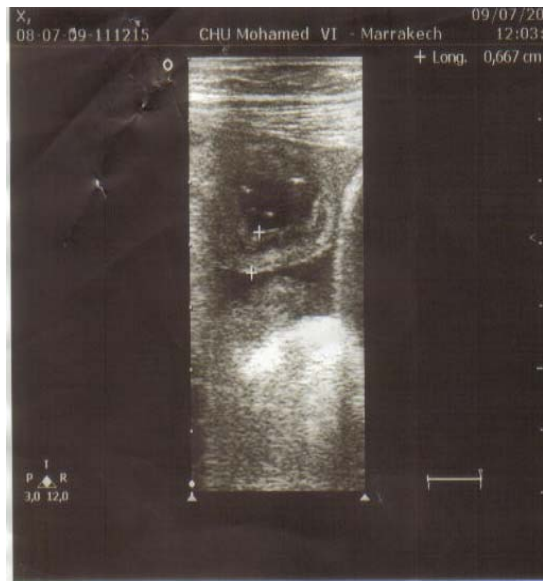L'échographie abdominale a été réalisée chez 13 patients de notre série avec examen doppler dans 2 cas. Elle a objectivé :

- ✓ un épanchement péritonéal dans 13 cas (100%). Son abondance varie de la faible, la moyenne et la grande abondance; et dont le siège est varié : au niveau de l'interanse, la fosse iliaque droite et gauche, la gouttière pariéto-colique droite et en sous hépatique ;
- ✓ un épaissement de la paroi des anses intestinales dans 7 cas (54%) (Fig. 11) ;
- ✓ une distension grêlique dans 3 cas (23%) ;
- ✓ et une aéroportie dans 1 cas (8%).

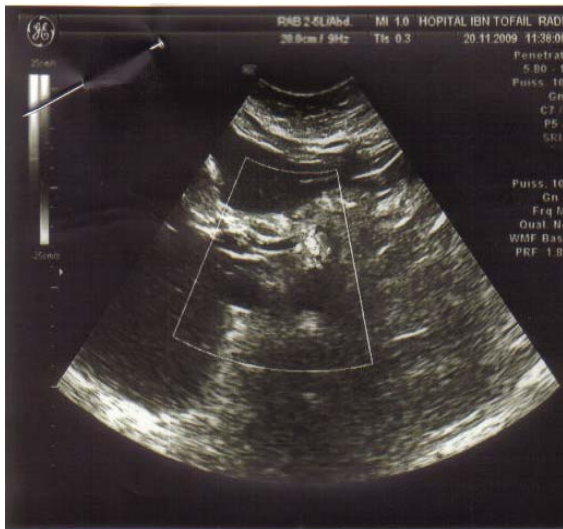L'examen doppler a objectivé un thrombus pariétal de l'aorte abdominale sus rénal étendu au tronc coeliaque dans 1 cas (Fig. 12 et 13) et dans l'autre cas, il était normal.



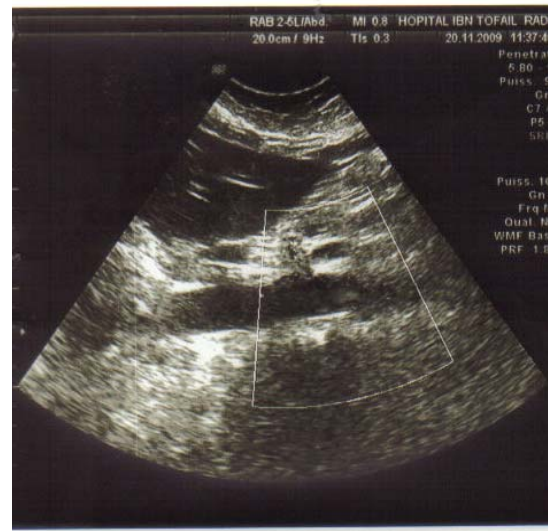**Figure 10 : Répartition des résultats échographique**



**Figure 11 : Echographie abdominale montrant un épaissement pariétal intestinal**



**Figure 12**



**Figure 13**

**Figure 12 et 13 : Echographie abdominale avec doppler montrant un thrombus pariétal de l'aorte abdominale sus rénal étendu au tronc coeliaque**

### **2-3. Tomodensitométrie abdominale:**

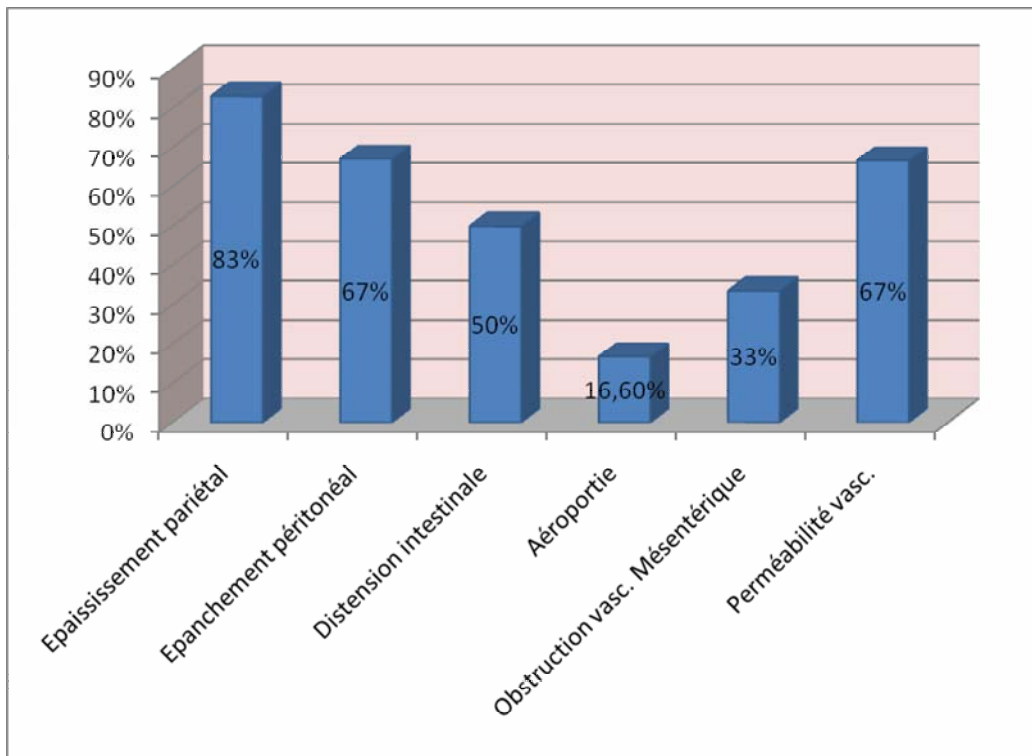
La tomodensitométrie a été réalisée chez 6 patients de notre série. Elle était demandée pour suspicion d'infarctus mésentérique chez 3 patients. Ces patients présentaient un :

- syndrome douloureux abdominal aigu avec syndrome occlusif sur une cardiomyopathie à haut risque embolique ;
- syndrome douloureux abdominal aigu avec thrombose veineuse profonde du membre inférieur ;
- infarctus mésentérique suspecté sur échographie abdomino-pelvienne.

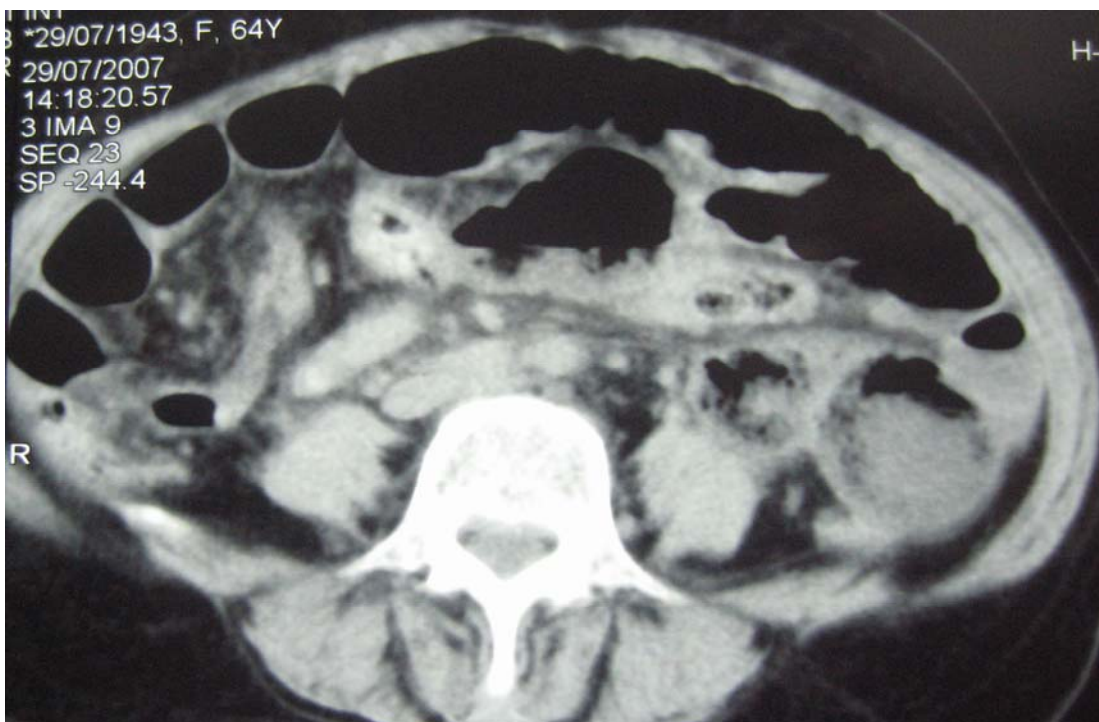Dans les autres 3 cas, elle a été faite dans le cadre d'un tableau de syndrome douloureux abdominal aigu associé à un syndrome occlusif.

La tomodensitométrie a objectivé :

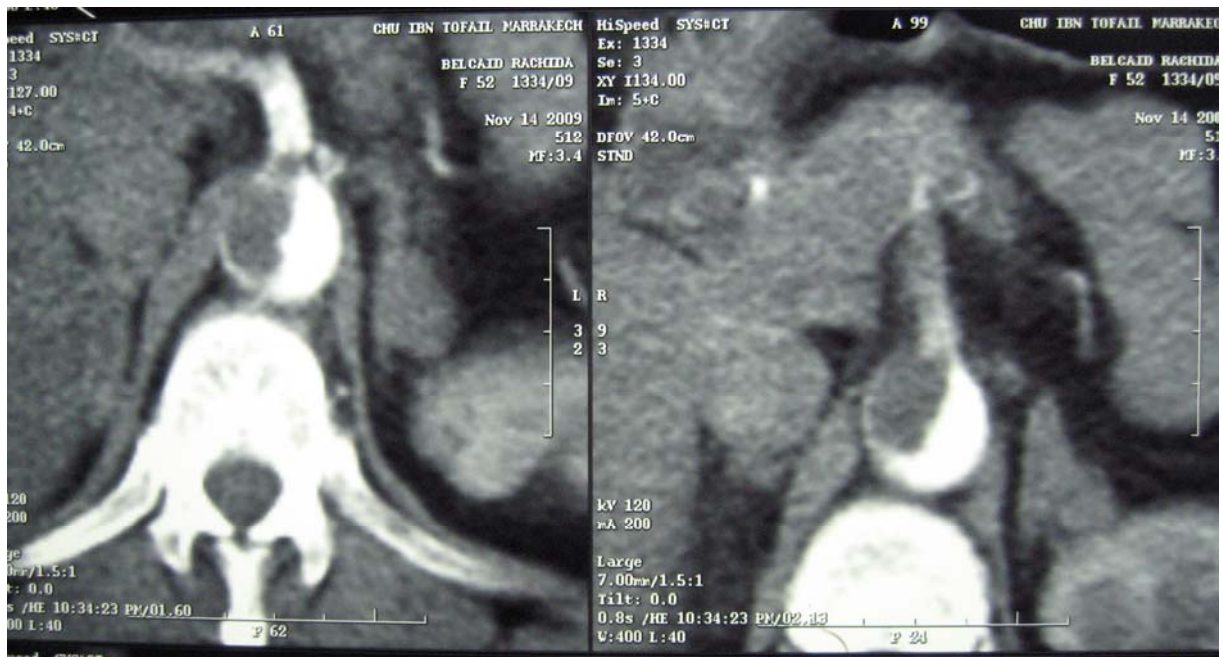- ✓ un épaississement de la paroi grêlique dans 5 cas (83%) (Fig. 15) ;
- ✓ un épanchement péritonéal dans 4 cas (67%) ; une distension intestinale dans 3 cas (50%) ; une thrombose veineuse supérieure mésentérique dans 1 cas (16,6%);
- ✓ une thrombose pariétale de l'Aorte, tronc coeliaque partiellement thrombosé et artère mésentérique supérieure non opacifiée dans 1 cas (16,6%) (Fig. 16 et 17) ;
- ✓ des vaisseaux mésentériques perméables dans 4 cas (67%);
- ✓ et une aéroportie dans 1 cas (16,6%) (Fig. 18).



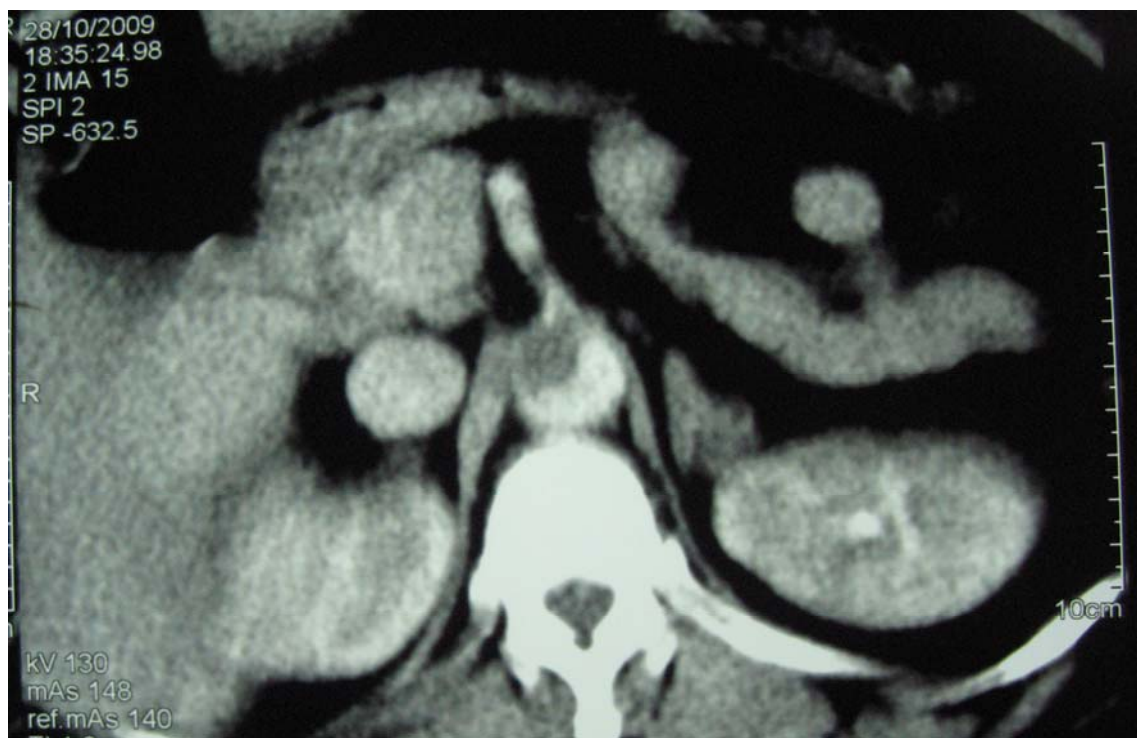**Figure 14 : Répartition des résultats scannographiques**



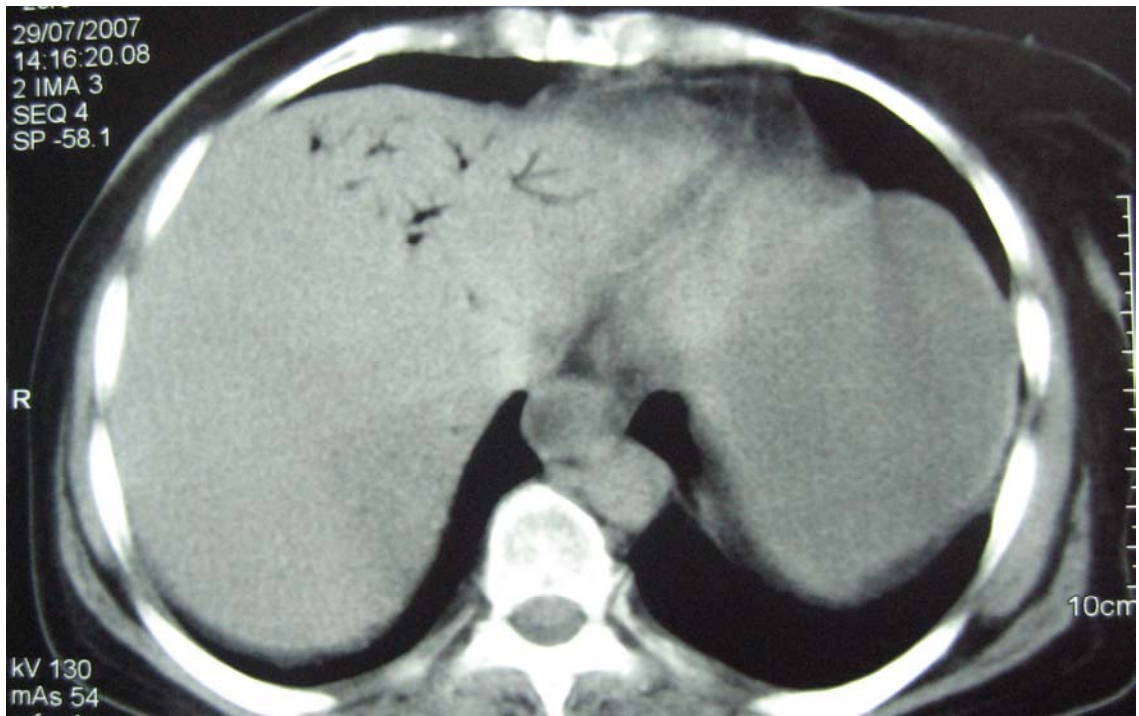
**Figure 15 : Tomodensitométrie abdominale montrant un épaississement pariétal intestinal**



**Figure 16 : Angioscanner abdominal montrant un thrombus pariétal de l'Aorte abdominal avec extension au tonc ceoliaque**



**Figure 17 : Angioscanner abdominal montrant un thrombus pariétal de l'Aorte abdominal avec extension à l'origine de l'AMS**



**Figure 18 : Tomodensitométrie montrant une aéroportie**

#### **2-4. Artériographie coeliomésentérique :**

Elle a été réalisée dans 1 cas, objectivant une occlusion de la coronaire stomachique avec opacification de l'artère mésentérique supérieure et du tronc coeliaque.

#### **2-5. Electrocardiogramme :**

Il a été pratiqué chez 3 patients dans le cadre de suspicion clinique d'arythmie cardiaque. L'enregistrement était normal dans les 3 cas.

### **IV. Approche diagnostique :**

Le diagnostic de l'infarctus mésentérique était retenu dans 6 cas (31,6%) en préopératoire.

Le délai entre l'admission et le diagnostic précis de l'infarctus mésentérique variait de moins d'un jour chez 11 patients, d'un jour chez 6 patients et de deux jours chez 2 patients, avec un délai moyen de 25 heures.

Dans le reste des cas, les patients ont été opérés pour :

- ✓ syndrome occlusif aigu dans 9 cas ;
- ✓ suspicion d'appendicite aigue dans 2 cas ;
- ✓ suspicion d'abcès appendiculaire dans 1 cas ;
- ✓ suspicion de péritonite par perforation d'organe creux dans 1 cas.

## **V. Traitement :**

### **1. Réanimation médical préopératoire :**

Tous les patients de notre série ont reçu un traitement médical symptomatique qui a précédé la prise en charge thérapeutique. Il s'agissait d' :

- ✓ une réanimation hydro électrolytique ;
- ✓ un sondage nasogastrique de décompression ;
- ✓ un traitement antalgique et antispasmodique.

### **2. Traitement chirurgical :**

Deux patients de notre série sont décédés avant tout geste thérapeutique, soit dans 10,5% des cas. Alors que 17 patients étaient opérés en urgence dans un délai entre quelques heures et 2 jours.

#### **2-1. Voie d'abord :**

La laparotomie médiane à cheval sur l'ombilic était la voie d'abord pratiquée chez tous les patients opérés de notre série.

#### **2-2. Exploration chirurgicale :**

L'exploration chirurgicale avait retrouvé une nécrose intestinale chez 14 patients (82%), une souffrance intestinale dans 3 cas (17,6%) et un épanchement péritonéal dans 70,6% des cas. L'épanchement péritonéal était d'abondance variable dont la nature variait d'un liquide séreux, sérohématique, stercorrhale, purulent et hématique.

La thrombose veineuse était objectivée lors de l'exploration chirurgicale chez 4 opérés dont 3 n'ont pas bénéficié de tomodensitométrie.

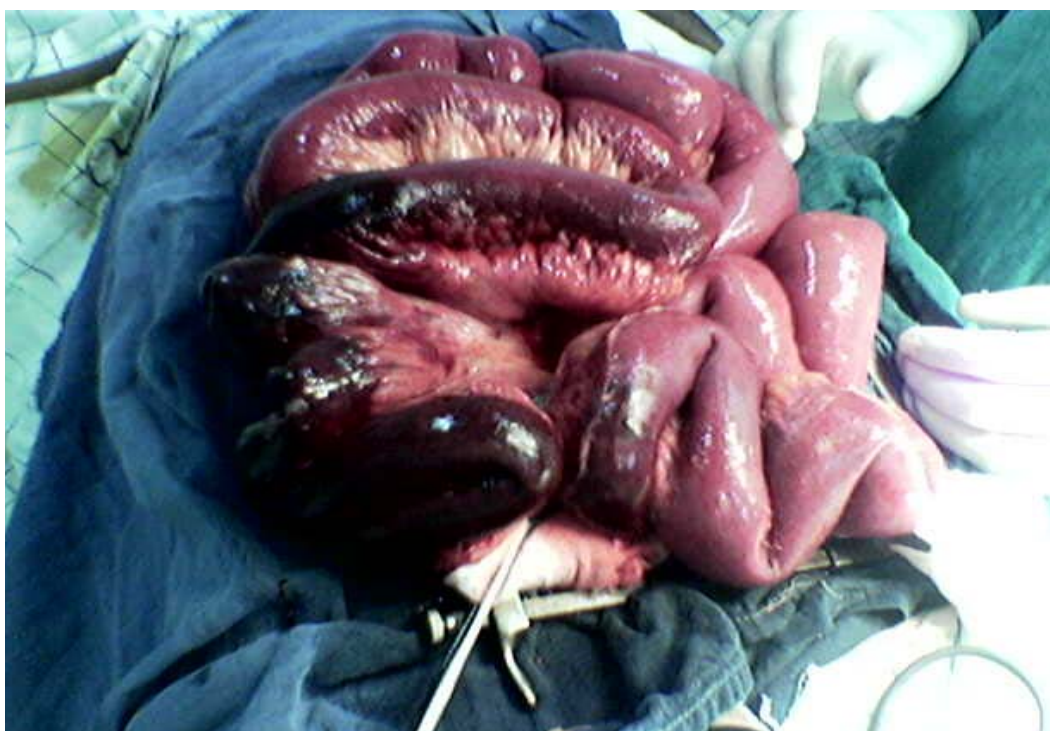
Les autres éléments retrouvés lors de l'exploration chirurgicale sont représentés dans le tableau V.

L'atteinte grêlique segmentaire était objectivée dans 13 cas et dans 4 cas on a objectivé une atteinte de la totalité du grêle.

Une atteinte colique était décrite associée à celle du grêle dans 2 cas et isolée dans 1 cas intéressant la totalité du colon gauche.

**Tableau V : Les éléments de l'exploration chirurgicale dans notre série**

Exploration chirurgicale	Nombre de cas	Pourcentage (%)
Nécrose intestinale	14	82
Souffrance intestinale	3	17,6
Epanchement péritonéal	12	70,6
Distension intestinale	2	12
Perforation grêlique	5	29,5
Lésion pré perforative	2	12
Fausse membrane	4	23,5
Thrombose veineuse	4	23,5



**Figure 19 : Aspect opératoire d'un infarctus mésentérique constitué avec nécrose intestinale**

### **2-3. Geste chirurgical :**

#### **a- Geste intestinal :**

La résection intestinale a été exécutée chez 13 patients (76,5%) ; dont la longueur moyenne de l'intestin réséqué était de 140 cm (extrêmes : 10-380 cm).

Parmi les 13 résections appliquées, 5 patients (38,5%) ont eu une anastomose termino-terminale d'emblée. Les 8 autres patients (61,5%) ont tous une entérostomie.

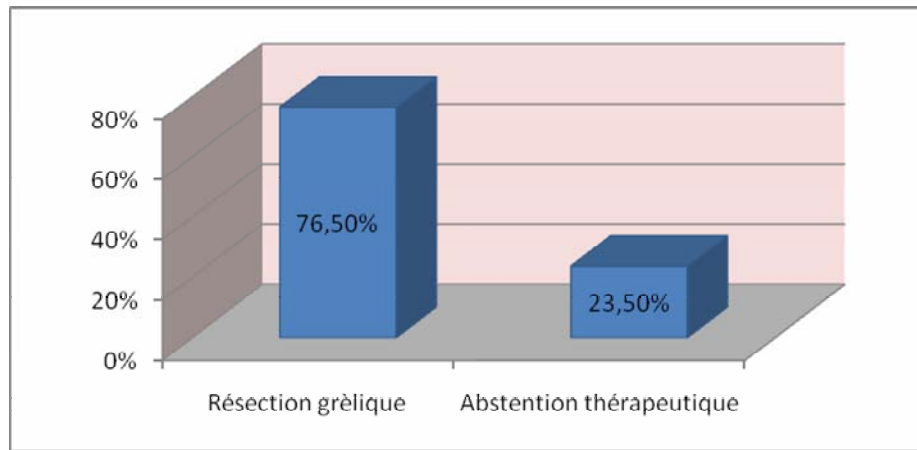
Une hémicolectomie gauche emportant la totalité du colon nécrosé a été faite avec fermeture du moignon rectal et abouchement du colon transverse au niveau du flanc gauche en Hartmann chez 1 seul patient.

Devant des lésions intestinales étendues : une laparotomie exploratrice avec abstention thérapeutique était observée chez 4 patients (23,5%).

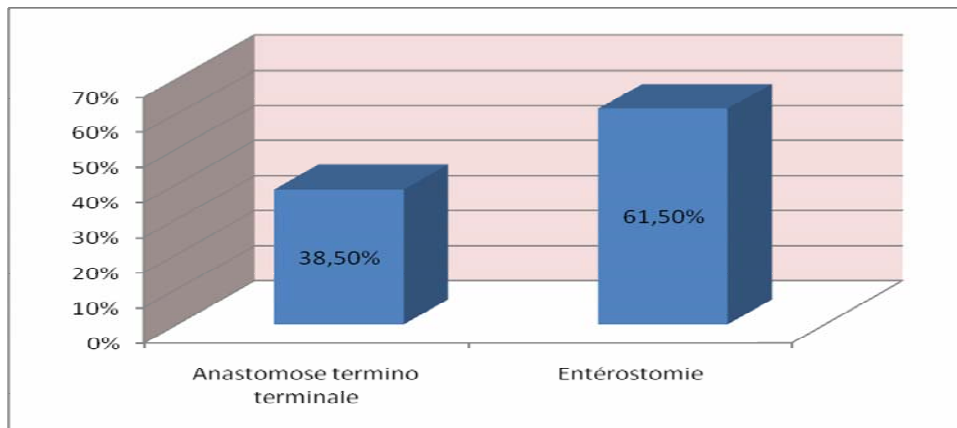
Un examen anatomopathologique de la pièce opératoire chez nos malades opérés a montré une nécrose pariétale de l'intestin avec absence de signe de malignité ou de spécificité avec des limites d'exérèse qui passent en zone saine.

#### **b- Geste vasculaire :**

Dans aucun cas nous n'avons réalisé de geste vasculaire à type d'embolectomie, de thromboendartériectomie ou de pontage aorto-mésentérique.



**Figure 20 : Répartition des cas opérés selon le type du geste intestinal chirurgical**



**Figure 21 : Répartition des cas opérés selon les modalités du rétablissement de continuité**

### **3. Traitement médical :**

#### **3-1. Traitement médical post opératoire :**

Tous les patients opérés ont reçu :

- ✓ une nutrition parentérale : à base de glucose 10%, d'émulsion lipidique et solution d'acides aminés pour perfusion. L'alimentation entérale était autorisée après une durée moyenne de 5 jours ;
- ✓ une antibiothérapie à large spectre avec triple association : céphalosporine de 3ème génération, métronidazole et aminoside ;
- ✓ un traitement anticoagulant post opératoire à base d'héparine dans le but de la prophylaxie de la maladie thromboembolique.

### **3-2. Traitement médical étiologique :**

Il a été à base d'héparine, d'anti vitamine K et/ou d'antiagrégants plaquettaires. Il a été démarré chez 5 patients pour :

- ✓ suspicion de vascularite dans 4 cas ;
- ✓ association d'infarctus mésentérique avec une cardiomyopathie emboligène dans 1 cas.

## **VI. Approche étiologique :**

Le mécanisme étiologique n'était déterminé que chez 6 patients (31,6%), alors que pour 14 patients l'étiologie n'a pas pu être déterminée ; il s'agissait :

- ✓ d'une origine veineuse dans 5 cas ;
- ✓ d'une origine artérielle dans 1 cas.

## **VII. Enquête étiologique :**

### **1. Echocardiographie :**

Elle était réalisée chez 5 patients et elle était normale.

### **2. Echo-doppler vaisseaux membre inférieur :**

Elle était pratiquée dans 1 cas et elle était normale.

### **3. Bilan de thrombophilie :**

Il a été réalisé dans 3 cas, il comportait le dosage des protéines C, S et de l'antithrombine III. Il était négatif dans les 3 cas.

- ❖ Une sérologie auto immune a été faite chez 1 patient et qui a suspecté une connectivite : Ac anti nucléaire positif de type moucheté avec un syndrome néphrotique évoquant glomérulonéphrite rapidement progressive (GNRP).

## **VIII. Evolution :**

### **1. Mortalité :**

Chez 2 patients de notre série, le décès a été survenu avant l'acte opératoire dans un tableau de choc septique.

En périopératoire, 8 patients sont décédés parmi les 17 patients opérés (47,05%). Il s'agissait d'une mortalité périopératoire précoce dans 7 cas après une survie moyenne de 2 jours.

Le type d'étiologie qu'on a pu lier à la mortalité était une thrombose veineuse dans 1 cas et une thrombose artérielle dans 1 cas.

### **2. Morbidité :**

La morbidité opératoire était de 11,8% :

- ✓ un patient a présenté une infection de la paroi et de la stomie traitée médicalement ;
- ✓ et une patiente a présenté une insuffisance rénale nécessitant des séances d'hémodialyse.

### **3. Evolution :**

L'évolution a été marquée par :

- ✓ une dénutrition sévère à 1 mois en post opératoire dans 1 cas ;
- ✓ un rétablissement de la continuité réalisé dans 1 cas dont l'exploration chirurgicale était sans anomalies (absence de récurrence de l'ischémie) autorisant l'anastomose termino-terminale ;
- ✓ un décès chez 2 patients : dans un tableau de dénutrition sévère dans 1 cas en 1 mois post opératoire et dans un tableau d'insuffisance rénale après une survie moyenne de 2 mois dans l'autre cas ;
- ✓ perte de vue chez 3 patients qui ont été adressés au service de la médecine interne et de cardiologie pour enquête étiologique.

**Tableau VI : Evolution à court, à moyen et à long terme des patients de notre série**

Observation	Evolution
I, II, XIV	Suites opératoires immédiates simples ; perdus de vue.
III, VI, V, VII, XIII	Décès précoce post opératoire (nécrose intestinale massive).
IV	Dénutrition sévère en 1 mois post opératoire ; décès.
XI, XV	Bonne évolution post opératoire sans complications.
XVI	Rétablissement de continuité à 3 mois post opératoire ; suites post opératoire simples.
XII, XVIII	Instabilité hémodynamique per-opératoire corrigée par le remplissage vasculaire, la transfusion sanguine et l'introduction des drogues vasoactives ; Bonne évolution post opératoire.
VIII, XVII	Collapsus hémodynamique en post opératoire immédiat sans hémorragie extériorisée associée; choc septique ; décès.
IX, XIX	CIVD ; choc septique ; décès (avant tout geste thérapeutique).
X	Insuffisance rénale à 2 mois post opératoire nécessitant des séances d'hémodialyse ; hypokaliémie sévère, trouble phosphocalcique ; choc septique ; décès.



*DISCUSSION*

# **I. Epidémiologie :**

## **1. Incidence :**

Faire une estimation sur la fréquence de l'infarctus mésentérique est difficile car on ne dispose que de trois modes de comptabilité bien imparfaits que sont les données autopsiques, les séries rétrospectives et les données des registres nationaux existant dans certains pays [10, 11].

En 1995 une enquête rétrospective a été réalisée en France colligeant 508 cas d'ischémie intestinale sur la période 1990-95 [4]. Il s'agissait en majorité d'infarctus mésentériques et 10% seulement présentaient une ischémie réversible.

Il s'agit d'une maladie, dont l'incidence semble avoir augmenté au cours des dernières décennies [10,12], en corrélation avec l'allongement de l'espérance de vie, du nombre croissant des patients atteints de maladies cardio-vasculaires évoluées et par une particulière attention à ce type de pathologie [13,14].

Il représente environ 0.1 % des admissions à l'hôpital, 1 % à 2 % des hospitalisations pour douleurs abdominales [9,13,15] et 0,4 % des laparotomies en urgence [16].

L'infarctus mésentérique est rapporté comme une complication rare avec une incidence de 0,49% de tous les cas ayant eu une chirurgie cardio-pulmonaire [17].

Ces chiffres sont souvent relativement anciens et ne reflètent peut-être pas la réalité actuelle mais ils constituent néanmoins une référence et donnent une idée relative de la fréquence de cette pathologie au plan mondial.

## **2. Race :**

Aucune prédilection raciale n'est connue pour l'infarctus mésentérique. Toutefois, les personnes de races avec une proportion élevée de conditions menant à l'athérosclérose, tels que les personnes noires, peuvent-être plus à risque [18].

### 3. Age :

L'infarctus mésentérique survient généralement chez les patients âgés, avec un âge moyen de survenue de plus de 60 ans selon la plupart des séries déclarées [19,20,21].

Dans notre série l'âge moyen des patients était de 52,3 ans (extrêmes: 20 à 80 ans) ; résultat proche à d'autres études fondées en Afrique dont deux au Maroc [27,28,29]; ce qui dans environ 10 ans plus jeune comparant à la littérature occidentale et asiatique [20,21,22,23,24,25,26]. Ce qui peut s'expliquer soit par l'origine ethnique et géographique ou la moyenne d'âge basse de notre population en générale.

**Tableau VII : Age des patients selon les auteurs.**

Auteurs	Année de publication	Nombre de cas	Age moyen	Extrêmes
Levy et al. [20]	1990	92	62	22 - 90
Balique et al. [21]	1992	20	72.4	44 - 89
Park et al. [22]	2002	58	67	35 - 96
Lee et al. [23]	2002	9	66	34 - 87
Huang et al. [24]	2005	124	71.1	25 - 100
Mozaffar et al. [25]	2007	32	60.8	41.2-80.4
Sreedharan [26]	2007	65	69	27 - 91
Akhdari [27]	1995	11	57	39 - 70
Essakhi [28]	2008	18	50	30 - 85
Ka et al. [29]	2009	13	43	18 - 65
notre série	2010	19	52,3	20 - 80

Cette affection qui est l'apanage du sujet âgé, doit être évoquée devant tout syndrome abdominal aigu sévère de l'enfant [30].

On note que la thrombose veineuse survient à un âge plus précoce par rapport aux autres étiologies de l'infarctus mésentérique avec un âge moyen de survenue qui se situe entre 43 et 74 ans [31].

Dans le groupe artériel, les embolies surviennent plus volontiers chez des patients jeunes sans antécédent athéromateux connu. A l'inverse, la thrombose artérielle sur artère pathologique se produit chez des patients âgés [32].

#### 4. Sexe :

Le sex-ratio de l'affection est proche de l'égalité ou avec légère prédominance masculine, alors que notre série dénombre un rapport sex-ratio de 11H/8F, qui conforme aux données classiques (tableau VIII).

En 1996, un travail descriptif à propos d'infarctus mésentérique comparant deux séries; selon leur âge supérieur ou inférieur à 75 ans a confirmé une prédominance féminine chez les plus de 75 ans [34]. Cette particularité pourrait être expliquée par l'espérance de vie féminine (81,1 ans en 1994) qui est supérieure à celle des hommes (72,4 ans en 1994) (source INSEE).

**Tableau VIII : sexe des patients selon les auteurs.**

Auteurs	Année de publication	Sex-ratio (H / F)
Levy [20]	1990	46 / 46
Batellier et Kiény [33]	1990	43 / 39
Bronner et Boissel [34]	1997	
Groupe A > 75 ans		04 / 16
Groupe B < 75 ans		10 / 08
Merle et al. [35]	2004	82 / 49
Huang [24]	2005	104 / 20
Mozaffar [25]	2007	21 / 11
Ka et al. [29]	2009	09 / 04
Notre série	2010	11 / 08

## 5. Facteurs de risque :

La reconnaissance des facteurs de risque et des comorbidités, et l'évaluation des modalités appropriées de diagnostic, sont obligatoires pour le diagnostic précoce à l'urgence.

Les facteurs de risque sont souvent présents à tout âge; plus fréquemment dans une population âgée et doivent faire évoquer le diagnostic [34,36].

La maladie cardiaque : [insuffisance cardiaque, valvulopathie, coronaropathie, troubles du rythme...]; est la cause la plus fréquente de l'infarctus mésentérique et la fibrillation auriculaire est la maladie cardiaque la plus fréquente [25,37,38].

Autres facteurs de risque pour les maladies cardiovasculaires comme l'hypertension, le diabète, le tabagisme et l'hypercholestérolémie sont également fréquents [20,38,39].

Après les maladies cardiaques, l'athérosclérose, vascularite, une péritonite et sclérodémie étaient les principales causes de la maladie dans les études rapportées [25,36,38].

L'histoire médicale de l'infarctus mésentérique, comme dans la littérature, est détaillé dans le tableau IX.

**Tableau IX : Antécédents médicaux et facteurs de risque [3840]**

<b>Antécédents médicaux et facteurs de risque</b>	<b>Pourcentage (%)</b>
Infarctus du myocarde	35,1
L'insuffisance cardiaque congestive	33
La fibrillation auriculaire	24,4
Artériopathie	36
Anomalie de la coagulation	6
Une chirurgie récente	35
L'hypertension artérielle	59,5
Diabète	16
L'hypercholestérolémie	29,8
Tabagisme	41,2

On note une diminution de la fréquence d'un antécédent cardiaque et d'un trouble du rythme qui peut s'expliquer par une meilleure prise en charge cardiologique des malades âgés comme l'ont déjà signalé d'autres auteurs rapportant des séries chirurgicales de personnes âgées [14].

Bien que l'infarctus mésentérique ait été associé à l'abus de cocaïne dans la littérature occidentale [41,42], aucune association n'a été notée chez nos patients. La raison probable est que l'abus de cocaïne est rare au Maroc et que le dépistage de drogue n'a pas été fait pour nos jeunes patients.

L'infarctus mésentérique (IM) a également été rapporté chez les jeunes femmes prenant des contraceptifs oraux [43].

Il existe une bonne corrélation entre le facteur de risque, antécédent médical et l'étiologie de l'IM (tableau X).

**Tableau X : Facteurs prédisposant à l'infarctus mésentérique [32,44,45]**

Circonstances étiologiques et facteurs prédisposant à l'infarctus mésentérique.			
Artériel		Non occlusif	Veineux
Embolie	Thrombose		
<p><b>Arythmie cardiaque +++</b> (Fibrillation atriale à l'origine de 80% des embolies mésentériques supérieures). <b>ATCD embolique</b> <b>Traitement antiarythmique non associé à un traitement anticoagulant</b> (favorise classiquement la migration des embolies). <b>Myxome oreillette gauche.</b> <b>Valvulopathie.</b> <b>Infarctus du myocarde récent.</b> <b>Insuffisance cardiaque.</b> <b>Clampage chirurgical de l'aorte.</b> <b>Artériographie/cathétérisme</b> <b>Traumatisme thoracique.</b></p>	<p><b>Athérosclérose.</b> <b>Thrombopénie induite par l'héparine.</b> <b>Vascularites :</b> Maladie de Takayasu, périartérite noueuse, maladie de Behçet, maladie de Buerger, lupus érythémateux disséminé... <b>Syndromes d'hypercoagulabilité/viscosité:</b> Syndrome des antiphospholipides, Mutation gène facteur V Leiden, Maladie de Vaquez, Drépanocytose. <b>Autres :</b> Traumatisme abdominal Insuffisance cardiaque Chirurgie abdominale Déshydratation</p>	<p><b>Bas débit systémique prolongé :</b> Choc septique ou hypovolémique Chirurgie cardiaque. <b>Hémodialyse chronique</b> -Dialyse péritonéale <b>Agents pharmacologiques :</b> Digitaliques Amines vasopressives Catécholamines (α+) Ergotamine Cocaïne Diurétiques Bêta bloquants Clonidine Ciclosporine. <b>Déshydratation.</b></p>	<p><b>Etats prothrombotiques :</b> <b>√ Congénitaux</b> • <u>Rares :</u> Déficits antithrombinIII, protéineC, protéineS • <u>Fréquents :</u> Mutation gène facteur V Leiden, Mutation gène facteurII, Concentration élevée facteurs VII,VIII,IX,XI, von Willebrand. <b>√ Acquis</b> • <u>Fréquents :</u> Contraception orale, grossesse -post partum, TVP, inflammation, cancer. • <u>Rares :</u> Syndromes myéloprolifératifs (Vaquez ++), syndrome des anticorps antiphospholipides, <b>Co-facteurs locaux :</b> <b>√ Inflammation locale:</b> appendicite, pancréatite, cholécystite, ulcère duodéal ... <b>√ Lésions du système porte :</b> anastomose porto cave, splénectomie, sclérose, traumatisme. <b>√ cancer digestif.</b> <b>√ Cirrhose, hypertension portale.</b></p>

## **II. Physiopathologie :**

Quelle qu'en soit la cause, lorsque la perfusion mésentérique diminue, la consommation en O<sub>2</sub> reste initialement constante au prix d'une augmentation de l'extraction en O<sub>2</sub> jusqu'à un seuil critique en dessous duquel les capacités d'extraction sont dépassées. La consommation en O<sub>2</sub> devient alors dépendante du débit sanguin et les lésions cellulaires apparaissent. Au maximum, lorsque l'interruption est complète et prolongée, il y a nécrose transmurale (ou gangrène) puis perforation intestinale [46].

L'ischémie entéromésentérique, en phase aiguë, entraîne des conséquences locales et générales. Celles-ci peuvent être majorées après revascularisation (syndrome d'ischémie-reperfusion) surtout si celle-ci est retardée.

### **1. Conséquences locales :**

Leur gravité est fonction de la durée de l'interruption circulatoire qui est le facteur pronostique majeur [46,47].

De tous les constituants de la paroi intestinale, la muqueuse est l'élément le plus sensible à l'ischémie. Après occlusion artérielle, ses lésions sont, selon Marston [11] visibles dès la 1<sup>re</sup> heure de l'arrêt circulatoire ; mais les études au microscope électronique ont montré que les lésions muqueuses sont, en fait, instantanées et que des transformations irréversibles surviennent en 30 minutes en cas d'arrêt circulatoire total. Après 60 minutes, les entérocytes sont nécrotiques et, à la 4<sup>e</sup> heure, l'épithélium a disparu mettant à nu la sous-muqueuse.

Les muscles lisses sont très rapidement lésés aussi : les lésions musculaires sont irréversibles après 6 heures d'interruption circulatoire totale.

La suppression de la barrière muqueuse et les lésions des couches musculaires sont responsables de la perméabilité de l'intestin aux liquides et aux bactéries.

## **2. Conséquences générales :**

### **2-1. Déperdition liquidienne :**

Elle est due aux lésions des entérocytes et des cellules endothéliales des capillaires villositaires qui provoquent une exsudation intraluminale massive, véritable entéropathie exsudative, accompagnée de l'apparition d'un épanchement péritonéal. La déperdition horaire de liquide peut s'élever jusqu'à 5 % du volume plasmatique circulant. Elle est responsable de la défaillance circulatoire périphérique [46].

### **2-2. Troubles électrolytiques :**

L'acidose métabolique (par accumulation de l'acide lactique) et l'hyperkaliémie sont constamment associées à la déperdition liquidienne [47].

Une augmentation précoce de la phosphorémie et des phosphatases alcalines a été mise en évidence chez l'animal d'expérience [47].

Chiu et al [46] ont démontré, sur l'animal, que la correction des désordres hydroélectrolytiques abaissait la mortalité de 86 à 36 %.

### **2-3. Libération de facteurs toxiques :**

La libération de facteurs toxiques à partir de l'intestin ischémique entraîne des troubles graves au niveau de l'appareil circulatoire et des organes vitaux. Ces facteurs sont nombreux : kinines (kallidine, bradykinine), sérotonine, 5-hydroxy-tryptamine, histamine, enzymes lytiques d'origine lysosomiale, facteur dépresseur du myocarde (MDF), endotoxines bactériennes, polypeptides non identifiés, oxydants cytotoxiques. Il s'établit alors un cercle vicieux intestin-cœur qui aboutit progressivement à une extension des lésions, d'où l'intérêt d'un diagnostic précoce, permettant de rompre ce cercle vicieux [48].

Cette libération joue un rôle dans la survenue d'une défaillance multiviscérale, cause essentielle de mortalité postopératoire.

#### **2-4. Perturbations de la microcirculation :**

La microcirculation est sous l'influence de nombreux facteurs dont certains évoqués ci-dessus. Les catécholamines, la dopamine, l'angiotensine, la vasopressine, le MDF ont une action vasoconstrictive [8,47]. À l'inverse, les substances mimétiques, les prostaglandines sont vasodilatatrices.

Les perturbations de la microcirculation et notamment les dérèglements du système d'autorégulation jouent un rôle majeur dans les ischémies non occlusives. Ces dysfonctions sont majorées, après revascularisation, par les enzymes libérées par les neutrophiles activés et les radicaux libres.

Ces différents facteurs sont souvent intriqués et peuvent ajouter leurs effets à ceux de certains médicaments administrés préalablement, tels que la digitaline.

#### **2-5. Coagulation intravasculaire disséminée :**

Son existence a été démontrée tant chez l'animal que chez l'homme en cas d'ischémie intestinale aiguë. Elle compromet la perfusion tissulaire et peut être à l'origine d'embolies portales et systémiques. Elle contribue ainsi à la survenue d'une défaillance multiviscérale [8,46].

#### **2-6. Phénomènes infectieux :**

La disparition de la barrière muqueuse et l'augmentation de la perméabilité des parois intestinales favorisent la migration des bactéries et la diffusion des endotoxines bactériennes. Les germes accèdent à la circulation systémique par voie portale et diffusent également dans l'exsudat péritonéal qui devient louche puis séropurulent [46].

Les effets favorables de l'antibiothérapie générale sur la composante infectieuse ont été démontrés par Tamakuma [48].

### 3. Syndrome d'ischémie-reperfusion :

La revascularisation du tube digestif ischémique, surtout si elle est retardée, entraîne l'aggravation brutale des lésions ischémiques de l'intestin. Ces lésions, dites de «**reperfusion**», compromettent les possibilités de guérison [49].

Les cibles de ce syndrome d'ischémie-reperfusion sont :

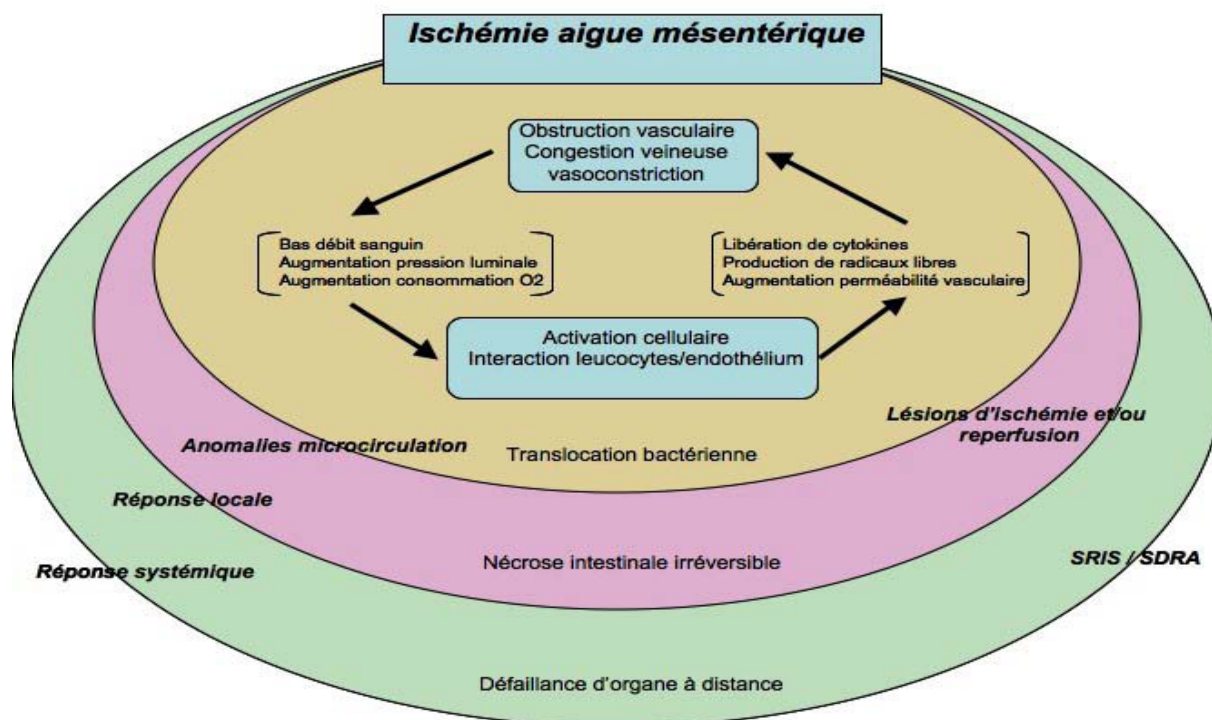
- ✓ la muqueuse dont l'oedème et la desquamation s'accélèrent avec disparition de la lamina propria ;
- ✓ la microcirculation avec l'accroissement de la perméabilité capillaire aggravant la déperdition liquidienne par constitution d'un 3<sup>eme</sup> secteur.

Les médiateurs de l'ischémie-reperfusion sont :

- ✓ les neutrophiles qui migrent et s'infiltrent au niveau de la muqueuse, libérant de la myéloperoxydase, et qui sont responsables de la dysfonction vasculaire;
- ✓ les mastocytes dont l'activation et la dégranulation libèrent notamment de l'histamine;
- ✓ le « Platelet Activating Factor », les endothélines, les protéines de choc thermique (Heat Shock Proteins), le système hème oxygénase. Récemment, l'accent est mis sur l'importance de la poly (ADP-ribose) polymérase-1 (PARP-1);
- ✓ les radicaux libres, formés à partir de la xanthine-oxydase, qui ont une action cytotoxique et accroissent la perméabilité capillaire.

Ces réactions complexes impliquant les polynucléaires neutrophiles activés avec production de radicaux libres entraînent des lésions membranaires, participant ainsi aux lésions intestinales et d'organes à distance. La résistance de la paroi intestinale aux bactéries est altérée et une bactériémie avec endotoxémie peut contribuer aux lésions à distance avec développement d'un syndrome de réponse inflammatoire systémique et/ou d'un syndrome de détresse respiratoire aigu et, à terme, d'une défaillance multiviscérale [49,50,51].

Enfin, le syndrome d'ischémie-reperfusion semble être le « moteur » du syndrome de défaillance multiviscérale.



**Figure 22 : Réponse locale et systémique à l'ischémie aiguë mésentérique [51]**

SRIS : syndrome de réponse inflammatoire systémique.

SDRA : syndrome de détresse respiratoire aigu.

### III. Étiologie :

Il existe différentes formes d'ischémie intestinale qui se divise en deux grandes catégories : l'ischémie aiguë et l'ischémie chronique. Nous n'aborderons que l'ischémie aiguë. Celle-ci peut survenir par des mécanismes d'occlusion artérielle ou veineuse et dans une forme non occlusive. L'occlusion artérielle est la forme la plus fréquente.

#### 1. Infarctus mésentérique avec lésions vasculaires :

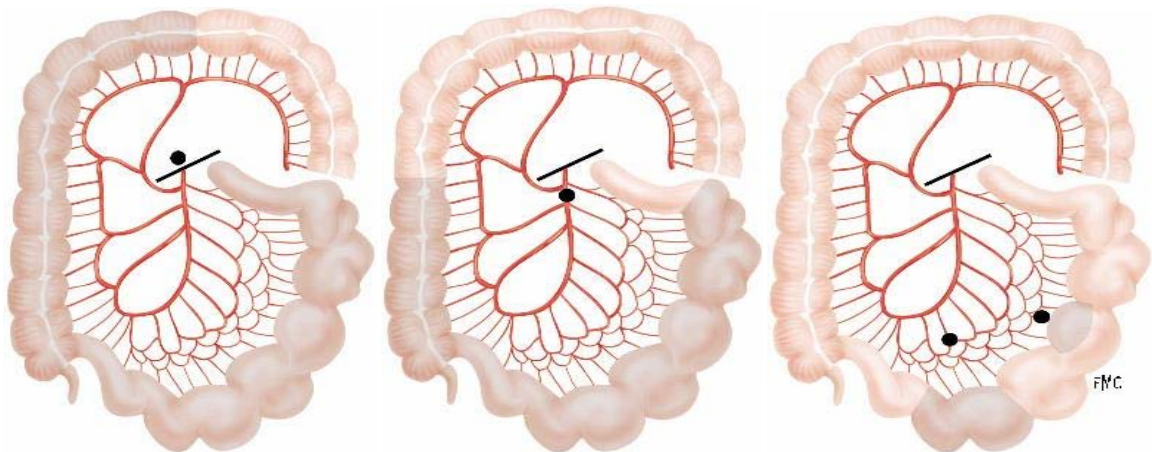
##### 1-1. Embolie artérielle :

C'est la cause la plus fréquente des infarctus entéro-mésentérique; elle représente environ 50 % des cas et à point de départ cardiaque gauche le plus souvent [9].

L'embolie de l'artère mésentérique supérieure est la plus fréquente des embolies viscérales, favorisée par l'obliquité d'implantation de l'artère sur l'aorte. Elle représente environ 5 % de toutes les embolies artérielles périphériques [52].

L'embolie est plus rarement d'origine aortique : caillot d'un anévrysme thoracique ou thoracoabdominal, migration d'une plaque d'athérome ulcérée.

L'embolie paradoxale, d'origine veineuse, migrant vers le coeur gauche par une communication interauriculaire est exceptionnelle [53]. Exceptionnelles également sont les embolies tumorales, d'un myxome cardiaque ou d'un sarcome aortique [54].



**Figure 23 : Embolie de l'AMS : corrélation entre le siège de l'embolie et l'étendue du territoire ischémié [7]**

## **1-2. Thrombose artérielle mésentérique :**

Cette étiologie représente 25 à 30 % des infarctus mésentérique [9].

L'athérome en constitue la cause principale ; et qui se complique de thrombose à l'occasion d'un bas débit d'origine cardiaque (infarctus, troubles du rythme) ou périphérique (hypovolémie). Du fait du développement de la circulation collatérale lors de la période de constitution de la sténose athéromateuse, la thrombose aiguë qui concerne surtout la mésentérique supérieure n'entraîne d'ischémie intestinale aiguë qu'en cas de lésions associées des autres troncs artériels digestifs.

Des causes plus rares de thrombose artérielle aiguë ont été signalées :

- ✓ artériopathies non athéroscléreuseuses : maladie de Takayasu [55], angéites et vascularites nécrosantes, endartérites fibro-oblitérantes ;
- ✓ thromboses postopératoires (après cholécystectomie...) ou après endoscopie digestive [56];
- ✓ thromboses liées à des anomalies biologiques : déficit en protéine S, syndrome des antiphospholipides [57];
- ✓ thromboses consécutives à des chimiothérapies ;
- ✓ thromboses associées à des pathologies tumorales : carcinoïde, phéochromocytome [58].

**La distinction entre embolie et thrombose artérielle aiguë est parfois difficile car des embolies peuvent survenir sur des artères athéromateuses et une thrombose d'aval extensive se développe souvent au contact d'un embolie.**

### **1-3. Thrombose veineuse mésentérique :**

La thrombose veineuse mésentérique est rarement en cause, elle représente environ 5 à 15% des infarctus mésentériques [59].

Elle constitue la troisième localisation thrombotique après les atteintes pulmonaires et des membres, à égalité avec les thromboses cérébrales [45].

L'occlusion d'origine veineuse peut être consécutive à de multiples maladies avec état prothrombotique [54]. Dans 10 % des cas environ, la thrombose veineuse mésentérique est idiopathique, aucune cause n'étant retrouvée.

### **2. Infarctus mésentérique non occlusif (à vaisseaux perméables) :**

L'ischémie mésentérique non occlusive est retenue dans 20 à 30% des cas d'infarctus mésentériques [60]. Il s'agit de la forme la plus grave d'ischémie mésentérique avec une mortalité de 70 à 100% et son incidence est estimée à 1 pour 5000 hospitalisations [51].

Ce syndrome ischémique est caractérisé par l'absence de toute lésion artérielle et veineuse. Les vaisseaux sont normalement perméables et l'ischémie est attribuée à un bas débit splanchnique accompagné d'une vasoconstriction splanchnique. S'il s'agit d'une des causes d'ischémie colique, elle est rarement la cause d'un infarctus mésentérique.

### **3. Autres formes étiologiques :**

La dissection aortique aiguë peut entraîner une obstruction de l'artère mésentérique supérieure mais, le plus souvent, le chenal de dissection intéresse le flanc postérogauche de l'aorte [61].

La dissection isolée et spontanée de l'artère mésentérique supérieure, quelle qu'en soit la cause (dysplasie, athérome, maladie du tissu conjonctif), peut entraîner une ischémie intestinale aiguë [61].

La compression et l'envahissement de l'artère mésentérique supérieure par une tumeur maligne pancréatique sont exceptionnels [62].

Les traumatismes abdominaux (contusion ou plaie pénétrante) peuvent léser directement les vaisseaux mésentériques. Il en va de même pour les désinsertions mésentériques traumatiques souvent causées par une décélération brutale. Il s'agit d'une éventualité peu fréquente.

Les ischémies intestinales secondaires à un volvulus intestinal, à une strangulation par bride ou à un étranglement herniaire se situent dans un contexte diagnostique et thérapeutique particulier.

**En fait, le diagnostic étiologique précis de l'infarctus entéromésentérique est rarement établi avant l'intervention chirurgicale et même après : le rapport de l'association française de chirurgie en 1996 indique que ce diagnostic n'a pas pu être établi avec exactitude chez 73 % des malades [40].**

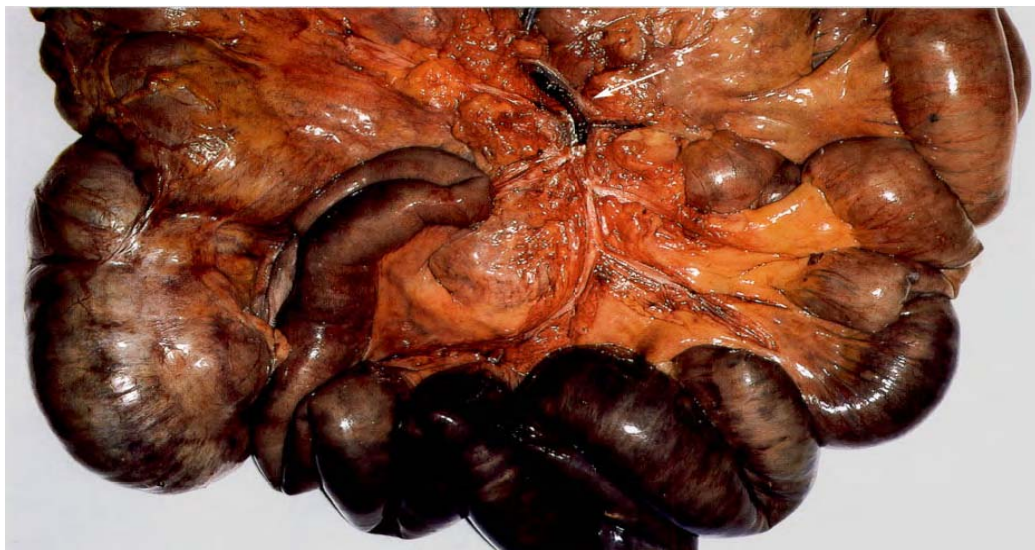## IV. Anatomie pathologique :

### 1. Les lésions vasculaires :

- En cas d'embolie, en général de l'AMS, le caillot est bloqué par le premier rétrécissement, soit juste après le départ de la première collatérale colique (colica media), ce qui va préserver la vascularisation du colon transverse. Une thrombose d'aval surajoutée peut toutefois aggraver et pérenniser l'ischémie [7,32].

- Les **sténoses athéromateuses** des artères digestives concernent avant tout le TC (25%), puis l'AMS (15%), puis l'AMI (10%). Il s'agit soit de plaques aortiques obstruant l'ostium, soit de sténoses ostiales, soit de lésions tronculaires atteignant les premiers centimètres de l'artère. La thrombose artérielle, lorsqu'elle survient, peut être complète ou partielle, et concernent surtout l'AMS [7] (Fig. 24).

- La **thrombose veineuse** du système veineux mésentérique ne peut entraîner d'infarctus entéromésentérique que si elle est très étendue depuis les vaisseaux droits jusqu'aux gros troncs. Il est souvent difficile de préciser si la thrombose est à point de départ distal avec extension centripète ou l'inverse. Elle entraîne une augmentation des résistances périphériques avec, secondairement, réduction du débit artériel et vasoconstriction [32]. Une pyléphlébite pourra ainsi être la cause ou la conséquence d'une telle thrombophlébite juxta-intestinale.



**Figure 24 : Vue anathomopathologique montrant un thrombus au niveau de l'AMS**

### 2. Lésions intestinales :

## 2-1. Ischémie par occlusion artérielle :

- Aspect macroscopique :

La souffrance intestinale débute par une phase de lutte où l'intestin est pâle, spasmé de façon diffuse (intestin « de poulet »), animé de nombreux mouvements péristaltiques plus ou moins anarchiques. Les artères ne sont pas battantes au niveau des mésos [7,32].

À un degré de plus, l'intestin devient atone, sa paroi s'épaissit par infiltration oedémateuse, les anses se dilatent, leur coloration devient grisâtre avec une séreuse terne.

Au stade d'infarctus constitué, les anses se dilatent, prennent une couleur lie de vin, et s'immobilisent, baignant dans un épanchement péritonéal séro-sanglant fétide. L'intestin s'ulcère, se sphacèle et se perforé : c'est la péritonite stercorale gravissime. Il peut s'agir d'un simple infarctus d'une courte portion du grêle central aussi bien que d'un véritable infarctus de tout le territoire mésentérique supérieur, n'épargnant classiquement que les 30 à 50 premiers centimètres d'intestin grêle, et concernant le colon droit dans son ensemble.

- Examen histologique :

Il montre que la muqueuse est le premier élément atteint et le plus intensément lésé, et que les lésions peuvent dépasser en amont et en aval les limites extérieurement visibles de la zone ischémique. L'aspect extérieur de l'intestin n'est pas, au début, le reflet de l'intensité des lésions muqueuses [32].

Les lésions cellulaires aboutissent, dès les premières heures, à la desquamation de l'épithélium villositaire qui met à nu la sous-muqueuse. Rapidement apparaît un oedème sous-muqueux puis une infiltration hématique des différentes couches de la paroi.

Au niveau des muscles lisses, l'engorgement des capillaires, les altérations de la striation précèdent les lésions de nécrose évoluée avec fragmentation des fibres et pycnose des noyaux.

## **2-2. Ischémie par occlusion veineuse :**

- **Aspect macroscopique :**

L'intestin se cyanose rapidement : la paroi intestinale, en stase veineuse, devient turgescente, et le mésentère s'épaissit prenant une teinte gelée de groseille, infiltré de grosses veines dilatées ou thrombosées notamment près du bord mésentérique de l'intestin. Les pouls artériels sont présents au stade initial [7,32].

La compression artérielle induite par cette stase veineuse aggrave encore l'ischémie qui devient irréversible.

- **Examen histologique :**

Le premier signe est l'oedème de la muqueuse avec congestion des vaisseaux sous-muqueux. L'aggravation du processus entraîne des pétéchies sur la muqueuse puis sa nécrose et une infiltration hématique de toutes les couches de la paroi. La nécrose progresse de l'intérieur vers l'extérieur de l'intestin [32].

## **2-3. Ischémie à vaisseaux perméables :**

Les lésions intestinales sont diffuses, depuis l'angle duodéno-jéjunal jusqu'à la charnière recto-sigmoïdienne et souvent séparées par des intervalles d'intestin d'apparence normale. La paroi intestinale est fragile, grisâtre, peu épaissie, avec des foyers hématiques pariétaux et les artères de l'arcade bordante restent pulsatiles. Les lésions intestinales sont mal systématisées, des lésions d'intensité différentes cohabitent ce qui rend difficile l'appréciation de l'extension de la nécrose et des limites de la résection intestinale indispensable [7].

## **V. Stratégie diagnostique:**

Un indice élevé de suspicion dans le cadre d'une histoire compatible et un examen physique constitue la pierre angulaire du diagnostic précoce de l'ischémie mésentérique.

On peut proposer trois types de moyens :

- ✓ Le dépistage de populations à risque.
- ✓ La description des signes cliniques.
- ✓ Les techniques diagnostiques agressives.

### **1. Populations à risque :**

Il faut définir, dans les douleurs abdominales aiguës, une catégorie de malades à haut risque. Le diagnostic précoce doit être évoqué chez ces malades qui présentent les facteurs suivants :

Un âge supérieur à soixante ans (ou au moins 50 ans [63,64]), des signes d'artériopathie des membres inférieurs, une insuffisance cardiaque congestive, infarctus du myocarde récent, une cardiopathie emboligène valvulaire ou rythmique, antécédents d'embolie artérielle périphérique, hypovolémie, hypotension, septicémie, vascularite, thrombose veineuse profonde, état d'hypercoagulabilité ou un angor abdominal [22,64,65,66,67].

Le plus souvent ces malades à haut risque ne bénéficient pas d'une prise en charge adaptée [4].

Dans notre étude, on a pu suspecter l'infarctus mésentérique chez 2 patients à haut risque souffrant de douleur abdominale aiguë; dont un avait une cardiopathie emboligène et l'autre une thrombose veineuse profonde.

## **2. Présentation clinique :**

La gravité de la présentation clinique est tout d'abord en fonction de l'importance de l'ischémie et de la longueur du segment intestinal intéressé [45].

La plupart des signes cliniques et de la symptomatologie, décrits au cours de l'ischémie mésentérique sont retrouvés au cours des grands syndromes abdominaux. Ceci explique la difficulté du diagnostic ; et c'est donc au stade initial, avant la survenue de lésions irréversibles de l'intestin, qu'il conviendrait de poser le diagnostic afin d'éviter le stade **d'infarctus constitué**.

On définit théoriquement deux stades cliniques de la maladie ischémique mésentérique :

### **2-1. Le syndrome d'ischémie aiguë mésentérique (SIAM) :**

Il a été décrit par Kieny [68] et qui correspond à l'ischémie aiguë qui précède la nécrose intestinale, stade purement vasculaire, réversible, accessible à un traitement conservateur et correcteur.

Les signes cliniques à ce stade, n'ont pas de caractère spécifique [69]. Quelle qu'en soit l'étiologie, la douleur abdominale aiguë en est la traduction univoque [12,21,32,40,45,69,70]. Le seul élément important est la discordance entre l'intensité de la douleur, l'agitation et la pauvreté de l'examen clinique [71,72] :

- ✓ La douleur abdominale domine le tableau clinique, pratiquement constante au cours des toutes premières heures, elle est d'apparition brutale, intéresse tout l'abdomen mais prédomine dans la région périombilicale ou la fosse iliaque droite.
- ✓ Elle est intense (due à l'angiospasme), à type de coliques, avec des paroxysmes, s'accompagne d'agitation et de la recherche d'une position antalgique.
- ✓ Son apparition s'accompagne d'un vomissement réflexe précoce, parfois d'une selle précoce ou d'une diarrhée liée à l'hyperpéristaltisme intestinal [66]. La diarrhée quand elle existe est plus rare [35,40].
- ✓ La douleur laisse parfois la place à une accalmie trompeuse, en règle générale de courte durée [70].

- ✓ Parfois le début est insidieux par des crampes abdominales douloureuses pouvant en imposer pour un banal embarras gastrique, ce qui ne peut que retarder le diagnostic [70].
- ✓ L'abdomen est sensible mais plat et sans défense, l'auscultation peut percevoir une exagération des bruits intestinaux. Les touchers ne révèlent pas d'anomalie.
- ✓ Les signes généraux sont inconstants. On retrouve parfois une chute tensionnelle initiale de courte durée, mais, habituellement, la tension artérielle reste normale. Il existe une tachycardie modérée. La température est normale.

## 2-2. L'infarctus mésentérique :

Il correspond à l'évolution habituelle du SIAM non traité (10 heures plus tard [72]). Il se caractérise par des lésions d'ischémie irréversibles, avec nécrose nécessitant toujours une résection intestinale.

Les signes cliniques, décrits par Henri Mondor [74], sont bruyants :

- ✓ Les douleurs sont continues, exacerbées par des paroxysmes qui sont de plus en plus rares étendues à tout l'abdomen, et s'accompagnent, typiquement, d'une diarrhée sanglante qui fait bientôt place à un tableau d'iléus avec arrêt des matières et des gaz.
- ✓ L'examen retrouve un abdomen distendu, atone, silencieux à l'auscultation. Avec la progression des lésions, une défense abdominale et contractures spontanées ou provoquées, témoins de la réaction péritonéale, apparaissent.
- ✓ Secondairement, au stade de péritonite constituée, s'installe un état de choc : l'état général s'altère rapidement, la température s'élève, la tension artérielle s'effondre, la tachycardie augmente, la déshydratation est évidente, l'oligurie est extrême. Le malade est anxieux, agité, polypnéique, son teint est grisâtre ou cyanosé, son haleine fétide évoquant un début de choc septique. Très vite, il devient stuporeux.

On peut opposer schématiquement la forme diarrhéique du Syndrome d'Ischémie Aiguë Mésentérique et la forme occlusive de l'Infarctus Mésentérique (tableau XI).

**Tableau XI : Comparaison des signes cliniques du Syndrome d'Ischémie Aiguë Mésentérique (SIAM) et de ceux de l'Infarctus Mésentérique (IM)**

SIAM	IM
Terrain	Terrain
Douleur spasmodique	Douleur continue
Selle précoce	Occlusion
Hyperpéristaltisme	Silence auscultatoire
Agitation	Prostration, choc

On a noté dans une étude menée par Bronner et Boissel [34] un tableau clinique plus évolué de la maladie à l'admission chez un groupe de patients âgés de plus de 75 ans qui s'est caractérisé par une fréquence plus élevée de collapsus et de défense abdominale; alors que dans notre étude on n'avait pas de corrélation significative entre l'âge avancé et le tableau clinique évolué à l'admission qui était noté dans 4 cas (21%) et dont l'âge des patients était entre 28 ans et 47 ans.

Au terme de cette description clinique ; la proportion de la répartition des signes fonctionnels et physiques rapportée par la littérature était similaire aux résultats de notre étude et que l'on résume dans le tableau XII.

**Tableau XII : Signes fonctionnels et physiques en pourcentage (%) selon les auteurs.**

Auteurs	Douleur abdominale	Vomissements	hémorragie digestive	Diarrhée	Arrêt des matières et gaz	Fièvre	Collapsus	Météorisme	Défense
Levy [20]	100	62,5	NP	42,5	NP	34,5	NP	62	61,5
Balique [21]	100	NP	NP	NP	NP	NP	75	NP	100
Mozaffar [25]	100	87,5	31,2	NP	NP	18,7	31,2	96,9	NP
Sreedharan [26]	92,3	43,1	16,9	29,2	NP	46,2	NP	66,2	47,7
Huang [24]	100	43,5	20,1	19,4	NP	NP	NP	100	NP
Clavien [71]	100	75	NP	50	NP	NP	48	NP	47
Ximenez [75]	100	48,4	41,9	NP	NP	NP	43,5	48,3	54,8
Notre série	100	74	27	5,2	53	32	16	58	37

NP : non précisé.

### **2-3. Formes cliniques :**

La description des événements cliniques permet assez souvent d'orienter le contexte étiologique.

- ❖ En général, la brutalité de la symptomatologie caractérise l'ischémie mésentérique d'origine artérielle embolique ou thrombotique avec une dégradation très rapide de la situation clinique :

#### **a. Ischémie mésentérique aiguë embolique :**

C'est la forme la plus brutale et douloureuse de tous les types, en raison de l'absence de circulation collatérale au niveau de l'intestin grêle [4,13,22].

Souvent, les vomissements et la diarrhée sont observés. Classiquement l'intensité de la douleur abdominale est sans commune mesure avec l'étendue des lésions découvertes au cours de l'intervention [72].

#### **b. Ischémie mésentérique aiguë thrombotique :**

Dans 20 à 50% des cas, on trouve des antécédents d'angor abdominal [75]. Il s'agit d'un syndrome de douleur abdominale postprandiale qui dure jusqu'à 3 heures. La perte de poids, satiété précoce, et les habitudes intestinales modifiées doivent être présents et évocateurs d'une ischémie mésentérique chronique.

❖ Alors que la symptomatologie de l'ischémie non occlusive ou de l'ischémie d'origine veineuse est beaucoup plus insidieuse avec une dégradation de l'état clinique beaucoup plus progressive :

**a. Ischémie mésentérique non occlusive :**

Les symptômes apparaissent généralement sur plusieurs jours, et les patients ont eu un prodrome de malaise et une gêne abdominale vague.

La douleur abdominale est moins nette, survient généralement dans un contexte de défaillance circulatoire aigue [32,45].

✚ **L'entérocolite nécrosante** : c'est la forme la plus grave de l'ischémie mésentérique à vaisseaux perméable.

Elle survient le plus souvent chez un patient en réanimation, en phase de défaillance multi viscérale. Chez ces patients, la conjonction d'un syndrome douloureux abdominal et d'un état de choc doit faire évoquer le diagnostic, surtout si une cholécystite alithiasique ou une hémorragie digestive de stress sont associées [76].

Malheureusement, le tableau clinique est souvent incomplet chez ces patients sédatisés, ventilés et monitorés : la douleur disparaît dans plus de la moitié des cas, remplacée par un simple météorisme plus ou moins sensible [4,76]. Toute défaillance hémodynamique rapide et inexorable, dans un contexte septique mal expliqué, avec quelques signes abdominaux (diarrhées sanglantes) devra donc faire évoquer le diagnostic.

#### **b. Thrombose veineuse mésentérique :**

Elle donne un tableau d'installation progressive, souvent trompeur [4,77].

Les douleurs abdominales sont quasi constantes, évoluant souvent depuis plusieurs jours à plusieurs semaines, mais elles peuvent n'être qu'au second plan : une simple dyspepsie, un tableau infectieux simulant une gastroentérite (diarrhée, fébricule), des nausées ou des vomissements, plus rarement une hémorragie digestive, peuvent être les seuls signes d'appel [77,78]. Une baisse inexplicée de l'état général peut s'associer à ce tableau peu évocateur.

### **3- Techniques diagnostiques agressives :**

L'adoption de stratégies agressives dans le diagnostic de l'ischémie mésentérique aiguë (IMA), avant le stade d'infarctus mésentérique constitué, chez des patients à haut risque a permis des progrès très encourageants rapportés par certaines équipes [20,37,71,79] ; et qui constituent certainement une des voies d'avenir pour abaisser la mortalité d'une pathologie qui reste extrêmement grave.

Certaines d'entre elles, sophistiquées, nécessitent une infrastructure technique complexe. Souvent coûteuses, elles demandent encore à être évaluées en clinique.

#### **3-1. L'artériographie coeliomésentérique :**

Sur la base d'une étude menée par Boley et al. [79] qui s'est fondée sur une approche agressive diagnostique et thérapeutique de l'ischémie mésentérique; l'association américaine de gastroentérologie (AGA) [80] a recommandé de réaliser une artériographie digestive de routine dans tous les cas où une ischémie intestinale aiguë est suspectée chez des patients à risque consultant pour douleurs abdominales sévères et qui persistent pendant plus de 2 ou 3 heures.

Bien qu'un taux de mortalité diminué ait été clairement démontré dans un certain nombre de séries publiées dans lesquelles l'angiographie de routine a été réalisée (tableau XIII), là encore ont été les adversaires de l'angiographie de routine citant son indisponibilité, les difficultés et les risques en exécutant l'angiographie chez des patients gravement malades en état critique.

**Tableau XIII : Les études dans lesquelles l'angiographie mésentérique a été utilisée en routine dans le diagnostic et la gestion de l'IMA.**

Etude (an)	Nombre de cas	Positive (%)	Sensibilité (%)	Spécificité (%)	Mortalité (%)
Boley et al. [79] (1977)	50	70	94	100	46
Kaufman [81] (1977)	11	100	100	-	18
Clark et al. [82] (1984)	56	48	100	100	52
Boos [83] (1992)	62	95	100	-	53

### **3-2. L'endoscopie digestive :**

Elle reste peu utilisée compte tenu de la localisation, principalement à l'intestin grêle, de l'ischémie [72].

Néanmoins, elle est sur le plan théorique très intéressante puisqu'elle permet, outre les biopsies, l'injection de colorants permettant d'évaluer la vitalité (telle que la fluorescéine) ; elle peut être aussi couplée à des mesures de spectrophotométrie pour explorer la valeur de la saturation en oxygène de l'hémoglobine et la concentration en hémoglobine, et aussi à des méthodes de mesures du flux sanguin par laser-Doppler.

Cette méthode ne peut être utilisée que par intermittence et la mise en place des électrodes rend cette technique peu utilisable en clinique [84].

### **3-3. La tonométrie gastro-intestinale :**

Elle est la seule technique diagnostique permettant de détecter précocement une ischémie mésentérique [85]. Mais cette technique à visée diagnostique est insuffisamment évaluée. Cependant, elle présenterait un intérêt pour le suivi évolutif de cette pathologie.

Son principe repose sur la mesure de CO<sub>2</sub>, produite suite à l'hypoxie intracellulaire, au niveau de la muqueuse gastrique, jéjunale ou sigmoïdienne à l'aide d'un tonomètre (une sonde munie d'un ballonnet distal rempli de sérum physiologique). En situation normale, en l'absence d'ischémie, la PCO<sub>2</sub> régionale est égale à la PCO<sub>2</sub> artérielle. Au cours de l'ischémie gastro-intestinale, la PCO<sub>2</sub> régionale est supérieure à la PCO<sub>2</sub> artérielle.

La technique est malheureusement difficile à mettre en œuvre et est sensible à de nombreuses sources d'erreur. Elle impose la neutralisation de l'acidité gastrique et dans le colon la production de CO<sub>2</sub> par la flore locale peut être à l'origine de faux positifs. Ceci a été confirmé chez l'homme en soins intensifs dans des situations d'état de choc.

Plus récemment, la tonométrie sublinguale a été proposée comme une technique alternative intéressante [86].

## **VI. Examens paracliniques :**

### **1. Investigations biologiques :**

Il n'existe pas de test biologique simple, fiable, spécifique et sensible permettant le diagnostic précoce de l'ischémie intestinale aiguë. Lorsque des anomalies biologiques ou enzymatiques sont constatées, elles témoignent en règle générale d'un stade déjà tardif et de la présence d'un infarctus mésentérique constitué [45,70].

Les investigations biologiques n'ont donc qu'une valeur d'orientation pour le diagnostic d'infarctus mésentérique [40]. En revanche, elles reflètent l'importance des désordres métaboliques généraux et constituent des guides précieux pour la conduite de la réanimation [70].

Toute association entre la présentation clinique classique et des résultats biologiques anormaux peuvent donc augmenter l'indice de suspicion précoce de l'ischémie mésentérique aiguë.

Dans notre série, les résultats de nos enquêtes de la biologie confirment les conclusions publiées dans la pluparts des études :

-Les examens de routine retrouvent une hyperleucocytose à polynucléaires neutrophiles, et une hémococoncentration secondaire à la fuite plasmatique [9].

- ➔ Dans notre étude, on n'a pas noté d'hémococoncentration. Ceci peut être expliqué par le remplissage vasculaire effectué chez les patients avant la réalisation de l'hématocrite. Cependant, l'hématocrite basse, notée dans certains cas, est attribuée à une anémie associée.

-Ainsi une acidose métabolique avec hyperlactatémie (50 % des cas) est fréquemment observée au stade d'infarctus mésentérique mais ce signe reste peu spécifique et il est tardif [9,87].

L'élévation persistante des lactates sans autre explication aurait une sensibilité de 90 % et une spécificité de 62 % seulement. L'absence d'élévation des lactates aurait par contre une bonne valeur d'exclusion du diagnostic [88].

Cette acidose qui est secondaire à une hypoxie tissulaire, est majorée par une insuffisance rénale aiguë fonctionnelle, qui est fréquemment observée dans les infarctus mésentériques. En outre, l'acidose contribue au maintien de la défaillance hémodynamique grâce à son effet inotrope négatif [35].

-Le D-lactate, isomère dextrogyre du lactate, en quantité plus importante témoignerait d'une augmentation de la perméabilité de la muqueuse intestinale. Il pourrait constituer un signe précoce de souffrance ischémique mésentérique [89,90].

-Une augmentation de l'amylasémie, de la phosphorémie et de la kaliémie sont souvent retrouvées [87,90].

-Les dosages enzymatiques révèlent l'augmentation des phosphatases alcalines, des isoenzymes créatine phosphokinases (CPK) (et notamment de leur fraction CPKBB), des aspartate aminotransférases (ASAT) et alanine aminotransférases (ALAT) [32,45,87].

-Les D-dimères sont sensibles et ont une bonne valeur prédictive négative mais ils manquent de spécificité (36%) [91]. Des perturbations de l'hémostase et en particulier la présence de dimères pourrait à aider la prise de décision chirurgicale [87].

-Une hypocholestérolémie, inférieure à 80 mg/dl et un taux de procalcitonine (marqueur de l'infection bactérienne) supérieur à 40 ng/l seraient de mauvais pronostic [35].

-On peut retrouver également une élévation des médiateurs de l'inflammation (cytokines, platelet activating factor [PAF]) [70].

-Un nouveau marqueur biologique, le fatty acid-binding protein (FABP) protéine de transport intra cellulaire des acides gras localisé au niveau des entérocytes, libérée lors d'une ischémie intestinale aurait une sensibilité de 100 % et une bonne spécificité mais son dosage immunoenzymatique pose le problème de sa disponibilité en urgence [91] et ne permet pas réellement d'envisager une amélioration du diagnostic [70,87].

-Plus récemment, le dosage de  $\alpha$ -Glutathione S-transferase s'est révélé plus performant que les tests classiques (amylase, leucocytes, pH, lactate) dans le diagnostic d'ischémie mésentérique; mais ce test n'est pas encore validé ni d'utilisation en pratique clinique [92].

-Enfin, la détection d'anomalies de l'hémostase peut avoir un intérêt étiologique.

## **2. Investigations radiologiques :**

Leur intérêt est primordial au stade de début et il faut pouvoir l'obtenir dans un délai rapide pour ne pas retarder la prise en charge thérapeutique. Dans tous les cas, l'imagerie doit essayer de répondre aux questions suivantes :

- 1) S'agit-il d'une ischémie mésentérique ?
- 2) La cause de cette ischémie est-elle obstructive ?
- 3) Cette obstruction est-elle d'origine artérielle ou veineuse?
- 4) Existe-t-il des signes de souffrance digestive ? Et si oui, quel est le degré de cette souffrance et quels sont les segments digestifs touchés ?

### **2-1. Radiographie de l'abdomen sans préparation :**

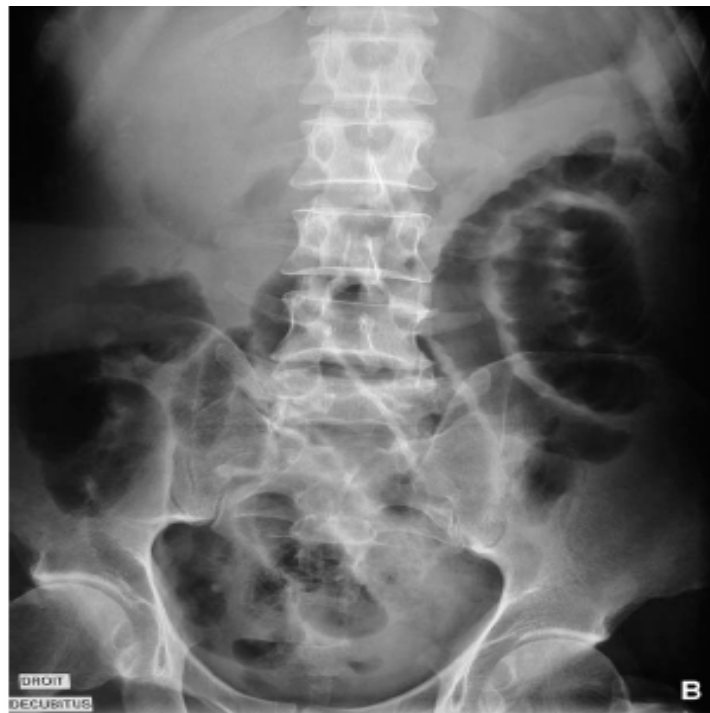Les radiographies de l'abdomen couché et debout (si possible) voire en décubitus latéral gauche sont très rarement contributives et sans signes spécifiques [32,45]. Si elles sont pratiquées, elles visent surtout à éliminer d'autres causes de douleur abdominale notamment une perforation ou une obstruction.

L'abdomen sans préparation a une valeur très limitée dans le diagnostic puisqu'il est le plus souvent normal (85 à 100 % des cas) [68,93] ; mais il peut montrer initialement, de façon transitoire, un intestin vide de gaz par spasmes généralisés, première réponse de l'intestin à l'ischémie.

Ensuite, il apparaît une dilatation gazeuse plus ou moins marquée avec apparition de niveaux hydro-aériques qui peuvent signifier une occlusion [73,93].

Les classiques images en « empreinte de pouce » par épaissement et aplatissement des plis du bord mésentérique, reflet d'une thrombose veineuse mésentérique [45], et l'augmentation de l'espace inter-anses témoignant de l'épaississement de la paroi intestinale étant rarement visualisées et ont peu de spécificité [65,73].

Au stade de nécrose intestinale des signes de pneumatose, en rapport avec la dissection gazeuse de la sous-muqueuse intestinale secondaire à l'infection anaérobie, peuvent être retrouvés [94]. La pneumatose pariétale ou portale (aéroportie) sont alors de mauvais pronostic car témoignant de l'évolutivité de la maladie. Le pneumopéritoine affirme la perforation d'une anse infarctée [45,72].



**Figure 25 : Augmentation de l'espace entre les anses [65]**

## **2-2. Echographie abdominale et examen doppler :**

L'examen par échographie a une place restreinte, voire nulle, dans la stratégie diagnostique de l'ischémie aiguë du mésentère (contrairement à l'ischémie chronique) compte tenu de ses contraintes techniques de réalisation et de la présence fréquente d'air digestif rendant alors l'examen peu performant [73,95].

L'examen Doppler a classiquement une place plus restreinte que la tomodensitométrie dans l'exploration de l'infarctus mésentérique. Cette méthode a une très bonne spécificité (92 à 100 %) pour l'identification des occlusions ou des sténoses sévères des vaisseaux mésentériques, mais une sensibilité médiocre (70-89 %). Malheureusement, il est incapable de détecter un embolie ou une origine non occlusive [72,96].

Deux types de constatations faites au cours d'un examen échographique de l'abdomen peuvent conduire à la suspicion d'une ischémie digestive : des anomalies des parois digestives et des modifications du signal Doppler et du remplissage couleur des troncs principaux à destination splanchnique.

### **a- Lésions pariétales :**

- Un iléus intestinal est objectivé en échographie sous forme d'une ou plusieurs anses grêles pleines de liquide, sans péristaltisme [96].

- Un épaississement de la paroi intestinale apparaît dans les sites préalablement en iléus. Il est reconnu en échographie quand la paroi mesure plus de 3 mm d'épaisseur [96,97].

En cas d'ischémie veineuse, l'épaississement pariétal peut se traduire par un aspect hypoéchogène de la sous-muqueuse.

- L'absence d'identification de signal doppler au sein d'un segment digestif est un signe en faveur d'une ischémie pariétale [97].

- La dédifférenciation des couches pariétales est un signe de sévérité de l'atteinte ischémique [97].

- Dans les formes les plus évoluées surtout dans les nécroses intestinales massives, l'échographie permet de retrouver la présence d'un épanchement intra-péritonéal.

- La pneumatose pariétale peut être reconnue en échographie, l'aéroportie également :

- La pneumatose pariétale se traduit par des petits artefacts hyperéchogènes distribués en couronne au niveau de la paroi digestive anormale; quand la quantité d'air est importante, un halo échogène masque la paroi digestive (le signe de l'aurore) [98].

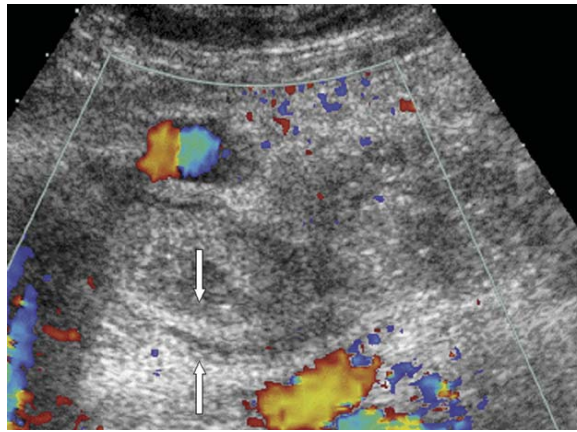
- L'aéroportie est décelable en échographie conventionnelle sous la forme de petits foyers hyperéchogènes le long des axes périportaux de localisation périphérique. En mode Doppler, le passage des bulles de gaz dans le réseau porte génère des artefacts sonores de haute énergie appelés « spikes » [99].

#### **b- Anomalies vasculaires tronculaires :**

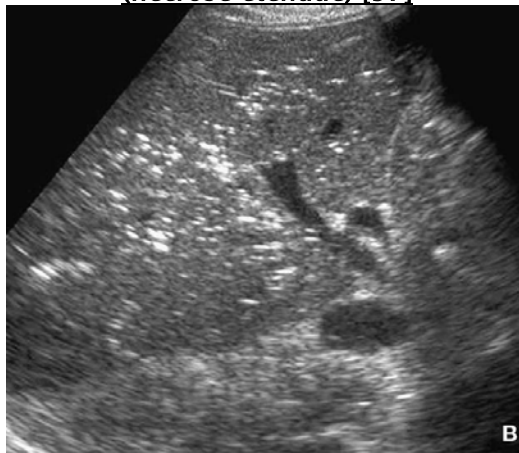Lorsque aucun signal Doppler et/ou couleur n'est identifié au sein de la lumière vasculaire concernée, l'on est en droit d'évoquer l'occlusion du vaisseau concerné [96,100].

L'occlusion de l'artère mésentérique supérieure est identifiable en échographie-Doppler, à condition que la thrombose soit proximale; les thrombus distaux échappent aux capacités techniques de l'échographie moderne. Il en est de même des thromboses veineuses mésentériques.

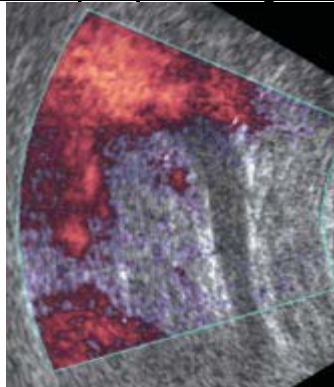
Cependant l'analyse des vaisseaux mésentériques par échographie-Doppler est souvent limitée par la présence d'une importante quantité d'air digestif [96].



**Figure 26 : Échographie en cas d'ischémie grêle se traduisant par un épaississement de la paroi, une perte de la différenciation du grêle épaissi et une absence de flux en mode doppler couleur (nécrose étendue) [97]**



**Figure 27: Échographie montrant une aéroportie : des formations hyperéchogènes disséminées dans le parenchyme hépatique, le long des axes portaux [97]**



**Figure 28 : Thrombose de la veine mésentérique supérieure : une image en Doppler couleur montre l'absence de flux dans la veine mésentérique supérieure [100]**

### **2-3. Tomodensitométrie abdominale:**

La tomodensitométrie, grâce à une analyse sémiologique minutieuse, est aujourd'hui l'examen d'imagerie clé de l'infarctus mésentérique [87,100].

En effet, grâce à l'avènement du scanner hélicoïdal à détecteurs multiples, la sensibilité de la tomodensitométrie s'est considérablement améliorée. Les valeurs diagnostiques récemment calculées sur des études prospectives sont excellentes : sensibilité 96 %, spécificité de 94 %, valeur prédictive positive de 90 % et négative de 98 % [100,101].

Le protocole idéal utilise l'injection d'un produit de contraste iodé avec une étude aux temps artériel (30 s) pour les vaisseaux, et parenchymateux (70 s) pour les parois digestives. Ce protocole n'est pas toujours possible chez des patients parfois très fragilisés, choqués et/ou avec une insuffisance rénale (aiguë ou chronique).

La principale difficulté sera de demander cet examen à un stade précoce où l'indication peut être discutée devant un tableau symptomatique bruyant mais associé à un examen physique peu modifié. Le contexte anamnestique et le terrain vasculaire seront alors déterminants.

Elle permet la mise en évidence des :

#### **a- Lésions pariétales non spécifiques :**

-La TDM montre aisément l'iléus grêle segmentaire ou étendu sous forme d'une dilatation intestinale sans ou avec niveau liquide [97,100].

-En TDM, l'épaississement pariétal est reconnu quand la paroi mesure plus de 3 mm d'épaisseur et qui diffère selon l'origine artérielle ou veineuse [97,100,102].

Cet épaississement pariétal représente l'atteinte la plus commune : typiquement symétrique et circonférentiel. Il représente l'œdème sous-muqueux, l'inflammation et, éventuellement, des hémorragies dans la paroi. Son rehaussement après contraste peut être homogène, en cible ou hétérogène avec des aspects hyperdense (hémorragies) associés à des zones hypodenses (œdème).

-Une infiltration de la graisse mésentérique avec parfois une ascite réactionnelle sont aussi des signes fréquents (présent dans 50 à 90 % des cas) [97,100].

### **b- Lésions pariétales spécifiques :**

-L'absence de rehaussement de la paroi épaissie lors de l'injection de l'agent de contraste intraveineux est le seul signe direct d'interruption du flux sanguin mésentérique (spécificité 100 %) [97,100]. Il est parfois difficile à détecter [103].

-En utilisant des fenêtres pulmonaires, on peut trouver des bulles ou des traits aériques dans la paroi intestinale (la pneumatose pariétale) ou dans le système porte (aéroportie) [97,100].

La pneumatose est un signe spécifique mais tardif, signant la nécrose de la paroi ; mais elle peut parfois s'observer en cas d'ischémie pariétale partielle. Cependant, Il a été rapporté une absence de visualisation de l'aéroportie en TDM alors qu'elle est clairement détectée en échographie.

En outre, la pneumatose pariétale ou aéroportie possèdent une valeur pronostique défavorable et dont l'association semble liée à un pronostic plus péjoratif que lorsqu'ils sont isolés [97] :

- ✓ La pneumatose pariétale peut être bulleuse, et dans ce cas associée dans 70 % des cas à une nécrose transmurale; quand elle est linéaire, elle est associée dans 90 % à une nécrose transmurale.
- ✓ L'aéroportie est associée à une nécrose transmurale dans 81%.
- ✓ La présence d'une aéroportie en plus d'une pneumatose est un signe plus grave puisqu'il signe une nécrose transmurale dans 91 % des cas.

### c- Anomalies vasculaires (signes directs) :

Grâce aux possibilités d'injection de produit de contraste, la scanographie permet de visualiser :

-Un thrombus sous forme d'une hypodensité endoluminale artérielle ou veineuse :

- ✓ **Dans la thrombose artérielle** : l'hypodensité est située généralement dans la portion proximale des vaisseaux [100,103]. Des calcifications sont souvent présentes à proximité du thrombus aigu.
- ✓ **Dans La thrombose veineuse** : la zone hypodense est entourée parfois d'un anneau hyperdense, correspondant à l'opacification du vasa-vasorum, si la veine est partiellement occluse [100,102]. Une dilatation de la veine par le thrombus peut être associée.

-Les embolies artérielles peuvent être difficiles à visualiser s'ils sont logés dans les artères de division de la mésentérique supérieure [100,103].

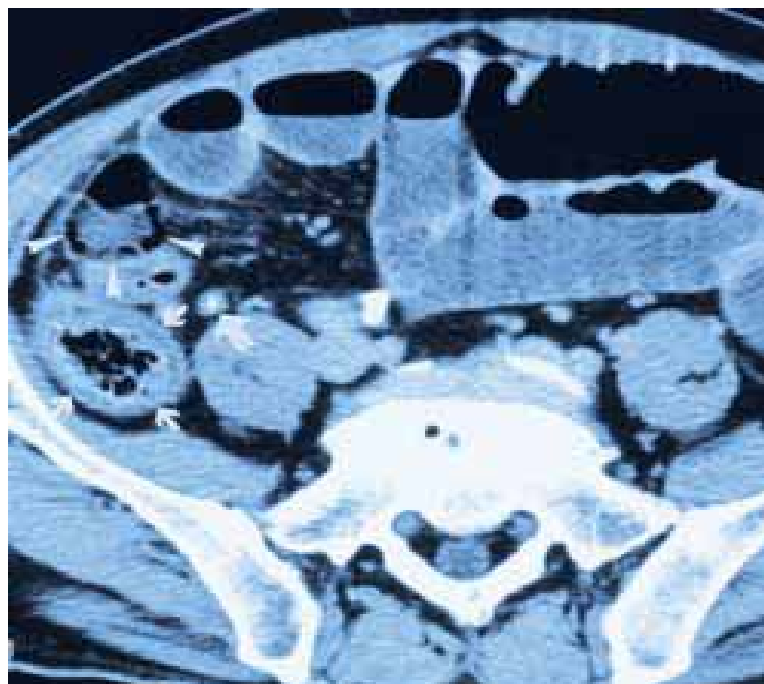
Dans l'ischémie intestinale secondaire à des embolies d'origine cardio-aortique, des infarctus hépatiques ou spléniques rénaux peuvent être associés à l'infarctus intestinal [97,100].

- ❖ Le diagnostic par imagerie de l'ischémie sur bas débit est difficile. On observe un aspect grêle et irrégulier de l'artère mésentérique supérieure et un défaut ou un retard d'opacification artériolocapillaire en tomographie. La sensibilité de la tomographie pour la détection de l'ischémie intestinale sur bas débit n'est cependant pas connue [100].

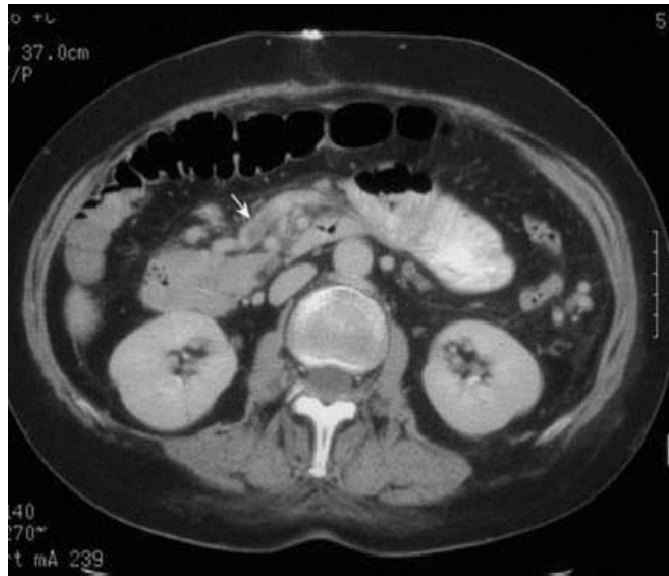
Dans notre étude, l'angioscanner abdominale avait permis d'affirmer le diagnostic d'infarctus mésentérique par thrombose veineuse dans 1 cas et par thrombose artérielle dans 1 autre cas.

Le scanner abdominal a l'avantage, par rapport à la classique artériographie, de permettre, à un stade où le diagnostic n'est que suspecté, d'envisager les autres diagnostics différentiels devant un tableau abdominal aigu.

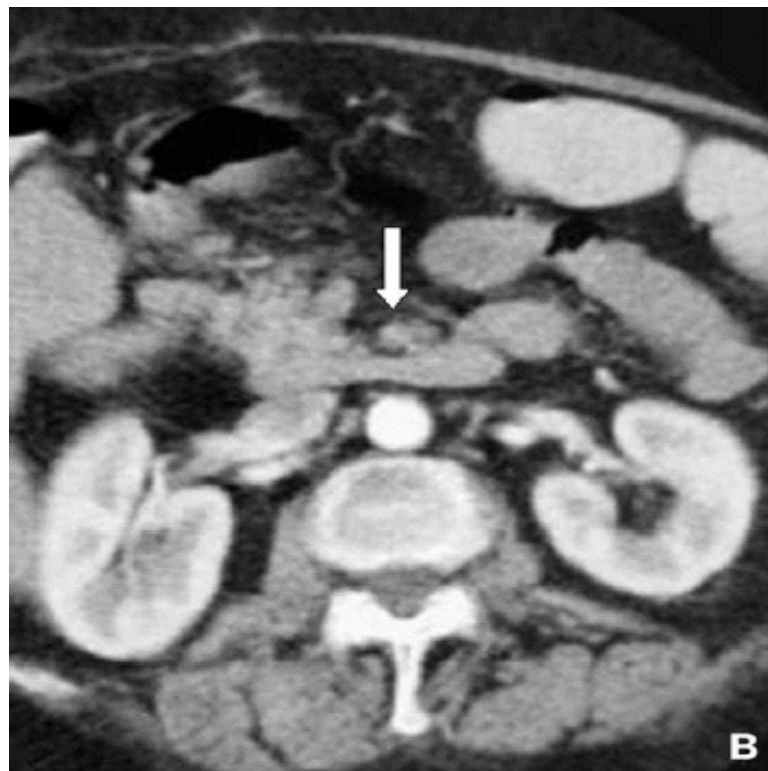
Par ailleurs, dans un travail prospectif récent, la performance du scanner à détecteurs multiples couplé à une angiographie a été évalué chez 62 patients suspects d'ischémie mésentérique [104]. Les sensibilités et spécificité sont respectivement de 96% et de 94%, l'angiographie couplée permettant un gain non négligeable.



**Figure 29 : Pneumatose intestinale, et épaissement de la paroi du tube digestif [45]**



**Figure 30 : Thrombose veine mésentérique supérieure [100]**



**Figure 31 : Occlusion de l'artère mésentérique supérieure [97]**

#### **2-4. Artériographie coeliomésentérique :**

L'artériographie conventionnelle bien qu'elle soit encore pour certains la référence dans la stratégie diagnostique surtout en phase précoce, n'est plus pratiquée actuellement que lorsqu'il y a réalisation concomitante d'un geste endovasculaire : embolectomie, revascularisation ou vasodilatation pharmacologique [45,80].

##### **a- Technique :**

L'artériographie est effectuée par cathétérisme rétrograde de préférence par voie fémorale selon la technique de Seldinger [7,70]. S'il existe un athérome diffus avec des artères fémorales peu battantes, il est possible d'utiliser la voie humérale. Les incidences de face et surtout du profil sont indispensables pour dégager les troncs artériels digestifs.

Elle est suivie d'une aortographie globale pour avoir une vue d'ensemble de la circulation viscérale, et d'injections sélectives de la mésentérique supérieure et des autres artères digestives. L'artériographie numérisée qui supprime toute image parasite améliore la visibilité des axes artériels [105].

##### **b- Résultats :**

-L'embole : est visualisé, typiquement, par un arrêt cupuliforme brutal total de la colonne opaque siégeant au niveau d'une division artérielle. Parfois, l'arrêt est incomplet avec filtration du contraste le long de l'embole.

- La thrombose artérielle aigue : se traduit par une oblitération ostiale ou juxtaostiale avec opacification retardée des artères mésentériques périphériques. Des lésions athéromateuses de l'aorte, des iliaques ou des autres artères viscérales sont fréquemment associées.

-La thrombose veineuse mésentérique : se manifeste par un retard de circulation du produit de contraste avec une prolongation du temps artériel, une faible opacification distale des artérioles, absence d'opacification veineuse, une opacification persistante de la paroi intestinale et parfois même un reflux de produit de contraste dans l'aorte.

-L'ischémie non occlusive : se traduit par une importante vasoconstriction splanchnique avec ralentissement du remplissage mésentérique sans thrombose vasculaire. On retrouve parfois des sténoses ou des rétrécissements multiples, suspendus, d'origine spastique. Malgré une injection à faible débit, le produit de contraste a tendance à refluer dans l'aorte.

En effet, en première intention, devant un syndrome douloureux abdominal, l'artériographie coeliomésentérique s'avère fréquemment négative, et ce, au prix de contraintes substantielles que sont un temps de réalisation long, un coût élevé, un risque majoré d'insuffisance rénale [32].

Par ailleurs, sa non disponibilité dans tous les centres est source de retard du diagnostic et de la prise en charge adéquate. Cependant, supplantée par l'angioscanner, l'artériographie ne fournit aucune information sur le degré de souffrance des anses digestives [105].

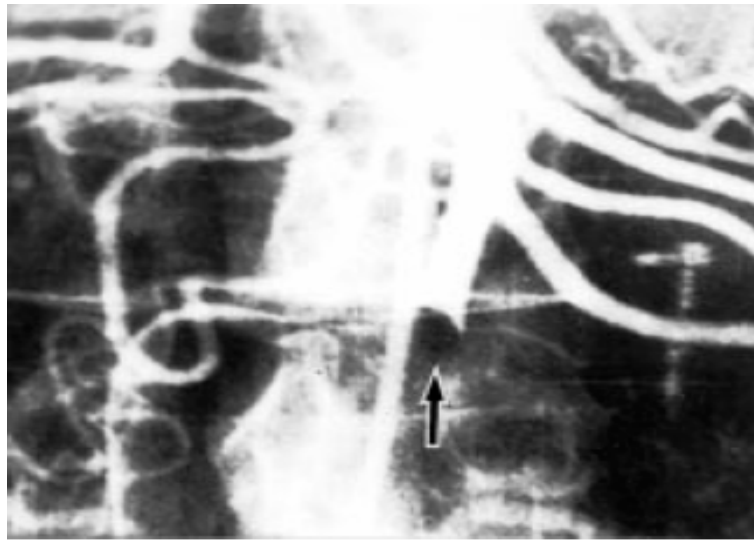


Figure 32 : Artériographie montrant un embole vasculaire : arrêt cupuliforme [104]

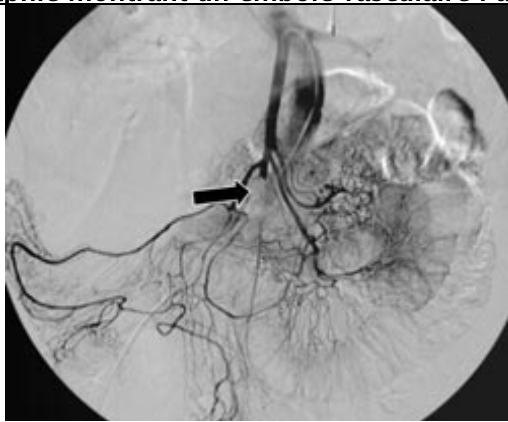


Figure 33 : Artériographie montrant l'occlusion de l'AMS [100]

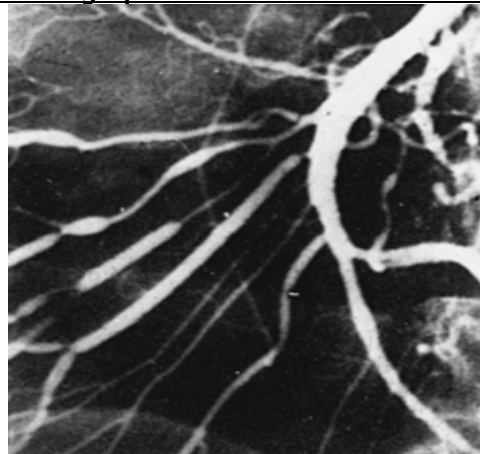


Figure 34 : Artériographie d'une ischémie intestinale non occlusive [106]

### **2-5. Angiographie par résonance magnétique nucléaire :**

L'angio-IRM a un intérêt théorique évident et qui reste une technique d'avenir [73].

Elle permet de mettre en évidence les anomalies artérielles (occlusion et spasmes), d'étudier la saturation en oxygène de l'hémoglobine dans la mésentérique supérieure et les anomalies de la paroi intestinale. Elle permettrait également de préciser, à l'aide d'agents de contraste spécifiques, si l'ischémie est réversible ou non.

Son utilisation reste toutefois du domaine de la recherche clinique du fait de ses contraintes physiques (difficultés à surveiller un malade instable sous machine), d'un temps d'examen long, de non disponibilité des agents de contraste spécifiques et des variations interindividuelles de la saturation en oxygène de l'hémoglobine dans la veine mésentérique supérieure [100].

### **3- Autres investigations :**

L'étude du liquide péritonéal après ponction en permet l'étude bactériologique. Les mêmes dosages que dans le sérum peuvent y être effectués, les résultats en seront comparés [70].

La scintigraphie par les leucocytes marqués au  $^{99m}\text{Tc}$  pourrait permettre la détection précoce des infarctus intestinaux [107]. Pour le moment, elle n'a eu que de rarissimes applications cliniques.

## VII. Diagnostics différentiels :

En effet, la symptomatologie digestive de l'infarctus mésentérique n'est pas univoque et peut faire penser à un grand nombre de pathologie aiguë du tube digestif :

- pancréatite aigue nécrotico-hémorragique;
- péritonite aigue;
- occlusion intestinale aigue ;
- torsion du kyste de l'ovaire ;
- poussée de sigmoïdite ;
- infarctus du myocarde (postéro diaphragmatique).

Dans notre série, le diagnostic positif préopératoire d'infarctus mésentérique n'est pas établi dès l'admission que dans 31,6% des cas avec un délai moyen de 25 heures.

Alors que dans la littérature on rapporte un diagnostic erroné dans 30 à 50 % des cas et un délai moyen variait entre 16 et 104 heures [19,71]; ce qui souligne la difficulté d'un diagnostic précoce.

Le délai entre l'admission et l'intervention conditionne le pronostic : c'est un facteur que nous pouvons améliorer. Le délai entre le début des symptômes et l'admission à l'hôpital est tout aussi important : il correspond à la durée d'ischémie, souvent difficile à quantifier précisément.

## VIII. Stratégie thérapeutique :

Décelée plus tardivement, l'ischémie mésentérique conduit à l'infarctus dont le traitement soulève des problèmes plus délicats concernant :

- la réanimation ;
- l'étendue de la résection ;
- les possibilités de revascularisation associée ;
- le choix entre rétablissement de la continuité digestive et stomie ;
- les modalités de surveillance postopératoire.

Ces malades doivent être pris en charge de façon multidisciplinaire dans une filière de soin bien rodée, disposant en urgence d'anesthésistes réanimateurs, de radiologues, de chirurgiens digestifs et vasculaires.

## **1. Réanimation médicale :**

Cette phase est d'une importance capitale avant, pendant et après tout geste chirurgical. Elle comporte de nombreuses mesures [66,72].

### **1-1. Mesures de réanimation générales :**

-En aval des urgences, le patient sera orienté au mieux vers un secteur de soins intensifs de chirurgie ou de réanimation chirurgicale [66,70]. L'orientation peut se faire vers le bloc opératoire d'emblée en cas de signes péritonéaux après une phase rapide de déchocage. La pose de deux voies veineuses de gros calibre, permettant des débits de perfusion élevés, est donc le premier geste à pratiquer ;

- traitement de la douleur par l'association d'antalgiques périphériques et de morphine si nécessaire ;

- lutte contre la distension intestinale par l'aspiration nasogastrique accompagnée d'une mise au repos du tube digestif pour une durée variable. Si la voie digestive est inaccessible, une nutrition parentérale doit être débutée à la 24<sup>e</sup> heure ;

- la constitution d'un troisième secteur liquidien justifie une expansion volémique adaptée par des cristaalloïdes et/ou de macromolécules sous contrôle hémodynamique [44,73] ;

- l'utilisation d'une solution à base d'ethyl pyruvate pour le remplissage vasculaire mériterait d'être évaluée, en raison de son effet anti-inflammatoire [108] ;

- correction des désordres hydroélectrolytique et de l'acidose métabolique par perfusions d'électrolytes et de bicarbonate avec contrôle du pH et de la PCO<sub>2</sub> et éventuellement assistance ventilatoire, rénale, voire circulatoire [72,73];

- amélioration de la perfusion splanchnique et en particulier la perfusion de la muqueuse intestinale [66,72] :

- L'utilisation de catécholamines vasoconstrictrices telles que l'adrénaline ou la noradrénaline est parfois nécessaire notamment dans les états de choc septique ou dans les syndromes de réponse inflammatoire systémique induits par l'ischémie mésentérique, pour maintenir une pression artérielle compatible avec une pression de perfusion tissulaire satisfaisante et par conséquent améliorent l'oxygénation splanchnique [72].

L'action spécifique de ces agents vasoconstricteurs sur la perfusion mésentérique est discutée.

- La dobutamine, inotrope positif et vasodilatateur, améliorerait l'oxygénation de la muqueuse intestinale, y compris lorsqu'elle est associée à la noradrénaline. Les effets de l'association dobutamine-noradrénaline seraient supérieurs aux effets de l'adrénaline seule [109].

- La dopexamine, connue pour ses propriétés vasodilatatrices splanchniques spécifiques, peut être recommandée. Cependant ses effets chez les malades en état de choc restent mal connus [87].

- La vasopressine est bien connue pour ses propriétés vasoconstrictives et son intérêt potentiel dans le traitement du choc septique. Son association à la dobutamine préviendrait les effets délétères sur la circulation splanchnique [72].

- Les antagonistes de l'endothéline, qui bloquent l'étape terminale de la vasoconstriction, pourraient être intéressants [72].

Le traitement doit se faire sous contrôle de l'hématocrite, qui doit rester voisin de 45 %, de la mesure de la pression veineuse centrale et du débit urinaire horaire.

- prévention de la défaillance rénale par les diurétiques et son traitement par hémodialyse [66] ;

- prévention des ulcères de stress par les antiacides et les pansements gastriques ;

- les médicaments cardiotoniques et antiarythmiques sont indiqués en fonction du contexte cardiaque ; et il faut interrompre tout traitement vasoconstricteur : digitalique, norépinéphrine ...

### **1-2. Traitement du vasospasme :**

Sa documentation nécessite la réalisation d'un cathétérisme percutané précoce et la mise en place d'un cathéter dans l'artère mésentérique supérieure. L'injection sélective, intra-artérielle, de médicaments vasodilatateurs, comme la papavérine : inhibitrice des phosphodiesterases (bolus = 1 mg/kg), et relais 20 min plus tard par une perfusion continue (0,5 à 1 mg/kg/h), traite et prévient ce vasospasme [87].

Ces manoeuvres souvent délicates imposent un « stand by » chirurgical dans l'hypothèse d'un échec et un suivi étroit en milieu de réanimation afin de dépister une récurrence [110]. Un contrôle angiographique doit être effectué systématiquement à la 24<sup>e</sup> heure.

### **1-3. Antibiothérapie :**

L'utilisation de première intention d'antibiotiques ne fait actuellement l'objet d'aucune recommandation. Néanmoins, un travail expérimental ancien montre une amélioration de la survie des animaux lorsqu'une antibiothérapie ciblée sur les anaérobies (métronidazole) est administrée [111].

En cas de péritonite avérée ou de choc septique, une antibiothérapie curative à large spectre est indiquée, dont les modalités sont fonction du contexte de survenue (communautaire ou nosocomiale). Sa durée reste difficile à préciser, mais pourrait être limitée à huit jours si l'évolution est favorable, comme le préconise des travaux effectués sur les péritonites [72,87].

#### **1-4. Traitement antithrombotique :**

Dans le cadre de la prévention de l'extension ou de la récurrence de la thrombose : l'héparine est le médicament de choix, administré en perfusion veineuse continue (50 UI/kg en bolus, puis 500 UI/kg/j en IV) sous surveillance étroite de la coagulation en raison des risques hémorragiques avec pour objectif d'avoir un TCA entre deux et trois fois le témoin [87].

En dehors de la TVM, indication formelle et urgente à l'anticoagulation, certains auteurs recommandent une anticoagulation différée de 24 à 48 h en raison du risque potentiel d'hémorragie sur un intestin fragilisé [112].

Dès que l'état clinique se stabilise, un relais par antivitamine K doit être précocement débuté et sera poursuivi pour une durée d'au moins six mois [44,70].

La place des nouveaux anti-agrégants plaquettaires n'a pas été étudiée, à notre connaissance, pour les phénomènes ischémiques digestifs aigus [87].

L'apport spécifique de facteurs déficitaires de la coagulation peut être nécessaire.

## **2. Tactiques et techniques thérapeutiques :**

Le traitement doit résoudre simultanément les problèmes vasculaires et le problème intestinal.

### **2-1. Traitement des lésions vasculaires :**

Il est grandement simplifié si l'on dispose d'une artériographie permettant d'orienter les modalités de la revascularisation en fonction de l'état préopératoire des trois troncs à destination digestive. Le plus souvent, l'indication du geste de revascularisation repose sur les données de l'exploration peropératoire et sur l'abord direct, de principe, de l'AMS [32,44].

On notera néanmoins que les gestes de revascularisation sont rarement pratiqués en urgence (1 fois sur 10) [113] : aucun cas dans les séries de Boley [114] et Sachs [115] ; 4 cas avec un seul succès pour Ottinger [116] ; 7 cas sur une série de 82 réimplantations de l'artère mésentérique supérieure pour Batellier et Kiény [33].

Dans la grande majorité des cas, la revascularisation consiste à faire une embolectomie ou l'ablation d'un thrombus adhésif. Plus rarement, on est amené à faire une restauration par pontage, cette technique étant surtout indiquée dans le SIAM [82].

Dans notre étude ; aucune fois nous n'avons réalisé de geste vasculaire : cette attitude, bien discutable, est corrélée à l'absence d'artériographie mésentérique (1 cas/19) en pré- ou per- opératoire.

## 2-1-1. Revascularisation de l'artère mésentérique supérieure :

### a- Techniques chirurgicales :

-L'embolectomie : Il nécessite un abord de l'artère mésentérique supérieure au bord inférieur du pancréas. Une artériotomie longitudinale ou transversale associée à une désobstruction à la sonde de Fogarty est ensuite réalisée. Après vérification de la qualité du flux d'amont et du reflux d'aval, l'artériotomie est suturée avec ou sans patch d'élargissement.

Plus rarement, l'embolectomie est réalisée par voie rétrograde à partir d'une artère du mésentère lorsqu'on effectue une résection intestinale.

-La thromboendartériectomie : Elle est indiquée en cas de thrombose artérielle aiguë sur athérome, enlève en bloc le caillot et la plaque d'athérome causale. Il s'agit d'un geste difficile car l'endartériectomie doit souvent remonter sur l'aorte et nécessite le clampage de ce vaisseau. Elle est peu pratiquée en urgence.

-La réimplantation directe de l'artère mésentérique dans l'aorte sous-rénale : Elle est techniquement aisée après libération et section complète de la mésentérique en aval de l'oblitération ostiale. Elle évite l'inclusion de matériel étranger mais nécessite que la paroi aortique soit relativement souple.

-Le pontage aortomésentérique : Il fait appel soit à un matériel autogène (la veine saphène interne est le matériau de choix) soit à une prothèse (PTFE [polytétrafluoroéthylène] de préférence) qui ce qui n'est pas sans risque en cas de nécrose intestinale.

Le pontage peut être antérograde, implanté sur l'aorte coeliaque ou médiastinale basse ; il peut être rétrograde, implanté sur l'aorte sous-rénale ou une iliaque selon l'état de ces vaisseaux, et il faut veiller alors au positionnement harmonieux du pontage.

#### **b- Techniques endoluminales :**

Les progrès de la chirurgie endovasculaire permettent actuellement une approche non invasive des lésions artérielles.

-*L'injection intra-artérielle sélective de médicaments vasoactifs* dans la mésentérique est le traitement de choix des ischémies intestinales non occlusives [117]. La papavérine, très efficace, est injectée à la dose de 30 à 60 mg/h par la sonde d'artériographie laissée en place ; celle-ci permet une surveillance par artériographie itérative.

-*La fibrinolyse ou la thrombolyse intra-artérielle* est créditée de plusieurs succès récents en cas d'embolie mésentérique [110]. L'urokinase (200 000 à 400 000 U) ou la streptokinase (250 000 U) sont injectées par cathétérisme sélectif de la mésentérique supérieure et suivies d'une héparinothérapie efficace.

Ce traitement ne se conçoit que chez les malades vus de façon très précoce, ce qui n'est pas la règle. Il doit être associé à l'appréciation de l'état de l'intestin : la laparoscopie pourrait précéder sa mise en oeuvre et être utilisée ensuite pour vérifier la viabilité de l'intestin.

-*L'embolectomie et la thrombectomie non chirurgicales par aspiration* sont désormais techniquement possibles, pour des lésions proximales, complétées éventuellement par l'angioplastie de lésions sténosantes. Les mêmes contraintes d'appréciation de l'état de l'intestin par laparotomie ou laparoscopie leur sont applicables.

## 2-1-2. Désobstruction de la veine mésentérique supérieure :

-La thrombectomie veineuse n'a été que très rarement utilisée. Elle se heurte aux obstacles que constituent d'une part l'étendue de la thrombose qui atteint habituellement tout le système veineux mésentérique, d'où la difficulté à une reperméabilisation complète, d'autre part l'ancienneté des caillots et l'existence de lésions d'endoveinite exposant au risque de rethrombose.

La thrombectomie veineuse est illusoire sauf si le thrombus est récent, < 3 jours [45].

Les progrès actuels de l'imagerie permettant le diagnostic de ces thromboses dans la grande majorité des cas, le traitement anticoagulant et thrombolytique a pris désormais une place prééminente, voire exclusive.

## **2-2. Traitement des lésions intestinales :**

### **2-2-1. Laparotomie – Inventaire des lésions :**

#### **a- Exploration chirurgicale :**

La voie d'abord élective est la laparotomie médiane à cheval sur l'ombilic [44]. Elle confirme le diagnostic et permet l'évaluation de l'ischémie. Dès l'ouverture du péritoine, une odeur putride, très caractéristique, est déjà hautement évocatrice d'infarctus mésentérique [44,70].

On notera en particulier l'étendue de l'intestin lésé, sa coloration, l'existence ou non d'ondulations péristaltiques, la présence ou non de battements artériels au niveau des gros troncs mésentériques et des branches artérielles juxtamésentériques, l'existence d'un épanchement péritonéal et son aspect.

#### **b- Tests de viabilité intestinale :**

L'appréciation peropératoire de la viabilité intestinale dicte la conduite thérapeutique [70,118] :

- ✓ l'aspect macroscopique de l'intestin peut être trompeur et ne reflète pas l'étendue et l'intensité des lésions de la muqueuse ;
- ✓ l'utilisation de colorants vitaux a une sensibilité et une spécificité de l'ordre de 95 % : la fluorescéine injectée par voie intraveineuse diffuse dans l'organisme et se fixe au niveau des zones viables de l'intestin qui prennent une coloration jaune vif en lumière de Wood ;
- ✓ l'examen doppler étudiant le flux sanguin au niveau de la paroi intestinale est facile mais relativement long s'il faut explorer tout l'intestin ;
- ✓ la mesure du pH intraluminal est très sensible : la baisse de celui-ci indique une ischémie d'autant plus sévère que cette baisse est plus prononcée ;
- ✓ les mesures d'oxymétrie de surface sont d'utilisation peu courante ;
- ✓ l'électromyographie étudiant le fonctionnement du muscle lisse est sans doute la méthode la plus sûre, mais sa complexité la rend peu utilisable en pratique.

## **2-2-2. Gestes chirurgicaux :**

### **a- La résection intestinale :**

Elle doit emporter tout l'intestin porteur de lésions irréversibles. La résection est donc plus ou moins large selon l'étendue des lésions; elle peut aller jusqu'à l'entérectomie totale étendue au côlon droit voire transverse [44,70].

La réponse aux critères attestant du caractère réversible des lésions est parfois ambiguë. Dans le doute, il est préférable de réséquer. Mais, sans méconnaître les conséquences à moyen et long terme des résections étendues ou des résections segmentaires multiples.

On admet à cet égard que l'autonomie alimentaire chez l'adulte nécessite un minimum de :

- 50 à 70 cm de grêle en l'absence de résection colique ;
- 150 cm de grêle s'il y a eu résection colique totale.

En outre, une cholécystectomie prophylactique peut être discutée [44]. Elle a pour objet non seulement de prévenir le risque de cholécystite réel chez les patients sous nutrition parentérale prolongée, mais aussi de prévenir la cholécystite ischémique. La cholécystectomie ne doit cependant pas alourdir l'opération initiale.

### **b- Le rétablissement immédiat de la continuité :**

Il est licite dans l'immédiat si les extrémités intestinales sont bien vascularisées et s'il n'existe pas de sepsis péritonéal.

Le rétablissement immédiat de la continuité a l'avantage de réaliser une chirurgie en un temps, d'éviter une réanimation complexe chez des malades stomisés. Le risque de désunion anastomotique avec fistule et les problèmes de surveillance postopératoire de l'intestin restant, ce sont les deux inconvénients de cette attitude [66].

Le second look chirurgical de principe, après 12 ou 24 heures, apporte dans ces conditions la meilleure sécurité [44,70]. Sa morbidité propre s'ajoute malheureusement, à celle déjà lourde, de la première intervention.

### **c- La confection de stomies :**

La résection-entérostomie, si possible en canon de fusil pour faciliter le rétablissement ultérieur de la continuité, est particulièrement indiquée lorsqu'il y a péritonite associée, situation qui se présente 1 fois sur 5 [44].

L'étude rétrospective menée par Sales et al. [119] a montré une meilleure survie lorsque la résection intestinale était accompagnée d'une entérostomie temporaire qualifiée de sauvetage.

Les deux segments proximaux et distaux mis à la peau devraient permettre :

- de juger de la vascularisation du grêle restant, par la simple observation des orifices de stomie ou par entérosopies précoces ;
- d'être plus économe en longueur de résection ;
- d'éviter stase et distension du grêle, sources de récurrence ischémique ;
- sans ajouter de mortalité propre lors du rétablissement ultérieur de continuité.

Les stomies imposent, surtout lorsqu'elles siègent haut sur le grêle, des soins de réanimation difficiles. Par ailleurs, il ne faut pas méconnaître les réelles difficultés techniques qu'elles peuvent soulever, en particulier chez le sujet obèse, à paroi abdominale épaisse. Ce terrain peut conduire à une traction excessive sur l'intestin ou son mésentère, source nouvelle d'ischémie.

**Il n'y a pas d'attitude systématique. Après une embolie périphérique, le rétablissement de continuité ne pose pas de problème. Par contre, en présence d'une thrombose ou d'une ischémie non occlusive, il est préférable de renoncer à une suture directe [66].**

#### **d- Alternatives à la résection :**

Certaines alternatives peuvent être envisagées.

##### **❖ Mise au repos du segment douteux :**

La mise au repos du grêle peut être réalisée par une jéjunostomie haute [120], ou en abouchant à la peau les deux extrémités de l'anse douteuse pour l'exclure du transit digestif (Double stomie) [4,44]. Cela permet de surveiller la vitalité intestinale, d'être plus économe en longueur de résection, d'éviter la stase et la distension du grêle source de récurrence ischémique.

Elle supprime le risque de fistule anastomotique mais nécessite une réintervention pour rétablir le circuit et une réanimation importante.

##### **❖ Second look précoce :**

En dehors des situations critiques après résection-anastomose d'emblée, le second look précoce est a fortiori envisageable dans les situations douteuses où l'on a cru pouvoir s'abstenir de réséquer [44].

Il peut être planifié dès la 24<sup>e</sup> heure, de principe, ou décidé sur symptômes : cliniques (absence d'amélioration, voire aggravation), ou physiologiques (absence de reprise du transit), ou radiologiques (par tonométrie, mesurant le pH intestinal, il est possible d'évaluer la vitalité de l'intestin).

Souvent évoqués dans la littérature, les effets bénéfiques de cette réintervention précoce n'ont pas fait l'objet d'évaluations convaincantes.

##### **❖ D'autres procédés :**

D'autres procédés sont utilisés tels la résection intestinale isolée à l'aide de pinces mécaniques, le second look est réalisé à 24-48 heures où on décide l'extension de la résection intestinale, l'anastomose intestinale ou l'entérostomie.

**e- Second look :**

La réintervention systématique à la 24<sup>e</sup> heure permet de vérifier l'état de l'intestin réintégré si sa viabilité était douteuse en fin d'intervention [65,66]. Mais ces réinterventions ne sont pas anodines en raison de la fragilité du terrain.

Des réinterventions secondaires sont assez fréquemment nécessaires en raison de complications vasculaires (récidives ischémiques par embole itératif ou rethrombose, hémorragie secondaire d'origine infectieuse) ou digestives (fistules anastomotiques, sepsis péritonéaux).

### 3. Suites opératoires :

Elles sont souvent émaillées de complications dont les unes sont liées au terrain (défaillance cardiaque, embolies périphériques), les autres liées à l'état local (récidive d'infarctus, fistules intestinales, éviscérations...). La défaillance multiviscérale menace ces malades.

La qualité du suivi et de la réanimation est donc capitale [72].

➤ La nutrition parentérale doit être systématique en période postopératoire et maintenue jusqu'à ce que l'absorption digestive soit suffisante. La reprise de l'alimentation entérale (orale) sera progressive et enrichie peu à peu avec adjonction de médicaments antidiarrhéiques [70].

Toute réintroduction précoce d'une alimentation entérale est susceptible d'améliorer la perfusion mésentérique [121].

➤ Les principes de la prévention des lésions induites par la reperfusion reposent sur des données expérimentales encourageantes. L'administration de N-acétylcystéine ou de vitamine E réduirait la production locale de radicaux libres et favoriserait la libération de NO favorisant la vasodilatation [72].

Leur administration précoce améliorerait les critères hémodynamiques et les marqueurs d'ischémie mésentérique.

➤ L'administration in situ d'oxygène pur pourrait être intéressante mais cette voie n'a fait l'objet d'aucune évaluation clinique [122].

#### **4. Indications :**

Le traitement chirurgical reste actuellement le traitement de routine ainsi que le montre l'enquête réalisée en 1996 par l'association française de chirurgie [4]. Sur 391 observations recensées dans ce travail :

- la résection intestinale est, de loin, le geste le plus fréquemment effectué : 64 % des cas ;
- la laparotomie est restée purement exploratrice chez 26 % des malades ;
- enfin, la revascularisation mésentérique n'a été possible que chez 9 % des malades et essentiellement en cas d'embolie.

Sur le plan pratique, les indications peuvent être schématisées comme suit :

##### **4-1. Devant des lésions de nécrose intestinale limitée et le reste de l'intestin étant viable :**

Il faut ici réséquer et rétablir la continuité (anastomose termino-terminale), après avoir constaté que la viabilité des tranches intestinales autorise une anastomose sans risque. Le meilleur critère d'appréciation est la qualité du saignement des tranches de section et l'aspect de la muqueuse.

##### **4-2. Devant des lésions de nécrose intestinale limitées et qui coexistent avec des zones d'ischémie relative :**

Une revascularisation mésentérique s'impose pour récupérer le maximum d'intestin viable et de limiter l'étendue de la résection ; elle sera associée à la résection du segment infarci. Les zones douteuses peuvent être conservées et une réintervention de principe est alors décidée dans les 24 à 48 heures pour un « deuxième look ».

Le rétablissement immédiat de la continuité est déconseillé, car la viabilité du grêle revascularisé peut être précaire. La fermeture abdominale après confection de stomie(s) intestinale(s) est l'attitude classique [4].

**4-3. Devant des lésions de nécrose intestinale importante et étendue : la situation la plus dramatique qui n'est pas rare.**

La simple laparotomie exploratrice est justifiée chez les malades en état très précaire mais des résections étendues peuvent être tentées si l'état général l'autorise étant donné les progrès actuels dans la prise en charge de ces malades.

Toutefois, si les 50 premiers centimètres de jéjunum sont conservables, le chirurgien pourra réséquer tout l'intestin grêle distal et une plus ou moins grande partie du colon, conservant au minimum la charnière recto-sigmoïdienne. Le rétablissement de la continuité est interdit dans cette situation extrême [123]. L'anastomose jéjuno-sigmoïdienne se discutera secondairement si le patient survit.

## **IX. Evolution :**

### **1. La morbidité :**

La morbidité de cette pathologie reste importante, liée au terrain, à la pathologie vasculaire causale, à la qualité de la revascularisation effectuée, et à la bonne appréciation de l'étendue des lésions intestinales par le chirurgien [32,45].

#### **. La défaillance multiviscérale :**

C'est la complication la plus mortelle, et elle est le résultat d'une combinaison de l'ischémie intestinale, la septicémie, et l'athérosclérose généralisée, car de nombreux patients sont des personnes âgées avec plusieurs facteurs de risque cardiovasculaire.

#### **. Complications liées au terrain :**

Elles sont surtout liées à une défaillance cardio-vasculaire et aux embolies périphériques.

#### **. Récidive et/ou extension de l'ischémie :**

Elle pose des problèmes diagnostiques difficiles, où une réintervention chirurgicale s'impose.

#### **. Choc septique :**

Il était responsable du décès de 5 patients dans notre étude (26,5%).

#### **. Hémorragie digestive :**

Elle peut être liée aux effets secondaires des anticoagulants, à une CIVD, ou à une récurrence de l'infarctus mésentérique.

#### **. Eviscérations.**

### **.Lâchage de l'anastomose et fistule :**

La complication de désunion anastomotique avec fistule est de 8 % [21].

Le diagnostic de cette complication grave, d'évolution habituellement fatale, est malaisé et porté généralement trop tard. Il ne faut compter ni sur les signes de paroi (le patient est souvent encore sous assistance ventilatoire), ni sur les signes fonctionnels, et lorsque les signes généraux la révèlent, il est trop tard.

Vankemmel a proposé un examen radiologique avec index radio-opaque [44]. Le franchissement, par cet index, de l'anastomose repérée lors de l'opération initiale par un clip, témoignerait de la vitalité du grêle. Dans le même ordre d'idées, l'enregistrement électromyographique des potentiels traduisant la reprise du péristaltisme, aurait apporté des informations intéressantes. Mais, il faut à cet effet avoir préalablement posé les électrodes.

### **. Complications nutritionnelles :**

Les séquelles digestives des patients qui survivent sont proportionnelles à l'étendue de la résection intestinale. La réanimation médicale joue un rôle important pour pallier à ce problème.

La nécessité d'une nutrition parentérale totale définitive en cas de grêle très court grève considérablement la survie à long terme, du fait principalement de complications septiques intercurrentes [32]. Le développement des médicaments susceptibles de promouvoir l'adaptation résiduelle fait naître des espoirs réels pour la prise en charge de ces malades.

### **. Sténoses ischémiques :**

Les segments sténosés sont en général uniques parfois plus étendus. Cliniquement la symptomatologie permet un diagnostic quand, après quelques semaines ou mois, apparaissent des douleurs post prandiales évoluant vers des épisodes sub-occlusifs, voir occlusifs.

Le traitement de ces sténoses sera donc la résection avec anastomose termino-terminale en zone saine.

## 2. La mortalité :

La mortalité de l'infarctus mésentérique demeure encore effroyablement élevée; et ceci en dépit de l'amélioration des connaissances physiopathologiques et étiologiques, et de l'évolution des moyens thérapeutiques.

Le pronostic a peu évolué ces dernières années et la prise en charge, multidisciplinaire, impliquant radiologue, chirurgien et anesthésiste- réanimateur, repose encore largement sur des séries non contrôlées ou des opinions d'experts [45].

En fonction des séries publiées, la mortalité oscille entre 50 et 95 % (comme indiqué dans le tableau XIV).

**Tableau XIV : Le taux global de la mortalité dans les séries déclarées**

Auteurs (année de publication)	Nombre des cas	Taux de mortalité
Ottinger [10] (1967)	136	92%
Wilson [124] (1987)	102	92%
Batellier et Kiény [33] (1990)	65	51%
Lazaro [125] (1986)	23	27%
Schoots [126] (2004)	3692	73,9%
Huang [24] (2005)	124	50%
Mozaffar [25] (2007)	32	75%
Notre série (2010)	19	57,9%

Selon les formes cliniques, la mortalité est de l'ordre de 30% pour la thrombose veineuse mésentérique qui reste la forme la moins grave, 50% pour les embolies, 70% pour l'infarctus mésentérique non occlusive et de 80 à 95% pour l'infarctus thrombotique [9,51,127].

La mortalité est fortement liée à l'existence d'un infarctus mésentérique et les efforts à faire pour améliorer le pronostic doivent porter sur la rapidité du diagnostic [35,44].

**Tableau XV : Mortalité selon la durée de l'ischémie [44]**

Délai	Mortalité
0- 12 h	0 %
12-24 h	58 %
Après 24 h	87 %

Le pronostic s'améliore nettement lorsque la thérapeutique est instituée plus précocement. L'école de Kieny [33] fait état d'une mortalité de 35,5 % après embolectomie pour SIAM, taux qui passe dans la même série (85 cas) à 68 % lorsque, 10 heures plus tard, l'infarctus est constitué.

**Tableau XVI : Mortalité comparée du SIAM et de l'IM post embolique [33]**

	SIAM	IM
Durée moyenne de l'ischémie	13h20	23h15
Modalité thérapeutique	Embolectomie	Résection intestinale ± embolectomie
Mortalité	35,5 %	68 %

Le pronostic des infarctus mésentériques est encore sombre et paraît plus lié au terrain cardiovasculaire qu'au traitement lui-même [66].

Seule une chirurgie vasculaire et viscérale est capable d'améliorer le pronostic de ces malades [66,128].

**Tableau XVII : Le taux de mortalité selon la nature de l'acte opératoire initiale [66,128]**

Acte opératoire	Mortalité
Laparotomie exploratrice	100 %
Restauration vasculaire isolée	63 %
Résection intestinale isolée	63 %
Association résection intestinale + restauration vasculaire	75 %

### 3. Les facteurs pronostiques :

Un certain nombre de facteurs conditionnent le pronostic : sur une analyse multivariée, les facteurs indépendants de décès étaient : l'âge élevé, la cytolyse, l'insuffisance rénale, l'acidose métabolique [24].

Autres facteurs semblant influé sur le taux de mortalité sont [40,129,130] :

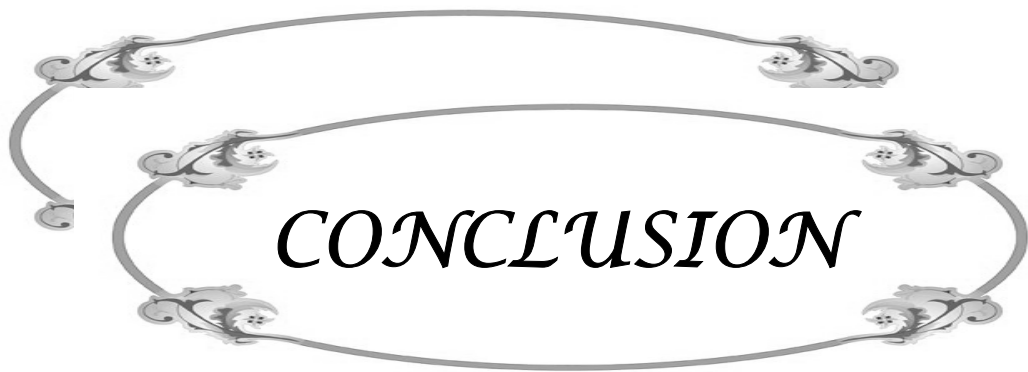
- l'existence d'un collapsus préopératoire ;
- l'étendue des lésions intestinales ; en revanche, la localisation, dans les lésions limitées, n'intervient pas ;
- l'existence d'une perforation intestinale ;
- l'existence d'antécédents de chirurgie cardiovasculaire ;
- l'étiologie de l'infarctus : l'infarctus veineux aurait un pronostic meilleur et un taux de mortalité moindre.

## X. Prévention :

La prévention de l'infarctus mésentérique peut être un moyen efficace pour réduire le taux élevé de la mortalité de cette maladie mortelle.

Chez certains patients souffrant d'athérosclérose mésentérique sous-jacente, une revascularisation urgente des artères digestives reste la méthode efficace pour traiter l'ischémie intestinale chronique et pour éviter l'infarctus mésentérique, avec des taux faibles de morbidité et de mortalité [131,132].

Des données soutiennent également le traitement de la fibrillation auriculaire avec un traitement anticoagulant. Soixante-quinze pour cent des patients avec embolie mésentérique ne sont pas l'objet d'un traitement anticoagulant par héparine au moment du diagnostic de l'événement ischémique [22].

A decorative frame consisting of two concentric, horizontally-oriented oval lines. The frame is embellished with six ornate, symmetrical floral or scrollwork motifs, three on each side, positioned at the top, bottom, and midpoints of the ovals.

*CONCLUSION*

L'infarctus mésentérique reste une pathologie grave survenant chez des patients âgés et fragiles, dont l'évolution est grevée d'une morbidité et d'une mortalité élevées.

Le pronostic, péjoratif, dépend avant tout de la précocité de la mise en œuvre de la stratégie diagnostique et thérapeutique.

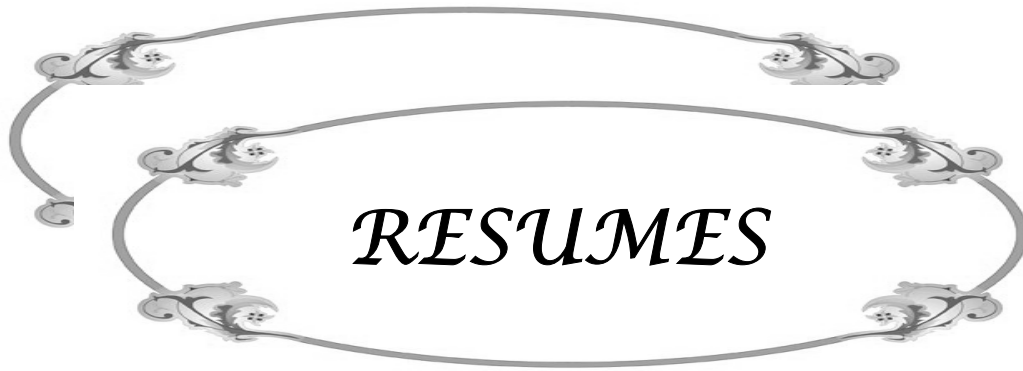Une attitude résolument agressive est seule capable d'améliorer les résultats du traitement de l'infarctus mésentérique. C'est dès la reconnaissance d'un SIAM qu'il faut proposer une thérapeutique à visée étiologique. Une bonne connaissance des facteurs de risque et la pratique courante de l'artériographie, clef de voûte du diagnostic, sont les éléments essentiels de la stratégie.

L'examen de référence actuellement est l'angioscanner à détecteurs multiples qui permet à la fois le diagnostic positif et le diagnostic différentiel devant une douleur abdominale sévère. Par ailleurs, le scanner, oriente le diagnostic étiologique, précise l'étendue et la gravité du processus ischémique.

Une prise en charge précoce multidisciplinaire et agressive est ensuite nécessaire, associant une réanimation médicale et une prise en charge chirurgicale. Seule une chirurgie vasculaire et viscérale est capable d'améliorer le pronostic de ces malades.

Néanmoins, les progrès en radiologie interventionnelle par revascularisation endovasculaire élargissent le champ des possibilités thérapeutiques surtout chez les patients les plus fragiles.

Enfin, des avancées thérapeutiques issues des travaux expérimentaux réalisés doivent permettre dans le futur de limiter les lésions induites par l'ischémie- reperfusion.



***RESUMES***

## Résumé

Nous rapportons une série de 19 patients présentant un diagnostic final d'infarctus mésentérique, qui ont été admis dans le service de chirurgie viscérale du centre hospitalier universitaire Mohammed VI à Marrakech sur une période de 5 ans allant de Janvier 2005 à Décembre 2009.

Il s'agit de 11 hommes (58%) et de 8 femmes (42%) dont l'âge moyen était de 52,3 ans avec des extrêmes allant de 20 à 80 ans. Le terrain cardio-vasculaire était présent chez 21% de nos patients.

La symptomatologie clinique était dominée par la douleur abdominale (100%), les vomissements (74%), la symptomatologie occlusive (53%) et l'hémorragie digestive (26%). La fièvre est observée chez 32% des patients et 16% des patients avaient un collapsus.

La biologie a montré une hyperleucocytose dans 79% des cas.

La radiographie de l'abdomen sans préparation a objectivé dans 82% des cas des niveaux hydro-aériques. L'échographie abdominale pratiquée chez 13 patients a trouvé un épanchement péritonéal dans 100% des cas. L'examen doppler réalisé dans 2 cas a objectivé dans un cas un thrombus pariétal de l'aorte abdominale étendu au tronc coeliaque et était normal dans le deuxième cas. La tomodensitométrie abdominale réalisée chez 6 patients a objectivé une souffrance intestinale dans 83% cas, une aéroportie dans 1 cas et des signes directs d'obstruction vasculaire dans 2 cas. L'artériographie digestive réalisée chez un seul patient a objectivé une occlusion de la coronaire stomachique.

Le traitement a consisté à une réanimation générale, à une résection intestinale dans 76,5% des cas et l'abstention thérapeutique dans 23,5% des cas.

La mortalité globale était de 57,9%.

A travers plusieurs revues de la littérature, cette pathologie a une mortalité importante et dont le pronostic dépend de la précocité du diagnostic et du traitement.

## Summary

We report a series of 19 patients with final diagnosis of mesenteric infarction who were admitted to the visceral surgery department of University Hospital Mohammed VI in Marrakech over a period of 5 years from January 2005 to December 2009.

These 11 men (58%) and 8 women (42%) whose medium age is of 52,3 years with extremes going from 20 to 80 years. The cardio-vascular field was present in 21% of our patients.

The clinical symptomatology was dominated by abdominal pain (100%), vomiting (74%), occlusive symptoms (53%) and gastrointestinal bleeding (26%).

The fever was observed in 32% of patients and 16% had a collapse.

Biology showed a leukocytosis in 79% of cases.

The radiography of abdomen without preparation is objectified in 82% of cases: air-fluid levels. Abdominal ultrasonography performed in 13 patients was objectified peritoneal effusion in 100% of cases. The Doppler ultrasonography performed in 2 cases was objectified in one case a parietal thrombus of the abdominal aorta extended to the Coeliac trunk and was normal in the second case. The abdominal computed tomography performed in 6 patients objectified a highlight intestinal pain in 83% cases, a portal venous gas in 1 case and direct signs of vascular obstruction in 2 cases. Arteriography performed in one patient objectified occlusion of the coronary stomachic. The therapeutic strategy consisted in a general resuscitation, a bowel resection in 76,5% cases and no therapy in 23,5% of cases.

Overall mortality was 57,9%.

Through several reviews of the literature, this disease has high mortality whose prognosis depends on early diagnosis and treatment.

## ملخص

نستعرض في هذه الدراسة 19 مريضا بتشخيص نهائي لمرض الإحتشاء المساريقي المعوي الذين تمت معالجتهم بمصلحة جراحة الأحشاء التابع للمستشفى الجامعي محمد السادس بمراكش على امتداد 5 سنوات خلال الفترة الممتدة ما بين يناير 2005 إلى دجنبر 2009.

يتعلق الأمر ب 11 رجلا (52%) و 8 نساء (48%) متوسط سنهم يصل الى 53,4 سنة بحدين أدناهما 20 سنة و أقصاهما 80 سنة. إن عنصر خطر الإصابة بمرض القلب والأوعية تم تسجيله عند 21% من مرضانا.

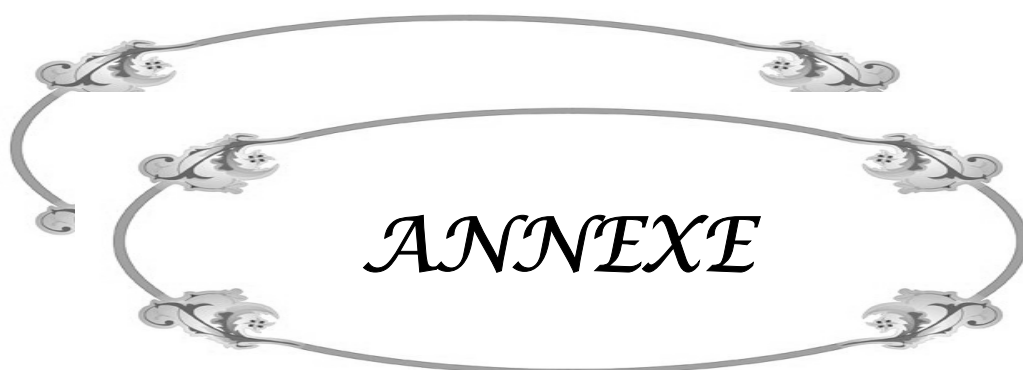تميزت العلامات السريرية بسيطرة ألم البطن (100%)، القيء (74%)، الأعراض الغالقة (53%) و النزيف بالجهاز الهضمي (26%). الحمى سجلت عند 32% من المرضى و حالة الوهط عند 16% من المرضى.

لقد كشفت الفحوص البيولوجية على ارتفاع نسبة الكريات البيضاء في 79% من الحالات. التصوير الشعاعي للبطن بدون تحضير أظهر مستويات هيدروهوائية في 82% من الحالات. الموجات فوق الصوتية في البطن أظهرت عند 13 مريضا راقعة البريتوني في كل الحالات. أجري الدوبلر في حالتين، الأولى أظهرت جلطة في جدار الشريان الأبهر البطني ممتدة إلى شريان الجذع الزلاقي، وكان طبيعيا في الحالة الثانية. أجري الماسح الضوئي للبطن عند 6 مرضى ولقد كشف عن التآلم المعوي في 83% من الحالات، وجود الغاز في وريدي البوابة في حالة واحدة والعلامات المباشرة لإنسداد الأوعية الدموية في حالتين. أنجز تصوير للأوعية في حالة واحدة وأظهر إنسدادا في الشريان الرئيسي في المعدة.

شمل العلاج إحتياطات الإنعاش العام، بتر الأمعاء في 76,5% من الحالات، والامتناع عن العلاج بعد فتح البطن الاستقصائي في 23,5% من الحالات.

تمثلت نسبة الوفيات في 57,9% .

من خلال استعراض العديد من المؤلفات، فان هذا المرض يعرف معدل وفيات مرتفعة، والتشخيص المبكر والعلاج الملائم يمكنان من تحسين مآل المرض.



# Fiche d'exploitation

## Infarctus mésentérique

Date d'hospitalisation :

Date de sortie :

Numéro du dossier :

**Identité :**

✓ Nom et prénom :

✓ Age :

✓ Sexe :            F             H

**Antécédents :**

✓            Cardiovasculaires :

- Trouble du rythme auriculaire :            oui            non
- Infarctus de myocarde récent :            oui            non
- Insuffisance cardiaque :            oui            non
- Endocardite :            oui            non
- Valvulopathie :            oui            non
- Antécédent embolique :            oui            non
- Ischémie membre Inférieur :            oui            non
- Phlébite :            oui            non

✓            HTA :            oui            non

✓            Diabète :            oui            non

✓            Tabagisme :            oui            non

✓            Grossesse et post partum:            oui            non

✓            Hémodialyse chronique :            oui            non

✓            Maladie hématologique :            oui            non

✓            Vascularite :            oui            non

✓            Néoplasie :            oui            non

✓            Déficit facteurs hémostase :            oui            non

✓            Prise médicamenteuse :

- Digitaliques :  oui  non
- Vasoactif :  oui  non
- Contraceptifs oraux :  oui  non
- Autres :  oui.....  non

- ✓ Traumatisme abdominale :  oui  non
- ✓ Chirurgie : -cardiaque :  oui  non
- abdominale :  oui  non

**Symptomatologie clinique :**

- ✓ **Installation :**  brutale  progressive

Durée phase prodromique : .....jours

- ✓ **Signes fonctionnels :**

- Douleur abdominale :  oui  non
- Vomissement :  oui  non
- Diarrhée liquidienne :  oui  non
- Hémorragie dig :  oui  non
- rectorragie :  -méléna :  -hématémèse:
- AMG :  oui  non

- ✓ **Signes physiques :**

- Fièvre :  oui  non
- Déshydratation :  oui  non
- Etat de choc :  oui  non
- Météorisme :  oui  non
- Sensibilité abdominale :  oui  non
- Défense abdominale :  oui  non
- Contracture abdominale :  oui  non
- Matité déclive :  oui  non
- Silence abdominale :  oui  non
- Toucher rectal :

Normal :  oui  non

CdS douglas bombant : oui non

Sang : oui non

**Examens complémentaires :**

✓ **Examens biologique :**

- Hyperleucocytose : oui non
- Hématocrite :
- PH sanguin :
- Bilan Hémostase :
- Enzymes hépatiques :
- Urée :
- Créatinémie :
- Hyperlactatémie : oui non
- Hyperphosphorémie : oui non
- CPK -BB :
- Amylasémie :
- Kaliémie :

✓ **Imagerie médicale :**

- ASP face debout : .....
- Echographie abdo et examen Doppler pulsé : .....
- TDM abdo (couplée à l'opacification vasculaire) : .....
- Artériographie : .....

**Prise en charge thérapeutique :**

✓ Réanimation : oui non

✓ Traitement chirurgical :

**1/ Exploration chirurgical :**

- nécrose intestinale : oui non
- perforation intestinale : oui non
- cause artérielle : oui non
- cause veineuse : oui non

2/ Geste vasculaire :

- Embolectomie oui non  
-Thromboendartériectomie : oui non  
-Pontage aorto-mésentérique : oui non

3/ Geste intestinal :

- Résection intestinale : oui non  
-Résection colique : oui non  
-Anastomose : oui non  
-Stomie : oui non

4/ Toilette péritonéale : oui non

5/ Second look : oui non

❖Suites post op :

- Réanimation : oui non  
-Antibiothérapie : oui..... non  
-Anticoagulants : oui non  
-Alimentation parentérale : oui non
- Abstention thérapeutique : oui non
  - Traitement étiologique médical : oui non
- Vasodilatateurs : oui..... non  
-Anticoagulants: oui..... non  
-Antiagrégants plaquettaire : oui..... non  
-Autres : .....

Enquête étiologique :

- ✓ ECG : .....
- ✓ Echocardiographie : .....
- ✓ Echo doppler vx membres : .....
- ✓ Dosage facteurs coagulations :
  - °Antithrombine III. °Protéine C.
  - °Protéine S. °Fibrinogénémie.
- ✓ Autres : .....
- ✓ Cause primitive (Idiopathique)

**Evolution :**

- ✓ Favorable : oui non
- ✓ Complications :
- PPO : oui non
  - CIVD : oui non
  - Insuffisance rénale : oui non
  - Choc septique : oui non
  - Hémorragie digestive : oui non
  - Récidive et/ou extension ischémie : oui non
  - Lâchage d'anastomose : oui non
  - Fistule digestive : oui non
  - Eviscération : oui non
  - Complications nutritionnelles : oui non
- ✓ Récidive lointaine : oui non
- ✓ Décès : oui (j...) non

**Surveillance :**

- ✓ Fermeture de la stomie : .....
- ✓ Perdu de vue : oui non : recul : .....
- ✓ Clinique :
- Etat nutritionnelle : Poids .....
- Douleur abdo oui non
- ✓ Bilan Hémostase : TP :..... TCA :..... INR :.....
- ✓ Echographie abdo et doppler pulsé : .....
- ✓ TDM : .....
- ✓ Artériographie : .....
- ✓ Autres : .....



*BIBLIOGRAPHIE*

**1– Elliot JW.**

The operative relief of gangrene due to occlusion of the mesenteric vessels.  
Ann Surg 1895 ;11 : 9–23

**2– AMELINE A, LEFEBVRE C.**

Infarctus du méésentère.  
Rapport au Congrès Français de Chirurgie Paris 1935

**3– NEIDHARDT JH, CAILLOT JL, CHALBET JY.**

Infarctus et infarcissements intestinaux. Essai nosologique et thérapeutique.  
Actualités Digestives Médico–Chirurgicales. Masson Paris 1988 : 142–50

**4– DUCERF C, LAURIAN C.**

Pathologie vasculaire du tube digestif. Monographies de l'Association Française de Chirurgie.  
Paris Arnette Blackwell 1996 : 41–70

**5– MIKKELSEN WP.**

Intestinal angina: its surgical significance.  
Am J Surg 1957 ; 94 : 262–9

**6– ROSENBLUM JD, BOYLE CM, SCHWARTZ LB.**

The mesenteric circulation: Anatomy and physiology.  
Surg Clin North Am 1997 ; 77 : 289–306

**7– SCHMUTZ G, MATHIEU D, BATELIER J, REGENT D, BRUEL JM, BRET P.**

Pathologie ischémique de l'intestin grêle et du colon.  
Encycl Méd Chir, Radiodiagnostic IV, 33340 D<sup>10</sup>, 18p

**8– REILLY PM, WILKINS KB, FUH KC.**

The mesenteric hemodynamic response to circulatory shock: an overview.  
Shock 2001 ; 15 : 329–43

**9– MENON NJ, AMIN AA, MOHAMED A, HAMILTON G.**

Acute Mesenteric Ischaemia.  
Acta chir belg 2005 ; 105 : 344–54

**10– OTTINGER LW, AUSTEN WG.**

A study of 136 patients with mesenteric infarction.  
Surg Gynecol Obstet 1967 ; 124 : 251–61

**11– MARSTON A.**

Diagnosis and management of intestinal ischemia.  
Ann R Coll Surg Engl 1972 ; 50 : 29–41

**12- STONEY RJ, CUNNINGHAM CG.**

Acute mesenteric ischemia.

Surgery 1993 ; 114(3) : 489-90

**13- BRADBURY AW, BRITTENDEN J, McBRIDE K, RUCKLEY CV.**

Mesenteric ischaemia: a multidisciplinary approach.

Br J Surg 1995 ; 82 : 1446-59

**14- BUFALARI A, FERRI, CAO P, CIROCCHI R, BISACCI R, MOGGI L.**

Surgical care in octogerians.

Br J Surg 1996 ; 83 : 1783-7

**15- MARTNEZ JP, HOGAN GJ.**

Mesenteric ischemia.

Emerg Med Clin North Am 2004 ; 22 : 909-28

**16- HAY JM.**

Épidémiologie des douleurs abdominales aiguës. Étude prospective de l'ARC et l'AURC.

Actualités digestives médico-chirurgicales. Paris Masson 1990 ; 103-7

**17- VENKATESWARANA RV, CHARMANB SC, GODDARDC M, LARGE SR.**

Lethal mesenteric ischaemia after cardiopulmonary bypass: a common complication?

European Journal of Cardio-thoracic Surgery 2002 ; 22 : 534-38

**18- TIAHOU G, AVEYNIER E , DJESSOU P , SESS D, CRISTOL JP.**

Étude du phénotype de la lipoprotéine (a) chez l'Ivoirien.

Bull Soc Pathol Exot 2005 ; 98 (2) : 99-103

**19- HEYS SD, BRITTENDEN J, CROFTS TJ.**

Acute mesenteric ischaemia: the continuing difficulty in early diagnosis.

Postgrad Med J 1993 ; 69 : 48-51

**20- LEVY PJ, KRAUSZ MM, MANNY J.**

Acute mesenteric ischemia: improved results. A retrospective analysis of ninety-nine patients.

Surgery 1990 ; 107 (4) : 372-80

**21- BALIQUE JG, PORCHERON J, LUXEMBOURGER O, CADI F, PENG J, CHABERT M.**

Infarctus mésentérique : réflexions à propos de 20 cas.

Lyon Chir 1992 ; 88 : 432-35

**22- PARK WM, GLOVICZKI P, CHERRY KJ, HALLETT JW, BOWER TC, PANNETON JM, et al.**

Contemporary management of acute mesenteric ischemia: Factors associated with survival.

J Vasc Surg 2002 ; 35 : 445-52

**23- LEE R, TUNG HK, TUNG PH, CHEUNG SC, CHAN FL.**

CT in acute mesenteric ischemia.

Clin Radiol 2003 ; 58 : 279-87

**24- Huang HH, Chang YC, Yen DH, et al.**

Clinical factors and outcomes in patients with acute mesenteric ischemia in the emergency department.

J Chin Med Assoc 2005 ; 68 (7) : 299-306

**25- Mozaffar M, Kharazm P, Far MT, Firoozi K.**

Mesenteric Ischemia: Results Of Surgical Treatment And A Review Of Literature.

The Internet Journal of Surgery 2007 ; 9 (2) : 106-11

**26- Sreedharan S, Tan YM, Tan SG, Soo KC, Wong WK.**

Clinical spectrum and surgical management of acute mesenteric ischaemia in Singapore.

Singapore Med J 2007 ; 48 (4) : 319-23

**27- AKHDARI N.**

Infarctus entéro-mésentérique : à propos de 11 cas.

Thèse de médecine n° 155, 1995. Faculté de médecine et de pharmacie de casa.

**28- ESSAKHI FE.**

Ischémie mésentérique aiguë : à propos de 18 cas.

Thèse de médecine n°74, 2008. Faculté de médecine et de pharmacie de casa.

**29- KA O, SANOU A, DIENG M, CISSE M, BA P.A, TOURE AO, DIA A, TOURE CT**

Ischémie mésentérique aiguë : aspects diagnostiques et thérapeutiques à propos de 13 cas.

J Afr Chir Digest 2009 ; 9 (1) : 872-75

**30- OGUZKURT P, SENOC AK ME, CIFTCI AO.**

Mesenteric vascular occlusion resulting in intestinal necrosis in children.

J Pediatr Surg 2000 ; 35 : 1161-4

**31- IMPERATO M, MOUJAHID M, MENNECIER D, BECHADE D, DUVERGER V, FARRET O, ALGAYRES JL, BARANGER B.**

Thrombose aiguë de la veine mésentérique supérieure: étude retrospective de neuf cas.

Annales de chirurgie 2006 ; 131 : 595-600

**32- CAILLOT JL, VOIGLIO EJ.**

Ischémie mésentérique aiguë.

Urgence pratique 2007 ; 85 : 5-11

**33- BATELLIER J, KIENY R.**

Embolie de l'artère mésentérique supérieure : 82 cas.

Ann Chir Vasc 1990 ; 4(2) : 112-16

**34- BRONNER JF, BOISSEL P.**

Ischémie aiguë et infarctus mésentériques artériels chez les patients âgés de plus de 75 ans. A propos d'une série comparative de 38 cas.

J Chir 1997 ; 134 (3) : 109-13

**35- MERLE C, LEPOUSE C, De GARINE A et al.**

Surgery for Mesenteric Infarction: Prognostic Factors Associated With Early Death Within 72 Hours.

J Cardiol Vasc Surg 2004 ; 18 (6) : 734-41

**36- DURON JJ, PEYRARD P, BOUKHTOUCH S, FARAH A, SUCK B, associations de recherche en chirurgie.**

Ischémie mésentérique aiguë : ce qui a changé durant la décennie 1985-1995.

Chirurgie 1998 ; 123 : 335-42

**37- KALEYA RN, SAMMARTANO RJ, BOLEY SJ.**

Aggressive approach to acute mesenteric ischemia.

Surgical Clin NA 1992 ; 72 (1) : 157-82

**38- DEEHAN DJ, HEYS D, BRITTENDEN J et al.**

Mesenteric ischemia: prognostic factors and influence of delay upon outcome.

J R Coll Surg Edinb 1995 ; 40 : 112-5

**39- DAHLKE MH, ASSHOFF L, POPP FC, FEUERBACH S, LANG SA, RENNER P, SLOWIK P, STOELTZING O, SCHLITT HA, PISO P.**

Mesenteric Ischemia. Outcome after Surgical Therapy in 83 Patients.

Dig Surg 2008 ; 25 : 213-9

**40- DUCERF C, ADELEINE P.**

L'ischémie intestinale aiguë. Rapport AFC 1996. In: Ducerf C, Laurian C. Pathologie vasculaire du tube digestif.

Paris Arnette Blackwell 1996 ; 41-70

**41- FREUDENBERGER RS, CAPPELL MS, HUTT DA.**

Intestinal infarction after intravenous cocaine administration.

Ann Intern Med 1990 ; 113 : 715-6

**42- MUSTARD R, GRAY R, MAZIAK D, DECK J.**

Visceral infarction caused by cocaine abuse: a case report.

Surgery 1992 ; 112 : 951-5

**43- LESCHER TJ, BOMBECK CT.**

Mesenteric vascular occlusion associated with oral contraceptive use.

Arch Surg 1977 ; 112 (10) :1231-2

**44- REYS Ph, DOERFLER JP.**

Tactiques et techniques chirurgicales devant un infarctus mésentérique.  
Encycl Med Chir 1995 ; 43-105 , 40-492

**45- SEGUIN P, MALLEDANT Y.**

Ischémie mésentérique aiguë.  
Urgence pratique 2007 ; 83 : 5-11

**46- CHIU CJ, McARDLE AH, BROWN R, SCOTT HJ, GURD FN.**

Intestinal mucosal lesion in low-flow states. I. A morphological, hemodynamic, and metabolic reappraisal.  
Arch Surg 1970 ; 101 : 478-83

**47- GRISE P, TENIERE P, HUE G, METAYER J.**

Perturbations biologiques précoces dans l'ischémie intestinale aiguë chez le rat. Dosage de la phosphorémie et de la phosphatase alcaline sérique.  
J Chir 1982 ; 119 : 655-58

**48- TAMAKUMA S, ROJAS CR, CUEVAS P, FINE J.**

Demonstration of a lethal endotoxemia of intestinal origin in refractory non-septic shock.  
Ann Surg 1971 ; 173 : 219-24

**49- CARDEN DL, GRANGER DN.**

Pathophysiology of ischaemia-reperfusion injury.  
J Pathol 2000 ; 190 : 255-66

**50- SOUZA DG, VIEIRA AT, PINHO V.**

NF-kappaB plays a major role during the systemic and local acute inflammatory response following intestinal reperfusion injury.  
Br J Pharmacol 2005 ; 145 : 246-54

**51- YASUHARA H.**

Acute mesenteric ischemia: the challenge of gastroenterology.  
Surg Today 2005 ; 35 : 185-95

**52- CATHERINE VB.**

Artériopathies mésentériques.  
Archives des maladies du coeur et des vaisseaux 2005; 138 : 13-6

**53- KALADJI A, GERARD F, AUDINET C, CARDON A.**

Embolie paradoxale et ischémie digestive.  
Journal des maladies vasculaires 2008 ; 33 : 247-9

**54- HIGGINS R, POSNER MC, MOOSA HH, STALEY C, PATAKI KI, MENDELOW H.**

Mesenteric infarction secondary to tumor emboli from primary aortic sarcoma.  
Guidelines for diagnosis and management 1991 ; 681 : 622-7

**55- NUSSAUME O, BOUTTIER S, DUCHATELLE JP, VALERE PE, ANDREASSIAN B.**

Infarctus mésentérique dans la maladie de Takayasu.

Ann Chir Vasc 1990 ; 4 : 116-21

**56- JAFFE V, RUSSELL RC.**

Fatal intestinal ischemia following laparoscopic cholecystectomy.

Br J Surg 1994 ; 81 : 1827-8

**57- BLANC P, ROUANET C, DONADIO D, PALEYRAC G, MICHEL H.**

Déficit constitutionnel en protéine S à l'origine de thrombose vasculaire digestive.

Presse Med 1990 ; 19 : 416-9

**58- MORRIS K, Mc DEVITT B.**

Phaeochromocytoma presenting as a case of mesenteric vascular occlusion.

Ir Med J 1985 ; 78 : 356-7

**59- KUMAR S, SARR MG, KAMATH PS.**

Mesenteric venous thrombosis.

N Engl J Med 2001 ; 345 : 1683-8

**60- KOLMAN JJ.**

Non-occlusive mesenteric ischaemia: a common disorder in gastroenterology and intensive care.

Best Practice Research Clinical Gastroenterology 2003 ; 17 : 457-73

**61- GHUYSEN A, MEUNIER P, Van DAMMEC H, CREEMERS E, D'ORIO V.**

Dissection isolée de l'artère mésentérique supérieure : à propos d'un cas.

Annales de Cardiologie et d'Angéiologie 2008 ; 57 : 238-42

**62- EARL U, Abbott CR.**

Small bowel infarction associated with pancreatic glucagonoma.

Postgrad Med J 1990 ; 66 : 874-5

**63- GUILLAUME S.**

Ischémie intestinale.

Gastroenterol Clin Biol 2006 ; 30 : 1387-94

**64- NONTHASOOT B, TULLAVARDHANA T, SIRICHINDAKUL B, SUPHAPOL J, NIVATVONGS S.**

Acute Mesenteric Ischemia: Still High Mortality Rate in the Era of 24-Hour Availability of Angiography.

J Med Assoc Thai 2005 ; 88 (4) : 46-50

**65- OLDENBURG WA, LAU LL, RONDENBURG TJ, EDMONDS HJ, BURGER CD.**

Acute mesenteric ischemia.

Arch Intern Med 2004 ; 164 : 1054-62

**66- CHABERT S, PORCHERON J, BALIQUE JG.**

Conduite à tenir devant une ischémie artérielle intestinale aiguë  
J Chir 1999 ; 136 : 130-5

**67- McKINSEY JF, GEWERTZ BL.**

Acute mesenteric ischemia.  
Surg Clin North Am 1997 ; 77 : 307-18

**68- Kieny R, Cinqualbre J, Wenger JJ, Tongio J**

Les ischémies intestinales aiguës.  
In: Paris : Expansion Scientifique Française 1979 ; 53-64

**69- VALLET B, LEBUFFE G, LECLERC J.**

Ischémie mésentérique.  
Conférences d'actualisation 1997 : 717-28

**70- LACOMBE M.**

Accidents ischémiques aigus du tube digestif – Infarctus mésentérique.  
Encycl Méd Chir, Gastro-entérologie, 9-047-A-10, 1998, 8p

**71- CLAVIEN PA.**

Diagnosis and management of mesenteric infarction.  
Br J Surg 1990 ; 77 : 601-3

**72- LEON A, LEPOUSE C, FLOCH T.**

Ischémie mésentérique : présentation clinique et réanimation.  
Le praticien en anesthésie-réanimation 2005 ; 9 (1) : 23-32

**73- JUCHET H, LAUQUE D.**

Ischémie aiguë du mésentère.  
Urgences vasculaires artérielles 2008 ; 22 : 211-22

**74- MONDOR H.**

Infarctus de l'intestin.  
Diagnostics Urgents. Paris : Masson 1937 ; 877-98

**75- XIMENEZ E, CAMPOS JC, CALVETE J, COMPANY R, SEMPERE F, BAYO F, VILATA B, CASTILLO J.**

Ischémie intestinale aiguë : une expérience de 62 cas.  
Lyon Chir 1988 ; 84 (3) : 215-9

**76- STOCKMANN H, ROBLICK UJ, KLUGE N.**

Diagnosis and therapy of non-occlusive mesenteric ischemia (NOMI).  
Zentralbl Chir 2000 ; 125 : 144-51

**77- BRADBURY MS, KAVANAGH PV, BECHTOLD RE.**

Mesenteric venous thrombosis: diagnosis and noninvasive imaging.  
Radiographics 2002 ; 22 : 527-41

**78- BOLEY SJ, KALEYA RN, BRANDT LJ.**

Mesenteric venous thrombosis.

Surg Clin North Am 1992 ; 72 : 183-201

**79- BOLEY SJ, SPARYREGAN S, SIEGELMAN SS, VEITH FJ.**

Initial results form am aggressive roentgenological and surgical approach to acute mesenteric ischemia.

Surgery 1977 ; 82 : 848-55

**80- BRANDT LJ, BOLEY SJ.**

AGA technical review on intestinal ischemia.

Gastroenterology 2000 ; 118 : 954-68

**81- KAUFMAN SL, HARRINGTON DP, SIEGELMAN S.**

Superior mesenteric artery embolization.

Radiology 1977 ; 124 : 625-30

**82- CLARK RA, GALLANT TE.**

Acute mesenteric ischemia: angiographic spectrum.

Am J Radiol 1984 ; 142 : 555-62

**83- BOOS S.**

Angiography of the mesenteric artery 1976 to 1991. A change in the indications during mesenteric circulatory disorders?

Radiology 1992 ; 32 : 154-7

**84- MYTHEN M, FAEHRICH J.**

Monitoring gut perfusion. Gut Dysfunction in Critical Illness.

Springer Berlin 1996 ; 246-63

**85- KOLKAMAN JJ, OTTE JA, GROENEVELD ABJ.**

Gastrointestinal luminal PCO2 tonometry: an update on physiology, methodology and clinical applications.

BJ Anaesth 2000 ; 84 : 74-86

**86- MARIK PE.**

Sublingual capnography: a clinical validation study.

Chest 2001 ; 120 : 923-7

**87- BARTHOLIN F, DELABROUSSE E, DESTRUMELLE N, CAPELLIER G.**

Conduite à tenir devant une suspicion d'ischémie mésentérique aiguë.

Réanimation 2001 ; 10 : 654-65

**88- GALLAGHER EJ.**

Acute abdominal pain. Emergency Medecine, a comprehensive study guide.

Americal College of Emergency Physicians, McGraw-Hill 2004 : 487-501

**89- MURRAY M, GONZE M, NOWAK L, COBB C.**

Serum (-) lactate levels as an Aid to diagnosing acute intestinal ischemia.  
Am J Surg 1994 ; 167 : 575-8

**90- KURLAND B, BRANDT LJ, DELANY HM.**

Diagnostic tests for intestinal ischemia.  
Surg Clin North Am 1992 ; 72 : 85-105

**91- ACOSTA S, NILSSON T, BJORCK M.**

Preliminary study of D-Dimer as a possible marker of acute bowel ischaemia.  
Br J Surg 2001 ; 88 : 385-8

**92- GEARHART SL, DELANEY CP, SENAGORE AJ.**

Prospective assessment of the predictive value of alpha-glutathione Stransferase for intestinal ischemia.  
Am Surg 2003 ; 69 : 324-9

**93- WOLF EL, SPRAYREGEN S, BAKAL CW.**

Radiology in intestinal ischemia: plain film, contrast, and other imaging studies.  
Surg Clin North Am 1992 ; 72 : 107-24

**94- MEYERS M, GHAREMANI G, CLEMENTS J, GOODMAN K.**

Pneumatosis intestinalis.  
Gastrointest Radiol 1977 ; 2 : 91-105

**95- DANSE EM, VAN BEERS B, GOFFETTE P, DARDENNE AN, LATERRE PF, PRINGO J.**

Acute intestinal ischemia due to occlusion of the superior mesenteric artery: detection with Doppler sonography.  
J Ultrasound Med 1996 ; 15 : 323-6

**96- DANSE EM.**

Apport de l'échographie au diagnostic des affections ischémiques de l'intestin  
Journal d'Échographie et de médecine du sport 1999 ; 20 : 116-7

**97- DANSE EM.**

Imagerie des affections ischémiques aiguës du tube digestif de l'adulte.  
EMC-Radiologie 2005 ; 2 : 197-206

**98- DANSE EM, VAN BEERS BE, GILLES A, JACQUET L.**

Sonographic detection of intestinal pneumatosis.  
Eur J Ultrasound 2000 ; 11 : 201-3

**99- CHEVALLIER P, PETEN E, SOUCI J, CHAU Y, PADOVANI B, BRUNETON JN.**

Detection of portal venous gas on sonography but not on CT.  
Eur Radiol 2002 ; 12 : 1175-8

**100– VAN BEERS BE, DANSE E, HAMMER F, GOFFETTE P.**

Imagerie des ischémies intestinales.

J Radiol 2004 ; 85 : 533–8

**101– LEVY AD.**

Mesenteric ischemia.

Radiol Clin N Am 2007 ; 45 : 593–9

**102– HORTON KM, FISHMAN EK.**

Computed tomography evaluation of intestinal ischemia.

Semin Roentgenol 2001 ; 36 : 118–25

**103– WIESNER W, KHURANA B, JI H, ROS PR.**

CT of Acute Bowel Ischemia.

Radiology 2003 ; 226 : 635–50

**104– KIRKPATRICK ID, KROEKER MA, GREENBERG HM.**

Biphasic CT with mesenteric CT angiography in the evaluation of acute mesenteric ischemia: initial experience.

Radiology 2003 ; 229 : 91–8

**105– BAKAL CW, SPARAYREGEN S, WOLF EL.**

Radiology in intestinal ischemia. Angiographic diagnosis and management.

Surg Clin North Am 1992 ; 72 : 125–41

**106– Boley SJ, Brandt LJ, Veith FJ.**

Ischemic disorders of the intestines.

Curr Probl Surg 1978 ; 15(4) : 30

**107– PAAKINEN S, RISTKARI S, VORNE M.**

<sup>99m</sup>Tc–HMPAO labelled leucocyte imaging in bowel infarction. Case report.

Acta Chir Scand 1990 ; 156 : 491–3

**108– FINK MP.**

Ringer's ethyl pyruvate solution: a novel resuscitation fluid for treatment of hemorrhagic shock and sepsis.

J Trauma 2003 ; 54 : 141–3

**109– LEVY B, BOLLAERT P, CHARPENTIER C.**

Comparison of norepinephrine and dobutamine to epinephrine for hemodynamics, lactate, metabolism, and gastric tonometric variables in septic shock.

Intensive Care Med 1997 ; 23 : 282–7

**110– MICHEL C, LAFFY P, LEBLANC G.**

Traitement d'une ischémie mésentérique aiguë par fibrinolyse intra-artérielle.

J Radiol 2001 ; 82 : 55–8

**111-PLONKA AJ, SCHENTAG JJ, MESSINGER S.**

Effects of enteral and intravenous antimicrobial treatment on survival following intestinal ischemia in rats.

J Surg Res 1989 ; 46 : 216-20

**112- KALEYA R, BOLEY S.**

Acute mesenteric ischemia.

Crit Care Clin 1995 ; 11 : 479-512

**113-TOURNIGAND P.**

Ischémie digestive aiguë.

Les urgences en chirurgie vasculaire. Masson Paris 1988 ; 68-71

**114- BOLEY SJ, FEINSTEIN FR, SAMMARTANO R.**

New concept in the management of emboli of the superior mesenteric artery.

Surg Gynecol Obstet 1981 ; 153 : 561-9

**115- SACHS SM, MORTON JH, SCHWARTZ SI.**

Acute mesenteric ischaemia.

Surg 1982 ; 92 : 646-53

**116- OTTINGER LW.**

The surgical management of acute occlusion of the superior mesenteric artery.

Ann Chir 1978 ; 188 : 721-31

**117-BOLEY SJ, BRANDT LJ.**

Selective mesenteric vasodilators. A future role in acute mesenteric ischaemia?

Gastroenterology 1986 ; 91 : 247-9

**118- DUCERF C, CAILLON P, POUYET M.**

Les moyens d'appréciation de la vitalité de l'intestin grêle dans les processus ischémiques aigus.

Lyon Chir 1990 ; 86 : 219-21

**119- SALES JP, FRILEUX P, CUGNENC PH.**

L'entérostomie temporaire dans la chirurgie des infarctus entéro-mésentériques. *Lyon*

Chir 1990 ; 86 : 222-5

**120- MULHOLLAND MW, DELANEY JP.**

Proximal diverting jejunostomy for compromised small bowel.

Surgery 1983 ; 93 : 443-7

**121- REVELLY JP, TAPPY L, BERGER MM.**

Early metabolic and splanchnic responses to enteral nutrition in postoperative cardiac surgery patients with circulatory compromise.

Intensive Care Med 1991 ; 27 : 540-7

**122- GROSS BD, SACRISTAN E, PEURA RA.**

Supplemental systemic oxygen support using an intestinal intraluminal membrane oxygenator.  
Artificial Organs 2000 ; 24 : 864-9

**123- CAPPEL MS.**

Intestinal (mesenteric) vasculopathy. Acute superior mesenteric arteriopathy and venopathy.  
Gastroenterol Clin North Am 1998 ; 27 : 783-825

**124- WILSON C, GUPTA R, GILMOUR DG, IMRIE CW.**

Acute superior mesenteric ischaemia.  
Br J Surg 1987 ; 74 : 279-8

**125- LAZARO T, SIERRA L, GESTO P.**

Embolies de l'artère mésentérique supérieure : traitement chirurgical de 23 cas consécutifs.  
Ann Chir Vasc 1986 ; 1 : 311-5

**126- SCHOOTS IG, KOFFERNAN GI, LEGERNATE DA, LEVI M, VAN Gulik TM.**

Systematic review of survival after acute mesenteric ischaemia according to disease aetiology.  
Br J Surg 2004 ; 91 : 17-97

**127- CHANG RW, CHANGh JB, LONGO WE.**

Update in management of mesenteric ischemia.  
World J Gastroenterol 2006 ; 12(20) : 3243-7

**128- INDERBITZI R, HASSLER H, TENSCHER J, STIRNEMANN P.**

Die mesenteriale Ischämie.  
Chirurg 1990 ; 61 : 530-4

**129- BRUNET C, SIELEZNEFF I, THIRION X, THOMAS P, BERTHET B, ROSSET E.**

Infarctus mésentérique : critères diagnostiques et prédictifs de gravité. Incidences thérapeutiques. Étude prospective multifactorielle d'une série de 61 cas.  
Chirurgie 1996 ; 121 : 96-100

**130- GOUDET P, TAHAN H, SOBH A, GOUGARD P, BERNARD A, VIARD H**

Les infarctus intestinaux. Une réévaluation des facteurs pronostiques de mortalité postopératoire.  
Ann Chir 1995 ; 49 : 607-12

**131- FOLEY M, MONETA GL, ABOU ZAMZAM AM.**

Revascularization of the superior mesenteric artery alone for treatment of intestinal ischemia.  
J Vasc Surg 2000 ; 32 : 37-47

**132- McAFEC MK, CHERRY KJ, NAESSENS JM.**

Influence of complete revascularization on chronic mesenteric ischemia.  
Am J Surg 1992 ; 164 : 220-4