ROYAUME DU MAROC
UNIVERSITE MOHAMMED V DE RABAT
FACULTE DE MEDECINE
ET DE PHARMACIE
RABAT

Année: 2020 **Thèse N°: 226**

La place de la chirurgie dans le diagnostic de la tuberculose péritonéale chez l'enfant

THESE

Présentée et soutenue publiquement le : / /2020

PAR

Madame Nour el houda SEGHROUCHNI
Née le 24 Octobre 1994 à Ukraine

Pour l'Obtention du Diplôme de

Docteur en Médecine

Mots Clés : Tuberculose, Enfants, Chirurgie, Péritoine, Antibacillaire

Membres du Jury :

Monsieur Mounir KISRA **Président & Rapporteur**
Professeur de Chirurgie pédiatrique

Monsieur Hicham ZERHOUNI **Juge**
Professeur de Chirurgie pédiatrique

Monsieur Houssain TLIGUI **Juge**
Professeur de Chirurgie pédiatrique

بسم الله الرحمن الرحيم

"سبحانك لا علم لنا
إلا ما علمتنا
إنك أنت العليم الحكيم"

سورة البقرة: الآية: 31

صدق الله العظيم

UNIVERSITE MOHAMMED V
FACULTE DE MEDECINE ET DE PHARMACIE
RABAT

DOYENS HONORAIRES :

1962 – 1969: Professeur Abdelmalek FARAJ
1969 – 1974: Professeur Abdellatif BERBICH
1974 – 1981: Professeur Bachir LAZRAK
1981 – 1989: Professeur Taieb CHKILI
1989 – 1997: Professeur Mohamed Tahar ALAOUI
1997 – 2003: Professeur Abdelmajid BELMAHI
2003 - 2013: Professeur Najia HAJJAJ – HASSOUNI

ADMINISTRATION :

Doyen **Professeur Mohamed ADNAOUI**
Vice-*Doyen chargé des Affaires Académiques et Estudiantines*
Professeur Brahim LEKEHAL
Vice-Doyen chargé de la Recherche et de la Coopération
Professeur Toufiq DAKKA
Vice-Doyen chargé des Affaires Spécifiques à la Pharmacie
Professeur Younes RAHALI
Secrétaire Général
Mr. Mohamed KARRA

* *Enseignants Militaires*

1 - ENSEIGNANTS-CHERCHEURS MEDECINS ET PHARMACIENS

PROFESSEURS DE L'ENSEIGNEMENT SUPERIEUR :

Décembre 1984

Pr. MAAOUNI Abdelaziz	Médecine Interne – *Clinique Royale*
Pr. MAAZOUZI Ahmed Wajdi	Anesthésie -Réanimation
Pr. SETTAF Abdellatif	Pathologie Chirurgicale

Décembre 1989

Pr. ADNAOUI Mohamed	Médecine Interne –*Doyen de la FMPR*
Pr. OUAZZANI Taïbi Mohamed Réda	Neurologie

Janvier et Novembre 1990

Pr. KHARBACH Aîcha	Gynécologie -Obstétrique
Pr. TAZI Saoud Anas	Anesthésie Réanimation

Février Avril Juillet et Décembre 1991

Pr. AZZOUZI Abderrahim	Anesthésie Réanimation- *Doyen de FMPO*
Pr. BAYAHIA Rabéa	Néphrologie
Pr. BELKOUCHI Abdelkader	Chirurgie Générale
Pr. BENCHEKROUN Belabbes Abdellatif	Chirurgie Générale
Pr. BENSOUDA Yahia	Pharmacie galénique
Pr. BERRAHO Amina	Ophtalmologie
Pr. BEZAD Rachid	Gynécologie Obstétrique *Méd. Chef Maternité des Orangers*
Pr. CHERRAH Yahia	Pharmacologie
Pr. CHOKAIRI Omar	Histologie Embryologie
Pr. KHATTAB Mohamed	Pédiatrie
Pr. SOULAYMANI Rachida	Pharmacologie- *Dir. du Centre National PV Rabat*
Pr. TAOUFIK Jamal	Chimie thérapeutique

Décembre 1992

Pr. AHALLAT Mohamed	Chirurgie Générale *Doyen de FMPT*
Pr. BENSOUDA Adil	Anesthésie Réanimation
Pr. CHAHED OUAZZANI Laaziza	Gastro-Entérologie
Pr. CHRAIBI Chafiq	Gynécologie Obstétrique
Pr. EL OUAHABI Abdessamad	Neurochirurgie
Pr. FELLAT Rokaya	Cardiologie
Pr. JIDDANE Mohamed	Anatomie
Pr. TAGHY Ahmed	Chirurgie Générale
Pr. ZOUHDI Mimoun	Microbiologie

Mars 1994

Pr. BENJAAFAR Noureddine	Radiothérapie
Pr. BEN RAIS Nozha	Biophysique
Pr. CAOUI Malika	Biophysique
Pr. CHRAIBI Abdelmjid	Endocrinologie et Maladies Métaboliques *Doyen de la FMPA*
Pr. EL AMRANI Sabah	Gynécologie Obstétrique

* *Enseignants Militaires*

Pr. ERROUGANI Abdelkader	Chirurgie Générale – *Directeur du CHIS*
Pr. ESSAKALI Malika	Immunologie
Pr. ETTAYEBI Fouad	Chirurgie Pédiatrique
Pr. IFRINE Lahssan	Chirurgie Générale
Pr. RHRAB Brahim	Gynécologie –Obstétrique
Pr. SENOUCI Karima	Dermatologie

Mars 1994

Pr. ABBAR Mohamed*	Urologie *Inspecteur du SSM*
Pr. BENTAHILA Abdelali	Pédiatrie
Pr. BERRADA Mohamed Saleh	Traumatologie – Orthopédie
Pr. CHERKAOUI Lalla Ouafae	Ophtalmologie
Pr. LAKHDAR Amina	Gynécologie Obstétrique
Pr. MOUANE Nezha	Pédiatrie

Mars 1995

Pr. ABOUQUAL Redouane	Réanimation Médicale
Pr. AMRAOUI Mohamed	Chirurgie Générale
Pr. BAIDADA Abdelaziz	Gynécologie Obstétrique
Pr. BARGACH Samir	Gynécologie Obstétrique
Pr. EL MESNAOUI Abbes	Chirurgie Générale
Pr. ESSAKALI HOUSSYNI Leila	Oto-Rhino-Laryngologie
Pr. IBEN ATTYA ANDALOUSSI Ahmed	Urologie
Pr. OUAZZANI CHAHDI Bahia	Ophtalmologie
Pr. SEFIANI Abdelaziz	Génétique
Pr. ZEGGWAGH Amine Ali	Réanimation Médicale

Décembre 1996

Pr. BELKACEM Rachid	Chirurgie Pédiatrie
Pr. BOULANOUAR Abdelkrim	Ophtalmologie
Pr. EL ALAMI EL FARICHA EL Hassan	Chirurgie Générale
Pr. GAOUZI Ahmed	Pédiatrie
Pr. OUZEDDOUN Naima	Néphrologie
Pr. ZBIR EL Mehdi*	Cardiologie *Directeur HMI Mohammed V*

Novembre 1997

Pr. ALAMI Mohamed Hassan	Gynécologie-Obstétrique
Pr. BIROUK Nazha	Neurologie
Pr. FELLAT Nadia	Cardiologie
Pr. KADDOURI Noureddine	Chirurgie Pédiatrique
Pr. KOUTANI Abdellatif	Urologie
Pr. LAHLOU Mohamed Khalid	Chirurgie Générale
Pr. MAHRAOUI CHAFIQ	Pédiatrie
Pr. TOUFIQ Jallal	Psychiatrie *Directeur Hôp.Ar-razi Salé*
Pr. YOUSFI MALKI Mounia	Gynécologie Obstétrique

Novembre 1998

Pr. BENOMAR ALI	Neurologie *Doyen de la FMP Abulcassis*

* *Enseignants Militaires*

Pr. BOUGTAB	Abdesslam Chirurgie Générale
Pr. ER RIHANI Hassan	Oncologie Médicale
Pr. BENKIRANE Majid*	Hématologie

Janvier 2000

Pr. ABID Ahmed*	Pneumo-phtisiologie
Pr. AIT OUAMAR Hassan	Pédiatrie
Pr. BENJELLOUN Dakhama Badr.Sououd	Pédiatrie
Pr. BOURKADI Jamal-Eddine	Pneumo-phtisiologie ***Directeur Hôp. My Youssef***
Pr. CHARIF CHEFCHAOUNI Al Montacer	Chirurgie Générale
Pr. ECHARRAB El Mahjoub	Chirurgie Générale
Pr. EL FTOUH Mustapha	Pneumo-phtisiologie
Pr. EL MOSTARCHID Brahim*	Neurochirurgie
Pr. TACHINANTE Rajae	Anesthésie-Réanimation
Pr. TAZI MEZALEK Zoubida	Médecine Interne

Novembre 2000

Pr. AIDI Saadia	Neurologie
Pr. AJANA Fatima Zohra	Gastro-Entérologie
Pr. BENAMR Said	Chirurgie Générale
Pr. CHERTI Mohammed	Cardiologie
Pr. ECH-CHERIF EL KETTANI Selma	Anesthésie-Réanimation
Pr. EL HASSANI Amine	Pédiatrie - ***Directeur Hôp.Cheikh Zaid***
Pr. EL KHADER Khalid	Urologie
Pr. GHARBI Mohamed El Hassan	Endocrinologie et Maladies Métaboliques
Pr. MDAGHRI ALAOUI Asmae	Pédiatrie

Décembre 2001

Pr. BALKHI Hicham*	Anesthésie-Réanimation
Pr. BENABDELJLIL Maria	Neurologie
Pr. BENAMAR Loubna	Néphrologie
Pr. BENAMOR Jouda	Pneumo-phtisiologie
Pr. BENELBARHDADI Imane	Gastro-Entérologie
Pr. BENNANI Rajae	Cardiologie
Pr. BENOUACHANE Thami	Pédiatrie
Pr. BEZZA Ahmed*	Rhumatologie
Pr. BOUCHIKHI IDRISSI Med Larbi	Anatomie
Pr. BOUMDIN El Hassane*	Radiologie
Pr. CHAT Latifa	Radiologie
Pr. DAALI Mustapha*	Chirurgie Générale
Pr. EL HIJRI Ahmed	Anesthésie-Réanimation
Pr. EL MAAQILI Moulay Rachid	Neuro-Chirurgie
Pr. EL MADHI Tarik	Chirurgie-Pédiatrique
Pr. EL OUNANI Mohamed	Chirurgie Générale
Pr. ETTAIR Said	Pédiatrie - ***Directeur Hôp. Univ. Cheikh Khalifa***
Pr. GAZZAZ Miloudi*	Neuro-Chirurgie
Pr. HRORA Abdelmalek	Chirurgie Générale ***Directeur Hôpital Ibn Sina***
Pr. KABIRI EL Hassane*	Chirurgie Thoracique

** Enseignants Militaires*

Pr. LAMRANI Moulay Omar	Traumatologie Orthopédie
Pr. LEKEHAL Brahim	Chirurgie Vasculaire Périphérique ***V-D chargé Aff Acad. Est.***
Pr. MEDARHRI Jalil	Chirurgie Générale
Pr. MIKDAME Mohammed*	Hématologie Clinique
Pr. MOHSINE Raouf	Chirurgie Générale
Pr. NOUINI Yassine	Urologie
Pr. SABBAH Farid	Chirurgie Générale
Pr. SEFIANI Yasser	Chirurgie Vasculaire Périphérique
Pr. TAOUFIQ BENCHEKROUN Soumia	Pédiatrie

Décembre 2002

Pr. AL BOUZIDI Abderrahmane*	Anatomie Pathologique
Pr. AMEUR Ahmed *	Urologie
Pr. AMRI Rachida	Cardiologie
Pr. AOURARH Aziz*	Gastro-Entérologie ***Dir.-Adj. HMI Mohammed V***
Pr. BAMOU Youssef *	Biochimie-Chimie
Pr. BELMEJDOUB Ghizlene*	Endocrinologie et Maladies Métaboliques
Pr. BENZEKRI Laila	Dermatologie
Pr. BENZZOUBEIR Nadia	Gastro-Entérologie
Pr. BERNOUSSI Zakiya	Anatomie Pathologique
Pr. CHOHO Abdelkrim *	Chirurgie Générale
Pr. CHKIRATE Bouchra	Pédiatrie
Pr. EL ALAMI EL Fellous Sidi Zouhair	Chirurgie Pédiatrique
Pr. EL HAOURI Mohamed *	Dermatologie
Pr. FILALI ADIB Abdelhai	Gynécologie Obstétrique
Pr. HAJJI Zakia	Ophtalmologie
Pr. JAAFAR Abdeloihab*	Traumatologie Orthopédie
Pr. KRIOUILE Yamina	Pédiatrie
Pr. MOUSSAOUI RAHALI Driss*	Gynécologie Obstétrique
Pr. OUJILAL Abdelilah	Oto-Rhino-Laryngologie
Pr. RAISS Mohamed	Chirurgie Générale
Pr. SIAH Samir *	Anesthésie Réanimation
Pr. THIMOU Amal	Pédiatrie
Pr. ZENTAR Aziz*	Chirurgie Générale

Janvier 2004

Pr. ABDELLAH El Hassan	Ophtalmologie
Pr. AMRANI Mariam	Anatomie Pathologique
Pr. BENBOUZID Mohammed Anas	Oto-Rhino-Laryngologie
Pr. BENKIRANE Ahmed*	Gastro-Entérologie
Pr. BOULAADAS Malik	Stomatologie et Chirurgie Maxillo-faciale
Pr. BOURAZZA Ahmed*	Neurologie
Pr. CHAGAR Belkacem*	Traumatologie Orthopédie
Pr. CHERRADI Nadia	Anatomie Pathologique
Pr. EL FENNI Jamal*	Radiologie
Pr. EL HANCHI ZAKI	Gynécologie Obstétrique
Pr. EL KHORASSANI Mohamed	Pédiatrie
Pr. HACHI Hafid	Chirurgie Générale

** Enseignants Militaires*

Pr. JABOUIRIK Fatima	Pédiatrie
Pr. KHARMAZ Mohamed	Traumatologie Orthopédie
Pr. MOUGHIL Said	Chirurgie Cardio-Vasculaire
Pr. OUBAAZ Abdelbarre *	Ophtalmologie
Pr. TARIB Abdelilah*	Pharmacie Clinique
Pr. TIJAMI Fouad	Chirurgie Générale
Pr. ZARZUR Jamila	Cardiologie

Janvier 2005

Pr. ABBASSI Abdellah	Chirurgie Réparatrice et Plastique
Pr. ALLALI Fadoua	Rhumatologie
Pr. AMAZOUZI Abdellah	Ophtalmologie
Pr. BAHIRI Rachid	Rhumatologie ***Directeur Hôp. Al Ayachi Salé***
Pr. BARKAT Amina	Pédiatrie
Pr. BENYASS Aatif	Cardiologie
Pr. DOUDOUH Abderrahim*	Biophysique
Pr. HAJJI Leila	Cardiologie *(mise en disponibilité)*
Pr. HESSISSEN Leila	Pédiatrie
Pr. JIDAL Mohamed*	Radiologie
Pr. LAAROUSSI Mohamed	Chirurgie Cardio-vasculaire
Pr. LYAGOUBI Mohammed	Parasitologie
Pr. SBIHI Souad	Histo-Embryologie Cytogénétique
Pr. ZERAIDI Najia	Gynécologie Obstétrique

AVRIL 2006

Pr. ACHEMLAL Lahsen*	Rhumatologie
Pr. BELMEKKI Abdelkader*	Hématologie
Pr. BENCHEIKH Razika	O.R.L
Pr. BIYI Abdelhamid*	Biophysique
Pr. BOUHAFS Mohamed El Amine	Chirurgie - Pédiatrique
Pr. BOULAHYA Abdellatif*	Chirurgie Cardio – Vasculaire. ***Directeur Hôpital Ibn Sina Mar***
Pr. CHENGUETI ANSARI Anas	Gynécologie Obstétrique
Pr. DOGHMI Nawal	Cardiologie
Pr. FELLAT Ibtissam	Cardiologie
Pr. FAROUDY Mamoun	Anesthésie Réanimation
Pr. HARMOUCHE Hicham	Médecine Interne
Pr. IDRISS LAHLOU Amine*	Microbiologie
Pr. JROUNDI Laila	Radiologie
Pr. KARMOUNI Tariq	Urologie
Pr. KILI Amina	Pédiatrie
Pr. KISRA Hassan	Psychiatrie
Pr. KISRA Mounir	Chirurgie – Pédiatrique
Pr. LAATIRIS Abdelkader*	Pharmacie Galénique
Pr. LMIMOUNI Badreddine*	Parasitologie
Pr. MANSOURI Hamid*	Radiothérapie
Pr. OUANASS Abderrazzak	Psychiatrie
Pr. SAFI Soumaya*	Endocrinologie
Pr. SOUALHI Mouna	Pneumo – Phtisiologie

* *Enseignants Militaires*

Pr. TELLAL Saida*	Biochimie
Pr. ZAHRAOUI Rachida	Pneumo – Phtisiologie

Octobre 2007

Pr. ABIDI Khalid	Réanimation médicale
Pr. ACHACHI Leila	Pneumo phtisiologie
Pr. ACHOUR Abdessamad*	Chirurgie générale
Pr. AIT HOUSSA Mahdi *	Chirurgie cardio vasculaire
Pr. AMHAJJI Larbi *	Traumatologie orthopédie
Pr. AOUFI Sarra	Parasitologie
Pr. BAITE Abdelouahed *	Anesthésie réanimation
Pr. BALOUCH Lhousaine *	Biochimie-chimie
Pr. BENZIANE Hamid *	Pharmacie clinique
Pr. BOUTIMZINE Nourdine	Ophtalmologie
Pr. CHERKAOUI Naoual *	Pharmacie galénique
Pr. EHIRCHIOU Abdelkader *	Chirurgie générale
Pr. EL BEKKALI Youssef *	Chirurgie cardio-vasculaire
Pr. EL ABSI Mohamed	Chirurgie générale
Pr. EL MOUSSAOUI Rachid	Anesthésie réanimation
Pr. EL OMARI Fatima	Psychiatrie
Pr. GHARIB Noureddine	Chirurgie plastique et réparatrice
Pr. HADADI Khalid *	Radiothérapie
Pr. ICHOU Mohamed *	Oncologie médicale
Pr. ISMAILI Nadia	Dermatologie
Pr. KEBDANI Tayeb	Radiothérapie
Pr. LOUZI Lhoussain *	Microbiologie
Pr. MADANI Naoufel	Réanimation médicale
Pr. MAHI Mohamed *	Radiologie
Pr. MARC Karima	Pneumo phtisiologie
Pr. MASRAR Azlarab	Hématologie biologique
Pr. MRANI Saad *	Virologie
Pr. OUZZIF Ez zohra *	Biochimie-chimie
Pr. RABHI Monsef *	Médecine interne
Pr. RADOUANE Bouchaib*	Radiologie
Pr. SEFFAR Myriame	Microbiologie
Pr. SEKHSOKH Yessine *	Microbiologie
Pr. SIFAT Hassan *	Radiothérapie
Pr. TABERKANET Mustafa *	Chirurgie vasculaire périphérique
Pr. TACHFOUTI Samira	Ophtalmologie
Pr. TAJDINE Mohammed Tariq*	Chirurgie générale
Pr. TANANE Mansour *	Traumatologie-orthopédie
Pr. TLIGUI Houssain	Parasitologie
Pr. TOUATI Zakia	Cardiologie

Mars 2009

Pr. ABOUZAHIR Ali *	Médecine interne
Pr. AGADR Aomar *	Pédiatrie
Pr. AIT ALI Abdelmounaim *	Chirurgie Générale

** Enseignants Militaires*

Pr. AKHADDAR Ali *	Neuro-chirurgie
Pr. ALLALI Nazik	Radiologie
Pr. AMINE Bouchra	Rhumatologie
Pr. ARKHA Yassir	Neuro-chirurgie ***Directeur Hôp.des Spécialités***
Pr. BELYAMANI Lahcen *	Anesthésie Réanimation
Pr. BJIJOU Younes	Anatomie
Pr. BOUHSAIN Sanae *	Biochimie-chimie
Pr. BOUI Mohammed *	Dermatologie
Pr. BOUNAIM Ahmed *	Chirurgie Générale
Pr. BOUSSOUGA Mostapha *	Traumatologie-orthopédie
Pr. CHTATA Hassan Toufik *	Chirurgie Vasculaire Périphérique
Pr. DOGHMI Kamal *	Hématologie clinique
Pr. EL MALKI Hadj Omar	Chirurgie Générale
Pr. EL OUENNASS Mostapha*	Microbiologie
Pr. ENNIBI Khalid *	Médecine interne
Pr. FATHI Khalid	Gynécologie obstétrique
Pr. HASSIKOU Hasna *	Rhumatologie
Pr. KABBAJ Nawal	Gastro-entérologie
Pr. KABIRI Meryem	Pédiatrie
Pr. KARBOUBI Lamya	Pédiatrie
Pr. LAMSAOURI Jamal *	Chimie Thérapeutique
Pr. MARMADE Lahcen	Chirurgie Cardio-vasculaire
Pr. MESKINI Toufik	Pédiatrie
Pr. MESSAOUDI Nezha *	Hématologie biologique
Pr. MSSROURI Rahal	Chirurgie Générale
Pr. NASSAR Ittimade	Radiologie
Pr. OUKERRAJ Latifa	Cardiologie
Pr. RHORFI Ismail Abderrahmani *	Pneumo-Phtisiologie

Octobre 2010

Pr. ALILOU Mustapha	Anesthésie réanimation
Pr. AMEZIANE Taoufiq*	Médecine Interne ***Directeur ERSSM***
Pr. BELAGUID Abdelaziz	Physiologie
Pr. CHADLI Mariama*	Microbiologie
Pr. CHEMSI Mohamed*	Médecine Aéronautique
Pr. DAMI Abdellah*	Biochimie- Chimie
Pr. DARBI Abdellatif*	Radiologie
Pr. DENDANE Mohammed Anouar	Chirurgie Pédiatrique
Pr. EL HAFIDI Naima	Pédiatrie
Pr. EL KHARRAS Abdennasser*	Radiologie
Pr. EL MAZOUZ Samir	Chirurgie Plastique et Réparatrice
Pr. EL SAYEGH Hachem	Urologie
Pr. ERRABIH Ikram	Gastro-Entérologie
Pr. LAMALMI Najat	Anatomie Pathologique
Pr. MOSADIK Ahlam	Anesthésie Réanimation
Pr. MOUJAHID Mountassir*	Chirurgie Générale
Pr. NAZIH Mouna*	Hématologie
Pr. ZOUAIDIA Fouad	Anatomie Pathologique

** Enseignants Militaires*

Decembre 2010

Pr. ZNATI Kaoutar	Anatomie Pathologique

Mai 2012

Pr. AMRANI Abdelouahed	Chirurgie pédiatrique
Pr. ABOUELALAA Khalil *	Anesthésie Réanimation
Pr. BENCHEBBA Driss *	Traumatologie-orthopédie
Pr. DRISSI Mohamed *	Anesthésie Réanimation
Pr. EL ALAOUI MHAMDI Mouna	Chirurgie Générale
Pr. EL OUAZZANI Hanane *	Pneumophtisiologie
Pr. ER-RAJI Mounir	Chirurgie Pédiatrique
Pr. JAHID Ahmed	Anatomie Pathologique
Pr. RAISSOUNI Maha *	Cardiologie

Février 2013

Pr. AHID Samir	Pharmacologie
Pr. AIT EL CADI Mina	Toxicologie
Pr. AMRANI HANCHI Laila	Gastro-Entérologie
Pr. AMOR Mourad	Anesthésie Réanimation
Pr. AWAB Almahdi	Anesthésie Réanimation
Pr. BELAYACHI Jihane	Réanimation Médicale
Pr. BELKHADIR Zakaria Houssain	Anesthésie Réanimation
Pr. BENCHEKROUN Laila	Biochimie-Chimie
Pr. BENKIRANE Souad	Hématologie
Pr. BENNANA Ahmed*	Informatique Pharmaceutique
Pr. BENSGHIR Mustapha *	Anesthésie Réanimation
Pr. BENYAHIA Mohammed *	Néphrologie
Pr. BOUATIA Mustapha	Chimie Analytique et Bromatologie
Pr. BOUABID Ahmed Salim*	Traumatologie orthopédie
Pr. BOUTARBOUCH Mahjouba	Anatomie
Pr. CHAIB Ali *	Cardiologie
Pr. DENDANE Tarek	Réanimation Médicale
Pr. DINI Nouzha *	Pédiatrie
Pr. ECH-CHERIF EL KETTANI Mohamed Ali	Anesthésie Réanimation
Pr. ECH-CHERIF EL KETTANI Najwa	Radiologie
Pr. ELFATEMI Nizare	Neuro-chirurgie
Pr. EL GUERROUJ Hasnae	Médecine Nucléaire
Pr. EL HARTI Jaouad	Chimie Thérapeutique
Pr. EL JAOUDI Rachid *	Toxicologie
Pr. EL KABABRI Maria	Pédiatrie
Pr. EL KHANNOUSSI Basma	Anatomie Pathologique
Pr. EL KHLOUFI Samir	Anatomie
Pr. EL KORAICHI Alae	Anesthésie Réanimation
Pr. EN-NOUALI Hassane *	Radiologie
Pr. ERRGUIG Laila	Physiologie
Pr. FIKRI Meryem	Radiologie
Pr. GHFIR Imade	Médecine Nucléaire

* *Enseignants Militaires*

Pr. IMANE Zineb	Pédiatrie
Pr. IRAQI Hind	Endocrinologie et maladies métaboliques
Pr. KABBAJ Hakima	Microbiologie
Pr. KADIRI Mohamed *	Psychiatrie
Pr. LATIB Rachida	Radiologie
Pr. MAAMAR Mouna Fatima Zahra	Médecine Interne
Pr. MEDDAH Bouchra	Pharmacologie
Pr. MELHAOUI Adyl	Neuro-chirurgie
Pr. MRABTI Hind	Oncologie Médicale
Pr. NEJJARI Rachid	Pharmacognosie
Pr. OUBEJJA Houda	Chirugie Pédiatrique
Pr. OUKABLI Mohamed *	Anatomie Pathologique
Pr. RAHALI Younes	Pharmacie Galénique *Vice-Doyen à la Pharmacie*
Pr. RATBI Ilham	Génétique
Pr. RAHMANI Mounia	Neurologie
Pr. REDA Karim *	Ophtalmologie
Pr. REGRAGUI Wafa	Neurologie
Pr. RKAIN Hanan	Physiologie
Pr. ROSTOM Samira	Rhumatologie
Pr. ROUAS Lamiaa	Anatomie Pathologique
Pr. ROUIBAA Fedoua *	Gastro-Entérologie
Pr SALIHOUN Mouna	Gastro-Entérologie
Pr. SAYAH Rochde	Chirurgie Cardio-Vasculaire
Pr. SEDDIK Hassan *	Gastro-Entérologie
Pr. ZERHOUNI Hicham	Chirurgie Pédiatrique
Pr. ZINE Ali *	Traumatologie Orthopédie

AVRIL 2013

Pr. EL KHATIB MOHAMED KARIM *	Stomatologie et Chirurgie Maxillo-faciale

MARS 2014

Pr. ACHIR Abdellah	Chirurgie Thoracique
Pr. BENCHAKROUN Mohammed *	Traumatologie- Orthopédie
Pr. BOUCHIKH Mohammed	Chirurgie Thoracique
Pr. EL KABBAJ Driss *	Néphrologie
Pr. EL MACHTANI IDRISSI Samira *	Biochimie-Chimie
Pr. HARDIZI Houyam	Histologie- Embryologie-Cytogénétique
Pr. HASSANI Amale *	Pédiatrie
Pr. HERRAK Laila	Pneumologie
Pr. JANANE Abdellah *	Urologie
Pr. JEAIDI Anass *	Hématologie Biologique
Pr. KOUACH Jaouad*	Génycologie-Obstétrique
Pr. LEMNOUER Abdelhay*	Microbiologie
Pr. MAKRAM Sanaa *	Pharmacologie
Pr. OULAHYANE Rachid*	Chirurgie Pédiatrique
Pr. RHISSASSI Mohamed Jaafar	CCV
Pr. SEKKACH Youssef*	Médecine Interne
Pr. TAZI MOUKHA Zakia	Génécologie-Obstétrique

** Enseignants Militaires*

DECEMBRE 2014

Pr. ABILKACEM Rachid*	Pédiatrie
Pr. AIT BOUGHIMA Fadila	Médecine Légale
Pr. BEKKALI Hicham *	Anesthésie-Réanimation
Pr. BENAZZOU Salma	Chirurgie Maxillo-Faciale
Pr. BOUABDELLAH Mounya	Biochimie-Chimie
Pr. BOUCHRIK Mourad*	Parasitologie
Pr. DERRAJI Soufiane*	Pharmacie Clinique
Pr. DOBLALI Taoufik	Microbiologie
Pr. EL AYOUBI EL IDRISSI Ali	Anatomie
Pr. EL GHADBANE Abdedaim Hatim*	Anesthésie-Réanimation
Pr. EL MARJANY Mohammed*	Radiothérapie
Pr. FEJJAL Nawfal	Chirurgie Réparatrice et Plastique
Pr. JAHIDI Mohamed*	O.R.L
Pr. LAKHAL Zouhair*	Cardiologie
Pr. OUDGHIRI NEZHA	Anesthésie-Réanimation
Pr. RAMI Mohamed	Chirurgie Pédiatrique
Pr. SABIR Maria	Psychiatrie
Pr. SBAI IDRISSI Karim*	Médecine préventive, santé publique et Hyg.

AOUT 2015

Pr. MEZIANE Meryem	Dermatologie
Pr. TAHIRI Latifa	Rhumatologie

PROFESSEURS AGREGES :

JANVIER 2016

Pr. BENKABBOU Amine	Chirurgie Générale
Pr. EL ASRI Fouad*	Ophtalmologie
Pr. ERRAMI Noureddine*	O.R.L
Pr. NITASSI Sophia	O.R.L

JUIN 2017

Pr. ABBI Rachid*	Microbiologie
Pr. ASFALOU Ilyasse*	Cardiologie
Pr. BOUAYTI El Arbi*	Médecine préventive, santé publique et Hyg.
Pr. BOUTAYEB Saber	Oncologie Médicale
Pr. EL GHISSASSI Ibrahim	Oncologie Médicale
Pr. HAFIDI Jawad	Anatomie
Pr. OURAINI Saloua*	O.R.L
Pr. RAZINE Rachid	Médecine préventive, santé publique et Hyg.
Pr. ZRARA Abdelhamid*	Immunologie

NOVEMBRE 2018

Pr. AMELLAL Mina	Anatomie
Pr. SOULY Karim	Microbiologie
Pr. TAHRI Rajae	Histologie-Embryologie-Cytogénétique

** Enseignants Militaires*

NOVEMBRE 2019

Pr. AATIF Taoufiq *	Néphrologie
Pr. ACHBOUK Abdelhafid *	Chirurgie Réparatrice et Plastique
Pr. ANDALOUSSI SAGHIR Khalid *	Radiothérapie
Pr. BABA HABIB Moulay Abdellah *	Gynécologie-obstétrique
Pr. BASSIR RIDA ALLAH	Anatomie
Pr. BOUATTAR TARIK	Néphrologie
Pr. BOUFETTAL MONSEF	Anatomie
Pr. BOUCHENTOUF Sidi Mohammed *	Chirurgie Générale
Pr. BOUZELMAT Hicham *	Cardiologie
Pr. BOUKHRIS Jalal *	Traumatologie-orthopédie
Pr. CHAFRY Bouchaib *	Traumatologie-orthopédie
Pr. CHAHDI Hafsa *	Anatolmie Pathologique
Pr. CHERIF EL ASRI Abad *	Neurochirugie
Pr. DAMIRI Amal *	Anatolmie Pathologique
Pr. DOGHMI Nawfal *	Anesthésie-réanimation
Pr. ELALAOUI Sidi-Yassir	Pharmacie Galénique
Pr. EL ANNAZ Hicham *	Virologie
Pr. EL HASSANI Moulay EL Mehdi *	Gynécologie-obstétrique
Pr. EL HJOUJI Aabderrahman *	Chirurgie Générale
Pr. EL KAOUI Hakim *	Chirurgie Générale
Pr. EL WALI Abderrahman *	Anesthésie-réanimation
Pr. EN-NAFAA Issam *	Radiologie
Pr. HAMAMA Jalal *	Stomatologie et Chirurgie Maxillo-faciale
Pr. HEMMAOUI Bouchaib *	O.R.L
Pr. HJIRA Naoufal *	Dermatologie
Pr. JIRA Mohamed *	Médecine Interne
Pr. JNIENE Asmaa	Physiologie
Pr. LARAQUI Hicham *	Chirurgie Générale
Pr. MAHFOUD Tarik *	Oncologie Médicale
Pr. MEZIANE Mohammed *	Anesthésie-réanimation
Pr. MOUTAKI ALLAH Younes *	Chirurgie Cardio-vasculaire
Pr. MOUZARI Yassine *	Ophtalmologie
Pr. NAOUI Hafida *	Parasitologie-Mycologie
Pr. OBTEL Majdouline	Médecine préventive, santé publique et Hyg.
Pr. OURRAI Abdelhakim *	Pédiatrie
Pr. SAOUAB Rachida *	Radiologie
Pr. SBITTI Yassir *	Oncologie Médicale
Pr. ZADDOUG Omar *	Traumatologie Orthopédie
Pr. ZIDOUH Saad *	Anesthésie-réanimation

* *Enseignants Militaires*

2 - ENSEIGNANTS-CHERCHEURS SCIENTIFIQUES

PROFESSEURS/Prs. HABILITES

Pr. ABOUDRAR Saadia	Physiologie
Pr. ALAMI OUHABI Naima	Biochimie-chimie
Pr. ALAOUI KATIM	Pharmacologie
Pr. ALAOUI SLIMANI Lalla Naïma	Histologie-Embryologie
Pr. ANSAR M'hammed	Chimie Organique et Pharmacie Chimique
Pr .BARKIYOU Malika	Histologie-Embryologie
Pr. BOUHOUCHE Ahmed	Génétique Humaine
Pr. BOUKLOUZE Abdelaziz	Applications Pharmaceutiques
Pr. CHAHED OUAZZANI Lalla Chadia	Biochimie-chimie
Pr. DAKKA Taoufiq	Physiologie
Pr. FAOUZI Moulay El Abbes	Pharmacologie
Pr. IBRAHIMI Azeddine	Biologie moléculaire/Biotechnologie
Pr. KHANFRI Jamal Eddine	Biologie
Pr. OULAD BOUYAHYA IDRISSI Med	Chimie Organique
Pr. REDHA Ahlam	Chimie
Pr. TOUATI Driss	Pharmacognosie
Pr. YAGOUBI Maamar	Environnement,Eau et Hygiène
Pr. ZAHIDI Ahmed	Pharmacologie

Mise à jour le 11/06/2020
KHALED Abdellah
Chef du Service des Ressources Humaines
FMPR

* *Enseignants Militaires*

Dédicaces

Je dédie cette thèse à …

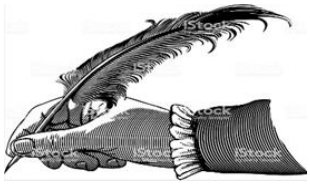

Tout d'abord à ALLAH le miséricordieux,

qui m'a permis de voir ce jour et qui m'a éclairci le chemin,

Soumission et remerciements pour votre clémence et miséricorde.

Au PROPHETE MOHAMED

paix et salut sur lui.

A mes très chers parents : Bouchra HARRAQ

et Ibrahim SEGHROUCHNI,

A qui je dois tout et pour qui aucune dédicace ne saurait exprimer mon amour et ma gratitude, je vous suis infiniment reconnaissante pour vos sacrifices et vos souffrances pour mon éducation ainsi que mon bien être. Vous avez toujours été là pour moi, vous m'avez soutenue et protégée, vos prières et votre présence ont été pour moi d'un grand soutien. Je vous aime de tout mon cœur, puisse Dieu tout puissant vous protéger, vous procurer santé bonheur et longue vie.

A mon cher mari Youssef AL HONSALI

J'offre, en guise de reconnaissance, ce travail qui sans ton amour, tes encouragements, ta générosité infinie, et ton soutien n'aurait vu le jour.
Merci pour ta patience, tu as toujours été pour moi la lumière qui me guide dans les moments les plus obscures.
Nulle dédicace ne pourrait exprimer mes sentiments et mon profond attachement.

A mes beaux-parents : Nadia Merzouk et Hassan Al Honsali

Je ne pourrais jamais exprimer le respect que j'ai pour vous. Vos prières, vos encouragements et votre soutien m'ont toujours été d'un grand secours.

Puisse Dieu vous combler de santé, de bonheur et vous procurer une longue vie.

A ma sœur Nada et mon frère Abderrahmane

Vous savez que l'affection et l'amour fraternel que je vous porte sont sans limites. Je vous dédiée ce travail en témoignage de l'amour et des liens de sang qui nous unissent.

J'implore Allah qu'il vous apporte bonheur et vous aide à réaliser tous vos vœux.

A mes beaux-frères Marouane et Mounir

Merci de m'avoir accueillie parmi vous.

Puisse ce travail témoigner de ma profonde affection et de ma sincère estime.

A la mémoire de mes défunts grands parents maternels

J'aurais tant aimé que vous soyez présents.

Que Dieu ait vos aimes dans sa sainte miséricorde.

A mes grands-parents paternels

A mes oncles et mes tantes

A mes cousins

Je vous dédie ce travail en guise remerciement et de gratitude

Que ce modeste travail soit l'expression des vœux

que vous n'avez cessé de formuler dans vos prières.

Que Dieu vous protège et vous prête une longue et belle vie.

A mes amis

Salima Serroukh, Manal Zehri, Sara Loudiyi, Ghizlane Touijer, Yassir Tahri, KaoutarLoutfi…

Vous avez été mes piliers tout au long de ces années, vous m'avez soutenue et encouragée, et vous n'avez cessé de me procurer joie et confiance en moi.

Les mots ne sauraient exprimer l'étendue de l'affection que j'ai pour vous.

En souvenir de notre sincère et profonde amitié et des moments agréables que nous avons passés ensemble.

Veuillez trouver dans ce travail l'expression de mon respect le plus profond et mon affection la plus sincère.

A toute ma famille

Remerciements

A notre maitre président et rapporteur de thèse

Monsieur le professeur M.KISRA

Professeur de chirurgie pédiatrique

Vous m'aviez fait l'honneur de me confier ce travail qui n'aurait pu se faire sans vos précieuses directives et vos judicieux conseils.

Je tiens à vous exprimer toute ma gratitude pour votre disponibilité malgré vos obligations professionnelles, votre immense gentillesse, votre accueil chaleureux et votre patience.

Veuillez accepter l'assurance de ma profonde estime et ma vive reconnaissance.

A mon maitre et juge de thèse

Monsieur le professeur H.TLIGUI

Chef de service laboratoire de recherche

J'ai été impressionnée par la Clarté et la Rigueur de votre enseignement. Votre modestie, votre compétence ainsi que votre dévouement dans le travail sont remarquables. Vous avez accepté aimablement de faire partie de mon jury. Je vous suis très reconnaissante de l'intérêt que vous avez porté pour ce travail

A mon maitre et juge de thèse

Monsieur le professeur H.ZERHOUNI

Professeur en chirurgie pédiatrique

Nous sommes très sensibles à l'honneur que vous nous faites en acceptant de participer au jury de notre thèse et très touchés par la gentillesse avec laquelle vous nous avez toujours accueillis.

Puisse ce travail être pour nous l'occasion de vous exprimer notre profond respect et notre gratitude la plus sincère.

.

Liste des abréviations

LISTE DES ABREVIATIONS

ADA : adénosine désaminase
ADP : adénopathie
ATB : antibiotique
BAAR : bacilles acido-alcoolo-résistants
BCG : bacille Calmette-Guerin
BK : bacille de koch
CDST : centres de diagnostic spécialisés de la tuberculose
CRP : protéine c réactive
E : ethambuthol
ECBU : examen cytobacteriologique des urines
GB : globules blancs
HSMG : hépatosplénomegalie
IDR : intradermoréaction à la tuberculine
INH : isoniazide
IRM : imagerie par résonance magnétique
NFS : numération formule sanguine
OMS : organisation mondiale de la santé
PCR : polymerase chain reaction
PNI : programme nationale d'immunisation
PNN : polynucléaires neutrophiles
PZA : pyrazinamide
R : rifampicine
S : streptomycine
TCK : temps de céphaline kaolin
TDM : tomodensitométrie
TM : tuberculose maladie
TP : taux de prothrombine
VIH : virus d'immunodéficience humain
VS : vitesse de sédimentation

Liste des illustrations

LISTE DES FIGURES

Figure 1 : Structure d'un méso 5

Figure 2: Structure d'un méso 6

Figure 3: Petit omentum..... 7

Figure 4: coupe sagittale de la Cavité péritonéale..... 9

Figure 5: Follicule épithélioïde et giganto-cellulaire (H.E. x 400) 57

Figure 6: Lésion caséo-fibreuse (H.E. x 400) 57

Figure 7: Taux d'incidence de la tuberculose (par 100 000 per). 58

Figure 8: Répartition de la tuberculose extra-pulmonaire au Maroc par forme en 2015 (Ministère de la Santé. Royaume du Maroc) 60

Figure 9: Répartition géographique des cas de la tuberculose (Maroc 2008) 62

Figure 10: Distribution proportionnelle des cas de tuberculose par région en 2017, Maroc. 63

Figure 11: Distribution proportionnelle de la notification des nouveaux cas de TB par région en 2015, Maroc..... 63

Figure 12: Aspect échographique d'une ascite cloisonnée au cours de la tuberculose péritonéale..... 70

Figure 13: coupe TDM après injection : épaississement du péritoine Pariétal..... 71

Figure 14: Granulations péritonéales typiques de la tuberculose péritonéale..... 75

Figure 15: Adhérences péritonéales au cours de la tuberculose péritonéale 76

LISTE DES TABLEAUX

Tableau I : répartition des cas selon l'âge 42

Tableau II: l'âge selon les séries..... 61

Tableau III : posologie et présentation des différents antituberculeux..... 80

Tableau IV : effets secondaires et prise en charge des anti-bacillaires..... 82

LISTE DES GRAPHIQUES

Graphique1: répartition des cas selon l'âge..... 42

Graphique 2: répartition des cas selon le sexe..... 43

Sommaire

Plan

INTRODUCTION..... 1
GÉNÉRALITÉS..... 3
I-DEFINITION DE LA TUBERCULOSE 4
II-DEFINITION DE LA TUBERCULOSE PERITONEALE 4
III-RAPPEL ANATOMIQUE ET PHYSIOLOGIQUE DU PERITOINE 4
1. Anatomie 4
2. Vascularisation et innervation du péritoine 10
2.1. Vascularisation du péritoine 10
2.2. Innervation du péritoine..... 10
3. Physiologie du péritoine..... 11
3.1. Rôle mécanique 11
3.2. Rôle de défense 11
3.3. Rôle d'échanges 12
MATÉRIELS ET MÉTHODES..... 13
OBSERVATION 1..... 14
OBSERVATION 2..... 15
OBSERVATION 3..... 17
OBSERVATION 4..... 18
OBSERVATION 5..... 20
OBSERVATION 6..... 22
OBSERVATION 7..... 25
OBSERVATION 8..... 27
OBSERVATION 9..... 28
OBSERVATION 10..... 30
OBSERVATION 11..... 32
OBSERVATION 12..... 34
OBSERVATION 13..... 37
OBSERVATION 14..... 39

RÉSULTATS 41
I. LES ASPECTS EPIDEMIOLOGIQUES : 42
1. Age : 42
2. Sexe : 43
3. L'origine géographique : 43
4. Niveau Socioéconomique : 44
5. Notion de contage tuberculeux : 44
II. LES ASPECTS CLINIQUES : 45
III. LES EXAMENS PARACLINIQUES 46
1. Biologie 46
1.1. Examens hématologiques : 46
1.1.1. Vitesse de sédimentation : 46
1.1.2. C-Réactive protéine : 46
1.1.3. La numération formule sanguine : 46
1.2. Étude du liquide d'ascite 46
1.3. L’intradermoréaction à la tuberculine : 46
2. Radiologie 47
2.1. La radiographie pulmonaire : 47
2.2. L’échographie abdominale 47
2.3. La tomodensitométrie 47
IV. L’EXPLORATION CHIRURGICALE 49
1. La laparoscopie : 49
2. La laparotomie : 49
V. RESULTATS ANATOMOPATHOLOGIQUes 50
VI. TRAITEMENT 50
VII. ASPECTS EVOLUTIFS 50

DISCUSSION 51
I. ETIOPATHOGENIE 52
1. Agent pathogène : 52
2. Pathogénie : 52
1.1Voies de contamination : 52
1.2Mécanismes de dissémination 53
II. ASPECTS ANATOMOPATHOLOGIQUES [13,14] 55
1. Les lésions macroscopiques 55
2. Les lésions micrscoopiques Deux lésions élémentaires sont caractéristiques : 56
III. ÉPIDEMIOLOGIE 58
1. Fréquence 58
1.1. Fréquence dans le monde 58
1.2. Fréquence au Maroc : [18] [19] 59
1.3. Fréquence chez l'enfant : 60
2. Age 61
3. Sexe 61
4. Origine géographique 62
IV. LA CLINIQUE : 64
1. Signes généraux 64
2. Signes fonctionnels 65
3. Signes physiques 65
3.1 Ascite 65
3.2 Masses abdominales 65
V. LA PARACLINIQUE 66
1. Biologie et bactériologie 66
1.1. Examens hématologiques 66
1.2. Intradermo réaction IDR à la tuberculine: 66

1.3. Etude du liquide d'ascite 67
2. Radiologie 69
2.1La radiographie pulmonaire 69
2.2L'échographie abdominale 69
2.3Tomodensitométrie (TDM) et imagerie par résonance magnétique (IRM) . 70
VI. INTERET DE L'EXPLORATION CHIRURGICALE 72
1. La laparoscopie 72
1.1. Principe 72
1.2. Préparation du malade 73
1.3. Avantages 73
1.4. Complications de la laparoscopie 74
2. La laparotomie 74
VII. DIAGNOSTIC MACROSCOPIQUE 75
VIII. EXAMEN ANATOMOPATHOLOGIQUE 77
IX. TRAITEMENT 78
1. Principes du traitement 78
2. Schéma thérapeutique 79
X. EVOLUTION ET PRONOSTIC 81
CONCLUSION 84
RÉSUMÉS 86
RÉFÉRENCES 90

Introduction

La tuberculose, infection due au mycobacterium tuberculosis, reste encore l'une des principales maladies infectieuses dans le monde, et touche environ le tiers de la population mondiale. Elle constitue un problème de santé publique majeur dans les pays en développement. Son incidence globale dans le monde est estimée à 10,4 millions de cas, au Maroc elle est évaluée à 31 000 cas en 2016.

La tuberculose péritonéale est la forme la plus commune des tuberculoses extra pulmonaires, et la plus fréquente de l'atteinte abdominale.

La présentation clinique de la tuberculose péritonéale est très polymorphe et non spécifique, le diagnostic de certitude est basé surtout sur les aspects macroscopiques associés à l'étude histologique des biopsies au cours de la laparotomie ou de la laparoscopie.

Les nouvelles techniques de diagnostic comme le dosage de l'adénosine désaminase et la Polymérase Chain Réaction, quoique efficaces, ne sont pas toujours utilisées et sont rarement disponibles dans notre formation.

Le traitement est essentiellement médical et repose sur les antibacillaires. L'évolution en général est favorable mais une surveillance rapprochée est obligatoire vu les complications et les effets secondaires des antituberculeux.

Le but de notre travail est de préciser la place de la chirurgie dans le diagnostic de la tuberculose péritonéale chez l'enfant.

Généralités

I- DEFINITION DE LA TUBERCULOSE

C'est une maladie infectieuse transmissible, qui est due à une mycobactérie du complexe tuberculosis (principalement Mycobacterium tuberculosis hominis, appelé bacille de Koch (BK), ou plus rarement à M. bovis ou M. africanum). Ce sont des bacilles acido-alcoolo-résistants (BAAR), à multiplication intra- et extracellulaire, dont la croissance est lente et le métabolisme est aérobie strict. La tuberculose maladie (TM) se localise principalement dans la region pulmonaire mais elle peut concerner n'importe quel organe (osseuse, ganglionnaire, neuro-méningée, pleurale..). **[1]**

II- DEFINITION DE LA TUBERCULOSE PERITONEALE

Décrite pour la première fois en 1843, La tuberculose péritonéale est due au développement du Bacille de Koch (BK) dans le péritoine. Elle est considérée comme la localisation la plus fréquente de la tuberculose digestive. Le diagnostic de cette maladie pose un véritable défi et repose sur les résultats de la chirurgie associée à l'examen histologique des biopsies péritonéales.

III- RAPPEL ANATOMIQUE ET PHYSIOLOGIQUE DU PERITOINE

1. Anatomie

Le péritoine est une membrane séreuse fine, millimétrique, sous forme de poche, tapissant la paroi de la cavité abdomino-pelvienne (péritoine pariétal) et la surface extérieure des viscères qui y sont contenus (péritoine viscéral). [1bis] À l'intérieur de cette poche, se trouvent le foie, l'estomac, l'intestin grêle et presque tout le gros intestin, et la rate.

Le péritoine présente des replis :

- les ligaments qui sont les moyens de fixité des organes, sans pédicule vasculaire principal en leur sein ;
- les omentums qui présentent un bord libre ;
- les mésos qui contiennent le pédicule vasculaire principal de l'organe.

Le méso est une formation péritonéale, double, qui réunit la paroi d'un organe digestif. On parle de :

- Mésogastre pour l'estomac,
- Mésoduodenum pour le duodénum,
- Mésentère pour le jéjuno-iléon,
- Mésocolon pour le colon.

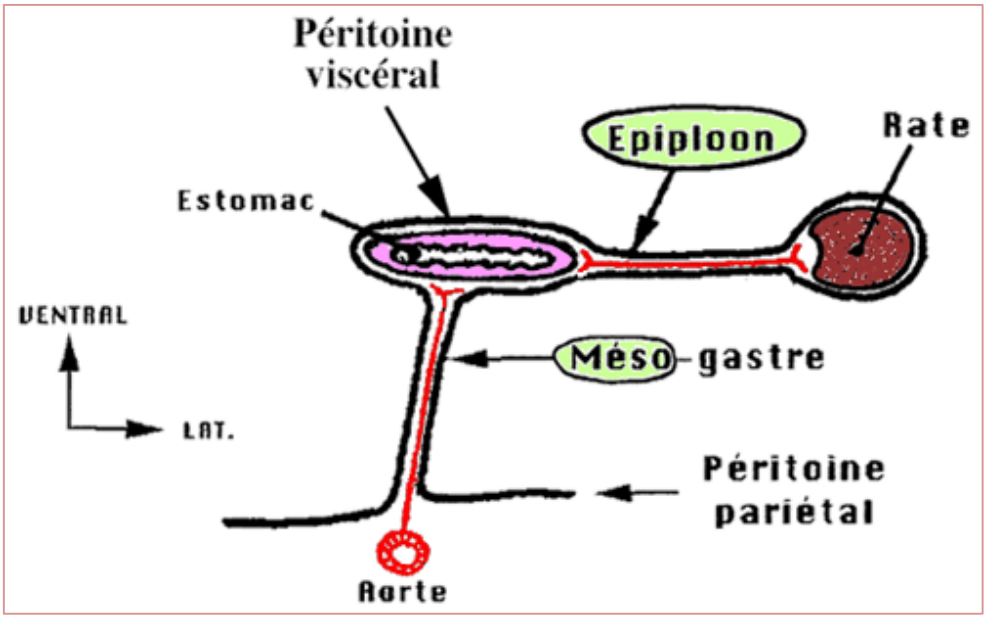

Figure 1 : Structure d'un méso

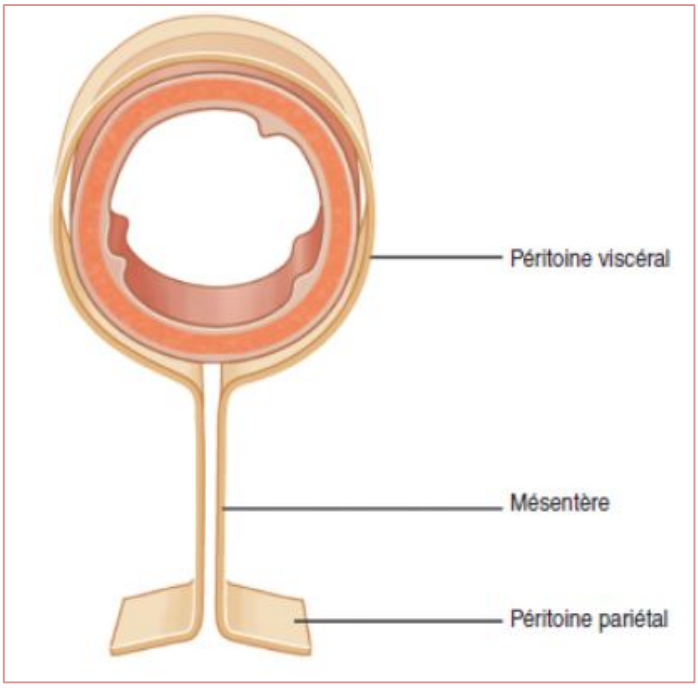

Figure 2: Structure d'un méso [2]

Ce méso présente :

- Un bord pariétal, où chaque feuillet se continue avec le péritoine pariétal correspondant,
- Un bord viscéral où chaque feuillet se continue avec le péritoine viscéral tapissant le tube digestif.

Les ligaments péritonéaux réunissent les organes abdominaux entre eux ou à la paroi abdominale, sans contenir de pédicule vasculaire important.

Les épiploons réunissent deux ou plusieurs organes entre eux ; entre leurs feuillets se trouve un pédicule vasculaire important Il existe l'épiploon gastro-hépatique (ou petit épiploon), l'épiploon gastro-splénique, l'épiploon gastro-colique (ou grand épiploon), l'épiploon pancréatico-splénique **[3]**

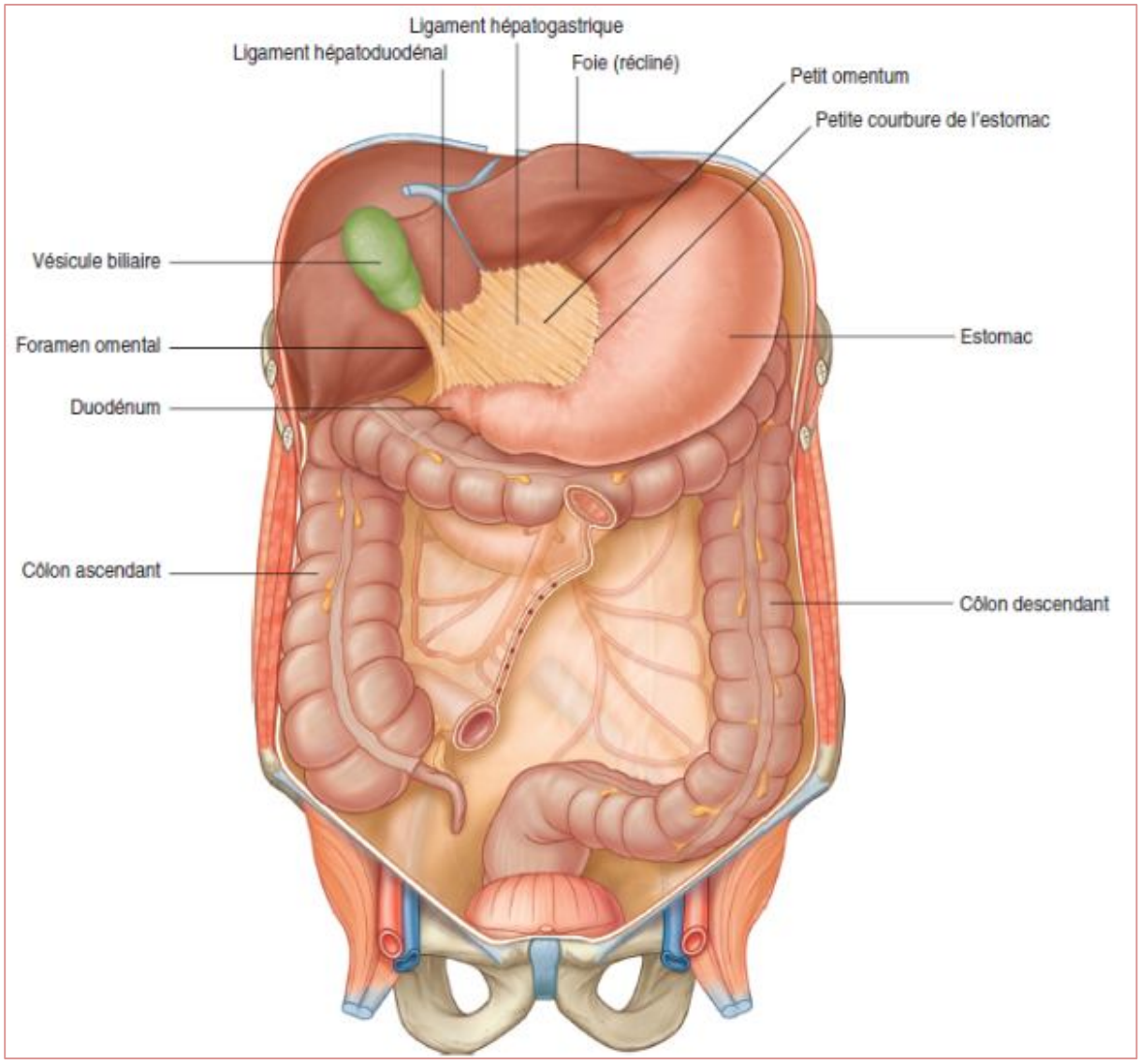

Figure 3: Petit omentum [4]

Entre les deux feuillets du péritoine pariétal et viscéral, on trouve la cavité péritonéale, qui contient une fine couche de fluide lubrifiant, qui empêche la friction lors des mouvements des organes abdominaux. Ce liquide est produit par les feuillets péritonéaux et est résorbé par des plexus lymphatiques qui sont particulièrement nombreux au niveau de la face inférieure du diaphragme droit.

Le grand omentum présente un système lymphatique élaboré, agissant comme un filtre vis à vis des bactéries, des cellules tumorales, ou des corps étrangers. Il existe un tissu lymphoïde similaire au niveau du mésentère, du mésocôlon et du petit épiploon mais en densité inférieure.

Le circuit que suit le liquide péritonéal est particulier, et est influencé par la gravité : en descendant le long du mésentère et du mésocôlon sigmoïde jusqu'au pelvis, il remonte soit :

- le long de la gouttière pariéto-colique droite jusqu'au récessus de Morrison ou de l'espace sous-phrénique droit,
- Soit le long de la gouttière pariéto-colique gauche jusqu'au ligament phréno-colique gauche.

Selon la gravitation et les mouvements respiratoires, le liquide a donc tendance à stagner dans l'espace inter-hépato-rénal (Morrison) si le sujet est couché, et dans le cul-de-sac utérin ou recto-vésical (Douglas) s'il est debout : c'est à ces endroits que l'on cherchera en priorité des épanchements de faible abondance. **[5]**

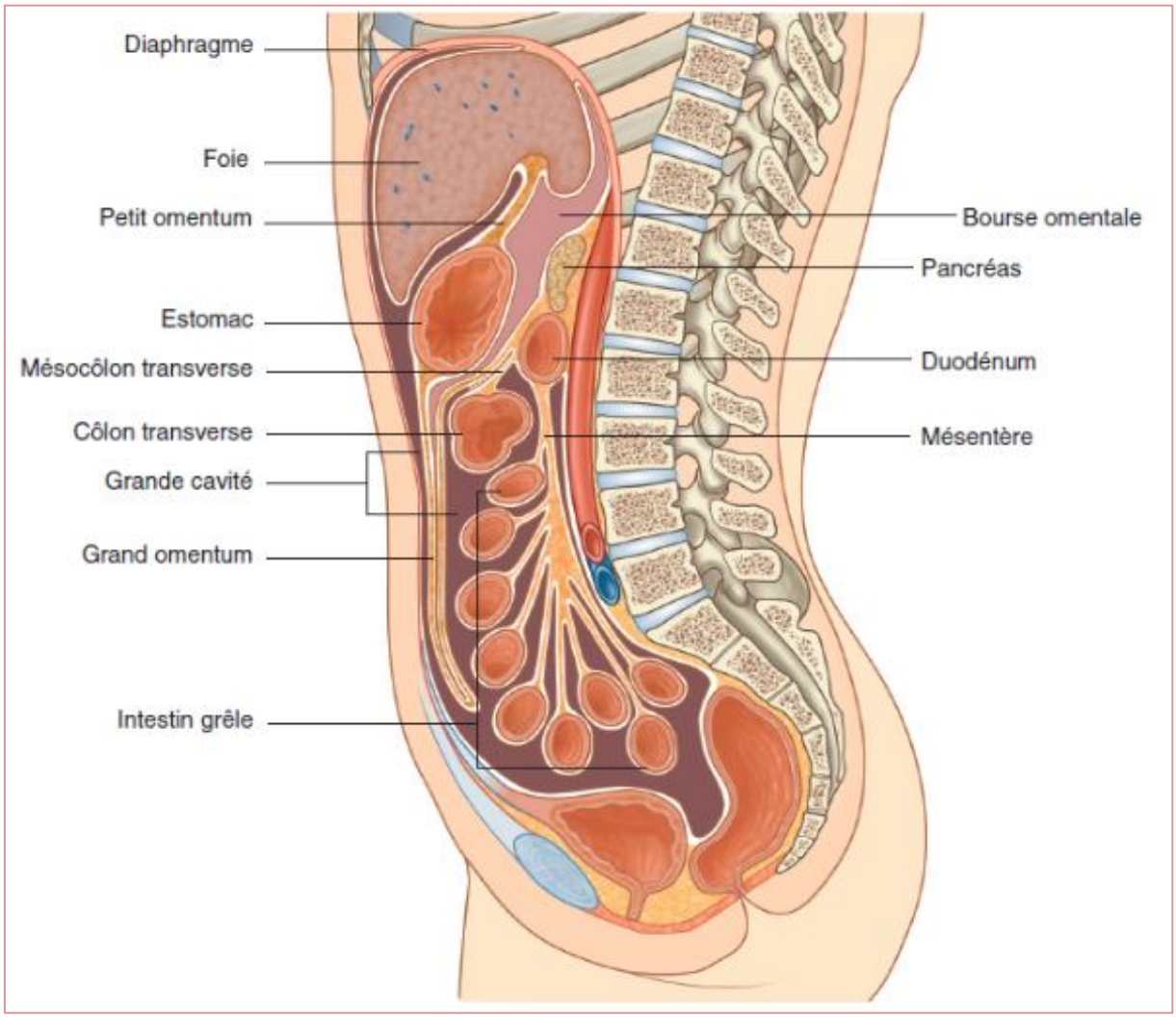

Figure 4: coupe sagittale de la Cavité péritonéale [6]

2. Vascularisation et innervation du péritoine [7]

2.1.Vascularisation du péritoine

La vascularisation du péritoine est assurée par l'intermédiaire des viscères qu'il recouvre ainsi que par les artères de la paroi abdominale. Ses lymphatiques forment un réseau serré de canalicules qui se drainent vers les chaînes thoraciques, en plus de l'existence des communications directes entre le péritoine et les cavités pleurales, par l'intermédiaire des lymphatiques trans-diaphragmatiques.

2.2.Innervation du péritoine

Le péritoine pariétal antérieur est richement innervé par les six derniers nerfs intercostaux ainsi que le nerf abdomino-périnéal. Il est très sensible aux stimuli, par conséquent toute irritation entraine une vive douleur bien localisée, complétée, si le stimulus est suffisamment intense, par une réponse musculaire et même par une hyperesthésie dans la zone d'innervation cutanée correspondante.

Ces caractéristiques permettent d'identifier les stimuli douloureux d'origine inflammatoire et de les localiser. Elles ont un grand intérêt pour le diagnostic des affections aigues de l'abdomen.

L'innervation du péritoine pariétal postérieur est assurée par les branches collatérales du plexus lombaire.

Pour le péritoine viscéral, les fibres afférentes suivent les trajets des nerfs splanchniques vers les six derniers segments thoraciques et les trois premiers segments lombaires. La douleur viscérale est sourde et localisée de façon imprécise à la région centrale de l'abdomen [7]

3. Physiologie du péritoine [8]

Le péritoine est une membrane translucide, faite de tissu conjonctif et de cellules mésothéliales douées de propriétés de sécrétion et de résorption.

A l'état normal, elles sont en équilibre, laissant en permanence 20 à 30 cc de liquide qui est nécessaire à la lubrification et la mobilité des viscères.

Les fonctions du péritoine sont nombreuses :

3.1. Rôle mécanique

Le péritoine soutient et protège les organes par les mésos ou les accolements. Le glissement des organes intrapéritonéaux est assuré grâce à l'existence de quelques dizaines de millilitres d'une sérosité visqueuse qui est riche en protéines et qui lubrifie le péritoine (coefficient de frottement presque nul).

3.2. Rôle de défense

Le grand épiploon est un véritable tablier péritonéal lymphatico-graisseux. Il nettoie en permanence la cavité péritonéale et piège les germes qui sont phagocytés sur place.

Il recouvre les foyers infectieux et inflammatoires et participe à la protection de la grande cavité péritonéale par la création d'un exsudat riche en albumine et fibrine.

L'épiploon oppose ainsi à l'infection une barrière mécanique qui évolue par la suite vers la formation d'adhérences et une barrière biologique par la phagocytose des germes ou des éléments figurés.

Les courants péritonéaux jouent également un rôle dans la défense

antibactérienne. Alors que, sous l'influence de la pesanteur, le liquide intra péritonéal s'accumule dans le cul de sac de Douglas et dans les hypochondres, des courants ascendants favorisés par les mouvements respiratoires amènent les bactéries au contact du péritoine diaphragmatique où le liquide est résorbé par les voies lymphatiques.

3.3. Rôle d'échanges

Les échanges sont très importants.

L'absorption : elle est rapide en ce qui concerne les liquides, les électrolytiques, les protides, les germes bactériens. Par contre elle est plus lente pour les lipides et les gaz. Elle se fait selon les lois de l'osmose, mais également sous l'influence de la pression abdominale positive et d'une activité cellulaire variable selon les régions.

La sécrétion : à l'état physiologique elle est faible, mais peut être majorée par différents facteurs comme l'augmentation de la perméabilité capillaire, l'hypertension portale, la rétention d'eau et de sel plasmatique. Une ascite apparaît alors. Il faut signaler l'existence de courants particuliers des liquides intra-péritonéaux, qui expliquent la formation de collections pathologiques dans des zones privilégiées : le cul de sac de Douglas ainsi que la région sous phrénique droite [8]

Matériels et méthodes

OBSERVATION 1

Garçon âgé de 12 ans, habitant salé, ayant comme antécédent une trisomie 21, pas de notion de contage tuberculeux. L'enfant se plaignait de fièvre, frissons nocturnes et des douleurs articulaires bilatérales et symétriques au niveau des genoux et poignets, persistantes sous paracétamol ainsi que des douleurs abdominales et un amaigrissement non chiffré depuis trois semaines.

L'enfant était hospitalisé au CHP MOULAY ABDELLAH où l'examen clinique trouve un enfant avec facies trisomique, enfant apyrétique à 37°C, abdomen souple et pas d'hépatosplénomégalie, et pas de douleur abdominale, les aires ganglionnaires étaient libres, les articulations étaient libres et absence de souffle cardiaque.

Un bilan a été demandé objectivant un léger syndrome inflammatoire avec une VS à 70 et une CRP à 31, un bilan sanguin normal avec une hémoglobine à 13, des globules blancs à 6200, PNN à 1476 et des plaquettes à 396000, ainsi qu'un ECBU négatif.

Echographie abdominale : multiples adénopathies hypoéchogènes au niveau du hile hépatique et de la région coelio mésentérique mesurant pour la plus volumineuse 29*34mm, certaines renfermant des zones de nécrose.

Radiographie pulmonaire normale

Une Laparoscopie a permis de constater de grosses granulations jaunâtres avec liquide réactionnel jaunâtre. Une biopsie des granulations a été réalisée.

Le compte rendu anatomopathologique a objectivé une péritonite tuberculeuse caseo folliculaire.

L'enfant fut transférée è hôpital Moulay Youssef pour démarrer son traitement anti-bacillaire.

OBSERVATION 2

Enfant âgé de 3ans, de sexe masculin, originaire et habitant Meknès, sans antécédents pathologiques notables, initialement hospitalisé en 2007 dans le service de pédiatrie II pour suspicion de lymphome avant d'être admis dans notre service pour exploration chirurgicale.

La symptomatologie remontait à un mois avant son admission par l'installation d'une douleur abdominale intense au niveau de la fosse iliaque droite, associée à des diarrhées liquidiennes à raison de 6 selles/jour, fièvre é 38,5° et un amaigrissement chiffré à 3 kg en 15 jours.

L'examen clinique à l'admission trouvait un enfant apyrétique, conjonctives légèrement décolorées, une légère distension abdominale et une hernie inguino-scrotale droite.

La radiographie pulmonaire était normale.

L'échographie abdominale découvrait un épanchement liquidien de faible abondance avec une masse d'environ 5cm réalisant un aspect d'épaississement pariétal digestif et de multiples ADP mésentériques associées faisant évoquer un lymphome digestif ou une tuberculose intestinale. L'échographie montrait également une hernie inguino-scrotale droite.

Une laparotomie a été réalisée en deux temps :

D'abord en 1er temps pour la cure de la hernie inguinale droite ;

Ensuite en 2eme temps afin de réaliser la biopsie péritonéale et des ADP abdominales.

À l'ouverture, le péritoine était truffé de granulations blanchâtres avec un liquide péritonéal jaune citrin abondant. Un Prélèvement du liquide d'ascite, du péritoine et des granulations a été pratiqué.

L'examen histologique montrait la présence de nombreux granulomes épithélioides et giganto-cellulaires avec deux foyers de nécrose.

La cytologie du liquide d'ascite ne contenait pas de cellules néoplasiques mais de nombreuses cellules inflammatoires essentiellement lymphocytaires.

Le diagnostic de tuberculose péritonéale a été retenu et la triple association classique (isoniazide, rifampicine et pyrzinamide) pendant 6mois a été efficace.

OBSERVATION 3

Enfant âgée de 13 ans, habitant Salé, vaccinée par le BCG selon le PNI. Sans antécédents particuliers.

La patiente a été admise pour altération de l'état général avec amaigrissement de 7 kg en trois mois et une fièvre récente.

À l'examen clinique, l'abdomen était distendu, sensible a la palpation avec une matité déclive. Le reste de l’examen clinique était sans particularités.

Le bilan biologique montrait une hyperleucocytose à PNN, un syndrome inflammatoire avec une CRP à 159mg/l et une VS à 65mm à la première heure. L'IDR à la tuberculine était positive.

La radiographie pulmonaire était normale.

L’échographie et le scanner abdomino-pelviens ont montré une ascite de faible abondance, de multiples formations arrondies hypoéchogènes à l'échographie, hypodenses au scanner, bien limitées, de taille variable et siégeant au niveau du hile hépatique et de la région coeliomésentérique en rapport très probablement avec des ADP.

Une laparoscopie était pratiquée, retrouvant des granulations péritonéales blanchâtres avec des adhérences péritonéales.

L’examen histologique réalisé sur la biopsie péritonéale guidée par la laparoscopie a confirmé le diagnostic de la tuberculose péritonéale en mettant en évidence des granulomes épithélioides et gigantocellulaires avec nécrose caséeuse.

Un traitement antituberculeux (2RHZ/4 RH) a été instauré.

OBSERVATION 4

enfant âgée de 3 ans et demi, de sexe féminin, habitante a salé, présentait une fièvre ainsi qu'une toux sèche sans trouble de transit, la patiente avait consulté initialement chez un généraliste l'ayant mise sous antibiotique sans amélioration puis chez un pédiatre privé qui a demandé des bilans (ECBU NFS CRP) puis adressé au urgences médicales pédiatriques où le bilan a été complété par une radio thoracique qui avait objectivé un foyer basal droit puis traitée, la patiente a reconsulté quatre jours après aux urgences devant la persistance de la fièvre

L'examen clinique trouvait un enfant conscient, état général conservé, abdomen souple sans hépatomégalie ni splénomégalie.

Le bilan objectivait :

- Une anémie à 10,9 g/L
- Une hyperleucocytose à 18710 à PNN
- Un ionogramme normal
- VS à 57 à la 1ere heure et CRP à 81,4 mg/l
- Intra dermo réaction à la tuberculine est revenue négative (0,5cm)

L'échographie abdominale était en faveur d'un magma d'adénopathies pelviennes.

La TDM objectivait de multiples adénopathies franchement nécrosées mésentériques supérieures et inferieures, réalisant un magma mesurant environ 40 * 43 * 84 mm ainsi qu'un discret épanchement péritonéal, aspect en faveur d'une tuberculose.

Une mini laparotomie exploratrice a été pratiquée par une incision transombilicale, ouverture de la ligne blanche et du péritoine, objectivant des adénopathies mésentériques qui ont été biopsiées et adressées à l'anatomopathologie.

Le compte rendu histopathologique objectivait une réaction granulomateuse épithelioide avec nécrose évoquant une tuberculose.

Une trithérapie anti bacillaire était débutée (2RHZ/4RH) et l'enfant fut adressé au CDST pour suivi.

OBSERVATION 5

Garçon âgé de 13 ans, habitant Rabat, de bas niveau socio économique, vacciné par le BCG, ayant comme antécédent notion de tuberculeuse pulmonaire paternelle. L'enfant avait été adressé dans notre formation pour des douleurs abdominales diffuses et une asthénie persistante depuis deux semaines.

L'interrogatoire retrouvait également une notion de toux avec dyspnée et une diarrhée liquidienne (à raison de 5 selles/j) accompagnée d'une fièvre chiffrée à 39° avec une altération de l'état général.

L’examen clinique retrouvait un abdomen distendu, modérément sensible à la palpation avec une matité diffuse à la percussion.

La biologie mettait en évidence un syndrome inflammatoire avec une VS à 139min à la 1ere heure et une CRP à 157 mg/l ainsi qu’une anémie, les leucocytes é 9010 GB/ mm3. Le bilan hépatique était normal. L'IDR à la tuberculine était négative. La recherche de BK dans les crachats était négative également.

La radiographie du thorax montrait un discret épanchement pleural gauche mais le parenchyme pulmonaire était normal.

L'échographie abdominale confirmait l'épanchement ascitique, et trouvait le foie et les reins sans anomalie. La ponction de cette ascite avait ramené un liquide jaune citrin de type exsudatif (avec un taux de protide à 61g/l), sans germe à l'examen direct et en culture.

Le scanner thoracique confirmait l'épanchement pleural. Au niveau abdominal, il objectivait un épaississement diffus du péritoine avec une ascite de grande abondance sans autre anomalie. Les deux hypothèses retenues étaient une tuberculose péritonéale ou une carcinose péritonéale. Un traitement antituberculeux a été débuté et une laparoscopie exploratrice décidée.

À l'exploration de la cavité abdominale, on observait la présence de nombreuses adhérences, le péritoine était épaissi, inflammatoire, tapissé de micro-granulations blanchâtres. Des biopsies ont été réalisées sur les adhérences, le péritoine et les granulations.

L'examen anatomopathologique a objectivé des granulomes épithélio-giganto cellulaires avec une nécrose caséeuse.

Le diagnostic de tuberculose péritonéale a été confirmé et retenu sur l’ensemble de ces résultats, et le traitement antibacillaire était suivi pendant neuf mois (2RHZ/4RH). L'enfant a été revu régulièrement en consultation avec une bonne évolution clinique et radiologique.

OBSERVATION 6

Enfant âgée de 15 ans, de sexe féminin, habitante Khémisset, de bas niveau socio-économique.

Cette patiente présentait comme antécédent une tuberculose péritonéale diagnostiquée dans notre formation trois ans auparavant, mise sous traitement anti-bacillaire mais la patiente a été perdue de vue.

L’enfant a été admise pour un ballonnement abdominal important évoluant dans un contexte d'altération de l'état général avec une asthénie, anorexie et un amaigrissement non chiffré associé à une fièvre et des sueurs nocturnes.

A l'examen clinique, l’enfant était cachectique, pâle, conjonctives décolorées.

L’examen abdominal montrait une énorme masse abdominale, sensible à la palpation, et une matité des flans.

Le bilan biologique montrait une hémoglobine à 8,4g/dl, des GB à 6520/ mm3. La CRP était à 198 mg/l.

L'IDR à la tuberculine était négative.

Un dosage de l’alpha-foetoprotéine et beta-HCG ont été réalisés et revenus négatifs.

La radiographie pulmonaire était normale.

L'échographie abdominale découvrait la présence d'une masse abdominale à contenu liquidien sans présence d'ADP profondes.

La TDM abdominale montrait :

- Une énorme masse abdominopelvienne de densité liquidienne, bien limitée, mesurant 29x20cm et s'étendant sur une hauteur de 33cm. Elle refoulait la vessie, l'utérus et les structures digestives en arrière et latéralement sans envahissement ;
- Absence d'épaississement digestif ni d'ADP profondes ;
- Absence d'épanchement intra péritonéal ;
- Foie rate et pancréas d'aspect normal.

Aspect TDM faisant évoquer en 1er une tumeur ovarienne.

La ponction de l'ascite ramenait un liquide trouble jaunâtre, Rivalta positif, légèrement hématique avec une réaction cellulaire importante faite de lymphocytes.

L’examen direct, la culture ainsi que la recherche de BK étaient négatifs.

Une laparoscopie diagnostique a été réalisée, découvrant une énorme masse à contenu liquidien, à l'ouverture de la paroi de la masse avec biopsie, issue d'un liquide trouble (3,5l). L'exploration trouvait aussi des granulations péritonéales faisant suspecter une tuberculose péritonéale.

L'analyse histologique confirmait l'absence de signes de malignité et de lésions spécifiques.

Le Diagnostic retenu lors d'un staff multidisciplinaire était celui d'une rechute de tuberculose péritonéale.

Une laparotomie a été secondairement décidée pour résection de la masse afin de diminuer la charge bacillaire et améliorer ainsi la diffusion du traitement antituberculeux. Un décollement progressif et laborieux de la masse par rapport à la paroi abdominale a été réalisé et l'aspiration du contenu de la masse ramenait un liquide louche d'environ 10 litres.

L'enfant fut transférée à hôpital Moulay Youssef pour démarrer son traitement anti-bacillaire.

OBSERVATION 7

Enfant de sexe féminin, âgée de 13 ans, originaire et habitante Rabat, de bas niveau socio économique, ayant comme antécédent une notion de contage tuberculeux (sœur traitée pour tuberculose pulmonaire en 2006), adressée au service de pédiatrie pour masse abdominale augmentant progressivement de volume depuis un mois, sans d'autres signes associés.

L'examen clinique objectivait une augmentation importante du volume de l'abdomen, avec une légère sensibilité a la palpation. Le reste de l'examen clinique était sans particularités.

Le bilan biologique révélait un syndrome inflammatoire avec une VS à 118mm/1ere heure. La fonction rénale était normale avec Urée à 0,30g/l et Créatinine à 4mg/l)

L'IDR était négative. La recherche de BK dans les crachats était négative.

L'échographie abdominale suspectait une tuberculose péritonéale et urogénitale en montrant la présence d'une masse latéro-utérine bilatérale à contenu liquidien impur, un épanchement intra-péritonéal cloisonné, encapsulé avec refoulement des anses en arrière, une urétérohydronéphrose bilatérale et l'absence d'ADP profondes.

Une TDM abdominale a été demandée montrant

- Un volumineux processus lésionnel abdominopelvien sus vésical de nature kystique, bien limité dont la une paroi était épaisse et micronodulaire, ce processus prend le contraste après injection du produit de contraste et mesure 18,5 cm x 24 cm.

Latéralement, il s'étend vers le flanc gauche jusqu'à la fosse iliaque droite englobant les structures digestives qui sont agglutinées au centre

En bas, cette masse englobe les deux ovaires

- Présence d'ADP coelio-mesenterique, lombo-aortiques et du hile splénique
- Présence d'une urétérohydronéphrose bilatérale réduisant l'index parenchymateux.

En conclusion : aspect TDM évoquant en 1er une tumeur germinale maligne.

Le dosage de l'alpha fœtoprotéine et Béta-HCG était négatif

Une laparotomie exploratrice réalisée trouvait une masse occupant tout l'abdomen avec des adhérences péritonéales et des granulations blanchâtres.

Une biopsie extemporanée des granulations péritonéales a été pratiquée confirmant l'existence d'une tuberculose péritonéale.

Un examen histologique a confirmé le résultat de l'examen extemporané par la mise en évidence d'une inflammation granulomateuse épithélioïde et gigantocellulaire = tuberculose caséo folliculaire.

L'enfant avait également bénéficié d'une montée d'une sonde en double J vu l'urétérohydronéphrose.

L'enfant a été transférée au service de pédiatrie I où Un traitement anti bacillaire de 9mois a été démarré (2RHZ/7RH). La recherche d'une autre localisation notamment pulmonaire a été suspectée sur la radiographie thoracique objectivant un poumon droit emphysémateux. Depuis l'enfant a été perdu de vue.

OBSERVATION 8

Enfant âgé de 10 ans, de sexe masculin, habitant à Rabat, ramediste. Ne présentait pas de contage tuberculeux.

Présentait des douleurs abdominales sans notion de vomissements, de diarrhées ni de fièvre

Chez qui l'examen clinique trouvait un enfant conscient apyrétique, l'examen abdominal trouvait un abdomen souple, présence d'une masse profonde à cheval entre l'hypocondre droit et le flanc droit sensible à la palpation, pas d'hépatosplénomégalie,

Le bilan biologique était normal.

L'échographie abdominale objectivait une masse tissulaire hypoéchogène bien limitée hétérogène de la fosse iliaque droite contenant des calcifications avasculaires.

La TDM abdominale montrait une masse kystique partiellement calcifiée retro et intra péritonéale d'allure bénigne.

Le patient a été opéré avec incision transversale paraombilicale droite, ouverture musculo aponévrotique, mise en évidence d'une masse de 4*2 cm d'allure inflammatoire latéro caeco colique gauche.

Le compte rendu histopathologique était en faveur d'une adénite tuberculeuse caseo folliculaire avec présence de plage de nécrose ainsi que de nombreux granulomes épithelioides et giganto-cellulaire.

Une trithérapie anti bacillaire était débutée (2RHZ/4RH) et l'enfant fut adressé au CDST pour suivi.

OBSERVATION 9

Enfant âgé de 5ans et demi, bien vacciné selon le PNI, habitant Salé, de bas niveau socioéconomique, sans antécédents particuliers.

L’enfant était admis pour des douleurs abdominales diffuses associées à une fièvre et des frissons depuis un mois.

L'examen clinique mettait en évidence une masse ombilicale dure, fixe, sans autres anomalies associées.

Le syndrome inflammatoire était marqué avec une VS à 86 mm/1ere heure, une CRP à 58 mg/l et une anémie de type inflammatoire.

À l’échographie abdominale on notait la présence de coulées d'ADP sus et sous mésocolique sans épaississement digestif. Absence d'épanchement suspectant un lymphome mésentérique.

La radiographie pulmonaire était normale.

Selon le compte rendu opératoire, une laparoscopie exploratrice a été pratiquée par une petite incision transversale latéro-ombilicale gauche en regard de la masse. Après dissection et ouverture du péritoine, on retrouvait un magma abdominal d’anses très accolées avec le grand épiploon. À l'exploration, il s’agissait d'une masse abdominale faite d'anses très accolées aves des ADP profondes avec présence de granulations péritonéales diffuses. Des prélèvements biopsiques guidés par la laparoscopie ont été réalisés.

L'examen histologique montrait une inflammation spécifique avec des éléments épithélioides et gigantocellulaires signant une tuberculose péritonéale.

Un traitement antituberculeux per os était débuté (2RHZ/4RH)

L’évolution était rapidement favorable.

OBSERVATION 10

Il s’agissait d’un enfant âgé de 4 ans, de sexe féminin, 2eme d'une fratrie de deux, habitant à El-Jadida, vacciné selon le PNI et sans notion de contage tuberculeux.

L’enfant était hospitalisée pour une dimension abdominale.

Le début de la symptomatologie remontait à 5 mois avant son admission par la constatation de la mère d'une distension abdominale ce qui a motivé une consultation chez son pédiatre, un traitement médical a été prescrit (non précis), notion de régression de la distension. Par la suite la patiente rapporte une constipation avec notion de fébricule et de sueurs nocturne. Le tout évoluant dans un contexte d'altération de l'état général et d'amaigrissement non chiffré, ce qui a motivé une 2eme consultation chez son pédiatre où un bilan a été fait :

Objectivant un syndrome inflammatoire avec une VS a 100 mm la 1ere heure et une CRP à 100 mg/l, une NFS réalisée montrait une anémie avec une hémoglobine à 10,3 g/dl, VGM à 76 p3 et CCMH à 32g/100ml ainsi qu’une hyper lymphocytose.

Le bilan hépatique était normal.

L’IDR à la tuberculine était négative.

La radiographie pulmonaire était normale.

L’échographie abdominale montrait une ascite abondante multi cloisonnée, avec une image kystique de 27mm latéro-pelvienne droite contenant une formation de 19x6x5mm.

L'examen à l'admission trouvait une enfant apyrétique, en assez bonne état général, consciente, gorge propre, nuque souple.

L’examen abdominal notait une matité déclive, pas d'HSMG. Examen pulmonaire et cardio-vasculaire sans particularités. Les aires ganglionnaires étaient libres et le reste de l'examen somatique était sans particularités.

L'échographie a été refaite montrant une ascite de moyenne abondance cloisonnée avec agglutination intestinale (aspect en faveur de la tuberculose péritonéale).

Une ponction d'ascite a retiré du liquide jaune citrin, Rivalta positif, à cytologie inflammatoire riche en lymphocytes.

Examen direct négatif sur les trois tubages gastriques.

Une Laparoscopie a permis de constater des adhérences pariéto-digestives, une ascite de moyenne abondance et des granulations péritonéales.

Les biopsies péritonéales mettaient en évidence un granulome à cellules géantes évoquant ainsi le diagnostic de tuberculose péritonéale.

L'enfant était Traitée par 2RHZ/4RH.

L’évolution était favorable après 15 jours du traitement anti-bacillaire, l'enfant ne présentait plus de fièvre ni de sueurs ni constipation. L'enfant fut adressée au CDST pour suivi.

OBSERVATION 11

Enfant âgée de 5 ans, de sexe féminin, habitant à Sidi Slimane, qui présentait une distension abdominale progressive avec des douleurs abdominales d'évolution marquée par l'aggravation de la distension abdominale et une pollakiurie dans un contexte d'apyrexie. L'enfant avait consulté chez un généraliste qui avait demande une échographie abdominale.

L'examen clinique trouvait un enfant conscient apyrétique et en bon état général, l'examen abdominale trouvait un abdomen souple, avec présence d'une masse abdominale arrivant jusqu'à l'ombilic mesurant 6*5cm.

Le bilan biologique objectivait une anémie hypochrome microcytaire à 10,3 g/L, sans syndrome inflammatoire.

L'échographie abdominale objectivait une ascite de grande abondance à contenu finement échogène cloisonnée avec des granulations péritonéales et épaississement epiploique, ainsi que la présence de plusieurs adénopathies nécrotiques iliaques dont les plus volumineuses réalisent un magma en latéro utérin mesurant 46*26mm.

La patiente a été opérée avec incision transversale sous ombilicale et section musculo aponévrotique, à l'ouverture du péritoine issue d'un liquide d'ascite de grande abondance jaune citrin.

L'exploration trouvait des granulations diffuses au niveau des anses digestives et du péritoine. Réalisation de biopsie au niveau des granulations.

Le compte rendu histopathologique objectivait une réaction inflammatoire epithelioide et gigantocellulaire avec discrets foyers de nécrose, aspect en faveur d'une péritonite tuberculeuse.

Une trithérapie anti bacillaire était débutée (2RHZ/4RH) et l'enfant fut adressé au CDST pour suivi.

OBSERVATION 12

Enfant âgé de 10ans, 3ême d'une fratrie de 5, originaire et habitant Er-Rachidia, non scolarisé, vacciné par le BCG selon le PNI, sans antécédents particuliers.

L'enfant a été hospitalisé pour des douleurs abdominales épigastriques, présentes depuis 2mois, accompagnées d'une fièvre, d'une altération de l'état général et d'un amaigrissement non chiffré, sans trouble du transit ni d'autres signes associés.

L'examen clinique trouvait une sensibilité abdominale à la palpation, sans défense avec une hépatomégalie à bord ferme et une discrète splénomégalie. On retrouvait aussi une matité des flancs. Le reste de l'examen clinique était sans particularités.

Le bilan biologique montrait une anémie à 8,1 g/dl, VGM 81 p3, CCMH 32%, une hyperleucocytose à prédominance polynucléaires neutrophiles PNN (16 600 GB/mm3, PNN 82%), ainsi qu'un syndrome inflammatoire avec une VS à 117 mm, le bilan hépatique était normale, TP à 63% et TCK normal, et une fonction rénale normale. L'IDR était négative.

Parasitologie des selles était également négative.

La radiographie pulmonaire montrait des ADP médiastinales.

L'échographie abdominale montrait de multiples nodules hypoéchogènes, une lame d'ascite au niveau du cul de sac de douglas et la présence d'une ectopie rénale gauche.

La ponction d'ascite ramenait an liquide citrin, à cytologie moyenne : 75% de PNN +/- altérées, 25% de lymphocytes, 27g/I de protéines. L'examen direct et la culture étaient négatifs.

La TDM abdominale montrait :

- Des adénopathies périphériques, en péri pancréatiques à centre nécrosé, dont la plus grande mesurait 32mm ;
- Un péritoine épaissi et rempli de multiples collections prenant le contraste de façon annulaire ;
- Présence d'une ascite de moyenne abondance ;
- Découverte d'un rein gauche ectopique pelvien ;
- Pleuro-pneumopathie basale avec épanchement pleural bilatéral.

En conclusion l'aspect TDM était en faveur d'une origine infectieuse.

L'enfant était mis sous traitement ATB (totapen, genta, flagyl) sans amélioration clinique ni échographique.

Une laparoscopie était réalisée montrant à l'exploration de la cavité abdominale un péritoine infiltré de nodules renfermant du caséum et la présence des adhérences digestives.

Devant cet aspect fort probable d'une tuberculose péritonéale, un traitement anti bacillaire a été démarré (streptomycine + rifampicine + isoniazide)

L'examen anatomopathologique a objectivé des granulomes épithélioides avec des cellules géantes et une nécrose caséeuse.

Evolution : l'enfant présentait des complications au cours du traitement : un ictère avec perturbation du bilan hépatique : cytolyse à 10 fois la normale ainsi qu'une allergie cutanée sous forme d'éruption maculopapuleuse.

Des bilans ont été réalisés objectivant une sérologie hépatite B et C ainsi qu'une sérologie VIH étaient négatives.

Un médullogramme a été fait avec culture sur le milieu de lowenstein à la recherche d'une tuberculose hématopoïétique associée : le résultat de l'examen était normal.

La dose de la streptomycine a été alors diminuée de moitié ce qui a permis une bonne évolution clinique et biologique après un mois de traitement anti bacillaire.

OBSERVATION 13

Il s'agit d'une enfant âgée de 12 ans de sexe féminin, habitant salé, de bas niveau socio économique, adressée du centre hospitalier moulay abdellah pour masse abdominale. L'enfant était vaccinée par le BCG et l'interrogatoire a révélé une notion de contage tuberculeux un an auparavant.

Au cours de l'examen clinique une masse abdominale dure et mal limitée a été trouvée, siégeant au niveau de la région péri-ombilicale droite et une partie de l'hypochondre droit.

Le bilan biologique a révélé un syndrome inflammatoire avec une VS à 80 mm/1ere heure et une CRP à 102 mg/l.

La NFS montrait une anémie hypochrome microcytaire avec une nette lymphocytose.

A l'échographie abdominale on a noté la présence d'ADP hypoéchogènes au niveau du hile hépatique. Le foie, les veines biliaires, le tronc porte, la rate et les reins ne présentaient pas d'anomalies. Absence d'épanchement intra péritonéal.

La radiographie pulmonaire était normale.

La laparotomie découvrait un magma d'ADP siégeant entre le colon transverse, la petite courbure de l'estomac et la face inferieure du foie avec des granulations péritonéales blanchâtres sans ascite.

L'examen histologique objectivait une inflammation péritonéale avec des follicules epithelioides et gigantocellulaires sans nécrose caséeuse.

L’enfant avait développé une complication en post opératoire qui était une infection de la paroi avec des poussées fébriles en rapport avec des lésions pustuleuses au niveau du tronc type folliculite staphylococcique ce qui avait nécessité un traitement local anti staphylococcique associé à une antibiothérapie par voie générale.

Une trithérapie anti bacillaire était débutée (2RHZ/4RH) et l’enfant fut adressé au CDST pour suivi.

OBSERVATION 14

Enfant âgée de 2ans, de sexe féminin, habitant et originaire de Sidi Bennour, de bas niveau socio économique et sans antécédents pathologiques notables, Hospitalisée pour ascite isolée avec amaigrissement.

La symptomatologie clinique remontait à un mois par l'apparition d'un ballonnement abdominale qui augmentait progressivement de volume associé à une fièvre non chiffrée sans notion de frissons ou de sueurs nocturnes ni trouble du transit. Le tout évoluant dans un contexte d'amaigrissement non chiffré ce qui avait poussé les parents à consulté à titre externe où une échographie abdominale a été réalisée objectivant une ascite avec hépatosplénomégalie.

L'examen clinique à l'admission trouvait un enfant en assez bon état général, apyrétique, eupnéique.

L'examen abdominal notait un abdomen distendu avec circulation veineuse collatérale et un ombilic déplissé. Le reste de l'examen clinique était normal.

Le bilan biologique réalisé objectivait à la NFS : une anémie à 8,6 g/dl, des GB : 135 600/ mm3 et des plaquettes à 660000/mm3. Un syndrome inflammatoire était retrouvé avec une VS à 69 mm la 1ere heure. Taux de fibrinogène était à 3,92 g/I.

IDR à la tuberculine était à 10mm

La radiographie pulmonaire montrait une suspicion d'épanchement pleural gauche, sans ADP médiastinales visibles.

L’échographie abdominale objectivait une ascite de grande abondance.

Une Ponction d'ascite a été réalisée montrant :

- Recherche de BK : négative
- Cytologie : 600 GB/ mm3, 100% de lymphocytes
- Examen direct négatif
- Anapath : aspect cytologique d'un processus réactionnel

Recherche de BK dans le liquide gastrique : négatif

Une laparoscopie était alors réalisée permettant l'évacuation de 3,5 litres d'ascite. La présence de granulations blanchâtres était constatée au niveau de l'ensemble de la cavité péritonéale.

L'analyse histologique des granulations péritonéales montrait de nombreuses formations folliculaires centrées par un territoire de nécrose et entourées d'éléments gigantocellulaires.

Un traitement antibacillaire : 2RHZ/4RH a été instauré.

L'évolution a été marquée par l'amélioration de l'état général avec reprise de poids.

Résultats

I. LES ASPECTS EPIDEMIOLOGIQUES :

1. Age :

Notre série a comporté quatorze enfants atteints de tuberculose péritonéale, dont l'âge varie entre deux et quinze ans qui ont été opérés dans le service de Chirurgie Viscérale de l'Hôpital d'Enfants de Rabat.

L'âge moyen est de huit ans, avec un pic de fréquence à treize ans.

Age	Nombre de cas	Pourcentage
2ans – 4ans	4	28%
5ans – 10ans	4	28%
11ans – 15ans	6	44%

Tableau I : répartition des cas selon l'âge

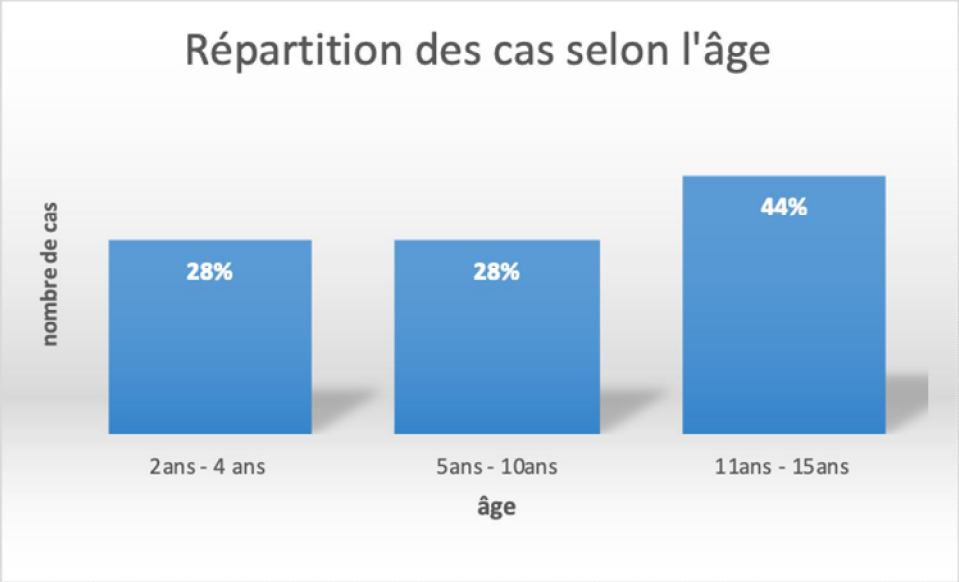

Graphique1: répartition des cas selon l'âge

2. Sexe :

Notre étude comporte 57% de patients de sexe féminins et 43% de patients de sexe masculin.

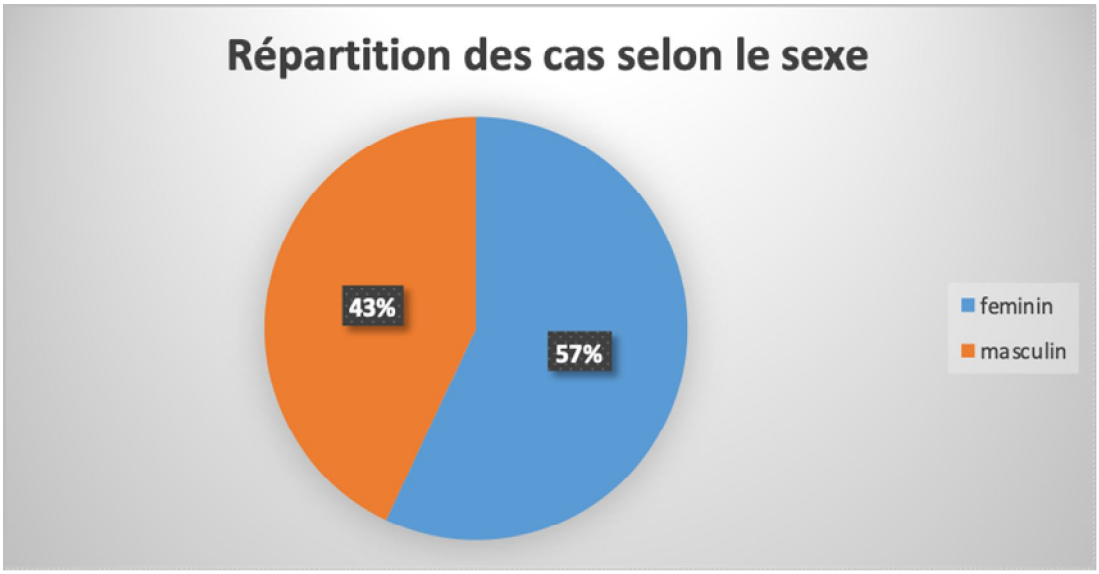

Graphique2: répartition des cas selon le sexe

3. L'origine géographique :

Les enfants concernés par notre étude proviennent de différentes villes du royaume :

Er-Rachidia : 1cas, Meknès 1 cas, Khemisset 1cas, Salé 5cas, Rabat : 3cas, El-Jadida : 1cas, sidi bennour : 1cas, sidi slimane : 1cas.

Ainsi, la moitié des enfants dans notre série proviennent de la wilaya de rabat Salé dont 60% habitent Salé.

4. Niveau Socioéconomique :

Le faible niveau socioéconomique est constaté chez 8 patients, le reste des malades proviennent d'un niveau socioéconomique moyen.

5. Notion de contage tuberculeux :

Dans notre étude, cette notion, recherchée par l'interrogatoire, est retrouvée dans 3 cas soit 20% de l'ensemble des malades concernés.

II. LES ASPECTS CLINIQUES :

Symptomatologie	Nombre de cas
Signes généraux	
1- Fièvre	9
2- Amaigrissement	7
3- AEG	5
4- Sueurs nocturnes	2
5- Asthénie	1
6- anorexie	1
Signes fonctionnels	
1- Douleurs abdominales	7
2- Distension abdominale	7
3- Trouble de transit	4
4- Signes pulmonaires	1
Signes physiques	
1- Ascite	8
2- Masse abdominale	6

Les signes généraux les plus fréquents sont la fièvre qui est présente chez 64% des patients, l'amaigrissement et l'altération de l'état général.

Les signes fonctionnels les plus fréquents sont la douleur abdominale et la distension adnominale qui sont présents chez 50% des cas.

Les signes physiques sont représentés essentiellement par l'ascite quo est présente chez 57% des cas. La présence de masse abdominale est constatée dans 42% des cas.

III. LES EXAMENS PARACLINIQUES

1. Biologie

1.1.Examens hématologiques :

1.1.1. Vitesse de sédimentation :

Elle varie entre 57 et 139 mm/1ere heure et est perturbée chez 10 patients soit à 71%.

1.1.2. C-Réactive protéine :

Elle est perturbée chez huit patients et varie entre 31 et 198

1.1.3. La numération formule sanguine :

Pratiquée chez tous les patients de manière systématique, la NFS a révélé une anémie hypochrome microcytaire chez neuf cas et une hyperleucocytose chez six patients.

1.2.Étude du liquide d'ascite

Dans la majorité des cas, l'aspect du liquide d'ascite est jaune citrin, exsudatif, dont l'étude cytologique a objectivé une réaction cellulaire à prédominance lymphocytaire. L'examen direct et la culture à la recherche de BK réalisés se sont avérés négatifs.

1.3.L’intradermoréaction à la tuberculine :

Elle est négative chez sept malades et positive dans un cas, non faite chez le reste.

2. Radiologie

2.1.La radiographie pulmonaire :

Réalisée chez onze de nos patients, la radiographie de face a révélé :

- foyer basal droit.
- discret épanchement pleural gauche chez deux patients.
- présence d'ADP médiastinales chez un enfant.
- normale chez sept patients.

2.2.L'échographie abdominale

Dans notre série l'échographie a été réalisée chez tous les patients, avec plusieurs aspects décrits :

- Présence d'ADP abdominales est mentionnée dans huit cas
- mise en évidence de masse abdominale dans quatre cas
- Ascite d'abondance variable chez huit patients

2.3.La tomodensitométrie

Une TDM abdomino-pelvienne est réalisée chez sept patients, les différents signes identifiés sont :

- Adénopathies mésentériques 4 cas.
- Masse kystique retro et intra péritonéale chez un patient.
- Ascite de grande abondance chez un malade.
- Discret épanchement péritonéal chez un patient.
- Ascite de moyenne abondance dans un cas.
- Volumineux processus lésionnel abdominopelvien sus vésical kystique chez un patient.
- Énorme masse abdominopelvienne de densité liquidienne chez un malade.

Les hypothèses diagnostiques proposées par la TDM sont les suivantes : origine infectieuse dans un cas, tuberculose péritonéale chez un patient, carcinose péritonéale ou une tuberculose péritonéale chez un malade, tumeur germinale maligne et tumeur ovarienne dans les cas présentant une masse abdominale.

IV. L'EXPLORATION CHIRURGICALE

1. La laparoscopie :

La laparoscopie a été réalisée sous anesthésie générale dans notre série chez huit patients, elle a permis d'explorer la cavité abdominale et de réaliser des biopsies.

Les aspects mis en évidence sont :

- Granulations péritonéales dans huit cas.
- Une ascite dans trois cas.
- Des adhérences pariéto-digestives chez trois patients.
- Péritoine infiltré de nodules renfermant du caséum chez un malade.
- Présence d'une masse abdominale faite d'anses très accolées avec de grand épiploon dans un cas.
- Présence d'ADP intra abdominales profondes chez un patient.
- Péritoine épaissi et inflammatoire chez un malade.

2. La laparotomie :

Une laparotomie exploratrice a été réalisée chez sept patients découvrant :

- Des granulations péritonéales blanchâtres chez quatre patients.
- Une ascite chez trois patients.
- Des ADP intra abdominales chez deux malades.
- Une masse abdominale inflammatoire dans deux cas.
- Des adhérences péritonéales dans un cas.

V. Résultats anatomopathologiques

Toutes les pièces prélevées au cours de la laparoscopie ou la laparotomie ont été envoyées à l'anatomopathologie pour étude histologique.

Il a permis de confirmer le diagnostic de tuberculose péritonéale en révélant des lésions caséo folliculaires (follicules epithelioides et gigantocellulaires) dans tous les cas de notre série, dont un cas ne présentait pas de nécrose caséeuse.

VI. TRAITEMENT

Un traitement antibacillaire a été instauré chez tous les patients.

Il s'agit d'une triple association comportant la rifampicine, l'isoniazide et la pyrazinamide.

- ✓ 2RHZ/4RH dans 9 cas
- ✓ 2RHZ/7RH dans 1 cas

VII. ASPECTS EVOLUTIFS

Dans notre série l'évolution est favorable chez onze patients.

Un patient a présenté une cytolyse ainsi qu'une éruption maculopapuleuse une semaine après avoir débuté les antibacillaires, la réduction de la dose de streptomycine de moitié a permis une bonne évolution clinique et biologique après un mois de traitement.

Le reste des malades sont adressés au centre de santé pour la prise en charge et le suivi.

Discussion

I. ETIOPATHOGENIE

1. Agent pathogène :

La tuberculose est une maladie contagieuse, endémo-épidémique à transmission essentiellement interhumaine due au complexe mycobacterium tuberculosis, incluant mycobacterium tuberculosis homonis, mycobacterium bovis, mycobacterium africanum et mycobacterium avium. C'est un bacille acidoalcooloresistant, aérobie strict, communément dénommé bacille tuberculeux ou bacille de KOCH [9]

2. Pathogénie :

La tuberculose péritonéale peut être soit primitive, correspondant à une forme de primo-infection, ou secondaire à une autre localisation, notamment pulmonaire. L'association d'une tuberculose pulmonaire et abdominale varie de 5 à 38%. Ce pourcentage dépend du siège de la tuberculose abdominale. Ainsi il est de 5 à 8% pour l'atteinte intestinale, de 25 à 30% pour l'atteinte hépatique, et de 13 à 24% pour l'atteinte péritonéale [10]

1.1 Voies de contamination :

Le bacille se transmet par voie interhumaine, essentiellement par voie aérienne. Le patient produit des gouttelettes infectieuses en toussant, parlant ou éternuant, et peuvent rester en suspension en air pendant plusieurs heures. La contamination se fait lors de l'inhalation de ces gouttelettes infectieuses.

D’autres modes de transmission rares sont l’inoculation muqueuse ou cutanée, toutefois des cas ont été observés chez des personnels de laboratoire. La contamination digestive par *M. bovis* peut survenir par la consommation de lait de vache.

Une personne exposée à un patient contagieux n’est pas nécessairement infectée, la probabilité de la contamination par *M. tuberculosis* dépend de trois facteurs :

- Contagiosité du patient source :
  - Statut bactériologique positif.
  - Virulence des bactéries (certaines souches plus transmissibles que d’autres).
- Environnement de l’exposition :
  - Les pièces closes et non ventilées représentent les conditions favorables de la transmission.
  - La proximité du patient source.
- Durée d’exposition : Les personnes en contact étroit avec les patients atteints de TB sont les plus à risque d’être infectées. [11]

1.2 Mécanismes de dissémination

Le péritoine est un véritable carrefour qui peut être atteint par le bacille de Kock selon 4 voies :

- **Voie exogène :**

La contamination se fait par l’absorption de produits laitiers souillés.

- **Voie endogène :**

L’atteinte tuberculeuse est secondaire à la déglutition massive, régulière et prolongée de crachats bacillifères ou de sécrétions tuberculeuses des voies aériennes supérieures.

- **Voie hématogène :**

C’est le mode de contamination le plus fréquent, l’atteinte se fait par une décharge hématogène de BK à partir d’un foyer pulmonaire ayant guéri sans laisser de signes radiologiques.

- **Voie lymphatique :**

L’atteinte se fait par voie rétrograde à partir des ganglions mésentériques ou trachéo-bronchiques [12].

II. ASPECTS ANATOMOPATHOLOGIQUES [13,14]

1. Les lésions macroscopiques

- L'élément le plus caractéristique est le caséum, qui peut être observé à l'œil nu comme au microscope. Il est fait d'une substance blanc grisâtre, molle, comparable à du fromage blanc, d'où son nom. Le caséum peut se dessécher, se calcifier ou au contraire se ramollir prenant l'aspect d'un pus grumeleux. il s'associe aux autres lésions élémentaires de la tuberculose pour réaliser des lésions bien classiques qui diffèrent par leur taille, leur caractère diffus ou limité et leur stade évolutif.
- Les lésions tuberculeuses nodulaires :
  - Les granulations tuberculeuses : infra-millimètriques, elles constituent la lésion élémentaire des tuberculoses polyviscérales septicémiques, et s'observe surtout dans le poumon, les méninges, les séreuses et au fond de l'œil.
  - Le tubercule : c'est une lésion nodulaire plus volumineuse, constituée de caséum et d'une coque plus ou moins épaisse.
  - Le tuberculome : il réalise dans le poumon un gros tubercule enkysté.
  - L'empyème tuberculeux : il correspond à la présence de caséum ferme ou ramolli dans une cavité préexistante.
- Les lésions tuberculeuses diffuses : Elles forment une infiltration sans limites nettes.

- Les lésions tuberculeuses ulcérées : Le ramollissement du caséum et l'extension de l'inflammation aboutissent à l'ouverture du foyer tuberculeux avec évacuation du pus. Avant son évacuation à la peau, ce foyer ramolli constitue le classique abcès froid.
- La caverne tuberculeuse : Elle succède à l'évacuation d'un tubercule ramolli dans un conduit naturel.

2. **Les lésions microscopiques :** Deux lésions élémentaires sont caractéristiques :

- La nécrose caséeuse : c'est substance éosinophile, craquelée, granuleuse ou homogène, complète ou incomplète, avec présence de quelques débris nucléaires.
- Le follicule de Koster comporte (figure 4 et 5) :
  - un foyer central de nécrose caséeuse,
  - une bordure palissadique de cellules épithélioïdes et de cellules géantes de type Langhans,
  - une couronne lymphocytaire périphérique.

Ce follicule peut être de taille variable, simple ou parfois polycyclique par confluence de plusieurs follicules.

L'évolution ultérieure spontanée de ces lésions peut être favorable, se manifestant par une sclérose d'enkystement suivie d'une sclérose hyaline avec calcification, ou bien défavorable, avec reprise des phénomènes inflammatoires. Cette évolution spontanée peut être influencée par une antibiothérapie spécifique en arrêtant les phénomènes exsudatifs et entrainant une guérison. Plus tard, elle évite les poussées évolutives.

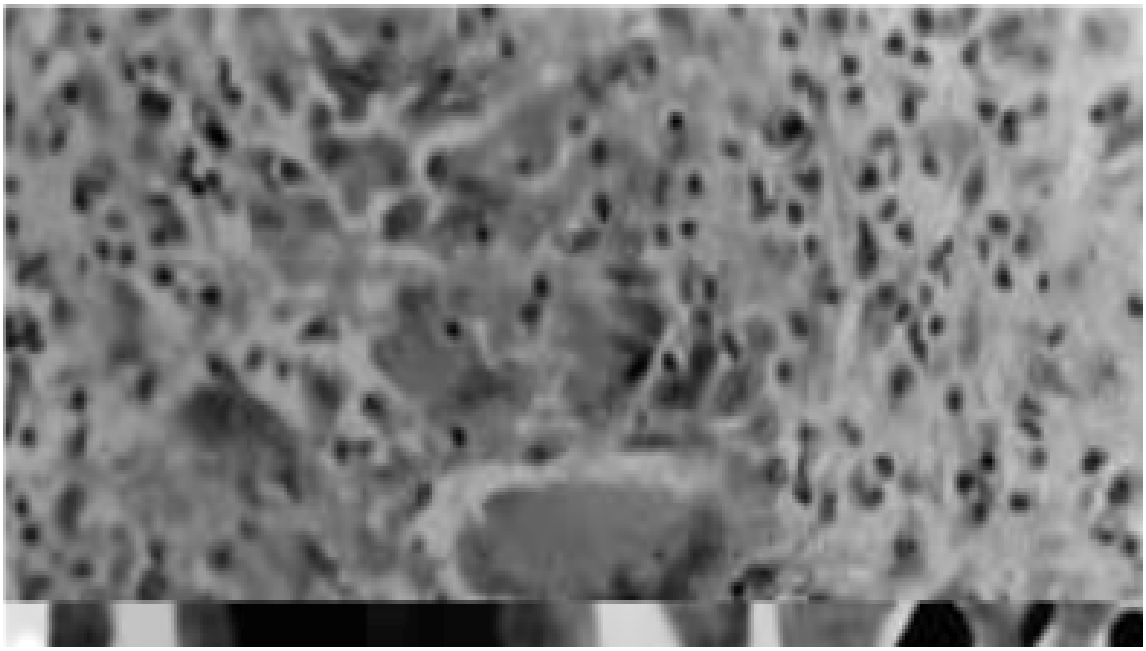

Figure 5: Follicule épithélioïde et giganto-cellulaire (H.E. x 400)

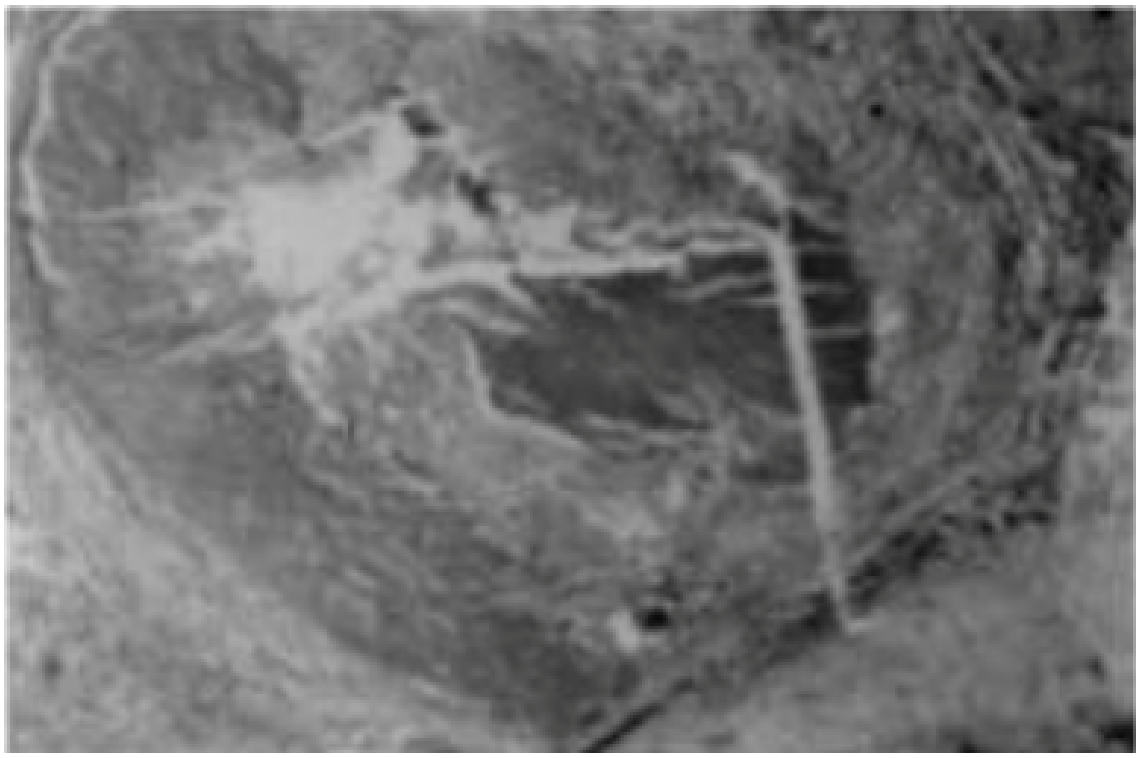

Figure 6: Lésion caséo-fibreuse (H.E. x 400)

III. ÉPIDEMIOLOGIE

1. Fréquence

1.1.Fréquence dans le monde

La tuberculose reste encore au XXIe siècle l'une des principales maladies infectieuses dans le monde dont l'incidence globale est estimée par l'OMS à 10,4 millions de cas en 2016. C'est la deuxième cause de mortalité par maladie infectieuse et a été responsable de 1,674 millions de décès en 2016 [15]

L'OMS estime qu'un tiers de la population mondiale est infectée par le bacille de Koch (BK). [16]

Les régions de l'Asie du Sud-Est et du Pacifique occidental ont enregistré près de 58% des nouveaux cas. La Région africaine n'avait enregistré que 28% des cas dans le monde en 2014, mais la charge la plus sévère par rapport à la population a été de 281 cas pour 100 000 personnes, soit plus du double de la moyenne mondiale de 133 [16]

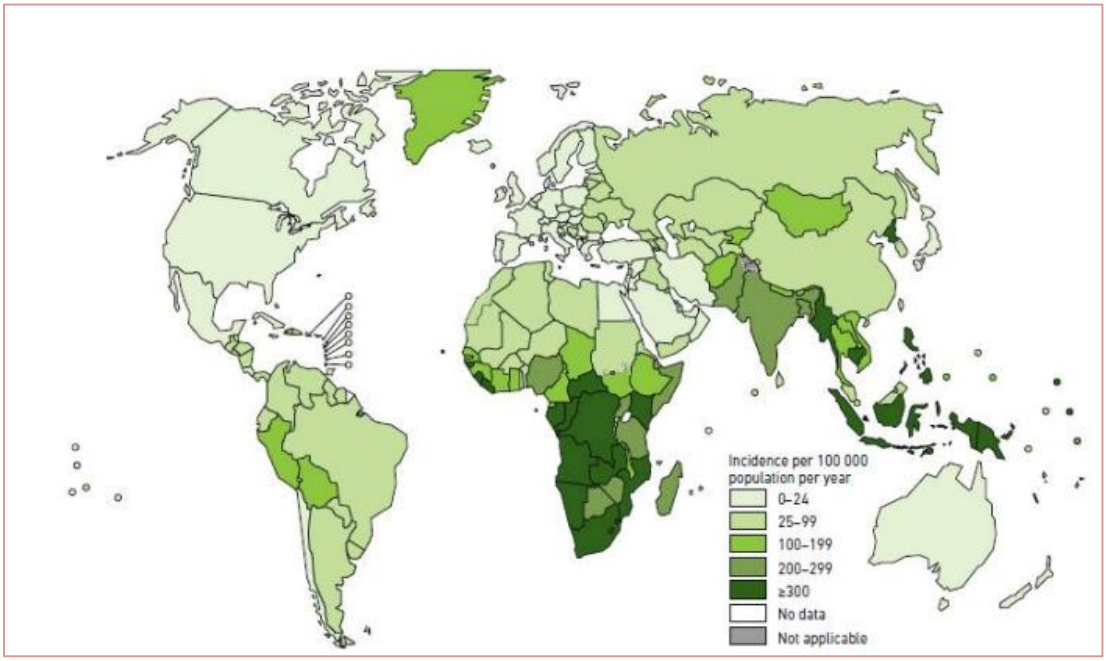

Figure 7: Taux d'incidence de la tuberculose (par 100 000 per). [17]

1.2.Fréquence au Maroc : [18] [19]

L’incidence cumulée de la tuberculose toutes formes était, avant 2000, toujours supérieure à 100 cas pour 100000 habitants. Depuis, cette incidence est devenue inférieure à 100 cas pour 100000 habitants.

En 2015, un total de 30.636 cas de tuberculose, toutes formes confondues (28.955 nouveaux cas et 1.681 cas de rechutes) a été notifié, soit une incidence de 89 cas pour 100 000 habitants. Le nombre de décès par tuberculose était de 656 cas.

En 2016 on a noté une légère augmentation avec un total de 31.542 cas, toutes formes confondues, correspondant à une incidence de 91/100.000 habitants.

La localisation abdominale constitue un motif fréquent de consultation et occupe parmi les localisations extra-respiratoires, le 3ème rang après les localisations ganglionnaires et neuro-méningées. L'atteinte péritonéale occupe la première place (14,2 %), suivie de l’atteinte intestinale (9,7%) dans les localisations abdominales de la tuberculose [20]

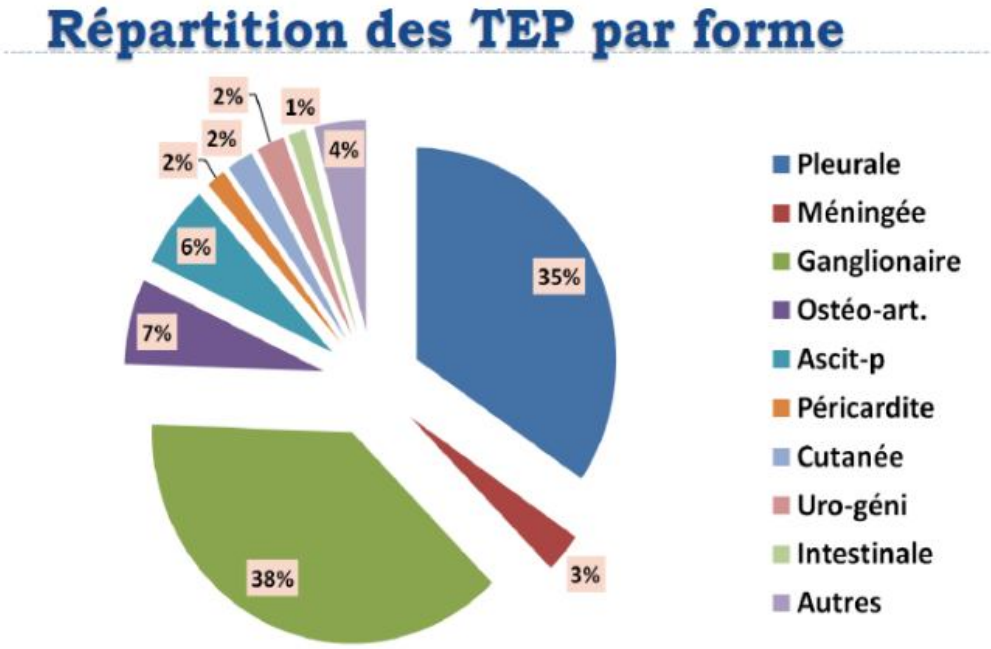

Figure 8: Répartition de la tuberculose extra-pulmonaire au Maroc par forme en 2015 (Ministère de la Santé. Royaume du Maroc) [18]

1.3.Fréquence chez l'enfant :

L'enfance est habituellement le moment du premier contact de l'hôte avec le bacille tuberculeux, d'où le terme de primo-infection tuberculeuse qui a été longtemps accolé aux formes pédiatriques de la tuberculose [21]

L'ampleur de la tuberculose chez l'enfant est inconnue mais on estime qu'elle représente environ 6% de tous les cas incidents, la majorité d'entre eux survenant dans des pays à forte charge de morbidité tuberculeuse [22]

2. Age

La tuberculose péritonéale est la forme la plus fréquente des tuberculoses abdominales, elle survient préférentiellement aux âges extrêmes de la vie et sur des terrains immuno-incompétents. [23]

- Dans notre étude l'âge varie entre deux ans et quinze ans, avec un âge moyen de huit ans et un pic de fréquence à treize ans.

- Dans l'étude de IGDIDEN [24] l'âge varie entre deux et quinze ans avec un âge moyen de huit ans et six mois et un pic de fréquence a l'âge de treize ans.
- Dans l'étude de TOUNSI [25] l'âge varie entre 10mois et treize ans.
- Dans la série d'AMRANI [26] l'âge varie entre trois et treize ans avec un âge moyen de huit ans et un pic de fréquence à l'âge de douze ans.

Etude	Age	Age moyen	Pic de fréquence
IGDIDEN	2 à 15 ans	8 ans 6 mois	13 ans
TOUNSI	10 mois à 13 ans	-	-
AMRANI	3 à 13 ans	8 ans	12 ans
Notre série	2 à 15 ans	8 ans	13 ans

Tableau II: l'âge selon les séries

3. Sexe

La majorité des études épidémiologiques réalisées au Maroc, ainsi que les études réalisées en Afrique ont retrouvées une prédominance féminine [27] **[28] [29] [30]**

Cette prédominance féminine est aussi observée dans notre étude avec un 57% de patients de sexe féminins.

4. Origine géographique

Dans notre série, 60% des enfants atteints de tuberculose péritonéale proviennent de la ville de salé.

Au Maroc, la tuberculose est particulièrement fréquente dans les régions les plus urbanisées et les plus peuplées du pays avec 70% des cas enregistrés dans ces zones. Ainsi, les populations les plus affectées sont celles des régions du nord et des plaines à l'ouest de la chaine montagneuse de l'Atlas, notamment les régions du Grand Casablanca (18% des cas notifiés en 2008), de Tanger-Tétouan, et de Rabat-Salé-Zemmour-Zaer (Figure 8) [31]

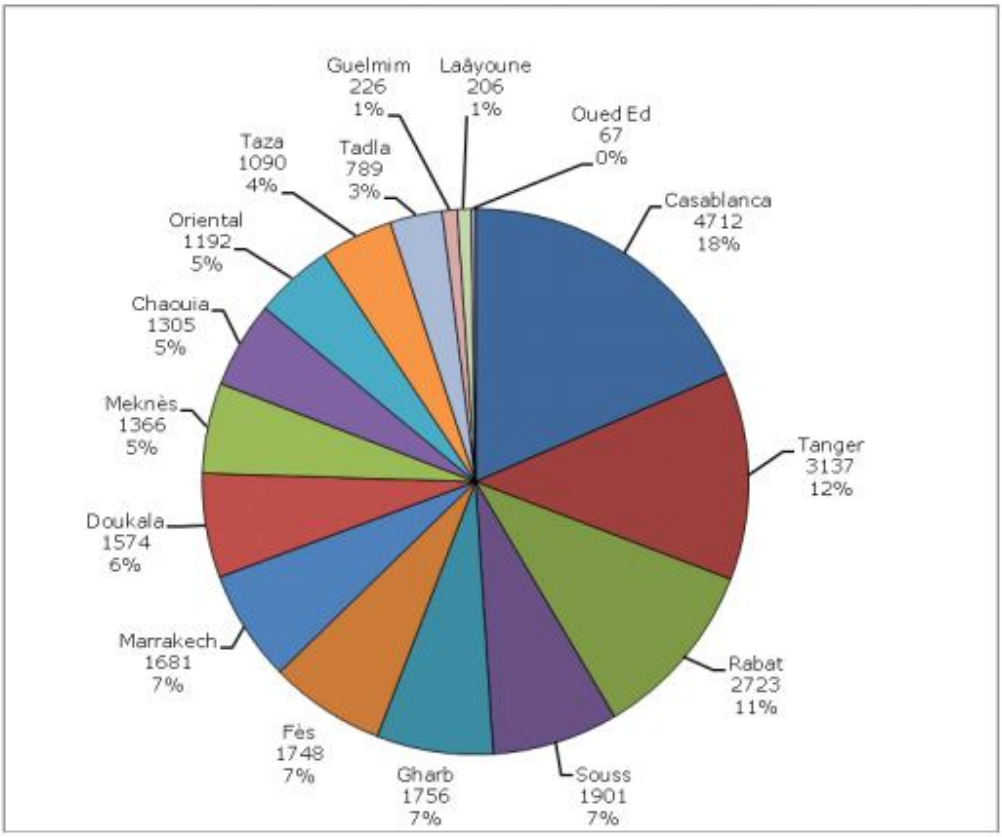

Figure 9: Répartition géographique des cas de la tuberculose (Maroc 2008)

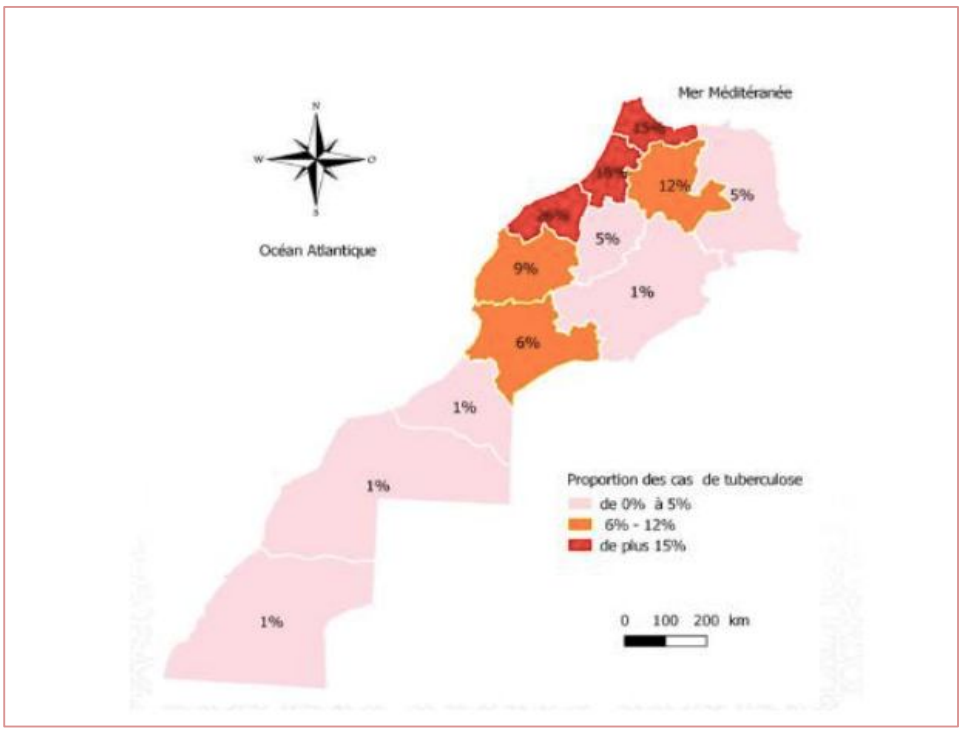

Figure 10: Distribution proportionnelle des cas de tuberculose par région en 2017, Maroc. [32]

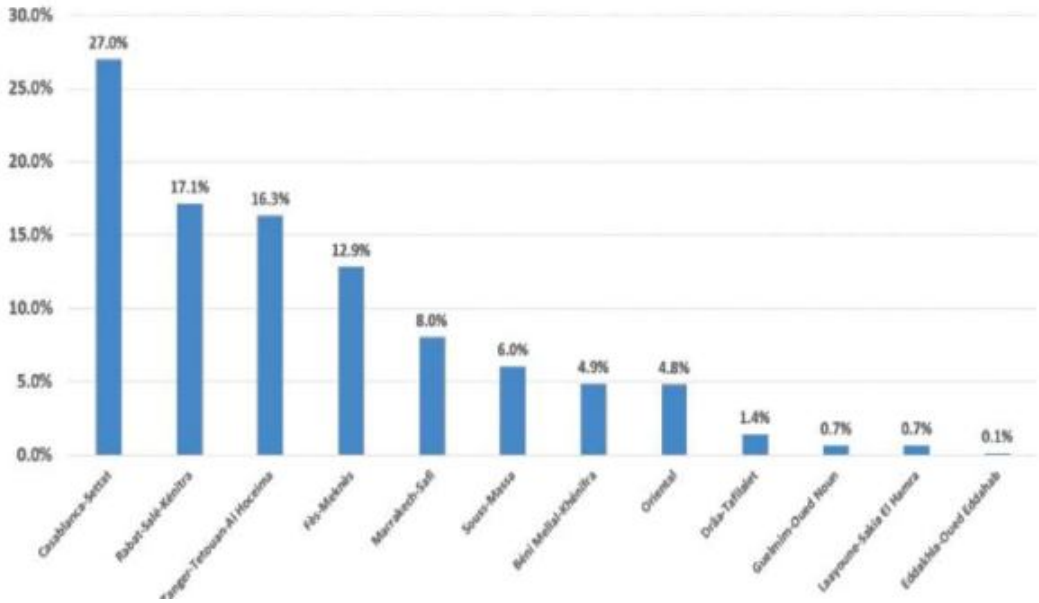

Figure 11: Distribution proportionnelle de la notification des nouveaux cas de TB par région en 2015, Maroc [33]

IV. LA CLINIQUE :

1. Signes généraux

Rapportés par pratiquement tous les auteurs, l'existence de ces différents signes généraux oriente le diagnostic mais leur absence ne permet en aucun cas d'éliminer la maladie tuberculeuse [34]

Les plus fréquents sont la perte de poids et la fièvre, retrouvés dans 70% de la littérature environ. [35]

L'absence de fièvre n'élimine pas le diagnostic de la tuberculose péritonéale.

La fièvre est fréquente dans notre étude car retrouvée chez 64% de nos patients.

Ce résultat est comparable a ceux obtenus par Thoreau et al [36], El Abkari et al [37] et Robaday et al [23], qui ont rapporté respectivement 74,1%, 61% et 50% des cas.

L'amaigrissement est à son tour souvent retrouvé. Selon El Harim et al. un déficit pondéral est associé aux autres signes cliniques dans 70% des cas, près d'un tiers des patients présentant un marasme [38]

L'altération de l'état général est rapportée dans plusieurs séries avec une fréquence variable [26, 39, 40, 41] qui serait expliquée soit par les mauvaises conditions de vie soit par la maladie tuberculeuse [27].

2. Signes fonctionnels

Les différentes études sur la tuberculose péritonéale réalisées chez l'enfant montrent que les signes cliniques ne sont pas spécifiques et sont très variables d'un enfant à un autre.

Ce polymorphisme clinique est souvent la cause d'un retard diagnostique et thérapeutique. [42]

Les douleurs abdominales sont souvent diffuses, non spécifiques et d'intensité variable,

Selon les études d'El Abkari et al., d'A. Amouri et al. et de Tortorelli et al. : les douleurs abdominales sont présentes dans respectivement 95%, 73% et 80% [39] [43] [44] contrairement à notre série où on retrouve les douleurs abdominales dans 50% des cas. Tandis que les troubles de transit sont moins fréquents le plus souvent sous forme de diarrhée. [26, 27, 43, 44]

3. Signes physiques

3.1 Ascite

L'ascite est constatée chez 57% de nos patients, elle est le plus souvent libre et de moyenne abondance. Dans la littérature on note que la fréquence de l'ascite varie entre 50 et 96% [25, 37, 39,43]

3.2 Masses abdominales

Dans notre série les masses abdominales sont présentes dans 42,8% des cas, elle est constatée dans la littérature à une fréquence variant entre 4,1 et 30% [24, 26, 27]

Au terme de cette revue de la littérature, il parait évident qu'en terme de présentation clinique, la tuberculose péritonéale est non spécifique et très polymorphe. Nous remarquons également une similitude entre la littérature et notre série en terne de caractéristiques cliniques.

V. LA PARACLINIQUE

1. Biologie et bactériologie

1.1. Examens hématologiques

La biologie est non spécifique et a donc une faible valeur diagnostique.

Les principales anomalies rencontrées sont le syndrome inflammatoire constaté chez 71% de nos patients avec une augmentation de la vitesse de sédimentation ainsi que de la protéine C réactive, l'anémie hypochrome microcytaire généralement modérée retrouvée chez 64% des cas, ainsi que l'hyperleucocytose chez 42,8% des malades.

Ces résultats sont en accord avec les données de la littérature [34, 45, 46]

1.2. Intradermo réaction IDR à la tuberculine:

L'IDR consiste en l'injection de 0,1 ml par voie intradermique stricte d'extrait de BK tués, concentrés et purifiés sur la face antéro-externe de l'avant bras, réalisant une papule en peau d'orange exsangue 72h après l'injection. La lecture se fait par un médecin qui mesure le diamètre de l'induration :

- Négative < 5mm
- Positive si ≥ 5mm chez le sujet vacciné
  ≥ 10mm chez le sujet non vacciné
- Phlycténulaire : au dessus de 15mm. [47]

L'IDR à la tuberculine teste la mémoire de la réponse immunitaire de la cellule aux antigènes des mycobactéries. Elle explore chez le patient et après stimulation par ces antigènes, la capacité des lymphocytes à sécréter des cytokines responsables de l'induration au niveau du site d'injection, si le sujet est malade.

La positivité de l’IDR varie entre 24 et 100% selon différentes études [48]

Selon l’étude d’A Amouri et al., l’IDR à la tuberculine a été supérieure à 10mm dans 39,1% des cas et phlycténulaire dans près de 12% des cas [43]. Dans notre série l’IDR n’a été pratiquée que chez 8 patients et positive chez un seul cas. Son apport diagnostique est faible dans la mesure où il s'avère négatif dans près de la moitié des cas [47].

1.3. Etude du liquide d’ascite

L’étude du liquide d’ascite permet une orientation diagnostique. Il s’agit habituellement d’un liquide jaune citrin, rarement hématique, trouble ou chyleux, de nature exsudative, Rivalta positif, avec un taux de protides supérieur à 30g/l et une formule cytologique caractérisée par une prédominance lymphocytaire très suggestive mais non spécifique de tuberculose péritonéale. [49]

La recherche de BAAR dans le liquide d’ascite est rarement positive à l’examen direct avec une sensibilité de moins de 10% dans la plupart des séries [43] La culture sur milieu spécifique a une meilleure sensibilité avec des taux de positivité pouvant atteindre 85%, mais elle nécessite, avec les méthodes traditionnelles, des délais allant de quatre à huit semaines, ce qui retarde le diagnostic et alourdit le pronostic [45].

Le résultat de notre série révèle également un liquide d'ascite jaune citrin exsudatif avec une prédominance lymphocytaire, l'examen direct et la culture sont négatifs dans tous les cas.

En raison du caractère peu spécifique de ces examens et de la durée nécessaire à la culture du BK, le diagnostic de la tuberculose péritonéale peut rester longtemps hésitant. [50]

Dans cette situation, d'autres examens montrent une sensibilité et une spécificité élevées :

- le dosage de l'adénosine désaminase (ADA) dans le liquide d'ascite : Elle intervient dans le métabolisme des purines au niveau des lymphocytes T, Lorsque ces cellules sont stimulées par l'antigène mycobactérien, la synthèse de l'enzyme ADA est augmentée. Avec une valeur seuil de 30 UI/L, elle permet une spécificité de 96% et une sensibilité de 93 %. Des faux-positifs ont été décrits chez l'adulte en cas d'ascite maligne ou de maladie du collagène [50], c'est un test non invasif et peu couteux qui pourrait être une alternative à la chirurgie dans les pays à forte endémicité. [51]
- Le dosage de l'interféron-gamma a également une bonne valeur diagnostique avec une sensibilité et une spécificité de 97 % lorsque le taux est supérieur à 112 pg/ml, mais à cause de son cout onéreux son utilisation en pratique courante est limitée. [51]
- La biologie moléculaire (polymerase chain reaction PCR) permet de déceler rapidement dans le liquide d'ascite la présence d'une mycobactérie appartenant au complexe tuberculosis, en amplifiant des séquences génomiques spécifiques. Il existe plusieurs techniques d'amplification génique dont la sensibilité est inférieure au «gold standard» qu'est la culture. pour les prélèvements positifs la sensibilité est de 90 à 100%, et de 50 à 70 % pour les prélèvements négatifs. Leur spécificité par contre est excellente (96 à 97 %). [48]

2. Radiologie

2.1 La radiographie pulmonaire

La radiographie pulmonaire est indispensable ; elle doit être réalisée chez tous les patients suspects de tuberculose péritonéale afin de rechercher des lésions pleuro pulmonaires évolutives ou séquellaires associées pour orienter le diagnostic, puisque la localisation pulmonaire est associée à l'atteinte péritonéale chez 4 à 50% des patients [39]

Dans notre série la radiographie thoracique était pathologique chez quatre patients montrant un foyer basal droit, un discret épanchement pleural gauche et des adénopathies médiastinales.

2.2 L'échographie abdominale

Pratiquée actuellement en première intention, elle joue un rôle important dans l'exploration de la cavité abdominale. Elle permet de mettre en évidence divers signes évocateurs d'une tuberculose péritonéale, mais ne peut pas confirmer le diagnostic.

Les signes échographiques de la tuberculose péritonéale ne sont pas spécifiques mais l'association de l'ascite, des adhérences, des granulations et de l'épaississement péritonéal est fortement évocatrice de l'origine tuberculeuse [52]

L'échographie permet également de montrer l'existence d'adénopathies abdominales sous forme de formations arrondies polycycliques, hypoéchogènes, souvent groupés en amas [53], ainsi que d'explorer les différents organes digestifs : le foie, la rate et les reins.

Ces différents aspects échographiques sont diversement associés permettant de décrire plusieurs formes à savoir la forme ascitique, fibro-adhésive ou pseudo kystique.

Figure 12: Aspect échographique d'une ascite cloisonnée au cours de la tuberculose péritonéale [25]

2.3 Tomodensitométrie (TDM) et imagerie par résonance magnétique (IRM)

Elle permet de mieux analyser les lésions échographiques, de réaliser un diagnostic de présomption et de faire le bilan d'extension. Cependant elle est peu spécifique et sa sensibilité est près de 70% [45, 54].

Elle est plus performante que l'échographie dans l'analyse des adénopathies profondes, des épaississements péritonéaux et des abcès, ainsi qu'en matière de masses abdominales permettant de préciser leur nature. Elle est aussi très utile en cas d'échographie normale, d'excès de gaz ou d'ascite rendant l'échographie difficile. [38]

les aspects tomographiques de notre série rejoignent la description de la littérature, 4 enfants avaient des adénopathies mésentériques, un malade présentait une ascite de grande abondance, un autre patient avait une énorme masse abdominopelvienne de densité liquidienne sur la TDM.

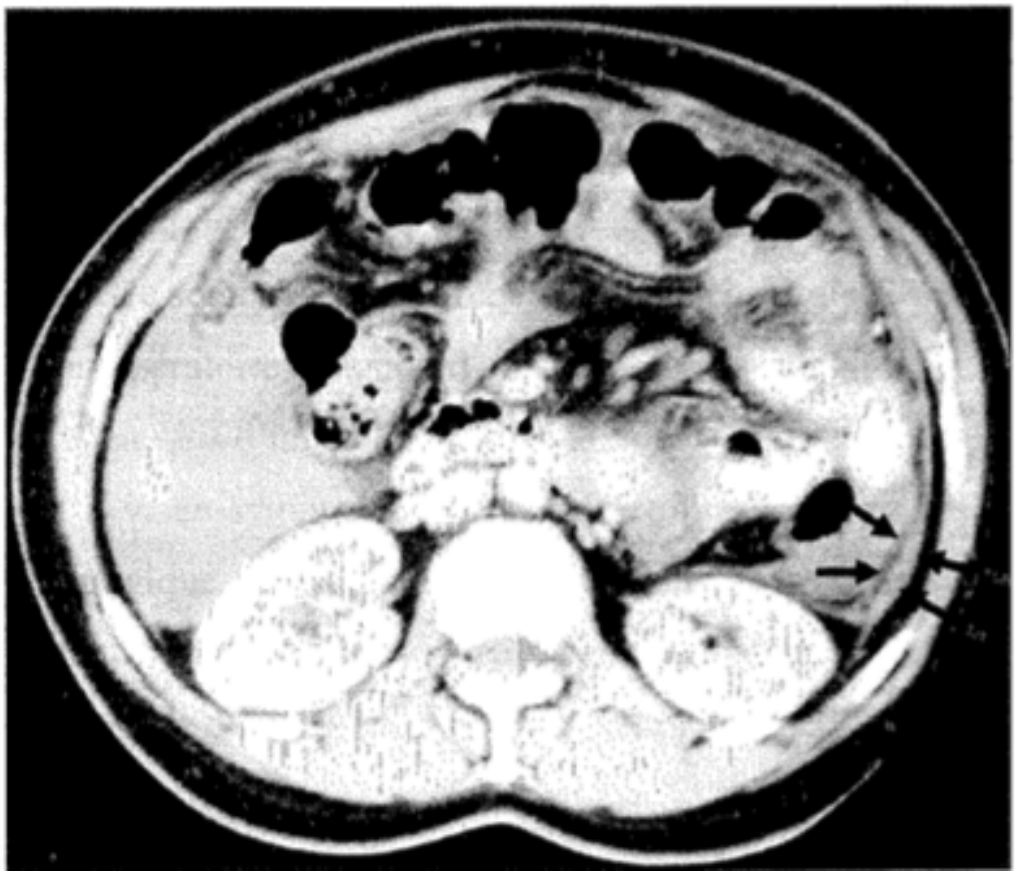

Figure 13: Coupe TDM après injection : épaississement du péritoine Pariétal [55]

VI. INTERET DE L'EXPLORATION CHIRURGICALE

L'exploration chirurgicale a subi de multiples développements au cours du dernier siècle, elle est devenue indispensable pour le diagnostic de la tuberculose péritonéale, par son intérêt important dans l'exploration de la cavité péritonéale, ainsi que la réalisation de plusieurs gestes thérapeutiques dont les biopsies.

1. La laparoscopie

La laparoscopie est considérée à l'heure actuelle comme l'examen de référence pour le diagnostic de la tuberculose péritonéale et aussi le plus performant [56]

C'est la méthode diagnostique la plus utilisée en Afrique [37, 57], et la méthode de référence dans les pays du Nord [45, 58]

La laparoscopie est très fiable grâce à sa capacité à visualiser directement les lésions péritonéales ainsi que d'effectuer des biopsies péritonéales dirigées pour l'analyse anatomo-pathologique et bactériologique. [47]

1.1.Principe

La cœlioscopie (ou laparoscopie) est une technique chirurgicale moderne qui consiste à opérer dans la cavité abdominale sans réaliser d'ouverture pariétale large contrairement à la laparotomie. La vision du champ opératoire s'effectue sur un écran grâce à une optique fine (ou endoscope) passée à travers la paroi et reliée à une source de lumière et à une caméra. La cœlioscopie nécessite l'insufflation d'un gaz dans la cavité péritonéale afin de créer un espace de travail que l'on appelle le pneumopéritoine. Les gestes sont réalisés à l'aide d'une instrumentation spécifique également passée en transpariétal par des trocarts mesurant en général entre 5 et 12 mm.

1.2.Préparation du malade

- La préparation anesthésique : le patient bénéficie d'une anesthésie générale avec un examen prés anesthésique préalable pour détecter les risques opératoires et mettre en évidence des pathologies cardiorespiratoires.
- La préparation cutanée : il faut une désinfection pariétale par un antiseptique notamment l'ombilic.
- L'installation : l'opéré est placé en décubitus dorsal, vessie vide, l'opérateur à droite ou à gauche du malade et son aide en face de lui.
- Le champ opératoire : il doit être large pour permettre l'introduction des trocarts en fonction de l'exploration abdominale.

1.3.Avantages

La laparoscopie présente de nombreux avantages parmi eux :

- Caractère mini-invasif,
- Diminution de la morbidité postopératoire,
- Bénéfice esthétique,
- Vision magnifiée du champ opératoire,
- Précision et efficacité des gestes chirurgicaux,
- Respect de l’anatomie et de la physiologie.
- Elle permet également la réduction de la durée d’hospitalisation et une réadaptation plus rapide [59]

1.4. Complications de la laparoscopie

Le taux de complications après biopsie laparoscopique est de l'ordre de 2,7 % ; il s'agit surtout de perforations intestinales et de plaies des gros vaisseaux, en particulier dans les formes fibroadhésives. [60]

Dans une étude prospective, Islam et al. [61] ont rapporté un taux de complications de 4,9 % après la laparoscopie : deux cas de perforation intestinale et deux cas d'hémorragie péritonéale, sur un total de quatre-vingt-un patients

Des cas de décès sont retrouvés dans la littérature avec un taux de mortalité de 1,2% [39]

2. La laparotomie

Le recours à la laparotomie occupe toujours une place importante malgré le développement de la laparoscopie, elle permet aussi de visualiser le péritoine et de réaliser des biopsies péritonéales.

Elle est indiquée en cas de contre-indication de la laparoscopie, par exemple en cas d'impossibilité de créer un pneumopéritoine, devant un tableau pseudo chirurgical, ou dans les formes fibro adhésives où le risque de perforation d'un organe creux est élevé.

Dans notre série la laparotomie exploratrice a été réalisée chez 40% des cas, dans la série de HAMDANI et al [62], et dans celle de EL ABKARI et al [39], elle a été réalisée respectivement dans 13% et 31% des cas.

VII. DIAGNOSTIC MACROSCOPIQUE

Les aspects macroscopiques endoscopiques de la tuberculose péritonéale sont polymorphes, les plus fréquemment rapportés par la littérature sont regroupés en trois lésions typiques [39, 43] :

- Les granulations péritonéales : sont l'aspect le plus caractéristique, observé chez 66 à 100% des patients. Elles sont blanchâtres ou jaunâtres et ne dépassent pas 5mm.

Figure 14: Granulations péritonéales typiques de la tuberculose péritonéale

- Les adhérences péritonéales : observées dans 13 à 80%, retrouvées entre les deux feuillets péritonéaux ainsi qu'entre le péritoine et les anses intestinales et l'épiploon, et résultent de l'organisation des exsudats fibrineux.

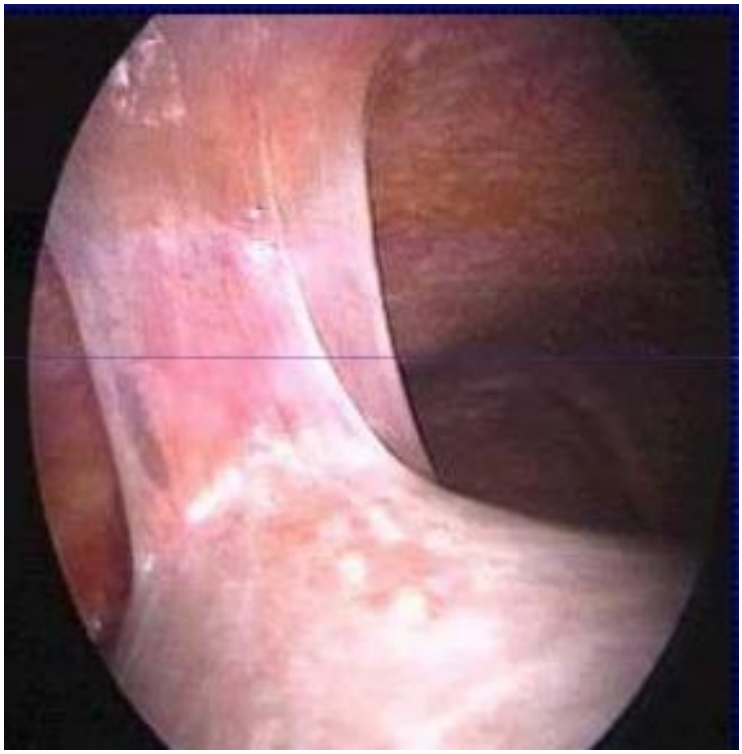

Figure 15: Adhérences péritonéales au cours de la tuberculose péritonéale

- Un péritoine inflammatoire : retrouvé dans 21 à 79%, sous forme d'hyperhémie, d'hypervascularisation et d'épaississements péritonéaux.

Dans notre série la laparoscopie a été pratiquée chez dix patients, Elle a permis de visualiser des granulations fortement évocatrices de tuberculose chez 90% des patients, des adhérences péritonéales dans 40% des cas, et une inflammation péritonéale.

VIII. EXAMEN ANATOMOPATHOLOGIQUE

La totalité des revues de littérature rapporte l'importance du recours à l'examen histologique pour le diagnostic de la tuberculose péritonéale, car même si les lésions macroscopiques sont très évocatrices, elles ne sont pas spécifiques de la tuberculose péritonéale.

En effet, les analyses histologiques sur les biopsies péritonéales complètent les donnes de l'exploration laparoscopique, et permettent de mettre en évidence la présence de granulome tuberculoïde associé à une nécrose casseuse, qui est la lésion spécifique de la tuberculose péritonéale. [53, 62]

Selon d'autres études, les auteurs estiment qu'un aspect macroscopique typique est suffisant pour débuter le traitement avant les résultats biologiques, car le pronostic dépend de la rapidité de l'instauration d'un traitement efficace. [63]

La présence du granulome gigantocellulaire isolé est non spécifique, car cette lésion peut être observée dans d'autres pathologies comme les connectivites ou la sarcoïdose, ou encore en cas de corps étranger, mais le diagnostic de la tuberculose est le plus probable devant le contexte clinique et l'aspect macroscopique fortement évocateur de la maladie tuberculeuse. [27]

IX. TRAITEMENT

Au Maroc, le traitement antituberculeux s'intègre dans le cadre de la lutte antituberculeuse préconisée par le ministère de la Santé Publique. Le traitement de la tuberculose péritonéale est essentiellement médical et fait appel aux antibacillaires classiques. C'est un traitement standardisé gratuit dans les centres de diagnostic spécialisés de la tuberculose (CDST).

1. Principes du traitement

Avant le début de toute thérapeutique, des règles de prescriptions des antibacilaires doivent être respectés : [64]

- La tuberculose doit être confirmée, ou fortement suspectée ;
- Un bilan à la recherche d'une contre-indication aux différents anti-bacillaires doit être entrepris en cas de suspicion clinique ;
- Administration quotidienne des médicaments au cours des deux phases du traitement.
- Posologie adéquate tenant compte du terrain et du poids ;
- Prise unique, matinale, à jeun de tous les antituberculeux, de préférence 1 heure avant le repas ou bien 3 heures après le dernier repas ;
- Observance du traitement pendant toute la période fixée par le médecin ;
- Surveillance clinique et bactériologique de l'efficacité du traitement de manière systématique ;
- Surveillance de la tolérance médicamenteuse ;

- Recherche des effets indésirables de manière systématique et active durant toute la durée du traitement ;
- Information du patient tuberculeux et de sa famille sur la nature de la maladie, la nature et la durée du traitement et des contrôles ;

Les médicaments de première intention utilisés dans le traitement de la tuberculose au Maroc sont :

- La rifampicine R
- L'isoniazide H
- La pyrazinamide Z
- L'ethambutol E
- La streptomycine S

2. Schéma thérapeutique

Le régime recommandé pour le traitement de la tuberculose péritonéale chez l'enfant est une association de quatre anti-bacillaires pendant deux phase : une phase initiale d'une durée de 2 mois, puis une phase de continuation avec une bithérapie pendant 4 mois, sous le schéma 2SRHZ/4RH.

Dans certaines formes compliquées ou menaçant le pronostic vital, le schéma adopté est celui d'une quadrithérapie pendant 2 mois puis une bithérapie pendant 7 mois sous le protocole 2SRHZ/7RH.

Tous les anti-bacillaires sont administrés per os, sauf pour la streptomycine qui doit être injectée simultanément en une seule prise le matin à jeun, 6j/7.

Antituberculeux	Présentation	Posologie chez l'enfant	Dosage max/j
Isoniazide (INH)	▪ Comprimé dosé à 50 et 150mg ▪ ampoule injectable de 500mg	5mg/kg/j	300mg
Rifampicine (R)	▪ Gélule dosée à 150 et 300mg ▪ Suspension 20mg/ml ▪ Ampoule injectable à 600mg ▪ Capsule dosée à 150, 300 et 600mg	10mg/kg/j	600mg
Pyrazinamide (PZA)	▪ Comprimé dosé à 500mg ▪ Solution buvable 50mg/ml	25-30mg/kg/j	2000mg
Ethambuthol (E)	▪ Comprimé dosé à 250 et 500mg	20mg/kg/j	1500mg
Streptomycine (S)	▪ Ampoule injectable en IM : 0,5 – 1g	15-20mg/kg/j	1000mg

Tableau III : posologie et présentation des différents antituberculeux

X. EVOLUTION ET PRONOSTIC

Les médicaments antituberculeux peuvent être responsables de nombreux effets indésirables

D’où la nécessité d’une surveillance clinique et paraclinique du traitement.

La majorité des antibiotiques étant excrétés par voie rénale, la fonction rénale (créatininémie) doit être contrôlée avant le début du traitement. Si elle est normale, elle n'a pas lieu d'être contrôlée à nouveau.

L'isoniazide, la rifampicine et le pyrazinamide étant métabolisés par le foie et pouvant entrainer un certain degré de cytolyse, la fonction hépatique (transaminases) doit être contrôlée avant le traitement et après 2, 4, 6 et 8 semaines de traitement. Une surveillance accrue des transaminases au cours de la première semaine de traitement est recommandée en présence d'autres facteurs de risque hépatique. [65]

Les enfants et les nourrissons, généralement, tolèrent très bien les antituberculeux. Les effets indésirables sont semblables à ceux retrouvés chez l'adulte, mais sont moins fréquents. Le tableau qui suit regroupe les effets indésirables les plus rapportés.

Antituberculeux	Effets secondaires	Prise en charge
Isoniazide	• Ictère • Troubles neuropsychiques	• Arrêt temporaire du traitement • Surveillance clinique et biologique
Rifampicine	• Insuffisance rénale aigue • Purpura, anémie hémolytique aigue • Anorexie, nausée, douleur abdominale	• Arrêt définitif
Pyrazinamide	• Ictère • Douleurs articulaires	• Arrêt de la pyrazinamide
Ethambutol	• Névrite optique retro bulbaire • Troubles de l'acuité visuelle	• Arrêt de l'ethambutol
Streptomycine	• Eruption cutanée • Surdité, vertige • néphrotoxicité	• Arrêt définitif

Tableau IV : effets secondaires et prise en charge des anti-bacillaires

L’évolution est généralement favorable sous traitement antituberculeux [39], et la guérison est obtenue dans la majorité des cas. Des rechutes sont possibles notamment en cas d’arrêt précoce du traitement. Aucun cas de résistance aux antituberculeux n'était relevé chez nos patients, et la mortalité était nulle.

Une surveillance régulière est indispensable afin d'observer la régression des lésions, la prise de poids et la disparition des symptômes.

Le pronostic dépend du délai de diagnostic et de l’installation précoce du traitement.

La mortalité globale est d’environ 8% et est augmentée en cas de cirrhose, de retards diagnostiques et thérapeutiques ou de terrain d’immunodépression sous-jacent [66].

Conclusion

La tuberculose péritonéale continue à représenter un problème de santé publique malgré l'instauration de programme de lutte anti tuberculeuse.

Elle reste l'une des localisations les plus fréquentes de la tuberculose abdominales. Ses aspects cliniques sont très polymorphes et aucun signe n'est pathognomonique de la maladie, ainsi le diagnostic de tuberculose péritonéale reste très difficile.

Malgré le développement de l'imagerie, la chirurgie exploratrice reste le seul moyen de poser le diagnostic de certitude, par la biopsie des lésions, et en mettant en évidence les granulations péritonéales, les aspects inflammatoires et les adhérences digestives.

Le traitement repose sur les anti-bacillaires, prescrits dans la majorité des cas selon les schémas courts de 6 mois.

L'évolution est souvent favorable sous traitement bien conduit ainsi qu'une bonne surveillance.

La prévention reste le meilleur moyen de la lutte contre la tuberculose, à travers les compagnes de vaccination anti tuberculeuse.

Résumés

RESUME

Titre : La place de la chirurgie dans le diagnostic de la tuberculose péritonéale chez l'enfant

Auteur : Seghrouchni Nour el houda

Mots clefs : Tuberculose, Enfants, Chirurgie, Péritoine, Antibacillaire

Introduction : La tuberculose chez l'enfant constitue un problème de santé publique mondial, en particulier dans les pays en voie de développement. La forme péritonéale est rare mais pas exceptionnelle, surtout dans les pays endémiques comme le Maroc.

Objectif : Le but de notre étude est d'analyser les caractéristiques épidémiologiques, cliniques, paracliniques et la place de la chirurgie dans le diagnostic de la tuberculose péritonéale.

Matériel et méthodes : notre travail est une étude rétrospective des patients ayant une tuberculose péritonéale du service de chirurgie pédiatrique de l'hôpital d'enfants de rabat sur une période de 10 ans.

Résultats : quatorze cas de tuberculose péritonéale ont été inclus : 6 garçons et 8 filles, d'âge moyen de huit ans (extrêmes : 2 à 15 ans). Le tableau clinique, très polymorphe et non spécifique, était dominé par l'amaigrissement, la fièvre et la distension abdominale. Le diagnostic de certitude repose sur la chirurgie ainsi que l'étude histologique des biopsies péritonéales réalisées au cours de la laparoscopie exploratrice.

La thérapie antibacillaire a été le traitement de choix, instaurée chez la quasi-totalité de nos patients chez qui l'évolution a été favorable.

Conclusion : la tuberculose péritonéale est un problème de santé publique au Maroc. Le tableau clinique étant non spécifique il peut être à l'origine d'un retard diagnostique et thérapeutique. La cœlioscopie avec biopsies péritonéales reste l'examen de choix pour établir le diagnostic de tuberculose péritonéale.

SUMMARY

Title: the place of the surgery in the diagnosis of peritoneal tuberculosis in children

Author: Seghrouchni Nour el houda

Keywords: Tuberculosis, Children, Surgery, Peritoineal, Antibacillary

Introduction: Tuberculosis in children is a global public health problem, especially in developing countries. The peritoneal form is rare but not exceptional, especially in endemic countries such as Morocco.

Purpose: The aim of our study is to analyze the epidemiological, clinical, paraclinical characteristics and the place of surgery in the diagnosis of peritoneal tuberculosis.

Material and methods: our work is a retrospective study of patients with peritoneal tuberculosis from the pediatric surgery department of the rabat children's hospital over a period of 10 years.

Results: fourteen cases of peritoneal tuberculosis were included: 6 boys and 8 girls, average age eight years (range: 2 to 15 years). The clinical picture, very polymorphic and non-specific, was dominated by weight loss, fever and abdominal distension. The diagnosis is based on surgery as well as the histological study of peritoneal biopsies performed during exploratory laparoscopy.

Antibacillary therapy was the treatment of choice, established in almost all of our patients for which the outcome has been favorable.

Conclusion: peritoneal tuberculosis is a public health problem in Morocco. As the clinical picture is non-specific, it can cause diagnostic and therapeutic delays. Laparoscopy with peritoneal biopsies remains the method of choice for establishing the diagnosis of peritoneal tuberculosis.

ملخص

العنوان: مكانة الجراحة في تشخيص السل الصفاقي عند الأطفال.
المؤلف: سغروشني نور الهدى
الكلمات المفتاحية: السل، الأطفال، الجراحة، الصفاق، المضاد العضوي.

مقدمة: يعد السل لدى الأطفال مشكلة صحية عامة عالمية، خاصة في البلدان النامية. الشكل الصفاقي نادر ولكنه ليس استثنائيًا، خاصة في البلدان التي يتوطن فيها مرض السل مثل المغرب.

الهدف: الهدف من دراستنا هو تحليل الخصائص الوبائية والسريرية البيولوجية والإشعاعية ومكان الجراحة في تشخيص السل الصفاقي.

المواد والأساليب: شملت دراستنا ذات الطبع الرجعي حالات لمرضى السل الصفاقي من قسم جراحة الأطفال بمستشفى الرباط للأطفال على مدى 10 سنوات.

النتائج: تم تشخيص 14 حالة من حالات السل الصفاقي: 6 فتيان و8 فتيات، متوسط العمر ثماني سنوات (ما بين 2 و15 سنة). سيطر على الاعراض السريرية، المتعددة الأشكال والمختلفة، فقدان الوزن والحمى وانتفاخ البطن. يعتمد التشخيص النهائي على الجراحة بالإضافة إلى الدراسة النسيجية للخزعات الصفاقية التي يتم إجراؤها أثناء التنظير البطني الاستكشافي.
كان العلاج المضاض العضوي هو العلاج الامثل، والذي تم إعطاؤه لجميع مرضانا والذي كان التطور فيه ايجابيا.

الخلاصة: السل الصفاقي هو مشكلة صحية عامة في المغرب. بما أن الصورة السريرية غير محددة، يمكن أن تسبب تأخيرا في التشخيص والعلاج. يبقى تنظير البطن مع الخزعات الصفاقية الفحص المفضل لتشخيص المرض.

Références

[1] **Marquette, Charles hugo,**

Pneumologie référenciel ecn, 5e Edition, S-editions, 2017, 400p

[1bis] **Nahum Henri**

Imagerie de l'abdomen. Brottier. Paris. 2010, 1056p

[2] **Quantrill SJ. , Woodhead MA. , Bell CE. , Hutchison AJ. ,Gokal R.** Peritoneal tuberculosis in patients receiving continous ambulatory peritoneal dialysis. Nephrol Dial Transplant 2001; 16:1024-27.

[3] **LAHLAIDI A.**

Anatomie-topographique. Applications- anatomo-chirurgicales ; anatomie de l'abdomen 2m édition, 2003-2004.

[4] **Drake Richard L.,Vogl A.,Mitchell Adam WM.**

Gray's Anatomy for Students, 2nd edition, 2011.Edition Française. Elsevier Masson. Figure 4.57 (partie A).

[5] **Lucidarme, Olivier,**

Le péritoine et le mésentère. In Echographie en pathologie digestive, Masson, 2014, 362

[6] **Drake Richard L., Vogl A., Mitchell Adam WM.** Gray's Anatomy for Students, 2nd edition, 2011.Edition française. Elsevier Masson. Figure 4.53 (partie A).

[7] Geatruyden V., Buchin R., Gema M.

Syndrome abdominaux aigus. Cahiers intégrés de médecine

[8] Fouet P

Abrégé de gastroentérologie. Paris : Masson ,1974 ,370p.

[9] Aubry P, Kamanfu G, Mlika-Cabanne Nikoyagize T.

La tuberculose à l'heure du sida en Afrique-subsaharienne.Experience d'un pays d'Afrique centrale le Burundi. Med Trop 1994 ; 57 :67-74

[10] Dafri R, Imani F

Tuberculose abdominale. Encycl Med Chirg. Editions Scientifiques et médicales. Elsevier SAS, Paris, Radiodiagnostic Appareil digestif, 33-010-A-30,2001 :12p

[11] TUBERCULOSE : guide pratique à l'usage des médecins, infirmiers, techniciens de laboratoire Edition 2014

[12] El Ajmi S., Chatti N., Limam K.

La tuberculose péritonéale, aspects actuels à propos de 39 cas observés au centre tunisien. Médecine du Maghreb 1991 ; 27 : 11-12.

[13] DIEBOLD J., CAMILLERI J.P., REYNES M.

Anatomie pathologique générale : les formes étiologiques de l'inflammation. Ed Médicales Internationales, 1986, p 87-97.

[14] AUDOUIN J., CAPRON F.

Notion d'inflammation spécifique : la tuberculose ganglionnaire. Rev Prat (Paris) 1993, 43, 14, p 1851-1855.

[15] **Global** tuberculosis report 2017. World health organisation ; 2017

[16] **OMS**, 39Global Tuberculosis report 2015.

[17] World Health Organization, GLOBAL TUBERCULOSIS REPORT 2018. 2018

[18] **Ministère de la santé.**

Situation Epidémiologique de la Tuberculose au Maroc – 2015.

[19] **Ministère de la santé.**

Lutte antituberculeuse au Maroc – 2016 : progrès, défis et perspectives.

[20] **Monia Khemiri, Aymen Labessi, Samia Zouari, Aida Borgi, Fafany Ben Mansour, Fayçal Oubich, Faouzia Khaldi,, Sihem Barsaoui** La tuberculose de l'enfant : aspects cliniques et problèmes diagnostiques, À propos de 30 observations.

[21] **Moujib M.** La tuberculose péritonéale à propos de 217 cas. Thèse de Médecine 1999/13. Faculté de Médecine de Casablanca.

[22] **Abolo L.** Tuberculose péritonéale à propos de 5 cas d'abdomens aigus récents opérés à l'hôpital central de Yaoundé. Journal de chirurgie (Paris) 1991. 128 (8-9P) ;377-80.

[23] **Tuberculose péritonéale à propos de 20 cas**

Revue des maladies respiratoires, volume 21 ; n° HS 1, janvier 2004 p 96

[24] **IGDIDEN L.**

Place de la chirurgie dans le diagnostic de la tuberculose péritonéale

Thèse de la faculté de médecine rabat.2011, n°42

[25] **TOUNSI M.**

La tuberculose péritonéale chez l'enfant à propos de 11 cas

Thèse de la faculté de médecine rabat.2016, n°95

[26] **AMRANI M.**

Apport de la laparoscopie dans le diagnostic de la tuberculose péritonéale à Fès Thèse de médecine rabat, 2005, n°80.

[27] **BENNOUNA S.**

Tuberculose péritonéale à Fès

Thèse de médecine rabat, 2004, n°95

[28] **El Ajmi S., Chatti N., Limam K.** La tuberculose péritonéale, aspects actuels à propos de 39 cas observés au centre tunisien. Médecine du Maghreb 1991 ; 27 : 11-12.

[29] **Hanson RD., Hunter TB.** Tuberculous peritonitis: CT appearance. Am J Roentgenol 1985 ; 144 : 931-932.

[30] **Fa11 F, Ndiaye A.R, Ndiaye B et el.**

La tuberculose péritonéale : 61 cas l'hôpital Principal de Dakar

J. Afr. Hépatol. Gastroentérol, 2010 ; 4:38-43

[31] **Direction de l'Epidémiologie et de Lutte contre les Maladies** (DELM), Services des Maladies Respiratoires (Maroc).

[32] **Direction de l'épidémiologie et la lutte contre la maladie (DELM).**

Ministère de la Santé du royaume du Maroc.

Lutte antituberculeuse au Maroc, progrès, défis et perspectives, 2018.

[33] **Direction de l'épidémiologie et la lutte contre la maladie (DELM).**

Ministère de la Santé du royaume du Maroc.

Plan stratégique national pour la prévention et le contrôle de la tuberculose au Maroc 2018-2021. 2018.

[34] **Robaday S., Belizna C., Kerleau JM., Héron F., Cailleux N., Lecomte et al.** La tuberculose péritonéale : une entité toujours présente. A propos de 4 observations. Revue de médecine interne 2005 ; 26 : 738-743.

[35] **A. Lhoumeau, S. Al Sammam, S. Mary, Et Al.**

Les différents visages de la tuberculose digestive,

[36] **CHOHAILI K.**

Prévalence de la tuberculose extra pulmonaire et limites de l'examen direct et de la culture. Thèse de pharmacie 2008, n°100

[37] **Dembele M, Maiga My, Minta Dk, Et Al.**

Tuberculose péritonéale dans un service de médecine interne en milieu tropical Bamako, Mali : aspects clinique, biologique et laparoscopique

Acta Endoscopica, 2003 ; Volume 33, N°4 : 561-567

[38] **Azoumah KD. et al.**

Ascite chyleuse tuberculeuse chez un nourrisson. Archives de Pédiatrie 2013 ;20 :274-77

[39] El Abkari M, Benajah Da, Aqodad N, Et Al.

Reritoneal tuberculosis in the Fez University Hospital (Morocco, 2006).

Report of 123 cases.

Gastroenterol Clin Biol, 30 :377-381.

[40] El Ajmi S., Chatti N., Liman K Et Al.

La tuberculose péritonéale : aspects actuels à propos de 39 cas observés au centre tunisien. Med. Chir. Dig, 1992, 21, 87-88.

[41] IAZZA R.

La place de la laparoscopie dans le diagnostic de la tuberculose péritonéale.

Thèse de la faculté de médecine rabat.2001, n°195.

[42] Billy C. Perronne C.

Aspects cliniques et thérapeutiques de la tuberculose chez l'enfant et l'adulte. Mal infect 2004; 1(2) :81-98.

[43] Amouri A., Boudabbous M., MnifL., Tahri N.

Current profile of peritoneal tuberculosis: Study of a Tunisian series of 42 cases and review of the literature.La Revue de médecine interne 30 (2009) 215– 220.

[44] Tortorelli et al.

Peritoneal tuberculosis. Department of Digestive Surgery, Catholic University, ''A. Gemelli'' Hospital, Rome, Italy, 2012 Mosby

[45] Sanai Fm, Bzeizi Ki

Systematic review: tuberculous peritonitis, resenting features, diagnostic strategies and treatment. Aliment Pharmacol Ther 2005; 22:685-700

[46] Dones et al.

Intestinal tuberculosis in a child living ina country with a low incidence of tuberculosis: a case report. BMC Research Notes 2014, 7: 762

[47] CHOW KM, CHOW VCY, SZETO CC

Indication for peritoneal iopsy in tuberculous pentonitis, Am J Surg 2003;

185,6:567-73

[48] Abdallah, M., Larbi, T., Hamzaoui, S., Mezlini, E., et al

Tuberculose abdominale : étude rétrospective de 90 cas. La Revue de Médecine Interne 32 (2011) 212–217.

[49] GuiratA. et al.

Peritoneal tuberculosis. Clinics and Research in Hepathology and Gastroenterology (2011) 35, 60-9

[50] Blanc, P., Perrin, I., Barlet, L., Talbotec, C., et al

Tuberculose péritonéale de l'enfant : à propos de deux cas. Archives de Pédiatrie 2004 ; 11 : 822–825.

[51] Sharma Sk, Tahir M, Mohan A, Et Al

Diagnostic accuracy of ascitic fluid IFN-y and adenosine-deaminase assays in the diagnosis of toberculous ascites.

J Interferon Cytokine Res 2006 ; 26 :484-8

[52] Dafiri R, Imani F.

Tuberculose abdominale.Encycl Med Chir. Radiodiagnostic-Appareil digestif 2001; 33-010-A-30.

[53] Bealiche C, Guez Marie C.

La tuberculose ganglionnaire abdominale. Intérêt diagnostic de l'échographie et de la tomodensitométrie abdominale.

Gastro-Entérol Clin Biol. 1986 ; 10 :25-28.

[54] Thoreau, N., Fain, O., Babinet, P, and al.

Tuberculose péritonéale: 27 cas dans la banlieue nord-est de Paris. The International Journal of Tuberculosis and Lung Disease; (2002); 6(3), 253-258.

[55] Fakhfakh K.H, Abid H, Daoud E, Jarboui L, et al

Imagerie de la tuberculose abdominale : à propos de 24 observations. Tunisie Journal de Radiologie, Volume 88, Issue 10, Octobre 2007, Page 1537

[56] Capron J. et al.

Diagnostic non invasif d'une tuberculose péritonéale : Cas clinique. La Revue de médecine interne 31 (2010) e10–e11

[57] Kharrat J, Gargouri D, Ouakaa A, Et al

Aspects laparoscopiques de la tuberculose péritonéale. À propos de 163 cas. Tunis Med 2003 ; 81:558-62

[58] **Apaydin B, Paksoy M, Muammer B, et al**

Value of diagnostic laparoscopic in tuberculosis peritonitis.

Eur J Surg 1999 ; 165:158-63

[59] **Dede M, Gungor S, Yenen MC, Yylmaz A, Baser I, Balkan A.**

Laparoscopy may be an effective tool in the diagnosis of peritoneal tuberculosis. Gulhane Tip Dergisi 2007 ; 49 : 42-5.

[60] **Guirat A, Affes N, Rejab H, Trigui H, Ben Amar M, Mzali R.**

Intérêt de la laparoscopie dans le diagnostic de la tuberculose péritonéale en zones endémiques

Medecine et Sante Tropicales 2015 ; 25 : 87-91

[61] **Islam J, Clarke D, Thomson SR, Wilson D, Dawood H. A**

prospective audit of the use of diagnostic laparoscopy to establish the diagnosis of abdominal tuberculosis. Surg Endosc 2014.

[62] **Hamdani A. et al.**

Tuberculose péritonéale chez l'adulte. Etude de 207 cas. Ann Gastroenterologie et d'Hepatologie 1987; 23: 115-22.

[63] **Mazza-Stalder J.**

La tuberculose extrapulmonaire, Rev Mal Resp 2012, 29 ; 566-578.

[64] **Royaume du Maroc, ministère de la santé, Direction de l'Epidémiologie et de Lutte contre les Maladies** (D.E.L.M.) : Programme National de Lutte Antituberculeuse 2020

[65] Revue des Maladies Respiratoires

Vol 20, N° 6-C2 - décembre 2003 p. 751

[66] Carrier P. et al.

L'ascite non liée à la cirrhose : physiopathologie, diagnostic et étiologies. La Revue de médecine interne 35 (2014) 365– 71

Serment d' H ippocrate

Au moment d'être admis à devenir membre de la profession médicale, je m'engage solennellement à consacrer ma vie au service de l'humanité.

- *Je traiterai mes maîtres avec le respect et la reconnaissance qui leur sont dus.*
- *Je pratiquerai ma profession avec conscience et dignité. La santé de mes malades sera mon premier but.*
- *Je ne trahirai pas les secrets qui me seront confiés.*
- *Je maintiendrai par tous les moyens en mon pouvoir l'honneur et les nobles traditions de la profession médicale.*
- *Les médecins seront mes frères.*
- *Aucune considération de religion, de nationalité, de race, aucune considération politique et sociale ne s'interposera entre mon devoir et mon patient.*
- *Je maintiendrai le respect de la vie humaine dés la conception.*
- *Même sous la menace, je n'userai pas de mes connaissances médicales d'une façon contraire aux lois de l'humanité.*
- *Je m'y engage librement et sur mon dieu*

قسم أبقراط

بسم الله الرحمان الرحيم

أقسم بالله العظيم

في هذه اللحظة التي يتم فيها قبولي عضوة في المهنة الطبية أتعهد علانية:

- بأن أكرس حياتي لخدمة الإنسانية.
- وأن أحترم أساتذتي وأعترف لهم بالجميل الذي يستحقونه.
- وأن أمارس مهنتي بوازع من ضميري وشرفي جاعلة صحة مريضي هدفي الأول.
- وأن لا أفشي الأسرار المعهودة إلي.
- وأن أحافظ بكل ما لدي من وسائل على الشرف والتقاليد النبيلة لمهنة الطب.
- وأن أعتبر سائر الأطباء إخوة لي.
- وأن أقوم بواجبي نحو مرضاي بدون أي اعتبار ديني أو وطني أو عرقي أو سياسي أو اجتماعي.
- وأن أحافظ بكل حزم على احترام الحياة الإنسانية منذ نشأتها.
- وأن لا أستعمل معلوماتي الطبية بطريق يضر بحقوق الإنسان مهما لاقيت من تهديد.
- بكل هذا أتعهد عن كامل اختيار ومقسمة بالله.

والله على ما أقول شهيد.

المملكة المغربية
جامعة محمد الخامس بالرباط
كلية الطب والصيدلة
الرباط

سنـة : 2020 أطروحة رقم: 226

مكانة الجراحة في تشخيص السل الصفاقي عند الأطفال.

أطروحة

قدمت ونوقشت علانية يوم : / /2020

من طرف

السيدة: نور الهدى سغروشني
المزدادة في 24 أكتوبر 1994 بأكرانيا

لـنـيـل شـهـادة

دكـتـور فــي الطب

الكلمات الأساسية : السل، الأطفال، الجراحة، الصفاق، المضاد العضوي.

أعضاء لجنة التحكيم:

السيد منير كسرى أستاذ في جراحة الأطفال	رئيس و مشرف
السيد هشام الزرهوني أستاذ في جراحة الأطفال	عضو
السيد الحسين تليكي أستاذ في جراحة الأطفال	عضو