



كلية الطب
والصيدلة - مراكش
FACULTÉ DE MÉDECINE
ET DE PHARMACIE - MARRAKECH

Année 2018

Thèse N° 262

Fractures mandibulaires pédiatriques : Etude rétrospective à propos de 50 cas durant l'année 2016 – 2017

THESE

PRESENTEE ET SOUTENUE PUBLIQUEMENT LE 23/10/2018

PAR

Mr. Mohamed Elamine ELMANSOURI

Né Le 12/09/1992 à Marrakech

POUR L'OBTENTION DU DOCTORAT EN MEDECINE

MOTS-CLES :

Fracture pédiatrique - Fracture mandibulaire - Traumatisme maxillo-facial

JURY

Mr.	H. SAIDI Professeur de Traumatologie	PRESIDENT
Mme.	N. MANSOURI Professeur de Chirurgie maxillo-faciale	RAPPORTEUR
Mr.	A. ABOUCHADI Professeur agrégé de Chirurgie maxillo-faciale	} JUGES
Mr.	M. LAKOUICHMI Professeur agrégé de Chirurgie maxillo-faciale	
Mr.	T. SALAMA Professeur agrégé de Chirurgie pédiatrique	



بِسْمِ اللَّهِ الرَّحْمَنِ الرَّحِيمِ

"رب أوزعني أن أشكر نعمتك
التي أنعمت عليّ وعلى والديّ
وأن أعمل صالحاً ترضاه
وأصلح لي في ذريّتي
إنّي تبنت إليك و إنّي من المسلمين"
صدق الله العظيم





Serment d'hippocrate

Au moment d'être admis à devenir membre de la profession médicale, je m'engage solennellement à consacrer ma vie au service de l'humanité.

Je traiterai mes maîtres avec le respect et la reconnaissance qui leur sont dus.

Je pratiquerai ma profession avec conscience et dignité. La santé de mes malades sera mon premier but.

Je ne trahirai pas les secrets qui me seront confiés.

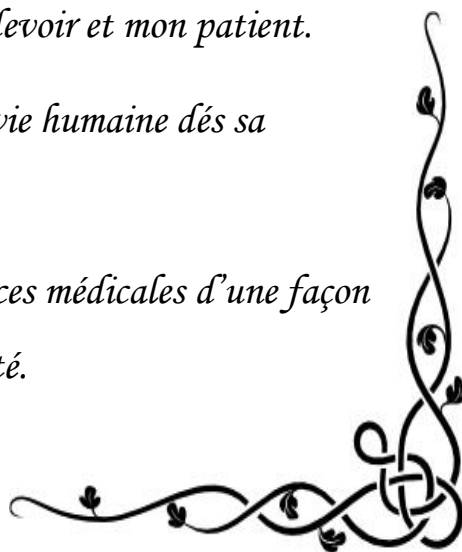
Je maintiendrai par tous les moyens en mon pouvoir l'honneur et les nobles traditions de la profession médicale.

Les médecins seront mes frères.

Aucune considération de religion, de nationalité, de race, aucune considération politique et sociale, ne s'interposera entre mon devoir et mon patient.

Je maintiendrai strictement le respect de la vie humaine dès sa conception.

Même sous la menace, je n'userai pas mes connaissances médicales d'une façon contraire aux lois de l'humanité.





Liste des Professeurs



UNIVERSITE CADI AYYAD
FACULTE DE MEDECINE ET DE PHARMACIE
MARRAKECH

Doyens Honoraires : Pr. Badie Azzaman MEHADJI
: Pr. Abdelhaq ALAOUI YAZIDI

ADMINISTRATION

Doyen : Pr. Mohammed BOUSKRAOUI
Vice doyen à la Recherche et la Coopération : Pr. Mohamed AMINE
Vice doyen aux Affaires Pédagogiques : Pr. Redouane EL FEZZAZI
Secrétaire Générale : Mr. Azzeddine EL HOUDAIGUI

Professeurs de l'enseignement supérieur

Nom et Prénom	Spécialité	Nom et Prénom	Spécialité
ABOULFALAH Abderrahim	Gynécologie- obstétrique	FINECH Benasser	Chirurgie – générale
ADERDOUR Lahcen	Oto- rhino- laryngologie	FOURAIJI Karima	Chirurgie pédiatrique B
ADMOU Brahim	Immunologie	GHANNANE Houssine	Neurochirurgie
AIT BENALI Said	Neurochirurgie	KHALLOUKI Mohammed	Anesthésie- réanimation
AIT-SAB Imane	Pédiatrie	KHATOURI Ali	Cardiologie
AKHDARI Nadia	Dermatologie	KISSANI Najib	Neurologie
AMAL Said	Dermatologie	KOULALI IDRISSE Khalid	Traumato- orthopédie
AMINE Mohamed	Epidémiologie- clinique	KRATI Khadija	Gastro- entérologie
AMMAR Haddou	Oto-rhino-laryngologie	LAOUAD Inass	Néphrologie
ARSALANE Lamiae	Microbiologie -Virologie	LMEJJATI Mohamed	Neurochirurgie

ASMOUKI Hamid	Gynécologie- obstétrique B	LOUZI Abdelouahed	Chirurgie – générale
ASRI Fatima	Psychiatrie	MAHMAL Lahoucine	Hématologie - clinique
BENELKHAÏAT BENOMAR Ridouan	Chirurgie - générale	MANOUDI Fatiha	Psychiatrie
BOUAÏTY Brahim	Oto-rhino- laryngologie	MANSOURI Nadia	Stomatologie et chiru maxillo faciale
BOUGHALEM Mohamed	Anesthésie – réanimation	MOUDOUNI Said Mohammed	Urologie
BOUKHIRA Abderrahman	Biochimie - chimie	MOUTAJ Redouane	Parasitologie
BOUMZEBRA Drissi	Chirurgie Cardio- Vasculaire	MOUTAOUAKIL Abdeljalil	Ophtalmologie
BOURROUS Monir	Pédiatrie A	NAJEB Youssef	Traumato- orthopédie
BOUSKRAOUI Mohammed	Pédiatrie A	NEJMI Hicham	Anesthésie- réanimation
CHAKOUR Mohamed	Hématologie	NIAMANE Radouane	Rhumatologie
CHELLAK Saliha	Biochimie- chimie	OULAD SAIAD Mohamed	Chirurgie pédiatrique
CHERIF IDRISSE EL GANOUNI Najat	Radiologie	RAJI Abdelaziz	Oto-rhino-laryngologie
CHOULLI Mohamed Khaled	Neuro pharmacologie	SAIDI Halim	Traumato- orthopédie
DAHAMI Zakaria	Urologie	SAMKAOUI Mohamed Abdenasser	Anesthésie- réanimation
EL ADIB Ahmed Rhassane	Anesthésie- réanimation	SARF Ismail	Urologie
EL FEZZAZI Redouane	Chirurgie pédiatrique	SBIHI Mohamed	Pédiatrie B
EL HATTAOUI Mustapha	Cardiologie	SOUMMANI Abderraouf	Gynécologie- obstétrique A/B
EL HOUDZI Jamila	Pédiatrie B	TASSI Noura	Maladies infectieuses
ELFIKRI Abdelghani	Radiologie	YOUNOUS Said	Anesthésie- réanimation
ESSAADOUNI Lamiaa	Médecine interne	ZOUHAIR Said	Microbiologie
ETTALBI Saloua	Chirurgie réparatrice et plastique		

Professeurs Agrégés

Nom et Prénom	Spécialité	Nom et Prénom	Spécialité
ABKARI Imad	Traumato-orthopédie B	FADILI Wafaa	Néphrologie
ABOU EL HASSAN Taoufik	Anesthésie-réanimation	FAKHIR Bouchra	Gynécologie- obstétrique A
ABOUCHADI Abdeljalil	Stomatologie et chir maxillo faciale	FAKHRI Anass	Histologie- embryologie cytogénétique
ABOUSSAIR Nisrine	Génétique	GHOUNDALE Omar	Urologie
ADALI Imane	Psychiatrie	HACHIMI Abdelhamid	Réanimation médicale
ADALI Nawal	Neurologie	HAJJI Ibtissam	Ophtalmologie
AGHOUTANE El Mouhtadi	Chirurgie pédiatrique A	HAOUACH Khalil	Hématologie biologique
AISSAOUI Younes	Anesthésie - réanimation	HAROU Karam	Gynécologie- obstétrique B
AIT AMEUR Mustapha	Hématologie Biologique	HOCAR Ouafa	Dermatologie
AIT BENKADDOUR Yassir	Gynécologie- obstétrique A	JALAL Hicham	Radiologie
ALAOUI Mustapha	Chirurgie- vasculaire périphérique	KAMILI El Ouafi El Aouni	Chirurgie pédiatrique B
ALJ Soumaya	Radiologie	KHOUCHANI Mouna	Radiothérapie
AMRO Lamyae	Pneumo- phtisiologie	KRIET Mohamed	Ophtalmologie
ANIBA Khalid	Neurochirurgie	LAGHMARI Mehdi	Neurochirurgie
ATMANE El Mehdi	Radiologie	LAKMICHY Mohamed Amine	Urologie
BAIZRI Hicham	Endocrinologie et maladies métaboliques	LAKOUICHMI Mohammed	Stomatologie et Chirurgie maxillo faciale
BASRAOUI Dounia	Radiologie	LOUHAB Nisrine	Neurologie
BASSIR Ahlam	Gynécologie- obstétrique A	MADHAR Si Mohamed	Traumato- orthopédie A
BELBARAKA Rhizlane	Oncologie médicale	MAOULAININE Fadl mrabih rabou	Pédiatrie (Neonatalogie)
BELKHOUE Ahlam	Rhumatologie	MATRANE Aboubakr	Médecine nucléaire

BEN DRISS Laila	Cardiologie	MEJDANE Abdelhadi	Chirurgie Générale
BENCHAMKHA Yassine	Chirurgie réparatrice et plastique	MOUAFFAK Youssef	Anesthésie - réanimation
BENHIMA Mohamed Amine	Traumatologie - orthopédie B	MOUFID Kamal	Urologie
BENJELLOUN HARZIMI Amine	Pneumo- phtisiologie	MSOUGGAR Yassine	Chirurgie thoracique
BENJILALI Laila	Médecine interne	NARJISS Youssef	Chirurgie générale
BENLAI Abdeslam	Psychiatrie	NOURI Hassan	Oto rhino laryngologie
BENZAROUEL Dounia	Cardiologie	OUALI IDRISSE Mariem	Radiologie
BOUCHENTOUF Rachid	Pneumo- phtisiologie	OUBAHA Sofia	Physiologie
BOUKHANNI Lahcen	Gynécologie- obstétrique B	QACIF Hassan	Médecine interne
BOURRAHOUEAT Aicha	Pédiatrie B	QAMOUSS Youssef	Anesthésie- réanimation
BSISS Mohamed Aziz	Biophysique	RABBANI Khalid	Chirurgie générale
CHAFIK Rachid	Traumato- orthopédie A	RADA Nouredine	Pédiatrie A
DAROUASSI Youssef	Oto-Rhino – Laryngologie	RAFIK Redda	Neurologie
DRAISS Ghizlane	Pédiatrie	RAIS Hanane	Anatomie pathologique
EL AMRANI Moulay Driss	Anatomie	RBAIBI Aziz	Cardiologie
EL ANSARI Nawal	Endocrinologie et maladies métaboliques	ROCHDI Youssef	Oto-rhino- laryngologie
EL BARNI Rachid	Chirurgie- générale	SAJIAI Hafsa	Pneumo- phtisiologie
EL BOUCHTI Imane	Rhumatologie	SAMLANI Zouhour	Gastro- entérologie
EL BOUIHI Mohamed	Stomatologie et chir maxillo faciale	SEDDIKI Rachid	Anesthésie - Réanimation
EL HAOUATI Rachid	Chiru Cardio vasculaire	SORAA Nabila	Microbiologie - virologie
EL HAOURY Hanane	Traumato- orthopédie A	TAZI Mohamed Illias	Hématologie- clinique
EL IDRISSE SLITINE Nadia	Pédiatrie	ZAHLANE Kawtar	Microbiologie - virologie

EL KARIMI Saloua	Cardiologie	ZAHLANE Mouna	Médecine interne
EL KHADER Ahmed	Chirurgie générale	ZAOUI Sanaa	Pharmacologie
EL KHAYARI Mina	Réanimation médicale	ZEMRAOUI Nadir	Néphrologie
EL MGHARI TABIB Ghizlane	Endocrinologie et maladies métaboliques	ZIADI Amra	Anesthésie - réanimation
EL OMRANI Abdelhamid	Radiothérapie	ZYANI Mohammed	Médecine interne

Professeurs Assistants

Nom et Prénom	Spécialité	Nom et Prénom	Spécialité
ABDEFETTAH Youness	Rééducation et Réhabilitation Fonctionnelle	Hammoune Nabil	Radiologie
ABDOU Abdessamad	Chiru Cardio vasculaire	HAZMIRI Fatima Ezzahra	Histologie – Embryologie - Cytogénétique
ABIR Badreddine	Stomatologie et Chirurgie maxillo faciale	IHBIBANE fatima	Maladies Infectieuses
ADARMOUCH Latifa	Médecine Communautaire (médecine préventive, santé publique et hygiène)	JALLAL Hamid	Cardiologie
AIT BATAHAR Salma	Pneumo- phtisiologie	JANAH Hicham	Pneumo- phtisiologie
AKKA Rachid	Gastro - entérologie	KADDOURI Said	Médecine interne
ALAOUI Hassan	Anesthésie - Réanimation	LAFFINTI Mahmoud Amine	Psychiatrie
AMINE Abdellah	Cardiologie	LAHKIM Mohammed	Chirurgie générale
ARABI Hafid	Médecine physique et réadaptation fonctionnelle	LALYA Issam	Radiothérapie
ARSALANE Adil	Chirurgie Thoracique	LOQMAN Souad	Microbiologie et toxicologie environnementale
ASSERRAJI Mohammed	Néphrologie	MAHFOUD Tarik	Oncologie médicale

BAALLAL Hassan	Neurochirurgie	MARGAD Omar	Traumatologie - orthopédie
BABA Hicham	Chirurgie générale	MILOUDI Mohcine	Microbiologie - Virologie
BELARBI Marouane	Néphrologie	MLIHA TOUATI Mohammed	Oto-Rhino - Laryngologie
BELBACHIR Anass	Anatomie-pathologique	MOUHSINE Abdelilah	Radiologie
BELFQUIH Hatim	Neurochirurgie	MOUNACH Aziza	Rhumatologie
BELHADJ Ayoub	Anesthésie – Réanimation	MOUZARI Yassine	Ophtalmologie
BENNAOUI Fatiha	Pédiatrie (Neonatalogie)	NADER Youssef	Traumatologie - orthopédie
BOUCHAMA Rachid	Chirurgie générale	NADOUR Karim	Oto-Rhino - Laryngologie
BOUCHENTOUF Sidi Mohammed	Chirurgie générale	NAOUI Hafida	Parasitologie Mycologie
BOUKHRIS Jalal	Traumatologie – orthopédie	NASSIM SABAH Taoufik	Chirurgie Réparatrice et Plastique
BOUZERDA Abdelmajid	Cardiologie	NYA Fouad	Chirurgie Cardio - Vasculaire
CHETOUI Abdelkhalek	Cardiologie	OUERIAGLI NABIH Fadoua	Psychiatrie
CHRAA Mohamed	Physiologie	REBAHI Houssam	Anesthésie - Réanimation
EL HARRECH Youness	Urologie	RHARRASSI Isam	Anatomie-pathologique
EL KAMOUNI Youssef	Microbiologie Virologie	SALAMA Tarik	Chirurgie pédiatrique
EL MEZOUARI El Moustafa	Parasitologie Mycologie	SAOUAB Rachida	Radiologie
ELBAZ Meriem	Pédiatrie	SEBBANI Majda	Médecine Communautaire (médecine préventive, santé publique et hygiène)
ELQATNI Mohamed	Médecine interne	SERGHINI Issam	Anesthésie - Réanimation
ESSADI Ismail	Oncologie Médicale	TAMZAOURTE Mouna	Gastro - entérologie

FDIL Naima	Chimie de Coordination Bio- organique	TOURABI Khalid	Chirurgie réparatrice et plastique
FENNANE Hicham	Chirurgie Thoracique	YASSIR Zakaria	Pneumo- phtisiologie
HAZI Mirieme	Rhumatologie	ZARROUKI Youssef	Anesthésie - Réanimation
GHOZLANI Imad	Rhumatologie	ZIDANE Moulay Abdelfettah	Chirurgie Thoracique
HAMMI Salah Eddine	Médecine interne	ZOUIZRA Zahira	Chirurgie Cardio- Vasculaire



Dédicaces




« Soyons reconnaissants aux personnes qui nous donnent du bonheur ; elles sont les charmants jardiniers par qui nos âmes sont fleuries »

Marcel Proust.



Je me dois d'avouer pleinement ma reconnaissance à toutes les personnes qui m'ont soutenue durant mon parcours, qui ont su me hisser vers le haut pour atteindre mon objectif. C'est avec amour, respect et gratitude que

Je dédie cette thèse ... 



*Tout puissant
Qui m'a inspiré
Qui m'a guidé dans le bon chemin
Je vous dois ce que je suis devenue
Louanges et remerciements
Pour votre clémence et miséricorde*

A mon cher père, NAJIB

Aucun mot ne saurait exprimer tout mon amour et toute ma gratitude. Tu es pour moi l'exemple de la réussite et du grand cœur. Tu as toujours été pour moi le père idéal, la lumière qui me guide dans les moments les plus obscurs.

Tu es un modèle de courage et de persévérance, une preuve vivante du pouvoir de la volonté. C'est à la fois une immense fierté et une responsabilité de porter ton nom. J'espère un jour pouvoir te faire honneur dans ce noble métier, vers lequel tu m'as orienté.

Une vie entière ne suffirait pas à te rendre tout ce que je te dois mais j'espère, par ce modeste travail, te rendre fier.

Puisse dieu, le tout puissant, te protéger et t'accorder meilleure santé et longue vie afin que je puisse te rendre un minimum de ce que je te dois.

A ma chère mère, AMINA

Tu m'as donné la vie et l'envie de vivre, les plus précieux de tous les cadeaux. Je t'admire tant pour ta bonté, ton altruisme et ton courage. Merci d'être ce puits inépuisable d'amour, cet océan de tendresse. Merci pour ton temps, tes conseils et pour tous tes sacrifices. Merci pour tes prières et ta bénédiction. Tu étais toujours là à mes côtés pour me reconforter, essuyer mes larmes, soulager mes peines et partager mes joies. Puisse ce jour être l'exaucement de tes prières tant formulées. J'espère avoir répondu aux espoirs que tu as fondés en moi.

{وقل ربي ارحمهما كما ربياني صغيرا }

A ma chère SALMA

Nul mot ne saurait exprimer la profondeur de mes sentiments et l'estime que j'ai pour toi. Tu m'as toujours soutenue, comprise et reconfortée.

Tu es et tu resteras toujours ma source d'inspiration. Merci pour ta tendresse, ton attention, ta patience et tes encouragements. Merci pour tout. Puisse Dieu nous combler de bonheur, de santé et nous procurer longue vie.

A mon frère et ma sœur : Ali et Hana

En témoignage de mon affection fraternelle, de ma profonde tendresse et reconnaissance, je te souhaite une vie pleine de bonheur et de succès et qu'Allah, le tout puissant, vous protège.

A la mémoire de mes grands-parents :

HAI Ben Miloud ELMANSOURI, HAI Abdelhamid LAHBABI

Le destin ne m'a pas laissé le temps pour jouir de ce bonheur avec vous et pour cueillir vos bénédictions interminables, mais je sais que si vous étiez parmi nous, vous auriez été heureux et fiers. Que dieux tout puissant vous accorde sa clémence et sa miséricorde.

Je vous dédie ce modeste travail en témoignage de mon grand amour et ma profonde affection. Que Dieu, le tout puissant, vous recouvre de Sainte Miséricorde.

A mon beau frère Younes ELKHIMARI

Vous m'avez soutenu et comblé tout au long de mon parcours. Que ce travail soit témoignage de mes sentiments les plus sincères et les plus affectueux. Puisse Dieu vous procurer bonheur, santé et prospérité.

A mes Grands-mères Zakia BENABDERRAZIK, Najat ELMANSOURI

Aucune phrase ne saurait exprimer toute l'affection et l'amour que j'ai pour vous. Je suis reconnaissant pour votre soutien, votre éducation et vos prières. Que Dieu vous guérisse et vous procure longue vie, santé et bonheur.

A tous mes oncles et tantes,

A tous mes adorables cousins et cousines,

A tous les membres de la famille :

ELMANSOURI, LAHBABI, HATTAB, HASSAINE

Petits et grands :

J'aurais aimé vous rendre hommage un par un en témoignage de mon attachement et de ma grande considération. J'espère que vous trouverez à travers ce travail l'expression de mes sentiments les plus chaleureux. Que ce travail vous apporte l'estime, et le respect que je porte à votre égard, et soit la preuve du désir que j'ai depuis toujours pour vous honorer. Tous mes vœux de bonheur et de santé...

A mes très chers amis et collègues : Mehdi Belkaïch, Mehdi Zouaoui, Jalal Elmarzouki, Youssef Elharras, Hamza Achegri, Leïla Elomari Reda Elhadrami, Hamza Ayyadi, Taha Hounain, Mohamed Allali, Ahmed benfdil, Ali Aouane, Younes Harzi, Marouane Touzline, Anas Benhamou, Amine boutouil, Anas KAJOUL, Moussaid Amine, Chachi abderazzak, Chayne Rachid, Ayoub Chidmi, Samy Mabrouki, YAHYA Sarif, Soufiane Abboudi, Yassine Issami, Soukayna Aerrache, Zakaria Bouli, Soulaymane Essaifi, Badr Hammouchi, Elyas Eddaghour, Aymane Jason.

On m'a toujours dit que nos camarades deviennent une seconde famille que l'on voit plus souvent que la vraie à force d'être présent dans toutes les situations délicates. Je confirme aujourd'hui cette rumeur :

Vous êtes ma seconde famille et je pense que ce lien est éternel.

Je vous remercie pour tout ce que vous m'avez apporté et vous souhaite le meilleur dans la vie. Avec tout mon respect et toute mon affection.

A tous ceux dont l'oubli de la plume n'est pas celui du cœur.

A tous ceux qui ont contribué de près ou de loin à l'élaboration de ce travail.



Remerciements



A Notre Maître et Rapporteur de Thèse :

Professeur Nadia MANSOURI HATTAB

Professeur de chirurgie maxillo-faciale et esthétique. Chef de service de chirurgie maxillo-faciale à l'hôpital Ibn Tofail de Marrakech et ma chère tante bien aimé. Je vous remercie de m'avoir confié ce travail auquel vous avez grandement contribué en me guidant, en me conseillant et en me consacrant une grande partie de votre précieux temps. Permettez-moi de vous exprimer ma profonde admiration envers vos qualités humaines et professionnelles jointes à votre compétence et votre dévouement pour votre profession, qui seront pour moi un exemple à suivre dans l'exercice de cette honorable mission. Je vous remercie également pour votre présence et votre disponibilité qui m'ont été précieuses, vous avez pu me supporter malgré mes défauts, grâce à vous chère tante j'ai pu dépasser plusieurs épreuves difficiles, vous êtes ma seconde maman . Ce fut très agréable de travailler avec vous pendant cette période. Veuillez accepter, cher maître, l'assurance de mon estime et de mon profond respect. Puisse ce travail être à la hauteur de la confiance que vous m'avez accordée.

A Notre Maître et Président de Thèse :

Professeur Halim SAIDI chef de service de Traumatologie à l'hôpital RHAZI de Marrakech

Vous m'avez fait l'honneur d'accepter la présidence du jury de cette thèse et je vous remercie de la confiance que vous avez bien voulu m'accorder.

J'ai eu la chance de compter parmi vos étudiants et de profiter de l'étendue de votre savoir. Vos remarquables qualités humaines et professionnelles ont toujours suscité ma profonde admiration. Je vous prie d'accepter le témoignage de ma reconnaissance et l'assurance de mes sentiments respectueux.

*A notre maître et juge de thèse : Professeur Abdeljalil
ABOUCADI*

*Chef de service de stomatologie et chirurgie maxillo-faciale à
l'hôpital militaire Avicenne de Marrakech*

*Vous me faites l'honneur d'accepter avec une grande amabilité de siéger
parmi mon jury de thèse. Votre savoir et votre sagesse suscitent toute
mon admiration. Veuillez accepter ce travail, en gage de grand respect et
de profonde reconnaissance.*

*A notre maître et juge de thèse : Monsieur le professeur Tarik
SALAMA professeur de chirurgie infantile de l'hôpital mère
enfant MOHAMMED VI.*

*Je suis particulièrement touché par la gentillesse avec laquelle vous avez
bien voulu accepter de juger ce travail. Votre présence constitue pour
nous un grand honneur. Par votre modestie, vous m'avez montré la
signification morale de notre profession.*

*Je vous remercie de votre gentillesse. Qu'il me soit ainsi permis de vous
présenter à travers ce travail le témoignage de mon grand respect et
l'expression de ma profonde reconnaissance.*

*A notre maître et juge de thèse : Professeur LAKOUICHI
professeur de stomatologie et chirurgie maxillo-faciale à
l'hôpital militaire Avicenne de Marrakech*

*Veuillez accepter Professeur, mes vifs remerciements pour l'intérêt que
vous avez porté à ce travail en acceptant de faire partie de mon jury de
thèse. Veuillez trouver ici, cher Maître, l'assurance de mes sentiments les
plus respectueux.*

*A l'ensemble des enseignants de tout mon parcours scolaire et ceux de la
faculté de médecine et de pharmacie de Marrakech.*



Liste des Abréviations



Liste des abréviations

AVP	:	Accident de la voie publique
AMO	:	Ablation matériel d'ostéosynthèse
AT	:	Accident de travail
ATM	:	Articulation temporomandibulaire
BAV	:	Baisse de l'acuité visuelle
BH	:	Branche horizontal
BM	:	Branche montante
BV	:	Vaisseaux osseux
CHU	:	Centre hospitalier universitaire
CNEMFO	:	Complexe naso-ethmoïdo-maxillo-fronto-orbitaire
COM	:	Os compact
HED	:	Hématome extra dural
IOT	:	Intubation orotrachéale
INT	:	Intubation nasotrachéale
ISM	:	Intubation sous mentonnière
LCL	:	Ligament collateral lateral
LCM	:	Ligament collateral median
LCR	:	Liquide céphalo-rachidien
MEF	:	Etude par les methodes des éléments finis
T.C	:	Traumatisme crânien
TDM	:	Tomodensitométrie

OB	:	Osteoblaste
OCL	:	Osteoclaste
OCY	:	Osteocyte
OMS	:	Organisation mondiale de santé
OPT	:	Orthopantomogramme
OPN	:	Os propre du nez
Rx	:	Radiographie
S	:	Os spongieux
SADAM	:	Syndrome algo-dysfonctionnel de l'appareil manducateur
TMF	:	Traumatisme maxillo-facial
VAS	:	Voies aériennes supérieures.



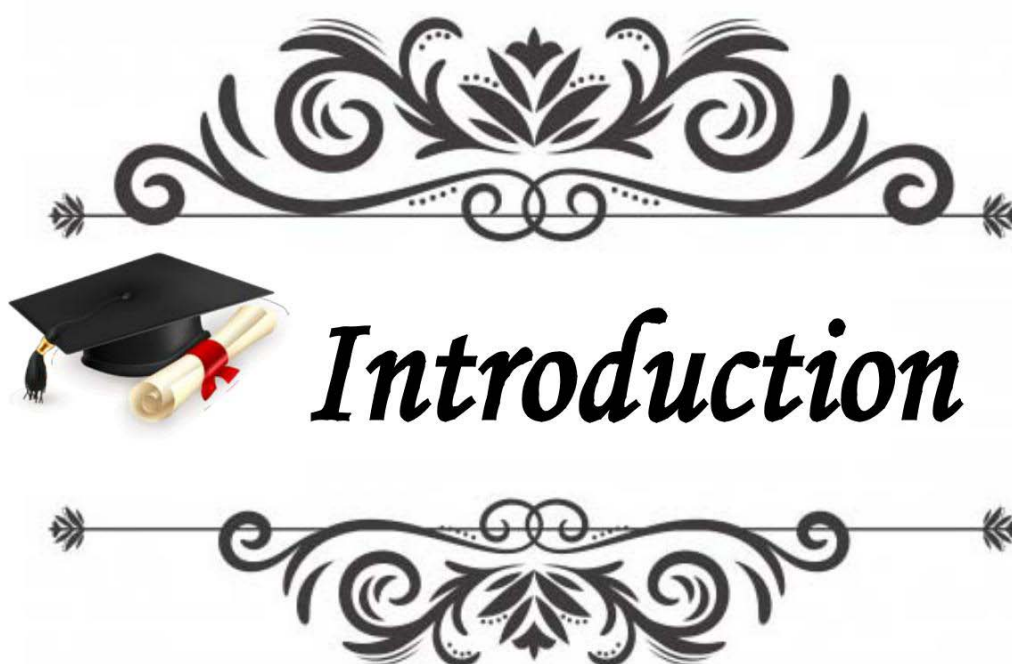Plan



INTRODUCTION	01
PATIENS ET METHODES	04
I. Matériel	05
1. Type et période de l'étude	
2. Cadre de l'étude	
3. Population de l'étude	
II. METHODES D'ETUDE	06
1. Mode opératoire	
2. Variables de l'étude	
3. Définitions opérationnelles	07
III. Analyse statistique des données	07
RESULTATS	08
I. Distribution géographique	09
II. Terrain des fracas faciaux	09
1. Age	09
2. Le sexe	10
III. Répartition dans le temps des fracture mandibulaire pédiatriques	10
1. Distribution mensuelle	10
2. Délai entre le traumatisme et l'arrivée à l'hôpital	11
IV. Mécanisme du traumatisme	11
V. Données cliniques	12
VI. Associations lésionnelles	13
VII. Données radiologiques	14
VIII. Sites des fractures mandibulaires	15
IX. Lésions dentaires	18
X. Traitement	18
1. Prise en charge initiale	18
2. Indication et types de traitement	19
3. Anesthésie et types d'intubation	19
4. Les voies d'abord	19
5. Matériels utilisés	20
6. Délai d'ostéosynthèse	21
7. Cause du retard d'ostéosynthèse	21
8. Hospitalisation réanimation	21
9. Durée de l'intervention	21
10. Durée d'hospitalisation	22
XI. Complications post opératoires	23
1. Complications immédiates	23
2. Complications secondaires	23
XII. Séquelles	23
1. Fonctionnelles	23
2. Esthétiques	24

XIII. Chirurgie secondaire	24
DISCUSSION	30
I. Rappel	31
1. Anatomie	32
2. Dentition	42
3. Histo-embryologie	46
4. Facteurs favorisants de la fracture mandibulaire	51
5. Le mécanisme de la fracture	53
6. Déplacement	53
II. Classifications des fractures mandibulaires	56
III. Discussion des résultats	59
1. Donnée épidémiologiques générales	59
1.1 Selon l'âge	59
1.2 Selon le sexe	59
1.3 Répartitions dans le temps	59
1.4 Délai de la prise en charge	60
1.5 Etiologie et mécanisme du traumatisme	60
2. Données clinique et para-clinique	62
2.1. Examen clinique	62
2.2. Examens radiologiques	70
3. Les formes cliniques	74
3.1. Formes topographiques	74
3.2. Formes anatomopathologiques	82
3.3. Formes selon l'âge	84
IV. La prise en charge thérapeutique	85
1. Considération générale	85
2. Problématique	85
3. But du traitement	86
4. Moyens :	86
4.1. Traitement médicale	86
4.2. Traitement fonctionnel	87
4.3. Traitement chirurgicale	88
5. Les indications	105
6. Contre indication	106
7. Conseil post opératoire	106
8. Critère de guérison	106
V. La surveillance	107
1. Le Rythme de surveillance	107
2. Les complications	107
3. Traitement des complications	109
VI. Evolution et pronostique	109
VII. Prévention	110

RECOMMANDATIONS	111
CONCLUSION	114
ANNEXE	117
RESUMES	126
BIBLIOGRAPHIE	133



La fracture mandibulaire est définie comme une solution de continuité de l'os qui survient suite à un traumatisme ou spontanément sur un os sain ou pathologique.

Elle occupe la deuxième place après la fracture des os propres du nez au sein des traumatismes faciaux avec une incidence d'environ 38% selon Patricio Gomes et coll. (1)

La forme pédiatrique ou bien fracture mandibulaire chez l'enfant, représente une entité à part à cause de sa survenue sur une mandibule en plein croissance et une dentition évolutive (Lactéale et mixte), aussi des difficultés thérapeutiques et séquelles particulières qu'elle engendre.

Cette forme touche en général l'enfant de sexe masculin et est particulièrement induite par les accidents de la voie publique, les rixes et les chutes

Le diagnostic est clinique, confirmé par l'orthopantomogramme qui garde toute sa valeur localisatrice malgré l'avènement d'autres moyens d'exploration en imagerie médicale, la TDM pouvant être utile dans certaines situations.

L'examen clinique est souvent difficile initialement, il doit être minutieux à la recherche de signes orientant vers une fracture mandibulaire.

Dans tous les cas le diagnostic de la fracture mandibulaire chez l'enfant doit être évoqué devant tout traumatisme facial bas situé et particulièrement orienté par la chute sur le menton.

Le traitement adéquat reste le seul garant pour éviter des séquelles masticatoires fonctionnelles et esthétiques notamment chez l'enfants où ces fractures peuvent passer inaperçues.

Ces caractéristiques de la fracture mandibulaire pédiatrique rapportées rarement dans la littérature nous ont incité à mener cette étude.

Il s'agit d'une étude rétrospective et descriptive de 50 cas de fractures chez l'enfant toutes prises en charge au service de chirurgie maxillo faciale et esthétique à l'hôpital Ibn Tofail du CHU Mohamed VI de Marrakech durant les années 2016 et 2017.

L'objectif de l'étude étant :

1. D'évaluer les aspects épidémiologiques, anatomocliniques
2. De rapporter l'approche thérapeutique des fractures mandibulaires pédiatriques confrontées aux données de la littérature
3. Et de proposer des recommandations



Patients et Méthodes



I. Matériel :

1. Type et période de l'étude :

Etude descriptive et rétrospective sur une période de deux ans allant de Janvier 2016 à Décembre 2017.

2. Cadre de l'étude :

L'étude a été réalisée au service de chirurgie maxillo-faciale et esthétique et stomatologie situé à l'Hôpital Ibn Tofail au centre hospitalier universitaire de Marrakech.

Les patients sont accueillis au Box des urgences dédié à la chirurgie maxillo faciale à l'hôpital Ibn Tofail mais aussi aux urgences pédiatriques à l'hôpital Mère enfant

Ils sont tous pris en charge à l'unité d'hospitalisation du service de CMF et suivis au centre diagnostic de l'hôpital IBN Tofail.

3. Population de l'étude :

Notre population générale étant constituée des fractures mandibulaires chez les patients ayant moins de 16 ans.

3.1 Critères d'inclusions :

Nous avons inclus dans notre étude les sujets répondants aux critères suivant :

- Confirmation radiologique
- Prises-en charge et suivi régulier : à une semaine, puis 1 mois ,3mois de la prise en charge initiale avec un recul minimum de 6 mois

3.2 Critères de non inclusion :

Nous avons exclu de notre étude les patients qui ont été perdu de vue et les dossiers incomplets.

3.3 Echantillon de l'étude :

Le tirage aléatoire simple était notre technique d'échantillonnage, car tous les dossiers des patients admis pour fracture mandibulaire étaient recrutés avec les mêmes chances.

En fonction de nos critères d'inclusions, l'échantillon de notre étude a été constitué de 50 fractures mandibulaires pédiatriques.

II. Méthodes d'étude :

Les patients répondants aux critères d'inclusions ont fait l'objet d'une enquête épidémiologique sur dossier.

1. Mode opératoire :

Pour chaque dossier une analyse minutieuse était réalisée de l'admission jusqu'au service en faisant ressortir les éléments épidémiologiques, cliniques, thérapeutiques et évolutives de chaque patient et inscrits sur une fiche d'enquête. Collecte des images scanographiques, et des photos pré et post-opératoires.

2. Variables de l'étude :

Les patients répondants aux critères d'inclusions ont fait l'objet d'une enquête épidémiologique sur dossier.

- Epidémiologiques : l'âge, le sexe, origine, date et heure d'entrée, mode de transport, mécanismes, type d'antécédents pathologiques...
- Cliniques : motif d'admission, délai de consultation, types de lésions des parties molles, trouble de l'articulé dentaire, limitation de l'ouverture buccale, hypoesthésie (V1, V2, V3), paralysie faciale, trouble morphologique, types d'associations lésionnelles, types de lésions dentaires ...
- Radiologiques : nombre et localisation des traits des fractures, types de fractures extra-faciales associés ...

- Thérapeutiques : prises en charge initiale, délai d'ostéosynthèse, type d'intubation, type de matériel utilisé, type de voie d'abord, nombre de voies d'abords, zones synthésés, durée moyenne des interventions...
- Evolutives : complications, séquelles fonctionnelles et esthétiques...

3. Définitions opérationnelles :

- Délai de prise en charge : durée entre le traumatisme et la prise en charge définitive du patient.
- Séquelles fonctionnelles : altération des fonctions de la région faciale (limitation de l'ouverture buccale, hypoesthésie, ...).
- Séquelles esthétiques : altération de la symétrie et de l'architecture du revêtement faciale (cicatrices dystrophiques, asymétrie faciale, ankylose temporo-mandibulaires...).

III. Analyse statistique des données :

Nous avons utilisé le logiciel Microsoft Excel version 15.26 pour la confection de la base des données, pour le traitement des données et pour l'élaboration des graphiques. Les résultats des variables quantitatives étaient exprimés en moyenne +/- écart type et ceux des variables qualitatives étaient exprimés en effectif ou en pourcentage. La saisie des textes a été faite sur le logiciel Word version 15.26.



I. Distribution géographique :

La majorité de nos patients sont originaires du milieu urbain. La distribution selon l'origine est représentée par le tableau I :

Tableau I : Distribution géographique de nos patients.

Région	Nombre de Patients	Pourcentage
Rurale	8	16,00%
Urbaine	42	84,00%
Total	50	100,00%

II. Terrain des fractures mandibulaires pédiatriques :

1. Age :

L'âge de nos patients variait de 02 à 16 ans, la répartition selon l'âge est faite selon la figure ci-dessous avec une nette prédominance de la tranche d'âge entre 11 et 16 ans.

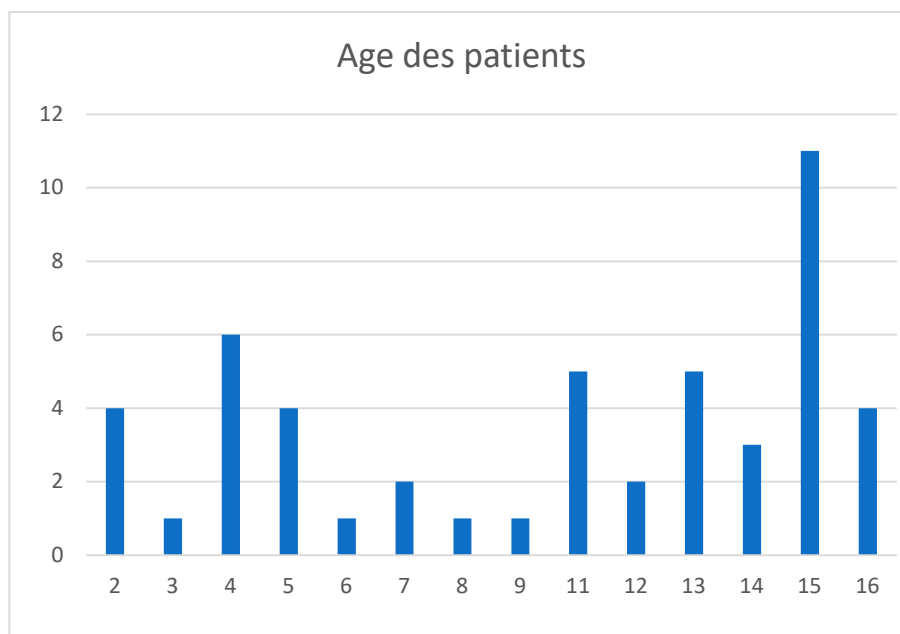


Figure 1 : Répartition par tranche d'âge.

2. Le sexe :

L'étude de la répartition par sexe (Figure 2) a retrouvé que la majorité des patients étaient de sexe masculin soit 64% avec un sexe ratio de 1,7.

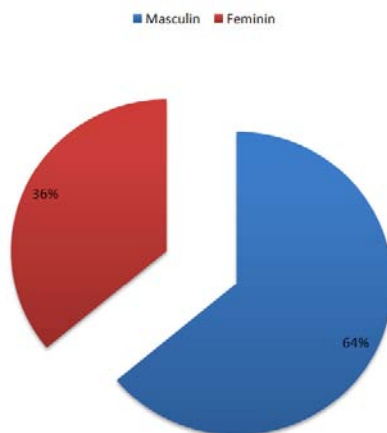


Figure 2 : Répartition selon le sexe.

III. Répartition dans le temps des fractures mandibulaires pédiatriques :

1. Distribution mensuelle :

Mai, Juin, Juillet et Août, sont par ordre de fréquence les 4 mois où il y a eu le plus de fracture mandibulaire pédiatriques.

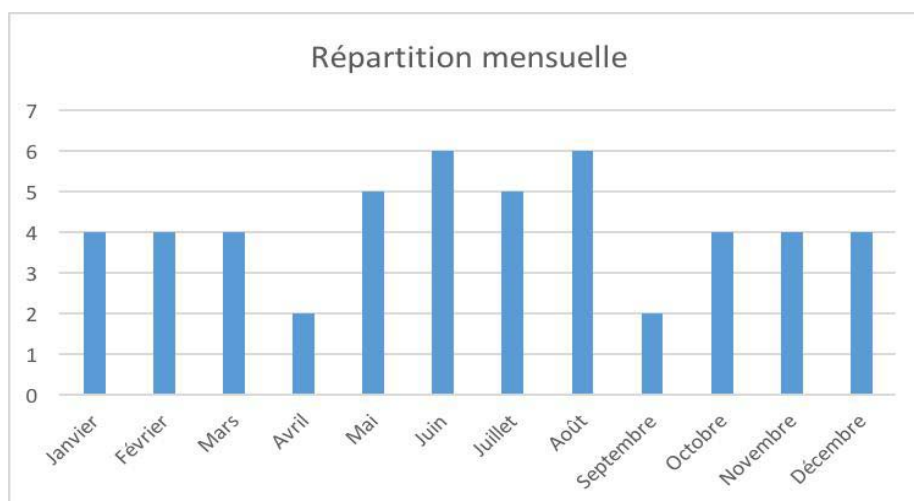


Figure 3 : Répartition mensuelle.

2. Délai entre le traumatisme et l'arrivée à l'hôpital :

Le délai de consultation varie entre 30 minutes après le traumatisme jusqu'à 4 jours avec une prédominance des consultations entre H1 et H6.

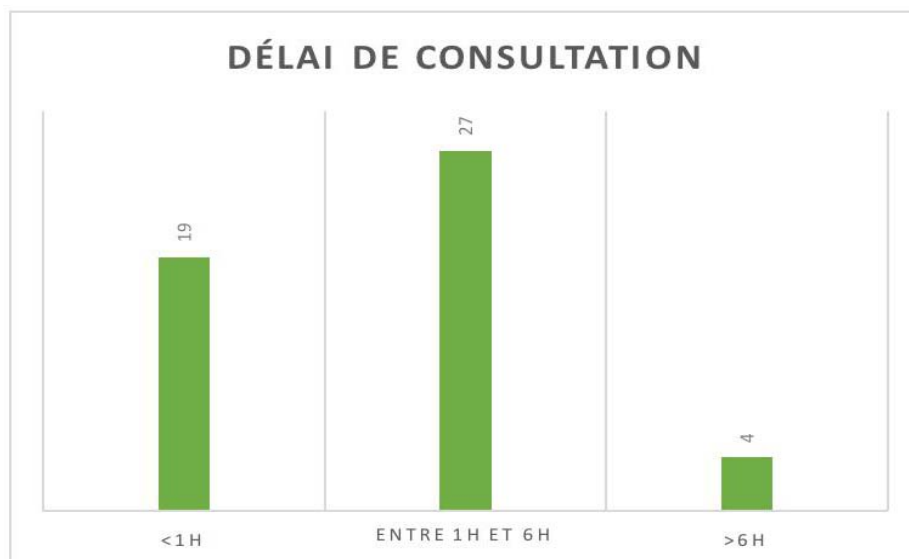


Figure 4 : Délai de consultation

IV. Mécanisme du traumatisme :

L'étude de la répartition par mécanisme montre la distribution suivante (fig.5) :

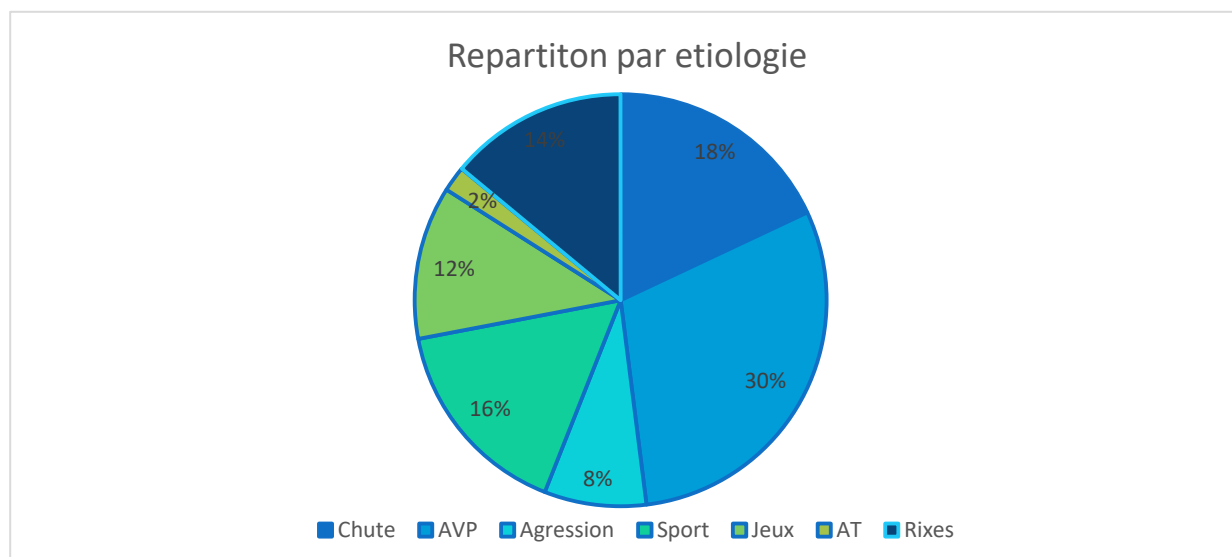


Figure 5 : Répartition par mécanisme.

Ainsi, l'étiologie dominante de notre série est représentée par les accidents de la voie publique avec 30% des impliquant un véhicule à 2 roues dans 82% de cas.

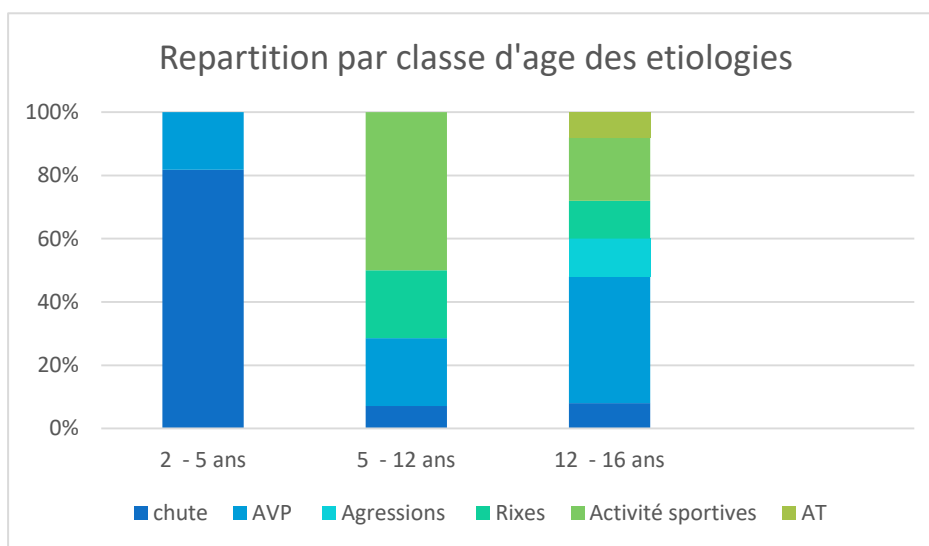


Figure 6 : Répartition par classe d'âge des étiologies

L'étude de la répartition des étiologies par classe d'âge nous montre que les AVP sont la cause dominante dans les classes d'âge entre 12 et 16 ans alors qu'entre 2 et 5 ans l'étiologie la plus fréquente est les chutes (Fig.6).

V. Données cliniques :

Les données cliniques sont résumées dans la figure 8 et le tableau II.

Tableau II : Données cliniques.

	Nombre de patients	%
Asymétrie faciale	50	100,00%
Œdème + ecchymose	38	75,00%
Douleurs	50	100,00%
Hypoesthésie labio-mentonnaire	7	14,00%
Plaie faciale	16	32,00%
Mobilité dentaire	18	36,00%
Limitation de l'ouverture buccal	39	78,00%
Béance antérieur	11	22%

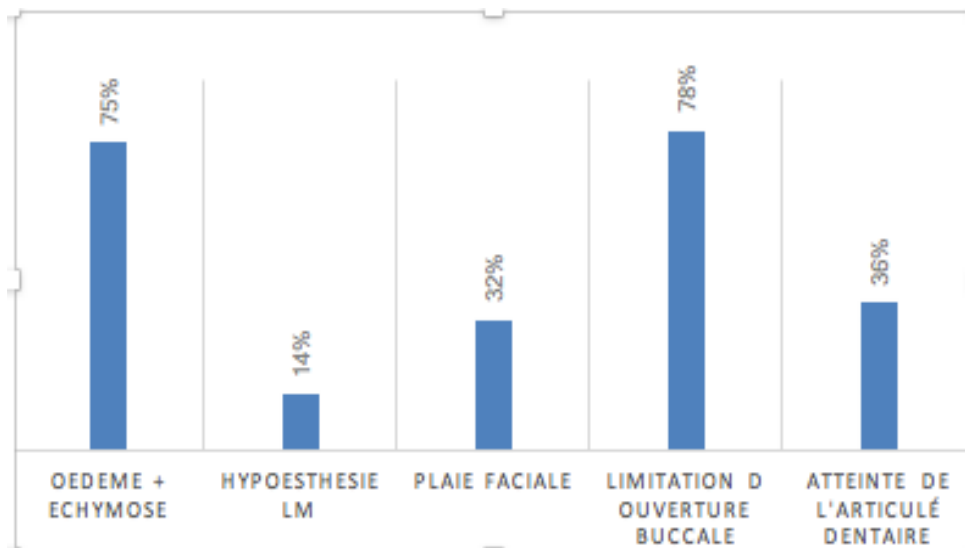


Figure 7 : Les signes cliniques accompagnant la fracture mandibulaire.

VI. Associations lésionnelles :

Parmi nos 50 patients, la fracture mandibulaire était associée à un traumatisme des membres inférieurs et supérieurs chez 7 patients (14%) (Figure 9) ,11 (22%) avaient une fracture du zygomatique et du malaire et 18 (36%) une fracture dentaire, alors que 5(10%) avaient un hématome extradural. Les associations lésionnelles sont résumées dans le tableau III

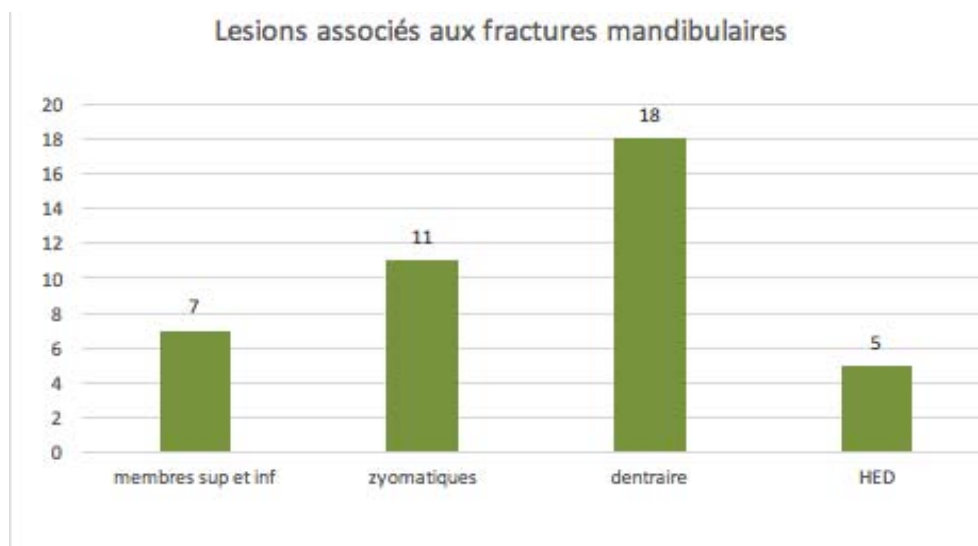


Figure 8 : Association lésionnelles des fractures mandibulaires pédiatriques.

Tableau III : Association lésionnelle.

	Nombre de patients	%
Os malaire	7	14,00%
Membres supérieurs	3	6,00%
Membres inférieurs	4	8,00%
Os zygomatique	4	8,00%
Dentaire	18	36,00%
HED	5	10,00%

VII. Données radiologiques :

Une TDM faciale en fenêtre osseuse avec coupes axiales, coronales et reconstruction 3D été réalisée chez 15 patients, l'Orthopantomogramme complémentaire a été réalisé chez tous les patients.

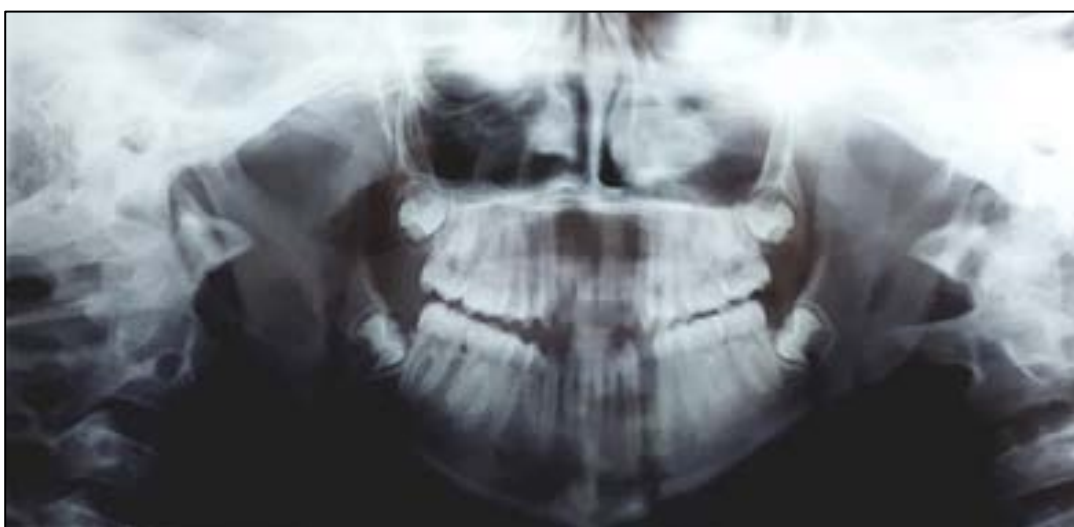

Figure 9 Orthopantomogramme montrant une fracture mandibulaire bifocale parasymphysaire et branche horizontale gauches. : Iconographie du service de chirurgie maxillo-facial et esthétique.

VIII. Sites des fractures mandibulaires :

1. Selon leurs fréquences :

Les sites de fractures mandibulaires corrélés au nombre de patients sont résumés dans le tableau IV :

Chez 50 patients, il a été constaté 74 trait de fracture, ils sont répartis comme suit

- 33 cas de fractures condyliennes
- 10 cas de fractures parasymphysaires
- 7 cas de fractures symphysaires avec traits de fractures
- 9 cas de fractures des branches montantes avec traits de fractures
- 6 cas de fractures de l'angle avec traits de fractures
- 9 cas de fractures du corps avec traits de fractures

Les fractures condyliennes étaient les plus fréquente soit de 41,5 %.

Les sites de fractures mandibulaires corrélés au nombre de patients sont résumés dans le tableau IV :

Tableau IV : Distribution des fractures mandibulaires selon la fréquence des traits de fractures.

Type de fracture mandibulaire	Nombre de fractures	%
Condylienne	33	44,59%
Symphysaire et parasymphysaire	17	22,97%
Ramus	9	12,5%
Angle	6	8,10%
Corps	9	12,5%

2. Selon la topographie :

Nous avons 58% des fractures uni focale :

- ♦ Région condylienne la plus concerné avec 13 cas
- ♦ La région parasymphysaire et symphysaire avec 9 cas
- ♦ Les fractures du corps ont été noté chez 7 cas

Les fractures bifocales représentaient 38% :

Les fractures au niveau de la symphyse et corps étaient présente chez 4 cas, alors que l'association parasymphyse et condyle dominaient chez 8 cas ; notons une présence de fractures au niveau de la symphyse et angle chez 5 patients. Sans oublier que 2 patients présentaient l'association de fractures du corps et condyle. Les fractures tri focales et pluri focales 4%.

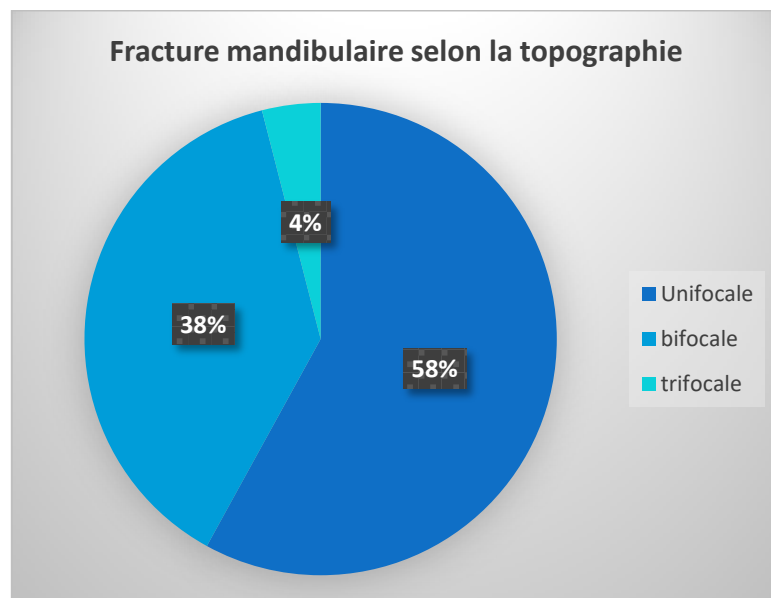


Figure 10 : Répartition des fractures mandibulaire selon la topographie

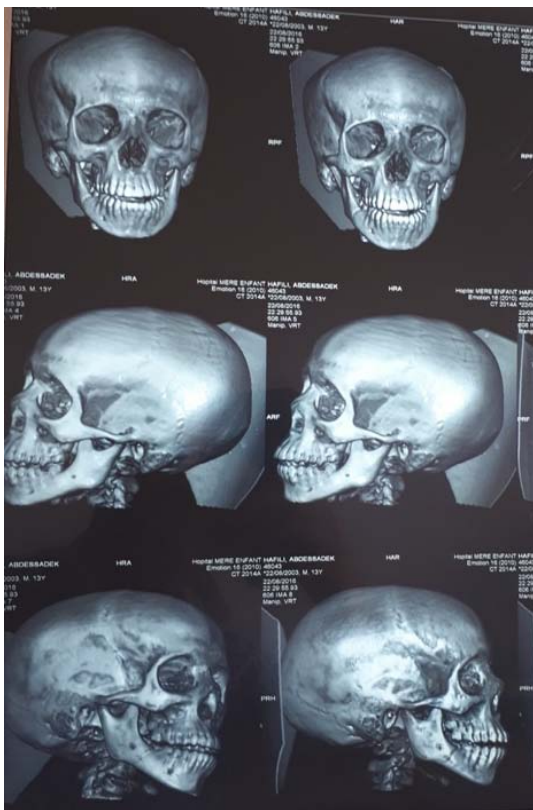


Figure 11 : TDM faciale avec reconstructions 3D : fracture de l'angle mandibulaire droit

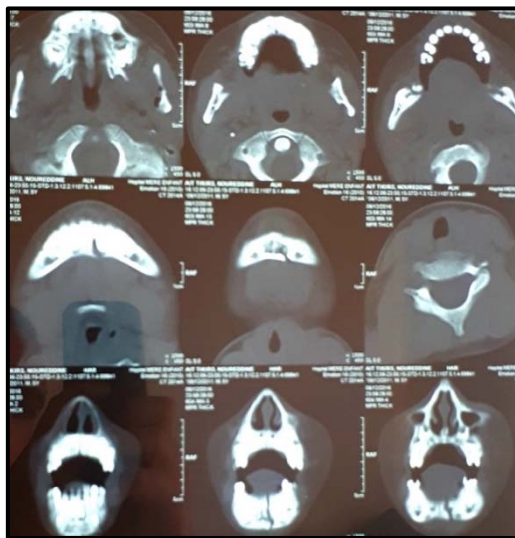


Figure12 : TDM faciale en coupe axiale avec fracture para symphysaire gauche

IX. Lésions dentaires :

Dans un total de 50 patients, 18 avaient des lésions dentaires, dont 7 avaient perdu une dent ou plus et 11 avaient des lésions restaurables (fracture, mobilité d'une dent), sont résumées dans le tableau V.

Tableau V : Les lésions dentaires associées au fracas faciaux.

	Nombre de patients	%
Avulsion dentaire	7	14,00%
<3	6	12,00%
3-5 dents	1	2,00%
>5	0	0,00%
Fracture corono radiculaire	11	22,00%

X. Traitement :

82% nos patients étaient pris en charge après la stabilisation de toutes lésions susceptible d'engager son pronostic vital.

1. Prises en charge initiale :

Tous les patients ont bénéficié d'une prise en charge initiale aux urgences, dont les détails sont résumés dans le tableau VI.

Tableau VI : Prise en charge initiale des patients

	Nombre de patients	%
Suture	16	29,00%
Antibioprophylaxie	41	82,00%
Corticothérapie	38	76,00%
Antalgique	50	100%
Mise en place d'arc métallique	29	58%

2. Indication et type de traitement

Il a été réalisé

- Un traitement chirurgical chez 32 patients qui ont bénéficié d'une ostéosynthèse soit 64% des cas
- Un traitement fonctionnel chez 11 patients soit 22% des cas
- Et un traitement orthopédique chez 7 patients soit 14%.

3. Anesthésie et type d'intubation

Il a été réalisé une anesthésie générale chez 43 patients relevant du traitement chirurgical et orthopédique

100% des patients ont bénéficié d'une intubation nasotrachéale (IOT) ou orotrachéale (IOT) normal ou sous mentonnière (ISM)

Les différents types d'intubations utilisés sont résumés dans le tableau VII.

Tableau VII : Types d'intubations

	Nombre de patients	%
IOT	9	39,02%
INT	24	41,46%
ISM	8	19,51%

4. Les voies d'abord :

L'abord des foyers était pour la majorité des fractures pour voie direct, c'est à dire celle des plaies préexistantes. En l'absence de plaies, les incisions endobuccales, submandibulaires ou en regard du trait de fracture furent les plus utilisées.

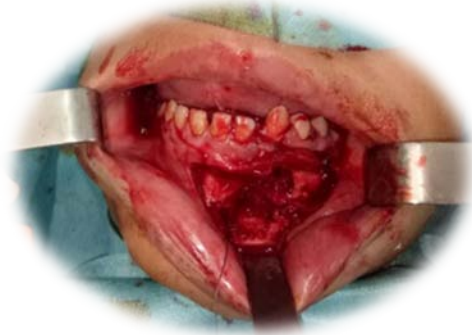

Figure 13 : Fracture symphysaire en aile de papillon vue opératoire per opératoire avec voie d'abord endo buccale. Iconographie du service de chirurgie maxillo-facial et esthétique.

5. Matériel utilisé :

La contention des fractures réduites a été faite à l'aide de :

1. Mini-plaques vissées (figure 14) Chez 32 patients soit 64%, associées à un blocage maxillo-mandibulaire préalable aux vis IMF chez 6 patients soit 12 % ou à l'arc métallique chez 22 patients dans 44%.
2. L'arc à lui seul a été indiqué chez 7 patients soit 14%.
3. Ligature d'ivy au fil d'acier dans aucun cas

Aucun cas de contention par fixateur externe ni d'embrochage n'a été rapporté dans notre série.

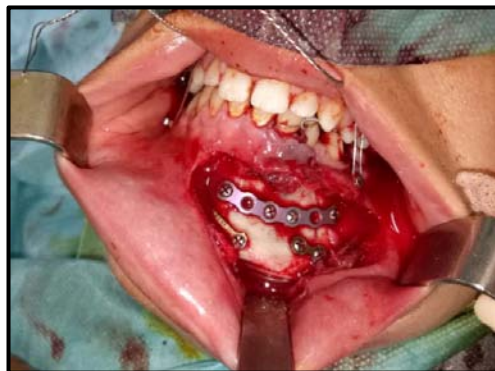

Figure 14 : Vue opératoire d'une Fracture para symphysaire gauche en aile de papillon ostéosynthésée par 3 plaques avec blocage maxillo mandibulaire aux Vis IMF. Iconographie du service de chirurgie maxillo-facial et esthétique.

6. Délai de l'ostéosynthèse :

Le délai d'ostéosynthèse de nos patients variait de 2 jours à 20 jours avec un délai moyen de 11 jours.

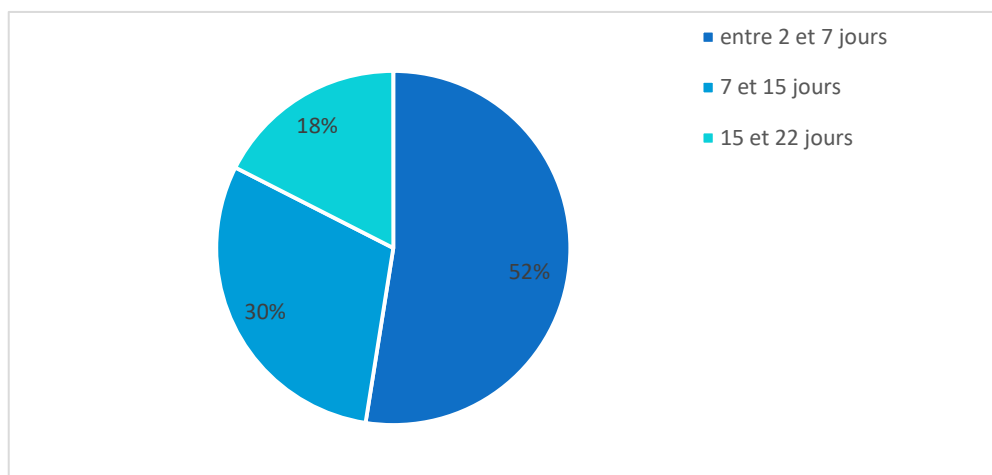


Figure 15 : Délai d'ostéosynthèse.

7. Causes du retard d'ostéosynthèse :

Le retard d'ostéosynthèse de nos patients était dû chez 7 (18%) patients à l'attente de la fonte des œdèmes, chez 4 (9,7%) patients à l'attente du matériel d'ostéosynthèse et chez 1 (2,43%) patients à la non disponibilité du bloc opératoire.

8. Hospitalisation en réanimation :

Dans notre série 1 (2%) patients a nécessité une hospitalisation en réanimation

9. Durée de l'intervention :

La durée des opérations y compris le temps d'anesthésie variait de 1h à 3h avec une moyenne de 2H comme représenté dans la figure 16.

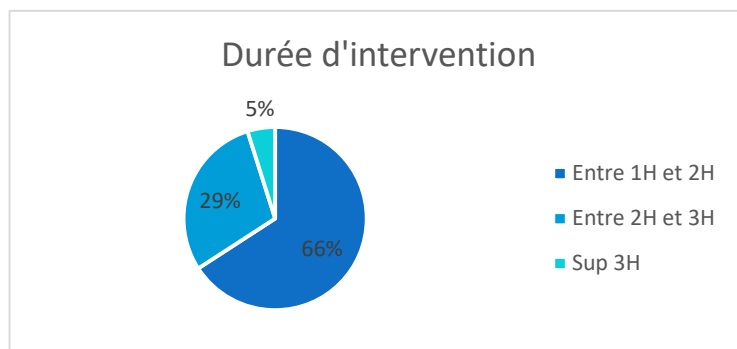


Figure 16 : Durée des interventions

10. Durée d'hospitalisation :

La durée d'hospitalisation de nos patients variait de 2 à 23 jours.

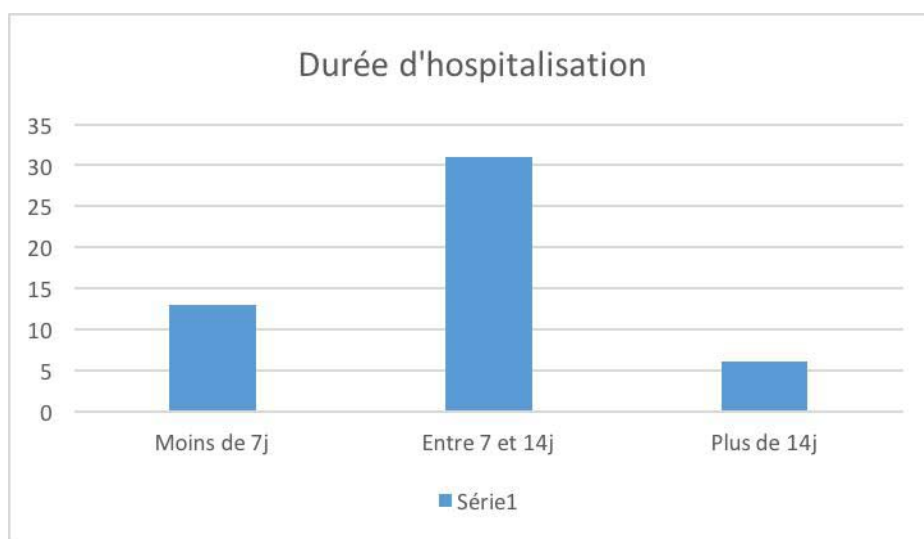


Figure 17 : Durée d'hospitalisation

XI. Complications post opératoires

1. Immédiates

♦ Infectieuses :

Deux patients ont présenté une infection sur matériel d'ostéosynthèse.

♦ Hémorragiques :

Aucun cas de saignement important pouvant engendrer une instabilité hémodynamique n'a été retrouvé dans notre série.

2. Secondaires

- 1 cas de déplacement secondaire a été retrouvé
- 2 patients ont présenté un retard de consolidation
- 1 cas de cal vicieux, et 1 cas de pseudarthrose a été objectivé.

XII. Séquelles :

Pour apprécier les séquelles tous les patients ont été contactés, 18 ont répondu à la demande d'enquête.

1. Séquelles fonctionnelles :

♦ Occlusales et dentaires :

- 13 de nos patients avaient présenté un traumatisme dentaire dont chez 9 d'entre eux le traumatisme avait causé une perte des dents définitives.
- Deux patients avaient bénéficié d'une réhabilitation par implant. Quatre autres étaient appareillés par une prothèse.
- Trois patients présentaient un trouble de l'articulé dentaire.
- La Limitation de l'ouverture buccale 4 cm a été retrouvé chez 1 patient soit 18 % des cas

♦ **Asymétrie faciale**

Aucun patient n'a présenté une asymétrie faciale

♦ **Pseudarthrose**

1 cas de pseudarthrose avait été noté dans notre série

♦ **Douleurs séquellaires**

3 patients se plaignaient de douleurs à l'ouverture maximal de la bouche

Tableau VIII : Séquelles fonctionnelles

	Nombre de patients	%
Occlusale et dentaire	13	72,2%
Asymétrie faciale	0	0%
Pseudarthrose	1	5,55%
Douleurs séquellaires	3	16,6%

2. Séquelles esthétiques :

Le nombre de cicatrices par patient était très variable. 7(38,8%) patients présentaient au moins une cicatrice dont 2(11,1%) rétractiles.

Chez 11(61,1%) patients elles étaient de très bonne qualité malgré leur origine traumatique et dans la grande majorité des cas elles étaient bien tolérées.

XIII. Chirurgie secondaire :

16 patients ont été opérés secondairement dont 11 pour AMO et 2 pour correction de séquelles notamment de cicatrices, 1 patiente pour pseudarthrose et 2 pour infection sur matériel d'ostéosynthèse.

CAS CLINIQUE 1:

- Garçon âgé de 13 ans qui présente suite à une chute sur le menton une douleur exquise prétragienne droite projetée à droite à la pression du menton , une limitation de l'ouverture buccale à 1 cm et trouble de l'articulé dentaire à type contact prématuré droit et une béance controlatérale .
- A l'Orthopantomogramme : fracture luxation sous condylienne haute droite déplacée
- Traitement : Traitement orthopédique avec réduction et contention par blocage maxillo mandibulaire sur arc maxillo mandibulaire puis un déblochage à J7 et Rééducation.

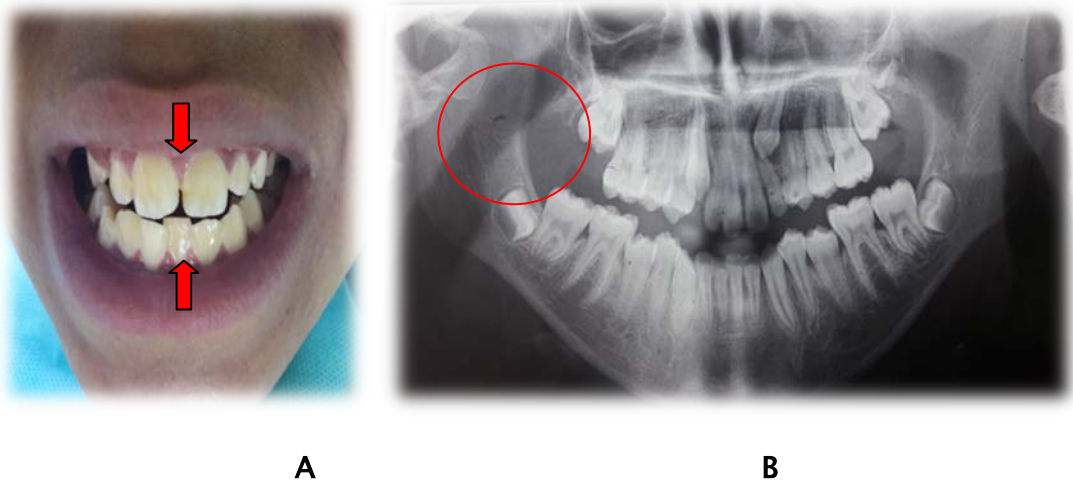


Figure 18 : Aspect pré opératoire

A : Vue endo buccale montrant un articulé dentaire croisé

B : Orthopantomogramme objectivant une fracture luxation sous condylienne haute

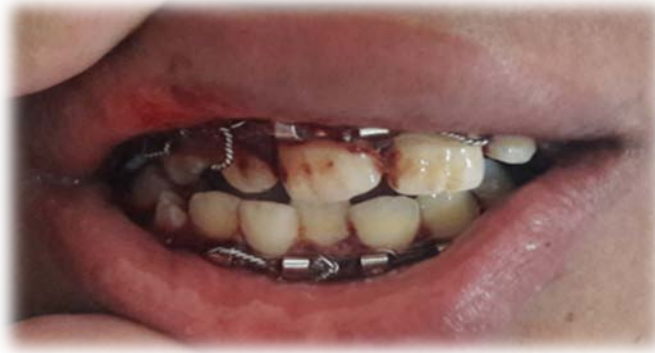
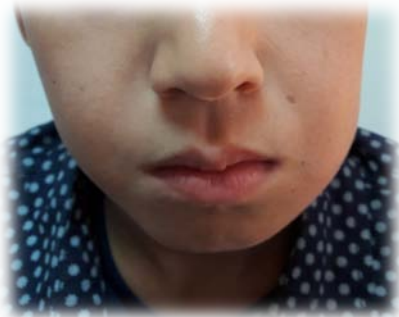
Figure 19 : Vue per opératoire

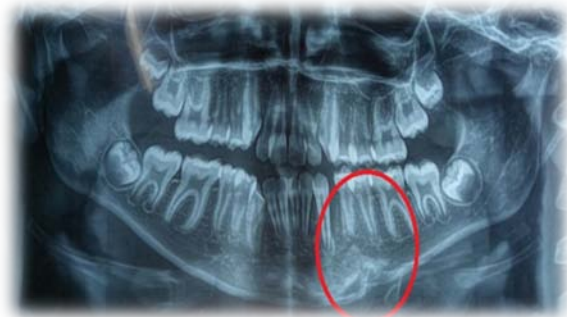Arc maxillo mandibulaires en place avant la réduction et le boccage

CAS CLINIQUE 2:

- Garçon âgé de 11 ans victime d'AVP avec à l'examen clinique : Douleur exquise parasymphysaire gauche ,Décalage rebord basilaire, limitation de l'ouverture buccale à 1,5cm ,Une béance dentaire antérolatérale gauche
- L'orthopantomogramme : fracture parasymphysaire gauche déplacée.
- Traitement : ostéosynthèse par 2 mini plaques vissées



A



B

Figure 20 : Aspect pré opératoire

A :Vue exo buccale de face montrant une asymétrie faciale

B : Orthopantomogramme objectivant une fracture para symphysaire gauche déplacée

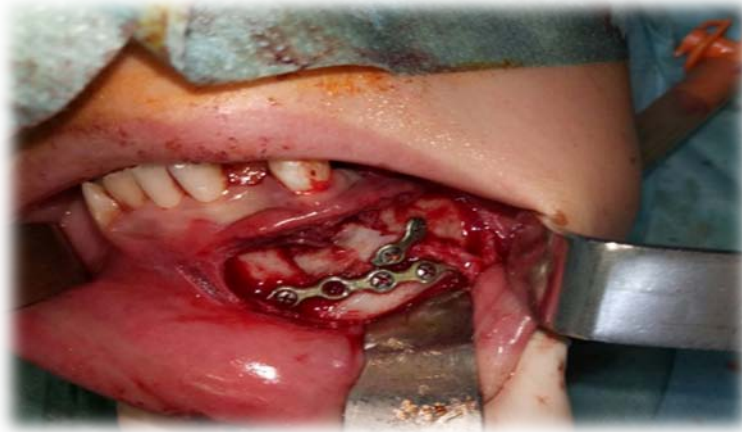

Figure 21 : Vue per opératoire endo buccale Ostéosynthèse la fracture aux plaques vissées

CAS CLINIQUE 3 :

- Fille âgée de 6 ans victime d'une chute avec une douleur exquise au niveau symphysaire sans limitation de l'ouverture buccale.
L'articulé dentaire était difficile à déterminer vu que la fille avait une dentition mixte.
- L'orthopantomogramme objective une fracture symphysaire déplacée.
- Le traitement a consisté en une réduction à foyer ouvert vestibulaire avec ostéosynthèse par une plaque vissée

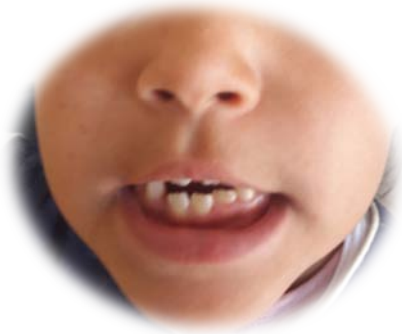

Figure 22

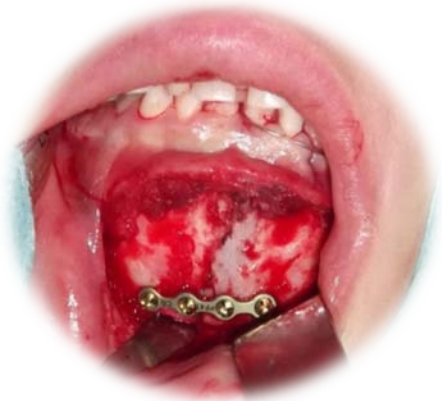

Figure 23

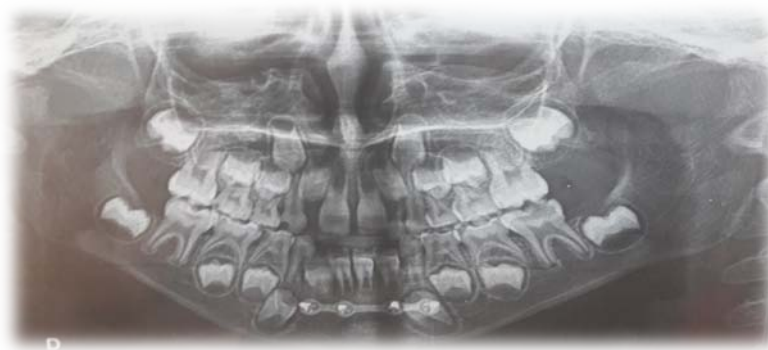

Figure 24

Figure 22: Vue endo buccale pré opératoire avec trouble de l'articulé dentaire

Figure 23 : Aspect per opératoire après pose d'une plaque vissée

Figure 24 : Résultat post opératoire sur l'orthopantom

CAS CLINIQUE 4:

- Garçon âgé de 16 ans qui suite à un AVP présente douleur exquise angulaire droite et pré tragienne bilatérale, limitation de l'ouverture buccale sévère <1 cm et Trouble de l'articulé dentaire de type croisé
- L'Orthopantomogramme trouve une fracture bifocale mandibulaire de l' angle droit et sous condylienne basse gauche déplacée

- Le Traitement utilise une réduction à foyer ouvert vestibulaire et pré auriculaire avec contention par Ostéosynthèse bifocale aux plaques vissées avec blocage de courte durée sur vis IM

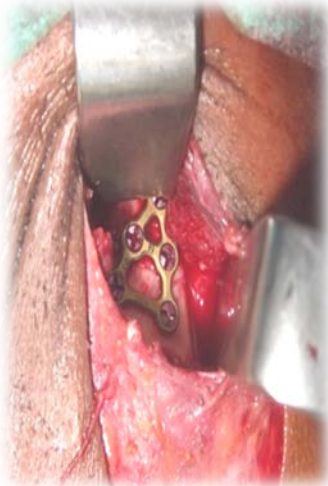

Figure 25

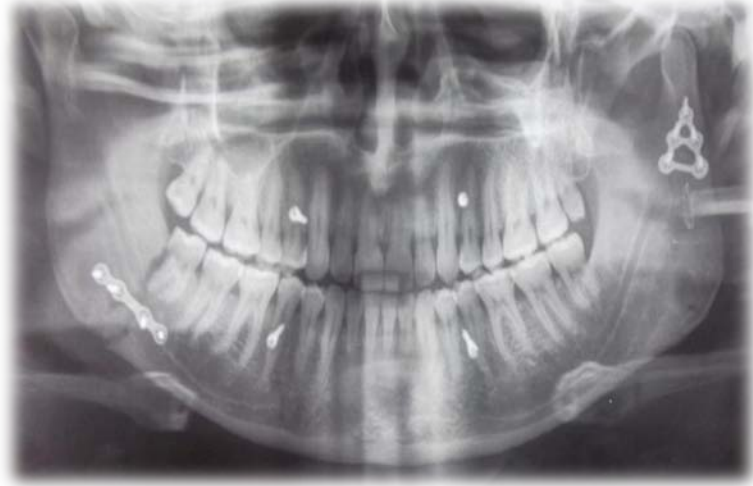

Figure 26

Figure 25 : Vue opératoire de la fracture sous condylienne gauche
après réduction pose de plaque d'ostéosynthèse à 5 trous

Figure 26: Résultat post opératoire radiologique

Ostéosynthèse des deux foyers de fractures mandibulaire à l'aide de plaques au niveau condylien gauche et angulaire droit avec les vis IMF de blocage maxillo mandibulaire

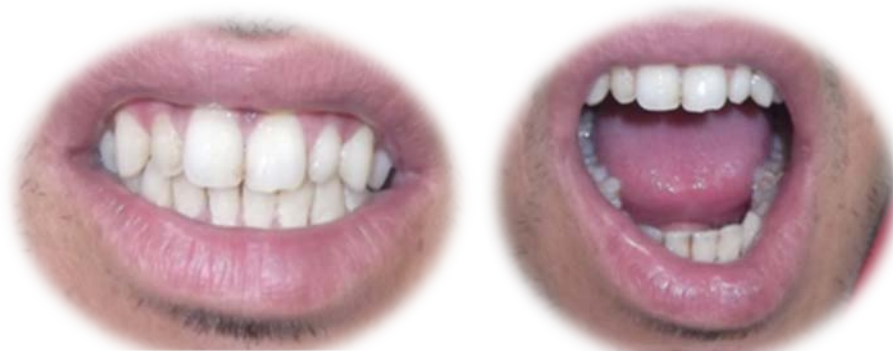

Figure 27 : Articulé dentaire et ouverture buccale à 6 mois post opératoire



Discussion



I. Rappel :

1. Anatomie :

La mandibule est un os membraneux constitué par la fusion de deux pièces osseuses. C'est le seul os mobile de la face, mobilité assurée par l'articulation temporo-mandibulaire (ATM.).

Il est situé à la partie inférieure et antérieure de la face. C'est un os impair et symétrique, constituant à lui seul le massif facial mobile de la face dit « la mâchoire inférieure ». On lui distingue trois parties : une partie moyenne, le corps, et deux parties latérales, les branches montantes (Ramus), qui s'élèvent aux deux extrémités postérieures du corps(Fig18). [7]

1.1. Le corps mandibulaire comporte :

- Le bord inférieur ou basilaire : . [8] fait d'os compact
- Le bord supérieur ou arcade alvéolaires :Fait d'os spongieux et porte de chaque côté huit alvéoles où se fixent les dents. [8]
- La face externe ou vestibulaire :

Dans sa partie médiane, une ligne verticale, indice de la soudure des deux parties de l'os, la symphyse mentonnière qui se termine en bas sur le sommet par l'éminence mentonnière qui détache de chaque côté des lignes obliques externes au-dessus desquelles se trouve le trou mentonnier. Cet orifice est situé à égale distance des deux bords de la mandibule et sur une verticale passant tantôt entre les deux prémolaires. Il livre passage aux vaisseaux et au nerf mentonniers (fig30). [7], qui peuvent être lésés en cas de fracture mais aussi exposé lors de la dissection Utile pour l'anesthésie locorégionale

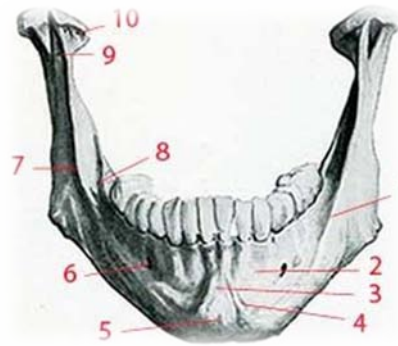


Figure 30 : Mandibule, vue antérieure

1. Ligne oblique ; 2. Fossette mentonnière ; 3. Symphyse mentonnière ; 4. Tubercule mentonnier; 5. Éminence mentonnière ; 6. Trou mentonnier ; 7. Branche montante (bord antérieur lèvre externe) ; 8. Crête buccinatrice ; 9. AP. coronoïde ; 10. Condyle.

➤ **La face postérieure :**

La face postérieure du corps du maxillaire présente sur la partie médiane les apophyses géni supérieures et inférieures qui donnent insertion respectivement aux muscles génio-glosses et génio-hyoïdiens et qui sont responsables de gêne respiratoire en cas de fracture bifocale du menton. Assez souvent, les apophyses géni inférieures donnent naissance à la ligne oblique interne ou mylo-hyoïdienne qui donne attache au muscle mylo-hyoïdien et livre passage au paquet vasculo nerveux.

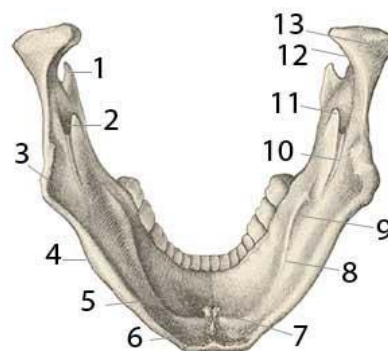


Figure 31 : Mandibule. Face postérieure

1. Apophyse coronoïde ; 2. Canal dentaire; 3. Angle du maxillaire; 4. Bord inférieur; 5. Fossette linguale ; 6. Fossette digastrique; 7. Apophyses géni; 8. Ligne oblique interne ou mylo-hyoïdienne 9. Fossette sous maxillaire ; 10. Gouttière mylo-hyoïdienne ; 11. Epine de Spix; 12. Col du condyle; 13. Condyle.

Les branches montantes :

Les branches montantes de la mandibule sont rectangulaires, plus hautes que larges, obliquement dirigées, allongées de haut en bas, et elles présentent deux faces, l'une externe, l'autre interne, et quatre bords. [7]

- **Face externe :** Siège de crêtes rugueuses inférieures qui donnent attache aux lames tendineuses du masséter. [7]
- **Face interne :** Marquée par
 - Des crêtes rugueuses inférieures qui donnent attache au muscle ptérygoïdien interne.
 - L'orifice d'entrée du canal dentaire inférieur à la partie moyenne de cette face qui livre passage aux vaisseaux et nerfs dentaires inférieurs (nerf mandibulaire)
 - Une saillie triangulaire aiguë, l'épine de Spix ou lingula Mandibulae, qui surmonte en avant cet orifice et sur laquelle s'insère le ligament sphéno-maxillaire

La saillie de l'épine de Spix à la partie moyenne de la face interne de la branche montante mandibulaire représente un repère anatomo clinique pour réaliser l'anesthésie loco régionale en pratique clinique

- **Les quatre bords** de la branche montante du maxillaire inférieur se distinguent en antérieur, postérieur, supérieur et inférieur :
 - Le bord antérieur, tranchant et siège d'une gouttière à base triangulaire se continue en bas avec le corps et qui donne insertion au buccinateur.
 - Le bord postérieur parotidien
 - **Le bord inférieur** qui se continue en avant avec le bord inférieur du corps mandibulaire et forme avec le postérieur l'angle mandibulaire ou gonion. Il est souvent creusé dans sa partie antérieure d'une dépression transversale due au passage de l'artère faciale.

L'angle mandibulaire est une entité anatomique et clinique qui varie beaucoup suivant les âges : très ouvert chez le nouveau-né, où il mesure de 150° à 160°, il s'atténue peu à peu au fur et à mesure que le sujet se développe. Chez l'adulte, il ne mesure plus que 115° à 125°) et qui est souvent siège de fracture mandibulaire.

- **Le bord supérieur** dirigé d'avant en arrière présente deux saillies
 - L'une postérieure, le **condyle mandibulaire** qui s'unit à la base du crane par **l'articulation temporo mandibulaire**
 - L'autre antérieure, l'**apophyse coronoïde** sur lequel s'insère le tendon du muscle temporal
 - séparée l'une de l'autre par une échancrure profonde appelée **échancrure sigmoïde** .

Le canal dentaire inférieur

Chaque moitié mandibulaire, est parcourue par un long canal dit canal dentaire ou mandibulaire. Dans l'épaisseur de la plus grande partie de son étendue et ce de l'orifice d'entrée à l'aplomb de l'épine de Spix à la face externe de la branche montante jusqu'à l'orifice de la 1^{ère} sortie externe ou tou mentonnier situé entre les prémolaires à la face externe de la branche horizontale

ATM : articulation temporo-mandibulaire :

L'articulation temporo-mandibulaire (ATM)(fig32) est très particulière et se distingue de toutes les autres articulations car c'est une articulation paire et suspendue ; elle est la seule articulation mobile du massif facial elle est liée à son homonyme par l'arc mandibulaire ; sa croissance ne se limite pas à la seule expansion (lors des quinze premières années de la vie), mais lui permet une adaptation permanente ; son anatomie est enrichie par la présence d'un vrai/faux ménisque.

Il s'agit d'une double articulation condylienne, ou diarthrose bi condylienne paire, symétrique, agrémentée d'un ménisque, dont, en réalité, les deux arcades dentaires en font

une articulation temporo-maxillo-dentaire (Frey) ou encore une articulation cranio-bicondylo-occlusale (Gola). Sa dynamique est coordonnée par le système neurosensoriel. Seule articulation de la mastication, son efficacité dépend de l'harmonie et de l'équilibre de tous ses différents composants. [9]

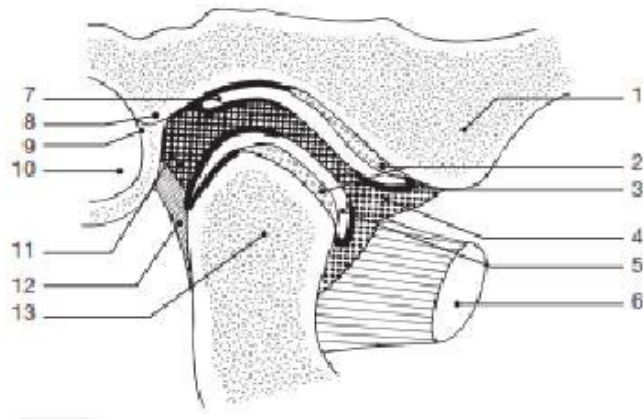


Figure 32 : Coupe sagittale de l'ATM

1. Tubercule zygomatique antérieur. 2. Cartilage artriculaire. 3. Ménisque. 4. Frein temporo-méniscal antérieur. 5. Synoviale. 6. Muscle ptérygoïdien externe. 7. Fosse mandibulaire. 8. Tubercule zygomatique postérieur. 9. Scissure de Glaser. 10. Conduit auditif externe. 11. Frein temporo-méniscal postérieur. 12. Capsule. 13. Condyle mandibulaire.

Situation : située à la partie latérale de la face, en arrière du massif facial, sous la base du crâne, elle se trouve en avant et en dessous du conduit auditif externe, aux confins de la région temporale en haut, massétérine en bas, parotidienne et auriculaire en arrière. Sa situation superficielle sous-cutanée en rend l'examen aisé (pour ce qui est de la palpation). [9]

Limites : L'ATM fait partie de la région condylienne à limites inférieures fictives, constituée du col et du condyle qui forment l'extrémité postéro-supérieure de la branche montante de la mandibule. Une ligne oblique qui joint le milieu de l'échancrure sigmoïde au bord postérieur de la branche montante, à l'union du tiers moyen et du tiers supérieur, de haut en bas et d'avant en arrière, en est la limite inférieure. [9]

Surfaces articulaires :

La surface condylienne, mobile, étroite, cylindrique contraste avec l'importante surface temporale, fixe, sinusoidale. Mais il ne saurait être question de fibrocartilage. Le revêtement articulaire des ATM est formé de tissu fibreux dense et non de cartilage hyalin. Les seules surfaces soumises aux frottements sont revêtues de tissu fibreux articulaire, souple et élastique. Elles permettent le glissement et protègent l'os sous-jacent empêchant ainsi son usure. [9]

A/ Surface temporale :(fig33)

Elle représente la surface de réception du condyle mandibulaire en rétropulsion. Ce condyle temporal, ou tubercule articulaire (tuberculum articularis), représente la véritable surface articulaire. Il est formé par la racine transverse du zygoma : segment de cylindre convexe d'avant en arrière et concave transversalement. Son grand axe oblique, en arrière et en dedans, coupe celui du condyle opposé au bord antérieur du trou occipital selon un angle ouvert en arrière de 130 à 140° en moyenne (Variable selon les individus).

Il est revêtu de tissu fibreux avasculaire et se relève en dehors sous forme d'une saillie: le tubercule zygomatique antérieur. La cavité glénoïde, ou fosse mandibulaire (fossa mandibularis), large et profonde, d'axe transversal postéro-interne loge, au repos, le condyle mandibulaire coiffé du ménisque.

Elle est limitée :

- En arrière par la paroi tympanale du conduit auditif externe ;
- En dedans par l'épine du sphénoïde ;
- En dehors par l'échancrure de la racine longitudinale du zygoma, bordée par le tubercule zygomatique antérieur en avant et le tubercule zygomatique postérieur (heurtoir de Farabœuf) en arrière. Celui-ci sert de renfort à la paroi osseuse du conduit auditif externe, la protégeant lors des mouvements de rétropulsion de la mandibule.

La cavité glénoïde est divisée en deux segments par la scissure de Glaser :

- L'un antérieur et sous-temporal, préglasérien intra capsulaire, non revêtu de cartilage,
- L'autre postérieur et rétroglasérien extra capsulaire correspondant à la paroi antérieure du conduit auditif externe, non articulaire, non revêtu de cartilage.

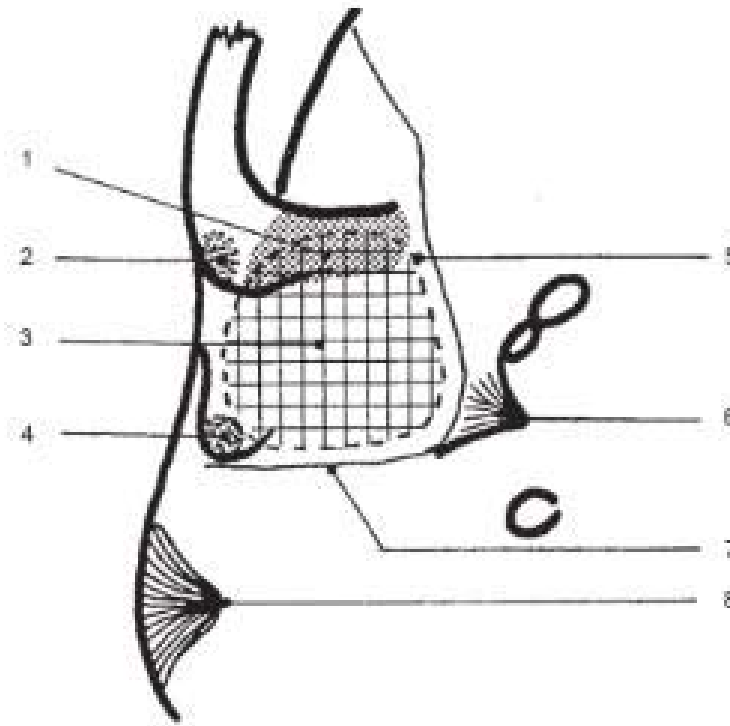


Figure 33 : Surface articulaire temporale.

1. Racine transverse du zygoma. 2. Tubercule zygomatique antérieur. 3. Fosse mandibulaire. 4. Tubercule zygomatique postérieur. 5. Circonférence capsulaire. 6. Épine du sphénoïde. 7. Scissure de Glaser. 8. Mastoïde.

B/ La surface mandibulaire, (fig34)

Ou condyle mandibulaire (processus mandibulaire) est une éminence ellipsoïde à grand axe transversal de dehors en dedans et d'avant en arrière.

Elle surmonte le col situé à l'angle postéro-supérieur de la branche montante.

Son grand axe présente la même obliquité que celui du condyle temporal et les deux condyles forment entre eux un angle de 130 à 140°. Déjeté en porte à faux, en dedans du plan de la branche montante, il ne dépasse pas en dehors d'un plan sagittal passant par la face latérale de la branche montante.

Sa face supérieure conformée en « dos-d'âne » présente deux versants réunis par une crête mousse transversale et deux angles. Le versant antérieur convexe, recouvert de fibrocartilage est articulaire. Il regarde en avant et en haut, faisant face à la pente condylienne du condyle temporelle. Le versant postérieur, aplati, regarde en haut et en arrière, et prolonge le bord postérieur du col correspondant à la cavité glénoïde. Il n'est pas articulaire et se prolonge, sans transition, par le bord postérieur de la Branche montante. Les angles, latéral et médial, présentent chacun un petit tubercule Arrondi pour l'insertion des ligaments collatéraux. [9]

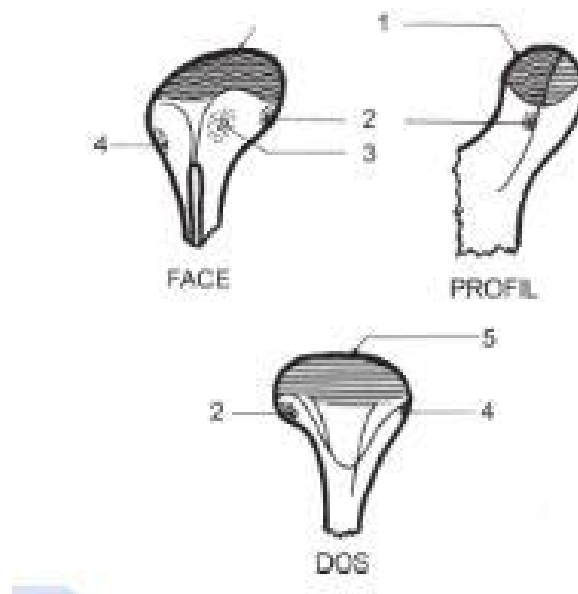


Figure 34 : Surface articulaire mandibulaire.

1. Versant antérieur articulaire. 2. Tubercule interne, ligament latéral interne. 3. Insertion du ptérygoïdien externe. 4. Tubercule externe, ligament latéral externe. 5. Versant postérieur non articulaire.

Appareil discal ou ménisque interarticulaire :(Fig35)

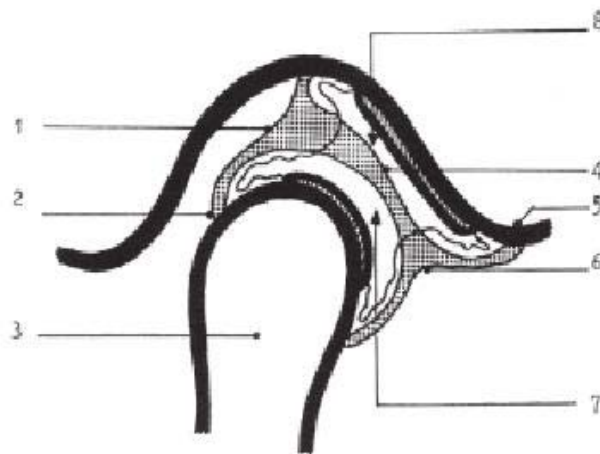


Figure35 : Ménisque théorique. [7]

Frein méniscal postérieur. 2. Capsule. 3. Condyle mandibulaire.4. Ménisque. 5. Condyle temporel. 6. Frein méniscal antérieur.7. Articulation ménisco-mandibulaire. 8. Articulation temporo-méniscale.

Moyens d'union : (Fig36)

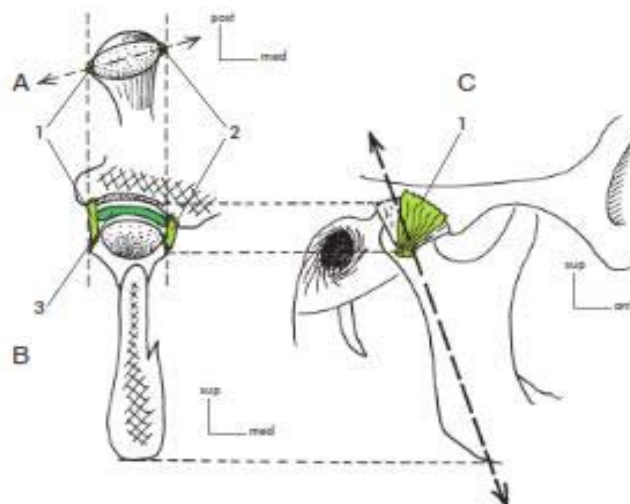


Figure 36 : Ligaments collatéraux de l'ATM en vue supérieure (a), coupe faciale (b) et vue frontale (c).

LCL : ligament collatéral latéral. 2. LCM : ligament collatéral médial. 3. Disque artériel. [10]

Système musculaire : (Fig37,38,39,40,41)

Le corps du maxillaire inférieur	
Face antérieure	muscles qui s'insèrent sur la face antérieure <ul style="list-style-type: none">• muscle de la houppes du menton• triangulaire des lèvres• carré du menton• anomalus menti de Theile (inconstant)
Face postérieure	muscles qui s'insèrent sur la face postérieure <ul style="list-style-type: none">• génio-glosse• génio-hyoïdien• mylo-hyoïdien• constricteur supérieur du pharynx
Bord supérieur	muscle qui s'insère sur le bord supérieur <ul style="list-style-type: none">• buccinateur
Bord inférieur	muscles qui s'insèrent sur le bord inférieur <ul style="list-style-type: none">• digastrique

Figure 37 : Système musculaire du corps mandibulaire(10)

Branches du maxillaire inférieur	
Face externe	muscle qui s'insère sur la face externe <ul style="list-style-type: none">• Masséter
Face interne	muscle qui s'insère sur la face interne <ul style="list-style-type: none">• Ptérygoïdien interne
Condyle (col)	muscle qui s'insère sur le condyle externe <ul style="list-style-type: none">• Ptérygoïdien externe
Apophyse coronoïde	muscle qui s'insère sur l'apophyse coronoïde <ul style="list-style-type: none">• temporal

Figure 38 : Système musculaire de la branche de la mandibule(10)

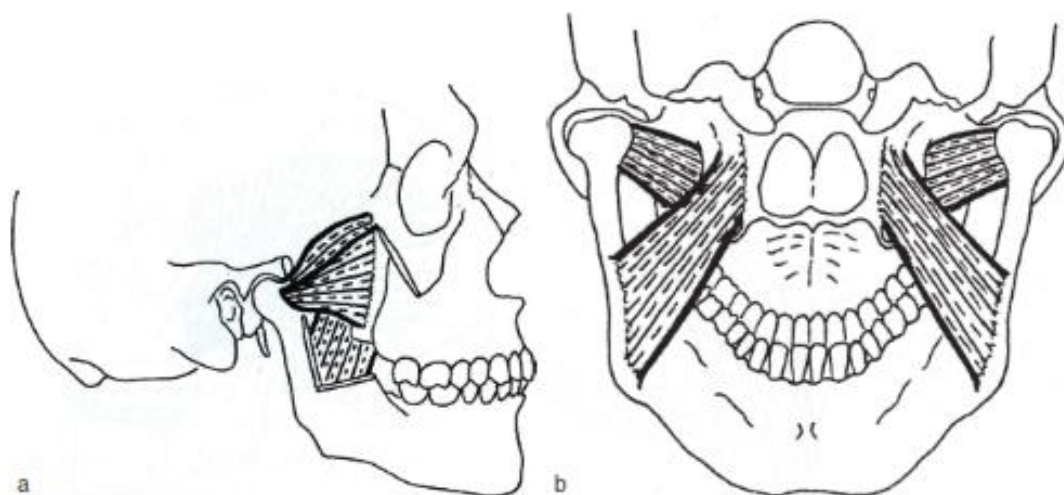


Figure 39 : Muscles ptérygoïdiens externe et interne : vues de profil (a) et inférieure (b). [10]

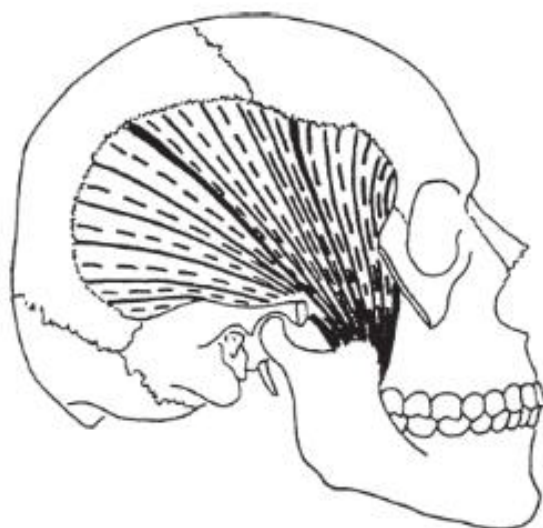


Figure 40 : Muscle temporal. (Fig10)

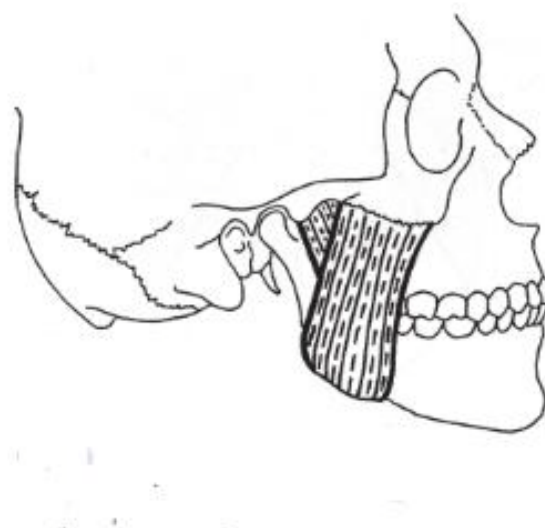

Figure 41 :Muscle masséter

Innervation et vascularisation de la mandibule :

L'os mandibulaire est parcouru entre le foramen mandibulaire et le foramen mentonnier par un canal intra-osseux, le canal mandibulaire.

Ce canal, à cheval sur Ramus et corpus, contient le nerf et les vaisseaux alvéolaires inférieurs.

Le nerf alvéolaire inférieur, branche du nerf alvéolaire ou V3, innerve la denture, la gencive et la région labio-mentonnière.

Les rapports entre canal et nerf expliquent les troubles de la sensibilité observés dans le territoire de ce nerf après les fractures touchant l'angle ou le corps de la mandibule.

La vascularisation mandibulaire dépend de deux apports :

- Un apport interne, endosté, fourni par l'artère alvéolaire inférieure, branche de l'artère maxillaire envoyant une branche rétrograde dans le condyle et parcourant le canal mandibulaire.
- **Un apport externe**, périosté, tributaire des muscles et des artères voisines (artères faciales surtout).

2. Dentition

Physiologie de la dent

C'est **l'organe le plus dur de l'organisme** car il est formé de l'émail. Il résiste longtemps au feu et sert ainsi à l'identification en **médecine médico-légale**.

Son corps est principalement composé de dentine.

Le tissu pulpaire assure leur innervation et leur vascularisation en provenance des racines dentaires.

La couronne est recouverte d'émail, tissu minéralisé à plus de 97 %. Il est moins épais sur les dents temporaires chez l'enfant. La racine est recouverte de cément, où s'enracinent les fibres collagéniques et élastiques du ligament alvéolo-dentaire ou desmodonte.

Ce ligament constitue avec l'os une véritable articulation et renferme des cellules de régénération osseuse, ligamentaire et cémentaire.

La dent est implantée dans l'os alvéolaire par une à trois racines (parfois plus). Les racines dentaires se terminent par un apex dont l'ouverture de moins de 1 mm permet la vascularisation et l'innervation de la dent (par le nerf mandibulaire).

Les dents sont portées par le **maxillaire** (mâchoire supérieure) et la **mandibule** (mâchoire inférieure). [11]

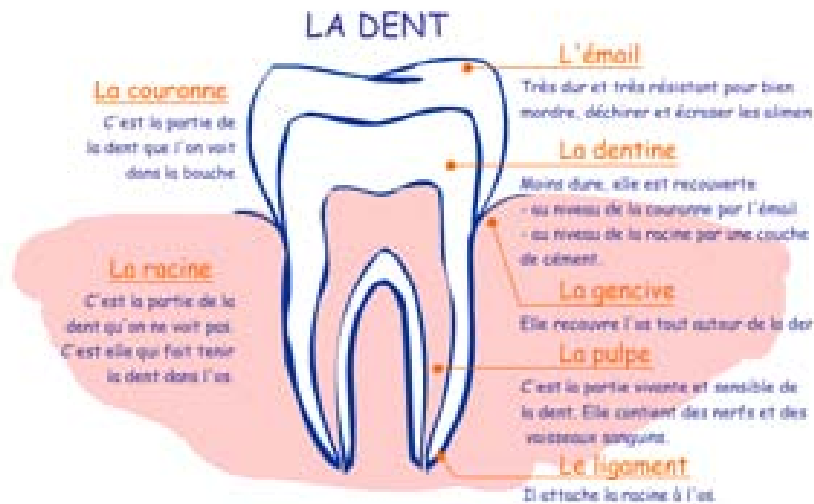

Figure 42 : Anatomie de la dent (11)

Les différents types de dents :

Les incisives

On en dénombre 8 (4 incisives centrales, 4 incisives latérales). Ce sont les dents du sourire. Elles sont monoradiculées, comme les canines. Les incisives servent à couper.

Les canines

Elles sont au nombre de 4. Ce sont les dents ayant la plus longue racine, unique. Elles permettent la désocclusion des autres dents lors des mouvements de mastication, les protégeant ainsi de forces excessives et non physiologiques ; elles sont absentes chez les espèces herbivores. Les canines servent à déchiqueter.

Les prémolaires

Au nombre de 8 aussi. Elles ont une ou deux racines, très rarement trois. Les prémolaires servent à broyer.

Les molaires

Leur nombre varie entre 8 et 12 (selon que les dents de sagesse sont formées ou non). Ce sont les dents de la mastication, les plus solides. Elles ont généralement 3 racines. Les molaires servent à broyer.

Les dents de sagesse

On parle également de dent de sagesse, la troisième molaire qui pousse à partir de l'âge de quinze ans chez l'homme. Il est de plus en plus rare d'avoir ses quatre dents de sagesse ; souvent il n'y en a que deux ou trois à se former et elles n'ont pas toujours la place nécessaire à un positionnement correct, auquel cas elles provoquent des infections à répétition (péricoronarite, cellulite) et doivent être enlevées.

Chez l'Homme, deux dentitions se succèdent :

- **Les dents temporaires ou dents de lait :**

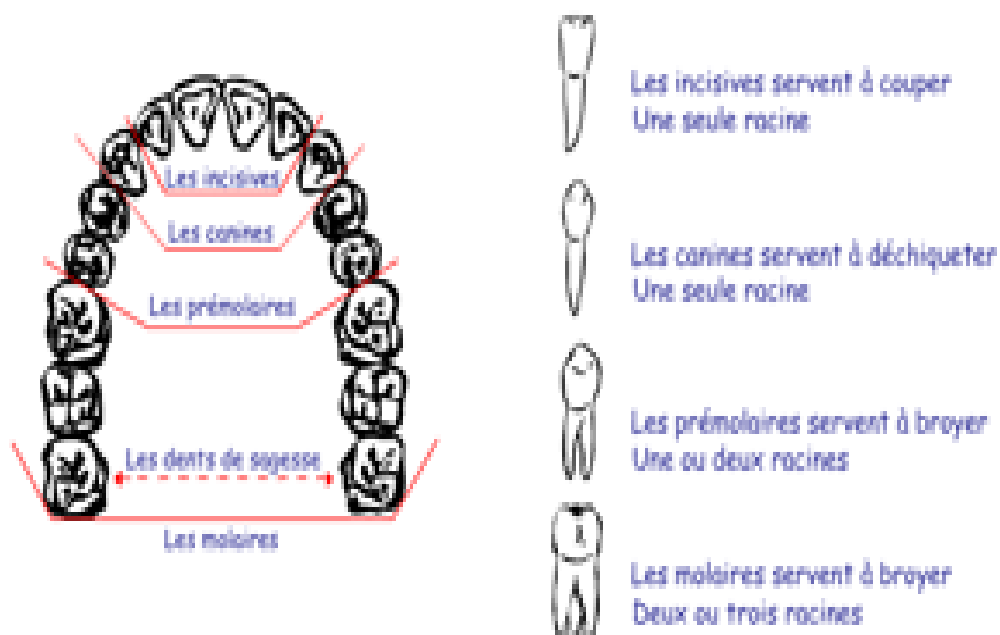
Les dents commencent leur éruption à l'âge de 6 mois voir un an, et l'éruption est complète de 20 dents se fait vers l'âge de 2 ans. Ces dents sont relativement stables jusqu'à l'âge de 6 ans lorsque la résorption radiculaire commence à se produire, ce qui provoque le desserrement des dents et la perte dentaire « lactéale »ou temporaire.

- **Les dents définitives ou dents permanentes :**

La dentition permanente éclate, en commençant par les premières molaires et les incisives centrales, à l'âge de 6-7 ans. Les deuxièmes molaires éclatent à l'âge de 12 ans. Avec l'éruption des secondes molaires définitives. On peut en avoir 32 en tout si l'on possède ses 4 dents de sagesse. [11]

Pendant cette période l'enfant est dentition mixte lactéale et définitive

LES NOMS DES DENTS



L'extrémité de chaque racine ou apex est ouverte et permet le passage des vaisseaux sanguins et des nerfs

Figure 43 : Nomination des dents (11)

La numérotation des dents :

Pour simplifier la communication, la Fédération Dentaire Internationale attribue à chaque dent un numéro.

Pour le chiffre des unités : on numérote les dents en partant du centre vers le fond [11]

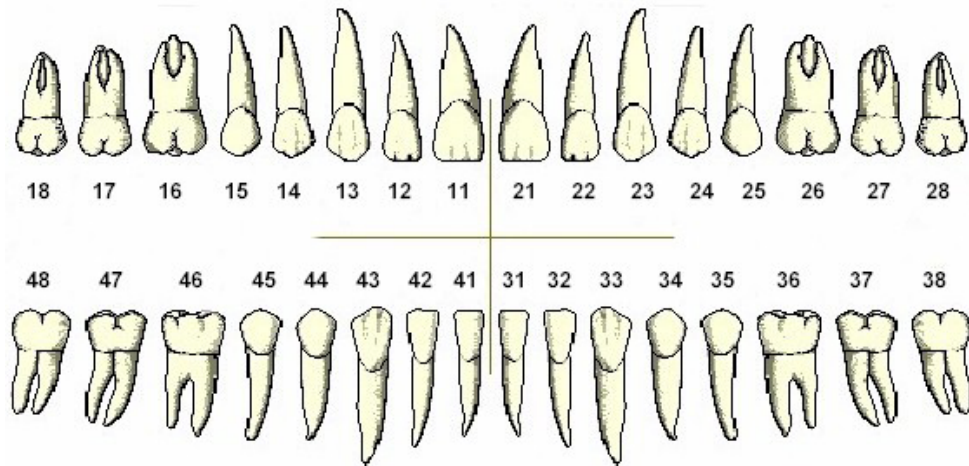


Figure 44 : Numérotation des dents

- 1 - L'incisive centrale
- 2 - L'incisive latérale
- 3 - La canine
- 4 - La première prémolaire
- 5 - La deuxième prémolaire
- 6 - La première molaire
- 7 - La deuxième molaire
- 8 - La dent de sagesse

Le chiffre des dizaines est déterminé par la partie d'un **quadrant imaginaire** dans lequel se trouve la dent. En regardant la personne en face, 1 est en haut à gauche, 2 en haut à droite, 3 en bas à droite, 4 en bas à gauche. [11]

3. Histo-Embryologie :

La mandibule dérive du premier arc branchial ou arc mandibulaire qui est constitué de deux portions :

- Une portion dorsale plus courte qui constitue le processus maxillaire
- Une portion ventrale plus importante qui constitue le processus mandibulaire ou cartilage de Meckel.

La mandibule procède d'une ossification de membrane à partir de deux points d'ossification symétriques (un à droite et un à gauche). Aux alentours du quarantième jour in utéro, un point d'ossification apparait en arrière de la future région trou mentonnier, en périphérie du cartilage de Meckel qui va disparaître ultérieurement au niveau mandibulaire

La symphyse mentonnière est le témoin de la fusion des héli-mandibules fœtales [3]. Les cellules mésenchymateuses du tissu conjonctif se différencient en ostéoblastes et vont synthétiser une substance pré-osseuse (ostéoïde) rapidement minéralisée.

Il existe deux constituants élémentaires du tissu osseux : la matrice osseuse et les cellules osseuses, assurent le remodelage continu du tissu osseux (élaboration de la matrice du tissu osseux, formation ou résorption osseuse) [5].

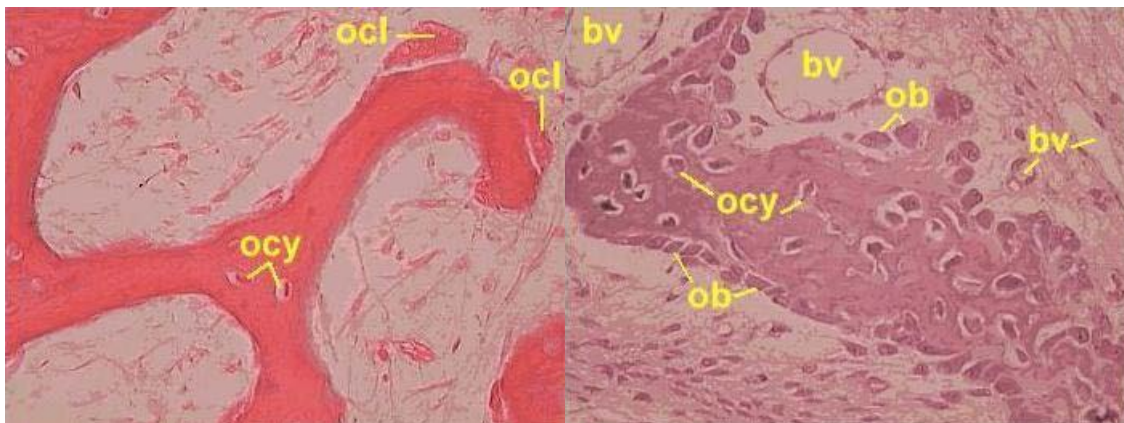


Figure 45 : Les cellules du tissu osseux [68]

OB : ostéoblaste BV : vaisseaux osseux

OCY : ostéocytes OCL : ostéoclaste

La mandibule possédant une corticale osseuse haversienne en périphérie. D'un os spongieux et d'une moelle osseuse (figure 46), sa structure est donc trabéculaire organisée pour lui permettre de résister le mieux possible aux contraintes subies [6].




Figure 46 : Jonction entre l'os compact et l'os spongieux [68]

COM : os compacte S : os spongieux

❖ Croissance mandibulaire

Croissance normale

A la naissance, la mandibule affecte la forme générale d'un boudin arrondi et non aplatie avec une branche mandibulaire qui se trouve au même niveau que le bord alvéolaire de la région incisive ; le processus coronoïde en revanche est bien marqué (Figure 47).

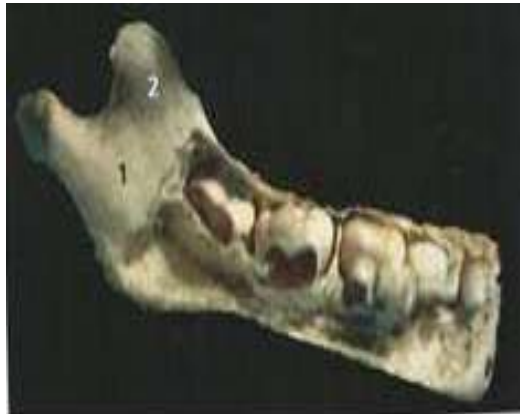La croissance mandibulaire va se faire dans trois directions :

- Le sens antéro-postérieur : par le développement de la branche mandibulaire qui se déplace vers l'arrière du fait du phénomène d'apposition et résorption liés à l'activité musculaire.
- Le sens transversal : les condyles vont s'écarter progressivement en suivant le développement de la base du crâne.
- Le sens vertical : la croissance se fait d'une part au niveau de l'os alvéolaire, d'autre part au niveau de la branche mandibulaire. La croissance verticale de cette dernière suit le recul de l'angle mandibulaire.

Entre 2 et 5 ans, le foramen mandibulaire est sous le plan d'occlusion dentaire (Figure 48, a), puis il va s'élever progressivement pour se situer au niveau du plan d'occlusion (Figure

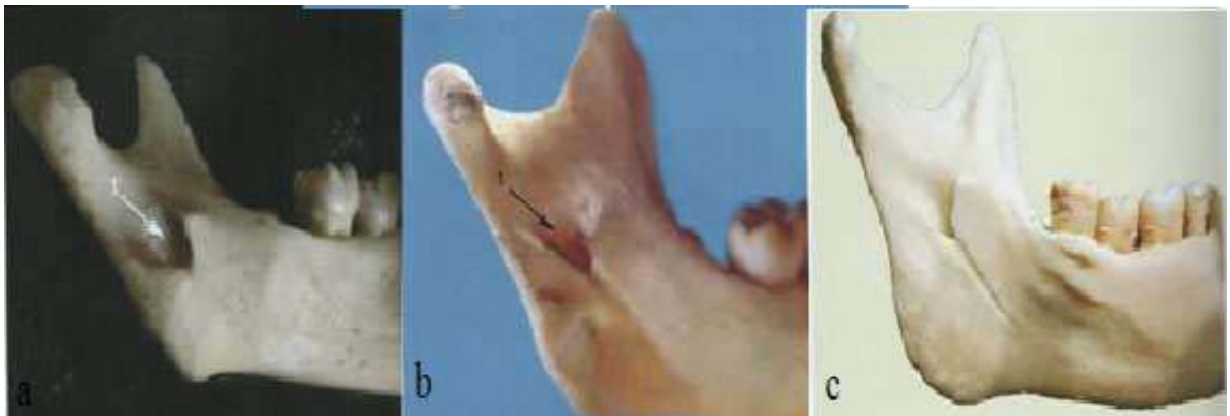
48, b), puis au-dessus à 10 ans. La situation définitive du foramen est acquise entre 12 et 15ans (Figure 48, c).

Le développement de l'os alvéolaire suit les éruptions dentaires et le développement des muscles masticateurs. (2)



Source : J-F. Gaudy, B. Cannas, atlas D'Anatomie implantaire 2é édition. Paris P120 ,2011

Figure 47 : Mandibule d'un nouveau-né. La branche mandibulaire (1) est très courte seul le processus Coronoïde (2) fait sailli au-dessus du corps mandibulaire



Source : Source : J-F. Gaudy, B. Cannas, L. Gillot, T.Gorce, J-L. Charrier. ATLAS D'Anatomie implantaire 2é édition. Paris P 122 ,2011.

Figure 48 : Evolution de la situation du foramen mandibulaire (1) (vue médiale)

- a) A l'âge de 3 ans, le foramen mandibulaire est au-dessous du plan d'occlusion
- b) A l'âge de 8ans, le foramen mandibulaire se trouve au même niveau que le plan d'occlusion
- c) Age adulte, le foramen mandibulaire est dans sa situation

Durant la croissance mandibulaire et jusqu'à l'âge de 12 ans la mandibule se trouve porteuse de germes dentaires qui fragilise sa structure osseuse et l'expose plus aux fractures chez l'enfant.

Au cours des premières années de la vie, la taille et les proportions du squelette du visage changent nettement. Le squelette facial augmente par rapport au reste de la tête, et les sinus et la dentition se développent après la naissance.

❖ **Croissance et fracture mandibulaire**

La mandibule est relativement petite à la naissance et se développe par remodelage. L'éruption des dents et le développement du processus alvéolaire contribuent également à la croissance verticale. L'apposition d'os sur d'autres surfaces provoque une forme plus adulte de l'os plus longue en avant.

Les centres de croissance condyliens véritable zones chondrogéniques sont cruciaux dans le développement mandibulaire.

Un traumatisme sous le disque articulaire au centre de croissance peut retarder la croissance du côté affecté et provoquer une asymétrie faciale, une déviation mandibulaire et une malocclusion.

Un rapport dent-à-os élevé existe dans l'os pédiatrique. Les fractures se produisent fréquemment en développant des cryptes dentaires. Les dents dans la ligne de fracture peuvent se développer avec des malformations. L'apparition des dents entraîne un gain conjoint de l'os alvéolaire.

Le rapport élevé entre l'os spongieux et l'os cortical et une épaisse couche de tissu mou couvrant, les fractures du rouge à lèvres sont fréquentes.

La guérison est plus rapide dans l'os pédiatrique avec une réduction stable dans les 5 jours sauf si le calle osseux est déjà formé. Une légère divergence dans l'occlusion primaire est acceptable. Un certain degré de remodelage fonctionnel peut être anticipé. [15]

4. Facteurs favorisant la fracture mandibulaire

. Facteurs prédictifs

☐ Facteurs anatomo-pathologiques

- Le pare choc mandibulaire

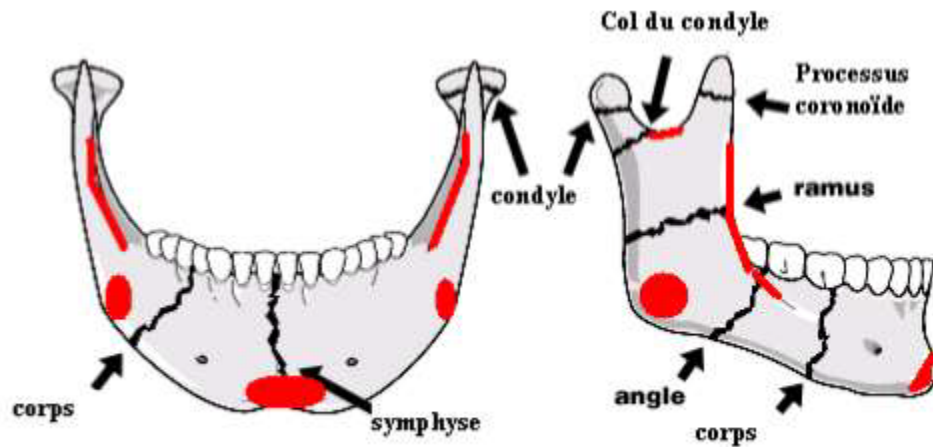
La fréquence des chocs antéropostérieurs rend particulièrement vulnérables la partie saillante de la mandibule "symphyse" qui joue le rôle d'un véritable "pare-chocs" mandibulaire. (27)

- Biomécanique de la mandibule :

L'étude anatomique et biomécanique rend compte du comportement et des zones de fragilité (Figure 49) de cet os vis-à-vis des traumatismes. La topographie et la mobilité de la mandibule par rapport à la base du crâne expliquent sa vulnérabilité. (27)

D'après des études de biomécanique, un traumatisme du menton entraîne successivement selon son intensité une fracture sous-condylienne, angulaire, para symphysaire et symphysaire et certaines régions qui sont le siège préférentiel des fractures jouent le rôle de fusible mécanique en protégeant les structures sous-jacentes. (Figure 49)

C'est le cas de la région condylienne qui, en cédant sous une sollicitation d'intensité trop élevée protège la cavité glénoïde et la zone temporale. On explique par-là la rareté des fractures de la fosse temporale avec pénétration intracrânienne du processus condyloire. Ainsi le col du condyle en 'apparence fragile joue un rôle de « rupteur » en cas de recul ou d'enfoncement traumatique de la mandibule. (27)

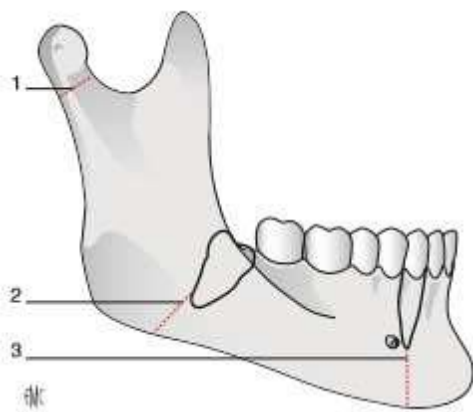


Source : H. Virginie, *Les traumatisme maxillo-faciaux et leurs implications en pratique odontologique*, P41, 2011.

Figure 49: Les zones de faiblesse et de résistance de la mandibule (D'après Ferré)

- Le rôle de l'implantation dentaire dans la survenue des fractures :

L'os alvéolaire renforce l'architecture de la mandibule mais les dents enchâssées dans cette structure constituent parfois un facteur fragilisant en traumatologie. Elles forment des lignes de faiblesse en fonction de l'axe d'implantation et de la longueur radiculaire (Figure 50). C'est ainsi que la canine, par la taille de sa racine et la dent de sagesse par son inclusion fréquente, oblique mésiale au sein d'un angle constituent des zones préférentielles de fracture lors des traumatismes de la mandibule (Figure 50).⁽²⁸⁾



Source : F. Denhez, O. Giraud, J.-B. Seigneuric, A.R. Paraque, *Fractures de la mandibule EMC*, p2, 2008.

Figure 50 : Lignes de faiblesse de la mandibule

- Les dysmorphoses dento-maxillaires

Les arcades dentaires et leur morphogenèse dépendent des éléments sur lesquels elles se développent et donc des bases osseuses maxillaires et mandibulaires.

Chez les personnes présentant une classe III squelettique que ce soit par un défaut de développement du maxillaire, un excès de développement de la mandibule (ou un peu des deux) le menton « pointe » vers l'avant contrairement aux patients de classe I.

Lors d'un choc sur la mandibule, les forces exercées ne seront pas uniformément réparties sur l'ensemble de l'arcade et celle-ci s'en trouve d'autant plus fragilisée. Par ailleurs, les personnes présentant une classe II de division 1, de part leur proéminence incisive supérieure sont plus susceptibles d'avoir des fractures dentoalvéolaires supérieures. (27)

5. Le mécanisme de la fracture

Deux types de traumatisme peuvent aboutir à la fracture de la mandibule :

- Direct, la fracture se produit au niveau du point d'impact, indépendamment de l'architecture osseuse et dentaire du site lorsqu'une grande force est appliquée sur une petite surface de la mandibule ;
- Indirect, la fracture se produit à distance du point d'impact, au niveau des zones de faiblesse que sont le col, l'angle et la parasymphysaire. Un traumatisme latéral peut entraîner une fracture parasymphysaire par diminution de la distance bigoniale ou un traumatisme antéropostérieur peut entraîner une fracture angulaire par augmentation de la distance bigoniale. [34]

6. Déplacement

Les déplacements se font sous l'influence de plusieurs facteurs :

- Le mécanisme de la fracture,
- Le siège et le nombre des traits de fractures,

- Leur orientation,
- L'articulé dentaire
- L'action des muscles.

On distingue trois types de déplacements (fig51) :

- L'angulation dans le plan frontal,
- Le chevauchement dans le plan horizontal
- Le décalage dans le plan vertical. [34]

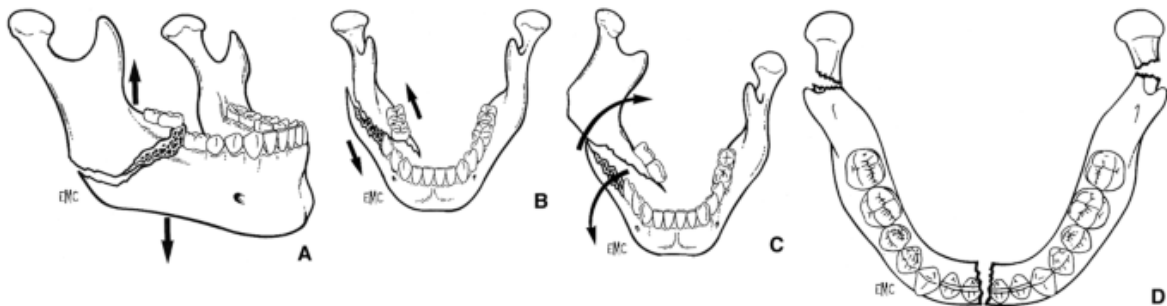


Figure 51 : Déformations de l'arcade dentaire.

A. Décalage. B. Chevauchement. C. Torsion. D. Angulation.

Ainsi, les muscles abaisseurs de la mandibule et protracteurs de la langue qui s'insèrent sur la symphyse provoquent une glossoptôse en cas de fracture parasymphysaire bilatérale par recul de la symphyse et de ses insertions musculaires.

Le muscle ptérygoïdien latéral entraîne un déplacement ventromédial du fragment crânial des fractures du condyle. Son action sur le disque peut compromettre la fonction articulaire en le lésant ou en le désolidarisant du processus condyalaire.

Le trait de fracture peut être favorable ou défavorable selon les déplacements induits par la résultante des forces musculaires de part et d'autre du point de rupture. Les muscles peuvent faciliter la coaptation des fragments osseux ou au contraire leur séparation. L'édentation augmente l'amplitude des déplacements par inexistence de cale

dentaire. Sur le Ramus, les muscles élévateurs (temporal, masséter et ptérygoidien médial) auront leur action majorée par l'absence de dents postérieures (fig 52, 53). [34]

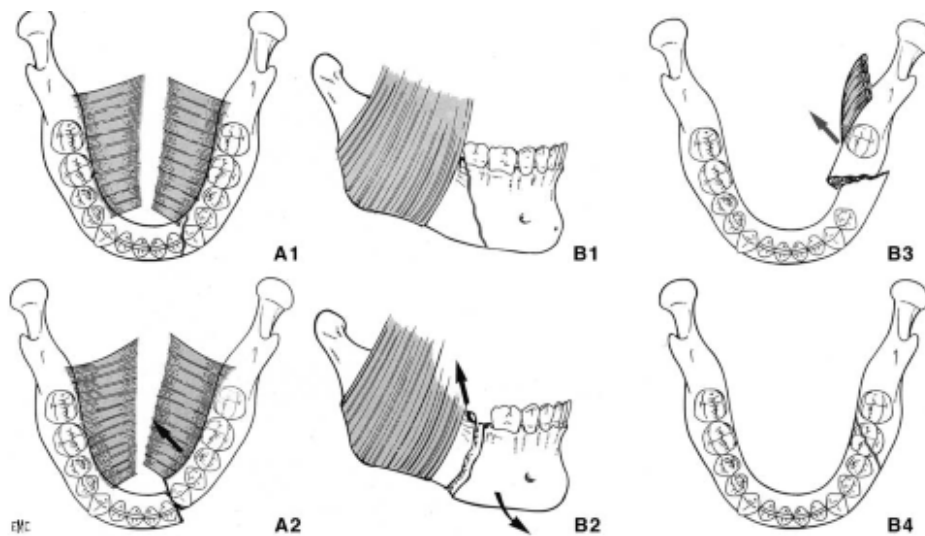


Figure 52: A. Fractures de la symphyse : favorable (A1), non favorable (A2). B. Fractures de l'angle favorable (B1, B3), non favorable (B2, B4).

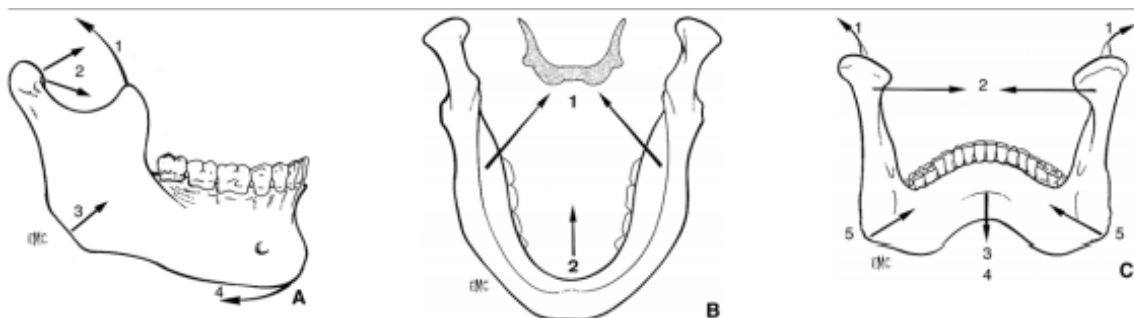


Figure 53 : Action des muscles manducateurs.

A. 1. Rétropulseurs : muscle temporal (partie postérieure) et muscle masséter (partie profonde) ; 2. propulseur : muscle ptérygoidien latéral ; 3. élévateurs : muscle masséter, muscle ptérygoidien médial, muscle temporal (partie antérieure) ; 4. abaisseurs-rétropulseurs : muscles digastriques et géniohyoïdiens.

B. 1. Muscles mylohyoïdiens ; 2. muscles géniohyoïdiens.

C. 1. Muscle temporal ; 2. muscles ptérygoidiens latéraux ; 3. muscles digastriques ; 4. muscles géniohyoïdiens ; 5. muscles ptérygoidiens médiaux

II. Classification des fractures mandibulaires

Il existe de nombreuses classifications concernant les fractures mandibulaires, se basant sur plusieurs critères, essayant d'être exhaustive pour bien les objectiver et cela sert de moyen de communication précis entre les différentes spécialités.

En 1969, R.Dingman et P.Natrig ont réalisé une classification contenant plusieurs critères concernant la fracture : la direction, la gravité, le type et la localisation ; cette classification est modifiée par D.Kelly et W.Harrigan suivie des classifications de D.Sinn, S.Hill, S.Waston et d'A.Pogrel, L.Kabar qui sont purement topographiques.

A.Gratz est le 1^{er} qui a essayé de proposer une classification unifié et standard qui se compose de symboles alphanumériques analogique à la classification TNM des tumeurs, les symboles sont : F (fracture), L (localisation), S (lésion des tissus mous), A (lésions maxillo-faciales associées), O (troubles occlusaux) ; mais cette classification n'est pas complète par manque de certains critères très importants comme la dislocation des fragments...

L'OMS à son tour a proposé une classification en 1997 modifié en 2003 basée sur des symboles alphanumériques mais qui reste incomplète par sa spécificité qu'en localisation.

Kabakav et Malisher ont proposé une classification très populaire dans la pratique stomatologique russe mais reste toujours incomplète aussi bien et inépuisable, elle se base sur la localisation, le caractère et le nombre de trait de fracture.

Une autre classification à base de symboles alphanumériques est suggérée par A.Pankratov et T.Robustova utilisant des lettres pour caractériser la fracture, l'état dento-parodontale, la localisation, la dislocation, l'occlusion, l'atrophie mandibulaire, les tissus mous, l'infection et l'association. Les numériques définissent la sévérité de la lésion. L'inconvénient majeur de cette classification c'est qu'elle est trop détaillé, chargée avec la non précision du côté droit ou gauche et le trait s'il est unique ou multiple. (89)

En 2008, Buitrago–Tellez CH et ses collaborateurs ont proposé une classification basée sur l'analyse d'imagerie c'est ce qu'on a appelé système AO/ASIF. Ce dernier définit trois types de fractures : A (non déplacée), B (déplacée), C (lésion multi fragmentaire) ; avec trois groupes à l'intérieur de chaque type et trois sous–groupes au sein de chaque groupe selon une sévérité croissante de A.1.1 au C.3.3. La topographie de la fracture est codée par des chiffres romains de I à V. ⁽⁹⁰⁾

En 2014, Cornelius C.P et ses collaborateurs ont proposé une classification avec trois niveaux de précision :

Niveau 1 : c'est une classification désignant la présence de la fracture quel que soit la localisation, le nombre

Niveau 2 : c'est une classification topographique avec précision si elle est confinée ou non, trait de fracture en seul région ou étendu à une région voisine.

Niveau 3 : c'est une classification de la fracture mandibulaire qui exclue la région condylienne, elle repose sur les techniques d'imagerie tridimensionnelles permettant une description anatomique des conditions individuelles de l'arc mandibulaire et de la longueur de l'atrophie alvéolaire en utilisant des codes alphanumériques. ^{(91) (92)}

La classification topographique (fig 54)niveau 2 étant comme suit

1. Fracture uni–focales :

Fracture du corpus :

- Fractures du bord alvéolaire (alvéolo–dentaires)
- Fractures du menton (symphysaire et para symphysaire)
- Fracture du corps et fractures pré angulaires

Fracture du Ramus

- Fractures de l'angle

- Fracture du condyle

Fracture capitale Fracture cervicale

- Fracture du coroné

2. Fracture multifocales :

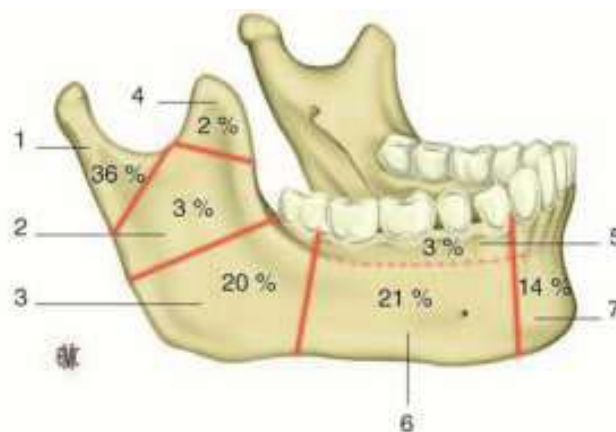
Fracture bifocales

Fracture tri focales

Fracture comminutives

Fracture avec perte de substance

Fracture associées aux fractures du massif : Facial (fractures pan-faciales)



Source : J-C. Bertrand, G. Touré J-P. Meningaud. Fractures de la mandibule EMC ; p3 ; 2004.

Figure 54: Classification topographique de la mandibule.

1. Condyle ; 2. Ramus ; 3. Angle ; 4. Apophyse coronoïde ; 5. Procès alvéolaires ; 6. Branche horizontale ; 7. Symphyse.

Cette classification a été adoptée dans notre étude ce qui permis de dénombrer nos fractures et discuter nos indications thérapeutiques

III. Discussion des résultats

1. Données épidémiologiques générales :

1.1. L'âge :

Dans notre étude, la majorité de nos patients étaient entre 12 et 16 ans, constituant 50% de l'ensemble de notre effectif. Ceci rejoint la littérature comme dans l'étude de Glazer et Joshua [41], où l'âge moyen des patients est de 11,2 ans dont 49% dans la tranche d'âge entre 12 et 16 ans, et l'étude de Andrade [42] où l'âge moyen est de 9,5 ans dont 40,5 dans la tranche d'âge entre 11 et 15 ans ou l'étude de Ferrera [43] où la tranche d'âge entre 15 à 16 ans représentait 48,8%.

Cette disposition peut être expliquée par le fait que cette tranche d'âge prend plus de risque de conduite, et est plus impliquée dans les actes de violence.

1.2. Le sexe :

Dans notre étude, la majorité de nos patients étaient de sexe masculin avec un sexe ratio de 1,7 et ceci rejoint la littérature comme dans l'étude de Andrade, [42] avec un sexe ratio de 4,1, l'étude de Glazer et Joshua [41] avec un sexe ratio 2,05 où 67% des patients étaient de sexe masculin, et l'étude de Tiwana [44] avec un sexe ratio de 2.

Cette vulnérabilité du sexe masculin aux fractures mandibulaires pédiatriques peut être due au fait qu'ils sont plus engagés dans des activités physiques plus dangereuses, tels que les activités sportives non surveillé, ou des conduites inappropriées sur les routes.

1.3. Répartition dans le temps :

Dans notre étude, les traumatismes survenaient le plus souvent aux mois de Mai-Juin-Juillet- Août, ceci est proche des données de la littérature comme dans l'étude FERRERA [43] où les traumatismes survenaient le plus souvent aux mois de Juin 15,5%, Juillet 10%, Août 19,6%, Septembre 19,4%.

Durant cette période estivale, le nombre de déplacements augmente ce qui accroît le risque d'AVP.

1.4. Délai de prise en charge :

La majorité des patients dans notre série, arrivaient aux urgences dans un délai d'une à six heures. Pour les autres études, la majorité arrivait dans les 24h [41]. Les soins pré-hospitaliers sont l'un des facteurs pronostics les plus importants du devenir des patients traumatisés en maxillo-faciale d'après une étude réalisée au Brésil [49]. Aucun de nos patients n'a reçu de soins en pré-hospitalier.

1.5. Etiologie et Mécanisme du traumatisme :

Accidents de la voie publique

Les accidents de la circulation continuent de faire de nombreuses victimes dans plusieurs pays du monde (OMS 2017). Au Maroc, le nombre ne cesse d'augmenter et cela est due à un ensemble de facteurs :

- A l'être humain en 1^{er} lieu quel qu'il soit piéton ou conducteur par sa mal-conscience des conséquences.
- A l'environnement : une chaussée glissante et dégradée, le climat, les obstacles sur la route constituent une cause non négligeable des accidents. (16)

Coups et blessures

Selon l'OMS, la violence interpersonnelle c'est l'usage délibéré de la force physique contre une personne qui entraîne ou risque fort d'entraîner un traumatisme, un décès... ; elle comprend la violence des jeunes, la violence entre partenaires, la violence familiale... dont les principales causes sont l'abus des drogues et de l'alcool, la pauvreté et l'inégalité entre les sexes. (17)

Accidents du sport

Le nombre des accidents de sport est très important du fait de sa pratique surtout par les jeunes de sexe masculin ; parmi les sports a risque, on note les sports d'équipes comme le basket et les sports de combats comme la boxe. (18) (19)

☐ Accidents domestiques

Surviennent fréquemment chez les enfants, elles regroupent pour certains auteurs les accidents survenus à domicile et en milieu scolaire par exemple : chutes d'escalier, dans la cour d'école pouvant donner des traumatismes mandibulaires avec risque de fracture sous condylienne en cas de traumatisme sur le menton. (20)

☐ Accidents de travail

Le nombre d'accidents de travail connaît une croissance importante chaque année et cela est du le plus souvent au non-respect des règles élémentaires de la sécurité et de prévention notamment dans le secteur du bâtiment et des travaux publics. (21)

☐ Ruades d'animal

En campagne la cause principale de ces fractures est représentée par les ruades d'animaux. Cette violence des animaux domestiques sur les hommes entraîne des fractures mandibulaires surtout chez les enfants et les éleveurs.(22)

Dans notre série, les accidents de la voie publique représentent l'étiologie la plus fréquente avec un pourcentage de 30% des cas, suivie des chutes et des accidents de sport. Ce qui concorde avec les résultats des autres séries en USA ou en encore au Portugal malgré tous les efforts fournis en termes de prévention routière et les avancées technologiques des constructeurs automobiles dans les systèmes de sécurité active et passive (ceinture de sécurité, airbags, freinage ABS...) pour diminuer considérablement la traumatologie faciale.

Nos résultats rejoignent les données de la littérature en USA [42] où 60% des traumatismes étaient dû aux AVP suivis des chutes avec 23%. En Angleterre [45], Malaisie [46], comme en Espagne [47], l'étiologie des traumatismes variait entre les AVP et les accidents de sport. En Inde [48] et en Brésil [49], les chutes sont la cause dominante, Afrique du sud [50], Zimbabwe [51], les agressions et les actes de violence sont la cause la plus fréquente.

Ceci peut être dû dans notre contexte aux conditions de sécurité routière qui peuvent être qualifiées de défavorables (absence de port de casque chez les motocyclistes, violation du code de la route et des limites de vitesse...).

. D'origine iatrogène

☐ Dent de sagesse

La fracture de l'angle mandibulaire est une complication exceptionnelle, survient si l'os de la mandibule est mince et fragile avec une dent profondément incluse ; le risque est cependant plus présent avec l'avancée dans l'âge car le ligament entourant la dent finit par s'ossifier avec le temps. L'ankylose qui en résulte, rend l'extraction plus difficile augmentant le risque de la fracture. (23) (24) (25)

☐ Exérèse d'un kyste volumineux

Il s'agit principalement des fractures qui peuvent survenir lorsque les corticales sont trop minces ; elles surviennent généralement au niveau de l'angle mandibulaire notamment dans le cas des kystes de très grande étendue. (26)

2. Données cliniques et para cliniques :

2.1. Examen clinique

Le diagnostic repose sur le triptyque : interrogatoire, examen clinique et imagerie. L'examen du traumatisé de la face se passe bien souvent dans un service d'urgence afin d'assurer une évaluation sommaire globale. Cette évaluation se fait au besoin en collaboration avec d'autres spécialistes avant d'entreprendre l'examen maxillo facial proprement dit.

a. Examen général sommaire

Doit rechercher :

➤ **Les Urgences vitales ou fonctionnelles extra faciales**

Avant de pratiquer l'examen propre au traumatisme mandibulaire, Il faut situer celui-ci

dans l'ensemble lésionnel et donner la priorité aux lésions associées étant donnée la fréquence des poly traumatismes pouvant engager le pronostic vital ou fonctionnel rapportés dans notre étude marquée par 14% de fractures des membres et 10% de lésions neurochirurgicales à type d'hématome extradural. Ces lésions s'expliquent par la grande fréquence des accidents de la voie publique qui affectent particulièrement les enfants entre 12 et 16 ans (40 %) comme il a été rapporté dans notre série.

Cet examen doit éliminer par ailleurs une urgence maxillo facial pouvant être d'ordre respiratoire ou bien hémorragique

➤ **Les urgences vitales et fonctionnelles maxillo faciales :**

Cet examen sommaire doit éliminer par ailleurs une urgence maxillo facial pouvant être d'ordre respiratoire ou bien hémorragique

○ **Les urgences respiratoires :**

Elles constituent l'urgence absolue et imposent une libération urgente des voies aérienne voir la pratique d'une ventilation assistée car elles sont liées à une obstruction des voies aériennes supérieures par différents éléments qu'on distingue par ordre croissant de complication [35] :

- La présence de sécrétions, de caillots sanguins ou bien de corps étrangers divers dans les voies aériennes supérieures comme une dent fracturée, des fragments d'os ou de prothèse dentaire dans la cavité buccale doivent être évacués.
- La formation d'un hématome expansif de la langue, du plancher ou bien une glossoptôse dûs au déplacement en arrière de la symphyse mandibulaire imposant un acte urgent.
- Le recul du massif facial en bas et en arrière contre la paroi pharyngée et le dos de la langue est aussi un facteur d'obstruction des voies aéro-digestives ;
- Le développement d'un œdème important du massif facial [35]

Ces urgences n'ont pas été relevées dans notre étude.

o **Les urgences hémorragiques :**

Le saignement facial peut être d'emblée important à cause de la richesse vasculaire de la région mais il est rarement responsable à lui seul d'une instabilité hémodynamique. Il convient alors de rechercher une lésion thoracique, abdominale ou rétro-péritonéale en cas d'état de choc hémorragique [36].

Dans tous les cas l'hémostase doit être assurée et obtenue par compression au doigt ou par pince hémostatique, relayée par la mise en place d'un bourdonnet compressif dans l'attente d'une ligature artérielle ou veineuse au point d'élection réalisée en milieu hospitalier. Un tamponnement à l'aide de compresses hémostatique peut-être réalisé dans les cavités nasales et buccales [38].

Parallèlement aux procédés hémostatiques, la mise en place d'une voie veineuse périphérique permet la perfusion de solutés macromoléculaires pour compenser les pertes sanguines et faciliter l'équilibration hémodynamique.

b. Examen maxillo facial

➤ **L'interrogatoire**

L'interrogatoire de l'enfant traumatisé et ou de sa famille ou des témoins précise des données utiles de l'anamnèse

Il précise :

- o La date, l'heure, les circonstances de l'accident, afin d'évaluer l'importance du traumatisme et la possibilité de lésions associées.
- o Il précise une modification de l'engrènement dentaire, les antécédents généraux à type de crise comitiale, d'insuffisance cardiorespiratoire, de diabète, d'anorexie..., les terrains psychologique et somatique doivent être soigneusement appréciés afin d'éviter une décompensation postopératoire et de proposer une prise en charge globale et

appropriée.

- On apprécie également les antécédents maxillo-faciaux familiaux, congénitaux, acquis, et de traitement orthodontique.
- Les signes fonctionnels peuvent être importants avec une douleur, une gêne, une impossibilité de la mastication, de la déglutition et de la phonation. [34]

Dans notre étude les données de l'anamnèse ont relevé un motif d'admission dominé par les accidents de la voie publique et Un délai de consultation relativement court discutées plus haut au niveau de l'épidémiologie et des signes fonctionnelles dominés par la douleur et la gêne à l'ouverture buccale. La composante algique chez l'enfant doit prendre en considération le profil pédiatrique mêlant la douleur à la peur et rendant l'examen clinique peut objectif particulièrement entre les mains des jeunes médecins « résidants » qui assurent l'accueil et l'examen des enfants aux urgences

11 (22%) avaient une fracture du zygomatique et du malaire et 18 (36%) une fracture dentaire,

➤ **Examen clinique maxillo facial :**

Il doit être méthodique et noté sur un schéma. Des photographies peuvent être utiles.

b.1. L'examen exo buccal :

• L'inspection :

Recherche des éraflures, des plaies (siège, profondeur, degré et type de souillure, pigmentation...), des ecchymoses, des hématomes ou des déformations osseuses, avec modification nasale, élargissement de la distance intercanthale, effacement de la pommette, l'extériorisation d'une épistaxis, d'une otorragie, une rétrognéie, une déviation de la pointe du menton ou une plaie du menton. Recherche d'une béance ou occlusion labiale. [34]

• La palpation : (minutieuse)

Recherche une irrégularité douloureuse du contour mandibulaire. Une douleur de la

région condylienne sera appréciée directement ou par introduction d'un doigt dans le conduit auditif externe, par palpation prétragienne ou à la pression sur le menton. La recherche d'un trouble de la sensibilité Labio- mentonnaire est systématique (fig55,56). [34]

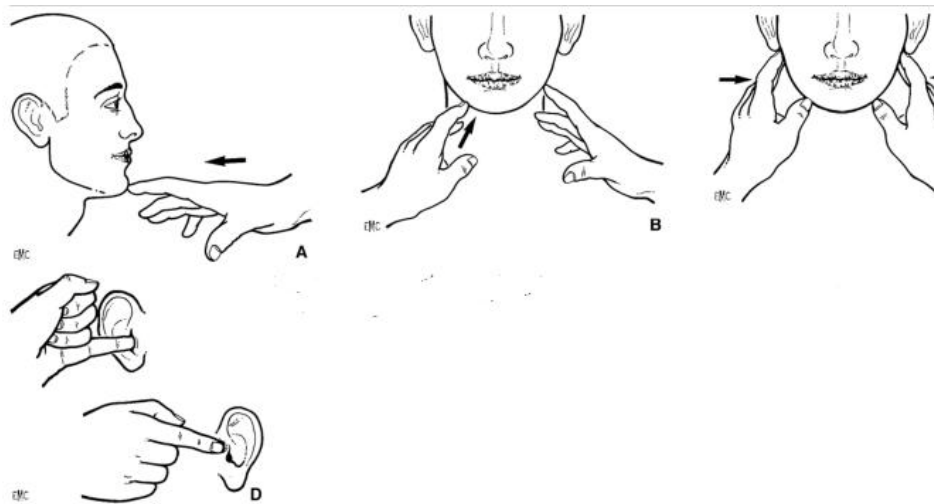


Figure 55 : Palpation faciale de la mandibule.

A. Une pression antéropostérieure réveille une douleur préauriculaire en cas de fracture condylienne. B. Palpation du bord basilaire. C. Une pression latérale réveille une douleur symphysaire. D. Palpation de la région condylienne

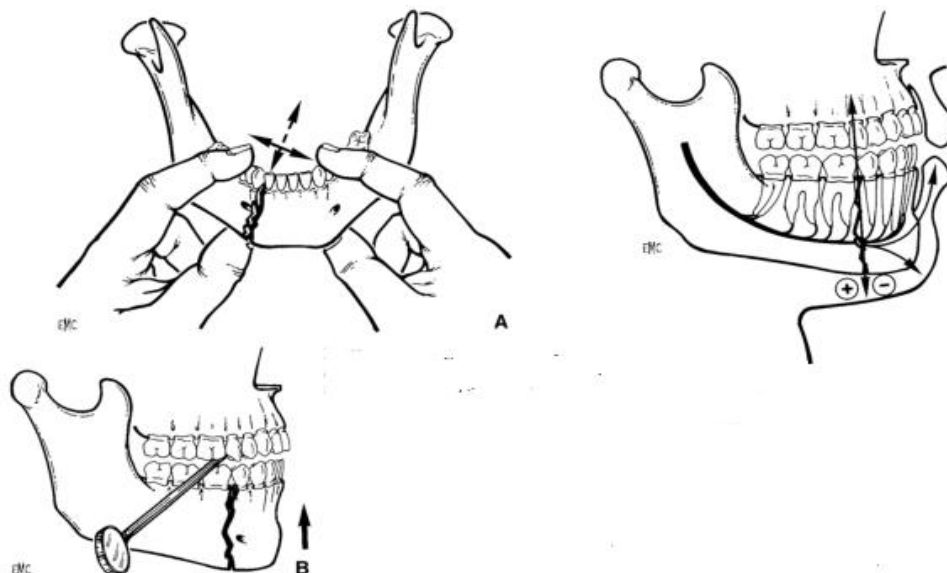


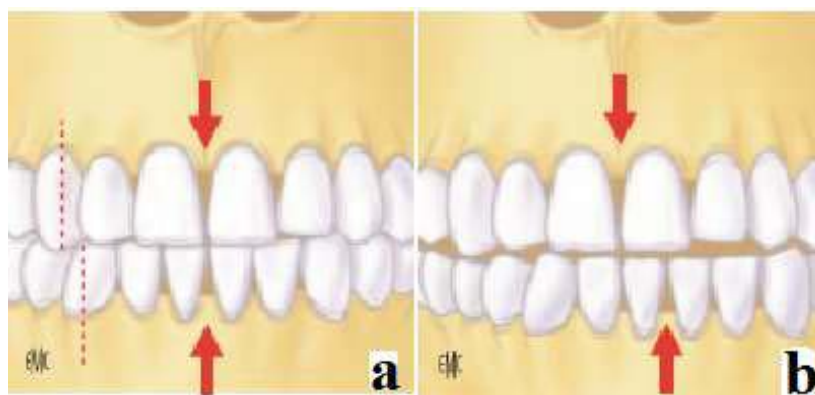
Figure 56 : Recherche de la mobilité des fragments.

A. Par la palpation bi manuelle. B. Par la morsure sur une cale.

b.2. L'examen endobuccal :

Il doit se faire dans des conditions adéquates et sous un bon éclairage. On demande au patient de se mettre en occlusion tout en écartant les deux lèvres, on apprécie les rapports inter arcade dans les trois plans de l'espace vertical, transversal et sagittal.

Un décalage des points inter incisifs supérieure et inférieure, une béance latérale ou antérieure, contacts prématurés postérieure, toute modification post traumatique de l'articulé dentaire par rapport à l'état antérieur existant ou décrit par le patient doivent faire évoquer un diagnostic d'une fracture (fig57). [36,28]



Source : P. Duhamel, J. Gauthier, N. Teyssères, O. Giraud, F. Denhez, E. Bey. Examen d'un traumatisé facial EMC ; p8 ,2009.

Figure 57 : Troubles de l'articulé dentaire

A : Articulé dentaire normal b : Articulé déplacé dans le sens transversal (décalage).

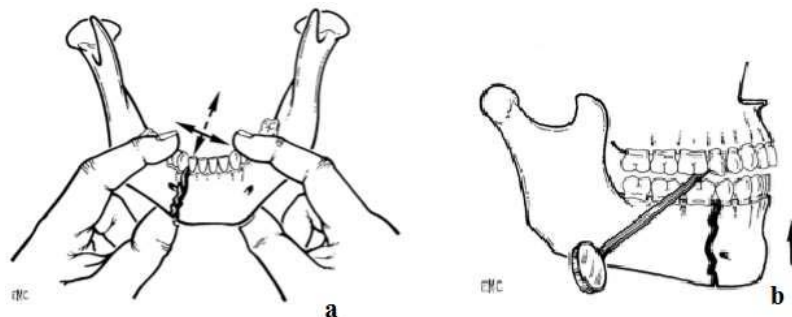
Une inspection soigneuse de l'état de la muqueuse buccale dont la recherche d'un hématome sous muqueux, une ecchymose, ou un décollement de la gencive attachée. Une attention particulière au versant muqueux vestibulaire et lingual de l'arc mandibulaire doit faire l'objet d'un examen rigoureux sans pour autant négliger l'ensemble de la muqueuse buccale car parfois un simple saignement au niveau d'un collet peut être le seul signe clinique pouvant laisser suspecter une fracture de la portion dentée de la mandibule.

La palpation permet une exploration du vestibule inférieur à la recherche d'une irrégularité douloureuse. La mobilisation manuelle en tenant chaque héli-mandibule entre

pouce et index en leur imposant des mouvements prudents en sens inverse dans le plan vertical et l'occlusion sur cale peuvent mettre en évidence certains foyers de fracture de la portion dentée. (Figure 58)

L'état dentaire à savoir type de denture (définitive, mixte, lactéale), l'état des dents (caries, restaurations, prothèses ...), l'hygiène buccale et l'état parodontal doivent être appréciés.

L'intégrité, la mobilité ainsi que la vitalité de chaque dent doivent être systématiquement recherchées et notées. (28) (36) (39) (32)



Source : J-C Bertrand, G. Touré J-P. Meningaud. *Fractures de la mandibule EMC*, p5 ; 2004.

Figure 58 : Recherche de la mobilité des fragments.

a. Par la palpation biannuelle. b. Par la morsure sur une cale.

b.3. Examen neurologique :

La sensibilité faciale est sous la dépendance du nerf trijumeau (Ve paire de nerfs crâniens). Elle se décompose comme suit (figure 59):

- ♦ Nerf ophtalmique (V1) : sensibilité cornéenne et sensibilité cutanée de l'hémi-front, de la racine et du dorsum de l'hémi-nez et de la paupière supérieure homolatéraux ;
- Nerf maxillaire (V2) : sensibilité cutanée de l'aile nasale, de la partie haute de la joue, de l'hémi-lèvre supérieure homolatérales, sensibilités dentaire et muqueuse de l'hémi-arcade dentaire supérieure homolatérale ;

- Nerf mandibulaire (V3) : sensibilité cutanée de l'hémi-lèvre inférieure, de l'hémi-menton et de la partie basse de la joue homolatéraux, sensibilités dentaire et muqueuse de l'hémi-arcade dentaire inférieure homolatérale. (40)

Seuls la région angulomandibulaire (encoche massétéridienne) et le pavillon de l'oreille échappent au nerf trijumeau : ils dépendent de branches du plexus cervical superficiel, les portions profondes du pavillon (zone de Ramsay-Hunt) étant en outre innervées par la branche sensitive du nerf facial (VII bis) (40)

La sensibilité faciale peut être atteinte par contusion d'une branche du nerf trijumeau au point d'impact ou par lésion au niveau d'un trait de fracture.

Les fractures déplacées peuvent également affecter le nerf lingual, qui innervent les deux tiers antérieurs de la langue, ou elles peuvent affecter le long nerf vestibulaire, qui fournit la sensation à la muqueuse de la joue et au coin de la lèvre.

N.B : Hypo- ou anesthésie labio-mentonnaire +++ (intérêt médico-légal)

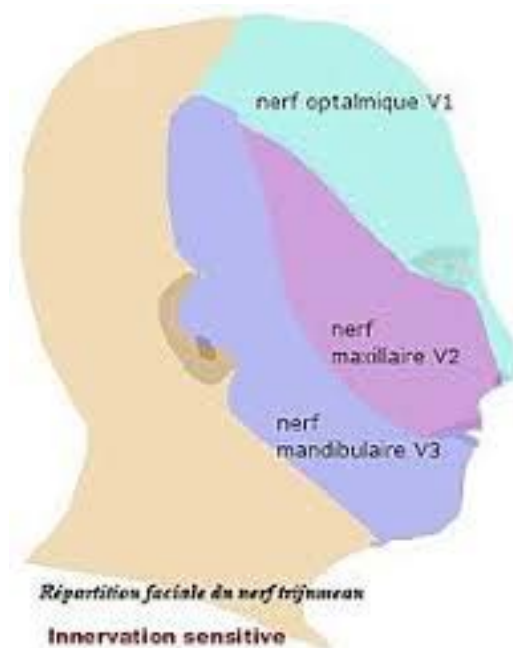


Figure 59 : innervation sensitive de la face

b.4. Conduits auditifs externes(CAE) :

L'examen recherche des caillots, une plaie cutanée (pouvant signer une fracture de l'os tympanal consécutive à une fracture de la région condylienne) une sténose du conduit. L'état du tympan est noté, à la recherche de signes en faveur d'une fracture du rocher (hémorragie de la caisse du tympan, plaie).

===== L'examen clinique permet d'affirmer ou de suspecter la fracture de la mandibule ; des lésions associées maxillo-faciales et générales sont recherchées. [34]

L'examen clinique dans notre étude pédiatrique a été dominé par l'asymétrie faciale qui s'explique par l'installation rapide et importante des œdèmes chez l'enfant .

La douleur et la limitation de l'ouverture buccale aussi bien constatée dans notre étude garde une part de subjectivité en raison de la difficulté classique à réaliser l'examen clinique chez l'enfant. Cette difficulté mêlant la douleur à la peur avec un refus inconscient d'ouvrir la bouche difficile à apprécier par le jeune médecin « résidant » inexpert qui reçoit le patient aux urgences .La plaie est présente dans 32% des cas, un signe classique chez l'enfant qui protège peu sa face en cas de chute par rapport à l'adulte.

2.2. Les examens radiologiques :

a. Radiographies conventionnelles :

Orthopantomogramme

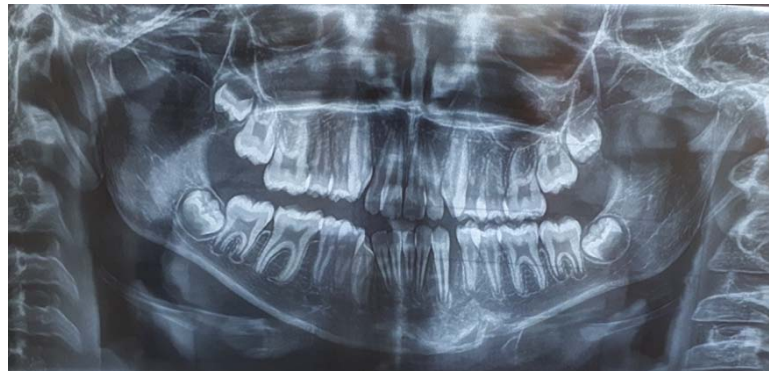C'est l'examen clé dans les fractures mandibulaires quand sa réalisation est possible pour la plupart des appareils, la nécessité d'être assis ou debout (fig 60).

Il permet l'étalement de la totalité de la mandibule sur un seul cliché avec l'inconvénients ; au niveau symphysaire, de présenter une superposition de densités osseuses. Il permet ainsi de

- De Confirmer le diagnostic
- D'Apprécier les déplacement et classe la fracture

- D'évaluer l'état du rempart alvéolo dentaire et des dents
- D'éliminer une fracture pathologique
- Et la surveillance de la fracture.

La direction et l'importance des traits et des déplacements peuvent être parfois mal appréciés. Cependant, lorsqu'il est correctement effectué et lu avec attention, il permet le diagnostic dans tous les cas.



Source : Service de chirurgie maxillo-faciale (CMF), CHU M VI Marrakech

Figure 60 : Orthopantomogramme

Clichés rétroalvéolaires ou occlusaux

Pour une meilleure appréciation des lésions dentaires, des clichés rétroalvéolaires sont nécessaires. Ils permettent par ailleurs la mise en évidence des fractures symphysaires ou de la branche horizontale, les fractures unicorticales et en « bois vert ». (Figure 61) (34)

L'incidence face basse bouche ouverte (front – nez – plaque)

Quand le cliché panoramique n'est pas réalisable ou pour le compléter cette incidence est utile : (figure 61)

Elle permet d'apprécier les déplacements dans un plan frontal.

L'incidence face basse permet d'apprécier en partie la région condylienne, la branche montante, les angles et la partie postérieure de la branche horizontale ; la région symphysaire projetée sur le rachis est mal visualisée.

Autres incidences

- Les incidences de Blondeau et de Waters visualisent le bord basilaire et le processus coronoïde. D'autres incidences, telle l'incidence de Worms ou le profil simple réalisé si possible en téléradiographie peuvent être utiles.
- L'incidence de Hirtz montre l'ensemble de la mandibule et le déplacement de la tête condylienne. Une incidence de Schuller peut être utile dans les fractures du condyle. (34)

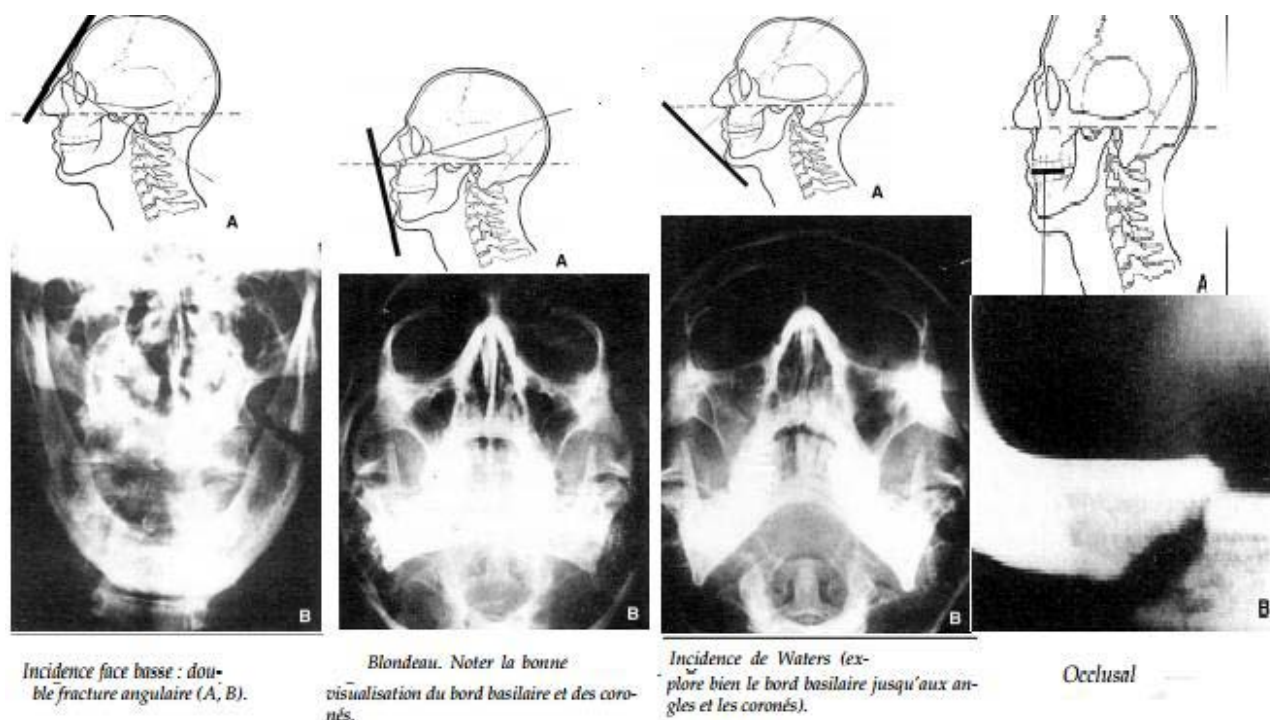


Figure 61 : Les incidences de l'OPT (13)

b. Tomodensitométrie « Scanner. »

➤ **Avantages (34) :**

Chez le polytraumatisé qui nécessite dans tous les cas une imagerie encéphalique, la multiplicité des incidences peut être avantageusement remplacée par la tomodensitométrie

La mise en évidence de certaines fractures peu déplacées en « bois vert » peut être ignorées sur le panoramique, les fractures sagittales à biseau très allongé de la branche horizontale, des fractures monocorticales internes, les fractures peu déplacées en bois de vert

peuvent être ignorées sur le panoramique. [34]

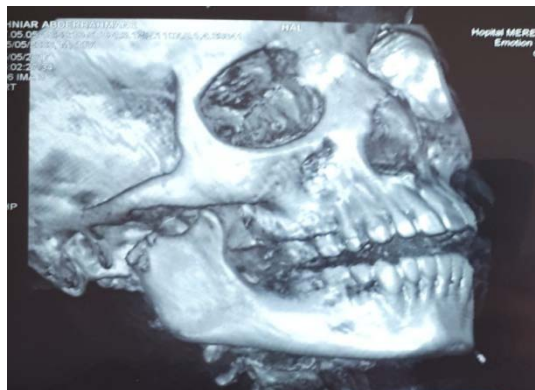
➤ **Limite :**

Quelques pièges radiographiques, bien que rares, sont intéressants à connaître ; ils sont rencontrés généralement sur le panoramique dentaire. Les erreurs par « excès » sont des fractures monocorticales internes qui apparaissent comme des fractures complètes mais ne sont pas retrouvées lors de l'intervention chirurgicale par un abord vestibulaire.

Des erreurs d'appréciation topographique sont possibles du fait de l'étalement de la mandibule sur le cliché panoramique dentaire. Les fractures obliques, à biseau tangentiel de la branche horizontale, ou spiroïdes, donnent un aspect de double fracture lié à la vision distincte des traits des corticales interne et externe.

➤ **TDM tridimensionnelle** et bidimensionnelles en incidence axiale, avec reconstructions coronales, voire sagittales

Elle est utile dans l'analyse de la trame osseuse des fractures pathologiques et dans le diagnostic des fractures hautes du condyle (intracapitales). Ce bilan radiographique confirme le diagnostic de fracture et permet de préciser les choix thérapeutiques. L'analyse précise le siège des traits de fracture, les déplacements des différents fragments, la denture, l'existence d'une anomalie osseuse sous-jacente (fracture pathologique) (figure 62) (34)



Source : Service de chirurgie maxillo-faciale (CMF), CHU M VI Marrakech

Figure 62 : Tomodensitométrie en reconstruction tridimensionnelle : Trait de fracture sous occipitale droite avec luxation de l'ATM, avec perte de la congruence articulaire.

La reconstruction 3D présente bien plus d'avantages que d'inconvénients :

♦ **Les avantages :**

- Apprécie le déplacement et le degré de bascule.
- Visualise les déformations.
- Permet de quantifier l'os restant.
- Modélise bien le site de l'ostéosynthèse, le choix du matériel.

Les inconvénients :

- Ne donne accès qu'aux contours du squelette facial.
 - Donne une fausse illusion de perte de substance dans les parois osseuses fines.
- (52)

Dans notre série l'Orthopantomogramme a été réalisé chez tous les patients. Une TDM faciale complémentaire ou bien de nécessité pour explorer une lésion cranio faciale associée en fenêtre osseuse avec coupes axiales, coronales et reconstruction 3D été réalisée chez 15 patients.

3. Les Formes cliniques

3.1. Formes topographiques

a. Fractures de la portion dentée

La présence des dents et la déchirure de la muqueuse gingivale entraînent une communication du foyer de fracture avec la cavité buccale. Les fractures de la portion dentée de la mandibule sont donc considérées comme des fractures ouvertes et doivent être traitées comme telles. [53]

✓ Fractures symphysaires et para symphysaires

Par définition, elles sont localisées entre les faces distales des canines. Le trait de fracture est variable, médian, paramédian, oblique ou vertical, avec une localisation

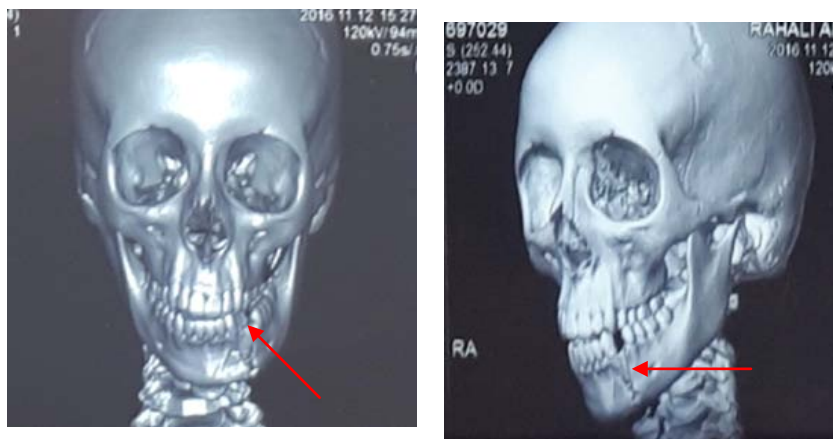
préférentielle le long d'une racine dentaire et plus spécifiquement le long de la canine (fig 63), en raison de la raréfaction de l'os à ce niveau.

Cette forme topographique est relativement fréquente dans notre série puisqu'elles représentent 22,97% et elles ont été bifocales huit fois soit dans la moitié des cas au niveau symphysaire.

Dans les formes uni-focales et qui représentent dans notre série 13% des cas soit 9 cas, les signes cliniques sont le plus souvent discrets [53]. Ils peuvent même être tardifs avec des déplacements secondaires. Une simple plaie de la muqueuse gingivale est parfois le seul signe clinique révélateur de la solution de continuité.

Les formes bilatérales peuvent entraîner un déplacement vers le bas et en arrière de la région symphysaire, avec un risque de chute postérieure de la langue qui s'insère sur les apophyses géni pouvant ainsi engendrer une détresse respiratoire, elles n'ont pas été retrouvées dans notre étude.

À l'origine de ces fractures, on retrouve généralement un choc violent direct sur le menton. Une fracture de l'un ou des deux condyles ou bien de la branche horizontale peuvent y être classiquement associées par transmission des forces traumatiques (fig. 63). [53], elles ont été retrouvées chez 8 patients déterminant une forme bifocale.



Source : CHU MVI MARRAKECH service de maxillo-faciale

Figure 63 : Tomodensitométrie en reconstruction 3D. Fracture parasymphysaire gauche à l'aplomb de la canine

✓ *Fractures de la branche horizontale*

Elles siègent entre la face médiale de la première prémolaire et la face distale de la deuxième molaire (Fig 64). La stabilité de la fracture est conditionnée par l'orientation du trait de fracture. Une orientation oblique en bas et en arrière entraîne une instabilité due à l'action du jeu musculaire. Le fragment antérieur, sous l'action des muscles sus-hyoïdiens, tend à s'abaisser.

Inversement, le fragment postérieur ascensionne par action des muscles élévateurs de la mandibule. Il existe parfois un déplacement du menton du côté fracturé par chevauchement des fragments antérieur et postérieur. À noter que ces mécanismes sont majorés en cas d'édentement, l'occlusion dentaire agissant comme un facteur limitant les déplacements. Un trait de fracture oblique en bas et en avant confère une meilleure stabilité. Dans les déplacements importants, les atteintes du nerf dentaire inférieur sont fréquentes, à type de contusion ou de section, et sont alors responsables, selon le cas, d'hypoesthésies ou d'anesthésies du territoire labio-mentonnier. La rupture de l'artère dentaire inférieure peut exceptionnellement être à l'origine d'une hémorragie gravissime, pouvant justifier une hémostase en urgence, ou d'un hématome à évacuer .[53]

Dans notre série ces fractures sont moins fréquentes que la localisation symphysaire, elles ont été notés chez 7 patients, associées à une fracture de la symphyse dans 4 cas ,au condyle chez 2 patients et mêlées à une tri focale une fois .

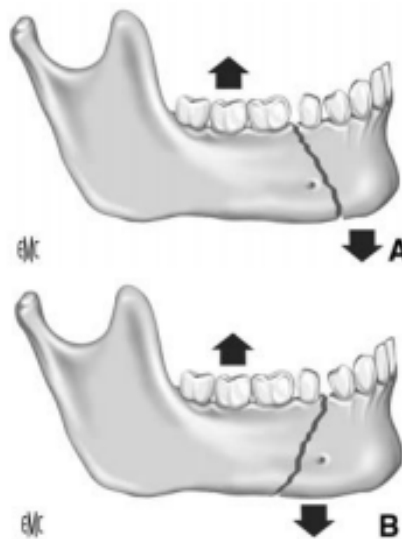


Figure 64 : Fracture de la branche horizontale.

A.Fracture stable. B. Fracture instable

✓ Fractures de l'angle mandibulaire

La région est limitée en arrière par la ligne horizontale du trigone rétromolaire et en avant par la face distale de la deuxième molaire. La présence d'une dent de sagesse incluse est un facteur favorisant la survenue de ce type de fracture. Cette forme est moins fréquente que les autres localisations chez l'enfant (93), elle a été constatée dans notre série chez 6 patients soit dans 8% des cas (Fig 65)

Le trait prend plutôt une orientation oblique en bas et en arrière et résulte le plus souvent d'un choc direct. Le déplacement est variable. Il se manifeste généralement par un décalage du point interincisif du côté fracturé et une béance postérieure controlatérale. Lorsque la troisième molaire est présente sur l'arcade ou en position d'inclusion, elle peut constituer un obstacle à la réduction de la fracture. L'atteinte du nerf dentaire inférieur est fréquente. [53]

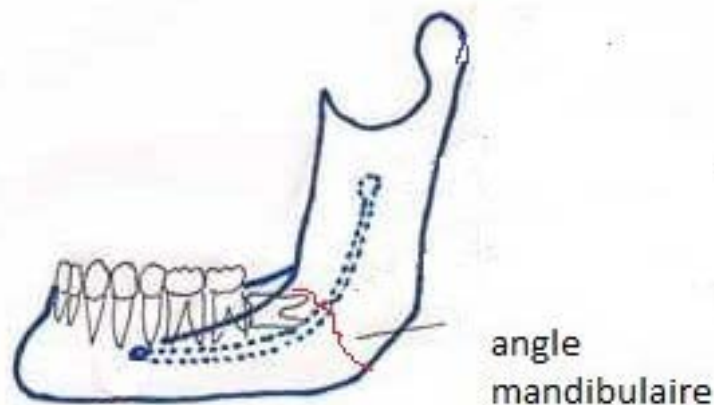


Figure 65 : Fracture de l'angle mandibulaire (94)

b. Fractures de la région non dentée

b.1. Fractures de la branche montante ou du Ramus

Elles concernent la région s'étendant de l'angle mandibulaire aux apophyses du condyle et du coroné. Ces fractures sont peu fréquentes, elles représentent 12,5% de nos cas, les déplacements sont peu fréquents, cela étant essentiellement dû à l'action protectrice et stabilisatrice de la gaine musculaire constituée principalement des muscles masséter et ptérygoïdien médial. Quelle que soit l'orientation du trait de fracture, on observe généralement une limitation d'ouverture buccale associée, dans les fractures déplacées, à un contact prématuré homolatéral dû à une diminution de la longueur de la branche montante. [53]

b.2. Fractures du condyle

Ces fractures sont très fréquentes et représentent la fracture pédiatrique par excellence de la mandibule, elles représentent 44,59% de notre série soit 33 patients.

Cette entité relève d'un traumatisme spécifique bien souvent suite à une chute sur le menton, s'associe à une plaie du menton et peut retentir sur la fonction manducatrice avec le risque d'ankylose temporo mandibulaire et sur la croissance avec le risque de dysmorphie faciale (93).

Les fractures condyliennes sont classées en 3 groupes

- **Les fractures intracapsulaires et intra articulaires** qui impliquent la surface articulaire.

- **Les fractures condyliennes hautes** qui se produisent au-dessus de l'échancrure sigmoïde et sont généralement disloquées par la force de l'impact.

Chez les enfants de moins de 5 ans, les lésions par écrasement du disque articulaire sont plus fréquentes. Chez le très jeune enfant (<3 ans), le col condylien est court et épais, et la force du traumatisme se dissipe généralement sur la surface articulaire. Des blessures à la surface articulaire peuvent causer une hémarthrose et une ankylose osseuse subséquente. L'amplitude de mouvement précoce est importante pour prévenir cette complication. Une lésion du cartilage affecte également la croissance de la mandibule.

- **Les fractures sous condyliennes basses** sont généralement des fractures fréquentes chez les enfants et sont le type le plus commun de fracture mandibulaire pédiatrique dans son ensemble.

Cependant,

Chez les enfants de plus de 5 ans, les fractures du condyle sont plus fréquentes et sont considérées comme relativement auto-correctrices.(fig66). [53]

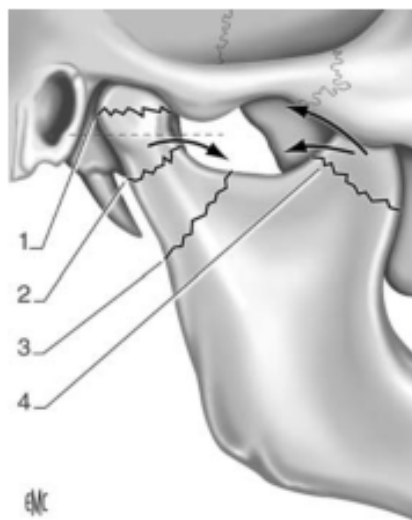


Figure 66. Fractures du condyle et du coroné.

1 : Fracture capitale ; 2 : fracture condylienne haute ; 3 : fracture sous-condylienne basse ; 4 : fracture du coroné.

On peut aussi les classer en fractures extra-articulaires et l fractures intra-articulaires.

➤ **Fractures extra-articulaires :**

Fractures sous-condyliennes basses. En règle générale, les déplacements sont rares, l'articulé dentaire est peu perturbé. Ces fractures passent parfois inaperçues, la symptomatologie étant généralement réduite à une simple douleur à l'ouverture et à la fermeture buccale. (54)

➤ **Fractures intra-articulaires.**

Comportent deux formes :

– **Fractures condyliennes hautes.**

Sous l'action des fibres musculaires du ptérygoïdien médial, la tête du condyle bascule en avant et en dedans. Il en résulte une diminution unilatérale de la dimension verticale se traduisant cliniquement par une prématurité des contacts occlusaux du côté fracturé. La cinétique mandibulaire est contrariée en amplitude dans les mouvements d'ouverture et de diduction. La pointe du menton est déviée du côté homolatéral. Les fractures bilatérales ne sont pas rares en cas de choc sur le menton ; on observe alors un recul mandibulaire associé à une béance antérieure. Rappelons que dans ce type de traumatisme, les condyles jouent le rôle de rupteur en cédant sous le choc afin de protéger les cavités glénoïdes et la base du crâne. (54)

– **Fractures capitales.**

Elles concernent la tête du condyle. On peut parfois observer un véritable éclatement de l'extrémité condylienne mais généralement, la fracture se présente sous la forme d'un trait unique. Comme dans les fractures sous condyliennes basses, les signes cliniques sont généralement assez discrets et peuvent même passer inaperçus. Tout traumatisme mandibulaire, même minime, chez un patient se plaignant d'une simple douleur dans les mouvements d'ouverture, sans signes évocateurs de perturbation de l'articulé, impose tout de

même de suspecter une fracture condylienne intra-articulaire ou extra-articulaire haute. Celle-ci sera confirmée ou infirmée par les données de l'imagerie. [53]

b.3. Fractures du coroné

Elles sont peu fréquentes, la symptomatologie est souvent réduite à une limitation douloureuse de l'ouverture buccale. Sous l'action des fibres musculaires du temporal, le coroné est attiré en haut et en arrière. Le diagnostic reste essentiellement radiologique.

Elles n'ont pas été retrouvées dans notre série

c. Fractures alvéolo-dentaires et dentaires :

c.1. Particularités

Ces lésions sont fréquentes (12), retrouvées chez 18 de nos patients soit dans 30% cas avec 11 lésions restaurables (fracture, mobilité d'une dent) et 7 dents avulsées et perdues. Elles peuvent être isolées ou associées à une solution de continuité de l'os basal.

Les fractures alvéolo-dentaires touchent préférentiellement le bloc incisivo canin particulièrement exposé, par choc direct antérieur entraînant une version linguale du secteur dentaire.

Les secteurs prémolaire et molaire présentent généralement des lésions dentaires pures dans les chocs latéraux (fractures cuspidiennes). (54)

c.2. Classification (49,32,56) :

Classiquement, on distingue donc :

Les atteintes dentaires pures :

Les fractures dentaires

- Les fractures coronaires :
 - Fractures de l'émail ;
 - Fractures coronaires avec ou sans exposition pulpaire

- Les fractures radiculaires (tiers apical, moyen, cervical) ;
- Les fractures coronoradiculaires (horizontales, verticales ou obliques) ;

Luxations dentaires

- La subluxation : la dent est mobile et douloureuse mais reste dans son alvéole ;
- La luxation partielle : la dent occupe une position différente dans son alvéole. Elle peut être extrusée, ingressée, vestibulée, ou lingualée ;
- La luxation totale : la dent est expulsée de son alvéole

Les atteintes alvéolo-dentaires : La fracture partielle ou totale du procès alvéolaire :

Le fragment alvéolo- dentaire est plus ou moins mobile ; généralement, il reste solidaire de l'os basal par l'intermédiaire de la fibromuqueuse gingivale.(55)

3.2. Formes antomo pathologiques

a. Formes pluri focales :

Différentes associations fracturaires sont possibles en fonction du mécanisme lésionnel et de l'état de la denture (13), elles sont bifocales ou trifocales rarement plus et qui peuvent être symétriques ou asymétriques, unilatérales ou bilatérales.

Malgré la grande variabilité de ces associations certaines sont classiques :

- Fracture bicondylienne avec retrognathie mandibulaire, béance incisive, contact molaire bilatéral prématuré et une limitation d'ouverture buccale.
- Fracture parasymphysaire bilatérale constitue une véritable urgence vitale en raison du risque de complication asphyxique suite à la ptose linguale contre l'oropharynx qui résulte de la traction des muscles abaisseurs du fragment symphysaire en direction retro caudale (en bas et en arrière).
- Fracture bi angulaire associée ou non à une fracture du corps mandibulaire ou du condyle.

- Fracture bi condylienne associée à une fracture symphysaire : le mécanisme est direct au niveau de la symphyse et indirect au niveau des condyles. Tout traumatisme ou plaie du menton doit faire rechercher une fracture du condyle.
- Fracture para symphysaire ou branche horizontale(BH) d'un côté et angulaire ou condylienne controlatérale (Figure 67).
- Fracture para symphysaire d'un côté et de l'angle ou condyle ou BH du même côté. (49) (32) (56)

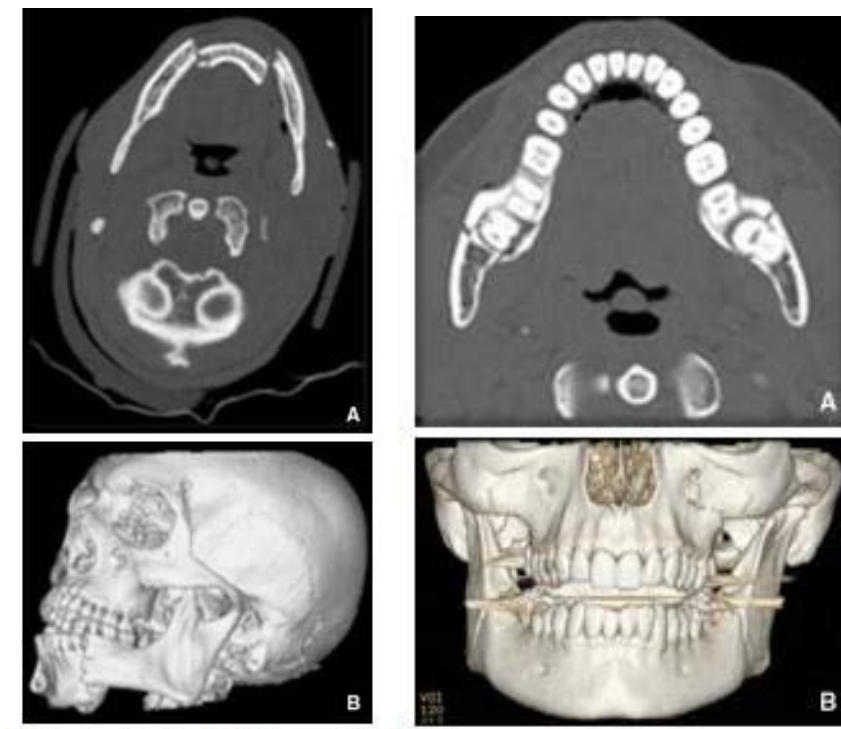


Figure 67 :Tomodensitométrie axiale (A) et reconstruction 3D (B).Fracture biparasymphysaire (A, B).Fracture des deux angles mandibulaires. Se méfier des traits de fracture qui semblent incomplets sur les reconstructions 3D, ils correspondent très souvent à des fractures peu déplacées mais néanmoins complètes.

b. Données épidémiologiques des sites de fractures :

Le site le plus fréquent dans la plupart des séries (AL KHALIFA, LIDA and MATSUYA, BRESIL, GLAZZER) était le condyle solitaire ou en combinaison avec d'autres fractures. Les sites

de fracture moins fréquents étaient la zone de symphysaire et parasymphysaire, l'angle et le corps. Les fractures multiples impliquaient habituellement le condyle d'un côté et le corps, la symphyse ou l'angle de l'autre côté de la mandibule.

Tableau IV : Comparaison des sites de fractures avec les données des études.

Fracture mandibulaire	Condyle (n)	Corps (n)	Angle (n)	Symphysaire (n)	Parasymphysaire (n)	Ramus	Total des fractures (n)
Notre étude	33	9	6	7	10	9	74
Alkhalifa	48	8	9	4	8	-	78
Glazzer	38	7	18	22			85
Bresil	56	16	21	9	26	2	130
Andrade	68	2	6	40		-	116

Tableau X : Comparaison des fractures selon la topographie avec les données des études.

Fracture mandibulaire	Uni focale	Bifocale	Tri focale	Total
Alkhalifa	66,66% (32)	33,33% (16)	-	100% (48)
Glazzer	54,10% (33)	45,90% (28)		100% (61)
Bresil	72% (81)	28% (31)	-	100% (112)
Andrade	64,86% (48)	35,13% (26)	-	100% (74)
Notre étude	58% (29)	40% (20)	2%(1)	100% (50)

Nous partageons le même aspect anatomo pathologique des lésions chez les enfants avec les données de la littérature au niveau de notre série avec bien souvent des fractures de siège condylien et unifocale.

3.3. Formes selon l'âge

Trois périodes sont distingués lors d'une fracture de la mandibule chez l'enfant :

- De la naissance à la première année : la plasticité de l'os est telle que les traumatismes sont réduits au minimum. Les dents ne font normalement leur apparition qu'à partir de l'âge de 6 mois ;

- Entre 1 an et 6 ans : le développement de la motricité jusqu'à l'acquisition de la marche et la socialisation de l'enfant à la vie courante font qu'il est naturellement plus exposé aux traumatismes mandibulaires ce qui explique le pic de fréquence retrouvé dans notre série. Les condyles sont peu solides et les portions dentées présentes ou futures de la mandibule sont rendues fragiles par la présence de nombreux germes dentaires.

- Entre 6 et 12 ans : l'enfant est en denture mixte. Les traumatismes alvéolodentaires sont fréquents et favorisés par la présence de dents immatures sur l'arcade. Le secteur incisif maxillaire est particulièrement concerné. Cette forme est dominante dans notre série, elle représente plus de la moitié à l'image des données de la littérature expliquée plus haut au niveau de l'âge.

- Avant 12 ans, le traitement des fractures mandibulaires chez l'enfant est rendu difficile par la présence de nombreux germes, ce qui réduit la prise en charge thérapeutique au seul traitement orthopédique. [53]

IV. La prise en charge thérapeutique:

1. Considérations générales

Généralement le traitement des fractures mandibulaires pédiatriques relève des mêmes principes du traitement des fractures de l'adulte avec quelques particularités chez l'enfant de moins de 12ans où il tient compte du site de fracture et du développement dentaire. Il est médico chirurgical avec une relève fonctionnelle obligatoire per et post thérapeutique.

2. Problématique :

Les fractures mandibulaires pédiatriques posent un challenge quant à la stratégie thérapeutique, puisqu'elles diffèrent de ceux de l'adulte par :

- L'élasticité osseuse et la fréquence des fractures en bois-vert
- La cicatrisation rapide avec un potentiel élevé de remodelage osseux qui incite à une prise en charge précoce
- La dentition évolutive à l'origine d'une difficulté de déterminer l'articulé dentaire, la difficulté de pose d'arc vu la mobilité dentaire, l'absence de dents et les couronnes dentaires trop courtes, ainsi que le risque de lésion des germes dentaires lors de l'ostéosynthèse
- Le risque d'interruption de la croissance mandibulaire
- Risque de dénutrition suite aux restrictions alimentaires durant le blocage maxillo-mandibulaire

3. But :

Le but du traitement

- Assurer les fonctions manducatrices avec une bonne occlusion
- Rétablir l'anatomie de l'os mandibulaire et rétablir la morphologie faciale
- Respect des germes dentaires et de l'éruption dentaire
- Prévenir des troubles de la croissance chez l'enfant
- Eviter l'iatrogénie

4. Moyens

4.1. Traitement médical

Les fractures mandibulaires sont pourvoyeuses d'œdème et de risque infectieux dans les formes ouvertes dont les fractures de l'arc denté, leur traitement impose un traitement médical qui comporte :

- Un support antalgique -anti inflammatoire à base de corticoïde

- Un support antibiotique
- Des soins de bouche à base de collutoires.

4.2. Le Traitement fonctionnel :

➤ **Alimentation liquide**

Les fractures mandibulaires sont à l'origine d'une interruption de l'arc mandibulaire génératrice de gêne douloureuse à la déglutition, une alimentation liquide est de mise afin d'éviter les contraintes sur la fracture avant le traitement et pour faciliter la consolidation en per et post thérapeutique.

➤ **Rééducation fonctionnelle :**

Ce traitement dit « conservateur » consiste en une mobilisation précoce de la mandibule en propulsion–diduction–ouverture pouvant être menée d'une manière passive ou bien active . Ces techniques s'appliquent à l'adolescent et au grand enfant, alors que chez le nourrisson la mobilisation passive et active se fait au biberon et à la sucette : l'ouverture, pour la prise de la tétine, la propulsion nécessaire à la succion et la rétropropulsion nécessaire à la déglutition pendant la tétée suscitent la mécano thérapie idéale.

a. Rééducation Active :

Il s'agit d'une rééducation volontaire par le patient sans appareillage avec 3cas de figure soit la traction fonctionnelle (TF) active aidée par la mise en place de traction élastiques en propulsion de la mandibule ,soit la TF active pure ou bien la TF active contrariée.

Cette rééducation est particulièrement utile dans les fractures de la région condylienne car elle favorise la réduction douce et progressive de la fracture par la propulsion , l'obtention de la meilleure fonction et occlusion possibles.

La mobilisation soulage l'articulation , lutte contre l'ankylose temporo mandibulaire et permet d'obtenir par ailleurs un remodelage de la région condylienne .

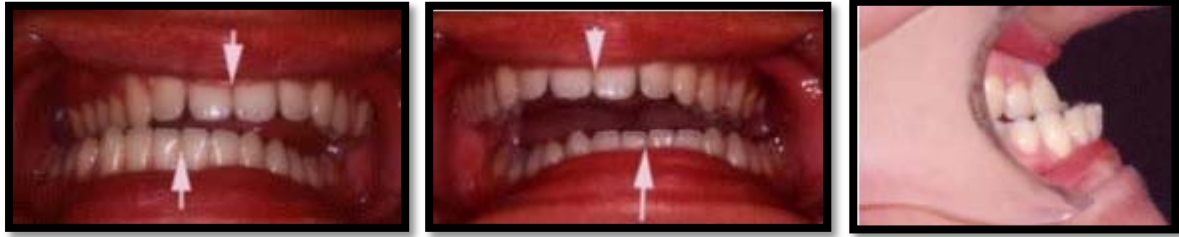

Figure 68 : diduction droite Figure69 : Diduction gauche Figure70 : propulsion

b. Rééducation Passive :

Elle est plus efficace et utilise par des appareils mobilisateurs avec des tractions élastiques horizontales sur arcs préconisé par Delaire, ou alors par la superposition de plusieurs abaisse-langues en bois de nombre croissant.

4.3. Le traitement chirurgical

a. Moyens :

a.1. L'anesthésie :

❖ **Choix de l'intubation :**

Le maintien de la perméabilité des VAS constitue une vraie difficulté rencontrée dans la prise en charge des traumatismes maxillo-faciaux. La littérature dans ce domaine, a donné lieu à des controverses au sujet notamment du mode d'intubation trachéale. Le choix de la technique d'intubation trachéale du traumatisé maxillo-facial dépend étroitement du contexte. En matière de fracture mandibulaire, l'intubation nasotrachéale(INT) reste la voie de choix car elle permet le contrôle per opératoire de l'articulé dentaire.

▪ **L'intubation orotrachéale et nasotrachéale :**

L'intubation trachéale se définit comme le cathétérisme de la trachée à travers la glotte à l'aide d'un tube qui reste accessible au niveau de la bouche dite intubation oro trachéale (IOT) ou des narines dite intubation naso trachéale (INT) selon la voie d'introduction choisie [57]. Elle consiste à introduire un tube à travers l'orifice glottique de manière à cathétériser la filière aérienne-permet ainsi de :

☐ Contrôler la liberté des voies aériennes supérieures.

☐ Assurer une assistance ventilatoire au ballon auto-gonflable ou le raccordement du patient au respirateur pour une ventilation artificielle.

☐ Aspiration régulière afin d'éviter le passage de sécrétions pharyngées ou digestives dans les voies aériennes.

▪ **La trachéotomie :**

La trachéotomie est l'ouverture de la trachée cervicale suivie de la mise en place d'une canule, elle est destinée à réaliser un court-circuit des voies aériennes supérieures [58]. Elle reste une méthode invasive qui ne trouve sa place en urgence que dans l'asphyxie par glossoptose lors des fractures bi-parasymphysaires ou dans les hématomes compressifs des voies aériennes supérieures. En aucun cas nous n'avons pratiqué une trachéotomie dans notre étude.

▪ **L'intubation sous-mentonnière :**

Destinée aux patients victimes de fracas facial qui ne peuvent être intubés par voie nasale sans gêner la réduction chirurgicale et le méchage.

C'est une intervention en 2 temps chirurgicaux, avec une intubation orale dans un premier temps et un passage sous mentonnier dans un 2^{ème} temps (Fig71) grâce à un abord sous mentonnier transfixiant en bouche pratiqué par l'équipe chirurgicale qui permet de récupérer la sonde d'intubation à travers le plancher buccal.

C'est une alternative à la trachéotomie avec l'avantage d'éviter les inconvénients classiques de cette dernière [75].

Dans notre série l'ISM était l'alternative à la trachéotomie dans 8 cas, le reste des patients ont bénéficié soit de l'IOT ou bien de l'INT.

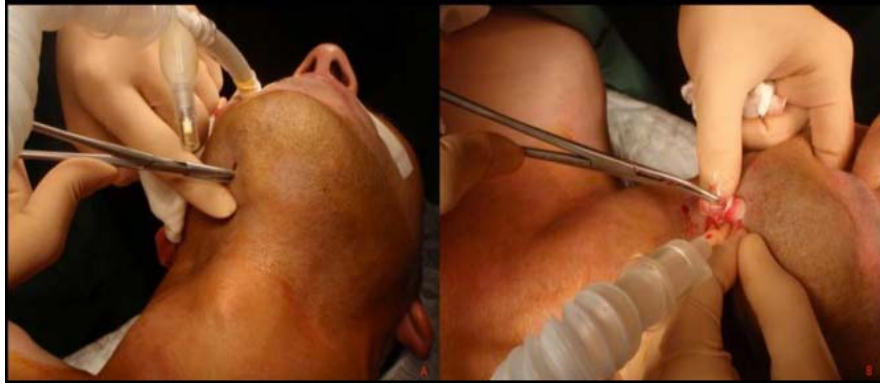

Figure 71 : (A) Dissection sous cutanée, (B) Passage de la sonde [75].

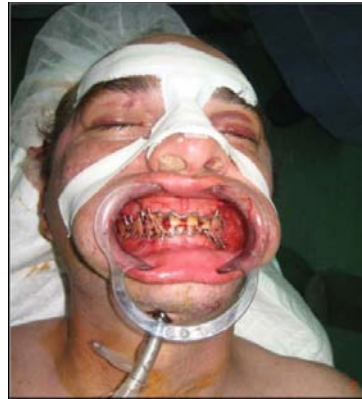

Figure 72: Intubation sous mentonnière permettant la liberté des champs opératoires [75].

b. La prise en charge des fractures :

Bien que le traitement des fractures mandibulaires pédiatriques diffère de celui des adultes en raison de facteurs anatomiques tels que le développement facial et dentaire, la restauration des fonctions mandibulaires avec une morbidité minimale est l'objectif principal des deux groupes d'âge en procurant une réduction et une stabilisation anatomiques du segment osseux fracturés.

Les techniques de réduction fermées telles que l'application d'arc, le blocage intermaxillaire et la réduction ouverte avec fixation interne sont les méthodes de choix [81,82].

On s'attend presque toujours à une fixation interne rigide après la réduction anatomique des fractures mandibulaires chez l'adulte, alors que les fractures chez l'enfant peuvent consolider sans perte fonctionnelle par des méthodes conservatrices comme l'observation étroite, l'alimentation, les analgésiques et les précautions d'acuité (82).

b.1. Techniques de Réduction fermée ou « Traitement orthopédique »:

Les indications pour la réduction fermée incluent

- 1) les fractures non ou peu déplacées,
- 2) en cas de risque de blessure des bourgeons dentaires,
- 3) les fractures du condyle, sauf dans les cas de fractures bilatérales du condyle, où le traitement fermé seul peut entraîner une perte de la hauteur mandibulaire [83,84].

➤ **Les arcs maxillo mandibulaires**

En tant que méthode de contention et de fixation maxillo mandibulaire standard, ces arcs sont appliqués sur les zones interdentaires à l'aide d'une attache dentaire circulaire (Fig 73.A).

La technique de réduction fermée est préférée en fonction de la tranche d'âge et de l'état de développement de la dent , Cette méthode est habituellement indiquée et bien tolérée vers à l'âge de 9 ans.

➤ **Les attelles occlusales :**

L'attelle en acrylique_Avant l'âge de 2 ans, peut être utile pour aider à immobiliser la fracture avec l'ajout de fils de câblage peri mandibulaire (Fig 74).

L'utilisation d'attelles occlusales est une technique qui peut être utilisée pour un large éventail d'âges [85,86].L'attelle peut être fixée à travers l'ouverture piriforme ou un trou de forage palatin paramédian pour immobiliser la mâchoire.

Au cours de la fixation intermaxillaire, il faut veiller à ne pas endommager la racine de la dent dans la population pédiatrique. Cette méthode de traitement est généralement appliquée dans les cas où l'arc ne peut pas être appliqué et une stabilisation temporaire est nécessaire pendant la chirurgie de réduction ouverte.

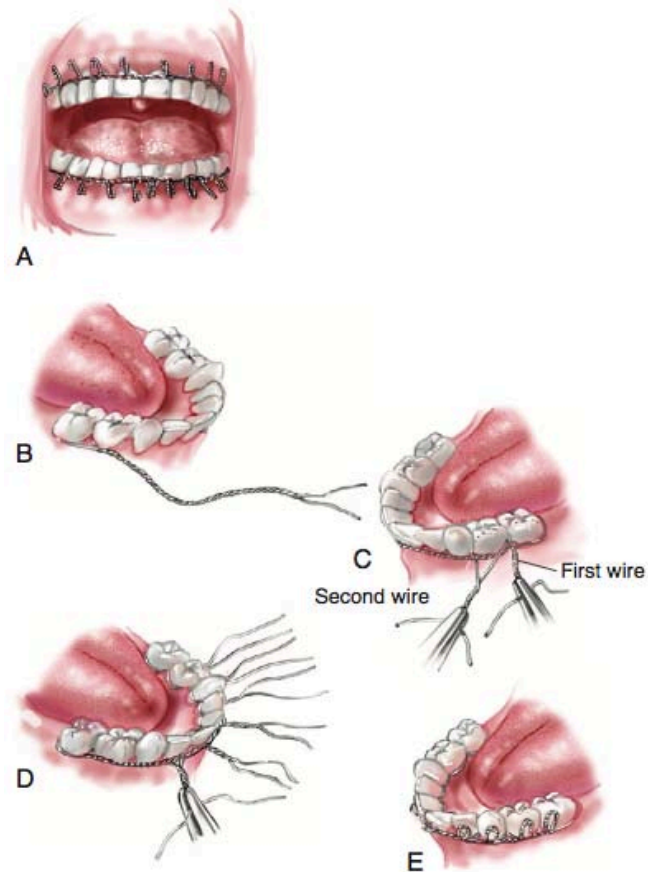


Figure 73 : Technique de pose d'un câble Risdon pour la fixation maxillo-mandibulaire des fractures maxillo-faciales pédiatriques.

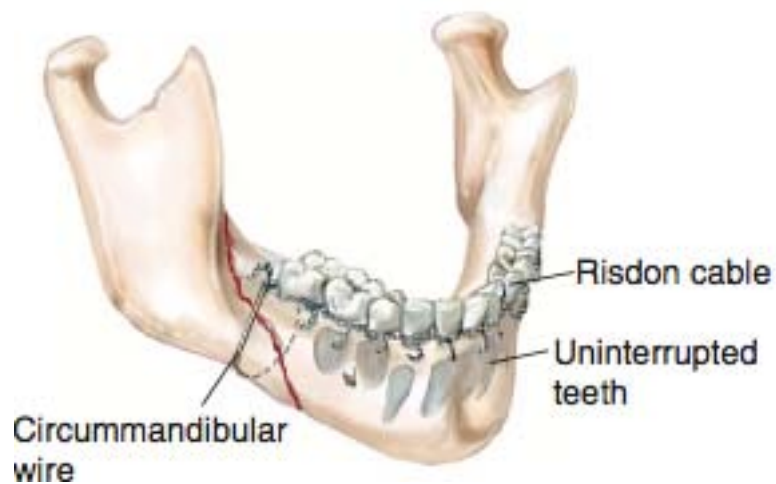


Figure 74 : Illustration de la technique du fil périphérique pour la réduction des fractures sagittales chez l'enfant.

b.2. Les techniques de réduction ouvertes

❖ **Les voies d'abords :**

Ils sous-entendent l'abord des foyers de fracture par des voies diverses, à savoir :

□□ Directe, la meilleure voie est celle des plaies existantes [78].

□□ En absence de plaie, l'abord des foyers de fractures se fera

- Par voies endobuccale vestibulaire inférieure (Fig :76) ou sulculaire
- Par voies transcutanées Latérales dissimulées dans les plis naturels et les zones pileuses.

Nous détaillerons les principales voies d'abord des fractures mandibulaires.

La voie endobuccale vestibulaire inférieure : (99)

Cette voie présente comme avantages la simplicité et la rapidité d'exécution avec une cicatrice cachée, cependant elle limite l'accès à certaines régions comme le bord inférieur de l'angle et la région ramique et expose au risque de lésion du nerf mentonnier qui demeure rare.

La technique :

- Injection sous-muqueuse de vasoconstricteur
- Incision curviligne de la muqueuse à 10 ou 15 mm de la jonction muqueuse libre muqueuse attachée dans la région symphysaire, 3 à 5 mm dans la portion postérieure. L'étendue est suivant le site intéressé par la fracture.

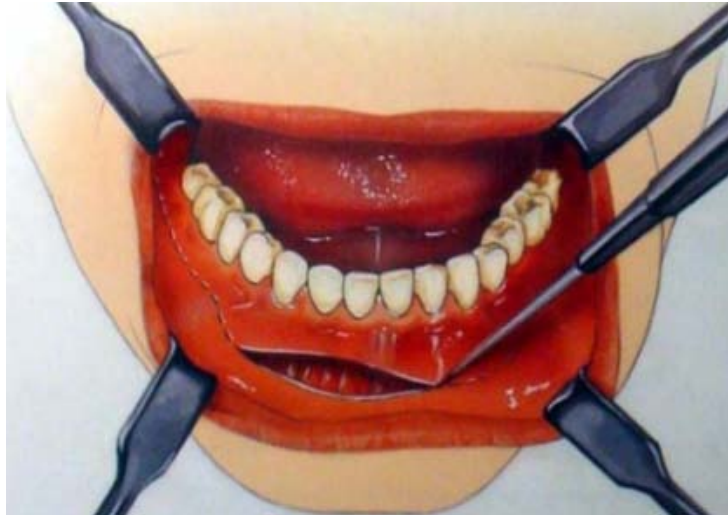
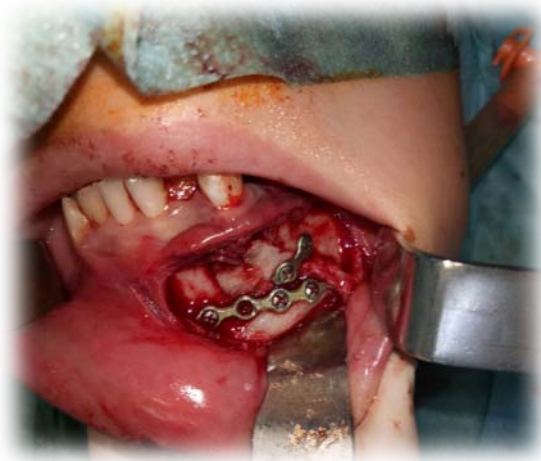
Figure 75 : Incision de la muqueuse suivant l'abord vestibulaire inférieur

- Incision musculaire franche de façon oblique par rapport à l'os mandibulaire
- Périostotomie et décollement sous périosté
- Dissection autour du nerf mentonnier
- Exposition de la fracture



Source : CHU Mohamed VI, service de chirurgie maxillo-faciale

Figure 76 : Voie endobuccale vestibulaire inférieure permettant l'ostéosynthèse d'une fracture parasymphysaire gauche

La voie sous-angulo-mandibulaire

Cette voie décrite en 1934 par Risdon pour le traitement des ankyloses de l'ATM Son application aux Fr de la région condylienne est décrite par Petzel puis d'Eckelt dans les années 1980, elle recouvre un intérêt dans l'abord des fractures de l'angle, le ramus et le condyle mandibulaire puisqu'elle a pour impératifs une bonne visualisation de l'ensemble de la corticale latérale du ramus et un dégagement complet du bord basilaire de la région angulaire et constitue actuellement le nouveau gold standard dans la prise en charge des Fractures sous condyliennes mandibulaires(101). La **rançon cicatricielle reste** minime avec un risque de lésion des rameaux marginal et buccal du nerf facial.

Technique :

- Une incision cutanée arciforme est tracée à 1,5-2 cm en dessous du rebord palpé de la région angulaire pour éviter le rameau marginal du nerf facial, tout en suivant les lignes de moindre tension cutanée, c'est-à-dire en restant parallèle aux plis naturels de la peau. Sa longueur est de 5 à 6 cm. Il existe une variante : la voie de risdon modifiée où l'incision est haute, située à un travers de doigt sous le rebord mandibulaire.

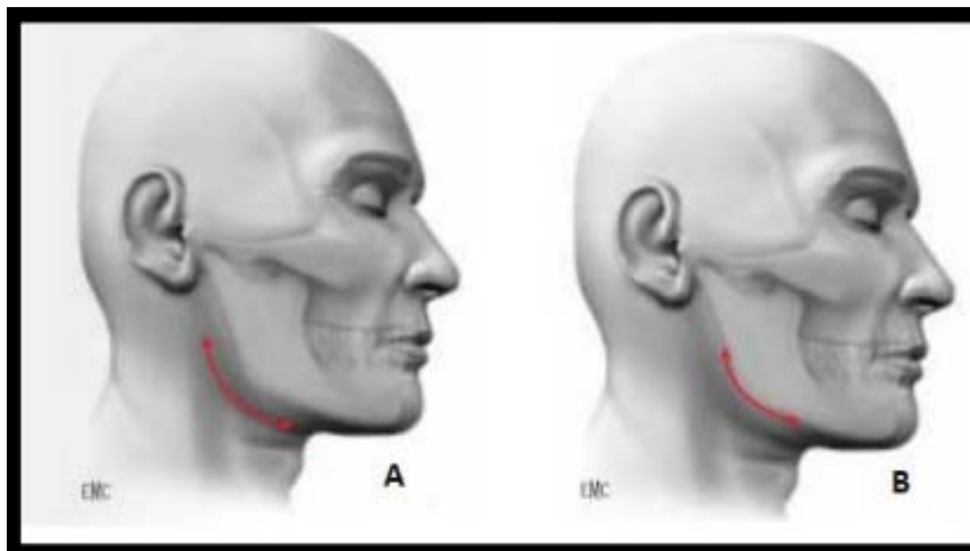


Figure 77 : Schéma de la voie de Risdon (A) et le Risdon modifié (B)

Fractures mandibulaire chez l'enfant: à propos de 50 cas

- Un vasoconstricteur avec anesthésiant local est injecté en sous-cutanée avec respect du muscle platysma
- Repérage du muscle platysma sous-jacent,
- Dissection strictement sous-cutanée de l'ensemble de la berge supérieure est effectuée sur un hémicercle de 2cm de rayon ; et jusqu'à dépasser de 3 cm environ le relief de la région angulaire. Les rameaux marginal et buccal du nerf facial, situés plus profondément, sous le muscle platysma, ne sont pas menacés lors de ce premier temps
- Le muscle platysma est soulevé entre deux pincettes à griffes et incisé 2 cm au-dessus de l'angle mandibulaire permettant de découvrir l'aponévrose du muscle masséter. Cette incision est oblique d'avant en arrière et de bas en haut, en direction du tragus ;
- Elle se poursuit en arrière jusqu'à sectionner le bord postérieur du muscle;
- Le muscle masséter est ensuite sectionné franchement aux ciseaux, en pleine épaisseur jusqu'au contact osseux, en suivant la même obliquité que précédemment ;
- La corticale latérale du ramus peut alors être ruginée sans difficulté en sous-musculaire jusqu'à l'échancrure sigmoïde.

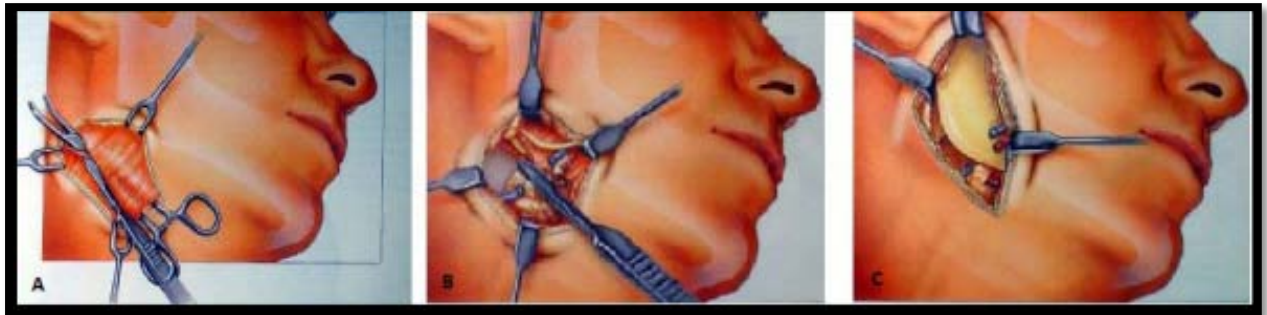
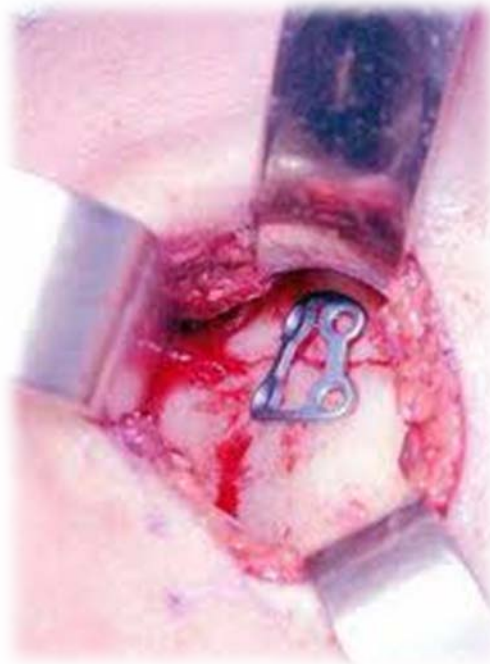
Figure 78 : A. Dissection du muscle platysma. B.Incision de la sangle ptérygomassétéline. C.Exposition de l'angle mandibulaire



Source : CHU Mohamed VI, service de chirurgie maxillo-faciale

Figure 79 : Voie d'abord transcutané de Risdon permettant une réduction et ostéosynthèse d'une fracture sous-condylienne basse mandibulaire

La voie rétro-mandibulaire (100)

- Elle a été décrite initialement par Ginestet en 1963 puis Hinds en 1967. Elle a pour avantage une bonne exposition du ramus et du col du condyle avec une cicatrice peu visible.

Technique :

Elle consiste à réaliser une incision cutanée verticale qui part de la pointe de la mastoïde, sous le lobule de l'oreille, et suit le bord antérieur du muscle sterno-cléido-mastoïdien sur 3 à 4cm. La branche auriculaire du plexus cervical superficiel et la veine jugulaire externe sont réclinées. La dissection se fait en avant du muscle sterno-cléido-mastoïdien en le séparant de la face postérieure de la parotide. Arrivé au niveau de la sangle ptérygo-massétérine, ouverture de celle-ci, périostotomie et décollement sous-périosté sur les faces médiale et latérale du ramus.

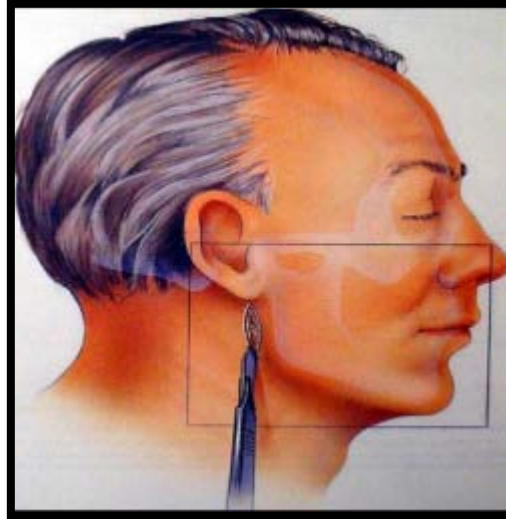


Figure 80 : Tracé de l'abord rétro mandibulaire(99)

La voie pré-auriculaire :

Cette voie permet une exposition confortable de l'articulation temporo-mandibulaire, elle est indiquée dans les fractures capitales et les fractures sous condylienne très hautes intéressant le dernier centimètre de la région condylienne. (102)

Elle offre une bonne exposition de l'ATM avec une rançon cicatricielle très satisfaisante puisque la cicatrice s'efface le plus souvent dans un pli naturel de la face, comme elle réduit le risque de lésion du nerf facial. Néanmoins une parésie transitoire reste possible par traction du nerf. (102)

Technique :(99)

- Un vasoconstricteur peut être injecté par voie sous- cutanée dans la région de l'incision
- La peau est incisée suivant le dessin préétabli.

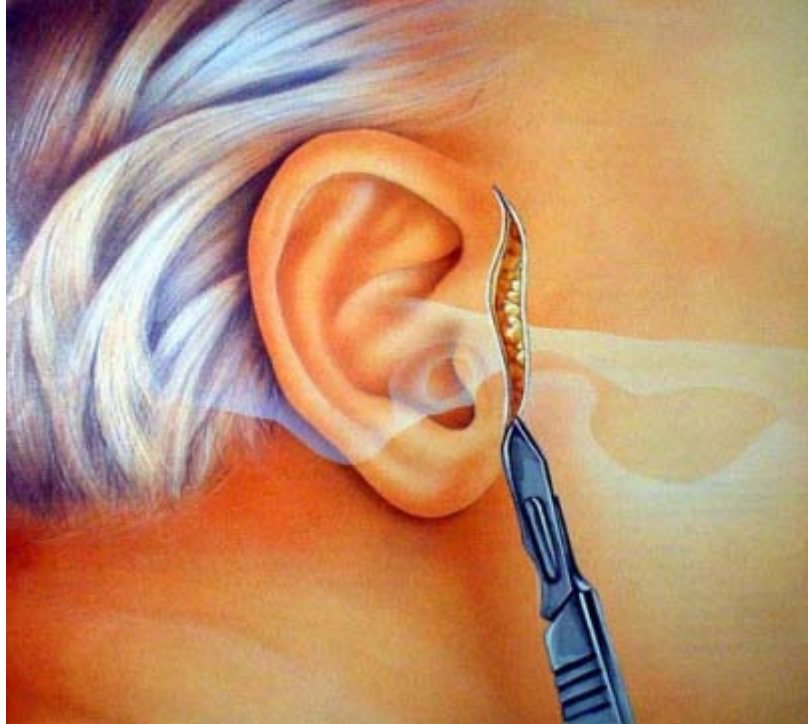

Figure81: Incision pré auriculaire (99)

- Le plan sous-cutané est alors incisé de même que le fascia temporo-pariétal dans le sens de l'incision
- La dissection est poursuivie de manière atraumatique d'abord menée au-dessus de l'AZ, progressant vers l'avant de manière à décoller un lambeau qui est récliné sur 1, 5 à 2 cm
- Puis la portion située sous l'AZ est disséquée en suivant le cartilage du CAE,
- Une fois le lambeau fascio cutané correctement récliné vers l'avant, le fascia temporal superficiel est incisé selon une ligne oblique à 45° par rapport au plan de l'AZ partant de la racine de l'AZ et s'arrêtant environ 1 cm en haut et en avant. Au niveau de la racine de l'AZ, l'incision est menée d'emblée jusqu'à l'os, incisant le fascia temporal superficiel et le périoste. Un décolleur est alors introduit sous le fascia temporal superficiel séparant ce fascia de la loge grasseuse habituellement présente au sein de son dédoublement autour de l'arcade

- Incision verticale au niveau du fascia temporale, juste en avant du CAE
- Au contact de l'AZ, l'opérateur poursuit la dissection dans un plan sous-périosté, décollant le périoste de l'AZ. Ce décollement est poursuivi environ 1 cm sous l'AZ en passant latéralement par rapport au ligament latéral externe de l'ATM, de manière à ne pas ouvrir l'articulation.
- Une fois ce décollement soigneusement effectué, l'incision réalisée au niveau du fascia temporal superficiel est alors poursuivie vers le bas, parallèlement à l'incision cutanée en partant de l'AZ
- Un lambeau englobant le fascia temporal superficiel, le périoste et le SMAS est alors récliné vers l'avant. Ce lambeau contient les branches du NF qui sont ainsi protégées
- Lorsque l'ATM est exposée, elle est abordée au niveau de son compartiment supérieur. Le condyle est tracté vers le bas, l'aide opératoire abaisse la mandibule, l'opérateur ouvre capsule au niveau du compartiment supérieur en suivant le relief osseux en arrière de l'éminence temporale. Une attache capsulaire doit être ménagée au niveau de l'arcade pour la fermeture
- La portion postérieure de la capsule est ouverte jusqu'à l'attache du disque articulaire. Le compartiment inférieur de l'articulation est abordé en incisant le disque le long de son attache latérale. Le disque peut alors être récliné vers le haut et l'opérateur peut aisément travailler sur le condyle mandibulaire

La voie submentale

Elle est utile dans le traitement des fractures corps mandibulaire. Elle a pour avantage une exploration de la surface linguale de la mandibule pour une réduction optimale des fractures de cette région. C'est une voie sécurisée n'engageant pas la lésion d'éléments neurovasculaires. (*AO CMF surgery*)

Technique :

- L'incision cutanée qui peut être soit curviligne suivant la courbure antérieure de la mandibule (A) ou linéaire dans un pli sous-mental (B)(fig82)

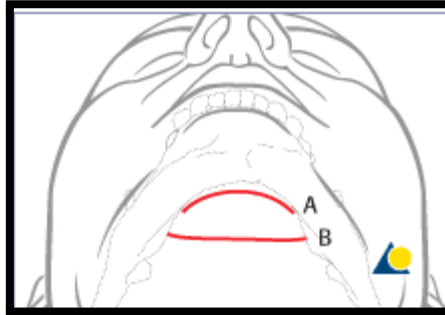


Figure 82 : Technique de l'incision cutanée

- Incision du plan sous-cutané jusqu'au platysma, incision du platysma (une division physiologique du platysma peut être présente dans cette région)(fig83)

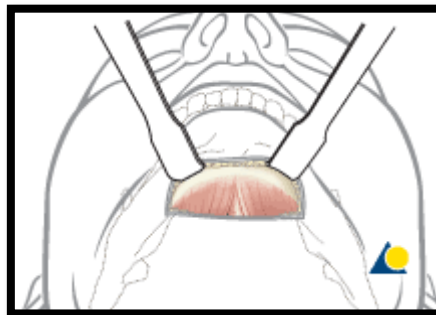


Figure 83 : Technique de l'incision du plan sous cutané

- Dissection jusqu'au bord inférieur de la mandibule (fig84)

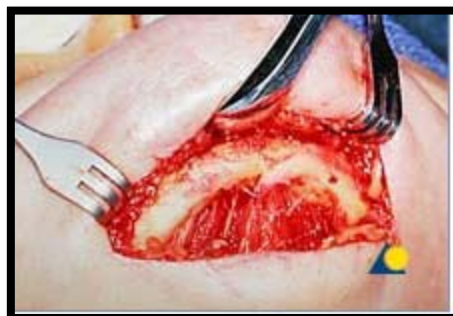

Figure 84 : La disséction

- Périostotomie et décollement sous périosté pour exposer la fracture.

Aucun de ces sites d'incision n'est spécifique des fractures mandibulaires, mais doivent cependant être utilisés pour un accès adéquat aux fractures.

Notre approche était dictée par l'importance lésionnelle des parties molles mettant à nu l'os facial nous imposant l'abord par la plaie sinon les voies d'abords restent classiques [77].

❖ **Ostéosynthèse :**

Les indications formelles pour les traumatismes mandibulaires pédiatriques sont rares, et comprennent les fractures partielles complexes des régions dentaires de la mandibule, les fractures-dislocations du condyle avec dislocation dans la fosse crânienne moyenne et les fractures condyliennes bilatérales. Avec une malocclusion ne pouvant pas être réduite et immobilisée par le traitement orthopédique seul.

➤ **Les plaques et vis d'ostéosynthèse**

L'une des questions à considérer dans cette technique est la mise en place de la plaque et de la vis dans la région proche du bord inférieure, qui est la région la plus fiable de la mandibule, considérant le potentiel d'endommagement de la racine de la dent.

Les plaques de titane sont généralement utilisées dans le cas des fractures de la mandibule adulte, mais l'utilisation de **plaques et de vis résorbables** peut être un avantage dans les cas de pédiatrie. Ces matériaux fournissent une fixation rigide temporaire pour que la guérison osseuse se produise et se dégrade sur moi lorsque l'os reconstruit retrouve sa force.

Ces caractéristiques sont idéales pour la population pédiatrique, dans laquelle la croissance osseuse et le renouvellement créent des problèmes potentiels pour les plaques permanentes non résorbables. Typiquement, leur résistance est de 4 à 6 semaines, tandis que le processus complet de dégradation peut durer de 1 à 2 ans.

Les mini plaques en titane sont largement utilisés malgré les avantages possibles des plaques résorbables. Les plaques de titane démontrent :

- Une bonne biocompatibilité à long terme,
- Ont des propriétés physiques favorables,
- Peuvent être facilement manipulées en per opératoire pour traiter la fracture,
- Ont bénéficié de plusieurs décennies d'utilisation prévisible dans la fracture mandibulaire. [87,88].



Figure 85 : Plaques en titane et vis d'ostéosynthèse mandibulaire

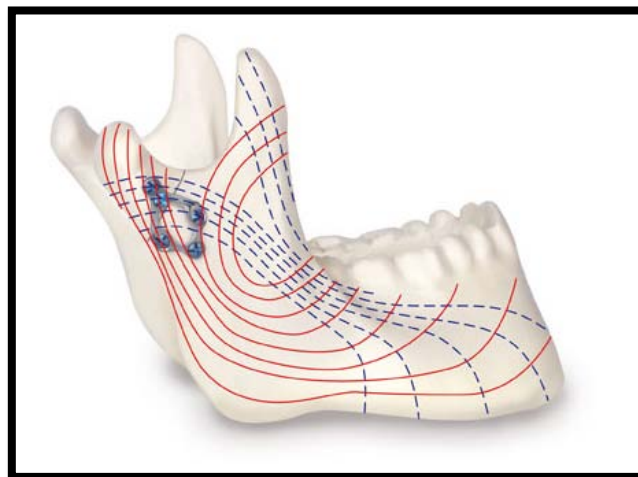


Figure 86 : Schéma de mise en place d'une plaque en titane condylienne (*KLS Martin products*)



Figure 87 : Comparaison des microplaques utilisées chez l'enfant avec les miniplaques

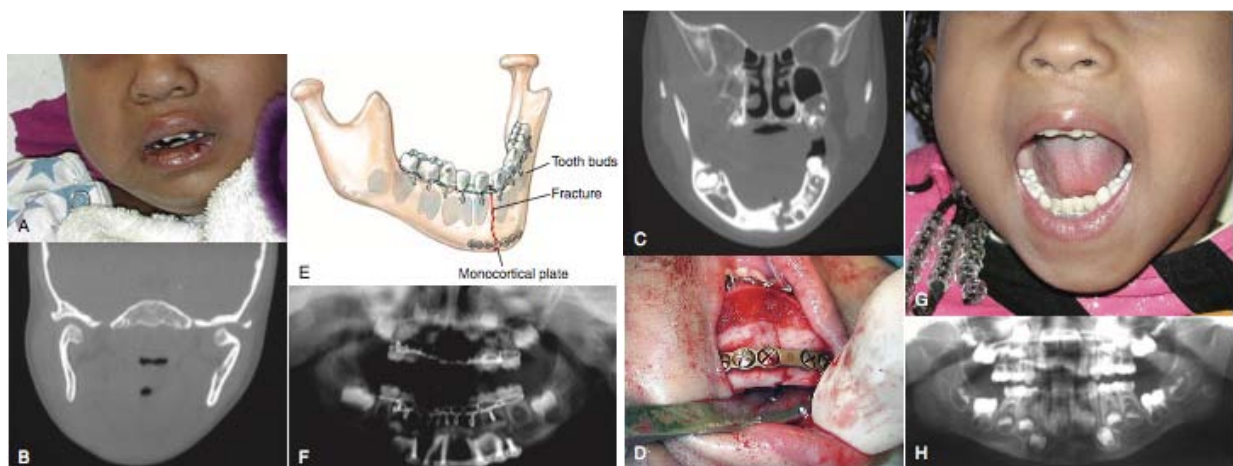


Figure 88 : A. Fille de quatre ans avec fractures mandibulaires après un accident de la route. B, tomодensitométrie coronale (TDM) montrant des fractures bilatérales condyliennes déplacées. C. Tomодensitométrie coronale du même patient démontrant une fracture parasymphysaire de la mandibule. D. Vue peropératoire d'une plaque monocorticale placée via une approche de déglacage antérieur intra-oral sur la mandibule. E. Illustration de la technique de placement des plaques monocorticales pour les fractures mandibulaires pédiatriques. F. Panoramique en postopératoire démontrant une réduction des fractures condyliennes bilatérales et de la fracture parasymphysaire avec une plaque monocorticale. G . Vue faciale postopératoire de huit semaines montrant une excellente ouverture de la bouche. H. Panoramique post-opératoire de huit semaines après le retrait du fil et du matériel de fixation interne.

Noter les bourgeons dentaires non perturbés dans la mandibule antérieure à la suite de la mise en place de la fixation interne et de l'amélioration de la morphologie du condyle mandibulaire secondaire à un remodelage rapide favorisé par la fonction articulaire.

5. Indications

Trois périodes sont à distinguer en fonction de la plasticité osseuse :

- De la naissance à la première année : les dents ne font normalement leur apparition qu'à partir de 6 mois (fracture en bois vert)
- De l'acquisition de la marche et le développement de la motricité jusqu'à la sociabilisation de l'enfant font qu'il est naturellement plus exposé aux traumatismes mandibulaires (1 an et 6 ans)

Les condyles sont peu solides et les portions dentées présentes ou futures de la mandibule sont rendues fragiles par la présence de nombreux germes dentaires.

- Entre 6 et 12 ans, l'enfant est en denture mixte. Les fractures alvéolodentaire sont fréquentes et favorisées par la présence de dents immatures sur l'arcade. Le secteur incisif est particulièrement concerné

Les indications :

De façon générale : on utilise essentiellement les moyens orthopédiques.

Si l'ostéosynthèse est indispensable, il faut préférer le fil d'acier moins gênant pour la croissance osseuse et moins traumatisant vis-à-vis des germes dentaires éventuels ou éventuellement utilisant de microplaques vissées .Avant 12 ans, le traitement des fractures mandibulaires chez l'enfant est rendu difficile par la présence de nombreux germes, ce qui réduit la prise en charge thérapeutique au seul traitement orthopédique

Nous pouvons résumer les indications comme suit :

- Fracture en bois vert, traitement fonctionnel
- Pour les fractures peu ou pas déplacé et des fractures déplacée et réductible manuellement : Traitement orthopédique qui consiste en une contention mono maxillaire ou blocage bi maxillaire avec des brackets collés.

- Pour les fractures avec déplacement irréductible manuellement : Traitement chirurgical, ostéosynthèse de préférence à l'aide de microplaques résorbable au niveau du rebord basilaire

- Région condylienne :

Si la fracture est intra articulaire : méthode fonctionnelle, voire simplement alimentation mixée si fracture sans déplacement le blocage intermaxillaire prolongé étant contre-indiqué (risque d'ankylose de l'articulation temporale)

Si la fracture est extra articulaire : traitement orthopédique suivi d'une rééducation

6. Contre-indications

Il n'y a pas de contre-indication particulière aux traitements des fractures mandibulaires de l'enfant.

Chez l'enfant épileptique ou asthmatique : le BBM n'est pas contre indiqué à condition que l'épilepsie ou l'asthme soient bien équilibrés

7. Conseils postopératoire

L'alimentation liquide initiale, selon le traitement les aliments seront plus ou moins épaissis, rapidement, il faut expliquer au patient la nécessité de ce type d'alimentation

- L'hygiène buccodentaire doit être la plus rigoureuse possible en particulier en cas de blocage bi maxillaire
- Rééducation constitue le traitement indispensable du traitement initial

Le but est de restaurer et de maintenir l'amplitude des mouvements mandibulaires en mobilisant les masses musculaires de la mastication.

8. Critères de guérison

Les résultats des traitements de ces fractures doivent se juger.

- Cliniquement :
 - ♦ Sur la qualité de la restauration de l'occlusion, la fonction manducatrice
 - ♦ Anatomie des contours osseux
 - ♦ Radiologiquement :
 - Sur la qualité de la consolidation de trait de fracture

V. La surveillance :

1. Le rythme de surveillance :

Les malades sont évalués au J1 post-opératoire pour vérifier l'ouverture buccale, détecter les complications post-opératoires immédiates et initier le patient soit à la rééducation ou au blocage.

Puis ils sont convoqués au J7 pour apprécier l'état de la plaie opératoire, éventuellement enlever les fils et débloquent si traitement chirurgical ou de la région condylienne, évaluer la sensibilité labiomentonnière.

Les malades seront ensuite contrôlés à 1 mois avec la radio panoramique dentaire afin d'assurer le déblocage si traitement orthopédique et initier la rééducation, évaluer l'ouverture buccale, la situation du matériel d'ostéosynthèse ; puis à 3 mois pour juger de l'évolution de l'ouverture buccale, de l'adhésion du malade à la physiothérapie, de la présence de séquelles et enfin de l'état de la cicatrice.

2. Les Complications : [98]

Quelle que soit l'option thérapeutique utilisée, des complications communes peuvent survenir.

- Asphyxie : peut-être due à une double fracture symphysaire avec glossoptose ou à des corps étrangers (dents, corps étrangers, caillots)

- Hémorragie : est rarement grave sauf en cas de trouble de l'hémostase ou de lésions associées –L'abcès perifracturaire : est la conséquence d'une plaie muqueuse, d'un foyer dentaire infectieuse, du manque d'asepsie opératoire et du manque d'hygiène postopératoire
- Hypoesthésie labiomentonnaire
- Légère diminution de l'ouverture buccale
- Discrète latérodéviation à l'ouverture (vers le coté fracturé)
- Retard de consolidation lorsque la fracture présente une mobilité douloureuse au-delà de 1 mois
- Ostéite chronique
- Pseudarthrose : c'est l'absence de consolidation aux délais de 6mois entrainant la formation d'une cal fibreuse
- Cal vicieux : consolidation en mauvaise position consécutive à une réduction ou contention insuffisante
- Retentissement articulaire : Il peut se manifester par un dysfonctionnement, une arthrose, une ankylose, une cicatrisation fibreuse des muscles masticateurs (masséter, temporal) avec constriction permanente des machoires ou un trouble de la croissance mandibulaire

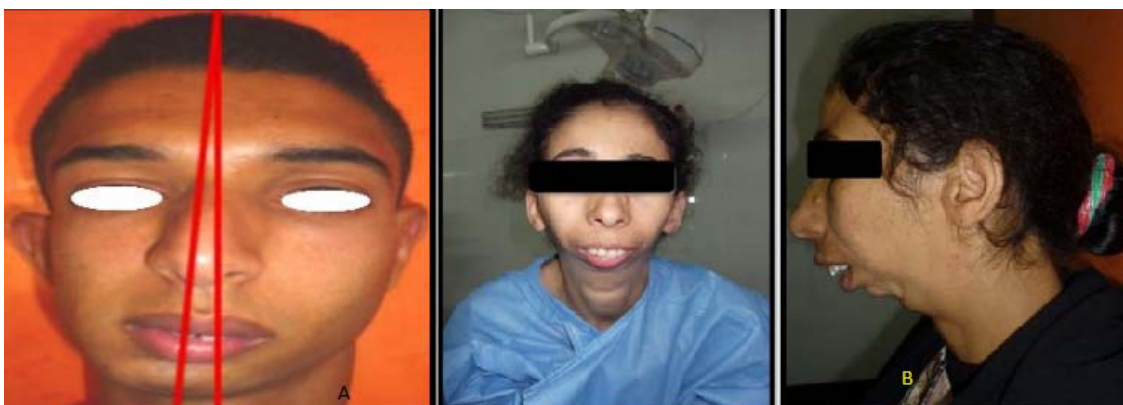

Figure 89 :cas d' ankylose temporo-mandibulaire secondaires à des fractures condyliennes négligées. A . asymétrie faciale. B. Ankylose bilatérale avec le classique profil d'oiseau.

3. Traitement des complications [95]

- Les suppurations précoces nécessitent un abord chirurgical avec parage osseux, ablation d'éventuels séquestres, suppression des ostéosynthèses intra focales et immobilisation
- L'antibiothérapie doit être prolongé et adaptée en fonction des examens bactériologiques .Un cas de cellulite rapporté dans notre étude.
- Hypoesthésie labiomentonnières, deux cas dans notre étude, traitée avec des corticoïdes et vitaminothérapie B
- Les cals vicieuses font l'objet d'ostéomies correctrices après un bilan dentaire (occlusal) et céphalométriques soigneux, de préférence en fin de croissance.

VI. Evolution et Pronostic : [96]

La période de suivi de nos patients variait entre 2 mois et 1an et l'évolution est jugée favorable pour une ouverture buccale supérieure à 30 mm et une bonne manducation à 3 mois de suivi.

L'ankylose temporomandibulaire, considérée comme la complication la plus redoutable des fractures de la région condyliennes chez l'enfant, survient à des degrés variables d'une étude à l'autre. Elle semble être d'origine multifactorielle.

Le pronostic est souvent réservé dans les fractures condyliennes et multiples, mais il est bon dans le cas des fractures simples ; ainsi que le traitement donne généralement des bons résultats anatomiques, fonctionnels, et esthétiques

VII. Prévention : [97]

La connaissance des facteurs étiologiques des fractures pédiatrique a permis de mettre au point des mesures préventives.

La prévention primaire repose sur le respect du code de la route, de la lutte contre la maltraitance des enfants et la promotion de la protection des enfants

La prévention secondaire repose d'une part sur le diagnostic précoce des fractures condyliennes qui sont à rechercher devant tout choc sur le menton, et d'autre part sur leur traitement fonctionnel par rééducation prolongée.



Recommandations



La prise en charge des fractures mandibulaires est un challenge pour le chirurgien maxillo facial. Sa prise en charge requiert une bonne compréhension de la panoplie technique disponible mais aussi leur indication dictée par les aléas de la croissance osseuse et dentaire et l'importance du processus lésionnel

Notre expérience et celles relatées dans la littérature prônent les techniques à foyer fermé, aucun protocole thérapeutique ne peut être proposé car chaque cas est unique dans sa prise en charge néanmoins des recommandations peuvent être proposées

- **Assurer un diagnostic sûr :**
 - Evoquer le diagnostic de fracture mandibulaire et Mener un examen bien conduit devant tout traumatisme de l'étage inférieur de la face chez l'enfant entre autre la découverte d'une palie sur le menton
 - Indiquer largement l'exploration radiologique
- **Informers les parents et Expliquer toutes les étapes thérapeutiques**
- **Minimiser les risques et indiquer le traitement mini invasif**
 - Opter pour l'anesthésie générale pour un meilleur confort thérapeutique
 - Tenir compte de la dentition évolutive dans le choix des procédés thérapeutiques (difficulté de déterminer l'articulé dentaire, la difficulté de pose d'arc, l'absence de dents et les couronnes dentaires trop courtes.)
 - Favoriser des Les techniques réductions fermées mini invasives aux techniques de fixation interne à cause des processus de la croissance
 - Respect des germes dentaires et de l'éruption dentaire lors de l'ostéosynthèse
- **Assurer une surveillance vigilante post thérapeutique jusqu'à la fin de la croissance et impliquer les parents**
 - Recommander un apport alimentaire riche hyper protidique et énergétique à cause du

risque de dénutrition durant le blocage maxillo-mandibulaire

- Rassurer les parents sur le potentiel élevé de cicatrisation rapide de remodelage osseux précoce.
- Informer les parents la nécessité d'une surveillance longue vu les risques accentués de troubles fonctionnels et morphologiques chez l'enfant.



Conclusion

Les fractures mandibulaires chez l'enfant comme chez l'adulte regroupent l'ensemble des lésions conséquentes de solutions de continuité de l'os d'apparition spontanée ou suite à un traumatisme.

Elles engendrent des troubles de l'occlusion et une limitation de l'ouverture buccale responsable d'un retentissement sur la mastication à court terme mais aussi de séquelles redoutables à long terme dominées par l'ankylose temporo mandibulaire grave chez l'enfant et son entourage marquée par l'asymétrie ou bien la microrétrognathie très handicapantes.

Leur diagnostic se pose sur la clinique, repose sur la radiologie mais impose, dans tous les cas, d'évoquer la fracture mandibulaire devant toute chute sur le menton chez l'enfant.

Le traitement des fractures mandibulaires pédiatriques diffère de celui des adultes. La restauration des fonctions mandibulaires avec une morbidité minimale étant l'objectif principal des deux groupes d'âge en procurant une réduction et une stabilisation anatomiques du segment osseux fracturé sans interférence avec la croissance et les phénomènes d'irruption dentaire.

L'objectif à moyen terme étant la restauration d'une bonne occlusion et le établissement d'une ouverture buccale normale et à long terme de prévenir les troubles de la croissance particulières aux fractures mandibulaires pédiatriques.

Ce traitement relève essentiellement des « techniques de réduction à foyer fermé » qui regroupent toutes les méthodes thérapeutiques fonctionnelles et orthopédiques telles que l'application d'arc, le blocage intermaxillaire voir des méthodes conservatrices comme l'observation étroite, l'alimentation, les analgésiques et les précautions d'acuité (82) permettant la consolidation sans perte fonctionnelle contrairement à l'adulte où on s'attend presque toujours à une fixation interne rigide après la réduction anatomique des fractures mandibulaires.

Les techniques de réduction ouverte ainsi que fixation interne à foyer ouvert par ostéosynthèse doivent être réservées au cas particuliers [81,82]. Leurs indications formelles

chez l'enfant sont rares. Elles comprennent les fractures complexes de la portion dentée de la mandibule, les fractures–dislocations du condyle dans la fosse crânienne moyenne et les fractures condyliennes bilatérales avec une malocclusion ne peuvent pas être réduite et immobilisée avec le traitement orthopédique seul.

Nous avons adopté cette approche dans notre série qui a concerné 50 enfants tous porteurs de fractures mandibulaires isolées dans la majorité des cas et associées à un traumatisme grave dans 25% des cas, tous pris en charge sur une période de deux ans allant du mois de janvier 2016 au mois de décembre 2017 au service de chirurgie maxillo faciale du CHU Mohamed VI de Marrakech.

La fréquence et la gravité des traumatismes particulières à notre contexte font des lésions importantes et graves sur le plan anatomique (74 trait de fracture chez 50 patients, 38% de fractures bifocales...) et imposent le traitement chirurgical ou « technique à foyer ouvert » comme technique de choix contrastant avec les données de la littérature. L'ostéosynthèse a été à été indiquée dans 64% des cas soit 32 patients, alors que « le traitement à foyer fermé », fonctionnel et orthopédique, n'a été observé que dans 36% des cas.

C'est dire l'intérêt de la prévention devant être de mise dans notre pays entre autre dans notre région dont les accidents de la voie publique versus insécurité routière les plus grand pourvoyeurs des traumatismes même dans cette catégorie pédiatrique .



Annexe



FICHE D'EXPLOITATION

Identité :

- Nom : Origine :
- Age : Date d'entrée : Hre :
- Sexe : N °d'entrée :
- Adresse : Téléphone :

Antécédents :

- Médicaux :
- Chirurgicaux :
- Autres :

Mécanisme :

- AVP : -piéton
 - Véhicule à 4 roues -véhicule à 2 roues
- Agression : Acc de travail :
- Rixes : Acc de sport :
- Acc domestique Autres :

Date d'examen :

- Délai de consultation :.....

Traumatisme crano-encéphalique :

- Oui
- Non

Score de Glasgow :.....

Lésion cérébrale :

- HSD
- HED
- Hémorragie méningée

Autres lésions associés :

- Rachis Thorax Membres Autres :.....

Moyens d'exploration :

- TDM OPT Autres :.....

Types de lésions faciales :

- Fracture Mandibulaire
- Fracture orbito-zygomatique
 - Fracture malaire isolée
 - Fracture disjonction malaire
 - Fracture comminutive
 - Fracture du plancher de l'orbite

Prise en charge initiale :

- Suture
- Antibio prophylaxie
- Mise en place d'arc métallique
- Corticothérapie

Délai d'ostéosynthèse :

- ≤ 7 jours
- Entre 8 et 15 jours
- Entre 16 et 30 jours
- > 30 jours
- Nombre de foyers :.....

Matériel utilisé :

- Plaque vissée
- Fil d'acier
- Fixateur externe

Causes du retard de la PEC :

- Non disponibilité du bloc opératoire
- Attente fente des œdèmes
- Attente matériel d'ostéosynthèse

Type d'intubation :

- IOT
- INT

- ISM
- Trachéotomie

Ordre de prise en charge des fractures :

1.
2.
3.
4.

Voies d'abord :

1.
2.
3.
4.

Zones synthétisé :

- Mandibule :
- Symphyse
- Branche horizontal
- Angle mandibulaire
- Branche vertical
- Zone sous condylienne

Autres lésions réparées :

- Extraction de corps étrangers

Suture de plaies :.....

Durée de l'intervention :

.....

Blocage maxillo-mandibulaire :

Sur vis Sur arc métallique Ligature métallique

Durée du BMM :

- < 7j
- Entre 7 et 10 jours
- >10j

Durée d'hospitalisation :

- < 7j
- Entre 7 et 14 jours
- >14 jours

Suivi postopératoire (complications) :

J1.....

J10.....

J30.....

J60.....

J120.....

Séquelles fonctionnelles :

Occlusion / dents :

- Séquelles occlusales
 - Type :.....
- Perte dentaire : oui non
- SADAM:

Oreille :

- Vertige

Neurologiques :

- Hypoacousie
- Paralyse facial :
- Hypoesthésie : Territoire :

Douleurs séquellaires :

- Type :.....
- Localisation :.....
- Matériel d'ostéosynthèse incriminée :oui non

Séquelles esthétiques :

- Nez :Enfoncement de la pyramide nasale Déviation nasale Elargissement Ensellure
 - Front : Enfoncement Aspect irrégulier
 - Pommettes : Enfoncement Elargissement Asymétrie
- Maxillaire/Mandibulaire : Promaxilie Promandibulie Rétromaxilie
- Rétromandibulie Elargissement
- Sourire : Asymétrie Dents manquantes Prothèse inesthétique
 - Peau : Cicatrice : Dystrophique Rétractile Dépigmenté

Chirurgie secondaire :

- Non
 - Oui : Nombre :.....
Motif :.....
- AMO Correction de séquelles :



Résumés



Résumé

Introduction : La fracture mandibulaire est définie comme une solution de continuité de l'os qui survient suite à un traumatisme ou spontanément sur un os sain ou pathologique.

La forme pédiatrique ou bien fracture mandibulaire chez l'enfant, représente une entité à part à cause de sa survenue sur une mandibule en plein croissance et une dentition évolutive (Lactéale et mixte), aussi des difficultés thérapeutiques et séquelles particulières qu'elle engendre.

Materiels et methodes : Il s'agit d'une étude rétrospective et descriptive de 50 cas, réalisée au sein du service de chirurgie maxillo-faciale et esthétique de l'hôpital Ibn Tofail du CHU Mohammed VI de Marrakech sur une période de deux ans allant de Janvier 2016 à Décembre 2017. Le recueil des données a été réalisé à partir du dossier médical des patients qui se sont présentés au urgence de l'hôpital Ibn Tofeil ou au urgence pédiatriques l'hôpital mère enfant. La saisie des textes a été faite sur le logiciel Word XP et celle des graphiques sur le logiciel Excel XP.

Resultats : L'âge de nos patients variait de 02 à 16 ans avec une nette prédominance de la tranche d'âge entre 11 et 16 ans, l'étude de la répartition par sexe a retrouvé que la majorité des patients étaient de sexe masculin avec un sexe ratio de 1,7. Mai, Juin, Juillet et Aout, sont par ordre de fréquence les 4 mois où il y a eu le plus de fracture mandibulaires pédiatriques. Le délai de consultation varie entre 30 minutes après le traumatisme jusqu'à 4 jours avec une prédominance des consultations entre H1 et H6. L'étiologie dominante de notre série est représentée par les accidents de la voie publique avec 82% des cas, viennent ensuite les chutes et les accidents sportifs totalisant 34% des cas. La fracture mandibulaire était associée à une fractures de l'os malaire chez 7 patients (14%).

Les fractures condyliennes étaient les plus fréquente soit de 41,5 %. Suivi de la région symphysaires et parasymphysaire avec 22,90% des cas.

Tous les patients ont bénéficié d'une prise en charge initiale aux urgences. Le délai d'ostéosynthèse variait de 2 jours à 20 jours avec un délai moyen de 11 jours. La contention des fractures réduites a été faite à l'aide de mini-plaques vissées chez tous les patients associés au fil d'acier chez 33 patients soit 64%, associées à un blocage maxillo-mandibulaire préalable aux vis IMF chez 14 patients soit 28 % ou un l'arc métallique dans quel 66%. 8 (19,51%) patients présentaient des lésions traumatiques contre-indiquant une intubation nasotrachéale chez qui l'intubation sous-mentonnière a été réalisée. La durée des opérations variait de 1h à 3h avec une moyenne de 2H. Les séquelles esthétiques à type de cicatrices étaient les plus fréquentes. Les séquelles fonctionnelles les plus fréquentes étaient occlusales et dentaires suivi des douleurs.

Conclusion : Les fractures mandibulaires concernent la population masculine relativement jeune, sont dus à des traumatismes violent qui sont des AVP dans la majorité des cas, qui nécessitent une prise en charge rapide adaptée, et sont pourvoyeurs d'un grand nombre de séquelles fonctionnelles, esthétiques et psychologiques nécessitant un suivi pluridisciplinaire continu à long terme.

Abstract

Introduction: Mandibular fracture is defined as a solution of continuity of the bone that occurs as a result of trauma or spontaneously on a breast or pathological bone.

The pediatric form of mandibular fracture in children represents a separate entity because of its occurrence on a growing mandible and an evolutive dentition (Lactale and mixed), also therapeutic difficulties and specific sequelae that it generates.

Materials and methods: This is a retrospective and descriptive study of 50 cases, performed within the maxillofacial and aesthetic surgery department of the Ibn Tofail hospital of the Mohammed VI University Hospital of Marrakech over a period of two years. from January 2016 to December 2017. The data was collected from the medical records of the patients who presented themselves to the Ibn Tofeil hospital emergency room or to the pediatric emergency department, the mother-child hospital. Text input was done on Word XP and graphics on Excel XP.

Results: The age of our patients ranged from 02 to 16 years with a clear predominance of the age group between 11 and 16 years, the study of the distribution by sex found that the majority of patients were male with a sex ratio of 1.7. May, June, July and August, are in order of frequency the 4 months when there was the most pediatric mandibular fracture. The consultation time varies between 30 minutes after the trauma up to 4 days with a predominance of consultations between H1 and H6. The dominant etiology of our series is represented by road accidents with 82% of cases, followed by falls and sports accidents totaling 34% of cases. Mandibular fracture was associated with fracture of the malar bone in 7 patients (14%)

Condylar fractures were the most common at 41.5%. Tracking of the symphyseal and parasymphyseal region with 22.90% of cases.

All patients received initial care in the emergency department. The osteosynthesis delay ranged from 2 days to 20 days with an average delay of 11 days. Reduced fractures were restrained using screwed mini-plates in all patients associated with steel wire in 33 patients, ie 64%, associated with a maxillomandibular blockade prior to MFI screws in 14 patients, ie 28 % or a metal arc in which 66%. 8 (19.51%) patients had traumatic lesions that contraindicated nasotracheal intubation in whom submental intubation was performed. The duration of operations ranged from 1h to 3h with an average of 2H. The aesthetic sequelae with scars were the most frequent. The most common functional sequelae were occlusal and dental followed by pain.

Conclusion: The mandibular fractures concern the relatively young male population, are due to violent traumas which are AVV in the majority of the cases, which require an adapted fast management, and are suppliers of a large number of functional sequelae, aesthetic and psychological requiring long-term continuous multidisciplinary follow-up

ملخص

مقدمة: يعتبر كسر الفك السفلي كحل لاستمرارية العظم الذي يحدث كنتيجة لصدمة أو عفوياً على عظم صحي أو مرضي.

كسر الفك السفلي عند الأطفال، يمثل كياناً منفصلاً بسبب حدوثه على الفك السفلي المتنامي والأسنان التطوري (لاكتال ومختلط)، وكذلك الصعوبات العلاجية والعواقب المعينة التي يولدها.

المواد والطرق: هذه دراسة عادية وصفية لـ 50 حالة، أجريت في قسم جراحة الوجه والفكين في مستشفى ابن طفيل لمستشفى محمد السادس في مراكش على مدى عامين من يناير 2016 إلى دجنبر 2017.

تم جمع البيانات من السجلات الطبية للمرضى الذين جاءوا إلى غرفة الطوارئ في مستشفى ابن طفيل أو غرفة الطوارئ مستشفى الأم والطفل.

تم إدخال النص على Word XP والرسومات في Excel XP

النتائج: تراوح عمر مرضانا بين 02 إلى 16 سنة مع غلبة واضحة للفئة العمرية بين 11 و16 سنة، وجدت دراسة التوزيع حسب الجنس أن غالبية المرضى ذكور مع نسبة الجنس من 1.7. مايو، يونيو، يوليو و غشت هم بترتيب التردد الأربعة أشهر التي وقع فيها أكبر عدد حالات كسر الفك السفلي.

يتراوح وقت الاستشارة بين 30 دقيقة بعد الصدمة لمدة تصل إلى 4 أيام مع غلبة المشاورات بين H1 و H6. تمثل السمة السائدة لسلسلتنا بحوادث الطرق بنسبة 82% من الحالات، تليها السقوط والحوادث الرياضية التي يبلغ مجموعها 34% من الحالات. ارتبط كسر الفك السفلي بكسور في عظم الملاريا في 7 مرضى (14%).

كانت الكسور القاتمة هي الأكثر شيوعاً عند 41.5%. تتبع منطقة الذقن ومنطقة جانب الذقن مع 22.90% من الحالات.

تلقى جميع المرضى الرعاية الأولية في قسم الطوارئ. تراوحت مدة التأخير بين يومين و 20 يوماً بمتوسط تأخير قدره 11 يوماً.

تم تنفيذ الحد من الكسر باستخدام لوحات صغيرة عند جميع المرضى مرتبطة بسلك الفولاذ في 33 مريضاً، أي بنسبة 64%، مرتبطة بحصار الفك السفلي الفك العلوي قبلي مسامير MFI في 14 مريضاً، أي بنسبة 28% أو القوس المعدني حيث 66%. 8 (19.51%) من المرضى الذين يعانون من آفات الصدمة مضادة لاستعمال التنبيب الرغامي الذي تم فيه إدخال التنبيب الفرعي. تراوحت مدة العمليات من ساعة إلى 3 ساعات بمتوسط H2. كانت العقابيل الجمالية مع الندوب هي الأكثر شيوعاً. كانت العواقب الوظيفية الأكثر شيوعاً الإطباق والأسنان تليها الألم.

الخلاصة: إن كسور الفك السفلي تتعلق بشبان من الذكور نسبياً، ويرجع ذلك إلى الصدمات العنيفة التي هي AVP في غالبية الحالات، التي تتطلب الدعم و العناية السريعة المناسبة، وهي مزودة لعدد كبير من الآثار الوظيفية والجمالية والنفسية التي تتطلب متابعة مستمرة متعددة التخصصات على المدى الطويل.



Bibliographie



1. **P. Gomes L, JA. Patrocino, BH. Borba.**
Mandibular fracture: analysis of 293 patients treated in the hospital of clinics. Rev. Bras. Otorhino-laryngol, 71, 2005.
2. **J-F. Gaudy, B. Cannas, L. Gillot, T. Gorce, JL . Charrier.**
Atlas d'anatomie implantaire 2éme édition. paris .Elsevier Masson, 2011.
3. **Kamina P.**
Anatomie clinique. Tome 2. Paris : Maloine, 2006.
4. **Langman J.**
Abrégé d'embryologie médicale: Développement humain, normal et pathologique. Paris : Masson, 1976 : 455.
5. **Barbet J-P.**
Les tissus minéralisés, Cours PCEM1, Faculté de Médecine de Cochin Port- Royal.
<http://lhec.teso.net>
6. **Marieb EN.**
Anatomie et physiologie humaine. Bruxelles : De Boeck, 1993.
7. **medecine- des- arts.com/ fr/ le- maxillaire- inferieur- anatomie.**
8. **Bengondo M.C.^{1,2}; ZE Minkande J**
Aspect anatomoclinique et thérapeutique A propos de 53 cas colligés à l'Hôpital Général deGrand- Yoff 2006 Vol 3
9. Ghislaine Ferrand
Kinésithérapie de la face, du crâne et du cou © 2015, Elsevier Masson SAS. Tous droits réservés
10. **Hebting JM, Dotte JP**
Rééducation des fracas de la face. Monographies de Bois- Larris. Masson, Paris, 1992.
11. Amariti et al., 2000 ; Kvaal et al., 1995 ; Matsumoto et al., 1999 ; Ritz-Timme et al., 2000 ; Schmeling et al., 2007 ; Schmeling et al., 2008

12. **L. Frison, A. Larbi, S. Abida, P. Goudot, J. Yachouh**
Fractures de la mandibule

13. **G. Touré J.-P. Meningaud J.-C. Bertrand**
Encyclopédie Médico-Chirurgicale 22-070-A-10 (2004)

14. **Duday H, Lapeyre L.**
La place du ptérygoïdien latéral dans les mouvements de la mandibule. Rev EEG Neurophysiol 1982;12:153-7.

15. **Abbas A Younes**
Pediatric Mandible Fractures Mar 08, 2016
MD, FACS Assistant Professor, Department of Surgery, Division of Otolaryngology-Head and Neck Surgery, Assistant Professor, Department of Pediatrics, University of Kentucky College of Medicine

16. **T. Ghat, A Madani .**
Les principales causes des accidents de la circulation routiere et les mesures d'attenuation en algérie.. European scientific journal, pp. 163-176 2015.

17. **Organisation mondiale de la santé.**
Rapport mondial sur la violence et la santé. Genève : OMS, 2002.

18. **C. Ricard ,A. Rigou, B.Thélot.**
Description et incidence des accidents de sport. Enquête permanente sur les accidents de la vie courante 2004-2005. Maladies chroniques et traumatismes. p. 18, Décembre 2007.

19. **Y. Dyèvre.**
Les accidents liés à la pratique des activités physiques et sportives en 2010. Stat info. pp. 1-6. décembre 2012,.

20. **A. Semid.**
Prévention des accidents domestiques de l'enfant. alger : unicef, 2000.

21. **N. Bensalem .**
50 000 accidents du travail surviennent chaque année. Le maghreb, 2007.
22. **I. Gueye,**
Fracture de la mandibule en pratique odontologique : A propos de 103 cas vus à l'hôpital Général de Grand Yoff . Sénégal : Thèse pour obtenir le grade de docteur en chirurgie dentaire,2008.
23. **Dents de sagesse : les problèmes et l'opération.** passionsanté.be ..
http://www.passionsante.be/index.cfm?fuseaction=art&art_id=17048, [En ligne] aout 2015.
24. **J.Illouz.**
Dents de Sagesse, tout ce qu'il faut savoir. gent sid..
http://www.maxisciences.com/dents-de-sagesse/operation-des-dents-de-sagesse-l-extraction-presente-t-elle-des-risques_art30284.html, [En ligne]24 juillet 2013.
25. **F. Riendeau,.**
Y a-t-il des complications reliées à l'extraction des dents de sagesse?
<http://www.drfrancoisriendeau.com/y-a-t-il-des-complications.php>, [En ligne] 2017.
26. **F. Robert.**
Prise en charge chirurgicale des kystes odontogènes du maxillaire et de la mandibule.
NANTES : thèse pour le diplôme d'état de docteur en chirurgie dentaire, 2013.
27. **.V .Herve.**
Les traumatismes maxillo-faciaux et leurs implication en pratique odontologique:Intérêts d'une approche pluri-disciplinaire. : Thèse pour obtenir le grade de docteur en chirurgie dentaire, Epinal, 2011.
28. **F. Denhez, O. Giraud, J-B. Seigneuric, A.R. Paranque.**
Fractures de la mandibule EMC. Paris : Elsevier Masson, 2005.
29. **M. Berdougou, V. Roch, T. Fortin.**
Les protocoles de forage. fil dentaire., pp. 10-12, Fevrier 2010.

- 30. F. Denhez et al.**
Fracture de la mandibule EMC. paris : Elsevier Masson, 2008.
- 31. D Chappard.**
La microarchitecture du tissu osseux. Bull. Acad. Natle Méd. Paris, no 8, 1469- 1481, 2010.
- 32. Bertrand, G. Touré J.-P. Meningaud J.-C.**
Fractures de la mandibule EMC. Paris. : Elsevier Masson, 2004.
- 33. T-h. Slongo, I. Bern.**
Division d'histologie de l'université de Fribourg. Departement de Médecine,.<http://www.unifr.ch/anatomy/elearning/fr/stuetzgewebe/knochenumbau/fraktur/f-fraktur.php>, [Enligne]01Fevrier 2017.
- 34. G. Touré J.- P. Meningaud J.- C. Bertrand**
Encyclopédie Médico- Chirurgicale 22- 070- A- 10(2004)
- 35. P. Duhamel, J. Gauthier, N. Teyssères, O. Giraud, F. Denhez, E. Bey.**
Examen d'un traumatisé facial. EMC (Elsevier Masson SAS), Médecine buccale, 28-500-M-10, 2009.
- 36. Giraud O., Teysseres N., Brachet M.**
Traumatisme maxillofacial. EMC (Elsevier Masson SAS, Paris), Médecine d'urgence, 25-200-C-30, 2007.
- 37. Alvi A., Doherty T., Lewen G.**
Facial fractures and concomitant injuries in trauma patients Laryngoscope 2003 ; 113 : 102-106
- 38. Ho K., Hutter JJ., Eskridge J., et al.**
The management of life-threatening haemorrhage following blunt facial trauma. J Plast Reconstr Aesthet Surg 2006 ; 59 : 1257-1262

39. **L. Frison, A. Larbi, S. Abida, P. Goudot, J. Yachouh.**
Fractures de la mandibule EMC. Paris : Elsevier Masson, 2011.
40. **Zerfowski M, Bremerich A.**
Facial Trauma in children and adolescents. Clin Oral Investig 1998;2: 120-4.
41. **Michael Glazer , Ben Zion Joshua**
International Journal of Pediatric Otorhinolaryngology 75 (2011) 62-64
42. **N.N. Andrade, Dr Smriti Choradia, , Dr Ganapathy SriramS,**
An institutional experience in the management of pediatric mandibular fractures - A study of 74 cases (2015)
43. **Ferrera .**
From the Departments of *Plastic, Reconstructive and Aesthetic Surgery and †Radiology, Hospital de São João, Porto Medical School, Porto, Portugal.
Journal of Craniofacial Surgery: May 2004 - Volume 15 - Issue 3 - p 384-391
44. **Paul S. Tiwana, Aaron Vickers**
Pediatric Cranio-maxillofacial Trauma: Mandibular Fractures
45. **Oren Friedman.**
Pediatric mandibular fracture Department of Otolaryngology-Head and Neck Surgery, Mayo Clinic School of Medicine, Rochester, MN
46. **Rahman Roszalina Ramli Normastura Abdul Rahman**
Maxillofacial trauma of pediatric patients in Malaysia: A retrospective study from 1999 to 2001 in three hospitals Roslan Abdul
47. **Pedro Infante Cossio, Fernando Espin Galvez, Jose Luis Gutierrez Perez**
Mandibular fractures in children A retrospective study of 99 fractures in 59 patients (1994)
48. **S. V. Kumaraswamy, Nanjappa Madan R. Keerthi , Deora Shakti**
Association of Oral and Maxillofacial Surgeons of India 2009

- 49. J.L. Muñante-Cárdenas*, L. Asprino, M. De Moraes, J.R. Albergaria-Barbosa, R.W.F. Moreira**
Mandibular fractures in a group of Brazilian subjects under 18 years of age: A epidemiological analysis
- 50. Y. Bamjee, J. F. Lownie, P. E. Cleaton-Jones, M. A. Lownie**
Maxillofacial injuries in a group of SouthAfricans under 18 years of age Division of Maxilla-Facial and Oral Surgery, Medical Research Council, University of the Witwatersrand, Dental Research Institute, Johannesburg, South Africa
- 51. Chidzonga MM.**
Facial fractures in children. Cent Afr J Med 1987: 33: 274 277.
- 52. Adamsbaum, C., & Nahum, H.**
2014 Traité d'imagerie médicale. Lavoisier-Médecine Sciences Publications, 264-267.
- 53. F. Denhez, O. Giraud, J.- B. Seigneuric, A.R. Paraque**
Fractures de la mandibule
- 54. Gasparini G, Brunelli A, Rivaroli A, et al.**
Maxillofacial traumas.Int J Craniofac Surg 13: 645, 2002
- 55. F. Denhez, O. Giraud, J.- B. Seigneuric, A.R. Paraque**
Fractures de la mandibule
- 56. J-P.LEZY, G.Princ.**
Pathologie maxillo- faciale et stomatologie 3é edition. Paris : Masson, 2004.
- 57. Vazel, L., Potard, G., Martins-Carvalho, C., LeGuyader, M., Marchadour, N., & Marianowski, R.**
(2004). Intubation: technique, indication, surveillance, complications. 1, 22-34.
- 58. Fikry, M. T.**
Université Cadi Ayyad. Intubation sous-mentonnière en chirurgie maxillo-faciale. 2014. Thèse de doctorat.

- 59. Meaudre, E., Montcriol, A., Bordes, J., et al.**
racheotomia chirurgica e tracheotomia percutanea in rianimazione. , 2012, vol. 17, no 3, p. 1-21.
- 60. Hassan, Tehsin UL.**
Incidence of Complications in Emergency Tracheostomy in Adult Patients.
- 61. Grillone, Gregory A., et FULEIHAN, Nabil.**
ive chest x-ray after elective adult tracheotomy. *Otolaryngology—Head and Neck Surgery* vol. 120, no 6, p. 848
- 62. Dierks, Eric J**
Tracheotomy: elective and emergent. *Oral and Maxillofacial Surgery Clinics*, 2008, vol. 20, no 3, p. 513-520.
- 63. Cardone, Gabriella et LEPE, Marcos.**
Tracheostomy: Complications in fresh postoperative and late postoperative settings. *Clinical Pediatric Emergency Medicine*, 2010, vol. 11, no 2, p. 122-130.
- 64. Calhoun, Karen H., WEISS, Raymond L., Scott, Bruce, et al.**
Management of the thyroid isthmus in tracheostomy: a prospective and retrospective study. *Otolaryngology—Head and Neck Surgery*, vol. 111, no 4, p. 450-452.
- 65. Bradley, Patrick James.**
Management of the obstructed airway and tracheostomy. *Laryngology and Head & Neck Surgery*. In: Kerr AG, Booth JB (eds). *Scott-Brown's Otolaryngology*, 6th edn. Oxford: Butterworth-Heinemann, vol. 5, no 7, p. 1-20.
- 66. Park, Steven Y. et Smith, Richard V.**
Comparison of postoperative cardiopulmonary examinations and chest radiographs to detect pulmonary complications after adult tracheotomy. *Otolaryngology—Head and Neck Surgery*, vol. 121, no 3, p. 274-276.

- 67. Scafati, C. Taglialatela, Maio, G., Aliberti, F., et al.**
Submento–submandibular intubation: Is the subperiosteal passage essential?: Experience in 107 consecutive cases. *British Journal of Oral and Maxillofacial Surgery*, 2006, vol. 44, no 1, p. 12–14.
- 68. MacInnis, E. et Baig, M.**
A modified submental approach for oral endotracheal intubation. *International journal of oral and maxillofacial surgery*, vol. 28, no 5, p. 344–346.
- 69. Cova, M., Ukmar, M., BOLE, T., et al.**
Evaluation of lingual vascular canals of the mandible with Computed Tomography. *La Radiologia Medica*, 2003, vol. 106, no 4, p. 391–398.
- 70. Paetkau, Donald J., Stranc, Mirosław F., et Ong, Bill Y.**
Submental orotracheal intubation for maxillofacial surgery. *Anesthesiology: The Journal of the American Society of Anesthesiologists*, vol. 92, no 3, p. 912–912.
- 71. Drolet, Pierre, Girard, Michel, Poirier, Jean, et al.**
Facilitating submental endotracheal intubation with an endotracheal tube exchanger. *Anesthesia & Analgesia*, vol. 90, no 1, p. 222–223.
- 72. Jundt, J. S., Cattano, D., Hagberg, C. A., et al.**
Submental intubation: a literature review. *International journal of oral and maxillofacial surgery*, 2012, vol. 41, no 1, p. 46–54.
- 73. Meyer C, Valfrey J, Kjartansdottir T, Wilk A, Barriere P.**
Indication for and technical refinements of submental intubation in oral and maxillofacial surgery. *J Craniomaxillofac Surg* 2003;31:383–8.
- 74. Nyarady Z, Sari F, Olasz L, Nyarady J.**
Submental endotracheal intubation in concurrent orthognatic surgery: a technical note. *J Craniomaxillofac Surg* 2006;34:362– 365.

- 75. Pr G. Raoul,**
retour d'expérience de l'intubation submentale des traumatismes maxillo-faciaux,
(2013), P20-29
- 76. Curtis, William et Horswell, Bruce B.**
Panfacial fractures: an approach to management. *Oral and Maxillofacial Surgery Clinics*,
2013, vol. 25, no 4, p. 649-660.
- 77. Weathers, William M., Khechoyan, David Y., Wolfswinkel, Erik M., et al.**
- 78. Vukelic-Markovic, S., Müller-Richter, U., Reuther, T., et al. O.**
Panfacial Fractures. In : *Ferraro's Fundamentals of Maxillofacial Surgery*. Springer, New
York,
427 Analysis of ten year experience with panfacial fractures. *Journal of Cranio-
Maxillofacial Surgery*, 2008, vol. 36, p. S107-S108NY, 2015. p. 247-255
- 79. Yadav, S. K.**
Submental intubation in patients with panfacial fractures: a prospective study.
International Journal of Oral and Maxillofacial Surgery, 2013, vol. 42, no 10, p. 1237-
1238.
- 80. Çizmeçi OM, Karabulut AB**
(1999) Mandibula kırıkları ve tedavi prensipleri. *Ulusal Travma Dergisi* 5: 139.
- 81. Chu L, Gussack GS, Muller TA**
(1994) Treatment protocol for mandible fractures. *J Trauma* 36: 48.
- 82. Remi M, Chris ne MC, Gael P, Soizick P, Joseph-Andre J**
(2003) Mandibular fractures in children long term results. *Int J Pediatric Otorhinolaryngol*
67: 25.
- 83. Donald PJ**
(2009) Facial fractures. In *Ballenger's Otorhinolaryngology Head and Neck Surgery* 17th
ed.

- 84. Kellman RM**
(2010) Maxillofacial trauma. In Cumming's Otolaryngology: Head and Neck Surgery, 5th ed.
- 85. Goth S, Sawatari Y, Peleg M**
(2012) Management of pediatric mandible fractures. J Craniofac Surg 23(1): 47-56.
- 86. Reedy BK, Bartle SP (1998) Pediatric facial fractures. In M. L. Bentz (Ed.),**
Pediatric Plastic Surgery. Stamford, Conn: Appleton & Lange pp: 463-486.
- 87. Bell RB, Kindsfater CS**
(2006) The use of biodegradable plates and screws to stabilize facial fractures. J Oral Maxillofac Surg 64: 31-9.
- 88. Bos RR**
(2005) Treatment of pediatric facial fractures: the case for metallic fixation. J Oral Maxillofac Surg 63: 382-4.
- 89. Mihailova.**
Classifications of mandibular fractures-Review., Journal of IMAB , pp. 3-5; 2006.
- 90. T. Buitrago, L. Audigé, B. Strong, P. Gawelin, J. Hirsch, M. Ehrenfeld, R. Rudderhann, P. Louis, C. Lindqvist, C. Kunz, P. Cornelius, K. Shumrick, R-M. Kellman, A. Sugar, B. Alpert, J. Prein, J. Frodel.**
A comprehensive classification of mandibular fractures: a preliminary agreement validation study. Int J Oral Maxillofac Surg ,2008.
- 91. C-P. Cornelius, L. Audigé, C. Kunz, R. Rudderhann, H. Carlos. T. Buitrago, J- Frodel, J. Prein.** The Comprehensive AOCMF Classification System: Mandible Fractures- Level 2 Tutorial., Craniomaxillofacial Trauma and Reconstruction , pp. 15-30, 2014.
- 92. L. Audigé, C-P. Cornelius, C. Kunz, R. Rudderhann, H. Carlos. T. Buitrago, J. Frodel, J. Prein.**
The Comprehensive AOCMF Classification System: Mandible Fractures-Level 3 Tutorial, Craniomaxillofacial Trauma and Reconstruction, pp. 31-43, 2014.

- 93. Mlle. Fatimaezzahra Frikel**
Aspects épidémiologique clinique et thérapeutiques des fractures mandibulaires, expérience de service de maxillofaciale de l'hôpital militaire de moulay ismail de Meknes (apropos de 44 cas). These FMF, 2017
- 94. Dr.Albert hautville**
Fracture de l'angle de la mandibule. Par juin 2011
- 95. .Lovato C, Wagner JD:**
Infection rates following perioperative prophylactic antibiotics versus postoperative extended regimen prophylactic antibiotics in surgical management of mandibular fractures, J Oral Maxillofac Surg 67:827-832, 2009.
- 96. Imahara SD, Hopper RA, Wang J, et al**
Patterns and outcomes of pediatric facial fractures in the United States: a survey of the National Trauma Data Bank, J Am Coll Surg 207:710-716, 2008.
- 97. Zimmermann CE, Troulis MJ, Kaban LB.**
Pediatric facial fractures: recent advances in prevention, diagnosis and management. Int J Oral Maxillofac Surg 34:823-833, 2005.
- 98. Posnick JC:**
Management of facial fractures in children and adolescents, Ann Plast Surg 33:442-457, 1994.
- 99. E. Ellis III, MF.Zide**
Surgical approach to the facial skeleton. 2^{ème} éd philadelphia : lippincott :2006)
- 100. JF.Chassagne, S.Chassagne, JE Bussienne, F.Gimel, E.Simon, JP Fyad, C. Stricker**
Chirurgie et rééducation de l'articulation temporo-mandibulaire (en dehors de l'ankylose). Encyclopédie médico-chirurgicale 22-056-T-15)
- 101. C. Meyer, S. Zink, A. Wilk**
La voie d'abord sous-angulo-mandibulaire haute (voie de Risdon modifiée) pour le traitement des fractures sous-condyliennes de la mandibule . Rev Stomatol Chir Maxillofac 2006;107:449-454

102. H. Boukari

Kit d'auto-apprentissage des voies d'abord latéro-faciale: à propos de 20 cas. Thèse n°78-15, Université Cadi-Aayad, Faculté de médecine et de pharmacie de Marrakech]

قسم الطبيب

اقسم بالله العظيم

أن أراقب الله في مهنتي.

وأن أصون حياة الإنسان في كافة أطوارها في كل الظروف والأحوال

بأدب وسعي في إنقاذها من الهلاك والمرض والألم والقلق.

وأن أحفظ للناس كرامتهم، وأستر عورتهم، وأكتم سرهم.

وأن أكون على الدوام من وسائل رحمة الله، مسخرة كل رعايتي الطبية للقريب والبعيد،
للصالح والطالح، والصديق والعدو.

وأن أثابر على طلب العلم المسخر لنفع الإنسان .. لا لأذاه.

وأن أوقر من علمني، وأعلم من يصغرنني، وأكون أخاً لكل زميل

في المهنة الطبية متعاونين على البر والتقوى.

وأن تكون حياتي مصداق إيماني في سري وعلانياتي ،

نقية مما يشينها تجاه الله ورسوله والمؤمنين.

والله على ما أقول شهيد.

أطروحة رقم 262

سنة 2018

كسر الفك السفلي عند الأطفال: دراسة إسترجاعية لـ 50 حالة خلال سنة 2016-2017

الأطروحة

قدمت ونوقشت علانية يوم 2018/10/23
من طرف

السيد محمد الأمين المنصوري

المزداد في 12 شتنبر 1992 بمراكش
لنيل شهادة الدكتوراه في الطب

الكلمات الأساسية :

كسر الأطفال – كسر الفك السفلي - صدمة الوجه

اللجنة

الرئيس

المشرفة

الحكام

السيد

السيدة

السيد

السيد

السيد

ح. السعيد

أستاذ في جراحة العظام و المفاصل

ن. المنصوري

أستاذة في جراحة الوجه و التجميل

ع. أبو شادي

أستاذ مبرز في جراحة الوجه و التجميل

م. القويشمي

أستاذ مبرز في جراحة الوجه و التجميل

ط. سلامة

أستاذ مبرز في جراحة الأطفال