



UNIVERSITE CADI AYYAD
FACULTE DE MEDECINE ET DE PHARMACIE
MARRAKECH

ANNEE 2009

THESE N° 36

**PLACE DE LA NEPHROLITHOTOMIE PERCUTANEE DANS
LE TRAITEMENT DES CALCULS RENAUX
A PROPOS DE 300 CAS**

THESE

PRESENTEE ET SOUTENUE PUBLIQUEMENT LE .../.../2009
PAR

Mr. AIT SAKEL ADIL

Né le 12/06/1980 à MARRAKECH

POUR L'OBTENTION DU DOCTORAT EN MEDECINE

MOTS CLES

Rein-Lithiase-Néphrolithotomie percutanée-Lithotripsie extracorporelle

JURY

Mr. I.SARF

Professeur agrégé d'urologie

PRESIDENT

Mr. A.IKEN

Professeur agrégé d'urologie

RAPPORTEUR

Mr. S.M.MOUDOUNI


Professeur agrégé d'urologie

JUGES

Mr. D.TOUITI

Professeur agrégé d'urologie

بِسْمِ اللَّهِ الرَّحْمَنِ الرَّحِيمِ



Serment d'Hippocrate

Au moment d'être admis à devenir membre de la profession médicale, je m'engage solennellement à consacrer ma vie au service de l'humanité.

Je traiterai mes maîtres avec le respect et la reconnaissance qui leur sont dus.

Je pratiquerai ma profession avec conscience et dignité. La santé de mes malades sera mon premier but.

Je ne trahirai pas les secrets qui me seront confiés.

Je maintiendrai par tous les moyens en mon pouvoir l'honneur et les nobles traditions de la profession médicale.

Les médecins seront mes frères.

Aucune considération de religion, de nationalité, de race, aucune considération politique et sociale, ne s'interposera entre mon devoir et mon patient.

Je maintiendrai strictement le respect de la vie humaine dès sa conception.

Même sous la menace, je n'userai pas mes connaissances médicales d'une façon contraire aux lois de l'humanité.

Je m'y engage librement et sur mon honneur.

Déclaration Genève, 1948.

Place de la néphrolithotomie percutanée (NLPC) dans le traitement des calculs rénaux a propos de 300 cas.
Expérience de service d'urologie -A- hôpital Ibn Sina RABAT.

LISTE DES PROFESSEURS

UNIVERSITE CADI AYYAD
FACULTE DE MEDECINE ET DE PHARMACIE
MARRAKECH

DOYEN HONORAIRE : Pr. MEHADJI Badie-azzamann

VICE DOYENS HONORAIRES : Pr. FEDOUACH Sabah

: Pr. AIT BEN ALI Said

: Pr. BOURAS Najib

ADMINISTRATION

DOYEN : Pr. Abdelhaq ALAOUI YAZIDI

VICE DOYEN A LA RECHERCHE ET
COOPERATION : Pr. Ahmed OUSEHAL

VICE DOYEN AUX AFFAIRES : Pr. Abdelmounaim ABOUSSAD
PEDAGOGIQUES

PROFESSEURS D'ENSEIGNEMENT SUPERIEUR

Pr. ABBASSI Hassan Gynécologie-Obstétrique A

Pr. AIT BEN ALI Said Neurochirurgie

Pr. ALAOUI YAZIDI Abdelhaq Pneumo-ptisiologie

**Place de la néphrolithotomie percutanée (NLPC) dans le traitement des calculs rénaux a propos de 300 cas.
Expérience de service d'urologie -A- hôpital Ibn Sina RABAT.**

Pr. ABOUSSAD	Abdelmounaim	Néonatalogie
Pr. BELAABIDIA	Badia	Anatomie-Pathologique
Pr. BOUSKRAOUI	Mohammed	Pédiatrie A
Pr. EL HASSANI	Selma	Rhumatologie
Pr. EL IDRISSE DAFALI	My abdelhamid	Chirurgie Générale
Pr. ESSADKI	Omar	Radiologie
Pr. FIKRI	Tarik	Traumatologie- Orthopédie A
Pr. KISSANI	Najib	Neurologie
Pr. KRATI	Khadija	Gastro-Entérologie
Pr. LATIFI	Mohamed	Traumato – Orthopédie B
Pr. MOUTAOUAKIL	Abdeljalil	Ophtalmologie
Pr. OUSEHAL	Ahmed	Radiologie
Pr. RAJI	Abdelaziz	Oto-Rhino-Laryngologie
Pr. SARF	Ismail	Urologie
Pr. SBIHI	Mohamed	Pédiatrie B
Pr. SOUMMANI	Abderraouf	Gynécologie-Obstétrique B
Pr. TAZI	Imane	Psychiatrie

PROFESSEURS AGREGES

Pr. ABOULFALAH	Abderrahim	Gynécologie – Obstétrique A
Pr. AMAL	Said	Dermatologie
Pr. AIT SAB	Imane	Pédiatrie B
Pr. ASRI	Fatima	Psychiatrie
Pr. ASMOUKI	Hamid	Gynécologie – Obstétrique B
Pr. AKHDARI	Nadia	Dermatologie
Pr. BEN ELKHAIAT BEN OMAR	Ridouan	Chirurgie – Générale
Pr. BOUMZEBRA	Drissi	Chirurgie Cardiovasculaire
Pr. CHABAA	Leila	Biochimie
Pr. ESSAADOUNI	Lamiaa	Médecine Interne
Pr. FINECH	Benasser	Chirurgie – Générale
Pr. GHANNANE	Houssine	Neurochirurgie
Pr. GUENNOUN	Nezha	Gastro – Entérologie
Pr. LOUZI	Abdelouahed	Chirurgie générale
Pr. MAHMAL	Lahoucine	Hématologie clinique
Pr. MANSOURI	Nadia	Chirurgie maxillo-faciale Et stomatologie
Pr. MOUDOUNI	Said mohammed	Urologie
Pr. NAJEB	Youssef	Traumato - Orthopédie B
Pr. SAMKAOUI	Mohamed Abdenasser	Anesthésie- Réanimation
Pr. YOUNOUS	Saïd	Anesthésie-Réanimation
Pr. TAHRI JOUTEH HASSANI	Ali	Radiothérapie

**Place de la néphrolithotomie percutanée (NLPC) dans le traitement des calculs rénaux a propos de 300 cas.
Expérience de service d'urologie -A- hôpital Ibn Sina RABAT.**

Pr. SAIDI Halim Traumato - Orthopédie A

PROFESSEURS ASSISTANTS

Pr. ADERDOUR	Lahcen	Oto-Rhino-Laryngologie
Pr. ADMOU	Brahim	Immunologie
Pr. ALAOUI	Mustapha	Chirurgie Vasculaire périphérique
Pr. AMINE	Mohamed	Epidémiologie - Clinique
Pr. ARSALANE	Lamiaie	Microbiologie- Virologie
Pr. ATMANE	El Mehdi	Radiologie
Pr. BAHA ALI	Tarik	Ophtalmologie
Pr. BOURROUS	Monir	Pédiatrie A
Pr. CHAFIK	Aziz	Chirurgie Thoracique
Pr. CHAIB	ALI	Cardiologie
Pr. CHERIF IDRISSI EL GANOUNI	Najat	Radiologie
Pr. DAHAMI	Zakaria	Urologie
Pr. DIOURI AYAD	Afaf	Endocrinologie et maladies métaboliques
Pr. Drissi	Mohamed	Anesthésie -Réanimation
Pr. EL ADIB	Ahmed rhasane	Anesthésie-Réanimation

**Place de la néphrolithotomie percutanée (NLPC) dans le traitement des calculs rénaux a propos de 300 cas.
Expérience de service d'urologie -A- hôpital Ibn Sina RABAT.**

Pr. EL ATTAR	Hicham	Anatomie - Pathologique
Pr. EL FEZZAZI	Redouane	Chirurgie Pédiatrique
Pr. EL HATTAOUI	Mustapha	Cardiologie
Pr. EL HOUDZI	Jamila	Pédiatrie (Néonatalogie)
Pr. EL JASTIMI	Said	Gastro-Entérologie
Pr. ETTALBI	Saloua	Chirurgie – Réparatrice et plastique
Pr. HERRAG	Mohamed	Pneumo-Phtisiologie
Pr. KHALLOUKI	Mohammed	Anesthésie-Réanimation
Pr. KHOULALI IDRISSE	Khalid	Traumatologie-orthopédie
Pr. LAOUAD	Inas	Néphrologie
Pr. LMEJJATTI	Mohamed	Neurochirurgie
Pr. MAHMAL	Aziz	Pneumo - Phtisiologie
Pr. MANOUDI	Fatiha	Psychiatrie
Pr. MOUFID	Kamal	Urologie
Pr. NEJMI	Hicham	Anesthésie - Réanimation
Pr. OULAD SAIAD	Mohamed	Chirurgie pédiatrique
Pr. QACIF	Hassan	Médecine Interne
Pr. TASSI	Nora	Maladies Infectieuses
Pr. ZOUGAGHI	Leila	Parasitologie –Mycologie

Place de la néphrolithotomie percutanée (NLPC) dans le traitement des calculs rénaux a propos de 300 cas.
Expérience de service d'urologie -A- hôpital Ibn Sina RABAT.

DEDICACES

Je dédie cette thèse....

A MA TRÈS CHÈRE MÈRE

A la plus douce et la plus merveilleuse de toutes les mamans. Aucun hommage ne saura transmettre à sa juste valeur l'amour, le respect que je porte pour vous. Vous n'avez pas cessé de me soutenir et de m'encourager, votre amour, votre générosité exemplaire et votre présence constante ont fait de moi ce que je suis aujourd'hui. Vos prières ont été pour moi un grand soutien tout au long de mes études. J'espère que vous trouverez dans ce modeste travail un témoignage de ma gratitude, ma profonde affection et mon profond respect. Puisse Dieu tout puissant vous protéger du mal, vous procurer longue vie, santé et bonheur.

A MON TRÈS CHER PÈRE

Aucun mot, aucune dédicace ne saurait exprimer mon respect, ma considération et l'amour éternel que je vous porte pour les sacrifices que vous avez consenti pour mon éducation et mon bien être. Vous avez été et vous serez toujours un exemple à suivre pour vos qualités humaines, votre persévérance et votre perfectionnisme. Vous m'avez appris le sens du travail, de l'honnêteté et de la responsabilité. Je souhaite que cette thèse vous apporte la joie de voir aboutir vos espoirs et j'espère ne jamais vous décevoir. Puisse Dieu vous garder et vous procurer santé et longue vie, santé et bonheur afin que je puisse vous rendre un minimum de ce que je vous dois.

A MA TRÈS CHÈRE GRANDE MÈRE AICHA.

A la plus douce et la plus tendre des grandes mères. Aucune dédicace ne saurait exprimer ma reconnaissance, mon grand attachement et mon grand amour. Que cette thèse soit le témoignage de profonde affection et de mon humble reconnaissance pour les nombreux sacrifices que tu as consentis à notre égard.

A MA TRÈS CHÈRE SŒUR LOUBNA ET SON MARI TAIB ET SES ENFANTS YASMINE ET ADAM.

Je vous aime énormément et je vous dédie cette thèse en témoignage de mon amour et mon attachement. Que dieu tout puissant réalise vos rêves et vos ambitions.

A MON TRÈS CHER FRÈRE MOURAD ET SA EPOUSE HOUDA ET SON ENFANT ZIYAD.

Je vous aime énormément et je vous dédie cette thèse en témoignage de mon amour et mon attachement. Que dieu tout puissant réalise vos rêves et vos ambitions.

A MES TRÈS CHÈRES FRÈRES AHMED ET WALID Vous savez que l'affection et l'amour fraternel que je vous porte sont sans limite. Je vous dédie ce travail en témoignage de l'amour et des liens de sang qui nous unissent. Puisse nous rester unis dans la tendresse et fidèles à l'éducation que nous avons reçue. J'implore Dieu qu'il vous apporte bonheur et vous aide à réaliser tous vos vœux.

A MES TRÈS CHÈRES AMIS HANAE .B, AISAM FIQHI, ET WAKRIM BADEREDDINE

A MES CHÈRES AMIS ET COLLÈGUES de l'association des internes de Rabat et de service d'urologie-A-

A TOUS MES ENSEIGNANTS DU PRIMAIRE, SECONDAIRE DE LA FACULTÉ DE Médecine DE MARRAKECH, ET DE LA FACULTÉ DE Médecine DE RABAT SPÉCIALEMENT CEUX DE L'UROLOGIE.

Place de la néphrolithotomie percutanée (NLPC) dans le traitement des calculs rénaux a propos de 300 cas.
Expérience de service d'urologie -A- hôpital Ibn Sina RABAT.

A TOUS LES MEDECINS DIGNE DE CE NOM.

A TOUS CEUX QUI ME SONT CHERS ET QUE J'AI OMIS DE CITER MAIS QUE JE N'AI PAS OUBLIE.

ET A TOUS CEUX QUI FERONT PARTIE DE MA VIE . . .

REMERCIEMENTS

A NOTRE MAITRE ET PRESIDENT DE THESE : Pr. I. SARF

Vous nous avez fait un grand honneur en acceptant aimablement la présidence de notre jury. Vos qualités professionnelles nous ont beaucoup marqués mais encore plus votre gentillesse et votre sympathie. Votre enseignement restera pour nous un acquis de grande valeur.

Veillez accepter, cher maître, dans ce travail nos sincères remerciements et toute la reconnaissance que nous vous témoignons.

A NOTRE MAITRE ET RAPPORTEUR DE THESE : Pr. A. IKEN

Nous sommes très heureux de l'honneur que vous nous avez fait en témoignant un vif intérêt pour ce travail. Vous nous avez guidé en nous conseillant et en consacrant une partie de votre temps précieux. Vous nous avez à chaque fois réservé un accueil aimable et bienveillant.

Votre sympathie, votre modestie et vos qualités professionnelles ne peuvent que susciter l'estime et le respect de tous.

Veillez trouver ici, cher Maître, l'assurance de notre admiration et de notre profond respect.

A NOTRE MAITRE ET JUGE : Pr. A.M. MOUDOUNI

Nous avons bénéficié, au cours de nos études, de votre enseignement clair et précis. Votre gentillesse, vos qualités humaines, votre modestie n'ont rien d'égal que votre compétence. Vous nous faite l'honneur de juger ce modeste travail. Soyez assuré de notre grand respect.

A NOTRE MAITRE ET JUGE : Pr. D. TOUITI

Nous vous remercions de nous avoir honoré par votre présence. Vous avez accepté aimablement de juger cette thèse. Cet honneur nous touche infiniment et nous tenons à vous exprimer notre profonde reconnaissance.

Veillez accepter, cher maître, dans ce travail l'assurance de notre estime et notre profond respect.

A SANOFI-AVENTIS. Xatral 10mg

Remerciement spéciale a monsieur RADOUANE SELMANI.

ABREVIATIONS

NLPC Néphrolithotomie Percutanée

LEC Lithotritie Extracorporelle

UIV Urographie Intraveineuse

AUSP Arbre Urinaire Sans Préparation

TDM Tomodensitométrie

ECBU Examen Cytobactériologique des Urines

DPC Dilatation Pyélo-Calicielle

CH Charrière

DH Durée d'Hospitalisation

PLAN

CHAPITRE 1

INTRODUCTION

HISTORIQUE

ANATOMIE CHIRURGICALE

- I- Introduction

- II- Anatomie Descriptive
 - 1. Situation
 - 2. Dimension
 - 3. Orientation
 - 4. Configuration externe
 - 5. Configuration interne
 - 6. Moyens de fixités

- III- Rapports
 - 1. Rapports postérieurs
 - 2. Rapports avec les autres organes retro-péritonéaux
 - 3. Rapports avec les organes intra-péritonéaux

- IV- Vascularisation et voies excrétrices
 - 1. Anatomie vasculaire
 - 2. Anatomie des voies excrétrices
 - 3. Relation anatomique entre la vascularisation intra-rénale et le système collecteur

- V- Anatomie endorénale

- VI- Application chirurgicale

- VII- Anomalies anatomiques
 - 1. Rein en fer a cheval
 - 2. Autres

CHAPITRE 2

Radioprotection

- I. Introduction

 - II. La radioprotection en pratique pour l'urologue

 - III. Les règles de bonne pratique
-
-

CHAPITRE 3

TECHNIQUE DE LA NLPC

I- Bilan préopératoire

1. Bilan biologique
2. Bilan radiologique

II- Préparation du malade

III- Anesthésie

IV- NLPC effectuée en position ventrale

1. Montée de sonde urétérale
 - 1-1 Radioprotection
 - 1-2 Matériels
 - 1-3 Position du malade
 - 1-4 Technique

2. Abord antérograde sous contrôle radioscopique
 - 2-1 Position du malade
 - 2-2 Tableau technique
 - 2-3 Accès percutané
 - a. Matériels de ponction
 - b. Repérage caliciel
 - c. Choix du calice
 - d. Ponction calicielle
 - e. Accès percutané robotique
 - f. Accès supracostal
 - g. Accès multiples
 - 2-4 Dilatation du trajet ou tunnelisation
 - 2-5 Fragmentation et Extraction des lithiases
 - a. Matériels
 - b. Ablation des calculs
 - 2-6 Drainage
 - 2-7 Soins postopératoires

V- Autres possibilités techniques de la NLPC

1. NLPC rétrograde
 2. NLPC effectuée en position dorsale modifiée
 3. NLPC effectuée en position latérale et latérale modifiée
 4. Néphrolithotomie mini-percutanée
-

CHAPITRE 4

INDICATIONS ET CONTRE INDICATIONS DE LA NLPC

- I. Introduction
- II. Indications de la néphrolithotomie percutanée
 1. La lithiase
 - 1-1 Volume de la lithiase
 - 1-2 Nature de la lithiase
 - 1-3 Localisation des calculs
 - a. Lithiases calicielles
 - b. Calculs de l'uretère lombaire
 - c. Lithiases complexes ou coralliformes
 2. Echec de la LEC
 3. NLPC sur rein ectopique
 4. NLPC sur un diverticule
 5. NLPC sur rein transplanté
 6. NLPC sur rein unique
 7. NLPC et syndrome de jonction
 8. NLPC et les sujets âgés
 9. NLPC et Enfant
 10. NLPC et obésité morbide
 11. NLPC et antécédents de néphrolithotomie ouverte
 12. Patients neurologiques-patients scoliotique
 13. Choix délibéré par le patient
- III. Contre indications de la NLPC

CHAPITRE 5

COMPLICATIONS DE LA NLPC

- I. Complications hémorragiques et vasculaires
 1. Fréquence
 2. Facteurs de risque
 3. Traitement
 4. Prévention
 - II. Complications urinaires
 1. Fistules urinaires
 2. Rupture partielle des vois excrétrices
 3. Obstruction de la voie excrétrice supérieure
 4. Migration calculeuse extra-urinaire
 - III. Perforations d'organes de voisinage
 1. Colon
 2. Duodénum
 3. Foie /Rate
-

- 4. Plèvre
- IV. Complications infectieuses
- V. Complications métaboliques
- VI. Complications liées au terrain ou au calcul
 - 1. Liées au terrain
 - 2. Liées au calcul
- VII. Altération du parenchyme rénal après NLPC

CHAPITRE 6

EXPÉRIENCE DU SERVICE D'UROLOGIE -A- CHU IBN SINA -RABAT-

- I. Matériels et méthodes
 - 1. Etude clinique
 - 1-1 Age
 - 1-2 Sexe
 - 1-3 Antécédents
 - 1-4 Signes fonctionnelles
 - 1-5 Signes physiques
 - 2. Etude paraclinique
 - 2-1 Bilan biologique
 - 2-2 Bilan radiologique
 - 3. Technique chirurgicale
 - II. Résultats
 - 1. Réussite
 - 2. Echec
 - 3. Complications
 - 4. Durée opératoire
 - 5. Durée d'hospitalisation
 - III. Discussion
 - 1. Taux de succès
 - 2. Durée opératoire
 - 3. Complications
 - 3-1 Complication septique
 - 3-2 Complication hémorragique
 - 3-3 Fistule artério-veineuse
 - 3-4 Perforation du tube digestif
 - 3-5 Perforation pleurale
 - 4. Durée d'hospitalisation
-

5. NLPC versus lithotomie chirurgicale
6. NLPC versus LEC
7. NLPC versus lithotomie par coelochirurgie
8. Avantages et inconvénients
9. Recommandations de l'association Européenne d'Urologie dans la prise en charge de la lithiase rénale 2008

CONCLUSION
RÉSUMÉS
BIBLIOGRAPHIE

CHAPITRE I

INTRODUCTION
HISTORIQUE
ANATOMIE CHIRURGICALE

INTRODUCTION

Le terme de néphrolithotomie percutanée correspond à l'extraction ou la destruction de calculs rénaux ou urétéraux par l'intermédiaire d'un chenal de néphrostomie percutanée. (1,2)

Depuis 20 ans, le traitement de la lithiase urinaire et l'endo-urologie ont connu une véritable révolution avec l'avènement de techniques modernes et peu invasives. En outre la **néphrolithotomie percutanée**, la lithotritie extra corporelle, et l'urétéro-réno-scopie se sont développées au cours de cette période et sont devenues des techniques de choix pour la prise en charge des lithiases du haut appareil urinaire, essentiellement les calculs rénaux et de l'uretère proximal.

Cette technique représente une avancée très importante permettant de diminuer de façon très significative le nombre de lombotomies effectuées chez les patients jeunes pour une pathologie lithiasique bénigne surtout devant les progrès techniques et la miniaturisation de l'instrumentation. (1)

Les complications sont essentiellement d'ordre hémorragiques, infectieuses, et lésions des organes de voisinage. (51,52,53)

L'objectif de ce travail est l'étude détaillée de la néphrolithotomie percutanée dans la prise en charge de la lithiase rénale, avec un volet comparatif des différents aspects de cette technique chirurgicale d'une part, et de sa place actuelle dans la pratique de l'urologie d'autre part, et ceux en rapportant l'expérience du service d'urologie -A- CHU Rabat, a partir d'une étude rétrospective de 300 cas de NLPC réalisés chez 270 patients colligés entre 1985 et 2008. Il s'agit de 157 hommes et 113 femmes, l'âge moyen de nos patients était de 46 ans (17 - 75 ans) avec un sex-ratio de 1,38. Il s'agissait d'une lithiase pyelique dans 188 cas, calicelle inférieure dans 52 cas et de calcul coralliforme dans 40 cas. A trois mois 68,5 % de nos patients étaient stone free. Les principales complications que nous avons rencontrés étaient d'ordre septique (7 cas) et hémorragique (6 cas).

HISTORIQUE

Place de la néphrolithotomie percutanée (NLPC) dans le traitement des calculs rénaux a propos de 300 cas. Expérience de service d'urologie -A- hôpital Ibn Sina RABAT.

Pour certains auteurs la première néphrolithotomie percutanée est attribuée à un médecin arabe, Sérapion, qui à la fin du Xème siècle extirpa un calcul des reins d'un malade après avoir transpercé sa fosse lombaire avec un fer rouge.

Les origines modernes remontent à Rupel et Brown (1) qui en 1941 rapportent pour la première fois l'extraction d'un calcul rénal par un trajet de néphrostomie. En 1955 Goodwin et al (2) rapportèrent l'utilisation de la néphrostomie percutanée pour le drainage d'un rein obstrué et/ou infecté. Cette technique ne va connaître qu'un essor relatif et deux décennies après seuls 500 cas de néphrostomie étaient décrites. L'utilisation du trajet de néphrostomie comme voie d'accès au rein pour l'extraction intentionnelle de calculs rénaux a été réalisée par Fernstrom et Johanson (3) 20 ans plus tard, utilisant cette technique avec succès pour 3 patients. Cette technique va connaître son développement à partir de cette époque. Des équipes urologiques allemandes et anglaises vont développer la technique d'extraction de calculs sous contrôle direct de la vue à l'aide d'un néphroscope apportant ainsi une dimension visuelle indispensable. Les premières équipes ayant travaillé au développement de cette technique étaient les équipes urologiques allemandes de Mayence avec P. Alken et M. Marberger, britanniques avec J. Wickham et américaines avec A. Smith.

En 1981 les premières séries de néphrolithotomie percutanée vont être rapportées. Alken (9) à propos de 40 cas détaille sa technique. Il utilise un trajet de néphrostomie et effectue sur plusieurs jours une dilatation de ce trajet. La fragmentation est réalisée avec un appareil à ultrasons initialement conçu pour la lithotritie endo-vésicale. L'extraction est réalisée avec de nombreux instruments et est un succès pour 67,5% des unités rénales qui sont débarrassées de leurs calculs. L'anesthésie est variable selon l'état du patient, l'intervention dure en moyenne 68 minutes et la durée d'hospitalisation est de 4 à 30 jours (9). Une autre série moins importante de 5 patients est publiée par Wickham (10). La technique est identique, les calculs sont sélectionnés, de taille inférieure à 20 mm et leur extraction est réalisée en monobloc ; 4 des 5 calculs sont extraits.

**Place de la néphrolithotomie percutanée (NLPC) dans le traitement des calculs rénaux a propos de 300 cas.
Expérience de service d'urologie -A- hôpital Ibn Sina RABAT.**

Aux Etats-Unis les radiologues vont participer au développement de cette technique. En 1982 Castaneda-Zuniga (11) obtient 87% de succès sur une série de 25 patients. Il observe 3% de complications, une convalescence plus courte que pour la chirurgie traditionnelle et propose les premières indications pour les calculs résiduels ou récidivants après chirurgie conventionnelle. Dunnick (12) en 1985 fait part de 92% de succès sur une série de 110 patients. Il décrit parmi ces complications un syndrome de réabsorption qui le pousse à utiliser le sérum physiologique comme liquide d'irrigation. Il obtient une durée d'hospitalisation de 3 à 10 jours. Il note des difficultés dues à l'inadaptation de l'instrumentation et évoque le problème des fragments résiduels à l'origine des récidives. Lee (13) en 1985 en arrive aux mêmes conclusions concernant les avantages de cette technique par rapport à la chirurgie ouverte. Il retrouve à propos de 100 cas des résultats de 92% pour les calculs pyélocaliciels et de 68% pour les lithiases urétérales.

Au Maroc, la NLPC fut introduite dans l'arsenal thérapeutique de la lithiase rénale au début des années 1980, et a été effectuée pour la première fois à Rabat en 1985 par A.Benchekroun et al.

Durant les débuts de la chirurgie percutanée, la NLPC était réalisée principalement chez les patients à trop haut risque pour la chirurgie ouverte.

Avec l'expérience et le développement de l'instrumentation, la NLPC est devenue l'indication de choix pour les lithiases rénales nécessitant un traitement et a remplacé la chirurgie ouverte dans la plupart des cas. Elle a rapidement évolué pour pouvoir être appliquée avec succès pour les lithiases les plus compliquées et les patients les plus difficiles.

Place de la néphrolithotomie percutanée (NLPC) dans le traitement des calculs rénaux a propos de 300 cas.
Expérience de service d'urologie -A- hôpital Ibn Sina RABAT.

ANATOMIE CHIRURGICALE

I. Introduction :

Le rein et la voie excrétrice supérieure (VES) sont des entités anatomiques paires et bilatérales, qui constituent le haut appareil urinaire. Les fonctions du haut appareil urinaire sont la sécrétion de l'urine par les reins, puis son excrétion par la VES. La VES est divisée en VES intrarénale, calices et pelvis rénal, et VES extrarénale, l'uretère. (14)

La chirurgie percutanée du rein pour lithiase est une technique qui expose à des complications particulières en relation avec la situation rétro péritonéale des reins et leurs rapports avec les organes de voisinage. (15)

Kaye (9) dès 1983 souligne l'importance de pouvoir se présenter le rein et ses rapports ainsi que le système caliciel et la localisation précise de la lithiase en trois dimensions.

La connaissance précise de l'anatomie est indispensable pour réduire la morbidité de cette technique.

II. Anatomie Descriptive : (14, 15,16)

1- Situation : (Figure 1)

Ils sont des organes retro péritonéaux, le rein droit est plus bas situé que le gauche.

Le rein droit s'étend du disque intervertébral D11-D12 en haut, jusqu'à la partie moyenne de L3 en bas.

Le rein gauche s'étend de la partie moyenne de D11 en haut, jusqu'au disque intervertébral L2-L3 en bas.

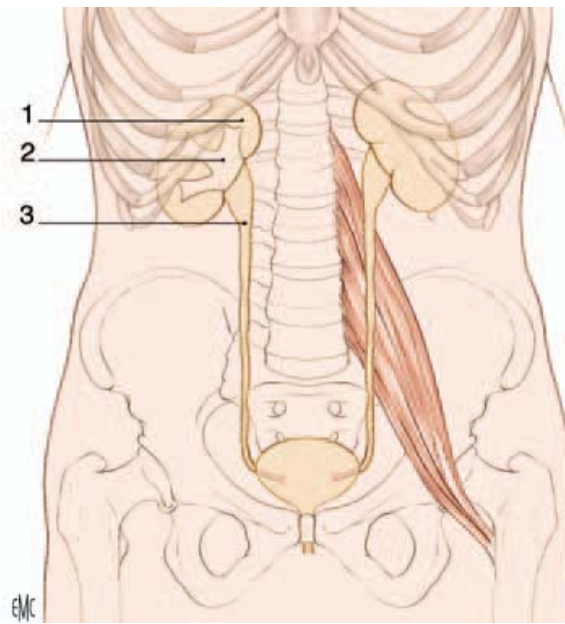


Figure 1 : Situation du rein.

1. Rein
2. Voie excrétrice supérieure intrarénale
3. VES extrasinusale

2- Dimension :

Chez l'adulte jeune, leurs dimensions moyennes sont : 12 cm de hauteur, 6 cm de largeur et 3 cm d'épaisseur. La hauteur des reins est proportionnelle à la taille de l'individu. Le hile rénal a une hauteur de 3 cm et une épaisseur de 1,5 cm.

Chacun pèse environ 140 grammes chez l'homme et 125 grammes chez la femme. Le rein gauche est légèrement plus dimensionné que le droit. (14,15)

3- Orientation :

Le grand axe vertical des reins est légèrement oblique de haut en bas et de dedans en dehors. Le pôle inférieur de l'organe est ainsi plus écarté de la ligne médiane que le pôle supérieur. De plus leur axe transversal n'est pas situé dans un plan frontal mais fortement

oblique en arrière et en dehors si bien que le sinus du rein regarde en réalité en avant, la face antérieure des reins étant orientée en avant et en dehors, la face postérieure en arrière et en dedans. (15)

Sampaio(17) décrit les reins comme posés sur le psoas, leur axe longitudinal étant parallèle à la course oblique du muscle psoas. Du fait de la forme conique de ces muscles les reins sont dorsalement inclinés sur leur axe longitudinal. Aussi le pôle supérieur est plus médial et plus postérieur que le pôle inférieur (axe 13° dans le plan frontal, axe de 10° dans le plan sagittal). La région hilare enroule sur la paroi antérieure du muscle psoas, les parois latérales sont postérieures.

Le bord interne de chaque rein présente une rotation antérieure de 30° dans le plan transversal. Ainsi les vaisseaux et le pyélon prennent une direction antéro-médiale.

4- Configuration externe : (Figure 2)

Chaque rein a la forme d'un ovoïde aplati, constitué de :

- Deux faces, antérieure (ou ventrale) et postérieure (ou dorsale) ;
- Deux bords, externe (ou latéral) et interne (ou médial) ;
- Deux extrémités ou pôles, supérieur (ou cranial) et inférieur (ou caudal).

Le bord latéral, régulier et convexe, est appelé convexité du rein. Le bord médial, échancré, est creusé d'une cavité à sa partie moyenne : le sinus rénal. L'ouverture du sinus rénal est appelée hile rénal. Le hile rénal contient les éléments du pédicule rénal et délimite les VES intrarénale et extrarénale, appelées également VES intrasinusale et extrasinusale. Les deux rebords du hile rénal sont appelés lèvres : antérieure (ou ventrale) et postérieure (ou dorsale).

La surface des reins est lisse chez l'adulte et polylobulée chez l'enfant. Leur couleur est rouge sombre, leur consistance ferme. (15,16)

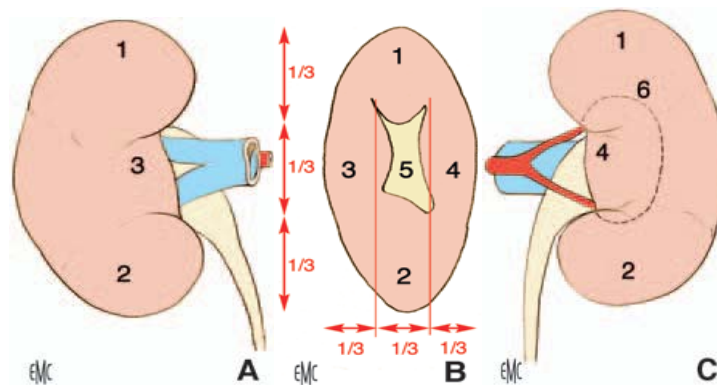


Figure 2 : Morphologie externe du rein droit.

- A. Face antérieure.
- B. Bord médial avec le hile rénal.
- C. Face postérieure, avec projection des limites du sinus rénal. 1. Pôle supérieur ; 2. pôle inférieur; 3. lèvre antérieure du hile ; 4. lèvre postérieure du hile ; 5. hile ; 6. projection du sinus rénal.

5- Configuration interne : (Figure 3)

Les reins sont constitués d'un parenchyme qui entoure le sinus rénal. Le parenchyme rénal est recouvert d'une capsule fibreuse, solide, peu extensible, qui lui adhère faiblement. La capsule recouvre les parois du sinus rénal et se prolonge avec l'adventice vasculaire des éléments du pédicule et l'adventice de la VES.

Le parenchyme rénal est constitué d'une médulla rénale, centrale, et d'un cortex rénal, périphérique. (15,16)

5-1 Médulla rénale :

La médulla rénale est constituée de zones triangulaires appelées pyramides rénales (ou pyramides de Malpighi). Les pyramides rénales contiennent des tubules rénaux droits et les tubules collecteurs. Elles sont de couleur rouge foncé et sont striées parallèlement au grand axe du triangle. Elles sont au nombre de huit à dix par rein. Leur sommet fait saillie dans le sinus rénal et forme les papilles rénales.

5-2 Cortex rénal :

Couleur rougeâtre et de consistance friable. Il mesure 1 cm d'épaisseur entre la base des pyramides rénales et la capsule. Il s'insinue entre les pyramides, et chaque segment de cortex rénal interpyramidal est appelé colonne rénale (ou colonne de Bertin). Le cortex rénal est constitué d'une portion contournée et d'une portion radiée. La portion contournée constitue le cortex superficiel, au contact de la capsule. Elle contient les corpuscules rénaux (ou corpuscules de Malpighi). La portion radiée est située au contact de la base des pyramides rénales.

Elle est constituée de nombreux faisceaux striés : les pyramides corticales (ou pyramides de Ferrein), qui sont des prolongements des stries de la médulla rénale correspondant à une condensation des tubules rénaux droits et de leur vascularisation.

Chaque pyramide rénale, avec la zone de cortex rénal qui l'entoure et la prolonge jusqu'à la capsule du rein, forme un lobule rénal ; raison pour laquelle il existe une lobulation des reins chez l'enfant, qui disparaît chez l'adulte. (15,16)

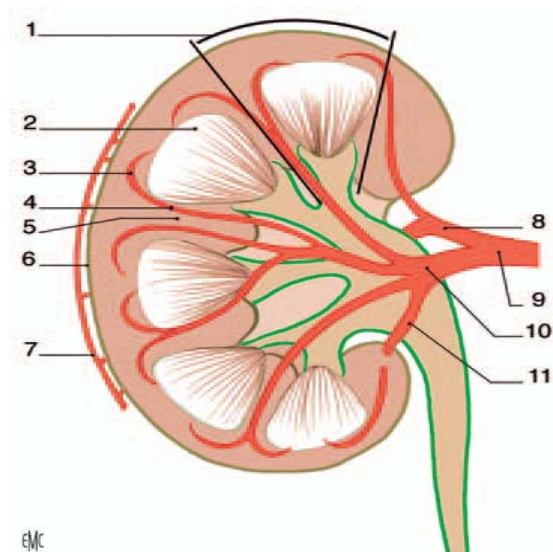


Figure 3 : Morphologie interne du rein droit.

1. Lobule rénal ; 2. Pyramide rénale ; 3. Artère arquée ; 4. Artère interlobaire. 5. colonne rénale ; 6. capsule rénale ; 7. Cercle artériel exo rénal ; 8. Artère rétro-pyélique 9. artère rénale; 10. Artère pré-pyélique ; 11. Artère segmentaire inférieure

6- Moyens de fixités : (Figure 4)

Le rein est situé à l'intérieur d'une loge cellulo-adipeuse : la loge rénale.

C'est une loge fibreuse fermée, limitée par le fascia péri rénal qui comprend deux feuillets: un feuillet antérieur ou pré-rénal et un feuillet postérieur rétro-rénal ou fascia de Zuckerkandl. Ces deux feuillets se fixent en haut sur le diaphragme se rejoignent en bas et en dedans sur les vaisseaux du hile fermant ainsi complètement la loge rénale. La graisse péri-rénale contenue dans la loge rénale est surtout développée chez l'adulte où elle présente son maximum d'épaisseur le long du bord latéral et de l'extrémité inférieure du rein. Elle est différente de la graisse para-rénale située dans l'espace rétro-rénal de Gerota.(16)

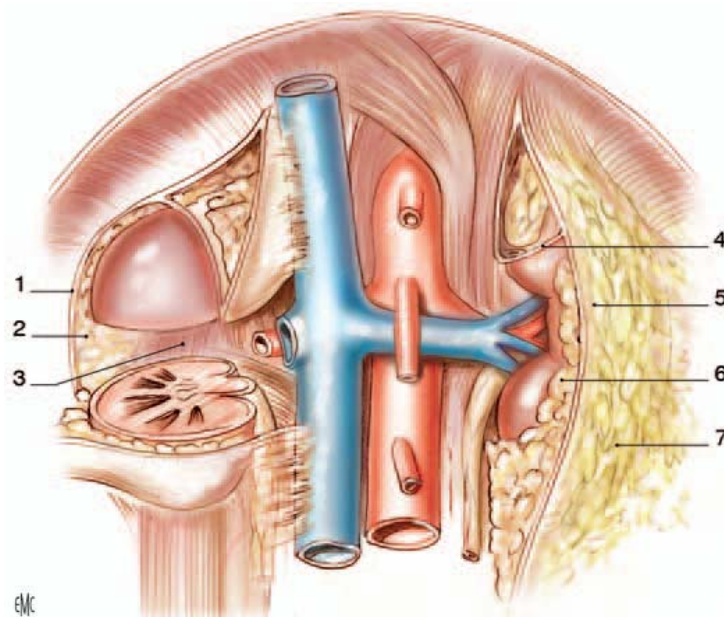


Figure 4 : Loge rénale et région lombaire (vue de face)

1. Fascia rénal ; 2. feuillet rétro-rénal ; 3. Muscle grand psoas ; 4. Feuillet intersurrénalorénal
5. feuillet pré-rénal ; 6. Capsule adipeuse ; 7. Graisse para rénale.

III. Rapports : (15 ,16)

1- Rapports postérieurs :

1-1 Etage thoracique : (Figure 5)

- le diaphragme,
- le sinus costo-diaphragmatique postérieur de la plèvre,
- les 11èmes et 12èmes côtes.

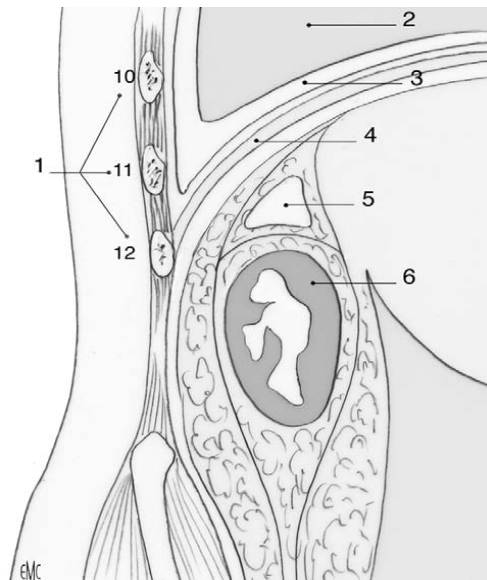


Figure 5. Rapports postérieurs des reins

1. Côtes (10e, 11e, 12e) ; 2. Poumon ; 3. Plèvre ; 4. Diaphragme ;
5. Surrénale ; 6. Rein

1-2 Etage lombaire : (Figure 6)

- Le muscle psoas en dedans et plus en dehors le carré des lombes.
 - Plus en arrière, l'aponévrose postérieure du transverse.
 - Plus superficiellement, la masse sacro-lombaire et le petit dentelé postérieur et inférieur en dedans et le petit oblique en bas et en dehors.
 - Encore plus superficiellement, l'aponévrose lombaire d'insertion du grand dorsal.
-

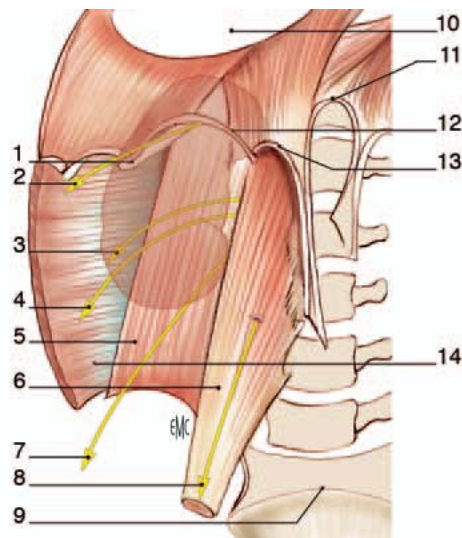


Figure 6 : Rappports Lombaires du rein

1. 12^e côte ; 2. Nerf sous-costal ; 3. Nerf iliohypogastrique ;
4. nerf ilio-inguinal ; 5. Muscle carré des lombes ; 6. Muscle grand psoas ; 7. Nerf cutanéfémoral latéral ; 8. Nerf génitofémoral ;
9. promontoire ; 10. Centre tendineux du diaphragme ; 11. Ligament arqué médian ; 12. Ligament arqué médial ; 13. Ligament arqué latéral ;
14. muscle transverse.

2- Rappports avec les autres organes retro péritonéaux : (16)

À droite (Fig. 7), la glande surrénale recouvre le pôle supérieur et le bord médial suprahilaire du rein. Elle se glisse en arrière de la veine cave inférieure. Le pôle supérieur du rein répond au bord latéral de la veine cave inférieure, lorsque celle-ci s'incline vers la droite pour passer en arrière du foie. La partie descendante du duodénum (ou deuxième duodénum) recouvre la face antérieure du pédicule rénal et la veine cave inférieure par l'intermédiaire du fascia d'accolement duodéno-pancréatique ou fascia de Treitz.

À gauche (Fig. 7), la glande surrénale recouvre le bord médial suprahilaire du rein et repose sur le pédicule rénal. Elle s'interpose entre l'aorte abdominale et le pôle supérieur du rein, qui se trouve ainsi plus à distance du bord latéral de l'aorte abdominale. L'angle duodénojéjunal recouvre le bord médial infrahilaire par l'intermédiaire du fascia de Treitz.

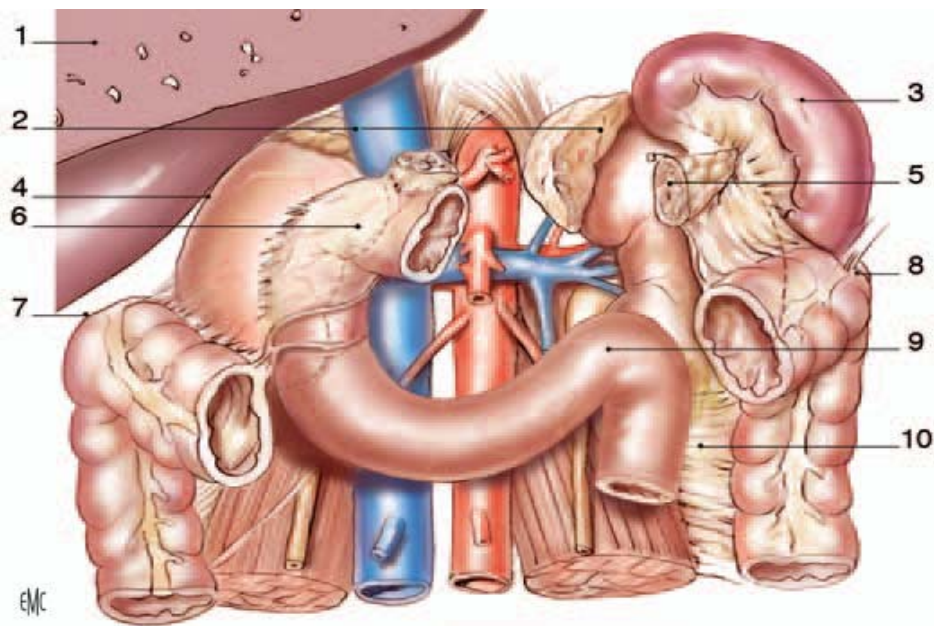


Figure 7 : Rapports avec les viscères rétro- et intrapéritonéaux

1. Foie (sectionné) ; 2. Glandes surrénales ; 3. Rate ; 4. récessus hépatorénal ; 5. Queue du pancréas sectionnée ; 6. 2e duodénum ; 7. Angle colique droit ; 8. Angle colique gauche ; 9. Angle duodénojéjunal ; 10. Mésocôlon descendant.

3- Rapports avec les organes intra péritonéaux : (Figure. 7)

A droite, il est en rapport avec la face inférieure du lobe droit du foie en haut, l'angle colique droit et un appendice retro-caecal long en bas, et à la partie externe du 2ème duodénum en dedans.

A gauche, il est en rapport avec le colon transverse, le pancréas et le pédicule splénique, la rate en haut.(17)

IV. Vascularisation et voies excrétrices :

1- Anatomie vasculaire : (Figure. 8)

Chaque artère rénale se divise au voisinage du hile en deux branches terminales principales, l'une antérieure ou prépyélique, l'autre postérieure ou rétropyélique. Ces deux

branches se subdivisent plusieurs fois et la séparation entre les deux territoires est indiquée sur la face externe du rein par une ligne menée parallèlement au bord externe du rein, à 1 cm en arrière de ce bord (ligne avasculaire de Brödel).

Les veines interlobulaires naissent à la surface du rein. Elles se dirigent vers la base de la pyramide de Malpighi, reçoivent d'autres réseaux veineux et donnent naissance aux veines lobaires qui gagnent le sinus. À cet endroit, on distingue un plan veineux antérieur prépyélique, un plan postérieur rétropyélique et des veines intermédiaires qui les unissent et qui passent dans les intervalles séparant les calices. Ce sont ces veines qui saignent lorsque la ponction est extracalicielle... (18)

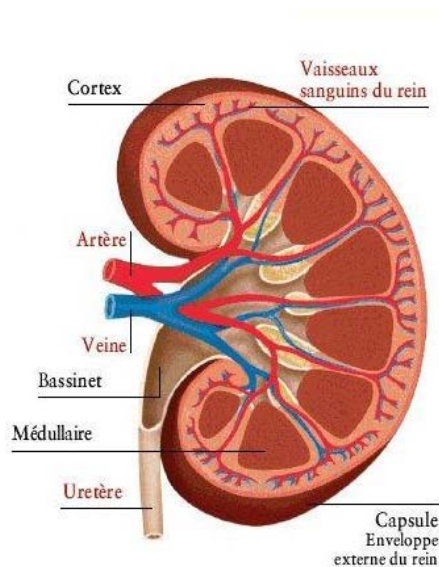


Figure 8 : vascularisation rénale

2- Anatomie de voies excrétrices :(Figure.9) (18)

Les calices sont divisés en calices mineurs et majeurs. Les calices mineurs sont la partie initiale de la VES intrarénale et recueillent l'urine excrétée par les papilles rénales. Les calices majeurs leur font suite et recueillent les urines sécrétées par les calices mineurs. Ils se jettent dans le pelvis rénal, cavité excrétrice centrale du sinus.

Les calices mineurs sont des conduits moulés sur les papilles rénales. Ils forment ainsi des cavités convexes vers l'extérieur, dont le nombre est égal à celui des papilles rénales (de huit à dix). D'une longueur de 1 à 2 cm, ils s'insèrent sur le pourtour des aires criblées par un anneau fibreux circulaire appelé fornix. Ils délimitent ainsi une rigole péripapillaire autour des cônes papillaires. Le fornix, élément de continuité entre la capsule du sinus rénal et l'adventice de la VES, est fragile et se rompt en cas d'augmentation brutale de la pression des urines à l'intérieur des VES. Les calices mineurs sont multidirectionnels et, comme pour les papilles, il existe des calices mineurs simples et composés. Un calice mineur composé est plus large et correspond à la réunion de plusieurs calices simples autour d'une papille composée.

Les calices majeurs sont formés par la confluence de deux à quatre calices mineurs. D'un nombre variant de deux à cinq, les calices majeurs sont disposés dans le plan frontal du rein. Dans 65 % des cas, il existe deux calices majeurs, supérieur et inférieur, et dans 32 % des cas, trois : supérieur, moyen et inférieur. La longueur et la largeur des calices majeurs est variable, mais ils confluent tous vers le pelvis rénal. Le calice majeur supérieur est long et étroit, ascendant vers le pôle supérieur, dans la continuité de l'axe urétéral. Le calice majeur inférieur est plus court et plus large, légèrement descendant vers le pôle inférieur, faisant un angle de 60° avec l'axe urétéral. Il reçoit les calices mineurs moyens, sauf quand il existe un calice majeur moyen qui se draine alors dans le pelvis rénal avec un angle de 90° par rapport à l'axe vertical de l'uretère.

Dans sa partie extra-hilaire, le pelvis rénal répond en avant à l'artère rénale et sa branche antérieure, à la veine rénale, au fascia à gauche et au deuxième duodénum à droite.

Le pyélon est croisé, en arrière le long du hile, par l'artère rétropyélique.

Une partie de la face postérieure du pyélon reste avasculaire (le siège de la pyélotomie).(18)

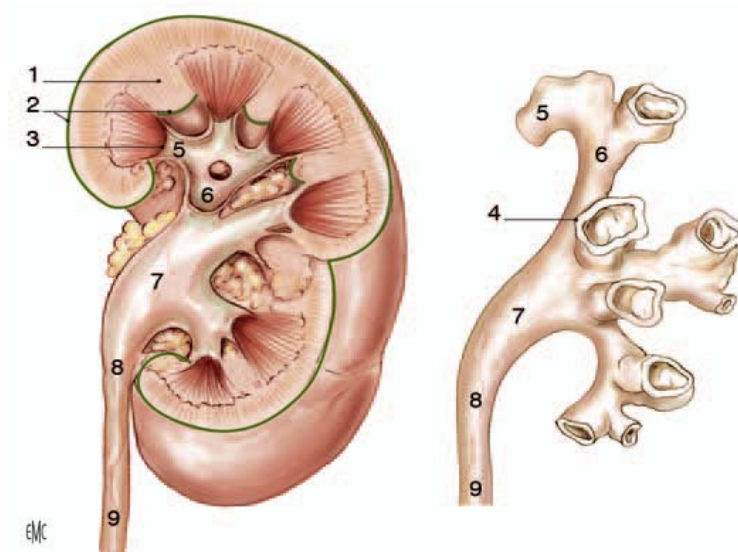


Figure 9 : Morphologie externe de la voie excrétrice supérieure (VES) intrarénale (vue de face).

1. Colonne rénale ; 2. Capsule rénale ; 3. Papille rénale ; 4. fornix ; 5. Calice mineur ; 6. Calice majeur ; 7. Pelvis rénal ; 8.jonction pyélo-urétérale ; 9. Uretère.

3- Relation anatomique entre la vascularisation intra-rénale et le système collecteur :

La connaissance de l'anatomie vasculaire intra rénale et de ses relations avec le système collecteur améliore la sécurité de l'abord percutané avec pour objectif de préserver au maximum les vaisseaux durant la ponction.

Il faut souligner le danger de la ponction percutanée infundibulaire: risque important de saignement par blessure de vaisseaux interlobaires, risque de ponction transfixiante avec lésion des vaisseaux antérieurs beaucoup plus nombreux. (18)

V. Anatomie endorénale : (19)

L'anatomie du système pyélo-caliciel est sujette à de nombreuses variations. Elle doit être étudiée soigneusement avant toute intervention percutanée, sur les clichés d'urographie intraveineuse de face et de profil, pour réaliser un trajet de néphrostomie le plus adéquat et le moins traumatisant possible.

Deux configurations classiques ont été décrites chez l'Homme : (19)

1- Configuration de Brodel : (Figure.10)

La lobulation postérieure proéminente est latéralisée, ce qui allonge et projette le calice postérieur latéralement. L'angle que font les calices avec le plan sagittal qui passe par le hile et par la surface la plus convexe du bord latéral du rein est de 60 à 70° pour les calices antérieurs et 10 à 30° pour les calices postérieurs. Ces derniers, sont donc situés dans le plan dit avasculaire de Brodel.

2- Configuration de Hodson : (Figure.11)

L'angle que font les calices postérieurs avec le plan sagittal est de 60° à 70°, alors qu'il est de 10 à 30° pour les calices antérieurs. Selon les travaux de Keith, le rein droit correspond plutôt à la configuration de Brodel, alors que le rein gauche correspond à celle de Hodson.

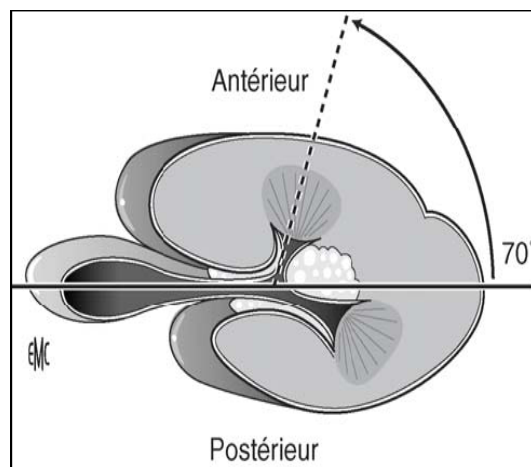


Figure 10 : Rein selon Brödel. De face, sur urographie intraveineuse, les calices postérieurs sont en dehors

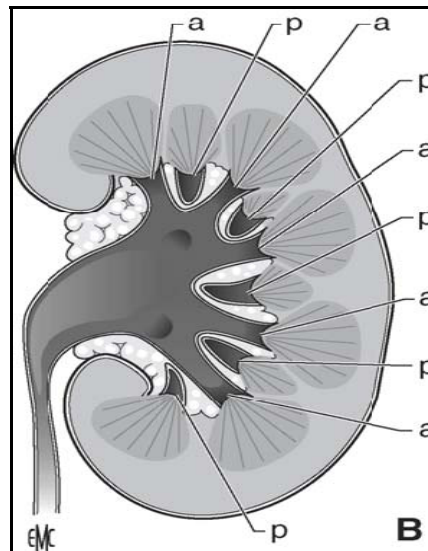
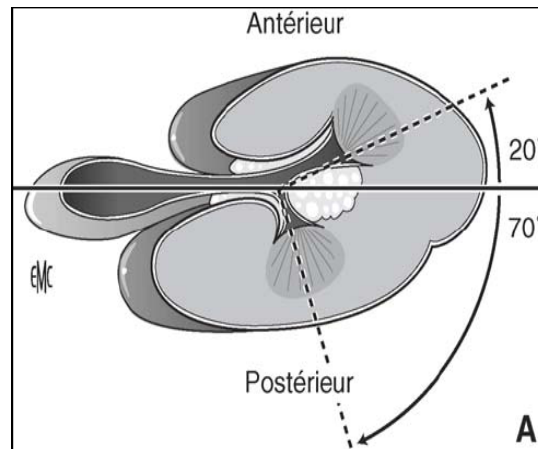


Figure .11 : Rein selon Hodson. De face, sur urographie intraveineuse, les calices postérieurs sont en dedans, les calices antérieurs sont les plus externes.

a : antérieur
p : postérieure

VI. Application chirurgicale :

Seuls les calices à orientation postérieure peuvent être retenus comme porte d'entrée intra-rénale. Le point d'entrée cutané se situe sur la ligne axillaire postérieure entre la douzième côte et la crête iliaque.

La zone cible de pénétration est le plus souvent infundibulaire inférieure voire moyenne.

Le patient doit donc être en décubitus ventral. (19)

VII. Anomalies anatomiques : (16,17,18)

1. Rein en fer à cheval:

Le rein en fer à cheval est la plus fréquente des anomalies rénales avec une incidence de 1 à 4 sur 1000 cas et un sex-ratio de 2/3. Elle associe ectopie, mal rotation et variations vasculaires. Les pôles inférieurs des reins fusionnent et la rotation normale s'arrête guidée par un trajet urétéral anormal avec une insertion haute dans le bassin. Le rein est plus bas et plus médial avec des calices supérieurs et moyens plus dorsaux que les reins normaux. Des troubles de la rotation des cavités rénales résultent une position très antérieure des calices inférieurs qui sont en position pré vertébrale.

2. Autres :

D'autres anomalies rénales (reins ptosés, mal rotation rénale) ou de la voie excrétrice (duplicité, bifidité, diverticule caliciel, syndrome de jonction) sont autant de situations anatomiques particulières.

La chirurgie percutanée du rein a une place maintenant bien définie dans la prise en charge des lithiases du haut appareil urinaire. Cette technique chirurgicale n'en reste pas moins un geste invasif et de ce fait expose à des complications.(51,52,53)

**Place de la néphrolithotomie percutanée (NLPC) dans le traitement des calculs rénaux a propos de 300 cas.
Expérience de service d'urologie -A- hôpital Ibn Sina RABAT.**

La bonne connaissance de l'anatomie est un point indispensable qui garantit le succès de cette technique et permet d'en réduire la morbidité.

CHAPITRE II

Radioprotection

I. Introduction : (20)

La lithotritie extracorporelle (LEC) ou les traitements endoscopiques des calculs urinaires par urétéroscopie (URS) ou néphrolithotomie percutanée (NLPC) font souvent appel à la radioscopie ou fluoroscopie pour repérer les calculs et/ou guider les procédures. Pour la LEC il est possible sur certaines machines de n'utiliser que le repérage échographique. Pour la ponction qui est le temps le plus irradiant de la NLPC, il est possible également d'utiliser le repérage échographique pour limiter l'irradiation.

L'urologue est exposé aux rayonnements ionisants de par sa position proche de la source génère un faisceau primaire qui n'est pas le plus dangereux. L'urologue est en effet beaucoup plus irradié par le rayonnement diffusé par le patient.

II. La radioprotection en pratique pour l'urologue : (20)

Notions essentielles pour se protéger de l'irradiation :

- La durée d'exposition : plus l'utilisateur de la radioscopie travaille vite, moins il est exposé ;
- La distance par rapport à la source : plus l'utilisateur est loin de la source, moins il est exposé ;
- Les écrans aux rayonnements ionisants : les paravents, les tabliers plombés, les lunettes, les caches-thyroïdes, les murs sont autant de protection contre les rayonnements X.

III. Les règles de bonne pratique : (20)

Les règles de bonne pratique au bloc opératoire :

- Bien positionner l'arceau de scopie.
-
-

- Porter des protections :
 - Le tablier de plomb
 - Les lunettes
 - Le protège-thyroïde
 - Les gants plombés
 - Différents dispositifs de radioprotection, spécifiques aux techniques endo-urologiques et destinés a l'urologue ont été décrits dans la littérature médicale. Giblin et al. (21) ont ainsi décrit un drap fluoroscopique qui permet pendant les procédures end urologiques de réduire de 70 fois l'irradiation secondaire diffusée par le patient. Plus récemment Yang et al. (22) ont décrit une protection utilisable pour les NLPC permettant de réduire l'irradiation en moyenne de 96,1°/° à une distance de 25 cm et de 71,2°/° à 50 cm de la source.
- Réduire la durée d'exposition à la scopie : plus courte est la durée d'exposition, plus faible est l'ED reçue. Pour cela il faut :
 - Donner la pédale de commande de la scopie à l'opérateur
 - Privilégier la scopie intermittente par pression successive sur la pédale,
 - Utiliser un système avec capture de la dernière image,
 - Réduire le faisceau d'irradiation primaire par collimation pour limiter l'irradiation à la cible définie,
 - Porter son dosimètre sous le tablier de plomb tous les jours.
 - Contrôler régulièrement l'appareil de scopie utilisé.

La radioprotection est l'affaire de toute l'équipe médicale et paramédicale qui prend en charge un patient pour une lithiase urinaire. Le respect des règles de bonne pratique au quotidien permettra de limiter l'exposition du patient et du médecin à la radioactivité induite par les moyens de diagnostic et de traitement de la lithiase urinaire.

CHAPITRE III

TECHNIQUE DE LA NLPC

La néphrolithotomie percutanée est une technique qui a fait ses preuves dans le traitement de la lithiase urinaire.

Très brièvement, la ponction du rein se fait sous échographie le plus souvent par un calice inférieur. Le canal de travail est dilaté par des dilateurs d'Alken sous contrôle radioscopique. Si nécessaire un fibroscope est utilisé. La lithotritie endocorporelle fait appel aux ultrasons, et le lithoclast à énergie pneumatique ou à la fibre laser. Les différentes étapes de cette technique vont être discutées. (23)

I- Bilan préopératoire :

1- Bilan biologique :

La pratique d'examen biologiques est nécessaire, elle permet d'évaluer un éventuel retentissement sur la fonction rénale (Ionogramme sanguin : urée, créatinine, kaliémie, natrémie), rechercher une infection urinaire (ECBU), faire un bilan métabolique dans le cadre du bilan étiologique de la lithiase : calcémie, uricémie, un dosage de parathormone si le bilan phosphocalcique est perturbé, et un bilan préopératoire (NFS, bilan d'hémostase,...) (24)

2- Bilan radiologique : (23,24)

2-1 Echographie des voies urinaires :

Elle permet le diagnostic positif de lithiase et de son retentissement.

2-2 Urographie intraveineuse :

En pratique, l'urographie intraveineuse est suffisante dans la majorité des cas afin de préciser la topographie du sinus rénal pour guider la ponction per-opératoire, de localiser la ou les calices cibles, et de dépister d'éventuelles malrotations ou malformations.

2-3 Tomodensitométrie :

Elle n'est indiquée qu'en cas de rein malformatif (rein en fer à cheval) comme l'a recommandé Skoog (68), ou chez les patients présentant des antécédents digestifs, chirurgicaux ou un mégacôlon, elle est utile en cas de déformation orthopédiques et d'obésité.

3-3 Radio-thorax :

Dans le cadre de bilan préopératoire

II- Préparation du malade : (24)

- ◆ Il faut s'assurer de la stérilité de l'urine contrôlée la veille :
 - En absence d'infection une antibioprophylaxie (C2G) est indiquée
 - Si l'ECBU est positif, on donne dix jours d'antibiothérapie en préopératoire
 - Si infection sur obstacle lithiasique : drainage et antibiothérapie prolongée de plus de 20 jours

- ◆ La NLPC doit être réalisée en absence de troubles de coagulation vu le risque hémorragique de l'intervention.

- ◆ Consentement éclairé du patient+++

III- Anesthésie : (24)

L'anesthésie garantit le confort chirurgical et la sécurité du patient malgré des changements de position, le but est d'obtenir une intervention indolore sans faire courir de risque anesthésique, elle sera donc soit :

1- Générale :

C'est bien souvent une nécessité si le temps de chirurgie intra rénale doit être long, c'est à dire dépasser 1 heure.

2- Péridurale :

Si à la fin de l'intervention, on prévoit un geste complémentaire (nouvelle chirurgie percutanée ou LEC), le cathéter péridural peut être laissé en place et utilisé pour le traitement complémentaire.

Le niveau de ponction est plus haut que d'habitude (au niveau de D6 — D8), éventuellement complétée par une sédation supplémentaire ou anesthésie locale associée.

3- Locale :

Indiquée en cas de contre indication à ces deux types d'anesthésie, elle est souvent efficace, mais limitée dans le temps. De préférence qu'elle soit associée à une sédation.

Une évaluation de ce type a été faite par Aravantinos et al. (24) à propos de 24 patients avec des calculs de plus de 2cm. Le premier temps consistait à mettre en place une néphrostomie de décompression de 16 Ch sous anesthésie locale par lignocaine. Après une semaine, le deuxième temps était réalisé en infiltrant le trajet de la néphrostomie et le parenchyme rénal à la lignocaine. La douleur évaluée par échelle visuelle analogique était de 30 min pour le premier temps et 36 min pour le deuxième temps. Un seul patient a nécessité une analgésie supplémentaire par midazolam.

IV. NLPC effectuée en position ventrale: (23, 24, 25)

Technique de référence.

1- Montée de sonde urétérale :

C'est le premier temps de l'intervention

1-1 Radioprotection :

Des tabliers de plomb, des protecteurs thyroïdes et des lunettes plombées, ainsi que des dosimètres nominatifs sont utilisés comme mesures de radioprotection, et doivent être portés par l'équipe chirurgicale durant toute l'intervention. (23)

1-2 Matériels : (Figure.12) (23,24)

- Cystoscope avec lumière froide.
- Sonde à extrémité ovalaire pour l'UPR.
- Sonde urétérale droite à bout coupé.
- Pour Montée de la sonde :
 - Irrigation avec du sérum physiologique.
 - Produit de contraste.
 - Guide métallique de 0.035 French
 - Amplificateur de brillance.
 - Poche de 1 litre d'un mélange de sérum physiologique, de produit de contraste et de bleu de méthylène

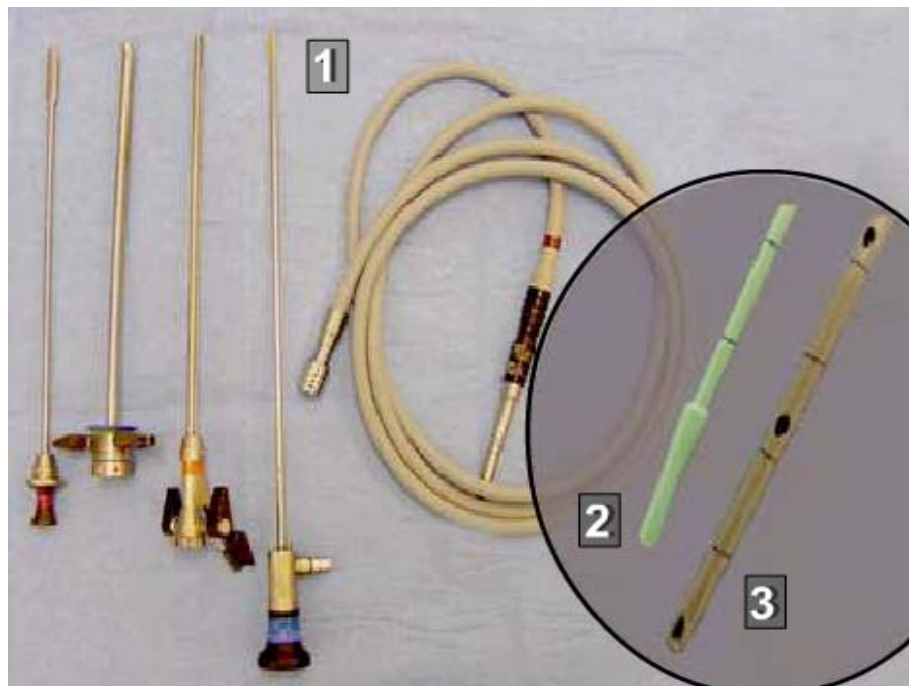


Figure 12: Matériels de montage de sonde urétérale

1. Cystoscope avec lumière froide.
2. Sonde à extrémité ovalaire pour l'UPR.
3. Sonde urétérale droite à bout coupé.

1-3 Position du malade : (24)

Dans ce premier temps, le patient est mis en position de la taille (en décubitus dorsal), avec jambes surélevées et fléchies sur jambières, les cuisses écartées en douceur, et les bras sur appui bras, calfeutrés, en évitant tout étirement du plexus brachial et toute compression nerf cubital dans sa gouttière.

1-4 Technique :(23,24)

On procède au badigeonnage des organes génitaux, du pubis, et de l'hypogastre ainsi que le tiers supérieur des cuisses, avec pose des champs opératoires.

La mise en place de la gaine du cystoscope, avec montée de celui ci et des différents câbles, précède l'introduction de la sonde urétérale et le cathétérisme du méat urétéral du côté à opérer.

La montée de sonde urétérale est réalisée, puis reliée à une sonde vésicale de Foley; ceci permettant l'injection de produit de contraste ou de l'air pour l'opacification et la distension du système collecteur urinaire.

La sonde urétérale est visualisé par fluoroscopie, s'assurant ainsi de son positionnement, un guide souple passé dans la sonde urétérale est ensuite monté et enroulé dans le bassin.

Une fois la sonde urétérale en place, le patient est mis en décubitus ventral sur la table opératoire en faisant attention au risque de l'extubation accidentelle au moment du changement de la position, pour commencer le deuxième temps de l'intervention.

2- Abord antérograde sous contrôle radioscopique :(24,25)

C'est la voie habituellement utilisée.

2-1 Position du malade : (Figure.13)

Le malade est installé en **décubitus ventral**, les deux bras sur des appuis bras en évitant toujours tout étirement des nerfs.

Les points de pression seront évités en installant des champs roulés sous les aisselles et le dos des pieds.

Pour faciliter l'amplitude respiratoire, des champs roulés seront positionnés sous les crêtes iliaques.



Figure 13: position ventrale de NLPC

2-2 **Tableau technique** : (Figure.14)

- Chirurgien du côté du rein à opérer.
 - Assistant à ses côtés.
 - Colonne vidéo : à la tête du patient.
 - amplificateur de brillance (ou écho): en face de chirurgien.
 - Instruments de lithotritie (ultrasons, percussion, laser) : à coté du chirurgien.
 - Tables pour instruments: en arrière du chirurgien.
-

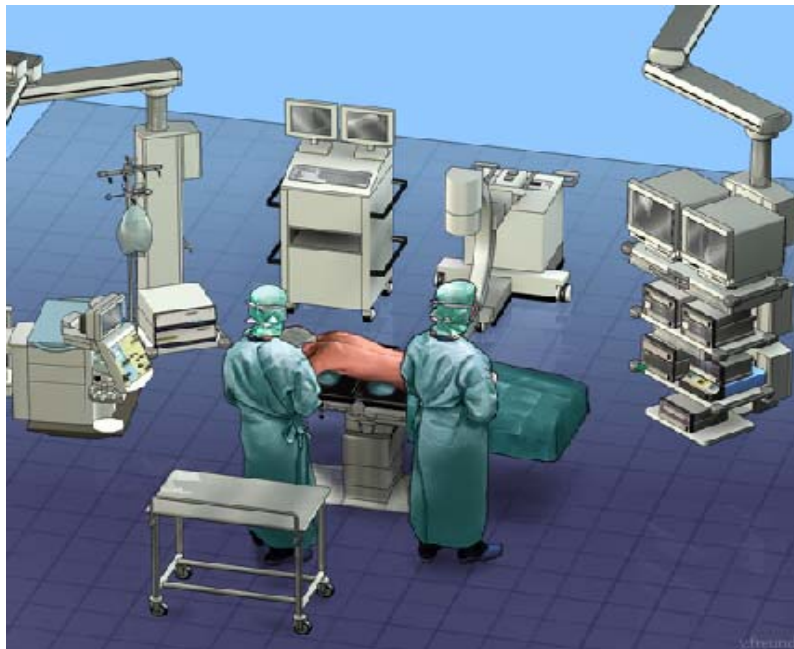


Figure 14: Tableau technique de la NLPC

2-3 Accès percutané :

C'est un point délicat de la NLPC.

Un accès réussi est gage de succès car il permettra d'atteindre toutes les pièces lithiasiques. Un accès réussi souvent unique, limitant les complications potentielles.

L'accès peut être sous ou supra costal, unique ou multiple. (23)

a- Matériels de ponction : (Figure.15) (25)

• Aiguille de ponction :

Elle doit être longue et assez rigide, munie d'un mandrin, et admettant un guide de 0.035 french.

• Guide :

Il va servir d'axe aux dilateurs permettant d'effectuer la dilatation dans l'axe de la voie excrétrice, évitant ainsi les fausses routes. Le guide standard est un «leader » radiologique qui passe aisément dans l'aiguille, une fois le mandrin est enlevé.




Figure 15 : Matériel de ponction (1) et de dilatation (2 et 3)

b- Repérage calicelle :

La ponction des cavités rénales s'effectue soit :

b-1 Par repérage échographique:

Permettant une ponction de bonne qualité, mais nécessitant le plus souvent la collaboration d'un radiologue entraîné, certaines sondes sont munies d'un système de guidage de l'aiguille, permettant une ponction aisée des cavités calicelles. (Figure.16). (25)

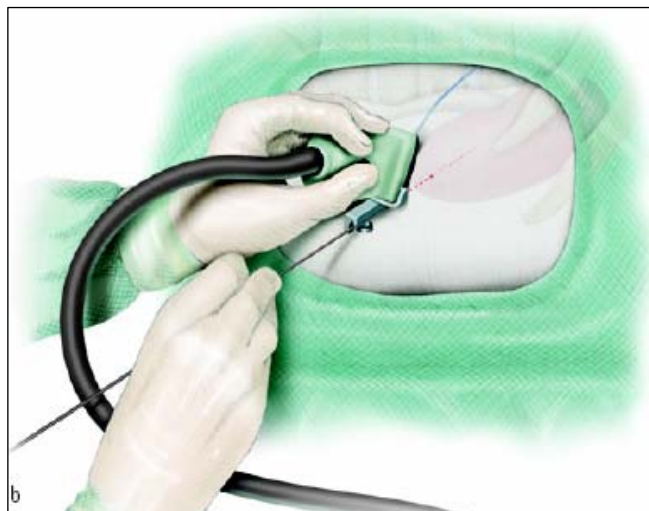

Figure 16 : Repérage rénal écho-guidé

b-2 Par repérage radiographique : (25,26)

1. par urographie intraveineuse sur table, qui suffit parfois à la réalisation de la ponction.
2. par urétéropyélographie rétrograde : le produit de contraste, éventuellement coloré par du bleu de méthylène, est perfusé dans la sonde urétérale préalablement mise en place dans les cavités rénales.

Cette opacification rétrograde permet :

- De choisir le point d'entrée idéal de l'aiguille dans le parenchyme rénal et d'aborder la papille dans l'axe du calice.
- De dilater les cavités rénales.
- De fournir un élément d'orientation lors du geste endoscopique ultérieur en permettant une opacification, à la demande, des cavités excrétrices.
- Par ailleurs, la sonde urétérale empêche la migration des calculs dans l'uretère, notamment si elle est munie d'un ballonnet permettant une fermeture complète.

Alternativement, l'air peut être injecté, réalisent ainsi un pyélogramme aérien; l'avantage de l'air injecté se résume dans le fait qu'il est plus léger que les urines d'une part, et du produit de contraste d'autre part, et permet surtout d'identifier les calices postérieurs en premier lieu chez les patients en décubitus ventral.

b-3 Par repérage scannographique :(23,24)

- Peu utilisé
- Indication :
 - Rein ectopique
 - Reins fusionnés
 - Colon rétro rénal
 - Abord supra costal (calcul caliciel supérieur complexe)

c- Choix du calice : (26)

Le choix du calice à ponctionner est variable selon la localisation des calculs:

c-1 Calice inférieur :

La ponction calicielle inférieure est la plus utilisée, et passe par le calice inférieur et dorsal (26); les calices postérieurs sont très en arrière et sont donc médiaux par rapport aux calices ventraux qui sont plus latéraux.

Cet abord permet d'explorer le calice inférieur, le bassinet et le calice supérieur.

c-2 Calice moyen :

Il est indiqué pour des calculs moyens ou pour des calculs rénaux secondaires à une sténose de la jonction pyélo-urétréal.

Dans ce cas, l'abord moyen peut permettre de traiter dans le même temps le calcul et la sténose de la jonction.

La présence d'un calcul urétéral est aussi une indication à cet abord.

c-3 Calice supérieur :

Il permet le traitement de certaines lithiases calicielles supérieures et de lithiases urétérales lombaires, mais il présente le risque de perforation pleurale.

Ce calice peut être abordé sans risque de pneumothorax en cas de rein ptosé ou de rein en fer à cheval. (26)

d- Ponction calicielle : (Figure 17 et 18)

Le point d'entrée cutané de la ponction du rein se situe dans la région lombaire postéro latérale en dessous de l'extrémité de la 12ème côte, se situant dans un carré de 5 × 5 cm dont les limites antérieure et inférieure sont la crête iliaque et la ligne axillaire postérieure. Le trajet est choisi de sorte à être le plus direct entre l'orifice cutané et le fond du calice choisi.

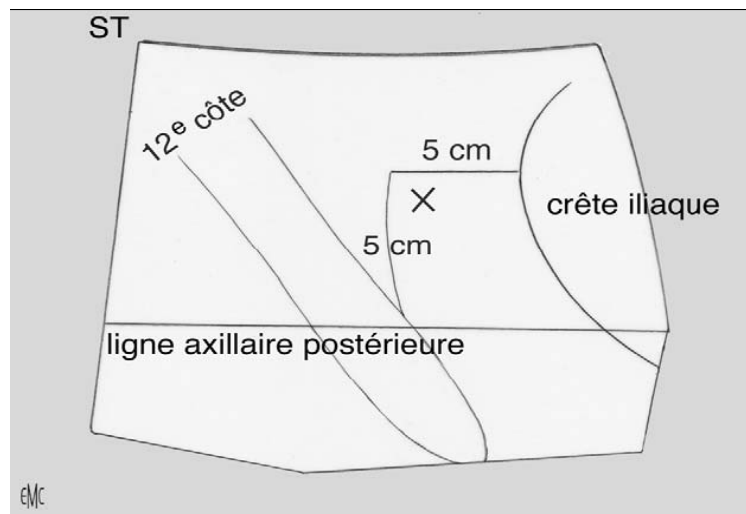


Figure 17 : Site d'entrée de l'aiguille de ponction

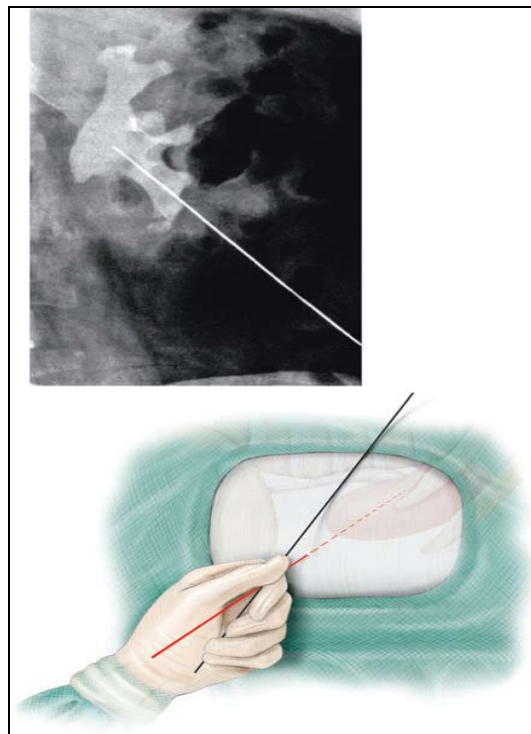


Figure 18 : Ponction calicielle inférieure

Sous contrôle scopique continu, l'arceau étant placé verticalement, l'aiguille est suivie, dirigée à environ 20° d'inclinaison vers le sol. Le côlon est repéré par ses clartés gazeuses et le contact du parenchyme rénal est reconnu par le déplacement en bloc du rein. La ponction vise le

fond du calice sélectionné ; afin d'éviter la lésion des vaisseaux interlobaires et minimiser ainsi le risque hémorragique (24). La déformation du fond du calice prouve la bonne position de l'aiguille, dont la pénétration calicielle se traduit par un ressaut et une diminution de la résistance des tissus à la progression de l'aiguille. La position de l'aiguille dans les cavités excrétrices est confirmée à l'ablation du mandrin par l'issue du bleu injecté par la sonde urétérale. (Figure.19) (25)

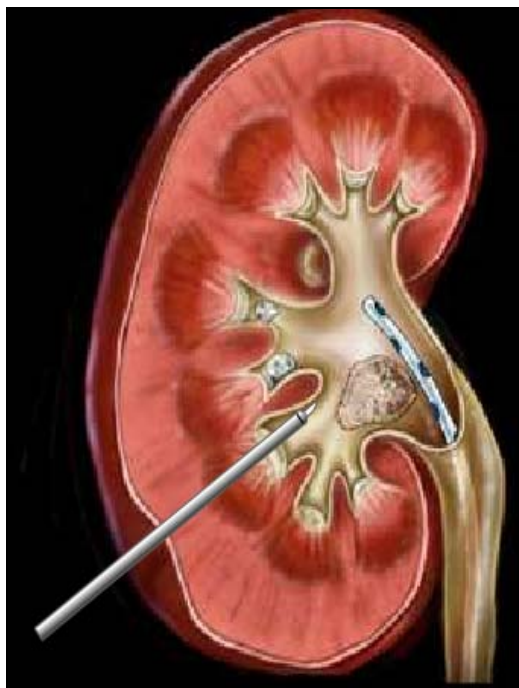


Figure 19 : Aiguille de ponction au niveau la tige calicielle

Un guide est alors mis en place, idéalement en descendant le long de l'uretère ou positionné dans les calices supérieurs voire en s'enroulant autour du calcul à traiter; l'objectif principal étant d'introduire une longueur suffisante pour obtenir une marge de manœuvre afin que le guide ne sorte des cavités rénales.

A noter que la progression de l'aiguille entraîne successivement une mobilisation de la convexité du rein puis une déformation du calice cible.

e- Accès percutané robotique : (27)

Su et al. (28) ont développé le système percutaneous access to the kidney (PAKY). PAKY consiste en un bras robotique et un système axial de positionnement d'aiguille avec transmission des frictions. Ce système a été validé chez 23 patients et comparé avec les données d'une série de 23 autres patients ayant subi une NLPC avec un accès manuel classique. L'accès percutané avec PAKY a réussi chez 87% des patients sans complications majeures. Le nombre des tentatives d'accès percutané et les pertes sanguines estimées étaient plus faibles qu'avec un accès manuel, mais de façon non significative et l'accès était statistiquement plus rapide.

f- Accès supracostal : (27)

C'est une ponction entre la 12ème et 11ème côte, rarement entre la 11ème et 10ème côte.

Selon la configuration du calcul à traiter et selon sa position définie par les reconstructions scannographiques, un accès supracostal est parfois décidé.

Selon la deuxième consultation internationale sur la lithiase urinaire tenue à Paris en septembre 2007, les recommandations suivantes ont été établies concernant l'accès percutané :

- Un accès supracostal est préférable chez les patients avec des calculs coralliforme, complexe ou de l'uretère proximal,
- Il n'y a pas de relation entre le calice ponctionné et la perte sanguine

Il présente un risque de saignement et de perforation pleurale.

g- Accès multiples : (27)

Selon la deuxième consultation internationale sur la lithiase urinaire tenue à Paris en septembre 2007, les recommandations suivantes ont été établies concernant les accès multiples:

- Les accès multiples doivent être envisagés quand les calices contiennent des calculs de plus de 2 cm qui ne peuvent pas être atteints par des instruments flexibles
 - Les accès multiples sont en relation avec une augmentation des pertes sanguines
-

La multiplication des accès permet d'améliorer le résultat en terme de sans fragments, mais au prix d'une morbidité supérieure. C'est pourquoi l'attitude actuelle est de privilégier un accès unique bien choisi, combiné si besoin avec une fibroscopie antéro ou rétrograde.

2-4 Dilatation du trajet ou tunnelisation : (Figure.21)

Création du tunnel cutané-caliciel, elle se fait le long du fil guide.

Le but est d'obtenir un passage pour les instruments de fragmentation et d'ablation de lithiases.

Les dilateurs sont de trois types :

a- Tubes métalliques télescopique (Alken) :(Figure. 15 (2))

Il s'agit d'un jeu de dilateurs métalliques télescopiques, le dernier étant la gaine du néphroscope ; ils sont mis en place successivement sur le guide.

Vu leur rigidité, il existe un risque accru de perforation du bassinet, en contre partie, ils sont particulièrement adaptés aux reins et flancs cicatriciels. (27)

b- Dilateurs bougies (Amplatz) : (Figure. 15 (3))

Le set se compose d'un cathéter en Teflon sur lequel sont passés des dilateurs en polyuréthane de taille croissante, les plus gros dilateurs possèdent une gaine en Teflon (la gaine d'Amplatz) qui peut être laissée en place dans le trajet pour faire passer a travers le nephroscope, cette gaine présente au moins quatre avantages:

- Elle permet un abord répété aux cavités excrétrices sans risque de perdre le trajet.
- Elle permet aux pressions intra rénales de rester dans les limites acceptables.
- L'irrigation continue chasse le sang et les débris permettant une meilleure visibilité.
- En cas de ponction sus-costale, la gaine empêche le liquide d'irrigation de s'échapper dans la cavité pleurale.

Les désavantages sont le fait que la gaine nécessite une dilatation de diamètre plus important et il faut prévoir un système recueillant le liquide d'irrigation.

c- Ballonnet gonflable : (Figure. 20)

Il permet une dilatation progressive et douce, pour la mise en place de la gaine de néphroscope.

Son principal avantage : le risque hémorragique minime.

Selon la deuxième consultation internationale sur la lithiase urinaire tenue à Paris en septembre 2007, la recommandation suivante a été établie : le ballon de dilatation est considéré comme la référence.

Les ballons actuels permettent de faire glisser la gaine d'Amplatz le long du ballon lorsque celui-ci est gonflé. Pathak et Bellman (29) ont présenté les résultats d'une nouvelle gaine d'accès (la Pathway Access Sheath) qui permet la dilatation par un ballon et le positionnement de la gaine d'accès en en seul et même temps. (23)



Figure 20 : Dilatateur à ballonnet gonflable

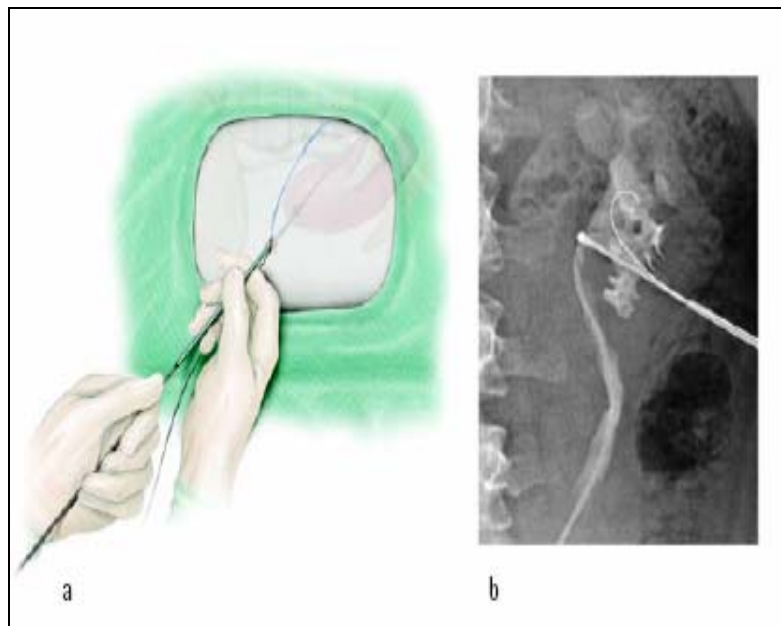


Figure 21 : Dilatation de canal de travail

2-5 Fragmentation et Extraction des lithiases :

a- Matériels : (23,24)

a-1 Néphroscope rigide :(Figure.22)

Sa mise en place s'effectue après dilatation complète du trajet, avec une chemise dont le calibre est charrière 24, est en contact direct avec le tunnel.

a-2 Néphroscope souple :

Sa mise en place se fait à travers la chemise du néphroscope rigide ou à travers la chemise d'Amplatz. Il permet par sa maniabilité d'explorer la totalité des cavités rénales, c'est pourquoi il présente un compliment indispensable à la néphroscopie rigide.

a-3 Liquide d'irrigation :

Il s'agit essentiellement du sérum physiologique; les solutés de glycine peuvent aussi être utilisés, seule l'eau distillée est à déconseiller.

Il permet d'apporter une meilleure vision ; c'est pourquoi on travaille toujours sous irrigation.

a-4 Pincés à calcul :(Figure.22)

Ils permettent l'extraction des calculs, ils existent dans de très nombreux modèles, les pincés à deux branches de type crocodile et à trois branches de type tripode sont les plus utilisées. (25)

a-5 Sondes à calculs :

Ce sont les sondes à panier type Dormia qui peuvent être utilisées pour l'ablation des calculs de l'uretère proximal ou des calculs caliciels vus, mais ne pouvant être saisis par une pince. (25)

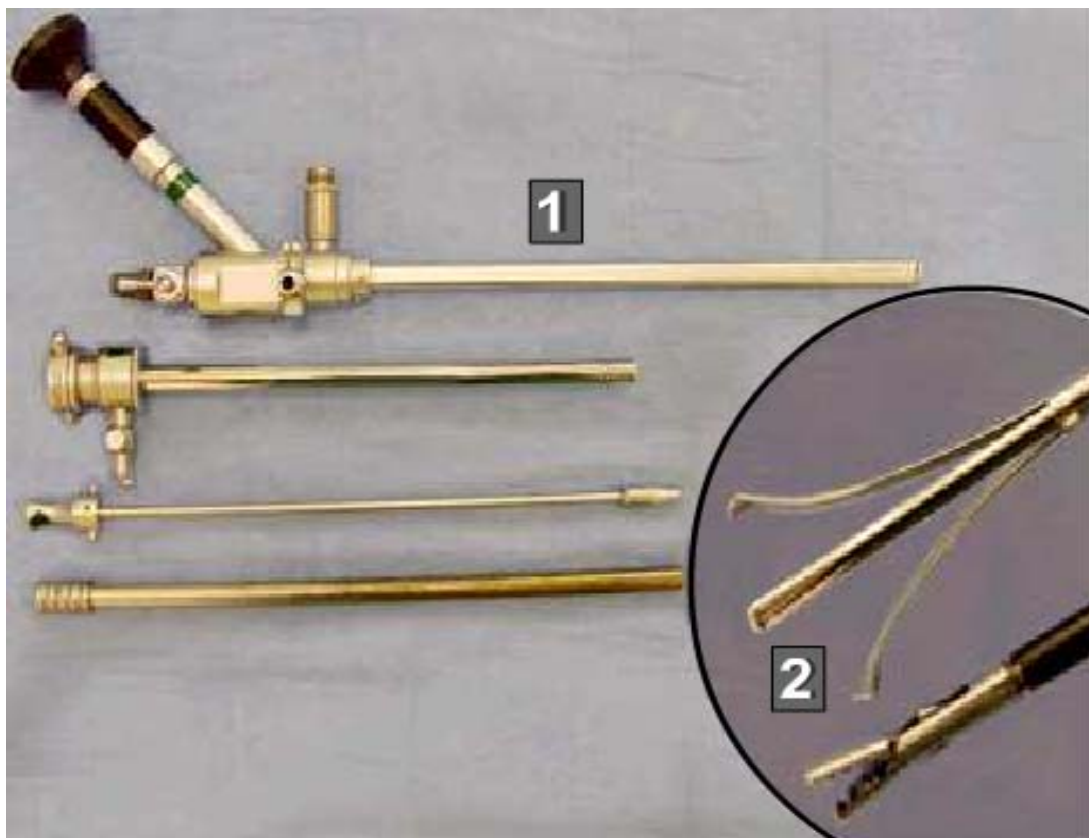


Figure 22 : Néphroscope rigide (1), Pincés à calcul (2)

a-6 Matériels de lithotritie endorénale :

Différentes sources de fragmentation sont utilisées, à ultrasons, électro-hydraulique, à laser, balistique, mécanique.

La lithotritie au laser est actuellement le domaine en plein développement avec les lasers Holmiums et YAG (Figure.23). L'énergie laser est transformée d'une part en énergie mécanique par l'intermédiaire d'ondes de choc et d'autre part en chaleur. Ces propriétés sont utilisées pour la désintégration de calculs.

Cette méthode est très efficace et n'entraîne que peu de lésions tissulaires. Le grand désavantage de la méthode est le coût élevé de l'acquisition et de la maintenance du matériel.(27)

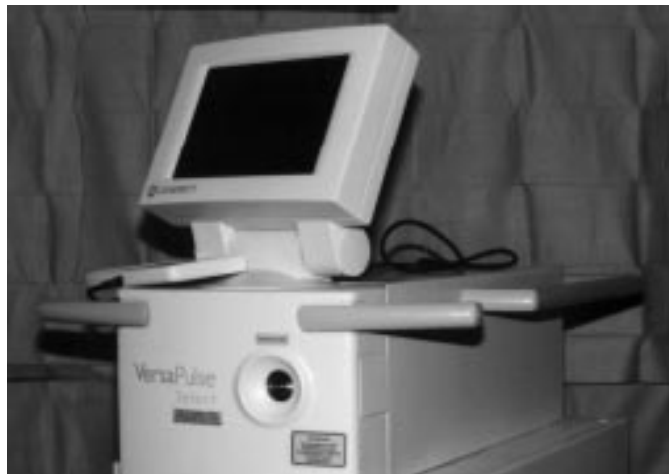

Figure 23 : Laser Holmium YAG utilisé comme lithotriteur

b- Ablation des calculs :

Après l'installation des différentes tubulures et le matériel de lithotripsie, le néphroscope est introduit avec sa gaine dans la gaine d'Amplatz. L'irrigation et l'aspiration doivent être réglées à la demande du chirurgien. Ce système doit être parfaitement réglé et contrôlé pour obtenir une visibilité parfaite. En effet, très peu de sang suffit pour obscurcir les champs endoscopiques dans un volume aussi faible que celui des voies excrétrices supérieures. Le néphroscope permet de voir le ou les calculs et la sonde urétérale. (Figure.24)

L'extraction de ces calculs est de difficulté variable selon la taille et le siège du calcul, ainsi la lithotritie endorénale s'adresse aux calculs dont le plus grand axe est supérieur à 15 mm, par contre les calculs dont le grand axe est inférieur à 15 mm, on peut les extraire en monobloc. (26)

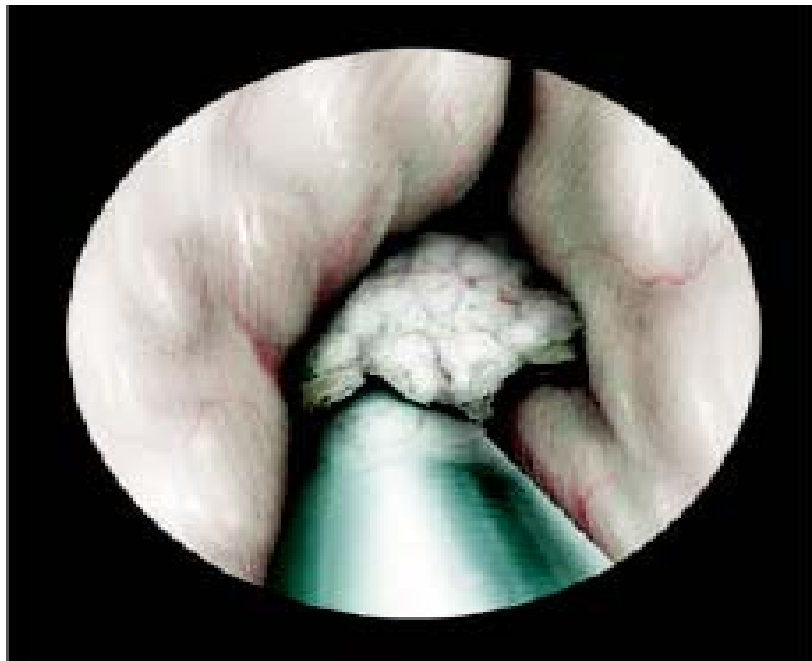

Figure 24 : Vue néphroscopique d'une lithiase rénale

2-6 Drainage :

La mise en place de la néphrostomie (Figure.25) est la dernière étape de la NLPC; la néphrostomie a pour but de faire l'hémostase le long du trajet de la NLPC, d'éviter l'extravasation d'urine et de maintenir un bon drainage du rein. Le drainage est réalisé pour la grande majorité des auteurs par une sonde de néphrostomie et une sonde urétérale.

Selon la deuxième consultation internationale sur la lithiase urinaire tenue à Paris en septembre 2007, la recommandation suivante a été établie : la taille de la sonde de néphrostomie ne modifie pas le devenir des patients. (23)

Il semble donc que si on doit mettre en place une néphrostomie de drainage après une NLPC, il est possible d'utiliser des sondes de petit calibre qui sont mieux tolérées. (23)

Pour réduire la morbidité, le coût et la durée d'hospitalisation ; certains auteurs proposent de réaliser une chirurgie percutanée sans drainage : «**tubeless NLPC**». (30)

La NLPC tubless consiste à réaliser une NLPC sans mettre de sonde de néphrostomie par le trajet de ponction en fin d'intervention. Une sonde urétérale double J ou simple J sont les deux modes de drainage interne les plus utilisés lors d'une NLPC tubless, mais une NLPC totally tubless sans aucune sonde urétérale a été décrite. (30)

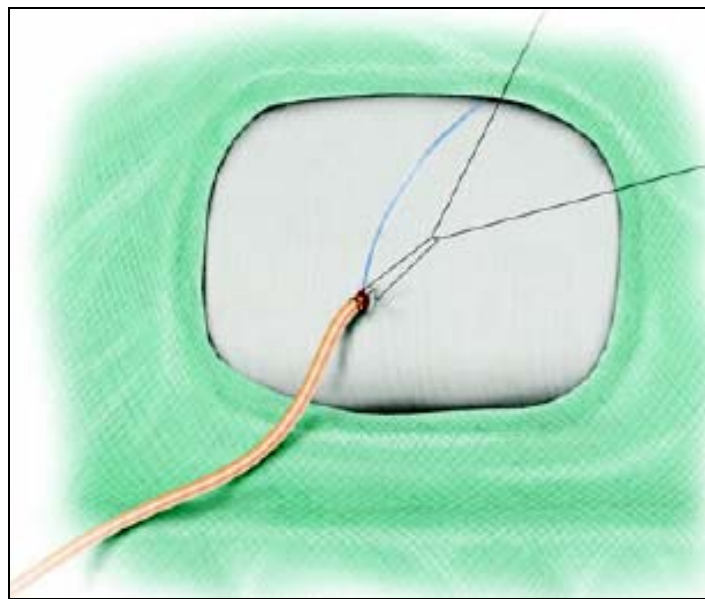


Figure25. Drainage rénal par une sonde de néphrostomie

2-7 Soins postopératoires :

- La sonde urétérale est retirée au premier jour post opératoire.
 - L'AUSP de contrôle est pratiquée au deuxième jour post opératoire. En cas de lithiase résiduelle, la sonde de néphrostomie permet la réalisation d'un deuxième temps de NLPC au bout de 72 heures, ou de pratiquer rapidement des séances de LEC, sous couverture de cette néphrostomie.
 - En l'absence de lithiase résiduelle, la sonde est clampée pendant 24 heures, si le patient ne présente ni douleur, ni fièvre, elle est retirée et le malade quitte l'hôpital le lendemain. L'arrêt de travail est de 10 à 15 jours.
-

- Les patients sont revus à la consultation par le chirurgien à un mois de l'intervention avec un ECBU et un AUSP, et à 6 mois avec un ECBU et une UIV.

IV- Autres possibilités techniques de la NLPC :(23, 27, 31)

1- NLPC rétrograde :(27)

Cette technique a été décrite initialement en 1983 par Lawson de Milwaukee; il s'agit d'une technique purement urologique consistant à ponctionner le rein de l'intérieur vers l'extérieur par l'intermédiaire d'un cathétérisme rétrograde.

Une montée de sonde urétérale est réalisée, visualisée par fluoroscopie, s'assurant de son positionnement, un guide avec extrémité tranchante, coupante, est passé dans la sonde urétérale et ensuite monté en direction du calice qui nous intéresse ; il sera dans un deuxième temps extériorisé par l'abord trans rénal rétrograde.

Elle est indiquée essentiellement dans: les lithiases complexes, les reins hyper mobiles, les reins mal rotés et mal positionnés.

2- NLPC effectuée en position dorsale modifiée : (31)

Le patient est mis en décubitus dorsale avec pose de poches de sérum sous le flanc du côté à opérer, ceci permet une élévation de 20°, avec projection plus latéralisée du calice postérieur à ponctionner, de façon qu'il soit pratiquement parallèle à la table de radioscopie (30°).

Cette position offre de très importants avantages : chez les patients obèses morbides pour lesquels le décubitus ventral est contre-indiqué, une morbidité colique moindre, le trajet de dilatation et d'extraction des calculs est horizontale ou légèrement incliné, ceci permet, grâce a la pression dans les cavités rénales basse, l'élimination des petites lithiases ou des fragments

de calculs spontanément et facilement a travers le trajet de l'abord percutané, donc plus de confort pour le chirurgien...

3- NLPC effectuée en position latérale et latérale modifiée :(31)

Elle consiste à mettre les patients avec membres inférieurs en position de taille, et mise en place de champs roulés sous les fesses, d'une hauteur plus grande du côté de la ponction rénale.

Cette position du malade permet de réaliser les 2 temps opératoire de la NLPC, sans être amené à changer son installation.

4- Néphrolithotomie mini percutanée : (31)

Décrite initialement en 1997 par Helal et al. (32) chez une enfant de deux ans, la miniperc a fait l'objet de diverses évaluations. La miniperc consiste en une NLPC réalisée avec un matériel de taille réduite et notamment des gaines d'accès qui vont de 11 à 12 Ch.

Selon la deuxième consultation internationale sur la lithiase urinaire tenue à Paris en septembre 2007, la recommandation suivante a été établie : la miniperc n'a pas montré d'avantage par rapport à la NLPC standard.

CHAPITRE IV

*Indications et contre indications de la
néphrolithotomie percutanée*

I. Introduction :

Le développement des techniques chirurgicales pour réaliser un accès intrarénal sûr, exposant à peu de complications a stimulé l'expansion de la chirurgie percutanée des lithiases.

Durant les débuts de cette approche chirurgicale à la fin des années 1970 et au début des années 1980, la NLPC était réalisée principalement chez les patients à trop haut risque pour la chirurgie ouverte.

Avec l'expérience et le développement de l'instrumentation, la NLPC est devenue l'indication de choix pour les lithiases rénales et a remplacée la chirurgie ouverte dans la plupart des cas; elle a rapidement évolue pour pouvoir être appliquée avec succès pour les lithiases les plus compliquées et les patients les plus difficiles.

Avec l'introduction de la LEC dans les années 1980 pour le traitement des lithiases rénales et du haut uretère, l'utilisation de la NLPC en première intention a diminué.

Elle a connu depuis sa naissance de nombreux développements technologiques pour essayer d'aboutir au lithotriteur idéal ; plusieurs études ont démontrés l'efficacité de la LEC dans la fragmentation et l'élimination des calculs du rein, particulièrement pour les lithiases inférieures à 2cm et non situées dans le calice inférieur. (33)

Elle est devenue la méthode de choix pour la prise en charge des lithiases rénales et de l'uretère proximal et moyen; et le taux général de succès a atteint 90% d'élimination.

Au début des années 1990, l'expérience clinique avec la LEC a peu à peu révèle ses limites et la chirurgie percutanée des lithiases a connu un nouvel essor.

Il est communément admis que les indications d'une intervention chirurgicale percutanée alternative à la LEC sont:

1. calculs de plus de 2cm de diamètre.
2. obésité ou d'autres particularités anatomiques rendant impossible la réalisation de la LEC.
3. les anomalies de la voie excrétrice pouvant compliquer le passage des fragments de lithiases (jonction pyelo-urétérale, diverticule caliciel...).
4. la lithiase cystinique et les lithiases ne répondant pas à une prise en charge en lithotritie.
5. Les lithiases calicielles inférieures sont une indication particulière pour la NLPC puisque dans cette topographie, la LEC donne des résultats limites par de mauvaises conditions anatomiques pour l'évacuation des fragments.
6. pour les calculs du pôle inférieur, la NLPC est indiquée pour des lithiases supérieures à 1,5cm et la LEC reste indiquée pour des lithiases inférieures à 1,5cm offrant les mêmes résultats pour une morbidité moindre.

Bien que la taille de la lithiase et sa situation représentent les principaux facteurs prédictifs de succès thérapeutiques pour la LEC, la composition de la lithiase n'est en général pas connue avant l'intervention; les progrès de l'imagerie permettront d'en donner une idée avant le traitement.

II. Indications de la néphrolithotomie percutanée : (33)

Le champ de la néphrolithotomie percutanée, dans le traitement de la lithiase rénale, s'est considérablement réduit avec l'avènement de la lithotripsie extracorporelle; mais les indications de la chirurgie percutanée persistent toujours en fonction des calculs et des patients à traiter.

1- La lithiase :

Trois éléments à prendre en considération pour réussir l'extraction de la lithiase par l'abord percutané : volume, nature, et situation...

1-1 Volume de la lithiase :

La taille des calculs peut être une indication première de NLPC ; en effet elle limite les résultats de la LEC.

Segura (34) souligne que la LEC pour des volumineuses lithiases doit souvent être réalisée en plusieurs séances, que le risque d'empierrement de l'uretère est élevé, et que les fragments résiduels sont fréquents.

Le Duc (35) propose comme volume total maximal de lithiase pour une prise en charge en LEC de 8 cm³ ou un diamètre apparent de 2,5 cm; au delà de ce volume, le risque d'empierrement est trop important, et il propose la NLPC en première intention.

1-2 Nature de la lithiase :

Les calculs de consistance dure : les lithiases de cystine ; les lithiases d'acide urique calcifiées ; les lithiases d'oxalate mono-hydratée ; et les calculs de Brushites. Ils présentent une indication particulière pour la NLPC. (35)

Les résultats de la LEC pour ce genre de calculs restent très limiter voir mauvais.

Ainsi pour certains auteurs, le choix de la bonne technique d'emblée permet un gain de temps et de moyens, et les critères radiologiques laissant préjuger d'une consistance dure doivent venir s'ajouter à la taille et au siège dans le choix thérapeutique (35); les calculs homogènes, lisses, réguliers, plus denses que l'os laissent présager de mauvais résultats en lithotritie (35), et la reconnaissance radiologique des calculs durs pourrait orienter d'emblée vers une NLPC.

Les progrès de l'imagerie permettent d'en donner une idée avant traitement comme le montrent certaines études scannographiques. Joseph dans son étude, propose des critères scannographiques pour lesquels la fragmentation des calculs sera plus difficile en lithotritie, et que certaines lithiases soient prises en charge directement en NLPC.

1-3 Localisation des calculs :

a- Lithiases calicielles :

La NLPC pour le traitement des calculs caliciels inférieurs obtient de très bons résultats par rapport à la LEC. Ceci est dû à des particularités anatomiques et à l'architecture des cavités pyélo-calicielles qui peuvent être responsables d'une mauvaise élimination de ces calculs.

Sampaio (36) définit trois caractéristiques pouvant compromettre l'élimination des lithiases fragmentées.

- l'angle entre l'infundibulum du calice inférieur et le bassinot
- La taille de l'infundibulum de la tige calicelle
- Et la distribution spatiale des calices

Elbahnasy (37) confirme ces résultats en étudiant les mêmes caractéristiques sur des clichés de pyélographie ; il conclut qu'un angle infundibulo-pelvien inférieur à 70°, une longueur de la tige calicelle supérieure à 3cm, ou des facteurs compromettant l'élimination des calculs du pôle inférieur. Dans la même étude, il retrouve que les résultats de la NLPC est de l'urétéroscopie souple ne sont pas affectés par ces critères anatomiques.

Puppo (38) en 1999 dans une mise au point sur la NLPC conclut qu'un consensus a été atteint pour la prise en charge des lithiases du pôle inférieur, les patients avec des lithiases inférieures à 1 cm et une anatomie favorable doivent être pris en charge en LEC, ceux avec des lithiases supérieures à 2 cm et une anatomie défavorable doivent se voir proposer en traitement de première intention une NLPC ; pour les lithiases de 1 à 2 cm, l'anatomie calicelle et les complications de la NLPC sont les facteurs à prendre en compte.

b- Calculs de l'uretère lombaire :(39) (Figure26)

L'abord percutané du rein permet d'avoir accès à l'uretère lombaire pour traiter des calculs qui y sont impactés. Sur une période de six ans, Goel et al. (40) ont traité, par voie percutanée antérograde, 66 patients avec des calculs de plus de 15mm impactés dans l'uretère lombaire proximal. Le taux de sans fragment est de 98,5°/° en un temps avec un seul accès percutané. La durée opératoire moyenne a été de 47 minutes et la durée moyenne de séjour de 46 heures. Goel et al. Rappelent que pour les pays émergents le traitement percutané de ces calculs reste un traitement de choix.

c- Lithiases complexes ou coralliformes : (Figure 26)

Ce sont des lithiases infectées qui représentent une menace pour le rein et pour le patient. Elles sont le plus souvent composées de cristaux phospho-magnésiens et moulent les cavités rénales. Ces cristaux ne se forment que si une bactérie produisant une uréase est présente. Ces lithiases sont plus fréquentes chez la femme qui présente plus d'infection du haut appareil urinaire. Des lithiases d'autres nature (cystinique..) peuvent se présenter sous cette forme (34).

La technique la plus appropriée pour le traitement de ces calculs est l'utilisation de la combinaison NLPC et LEC pour les calculs inaccessibles en endoscopie ou en position dangereuse. La première séance de NLPC débarrasse au maximum l'unité rénale de ses lithiases. Elle est suivie d'une séance de lithotritie puis d'une révision- extraction des fragments résiduels en endoscopie. C'est le sandwich procédure de streem et al (40).

Il persiste néanmoins des volumineuses lithiases non accessible à ce type de traitement par NLPC, plus ou moins LEC, et pour lesquelles la chirurgie ouverte reste indispensable (34).

Dans une vaste revue de littérature, Segura en 1994 (41), pour l'association américaine d'urologie, établit qu'un calcul coralliforme nouvellement diagnostiqué doit être pris en charge de façon active et que l'association NLPC plus LEC peut être utilisée pour la plupart des patients.

La LEC et la chirurgie ouverte ne sont pas des traitements de première intention, la chirurgie ouverte devant constituer une alternative après échec d'un nombre raisonnable de procédures, la LEC pouvant être indiquée pour des lithiases de petit volume.

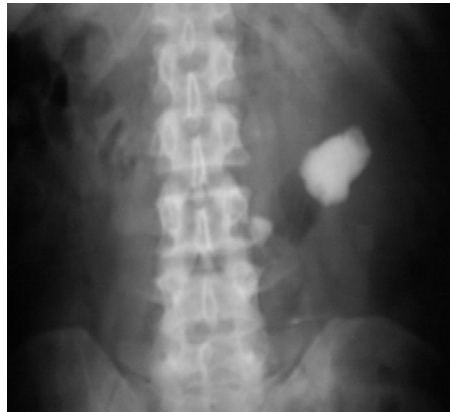

Figure 26 : AUSP montrant une lithiase pyélique et urétérale lombaire gauche

2- Echec de la LEC :

La NLPC permet de prendre en charge des lithiases après échec de la lithotripsie extracorporelle, les taux de succès sont variables allant de l'ordre de 50 à 66 %.(39)

Ils dépendent de nombreux facteurs, nature et taille du calcul, caractère unique ou multiple, siège mais aussi de l'architecture de la voie excrétrice et de la morphologie du patient qui peut gêner le repérage.(39)

Bon (42) retrouve que les calculs résistants à la LEC sont en général homogènes denses et lisses ; et propose pour les patients présentant ces caractéristiques de calcul, de taille supérieure à 15 mm et en position calicielle inférieure, la NLPC d'emblée en première intention.

3- NLPC sur rein ectopique : (39) (figure 27)

Selon la deuxième consultation internationale sur la lithiase urinaire tenue à Paris en septembre 2007, la recommandation suivante a été établie : la NLPC est sûre et efficace pour le

traitement des calculs dans les reins en fer à cheval (Figure.28), malrotés, pelviens et transplantés.

Matlaga et al. Et l'équipe de Lingeman et al (43) ont rapporté leur expérience sur le traitement des calculs sur rein ectopiques. Les techniques utilisées étaient variables, dans la mesure où la position d'un rein ectopique varie d'un cas à l'autre, et consistaient en des NLPC tubeless assistées par laparoscopie (six cas), une NLPC transhépatique (un cas) et une NLPC transiliaque (un cas). Pour les patients opérés par ces deux dernières techniques, il a fallu un second temps pour obtenir un résultat sans fragments, contrairement a ceux opérés par NLPC assistée par laparoscopie. Le caractère tubeless des NLPC assistées par laparoscopie a permis une durée moyenne d'hospitalisation de trois jours contre un pour la voie transhépatique et trois pour la voie transiliaque.

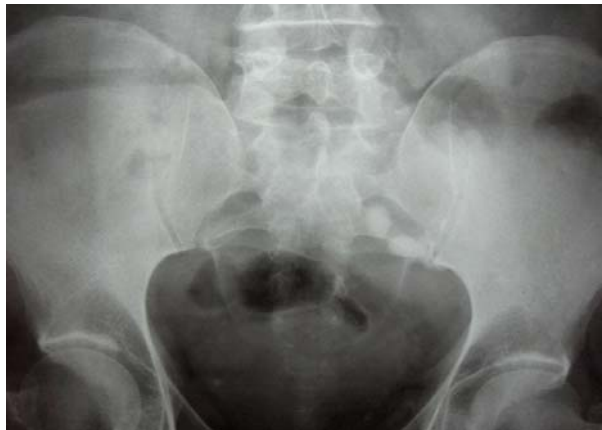

Figure 27: lithiase sur rein ectopique gauche

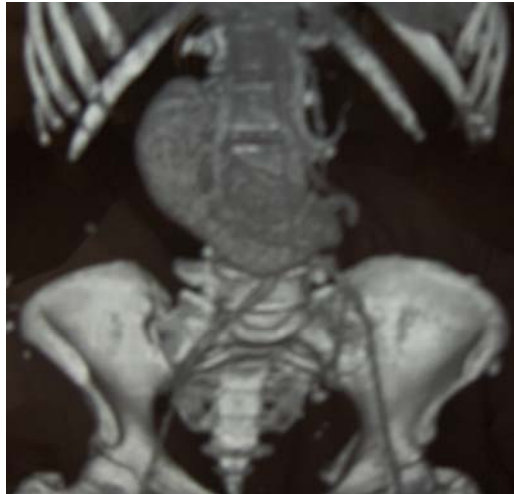


Figure 28 : Aspect de reconstruction scannographique d'un rein en fer a cheval

4- NLPC sur un diverticule : (39) (Figure 29)

Selon la deuxième consultation internationale sur la lithiase urinaire tenue à Paris en septembre 2007, la recommandation suivante a été établie : la NLPC est le traitement de référence des diverticules caliciels lithiasiques.(39)

L'abord percutané du rein permet de traiter les calculs situés dans des diverticules précaliciels. Afin de prévenir la récurrence, différents artifices sont décrits pour faire disparaître le diverticule. Le collet diverticulaire peut être incisé, dilaté au ballon ou bien laissé tel quel sans chercher à l'intuber avec une sonde ou un guide. Le diverticule lui-même sera fulguré ou électrocoagulé.

Pour Kim et al (44), la ponction percutanée se fait directement sur le calcul radio-opaque, sans avoir recours au placement préalable de la sonde urétérale pour opacifier et dilater les cavités.

Pour les cas où le calcul n'est pas opaque ou lorsque le diverticule ne s'opacifie pas en UIV ou par opacification rétrograde, Matlaga et al. (45) proposent de ponctionner directement la cavité sous scanner ou échographie et d'installer ainsi du produit de contraste.

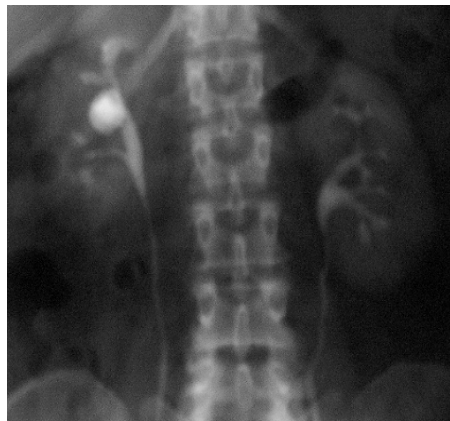

Figure 29: UIV montrant un diverticule rénal droit

5- NLPC sur rein transplanté :

La formation de lithiase est rare sur les reins greffés (incidence de 0,1 à 0,2 %) mais elles peuvent être une cause importante de détérioration du greffon.

Les facteurs de risque particuliers sont, l'hyperparathyroïdisme et l'utilisation de sutures non résorbables auxquels peuvent s'ajouter une obstruction, des infections urinaires récurrentes et des anomalies métaboliques.

Francesca et Minon Cifuentes (46) rapportent le traitement avec succès de cas de lithiase sur rein transplanté en chirurgie percutanée, ou la ponction été assistée par l'échographie.

La NLPC sur des reins transplantés suit le même principe que la NLPC sur rein natif, les particularités des reins greffés sont les suivantes :

- Rein en position antérieure, souvent en fosse iliaque droite ou gauche.
 - Position superficielle facilitant la ponction quel que soit le groupe caliciel choisi.
 - Une orientation des cavités bien connue par les chirurgiens transplantateurs, antérieure et latérale pour le groupe postérieur.
 - Une vascularisation péri-capsulaire peu riche, supprimée au moment de la préparation du greffon, limitant les risques hémorragiques dus à ces vaisseaux.
-

6- NLPC sur rein unique :(47,48)

La NLPC sur rein unique est une solution thérapeutique tout à fait sûre.

Jones (47) à propos de 53 patients traités sur rein unique par NLPC obtient 77% de succès, 52°/° des lithiases étant des lithiases complexes, les complications sont de 18 % (sepsis, transfusion, décès). Stream (48) a présenté 10 cas de coralliformes sur rein unique traités par NLPC complétée ou non de LEC, aucun patient n'a eu recours à la dialyse et 9 patients sur 10 ont vu leur fonction rénale s'améliorer.

Mais le risque de saignement ramenant à la néphrectomie d'hémostase reste la complication la plus redoutable.

7- NLPC et syndrome de jonction :

L'association d'un syndrome de jonction et d'un calcul pyélocaliciel est une bonne indication de chirurgie percutanée. Ce geste va en effet permettre à la fois d'enlever le calcul et de traiter l'anomalie obstructive en réalisant une endopyélotomie.

Les complications particulières à l'endopyélotomie sont essentiellement la persistance de l'obstruction et la méconnaissance d'une artère polaire inférieure responsable de l'obstruction qui peut entraîner des complications hémorragiques. (39)

8- NLPC et les sujets âgés :

Doré et al .Ont présenté le résultat d'une étude multicentrique (dix centres) portant sur 203 patients de plus de 70 ans traités par NLPC sur une période de 12 ans. Le taux de sans fragment était de 70,8°/°. Des antécédents lithiasiques et la présence d'un diabète influencent ce résultat négativement. La NLPC chez ces patients âgés a une morbidité acceptable pour des résultats satisfaisants. (39)

9- NLPC et Enfant :(39,44,45)

Selon la deuxième consultation internationale sur la lithiase urinaire tenue à Paris en septembre 2007, la recommandation suivante a été établie : la NLPC, la lithotritie extracorporelle (LEC), l'urétéroscopie (URS) sont des options thérapeutiques valides chez l'enfant (niveau de preuve II).

La première grande série de NLPC chez l'enfant a été rapportée par Mor et al. (44). Vingt-cinq enfants, âgés de 3ans à 16ans, ont été opérés entre 1987 et 1995. L'indication consistait en :

- Un rein obstrué dans dix cas ;
- Un calcul volumineux ou coralliforme dans huit cas ;
- Un échec de LEC dans quatre cas ;
- Des fragments résiduels après chirurgie ouverte dans trois cas.

Les calculs étaient :

- Uniques et rénaux (15 cas)
- Coralliformes (4 cas)
- Urétéraux lombaires (2 cas)
- Multiples (5 cas)

Une seule NLPC a été faite chez 22 enfants, alors que les trois autres ont eu, respectivement, deux, trois et cinq NLPC. Le taux de sans fragment après une NLPC était de 68°/° (17 enfants) et passait à 92°/° après traitement par LEC ou NLPC supplémentaire. Aucune complication tardive n'a été décrite après un recul variant de deux à 66 mois. Chez dix enfants, une scintigraphie rénale a été pratiquée avant et après la NLPC, ne révélant pas de changement de la fonction rénale et une seule cicatrice significative.

Plus récemment, la série de Manohan et al. (45) intéresse 36 enfants de moins de cinq ans, dont seulement 42°/° ont été traités en un temps et 39°/° par un seul accès percutané pour

des calculs complexes ou coralliformes. Le taux de sans fragment a été de 86°/. Pour traiter une population similaire, Aron et al. Ont eu recours à des accès multiples dans 74°/° des cas.

10- NLPC et obésité morbide : (39)

Selon la deuxième consultation internationale sur la lithiase urinaire tenue à Paris en septembre 2007, les recommandations suivantes ont été établies chez l'obèse morbide :

- Chez l'obèse morbide avec un recul de moins de 2cm, la LEC est une option thérapeutique (niveau de preuve III) ;
- La LEC n'est pas recommandée chez les patients avec un indice de masse corporelle (IMC) supérieur à 30 kg/m, un calcul de plus de 1cm et de densité supérieur à 900 UH (III) ;
- La NLPC est une option thérapeutique avec un taux de sans fragment et une incidence de complication comparable aux patients de poids normaux (III) ;
- L'urétroscopie souple (URSS) est une option acceptable et sure dans des cas sélectionnés (III) ;
- La chirurgie ouverte ne doit pas être proposée en première intention, mais seulement dans les échecs ou les indications spéciales (III).

11- NLPC et antécédents de néphrolithotomie ouverte : (39)

Selon la deuxième consultation internationale sur la lithiase urinaire tenue à Paris en septembre 2007, la recommandation suivante a été établie : des antécédents de chirurgie ouverte ne contre-indiquent pas une NLPC. (Niveau de preuve III).

Les patients aux antécédents de néphrolithotomies percutanées ouvertes et qui sont traités par NLPC vont selon Margel et al, subir des durées opératoires plus longues (203+/-92 minutes versus 177+/-52 minutes) avec un recours plus important à une intervention

complémentaire (29°/° versus 12°/°), mais sans perte d'efficacité ni morbidité supplémentaire. Ces différences n'ont cependant pas été retrouvées par Lojanapiwat (15)

12- Patients neurologiques-patients scoliotiques :

Les patients neurologiques (tétra ou paraplégiques souvent d'origine traumatique) sont des patients à haut risque de lithiases rénales, le décubitus chronique et la prédisposition aux infections urinaires amènent à la récurrence de calculs infectés.

La LEC est souvent difficile à réaliser du fait des difficultés d'installation sur la table de lithotritie et les manœuvres rétrogrades sont rendues difficiles par les contractures des membres souvent associées.

La NLPC avec sa morbidité moindre par rapport la chirurgie ouverte représente donc le traitement de première intention, c'est le cas aussi des scoliotiques ayant des difficultés de repérage et d'installation en LEC. (36)

13- Choix délibéré par le patient :

Le choix du patient peut intervenir dans la décision thérapeutique et certains patients peuvent choisir la NLPC pour des impératifs professionnels ou autres.(39)

III. Contre indications de NLPC :

Les deux contre-indications formelles de la NLPC sont l'infection et l'existence de troubles de l'hémostase, ou de malformation vasculaire intra-rénale.

L'hypertension artérielle non ou mal contrôlée, constitue une contre-indication temporaire.

Pour certains auteurs, une importante scoliose ou une splénomégalie, constituent des contre-indications pour la NLPC. (46)

CHAPITRE V

COMPLICATIONS DE LA NLPC

Les complications de la NLPC ont été souvent décrites dans les années 1980 quand cette technique était innovante avant la diffusion de la LEC. (49). Elles sont dues à la situation anatomique et à la vascularisation particulière des reins, ces complications sont en général dues au manque d'expérience, à une erreur de technique, à des pathologies associées ou à des variations anatomiques (50).

Elles étaient évaluées à 26 % en moyenne, incluant des complications mineures (infection urinaire non fébrile, déplacement, blocage à son ablation ou obstruction de la sonde de néphrostomie) et des complications majeures qui peuvent être hémorragiques, urinaires, liées à des lésions des organes de voisinage, infectieuses ou métaboliques et qui seront détaillées. (51) Elles restent en fonction d'une courbe d'apprentissage et passent de 15 à 1,5 % après la pratique d'une vingtaine d'opérations. (52, 51)

I- Les complications hémorragiques et vasculaires : (53)

1- Fréquence :

L'hémorragie est la complication la plus redoutée, elle peut à l'extrême aboutir à la perte du rein. Le risque d'hémorragie péri-opératoire après la NLPC a été évalué de 0,8 à 17 % en fonction de la définition que l'on donne des accidents hémorragiques(54). Le taux global de transfusions a été évalué à 7,9 % dans une série prospective de 301 cas.(55) Un taux de 2,3 % d'hémorragie sévère a été rapporté sur une série de 772 malades ayant nécessité 18 embolisations avec succès. (56)

2- Facteurs de risque :

Les facteurs de risque hémorragiques sont les ponctions multiples, la survenue d'un saignement per opératoire, une anémie préexistante, et les perforations pyéliqués.

Des facteurs prédictifs de risques hémorragiques évalués sur la chute de l'hémoglobine ont été rapportés dans une étude prospective en analyse multivariée (Tableau 1). (55)

Tableau 1 : Facteurs influençant significativement la chute de l'hémoglobine en analyse multivariée

Facteurs	Critères	<i>p</i>
Diabète	Diabétique (1), non diabétique (0)	0,05
NLPC antérieure	Oui (0), Non (1)	< 0,0001
Repérage de ponction	Écho (0), Ampli (1),	0,0001
Méthode de dilatation	Ballon (0), Amplatz (1), Alken (2)	< 0,0001
Diamètre du trajet de ponction	Valeur réelle	0,001
Nombre de trajets	Valeur réelle	0,003
Complications peropératoires	Non (0), Oui (1) : déchirure tige, plaie pyélique, sortie de gaine	< 0,0001
Durée opératoire (min)	Valeur réelle	< 0,0001

Valeur de *p* indique la signification d'un risque augmenté de perte sanguine si (1) ou (2) comparé avec (0).

3- Traitement :(53)

L'hémorragie peut survenir à plusieurs temps de la NLPC :

3-1 En per opératoire :

Lors de la ponction, avec un saignement brutal de sang rouge. Il peut s'agir de la blessure artérielle :

a- d'une branche inter lobaire :

Il faut faire une nouvelle ponction plus précise sur le fond du calice ;

b- d'un vaisseau principal du pédicule

Plus rarement si la ponction ou la dilatation ont été transfixiantes sur la paroi pyélique. Cela impose d'arrêter l'intervention et de laisser en place une sonde de néphrostomie clampée. En cours de fragmentation endocavitaire, quand le liquide de lavage devient très hémorragique, la vision devient difficile ; il est recommandé d'interrompre la séance, de clamer la sonde de néphrostomie pour quelques heures afin d'obtenir une tamponnade et de décider de la conduite à tenir secondairement. Un saignement veineux est possible : s'il est peu important, il est possible d'arrêter temporairement l'intervention et d'attendre qu'il se tarisse ; s'il est plus important ou ne cède pas, l'arrêt de l'opération, la mise en place d'une sonde de néphrostomie clampée permettent en général d'arrêter le saignement.

3-2 en postopératoire immédiat :

Le clamage de la néphrostomie permet souvent d'arrêter le saignement ; il peut s'agir d'une blessure d'une artère intercostale ou lombaire nécessitant une artériographie avec embolisation ; certains ont proposé d'utiliser de la colle biologique en retirant la néphrostomie s'ils ne laissaient pas de drainage (**tubeless**). (30,39)

3-3 à distance :

Le malade peut avoir eu des suites opératoires simples, mais, dans un délai de 10 jours à 1 mois, il présente une hématurie importante. Le retentissement hémodynamique doit être évalué rapidement sur le plan clinique et biologique. Sa correction urgente est nécessaire en même temps qu'une artériographie globale et hypersélective est demandée en urgence ; elle permet au radiologue de réaliser simultanément le diagnostic étiologique de l'hémorragie (fistule artérioveineuse ou faux anévrisme sur le trajet de ponction ou dans un calice ayant été utilisé pour la lithotritie endocavitaire) et le traitement par une embolisation sélective ou hypersélective à la colle ou avec un ressort. Il est actuellement exceptionnel d'être contraint à une néphrectomie d'hémostase grâce aux progrès de l'embolisation hypersélective.(53,57,58)

N.B :

La néphrectomie d'hémostase reste exceptionnelle, pas plus d'une seule est le chiffre présenté par les différentes séries de NLPC publiées, ainsi Corbel (57) rapporte une néphrectomie d'hémostase réalisée lors de la septième NLPC de sa série.

Segura (58) dans sa série de 1000 cas ne compte aussi qu'une seule néphrectomie d'hémostase et Reddy (59) réalise dans sa série de 400 cas une néphrectomie partielle.

4- Prévention : (53)

- La ponction doit être faite précisément dans la zone avasculaire du fond du calice choisi sous fluoroscopie ou sous échographie couplée à la fluoroscopie.
- La dilatation par les ballonets type Nephromax peut diminuer le risque hémorragique, c'est une technique rapide et moins traumatique.
- Exclusion des patients présentant les troubles d'hémostase.

II. Complications urinaires :(53,60)

Les complications urinaires peuvent survenir en postopératoire immédiat ou à distance.

1- Fistules urinaires :

Les fistules urinaires sont secondaires à un défaut de fermeture du trajet de néphrostomie :

- ◆ Par un retard de cicatrisation parenchymateuse surtout s'il y a eu une intervention antérieure ;
 - ◆ Par oedème du méat urétéral après la montée de sonde préalable ;
-

- ♦ Ou en raison d'un obstacle par un fragment de calcul ayant migré en postopératoire qui entretient la fistule. Le drainage utilisé peut les éviter.

Une urétéropyélographie rétrograde fera le diagnostic avec mise en place d'une sonde double J pour traiter le calcul résiduel par LEC secondaire ou décider, selon le niveau du fragment, de son exérèse immédiate par urétéroscopie suivie d'un double J laissé jusqu'à assèchement de la fistule.(60)

2- Rupture partielle des voies excrétrices :

Elles surviennent en per opératoire et ne nécessitent pas d'interrompre l'intervention, mais il faut maintenir une pression d'irrigation basse pour éviter une extravasation importante; Les plaies de la voie excrétrice supérieure cicatrisent sur sonde en 4 à 5 jours avec un bon drainage (60).

3- Obstruction de la voie excrétrice supérieure :(55,60)

3-1 Obstruction pyélo-urétérale :

La survenue d'une sténose à moyen terme est possible à tous les niveaux de la voie excrétrice. Il est prudent de demander, pour la consultation, à 4 ou 6 semaines après l'intervention, une échographie vérifiant la normalité des cavités pyélocalicielles. Si une dilatation est objectivée, une tomodensitométrie avec clichés d'UIV est un excellent examen pour évaluer la topographie exacte du rétrécissement et planifier son traitement par dilatation au ballonnet ou son incision. (55)

3-2 Désinsertion pyélo-urétérale :

Cette complication est exceptionnelle, mais grave si elle a été méconnue et que la sonde urétérale a été retirée rapidement: une sténose sera constituée avec une fistule cutanée lombaire à l'ablation de la sonde de néphrostomie et un risque de collection rétro péritonéale. Cela pourra

imposer une réparation chirurgicale avec éventuellement une anastomose urétérocalicielle si la suture idéale pyélo-urétérale sur sonde double J n'est pas possible. Si la désinsertion est constatée en per opératoire, il est possible de tenter la mise en place d'une sonde double J pour une durée de 1 mois et demie: la cicatrisation pourra être obtenue parfois au prix d'une sténose qui sera traitée en fonction de sa longueur par endo-urologie (56) ou chirurgie réparatrice ouverte.

4- Migration calculeuse extra-urinaire :

Pendant la lithotritie endocavitaire, des fragments de calculs peuvent sortir du trajet de néphrostomie ou du bassinet s'il y a eu une effraction de la voie excrétrice. Ces fragments extracavitaires ne seront pas symptomatiques ; il faut informer le patient de leur présence pour qu'il ne s'inquiète pas de les voir sur les radiographies de contrôle ultérieures.(60)

III- Perforations d'organes de voisinage : (53)

Plusieurs organes sont exposés lors de la ponction qui est le temps essentiel de l'opération.

1- Côlon :

1-1 Facteurs de risques :

- Les malades maigres ou porteurs d'anomalie rénale comme le rein en fer à cheval.
- Position anormale du colon : il peut être très latéral et s'interposer entre la paroi et la convexité du rein.

1-2 Diagnostic :

- peut être fait en cours d'intervention sur l'issue de gaz ou de matières fécales
 - tardivement : péritonite
-

1-3 CAT :

- laisser le malade sous double antibiothérapie à large spectre, régime sans résidu avec retrait progressif de la sonde de néphrostomie pour diriger la fistule.
- réalisation d'une colostomie en extériorisant la fistule (si péritonite) (53)

2- Duodénum:

- La blessure du duodénum après NLPC est plus rare.(53) Si le patient tolère cliniquement bien la complication, un traitement conservateur par dérivation interne et néphrostomie dirigée associée à une antibiothérapie à large spectre et sonde gastrique avec arrêt de l'alimentation peut tarir la fistule. Si la fistule persiste, le traitement est complexe, imposant une intervention pour suture duodénale avec drainage et néphrectomie en fonction de la valeur du rein étudiée par scintigraphie (les traitements conservateurs n'ont en général eu de chance de guérison que pour des reins à fonction altérée
- Contrôle radiologique est obligatoire 2 semaines après.

3- Foie. Rate : (53,61)

- Une blessure de la rate impose une suture ou une splénectomie. Une ponction transhépatique impose une dérivation par sonde de néphrostomie ; une atteinte du foie cicatrise au retrait progressif de la sonde

4- Plèvre : (61,62)

L'hydrothorax est une complication possible en cas de ponction supracostale par rapport à la 12ème (10 à 30 %), 11ème (25 à 35 %) voire la 10ème côte. Les risques sont importants dans les calculs complexes ou coralliformes nécessitant plusieurs accès qui sont devenus les indications de référence de la NLPC. En cas de ponction supracostale, l'examen clinique et la

pratique systématique d'une radiographie pulmonaire sont suffisants pour diagnostiquer l'hydrothorax en postopératoire immédiat. Il est recommandé en fin d'intervention après ce type de ponction de retirer tous les tubes d'accès supérieurs en ne laissant que le tube caliciel inférieur et en réalisant une radiographie thoracique.

Une néphrographie sera réalisée avant l'ablation du tube. Le plus souvent, la lésion est minime et un simple drainage thoracique est suffisant. Parfois, un retard diagnostique en cas de fistule néphropleurale torpide est possible dans les 1 à 2 semaines postopératoires sur une décompensation respiratoire progressive ; une urétéropyélographie rétrograde confirme facilement la fistule et la tomodensitométrie précise l'importance des lésions et guide le traitement. Celui-ci consiste en un drainage thoracique aspiratif en association à une néphrotomie percutanée dans le calice inférieur, une sonde urétérale et une sonde vésicale jusqu'à ce que l'hydropneumothorax soit résorbé sur la tomodensitométrie thoracique de contrôle et les radiographies thoraciques ultérieures.

IV. Complications infectieuses :

L'infection est la complication en fait la plus grave. Si 35 % des malades présentent une bactériurie postopératoire paucisymptomatique, celle-ci est insidieuse et peut se décompenser brutalement, ce qui justifie une antibioprophylaxie périopératoire. Les germes les plus fréquents sont Escherichia coli, le streptocoque et le staphylocoque ; 10 % des malades peuvent présenter une fièvre supérieure à 38,5 °C et nécessiteront une antibiothérapie adaptée. La mortalité de la NLPC liée à des problèmes septiques et/ou hémorragiques graves a été rapportée de 0,05 à 0,1 %.(63) La fréquence des complications infectieuses est rarement étudiée isolément mais a été évaluée à 0,2 % pour les septicémies et à 10 % de bactériurie. Il est recommandé de réaliser la NLPC quand les urines ont été stérilisées.

Certains calculs coralliformes contiennent le germe uréasique qui en a favorisé la formation. Les urines peuvent être stériles en préopératoire mais la lithotritie endocavitaire

libère le germe en per opératoire, augmentant le risque de septicémie justifiant la pratique de la NLPC sous une antibioprophylaxie qu'il est prudent de débiter au moins 10 jours avant le geste même s'il n'y a pas d'étude contrôlée prouvant le bien-fondé de cette attitude préventive.

Cette antibioprophylaxie est encore plus prudente à réaliser chez les malades diabétiques et/ou porteurs d'une vessie neurologique qui sont plus exposés au risque infectieux d'autant qu'ils sont porteurs d'un calcul d'infection à germe uréasique.(63)

V. Complications métaboliques :

Le liquide d'irrigation peut entraîner deux types de complications :

- **un refroidissement du patient** : la mise en place d'une couverture chauffante est un moyen efficace de prévention mais elle a un coût. L'utilisation de sérum physiologique préalablement chauffé dans une armoire chauffante est un moyen simple de prévention. La surveillance systématique de la température centrale par les anesthésistes est devenue la règle ;
 - **une hyperhydratation secondaire au sérum physiologique** : l'utilisation de sérum contenant du glycolle n'est plus recommandée quand il n'y a pas nécessité de coaguler, ce qui est le plus souvent le cas dans une NLPC qui s'est déroulée sans problème. Dans le cas d'une technique sans tube de drainage, certains proposent de coaguler le trajet de néphrotomie en retirant le néphroscope. Dans ces cas, il est nécessaire d'utiliser du sérum au glycolle mais la quantité utilisée sera minime diminuant le risque d'hyperglycolémie. Dans tous les autres cas, la quantité de lavage au sérum physiologique doit être soigneusement notée au cours de l'intervention. Le risque de l'hyperabsorption du liquide d'irrigation est inhérent à la technique mais reste asymptomatique si l'on surveille les entrées et les sorties, ainsi que si l'on veille à maintenir une pression intracavitaire basse. Le niveau des poches d'irrigation à 60 cm
-

au-dessus du plan de la table et l'utilisation de la gaine d'Amplatz permettent d'obtenir une pression intracavitaire basse avec une évacuation permanente du liquide. (64) Avec ces précautions, il est rare que survienne un syndrome d'intoxication par l'eau avec hyponatrémie. Une extravasation intra-abdominale, entraînant une acidose métabolique, un iléus réflexe et une péritonite par infection surajoutée a été rapportée dans un cas de calcul complexe.(65)Le traitement préventif de ces complications doit être le respect d'une durée opératoire la plus courte possible en sachant arrêter une opération et prévoir une seconde séance de révision pyélique qui permet souvent de compléter l'extraction des calculs. (65)

VI. Complications liées au terrain ou au calcul : (53)

1- Liées au terrain :

Certains patients pourraient être considérés comme étant à plus grand risque de complications. Les diabétiques, les malades infectés à germes uréasiques sont plus exposés au risque septique. Les patients porteurs de vessies neurologiques ont un taux significativement un peu plus élevé de complications surtout infectieuses en raison du comportement neurologique différent de la vessie et de son retentissement sur la voie excrétrice supérieure ; la reprise du transit est retardée sur ce terrain. Les obèses peuvent poser un problème particulier dans l'installation en procubitus sur le plan respiratoire, ce qui implique une étroite collaboration, lors de l'installation, entre l'urologue et les anesthésistes. Pour pallier cette difficulté, dans certaines équipes, il a été proposé de réaliser la NLPC en décubitus dorsal. (66)

2- Liées au calcul :

Dans le cas de malades porteurs de calculs bilatéraux, chez des malades sélectionnés, il a été proposé de réaliser la NLPC bilatérale en un seul temps : si le premier côté s'est déroulé sans

difficulté de ponction ni problème hémorragique, le second côté est réalisé pendant la même anesthésie. Il n'y a pas de différence sur les résultats de patients rendus sans fragment, les pertes sanguines, le taux de transfusion, la durée de séjour, entre les patients traités en un seul temps et les patients chez lesquels la NLPC a été faite en deux séances. (48)

VII. Altération du parenchyme rénal après NLPC

Des études ont été publiées cherchant à mettre en évidence le retentissement des traitements pour lithiases du haut appareil sur la fonction rénale, ainsi le retentissement de la LEC, de la NLPC, et de la combinaison thérapeutique des deux ont été étudié.

Streem (48) sur une série de 10 cas ayant eu un traitement combiné (NLPC, LEC) sur rein unique retrouve une amélioration de la fonction rénale à 1 mois dans 9 cas et une stabilisation dans 1 cas.

Chatham en 2002 étudie sur 19 patients traités par NLPC pour des lithiases complexes la fonction des reins en préopératoire et postopératoire par une scintigraphie technétium 99m mercaptoacétyl triglycine et le dosage de la créatinine sérique, il conclut que la NLPC pour lithiases complexes n'entraîne pas d'altération de la fonction rénale mesurée en scintigraphie.

CHAPITRE VI

EXPÉRIENCE

DU SERVICE D'UROLOGIE

-A-

CHU IBN SINA -RABAT-

I. Matériels et méthodes:

La néphrolithotomie percutanée est une technique chirurgicale mini-invasive qui trouve plusieurs indications dans la pathologie urinaire lithiasique.

L'intérêt de notre travail est de montrer l'importance et la place de cette technique dans l'arsenal thérapeutique de la lithiase urinaire.

Nous rapportons une étude rétrospective de 300 cas de NLPC concernant 270 patients colligés au service d'urologie –A– hôpital IBN SINA –RABAT– sur une période de 23 ans s'étendant d'octobre 1985 jusqu'à octobre 2008.

Ils sont étudiés chez tous les patients les paramètres suivants :

- Etude clinique :
 1. Identité
 2. Antécédents
 3. Signes fonctionnels
 4. Signes physiques
 - Etude paraclinique :
 1. Radiologie (AUSP, UIV, Echographie, Uroscanner)
 2. Biologie (NFS, Fonction rénale, ECBU)
 - Technique chirurgicale et durée opératoire :
 - Echech ou réussite de la procédure :
 - Complications :
 - Suites postopératoire :
 1. Durée d'hospitalisation
 2. La prise des antalgiques
-

1- Etude clinique :

1-1 Age :

L'âge moyen dans notre série est de 46 ans, avec des extrêmes allant de 17 ans à 75 ans.

La tranche d'âge prédominante : (40 – 49ans). (Figure .30)

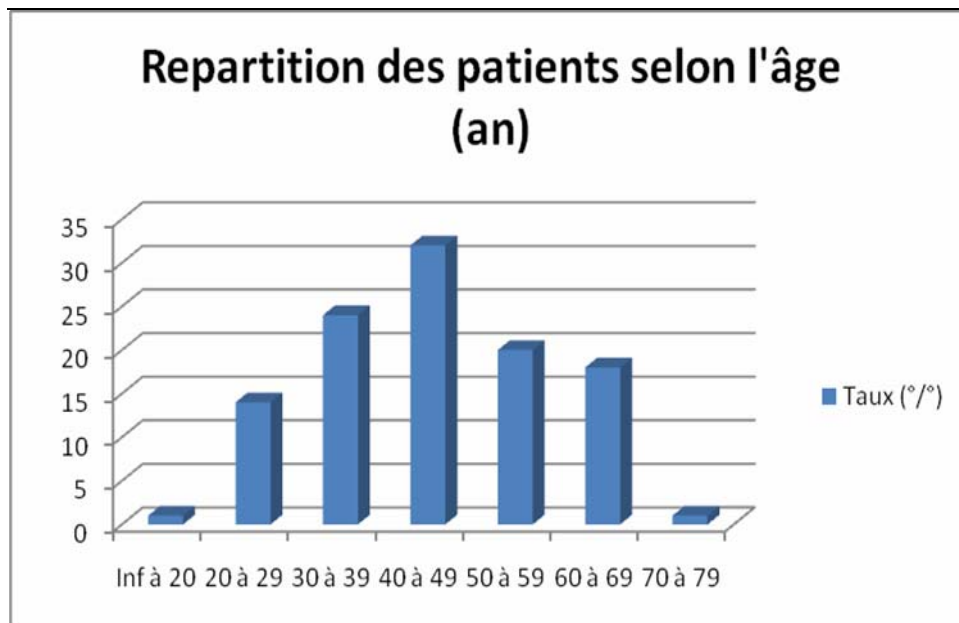


Figure.30 : Repartition des patients selon l'âge (an)

1-2 Sexe :

Cette série comporte 157 hommes (58%) et 113 femmes (42%), soit un sex-ratio H/F de 1,38. (Figure.31)

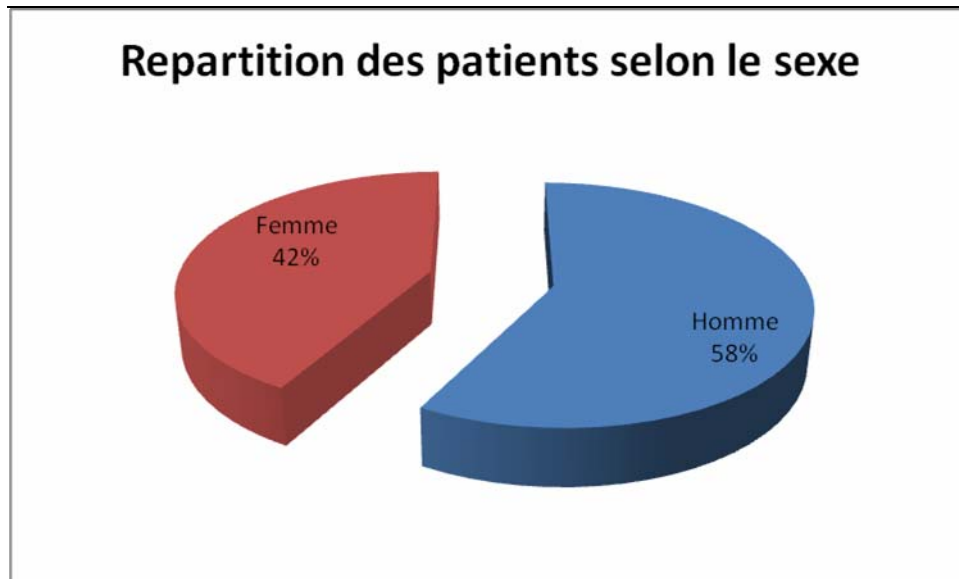


Figure.31 : Repartition des patients selon le sexe

1-3 Antécédents :

- NLPC est réalisée sur rein unique chez 19 patients soit 7%.
- 35 patients soit 13% avaient été déjà opérés pour calcul homolatéral.

1-4 signes fonctionnels : (Figure.33)

- la colique nephretique représente le maître symptôme de notre série, elle était retrouvée chez 151 patients (56%), alors que 113 de nos patients (42%) avaient consulté pour des lombalgies intermittentes.
 - Autres signes urinaires étaient observées :
 - Hématurie chez 27 patients (10%).
 - Emission de calculs chez 40 patients (15%).
 - Syndrome irritatif urinaire avec ECBU positif chez 54 patients (20%).
 - Trois patients (1%) de notre série étaient admis aux urgences pour prise en charge d'une insuffisance rénale aigue obstructive.
 -
-

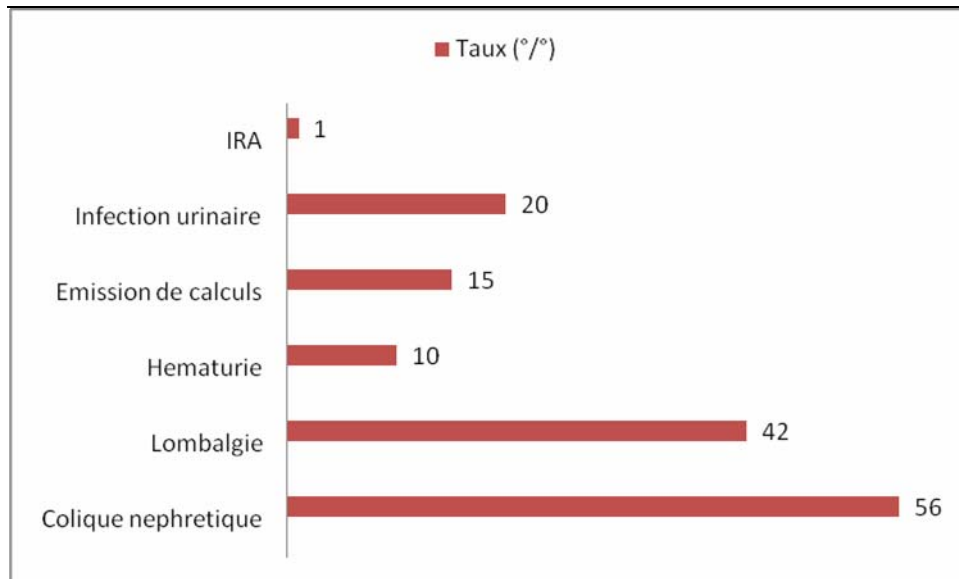


Figure.33 : Repartition en fonction les symptomes cliniques

1-5 Signes physiques :

- L'examen physique était normal dans 92 % cas.
- Présence d'une sensibilité de la fosse lombaire dans 8 % cas.

2- Etude paraclinique :

2-1 Bilan biologique :

On a trouvé une insuffisance rénale chez 35 patients soit 11,7% dont 15 malades avaient un rein unique et 20 malades avaient des lithiases rénales bilatérales.

2-2 Bilan radiologique :

❖ **AUSP, UIV : (Figure.34)**

- Réalisés chez tous les malades sauf les malades avaient une insuffisance rénale
 - Ils permettent de détecter la lithiase, son siège, sa taille, ainsi que son retentissement sur les voix extractrices.
-

❖ **Echographie rénale :** (Figure.35)

- Réalisée chez tous les patients.
- Elle permet de détecter la lithiase, sa taille, ainsi que son retentissement sur les voies excrétrices et l'étude de l'indice cortical.

❖ **Uroscanner :** (Figure.36)

- Il était demandé chez les patients avec des lithiases radiotransparentes, une insuffisance rénale (Scanner sans injection C-) et les lithiases complexes.

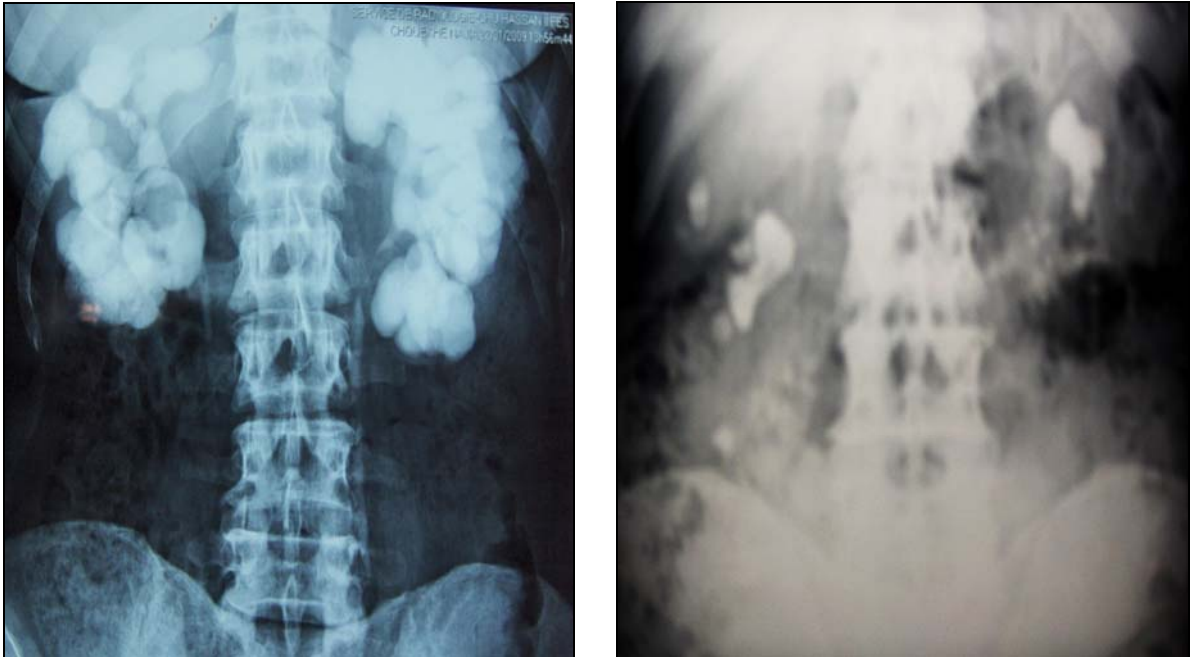


Figure.34 : UIV : Hydronephrose bilaterale sur lithiase pyelique bilaterale.

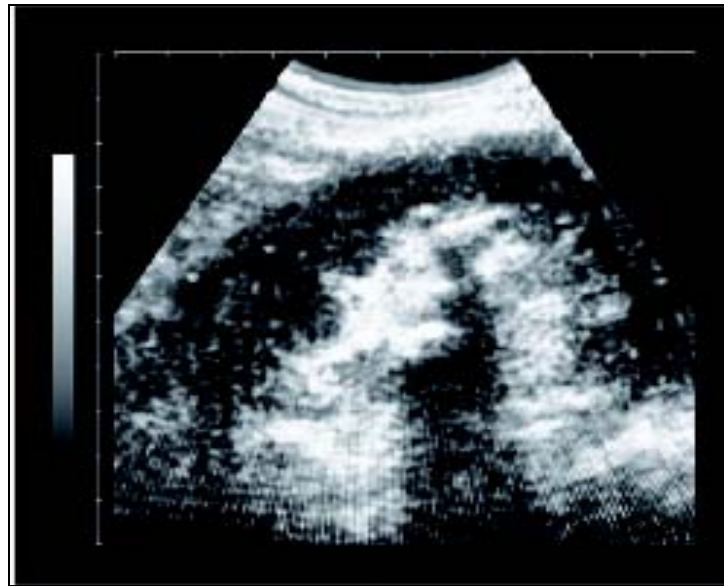

Figure 35 : Image échographique d'une lithiase pyélique

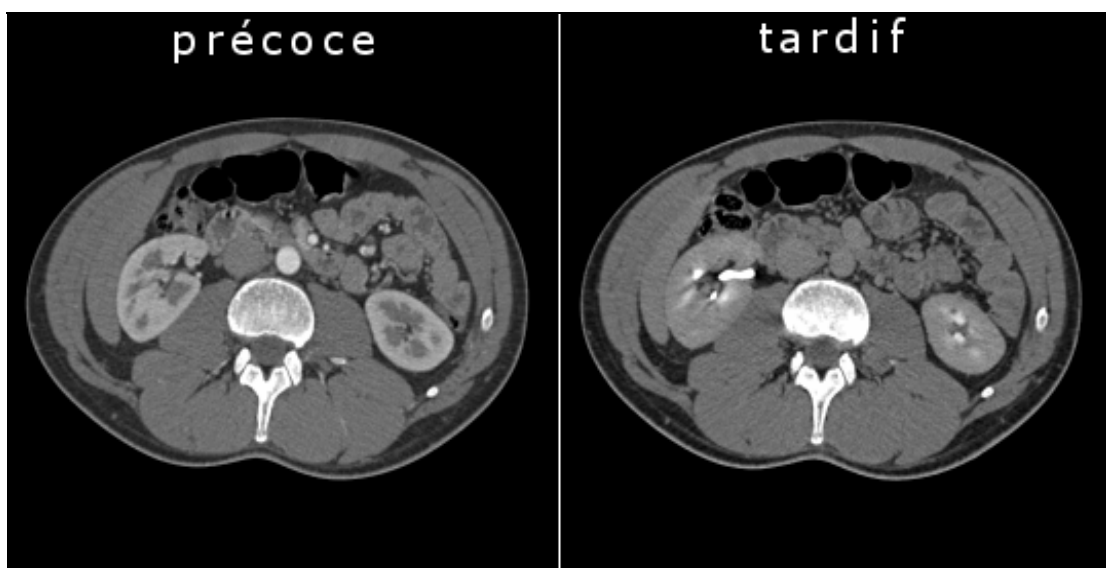


Figure 36 : coupes précoce et tardive d'un uroscanner

a- Siège de calcul :

- Les lithiases étaient bilatérales chez 30 patients (11%).
- Le calcul rénal était : (Tableau. I)
 - Pyélique simple dans 188 cas soit (62,7%).
 - Caliciel inférieur dans 52 cas soit (17,3%).
 - Caliciel moyen dans 11 cas soit (3,7%).
 - Caliciel supérieur dans 9 cas soit (3%).
 - Coralliforme dans 40 cas (13,3%).

Tableau I: Siège des calculs

La lithiase	Le taux (%)
Pyélique simple	62,7
Calicielle inférieure	17,3
Calicielle moyenne	3,7
Calicielle supérieure	3
coralliforme	13,3

b- Taille des calculs : (tableau. II)

Tableau II: Taille des calculs de notre série

Taille (mm)	Taux (%)
Inférieure ou égale à 15 mm	11,6
15 mm - 20 mm	72,1
Supérieure à 20 mm	16,3

3- Technique chirurgicale :

Le patient est installé sur une table radio transparente en position gynécologique après anesthésie générale. L'intervention débute par la mise en place d'une sonde urétérale qui permet d'opacifier et de dilater les cavités rénales, ce qui facilite la ponction calicielle sous amplificateur de brillance (après avoir placé le patients en décubitus ventral),la ponction dans le fond du calice choisi, le plus souvent postérieur et inférieur, reste la sécurité pour diminuer le risque de

complications. Après mise en place de fil guide et dilatation pour la création du tunnel cutaneocaliciel, une gaine d'amplatz est mise en place pour faire passer le néphroscope et pour extraire les débris lithiasiques. Les calculs les plus simples (moins de 15mm) ont été extraits à la pince endoscopique, et ceux qui étaient plus volumineux ont été fragmentés. Il est souhaitable de terminer l'intervention par la mise en place d'une sonde de néphrostomie qui sera clampée et enlevée en général au deuxième jour postopératoire après avoir réalisé un abdomen sans préparation.

II. Résultats :

1- Réussite :

- Nous avons obtenu une bonne réussite chez 205 cas soit un taux de succès de 68,5%.
En comptant les fragments résiduels de taille inférieure à 5 mm on arrive à un taux de succès de 72%.
- Les calculs résiduels ont nécessité un traitement complémentaire dans 84 cas (28%).

(Tableau. III)

1. ReNLPC dans 18 cas.
2. Lobotomie après échec de la NLPC dans 16 cas.
3. LEC dans 50 cas.

Tableau. III : Le traitement complémentaire de calculs résiduels

Traitement	Nombre	Taux (%)
ReNLPC	18	6
Lobotomie	16	5,3
LEC	50	16,7

2. Echec :

- La NLPC a échoué dans 16 cas soit un taux de 5,1%, ces échecs sont rencontrés au début de notre expérience.
- Les causes de cet échec :
 1. Calculs non vus : 2 cas
 2. Echec de montée de sonde urétérale : 6 cas
 3. Echec de ponction : 2 cas
 4. Impossibilité d'extraction : 4 cas
 5. Impossibilité de fragmentation : 2 cas
- Tous ces cas ont subi une lombotomie.

3- Complications :

- Les complications rencontrées au début de notre expérience ont concerné 20 cas soit un taux de 6,7%, elles sont exposées dans le tableau.
 - Elles sont essentiellement d'ordre hémorragique et septique.
 - Les sept cas de sepsis ont été jugulés par une antibiothérapie à large spectre.
 - Les six cas d'hémorragie ont été compensés par une transfusion de 2 culots globulaires.
 - Les deux cas de fistules coliques ont été traités par une antibiothérapie et régime sans résidu et un retrait progressif de la sonde de néphrotomie.
 - Les deux cas de fistules artério-veineuses ont été embolisés après leur mise en évidence par artériographie. (Figure.37)
 - Les deux cas de fistules urinaires ont été jugulées par drainage par sonde double J.
 - La brèche pleurale a nécessité la mise en place d'un drain thoracique pendant 48 heures.
 - Un cas de décès par ponction hépatique.
-

Tableau. IV : Complications de la NLPC

Complication	Nombre de cas	Taux (%)
Sepsis	7	2, 3
Hémorragie	6	2
Fistule colique	2	0,6
Fistule artério-veineuse	2	0,6
Fistule urinaire	2	0,6
Brèche pleurale	1	0,3
Décès	1	0,3
total	20	6,7

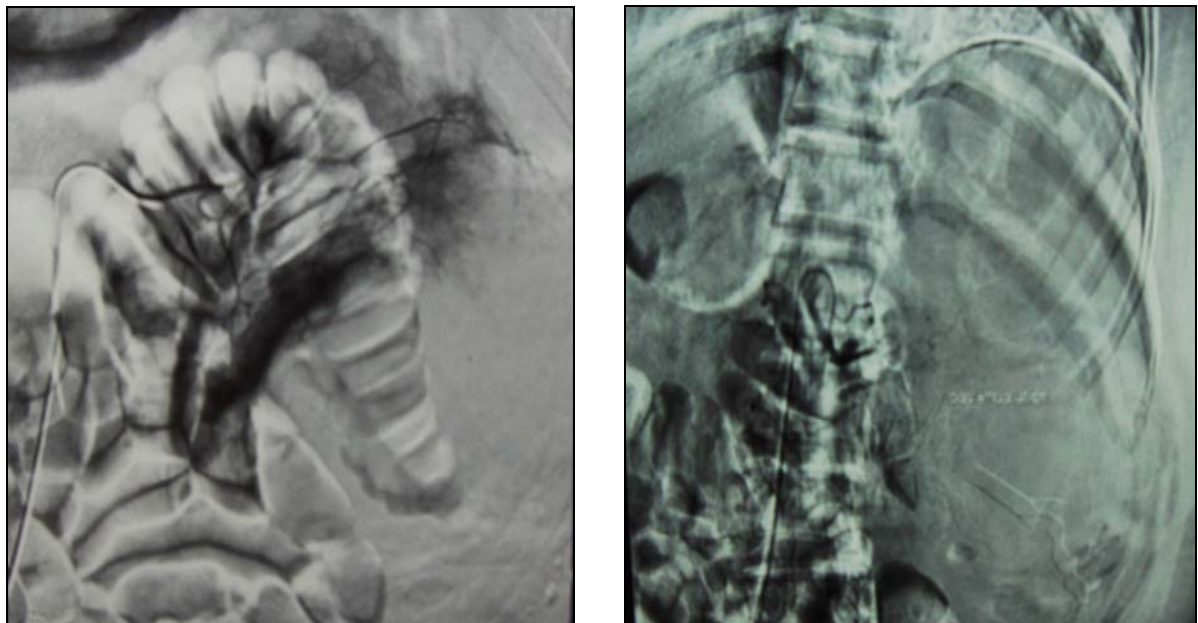


Figure.37 : A gauche : Image artériographique montrant une fistule artério-veineuse post-néphrostomie. A droite : Aspect post embolisation.

4- Durée opératoire :

La durée opératoire moyenne de notre série est de 118 minutes avec des extrêmes de 60 à 210 minutes.

5- Durée d'hospitalisation :

La durée moyenne d'hospitalisation postopératoire est de 7jours avec des extrêmes de 3 à 30 jours.

III. Discussion :

1- Taux de succès :

Notre taux de succès complet (stone free) est de 68,5%, en comptant les fragments résiduels de taille inférieure à 5 mm nous arrivons a un taux de succès de 72%.

Notre taux de succès qui est relativement modeste s'explique par : (Tableau.V)

- L'insuffisance des matériels techniques : Absence d'endoscope souple et d'échographie au début de l'expérience, pour mieux localiser les calices à ponctionner.
 - L'expérience des opérateurs : la NLPC a imposé aux urologues une période d'apprentissage afin d'acquérir la maîtrise du geste opératoire et du bien cerner les indications et les limites de la technique.
 - La complexité des lithiases, malgré que la NLPC était rarement utilisée pour traiter les calculs coralliformes dans notre série, ceci est dû à la disponibilité de la LEC à partir du mois de juin 2003, qui devrait permettre le traitement des lithiases résiduelles.
-

Tableau. V : Taux de bon résultat dans la littérature pour les lithiases par NLPC

Série	Taux de succès (%)	Nombre de patients
Segura (58)	96,3	1 000
Viville (67)	77,6	34
Vallancien (68)	88	34
Leduc (60)	77	40
Reddy (59)	98	400
Payne (69)	85	450
Ricquet (35)	91,5	200
Vancangh (70)	91,5	223
Henrickson (71)	88	500
Jones (73)	92	500
Ballanger (72)	86	750
Notre série	68 ,5	270

2- Durée opératoire :

La durée opératoire moyenne dans notre série est de 118 minutes (60 à 210 minutes). La littérature rapporte des durées opératoires moyennes de 48 à 150 minutes, en fonction du type (volume, localisation, topographie et des lésions associées) de calcul à traiter.

3- Complications :

Le taux global de complications dans notre série est de 6,7%, ce qui est comparable aux chiffres relevés dans la littérature. (Tableau.VI)

Il dépend essentiellement de l'expérience de l'opérateur, de plateau technique, de variations anatomiques (Ex : colon retro-rénal), et la présence d'une co-morbidité...

Le taux de mortalité dans la littérature est de 0 à 0,7%, un décès est survenu dans notre étude au début de notre expérience. Il est secondaire à une ponction trans-hépatique.

On note la fréquence de deux complications: hémorragique et septique.

Tableau.VI : Taux de complications dans la littérature pour les lithiases par NLPC

Série	Taux de complications (%)	Nombre de patients
Reddy (59)	4	400
Segura (58)	3	1000
Vancangh (70)	6	223
Jones (73)	24	500
Leduc (60)	1	250
Corbel (57)	4,5	390
Viville (67)	6 ,8	250
Ballanger (72)	17,5	750
Notre série	6,7	270

3-1 Complication septique :

Le sepsis reste la complication la plus fréquente dans notre série avec un taux de 2,3%, ce taux est élevé en le comparant avec les chiffres relevés dans la littérature. (Tableau.VII)

On peut lier ça essentiellement à l'infection urinaire, dont la majorité retrouvée après NLPC semble être dues :

- Manipulation de lithiase par l'instrumentation endoscopique.
- Réabsorption et extravasation de liquide d'irrigation.
- Fragments de calculs résiduels.
- Terrain prédisposant ou des urines préalablement infectés.
- Mesures d'asepsie.

Tableau.VII : Taux de complication septique dans la littérature pour les lithiases par NLPC

Série	Taux de complication septique (%)	Nombre de patients
O'Keef (74)	1,3	700
Cadeddu (75)	29	63
Segura (26)	0,6	1000
Jones (73)	7,5	500
Weinerth (60)	2,7	-
Notre série	2,3	270

3-2 Complication hémorragique :

L'hémorragie est une complication sérieuse de la NLPC mettant en jeu le pronostic vital des patients.

C'est la plus fréquente des complications en chirurgie percutanée du rein. Dans la littérature les taux sont variables de 0,8% à 17%, en raison des critères de sélection des hémorragies ; dans notre série le taux des hémorragies contrôlables par transfusion est de 2%; en comptant les 2cas de fistule artério-veineuse nous arrivons à un taux de 2,6%. (Tableau. VIII)

Tableau VIII : Taux de transfusion dans la littérature :

Série	Pourcentage de transfusion (%)
SEGURA (58)	3
MARTIN (78)	1
WICKHAM (79)	6,6
VIVILLE (67)	3
ALKEN (80)	4,5
CORBEL (57)	0,5
Notre série	2,6

Il faut noter que dans notre série aucun cas de néphrectomie d'hémostase n'a été réalisé.

Dans la littérature pas plus d'une seule est le chiffre présenté par les différentes séries de NLPC publiées, ainsi Corbel (57) rapporte une néphrectomie d'hémostase réalisée. Lors de la 7ème NLPC de sa série de 1000 cas Segura (58) ne compte aussi qu'une seule néphrectomie d'hémostase, et Reddy (59) réalise dans sa série de 400 cas une néphrectomie partielle.

3-3 fistule artério-veineuse :

Deux cas de notre série avaient nécessité dans leur prise en charge une artériographie avec embolisation.

Selon Kessariss (81), une artériographie avec éventuelle embolisation doit être réalisée dans trois circonstances :

- Durant les trois premières heures chez les patients qui continuent de saigner après clampage de la sonde de néphrostomie.
- Chez ceux qui nécessitent plus de 4 culots globulaires en postopératoire précoce (2 à 7 jours).
- Chez tous les patients présentant une hémorragie après le 7ème jour postopératoire.

3-4 Perforation du tube digestif :

La perforation du tube digestif est un événement rare, notre série trouve un taux de 0,6% qui reste comparable aux chiffres relevés par la littérature. (Tableau. IX)

Il s'explique essentiellement par les variations anatomiques, l'expérience de l'opérateur, erreur technique, manque d'échographie au début de l'expérience...

Tableau. IX : Le taux de perforation digestive dans la littérature :

Série	Nombre de patients	Pourcentage des perforations (%)
Gerpach (82)	1000	0,5
Segura (58)	1000	0,2
Jones (73)	500	0,2
Viville (67)	250	1,2
Leroy (86)	1000	0,2
Notre série	270	0,6

3-5 Perforation pleurale :

Elle est à 0,3% dans notre série, Pour les données retrouvées dans la littérature, les perforations pleurales représentent 0,3% des complications pour Lang (83), et 0,1% pour Segura(58).

Certains retrouvent des chiffres un peu plus élevés comme Lee (84) avec 3,1% de complications pleurales.

Elle survient généralement si la ponction est effectuée au dessus de la 12^{ème} côte, occasionnant des troubles respiratoires pendant l'intervention.

Un contrôle par radiographie pulmonaire est indispensable.

4- Durée d'hospitalisation :

La durée d'hospitalisation moyenne relevée dans la littérature est de 5 jours. Dans notre série, cette durée est de 7 jours avec des extrêmes de 3 à 30 jours, elle est due au nombre des patients avaient développé des complications et au nombre de ceux qu'ont subi une lombotomie après échec de la NLPC. (Tableau. X).

Tableau. X : La durée d'hospitalisation moyenne dans la littérature :

Série	Nombre de patients	Durée moyenne (jours)
DUNNICK (85)	110	10
SEGURA (58)	1000	6,2
PAYNE (69)	450	4
RICQUET (53)	200	4,7
LEDUC (50)	250	5,1
LEROY (86)	143	5,5
HENRICKSSON (87)	500	5
VIVILLE (67)	250	6,8
CORBEL (57)	390	6
BALLANGER (72)	750	5
Notre série	270	7

5- NLPC versus Lithotomie chirurgicale : (58, 67, 71)

Brannen a revu 350 patients consécutifs dont les 100 premiers patients ont été traités par lithotomie chirurgicale et les 250 suivants par NLPC; Grâce à un artifice, le taux de succès étant défini par l'ablation d'un calcul préalablement visé, les succès sont comparables et d'un excellent niveau approchant les 100%.

**Place de la néphrolithotomie percutanée (NLPC) dans le traitement des calculs rénaux a propos de 300 cas.
Expérience de service d'urologie -A- hôpital Ibn Sina RABAT.**

Les avantages de la NLPC ont été une durée opératoire plus courte, une hospitalisation plus courte de trois jours, des douleurs post opératoires moindres, une durée de convalescence d'environ deux semaines, et plus courte d'une semaine que dans le groupe lithotomie chirurgicale.

Le taux de complication a été moindre avec la NLPC, 7% contre 40% pour la chirurgie ouverte, et celles ci ont été moins sévères, alors que certaines complications ont totalement disparues (éventration, abcès de paroi).

Preminger a lui aussi comparé la NLPC à la chirurgie ouverte, il confirme les données de l'étude précédente, une des particularités de cette étude est de montrer que la différence pré et postopératoire en hémoglobine est identique dans les deux groupes, cependant, le taux de transfusion est de 2,4% dans le groupe NLPC et de 22,2% dans le groupe chirurgie ouverte.

La durée de convalescence est d'une semaine pour la NLPC et de trois semaines pour la chirurgie ouverte, la reprise d'une activité physique importante se fait au bout de 2 semaines dans le groupe NLPC et au bout de 9 semaines dans le groupe chirurgie à ciel ouvert.

Au mois de février 2005, l'équipe Egyptien de Elkappany HA conclu après une étude comparative prospective entre NLPC, lithotomie chirurgicale sur 79 patients que les résultats obtenus en ce qui concerne la durée opératoire, la durée d'hospitalisation, les complications, le taux de stone free ainsi que le pourcentage scintigraphique du parenchyme rénale fonctionnel sont en faveur de la NLPC.

La NLPC occupe une place importante dans l'arsenal thérapeutique de la prise en charge de la lithiase rénale avec des complications et morbidité moindres.

6- NLPC versus LEC :

Les résultats de la LEC en monothérapie montrent des taux de succès de 30% à 50% en cas de coralliforme complet et jusqu'à 90% en cas de calcul rénal unique égal ou inférieur à 10 mm : Globalement, les succès tournent aux alentours de 65% à 70 %.

Mays (88) a comparé la LEC et la NLPC du point de vue de la santé publique, pour des populations comparables, la LEC a un taux de succès de 58 %, la NLPC de 86°/°.

En 1996, Carr et al publie les résultats d'une étude évaluant le taux de récurrence des calculs chez des patients traités soit par NLPC, soit par LEC, ceci avec en plus une différence de la taille des lithiases qui ne dépasse pas 20 mm dans le cas du traitement par LEC. (Tableau. XI).

Cette étude retrouve une différence de récurrence en faveur la NLPC.

Tableau. XI : Récurrence de la lithiase rénale après NLPC et LEC selon Carr et Al

Récurrence	LEC 298 patients Inf à 20mm	NLPC 62 patients Sup à 20 mm
A 1 an	22,2%	4,22%
A 2 ans	34,8%	22,6%

Une autre étude publiée en 1993 par Lechevallier et al en faveur la NLPC comparant l'effet des deux techniques sur le parenchyme rénale :

- Une scintigraphie au DMSA a été réalisée chez 22 patients dont 12 ont été traités par uniquement 3420 coups en LEC (l'équivalent d'une séance) pour le traitement de lithiase de volume 12 x 9 mm, et 10 patients traités par NLPC pour lithiase de volume plus important 24 fois 17mm, en utilisant une gaine de dilatation du trajet d'extraction des calculs de 32 Ch.
 - Cette scintigraphie permet de mesurer les lacunes sur le parenchyme rénal qui sont de l'ordre de 70% pour la NLPC et 100% pour la LEC.
-

- La perte de la fonction rénale chiffrée à plus de 4% est retrouvée chez 20% des patients traités par la NLPC pour 33,3% des patients traités par LEC, alors que la cicatrice engendrée est comparable aux alentours des 60% pour les deux techniques.

Les études les plus objectives, comparatives des deux techniques récentes, sont celles rapportant les résultats et les taux de succès par rapport à la taille et la localisation des lithiases traitées.

6-1 Calcul coralliforme :

Pode (89) a fait une étude sur la LEC comme monothérapie exclusive des lithiases coralliformes ; il a conclut que la LEC seule a donné des taux de succès ne dépassants pas les 56%.

Constantinides (90) a revu 61 patients traités par LEC sur 3 ans, et rapporte un taux de succès de 44% pour le traitement du coralliforme entier, alors qu'il est de 85% pour les coralliformes incomplets traités par LEC et montée de sonde double J.

Lam (91) propose de classer les coralliformes selon leur surface en utilisant une analyse d'image assistée par ordinateur, ce nouveau concept doit permettre la comparaison des résultats provenant d'institutions diverses, dans un deuxième article (92), il analyse les résultats de la NLPC par rapport à la LEC en monothérapie, en utilisant le mode de calcul de surface précédemment décrit.

En dehors des petits calculs de surface moins de 500 mm², la NLPC est toujours supérieure à la LEC avec des taux de succès de 84% versus 51%, et conclut alors que l'abord percutané est le traitement initial de préférence pour la majorité des coralliformes.

- L'association européenne et américaine d'urologie ont conclut que :

Lithiase rénale coralliforme → NLPC en 1ere ligne puis LEC (combiné) ou reNLPC.

Dans notre série la NLPC est peu utilisée pour traiter ce genre de lithiase (13,3%), ceci est du à la disponibilité de la LEC que a partir du mois du juin 2003.

6-2 Calcul caliciel inférieur :

Netto (93) a comparé la NLPC et la LEC dans le traitement de ces calculs, sa conclusion est en faveur de la LEC malgré un meilleur résultat de la NLPC: 93,6% versus 79%, en raison d'une morbidité et d'une durée d'hospitalisation moindres et d'une convalescence plus courte.

A l'opposé, Lingeman (94) conclut à une nette supériorité de la NLPC dans cette indication; d'une part la déclivité des calices inférieurs rend difficile l'évacuation des fragments, et d'autre part, ils autorisent un accès percutané direct et aisé. (Tableau.XII).

Tableau.XII : comparaison LEC/NLPC selon Lingeman

Taille de la lithiase polaire inf	S.Free	Retraitement	S.Free	Retraitement
10 mm	67,8%	9%	90%	-
10-20 mm	54,6%	10%	10%	-
Sup à 20 mm	28,8%	33%	90%	-

Les auteurs concluent à l'indication en première ligne de la NLPC surtout pour les lithiases du pôle inférieur dont la taille est supérieure à 10 mm.

6-3 Calcul diverticulaire :

La LEC est traitement difficilement réalisable en 1ère ligne pour les calculs diverticulaires.

A l'opposé le traitement initial d'un calcul symptomatique contenu dans un diverticule précaliciel doit se faire par voie percutanée, celle-ci permet dans le même temps opératoire de traiter le calcul et le diverticule en élargissant le collet et en fulgurant la cavité.

En cas de fragments résiduels la LEC pourra utilisée d'autant plus facilement que la communication avec les vois excrétrices sera large.

7- NLPC versus lithotomie par coelochirurgie :

Le traitement de la lithiase rénale par voie d'abord coelioscopique vient appuyer l'idée actuelle des grandes écoles d'urologie à laisser tomber définitivement la chirurgie ouverte dans le traitement de la lithiase rénale.

Hemal et al a fait en 2003 une étude comparative entre la NLPC et la coeliochirurgie dans le traitement de la lithiase rénale. (Tableau .XIII).

Les résultats rapportés sont en faveur de la NLPC, qui reste le traitement le plus performant de la lithiase rénale, avec comme indication de choix un compliment interventionnel par voie cœlioscopique où la ponction rénale est sous guidage visuelle en association à la fluoroscopie et l'abord percutané.

Tableau. XIII : NLPC versus Coeliochirurgie selon Hema et al

Voie d'abord	Nbre	Temps opératoire (minute)	Moyenne de saignement (ml)	Durée d'hospitalisation (jours)
NLPC	12	72	147,9	3
Coeliochirurgie	18	143	173,1	3,8

8- Avantages et Inconvénients :

8-1 Avantages de la NLPC :

a- Traumatisme minime pour le rein :

Mayo (95), Ekleund (96), Eshgui (97), et Urivetsky (98) ont étudié la fonction rénale avant et après traitement par NLPC par scintigraphie rénale au DMSA ou par dosage séparé de la créatinurie.

Tous ces auteurs ont conclut à la bonne tolérance du parenchyme rénale à la NLPC.

b- Complications moindres :

La NLPC a un taux de morbidité postopératoire dans la littérature de 2% à 5% qui reste moins important par rapport les autres techniques.

Absence de problème pariétale grâce à la taille minime du tunnel d'accès au rein supprimant tout problème d'éventration lombaire à distance et permettant aussi une faible cicatrice pariétale ce qui présente un avantage esthétique.

c- Durée d'hospitalisation courte :

Elle est de 5 jours dans la littérature.

d- Confort postopératoire :

Grâce au faible dommage musculaire occasionné et alors les douleurs post opératoires restent peu intense.

e- Durée de convalescence :

Elle est en moyenne : deux semaines, ce qui permet aux patients une reprise précoce d'une activité normale et alors un gain économique. (Wickham (99), Munch (100), Darabi (101)).

f- Récidive de lithiases :

En 1996, Carr et al publie une étude comparative entre NLPC et LEC, et il trouve une différence du taux de récurrence en faveur la NLPC.

Tout en sachant aussi que la difficulté technique rencontrée après chirurgie ouverte n'est pas la même par rapport la NLPC parce que celle-ci traumatise moins la paroi et elle engendre une inflammation moindre et alors des fibroses moindres ce qui rend la reprise plus facile.

8-2 Inconvénients de NLPC :

- L'exposition au rayon X reste l'inconvénient majeur de cette technique.
 - La durée d'une NLPC est difficilement prévisible, parfois la NLPC nécessite une durée opératoire plus longue ce qui augmente les risques anesthésiques.
-

9- Recommandations de l'association Européenne d'Urologie dans la prise en charge de la lithiase rénale : (Tableau.XIV). (102)

Tableau : Recommandations de traitement des calculs du rein 2008

Hors nature de calcul	Calcul rénal Inf à 20mm, P1 ou T ou C (s, m, ou i)	Calcul rénal Sup à 20mm, P2 ou T ou C (s, m, ou i)	Calcul complexe ou Coralliforme P2, Tsmi, Csmi
Standard	<ul style="list-style-type: none"> • LEC +/- JJ selon taille • Surveiller si < 5mm 	NLPC +/-LEC	NLPC+/-LEC
Options	1) NLPC 1) URS souple	1) LEC+/- JJ 2) Coelioscopie 2) Chirurgie ouverte	1) NLPC+LEC+NLPC 2) LEC+NLPC+LEC
Remarques	<ul style="list-style-type: none"> • Pas plus de 2 séances à 3 semaines d'intervalle. • Apres PNA : délai de 3 semaines. 	<ul style="list-style-type: none"> • Pas de LEC seule • Si NLPC attendre en général 4 à 6 semaines avant une LEC secondaire 	<ul style="list-style-type: none"> • Si NLPC pas plus de 2 tunnels dans la même séance. • Coralliforme complexe : Chirurgie ouverte

1, 2, 3 = hiérarchie du choix pour l'option ; P1 : calcul pyélique de 2 cm ou moins ; P2 : calcul pyélique de plus de 2 cm ; T : calcul de la tige calicelle ; C : calcul caliciel ; s : supérieur ; m : moyen ; i : inferieur ; PNA: pyélonéphrite aigue.

CONCLUSION

La lithiase urinaire est une maladie fréquente, qui intéresse 1% à 2% de la population générale; son traitement avec recours aux voies d'abord classiques (chirurgie ouverte) de l'appareil urinaire ont été largement utilisées pour l'extraction des calculs, jusqu'au développement d'une technique percutanée: **la NEPHROLITHOTOMIE PERCUTANEE.**

D'un point de vue historique, la première « vraie » NLPC a été réalisée par Peter Alken à Mayence en Avril 1976, il est l'héritier de Goodwin, premier à réaliser une néphrostomie percutanée en 1955, et de Fernstom, premier à procéder à une pyélolithotomie percutanée en Octobre 1974.

Cette nouvelle technique s'est généralisée à partir de 1983 / 1984.

Ainsi, on peut assimiler la courte histoire de la NLPC à trois périodes:

- Une première, expérimentale: la NLPC, dont les avantages étaient évidents, devait se faire une place à coté de la chirurgie classique, qu'elle allait peu à peu remplacer.
- Une deuxième, de diffusion et de concurrence: après avoir intégré l'arsenal thérapeutique de la lithiase urinaire, la NLPC a très rapidement du se mesurer à un nouveau concurrent, **la LITHOTRITIE EXTRACORPORELLE.** Chacune des deux techniques devait trouver sa place respective.
- Une troisième période, réfléchie: les indications de chaque technique se sont précisées, cependant, la LEC a fait preuve de ses limites, tout en cachant son caractère invasif sur le parenchyme des cavités rénales, alors que la NLPC connaît un regain incontestable du fait de sa plus grande efficacité, et sa morbidité moindre.

Sur le plan technique, la réussite de la NLPC dépend directement des procédés de ponction des cavités rénales et de dilatation du trajet; d'où l'obligation d'une parfaite connaissance de l'anatomie du rein et de l'orientation des cavités rénales.

La connaissance de l'anatomie vasculaire intra rénale et de ses relations avec le système collecteur améliore la sécurité de l'abord percutané avec pour objectif de préserver au maximum les vaisseaux durant la ponction.

Le volet comparatif de la NLPC avec les autres techniques chirurgicales, conclut que les avantages de cette dernière: sont une durée opératoire plus courte, une hospitalisation plus courte de trois jours, des douleurs post opératoires moindres, une durée de convalescence d'environ deux semaines.

Parallèlement, la place de la NLPC par rapport à sa concurrente la LEC, a été bien démontrée dans notre travail, avec un important recul, ainsi plusieurs angles de visions comparatifs sont traités avec les dernières indications et recommandations.

Vu que les résultats de la NLPC sont inférieurs après échec de la LEC, les auteurs proposent de traiter d'emblée par NLPC les calculs sélectionnés comme résistants.

Les études les plus objectives, comparatives des deux techniques récentes, sont celles rapportant les résultats et les taux de succès par rapport à la taille et la localisation des lithiases traitées.

Lithiase du pôle inférieure ≥ 10 mm = NLPC en 1 ère ligne

Lithiase rénale de taille ≥ 20 mm = NLPC en 1 ère ligne

Lithiase rénale coralliforme = NLPC en 1 ère ligne puis LEC (combiné) ou reNLPC

La NLPC reste la technique de référence, dans la prise en charge de la lithiase rénale, soutenu par une efficacité sans précédent, et une morbidité moindre.

Place de la néphrolithotomie percutanée (NLPC) dans le traitement des calculs rénaux a propos de 300 cas.
Expérience de service d'urologie -A- hôpital Ibn Sina RABAT.

RESUMES

RÉSUMÉ

La néphrolithotomie percutanée est une technique chirurgicale mini-invasive qui trouve ces indications dans les calculs rénaux volumineux. Dans cette étude rétrospective, nous présentons notre expérience de 300 cas de néphrolithotomie percutanée (NLPC) réalisés chez 270 patients colligés dans le service d'urologie - A - de l'hôpital Ibn Sina Rabat entre 1985 et 2008. Il s'agit de 157 hommes et 113 femmes, l'âge moyen de nos patients est de 46 ans (17 - 75 ans) avec un sex-ratio de 1,38. Il s'agissait d'une lithiase pyelique dans 188 cas (62,7%), et caliciel inferieur dans 52 cas (17,3%) et de calcul coralliforme dans 40 cas (13,3%). A trois mois 68,5% de nos patients étaient stone free. Les principales complications que nous avons rencontrés étaient d'ordre septique (7 cas) et hémorragique (5 cas). La NLPC occupe une place importante dans le traitement de la lithiase rénale.

Abstract

The case files of 270 patients with a stone, treated by percutaneous nephrolithotomy (300 cases) between 1985 and 2008, were studied. This series consisted of 157 men and 113 women with a sex-ratio of 1, 38. And the mean age of 46 years (17 - 75 years). The stone was in the pelvis in 188 cases (62,7%), lower caliceal in 52 cases (17,3%), and stag horn in 40 cases (13,3%). The complications were septic in seven cases and hemorrhagic in six cases. The overall stone-free rate at three months was 68,5%. The percutaneous nephrolithotomy (PCNL) is a mini-invasive surgical technique, used mainly for the extraction of the renal stones.

ملخص

إن تقنية استئصال حصي الكلي عن طريق ثقب الجلد الخارجي هي تقنية جراحية مأمونة و ذات نتائج مهمة. تشمل دراستنا 300 حالة تم إجراؤها على 270 مريضا ما بين 1985 و2008 في مصلحة جراحة الكلي و المسالك البولية - أ - مستشفى ابن سينا- الرباط. متوسط عمر مرضانا هو 46 سنة، المرضى من الرجال عددهم 157، و من النساء 113. تشمل حصى الحويضة 188 حالة، و المرجانية 40 حالة، أما الكأسية الكلوية السفلى فوجدناها عند 52 حالة. نسبة النجاح شملت 68,5%. و قد تم تسجيل بعض المضاعفات، خاصة تعفنية (7 حالات) و نزيفية (5 حالات). تحتل عملية استخراج حصاة الكلية عن طريق ثقب الجلد الخارجي مكانة مهمة في علاج حصى الكلي.

REFERENCES

1. **Rupel, E. and R.Brown,**
Nephroscopy with removal of stone following nephrostomy for obstructive calculous anuria.
J. Urol, 1941,46:177–182.

 2. **Goodwin, W. E, W, C. Casey, and W. Woolf,**
percutaneous trocar (needle) nephrostomy in hydronephrosis
J.A.M.A, 1955;157:891

 3. **Fernstrom, I. and B. Johansson,** percutaneous pyelolithotomy . A new extraction technique.
Scand J Urol Nephrol, 1976;10:257—9.

 4. **Chaussy , C.G , and Fuchs , GJ .** Current state and future developpements of non–invasive treatment of human urinary stones with extracorporeal shock wave Lithotripsy. J Urol, 1989;14:782—789.

 5. **Albala , D.M., et al , Lower pole 1 :** a prospective randomised trial of extracorporeal shock wave lithotripsy and percutaneous nephrolithotomy for lower pole nephrolithiasis initial results .
J.Urol, 2001;166:2072–80

 6. **Chelfouh, N., et al.,** Characterization of urinary calculi: in vitro study of twinkling artifact revealed by color–flow sonography .
AJR Am J Roentgenol, 1998;15:213
-

7. **Joseph, P. et al.,**
Computerized tomography attenuation value of renal calculus: can it predict successful fragmentation of the calculus by extracorporeal shock wave lithotripsy? A preliminary study.
J.Urol, 2002.56:34-37

 8. **Mostafavi , M.R., Ernest, R.D Saltzman B ,**
Accurate determination of chemical composition of urinary by spiral computerized tomography .
J Urol 1998; 159 : 673-5.

 9. **Alken, P , et al ,**
Percutaneous stone manipulation.
J Urol, 1981;125 (4):463-6.

 10. **Wickham, J. E and M.J Kellet,**
percutaneous nephrolithotomy .
Br Med J (Clin Res Ed), 1981

 11. **Castaneda-Zuniga, W.R. et al,**
Nephrostolithotomy : percutaneous techniques for urinary calculus removal .
AJR Am J Roentgenol, 1982;139 (4): 721 —6.

 12. **Dunnick , N.R , et al ,**
percutaneous approach to nephrolithiasis .
AJR Am J Roentgenol, 1985;144(3): 451—5
-

13. **Lee, W.J et al.**
Percutaneous extraction of rénal stones: experience in 100 patients.
AJR Am J Roentgenol, 1985; 144(3):457—62.

 14. **Leguerrier , cd ;**
Nouveaux dossiers d'anatomie , Abdomen.
Heures de France.1991;130(4):647-8.

 15. **Bouchet A, C.J.**
Anatomie topographie descriptive et fonctionnelle. Vol 4. 1983 : Eds SIMEP

 16. **Atlas of humain anatomy, Frank H, Netter M.D,**
version 2.0, 1998

 17. **Sampaio, F.J.**
Renal anatomy, Endourologic considerations.
Urol Clin North Am, 2000;15:585—607.

 18. **B.Makhoul, M.Yatim, J.Guinard, R.O.Fourcade.**
Comment ponctionner un rein pour réaliser une néphrolithotomie percutanée?
Annales d'urologie. EMC Urologie 40 ; 2004

 19. **DUBERNARD JM, GALET A, CUKIER M, GRASSET D :**
Atlas de chirurgie urologique
Masson 1991;14: 223-245
-

20. **C.Saussine, E.Lechevallier, O.Traxer :**
Urolithiasis and radioprotection.
Progrès en urologie 2008;18:868-874

 21. **Giblin JG, Rubenstein J, Taylor A, Pahira J.**
Radiation risk to the urologist during endourologic procedure, and a new shield that reduces exposure.
Urology 1996;48:624-7

 22. **Yang RM, Morgan T, Bellman GC.**
Radiation protection during percutaneous nephrolithotomy: a new urologic surgery radiation shield.
J Endourol 2002;16:727-31.

 23. **C.Saussine, E.Lechevallier, O.Traxer :**
PCNL : Special indications.
Progrès en urologie 2008;18:908-911.

 24. **C.Saussine, E.Lechevallier, O.Traxer :**
PCNL : Technique, result and complications.
Progrès en urologie 2008;18:886-890.

 25. **Aravantinos E, Karatzas A, Gravas S, Tzortis V, Melekos M.**
Feasibility of percutaneous nephrolithotomy under assisted local anaesthesia.
Eur Urol 2007;51:224-7.
-

- 26. Thomas.K, Maurice.S, Michel and Peter Alken:**
Percutaneous nephrolithotomy.
University Hospital Marnheim, Germany. 2007;16:143-145
- 27. Le Duc, A, et al,**
Chirurgie percutanée du rein pour lithiase.
EMC. Techniques Chirurgicales — Urologie, 1999
- 28. C.Saussine, E.Lechevallier, O.Traxer :**
Percutaneous surgery in urolithiasis : Specific considerations about percutaneous acces.
Progrès en urologie 2008;18:891-896.
- 29. Su LM. Stoianovici D, Jarrett TW, Patriciu A, Roberts WW, Cadeddu JA, et al.**
Robotic percutaneous access to the kidney: comparison with standard manual access.
J Endourol 2002
- 30. Patak AS, Bellman GC.**
One-step percutaneous nephrolithotomy sheath versus standard two-step technique.
J.Urol 2005;12:45-46
- 31. C.Saussine, E.Lechevallier, O.Traxer :**
Tubeless PCNL.
Progrès en urologie 2008;13:901-907
-

32. **C.Saussine, E.Lechevallier, O.Traxer :**
PCNL : Technical variations.
Progrès en urologie 2008;18:897-900
33. **Helal M, Black T , Lockhart J, Figueroa TE .**
The Hickman peel-away sheath: alternative for pediatric percutaneous nephrolithotomy.
J Endourol 1997;11:171-2
34. **Le Duc, A.**
Percutaneous surgery of nephrolithiasis . Chirurgie, 1991;117:19-21
35. **Segura, J.W.,**
staghorn calculi.
Urol Clin North Am, 1997;24:71-80.
36. **Le Duc, A., et al.**
Percutaneous nephrolithotomy .Analysis of first 40 cases .
Chirurgie, 1984;110:133-8
37. **Sampaio, F. J and A .H, Aragao,**
Limitations of extracorporeal shockwave lithotripsy, for lower caliceal stones: anatomie insight .
J Endourol, 1994;18:35-36
-

38. **Elbahnasy, A. M et al,**
Lower- pole caliceal stone clearance after shockwave lithotripsy anatomy,
JEndourol,1998;19:56-58
39. **Puppo, P ,**
percutaneous nephrolithotripsy.
Curr Opin Urol, 1999;9/4:325-8
40. **C.Saussine, E.Lechevallier, O.Traxer .**
PCNL : Special indications.
Progrès en urologie 2008;18:908-911.
41. **Streem, S.B.**
sandwich therapy.
Urol Clin North Am, 1997;24:213-23
42. **Segura, J.W., at al.**
nephrolithiasis Clinical Guidelines Panel summary report on the management of staghom calculi.
The American urological Association Nephrolithiasis clinical guidelinrs panel.
J Urol, 1994;151:1648-51
43. **Bon, D.,et al.**
Percutaneous nephrolithotomy after failure of extracorporeal shockwave lithotripsy. indications,
results, perspectives.
Prog Urol, 1993;12:34-36
-

44. **Matlaga BR, Kim SC, Watkins SL, Kuo RL, Munch LC, Lingeman JE.**
Percutaneous nephrolithotomy for ectopic kidneys: over, around, or through.
Urology 2006;15:513-514.
 45. **Kim SC, Kuo RL, Tinmouth WW, Watkins S, Lingeman JE.**
Percutaneous nephrolithotomy for caliceal diverticular calculus, a novel single stage approach.
J Urol 2005;16:125-127
 46. **Matlaga BR, Kim SC, Watkins SL, Munch LC, Chan BW, Lingeman JE.**
Pre-percutaneous nephrolithotomy opacification for caliceal diverticular calculi.
J Endourol 2006;17:46-48
 47. **SEGURA JW.**
Endourology
J Urology 1984;132:1079-1084
 48. **Donnellan SM, Harewood LM, Webb DR.**
Percutaneous management of symptomatic caliceal diverticular calculi: Technique and outcome.
J Endourol 1999
 49. **Jones , DJ , MJ . Kellett, and J.E . Wickham ,**
percutaneous nephrolithotomy and the solitary kidney.
J Urol, 1991;14:34-36
-

50. Streem, S.B and M.A Geisinger,

Combination therapy for staghorn calculi in solitary kidneys: functional results with long term follow up.

J Urol,1993;123:342-345

51. LIGEMAN JE, COURY T, NEWMAN D, KHANOSKI R

Comparaison of results and morbidity of percutaneous nephrolithotomy and extracorporeal shock wave lithotripsy

J Urol 198;138:485-490

52. Le Duc, A ,

immediate complications of percutaneous surgery of the kidney .

Prog Urol 1991;1:31-35

53. BENCHKROUN A, IKEN A, KARMOUNI T, KASMAOUI, JIRA H, BELAHNECH Z, MARZOUK M, FAIK M

La néphrolithotomie percutanée; à propos de 211 cas

Annal Uro 2001;35:315-318

54. KAYE KW.

Renal anatomy for endouroligic stone removal

J Urol 1983;130:647-648

55. B. Doré.

Complications of percutaneous nephrolithotomy: risk factors and management.

Annales d'urologie - EMC Urologie 2006;40:149-160

56. **Patterson DE, Segura JW, Leroy AJ, Benson Jr. RC, May G.**

The etiology and treatment of delayed bleeding following percutaneous lithotripsy.
J Urol 1985;133:447-51.

57. **Kukreja R, Desai M, Patel S, Bapat S, Desai M.**

Factors affecting blood loss during percutaneous nephrolithotomy: prospective study.
J Endourol 2004;18:715-22.

58. **Gremmo E, Doré B, Ballanger P.**

Complications hémorragiques au cours de la néphrolithotomie percutanée. Étude rétrospective à partir de 772 cas.
Prog Urol 1999;9:460-3.

59. **Corbel , L. , et al. ,** Percutaneous surgery for lithiasis : results and perspectives. A propos of 390 operations.

Prog Urol,1993;35:53-56

60. **Segura, J.W. , et al.**

Percutaneous removal of kidney stones: review of 1000 cases.
J Urol, 1985;134:1077-81.

61. **Reddy , p.k., et al .**

Percutaneous removal of renal and ureteral calculi : experience with 400 cases.
J urol, 1985;134:662-665.

62. **Le Duc , A.**

Immediate complications of percutaneous surgery of the kidney .
Prog Urol 1991;1:31-35.

63. **Ogan K, Corvin TS, Smith T, Watumull LM, Mullican MA, Cadeddu JA, et al.** Sensitivity of chest fluoroscopy compared with chest and chest radiography for diagnosing hydropneumothorax in association with percutaneous nephrostolithotomy.

Prog.Urol 2003;62:988-92.

64. **Lallas CD, Delvecchio FC, Evns BR, Silverstein AD, Preminger GM, Auge BK.**

Management of nephropleural fistula after supracostal percutaneous nephrolithotomy.
Prog.Urol 2004;64:241-5.

65. **Lang EK.**

Percutaneous nephrostolithotomy and lithotripsy: a multinstitutional survey of complications.
Radiology 1987;162:25-30.

66. **Kukreja RA, Desai MR, Sabnis RB, Patel SH.**

Fluid absorption during percutaneous nephrolithotomy: does it matter?
J Endourol 2002;16:221-4

67. **Ghai B, Dureja GF, Arvind P.**

Massive intra abdominal extravasation of fluid: a life threatening complication following percutaneous nephrolithotomy.
Int Urol Nephrol 2003;35:315-8.

68. **Ng MT, Sun WH, Cheng CW, Chan ES.**

Supine position is safe and effective for percutaneous nephrolithotomy.

J Endourol 2004;18:469-74.

69. **Viville, C.**

Percutaneous nephrolithotomy (PCNL): evaluation of 250 PCNL by the same operator.

Prog Urol, 1993;26:470-76

70. **Vallancien, G.et al .**

Percutaneous ablation of renal calculi .

Presse Med, 1983;24:234-7

71. **Payne, S.R., T. F.Ford, and J.E.Wickharn ,**

Endoscopic management of upper urinary tract stones.

Br J Surg, 1985;72:822-4

72. **Vancangh, P.J., et al.**

Percutaneous nephrolithotomy .

Acta Urol Belg, 1985;53:490-500

73. **Henricksson, C.et al,**

Percutaneous renal and ureteric stone extraction . report on the first 500 operations. Scand J Urol

Nephrol, 1989;23:291-7

74. **Ballanger, P.**
Results of the percutaneous extraction of caleuli of the kidney and ureter. A propos of 750 cases.
JUrol 2002;92:11-16
75. **Jones, D.J. et al,**
The changing practice of percutaneous stone surgery. Review of 1000 cases
BrJUroi,1990;145:481-3
76. **O'Keeffe , N.K et aL,**
evere sepsis following percutaneous or endoscopie procedures for urinary tract stones .
Br J Urol 1993;72:277-83
77. **Cadeddu, J . A et al.**
Clinical significance of fever after percutaneous nephrolithotomy .
Urology, 1998;52:48-50
78. **Martin, x, et al.**
Treatment of cystine calculi using intra-urologic methods and extracorporeal lithotripsy.
ann urol, 1991;25:19-24
79. **Wickham, J. E and MJ Kellet ,**
percutaneous nephrolithotomy .
Br Mcd J (Clin Res Ed), 1981;62:45-50
-

80. **ALken , P , et al ,**
Percutaneous stone manipulation.
J Urol, 1981;23:34-35
81. **Kessarlis , D.N , et al ,**
Management of hemorrhage after percutaneous renal surgery .
J Urol, 1995.153:604-8
82. **Gerspach , J. M , et al ,**
Conservative management of colon injury following percutaneous renal
surgery .Urology, 1997;49:831-6
83. **Lang, e.k,**
Percutaneous nephrolithotomy and lithotripsy : a multi-institutional survey of complications.
RADIOLOGY, 1987;162:25,30
84. **Lee , WJ , et al.**
Complications of percutaneous nephrolithotomy .
AJR Am Roentgenol, 1987;148:177-80
85. **Dunnick , N.R , et al;**
Percutaneous approach to nephrolithiasis .
AJR Am J Roentgenol, 1985;65:345-6
-

86. LeRoy, A. J , et al

Colon perforation following percutaneous nephrostomy and renal calculus removal .
Radiology, 1985;155:83-5

87. Henricksson, C.et al.

Percutaneous renal and ureteric stone extraction . report on the first 500 operations.
Scand J Urol Nephrol, 1989;23:291-7

88. Mays , N , Challah , S., Patel , S., Palfrey, E., Creeser, R., Vadera, P. and Burney, P. Clinical comparison of extracorporeal shock wave lithotripsy and percutaneous nephrolithotomy in treating renal calculi.

Br.Med.J. 1988;297:253-258

89. Pode, D., Verstandig, A., Shapiro , A., Katz, G. and Came , M.

Treatment of complete staghorn calculi by extracorporeal shock wave lithotripsy monotherapy with special reference to internal stenting.

JUrol. 1988;140:260-265

90. Constantinides, C, Recker, F . Jaeger, P. and Hauri , D.

Extracorporeal shock wave lithotripsy as monotherapy of staghorn renal calculi : 3 years of experience.

J Urol 1982;142:1415-1418

91. Lam, H.S. , Lingeman , J.E, Russo , R . and Chua, G.T.

Stone surface area determination techniques : a unifying concept of staghorn stone burden assessment .

J Urol, 1992;148:1026

92. Kahnoski , R.J. , Lingeman , J.E , Coury , T.A, Steele, R.E, and Mosbaugh , P.G.

Combined percutaneous and extracorporeal shock wave lithotripsy for staghorn calculi : an alternative to anatomic nephrolithotomy .

J Urol, 1986;135:679-681

93. Lingeman , J .E , et al

Management of lower pole nephrolithiasis : critical analysis

J Urol, 1994;151:663-7

94. Carson, C.C , J.E. Danneberger, and J.L Weinerth ,

percutaneous lithotripsy in morbid obesity.

J Urol,1988;15:399-405

95. Curtis , R, A.C .

Thorpe and R Marsh, Modification of technique of percutaneous nephrolithotomy in the morbidly obese patient.

Br J Urol, 1997;97:138-40

96. Kerbl , K et al ,

Percutaneous stone removal with the patient in a flank position.

J Urol, 1994;151:686-8

97. **Culkin, D J , et al ,** pecutaneous nephrolithotomy in the spinal cord injury population.
J Urol, 1986;134:528-30
98. **Issa, M.M et al ,**
Surgical challenge of massive bilateral staghorn renal calculi in a spinal cord injurypatient.
UrolInt, 1998;61:247-50
99. **Vaidyanathan, S , et al ,**
Recurrent bilateral renal caleuli in a tetraplegic patient. Spinal cord,
Urol Int.1998;36:454-62
100. **Montero Rubio , R et al ,**
Bone abnormalities . Muscular dystrophy and lithiasis : lithogenie factors and therapeutic difficulties .
Actas Urol Esp, 1999;23:853-8
101. **C.Saussine, E.Lechevallier, O.Traxer.**
Urolithiasis and guidelines,
Progrès en urologie 2008;18:841-843
-