UNIVERSITE MOHAMMED V - RABAT

FACULTE DE MEDECINE ET DE PHARMACIE - RABAT-

ANNEE: 2018 *THESE N°: 263*

LES GROSSESSES ECTOPIQUES INHABITUELLES

THESE

Présentée et soutenue publiquement le :.....

PAR

Mlle. Mariyem BENRIDA

Née le 02 Septembre 1992 à Meknès

Pour l'Obtention du Doctorat en Médecine

MOTS CLES : Grossesse abdominale – Grossesse ovarienne – Grossesse cervicale – Grossesse sur cicatrice – Grossesses hétérotopiques.

JURY

Mr. A. ZENTAR Professeur de Chirurgie Viscérale	PRESIDENT
Mr. J. KOUACH Professeur Agrégé de Gynécologie Obstétrique	RAPPORTEUR
Mr. H. BALKHI Professeur d'Anesthésie Réanimation	JUGES
Mme. Z. TAZI MOUKHA Professeur Agrégé de Gynécologie Obstétrique	
Mr. H. EN-NOUALI Professeur Agrégé de Radiologie	


بسم الله الرحمن الرحيم
"سبحانك لا علم لنا
إلا ما علمتنا
إنك أنت العليم الحكيم"
سورة البقرة: الآية : 31
صدق الله العظيم

UNIVERSITE MOHAMMED V DE RABAT

FACULTE DE MEDECINE ET DE PHARMACIE - RABAT

DOYENS HONORAIRES :

1962 – 1969 : Professeur Abdelmalek FARAJ

1969 – 1974 : Professeur Abdellatif BERBICH

1974 – 1981 : Professeur Bachir LAZRAK

1981 – 1989 : Professeur Taieb CHKILI

1989 – 1997 : Professeur Mohamed Tahar ALAOUI

1997 – 2003 : Professeur Abdelmajid BELMAHI

2003 – 2013 : Professeur Najia HAJJAJ - HASSOUNI



ADMINISTRATION :

Doyen : Professeur Mohamed ADNAOUI

Vice Doyen chargé des Affaires Académiques et estudiantines

Professeur Mohammed AHALLAT

Vice Doyen chargé de la Recherche et de la Coopération

Professeur Taoufiq DAKKA

Vice Doyen chargé des Affaires Spécifiques à la Pharmacie

Professeur Jamal TAOUFIK

Secrétaire Général : Mr. Mohamed KARRA

1- ENSEIGNANTS-CHERCHEURS MEDECINS

ET

PHARMACIENS

PROFESSEURS :

Décembre 1984

Pr. MAAOUNI Abdelaziz	Médecine Interne – ***Clinique Royale***
Pr. MAAZOUZI Ahmed Wajdi	Anesthésie -Réanimation
Pr. SETTAF Abdellatif	pathologie Chirurgicale

Novembre et Décembre 1985

Pr. BENSAID Younes	Pathologie Chirurgicale

Janvier, Février et Décembre 1987

Pr. CHAHED OUAZZANI Houria	Gastro-Entérologie
Pr. LACHKAR Hassan	Médecine Interne
Pr. YAHYAOUI Mohamed	Neurologie

Décembre 1988

Pr. BENHAMAMOUCH Mohamed Najib	Chirurgie Pédiatrique
Pr. DAFIRI Rachida	Radiologie

Décembre 1989

Pr. ADNAOUI Mohamed	Médecine Interne –***Doyen de la FMPR***
Pr. CHAD Bouziane	Pathologie Chirurgicale
Pr. OUAZZANI Taïbi Mohamed Réda	Neurologie

Janvier et Novembre 1990

Pr. CHKOFF Rachid	Pathologie Chirurgicale
Pr. HACHIM Mohammed*	Médecine-Interne
Pr. KHARBACH Aîcha	Gynécologie -Obstétrique
Pr. MANSOURI Fatima	Anatomie-Pathologique
Pr. TAZI Saoud Anas	Anesthésie Réanimation

Février Avril Juillet et Décembre 1991

Pr. AL HAMANY Zaîtounia	Anatomie-Pathologique
Pr. AZZOUZI Abderrahim	Anesthésie Réanimation – ***Doyen de la FMPO***
Pr. BAYAHIA Rabéa	Néphrologie
Pr. BELKOUCHI Abdelkader	Chirurgie Générale
Pr. BENCHEKROUN Belabbes Abdellatif	Chirurgie Générale
Pr. BENSOUDA Yahia	Pharmacie galénique
Pr. BERRAHO Amina	Ophtalmologie
Pr. BEZZAD Rachid	Gynécologie Obstétrique
Pr. CHABRAOUI Layachi	Biochimie et Chimie
Pr. CHERRAH Yahia	Pharmacologie
Pr. CHOKAIRI Omar	Histologie Embryologie
Pr. KHATTAB Mohamed	Pédiatrie
Pr. SOULAYMANI Rachida	Pharmacologie – ***Dir. du Centre National PV***



Pr. TAOUFIK Jamal Chimie thérapeutique ***V.D à la pharmacie+Dir du CEDOC***

Décembre 1992

Pr. AHALLAT Mohamed	Chirurgie Générale V.D Aff. Acad. et Estud
Pr. BENSOUDA Adil	Anesthésie Réanimation
Pr. BOUJIDA Mohamed Najib	Radiologie
Pr. CHAHED OUAZZANI Laaziza	Gastro-Entérologie
Pr. CHRAIBI Chafiq	Gynécologie Obstétrique
Pr. DEHAYNI Mohamed*	Gynécologie Obstétrique
Pr. EL OUAHABI Abdessamad	Neurochirurgie
Pr. FELLAT Rokaya	Cardiologie
Pr. GHAFIR Driss*	Médecine Interne
Pr. JIDDANE Mohamed	Anatomie
Pr. TAGHY Ahmed	Chirurgie Générale
Pr. ZOUHDI Mimoun	Microbiologie



Mars 1994

Pr. BENJAAFAR Noureddine	Radiothérapie
Pr. BEN RAIS Nozha	Biophysique
Pr. CAOUI Malika	Biophysique
Pr. CHRAIBI Abdelmjid	Endocrinologie et Maladies Métaboliques ***Doyen de la FMPA***
Pr. EL AMRANI Sabah	Gynécologie Obstétrique
Pr. EL BARDOUNI Ahmed	Traumato-Orthopédie

Pr. EL HASSANI My Rachid	Radiologie
Pr. ERROUGANI Abdelkader	Chirurgie Générale- ***Directeur CHIS***
Pr. ESSAKALI Malika	Immunologie
Pr. ETTAYEBI Fouad	Chirurgie Pédiatrique
Pr. HADRI Larbi*	Médecine Interne
Pr. HASSAM Badredine	Dermatologie
Pr. IFRINE Lahssan	Chirurgie Générale
Pr. JELTHI Ahmed	Anatomie Pathologique
Pr. MAHFOUD Mustapha	Traumatologie – Orthopédie
Pr. RHRAB Brahim	Gynécologie –Obstétrique
Pr. SENOUCI Karima	Dermatologie



Mars 1994

Pr. ABBAR Mohamed*	Urologie
Pr. ABDELHAK M'barek	Chirurgie – Pédiatrique
Pr. BELAIDI Halima	Neurologie
Pr. BENTAHILA Abdelali	Pédiatrie
Pr. BENYAHIA Mohammed Ali	Gynécologie – Obstétrique
Pr. BERRADA Mohamed Saleh	Traumatologie – Orthopédie
Pr. CHAMI Ilham	Radiologie
Pr. CHERKAOUI Lalla Ouafae	Ophtalmologie
Pr. JALIL Abdelouahed	Chirurgie Générale
Pr. LAKHDAR Amina	Gynécologie Obstétrique

Pr. MOUANE Nezha	Pédiatrie

Mars 1995

Pr. ABOUQUAL Redouane	Réanimation Médicale
Pr. AMRAOUI Mohamed	Chirurgie Générale
Pr. BAIDADA Abdelaziz	Gynécologie Obstétrique
Pr. BARGACH Samir	Gynécologie Obstétrique
Pr. CHAARI Jilali*	Médecine Interne
Pr. DIMOU M'barek*	Anesthésie Réanimation
Pr. DRISSI KAMILI Med Nordine*	Anesthésie Réanimation
Pr. EL MESNAOUI Abbes	Chirurgie Générale
Pr. ESSAKALI HOUSSYNI Leila	Oto-Rhino-Laryngologie
Pr. HDA Abdelhamid*	Cardiologie - ***Directeur HMI Med V***
Pr. IBEN ATTYA ANDALOUSSI Ahmed	Urologie
Pr. OUAZZANI CHAHDI Bahia	Ophtalmologie
Pr. SEFIANI Abdelaziz	Génétique
Pr. ZEGGWAGH Amine Ali	Réanimation Médicale



Décembre 1996

Pr. AMIL Touriya*	Radiologie
Pr. BELKACEM Rachid	Chirurgie Pédiatrie
Pr. BOULANOUAR Abdelkrim	Ophtalmologie
Pr. EL ALAMI EL FARICHA EL Hassan	Chirurgie Générale
Pr. GAOUZI Ahmed	Pédiatrie
Pr. MAHFOUDI M'barek*	Radiologie

Pr. OUADGHIRI Mohamed	Traumatologie-Orthopédie
Pr. OUZEDDOUN Naima	Néphrologie
Pr. ZBIR EL Mehdi*	Cardiologie

Novembre 1997

Pr. ALAMI Mohamed Hassan	Gynécologie-Obstétrique
Pr. BEN SLIMANE Lounis	Urologie
Pr. BIROUK Nazha	Neurologie
Pr. ERREIMI Naima	Pédiatrie
Pr. FELLAT Nadia	Cardiologie
Pr. HAIMEUR Charki*	Anesthésie Réanimation
Pr. KADDOURI Noureddine	Chirurgie Pédiatrique
Pr. KOUTANI Abdellatif	Urologie
Pr. LAHLOU Mohamed Khalid	Chirurgie Générale
Pr. MAHRAOUI CHAFIQ	Pédiatrie
Pr. TAOUFIQ Jallal	Psychiatrie
Pr. YOUSFI MALKI Mounia	Gynécologie Obstétrique



Novembre 1998

Pr. AFIFI RAJAA	Gastro-Entérologie
Pr. BENOMAR ALI	Neurologie – ***Doyen de la FMP Abulcassis***
Pr. BOUGTAB Abdesslam	Chirurgie Générale
Pr. ER RIHANI Hassan	Oncologie Médicale

Pr. BENKIRANE Majid*	Hématologie
Pr. KHATOURI ALI*	Cardiologie



Janvier 2000

Pr. ABID Ahmed*	Pneumophtisiologie
Pr. AIT OUMAR Hassan	Pédiatrie
Pr. BENJELLOUN Dakhama Badr.Sououd	Pédiatrie
Pr. BOURKADI Jamal-Eddine	Pneumo-phtisiologie
Pr. CHARIF CHEFCHAOUNI Al Montacer	Chirurgie Générale
Pr. ECHARRAB El Mahjoub	Chirurgie Générale
Pr. EL FTOUH Mustapha	Pneumo-phtisiologie
Pr. EL MOSTARCHID Brahim*	Neurochirurgie
Pr. ISMAILI Hassane*	Traumatologie Orthopédie- ***Dir. Hop. Av. Marr.***
Pr. MAHMOUDI Abdelkrim*	Anesthésie-Réanimation ***Inspecteur du SSM***
Pr. TACHINANTE Rajae	Anesthésie-Réanimation
Pr. TAZI MEZALEK Zoubida	Médecine Interne

Novembre 2000

Pr. AIDI Saadia	Neurologie
Pr. AJANA Fatima Zohra	Gastro-Entérologie
Pr. BENAMR Said	Chirurgie Générale
Pr. CHERTI Mohammed	Cardiologie
Pr. ECH-CHERIF EL KETTANI Selma	Anesthésie-Réanimation

Pr. EL HASSANI Amine	Pédiatrie ***Directeur Hop. Chekikh Zaied***
Pr. EL KHADER Khalid	Urologie
Pr. EL MAGHRAOUI Abdellah*	Rhumatologie
Pr. GHARBI Mohamed El Hassan	Endocrinologie et Maladies Métaboliques
Pr. MAHASSINI Najat	Anatomie Pathologique
Pr. MDAGHRI ALAOUI Asmae	Pédiatrie
Pr. ROUIMI Abdelhadi*	Neurologie

Décembre 2000

Pr. ZOHAIR ABDELAH*	ORL

Décembre 2001

Pr. BALKHI Hicham*	Anesthésie-Réanimation
Pr. BENABDELJLIL Maria	Neurologie
Pr. BENAMAR Loubna	Néphrologie
Pr. BENAMOR Jouda	Pneumo-phtisiologie
Pr. BENELBARHDADI Imane	Gastro-Entérologie
Pr. BENNANI Rajae	Cardiologie
Pr. BENOUACHANE Thami	Pédiatrie
Pr. BEZZA Ahmed*	Rhumatologie
Pr. BOUCHIKHI IDRISSI Med Larbi	Anatomie
Pr. BOUMDIN El Hassane*	Radiologie
Pr. CHAT Latifa	Radiologie
Pr. DAALI Mustapha*	Chirurgie Générale
Pr. DRISSI Sidi Mourad*	Radiologie



Pr. EL HIJRI Ahmed	Anesthésie-Réanimation
Pr. EL MAAQILI Moulay Rachid	Neuro-Chirurgie
Pr. EL MADHI Tarik	Chirurgie-Pédiatrique
Pr. EL OUNANI Mohamed	Chirurgie Générale
Pr. ETTAIR Said	Pédiatrie ***Directeur. Hop.d'Enfants***
Pr. GAZZAZ Miloudi*	Neuro-Chirurgie
Pr. HRORA Abdelmalek	Chirurgie Générale
Pr. KABBAJ Saad	Anesthésie-Réanimation
Pr. KABIRI EL Hassane*	Chirurgie Thoracique
Pr. LAMRANI Moulay Omar	Traumatologie Orthopédie
Pr. LEKEHAL Brahim	Chirurgie Vasculaire Périphérique
Pr. MAHASSIN Fattouma*	Médecine Interne
Pr. MEDARHRI Jalil	Chirurgie Générale
Pr. MIKDAME Mohammed*	Hématologie Clinique
Pr. MOHSINE Raouf	Chirurgie Générale
Pr. NOUINI Yassine	Urologie ***Directeur Hôpital Ibn Sina***
Pr. SABBAH Farid	Chirurgie Générale
Pr. SEFIANI Yasser	Chirurgie Vasculaire Périphérique
Pr. TAOUFIQ BENCHEKROUN Soumia	Pédiatrie



Décembre 2002

Pr. AL BOUZIDI Abderrahmane*	Anatomie Pathologique
Pr. AMEUR Ahmed *	Urologie

Pr. AMRI Rachida	Cardiologie
Pr. AOURARH Aziz*	Gastro-Entérologie
Pr. BAMOU Youssef *	Biochimie-Chimie
Pr. BELMEJDOUB Ghizlene*	Endocrinologie et Maladies Métaboliques
Pr. BENZEKRI Laila	Dermatologie
Pr. BENZZOUBEIR Nadia	Gastro-Entérologie
Pr. BERNOUSSI Zakiya	Anatomie Pathologique
Pr. BICHRA Mohamed Zakariya*	Psychiatrie
Pr. CHOHO Abdelkrim *	Chirurgie Générale
Pr. CHKIRATE Bouchra	Pédiatrie
Pr. EL ALAMI EL FELLOUS Sidi Zouhair	Chirurgie Pédiatrique
Pr. EL HAOURI Mohamed *	Dermatologie
Pr. FILALI ADIB Abdelhai	Gynécologie Obstétrique
Pr. HAJJI Zakia	Ophtalmologie
Pr. IKEN Ali	Urologie
Pr. JAAFAR Abdeloihab*	Traumatologie Orthopédie
Pr. KRIOUILE Yamina	Pédiatrie
Pr. LAGHMARI Mina	Ophtalmologie
Pr. MABROUK Hfid*	Traumatologie Orthopédie
Pr. MOUSSAOUI RAHALI Driss*	Gynécologie Obstétrique
Pr. OUJILAL Abdelilah	Oto-Rhino-Laryngologie
Pr. RACHID Khalid *	Traumatologie Orthopédie
Pr. RAISS Mohamed	Chirurgie Générale
Pr. RGUIBI IDRISSI Sidi Mustapha*	Pneumophtisiologie



Pr. RHOU Hakima	Néphrologie
Pr. SIAH Samir *	Anesthésie Réanimation
Pr. THIMOU Amal	Pédiatrie
Pr. ZENTAR Aziz*	Chirurgie Générale

Janvier 2004

Pr. ABDELLAH El Hassan	Ophtalmologie
Pr. AMRANI Mariam	Anatomie Pathologique
Pr. BENBOUZID Mohammed Anas	Oto-Rhino-Laryngologie
Pr. BENKIRANE Ahmed*	Gastro-Entérologie
Pr. BOUGHALEM Mohamed*	Anesthésie Réanimation
Pr. BOULAADAS Malik	Stomatologie et Chirurgie Maxillo-faciale
Pr. BOURAZZA Ahmed*	Neurologie
Pr. CHAGAR Belkacem*	Traumatologie Orthopédie
Pr. CHERRADI Nadia	Anatomie Pathologique
Pr. EL FENNI Jamal*	Radiologie
Pr. EL HANCHI ZAKI	Gynécologie Obstétrique
Pr. EL KHORASSANI Mohamed	Pédiatrie
Pr. EL YOUNASSI Badreddine*	Cardiologie
Pr. HACHI Hafid	Chirurgie Générale
Pr. JABOUIRIK Fatima	Pédiatrie
Pr. KHARMAZ Mohamed	Traumatologie Orthopédie
Pr. MOUGHIL Said	Chirurgie Cardio-Vasculaire
Pr. OUBAAZ Abdelbarre*	Ophtalmologie
Pr. TARIB Abdelilah*	Pharmacie Clinique
Pr. TIJAMI Fouad	Chirurgie Générale
Pr. ZARZUR Jamila	Cardiologie



Janvier 2005

Pr. ABBASSI Abdellah	Chirurgie Réparatrice et Plastique
Pr. AL KANDRY Sif Eddine*	Chirurgie Générale

Pr. ALLALI Fadoua	Rhumatologie
Pr. AMAZOUZI Abdellah	Ophtalmologie
Pr. AZIZ Noureddine*	Radiologie
Pr. BAHIRI Rachid	Rhumatologie
Pr. BARKAT Amina	Pédiatrie
Pr. BENYASS Aatif	Cardiologie
Pr. BERNOUSSI Abdelghani	Ophtalmologie
Pr. DOUDOUH Abderrahim*	Biophysique
Pr. EL HAMZAOUI Sakina*	Microbiologie
Pr. HAJJI Leila	Cardiologie *(mise en disponibilité)*
Pr. HESSISSEN Leila	Pédiatrie
Pr. JIDAL Mohamed*	Radiologie
Pr. LAAROUSSI Mohamed	Chirurgie Cardio-vasculaire
Pr. LYAGOUBI Mohammed	Parasitologie
Pr. NIAMANE Radouane*	Rhumatologie
Pr. RAGALA Abdelhak	Gynécologie Obstétrique
Pr. SBIHI Souad	Histo-Embryologie Cytogénétique
Pr. ZERAIDI Najia	Gynécologie Obstétrique



Décembre 2005

Pr. CHANI Mohamed	Anesthésie Réanimation

Avril 2006

Pr. ACHEMLAL Lahsen*	Rhumatologie
Pr. AKJOUJ Said*	Radiologie
Pr. BELMEKKI Abdelkader*	Hématologie
Pr. BENCHEIKH Razika	O.R.L
Pr. BIYI Abdelhamid*	Biophysique
Pr. BOUHAFS Mohamed El Amine	Chirurgie - Pédiatrique

Pr. BOULAHYA Abdellatif*	Chirurgie Cardio – Vasculaire
Pr. CHENGUETI ANSARI Anas	Gynécologie Obstétrique
Pr. DOGHMI Nawal	Cardiologie
Pr. FELLAT Ibtissam	Cardiologie
Pr. FAROUDY Mamoun	Anesthésie Réanimation
Pr. HARMOUCHE Hicham	Médecine Interne
Pr. HANAFI Sidi Mohamed*	Anesthésie Réanimation
Pr. IDRISS LAHLOU Amine*	Microbiologie
Pr. JROUNDI Laila	Radiologie
Pr. KARMOUNI Tariq	Urologie
Pr. KILI Amina	Pédiatrie
Pr. KISRA Hassan	Psychiatrie
Pr. KISRA Mounir	Chirurgie – Pédiatrique
Pr. LAATIRIS Abdelkader*	Pharmacie Galénique
Pr. LMIMOUNI Badreddine*	Parasitologie
Pr. MANSOURI Hamid*	Radiothérapie
Pr. OUANASS Abderrazzak	Psychiatrie
Pr. SAFI Soumaya*	Endocrinologie
Pr. SEKKAT Fatima Zahra	Psychiatrie
Pr. SOUALHI Mouna	Pneumo – Phtisiologie
Pr. TELLAL Saida*	Biochimie
Pr. ZAHRAOUI Rachida	Pneumo – Phtisiologie



Octobre 2007

Pr. ABIDI Khalid	Réanimation médicale
Pr. ACHACHI Leila	Pneumo phtisiologie
Pr. ACHOUR Abdessamad*	Chirurgie générale
Pr. AIT HOUSSA Mahdi*	Chirurgie cardio vasculaire
Pr. AMHAJJI Larbi*	Traumatologie orthopédie

Pr. AOUFI Sarra	Parasitologie
Pr. BAITE Abdelouahed*	Anesthésie réanimation ***Directeur ERSM***
Pr. BALOUCH Lhousaine*	Biochimie-chimie
Pr. BENZIANE Hamid*	Pharmacie clinique
Pr. BOUTIMZINE Nourdine	Ophtalmologie
Pr. CHARKAOUI Naoual*	Pharmacie galénique
Pr. EHIRCHIOU Abdelkader*	Chirurgie générale
Pr. ELABSI Mohamed	Chirurgie générale
Pr. EL MOUSSAOUI Rachid	Anesthésie réanimation
Pr. EL OMARI Fatima	Psychiatrie
Pr. GHARIB Noureddine	Chirurgie plastique et réparatrice
Pr. HADADI Khalid*	Radiothérapie
Pr. ICHOU Mohamed*	Oncologie médicale
Pr. ISMAILI Nadia	Dermatologie
Pr. KEBDANI Tayeb	Radiothérapie
Pr. LALAOUI SALIM Jaafar*	Anesthésie réanimation
Pr. LOUZI Lhoussain*	Microbiologie
Pr. MADANI Naoufel	Réanimation médicale
Pr. MAHI Mohamed*	Radiologie
Pr. MARC Karima	Pneumo phtisiologie
Pr. MASRAR Azlarab	Hématologique
Pr. MRABET Mustapha*	Médecine préventive santé publique et hygiène
Pr. MRANI Saad*	Virologie



Pr. OUZZIF Ez zohra*	Biochimie-chimie
Pr. RABHI Monsef*	Médecine interne
Pr. RADOUANE Bouchaib*	Radiologie
Pr. SEFFAR Myriame	Microbiologie
Pr. SEKHSOKH Yessine*	Microbiologie
Pr. SIFAT Hassan*	Radiothérapie
Pr. TABERKANET Mustafa*	Chirurgie vasculaire périphérique
Pr. TACHFOUTI Samira	Ophtalmologie
Pr. TAJDINE Mohammed Tariq*	Chirurgie générale
Pr. TANANE Mansour*	Traumatologie orthopédie
Pr. TLIGUI Houssain	Parasitologie
Pr. TOUATI Zakia	Cardiologie

Décembre 2007

Pr. DOUHAL ABDERRAHMAN	Ophtalmologie

Décembre 2008

Pr ZOUBIR Mohamed*	Anesthésie Réanimation
Pr TAHIRI My El Hassan*	Chirurgie Générale

Mars 2009

Pr. ABOUZAHIR Ali*	Médecine interne
Pr. AGDR Aomar*	Pédiatre
Pr. AIT ALI Abdelmounaim*	Chirurgie Générale



Pr. AIT BENHADDOU El hachmia	Neurologie
Pr. AKHADDAR Ali*	Neuro-chirurgie
Pr. ALLALI Nazik	Radiologie
Pr. AMINE Bouchra	Rhumatologie
Pr. ARKHA Yassir	Neuro-chirurgie
Pr. BELYAMANI Lahcen*	Anesthésie Réanimation
Pr. BJIJOU Younes	Anatomie
Pr. BOUHSAIN Sanae*	Biochimie-chimie
Pr. BOUI Mohammed*	Dermatologie
Pr. BOUNAIM Ahmed*	Chirurgie Générale
Pr. BOUSSOUGA Mostapha*	Traumatologie orthopédique
Pr. CHAKOUR Mohammed *	Hématologie biologique
Pr. CHTATA Hassan Toufik*	Chirurgie vasculaire périphérique
Pr. DOGHMI Kamal*	Hématologie clinique
Pr. EL MALKI Hadj Omar	Chirurgie Générale
Pr. EL OUENNASS Mostapha*	Microbiologie
Pr. ENNIBI Khalid*	Médecine interne
Pr. FATHI Khalid	Gynécologie obstétrique
Pr. HASSIKOU Hasna *	Rhumatologie
Pr. KABBAJ Nawal	Gastro-entérologie
Pr. KABIRI Meryem	Pédiatrie
Pr. KARBOUBI Lamya	Pédiatrie
Pr. L'KASSIMI Hachemi*	Microbiologie ***Directeur Hôpital My Ismail***
Pr. LAMSAOURI Jamal*	Chimie Thérapeutique
Pr. MARMADE Lahcen	Chirurgie Cardio-vasculaire
Pr. MESKINI Toufik	Pédiatrie
Pr. MESSAOUDI Nezha *	Hématologie biologique
Pr. MSSROURI Rahal	Chirurgie Générale



Pr. NASSAR Ittimade	Radiologie
Pr. OUKERRAJ Latifa	Cardiologie
Pr. RHORFI Ismail Abderrahmani *	Pneumo-phtisiologie

PROFESSEURS AGREGES :

Octobre 2010

Pr. ALILOU Mustapha	Anesthésie réanimation
Pr. AMEZIANE Taoufiq*	Médecine interne
Pr. BELAGUID Abdelaziz	Physiologie
Pr. BOUAITY Brahim*	ORL
Pr. CHADLI Mariama*	Microbiologie
Pr. CHEMSI Mohamed*	Médecine aéronautique
Pr. DAMI Abdellah*	Biochimie chimie
Pr. DARBI Abdellatif*	Radiologie
Pr. DENDANE Mohammed Anouar	Chirurgie pédiatrique
Pr. EL HAFIDI Naima	Pédiatrie
Pr. EL KHARRAS Abdennasser*	Radiologie
Pr. EL MAZOUZ Samir	Chirurgie plastique et réparatrice
Pr. EL SAYEGH Hachem	Urologie
Pr. ERRABIH Ikram	Gastro entérologie
Pr. LAMALMI Najat	Anatomie pathologique
Pr. MOSADIK Ahlam	Anesthésie Réanimation
Pr. MOUJAHID Mountassir*	Chirurgie générale



Pr. NAZIH Mouna*	Hématologie
Pr. ZOUAIDIA Fouad	Anatomie pathologique

Mai 2012

Pr. AMRANI Abdelouahed	Chirurgie Pédiatrique
Pr. ABOUELALAA Khalil*	Anesthésie Réanimation
Pr. BELAIZI Mohamed*	Psychiatrie
Pr. BENCHEBBA Driss*	Traumatologie Orthopédique
Pr. DRISSI Mohamed*	Anesthésie Réanimation
Pr. EL ALAOUI MHAMDI Mouna	Chirurgie Générale
Pr. EL KHATTABI Abdessadek*	Médecine Interne
Pr. EL OUAZZANI Hanane*	Pneumophtisiologie
Pr. ER-RAJI Mounir	Chirurgie Pédiatrique
Pr. JAHID Ahmed	Anatomie pathologique
Pr. MEHSSANI Jamal*	Psychiatrie
Pr. RAISSOUNI Maha*	Cardiologie



Février 2013

Pr. AHID Samir	Pharmacologie – Chimie
Pr. AIT EL CADI Mina	Toxicologie
Pr. AMRANI HANCHI Laila	Gastro-Entérologie
Pr. AMOUR Mourad	Anesthésie Réanimation
Pr. AWAB Almahdi	Anesthésie Réanimation
Pr. BELAYACHI Jihane	Réanimation Médicale
Pr. BELKHADIR Zakaria Houssain	Anesthésie Réanimation

Pr. BENCHEKROUN Laila	Biochimie-Chimie
Pr. BENKIRANE Souad	Hématologie
Pr. BENNANA Ahmed*	Informatique Pharmaceutique
0.	
Pr. BENSGHIR Mustapha*	Anesthésie Réanimation
Pr. BENYAHIA Mohammed*	Néphrologie
Pr. BOUATIA Mustapha	Chimie Analytique
Pr. BOUABID Ahmed Salim*	Traumatologie Orthopédie
Pr. BOUTARBOUCH Mahjouba	Anatomie
Pr. CHAIB Ali*	Cardiologie
Pr. DENDANE Tarek	Réanimation Médicale
Pr. DINI Nouzha*	Pédiatrie
Pr. ECH-CHERIF EL KETTANI Mohamed Ali	Anesthésie Réanimation
Pr. ECH-CHERIF EL KETTANI Najwa	Radiologie
Pr. ELFATEMI Nizare	Neuro-Chirurgie
Pr. EL GUERROUJ Hasnae	Médecine Nucléaire
Pr. EL HARTI Jaouad	Chimie Thérapeutique
Pr. EL JOUDI Rachid*	Toxicologie
Pr. EL KABABRI Maria	Pédiatrie
Pr. EL KHANNOUSSI Basma	Anatomie Pathologie
Pr. EL KHLOUFI Samir	Anatomie
Pr. EL KORAICHI Alae	Anesthésie Réanimation
Pr. EN-NOUALI Hassane*	Radiologie



Pr. ERRGUIG Laila	Physiologie
Pr. FIKRI Meryim	Radiologie
Pr. GHFIR Imade	Médecine Nucléaire
Pr. IMANE Zineb	Pédiatrie
Pr. IRAQI Hind	Endocrinologie et maladies métaboliques
Pr. KABBAJ Hakima	Microbiologie
Pr. KADIRI Mohamed*	Psychiatrie
Pr. LATIB Rachida	Radiologie
Pr. MAAMAR Mouna Fatima Zahra	Médecine Interne
Pr. MEDDAH Bouchra	Pharmacologie
Pr. MELHAOUI Adyl	Neuro-chirurgie
Pr. MRABTI Hind	Oncologie Médicale
Pr. NEJJARI Rachid	Pharmacognosie
Pr. OUBEJJA Houda	Chirurgie Pédiatrique
Pr. OUKABLI Mohamed*	Anatomie Pathologique
Pr. RAHALI Younes	Pharmacie Galénique
Pr. RATBI Ilham	Génétique
Pr. RAHMANI Mounia	Neurologie
Pr. REDA Karim*	Ophtalmologie
Pr. REGRAGUI Wafa	Neurologie
Pr. RKAIN Hanan	Physiologie
Pr. ROSTOM Samira	Rhumatologie
Pr. ROUAS Lamiaa	Anatomie Pathologique



Pr. ROUIBAA Fedoua*	Gastro-Entérologie
Pr. SALIHOUN Mouna	Gastro-Entérologie
Pr. SAYAH Rochde	Chirurgie Cardio-Vasculaire
Pr. SEDDIK Hassan*	Gastro-Entérologie
Pr. ZERHOUNI Hicham	Chirurgie Pédiatrique
Pr. ZINE Ali*	Traumatologie Orthopédie

Avril 2013

Pr. EL KHATIB Mohamed Karim*	Stomatologie et Chirurgie Maxillo-faciale
Pr. GHOUNDALE Omar*	Urologie
Pr. ZYANI Mohammad*	Médecine Interne

Enseignants Militaires



MARS 2014

ACHIR ABDELLAH	Chirurgie Thoracique
BENCHAKROUN MOHAMMED	Traumatologie- Orthopédie
BOUCHIKH MOHAMMED	Chirurgie Thoracique
EL KABBAJ DRISS	Néphrologie
EL MACHTANI IDRISSI SAMIRA	Biochimie-Chimie
HARDIZI HOUYAM	Histologie- Embryologie-Cytogénétique
HASSANI AMALE	Pédiatrie
HERRAK LAILA	Pneumologie
JANANE ABDELLA TIF	Urologie
JEAIDI ANASS	Hématologie Biologique
KOUACH JAOUAD	Génécologie-Obstétrique
LEMNOUER ABDELHAY	Microbiologie
MAKRAM SANAA	Pharmacologie
OULAHYANE RACHID	Chirurgie Pédiatrique
RHISSASSI MOHAMED JMFAR	CCV
SABRY MOHAMED	Cardiologie
SEKKACH YOUSSEF	Médecine Interne
TAZL MOUKBA. :LA.KLA.	Génécologie-Obstétrique



*Enseignants Militaires

DECEMBRE 2014

ABILKACEM RACHID'	Pédiatrie
AIT BOUGHIMA FADILA	Médecine Légale

BEKKALI HICHAM	Anesthésie-Réanimation
BENAZZOU SALMA	Chirurgie Maxillo-Faciale
BOUABDELLAH MOUNYA	Biochimie-Chimie
BOUCHRIK MOURAD	Parasitologie
DERRAJI SOUFIANE	Pharmacie Clinique
DOBLALI TAOUFIK	Microbiologie
EL AYOUBI EL IDRISSI ALI	Anatomie
EL GHADBANE ABDEDAIM HATIM	Anesthésie-Réanimation
EL MARJANY MOHAMMED	Radiothérapie
FE]JAL NAWFAL	Chirurgie Réparatrice et Plastique
JAHIDI MOHAMED	O.R.L
LAKHAL ZOUHAIR	Cardiologie
OUDGHIRI NEZHA	Anesthésie-Réanimation
Rami Mohamed	Chirurgie Pédiatrique
SABIR MARIA	Psychiatrie
SBAI IDRISSI KARIM	Médecine préventive, santé publique et Hyg.

Enseignants *Militaires



AOUT 2015

Meziane meryem	Dermatologie
Tahri latifa	Rhumatologie

JANVIER 2016

BENKABBOU AMINE	Chirurgie Générale
EL ASRI FOUAD	Ophtalmologie
ERRAMI NOUREDDINE	O.R.L
NITASSI SOPHIA	O.R.L

2- ENSEIGNANTS – CHERCHEURS SCIENTIFIQUES

PROFESSEURS / PRs. HABILITES

Pr. ABOUDRAR Saadia	Physiologie
Pr. ALAMI OUHABI Naima	Biochimie – chimie
Pr. ALAOUI KATIM	Pharmacologie
Pr. ALAOUI SLIMANI Lalla Naïma	Histologie-Embryologie
Pr. ANSAR M'hammed	Chimie Organique et Pharmacie Chimique
Pr. BOUHOUCHE Ahmed	Génétique Humaine
Pr. BOUKLOUZE Abdelaziz	Applications Pharmaceutiques
Pr. BOURJOUANE Mohamed	Microbiologie
Pr. CHAHED OUAZZANI Lalla Chadia	Biochimie – chimie
Pr. DAKKA Taoufiq	Physiologie
Pr. DRAOUI Mustapha	Chimie Analytique
Pr. EL GUESSABI Lahcen	Pharmacognosie
Pr. ETTAIB Abdelkader	Zootechnie

Chef de Service des Ressources Humaines
RABAT
Abdellah KHALI

Pr. FAOUZI Moulay El Abbes	Pharmacologie
Pr. HAMZAOUI Laila	Biophysique
Pr. HMAMOUCHI Mohamed	Chimie Organique
Pr. IBRAHIMI Azeddine	Biologie moléculaire
Pr. KHANFRI Jamal Eddine	Biologie
Pr. OULAD BOUYAHYA IDRISSI Med	Chimie Organique
Pr. REDHA Ahlam	Chimie
Pr. TOUATI Driss	Pharmacognosie
Pr. ZAHIDI Ahmed	Pharmacologie
Pr. ZELLOU Amina	Chimie Organique

Mise à jour le 14/12/2016 par le

Service des Ressources Humaines



Dédicaces



À mes chers parents Abdelaziz et Latifa

À ma Mère, cette femme merveilleuse, affectueuse et combattante qui me comble par son amour et sa tendresse. Tu es et tu resteras toujours le très précieux joyau de notre famille

À mon Père, cet homme d'honneur extraordinaire doté d'une grande sagesse, d'une extrême gentillesse, d'une générosité et d'une serviabilité sans limites. Tu as toujours été et tu resteras pour toujours mon modèle de droiture et de discipline.

Vous étiez mes premiers enseignants

Vous m'avez appris à me battre, à me surpasser pour être toujours la meilleure. Acceptez ce travail comme le témoignage de ma reconnaissance, ma gratitude et mon amour éternel.

Aucun mot ni aucune dédicace ne sauraient exprimer mon respect et ma considération.

Que Dieu vous garde auprès de moi

À mes frères et sœurs

Les mots ne pourront jamais exprimer la profondeur de mon amour et mon affection pour vous. Vous avez toujours été là pour m'encourager et me soutenir.

À ma sœur Aouatif, cette femme incroyable pleine de sagesse et de bonne humeur, la mère forte et affectueuse. Que Dieu te garde pour ta fille Malak et ton mari Chakib

À Ma sœur Intissar, toujours drôle et souriante, tu es une source de tendresse, de noblesse et d'affection. Que Dieu te préserve toi et ton mari Frederik

À mon frère Mohamed, pour ta gentillesse, ta serviabilité et tes encouragements.

Je te dédie ce travail à toi et à l'ensemble de ta petite famille

À l'ensemble de ma famille

À mes tantes et oncles et à leurs familles

Pour vos encouragements

À mes cousins

Pour les bons temps passés ensemble

À la Mémoire de ma tante Touria

Que Dieu l'accueille en sa miséricorde

Tu es dans mon cœur

À mes meilleures amies Assia BENDADA, Samia AMAR et Najia BELHAJ

Trouvez ici l'expression de toute ma sympathie et mon affection, je tiens à exprimer mon affection et ma reconnaissance pour le support moral tout au long de mon cursus universitaire.

Remerciements



À Notre Maître et président de thèse

Monsieur ZENTAR Aziz

Chef du service de Chirurgie Viscérale II à

L'HMIMV Rabat

Nous sommes très sensibles à l'honneur que vous nous faites en acceptant la présidence de notre jury de thèse. Votre culture scientifique, votre compétence et vos qualités humaines ont suscité en nous une grande admiration, et sont pour vos élèves un exemple à suivre. Durant notre formation, nous avons eu le privilège de bénéficier de votre enseignement et d'apprécier votre sens professionnel. Veuillez accepter, cher Maître, l'assurance de notre estime et notre profond respect.

À Notre Maitre et Rapporteur de thèse

Monsieur KOUACH Jaouad

Professeur agrégé Gynécologie Obstétrique

Service

de Gynécologie Obstétrique De l'HMIMV Rabat

Nous tenons à vous déclarer nos remerciements les plus sincères pour avoir accepté de diriger ce travail avec patience et disponibilité. Votre dévouement au travail, votre modestie et votre gentillesse imposent le respect et représentent le modèle que nous serons toujours heureux de suivre. Ce fut très agréable de travailler avec vous pendant cette période. Puisse ce travail être à la hauteur de la confiance que vous nous avez accordée.

À Notre maître et Juge de thèse

Monsieur BALKHI Hicham

Professeur d'enseignement supérieur

Chef de service de Réanimation Chirurgicale de

L'HMIMV Rabat

Nous sommes très sensibles à l'honneur que vous nous accordiez en acceptant de juger notre thèse. Votre compétence et votre dynamisme ont suscité en nous une grande admiration et sont pour vos élèves un exemple à suivre. Veuillez agréer, Monsieur, l'expression de nos respects les plus distingués.

À Notre Maître et Juge de thèse

Madame TAZI Zakia

Professeur agrégé en Gynécologie Obstétrique

Maternité des Orangers Rabat

Vous avez accepté en toute simplicité de juger ce travail et c'est pour nous un grand honneur de vous voir siéger parmi notre jury de thèse. Nous tenons à vous remercier et à vous exprimer notre respect.

À Notre Maître et Juge de Thèse

Monsieur EN NOUALI Hassane

Professeur Agrégé en Radiologie

à l'HMIMV Rabat

Nous sommes profondément touchés par votre gentillesse, votre accueil et vos remarquables qualités humaines et professionnelles qui méritent toute admiration et tout respect. Veuillez accepter, l'expression de notre profond respect et notre reconnaissance

Liste des abréviations



LISTE DES ABRÉVIATIONS

HCG : Hormone chorionique gonadotrope humaine

βHCG : Sous unité β de l'hormone chorionique gonadotrope humaine

BPM : Battements par minute

GEU : Grossesse extra-utérine

IRM : Imagerie par résonance magnétique

TDM : Tomodensitométrie

SA : Semaines d'aménorrhée

MTX : Méthotrexate

KCl : Chlorure de potassium

FSH : Hormone folliculo-stimulante

LH : Hormone lutéinisante

AFP : Alpha fœto-protéine

MSAFP : Maternal serum alpha feto protein (taux d'alpha fœto-protéine dans le sérum)

AFAFP : Amniotique fluid alpha feto protein (taux d'alpha fœto-protéine dans le liquide amniotique)

PMA : Procréation médicalement assistée

DIU : Dispositif intra-utérin

FIV : Fécondation in vitro

PID : Pelvic inflammatory disease (maladie inflammatoire pelvienne)

RPC : Recommandations de pratique clinique

CNGOF : Collège national des gynécologues obstétriciens français

AMM : Autorisation de mise sur le marché

Liste des illustrations

LISTE DES FIGURES ET TABLEAUX

FIGURE 1. ECHOGRAPHIE PELVIENNE MONTRANT LE POLE CEPHALIQUE ET LES STRUCTURES INTRACEREBRALES D'ASPECT NORMAL D'UN FŒTUS VIVANT SE DEVELOPPANT EN INTRA-ABDOMINALE. 8

FIGURE 2. ECHOGRAPHIE ENDOVAGINALE MONTRANT UN UTERUS VIDE AVEC HEMATOMETRIE ET UNE GROSSESSE EXTRA UTERINE LOCALISEE DANS LE CUL-DE-SAC DE DOUGLAS 8

FIGURE 3.A : COUPE AXIALE A L'IMAGERIE PAR RESONANCE MAGNETIQUE MONTRANT LA POSITION RETRO UTERINE DE LA GROSSESSE ABDOMINALE ET L'INSERTION DU PLACENTA AU NIVEAU DE LA FACE ANTERIEURE DU RECTUM. 9

FIGURE 4 .ÉCHOGRAPHIE PELVIENNE : MASSE LATERO-UTERINE (M L U) HETEROGENE EVOQUANT UNE GROSSESSE EXTRA-UTERINE. LC : LIGNE CAVITAIRE. UT : UTERUS. 11

FIGURE 5. ÉCHOGRAPHIE PELVIENNE MONTRANT UN EPANCHEMENT AU NIVEAU DU CUL-DE-SAC DE DOUGLAS. 12

FIGURE 6. VUE OPERATOIRE D'UNE GROSSESSE AU NIVEAU DE L'OVAIRE 13

FIGURE 7. MICROPHOTOGRAPHIE METTANT EN EVIDENCE DES VILLOSITES CHORIALES PENETRANT LE PARENCHYME OVARIEN (GROSSISSEMENT MOYEN) 14

FIGURE 8. ECHOGRAPHIE TRANSABDOMINALE 3.5 MHTZ MONTRANT UNE MASSE LATERO-UTERINE. 15

FIGURE 9. VUE PER-OPERATOIRE MONTRANT UNE GROSSESSE AU NIVEAU DE L'OSTIUM DE LA TROMPE. 16

FIGURE 10. GROSSESSE CORNUALE DROITE : ASPECT PER-OPERATOIRE 17

FIGURE 11. RESULTATS APRES CURE CHIRURGICALE 18

FIGURE 12. COUPE SAGITTALE A L'IRM ABDOMINALE MONTANT UNE GROSSESSE AU NIVEAU DE LA CORNE RUDIMENTAIRE NON COMMUNICANTE. 19

FIGURE 13. IMAGE PER-OPERATOIRE MONTANT LA CORNE RUDIMENTAIRE GRAVIDE CONNECTEE A L'UTERUS PAR UNE BANDE FIBRINEUSE. 20

FIGURE 14. IMAGE PER-OPERATOIRE MONTANT LA RUPTURE DE LA CORNE RUDIMENTAIRE AU NIVEAU DU FUNDUS. 21

FIGURE 15. IMAGES MONTRANT LA CORNE RUDIMENTAIRE AVEC PLACENTA PERCRETA EXTERIORISE A TRAVERS LA RUPTURE FUNDIQUE. 22

FIGURE 16. IMAGE PER-OPERATOIRE MONTRANT L'UTERUS BICORNE 23

FIGURE 17. IMAGES PER-OPERATOIRE MONTRANT L'UTERUS BICORNE. 24

FIGURE 18. ÉCHOGRAPHIE PELVIENNE PREOPERATOIRE. 25

FIGURE 19. IMAGE ECHOGRAPHIQUE SUR COUPE SAGITTALE DE GROSSESSE SUR CICATRICE DE CESARIENNE AVEC UNE CAVITE UTERINE VIDE. 27

FIGURE 20. IMAGE ECHOGRAPHIQUE EN COUPE TRANSVERSALE MONTANT LE SAC GESTATIONNEL IMPLANTE SUR LA CICATRICE DE CESARIENNE. 28

FIGURE 21. ASPECT ECHOGRAPHIQUE EN MODE TRIDIMENSIONNEL DE LA GROSSESSE SUR CICATRICE. 29

FIGURE 22. UTERUS EN RUPTURE INCOMPLETE, LA GROSSESSE ECTOPIQUE SUR LA CICATRICE DE CESARIENNE EST VISIBLE A TRAVERS LA SEREUSE (IMAGE PER-OPERATOIRE). 30

FIGURE 23 . INCISION UTERINE ET RESECTION DE LA GROSSESSE ECTOPIQUE (IMAGE PREOPERATOIRE) 31

FIGURE 24. ECHOGRAPHIE TRANSABDOMINALE (3.5 MHTZ) EN COUPE SAGITTALE MONTRANT UN UTERUS VIDE ET UN SAC GESTATIONNEL DANS LA REGION ISTHMIQUE. 32

FIGURE 25. VUE PER-OPERATOIRE MONTRANT LE DECOLLEMENT VESICO-UTERIN ET LIGATURE DES VAISSEAUX AVANT LA RESECTION. 33

FIGURE 26. ECHOGRAPHIE TRANSABDOMINALE (3.5 MHTZ) MONTRANT UN UTERUS VIDE AVEC UN SAC GESTATIONNEL EN REGARD DE LA CICATRICE 34

FIGURE 27. IRM EN COUPE SAGITTALE EN PONDERATION T1 MONTRANT UN UTERUS GRAVIDE AVEC UN SAC GESTATIONNEL CONTENANT UN FŒTUS MOBILE. 35

FIGURE 28. IRM COUPE SAGITTALE EN PONDERATION T2 MONTRANT UN UTERUS GRAVIDE AVEC UN SAC GESTATIONNEL CONTENAT UN FŒTUS DE MORPHOLOGIE NORMALE. ASPECT ANORMALEMENT BOMBE DU PLACENTA (P) QUI A UNE INSERTION ANTERIEURE BAS SITUEE AFFLEURANT LE COL PRESENCE D'UNE INSERTION INCRETA AVEC PERCISTANCE D'UNE FINE BANDE MYOMETRIALE (FLECHE NOIRE) 36

FIGURE 29. IRM COUPE SAGITTALE EN PONDERATION T2 MONTRANT L'INVASION DU MYOMETRE PAR LE PLACENTA 37

FIGURE 30. EXPLORATION CHIRURGICALE MONTRANT UN HEMATOME EN REGARD DE LA CICATRICE 38

FIGURE 31. VUE PER-OPERATOIRE MONTRANT LA GROSSESSE AU NIVEAU DE LA REGION ISTHMIQUE 39

FIGURE 32. VUE PER-OPERATOIRE MONTRANT LA GROSSESSE AU NIVEAU DE LA REGION ISTHMIQUE 39

FIGURE 33.RESECTION DE LA GROSSESSE SUR CICATRICE. PIECE OPERATOIRE DE RESECTION....40

FIGURE 34. IMAGE ECHOGRAPHIQUE D'UNE COUPE LONGITUDINALE MONTRANT UN SAC GESTATIONNEL EN POSITION CERVICALE SIEGE D'UN BOUTON EMBRYONNAIRE AVEC ACTIVITE CARDIAQUE POSITIVE. 41

FIGURE 35. IMAGE ECHOGRAPHIQUE D'UNE COUPE LONGITUDINALE MONTRANT UNE CAVITE UTERINE VIDE, SIEGE AU NIVEAU CERVICAL D'UN SAC GESTATIONNEL IMPLANTE DANS LA PAROI POSTERIEURE DU COL UTERIN. 43

FIGURE 36. IMAGE ECHOGRAPHIE EN MODE 3D MONTRANT LE SAC GESTATIONNEL IMPLANTE DANS L'EPAISSEUR DU COL, AVEC SON TROPHOBLASTE ECTOPIQUE HYPERVASCULARISE...44

FIGURE 37. IMAGE ECHOGRAPHIQUE EN COUPE TRANSVERSALE OBJECTIVANT LA PERSISTANCE DE L'ACTIVITE CARDIAQUE APRES TRAITEMENT SYSTEMIQUE 45

FIGURE 38. SURVEILLANCE DE LA BHCG DEPUIS L'ADMINISTRATION DU TRAITEMENT MEDICAL JUSQU'A INDICATION DE LA LAPAROTOMIE. 46

FIGURE 39. IMAGE ECHOGRAPHIE D'UNE COUPE LONGITUDINALE MONTRANT UNE COLLECTION HETEROGENE CLOISONNEE EVOQUANT UN ABCES. 47

FIGURE 40. LES DEUX MICROPHOTOGRAPHIES MONTRENT LA PRESENCE DE VILLOSITES CHORIALES A AXE DISCRETEMENT FIBREUX SUR UN FOND TRES HEMORRAGIQUE AVEC UN TISSU TROPHOBLASTIQUE PEU DEVELOPPE (HE X 40).....48

FIGURE 41. ÉCHOGRAPHIE ENDO-VAGINALE MONTRANT DEUX GROSSESSES INTRA-UTERINE ET EXTRA-UTERINE SIMULTANEES. 49

FIGURE 42. GROSSESSE INTRA ET EXTRA-UTERINE AVEC DES ECHOS EMBRYONNAIRES.....51

FIGURE 43. GROSSESSE EXTRA-UTERINE AVEC EMBRYON DOTE D'UNE ACTIVITE CARDIAQUE...52

FIGURE 44. ÉCHOGRAPHIE SUS-PUBIENNE A 15 SEMAINES D'AMENORRHEE MONTRANT 2 FŒTUS (LE PREMIER EST INTRA-UTERIN ET SECOND EST ABDOMINAL) AVEC DEUX PLACENTAS 54

FIGURE 45. ÉCHOGRAPHIE SUS-PUBIENNE A 15 SEMAINES D'AMENORRHEE MONTRANT 2 FŒTUS (LE PREMIER EST INTRA-UTERIN ET SECOND EST ABDOMINAL) AVEC DEUX PLACENTAS 55

FIGURE 46. ÉCHOGRAPHIE SUS-PUBIENNE A 15 SEMAINES D'AMENORRHEE MONTRANT 2 FŒTUS (LE PREMIER EST INTRA-UTERIN ET SECOND EST ABDOMINAL) AVEC DEUX PLACENTAS 55

FIGURE 47. ÉCHOGRAPHIE SUS-PUBIENNE A 15 SEMAINES D'AMENORRHEE MONTRANT 2 FŒTUS (LE PREMIER EST INTRA-UTERIN ET SECOND EST ABDOMINAL) AVEC DEUX PLACENTAS 56

FIGURE 48. ÉCHOGRAPHIE SUS-PUBIENNE A 15 SEMAINES D'AMENORRHEE MONTRANT 2 FŒTUS (LE PREMIER EST INTRA-UTERIN ET SECOND EST ABDOMINAL) AVEC DEUX PLACENTAS 56

FIGURE 49. BIOMETRIE FŒTALE DES FŒTUS A (INTRA-UTERIN) ET B (ABDOMINAL) 57

FIGURE 50. IMAGERIE PAR RESONANCE MAGNETIQUE A 19 SEMAINES D'AMENORRHEE MONTRANT UNE GROSSESSE INTRA-UTERINE ET UNE GROSSESSE ECTOPIQUE AINSI QUE LES RAPPORTS DU PLACENTA AVEC LES ORGANES PELVIENS. 57

FIGURE 51. IMAGERIE PAR RESONANCE MAGNETIQUE A 19 SEMAINES D'AMENORRHEE MONTRANT UNE GROSSESSE INTRA-UTERINE ET UNE GROSSESSE ECTOPIQUE AINSI QUE LES RAPPORTS DU PLACENTA AVEC LES ORGANES PELVIENS. 58

FIGURE 52. IMAGERIE PAR RESONANCE MAGNETIQUE A 19 SEMAINES D'AMENORRHEE MONTRANT UNE GROSSESSE INTRA-UTERINE ET UNE GROSSESSE ECTOPIQUE AINSI QUE LES RAPPORTS DU PLACENTA AVEC LES ORGANES PELVIENS. 59

FIGURE 53. IRM ABDOMINO-PELVIENNE A 32 SEMAINES D'AMENORRHEE. 60

FIGURE 54. IRM ABDOMINO-PELVIENNE A 32 SEMAINES D'AMENORRHEE. 61

FIGURE 55. IRM ABDOMINO-PELVIENNE A 32 SEMAINES D'AMENORRHEE. 62

FIGURE 56. IRM ABDOMINO-PELVIENNE A 32 SEMAINES D'AMENORRHEE. 63

FIGURE 57. EMLPACEMENT DE LA DEUXIEME GROSSESSE (VUE OPERATOIRE) 65

FIGURE 58.PHOTOGRAHIE DU DEUXIEME JUMEAU 66

FIGURE 59. ECHOGRAPHIE PELVIENNE MONTRANT LA PRESENCE SIMULTANEE DE GROSSESSE INTRA-UTERINE ET EXTRA-UTERINE.....68

FIGURE 60. GRAPHIQUE MONTRANT L'AGE MOYEN DE NOS PATIENTES.....72

FIGURE 61. GRAPHIQUE MONTRANT LA GESTITE ET LA PARITE DES PATIENTES DE NOTRE ETUDE 72

FIGURE 62. GRAPHIQUE MONTRANT LA DISTRIBUTION DES DIFFERENTS TYPES DE GROSSESSES ECTOPIQUES DE LOCALISATIONS INHABITUELLES DANS NOTRE ETUDE 73

FIGURE 63. GRAPHIQUE MONTRANT LE TERME DES GROSSESSES ECTOPIQUES DE NOTRE ETUDE AU MOMENT DU DIAGNOSTIC.....74

FIGURE 64. GRAPHIQUE MONTRANT LES MANIFESTATIONS CLINIQUES (DOULEURS ABDOMINALES ET DES METRORRAGIES) CHEZ LES PATIENTES DE NOTRE ETUDE 75

FIGURE 65. GRAPHIQUE MONTRANT LE DELAI DE CONSULTATION DEPUIS LE DEBUT DE LA SYMPTOMATOLOGIE JUSQU'A L'ARRIVER A L'HOPITAL EN JOURS 76

FIGURE 66. IMAGERIE PAR RESONANCE MAGNETIQUE EN COUPES SAGITTALES EN MODE T2 MONTRANT UN FŒTUS BAIGNANT DANS UNE CAVITE AMNIOTIQUE HYPERINTENSE SITUEE DANS L'ABDOMEN, ENTOURE D'UNE MEMBRANE AMNIOTIQUE IRREGULIERE. UNE OPACITE HYPOINTENSE LARGE (INDIQUEE PAR *) INDIQUE UN SAIGNEMENT ANCIEN. L'UTERUS (UT) EST VIDE. UN LIQUIDE HYPERINTENSE HETEROGENE AU NIVEAU DU CUL-DE-SAC DE DOUGLAS (POD) INDIQUE UN SAIGNEMENT. [14] 89

FIGURE 67. IMAGERIE PAR RESONANCE MAGNETIQUE EN COUPES SAGITTALES EN MODE T2 MONTRANT UN FŒTUS BAIGNANT DANS UNE CAVITE AMNIOTIQUE HYPERINTENSE SITUEE DANS L'ABDOMEN, ENTOURE D'UNE MEMBRANE AMNIOTIQUE IRREGULIERE (AM). UNE OPACITE HYPOINTENSE LARGE (INDIQUEE PAR *) INDIQUE UN SAIGNEMENT ANCIEN. [14]..90

FIGURE 68. IMAGERIE PAR RESONANCE MAGNETIQUE EN COUPES SAGITTALES EN MODE T2 MONTRANT UN FŒTUS BAIGNANT DANS UNE CAVITE AMNIOTIQUE HYPERINTENSE SITUEE DANS L'ABDOMEN, ENTOURE D'UNE MEMBRANE AMNIOTIQUE IRREGULIERE (AM). UNE OPACITE HYPOINTENSE LARGE (INDIQUEE PAR *) INDIQUE UN SAIGNEMENT ANCIEN. [14]..90

FIGURE 69. IMAGERIE PAR RESONANCE MAGNETIQUE EN COUPE CORONAL MONTRANT LES RAPPORTS DU PLACENTA AVEC LA PROIE ABDOMINALE ET PELVIENNE LATERALEMENT ET AVEC LE MUR ANTERIEUR DE L'UTERUS (UT) EN INFERIEUR. [14].....91

FIGURE 70. IMAGERIE PAR RESONANCE MAGNETIQUE EN COUPE SAGITTALE MONTRANT LES RAPPORTS DU PLACENTA AVEC LA PROIE ABDOMINALE ET PELVIENNE LATERALEMENT ET AVEC LE MUR ANTERIEUR DE L'UTERUS (UT) EN INFERIEUR. [14].....91

FIGURE 71. IMAGERIE PAR RESONANCE MAGNETIQUE EN COUPE AXIALE MONTRANT LES RAPPORTS DU PLACENTA AVEC LA PROIE ABDOMINALE ET PELVIENNE LATERALEMENT ET AVEC LE MUR ANTERIEUR DE L'UTERUS (UT) EN INFERIEUR. [14].....92

FIGURE 72.GROSSESSE INTRA-OVERIENNE. ECHO EMBRYONANAIRE VISIBLE. LE PARENCHYME OVARIEN EST RECONNAISSABLE PAR QUELQUES FOLLICULES ATRETIQUES (FLECHES) [13] 103

FIGURE 73. GROSSESSE INTERSTITIELLE. VOIE ENDO-VAGINAL. OEUF DE 8 SA SIEGEANT EN DEHORS DE LA CAVITE, A UNE DISTANCE D'ENVIRON 15 MM DE L'ENDOMETRE. LE MYOMETRE ENTOURE L'OEUF ET LA CORNE UTERINE EST NETTEMENT"GONFLEE" PAR LE DEVELOPPEMENT DE L'OEUF. [13] 111

FIGURE 74. IMAGE ECHOGRAPHIQUE PAR VOIE ENDO-VAGINALE EN COUPE TRANSVERSALEMONTRANT UNE GROSSESSE INTERSTITIELLE DEFORMANT LE CONTOUR UTERIN ET ELLE EST BIEN SEPAREE DE L'ENDOMETRE. [13].....112

FIGURE 75. ECHOGRAPHIE ENDO-VAGINALE AVEC RECONSTRUCTION 3D QUI MONTRE BIEN L'OEUF INTERSTITIEL ET DEFORME LA CORNE UTERINE [13]. 112

FIGURE 76. IMAGE ECHOGRAPHIQUE PAR VOIE ENDO-VAGINALE MONTANT L'OEUF (1) AVEC SA COURONNE TROPHOBLASTIQUE BIEN SEPARE DE (FLECHE) L'ENDOMETRE CAVITAIRE (2) [13] 113

FIGURE 77. ECHOGRAPHIE: COUPE TRANSVERSALE. GROSSESSE ECTOPIQUE INTERSTITIELLE AVEC CENTRE ANECHOGENE ET PERIPHERIE HYPERECHOGNE (ETOILES); FEUILLET MYOMETRIAL (FLECHES NOIRES); ENDOMETRE DECIDUALISE (E); LIGNE INETRSTITIELLE (FLECHES BLANCHES). [61] 113

FIGURE 78. IRM EN PONDERATION T1: COUPE CORONALE UTERINE. AXES UTERIN (LIGNE BLANCHE); GROSSESSE ECTOPIQUE INTERSTITIELLE AVEC CENTRE EN HYPOSIGNAL ET DOUBLE COURONNE (ETOILES); MANTEAU MYOMETRIAL (FLECHES BLACHES); LIGNE INTERSTITIELLE (FLECHES NOIRES); KYSTE PERITONEAL (CARRE BLANC); KYSTE DU CORPS JAUNE (ROND BLANC). [61] 115

FIGURE 79. IRM EN PONDERATION T1 APRES INJECTION DE GADOLINIUM: COUPE CORONALE UTERINE. "ANNEAU DE FEU" (FLECHE NOIRES). [61] 116

FIGURE 80. GROSSESSE INTERSTITIELLE A LA COELIOSCOPIE. A: LA CORNE UTERINE GAUCHE (*) EST BOURSOUFLEE PAR LE DEVELOPPEMENT DE L'OEUF: FOND UTERIN (U), TROMPE (S) ET OVAIRE (O). 118

FIGURE 81. GROSSESSE INTERSTITIELLE A LA COELIOSCOPIE. LA CORNE UTERINE (*) EST ROMPUE AVEC HEMOPERITOIRE DANS LE DOUGLAS.[13] 119

FIGURE 82. GROSSESSE SUR UTERUS BICORNE VOIE VAGINALE OEUF DAS LA CORNE DROITE (FLECHE) ET LA REACTION DECIDUALE DANS LA CORNE GAUCHE (*). [13] 124

FIGURE 83. GROSSESSE SUR UTERUS BICORNE VOIE SUS-PUBIENNE. [13] 125

FIGURE 84. IMAGE ECHOGRAPHIQUE MONTRANT UNE GROSSESSE SUR CORNE RUDIMENTAIRE A GAUCHE AVEC UN UTERUS UNICORNE PRESENT A DROITE. IL N'Y A PAS DE COMMUNICATION ENTRE LES DEUX. [81] 126

FIGURE 85. IRM COUPE AXIALE EN PONDERATION T2 MONTRANT UNE GROSSESSE SUR CORNE RUDIENTARE A GAUCHE (RH). IL N'Y A PAS DE COMMUNICATION ENDOMETRIALE OU CAVITAIRE AVEC L'UTERUS. (B) INDIQUE LA VESSIE. [81] 127

FIGURE 86. IRM. COUPE AXIALE EN PONDERATION T1 APRES INJECTION DE GADOLINUIMNE MONTRANT AUCUNE COMMUNICATION ENRE LA CORNE RUDIMENTAIRE GRAVIDE (RH) ET L'UTERUS (UT). [81] 127

FIGURE 87. GRAPHIQUE MONTRANT LE NOMBRE DE CAS PUBLIES DE PLACENTA ACRRETA ET DE GROSSESSES SUR CICATRICE DE CESARINNE PAR AN. [87] 130

FIGURE 88. COUPE TRANSVERSALE ET SAGITTALE DE L'UTERUS PAR VOIE SUS-PUBIENNE: IMAGE LIQUIDIENNE INTRACAVITAIRE, AVEC NIVEAU DE SEDIMENTATION, CORRESPONDANT A UNE HEMATOMETRIE (*) ENTOUREE D'ENDOMETRE DECIDUALISE (PSEUDO-SAC). L'OEUF EST IMPLANTE DANS LE MYOMETRE ISTHMIQUE ANTERIEUR AU NIVEAU DE LA CICATRICE D'HYSTEROTOMIE (FLECHE) [13] 135

FIGURE 89. CAVITE UTERINE VIDE (U) SANS SIGNE ANNEXIEL EN FAVEUR D'UNE GEU CLASSIQUE.TISSU TROPHOBLASTIQUE AU NIVEAU DE LA CICATRICE DE CESARIENNE (*), REPERE PAR SON ECHOGENICITE ET LA COURONE VASCULAIRE EN DOPPLER COULEUR. [13] 136

FIGURE 90. GROSSESSE CERVICALE. L'OEUF EMBRUONNE (3) AVEC SA VO EST BIEN VISIBLE DANS LA CAVITE CERVICALE, EN DESSOUS DE L'ISTHME UTERIN (2). LA CAVITE UTERINE (1) EST VIDE AVEC UN ENDOMETRE DECIDUALISE. [13].....149

FIGURE 91. IMAGERIE PAR RESONANCE MAGNETIQUE EN PONDERATION T2. COUPE SAGITTALE MONTANT UN SAC GESTATIONNEL HETEROGENE AU NIVEAU DU COL AVEC UNE CAVITE UTERINE VIDE. [150].....151

FIGURE 92. IMAGE ECHOGRAPHIQUE. ARTEFACT EN MIROIR SIMULANT UNE GROSSESSE HETEROTOPIQUE. [179].....161

FIGURE 93. IMAGE DE L'IMAGERIE PAR RESONANCE MAGNETIQUE MONTRANT UNE GROSSESSE INTRA-UTERINE MONOFOETALE RECTIFIANT LE DIAGNOSTIC. [179] 162

TABLEAU 1.TABLEAU RESUMANT LE TYPE DE GROSSESSE, LES FACTEURS DE RISQUE, LE TRAITEMENT ET L'ABOUTISSEMENT DES GROSSESSES DE NOTRE ETUDE.....77

TABLEAU 2. LES PRINCIPALES CLASSIFICATIONS DE GROSSESSE OVARIENNE SELON BADEN ET PHILIPPE 104

Table des matières

TABLE DES MATIÈRES

I. INTRODUCTION 2

II. MATERIELS ET METHODES 4

III. OBSERVATIONS 7

A. OBSERVATION NUMERO 1 : ABDOMINALE 7
B. OBSERVATION NUMERO 2 : GROSSESSE OVARIENNE 10
C. OBSERVATION NUMERO 3 : INTERSTITIELLE 14
D. OBSERVATION NUMERO 4 : CORNUALE 16
E. OBSERVATION NUMERO 5 : GROSSESSE SUR CORNE RUDIMENTAIRE 18
F. OBSERVATION NUMERO 6 : GROSSESSE SUR UTERUS BICORNE 22
G. OBSERVATION NUMERO 7 : GROSSESSE INTRAMURALE SUR CICATRICE DE MYOMECTOMIE 24
H. OBSERVATION NUMERO 8 : GROSSESSE INTRAMURALE SUR CICATRICE DE CESARIENNE 26
I. OBSERVATION NUMERO 9 : GROSSESSE INTRAMURALE SUR CICATRICE DE CESARIENNE 31
J. OBSERVATION NUMERO 10 : GROSSESSE INTRAURALE SUR CICATRICE DE CESARIENNE 33
K. OBSERVATION NUMERO 11 : GROSSESSE CERVICALE 40
L. OBSERVATION NUMERO 12 : GROSSESSE HETEROTOPIQUE TUBAIRE 48
M. OBSERVATION NUMERO 13 : GROSSESSE HETEROTOPIQUE TUBAIRE SPONTANEE 50
N. OBSERVATION NUMERO 14 : GROSSESSE HETEROTOPIQUE ABDOMINALE 53
O. OBSERVATION NUMERO 15 : GROSSESSE HETEROTOPIQUE AMPULLAIRE 67
P. OBSERVATION NUMERO 16 : GROSSESSE HETEROTOPIQUE CORNUALE 68

IV. RESULTATS 71

A. DONNEES BIOMETRIQUES ET FACTEURS DE RISQUES 71
B. CARACTERISTIQUES DIAGNOSTIQUES ET THERAPEUTIQUES 73

V. DISCUSSION 81

C. LA GROSSESSE ABDOMINALE 81
1. Définition 81
2. Les facteurs de risques 82
3. Localisation 83
4. Diagnostic 84
a. Les manifestations cliniques 84
b. Les explorations paracliniques 85

i. La biologie 85
L'HCG ou hormone chorionique gonadotrope humaine 85
L'alpha fœto-protéine plasmatique (MSAFP : maternal serum alpha fetoprotein) 86
ii. Imagerie médicale 87
Échographie pelvienne 87
L'imagerie par résonance magnétique 88
La tomodensitométrie abdominale et pelvienne 92
iii. Cœlioscopie diagnostic 93
5. Le traitement *93*
a. Les principes du traitement : 93
b. Les moyens thérapeutiques et indications 95
i. Le traitement chirurgical 95
ii. Le traitement médical 96
Administration systémique de Méthotrexate 96
Embolisation angiographique des vaisseaux alimentant le placenta 96
iii. Le traitement expectatif ou abstention thérapeutique 96
6. Récapitulatif *97*
D. LA GROSSESSE OVARIENNE 98
1. Définition et étiopathogénie *98*
2. Facteurs de risque *99*
3. Diagnostic *100*
a. Les manifestations cliniques 101
b. Les explorations paracliniques 101
i. La biologie 101
ii. L'imagerie médicale 102
L'Échographie pelvienne 102
iii. La Cœlioscopie diagnostique 103
iv. L'histologie 103
4. Le traitement *106*
c. Le traitement chirurgical 106
d. Le traitement médical 106
5. Récapitulatif *106*
E. LA GROSSESSE INTERSTITIELLE 107
1. Définition *107*
2. Facteurs de risque *108*
3. Diagnostic *109*

a. Les manifestations cliniques 109
b. Les explorations paracliniques 109
i. La biologie 109
Le dosage de la βHCG 109
ii. L'imagerie médicale 109
L'échographie pelvienne 110
L'imagerie par résonance magnétique 114
4. Traitement 116
c. Le traitement médical 117
d. Le traitement chirurgical 118
e. L'embolisation des artères utérines 119
5. Récapitulatif 119
F. LA GROSSESSE CORNUALE 120
1. Définition 120
2. Facteurs de risque 121
3. Diagnostic 122
a. Les manifestations cliniques 122
i. En cas de grossesse sur utérus bicorne uni ou bi cervical ou cloisonné 122
ii. En cas de grossesse sur la corne rudimentaire d'un utérus borgne. 123
b. Les examens paracliniques 124
i. L'imagerie médicale 124
L'échographie pelvienne 124
L'imagerie par résonance magnétique 126
4. Prise en charge thérapeutique 128
c. En cas de grossesse sur utérus bicorne 128
d. En cas de grossesse sur corne rudimentaire 128
5. Récapitulatif 129
G. LA GROSSESSE INTRAMURALE SUR CICATRICE 130
1. Définition et physiopathologie 130
2. Facteurs de risque 131
3. Diagnostic 132
a. Manifestations cliniques 132
b. Explorations paracliniques 133
i. L'échographie endo-vaginale 133
ii. Autres examens 136
4. La prise en charge thérapeutique 137
c. Traitement médical 137

i. Par voie systémique 137
ii. Par voie locale 138
iii. Combiné 138
iv. Associé à une aspiration du sac gestationnel 138
v. Efficacité 139
d. Traitement chirurgical 140
i. Traitement conservateur chirurgical 140
Aspiration-curetage 140
Résection 141
ii. Embolisation des artères utérines 141
iii. Traitement non conservateur 142
5. Récapitulatif 143
H. LA GROSSESSE CERVICALE 144
1. Définition et classification 144
2. Épidémiologie et facteurs de risques 145
3. Diagnostic 146
a. Les manifestations cliniques 146
b. Les examens complémentaires 147
i. L'imagerie médicale 147
L'échographie 147
Tomodensitométrie 150
Imagerie par résonance magnétique (IRM) 150
ii. Biologie 151
iii. Cœlioscopie 151
iv. L'histologie 152
4. La prise en charge 152
c. Le traitement médical 153
i. Le traitement par MTX 153
Les voies d'administration 153
ii. Le traitement par autres agents de chimiothérapie 155
iii. Le traitement par KCl 155
iv. Le traitement par Mifépristone 155
d. Le traitement chirurgical 155
5. Récapitulatif 156
I. LA GROSSESSE HETEROTOPIQUE 157
1. Définition 157
2. Facteurs de risque 158

3. Diagnostic 159
a. Manifestations cliniques 159
b. Examens complémentaires 160
i. L'imagerie médicale 160
L'échographie pelvienne 160
L'imagerie par résonance magnétique 161
ii. La biologie 162
4. La prise en charge thérapeutique 162
c. Les buts du traitement 162
d. Les moyens thérapeutiques 162
i. Le traitement expectatif (abstention thérapeutique) 162
ii. Le traitement médical 163
iii. Le traitement chirurgical 163
iv. Traitements complémentaires 163
5. Récapitulatif 164

CONCLUSION 166

RESUMES 168

REFERENCES BIBLIOGRAPHIQUES 173

Introduction



I. INTRODUCTION

Le terme de grossesse ectopique regroupe plusieurs entités cliniques ayant en commun le fait que ces grossesses se développent hors de la cavité endométriale.

Le siège habituel des grossesses ectopiques, appelées aussi grossesses tubaires, est la trompe de Fallope. La plupart de ces grossesses se développent au niveau de la portion ampullaire de la trompe de Fallope. Cependant d'autres localisations, dites inhabituelles, sont possibles, tel que la grossesse abdominale, ovarienne, interstitielle, cornuale, cervicale, intramurale ou encore hétérotopique. Ces grossesses dites d'emplacement inhabituel sont le sujet de ce travail.

L'intérêt de cette question réside dans le fait que chacune des grossesses suscitées pose un problème d'ordre nosologique puisque chacune d'entre elles a sa propre définition par rapport à la situation anatomique, mais aussi un problème diagnostic ainsi que thérapeutique. En effet la symptomatologie, les modalités de diagnostic et les moyens thérapeutiques diffèrent d'un type à l'autre. Bien que ce type de grossesse reste rare, leurs complications peuvent être désastreuses. Elles sont responsables d'une mortalité et d'une morbidité importantes. Si, le pronostic vital de la patiente est engagé, son pronostic fonctionnel, résidant dans les infertilités et le futur obstétrical, l'est aussi. C'est pourquoi, tout praticien doit avoir une idée sur les modalités de diagnostic et prise en charge de chacune de ces grossesses.

À travers les cas hospitalisés au service de gynécologie obstétrique de l'hôpital militaire d'instruction Mohammed V, ainsi qu'en s'aidant d'une revue de la littérature, nous avons relevé les principaux axes de la question, à savoir, les principales manifestations cliniques, les moyens diagnostics et thérapeutiques des grossesses ectopiques inhabituelles.

Matériels & Méthodes



II. MATÉRIELS ET MÉTHODES

Il s'agit une étude rétrospective descriptive réalisée au service de gynécologie et obstétrique de l'Hôpital militaire Mohammed V d'instruction sur une période de 15 ans.

Nous avons passé en revue les dossiers des patientes ayant été diagnostiquées, hospitalisées et traitées, médicalement ou chirurgicalement, au service pour les grossesses suivantes :

- Grossesse abdominale ;
- Grossesse ovarienne ;
- Grossesse interstitielle ;
- Grossesse cornuale ;
- Grossesse intramurale ;
- Grossesse cervicale ;
- Grossesse hétérotopique.

Sont exclus de l'étude les dossiers perdus et incomplets.

Pour ces cas, nous avons relevé, aux moyens de leurs dossiers médicaux les données suivantes :

- Les données biométriques des patientes : à savoir l'âge, la gestité et la parité ;
- Les facteurs de risque habituels de grossesse extra-utérine ;
- Les caractéristiques de ces grossesses : le type de la grossesse, le terme ;
- Les signes cliniques ;
- Les moyens de diagnostics ;
- La prise en charge thérapeutique ;
- L'aboutissement de la grossesse.

La saisie des données, ainsi que l'étude statistique ont été réalisées grâce au logiciel Excel.

L'objectif de ce travail est d'établir un cadre nosologique autour des différents types de grossesse ectopique à localisations inhabituelles, et de faire le point sur les modalités de diagnostic et de traitement de pareille grossesse.

Observations



III. OBSERVATIONS

A. OBSERVATION NUMÉRO 1 : ABDOMINALE

Il s'agit de Mme A.M, âgée de 22 ans, sans antécédents médicaux ni chirurgicaux particuliers dont le cycle était régulier 5 J/28 J et n'utilisant aucun moyen de contraception. Dans ses antécédents gynécologiques et obstétricaux la patiente était 2e geste primipare. La première grossesse s'étant déroulée sans incidents a abouti à la naissance par voie basse d'un nouveau-né dont le poids de naissance était de 3 000 g.

La seconde grossesse néanmoins n'a pas été suivie et la date des dernières règles n'était pas connue. L'évolution de la grossesse est marquée par la récurrence de douleurs pelviennes tout au long de la grossesse qui se sont cependant accentuées quelques jours avant la consultation, associées à de faibles métrorragies faite de sang noirâtre, à des ténesmes, un amaigrissement non chiffré sans troubles digestifs ou urinaires.

L'examen à l'admission trouve une patiente en bon état général, pesant 52 kg pour une taille de 1,60 m, sa tension artérielle était de 100/60 mm Hg. Ses conjonctives étaient légèrement décolorées. L'examen abdominal trouve un abdomen souple sans défense ni contracture mais une sensibilité pelvienne diffuse. A l'examen au spéculum le col semblait macroscopiquement sain, long et fermé sans saignement d'origine endo-utérine. Au toucher vaginal l'utérus était de taille normale avec perception d'une masse rénitente au niveau du cul-de-sac de Douglas, indolore à la mobilisation.

Une échographie pelvienne a révélé la présence en rétro utérin d'un sac gestationnel contenant un écho embryonnaire dont l'activité cardiaque était positive et une biométrie correspondant à un âge gestationnel de 15 semaines d'aménorrhée. L'utérus était siège d'une image anéchogène sans image trophoblastique compatible avec ce sac gestationnel. (Figure. 1-2)



Figure 1. Échographie pelvienne montrant le pôle céphalique et les structures intracérébrales d'aspect normal d'un fœtus vivant se développant en intra-abdominale.



Figure 2. Échographie endovaginale montrant un utérus vide avec hématométrie et une grossesse extra-utérine localisée dans le cul-de-sac de Douglas.

L'imagerie par résonance magnétique pelvienne réalisée dans les axes transversal, sagittal et coronal en coupe SP T2 a mis en évidence un utérus décidual avec un épaississement de l'endomètre et un sac gestationnel extra-utérin localisé en bas du cul-de-sac de Douglas. Le placenta était inséré en avant du rectum. (Figure. 3)

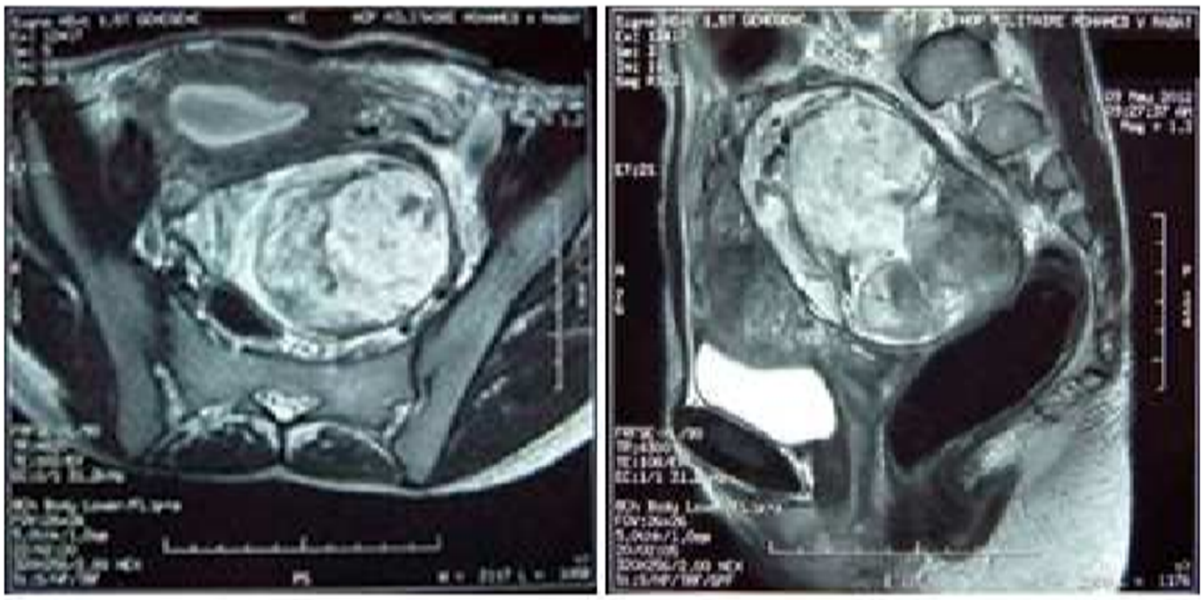

(a) (b)

Figure 3.A : coupe axiale à l'imagerie par résonance magnétique montrant la position rétro utérine de la grossesse abdominale et l'insertion du placenta au niveau de la face antérieure du rectum.

B : coupe sagittale de la grossesse abdominale à l'imagerie par résonance magnétique mettant en évidence la grossesse rétro utérine, l'utérus vide et l'insertion du placenta.

Le bilan préopératoire n'a pas décelé d'anomalies hormis une anémie à 10 g/dl d'hémoglobine.

La laparotomie a été réalisée sous anesthésie générale et a objectivé un hémopéritoine estimé à 400 ml. Le sac gestationnel était localisé entre le rectum et l'utérus. Le placenta était

adhérent à la paroi postérieure de l'utérus et superficiel par rapport au ligament antérieur du rectum.

Après l'extraction de l'embryon, il fut procédé à l'excision de la partie du placenta accolé au rectum, l'hémostase était satisfaisante.

Les suites opératoires étaient simples. Le taux de βHCG à 24 heures était de 12.235UI.

La patiente a bénéficié d'une cure de Méthotrexate à la dose de 1 mg/kg.

L'évolution a été marquée par la dégression progressive du taux de βHCG jusqu'à négativation totale après un mois et demi du postopératoire.

L'examen anatomopathologique macroscopique de la pièce opératoire révèle une pièce mesurant 10x8x2 cm avec un cordon ombilical de 9 cm inséré du côté cranio-caudal. L'étude histologique des coupes a permis la visualisation de villosités choriales avec un syncytiotrophoblaste et un cytotrophoblaste avec un axe vasculaire normal. De plus il a été remarqué la présence d'un endomètre gravide fait de glandes endomètriales avec des cellules déciduales.

B. OBSERVATION NUMÉRO 2 : GROSSESSE OVARIENNE

Mme G.K., âgée de 34 ans, sans antécédents pathologiques notables, deuxième geste primipare, à cycle régulier, sous contraception orale à base de microprogestatifs, admise au service pour douleur pelvienne associées à une aménorrhée de 6 semaines. Le début de la symptomatologie remonte à 4 jours avant son admission par une douleur pelvienne d'aggravation progressive non calmée par un traitement symptomatique, sans métrorragies ni troubles digestifs ou urinaires.

L'examen a trouvé une patiente en assez bon état général, normotendue, ses conjonctives étaient normalement colorées. À la palpation on note une sensibilité pelvienne du côté droit. À L'examen au spéculum, le col utérin était sain sans métrorragies. Le toucher pelvien, douloureux, trouve un utérus de taille normale, ainsi qu'une masse latéro-utérine droite d'environ quatre centimètres très sensible.

Devant ce tableau clinique et la notion d'aménorrhée, le diagnostic de grossesse

extra-utérine était fortement évoqué. Le dosage du βHCG trouve un taux supérieur au taux normal avec un taux égal à 4950UI/ml.

L'échographie pelvienne transabdominale et endovaginale a trouvé une ligne de vacuité utérine fine, ainsi qu'une masse latéro-utèrine hétérogène mesurant 41 mm sans écho embryonnaire, le Douglas était siège d'un épanchement de faible abondance. (Figures.3-4)

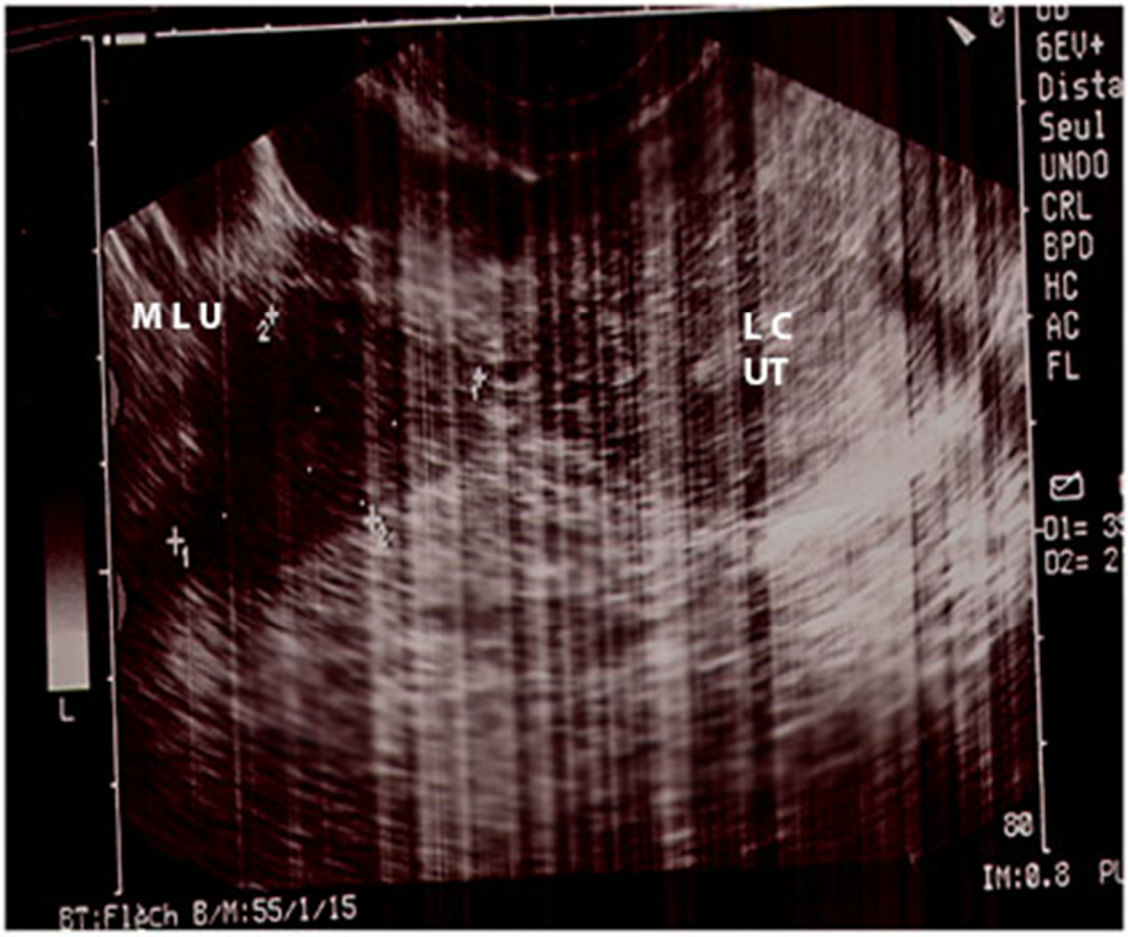

Figure 4. Échographie pelvienne : masse latéro-utérine (MLU) hétérogène évoquant une grossesse extra-utérine. LC : ligne cavitaire. UT : utérus.

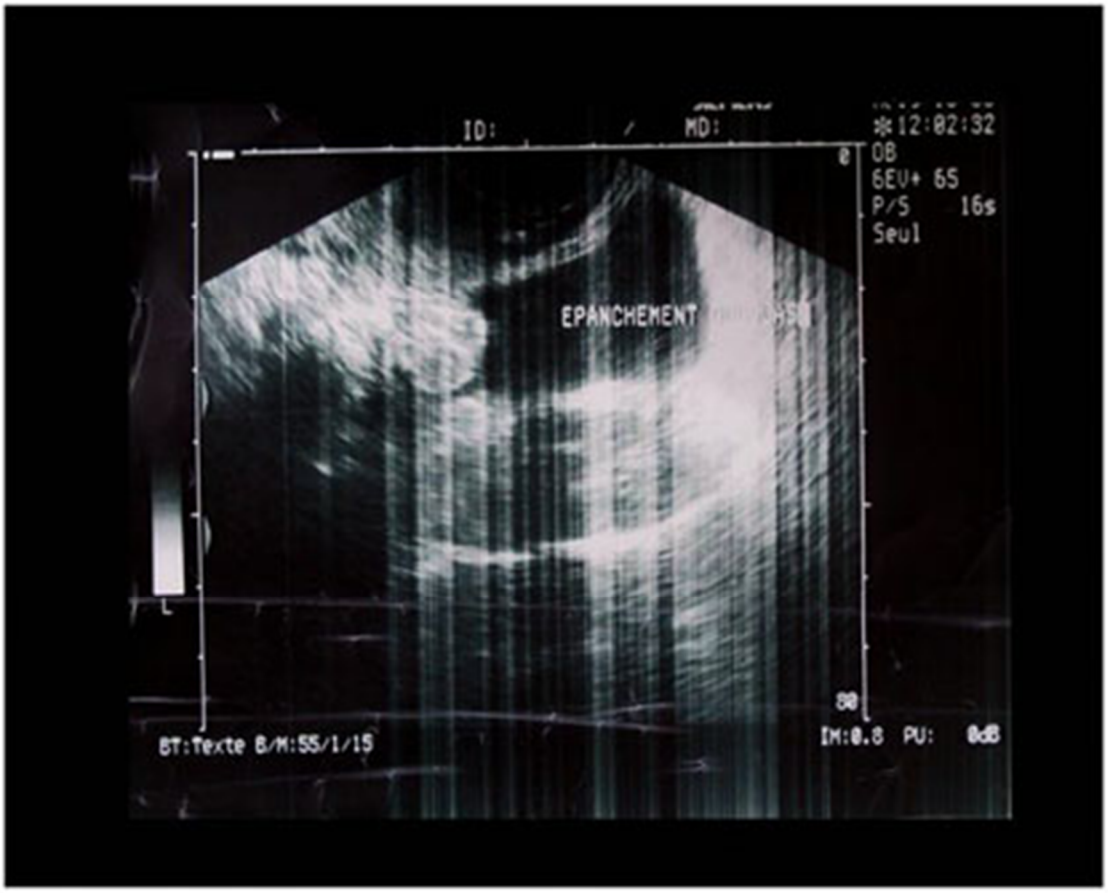

Figure 5. Échographie pelvienne montrant un épanchement au niveau du cul-de-sac de Douglas.

Une exploration cœlioscopique n'a pas pu être réalisée. Une laparotomie exploratrice trouve des trompes saines avec une masse arrondie accolée à l'ovaire droit. (Figure. 5)

Les deux trompes et l'ovaire controlatéral étaient sans anomalies. L'épanchement péritonéal fut estimé à 150 cc fait de sang noirâtre.



Figure 6. Vue opératoire d'une grossesse au niveau de l'ovaire

Une exérèse de la masse fut réalisée. L'hémostase a été assurée par un surjet.

L'examen anatomopathologique a confirmé le diagnostic de grossesse ovarienne. (Figure. 7)

Les suites opératoires étaient simples.

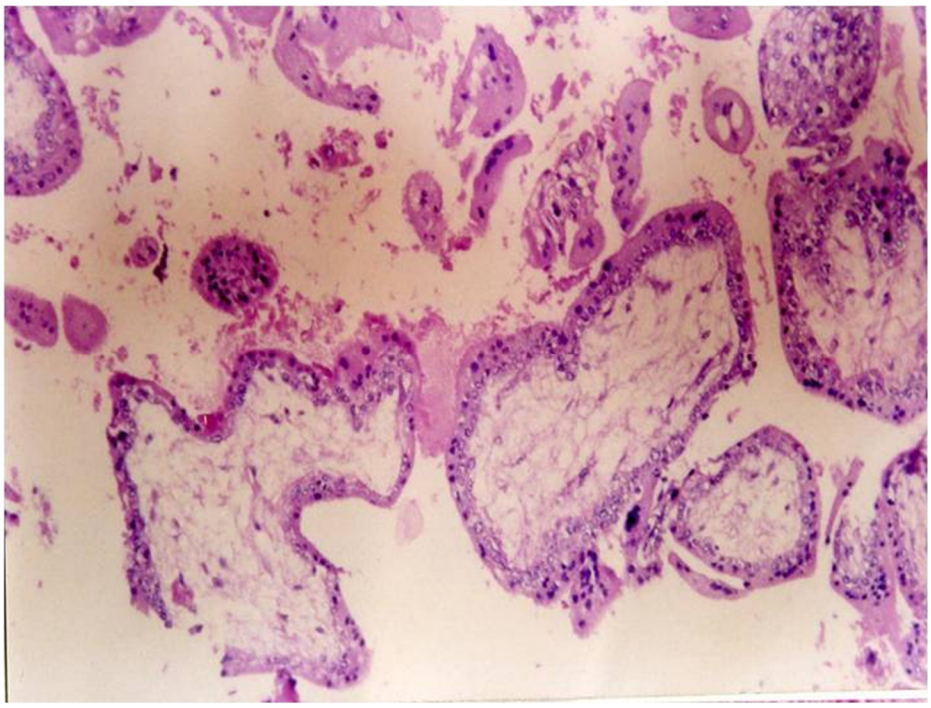

Figure 7. Microphotographie mettant en évidence des villosités choriales pénétrant le parenchyme ovarien (grossissement moyen)

C. OBSERVATION NUMÉRO 3 : INTERSTITIELLE

Il s'agit d'une patiente âgée de 28 ans, 3e geste 2e pare, sans antécédents médicaux particuliers. Elle s'est présentée aux urgences avec une douleur pelvienne associée à une aménorrhée et un saignement vaginal qui a débuté 3 jours avant la consultation. A l'examen la patiente était en assez bon état général, sa tension artérielle était de 110/70 mm Hg. Une défense abdominale a été notée lors de la palpation abdominale. A l'examen au speculum il n'y avait pas de saignement lors de l'examen. Le toucher pelvien a révélé une sensibilité du côté droit par contre il n'a pas mis en évidence de masse annexielle.

L'exploration échographique était en faveur d'une grossesse ectopique rompue. Elle a mis en évidence une image hétérogène latéro-utérine droite mesurant 3x2.5 cm sans image de grossesse en intracavitaire identifiable. (Figure. 8)

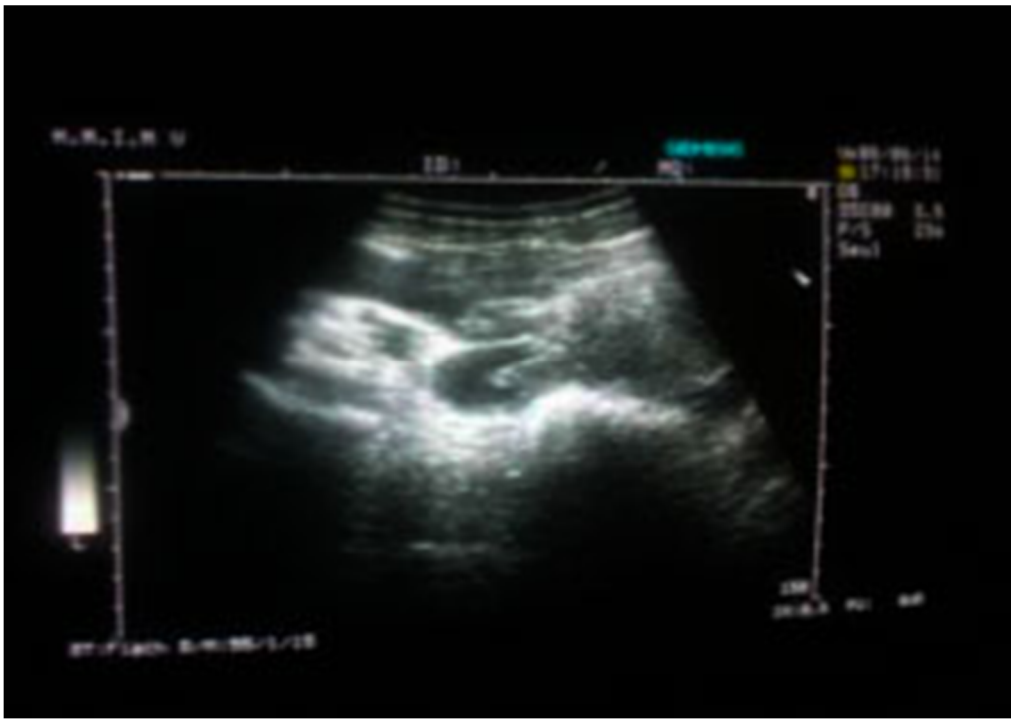

Figure 8. Échographie transabdominale 3,5 MHz montrant une masse latéro-utérine.

La patiente a bénéficié d'une laparotomie exploratrice en urgence qui a révélé une grossesse interstitielle droite située au niveau de l'angle utérin, latérale par rapport au ligament rond rompue, avec un saignement actif et une hémorragie massive au niveau de la cavité abdominale.

Une salpingectomie totale droite a été réalisée et l'hémostase a été assurée. (Figure. 9)

Le dosage de la βHCG dosée 24 heures après l'intervention était en baisse.

Les suites opératoires de la patiente étaient sans événements particuliers.



Figure 9. Vue per-opératoire montrant une grossesse au niveau de l'ostium de la trompe.

D. OBSERVATION NUMÉRO 4 : CORNUALE

Il s'agit d'une patiente de 27 ans, 2e geste primipare mère d'un enfant vivant. Elle n'avait aucun facteur de risque de grossesse ectopique. La grossesse est une grossesse spontanée estimée à 11 semaines d'aménorrhée (retenu sur test qualitatif de grossesse). La patiente a été admise au service pour douleur pelvienne aiguë avec métrorragies du premier trimestre.

L'examen clinique a révélé une défense pelvienne latéralisée ainsi que des signes d'irritation péritonéale en l'occurrence un cri du Douglas. Par ailleurs, la patiente était stable sur le plan hémodynamique.

L'échographie pelvienne sus-pubienne a montré un utérus vide, un endomètre fin à 10 mm avec une image latèro-utérine droite de 2,5 cm échogène hétérogène ainsi qu'un épanchement péritonéal de moyenne abondance au niveau du cul-de-sac de Douglas ainsi qu'en inter vésico-utèrin.

Le taux de βHCG était à 2017.

Devant la forte suspicion de grossesse extra-utérine la patiente a été acheminée immédiatement au bloc opératoire. Une minilaparotomie a permis la mise en évidence d'un

hémopéritoine d'environ 200 cc qui a été aspiré ainsi qu'une grossesse cornuale droite de 2 cm rompue. (Figures.10-11)

La corne controlatérale était saine et de bonne qualité. Il n'y avait pas d'adhérences ou d'endométriose pelvienne.

Une salpingectomie et une résection cornuale ont été réalisées.

Le taux de βHCG après 48 heures était inférieur à 25 % du taux initial.

Les suites opératoires étaient simples.

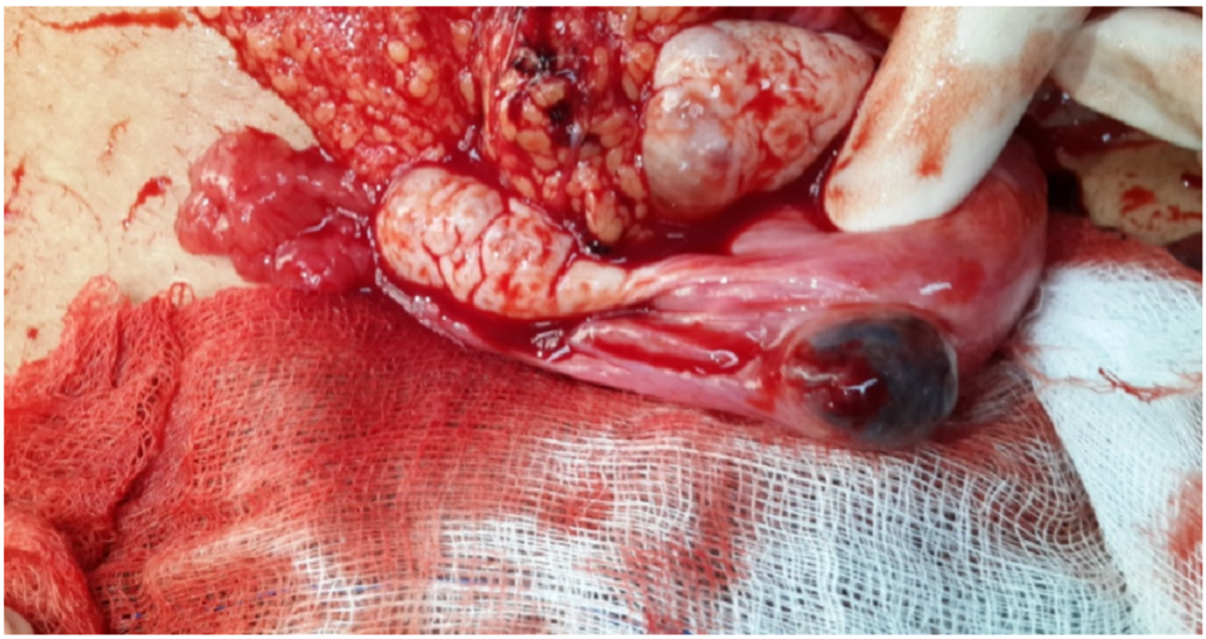

Figure 10. Grossesse cornuale droite : aspect per-opératoire

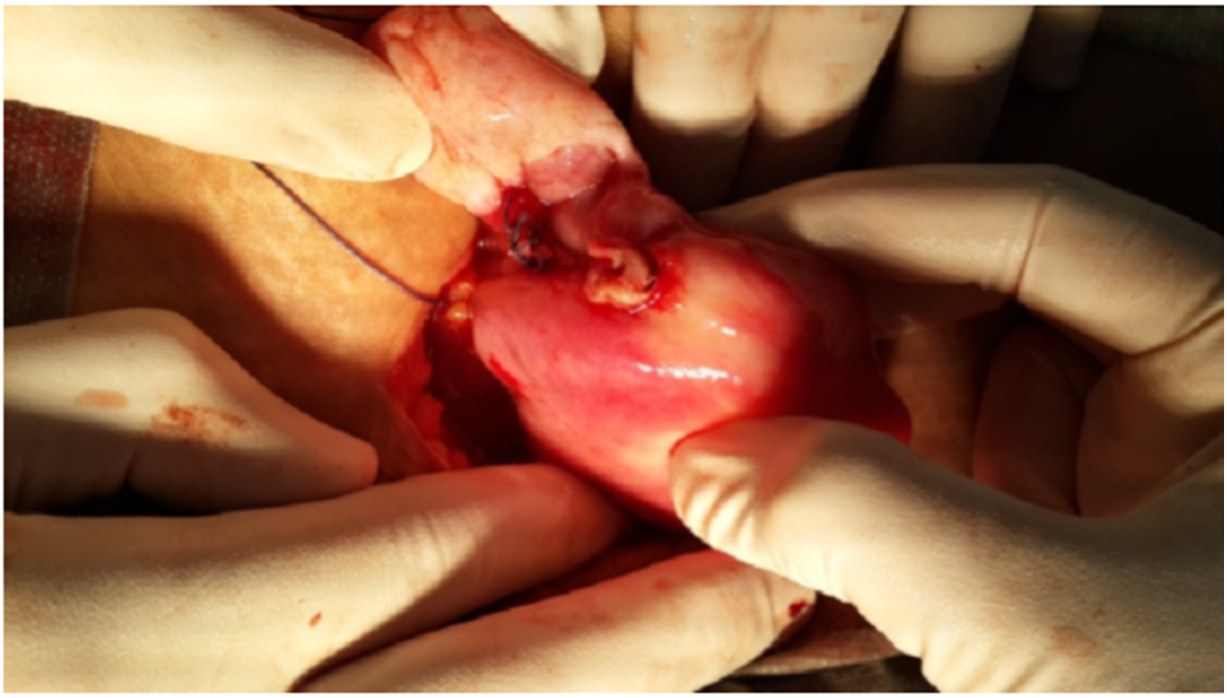

Figure 11. Résultats après cure chirurgicale

E. OBSERVATION NUMÉRO 5 : GROSSESSE SUR CORNE RUDIMENTAIRE

Patiente âgée de 31 ans, 2e geste primipare, enceinte de 27 semaines d'aménorrhée. Elle n'avait pas d'antécédents médicaux ni chirurgicaux.

Dans ses antécédents obstétricaux on retrouve lors de la première grossesse un accouchement d'un mort né de sexe féminin à 41 semaines de poids de naissance de 4 000 g sans complications.

La patiente se plaignait de douleurs abdominales sévères remontant à 4 heures précédant son admission sans autre signe.

À l'examen la patiente était apyrétique, en assez mauvais état général et pâle. Sa tension artérielle était de 110/70 mm Hg et sa fréquence cardiaque de 90 BPM. La palpation note une défense abdominale diffuse avec une hauteur utérine à 27 cm et le fond utérin semblait souple.

L'examen au speculum révèle un col sain sans saignement endo-utèrin actif.

Une exploration échographique abdominale et endovaginale ont été réalisées et ont

révélé une grossesse mono-fœtale évolutive dont la biométrie correspondait à 26 semaines d'aménorrhée avec un placenta postérieur. L'utérus a été visualisé comme étant vide avec un endomètre épaissi. Il n'y avait pas de communication apparente entre le sac gestationnel et le col.

À ce stade les diagnostics différentiels évoqués étaient une grossesse cornuale interstitielle ou abdominale. Ceci a motivé la réalisation d'une imagerie par résonance magnétique abdominale et pelvienne qui a montré un sac gestationnel bien différencié mesurant 17x13 cm avec un fœtus viable au niveau de la corne rudimentaire corne droite. Une fine lame de myomètre était identifiable autour du sac gestationnel confirmant ainsi la grossesse extra-utérine. Du liquide en quantité modérée au niveau de la cavité péritonéale a été aussi mis en évidence. Le reste de l'anatomie pelvienne et abdominale était normal. (Figure.12)



Figure 12. Coupe sagittale à l'IRM abdominale montant une grossesse au niveau de la corne rudimentaire non communicante.

Les explorations biologiques à l'admission ont révélé une anémie avec une

hémoglobine à 11,6 g/dl, cette valeur ayant baissée à 9,7 g/dl lors de la deuxième mesure à 12 heures d'intervalle, la patiente a été acheminée au bloc pour une laparotomie exploratrice malgré le fait qu'elle soit stable sur le plan hémodynamique hormis une légère tachycardie à 100 BPM.

Un hémopéritoine de 2 litres a été retiré en per-opératoire et le diagnostic d'un utérus unicorne avec grossesse sur corne rudimentaire droite rompue a été confirmé. La rupture mesurait 2 cm et se situait au niveau fundique de la corne rudimentaire non communicante avec extériorisation du placenta à travers celle-ci. La corne rudimentaire était attachée à l'utérus par une épaisse bande fibrineuse (Figures.13-14). Il n'y avait pas de communication avec la cavité utérine. L'ovaire droit apparaissait d'aspect normal et la trompe était normalement attachée à la corne rudimentaire. L'annexe controlatérale était sans anomalies.



Figure 13. Image per-opératoire montant la corne rudimentaire gravide connectée à l'utérus par une bande fibrineuse.

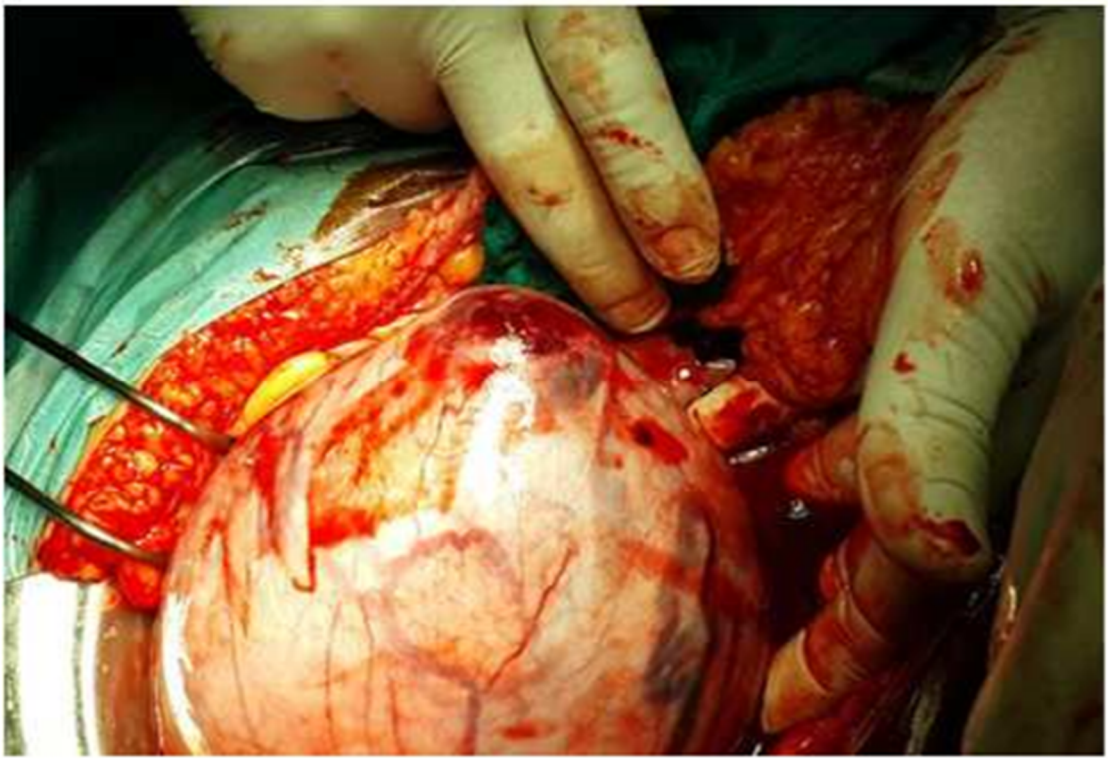

Figure 14. Image per-opératoire montant la rupture de la corne rudimentaire au niveau du fundus.

Un nouveau-né vivant de sexe masculin pesant 600 g est né avec un score d'APGAR de 2 à 1, 5 et à 10 minutes de vie et qui malheureusement est décédé une heure après.

Une excision de la corne rudimentaire ainsi qu'une salpingectomie homolatérale suivit d'une toilette péritonéale ont été réalisées. La patiente a été transfusée en per-opératoire de 5 unités de culots globulaires. L'examen anatomopathologique a révélé que l'hémi-utérus était borgne et que le placenta était percreta. Les suites opératoires étaient simples et la patiente a quitté le service cinq jours après l'intervention. (Figure.15)

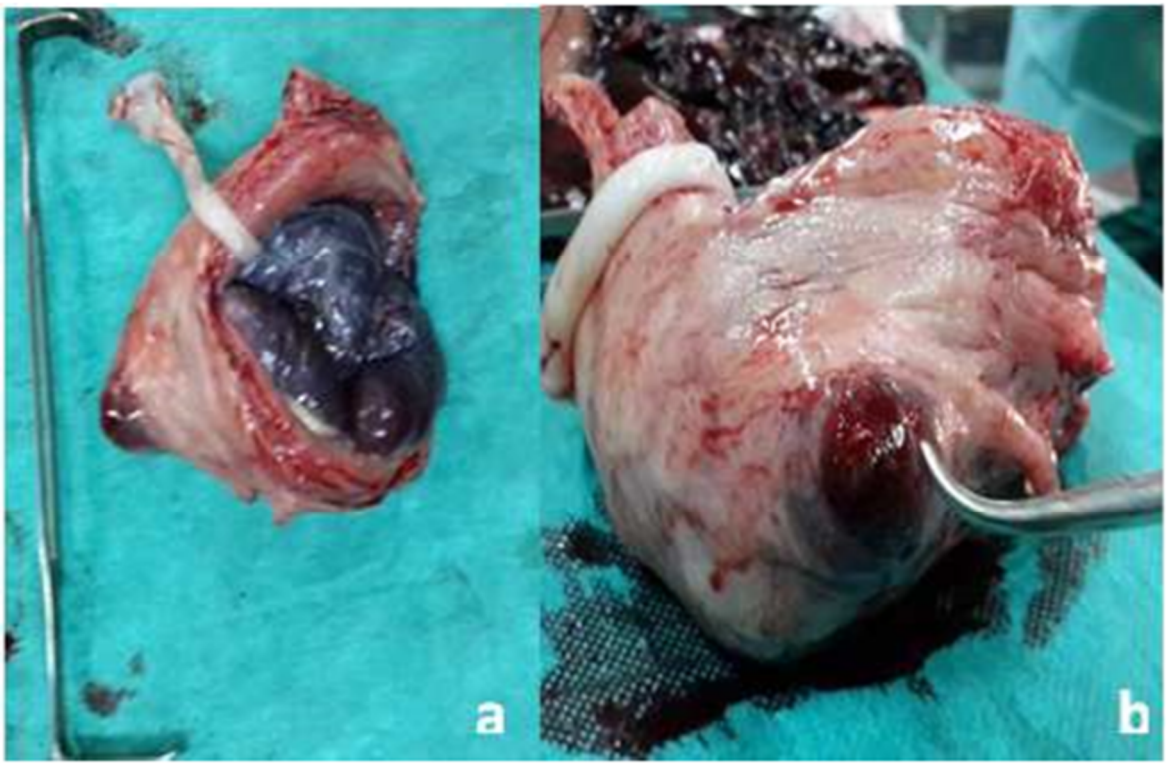

Figure 15. Images montrant la corne rudimentaire avec placenta percreta extériorisé à travers la rupture fundique.

F. OBSERVATION NUMÉRO 6 : GROSSESSE SUR UTÉRUS BICORNE

Mme T.N, âgée de 29 ans était primigeste sans antécédents médicaux ni chirurgicaux ni familiaux particuliers. Sa grossesse était suivie au service depuis la 10e semaine d'aménorrhée

Une échographie pelvienne réalisée lors du premier trimestre de grossesse a révélé un utérus bicorne uni-cervical.

Le suivi de la grossesse était normal et une césarienne était programmée à 38 semaines d'aménorrhée.

L'examen obstétrical à 38 semaines d'aménorrhée a montré une hauteur utérine à 32 cm et des mouvements actifs fœtaux présents. Il n'y avait pas de contractions utérines et les bruits cardiaques fœtaux étaient positifs et réguliers. Au toucher vaginal le col était long fermé et postérieur avec une présentation céphalique. L'échographie obstétricale à 38 semaines a montré une grossesse mono-fœtale évolutive en présentation céphalique dont la biométrie

fœtale était comprise entre le 10e percentil et le 25e percentil par rapport à l'âge gestationnel. L'estimation du poids fœtal était de 3 100 g et le liquide amniotique était de quantité suffisante.

La césarienne réalisée sous rachianesthésie a permis l'extraction d'un nouveau-né de sexe masculin pesant 2 900 g et dont le score d'APGAR était de 10/10 à 1,5 et 10 minutes de vie.

L'examen du nouveau né était normal.

Les suites opératoires de la mère étaient sans particularités.

L'intervention a cependant permis de confirmer le diagnostic d'utérus bicorne uni-cervical. (Figure.16-17)

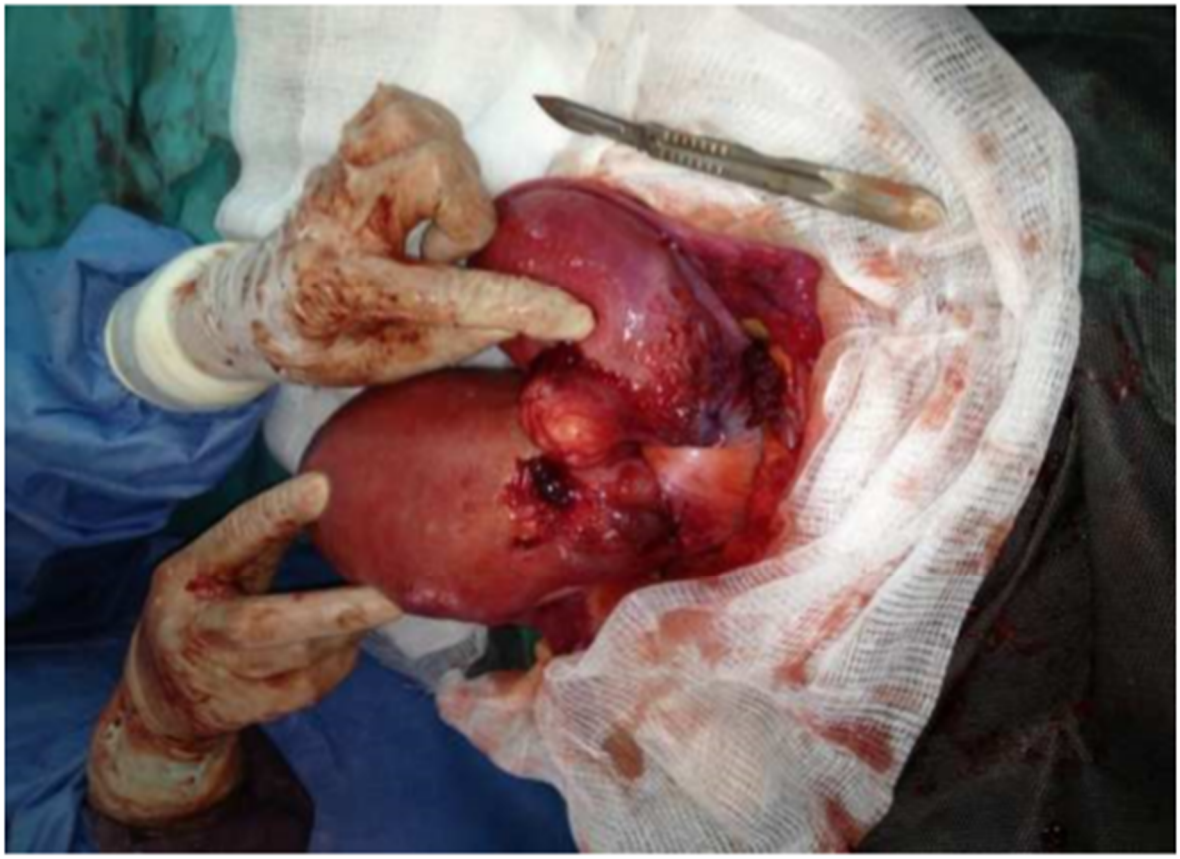

Figure 16. Image per-opératoire montrant l'utérus bicorne



Figure 17. Images per-opératoire montrant l'utérus bicorne.

G. OBSERVATION NUMÉRO 7 : GROSSESSE INTRAMURALE SUR CICATRICE DE MYOMECTOMIE

Patiente de 37 ans 3e geste primipare. Elle avait un antécédent de poly-myomectomie, d'une aspiration pour un avortement spontané précoce à 12 semaines d'aménorrhée et d'une césarienne pour souffrance fœtale aiguë.

La grossesse actuelle a été contractée spontanément.

Elle se présente en consultation à 5 mois de grossesse en se plaignant de douleur pelvienne qui ont commencé 2 jours auparavant. Elle ne rapportait ni saignements vaginaux ni autres signes urinaires ou digestifs. Sa grossesse n'était pas suivie, elle n'avait pas eu de consultations anténatales ni d'échographie obstétricale.

À l'admission la patiente était apyrétique et ses signes vitaux étaient corrects.

L'examen obstétrical trouve une hauteur utérine correspondant à 20 semaines de gestation et l'utérus était souple.

Au speculum le col était long, fermé et postérieur.

L'échographie a mis en évidence la vacuité de la cavité utérine avec la présence d'une grossesse mono-fœtale non évolutive dont la biométrie correspondait à 20 semaines d'aménorrhée implantée dans le myomètre. L'échographie a aussi permis de mettre en évidence un anamnios. (Figure.18)

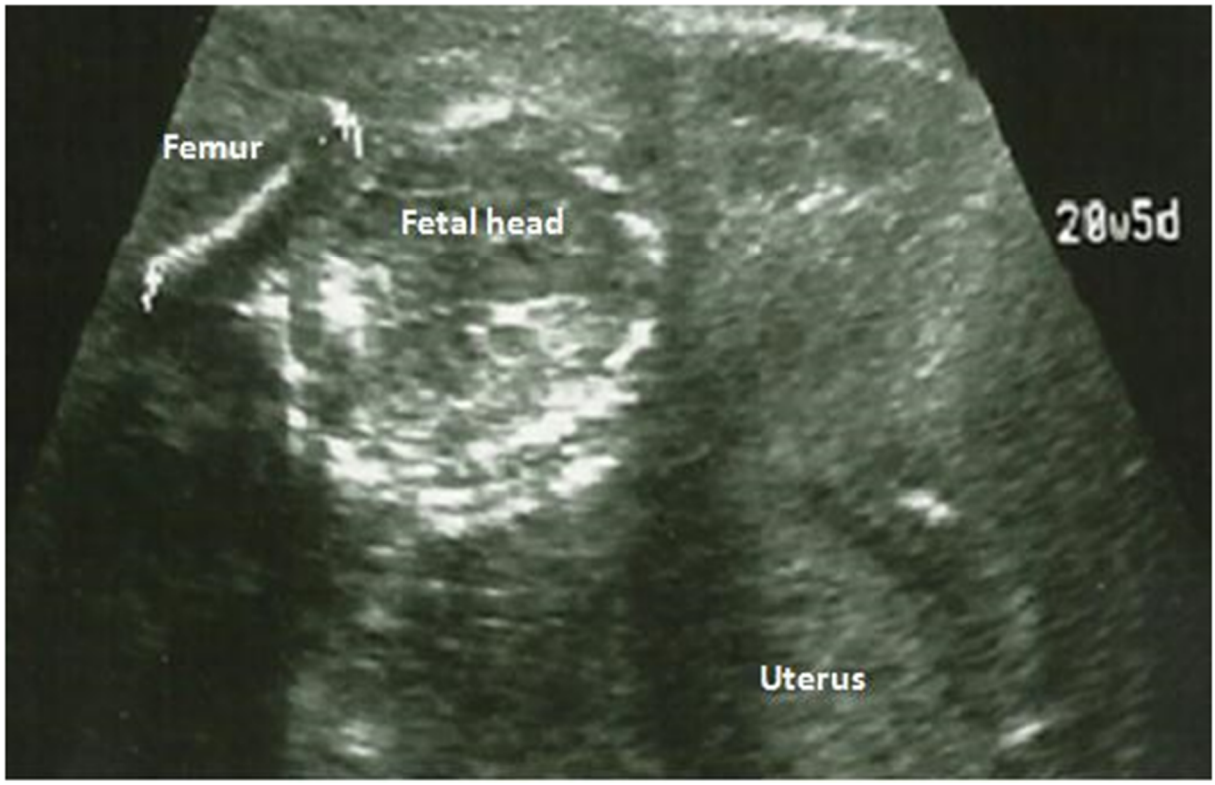

Figure 18. Échographie pelvienne préopératoire.

Le bilan préopératoire était sans anomalies et la patiente a bénéficié d'une laparotomie en urgence avec exploration d'une grossesse intra-myométriale en prérupture localisée à proximité de la corne droite. Les deux annexes semblaient sans anomalies.

Une incision circulaire de la séreuse a été réalisée ce qui a permis l'énucléation du fœtus et du placenta. Un trajet fistuleux reliant la cavité endomètriale et l'emplacement de la grossesse intramurale a été découvert en per-opèratoire et qui fut réparé à l'aide de fil de sutures monocryl no.2-0. L'hémostase a été assurée et l'incision a été refermée par un fil monocryl no.1. L'intervention a duré 55 minutes et les pertes sanguines étaient estimées à 15 ml. Les suites opératoires étaient simples et la patiente était sortante 48 heures plus tard.

H. OBSERVATION NUMÉRO 8 : GROSSESSE INTRAMURALE SUR CICATRICE DE CÉSARIENNE

Mme M.S âgée de 43 ans était 4e geste 2e pare. Dans ses antécédents obstétricaux on trouve une notion d'avortement spontané précoce à 2 mois de grossesse non cureté, deux accouchements par césarienne (la première en 2009 pour stagnation de dilatation à 4 cm et la seconde en 2013 pour diabète gestationnel et utérus cicatriciel) donnant naissance à deux garçons bien portants. Elle consulte aux urgences gynécologiques pour douleur pelviennes et métrorragies foncées de faible abondance évoluant depuis 3 jours sur une aménorrhée de 11 semaines.

À l'examen clinique l'état hémodynamique de la patiente était stable, la palpation abdominale ne retrouvait aucun critère de gravité, l'examen au speculum confirme l'origine endo-utérine des saignements, le toucher vaginal combiné au palper abdominal a objectivé un utérus augmenté de taille sans masse latéro-utérine ni palpable ni signes d'irritation péritonéale.

Une 1ere exploration échographique sus-pubienne réalisée aux urgences avait conclu à un sac gestationnel intra-utérin festonné « bas implanté » sans écho embryonnaire.

Le taux de βHCG plasmatique était revenu à 20 550 UI/ml.

Il fut conclu à une grossesse arrêtée et la patiente a bénéficié d'une aspiration qui est revenue blanche.

Une 2e échographie cette fois-ci endo-vaginale a été réalisée et a permis le diagnostic d'une grossesse isthmique avec un sac gestationnel intra-myomètrial implanté sur la cicatrice de césarienne sans écho embryonnaire visible. (Figures.19-21)

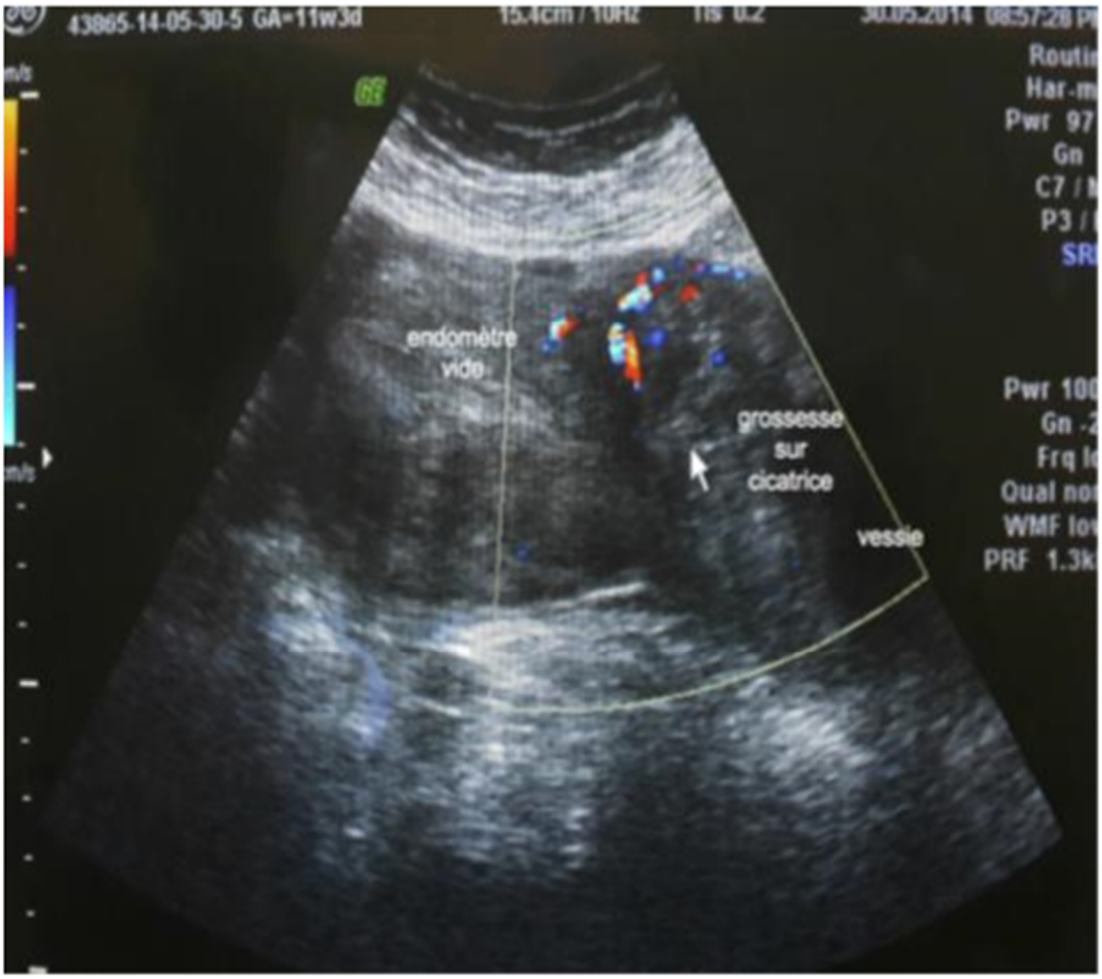

Figure 19. Image échographique sur coupe sagittale de grossesse sur cicatrice de césarienne avec une cavité utérine vide.

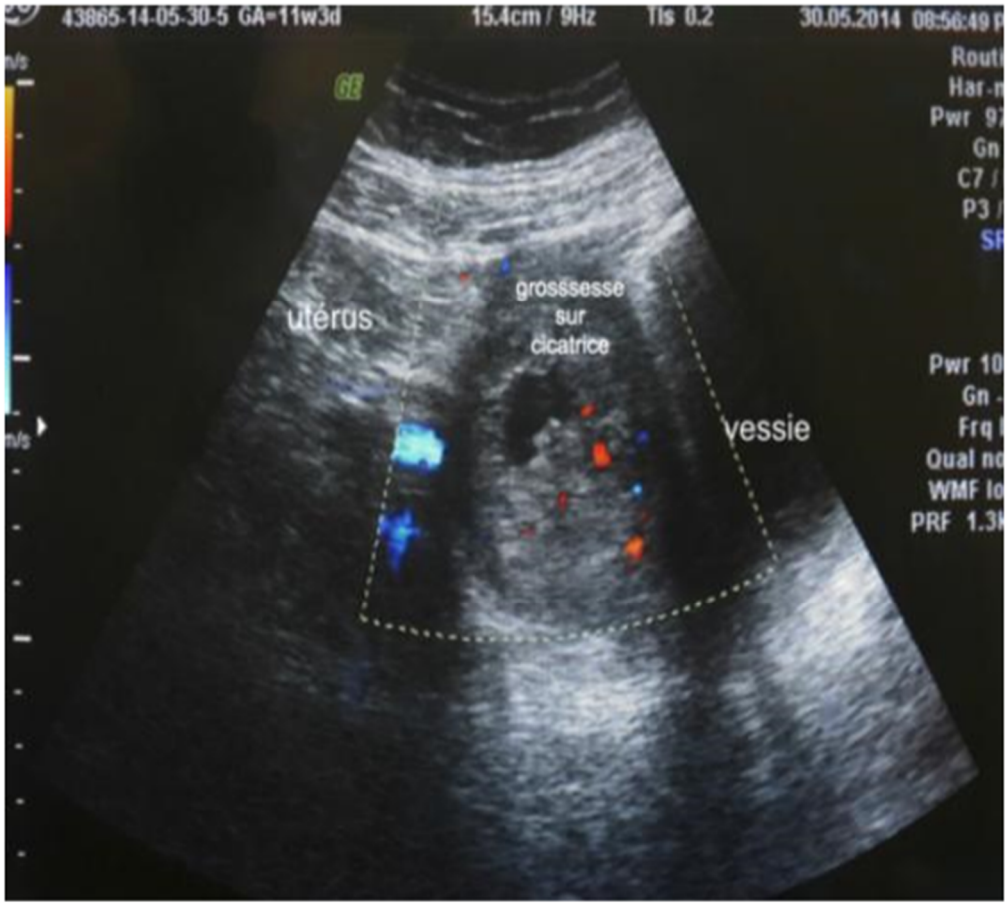

Figure 20. Image échographique en coupe transversale montant le sac gestationnel implanté sur la cicatrice de césarienne.

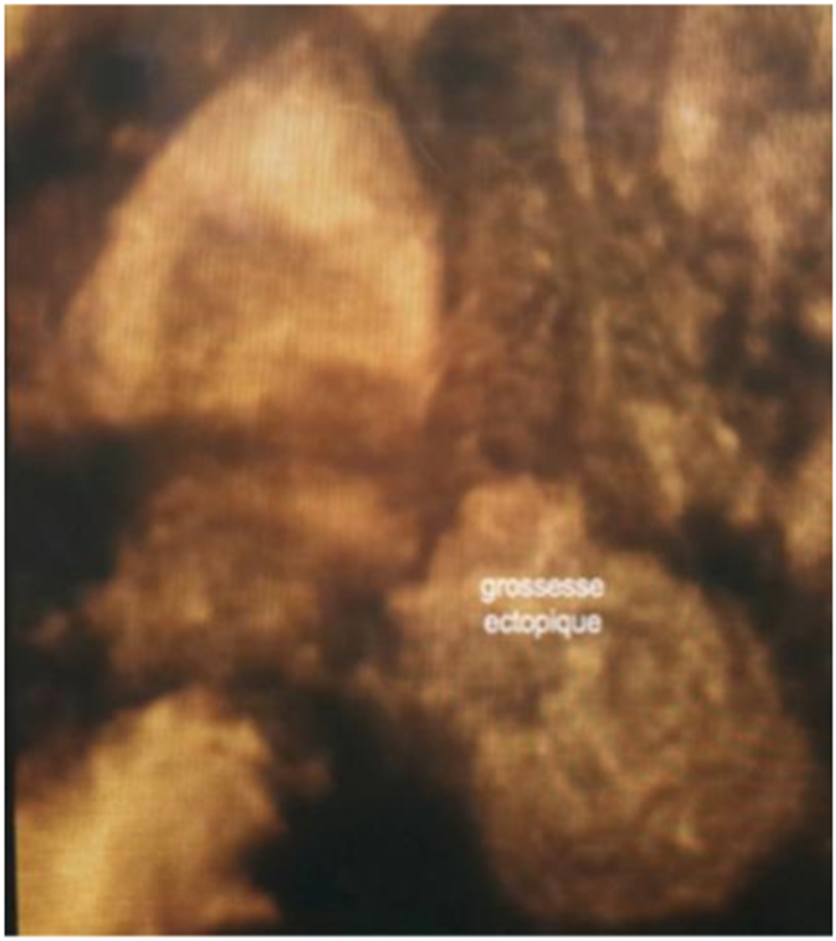

Figure 21. Aspect échographique en mode tridimensionnel de la grossesse sur cicatrice.

L'éventualité d'un traitement médical a été discutée mais face à l'aggravation de la symptomatologie de la patiente avec augmentation de l'intensité des douleurs pelviennes associée à des métrorragies de moyenne abondance la patiente a été acheminée au bloc opératoire immédiatement pour une laparotomie exploratrice.

À l'exploration, l'utérus était en rupture incomplète avec une grossesse isthmique sur cicatrice utérine visible sous la séreuse.

Les opérateurs ont procédé au début à un décollement de la vessie puis ils ont réalisé une incision en regard de la grossesse ectopique qui a permis la résection du produit de conception et la réfection par la suite de la cicatrice utérine. (Figures.22-23)

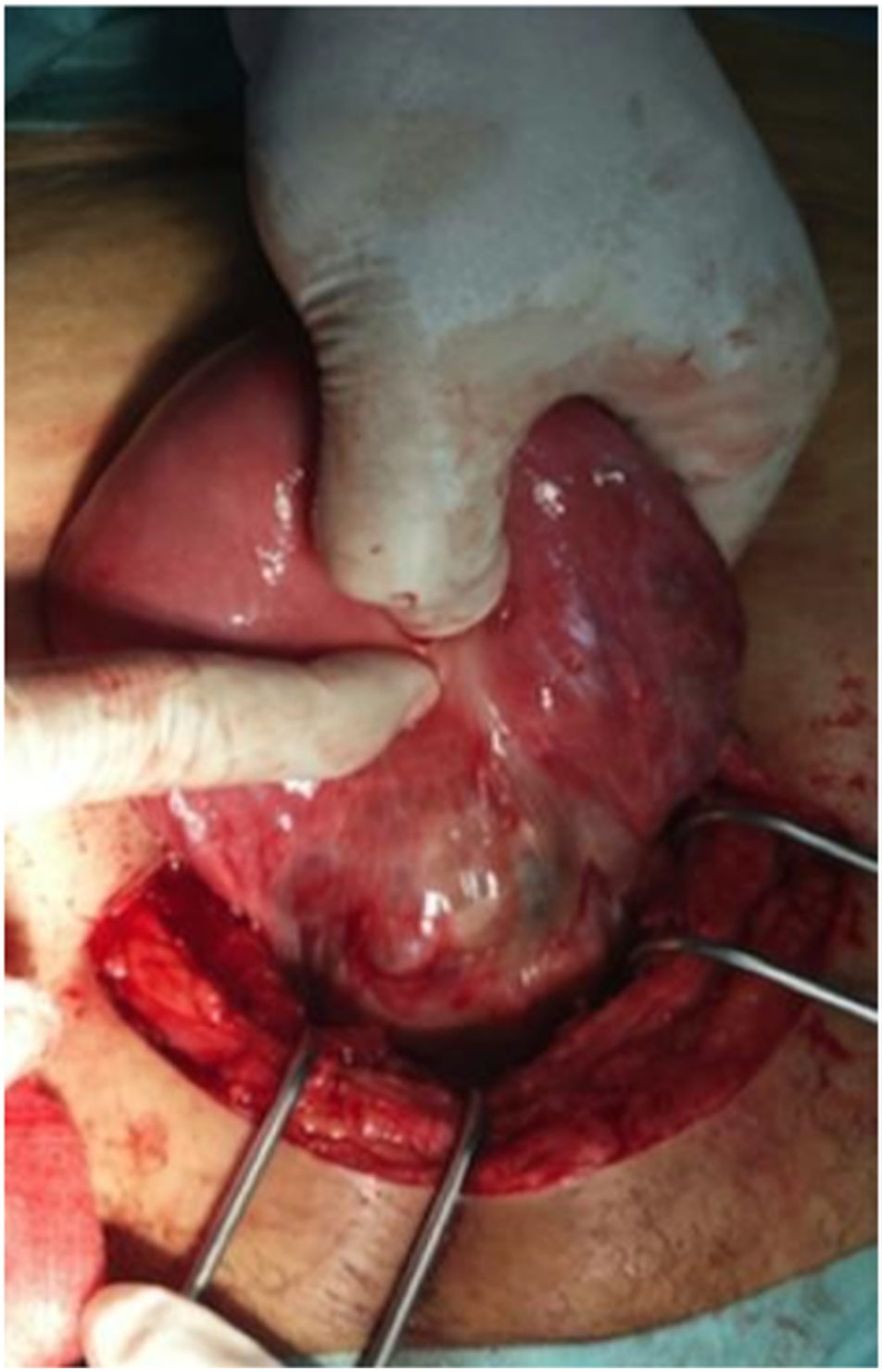

Figure 22. Utérus en rupture incomplète, la grossesse ectopique sur la cicatrice de césarienne est visible à travers la séreuse (image per-opératoire).



Figure 23. Incision utérine et résection de la grossesse ectopique (image préopératoire)

Les suites postopératoires étaient simples.

L'histologie a confirmé le diagnostic d'une grossesse arrêtée. Le taux de βHCG s'était négativé au bout d'une semaine.

I. OBSERVATION NUMÉRO 9 : GROSSESSE INTRAMURALE SUR CICATRICE DE CÉSARIENNE

Il s'agit d'une patiente âgée de 35 ans, 3e geste 2e pare, sans antécédents médicaux ou chirurgicaux particuliers. Elle est mère de deux enfants vivants, nés par césariennes en 2007 et 2011. La première césarienne fut réalisée pour dépassement de terme et la seconde pour rupture prématurée des membranes de plus de 24 heures avec un bishop défavorable.

Elle avait un cycle régulier et était sous contraceptif oral arrêté un an auparavant.

Elle consulte dans notre formation après la découverte fortuite lors d'un examen échographique de contrôle d'une grossesse isthmique évolutive dont la longueur cranio-caudale correspondait à 7 semaines d'aménorrhée et 2 jours. Le sac gestationnel a été visualisé au sein du myomètre au niveau de la cicatrice à 1 mm de la vessie. (Figure. 24)

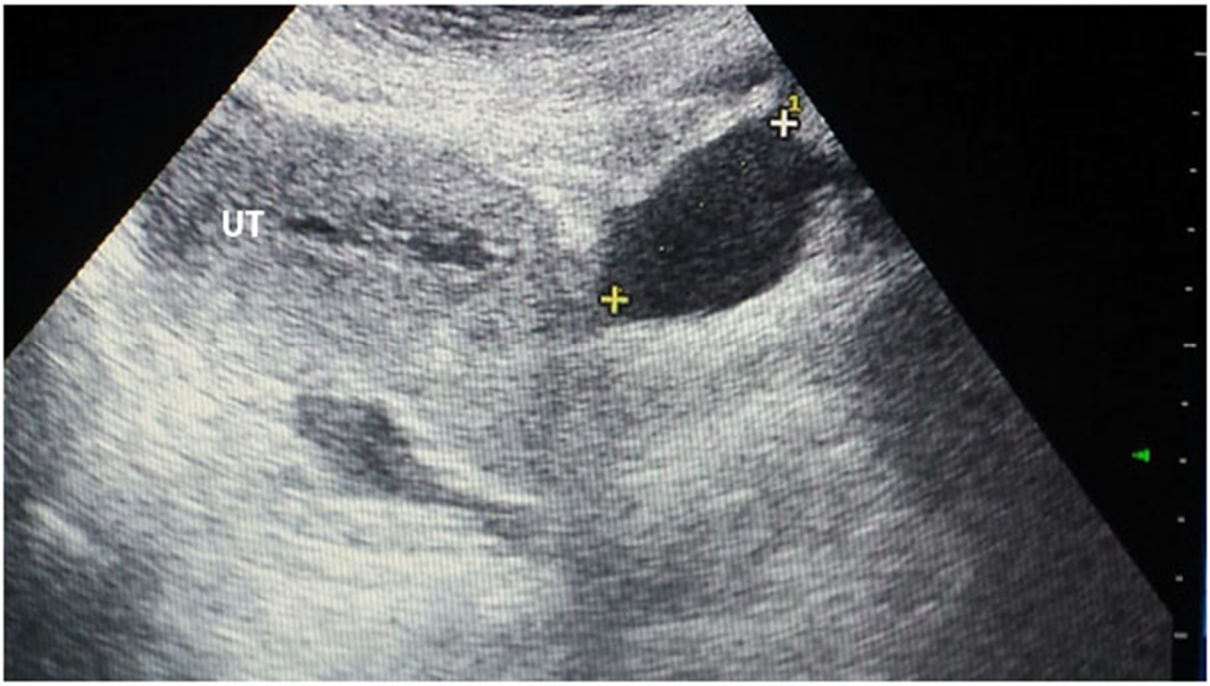

Figure 24. Échographie transabdominale (3,5 MHz) en coupe sagittale montrant un utérus vide et un sac gestationnel dans la région isthmique.

Le bilan préopératoire était sans anomalies et la patiente a bénéficié d'une laparotomie exploratrice sous anesthésie générale.

Dans un premier temps il fut procédé au décollement vésico-utérin avec une ligature vasculaire sélective puis au décollement soigneux de la vessie en antérieur, à la ligature des 2 pédicules utérins et à l'exérèse large de la cicatrice emportant le sac gestationnel.

L'hémostase a été assurée avant la fermeture, plan par plan. (Figures. 25)

Les suites opératoires étaient simples et la patiente a pu quitter le service au 3e jour postopératoire.

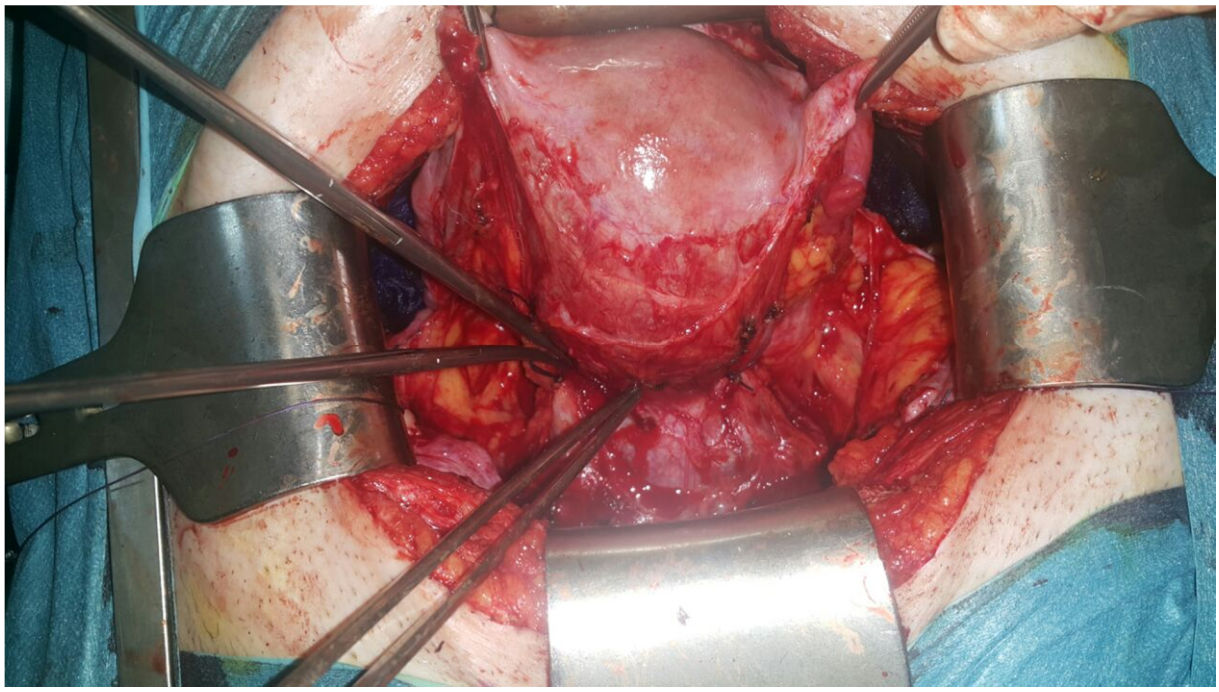

Figure 25. Vue per-opératoire montrant le décollement vésico-utérin et ligature des vaisseaux avant la résection.

J. OBSERVATION NUMÉRO 10 : GROSSESSE INTRAMURALE SUR CICATRICE DE CÉSARIENNE

Il s'agit d'une patiente de 33 ans, 3e geste primipare, ayant un enfant accouché par césarienne pour vaginisme en 2011. Elle a un antécédent d'avortement précoce non cureté.

La grossesse actuelle a été contractée spontanément.

Sa grossesse était suivie dans un cabinet privé avec 2 consultations prénatales et 2 échographies sans anomalies.

À 9 semaines d'aménorrhée elle a présenté un épisode de saignement de 3 jours traité par progestatif avec une bonne évolution.

Elle consulte aux urgences gynécologiques à 13 semaines d'aménorrhée pour des métrorragies de moyenne abondance évoluant depuis 4 jours, associée à des douleurs pelviennes de type expulsives, sans autres signes associés.

L'examen clinique trouve une patiente stable sur le plan hémodynamique, apyrétique et normotendue à 130/80 mmhg.

L'inspection vulvo-périnéale met en évidence un saignement minime noirâtre. L'examen au spéculum et le toucher vaginal étaient impossibles en raison d'un vaginisme.

Une première exploration échographique sus-pubienne réalisée aux urgences avait conclu à une grossesse intra-utérine évolutive bas implantée avec un placenta antérieur siège d'un décollement de 7,4 mm.

Une deuxième échographie réalisée le lendemain devant la persistance de la symptomatologie, avait conclu à une grossesse isthmique en regard de la cicatrice avec une suspicion de placenta accréta (Figures 26). Ceci a motivé la réalisation d'une imagerie par résonance magnétique laquelle est revenue en faveur d'un placenta accréta avec une insertion increta. (Figures. 27-29)



Figure 26. Échographie transabdominale (3,5 MHz) montrant un utérus vide avec un sac gestationnel en regard de la cicatrice.

L'éventualité d'un traitement médical a été discutée mais face à l'aggravation de la

symptomatologie de la patiente avec une chute de l'hémoglobine de 14,2 g/dl à 11,6 g/ dl. La patiente a été acheminée au bloc opératoire immédiatement pour une laparotomie exploratrice après qu'elle ait consenti à tout geste chirurgical nécessaire.

À l'exploration, l'utérus était en rupture incomplète avec une grossesse isthmique sur cicatrice utérine visible sous la séreuse.

Nous avons procédé au début à un décollement de la vessie puis ils ont réalisé une incision en regard de la grossesse ectopique qui a permis la résection du produit de conception et la réfection par la suite de la cicatrice utérine. (Figures 30-33)



Figure 27. IRM en coupe sagittale en pondération T1 montrant un utérus gravide avec un sac gestationnel contenant un fœtus mobile.

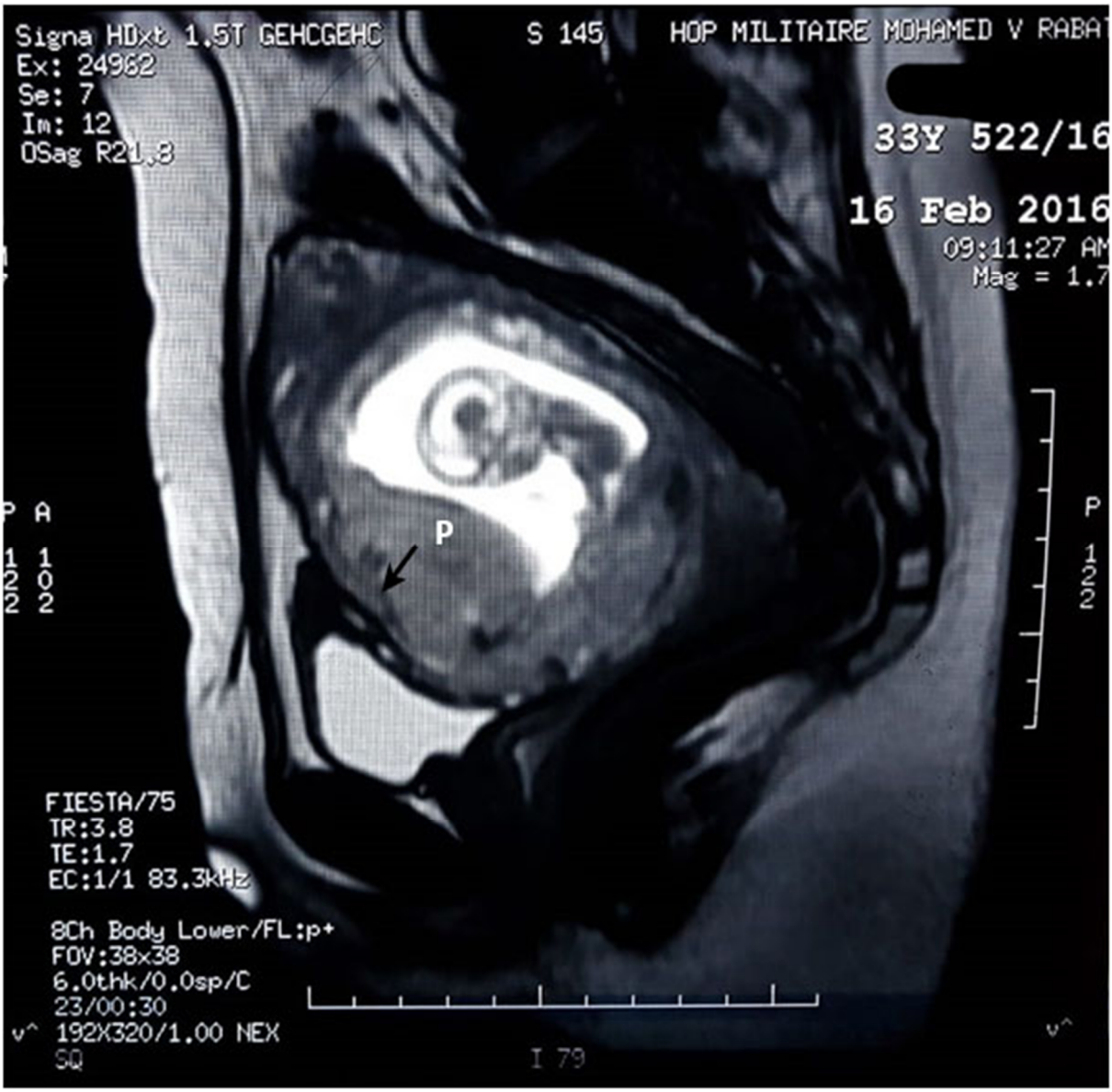

Figure 28. IRM coupe sagittale en pondération T2 montrant un utérus gravide avec un sac gestationnel contenant un fœtus de morphologie normale. Aspect anormalement bombé du placenta (P) qui a une insertion antérieure bas située affleurant le col. Présence d'une insertion increta avec persistance d'une fine bande myométriale (flèche noire).

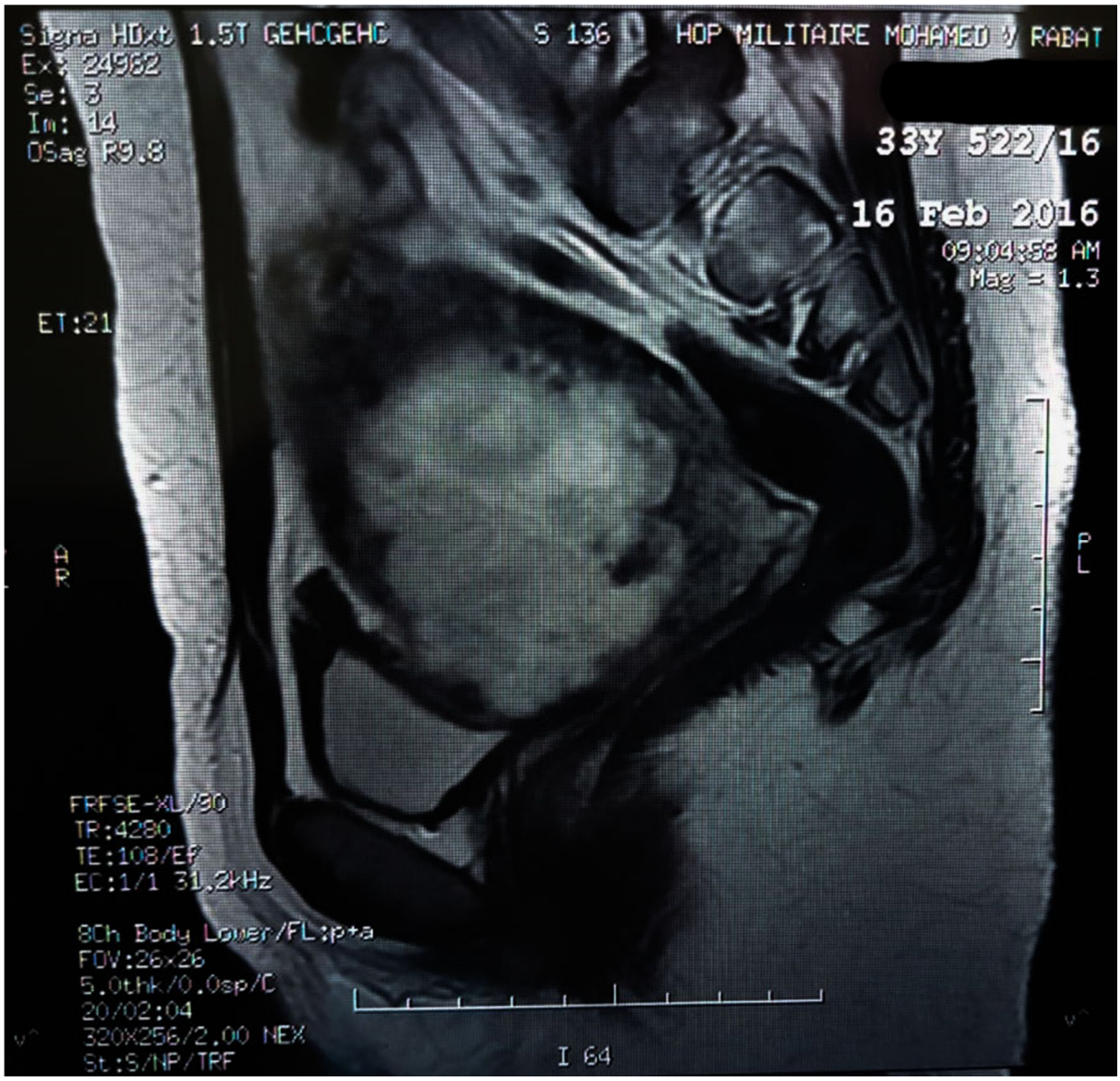

Figure 29. IRM coupe sagittale en pondération T2 montrant l'invasion du myomètre par le placenta

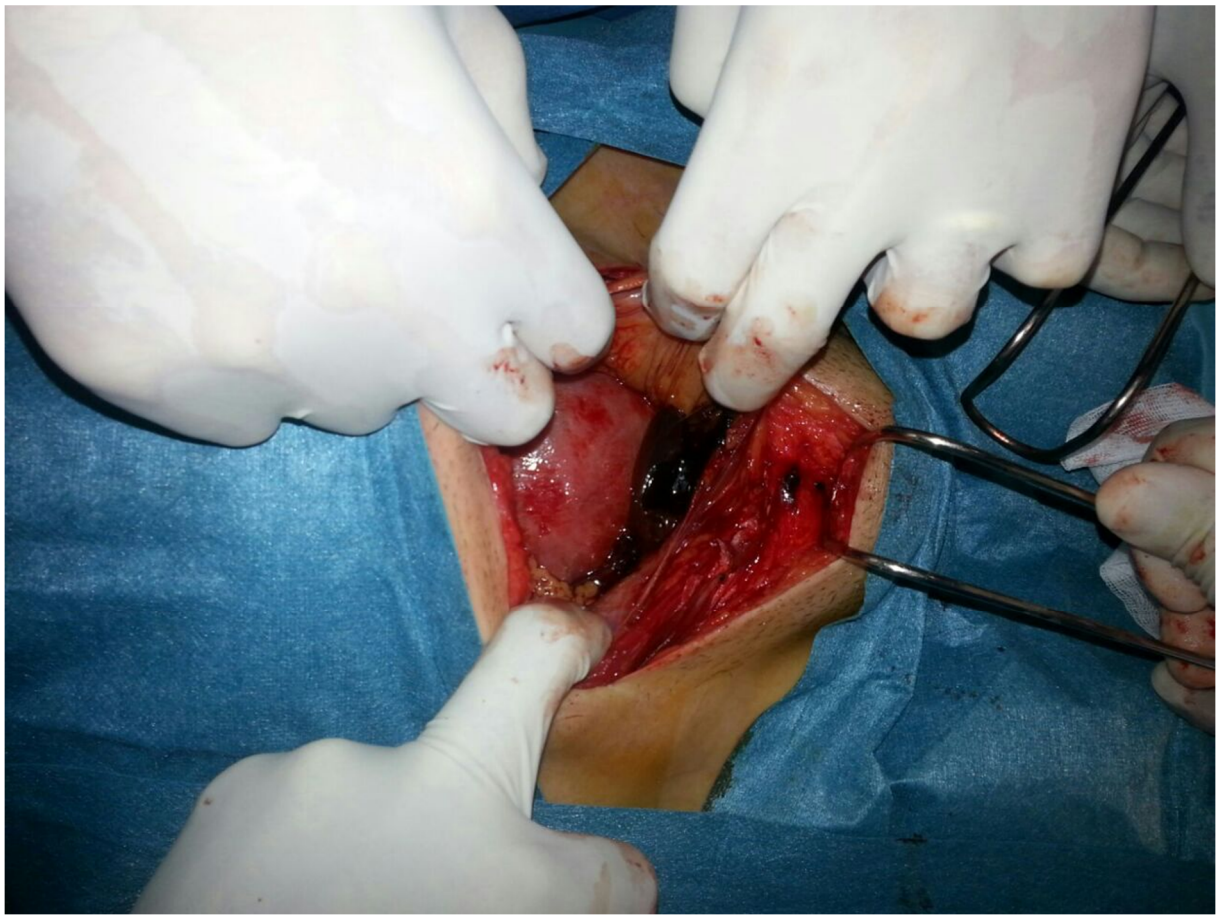

Figure 30. Exploration chirurgicale montrant un hématome en regard de la cicatrice

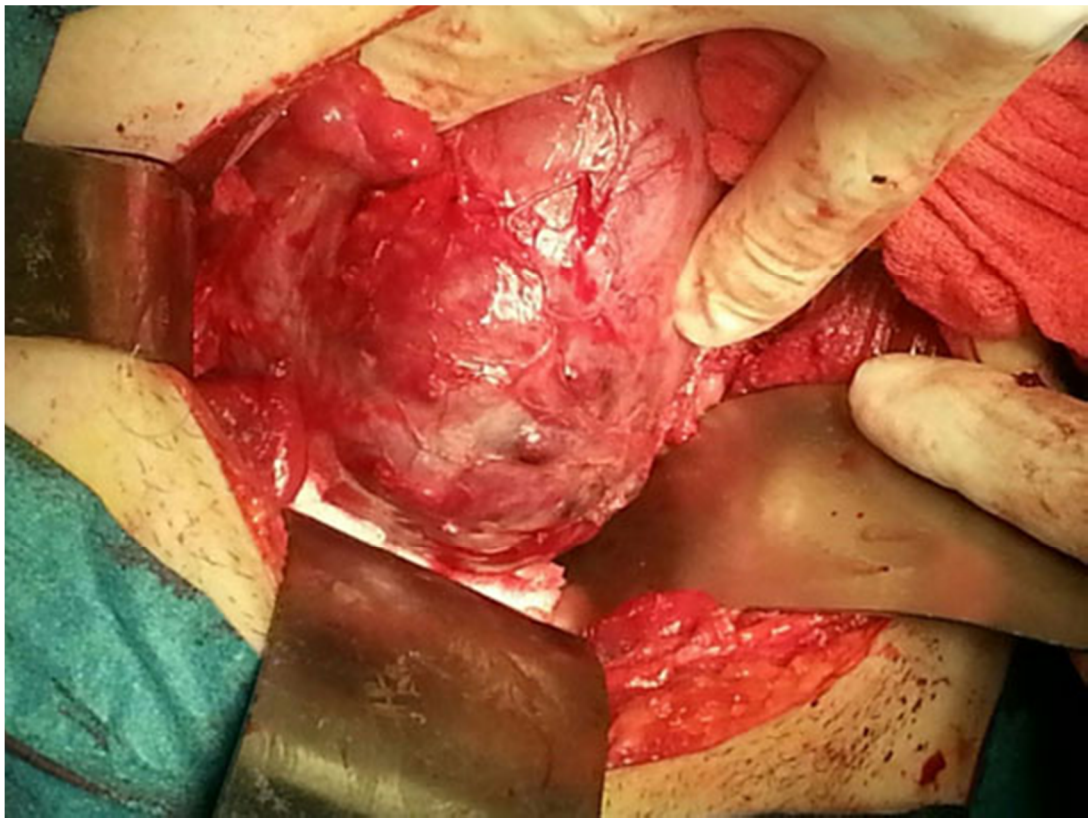

Figure 31. Vue per-opératoire montrant la grossesse au niveau de la région isthmique

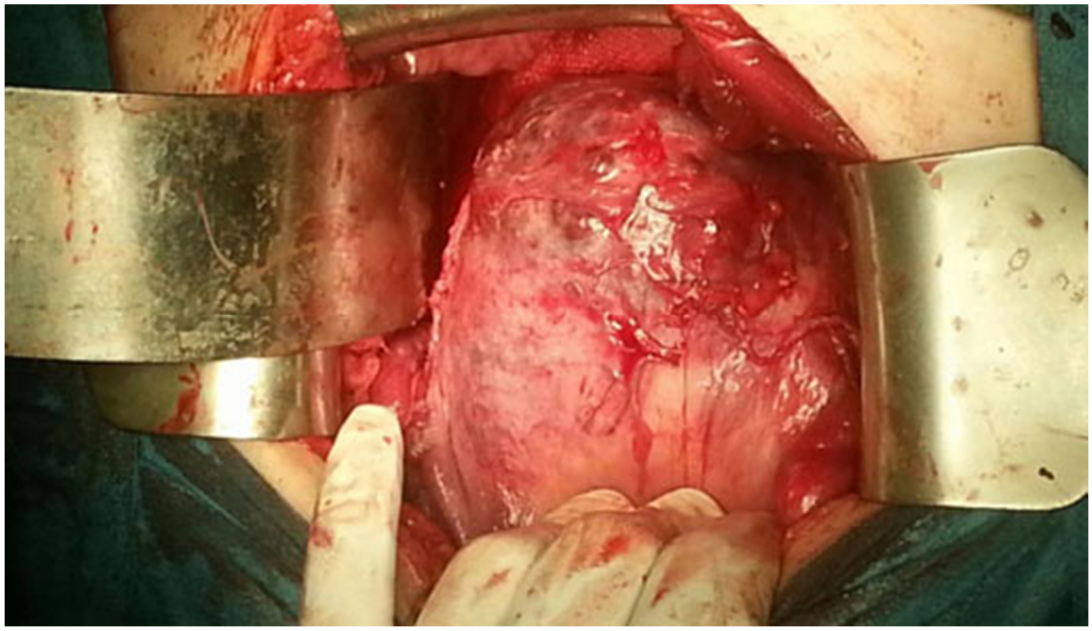

Figure 32. Vue per-opératoire montrant la grossesse au niveau de la région isthmique

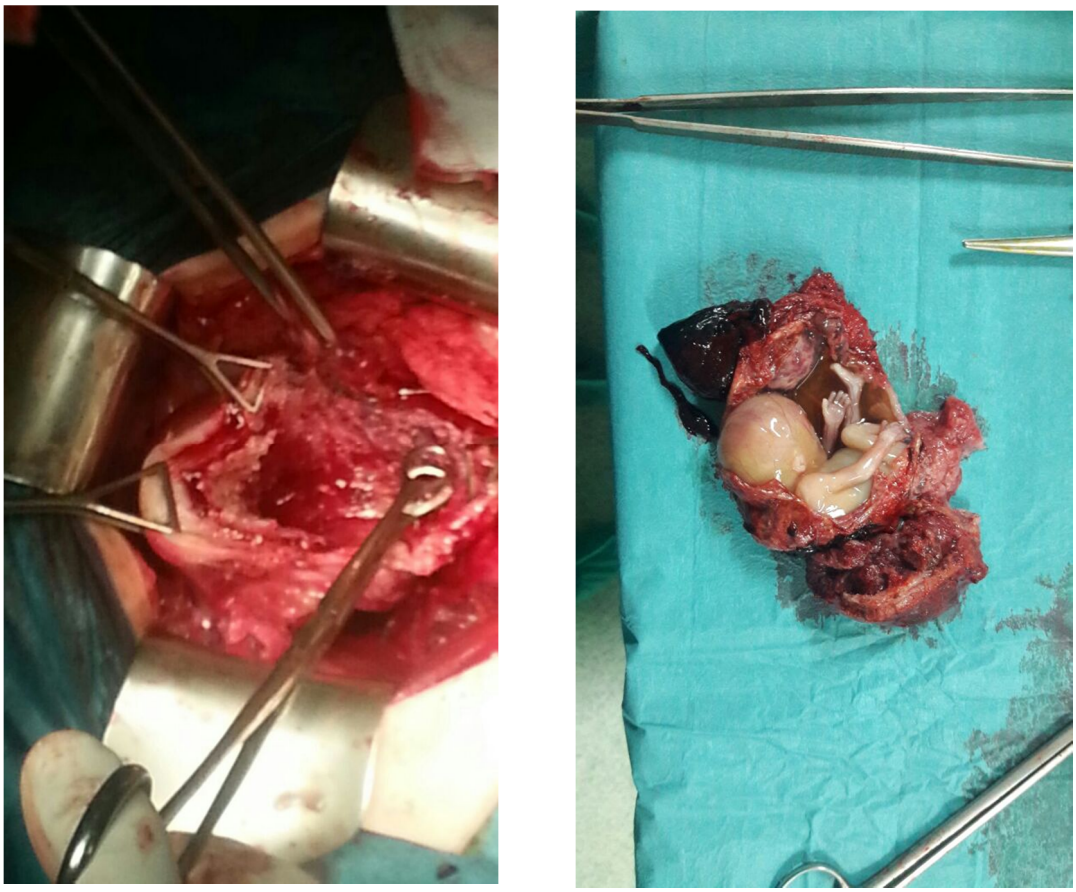

Figure 33.Résection de la grossesse sur cicatrice. Pièce opératoire de résection

K. OBSERVATION NUMÉRO 11 : GROSSESSE CERVICALE

Il s'agit de Mme A.A âgée de 35 ans : 3e geste, 2e pare et mère de deux enfants. Elle est de groupe sanguin B Rhésus négatif. Elle n'a pas d'antécédents pathologiques personnels ou familiaux. Sur le plan gynécologique et obstétrical, son cycle menstruel est régulier 5 jours tous les 28 jours. Elle est porteuse d'un stérilet en cuivre TCU380 depuis 4 ans. Elle a accouché par les voies naturelles à deux reprises avec des suites de couches simples et a bénéficié d'une immunoprophylaxie par les immunoglobulines anti-D au décours des deux accouchements. La grossesse actuelle est contractée accidentellement sous stérilet. L'histoire de sa symptomatologie a débuté par l'apparition à 7 semaines d'aménorrhées, de métrorragies minimes isolées sans douleur et sans signes digestifs ou urinaires. Ceci a motivé sa consultation chez son médecin traitant qui, à l'examen initial, a trouvé un utérus de taille subnormale,

indolore à sa mobilisation et des annexes libres.

Le dosage de la βHCG plasmatique a montré un taux élevé à 50 858 UI/ml. L'échographie pelvienne sus-pubienne a objectivé un utérus de taille normale avec un stérilet en place et une masse rétro et latéro-utérine gauche sans épanchement péritonéal, faisant évoquer une grossesse extra-utérine. Une cœlioscopie à visée diagnostique et thérapeutique a objectivé une masse cervico-isthmique hypervascularisée bombant dans le cul-de-sac de Douglas, les annexes et le reste de la cavité abdominale étaient sans anomalies. Cet aspect coeliscopique a suggéré le diagnostic d'une grossesse cervico-isthmique. Vu le risque hémorragique potentiel en cas du traitement chirurgical d'une grossesse cervicale, pouvant conduire à une hystérectomie, la décision était de se contenter du retrait du stérilet et de compléter l'exploration de la patiente. L'échographie postopératoire a montré un sac gestationnel en situation cervicale intramurale postérieure contenant un bouton embryonnaire dont l'activité cardiaque était positive, (Figure.34).

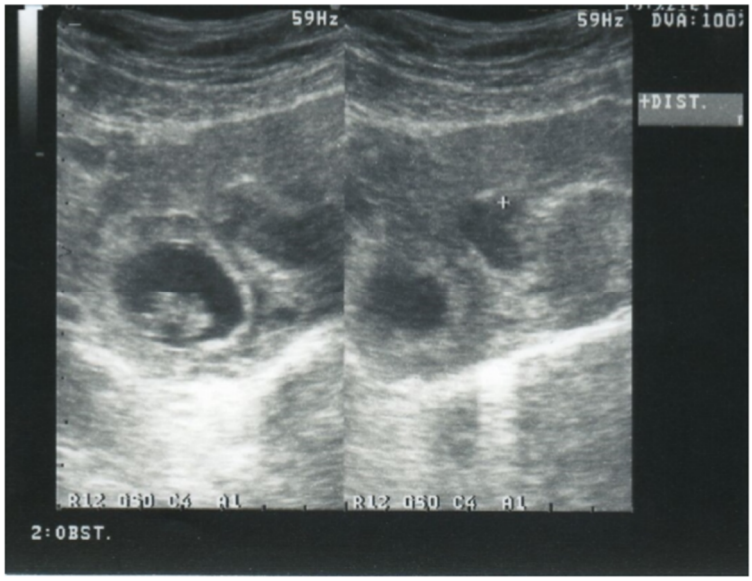

Figure 34. Image échographique d'une coupe longitudinale montrant un sac gestationnel en position cervicale siège d'un bouton embryonnaire avec activité cardiaque positive.

La décision était d'administrer un traitement médical à base de Méthotrexate après un

bilan pré thérapeutique (notamment l'hémogramme, le bilan hépatique et le bilan rénal) avéré sans anomalies. La patiente a bénéficié d'une première dose de Méthotrexate à raison de 1 mg/kg soit une dose de 70 mg par voie intramusculaire. La cure a été bien tolérée. Le contrôle biologique au 5e jour a objectivé une ascension du taux de βHCG à 70 150 UI/ml.

Devant la poursuite évolutive de la grossesse et les difficultés opératoires, la patiente a été adressée au service de gynécologie obstétrique de l'Hôpital militaire d'Instruction Mohamed V de Rabat pour prise en charge thérapeutique.

L'examen à l'admission a trouvé la patiente en bon état général, apyrétique, ses conjonctives étaient normalement colorées, son pouls à 78 battements par minute, normo-tendue à 120 mm de Hg de systolique et 75 mm de Hg de diastolique.

Elle pesait 73 kg pour une taille de 1,65 m (soit un indice de masse corporelle de 27 kg/m²). L'examen au spéculum a retrouvé un col rouge, enflé dans sa lèvre postérieure, sans métrorragies notables. Au toucher vaginal, l'utérus était augmenté de taille faisant 8 Semaines d'aménorrhée, le cul-de-sac de Douglas était comblé par la masse cervicale, les annexes étaient libres.

L'échographie pelvienne en mode 2D a objectivé un utérus globuleux avec une ligne de vacuité fine, ainsi que la présence dans la portion postérieure du col utérin d'un sac gestationnel tonique implanté dans l'épaisseur de la paroi postérieure du col contenant un embryon dont la longueur cranio-caudale correspondait à 7 SA, l'activité cardiaque était positive. Par ailleurs, il n'existait ni épanchement péritonéal ni de masse latéro-utérine. Pour le mode 3D l'échographie avait montré un sac gestationnel implanté dans l'épaisseur du col, avec son trophoblaste ectopique hypervascularisé. (Figures.35-36)

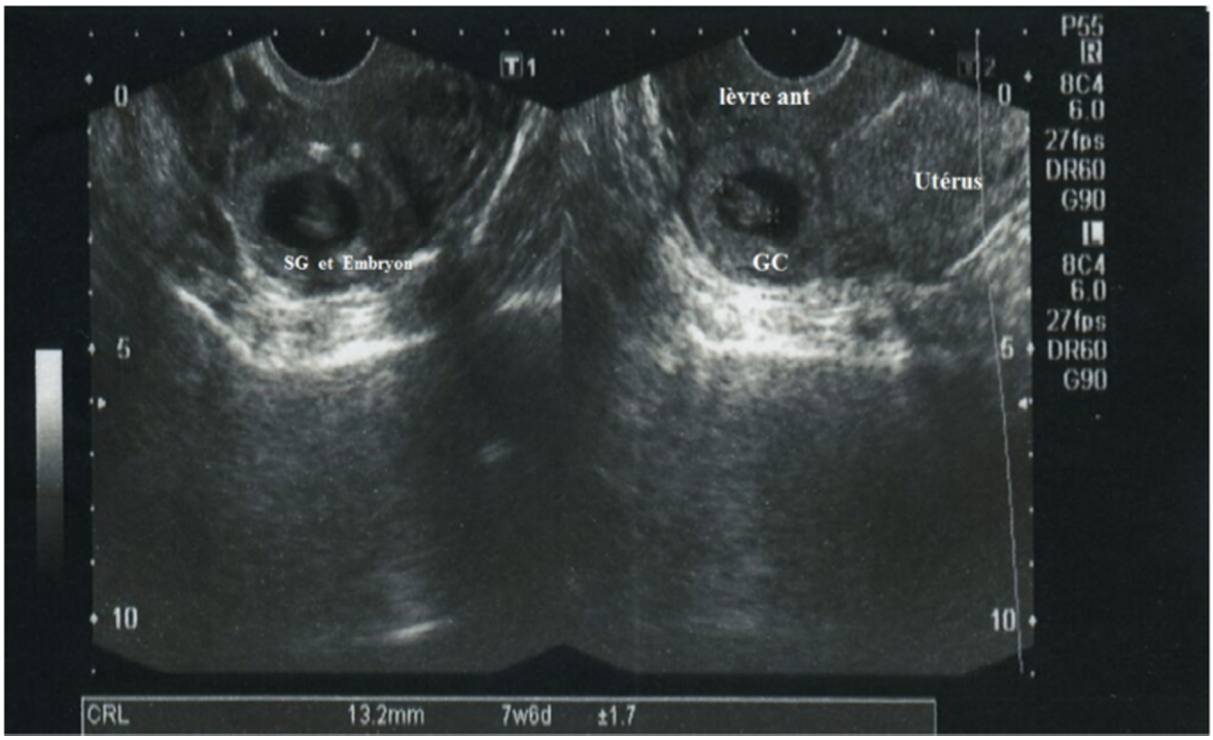

Figure 35. Image échographique d'une coupe longitudinale montrant une cavité utérine vide, siège au niveau cervical d'un sac gestationnel implanté dans la paroi postérieure du col utérin.

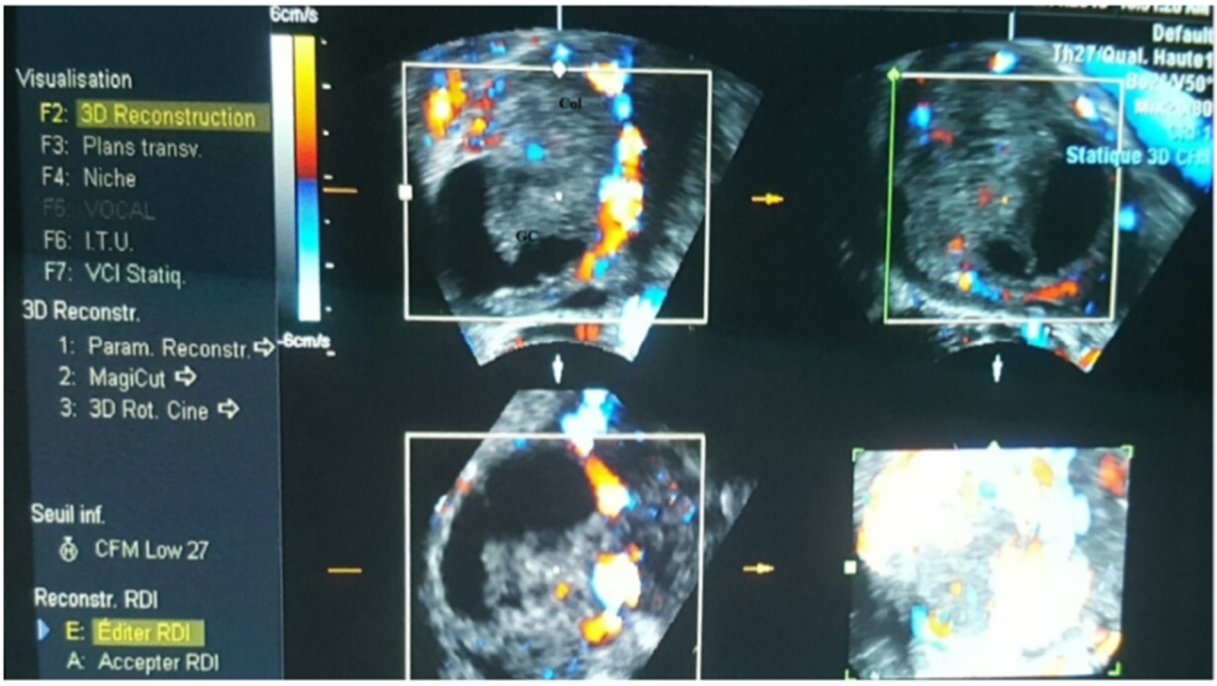

Figure 36. Image échographie en mode 3D montrant le sac gestationnel implanté dans l'épaisseur du col, avec son trophoblaste ectopique hypervascularisé.

Sur le plan biologique, le taux de βHCG plasmatique était à 70 150 UI/ml et la recherche des agglutinines irrégulières était négative. Devant la stabilité hémodynamique, le jeune âge de la patiente, le désir de fertilité, l'âge gestationnel précoce ≤12 SA et après information et consentement éclairé de la patiente ; nous avons opté pour un traitement médical par MTX avec un protocole multi-dose. Le bilan préchimiothérapie a été alors réalisé : l'hémogramme, l'ionogramme sanguin complet, la fonction rénale, les transaminases et bilan d'hémostase revenu normal. Le MTX a été administré selon le schéma multi-dose J1/J3/J5 par voie systémique à la dose de 1 mg/kg soit 73 mg en perfusion intraveineuse associé à l'injection de 0,1 mg/kg d'acide folinique à J2/J4/J6. Un antifongique buccal a également été prescrit à titre prophylactique de même que l'administration du sérum anti-D vu que la patiente était Rhésus négatif. La surveillance post-thérapeutique a été instaurée aussi bien sur le plan clinique, biologique et échographique. Le traitement médical a été bien toléré sans effet toxique notable. Le contrôle échographique a noté la persistance de l'activité cardiaque au 7e jour après

cure de MTX (Figure. 37). Ce qui a justifié l'adjonction d'une injection in situ, de 50 mg de MTX. Le contrôle échographique a montré la persistance de l'activité cardiaque.

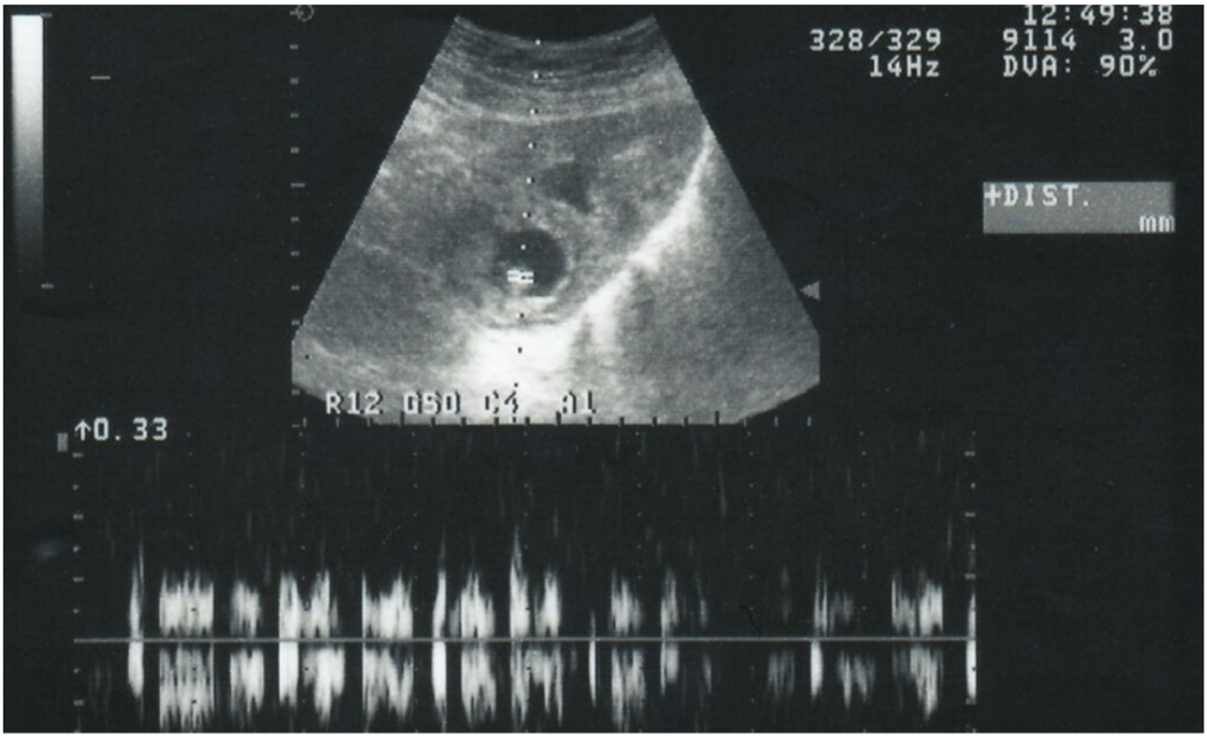

Figure 37. Image échographique en coupe transversale objectivant la persistance de l'activité cardiaque après traitement systémique

Après cet échec, nous avons opté pour l'injection in situ de 3 ml de chlorure de potassium (KCL). 2 jours après, la surveillance échographique a montré la persistance du sac gestationnel devenu hypotonique avec négativation de l'activité cardiaque fœtale.

Sur le plan biologique la cinétique de l'HCG a montré une dégression progressive (Figure 38).

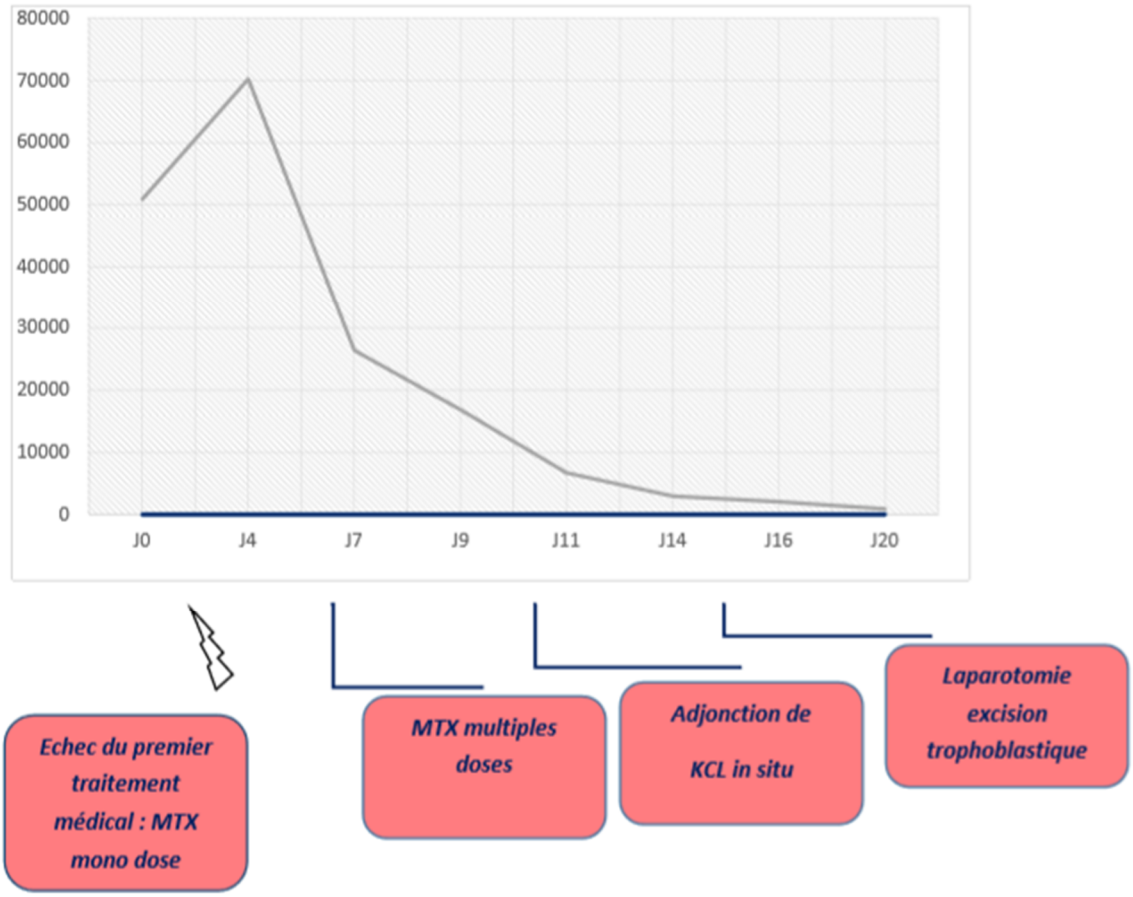

Figure 38. Surveillance de la βHCG depuis l'administration du traitement médical jusqu'à indication de la laparotomie.

Au 6e jour, les suites post-thérapeutiques ont été marquées par la survenue d'un syndrome fébrile isolé à 39-40 °C sans signe d'appel infectieux patent. Un traitement antibiotique à visée empirique à base de Céftriaxone (Triaxon® à raison de 2 g/24 heures) a été initialement mis en route en association avec un aminoside (Gentamycine® à raison de 160 mg/24 heures). Le bilan biologique réalisé initialement était sans anomalie notamment pas d'hyperleucocytose à l'hémogramme, la CRP était à 9,3, l'examen cytobactériologique des urines était stérile, la radiographie du thorax était normale. Les hémocultures, réalisées au moment du pic fébrile, ont identifié un Escherichia coli sensible à la Ciprofloxacine. Le traitement antibiotique a été rétabli alors à base de Ciprofloxacine à raison de 200 mg/12 heures de (Ciproxine®) associé au Métronidazole à raison de 500 mg/12 heures (Flagyl®).

L'évolution a été marquée cliniquement par la persistance de la fièvre, et biologiquement par l'augmentation de la CRP sans autres signes associés. Le contrôle échographique a retrouvé une collection cervicale intramurale faisant 51 mm, faisant évoquer un abcès cervical, avec un épanchement péritonéal de faible abondance (Figure.39). Le drainage chirurgical était décidé par laparotomie.

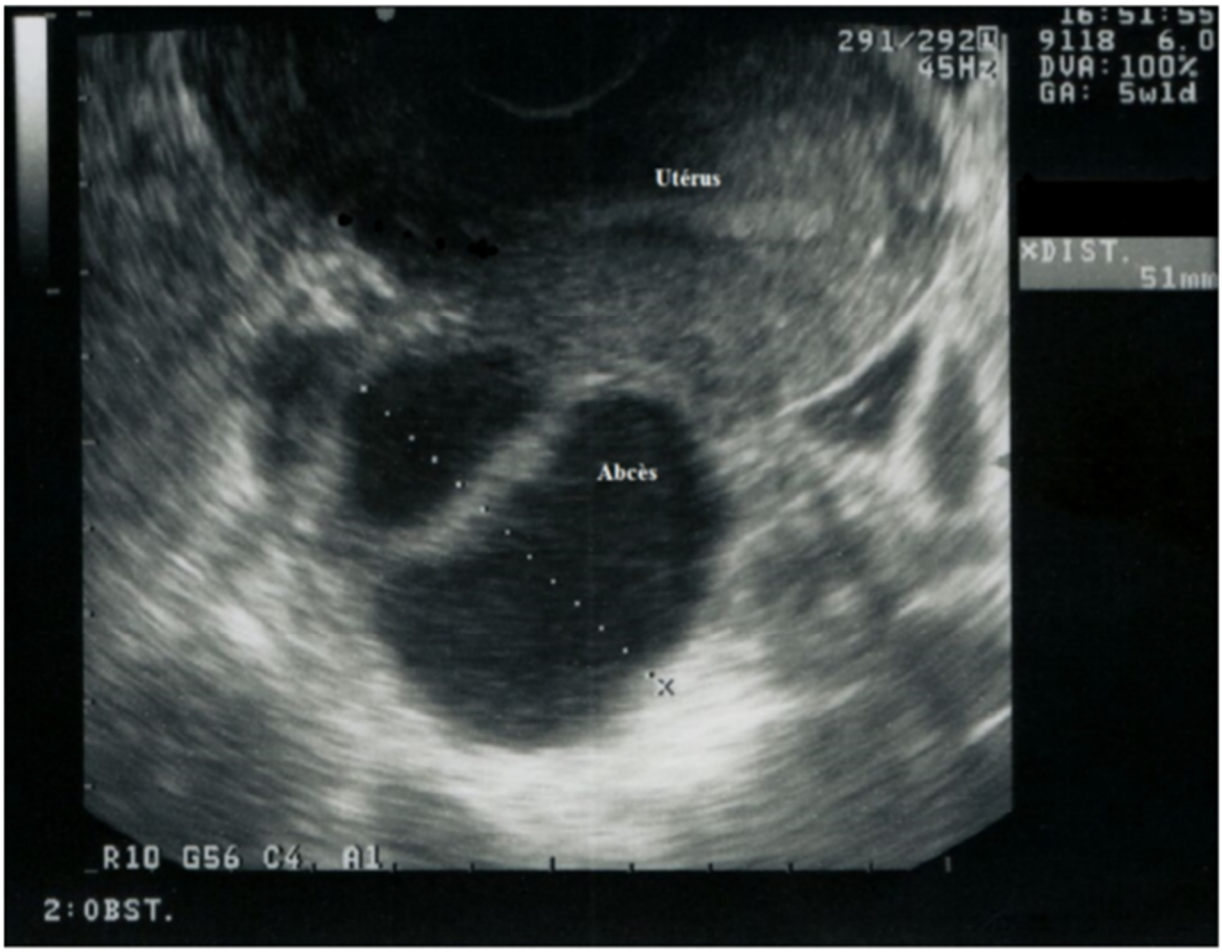

Figure 39. Image échographie d'une coupe longitudinale montrant une collection hétérogène cloisonnée évoquant un abcès.

L'exploration chirurgicale a noté un aspect tuméfié de la face postérieure du col. À l'incision en regard de la collection, il y a eu issu d'un liquide purulent. Le geste a été complété par la destruction digitale des logettes et excision du reste du trophoblaste. L'hémostase était assurée, le produit fut adressé à l'examen anatomopathologique (Figure. 40). L'évolution postopératoire a été marquée par l'apyrexie au bout de 24 heures et le drain a été enlevé à J3 du

postopératoire. Le premier contrôle de ßHCG, au 7e jour postopératoire, était négatif.

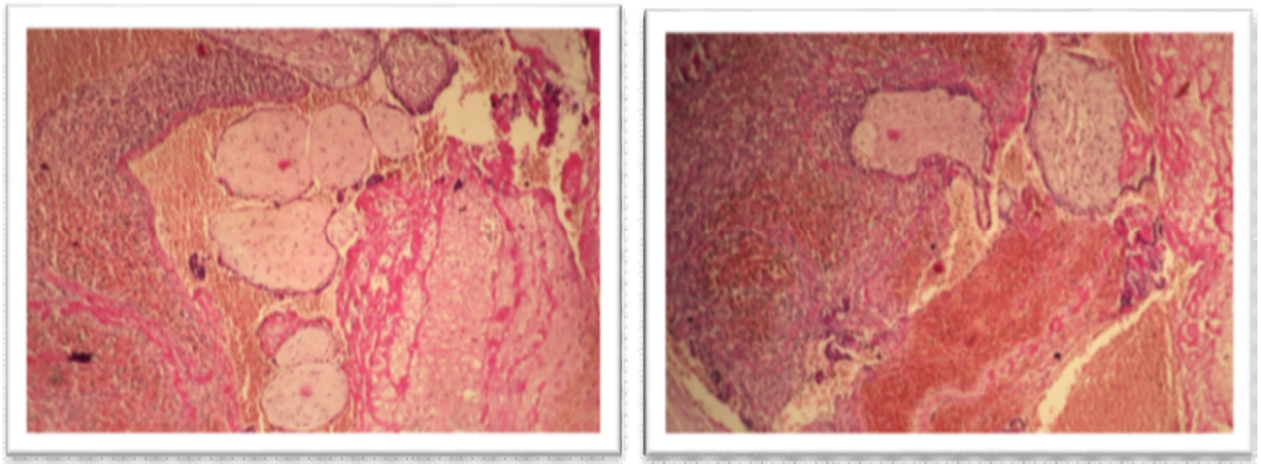

Figure 40. Les deux microphotographies montrent la présence de villosités choriales à axe discrètement fibreux sur un fond très hémorragique avec un tissu trophoblastique peu développé (HE x 40)

La patiente est sortie après 16 jours d'hospitalisation sous contraception orale, revue régulièrement en consultation et n'a pas eu de complications tardives.

L. OBSERVATION NUMÉRO 12 : GROSSESSE HÉTÉROTOPIQUE TUBAIRE

Il s'agit d'une patiente de 25 ans ayant une histoire d'infertilité primaire depuis 2 ans. Lors des investigations, l'échographie pelvienne a révélé que la patiente avait un syndrome des ovaires polykystiques. L'hystérosalpingographie et le spermogramme du mari étaient normaux.

La patiente a reçu une induction de l'ovulation à base de clomifène citrate (100 mg par jour) à partir du 2e jour du cycle en association avec le FSH le 7e jour.

L'échographie endo-vaginale à j 12 a montré 2 follicules de bonne taille au niveau de l'ovaire droit. Compte à l'ovaire gauche il était aussi le siège d'un follicule de taille satisfaisante en plus d'autres follicules de taille inférieure à 10 mm.

L'endomètre était épaissi et mesurait 12 mm. Elle a reçu de l'HCG à j 12 et le couple fut conseillé d'avoir des rapports à j 13.

La patiente se présente aux urgences gynécologiques à 6 semaines d'aménorrhée pour douleur pelvienne. À l'admission la patiente était consciente, sa fréquence cardiaque 110/80 mm Hg avec une défense de la fosse iliaque droite.

L'examen obstétrical a montré un utérus augmenté de taille correspondant à 6 semaines de grossesse sans saignement d'origine endo-utérine.

Une échographie endo-vaginale a permis la visualisation d'un sac gestationnel intra-utérin contenant un fœtus dont l'activité cardiaque était présente. Un épanchement de faible abondance a été visualisé dans le cul-de-sac de Douglas.

Étant donné son histoire de traitement pour la fertilité et les données de l'examen physique la patiente a bénéficié d'un examen méticuleux de la région annexielle. Un second sac gestationnel a été découvert avec un pôle fœtal et une activité cardiaque positive adjaccent à l'ovaire droit suggestif d'une grossesse hétérotopique. (Figure.41)

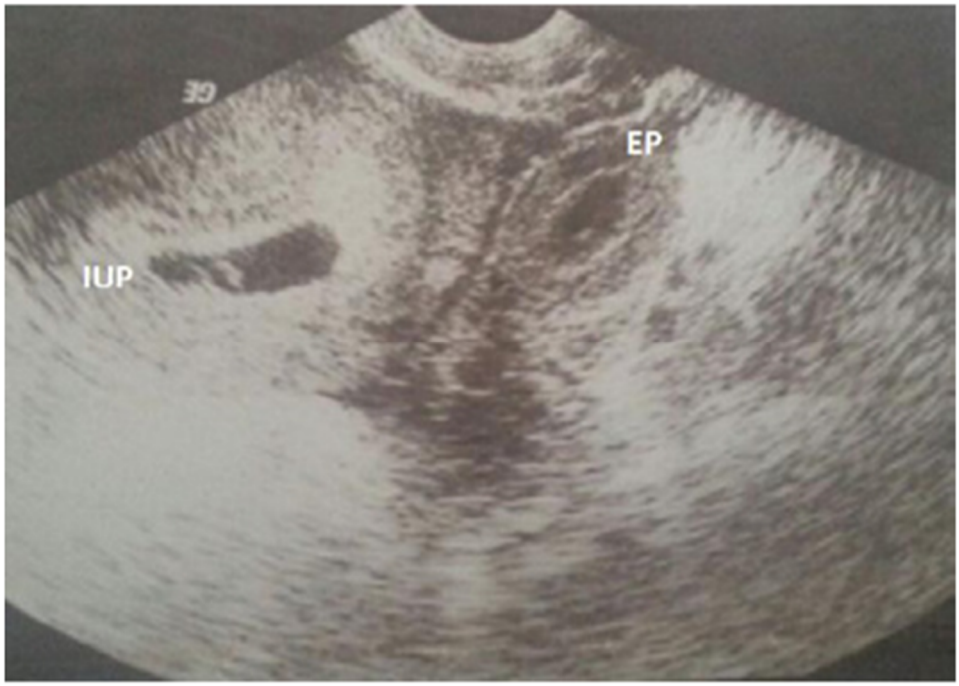

Figure 41. Échographie endo-vaginale montrant deux grossesses intra-utérine et extra-utérine simultanées.

Son hémoglobine était de 10,1 g/dl, la numération des globules blancs ainsi que le taux de plaquettes étaient normaux. Après consentement éclairé de la patiente, cette dernière a été acheminée au bloc opératoire pour une laparotomie. En per-opératoire, un hémopéritoine de 80 ml a été évacué. L'utérus était augmenté de volume, annexe gauche et l'ovaire droit était tous les deux normaux, en revanche une grossesse ectopique en prérupture a été retrouvée au niveau de la portion ampullaire de la trompe droite. Une énucléation de la grossesse a été performée associée à une salpingectomie. La tocolyse a été assurée par la perfusion de Nicardipine.

La pièce opératoire a été envoyée pour examen anatomopathologique lequel a confirmé la présence de villosités choriales.

La grossesse intra-utérine a été menée à terme et a abouti à la naissance un nouveau-né de sexe masculin en bonne santé.

M. OBSERVATION NUMÉRO 13 : GROSSESSE HÉTÉROTOPIQUE TUBAIRE SPONTANÉE

Une patiente âgée de 32 ans, sans antécédents pathologiques notables, 2e geste primipare ayant un enfant vivant accouché par voie basse.

Elle consulte aux urgences pour des douleurs pelviennes intenses évoluant depuis 10 heures associées à une aménorrhée de 6 semaines et quatre jours.

La douleur était transfixante et siégeant au niveau de la fosse iliaque droite. Il n'y avait ni métrorragies ni troubles digestifs associés. L'examen retrouve des constantes hémodynamiques stables, un abdomen souple avec une légère sensibilité de la fosse iliaque droite. Au speculum, le col était macroscopiquement sain sans notion de saignement d'origine endo-utérine. Le toucher vaginal a objectivé un utérus augmenté de taille environ 7 semaines d'aménorrhée, un col long fermé postérieur avec une sensibilité latéro-utérine droite sans masse palpable.

L'échographie pelvienne a montré un utérus siège d'un sac gestationnel intra-utérin contenant un embryon dont la longueur cranio-caudale correspond à six semaines d'aménorrhée et quatre jours avec une activité cardiaque positive associée en latéro-utérin droit

à un autre sac gestationnel avec embryon ayant la même longueur cranio-caudale que le précédent et une activité cardiaque positive ainsi qu'un épanchement de faible abondance dans le Douglas. (Figures.42-43)



Figure 42. Grossesse intra et extra-utérine avec des échos embryonnaires



Figure 43. Grossesse extra-utérine avec embryon doté d'une activité cardiaque.

Le diagnostic de grossesse hétérotopique a été retenu et une laparotomie exploratrice a été indiquée en urgence.

L'exploration a objectivé un hémoperitoine de 200 ml, une grossesse extra-utérine ampullaire droite de 4 cm en début de rupture. L'utérus était augmenté de taille, globuleux d'aspect gravide. L'annexe gauche était sans particularité. Un traitement conservateur a été tenté mais vu la persistance du saignement une salpingectomie droite a été réalisée avec une manipulation minime de l'utérus.

Les suites opératoires étaient simples et la patiente a été mise sous tocolyse et sous Progestérone naturelle 600 mg/ jour en trois prises pendant 6 semaines avec une bonne évolution de la grossesse intra-utérine qui était toujours évolutive au contrôle échographique à 9,12 et 24 semaine d'aménorrhée. L'histologie a confirmé une grossesse tubaire rompue.

N. OBSERVATION NUMÉRO 14 : GROSSESSE HÉTÉROTOPIQUE ABDOMINALE

Mme YM âgée de 27 ans primigeste, elle consulte au service la première fois à 18 semaines d'aménorrhée. Auparavant elle était suivie dans une clinique privée ou le diagnostic de grossesse hétérotopique a été posé.

Dans ses antécédents la patiente a été diagnostiquée d'une tuberculose péritonéale en 2010 à l'occasion d'une cœlioscopie réalisée dans le cadre d'un bilan pour infertilité primaire de 10 ans. La patiente a bénéficié d'un traitement antituberculeux selon le programme national de lutte contre la tuberculose pendant 6 mois. Elle avait un cycle régulier et n'utilisait aucun moyen de contraception. La conception a été possible grâce à une fécondation in vitro avec le transfert le 29 mars 2013 de deux embryons. À 7 semaines d'aménorrhée la patiente a présenté un saignement vaginal minime. L'échographie a révélé un léger décollement placentaire pour lequel elle a été traitée par progestatifs avec une bonne évolution.

Une échographie obstétricale de contrôle a été réalisée à 10 semaines et a montré une seule grossesse intra-utérine avec régression du décollement trophoblastique.

La patiente était cliniquement asymptomatique. Une échographie de contrôle à 15 semaines a révélé la présence de 2 grossesses évolutives simultanées, l'une étant intra-utérine, l'autre ectopique située au niveau de la poche de Douglas. La patiente a consulté dans le service de gynécologie obstétrique de l'hôpital militaire Mohammed 5 d'instruction à 18 semaines d'aménorrhée. L'examen trouve une patiente en bon état général, ne se plaignant d'aucun symptôme à l'exception d'une constipation. La hauteur utérine était de 20 cm, avec un comblement du Douglas au toucher vaginal. Le reste de l'examen physique était sans particularités. Une exploration échographique performée par voie sus-pubienne et endo-vaginale réalisé à l'aide d'une sonde 3,5 MHz a confirmé la présence de grossesses hétérotopiques dont une était intra-utérine avec un placenta postérieur, l'autre en revanche était située en rétro utérin. Le fœtus compte a lui était entouré d'un sac gestationnel et le placenta était inséré dans le mur postérieur de l'utérus. (Figures.44-49)



Figure 44. Échographie sus-pubienne à 15 semaines d'aménorrhée montrant 2 fœtus (le premier est intra-utérin et second est abdominal) avec deux placentas

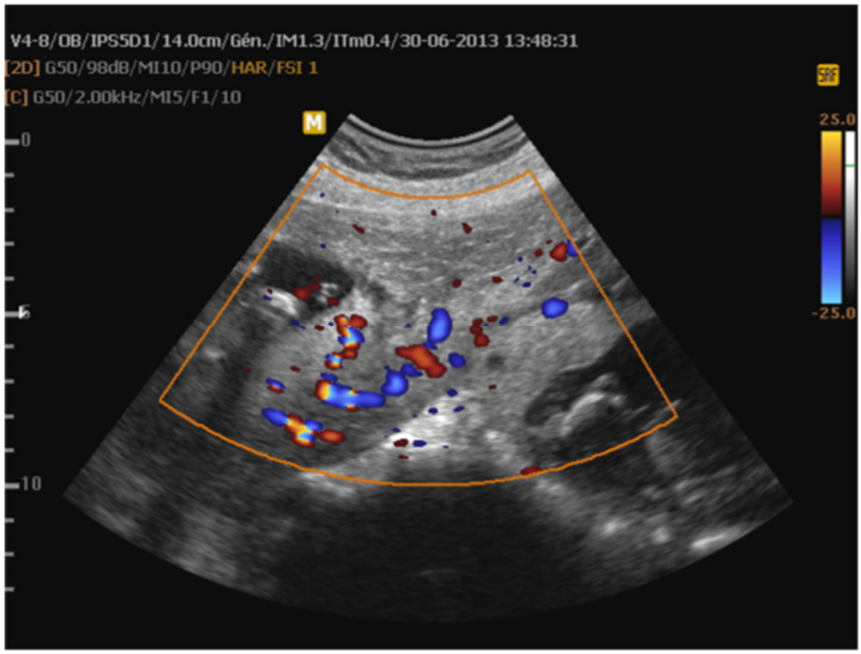

Figure 45. Échographie sus-pubienne à 15 semaines d'aménorrhée montrant 2 fœtus (le premier est intra-utérin et le second est abdominal) avec deux placentas

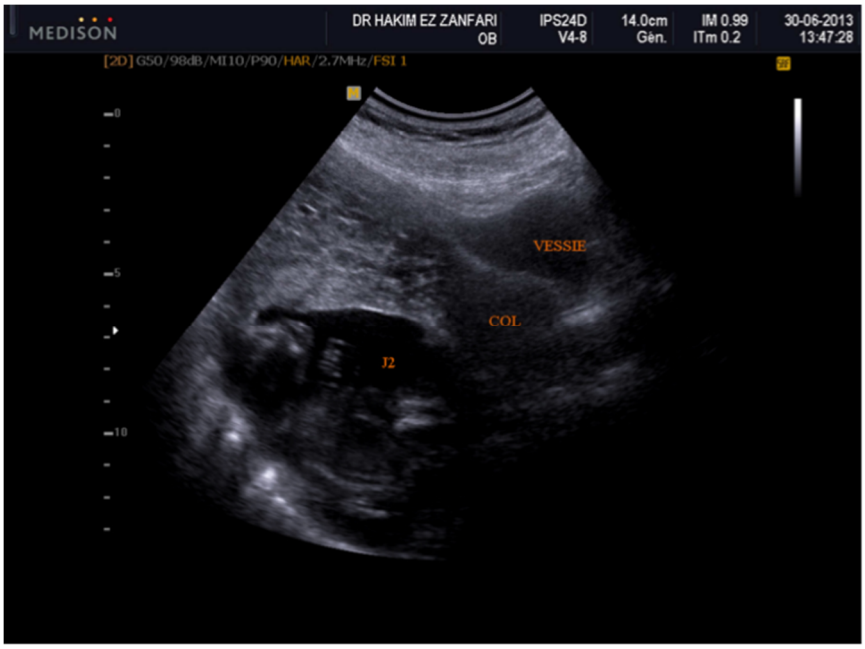

Figure 46. Échographie sus-pubienne à 15 semaines d'aménorrhée montrant 2 fœtus (le premier est intra-utérin et second est abdominal) avec deux placentas

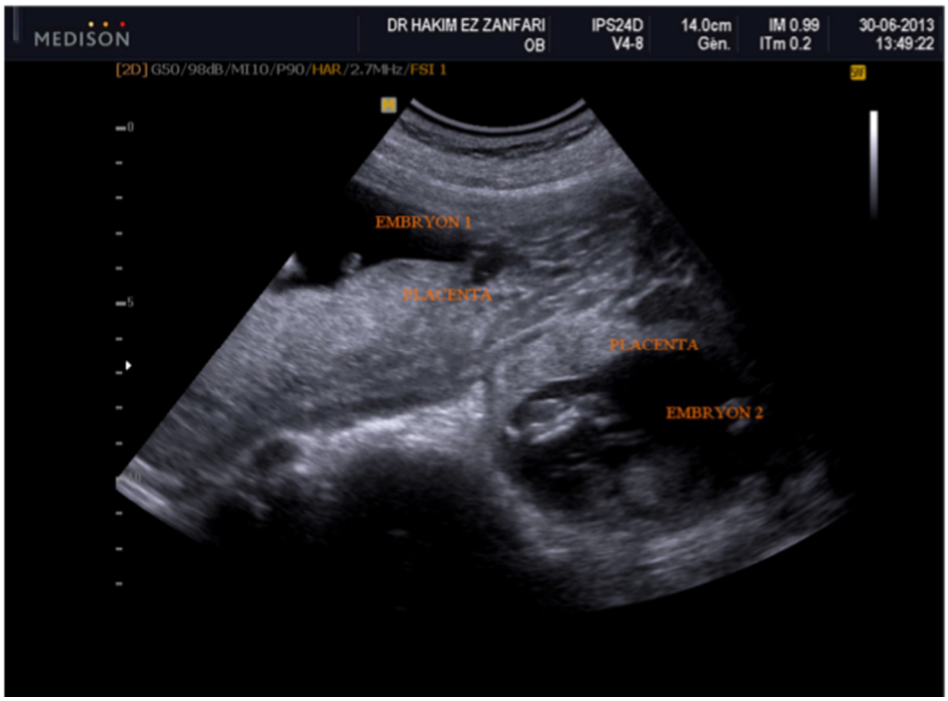

Figure 47. Échographie sus-pubienne à 15 semaines d'aménorrhée montrant 2 fœtus (le premier est intra-utérin et le second est abdominal) avec deux placentas

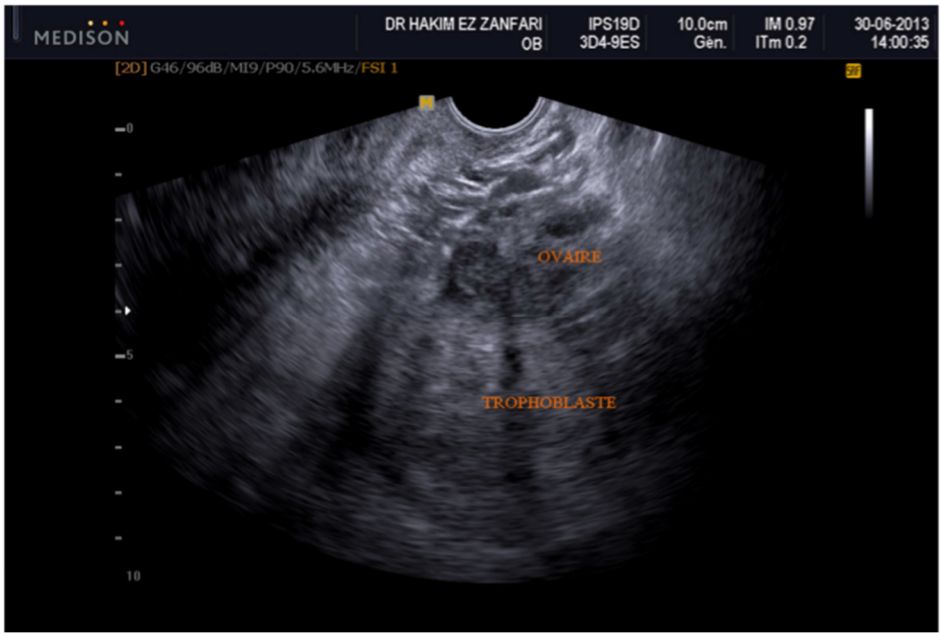

Figure 48. Échographie sus-pubienne à 15 semaines d'aménorrhée montrant 2 fœtus (le premier est intra-utérin et le second est abdominal) avec deux placentas

Comparaison foetale	foetus A	foetus B	foetus C	foetus D	
A.G. moyen	15s0j	15s6j			js
DEA par Moy. A.G.	22-12-2013	16-12-2013			

Comparaison biométrique	foetus A	foetus B	foetus C	foetus D	
LCC		82.82			mm
BIP	30.83(15s0j)	34.04(15s6j)			mm
PC	117.03	124.45(16s2j)			mm
FEM	16.77(15s0j)	17.62(15s2j)			mm

Figure 49. Biométrie fœtale des fœtus A (intra-utérin) et B (abdominal)

Une imagerie par résonance magnétique réalisée à 19 semaines de gestation a confirmé les données de l'échographie et a permis de définir les rapports du placenta lequel était inséré sur le mur postérieur de l'utérus et le ligament large gauche. (Figures.50-56)



Figure 50. Imagerie par résonance magnétique à 19 semaines d'aménorrhée montrant une grossesse intra-utérine et une grossesse ectopique ainsi que les rapports du placenta avec les organes pelviens.



Figure 51. Imagerie par résonance magnétique à 19 semaines d'aménorrhée montrant une grossesse intra-utérine et une grossesse ectopique ainsi que les rapports du placenta avec les organes pelviens.



Figure 52. Imagerie par résonance magnétique à 19 semaines d'aménorrhée montrant une grossesse intra-utérine et une grossesse ectopique ainsi que les rapports du placenta avec les organes pelviens.



Figure 53. IRM abdomino-pelvienne à 32 semaines d'aménorrhée.

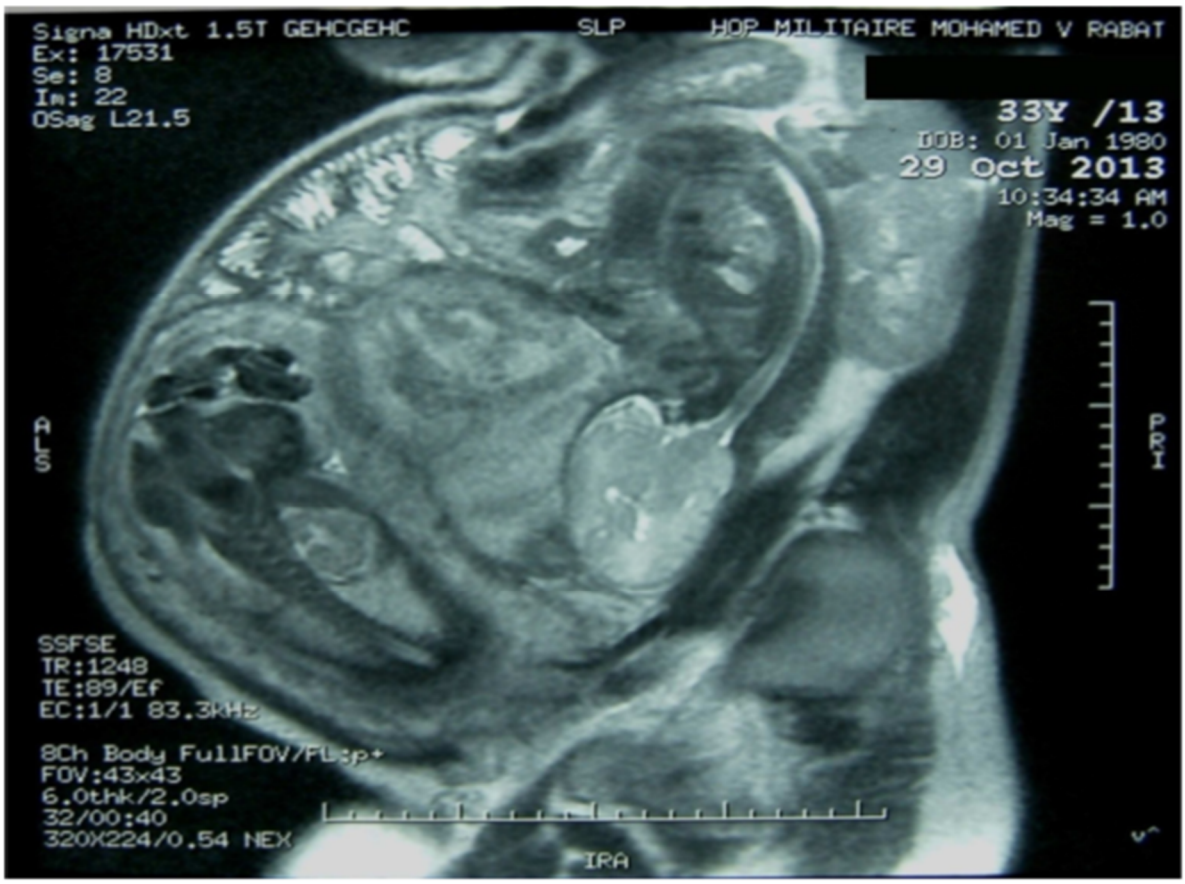

Figure 54. IRM abdomino-pelvienne à 32 semaines d'aménorrhée.

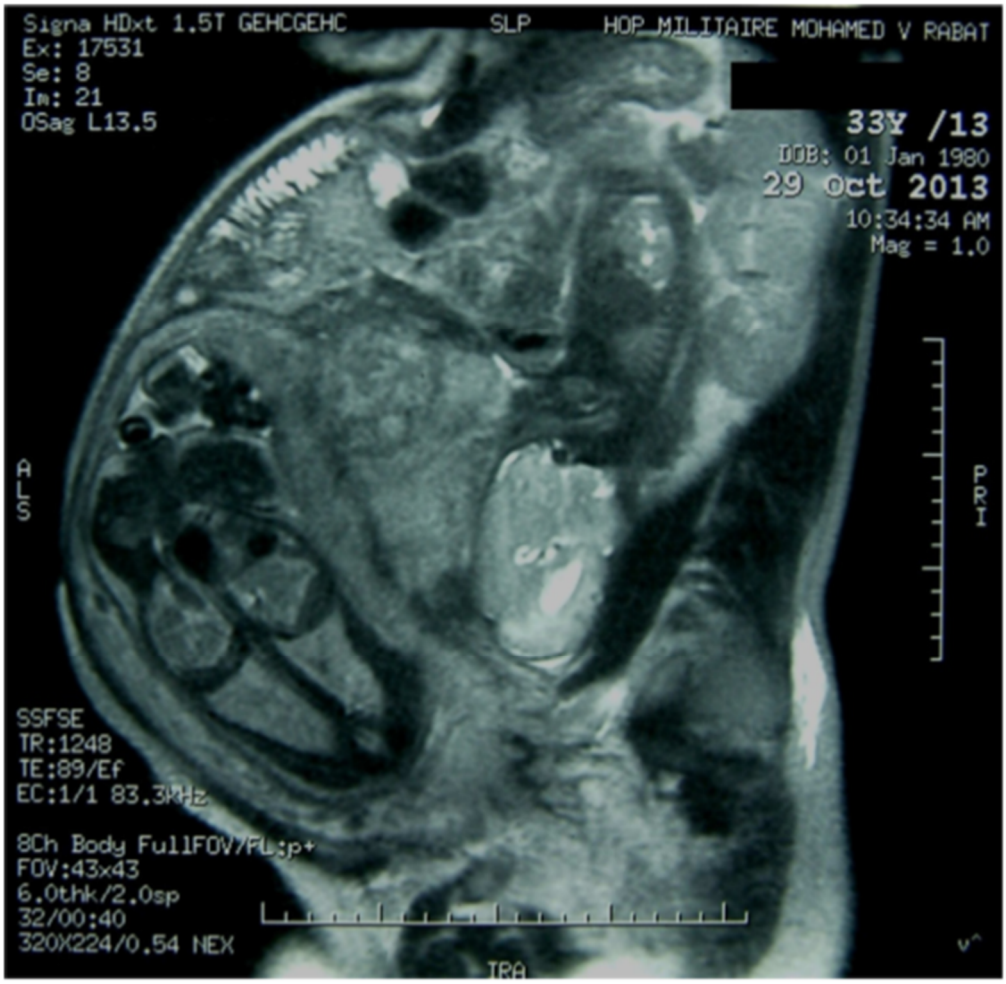

Figure 55. IRM abdomino-pelvienne à 32 semaines d'aménorrhée.

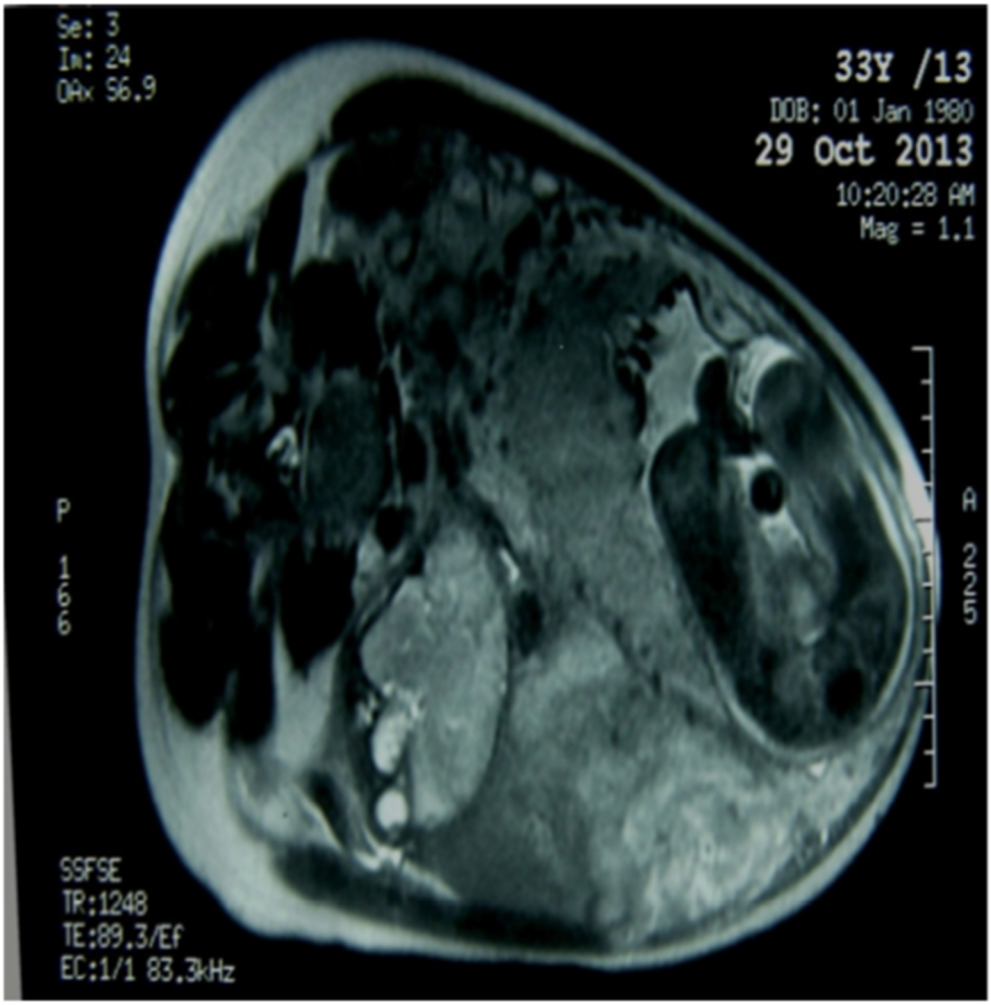

Figure 56. IRM abdomino-pelvienne à 32 semaines d'aménorrhée.

La patiente a été informée des risques qu'elle encourait lors du développement d'une pareille grossesse et qu'elle pourrait éventuellement subir une intervention chirurgicale à n'importe quel moment de sa grossesse. Après une réunion de concertation pluridisciplinaire comprenant un anesthésiste, un spécialiste en néonatologie et avec le consentement du couple, il a été décidé de surveiller de près la grossesse jusqu'au terme.

Le bilan prénatal a permis le diagnostic d'un diabète gestationnel à 22 semaines qui fut équilibré par insulinothérapie. Il n'y avait pas de retentissement fœtal du diabète vu que l'échographie obstétricale morphologique a montré une biométrie correspondant à l'âge

gestationnel sans anomalies. L'extrémité céphalique du fœtus en intra-abdominal était enclavée dans le cul-de-sac de Douglas avec ce qui paraissait un début de dolichocéphalie.

Le suivi de la grossesse est marqué par la récurrence des épisodes subocclusifs, les mouvements actifs fœtaux étaient perçus sans douleurs et les biométries des différents contrôles échographiques ont montré une bonne croissance des 2 fœtus en l'occurrence pas de retentissement du diabète gestationnel sur la croissance.

L'échographie obstétricale à 32 semaines d'aménorrhée a mis en évidence un retard de croissance du fœtus intra-abdominal avec une diminution de la quantité de liquide amniotique, le doppler ombilical et cérébral des deux fœtus ainsi que la biométrie du fœtus intra-utérin et la quantité de liquide de ce dernier étaient tous sans anomalies.

L'échographie obstétricale de contrôle a montré la stagnation de la croissance du fœtus intra-abdominal et une diminution de la quantité de liquide amniotique. C'est pourquoi une laparotomie a été programmée à 34 semaines en étroite collaboration avec une équipe multidisciplinaire afin de décider du protocole d'anesthésie adapté au risque de saignement potentiel pré et postopératoire.

Une incision de laparotomie médiane à cheval sur l'ombilic a été réalisée et une hystérotomie segmentaire transversale a permis l'extraction d'un nouveau née de sexe féminin de poids de naissance de 2 250 g avec un score d' APGAR de 10/10. L'exploration de la cavité abdominale trouve une grossesse localisée sur la face postérieure de l'utérus et du ligament large gauche, compte au reste de la cavité amniotique elle était insérée sur l'omentum. La rupture de la poche des eaux a permis l'extraction d'un nouveau-né de sexe masculin de poids de naissance 1 400 g dont le score d' APGAR était de 10/10. (Figure 57)

Après clampage, la délivrance artificielle de la zone d'insertion du placenta sur l'utérus et le ligament large a été capitonné. Le reste des membranes ont été retirées avec une ligature hémostatique sélective.

L'hémostase étant assurée, un drain a été placé dans la cavité abdominale. Les pertes sanguines ont été compensées en per-opératoire avec la transfusion de 7 culots globulaires, de

6 culots plaquettaires et de 6 culots de plasma frais congelé. Les suites opératoires pour la mère étaient simples avec un retour du transit intestinal au bout de 72 heures du postopératoire.

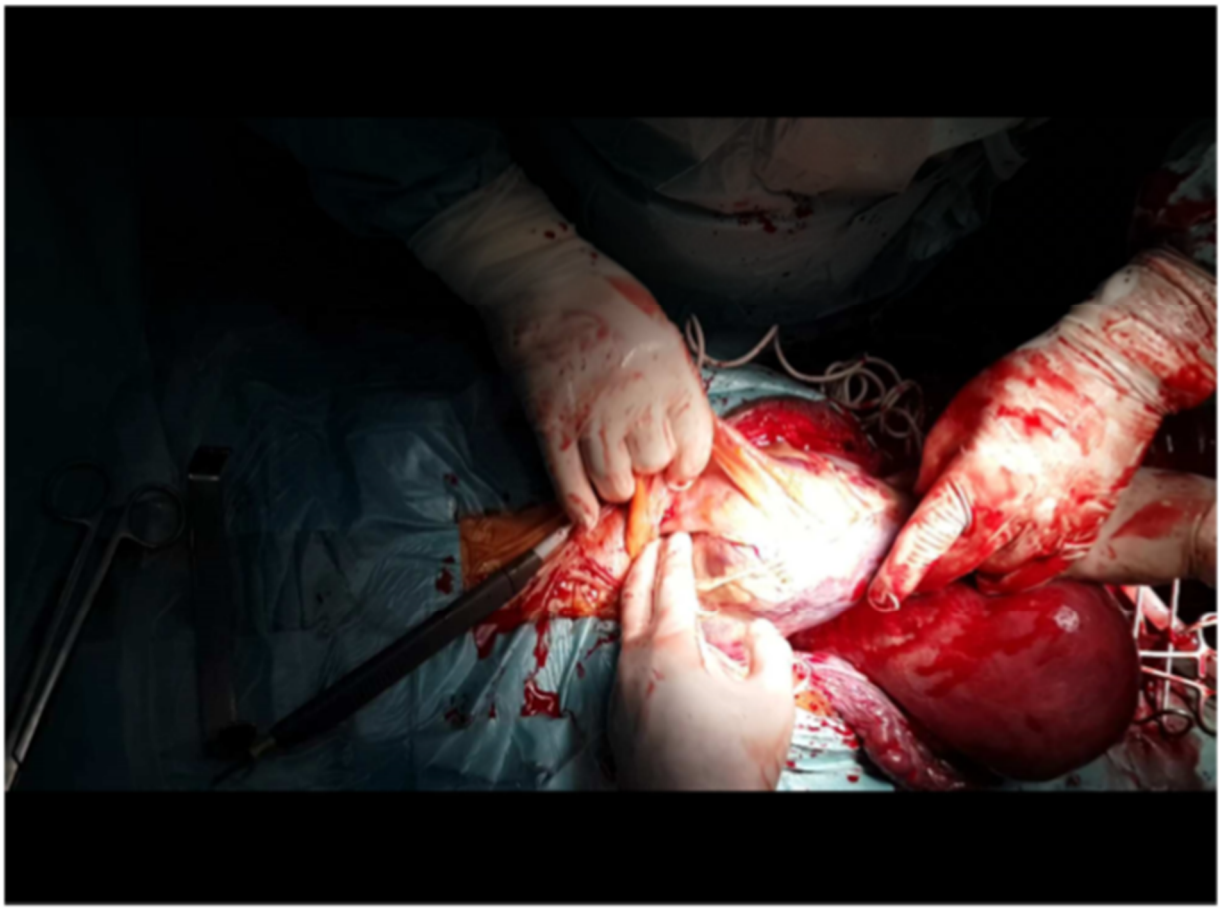

Figure 57. Emplacement de la deuxième grossesse (vue opératoire)

L'examen des nouveau-nés ne montre pas de malformation chez le jumeau issu de la grossesse intra-utérine, en revanche le jumeau issu de la grossesse intra-abdominal souffrait de dolichocéphalie due à la malposition de la tête au niveau du cul-de-sac de Douglas, il souffrait également de dyspnée probablement due à une hypoplasie pulmonaire nécessitant une oxygénation continue. La patiente a quitté le service à j6 de l'intervention avec le 1er jumeau. Le second jumeau est malheureusement décédé des suites d'une détresse respiratoire sévère au 9e jour de vie. (Figure. 58)



Figure 58.photographie du deuxième jumeau

O. OBSERVATION NUMÉRO 15 : GROSSESSE HÉTÉROTOPIQUE AMPULLAIRE

Il s'agit d'une patiente âgée de 32 ans, 2ème geste primipare, sans antécédents particuliers. Son cycle menstruel est régulier, sans moyen de contraception.

Après 5 semaines d'aménorrhée la patiente a bénéficié d'un dosage de βHCG plasmatique qui était positif. Cette grossesse était contractée spontanément.

À 6 semaines d'aménorrhée, la patiente a consulté aux urgences pour douleurs pelviennes apparues depuis deux jours.

L'examen à l'admission a trouvé la patiente en assez bon état général, normotendue à 125/70 mmHg, apyrétique. Au palper abdominal, il y avait une légère sensibilité de la fosse iliaque droite. Au spéculum le col était sain sans saignement actif. Au toucher vaginal, l'utérus était globuleux avec une sensibilité de l'annexe droite.

L'échographie endovaginale a objectivé la présence simultanée d'un sac gestationnel intra et extra-utérin contenant un embryon avec activité cardiaque positive dont l'âge gestationnel correspondait à 6 semaines, avec un épanchement minime au niveau du cul-de-sac de Douglas (Figure. 59).

Une minilaparotomie a été indiquée en urgence. L'exploration a montré un hémoperitoine de 150 cc et une GEU ampullaire droite rompue. L'annexe gauche était sans particularité. Une salpingectomie droite était réalisée. Les suites postopératoires étaient simples. L'évolution de la grossesse intra-utérine était sans anomalies. La patiente a accouché à terme par voie vaginale.

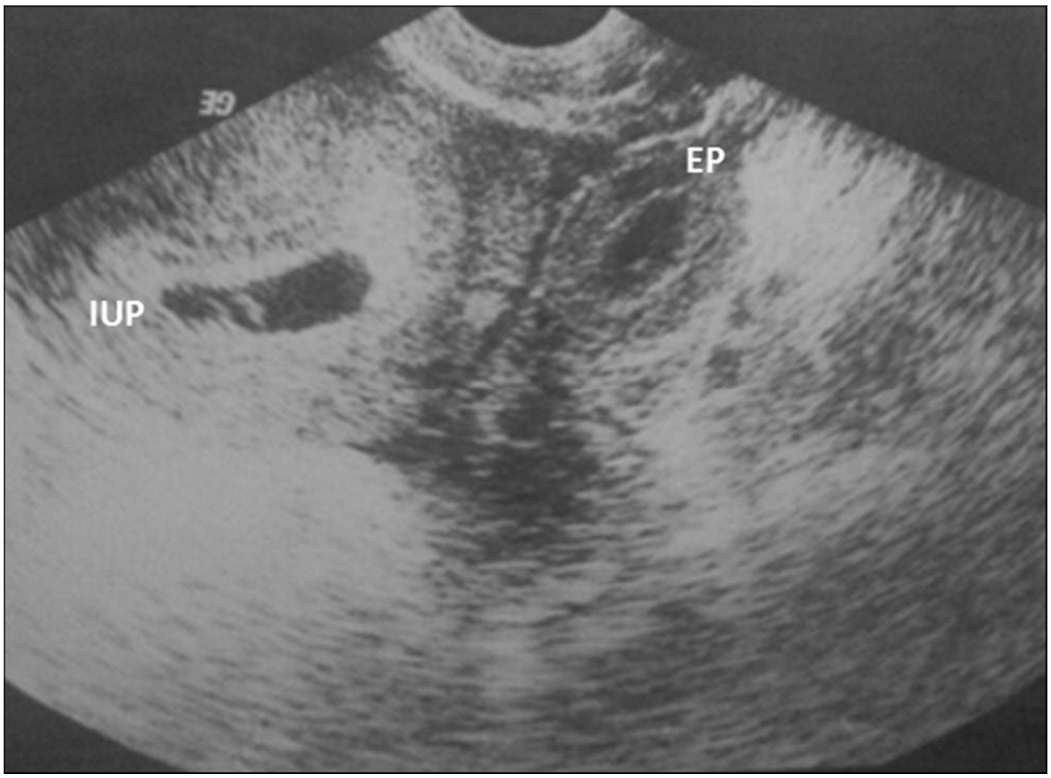

Figure 59. Échographie pelvienne montrant la présence simultanée de grossesse intra-utérine et extra-utérine.

P. OBSERVATION NUMÉRO 16 : GROSSESSE HÉTÉROTOPIQUE CORNUALE

Il s'agit d'une patiente âgée de 21 ans. Elle a comme antécédent une grossesse extra-utérine droite traitée par Méthotrexate deux ans auparavant. Son cycle menstruel était régulier sans moyen contraceptif.

Elle s'est présentée au service pour une douleur abdominale aiguë sur aménorrhée de 8 semaines.

L'examen à l'admission a trouvé la patiente en mauvais état général, sa tension artérielle était à 90/60 mmHg, tachycarde à 110 battements par minute. Ses conjonctives étaient décolorées. Le palper abdominal a montré un abdomen distendu avec sensibilité diffuse. Le col était macroscopiquement sain avec sensibilité au niveau du cul-de-sac de Douglas.

Les mesures de réanimations pour mise en condition de la patiente ont été démarrées en parallèle avec le bilan préopératoire qui a montré une anémie à 8 g/dl et un dosage de βHCG positif.

L'échographie pelvienne a montré un sac gestationnel intra-utérin sans embryon visible faisant 25 mm de diamètre associé à une masse hétérogène latéro-utérine droite mesurant 30 mm et un épanchement de grande abondance au niveau de la cavité péritonéale.

Une laparotomie a été indiquée en urgence. L'exploration a permis d'aspirer 500 cc d'hémopéritoine et une grossesse extra-utérine cornuale droite rompue, traitée par salpingectomie. Les suites postopératoires étaient simples. La patiente était transfusée en per-opératoire de deux concentrés globulaires.

L'évolution de la grossesse intra-utérine a été marquée à J2 du postopératoire par l'expulsion spontanée. L'étude histologique du produit d'avortement a conclu à une grossesse arrêtée.

Résultats



IV. RÉSULTATS

A. DONNÉES BIOMÉTRIQUES ET FACTEURS DE RISQUES

L'âge médian au diagnostic est de 30.68 ans avec des extrêmes de 21 et 43 ans.

1 cas (6.25 %) avait un antécédent médical de tuberculose péritonéale.

Sur le plan gynécologique, une seule patiente (6.25 %) avait un antécédent d'utérus polymyomateux pour lequel elle a bénéficié d'une polymyomectomie.

Aucune des patientes n'avait d'antécédent d'adénomyose ni d'endométriose ni d'infections génitales hautes.

Deux patientes (12.5 %) étaient porteuses de malformations utérines

Une patiente (6.25 %) était porteuse d'un dispositif intra-utérin qui était en place au moment du diagnostic.

Deux patientes (12.5 %) avaient eu recours aux techniques de procréation médicalement assistée résidents dans une fécondation in vitro avec transfert d'embryon pour infertilité primaire et une induction de l'ovulation par le clomifène citrate.

Une patiente (6.25 %) avait un antécédent de grossesses ectopiques traité médicalement mais aucune n'a déjà eu de salpingectomie ni de plastie tubaire.

Sur le plan obstétrical la gestité moyenne est de 2.25 avec des extrêmes de 1 et 4. Il s'agissait de la première grossesse chez 3 patientes (18.75 %).

La parité moyenne est de 1 (0-2). 25 % des patientes (4 cas) étaient nullipares.

3 patientes (18.75 %) avaient eu au moins un avortement spontané précoce.

56.25 % des patientes (9 patientes) avaient déjà accouché au moins 1 fois par voie basse, 25 % (4 patientes) avaient eu au moins une césarienne.

Aucune n'avait présenté d'endométrite du post-partum.

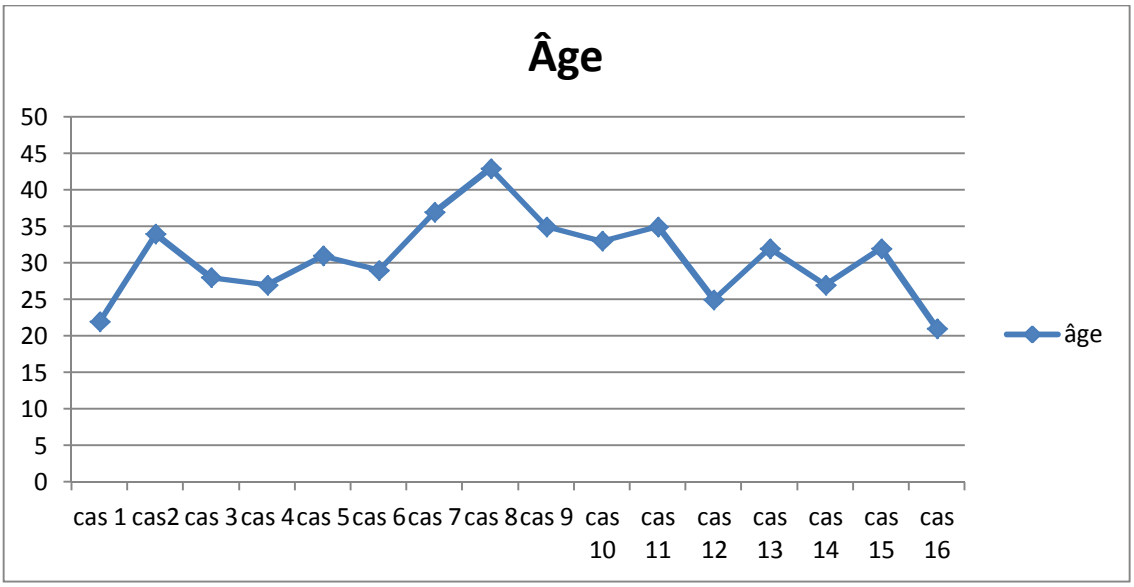

Figure 60. Graphique montrant l'âge moyen de nos patientes

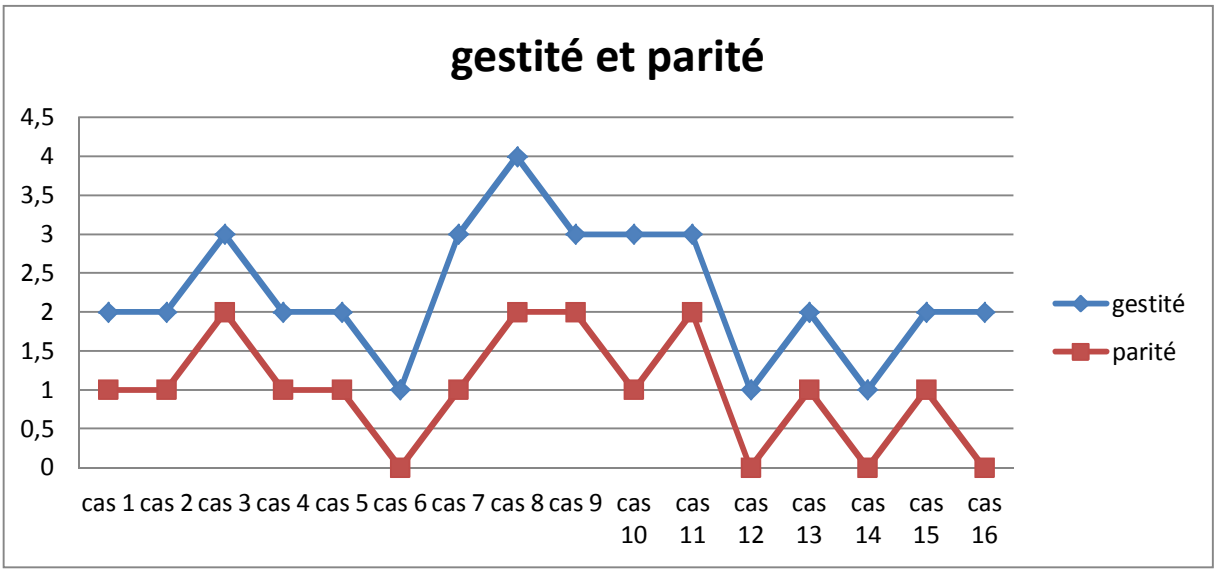

Figure 61. Graphique montrant la gestité et la parité des patientes de notre étude

B. CARACTÉRISTIQUES DIAGNOSTIQUES ET THÉRAPEUTIQUES

Sur les 16 patientes traitées au service de gynécologie obstétrique de l'hôpital militaire d'instruction Mohammed V, 18.75 % étaient des grossesses cornuales, 6.25 % des grossesses interstitielles, 6.25 % abdominale, 25 % grossesses intramurales, 6.25 % grossesse cervicale, 6.25 % grossesse ovarienne, 31.25 % grossesse hétérotopique.

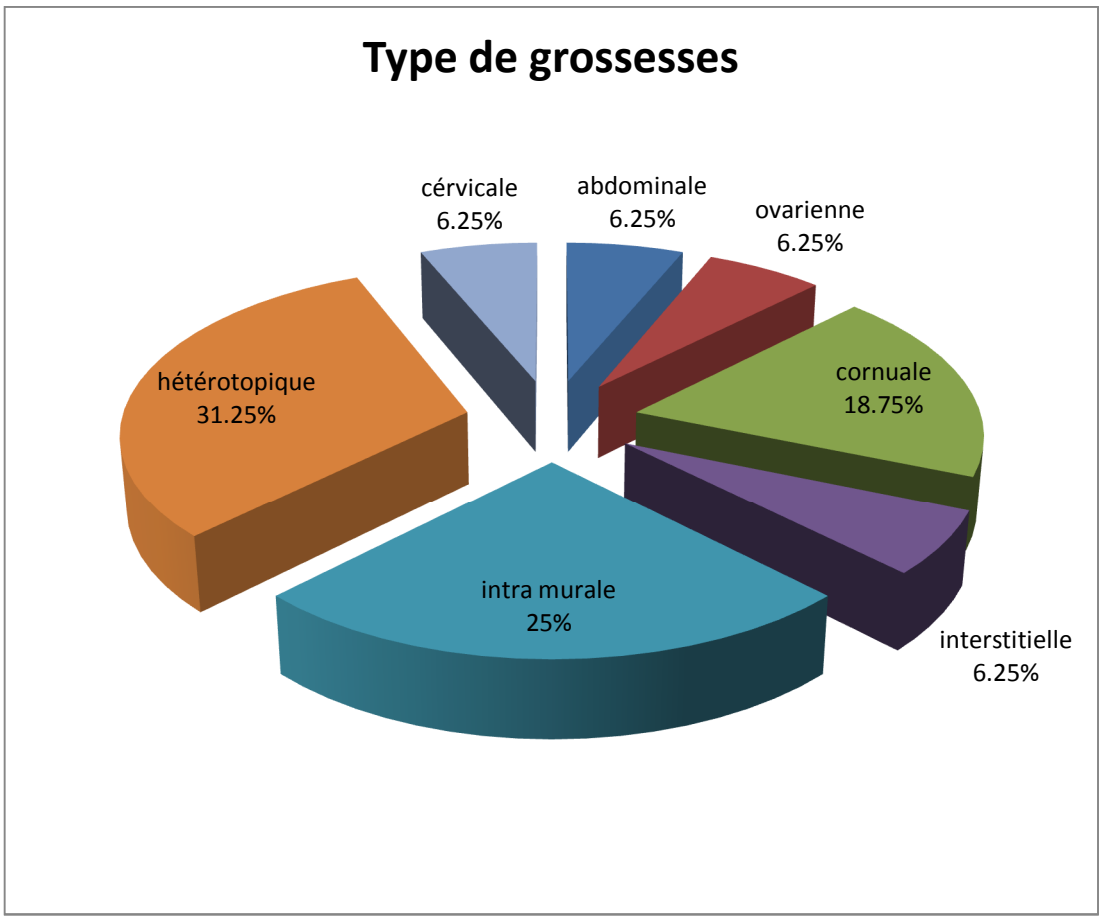

Figure 62. Graphique montrant la distribution des différents types de grossesses ectopiques de localisations inhabituelles dans notre étude.

Le terme moyen de la grossesse au moment du diagnostic était de 11.18 semaines d'aménorrhée avec des extrêmes de 6 semaines et 27 semaines de gestation.

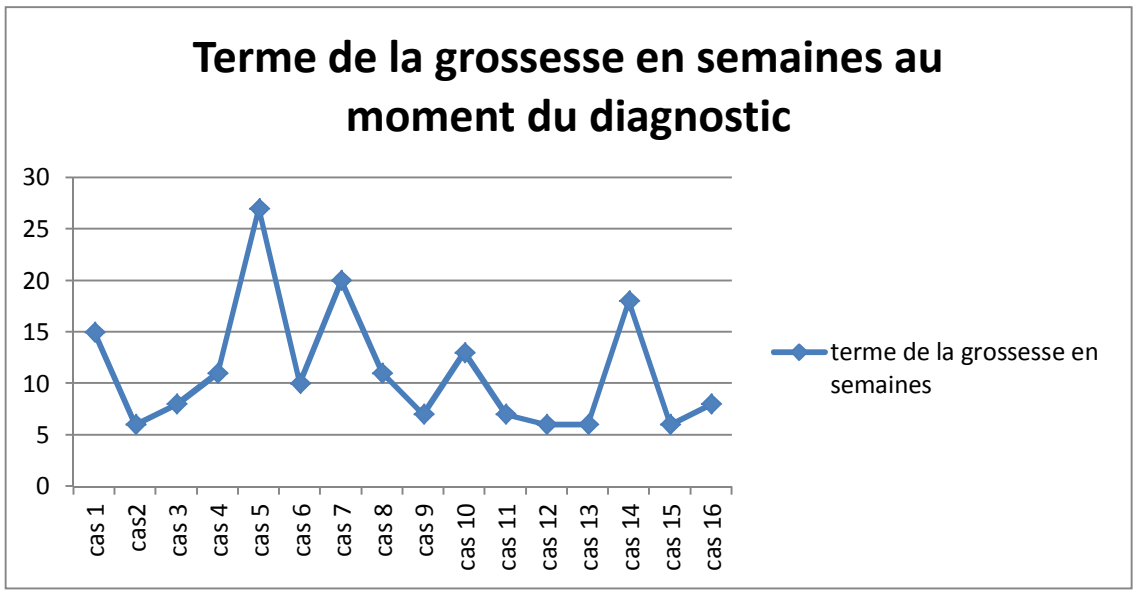

Figure 63. Graphique montrant le terme des grossesses ectopiques de notre étude au moment du diagnostic

Lors du diagnostic 75 % des patientes (12 cas) présentaient des douleurs pelviennes, pour 6 cas (37.5 %) on retrouvait des métrorragies, 3 patientes (18.75 %) étaient asymptomatiques et le diagnostic a été fait fortuitement lors des explorations échographiques réalisées dans le cadre du suivi de grossesse.

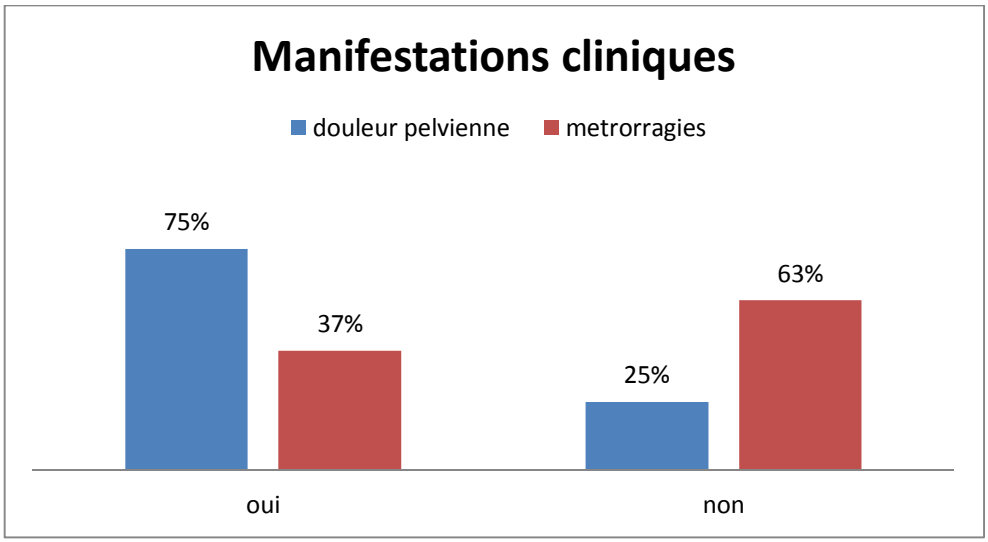

Figure 64. Graphique montrant les manifestations cliniques (douleurs abdominales et des métrorragies) chez les patientes de notre étude.

Le délai de consultation moyen après le début de la symptomatologie est de 1.44 jours.

Toutes les patientes étaient stables sur le plan hémodynamique à l'exception d'une seule patiente (cas numéro 16).

Le diagnostic de grossesse ectopique a été posé par l'exploration échographique chez l'ensemble des patientes, cependant la caractérisation de la grossesse au moyen de l'échographie seule n'a été possible que chez 81.25 % des patientes (13 cas), en effet chez 18.75 % des cas, la caractérisation de la grossesse n'était possible qu'en per-opératoire.

75 % (12 cas) des cas un écho embryonnaire a été perçu à l'échographie dont dix (62.5 %) avec une activité cardiaque positive.

25 % des cas (4 patientes) ont bénéficié d'une imagerie par résonance magnétique pelvienne. Ces dernières avaient toutes passé le premier trimestre de grossesse. L'exploration par l'imagerie par résonance magnétique a permis de localiser le placenta et ses rapports dans les quatre cas.

56.25 % des grossesses étaient rompues en per-opératoire.

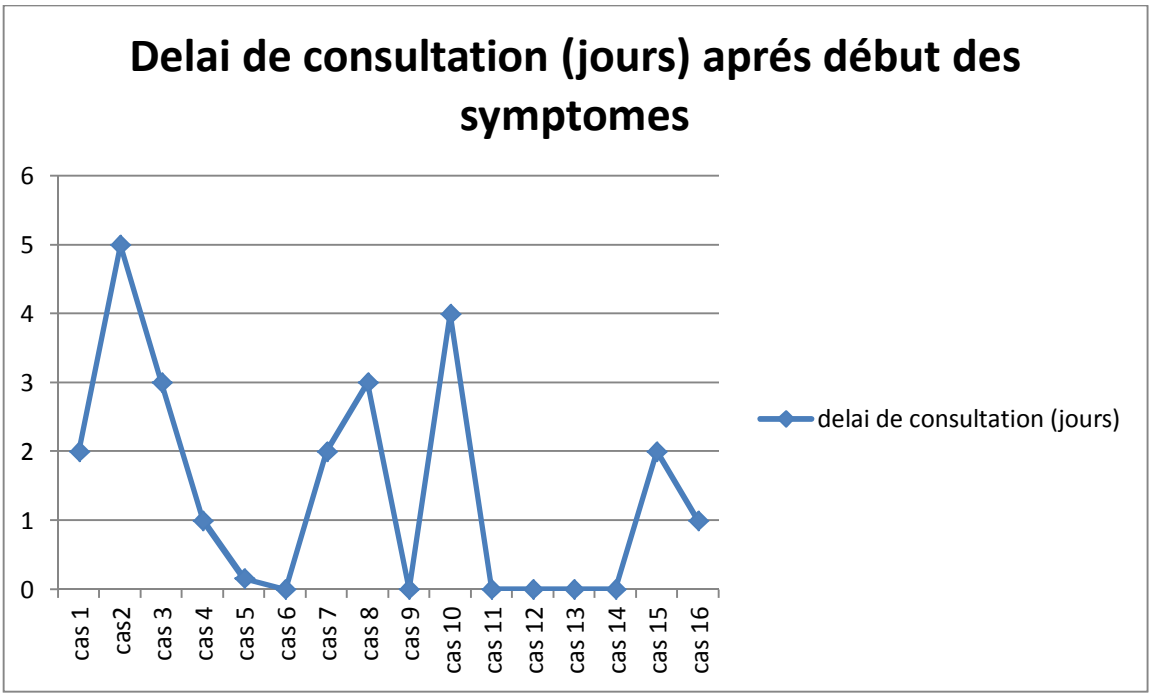

Figure 65. Graphique montrant le délai de consultation depuis le début de la symptomatologie jusqu'à l'arriver à l'hôpital en jours.

Tableau 1.tableau résumant le type de grossesse, les facteurs de risque, le traitement et l'aboutissement des grossesses de notre étude.

Cas	Type	Antécédents notables et facteurs de risques	Traitement	Terme de la grossesse et voie d'accouchement
1	Abdominale	Aucun	Laparotomie Extraction de l'embryon Excision placenta implanté sur le rectum Hémostase Cure de methotrexate (1 mg/kg)	15 semaines
2	Ovarienne	Aucun	Laparotomie exploratrice incision pfannenstiel Exérèse de la masse Hémostase	6 semaines
3	Interstitielle	Aucun	Laparotomie exploratrice Salpingectomie totale droite Hémostase	8 semaines
4	Cornuale	Aucun	Minilaparotomie Salpingectomie avec résection cornuale	11 semaines
5	Cornuale	Corne rudimentaire non communicante sur utérus unicorne	Laparotomie Excision de la corne rudimentaire, salpingectomie ipsilatéral Transfusion 5 cg	27 semaines Extraction fœtus 600 g décédé à 1 heure de vie
6	Cornuale	Utérus bicorne uni-cervical	Césarienne programmée	38 semaines Extraction d'un nouveau-né bien portant
7	Intramurale	Polymyomectomie Césarienne Avortement spontané précoce	Laparotomie Incision circulaire de l'utérus Énucléation du sac	20 semaines
8	Intramurale	2 césariennes 2 avortements spontanés précoces	Laparotomie en urgence Résection du produit de conception Réfection de la cicatrice utérine	11 semaines
9	Intramurale	2 accouchements par	Laparotomie	7 Semaines

		césariennes	Reprise incision pfanenstiel Décollement vésico-utérin puis décollement de la vessie en antérieur Exérèse large de la cicatrice emportant le sac gestationnel Hémostase et fermeture	d'aménorrhée
10	Intramurale	Césarienne	Incision circulaire avec reprise de l'incision pfanenstiel. Décollement de la vessie Résection de la cicatrice emportant le sac gestationnel. Hémostase et fermeture	13 semaines d'aménorrhée
11	Cervicale	Porteuse d'un dispositif intra-utérin	MTX 1 mg/kg IM dose unique Puis MTX protocole multidose j1-j3-j5 voie systémique + acide folinique j2-j4-j6 anti-D Injection in situ MTX 50 mg Injection in situ de KCl Laparotomie pour abcès cervical	7 semaines
12	hétérotopique	Syndrome des ovaires poly kystiques et induction de l'ovulation par clomifène citrate	Laparotomie Énucléation de la grossesse et salpingectomie tocolyse	6 semaines
13	hétérotopique	Aucun	Laparotomie exploratrice Salpingectomie droite tocolyse	6 semaines
14	Hétérotopique (abdominale)	Tuberculose péritonéale Infertilité 10 ans FIV avec transfert de 2 embryons	Laparotomie programmée Extraction fœtale	34 semaines
15	Hétérotopique	Aucun	Mini-laparotomie Salpingectomie droite	Accouchement a terme par voie vaginale

			Évacuation hémoperitoine 150 cm3	
16	Hétérotopique	Grossesse extra-utérine traitée médicalement par Méthotrexate	Mise en condition et mesures de réanimations Laparotomie en urgence Aspiration hémoperitoine de grande abondance Salpingectomie Transfusion per-opératoire de 2 culots globulaires	Expulsion le deuxième jour de la période postopératoire du fœtus intra-utérin

Une seule patiente a été traitée par traitement médical à base de Méthotrexate en protocole unidose, multidose et in situ ainsi que l'instillation in situ de KCl.

Discussion



V. DISCUSSION

Il n'y a pas de données publiées sur une base de données dans les pays en développement. Dans les pays développés, l'incidence de la grossesse extra-utérine est de l'ordre de 100 à 175 grossesses extra-utérines (GEU) pour 100 000 femmes âgées entre 15 et 44 ans, soit une incidence de 2 GEU pour 100 naissances. Les trois quarts des GEU sont ampullaires, seul 4.5 % des GEU sont extra-tubaires [1].

Ainsi, l'incidence des grossesses ectopiques extra-tubaire étant très faible exclut toute possibilité de réaliser une étude prospective dans ce sens. Il n'en demeure pas moins qu'une étude rétrospective telle que la nôtre entraîne des biais de la méthodologie. Ceci en partie liée à la qualité des données recueillies, à la non-exhaustivité des critères diagnostiques, des données biologiques et échographiques. De surcroît la localisation rare de telles grossesses extra-tubaire n'a permis d'extraire qu'une population de faible effectif, ce qui ne permet pas d'offrir des valeurs statistiquement significatives par rapport aux différents paramètres étudiés. Malgré cela, cette étude a permis de mettre le point sur les moyens diagnostiques ainsi que la prise en charge de ces grossesses au sein de notre établissement.

C. LA GROSSESSE ABDOMINALE

1. Définition

La grossesse abdominale fait référence à l'implantation de l'œuf fécondé dans la cavité péritonéale ; il s'agit d'un emplacement rare puisqu'il ne représente qu'environ 1 % de toutes les grossesses ectopiques [2].

Sa fréquence est estimée à 9-11 par 1 000 grossesses ectopiques, avec un taux de mortalité compris entre 0.5 % et 20 % [3].

En ce qui concerne la pathogénie de la grossesse abdominale, cette dernière peut être soit primitive, résultant de l'implantation de l'œuf fécondé directement dans la cavité péritonéale, comme elle peut être secondaire à un avortement d'une grossesse primitivement tubaire ou à des techniques de procréation médicalement assistée. La grossesse abdominale secondaire est de loin le cas de figure le plus fréquent [4].

Pour pouvoir qualifier une grossesse abdominale de primitive, elle doit répondre aux trois critères telles que décrites par Studdiford en 1942 et qui comprennent :

1. Les trompes ainsi que les ovaires doivent être intactes, libres de toutes lésions qu'elles soient récentes ou anciennes ;
2. L'absence de fistule utéro-péritonéale ;
3. La grossesse abdominale en question doit être exclusivement implantée dans la cavité péritonéale et assez jeune (moins de 12 semaines d'aménorrhée) et ceci dans le but d'écarter la possibilité qu'il s'agisse d'une grossesse abdominale secondaire à une grossesse tubaire primitive [2,4].

Pour notre cas de grossesse abdominale spontanée (cas numéro 1), les ovaires et les trompes étaient tous normaux, aucune fistule utéro-péritonéale n'a été découverte en per-opératoire. Mais la grossesse avait passé le premier trimestre. Nous pouvons par conséquent assumer qu'il s'agissait d'une grossesse présumée secondaire. Compte à la grossesse hétérotopique abdominale du cas 14, s'agit d'une grossesse abdominale secondaire à une fécondation in vitro.

On distingue la grossesse abdominale précoce, dont l'âge gestationnel est inférieur à 20 semaines d'aménorrhée, de la grossesse abdominale tardive qui évolue au-delà de la 20e semaine. Cette dernière comporte un taux important de mortalité maternelle compris entre 0.5et 18 %, soit 8 fois supérieure à celui des autres grossesses ectopiques. C'est pourquoi de telles grossesses devraient être traitées dès que le diagnostic est fait et ce quel que soit l'âge gestationnel [5].

2. Les facteurs de risques

Les facteurs de risque de grossesse abdominale rejoignent les facteurs de risque de toutes les grossesses ectopiques, entre autres :

- Les antécédents d'infection ou de chirurgie tubaire ;
- Un antécédent de grossesse ectopique ;
- Antécédents de manœuvre endo-utérine ;
- Infertilité ;

- Antécédents de dispositive intra-utérin ;
- Le recours aux techniques de procréation médicalement assistée (PMA) en particulier les inducteurs de l'ovulation et la fécondation in vitro comme c'est le cas pour la patiente 14.

3. Localisation

Les sièges les plus commun des grossesses abdominales sont le cul-de-sac de Douglas, suivi par le mésosalpinx, l'omentum, l'intestin et son mésentère et enfin le péritoine et les parois abdominales et pelviennes incluant le cul-de-sac vésico-utérin [5].

Shaw et al. [6], dans une étude rétrospective portant sur les grossesses abdominales primitives sur une période de 12 ans, ont trouvé que chez 55 % des patientes l'implantation s'était faite au niveau du cul-de-sac de Douglas, 27 % au niveau du mésosalpinx, 9 % au niveau de l'omentum 9 % entre la paroi antérieure de la paroi utérine et la vessie.

En revanche, une autre étude faite par Ayindre et Omigbodun [7] sur une période de 10 ans et portant sur les grossesses abdominales a abouti aux résultats suivant : chez 50 % des patientes, l'implantation s'était faite au niveau de l'intestin et l'omentum, 21.5 % au niveau de la poche de Douglas, 14.3 % au niveau de la paroi abdominale postérieure et des gros vaisseaux, 7.1 % au niveau du ligament large et enfin 7.1 % au niveau de la paroi utérine.

Cette disparité entre les deux études pourrait éventuellement s'expliquer par le fait que la première incluait uniquement les grossesses abdominales primitives tandis que la seconde comprenait également les grossesses secondaires.

Toutefois l'implantation de la grossesse peut se produire n'importe où dans la cavité abdominale, aussi bien au niveau du foie [8], de la rate [4], de l'appendice [9], qu'ailleurs dans le corps, tel que l'espace retro-péritonéal [5], le plexus sacré [10] ou même le poumon [11].

En ce qui concerne nos cas étudiés, la localisation retrouvée est le cul-de-sac de Douglas pour le cas 1 ainsi que pour la grossesse hétérotopique abdominale du cas numéro 14.

4. Diagnostic

a. Les manifestations cliniques

Selon l'âge de la grossesse ainsi que sa localisation au sein de la cavité abdominale, la symptomatologie résultant de l'implantation d'une grossesse abdominale diffère. Si les notions d'aménorrhée et de douleurs abdominales qui sont presque toujours présentes et qui font suspecter d'emblée une grossesse extra-utérine, les signes accompagnateurs, lesquelles sont généralement non spécifiques, brouillent le diagnostic de la grossesse abdominale. Ainsi une colique hépatique peut cacher une grossesse implantée au niveau du foie [8], ou encore une rupture splénique avec choc hémorragique peut compliquer le développement d'une grossesse au niveau de la rate [4].

Pour le reste, les principaux symptômes, lorsque la grossesse est jeune, restent les douleurs pelviennes latéralisées auxquelles peuvent s'ajouter des saignements internes ou même une ascite [6].

C'est pourquoi, et en raison de la non-spécificité des symptômes, le diagnostic est souvent fait en per-opératoire [5].

Il n'en reste pas moins que de nombreuses grossesses abdominales restent asymptomatiques jusqu'à des stades avancés voire jusqu'au terme.

Au-delà du premier trimestre la symptomatologie est dominée par les douleurs abdomino-pelviennes de localisation variable souvent permanentes auxquelles s'ajoutent des métrorragies ou des troubles digestifs à type de nausées, vomissements, syndrome occlusif ou subocclusif, une constipation [5] ou au contraire une diarrhée [12].

Raison pour laquelle ce diagnostic doit être évoqué à chaque fois qu'une femme se présente avec une notion d'aménorrhée associée à des troubles de transit [12].

Il arrive des fois que des hémorragies internes compliquent cette condition conduisant à un état de choc hypovolémique [12].

Le diagnostic peut également être suspecté à l'examen clinique lors de la palpation du fœtus sous la peau ou dans une présentation irrégulière irréductible.

Il arrive que le diagnostic soit fait à l'occasion d'une césarienne pour défaut de dilatation cervicale [5,6].

Pour nos patientes, les signes cliniques retrouvés pour le cas numéro 1 étaient une douleur abdominale récurrente associée à des signes digestifs à type de ténesmes. Pour le cas numéro 14, la patiente n'avait pas de douleur abdominale mais se plaignait d'une constipation. Les signes digestifs associés à une aménorrhée semblent être des signes évocateurs du diagnostic.

b. Les explorations paracliniques

Étant donné la diversité des signes cliniques, les explorations paracliniques sont d'une aide précieuse, en particulier l'imagerie qui permet aussi bien de faire le diagnostic dans la plupart des cas mais aussi de repérer les différents rapports du placenta. Ces renseignements peuvent parfois être d'une importance capitale pour l'opérateur, car la prise en charge chirurgicale de telles grossesses peut s'avérer assez acrobatique, d'où la nécessité de s'armer de tous les moyens possibles.

i. La biologie

Certains examens biologiques comme le dosage de l'HCG et l'alpha fœto-protéine peuvent orienter le diagnostic. Cependant aucun des deux ne permet de confirmer le diagnostic de grossesse abdominale. D'où l'intérêt crucial de l'imagerie.

L'HCG ou hormone chorionique gonadotrope humaine

L'HCG est une glycoprotéine formée de 2 chaînes ou sous unité, la chaîne α qui est commune avec d'autres stimulines hypophysaires (en particulier la LH) et la chaîne β qui elle est plus spécifique. Actuellement on dose toujours la βHCG. L'HCG devient détectable dans le sang dès le jour de l'implantation. Elle augmente rapidement en doublant toutes les 48 heures pendant les sept premières semaines puis augmente plus lentement jusqu'à atteindre un plateau vers la 10e semaine.

Le couple HCG-échographie permet de suspecter une grossesse extra-utérine lorsque le taux de βHCG dépasse 1 000 miliUI/ml sans visualisation d'œuf intra-utérin à l'échographie.

En raison de la diversité clinique résultant de l'implantation de la grossesse dans la cavité abdominale, le dosage de l'HCG devrait faire partie de la panoplie d'examen visant à explorer toute masse ou hémorragie inexpliquée à ce niveau [5].

L'HCG garde aussi un intérêt dans le suivi thérapeutique [8], surtout quand la décision de laisser le placenta in situ est prise [10].

L'alpha fœto-protéine plasmatique (MSAFP : maternal serum alpha fetoprotein)

L'alpha fœto-protéine (AFP) est une glycoprotéine produite par le sac vitellin, le foie ainsi que le tube digestif du fœtus.

Le dosage de l'AFP est essentiellement utilisé pour le dépistage d'anomalies chromosomiques ou d'anomalies de fermeture du tube neural et autres malformations fœtales au cours du deuxième trimestre de grossesse et serait un bon outil pour prévoir la prééclampsie [17].

Un taux anormalement élevé de MSAFP a été rapporté dans certains cas de grossesses abdominales avancées et pourrait éventuellement faire suspecter cette condition [5, 3,18].

Et cela est en grande partie dû à la fréquence des malformations fœtales lors de la grossesse abdominale. En effet, dans sa revue de la littérature incluant 1 161 cas de grossesses abdominales, Stevens a trouvé un taux cumulé de malformations et de déformations fœtales de 21.4 % [19]. Chose qui pourrait expliquer dans la majorité des cas l'élévation de la MSAFP.

Il semblerait par ailleurs que des valeurs élevées de MSAFP avec une valeur de l'AFAFP normale (dosage de l'alpha fœto-protéine dans le liquide amniotique lors d'une amniocentèse) seraient associées à une implantation plus extensive du placenta au niveau des viscères abdominaux, à un temps opératoire plus allongé et à des pertes sanguines plus importantes [20].

ii. Imagerie médicale

Échographie pelvienne

Bien que l'échographie soit un examen essentiel qui permet dans la plupart du temps de confirmer la suspicion clinique. Il n'est pas rare que la grossesse abdominale passe inaperçue lors du premier trimestre malgré les examens échographiques répétés même s'ils sont réalisés par des opérateurs expérimentés [3].

En effet, au cours des premières semaines, la sémiologie échographique est semblable à celle des formes tubaire, en l'occurrence :

- La vacuité utérine avec l'absence de visualisation de sac ovulaire intra-utérin ;
- Endomètre de type lutéale, déciduale avec un aspect dit en trois couches ou trois bandes hyperéchogène (qui correspond à la ligne cavitaire centrale) et aux deux couches basales séparées par deux bandes moins échogène péri cavitaire ;
- La visualisation du corps jaune qui est volontiers kystique.

Au-delà du 1er trimestre, le diagnostic peut être suspecté échographiquement en préopératoire et repose sur la découverte :

- D'un utérus vide ;
- D'un fœtus à distance de l'utérus ;
- L'absence d'enveloppe myométriale.

La localisation du placenta doit être précisée et l'imagerie par résonance magnétique sera systématique en dehors d'un contexte d'urgence [13].

En dépit du fait qu'il soit l'examen initial de choix au diagnostic de la grossesse abdominale, l'échographie comporte plusieurs limites. En effet c'est un examen opérateur dépendant dont la pénétrance est peut-être incomplète quand il s'agit d'une grossesse avancée, et cela peut être dû à un oligoamnios, à une ossification des os fœtaux, à une malposition fœtale,

à une obésité maternelle ou à la présence de gaz dans les intestins. De plus l'échographie est incapable de déterminer avec précision les rapports du fœtus, du placenta et de la paroi utérine [14]. D'autant plus que la différenciation d'une hémorragie d'autres fluides se révèle parfois être une tâche ardue pour l'échographiste.

L'imagerie par résonance magnétique

L'absence d'irradiation, une acquisition d'images multiplanes et multiparamétriques avec une excellente résolution pour les tissus mous sont des avantages qui font de l'imagerie par résonance magnétique (IRM) un outil exemplaire, aussi bien pour faire le diagnostic de la grossesse ectopique abdominale que pour déterminer avec exactitude les rapports anatomiques du fœtus, du placenta ainsi que ceux des organes internes maternels.

L'identification du site d'implantation placentaire et son extension aux organes de voisinage au moyen de l'IRM peuvent intervenir dans la décision thérapeutique de laisser le placenta in situ ou de le réséquer en totalité lors de l'intervention. C'est d'autant plus pratique pour l'opérateur puisque le fait de connaître exactement l'anatomie lui permet d'aborder correctement l'abdomen et ainsi éviter les hémorragies catastrophiques qui peuvent survenir une fois le lit placentaire incisé [14,15].

Malgré le fait que l'identification des vaisseaux alimentant le placenta soit extrêmement difficile par IRM, l'utilisation de l'angiographie par résonance magnétique dans ce même but a déjà été rapportée dans la littérature [16].

Outre ces nombreux avantages, l'IRM offre aussi la possibilité de détecter les malformations congénitales du fœtus.

Ainsi les indications de l'IRM en cas de suspicion de grossesses ectopique abdominale se résument en :

- La non-visualisation du myomètre autour du fœtus ;
- Un utérus vide ;
- Évaluation du site d'implantation du placenta et son extension ;
- Le besoin de mettre en évidence les rapports anatomiques du fœtus, placenta et des organes internes de la mère.

Il subsiste néanmoins la problématique du temps de l'examen qui reste assez lent surtout pour les cas hémodynamiquement instable ou les grossesses extra-utérines rompues dont la prise en charge est souvent très urgente [15].

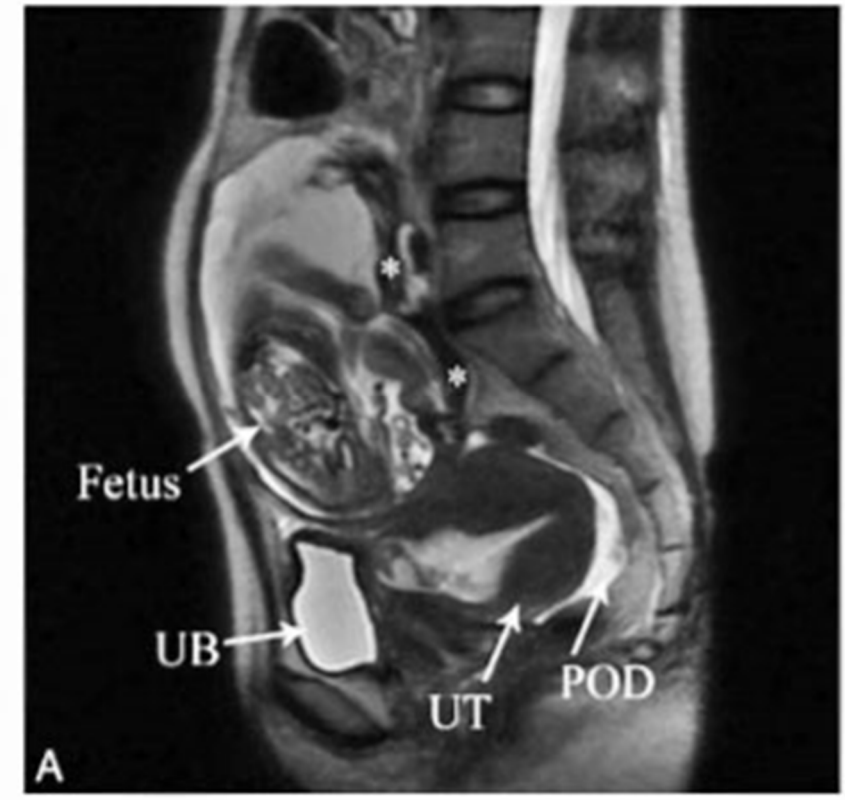

Figure 66. Imagerie par résonance magnétique en coupes sagittales en mode T2 montrant un fœtus baignant dans une cavité amniotique hyperintense située dans l'abdomen, entouré d'une membrane amniotique irrégulière. Une opacité hypointense large (indiquée par *) indique un saignement ancien. L'utérus (UT) est vide. Un liquide hyperintense hétérogène au niveau du cul-de-sac de Douglas (POD) indique un saignement. [14]



Figure 67. Imagerie par résonance magnétique en coupes sagittales en mode T2 montrant un fœtus baignant dans une cavité amniotique hyperintense située dans l'abdomen, entouré d'une membrane amniotique irrégulière (AM). Une opacité hypointense large (indiquée par *) indique un saignement ancien. [14]



Figure 68. Imagerie par résonance magnétique en coupes sagittales en mode T2 montrant un fœtus baignant dans une cavité amniotique hyperintense située dans l'abdomen, entouré d'une membrane amniotique irrégulière (AM). Une opacité hypointense large (indiquée par *) indique un saignement ancien. [14]

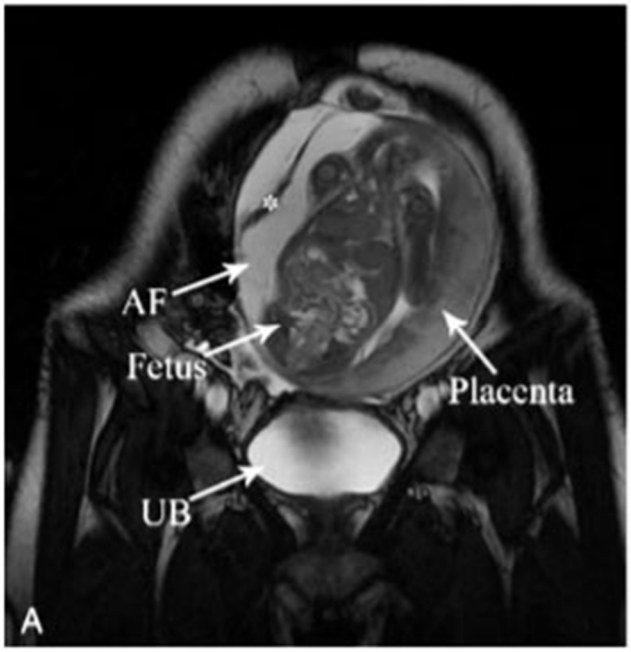

Figure 69. Imagerie par résonance magnétique en coupe coronale montrant les rapports du placenta avec la proie abdominale et pelvienne latéralement et avec le mur antérieur de l'utérus (UT) en inférieur. [14]

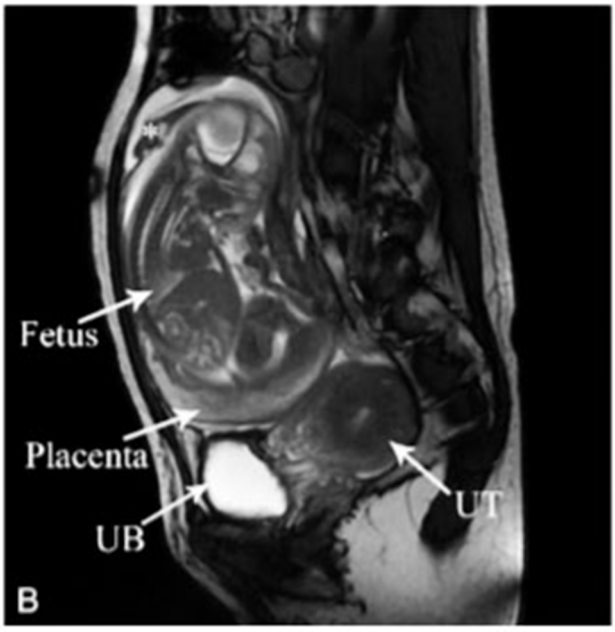

Figure 70. Imagerie par résonance magnétique en coupe sagittale montrant les rapports du placenta avec la proie abdominale et pelvienne latéralement et avec le mur antérieur de l'utérus (UT) en inférieur. [14]

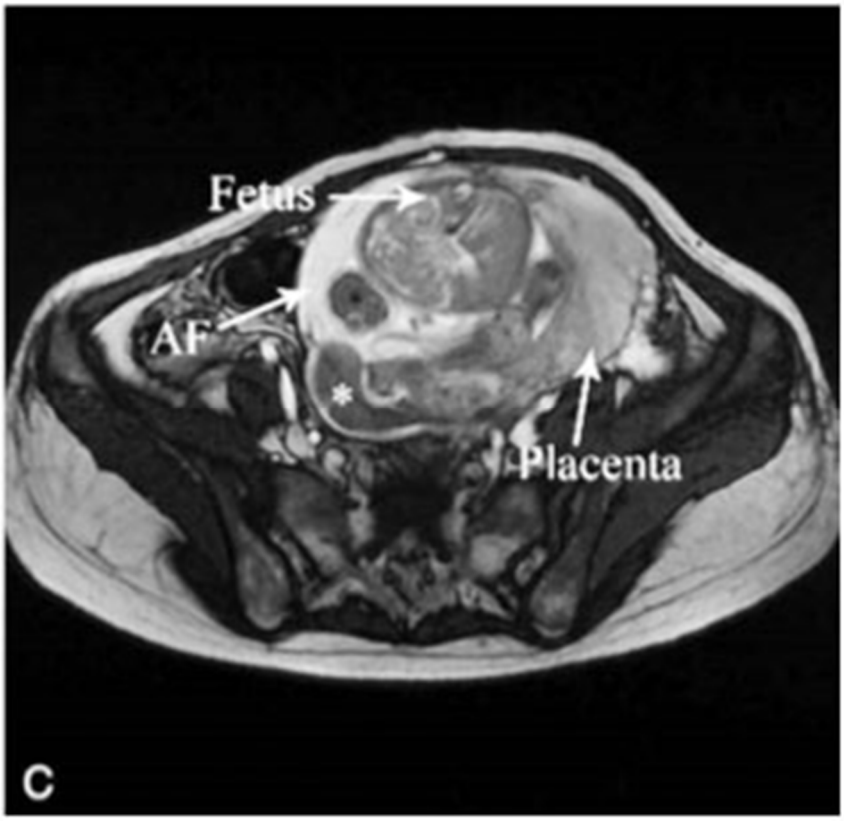

Figure 71. Imagerie par résonance magnétique en coupe axiale montrant les rapports du placenta avec la proie abdominale et pelvienne latéralement et avec le mur antérieur de l'utérus (UT) en inférieur. [14]

La tomodensitométrie abdominale et pelvienne

L'examen par tomodensitométrie ou TDM abdominale ou pelvienne n'est pas l'examen de choix pour le diagnostic des grossesses extra-utérines, néanmoins il peut être réalisé en cas de suspicion de pathologies associées ou dans un contexte de traumatisme. Il peut révéler un hémopéritoine avec ou sans extravasation du produit de contraste autour de l'utérus. Cependant, la résolution de l'image pour les tissus mous reste nettement inférieure à celle de l'imagerie par résonance magnétique quant à l'identification du sac gestationnel en cas de grossesse ectopique [15].

Pour nos patientes, le diagnostic a été porté par l'échographie dans les deux cas. Cette dernière a permis de visualiser le sac gestationnel en rétro utérin. Nos patientes étaient toutes

les deux stables sur le plan hémodynamique, elles ont, par conséquent, pu bénéficier d'une exploration par résonance magnétique qui a permis de visualiser l'emplacement exact du sac gestationnel ainsi que les rapports du placenta.

iii. Cœlioscopie diagnostic

Lorsqu'une grossesse ectopique est suspectée et que l'échographie est jugée non concluante, une laparoscopie à but diagnostic est requise. Cette technique est reconnue par plusieurs auteurs pour être le "gold standard" dans la prise en charge des grossesses ectopiques en général. La réticence ou le retard dans l'exécution d'une laparoscopie diagnostique a été reconnue comme facteur dans des cas fatals [10].

5. Le traitement

Parce qu'il n'y a que des cas isolés de telles implantations inhabituelles de la grossesse, aucune prévision d'incidence ni aucun protocole thérapeutique ne peuvent être établis.

a. Les principes du traitement :

Les principaux buts du traitement des grossesses abdominales sont :

- Limiter la mortalité et la morbidité maternelle et infantile. Toute en privilégiant le pronostic maternel ;
- Minimiser le risque hémorragique qui reste extrêmement élevé d'où la nécessité de prévoir la disponibilité des produits sanguins labiles avant toute intervention.

Lorsqu'une grossesse abdominale est diagnostiquée, plusieurs questions se posent quant à la prise en charge.

- Devrions-nous garder la grossesse ?
- Sur quels critères ?
- Si elle est maintenue, quand la naissance doit-elle se produire ?
- Avec quels outils devrions-nous évaluer et surveiller le fœtus ?
- Comment gérer le risque de saignement chirurgical ?

Lorsqu'une grossesse abdominale est diagnostiquée avant la 20e semaine d'aménorrhée, l'attitude la plus sûre est de mettre un terme à la grossesse. Dans les rares cas ou la décision de conserver la grossesse est prise, une hospitalisation dans une structure appropriée jusqu'à la naissance est nécessaire. Le terme requis pour réaliser une laparotomie varie dans la littérature entre 34 et 38 semaines d'aménorrhée.

En revanche la situation ou le diagnostic est fait après 20 semaines avec une activité cardiaque positive pose un réel problème de prise en charge.

La plupart des auteurs recommandent la laparotomie une fois le diagnostic posé, sans considération du statut fœtal compte tenu du caractère imprévisible et grave des complications maternelles qui peuvent survenir à tout terme.

Cependant Martin a proposé en 1990 une liste de critères requis pour proposer un traitement conservateur pour les grossesses abdominales diagnostiquées après 20 semaines d'aménorrhée et qui sont :

• L'absence de malformation ;

• L'absence de signe de décompensation maternelle ou fœtale ;

• La surveillance du bien-être fœtal ;

• L'insertion placentaire dans le bas abdomen : à distance du foie et de la rate ;

• La présence de liquide amniotique autour du fœtus ;

•L'hospitalisation continue dans une structure adaptée ;

•Le consentement éclairé de la patiente. [21]

Une réflexion multidisciplinaire devra être menée incluant obstétricien, pédiatre, réanimateur en étroite collaboration avec le couple dûment informé. Cette réflexion intégrera l'âge maternel, la parité, le contexte de survenue de la grossesse (long passé de stérilité, PMA…) le terme diagnostique, les données anatomo-cliniques de l'imagerie (morphologie fœtale, localisation de la grossesse, site d'insertion placentaire), la possibilité d'accès à une structure médico-chirurgicale et de réanimation adaptée [19].

b. Les moyens thérapeutiques et indications

i. Le traitement chirurgical

Le traitement de la grossesse abdominale est principalement chirurgical consistant en l'extraction fœtale et la résection du placenta. Il peut néanmoins être complété par un traitement médical si la résection du placenta, en partie ou en totalité, se révèle être une tâche périlleuse et dangereuse mettant en jeu le pronostic vital maternel à cause des rapports du placenta avec des organes vitaux ou des axes vasculaires principaux, comme c'est le cas pour notre patiente du cas numéro 1.

En effet lors des délivrances normales, les contractions myométriales permettent de limiter les pertes sanguines résultant du décollement placentaire. Or lors des grossesses abdominales l'implantation du placenta se fait sur des tissus qui ne se contractent pas ce qui pourrait être la cause d'hémorragies importantes pouvant mettre en jeu le pronostic vital de la mère [5].

En règle générale, à moins que la résection du lit placentaire en totalité soit possible et dépourvue de toute difficulté quant à l'identification des vaisseaux alimentant le placenta et leurs ligatures, il est recommandé de couper le cordon ombilical en proximal et de le laisser en place tout en attendant sa résorption spontanée. Dans ce cas le dosage de la βHCG et l'échographie sont d'une aide précieuse pour le suivi postopératoire qui peut durer plusieurs mois [5].

Cependant en procédant ainsi, un risque non négligeable de complications postopératoires telles que l'iléus et l'infection sont à prendre en considération [5].

Le comité pratique de la société américaine de médecine reproductive a suggéré que les grossesses ovarienne et abdominale devraient être diagnostiquées lors de l'exploration chirurgicale et que le traitement chirurgical conservateur et le traitement médical pourraient être perçus comme un traitement de première ligne pour les cas non rompus [22].

Le traitement chirurgical des grossesses abdominales jeunes (moins de 12 semaines d'aménorrhée) en utilisant la Cœlioscopie a été réalisé avec succès à plusieurs reprises [5, 23-2].

La laparotomie, quant à elle, est réservée aux cas hémodynamiques instables avec choc hémorragique, ou pour les grossesses très avancées [10].

ii. Le traitement médical

Administration systémique de Méthotrexate

Contrairement aux grossesses tubaires, le traitement par methotrexate seul pour les grossesses abdominales ne donne pas des résultats satisfaisants [28].

En revanche, un traitement préopératoire par administration systémique de Méthotrexate suivi d'une laparotomie pour retrait du fœtus et du placenta pourrait minimiser les pertes sanguines, et serait une approche raisonnable pour la prise en charge des patientes porteuses d'une grossesse abdominale implantée sur les viscères ou les gros vaisseaux [10,30].

L'administration postopératoire (extraction fœtale) pourrait aussi aider à la résorption placentaire mais expose à un risque d'infection secondaire, due à l'accumulation de tissu nécrotique, mais aussi à un risque d'hémorragie, de sepsis qui peuvent nécessiter une autre intervention [5].

Embolisation angiographique des vaisseaux alimentant le placenta

Il est décrit dans la littérature que l'embolisation angiographique des vaisseaux alimentant le placenta par les techniques de radiologie interventionnelle contribue à faciliter la résorption placentaire et permet d'éviter l'hystérectomie ou une chirurgie complexe. Cependant elle expose également au risque d'infection et d'abcèdation. C'est pourquoi des études plus poussées dans ce sens avec différents agents emboliques sont indispensables pour pouvoir évaluer le potentiel de ce traitement dans la prise en charge des grossesses abdominale avancées [31].

iii. Le traitement expectatif ou abstention thérapeutique

Il est reconnu que certaines grossesses ectopiques peuvent régresser spontanément sans intervention médicale ni chirurgicale.

Selon l'étude prospective de Mavrelos et al, le taux de succès du traitement expectatif pour les grossesses tubaires qui répondent à leurs critères atteindrait 71 % (104/146 cas).

Ces critères incluent :

- La stabilité hémodynamique et une douleur abdominale minime ;
- Pas de signe d'hémopéritoine ;
- Le diamètre de masse du sac gestationnel inférieur à 30 mm sans activité cardiaque ;
- Le taux de βHCG sérique inférieur a 1 500 UI/l [32].

Certaines grossesses abdominales peuvent être traitées ainsi si elles répondent aux critères sus-décrits. Cependant, contrairement aux grossesses tubaires qui régressent complètement après négativation du taux de βHCG, la masse de la grossesse abdominale peut persister pendant des années et peut également être la cause de certains symptômes modérés (trouble du transit entre autres) qui peuvent nécessiter une intervention chirurgicale [33].

6. Récapitulatif

La grossesse abdominale fait référence à l'implantation d'une grossesse au niveau de la cavité péritonéale.

Elle peut être primitive, dans quel cas elle doit répondre aux critères de Studdiford, ou secondaire à un avortement tubaire, à une rupture utérine ou à des techniques de procréation médicalement assistée.

Elle peut se localiser n'importe où dans la cavité abdominale et peut par conséquent être source de divers symptômes non spécifiques qui varient de simples troubles du transit jusqu'à l'état de choc hémorragique.

La biologie peut orienter le diagnostic mais ce dernier est souvent apporté par l'imagerie ou même à l'occasion de l'exploration chirurgicale.

L'échographie est un bon outil de diagnostic mais souvent la grossesse abdominale passe inaperçue, d'où l'intérêt de l'exploration par IRM en dehors du contexte d'urgence.

La Cœlioscopie diagnostique garde son statut de Gold Standard dans la prise en charge des grossesses extra-utérines et notamment pour la grossesse abdominale.

Vu le taux élevé de mortalité et de morbidité aussi bien maternel que fœtal, ces grossesses devraient être interrompues quel que soit le terme. Cela dit, cette indication dépend des circonstances. Ainsi une poursuite de la grossesse peut être proposée si la grossesse est précieuse et qu'elle réponde au critère de Martin.

Le traitement est souvent chirurgical mais il peut être associé à un traitement médical par Méthotrexate systémique ou par embolisation angiographique des vaisseaux du placenta mais ceci expose à un risque de complications postopératoires principalement d'ordre infectieux.

Le traitement expectatif peut être tenté chez les patients répondant aux critères de Maverlos et al, mais il ne donne pas d'aussi bons résultats que pour les grossesses tubaires.

D. LA GROSSESSE OVARIENNE

1. Définition et étiopathogénie

La grossesse ovarienne (GO) est une variété de grossesse ou l'ovaire est le siège de la nidation [34]. Il s'agit d'une complication rare aussi bien des grossesses spontanées que des grossesses obtenues par des techniques de procréation médicalement assistée (PMA).

Son incidence est estimée à 0.5-3 % des grossesses ectopiques, soit une incidence de 1 : 3 000 – 1 : 7 000 de toutes les grossesses [35-38]. Cependant ce taux est probablement sous-estimé. En effet il se peut que certaines grossesses ovariennes soient prises pour des grossesses tubaires et traitées médicalement sans confirmation de leurs localisations exactes [37].

En 1878, Otto Spiegelberg, a établi les critères diagnostiques des grossesses ovariennes. Ces critères sont basés sur les données opératoires aussi bien macroscopiques que microscopiques :

- La trompe de Fallope homolatèrale doit être intacte ;
- Le sac gestationnel occupe le même siège que l'ovaire ;

- L'ovaire est attaché à l'utérus par le ligament utéro-ovarien ;
- La présence de tissu ovarien dans la paroi du sac gestationnel. [35,37]

L'étiopathogénie de la grossesse ovarienne n'a pas été clairement définie. Deux mécanismes pourraient expliquer sa survenue :

- La fécondation intrafolliculaire d'un ovocyte mature ; hypothèse qui semble peu probable puisque pour être fécondable, l'ovocyte doit subir une maturation nucléaire et cytoplasmique, des phénomènes qui se produisent hors du follicule.
- Le reflux transtubaire d'un œuf fécondé vers l'ovaire [34,35].

Cette deuxième hypothèse physiopathologique semblerait être la plus plausible et pourrait éventuellement expliquer la survenue de grossesse ovarienne après une fécondation in vitro. Cela dit, étonnamment, plusieurs cas de grossesses ovariennes ont été décrits suite à un transfert d'embryon après fécondation in vitro chez des patients qui avaient déjà subi des salpingectomie bilatérales. Le mécanisme exact pour ces dernières n'est pas clair, mais devrait encourager des recherches plus poussées sur d'autres mécanismes physiopathologiques potentiels qui pourraient expliquer l'implantation ovarienne d'une grossesse après le transfert d'embryons frais ou congelés [39].

2. Facteurs de risque

Contrairement aux autres types de grossesses extra-utérines, la grossesse ovarienne reste un phénomène isolé et indépendants des facteurs de risques habituels. Elle serait cependant plus fréquente chez les patientes fertiles. Néanmoins plusieurs publications ont rapporté un taux accru de grossesses ovariennes associées à certaines conditions cliniques. Dans la série de Raziel et al. [36], la notion de dispositif intra-utérin (DIU) a été retrouvée dans 68 % des cas (13 cas sur 19). En revanche Choi et al. [37] dans son étude portant sur 49 cas de grossesses ovariennes, la notion de DIU n'a été retrouvée que chez 2 cas.

Une autre association possible a été suggérée entre une réaction d'inflammation pelvienne secondaire à une maladie inflammatoire pelvienne ou une intervention chirurgicale et la survenue d'une grossesse ovarienne [40].

La fécondation in vitro semble en revanche constituer un facteur étiologique de la grossesse ovarienne. En effet une étude réalisée chez les patientes ayant eu une FIV, a montré une fréquence plus élevée de grossesse ovarienne comprise entre 4,5 % – 6 % des grossesses extra-utérines et 0,35 % de toutes les grossesses cliniques [41]. Cependant, il peut y avoir un biais de détection puisque les grossesses de FIV sont habituellement surveillées plus tôt et plus soigneusement que les grossesses naturelles ; par conséquent, les grossesses ovariennes induites par la FIV ont une probabilité plus élevée d'être détectées [42].

La stimulation ovarienne est connue pour être un facteur de risque des grossesses ectopiques selon plusieurs études [43-44], il semblerait que ce soit aussi le cas pour les grossesses ovariennes, en effet plusieurs auteurs ont décrit un risque accru de grossesse ovarienne chez les patientes fertiles au cours d'un traitement par induction de l'ovulation [45-46].

Il a été décrit qu'un taux supra physiologique élevé d'Estradiol (en particulier lors de la PMA), peut altérer les fonctions physiologiques de la trompe de Fallope augmentant ainsi le risque d'implantation de grossesse extra-utérine. Ces effets incluent la fréquence des mouvements ciliaires, la motilité embryonnaire et l'implantation, choses qui pourraient conduire à des grossesses extra-tubaires comme la grossesse ovarienne. Wang et al. ont trouvé une prévalence plus élevée de grossesses ectopiques chez les patientes dont le taux d'Estradiol était supérieur à 4 085 pg/ml (15 000 pmol/L) [42-47].

En ce qui concerne notre cas numéro 2, la patiente n'avait aucun antécédent ni aucun facteur de risque de grossesse extra-utérine.

3. Diagnostic

Le diagnostic préopératoire se révèle être une tâche extrêmement ardue. En effet souvent le diagnostic est fait au moment de la chirurgie et est confirmé par l'examen anatomopathologique de la pièce opératoire comme c'est le cas pour notre patiente.

a. Les manifestations cliniques

La symptomatologie clinique est sans grande particularité, et rejoint souvent la symptomatologie des grossesses tubaires. On distingue classiquement deux tableaux cliniques selon l'âge de la grossesse. Au cours du premier trimestre, les douleurs abdominales dominent le tableau clinique, souvent associés à des irrégularités menstruelles et les métrorragies qui sont souvent de faible abondance. En effet, lors des grossesses ovariennes, les trompes n'étant pas concernées par l'implantation ovulaire, il y a peu ou pas d'extériorisation de l'hémorragie.

Les douleurs correspondent en fait à la rupture de la capsule ovarienne par la grossesse ovarienne et à la constitution de l'hémopéritoine.

Les patientes sont le plus souvent vues dans un contexte d'urgence, avec un hémopéritoine important voire en état de choc hypovolémique [34, 36-37].

L'examen retrouve des douleurs provoquées par la palpation et le toucher vaginal révèle une masse latéro-utérine ou une simple sensibilité avec un utérus normal.

Certaines grossesses ovariennes peuvent rester asymptomatiques [37].

Au-delà du premier trimestre, la symptomatologie rejoint celle de la grossesse abdominale.

Pour notre patiente la symptomatologie était dominée par la douleur abdominale. Il n'y avait pas de métrorragies et l'examen a pu retrouver une masse latéro-utérine sensible.

D'autres circonstances ont été rapportées. Comme celui de Pan et al. un cas original de grossesse ovarienne dans un tableau clinique de torsion annexielle a été rapporté [4]. De même, de très rares observations après hystérectomie inter-annexielle ont été rapportées [38,4].

b. Les explorations paracliniques

i. La biologie

Sur le plan biologique, le dosage de la βHCG plasmatique permet de poser le diagnostic de grossesse sans préciser sa localisation. On observe typiquement une ascension lente du taux sérique maternel de βHCG avec un temps de doublement supérieur à 2 jours.

Par ailleurs, la biologie peut révéler une anémie ou un taux élevé d'αfœtoprotéine plasmatique [50].

ii. L'imagerie médicale

L'Échographie pelvienne

L'aspect échographique qui pourrait faire suspecter une grossesse ovarienne est celui d'une masse kystique à l'intérieure de l'ovaire ou centrale avec du parenchyme ovarien autour de l'œuf ou adjacent à l'ovaire ou superficiel avec une vascularisation issue de l'ovaire.

Cependant avant l'apparition d'une vésicule ombilicale et d'un embryon, il est initialement très difficile de différencier une grossesse ectopique ovarienne d'un corps jaune, d'un kyste ovarien hémorragique ou d'une grossesse tubaire qui restent les principaux diagnostics différentiels.

L'échographie Doppler ne permet pas toujours de faire la différence entre un corps jaune et la GEU ovarienne [5,13,42].

Tout ceci fait que le diagnostic préopératoire de la grossesse ectopique ovarienne est rare mais possible. Koo et al. [51] ont rapporté 7 cas de grossesse ovarienne confirmée avant la chirurgie.



Figure 72.Grossesse intra-ovarienne. Écho embryonnaire visible. Le parenchyme ovarien est reconnaissable par quelques follicules atrétiques (flèches) [13]

iii. La Cœlioscopie diagnostique

Puisque aussi bien l'imagerie que la biologie ont une contribution limitée en matière de diagnostic de grossesse ectopique ovarienne, la société américaine de médecine reproductive recommande une intervention chirurgicale (Cœlioscopie) dès la suspicion du diagnostic de grossesse ovarienne [52].

La Cœlioscopie permet de visualiser la lésion et d'en pratiquer l'exérèse.

Il est important pour l'opérateur de comprendre qu'une grossesse ovarienne puisse avoir le même aspect qu'un corps jaune hémorragique ou kyste ovarien à l'inspection directe et que seul l'examen anatomopathologique de la pièce opératoire permet de confirmer le diagnostic (5).

iv. L'histologie

L'examen anatomopathologique revêt une importance capitale car c'est lui qui permet de confirmer le diagnostic de grossesse ovarienne. D'après les critères anatomiques de

Spiegelberg en 1878 : la trompe du côté atteint, y compris le pavillon, doit être indemne de toute lésion ; le sac ovulaire doit occuper la place anatomique habituelle de l'ovaire, l'ovaire et le sac gestationnel doivent être reliés à l'utérus par le ligament utéro-ovarien ; il doit exister du tissu ovarien au sein du sac ovulaire ce qui sous-entend la confirmation histologique de la présence de villosités choriales au sein du tissu ovarien [34].

À partir des critères anatomiques définis par Spiegelberg et Riethmiller, plusieurs classifications de grossesses ovariennes ont été proposées par Baden [53], et Philippe [54].

Selon le siège de l'implantation de l'œuf, 4 variétés anatomiques de grossesses ovariennes peuvent être définies :

- La grossesse intrafolliculaire nidée à la face interne du corps jaune, l'œuf pouvant partiellement déborder de l'ovaire ;
- La grossesse juxta-folliculaire implantée sur la cicatrice folliculaire et débordant sur la corticale ovarienne ;
- La grossesse juxta-corticale totalement fixée sur la corticale ;
- La grossesse interstitielle où l'œuf est totalement enchâssé dans l'ovaire.

Tableau 2. Les principales classifications de grossesse ovarienne selon Baden et Philippe

Auteurs	GROSSESSE OVARIENNE PRIMITIVE	GROSSESSE OVARIENNE SECONDAIRE
Baden [53]	Grossesse primitive intrafolliculaire et extra-folliculaire	Grossesse combinée
Philippe [54]	Grossesse intrafolliculaire, Grossesse juxta-folliculaire, Grossesse juxta-corticale, Grossesse interstitielle	Grossesse corticale

Dès lors, sur le plan histologique, des villosités choriales doivent être retrouvées au sein du tissu ovarien. Cependant, il est parfois difficile pour le pathologiste de mettre en évidence des villosités choriales quand celles-ci sont en nombre restreint souvent coagulé par le chirurgien, au sein de caillots fibrino-cruorique ou de tissu lutéal. Ceci plaide pour la redéfinition des critères diagnostiques de la grossesse ovarienne prenant en compte, si l'examen anatomopathologique n'est pas contributif, le contexte clinique et l'évolution après traitement.

Dans le même sens, Sergent et al. [55] rappellent que les critères de Spiegelberg n'intègrent pas les méthodes modernes de diagnostic, de traitement et de suivi des GEU. Ils paraissent insuffisants voire inadaptés, constituants un biais et entraînant une probable sous-estimation du taux de grossesses ovariennes. Cette équipe propose donc d'associer les 4 critères de Spiegelberg à :

1. l'existence d'une GEU affirmée par un taux d'HCG plasmatique supérieur à 1 000UI/L associé à une vacuité utérine en échographie endo-vaginale, la fausse couche spontanée étant exclue par l'absence ou le faible volume des métrorragies ;

2. l'atteinte ovarienne confirmée par l'exploration chirurgicale, avec saignement ou visualisation de trophoblaste à son niveau, voire présence d'une formation kystique ovarienne atypique ;

3. la présence de trompes saines ;

4. la décroissance et négativation des taux de HCG plasmatiques après traitement de l'ovaire.

En ce qui concerne notre cas, l'échographie et le dosage de βHCG étaient évocateurs d'une grossesse extra-utérine, mais le diagnostic n'a été porté qu'en per-opératoire puis confirmé par l'histologie qui a mis en évidence du tissu trophoblastique pénétrant le parenchyme ovarien. Notre cas répond par conséquent à tous les critères de Spiegelberg et de Sergent et al.

4. Le traitement

c. Le traitement chirurgical

Le traitement chirurgical de la grossesse ovarienne inclut l'ovariectomie, l'annexectomie et la résection des bords avec retrait du produit de conception. Cependant le traitement de ces patientes devra être le plus conservateur que possible, c'est pourquoi la chirurgie conservatrice est largement acceptée aujourd'hui. Tant que la patiente est stable, l'objectif devrait être de tenter de garder autant de tissus ovariens que possible et d'éviter de compromettre les réserves ovariennes.

d. Le traitement médical

Le traitement médical par injection intramusculaire de Méthotrexate (MTX) est une option raisonnable pour les patientes stables sur le plan hémodynamique chez qui le diagnostic de grossesse ovarienne a été fait en préopératoire ce qui n'est pas notre cas.

Il convient de noter que contrairement aux grossesses tubaires, le protocole d'utilisation du MTX pour le traitement une grossesse ovarienne n'est pas bien établie [42].

Kudo et al. [56] ainsi que Shamma et Schwartz [57] ont décrit un traitement efficace pour la grossesse ovarienne par administration systémique de MTX, tandis que Mittal et al.[58] ont obtenu des résultats prometteurs avec l'injection intra-gestationnelle de MTX .

Chez les patients stables avec des taux décroissants de βHCG, le traitement expectative sans intervention peut également être considéré.

Le risque de récidive est très faible, en effet un seul cas de grossesse ovarienne récurrente a été décrit jusqu'à présent [59].

5. Récapitulatif

La grossesse ovarienne correspond à l'implantation de l'œuf au niveau de l'ovaire. C'est une situation rare ne représentant que 0.5-3 % des grossesses ectopiques.

Le mécanisme étiopathogénique le plus probable est le reflux transtubaire d'un œuf fécondé jusqu'à l'ovaire, cependant d'autres mécanismes ne sont pas à exclure.

Les facteurs de risque habituels des grossesses ectopiques ne semblent pas favoriser la survenue de la grossesse ovarienne bien que certaines conditions cliniques telle que la présence de dispositif intra-utérin ou d'infections génitales hautes soit sujet de controverse. La fécondation in vitro et la stimulation ovarienne avec des taux anormalement élevés d'estradiol semblent en revanche jouer un rôle étiologique dans la génèse de la grossesse ovarienne.

Sur le plan clinique, le tableau est semblable à celui des grossesses tubaires avec prédominance des douleurs pelvienne latéralisées associé à des irrégularités menstruelles et des métrorragies de faible abondance.

Le dosage de la βHCG ainsi que l'échographie pelvienne ont un apport limité dans le diagnostic, puisqu'un diagnostic de corps jaune hémorragique ne peut être exclu au départ, le diagnostic est par conséquent apporté par l'examen anatomopathologique de la pièce opératoire.

Le traitement chirurgical comprend l'ovariectomie et l'annexectomie, cependant le traitement doit être le plus conservateur possible pour ne pas compromettre les réserves ovariennes.

Le traitement médical peut être proposé chez les patientes hémodynamiquement stables.

E. LA GROSSESSE INTERSTITIELLE

1. Définition

La grossesse interstitielle est une forme rare de grossesse tubaire qui pose un réel problème diagnostic et peut être associée à un risque d'hémorragie massive et incontrôlable et de rupture utérine très élevé lors du second trimestre de grossesse. Ce qui peut compromettre le pronostic vital ainsi que le futur obstétrical de la patiente.

Elle se développe dans la portion intra-myometriale de la trompe. Il s'agit d'un canal de 0,7 mm de diamètre et d'environ 1 à 2 cm de long. Le sac gestationnel est placé latéralement par rapport au ligament rond. Elle représente 2.4 % des grossesses ectopiques. Elle est à différencier de la grossesse angulaire aussi appelée excentrique qui elle se développe au niveau

de l'ostium tubaire, au fond de la corne utérine et située dans l'axe du ligament rond. Le risque de rupture dans ce cas est plus rare dans la mesure où il s'agit d'une implantation dans la cavité endomètriale, la portion interstitielle de la trompe étant libre, ce qui fait de la grossesse angulaire une grossesse intra-utérine [60].

Dans la grossesse interstitielle, l'enveloppe myométriale de cette partie de la trompe permet sa distension et la protège de la rupture. Cependant en cas de rupture, la riche vascularisation du myomètre explique le caractère particulièrement hémorragique et la mortalité maternelle élevée. Cette dernière est estimée entre 2 à 2,5 % [61].

La prise en charge de ces grossesses n'est pas la même non plus. En effet un traitement s'impose pour la plupart des grossesses interstitielles, tandis qu'un suivi semblable à celui des grossesses intra-utérines est souvent suffisant dans les grossesses excentriques ou angulaires même si ces dernières sont associées à une forte incidence d'avortements spontanés [62].

2. Facteurs de risque

Les facteurs augmentant le risque de grossesse interstitielle sont similaires aux facteurs de risque des grossesses ectopiques localisées plus loin dans la trompe.

Dans une série de cas 32 cas publiée par Tulandi et Al-Jaroudi en 2004, les facteurs de risques les plus communs furent les séquelles tubaires d'une grossesse ectopique précédente, d'une salpingectomie homolatérale ou bilatérale, la fécondation in vitro et les antécédents d'infections génitales hautes ou de maladies inflammatoires pelviennes (PID) [63].

Ces mêmes facteurs ont été retrouvés par Nadi et al. dans leur étude. [60]

Notre patiente avec grossesse interstitielle (cas numéros 3) n'avait pas d'antécédents de grossesse ectopique ni de salpingectomie ni d'infections génitales hautes ou maladies inflammatoires pelviennes et n'a pas eu recours aux techniques de procréation médicalement assistée.

3. Diagnostic

a. Les manifestations cliniques

Les signes fonctionnels les plus communs de la grossesse interstitielle sont la douleur pelvienne, les métrorragies lors du premier trimestre de grossesse. Ces dernières sont bien moins fréquentes que dans les autres formes de grossesse ectopique. Dans l'étude de Nadi et al, la notion de métrorragie n'est retrouvée que dans 20 % des cas [60].

La douleur pelvienne est le premier symptôme décrit par les patientes. Néanmoins certaines grossesses peuvent demeurer asymptomatiques [64].

L'examen physique retrouve généralement une sensibilité annexielle douloureuse. Une augmentation asymétrique de la taille de l'utérus peut être palpée. Une instabilité hémodynamique peut résulter de la rupture avec formation d'un hémopéritoine.

La grossesse interstitielle s'est manifestée chez notre patiente par la triade habituelle des grossesses ectopiques (aménorrhée, douleur pelvienne, métrorragies). L'examen physique n'a pas retrouvé de masse latéro-utérine.

b. Les explorations paracliniques

i. La biologie

Le dosage de la βHCG

Outre la participation du dosage de la βHCG pour faire le diagnostic de grossesse quelle que soit sa localisation, ce dosage revêt un intérêt dans le suivi thérapeutique surtout pour le traitement médical.

ii. L'imagerie médicale

Étant donné la faible contribution de la clinique et de la biologie pour faire le diagnostic, l'imagerie médicale occupe une place primordiale dans le diagnostic, en particulier l'échographie.

L'échographie pelvienne

La distinction échographique entre la grossesse interstitielle et la grossesse angulaire peut parfois être difficile car l'élément clé, le ligament rond, est difficilement repérable à l'échographie.

Selon les données de la littérature, quatre signes échographiques apparaissent comme étant plus pertinents pour le diagnostic de grossesse interstitielle :

- Le sac gestationnel est excentré par rapport à l'axe sagittal utérin. Le sac est cerné d'un anneau de feu au doppler signant le flux vasculaire trophoblastique.
- L'absence de caduque autour de la grossesse ectopique interstitielle explique l'absence de la double couronne échogène (double decidual sac sign dans la littérature anglo-saxonne) retrouvée dans le cas des grossesses intra-utérines.
- La grossesse ectopique interstitielle est entièrement bordée par un feuillet de myomètre de moins de 5 mm.
- Le signe échographique le plus pertinent est celui de la ligne interstitielle qui est la partie interstitielle de la trompe qui joint l'endomètre au trophoblaste. Il apparaît comme le plus spécifique et le plus sensible des signes échographiques. Son observation, lors du diagnostic de localisation d'une grossesse, permet de différencier une grossesse ectopique interstitielle d'une grossesse angulaire et d'une grossesse intra-utérine. Cette ligne est retrouvée dans prés de 92 % des grossesses ectopiques interstitielles. Classiquement, la distance entre le bord de la cavité utérine (endomètre visible) et le trophoblaste (partie externe de l'œuf à l'échographie) est de 10 mm minimum, bien que ce seuil soit considéré comme restrictif [61].

L'échographie 3D doit encore être évaluée dans cette indication, elle pourrait permettre de visualiser plus précisément la couronne trophoblastique (power doppler 3D) et de distinguer une localisation tubaire d'une grossesse interstitielle (fine bordure hypoéchogène péritubaire) [61].



Figure 73. Grossesse interstitielle. Voie endo-vaginale. Œuf de 8 SA siégeant en dehors de la cavité, à une distance d'environ 15 mm de l'endomètre. Le myomètre entoure l'œuf et la corne utérine est nettement"gonflée" par le développement de l'œuf. [13]

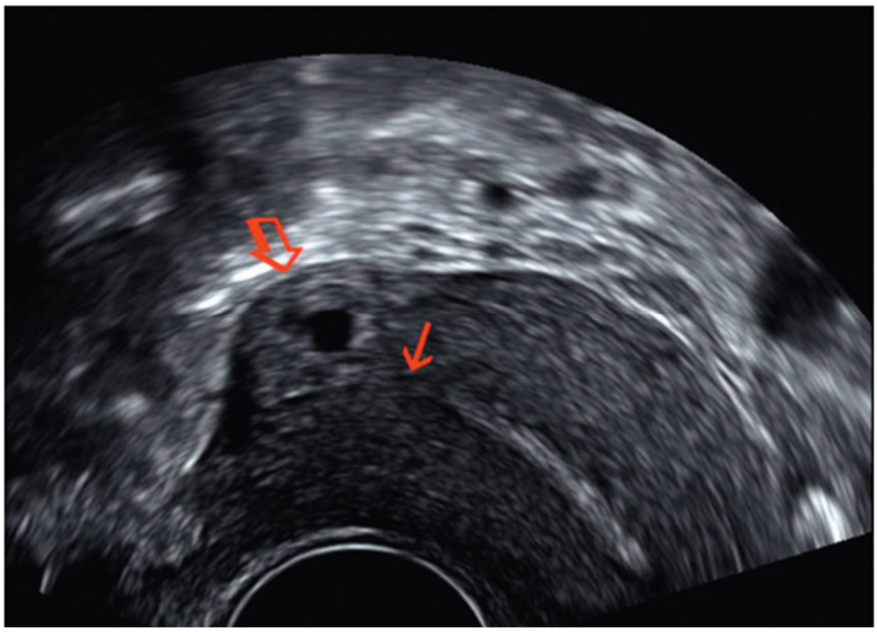

Figure 74. Image échographique par voie endo-vaginale en coupe transversale montrant une grossesse interstitielle déformant le contour utérin et elle est bien séparée de l'endomètre. [13]

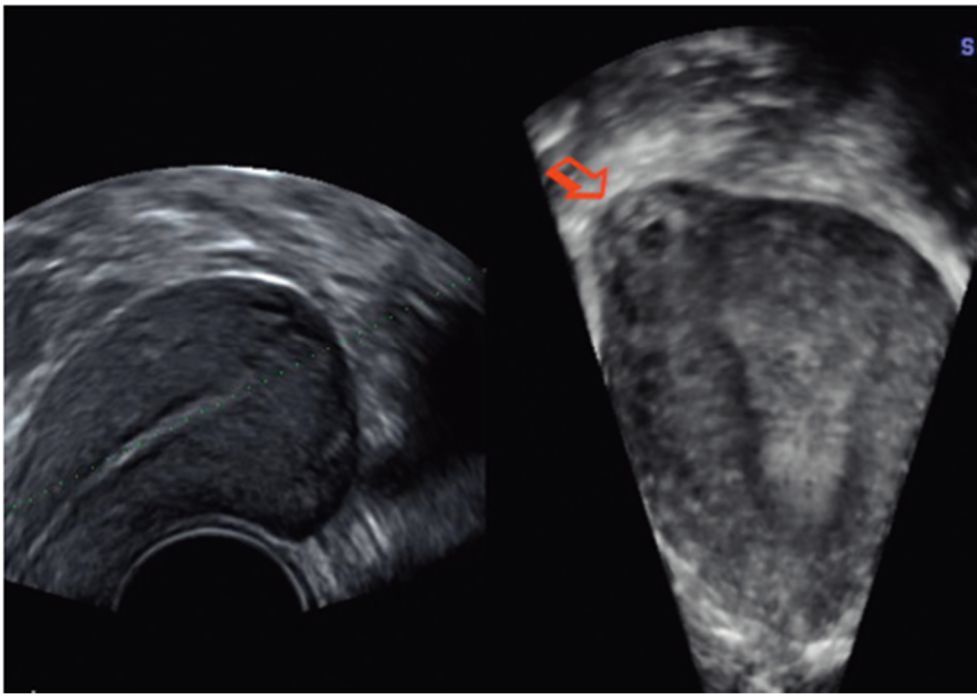

Figure 75. Échographie endo-vaginale avec reconstruction 3D qui montre bien l'œuf interstitiel et déforme la corne utérine [13].

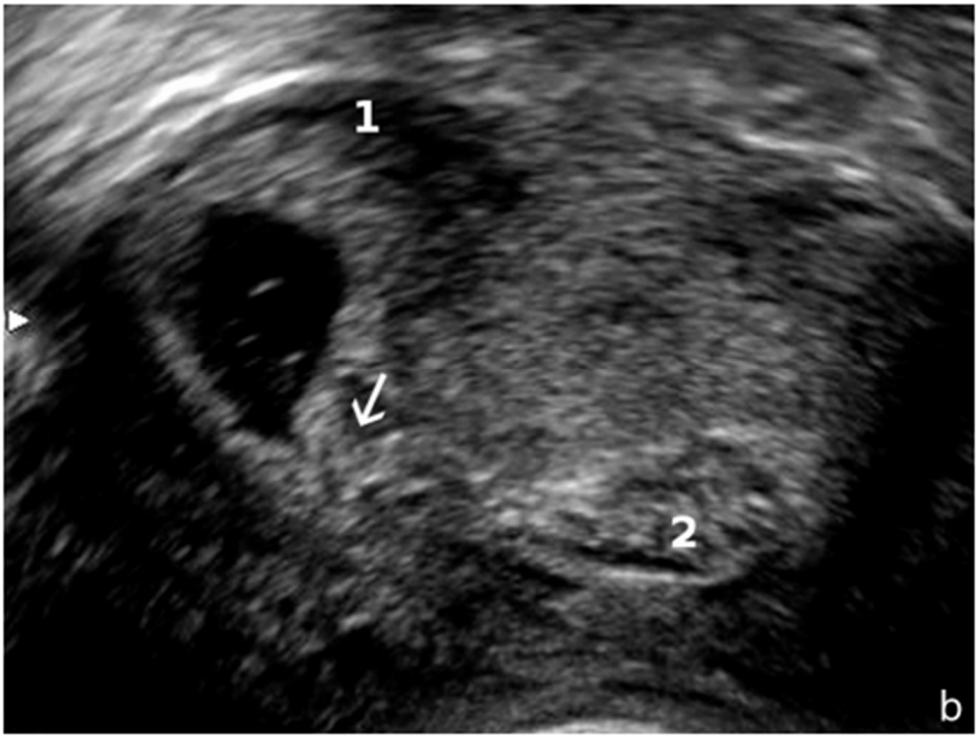

Figure 76. Image échographique par voie endo-vaginale montant l'œuf (1) avec sa couronne trophoblastique bien séparée de (flèche) l'endomètre cavitaire (2) [13].

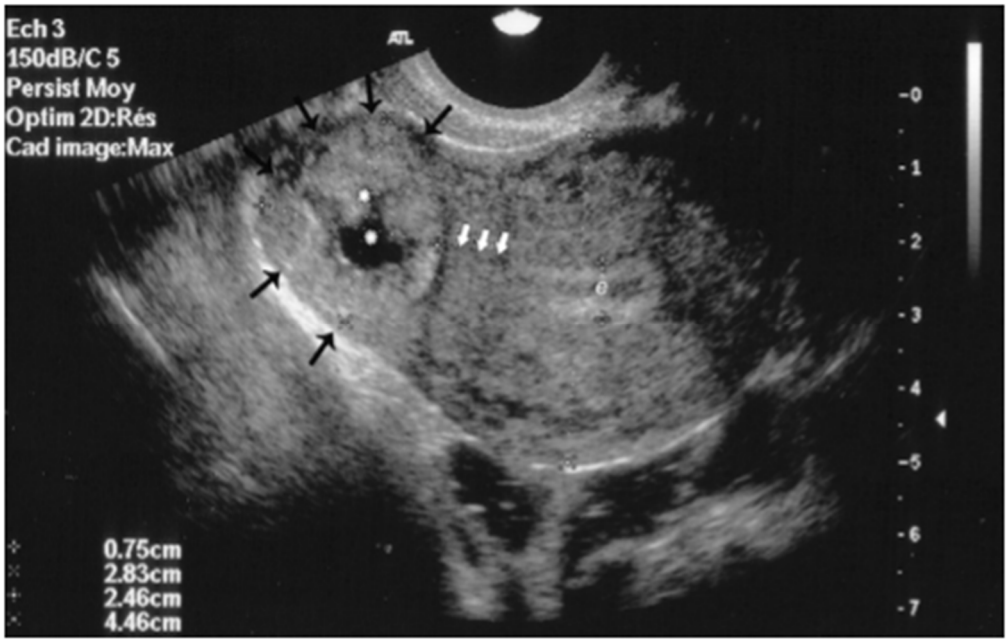

Figure 77. Échographie: coupe transversale. Grossesse ectopique interstitielle avec centre anéchogène et périphérie hyperéchogène (étoiles); feuillet myométrial (flèches noires); endomètre décidualisé (e); ligne interstitielle (flèches blanches). [61]

L'imagerie par résonance magnétique

L'imagerie par résonance magnétique (IRM) permet de préciser la localisation de la grossesse dans les cas difficiles où plusieurs images échographiques peuvent évoquer un sac gestationnel. Elle permet de différencier parfaitement les organes génitaux d'éventuelles lésions d'autres organes pelviens (péritoine notamment).

Les critères de l'IRM autorisant le diagnostic d'une grossesse interstitielle ont été peu décrits. Bourdel et al.[61] ont proposé trois critères diagnostiques à l'IRM :

- La grossesse est excentrée par rapport à l'axe sagittal de l'utérus. Le sac gestationnel a classiquement un aspect kystique en hyposignal T1, hypersignal T2, entouré d'un anneau en hyposignal T2. Comme en échographie, l'aspect est variable suivant la proportion des plages hémorragiques (plages hétérogènes en hyposignal T2). L'aspect d'anneau de feu retrouvé à l'échographie est également retrouvé à l'IRM après injection de Gadolinium.

Le deuxième signe échographique (l'absence de double couronne normalement présente en échographie pour les grossesses intra-utérines) peut difficilement être retrouvé. Nous ne disposons pas de critères descriptifs d'une grossesse intra-utérine au premier trimestre en IRM (contre indiquée en début de grossesse).

- Il existe un manteau de myomètre entourant la totalité de la grossesse ectopique interstitielle et correspond au troisième signe échographique.
- La ligne interstitielle peut également être identifiée (correspond au quatrième signe échographique). Aucune donnée ne précise, pour l'examen en IRM, un seuil pour la distance entre endomètre et trophoblaste. Cependant compte tenu de la similarité des images avec l'échographie, retrouver une solution de continuité entre endomètre et trophoblaste paraît être un argument supplémentaire pour le diagnostic [61,64].

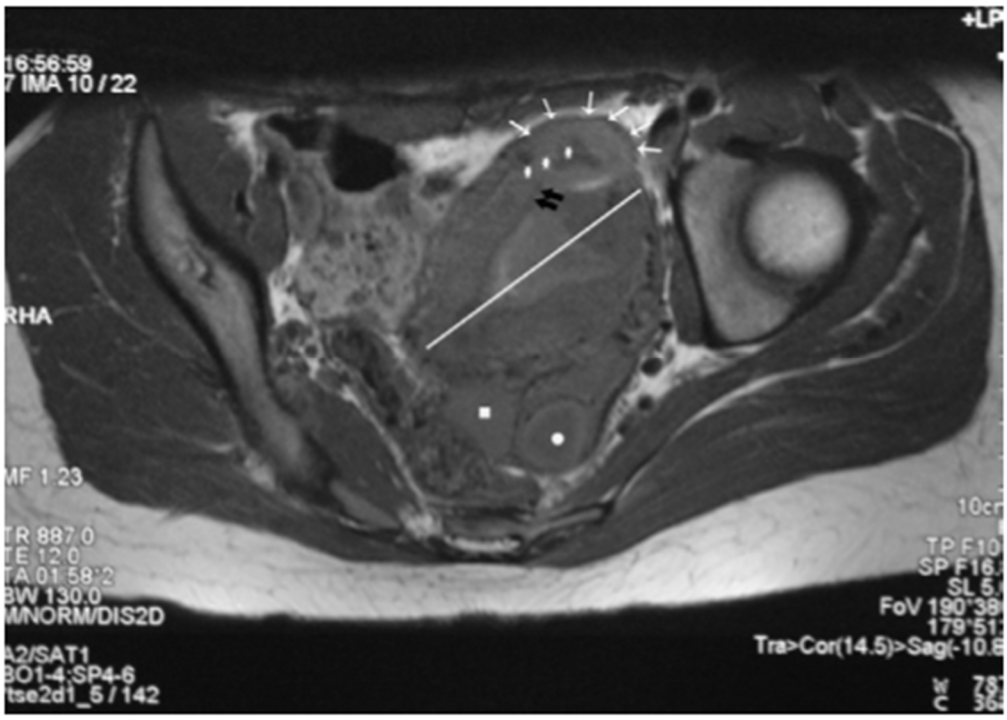

Figure 78. IRM en pondération T1: coupe coronale utérine. Axe utérin (ligne blanche); grossesse ectopique interstitielle avec centre en hyposignal et double couronne (étoiles); manteau myométrial (flèches blanches); ligne interstitielle (flèches noires); kyste péritonéal (carré blanc); kyste du corps jaune (rond blanc). [61]

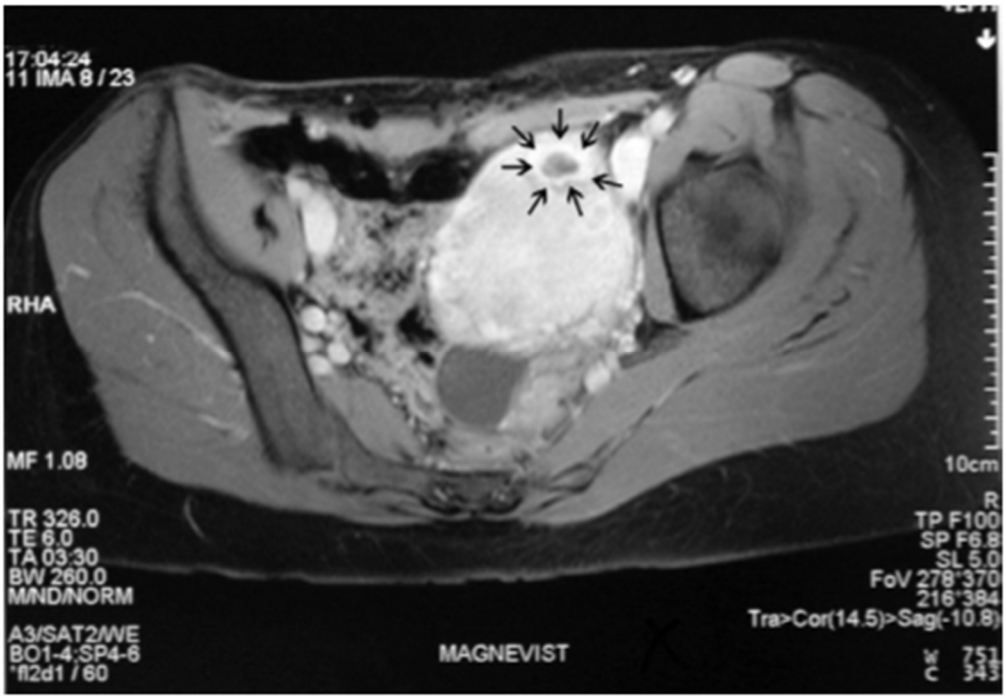

Figure 79. IRM en pondération T1 après injection de Gadolinium: coupe coronale utérine. "Anneau de feu" (flèches noires). [61]

Pour notre patiente le diagnostic a été fait après laparotomie pour suspicion de grossesse extra-utérine rompue.

4. Traitement

Les options thérapeutiques dépendent de l'âge gestationnel au moment du diagnostic, de l'existence d'une rupture ou pas et du désir de la patiente de grossesses ultérieures. La plupart des femmes ayant une grossesse interstitielle sont en âge de procréer et veulent souvent préserver leur fertilité. C'est pourquoi le traitement choisi doit être curatif tout en préservant le potentiel de fertilité de la patiente.

Avec les progrès de l'échographie endo-vaginale et la sensibilité des dosages de βHCG, il est désormais possible de faire le diagnostic de grossesse interstitielle à un âge gestationnel jeune et avant la survenue de la rupture. Dans ce sens, le traitement médical ainsi que la chirurgie laparoscopique conservatrice occupent les devants sur le traitement radical [65].

c. Le traitement médical

Dès 1982, Tanaka propose d'utiliser le Méthotrexate par voie IM pour traiter une grossesse interstitielle [66]. Actuellement, selon les équipes, l'injection est réalisée par voie systémique, en IM, ou par voie locale, en injection in situ. Les critères de choix ne sont pas clairement définis. Les indications de traitement se présentent comme dans les grossesses extra-utérines tubaires, chez les patientes pauci-symptomatiques, compliantes au suivi, avec un accès facile et rapide à l'hospitalisation [60].

Dans une série de 20 cas, Jermy et al. [67], parviennent à traiter 16 patientes avec du Méthotrexate en injection intramusculaire (une ou deux doses de 50 mg) avec une moyenne de βHCG initiaux à 6 452 UI/L. Leur expérience semble indiquer que pour un taux supérieur 5 000 UI/L une deuxième injection est nécessaire. Le seul effet secondaire rapporté est une augmentation transitoire des transaminases chez un sujet.

En somme, plusieurs équipes ont confirmé l'apport du methotrexate dans le traitement de la grossesse interstitielle.

Selon Jermy et al. [67], ce traitement est d'autant plus efficace si le taux de βHCG est inférieur à 5 000 mUI/ml, avec un taux de réussite dépassant les 94 %.

Par ailleurs, les recommandations de la pratique clinique 2014 (RPC) du collège national des gynécologues et obstétriciens français (CNGOF) [60] et les recommandations HAS de 2016, s'accordent sur le recours possible au Méthotrexate hors AMM, en première intention, par voie intramusculaire (IM) ou in situ, pour les grossesses interstitielles non compliquées, compte tenu des risques opératoires hémorragiques non négligeables en chirurgie, et des risques obstétricaux d'une résection de la corne utérine.

Devant la faible incidence d'effets secondaire rapportés et la facilité d'administration, la voie IM semble préférable, avec la surveillance suivante : βHCG à J4 et J7, et une deuxième injection s'il n'y a pas eu une diminution d'au moins 15 % entre ces deux taux. Le bilan préthérapeutique réalisé avant chaque injection, comprend un bilan hépatique et rénal ainsi qu'une numération formule sanguine [60].

d. Le traitement chirurgical

Initialement, sur le plan chirurgical, ce type de grossesses était abordé par laparotomie. Le traitement consistait en une salpingectomie associée à une résection cornuale. Dans certains cas une hystérectomie d'hémostase était nécessaire.

La voie hystéroscopique a été également décrite. Dès 1989, Meyer et Mitchell [68] traitent une grossesse interstitielle par hystéroscopie, sous contrôle cœlioscopique, en réalisant une résection de celle-ci. Goldenberg et al. [69], en 1992, injectent du Méthotrexate par voie hystéroscopique.

Avec le développement de la cœlioscopie, de nombreuses alternatives ont été proposées telles que la colle biologique, l'endoloop® et l'endoGIA®. C'est une technique originale de résection et d'hémostase simultanée empruntée aux techniques de chirurgie viscérale. Son diamètre est à peu près de 12 mm, nécessitant un trocart adapté, la manipulation et l'application de la pince automatique sont plus aisées lorsque celle-ci est introduite par voie controlatérale à la grossesse extra-utérine. Il est à noter que la facilité d'emploi la rend accessible à de jeunes opérateurs. Selon Nadi et al. [60], cette technique a fortement contribué à la prise en charge cœlioscopique de la grossesse interstitielle en permettant un arrêt rapide des saignements.

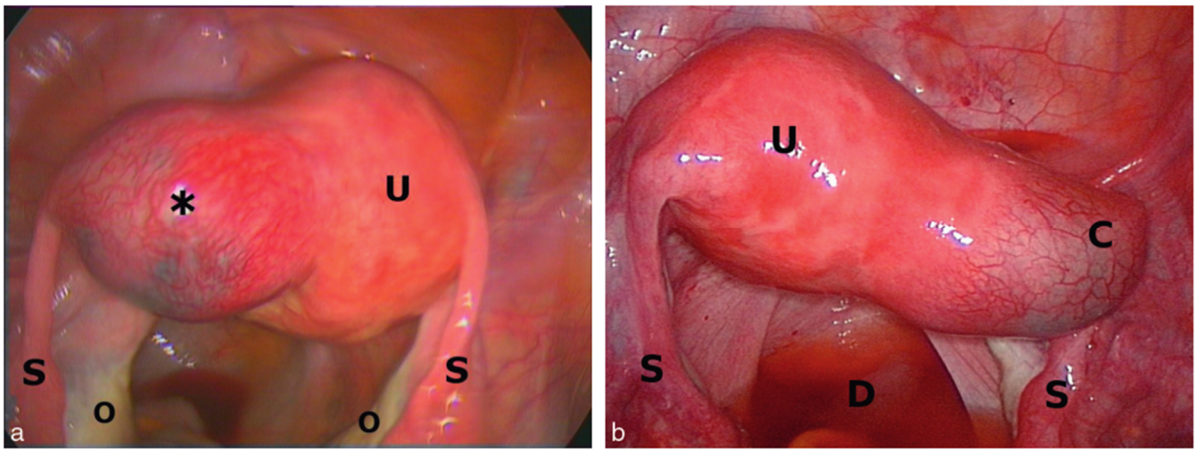

Figure 80. Grossesse interstitielle à la cœlioscopie. a: la corne utérine gauche (*) est boursouflée par le développement de l'œuf: fond utérin (U), trompe (S) et ovaire (O).

b : ici, c'est la corne droite (C) qui est distendue. Le cul-de-sac de Douglas (D) est rempli de sérosité hématique [13]

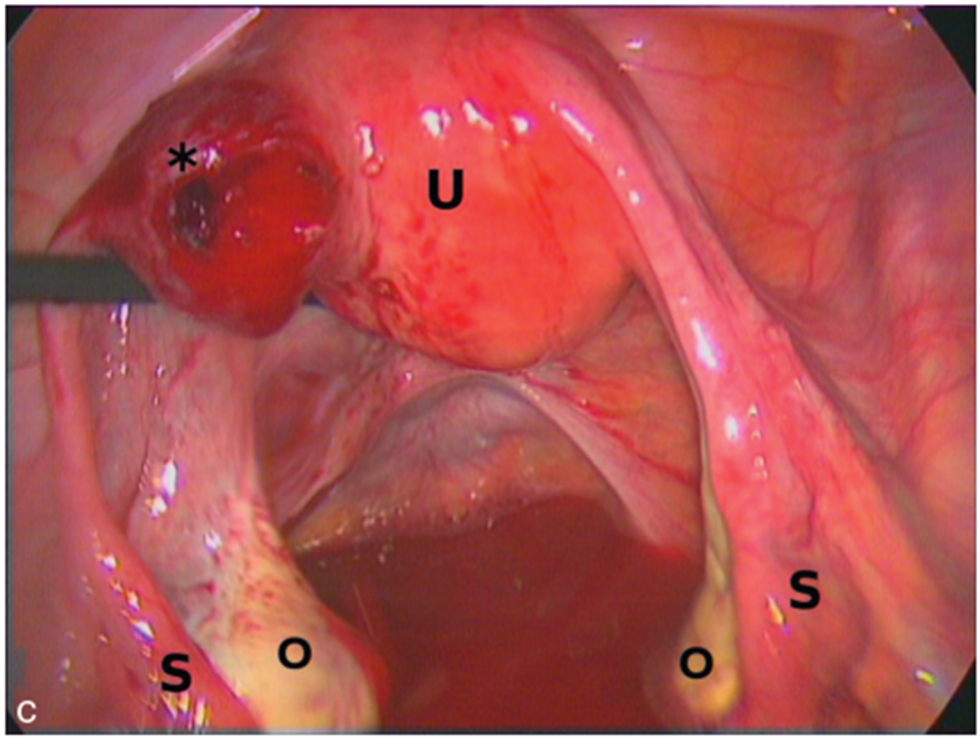

Figure 81. Grossesse interstitielle à la cœlioscopie. La corne utérine (*) est rompue avec hémopéritoine dans le Douglas.[13]

Pour nos patientes, le manque d'équipement de cœlioscopie en urgence a fait qu'on a eu recours à la laparotomie pour les deux cas.

e. L'embolisation des artères utérines

Le collège national des gynécologues et obstétriciens de France (GNGOF) reconnaît l'embolisation des artères utérines comme un recours en cas de persistance des saignements après utilisation préalable d'une autre méthode. [60]

5. Récapitulatif

La grossesse interstitielle se définie par l'implantation de la gestation au niveau de la portion intra-myométriale de la trompe. Elle est à différencier de la grossesse angulaire dont la prise en charge et le pronostic diffèrent.

Les facteurs de risque de la grossesse ectopique interstitielle sont similaires aux facteurs de risque des GEU tubaires.

Cliniquement la douleur pelvienne est le symptôme qui revient souvent, les métrorragies étant rares, le tableau clinique est souvent pauvre en symptômes, ce qui fait que le clinicien a souvent recours à l'imagerie pour faire le diagnostic. L'échographie permet de poser le diagnostic de grossesse interstitielle si cette dernière répond aux critères échographiques suivants :

- Le sac gestationnel excentré par rapport à l'axe sagittal de l'utérus ;
- L'absence de la double couronne échogène ;
- La grossesse ectopique est bordée par un feuillet de myomètre de moins de 5 mm ;
- Présence de la ligne interstitielle.

Ces mêmes éléments peuvent être retrouvés à l'imagerie par résonance magnétique.

Sur le plan thérapeutique, le traitement médical par injection (systémique ou in situ) de Méthotrexate est recommandé en première intention chez les patientes stables hémodynnamiquement et n'ayant pas de rupture afin de préserver au mieux la fertilité.

En cas d'instabilité hémodynamique ou de rupture, le traitement chirurgical est indiqué. Avec les progrès de la cœlioscopie, celle si est préférable.

L'embolisation les artères utérines semble être une option en cas de persistance des saignements après utilisation d'une autre méthode.

F. LA GROSSESSE CORNUALE

1. Définition

Souvent confondue avec la grossesse interstitielle et la grossesse angulaire le terme grossesse cornuale définissait initialement une grossesse placée dans la corne d'un utérus mal formé (bicorne, unicorne avec corne rudimentaire et, par extension, cloisonné). Certains regroupent également sous cette définition, le développement d'un tissu trophoblastique sur le moignon restant d'une trompe ayant été traitée par salpingectomie [60].

L'incidence de ce type de grossesse semble être difficile à déterminer puisque bon nombre d'auteurs regroupent sous la dénomination de grossesse cornuale l'ensemble des grossesses interstitielles et angulaires. C'est le cas pour Nikojijevik et al. [70]. D'ailleurs l'équipe du New York Presbyterian Hospital conseille même de ne plus utiliser cette désignation, afin de bien différencier les situations interstitielles et angulaires [71].

Les malformations utérines exposent à plusieurs complications obstétricales allant des fausses couches à répétition, menaces d'accouchement prématuré et retard de croissance intra-utérin à la rupture utérine en cas de grossesse implantée dans la corne rudimentaire d'un utérus pseudo-unicorne. L'incidence de cette dernière implantation est de 1/100 000 à 1/140 000 [72], ce qui en fait une situation rare.

Dans la population générale la fréquence des malformations utérines est estimée entre 0.5 et 4 %. [73] Elles sont expliquées par un défaut ou un arrêt du développement des canaux de Müller qui survient entre la 7e et la 12e semaine de développement.

En pratique générale les grossesses interstitielles et cornuales seront gérées de la même façon [60].

En ce qui concerne nos patientes, les cas 5 et 6 sont toutes les deux porteuses de malformations utérines (corne rudimentaire non communicante sur utérus pseudo-unicorne et utérus bicorne uni-cervical respectivement). Cependant le cas numéro 4 ne l'est pas. Ce qui nous pousse à nous interroger sur la problématique du cadre nososlogique imprécis entourant les termes de grossesses interstitielles, cornuales et angulaires.

2. Facteurs de risque

Outre les facteurs de risque communs des grossesses extra-utérines, à savoir l'âge maternel avancé, le tabac, dispositif intra-utérin, la contraception par microprogestatifs, l'endométriose, les antécédents de chirurgie pelvienne et d'infections génitales hautes, les facteurs spécifiques de la localisation cornuale sont la présence de malformations utérines (corne rudimentaire, utérus bicorne entre autres) et les antécédents de salpingectomie.

D'après une analyse de la littérature réalisée par Nahum, concernant la fréquence des malformations utérines, les anomalies les plus fréquemment retrouvées sont l'utérus bicorne

uni-cervical avec une fréquence de 39 %, l'utérus cloisonné (34 %), l'utérus bicorne bi-cervical (11 %), l'utérus arqués (7 %), l'utérus unicorne (5 %) et l'aplasie utérine (4 %). [72]

Les grossesses extra-utérines seraient ainsi plus fréquentes en cas de malformations utérines. Dans les utérus cloisonnés, ce chiffre est estimé à 17.6 % et rejoint le taux observé dans la population générale une fois la cloison sectionnée [73]. Des résultats similaires ont été rapportés par Katz et al. [74]. Pour Heinonen, ce taux pourrait être plus élevé (22 %) en cas d'utérus unicorne avec un fort risque sur la trompe de la corne rudimentaire nécessitant une salpingectomie controlatérale prophylactique. En effet l'endomètre qui tapisse l'intérieur de la corne rudimentaire est peu fonctionnel exposant alors au risque d'anomalies de la placentation de type placenta accréta ou increta. [75]

3. Diagnostic

a. Les manifestations cliniques

i. En cas de grossesse sur utérus bicorne uni ou bi cervical ou cloisonné

Bien que souvent diagnostiquées lors des bilans d'infertilité, le principal problème chez ces femmes ce n'est pas de concevoir mais mener la grossesse à terme. Ainsi, le tableau clinique de ces grossesses est souvent celui d'une fausse couche précoce ou tardive, d'une menace d'accouchement prématuré, de retard de croissance intra-utérin et de maladies vasculaires gestationnelles.

Raga et al. [76] ont monté que le taux de naissance vivantes variait en fonction du type de malformation : de 62.5 % en cas d'utérus bicorne, il chutait à 37-40 % lorsqu'il s'agissait d'utérus unicornes ou bicornes bi cervicaux.

En effet le taux de fausses couches spontanées aussi bien précoces que tardives est augmenté en cas de malformations utérines [73].

Ainsi, Valli et al. [77] rapportaient que le taux de fausses couches spontanées était de 32 % en cas de malformations utérines, alors que ce taux était de 6 % dans la population témoin.

Pour les utérus bicornes bi-cervicaux, le taux de fausses couches spontanées s'élève à 47 %. Ceci pourrait être expliqué par l'hypoplasie utérine et la béance cervicale souvent associée à ce type de malformation.

En présence d'une malformation utérine, les taux de fausses couches tardives, de menace d'accouchement prématuré (jusqu'à 44 %), de présentation du siège, de pathologies vasculaires gravidiques et de retard de croissance intra-utérin seraient significativement augmentés [73].

Ceci signe l'intérêt d'un suivi anténatal rigoureux et de l'information de la patiente quant aux risques associés à sa condition.

Pour notre patiente du cas numéro 6, la patiente était asymptomatique, la grossesse s'est déroulée sans embûches et a abouti à la naissance d'un nouveau-né vivant bien portant.

ii. En cas de grossesse sur la corne rudimentaire d'un utérus borgne.

Ces grossesses évoluent très majoritairement (90 %) vers la rupture de la corne rudimentaire, le plus souvent au deuxième trimestre de la grossesse dans un tableau d'inondation péritonéale avec un taux de sauvetage fœtal faible de l'ordre de 2 %. Rarement, l'extensibilité de la corne rudimentaire permet d'approcher le terme et d'extraire un enfant vivant. Exceptionnellement, la rupture peut être asymptomatique (2 % des cas environ) avec développement intra-abdominal de la grossesse [18]. Dans les cas restant (10 % environ) la corne rudimentaire reste intacte et la grossesse s'interrompt et c'est devant un échec d'aspiration que le diagnostic de malformation est fait.

La rupture de la corne rudimentaire s'accompagne d'une douleur abdominale intense d'apparition brutale associée ou non à la présence d'un hémopéritoine voir d'un état de choc hémorragique maternel pouvant engager rapidement le pronostic vital et imposant une laparotomie en urgence.

Cette situation est grevée d'une mortalité maternelle estimée à 0.5 %. [78]

Le 5e cas de notre étude avait des douleurs abdominales intenses qui étaient très probablement dues à la rupture de la corne rudimentaire.

b. Les examens paracliniques

i. L'imagerie médicale

L'échographie pelvienne

Lorsque la malformation est méconnue, la localisation de la grossesse est difficile en anténatal. Il est par conséquent important d'insister sur l'importance de la première échographie obstétricale dont le but est de faire le diagnostic de grossesse intra-utérine et de vérifier l'absence de malformation utérine [78]. Il faudra suivre de près les contours externes de l'utérus ainsi que l'endomètre pour pouvoir différencier entre une grossesse interstitielle ou une grossesse sur corne rudimentaire d'une grossesse normale en position simplement angulaire ou sur utérus double (bicorne uni-cervical ou cloisonné).

C'est le cas pour notre patiente numéro 6 puisque c'est la première échographie obstétricale qui a permis de faire le diagnostic de malformation utérine.

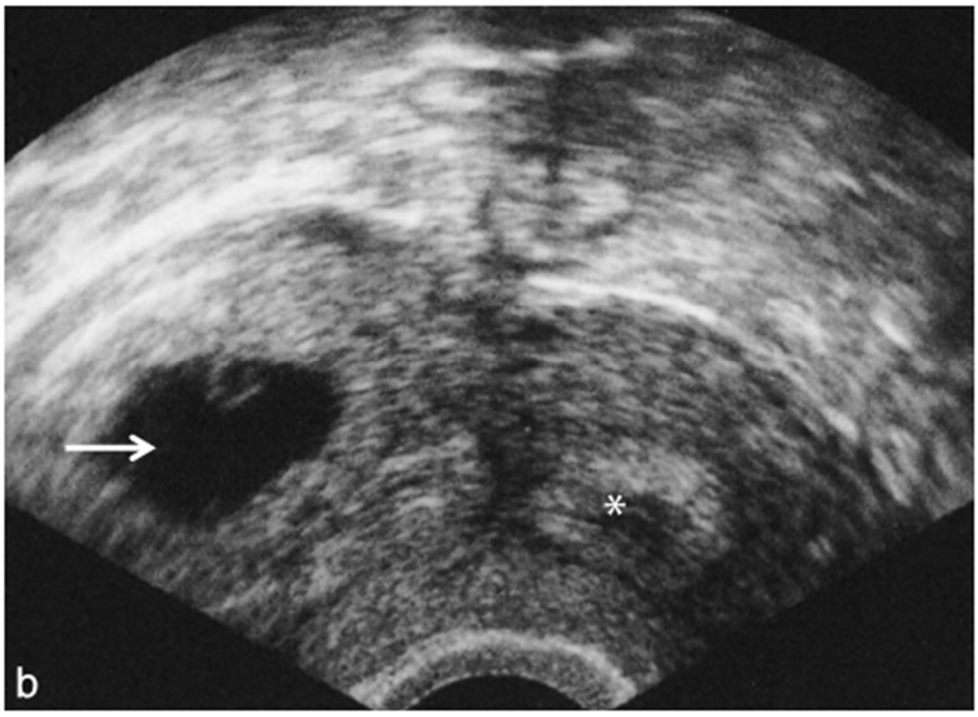

Figure 82. Grossesse sur utérus bicorne voie vaginale : œuf dans la corne droite (flèche) et la réaction déciduale dans la corne gauche (*). [13]

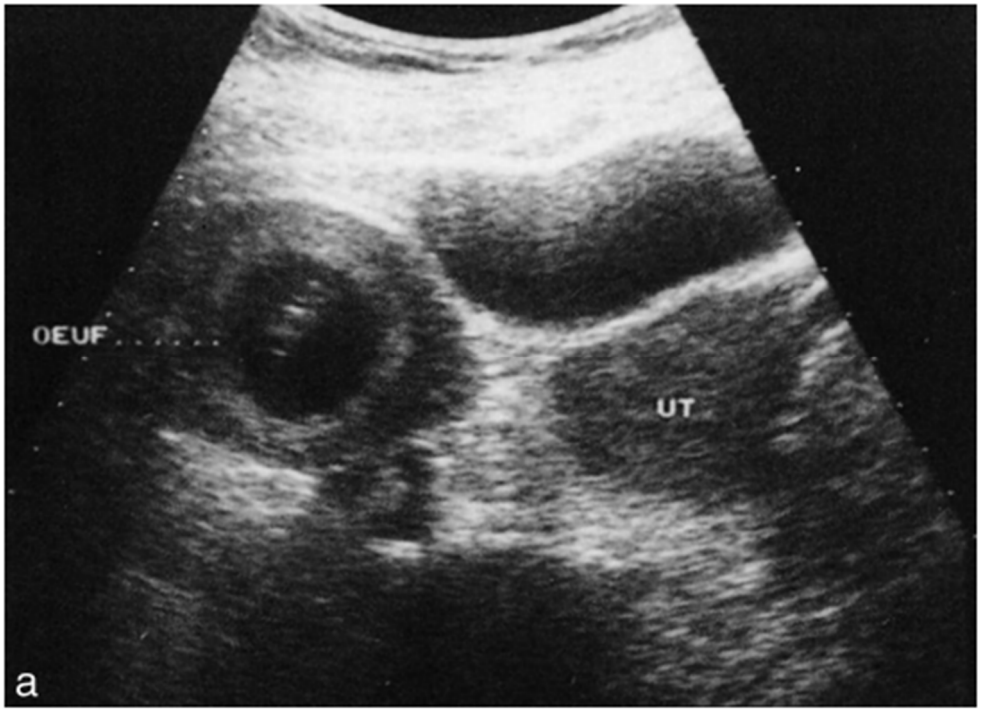

Figure 83. Grossesse sur utérus bicorne voie sus-pubienne. [13]

Tous les auteurs s'accordent sur le fait que la voie endo-vaginale soit la meilleure voie d'exploration des grossesses cornuales [79]. Selon Ackermann l'échographie endo-vaginale est assez spécifique (88 à 93 %) mais sa sensibilité, d'environ 40 %, est mauvaise.

La grossesse cornuale donne une image de sac ovulaire anormalement excentré, entouré de myomètre et faisant saillie sur la droite ou la gauche du fond utérin [80].

Tasfir et al. ont proposé les critères échographiques pour le diagnostic de la grossesse sur corne rudimentaire lesquelles sont comme suit :

- Un pseudo-aspect d'utérus bicorne asymétrique ;
- Pas de continuité entre les tissues entourant le sac gestationnel et la lumière du col utérin ;
- La présence de tissu myométrial entourant le sac gestationnel ;
- De plus, une hypervascularisation typique de placenta accréta pourrait renforcer la suspicion de diagnostic de grossesse sur corne rudimentaire [81].

Les trois derniers critères ont aussi été retrouvés chez notre patiente (cas numéro 5)

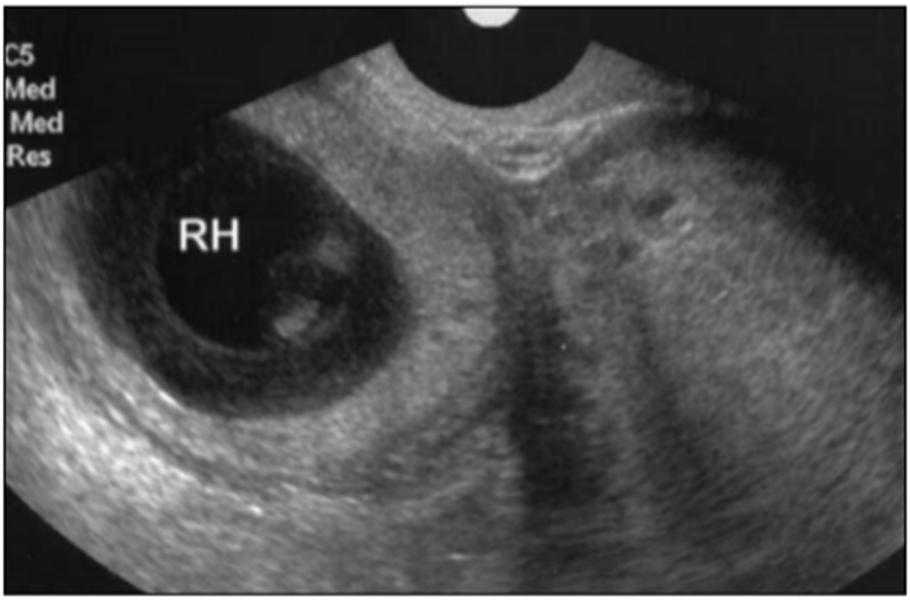

Figure 84. Image échographique montrant une grossesse sur corne rudimentaire à gauche avec un utérus unicorne présent à droite. Il n'y a pas de communication entre les deux. [81]

L'imagerie par résonance magnétique

L'imagerie par résonance magnétique s'est révélée être un outil très utile, non invasif, pour le diagnostic les anomalies mülleriennes. Elle offre des images multiplanes sans radiations ionisantes montrant à la fois les structures utérines internes et externes.

L'imagerie par résonance magnétique permet aussi de détecter d'éventuelles malformations de l'arbre urinaire, lesquelles sont souvent associées aux malformations utérines [81].

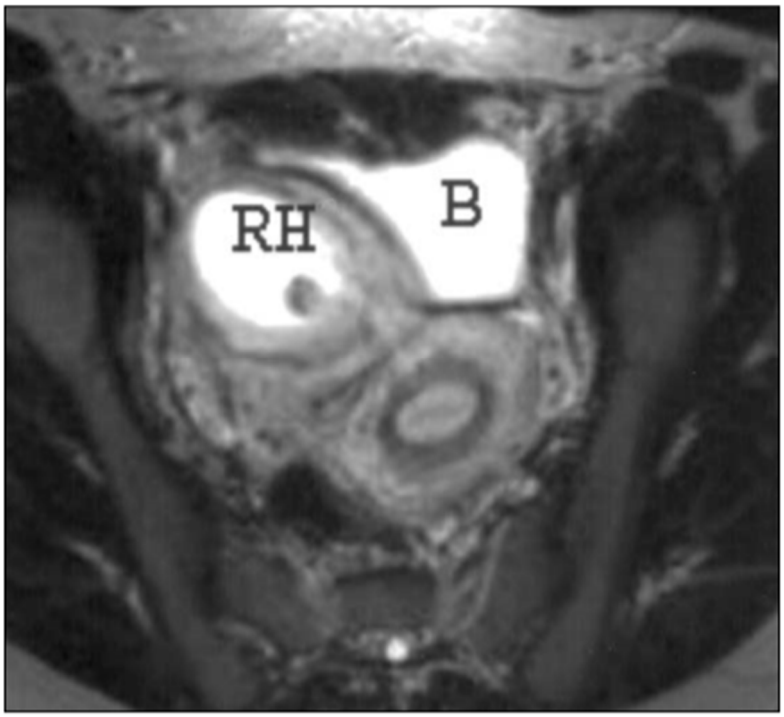

Figure 85. IRM coupe axiale en pondération T2 montrant une grossesse sur corne rudimentaire à gauche (RH). Il n'y a pas de communication endomètriale ou cavitaire avec l'utérus. (B) indique la vessie. [81]

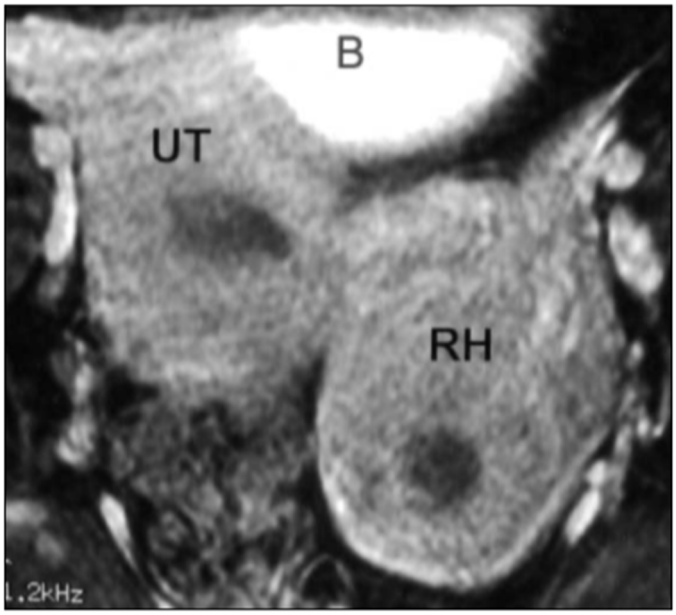

Figure 86. IRM. Coupe axiale en pondération T1 après injection de Gadolinium ne montrant aucune communication entre la corne rudimentaire gravide (RH) et l'utérus (UT). [81]

4. Prise en charge thérapeutique

c. En cas de grossesse sur utérus bicorne

Le traitement des grossesses sur utérus bicorne est surtout préventif des potentielles complications obstétricales qui peuvent survenir. Ces mesures résident dans le repos, la maturation pulmonaire ainsi qu'un monitoring de la croissance fœtale par des échographies obstétricales répétées. L'échographie a aussi pour but de détecter une éventuelle béance cervicale, auquel cas un cerclage pourrait être proposé afin de réduire le risque de fausse couche tardive et de prématurité [82].

d. En cas de grossesse sur corne rudimentaire

En cas de découverte d'une grossesse sur corne rudimentaire, la poursuite de la grossesse ou la réalisation d'une interruption médicale de grossesse peut être débattue. En effet, la rupture utérine est fréquente et n'existe pas à l'heure actuelle de moyens de prévenir cette complication. Une telle situation met en jeu le pronostic vital maternel alors que la survie néonatale reste faible.

La prise en charge chirurgicale repose sur l'excision de la corne rudimentaire associée à une salpingectomie homolatérale.

Cette procédure peut être réalisée par laparotomie ou par cœlioscopie et permet de maintenir la fertilité [83].

Un traitement médical néoadjuvant par injection de Méthotrexate ou un fœticide par utilisation de chlorure de potassium (KCl) ont également été décrits [84].

Devant l'absence de consensus, la décision thérapeutique doit être débattue en concertation pluridisciplinaire avec le consentement éclairé des parents quant aux risques de la poursuite de pareille grossesse.

En dehors du contexte de l'urgence vitale et en cas de désir des parents de poursuivre la grossesse, une naissance programmée à 28 semaines d'aménorrhée révolue après maturation pulmonaire et / ou un poids fœtal estimé supérieur à 1 000 grammes paraît être le terme optimal d'extraction comme le propose Nahum [83,85].

5. Récapitulatif

La grossesse cornuale correspond à l'implantation d'une grossesse dans une corne d'un utérus bicorne ou dans la corne rudimentaire d'un utérus pseudo-unicorne, cependant plusieurs auteurs regroupent sous cette dénomination les grossesses interstitielles et angulaires également. Ceci rend difficile de pouvoir apprécier l'incidence de cette condition.

En plus des facteurs de risques de grossesse extra-utérine tubaire, la présence de malformation utérine ou d'antécédents de salpingectomie favoriserait cette implantation inhabituelle.

Le diagnostic de malformation devrait être fait dès la première échographie obstétricale, mais cela n'est pas toujours évident. En cas de grossesse sur corne rudimentaire le diagnostic est souvent retardé jusqu'au deuxième trimestre de grossesse où elle est révélée par des douleurs abdominales et pelviennes associées à un hémopéritoine plus ou moins important témoignant de la rupture de la corne. Le risque hémorragique est d'autant plus important lorsque des anomalies de la placentation y sont souvent associées, ce qui est souvent le cas dans ce type de grossesse.

En dehors du contexte d'urgence qui requiert une laparotomie en urgence, l'imagerie par résonance magnétique peut être d'une aide précieuse dans le diagnostic des malformations utérines ainsi que pour déterminer l'approche chirurgicale.

La prise en charge repose sur les mesures préventives des différentes complications obstétricales qui peuvent survenir en cas de malformation utérine à savoir les fausses couches et la prématurité.

Une résection de la corne associée à une salpingectomie homolatérale sont souvent performée en cas de grossesse sur corne rudimentaire.

Le traitement médical pourrait aussi être une option convenable.

G. LA GROSSESSE INTRAMURALE SUR CICATRICE

1. Définition et physiopathologie

La grossesse intramurale est une grossesse extra-cavitaire plutôt qu'extra-utérine car elle se développe dans la paroi utérine, au sein du myomètre. Dans la grande majorité des cas, elle pousse dans une cicatrice et il s'agit presque toujours d'une cicatrice de césarienne. Les autres situations sont anecdotiques : autres cicatrices (myomectomie : comme c'est le cas pour la patiente 7), diverticules d'adénomyose ou myome en necrobiose.

Les grossesses intramurales sont rares mais l'inflation des césariennes va en augmenter automatiquement la fréquence [13].

Effectivement, le premier cas de grossesse dans la cicatrice de césarienne a été rapporté dans la littérature en 1978 [86]. Jusqu'en 1999, seuls 19 cas ont été recensés. Dès lors, son incidence ne cesse d'augmenter. Entre 2000 et 2005, on retrouve 48 articles et 104 articles ont été publiés entre 2006 et 2011. Ceci témoigne de l'attention montante sur le challenge diagnostic de cette pathologie récente [87].

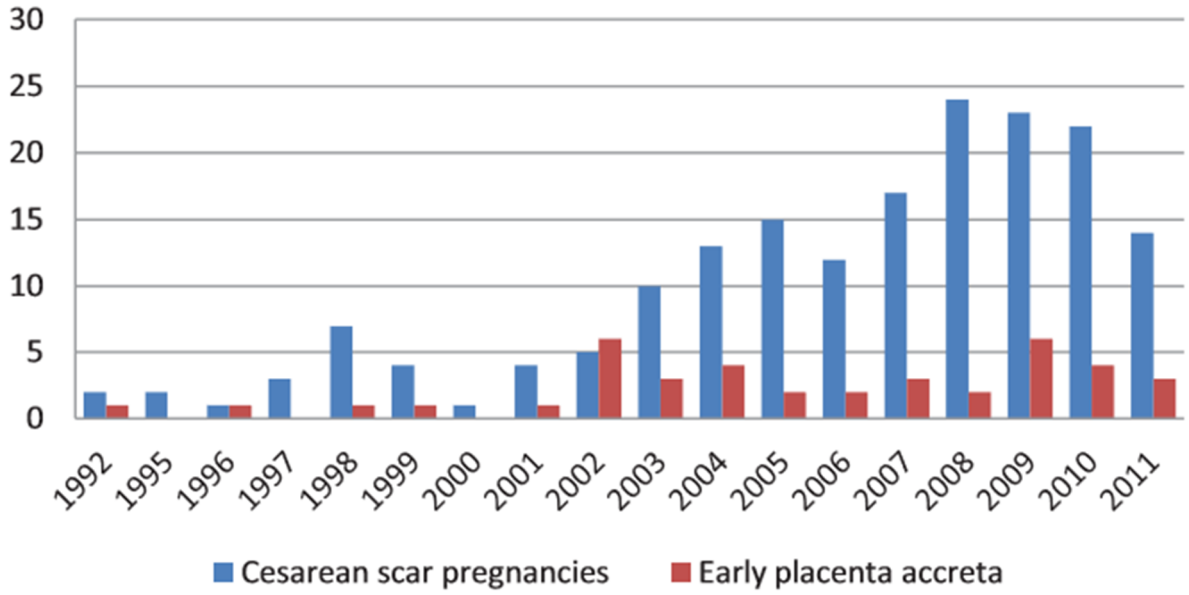

Figure 87. Graphique montrant le nombre de cas publiés de placenta accréta et de grossesses sur cicatrice de césarienne par an. [87]

Son incidence varie dans la littérature entre 1/1 800 et 1/2 216 naissances après césarienne. [87-91]

Le mécanisme physiopathologique de l'implantation de la grossesse dans la cicatrice de césarienne est mal connu. L'hypothèse la plus probable est une invasion du myomètre par le blastocycte en raison d'un micro-défect au niveau de la cicatrice d'hystérotomie (qui peut se tapisser d'endomètre et devenir accueillant pour un œuf), comme pour le placenta accréta. Cependant, dans le cas d'un placenta accréta, l'invasion du myomètre par le tissu trophoblastique est variable et la grossesse se développe dans la cavité utérine. Dans le cas de la grossesse dans la cicatrice de césarienne, l'invasion du myomètre se fait dès le début de la grossesse, à un stade où l'activité lytique du syncytiotrophoblaste est intense, pouvant expliquer que l'ensemble du sac gestationnel soit situé dans l'épaisseur du myomètre [92]. De tels micro-défects peuvent résulter de n'importe quel événement traumatique de l'utérus, à l'occasion d'une chirurgie utérine à type de curetage, myomectomie, metroplastie, hystéroscopie, ou même une révision utérine [93, 94, 95].

Deux formes cliniques sont décrites

- L'implantation peu profonde dans la cicatrice de césarienne avec un développement de la grossesse vers la cavité utérine ou vers le canal cervico-isthmique. Le développement vers la cavité utérine peut aboutir à la naissance d'un enfant vivant, avec cependant un fort risque d'hémorragie massive. Un cas a été rapporté dans la littérature avec une grossesse qui s'est poursuivie jusqu'à 35 semaines d'aménorrhée mais qui s'est compliquée d'une hémorragie massive et d'une coagulation intravasculaire disséminée, nécessitant une hystérectomie d'hémostase [96].
- L'implantation profonde dans la cicatrice de césarienne avec un développement de la grossesse vers la vessie et la cavité abdominale, qui est la forme la plus à risque de rupture utérine [92].

2. Facteurs de risque

L'antécédent de césarienne est indéniablement un facteur prédisposant à une grossesse dans la cicatrice utérine puisque sa fréquence est estimée à 6.1 % des grossesses ectopiques

chez les femmes ayant au moins un antécédent de césarienne [89]. Mais n'importe quel événement traumatique type curetage, myomectomie, hystéroscopie peut être un facteur favorisant de ce type de grossesse.

L'âge maternel et la parité ne sont pas des facteurs de risque de survenue d'une grossesse dans la cicatrice de césarienne. La grossesse sur cicatrice de césarienne peut survenir aussi bien après une conception naturelle qu'après une prise en charge en assistance médicale à la procréation (PMA). Cependant, les cas de grossesse hétérotopique ont été décrits uniquement après une prise en charge en PMA [97-100].

Il ne semble pas exister de corrélation entre le nombre de césariennes antérieures et le risque de grossesse dans la cicatrice de césarienne. Sur une série de 112 cas, Rotas et al. montrent que la grossesse dans la cicatrice de césarienne est survenue après une césarienne dans 52 % des cas, après deux dans 36 % des cas et après 3 ou plus dans 12 % des cas. Il n'est pas retrouvé de relation entre l'indication de césarienne, la technique chirurgicale utilisée pour la césarienne précédente, le délai entre la survenue de la grossesse dans la cicatrice de césarienne et la précédente césarienne et le risque de grossesse dans la cicatrice de césarienne [92,101].

3. Diagnostic

La grossesse intra-myométriale peut menacer le pronostic vital de la patiente en raison du haut risque d'hémorragie massive par rupture utérine. Son diagnostic doit être précoce, afin de diminuer la morbidité et la mortalité maternelles.

a. Manifestations cliniques

La présentation clinique est variable. Selon l'expérience de Rotas et al. portant sur une série de 57 femmes ayant une grossesse sur cicatrice de césarienne, 38,6 % des cas se sont manifestés par des métrorragies isolées chez une femme en début de grossesse ayant au moins un antécédent de césarienne. Dans 15,8 % des cas ces métrorragies sont accompagnées par des douleurs pelviennes. Chez 8,8 % la douleur est le seul symptôme. Il est intéressant de noter que dans 36.8 % des cas aucun symptôme n'a été noté et le diagnostic de grossesse sur cicatrice a été fait lors des examens échographiques [101].

La notion de douleur pelvienne a été retrouvée chez trois de nos patientes, chez deux sur quatre la notion de métrorragies y était associée. Une patiente était asymptomatique.

Le diagnostic différentiel se fait avec la fausse couche spontanée et les grossesses cervico-isthmique et cervicales.

b. Explorations paracliniques

i. L'échographie endo-vaginale

L'échographie endo-vaginale est l'examen de première intention et permet de porter le diagnostic dans la majorité des cas. On lui reconnaît une sensibilité supérieure à 90 %. Le diagnostic repose sur l'association de quatre critères échographiques [102].

- Une cavité utérine vide ;
- Un canal cervical vide ;
- La présence du sac gestationnel dans le myomètre au niveau antéro-isthmique ;
- L'absence de tissu myométrial ou une diminution de l'épaisseur du myomètre entre le sac gestationnel et la vessie. Ce dernier signe échographique permet de faire le diagnostic différentiel avec une grossesse cervicale ou cervico-isthmique.

Mc Kenna et al. [103] ont décrit d'autres signes échographiques :

- Une cavité utérine et un canal cervical vides avec le sac gestationnel ou une image hypo-échogène localisés dans la paroi antérieure de l'utérus, à l'endroit de la cicatrice de la césarienne préalable ;
- Visualisation d'une couche très mince (moins de 5 mm) ou inexistante de myomètre sus-jacente antérieure au sac gestationnel ;
- Discontinuité de la paroi utérine antérieure dans le plan sagittal avec un sac gestationnel bombé ;
- La mise en évidence d'une perfusion autour du sac gestationnel ou la masse par le Doppler couleur ou pulsé ;

- L'absence de tissu myométriale ou une diminution de l'épaisseur du myomètre entre le sac gestationnel et la vessie.

Les signes échographiques indirects sont l'absence de masse annexielle et d'épanchement dans le cul-de-sac de Douglas, sauf si la grossesse intramurale est compliquée d'une rupture utérine.

L'échographie Doppler pourra apporter des précisions sur le caractère évolutif de cette grossesse. Le Doppler en mode couleur permet de visualiser la néovascularisation se développant au contact du trophoblaste, délimitant ainsi le sac gestationnel dans l'épaisseur du myomètre (88). En Doppler en mode pulsé, il s'agit d'un flux artériel à basse résistance (index de pulsatilité < 1) avec des vitesses systoliques élevées (>20 cm/ seconde), témoignant d'une grossesse évolutive [104].

La grossesse dans la cicatrice de césarienne peut être confondue avec soit une fausse couche en cours d'évacuation située au niveau isthmique ou cervical, soit une grossesse cervico-isthmique, soit une tumeur trophoblastique [92]. C'est le cas pour une de nos patientes (cas 8) où le diagnostic a été rectifié par une deuxième échographie après que l'aspiration est revenue blanche.

En cas de fausse couche, l'échographie endo-vaginale retrouve un sac gestationnel au niveau du canal cervical, mais qui apparaîtra avasculaire en Doppler mode couleur [105]. Le dosage de βHCG sera alors décroissant. (Figure 89)

Si la grossesse est cervico-isthmique, l'épaisseur du myomètre antérieur entre la vessie et le sac gestationnel est conservée [102].

En absence de fœtus bien individualisé dans le sac gestationnel, la grossesse dans la cicatrice de césarienne peut être diagnostiquée à tort comme une tumeur trophoblastique, avec a l'échographie endo-vaginale, une masse bien vascularisée infiltrant le myomètre associée à un dosage élevé de βHCG plasmatique [106].

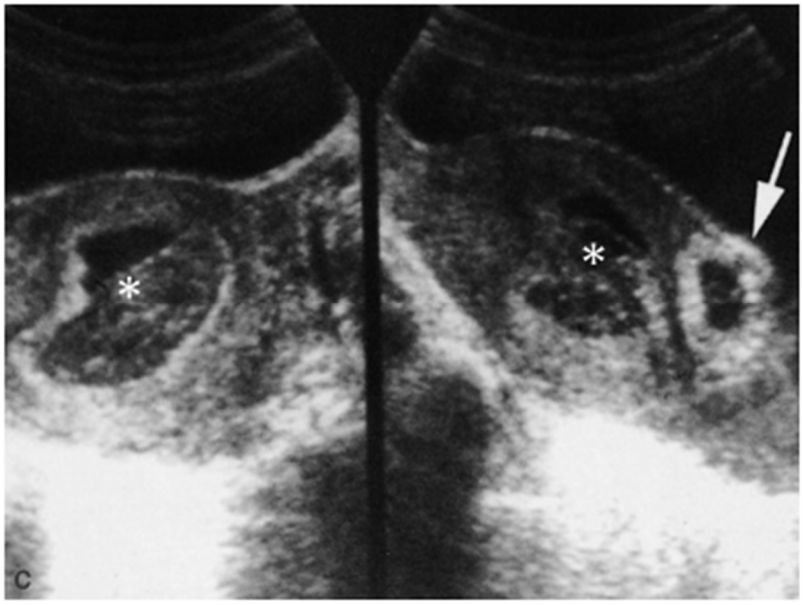

Figure 88. Coupe transversale et sagittale de l'utérus par voie sus-pubienne : image liquidienne intracavitaire, avec niveau de sédimentation, correspondant à une hématométrie (*) entourée d'endomètre décidualisé (pseudo-sac). L'œuf est implanté dans le myomètre isthmique antérieur au niveau de la cicatrice d'hystérotomie (flèche) [13].

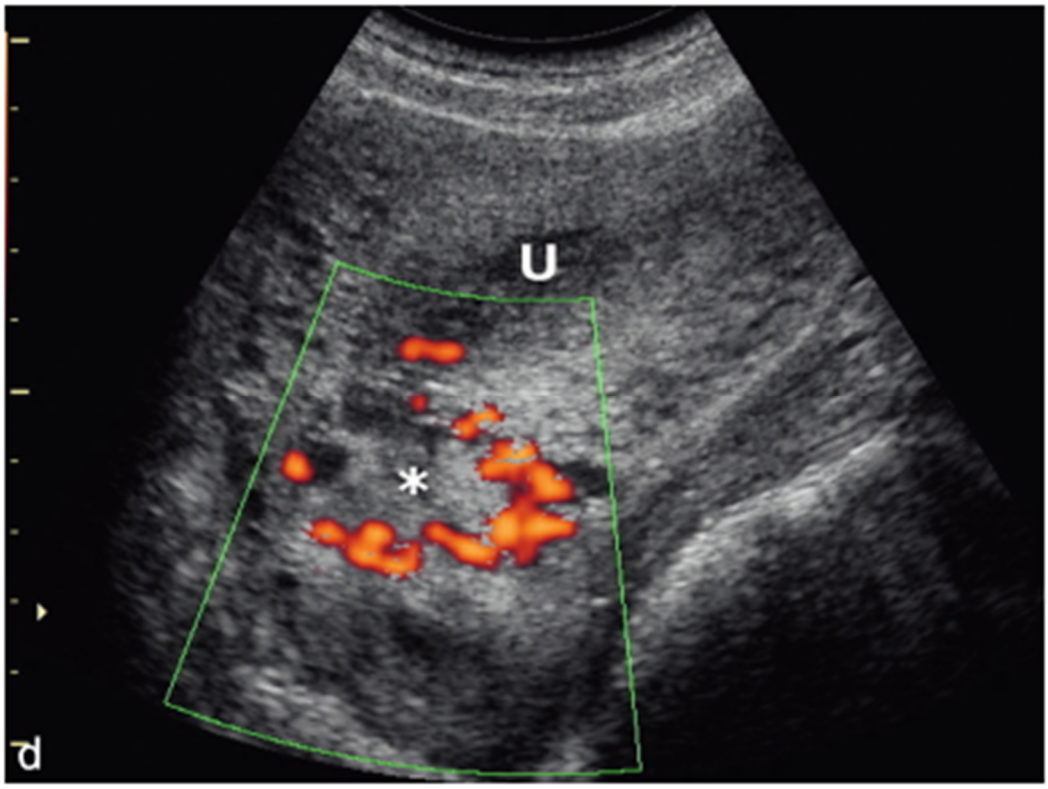

Figure 89. Cavité utérine vide (U) sans signe annexiel en faveur d'une GEU classique. Tissu trophoblastique au niveau de la cicatrice de césarienne (*), repéré par son échogénicité et la couronne vasculaire en Doppler couleur. [13]

Pour nos patientes, nous avons eu recours à deux reprises à une deuxième exploration échographique pour rétablir le diagnostic.

ii. Autres examens

Les autres examens d'imagerie (échographie tridimensionnelle, imagerie par résonance magnétique) ne seront demandés qu'en cas de doute diagnostique lors de l'échographie bidimensionnelle [107].

L'échographie en mode tridimensionnel permet de préciser les rapports anatomiques du sac gestationnel et l'épaisseur du myomètre entre la vessie et le sac gestationnel [108].

L'imagerie par résonance magnétique est un examen plus sensible que l'échographie. Elle permet une meilleure différenciation des tissus mous et une meilleure résolution spatiale.

Les différentes séquences permettront de bien visualiser le sac gestationnel dans le myomètre antérieur de l'utérus au niveau isthmique et d'en mesurer son volume [109,92].

Aussi permet-elle de détecter un potentiel d'envahissement par le trophoblaste de la vessie. Il serait par conséquent conseillé d'y avoir recours quand l'épaisseur du myomètre entre le sac gestationnel et la vessie est inférieure à 2 mm [110].

Le recours à l'imagerie par résonance magnétique chez la patiente 10 était nécessaire pour mieux visualiser le sac gestationnel ainsi que l'insertion et l'extension du placenta vue que la patiente refusait catégoriquement l'exploration échographique par voie endo-vaginale.

4. La prise en charge thérapeutique

La prise en charge thérapeutique se doit d'être active et a un triple objectif :

- Arrêter le développement de la grossesse avant une éventuelle rupture utérine ;
- Retirer le sac gestationnel ;
- Préserver la fertilité future.

Les modalités du traitement dépendront de l'état clinique et biologique de la patiente, ainsi que la localisation précise de la grossesse.

c. Traitement médical

i. Par voie systémique

Par analogie au traitement médical de la grossesse extra-utérine précoce, il est proposé de traiter la grossesse dans la cicatrice de césarienne par une injection intramusculaire de methotrexate (MTX) à la dose de 1 mg/kg après un bilan préthérapeutique sans anomalies. Ce dernier comprend une numération de la formule sanguine, le taux de plaquettes, ionogramme sanguin, bilan hépatique.

L'efficacité du traitement sera évaluée selon le taux plasmatique de la βHCG [92].

ii. Par voie locale

Il a aussi été rapporté des cas traités avec succès par injection locale de MTX [102,111-112], de chlorure de potassium (KCl) [102,113] ou de glucose hyperosmolaire [113] sous contrôle échographique. Cette voie d'abord est utilisée préférentiellement en cas de grossesse hétérotopique [99-100,115].

iii. Combiné

Différentes associations dans les voies d'administration ont été réalisées avec succès par plusieurs auteurs. Il s'agit soit d'une injection locale de KCl et de MTX [102,116], soit d'injection locale de Glucose hyperosmolaire et de MTX per os [114], soit de l'association par voie systémique et par injection locale de MTX [117], soit encore de l'association de MTX intramusculaire et de Mifepristone per os [106].

Ces associations très variées sont le plus souvent des cas rapportés dans la littérature sous la forme de cas clinique. Il est donc difficile d'établir un protocole bien précis [92].

iv. Associé à une aspiration du sac gestationnel

Le traitement médical, qu'il soit systémique ou local, combiné ou non, permet d'interrompre la grossesse. Le sac gestationnel peut cependant persister et entraîner des saignements parfois importants. Certains associent alors au traitement médical une aspiration du sac gestationnel sous contrôle échographique.

Plusieurs séquences thérapeutiques ont pu être proposées :

- MTX par voie systémique puis aspiration du sac [118] ;
- Aspiration du sac puis injection locale de MTX [89,119] ;
- MTX par voie systémique puis aspiration du sac suivie d'une injection locale de MTX [120] ;
- Injection locale de KCl puis aspiration du sac suivie d'une injection locale et systémique de MTX [105].

Quelle que soit la voie d'administration du MTX, il n'a pas été retrouvé de différence en ce qui concerne la toxicité, le taux plasmatique circulant et le taux de succès.

Les facteurs pronostiques de réponse au traitement par MTX sont :

- Un taux plasmatique de βHCG < 5 000 UI/L ;
- Un âge gestationnel inférieur à 7 semaines d'aménorrhée ;
- Une longueur cranio-caudal inférieure à 10 mm ;
- Une absence d'activité cardiaque.

L'analyse des différents cas traités par MTX rapportés dans la littérature montre une efficacité du traitement dans 71-80 % des cas, avec cependant 6 % d'échecs ayant nécessité une hystérectomie d'hémostase [88,89].

v. Efficacité

Dans une étude comprenant 71 cas de grossesse dans la cicatrice de césarienne de moins de 8 semaines d'aménorrhée, Wang et al. [118] ont évalué le traitement par MTX systémique ou local, suivi ou non d'une aspiration-curetage.

Le traitement local (1 mg/kg en intra-amniotique) était réalisé en cas d'activité cardiaque de l'embryon, de sac gestationnel > 2,5 cm ou d'un taux de βHCG > 10 000 UI/L. Les autres patientes étaient traitées par MTX intraveineux à la dose de 100 mg. Lorsque le taux plasmatique de βHCG était inférieur à 50 UI/L et que le Doppler en mode couleur ne montrait plus de flux sanguin au niveau du trophoblaste, une aspiration-curetage était proposée systématiquement et 50 patientes l'ont acceptée.

Le traitement par MTX suivi d'une aspiration-curetage permettait plus rapidement une décroissance du taux de βHCG et une résorption de la masse trophoblastique que le traitement par MTX seul [110].

Il n'y avait pas de différence significative entre les deux traitements concernant le taux de succès (90 % versus 76 %) et le taux d'hystérectomie (8 % versus 19 %).

Jiang et al. [121] ont associé, à la séquence thérapeutique MTX puis aspiration-curetage, la mise en place d'une sonde de Foley pendant 48-72 heures après l'aspiration. L'étude portait sur 45 cas avec un taux de succès de 93 %.

Selon Giampaolino et al. [110] dans une étude récente portant sur 45 cas, l'administration par injection intramusculaire de MTX associée à une aspiration sera un moyen efficace n'entraînant aucune complication. Mais ces bons résultats seraient en partie dus aux critères de sélection des patientes ayant bénéficié de ce protocole. L'âge gestationnel jeune de ces dernières les rendait éligible pour un traitement médical.

d. Traitement chirurgical

i. Traitement conservateur chirurgical

Aspiration-curetage

L'aspiration-curetage est à haut risque hémorragique et de rupture utérine. Le sac gestationnel n'étant pas sans la cavité utérine, le tissu trophoblastique situé dans la cicatrice de césarienne est difficilement accessible à la curette, rendant un geste potentiellement dangereux, inefficace [93,106,110].

Afin de diminuer le risque hémorragique, l'aspiration curetage a pu être associée avec succès avec d'autres thérapeutiques.

Les inconvénients majeurs de cette méthode restent l'absence de visualisation directe du sac gestationnel et le risque d'hématome local.

L'aspiration-curetage doit donc être déconseillée en première intention. Toutefois, certains auteurs plaident pour une aspiration-curetage sous contrôle échographique en cas de grossesse au-delà de 7 semaines d'aménorrhée avec une épaisseur du myomètre en regard de la cicatrice inférieur à 3,5 mm [92].

Résection

Par hystéroscopie

Cette procédure décrite pour la première fois en 2005 par Wang [122] a l'avantage de bien visualiser la grossesse et de permettre la réalisation d'une coagulation sélective des vaisseaux situés au niveau du site d'implantation, prévenant ainsi les complications hémorragiques per et postopératoires [110].

De plus, la décroissance du taux plasmatique de βHCG est plus rapide par rapport au traitement médical avec une négativation en moins de 4 semaines [92].

Par voie haute (laparotomie ou cœlioscopie)

Une réfection de l'hystérotomie peut être associée à la résection du sac gestationnel. L'excision de la cicatrice de césarienne évite de laisser en place du trophoblaste et réduit ainsi le risque de récidive [108].

La voie d'abord cœlioscopique tend à supplanter la laparotomie. Elle nécessite cependant une grande expertise chirurgicale, garante d'une suture myométriale de qualité en vue d'une grossesse future.

En cas de rupture utérine, la laparotomie peut être préférée à la cœlioscopie, surtout si la patiente est hémodynamiquement instable [92].

Indications

La décision de réaliser la résection par hystéroscopie ou par voie haute sera guidée par la localisation de la grossesse dans la cicatrice de césarienne : l'approche hystéroscopique sera préférentiellement choisie en cas de développement de la grossesse vers la cavité utérine alors que la cœlioscopie sera réalisée si l'implantation est plus profonde dans la cicatrice de césarienne avec un développement de la grossesse vers la vessie et la cavité abdominale [92].

ii. Embolisation des artères utérines

Le premier cas traité avec succès par embolisation des artères utérines a été publié en 2002 chez une patiente présentant une grossesse évolutive de 7 semaines d'aménorrhée traitée

par l'association d'une injection intraveineuse de MTX à la dose de 1 mg/kg, d'une injection intra-amniotique de 5 ml de KCl et d'une embolisation des artères utérines [123].

Dans une série de 66 cas de grossesse sur cicatrice de césarienne, Yang et al. [124] comparaient un groupe de 38 patientes traitées par embolisation des artères utérine précédée d'une injection dans chaque artère utérine de 25 mg de MTX à un groupe traité par aspiration-curetage et un groupe traité par MTX par voie systémique. Ils montrent que le traitement par embolisation des artères utérines était significativement plus efficace que les autres thérapeutiques : meilleur taux de succès, pertes sanguines moins importantes, négativation du taux plasmatique de βHCG plus rapide. Il est à noter que 24 des 38 patientes ont eu une aspiration-curetage dans les jours suivant l'embolisation en raison de métrorragies persistantes.

Cette combinaison embolisation des artères utérines associée à une dilatation curetage a été jugée comme relativement dangereuse par Giampaolino et al et exposerait à un plus grand risque de complications avec un taux de complication de 90 % aussi bien pour les patientes présentant une grossesse d'âge gestationnel jeune que celles avec un âge gestationnel relativement avancé [110].

Pour nos patientes le traitement était chirurgical conservateur.

Pour le cas 7, l'âge gestationnel avancé (20 semaines d'aménorrhée) excluait la possibilité d'un traitement médical. Pour le reste on a opté pour un traitement chirurgical en urgence devant l'aggravation de la symptomatologie clinique.

iii. Traitement non conservateur

Même si le recours à l'hystérectomie est de moins en moins indiqué, du fait de l'amélioration des moyens diagnostiques permettant un diagnostic plus précoce et des nouvelles possibilités thérapeutiques, elle peut être réalisée soit en première intention en cas de rupture utérine avec hémorragie massive, soit après échec d'une autre thérapeutique [92].

5. Récapitulatif

La grossesse intramurale est une grossesse qui se développe dans l'épaisseur du myomètre d'un utérus ayant subi un traumatisme ou une intervention chirurgicale. La forme la plus commune est la grossesse sur cicatrice de césarienne dont l'incidence ne cesse d'augmenter en raison de l'inflation du nombre de césarienne à travers le monde. On distingue la forme peu profonde avec un développement de la grossesse en partie vers la cavité utérine et la forme profonde qui a tendance à envahir la vessie et la cavité abdominale.

L'antécédent de traumatisme utérin ou de chirurgie utérine est indéniablement un facteur de risque, cependant l'âge maternel, la parité, le nombre de césarienne préalable et leurs indications ne semblent pas être des facteurs prédisposant.

Le diagnostic est essentiellement échographique puisque le tableau clinique se résume souvent aux métrorragies et/ ou des douleurs pelviennes.

L'échographie endo-vaginale est un examen très sensible qui permet de détecter les critères diagnostiques.

- Un utérus et un canal cervical vides ;
- Un sac gestationnel localisé dans la paroi antérieure de l'utérus à l'emplacement de la cicatrice antérieure ;
- L'absence de tissu myomètrial ou une diminution de l'épaisseur du myomètre entre le sac gestationnel et la vessie ;
- Mise en évidence d'une perfusion autour du sac gestationnel par le Doppler couleur ou pulsé fait le diagnostic différentiel avec la fausse couche.

Les autres examens seront demandés en fonction des cas.

Le traitement a pour but de retirer le sac gestationnel tout en préservant au plus la fertilité.

Les modalités du traitement varient. Plusieurs protocoles ont été décrits, mais il n'y a pas de consensus sur le protocole à suivre.

Le traitement médical associé a une aspiration du sac gestationnel semble être efficace avec moins de complications par rapport à l'usage du MTX seul.

L'aspiration à l'aveugle est déconseillée.

La résection chirurgicale peut être réalisée par hystéroscopie ou par voie haute.

La résection hystéroscopique est préférable en cas de grossesse peu profonde tandis que la cœlioscopie ou la laparotomie a plus d'intérêt en cas de grossesse profonde. Le traitement chirurgical non conservateur peut être pratiqué en cas de rupture utérine ou d'échec d'autres thérapeutiques.

H. LA GROSSESSE CERVICALE

1. Définition et classification

La grossesse cervicale est une forme rare de grossesse ectopique définie par l'implantation du blastocyste en dessous du niveau de l'orifice interne du col [125].

Décrite pour la première fois par Sir Everard Home en 1817 lors d'un examen post-mortem, ce n'est qu'en 1946 que Scheneider a nommé la grossesse cervicale comme grossesse extra-utérine distale et proposer la classification suivante [126,127] :

1. La grossesse cervicale pure où le placenta est localisé sur le col et son orifice interne est fermé ;
2. La grossesse isthmico-cervicale dans laquelle la nidation se serait produite dans le col utérin et le placenta serait étendue secondairement vers la zone isthmique, ou vis versa ;
3. La grossesse endométrio-isthmico-cervicale comprenant la plupart des cas précédemment décrits dans la littérature comme des cas de grossesse cervicale qui ont été subdivisés en :

- Placenta cervicalis dissecans : cervicale proprement dite ;
- Placenta partim cervicalis : trophoblaste partiellement implanté sur le col utérin ;
- Placenta totaliter sive praecipue cervicalis : trophoblaste entièrement ou principalement implanté sur le col.

2. Épidémiologie et facteurs de risques

La grossesse cervicale est une forme rare de la grossesse extra-utérine, représentant moins de 0.15 % de toutes les grossesses ectopiques. Son incidence réelle n'a jamais été déterminée avec précision dans la littérature, du fait de sa rareté. Elle fluctue largement, mais le taux moyen généralement admis est un cas pour 20 000 grossesses, ce qui correspond à 0.01 jusqu'à 0.006 % des grossesses spontanées [128-131].

Plusieurs facteurs de risque ont été imputés dans la pathogénie de la grossesse cervicale.

En premier lieu on trouve les facteurs utérins, lesquels seraient responsables de la destruction de la structure de l'endomètre le rendant ainsi non réceptif. Ces facteurs sont l'endométrite, les fibromes, les synéchies utérines, la césarienne et la chirurgie utérine, les malformations utérines et l'exposition au diethylstilbestrol ainsi que l'utilisation d'un dispositif intra-utérin (comme notre patiente)[132].

En second lieu on trouve les facteurs relatifs à la structure du col lui-même. Ce dernier est habituellement tapissé d'un épithélium de type cylindrique et n'a par conséquent pas la capacité de la nidation. L'altération du canal endocervical à l'occasion d'un curetage favoriserait l'accrochage et l'implantation de l'embryon dans une lésion endo-cervicale causée par la manipulation du canal cervical notamment en cas d'interruption volontaire de grossesse [132].

Selon les données de la littérature, l'antécédent de curetage est retrouvé dans 50 % à 90 % des cas [130,133-134] ; mais toute manipulation cervicale peut altérer son canal et accélère le passage de l'embryon dans l'utérus comme une fausse couche, une déchirure cervicale, la présence d'un stérilet [132].

Au cours de l'endométriose endo-cervicale la nidation peut se produire au niveau cervical [132].

La fécondation in vitro (FIV) est un facteur de risque significatif de grossesse cervicale [130].

Le premier cas de grossesse cervicale après FIV a été rapporté en 1988. Avec les progrès des techniques de reproduction médicalement assistée, l'incidence de la grossesse cervicale est en accroissement [135]. Sa fréquence peut atteindre 0.12 à 0.2 après une FIV et un transfert embryonnaire [133,136].

L'imputabilité d'autres facteurs tel que le tabagisme, l'âge maternel et la parité n'est pas bien élucidée [132]. Il n'en reste pas moins qu'un tiers des femmes sont nullipares et désirent par conséquent préserver leur fertilité [137].

3. Diagnostic

a. Les manifestations cliniques

Les manifestations cliniques incluent souvent une aménorrhée suivie de métrorragies indolores [138]. La fréquence de ces dernières est d'environ 92 % et augment avec l'âge gestationnel, le plus souvent responsable de saignement abondant exigeant parfois une hystérectomie d'hémostase [133, 139].

Les douleurs abdomino-pelvienne à type de contractions peuvent survenir dans moins d'un tiers des cas [138].

L'examen physique trouve généralement un col mou et bombé raccourci dans sa longueur alors que le corps utérin est le plus souvent de taille normale. L'orifice cervical externe est partiellement ouvert, le col a un aspect de barillet, le produit de conception est fermement attaché à l'endocol, parfois les membranes sont extériorisées [140].

Pour un diagnostic plus précis de la grossesse cervicale Palman McElin a proposé cinq critères cliniques pratiques [141] :

- Métrorragies indolores après une période d'aménorrhée ;
- Col en barillet dont la taille est supérieure ou égale à celle de l'utérus (utérus en sablier) ;
- Les produits de conception entièrement confinés à l'intérieur et fermement attachés à l'endocol ;
- Orifice interne du col fermé ;
- Orifice externe partiellement ouvert.

Plusieurs formes cliniques ont été décrites dans la littérature [142] :

- La grossesse endo-cervicale : c'est la forme la plus décrite dans la littérature. La grossesse se développe essentiellement dans le canal cervical, donnant un aspect en barillet au col. L'orifice externe peut être ouvert laissant voir le sac gestationnel. Le diagnostic différentiel essentiel, surtout en cas d'hémorragie, est l'avortement en cours ;
- La grossesse cervicale intramurale : c'est une forme très rare de grossesse cervicale. Elle se développe dans la couche fibro-musculaire cervicale avec une fine communication entre le sac gestationnel et le canal cervical. C'est le cas de notre patiente ;
- La grossesse exo-cervicale : un seul cas a été rapporté dans la littérature de grossesse développée sur l'exo-col et ayant en premier lieu un cancer du col et documentée par l'examen anatomopathologique ; [143]
- La grossesse hétérotopique : lorsque la grossesse cervicale est associée à une grossesse intra-utérine [144].

b. Les examens complémentaires

i. L'imagerie médicale

L'échographie

L'échographie 2D

La voie sus-pubienne semble pour certains plus performante que la voie vaginale. Scherer attribue à cette dernière un risque traumatique et hémorragique lié au contact de la sonde avec le col [143]. Cependant la voie endo-vaginale est plus performante dans la détection des grossesses cervicales précoces par rapport aux stades avancés qui sont plus accessibles par voie trans abdominale [145].

Dans l'étude d'Ushakov et al.[130] rapportant 117 cas de grossesses cervicales, l'échographie a permis le diagnostic dans 81.8 % des cas.

Les premiers critères échographiques pour le diagnostic échographique de la grossesse cervicale ont été définis initialement par Kobayashi et al (1969) puis modifiés par Hofmann en 1987 [146-147].

Les critères échographiques de Hofmann [146] :

- L'absence de grossesse intra-utérine ;
- La forme en sablier de l'utérus avec un canal cervical ballonné ;
- La présence d'un sac gestationnel ou d'un bouton trophoblastique dans le canal cervical ;
- L'orifice interne du col est fermé ;

Bianchi propose en 2011 cinq critères échographiques [146]

- Utérus vide ;
- Col en forme de tonneau ;
- Sac gestationnel présent en dessous du niveau des artères utérines ;
- Absence du « signe de glissement » (lorsqu'une pression est appliquée sur le col à l'aide de la sonde le sac gestationnel glisse contre le canal endo-cervical lors de la fausse couche, à l'inverse de la grossesse cervicale implantée) ;
- La présence d'un flux sanguin autour du sac gestationnel au Doppler couleur.

Chez notre patiente, l'échographie a mis en évidence un utérus globuleux, une cavité utérine vide d'écho embryonnaire et comblée par un dispositif intra-utérin.

La lèvre postérieure était siège d'un sac gestationnel tonique excentré contenant un embryon dont la longueur cranio-caudale correspondait à 77 semaines d'aménorrhée avec une activité cardiaque positive. L'orifice interne du col était fermé.

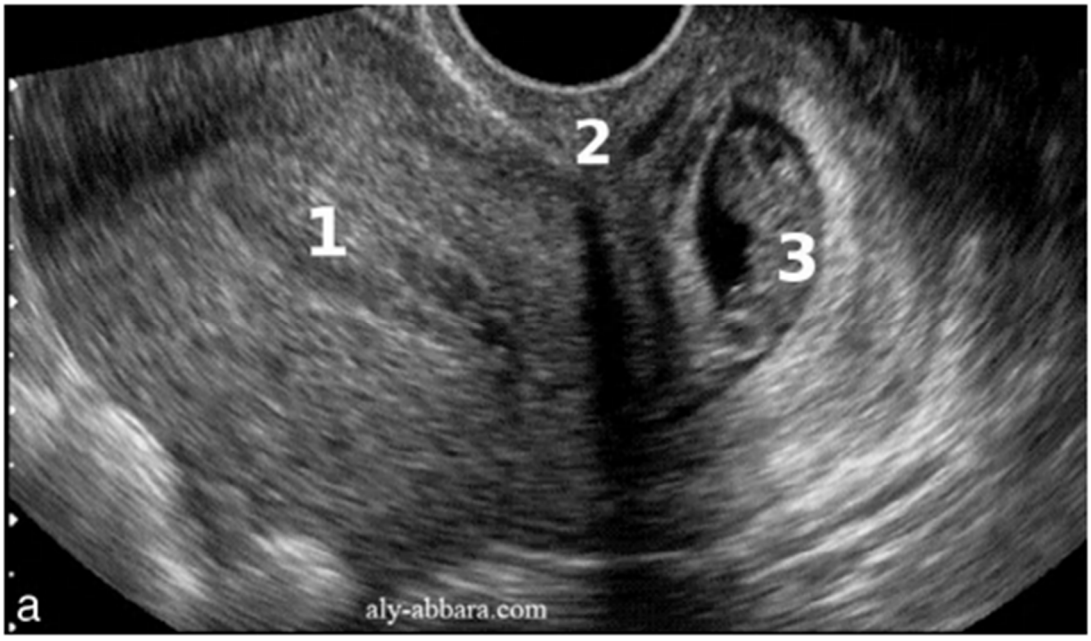

Figure 90. Grossesse cervicale. L'œuf embryonné (3) avec sa VO est bien visible dans la cavité cervicale, en dessous de l'isthme utérin (2). La cavité utérine (1) est vide avec un endomètre décidualisé. [13]

L'échographie 3D

Elle permet d'obtenir des images plus précises de l'emplacement de la grossesse cervicale, notamment chez les femmes obèses et en cas d'utérus rétroversé [148]. Elle permet d'avoir des coupes coronales en mode multiplan ce qui permet de déterminer les limites d'insertion du sac gestationnel ainsi que de confirmer la présence ou non de l'invasion trophoblastique du stroma cervical et d'analyser l'endomètre et la cavité utérine [130,148].

Doppler couleur

Un flux sanguin placentaire, de faible résistance, appelé flux artériel péri trophoblastique est à faible résistance (IP < 1) et à haute vélocité (20 cm/s) et décrit ce qu'on appelle : le signe de la « ceinture de feu ». Ce signe est essentiel au diagnostic et a la surveillance du traitement des grossesses cervicales [149].

Tomodensitométrie

Ouchakov et al. ont rapporté l'intérêt de la TDM pelvienne dans le diagnostic de la grossesse cervicale qui a une sensibilité de 87.5 % [150].

Aucun signe tomographique pouvant orienter vers le diagnostic de la grossesse cervicale.

Imagerie par résonance magnétique (IRM)

Elle peut être utile lorsque le diagnostic est incertain. Grâce aux images supplémentaires de contraste amélioré elle s'avère d'une aide précieuse non seulement pour le diagnostic mais également dans l'approche thérapeutique pour les cas qui ne sont pas cliniquement évidents.

Jung a rapporté les résultats des images IRM caractéristiques de la grossesse cervicale qu'ils ont objectivés sur les pondérations :

T1 : un signal interne d'intensité irrégulière et un bord partiel ou circonférentiel avec un signal de faible intensité

T2 : une masse excentrée avec un signal d'intensité très hétérogène.

Par ailleurs, l'IRM peut offrir un diagnostic de certitude en objectivant la présence d'une image de placenta like au niveau du canal cervical, associée à une invasion trophoblastique du col et une vascularisation massive [150].

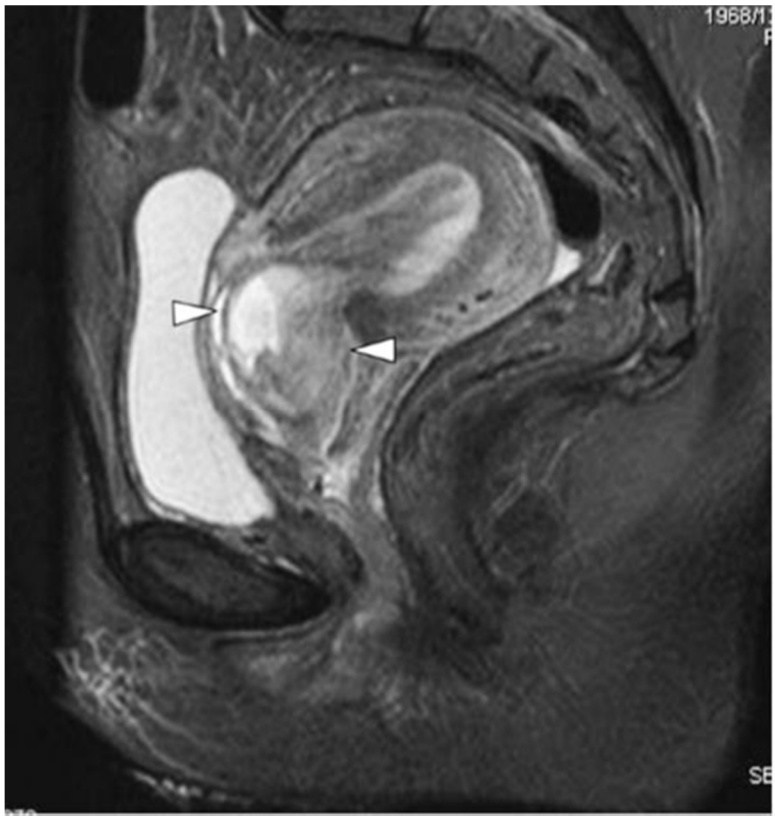

Figure 91. Imagerie par résonance magnétique en pondération T2. Coupe sagittale montant un sac gestationnel hétérogène au niveau du col avec une cavité utérine vide. [150

ii. Biologie

Il n'existe pas de corrélation entre l'âge gestationnel et le taux de βHCG ce n'est par conséquent pas un moyen diagnostic néanmoins le dosage de la βHCG garde son intérêt dans le suivi des patientes mises sous traitement médical, en l'occurrence le MTX [151].

iii. Cœlioscopie

Considéré comme le "gold standard" dans le diagnostic des grossesses extra-utérines de localisation inconnue, cependant aucun cas dans la littérature n'a préconisé une cœlioscopie pour poser le diagnostic d'une implantation cervical. Toutefois, des cas de cœlioscopies réalisées à visée thérapeutique ont été évoqués dans la littérature pour ligature artérielle [151].

Pour notre patiente, la cœlioscopie a été réalisée car le diagnostic initial était une grossesse extra-utérine tubaire. L'exploration laparoscopique a permis de redresser le diagnostic.

iv. L'histologie

L'examen des pièces d'hystérectomie révèle macroscopiquement une cavité utérine vide avec un blastocyste implanté en dessous de l'orifice interne du col.

Microscopiquement, c'est à Rubin qu'on doit depuis 1911 les critères de diagnostic histologique de la grossesse cervicale.

- Le tissu trophoblastique doit être en regard des glandes endo-cervicales ;
- La placentation doit être située au-dessous de l'orifice interne du col et également au-dessous de l'abouchement des artères utérines au-dessous de la réflexion péritonéale des faces antérieure et postérieure de l'utérus ;
- Les éléments embryonnaires ne doivent pas être individualisés en endo-utérin, la cavité utérine présente les caractéristiques d'une caduque de grossesse ectopique sans aucun élément trophoblastique ;
- Pénétration endo-cervicale des villosités choriales [152].

4. La prise en charge

Le traitement de la grossesse cervicale a pour but d'éliminer la grossesse cervicale et de minimiser le risque hémorragique tout en préservant au plus la fertilité de la femme.

Il peut être classé en 2 volets

- Le traitement conservateur (médical, chirurgical et médico-chirurgical) ;
- Le traitement radical dans les cas hémorragiques ou d'emblée pour les grossesses à un âge avancé.

Toutefois, vu que l'incidence de la grossesse cervicale est rare, il est donc impossible d'effectuer une étude prospective, randomisée, contrôlée pour évaluer l'efficacité des différents schémas thérapeutiques.

c. Le traitement médical

i. Le traitement par MTX

Le traitement par MTX présente plusieurs avantages :

- Peu d'effets secondaires ;
- Semble être efficace, en particulier en cas d'âge gestationnel précoce ;
- Ne nécessite aucune expertise ;
- Préserve l'intégrité anatomique et le potentiel de la fertilité de la femme.

Plusieurs protocoles ont été utilisés en fonction de l'âge gestationnel, de la taille du sac gestationnel et du taux de βHCG plasmatique.

Les voies d'administration

Les voies d'administration du MTX les plus utilisées sont :

- La voie systémique ;
- La voie intra-artérielle ;
- La voie in situ.

La voie systémique

Il n'y a pas de corrélation claire entre la dose et le succès thérapeutique, mais il est logique d'utiliser les doses les plus faibles afin de minimiser les effets secondaires [153].

Les deux protocoles les plus communément utilisés sont :

Le protocole mono dose est utilisé en cas de taux de βHCG inférieur à 15 000 UI/ml. Il est administré à raison de 1 mg/kg de MTX en injection intramusculaire ou en perfusion intraveineuse.

Le protocole multidose est utilisé en cas de taux plus élevés de βHCG. La dose varie entre 0.5 et 1 mg/kg de MTX en injection intramusculaire pendant quatre ou cinq jours suivie de perfusions d'acide folinique à la dose de 0,1 mg/kg pour prévenir ses effets secondaires. Mais d'autres schémas thérapeutiques ont été décrits [154].

La voie intra-artérielle

Yitzhak et al ont suggéré l'injection intra-artérielle de MTX lors de l'angiographie. Ceci permettrait une accumulation locale rapide du médicament sans augmenter sa toxicité. Ce protocole a été utilisé après échec du schéma de doses multiples, en cas d'absence de régression du taux de βHCG ou en cas de persistance de l'activité cardiaque.

Cependant cette voie d'administration reste invasive, coûteuse et comporte des risques inhérents, sans pour autant éviter les effets secondaires du MTX [155].

La voie in situ

L'injection directe de MTX dans le site ectopique a plusieurs avantages

- Une plus grande efficacité ;
- Une durée de traitement plus courte ;
- Une toxicité et des effets secondaires moindres par rapport à la voie systémique.

Dans la plupart des études, la dose suffisante à injecter localement est de 25 mg.

Néanmoins deux complications graves peuvent survenir, à savoir l'infection et l'hémorragie foudroyante par nécrose et desquamation des tissus à travers un col utérin ouvert [137].

Hung et al. [156] ont souligné 4 facteurs de mauvais pronostic pour le traitement systémique par Méthotrexate

- L'âge gestationnel ≥ 9 semaines d'aménorrhée ;
- Taux sérique de βHCG ≥ 10 000 UI/L ;
- La longueur cranio-caudal (LCC)> 10 mm ;
- L'activité cardiaque positive.

Notre patiente présentait 2 de ces facteurs. (taux de βHCG de 50 858 UI/L et une activité cardiaque positive).

ii. Le traitement par autres agents de chimiothérapie

Certains auteurs ont rapporté l'utilisation avec succès d'autres agents chimiothérapeutiques comme l'Actinomycine et l'Etoposide [134,147].

iii. Le traitement par KCl

Le fœticide par injection intracardiaque de KCl peut être administré dans les cas de grossesse viable. Cette technique est utilisée non seulement comme traitement de première intention mais aussi en deuxième recours en cas d'échec du traitement systémique par MTX [147]. Dans plusieurs études, l'association MTX et KCl a été utilisée avec succès et dont le but principal était d'augmenter l'efficacité et de minimiser la toxicité et par conséquent de conserver la fertilité [153].

De plus, le KCl est un fœticide sélectif qui peut être utilisé avec succès dans le traitement des formes hétérotopiques [157,158].

iv. Le traitement par Mifépristone

Cette hormone stéroïde anti-progestative dérivée de la noréthindrone va entraver le développement embryonnaire et entraîner le détachement puis l'élimination de la muqueuse utérine.

Elle est souvent associée au MTX et serait particulièrement efficace. En effet l'action du Méthotrexate sur le tissu trophoblastique pourrait être renforcée par l'action anti-déciduale de la Mifépristone, qui conduit à la destruction du trophoblaste cervical [159].

d. Le traitement chirurgical

Le traitement chirurgical consiste en un curetage. Celui-ci est réalisé habituellement sous anesthésie générale. La hantise d'une hémorragie grave au décours de l'intervention oblige à prévoir une transfusion sanguine. Certains auteurs préconisent des gestes préalables à l'évacuation de la grossesse, geste auxquels nous souscrivons, à savoir : la mise en place d'un cerclage préopératoire, placé haut sur le col après colpostomie qui sera noué en fin d'intervention. Ainsi le cerclage assure une hémostase par striction et sera ôté une semaine plus tard. D'autres gestes sont proposés et sont de réalisation simple, mais sont moins efficaces. Il

s'agit du méchage de la cavité cervicale, ou la mise en place après curetage d'une sonde de Foley intracervicale gonflée à 30-45 cc, afin d'assurer une hémostase par compression. Cependant, tous ces gestes simples peuvent demeurer insuffisants, obligeant ainsi, pour tarir l'hémorragie, à pratiquer une laparotomie afin de réaliser une ligature première des artères hypogastriques ou une hystérectomie d'hémostase en cas d'échec d'autres méthodes chirurgicales [160].

L'embolisation angiographique des artères utérines afin de traiter une grossesse cervicale est de plus en plus utilisée en cas d'échec du traitement médical par MTX ou même en première intention [152].

En effet Su et al. [161] ont décrit un cas de grossesse cervicale de 10 semaines uniquement grâce à l'embolisation des artères utérines. Mais souvent elle donne de meilleurs résultats quand elle est combinée à d'autres thérapeutiques (traitement par MTX, instillation in situ de KCl, administration systémique d'actinomycine D, injection locale d'étoposide, curetage…)

L'embolisation sélective permettrait un traitement conservateur de la grossesse cervicale d'âge gestationnel plus avancé par rapport au traitement par le methotrexate [152].

5. Récapitulatif

La grossesse cervicale fait référence à l'implantation du trophoblaste en dessous de l'orifice interne du col. Elle peut être responsable d'hémorragie foudroyante compromettant le pronostic vital et fonctionnel. Cliniquement, la grossesse cervicale se manifeste par des métrorragies le plus souvent indolores et peut simuler un avortement en cours.

Grâce aux progrès des sondes d'échographie le diagnostic précoce de ces grossesses est possible.

Les signes échographiques les plus retrouvés sont :

- Un orifice interne du col utérin toujours fermé ;
- Un flux vasculaire péri trophoblastique détecté en intracervical ;

- L'absence du signe de glissement permet de faire le diagnostic différentiel avec l'avortement en cours ;

L'IRM peut étayer le diagnostic.

Le traitement de la grossesse cervicale fait appel à plusieurs méthodes locales, systémique, endoscopiques, et enfin chirurgicales. Jusqu'à l'heure actuelle, aucun protocole de traitement standardisé n'est disponible dans la littérature.

Le MTX systémique donne de meilleurs résultats en cas de grossesse d'âge gestationnel inférieure à 9 SA, avec une activité cardiaque négative. L'adjonction de l'instillation intracardiaque de KCl est à préconiser en cas d'état hémodynamique stable, d'activité cardiaque positive et d'un âge supérieur à 9 semaines.

Le traitement devrait être adapté en fonction des souhaits de la patiente, des caractéristiques de la grossesse et de la disponibilité des différentes thérapies.

I. LA GROSSESSE HÉTÉROTOPIQUE

1. Définition

La grossesse hétérotopique est définie par la présence simultanée d'une grossesse intra-utérine et d'une grossesse extra-utérine. Il s'agit d'une forme de grossesse gémellaire dizygote bi ovulaire. Le premier cas a été rapporté par Duvernet en 1708 lors d'un examen post-mortem [162].

Elle est rare mais non exceptionnelle. Sa fréquence a considérablement augmenté ces dernières années avec la recrudescence des infections génitales et surtout le recours de plus en plus fréquent aux techniques de procréation médicalement assistée. Néanmoins la survenue spontanée de la grossesse hétérotopique reste rare, avec une incidence de 1 pour 30 000 cas [163].

Sur le plan physiopathologique, la grossesse hétérotopique peut résulter d'une fécondation simultanée au cours du même (différence de vitesse de migration des ovules) [164] ou d'une fécondation différée (fécondation de deux ovules produits à court intervalle au cours d'un même cycle par deux spermatozoïdes provenant de deux coïts successifs) [165]. Le retard

de captation ou une captation après migration croisée ou la modification du péristaltisme tubaire induite par l'implantation de l'ovule intra-utérin sont également évoquées.

2. Facteurs de risque

Les facteurs de risque de la grossesse hétérotopique spontanée sont ceux de la grossesse extra-utérine. L'infection génitale est le principal facteur de risque, en particulier les infections suraiguë ou chronique par le Chlamydia qui passent généralement inaperçues [166].

Les antécédents de grossesse extra-utérine ou l'obstruction tubaire représentent également des facteurs de risques important pour la survenue de la grossesse hétérotopique [167]. Cet antécédent a été retrouvé chez une de nos patientes (le cas 16)

La stérilité tubaire est également un facteur de risque. En effet, les techniques de procréation médicalement assistée (PMA) ont largement modifié le profil épidémiologique des grossesses hétérotopiques [168].

L'induction de l'ovulation par le clomifène citrate chez les patientes ayant une oligo ou une anovulation, dans le but d'augmenter le nombre de follicules et leur développement, pourrait être associée à une grossesse hétérotopique dans 1/900 des cas [169].

Deux de nos patientes ont eu recours aux techniques de procréation médicalement assistée. Le cas 13 a bénéficié d'une induction de l'ovulation pour hypofertilité secondaire à un syndrome des ovaires polykystiques. Et le cas 15 par fécondation in vitro pour stérilité tubaire secondaire a une tuberculose péritonéale.

Selon Sentihes et al. [170] certains facteurs spécifiques de la PMA augmenteraient le risque de grossesse hétérotopique tels que : un taux important d'embryons transférés, un transfert près d'une corne utérine, une pression excessive au niveau de la seringue, des difficultés de transfert et la présence d'adhérences séquellaires de lésions endométriosiques.

Cependant des cas de grossesses hétérotopiques ont été rapportés chez des patientes sans aucun facteur de risque [163]. C'est aussi le cas pour le 13e et le 15e cas de notre étude.

3. Diagnostic

a. Manifestations cliniques

Les circonstances de découverte d'une grossesse hétérotopique sont variables. Le diagnostic est facile quand les signes de grossesse extra-utérine sont au premier plan. La symptomatologie est alors dominée par la triade classique

- Aménorrhée ;
- Métrorragies dans 50 % des cas ;
- Douleurs pelviennes dans 82.7 à 90 % des cas.

Un collapsus, comme c'était le cas pour la patiente 17, peut également se voir chez 13 à 45 % des patientes [171].

L'association de cette triade avec une augmentation du volume utérin est évocatrice de la grossesse hétérotopique [167].

Le diagnostic est moins évident quand la symptomatologie est incomplète ou quand la grossesse intra-utérine est découverte en premier. Auquel cas la symptomatologie est souvent rattachée à une menace d'avortement ou à un avortement en cours. Cette dernière situation est une éventualité rare mais dangereuse, car elle retarde le diagnostic qui n'est posé qu'à l'apparition des signes d'un hémopéritoine secondaire à la rupture de la grossesse extra-utérine, associée ou non à un état de choc maternel [172].

Enfin la grossesse hétérotopique peut être totalement asymptomatique découverte de façon fortuite lors d'un examen échographique [173], comme pour le cas 14.

D'autres symptômes peuvent être au premier plan selon les formes cliniques et la localisation de la grossesse hétérotopique comme des troubles digestifs (c'est le cas du cas 14 de notre étude), des métrorragies en cas grossesse hétérotopique cervicale…

b. Examens complémentaires

i. L'imagerie médicale

L'échographie pelvienne

L'échographie pelvienne est le principal examen paraclinique qui permet de poser le diagnostic d'une grossesse hétérotopique [173].

L'échographie permet de poser le diagnostic, de préciser l'âge de la grossesse, le siège de la grossesse ectopique, l'évolution de la grossesse intra-utérine et la recherche d'éventuelles complications [174].

Les éléments échographiques qui permettent d'affirmer une grossesse hétérotopique sont :

La présence d'un sac gestationnel intra-utérin contenant un embryon associé à une masse latéro-utérine échogène hétérogène, ou complètement anéchogène entourée d'un halo trophoblastique échogène, contenant parfois un embryon, associé ou non à un épanchement dans le cul-de-sac de Douglas. [174]

Toutefois, l'échographie peut être faussement rassurante en ne visualisant que la grossesse intra-utérine. C'est pourquoi l'examen des annexes doit être systématique après la mise en évidence de la grossesse intra-utérine, surtout chez les patientes ayant des facteurs de risque de faire une grossesse extra-utérine [175].

Dans une revue de la littérature à propos de 112 cas de grossesse hétérotopique, 46 cas ont été diagnostiqués par l'échographie tandis que dans 66 cas le diagnostic n'a été fait que lors de l'intervention chirurgicale [176].

Li et al. [177] ont démontré dans leur étude une sensibilité de l'échographie transvaginale dans la détection de la grossesse hétérotopique de 92.4 % et une spécificité de 100 %

Selon des études, chez 77 à 85 % des cas de grossesse hétérotopique diagnostiquées grâce à l'échographie, le diagnostic a été fait à un âge gestationnel compris entre 5 et 8 semaines d'aménorrhée [178]. C'est aussi le cas des cas 13, 14, 16 et 17 de notre étude.

L'imagerie par résonance magnétique

Elle peut étayer le diagnostic de grossesse hétérotopique ou le redresser notamment en cas d'artefact en miroir qui peut parfois survenir lors de l'examen échographique, et simuler une grossesse hétérotopique [179]. (Figures 81-82)

Mais elle est souvent réalisée en dehors du contexte d'urgence.



Figure 92. Image échographique. Artefact en miroir simulant une grossesse hétérotopique. [179]

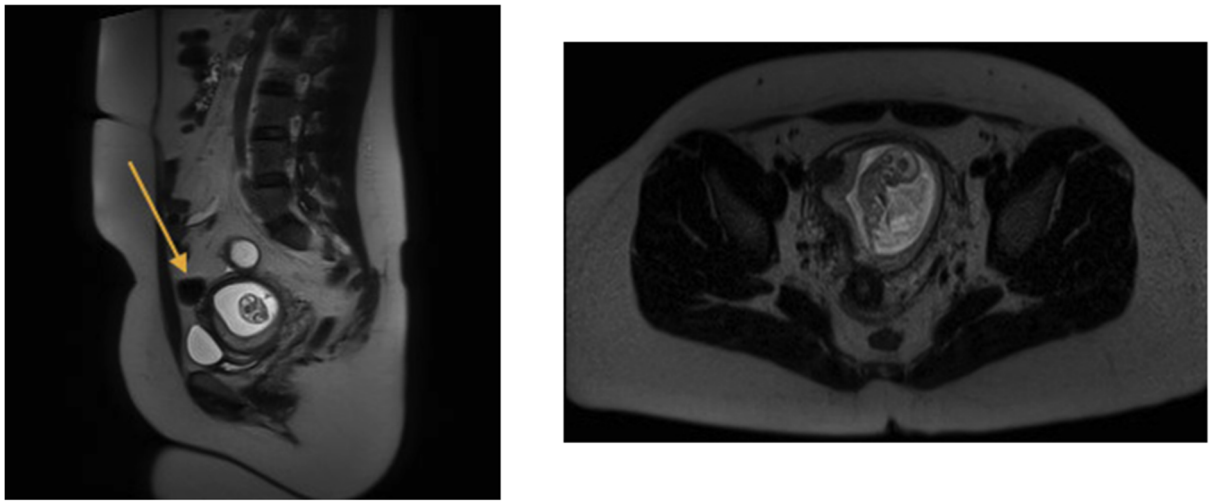

Figure 93. Image de l'imagerie par résonance magnétique montrant une grossesse intra-utérine mono-fœtale rectifiant le diagnostic. [179]

ii. La biologie

Le dosage de la βHCG n'est pas d'une grande aide et son interprétation est souvent difficile en raison de la présence concomitante de la grossesse intra-utérine [163].

4. La prise en charge thérapeutique

c. Les buts du traitement

Le traitement de la grossesse hétérotopique devrait être le moins invasif que possible en manipulant le moins possible l'utérus afin de préserver la grossesse intra-utérine concomitante.

d. Les moyens thérapeutiques

i. Le traitement expectatif (abstention thérapeutique)

Une fois le diagnostic de grossesse hétérotopique est fait, le traitement est principalement chirurgical, bien que d'autres moyens thérapeutiques ont été décrits dans la littérature. La première option est le traitement expectatif avec abstention thérapeutique en attente d'une résolution spontanée [180]. Cependant cette approche est jonchée de dangers.

Ceci est en grande partie dû au potentiel évolutif imprédictible de la grossesse extra-utérine avec un risque de rupture qui peut conduire à une instabilité hémodynamique chez la mère et compromettre aussi la grossesse intra-utérine. De plus, il n'existe pas de protocole bien établi quant aux patientes éligibles pour une pareille approche.

ii. Le traitement médical

Le traitement médical fait appel à l'injection écho guidée ou guidé par cœlioscopie de KCl ou de glucose hyperosmolaire directement dans le sac gestationnel en position ectopique [181]. Toutefois, plus de la moitié des patientes présentant une grossesse hétérotopique tubaire traitées par traitement médical ont eu besoin d'une salpingectomie ultérieurement [181], ce qui pose la question de l'efficacité de ce traitement chez ce type de patientes. En revanche il semblerait que ce soit une approche soit plus utilisé en cas de formes cliniques de grossesse hétérotopique dont le traitement chirurgical est difficile ou dangereux tel que la grossesse hétérotopique cervicale ou sur cicatrice de césarienne [115,182].

Le traitement par Méthotrexate ou par les prostaglandines n'est pas recommandé en raison de la présence concomitante de la grossesse intra-utérine [183].

iii. Le traitement chirurgical

Le gold standard dans la gestion de la grossesse hétérotopique est la chirurgie cœlioscopique ou par laparotomie, selon l'état général de la patiente et selon les cas. L'approche cœlioscopique prend le dessus sur la laparotomie sauf en cas de choc hémorragique, auquel cas la laparotomie devra être réalisé en première intention [184-187]. Dans notre cas, en raison de l'absence d'équipement de cœlioscopie en urgence, la laparotomie a été indiquée chez toutes nos patientes.

iv. Traitements complémentaires

L'utilisation de tocolytique en prophylaxie est encore débattue par certains auteurs. Dans notre cas une perfusion de Nicardipine chez nos deux patientes en per et postopératoire a été prescrite pour prévenir la survenue de contractions utérines.

5. Récapitulatif

La grossesse hétérotopique est définie par la présence simultanée d'une grossesse intra-utérine et d'une grossesse extra-utérine.

La fréquence des grossesses hétérotopique est en nette augmentation à cause de l'utilisation croissante des inducteurs de l'ovulation, de la fécondation in vitro et de l'augmentation des facteurs favorisants la grossesse extra-utérine.

Le diagnostic de grossesse hétérotopique ne doit pas être exclu par la simple découverte d'une grossesse intra-utérine sur un cycle spontané. Elle doit être suspectée devant toute douleur abdominale ou abdomino-pelvienne dans un contexte d'aménorrhée.

L'image d'une masse latéro-utérine avec ou sans écho embryonnaire visible à l'échographie associée ou non à un épanchement intrapéritonéal au premier trimestre de la grossesse permet dans la majorité des cas de poser le diagnostic.

La prise en charge est généralement chirurgicale, sauf pour certaines formes cliniques ou le traitement chirurgical est dangereux, auquel cas un traitement médical basé sur le fœticide sélectif de l'embryon en position ectopique peut être proposé.

Conclusion



CONCLUSION

La survenue d'une grossesse ectopique dans une localisation inhabituelle est un événement extrêmement rare, puisque la fréquence de ces grossesses est inférieure à 10 % des grossesses ectopiques qui elles-mêmes ne représentent que 2 % des grossesses. Cette rareté fait que les modalités de diagnostic demeurent méconnues par bon nombre de professionnels de la santé. Ceci peut entraîner un retard diagnostique responsable d'un taux de mortalité et de morbidité très élevé.

Cependant, en raison de l'utilisation croissante depuis quelques années des techniques de procréation médicalement assistée, de l'inflation du nombre de césariennes ainsi que la flambée des infections génitales, il est à prévoir de voir de plus en plus de cas de grossesses ectopiques inhabituelles.

Certaines grossesses peuvent arriver à terme et aboutir à la naissance d'un nouveau-né vivant, toutefois le pronostic fœtal reste péjoratif avec un risque de malformations et d'hypotrophie accru résultant du développement fœtal en dehors de la cavité utérine et/ou défaut de la vascularisation.

Le diagnostic de ces grossesses n'est pas aisé. En effet les signes cliniques sont le plus souvent non spécifiques, c'est pourquoi le diagnostic n'est parfois fait qu'en per-opératoire.

Les signes cliniques les plus retrouvés sont la douleur abdomino-pelvienne et l'aménorrhée. Des métrorragies peuvent également faire partie du tableau clinique.

L'échographie pelvienne et le dosage de la βHCG suffisent à faire le diagnostic de grossesse ectopique, mais pour caractériser cette grossesse on peut s'aider du doppler, l'échographie tridimensionnelle et de l'imagerie par résonance magnétique. La βHCG a également un rôle à jouer dans le suivi thérapeutique.

Bien que les moyens thérapeutiques et les indications diffèrent selon le type de grossesse, l'âge gestationnel et l'existence ou non d'un contexte urgent, le but du traitement demeure le même, à savoir la gestion de cette grossesse de la manière la plus conservatrice que possible afin de préserver au mieux la fertilité de la dame.

Si le traitement chirurgical s'est révélé être plus efficace pour les grossesses abdominales, ovariennes, cornuale et hétérotopique le traitement médical a prouvé son efficacité pour le traitement des grossesses cervicales, interstitielles et intramurales. Les associations des traitements médicaux et chirurgicaux donnent en général des résultats plus satisfaisants.

Enfin, les moyens thérapeutiques à utiliser ainsi que les indications doivent être débattus au cas par cas en réunion de concertation pluridisciplinaire avec la participation de plusieurs spécialistes (obstétriciens, réanimateur, anesthésiste et pédiatre) et avec le consentement éclairé de la patiente et de son conjoint sur les différentes options thérapeutiques, leurs avantages ainsi que leurs complications potentielles.

Résumés



RÉSUMÉ

Titre : Les Grossesses ectopiques inhabituelles

Auteur : Mariyem BENRIDA

Mots-Clés : Grossesse abdominale - grossesse ovarienne - grossesse cervicale - grossesse sur cicatrice - Grossesses Hétérotopiques.

Introduction

Les grossesses ectopiques inhabituelles sont un groupe de grossesses pathologiques rares qui se développent dans des localisations peu communes telles que l'abdomen, l'ovaire, la portion interstitielle de la trompe, la corne utérine, une cicatrice utérine et le col utérin. Ces grossesses sont grevées d'une mortalité et morbidité très importante et leur fréquence est en augmentation en raison de l'inflation du taux de césarienne et le recours fréquent aux techniques de PMA.

L'objectif de l'étude

L'objectif du travail est d'établir un cadre nosologique autour des termes des différents types de grossesses ectopique inhabituelles et de discuter les moyens diagnostiques et thérapeutiques de ces grossesses.

Matériels et méthodes

Nous avons réalisé une étude rétrospective au service de gynécologie obstétrique de l'HMIMV de Rabat sur une période de 15 ans portant sur 16 cas.

Résultats et discussion

Sur les 16 cas colligés au service, 5(31%) étaient des grossesses hétérotopiques, 4(25%) intramurales, 3(19%) cornuale, 1(6%) interstitielles, 1(6%) abdominale, 1(6%) ovarienne, 1(6%) cervicale. Chez 75% des patientes ces grossesses se sont manifestées par des douleurs abdomino-pelviennes, les métrorragies n'étaient présentes que chez 37% des patientes. 4 patientes étaient asymptomatiques. L'échographie a permis le diagnostic dans 81% des cas. Pour le reste le diagnostic était per-opératoire. Le traitement était chirurgical pour 14 patientes et médico-chirurgical pour 2 patientes.

Conclusion

Les grossesses ectopiques inhabituelles sont rares mais redoutables. Le traitement est souvent chirurgical mais plus le diagnostic est précoce plus le traitement est conservateur et plus la fertilité est conservée, c'est pourquoi la connaissance de ces grossesses par les praticiens est indispensable pour un meilleur pronostic maternel.

SUMMARY

Title: unusual ectopic pregnancies

Author: Mariyem BENRIDA

Keywords: abdominal pregnancy - ovarian pregnancy - cesarean scar pregnancy -cervical pregnancy - heterotopic pregnancy.

Introduction

Unusual ectopic pregnancies are a group of rare pathological pregnancies that develop in uncommon locations such as the abdomen, ovary, interstitial portion of the fallopian tube, uterine horn, uterine scar and Cervix. These pregnancies are subject to very high mortality and morbidity and their frequency is increasing due to the rate of Caesarean section and the frequent use of medically assisted procreation.

Aim of the study

The study aims to establish a nosological framework around the terms of the different types of unusual ectopic pregnancies and to discuss the diagnostic and therapeutic means of these pregnancies.

Material and methods

We carried out a retrospective study in the obstetric gynecology department of the HMIMV in Rabat over a period of 15 years covering 16 cases.

Results and discussion

Of the 16 cases collected, 5 (31%) were heterotopic pregnancies, 4 (25%) intramural, 3 (19%) Cornual, (6%) interstitial, 1 (6%) abdominal, 1 (6%) ovarian, 1 (6%) cervical. In 75% of patients, the main clinical sign was abdominal and pelvic pain, vaginal bleeding were present only in 37% of cases. Four patients were asymptomatic. Ultrasound allowed the diagnosis in 81% of cases. For the rest the diagnosis was carried out during surgery. The treatment was surgical for 14 patients and both medical and surgical for 2 patients.

Conclusion

Unusual ectopic pregnancies are rare but life threatening. The treatment is often surgical but the earlier the diagnosis is made, the more conservative the treatment will be and the more fertility is preserved, therefore the knowledge of these pregnancies by practitioners is necessary for a better maternal prognosis .

ملخص

العنوان: الحمل خارج الرحم الغير اعتيادي

أنجز من طرف: مريم بنرضى

الكلمات الأساسية: الحمل في البطن – الحمل في المبيض - الحمل في ندبة- الحمل في عنق الرحم- الحمل المزدوج

المقدمة:

الحمل خارج الرحم الغير اعتيادي هو حمل مرضي نادر ينمو في مواقع غير مألوفة كالبطن, المبيض, الجزء البيفرجي للأنبوب الفالوبي, قرن الرحم, ندبة, عنق الرحم.

هذه الأنواع من الحمل مسئولة عن نسب عالية من الاعتلال و الوفيات. ويتزايد ترددها بسبب تزايد نسبة الولادات القيصرية و الاستخدام المتكرر لتقنيات المساعدة الطبية للإنجاب.

أهداف الدراسة:

تهدف الدراسة إلى وضع إطار نوزولوجي حول مختلف أنواع الحمل الغير اعتيادي و مناقشة الوسائل التشخيصية و العلاجية لهذا النوع من الحمل.

الأدوات و المناهج:

أجرينا دراسة استعادية في قسم النساء و التوليد بالمستشفى العسكري محمد الخامس بالرباط شملت 16 حالة على مدى 15 عاما.

النتائج و المناقشة:

من بين الحالات التي جمعت في قسم النساء و التوليد، كان الحمل بنسبة 31% مزدوج، 25% في ندبة، 19% في قرن الرحم، 6% خلالي، 6% في البطن، 6% في المبيض و6% في عنق الرحم. من جهة أخرى، 75% من النساء اشتكت من ألام في البطن والحوض، و كان النزيف حاضرا فقط عند 37% من النساء. كما أن أربعة حالات لم تشتكي من أي شيء. الكشف بالموجات فوق الصوتية سمح بالتشخيص في81% من الحالات. بينما تشخيص بقية الحالات تم خلال العملية الجراحية. و كان العلاج جراحيا بالنسبة ل 14 مريضة وجراحي-طبي لمريضتين.

الخاتمة:

الحمل خارج الرحم الغير اعتيادي نادر جدا و خطير. العلاج غالبا ما يكون جراحيا. وكل ما كان التشخيص مبكرا كل ما كان العلاج أيسر و محافظا على الخصوبة، وبالتالي فان معرفة هذا النوع من الحمل من قبل الممارسين لا غنى عنه لتحسين النتائج.

Références bibliographiques

REFERENCES BIBLIOGRAPHIQUES

[1] J. Bouyer.

Epidemiologie de la grossesse extra-utérine : incidence, facteurs de risque et conséquences. J Gynecol Obstet Biol Reprod 2003 ;32 (suppl. au n°7) ; 3S8-3S17

[2] Hailu FG, Yihunie GT, Essa AA and Tsega WK.

Advanced abdominal pregnancy with live fetus and severe preeclampsia, case report. BMC pregnancy and childbirth (2017) ; 17 :243

[3] Tucker K, Bhardwaj NR, Clark E and al.

Delayed diagnosis and management of second trimester abdominal pregnancy. BMJ case Rep. 2017 ; 2017 :bcr 2017221433

[4] Zhang Y, Kang D,Zhang B, Yang L, Fan Z.

Ectopic pregnancy causing splenic rupture. American Journal of Emergency Medecine 34 (2016) 1184.e1-1184.e2.

[5] Donald L, Fylstra.

Ectopic pregnancy not within the distal fallopian tube : Etiology, diagnosis, and treatment. (2011) General Gynecology Expert Reviews. www.AJOG.org. doi : 10.1016/j.ajog.2011.10.857

[6] Shaw SW, Hsu JJ, Chueh HY, et al.

Management of primary abdominal pregnancy: twelve years of experience in a medical centre. Acta Obstet Gynecol 1996 ;96 :511-20.

[7] Ayinde OA, Aimakhu CO, Adeyanju OA , Omigbodum.

Abdominal Pregnancy at the University College Hospital, Ibadan :a ten-year review. African Journal of Reproductive Health(2005) ;9(1) : 123-127.

[8] Kuai XP, Wang SY, Qiu JM.

Ecopic pregnancy implanted in the liver under the diaphragm. Taiwanese Journal of Obstetrics and Gynecology 52 (2013) 586-587.

[9] Thompson RJ, Hawe MJ.

A rare pathological trinity/ an appendiceal ectopic pregnancy, acute appendicitis, and a carcinoid tumor.IrJ med sci 2011

[10] Patel C, Feldman J, Ogedegbe C.

Complicated abdominal pregnancy with placenta feeding off scral plexus and subsequent multiple ectopic pregnancies during 4 year follow-up : a case report. Journal of Medical Case Reports (2016) 10 :37. DOI 10.1186/s13256-016-0808-8.

[11] Fishman PA, Padilla LA, Joob A, lurain JR.

Ectopic pregnancy causing hemothorax managed by laparoscopy and actinomycin D, obstet gynecol 1998

[12] Pichaichanlert A, Luvira V, Tipsunthonsak N.

Abdominal Pregnancy in the Small Intestine Presenting as Acute Massive Lower Gastrointestinal Hemorrhage. Hindawi Case Reports in Surgery Volume 2017, article ID 8017937, 4 pages. https://doi.org/10.1155/2017/80 17937.

[13] Guérin B, Ardaens Y.

Diagnostic précoce des grossesses intra- et extra- utérines. Echographie en pratique obstetricale 2014, Elservier Masson SAS 5eme edition ; chapitre 3 : 74-107.

[14] Deng MX, MM, Yu Zou.

Evaluating a magnetic resonance imaging of the third-trimeter abdominal preganancy, what the radiologiste needs to know. www.md-journal.com (2017) 96 :48 (e8986). http://dx.doi.org/10.1097/MD.0000000000008986.

[15] Srisajjakul S, Prapaisilp P, Bangchokdee S.

Magnetic résonance imaging in tubal and non tubal ectopic pregnanacy. European journal of radiology 93(2017) 76-89. http://dx.doi.org/10.1016/j.ejrad.2017.05.023

[16] Vartan Malian, JH Edmund Lee.

MR imaging and MR angiography of an abdominal preganany with placenta infarction. American Journal of Roentgenology, volume177, Issue 6, December 2001.

[17] Başbuğ D, Başbuğ A1, Gülerman C.

Is unexplained elevated maternal serum alpha-fetoprotein still important predictor for adverse pregnancy outcome. Ginekol Pol. 2017;88(6):325-330. doi: 10.5603/GP.a2017.0061.

[18] El-Agwany AS, El-badawy ES, El-habashy A, El-gammal H, Abdelnaby M.

Secondary advanced abdominal pregnancy after suspected ruptured cornual pregnancy with good maternal outcom : a case with unsual gangrenous fetal toes and ultasound diagnoses managed by hysterectomy. Clinical Medicine Insights : women's Health 2016 :9.

[19] Beddock. R, Naepels. P, Gondry. C and al.

Diagnostic et concepts actuels de prise en charge de la grossesse abdominale avancée. GynécologieObstétrique&Fertilité2004; 32: 55-61.

[20] Shumway JB, Greenspoon JS, Khouzami AN, Platt LD, Blakemore KJ.

Amniotic fluid alpha fetoprotein (AFAFP) and maternal serum alpha fetoprotein (MSAFP) in abdominal pregnancies: correlation with extent and site of placental implantation and clinical implications . J Matern Fetal Med. 1996 May-Jun;5(3):120-3.

[21] Martin Jr JN, McCaul IVJF.

Emergent management of abdominal pregnancy. Clin Obstet Gynecol 1990;33-3:438–47.

[22] Correspondance : A Practice Committee, American Society for Reproductive Medecine, Birmingham, Alabama ; Feritlity and Sterility vol.100, no.3,September 2013 0015-282 ;https://www.asrm.org/uploadedFiles/ASRM_Content/News_and_Publications/Practice_Guidelines/Committee_Opinions/optimizing_natural_fertility(1).pdf

[23] Esin S, Yildirin H, Tanzer F.

laparoscopic management of primary omental pregnancy after clomiphene induction. Fertil Steril 2009 ; 92 ;392.

[24] Hong JH, Shin JH, Song KL, et al.

Laparoscopic management of primary omental pregnancy. J Minimal Invasive Gynecol 2008 ; 15 :640-1

[25] Hornmann A, Holl-Ulrich K, Finas D, Altgassen C, Diedrich K, Hornung D.

Laparoscopic manaement of early primary omental pregnancy. Fertil Steril 2008 ;89 :991

[26] Khalil A, Aslam N, Haider H, Creighton SM.

Laparoscopic management of a case of unexpected omental pregnancy. J Obstet Gynecol 2008 ;26 :475-6.

[27] Seol HJ, Kim T, Lee SK.

Successful laparoscopic management of primary omental preganancy. Arch Gynecol Obstet 2010 ; 281 :163-5.

[28] Zinger M1, Rosenfeld D.

Failed treatment of abdominal pregnancy with methotrexate. A case report. J Reprod Med. 2001 Apr;46(4):392-4.

[30] Gupta P, Sehgal A, Huria A, Mehra R.

Secondary abdominal pregnancy and its associeted diagnostic and operative dilemma-three case reports. J Med case Reports.2009 ;3 :7382. Doi :10.4076/1752-1947-3-7382.

[31] Marcelin C, et al.

Placenta embolization of advanced abdominal pregnancy. Diagnostic and Interventional Imaging (2017), https://doi.org/10.1016/j.diii.2017.12.001

[32] Mavrelos D, Nicks H, Jamil A, Hoo W, Jauniaux E, Jurkovic D.

Efficacy and safety of a clinical protocol for expectant management of selected women diagnosed with tubal ectopic pregnancy. Ultrasound Obstet Gynecol. 201 3 ;42 :102-107.

[33] Ysumoto K, Sato Y, Ueda Y, Ito T, Kawaguchi H, Nakajima M, Muneshige A.

Expectant management for abdominal pregnancy. Gynecology and Minimally Invasive Therapy 6(2017) 82-84

[34] Haingo Voahangy Rabetafika Ranaivoson, Volahasina Françine Ranaivomanana, Lalaina Nomenjanahary, Tsitohery Francine Andriamampionona, Nantenaina Soa Randrianjafisamindrakotroka.

Grossesse ovarienne: à propos de 3 cas et une revue de la literature. Pan Afr Med J. 2016 Nov 2;25:128. doi: 10.11604/pamj.2016.25.128.10834. eCollection 2016.

[35] Samara and Bentov.

Case Report of ectopic ovarian pregnancy Following Fresh embryo transfer. Clinical Medicine Insights: Reproductive Health 2016:10 29–32 doi:10.4137/CMRh.s40593.

[36] Raziel A, Schachter M, Mordechai E, Friedler S, Panski M, Ron-El R.

Ovarian pregnancy-a 12-year experience of 19 cases in one institution. Eur J Obstet Gynecol Reprod Biol. 2004 May 10;114(1):92-6.

[37] Choi HJ, Im KS, Jung HJ, Lim KT, Mok JE, Kwon YS.

Clinical analysis of ovarian pregnancy: a report of 49 cases. Eur J Obstet Gynecol Reprod Biol. 2011 Sep;158(1):87-9. doi: 10.1016/j.ejogrb.2011.04.015. Epub 2011 May 23.

[38]Grimes HG, Nosal RA, Gallagher JC.

Ovarian pregnancy: a series of 24 cases. Obstet Gynecol. 1983 Feb;61(2):174-80.

[39] Feit H, Leibovitz Z, Kerner R, Keidar R, Sagiv R.

Ovarian pregnancy following in vitro fertilization in a woman after bilateral salpingectomy: a case report and review of the literature. J Minim Invasive Gynecol. 2015;22(4):675–677.

[40] Kashima K, Yahata T, Yamaguchi M, Fujita K, Tanaka K.

Ovarian pregnancy resulting from cryopreserved blastocyst transfer. J Obstet Gynaecol Res. 2013;39(1): 375–377.

[41] Marcus SF, Brinsden PR.

Analysis of the incidence and risk factors associated with ectopic pregnancy following in-vitro fertilization and embryo transfer. Hum Reprod. 1995;10(1):199–203

[42] Samara and Bentov.

Case Report of ectopic ovarian pregnancy Following Fresh embryo transfer. Clinical Medicine Insights: Reproductive Health 2016:10 29–32 doi:10.4137/CMRh.s40593.

[43] Bu Z, Xiong Y, Wang K, Sun Y.

Risk factors for ectopic pregnancy in assisted reproductive technology: a 6-year, single-center study. Fertil Steril. 2016;106(1): 90–94.

[44] Acharya KS, Acharya CR, Provost MP, et al.

Ectopic pregnancy rate increases with the number of retrieved oocytes in autologous in vitro fertilization with non-tubal infertility but not donor/recipient cycles: an analysis of 109,140 clinical pregnancies from the Society for Assisted Reproductive Technology registry. Fertil Steril. 2015;104(4):873–878.

[45]Fernandez H, Coste J, Job-Spira N.

Controlled ovarian hyperstimulation as a risk factor for ectopic pregnancy. Obstet Gynecol. 1991;78(4):656–659.

[46] Cem S, Atabekoglu, Bullent Berker, Ilkkan Dunder.

Ovarian ectopic pregnancy after intracytoplasmic sperm injection.European Journal of Obstetrics and Gynecology and Reproductive Biology 112 (2004) 104-106.

[47] Wang J, Wei Y, Diao F, et al.

The association between polycystic ovary syndrome and ectopic pregnancy after in vitro fertilization and embryo transfer. Am J Obstet Gynecol. 2013;209(2):139.e1–9.

[48] Pan H, Huang L, Lee J, Hwang J, Chang J.

Ovarian pregnancy torsion. Arch Gynecol Obstet. 2004; 270(2): 119121. PubMed | Google Scholar.

[49] Philippe E, Renaud R, Dellenbach P, Dreyfus J and al.

Ovarian pregnancy of 32 cases. J Gynecol Obstet Biol Reprod. 1987; 16(7): 901-908. PubMed | Google Scholar

[50] Nday DK, Kangulu IB, Ngombe LK, Nfundi JN, Salumu G, Kameya PN, Nzaji MK, Tshamba HM.

A propos d'un cas de grossesse ovarienne. Pan African Medical Journal. 2016; 25:175 doi:10.11604/pamj.2016.25.175.10833

[51] Koo YJ, Choi HJ, Im KS, Jung HJ, Kwon YS.

Pregnancy outcomes after surgical treatment of ovarian pregnancy. Int J Gynaecol Obstet. 2011;114(2):97–100.

[52] Practice Committee of American Society for Reproductive Medicine.

Medical treatment of ectopic pregnancy. Fertil Steril. 2006;86(5 suppl 1):S96–S102.

[53] Baden, Heins.

Ovarian pregnancy. Amer J Obstet Gynec. 1952; 64: 353-358.

[54] Philippe E, Renaud R, Dellenbach P, Dreyfus J and al.

Ovarian pregnancy of 32 cases. J Gynecol Obstet Biol Reprod. 1987; 16(7): 901-908.

[55] Sergent F, Mauger F, Gravier A, Verspyxk E, Marpeau L.

Ovarian pregnancies: revaluation of diagnostic criteria. J Gynecol Obstet Biol Reprod. 2002; 31(8): 741746.

[56] Kudo M, Tanaka T, Fujimoto S.

A successful treatment of left ovarian pregnancy with methotrexate. Nihon Sanka Fujinka Gakkai Zasshi. 1988;40(6):811–813.

[57] Shamma FN, Schwartz LB.

Primary ovarian pregnancy successfully treated with methotrexate. Am J Obstet Gynecol. 1992;167(5):1307–1308.

[58] Mittal S, Dadhwal V, Baurasi P.

Successful medical management of ovarian pregnancy. Int J Gynaecol Obstet. 2003;80(3):309–310.

[59] Andrade AG, Rocha S, Marques CO, et al.

Ovarian ectopic pregnancy in adolescence. Clin Case Rep. 2015;3(11):912–915.

[60] Nadi M, et al.

Grossesse interstitelle, angulaire et cornuale, diagnostic, traitement et futur obstétrical. Gynecologie Obtétrique Fertilité et Sénologie(2017), http:// dx.doi.org/10.1016/j.golfd.2017.05.002

[61] Bourdel N, Roman H, Gallot D, Lenglet Y, Dieu V, Juillard D, Linstrument C, Botchorishvili R, Rabishong B, Mage G, Canis M.

Grossesse interstitielle. Diagnostic échographique et apport de l'IRM. À propos d'un casInterstitial Pregnancy. Ultrasonographic diagnosis and contribution of MRI. A case report. Gynécologie Obstétrique & Fertilité. 2007 ; 35(2) :121-124.https://doi.org/10.1016/j.gyobfe.2006.06.023

[62] Togas Tulandi.

Grossesse angulaire, grossesse interstitielle, grossesse sur cicatrice de cesarienne et multiples doses de methotrexate. J Obstet Gynecol Can 2017. http://doi.org/10.1016/j.jogc.2017.03.119.

[63] Tulandi T, Al-Jaroudi D.

Interstitial pregnancy: results generated from the Society of Reproductive Surgeons Registry. Obstet Gynecol. 2004 Jan;103(1):47-50.

[64] Jiang LY, Wang PH, Lee HY, Chen CY.

Diagnosis of interstitial ectopic preganancy using a three dimensional high-definition live rendering image. Taiwanese Journal og Obstetrics and Gynecology 54 (2015) 465-466.

[65] Uludag SZ, Kutuk MS, Dolanbay M, Ozgun MT, Eliyeva G and Altun O.

Conservative management of interstitial pregnancies: experience of a single centre. Journal of Obstetrics and Gynaecology (2018): DOI: 10.1080/01443615.2017.1417979

[66] Tanaka T, Hayashi H, Kutsuzawa T, fujimoto S, Ichinoe K.

Treatment of interstitial ectopic preganancy with Methotrexate : report of a successful cas. Fertil Steril 1982 ; 37(6) : 851-2.

[67] Jermy K, Thomas J, Doo A, Bourne T.

The conservative management of interstitial preganancy. BJOG Int J Obstet Gynecol 2004 ; 111(11) ;1283-8.

[68] Meyer WR, Mitchell DE.

Hysteroscopie removal of an interstitial ectopic gestation : a case report. J Reprod Med 1989 ; 34(11) :928-9.

[69] Goldenberg M, Bilder D, Oelsner G, Admon D, Mashiach S.

Treatment of interstitial pregnancy with methotrexate via hysteroscopy. Fertil Steril 1992 ;58 (6) : 1234-6.

[70] K. Nikodijevic, A. Bricou, A. Benbara, G. Mareaux, C. Nguyen, C. Lionel, C. Poncelet, J. Boujenah.

Grossesse extra-utérine cornuale : prise en charge, fértilité uletrieure et devenr obstetrical. Gynecologie obstetrique & fertilité (2015). http://dx.doi.org/10.1016/j.gyobfe.2015.10.011.

[71] Arleo EK, Defilippis EM.

Cornual, interstitial, and angular Pregnancies : clarifying the terms and review of the literature. Journal of clinical Imaging (2014), doi : 10.1016/j.clinimag.2014.04.002.

[72] Nahum GG.

Uterine anomalies. How common are they, and what is their distribution among subtypes ?. J Reprod Med 1998 ; 43 :877-87.

[73] Poncelet C , Aissaoui F.

Malformation utérines et reproduction. Gynecologie Obstetrique & fértilité 35 (2007) 821-825. Doi : 10.1016/j.gyobfe.2007.08.001.

[74] Katz Z, Ben-arie A, Lurie S, Manor M, Insler V.

Beneficial effect of hysteroscopic metroplasty on the repoductive outcome in a « T-shaped » uterus. Gynecol Obstet Invest 1996 ; 41 :41-3.

[75] Heinonen PK.

Unicornuate uterus and rudimentary horn. Fertil steril 1997 ; 68 (2) : 224-30.

[76] Raga F, Bauset C, Remohi J, Bonilla-Musoles F, Simon C, Pellicer A.

Reproductive impact of congenital Mullerian anomalies. Hum Reprod 1997, 12 (10) : 2277-81.

[77] Valli E, Zupi E, Marconi D, et al.

Hysteroscopic findings in 344 women with recurrent spontaneous abortion. J An Assoc Gynecol Laparosc 2001 ; 8(3) : 398-401.

[78] Allouche M, Tanguy le Gac Y, Parant O.

Grossesse dans une corne utérine rudimentaire : une cause rare d'hémopéritoine spontané au deuxième trimestre de grossesse. Gynécologie Obstétrique & fertilité 39 (2011) e44-e46.

[79] Kouame N, N'Goan-Domoua AM, N'Gbesso RD, Keita AK.

Grossesse cornuale : une entité rare de grossesse extra-utérine. Imagerie de la Femme (2011) 21, 68-71, doi : 10.1016/j.femme.2011.02.001.

[80] Ackerman TE, Levi CS, Dashefsky SM.

Interstitial line : sonographic finding in interstitial (cornual) ectopic pregnancy. Radiology 1993 ;189 :83-7.

[81] Tsafrir A, Rojansky N, Sela HY, Gomori JM, Nadjari M.

Rudimentary horn pregnancy: first-trimester prerupture sonographic diagnosis and confirmation by magnetic resonance imaging. J Ultrasound Med. 2005 Feb;24(2):219-23.

[82] Airoldi J, Berghella V, Sehdev H, Ludmir J.

Transvaginal ultrasonography of the cervix to predict preterm birth in women with uterine anomalies. Obstet Gynecol 2005 ; 106 :553-6.

[83] Le Mitouard M, Huissoud C, Fichez A, Roumieu F, Allias F, Rudigoz RC, Caloone J.

Rupture utérine colmatée par l'epiploon sur une grossesse développée au depend d'une corne uetrine rudimentaire : à propos d'un cas rare. Journal de Gynécologie Obstetrique et Biologie de la Reproduction (2016) http://dx.doi.org/10.1016/j.jgyn.2016.02.008.

[84] Cutner A, Saridogan E, Hart R, et al.

Laparoscopic managment of pregnancies occuring in a noncommunicating accessory uterine horns. Eur J Obstet Gynecol Reprod Biol. 2004 ;113 :106-109.

[85] Nahum GG.

Rudimentary horn pregnancy the 20th century worldwide experience of 588 cases. J Reprod Med 2002 ; 47 :151-63.

[86] Larsen JV, Solomon MH.

Pregnancy in a uterine scar sacculus—an unusual cause of postabortal haemorrhage. A case report. S Afr Med J 1978 ; 53 :142-3.

[87] Timor-Tritsch IE, Monteagudo A.

Unforseen consequences of the increasing rate of cesarean deliveries : early placenta accreta and cesarean scar pregnancy. A review. Am J Obstet Gynecol. 2012 Jul;207(1):14-29. doi: 10.1016/j.ajog.2012.03.007. Epub 2012 Mar 10.

[88] Jurkovic D, Hilaby K, Woelfer B, Laurence A, Salim R, Elson CJ.

First-trimester diagnosis and management of pregnancies implanted into the lower uterine segment ceasarean section scar. Ultrasound Obstet Gynecol 2003 ; 21(3) :220-7.

[89] Seow K-M, Huang L-W, Lin Y-H, Lin MY-S, Tsai Y-L, Hwang J-L.

Cesarean scar pregnancy : issues in management. Ultrasound Obstet Gynecol 2004 ; 23(3) :247-53.

[90] Maymon R, Halperin R, Mendlovic S, Schneider D, Herman A.

Ectopic pregnancy in a cesarean scar : review of the medical approach to an iatrogenic complication. Hum Reprod Update 2004 ; 10(6) : 515-23.

[91] Natasha G, Haas B, Ekechukwu K, Blankstein J.

Cesarean scar ectopic pregnancy. Clin Gynecol Obstet 2013 ; 2(1) :42-44.

[92] Morcel K, Lavoué V, Seconda S, Voltzenlogel MC, Duros S, Chevallier J, Levêqye J.

Gestion de la grossesse ectopique dans la cicatrice de cesarienne. Collège national des gynécologues et obstetriciens français 2011, Mise à jour en gynécologie et obstetrique et techniques chirurgicales ; 35 :521-36.

[93] Fylstra DL.

Ectopic pregnancy within a cesarean scar : a review. Obstet Gnecol Surv 2002 ; 57 : 537-43.

[94] Nassar AH, Charara I, Nawfal AK, Ghulmiyyah L, Usta IM.

Ectopic pregnancy in a uterine perforation site. Am J Obstet Gynecol. 2009 Jul;201(1):e15-6. doi: 10.1016/j.ajog.2009.04.032.

[95] Fait g, Goyert G, Sundareson A, Pickens A Jr.

Intramural Pregnancy with fetal survival : case history and discussion of etiologic factors. Obstet Gynecol 1987 ; 70 :472-4.

[96] Herman A, Weinraub Z, Avrech O, Maymon R, Ron-El R, Bukovsky Y.

Follow-up and outcome of isthmic pregnancy located in a previous caesarean section scar. Br J Obstet Gynaecol 1995 ; 102 :839-41.

[97] Hois EL, Hibbeln JF, Alonzo MJ, Chen ME, Freimanis MG.

Ectopic pregnancy in a cesarean section scar treated with intramuscular methotrexate and bilateral uterine artery embolization. J Clin Ultrasound 2008 ; 36 :123-7.

[98] Hseieh BC, Hwang JL, Pan HS, Huang SC, Chen CY, Chen PH.

Heterotopic ceasariean scar pregnancy combined with intrauterine pregnancy successfully treated with embryo aspiration for selective embryo reduction : case report. Hum Reprod 2004 ; 19 :285-7.

[99] Litwicka K, Greco E, Prefumo F, Fratelli N, Scarselli F, Ferrero S, Iammarrone F, Frusca T.

Successful management of a triplet heterotopic ceasarean scar pregnancy after in vitro fertilization-embryo transfer. Fertil Steril 2011 ;95 :291.el-3.

[100] Salomon LJ, Fernandez H, Chauveaud A, Doumerc S, Frydman R.

Successful management of a heterotopic ceasarean scar pregnancy : potassium chloride injection with preservation of the intrauterine gestation : case report. Hum Reprod 2003 ;18 :189-91.

[101] Rotas MA, Haberman S, Levgur M.

Cesarean scar ectopic pregnancies : etiology, diagnosis, and management. Obstet Gynecol 2006 ;107 :1373-81. DOI:10.1097/01.AOG.0000218690.24494.ce

[102] Godin PA, Bassil S, Donnez J.

An ectopic pregnancy developing in a previous caesarian section scar. Fertil Steril 1997 ;67 :398-400.

[103] McKenna DA1, Poder L, Goldman M, Goldstein RB.

Role of sonography in the recognition, assessment, and treatment of cesarean scar ectopic pregnancies. J Ultrasound Med. 2008 May;27(5):779-83. https://doi.org/10.7863/jum.2008.27.5.779

[104] Jurkovic D, Jauniaux E, Kurjak A, Hustin J, Campbell S, Nicolaides KH.

Transvaginal color Doppler assessment of the uteroplacental circulation in early pregnancy. Obstet Gynecol 1991 ;77 :365-9.

[105] Tan G, Chong YS, Biswas A.

Caesarean scar pregnancy : a diagnosis to concider carefully in patients with risk factors. Ann Acad Med Singapore 2005 ; 34 :216-9.

[106] Weimin W, Wenqing L.

Effect of early pregnancy on previous lower segment cesarean section scar. Int J Gynecol Obstet 2002 ;77 :201-7.

[107] Maymon R, Halperin R, Mendlovic S, Schneider D, Vaknin Z, Herman A, Pansky M.

Ectopic pregnancies in caesarean section scars : the 8 year experience of one medical centre. Hum Reprod 2004 ;19 :278-84.

[108] Shih JC.

Cesrean scar pregnancy : diagnosis with three-dimensional (3D) ultrasound and 3D power Doppler. Ultrasound Obstet Gynecol 2004 ;23 :306-7.

[109] Einenkel J, Stumpp R, Kosling S, Horn LC, Hockel M.

A misdiagnosed case of ceasarean scar pregnancy. Arch Gynecol Obstet 2005 ; 271 :178-81.

[110] P. Giampaolino, N. De Rosa, I. Morra, A. Bertrando, A. Di Spiezio Sardo, B. Zizolfi, C. Ferrara, L. Della Corte, G. Bifulco.

Management of Cesarean Scar Pregnancy: A Single-Institution Retrospective Review. Biomed Res Int. 2018 Mar 5;2018:6486407. doi: 10.1155/2018/6486407. eCollection 2018.

[111] Lai YM, Lee JD, Lee CL, Chen TC, Soong YK.

An ectopic pregnancy embedded in the myometrium of a previous cesarean section scar. Acta Obstet Gynecol Scand 1995 ;74 :573-6.

[112] Olesya Jungkman, julie Anderson.

Importance of early detection of cesarean scar ectopic pregnancy. Journal of Diagnostic Medical Sonography 2015. Vol.31(5)318-21. DOI : 10.1177/8756479315597707.

[113] Hartung J, Meckies J.

Management of a case of uterine scar pregnancy by transabdominal potassium chloride injection. Ultrasound Obstet Gynecol 2003 ;21 :94-5.

[114] Roberts H, Kohlenber C, Lanzarone V, Murray H.

Ectopic pregnancy in lower segment uterine scar. Aust N Z J Obstet Gynaecol 1998 ;38 :114-6.

[115] Wang CN, Chen CK, Wang HS, Chiueh HY, Soong YK.

Successful management of heterotopic cesarean scar pregnancy combined with intrauterine pregnancy after in virto fertilization-embryo transfer. Fertil Steril 2007 ;88 :706.e13-6.

[116] Donnez J, Godin PA, Bassil S.

Successful methotrexate treatment of a viable pregnancy within a thin uterine scar. Br J Obstet Gynaeco, Pao-Ling Tl 1997 ;104 :1216-7.

[117] Chen FY, Torng PL, Huang SC, Chow SN.

Ectopic pregnancy within a cesarean section scar : report of two cases. Taiwanese J Obstet Gynecol march 2004 ; 43(1) :38-41.

[118] Wang JH, Xu KH, Lin J, Xu JY, Wu RJ.

Methotrexate therapy for cesarean section scar pregnancy with and without suction curettage. Fertil Steril. 2009 Oct;92(4):1208-13. doi: 10.1016/j.fertnstert.2008.07.1780. Epub 2008 Oct 30.

[119] Bij de Vaate AJ, Huirne JA, van der Slikke JH, Schats R, Brölmann HA.

Medical treatment of cesarean scar pregnancy. J Minim Invasive Gynecol. 2010 Jan-Feb;17(1):133; author reply 133. doi: 10.1016/j.jmig.2009.09.009.

[120] Hwu YM1, Hsu CY, Yang HY.

Conservative treatment of caesarean scar pregnancy with transvaginal needle aspiration of the embryo. BJOG. 2005 Jun;112(6):841-2. DOI:10.1111/j.1471-0528.2004.00533.x

[121] Jiang T, Liu G, Huang L, Ma H, Zhang S.

Methotrexate therapy followed by suction curettage followed by Foley tamponade for caesarean scar pregnancy. Eur J Obstet Gynecol Reprod Biol. 2011 Jun;156(2):209-11. doi: 10.1016/j.ejogrb.2011.01.016. Epub 2011 Mar 9.

[122] Wang CJ, Yuen LT, chao AS, Lee CL, Yen CF, Soong YK.

Caesarean scar pregnancy successfully treated by operative hysteroscopy and suction curettage. BJOG 2005 ;112 :839-40.

[123] Ghezzi F, Lagana D, Franchi M, Fugazzola C, Bolis P.

Conservative treatment by chemotherapy and uterine arteries embolization of a cesarean scar pregnancy. Eur J Obstet Gynecol Reprod Biol 2002 ;103 :88-91.

[124] Yang XY, Yu H, Li KM, Chu YX, Zheng A.

Uterine artery embolisation combined with local methotrexate for treatment of caesarean scar pregnancy. BJOG 2010 ; 117 :990-6.

[125] Cuillier F, Orvain E, Kuhl et col.

Quel est votre diagnostic ? cas clinique. Réalités en gynécologie-obstétrique 2004 ;92 :1-4.

[126] Lambert P, Marpeau L, Jannet D, Jault T, Truchet F, Safar E, Rotenberg L, Pathier D, Milliez J.

Cervical pregnancy: conservative treatment with primary embolization of the uterine arteries. A case report. Review of the literature. J Gynecol Obstet Biol Reprod (Paris). 1995;24(1):43-7.

[127] Kamoi S, Iwasaki N, Takashita T.

Fertility-preserving surgery for cervical ectopic pregnancy, from past to present ectopic pregnancy- modern diagnosis and management edited by Dr. Michael Kamrava 2011 ;14 :227-235.

[128] Nappi C, D'Elia A, Di Carlo C, Giordano E, De Placido G, Iaccarino V.

Conservative treatment by angiographic uterine artery embolization of a 12 week cervical ectopic pregnancy. Hum Reprod. 1999 Apr;14(4):1118-21.

[129] Xu B, Wang YK, Zhang YH, Wang S, Yang L, Dai SZ.

Angiographic uterine artery embolization followed by immediate curettage: an efficient treatment for controlling heavy bleeding and avoiding recurrent bleeding in cervical pregnancy. J Obstet Gynaecol Res. 2007 Apr;33(2):190-4. DOI:10.1111/j.1447-0756.2007.00512.x

[130] Ushakov FB, Elchalal U, Aceman PJ, Schenker JG.

Cervical pregnancy: past and future. Obstet Gynecol Surv. 1997 Jan;52(1):45-59.

[131] Tuncer R, Uygur D, Kis S, Kayin S, Bebitoglu I, Erkaya S.

Inevitable hysterectomy despite conservative surgical management in advanced cervical pregnancy: a case report. Eur J Obstet Gynecol Reprod Biol. 2001 Dec 10;100(1):102-4.

[132] Hoellen F, Diedrich K, Dittmer c, Kelling K, Bohlmann M.

Cervical ectopic pregnancy : therapeutic management expert review of obstetrics & gynecology.2011 ;6 :91-98.

[133] Vela G, Tulandi T.

Cervical pregnancy: the importance of early diagnosis and treatment. J Minim Invasive Gynecol. 2007 Jul-Aug;14(4):481-4. DOI:10.1016/j.jmig.2006.11.012

[134] Gun M, Mavrogiorgis M.

Cervical ectopic pregnancy: a case report and literature review. Ultrasound Obstet Gynecol. 2002 Mar;19(3):297-301. DOI:10.1046/j.1469-0705.2002.00559.x

[135] Yang JH, Shih JC, Liu KL, Yang YS.

Combined treatment with temporary intraoperative balloon occlusion of common iliac arteries and hysteroscopic endocervical resection with postoperative cervical balloon for

intractable cervical pregnancy in an infertile woman. Fertil Steril. 2007 Nov;88(5):1438.e11-3. Epub 2007 Jul 31. DOI:10.1016/j.fertnstert.2007.01.033

[136] Vilos G, Abu-Rafea B, Kozak R.

Safe resectoscopic evacuation of a 10-week viable cervical pregnancy after transfemoral bilateral uterine artery embolization. Fertil Steril. 2005 Aug;84(2):509. DOI:10.1016/j.fertnstert.2005.02.030

[137] Di Spiezio Sardo A1, Alviggi C, Zizolfi B, Spinelli M, De Rosa P, De Placido G et al.

Cervico-isthmic pregnancy successfully treated with bipolar resection following methotrexate administration: case report and literature review. Reprod Biomed Online. 2013 Jan;26(1):99-103. doi: 10.1016/j.rbmo.2012.10.005. Epub 2012 Oct 12.

[138] Thomsen M, Johansen F.

Two cases of cervical pregnancy. Acta Obstet Gynecol Scand. 1961;40:99-115.

[139] Chen D, Kligman I, Rosenwaks Z.

Heterotopic cervical pregnancy successfully treated with transvaginal ultrasound-guided aspiration and cervical-stay sutures. Fertil Steril. 2001 May;75(5):1030-3.

[140] Rosenzweig J, Birkhahn RH.

Cervical ectopic pregnancy case report: findings for the bedside sonographer. J Emerg Med. 2009 Jan;36(1):34-6. Epub 2007 Jul 20.

[141] Varghese U, Fajardo A, Gomathinayagam T.

Cervical preganancy.200 departement of obstetrics and gynecology, buraimi hospital.

[142] Taşkin S, Taşkin EA, Cengiz B.

Cervical intramural ectopic pregnancy. Fertil Steril. 2009 Jul;92(1):395.e5-7. doi:10.1016/j.fertnstert.2009.01.149.

[143] Fatnassi R, Mkhininia I, Naifer R et col.

Intérêt du méthotrexate dans la prise en charge des grossesses cervicales, Imagerie de la femme 2011 ; 21 :72-75.

[144] Honey L, Leader A, Claman P.

Uterine artery embolization--a successful treatment to control bleeding cervical pregnancy with a simultaneous intrauterine gestation. Hum Reprod. 1999 Feb;14(2):553-5.

[145] Riethmuller D, Courtois L, Maillet R, Schaal JP.

Ectopic pregnancy management: cervical and abdominal pregnancies. J Gynecol Obstet Biol Reprod (Paris). 2003 Nov;32(7 Suppl):S101-8.

[146] Bianchi P, Salvatori MM, Torcia F, Cozza G, Mossa B.

Cervical pregnancy. Fertil Steril. 2011 May;95(6):2123.e3-4. doi: 10.1016/j.fertnstert.2011.01.016. Epub 2011 Feb 3.

[147] Jurkovic D, Hacket E, Campbell S.

Diagnosis and treatment of early cervical pregnancy: a review and a report of two cases treated conservatively. Ultrasound Obstet Gynecol. 1996 Dec;8(6):373-80. DOI:10.1046/j.1469-0705.1997.08060373.x

[148] Ruano R, Reya F, Picone O, Chopin N, Pereira PP, Benachi A, Zugaib M.

Three-dimensional ultrasonographic diagnosis of a cervical pregnancy. Clinics (Sao Paulo). 2006 Aug;61(4):355-8.

[149] Belinga E, Mbo AJ, Hanen C et col.

Grossesse sur cicatrice de césarienne : apport de l'échographie dans le diagnostic et la prise en charge. Health sci dis.2014 ;15(2).

[150] Kochi K, Hidaka T, Yasoshima K, Yoneda K, Arai K, Arai T.

Cervical pregnancy: a report of four cases. J Obstet Gynaecol Res. 2014 Feb;40(2):603-6. doi: 10.1111/jog.12185. Epub 2013 Oct 10.

[151]Kung FT, Lin H, Hsu TY, Chang CY, Huang HW, Huang LY, Chou YJ, Huang KH.

Differential diagnosis of suspected cervical pregnancy and conservative treatment with the combination of laparoscopy-assisted uterine artery ligation and hysteroscopic endocervical resection. Fertil Steril. 2004 Jun;81(6):1642-9.

[152] R.Fatnassi, I.Mkhinini,, R.Naifer, L.Ben Regaya, M.Bibi, S.Hidar, H.Khairi. Intérêt du méthotrexate dans la prise en charge des grossesses cervicales Interest of methotrexate in the management of cervical pregnancy. Imagerie de la Femme ;21(2), June 2011, Pages 72-75. https://doi.org/10.1016/j.femme.2011.02.002

[153] Illia R, Lobenstein G, Mayer H, De Anchorena M, Urangalmaz M, Fiameni F and Guallan F.

Cervical pregnancy : presentation of cases and therapeutic update. J Gynecol women's Health. july 2017 ; 6(3) :555687. DOI :10.19080/JGWH.2017.06.555687.

[154] Kim TJ, Seong SJ, Lee KJ, Lee JH, Shin JS, Lim KT, Chung HW, Lee KH, Park IS, Shim JU, Park CT.

Clinical outcomes of patients treated for cervical pregnancy with or without methotrexate. J Korean Med Sci. 2004 Dec;19(6):848-52. DOI:10.3346/jkms.2004.19.6.848

[155] Hajenius PJ, Van der Veen F, Ankum WM.

Cervical pregnancy-a conservative stepwise approach. Hum Reprod. 1999 Oct;14(10):2677-8.

[156] Kraemer B, Abele H, Hahn M, Wallwiener D, Rajab TK, Hornung R.

Cervical ectopic pregnancy on the portio: conservative case management and clinical review. Fertil Steril. 2008 Nov;90(5):2011.e1-4. doi: 10.1016/j.fertnstert.2008.06.018. Epub 2008 Aug 16.

[157] Kung FT, Chang SY, Tsai YC, Hwang FR, Hsu TY, Soong YK.

Subsequent reproduction and obstetric outcome after methotrexate treatment of cervical pregnancy: a review of original literature and international collaborative follow-up. Hum Reprod. 1997 Mar;12(3):591-5.

[158] Verma U, Goharkhay N.

Conservative management of cervical ectopic pregnancy. Fertil Steril. 2009 Mar;91(3):671-4. doi: 10.1016/j.fertnstert.2007.12.054. Epub 2008 Mar 12.

[159] Gómez García MT, Aguarón Benitez G, Barberá Belda B, Callejón Rodríguez C, González Merlo G.

Medical therapy (methotrexate and mifepristone) alone or in combination with another type of therapy for the management of cervical or interstitial ectopic pregnancy. Eur J Obstet Gynecol Reprod Biol. 2012 Nov;165(1):77-81. doi: 10.1016/j.ejogrb.2012.06.024. Epub 2012 Jul 7.

[160] Ilkoki LH, Ibara JR, Koubaka R, Itoua C.

La grossesse cervicale, diagnostic échographique et prise en charge. A propos d'un cas. Medecine d'afrique noire : 2000 ;47(3) : 172-74.

[161] Su YN1, Shih JC, Chiu WH, Lee CN, Cheng WF, Hsieh FJ.

Cervical pregnancy: assessment with three-dimensional power Doppler imaging and successful management with selective uterine artery embolization. Ultrasound Obstet Gynecol. 1999 Oct;14(4):284-7. DOI:10.1046/j.1469-0705.1999.14040284.x

[162] Duvernay GJ.

Œuvres anatomiques. Paris :Joubert ; 1761.

[163] Eleje GU, Udigwe GO, Egeonu RO, Okegbe OI, Okoh TN.

Spontaneous heterotopic pregnancy after four previous caesarean sections : successful salpingectomy and intra uterine term pregnancy. Int. Biol. Biomed. J. spring 2017 ;3(2) :101-4.

[164] Diallo D1, Aubard Y, Piver P, Baudet JH.

Heterotopic pregnancy: a report of 5 cases and review of the literature. J Gynecol Obstet Biol Reprod (Paris). 2000 Apr;29(2):131-41.

[165] Laghzaoui Boukaïdi M1, Bouhya S, Sefrioui O, Bennani O, Hermas S, Aderdour M.

Heterotopic pregnancies: 8 cases. Gynecol Obstet Fertil. 2002 Mar;30(3):218-23

[166] Jibodu OA, Darne FJ.

Spontaneous heterotopic pregnancy presenting with tubal rupture. Hum Reprod. 1997 May;12(5):1098-9.

[167] Guennoun A, Mamouni N, Errarhay S, Bouchikhi C, Banani A.

La grossesse hétérotopique spontanée : à propos de deux cas. The pan African Medical Journal, 2017 ;28 :306. Doi :10.11604/pamj.2017.28.306.13696.

[168] Inion I, Gerris J, Joostens M, De Vree B, Kockx M, Verdonk P.

An unexpected triplet heterotopic pregnancy after replacement of two embryos. Hum Reprod. 1998 Jul;13(7):1999-2001.

[169] Shastri KR, Anand NI, Ganatra BM.

A rare cas of heterotopic pregnancy in natural conception wuth ectopic pregnancy. Indian journal of Obstetrics and Gynecology Research.2015 ;2 :174-175.

[170] Sentilhes L, Bouet PE, Gromez A, Poilblanc M, Lefebvre-Lacoeuille C, Descamps P.

Successful expectant management for a cornual heterotopic pregnancy. Fertil Steril. 2009 Mar;91(3):934.e11-3. doi: 10.1016/j.fertnstert.2008.09.072. Epub 2008 Oct 30.

[171] Taj J, Haddad S, Gordon N, Timor-tritsch I.

Heterotopic pregnancy after ovulation induction and assisted reproductive technologies : a literature review from 1971 to 1993. Fertil Steril. 1996 Jul ; 66(1) :1-12.

[172] Laghzaoui Boukaïdi M, Bouhya S, Sefrioui O, Bennani O, Hermas S, Aderdour M.

Grossesses hétérotopiques : à propos de huit casHeterotopic pregnancies: about 8 cases. Gynécologie Obstétrique & Fertilité, march 2002 ; 30(3) :218-223. https://doi.org/10.1016/S1297-9589(02)00298-9

[173] DeFrancesch F , DiLeo L , Martinez J .

Heterotopic pregnancy: discovery of ectopic pregnancy after elective abortion. Southern Medical Journal Mar 1999, 92(3):330-332

[174] Ousehal A, Mamouchi H, Ghazli M, Kadiri R.

Grossesse hétérotopique : intérêt de l'échographie sus pubienne (À propos d'un cas). Journal de radiologie. Juiellet 2001 ; 82(7) : 851.Doi : JR-07-2001-82-07-0221-0363-101019-ART7

[175] Simsek T, Dogan A, Simsek M, Pestereli E.

Heterotopic triplet pregnancy (twin tubal) in a natural cycle with tubal rupture: Case report and review of the literature. J Obstet Gynaecol Res. 2008 ; 34(4) :759-62. https://doi.org/10.1111/j.1447-0756.2008.00921.x

[176] Tandon R, Goel P, Saha PK, Devi L.

Spontaneous heterotopic pregnancy with tubal rupture: a case report and review of the literature. J Med Case Rep. 2009 Jun 10;3:8153. doi: 10.4076/1752-1947-3-8153.

[177] Li XH, Ouyang Y, Lu GX.

Value of transvaginal sonography in diagnosing heterotopic pregnancy after in-vitro fertilization with embryo transfer. Ultrasound Obstet Gynecol. 2013 May;41(5):563-9. doi: 10.1002/uog.12341.

[178] Mehrabian F, Robati BK.

Heterotopic abdominal pregnancy following ovulation induction with clomiphene citrate. Iran J Reprod Med.2010 ;8 :5154.

[179] Russel J, Paterson K, Cooper S.

Apparence de grossesse hétérotopique générée par un artefact en miroir. J Obstet !gynaecol Can 2017 ; 39(11):961-962. doi: 10.1016/j.jogc.2016.05.012. Epub 2017 Apr 26.

[180] Fernandez H, Lelaidier C, Doumerc S, Fournet P, Olivennes F, Frydman R.

Nonsurgical treatment of heterotopic pregnancy: a report of six cases. Fertil Steril. 1993 Sep;60(3):428-32.

[181] Goldstein JS, Ratts VS, Philpott T, Dahan MH.

Risk of surgery after use of potassium chloride for treatment of tubal heterotopic pregnancy. Obstet Gynecol. 2006 Feb;107(2 Pt 2):506-8. DOI: 10.1097/01.AOG.0000175145.23512.5e

[182] Nitke S, Horowitz E, Farhi J, Krissi H, Shalev J.

Combined intrauterine and twin cervical pregnancy managed by a new conservative modality. Fertil Steril. 2007 Sep;88(3):706.e1-3. Epub 2007 Mar 8. DOI:10.1016/j.fertnstert.2006.12.030

[183] Clayton HB, Schieve LA, Peterson HB, Jamieson DJ, Reynolds MA, Wright VC.

A comparison of heterotopic and intrauterine-only pregnancy outcomes after assisted reproductive technologies in the United States from 1999 to 2002. Fertil Steril. 2007 Feb;87(2):303-9. Epub 2006 Nov 16. DOI: 10.1016/j.fertnstert.2006.06.037

[184] Ludwig M, Kaisi M, Bauer O, Diedrich K.

Heterotopic pregnancy in a spontaneous cycle: do not forget about it!. Eur J Obstet Gynecol Reprod Biol. 1999 Nov;87(1):91-3.

[185] Talbot K, Simpson R, Price N, Jackson SR.

Heterotopic pregnancy. J Obstet Gynaecol. 2011;31(1):7-12. doi:10.3109/01443615.2010.522749.

[186] Varras M, Akrivis C, Hadjopoulos G, Antoniou N.

Heterotopic pregnancy in a natural conception cycle presenting with tubal rupture: a case report and review of the literature. Eur J Obstet Gynecol Reprod Biol. 2003 Jan 10;106(1):79-82.

Serment d'Hippocrate

Au moment d'être admis à devenir membre de la profession médicale, je m'engage solennellement à consacrer ma vie au service de l'humanité.

- *Je traiterai mes maîtres avec le respect et la reconnaissance qui leur sont dus.*
- *Je pratiquerai ma profession avec conscience et dignité. La santé de mes malades sera mon premier but.*
- *Je ne trahirai pas les secrets qui me seront confiés.*
- *Je maintiendrai par tous les moyens en mon pouvoir l'honneur et les nobles traditions de la profession médicale.*
- *Les médecins seront mes frères.*
- *Aucune considération de religion, de nationalité, de race, aucune considération politique et sociale ne s'interposera entre mon devoir et mon patient.*
- *Je maintiendrai le respect de la vie humaine dés la conception.*
- *Même sous la menace, je n'userai pas de mes connaissances médicales d'une façon contraire aux lois de l'humanité.*
- *Je m'y engage librement et sur mon honneur.*

قسم أبقراط

بسم الله الرحمان الرحيم

أقسم بالله العظيم

في هذه اللحظة التي يتم فيها قبولي عضوا في المهنة الطبية أتعهد علانية:

- بأن أكرس حياتي لخدمة الإنسانية .
- وأن أحترم أساتذتي وأعترف لهم بالجميل الذي يستحقونه .
- وأن أمارس مهنتي بوازع من ضميري وشرفي جاعلا صحة مريضي هدفي الأول .
- وأن لا أفشي الأسرار المعهودة إلي .
- وأن أحافظ بكل ما لدي من وسائل على الشرف والتقاليد النبيلة لمهنة الطب .
- وأن أعتبر سائر الأطباء إخوة لي .
- وأن أقوم بواجبي نحو مرضاي بدون أي اعتبار ديني أو وطني أو عرقي أو سياسي أو اجتماعي .
- وأن أحافظ بكل حزم على احترام الحياة الإنسانية منذ نشأتها .
- وأن لا أستعمل معلوماتي الطبية بطريق يضر بحقوق الإنسان مهما لاقيت من تهديد .
- بكل هذا أتعهد عن كامل اختيار ومقسما بالله .

والله على ما أقول شهيد .

جامعة محمد الخامس – الرباط
كلية الطب والصيدلة بالرباط

سنـة : 2018 أطروحة رقم: 263

الحمل خارج الرحم الغير إعتيادي

أطروحة

قدمت ونوقشت علانية يوم :.....

من طرف

الآنسة: مريم بنـرضى

المزدادة في: 02 شتنبر 1992 بمكناس

لنـيـل شـهـادة الـدكـتـوراه فـي الطب

الكلمات الأساسية: الحمل في البطن – الحمل في المبيض – الحمل في ندبة – الحمل في عنق الرحم – الحمل المزدوج.

تحت إشراف اللجنة المكونة من الأساتذة

السيد: عزيز زنطار أستاذ في جراحة الأحشاء	**رئيس**
السيد: جواد كواش أستاذ مبرز في طب النساء والتوليد	**مشرف**
السيد: هشام بلخي أستاذ في الإنعاش والتخدير	**أعضاء**
السيدة: زكية التازي موخا أستاذة مبرزة في طب النساء والتوليد	
السيد: حسن النوالي أستاذ مبرز في طب الأشعة	