



ROYAUME DU MAROC
UNIVERSITE MOHAMMED V DE RABAT
FACULTE DE MEDECINE
ET DE PHARMACIE
RABAT



Année: 2023

Thèse N°:89

La prise en charge anesthésique
des kystes larynges
a propos de 03 cas

THESE

Présentée et soutenue publiquement le : / /2023

PAR

Monsieur Joël Martian OBIANG EVEZOGHO

Né le 31 Mars 1994 à Libreville (Gabon)

DE L'ECOLE ROYALE DU SERVICE DE SANTÉ MILITAIRE - RABAT

Pour l'Obtention du Diplôme de

Docteur en Médecine

Mots Clés : Intubation trachéale; Intubation difficile; Kyste laryngé;
Gestion des voies aériennes supérieures

Membres du Jury :

Monsieur Hicham BALKHI

Professeur d'Anesthésie Réanimation

Monsieur Abderrahmane ELWALI

Professeur d'Anesthésie Réanimation

Monsieur Bouchaib HEMMAOUI

Professeur d'Oto-Rhino-Laryngologie et Chirurgie Cervico-faciale

Monsieur Mustapha BENSghir

Professeur d'Anesthésie Réanimation

Madame Ahlam MOSADIK

Professeur d'Anesthésie Réanimation

Président

Rapporteur

Juge

Juge

Juge



**UNIVERSITE MOHAMMED V
FACULTE DE MEDECINE ET DE PHARMACIE
RABAT**

DOYENS HONORAIRES :

**1962 – 1969: Professeur Abdelmalek FARAJ
1969 – 1974: Professeur Abdellatif BERBICH
1974 – 1981: Professeur Bachir LAZRAK
1981 – 1989: Professeur Taieb CHKILI
1989 – 1997: Professeur Mohamed Tahar ALAOUI
1997 – 2003: Professeur Abdelmajid BELMAHI
2003 - 2013: Professeur Najia HAJJAJ – HASSOUNI**

ORGANISATION DÉCANALE :

Doyen

Professeur Mohamed ADNAOUI

Vice-Doyen chargé des Affaires Académiques et estudiantines

Professeur Brahim LEKEHAL

Vice-Doyen chargé de la Recherche et de la Coopération

Professeur Taoufiq DAKKA

Vice-Doyen chargé des Affaires Spécifiques à la Pharmacie

Professeur Younes RAHALI

Secrétaire Général : Mr. Mohamed KARRA

SERVICES ADMINISTRATIFS :

Chef du Service des Affaires Administratives

Mr. Abdellah KHALED

Chef du Service des Affaires Estudiantines, Statistiques et Suivi des Lauréats

Mr. Azzeddine BOULAAJOU

Chef du Service de la Recherche, Coopération, Partenariat et des Stages

Mr. Najib MOUNIR

Chef du service des Finances

Mr. Rachid BENNIS

***Enseignant militaire**

1 - ENSEIGNANTS-CHERCHEURS MEDECINS ET PHARMACIENS

PROFESSEURS DE L'ENSEIGNEMENT SUPERIEUR :

Décembre 1984

Pr. MAAOUNI Abdelaziz
Pr. MAAZOUZI Ahmed Wajdi
Pr. SETTAF Abdellatif

Médecine interne – Clinique Royale
Anesthésie -Réanimation
Pathologie Chirurgicale

Décembre 1989

Pr. ADNAOUI Mohamed

Médecine interne –Doyen de la FMPR

Janvier et Novembre 1990

Pr. KHARBACH Aïcha
Pr. TAZI Saoud Anas

Gynécologie -Obstétrique
Anesthésie Réanimation

Février Avril Juillet et Décembre 1991

Pr. AZZOUZI Abderrahim
Pr. BAYAHIA Rabéa
Pr. BELKOUCHI Abdelkader
Pr. BENSOU DA Yahia
Pr. BERRAHO Amina
Pr. BEZAD Rachid

Anesthésie Réanimation
Néphrologie
Chirurgie Générale
Pharmacie galénique
Ophtalmologie
Gynécologie Obstétrique Méd. Chef Mat.

Orangers Rabat

Pr. CHERRAH Yahia
Pr. CHOKAIRI Omar
Pr. SOULAYMANI Rachida

Pharmacologie
Histologie Embryologie
Pharmacologie- Dir. du Centre National

PV Rabat

Décembre 1992

Pr. AHALLAT Mohamed
Pr. BENSOU DA Adil
Pr. EL OUAHABI Abdessamad
Pr. FELLAT Rokaya
Pr. JIDDANE Mohamed
Pr. ZOUHDI Mimoun

Chirurgie Générale Doyen FMPT
Anesthésie Réanimation
Neurochirurgie
Cardiologie
Anatomie
Microbiologie

Mars 1994

Pr. BENJAAFAR Nouredine
Pr. BEN RAIS Nozha
Pr. CAOUI Malika
Pr. CHRAIBI Abdelmjid

Radiothérapie
Biophysique
Biophysique
Endocrinologie et Maladies Métaboliques

Doyen FMPA

Pr. EL AMRANI Sabah
Pr. ERROUGANI Abdelkader
Pr. ESSAKALI Malika
Pr. ETTAYEBI Fouad
Pr. IFRINE Lahssan
Pr. RHRAB Brahim
Pr. SENOUCI Karima

Gynécologie Obstétrique
Chirurgie Générale– Dir. du CHIS Rabat
Immunologie
Chirurgie Pédiatrique
Chirurgie Générale
Gynécologie –Obstétrique
Dermatologie

Mars 1994

Pr. ABBAR Mohamed*

Urologie Inspecteur du SSM

**Enseignant militaire*

Pr. BENTAHILA Abdelali
Pr. BERRADA Mohamed Saleh
Pr. CHERKAOUI Lalla Ouafae
Pr. LAKHDAR Amina
Pr. MOUANE Nezha

Mars 1995

Pr. ABOUQUAL Redouane
Pr. AMRAOUI Mohamed
Pr. BAIDADA Abdelaziz
Pr. BARGACH Samir
Pr. EL MESNAOUI Abbès
Pr. ESSAKALI HOUSSYNI Leila
Pr. IBEN ATTYA ANDALOUSSI Ahmed
Pr. OUZZANI CHAHDI Bahia
Pr. SEFIANI Abdelaziz
Pr. ZEGGWAGH Amine Ali

Décembre 1996

Pr. BELKACEM Rachid
Pr. BOULANOUAR Abdelkrim
Pr. EL ALAMI EL FARICHA EL Hassan
Pr. GAOUZI Ahmed
Pr. OUZEDDOUN Naima
Pr. ZBIR EL Mehdi*

Rabat

Novembre 1997

Pr. ALAMI Mohamed Hassan
Pr. BIROUK Nazha
Pr. FELLAT Nadia
Pr. KADDOURI Noureddine
Pr. KOUTANI Abdellatif
Pr. LAHLOU Mohamed Khalid
Pr. MAHRAOUI CHAFIQ
Pr. TOUFIQ Jallal
Pr. YOUSFI MALKI Mounia

Novembre 1998

Pr. BENOMAR ALI

Rabat

Pr. BOUGTAB Abdesslam
Pr. ER RIHANI Hassan
Pr. BENKIRANE Majid*

Janvier 2000

Pr. ABID Ahmed*
Pr. AIT OUAMAR Hassan
Pr. BENJELLOUN Dakhama Badr Sououd
Pr. BOURKADI Jamal-Eddine
Pr. CHARIF CHEFCHAOUNI Al Montacer
Pr. ECHARRAB El Mahjoub

****Enseignant militaire***

Pédiatrie
Traumatologie – Orthopédie
Ophtalmologie
Gynécologie Obstétrique
Pédiatrie

Réanimation Médicale
Chirurgie Générale
Gynécologie Obstétrique
Gynécologie Obstétrique
Chirurgie Générale
Oto-Rhino-Laryngologie
Urologie
Ophtalmologie
Génétique
Réanimation Médicale

Chirurgie Pédiatrie
Ophtalmologie
Chirurgie Générale
Pédiatrie
Néphrologie
Cardiologie *Dir. HMI Mohammed V*

Gynécologie-Obstétrique
Neurologie
Cardiologie
Chirurgie Pédiatrique
Urologie
Chirurgie Générale
Pédiatrie
Psychiatrie *Dir. Hôp.Ar-razi Salé*
Gynécologie Obstétrique

Neurologie *Doyen de la FMP Abulcassis*

Chirurgie Générale
Oncologie Médicale
Hématologie

Pneumo-ptisiologie
Pédiatrie
Pédiatrie
Pneumo-ptisiologie
Chirurgie Générale
Chirurgie Générale

Pr. EL FTOUH Mustapha
Pr. EL MOSTARCHID Brahim*
Pr. TACHINANTE Rajae
Pr. TAZI MEZALEK Zoubida

Novembre 2000

Pr. AIDI Saadia
Pr. AJANA Fatima Zohra
Pr. BENAMR Said
Pr. CHERTI Mohammed
Pr. ECH-CHERIF EL KETTANI Selma
Pr. EL HASSANI Amine
Pr. EL KHADER Khalid
Pr. GHARBI Mohamed El Hassan
Pr. MDAGHRI ALAOUI Asmae

Décembre 2001

Pr. BALKHI Hicham*
Pr. BENABDELJLIL Maria
Pr. BENAMAR Loubna
Pr. BENAMOR Jouda
Pr. BENELBARHDADI Imane
Pr. BENNANI Rajae
Pr. BENOUACHANE Thami
Pr. BEZZA Ahmed*
Pr. BOUCHIKHI IDRISSE Med Larbi
Pr. BOUMDIN El Hassane*
Pr. CHAT Latifa
Pr. EL HIJRI Ahmed
Pr. EL MAAQILI Moulay Rachid
Pr. EL MADHI Tarik

Pr. EL OUNANI Mohamed
Pr. ETTAIR Said
Pr. GAZZAZ Miloudi*
Pr. HRORA Abdelmalek

Pr. KABIRI EL Hassane*
Pr. LAMRANI Moulay Omar
Pr. LEKEHAL Brahim

Pr. MEDARHRI Jalil
Pr. MOHSINE Raouf
Pr. NOUINI Yassine
Pr. SABBABH Farid
Pr. SEFIANI Yasser
Pr. TAOUFIQ BENCHEKROUN Soumia

Décembre 2002

Pr. AMEUR Ahmed*
Pr. AMRI Rachida
Pr. AOURARH Aziz*

Pneumo-physiologie
Neurochirurgie
Anesthésie-Réanimation
Médecine interne

Neurologie
Gastro-Entérologie
Chirurgie Générale
Cardiologie
Anesthésie-Réanimation
Pédiatrie - [Dir. Hôp. Cheikh Zaid Rabat](#)
Urologie
Endocrinologie et Maladies Métaboliques
Pédiatrie

Anesthésie-Réanimation
Neurologie
Néphrologie
Pneumo-physiologie
Gastro-Entérologie
Cardiologie
Pédiatrie
Rhumatologie
Anatomie
Radiologie
Radiologie
Anesthésie-Réanimation
Neuro-chirurgie
Chirurgie-Pédiatrique [Dir. Hôp. Des Enfants Rabat](#)
Chirurgie Générale
Pédiatrie -
Neuro-chirurgie
Chirurgie Générale [Dir. Hôpital Ibn Sina Rabat](#)
Chirurgie Thoracique
Traumatologie Orthopédie
Chirurgie Vasculaire Périphérique **V-D.**
Aff Acad. Est.
Chirurgie Générale
Chirurgie Générale
Urologie
Chirurgie Générale
Chirurgie Vasculaire Périphérique
Pédiatrie

Urologie
Cardiologie
Gastro-Entérologie [Dir. HMI Moulaya Ismail-Meknès](#)

****Enseignant militaire***

Pr. BAMOU Youssef*
Pr. BELMEJDOUB Ghizlene*
Pr. BENZEKRI Laila
Pr. BENZZOUBEIR Nadia
Pr. BERNOUSSI Zakiya
Pr. CHOHO Abdelkrim*
Pr. CHKIRATE Bouchra
Pr. EL ALAMI EL Fellous Sidi Zouhair
Pr. FILALI ADIB Abdelhai
Pr. HAJJI Zakia
Pr. KRIOUILE Yamina
Pr. OUJILAL Abdelilah
Pr. RAISS Mohamed
Pr. THIMOU Amal
Pr. ZENTAR Aziz*

Janvier 2004

Pr. ABDELLAH El Hassan
Pr. AMRANI Mariam
Pr. BENBOUZID Mohammed Anas
Pr. BENKIRANE Ahmed*
Pr. BOULAADAS Malik

Pr. BOURAZZA Ahmed*
Pr. CHAGAR Belkacem*
Pr. CHERRADI Nadia
Pr. EL FENNI Jamal*
Pr. EL HANCI ZAKI
Pr. EL KHORASSANI Mohamed
Pr. HACHI Hafid
Pr. JABOUIRIK Fatima
Pr. KHARMAZ Mohamed
Pr. MOUGHIL Said
Pr. OUBAAZ Abdelbarre*
Pr. TARIB Abdelilah*
Pr. TIJAMI Fouad
Pr. ZARZUR Jamila

Janvier 2005

Pr. ABBASSI Abdellah
Pr. AL KANDRY Sif Eddine*
Pr. ALLALI Fadoua
Pr. AMAZOUZI Abdellah
Pr. BAHIRI Rachid
Pr. BARKAT Amina
Pr. BENYASS Aatif*
Pr. DOUDOUH Abderrahim*
Pr. HESSISSEN Leila
Pr. JIDAL Mohamed*
Pr. LAAROUSSI Mohamed
Pr. LYAGOUBI Mohammed
Pr. SBIHI Souad
Pr. ZERAIDI Najia

****Enseignant militaire***

Biochimie-Chimie
Endocrinologie et Maladies Métaboliques
Dermatologie
Gastro-Entérologie
Anatomie Pathologique
Chirurgie Générale
Pédiatrie
Chirurgie Pédiatrique
Gynécologie Obstétrique
Ophtalmologie
Pédiatrie
Oto-Rhino-Laryngologie
Chirurgie Générale
Pédiatrie
Chirurgie Générale [Dir. de l' ERPPLM](#)

Ophtalmologie
Anatomie Pathologique
Oto-Rhino-Laryngologie
Gastro-Entérologie
Stomatologie et Chirurgie Maxillo-faciale

Neurologie
Traumatologie Orthopédie
Anatomie Pathologique
Radiologie
Gynécologie Obstétrique
Pédiatrie
Chirurgie Générale
Pédiatrie
Traumatologie Orthopédie
Chirurgie Cardio-Vasculaire
Ophtalmologie
Pharmacie Clinique
Chirurgie Générale
Cardiologie

Chirurgie réparatrice et plastique
Chirurgie Générale
Rhumatologie
Ophtalmologie
Rhumatologie [Dir. Hôp. Al Ayachi Salé](#)
Pédiatrie
Cardiologie
Biophysique
Pédiatrie
Radiologie
Chirurgie Cardio-vasculaire
Parasitologie
Histo-Embryologie Cytogénétique
Gynécologie Obstétrique

AVRIL 2006

Pr. ACHEMLAL Lahsen*
Pr. BELMEKKI Abdelkader*
Pr. BENCHEIKH Razika
Pr. BOUHAFS Mohamed El Amine
Pr. BOULAHYA Abdellatif*

Pr. CHENGUETI ANSARI Anas
Pr. DOGHMI Nawal
Pr. FELLAT Ibtissam
Pr. FAROUDY Mamoun
Pr. HARMOUCHE Hicham
Pr. IDRIS LAHLOU Amine*
Pr. JROUNDI Laïla
Pr. KARMOUNI Tariq
Pr. KILI Amina
Pr. KISRA Hassan
Pr. KISRA Mounir
Pr. LAATIRIS Abdelkader*
Pr. LMIMOUNI Badreddine*
Pr. MANSOURI Hamid*
Pr. OUANASS Abderrazzak
Pr. SAFI Soumaya*
Pr. SOUALHI Mouna
Pr. TELLAL Saida*
Pr. ZAHRAOUI Rachida

Octobre 2007

Pr. ABIDI Khalid
Pr. ACHACHI Leïla
Pr. AMHAJJI Larbi*
Pr. AOUI Sarra
Pr. BAITE Abdelouahed*
Pr. BALOUCH Lhousaine*
Pr. BENZIANE Hamid*
Pr. BOUTIMZINE Nouridine
Pr. CHERKAOUI Naoual*
Pr. EL BEKKALI Youssef*
Pr. EL ABSI Mohamed
Pr. EL MOUSSAOUI Rachid
Pr. EL OMARI Fatima
Pr. GHARIB Noureddine
Pr. HADADI Khalid*
Pr. ICHOU Mohamed*
Pr. ISMAILI Nadia
Pr. KEBDANI Tayeb
Pr. LOUZI Lhoussain*
Pr. MADANI Naoufel
Pr. MARC Karima
Pr. MASRAR Azlarab
Pr. OUZZIF Ez zohra*
Pr. SEFFAR Myriame

****Enseignant militaire***

Rhumatologie
Hématologie
O.R.L
Chirurgie - Pédiatrique
Chirurgie Cardio – Vasculaire. [Dir. Hôp. Ibn Sina Marr.](#)
Gynécologie Obstétrique
Cardiologie
Cardiologie
Anesthésie Réanimation
Médecine interne
Microbiologie
Radiologie
Urologie
Pédiatrie
Psychiatrie
Chirurgie – Pédiatrique
Pharmacie Galénique
Parasitologie
Radiothérapie
Psychiatrie
Endocrinologie
Pneumo – Phtisiologie
Biochimie
Pneumo – Phtisiologie

Réanimation médicale
Pneumo phtisiologie
Traumatologie orthopédie
Parasitologie
Anesthésie réanimation
Biochimie-Chimie
Pharmacie Clinique
Ophtalmologie
Pharmacie galénique
Chirurgie cardio-vasculaire
Chirurgie Générale
Anesthésie réanimation
Psychiatrie
Chirurgie plastique et réparatrice
Radiothérapie
Oncologie Médicale
Dermatologie
Radiothérapie
Microbiologie
Réanimation médicale
Pneumo phtisiologie
Hématologie biologique
Biochimie-Chimie
Microbiologie

Pr. SEKHSOKH Yessine*
Pr. SIFAT Hassan*
Pr. TACHFOUTI Samira
Pr. TAJDINE Mohammed Tariq*
Pr. TANANE Mansour*
Pr. TLIGUI Houssain
Pr. TOUATI Zakia

Mars 2009

Pr. ABOUZAHIR Ali*
Pr. AGADR Aomar*
Pr. AIT ALI Abdelmounaim*
Pr. AKHADDAR Ali*
Pr. ALLALI Nazik
Pr. AMINE Bouchra
Pr. ARKHA Yassir

Rabat

Pr. BELYAMANI Lahcen*
Pr. BJIJOU Younes
Pr. BOUHSAIN Sanae*
Pr. BOUI Mohammed*
Pr. BOUNAIM Ahmed*
Pr. BOUSSOUGA Mostapha*
Pr. CHTATA Hassan Toufik*
Pr. DOGHMI Kamal*
Pr. EL MALKI Hadj Omar
Pr. EL OUENNASS Mostapha*
Pr. ENNIBI Khalid*
Pr. FATHI Khalid
Pr. HASSIKOU Hasna*
Pr. KABBAJ Nawal
Pr. KABIRI Meryem
Pr. KARBOUBI Lamya
Pr. LAMSAOURI Jamal*
Pr. MARMADÉ Lahcen
Pr. MESKINI Toufik
Pr. MSSROURI Rahal
Pr. NASSAR Ittimade
Pr. OUKERRAJ Latifa
Pr. RHORFI Ismail Abderrahmani*

Mars 2010

Pr. Karim FILALI *

Octobre 2010

Pr. ALILOU Mustapha
Pr. AMEZIANE Taoufiq*
Pr. BELAGUID Abdelaziz
Pr. CHADLI Mariama*
Pr. CHEMSI Mohamed*
Pr. DAMI Abdellah*
Pr. DENDANE Mohammed Anouar

****Enseignant militaire***

Microbiologie
Radiothérapie
Ophtalmologie
Chirurgie Générale
Traumatologie-Orthopédie
Parasitologie
Cardiologie

Médecine interne
Pédiatrie
Chirurgie Générale
Neuro-chirurgie
Radiologie
Rhumatologie
Neuro-chirurgie *Dir. Hôp. Spécialités*

Anesthésie Réanimation
Anatomie
Biochimie-Chimie
Dermatologie
Chirurgie Générale
Traumatologie-Orthopédie
Chirurgie Vasculaire Périphérique
Hématologie clinique
Chirurgie Générale
Microbiologie
Médecine interne
Gynécologie obstétrique
Rhumatologie
Gastro-entérologie
Pédiatrie
Pédiatrie
Chimie Thérapeutique
Chirurgie Cardio-vasculaire
Pédiatrie
Chirurgie Générale
Radiologie
Cardiologie
Pneumo-Phtisiologie

Anesthésie réanimation *Directeur de l'Ecole Royale du Service de Santé Militaire*

Anesthésie réanimation
Médecine interne
Physiologie
Microbiologie
Médecine Aéronautique
Biochimie- Chimie
Chirurgie Pédiatrique

Pr. EL HAFIDI Naima
Pr. EL KHARRAS Abdenmasser*
Pr. EL MAZOUZ Samir
Pr. EL SAYEGH Hachem
Pr. ERRABIH Ikram
Pr. LAMALMI Najat
Pr. MOSADIK Ahlam
Pr. MOUJAHID Mountassir*
Pr. ZOUAIDIA Fouad

Decembre 2010

Pr. ZNATI Kaoutar

Mai 2012

Pr. AMRANI Abdelouahed
Pr. ABOUELALAA Khalil*
Pr. BENCHEBBA Driss*
Pr. DRISSI Mohamed*
Pr. EL ALAOUI MHAMDI Mouna
Pr. EL OUAZZANI Hanane*
Pr. ER-RAJI Mounir Chirurgie
Pr. JAHID Ahmed

Février 2013

Pr. AHID Samir
Pr. AIT EL CADI Mina
Pr. AMRANI HANCI Laila
Pr. AMOR Mourad
Pr. AWAB Almahdi
Pr. BELAYACHI Jihane
Pr. BELKHADIR Zakaria Houssain
Pr. BENCHEKROUN Laila
Pr. BENKIRANE Souad
Pr. BENSNGHIR Mustapha*
Pr. BENYAHIA Mohammed*
Pr. BOUATIA Mustapha
Pr. BOUABID Ahmed Salim*
Pr. BOUTARBOUCH Mahjouba
Pr. CHAIB Ali*
Pr. DENDANE Tarek
Pr. DINI Nouzha*
Pr. ECH-CHERIF EL KETTANI Mohamed Ali
Pr. ECH-CHERIF EL KETTANI Najwa
Pr. ELFATEMI NIZARE
Pr. EL GUERROUJ Hasnae
Pr. EL HARTI Jaouad
Pr. EL JAOUDI Rachid*
Pr. EL KABABRI Maria
Pr. EL KHANNOUSSI Basma
Pr. EL KHLOUFI Samir
Pr. EL KORAICHI Alae
Pr. EN-NOUALI Hassane*
Pr. ERRGUIG Laila

****Enseignant militaire***

Pédiatrie
Radiologie
Chirurgie Plastique et Réparatrice
Urologie
Gastro-Entérologie
Anatomie Pathologique
Anesthésie Réanimation
Chirurgie Générale
Anatomie Pathologique

Anatomie Pathologique

Chirurgie Pédiatrique
Anesthésie Réanimation
Traumatologie-Orthopédie
Anesthésie Réanimation
Chirurgie Générale
Pneumophtisiologie
Pédiatrie
Anatomie Pathologique

Pharmacologie *Doyen FP de l'UM6SS*

Toxicologie
Gastro-Entérologie
Anesthésie-Réanimation
Anesthésie-Réanimation
Réanimation Médicale
Anesthésie-Réanimation
Biochimie-Chimie
Hématologie
Anesthésie Réanimation
Néphrologie
Chimie Analytique et Bromatologie
Traumatologie orthopédie
Anatomie
Cardiologie
Réanimation Médicale
Pédiatrie
Anesthésie Réanimation
Radiologie
Neuro-chirurgie
Médecine Nucléaire
Chimie Thérapeutique
Toxicologie
Pédiatrie
Anatomie Pathologique
Anatomie
Anesthésie Réanimation
Radiologie
Physiologie

Pr. FIKRI Meryem
Pr. GHFIR Imade
Pr. IMANE Zineb
Pr. IRAQI Hind
Pr. KABBAJ Hakima
Pr. KADIRI Mohamed*
Pr. LATIB Rachida
Pr. MAAMAR Mouna Fatima Zahra
Pr. MEDDAH Bouchra
Pr. MELHAOUI Adyl
Pr. MRABTI Hind
Pr. NEJJARI Rachid
Pr. OUBEJJA Houda
Pr. OUKABLI Mohamed*
Pr. RAHALI Younes

Pharmacie

Pr. RATBI Ilham
Pr. RAHMANI Mounia
Pr. REDA Karim*
Pr. REGRAGUI Wafa
Pr. RKAIN Hanan
Pr. ROSTOM Samira
Pr. ROUAS Lamiaa
Pr. ROUBAA Fedoua*
Pr. SALIHOUN Mouna
Pr. SAYAH Rochde
Pr. SEDDIK Hassan*
Pr. ZERHOUNI Hicham
Pr. ZINE Ali*

AVRIL 2013

Pr. EL KHATIB MOHAMED KARIM*

MAI 2013

Pr. BOUSLIMAN Yassir*

MARS 2014

Pr. ACHIR Abdellah
Pr. BENCHAKROUN Mohammed*
Pr. BOUCHIKH Mohammed
Pr. EL KABBAJ Driss*
Pr. FILALI Karim*
Pr. EL MACHTANI IDRISSE Samira*
Pr. HARDIZI Houyam
Pr. HASSANI Amale*
Pr. HERRAK Laila
Pr. JEAIDI Anass*
Pr. KOUACH Jaouad*
Pr. MAKRAM Sanaa*
Pr. RHISSASSI Mohamed Jaafar
Pr. SEKKACH Youssef*
Pr. TAZI MOUKHA Zakia

****Enseignant militaire***

Radiologie
Médecine Nucléaire
Pédiatrie
Endocrinologie et maladies métaboliques
Microbiologie
Psychiatrie
Radiologie
Médecine interne
Pharmacologie *Directrice du Méd. Phar.*
Neuro-chirurgie
Oncologie Médicale
Pharmacognosie
Chirurgie Pédiatrique
Anatomie Pathologique
Pharmacie Galénique *Vice-Doyen à la*

Génétique
Ne Urologie
Ophtalmologie
Ne Urologie
Physiologie
Rhumatologie
Anatomie Pathologique
Gastro-Entérologie
Gastro-Entérologie
Chirurgie Cardio-Vasculaire
Gastro-Entérologie
Chirurgie Pédiatrique
Traumatologie Orthopédie

Stomatologie et Chirurgie Maxillo-faciale

Toxicologie

Chirurgie Thoracique
Traumatologie- Orthopédie
Chirurgie Thoracique
Néphrologie
Anesthésie-Réanimation *Dir. ERSSM*
Biochimie-Chimie
Histologie- Embryologie-Cytogénétique
Pédiatrie
Pneumologie
Hématologie Biologique
Génycologie-Obstétrique
Pharmacologie
CCV
Médecine interne
Généologie-Obstétrique

DECEMBRE 2014

Pr. ABILKACEM Rachid*
Pr. AIT BOUGHIMA Fadila
Pr. BEKKALI Hicham*
Pr. BENZAOU Salma
Pr. BOUABDELLAH Mounya
Pr. BOUCHRIK Mourad*
Pr. DERRAJI Soufiane*
Pr. EL AYOUBI EL IDRISSE Ali
Pr. EL GHADBANE Abdedaim Hatim*
Pr. EL MARJANY Mohammed*
Pr. FEJJAL Nawfal
Pr. JAHIDI Mohamed*
Pr. LAKHAL Zouhair*
Pr. OUDGHIRI NEZHA
Pr. RAMI Mohamed
Pr. SABIR Maria
Pr. SBAI IDRISSE Karim*
Hyg.

Pédiatrie
Médecine Légale
Anesthésie-Réanimation
Chirurgie Maxillo-Faciale
Biochimie-Chimie
Parasitologie
Pharmacie Clinique
Anatomie
Anesthésie-Réanimation
Radiothérapie
Chirurgie réparatrice et plastique
O.R.L
Cardiologie
Anesthésie-Réanimation
Chirurgie Pédiatrique
Psychiatrie
Médecine préventive, santé publique et

AOÛT 2015

Pr. MEZIANE Meryem
Pr. TAHIRI Latifa

Dermatologie
Rhumatologie

JANVIER 2016

Pr. BENKABBOU Amine
Pr. EL ASRI Fouad*
Pr. ERRAMI Noureddine*

Chirurgie Générale
Ophtalmologie
O.R.L

JUIN 2017

Pr. ABI Rachid*
Pr. ASFALOU Ilyasse*
Pr. BOUAITI El Arbi*
Hyg.
Pr. BOUTAYEB Saber
Pr. EL GHISSASSI Ibrahim
Pr. HAFIDI Jawad
Pr. MAJBAR Mohammed Anas
Pr. OURAINI Saloua*
Pr. RAZINE Rachid
Hyg.
Pr. SOUADKA Amine
Pr. ZRARA Abdelhamid*

Microbiologie
Cardiologie
Médecine préventive, santé publique et
Oncologie Médicale
Oncologie Médicale
Anatomie
Chirurgie Générale
O.R.L
Médecine préventive, santé publique et
Chirurgie Générale
Immunologie

PROFESSEURS AGREGES :

JANVIER 2005

Pr. HAJJI Leila

MAI 2018

Pr. AMMOURI Wafa
Pr. BENTALHA Aziza
Pr. EL AHMADI Brahim
Pr. EL HARRECH Youness*

Cardiologie (*mise en disponibilité*)

Médecine interne
Anesthésie-Réanimation
Anesthésie-Réanimation
Urologie

****Enseignant militaire***

Pr. EL KACEMI Hanan
Pr. EL MAJJAOUI Sanaa
Pr. FATIHI Jamal*
Pr. GHANNAM Abdel-Ilah
Pr. JROUNDI Imane
Hyg.
Pr. MOATASSIM BILLAH Nabil
Pr. TADILI Sidi Jawad
Pr. TANZ Rachid*

NOVEMBRE 2018

Pr. AMELLAL Mina
Pr. SOULY Karim
Pr. TAHRI Rajae

NOVEMBRE 2019

Pr. AATIF Taoufiq*
Pr. ACHBOUK Abdelhafid*
Pr. ANDALOUSSI SAGHIR Khalid
Pr. BABA HABIB Moulay Abdellah*
Pr. BASSIR Rida Allah
Pr. BOUATTAR Tarik
Pr. BOUFETTAL Monsef
Pr. BOUCHENTOUF Sidi Mohammed*
Pr. BOUZELMAT Hicham*
Pr. BOUKHRIS Jalal*
Pr. CHAFRY Bouchaib*
Pr. CHAHDI Hafsa*
Pr. CHERIF EL ASRI ABAD*
Pr. DAMIRI Amal*
Pr. DOGHMI Nawfal*
Pr. ELALAOUI Sidi-Yassir
Pr. EL ANNAZ Hicham*
Pr. EL HASSANI Moulay El Mehdi*
Pr. EL HJOUJI Abderrahman*
Pr. EL KAOUI Hakim*
Pr. EL WALI Abderrahman*
Pr. EN-NAFAA Issam*
Pr. HAMAMA Jalal*
Pr. HEMMAOUI Bouchaib*
Pr. HJIRA Naouafal*
Pr. JIRA Mohamed*
Pr. JNIENE Asmaa
Pr. LARAQUI Hicham*
Pr. MAHFOUD Tarik*
Pr. MEZIANE Mohammed*
Pr. MOUTAKI ALLAH Younes*
Pr. MOUZARI Yassine*
Pr. NAOUI Hafida*
Pr. OBTEL MAJDOULINE
Hyg.
Pr. OURRAI ABDELHAKIM*
Pr. SAOUAB RACHIDA*

****Enseignant militaire***

Radiothérapie
Radiothérapie
Médecine interne
Anesthésie-Réanimation
Médecine préventive, santé publique et

Radiologie
Anesthésie-Réanimation
Oncologie Médicale

Anatomie
Microbiologie
Histologie-Embryologie--Cytogénétique

Néphrologie
Chirurgie réparatrice et plastique
Radiothérapie
Gynécologie-Obstétrique
Anatomie
Néphrologie
Anatomie
Chirurgie-Générale
Cardiologie
Traumatologie-Orthopédie
Traumatologie-Orthopédie
Anatomie pathologique
Neuro-chirurgie
Anatomie Pathologique
Anesthésie-Réanimation
Pharmacie-Galénique
Virologie
Gynécologie-Obstétrique
Chirurgie Générale
Chirurgie Générale
Anesthésie-Réanimation
Radiologie
Stomatologie et Chirurgie Maxillo-faciale
O.R.L
Dermatologie
Médecine interne
Physiologie
Chirurgie-Générale
Oncologie Médicale
Anesthésie-Réanimation
Chirurgie Cardio-Vasculaire
Ophtalmologie
Parasitologie-Mycologie
Médecine préventive, santé publique et

Pédiatrie
Radiologie

Pr. SBITTI YASSIR*
Pr. ZADDOUG OMAR*
Pr. ZIDOUH SAAD*

SEPTEMBRE 2021

Pr. ABABOU Karim*
Pr. ALAOUI SLIMANI Khaoula*
Pr. ATOUF OUAFA
Pr. BAKALI Youness
Pr. BAMOUS Mehdi*
Pr. BELBACHIR Siham
Pr. BELKOUCH Ahmed*
Catastrophes
Pr. BENNIS Azzelarab*
Pr. CHAFAI ELALAOUI Siham
Pr. DOUMIRI Mouhssine
Pr. EDDERAI Meryem*
Pr. EL KTAIBI Abderrahim*
Pr. EL MAAROUFI Hicham*
Pr. EL OMRI Noual*
Pr. ELQATNI Mohamed*
Pr. FAHRY Aicha*
Pr. IBRAHIM RAGAB MOUNTASSER Dina*
Pr. IKEN Maryem
Pr. JAAFARI Abdelhamid*
Pr. KHALFI Lahcen*
Faciale
Pr. KHEYI Jamal*
Pr. KHIBRI Hajar
Pr. LAAMRANI Fatima Zahrae
Pr. LABOUDI Fouad
Pr. LAHKIM Mohamed*
Pr. MEKAOUI Nour
Pr. MOJEMMI Brahim
Pr. OUDRHIRI Mohammed Yassaad
Pr. SATTE AMAL*
Pr. SOUHI Hicham*
Pr. TADLAOUI Yasmina*
Pr. TAGAJDID Mohamed Rida*
Pr. ZAHID Hafid*
Pr. ZAJJARI Yassir*
Pr. ZAKARYA Imane*

Oncologie Médicale
Traumatologie-Orthopédie
Anesthésie-Réanimation

Chirurgie réparatrice et plastique
Oncologie Médicale
Immunologie
Chirurgie Générale
CCV
Psychiatrie
Médecine des Urgences et des

Traumatologie-Orthopédie
Génétique
Anesthésie-Réanimation
Radiologie
Anatomie Pathologique
Hématologie Clinique
Médecine interne
Médecine interne
Pharmacie Galénique
Néphrologie
Parasitologie
Anesthésie-Réanimation
Stomatologie et Chirurgie Maxillo-

Cardiologie
Médecine interne
Radiologie
Psychiatrie
Radiologie
Pédiatrie
Chimie Analytique
Neurochirurgie
Neurologie
Pneumo-physiologie
Pharmacie Clinique
Virologie
Hématologie
Néphrologie
Pharmacognosie

****Enseignant militaire***

2 - ENSEIGNANTS-CHERCHEURS SCIENTIFIQUES

PROFESSEURS DE L'ENSEIGNEMENT SUPERIEUR :

Pr. ABOUDRAR Saadia
Pr. ALAMI OUHABI Naima
Pr. ALAOUI KATIM
Pr. ALAOUI SLIMANI Lalla Naïma
Pr. ANSAR M'hammed
Chimique
Pr. BARKIYOU Malika
Pr. BOUHOUCHE Ahmed
Pr. BOUKLOUZE Abdelaziz
Pr. DAKKA Taoufiq
Rech. et de la Coop.
Pr. FAOUZI Moulay El Abbes
Pr. IBRAHIMI Azeddine
Pr. OULAD BOUYAHYA IDRISSE Med
Pr. RIDHA Ahlam
Pr. TOUATI Driss
Pr. ZAHIDI Ahmed

Physiologie
Biochimie-Chimie
Pharmacologie
Histologie-Embryologie
Chimie Organique et Pharmacie

Histologie-Embryologie
Génétique Humaine
Applications Pharmaceutiques
Physiologie *Vice-Doyen chargé de la*

Pharmacologie
Biologie moléculaire/Biotechnologie
Chimie Organique
Chimie
Pharmacognosie
Pharmacologie

PROFESSEURS HABILITES :

Pr. AANNIZ Tarik
Pr. BENZEID Hanane
Pr. CHAHED OUZZANI Lalla Chadia
Pr. CHERGUI Abdelhak
végétales
Pr. DOUKKALI Anass
Pr. EL BAKKALI Mustapha
Pr. EL JASTIMI Jamila
Pr. KHANFRI Jamal Eddine
Pr. LAZRAK Fatima
Pr. LYAHYAI Jaber
Pr. OUADGHIRI Mouna
Pr. RAMLI Youssef
Pr. SERRAGUI Samira
Pr. TAZI Ahnini
Pr. YAGOUBI Maamar

Microbiologie et Biologie moléculaire
Chimie
Biochimie-Chimie
Botanique, Biologie et physiologie

Chimie Analytique
Physiologie
Chimie
Histologie-Embryologie
Chimie
Génétique
Microbiologie et Biologie
Chimie Organique Pharmaco-Chimie
Pharmacologie
Génétique
Eau, Environnement

Mise à jour le 21/02/2022

KHALED Abdellah

Chef du Service des Affaires Administratives

FMPR

****Enseignant militaire***



Dedicaces



PERE CELESTE

L'Eternel des Armées, Dieu Tout-Haut qui règne sur le trône élevé.

Seigneur Jésus, je Te rends grâce pour ce travail.

Je Te remercie pour tous Tes bienfaits,

Ton amour, Ta fidélité et Ta bonté.

A Toi soit le règne, la puissance et la gloire pour l'éternité.

Amen.

À mon cher pays le GABON

UNION, TRAVAIL, JUSTICES

*« Merci de m'avoir soutenue tout au long de ma formation.
J'aspire à pouvoir contribuer à l'avancée de notre nation
à l'aide de tout ce que j'ai pu acquérir au travers de ces années.*

Que Dieu bénisse notre patrie. »

Au Royaume du Maroc

*« Pays frère, patrie d'adoption, merci pour la qualité
de formation académique transmise.
Je garderais de bons souvenirs de par les relations tissées
et les conditions de vie agréable.*


Que Dieu garde cette nation. »

À

Son excellence monsieur

ALI BONGO ONDIMBA

*Président de la République Gabonaise, Chef de l'État,
Chef Suprême des Forces Armées Gabonaises*



« Que Dieu le protège et lui accorde longévité ».

À FEU SA MAJESTE LE ROI HASSAN II



Que Dieu ait son âme en sa Sainte Miséricorde

À SA MAJESTE LE ROI MOHAMED VI
Chef Suprême et Chef d'Etat-Major Général des Forces Armées Royales.
Roi du MAROC et garant de son intégrité territoriale



Qu'Allah le glorifie et préserve Son Royaume

***À SON ALTESSE ROYALE LE PRINCE
HERITIER MOULAY EL HASSAN***



Que Dieu le garde

***À SON ALTESSE ROYALE
LE PRINCE MOULAY RACHID***



***Que Dieu le protège
A TOUTE LA FAMILLE ROYALE***



A

Madame Félicité ONGOUORI NGOUBILI

Ministre de la Défense Nationale.

*“Témoignage de notre profond respect
et de notre profonde considération. ”*

A

Monsieur le Médecin Général d’Armée

Jean Raymond NZENZE

Professeur agrégé en médecine interne

Directeur Général du Service de Santé Militaire.

“Témoignage de notre profond respect et de notre profonde considération



A Monsieur le Général de Corps d'Armée
Belkhir EL FAROUK
Inspecteur Général des Forces Armées Royales
et commandant la zone sud

En témoignage de notre grand respect

Et notre profonde considération



***A Monsieur le Médecin Général de Brigade
Mohammed ABBAR
Inspecteur du Service de Santé Militaire***

*En témoignage de notre grand respect
Et notre profonde considération*



*A Monsieur le Médecin Général de Brigade
El Mehdi ZBIR
Directeur de l'Hôpital Militaire d'Instruction
Mohamed V – Rabat*

*En témoignage de notre grand respect
Et notre profonde considération et sincère admiration*



A Monsieur le Médecin Colonel Major

Karim FILALI

Directeur de l'Ecole Royale du Service de Santé Militaire

En témoignage de notre grand respect

Et notre profonde considération.



A

Monsieur le Médecin Général de Brigade

Abdellatif BOULAHYA

Directeur de l'Hôpital Militaire Avicenne – Marrakech

*« En témoignage de notre grand respect
et notre profonde considération ».*

A

Monsieur le Colonel Major

Abderrazak SABIR

Médecin Chef du 3ème Hôpital de Laayoune

*« En témoignage de notre grand respect
et notre profonde considération ».*



A

Monsieur le Médecin Colonel Major

AZIZ AOURARH

Directeur de l'Hôpital Militaire Moulay Ismail -

Meknes

En témoignage de notre grand respect

Et notre profonde considération

A

Son Excellence le Docteur

Sylver Aboubakar MINKO MI NSEME

Ambassadeur Haut Représentant de la République Gabonaise près

le Royaume du Maroc.

“Témoignage de notre profond respect et de notre profonde considération. ”



A

Monsieur le Colonel

Pierre MBA ESSA

Ancien Attaché de Défense près de l'Ambassade

Haute Représentation de la

République Gabonaise près le Royaume du Maroc.

“Témoignage de notre profond respect et de notre profonde considération

***A L'ECOLE ROYALE DU SERVICE
DE SANTE MILITAIRE - RABAT***

Je dédie ce travail à l'ensemble du personnel de ERSSM

En témoignage de mon grand respect

Et ma profonde considération

***Monsieur le Commandant de groupement
élèves officiers ERSSM MOHAMED BOUHAROU***

***À Monsieur L'Adjudant-Chef L. KERBAL :
CHEF SECRETARIAT GROUPEMENT
ELEVES OFFICIERS DE L'ERSSM***

*En reconnaissance de sa disponibilité et de sa générosité
à l'égard de l'ensemble des élèves officiers médecins.
Pour cela, je lui adresse mes vifs remerciements, pour sa
Contribution à la réussite de ce travail.*

A ma très chère et tendre maman
EYANG ABESOLO ROSALIE

« Aucun mot ne pourrait exprimer à quel point je t'aime.

*Je suis reconnaissant d'être ton fils. Je rends grâce
à Dieu pour ta vie et tout ce qu'il a fait et continue
de faire dans ma vie au travers de toi.*

Merci pour tout le soutien que tu m'apportes.

Je prie pour toujours t'honorer.

Que Dieu te garde précieusement. »

*A toi mon défunt père qui me regarde
et me protège depuis le ciel*

EVEZOGHO MBA FAUSTIN

Ton fils a bien grandi depuis tout ce temps.

*Je m'efforcerai toujours à préserver ce lourd et agréable héritage
que tu nous as laissé. Rien ne peut décrire la fierté
et l'amour que je te porte.*

“ TRAVAIL, TRAVAIL et TRAVAIL ”

À mes bien-aimés frères et soeurs

*FRED, LUDOVIC, BERNARD, GERARD, PATRICK, PRIMAEL,
LIONEL, EDMOND, MERVEILLE, CLARISSE, RAYMOND,
CHRISTIAN et GENEVIEVE*

« Je rends grâce à Dieu d'être votre frère.

Vous m'avez toujours soutenue.

Je vous aime et je prie que Dieu nous garde toujours unis dans l'amour ».

À mes neveux et nièces

« Je suis bénie de vous avoir dans ma vie. Je vous aime fort.

Que Dieu vous garde précieusement ».

Mes oncles et tantes

*Pensée particulière à papa EKOUMA PIERRE, Papa ELOI EKOUMA,
maman OKOME MARIE JEANNETTE*

*« Je rends grâce à Dieu et je bénis vos vies, car vous
avez contribué de près ou de loin à la personne que je suis devenue.*

Que Dieu vous garde »

À mes cousins

*« Que Dieu vous protège et qu'Il nous unisse
toujours dans l'amour et la fraternité ».*

À

***Ma famille de l'École Royale
du Service de Santé Militaire***

À toute la promotion 2014

*Pensée particulière à Funzu, Tata Hugette, tonton Pedro,
GHOST, BERNI SAMA, MINING, SANOGO, le TORRO, DECARE,
ZARE, THEO monay*

« Que de belles rencontres et de souvenirs partagés avec tous.

Que Dieu garde chacun de vous ».

À tous mes Anciens de l'ERSSM

*Pensée particulière aux anciens FELIX , SANDY , WILLY, JAURES,
DAVID et au DIMAZOL premier du nom l'homme du
NEBRASKA ET DE L'ORIENT.*

«Merci pour vos soutiens.

Que Dieu vous bénisse.

Profonds respects et considération ».

À tous mes Jeunes de l'ERSSM

*Pensée particulière à Mabicka, Ntchango,
Anniati, Emane, Miloundja, Massembo,
Francine, Atoure, Mabilia, Honorine, Guei,
Koné, Okouma, Epemet, Andjaye,
Dasha, Katrina, Abdoulay, Keita.*

« Que Dieu vous garde.

Profond respect et considération ».

A

Mes amis.

*J'ai une pensée particulière pour Edward,
Valdim, Wilmaz, Bleck, James, Hommérite,
Ornella et Priscilla Bibaye.*

Merci pour vos encouragements, votre disponibilité et votre soutien.

“ Que Dieu préserve nos liens et vous bénisse. ”

DEDICACES SPECIALES

A

Maman NDZAMBA NICOLE CHLOE

Merci d'avoir cru en moi, de m'avoir pris sous ton aile.

Je te porte particulièrement dans mon cœur

“ Témoignage de ma considération et de mon amour éternel ”

A

NDJILA KIMBIRILA NAWAL LEILA

Merci pour le soutien et l'amour que tu me témoignes.

Ce séjour au MAROC n'aurait pas été pareil sans toi.

“ Que DIEU préserve nos liens et te bénisse davantage. ”

A

L'ancien LOUNDOU PANGOU HANS

Mon off merci pour les conseils avisés et pour la disponibilité.

On se prend au pays pour le travail et pour les kekes

“ Profond respect et considération. ”



Remerciements



À

***Notre maître président et rapporteur de thèse
Monsieur le Professeur Abderrahman ELWALI
Professeur d'Anesthésie-Réanimation***

*« Ce fut un grand privilège et honneur de vous avoir
comme rapporteur pour mener à bien ce sujet de thèse.*

*Votre aide, votre disponibilité et votre spontanéité malgré toutes les
responsabilités qui vous incombent nous ont particulièrement marqués.*

Que Dieu se souvienne de vous et de votre famille.

*Veillez voir à travers ce travail le témoignage de notre profonde
gratitude et de notre total respect ».*

À

Notre maître et juge de thèse :

Monsieur le Professeur

Professeur d'Anesthésie-Réanimation

*« Nous avons l'honneur de vous avoir comme juge de notre travail.
Nous vous remercions pour votre disponibilité et votre amabilité. Veuillez
accepter, cher Maître, l'expression de notre profond respect ».*

À

Notre maître et juge de thèse :

Monsieur le Professeur

Professeur d'Anesthésie-Réanimation

« Nous sommes particulièrement touchés par la spontanéité et la gentillesse avec lesquelles vous avez bien voulu accepter de juger notre travail. Nous vous remercions de l'honneur que vous nous faites en acceptant de siéger parmi notre jury de thèse.

Veillez trouver ici, cher maître, l'expression de notre profond respect ».

À

Notre maître et juge de thèse :

Monsieur le Professeur

Professeur d'Anesthésie-Réanimation

*« C'est un grand honneur pour nous de vous compter parmi
notre jury de thèse. Vous nous avez accueillis avec une amabilité notable.*

*Veillez accepter cher maître, l'expression
de notre profonde gratitude et de notre grand respect ».*



Liste des abréviations



LISTE DES ABREVIATIONS

AG	: anesthésie générale
AIVOC	: Anesthésie intraveineuse à objectif de concentration
ASTM	: American society for testing and material
ATM	: Articulation temporo-mandibulaire
BMV	: ventilation au sac-masque
CAFG	: Canadian airway focus group
DA	: Dose active
DAS	: Société des aériennes difficiles
DL	: Laryngoscopie directe
ECMO	: oxygénation par membrane extracorporelle
EtCO₂	: valeur du CO ₂ en fin d'expiration
EVAPC	: stabilisation des voies aériennes avant la chirurgie
GEC	: Guide échangeur creux
ID	: intubation difficile
IMC	: indice de masse corporelle
IRM	: Imagerie par résonance magnétique
LMA	: Masque laryngé
MCT	: Membrane cricothyroïdienne
MF	: Masque facial
MLD	: Microchirurgie laryngée
NMB	: blocage neuromusculaire
NODEAST	: Oxygénation nasale pendant les efforts de sécurisation du tube
OHDN	: Oxygénation à haut débit nasal
ORL	: Otorhinolaryngologiste
PETCO₂	: Pression de fin d'expiration en CO ₂
PVC	: polychlorure de vinyle

SAOS	: Syndrome de l'apnée obstructif du sommeil
SDRA	: Syndrome de détresse respiratoire aigue
SET	: sonde endotrachéale
SFAR	: Société française d'anesthésie réanimation
SGA	: dispositif supraglottique
THIVE	: Transnasal humidified hiegh flow oxygen
VA	: veini-artérielle
VAL	: vidéo-laryngoscope assistée
VAS	: voies aériennes supérieures
VL	: vidéo-laryngoscope
VMD	: ventilation au masque difficile
VMF	: ventilation au masque facial
VV	: veino-veineuse



Liste des illustrations



LISTE DES FIGURES

Figure 1 : Kyste laryngé au niveau de la fausse corde vocale droite	7
Figure 2 : Le kyste valléculaire visible lors de "EEEEEE" phonation et protrusion de la langue	11
Figure 3 : image tomодensitométrique montrant le kyste décollant de la vallécule droite, s'étendant dans l'oropharynx.....	12
Figure 4 : TDM cervicale en faveur d'une lésion sus glottique latéralisée à gauche, pédiculée et de densité liquidienne mesurant 15 x 12 mm.....	15
<i>Figure 5</i> : orifice de trachéotomie	16
<i>Figure 6</i> : pièce opératoire.....	16
Figure 7 : coupe sagittale de l'embryon à la 4ième semaine de développement embryonnaire.....	20
Figure 8 : vue endoscopique montrant le plan glottique et les plis vocaux	25
Figure 9 : coupes sagittale et frontale du larynx montrant les trois étages.....	26
Figure 10 : Innervation du larynx	29
Figure 11 : aspect endoscopique comparatif entre le larynx adulte et le larynx infantile	31
Figure 12 : Vue endoscopique d'un kyste valléculaire.....	35
Figure 13 : vue endoscopique d'un kyste sacculaire	37
Figure 14 : répartition des kystes laryngés selon leur topographie	38
Figure 15 : espace préglottique et glottique.....	47
Figure 16 : cordes vocales [40]. Les cordes vocales sont repérées au niveau du larynx (sonde linéaire), caudales à l'os hyoïde. Il est possible de visualiser leur mobilité. La distance entre la peau et la commissure antérieure des cordes vocales est un critère d'intubation difficile quand elle excède 28 mm (8 mm dans la figure).....	48
Figure 17 : TDM cervicale en coupes axiales montrant la masse kystique à point de départ valléculaire gauche et comblant en partie l'oropharynx.....	52
Figure 18 : scanner cervical en coupe axiale montrant une masse kystique comblant en partie l'oropharynx.....	52
Figure 19 : IRM cervicale préopératoire montrant le kyste épiglottique droit	53
<i>Figure 20</i> : laryngoscopie à suspension rigide pour interventions chirurgicales des voies respiratoires supérieures.	54
Figure 21	57
Figure 22 : Canule oropharyngée.....	64
Figure 23 : Canule nasopharyngée.....	65
Figure 24 : Masque facial.....	66

Figure 25: masque laryngé (LMA) classique	68
Figure 26: Tubes laryngés [64]. (A) tube laryngé à usage unique. Noter les deux ballonnets et l'orifice de ventilation entre les ballonnets. (B) tube laryngé avec dispositif de drainage à usage unique. Noter l'orifice du tube de drainage au milieu du ballonnet distal.	69
Figure 27: Matériels de base pour intubation trachéale	70
Figure 28: Laryngoscopes de Macintosh (A) et de Miller (B).....	71
Figure 29: Deux types de sondes avec ; sonde armée (A) et sonde perfofée (B)	72
Figure 30: Catheter de jet ventilation.....	74
Figure 31: Sonde d'intubation trachéale laser à double ballonnet.....	75
Figure 32: position modifiée de Jackson. La position de la tête, la mise en place d'un coussin sous l'occiput et le laryngoscope permettent d'aligner les trois axes (a : axe buccal ; b : axe pharyngé ; c : axe laryngé) et de visualiser la glotte.....	87
Figure 33: classes de Mallampati (en haut) et grades de Cormack (en bas).....	89
Figure 34: distance de Patil. Normale supérieure à 6,5 cm	90
Figure 35: arbre décisionnel général. AG: anesthésie générale	91
Figure 36: <i>en cas de ventilation efficace au masque facial C.I : complication interne</i>	92
Figure 37: <i>en cas de ventilation inefficace au masque facial</i>	93
Figure 38: Organigramme du canadien Airway Focus Group - intubation trachéale difficile anticipée.	94
Figure 39: Algorithme de la Difficult Airway society - prise en charge de l'intubation trachéale difficile imprévue chez l'adulte.....	98
Figure 40: technique d'intubation trachéale avec ILMA fastrash	100
Figure 41: directives de la difficult airway society. Algorithme de base	104
Figure 42: Guide échangeur creux.....	105
Figure 43: Intubation vigile sous fibroscope	109
Figure 44: Etapes de l'intubation au vidéolaryngoscope Glidescope	116
Figure 45: Intubation rétrograde utilisant la technique du fil guide.....	121
Figure 46: Trachéotomie antérograde par dilatation successive par Ciaglia.....	124
Figure 47: technique de cricothyroïditeomie	126

LISTE DES TABLEAUX

Tableau 1: répartition des kystes laryngés selon leur topographie.	38
Tableau 2: Facteurs de risque des kystes laryngés.....	39
Tableau 3: distribution du kyste sous glottique	41
Tableau 4: Représentation clinique selon les séries chez l'adulte.	44
Tableau 5: sondes pour exploration des voies aériennes supérieures	46
Tableau 6 patients avec kystes sacculaires.....	61
Tableau 7: kystes laryngés connus gérés par fibroscopie	109
Tableau 8: anesthésie générale en ventilation spontanée	112
<i>Tableau 9: Astuces et outils particuliers pour faciliter l'intubation en cas de kyste laryngé.</i>	119
Tableau 10: tentative d'intubation après une découverte fortuite d'un kyste.....	132
Tableau 11: kystes valléculaires asymptomatiques découverts lors d'une anesthésie générale.....	134
Tableau 12: Consultations et interventions ORL pour kystes valléculaire accidentels avec issue d'extubation	140
Tableau 13: gestion anesthésique des kystes laryngés.....	141
Tableau 14: résumé de cas de gestion anesthésique des kystes laryngés.....	142



Sommaire

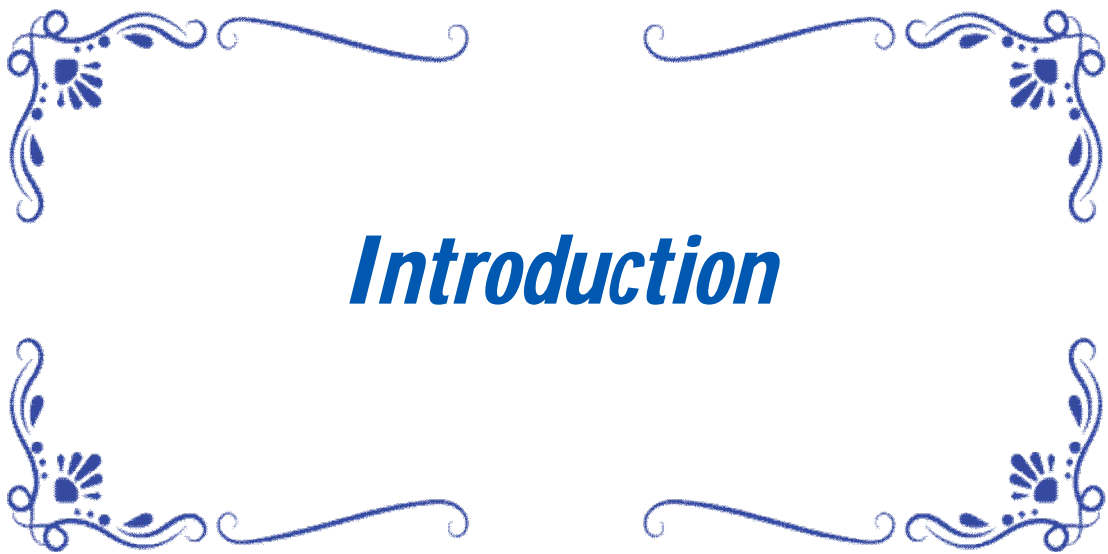

SOMMAIRE

INTRODUCTION	1
OBSERVATIONS	4
CAS CLINIQUE NUMERO 1	5
CAS CLINIQUE NUMERO 2	8
CAS CLINIQUE NUMERO 3	14
DISCUSSION	17
I. RAPPELS	18
1) RAPPELS EMBRYOLOGIQUES	18
a) Origine endodermique.....	19
b) Origine mésenchymateuse	19
c) Croissance morphologique	21
2) RAPPELS ANATOMIQUES	22
2-1) Configuration externe du larynx	22
a) Cartilages	22
b) Articulations.....	23
c) Membranes et ligaments.....	23
d) Appareils musculaires intrinsèques.....	24
e) Muqueuses du larynx	24
2-2) Configuration interne du larynx	24
a) Etage du larynx.....	24
b) Corps adipeux du larynx.....	26
2-3) Vascularisation, innervation et drainage lymphatique du larynx	27
a) Vascularisation	27
b) Innervation.....	28
c) Drainage lymphatique	30
2-4) Rapport du larynx	30
a) Rapports musculaires	30
b) Rapports viscéraux	30
c) Rapports vasculo-nerveux.....	31
d) Rapports laryngo-hypo-pharyngé.....	31

2-5) Physiologie du larynx	32
II. LES KYSTES LARYNGES.....	34
1) Définitions	34
2) Mécanismes étiopathogéniques et classification.....	34
3) Epidémiologie.....	39
4) Facteurs de risque.....	39
5) Diagnostic positif	41
6) Traitement.....	55
7) Complications	59
8) Indications chirurgicales	60
9) Prise en charge postopératoire	62
III.RAPPELS ANESTHESIQUES.....	63
1)Gestion des voies aériennes en anesthésie	63
1-1) Matériels.....	64
1-2) Techniques de contrôle des voies aériennes supérieures	76
1-2-1) Ventilation au masque facial	76
1-2-3) Utilisation des dispositifs supraglottiques.....	80
1-2-4) Intubation trachéale.....	83
1-2-5) Gestion de l'extubation	101
IV. STRATEGIE ANESTHESIQUE ET GESTION DES VOIES AERIENNES DEVANT LES KYSTES LARYNGES.....	106
1) Kystes laryngés connus	106
a) Intubation vigile sous fibroscope.....	106
b) Anesthésie générale en ventilation spontanée.....	110
c) Anesthésie générale avec curarisation	112
d) Intubation sous vidéolaryngoscope	114
e) Aspiration du contenu kystique avant l'intubation.....	117
f) Astuces et outil particuliers pour faciliter l'intubation en cas de kyste laryngé.....	118
g) Alternatives plus invasives	119
2)Kystes laryngés de découverte fortuite.....	129
2-1) Mode de découverte.....	129
a) Difficultés de ventiler au masque facial.....	129

b) Difficultés de mise en place dispositif supraglottique	129
c) Visualisation du kyste à la laryngoscopie	130
2-2) Stratégie de gestion des voies aériennes devant un kyste de découverte fortuite.....	131
a) Tentative d'intubation.....	131
b) Aspiration du kyste avant l'intubation.....	133
c) Réveil et intubation vigile sous fibroscope	134
3-Gestion des voies aériennes en peropératoire.....	135
4-L'extubation des patients avec kyste laryngé.....	137
a) Extubation en cas de chirurgie de kyste laryngé.....	137
b) Extubation en cas de chirurgie pour une autre pathologie	139
CONCLUSION	143
RESUME	145
BIBLIOGRAPHIE	149



Les kystes laryngés se définissent par la présence d'une ou de plusieurs structures délimitées par un épithélium, contenant de l'air et ou des sécrétions muqueuses et qui communiquent ou non avec la lumière laryngée[1]. Ils représentent 5% des lésions bénignes du larynx. La forme la plus courante, soit 52%, est celle provenant de l'épiglotte, la plupart se produisant sur la surface linguale. Les symptômes présentés sont fonctions de l'âge du patient, la taille du kyste, l'emplacement ainsi que son extension dans les voies respiratoires[2].

Chez l'adulte ils sont pour la plupart asymptomatiques. Ils seront ainsi découverts lors d'un examen de routine laryngé ou au cours de laryngoscopie lors de l'induction d'une anesthésie générale ou ils peuvent entraîner une obstruction des voies aériennes supérieures ou une difficulté voire impossibilité de ventilation au masque et ou d'intubation trachéale[3]. Pour les plus volumineux les symptômes seront variables associant stridor, trouble de la déglutition, dysphonie et dyspnée obstructive[4].

Dans la population pédiatrique les kystes du larynx sont rares et présentent un caractère congénital ou acquis[5]. ils représentent un facteur important d'obstruction des voies respiratoires potentiellement mortelle durant la période périnatale[6]. La symptomatologie est marquée par un stridor et une difficulté d'alimentation[7].

Le diagnostic repose sur l'examen clinique mais surtout sur l'endoscopie qui conditionnera la prise en charge ultérieure.

La prise en charge est essentiellement chirurgicale et consiste en une exérèse partielle ou totale des kystes laryngés. Cette chirurgie présente ainsi quatre problématiques pour l'anesthésiste ; le risque d'obstruction des voies

respiratoires supérieures durant l'induction, une intubation rendue difficile par la taille et la localisation des kystes, une gestion difficile des voies respiratoires en peropératoire et enfin l'extubation est à risque et peut se compliquer d'une obstruction des voies aériennes supérieures secondaire à un œdème laryngé ou d'un laryngospasme.

De ce fait une gestion anesthésique réussie des cas de chirurgie des kystes laryngés nécessite un degré élevé de coopération entre l'anesthésiste et le chirurgien, une compréhension réciproque des problèmes potentiels et une préparation adéquate des deux côtés pour relever les défis anticipés qui peuvent survenir. Du point de vue de l'anesthésiste, la compréhension approfondie de la complexité de l'anatomie des voies respiratoires supérieures, du processus pathologique impliqué et de toutes les étapes chirurgicales sera nécessaire pour concevoir un plan d'anesthésie rationnel[8].

C'est à ce titre que nous discutons à travers trois observations colligées au service d'anesthésiologie de l'Hôpital Militaire des Instructions Mohammed V de Rabat les différents protocoles d'anesthésie appliqués aux patients présentant un kyste laryngé candidats à une chirurgie et les difficultés rencontrées dans la gestion des voies aériennes chez ces patients.



CAS CLINIQUE NUMERO 1

Un homme de 46 ans doit subir une écho-endoscopie pour bilan de dysphagie. L'évaluation préopératoire est sans particularité et l'examen des voies aériennes supérieures ne note pas de critères d'intubation ou de ventilation au masque difficiles :

- Poids : 84kg taille : 180 cm IMC : 25.9 kg / m²
- Une distance thyro-mentonienne > 6.5cm
- Une bonne extension du cou
- Une bonne ouverture de la bouche
- Un score de Mallampati de II

Le jour de l'intervention le patient a bénéficié d'un monitoring standard électrocardioscope, saturation artérielle périphérique en oxygène et pression artérielle non invasive. Après une préoxygénation l'induction de l'anesthésie est réalisée avec l'injection de fentanyl (250µg) et de propofol (250mg). Après vérification d'une ventilation au masque efficace, la curarisation est assurée par du Rocuronium (50mg). Deux tentatives de laryngoscopie standard, respectivement avec une lame 3 et 4 de Macintosh, permettent d'identifier une structure arrondie mobile masquant complètement l'étage glottique. A la troisième tentative, on note une lésion mesurant environ 22 x 31 millimètres d'un aspect dépressible, pédiculé et mobilisable prenant naissance au niveau de la fausse corde vocale droite.

Le diagnostic d'un kyste laryngé est évoqué. Devant l'échec de l'intubation, on décide d'utiliser le vidéolaryngoscope X-LiteTM (Rusch, Tuttlingen, Allemagne) (VL). Les manipulations kystique par la pince de Magill par un premier operateur, sous contrôle de la VL, permettent de localiser l'épiglotte. Un guide souple (Eschmann) est introduit sous l'épiglotte par un second operateur permettant le passage d'un tube armé de 6,5 millimètres de diamètre. Aucun acte chirurgical sur le kyste n'est réalisé. A la fin de l'intervention, le patient est décurarisé avec de la néostigmine et extubé après un test de fuite négative sans laisser en place un guide échangeur pour une éventuelle reintubation.

Cinq minutes après l'extubation, le patient présente une détresse respiratoire avec une dyspnée de type obstructif et une diminution de la saturation en oxygène (SPO2) à 91%. Les manœuvres de libération des voies aériennes et de changement de position ne permettent qu'une légère amélioration de la dyspnée et de la saturation artérielle périphérique en oxygène (SPO2 à 93 %).

Une obstruction par le kyste est évoquée et on se prépare à une réintubation. L'induction de l'anesthésie générale a été faite par le Propofol + Rocuronium. La ventilation au masque était satisfaisante. Vu les difficultés antérieures, on procède dans un premier temps, sous VL, à une ponction du kyste avec une aiguille de ponction lombaire 18G et aspiration de 15 ml de liquide claire. L'affaissement du kyste permet de localiser l'épiglotte et ainsi la réintubation facile avec une sonde 7 à travers un guide dans un deuxième temps. La SPO2 la plus basse notée durant toute la procédure est de 86 %. Aucune autre anomalie pharyngée ou glottique n'est relevée. Le diagnostic d'une obstruction glottique par le kyste est confirmé. Le patient est extubé sur guide deux heures plus tard sans aucun problème après réveil complet [9].

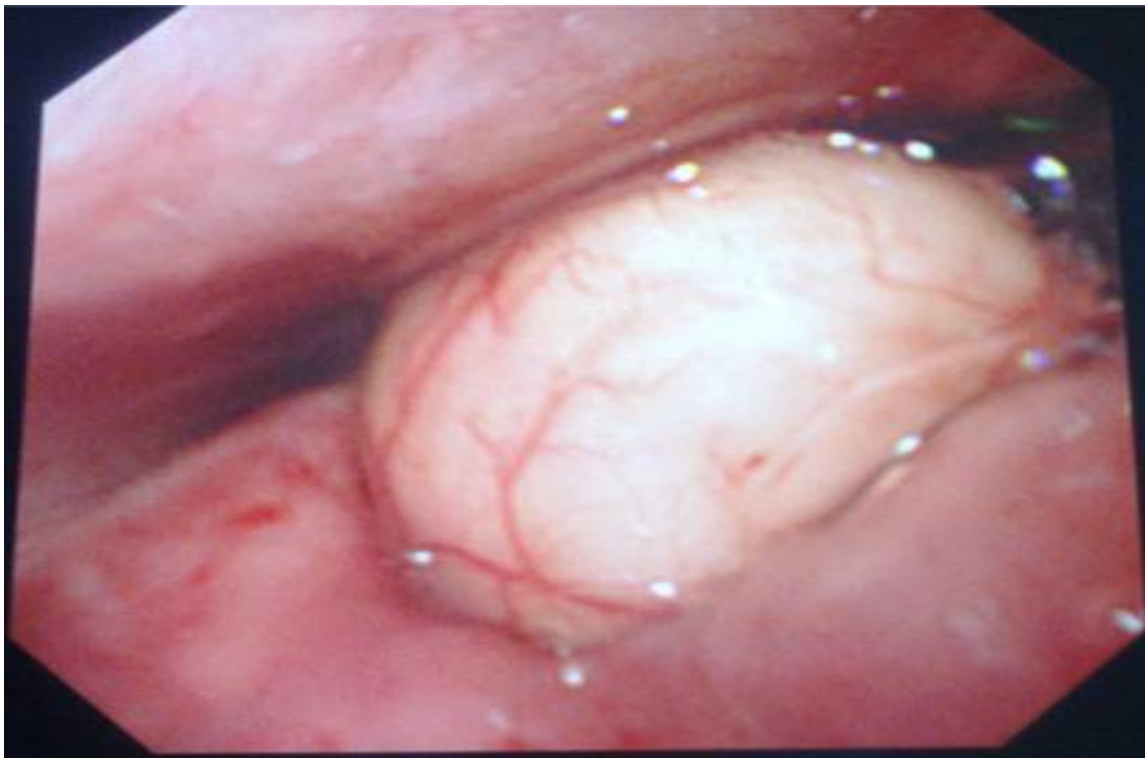


Figure 1 : Kyste laryngé au niveau de la fausse corde vocale droite[9].

La photo a été prise au début de l'intervention par l'endoscope type Olympus Evis Lucera CV-260 (Olympus Key Med UK)

CAS CLINIQUE NUMERO 2

Il s'agit d'un homme de 36ans hospitalisé pour bénéficier d'une urétroscopie souple élective, réalisée sous anesthésie générale, pour pathologie lithiasique.

On ne note aucun antécédent tant sur le plan médical que toxique.

Sur le plan chirurgical : le patient a subi une rachialgie pour arthroscopie du genou il y a 5ans.

L'examen général retrouve un patient en bon état général avec un poids de 67kg et une taille de 174cm soit un IMC de 22kg /m². Sur le plan respiratoire absence de signe fonctionnel ou physique la saturation périphérique en oxygène était à 99% à l'aire ambiant.

L'examen des voies respiratoires ne prédisait aucun critère d'intubation difficile soit :

- Une bonne ouverture de la bouche avec une cavité buccale libre
- Une distance thyro-mentale à 7.5 cm
- Une bonne extension du cou
- Un score de Mallampati de II

Le patient a bénéficié d'une prémédication d'Hydroxyzine (75 mg) la veille son intervention. Le jour de l'intervention le patient est admis au bloc opératoire et a bénéficié d'un monitoring de l'électrocardiogramme, de la pression artérielle non invasive, de la saturation artérielle en oxygène de l'hémoglobine (SpO₂) et du dioxyde de carbone en fin d'expiration (ETCO₂).

Après une pré-oxygénation de 5 minutes, l'induction de l'anesthésie a été réalisée avec l'injection de fentanyl (200 µg) et de propofol (200 mg) puis du rocuronium (40 mg) pour faciliter l'intubation, réalisée après vérification de l'efficacité de la ventilation au masque assistée manuellement.

Une minute plus tard, il a été observé que le patient n'était pas ventilé avec absence de mouvements thoracique malgré les tentatives d'optimisation des manipulations de la tête et du cou, d'utilisation d'une canule de Guedel, d'application du masque facial à 2 mains et de l'assistance d'un second opérateur. Même après l'approfondissement de l'anesthésie au propofol (réinjection de 70mg), la ventilation restait difficile et SPO2 était de 92 %. Immédiatement une tentative d'intubation a été réalisée. Deux tentatives de laryngoscopie standard, respectivement avec une lame Macintosh 3 et 4, ont permis l'identification d'une structure arrondie mobile masquant complètement l'étage glottique. La troisième tentative a mis en évidence une lésion d'aspect dépressible, pédiculée, mobilisable et prenant naissance au niveau de la fausse corde vocale droite. A cet effet le diagnostic de kyste laryngé a été évoqué.

Pendant les tentatives d'intubation on note une diminution de la saturation en oxygène passant de 92% à 90%. Cette situation a nécessité l'intervention d'un sénior en anesthésie.

Un approfondissement de l'anesthésie avec un deuxième bolus de propofol (100 mg), une réinjection de fentanyl (50 µg) et de rocuronium (20 mg) a été réalisé.

Une deuxième tentative de ventilation avec un masque facial tout en gardant le cou du patient étendu et en mettant le patient en position latérale gauche a permis une ventilation quelque peu difficile mais qui a amélioré la saturation.

Une nouvelle laryngoscopie directe à l'aide d'une lame de laryngoscope Miller 3 introduite par voie paraglossale et d'un guide souple (Eschmann) ont permis l'intubation de la trachée en position latérale gauche après une vision brève mais limitée de l'entrée laryngée. Enfin, un tube endotrachéal à ballonnet de 7 mm de diamètre intérieur a été placé sur le guide flexible sous visualisation directe avec le laryngoscope. Le guide a été retiré et le patient a été ventilé avec de l'air enrichi en oxygène à l'aide d'un sac Ambu. L'expansion thoracique visible lors de la ventilation, les bruits respiratoires bilatéraux à l'auscultation et la présence de capnogramme ont confirmé que le tube endotrachéal était correctement positionné dans la trachée.

La dexaméthasone 8 mg a été administrée à titre prophylactique pour un œdème potentiel des voies respiratoires. L'anesthésie et l'intervention se sont ensuite déroulées sans incident.

En peropératoire un avis oto-rhino-laryngologiste (ORL) a été demandé et a conduit à la réalisation d'une laryngoscopie en suspension qui a nécessité des tentatives prolongées pour visualiser la glotte. La décision était de respecter le kyste et de réaliser une tomodensitométrie.

L'extubation réalisée sur guide s'est déroulée sans incident. Les suites étaient simples pour le patient.

L'examen des voies aériennes a mis en évidence un kyste laryngé lors de la phonation et de la protrusion de la langue.

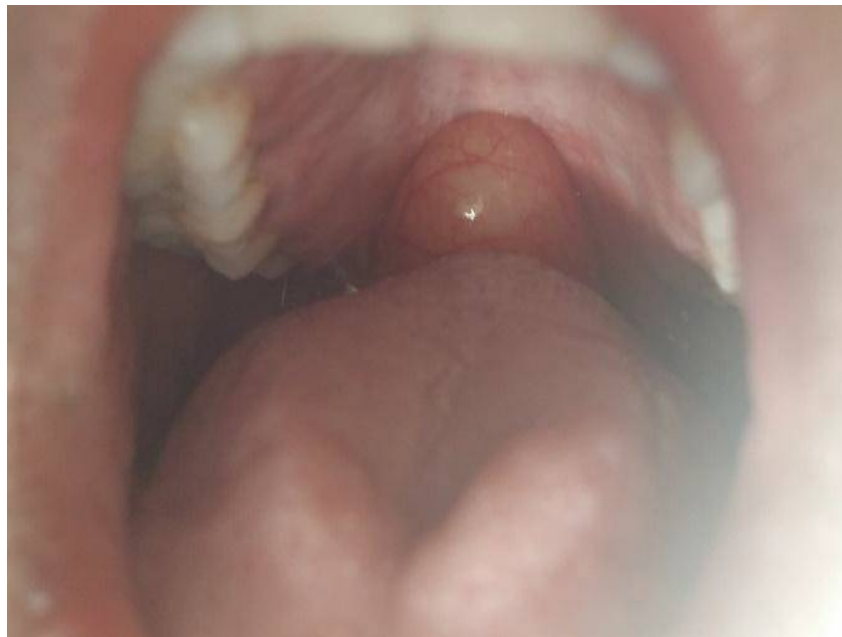

Figure 2: Le kyste valléculaire visible lors de "EEEEEE" phonation et protrusion de la langue [10].

Imagerie

TDM : Une tomodensitométrie (TDM) a montré une lésion kystique bien définie d'environ 2 x 2,5 cm naissant à la vallécule droite, s'étendant dans l'oropharynx

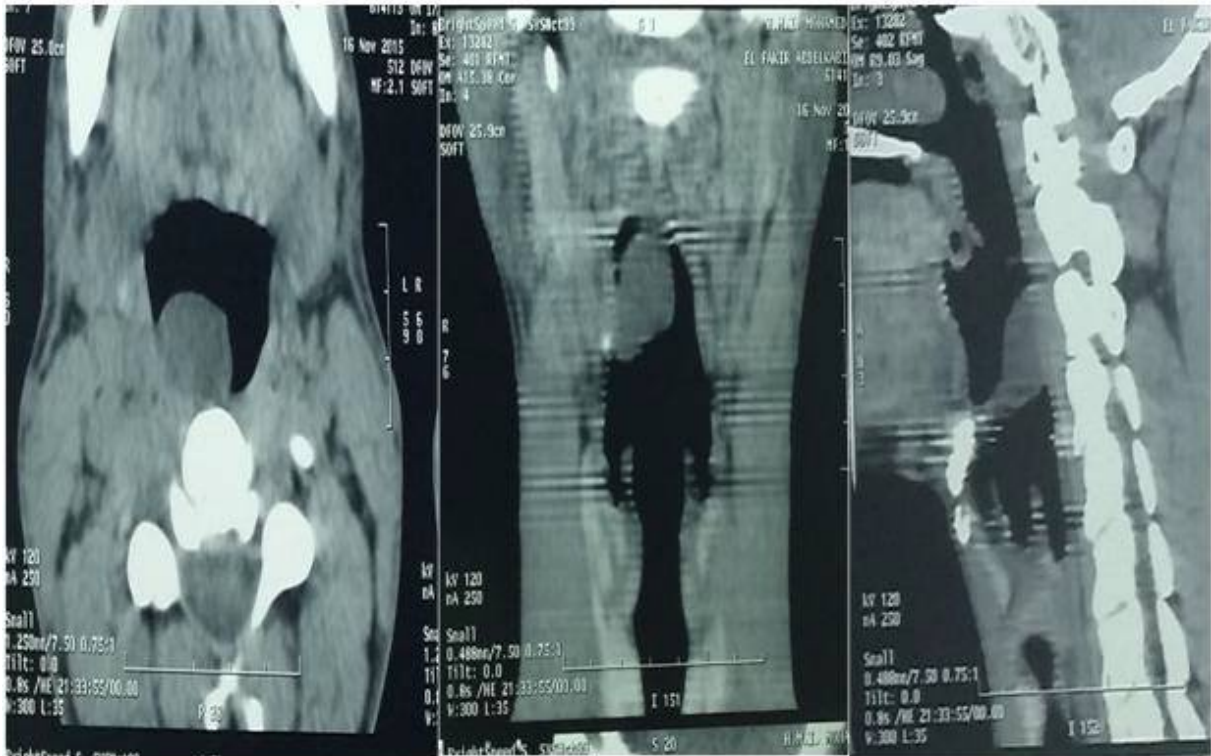


Figure 3 : image tomodensitométrique montrant le kyste découlant de la vallécule droite, s'étendant dans l'oropharynx [10].

Le patient a été programmé pour exérèse chirurgicale 4 jours plus tard. En ventilation spontané sous sédation au Propofol en mode objective concentration AIVOC avec comme concentration cible 1.5 µg/l l'intubation vigile est réalisée avec une sonde armée 7 par fibroscopie avec anesthésie locale étagée des VAS et de la trachée à la Lidocaine 1%. Après l'intubation l'anesthésie au Propofol a été approfondie en mode AIVOC avec curarisation du patient par injection de 40 mg de Rocoronium. Le kyste a été aspiré et contenait un liquide clair et transparent. L'aspiration a été suivie de l'excision du kyste à l'aide de micro-instruments laryngés. Les marges restantes du kyste ont ensuite été cautérisées par électrocoagulation. L'extubation de patient était simple sous guide après une décurarisation et un réveil complet. La paroi et le liquide du kyste ont été envoyés pour examen pathologique. La culture de liquide de kyste n'a révélé aucune croissance bactériologique. L'examen histologique a montré un kyste bénin sous l'épithélium pavimenteux stratifié et le stroma œdémateux sous-jacent. Le kyste est tapissé d'un épithélium pavimenteux aplati, dépourvu de contenu. Il n'y avait pas d'inflammation ou de malignité et un diagnostic final de kyste valléculaire a été posé [10]. Le patient est sorti le 7ème jour.

CAS CLINIQUE NUMERO 3

Il s'agit d'un patient de 80 ans prévu pour exérèse chirurgicale d'un kyste laryngé. Dans ses antécédents une cordectomie gauche il y a 20 ans et un épisode SARS-COV de covid 19 sans séquelle respiratoire. Le patient présente depuis 2 mois une dyspnée rapidement évolutive associée à une dysphonie, et une dysphagie. L'évaluation préopératoire note un poids de 65 kg pour une taille de 1m 70 avec un amaigrissement chiffré à 7 kg en 3 mois, une dyspnée inspiratoire au repos avec une SPO2 à 94% à l'aire ambiant, une capacité fonctionnelle estimée à moins 4 équivalent métabolique. L'évaluation des voies aériennes supérieures retrouve :

- Bonne ouverture buccale
- Une cavité buccale libre
- Une bonne extension du cou avec présence d'une cicatrice cervicale gauche d'intervention chirurgicale
- Score de Mallampati à 1
- Distance thyro-mentale à 7 cm

La laryngoscopie indirecte a montré la présence d'une masse glottique arrondie gauche mobile et d'allure kystique avec vallécules et sinus piriforme libres. La radiographie pulmonaire est normale, l'électrocardiogramme et le bilan biologique (ionogramme sanguin, urée créatinémie et le bilan de l'hémostase) sont sans anomalie. La TDM cervicale en faveur d'une lésion sus glottique latéralisée à gauche, pédiculée et de densité liquidienne mesurant 15 x 12 mm

Le jour de l'opération, le patient est admis au bloc opératoire et a bénéficié d'un monitoring standard de la pression artérielle non invasive, de la saturation artérielle en oxygène de l'hémoglobine (SpO2) et du dioxyde de carbone en fin d'expiration (ETCO2). Une préoxygénation par masque à haute concentration au début. Une anesthésie locale de la langue et des narines à la Lidocaine 1%. Puis un bloc bilatéral du nerf laryngé supérieur à la Lidocaine 1% a été effectué. Dans un premier temps une tentative d'intubation sous fibroscope a échoué :

Devant l'échec de la vision glottique à la fibroscopie, un contrôle des VAS par une trachéotomie sous anesthésie locale a été réalisée, puis une anesthésie générale balancée au Sévoflurane plus Fentanyl avec curarisation au Rocoronium.

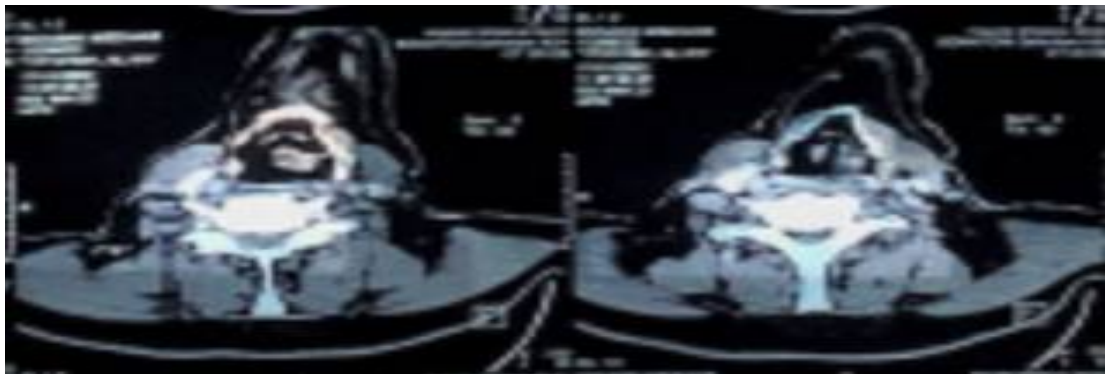


Figure 4: TDM cervicale en faveur d'une lésion sus glottique latéralisée à gauche, pédiculée et de densité liquidienne mesurant 15 x 12 mm.

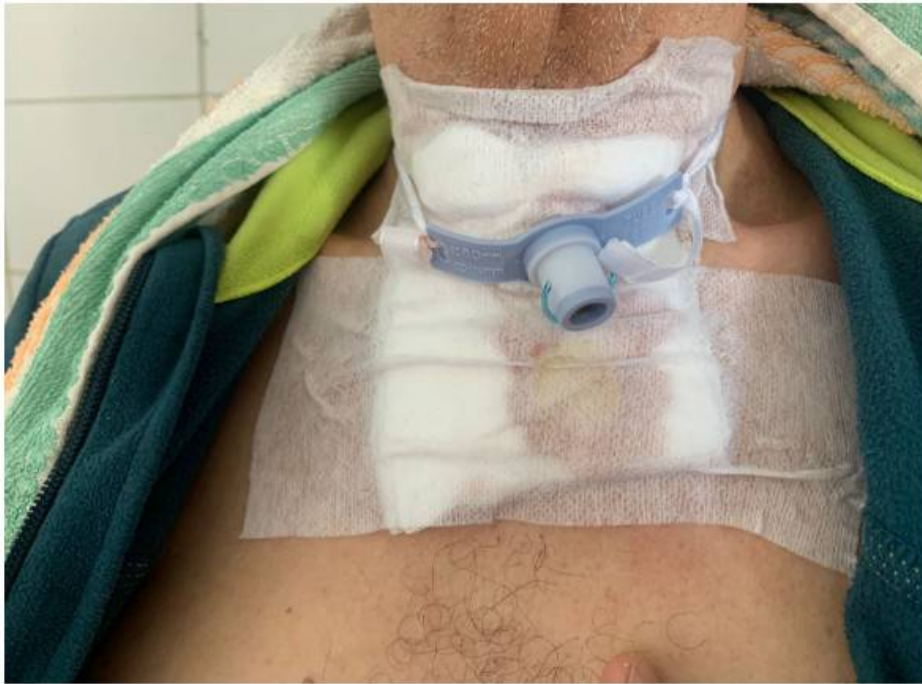

Figure 5: orifice de trachéotomie

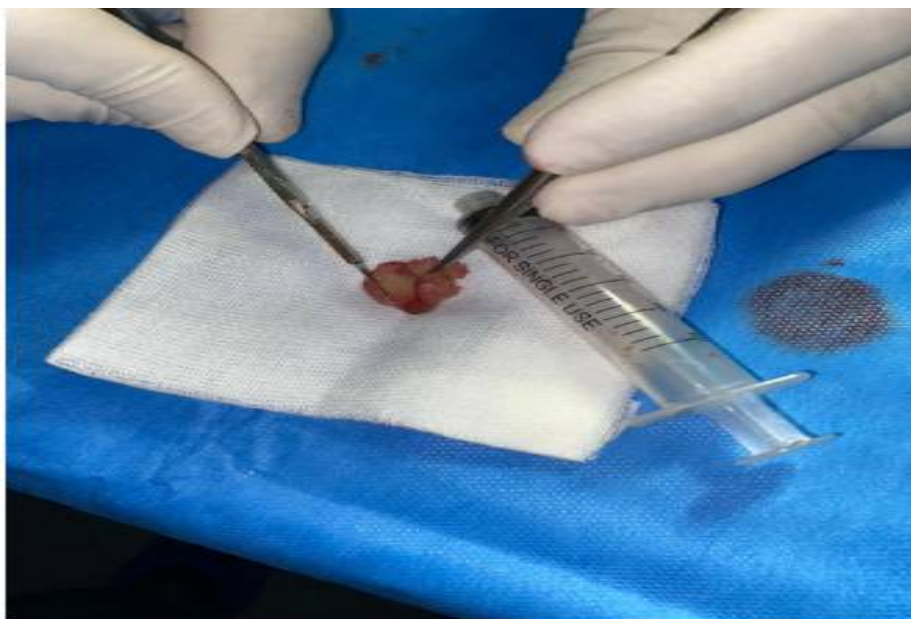


Figure 6: pièce opératoire

Le patient a bénéficié d'une décanulation progressive après affaissement de l'œdème laryngé.



I. RAPPELS

Le larynx est un organe cervical creux de petite taille qui doit assumer plusieurs fonctions. Placé sur la filière aérique, il participe à la respiration. Il doit assurer la production et la modulation des sons, rôle socialement très important. Situé sous le carrefour aérodigestif, il doit se protéger, ainsi que les voies respiratoires sous-jacentes, de l'intrusion des aliments, en fermant son orifice supérieur lors de la déglutition. La réalisation de toutes ces fonctions nécessite une organisation anatomique complexe, qu'il est nécessaire de rappeler.

1. RAPPELS EMBRYOLOGIQUES

Une grande partie de notre compréhension actuelle du développement embryologique du larynx provient des travaux de Tucker et de ses collègues [11], Zaw-Tun [12] et Hollinger et ses collègues[13].

Basé sur le système de classification Carnegie, le développement du larynx est divisé en deux périodes : la période embryonnaire et la période fœtale[14]. La période embryonnaire comprend les 8 premières semaines du développement intra-utérin et la période fœtale va de la 8^{ième} semaine à la naissance.

À la fin de la troisième semaine de vie intra-utérine, l'embryon mesure 2.7-5mm. Au cours de la 4ième semaine, le développement du larynx commence. À ce stade, la forme de l'embryon devient tubulaire avec une convexité dorsale et apparaissent deux nouveaux territoires : Le pôle caudal et le pôle crânial.

On observe alors :

- Les différents arcs pharyngiens.
- L'ébauche du pharynx.
- L'intestin primitif [1].

Le larynx a deux origines histologiques :

- L'origine endodermique forme la cavité laryngée, la muqueuse et l'épithélium la tapissant.
- L'origine mésenchymateuse : Les arcs pharyngiens forment : Le squelette cartilagineux, les structures ligamentaires et musculaires et les ébauches vasculo-nerveuses [15].

a. Origine endodermique

Sur la face ventrale de l'intestin primitif, apparaît un diverticule respiratoire. Celui-ci s'allongera vers l'extrémité caudale et donnera naissance aux deux bourgeons broncho-pulmonaires. Ces bourgeons se différencient pour former : la trachée, la carène, les deux bronches souches et le parenchyme pulmonaire.

À l'extrémité céphalique, l'ébauche respiratoire reste abouchée au pharynx par l'orifice laryngé.

Une masse endodermique appelée lame épithéliale laryngée va proliférer et se tubuliser pour former l'épithélium du larynx.

b. Origine mésenchymateuse

Les différentes structures cartilagineuses, qui forment le complexe

« hyoïde-larynx » vont dériver des arcs pharyngiens.

À partir des fentes et des poches pharyngiennes, dérivera le reste des structures (nerfs, muscles, veines, artères).

- L'arc n°2 donnera naissance aux petites cornes, à une partie du corps de l'os hyoïde ainsi qu'au reste du complexe stylo-hyoïdien.

- L'arc n°3 donnera naissance aux grandes cornes et au corps de l'os hyoïde.
- L'arc n°4 formera la partie supérieure des lames du cartilage thyroïde et ses cornes supérieures. Il formera également le muscle cricothyroïdien et les muscles constricteurs du pharynx.
- L'arc n°6 formera la partie inférieure des lames du cartilage thyroïde, ses cornes inférieures, le cricoïde et les aryténoïdes. Cet arc formera également les muscles intrinsèques du larynx, à l'exception du muscle crico-thyroïdien, originaire des somites occipitaux [15].

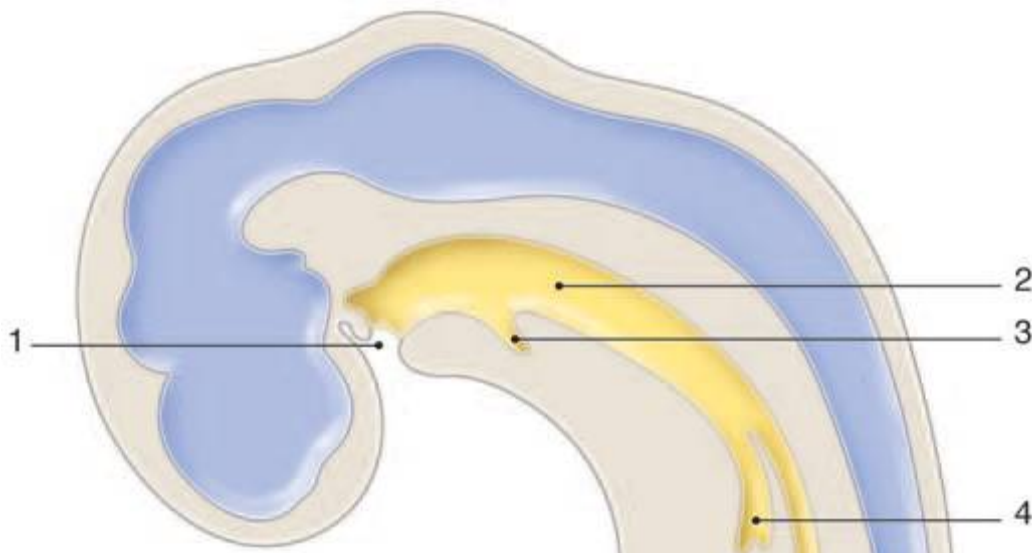


Figure 7 : coupe sagittale de l'embryon à la 4ième semaine de développement embryonnaire

1. Stomodeum ;
2. Intestin pharyngien ;
3. canal thyroïdienne ;
4. diverticule trachéo-bronchique [16].

c. Croissance morphologique

Les deux premières années la croissance laryngée se déroule de façon linéaire, jusqu'à la puberté où elle s'accélère. Celle-ci conduit à son élongation dans toutes les dimensions, en particulier dans sa hauteur. Différentes études expérimentales ont prouvé que la croissance laryngée pouvait se poursuivre de façon homogène même après une reconstruction laryngo-trachéale ou une résection crico-ïodienne ou crico-trachéale.

À la naissance, l'angle antérieur du cartilage thyroïdien fait 130° , avant de devenir plus aigu. Les cornes supérieures et inférieures s'allongent et écartent le cartilage thyroïde de l'os hyoïde en agrandissant l'étage vestibulaire du larynx. L'augmentation du volume des ventricules laryngés peut être considérée comme un moyen de libérer les mouvements des cordes vocales et d'éviter des contacts parasites avec les bandes ventriculaires.

En termes de longueur, les cordes vocales membraneuses auront une croissance plus importante que celle des aryténoïdes. La partie cartilagineuse de la glotte ne représente plus qu'un tiers de la longueur du plan glottique chez les adultes.

La croissance du cricoïde se fait par amincissement de sa paroi et par augmentation du diamètre sous-glottique. Plus tard, entre trois et six ans, la région sous-glottique perd sa forme elliptique pour prendre une forme plus arrondie.

Les modifications morphologiques conduisent à des modifications importantes des proportions entre les structures du larynx. Elles sont plus marquées entre 8 et 12 ans.

En période néonatale il existe peu de différence de taille en fonction du sexe. Néanmoins l'angle antérieur du cartilage thyroïde est plus marqué chez les filles que chez les garçons. De plus la partie membraneuse des cordes vocales est plus petite chez les filles que chez les garçons[17].

C'est durant la puberté que les différences liées aux sexes apparaissent. Les hormones androgéniques sexuelles vont accélérer la croissance du larynx. Les modifications de la voix seront plus nettes chez les garçons. A l'âge adulte les cordes vocales atteindront 14 à 15 millimètres chez les garçons et 10 à 15 millimètres chez les femmes[17].

2. RAPPELS ANATOMIQUES

2.1 Configuration externe du larynx

Le larynx est formé de cartilages réunis par des articulations, doublé par un appareil musculaire et recouvert par une muqueuse.

a. Cartilages

Le larynx en compte 11 :

- 03 cartilages impairs et médians

Le **cartilage thyroïde** : le plus volumineux, formé par la réunion de deux lames latérales ouvert vers l'arrière, réunies par leur bord antérieur plus ou moins saillant, dénommé proéminence laryngée ou pomme d'Adam. Il s'articule avec le cartilage cricoïde ;

Le **cartilage cricoïde** : il a la forme d'une bague chevalière à chaton postérieur et à anneau antérieur. Il s'articule en avant avec le cartilage thyroïde et en arrière avec les cartilages aryénoïdes. Il supporte l'ensemble de la structure laryngée et lui assure son calibre.

L'**épiglotte** : elle a la forme d'une raquette dont le pied s'insère dans l'angle rentrant du cartilage thyroïde [1].

- 04 cartilages pairs

Deux **cartilages aryténoïdes** : ils sont situés à la partie postéro-supérieure du cartilage cricoïde. Ils servent de point d'attache postérieure aux cordes vocales ;

Deux **cartilages corniculés de SANTORINI**, qui s'articulent chacun avec le sommet du cartilage aryténoïde correspondant ;

Deux **cartilages sésamoïdes** qui s'articulent avec la partie postérieure de chaque cartilage aryténoïde

Deux **cartilages cunéiformes de WRISBERG** qui se trouvent dans les ligaments ary-épiglottiques [18].

b. Articulations

Elles sont au nombre de 02 :

- l'articulation cricothyroïdienne entre les cartilages cricoïde et thyroïde, permettant de mettre en tension les cordes vocales ;
- l'articulation cricoaryténoïdienne entre les deux cartilages aryténoïdes et le cartilage cricoïde

c. Membranes et ligaments

On distingue :

- la membrane et le ligament thyro-hyoïdiens,
- la membrane et le ligament hyo-épiglottiques
- la membrane crico-trachéale ;

d. Appareils musculaires intrinsèques

Les muscles intrinsèques ont au moins une insertion sur l'un des cartilages du larynx. Ils sont subdivisés en 03 groupes selon leur rôle :

- les muscles adducteurs ou constricteurs des cordes vocales ;
- les muscles abducteurs ou dilatateurs des cordes vocales ;
- les muscles tenseurs des cordes vocales.

e. Muqueuses du larynx

La muqueuse du larynx est constituée dans son ensemble par un épithélium cylindrique cilié sauf au niveau de la corde vocale où il est de type malpighien pavimenteux stratifié.

2.2 Configuration interne du larynx

a. Etage du larynx

Tous ces constituants laryngés délimitent la filière aérique tapissée par une muqueuse sur toute sa face interne. Le larynx est composé de trois étages distincts.

1. Etage sus-glottique

L'étage supérieur vestibulaire ou sus-glottique ou supraglottique est constitué par:

- En avant, la face dorsale ou laryngée de l'épiglotte
- latéralement, les plis vestibulaires ou bandes ventriculaires, surmontés des plis ou replis aryépiglottiques
- en bas, les ventricules de Morgagni, récessus séparant le relief des cordes

vocales de celui des plis vestibulaires, s'étendant latéralement jusqu'à proximité du cartilage thyroïde, dont ils ne sont séparés que par le mince espace graisseux paralaryngé.

2. Etage glottique.

C'est le plus petit étage mais le plus important : c'est l'étage de la phonation. Encore appelé étage glottique ou glotte il correspond aux plis vocaux ou cordes vocales et à leurs zones de jonctions : commissures antérieures et postérieures. La fente glottique qui la sépare est divisée en deux parties : une antérieure dite glotte vocale et une postérieure dite glotte respiratoire. Les plis vocaux ou cordes vocales délimitent la fente glottique. Ils sont de couleur blanc nacré et contiennent chacun un ligament et un muscle vocal[18].

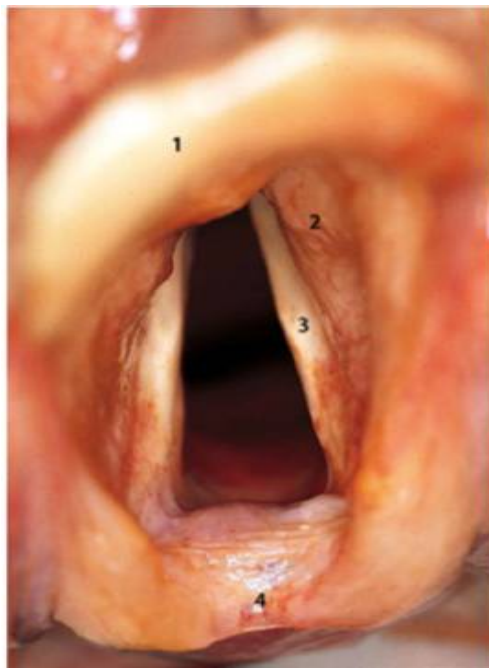


Figure 8: vue endoscopique montrant le plan glottique et les plis vocaux[19].

1 : épiglotte ; 2 : plis ventriculaires ; 3 : cordes vocales 4 : commissures postérieures

3. Etage sous-glottique

L'étage sous-glottique ou cavité infra-glottique est cylindrique avec une partie supérieure ogivale se raccordant à la face inférieure des cordes vocales. C'est une zone de transition avec la lumière trachéale sous-jacente

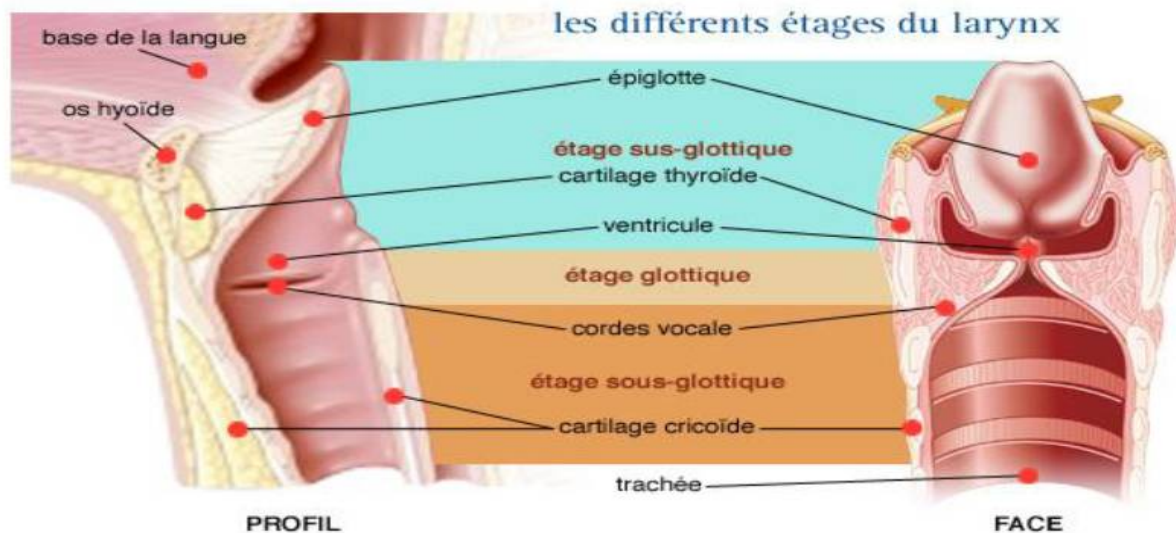


Figure 9: coupes sagittale et frontale du larynx montrant les trois étages[1]

b. Corps adipeux du larynx

C'est une lame graisseuse triangulaire à base inférieure dont les angles sont arrondis. Epaisse en haut, elle s'amincit en bas et surtout latéralement. Les corps adipeux laryngés sont limités par :

- l'os hyoïde et la membrane thyro-hyoïdienne en avant
 - la face ventriculaire (antérieure) de l'épiglotte en arrière
 - En haut par le ligament hyo-épiglottique
- En bas par le ligament thyro-épiglottique.

2.2 Vascularisation, innervation et drainage lymphatique du larynx

a. Vascularisation

➤ Les artères

La vascularisation artérielle du larynx est assurée par :

L'artère laryngée supérieure, branche de l'artère thyroïdienne supérieure, elle donne naissance à deux branches :

- Branche supérieure qui vascularise la partie supra-glottique du larynx
- Branche inférieure qui vascularise les aryténoïdes et la partie postérieure du larynx.

L'artère crico-thyroïdienne qui est une branche de l'artère thyroïdienne supérieure. Elle se vascularise la partie antérieure de l'étage sous-glottique du larynx [20].

➤ Les veines

Les trajets veineux sont parallèles aux trajets artériels. Les veines laryngées supérieures et inférieures se drainent dans les veines thyroïdiennes supérieures, puis le tronc thyro-linguo-facial et la jugulaire interne. Les veines laryngées postérieures aboutissent dans les veines thyroïdiennes inférieures, puis le tronc veineux brachio-céphalique gauche.

b. Innervation

L'innervation du larynx est assurée par deux nerfs principaux : nerf laryngé supérieur et le nerf laryngé inférieur, tous deux branches du nerf vague.

La connaissance détaillée des trajets des nerfs laryngés est une condition sine qua non à la préservation de la fonction laryngée durant la chirurgie laryngo-trachéale [1].

Nerf laryngé supérieur : c'est un nerf mixte mais plus sensitif, il est une branche cervicale qui se divise rapidement en deux rameaux :

- l'un, supérieur ou interne, emprunte le foramen thyroïdien, avec les vaisseaux laryngés supérieurs, pour traverser la membrane thyroïdienne. Il innerve la muqueuse sus-glottique et la base de la langue
- l'autre, inférieur ou externe, traverse la membrane crico-thyroïdienne. Il innerve la muqueuse glottique et sous-glottique et le muscle crico-thyroïdien.

Le bloc de nerf laryngé supérieur entraîne une anesthésie de la base de la langue des cordes vocales et de l'étage sous glottique ce qui facilite l'intubation vigile.

Nerfs laryngés inférieurs ou nerfs récurrents, moteurs, ils sont des branches médiastinales du X, de trajet initial asymétrique :

- à droite, il passe sous l'artère sous-clavière ;
- à gauche, il naît plus bas et passe sous la crosse aortique.

Ils remontent vers le larynx, dans la gouttière entre trachée et œsophage. Ils gagnent le larynx en passant sous le muscle crico-pharyngien, puis sous la muqueuse des sinus piriformes. Ils innervent tous les autres muscles du larynx [20].

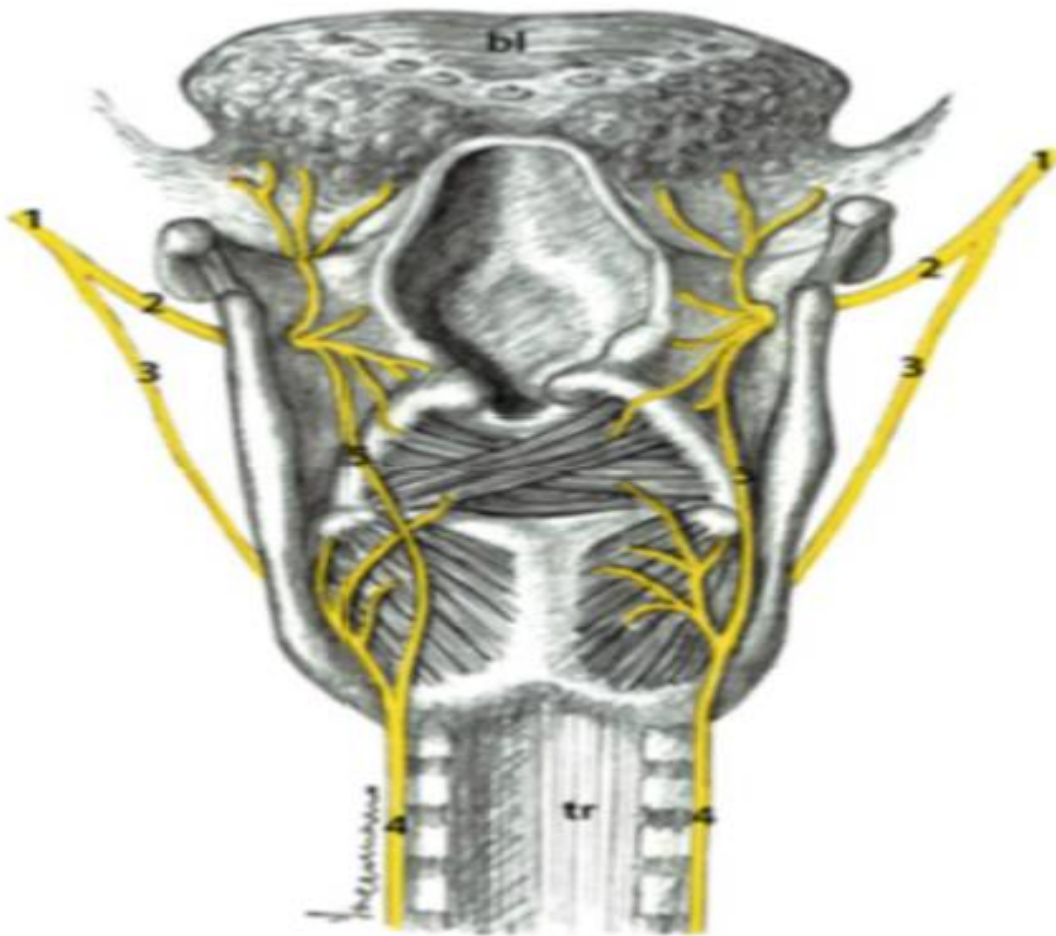


Figure 10: *Innervation du larynx [19].*

1 : nerf laryngé supérieur 2 : branche interne du nerf laryngé supérieur 3 : branche externe du nerf laryngé supérieur 4 : nerf récurrent 5 : Anse de Galien

c. Drainage lymphatique

Les vaisseaux lymphatiques aboutissent aux nœuds lymphatiques jugulo-omohyoïdiens et pré-laryngés.

2.3 Rapport du larynx

On définit quatre types de rapports au larynx :

a. Rapports musculaires

En avant du larynx se trouvent les muscles infra-hyoïdiens, disposés en deux couches :

- Une couche superficielle : Le muscle omohyoïdien et le muscle sternohyoïdien.
- Une couche profonde : Le muscle thyro-hyoïdien et le muscle sternothyroïdien.

b. Rapports viscéraux

- Latéralement : Le larynx répond au sommet des deux lobes thyroïdiens et au lobe pyramidal de la glande thyroïde.
- En arrière : Le larynx répond à l'hypopharynx constitué par les muscles constricteurs : le muscle constricteur moyen et le muscle constricteur inférieur du pharynx.
- En bas et en avant : Le larynx répond au reste de la glande thyroïde.
- En bas et en arrière : Le larynx répond à l'œsophage cervical.

c. Rapports vasculo-nerveux

Latéralement : Le larynx répond aux gaines carotidiennes comprenant : la veine jugulaire interne, l'artère carotide commune et le nerf vague

d. Rapports laryngo-hypo-pharyngé

Le pharynx est une gouttière musculo-membraneuse située en arrière des fosses nasales, de la cavité orale et du larynx. Il est subdivisé en trois parties qui sont de haut en bas :

- le rhinopharynx
- L'oropharynx
- L'hypopharynx ou le laryngopharynx qui correspond à la partie située en arrière du larynx. Il s'étend du bord supérieur de l'épiglotte et des replis pharyngo-épiglottiques jusqu'à la bouche œsophagienne. Il se prolonge par l'oropharynx en haut, et l'œsophage cervical en bas[21].

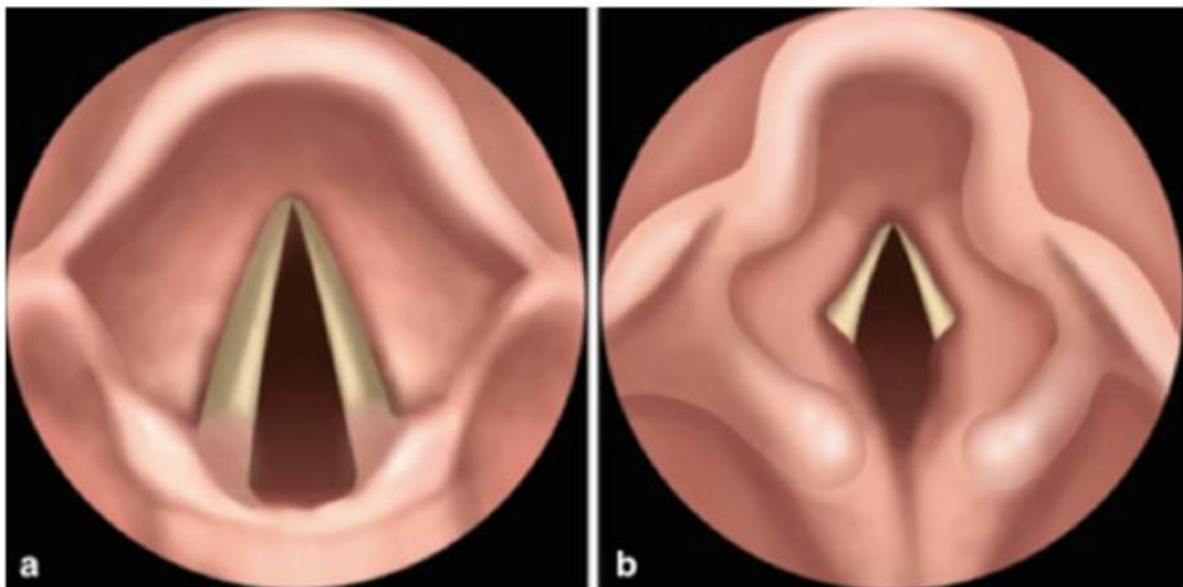


Figure 11: aspect endoscopique comparatif entre le larynx adulte et le larynx infantile[22].

e. Larynx adulte :

- **La glotte** ligamentaire représente environ 80% de toute la longueur glottique.
- **Les plis aryépiglottiques** sont longs.
- **L'épiglotte** est dépliée et se projette verticalement.
- **La sous-glotté** est de forme ronde.

f. Larynx du nourrisson :

- La longueur totale de **la glotte** est de 50% ligamentaire et 50% cartilagineuse.
- **Les plis aryépiglottiques** sont courts.
- **L'épiglotte** est quelque peu tubulaire, en forme d'oméga.
- **La sous-glotté** est elliptique en proximale.

2.4 Physiologie du larynx

Le larynx assure trois grandes fonctions :

1) Une fonction de respiration, car il fait partie des voies respiratoires. Au cours de la respiration calme : Le vestibule, la fente vestibulaire et la fente glottique ont une forme triangulaire. Au cours de l'inspiration forcée : Les cartilages aryénoïdes sont tournés en rotation latérale, surtout sous l'action des muscles aryénoïdiens postérieurs. En conséquence, les replis vocaux sont en abduction, la fente glottique s'élargit et prend une forme losangique ce qui augmente considérablement le diamètre des voies aériennes.

2) Une fonction de phonation.

Lors de la phonation, les cartilages aryténoïdes ainsi que les replis vocaux sont en abduction et l'air est poussé à travers la fente glottique fermée. Cette action provoque la vibration des replis vocaux l'un contre l'autre et produit des sons. La tension des replis vocaux peut être ajustée par les muscles vocaux et cricothyroïdiens.

3) Une fonction de déglutition.

Au cours de la déglutition, le larynx se déplace en haut et en avant. La fente glottique, la fente vestibulaire et le vestibule sont fermés. Par conséquent, l'entrée du larynx se rétrécit et l'œsophage s'ouvre. Tous ces mouvements empêchent les solides et les liquides d'entrer dans la voie aérienne et de causer des fausses routes. La succion-déglutition est la première fonction motrice mise en place chez le fœtus. Le réflexe de déglutition apparaît entre la 12^e et 14^e semaine de vie in utero alors que celui de succion entre la 15^e et la 18^e semaine [21].

II. LES KYSTES LARYNGES

1. Définitions

Les kystes laryngés se définissent par la présence d'une ou de plusieurs structures délimitées par un épithélium, contenant de l'air et ou des sécrétions muqueuses et qui communiquent ou non avec la lumière laryngée.

2. Mécanismes étiopathogéniques et classification

Selon leur symptomatologie et leurs étiologies différentes nous pouvons classer les kystes du larynx en trois groupes : les kystes sus-glottiques, les kystes glottiques et les kystes sous-glottiques [23]. La formation des kystes laryngés répond à deux mécanismes étiopathogéniques :

Les kystes de type canalaire ou rétentionnel : ils résultent de l'obstruction des canaux des glandes muqueuses par une inflammation ou suite à un traumatisme. Ils se trouvent à n'importe quel sous-site du laryngo-pharynx où se trouvent les glandes muqueuses. Cela exclut uniquement la zone sans glande sur le bord libre des véritables cordes vocales. Ils sont recouverts d'un épithélium identique à celui du canal excréteur des glandes. Les kystes canaux sont de petites lésions, généralement inférieures à 1 cm de diamètre. Ils semblent assez superficiels, étant situés dans la membrane muqueuse. C'est la forme la plus fréquente, on la retrouve surtout chez l'adulte mais peut aussi exister chez l'enfant[4]. Les kystes épiglottiques et les kystes valléculaires font partie de ce groupe.

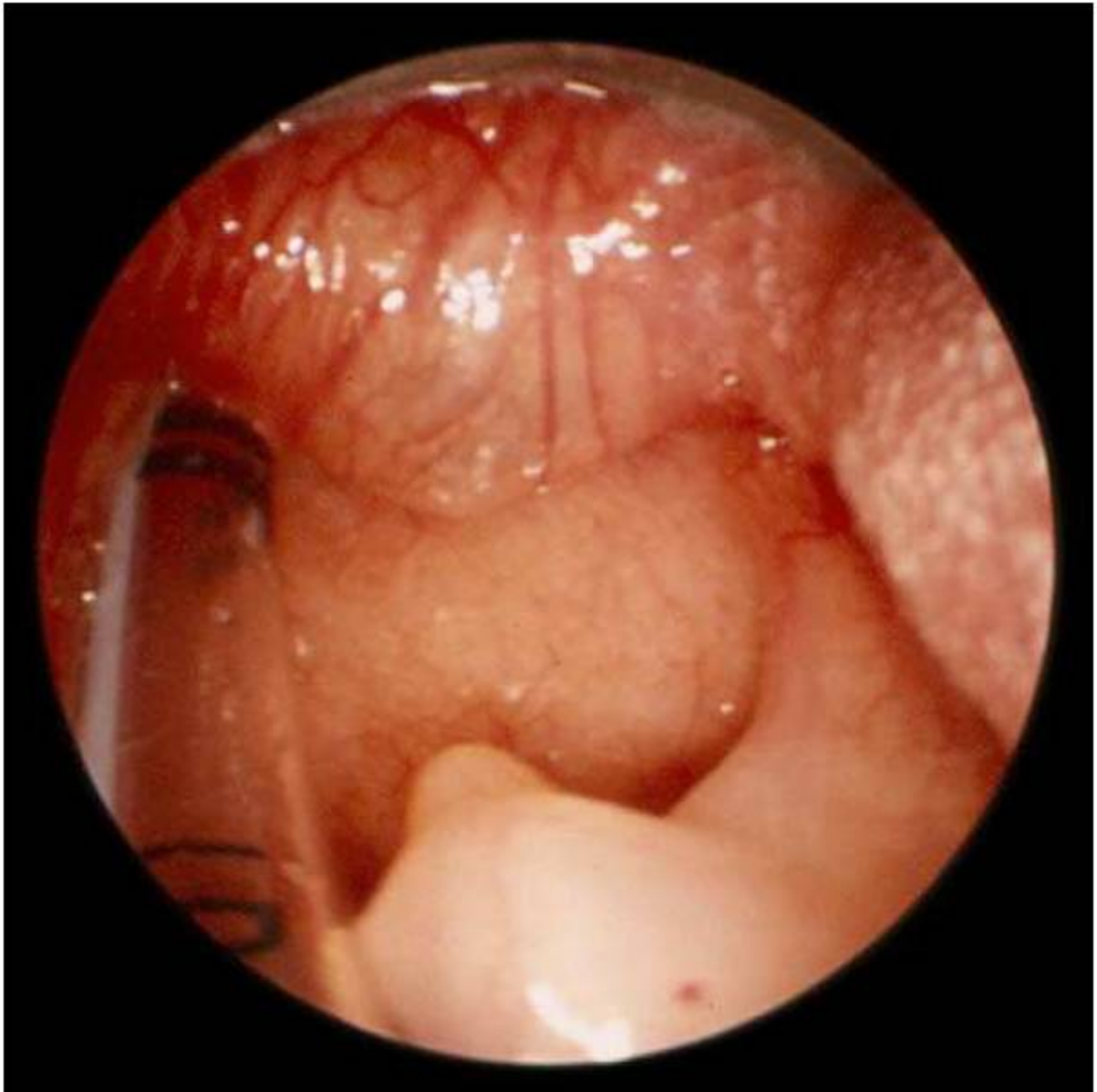


Figure 12: Vue endoscopique d'un kyste valléculaire[24].

Les kystes de type sacculaire : ils résultent de l'obstruction de l'orifice du saccule laryngé dans le ventricule, entraînant une rétention de mucus dans le saccule[25]. Ils ont tendance à être plus volumineux que les précédents, leur paroi est recouverte par un épithélium pavimenteux stratifié ou plus communément un épithélium cylindrique qui contient des glandes séromucineuses dans la sous muqueuse. Ils mesurent rarement moins d'un centimètre de diamètre et ne communiquent pas avec ou ne s'écoulent pas dans la lumière laryngée. Ils

peuvent être congénitaux ou acquis [26]. Ils sont subdivisés comme étant antérieurs ou latéraux :

Les kystes antérieurs sont situés au niveau de l'orifice sacculaire, ils sont souvent plus petits et sont observés dans les voies respiratoires laryngées ; les kystes latéraux s'étendent dans le vestibule laryngé, ont tendance à être plus gros et peuvent déformer l'anatomie supraglottique. En effet, DeSanto et al ont inclus tous les kystes sous-muqueux dans le ventricule laryngé et/ou le vestibule comme étiologie sacculaire [27]. Cependant, cette classification ne sépare pas les kystes congénitaux des autres. Forte et al proposent donc une nouvelle classification pour les kystes congénitaux qui repose sur leur étude histologique, embryologique et leur localisation. Cette classification divise ces kystes en deux groupes, les kystes de type I (limités au larynx) et les kystes de type II (étendus hors du larynx).

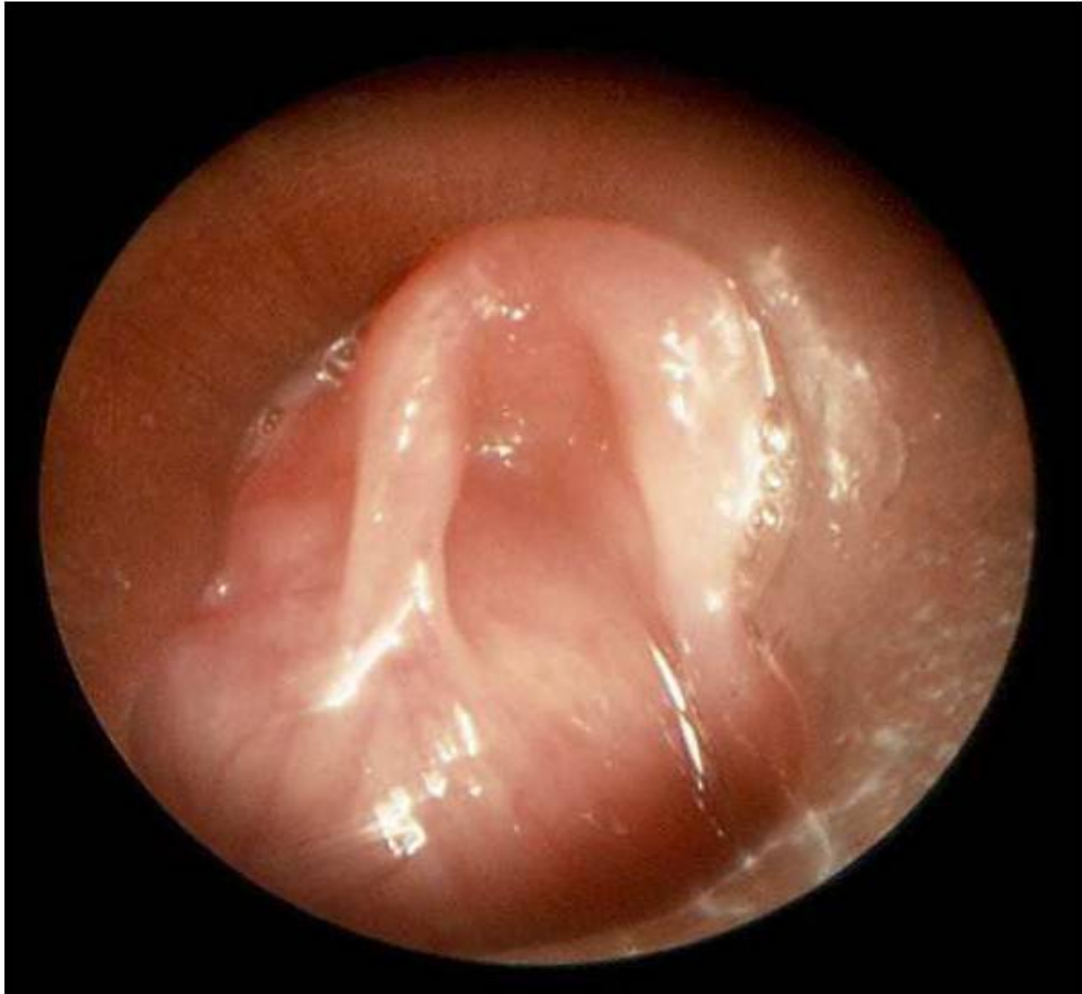

Figure 13: vue endoscopique d'un kyste sacculaire [24].

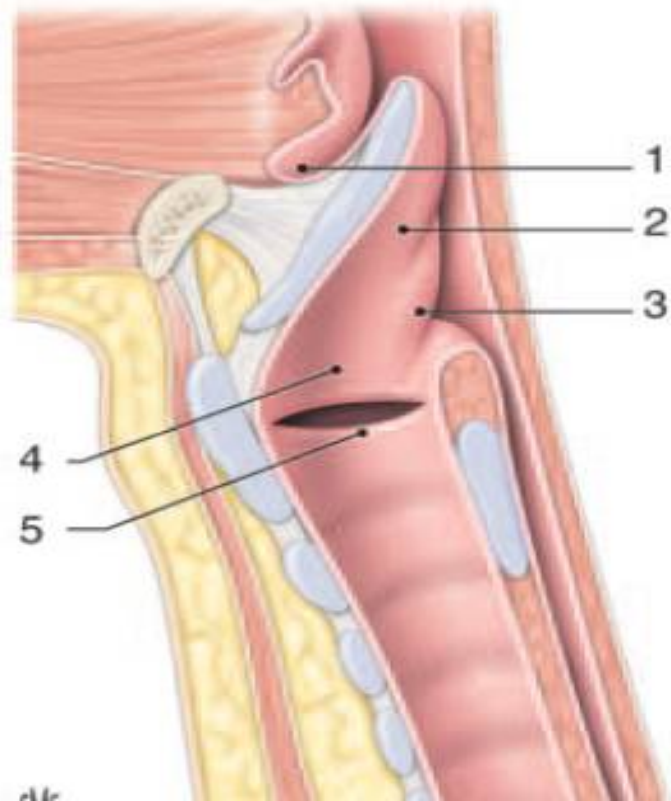


Figure 14: répartition des kystes laryngés selon leur topographie[16].

Topographie	Fréquence
Valléculaire	10,5 %
Epiglottique	10,1 %
Repli aryépiglottique	2,2 %
Bande ventriculaire	18,3 %
Cordes vocales	58,2 %

Tableau 1: répartition des kystes laryngés selon leur topographie.[28].

3. Epidémiologie

L'âge de présentation suit une distribution bimodale ; avec un pic à l'âge pédiatrique et un autre à l'âge adulte. Ils sont très fréquents chez le nouveau-né et chez l'enfant de moins de 5 ans.

Chez l'adulte, cependant, ils sont très rares, avec un pic d'incidence entre cinquième et sixième décennie de la vie, étant plus fréquente chez les hommes. L'incidence de ces kystes chez l'adulte est comprise entre 1/1 250 et 1/4 200 cas [29].

4. Facteurs de risque

Auteurs	Age du patient	Endoscopie	Facteurs de risques
Romak et al [7]	Femme de 70ans	Kystes valléculaires bilatéraux	Œdème de Quincke,
Nouri [23]	Homme de 29ans	Kyste valléculaire droit	Laryngite chronique
Rodrigues et al [30]	Fille de 6mois	Kyste sous glottique	Traumatisme sous glottique locale suite à une intubation
Aidonis et al[31]	Femme 46ans	Kyste supraglottique	Tabagisme
Espana fuente et al [29]	Homme 75ans	Kyste valléculaire droit	Tabagisme
Kyle et al [32]	Femme de 60ans	Masse épiglottique arrondie de 5cm	Reflux gastro-œsophagien

Tableau 2: Facteurs de risque des kystes laryngés.

- 1) Reflux gastro-œsophagien : Le reflux gastro-œsophagien est responsable d'une inflammation aigue puis chronique de la muqueuse laryngée.
- 2) Maladie inflammatoire des voies aériennes supérieures. Telle la laryngite chronique qui peut être secondaire au reflux gastro-œsophagien.
- 3) Causes traumatiques interne ou externe : Traumatisme lors d'une intubation trachéale ou lors d'une chirurgie ORL. Dans notre étude, il se trouve que le troisième cas a bénéficié d'une cordectomie 20 ans auparavant.
- 4) Causes irritatives : Malmenage vocale lié à certaines professions comme le corps enseignant, les musiciens ou les souffleurs de verres. C'est un facteur de risque mécanique par l'intermédiaire d'une irritation chronique des cordes vocales.
- 5) L'intoxication alcool-tabagique : le tabagisme est un facteur majeur qui contribue fortement à l'apparition des kystes laryngés
- 6) Les kystes sous-glottiques résultent le plus souvent de complications chez les prématurés intubés, peut-être en raison d'une inflammation et de la formation de kystes secondaires résultant de l'obstruction du canal salivaire. Le temps de développement des kystes variait largement de quelques jours à plusieurs années avec une moyenne de 5 mois [33].

Age à la naissance	Sexe	Durée de la précédente intubation en jours	Intervalle en mois de la présentation	Site sous-glottique du kyste
24	M	41	4	Latéral gauche
25	F	25	7	Bilatéral
27	M	10	4	Postérieur
26	F	10	14	Latéral gauche
24	F	41	4	Latéral droit
40	M	14	2	Postérieur
32	M	3	2	Bilatéral

Tableau 3: distribution du kyste sous glottique setrvenus après intubation [34].

5. Diagnostic positif

5.1 Signes fonctionnels

Chez l'adulte la plupart des kystes laryngés sont asymptomatiques. C'est le cas de nos deux premières observations. Deux raisons essentielles expliquent cela :

- D'une part du fait de leur petite taille (souvent moins de 1 centimètre de diamètre),
- D'autre part à cause d'une filière pharyngolaryngée assez large.

Ils seront ainsi découverts de manière fortuite lors d'un examen de routine laryngé ou lors de l'induction intubation pour bilan ou thérapeutique d'une autre pathologie.

Le diagnostic des kystes laryngés symptomatiques passe par une anamnèse rigoureuse et méthodique à la recherche des antécédents et facteurs de risque énoncés précédemment. Elle consiste aussi à caractériser les signes fonctionnels (mode d'apparition, périodicité, facteurs déclencheurs et mode d'évolution).

Les symptômes présentés varient en fonction de la taille du kyste, de l'âge du patient et de l'extension du kyste dans les voies respiratoires. Il faut noter que ces symptômes ne sont pas spécifiques des kystes laryngés. Ils associent :

- La dysphonie : il s'agit du maître symptôme. La dysphonie apparaîtra progressivement et persistera une longue période. Elle est à l'origine d'une voix faible et instable.

- La dysphagie : elle est d'apparition progressive et peut évoluer sur plusieurs mois avec des périodes de régression. C'est une dysphagie mineure, haute, avec un caractère mixte et qui peut s'aggraver. La dysphagie est présente chez deux de nos trois patients ; dans un cas elle a été associée à une dysphonie et une dyspnée ce qui a permis d'évoquer le diagnostic. Dans la première observation elle a orienté à tort vers une éventuelle pathologie œsophagienne motivant la réalisation d'une Echo endoscopique œsophagienne.

- La dyspnée : c'est une dyspnée à prédominance inspiratoire qui peut se manifester à l'effort, au repos ou en décubitus dorsal. Elle est rarement isolée. C'est le cas de l'un de nos patients qui avait une dyspnée inspiratoire associée à une dysphagie avec amaigrissement.

Les autres signes : ces symptômes peuvent être isolés ou en association avec d'autres signes tels que :

- L'enrouement de la voix

- Une sensation de corps étranger dans la gorge
- Une odynophagie qui peut précéder la dysphagie
- Une toux chronique
- Stridor inspiratoire ou biphasique
- Ronflements au cours de sommeil voire des apnées de sommeil

Ces signes sont non négligeables surtout lorsqu'ils sont chroniques, et doivent faire l'objet d'un examen laryngoscopique et éventuellement d'une surveillance. Dans les formes les plus graves chez l'adulte, les kystes laryngés peuvent être à l'origine d'une détresse respiratoire très vite délétère pour le patient.

Chez l'enfant

Du fait du petit calibre des voies respiratoires nouveau-né et du jeune enfant, les kystes laryngés seront difficilement asymptomatiques et se manifesteront par :

- Une respiration bruyante s'accompagnant volontiers d'un stridor inspiratoire ou biphasique d'apparition brutale ou progressive
- Une détresse respiratoire marquée par une cyanose, tirages par mise en jeu des muscles respiratoires accessoires.

Les autres signes

- Une voix rauque ou éteinte, des difficultés alimentaires peuvent également apparaître lorsque le kyste s'étend vers l'hypopharynx.

Le diagnostic peut être difficile lorsque le tableau clinique n'est pas complet à la naissance, notamment chez un nouveau-né pris en charge pour une détresse respiratoire mise au début sur le compte d'une autre pathologie.

Auteurs	Dyspnée	Dysphagie	Dysphonie	Les autres signes
Nouri et al [23]	50%	Aucun	50%	100%
Singare et al [35]	100%	33%	Aucun	Aucun
Romak et al [7]	Aucun	100%	Aucun	Aucun
Hariga et al [4]	50%	100%	Aucun	Aucun
Hasnaoui et al [36]	75%	75%	75%	25%

Tableau 4: Représentation clinique selon les séries chez l'adulte.

5.2 L'examen physique

➤ Examen ORL

Examen oropharyngé : il permet d'examiner l'état bucco-dentaire des patients, l'aspect et la mobilité de la langue. Dans certains cas, cet examen permet de visualiser le kyste laryngé et cela au moment de la phonation. Pour notre deuxième cas, il se trouve que le premier examen des VAS n'était pas rigoureux. Ainsi un examen minutieux de ces dernières a permis de mettre en évidence le kyste laryngé.

La laryngoscopie indirecte

L'examen physique du larynx est réalisé en premier lieu par la laryngoscopie indirecte. Elle permet de découvrir la lésion et de préciser son siège, ses limites, ses extensions, sa forme macroscopique ainsi que la dynamique laryngée. La laryngoscopie indirecte est réalisée en utilisant des miroirs laryngés spécialement conçus en combinaison avec un phare. Cet

examen est de réalisation difficile chez un patient aux réflexes nauséux intenses et chez les enfants, il faut alors s'aider d'une anesthésie locale et au besoin utiliser un nasofibroscope ou une optique rigide [37].

La laryngoscopie indirecte et le nasofibroscope permettent de donner des renseignements sur les rapports de kyste avec les structures de larynx, la lumière de la glotte et prédire la difficulté de la gestion des voies aériennes.

Rhinoscopie antérieure : L'examen débute sans aucune préparation des fosses nasales. La rhinoscopie permet une bonne exploration du vestibule et de la valve nasale. En fonction de l'architecture de chacun, l'examen permet l'analyse plus ou moins correcte du septum nasal, du cornet inférieur, de l'opercule du cornet moyen et plus difficilement du cornet supérieur. La rhinoscopie permet d'objectiver des déformations architecturales, des atteintes inflammatoires ou infectieuses et dans le cadre de notre étude, la présence de formations tumorales bénignes ou malignes suffisamment évoluées [38].

5.3 Paraclinique

5-3-1) L'imagerie

a) Echographie

L'échographie peut montrer le kyste, donner des renseignements sur sa localisation et sa nature. Ces propriétés sont plus importantes. En effet la visualisation des voies aériennes et leur contrôle sont des composantes majeures de la conduite de l'anesthésie d'un patient ; la connaissance de leur anatomie est donc indispensable. L'échographie constitue ainsi une approche nouvelle de cette anatomie qu'elle permet d'explorer en temps réel et au lit du patient. Elle se révèle notamment d'une aide considérable pour la prévision d'une intubation difficile, le contrôle de l'intubation et de la ventilation assistée. Une exploration échographique complète des voies aériennes nécessite l'utilisation de différentes sondes pour obtenir des images de qualité [39].

Type de sonde	Structures explorées
Sonde lineaire multifréquence (5-14 MHz)	Os hyoïde, trachée, cartilage thyroïde et cartilage cricoïde
Sonde convexe abdominale	Langue, estomac
Sonde cardiaque	Poumon

Tableau 5: sondes pour exploration des voies aériennes supérieures

La membrane cricothyroïdienne est également visualisée avec une sonde linéaire. Cette vue est utile car elle représente le repère fondamental pour la réalisation des cricothyrotomies en urgence et pour les intubations rétrogrades. En pédiatrie une sonde de petite empreinte-haute fréquence est nécessaire.

Le bilan échographique à la recherche des critères d'intubation difficile peut être réalisé de façon non-invasive et rapide en 3 à 4 minutes, sans le recours d'un autre spécialiste, au cours de la consultation de préanesthésie, au lit du patient ou même sur la table d'opération juste avant l'induction de l'anesthésie. En préopératoire, l'échographie des voies aériennes en anesthésie permet de répondre à un des questions essentielles à savoir :

Existe-t-il un risque d'intubation difficile ?

La prédiction d'une intubation difficile est une étape importante de l'évaluation préanesthésique. L'échographie, permet une évaluation des risques d'intubation difficile sur de nouveaux critères et peut aider à adapter la stratégie d'intubation dans les situations à risque. La connaissance de l'anatomie échographique du larynx est ainsi indispensable à l'évaluation des difficultés d'intubation. Le larynx est une structure superficielle, médiane, composée de 6 entités que l'échographie visualise aisément [40].

- Cartilage thyroïde

- L'épiglotte
- L'os hyoïde qui se projette en avant de l'épiglotte, la « coupe » en 2 ; une portion supra-hyoïdienne et une portion infra-hyoïdienne qui est visualisée dans la fenêtre thyro-hyoïdienne en arrière de la membrane thyro-hyoïdienne. Antérieurement se trouve l'espace pré-épiglottique, contenant de la graisse qui est visible en échographie. Sa mesure est utilisable dans l'évaluation préopératoire d'une intubation difficile ;

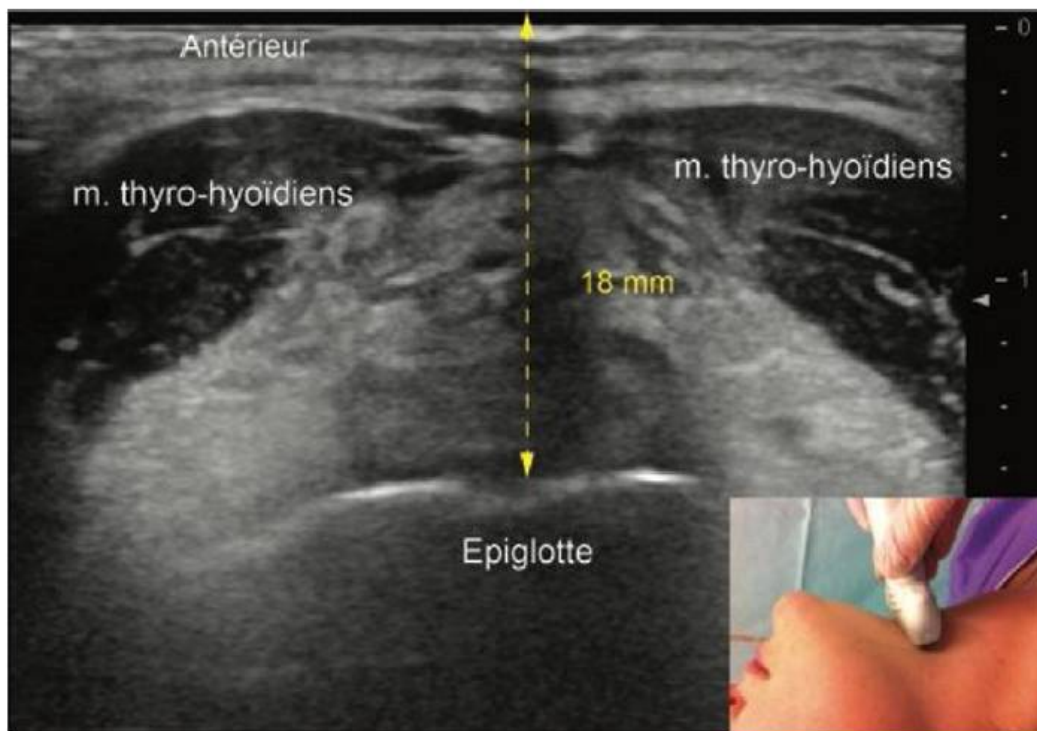


Figure 15: espace préglottique et glottique [40]. L'épiglotte n'est pas facile à visualiser en échographie en raison de sa structure cartilagineuse, de sa profondeur et de sa position en arrière de l'os hyoïde qui peut la masquer. La distance entre la peau et l'épiglotte (18 mm dans ce cas) est un critère d'exposition glottique difficile quand elle dépasse 24 mm.

- Le cartilage cricoïde
- Le cartilage arythénoïde
- Les cordes vocales

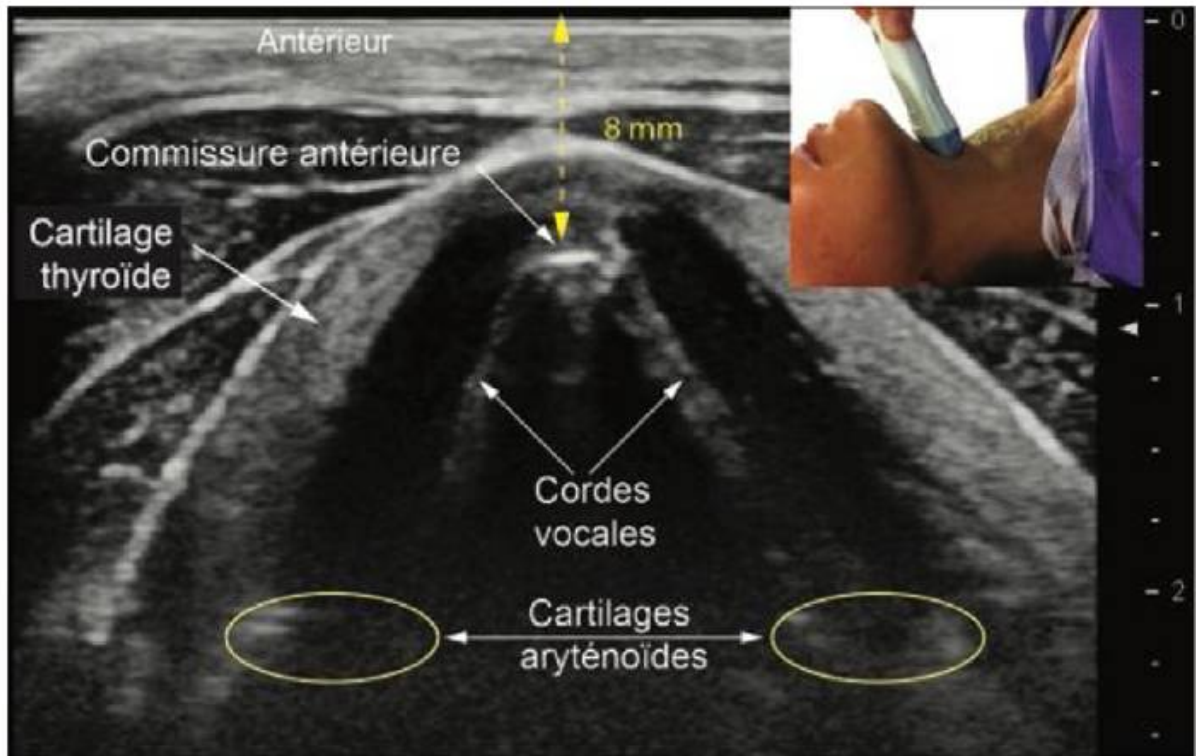


Figure 16: cordes vocales [40]. Les cordes vocales sont repérées au niveau du larynx (sonde linéaire), caudales à l'os hyoïde. Il est possible de visualiser leur mobilité. La distance entre la peau et la commissure antérieure des cordes vocales est un critère d'intubation difficile quand elle excède 28 mm (8 mm dans la figure).

Quelle taille de sonde d'intubation prévoir ?

Cette approche est rarement utile chez l'adulte, mais elle le devient chez l'enfant et le nouveau-né, et aussi en cas de sténose trachéale ou lors de la mise en place d'un tube à double lumière, particulièrement chez les patients de petite taille.

La sonde d'intubation est-elle en place dans la trachée ?

Une intubation trachéale réussie passe par la vérification de deux critères: la position intra-trachéale de la sonde et l'intubation non-sélective ou volontairement sélective. La vérification de la position de la sonde est possible avec une coupe transversale au niveau de la membrane cricoïde. Elle permet de visualiser en temps réel le passage de la sonde d'intubation dans la trachée, mais cela n'est pas aisé et nécessite deux opérateurs [41]. Après l'intubation, la position intra-trachéale de la sonde d'intubation peut être confirmée de manière directe ou indirecte. La sonde est directement visualisée en coupe coronale comme un anneau hyperéchogène dans la trachée. En coupe transverse, la sonde d'intubation est visualisée comme un double écho linéaire médian dans la trachée[42].

Le patient est-il correctement ventilé ?

La recherche du glissement pleural, avec la sonde placée entre 2 côtes sur la paroi antérieure du thorax, (glissement du feuillet pariétal sur le feuillet viscéral dont il est séparé par un fin film liquidien) permet d'évaluer la ventilation du poumon sous-jacent[43]. Si le glissement pleural est présent, on peut affirmer que le poumon sous-jacent à la sonde est ventilé et qu'il y a pas de pneumothorax sous la sonde. Il est important de différencier le pouls pleural (ou pulmonaire), synchrone avec les battements cardiaques du glissement pleural, synchrone avec les mouvements ventilatoires[44].

Peut-on faciliter la réalisation d'une trachéotomie ou une cricothyrotomie ?

La réalisation d'une cricothyrotomie ou trachéotomie percutanée est facilitée par l'échographie, particulièrement dans situations cliniques difficiles[45]. La ventilation transtrachéale nécessite le repérage de la membrane crico-thyroïdienne. Longue de 13 à 15 mm chez l'adulte, elle constitue un repère pour les abords percutanés des voies aériennes. Ce repérage est parfois cliniquement difficile, particulièrement chez les sujets obèses, en situations d'urgence ou traumatique ; l'échographie en facilite le repérage. Avant une intubation difficile programmée, il serait utile de localiser la MCT et de marquer son emplacement sur le cou comme élément de sécurité, afin de faciliter un abord crico-thyroïdien de sauvetage[46].

Quelle aide pour la réalisation des blocs nerveux pour l'intubation ?

Le nerf laryngé supérieur (responsable de l'innervation sensitivomotrice du larynx) transite entre la grande corne de l'os hyoïde (crânial) et le cartilage thyroïde (caudal). Si le nerf lui-même est difficilement visualisé en échographie, il est assez aisé de repérer l'espace dans lequel il transite accompagné par l'artère homonyme (Doppler couleur), entre la grande corne de l'os hyoïde et le cartilage laryngé, en arrière de la membrane thyro-hyoïdienne[47]. Le bloc bilatéral des nerfs laryngés supérieurs est utile dans certaines situations (traumatismes du rachis cervical, etc.) pour l'intubation trachéale en ventilation spontanée. Les repères de ponction sont habituellement identifiés par la localisation manuelle des cornes de l'os hyoïde et du cartilage laryngé. L'échographie, au mieux réalisé avec une sonde pédiatrique (petite taille — haute fréquence), facilite le repérage et la ponction de l'espace contenant le nerf laryngé supérieur[47].

Peut-on prédire une extubation à risque ?

Un trouble de la mobilité et un œdème des cordes vocales peuvent être responsables d'un échec d'extubation. En anesthésie, la cinétique diaphragmatique peut être étudiée pour objectiver le cycle ventilatoire en ventilation spontanée ou assistée, ou pour évaluer une parésie phrénique après un bloc interscalénique.

b) La tomодensitométrie (TDM)

L'imagerie est un complément pour réduire le différentiel et planifier la prise en charge. La tomодensitométrie (TDM) est la modalité d'imagerie en coupe transversale de choix en premier intention. La TDM peut facilement mettre en évidence la nature kystique de la lésion, son émergence le caractère unique ou multiple du kyste. Elle renseigne également sur la taille et l'étendue du kyste laryngé. Avec des images axiales de 2 mm suffisantes pour exclure une extension kystique inattendue ou une grande lésion occulte [23]. Notons que les lésions infectées montrent un rehaussement en anneau avec un scanner de contraste. Le scanner préopératoire permet ainsi une cartographie et une planification chirurgicale appropriées.

L'examen minutieux des images scanographiques de kystes (taille localisation et rapports) pourrait prédire certain difficulté de gestion des VAS.

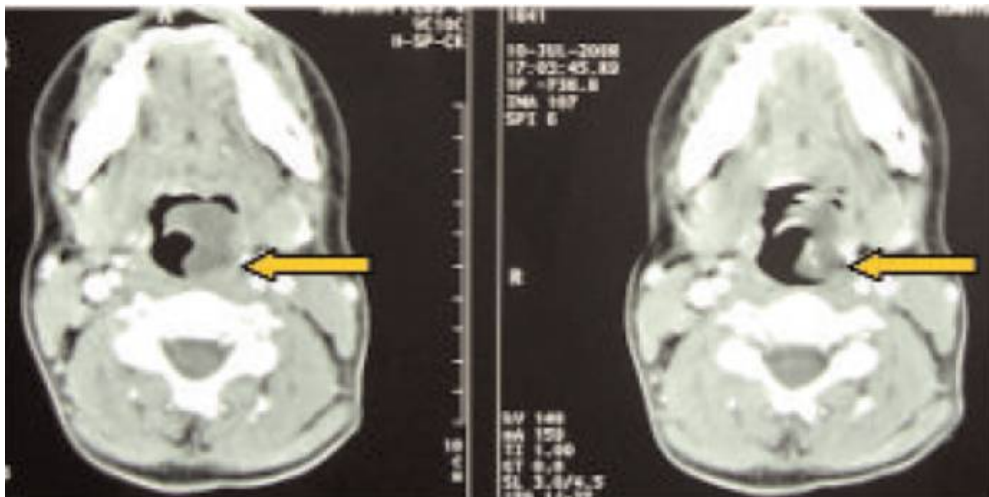


Figure 17: TDM cervicale en coupes axiales montrant la masse kystique à point de départ valléculaire gauche et comblant en partie l'oropharynx [4].

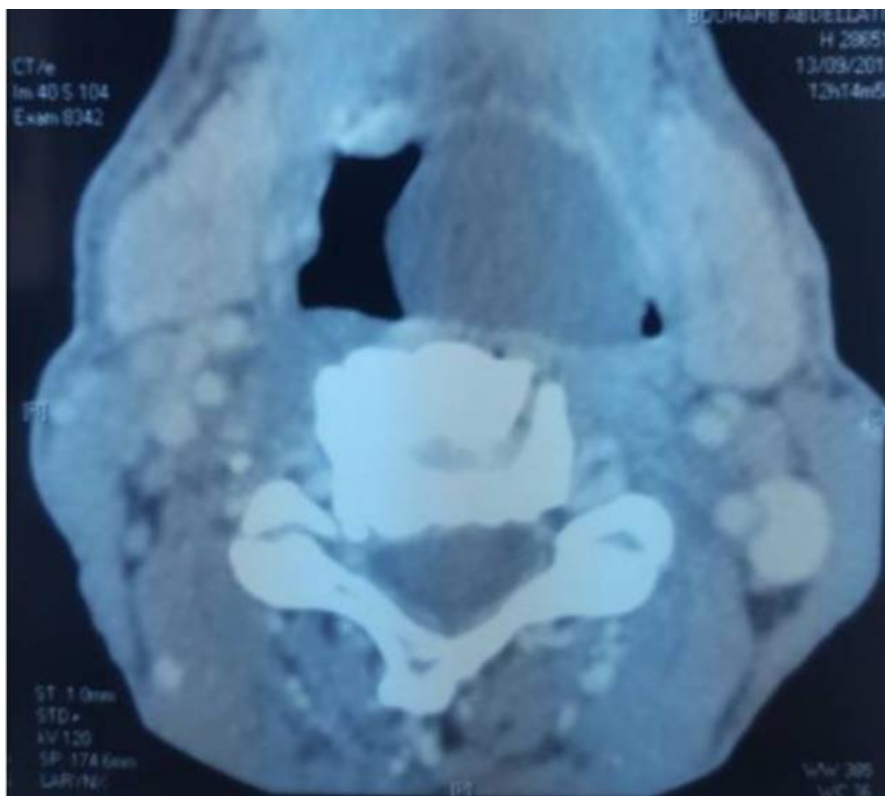


Figure 18: scanner cervical en coupe axiale montrant une masse kystique comblant en partie l'oropharynx [36].

c) L'imagerie par résonance magnétique (IRM)

L'IRM permet d'étudier la spécificité du signal, les remaniements du squelette laryngé et les extensions dans les différents plans de coupe. L'IRM montrera des lésions homogènes en hyposignal T1 et hypersignal T2. Cependant, elle ne semble pas apporter d'éléments supérieurs à ceux du scanner, qui devront rester l'examen de première intention.

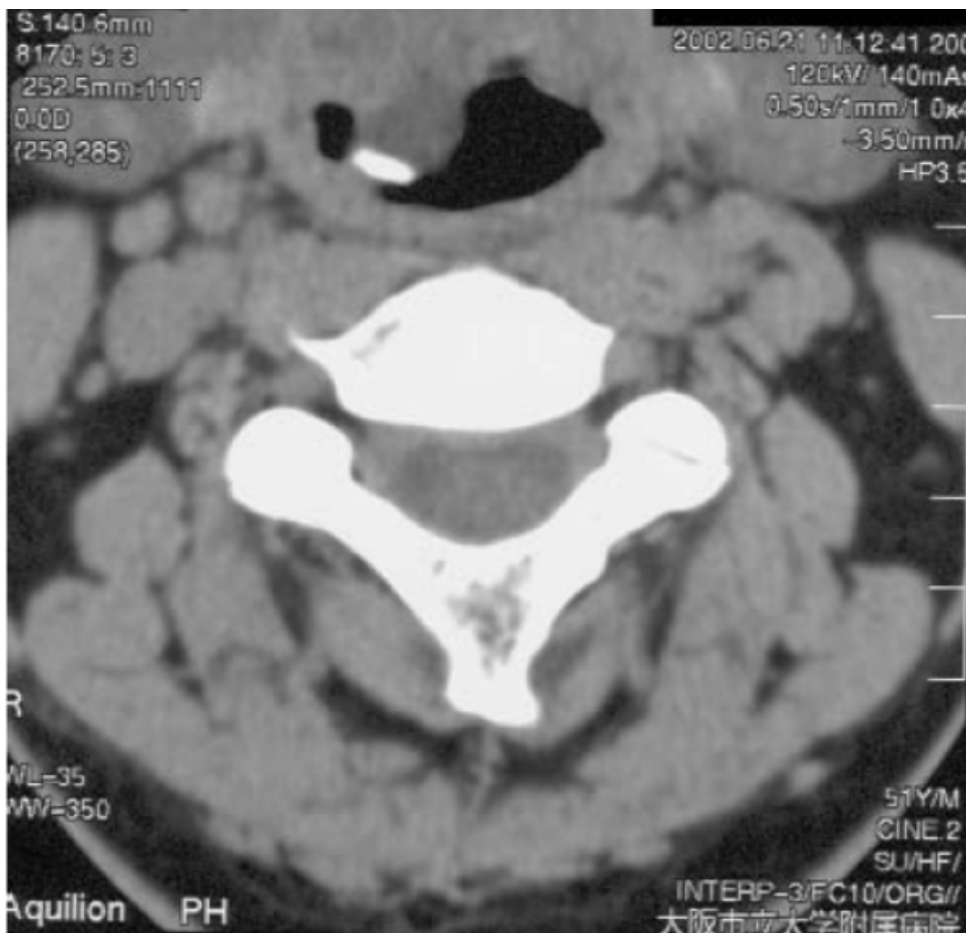

Figure 19: IRM cervicale préopératoire montrant le kyste épiglottique droit[48].

d) La laryngoscopie directe en suspension

La laryngoscopie directe est réalisée avec des instruments portatifs à lame courbe ou droite ou en utilisant le laryngoscope à suspension, qui permet de laisser les deux mains libres pour manipuler les instruments. Cet examen permet une exploration plus précise de la sous glotte, commissure antérieure, pied de l'épiglotte et du ventricule. La laryngoscopie directe permet de poser la certitude diagnostique et de rechercher une laryngomalacie qui est communément associée (dans le cas des kystes de la vallécule). C'est aussi un examen à visée thérapeutique car la laryngoscopie réalisée à l'aide du laryngoscope en suspension est fréquemment utilisée pour les chirurgies ORL (l'aspiration/marsupialisation des kystes). Cet examen nécessite préalablement une anesthésie générale avec contrôle des voies aériennes par intubation classique ou une jet ventilatoire[37].

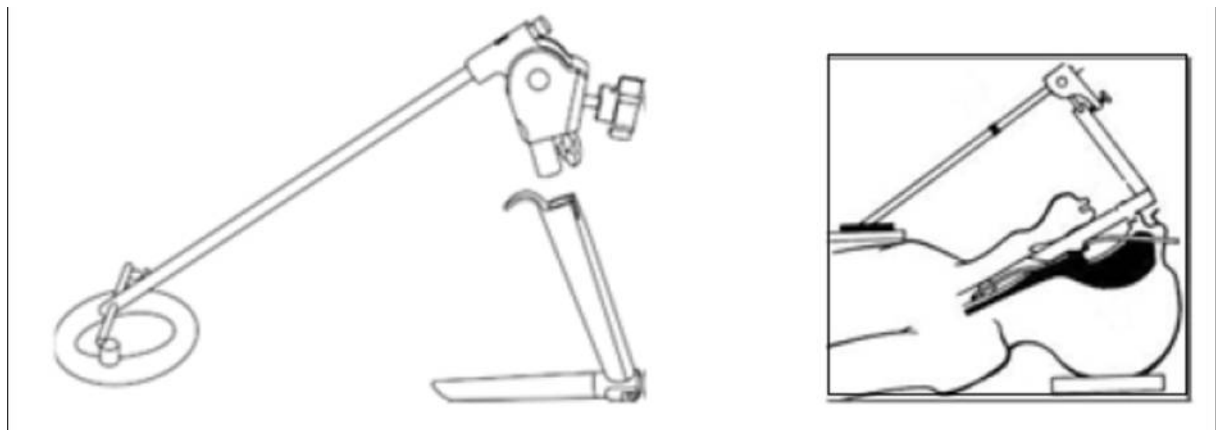


Figure 20: laryngoscopie à suspension rigide pour interventions chirurgicales des voies respiratoires supérieures.

e) Anatomo-pathologie

C'est l'examen qui pose le diagnostic de certitude de la bénignité des kystes laryngés. Il renseigne sur le type d'épithélium des kystes, la présence de remaniement ou non.

6. Traitement

6.1 Traitement chirurgical

Les modalités du traitement reposent sur ;

- l'exérèse endoscopique
- l'exérèse par cervicotomie

6.1.1) Chirurgie par voie endoscopique

Par la voie endoscopique, l'exérèse kystique peut être réalisée en utilisant soit le laser, soit les micro-instruments laryngés.

La microchirurgie endoscopique est décrite depuis une trentaine d'années, mais elle a connu un réel essor au début des années 1980, grâce à une meilleure compréhension de la mécanique et de la physiopathologie glottique d'une part, et grâce au développement de plusieurs progrès techniques d'autre part. Ces progrès sont :

- La laryngoscopie directe en suspension
- Le microscope opératoire binoculaire
- Les micro-instruments dérivés de ceux utilisés en otologie
- Les progrès de l'anesthésie et l'apparition du laser, notamment le laser CO2.
- Le choix entre micro-instruments et laser est souvent personnel, suivant les habitudes du chirurgien[49].

➤ Traitement au laser CO2

La méthode au laser CO2 est un traitement de choix car moins hémorragique que l'exérèse à la pince et moins pourvoyeur d'œdème[50]. Le laser réalise une destruction sur place des tissus, évitant leur dissémination vers l'arbre respiratoire. Il est conseillé d'utiliser un système d'aspiration des fumées et des produits de destruction dus au laser, afin de conserver un champ de vision exempt de fumées et de prévenir l'infection par les particules virales du personnel présent au bloc opératoire, aussi bien que des tissus sains avoisinants.

Le laser CO2 est utilisé à la puissance de 10 à 15 W en tir continu ou de 50 à 80 W en impulsions de 8 à 10 secondes [51]. L'utilisation de *microspots* et d'énergies inférieures à 5 W, de modes de tir fractionnés, permettrait de diminuer les séquelles et d'obtenir de meilleurs résultats. La cicatrisation serait moins fibreuse, moins pourvoyeuse de synéchies ou de sténoses. Certains utilisent le laser véhiculé par une fibre orientable (lasers Nd-YAG ou KTP, ou lasers à diode).

Le laser peut mettre le feu à la sonde endotrachéale ; il faut utiliser une sonde spécifique ; les sondes en métal ou en silicone ne prennent pas feu, mais il existe un risque de transfert de chaleur et de réflexion du faisceau laser.

Il existe un risque d'explosion avec l'O₂, mais pas avec l'hélium qui est un gaz inerte. Il existe un risque de pneumothorax par perforation de la trachée.

Avec le laser le risque transfert inapproprié d'énergie est présent avec risque potentiel d'enflammer les champs stériles ou atteindre une zone saine le laser CO₂ dirigé vers les yeux produit des opacifications de la cornée et des lésions de la rétine[52].

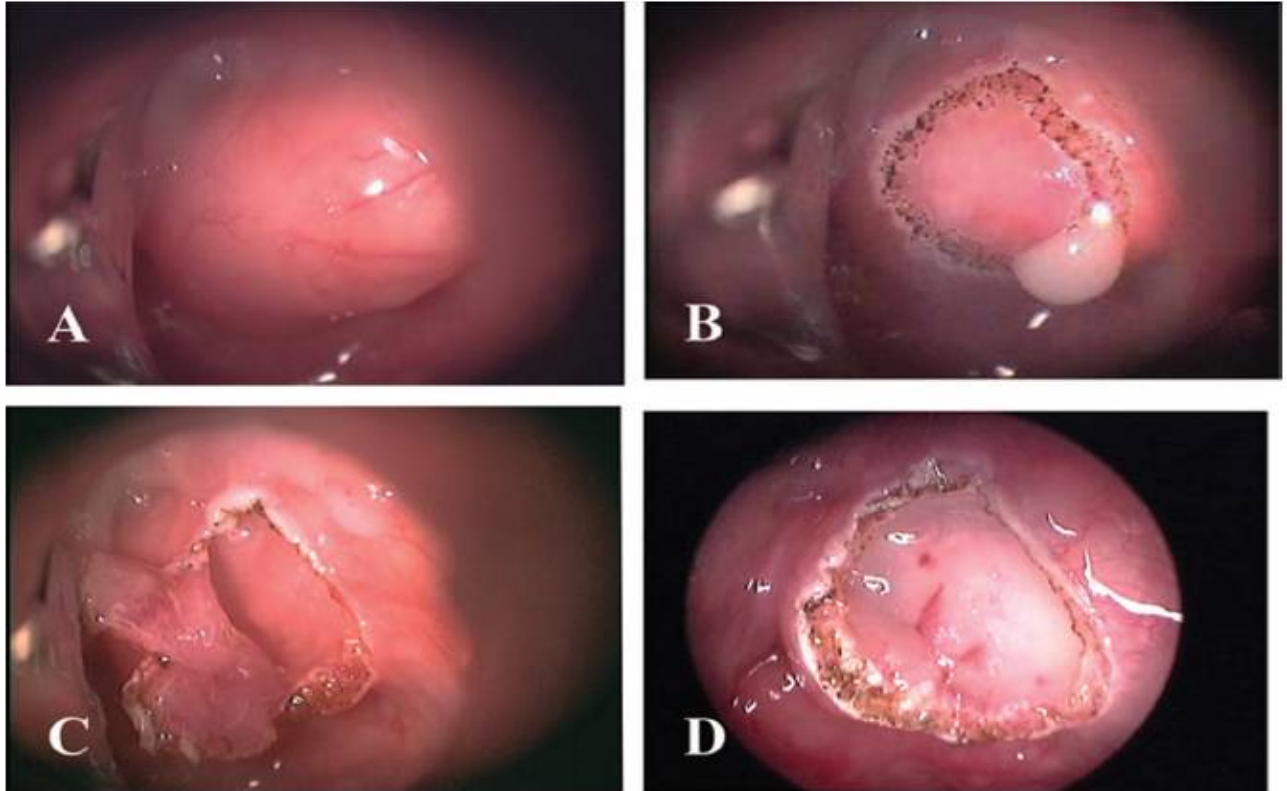


Figure 21

(A) Un CO2laser a été utilisé pour marquer la ligne de coupe encerclant le toit du kyste près de sa marge.

(B) Le contenu mucoïde épais s'écoulait librement de la cavité du kyste une fois que l'incision au laser a été pratiquée à travers la capsule du kyste

(C)Après que le contenu du kyste a été aspiré, un disque de muqueuse épiglottique et le toit de connexion de la paroi du kyste ont été excisés ensemble. (D) La muqueuse résiduelle du fond du kyste épiglottique a été laissée intacte [2].

➤ Traitement aux micro-instruments laryngés

La chirurgie d'exérèse des tumeurs bénignes du larynx doit être la moins délabrante possible, cherchant à préserver le maximum de muqueuse, ainsi que le ligament vocal et les cartilages. La tumeur est saisie de façon fine, à l'aide d'une micropince en cœur de taille adaptée, et attirée sur la ligne médiane. La section muqueuse s'effectue ensuite aux microciseaux au ras de l'implantation de la tumeur, sur la muqueuse saine. Il faut essayer de ne pas entamer les cartilages, ni le ligament vocal. L'hémostase de la tranche de section peut être réalisée par application d'un cotonoïde imbibé de sérum adrénaliné ou par électrocoagulation bipolaire. La pièce opératoire est toujours orientée et adressée au laboratoire d'anatomopathologie, afin de s'assurer de sa bénignité[49].

6.1.2) Chirurgie par voie cervicale latérale

La voie cervicale autorise deux méthodes d'abord :

➤ Par la membrane thyro-hyoïdienne ;

On lui décrit quatre temps opératoires

L'incision. Le tracé de l'incision est d'abord dessiné sur la peau au crayon dermatographique. L'incision est située en regard de la moitié supérieure de la lame thyroïdienne. L'incision va de la peau jusqu'aux aponévroses des muscles sternohyoïdien et omohyoïdien. La dissection est ensuite menée au-dessus du plan de ces muscles, permettant d'exposer la région thyrohyoïdienne.

Exposition de la région opératoire. Le but du geste est de dégager la paroi pharyngolaryngée latérale. Le tronc thyro-linguo-facial et le pédicule thyroïdien supérieur sont repérés, puis en profondeur le nerf laryngé supérieur. La branche interne du nerf laryngé supérieur doit être bien visualisée pour ne pas la léser.

L'exérèse tumorale. Elle a pour but d'ouvrir largement l'espace paraglottique, rendant l'exérèse de la tumeur plus aisée. Il s'agit d'une dissection prudente pour ne pas ouvrir la muqueuse laryngée. Devant un kyste, on effectue sa ponction une fois les deux tiers du kyste libérés afin de le décompresser et de permettre une dissection plus aisée de son tiers médial. Ce qui évite ainsi l'ouverture de la muqueuse laryngée.[53] Cette partie médiale est sectionnée après ligature ou coagulation à la pince bipolaire.

La fermeture. La membrane thyrohyoïdienne est refermée, puis les muscles sont suturés pour reconstituer le plan musculaire sous-hyoïdien. Les plans superficiels sont fermés sur drainage aspiratif.

➤ Par thyrotomie

Cette intervention permet un abord plus large de la région latérale du larynx par rapport à l'intervention précédente et nécessite systématiquement une trachéotomie première sous anesthésie locale [49].

Il faut souligner que l'abord cervical externe augmente la durée de l'anesthésie et de l'hospitalisation avec un risque de blessure de nerf laryngé supérieur et de cicatrice cervicale. Cet abord est rarement utilisé.

1) Complications

A court terme, les principales complications sont :

- Essoufflement
- Œdème entraînant une obstruction des VAS et une détresse respiratoire.
- Dommage aux organes adjacents

- Saignement
- Laryngospasme [54]

Sur le long terme on note essentiellement

- Récidives kystiques
- Insatisfaction de la voix [8].

2) Indications chirurgicales

▪ Kystes de type canalaire ou rétentionnel

Leur traitement se fait essentiellement par voie endoscopique. L'intervention consiste à pratiquer une incision avec aspiration du contenu, une marsupialisation ou une exérèse du kyste en totalité [49].

▪ Kystes sacculaires

Chez l'enfant, Holinger et al préconisent en 1978 l'aspiration à l'aiguille du liquide contenu dans le kyste comme traitement initial. Cependant, la récurrence était extrêmement fréquente, car l'oblitération complète du kyste était rarement obtenue, d'où l'idée de l'ouvrir largement. Le laser était utilisé en complément de la marsupialisation. Ce traitement nécessitait souvent plusieurs procédures avec la réalisation d'une trachéotomie dans le même temps [55].

Devant ces récurrences fréquentes après traitement endoscopique, Ward et al [53] proposèrent de réaliser, après un ou deux échecs par voie endoscopique, un abord par voie cervicale afin d'assurer la résection complète du kyste.

Enfin, Forte et al [56] proposent, dans le cas de kystes congénitaux, une voie endoscopique pour les types I et une voie externe pour les types II.

	Sexe	Symptômes	Endoscopie	Age diagnostic	EVAPC	Traitement
Patient 1	F	stridor inspiratoire, pleurs dysphoniques, difficulté à respirer et à se nourrir	Kyste sacculaire droit	6 mois	–	Ponction transorale de kyste, et à 15 jours MLD avec laser CO2
Patient 2	F	stridor inspiratoire, difficulté à respirer et à se nourrir, et cyanose	Kyste sacculaire gauche	15 mois	Intubation orotrachéale	Ponction transorale de kyste, et à 8 jours MLD avec laser CO2
Patient 3	F	stridor inspiratoire cri rauque et détresse respiratoire progressive	Kyste sacculaire droit	11 mois	–	MLD avec laser CO2
Patient 4	M	Stridor respiratoire	Kyste sacculaire gauche	15 mois	–	Attente vigilante à 3 mois de suivi

Tableau 6 : prise en charge chirurgicale des patients avec kystes sacculaires [30]

*EVAPC : stabilisation des voies respiratoires avant la chirurgie ; F : féminin ; M : mâle ;
MLD : microchirurgie laryngée.*

Chez l'adulte, les différents auteurs restent favorables à un traitement par voie endoscopique de ces kystes. De Santo et al [27] ne rapportent qu'un seul cas de récurrence, après traitement de 29 kystes antérieurs chez l'adulte. De même, Holinger et al [57] sur 22 patients, n'ont pas eu de récurrence dans le traitement des kystes antérieurs par voie endoscopique, pour les patients présentant des kystes latéraux ; ils préconisent néanmoins une voie d'abord externe comme Thabet et Kotob [58] et Malis et Seid [59]. En revanche, Hogikyan et Bastian [60] ont traité sept volumineux kystes latéraux par voie endoscopique et n'ont eu aucune récurrence. En définitive, il n'y pas de véritable consensus dans la littérature et il semble qu'on puisse utiliser soit la voie endoscopique, soit la voie cervicale, pour traiter ce type de lésion.

3) Prise en charge postopératoire

La prise en charge postopératoire est débutée immédiatement après l'intervention. Elle comprend :

- une antibiothérapie par voie générale à large spectre (type amoxicilline/acide clavulanique), lorsque la résection a été large.
- une corticothérapie générale en cure courte (méthylprednisolone : 1 mg/kg/24 heures durant quelques jours) ;
- une corticothérapie locale en aérosol ou en pulvérisations laryngées (Bécotide Spray®) durant une semaine ;
- un repos vocal d'une semaine, en recommandant de ne pas chuchoter, car la voix chuchotée nécessite une voix laryngée pour être audible ;
- une rééducation orthophonique ensuite, jusqu'à récupération d'une voix de bonne qualité.

III. RAPPELS ANESTHESIQUES

1. Gestion des voies aériennes en anesthésie

La liberté des voies aériennes est une préoccupation constante de l'anesthésiste pour assurer le passage du flux gazeux vers les voies aériennes du patient et assurer l'apport d'oxygène et éventuellement des gaz anesthésiques [61].

Deux manœuvres sont utilisées communément pour améliorer l'écoulement gazeux.

La première manœuvre est la mise en extension de la tête qui augmente la traction sur l'os hyoïde et les structures qui y sont attachées[62].

La seconde manœuvre est l'avancement mandibulaire par translation antérieure de l'articulation temporo-mandibulaire (ATM). Cette manœuvre augmente l'espace rétrolingual et rétropalatin[63].

L'efficacité des manœuvres utilisées pour maintenir la perméabilité des VAS chez le sujet anesthésié est due à l'éloignement de la langue et de l'épiglotte du mur pharyngé postérieur.

Les potentiels niveaux d'obstacles (vélopharynx, base de la langue et amygdales et végétations adénoïdes) suggèrent l'utilisation d'un matériel adapté.

1.1 Matériels

a. Canules

On décrit principalement deux types de canules

➤ Canules oropharyngées

Les canules oropharyngées comportent une partie courbe creuse qui épouse la convexité de la langue, et à la partie proximale une partie renforcée résistant à la morsure, et une collerette permettant l'appui de la canule sur les lèvres.

La mise en place est aisée et peu traumatisante. L'efficacité de la canule oropharyngée à maintenir la perméabilité des VAS repose sur le choix de la taille. Trop grande elle rabat l'épiglotte qui peut obstruer l'orifice glottique, trop petite elle repousse la base de langue qui fait hernie devant l'orifice laryngé.

La taille idéale peut être évaluée en plaçant la canule contre la joue du patient, l'extrémité de la canule doit alors atteindre l'angle de la mandibule.




Figure 22: Canule oropharyngée [61]

➤ Canules nasopharyngées

Les canules nasopharyngées sont des tubes munis d'une collerette proximale assez large pour éviter l'introduction complète de la canule dans l'orifice nasal. Elles sont plus courtes qu'une sonde d'intubation et se placent en arrière de la base de langue au-dessus de l'épiglotte. La technique de mise en place est similaire à celle d'une intubation par voie nasale.

L'insertion doit être douce pour éviter de traumatiser les cornets ou de blesser la muqueuse nasale. Elles sont peu utilisées en France. Les complications sont celles de l'intubation nasale : trajet sous-muqueux, épistaxis [64].



Figure 23: Canule nasopharyngée [64]

b. Masques faciaux

Le masque facial sert d'interface pour administrer les gaz utilisés en anesthésie ou pour ventiler le patient. Le masque est composé d'un corps conique de forme ovale avec une encoche pour épouser l'arrête nasale et assurer l'étanchéité. Un raccord standard de 22 mm de diamètre, situé à la partie supérieure du corps, permet le raccordement au circuit. Autour de ce raccord, un

anneau rigide muni de crochets permet d'accrocher les sangles d'un serre-tête. La partie inférieure en contact avec le visage est formée soit d'un bourrelet gonflable, soit d'un repli souple qui s'adapte à la forme du visage pour assurer l'étanchéité lors de l'insufflation manuelle. Les masques faciaux sont commercialisés en plusieurs tailles (0 à 6) et doivent être choisis en fonction de l'âge et de la morphologie du patient. Un masque trop grand fait courir le risque de traumatisme oculaire.



Figure 24: Masque facial[64]

c. Dispositifs supraglottiques

Les dispositifs supralaryngés représentent un nouveau concept dans la prise en charge des voies aériennes. Ils se situent entre le masque facial et la sonde d'intubation. Ces dispositifs sont munis de ballonnets qui, une fois gonflés, isolent le pharynx et assurent une relative étanchéité des voies aériennes, limitant les fuites vers l'oropharynx et/ou l'œsophage. Il n'y a pas, comme avec l'intubation, de continuité entre le dispositif supralaryngé et la trachée. En cas de

ventilation contrôlée, l'espace pharyngé isolé par le dispositif est d'abord mis en pression, le gaz se dirige ensuite vers les zones de moindre résistance, c'est-à-dire, si les cordes vocales sont ouvertes, la trachée et l'arbre aérien.

Les dispositifs supralaryngés doivent satisfaire à plusieurs exigences de l'American Society for Testing and Material (ASTM) :

- Faciliter l'accès des gaz respiratoires au larynx (ASTM F2560) ;
- Offrir une résistance interne suffisamment basse pour permettre la ventilation spontanée ;
- Permettre une ventilation en pression positive avec un minimum de fuite ;
- Etre munis d'un raccord standard ;
- Ne pas nécessiter une mise en place chirurgicale ;
- L'extrémité distale ne doit pas être située au niveau du larynx ou franchir les cordes vocales.

Les dispositifs supralaryngés peuvent être classés en deux groupes : les masques laryngés (ML) et les tubes laryngés.

c-1) Masques laryngés

Ils sont constitués de deux parties, le masque proprement dit raccordé à un tube. Le masque a une forme ovoïde et est muni d'un ballonnet gonflable, le coussinet. Il est conçu pour s'adapter à l'anatomie du pharynx. Une fois en place, la pointe se situe au niveau du sphincter supérieur de l'œsophage, la partie distale derrière le cartilage cricoïde et la partie proximale sous la base de langue en deçà de la loge amygdalienne.

Le chef de file en est le LMA-classic™. Les masques laryngés classiques sont en silicone restérilisable ou bien en PVC à usage unique. Il existe des masques laryngés avec tubes flexibles armés conçus pour la chirurgie ORL et maxillo-faciale (restérilisables ou à usage unique). Il existe des masques laryngés munis d'un tube accessoire qui draine le liquide régurgité vers l'extérieur empêchant le reflux dans le pharynx (également restérilisables ou à usage unique).



Figure 25: masque laryngé (LMA) classique[65].

c-2) Tubes laryngés

Ils sont munis d'un tube à deux ballonnets, un distal de petit volume et un proximal de plus grand volume qui assure l'étanchéité vers l'oropharynx. Entre les deux ballonnets se trouve un orifice qui permet la ventilation quand les deux ballonnets sont gonflés [66]. Plusieurs modèles sont commercialisés.

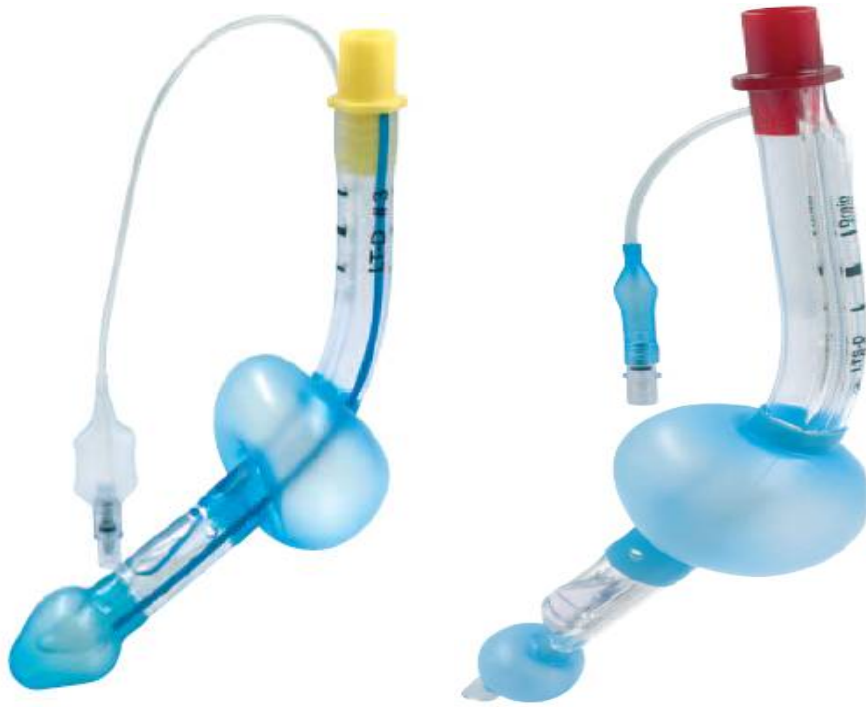

Figure 26: Tubes laryngés [64]. (A) tube laryngé à usage unique. Noter les deux ballonnets et l'orifice de ventilation entre les ballonnets. (B) tube laryngé avec dispositif de drainage à usage unique. Noter l'orifice du tube de drainage au milieu du ballonnet distal.

d. Intubation trachéale

Le matériel utilisé pour l'intubation se compose :

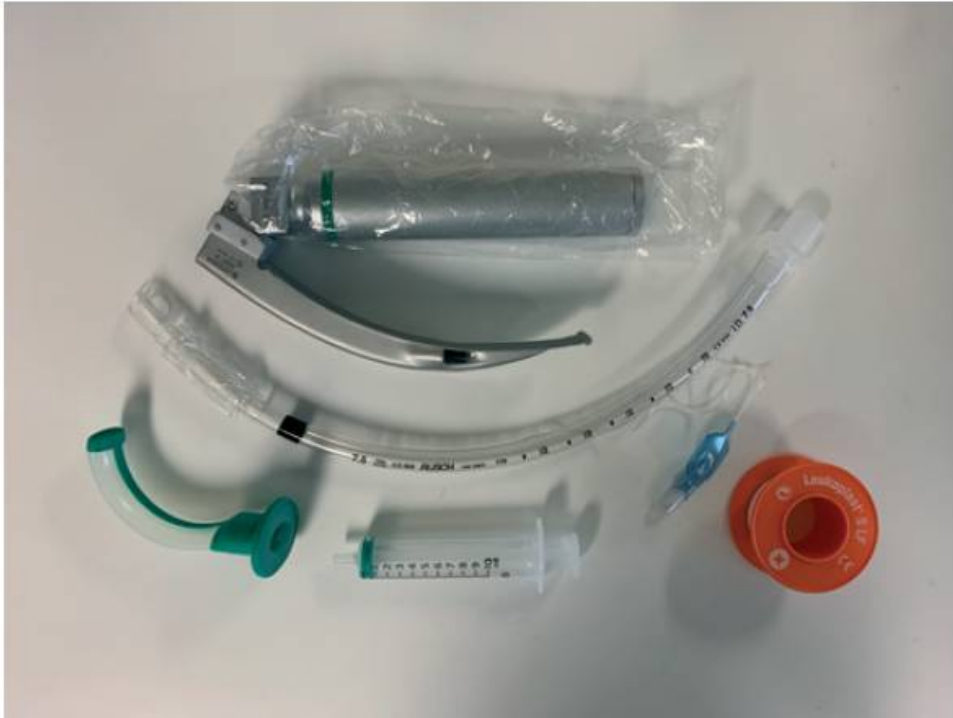

Figure 27: Matériels de base pour intubation trachéale [67]

d-1) laryngoscopes

Le laryngoscope dans sa forme standard comporte une lame détachable et un manche qui contient la source lumineuse. Les lames standard possèdent un rebord pour refouler la langue sur le côté et un autre côté ouvert pour visualiser le larynx. Ils existent sur plusieurs tailles ; la taille 3 est la plus utilisée chez l'adulte et la taille 4, utilisée pour les cas inattendus ou inhabituels.

Plusieurs types de lames existent.

La lame courbe introduite par Macintosh est la plus utilisée. La lame courbe peut être intéressante lorsque l'on nécessite une place plus importante pour se servir de certains instruments (pince de Magill, changement de sonde endotrachéale).

La lame droite de Miller est particulièrement utile lorsque l'ouverture de bouche est limitée (incisives saillantes), lorsque le larynx est antérieur ou lorsque la distance thyro-mentonnaire est courte. Elle est utilisée surtout en pédiatrie chez le nouveau-né et le nourrisson et permet de charger l'épiglotte pour faciliter l'intubation.

Les nouvelles normes d'hygiène et les risques de transmission d'agents pathogènes ont entraîné l'apparition depuis quelques années de lames de laryngoscope jetables à usage unique, soit en plastique, soit, plus récemment, métalliques [68]. Une étude a montré que l'utilisation d'une lame métallique à usage unique améliorerait la qualité de l'exposition glottique par rapport à une lame plastique. La conférence d'experts de 2006 sur l'intubation difficile recommande l'utilisation d'une lame métallique en cas d'intubation en urgence ou de laryngoscopie prévue difficile[69].

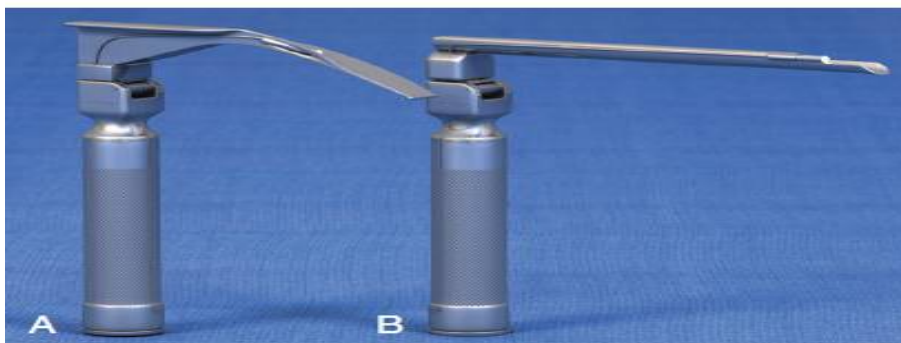


Figure 28: Laryngoscopes de Macintosh (A) et de Miller (B) [67].

d-2) Sondes d'intubation

Introduite dans la trachée, la sonde d'intubation est utilisée comme voie de passage des mélanges gazeux vers le poumon et l'extérieur. Habituellement les sondes endotrachéales utilisées en anesthésie sont en chlorure de polyvinyle (PVC) et sont à usage unique[70]. L'intubation et la chirurgie des kystes laryngés justifient l'utilisation de sondes spécifiques ;

❖ Sondes normales armées

Elles sont recommandées parce qu'elles ne se plient pas lors des mobilisations de la tête et qu'elles peuvent être fixées dans différentes positions sans avoir besoin d'être coupées. Elles présentent un intérêt dans la chirurgie des kystes laryngés ; elles offrent un champ opératoire plus large au chirurgien et permet d'assurer la ventilation du patient. L'obstruction de la lumière interne par morsure est un piège classique qui nécessite parfois la réintubation [71].

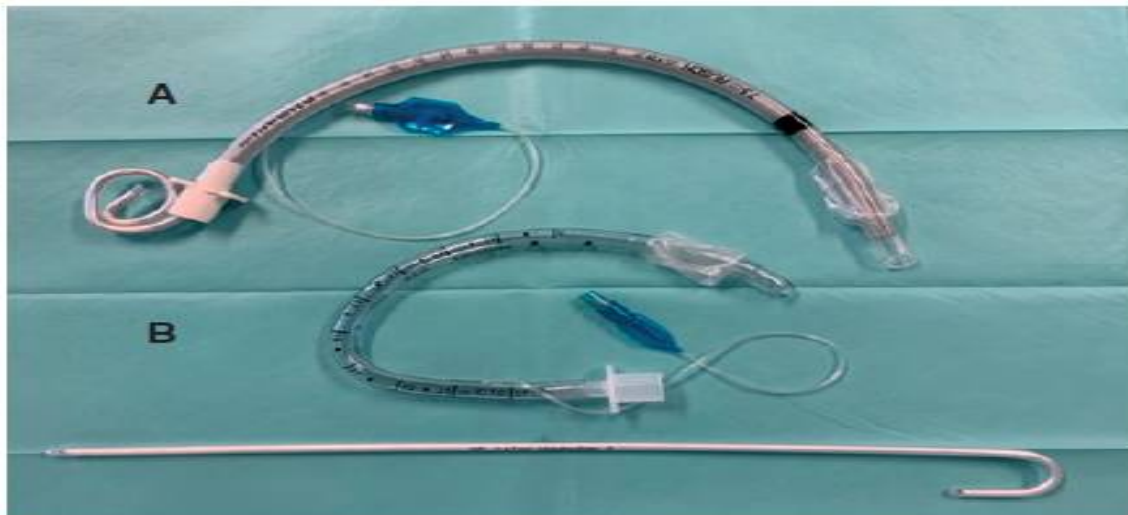


Figure 29: Deux types de sondes avec ; sonde armée (A) et sonde perférée (B)[67].

❖ **Sondes de faible calibre**

En cas de microchirurgie laryngée et en particulier celle des kystes laryngés, les sondes de faible diamètre avec ballonnet basse pression apportent un bon confort chirurgical. Comparées aux tailles pédiatriques, ces sondes de faible diamètre ont une longueur accrue. L'association faible et grande longueur majore les résistances inspiratoires et expiratoires [71].

❖ **Cathéter de jet-ventilation**

L'utilisation de cathéters fins placés en sous-glottiques permet une meilleure vue d'ensemble et laisse plus de place pour les manipulations microchirurgicales et lasers.

Comparativement aux tubes endotrachéaux traditionnels de taille 6,0 ou 7,5 mm (diamètre interne), les jets cathéters peuvent facilement être soulevés ou déplacés avec l'extrémité du laryngoscope, cela permet une exposition optimale de toutes les régions laryngotrachéales [72].

Dans la plupart des cas, il permet en outre l'exposition de la pathologie complète à la fois, tandis que le tissu environnant n'est pas disloqué ou déformé. Les réajustements fréquents du laryngoscope ne sont plus nécessaires par rapport à l'utilisation de tubes endotrachéaux [73].

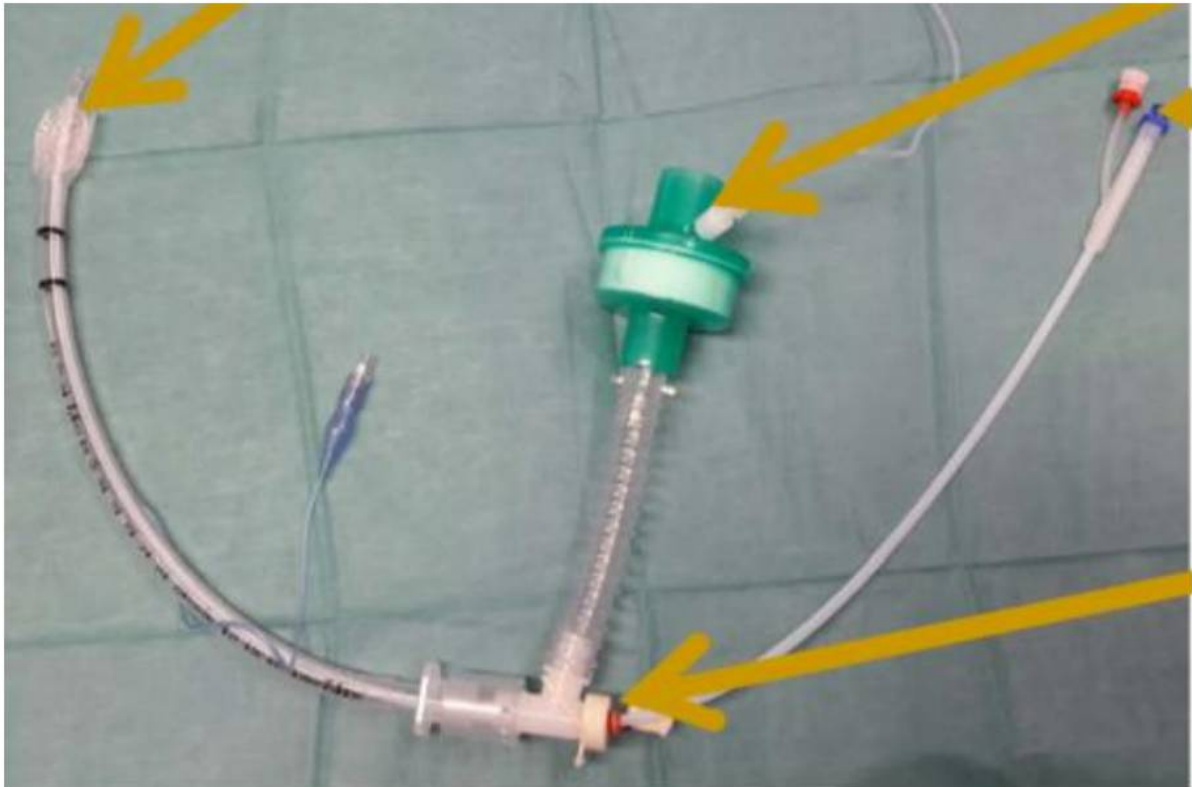


Figure 30: Catheter de jet ventilation[74].

❖ **Sonde siliconée pour la chirurgie au laser**

Les sondes en polychlorure de vinyle (PVC) sont plus facilement inflammables que celles en caoutchouc. Les sondes en silicone seraient meilleures mais leur coût est élevé. L'utilisation de sondes spéciales est recommandée. Toutes disposent d'un double ballonnet gonflé avec du sérum salé. La protection peut être améliorée par l'interposition d'un coton humide placé devant le ballonnet[75]. Il est possible de recouvrir la sonde d'intubation avec un film d'aluminium. Le ruban d'aluminium 3M n 435 assure une bonne protection contre les tirs du laser CO2 [76]. D'après l'étude de Sesterhenn et al. [77] les plus utilisées sont : la sonde Laser Flex de Mallinckrodt, la sonde Laser

Schild II de Xomed, la sonde Laser Rüsç.

Outre l'utilisation de sonde spéciale pour la chirurgie au laser, la protection ophtalmique est un impératif face au risque d'opacification de la cornée.

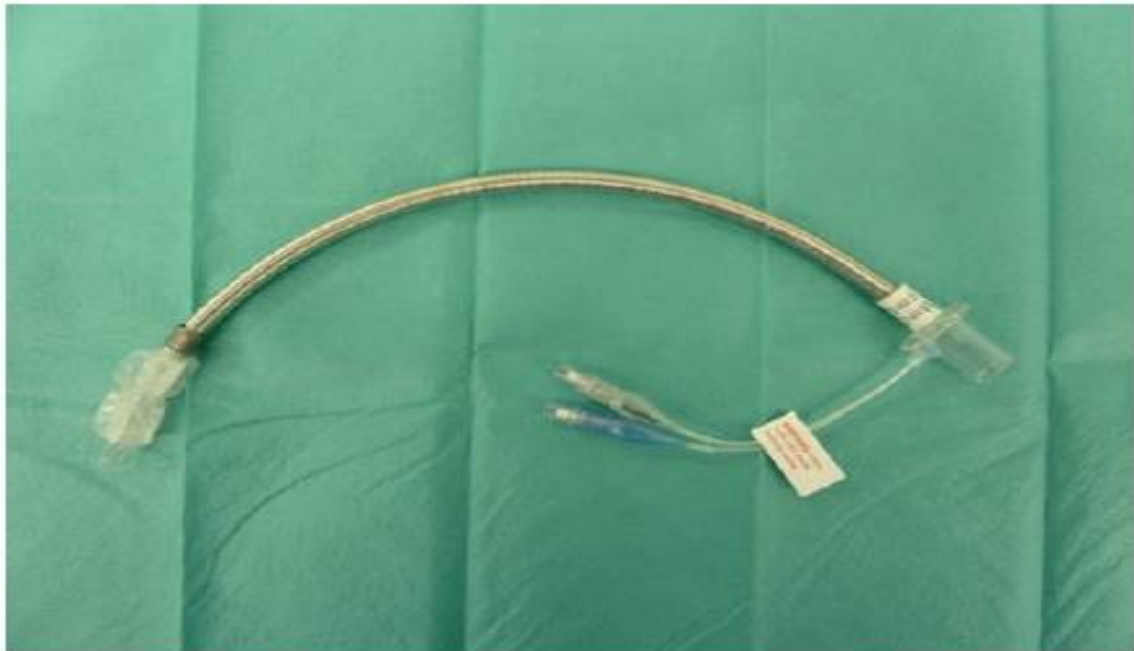

Figure 31: Sonde d'intubation trachéale laser à double ballonnet [67].

❖ Sondes métalliques

Le principal danger de la chirurgie laryngée au laser CO₂ reste l'inflammation du matériel d'intubation trachéale. C'est pourquoi une sonde entièrement métallique a été mise au point. Il s'agit d'une sonde d'intubation endotrachéale, entièrement métallique, en acier inoxydable. Elle est constituée de spires annelées et dépourvue de ballonnet. C'est une sonde flexible, rigidifiée par un mandrin métallique, afin de faciliter l'intubation. Elle mesure environ 30 mm de long avec un diamètre interne de 5 mm. L'extrémité distale, biseautée, est de section ovale. A l'extrémité proximale est montée un adaptateur normalisé

de 15 mm. La surface de la sonde est mate, afin de limiter les phénomènes de réflexion des rayons laser. Cette sonde peut être stérilisée par immersion dans un désinfectant tel que le glutaraldéhyde, ce qui permet un réemploi rapide[78].

1.2 Techniques de contrôle des voies aériennes supérieures

1.2.1 Ventilation au masque facial

Le masque facial permet l'administration des gaz voire la ventilation en pression positive sans l'utilisation de dispositifs supra- ou intralaryngés. Une bonne application du masque facial est primordiale pour assurer l'étanchéité. Plusieurs méthodes peuvent être utilisées pour maintenir le masque tout en assurant la liberté des voies aériennes.

La méthode la plus utilisée consiste à tenir le masque avec la main gauche : le pouce et l'index se posent sur le corps du masque de chaque côté du connecteur et exercent une pression pour appliquer le masque sur le visage du patient. Dans le même temps, les autres doigts soutiennent le menton et assurent une translation antérieure du maxillaire inférieur en exerçant une pression sur l'angle du maxillaire ou sur la branche montante.

Le masque peut être maintenu à deux mains, ce qui augmente l'étanchéité. Dans ce cas la ventilation peut être assurée si nécessaire par une deuxième personne ou au mieux par le ventilateur.

Chez l'enfant la translation antérieure du maxillaire est la manœuvre la plus efficace pour libérer les voies aériennes [79].

Le masque facial est le plus souvent utilisé en ventilation spontanée. L'association d'une canule oropharyngée diminue le travail respiratoire ainsi que l'application d'une pression positive[80]. Cette diminution est due en grande partie à la levée par ces manœuvres de l'obstruction pharyngée induite par l'anesthésie [62]. La conférence d'experts sur l'intubation difficile a recommandé l'usage d'une préoxygénation au masque facial avec une FiO₂ 1 avant l'induction anesthésique. Le circuit-filtre est recommandé parce qu'il permet des débits ventilatoires plus élevés et l'accès au monitoring des gaz inspirés et expirés ainsi qu'aux paramètres ventilatoires [81]. Le masque facial est utilisé aussi pour la ventilation en pression positive pendant la période apnéique préintubation.

L'augmentation de la pression au-delà de 20 cmH₂O augmente le risque d'insufflation gastrique. La sensation tactile du ballon ne permet pas une évaluation correcte de la pression d'insufflation, il est donc recommandé de surveiller les pressions d'insufflation pendant la ventilation au masque.

Certaines interventions de courte durée peuvent être réalisées au masque facial. Chez l'enfant enrhumé, l'incidence des complications respiratoires est moindre si l'intervention a été réalisée avec un masque facial [82].

1.2.2 Ventilation au masque difficile

a) Définition

La principale complication de la ventilation au masque est la ventilation difficile ou impossible. Une ventilation au masque est difficile selon la conférence d'experts:[83]

- S'il est impossible d'obtenir une ampliation thoracique suffisante ou un volume courant supérieur à l'espace mort (3 ml kg⁻¹), un tracé capnographique identifiable et de maintenir une spo2 au-dessus de 92 % ;
- S'il est nécessaire d'utiliser l'oxygène rapide à plusieurs reprises, d'appeler un autre opérateur ;
- Si la pression d'insufflation est supérieure à 25 cmh₂o.

La conférence d'experts a recommandé de rechercher systématiquement les critères prédictifs d'une ventilation au masque difficile (VMD) et de les mentionner dans le dossier du patient.

b) Critères prédictifs de ventilation au masque difficile

Deux études princeps sur la VMD en ont recherché l'incidence et les critères prédictifs [84]. L'incidence varie de 5 % à 1,4 % en grande partie en raison de définitions différentes.

Dans la première étude, cinq critères prédictifs ont été mis en évidence par analyse multivariée : âge supérieur à 55 ans, index de masse corporelle (IMC) supérieur à 26 kg/m², absence de dents, présence d'une barbe, présence de ronflements [85]. La présence de deux de ces cinq facteurs prédit une VMD avec le meilleur compromis entre sensibilité (72 %) et spécificité (73 %). La faible valeur prédictive positive (12 %) est en rapport avec l'incidence faible de la VMD. En revanche la valeur prédictive négative est élevée (98 %), ce qui signifie que l'absence de ces facteurs rend la VMD improbable. La deuxième étude réalisée sur une cohorte huit fois plus importante retrouve six facteurs indépendants : IMC supérieur ou égal à 30 kg/m², présence d'une barbe, score

de Mallampati supérieur à II, âge supérieur ou égal à 57 ans, présence d'un ronflement et limitation sévère de la protrusion mandibulaire [84]. Plusieurs autres études moins documentées ont confirmé ces résultats [86].

Les critères prédictifs retenus par la conférence d'experts sont :

- Age au-delà de 55 ans ;
- IMC supérieur à 26 kg/m² ;
- Absence de dents ;
- Présence d'une barbe ;
- Limitation de la protrusion mandibulaire ;
- présence d'un ronflement [86].

Le risque d'ID est multiplié par quatre chez le patient ayant eu une VMD.

A ces critères s'ajoutent les masses et tumeurs laryngées telles que les kystes laryngés. Elles représentent un obstacle mécanique dans les voies aériennes supérieures.

c) Critères prédictifs de ventilation au masque impossible

Les facteurs prédictifs de la ventilation impossible sont :

- Présence d'un ronflement ;
- distance thyromentonnière (dtm) inférieure à 6 cm[84].
- A ces critères on peut y associer la présence de kystes laryngés qui rend une ventilation au masque laryngé impossible.

1.2.3 Utilisation des dispositifs supraglottiques

a) Mise en place

➤ Préparation

Le succès de la mise en place des ML dépend de la préparation qui donne au masque une forme idéale facilitant l'insertion. Cette opération est facilitée en appuyant la face laryngée du masque sur une surface plate stérile, un ou plusieurs doigts aplatissant l'extrémité distale. Le masque est ensuite lubrifié sur sa face dorsale pour faciliter le glissement. Il est recommandé d'utiliser un gel aqueux ou de l'eau. Le lubrifiant doit être appliqué juste avant l'insertion. Les gels contenant de la lidocaïne et les bombes de silicone ne doivent pas être utilisés.

➤ Insertion

L'insertion doit se faire sous anesthésie profonde pour prévenir tout réflexe pharyngé ou laryngé. L'adjonction d'un curare n'est pas nécessaire. Le propofol est l'agent de choix, il déprime plus les réflexes des voies aériennes.

Chez l'adulte, une posologie de 2,5 à 3 mg kg⁻¹ procure de bonnes conditions d'insertion. Chez l'enfant des doses supérieures (4 à 5 mg kg⁻¹) sont nécessaires [87]. Chez l'enfant, l'induction peut être réalisée par inhalation. La profondeur de l'anesthésie nécessaire pour mettre en place un tube laryngé n'est pas différente [88].

Pour les masques laryngés, la technique décrite par Brain est recommandée. La position du patient est celle d'une intubation. La pointe du masque est la première introduite. Le ML peut être introduit semi-gonflé ou gonflé avec ou rotation dans l'oropharynx. L'insertion serait plus facile mais faciliterait la capture de l'épiglotte dans le masque [89].

Les différentes études comparatives n'ont pas mis en évidence de grandes différences en termes de succès d'insertion entre les différents dispositifs. Le taux de succès est supérieur à 95 % [90].

➤ Réveil

Il est de pratique courante de retirer les dispositifs supralaryngés après le retour des réflexes protecteurs, particulièrement le réflexe de déglutition, et après ouverture de la bouche à la demande. Le taux de complications respiratoires est très faible avec le masque laryngé [91]. Il ne semble pas y avoir de différence entre les ML et les tubes laryngés [66]. Chez l'enfant, le retrait du LMA-Classic™ complètement réveillé ou endormi est contradictoire selon les études [92]. Le retrait complètement réveillé s'accompagne de moins de complications respiratoires [93]. Pour éviter la survenue de complications pendant la phase du réveil, il faut éviter toute stimulation et en particulier l'aspiration des sécrétions pharyngées [91].

b) Indications

De nombreuses études ont montré que les dispositifs supralaryngés pouvaient être utilisés comme alternative à l'intubation dans de nombreuses indications comme : la chirurgie ophtalmologique [94]

La chirurgie ORL [95]

La chirurgie ambulatoire [96]

La chirurgie dentaire [93]

L'utilisation du LMA™ lors de la fibroscopie bronchique diminue le taux de complications peropératoires chez l'enfant [97].

Les dispositifs supralaryngés avec un tube gastrique et une pression de fuite plus élevée ont permis d'étendre les indications à la chirurgie laparoscopique et à l'obèse [98].

c) Contre-indications

- L'estomac plein même avec un dispositif de drainage gastrique, en dehors de l'urgence vitale
- La limitation de l'ouverture buccale si la distance interincisives est inférieure au diamètre externe du dispositif.
- Les tumeurs pharyngées ou laryngées. Les kystes laryngés font partie de ces tumeurs qui peuvent contre-indiquer l'utilisation de ces dispositifs. A ce titre ces dispositifs ne présentent pas d'intérêt pour la gestion des patients présentant un kyste laryngé. De même la présence d'un kyste laryngé méconnu peut être une source d'échec de la mise en place de masque laryngé.
- La chirurgie cardiaque et digestive majeure ;
- Les anesthésies de durée supérieure à 2 heures sont une contre-indication partielle, liée surtout à la nature de la chirurgie ;
- L'anesthésie en décubitus ventral n'est pas une contre-indication pour certaines équipes entraînées à l'utilisation de ces dispositifs, toutefois il faut demeurer prudent dans ces indications [91].

1.2.4 Intubation trachéale

a) Intubation trachéale normale

L'intubation trachéale répond à un protocole codifié

❖ Préoxygénation

La préoxygénation est impérative quand une ID et/ou une VMD sont prévues et quand les patients sont à risque de désaturation pendant l'intubation [99]. Les manœuvres de préoxygénation doivent être réalisées avec un masque étanche, un débit de gaz suffisant et un ballon de taille adaptée. L'efficacité de la préoxygénation est monitorée par la surveillance de la FeO₂ et par le monitoring de la SpO₂. Selon la conférence d'experts sur l'intubation difficile, la ventilation au masque en pression ou en volume contrôlé en utilisant le circuit principal du respirateur est une pratique à encourager. La ventilation d'un patient dont la SpO₂ chute en dessous de 95 % est recommandée même s'il est à estomac plein [83].

❖ Anesthésie

Le choix des agents conditionne le taux de succès et les conditions d'intubation. Plusieurs options sont possibles :

❖ Intubation avec curare

L'utilisation d'un curare améliore les conditions de l'intubation trachéale. Deux conditions sont à remplir ; l'administration à dose supérieure ou égale à 2 DA 95 et le respect du délai nécessaire à l'installation de l'effet maximal. Il est de l'ordre de 60 secondes pour une dose de 1 mg kg⁻¹ de succinylcholine et de 1,5 minute à 4 minutes pour les curares non dépolarisants. Il existe des réactions somatiques et neurovégétatives marquées lors de l'intubation sans

morphiniques. Il est recommandé de synchroniser la séquence d'administration des hypnotiques, des morphiniques et des curares de façon à être proche de leurs pics d'action au moment de l'intubation. L'administration des agents de délai court (propofol, rémifentanyl) sous forme d'une perfusion continue précédée d'un bolus ou d'une perfusion à objectif de concentration est une alternative permettant de maintenir un niveau d'anesthésie suffisant jusqu'à l'installation du bloc en limitant la dose du bolus et les effets secondaires hémodynamiques [83].

❖ Anesthésie pour intubation sans curare

L'intubation sans curare peut être proposée lorsque la curarisation n'est pas nécessaire pour la chirurgie [61]. Les conditions d'intubation dépendent de l'association hypnotique/ morphinique. Les résultats de cette association se rapprochent de ceux obtenus avec la succinylcholine à condition d'utiliser une dose suffisante [100].

❖ Anesthésie locale

La pulvérisation de lidocaïne sur le larynx, quelques minutes avant l'intubation, bloque la réponse hémodynamique déclenchée par la stimulation des mécanorécepteurs [101]. La lidocaïne administrée localement a une double action : locale par blocage des mécanorécepteurs et centrale par effet analgésique, effet sur le système nerveux central et suppression des réflexes de toux. Le délai de récupération des réflexes laryngés varie de 15 à 45 minutes [102]. Une dose de 3 mg kg⁻¹ avec un maximum de 200 mg est recommandée [101].

A la suite de cette anesthésie deux techniques d'intubations sont rendues possibles :

❖ Intubation oro-trachéale

L'intubation oro-trachéale permet de placer la sonde d'intubation au niveau de la trachée depuis l'extrémité buccale. Elle est placée à 23cm des lèvres chez l'homme contre 21cm chez la femme. Le ballonnet est ensuite gonflé et ne doit pas dépasser 30 cmH₂O. Plusieurs méthodes permettent d'évaluer le bon déroulement de cette pratique :

- La bonne position est confirmée par la visualisation d'un capnogramme durant six cycles ventilatoires sans décroissance du signal.
- La mesure de la PETCO₂ confirme l'absence d'intubation œsophagienne.
- L'auscultation pulmonaire axillaire constitue le meilleur moyen de dépister une intubation sélective.

Le laryngoscope aide à la bonne pratique de cette technique. Il permet l'exposition de la glotte et facilite le passage de la sonde d'intubation. L'intubation oro-trachéale se fait chez un patient en décubitus dorsale sur une surface plane avec la tête en extension. La position amendée de Jackson ou sniffing position, obtenue en par l'insertion d'un coussin sous l'occiput la tête étant placée en légère extension, représente une alternative à cette position chez les patients obèses ou atteints d'une limitation de la mobilité du rachis cervical et probablement en cas d'antécédents de radiothérapie cervicale [83].

❖ **Intubation nasale**

Elle se réalise chez un patient en position neutre. La fosse nasale doit être préparée avec de la lidocaïne à 2 % adrénalinée ou la mise en place de mèches nasales imbibées de lidocaïne 5 % naphazolinée pour rétracter les cornets et pour limiter le risque de saignement. La narine utilisée est celle offrant le moins de résistance à l'inspiration suite à l'obstruction successive l'une après l'autre. La sonde est introduite dans un plan perpendiculaire à celui de la face [103]. La résistance à la progression diminue quand elle pénètre dans le nasopharynx. Pour éviter le traumatisme des cornets, le biseau de la sonde doit être tourné en dehors et la pointe suit la cloison nasale. Toute tentative de passage en force peut s'accompagner d'un traumatisme de la paroi postérieure et d'une fausse route rétropharyngée. Quand la sonde d'intubation est dans l'oropharynx, la tête est positionnée pour l'introduction du laryngoscope et la laryngoscopie est réalisée comme pour une intubation oro-trachéale, la sonde peut à ce moment être visualisée [64].

d) Intubation difficile

1) Définition

On considère qu'une intubation est difficile pour un anesthésiste expérimenté, lorsqu'elle nécessite plus de 10 minutes et/ou plus de deux laryngoscopies, dans la position modifiée de Jackson, avec ou sans compression laryngée (manœuvre de Sellick). Cette situation représente 1 à 6 % des intubations oro-trachéales.

Une laryngoscopie difficile se définit par l'absence de vision de la fente glottique (stade III et IV de Cormack et Lehane) [104].

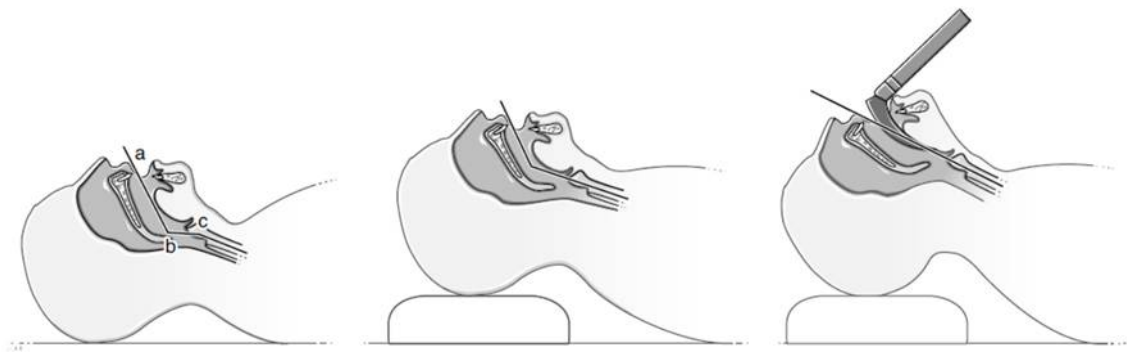


Figure 32: position modifiée de Jackson. La position de la tête, la mise en place d'un coussin sous l'occiput et le laryngoscope permettent d'aligner les trois axes (a : axe buccal ; b : axe pharyngé ; c : axe laryngé) et de visualiser la glotte [104].

2) Critères prédictifs d'intubations difficiles

Ces critères doivent être recherchés systématiquement lors de la consultation pré anesthésique. Les résultats, précisant les tests utilisés, doivent être colligés par écrit. L'interrogatoire va préciser :

- Conditions de déroulement des anesthésies antérieures
- Notion de lésions dentaires et /ou gingivales
- Les antécédents et signes d'obésité morbide
- L'acromégalie
- Les affections rhumatismales et diabète,
- De dyspnée ou de troubles du sommeil,
- D'intubation prolongée et de trachéotomie,
- Notions de pathologies laryngées.

- La présence d'une tumeur ou d'un kyste laryngé peut compliquer l'intubation voire la rendre impossible

- Les traumatismes, les irradiations et les infections maxillo-faciales et des voies aériennes supérieures

- Les malformations congénitales de la face et des voies aériennes supérieures

- Les antécédents neurochirurgicaux lorsqu'ils entraînent une pseudo-ankylose de la mandibule

L'examen se déroule en quatre temps

1^{er} temps : De face, bouche fermée, à la recherche une asymétrie mandibulaire, des cicatrices faciales et/ou cervicales, un goitre ou un cou court

2^{ième} temps : cette fois ci bouche ouverte, il précisera l'inclinaison des incisives supérieures, des dents manquantes ou fragilisées et la possibilité de subluxation antéropostérieure de la mandibule. La bouche est ensuite ouverte au maximum, pour évaluer la distance inter-dentaire et les classes de Mallampati. Pour ces mesures le patient doit être assis, regard à l'horizontal sans parler.

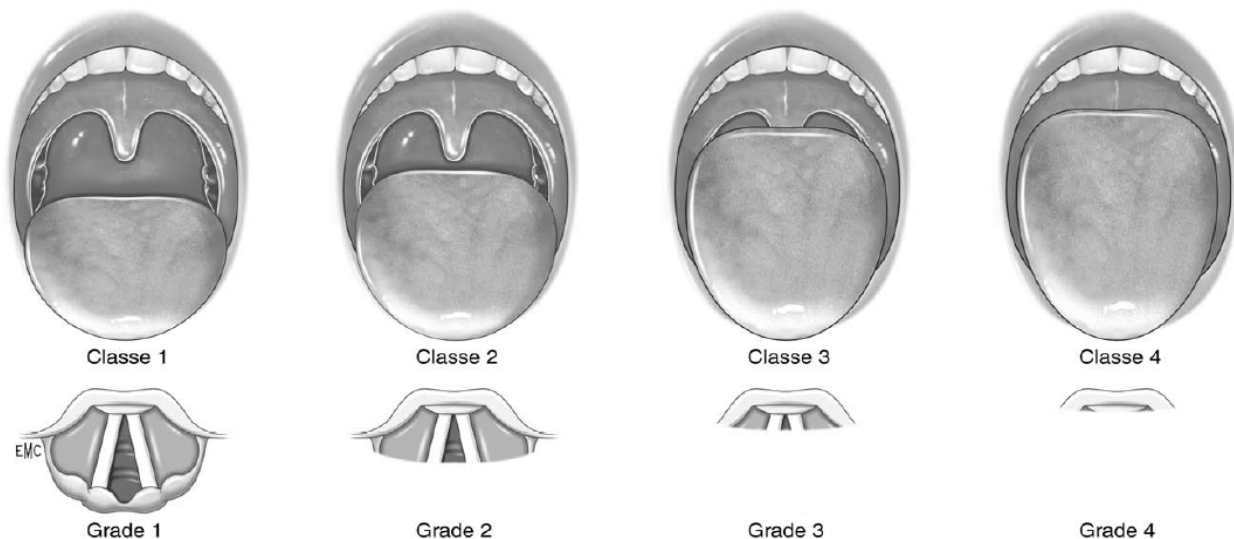


Figure 33: classes de Mallampati (en haut) et grades de Cormack (en bas)

Figure : Classes de Mallampati (en haut) et grades de Cormack (en bas) : Classe 1 : toute la luette et les loges amygdaliennes sont visibles ; classe 2 : la luette est particulièrement visible ; classe 3 : le palais membraneux est visible ; classe 4 : seul le palais osseux est visible ; grade 1 : toute la fente glottique est vue ; grade 2 : seule la partie antérieure de la glotte est vue ; grade 3 : seule l'épiglotte est visible ; grade 4 : l'épiglotte n'est pas visible [104].

3^{ème} temps : l'examen se fera de profil regard à l'horizontal pour rechercher un rétrognatisme et calculer la distance menton- os hyoïde.

4^{ème} temps examen de profil avec la tête en extension maximale, pour mesurer la distance menton-cartilage thyroïde.

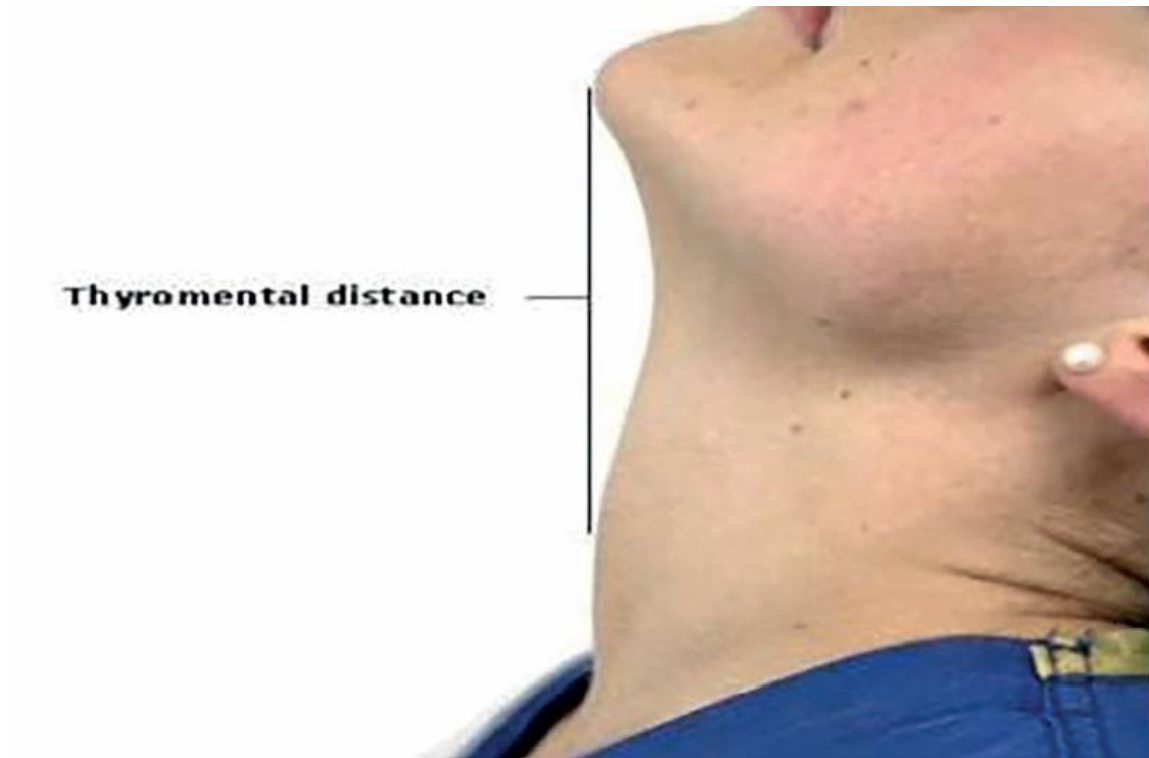


Figure 34: distance de Patil. Normale supérieure à 6,5 cm [105]

Au cours de cet examen trois éléments doivent être recherchés systématiquement.

- La mesure de l'ouverture de la bouche
- L'évaluation du score de Mallampati
- La distance thyro-mentonnaire (distance de Patil)
- On peut y ajouter l'examen de la cavité buccale et du cou à la recherche d'une masse

Il y a lieu d'envisager une intubation difficile chez l'adulte si l'un des critères suivants est retrouvé : ouverture de bouche inférieure à 35 mm, classe de Mallampati supérieure à 2, distance thyro-mentonnaire inférieure à 65 millimètres

Les données suivantes doivent être considérées comme des causes d'intubation impossible par voie orotrachéale : l'ouverture de bouche inférieure à 20 mm, le rachis bloqué en flexion, une dysmorphie faciale sévère de l'enfant ou bien des antécédents d'échec d'intubation par voie orotrachéale.

3) Gestion de l'intubation difficile

La gestion de l'intubation difficile fait l'objet de plusieurs recommandations selon différentes sociétés savantes.

a) Recommandations de la société française d'anesthésie réanimation.

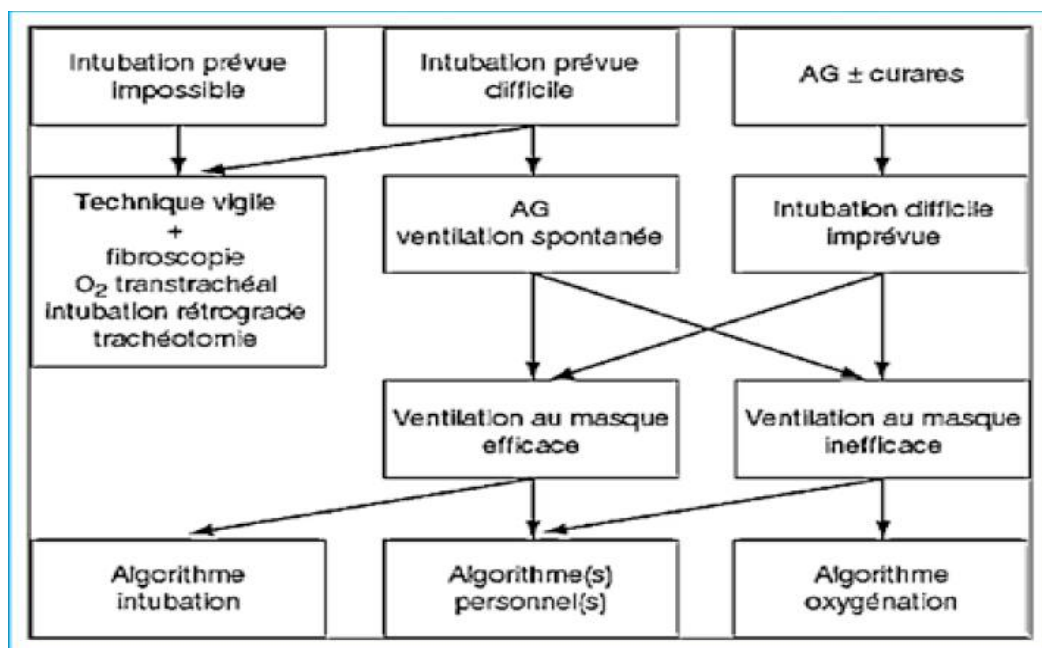


Figure 35: arbre décisionnel général. AG: anesthésie générale [106]

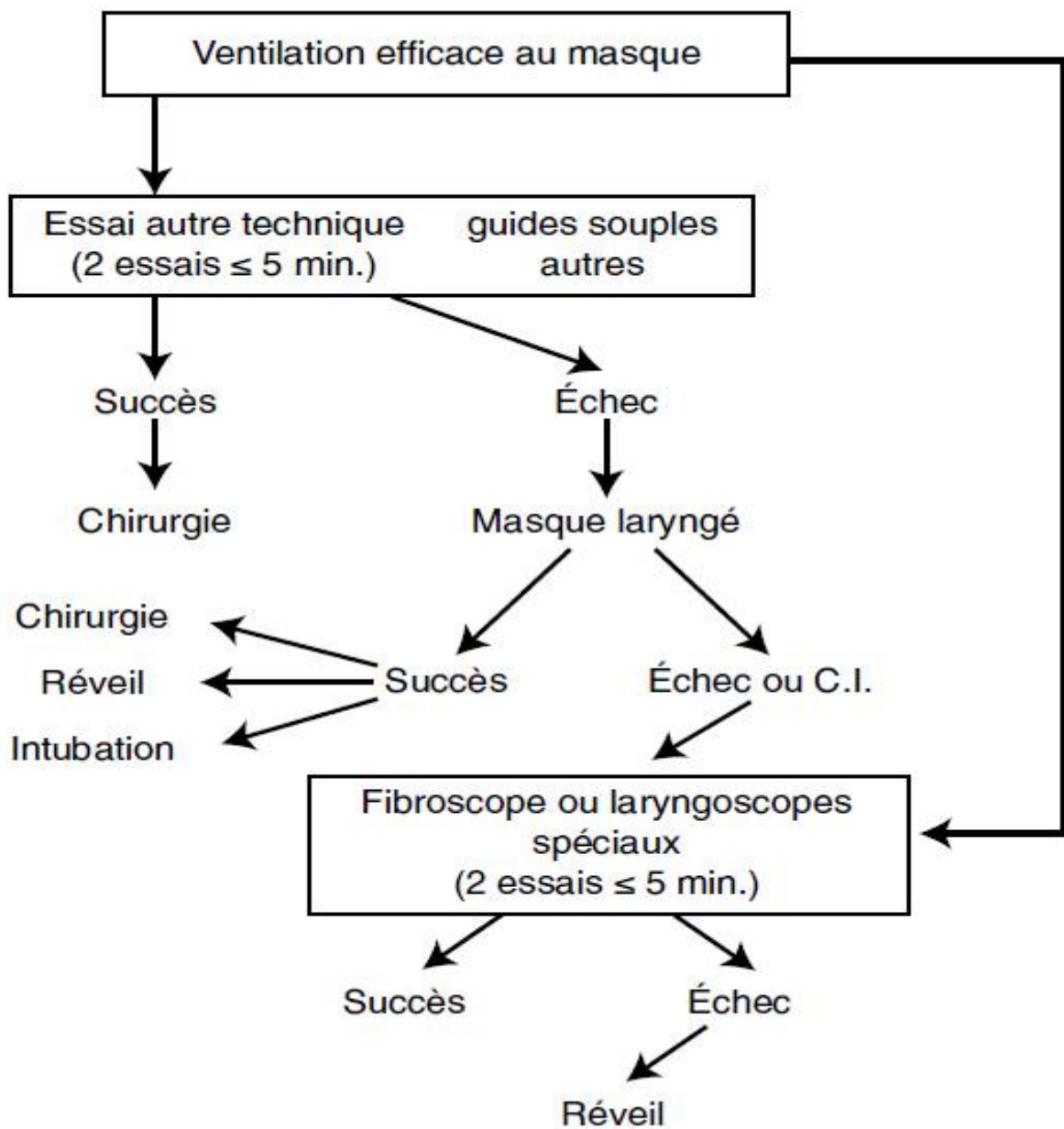


Figure 36: en cas de ventilation efficace au masque facial C.I : complication interne [106]

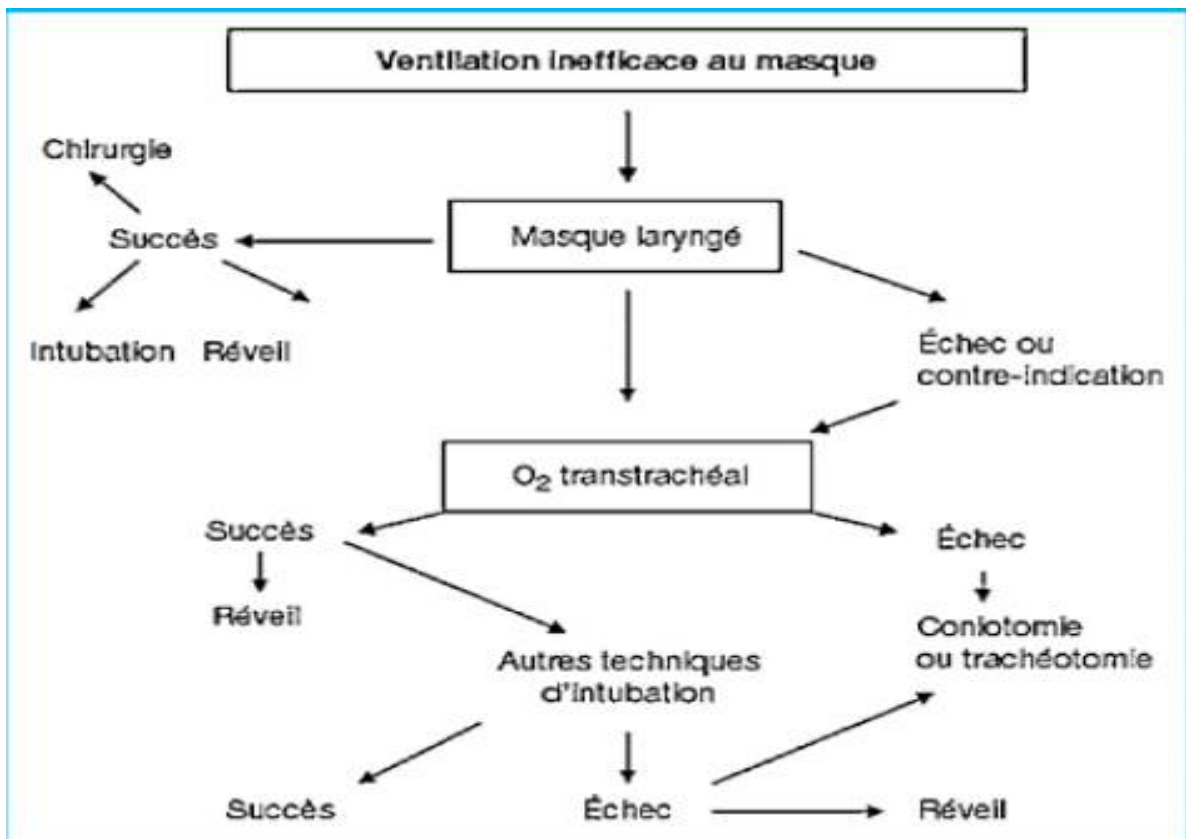


Figure 37: en cas de ventilation inefficace au masque facial [106]

b) Recommandations de la société canadienne

Les récentes lignes directrices du Canadian Airway Focus Group (CAFG) datent de 2013 et contiennent des recommandations pour les voies respiratoires difficiles prévues et imprévues actuellement [107]. L'accent n'est plus mis sur les outils et les dispositifs, mais plutôt sur une bonne planification, préparation et communication. L'importance du maintien de l'oxygénation par rapport à la restauration de la ventilation est soulignée.

L'induction de l'anesthésie n'est justifiée que lorsque le risque d'échec de l'oxygénation est faible et qu'un « plan B » adapté est rapidement réalisable.

Le groupe de discussion canadien sur les voies respiratoires met également l'accent sur la préparation et la planification appropriées des interventions sur les voies respiratoire et propose un organigramme détaillé pour la prise de décision en cas de problèmes de voies respiratoires attendus.

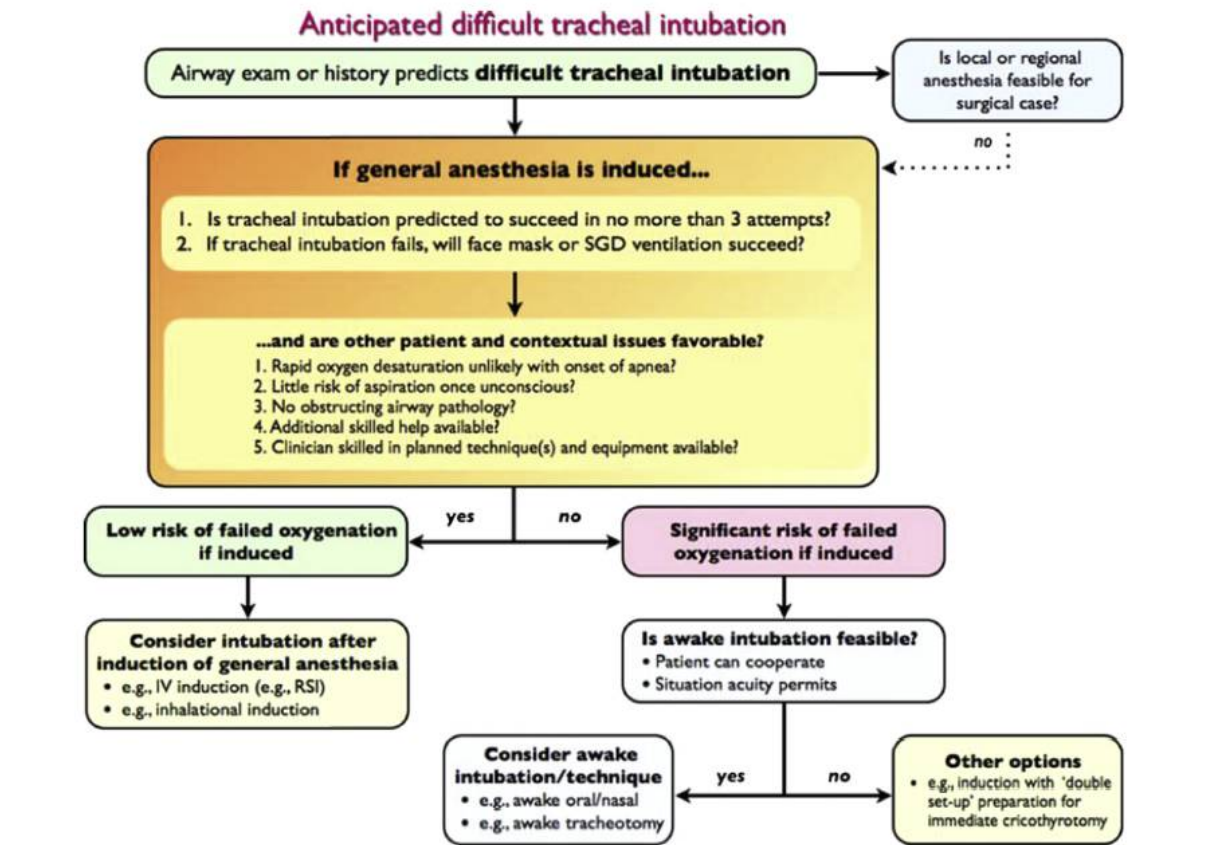


Figure 38: Organigramme du canadien Airway Focus Group - intubation trachéale difficile anticipée [108].

Si l'examen des voies respiratoires ou les antécédents sont prédictifs d'une difficulté des voies respiratoires et d'un risque important d'échec de l'oxygénation après l'induction d'une anesthésie générale, alors une technique d'intubation éveillée doit être envisagée.

Si cette dernière n'est pas possible (par exemple par manque de coopération du patient), une induction avec la technique de « double configuration » est proposée comme option alternative. L'échec de l'oxygénation conduit à un abord chirurgical d'urgence aux voies respiratoires. Cela nécessite un personnel et un équipement disponible dans l'immédiat.

L'algorithme simple et clairement structuré de l'intubation trachéale difficile rencontrée chez un patient inconscient repose sur le diagnostic immédiat de l'échec de l'oxygénation par masque facial ou ventilation par dispositif supraglottique (SGA), par exemple si l'intubation trachéale (Plan A) a échoué après une approche primaire optimisée.

Il est divisé en deux tranches : si l'oxygénation est faisable, la tranche « OUI » (« Peut oxygéner ») est suivie et le « Plan B » (jusqu'à deux nouvelles tentatives d'intubation, dispositif alternatif, opérateur différent) est préconisé. Le nombre de tentatives d'intubation est clairement limité à trois. Si l'intubation échoue en outre, une stratégie de sortie est conseillée : réveiller le patient, procéder au port d'un masque facial ou d'un SGA, obtenir l'aide d'un expert pour une tentative d'intubation supplémentaire ou un accès chirurgical aux voies respiratoires dans de rares circonstances.

Si l'oxygénation échoue, la parenthèse "NON" ("Impossible d'oxygéner") est suivie. Il applique la cricothyrotomie après une tentative de SGA, si elle n'a pas déjà été tentée. Les directives du CAFG limitent les options pour le succès des voies respiratoires invasives à la canule de gros calibre ou aux techniques chirurgicales ouvertes de cricothyrodotomie, à moins que le prestataire ne soit définitivement expérimenté dans la ventilation par jet transtrachéale. L'extubation des voies respiratoires difficiles est également particulièrement soulignée.

c) Recommandations de la société des voies aériennes difficiles

Bien que la plupart des lignes directrices nationales sur les voies respiratoires couvrent à la fois et les problèmes de voies respiratoires prévus et imprévus, les lignes directrices du DAS se concentrent essentiellement sur les voies respiratoires difficiles imprévues [109]. Ils fournissent une approche structurée des scénarios de voies respiratoires potentiellement mortelles et intègrent la pratique actuelle et les développements récents.

L'accent est mis sur la préparation et la responsabilisation de l'anesthésiste en optimisant les conditions et en minimisant le risque de préjudice pour le patient. Sur la base de la recommandation d'avoir des stratégies de secours, les lignes directrices fournissent une série séquentielle de plans, conçus pour donner la priorité au maintien de l'oxygénation.

Le plan A est la ventilation au masque facial et l'intubation trachéale. Pendant ce temps, un seul algorithme couvre à la fois l'intubation trachéale difficile imprévue lors de l'induction de routine et lors de l'induction à séquence rapide chez l'adulte. Une préoxygénation est recommandée pour tous les patients. Les techniques d'oxygénation apnéique telles que 'l'oxygénation nasale pendant les efforts de sécurisation d'un Tube' (NODESAT) et 'Transnasal humidified high flow oxygen' (THRIVE) sont recommandés chez les patients à haut risque et pour soulager la pression temporelle de la chute des saturations en oxygène pendant les processus de prise de décision [110]. Ces options de prolongation du temps d'apnée sécuritaire sont prometteuses.

Cependant, jusqu'à présent basés sur des études uniques ou sur l'opinion d'experts particuliers, ils méritent toujours une approche prudente et une enquête plus approfondie.

L'application de la pression cricoïdienne est conseillée, ses avantages et ses inconvénients sont discutés objectivement. La ventilation douce au masque après l'application d'une pression cricoïdienne dans une séquence d'induction rapide est déclarée utile chez certains patients et représente un indicateur de la facilité de ventilation au masque facial.

À l'instar d'autres sociétés nationales, les nouvelles lignes directrices intègrent l'utilisation de la laryngoscopie assistée par vidéo (VAL) pour la gestion des difficultés des voies respiratoires. Le nombre de tentatives d'intubation avec laryngoscopie directe est limité à trois, afin de minimiser le risque de traumatisme des voies respiratoires et de complications ultérieures et cela si VAL est disponible.

Après une tentative d'intubation initiale infructueuse associée à des mesures de soutien fournies, un plan B est indiqué, celui-ci préconise le maintien de l'oxygénation par insertion de SGA. Les nouvelles directives favorisent l'utilisation de SGA de deuxième génération dans cette situation. Leurs caractéristiques spécialement conçues réduisent le risque d'aspiration et assurent une meilleure étanchéité des voies respiratoires. Les tentatives d'insertion SGA sont également limitées à trois. Si une intubation via un dispositif SGA est effectuée, les techniques à l'aveugle ont été remplacées par des manœuvres assistées par vidéo ou par fibre optique.

L'échec de l'oxygénation donne lieu au plan C qui est une tentative d'optimisation de la ventilation au masque.

En cas d'échec de ce dernier, le plan D abord trachéal d'urgence est exécuté.

En raison des résultats de la Major complications of airway management in the United Kingdom (NAP4), les nouvelles directives DAS ne recommandent plus la technique de la canule mais une approche chirurgicale ouverte. L'état actuel des connaissances et l'avis d'experts indiquent qu'une technique chirurgicale répond le mieux aux critères pour sauver les voies respiratoires [111].

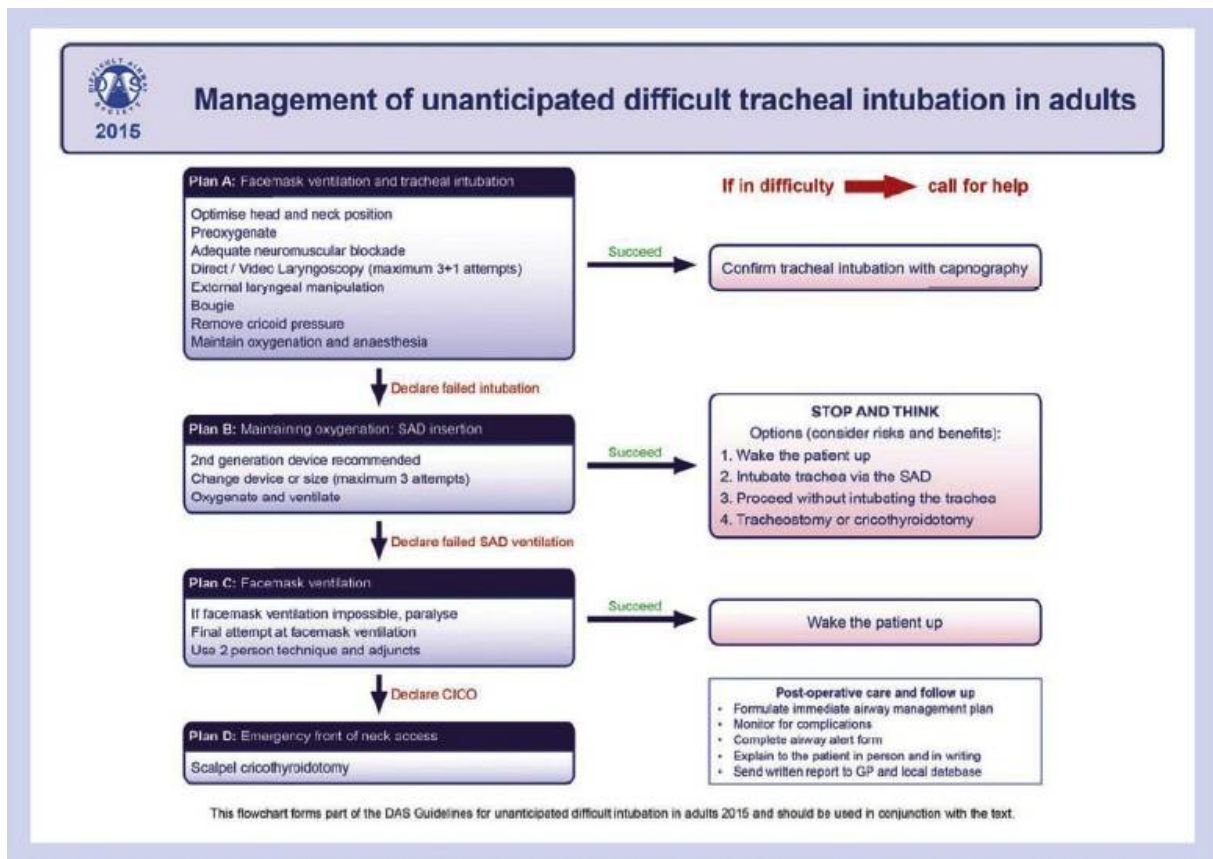


Figure 39: Algorithme de la Difficult Airway society - prise en charge de l'intubation trachéale difficile imprévue chez l'adulte.[112]

d) Lignes directrices de l'American Society of Anesthesiologists

Selon les auteurs, les nouvelles découvertes n'ont pas nécessité un changement essentiel des recommandations [113]. Inaltéré, l'organigramme tolère un large choix de techniques à chaque niveau, permettant la préférence individuelle de la meilleure technique pour chaque situation à la fois. Ce qui la rend peut-être moins utile et répétable dans des conditions stressantes par rapport à un algorithme simple et définitif [114].

L'ASA recommande de préparer une stratégie définie pour la prise en charge des problèmes respiratoires anticipés et imprévus, en fonction des compétences, des préférences et de l'équipement disponible de l'anesthésiste.

Une technique d'intubation éveillée ou l'induction d'une anesthésie générale avec préservation de la ventilation spontanée est conseillée pour les difficultés respiratoires anticipées.

L'évaluation de la probabilité de problèmes de base qui peuvent survenir seuls ou en combinaison a été prolongée par un placement difficile de la SGA et une laryngoscopie difficile. Pour la préparation de base de la gestion difficile des voies respiratoires, l'administration d'oxygène supplémentaire tout au long de la procédure est désormais recommandée en plus de la préoxygénation pré-anesthésique au masque.

La laryngoscopie vidéo assistée est considérée comme une stratégie de gestion de base et une approche initiale de l'intubation si des difficultés sont suspectées et une fois qu'un problème des voies respiratoires survient.

Pour la ventilation en cas de scénarios "Impossible d'intuber-Impossible de ventiler", les options d'urgence des voies respiratoires non invasives étaient limitées à l'utilisation d'un SGA. La ventilation par jet et la technique d'intubation rétrograde sont désormais considérées comme des techniques invasives des voies respiratoires [108].

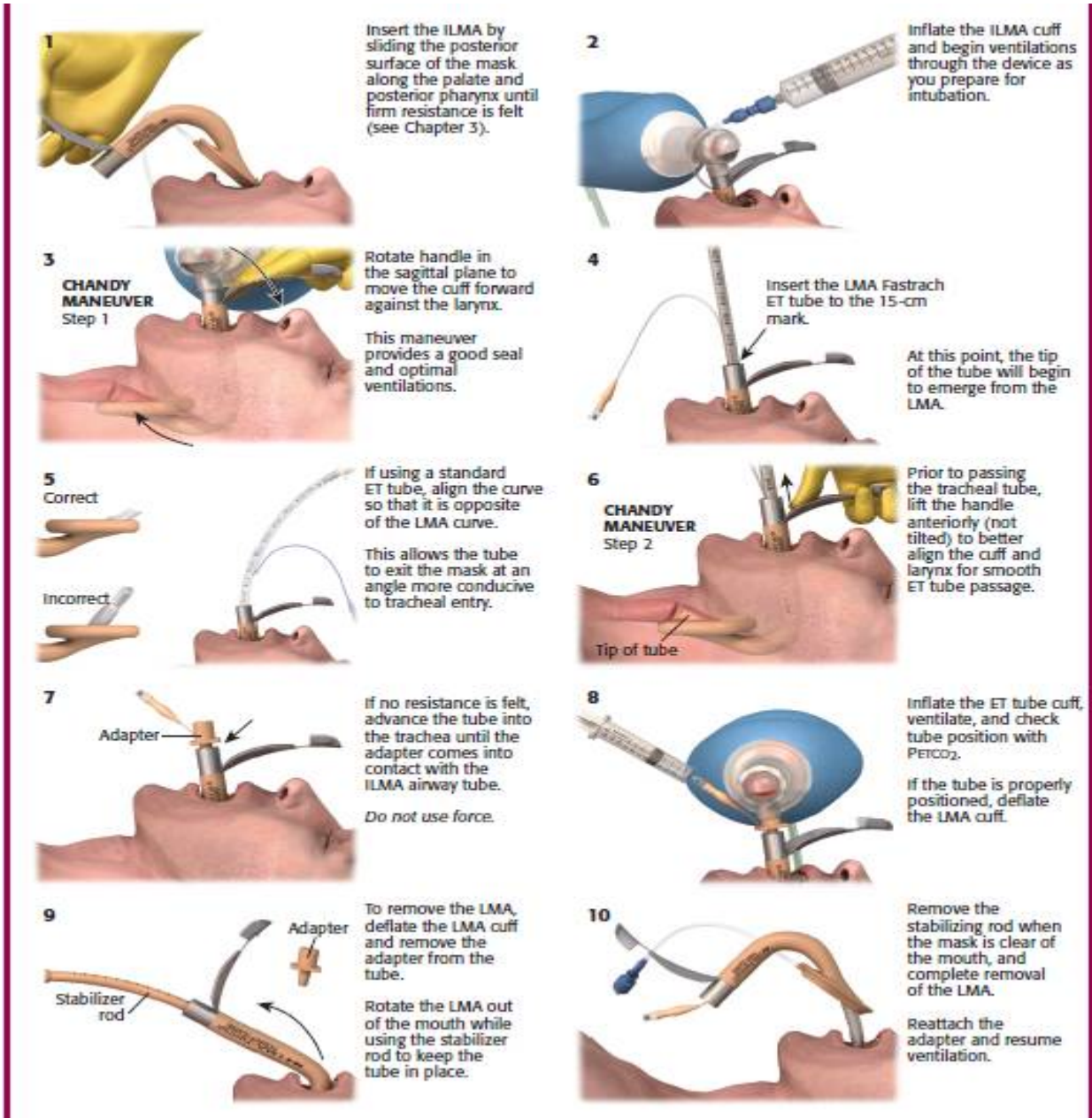


Figure 40: technique d'intubation trachéale avec ILMA fastrash [115].

1.2.5 Gestion de l'extubation

Les accidents graves liés à l'anesthésie se produisent généralement lors de l'extubation [116]. Plus de 75% de ces accidents sont liés à une ID préalable ou à une obésité. L'accident respiratoire (obstruction mécanique et dysfonction respiratoire) est la cause la plus fréquente de la nécessité de réintuber [117]. Ces différents constats ont conduit à la mise en place de stratégies adaptées pour prévenir les accidents d'extubation et la nécessité de réintuber en urgence.

a) Facteurs de risques

Facteurs liés aux patients

L'obésité morbide et le syndrome de l'apnée obstructif du sommeil (SAOS) majorent le risque d'obstruction des voies aériennes et de désaturation. Ce sont les principales causes retrouvées lors de l'analyse des plaintes pour décès.

Facteurs liés à l'acte opératoire

Les problèmes d'extubation sont deux fois plus fréquents après chirurgie maxillo-faciale et ORL qu'après les autres chirurgies. Les causes principales sont soit la survenue d'un œdème postopératoire entraînant une obstruction des voies aériennes, soit une impossibilité d'accès aux voies aériennes, soit une compression externe due à un hématome[118].

b) Critères d'extubation

❖ Critères respiratoires

Les critères respiratoires qui autorisent l'extubation sont :

La respiration régulière sans tirage, un volume courant égal ou supérieur à 5 à 8 ml/ kg, une Fr entre 12 et 25 cycles par min chez l'adulte et 20 à 35 cycles par minutes chez l'enfants.¹⁰³ mais aussi une SpO₂ égale ou supérieure à 95% à l'air de chambre ou égale à la valeur préopératoire. Enfin, afin d'assurer une toux efficace, le patient doit être capable de développer une pression négative inspiratoire d'au moins 20 cmH₂O[119].

❖ Levée du bloc neuromusculaire

L'extubation doit être réalisée après décurarisation complète confirmée par un rapport T₄/T₁ supérieur à 90 % [61]. En dessous de 70% il peut y exister une curarisation résiduelle [120].

❖ Niveau de conscience

L'extubation doit être réalisée soit chez un patient profondément endormi, soit complètement réveillé. L'extubation réveillée doit se faire chez un patient capable de répondre aux ordres simples et ayant récupéré le réflexe de déglutition. L'extubation endormi doit se faire au stade chirurgical[119].

c) Réalisation de l'extubation chez un patient à risque

L'extubation doit être réalisée en présence d'un anesthésiste. Le test de fuite, réalisé dans les situations à risque, permet le dépistage d'un œdème glottique. Si le test est positif, la laryngoscopie ou la fibroscopie permet d'évaluer l'importance de l'œdème et la difficulté éventuelle de réintuber.

L'association test de fuite positif et facteurs de risques liés aux patients, à l'intubation ou au type de chirurgie définit le risque élevé d'extubation difficile. De ce fait une stratégie anticipée et adaptée à la situation doit être nécessaire.

La mise en place préalable d'un guide échangeur creux (GEC) permet un apport d'oxygène directement dans la trachée et offre un guide pour la réintubation si nécessaire. Il est proposé préventivement chez les patients ayant présenté une difficulté d'intubation dans les cas où une réintubation serait difficile en raison de l'acte opératoire [121]. La gestion de ce dispositif nécessite un protocole médical [116].

En présence d'un œdème laryngé l'adrénaline nébulisée est recommandée à raison de 2mg dans 5 ml de sérum salé et 1mg chez l'enfant de moins de 5kg.

L'efficacité de la corticothérapie à titre préventif est discutée. Néanmoins chez l'enfant, en raison du risque que fait courir un œdème laryngé l'administration de corticoïdes peut être envisagée en cas d'intubation ayant nécessité de multiples tentatives (méthylprednisolone 1 mg/kg-1 ou dexaméthasone 0,2 mg/kg-1). Dans notre étude nous avons opté pour cette corticothérapie préventive.

Il faut noter qu'en cas d'échec à l'extubation, la priorité du praticien est le maintien d'une oxygénation et les algorithmes recommandés pour l'ID doivent être utilisés[121].

d) Stratégies d'extubation des sociétés savantes

Les directives détaillées du DAS comprennent un algorithme en quatre étapes, affectant le patient soit à un groupe "à faible risque" soit à un groupe "à risque". Pour le groupe « à risque », la question clé est la sécurité du retrait du

tube endotrachéal. Si la réponse est oui, une extubation éveillée ou des techniques avancées (échange de masque laryngé, technique de rémifentanil, cathéter d'échange des voies respiratoires) sont conseillées. En cas de doute, il est recommandé de reporter l'extubation ou de réaliser une trachéotomie.

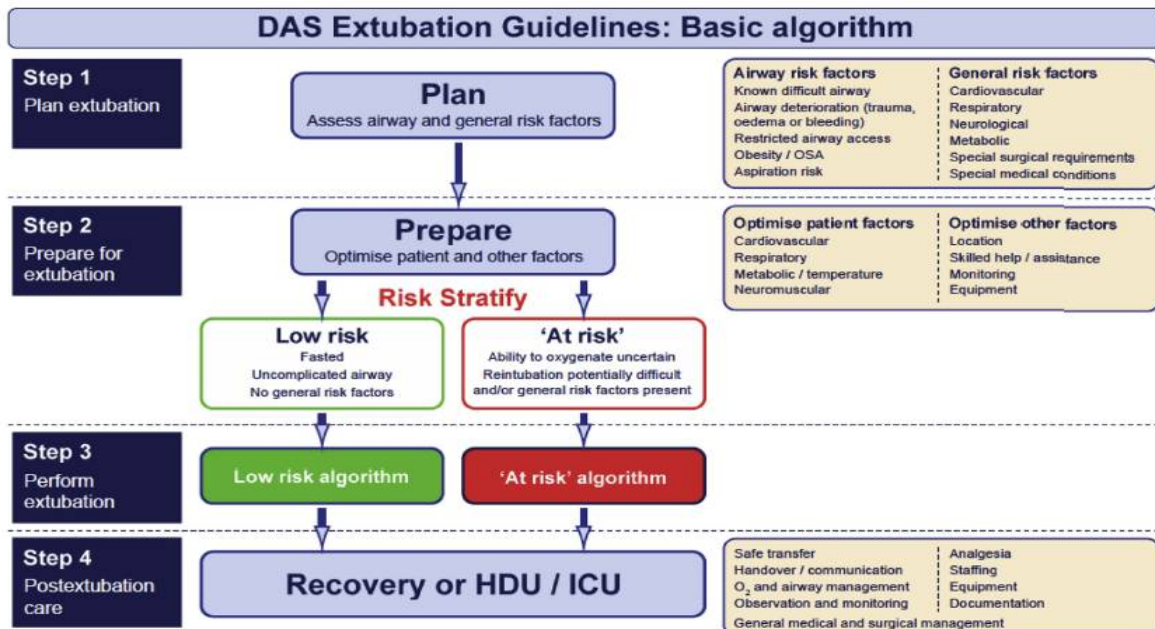


Figure 41: directives de la difficult airway society. Algorithme de base[108].

La Société nationale française (SFAR) a été la première à publier des lignes directrices détaillées en 2006 (mises à jour en 2008) sur une stratégie d'extubation préprogrammée.

L'inversion des médicaments NMB, le retour d'une ventilation spontanée adéquate et la prise en compte de l'extubation chez un patient éveillé/légèrement anesthésié ou profondément anesthésié sont listées. L'utilisation de cathéters d'échange des voies respiratoires ou d'instruments similaires est recommandée pour maintenir un accès sûr aux voies respiratoires au cas où une réintubation pourrait être nécessaire.

Les meilleures pratiques et le rôle exact des cathéters d'échange des voies respiratoires n'ont pas encore été définis. Les recommandations françaises recommandent l'utilisation de cathéters d'échange des voies respiratoires, un traitement anti-œdème et la présence d'un chirurgien pour un accès trachéal chirurgical rapide pour les procédures d'extubation à haut risque. L'insufflation d'oxygène via l'échangeur des voies respiratoires en cas de désaturation est mise en évidence [108].




Figure 42: Guide échangeur creux[122].

IV. STRATEGIE ANESTHESIQUE ET GESTION DES VOIES AERIENNES DEVANT LES KYSTES LARYNGES

Il n'existe aucune recommandation dans la littérature concernant la stratégie de la gestion des voies aériennes en cas de kyste laryngé [123]. Plusieurs techniques ont été décrites selon que les kystes ont été connus ou de découverte fortuite à l'induction, selon l'âge de patient, le volume des kystes et leurs localisations dans la filière laryngée ainsi que le plateau technique disponible. Schématiquement deux situations sont à distinguer dans leur stratégie de prise en charge anesthésique des kystes laryngés.

1. Kystes laryngés connus

a. Intubation vigile sous fibroscope

L'intubation vigile sous fibroscope est la technique de référence d'intubation pour kyste laryngé connu surtout si la ventilation au masque est susceptible d'être difficile [124]. Cette technique doit être utilisée en première intention en cas d'intubation jugée impossible.

Une anesthésie locale des voies aériennes est indispensable associée à un bloc de nerf laryngé supérieur plus au moins une sédation par titration AIVOC. La réussite de cette technique tient à la visualisation des anneaux trachéaux, la carène et la visualisation de (EtCO₂).

Plusieurs auteurs s'accordent sur l'utilisation de cette technique en première intention lorsque le patient est connu porteur d'un kyste laryngé et en prévision à une intubation difficile avec visualisation glottique. Elle nous a permis d'intuber notre patient 2 sans incident. En effet le fibroscope a permis la visualisation de la glotte et d'intuber la trachée avec une sonde armée de taille 7 mm.

Outre les contraintes anatomiques, le principal critère de choix de la fibroscopie est l'intubation vigile ; le maintien de la conscience et de la ventilation spontanée évite de se retrouver dans la délicate situation de ne pas pouvoir ni intuber et ni ventiler le patient [125]. L'intubation éveillée par fibre optique est très fiable, avec un faible nombre de complications (surtout bénignes), [126] principalement lié à l'expérience de l'opérateur. La sécurité de l'intubation facilitée par la fibroscopie tient à :

- l'apport d'oxygène durant la procédure. L'oxygénothérapie à haut débit nasal (OHDN) (Opti-flow ou dispositif équivalent) permettra d'améliorer encore la sécurité du geste en retardant la survenue d'une hypoxémie si une apnée survenait [110] ;

- la sédation : Elle augmente le confort du patient et celui de l'opérateur. L'administration de rémifentanyl à objectif de concentration est le modèle de référence chez l'adulte. En effet le rémifentanyl répond mieux au cahier de charge notamment du fait d'une très courte durée d'action. Cependant, il expose à un risque de mémorisation de l'acte qui est proche de 50 % [127] la prévention de ce risque par une benzodiazépine n'a pas été correctement évaluée [128]. L'anesthésie par inhalation avec le sévoflurane seul est la méthode de référence chez l'enfant et représente une alternative chez l'adulte. Cette technique peut également être une alternative aux échecs d'intubation avec des laryngoscopes standards.

Chez un patient de 46 ans prévu pour chirurgie de kyste laryngé arikrishnan Kothandan rapporte un cas de succès de fibroscopie après échec de plusieurs tentatives de l'intubation par laryngoscopie directe classique et par védiolaryngoscope. Le patient étant sous anesthésie en mode AIVOC et en ventilation spontanée [129].

Néanmoins cette technique présente des limites connues que sont :

- Elle nécessite un long processus d'apprentissage. Pour obtenir la compétence avec l'intubation par fibre optique, les anesthésistes doivent effectuer au moins 25 intubations[130]. De plus, une fois apprise, une pratique régulière est toujours nécessaire pour maintenir cette compétence.
- Le passage aveugle du tube trachéal à travers fibroscope qui peut majorer les risques d'impact du tube sur la glotte et le traumatisme des voies respiratoires
- La nécessité d'une désinfection après chaque utilisation, ce qui retarde la disponibilité de l'appareil pour une utilisation ultérieure et peut avoir un coût supplémentaire [131].
- Les sécrétions nasopharyngées abondantes qui rendent l'intubation facilitée par fibroscope plus difficile [132].
- La présence de kyste laryngé peut empêcher la visualisation de la glotte. C'est le cas de notre patient numéro 3 chez qui la visualisation glottique était impossible du fait de la présence d'un kyste laryngé recouvrant la glotte.
- La sonde d'intubation peut buter contre les parois de kyste empêchant ainsi l'intubation.

Auteurs	Taille du kyste	Gestion anesthésique	Obstacles	Alternatives
Patient numéro 3	15 x 12 mm	Intubation vigile sous fibroscope	Absence de vision glottique	Trachéotomie
Patient numéro 2	20 x 25 mm	Intubation vigile sous fibroscope	Succès sans obstacle	Trachéotomie
Aidoinis [31]	5.5 x 2.9 x 1.2mm	Intubation vigile sous fibroscope	Succès sans obstacle	Trachéotomie (non réalisée)
Fang et al [133]	30 mm de diamètre	Intubation vigile sous fibroscope	Kyste obstruant complètement l'épiglotte	Décompression du kyste avec une longue aiguille laryngée
Choi et al [5]	Non documentée	Intubation éveillée avec fibroscope	Absence de vision du larynx	Décompression du kyste avec une aiguille calibre 22
Singare [35]	20 x 25 mm	Intubation vigile au fibroscope	Succès sans obstacle	Non prévue
Zalagh [134]	30 mm de diamètre	Intubation vigile au fibroscope	Enclavement du fibroscope dans le vestibule laryngé	Aspiration du contenu du kyste

Tableau 7: kystes laryngés connus gérés par fibroscopie

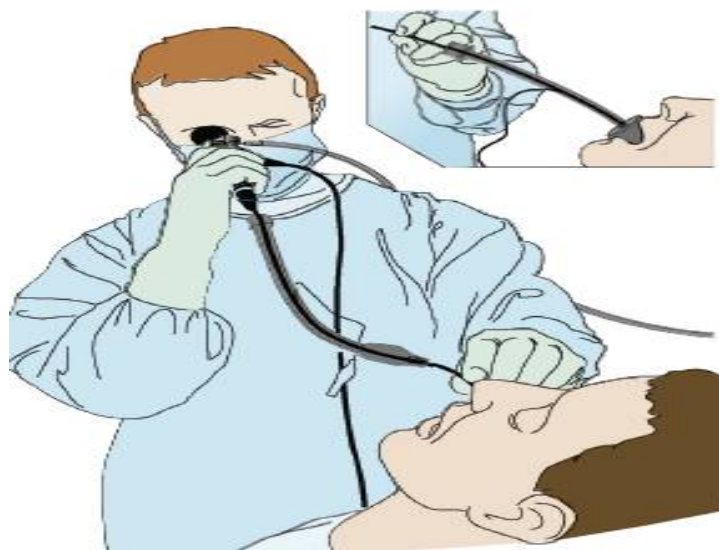

Figure 43: Intubation vigile sous fibroscope [135]. Il faut noter que le tube trachéal est d'abord prémonté sur la lunette. Le fibroscope pénètre dans les VAS et sert ensuite de guide au passage du tube trachéal. Dans l'encadré, l'utilisation d'une intubation sous fibroscope des voies respiratoires par voie orale.

b. Anesthésie générale en ventilation spontanée

Le maintien de la VS est la méthode de ventilation de référence pour l'ID prévue. Elle permet de réaliser des techniques d'abord des voies aériennes ;

- Intubation vigile par fibroscopie : technique d'intubation de référence lorsque l'intubation est prévue difficile. Le maintien de la VS pour l'intubation sous fibroscope est utilisé avec succès chez Walshe et al. lors d'une intubation difficile prévue [136]. De même dans l'étude menée par Vo et al. chez un enfant de 2 ans, elle a permis d'intuber cet enfant non-coopérant par fibroscope. Le patient était sous anesthésie inhalatoire et la molécule utilisée est le sévoflurane comme le préconise la conférence d'expert de 2006 [137]. Cette technique permet le maintien de la ventilation spontanée et assure un niveau d'anesthésie suffisamment profond pour la réalisation d'une intubation sans adjoindre un morphinique ou un curare.

- Outre la réalisation de l'intubation sous fibroscope, le maintien de la VS permet également l'intubation trachéale sans curarisation par laryngoscope standard ou VL lorsque celle-ci est prévue difficile. Kothandan et al rapportent un cas de tentative répétée d'intubation au laryngoscope vidéolaryngoscope Glidescope tout en maintenant la VS par l'association rémifentanyl-propofol [129].

- Tentative de visualisation de la glotte par laryngoscopie avant l'intubation. Cette technique n'est pas recommandée chez tous les patients. Dans le cadre des kystes laryngés elle renseignera sur la taille, la position du kyste avant de décider l'intubation.

- Vérification de la ventilation au masque avant la curarisation. Cette approche est très controversée.

Pour la société française d'anesthésie réanimation (SFAR), tester la ventilation au masque avant l'injection de curare est une pratique qui ne repose sur aucune donnée publiée. Bien au contraire, l'administration d'un curare en cas d'obstruction des voies aériennes supérieures au cours de l'anesthésie est proposée comme un standard chez l'adulte,[138] y compris dans les situations où une trachéotomie de sauvetage est décidée[139].

Pour la central Londn School of anesthesia, la vérification de la ventilation au masque avant la curarisation est une méthode indiquée mais qui tend à disparaître compte tenu de l'efficacité de la curarisation sur la VMF[140].

Notre approche a consisté à maintenir la ventilation spontanée lors de la réalisation de l'intubation sous fibroscopie (patient 3), celle-ci étant prévue difficile. L'obstacle à cette approche a été l'absence de visualisation glottique.

<i>Auteurs</i>	<i>Age</i>	<i>Type d'anesthésie</i>	<i>Type d'intubation</i>
<i>Kothandan [129]</i>	<i>46 ans</i>	<i>Rémifentanyl- propofol puis administration de desflurane au MF</i>	<i>Videolaryngoscope glidescope taille 3 Lame McCoy taille 4</i>
<i>Walshe et al.[136]</i>	<i>31 ans</i>	<i>Sévoflurane (II) Bolus propofol et sévoflurane dans l'oxygène via MF</i>	<i>Intubation par laryngoscope rigide ORL.</i>
<i>Choi et al.[5]</i>	<i>21 jours</i>	<i>Sévoflurane 1L/min</i>	<i>Intubation vigile par sous fibroscope</i>
<i>Vo et al [33]</i>	<i>4 mois</i>	<i>Sévoflurane</i>	<i>Intubation vigile sous fibroscope</i>
<i>Zheng et al [141]</i>	<i>46 jours</i>	<i>Sévoflurane</i>	<i>Aspiration du kyste puis intubation après introduction d'une sonde endotrachéale</i>

Tableau 8: anesthésie générale en ventilation spontanée

c. Anesthésie générale avec curarisation

Ce protocole présente deux grands avantages dans la gestion des voies aériennes difficiles. En effet l'utilisation d'un curare améliore les conditions de ventilation au masque [142] et d'intubation [143]. En cas d'intubation difficile prévue, il est recommandé d'utiliser un curare afin d'augmenter les chances de réussite[144]. Les relaxants musculaires (succinylcholine de préférence) peuvent être utilisés pour améliorer les conditions d'intubation uniquement lorsque l'efficacité de la ventilation au masque facial est confirmée [141].

Pour Naguib et al. l'administration d'un curare en cas d'obstruction des voies aériennes supérieures, au cours de l'anesthésie, est proposée comme un standard chez l'adulte[138], y compris dans les situations où une trachéotomie de sauvetage est décidée [139]. Compte tenu du risque omniprésent de perte des VAS les curares d'action courte ou rapidement inactivées sont les plus favorisés. Ils permettent d'envisager le retour à une ventilation spontanée efficace (fréquence respiratoire entre 10 et 25 par minute, capnogramme satisfaisant) en cas d'échec de contrôle des voies aériennes. Deux curares répondent à ces critères.

La succinylcholine à la dose de 1 mg/kg (poids réel) ;

Le rocuronium à la dose de 0,6 mg/kg ou 1,0 mg/kg en cas d'induction séquence rapide.

Il peut être inactivé même en cas de bloc profond par du sugammadex à la dose de 8 à 16 mg/kg[145] selon la dose de rocuronium administrée et le délai entre injection de rocuronium et de sugammadex. En cas d'utilisation du rocuronium pour une intubation difficile prévue, la dose nécessaire de sugammadex doit être immédiatement disponible.

Deuxièmement au cours de la microchirurgie laryngée, le NMB profond est nécessaire pour exposer le larynx et faciliter la chirurgie [146]. En effet, les muscles laryngés sont plus résistants aux agents bloquants neuromusculaires que les muscles périphériques, tels que le muscle adducteur du pouce, en raison de la plus grande densité de récepteurs de l'acétylcholine dans les muscles à contraction rapide [147].

Dans l'étude de Kim et al. [148] le maintien du NMB profond lors de la microchirurgie laryngée semble offrir de meilleures conditions chirurgicales, notamment l'abolition du mouvement peropératoire des cordes vocales [106].

Dans notre étude l'usage de curare s'est avéré utile en bien de points : dans un premier temps notre premier patient a présenté une détresse respiratoire par obstruction des VAS par le kyste laryngé. L'induction de rocuronium a conduit à l'amélioration de ventilation au masque facial. Dans un second temps nous avons opté pour un approfondissement du NMB chez notre deuxième patient compte tenu de la désaturation enregistrée au cours des multiples tentatives d'intubation. Cela a également conduit à l'amélioration la ventilation au masque et de la saturation. Aussi, pour améliorer les conditions de la chirurgie programmée du kyste laryngé chez ce même patient, nous avons opté pour une curarisation après le succès de l'intubation vigile sous fibroscope. L'opération s'est déroulée sans incident.

d. Intubation sous vidéolaryngoscope

Comme toutes les techniques de prise en charge des voies aériennes, l'intubation sous fibroscope connaît des échecs qui peuvent être rattrapés par les vidéo-laryngoscopes. L'utilisation du vidéo-laryngoscope permet d'améliorer la visualisation de la glotte, sans nécessité d'un alignement des axes oral, pharyngé et trachéal. En effet Dans l'étude d'Enomoto et al [149] le Vidéo-laryngoscope Pentax AWS1 a permis une meilleure visualisation de la glotte, a augmenté significativement le taux de succès d'intubation, mais n'a pas modifié la durée

d'intubation, comparativement au laryngoscope de Macintosh. Son utilisation permet également d'évaluer rapidement l'étendue de l'obstruction glottique et exclut toute autre pathologie.

Contrairement au passage aveugle du tube trachéal à travers le fibroscope, la mise en place du tube trachéal peut être observée avec VL, réduisant les risques d'impact du tube sur la glotte et le traumatisme des voies respiratoires. De plus, les vues agrandies des voies respiratoires sur l'écran VL facilitent la reconnaissance de l'anatomie déformée des voies respiratoires [123].

Après de multiples tentatives aux laryngoscopes standards, notre premier patient a bénéficié d'une intubation au vidéolaryngoscope X-lite TM aidée par la pince de Magill. Cette manœuvre a le double mérite d'évaluer l'étendue de l'obstruction laryngée par le kyste et de permettre à un deuxième opérateur d'introduire le guide et la sonde d'intubation.

Enfin, pendant l'intubation, la VL crée un espace dans les voies respiratoires supérieures, permettant une aspiration efficace des sécrétions et du sang des voies respiratoires et facilitant l'anesthésie topique des voies respiratoires sous vision directe.

La vidéo-laryngoscopie n'est pas toujours fiable présente également un taux d'échec non négligeable. Une étude menée par Gupta et al [150] nous rapporte un échec d'intubation au vidéo-laryngoscope chez un enfant atteint d'un gros kyste valléculaire en raison d'un espace insuffisant pour manœuvrer la bougie et du risque de rupture du kyste.

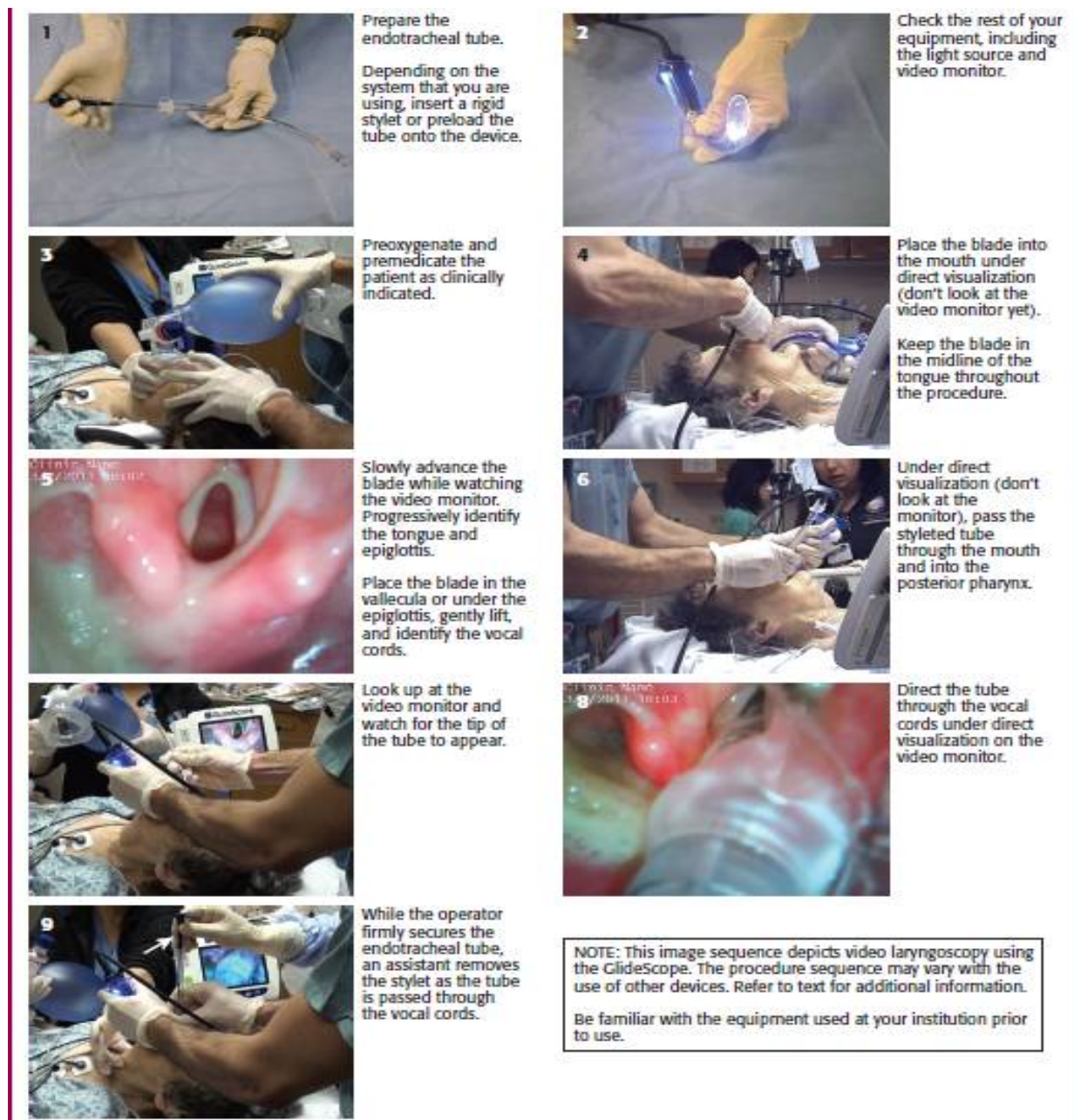

Figure 44: Etapes de l'intubation au vidéolaryngoscope Glidescope [151].

e) Aspiration du contenu kystique avant l'intubation

L'aspiration du kyste par une aiguille de gros calibre peut améliorer les conditions d'intubation. En effet elle représente une alternative efficace de gestion des voies aériennes face à l'absence de visualisation glottique par le fibroscope, le laryngoscope et même le VL comme le montre la gestion de notre premier patient en post opératoire. Elle a permis d'affaïsser le kyste, augmentant ainsi la lumière laryngée, et facilite le passage de la sonde d'intubation. Plusieurs facteurs indiquent l'utilisation de cette technique, Zheng et al [141] recommande son utilisation :

- Chez les nouveau-nés et les adultes non-coopérants
- Lorsque l'hypopharynx est occupé par le gros kyste et l'espace disponible pour la manipulation de l'endoscope dans l'hypopharynx est limité même entre des mains expertes.
- Lorsque les structures anatomiques telles que le larynx et le cartilage aryénoïde ont été gravement déformés et la glotte a été poussée à un angle inhabituellement aigu par rapport au cartilage aryénoïde, ce qui a créé un passage difficile pour l'avancement du tube endotrachéal sous la direction de la bronchoscope.
- La résistance des tissus mous des voies respiratoires supérieures peut rendre difficile l'intubation à l'aide d'une intubation à fibre optique. Dans cette situation, le tube trachéal pourrait rompre les kystes par accident lors de l'intubation.

Par conséquent, l'intubation éveillée par fibre optique présente toujours un risque de perte de perméabilité des voies respiratoires. L'inhalation pulmonaire

est la complication la plus préoccupante pour l'application clinique de l'aspiration du kyste laryngé. Une aspiration adéquate et une intubation endotrachéale rapide sont les facteurs clés de cette technique, afin d'éviter l'inhalation pulmonaire.

Compte tenu de risque d'inhalation et de perte de contrôle des VAS, nous avons opté pour une trachéotomie comme alternative pour notre troisième patient au lieu d'une aspiration du contenu kystique.

f) Astuces et outil particuliers pour faciliter l'intubation en cas de kyste laryngé

- Bougie souple
- Ecartement de kyste : pince de Magill
- Deux anesthésistes pour réaliser l'intubation (le premier pour écarter le kyste et réaliser la laryngoscopie et le deuxième pour introduire la sonde d'intubation). Cas de notre premier patient qui a nécessité deux opérateurs pour l'intubation un à écarter le kyste à l'aide d'une pince de Magill et le deuxième a intubé à l'aide d'un guide
- Changement de position (la position latérale permet de repousser le kyste du côté homolatéral à la position). Devant le risque imminent de la perte de contrôle des VAS chez le deuxième patient nous avons opté pour cette attitude ce qui a permis l'intubation après une vision brève et limitée de la glotte
- Traction sur la langue

Auteurs	Astuces
Kumar et al [152]	L'inclinaison du patient de 30° a permis de dégager les VAS sous l'effet de la pesanteur
Yuce et al [153]	Ecartement du kyste par la pince de Magill
Non documenté	Traction sur la langue
Cas clinique 1	L'utilisation de la bougie souple a permis de faciliter l'intubation de la trachée
Cas clinique 1	Présence de 2 anesthésistes
Cas clinique 2	Intubation en décubitus latéral gauche

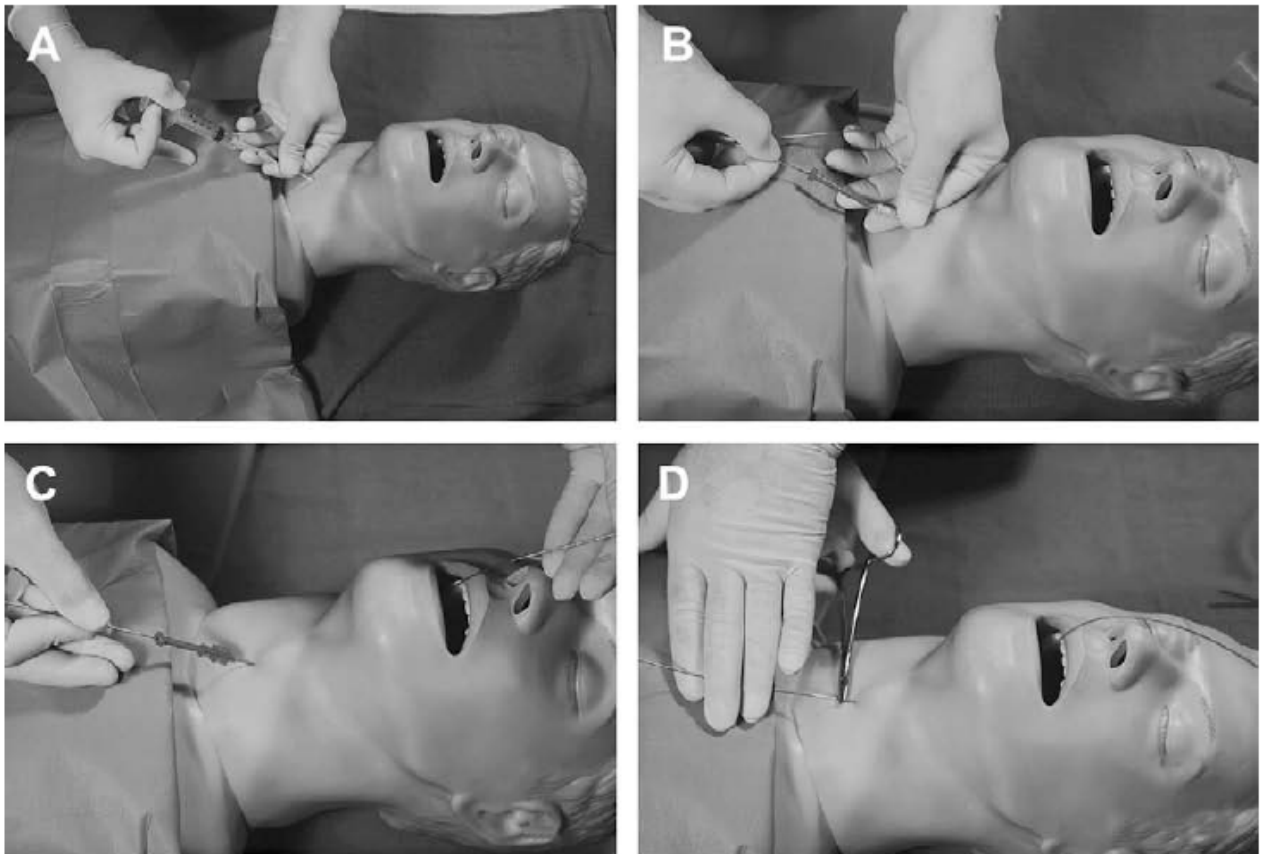
Tableau 9: Astuces et outils particuliers pour faciliter l'intubation en cas de kyste laryngé.

g) Alternatives plus invasives

1. Intubation guidée rétrograde

L'intubation rétrograde est une technique bien décrite. Elle englobe plusieurs méthodes d'accès translaryngé non chirurgical aux voies respiratoires pour faciliter l'intubation orotrachéale ou nasotrachéale. Elle est utilisée chez des patients éveillés, sous sédation, obnubilés ou apnéiques lorsque d'autres méthodes ont échoué, sont indisponibles ou contre-indiquées [154]. Elle peut être utilisée dans la gestion des scénarios de voies respiratoires difficiles anticipés et imprévus [155]. Reeder et al. préconisent cette technique aussi bien chez les adultes que dans la population pédiatrique [156]. Face au risque important de rupture kystique par les multiples tentatives au laryngoscope standard (3 tentatives), Yoshiyama et al. rapportent un succès de l'intubation guidée rétrograde par voie nasale chez une patiente avec un kyste valléculaire de 3 cm. Elle a eu le mérite d'être d'exécution rapide [157] et de causer le moins de dommage à la patiente. Néanmoins l'intubation rétrograde reste une technique à l'aveugle, de ce fait le risque pour l'anesthésiste de buter voire perforer le kyste

demeure important. Aussi cette technique sera contre-indiquée en présence d'une anatomie défavorable au niveau de la cricothyroïde (repères non palpables, déformation sévère du cou en flexion), d'états pathologiques laryngotrachéaux (sténose trachéale, tumeur maligne, masse des voies respiratoires supérieures ou corps étranger), d'une coagulopathie importante et infection [158]. Nous n'avons pas eu recours à cette technique car nous disposons de techniques de sauvetage plus simples et plus sûres pour les patients.



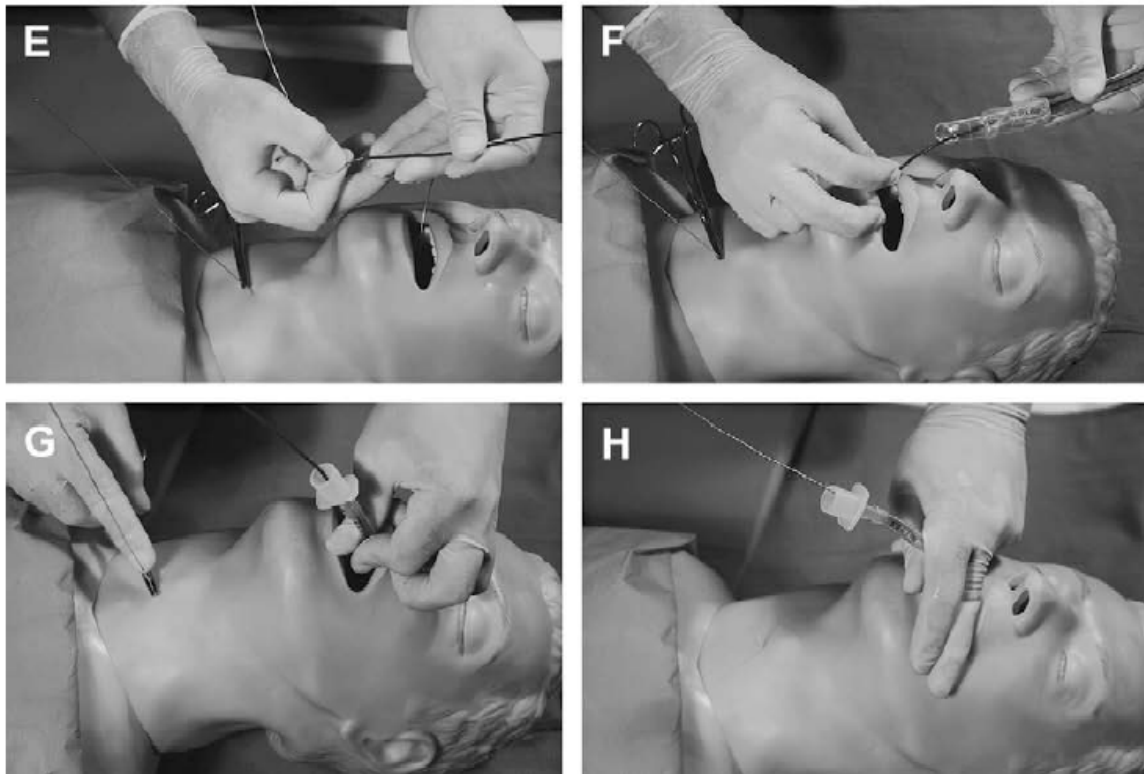


Figure 45: *Intubation rétrograde utilisant la technique du fil guide [158].*

(A) Ponction percutanée initiale au niveau de la membrane cricothyroïdienne dans la trachée avec l'aiguille d'introduction/la gaine du cathéter.

(B) L'aiguille est retirée et la pointe en J du fil est passée à travers la gaine du cathéter dans la trachée et jusqu'à la bouche ou les narines.

(C) Le fil est récupéré de la bouche ou des narines avec les doigts ou une pince.

(D) Le fil est avancé jusqu'à ce que la marque de positionnement noire soit visible au niveau du site d'accès cutané. La gaine du cathéter est retirée. Le fil est clampé au site d'insertion pour stabiliser son entrée dans la zone cricothyroïdienne.

(E) La gaine du cathéter de guidage est avancée antérograde sur le fil par la bouche ou les narines jusqu'à ce qu'elle recouvre la peau au niveau du site d'accès cricothyroïdien.

(F) Le tube endotrachéal est passé sur la gaine du fil/cathéter de guidage en position sous les cordes vocales jusqu'au site de ponction cutanée.

(G) Le porte-aiguille est desserré.

(H) La gaine du cathéter fil/guide est retirée par la bouche et le tube endotrachéal est avancé jusqu'à sa position finale.

2. Trachéotomie

La trachéotomie peut être proposée à différentes étapes de gestion des voies respiratoires :

La trachéotomie, sous anesthésie locale, est une alternative raisonnable en cas d'échec de l'intubation sous fibroscope. Il est important de ne pas s'obstiner et de passer à une autre technique avant que la situation soit compromise. Face à l'absence de visualisation glottique par le fibroscope, une trachéotomie a été décidée chez notre troisième patient assurant ainsi un contrôle efficace des VAS. Elle a également permis de prévenir les troubles respiratoires liés à un éventuel œdème laryngé postopératoire.

Face à la situation catastrophique qu'est ; l'impossibilité de ventiler et l'impossibilité d'intuber, une trachéotomie de sauvetage peut également être indiquée. En effet, Kyle et al rapportent un succès de cette approche chez une patiente de 60 ans porteuse d'un kyste valliculaire asymptomatique. Chez elle la trachéotomie intervient au moment de la crise : impossible de ventiler, impossible d'intuber[32].

Chez les enfants en cas de détresse respiratoire sévère, une trachéotomie de sauvetage est parfois nécessaire [159]. De plus chez l'enfant, on pratique en première intention une incision simple du kyste (kystes volumineux) ou une marsupialisation qui peut être répétée en cas d'échec. En l'absence de résultat satisfaisant, un abord chirurgical externe est conseillé [4]. Cette voie est volontiers précédée d'une trachéotomie première afin de prévenir l'inondation de l'arbre trachéobronchique lors de la rupture peropératoire du kyste [160]. Elle prévient également les troubles respiratoires causés par l'œdème laryngé postopératoire [161].

Hariga et al. par contre proposent de réaliser une trachéotomie première de sécurité avant l'exérèse chirurgicale des kystes laryngés. En effet cette technique a permis un contrôle efficace des voies respiratoires chez des patients âgés respectivement de 14 ans et 35 ans candidats à une exérèse totale du kyste laryngé [4].

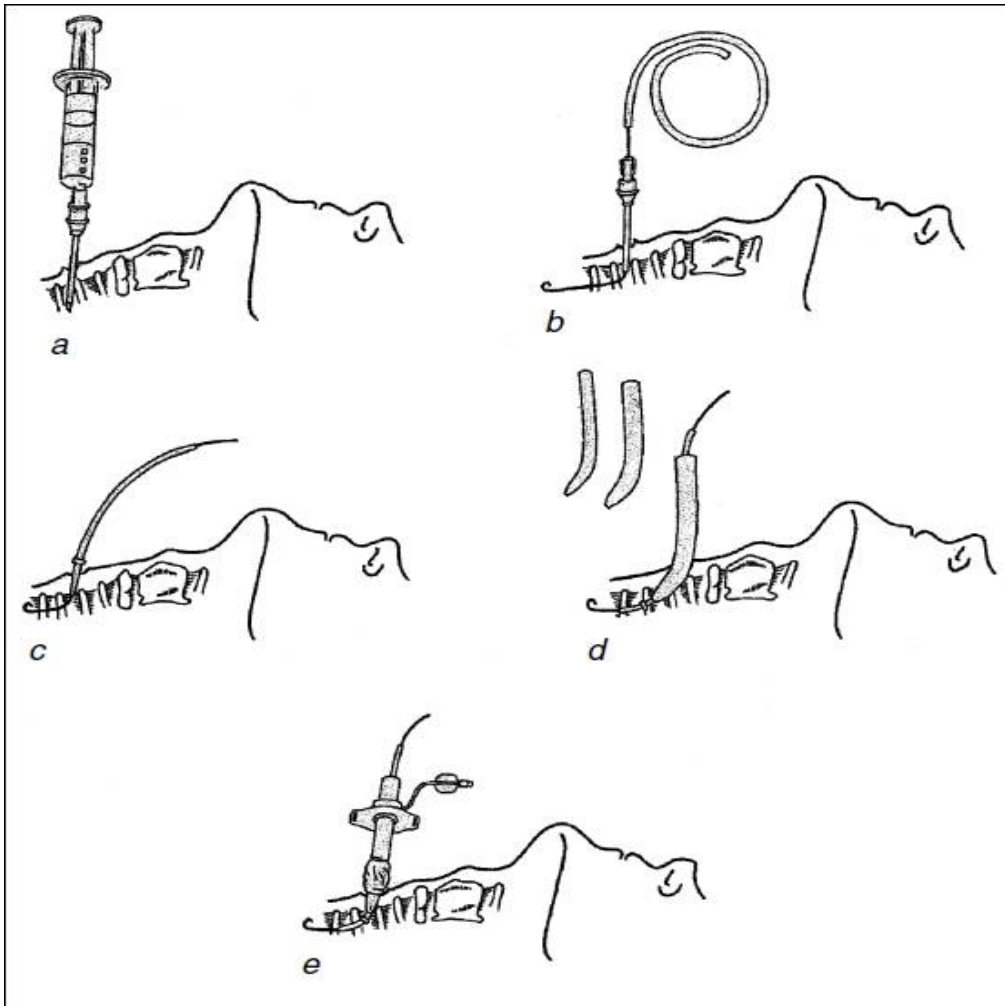


Figure 46: Trachéotomie antérograde par dilatation successive par Ciaglia [162].

Elle consiste en une dilatation progressive de l'abord trachéal à l'aide de bougies de 12 à 36 F :

- a) ponction trachéale par une aiguille de 15 Gauge et vérification de son bon positionnement par aspiration, puis contrôle endoscopique;
- b) insertion du guide métallique souple et retrait de l'aiguille;
- c) après incision latérale de quelques millimètres, passage du surguide en téflon sur le guide métallique;
- d) dilatation progressive de l'orifice par passage de bougies de calibre croissant sur le guide métallique et le surguide;
- e) insertion d'une canule de trachéotomie standard sur le guide métallique, à l'aide d'une des dernières bougies de dilatation.

3. Cricothyroïdectomie et technique de ponction de la membrane cricothyroïdienne

La ventilation intercricothyroïdienne est une technique d'oxygénation de sauvetage qui peut rendre d'énormes services lorsque l'obstruction des voies respiratoires plonge l'anesthésiste dans les situations cannot intubate, cannot ventilate [162]. Elle consiste en un accès direct à la lumière trachéale, au travers de la membrane cricothyroïdienne avasculaire. Dans les conditions anatomiques normales, la membrane intercricothyroïdienne est facilement palpée entre les cartilages thyroïde et cricoïde [163] et la technique de ponction de réalisation simple et rapide [164]. Son utilisation simple et sa rapidité d'installation en font un outil de choix en cas d'extrême urgence. Mais le faible diamètre du cathéter de cricothyroïdectomie n'autorise pas une ventilation prolongée et doit rapidement être remplacée par une trachéotomie chirurgicale ou percutanée [165]. Nous n'avons pas eu recours à cette technique chez nos patients.

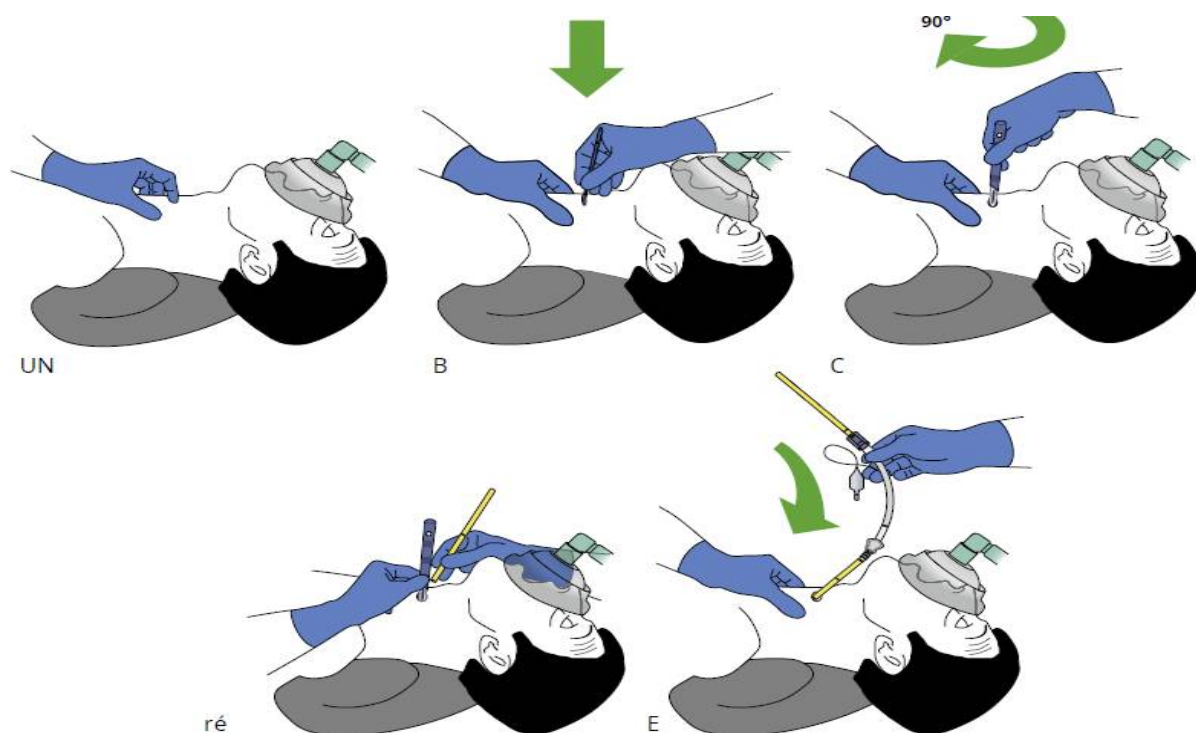


Figure 47: technique de cricothyrotomie [65].

(A) identification de la membrane cricothyroïdienne. (B) incision transversale à travers la membrane cricothyroïdienne. (C) Faire pivoter le scalpel de sorte que le bord pointu pointe caudale. (D) En tirant le scalpel vers vous pour ouvrir l'incision, faire glisser le coudé pointe de la bougie vers le bas de la lame du scalpel dans la trachée. (E) Avancez le tube endotrachéal dans la trachée

4. Oxygénation par membrane extracorporelle (ECMO)

L'oxygénation veino-veineuse (VV) ou veino-artérielle (VA) par membrane extracorporelle ou *extra-corporeal membrane oxygenation* (ECMO) permet de garantir l'hématose par une bonne oxygénation en plus de l'élimination du CO₂.

Sa principale indication est médicale, c'est le syndrome de détresse respiratoire aiguë sévère (SDRA). Exceptionnellement, L'ECMO peut être une alternative pour les chirurgies trachéo-bronchiques majeures sans ventilation sur le terrain [166].

Elle permet une correction rapide du pH et améliore l'oxygénation. Le choix de l'ECMO dépend du degré de l'urgence, de la nécessité d'une assistance circulatoire ainsi que l'abord chirurgicale car elle assure une bonne exposition chirurgicale. En effet en cas de syndrome de détresse respiratoire aiguë par obstruction des voies aériennes supérieures, l'ECMO pourrait être proposée comme assistance ventilatoire, en attente d'un plan thérapeutique.

De nombreux rapports de cas décrivent l'utilisation de l'ECMO chez les patients présentant une obstruction des voies aériennes [167].

L'un d'entre eux a décrit un cas où une ECMO d'urgence a été utilisée pour réanimer un patient souffrant d'une obstruction aiguë des voies aériennes. Dans le même article, 12 cas rapportés précédemment de l'utilisation de l'ECMO pour assister des patients avec une obstruction trachéale aiguë ont été examinés [168].

Tous les patients ont survécu jusqu'à leur sortie de l'hôpital après avoir bénéficié de chirurgies visant à restaurer la sécurité des voies aériennes. Les auteurs ont suggéré que, dans les centres qui disposent d'une capacité à réaliser rapidement une ECMO, les obstructions trachéales sévères graves et aiguës peuvent constituer une indication potentielle pour cette technique de sauvetage. Nous n'avons pas recensé l'utilisation de cette approche dans la littérature car il existe des alternatives plus simples.

En pratique, la mise en place d'une ECMO se fait par un abord percutané selon la technique de Seldinger (repérage vasculaire via une aiguille, puis maintien d'un guide métallique pour la montée des canules). Dans certaines situations comme l'obésité ou les techniques veino-artérielles, une technique combinée Seldinger et abord direct du Scarpa ou de la région axillaire est utile pour une meilleure visualisation des vaisseaux.

La canulation veineuse est moins invasive que la canulation par voie artérielle. Elle évite les risques de lésions artérielles et produit moins d'instabilité hémodynamiques. En cas de canulation artérielle fémorale, il convient de réaliser les gazométries artérielles au niveau de l'artère radiale droite [169].

L'une des limites de l'ECMO veino-veineuse est la possibilité de recirculation, c'est-à-dire qu'une partie du sang prélevé correspond à du sang artérialisé qui vient d'être réinjecté, la maladie veineuse thromboembolique, le syndrome cave supérieur.

Dans le cadre de notre étude aucun patient n'a bénéficié de cette approche.

2. Kystes laryngés de découverte fortuite

Ils sont le plus souvent découverts lors d'un examen laryngé de routine ou lors de l'induction à visé diagnostique ou thérapeutique pour une autre pathologie.

2.1 Mode de découverte

a. Difficultés de ventiler au masque facial

Dans ce cas de figure la ventilation d'un patient au masque facial en pression positive avec de l'oxygène à 100 % ne permet pas soit de maintenir une $SPO_2 > 90 \%$ alors qu'elle était $> 90 \%$ avant le début de l'anesthésie, ou ne permet pas de prévenir ou de corriger les signes de ventilation inadéquate. C'est le cas de notre deuxième qui a présenté des difficultés de ventilation au masque après une préoxygénation de 5 minutes. Ces difficultés doivent faire suspecter un kyste laryngé dans la mesure où le patient n'a présenté aucun critère prédictif d'une ventilation au masque difficile.

b. Difficultés de mise en place dispositif supraglottique

L'insertion difficile d'un LMA peut parfois être causée par la présence d'un kyste laryngé[28]. Lors de l'utilisation d'un ILMA chez un patient présentant un kyste laryngé supraglottique, le repliement vers le bas de l'épiglotte ou le kyste poussé dans la glotte peut empêcher l'insertion d'un tube endotrachéal.

L'étude menée par Kariya et al. nous présente un patient de 51 ans porteur d'un kyste laryngé supraglottique asymptomatique qui devait subir une décompression cervicale. Il ne présentait aucun critère de ventilation au masque ou intubation difficile. La ventilation au masque s'est déroulée sans incident mais pendant la ventilation assistée manuelle avec l'ILMA, le SpO_2 a diminué à 95 %, et la résistance des voies respiratoires a augmenté. La solution a été une intubation par fibre optique à l'aide laryngoscopie directe pour élever l'épiglotte comprimée par le kyste [48].

Bien que les LMA mal placés ne soient pas un événement rare, généralement résolu en retirant ou en retirant et en réinsérant le dispositif, les anesthésistes doivent être attentifs à la possibilité d'une pathologie des voies respiratoires non diagnostiquée, telle qu'un kyste laryngé, si la résistance des voies respiratoires est élevée pendant la ventilation avec un LMA.

Néanmoins Kihara et al ont rapporté l'utilisation réussie de l'ILMA pour le sauvetage et l'intubation chez un patient anesthésié avec un kyste épiglottique étonnamment grand [170]. Il existe également plusieurs rapports sur divers mécanismes d'échec de la gestion des voies respiratoires avec le LMA dans les voies respiratoires difficiles. L'existence d'une lésion supraglottique peut être une contre-indication relative à l'utilisation du LMA

En effet 10 % des kystes laryngés surviennent dans la vallécule et 10 % sont épiglottiques. Les kystes dans ces régions supraglottiques peuvent être plus susceptibles d'être poussés dans la glotte par un LMA, provoquant une obstruction des voies respiratoires [48].

c. Visualisation du kyste à la laryngoscopie

Dans ce cas de figure l'examen des voies aériennes s'avère être sans particularité. C'est après l'induction que la difficulté s'ensuit ; le kyste ici est mis en évidence par la laryngoscopie. Il peut obscurcir complètement la vision de l'épiglotte et du larynx empêchant ainsi l'intubation malgré l'optimisation de la position de la tête et les tentatives avec un autre laryngoscope. Dans cette situation Yuce et al [153] préconisent de maintenir la ventilation au masque facial et 100% d'oxygène. De plus en cas d'intubation difficile, ils préconisent de limiter les tentatives répétées de laryngoscopie pour éviter les hémorragies et les œdèmes.

2.2 Stratégie de gestion des voies aériennes devant un kyste de découverte fortuite

Les kystes laryngés de découverte fortuite sont une cause connue d'intubation trachéale difficile imprévue. De plus, les ces kystes (kystes valléculaires) peuvent poser un défi ventilatoire, en particulier avec les kystes pédiculés qui peuvent entraîner un effet «valve à bille»[171]. Plusieurs stratégies de gestion y sont possibles :

a. Tentative d'intubation

Il est vrai que la découverte fortuite d'un kyste laryngé après l'induction d'une anesthésie générale pose des problèmes de contrôle des voies respiratoire, mais la littérature propose plusieurs techniques d'intubation dans ce cas à savoir ;

Dans le cas décrit par kumar et al, un kyste pédiculé découvert à la laryngoscopie directe après induction d'une anesthésie générale pour chirurgie laparoscopique a posé des difficultés d'intubation.

Le patient était asymptomatique et l'examen clinique des voies respiratoires était essentiellement dans les limites normales. Ainsi, ils n'avaient aucune raison d'anticiper des difficultés dans la gestion des voies respiratoires. Le retour à la ventilation par masque facial a permis de planifier un plan d'action ultérieur pour sécuriser les voies respiratoires. Ils ont réussi à gérer le cas en intubant le patient à l'aide du fibroscope après avoir incliné la table vers la gauche et appliqué une manipulation laryngée externe vers la droite, entraînant le déplacement du kyste et l'amélioration de la vue glottique [152]. En effet l'inclinaison de la table d'opération semblait avoir déplacé le kyste vers la gauche, améliorant ainsi la

vue glottique et permettant de passer une bougie élastique sur laquelle un tube endotrachéal de 7,0 mm de diamètre intérieur a été introduit.

Chez kariya et al, la désaturation pendant la ventilation assistée manuelle au ILMA et l'augmentation des résistances respiratoires ont fait suspecter un obstacle laryngé. La fibroscopie à travers l'ILMA a mis en évidence le kyste laryngé. L'épiglotte a été observée mais le kyste comblait la glotte. Après retrait de l'ILMA et ventilation assistée manuellement à l'aide d'un masque facial avec sévoflurane pour le maintien de l'anesthésie, une intubation par fibre optique a été réalisée à l'aide d'une laryngoscopie directe pour élever l'épiglotte comprimée par le kyste [54].

	Mode de découverte	Ventilation au masque	Mobilité du kyste	Vision glottique	Mode d'intubation
Patient 1	Laryngoscopie	Efficace décubitus dorsal	Mobilisable	Glotte visible a la VL après écartement du kyste par la pince de Magill	L'utilisation d'un guide souple aidé par un second opérateur
Patient 2	Laryngoscopie standard	Efficace en position latérale gauche	Mobilisable en position latérale sous l'effet de la pesanteur	Vision glottique brève en position latérale gauche	Utilisation d'un guide et une lame droite de Miller 3 pour la laryngoscopie a permis l'intubation

Tableau 10: tentative d'intubation après une découverte fortuite d'un kyste

b. Aspiration du kyste avant l'intubation

Selon l'état de la ventilation, une décompression contrôlée à l'aide d'une technique d'aspiration à l'aiguille pour améliorer la laryngoscopie peut être possible [10]. L'aspiration du kyste sera réalisée par une aiguille de gros calibre permettant ainsi de lever l'obstacle devant les voies respiratoires, d'intubation endotrachéale facilement après le dégonflage du kyste [153] et d'éviter la trachéotomie[5]. Cette technique peut être utilisée pour des kystes qui face aux nombreuses tentatives répétées de révéler l'épiglotte en déplaçant les kystes pourraient provoquer une rupture accidentelle des kystes, ce qui pourrait augmenter le risque d'aspiration pulmonaire [141]. Mais compte tenu du risque inhalation pulmonaire, pour vorobeichik et al [172] l'aspiration des kystes épiglottiques ne sera utilisée qu'en cas d'urgence, comme l'intubation impossible ou la ventilation impossible.

Chez Yuce et al l'aspiration du kyste avant l'intubation permet également d'éviter le risque d'obstruction des voies respiratoires après l'extubation [153]. Dans notre étude, il faut noter que le patient 1 a tout d'abord bénéficié d'une intubation trachéale après plusieurs tentatives d'exposition de la glotte avec différents laryngoscopes. Le kyste a été respecté et l'issue de l'extubation sans guide a conduit à une détresse respiratoire par obstruction des voies respiratoires par ce dernier. Vu les difficultés antérieures lors de l'intubation nous avons opté pour une aspiration vidéo assistée du kyste avec une aiguille de calibre 18 G dans le but de lever l'obstacle devant les voies respiratoires. Cette approche a eu le mérite d'intuber le patient plus rapidement, de limiter les tentatives de laryngoscopies standards et de permettre une oxygénation et une ventilation adéquates.

c. Réveil et intubation vigile sous fibroscope

Devant l'échec de multiples tentatives de mobilisation du kyste et d'intubation trachéale, il est licite de réveiller le patient car un retour à la ventilation spontanée facilite l'exposition fibroscopique du larynx [153]. En effet l'attribut principal du fibroscope est sa capacité à être facilement moulé à l'anatomie des voies respiratoires du patient, par opposition aux instruments rigides qui forcent l'anatomie des voies respiratoires du patient à se conformer à l'instrument [172]. Il sera ainsi facile de manœuvrer l'instrument au-delà de l'obstacle au lieu de le déplacer avec force. Cette technique représente une première méthode d'approche plus sûre. Elle permet ainsi d'éviter la situation délétère qu'est la ventilation impossible et l'intubation impossible.

Tableau 11: kystes valléculaires asymptomatiques découverts lors d'une anesthésie générale

Auteurs	Taille	VM	Gestion	Complications
Rivo [173]	4,5	Facile	DL : lame de Macintosh 4	Non
Kim [174]	2-2,5 cm	Difficile	vidéolaryngoscopie	Non
Yoshiyama [157]	4 cm	Facile	DL : aspiration du kyste	Non
Mason [175]	4-5 cm	Difficile	DL : aspiration du kyste	Saignement profond
Millar [176]	Non documentée	Facile	Eveil et intubation nasale	Non
Kyle [177]	5 cm	Impossible	Trachéotomie	Non
Patient 1		Difficile après extubation	VL	Desaturation pendant la procédure

VM : ventilation au masque DL : laryngoscopie directe

3. Gestion des voies aériennes en peropératoire

3.1 Ventilation peropératoire classique

La ventilation classique nécessite la mise en place d'une sonde d'intubation de petite taille dans la filière glottique : n° 5 à 6,5. Cela offrira au chirurgien un plus large champ opératoire. De même l'équipe de Gupta et al. opte chez l'enfant, pour l'utilisation des sondes de faible calibre du fait de la petite taille de la filière laryngée [150].

En cas de chirurgie au laser différents modèles de sondes adaptées au laser sont disponibles sur le marché.⁸ D'après l'étude de Sesterhenn et al., [77] les plus utilisées sont : la sonde Laser Flex de Mallinckrodt, la sonde Laser Schield II de Xomed, la sonde Laser Rüsch.

Elles garantissent une sécurité supplémentaire mais au prix d'un coût supérieur [77]. Aucune n'est garantie ininflammable et des complications sont encore rapportées ; des blessures muqueuses peuvent survenir lors de la mobilisation de la sonde [77] des obstructions aiguës des voies respiratoires peropératoires ont été décrites par migration de fragments d'aluminium[178].

Ces potentiels problèmes doivent faire l'objet dans un premier temps d'une bonne fixation de la sonde mais aussi d'un contrôle constant des volumes courants et du monitoring de la spirométrie par l'anesthésiste. Ainsi, intervenir sur les voies respiratoires tout en maintenant une oxygénation et une ventilation adéquates nécessite la coopération de deux spécialistes des voies respiratoires distincts avec des priorités et des compétences différentes [33].

Dans la littérature des brûlures accidentelles des yeux (brûlures cornéennes), des lèvres, du visage du patient ont également été rapportées, de même que la brûlure des doigts du chirurgien [179]. La protection du visage et des yeux du patient par de larges champs imbibés de sérum physiologique installés par le chirurgien avant l'acte opératoire est fortement recommandée [180]. Dans notre cas nous n'avons pas eu recours à la chirurgie au laser.

3.2 Application de la Jet ventilation

a. Technique

La jet ventilation impose l'anesthésie totale intraveineuse et peut être administrée par différentes voies :

La voie intercricothyroïdienne : cette voie est intéressante car elle évite de pratiquer une laryngoscopie avant celle du chirurgien et donne un confort chirurgical idéal.

La voie transglottique : l'injecteur est passé à travers une narine et positionné dans la trachée sous contrôle laryngoscopique. Cette méthode donne un bon confort chirurgical [115] mais présente des limites : laryngoscopie difficile et difficulté de contrôle de la position de l'extrémité du cathéter.

Le canal latéral du laryngoscope : la jet ventilation est administrée en préglottique et sa mise en œuvre est simple. Il existe un risque d'insufflation œsophagienne et d'hypoventilation alvéolaire lorsque la position du laryngoscope change ou en cas de sténose des VAS [70].

b. Avantages

Les avantages de la méthode résident dans l'absence de ballonnet sur la sonde d'intubation, diminuant le risque d'ignition et elle permet de laisser la majeure partie du champ opératoire libre tout en évitant les inhalations [116].

c. Limites

La jet ventilation est contre-indiquée dans les cas où l'exposition du larynx est difficile, voire impossible [181]. Elle comporte de toute façon un certain nombre de risques : hypoventilation, pneumothorax, pneumomédiastin, emphysème sous cutané [182]. Dans les tumeurs très obstructives, ces risques sont encore majorés par la gêne au retour gazeux imposant une désobstruction rapide.

4. L'extubation des patients avec kyste laryngé

a. Extubation en cas de chirurgie de kyste laryngé

Cette extubation est décrite comme une situation à risque du fait de nombreuses manipulations et manœuvres laryngées et aussi car la chirurgie intéresse directement la sphère orl. La littérature fait état de plusieurs approches dans la réalisation de cette dernière ;

Aidonis et al préconisent en fin d'intervention et juste avant l'extubation, de réaliser une laryngoscopie conventionnelle à la fois pour confirmer la perméabilité des voies respiratoires et faciliter l'aspiration sous vue directe. En effet cette approche a permis d'évaluer le grade de Cormack et Lehane qui était cette fois le grade I contre IV en préopératoire, ce qui était très rassurant pour la période d'extubation. La même étude porte l'accent sur la qualité de la chirurgie. Pour Aidonis et al après une chirurgie réussie, les problèmes anesthésiques sont extrêmement rares. Leur patient a été extubé sans incident après une chirurgie réussie[31].

Pour Kothandan et al, une administration de corticoïdes est nécessaire avant l'extubation dans le but de limiter l'œdème laryngé postopératoire. L'extubation est ensuite réalisée chez un patient complètement éveillée. Le patient a bénéficié d'une extubation éveillée qui s'est déroulée sans incident. Il a ensuite été transféré à l'unité de haute dépendance avec de l'oxygène supplémentaire intranasal à 2 L/min. La surveillance standard, y compris l'oxymétrie de pouls, a été appliquée tout au long de la période d'observation dans l'unité de forte dépendance[129].

Cette même approche a rencontré un succès chez Walshe et al dans la gestion de l'extubation après une résection réussie d'un kyste valléculaire[136]. Rivo et Matot par contre préconisent un extubation après un test d'étanchéité[173].

Notre approche préconise également l'administration de corticoïdes chez tous nos patients (dexaméthasone) dans le but de prévenir le risque d'œdème laryngé. Mais aussi une extubation uniquement après un réveil complet. A côté de cela l'extubation s'est faite sous GEC. Cela a non seulement permis un apport adéquat en oxygène dans les VAS et permettrait aussi de réintuber le patient sans incident si cela était nécessaire.

b. Extubation en cas de chirurgie pour une autre pathologie

Deux voies de gestion de l'extubation se dégagent ;

En première intention les auteurs préconisent de réaliser, en peropératoire postopératoire, d'une aspiration ou excision complète du kyste avant l'extubation.

Mason et Wark optent pour un geste sur le kyste (excision) avant l'extubation dans le but de prévenir les complications respiratoires postopératoires [175]. Yoshimaya au contraire opte pour une excision du kyste en peropératoire et une corticothérapie pour améliorer les conditions de l'extubation et limiter le risque d'obstruction des VAS. Tous deux n'ont rencontré aucun incident au cours de l'extubation[157].

Dans notre travail, dans un premier temps nous avons décidé de respecter le kyste et d'extuber le malade. Ce qui a conduit malencontreusement au développement d'une détresse respiratoire par obstruction des VAS et à une réintubation (patient 1). La solution a été d'aspirer le kyste et de réaliser l'extubation sous GEC. Dans le cas clinique 2, le kyste a également été respecté, l'extubation s'est déroulée sous GEC permettant ainsi une ventilation adéquate et facilitant au besoin une réintubation. Le geste n'a seulement été réalisé que 4 jours plus tard.

Auteurs	Avis ORL	Intervention ORL	Extubation
Patient 1	A respecter le kyste	Non	Extubation classique Obstruction des VAS par le kyste
Patient 2	LDS en peropératoire	Non	Extubation sur guide Sans incident en salle opératoire
Padfield	Postopératoire	Excision	Sans incident en salle opératoire
Rivo et Matot[173]	Peropératoire	Excision	Sans incident en salle opératoire après test d'étanchéité
Yoshiyama[157]	Peropératoire	Excision	Sans incident en salle opératoire
Masson et Wark[175]	Postopératoire	Excision	Sans incident en salle opératoire
Kyle [32]	Peropératoire	Aspiration et décapage	Décanulation en USI le jour même sans incident

Tableau 12: Consultations et interventions ORL pour kystes valléculaire accidentels avec issue d'extubation


Auteurs	Symptomatologie	Type d'induction	Intubation	Obstacles	Gestion peropératoire	Gestion de l'extubation
Kariya [48]	Lors de la mise en place du masque laryngé	Fentanyl + propofol	Intubation sous fibroscope aidée par laryngoscopie direct	Aucun	Non documentée	Extubation sans incident le même jour
Kumar et al [183]	Difficulté de ventilation au MF	Fentanyl Propofol vécuronium	Intubation par fibroscope après une inclinaison de 30° et MLE	Intubation sans obstacle	Aucun problème posé	Extubation sans incident
Zheng et al [141]	Détresse respiratoire Stridor Difficulté d'alimentation	Sévoflurane	Vidéolaryngoscopie	Echec de la fibroscopie	Fentanyl puis atracurium avec maintien de l'AG par sévoflurane	Extubation après sevrage progressif suite au développement d'un œdème
Yuce et al [153]	Kyste mis en évidence à la laryngoscopie directe	Propofol Fentanyl Vécuronium	Aspiration du kyste puis Laryngoscope Macintosh	Kyste recouvrant le larynx	Aucun problème posé	Extubation sans incident
Zalagh et al [134]	Dyspnée Apnée obstructive inspiratoire et de DD	Lidocaïne 5% puis lidocaïne spray 2%	Intubation vigile au fibroscope	Enclavement du fibroscope dans le vestibule	Non documentée	Patient extubé sans incident
Batra et al [184]	Toux Vomissement Retard de croissance	Induction inhalatoire avec halothane	Trachéotomie	Bronchoscope non-disponible et échec de de la laryngoscopie Miller 0	Isoflurane dans l'oxygène et du fentanyl	Simple sans incident
Gupta et Gupta [150]	Détresse respiratoire Dysphagie Retard de croissance	Lidocaïne Fentanyl Atracurium	Intubation vigile sous fibroscope	Echec du VL ; risque de rupture du kyste et espace insuffisant pour manœuvrer la bougie	Fentanyl et d'atracurium ont été administrés par voie intraveineuse et l'AG a été maintenue avec du sévoflurane.	Simple sans incident

Tableau 13: gestion anesthésique des kystes laryngés

MF : masque facial ; MLE : manœuvre laryngée externe ; AG : anesthésie générale ; VL : vidéolaryngoscope ; DD : décubitus dorsal

	Symptômes	induction	intubation	obstacles	Gestion peropératoire	extubation
Patient 1	Echo-endoscopie pour dysphagie	Propofol Fentanyl rocuronium	Vidéolaryngoscope X-lite TM aidé par un guide souple et un second opérateur	Echec de la laryngoscopie classique	Sonde armée de taille 6.5mm Ventilation classique	Détresse respiratoire posopératoire nécessitant la reintubation sous VL et aspiration kystique
Patient 2 (étape 1)	Urétroscopie pour pathologie lithiasique	Propofol Fentanyl rocuronium	LD Miller 3 aidé par guide souple et par inclinaison latérale du patient	Echec de la laryngoscopie classique	Sonde armée de taille Ventilation classique	Par GEC Suites simples
Patient 2 (étape 2)	Kyste asymptomatique	Bloc bilatéral du nerf pharyngé supérieur par lidocaïne	Intubation vigile sous fibroscope	Aucun	Sonde armée taille 7 Anesthésie au propofol puis rocuronium	Sous GEC sans incident
Patient 3	Dyspnée Dysphagie	Bloc bilatéral du nerf pharyngé supérieur par lidocaïne	Trachéotomie	Absence de vision de la glotte	AG balancée au sévoflurane puis fentanyl et rocuconium	Decanulation progressive

Tableau 14: résumé de cas de gestion anesthésique des kystes laryngés.



Les kystes laryngés sont généralement asymptomatiques et sont généralement une découverte fortuite lors d'un examen laryngé de routine. Ces kystes sont rares chez l'adulte et peuvent avoir des conséquences catastrophiques chez le patient anesthésié si la gestion des voies respiratoires n'est pas adéquate. Dans cette affection rare, la gestion des voies respiratoires dépend du maintien de la ventilation et de l'oxygénation. Les facteurs qui guident le plan anesthésique sont l'âge et la symptomatologie préopératoire, la taille et la localisation du kyste et surtout l'expertise de l'anesthésiste et les moyens disponibles pour la prise en charge des voies respiratoires. Il n'existe pas de technique décrite dans la littérature qui soit absolument concluante quant à la prise en charge des voies respiratoires en cas de kystes laryngés. De ce fait aucune stratégie anesthésique ne doit être rigide, elle doit être adaptée au patient et aux conditions de réalisations.



RESUME

Titre : La prise en charge anesthésique des kystes laryngés

Auteur : Joël Martian OBIANG EVEZOGHO

Mots clés : Intubation trachéale – Intubation difficile – kyste laryngé – gestion des VAS

INTRODUCTION : Cause de difficulté de gestion des VAS qui peut compromettre le pronostic du patient. But : Dégager une stratégie anesthésique de gestion des VAS avec kystes laryngés connus et méconnus à travers 3 observations et revue de littérature.

OBSERVATIONS

Patient de 46 ans pour bilan de dysphagie. Découverte fortuite après l'induction d'un kyste laryngé. Intubation sous vidéolaryngoscopie à l'aide d'un guide. Kyste respecté, le patient a présenté une détresse respiratoire après extubation nécessitant une ponction kystique puis réintubation.

Patient de 36 ans pour urétéroscopie souple élective sous anesthésie générale. Découverte fortuite à la laryngoscopie d'un kyste valléculaire. Le kyste respecté puis excisé le quatrième jour. L'extubation sans complication sur un guide échangeur

Patient de 80 ans présente un kyste laryngé révélé par une dyspnée, une dysphonie et une dysphagie. Devant l'échec de l'intubation sous fibroscope par absence de visualisation glottique, réalisation de trachéotomie.

DISCUSSION : Les sociétés savantes proposent des algorithmes de gestion des VAS difficiles qui ne sont pas toujours applicables aux kystes laryngés d'où leur ajustement au patient. L'intubation vigile sous fibroscopie est indiquée en première intention pour kyste connu. Les kystes méconnus exposent à plusieurs risques. Oxygénation et ventilation adéquates, vision glottique et mobilité kystique autorisent une tentative d'intubation. En cas d'échec, un retour à la ventilation spontanée est indiqué pour éviter les situations " l'impossibilité d'intuber et l'impossibilité de ventiler". L'utilisation de techniques plus invasives est parfois nécessaire pour maintenir une oxygénation et ou une ventilation adéquates. Le risque d'obstruction des VAS doit être présent à l'esprit à l'extubation.

CONCLUSION : Dans cette affection, la gestion des VAS dépend du maintien de la ventilation et de l'oxygénation. Plusieurs algorithmes de gestion des VAS sont proposés mais aucun n'est rigide et doit donc être adapté au patient et aux moyens disponibles.

SUMMARY

Title: The anesthetic management of laryngeal cysts

Author : Joël Martian OBIANG EVEZOGHO

Key words : Tracheal intubation - Difficult intubation - Laryngeal cyst - VAS management

INTRODUCTION: Cause of difficulty in VAS management which can compromise the patient's prognosis. **Purpose:** To identify an anesthetic strategy for the management of VAS with known and unknown laryngeal cysts through 3 observations and a review of the literature.

OBSERVATIONS

46-year-old patient with dysphagia. Incidental discovery after induction of a laryngeal cyst. Intubation under videolaryngoscopy with the help of a guide. Cyst respected, the patient presented respiratory distress after extubation requiring cystic puncture and then reintubation.

36-year-old patient for elective flexible ureteroscopy under general anesthesia. Incidental discovery during laryngoscopy of a vallicular cyst. The cyst was respected and excised on the fourth day. Uncomplicated extubation on an exchange guide

An 80-year-old patient presented with a laryngeal cyst revealed by dyspnea, dysphonia and dysphagia. When intubation under fiberscope failed due to lack of glottic visualization, tracheotomy was performed.

DISCUSSION: The learned societies propose algorithms for the management of difficult VAS which are not always applicable to laryngeal cysts, hence their adjustment to the patient. Vigilant intubation under fibroscopy is indicated in first intention for known cysts. Unknown cysts expose several risks. Adequate oxygenation and ventilation, glottic vision and cystic mobility allow an intubation attempt. In case of failure, a return to spontaneous ventilation is indicated to avoid the situations " the impossibility to intubate and the impossibility to ventilate". The use of more invasive techniques is sometimes necessary to maintain adequate oxygenation and or ventilation. The risk of VAS obstruction must be kept in mind at extubation.

CONCLUSION: In this condition, VAS management depends on maintaining ventilation and oxygenation. Several algorithms for VAS management have been proposed, but none are rigid and therefore must be tailored to the patient and the resources available.

ملخص

العنوان: التدبير المخدر للكيسات الحنجرية

المؤلف: Joël Martian OBIANG EVEZOGHO

VAS الكلمات المفتاحية: التنبيب الرغامي - صعوبة التنبيب - كيس الحنجرة - إدارة

مع VAS الذي يمكن أن يضر بتوقعات المريض. الهدف: تحديد استراتيجية إدارة التخدير لـ VAS مقدمة: سبب الصعوبة في إدارة الأكياس الحنجرية المعروفة وغير المعترف بها من خلال 3 ملاحظات ومراجعة الأدبيات

تعليقات

مريضة تبلغ من العمر 46 عامًا لتقييم عسر البلع. اكتشاف فرصة بعد تحريض كيس حنجري. التنبيب تحت تنظير الحنجرة بالفيديو باستخدام دليل. مع احترام الكيس، عانى المريض من ضيق في التنفس بعد نزع الأنبوب مما يتطلب ثقبًا كيسيًا ثم إعادة التنبيب

مريضة تبلغ من العمر 36 عامًا لتنظير الحالب المرن الاختياري تحت التخدير العام. اكتشاف عارض في تنظير الحنجرة لكيس فويري. يُحترم الكيس ثم يُستأصل في اليوم الرابع. نزع الأنبوب غير المعقد على دليل المبادل

مريض يبلغ من العمر 80 عامًا يعاني من كيس حنجري كشف عن ضيق التنفس، بحة الصوت وعسر البلع. في مواجهة فشل التنبيب تحت منظار ليفي بسبب عدم وجود تصور لسان المزمار، تم إجراء فغر القصبة الهوائية

والتي لا تنطبق دائمًا على الخراجات الحنجرية، ومن ثم يتم VAS المناقشة: تقدم المجتمعات المتعلمة خوارزميات لإدارة صعوبة تعديلها وفقًا للمريض. يشار إلى التنبيب المستيقظ تحت التنظير الليفي في النية الأولى لكيس معروف. تعرض الأكياس غير المعترف بها للعديد من المخاطر. تسمح الأوكسجين والتهوية الكافية والرؤية المزمدة والتنقل الكيسي بمحاولة التنبيب. في حالة الفشل، يشار إلى العودة إلى التهوية التلقائية لتجنب المواقف استحالة التنبيب واستحالة التهوية. في بعض الأحيان يكون استخدام تقنيات أكثر توغلاً ضروريًا للحفاظ على الأوكسجين و / أو التهوية الكافية. يجب أن يؤخذ في الاعتبار خطر انسداد مجرى الهواء عند نزع الأنبوب ولكن لا VAS على الحفاظ على التهوية والأوكسجين. تم اقتراح العديد من خوارزميات إدارة VAS الخلاصة: في هذه الحالة، تعتمد إدارة توجد خوارزميات صارمة وبالتالي يجب تكييفها مع المريض والوسائل المتاحة

A decorative border composed of four ornate, blue scrollwork corner pieces arranged in a square. Each corner piece features a central sunburst or fan-like motif with radiating lines, surrounded by elegant, flowing lines that curve and swirl outwards.

Bibliographie

- [1] P. A. Faraj, P. A. Berbich, P. B. Lazrak, P. T. Chkili, P. M. T. Alaoui, et P. A. Belmahi, « UNIVERSITE MOHAMMED V FACULTE DE MEDECINE ET DE PHARMACIE RABAT », p. 476.
- [2] C.-Y. Su et J.-L. Hsu, « Transoral Laser Marsupialization of Epiglottic Cysts », *The Laryngoscope*, vol. 117, n° 7, p. 1153-1154, juill. 2007, doi: 10.1097/MLG.0b013e31805819a6.
- [3] F. Pagella, A. Pusateri, E. Matti, G. Tinelli, et M. Benazzo, « Transoral power-assisted marsupialization of vallecular cysts under local anesthesia », *The Laryngoscope*, vol. 123, n° 3, p. 699-701, mars 2013, doi: 10.1002/lary.23731.
- [4] I. Hariga *et al.*, « Le kyste de la vallecule : a propos de 2 observations », *Journal Tunisien d'ORL et de Chirurgie Cervico-Faciale*, vol. 20, n° 1, août 2010, doi: 10.4314/jtdorl.v20i1.57936.
- [5] Y. W. Choi, J. Y. Chon, H. S. Moon, J. Y. Kim, et J. Y. Lee, « Anesthetic management of a neonate with congenital laryngeal cyst », *Korean J Anesthesiol*, vol. 63, n° 3, p. 282, 2012, doi: 10.4097/kjae.2012.63.3.282.
- [6] K. K. Caperton et G. P. Digoy, « Flexible CO₂ Laser Fiber in the Pediatric Airway », *International Journal of Pediatrics*, vol. 2011, p. 1-5, 2011, doi: 10.1155/2011/521464.
- [7] J. J. Romak, S. M. Olsen, C. A. Koch, et D. C. Ekbohm, « Bilateral Vallecular Cysts as a Cause of Dysphagia: Case Report and Literature Review », *International Journal of Otolaryngology*, vol. 2010, p. 1-3, 2010, doi: 10.1155/2010/697583.
- [8] T. Marinov, « Bradycardie extrême lors d'une microchirurgie du larynx », p. 3.
- [9] M. Bensghir, J. S. Alaoui, et N. D. Kamili, « Prise en charge des voies aériennes supérieures d'un patient avec un kyste laryngé asymptomatique », *Can J Anesth/J Can Anesth*, vol. 58, n° 1, p. 120-121, janv. 2011, doi: 10.1007/s12630-010-9400-7.
- [10] M. Moutaoukil *et al.*, « Upper Airway Management in a Patient with an Asymptomatic and Undiagnosed Vallecular Cyst: A Challenging Situation », *SJMCR*, vol. 8, n° 12, p. 1054-1059, déc. 2020, doi: 10.36347/sjmcr.2020.v08i12.016.
- [11] G. F. Tucker, J. A. Tucker, et B. Vidic, « Anatomy and Development of the Cricoid: Serial-Section Whole Organ Study of Perinatal Larynges », *Ann Otol Rhinol Laryngol*, vol. 86, n° 6, p. 766-769, nov. 1977, doi: 10.1177/000348947708600609.
- [12] H. I. A. Zaw-Tun, « Development of Congenital Laryngeal Atresias and Clefts », *Ann Otol Rhinol Laryngol*, vol. 97, n° 4, p. 353-358, juill. 1988, doi: 10.1177/000348948809700405.
- [13] L. R. O'Halloran et R. P. Lusk, « Amyloidosis of the Larynx in a Child », *Ann Otol Rhinol Laryngol*, vol. 103, n° 8, p. 590-594, août 1994, doi: 10.1177/000348949410300802.
- [14] C. J. Hartnick, M. T. Brigger, R. T. Cotton, J. P. Willging, et M. M. Charles, « Surgery for Pediatric Vocal Cord Paralysis: A Retrospective Review », *Ann Otol Rhinol Laryngol*, vol. 112, n° 1, p. 1-6, janv. 2003, doi: 10.1177/000348940311200101.
- [15] T. W. Sadler, *Langman's medical embryology*, 13th edition. Philadelphia: Wolters Kluwer, 2015.
- [16] R. Garrel, M. Mondain, et B. Guerrier, « Kystes du larynx et laryngocèles », *EMC - Oto-rhino-laryngologie*, vol. 4, n° 3, p. 1-13, janv. 2009, doi: 10.1016/S0246-0351(09)41977-9.
- [17] M. L. L. Harries, J. M. Walker, D. M. Williams, S. Hawkins, et I. A. Hughes, « Changes in the male voice at puberty », *Archives of Disease in Childhood*, vol. 77, n° 5, p. 445-447, nov. 1997, doi: 10.1136/adc.77.5.445.
- [18] P. Céruse, A. Ltaief-Boudrigua, G. Buiuret, A. Cosmidis, et S. Tringali, « Anatomía descriptiva, endoscópica y radiológica de la laringe », *EMC - Otorrinolaringología*, vol. 41, n° 3, p. 1-26, août 2012, doi: 10.1016/S1632-3475(12)62682-4.
- [19] M. Lucioni, *Practical Guide to Neck Dissection: Focusing on the Larynx*. Springer Science & Business Media, 2013.

- [20] D. Chevalier, F. Dubrulle, et B. Vilette, « Anatomía descriptiva, endoscópica y radiológica de la laringe », *EMC - Otorrinolaringología*, vol. 30, n° 4, p. 1-14, janv. 2001, doi: 10.1016/S1632-3475(01)71987-X.
- [21] F. H. Netter et J. S. & CO, *Atlas d'anatomie humaine*. Elsevier Health Sciences, 2019.
- [22] P. Monnier, « Applied Surgical Anatomy of the Larynx and Trachea », in *Pediatric Airway Surgery*, P. Monnier, Éd. Berlin, Heidelberg: Springer Berlin Heidelberg, 2011, p. 7-29. doi: 10.1007/978-3-642-13535-4_2.
- [23] H. Nouri, « Kyste valléculaire symptomatique de l'adulte : à propos de deux cas - Symptomatic vallecular cyst in adults: report of two cases », p. 2.
- [24] S. M. Ahmad et A. M. S. Soliman, « Congenital Anomalies of the Larynx », *Otolaryngologic Clinics of North America*, vol. 40, n° 1, p. 177-191, févr. 2007, doi: 10.1016/j.otc.2006.10.004.
- [25] S. M. Ahmad et A. M. S. Soliman, « Congenital Anomalies of the Larynx », *Otolaryngologic Clinics of North America*, vol. 40, n° 1, p. 177-191, févr. 2007, doi: 10.1016/j.otc.2006.10.004.
- [26] I. K. K. Grenmanun, « Kystes laryngés sacculaires », p. 3.
- [27] L. W. Desanto, K. D. Devine, et L. H. Weiland, « Cysts of the larynx — classification. », *The Laryngoscope*, vol. 80, n° 1, p. 145-176, 1970, doi: 10.1288/00005537-197001000-00013.
- [28] C. Arens, H. Glanz, et O. Kleinsasser, « Clinical and morphological aspects of laryngeal cysts », *Eur Arch Otorhinolaryngol*, vol. 254, n° 9-10, p. 430-436, nov. 1997, doi: 10.1007/BF02439974.
- [29] L. España Fuente, P. de la Rica Fernández, et J. L. González González, « Uso del videolaringoscopio King Vision® en una vía aérea difícil no esperada por un quiste vallecular gigante en un adulto, a propósito de un caso », *Revista Española de Anestesiología y Reanimación*, vol. 64, n° 2, p. 108-111, févr. 2017, doi: 10.1016/j.redar.2016.08.003.
- [30] A. J. Rodrigues, S. R. Cardoso, D. C. R. Cereda, et M. E. P. Gonçalves, « Cisto subglótico: uma causa rara de estridor laríngeo », *J. bras. pneumol.*, vol. 38, n° 1, p. 138-139, févr. 2012, doi: 10.1590/S1806-37132012000100019.
- [31] I. Aidonis, A. Skalimis, et E. Kirodimos, « Surgical and anesthetic considerations of laryngeal saccular cyst: a case report », *J Med Case Reports*, vol. 5, n° 1, p. 283, déc. 2011, doi: 10.1186/1752-1947-5-283.
- [32] B. C. Kyle, D. Gaylard, et R. H. Riley, « A Persistent 'Can't Intubate, Can't Oxygenate' Crisis despite Rocuronium Reversal with Sugammadex », *Anaesth Intensive Care*, vol. 40, n° 2, p. 344-346, mars 2012, doi: 10.1177/0310057X1204000220.
- [33] D. N. Vo, « Anesthesia for patients with subglottic cysts », *Clin Case Rep*, vol. 4, n° 2, p. 209-211, févr. 2016, doi: 10.1002/ccr3.478.
- [34] F. O. Agada, J. Bell, et L. Knight, « Subglottic cysts in children: A 10-year review », *International Journal of Pediatric Otorhinolaryngology*, vol. 70, n° 8, p. 1485-1488, août 2006, doi: 10.1016/j.ijporl.2006.03.010.
- [35] D. D. K. Singare, « DOUMBIA-SINGARE K*, TIMBO S K*, DIAKITE A A**, TROARE L*, GUINDO B*, SOUMAORO S*, KEITA M*, AG MOHAMED A*. », vol. 22, 2015.
- [36] M. Hasnaoui, M. Masmoudi, J. Chefai, N. B. Hmida, K. Mighri, et N. Driss, « Le kyste de la vallécule symptomatique chez l'adulte: à propos de 4 cas », *Pan Afr Med J*, vol. 31, 2018, doi: 10.11604/pamj.2018.31.36.16333.
- [37] V. Joseph, M. Lachat, et C. Mngongo, « Laryngoscopie, Bronchoscopie, et Oesophagoscopie », p. 5.
- [38] L. Coffinet *et al.*, « Explorations physiques et fonctionnelles des fosses nasales ».

- [39] M. S. Kristensen, « Ultrasonography in the management of the airway », *Acta Anaesthesiologica Scandinavica*, vol. 55, n° 10, p. 1155-1173, 2011, doi: 10.1111/j.1399-6576.2011.02518.x.
- [40] P. J. Zetlaoui, « Utilisation de l'échographie autour du contrôle des voies aériennes », *Le Praticien en Anesthésie Réanimation*, vol. 25, n° 1, p. 26-37, févr. 2021, doi: 10.1016/j.pratan.2021.01.002.
- [41] G. Ma, D. P. Davis, J. Schmitt, G. M. Vilke, T. C. Chan, et S. R. Hayden, « The Sensitivity and Specificity of Transcricothyroid Ultrasonography to Confirm Endotracheal Tube Placement in a Cadaver Model », *The Journal of Emergency Medicine*, vol. 32, n° 4, p. 405-407, mai 2007, doi: 10.1016/j.jemermed.2006.08.023.
- [42] B. Hoffmann et J. P. Gullett, « Emergency Ultrasound for the Detection of Esophageal Intubation », *Academic Emergency Medicine*, vol. 17, n° 4, p. 464-465, 2010, doi: 10.1111/j.1553-2712.2010.00690.x.
- [43] B. Bouhemad, S. Mongodi, G. Via, et I. Rouquette, « Ultrasound for "Lung Monitoring" of Ventilated Patients », *Anesthesiology*, vol. 122, n° 2, p. 437-447, févr. 2015, doi: 10.1097/ALN.0000000000000558.
- [44] S. C. Haskins, B. C. Tsui, J. A. Nejm, C. L. Wu, et J. Boublik, « Lung Ultrasound for the Regional Anesthesiologist and Acute Pain Specialist », *Reg Anesth Pain Med*, vol. 42, n° 3, p. 289-298, mai 2017, doi: 10.1097/AAP.0000000000000583.
- [45] S. J. Rodríguez et L. E. Esteves, « Real-time ultrasound-guided percutaneous dilatational tracheostomy », *Crit Care*, vol. 15, n° 5, p. 443, sept. 2011, doi: 10.1186/cc10344.
- [46] S. Falcetta *et al.*, « Evaluation of two neck ultrasound measurements as predictors of difficult direct laryngoscopy: A prospective observational study », *European Journal of Anaesthesiology / EJA*, vol. 35, n° 8, p. 605, août 2018, doi: 10.1097/EJA.0000000000000832.
- [47] S. Manikandan, P. K. Neema, et R. C. Rathod, « Ultrasound-Guided Bilateral Superior Laryngeal Nerve Block to Aid Awake Endotracheal Intubation in a Patient with Cervical Spine Disease for Emergency Surgery », *Anaesth Intensive Care*, vol. 38, n° 5, p. 946-948, sept. 2010, doi: 10.1177/0310057X1003800523.
- [48] N. Kariya *et al.*, « Airway Problems Related to Laryngeal Mask Airway Use Associated with an Undiagnosed Epiglottic Cyst », *Anaesth Intensive Care*, vol. 32, n° 2, p. 268-270, avr. 2004, doi: 10.1177/0310057X0403200219.
- [49] C. Conessa, S. Hervé, E. Roguet, J. Gauthier, et J.-L. Poncet, « Chirurgie des tumeurs bénignes du larynx », *EMC - Chirurgie*, vol. 2, n° 6, p. 709-724, déc. 2005, doi: 10.1016/j.emcchi.2005.10.004.
- [50] H. H. Dedo et R. K. Jackler, « Laryngeal Papilloma: Results of Treatment with the CO2 Laser and Podophyllum », *Ann Otol Rhinol Laryngol*, vol. 91, n° 4, p. 425-430, juill. 1982, doi: 10.1177/000348948209100421.
- [51] L. TRAISSAC *et al.*, « Résultat du traitement de la papillomatose juvénile du larynx: à propos de 158 cas », *Rev. laryngol. otol. rhinol. (1919)*, vol. 108, n° 3, p. 221-224, 1987.
- [52] M. Elaissaoui, « APPORT DE LA LAPAROSCOPIE DANS LES URGENCES VISCERALES CHIRURGICALES », 2022, Consulté le: 19 décembre 2022. [En ligne]. Disponible sur: <http://ao.um5.ac.ma/xmlui/handle/123456789/19629>
- [53] R. F. Ward, J. Jones, et J. A. Arnold, « Surgical Management of Congenital Saccular Cysts of the Larynx », *Ann Otol Rhinol Laryngol*, vol. 104, n° 9, p. 707-710, sept. 1995, doi: 10.1177/000348949510400907.

- [54] N. Kariya, S. Nishi, T. Funao, K. Nishikawa, et A. Asada, « Anesthesia induction for a difficult intubation infant with a laryngeal cyst », *Journal of Clinical Anesthesia*, vol. 15, n° 7, p. 534-536, nov. 2003, doi: 10.1016/j.jclinane.2003.01.002.
- [55] F. J. Civantos et L. D. Holinger, « Laryngoceles and Saccular Cysts in Infants and Children », *Archives of Otolaryngology - Head and Neck Surgery*, vol. 118, n° 3, p. 296-300, mars 1992, doi: 10.1001/archotol.1992.01880030084017.
- [56] V. Forte, G. Fuoco, et A. James, « A New Classification System for Congenital Laryngeal Cysts », *The Laryngoscope*, vol. 114, n° 6, p. 1123-1127, juin 2004, doi: 10.1097/00005537-200406000-00031.
- [57] L. D. Holinger, D. R. Barnes, L. J. Smid, et P. H. Holinger, « Laryngocele and Saccular Cysts », *Ann Otol Rhinol Laryngol*, vol. 87, n° 5, p. 675-685, sept. 1978, doi: 10.1177/000348947808700513.
- [58] M. H. Thabet et H. Kotob, « Lateral saccular cysts of the larynx. Aetiology, diagnosis and management », *J. Laryngol. Otol.*, vol. 115, n° 04, avr. 2001, doi: 10.1258/0022215011907488.
- [59] D. J. Malis et A. B. Seid, « Fold-Down Thyroplasty: A New Approach For Congenital Lateral Saccular Cysts », *Laryngoscope*, vol. 108, n° 6, p. 941-943, juin 1998, doi: 10.1097/00005537-199806000-00028.
- [60] N. D. Hogikyan et R. W. Bastian, « Endoscopic CO₂ Laser Excision of Large or Recurrent Laryngeal Saccular Cysts in Adults », *Laryngoscope*, vol. 107, n° 2, p. 260-265, févr. 1997, doi: 10.1097/00005537-199702000-00021.
- [61] P. Ravussin *et al.*, « Recommandations du Jury. Texte court – 2002 », p. 5, 2003.
- [62] D. R. Hillman, P. R. Platt, et P. R. Eastwood, « The upper airway during anaesthesia », *British Journal of Anaesthesia*, vol. 91, n° 1, p. 31-39, juill. 2003, doi: 10.1093/bja/aeg126.
- [63] B. S. von Ungern-Sternberg, T. O. Erb, W. Habre, P. D. Sly, et Z. Hantos, « The Impact of Oral Premedication with Midazolam on Respiratory Function in Children », *Anesthesia & Analgesia*, vol. 108, n° 6, p. 1771-1776, juin 2009, doi: 10.1213/ane.0b013e3181a324c3.
- [64] A.-M. Cros, « Contrôle des voies aériennes en anesthésiologie », *EMC - Anesthésie-Réanimation*, vol. 6, n° 3, p. 1-27, janv. 2009, doi: 10.1016/S0246-0289(09)45302-7.
- [65] C. A. Artime, « 44 – Airway Management in the Adult ».
- [66] H. V. Genzwuerker, T. Hilker, E. Hohner, et B. Kuhnert-Frey, « THE LARYNGEAL TUBE : A NEW ADJUNCT FOR AIRWAY MANAGEMENT », *Prehospital Emergency Care*, vol. 4, n° 2, p. 168-172, janv. 2000, doi: 10.1080/10903120090941452.
- [67] M. Daniel, B. Fohlen, M. Lebrun, S. Ferrier, et B. Cholley, « Intubation : techniques, indications, matériel, complications ».
- [68] X. Combes, D. Pean, F. Lenfant, D. Francon, B. Marciniak, et A. Legras, « Matériels d'intubation et de ventilation utilisables en cas de contrôle difficile des voies aériennes. Législation et maintenance », *Annales Françaises d'Anesthésie et de Réanimation*, vol. 27, n° 1, p. 33-40, janv. 2008, doi: 10.1016/j.annfar.2007.10.029.
- [69] J. Amour *et al.*, « Intubation difficile et extubation en anesthésie chez l'adulte (réactualisation) », p. 54.
- [70] G. L. Colice, « Technical Standards for Tracheal Tubes », *Clinics in Chest Medicine*, vol. 12, n° 3, p. 433-448, sept. 1991, doi: 10.1016/S0272-5231(21)00795-4.
- [71] J.-L. Bourgain, « Anesthésie-réanimation en oto-rhino-laryngologie (adulte) », *EMC - Anesthésie-Réanimation*, vol. 1, n° 4, p. 323-355, oct. 2004, doi: 10.1016/j.emcar.2004.06.001.
- [72] G. Friedrich, G. Mausser, et M. Gugatschka, « Die Jet-Ventilation in der operativen Laryngologie », *HNO*, vol. 56, n° 12, p. 1197-1206, déc. 2008, doi: 10.1007/s00106-008-1725-y.

- [73] V. Helmstaedter, R. Tellkamp, O. Majdani, A. Warnecke, T. Lenarz, et M. Durisin, « High-frequency jet ventilation for endolaryngotracheal surgery – chart review and procedure analysis from the surgeon’s and the anaesthesiologist’s point of view », *Clinical Otolaryngology*, vol. 40, n° 4, p. 341-348, 2015, doi: 10.1111/coa.12376.
- [74] K. Fritzsche et A. Osmer, « Anästhesiologische Besonderheiten bei der laryngotrachealen Chirurgie: Hochfrequenzjetventilation als spezielle Beatmungsstrategie während der Narkose », *Anaesthesist*, vol. 59, n° 11, p. 1051-1063, nov. 2010, doi: 10.1007/s00101-010-1815-6.
- [75] M. L. PAES, « GENERAL ANAESTHESIA FOR CARBON DIOXIDE LASER SURGERY WITHIN THE AIRWAY: A Review », *BJA: British Journal of Anaesthesia*, vol. 59, n° 12, p. 1610-1620, déc. 1987, doi: 10.1093/bja/59.12.1610.
- [76] M. B. Sosis, « Evaluation of Five Metallic Tapes for Protection of Endotracheal Tubes during CO2 Laser Surgery », *Anesthesia & Analgesia*, vol. 68, n° 3, p. 392, mars 1989.
- [77] A. M. Sesterhenn, A.-A. Dünne, D. Bräulke, B. M. Lippert, B. J. Folz, et J. A. Werner, « Value of endotracheal tube safety in laryngeal laser surgery », *Lasers in Surgery and Medicine*, vol. 32, n° 5, p. 384-390, 2003, doi: 10.1002/lsm.10174.
- [78] A. C. Périé-Vintras, S. Donnadiou, J. L. Coste, et G. Barrier, « Ventilation par sonde métallique pour la chirurgie laryngée au laser CO2 », *Annales Françaises d’Anesthésie et de Réanimation*, vol. 8, n° 2, p. 149-152, janv. 1989, doi: 10.1016/S0750-7658(89)80172-8.
- [79] B. S. Von Ungern-Sternberg, T. O. Erb, A. Reber, et F. J. Frei, « Opening the upper airway - airway maneuvers in pediatric anesthesia », *Pediatric Anesthesia*, vol. 15, n° 3, p. 181-189, mars 2005, doi: 10.1111/j.1460-9592.2004.01534.x.
- [80] I. Keidan, G. F. Fine, T. Kagawa, F. X. Schneck, et E. K. Motoyama, « Work of Breathing During Spontaneous Ventilation in Anesthetized Children: A Comparative Study Among the Face Mask, Laryngeal Mask Airway and Endotracheal Tube »., *Anesthesia & Analgesia*, vol. 91, n° 6, p. 1381-1388, déc. 2000, doi: 10.1097/00000539-200012000-00014.
- [81] J.-L. Bourgain, J. Chastre, X. Combes, et G. Orliaguet, « Désaturation artérielle en oxygène et maintien de l’oxygénation pendant l’intubation », *Annales Françaises d’Anesthésie et de Réanimation*, vol. 27, n° 1, p. 15-25, janv. 2008, doi: 10.1016/j.annfar.2007.10.023.
- [82] A. R. Tait et S. Malviya, « Anesthesia for the Child with an Upper Respiratory Tract Infection: Still a Dilemma? »., *Anesthesia & Analgesia*, vol. 100, n° 1, p. 59-65, janv. 2005, doi: 10.1213/01.ANE.0000139653.53618.91.
- [83] P. Ravussin *et al.*, « Recommandations du Jury - Texte long », p. 37.
- [84] S. Kheterpal *et al.*, « Incidence and Predictors of Difficult and Impossible Mask Ventilation », *Anesthesiology*, vol. 105, n° 5, p. 885-891, nov. 2006, doi: 10.1097/00000542-200611000-00007.
- [85] O. Langeron *et al.*, « Prediction of Difficult Mask Ventilation », *Anesthesiology*, vol. 92, n° 5, p. 1229-1236, mai 2000, doi: 10.1097/00000542-200005000-00009.
- [86] P. Diemunsch, O. Langeron, M. Richard, et F. Lenfant, « Prédiction et définition de la ventilation au masque difficile et de l’intubation difficile », *Annales Françaises d’Anesthésie et de Réanimation*, vol. 27, n° 1, p. 3-14, janv. 2008, doi: 10.1016/j.annfar.2007.10.028.
- [87] R. A. Martlew, G. Meakin, R. Wadsworth, A. Sharples, et R. D. Baker, « Dose of propofol for laryngeal mask airway insertion in children: effect of premedication with midazolam », *British Journal of Anaesthesia*, vol. 76, n° 2, p. 308-309, févr. 1996, doi: 10.1093/bja/76.2.308.

- [88] P. Richebé *et al.*, « Comparison of the anaesthetic requirement with target-controlled infusion of propofol to insert the laryngeal tube vs. the laryngeal mask », *European Journal of Anaesthesiology*, vol. 22, n° 11, p. 858-863, nov. 2005, doi: 10.1017/S0265021505001456.
- [89] J. Brimacombe et A. Berry, « Insertion of the Laryngeal Mask Airway—A Prospective Study of Four Techniques », *Anaesth Intensive Care*, vol. 21, n° 1, p. 89-92, févr. 1993, doi: 10.1177/0310057X9302100121.
- [90] S. Saran, S. Mishra, A. Badhe, A. Vasudevan, L. Elakkumanan, et G. Mishra, « Comparison of i-gel supraglottic airway and LMA-ProSeal™ in pediatric patients under controlled ventilation », *J Anaesthesiol Clin Pharmacol*, vol. 30, n° 2, p. 195, 2014, doi: 10.4103/0970-9185.130013.
- [91] J. Brimacombe, « The advantages of the LMA over the tracheal tube or facemask: a meta-analysis », *Can J Anaesth*, vol. 42, n° 11, p. 1017-1023, nov. 1995, doi: 10.1007/BF03011075.
- [92] A. H. Samarkandi, « Awake removal of the laryngeal mask airway is safe in paediatric patients », *Can J Anaesth*, vol. 45, n° 2, p. 150-152, févr. 1998, doi: 10.1007/BF03013254.
- [93] T. M. Perris et J. M. Watt, « The road to success: A review of 1000 axillary brachial plexus blocks: Forum », *Anaesthesia*, vol. 58, n° 12, p. 1220-1224, déc. 2003, doi: 10.1046/j.1365-2044.2003.03409.x.
- [94] M. Gulati, M. Mohta, S. Ahuja, et V. P. Gupta, « Comparison of Laryngeal Mask Airway with Tracheal Tube for Ophthalmic Surgery in Paediatric Patients », *Anaesth Intensive Care*, vol. 32, n° 3, p. 383-389, juin 2004, doi: 10.1177/0310057X0403200314.
- [95] M. Z. Ahmed et A. Vohra, « The reinforced laryngeal mask airway (RLMA) protects the airway in patients undergoing nasal surgery — an observational study of 200 patients », *Can J Anesth/J Can Anesth*, vol. 49, n° 8, p. 863-866, oct. 2002, doi: 10.1007/BF03017421.
- [96] G. P. Joshi, P. F. White, L. Taylor-Kennedy, L. I. Wat, J. M. McCraney, et D. A. McCulloch, « Use of the Laryngeal Mask Airway as an Alternative to the Tracheal Tube During Ambulatory Anesthesia », *ANESTH ANALG*, p. 5.
- [97] M. L. Naguib, D. S. Streetman, S. Clifton, et S. Z. Nasr, « Use of laryngeal mask airway in flexible bronchoscopy in infants and children », *Pediatr. Pulmonol.*, vol. 39, n° 1, p. 56-63, janv. 2005, doi: 10.1002/ppul.20139.
- [98] J. R. Maltby, M. T. Beriault, N. C. Watson, D. J. Liepert, et G. H. Fick, « LMA-Classic™ and LMA-ProSeal™ are effective alternatives to endotracheal intubation for gynecologic laparoscopy », *Can J Anesth/J Can Anesth*, vol. 50, n° 1, p. 71-77, janv. 2003, doi: 10.1007/BF03020191.
- [99] G. Natalini, M. E. Franceschetti, M. T. Pantelidi, A. Rosano, G. Lanza, et A. Bernardini, « Comparison of the standard laryngeal mask airway and the ProSeal laryngeal mask airway in obese patients », *British Journal of Anaesthesia*, vol. 90, n° 3, p. 323-326, mars 2003, doi: 10.1093/bja/aeg060.
- [100] B. Debaene, N. Bruder, et M. Chollet-Rivier, « Agents d'induction: agents intraveineux, agents halogénés, morphiniques et curares ; monitoring », in *Annales françaises d'anesthésie et de réanimation*, 2003, vol. 22, p. 53s-59s. Consulté le: 2 novembre 2022. [En ligne]. Disponible sur: <http://pascal-francis.inist.fr/vibad/index.php?action=getRecordDetail&idt=15071654>
- [101] Y. Hamaya et S. Dohi, « Differences in Cardiovascular Response to Airway Stimulation at Different Sites and Blockade of the Responses by Lidocaine », *Anesthesiology*, vol. 93, n° 1, p. 95-103, juill. 2000, doi: 10.1097/00000542-200007000-00018.
- [102] L. Beydon *et al.*, « Topical upper airway anaesthesia with lidocaine increases airway resistance by impairing glottic function », *Intensive Care Med*, vol. 21, n° 11, p. 920-926, nov. 1995, doi: 10.1007/BF01712333.

- [103] F. Adnet, B. Bally, et D. Pean, « Positionnement, techniques d'intubation standard (oro- et nasotrachéale) avec l'aide à l'intubation (pression cricoïdienne, long mandrin, lubrification, etc.) et contrôle de la position du tube, sa fixation et la pression dans le ballonnet (manomètre) ; techniques alternatives avec dispositif oropharyngé et leurs indications (MF, ML, LT) », in *Annales françaises d'anesthésie et de réanimation*, 2003, vol. 22, p. 60s-80s. Consulté le: 2 novembre 2022. [En ligne]. Disponible sur: <http://pascal-francis.inist.fr/vibad/index.php?action=getRecordDetail&idt=15080105>
- [104] L. Vazel, G. Potard, C. Martins-Carvalho, M. LeGuyader, N. Marchadour, et R. Marianowski, « Intubation : technique, indication, surveillance, complications », p. 13.
- [105] P. Lambert et N. Delorme, « Complications laryngées aiguës de l'intubation translaryngée : revue de la littérature », p. 7.
- [106] C. Beacco et V. Hardin, « Solutions pour l'intubation difficile », *IRBM News*, vol. 32, n° 4-5, p. 81-88, nov. 2011, doi: 10.1016/j.irbmnw.2011.08.005.
- [107] J. A. Law *et al.*, « Canadian Airway Focus Group updated consensus-based recommendations for management of the difficult airway: part 1. Difficult airway management encountered in an unconscious patient », *Can J Anesth/J Can Anesth*, vol. 68, n° 9, p. 1373-1404, sept. 2021, doi: 10.1007/s12630-021-02007-0.
- [108] J. C. Schaeuble et T. Heidegger, « Strategies and algorithms for the management of the difficult airway: Traditions and Paradigm Shifts 2017 », *Trends in Anaesthesia and Critical Care*, vol. 13, p. 32-40, avr. 2017, doi: 10.1016/j.tacc.2017.01.062.
- [109] C. Frerk *et al.*, « Difficult Airway Society 2015 guidelines for management of unanticipated difficult intubation in adults », *British Journal of Anaesthesia*, vol. 115, n° 6, p. 827-848, déc. 2015, doi: 10.1093/bja/aev371.
- [110] A. Patel et S. A. R. Nouraei, « Transnasal Humidified Rapid-Insufflation Ventilatory Exchange (THRIVE): a physiological method of increasing apnoea time in patients with difficult airways », *Anaesthesia*, vol. 70, n° 3, p. 323-329, mars 2015, doi: 10.1111/anae.12923.
- [111] P. A. Baker, E. P. O'Sullivan, M. S. Kristensen, et D. Lockey, « The great airway debate: is the scalpel mightier than the cannula? », *BJA: British Journal of Anaesthesia*, vol. 117, n° suppl_1, p. i17-i19, sept. 2016, doi: 10.1093/bja/aew219.
- [112] P. G. Brindley, M. Beed, L. V. Duggan, O. Hung, et M. F. Murphy, « Updating our approach to the difficult and failed airway: time to "stop and think" », *Can J Anesth/J Can Anesth*, vol. 63, n° 4, p. 373-381, avr. 2016, doi: 10.1007/s12630-016-0594-1.
- [113] F. Rousseau-Blass, « Optimisation de l'anesthésie du lapin (*Oryctolagus cuniculus*) par l'application des principes du Enhanced Recovery After Surgery (ERAS) », nov. 2021, Consulté le: 2 novembre 2022. [En ligne]. Disponible sur: <https://papyrus.bib.umontreal.ca/xmlui/handle/1866/25916>
- [114] C. Rosenstock, D. Østergaard, M. S. Kristensen, A. Lippert, B. Ruhnau, et L. S. Rasmussen, « Residents lack knowledge and practical skills in handling the difficult airway », *Acta Anaesthesiologica Scandinavica*, vol. 48, n° 8, p. 1014-1018, 2004, doi: 10.1111/j.0001-5172.2004.00422.x.
- [115] R. Amathieu *et al.*, « An Algorithm for Difficult Airway Management, Modified for Modern Optical Devices (Airtraq Laryngoscope; LMA CTrach™): A 2-Year Prospective Validation in Patients for Elective Abdominal, Gynecologic, and Thyroid Surgery », *Anesthesiology*, vol. 114, n° 1, p. 25-33, janv. 2011, doi: 10.1097/ALN.0b013e318201c44f.

- [116] G. N. Peterson, K. B. Domino, R. A. Caplan, K. L. Posner, L. A. Lee, et F. W. Cheney, « Management of the difficult airway: a closed claims analysis », *Anesthesiology*, vol. 103, n° 1, p. 33-39, juill. 2005, doi: 10.1097/00000542-200507000-00009.
- [117] B. Debaene, B. Plaud, M.-P. Dilly, et F. Donati, « Residual Paralysis in the PACU after a Single Intubating Dose of Nondepolarizing Muscle Relaxant with an Intermediate Duration of Action », *Anesthesiology*, vol. 98, n° 5, p. 1042-1048, mai 2003, doi: 10.1097/00000542-200305000-00004.
- [118] D. Francon, S. Jaber, D. Pean, B. Bally, et B. Marciniak, « Extubation difficile : critères d'extubation et gestion des situations à risque », *Annales Françaises d'Anesthésie et de Réanimation*, vol. 27, n° 1, p. 46-53, janv. 2008, doi: 10.1016/j.annfar.2007.10.026.
- [119] K. A. Miller, C. P. Harkin, et P. L. Bailey, « Postoperative tracheal extubation », *Anesth Analg*, vol. 80, n° 1, p. 149-172, janv. 1995, doi: 10.1097/00000539-199501000-00025.
- [120] F. Riboulet, « CURARISATION RESIDUELLE », p. 32.
- [121] O. Langeron, J.-L. Bourgain, O. Laccoureye, A. Legras, et G. Orliaguet, « Stratégies et algorithmes de prise en charge d'une difficulté de contrôle des voies aériennes », *Annales Françaises d'Anesthésie et de Réanimation*, vol. 27, n° 1, p. 41-45, janv. 2008, doi: 10.1016/j.annfar.2007.10.025.
- [122] D. H. Jaumain-Vaillant, « GESTION DE L'EXTUBATION APRES UNE INTUBATION DIFFICILE », p. 42.
- [123] object Object, « Prédicibilité, incidence et prise en charge chez 3600 patients adultes et pédiatriques anesthésiés hors du bloc opératoire en 2010 », Consulté le: 19 décembre 2022. [En ligne]. Disponible sur: <https://core.ac.uk/reader/77159790>
- [124] F. Petrini *et al.*, « Recommendations for airway control and difficult airway management », *Minerva Anestesiol*, vol. 71, n° 11, p. 617-657, nov. 2005.
- [125] J.-L. Bourgain, « L'intubation vigile sous fibroscope est-elle devenue inutile ? », *Le Praticien en Anesthésie Réanimation*, vol. 20, n° 5, p. 229-233, nov. 2016, doi: 10.1016/j.pratan.2016.09.004.
- [126] L. Cabrini *et al.*, « Awake Fiberoptic Intubation Protocols in the Operating Room for Anticipated Difficult Airway: A Systematic Review and Meta-analysis of Randomized Controlled Trials », *Anesthesia & Analgesia*, vol. 128, n° 5, p. 971-980, mai 2019, doi: 10.1213/ANE.0000000000004087.
- [127] M. R. Rai, T. M. Parry, A. Dombrovskis, et O. J. Warner, « Remifentanil target-controlled infusion vs propofol target-controlled infusion for conscious sedation for awake fibreoptic intubation: a double-blinded randomized controlled trial », *British Journal of Anaesthesia*, vol. 100, n° 1, p. 125-130, janv. 2008, doi: 10.1093/bja/aem279.
- [128] D. Nieuwenhuijs, E. Sarton, L. Teppema, et A. Dahan, « Propofol for Monitored Anesthesia Care: Implications on Hypoxic Control of Cardiorespiratory Responses », *Anesthesiology*, vol. 92, n° 1, p. 46, janv. 2000, doi: 10.1097/00000542-200001000-00013.
- [129] H. Kothandan, V. Ho, Y. Chan, et T. Wong, « Difficult intubation in a patient with vallecular cyst », *smedj*, vol. 54, n° 3, p. e62-e65, mars 2013, doi: 10.11622/smedj.2013059.
- [130] T. Heidegger, H. J. Gerig, B. Ulrich, et T. W. Schnider, « Structure and process quality illustrated by fibreoptic intubation: analysis of 1612 cases* », *Anaesthesia*, vol. 58, n° 8, p. 734-739, 2003, doi: 10.1046/j.1365-2044.2003.03200.x.
- [131] D. Gupta et H. Wang, « Cost-effectiveness analysis of flexible optical scopes for tracheal intubation: a descriptive comparative study of reusable and single-use scopes », *Journal of Clinical Anesthesia*, vol. 23, n° 8, p. 632-635, déc. 2011, doi: 10.1016/j.jclinane.2011.04.007.

- [132] P. Masquère, L. Lonjaret, O. Fourcade, et V. Minville, « Intubation au vidéolaryngoscope sous-sédation », *Annales Françaises d'Anesthésie et de Réanimation*, vol. 32, n° 5, p. 358-360, mai 2013, doi: 10.1016/j.annfar.2013.03.005.
- [133] T.-J. Fang, K.-S. Cheng, et H.-Y. Li, « A Huge Epiglottic Cyst Causing Airway Obstruction in an Adult ».
- [134] M. Zalagh, M. A. Hachimi, A. Boukhari, H. Attifi, M. Hmidi, et A. Messary, « Apnée lors d'une intubation difficile prévisible pour un volumineux kyste laryngé », *Pan Afr Med J*, vol. 19, 2014, doi: 10.11604/pamj.2014.19.123.3748.
- [135] T. Shiga, Z. Wajima, T. Inoue, et A. Sakamoto, « Predicting Difficult Intubation in Apparently Normal Patients: A Meta-analysis of Bedside Screening Test Performance », *Anesthesiology*, vol. 103, n° 2, p. 429-437, août 2005, doi: 10.1097/00000542-200508000-00027.
- [136] C. M. Walshe, N. Jonas, et D. Rohan, « Vallecular cyst causing a difficult intubation », *British Journal of Anaesthesia*, vol. 102, n° 4, p. 565, avr. 2009, doi: 10.1093/bja/aep031.
- [137] O. Langeron *et al.*, « Intubation difficile et extubation en anesthésie chez l'adulte », *Anesthésie & Réanimation*, vol. 3, n° 6, p. 552-571, nov. 2017, doi: 10.1016/j.anrea.2017.09.003.
- [138] M. Naguib, L. Brewer, C. LaPierre, A. F. Kopman, et K. B. Johnson, « The Myth of Rescue Reversal in "Can't Intubate, Can't Ventilate" Scenarios », *Anesthesia & Analgesia*, vol. 123, n° 1, p. 82-92, juill. 2016, doi: 10.1213/ANE.0000000000001347.
- [139] G. Bouroche et J. L. Bourgain, « Preoxygenation and general anesthesia: a review », *MINERVA ANESTESIOLOGICA*, vol. 81, n° 8, p. 11, 2015.
- [140] D. W. Houseknecht *et al.*, « Assessment of undiscovered natural gas resources of the Arkoma Basin province and geologically related areas », U.S. Geological Survey, USGS Numbered Series 2010-3043, 2010. doi: 10.3133/fs20103043.
- [141] J.-Q. Zheng, L. Du, et W.-Y. Zhang, « Aspiration as the first-choice procedure for airway management in an infant with large epiglottic cysts: A case report », *WJCC*, vol. 10, n° 23, p. 8249-8254, août 2022, doi: 10.12998/wjcc.v10.i23.8249.
- [142] R. D. Warters, T. A. Szabo, F. G. Spinale, S. M. DeSantis, et J. G. Reves, « The effect of neuromuscular blockade on mask ventilation », *Anaesthesia*, vol. 66, n° 3, p. 163-167, 2011, doi: 10.1111/j.1365-2044.2010.06601.x.
- [143] X. Combes *et al.*, « Comparison of two induction regimens using or not using muscle relaxant: impact on postoperative upper airway discomfort† », *BJA: British Journal of Anaesthesia*, vol. 99, n° 2, p. 276-281, août 2007, doi: 10.1093/bja/aem147.
- [144] C. V. Rosenstock, A. K. Nørskov, J. Wetterslev, L. H. Lundstrøm, et the Danish Anaesthesia Database, « Emergency surgical airway management in Denmark: a cohort study of 452 461 patients registered in the Danish Anaesthesia Database », *BJA: British Journal of Anaesthesia*, vol. 117, n° suppl_1, p. i75-i82, sept. 2016, doi: 10.1093/bja/aew190.
- [145] C. Lee, J. S. Jahr, K. A. Candiotti, B. Warriner, M. H. Zornow, et M. Naguib, « Reversal of Profound Neuromuscular Block by Sugammadex Administered Three Minutes after Rocuronium: A Comparison with Spontaneous Recovery from Succinylcholine », *Anesthesiology*, vol. 110, n° 5, p. 1020-1025, mai 2009, doi: 10.1097/ALN.0b013e31819dabb0.
- [146] J. Benumof, *Benumof and Hagberg's Airway Management*. Elsevier Health Sciences, 2012.
- [147] T. M. Hemmerling et F. Donati, « Neuromuscular blockade at the larynx, the diaphragm and the corrugator supercilii muscle: a review », *Can J Anesth/J Can Anesth*, vol. 50, n° 8, p. 779-794, oct. 2003, doi: 10.1007/BF03019373.

- [148] H. J. Kim *et al.*, « Deep neuromuscular block improves the surgical conditions for laryngeal microsurgery », *British Journal of Anaesthesia*, vol. 115, n° 6, p. 867-872, déc. 2015, doi: 10.1093/bja/aev368.
- [149] Y. Enomoto, T. Asai, T. Arai, K. Kamishima, et Y. Okuda, « Pentax-AWS, a new videolaryngoscope, is more effective than the Macintosh laryngoscope for tracheal intubation in patients with restricted neck movements: a randomized comparative study† », *BJA: British Journal of Anaesthesia*, vol. 100, n° 4, p. 544-548, avr. 2008, doi: 10.1093/bja/aen002.
- [150] A. Gupta et N. Gupta, « Failed videolaryngoscopy in an infant with giant vallecular cyst managed successfully with a 'three-person technique' of fibre-optic intubation », *BMJ Case Rep*, vol. 12, n° 9, p. e231035, sept. 2019, doi: 10.1136/bcr-2019-231035.
- [151] E. H. C. Liu, R. W. L. Goy, B. H. Tan, et T. Asai, « Tracheal intubation with videolaryngoscopes in patients with cervical spine immobilization: a randomized trial of the Airway Scope® and the GlideScope® », *BJA: British Journal of Anaesthesia*, vol. 103, n° 3, p. 446-451, sept. 2009, doi: 10.1093/bja/aep164.
- [152] S. Kumar, R. Agarwal, J. Sharma, et A. Gajraj, « Unanticipated difficult intubation caused by vallecular cyst managed in an unconventional yet easy way », *Airway*, vol. 4, n° 3, p. 205, 2021, doi: 10.4103/arwy.arwy_52_21.
- [153] Y. Yuce, S. Uzun, et U. Aypar, « Asymptomatic Vallecular Cyst: Case Report », *Brazilian Journal of Anesthesiology (English Edition)*, vol. 63, n° 5, p. 419-421, sept. 2013, doi: 10.1016/j.bjane.2013.03.018.
- [154] W. H. Rosenblatt, P. J. Wagner, A. Ovassapian, et Z. N. Kain, « Practice Patterns in Managing the Difficult Airway by Anesthesiologists in the United States », *Anesthesia & Analgesia*, vol. 87, n° 1, p. 153, juill. 1998, doi: 10.1213/00000539-199807000-00032.
- [155] K. J. Warner, S. R. Sharar, M. K. Copass, et E. M. Bulger, « Prehospital Management of the Difficult Airway: A Prospective Cohort Study », *The Journal of Emergency Medicine*, vol. 36, n° 3, p. 257-265, avr. 2009, doi: 10.1016/j.jemermed.2007.10.058.
- [156] T. J. Reeder, C. K. Brown, et D. L. Norris, « Managing the difficult airway: A survey of residency directors and a call for change », *The Journal of Emergency Medicine*, vol. 28, n° 4, p. 473-478, mai 2005, doi: 10.1016/j.jemermed.2004.11.027.
- [157] T. Yoshiyama *et al.*, « Two cases of asymptomatic epiglottic cyst confirmed by lateral cervical roentgenogram », *J Anesth*, vol. 5, n° 3, p. 313-316, juill. 1991, doi: 10.1007/s0054010050313.
- [158] D. Burbulys et K. Kiai, « Retrograde Intubation », *Emergency Medicine Clinics of North America*, vol. 26, n° 4, p. 1029-1041, nov. 2008, doi: 10.1016/j.emc.2008.08.007.
- [159] C. A. Righini, H. Kadaoui, N. Morel, C. Llerena, et E. Reyt, « Stridor in a newborn caused by a congenital laryngeal saccular cyst », *International Journal of Pediatric Otorhinolaryngology Extra*, vol. 1, n° 2, p. 145-149, juin 2006, doi: 10.1016/j.pedex.2006.03.005.
- [160] M. Kimura, M. Nakashima, T. Nito, et N. Tayama, « Tonsillar cyst of the false vocal cord », *Auris Nasus Larynx*, vol. 34, n° 1, p. 111-113, mars 2007, doi: 10.1016/j.anl.2006.09.022.
- [161] J. Lim, W. Hellier, J. Harcourt, S. Leighton, et D. Albert, « Subglottic cysts: the Great Ormond Street experience », *International Journal of Pediatric Otorhinolaryngology*, vol. 67, n° 5, p. 461-465, mai 2003, doi: 10.1016/S0165-5876(02)00406-8.
- [162] B. Eurin, « ABORD DES VOIES RESPIRATOIRES », p. 28.
- [163] S. Andre, M. Benkhadra, F. Lenfant, et M. Freysz, « Ponction de la membrane intercricothyroïdienne pour l'oxygénation en urgence: évaluation d'une formation », *Annales Françaises d'Anesthésie et de Réanimation*, vol. 26, n° 3, p. 207-210, mars 2007, doi: 10.1016/j.annfar.2006.12.006.

- [164] D. L. Reich et M. Mingus, « Transtracheal oxygenation using simple equipment and a low-pressure oxygen source », *Critical Care Medicine*, vol. 18, n° 6, p. 664-665, juin 1990.
- [165] R. Meher, A. Jain, A. Sabharwal, B. Gupta, I. Singh, et A. K. Agarwal, « Deep neck abscess: a prospective study of 54 cases », *The Journal of Laryngology & Otology*, vol. 119, n° 4, p. 299-302, avr. 2005, doi: 10.1258/0022215054020395.
- [166] P. Rinieri *et al.*, « National review of use of extracorporeal membrane oxygenation as respiratory support in thoracic surgery excluding lung transplantation », *European Journal of Cardio-Thoracic Surgery*, vol. 47, n° 1, p. 87-94, janv. 2015, doi: 10.1093/ejcts/ezu127.
- [167] Y. Hong *et al.*, « Use of venovenous extracorporeal membrane oxygenation in central airway obstruction to facilitate interventions leading to definitive airway security », *Journal of Critical Care*, vol. 28, n° 5, p. 669-674, oct. 2013, doi: 10.1016/j.jcrc.2013.05.020.
- [168] D. C. Willms, R. Mendez, V. Norman, et J. H. Chammas, « Emergency Bedside Extracorporeal Membrane Oxygenation for Rescue of Acute Tracheal Obstruction », *Respiratory Care*, vol. 57, n° 4, p. 646-649, avr. 2012, doi: 10.4187/respcare.01417.
- [169] D. Brodie et M. Bacchetta, « Extracorporeal Membrane Oxygenation for ARDS in Adults », *New England Journal of Medicine*, vol. 365, n° 20, p. 1905-1914, nov. 2011, doi: 10.1056/NEJMct1103720.
- [170] S. Kihara, S. Watanabe, N. Taguchi, et J. Brimacombe, « Airway rescue with the intubating laryngeal mask in a patient with an unexpectedly large epiglottic cyst », *Anästhesiol Intensivmed Notfallmed Schmerzther*, vol. 35, n° 12, p. 774-775, déc. 2000, doi: 10.1055/s-2000-8931.
- [171] V. A. Kamble, R. B. Lilly, et J. B. Gross, « Unanticipated Difficult Intubation as a Result of an Asymptomatic Vallecular Cyst », *Anesthesiology*, vol. 91, n° 3, p. 872, sept. 1999, doi: 10.1097/00000542-199909000-00043.
- [172] L. Vorobeichik, G. M. T. Hare, M. Zirkle, et M. M. Garavaglia, « Airway Management of Incidental Vallecular Cysts in Adults », *A & A Case Reports*, vol. 5, n° 12, p. 223-227, déc. 2015, doi: 10.1213/XAA.0000000000000222.
- [173] J. Rivo et I. Matot, « Asymptomatic vallecular cyst: airway management considerations », *Journal of Clinical Anesthesia*, vol. 13, n° 5, p. 383-386, août 2001, doi: 10.1016/S0952-8180(01)00277-X.
- [174] H. Kim, H.-S. Kim, J.-T. Oh, et J. R. Lee, « Anesthetic management for neonate with giant cystic hygroma involved upper airway -A case report- », *Korean J Anesthesiol*, vol. 60, n° 3, p. 209, 2011, doi: 10.4097/kjae.2011.60.3.209.
- [175] D. G. Mason et K. J. Wark, « Unexpected difficult intubation », *Anaesthesia*, vol. 42, n° 4, p. 407-410, 1987, doi: 10.1111/j.1365-2044.1987.tb03983.x.
- [176] S. w. Millar, « Unexpected difficult intubation », *Anaesthesia*, vol. 42, n° 9, p. 1021-1022, 1987, doi: 10.1111/j.1365-2044.1987.tb05392.x.
- [177] B. C. Kyle, D. Gaylard, et R. H. Riley, « A Persistent 'Can't Intubate, Can't Oxygenate' Crisis despite Rocuronium Reversal with Sugammadex », *Anaesth Intensive Care*, vol. 40, n° 2, p. 344-346, mars 2012, doi: 10.1177/0310057X1204000220.
- [178] C. S. Kaeder et C. A. Hirshman, « Acute airway obstruction: A complication of aluminum tape wrapping of tracheal tubes in laser surgery », *Canad. Anaesth. Soc. J.*, vol. 26, n° 2, p. 138-139, mars 1979, doi: 10.1007/BF03013785.
- [179] O. Laccourreye, B. Biacabe, G. Lawson, L. Laccourreye, L. Muscatello, et D. Brasnu, « Carbon Dioxide Laser Debulking for Obstructing Endolaryngeal Carcinoma: A 10-Year Experience »,

- Ann Otol Rhinol Laryngol*, vol. 108, n° 5, p. 490-494, mai 1999, doi: 10.1177/000348949910800513.
- [180] P. Santos, A. Ayuso, M. Luis, G. Martínez, et X. Sala, « Airway ignition during CO2 laser laryngeal surgery and high frequency jet ventilation »: *European Journal of Anaesthesiology*, vol. 17, n° 3, p. 204-207, mars 2000, doi: 10.1097/00003643-200003000-00013.
- [181] S. DONNADIEU, C. JB, M. P, N. MH, B. P, et B. D, « LA VENTILATION PAR INJECTION A HAUTE FREQUENCE DANS LA CHIRURGIE DU LARYNX. REALISATION ET INDICATIONS », *LA VENTILATION PAR INJECTION A HAUTE FREQUENCE DANS LA CHIRURGIE DU LARYNX. REALISATION ET INDICATIONS*, 1982.
- [182] S. M. Shapshay, R. K. Bohigian, C. B. Ruah, et J. F. Beamis, « Obstructing Tumors of the Subglottic Larynx and Cervical Trachea: Airway Management and Treatment », *Ann Otol Rhinol Laryngol*, vol. 97, n° 5, p. 487-492, sept. 1988, doi: 10.1177/000348948809700510.
- [183] N. Kumar, D. Rani, et A. Jain, « Evaluation of intubating conditions with rocuronium 0.6 mg/kg using train of four stimulation in elective surgery », *Indian J Anaesth*, vol. 66, n° 14, p. 108, 2022, doi: 10.4103/ija.ija_561_21.
- [184] U. Batra, S. Kale, et A. Malik, « Anaesthetic management of an infant with vallecular cyst: A challenging situation », *Indian J Anaesth*, vol. 56, n° 4, p. 423, 2012, doi: 10.4103/0019-5049.100842.

Serment d'Hippocrate

Au moment d'être admis à devenir membre de la profession médicale, je m'engage solennellement à consacrer ma vie au service de l'humanité.

- *Je traiterai mes maîtres avec le respect et la reconnaissance qui leur sont dus.*
- *Je pratiquerai ma profession avec conscience et dignité. La santé de mes malades sera mon premier but.*
- *Je ne trahirai pas les secrets qui me seront confiés.*
- *Je maintiendrai par tous les moyens en mon pouvoir l'honneur et les nobles traditions de la profession médicale.*
- *Les médecins seront mes frères.*
- *Aucune considération de religion, de nationalité, de race, aucune considération politique et sociale ne s'interposera entre mon devoir et mon patient.*
- *Je maintiendrai le respect de la vie humaine dès la conception.*
- *Même sous la menace, je n'userai pas de mes connaissances médicales d'une façon contraire aux lois de l'humanité.*
- *Je m'y engage librement et sur mon honneur.*

قسم أبقراط

بسم الله الرحمن الرحيم

أقسم بالله العظيم

في هذه اللحظة التي يتم فيها قبولي عضوا في المهنة الطبية أتعهد علانية:

- أبأن أكرس حياتي لخدمة الإنسانية.
- وأبأن أأحترم أساتذتي وأأعترف لهم بأأجميل الذي يستحقونه.
- وأبأن أأمارس مهنتي بأوانزع من ضميري وشريفي بأأعلا صحة مررضي هدي في الأأول.
- وأبأن لأأفشي الأأسرار المعهودة إلي.
- وأبأن أأحافظ بأكل ما لدي من وسائل على الشرف والتقاليد النبيلة لمهنة الطب.
- وأبأن أأعتبر سائر الأأطباء إأخوة لي.
- وأبأن أأقوم بأواجبي نحو مرضاي بأدون أي اعتبار ديني أو وطني أو عرقي أو سياسي أو اجتماعي.
- وأبأن أأحافظ بأكل حزم على احترام الحياة الإنسانية منذ نشأتها.
- وأبأن لأأستعمل معلوماتي الطبية بأطرق يضر بأأحقوق الإنسان مهما لأقبت من تهديد.
- بأكل هذا أتعهد عن كامل اختيار ومقسما بأالله.

والله على ما أقول شهيد .



المملكة المغربية
جامعة محمد الخامس بالرباط
كلية الطب والصيدلة
الرباط



أطروحة رقم: 89

سنة : 2023

التدبير المخدر للكيسات الحنجرية بصدد 03 حالات

أطروحة

قدمت ونوقشت علانية يوم : / / 2023

من طرف

السيد جويل مارسيان أبيانك إيفيزوكو

المزاد في 31 مارس 1994 بلبروفيل (الكابون)

من المدرسة الملكية لمصلحة الصحة العسكرية – الرباط

لنيل شهادة

دكتور في الطب

الكلمات الأساسية : التنبيب الرغامي؛ صعوبة التنبيب؛ كيس الحنجرة؛ إدارة VAS

أعضاء لجنة التحكيم:

رئيس	السيد هشام بلخي أستاذ في الإنعاش والتخدير
مشرف	السيد عبد الرحمان الوالي أستاذ في الإنعاش والتخدير
عضو	السيد بوشعيب حماوي أستاذ في أمراض الأنف، الأذن والحنجرة وجراحة الرأس والرقبة
عضو	السيد مصطفى بنصغير أستاذ في الإنعاش والتخدير
عضوة	السيدة أحلام مصديق أستاذة في الإنعاش والتخدير