



UNIVERSITE CADI AYYAD
FACULTE DE MEDECINE ET DE PHARMACIE
MARRAKECH

ANNEE 2011

THESE N°31

LES TUMEURS DE LA GRANULOSA DE L'OVAIRE

THESE

PRESENTEE ET SOUTENUE PUBLIQUEMENT LE.../.../2010

PAR

Mlle. **ASMA SALAHIDDIN**

Née le 14 OCTOBRE 1983 à GUELMIM

POUR L'OBTENTION DU DOCTORAT EN MEDECINE

MOTS CLES

Tumeur – Ovaire – Granulosa – Adulte – Juvénile.

JURY

Mr. **A. SOUMMANI**

Professeur de Gynécologie-Obstétrique

PRESIDENT

Mr. **H. ASMOUKI**

Professeur agrégé de Gynécologie-Obstétrique

RAPPORTEUR

Mme **B. BELAABIDIA**

Professeur d'Anatomie pathologique

Mr. **A. ABOULFALAH**


Professeur agrégé de Gynécologie-Obstétrique

JUGES

Mr. **R. BENELKHAÏAT BENOMAR**

Professeur agrégé de Chirurgie générale

بِسْمِ اللّٰهِ الرَّحْمٰنِ الرَّحِیْمِ





Serment d'Hippocrate

Déclaration de Genève 1948

Au moment d'être admis à devenir membre de la profession médicale, je m'engage solennellement à consacrer ma vie au service de l'humanité.

Je traiterai mes maîtres avec le respect et la reconnaissance qui leur sont dus.

Je pratiquerai ma profession avec conscience et dignité. La santé de mes malades sera mon premier but.

Je ne trahirai pas les secrets qui me seront confiés.

Je maintiendrai par tous les moyens en mon pouvoir l'honneur et les nobles traditions de la profession médicale.

Les médecins seront mes frères.

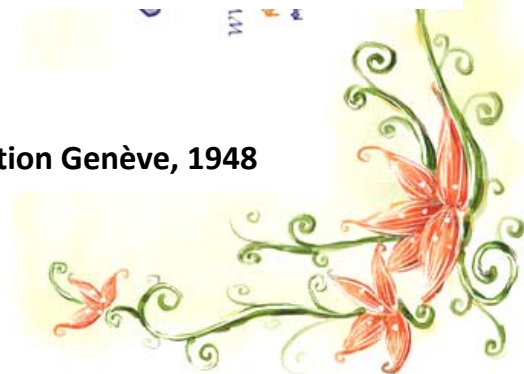
Aucune considération de religion, de nationalité, de race, aucune considération politique et sociale, ne s'interposera entre mon devoir et mon patient.

Je maintiendrai strictement le respect de la vie humaine dès sa conception.

Même sous la menace, je n'userai pas mes connaissances médicales d'une façon contraire aux lois de l'humanité.

Je m'y engage librement et sur mon honneur.

Déclaration Genève, 1948



*LISTE
DES PROFESSEURS*

UNIVERSITE CADI AYYAD
FACULTE DE MEDECINE ET DE PHARMACIE
MARRAKECH

Doyen Honoraire : Pr. Badie-Azzamann MEHADJI

ADMINISTRATION

Doyen : Pr. Abdelhaq ALAOUI YAZIDI

Vice doyen : Pr. Ahmed OUSEHAL

Secrétaire Général : Mr. Azzeddine EL HOUDAIGUI

PROFESSEURS D'ENSEIGNEMENT SUPERIEUR

ABBASSI	Hassan	Gynécologie-Obstétrique A
ABOUSSAD	Abdelmounaim	Néonatalogie
AIT BENALI	Said	Neurochirurgie

LES TUMEURS DE LA GRANULOSA DE L'OVAIRE

ALAOUI YAZIDI	Abdelhaq	Pneumo-phtisiologie
BELAABIDIA	Badia	Anatomie-Pathologique
BOUSKRAOUI	Mohammed	Pédiatrie A
EL HASSANI	Selma	Rhumatologie
ESSADKI	Omar	Radiologie
FIKRY	Tarik	Traumatologie- Orthopédie A
FINECH	Benasser	Chirurgie – Générale
KISSANI	Najib	Neurologie
KRATI	Khadija	Gastro-Entérologie
LATIFI	Mohamed	Traumato – Orthopédie B
MOUTAOUAKIL	Abdeljalil	Ophtalmologie
OUSEHAL	Ahmed	Radiologie
RAJI	Abdelaziz	Oto-Rhino-Laryngologie
SARF	Ismail	Urologie
SBIHI	Mohamed	Pédiatrie B
SOUMMANI	Abderraouf	Gynécologie-Obstétrique A
TAZI	Imane	Psychiatrie

PROFESSEURS AGREGES

ABOULFALAH	Abderrahim	Gynécologie – Obstétrique B
AIT SAB	Imane	Pédiatrie B
AKHDARI	Nadia	Dermatologie
AMAL	Said	Dermatologie
ASMOUKI	Hamid	Gynécologie – Obstétrique A
ASRI	Fatima	Psychiatrie
BENELKHAÏAT BENOMAR	Ridouan	Chirurgie – Générale
BOUMZEBRA	Drissi	Chirurgie Cardiovasculaire
CHABAA	Laila	Biochimie
CHELLAK	Saliha	Biochimie-chimie
DAHAMI	Zakaria	Urologie
EL FEZZAZI	Redouane	Chirurgie Pédiatrique
EL HATTAOUI	Mustapha	Cardiologie
ELFIKRI	Abdelghani	Radiologie
ESSAADOUNI	Lamiaa	Médecine Interne
ETTALBI	Saloua	Chirurgie – Réparatrice et plastique
GHANNANE	Houssine	Neurochirurgie
LMEJJATTI	Mohamed	Neurochirurgie
LOUZI	Abdelouahed	Chirurgie générale
MAHMAL	Lahoucine	Hématologie clinique
MANSOURI	Nadia	Chirurgie maxillo-faciale Et stomatologie
MOUDOUNI	Said mohammed	Urologie
NAJEB	Youssef	Traumato - Orthopédie B
OULAD SAIAD	Mohamed	Chirurgie pédiatrique
SAIDI	Halim	Traumato - Orthopédie A
SAMKAOUI	Mohamed Abdenasser	Anesthésie- Réanimation
TAHRI JOUTEI HASSANI	Ali	Radiothérapie
YOUNOUS	Saïd	Anesthésie-Réanimation

PROFESSEURS ASSISTANTS

ABKARI	Imad	Traumatologie-orthopédie B
ABOU EL HASSAN	Taoufik	Anesthésie - réanimation
ABOUSSAIR	Nisrine	Génétique
ADERDOUR	Lahcen	Oto-Rhino-Laryngologie
ADMOU	Brahim	Immunologie
AGHOUTANE	El Mouhtadi	Chirurgie – pédiatrique
AIT BENKADDOUR	Yassir	Gynécologie – Obstétrique A
AIT ESSI	Fouad	Traumatologie-orthopédie B
ALAOUI	Mustapha	Chirurgie Vasculaire périphérique
ALJ	Soumaya	Radiologie
AMINE	Mohamed	Epidémiologie - Clinique
AMRO	Lamyae	Pneumo - phtisiologie
ANIBA	Khalid	Neurochirurgie
ARSALANE	Lamiaie	Microbiologie- Virologie
ATMANE	El Mehdi	Radiologie
BAHA ALI	Tarik	Ophtalmologie
BAIZRI	Hicham	Endocrinologie et maladies métaboliques
BASRAOUI	Dounia	Radiologie
BASSIR	Ahlam	Gynécologie – Obstétrique B
BELKHOUCHE	Ahlam	Rhumatologie
BEN DRISS	Laila	Cardiologie
BENCHAMKHA	Yassine	Chirurgie réparatrice et plastique
BENHADDOU	Rajaa	Ophtalmologie
BENHIMA	Mohamed Amine	Traumatologie-orthopédie B
BENJILALI	Laila	Médecine interne
BENZAROUEL	Dounia	Cardiologie
BOUCHENTOUF	Rachid	Pneumo-phtisiologie
BOUKHANNI	Lahcen	Gynécologie – Obstétrique B
BOURROUS	Monir	Pédiatrie A
BSSIS	Mohammed Aziz	Biophysique

LES TUMEURS DE LA GRANULOSA DE L'OVAIRE

CHAFIK	Aziz	Chirurgie Thoracique
CHAFIK	Rachid	Traumatologie-orthopédie A
CHAIB	Ali	Cardiologie
CHERIF IDRISSI EL GANOUNI	Najat	Radiologie
DIFFAA	Azeddine	Gastro - entérologie
DRAISS	Ghizlane	Pédiatrie A
DRISSI	Mohamed	Anesthésie -Réanimation
EL ADIB	Ahmed rhassane	Anesthésie-Réanimation
EL ANSARI	Nawal	Endocrinologie et maladies métaboliques
EL BARNI	Rachid	Chirurgie Générale
EL BOUCHTI	Imane	Rhumatologie
EL BOUIHI	Mohamed	Stomatologie et chirurgie maxillo faciale
EL HAOUATI	Rachid	Chirurgie Cardio Vasculaire
EL HAOURY	Hanane	Traumatologie-orthopédie A
EL HOUDZI	Jamila	Pédiatrie B
EL IDRISSI SLITINE	Nadia	Pédiatrie (Néonatalogie)
EL JASTIMI	Said	Gastro-Entérologie
EL KARIMI	Saloua	Cardiologie
EL KHAYARI	Mina	Réanimation médicale
EL MANSOURI	Fadoua	Anatomie - pathologique
EL MGHARI TABIB	Ghizlane	Endocrinologie et maladies métaboliques
EL OMRANI	Abdelhamid	Radiothérapie
FADILI	Wafaa	Néphrologie
FAKHIR	Bouchra	Gynécologie – Obstétrique B
FICHTALI	Karima	Gynécologie – Obstétrique B
HACHIMI	Abdelhamid	Réanimation médicale
HAJJI	Ibtissam	Ophtalmologie
HAOUACH	Khalil	Hématologie biologique
HAROU	Karam	Gynécologie – Obstétrique A
HERRAG	Mohammed	Pneumo-Phtisiologie
HOCAR	Ouafa	Dermatologie
JALAL	Hicham	Radiologie
KADDOURI	Said	Médecine interne

LES TUMEURS DE LA GRANULOSA DE L'OVAIRE

KAMILI	El ouafi el aouni	Chirurgie – pédiatrique générale
KHALLOUKI	Mohammed	Anesthésie-Réanimation
KHOUCHANI	Mouna	Radiothérapie
KHOULALI IDRISSE	Khalid	Traumatologie-orthopédie
LAGHMARI	Mehdi	Neurochirurgie
LAKMICHI	Mohamed Amine	Urologie
LAOUAD	Inas	Néphrologie
LOUHAB	Nissrine	Neurologie
MADHAR	Si Mohamed	Traumatologie-orthopédie A
MANOUDI	Fatiha	Psychiatrie
MAOULAININE	Fadlmrabihrabou	Pédiatrie (Néonatalogie)
MATRANE	Aboubakr	Médecine Nucléaire
MOUAFFAK	Youssef	Anesthésie - Réanimation
MOUFID	Kamal	Urologie
NARJIS	Youssef	Chirurgie générale
NEJMI	Hicham	Anesthésie - Réanimation
NOURI	Hassan	Oto-Rhino-Laryngologie
OUALI IDRISSE	Mariem	Radiologie
QACIF	Hassan	Médecine Interne
QAMOUSS	Youssef	Anesthésie - Réanimation
RABBANI	Khalid	Chirurgie générale
RAIS	Hanane	Anatomie-Pathologique
ROCHDI	Youssef	Oto-Rhino-Laryngologie
SAMLANI	Zouhour	Gastro - entérologie
SORAA	Nabila	Microbiologie virologie
TASSI	Noura	Maladies Infectieuses
TAZI	Mohamed Illias	Hématologie clinique
ZAHLANE	Mouna	Médecine interne
ZAHLANE	Kawtar	Microbiologie virologie
ZAOUI	Sanaa	Pharmacologie
ZOUGAGHI	Laila	Parasitologie –Mycologie



DEDICACES

 *Je dédie cette thèse à ...* 



A L'ESPRIT DE MA MERE,

Aucune parole ne peut être dite à sa juste valeur pour exprimer mon amour.

Aucun mot ne saurait exprimer ma profonde gratitude et ma sincère reconnaissance envers elle. Elle a été toujours mon exemple. Ses prières et ses sacrifices m'ont comblé tout au long de mon existence. En ce jour j'espère réaliser, chère mère, et douce créature un de tes rêves.

Puisse Dieu tout puissant te procurer Alfir daw's Alaâla et puisse Dieu me donner la force pour te rendre un minimum de ce que je te dois.

A MON TRÈS CHÈRE PÈRE,

Aucune dédicace ne saurait exprimer mon respect, mon amour éternel et ma considération pour les sacrifices consentis pour mon instruction et mon bien être. Tu as été pour moi durant toute ma vie le père exemplaire, l'amî et le conseiller. Tes prières ont été pour moi d'un grand soutien au cours de ce long parcours. J'espère réaliser ce jour un de tes rêves et être digne de ton nom, ton éducation, ta confiance et des hautes valeurs que tu m'as inculquée. Que Dieu, tout puissant, te garde, te procure santé, bonheur et longue vie pour que tu demeures le flambeau illuminant mon chemin....

A MA TRÈS CHÈRE BELLE MERE,

Aucune dédicace ne pourrait exprimer mon respect, mon amour et ma reconnaissance pour les sacrifices consentis pour mon instruction et mon bien être. Tu as été pour moi l'amie et la conseillère. Tes prières ont été pour moi d'un grand soutien au cours de ce long parcours. Que Dieu, tout puissant, te garde, te procure santé, bonheur et longue vie pour que je puisse te rendre un minimum de ce que je te dois.

*A MES CHÈRES FRÈRES ABDENACER ET HECHAM, ET A MES CHÈRES
SŒURS HALIMA, KHADIJA ET HAJAR,*

*Vous m'avez soutenue et comblée tout au long de mon parcours. Vous savez que
l'affection et l'amour fraternel que je vous porte sont sans limite. Je vous dédie
ce travail en témoignage de l'amour et des liens de sang qui nous unissent.
Puissions-nous rester unis dans la tendresse et fidèles à l'éducation que nous
avons reçue. J'implore Dieu qu'il vous apporte bonheur et vous aide à réaliser
tous vos vœux.*

A MON TRÈS CHÈRE FRÈRE MOHAMMAD,

*Avec toute mon affection, je te souhaite tout le bonheur et toute la réussite dans
ta vie. Trouve dans ce travail, mon estime, mon respect et mon grand amour.
Puisse Dieu te procurer longue vie et bonheur. Je t'aime beaucoup.*

*A mes nièces SONDOSSÉ, CHAHD, HIBA, ASSYA, SAFWA et ACILE et mes
neveux ABDELJALIL, OUSSAMA et MOHAMED REDA,*

*Que ce travail soit le témoignage de mes sentiments les plus sincères et les plus
affectueux. Je vous aime tous très fort. Puisse Dieu vous procurer bonheur,
prospérité, et grand succès.*

A mes belles sœurs AICHA et MINA et à mes beaux frères AHMAD et MOHAMMAD

Avec toute mon affection, je vous souhaite tout le bonheur et toute la réussite. Trouvez dans ce travail, mon estime, mon respect et mon amour.

A ma grande mère, mes tantes, oncles, cousines, et cousins

Que cette thèse soit pour vous le témoignage de mes sentiments les plus sincères et les plus affectueux. Je vous souhaite à tous longue vie pleine de bonheur et de prospérité.

A MON TRÈS CHÈRE FIANCÉE BACHIR

Depuis que le destin nous a réunis, tu as toujours été avec moi, par ton esprit et ton cœur et rien ne saurait traduire le fond de mes sentiments envers toi, ma considération pour tes sacrifices consentis, merci énormément.

A mes très chers amis MARIAME, FATIMA EZZAHRA, SAMIA, LAYLA, MAHASSINE, BADIÁA, ASMA, IMANE, SANA, ZINEB, FATIMA, NAJAT, WAFA, TARIQ,

Merci pour les bons moments passés ensemble. Que chacun trouve ici l'expression de mon profond attachement. Puisse Allah nos assister dans nos projets et guider nos pas dans la futur vie professionnelle active. Amen.

A LA FAMILLE ESSKALTE et LA FAMILLE BENHMADE,

Que cette thèse soit pour vous le témoignage de mes sentiments les plus sincères et les plus affectueux.

A MES AMIES ET COLLEGUES,

A tous les moments qu'on a passé ensemble, à tous nos souvenirs ! Je vous souhaite à tous longue vie pleine de bonheur et de prospérité. Je vous dédie ce travail en témoignage de ma reconnaissance et de mon respect.

*A TOUS MES ENSEIGNANTS DU PRIMAIRE, SECONDAIRE ET DE LA
FACULTÉ DE MEDECINE DE MARRAKECH*

Aucune dédicace ne saurait exprimer le respect que je vous porte de même que ma reconnaissance pour tous les sacrifices consentis pour mon éducation, mon instruction et mon bien être. Puisse Dieu tout puissant vous procure santé, bonheur et longue vie.

*A TOUS CEUX QUI ME SONT CHÈRES
ET QUE JE N'AI PU CITER.*

REMERCIEMENT

A NOTRE MAÎTRE ET RAPPORTEUR DE THÈSE :
Pr. H. ASMOUKI

Nous sommes très touchés par l'honneur que vous nous avez fait en acceptant de nous confier ce travail. Vos qualités scientifiques et humaines ainsi que votre modestie nous ont profondément marqués et nous servent d'exemple. Vous nous avez à chaque fois réservés un accueil aimable et bienveillant. Veuillez accepter, cher maître, dans ce travail l'assurance de notre estime et notre profond respect.

A NOTRE MAÎTRE ET PRÉSIDENT DE THÈSE :
Pr. A. SOUMMANI

Vous nous avez fait un grand honneur en acceptant aimablement la présidence de notre jury. Vos qualités professionnelles nous ont beaucoup marqués mais encore plus votre gentillesse et votre sympathie. Veuillez accepter, cher maître, dans ce travail nos sincères remerciements et toute la reconnaissance que nous vous témoignons.

A NOTRE MAÎTRE ET JUGE : Pr. R. BENKHAJAT BENOMAR

De votre enseignement brillant et précieux, nous gardons les meilleurs souvenirs. Nous sommes toujours impressionnées par vos qualités humaines et professionnelles. Nous vous remercions du grand honneur que vous nous faites en acceptant de faire part de notre jury.

A NOTRE MAÎTRE ET JUGE : Pr. B. BELAABIDIA

Nous avons bénéficié, au cours de nos études, de votre enseignement clair et précis. Votre gentillesse, vos qualités humaines, votre modestie n'ont rien d'égal que votre compétence. Vous nous faites l'honneur de juger ce travail. Soyez assuré de notre grand respect.

A NOTRE MAÎTRE ET JUGE : Pr. A. ABOULFALAH

Nous vous remercions de nous avoir honoré par votre présence. Vous avez accepté aimablement de juger cette thèse. Cet honneur nous touche infiniment et nous tenons à vous exprimer notre profonde reconnaissance.

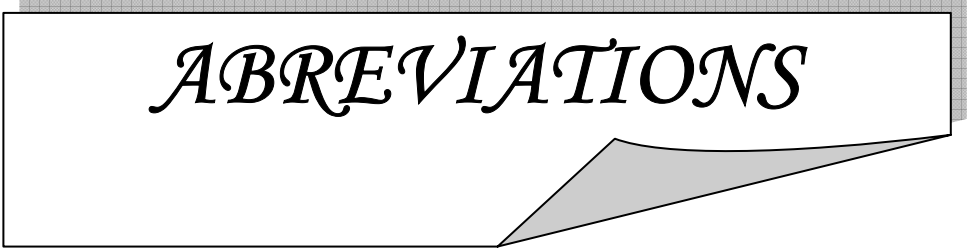
Veillez accepter, chère maître, dans ce travail l'assurance de notre estime et notre profond respect.

A NOTRE professeur : Pr. L. BOUKHANNI

Nous vous remercions de nous avoir accompagné dans ce travail. Vous avez accepté aimablement de participer à l'élaboration de cette thèse. Cet honneur nous touche infiniment et nous tenons à vous exprimer notre profonde reconnaissance.

Veillez accepter, chère maître, dans ce travail l'assurance de notre estime et notre profond respect.

***A TOUTE PERSONNE QUI A CONTRIBUÉ DE PRES OU DE LOIN A LA
REALISATION DE CE TRAVAIL.***



ABBREVIATIONS

β hcg : Béta Hormone Chorionique Gonadotrope.

CGP : cellules germinales primordiales.

Chp : champs.

CHU : Centre Hospitalier Universitaire.

DS : Déviation standard

FIGO : Fédération Internationale de Gynécologie et d'Obstétrique.

FSH : Hormone Folliculo-Stimulante.

GnRH : Gonadotropin-releasing hormone.

Gy : gray.

Hb : hémoglobine.

L : vertèbre lombaire.

LH : luteinizing hormone.

LHRH : Luteinizing-hormone-releasing hormone.

OMS : Organisation Mondiale de la Santé.



PLAN

INTRODUCTION	1
RAPPEL.....	3
MALADES ET METHODES.....	14
I-Observation N°1	16
II-Observation N°2	19
III-Observation N°3	21
IV-Observation N°4	24
V-Observation N°5	28
RESULTATS	32
I-Epidémiologie.....	33
II-Diagnostic clinique	33
III-Diagnostic paraclinique.....	34
IV-Données thérapeutiques.....	34
V-Evolution	35
DISCUSSION	36
I-Historique	37
II-Définition	37
III-Epidémiologie	38
1-Fréquence	38
2-Age.....	38
2-1-Tumeur de la granulosa adulte	39
2-2-Tumeur de la granulosa juvénile	39
3-Facteurs de risque	39
3-1-Parité	40
3-2-Statut hormonal	40
3-3-Inducteurs de l'ovulation et contraceptifs oraux	41
3-4-Prédisposition héréditaire	41
3-5-Tamoxifène	42
IV-Anatomie pathologique	42
1-Macroscopie	43
2-Microscopie.....	44
2-1-Tumeur de la granulosa adulte	44
2-2-Tumeur de la granulosa juvénile	45
V-Diagnostic clinique	46
1-Circonstances de découverte	46
1-1-Tumeur de la granulosa adulte	46
a-Syndrome tumoral	46
b-Syndrome endocrinien.	47
1-2-Tumeur de la granulosa juvénile	47
a-Syndrome tumoral	47
b-Syndrome endocrinien	48
c-Autres symptômes	48

2-Données de l'examen physique	49
3-Associations particulières	50
3-1-Hyperplasie glandulokystique de l'endomètre	50
3-2-Adénocarcinome de l'endomètre.....	51
3-3-Maladie d'Ollier	51
3-4-Syndrome de Demons-Meigs.....	51
3-5-Syndrome de Mafucci	51
3-6-Association avec la grossesse	52
VI-Diagnostic paraclinique	52
1-Imagerie	52
1-1-Echographie.....	52
1-2-Tomodensitométrie	53
1-3-Imagerie par résonance magnétique	53
1-4-radiographie du thorax	54
2-Marqueurs tumoraux	54
2-1-Inhibine	54
2-2-Calrétinine	55
2-3-Hormone antimüllérienne	55
2-4-Œstradiol	56
2-5-Follicule regulatory protein	57
2-6-Autres marqueurs tumoraux	57
VII-Prise en charge	57
1-Moyens thérapeutiques	57
1-1-Chirurgie	57
a-Voie d'abord	58
b-Exploration	58
c-Cytologie	60
d-Exérèse chirurgicale	60
1-2-Curage ganglionnaire	62
1-3-Radiothérapie.....	62
1-4-Chimiothérapie	63
1-5-Hormonothérapie	64
1-6-Antiangiogénèse	65
1-7-Thérapie ciblée	66
2-Stratégie thérapeutique	66
2-1-Indications du traitement chirurgical	67
2-2-Indications du traitement complémentaire.....	67
VIII-Evolution et pronostic	68
1-Evolution	68
2-Facteurs pronostiques	69
2-1-Stade tumoral	69
2-2-Rupture capsulaire	70
2-3-Taille tumorale	70

LES TUMEURS DE LA GRANULOSA DE L'OVAIRE

2-4-Nombre de mitoses	71
2-5-Ascite	71
2-6-Chez l'enfant	72
IX-Surveillance	72
CONCLUSION	75
RESUME.....	77
ANNEXE	81
BIBLIOGRAPHIE.....	83

♦



INTRODUCTION

Les tumeurs de la granulosa de l'ovaire (TGO) naissent au dépend du mésenchyme et des cordons sexuels de l'ovaire.

Elles sont assez rares. Elles représentent 0.6 à 3% de l'ensemble des tumeurs de l'ovaire et 5% des tumeurs malignes de celui-ci (1).

On distingue deux types : le type adulte qui est le plus fréquent et le type juvénile. Ce dernier se distingue par un âge de survenu relativement plus jeune, un aspect morphologique différent qui comporte des signes histologiques de malignité plus prononcés et un risque plus élevé de récurrence.

Malgré de nombreuses publications, l'histoire naturelle de ces tumeurs n'est pas claire et le potentiel de malignité est encore largement débattu.

Le tableau clinique est dominé par le syndrome tumoral et le syndrome endocrinien.

Leur diagnostic est anatomopathologique. Il repose essentiellement sur les données morphologiques.

L'évaluation du pronostic par le taux de décès est légitime pour les tumeurs qui ont un grand potentiel de malignité et qui ont une évolution rapidement fatale. Ce critère paraît inapproprié en cas de tumeur qui ont un potentiel de malignité modéré comme le cas des TGO.

Nous rapportons 5 cas de TGO colligés au Service de Gynécologie-Obstétrique B du CHU MOHAMMED VI durant 6 ans, entre Janvier 2005 et Décembre 2010.

Le but de ce travail est d'étudier les particularités diagnostiques, thérapeutiques et évolutives de ces tumeurs par rapport à l'ensemble des tumeurs de l'ovaire.



RAPPEL

I- Anatomie de l'ovaire :

L'ovaire est un organe pair, de siège intra péritonéal, situé dans le petit bassin, de part et d'autre de l'utérus, en arrière du ligament large (figure 1).

Il est constitué de trois structures anatomiques distinctes : un épithélium cœlomique de surface comparable histologiquement au péritoine recouvrant les organes pelviens, un stroma fait de tissu fibreux dense constituant sa structure interne et contenant des cellules thécales et de la granulosa dérivées des cordons sexuels, ainsi que des cellules germinales (ovocytes) situées à la périphérie du stroma (2).

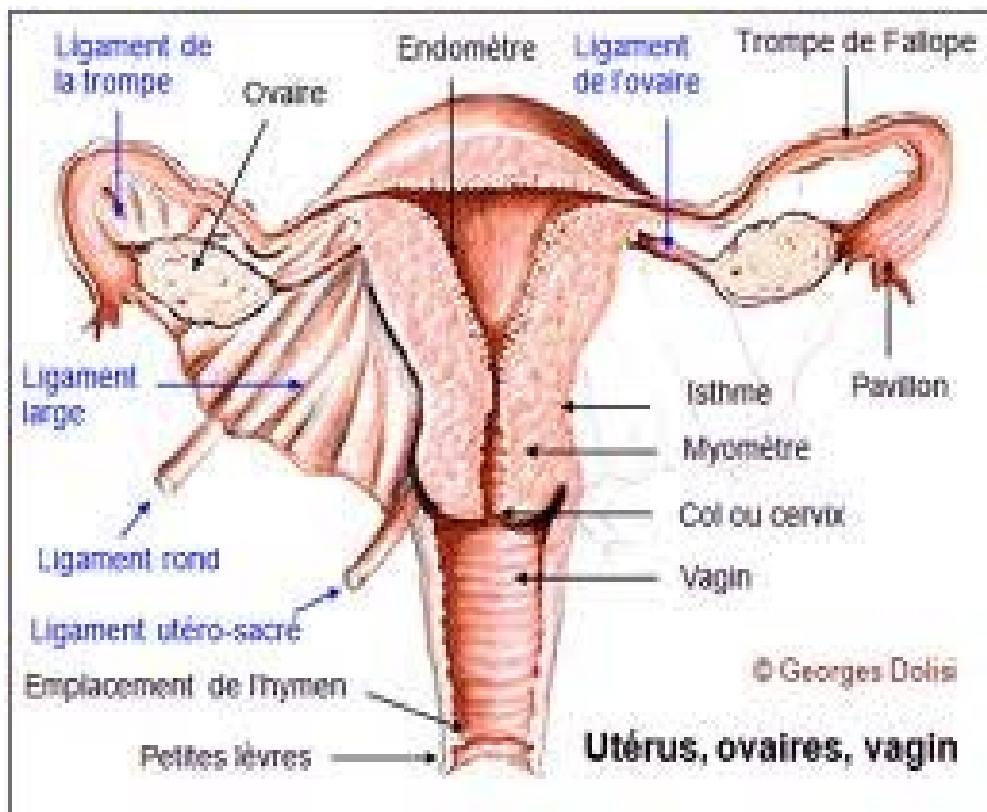


Figure 1 (2) : Position des ovaires dans l'appareil reproducteur féminin.

Sa vascularisation est assurée par l'artère ovarienne naissant de l'aorte entre L1 et L2, qui pénètre dans l'ovaire par l'intermédiaire du mésovarium. Le drainage veineux se fait via le plexus

ovarien qui communique avec le plexus utérin dans le ligament large. La veine ovarienne naît du plexus ovarien comme une veine unique ou plus fréquemment comme des troncs veineux multiples qui remontent en regard de la face antérieure du muscle psoas pour rejoindre la veine cave inférieure à droite et la veine rénale gauche à gauche. Les vaisseaux lymphatiques suivent les vaisseaux ovariens. Les nerfs viennent du plexus inter mésentérique et accompagnent l'artère ovarienne (3).

L'ovaire est fixé au mésovarium, un repli des ligaments larges ; le ligament suspenseur de l'ovaire le fixe à la paroi latérale du bassin, alors que le ligament propre de l'ovaire (ou utéro ovarien) l'unit à l'utérus (figure 1). Il change d'aspect au cours du cycle menstruel et en fonction de l'âge (3) (voir le paragraphe suivant).

II- Histologie de l'ovaire :

1. Aspects macroscopiques :

A la naissance, l'ovaire est un organe aplati de 1/0,2/0,4 mm, pesant moins de un gramme. Pendant l'enfance, son poids augmente pour atteindre 10 à 15g à la puberté. Cette augmentation résulte de deux processus : l'accumulation dans le cortex de follicules aux stades ultimes de leur involution, et l'augmentation de la taille atteinte par les plus grands follicules avant d'entrer en atrophie. Vers 11 à 12 ans, les ovaires droit et gauche sont de taille identique et leur morphologie est semblable à celle de la femme adulte. Leur taille moyenne est d'environ 3/2/1 cm (3). Ils ont une forme grossièrement ovoïde et leur face interne est recouverte par le pavillon de la trompe. De couleur blanc rosé, les ovaires sont lisses chez la petite fille, bosselés chez la jeune femme, et de plus en plus ridés à l'approche de la ménopause.

2. Structure de l'ovaire :

L'ovaire est constitué d'une zone centrale en liaison avec le hile, et d'une zone périphérique, le cortex (3), qui peut représenter les deux tiers de l'organe chez la femme adulte (figure 2).

2-1- Médulla :

C'est une masse de tissu conjonctif lâche fortement vascularisée et innervée. On y rencontre des vestiges embryonnaires, ainsi que quelques ilots de cellules stéroïdiennes. La médulla se laisse facilement déprimer par les grands follicules présents dans le cortex ainsi que par le corps jaune. Elle reprend son volume initial lorsque ces organites régressent (3).

2-2-Cortex :

Il est constitué d'un tissu conjonctif dense riche en fibroblastes, le stroma ovarien, dans lequel sont inclus les follicules de la réserve ainsi que les follicules en croissance. Il est recouvert par l'épithélium de surface (3).

Cet épithélium est constitué d'une assise de cellules cubiques parfois ciliées qui recouvre la surface de l'ovaire. Il repose sur une couche fibreuse organisée en lamelles collagènes superposées sur une épaisseur variable. Appelée albuginée, par analogie avec l'albuginée du testicule, elle est responsable de la couleur blanchâtre de l'ovaire (3).

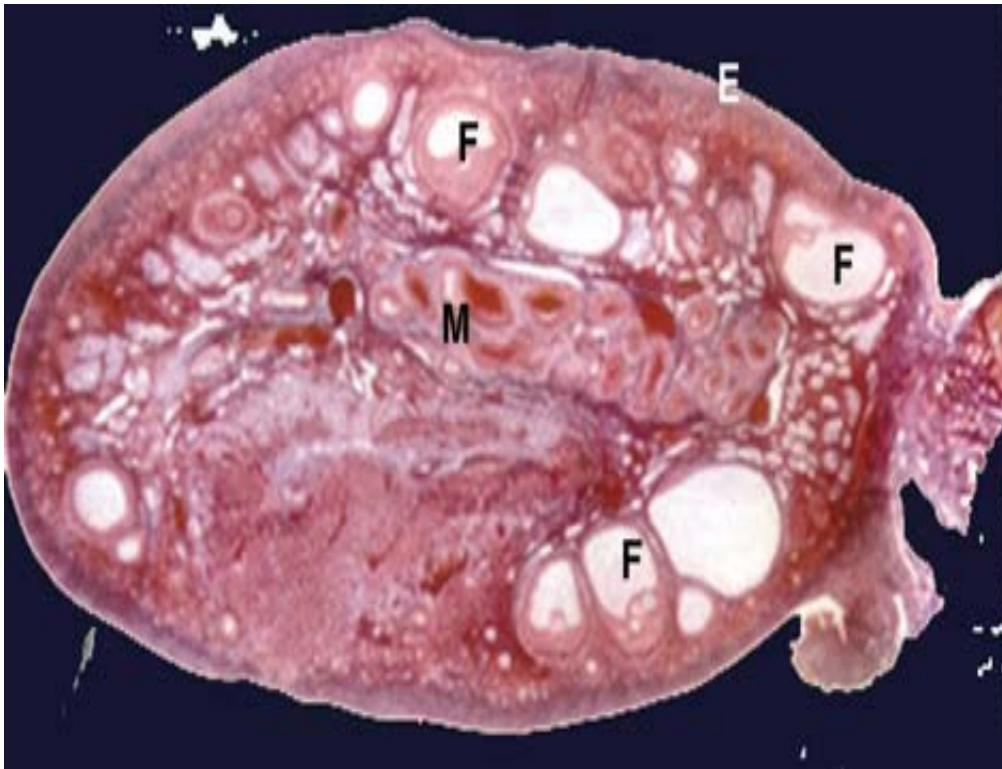


Figure 2 (3): Coupe histologique d'un ovaire qui montre les trois couches fondamentales.

E : épithélium de surface ; F : follicules ; M : mésenchyme.

2-3 Folliculogénèse :

Elle décrit le cheminement du follicule, depuis le moment où il entre en croissance jusqu'à ce qu'il ovule ou s'involue. Au cours de son développement, le follicule devient de plus en plus réceptif aux hormones gonadotropes. La croissance folliculaire débute avant la naissance (4).

Pendant l'enfance, les follicules se développent et atteignent plusieurs millimètres. Néanmoins, aucun ne parvient à la taille ovulatoire par défaut de niveaux suffisants de FSH. Au moment où la puberté survient, les niveaux de FSH et LH atteignent un niveau tel que la croissance d'un follicule préovulatoire devient possible, il y a alors production d'œstradiol et apparition des

caractères sexuels secondaires. Lorsque le système hypothalamo-hypophysaire devient mature, l'œstradiol déclenche la décharge ovulante qui à son tour induit la première ovulation (4) (figure 3).

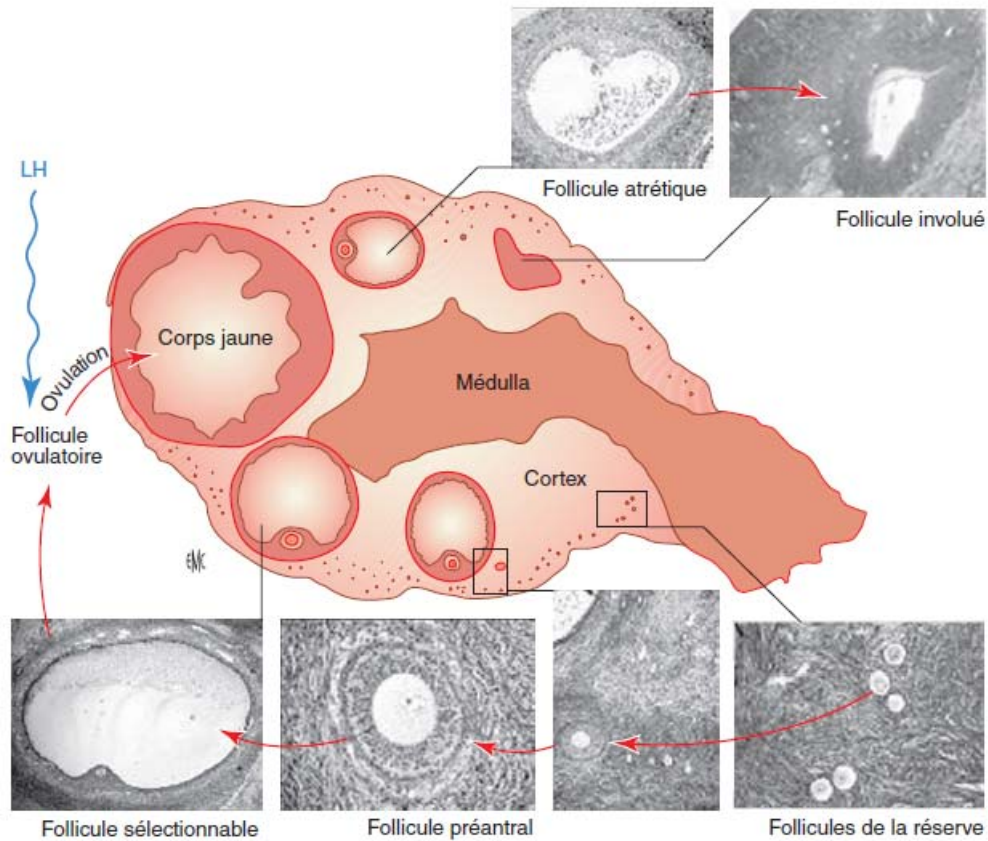


Figure 3 (3): Représentation schématique de l'ovaire humain en phase lutéale montrant les principaux types folliculaires en croissance ou en régression observables dans une coupe histologique.

a- Follicule primordial :

C'est le plus petit des follicules présents dans l'ovaire. Il se repère facilement par une couche de cellules non jointives, aplaties, aux noyaux allongés qui entourent l'ovocyte. Dès la

naissance, l'ovaire possède un stock de 2 millions de follicules. Environ 4 à 500 follicules primordiaux évolueront en follicules murs ou follicules de De Graff depuis la puberté jusqu'à la ménopause. L'ovocyte du follicule primordial a déjà débuté sa méiose qui reste cependant bloquée en prophase 1 (5).

b-Follicule primaire :

Il vient du développement du follicule primordial. Ce stade se repère par les cellules folliculaires qui deviennent plus cubiques et forment une couronne jointive, régulière tout autour de l'ovocyte qui a légèrement augmenté de taille. La zone pellucide se forme tout autour de l'ovocyte (5).

c- Follicule secondaire :

Il provient de l'évolution du follicule primaire sous l'effet de la FSH. Il se caractérise par plusieurs couches de cellules folliculaires entourant l'ovocyte. Les cellules folliculaires se différencient ; ce sont les cellules de la granulosa dont les noyaux sont bien contrastés autour de l'ovocyte. Autour de la granulosa, il y a des cellules de la thèque interne sécrétrices d'œstrogène (5).

d- Follicule tertiaire ou cavitaire :

Une cavité folliculaire ou antrum se forme. Elle contient le liquide folliculaire qui repousse les cellules de la granulosa à la périphérie. L'ovocyte se trouve suspendu dans la cavité par les cellules de la corona radiata. Le liquide folliculaire contient les hormones œstrogènes sécrétées par les cellules de la granulosa et de la thèque interne. Sur le plan physiologique, chez la femme, un seul des 2 ou 3 follicules cavitaires va poursuivre une évolution rapide en 14 jours jusqu'au stade de follicule mur de De Graaf (5).

e- Follicule de De Graaf :

A ce stade, la taille du follicule devient importante, et permet son observation à la surface de l'ovaire par la cœlioscopie. Le follicule de De Graaf permettra l'expulsion de l'ovocyte à l'ovulation (le 14^{ème} jour du cycle). Sur le plan physiologique, l'ovocyte subit une maturation de son noyau quelques heures avant l'ovulation.

Une reprise de la méiose a lieu et c'est un ovocyte II, à n chromosomes, qui est libéré vers les trompes et l'utérus. La méiose est de nouveau arrêtée en métaphase II. Elle ne se poursuivra qu'au moment d'une éventuelle fécondation. L'ovulation marque la fin de la phase folliculaire du fonctionnement de l'ovaire (5).

f- Corps jaune :

C'est une glande endocrine éphémère qui résulte de la lutéinisation des cellules de la granulosa et de la thèque interne, phénomène initié quelques heures avant la rupture folliculaire. Les cellules de la granulosa, qui jusqu'alors sécrétaient surtout de l'œstradiol, subissent une hypertrophie cellulaire aboutissant à des cellules lutéales et à la sécrétion de progestérone. Les

cellules thécales stimulées par LH synthétisent les androgènes qui, amenés près de la membrane basale par le réseau capillaire très dense, diffusent dans la couche la plus profonde de la granulosa pour y subir l'aromatation sous la dépendance de la FSH. L'aromatase est 700 fois plus importante dans la granulosa que dans la thèque interne. L'aromatation des androgènes conduira à la fabrication de la progestérone (5).

III- Embryologie ovarienne :

L'embryogénèse ovarienne fait intervenir deux types des cellules : la lignée germinale, constituée des cellules germinales primordiales (CGP) qui évolueront en ovogonies puis en ovocytes, et la lignée somatique qui donnera les cellules folliculaires (granulosa et thèques) ainsi que le stroma ovarien.

Cette dualité s'explique par l'origine embryologique différente de ces lignées, la lignée somatique ayant pour origine les constituants cellulaires de la crête génitale, tandis que la lignée germinale est constituée par des cellules issues de l'ectoderme primaire (épiblaste) qui coloniseront la crête génitale (4).

1-Stade indifférencié :

1-1 Cellules germinales primordiales :

Au 19^{ème} jour du développement, l'embryon humain est constitué d'un disque embryonnaire tri dermique et d'un ensemble d'annexes. La paroi interne de la vésicule vitelline émet un petit diverticule, l'allantoïde, qui se développe au sein du pédicule embryonnaire. Les CGP, appelées aussi gonocytes, sont de grosses cellules à noyau volumineux (3).

1-2 Migration des cellules germinales :

C'est de cette zone que les CGP partent, vers la 6^{ème} semaine, pour entamer une migration qui les conduira à coloniser le territoire gonadique. D'abord observées dans l'endoderme de l'intestin postérieur, puis dans le mésentère dorsal. Elles achèvent leur migration lorsqu'elles atteignent le territoire gonadique, appelé crêtes génitales (3).

1-3 Crêtes génitales :

Les crêtes génitales se forment par prolifération de l'épithélium coelomique et condensation du mésenchyme sous-jacent, sur la face ventrale des mésonéphros, reins embryonnaires, qui, en régressant, donneraient naissance à la vascularisation et au stroma ovarien. C'est à ce stade, que les CGP colonisent les crêtes génitales (4).

1-4Gonades indifférenciées :

La pénétration des CGP dans la crête génitale induit sa transformation en une gonade indifférenciée qui évolue de façon identique dans les deux sexes. Des bourgeons de forme irrégulière apparaissent puis s'enfoncent dans le mésenchyme. Ce sont les cordons sexuels primitifs qui renferment deux catégories de cellules : les volumineuses CGP et les petites cellules mésenchymateuses. Ils restent en connexion avec l'épithélium coelomique et, s'anastomosent pour former un réseau de tubes pleins, le rete. Le mode d'édification des gonades et l'origine des cellules somatiques sont encore discutés. L'aspect indifférencié persiste jusqu'à la 8^{ème} semaine de développement (1).

2-Différenciation ovarienne :

Chez la femelle, on ne connaît pas de gène déclenchant la différenciation ovarienne, qui n'intervient qu'à partir de la 8^{ème} semaine (le mâle à la 7^{ème} semaine), mais un gène pourrait jouer

un rôle d'anti-différenciation testiculaire en réprimant la synthèse des androgènes par la gonade indifférenciée (3).

2-1 Cordons sexuels secondaires :

La différenciation ovarienne est caractérisée par une seconde poussée de cordons dans le cortex : les cordons sexuels secondaires (ou cordons de Pflüger) à l'intérieur desquels vont migrer les CGP. Les cordons primaires se trouvent refoulés au centre de la gonade où ils constituent les cordons médullaires qui se fragmenteront en amas irréguliers, puis dégèneront, laissant place à un tissu conjonctif lâche, dans lequel se développent de nombreux vaisseaux sanguins (3).

2-2 Multiplication des ovogonies :

Dans les cordons, on retrouve de volumineuses cellules à cytoplasme clair, les ovogonies, qui ne sont rien d'autres que les CGP. De forme arrondie ou ovoïde, les ovogonies possèdent un gros noyau ; leur cytoplasme contient des mitochondries de grande taille mais peu de réticulum endoplasmique. Les ovogonies sont liées par des ponts cytoplasmiques qui permettent la synchronisation des mitoses (3).

2-3 Entrée en prophase de la première division méiotique :

Lorsqu'elles entrent en méiose, les ovogonies deviennent des ovocytes. Ce processus est un événement précoce qui intervient vers la 10^{ème} ou 11^{ème} semaine, juste après leur entrée en phase de multiplication intense. Croissance exponentielle du nombre d'ovogonies et entrée en méiose se produisent de façon simultanée. L'ovocyte s'entoure de cellules aplaties, précurseurs des cellules de la granulosa. Il est alors appelé follicule primordial (4).

2-4 Apparition des follicules primordiaux :

À la 16^{ème} semaine, l'ovaire a un aspect morphologique évoquant celui de l'ovaire postnatal. Il est composé du hile, de la médulla centrale constituée de divers tissus et enfin du cortex périphérique contenant les cordons corticaux à l'aspect trabéculaire.

Progressivement, le nombre de follicules primordiaux augmente. L'apparition de follicules intermédiaires présentant un mélange de cellules de la granulosa aplaties et cuboïdales est suivie par celle des petits follicules primaires à une couche de cellules de la granulosa cuboïdales et petit ovocyte, dont le diamètre est proche de celui des follicules primordiaux (3,4).

2-5 Atrésie des cellules germinales :

Des 7 millions de cellules germinales présentes au 5^{ème} mois de grossesse, il n'en restera plus que 2 millions à la naissance, la moitié d'entre elles n'ayant pas encore évolué en follicules primordiaux. Ce ne sont pas les follicules primordiaux qui dégénèrent le plus, mais les ovogonies. En effet, à 34 semaines de la grossesse, le nombre de follicules primordiaux est d'environ 680 000; il reste stable au moins jusqu'à 8 mois après la naissance (3).



MALADES ET METHODES

Il s'agit d'une étude rétrospective étalée sur une période de 6 ans, allant de janvier 2005 à décembre 2010, menée au service de gynécologie-obstétrique B du CHU Mohammed VI de Marrakech.

Cinq cas de TGO ont été répertoriés.

Les patientes nous ont été adressées pour des symptômes variables.

Notre étude s'est basée sur l'analyse:

- du profil épidémiologique des patientes: l'âge moyen, la parité, le statut hormonal ;
- des circonstances de découverte ;
- de la sémiologie clinique particulière et les spécificités paracliniques de ces tumeurs ;
- de leur stadification selon la classification de la FIGO ;
- du traitement instauré en fonction de chaque stade ;
- de leur histologie ;
- de leur évolution et des récurrences.

Les observations médicales des patientes ont été recueillies des dossiers à partir des archives du service. Les données concernant le suivi ont été collectées à partir des dossiers médicaux et des appels téléphoniques des patientes ou de leurs proches.

I- Observation N°1:

Patiente B.H. âgée de 18 ans, mariée depuis un an, nulligeste. Elle ne rapporte pas la prise d'une contraception orale. Elle n'a pas d'autres antécédents pathologiques particuliers.

Elle a été admise pour une aménorrhée et une pilosité excessive.

Le début de sa symptomatologie remonte à six mois par des ménorragies avec des douleurs pelviennes. Par la suite, la patiente a présenté une aménorrhée (test de grossesse négatif) associée à un développement des caractères sexuels masculins à type d'une pilosité excessive et d'une rauçité de la voix. L'état général est conservé.

L'examen physique a noté une pilosité excessive au niveau de l'hypogastre, des membres inférieurs et du visage. Il a noté également la présence d'une masse hypogastrique latéralisée à droite, d'environ 15cm/10cm, mal limitée, indolore, ferme et mobile. Le reste de l'examen physique était normal.

L'échographie pelvienne (figure 4) a objectivé une masse ovarienne kystique cloisonnée et hétérogène. Sa taille est d'environ 18/12cm. Il n'existe pas de végétations endokystiques ou exokystiques. Une ascite de faible abondance a été retrouvée (figure 5).

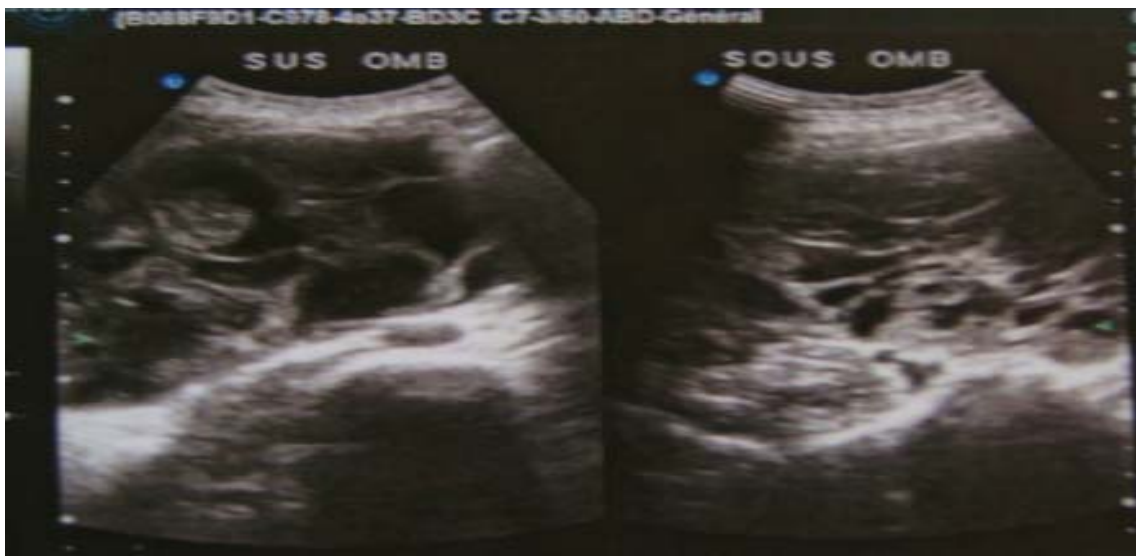

Figure 4 : observation d'une masse ovarienne kystique et cloisonnée à l'échographie.

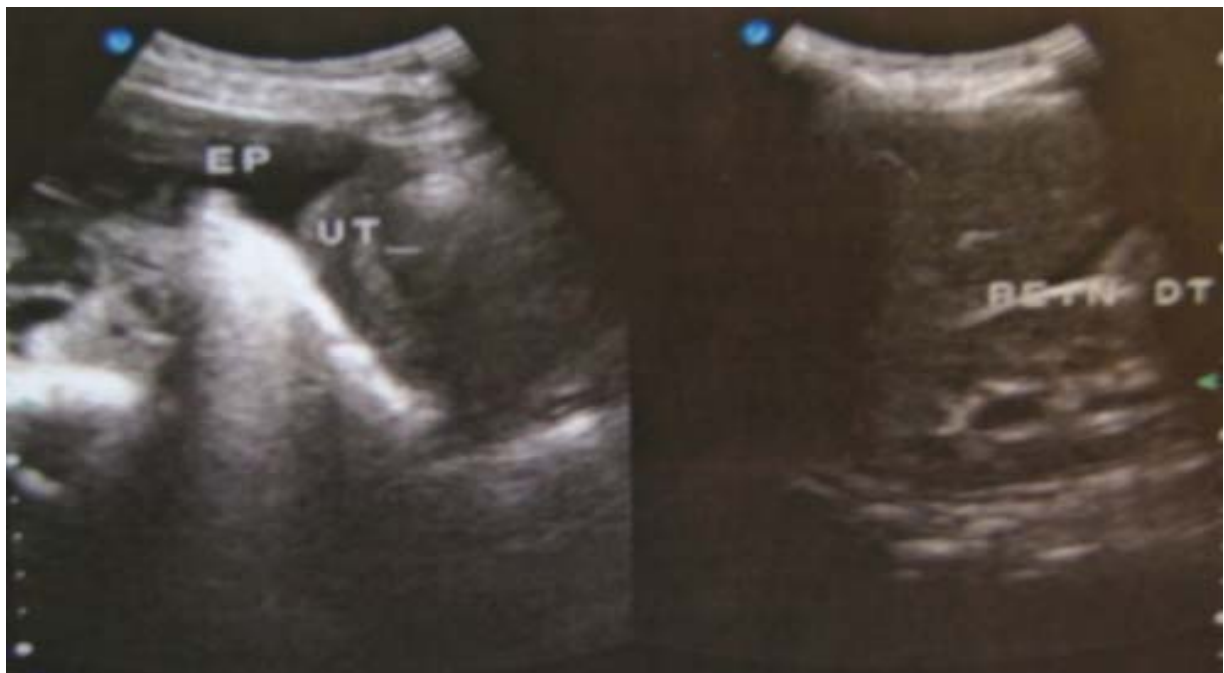

Figure 5 : image échographique d'une ascite.

La tomodensitométrie abdomino-pelvienne a objectivé une volumineuse formation abdomino-pelvienne latéralisée à droite mesurant 80x140mm. Ses contours sont polylobés. Elle est multicloisonnée, à double composantes liquidienne et tissulaire. La portion tissulaire ainsi que les cloisons se rehaussent de façon intense après l'injection du produit de contraste. L'utérus est de taille et de morphologie normale. La vessie a des contours réguliers. Il n'existe pas d'adénopathies pelviennes et lombo-aortiques. Le foie est homogène, sa taille est normale et ses contours sont réguliers. Il n'y a pas des adénopathies profondes. Un épanchement péritonéal de faible abondance a été retrouvé.

Au total, il s'agit d'une formation solidokystique abdomino-pelvienne latéralisée à droite en rapport avec une tumeur ovarienne.

Le taux des β hcg est normal (0,5UI/ml). Le taux de la testostérone est normal (4,87ng/ml), le taux du CA125 est élevé (98UI/ml).

La patiente a été opérée sept jours après son admission. Une laparotomie médiane sous ombilicale sous anesthésie générale a été réalisée. L'exploration a trouvé une masse ovarienne droite de 20x14 cm solidokystique d'allure suspecte associée à une ascite de faible abondance. Il n'y a pas de végétations exokystiques ni d'envahissement des organes du voisinage. Une annexectomie droite a été faite avec un prélèvement du liquide d'ascite.

Les suites opératoires ont été simples.

L'examen anatomopathologique de la pièce opératoire a trouvé une masse polyplœide pesant 1460g et mesurant 19/14 cm, avec une trompe en surface de 14 cm de long. Il n'ya pas des végétations exokystiques. A la coupe, elle est d'aspect solidokystique. Les kystes ont un contenu séreux clair. Il existe des foyers denses et blancs grisâtres.

A l'examen microscopique, il s'agit d'une prolifération tumorale organisée en nappes, en massifs et en lobules associée à des cordons. Il y a des structures qui évoquent des corps de Call-Exner. Cette prolifération est faite de cellules à noyaux arrondis et ovalaires, hyperchromatique, dense associée à quelques mitoses et un cytoplasme peu abondant basophile. Le tissu interstitiel est partiellement fibreux et dissocié par des foyers congestifs. Cette tumeur infiltre le parenchyme ovarien en profondeur en conservant la capsule.

En conclusion, il s'agit d'une prolifération tumorale évoquant une TGO. Il n'est pas observé de rupture capsulaire ni d'atteinte de la trompe sous jacente.

L'étude du liquide d'ascite n'a pas trouvé de cellules tumorales.

La patiente avait un stade la selon la classification de la FIGO. Le cas de la patiente a été discuté dans un staff multidisciplinaire. Aucun traitement adjuvant n'a été proposé vu le stade tumoral.

L'évolution était favorable avec un recul de 23 mois.

II– Observation N°2:

Patiente Z.H. âgée de 56 ans, mariée, 7^{ème} geste, 4^{ème} pare ayant 4 enfants vivants. Elle est ménopausée depuis 14ans. Elle n'a pas rapporté une prise de contraception orale.

Elle a été admise pour des métrorragies, des douleurs pelviennes et une distension abdominale.

Le début de la symptomatologie remonte à deux ans par des métrorragies de moyenne abondance, d'aspect rougeâtre, associées à des douleurs pelviennes intermittentes sans autres signes associés. Quinze jours avant son admission, la patiente rapporte une distension abdominale. Son état général était altéré.

L'examen physique a objectivé une pâleur cutanéomuqueuse, et des conjonctives décolorées.

L'examen abdominal a objectivé une distension abdominale et une sensibilité diffuse. L'examen gynécologique a trouvé une masse latéro-utérine droite douloureuse, mobile, de 15/15 cm, mal limitée et ferme. Le col avait un aspect normal.

L'échographie pelvienne (figure 6) objective un utérus de taille normale et de contours réguliers. Une masse abdomino-pelvienne de 30cm, hétérogène et multi-kystique sans végétations endokystiques ou exokystiques a été retrouvée, associée à un épanchement péritonéal de faible abondance évoquant une origine tumorale ovarienne.

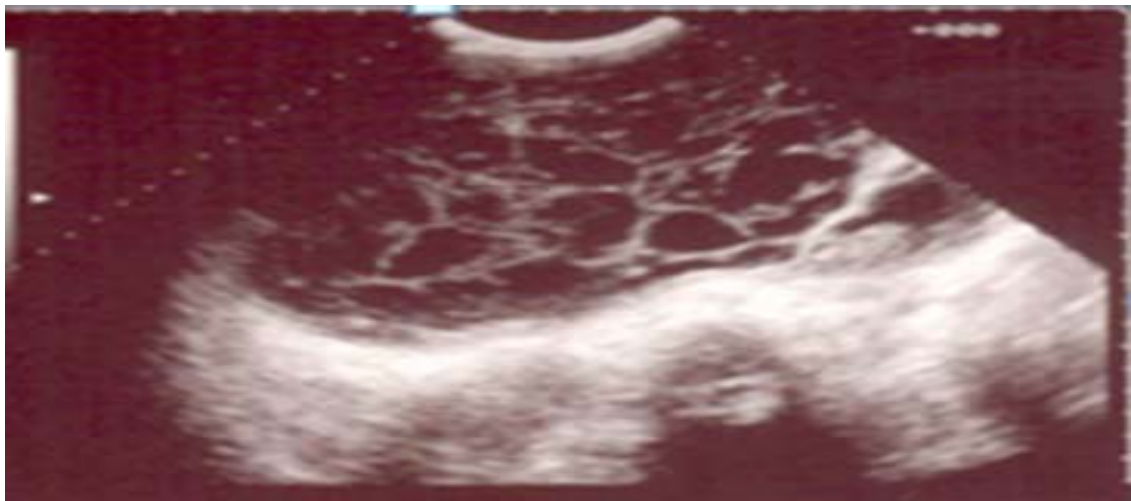


Figure 6 : observation d'une masse multikystique à l'échographie.

La tomodensitométrie n'a pas été faite.

Le bilan biologique a révélé une anémie hypochrome microcytaire (Hb=6.86g/dl). La patiente a été transfusée avant l'intervention par 2 culots globulaires.

La patiente a été opérée 21 jours après son admission. Une laparotomie médiane sous ombilicale, élargie en péri et en sus ombilical, sous anesthésie générale a été réalisée. L'exploration a trouvé une masse ovarienne gauche de 18x12 cm solidokystique d'allure suspecte. Il n'y a pas de

végétations exokystiques. Une ascite de moyenne abondance a été retrouvée. Il n'existe pas d'envahissement des organes du voisinage.

Un prélèvement du liquide d'ascite a été réalisé. Une hystérectomie totale sans conservation annexielle a été faite complétée par une omentectomie, et un prélèvement ganglionnaire iliaque droit.

Les suites opératoires ont été simples.

L'étude anatomopathologique de la pièce opératoire a parlé d'un aspect en faveur d'une TGO dans sa forme macro-folliculaire sans rupture capsulaire. Le corps utérin, la trompe et l'autre annexe sont libres. Il n'y a pas de métastases ganglionnaires et de localisation épiploïque au niveau de ce prélèvement.

L'étude du liquide d'ascite n'a pas trouvé de cellules tumorales.

La tumeur a été classée stade Ia.

Aucun traitement adjuvant n'a été proposé au staff multidisciplinaire.

L'évolution était favorable avec un recul de 33 mois.

III- Observation N°3 :

Patiente M.K. âgée de 46 ans, mariée et mère de cinq enfants, ménopausée depuis 5 ans. Elle était sous contraception orale. Elle a comme antécédent une hyperthyroïdie depuis 17ans, actuellement elle est sous bêtabloquant seul.

Elle a été admise pour des douleurs abdomino-pelviennes d'installation progressive évoluant depuis 7 mois. Aucun autre signe clinique n'a été rapporté.

L'examen physique a trouvé une masse latéro-utérine gauche de 18cm/16cm, mal limitée, indolore, ferme, et mobile. Il n'a pas été noté de syndrome endocrinien. Le reste de l'examen physique était sans anomalies.

L'échographie pelvienne a objectivé un utérus de taille normale et de contours réguliers. Elle a décrit une masse pelvienne de 19/18 cm, cloisonnée et hétérogène sans végétations endokystiques ou exokystiques. Elle prend naissance de l'ovaire gauche très probablement. Elle n'est pas associée à un épanchement péritonéal.

La tomodensitométrie (figure 7) a objectivé une masse hypogastrique médiane, de densité tissulaire, prenant le contraste de manière hétérogène en délimitant en son sein des zones de nécrose. Le point de départ semble annexiel droit, mesurant 10x16 cm de grand axe. Elle abaisse la vessie et refoule l'utérus latéralement à droite. On note la présence de trois lésions hépatiques qui mesurent respectivement 33m, 12mm et 7mm de diamètre. Il n'y a pas d'adénomégalie intra ou rétropéritonéale.

Au total, il s'agit d'une volumineuse masse hypogastrique d'origine ovarienne droite. Il existe un aspect en faveur de 3 lésions hépatiques d'allure métastatiques.

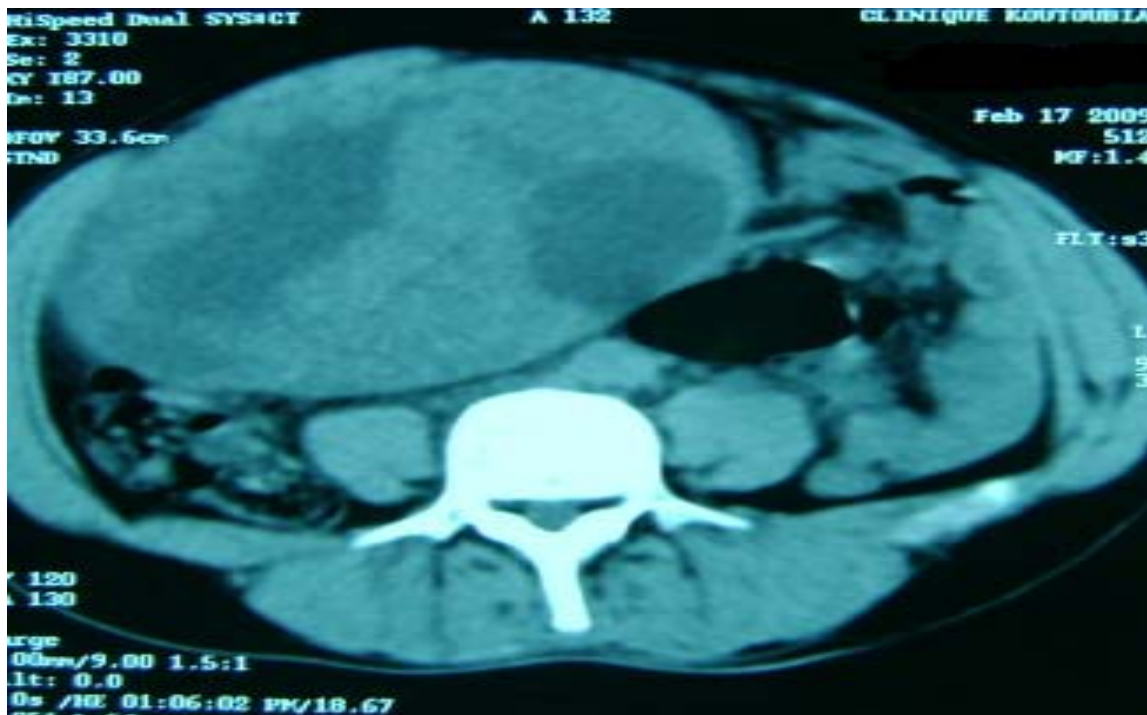

Figure 7: Présence d’une masse hypogastrique médiane de densité tissulaire à la tomodensitométrie.

La patiente a été opérée le lendemain de son admission. Une laparotomie médiane à cheval sur l’ombilic, sous anesthésie générale a été réalisée. L’exploration trouve une tumeur ovarienne 20cm/20cm, d’aspect solide d’allure suspecte. Il n’y a pas de végétations exokystiques. Il n’y a pas d’ascite ni d’envahissement des organes du voisinage.

Une hystérectomie totale sans conservation annexielle a été faite. Elle a été complétée par un curage iliaque droit et gauche, une omentectomie, et un curage lombo-aortique.

Les suites opératoires ont été simples.

L’examen anatomopathologique a objectivé une pièce pesant 1340g et mesurant 16 cm de long, 16 cm de large et 9 cm d’épaisseur. Sa surface externe est lisse avec une trompe en surface de 8cm. A la coupe, elle est d’aspect solidokystique sans rupture capsulaire avec des foyers

grisâtres hémorragiques et d'autres qui sont denses jaunâtres. Certains kystes renferment du matériel séreux clair.

A l'examen microscopique, il s'agit d'une prolifération tumorale organisée en massifs et en plages. Elle renferme de multiples kystes centrés de matériel éosinophile. Il s'agit de cellules à cytoplasme peu abondant basophile à noyau arrondi parfois dense. Le stroma est partiellement fibreux. Cette tumeur infiltre le parenchyme ovarien. Ce dernier est partiellement fibreux dense et remanié par des foyers hémorragiques. Le curage ganglionnaire droit a ramené 9 ganglions, le curage gauche a ramené 13 ganglions et le curage lombo-aortique a ramené 3 ganglions. Ils sont tous uniquement réactionnels et non métastatiques.

Au total, il s'agit d'un aspect en faveur d'une tumeur TGO de type adulte sans rupture ni effraction capsulaire ou extension à la trompe. L'utérus, l'autre annexe et l'épiploon sont indemnes. Il n'y a pas de métastases ganglionnaires.

La tumeur a été classée au stade Ia.

Aucun traitement adjuvant n'a été proposé après le staff multidisciplinaire.

L'évolution était favorable avec un recul de 21 mois.

IV- Observation N°4 :

Patiente B.F. âgée de 60 ans, mariée, 2^{ème} geste, 2^{ème} pare et sans enfants vivants (les deux décédés respectivement à l'âge de 3 mois et à l'âge adulte). Elle est ménopausée depuis 14 ans. Elle n'a pas rapporté de prise d'un moyen de contraception. Elle est connue hypertendue mais elle ne suit pas son traitement.

Elle a été admise pour des métrorragies post-ménopausiques.

Le début de la symptomatologie remonte à trois mois par l'apparition des métrorragies minimales, spontanées. Elle accuse aussi des douleurs pelviennes hypogastriques modérées sans irradiation. Elle rapporte la notion de dysurie. Il n'y a pas d'autres signes associés. L'état général est conservé.

L'examen général trouve une tension artérielle à 14/07.

L'examen gynécologique trouve une masse pelvienne dont la limite supérieure est difficile à apprécier. Le col est d'aspect et de consistance normale, le vagin est souple, sans saignement endo-utérin ou cervical. L'utérus est augmenté de taille.

L'échographie pelvienne (figure 8) objective une masse hyperéchogène hétérogène de 07 cm de diamètre, bien limitée. Elle paraît au dépend de l'ovaire gauche. Elle est hypervascularisée au doppler et elle exerce une empreinte sur le plancher vésical. La vessie a une paroi fine, des contours réguliers et à contenu transonore.

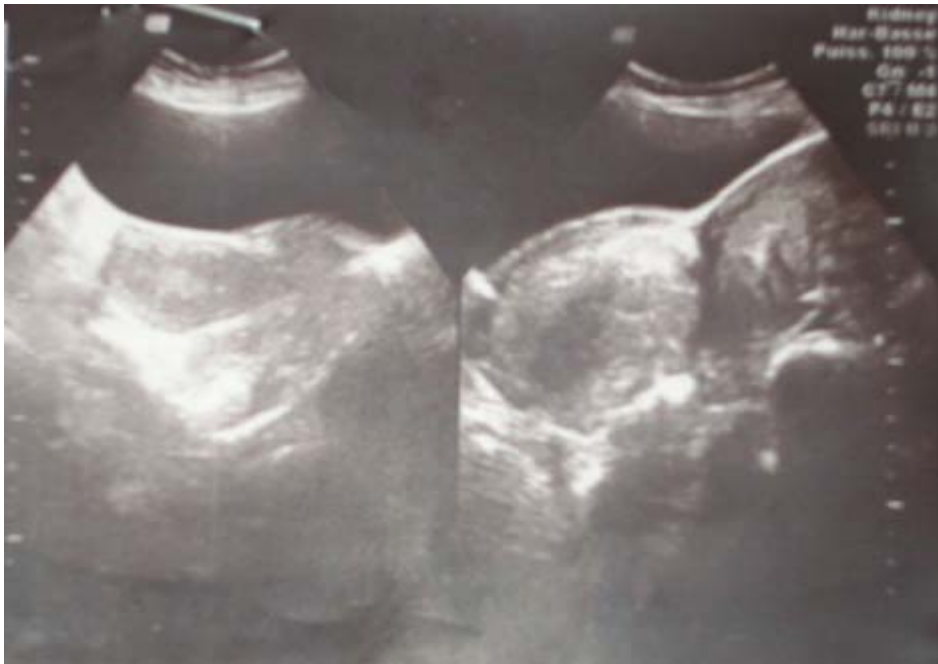

Figure 8 : Une masse pelvienne hyperéchogène hétérogène à l'échographie.

La tomodensitométrie n'a pas été faite.

La patiente a été opérée une semaine après son admission. Une laparotomie médiane à cheval sur l'ombilic, sous anesthésie générale a été réalisée. L'exploration trouve de multiples vésicules au dépend de l'annexe gauche. On note la présence de deux masses latéro-utérines à droite et à gauche d'aspect mollassse. Il n'y a pas de végétations exokystiques. Il n'y a pas d'ascite. Il n'y a pas d'envahissement des organes du voisinage.

Une hystérectomie totale sans conservation annexielle a été réalisée, associée à un curage iliaque droit et gauche et une omentectomie.

Les suites opératoires ont été simples.

L'étude histologique de la pièce opératoire a trouvé deux formations nodulaires sous séreuses appendues à la pièce d'hystérectomie. Elles mesurent respectivement 7,5 et 11cm du grand axe. Elles sont bien limitées et encapsulées.

A la coupe, elles sont de couleur blanc-grisâtre de consistance ferme, d'aspect fasciculé. Il n'existe pas de foyers de nécrose. L'ensemble pèse 540g. L'utérus mesure 10x5x2cm dont le col mesure 2,5x2x1, 9cm. A l'ouverture, la paroi utérine mesure 1,4cm et la cavité utérine mesure 0,5 cm. L'annexe droit pèse 5g. L'ovaire droit mesure 2cm de diamètre. La trompe droite mesure 6x0,2cm. On note la présence le long de la trompe de microvésicules blanchâtres. L'annexe gauche pèse 10g. L'ovaire gauche mesure 5cm de diamètre. La trompe gauche mesure 7x0, 5 cm. Elle est le siège des mêmes lésions de la trompe droite.

A la coupe, l'ovaire gauche est le siège d'un néoplasme jaunâtre d'aspect lobulé, de consistance ferme. Il n'existe pas de remaniements kystiques ou nécrotiques.

L'examen histologique (figure 9) des formations nodulaires montre qu'il s'agit d'une prolifération léiomyomateuse bénigne. Elle est dissociée par place par des foyers d'adipocytes matures. L'interstitium est fibreux, lâche, myxoïde par endroits et riche en vaisseaux à paroi épaissie et à endothélium régulier.

L'endomètre est de type prolifératif.

Le col utérin est le siège de remaniements inflammatoires subaigus et chroniques non spécifiques. L'ovaire droit est dystrophique.

Par ailleurs, l'examen histologique au niveau des différents prélèvements réalisés au niveau du néoplasme ovarien gauche montre qu'il s'agit d'une prolifération tumorale stromale agencée en plages solides, nodulaires et macrofolliculaires. Les cellules tumorales sont de tailles moyennes, elles ont un noyau anisocaryotique à contours irréguliers et à chromatine pale. L'index mitotique est estimé à 50 mitoses/ 10 champs au fort grossissement, sans mitoses anormales. Il n'existe pas de corps de Call-Exner. Le stroma tumoral est abondant fait de cellules fibroblastiques. Le stroma ovarien adjacent est de type desmoplastique riche en corpuscus albicans. Au niveau du mésosalpinx droit et gauche, il existe des kystes paratubaires.

Au total, il s'agit d'une TGO de type adulte de l'ovaire gauche de 5 cm de diamètre avec un index mitotique estimé à 50 mitoses/ 10champs au fort grossissement. Elle est associée à des léiomyomes utérins, des kystes paratubaires droits et gauches et une cervicite subaigüe et chronique non spécifique. L'endomètre est de type prolifératif.

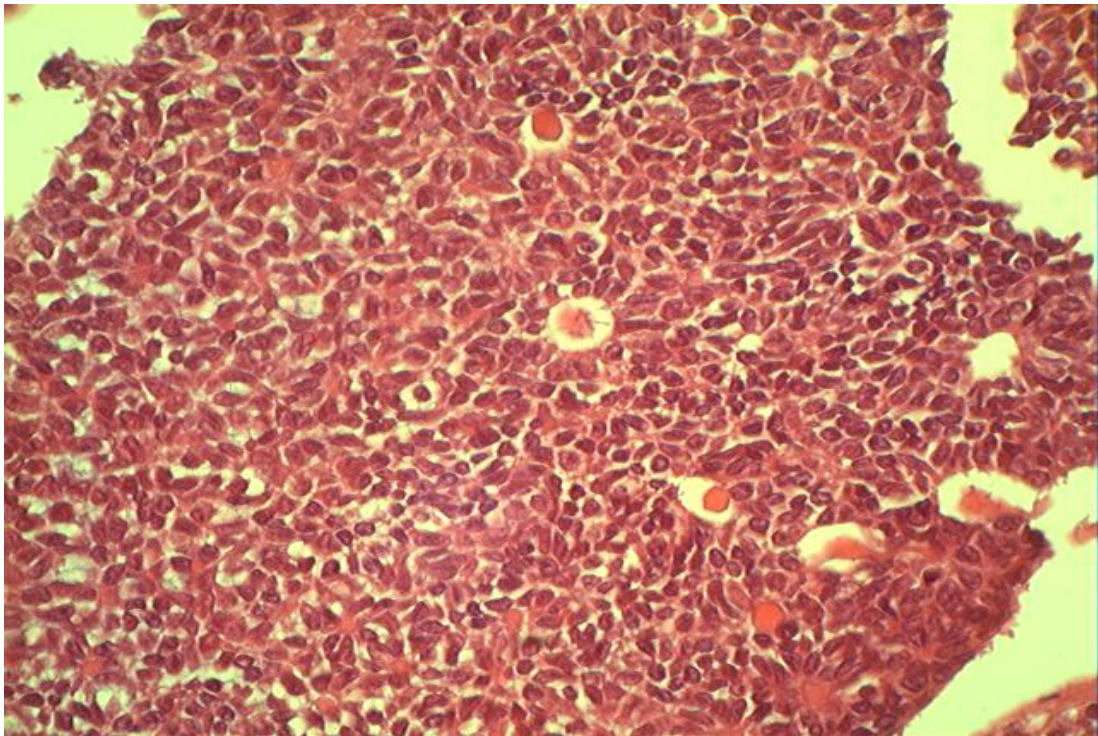


Figure 9 : aspect microscopique de la tumeur de la granulosa adulte.

La tumeur est donc classée stade Ia. Aucun traitement adjuvant n'a été proposé à la patiente après le staff multidisciplinaire. L'évolution était favorable avec un recul de 6 mois.

V- Observation N°5 :

Patiente Z.L. âgée de 56 ans, 4^{ème} pare, 4^{ème} geste. Elle était sous contraception orale pour une courte durée (un mois). Elle n'est pas ménopausée. Elle est suivie pour une gonarthrose depuis 14 ans, un traitement anti-inflammatoire non stéroïdien a été prescrit.

Elle a été admise pour des douleurs pelviennes.

Le début de la symptomatologie remonte à 3 mois par des douleurs pelviennes de moyenne intensité, sans irradiation. Il n'existe pas d'autres signes associés notamment un syndrome endocrinien, digestifs ou urinaires. On a noté un amaigrissement non chiffré.

L'examen physique a objectivé une sensibilité de la fosse iliaque gauche associée à une masse latéro-utérine gauche, sa taille est d'environ 10x07 cm, mal limitée, ferme et indolore.

L'échographie endovaginale (figure 10) a objectivé une masse latéro-utérine gauche à paroi épaisse et hétérogène de 12x9 cm, sans végétations exokystiques. Il existe une ascite de moyenne abondance. L'utérus est de taille normale.

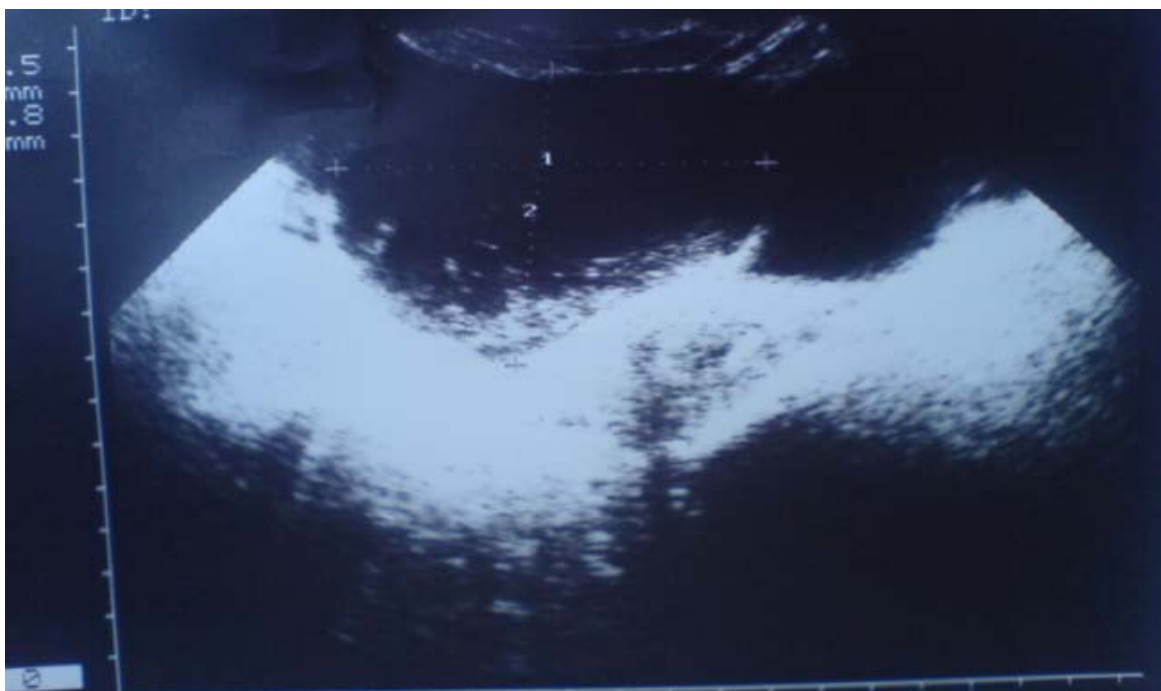


Figure 10 : Une masse latéro-utérine à paroi épaisse et hétérogène.

La patiente a été opérée 3 jours après son admission. Une laparotomie médiane sous ombilicale, sous anesthésie générale a été réalisée. L'exploration trouve une tumeur ovarienne gauche qui mesure 12x10cm suspecte (paroi épaisse solidokystique). Il n'y a pas de végétations

exokystiques. Il n'y a pas d'effraction capsulaire (figure 11). On note la présence d'une ascite de moyenne abondance. L'utérus est de taille normale. L'annexe controlatéral est d'aspect normal. On note la présence de quelques granulations péritonéales et au niveau de l'épiploon. Il n'existe pas d'adénopathies profondes. On a réalisé un prélèvement du liquide d'ascite.

Une hystérectomie totale sans conservation annexielle a été réalisée, associée à une biopsie péritonéale et épiploïque.

Les suites opératoires étaient simples.

L'étude anatomopathologique a objectivé une pièce d'hystérectomie sans conservation annexielle pesant 120g. L'utérus mesure 10x7x4cm, dont le col utérin mesure 5x4x1cm. Le col est blanchâtre et régulier, il y a un kyste de Naboth au niveau de l'endocol. La cavité utérine mesure 5cm. L'endomètre est épaissi sur 0,4cm. La paroi utérine mesure 2cm. La trompe mesure 6cm. L'ovaire mesure 3x2x0,4cm.

Les deux fragments graisseux pèsent 30g et mesurent 12x6 et 3x4cm.

La pièce d'annexectomie gauche pèse 200g. La trompe est laminée et légèrement tortueuse. Elle mesure 4cm. L'ovaire est le siège d'un néoplasme mesurant 12x8,5x2,5cm. La capsule est respectée. Elle est le siège d'un hématome sous capsulaire. Il n'y a pas de végétations.

A la coupe, la tranche de section est solide. Il existe des remaniements gélatineux mucoïdes sans végétations.

L'analyse histologique des prélèvements effectués montre au niveau de l'ovaire, qu'il s'agit d'une prolifération stromale largement remaniée par de l'œdème et de l'hémorragie. Elle occupe tout le parenchyme ovarien sans effraction capsulaire. Elle s'agence tantôt sous forme de cellules fusiformes, tantôt de cellules thécales et lipoïde like. Toutes ces cellules ont un cytoplasme éosinophile. Les noyaux sont riches en atypies. Ils sont incisurés avec des images en grain de café. L'index mitotique est de 4 mitoses/chp/10chps.

L'annexe controlatéral est sans particularités.

On note une hyperplasie glandulokystique de l'endomètre.

En conclusion, il s'agit d'une tumeur ovarienne évoquant une tumeur des cordons sexuels et du stroma de type granulosa de l'adulte. La tumeur mesure 12cm de grand axe. Il n'y a pas d'effraction capsulaire. L'index mitotique est de 4mitoses/chp/10chps. Il existe une hyperplasie endométriale glandulokystique. Il n'y a pas de localisation péritonéale.


La tumeur a été classée stade Ia.

Aucun traitement adjuvant n'a été proposé à la patiente, après le staff multi-disciplinaire.

L'évolution n'est pas précisée vu que la patiente a été perdue de vue.

Tableau RECAPITULATIF I:

Observation N°	1	2	3	4	5
Age	18 ans	56 ans	46 ans	60 ans	56 ans
Statut Hormonal	En activité génitale	Ménopausée	ménopausée	Ménopausée	En activité génitale
Parité	Nullipare	4 ^{ème} pare	5 ^{ème} pare	2 ^{ème} pare	4 ^{ème} pare
Circonstance de découverte	-ménorragie puis aménorrhée secondaire -hirsutisme -douleurs pelviennes	-métrorragies -douleurs pelviennes -distension abdominale	-douleurs abdomino-pelviennes -distension abdominale	-métrorragies -douleurs hypogastriques -dysurie	-douleurs pelviennes
Examen Clinique	-excès de pilosité (hypogastre, membres inférieurs, visage) -masse latéro-utérine droite	-pâleur cutanéomuqueuse -sensibilité abdominale diffuse -masse latéro-utérine droite	- masse latéro-utérine gauche	- masse pelvienne	- sensibilité de la fosse iliaque gauche - masse latéro-utérine gauche
Imagerie	- masse solidokystique - épanchement péritonéal	-masse hétérogène multi kystique -épanchement péritonéal	- masse cloisonnée et hétérogène prenant le contraste de manière hétérogène	- masse hyperéchogène hétérogène hypervascularisée au doppler	- masse latéro-utérine gauche à paroi épaisse et hétérogène -épanchement péritonéal
Marqueurs tumoraux	-CA125 élevé	Non fait	Non fait	Non fait	Non fait
Traitement initial	Annexectomie unilatérale	Hystérectomie totale sans conservation annexielle	Hystérectomie totale sans conservation annexielle	Hystérectomie totale sans conservation annexielle	Hystérectomie totale sans conservation annexielle
Liquide d'ascite	Pas d'anomalies	Pas d'anomalies	Pas d'anomalies	Pas d'anomalies	Pas d'anomalies
Anatomie Pathologique	Tumeur de la granulosa juvénile	Tumeur de la granulosa adulte	Tumeur de la granulosa adulte	Tumeur de la granulosa adulte	Tumeur de la granulosa adulte
Stade	Ia	Ia	Ia	Ia	Ia
Traitement complémentaire	Aucun	Aucun	Aucun	Aucun	Aucun
Evolution	Bonne	Bonne	Bonne	Bonne	Perdue de vue
Recul	23 mois	35 mois	23 mois	6 mois	Perdue de vue



RESULTATS

I-Epidémiologie :

Les TGO représentent, dans notre série, 3,2% des tumeurs ovariennes et 6,8% des tumeurs malignes de celui-ci.

Quatre patientes ont une tumeur de type adulte et une a une tumeur de type juvénile.

L'âge moyen de la survenue de la forme adulte, dans notre étude, est de 54,5 ans (46-56-60-56). La patiente ayant la forme juvénile est âgée de 18 ans (tableau II).

TABLEAU RECAPITULATIF II : l'âge des patientes de notre série :

Observation N°	Age
1	18 ans
2	56 ans
3	46 ans
4	60 ans
5	56 ans

En ce qui concerne les facteurs de risque, la multiparité semble en présenter un. 4 patientes sur 5 sont multipares. Le statut hormonal des patientes est variable. Trois sont ménopausées et deux sont en activité génitale. Deux patientes étaient sous une contraception orale.

II-Diagnostic clinique :

Les circonstances de découverte de la forme adulte étaient par ordre de fréquence : des douleurs pelviennes, une masse pelvienne, une distension abdominale, des métrorragies, des ménorragies, une aménorrhée, une sensibilité abdominale, une dysurie et une altération de l'état général (tableau III).

Tableau récapitulatif III : les circonstances de découverte dans notre étude.

Signes physiques	Nombre de cas
Douleurs pelviennes	5
Masse pelvienne	5
Distension abdominale	2
Métrorragies	2
Ménorragies	1
Aménorrhée	1
Altération de l'état général	1
Sensibilité abdominale	1
Dysurie	1

La forme juvénile s'est révélée chez notre patiente par une masse abdominale associée à des signes de virilisation et à une aménorrhée.

III–Diagnostic paraclinique :

L'échographie abdomino–pelvienne a été réalisée chez toutes les patientes. Deux patientes ont bénéficié d'un examen tomodensitométrique. Aucune patiente n'a bénéficié d'une imagerie par résonance magnétique. La radiographie thoracique a été réalisée chez toutes les patientes.

Les marqueurs tumoraux ont été demandés chez une patiente (la forme juvénile). Le taux du CA125 était élevé (98UI/ml).

IV–Données thérapeutiques :

La voie d'abord de référence était la laparotomie médiane sous ombilicale parfois élargie en péri et en sus ombilical.

La cytologie péritonéale a été réalisée chez toutes les patientes.

Le traitement radical a été adopté chez 4 patientes : l'hystérectomie totale sans conservation annexielle. Elle est complétée par une omentectomie et un prélèvement ganglionnaire iliaque pour les 4 patientes.

La chirurgie conservatrice est adoptée seulement pour la forme juvénile : l'annexectomie unilatérale.

Les suites opératoires ont été simples pour toutes nos patientes.

Toutes les patientes avaient des tumeurs classées selon la FIGO stade Ia.

Aucun traitement adjuvant n'a été proposé après le staff multidisciplinaire.

V-Evolution :

L'évolution des quatre cas était favorable. Le recul (tableau IV) des patientes est variable.

Une patiente a été perdue de vue.

Tableau IV : le recul dans notre série

Les cas	Le recul
1	23 mois
2	35 mois
3	23 mois
4	6 mois
5	Perdue de vue



DISCUSSION

I- Historique :

Les tumeurs de la granulosa ont été décrites pour la première fois en 1855 par Rokitansky (1), par leur aspect proche de celui des cellules de la granulosa du follicule ovarien.

Leur histoire naturelle n'est rapportée au sein de la littérature qu'à travers de courtes séries. Au 19^{ème} siècle, c'est Von Kahlden qui, en 1895, individualise les tumeurs des cellules de la granulosa, des sarcomes et des carcinomes ovariens (7). En 1901, Schorder parle de «folliculome» pour dénommer une tumeur qui imite les cellules de la granulosa avec des rosettes folliculoïdes. Ce n'est qu'en 1914 que VonWerdt publie sa première série de six cas et que la dénomination de tumeur de la granulosa est adoptée. En 1977, Scully et al. subdivisent les tumeurs de la granulosa de l'ovaire en tumeurs adultes et juvéniles (7).

II- Définition :

Les TGO naissent à partir des cordons sexuels et du stroma. Elles sont caractérisées par l'existence d'un contingent important de cellules issues de la granulosa (9).

Les tumeurs ovariennes des cordons sexuels et du stroma sont principalement les tumeurs de la granulosa, les tumeurs à cellules de Sertoli-Leydig (androblastomes) ainsi que d'autres tumeurs rares comme les gynandroblastomes et les tumeurs à cellules stéroïdiennes (8). Elles représentent environ 8% des tumeurs ovariennes et se développent aux dépens de cellules appartenant au tissu de soutien des ovaires.

Ces cellules participent à la fonction hormonale ovarienne, ce qui explique les dysfonctionnements hormonaux associés à ces cancers. Ces tumeurs affectent des patientes de tout âge. On distingue deux types histologiques : la forme adulte et la forme juvénile (9).

III-Epidémiologie :

1-Fréquence :

Les TGO sont des néoplasies ovariennes rares, mais sont les plus fréquentes des tumeurs sécrétantes. Elles représentent 0,6 à 3 % de l'ensemble des tumeurs de l'ovaire et 5 % des tumeurs malignes de celui-ci (1). On distingue deux entités anatomo-cliniques différentes : la tumeur de la granulosa "adulte" et la tumeur de la granulosa "juvénile". Le type adulte reste le plus fréquent.

La forme "juvénile" survient le plus souvent avant l'âge de 20 ans ; avec un maximum de fréquence qui se situe entre 0 et 10 ans à 44 %. La forme "adulte" survient généralement après l'âge de 30 ans et dans 70 % des cas après la ménopause (4).

Dans notre série, 4 patientes ont une tumeur de la granulosa de type adulte et une patiente a une tumeur de type juvénile. Elles représentent 3,2% des tumeurs ovariennes et 6,8% des tumeurs malignes de l'ovaire.

2- Âge :

TABLEAU COMPARATIF V : l'âge moyen de la survenue de la TGO dans la littérature.

Auteur	Période d'étude	Nombre de cas	Age moyen (an)
ELLOUZE (1)	1994-2003	15	45 (20-70)
BOYCE (13)	1988-2008	72	43 (21-58)
FOX (14)	1948-1973	92	49,8 (8mois-88ans)
Notre série	2005-2010	05	47,2 (18-56-46-60-56)

2-1- Tumeur de la granulosa adulte :

Les formes adultes sont plus fréquentes, elles représentent 95 % des cas, elles surviennent en période péri et post-ménopausique avec un pic de fréquence autour de 50 à 55 ans (1, 10, 11, 12).

2-2- Tumeur de la granulosa juvénile :

La forme juvénile des tumeurs de la granulosa est diagnostiquée chez des patientes de moins de 20 ans dans 80 % des cas et moins de dix ans dans 50 % des cas, ce qui justifie son appellation (15).

Dans une série de 16 cas de tumeur de la granulosa juvénile, l'âge moyen de survenue de cette forme est de 5 ans avec un intervalle de 6 mois et 17,5ans (16). Dans une autre série de 40 patientes, l'âge moyen de survenue était 7,5 ans (de 7 mois à 21 ans). Cependant, des tumeurs de type adulte peuvent être trouvées chez les enfants (cas le plus précoce rapporté : six ans) (15).

L'âge moyen du diagnostic des tumeurs de la granulosa juvéniles est bimodal et survient le plus souvent de 8 à 9 ans et de 13 à 17 ans.

Elles peuvent exceptionnellement survenir au sein du testicule de nouveau-né, mais n'ont jamais été rapportées chez des hommes adultes (15).

Dans notre série 1 patiente sur 5 présente une tumeur de type juvénile, son âge est de 18 ans.

3- Facteurs de risque :

Les facteurs de risque du cancer de l'ovaire, y compris les TGO, sont principalement d'ordre gynécologique et obstétrical. Toute situation qui diminue l'ovulation est protectrice (18).

3- 1- Parité :

En général, la multiparité réduit le risque de 15 à 20%, tandis que la nulliparité et une première grossesse tardive augmentent le risque du cancer de l'ovaire (18).

En ce qui concerne les TGO, la multiparité semble représenter un facteur de risque.

Dans la grande série de FOX (14) portant sur 92 cas, 57 patientes étaient des multipares et 27 étaient nullipares. PIURA et al (19) relèvent, dans une série de 18 cas, que 11.1% sont nullipares alors que 88.9% ont eu au moins un enfant au moment du diagnostic, avec une parité moyenne de 3.44 (1 - 7 enfants). Dans une autre étude portant sur 45 cas, UYGUN et al (20) rapportent que 11 cas (24%) parmi 45 étaient nullipares et 34 cas (76.9%) étaient multipares.

Dans notre série 4 patientes sur 5 sont multipares.

3-2- Statut hormonal :

Le statut hormonal des patientes est variable dans la littérature (1).

25 % des formes adultes surviennent chez des femmes ménopausées pour Norris (21), contre 67 % pour Bjorkholm (22). Les tumeurs de type juvéniles surviennent en général en pré pubertaire (13). Une étude de SHARONY (23) portant sur 29 patientes : 17 (soit 59%) sont en post ménopause au moment du diagnostic, et 12 (soit 41%) en préménopause. Dans une autre série de 65 cas, SEHOULI (10) rapporte que 55.4% des patientes sont ménopausées, 41.5% sont en pré ménopause et 3.1% sont en pré pubertaire. FOX (14) rapporte dans son étude que 45 patientes

sont en post-ménopause, 31 en préménopause, 5 en pré-pubertaire, 4 en ménopause et 7 non connues.

La possibilité de survenue de la tumeur de la granulosa avant l'âge de la puberté est reconnue par la majorité des auteurs (24, 25, 26, 27, 28, 29, 30).

Dans l'étude de KALFA et al (24) portant sur les tumeurs juvéniles, l'âge moyen de survenue était de 7ans et demi (pré pubère).

Le rôle de la prise d'un traitement hormonal substitutif après la ménopause est aussi incriminé (18).

Dans notre série, trois de nos patientes sont ménopausées et deux patientes sont en activité génitale.

3-3- Inducteurs de l'ovulation et contraceptifs oraux :

L'infertilité et la prise d'inducteurs de l'ovulation semblent présenter un facteur de risque des tumeurs de la granulosa.

Bats (18) rapporte dans son étude sur les cancers de l'ovaire un rôle défavorable de l'infertilité et de ses thérapeutiques médicales tout comme la prise d'un traitement hormonal substitutif après la ménopause. WILLEMSSEN (31), à travers une étude sur 12 patientes ayant développé une tumeur de la granulosa alors qu'elles étaient sous gonadotrophines et citrate de clomifène, a soulevé l'hypothèse incriminant le traitement des infertilités par stimulation ovarienne dans la genèse de ce genre de tumeurs. Ceci n'a jamais été confirmé.

L'utilisation d'une contraception orale, combinant œstrogène et progestatif, réduit le risque de cancer de l'ovaire en général ; toutefois, l'effet protecteur de la pilule contraceptive n'est pas significatif lorsque les patientes sont comparées à la population générale (13).

Aucune de nos patientes n'était sous inducteurs de l'ovulation et une patiente était sous contraception orale.

3-4- Prédisposition héréditaire :

Auparavant, aucune prédisposition héréditaire n'est retrouvée dans le cas des tumeurs de la granulosa (32). Il existait peu de connaissance concernant la pathogénèse de ces tumeurs.

Dernièrement, STEVENSA (33) a publié un cas familial de tumeur de la granulosa survenu chez la mère et chez la fille ; mais l'auteur a conclu à une probable coïncidence et non pas une transmission génétique. Récemment, une mutation du gène FOXL2 est incriminée (34, 35).

Cette découverte est très importante et aura certainement des implications sur le diagnostic de ces tumeurs et sur une éventuelle thérapie ciblée (35).

3 -5- Tamoxifène :

L'utilisation de la tamoxifène a été associée à un risque accru de développer des tumeurs gynécologiques tel le carcinome endométtrial. La constatation de son association avec les TGO, en rapport probablement avec ses effets oestrogéniques, a motivé un travail mené au service d'oncologie de Rabat (36). L'aboutissement est que cette association est inhabituelle et que le tamoxifène ne présente aucun facteur de risque pour développer ce type de tumeur.

Au total, la multiparité semble être un facteur de risque des TGO. La forme adulte survient surtout après la ménopause et la forme juvénile survient en pré-pubertaire. Actuellement, la pathogénèse de cette tumeur commence à s'éclaircir par la découverte de la mutation du gène FOXL2.

IV–Anatomie pathologique :

La classification histologique de l'OMS (37) des tumeurs ovariennes est la plus adaptée. Elle distingue plusieurs groupes de tumeurs primitives ovariennes en se basant sur les corrélations morphologiques qui existent entre l'aspect histologique de la tumeur et l'aspect histologique des constituants de l'ovaire normal.

Tumeurs épithéliales communes :

- Les tumeurs séreuses
- Les tumeurs mucineuses
- Les tumeurs endométrioïdes
- Les adénocarcinomes à cellules claires
- Les tumeurs de Brenner
- Les tumeurs mixtes épithéliales
- Les carcinomes indifférenciés

Tumeurs du mésenchyme et des cordons sexuels :

- Les tumeurs de la granulosa et stromales
 - A. Tumeurs de la granulosa
 - B. Tumeur du groupe fibro-thécal
 - Les tumeurs de Sertoli-Leydig
 - Tumeur des cordons avec tubules annelés
 - Gynandroblastome

Tumeurs germinales :

- Le dysgerminome
- La tumeur du sinus endodermique

- Le carcinome embryonnaire
- Le polyembryome
- Le choriocarcinome
- Le tératome immature
- Le tératome mature
- Le tératome monodermique
 - A. goitre ovarien
 - B. carcinoïde
- Les tumeurs germinales mixtes
- Les tumeurs germinales associées à des éléments du mésenchyme et des cordons sexuels.

1- Macroscopie :

Les tumeurs de la granulosa réalisent des lésions de taille et d'aspect polymorphes, dont le diamètre moyen est estimé à 12 cm (38, 39, 40, 41, 19, 30) avec des extrêmes allant de 1 à 30 cm (41).

Il s'agit le plus souvent d'une tumeur solidokystique (1, 42), de couleur grise, blanche ou jaunâtre, comportant des cavités remplies de sang (1, 43, 44) (figure 11). Les formes adultes sont souvent unilatérales (1).

FOX (14), dans sa série a trouvé 7 cas de tumeur bilatérale et tous les autres (92) avaient une tumeur unilatérale. Seulement 12 étaient de taille inférieure à 5cm. La taille moyenne est 12cm. Il y avait 30 tumeurs solides, 46 solido-kystiques et 8 kystiques. 67 tumeurs étaient limitées à l'ovaire et 4 étaient étendues en dehors du pelvis.

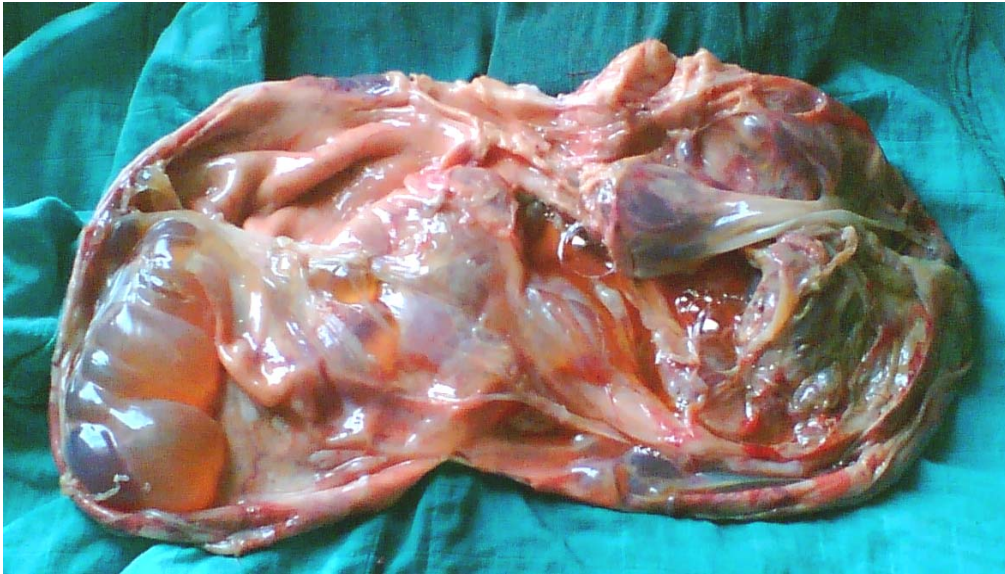

Figure 11 : Vue macroscopique d'une tumeur de la granulosa de l'ovaire solidokystique de La patiente N° 5.

2- Microscopie :

Le diagnostic est histologique. Il diffère selon qu'il s'agisse du type adulte ou juvénile.

2-1- Tumeur de la granulosa adulte :

L'aspect est celui de grain à café du noyau avec sa rainure centrale. On note la présence des corps de Call-Exner caractéristiques des formes adultes. L'agencement cellulaire est variable, l'aspect micro folliculaire est le plus fréquent. Les aspects macrofolliculaires, trabéculaires et lutéinisés sont plus rares (1).

2-2- Tumeur de la granulosa juvénile :

L'examen microscopique (figure 12) relève typiquement une prédominance de plages solides avec des formations folliculaires focalisées. Cependant, dans certains cas, un contingent uniformément folliculaire peut être rencontré. Les follicules sont de tailles et de formes variables, mais sont réguliers, ronds ou ovales. On reconnaît rarement des corps de Call- Exner ou des macrofollicules. Les deux traits cytologiques caractéristiques des cellules néoplasiques de la granulosa juvénile qui permettent de les distinguer des cellules de la granulosa adulte sont le noyau généralement rond et hyperchromatique rarement fendu, et la présence constante en quantité variable, d'un cytoplasme éosinophile ou vacuolisé (7).

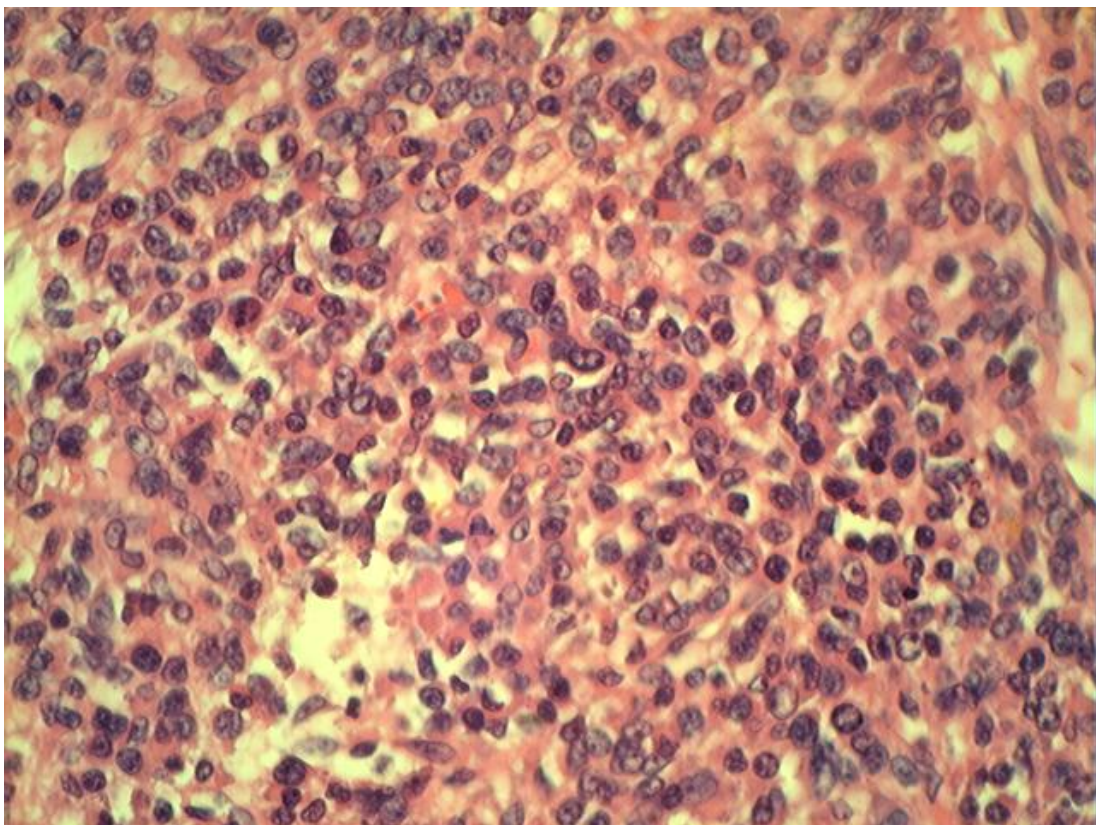


Figure 12 : aspect microscopique d'une tumeur de la granulosa juvénile.

L'étude histologique des TGO peut être confondue avec une grande variété des tumeurs ovariennes. L'étude immunohistochimique avec l'inhibine et la calrétinine (45) peut être utile au diagnostic. L'inhibine est un marqueur tumoral sensible mais il existe des cas de faux négatif.

V- Diagnostic clinique :

1- Circonstances de découverte :

Les circonstances cliniques de découverte varient selon qu'il s'agisse de la forme adulte ou juvénile. Le syndrome tumoral et le syndrome endocrinien sont les circonstances majeures de découverte.

1-1- Tumeurs de la granulosa adulte :

a- Syndrome tumoral :

Il est commun à toutes les tumeurs ovariennes.

✓ Douleurs abdominales :

Elles sont le motif de consultation principale dans 36.8% des cas selon CHUA (46) et 62% des cas selon UYGUN (20), elles peuvent être chroniques à type de pesanteur pelvienne, ou aiguë occasionnées par la rupture de la tumeur avec hémopéritoine dans 15% des cas ou secondaire à une torsion (47). Dans la série de FOX (14), portant sur 92 cas, la douleur abdominale est fréquente.

Cinq de nos patientes avaient des douleurs pelviennes chroniques.

✓ **Masse abdomino-pelvienne :**

Les TGO se manifestent par un syndrome de distension abdominale, soit d'origine tumorale soit d'origine ascitique dont la constatation constitue le plus souvent une signification péjorative.

Dans l'étude de UYGUN (20) portant sur 45 cas, la masse abdomino pelvienne a été trouvée chez 23 cas, soit 51% des cas. Dans une autre étude sur 37 patientes, LAUSZUS (41) rapporte 11 cas (30%) présentant une masse pelvienne.

Toutes nos patientes avaient une distension abdominale associée une masse pelvienne.

b- Syndrome endocrinien :

Le syndrome endocrinien est essentiellement lié à l'hypersécrétion des œstrogènes.

Les manifestations les plus fréquentes selon Lansac et Bonnamy (48) sont les troubles du cycle menstruel : oligoménorrhée, aménorrhée secondaire associée de façon inhabituelle à une glaire abondante et filante (4 à 16 % des séries), ou des ménométrorragies (40 à 60 % des séries). Ce syndrome est atténué pendant la grossesse. Après la ménopause, l'hyperoestrogénie est plus facile à diagnostiquer car il existe une trophicité anormale du vagin, une glaire abondante et filante, une augmentation du volume de l'utérus, une tension des seins associée à des ménométrorragies dans 75 à 77 % des cas. FOX (14) dans sa série a noté la prédominance des métrorragies en post ménopause, les ménorragies ou des troubles du cycle en préménopause et 3 patientes avaient une aménorrhée secondaire.

En cas de sécrétion androgénique, les signes cliniques seront dominés par un hirsutisme, une raucité de la voie, une hypertrophie clitoridienne et une acné (4).

Dans notre série, une patiente avait des signes d'hyperandrogénie et trois avaient des métrorragies post-ménopausiques. La 5^{ème} patiente ne présente pas un syndrome endocrinien.

1-2- Tumeurs de la granulosa juvénile :

a- Syndrome tumoral :

D'après l'étude de Kalfa et al. (15), l'inconfort abdominal et une masse palpable dans la partie inférieure de l'abdomen peuvent révéler la maladie. C'est l'augmentation du volume de l'abdomen qui alerte l'enfant ou ses parents.

Cette masse peut être à l'origine de troubles fonctionnels par la compression des voies urinaires (douleurs lombaires, coliques néphrétiques, infections urinaires), de l'intestin (constipation, syndrome occlusif incomplet), voire une détresse respiratoire.

Dans 10 % des cas, le tableau clinique peut être aigu pseudo chirurgical et peut se compliquer d'une rupture intrapéritonéale ou d'une ischémie aiguë par une torsion de l'ovaire.

Notre patiente ayant la forme juvénile a une masse abdominale.

b- Syndrome endocrinien :

Les symptômes endocriniens sont les plus fréquents selon Kalfa (15). Cliniquement, selon une étude faite par Kdous et al. (7), il s'agit dans 70 % des cas d'un tableau d'hyperoestrogénie avec une pseudopuberté précoce isosexuelle lorsqu'elle survient chez l'enfant impubère. Le terme « pseudopuberté » est justifié par l'absence d'ovulation et de corps jaune, contrairement à la puberté isosexuelle d'origine hypophysaire. Dans l'étude de FOX (14), il existe 2 cas de puberté précoce sur les 5 cas prépubères. Après la puberté, les tumeurs peuvent générer des irrégularités menstruelles, une aménorrhée secondaire, une galactorrhée et plus rarement des signes de virilisation (49).

Notre jeune patiente avait des signes de virilisation et une aménorrhée.

c- Autres symptômes:

Une ascite est présente dans 10% des cas dans la littérature. Dans la série de KALFA (15), le liquide était citrin dans 17 cas et hémorragique dans 7 cas. La découverte peut aussi être fortuite au cours d'une cure d'une hernie inguinale ou devant des calcifications observées sur le cliché de l'abdomen sans préparation. La découverte anténatale au cours d'un dépistage d'un kyste de l'ovaire est exceptionnelle.

Le syndrome tumoral et le syndrome endocrinien constituent la quasi-totalité des circonstances de découverte des tumeurs de la granulosa. Ces deux syndromes sont dominés respectivement par la masse pelvienne et les métrorragies.

2- Données de l'examen physique :

L'examen physique repose sur l'inspection, la palpation, la percussion abdominale et les touchers pelviens (50).

Il précise :

- Les caractéristiques de la masse : volume, consistance, rapport avec les organes de voisinage, sensibilité, mobilité. On note souvent une distension abdominale qui peut être due au développement abdomino-pelvien de la masse tumorale elle-même ou due à l'ascite dont la matité est nette dans les flancs et concave vers le haut (51).
- L'existence d'un sillon entre la masse et l'utérus au toucher vaginal, la mobilisation.
- Le toucher rectal évalue les rapports de la masse avec le rectum, son enclavement éventuel dans le cul de sac de Douglas ;

- l'existence de nodules de carcinose péritonéale;
- On recherche également un ganglion de Troisier, une hépatomégalie métastatique et des signes cliniques en faveur d'hyperandrogénie ou d'hyperoestrogénie.
 - L'examen sous spéculum élimine la présence d'une lésion cervicale, de leucorrhées et des métrorragies (50).
- L'évaluation de l'état général de la patiente est importante.

Dans les stades précoces, il s'agit d'une masse latéro-utérine uni ou bilatérale, perçue à travers le cul-de-sac vaginal. Elle est bien limitée, arrondie, rénitente, séparée de l'utérus par un sillon et peut être mobilisée indépendamment sans faire bouger l'utérus.

Aux stades avancés, il existe une prolifération tumorale qui envahit progressivement le petit bassin, fixant la tumeur à l'utérus et colonisant le cul-de-sac de Douglas. Les touchers pelviens perçoivent le pôle inférieur de ce bloc tumoral qui comble le pelvis plus qu'il ne l'infiltré. On constate la présence d'une masse indurée irrégulière polylobée bloquée dans le petit bassin. Le cul-de sac de Douglas est occupé par des nodules tumoraux, alors que, généralement, les paramètres ne sont pas infiltrés (48, 32, 52).

Dans la grande série de FOX (14) portant sur 92 cas, 58 cas avaient une masse palpable, 5 cas avaient un utérus augmenté de taille, 9 cas avaient une ascite.

3- Associations particulières :

Plusieurs associations avec des pathologies plus générales ont été rapportées. Elles conditionnent la conduite thérapeutique et le pronostic. Elles doivent, par conséquent, être recherchées systématiquement.

3-1. Hyperplasie glandulokystique de l'endomètre :

La biopsie de l'endomètre est indiquée devant des métrorragies associées à une tumeur ovarienne oestrogéno-sécrétante. Elle peut révéler une hyperplasie dans 4 à 30 % des cas ou un adénocarcinome dans 5 à 35 % des cas selon Ellouze et al (1).

Dans la littérature, cette association est fréquemment retrouvée :

- 50% des cas selon GAVIN (40),
- 52% des cas selon PAUTIER (38),
- 61,5% des cas selon PIURA (19),

Elle est remarquée quelque soit l'âge de la patiente.

Une de nos patientes présente un endomètre de type prolifératif.

3-2- Adénocarcinome de l'endomètre :

Une étude réalisée par Ben yacoub (53) portant sur une tumeur de la granulosa de l'ovaire d'apparition synchrone avec un adénocarcinome de l'endomètre chez une patiente âgée de 72 ans rapporte que c'est une association rare contrairement à l'association de la tumeur ovarienne avec un carcinome endométrioïde qui est plus fréquente dans la littérature. Elle

représente 8% dans l'étude de PAUTIER (38), 7.7% des cas selon PIURA (19) et 10% pour GAVIN (40).

Il faut toujours rechercher un adénocarcinome endométrial lors de la découverte d'une tumeur de la granulosa afin de définir une stratégie thérapeutique qui prend en compte l'association éventuelle des deux cancers (54).

3-3- Maladie d'Ollier :

La maladie d'Ollier est une variété de chondrodysplasie caractérisée par le développement de multiples chondromes à l'intérieur de l'os. La seule association connue de cette affection est celle des tumeurs ovariennes (granulosa et thécomes) (55).

3-4- Syndrome de Demons-Meigs :

C'est une entité anatomo-clinique rare, caractérisée par l'association d'un épanchement péritonéal et/ou pleural et une tumeur ovarienne, initialement limitée au fibrome ovarien et actuellement étendu à toutes les tumeurs ovariennes bénignes, voire malignes.

Son incidence chez les patientes porteuses d'une tumeur de la granulosa est évaluée entre 4% et 5% (56).

3-5-Syndrome de Mafucci :

Il s'agit de dysplasies mésodermiques non héréditaires (4) associées non exceptionnellement à des tumeurs de l'ovaire soit de type thécome soit de type tumeurs de la granulosa juvénile.

3-6- Association avec la grossesse :

L'association de la grossesse avec les cancers invasifs et les tumeurs borderline de l'ovaire est rare (58). Elle pose un problème diagnostique et thérapeutique.

CHEZ L'ENFANT

Dans la série de Kalfa (15), on a constaté une accélération de la vitesse de croissance staturale (avec un poids supérieur à 2 D.S. dans 12 cas d'une série de 40) chez les enfants qui portent une TGO. Une avance de l'âge osseux peut aussi apparaître (24 % des cas de la même série), le plus souvent modérée.

Ces symptômes résultent de la sécrétion d'estrogènes par les cellules néoplasiques, indépendante du niveau de GnRH et de gonadotrophines.

Les autres pathologies associées sont des anomalies dysplasiques (microcéphalie, asymétrie faciale, syndrome de Potter) et trois cas de caryotypes anormaux avec une ambiguïté sexuelle sont décrits (15).

VI- Diagnostic paraclinique :

1- Imagerie :

1-1-Echographie :

L'échographie abdominopelvienne et endovaginale est l'examen radiologique de première intention à effectuer devant toute tumeur ovarienne (18).

Elle donne des arguments évocateurs de malignité, parmi lesquels le diamètre maximal de la lésion et de la composante solide, la présence d'ascite, la présence de flux dans la projection papillaire, l'irrégularité de la paroi interne du kyste et enfin la richesse de la vascularisation.

Elle permet de localiser et de préciser le volume et le contenu solide et/ou kystique de la tumeur (7). Elle permet également d'apprécier l'ovaire controlatéral, de rechercher une carcinose péritonéale (18), de mesurer l'hypertrophie de l'endomètre (7) et de rechercher une atteinte hépatique(18).

Elle met en évidence une tumeur bien encapsulée, de taille moyenne de 12cm (19, 40), de structure hétérogène, avec une coexistence de plage échogène et anéchogène (kyste), en général dépourvue de végétations endo ou exokystiques (32, 52). Les kystes éventuels ont un contenu hémorragique (l'hémopéritoine par rupture est une circonstance de découverte classique).

La vascularisation ovarienne est évaluée par vélocimétrie doppler à codage couleurs. Elle est de type malin : existence d'une néovascularisation et la diminution de l'index de pulsatilité (< 0.5) dû à l'existence de shunts et de fistules artério-veineuses intra-tumorales (23, 40, 51). Elle permet également de mesurer l'hyperplasie de l'endomètre, reflet de l'hyperoestrogénie ($> 5\text{mm}$ selon GAVIN (40)).

Enfin, elle permet de suivre l'évolution des lésions ou leur réapparition (fig.10).

1-2- Tomodensitométrie (TDM) :

L'examen scanographique n'apporte en général que peu de renseignements complémentaires dans le diagnostic de la tumeur par rapport à l'échographie. Cependant, il trouve sa place dans le bilan d'extension préalable à l'intervention, notamment dans l'évaluation des rapports de la tumeur avec les organes de voisinage, surtout une compression extrinsèque

sur les voies excrétrices urinaires. Elle a un rôle fondamental dans la surveillance postopératoire (51) (fig.11).

1-3- Imagerie par résonance magnétique (IRM) :

L'IRM peut être intéressante pour l'exploration pelvienne au même titre que l'échographie réalisée par voie endovaginale (fig.12).

Elle montre des aspects très divers (8) tels que des masses solides, des tumeurs fibro-hémorragiques, des lésions multiloculaires kystiques ou encore des formations entièrement kystiques. A l'inverse des tumeurs épithéliales, il n'existe pas de projection papillaire intrakystique et la tumeur est confinée à l'ovaire.

Des anomalies utérines (augmentation de la taille utérine, épaissement endométrial, hémorragie) peuvent être associées, en rapport avec l'hyperoestrogénie.

L'intérêt essentiel de cet examen réside dans le bilan d'extension local et abdominal et dans la surveillance à distance après le traitement.

1-4- Radiographie du thorax :

Dans le cadre du bilan d'extension, une radiographie thoracique doit être demandée systématiquement pour la détection des métastases pleuropulmonaires (58).

2- Marqueurs tumoraux :

L'activité hormonale de la tumeur de la granulosa permet d'utiliser une variété de marqueurs tumoraux, pour l'orientation diagnostique et la surveillance post-opératoire.

2-1- Inhibine :

L'inhibine est une glycoprotéine produite au niveau ovarien par les cellules de la granulosa, sous forme de dimère, formée de 2 sous unités α et β . Elle joue un rôle dans la régulation de la sécrétion de la FSH hypophysaire en inhibant sa synthèse et sa sécrétion (40).

Le premier auteur à avoir suggéré l'utilisation de l'inhibine comme marqueur tumoral des TGO est LAPPOHN (59). Dans son étude, il montre que chez les patientes ménopausées traitées par hystérectomie totale avec annexectomie bilatérale pour une tumeur de la granulosa de l'ovaire, en cas de résidu tumoral ou de récurrence tumorale, le niveau sérique d'inhibine s'élève de 5 à 20 mois avant l'apparition des signes cliniques de récurrence, et le taux sérique de la FSH est anormalement bas.

Ainsi, il existe une corrélation significative entre le taux élevé d'inhibine et l'effondrement de celui de FSH. Ce phénomène serait expliqué par la production autonome d'inhibine par les cellules tumorales de la granulosa.

Après l'exérèse chirurgicale de la récurrence, les deux valeurs redeviennent normales, ce qui suggère que l'inhibine peut être utilisée comme un marqueur tumoral. Cette observation a été confirmée par plusieurs autres études (32, 38, 60, 61). Mais l'inhibine n'est pas un marqueur spécifique des TGO, car elle est également augmentée dans d'autres types de tumeurs ovariennes ou non : le carcinome mucineux (82%), la pathologie ovarienne bénigne (27%) et le cancer colique (62). Donc, elle ne peut pas être utilisée, à elle seule, en préopératoire pour orienter le diagnostic ; en revanche, les différentes études rapportées semblent montrer l'intérêt du dosage sérique de l'inhibine pour la surveillance des patientes ménopausées, car on connaît la longue durée d'évolution des tumeurs de la granulosa avec des rechutes parfois très tardives.

2-2-Calrétinine :

Très récemment, selon l'étude de Yousefy (45), la calrétinine peut aider au diagnostic. A l'immunohistochimie, la coloration est diffuse et cohérente pour la calrétinine comparée avec la coloration variable pour l'inhibine. Elle permet de différencier les TGO des carcinomes indifférenciés. C'est le marqueur le plus sensible : 100% versus 73,9% pour l'inhibine. Ce dernier est un marqueur sensible mais il existe des faux négatifs. Ces résultats ont été identiques aux autres études menées sur la calrétinine.

L'étude immunohistochimique est donc importante pour le diagnostic différentiel avec d'autres lésions néoplasiques.

2-3- Hormone antimüllérienne (AMH) :

L'AMH est synthétisée par les cellules de Sertoli pendant la vie fœtale mais également après et durant toute la vie. Après la naissance, l'AMH est synthétisée par les cellules de la granulosa de l'ovaire (63).

REY et al. (64) la considèrent comme marqueur tumoral des tumeurs de la granulosa. Chez le nouveau-né, le taux d'AMH se situe autour de 0.66ng/ml puis il croît jusqu'au pic de la puberté (4.7ng/ml) et diminue à l'âge adulte à 0.9ng/ml. Après la ménopause, l'AMH est indétectable.

LANE (65) propose l'utilisation de l'AMH comme marqueur tumoral des tumeurs de la granulosa, car 76% des patientes porteuses de cette tumeur avaient un taux élevé avant l'intervention chirurgicale. Contrairement à l'inhibine, l'AMH est sécrétée uniquement au niveau des tissus gonadiques et des tumeurs d'origine ovarienne.

Elle serait un marqueur plus spécifique que l'inhibine ou l'œstradiol. Elle pourrait être utilisée en association avec l'œstradiol et l'inhibine dans la surveillance des patientes (66). Pour l'instant, le dosage de l'AMH n'est pas réalisé en routine mais uniquement dans le cadre de

protocole de recherche. Dans l'avenir, son dosage préopératoire sera un élément d'orientation supplémentaire en faveur d'une tumeur de la granulosa.

2-4-Œstradiol :

L'œstradiol a été identifié comme l'une des substances secrétée par les TGO. Il est responsable des signes cliniques d'hyperoestrogénie. Il peut être considéré comme un marqueur tumoral s'il atteint des taux élevés (67, 68).

Le taux d'œstradiol peut être utilisé pour dépister les récurrences mais seulement 60% de ces tumeurs sont secrétantes (65). Chez la femme non ménopausée traitée par annexectomie unilatérale pour une tumeur de la granulosa, le taux d'oestrogène varie en fonction du cycle. Chez la femme traitée par annexectomie bilatérale, la mise en place d'un traitement hormonal substitutif rend impossible l'utilisation de l'œstradiol comme marqueur tumoral. Ainsi, bien que l'œstradiol soit utile au suivi et l'évolution de la maladie, il n'est pas suffisamment sensible pour servir de marqueur tumoral fiable (67).

2-5- Follicle regulatory protein (FRP) :

Il est secrété par les cellules de la granulosa. Des taux élevés ont été détectés chez certaines patientes présentant des tumeurs de la granulosa (67, 69). L'importance clinique de ce marqueur n'est pas encore connue.

2-6- Autres marqueurs tumoraux:

Il existe d'autres marqueurs tumoraux qui orientent vers l'origine tumorale ovarienne mais qui ne sont pas spécifiques des TGO. On note parmi ces marqueurs: la vimentine (1, 4), le CD99 (1) et le CA125 (8, 70, 71).

Une de nos patientes avait une augmentation du taux du CA125 (98UI/ml).

VII- Prise en charge :

La plupart des auteurs insistent sur la chirurgie comme un traitement de base. La radiothérapie et la chimiothérapie demeurent un sujet de controverse. Le but du traitement est d'éradiquer la maladie, d'assurer une survie et de conserver la fertilité à chaque fois que cela est possible.

1- Moyens thérapeutiques:

1-1- Chirurgie :

Dans la mesure où 70% (9) des patientes présentent un stade I des tumeurs, la chirurgie représente l'arme thérapeutique la plus importante. Son rôle est essentiel mais aucune recommandation précise ne peut être donnée quant à ses modalités: l'exérèse de toutes les lésions présentes reste la base du traitement.

La chirurgie a deux finalités : l'exérèse tumorale et l'évaluation de l'extension néoplasique, à savoir la stadification, afin de déterminer quelles patientes sont susceptibles d'avoir des récives (67, 32).

a- Voie d'abord :

La voie d'abord de référence est la laparotomie médiane sous ombilicale dépassant l'ombilic vers le haut de 2 à 3cm. On n'hésitera pas à l'élargir en incision xypho-pubienne pour permettre l'exposition du haut de l'abdomen et du pelvis, si les conditions locales l'imposent (40).

Elle a deux buts :

- ✓ exploratoire (50) car elle fait partie intégrante du bilan diagnostique et du bilan d'extension; l'intervention permet donc une stadification de la tumeur selon la classification FIGO ;
- ✓ thérapeutique (50) avec pour objectif une cytoréduction maximale en cas de tumeur maligne.

La voie coelioscopique peut être choisie par une équipe expérimentée à la condition de réaliser une évaluation exhaustive (18).

b- Exploration chirurgicale :

L'exploration chirurgicale (figure13) constitue la première étape essentielle du bilan d'extension de la maladie (18). Elle vise à inspecter de façon systématique l'ensemble de la cavité abdominale.

Elle débute par :

- exploration des coupes sous diaphragmatiques droite et gauche et de la capsule de Glisson, un prélèvement cytologique sous les coupes diaphragmatiques après avoir frotté doucement avec une compresse, et une biopsie de tout nodule suspect ;
- palpation attentive du parenchyme hépatique et de la région cœliaque ;

- exploration de l'ensemble du péritoine pariétal (gouttière pariétocoliques cul de-sac vésico-utérin, cul-de-sac de Douglas, péritoine pelvien latéral) et du

péritoine viscéral (déroulement de l'ensemble de l'iléon, étude des mésos). Tout nodule suspect est biopsié ;

- exploration de l'épiploon (celui-ci sera réséqué) ;
- évaluation de l'extension de la tumeur ovarienne à l'ovaire controlatéral, l'utérus, les trompes ;
- évaluation des ganglions mésentériques et prélèvement des ganglions suspects ;
- palpation des ganglions lombo-aortiques et pelviens (biopsie des ganglions suspects).

En cas d'exploration abdomino-pelvienne négative, des biopsies péritonéales sont faites systématiquement au niveau des gouttières pariéto-coliques, du péritoine vésico-utérin, du Douglas, des coupes sous diaphragmatiques et du mésentère (15 à 20 biopsies sont ainsi réalisées).

Ces biopsies systématiques permettent de mettre en évidence des extensions intra-péritonéales microscopiques dans 20 % des cas des tumeurs apparemment limitées. Elles convertissent ainsi les stades I ou II en stade III.

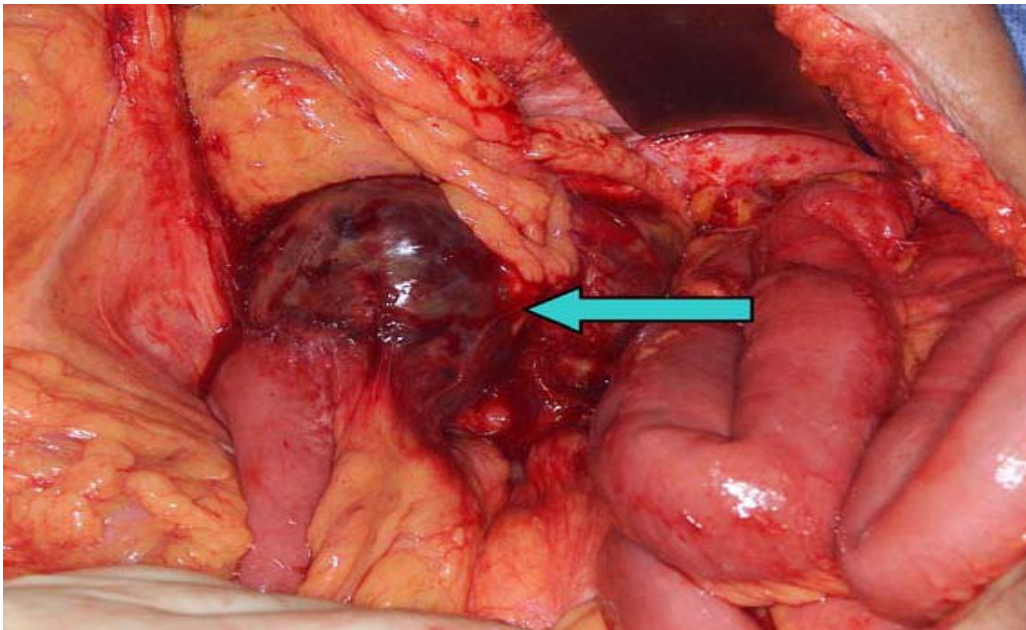


Figure13 : tumeur de la granulosa récurrente avec des métastases intestinales et mésentériques (70).

c- Cytologie :

La dissémination des cellules tumorales peut être infraclinique et peut être présente uniquement au niveau du liquide intrapéritonéal. L'analyse de ce liquide est donc systématique.

En absence d'épanchement, 100 ml de la solution saline doit être inculquée dans le bassin et dans les gouttières pariétocoliques, le liquide d'irrigation doit être aspiré et renvoyé pour un examen cytologique (72).

d- Exérèse chirurgicale :

Elle doit être la plus complète possible.

- **Chirurgie conservatrice** : dans les stades précoces (Ia) une chirurgie conservatrice est souvent réalisée pour préserver un désir de grossesse (9) ainsi que pour les enfants. Une

simple ovariectomie ou annexectomie unilatérale, peut être envisagée. En effet, des grossesses ont pu être menées à terme après un traitement conservateur.

Bien que les tumeurs bilatérales soient rares, une biopsie de l'ovaire controlatéral peut se concevoir en cas de lésions suspectes. En effet, l'association à d'autres pathologies ovariennes de l'ovaire controlatéral a été décrite (67).

Le geste doit être le plus atraumatique possible pour éviter les adhérences postopératoires source de stérilité (40, 72).

Compte tenu de l'association fréquente avec une hyperplasie endométriale, voire un adénocarcinome endométrial, un curetage utérin doit être réalisé avant la chirurgie.

Cette attitude thérapeutique fait encore actuellement l'objet de controverses. Dans la série de Pautier et al. (38) portant sur les tumeurs adultes de la granulosa, parmi les stades Ia, neuf patientes ont bénéficié d'un geste chirurgical radical et n'ont pas récidivé. A contrario, les six patientes pour qui une chirurgie conservatrice est réalisée ont rechuté. Aussi, cette équipe préconise une chirurgie agressive même pour les stades Ia, Une attitude plus modérée est souvent la règle, notamment en pédiatrie et trois données (15) motivent cette conduite :

_ le jeune âge des patientes avec le souci d'un traitement conservateur pour la fertilité future ;

_ la relative rareté de la bilatéralité de la tumeur ;

_ la survie à cinq ans de 92 % pour les stades I.

Dans notre série, seule la patiente ayant le type juvénile a été traitée par annexectomie unilatérale.

- **Chirurgie radicale** : Pour les patientes qui ne désirent pas des grossesses et les patientes ménopausées, on préconise la chirurgie de réduction tumorale classique. Elle repose

sur une hystérectomie totale sans conservation annexielle. Une stadification complète doit être réalisée sous réserve des conditions d'opérabilité et doit comporter au minimum (1):

- . une cytologie péritonéale ;
- . des biopsies péritonéales multifocales, incluant des biopsies des deux coupes diaphragmatiques ;
- une omentectomie infracolique (72) ;
- une résection maximale de toutes les masses tumorales intrapéritonéales.
- une lymphadénectomie rétropéritonéale lombo-aortique et pelvienne.
- . une appendicectomie.

Dans notre série, quatre patientes ont été traitées par une hystérectomie totale sans conservation annexielle, avec une omentectomie et un prélèvement ganglionnaire.

1-2- Curage ganglionnaire :

La pratique d'un curage ganglionnaire, comme dans un adénocarcinome ovarien, n'est pas conseillé, étant donné l'envahissement peu fréquent des ganglions. L'attitude à adopter reste probablement encore à déterminer (15).

1-3- Radiothérapie :

La radiothérapie a été utilisée soit comme traitement adjuvant, soit en cas de récurrence tumorale (67, 74, 75, 76, 77). Toutefois, il n'existe aucune étude randomisée qui définit le rôle de la radiothérapie dans le traitement des tumeurs de la granulosa (78, 9, 77).

Les tumeurs de la granulosa sont radiosensibles. Cependant, le volume à irradier n'est pas déterminé. Les doses d'irradiation ne sont pas précises et aucune donnée sur la survie après la radiothérapie n'est disponible (79, 9).

La radiosensibilité des tumeurs de la granulosa est attestée par les réponses observées en situation palliative (20), mais les durées de réponse sont brèves ou non rapportées. En effet, SAMANT et al. (80) rapportent 3 cas où la radiothérapie a permis une réduction de 85 à 90% de la taille tumorale avec une durée de réponse comprise entre 5 et 21 mois.

Dans l'étude de PANKRATZ et al. (75, 62), 61 patientes ont reçu une radiothérapie après la chirurgie. La dose administrée variait dans l'abdomen de 2000 Gy à 3000 Gy, et dans le bassin de 3000 Gy à 5000Gy. Les auteurs ont conclu que le groupe de patientes traitées par la radiothérapie avaient une amélioration de la survie par rapport à celles qui n'ont pas reçu de radiothérapie.

Dans le cadre des récurrences localisées, la littérature mentionne le recours à la radiothérapie. Cependant, peu de données sont disponibles.

ZALOUDECK (81) et YOUNG (82) rapportent leur expérience : 4 patientes sont traitées par radiothérapie et décèdent ; une réponse objective en territoire irradié avait été obtenue pour l'une d'entre elles. Les séquelles digestives et pelviennes (tissus mous et osseux), constatées surtout chez les enfants, ne peuvent qu'inciter à la prudence (30). Ainsi ZALOUDECK et NORRIS (81) limitent son utilisation au traitement de récurrences localisées. SCHWARTZ et SMITH (83), d'après leur expérience, n'y ont recours que dans les cas de résidus tumoraux post-chirurgicaux inférieurs à 2cm et en cas de rupture tumorale.

Son importance mérite d'être rediscutée.

1-4-Chimiothérapie :

Les TGO sont potentiellement chimiosensibles (67). Le rôle de la chimiothérapie est très significatif dans le traitement des stades avancés, ainsi que celui des récurrences (41); mais la mortalité reste néanmoins importante. Elle est également indiquée dans les formes inextirpables et les formes métastatiques.

Le protocole de référence utilisé actuellement (42, 58, 84) associe le cisplatine, la bléomycine et la vinblastine (PVB) parfois remplacée par l'étoposide (BEP) afin de diminuer la toxicité (85). Les taux de réponse objective obtenus se situent autour de 83% dans l'étude de GERSHENSON (85), avec une durée de réponse de 80 mois. Selon RAY COQUARD (79), les résultats de l'association BEP chez 75 patientes de stade II et au-delà, entraînent une survie globale à 5 ans de 69% ce qui justifie le choix de la chimiothérapie pour le traitement des patientes atteintes de tumeurs de la granulosa de l'adulte, mais aussi de type juvénile (16).

Bien que la chimiothérapie à base de cisplatine soit clairement active, l'efficacité des agents plus récents comme la gemcitabine et l'oxaliplatine n'est pas connue. Seul le paclitaxel a été utilisé chez une femme ayant une récurrence de tumeur de la granulosa avec une réponse spectaculaire (86). Le potentiel d'activité du paclitaxel a été confirmé par l'étude des BROWNA et al (87).

Il semble que la réponse objective soit plus longue lorsqu'il s'agit d'une forme avancée de la maladie, plutôt qu'une récurrence (42). Du fait du faible nombre de patientes et du suivi trop court, on ne peut pas tirer de conclusion sur le bénéfice en terme de survie globale. Cependant, il semble exister une amélioration de la survie (42, 84).

La polychimiothérapie n'empêche pas la survenue de nouvelles récurrences (88, 85, 89, 90) malgré une toxicité importante (4 décès toxiques ont été enregistrés (88, 89, 90)). Toutes les

patientes traitées par la chimiothérapie dans l'étude de COLOMBO (88) ont présenté une toxicité hématologique.

Dans la littérature (88, 70), on constate que la réponse à une deuxième ligne de chimiothérapie pour récurrence tumorale ou progression de la maladie est très faible et les patientes décèdent en quelques mois.

Les remarques qui ont trait à la chimiothérapie de l'adulte valent pour la prise en charge de l'enfant (38, 69) même si les exemples sont moins nombreux dans la littérature, en particulier en ce qui concerne le protocole de référence.

1-5- Hormonothérapie :

L'hormonothérapie à base de Mégestrol et des agonistes de la LHRH a permis d'observer une certaine réponse (1). Les récurrences des tumeurs de la granulosa ont également été gérées par hormonothérapie, mais l'expérience est limitée.

SCHWARTZ et al. (91, 92) ont signalé la présence de récepteurs d'œstrogènes et de progestérone, la récurrence tumorale a été traitée par progestatifs oraux. La patiente a été stabilisée pendant 10 mois, puis elle a été de nouveau stabilisée sur tamoxifène (91, 67). Dans la série de MALIK et SLAVIN (93), deux patientes ont été traitées par de fortes doses d'acétate de médroxyprogestérone avec rémission complète.

Martinelliet al. (94) ont rapporté une réponse partielle chez une femme âgée ayant une tumeur de la granulosa avec une métastase pulmonaire récidivant après la chimiothérapie, traitée pendant 20 mois par l'acétate de Mégestrol. De même, FISHMAN et al. (95) ont rapporté dans une série de 6 patientes traitées par chimiothérapie cytotoxique à l'acétate de leuprolide.

Parmi les 5 patientes évaluable, 2 patientes traitées sur une durée entre 3 et 11 mois ont eu une réponse partielle. Les 3 autres patientes ont présenté une maladie stable. Le taux de réponse objectif était de 40 %. La cessation de la progression de la maladie a été notée chez les 5 patientes évaluable. La 6^{ème} patiente dont la maladie n'a pu être évaluée a été traitée avec de l'acétate de leuprolide et n'avait aucun signe clinique de la maladie pendant 24 mois.

Aucun effet secondaire majeur n'a été rapporté, en revanche d'autres auteurs n'ont trouvé aucun avantage de l'utilisation de ces agents dans le cadre d'une maladie récurrente.

1-6- Antiangiogenèse :

Les tumeurs de la granulosa de l'ovaire ont tendance à échapper à la chimiothérapie. Tao et al. (96) ont évalué l'efficacité clinique du Bevacizumab avec ou sans chimiothérapie concomitante à partir de 8 observations. 7 patientes avaient des tumeurs de la granulosa de type adulte et une patiente avait une tumeur de la granulosa juvénile. Toutes les patientes ont eu une récurrence et avait été précédemment traitées par une chimiothérapie cytotoxique. Une patiente avait une réponse clinique complète à Bevacizumab, 2 patientes ont présenté une réponse partielle, 2 patientes avaient une maladie stable et la maladie a progressé chez 3 patientes.

Ainsi le taux de réponse est de 38% et le taux de bénéfice clinique est de 63%. La médiane de survie sans progression était de 7,2 mois et la survie globale n'a pas été atteinte après une période médiane de suivi de 23,6 mois après le début de l'administration du Bevacizumab.

La surexpression du VEGF (vascular endothelial growth factor) et la densité des microvaisseaux ont été associées à un mauvais pronostic, mais l'échantillon était trop petit pour calculer la signification statistique.

Sur la base de cette étude, une autre étude prospective a été initiée en utilisant le Bevacizumab en monothérapie chez les patientes en rechute.

Aucune patiente dans notre série n'a été mise sous traitement complémentaire.

1-7- Thérapie ciblée :

Récemment, deux études (34, 35) ont donné des perspectives pour une thérapie ciblée dans le traitement des TGO. Sa cible moléculaire est une mutation du gène FOXL2 qui explique la pathogénèse de ces tumeurs. Cette découverte est très importante et aura certainement des implications sur le diagnostic de ces tumeurs et sur une nouvelle thérapie.

2- Stratégie thérapeutique :

Les indications thérapeutiques dépendent de plusieurs facteurs dont :

- l'âge de la patiente ;
- l'état général de la patiente;
- le stade d'extension de la tumeur ;
- le type histologique de la tumeur: adulte ou juvénile ;
- et enfin, le désir de conception.

2-1- Indications du traitement chirurgical :

✓ **stades précoces (stades Ia, Ib, Ic) :** Un traitement radical est indiqué (18) et une chirurgie conservatrice peut être proposée chez la femme désirant une grossesse, en cas de stade IA, grade 1, chez une patiente parfaitement compliant à la surveillance.

✓ **stades avancés (stades II, III, IV) :** Les meilleures chances de survie prolongée sont conférées aux patientes dont l'exérèse chirurgicale initiale est complète (18), avec un résidu nul. L'exérèse et la stadification complètes sont idéalement réalisées par voie d'abord médiane. Elles comportent une annexectomie bilatérale avec exérèse complète des pédicules lombo-ovariens, une hystérectomie totale avec fermeture vaginale, une omentectomie complète infragastrique et une appendicectomie. Des exérèses complémentaires (tube digestif, péritoine, rate...) peuvent être pratiquées afin d'obtenir un résidu nul. Si l'intervention permet une réduction tumorale péritonéale complète, une lymphadénectomie pelvienne et para-aortique est recommandée.

2-2- Indications du traitement complémentaire :

✓ **stades précoces (Ia, Ib, Ic, IIa) :** les stades Ia grade 1 ne relèvent pas d'un traitement complémentaire (18). Pour les autres stades, en cas de stadification complète, une chimiothérapie à base de sels de platine doit être proposée lorsqu'il existe des facteurs pronostiques péjoratifs (grade 3, ou stade Ic). En cas de stadification incomplète, la chimiothérapie ne doit pas se substituer à une restadification chirurgicale qui doit être réalisée si une chimiothérapie adjuvante n'est pas indiquée par d'autres facteurs pronostiques défavorables.

✓ **Stades avancés (IIb, IIc, III et IV) :** pour les stades IIb et IIc sans résidu macroscopique, il convient de réaliser une chimiothérapie à base de sels de platine (21). En cas de stade III et IV, ou dans le cas de résidu macroscopique, les patientes doivent bénéficier d'un minimum de 6 cures de chimiothérapie associant Carboplatine et Paclitaxel. Une chimiothérapie intrapéritonéale à base de sels de platine, réalisée par une équipe ayant l'expérience de cette modalité thérapeutique, peut être proposée chez des patientes atteintes de cancer stades III clairement informées. Lorsque l'état de la patiente ne permet pas l'administration d'une chimiothérapie associant carboplatine et paclitaxel, une monochimiothérapie par sel de platine peut être discutée.

Au terme du traitement complémentaire initial et en cas de rémission complète clinique, biologique, et radiologique, une surveillance étroite doit être instaurée. Une chimiothérapie d'entretien peut être proposée. En l'absence de rémission complète clinique, biologique et radiologique, plusieurs alternatives sont proposées : poursuite de la chimiothérapie, nouvelle intervention chirurgicale, chimiothérapie intrapéritonéale (standard ou hyperthermique) dans le cadre de protocoles d'évaluation ou encore la discussion d'une pause thérapeutique (18).

VIII- Evolution et pronostic :

1- Evolution :

L'évolution des tumeurs de la granulosa adultes est lente et les récurrences sont souvent rares et tardives, survenant après un intervalle libre de 6 à 23 ans (42, 40). La fréquence de ces récurrences dépend du stade de la maladie. Elle est évaluée à 9 % dans les stades I et à 30 % dans les stades avancés (42). Elles surviennent préférentiellement sur un mode locorégional (97, 10, 30).

Dans la littérature, la survie des patientes est excellente car le plus souvent il s'agit de stades précoces. Dans la série de FREITAG (98), la survie globale à 5 ans est de 86% et la survie spécifique de 90,7% (mais 83,7% des patientes sont au stade I de la maladie).

Ces récurrences sont plus fréquentes dans les formes juvéniles. Bien qu'une majorité des enfants présente des symptômes typiques à un stade précoce de l'évolution de la maladie et que le pronostic soit le plus souvent favorable, des récurrences locales péritonéales, voire disséminées, existent (15).

Dans notre série, l'évolution était favorable pour quatre patientes avec un recul variable.

Une patiente a été perdue de vue.

2- Facteurs pronostiques :

Différents facteurs conditionnent le pronostic. Une série ancienne et historique de 92 cas (14) a assuré un suivi complet de 75 patientes. Elle a établi les principaux facteurs pronostics des TGO.

2-1- Stade tumoral :

Le stade est un des rares facteurs qui fait l'objet d'un consensus. Selon l'étude menée par KALFA (15), la médiane de survie pour les stades III et IV est de cinq ans, alors qu'elle est supérieure à 25 ans pour les stades I. Un stade avancé serait plus souvent impliqué dans la survenue de récurrence et serait prédictif d'une tumeur hautement proliférative. Ainsi, quatre des six patientes, avec une récurrence, présentaient une extension tumorale extraovarienne d'emblée. SEHOULI (10), dans une étude sur 65 cas, a comparé les taux de survie des patientes, au stade précoce (I de FIGO) et au stade avancé (II à IV de FIGO) de la maladie (tableau VI).

Tableau VI : Taux de survie après 5 ans et 10 ans selon SEHOULI (10)

Stade FIGO	Nombre de Patientes	Taux de survie après 5 ans (%)	Taux de survie après 10 ans (%)
I	52	95	87
II	5	75	75
III	6	40	20
IV	2	5	0

La survie moyenne estimée était de 113 mois pour les tumeurs de stade I et de 67 mois pour les tumeurs de stade avancé.

Ainsi le stade tumoral est un facteur pronostic important.

Dans notre série, le diagnostic a été porté à un stade précoce. Toutes nos patientes présentaient un stade Ia.

2-2- Rupture capsulaire :

Elle a été également suggérée comme facteur pronostique important dans la tumeur de la granulosa de l'ovaire, avec une série rapportant un taux de survie de 85,8% à 25ans pour les patientes ayant un stade Ia, contre 60% pour celles atteintes d'une tumeur au stade Ic (99). Bien que d'autres études présentent leurs observations relatives à la présence de la rupture tumorale comme un facteur pronostique, peu d'études évaluent directement sa signification pronostique (42, 4, 10, 32).

La rupture capsulaire, qu'elle soit spontanée ou pendant la chirurgie, est un élément de mauvais pronostic.

Aucune étude histologique n'a révélé une rupture capsulaire chez nos patientes.

2-3-Taille tumorale :

La taille tumorale est un facteur pronostic important. Les patientes ayant une tumeur mesurant 5cm ou moins ont une meilleure survie que celles ayant une tumeur de plus de 5cm indépendamment du stade (14, 67, 100, 101).

Selon RUDIGOZ (102), la survie à 10 ans est de :

- 100% pour les tumeurs de moins de 5cm ;
- 37% pour les tumeurs dont la taille est comprise entre 5cm et 15cm ;
- 33% pour les tumeurs encore plus volumineuses.

Les progrès de l'imagerie médicale et un meilleur suivi clinique permettant des diagnostics plus précoces devraient entraîner dans le futur une diminution du diamètre tumoral moyen lors du diagnostic.

2-4- Nombre de mitoses :

Le nombre de mitoses est également un facteur pronostique reconnu et il existe une relation inversement proportionnelle entre son taux élevé et la survie, quel que soit le stade considéré (14, 103), ou seulement pour les stades II à IV. Ainsi, dans la littérature, le nombre de mitoses est plus important dans les récurrences précoces.

Dans la série de MALMSTROM (103), s'il y a moins de 4 mitoses pour 10 champs à fort grossissement, la survie à 5 ans est de 100%, alors que dans le groupe ayant un nombre de mitoses supérieur ou égal à 10 pour 10 champs, la survie la plus importante est de 4 ans.

BJOKHOLM (99) retrouve aussi que les tumeurs présentant un nombre élevé de mitoses ont un pronostic plus mauvais. Cependant, la plupart des tumeurs présentant un index mitotique élevé sont aussi de stade plus élevé que celles ayant un index mitotique bas.

2-5- Ascite :

La présence de l'ascite est aussi reconnue comme un facteur de mauvais pronostic selon l'étude réalisée par EL IDRISSEI et al (4).

Dans notre série 2 patientes sur 5 présentaient une ascite, l'étude du prélèvement n'a pas révélé d'anomalies.

2-6- Chez l'enfant :

Un âge inférieur à dix ans serait associé à un meilleur pronostic, mais les avis diffèrent sur ce point.

Dans l'expérience de KALFA et al. (15), parmi les sept enfants ayant présenté une récurrence de la tumeur, cinq étaient âgés de plus de dix ans.

Le pronostic chez l'enfant reste cependant excellent (7) dans la majorité des cas, malgré le risque de récurrence à long terme. La survie des patients à un stade la varie suivant les séries de 83 à 98 %. Cependant, la méconnaissance des signes endocriniens révélateurs des tumeurs de la granulosa est associée à un essaimage péritonéal plus fréquent et ainsi à un risque de récurrence plus élevé.

La même étude de KALFA (15) a pu déterminer que la précocité du diagnostic était un élément significatif du pronostic : le retard diagnostique (11 cas, huit pré- et trois postpubertaires) est associé à un risque élevé d'essaimage péritonéal préopératoire ou peropératoire (70 % FIGO stade IC ou IIC ; $p < 0,05$). Le retard diagnostique variait de trois à 11 mois.

Dans la série de FOX (14), d'autres facteurs pronostics ont été établis notamment l'âge de la patiente. Un âge supérieur à 40 ans est de mauvais pronostic. Une localisation extraovarienne, la bilatéralité et une tumeur solide sont tous des facteurs de mauvais pronostic.

IX- Surveillance :

Les récurrences sont habituelles, allant de 5 à 5,5 % (18) même dans les stades précoces. Il convient donc de réaliser une surveillance régulière.

Le rythme de surveillance est de tous les 4 mois pendant 2 ans, puis tous les six mois jusqu'à la cinquième année. Elle devient ensuite annuelle, à vie.

En plus d'un suivi clinique, les marqueurs biologiques peuvent jouer un rôle important dans le cadre du suivi. Deux marqueurs sériques sont utiles dans la surveillance du traitement : œstradiol et l'inhibine (60, 62, 65, 89, 104, 61).

- **Chez la femme jeune, souhaitant préserver sa fertilité, traitée pour une tumeur au stade la par annexectomie seule :**

- ✓ Consultation à 1 mois post-opératoire avec examen clinique, et dosage des marqueurs élevés avant la chirurgie (œstradiol, FSH, AMH, Inhibine, CA125) ;
- ✓ puis une consultation tous les 4 mois pendant 1 an avec examen clinique et dosage des marqueurs jusqu'à leur normalisation ;
- ✓ puis une consultation tous les 6 mois pendant 4ans avec un examen clinique ;
- ✓ puis une consultation annuelle à long terme, pendant au moins 20 ans ;
- ✓ En cas de signes d'appel, une échographie abdomino-pelvienne par voie sus-pubienne et transvaginale associée à un dosage des marqueurs sériques initialement élevés est réalisée.

- **Chez la femme en activité génitale ne souhaitant plus d'enfants ou la femme ménopausée traitée par hystérectomie totale avec annexectomie bilatérale :**

Le traitement chirurgical optimal comportant des exérèses larges, source d'importantes modifications anatomiques, un bilan par tomodensitométrie abdomino-pelvienne post-opératoire sera réalisé 4 mois après l'intervention. Il servira de référence lors des contrôles ultérieurs.

- ✓ Consultation à 1 mois post-opératoire avec examen clinique, et dosage des marqueurs élevés avant la chirurgie (Œstradiol, FSH, Inhibine, AMH) ;
- ✓ consultation à 4 mois avec un examen clinique, dosage des marqueurs jusqu'à négativation et scanner abdomino-pelvien ;
- ✓ puis examen clinique tous les 6 mois pendant 4 ans ;
- ✓ puis une consultation annuelle à long terme, pendant au moins 20 ans ;

En cas de signe d'appel, une tomodensitométrie abdominopelvienne associée à un dosage des marqueurs sériques initialement élevés est réalisée.

Dans notre série, aucune patiente n'a présentée une récurrence avec un recul moyen de 22 mois.



CONCLUSION

La tumeur de la granulosa est une tumeur maligne rare mais à laquelle il faut savoir penser devant une tumeur ovarienne.

Elle peut survenir à tous les âges, avec une prédominance à l'âge adulte (en post-ménopause).


Elle se caractérise par ses particularités clinique par la fréquence élevée des signes d'hyperoestrogénie faisant de la tumeur de la granulosa, la tumeur endocrine la plus fréquente de l'ovaire et par ses particularités anatomopathologiques par la fréquence des stades localisés et l'association à d'autres lésions histologiques à type d'hyperplasie glandulokystique de l'utérus qui peut aller jusqu'à la dégénérescence.

Actuellement, le traitement repose sur la chirurgie, qu'il s'agisse d'une intervention initiale ou pour les récidives.

De la qualité du traitement dépend en grande partie l'évolution tumorale.

Les thérapeutiques adjuvantes et la stratégie à adopter lors des récidives itératives demeurent un sujet de controverse en cours d'évaluation.

Le pronostic reste relativement favorable. Il dépend plus du stade de la tumeur que du type histologique.



RESUME

RESUME

Les tumeurs de la granulosa de l'ovaire sont des tumeurs malignes appartenant au groupe des tumeurs des cordons sexuels et du stroma.

La présente étude nous a permis, en s'aidant des données de la littérature, une analyse des particularités de ces tumeurs par rapport aux tumeurs épithéliales à propos de 5 cas.

La fréquence était de 3,2% des tumeurs ovariennes et 6,8% des tumeurs malignes de celui-ci. 4 patientes avaient une tumeur de type adulte (l'âge moyen est de la survenue est de 54,5 ans) et une patiente a une tumeur de type juvénile (son âge est de 18 ans).

Elles se voient à tout âge mais surtout après la ménopause. Dans notre série 3 patientes sur 5 sont ménopausées.

Le diagnostic clinique est basé essentiellement sur le syndrome tumoral et le syndrome endocrinien. 3 patientes ont présenté un syndrome endocrinien et les 5 patientes avaient une masse abdominale associée à des douleurs pelviennes.

Sur le plan anatomopathologique on distingue deux formes histologiques : une forme juvénile et une forme adulte qui est la plus fréquente (95% des tumeurs de la granulosa).

L'échographie et les dosages hormonaux sont d'une grande importance diagnostique.

La chirurgie occupe une place très importante dans la prise en charge initiale et des récidives.

La place de la chimiothérapie et de la radiothérapie adjuvante et l'hormonothérapie est actuellement mal définie.

Le pronostic est, dans l'ensemble, relativement favorable et doit être amélioré par un diagnostic précoce, un traitement correcte et un suivi post-thérapeutique régulier, faisant appel au dosage hormonal et à l'échographie. Dans notre série l'évolution était favorable pour 4 patientes avec un recul moyen de 22 mois. Une patiente était perdue de vue.

Mots clés : tumeur, granulosa, ovaire, juvénile, adulte.

ABSTRACT

Granulosa cell tumors are malignant tumors that belong to the tumors of the sexual cords and the stroma.

This study permitted us to analyze the granulosa tumors of 5 cases based on the data of the literature. The frequency was 3, 2% of ovarian tumors and 6,8% of malignant tumors. 4 patients had adult type (mean age of onset is 54, 5 years) and a patient has a tumor type juvenile (age is 18 years).

They are noticed in all the ages but particularly after the menopause. In our series 3 of 5 patients are postmenopausal.

The clinical diagnosis is dominated by the tumoral syndrome and the endocrinal syndrome. 3 patients showed an endocrine syndrome and 5 patients had an abdominal mass associated with pelvic pain.


About the pathological aspect, we distinguish two histological forms: a juvenile form and adult form that is the most frequent (95% of the granulosa tumors).

The ultrasonography and hormonal dosages help a lot in diagnosis.

The surgery is the selected treatment for the initial management and recidivisms. The place of the chemotherapy and the adjuvant radiotherapy and the hormonotherapy is badly defined now.

The prognosis is on the whole relatively favourable and must be improved by a precocious diagnosis; a correct treatment and a regular post-therapeutic supervision are based on the hormonal dosages and the ultrasonography. In our series the outcome was positive for 4 patients with a mean of 22 months. One patient was lost sight of.

Key words: granulosa cell tumors, ovary, juvenile, adulte.





ANNEXE

CLASSIFICATION DE LA FIGO DES TUMEURS OVARIENNES:

(FIGO : Fédération internationale de Gynécologie et d'Obstétrique)

STADE I : tumeur limitée à l'ovaire.

Ia : atteinte d'un ovaire avec capsule intacte.

Ib : atteinte de 2 ovaires avec capsule intacte.

Ic : rupture capsulaire ou cytologie péritonéale positive.

STADE II : Tumeur étendue au pelvis.

Ila : utérus et/ou trompes atteints.

Ilb : atteinte d'autres organes pelviens.

Ilc : Ila et /ou Ilb avec une cytologie péritonéale positive.

STADE III : métastases péritonéales (le foie est exclu) et/ou métastases ganglionnaire rétropéritonéales.

STADE IV : métastases à distance.



BIBLIOGRAPHIE

1- Ellouze S, Krichen S, Trabelsin K, Ayadi L, Sellami A, Khabir A et al.

Tumeur de la granulosa de l'ovaire. À propos de 16 cas.

J Gynecol Obstet Biol Reprod 2006; 35: 767-72.

2- Bazot M, Nassar J, Jonard S, Rocourt N, Robert Y.

Ovaire normal, variations physiologiques et pathologies fonctionnelles de l'ovaire.

Encyclopédie Médico-chirurgicale 2004; 34: 600-10.

3- Gougeon A.

Anatomie, embryologie et physiologie de l'ovaire.

Encyclopédie Médico-chirurgicale 2008; 10: 26-30.

4-El idrissi F, Ounejma S, Zeraiidi N, Barhmi RS, Fadli A, Achour M et al.

TUMEUR DE GRANULOSA DE L'OVAIRE A PROPOS D'UN CAS.

Médecine du Maghreb 1999; 76: 21-7.

5-Gougeon A.

Physiologie ovarienne.

Encyclopédie Médico-chirurgicale 2000; 10: 27-30.

6-Fanchin R.

Rôle revisité de la LH sur le développement folliculaire

Gynécologie Obstétrique & Fertilité 2002; 30: 753-64.

7-Kdous M, Hachicha R, Gamoudi A.

Pseudo-puberté précoce isosexuelle révélant une tumeur de la granulosa juvénile chez une petite fille de six ans.

Gynécologie Obstétrique & Fertilité 2004; 32: 311-4.

8-Bats A, Larousserie F, Le Frère Belda, Metzger U.

Tumeurs non épithéliales malignes de l'ovaire.

Gynécologie Obstétrique & Fertilité 2009; 37: 627-32.

9-Coquard R.

Tumeur des cordons sexuels et du stroma.

Encyclopédie Orphanet Mars 2004.

10– Sehouli J, Drescher FS, Mustea A, Elling D.

Granulosa cell tumor of the ovary : 10 Years follow-up data of 65 patients.
Anticancer Research 2004; 24: 1223–9.

11–Tavassoli FA, Mooney E, Gerselli DJ, Mccluggage WG, Konishi I, Fujii S, et al.

Sex cord–stromal tumours. In: Tavassoli FA, Devilee P, eds. World health organisation classification of tumours, Pathology & Genetics. Tumours of the breast and female genital organs.
Lyon: IARC Press 2003: 146–61.

12– Fujimoto T, Sakuraji N, Okuyama K, et al.

Histopathological prognostic factors of the adult granulosa cell tumors of the ovary.
Act Obstet Gynecol Scand 2001; 80: 1069–74.

13– Boyce EA, Costaggini I, VitonisVA, Feltmate C, Muto M, Berkowitz R et al.

The epidemiology of ovarian granulosa cell tumors: A case-control study.
Gynecologic Oncology 2009; 115: 221–5.

14–Fox H, Agkawamlb K, Langlemyd A.

A CLINICOPATHOLOGIC STUDY OF 92 CASES OF GRANULOSA CELL TUMOR OF THE OVARY WITH SPECIAL REFERENCE TO THE FACTORS INFLUENCING PROGNOSIS.
Cancer 1975; 35: 231–41.

15–Kalfa N, Philibert P, Patte C, Thibaud E, Pienkowski C.

Tumeurs juvéniles de la granulosa : expression clinique et moléculaire.
Gynécologie Obstétrique & Fertilité 2009; 37: 33–44.

16– Calaminus G, Wessalowski R, Harms D, Gobel U.

Juvenile granulosa cell tumors of the ovary in children and adolescents: results from 33 patients registered in a prospective cooperative study.
Gynecol Oncol 1997; 65: 447–52.

17– LA marka A, Volpe A.

Anti-Mullerian hormone (AMH) in female reproduction: is measurement of circulating AMH a useful tool?

Clin Endocrinol (Oxf) 2006; 64: 603–10.

18–Bats A, Barranger E.

Mise au point sur les cancers de l'ovaire.

Journal de Gynécologie Obstétrique et Biologie de la Reproduction 2008; 37 :64–8.

19– Piura B, Nemet D, Yanai-inbar I, Cohen Y, Glezerman.

Granulosa cell tumor of the ovary: A study of 18 cases.

J Surg Oncology 1994, 55: 71–7.

20– Uygun K, Aydiner A, Saip P, Kocark Z, et al.

Clinical parameters and treatment results in recurrent granulosa cell tumor of the ovary.

Gynecol. Oncol 2003; 88: 400–3.

21– Norris HJ, Taylor HB.

Prognosis of granulosa–theca cell tumors of the ovary.

Cancer 1968; 21: 255–63.

22– Bjorkholm E, Pettersson F.

Granulosa and theca–cell tumors; the clinical picture and long–term outcome for the radium–hemnet series.

Acta Obstet Gynecol Scand 1980; 59: 361–5.

23– Sharony R, Aviram R, Fishman A, Altaras M, Beyth Y, Tepper.

Granulosa cell tumors of the ovary: Do they have any unique ultrasonographic and color Doppler flow features?

Int J Gynecol Cancer 2001; 11: 229–33.

24–Fink D, Kubik–Huch RA, Wildermuth S.

Juvenile granulosa cell tumor.

Abdom Imaging 2001; 26: 550–552.

25- Calaminus G, Wessalowski R, Harms D, Gobel U.

Juvenile granulosa cell tumors of the ovary in children and adolescents: results from 33 patients registered in a prospective cooperative study.

Gynecol Oncol 1997; 65: 447-52.

26- Kdous M, Hachacha R, Gamoudi A, et al.

Juvenil granulosa cell tumor of the ovary. A case report.

Tunis Med 2006; 84: 305-8.

27- Martin PM, Cuisinier J.

Anatomie pathologique et biologie cellulaire des cancers de l'ovaire.

Rev Prat 1997; 47: 1187-93.

28- Merras-Salmio L, Vettenranta K, Mottonen M, Heikinheimo M.

Ovarian granulosa cell tumors in childhood.

Pediatric Hematology and Oncology 2002; 19: 145-56.

29- Schneider DT, Calaminus G, Wessalowski R, Pathmanathan R, Selle B.

Ovarian Sex Cord-Stromal Tumors in Children and Adolescents.

Journal of Clinical Oncology 2003; 21: 2357-63.

30- Vassal G, Flamant F, Caillaud JM, et al.

Juvenile granulosa cell tumor of the ovary in children: a clinical study of 15 cases.

J Clin Oncol 1988; 6: 990-5.

31- Willemsen W, Kruitwagen R.

Ovarien stimulation and granulosa cell tumor.

Lancet 1993; 341: 986-8.

32- Shumer ST, Canistra SA.

Granulosa cell tumor of the ovary.

J Clinical Oncol 2003; 21: 1180-9.

33– Stevensa A, Brownb J, Zanderc S, Beversb W, M David.

Adult granulosa cell tumors of the ovary in two first-degree relatives.

Gynecologic Oncology 2005; 58: 502–5.

34– Sohrab P, Köbel M, Senz J.

Mutation of FOXL2 in Granulosa–Cell Tumors of the Ovary.

N Engl J Med 2009;360:2719–29.

35– Köbel M, Blake Gilks C and Huntsman G.

Adult–Type Granulosa Cell Tumors and FOXL2 Mutation.

Cancer Res 2009; 69: 9160–2.

36– Abahssain H, Kairouani M, Gherman R, M'Rabti H.

Granulosa cell tumor of the ovary and antecedent of adjuvant tamoxifen use for breast cancer.

World Journal of Surgical Oncology 2010; 8: 67–9.

37– Tavassoli FA, Mooney E.

World health organisation classification of tumours, Pathology & Genetics. Tumours of the breast and female genital organs.

Lyon: IARC Press 2003:146–61.

38– Pautier P, Lhomme C, Culine S, Duvillard P et al.

Adult granulosa cell tumor of the ovary: a retrospective study of 45 cases.

Int J Gynecol Cancer 1997; 7: 58–65.

39– Stuart GCE, Dawson LM.

Update on granulosa cell tumours of the ovary.

Curr Opin Obstet Gynecol 2003; 15: 33–7.

40– Gavin CE, Stuart, Lesa M, Dawson.

Update on granulosa cell tumors of the ovary.

Gynec Oncol Path 2003; 15: 33–7.

41– Lauszus FF, Petersen AC, Greinsen J, Jakobsen A.

Granulosa cell tumor of the ovary: A population-based study of 37 women with stage I disease. Gynecol Oncol 2001; 81: 456–60.

42– Bompas E, Freyer G, Vitrey D, Trillet-Lenoir V.

Tumeur à cellules de la granulosa : revue de la littérature. Bull Cancer 2000; 87: 709–14.

43– Treilleux I.

Les différents types histologiques des cancers ovariens. Les cancers ovariens, collection oncologie pratique. Edition Spinger-Verlag, Paris 2006: 73–97.

44– Gittleman AM, Price AP, Coren C, Akhtar M, Donovan V, Kartz DS.

Radiology-pathology conference juvenile granulose cell tumor. Clin Imaging 2003; 27 : 221–4.

45–Yousefi Z, Sharifi N, Sadatmand F, Shaid S.

Granulosa Cell – Stromal Tumors: An Immunohistochemical Study Including Comparison of Calretinin and Inhibin. Iranian Journal of Pathology 2009; 4: 172–6.

46–Chua IS, Tan KT, Lim-Tan SK, Ho TH.

A Clinical Review of Granulosa Cell Tumours of the Ovary Cases in KKH. Singapore Med J 2000; 42: 203–7.

47– Disaia PJ, Creasman WT.

Clin Gynecol Oncol 4 th Ed, Mosby, St-Louis, USA. 1993.

48–Lansac J, Bonnamy L.

Présentation clinique des tumeurs bénignes et malignes de l'ovaire. Encyclopédie Médico-Chirurgicale 2000.

49– Brisse H, Samacki S, Orbach D, Neuenschwander S.

Les tumeurs de l'ovaire (en dehors de la période néonatale).

Société Francophone d'Imagerie Pédiatrique et Périnatale (SFIPP) février 2005.

50–Rouzier R, Legoff S.

Masses ovariennes : démarche diagnostique et prise en charge des tumeurs bénignes et malignes.

EMC 2007; 3: 1217–30.

51– Juncker L, Blondon J, Gayffier A.

Diagnostic des cancers de l'ovaire.

Rev Prat 1997; 47: 1194–8.

52– Sun Ho Kim, Seung Hyup Kim.

Granulosa cell tumor of the ovary: Common findings and unusual appearances on CT and MR.

J Computer Assisted Tomography 2002; 26: 756–61.

53– Ben yacoub L, Trabelsi A, Rammeh S, Hmissa S, Yacoubi M, Mokni M.

Tumeur de la granulosa de l'ovaire et un adénocarcinome de l'endomètre d'apparition synchrone.

Imagerie de la Femme 2007; 17: 197–200.

54– Rabban T, Gupta D, Zaloudek CJ, Chen LM.

Synchronous ovarian granulosa cell tumor and uterine serous carcinoma: A rare association of a high-risk endometrial cancer with an estrogenic ovarian tumor.

Gynecologic Oncology 2006; 103: 1164–8.

55– Legall C, Bouvier R, Chppuis JP, Hermier M.

Maladie d'Ollier et tumeur de la granulosa ovarienne de type juvénile.

Arch Fr Pédiatr 1991; 48: 115–8.

56– Sfar E, Ben ammar S, Mahjub S, ZIN S, Kchir N.

Caractéristiques anatomo-clinique des tumeurs fibrothécales de l'ovaire.

Rev Fr Gynécol Obstet 1994; 89: 315–21.

57–Marret H, Lhommé C, Lécuru F.

Recommandations pour la prise en charge du cancer de l'ovaire pendant la grossesse.
Gynécologie Obstétrique & Fertilité 2009; 37: 752–63.

58– Spencer HW, Mullings AM, Char G, Carpenter R.

Granulosa–theca cell tumour of the ovaries a late metastasizing tumour.

West Indian Med J 1999; 48: 33–5.

59– Lappohn RL, Burger HG, Bouma J.

Inhibin as a marker for granulosa cell tumors.

N Engl J Med 1989; 321: 790–3.

60– Ala–Fossi SL, Aine R, Punnonen R, Maenpaa J.

Is potential to produce inhibins related to prognosis in ovarian granulosa cell tumors?

Eur J Gynec Oncol 2000; 21: 187–9.

61– Yamashita K, Yamoto M, Shikone T.

Production of inhibin A and inhibin B in human ovarian sex cord stromal tumors.

Am J Obstet gynecol 1997; 177: 1450–7.

62–David L, Henry G.

Elevated serum inhibin concentrations in postmenopausal women with ovarian tumors.

The new england journal of medecine 1993; 329: 21–6.

63– Ueno S, Takahachi M, Manganaro T.F.

Cellular localisation of mullerian inhibiting substance in the developing rat ovary.

Endocrinology 1989; 124: 1000–6.

64– Rey RA, Lhomme C, Marcillac I, Lahlou N, Duvillard P, Josso N.

Antimullerian hormone as a serum marker of granulose cell tumors of the ovary: comparative study with serum alphainhibin and estradiol.

Am J Obstet Gynecol 1996; 174: 958–65.

65– Lane AH, Lee MM, Fuller AF.

Diagnostic utility of müllerian inhibiting substance determination in patients with primary and recurrent granulosa cell tumors.

Gynecol Oncol 1999; 73: 51-5.

66-La Marca A, Volpe A.

Anti-Müllerian hormone (AMH) in female reproduction: is measurement of circulating AMH a useful tool?

Clinical Endocrinology 2006; 64: 603-10.

67- Pectasides D, Pectasides E, Psyrris A.

Granulosa cell tumor of the ovary.

Cancer Treatment Review 2008; 34: 1-12.

68- Kaye SB, Davies E.

Cyclophosphamide, adriamycin, and cisplatin for the treatment of advanced granulosa cell tumor, using serum estradiol as a tumor marker.

Gynecol Oncol 1986; 24: 261-4.

69- Rodgers KE, Marks JF, Ellefson DD, Yanagihara DL, Tonetta SA, Vasilev SA.

Follicle regulatory protein: a novel marker for granulosa cell cancer patients.

Gynecol Oncol 1990; 37: 381-7.

70- Abu Rustum NR, Restivo A, Ivy J, Soslow R, Sabbatini P, Sonoda Y.

Retroperitoneal nodal metastasis in primary and recurrent granulosa cell tumors of the ovary.

Gynecologic Oncology 2006; 103: 31-4.

71-Mayr D, Kaltz-Wittmer C, Arbogast S, Amann G, Aust DE.

Characteristic Pattern of Genetic Aberrations in Ovarian

Granulosa Cell Tumors.

Mod Pathol 2001; 15: 951-7.

72- Pomel C, Provencher D, Dauplat J.

Traitement chirurgical des formes précoces.

Cancer de l'ovaire, Dauplat et Guastalla.

Edition Arnette Blackwell, Paris 1996: 249-63.

73- Vesco KK, Carney, Michael E.

Granulosa cell tumor of the ovary: extensive late recurrence after initial occult microscopic disease.

Obstet Gynecol may 2002; 99: 888-91.

74- Savage P, Constenla D, Fisher C, Shepherd JH, Barton PJ, Blake P.

Granulosa cell tumours of the ovary: Demographics, survival and the management of advanced disease.

Clin Oncol 1998; 10: 242-5.

75- Pankratze, Boyes DA, White GW, Galliford BW, Fairey RN, Benedet JL.

Granulosa cell tumors. A clinical review of 61 cases.

Obstet Gynecol 1978; 52: 18-23.

76- Margolin KA, Pak HY, Esenstein ML, Doroshow H.

Hepatic Metastasis in Granulosa Cell Tumor of the Ovary.

Cancer 1985; 56: 691-5.

77- Wolf JK, Mullen J, Eifel PJ.

Radiation treatment of advanced or recurrent granulosa cell tumor of the ovary.

Gynecol Oncol, 1999; 73: 35-41.

78- Guastalla J, Torrès R.

Surveillance et stratégie de traitement des rechutes de tumeurs de l'ovaire.

EMC. 2001.

79- Coquard RI, Binon P, Blay JY.

Traitement des tumeurs rares de l'ovaire. Expérience de l'observatoire francophone des tumeurs malignes rares de l'ovaire.

Les cancers ovariens, Guastalla JP, Edition Springer Paris 2006; 670: 501-12.

80- Samant EC, Feng MF, Hopkins L, Senterman M.

Palliative radiotherapy for recurrent granulosa cell tumor of the ovary: a report of 3 cases with radiological evidence of response.

Gynecol Oncol 2006; 102: 406-10.

81- Zaloudek C, Norris HJ,

Granulosa tumors of the ovary in children: a clinical and pathologic study of 32 cases.
Am J Surg Pathol 1982; 6: 503-12.

82- Young RH, Scully RE, Dickerson GR.

Juvenile granulosa cell tumor of the ovary: A clinicopathological analysis of 125 cases.
Am J Surg Pathol 1984; 8: 575-96.

83- Schwartz P.E, Smith J.P.

Treatment of ovarian stromal tumors.
Am J Obstet Gynecol 1976; 125: 402-11.

84- Uygun K, Aydiner A, Saip P, Basaran M.

Granulosa Cell tumor of the ovary, Retrospective analyse of 45 cases.
Am J Clin Oncol Oct 2003; 26, 517-21.

85- Gershenson DM, Morris M, Burke TW.

Treatment of poor-prognosis sex cord-stromal tumors of the ovary with the combination of bleomycin, etoposid and cisplatin.
Obstet Gynecol 1996; 87: 527-31.

86-Tresukosol D, Kudelka AP, Edwards CL, Charnsangavej C, Narboni N.

Recurrent ovarian granulosa cell tumor: a case report of a dramatic response to Taxol. Int J Gynecol Oncol 1995; 5: 156-9.

87-Browna J, Shvartsmana HS, Deaversb MT, Ramondettaa LM, Thomas W. Burkea et al.

The activity of taxanes compared with bleomycin, etoposide, and cisplatin in the treatment of sex cord-stromal ovarian tumors\$.
Gynecologic Oncology 2005; 97: 489-96.

88- Colombo N, Sessa C, Landoni F.

Cisplatin, Vinblastine and bleomycin combination chemotherapy in metastasis granulosa cell tumor of the ovary.
Obstet Gynecol 1986; 67: 265-8.

89- Pautier P, Bidart JM, Lallou N.

Intérêt de l'inhibine comme marqueur tumoral dans les tumeurs de la granulosa.

Bull Cancer 1995; 8: 557-60.

90- Zambetti M, Escobedo A, Pilotti S.

Cisplatinum/vinblastine/bleomycin combination chemotherapy in advanced or recurrent granulosa cell tumors of the ovary.

Gynecol Oncol 1990; 36: 317-20.

91- Schwartz PE, Maclusky N, Sakamoto H, Eisenfel D.

Steroidreceptor proteins in nonepithelial malignancies of the ovary.

Gynecol Oncol 1983; 15: 305-15.

92- Schwartz PE, Maclusky N, Naftolin F, Eisenfel A.

Tamoxifeninduced increase in cytosol progesterin receptor levels in a case of metastatic endometrial cancer.

Gynecol Oncol 1983; 16: 41-8.

93- Malik STA, Slevin ML.

Medroxyprogesterone acetate (MPA) in advanced granulosa cell tumours of the ovary – a new therapeutic approach?

Br. J. Cancer 1991; 63: 410-1.

94- Martinelli G, Peccatori F, Ullrich B, Ghielmini M, Roggero E, Goldhirsch A.

Clinical manifestation of severe hyperammonaemia in patients with multiple myeloma.

Annals of Oncology 1997; 8: 811-3.

95- Fishman A, Kudelka AP, Tresukosol D, Edwards CL, Freedman AL, Kaplan AL.

Leuprolide acetate for treating refractory or persistent ovarian granulosa cell tumor.

J Reprod Med 1996; 4: 393-6.

96- Tao X, Sood AK, Deavers TM, Schmeler KM, Nick AM, Coleman RL.

Anti-angiogenesis therapy with bevacizumab for patients with ovarian granulosa cell tumors.

Gynecologic Oncology 2009; 114: 431-6.

97- Miller BE, Barron BA, Wan JY, Delmore JE.

Prognostic factors in adult granulosa cell tumor of the ovary.

Cancer 1997; 79: 1951-5.

98- Freitag P, Janousek M, Jancarkova N.

Granulosa cell tumor clinical group and literature review.

Ceska Gynecol 2000; 65: 163-6.

99-Brigitte E, Miller M, Jim Y.

Prognostic Factors in Adult Granulosa Cell Tumor of the Ovary.

CANCER May 1997; 79: 10.

100- Evans RD, Gaffey TA, Malkasian JR GD, Annegers JF.

Clinicopathologic review of 118 granulosa and 82 theca cell tumors.

Obstet Gynecol 1980; 55: 231-8.

101- Stenwig JT, Hazekamp JT, Beecham JB.

Granulosa cell tumors of the ovary. A clinicopathological study of 118 cases with longterm follow-up.

Gynecol Oncol 1979; 7: 136-52.

102- Rudigoz R.C, Gaucherand P, Bancel B.

Les tumeurs de la granulosa ovarienne.

Lyon Chir 1992; 88: 32-5.

103- Malmstrom H, Hogberg T, Riseberg B, et al.

Granulosa cell tumors of the ovary: prognostic factors and outcome.

Gynecol Oncol 1994; 52: 50-5.

104- Shumer ST, Canistra SA.

Granulosa cell tumor of the ovary.



جامعة القاضي عياض
كلية الطب و الصيدلة
مراكش

أطروحة رقم 31

سنة 2011

الأورام الحبيبية للمبيض

الأطروحة

قدمت ونوقشت علانية يوم .../.../2011

من طرف

الآنسة أسماء صلاح الدين

المزداة في 14 أكتوبر 1983 بكلميم

لنيل شهادة الدكتوراه في الطب

الكلمات الأساسية:

أورام حبيبية - مبيض - شاب - بالغ.

اللجنة

الرئيس	ع. سماني	السيد
	أستاذ في أمراض النساء و التوليد	
المشرف	ح. أسموكي	السيد
	أستاذ مبرز في أمراض النساء و التوليد	
	ب. بلعبدية	السيدة
	أستاذة في علم التشريح المرضي	
الحكام	ع. أبو الفلاح	السيد
	أستاذ مبرز في أمراض النساء و التوليد	
	ر. بن الخياط بنعمر	السيد
	أستاذ مبرز في الجراحة العامة	

قسم الطبيب



-
-
- ••

•

