

UNIVERSITE SIDI MOHAMMED BEN ABDELLAH
FACULTE DE MEDECINE ET DE PHARMACIE
FES



Année 2011

Thèse N° 073/11

LE TRAITEMENT PROTHETIQUE DES COXITES INFLAMMATOIRES (A propos de 50 cas)

THESE

PRESENTEE ET SOUTENUE PUBLIQUEMENT LE 26/04/2011

PAR

Mlle. ALMOUBAKER SELMA

Née le 01 Mars 1983 à Fès

POUR L'OBTENTION DU DOCTORAT EN MEDECINE

MOTS-CLES :

Prothèse totale de hanche - Coxite - Polyarthrite rhumatoïde
Spondylarthrite ankylosante

JURY

M. KHATOUF MOHAMMED.....	PRESIDENT
Professeur d'Anesthésie réanimation	
M. BOUTAYEB FAWZI.....	RAPPORTEUR
Professeur agrégé de Traumatologie-orthopédie	
M. ELMRINI ABDELMAJID.....	JUGE
Professeur agrégé de Traumatologie-orthopédie	

SOMMAIRE

Introduction	6
Rappel anatomique de la hanche	9
A. Les éléments osseux	10
B. Les moyens d'union.....	13
C. Les rapports.....	16
D. Les vaisseaux et nerfs	22
Biomécanique et physiologie de la hanche.....	23
Particularités des coxites dans la spondylarthrite ankylosante	30
I – Introduction.....	31
II – Particularités des coxites dans la SPA	31
A – Etude clinique	31
B – Exploration radiologique	31
III – Traitement	32
A – Traitement symptomatique	32
B – Traitement de fond.....	32
C – Rééducation fonctionnelle	33
D – Traitement chirurgical.....	33
IV – Conclusion	34
Particularités des coxites dans la polyarthrite rhumatoïde.....	35
A. Introduction	36
B – Les caractéristiques de la coxite dans la PR :	36
C. Traitement	37
D. Conclusion.....	39
Arthroplastie totale de la hanche dans les coxites inflammatoires.....	40
I – Les différents types d'arthroplastie totale de la hanche.....	41
1. Les prothèses cimentées	41
2. Les prothèses non cimentées	43
3. Les couples de frottement.....	46
II – Voies d'abord	49
1. Les voies postérieures.....	49
2. Les voies antérieures	51
3. Les voies externes	52
III – Les techniques de pose d'une arthroplastie totale de la hanche	55
1. Les différents temps opératoires	55

2. Les spécificités techniques des arthroplasties dans les coxites inflammatoires	60
Les complications des arthroplasties totales de la hanche	63
I – Les complications per-opératoires	64
1. Les complications générales.....	64
2. Les incidents per-opératoires.....	64
II – Les complications post-opératoires.....	65
1. Les complications thrombo-emboliques.....	65
2. Les hématomes.....	65
3. Les complications mineures	66
3.1. Les luxations.....	66
3.2. Les ossifications péri-articulaires	67
3.3. Les fractures du fémur post-opératoires.....	68
3.4. L'usure.....	68
4. Les complications majeures	68
4.1. Les complications septiques	68
4.2. Les descellements	71
Progrès et innovation	75
A. Arthroplastie totale de la hanche sur mesure	76
B. Chirurgie mini-invasive lors d'une mise en place d'une arthroplastie totale de la hanche.....	77
1. Voie d'abord d'incision unique	77
2. Voie d'abord d'une double incision.....	80
C. Chirurgie assistée par ordinateur.....	82
Matériels et méthodes.....	83
Résultats	85
A- Les données épidémiologiques	86
1- L'âge	86
2- Le sexe	87
3- Le coté opéré.....	87
4- Les antécédents pathologiques.....	87
5- Les indications opératoires.....	88
6- Le séjour hospitalier.....	88
B- Etude préopératoire	88
C- Etude d'opérabilité	90

1- Etude clinique et radiologique	90
2- Etude préanesthésique et préopératoire	90
D- Traitement	91
1- Technique	91
1-1 Information du malade	91
1-2 Salle d'opération -préparation du malade	91
1-3 Type d'anesthésie.....	91
1-4 Voie d'abord	91
1-5 Type de prothèse	91
2- Traitement postopératoire	92
2-1 Le traitement médical	92
2-2 La rééducation	92
E- Complications	93
1- Complications per -opératoires	93
2- Complications post -opératoires	93
F- Résultats thérapeutiques	93
1- Recul post opératoire	93
2- Evaluation fonctionnelle	93
3- Evaluation radiologique	94
G- Résultats globaux	95
Discussion	100
A- Les malades	101
1- Age	101
2- Sexe	103
B- L'intervention	104
1- Le type d'anesthésie	104
2- La voie d'abord	105
3- Le type de prothèse.....	107
C- Les résultats fonctionnels	108
D- La longévité	110
E- Complications	110
1 Le descellement	110
2 Les ossifications péri-prothétiques	110
3 Les luxations	112
4 Les infections	112

5 Les complications thromboemboliques.....	113
Conclusion	114
Résumée	116
Bibliographie.....	120

INTRODUCTION

L'arthroplastie totale de hanche est une intervention de remplacement articulaire prothétique, concervant l'architecture et la mécanique de la hanche ainsi que l'intégrité et l'équilibre de la musculature péri articulaire.

La diffusion des prothèses totales de hanche a révolutionné la chirurgie de cette articulation. Classiquement réservé aux sujets âgés, elle voit aujourd'hui ses indications s'élargir à l'adulte jeune chez qui elle a transformé le pronostic des lésions graves de la hanche, rendant ainsi à ces malades une vie presque normale, et ceci malgré les difficultés techniques rencontrées au cours de ces interventions.

L'évolution remarquable de cette intervention, a permis un grand élargissement dans la catégorie des patients proposés pour la prothèse totale de hanche, ainsi que dans les indications étiologiques, notamment les coxites au cours des rhumatismes inflammatoires chroniques : la polyarthrite rhumatoïde et la spondylarthrite ankylosante, qui feront l'objet de notre travail.

La polyarthrite rhumatoïde et la spondylarthrite ankylosante sont les plus fréquents des rhumatismes inflammatoires chroniques. La localisation au niveau de la hanche entrave lourdement le pronostic fonctionnel.

Certes, de nombreux progrès ont été réalisés au cours de ces dernières années tant sur le plan des techniques chirurgicales qu'au niveau des implants prothétiques. Il est cependant impossible de préciser l'avenir lointain de ces prothèses. La stabilité des supports osseux, le vieillissement du ciment acrylique, les usures des pièces prothétiques et leur solidité sont autant de problèmes auxquels il n'y a pas encore de réponse satisfaisante.

C' est pourquoi, longtemps, les arthroplasties par prothèse totale de hanche ont été réservées aux sujets âgés. Très rapidement il est apparu qu'il était impossible de refuser le bénéfice fonctionnel de ces interventions sur le seul critère de l'âge. Une vue de l'état actuel des endoprothèses et de leur chirurgie nous montre une amélioration des résultats, et la raréfaction des complications fait que nous pouvons avoir maintenant une confiance croissante dans la longévité des prothèses totales.

RAPPEL ANATOMIQUE DE LA HANCHE

La hanche est l'articulation proximale du membre inférieure, c'est une énarthrose unissant deux surfaces articulaires : la cavité cotyloïde et la tête fémorale.

C'est l'articulation la plus puissante de l'organisme, à caractère mobile, solide, et sans laxité.

Sa situation profonde au sein des masses musculaires assurant sa motricité, explique la diversité des voies d'abord chirurgicales.

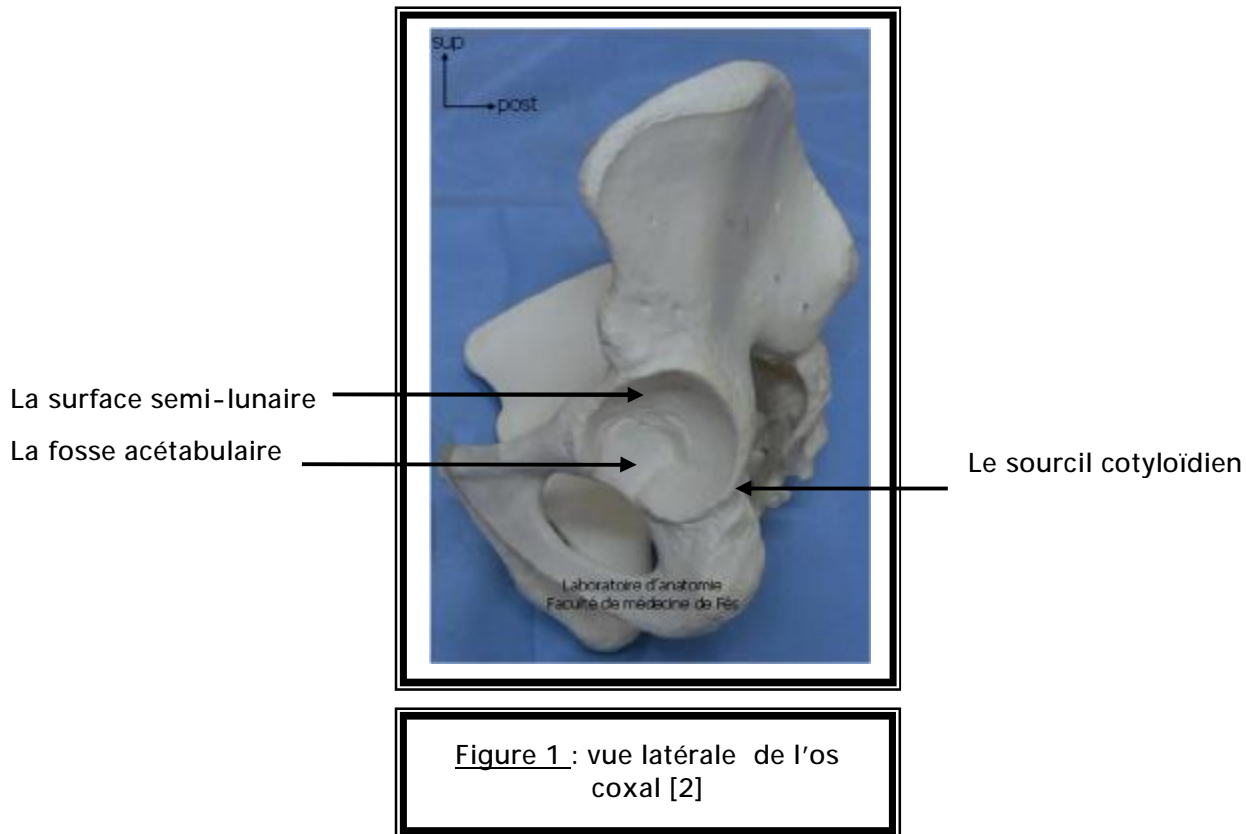
A – Les éléments osseux :

Ils sont représentés par l'acétabulum ou cavité cotyloïde et par la tête fémorale.

1 – L'acétabulum ou cavité cotyloïde :

C'est une cavité hémisphérique située au milieu de la face externe de l'os iliaque, délimitée par un rebord osseux : le sourcil cotyloïdien qui donne insertion au bourrelet cotyloïdien (Figure 1).

Cette cavité présente deux parties : une centrale non articulaire, et une périphérique articulaire en forme de croissant ouvert en bas [1, 4].



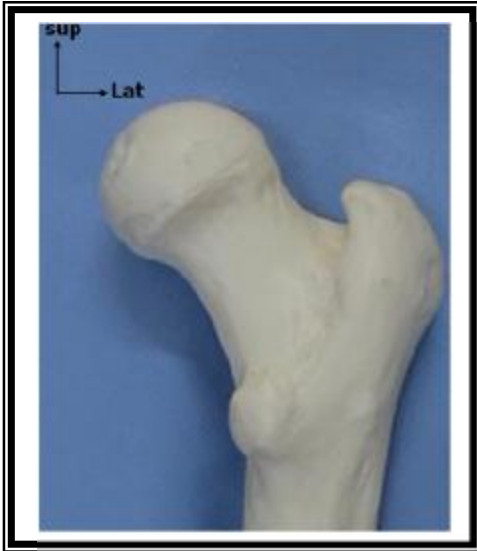2 - La tête fémorale :

C'est une saillie arrondie d'environ les deux tiers d'une sphère de 40 à 50 mm de diamètre, regardant en haut, en dedans, et en avant.

Elle est creusée près de son centre, dans le quadrant postéro inférieur, par une fossette où s'insère le ligament rond [1, 3 - 5].

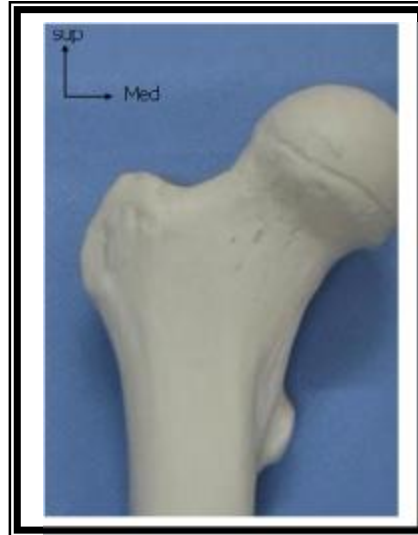Elle est reliée à la diaphyse fémorale par l'intermédiaire d'un cylindre aplati d'avant en arrière, rétréci en dedans et élargi en dehors, appelé col fémoral qui forme :

- Ø Avec la diaphyse un angle d'inclinaison de 130°.
- Ø Avec le plan frontal un angle de 15° correspondant à l'antéversion du col fémoral (Figures 3 et 4).



Laboratoire d'anatomie
Faculté de médecine de Fès

Figure 2 : extrémité supérieure
du fémur : vue antérieure [2]



Laboratoire d'anatomie
Faculté de médecine de Fès

Figure 3 : extrémité supérieure
du fémur : vue postérieure [2]

B – Les moyens d’union :

Représentés par :

1 – La capsule articulaire :

Elle a la forme d’un manchon fibreux cylindrique, très résistant, étendu entre le pourtour de la cavité cotyloïde et le col du fémur.

2 – Le ligament rond :

Cordon fibreux, aplati, long d’environ 3 cm, intra capsulaire, il relie la tête fémorale à l’arrière fond de la cavité cotyloïde (Figure 4) [3].

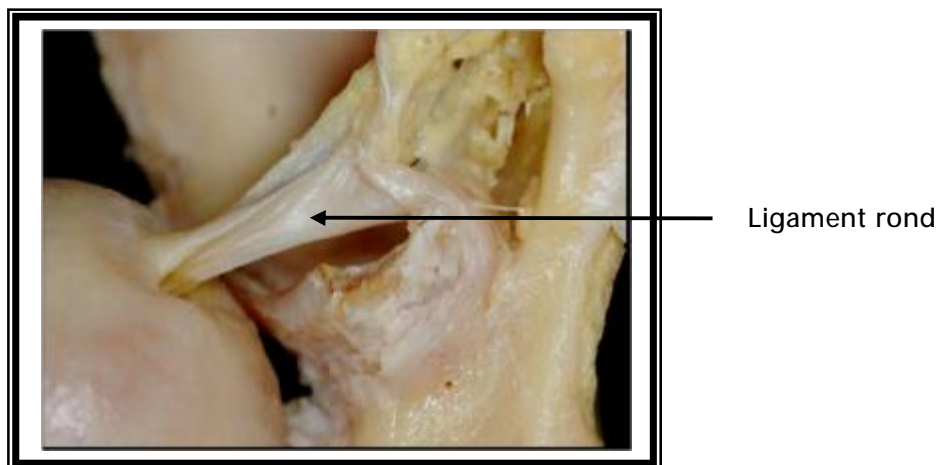


Figure 4 : insertion du ligament rond [3]

3 – Les ligaments de renforcement capsulaire [1,3, 4] :

3 – 1 Le ligament ilio-fémoral ou ligament de Bertin :

C’est le ligament le plus puissant du corps humain, il renforce la capsule en avant, en s’insérant sur l’épine iliaque antéro-inférieure de l’os coxal et s’étale en éventail à la face antérieure de la capsule vers la ligne intertrochantérique (partie médiale).

3 – 2 Le ligament pubo-fémoral :

Situé sous le précédent, tendu entre l'éminence ilio-péctinée et la fossette pertrochantérienne, renforce la partie antéro-inférieure de la capsule (Figure 5) [3].

3 – 3 Le ligament ischio-fémoral :

S'étend de la face postérieure du sourcil cotyloïdien au bord interne du grand trochanter, renforce la partie postérieure de la capsule (Figure 6) [3].

Ces moyens d'union assurent la stabilité passive de la hanche.

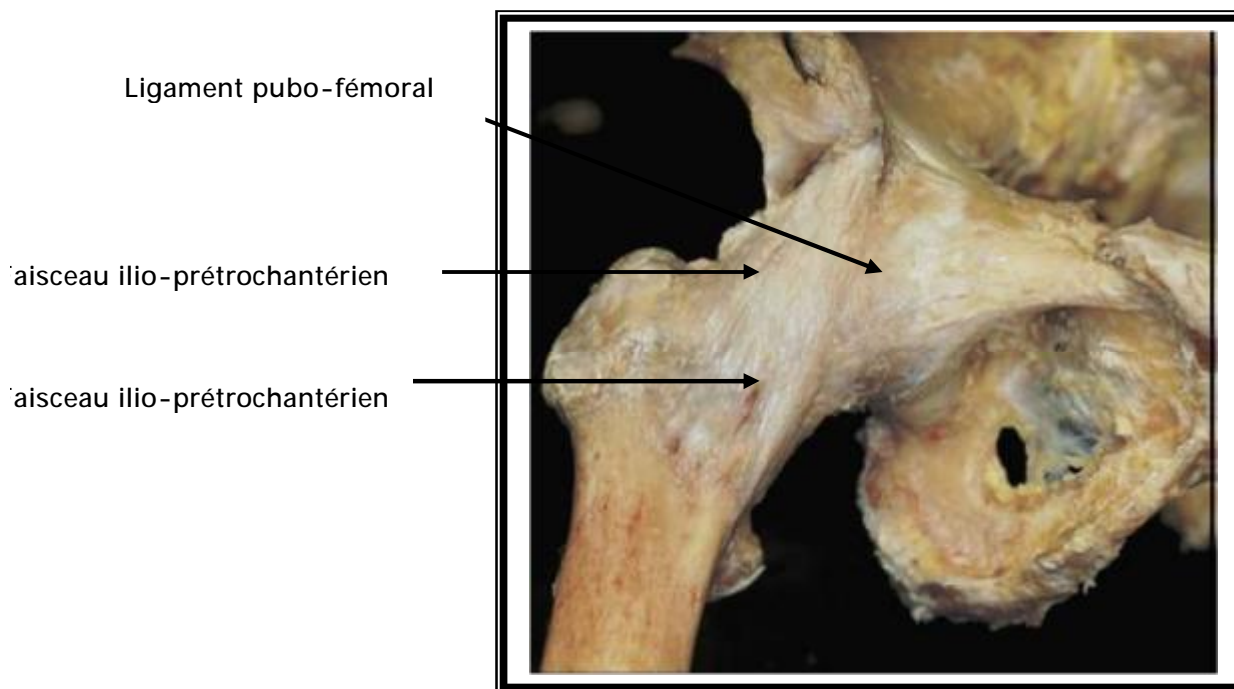


Figure 5 : hanche droite vue de face [3]

ligament ischio-fémoral

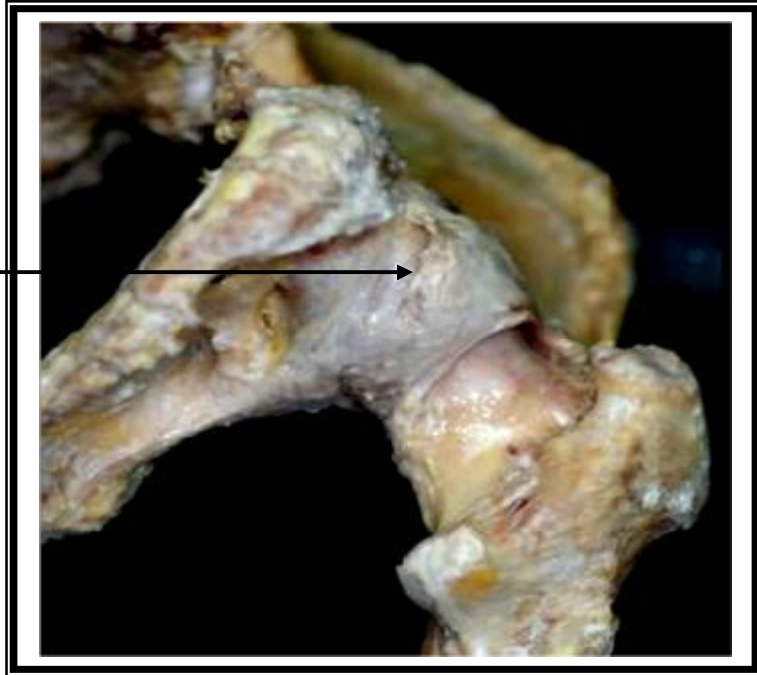

Figure 6 : vue postéro-inférieure de la hanche [3]

C- Les rapports [1- 4]:

1 – Les rapports antérieurs :

Ce sont les parties molles de la région inguino-crurale, au dessous de l'arcade fémorale (Figure 7) [2].

Le muscle couturier divise la région en deux parties :

∅ Le triangle inguino-crural externe, en avant et en dehors, entre le tenseur du fascia lata et couturier. On trouve à ce niveau de la superficie à la profondeur :

- Le tissu sous cutané avec les branches du nerf fémoro-cutané.
- L'aponévrose fémorale.
- Le muscle tenseur du fascia lata en dehors et couturier en dedans.
- Le droit antérieur sur la capsule, dans ce plan musculaire, cheminent l'artère circonflexe antérieure sur la face antérieure du droit antérieur et les vaisseaux et nerfs du vaste externe et du droit antérieur

∅ Le triangle de Scarpa, en avant et en dedans, entre couturier et moyen adducteur. On trouve à ce niveau de la superficie à la profondeur :

- Le tissu sous cutané avec la veine saphène interne et les ganglions inguinaux superficiels.
- L'aponévrose fémorale.
- Les muscles couturier et moyen adducteur qui se croisent au sommet du triangle.
- Les muscles psoas iliaque en dehors et pectiné en dedans. Le psoas qui va se fixer sur le petit trochanter recouvre presque complètement la capsule.

Dans l'angle psoas pectiné, dans le canal fémoral cheminent : l'artère fémorale, la veine fémorale, les ganglions inguinaux profonds, et le nerf crural (Figure 8) [2].

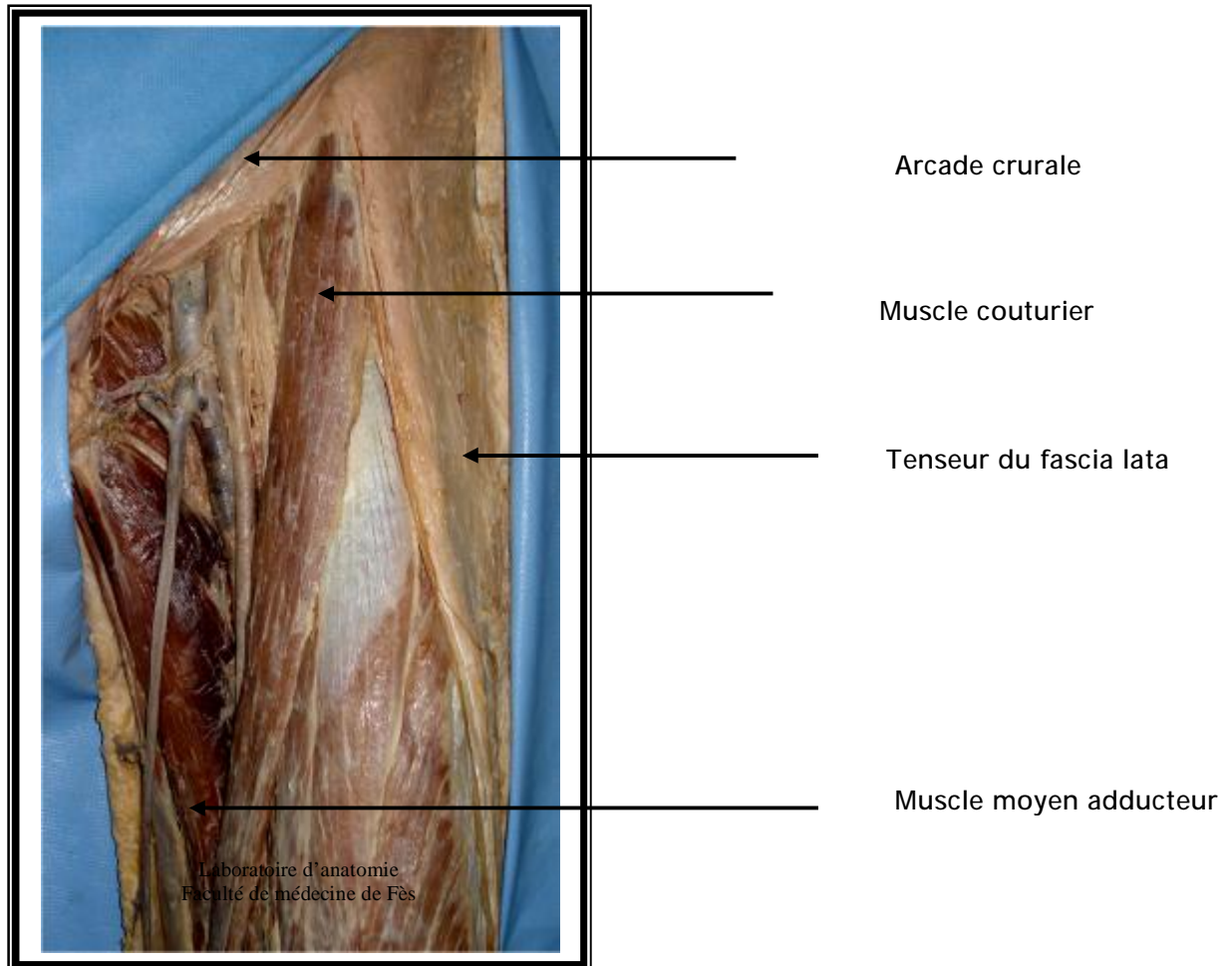


Figure 7 : région inguino-crurale vue de face [2]

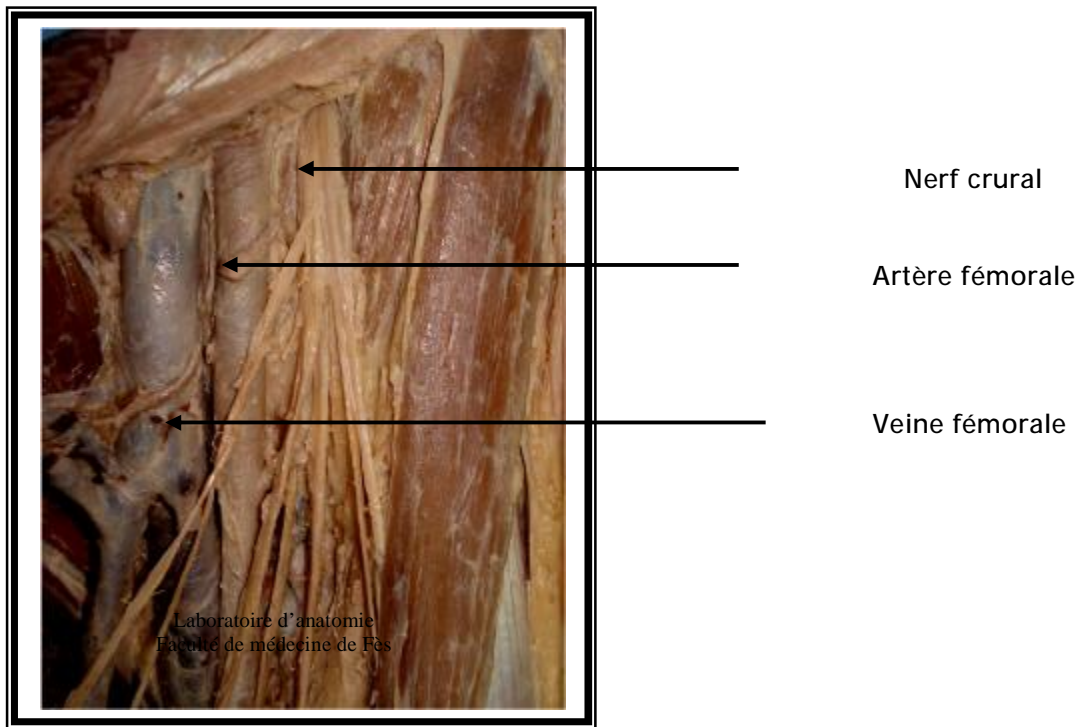


Figure 8 : éléments vasculo-nerveux du canal fémoral [2]

2 - Les rapports postérieurs :

Ce sont les parties molles de la région fessière. On trouve à ce niveau de la superficie à la profondeur :

- Ø L'aponévrose fessière.
- Ø Le grand fessier (Figure 9) [2].
- Ø Le moyen fessier (Figures 10 et 11) [2].
- Ø Le petit fessier, qui recouvre la face supérieure de l'articulation.
- Ø Les muscles péleri-trochantériens (Figures 10 et 11) [2], qui recouvre directement la capsule, de haut en bas :
 - Le pyramidal du bassin.
 - Le jumeau supérieur.
 - L'obturateur interne.
 - Le jumeau inférieur.

- L'obturateur externe croisant obliquement la face postérieure de l'articulation.
- Le carré crural qui recouvre le précédent.

Dans cette région chemine le pédicule vasculo-nerveux inférieur de la fesse : le nerf grand sciatique est l'élément essentiel, il est accompagné par l'artère ischiatique, le nerf petit sciatique, le nerf du jumeau supérieur, le nerf l'obturateur interne, le nerf du jumeau inférieur et du carré crural.

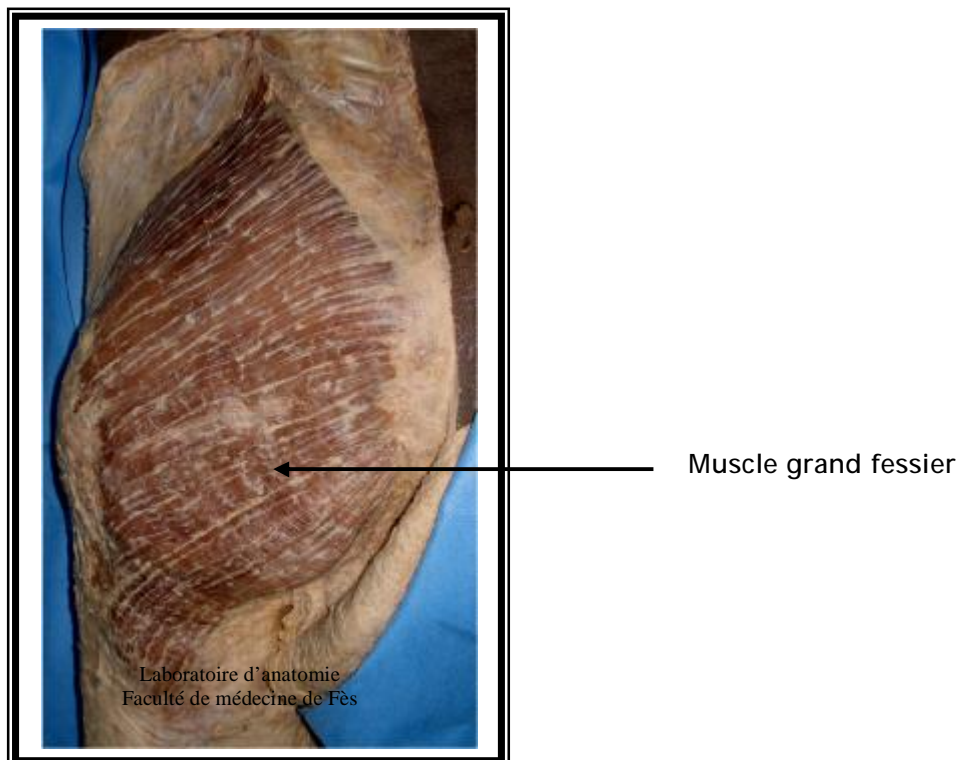
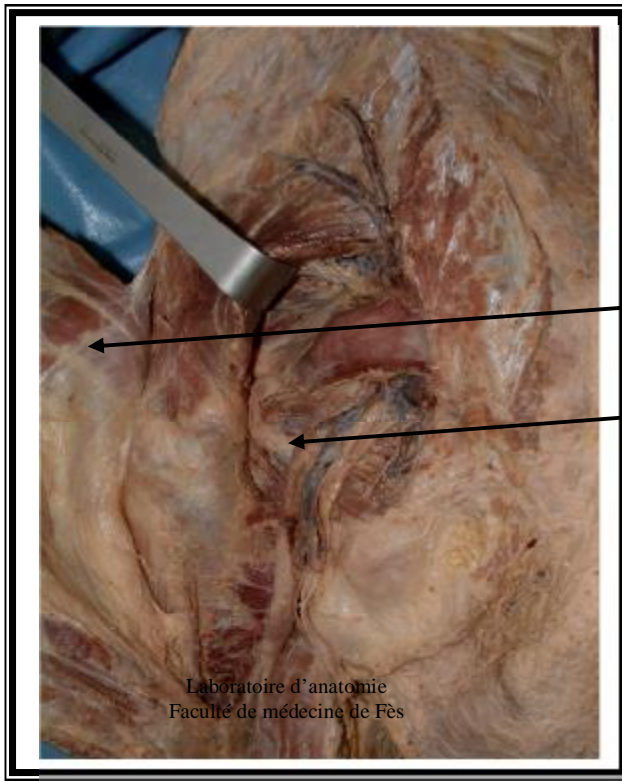

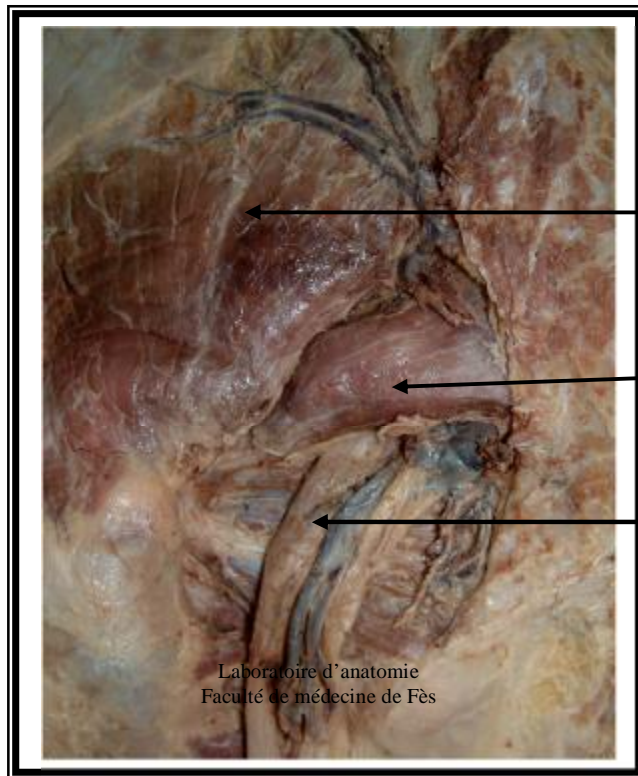
Figure 9 : vue postérieure de la région fessière : plan superficiel [2]



Muscle grand fessier décollé

Muscles péleri-trochantériens

Figure 10 : vue postérieure de la région fessière : plan profond [2]



Muscle moyen fessier

Muscle pyramidal

Nerf grand sciatique

Figure 11 : vue postérieure de la région fessière : plan profond [2]

3 – Les rapports internes :

En dedans et en haut, l'articulation répond au fond du cotyle, c'est un rapport osseux, en dedans et en bas, c'est un rapport musculaire centré par le trou obturateur, qui livre passage à l'artère obturatrice, la veine obturatrice, et le nerf obturateur.

4 – Les rapports externes :

L'articulation répond au grand trochanter, avec en avant le tenseur du fascia lata, en arrière le grand fessier, et à sa surface externe le petit fessier.

D – Les vaisseaux et nerfs[1- 4] :

1 – Artères :

La hanche est vascularisée par :

- Ø Les artères circonflexes antérieure et postérieure, branches de l'artère fémorale profonde. Ces artères forment autour du col fémoral, un cercle artériel qui donne des branches ascendantes pour l'articulation et surtout le col et la tête fémorale.
- Ø La branche postérieure de l'artère obturatrice, venue de l'hypogastrique, elle vascularise la partie antéro-inférieure de l'articulation.
- Ø L'artère ischiatique en arrière.
- Ø La branche profonde de l'artère fessière qui vascularise la partie supérieure de l'articulation.

2 – Les veines :

Elles sont satellites des artères, réalisent trois voies principales de drainage :

- Ø Voie inter-fessière profonde.
- Ø Voie circonflexe fémorale.
- Ø Voie postérieure ischiatique.

3 – Les nerfs :

L'innervation de la hanche se fait par des branches provenant du :

- Ø Plexus lombaire par le nerf obturateur et le nerf crural.
- Ø Plexus sacré par le nerf sciatique.

4 – Les voies lymphatiques :

Le drainage lymphatique de la hanche est assuré par deux retours :

- Ø Ganglions iliaques externes : ganglions rétro-cruraux et ganglions du nerf obturateur.
- Ø Ganglions hypogastriques.

BIOMECANIQUE
&
PHYSIOLOGIE DE LA HANCHE

I – Biomécanique de la hanche [5, 7, 8] :

La hanche a pour fonction de supporter le poids du tronc et d'orienter le membre inférieur dans toutes les directions de l'espace selon 3 axes. En même temps c'est l'articulation la plus stable de l'organisme, la plus difficile à luxer (KAPANDJI). La hanche subit des contraintes mécaniques résultant de l'action du poids du tronc et de l'action des muscles péri articulaire. L'intensité de ces contraintes varie selon la position et au cours des différentes phases de la marche. La compréhension des phénomènes biomécaniques est relatée en grande partie par les travaux de PAUWELS (80,93).

Elle nous conduit à d'importantes déductions chirurgicales

1 – La théorie de PAUWELS :

Elle part d'un exemple relativement simple, celui d'une colonne supportant une charge, quand le poids de celle-ci est centré au niveau de l'axe de la colonne, les contraintes de compression exercées sont uniformément réparties sur toute la section de la colonne.

Lorsqu'on déplace cette charge latéralement, en plus des contraintes de compression, il y a des contraintes de flexion.

Ces contraintes de compression se répartissent de part et d'autre de l'axe neutre de la colonne, avec des contraintes de pression du côté de la charge, et de tension du côté opposé.

A partir d'un certain degré d'excentricité de la charge, les contraintes de tension deviennent supérieures aux contraintes de pression. Si en plus, la charge s'exerce obliquement, une force de cisaillement apparaît et les sollicitations en flexion augmentent.

PAUWELS compare le col fémoral à une colonne courbe qui subit une force <R> résultante du poids du tronc et des forces musculaires (les muscles fessiers).

La direction de cette force est inclinée de 16° par rapport à la verticale, s'exerçant selon l'axe mécanique du col <AM> qui est variable selon les changements de position et donc distinct de l'axe anatomique du col : <AA>.

Cette force produit des contraintes de compression maximales au bord inféro-interne du col et des contraintes de traction maximale au bord supéro-externe du col et un effet de cisaillement du fait de son obliquité (Figures 12 et 13).




Fig.12 : Les contraintes mécaniques de l'extrémité supérieure du fémur.

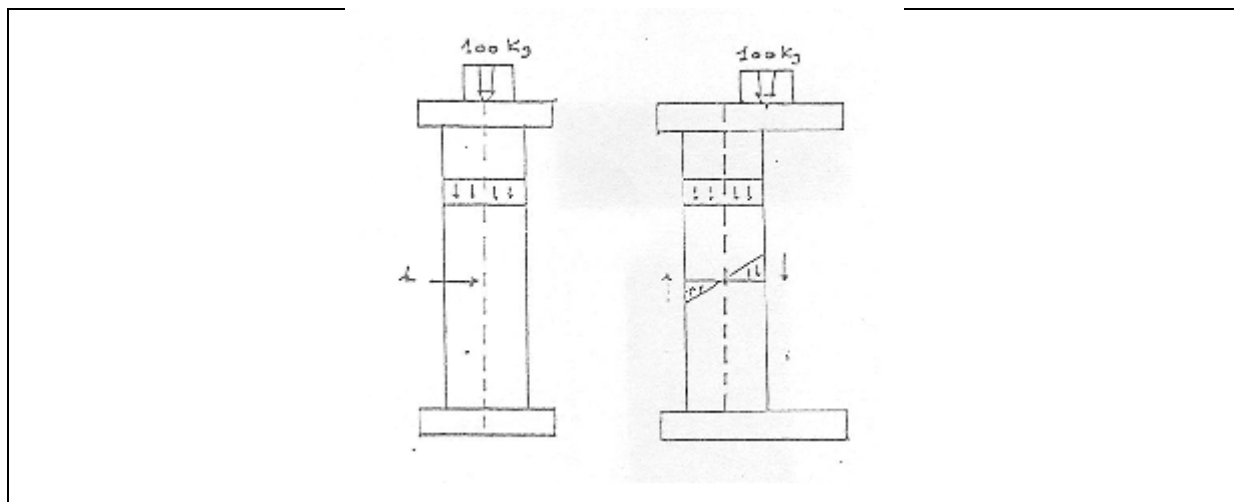


Fig.13 : Les colonnes de PAUWELS

2 – Etude de la résultante < R > :

La résultante < R > a été mesurée par Pauwels et dans l'ensemble, ses calculs sont confirmés par RYDELL qui a réalisé des mesures directes sur une prothèse céphalique munie de jauges de contraintes implantées sur deux sujets.

2 – 1 Appui bipodal :

Le poids du tronc est réparti sur les deux hanches, son équilibre est assuré par l'action simultanée des adducteurs et des abducteurs, quand ces actions antagonistes sont en équilibre, le bassin est symétrique. Dans cette situation <R> est estimé au tiers du poids $P/3$ (Figure14).

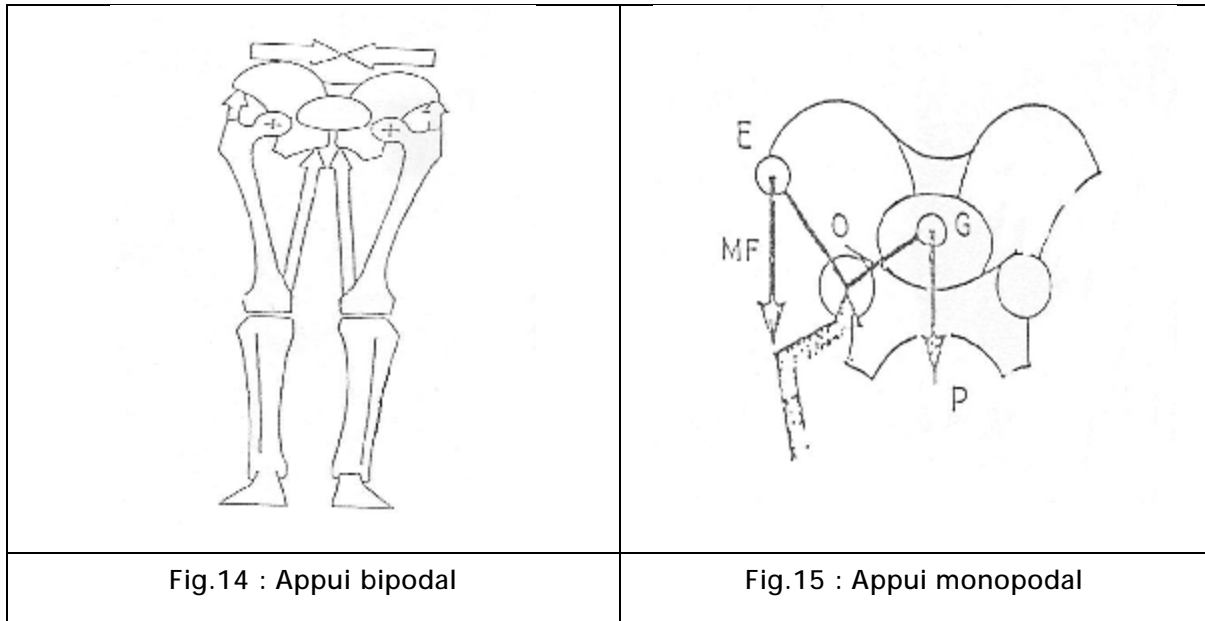
2 – 2 Appui monopodal :

Au cours de la marche, le sujet se trouve constamment en appui monopodal, l'équilibre est alors assuré uniquement par l'action des abducteurs du côté de l'appui (KAPANDJI).

On peut assimiler alors la ceinture pelvienne à un levier où le point d'appui est représenté par la hanche porteuse < O >, la résistance par le poids du tronc <P> appliqué au niveau du centre de la gravité et la puissance par la force du moyen du fessier <MF> appliquée sur la fosse iliaque externe.

Pour que la ligne des hanches soit horizontale en appui unipodal, il faut que la force du MF soit suffisante pour équilibrer le poids du tronc en tenant compte de l'inégalité des bras de levier OE et OG. En fait, le MF n'agit pas seul, il est aidé par le tenseur du fascia lata.

La valeur de < R > est de $2,5P$ lorsque le sujet est debout en équilibre unipodal, elle est de $3P$ à la marche en situation unipodal (figure 15).



2 - 3 Situations pathologiques :

En cas de coxa-valga ou coxa-vara, la force bissectrice $\langle R \rangle$ sur le sommet de la balance (hanche) se modifie en raison de la modification de la longueur du bras externe du levier, ainsi :

- Ø En cas de coxa-valga $R = 6 \text{ à } 8P$.
- Ø En cas de coxa-vara $R = 2 \text{ à } 3P$.

II – Physiologie de la hanche [5-7]:

L'articulation de la hanche est énarthrose très emboîtée, douée d'une haute solidité, et d'une importante mobilité, située à la racine du membre inférieur et elle a pour fonction de l'orienter dans toutes les directions de l'espace.

Les mouvements élémentaires s'effectuent dans les trois plans de l'espace autour des trois axes passant par le centre de la tête fémorale :

- ∅ Un axe transversal, situé dans le plan frontal, autour duquel s'effectue les mouvements de flexion extension.
- ∅ Un axe antéro-postérieur pour les mouvements d'adduction et d'abduction.
- ∅ Un axe vertical, qui lorsque la hanche est en position de rectitude, se confond avec l'axe longitudinal du membre inférieur, cet axe permet les mouvements de rotation interne et rotation externe.

1 – Les mouvements passifs :

L'amplitude des mouvements est fonction de la décontraction musculaire, de la position du tronc et du genou.

Le mouvement de flexion est limité à 90° ou à 100° lorsque le genou est en extension, mais peut atteindre 130° à 150° lorsque le genou est en flexion, car la flexion du genou relâche les muscles ischio-jambiers.

Les résultats de l'examen clinique sont les suivantes :

Flexion	Extension	Abduction	Adduction	Rotation interne	Rotation externe
130° à 150°	10° à 15°	40°	10° à 15°	10° à 25°	30° à 60°

2 – Les mouvements actifs :

Ils sont déterminés par les commandes musculaires. Les muscles ont souvent des actions mixtes, étant donné leur mise en œuvre sollicitée dans les positions variées du membre inférieur.

On peut retenir schématiquement :

- Ø Pour l'extension, les muscles fessiers en particulier le grand fessier, et les ischio-jambiers.
- Ø Pour la flexion, le psoas iliaque, le droit antérieur, le couturier, et le tenseur du fascia lata.
- Ø Pour l'abduction, le petit fessier couplé au tenseur du fascia lata et aux pélvitrochantériens
- Ø Pour la rotation externe : assurée par les pélvitrochantériens et le chef profond du grand fessier.
- Ø Pour la rotation interne : les chefs antérieurs des petit et moyen fessier, les grands et moyens adducteurs.

PARTICULARITES DES COXITES DANS
LA SPONDYLARTHRITE
ANKYLOSANTE

I- Introduction :

La spondylarthrite ankylosante (SPA), est un rhumatisme inflammatoire chronique, touchant avec prédilection les structures axiales : rachis et sacro-iliaques, à tendance ankylosante par ossification sous ligamentaire et des enthèses. Affectant principalement les sujets masculins, la maladie débute le plus souvent chez l'adulte jeune, évolue par poussées et peut s'exprimer par des manifestations systémiques. Un terrain génétique particulier, matérialisé par la présence de l'antigène HLA B27, favorise la survenue de la maladie [9-11].

II – Particularités des coxites dans la S.P.A :

A – Etude clinique :

La symptomatologie clinique est dominée par un syndrome pélvirachidien ; représenté par des douleurs fessières inflammatoires à bascule s'accompagnant d'une boiterie à la marche associées à des rachialgies inflammatoires, touchant préférentiellement la jonction dorsolombaire. L'examen clinique souvent normal aux stades précoces de la maladie [9-12].

B – Exploration radiologique :

L'atteinte des hanches conditionne le pronostic fonctionnel des malades ayant une SPA, elle est souvent précoce et bilatérale. L'aspect radiologique peut se limiter à une simple déminéralisation de la tête fémorale et une condensation discrète du cotyle. Ailleurs, l'évolution peut se faire selon les différentes formes radiologiques classiquement décrites [9, 11, 12] :

- La forme densifiante ou scléreuse : d'évolution lente, bilatérale. Les contours de la tête fémorale sont respectés, le pincement de l'interligne est modéré, associé à une ostéophytose du cotyle, une protrusion acétabulaire est fréquente.

- La forme destructrice : voisine de la coxite rhumatoïde, avec pincement important de l'interligne et érosion osseuse avec absence de construction.
- La forme ankylosante : très particulière à la spondylarthrite ankylosante, de constitution progressive avec apparition de travées osseuses interiliofémorales.
- D'autres aspects ont été décrits, telles les formes géodiques avec pincement.

III - Traitement :

Le traitement de la SPA est purement symptomatique. Il vise à limiter l'inflammation articulaire et à prévenir les attitudes vicieuses.

Deux types de traitement sont complémentaires : médical et kinésithérapeute. La chirurgie s'adresse aux séquelles permettant d'améliorer le pronostic fonctionnel du malade [9-12].

A - Le traitement symptomatique :

Les AINS représentent la classe thérapeutique la plus utilisée, leur efficacité est évidente en moins de 48 heures. Cette efficacité explique parfois le retard diagnostique chez des patients automédiqués.

La corticothérapie par voie générale n'a habituellement pas de place, cependant un bolus de méthyl prednisolone peut être utile ponctuellement pour passer un cap inflammatoire important. Les infiltrations locales sont en général de grand intérêt, que ce soit pour les arthrites échappant au traitement général ou pour les enthésopathies.

B - Le traitement de fond :

Plusieurs médicaments ont été tentés pour stopper ou du moins ralentir l'évolution de la SPA. Les plus efficaces sont :

- La sulfasalzine qui a montré une réelle efficacité essentiellement dans les formes associées à une entéropathie inflammatoire et dans les formes périphériques de la SPA.
- Le méthotrexate : efficace essentiellement dans les formes périphériques.
- La thalidomide : efficace dans les formes réfractaires de la SPA, probablement en rapport avec une action anti TNF α .
- Les anti TNF α : ont un effet spectaculaire sur toutes les formes de la SPA. Il s'agit de l'Infliximab et de l'Etanercept ou récepteur soluble du TNF α . Ils sont réservés aux formes sévères et réfractaires aux AINS.

C – La rééducation fonctionnelle :

Elle constitue un volet majeur du traitement. Des séances de kinésithérapie vertébrale et respiratoire sont toujours très utiles, associées à une auto-rééducation reposant sur des exercices que le malade doit apprendre à réaliser chez lui de façon quotidienne. Elle doit être débutée le plus tôt possible, immédiatement après avoir obtenu l'indolence grâce aux AINS, et se poursuivre tout au long de la vie du patient.

D – Le traitement chirurgical :

Les progrès réalisés dans la chirurgie prothétique ont transformé la vie des malades atteints de la SPA. C'est ainsi que les patients handicapés par une coxite sévère ont pu récupérer une fonction convenable après une prothèse totale de hanche.

IV – Conclusion :

- La bascule du bassin au cours de la SPA est à l'origine d'un problème d'orientation.
- Les ossifications péri articulaires génèrent une véritable ankylose, posant un problème lors de la luxation de la tête fémorale, et également lors de l'intubation si une anesthésie générale est entreprise.

PARTICULARITES DES COXITES DANS
LA POLYARTHRITE RHUMATOÏDE

A- Introduction :

La polyarthrite rhumatoïde (PR) est une maladie inflammatoire de l'ensemble du tissu conjonctif à prédominance synoviale.

C'est un rhumatisme inflammatoire évolutif, à tendance destructrice, de cause inconnue, lié à une réponse auto-immune sur un terrain génétique prédisposé.

Un diagnostic rapide, parfois difficile au début, est essentiel à une prise en charge thérapeutique multidisciplinaire précoce, la seule capable de réduire le risque d'invalidité attaché à cette maladie [15-16].

B – Les caractéristiques de la coxite dans la PR :

La coxite rhumatoïde est peu fréquente (15 %) [16] et généralement tardive dans l'évolution de la maladie. Elle est sournoise : elle peut rester longtemps asymptomatique et se révéler alors que d'importants dégâts radiographiques sont déjà constitués. Elle a souvent un retentissement fonctionnel sévère et si le traitement médical, les synoviorthèses peuvent dans nombre de cas stabiliser l'évolution, ailleurs, l'importance des douleurs, de la raideur, et des destructions anatomiques vont poser le problème d'un traitement chirurgical.

Les tableaux cliniques auxquels on peut être confronté sont extrêmement divers. De nombreux éléments sont à prendre en compte dans l'appréciation chirurgicale du problème posé par un malade donné : l'âge du patient (jeune âge), le type de la maladie rhumatoïde (monoarticulaire ou polyarticulaire), les atteintes articulaires associées, l'influence du traitement en cours (les effets secondaires de la corticothérapie prolongée : retard de cicatrisation, accroissement du risque infectieux, ostéoporose), les troubles fonctionnels.

La lecture de la radiographie est un temps essentiel, car elle va permettre au chirurgien de prévoir les difficultés qu'il va rencontrer, de décider de gestes de

reconstruction éventuelle qu'il faut entreprendre et enfin d'évaluer la texture osseuse. De nombreuses classifications radiologiques ont été proposées, celle de STEINBROCKER reste la plus utilisée, cependant elle a l'inconvénient d'avoir la protrusion acétabulaire pour forme d'aboutissement. Nous individualisons donc 6 aspects, dont les 4 premiers sont ceux de STEINBROCKER :

- » Type 1 : arthrite à minima avec présence d'une ostéoporose et d'un discret pincement supéro-interne de l'interligne articulaire.
- » Type 2 : stade de coxite confirmée avec pincement de l'interligne, géodes sous chondrales, estompages des contours osseux.
- » Type 3 : stade de coxite évoluée avec rupture du ceintre obturateur, disparition de l'interligne articulaire et début de protrusion de la tête.
- » Type 4 : aspect de protrusion.
- » Type 5 : forme subluxante avec un reculement plus ou moins marqué du toit du cotyle.
- » Type 6 : forme avec nécrose de la tête fémorale.

C- Traitement :

La prise en charge thérapeutique de la PR a connu de profonds changements au cours des dernières années. Parmi les nouveaux médicaments, il faut citer des traitements de fond comme le léflunomide, la plus grande utilisation des associations thérapeutiques et surtout la mise à disposition de biothérapies avec en tête de liste, les anti tumor necrosis factor α (TNF α).

Les objectifs du traitement actuel de la PR sont le contrôle de la douleur et de l'inflammation articulaire, la prévention ou la limitation des lésions structurales articulaires, le maintien de la qualité de vie, de la fonction et de l'insertion socioprofessionnelle [24].

1 – Le traitement médicamenteux :

Il comporte d'une part des thérapeutiques à visée symptomatique (antalgiques, anti-inflammatoires non stéroïdiens, corticoïdes), d'autre part des traitements dits de fond susceptibles de freiner l'évolution de la maladie (Méthotrexate, Léflunomide, Sulfasalazine, Antipaludéens, Sels d'or, Thiolés, Ciclosporine). Ces derniers agissent toujours de manière plus ou moins différée. Il est ainsi nécessaire de les associer à des thérapeutiques à visée symptomatique qui pourront être éventuellement arrêtées secondairement en fonction du résultat obtenu par les traitements de fond.

Des ponctions articulaires évacuatrices en particulier sur les grosses articulations doivent être effectuées chaque fois que nécessaire. Des infiltrations périarticulaires de corticoïdes sont parfois réalisées mais on se méfie du risque de rupture tendineuse.

2 – La réadaptation fonctionnelle :

La réadaptation fonctionnelle fait partie intégrante du traitement de la PR, et elle est pratiquement indiquée à tous les stades de la maladie.

3 – Le traitement chirurgical :

Le traitement chirurgical trouve sa place surtout dans les formes actives et évoluées. Il vise à rétablir une fonction défaillante et à apporter l'indolence.

La chirurgie de la PR obéit à certaines règles : il vaut mieux donner la priorité au membre inférieur, en commençant de l'extrémité vers la racine, pour le membre supérieur, au contraire de la racine vers l'extrémité.

Le traitement chirurgical de la coxite rhumatoïde a fait l'objet de nombreuses propositions thérapeutiques :

» La synovectomie chirurgicale a été proposée dès le début du siècle dans le traitement des rhumatismes inflammatoires chroniques. Ses résultats précoces étaient souvent bons mais se dégradèrent en quelques années si bien qu'à l'heure actuelle la synovectomie chirurgicale de la hanche est abandonnée.

» Les interventions sur les parties molles, à type de ténotomies, pour corriger les attitudes vicieuses, ont été proposées. Elles ont un intérêt limité et très souvent les rétractions se reproduisent à l'identique.

» Les ostéotomies intertrochantériennes ont toujours donné de mauvais résultats dans le traitement des coxites. Il s'agit en effet d'un processus destructeur inflammatoire qu'une intervention à visée mécanique ne peut en rien améliorer.

» Les arthroplasties totales de hanche représentent actuellement le traitement chirurgical des coxites rhumatoïdes.

D- Conclusion :

- Perturbation importante du métabolisme osseux au cours de la polyarthrite rhumatoïde à l'origine d'un amincissement des corticales et d'une ostéoporose trochantérienne.
- La tendance à la protrusion acétabulaire ce qui rend difficile la luxation de la tête fémorale.

ARTHROPLASTIE TOTALE DE LA
HANCHE DANS LES COXITES
INFLAMMATOIRES

I – Les différents types d’arthroplastie totale de la hanche :

Il existe deux types de prothèse totale de la hanche :

- Les prothèses cimentées : où le moyen de fixation de la prothèse fémorale et cotyloïdienne est le ciment. Ces prothèses sont actuellement celles qui ont le recul le plus long avec les meilleurs résultats.
- Les prothèses non cimentées : la fixation de la prothèse est assurée par le remplissage optimum de la cavité osseuse par l’implant, tant au niveau du cotyle que du fémur. Par ailleurs les implants présentent un traitement de surface qui favorise l’ostéogénèse endostale, celle-ci assure une véritable fixation biologique de l’implant assurant une liaison intime avec l’os receveur.

1 – Les prothèses cimentées :

1 – 1 La prothèse de CHARNLEY :

C’est en novembre 1962, à la suite de multiples travaux sur la fixation cimentée des implants dans l’os et sur les couples de friction, que John Charnley implantait sa première prothèse totale de hanche à faible friction. Pour la première fois, il cimentait dans la cavité acétabulaire une cupule en polyéthylène de haute densité «HDPE» dans laquelle venait s’articuler une bille d’acier de calibre 22,25mm (7/8 de pouce), définissant ainsi la «Low Friction Arthroplasty» (figure 16) que l’on connaît bien aujourd’hui. Considérée de par le monde comme le «Gold-Standard» inégalé en arthroplastie totale de hanche. Inégalé il l’est certainement de par son universalité et sa longévité. Son succès fut immédiat, son développement massif, et l’on estime à plus d’un million le nombre d’implantations réalisées de par le monde à ce jour [28].

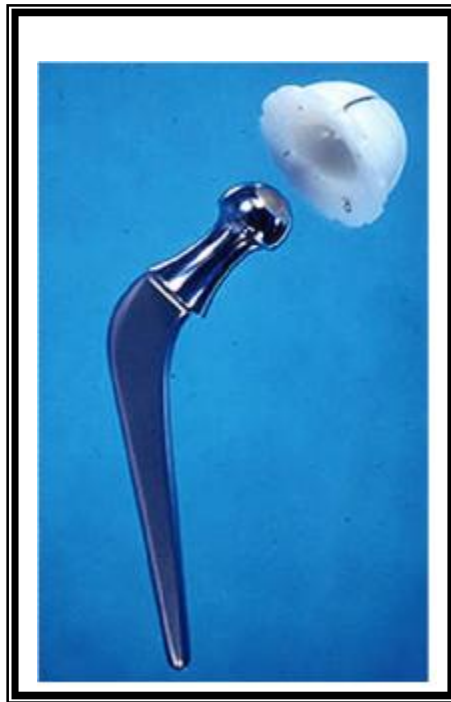

Figure 16 : Prothèse de CHARNLEY [28]

1 - 2 La prothèse de Mac KEE-FERRAR :

Elle utilise deux pièces métalliques (figure 17), la pièce cotyloïdienne possède des points d'ancrage en dents de scie, cette prothèse se caractérise par :

- » Un coefficient de friction élevé.
- » Un angle cervico-diaphysaire = 130°
- » Une faible base de levier.



Figure 17 : Prothèse de Mac KEE-FERRAR [33]

1 – 3 La prothèse de CERAVER-OSTEAL :

La tige fémorale est en alliage de titane TiA6V4, deux fois plus souple que l'acier ou le chrome Cobalt.

Le couple de frottement comporte une tête et un cotyle en céramique d'alumine, il s'agit de ce fait d'une prothèse très résistante à l'usure et aux effets de compression et la qualité des débris d'usure est estimé 5000 fois moindre que celle produite par un couple métal-plastique.

2 – Les prothèses non cimentées :

2 – 1 Le cotyle prothétique :

L'évolution actuelle se porte vers des cotyles impactées, d'élasticité augmentée, comportant une fente qui permet une adaptation de l'implant à l'élasticité du cotyle. Ils sont suffisamment élastiques pour pouvoir être impacté en force et s'adapter à la forme du cotyle préalablement creusé. On distingue :

a – Les cupules vissées :

Comporte un pas de vis leur permettant l'acquisition d'une stabilité primaire par vissage direct.

La plupart des cupules vissées sont constitués d'une coque métallique externe auto-taroudante et d'un insert en polyéthylène destiné à être encliqueté dans la coque (figure 18).




Figure 18 : Cupule vissée avec coque métallique et insert en polyéthylène [31]

b – Les cupules impactées « press-fit » :

Le principe de fixation primaire de ces cupules repose sur l'encastrement en force d'une cupule légèrement surdimensionnée.

Elles sont constituées d'un insert en polyéthylène encliqueté dans une coque métallique périphérique dont l'épaisseur, la forme et les éventuelles fentes radiales permettant de moduler leur élasticité.



Figure 19 : Cupule impactée [34]

c – Les cupules à double mobilité :

La stabilité primaire de ces cupules repose sur un ancrage périphérique assuré le plus souvent par un vissage dans l'ilion.

Elles représentent un système d'articulation prothétique métal-polyéthylène, avec deux faces de mobilité (figure 20). On se trouve alors en présence de deux articulations :

- La petite articulation : entre la tête fémorale et l'insert en polyéthylène.
- La grande articulation : entre la convexité de l'insert et la cupule métallique.

Grâce à ce système de double mobilité, on a pu :

- Diminuer l'usure.
- Diminuer les contraintes de descellement.
- Se rapprocher de la physiologie.
- Augmenter la stabilité intra-prothétique.




Figure 20 : Cupule à double mobilité [27]

2 - 2 La prothèse fémorale :

» Les tiges autobloquantes utilisées dans la prothèse SCL ou Zwey-Muller (figure 21), ont un mode de fixation primaire reposant sur le blocage diaphysaire par effet de coin, et assurent également un remplissage métaphysaire suffisant pour réaliser, lors de l'implantation, un blocage de type « press-fit » .

» Les tiges anatomiques parmi lesquelles on cite les prothèses ABG (HOWMEDICA)

» Les tiges visées, doivent remplir au mieux la métaphyse et la base du col avec appui sur les corticales antérieures, externe et interne, parce qu'il n'y a pas de collerette pour permettre l'implantation pression. Les tailles doivent tenir compte des variantes du fémur, les angles du col, faisant respecter l'anatomie de hanche garantie de la stabilité articulaire.



Figure 21 : Tige autobloquante
de Zwey-Muller

3 – Les couples de frottement :

On distingue trois grands types de couple de frottement :

3 – 1 Le couple de frottement métal-polyéthylène :

Le polyéthylène a fait son entrée en chirurgie orthopédique comme composant de la cupule cotyloïdienne cimentée opposée à la prothèse fémorale. Il succéda au Teflon, autre matériau doté d'un excellent coefficient de frottement, mais qui avait donné lieu à des usures précoces et massives.

Les réactions aux débris de polyéthylène dépendent de la quantité de ces débris, de leur taille et des facteurs de susceptibilité individuelle [30, 31, 33].

a- La quantité de débris libérés :

» La qualité du polyéthylène :

La résistance du polyéthylène à l'usure, facteur le plus important dans une hanche, dépend du poids moléculaire : plus il est élevé, plus la résistance est élevée.

» Les caractéristiques mécaniques :

La qualité de surface du polyéthylène et de la tête doit être le meilleur possible, c'est-à-dire la plus lisse possible.

Le diamètre de la tête prothétique a une importance capitale en matière de volume de débris libérés. Pour un enfoncement identique, le volume du débris est double avec une tête de 32 mm par rapport à une tête de 22 mm. Le volume de débris libérés par une tête de 28 mm est intermédiaire.

Le positionnement des pièces prothétiques : un mauvais positionnement des pièces prothétiques, en particulier une verticalisation du cotyle, entraîne des pics de contrainte et des usures rapides.

b - La taille des débris :

Il a été démontré que les débris de polyéthylène d'une taille inférieure à 5 microns entraînaient des réactions inflammatoires et ostéolytiques plus importantes que les plus gros débris.

c - La susceptibilité individuelle :

Nous avons constaté que certains malades développaient des ostéolyses majeures associées à des usures peu importantes du polyéthylène, que d'autres présentaient des usures extrêmement importantes sans aucune réaction

3 - 2 Le couple métal-métal :

Ce couple métal-métal parfaitement bien conçu, a l'avantage de diminuer considérablement l'usure évaluée à 25 microns pendant la première année. Cependant des questions demeurent car il a été établi, en particulier par l'équipe du Professeur SAILLANT, que cette friction métal-métal entraîne la libération de chrome et de cobalt dans l'organisme, qui sont toxiques et peuvent entraîner des lyses tissulaires [33].

3 – 3 Le couple alumine-alumine :

L'utilisation du couple alumine-alumine dans les prothèses totales de hanche devient de plus en plus populaire. Le couple céramique sur céramique a pour avantage essentiel de résister à l'usure et d'éviter l'ostéolyse périprothétique induite par les débris de polyéthylène.

Cependant, plusieurs études, ont émis de sérieux doutes sur l'utilisation d'un tel matériau dans les PTH, en insistant sur le risque de fracture des implants, de descellements cotyloïdiens, voir même d'ostéolyse [29, 32, 34].

II – Les voies d’abord :

1 – Les voies postérieures :

1 – 1 La voie postéro-externe de MOORE :

C’est la voie actuellement la plus utilisée pour la mise en place de prothèses cervicocéphaliques ou totales. C’est une voie anatomique, sans section des fessiers, peu hémorragique, et permet un abord rapide de la hanche.

Le patient est installé en décubitus latéral strict, deux appuis sacrés et publiens, maintenant le sujet fermement.

L’incision est centrée sur la partie postérieure du bord supérieur du grand trochanter dirigée selon le grand axe du fémur sur la cuisse, plus près de son bord postérieur que de son bord antérieur, sa partie haute se coude en arrière, vers l’épine iliaque postéro-inférieure (environ 8 à 10 cm sur chaque branche) (figure 22).

Le trajet : incision du fascia lata plus près de son bord postérieur du fémur que du bord antérieur au sommet du trochanter. L’incision oblique en arrière, dans la direction des fibres du grand fessier. Ces fibres seront dissociées sur 8 à 10 cm. Le membre est alors placé en rotation interne maximale, genou à 90°. Le tendon du moyen fessier est repéré et écarté en avant à l’aide d’un écarteur de Langenbeck. Les péleri-trochantériens seront sectionnés à 1 cm de leur terminaison, puis récliné en arrière pour exposer la capsule (figure 23).

Après l’incision de la capsule en arbalète (figure 24), la luxation de la tête est facilement obtenue en augmentant un peu la rotation interne.

La réparation est simple : suture de la capsule, réinsertion des péleri-trochantériens (rarement possible), et fermeture du fascia lata [35, 36].




Figure 22 : Tracé de l'incision cutanée dans la voie de MOORE [35]

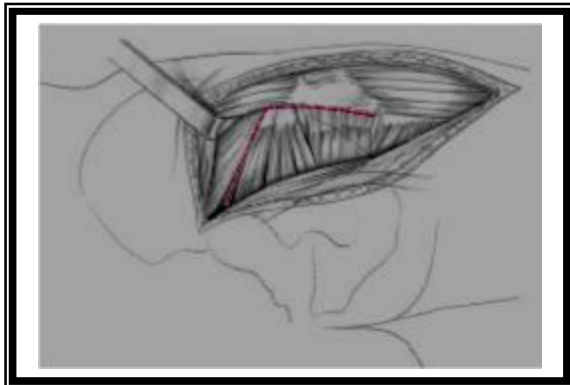


Figure 23 : Tracé de la ligne de section des pévi-trochantériens et de la capsule postérieure et supérieure [35]

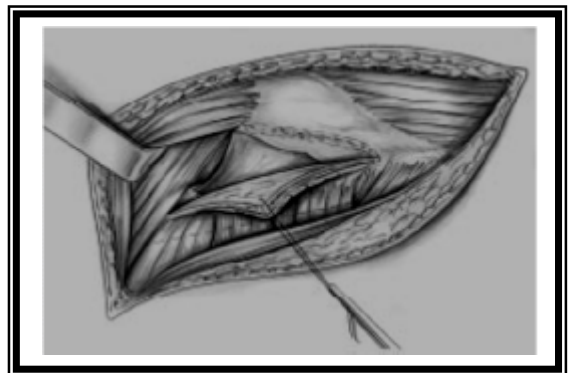


Figure 24 : Traction postérieure du volet capsulo-tendineux postérieur [35]

1 – 2 La voie de KOCHER-LANGENBECK :

Son intérêt est indiscutable quand il s'agit d'opérer une fracture du cotyle, l'inconvénient de cette voie d'abord concernant l'implantation de prothèses, est la lésion du nerf sciatique et du nerf fessier.

2 – Les voies antérieures :

2 -1 La voie de HUETER :

Le patient est installé en décubitus dorsal sur table ordinaire, avec un coussin sous la fesse, mais dans le cas des arthroplasties, on peut s'aider de la table orthopédique.

L'incision se dirige selon une ligne allant du versant inférieur de l'épine iliaque antérosupérieure à l'angle latéral de la rotule.

Incision cutanée et sous cutanée jusqu'au plan aponévrotique en respectant le nerf fémoro-cutané, repérage de l'interstice entre le muscle couturier et la gaine du tenseur du fascia lata qu'on ouvre de haut en bas. Le muscle droit antérieur est récliné en dedans, laissant apparaître le paquet circonflexe antérieur qu'on doit lier ou coagulé, on ouvre la gaine du muscle psoas et dès lors la capsule peut être ouverte.

C'est une voie simple, mais il existe un risque non négligeable de lésion du nerf fémoro-cutané.

2 – 2 La voie de SMITH-PETERSEN :

C'est la forme étendue de la voie de HUETER, avec un débridement étendue vers le haut au niveau de la fosse iliaque externe.

La voie de SMITH PETERSEN permet de pratiquer toute la chirurgie de la hanche, mais elle ne semble pas adapter à la mise en place d'arthroplastie totale en raison du risque important d'hématomes et d'ossification qu'elle comporte.

2 – 3 La voie de WATSON-JONES :

Qualifiée habituellement de voie antéroexterne. Elle a comme inconvénients : le risque de lésion du nerf fessier supérieur et l'accès au fut fémoral qui est difficile.

3 - Les voies externes :

3 – 1 Les voies externes avec section des fessiers :

En effet c'est une voie favorisant les luxations et l'apparition d'ossification, elle est responsable d'insuffisances rebelles de l'appareil abducteur. Pour cela elle a été abandonnée rapidement.

3 – 2 Les voies externes passant à travers le moyen fessier ou voies trans-glutéales :

Cette voie d'abord décrite en 1954 par Mac FARLAND et OSBORNE, est fondée sur la continuité anatomique et fonctionnelle entre le moyen fessier et le vaste externe.

L'inconvénient de cette voie réside dans la minceur de la lame tendino-périostée unissant le vaste externe au moyen fessier.

a- La voie de HARDINGE:

Elle permet l'abord de l'articulation de la hanche tout en respectant la continuité du moyen fessier.

L'insertion du moyen fessier sur le grand trochanter se fait d'une part en avant du sommet du grand trochanter par un tendon court en forme de croissant, et d'autre part au sommet même du grand trochanter par un tendon plus long et gracile en continuité avec la partie postérieure du muscle. Cette constatation permettrait de passer dans un plan de clivage « naturel » entre les deux insertions du moyen fessier, limitant le traumatisme musculaire.

Par ailleurs, l'axe de la diaphyse fémorale se prolonge avec la moitié antérieure du grand trochanter, or, il suffit de dégager la partie antérieure du grand

trochanter, et donc avoir un accès au fut fémoral. La moitié postérieure du moyen fessier reste attachée au sommet trochantérien.

b- Les variantes de la voie de HARDINGE_:

BAUER a décrit une voie trans-glutéale qui diffère peu de la technique de HARDINGE, il décale vers l'avant la ligne de dissociation du moyen fessier, la situant à la limite tiers moyen – tiers antérieur.

HONTON : en 1989, limite en haut la dissection du moyen fessier sur quatre centimètres maximum pour ne pas léser le nerf fessier supérieur.

MALLORY : en 1992, a mis au point une variante qui décale aussi en avant la dissociation du moyen fessier, et qui a la particularité de ménager beaucoup plus son insertion sur le grand trochanter : l'incision y passe en effet sur le bord antérieur pour rejoindre progressivement le vaste latérale à sa partie postérieure. La récupération de la force d'abduction serait meilleure.

HOMINE : en 1995, a décrit un abord trans-glutéal par hémi-myotomie antérieure du moyen fessier, qui sectionne ce muscle près de ses insertions trochantériennes antérieure et supérieure, le petit fessier est ensuite sectionné.

On remarque que la préoccupation de tous ces auteurs, est de ménager à la fois le moyen fessier et le nerf fessier supérieur.

3 – 3 Les voies externes trans-trochantériennes :

On distingue trois principales voies :

a- La trochantérotomie standard ou classique :

L'opéré est installé en décubitus latéral strict, maintenu par deux appuis sacrés et publiens.

L'incision cutanée est longitudinale de 15 à 20cm, centrée sur le grand trochanter. Après passage du plans aponévrotique et séparation des fibres du grand fessier, le vaste externe est sanctionné quelques millimètres sous sa crête d'insertion supérieure et la section osseuse est faite au ciseau droit, aboutissant à

la base du col. Sur le fragment osseux ainsi soulevé s'insère le petit et le moyen fessier, le pyramidal, les jumeaux, les obturateurs. Seul le carré crural reste solidaire du fémur [39].

Dans les hanches peu serrées il est souvent nécessaire de couper l'obturateur externe et le jumeau inférieur pour mobiliser le trochanter.

Cette voie permet :

- Un large accès à l'espace péri cotyloïdien.
- Une vision axiale endofémorale.
- La conservation des muscles postérieurs qui reste le meilleur rempart contre les luxations postérieures.

b - La trochantérotomie digastrique :

Conserve l'attache du muscle moyen fessier avec celle du vaste externe, constituant ainsi une sorte de muscle digastrique.

c - La trochantérotomie

Elle est partielle, détachant la marge antérieure du grand trochanter, sur laquelle sont laissées les attaches des muscles vaste latéral et petit fessier, le moyen fessier reste solidaire au grand trochanter.

III – Les techniques de pose d’une arthroplastie totale de la hanche :

1 – Les différents temps opératoires :

1 – 1 L’installation du malade

L’installation du malade est en décubitus latéral en général (figure 25).

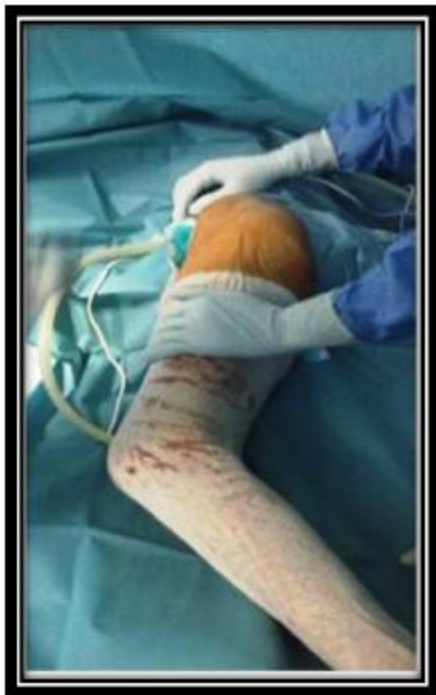

Figure 25 : malade installé en décubitus latéral




Figure 26 : ancillaire de la prothèse totale de la hanche non cimentée

1 – 2 La voie d’abord :

Reste un choix personnel de l’opérateur. La voie postéro-externe de Moore est la plus utilisée chez nous (figure 27).

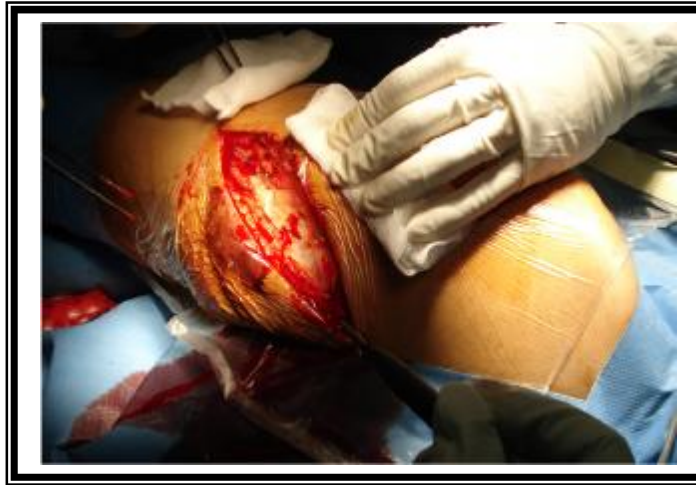

Figure 27 : voie d’abord postéro-externe de Moore

1 – 3 La luxation :

Obtenu en portant le membre en flexion, adduction, rotation externe. Le crochet de Lombotte n’est utilisé qu’en cas d’échec (figure 28).

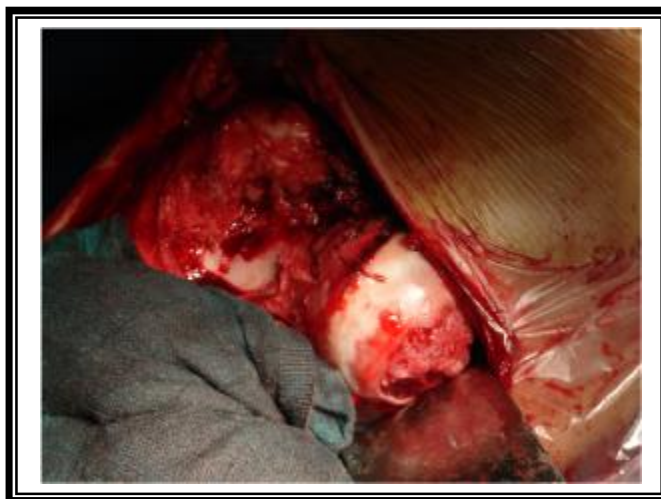

Figure 28 : luxation de la tête fémorale

1 - 4 La section du col fémoral :

Une fois la hanche luxée, le col sera coupé à la scie, le repérage du plan de section doit être fait soigneusement en tenant en compte de la dimension de la prothèse fémorale (figures 29 et 30).

L'orientation de la section est précisée par la comparaison du col avec la prothèse définitive.

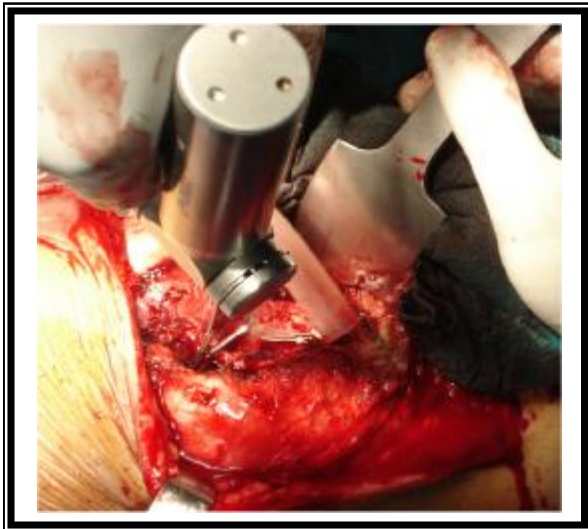

Figure 29 : section de la tête fémorale à l'aide de la scie électrique

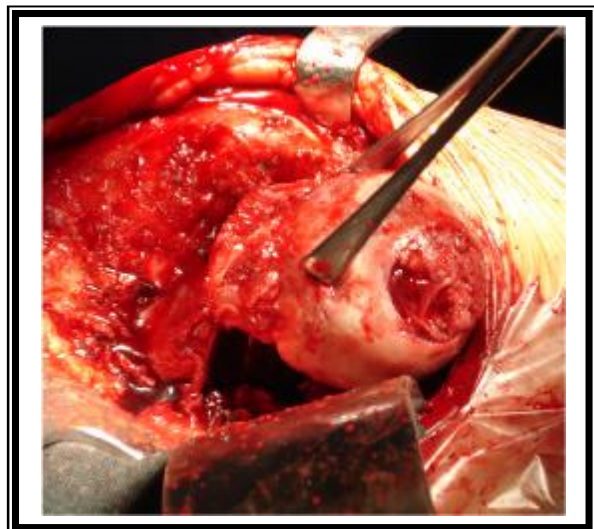


Figure 30 : extraction de la tête fémorale après sa section

1 - 5 La préparation du cotyle :

Dès que le col est sectionné, on commence le temps cotyloïdien : on procède au fraisage du cotyle jusqu'à ce qu'il n'en reste que 2 à 3 mm d'os spongieux sur la corticale profonde. Ensuite l'acétabulum ainsi que les trous d'ancrage, sont bourrés de ciment préalablement préparé, la pièce prothétique cotyloïdienne est placée tout en respectant l'orientation spatiale. Cette opération se termine par le nettoyage à l'aide d'une curette fine.

Dans les prothèses non scellées, une vis fixe le cotyle prothétique à l'os sous jacent (figures 31 - 34).

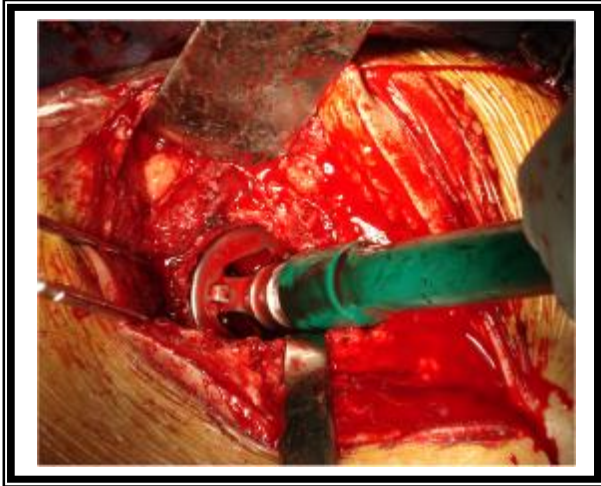


Figure 31 : fraisage du cotyle

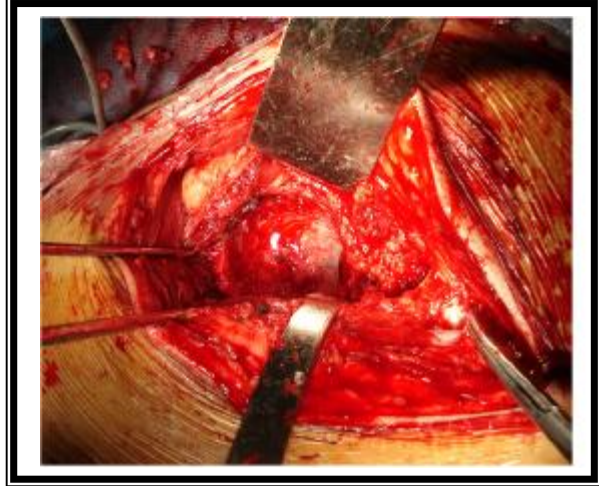

Figure 32 : aspect du cotyle après fraisage

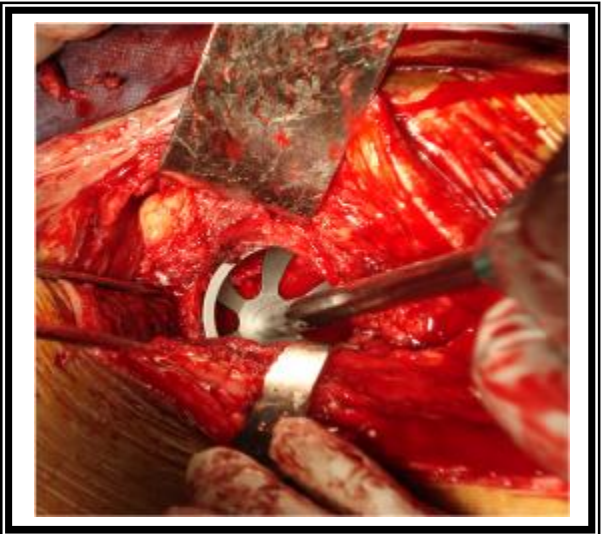


Figure 33 : cotyle d'essai

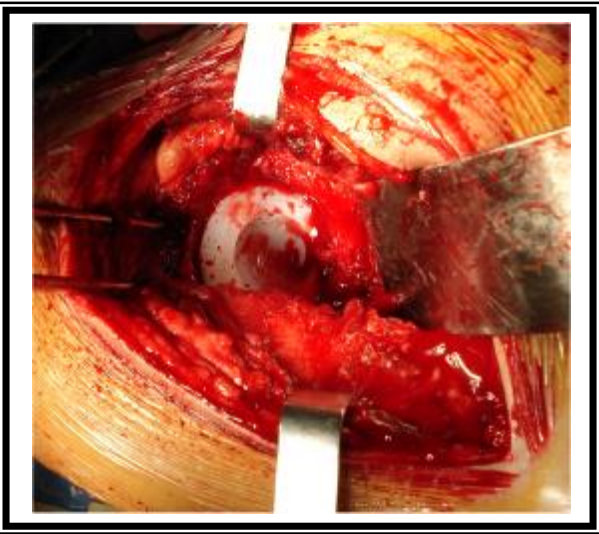


Figure 34 : aspect final après mise en place de l'implant cotyloïdien

1 – 6 La préparation du fémur :

La préparation du canal médullaire est réalisée grâce aux râpes spécifiques de la prothèse choisie pour obtenir la meilleure adaptation possible.

La prothèse fémorale définitive n'est introduite qu'après injection du ciment à basse viscosité dans le cas des prothèses cimentées. Là aussi, l'orientation spatiale est respectée.

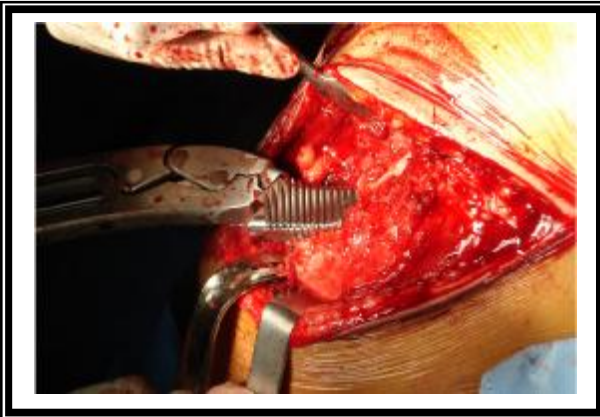


Figure 35 : introduction de râpe

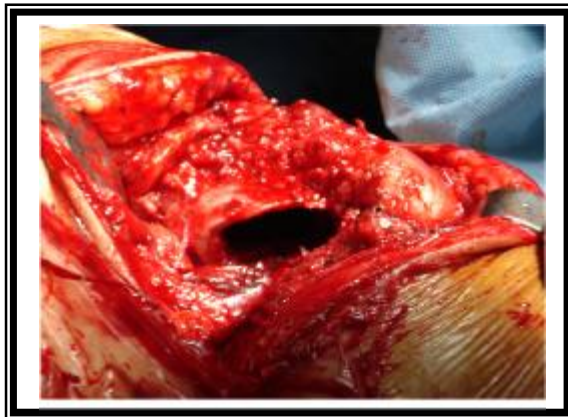

Figure 36 : fût fémoral après alésage

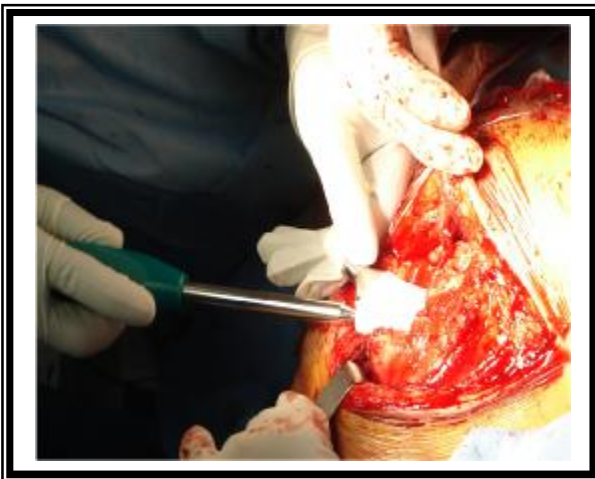


Figure 37 : introduction d'une tige fémorale non cimenté

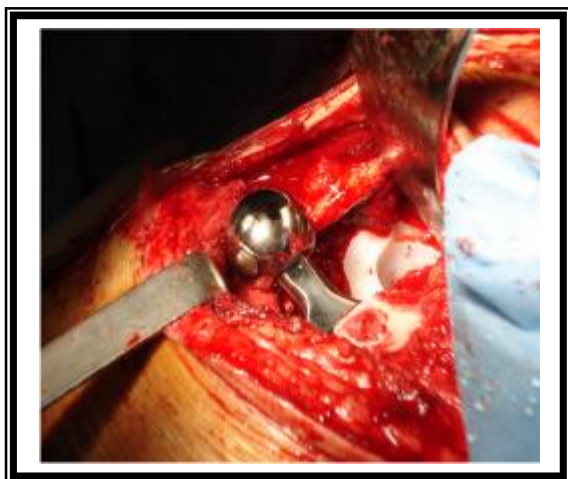

Figure 38 : aspect final après mise en place du col

1 - 7 La réduction :

Permet la réintroduction de la tête prothétique dans le néo-cotyle (figures 39 et 40).

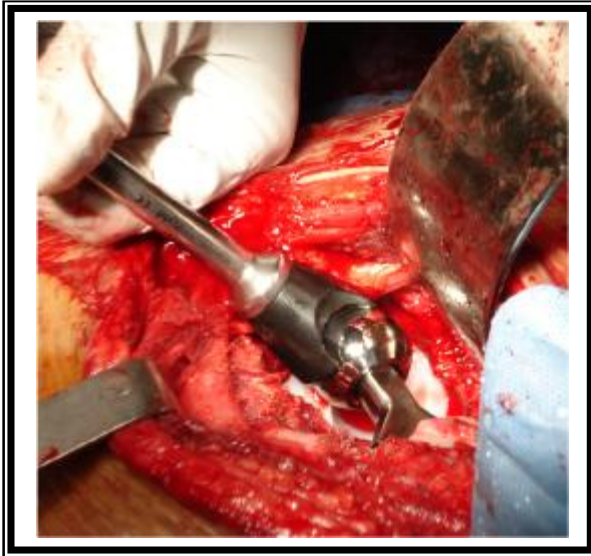


Figure 39 : réduction à l'aide d'un poussoir

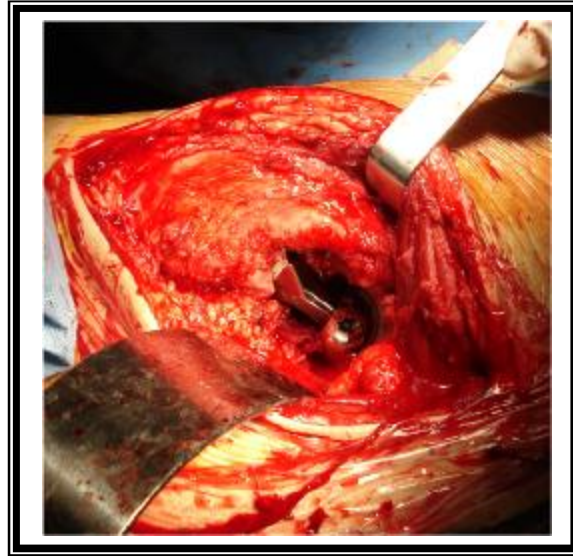


Figure 40 : aspect final après réduction

1 - 8 La fermeture :

Se fait plan par plan, avec mise en place de deux drains de redon : l'un antérieur sous les péleri-trochantériens, l'autre postérieur sous le grand fessier.

2 - Les spécificités techniques des arthroplasties des coxites inflammatoires :

2 - 1 Au cours de la SPA :

L'évolution naturelle de la coxite de la SPA se fera vers l'ankylose osseuse qui influence la technique opératoire et le résultat fonctionnel final lors d'implantation de prothèse. Ce rhumatisme peut entraîner également des difficultés anesthésiques par enraidissement des mâchoires ou ankylose rachidienne.

En cas d'ankylose préopératoire, il faut insister sur deux points importants :

» Veiller à l'orientation du bassin lors de l'installation en table opératoire pour prévenir les malpositions prothétiques.

» Prévenir le risque d'ossification péri-prothétique par l'instauration d'un traitement anti-inflammatoire systématique en post opératoire.

2 - 2 Au cours de la PR :

L'éradication des foyers infectieux fait partie des mesures préopératoires incontournables avant toute arthroplastie. Dans le cadre de la PR, les lésions ulcératives distales dues aux déformations des pieds doivent faire l'objet de soins préalables rigoureux. Le contrôle et le remplacement des pertes sanguines sont sous la responsabilité de l'équipe d'anesthésistes. Un taux d'hémoglobine de 10 g paraît suffisant pour éviter une transfusion [26]. Cependant, l'anémie est fréquente dans la PR, imposant des mesures préventives préopératoires (thérapeutique ferrique, stimulation de l'érythropoïèse) ou per-opératoires par agent médicamenteux diminuant le saignement.

Les perturbations du métabolisme osseux au cours de la PR entraîne un amincissement des corticales proximales et une ostéoporose trochantérienne et acétabulaire. La tendance à la protrusion acétabulaire est spécifique du modelé dégénératif de la coxite rhumatoïde. L'arrière-fond acétabulaire reste complet mais convexe dans le petit bassin ; la tête se déforme en parallèle, impliquant une quasi-ankylose articulaire qui rend difficile la luxation coxo-fémorale lors de l'arthroplastie. De ce fait, il est plus sûr de réaliser la cervicotomie tête en place puis d'extraire celle-ci afin d'éviter toute fracture trochantérienne ou diaphysaire. Le rétablissement d'un centre rotatoire coxo-fémoral en situation anatomique est obligatoire en cas de protrusion acétabulaire, tant pour obtenir un résultat clinique

satisfaisant que pour la longévité prothétique. La tête fémorale fragmentée en copeaux spongieux sert d'autogreffe de comblement de l'arrière-fond cotyloïdien.

La rétraction des parties molles doit également être prévue lors du bilan préopératoire, et évaluée après mise en place de la prothèse en position anatomique après large capsulotomie. Elle peut toucher les parties molles antérieures et être responsable d'un flessus. Celui-ci nécessite la désinsertion des muscles antérieurs.

LES COMPLICATIONS DES
ARTHROPLASTIES TOTALES DE LA
HANCHE

I – Les complications per-opératoires :

1 – Les complications générales :

Le remplacement prothétique de la hanche est une intervention majeure (opération relativement longue ; pertes sanguines d'environ 1 litre chez des sujets âgés le plus souvent) et peut entraîner des complications graves voire mortelles.

Dans les grandes séries, la mortalité en per-opératoire est voisine de 1 % [40], elle est liée à l'anesthésie et au choc opératoire surtout chez les sujets porteurs de tares connues (défaillances cardio-vasculaires et respiratoires, diabète non équilibré, altération de l'état général).

2- Les incidents per-opératoires :

Toutes les étapes d'une arthroplastie totale de la hanche peuvent être à l'origine d'une fracture du fémur, surtout quand on est face à une coxite rhumatoïde.

Les fractures métaphysaires, souvent par éclatement, surviennent sur un os déjà fragilisé, le recours à une prothèse de résection est parfois nécessaire.

En cas de fracture diaphysaire : soit l'implant n'est pas encore scellé, et on recourt à une prothèse à queue longue portant la fracture associée à une plaque ou un cerclage ; soit l'implant est déjà scellé et une ostéosynthèse par une plaque est licite.

II – Les complications post-opératoires :

1 – Les complications thrombo-emboliques :

Le risque thrombo-embolique recouvre trois données :

- » Le risque de mortalité par embolie pulmonaire.
- » Le risque d'embolie pulmonaire non fatale.
- » Le risque d'une thrombophlébite.

Elles sont fréquentes en chirurgie prothétique de la hanche, responsables des thromboses veineuses profondes. Le diagnostic repose sur l'écho-Doppler, cependant il existe d'autres moyens, tels que le fibrinogène marqué à l'iode 125 et la phlébographie, qui permettent une détection objective des thromboses mais leur principal inconvénient reste le coût élevé. D'où la nécessité d'envisager un traitement prophylactique systématiquement.

Ce traitement repose sur :

»L'hémodilution per-opératoire relative assurant un taux d'hématocrite compris entre 32% à 28% [41].

»La mobilisation active en décubitus dorsal des membres inférieurs dès lendemain.

»Le traitement anticoagulant qui est commencé le soir même de l'intervention et fait appel surtout aux héparines de bas poids moléculaires à raison d'une seule dose journalière de 40 mg d'énoxaparine.

2 – Les hématomes :

Ils sont le plus souvent liés à un surdosage d'anticoagulants, et leur gravité réside dans le fait qu'ils font le lit de l'infection. Leur traitement fait appel parfois à un drainage chirurgical.

3 – Les complications mineures :

Bien des incidents peuvent émailler la convalescence ou les suites lointaines des prothèses totales de hanche. Elles peuvent en altérer plus ou moins légèrement la qualité fonctionnelle sans mettre en cause la prothèse elle-même.

3 – 1 Les luxations :

La luxation est, après le descellement, la deuxième complication susceptible de remettre en cause le résultat d'une arthroplastie totale de hanche, sa fréquence selon les séries publiées se situe entre 0.11 à 9 % [42]. Elle survient dans des délais assez variables, elle peut être précoce, souvent due à un faux mouvement simple, comme elle peut être tardive et survient dans ce cas, le plus souvent à l'occasion d'un traumatisme violent.

Elle peut être postérieure ou plus rarement antérieure, et rester unique ou récidiver.

De nombreux facteurs peuvent être incriminés dans sa genèse, liés au terrain, au dessin prothétique, à l'intervention et à ses suites. Leur multiplicité explique les difficultés de la recherche étiologique et du traitement.

La voie d'abord chirurgicale influence la variété de luxation, les luxations antérieures surviennent sur les voies d'abord antérieures. Inversement, les luxations postérieures surviennent sur les voies d'abord postérieures, sans oublier les luxations intra prothétiques dans les prothèses totales de hanche à double mobilité.

Les vices d'orientation sont les plus souvent en cause. Ce facteur devra être recherché devant toute luxation en mesurant l'antéversion du col fémoral et du cotyle, ainsi que l'inclinaison de celui-ci.

La luxation serait la conséquence d'un conflit cervico-cotyloïdien. Le col fémoral vient buter sur le rebord de la cupule. Celle-ci forme le billot d'une éventuelle luxation si l'amplitude du mouvement dépasse les possibilités maximales de mobilité de la prothèse.

Le positionnement serait alors prépondérant :

» Trop antéversé et/ou trop verticalisé, il limite la mobilité en rotation externe source de luxation antérieure.

» Trop horizontalisé et peu antéversé, il entrave la flexion surtout si associé à une rotation interne et adduction : la luxation est postérieure.

Le traitement doit pouvoir être orthopédique, à moins que la réduction opératoire de la prothèse n'ait été très difficile, c'est la méthode la plus rapide et la moins dangereuse, suivie d'une traction collée jusqu'à reprise du plein contrôle musculaire. Le recours à la réduction chirurgicale s'impose en cas d'irréductibilité.

3 - 2 Les ossifications péri-articulaires :

Les ossifications péri-articulaires sont formées d'os métaplasique qui se transforme en os lamellaire. Leur origine est mal définie, leur gravité est variable selon leur importance et leur étendue. Le plus souvent, elles sont asymptomatiques et leurs causes ne sont pas claires :

» La technique employée jouerait un rôle dans leur production : la voie d'abord postéro-externe donnerait plus d'ossifications que les autres voies, ainsi que les traumatismes musculaires et l'importance des pertes sanguines.

» Le terrain joue un rôle indiscutable selon certaines études : les ossifications semblent peu influencées par l'âge mais sont plus fréquentes et plus importantes chez le sexe masculin. On note une prévalence de ces ossifications chez les patients atteints de SPA.

Leur prévention fait appel aux moyens chimiques et à la radiothérapie. Les médicaments actuellement utilisés sont les AINS [44].

Ces différents moyens permettraient de diminuer de moitié l'incidence des ossifications.

3 – 3 Les fractures du fémur post-opératoire :

Ce sont généralement des « fractures de fatigue » par asymétrie de répartition des contraintes.

Six mécanismes préférentiels ont été retenus : les fractures pathologiques, les traumatismes violents, les doubles montages, les raideurs de hanche sur ossification péri-prothétique, les erreurs techniques, et enfin le descellement prothétique.

Le traitement est :

» Orthopédique par traction au lit, pendant un mois et demi environ, la remise en charge se fait en fonction de la consolidation vers 2 mois et demi à 4 mois.

» Chirurgical par plaque vissée essentiellement, vissage simple, cerclage au fil d'acier.

3 – 4 L'usure :

Elle est théoriquement presque absente dans les prothèses métal - métal, mais elle n'est pas tout à fait anodine puisqu'il est fort possible que les fines particules métalliques (chrome - cobalt), issues de cette usure, aient un rôle dans certaines réactions de l'os aboutissant au descellement. Les prothèses métal - polyéthylène seraient plus exposées à l'usure.

4 – Les complications majeures :

4 – 1 Les complications septiques :

L'infection est une complication redoutable, dans la plupart des études le staphylocoque est le germe le plus fréquemment retrouvé suivi par le streptocoque et les bacilles gram négatif. Parfois le germe n'est pas mis en évidence malgré l'existence de stigmates patents d'infection.

Cependant, l'infection n'existe qu'avec la présence des facteurs de risque :

» La diminution de la résistance à l'infection de certains malades est bien connue : âge, diabète, corticothérapie, chimiothérapie.

» Les infections connues ou méconnues dont le malade peut être atteint : infections dentaires et ORL, génito-urinaires, cutanées, pulmonaires.

» L'augmentation du risque infectieux peut aussi être locale : soit au niveau des parties molles, soit au niveau de la coxo-fémorale elle-même (coxites inflammatoires, ancienne ostéoarthrite, antécédents de chirurgie de la hanche).

» Le déroulement de l'acte opératoire comporte également des risques : préparation cutanée, aerobio-contamination de la salle d'opération, durée de l'intervention, rigueur de l'asepsie opératoire.

» Le risque infectieux demeure dans les suites opératoires immédiates (au niveau du drain de redon, lors des soins...) et persiste à distance dans les mois et années à venir (réveil d'une infection locale, localisation au niveau de la hanche d'un état infectieux à distance).

» Les infections septiques peuvent revêtir trois formes :

a – L'infection précoce :

Elle correspond à une contamination massive per-opératoire et se manifeste dans les jours qui suivent l'implantation de la prothèse.

Le tableau clinique est habituellement bruyant, associant des douleurs vives, une fièvre élevée oscillante ou en plateau, altération de l'état général, des signes locaux d'infection : cuisse rouge, chaude et tendue.

Il s'agit d'une infection des parties molles dont le traitement connaît trois étapes :

» Identification du germe : hémocultures, prélèvement bactériologique dans le liquide de drainage avec culture.

» Antibiothérapie massive et adaptée, poursuivie pendant plusieurs mois par voie générale.

» Réintervention : le but est d'effectuer un nettoyage soigneux au sérum et aux antiseptiques des parties molles péri-prothétiques infectées avec excision de la cicatrice, du trajet des drains et des tissus suspects.

b – L'infection tardive hémotogène :

C'est une infection de la hanche prothétique par voie hémotogène à partir d'un foyer septique primitif. Ce type d'infection se manifeste de façon brutale et imprévisible sur le même mode que le sepsis aigu précoce.

Le traitement de l'infection tardive hémotogène est avant tout préventif par l'éradication de tout foyer infectieux. Sa forme aiguë se traite comme l'infection précoce post opératoire si le scellement est resté parfait.

Au stade chronique, le traitement ne diffère pas de celui des autres, comportant la dépose de la prothèse, du ciment et éventuellement le rescellement d'une nouvelle prothèse dans le même temps ou de façon différée.

c – L'infection chronique :

C'est la variété la plus fréquente ; son origine est essentiellement per-opératoire mais elle se développe lentement et de façon torpide. Le motif de consultation le plus fréquent est la douleur.

La présence d'une fistule ou d'un abcès, sa survenue dans un tableau septicémique affirme le diagnostic. Le bilan radiologique doit rechercher les signes évocateurs d'infection ou de descellement.

Le traitement est chirurgicale encadré par une antibiothérapie et comporte deux étapes en un ou deux temps opératoires :

» Excision : elle doit emporter :

- › La totalité des tissus infectés.
- › Les deux pièces prothétiques même si l'une d'elle n'est pas descellée.
- › La totalité du ciment cotyloïdien et fémoral.

» Reconstruction :

Après un bilan des lésions osseuses, la reconstruction doit permettre un scellement stable d'une prothèse sur un support osseux continu. Si le descellement, l'infection ou le chirurgien n'ont pas créé de dégâts sur le cotyle ou le fémur ; le scellement est simple après ravivement de l'os et création de bon ancrage sur le cotyle. Dans de nombreux cas des greffes osseuses sont nécessaires. La lutte contre l'infection est complétée par l'utilisation d'antibiotiques dans le ciment. Le rescellement d'une prothèse en un temps après infection chronique permet de guérir 70 à 80 % des cas. Certaines équipes préfèrent un protocole en deux temps. Cette méthode présente des inconvénients :

- › Deux interventions lourdes rapprochées.
- › Risque de réveil septique aussi important qu'en un temps.
- › Qualité plus aléatoire du scellement du fait de l'ostéoporose et de la fibrose

qui recouvre l'os.

Cependant, certaines mesures sont de diminuer le taux d'infection :

- Correction des tares notamment le diabète.
- Recherche et traitement des foyers infectieux à distance.
- Asepsie rigoureuse du geste opératoire.
- L'antibiothérapie per-opératoire.
- Surveillance infectieuse stricte de tout porteur d'une PTH.

4 - 2 Les descellements :

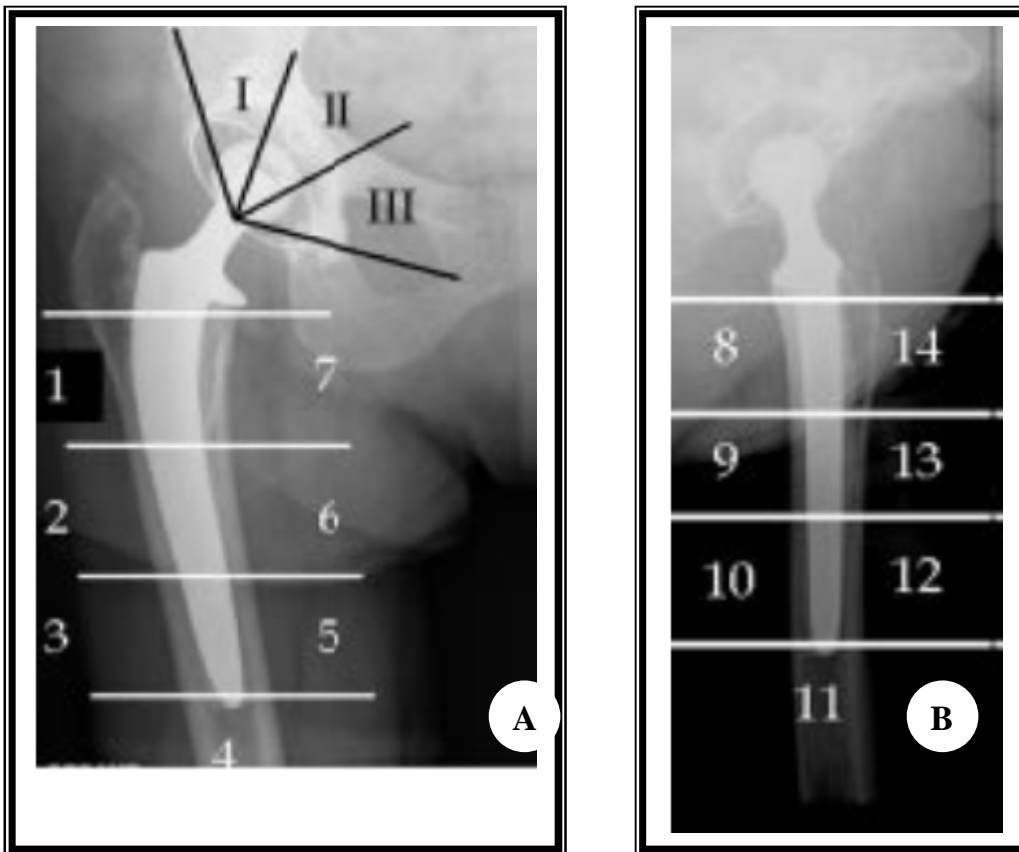
Le descellement aseptique est le problème évolutif le plus préoccupant d'une arthroplastie totale de hanche. Ce problème consiste en une faillite progressive de la fixation des implants. Les descellements des prothèses totales de hanche sont liés à des facteurs mécaniques (déviations de contraintes) et biologiques (réactions aux débris d'usure de la prothèse : polyéthylène, ciment, métal [49-51] ; il existe de

nombreux classifications de dégâts osseuses, pour la plupart très complexes, nous utilisons celle de la SOFCOT de 1988 [49, 51] qui distingue quatre stades de dégradation au cotyle, commun au fémur.

Tableau I. – Classification de la SOFCOT.

Cotyle	Fémur
1 Capital osseux correct	1 Corticales correctes ± lyse de Merckel
2 Cotyle continu fragile, voire pellucide ± trou au fond	2 Corticale externe amincie, bonne corticale interne
3 Disparition de deux parois	3 Corticale interne en partie disparue sous le petit trochanter
4 Disparition de plus de deux parois et/ou fracture	4 Fémur pellucide ou disparu

Cliniquement le descellement se traduit par une douleur survenant dès l'appui, limitant le périmètre de marche, siégeant au niveau de la cuisse s'il s'agissait d'un descellement fémoral et au niveau de la fesse s'il est cotyloïdien.



Classification en zones des descellements : sur le cliché de face (A) selon DeLee et Charnley pour le cotyle en secteurs de I à III et pour la pièce fémorale selon Gruen de 1 à 7 ; sur le cliché de profil (B), Johnston rajoute les zones 8 à 14 pour la pièce fémorale [49, 51] .

Radiologiquement, les liserés fémoraux et cotyloïdiens sont la traduction radiologique d'un descellement, qu'elle que soit la cause. Les liserés sont définis comme tout espace clair apparaissant au cours de l'évolution et sont recherchés dans chaque zone de l'interface os-implant.

Lorsque leur origine est septique, ils sont plus volontiers d'apparition précoce, d'évolution rapide et siégeant souvent autour des deux pièces prothétiques.

Le traitement de descellement est la reprise chirurgicale qui est toujours difficile, la réintervention sera nécessaire, elle devra être précoce pour ne pas atteindre la nécessité de reconstruction osseuse tant au niveau du fémur que du bassin.

A l'état actuel des connaissances, cette complication ne peut être éradiquée. Seule une technique opératoire correcte entre des mains entraînées ainsi qu'un choix judicieux des moyens de fixation sont en mesure de diminuer la fréquence des descellements.

PROGRES

&

INNOVATION

A- Arthroplastie totale de la hanche sur mesure : [52]

Les prothèses totales de hanche sur mesure sont apparues dans les années 90 lorsque les données TDM ont pu être utilisées dans les processus de conception et de fabrication assistées par ordinateur. Si certains auteurs ont érigé la PTH sur mesure comme un « standard » quotidien, d'autres sont restés beaucoup plus prudents dans les indications.

Certaines pathologies de la hanche observées chez l'enfant, l'adolescent ou l'adulte jeune (dysplasies majeures, ostéoarthrite, ostéonécroses) entraînent le plus souvent un déficit fonctionnel important susceptible d'être réparé à l'aide de prothèses totales de hanche (PTH) sur mesure capables de s'adapter aux grandes déformations de l'extrémité supérieure du fémur observées dans ces cas.

Une prothèse ayant une adaptation optimale métaphysaire produisait des contraintes plus proches de la normale.

L'adaptation optimale de l'implant présente alors de nombreux avantages: à court terme cette adaptation permet d'obtenir une stabilité primaire et à long terme elle permet une diminution des micromouvements et donc une amélioration des possibilités de fixation secondaire.

La PTH sur mesure paraît bien adaptée chaque fois que l'extrémité supérieure du fémur a dû subir au préalable une ou plusieurs ostéotomies et à fortiori lorsque le diamètre de la partie haute de la diaphyse est réduit.

Ce concept s'apparente à un geste de chirurgie assistée par ordinateur guidé de façon « semi-active »

B- Chirurgie mini-invasive lors d'une mise en place d'une arthroplastie totale de la hanche : [53]

Ayant été employée comme technique depuis 1990. Certains la voient en tant qu'employer juste une petite incision, jusqu'à 10 cm de long d'autres en tant que nouvelle approche à la chirurgie de hanche impliquant différentes voies anatomiques pour faciliter un meilleur accès à travers une plus petite incision, respectant les muscles. [30]

Les voies d'abord mini-invasives de la hanche sont classifiées entre : [54]

- Une voie d'abord d'incision unique.
- Une voie d'abord d'une double incision.

1-Voie d'abord d'incision unique :

La technique d'incision unique est actuellement la technique la plus utilisée, mais là on est devant une confusion concernant la nomenclature correcte de la technique :

- Antérieur (Smith-Peterson modifié)
- Antérolatéral (Watson-Jones modifié)
- Approche latérale directe (Hardinge modifié)
- Approche postérieure (Moore modifié)

1-1.Voie d'abord antérieure : [55] [56]

A été introduite par Robert Judet et dérivée de la voie de Hueter. Elle est très anatomique car elle respecte l'appareil musculaire péri articulaire et apparaît comme l'abord privilégié pour une implantation prothétique selon un protocole mini invasif.

1-2.Voie d'abord antérolatéral : [57]

Une technique développée par Heinz Rottinger emploie une voie d'abord intermusculaire antérolatéral, une modification de l'approche de Watson-Jones.

En utilisant cette technique aucun muscle ou tendon n'a besoin d'être incisé ou dissocié, la fonction abductrice est également préservée après avoir évité la division de la partie antérieure des abducteurs et le dommage du nerf fessier supérieur est évité.

La dénervation de la portion postérieure du vaste latéral est également empêchée parce que ce muscle n'a pas besoin d'être dissocié.

1-3.Voie d'abord latérale directe : [58]

La voie d'abord latérale directe mini invasive, qui est également parfois désignée sous le nom de la voie d'abord modifiée de Hardinge, a été décrite par LLIZALITURRI et autres qui a utilisé des instruments standards pour exécuter les différentes étapes chez 40 patients, plutôt que les instruments spécialisés du mini open utilisés près de la plupart des autres chirurgiens pour différentes voies d'abord.

Le grand trochanter est encore la borne limite osseuse, une incision commence 2 cm en dedans du centre du grand trochanter, prolongeant 5-8 cm d'une manière distale et parallèle à l'axe du fémur. La bande iliotibiale est incisée, et la bourse trochantérienne est réséquée. L'incision est faite entre les fibres musculaires du moyen fessier, et le petit fessier pour gagner l'exposition de la capsule de la hanche. Après capsulotomie, la hanche peut être luxée dans la rotation externe. La tête fémorale est réséquée pour exposer l'acétabulum et le fémur.

1-4.Voie d'abord postérieure : Le mini post [59] [60] [61]

L'incision se situe sur une ligne imaginaire épousant la voie d'abord postéro externe de Moore. Elle débute un cm en dessous de la pointe du grand trochanter. La longueur de l'incision peut toujours être inférieure à 8 cm.

Le reste de la voie d'abord est assez classique, le fascia lata est incisé dans le sens global de la voie d'abord, son incision déborde parfois la partie distale de l'incision cutanée. Le grand fessier est dissocié dans le sens de ses fibres, la hanche est mise en rotation et les pévi trochantériens sectionnés avec la capsule en mono bloc à ras de leur insertion trochantérienne.

Le nettoyage cotyloïdien est minimal, et lors du fraisage les écarteurs doivent être relâchés afin de gagner le maximum de longueur vers le bas. Une fois la prothèse en place la capsule est entièrement suturée parfois au prix d'une plastie inférieure à type de lambeau dans les cas de coxa profunda où la capsule est très réduite. La suture capsulaire est toujours possible dans les prothèses de première intention.

Les pévi-trochantériens sont ensuite réinsérés sur le grand trochanter ce qui augmente leur moment anti rotationnel et participe à la lutte contre les luxations sans entraîner de raideur par la suite. Il est toujours possible de réinsérer au moins le pyramidal. La fermeture se fait sur deux drains de Redon, le fascia lata doit être suturé le plus possible vers le bas parfois en sous cutané afin d'éviter l'accrochage sur le grand trochanter en rotation. Un surjet intradermique PDS ferme la peau améliorant encore l'aspect esthétique de la future cicatrice. Les suites immédiates sont ensuite les mêmes que pour n'importe quelle PTH, fauteuil à J1, appui total à J2.

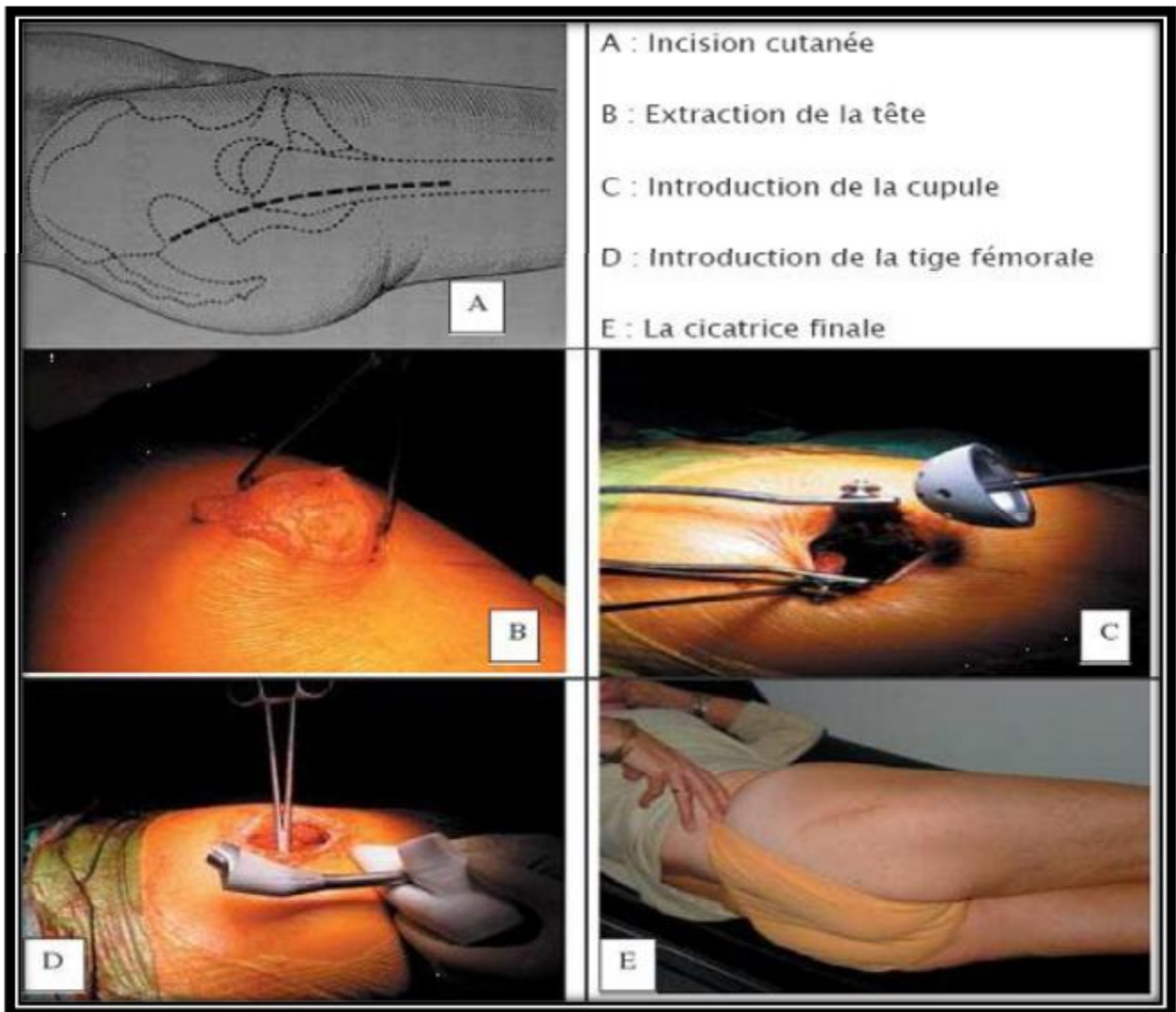


Figure 37 : Voie d'abord mini post [36]

2-Voie d'abord d'une double incision : [62] [63]

La voie d'abord d'une double incision a été décrite par Berger et a été développée et faite brevétée par l'équipe de Dana Mears en utilisant les équipements d'un laboratoire d'anatomie pour projeter une approche à la hanche avec traumatisme minimal aux vaisseaux et aux nerfs. Pour faciliter la visualisation, l'utilisation de l'amplificateur de brillance préopératoire est essentielle. Les incisions sont montrées dans cette figure :

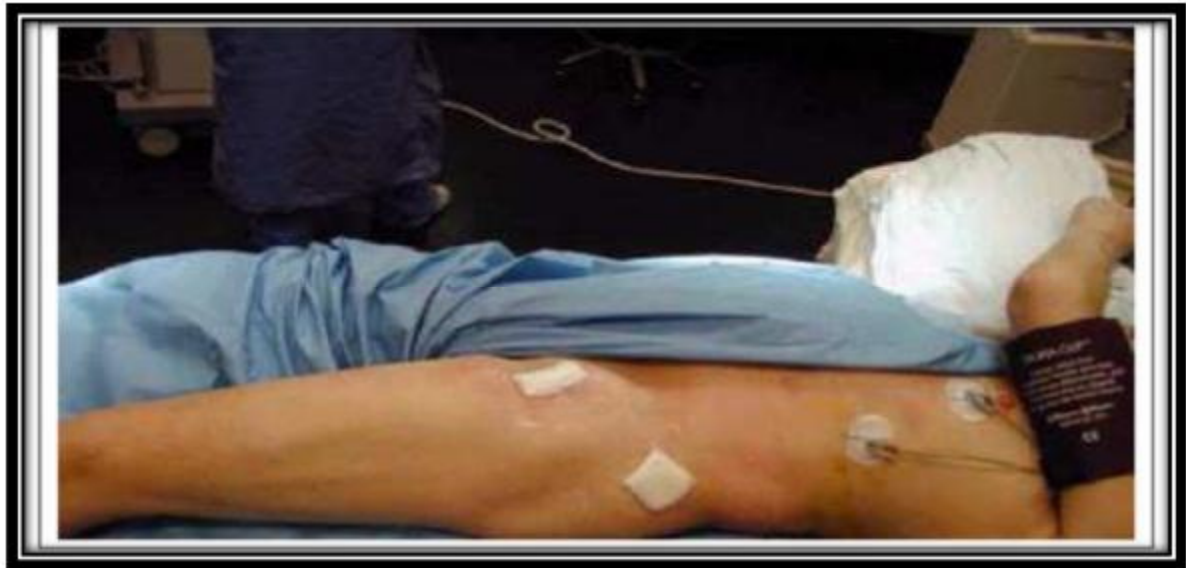

Figure 38 : Voie d'abord à double incision

La technique consiste, sur table normale et en décubitus dorsal, à réaliser une voie d'abord antérieure de 5 cm pour le temps cotyloïdien et une deuxième incision postérieure de 2,5 cm pour la préparation fémorale et la mise en place de la prothèse fémorale. Il n'y a aucune section musculaire.

Des instruments spéciaux sont nécessaires, les implants sans ciment sont standards et l'utilisation de l'amplificateur de brillance permet de guider et de contrôler la réalisation des gestes de préparation osseuse et le positionnement des implants.

La technique mini invasive à 2 voies de mise en place est difficile à acquérir et demande une courbe d'apprentissage longue. Par contre, la rapidité de la récupération fonctionnelle, la diminution de la douleur, une durée d'hospitalisation raccourcie, la satisfaction des patients et le faible taux de complications justifient amplement son emploi. De plus, l'utilisation de l'amplificateur de brillance, qui est brève, assure le contrôle permanent de la préparation osseuse et du positionnement des implants, qui sont des éléments clés de la longévité des prothèses. Le mal positionnement des implants reste la complication majeure de cette voie.

C- Chirurgie assistée par ordinateur : [64] [65]

Initialisée aux états unis par DI GIOIA et JARAMAZ à Pittsburgh (Institute for Computer Assisted Surgery) et en France par MERLOZ et PICARD, la chirurgie assistée par ordinateur peut se fixer plusieurs buts :

- Ø L'évaluation de nos techniques chirurgicales,
- Ø L'uniformisation de notre pratique chirurgicale permettant de diminuer le taux de complications après mise en place d'une prothèse totale de hanche, telles que les luxations (1200 à 1800 patients en France par an, soit 5% de reprise chirurgicale), ou les inégalités de longueur des membres inférieurs,
- Ø L'acquisition d'outils diminuant le caractère invasif de la prothèse totale de hanche.

Différentes techniques sont proposées :

- Ø Avec recalage, soit à partir d'une base TDM, soit selon la technique du Bone Morphing (base TDM, radio, ou modèle statistique)
- Ø Sans recalage, avec l'aide de la fluoroscopie 3D, ou cinématique avec référence per-opérateur.

Privilégiant le caractère non invasif, P Reynaud a opté pour le système Ortho pilot 1ère version, ne nécessitant aucun examen préopératoire complémentaire pouvant augmenter le coût et les radiations, et basé sur le repérage per-opérateur de diodes infrarouges. Il permet une mesure informatisée de l'orientation de la fraise, de la cupule d'essai et de l'implant définitif. La mesure est réalisée par rapport à un plan de référence palpé en per-opérateur, plan antérieur du bassin, plan pubo-bi-iliaque.

La CAO pour la mise en place de prothèses totales de hanche peut être considérée dans l'état actuel de développement des systèmes comme un instrument de mesure et d'évaluation de notre geste chirurgical, et d'aide à l'utilisation de techniques chirurgicales moins invasives.

PATIENTS
&
METHODES

A- Patients :

40 patients, représentent 50 hanches, ont bénéficié d'une arthroplastie totale de hanche sur coxite inflammatoire, au service de chirurgie traumatologique et orthopédique « A » du CHU Hassan II de Fès, sur une période étalée depuis Février 2003 à Décembre 2010.

B- Méthodes :

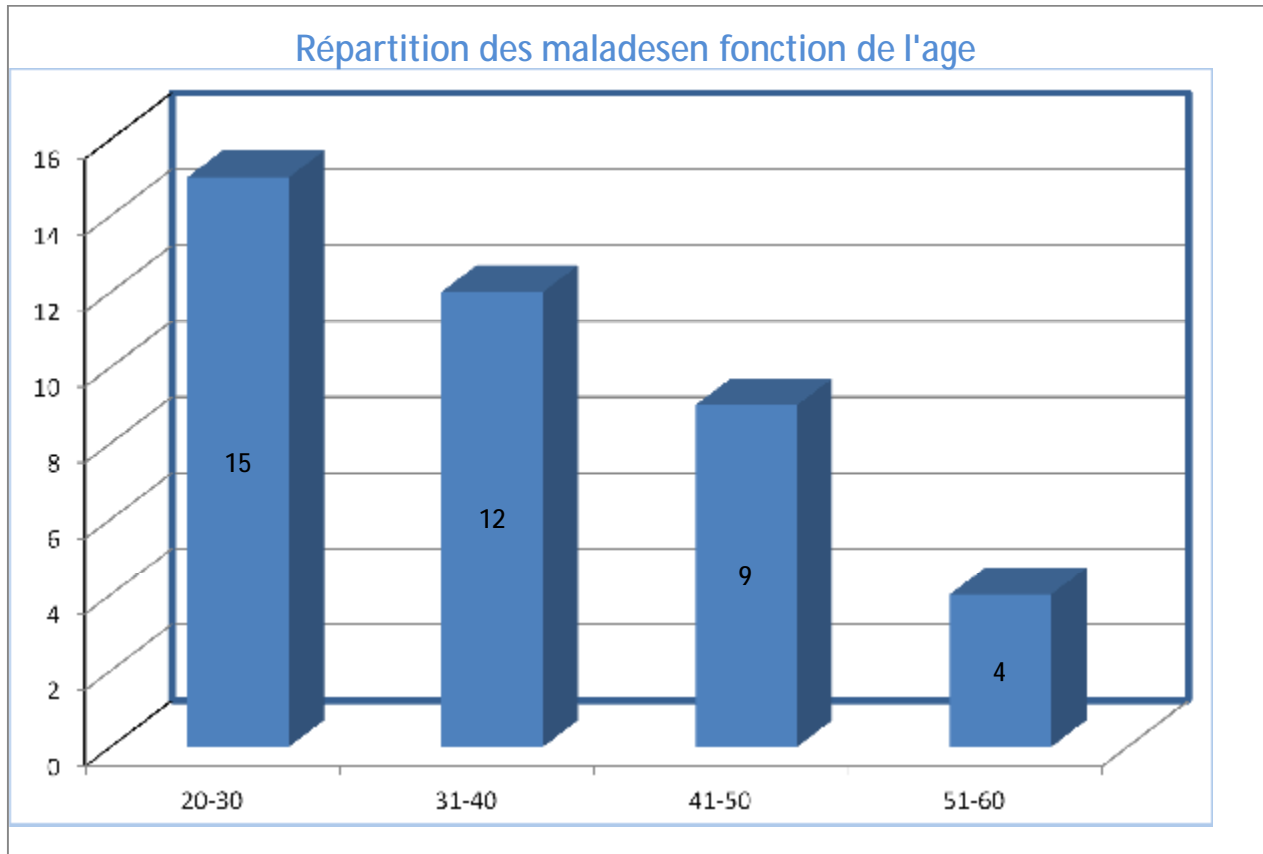
Une fiche d'exploitation réalisée à cet effet a permis le recueil des différentes données épidémiologiques, cliniques, paracliniques, thérapeutiques et évolutives ; afin de comparer nos résultats avec ceux de la littérature, nous avons procédé à une recherche bibliographique au moyen du medline, l'analyse de thèses et l'étude des ouvrages de traumatologie orthopédie disponibles aux facultés de médecine et de pharmacie de Fès et de Rabat.

RESULTATS

A – Les données épidémiologiques :

1 – L'âge :

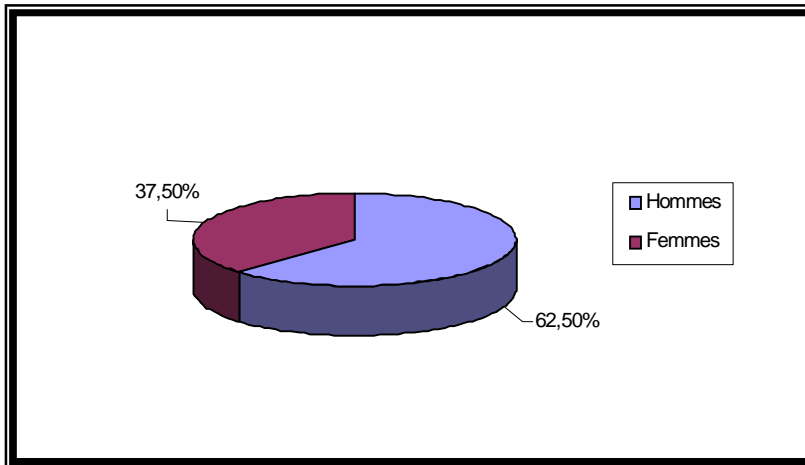
La moyenne d'âge de nos patients au moment de l'intervention était de 36 ans, avec des extrêmes de 20 ans et 55 ans.



2 – Le sexe :

Dans notre série on note une prédominance masculine :

- » 25 cas des patients opérés étaient des hommes, soit 62.5% des cas.
- » 15 cas des patients opérés étaient des femmes, soit 37.5% des cas.



3 – Le coté de la prothèse :

Nous avons noté :

- » 10 implantations bilatérales, soit 25%
- » 30 implantations unilatérales, soit 75% dont :
 - › 20 ont été implantées à droite, soit 50%
 - › Et 10 implantées à gauche, soit 25%.

4 – Les antécédents pathologiques :

35 patients (87,5%) n'avaient pas d'antécédents pathologiques particuliers, pour le reste des patients, les antécédents ont été représentés par :

- » Cardiopathie 03 cas
- » Rectocolite hémorragique 01 cas
- » Diabète 01 cas

5 – Les indications :

La coxite la plus fréquemment rencontrée dans notre série est celle au cours de la spondylarthrite ankylosante qui a représenté 75% (30 cas représentant 40 hanches), la coxite rhumatoïde n'a représenté que 25% (10 cas).

6 – Le séjour hospitalier :

Le séjour hospitalier était en moyenne de 17 jours avec des extrêmes de 10 jours à 24 jours.

B- Etude préopératoire :

Tous nos patients ont bénéficié d'un examen somatique complet, d'une radiographie pulmonaire de face et d'un bilan biologique standard.

Nous avons classé les hanches opérées selon la classification de Postel et Merle d'Aubigné (PMA) [] qui étudie la douleur, la mobilité et la marche et leur donne une valeur de 1 à 6, permettant ainsi une évaluation globale de la fonction de la hanche, avec un total de 18 points normalement (Tableau I).

Tableau I : Cotation de Postel et Merle d'Aubigné (P.M.A) [66]

	Indolence	Mobilité	Marche
0	Douleurs très vives et continues.	Ankylose en attitude vicieuse	Marche impossible
1	Douleurs très vives et empêchant le sommeil.	Ankylose clinique avec attitude vicieuse légère ou nulle.	Seulement avec béquilles
2	Douleurs vives à la marche et empêchant toute activité limitée.	- Flexion : 40° - Abduction : 00°	Seulement avec deux cannes.
3	Douleurs vives mais tolérables avec activités limitées.	- Flexion : 40° à 60°	- Limitée avec une canne (moins d'une heure). - Très difficile sans canne.
4	Douleurs seulement après la marche disparaissant par le repos.	- Flexion : 80° à 90°.	- Avec une canne, même prolongée. - Limitée sans canne (claudication).
5	Douleurs très légères et intermittentes n'empêchant pas une activité normale.	- Flexion : 80° à 90° - Abduction : 25°	Sans canne mais claudication légère.
6	Indolence complète.	- Flexion : 90° - Abduction : 40°	Normale.

C – Etude d’opérabilité :

1 – Etude clinique et radiologique :

Tous les patients ont bénéficié d’un examen clinique complet à la recherche d’une pathologie sous-jacente pouvant contre-indiquer l’acte chirurgical, l’anesthésie ou le traitement par les AINS ; la recherche d’un foyer infectieux et son traitement étaient systématique.

Ils ont bénéficié également d’un bilan radiologique comprenant essentiellement une radiographie du bassin ; c’est une incidence antéro-postérieure du bassin debout, de face, les hanches en rotation neutre et les rotules au zénith.

Au terme de ce bilan clinique et radiologique nous avons pu :

- Ø Préciser l’étiologie.
- Ø Etudier l’état du bassin, les articulations sacro-iliaques de même que la hanche controlatérale.
- Ø Rechercher l’inégalité de longueur, l’attitude vicieuse, ainsi que les autres lésions associées.

2 – Etude paraclinique préanesthésique :

Tous nos patients ont bénéficié d’un bilan paraclinique préopératoire comportant :

- Ø Une numération de la formule sanguine.
- Ø Un groupage sanguin.
- Ø Un dosage de la glycémie, de l’urée sanguine, et de la créatininémie.
- Ø Un bilan d’hémostase.
- Ø Un bilan infectieux : VS, CRP, ECBU, PV.
- Ø Une radiographie pulmonaire de face.
- Ø Un électrocardiogramme.

D’autres consultations spécialisées et examens paracliniques spécifiques ont été réalisés selon la nécessité.

D – Traitement :

1 – Technique :

1-1 Information du patient :

L'information du patient est une étape importante, et c'est le chirurgien orthopédiste, en tant que professionnel de santé a le devoir d'information. Ce devoir est d'ailleurs partagé avec les anesthésistes ou tout autre prestataire participant aux soins. L'information doit être transparente, son contenu doit être large mais adapté à la compréhension du patient.

1-2 Préparation du malade – salle d'opération :

Tous nos patients ont bénéficié d'une préparation locale qui a consisté en un rasage du membre inférieure et du pubis et une désinfection cutanée de la région opératoire par de la bétadine dermique avant l'intervention.

L'intervention s'est déroulée dans une salle réservée exclusivement à la chirurgie aseptique.

1-3 Type d'anesthésie :

Tous nos patients ont été opérés sous anesthésie générale, malgré les difficultés d'intubation rencontrées chez certains patients ayant une ankylose du rachis cervical.

1-4 La voie d'abord :

La voie postéro-externe de Moore a été utilisée chez 100% de nos patients.

1-5 Le type de prothèse :

Toutes les PTH mises en place avaient un couple de frottement métal/polyéthylène.

50 arthroplasties ont été réalisées chez 40 patients, nous rapportons l'utilisation de prothèse totale de la hanche cimentée dans 36 cas, soit 72% des cas, tandis que la prothèse totale de la hanche non cimentée n'a été utilisée que dans 10

arthroplasties, soit 20% des cas, et nous avons posé chez 4 malades des prothèses totales de hanche double mobilité, soit 8% des patients.

2 – Le traitement post-opératoire :

2-1 Le traitement médical :

Tous nos patients ont reçu un traitement :

- » Antibioprophylaxique à base de céphalosporine de deuxième génération pendant 48 heures.
- » Anticoagulant par héparine à bas poids moléculaire.
- » Anti-inflammatoire à base d'anti-inflammatoires non stéroïdiens pendant trois semaines.
- » Antalgique.

2-2 La rééducation :

La rééducation a été entreprise dès l'ablation des redons. Elle consistait à des exercices de mobilisation de pieds, et de quelques contractions isométriques. L'entraînement à la marche se faisait à l'aide de deux béquilles ou du déambulateur dès les 48 premières heures.

La rééducation a été retardée dans les cas de prothèse non cimentée.

E – Les complications :

1 – Les complications per-opératoires :

Un choc hémorragique ayant bien répondu au remplissage, a été observé chez un patient.

2 – Les complications post-opératoires :

Nous avons eu un cas de défaut de positionnement de cotyle (absence de press-fit avec un cotyle surdimensionné) qui a été repris par la mise en place d'un cotyle non cimenté vissé le lendemain.

Aucun cas d'infection, de luxation, de descellement, ou de complication thrombo-embolique n'a été recensé.

F – Les résultats thérapeutiques :

1 – Le recul post-opératoire :

Tous nos patients ont été régulièrement suivis en consultation.

Le recul moyen était de 42 mois, avec des extrêmes de 06 mois à 36 mois.

2- L'évaluation fonctionnelle :

Nous avons évalué les résultats fonctionnels des hanches opérées selon la cotation de Postel et Merle d'Aubigné (PMA).

Globalement, le score moyen avant l'intervention est de 6 – 11. Lors de la dernière réévaluation, ce score est passé à 14 – 18. Les meilleurs résultats concernent la douleur qui est passée en moyenne de 2 à 5,7.

2-1 Les résultats sur la douleur :

Les résultats sur la douleur étaient spectaculaires, 80% des hanches sont indolores.

En moyenne la douleur est passée de 2 à 5,7 selon la cotation de PMA.

2-2 Les résultats sur la mobilité :

Les résultats sur la mobilité sont moins spectaculaires, seulement 40% des hanches ont eu un PMA = 6 en post-opératoire, 50% un PMA = 5, et 10% un PMA=4.

2-3 Les résultats sur la marche :

Les résultats sur la marche étaient très encourageants, puisque 87.5% des patients sont cotés de 5 à 6 selon la cotation de PMA.

3 – L'évaluation radiologique :

L'évaluation radiologique a été basée sur des clichés radiologiques du bassin de face strict ainsi que des radiographies de la hanche opérée de face prenant la totalité de la prothèse.

L'étude soigneuse des radiographies successives et leur confrontation avec le cliché post-opératoire précoce, constituent le temps principal de la surveillance de toutes les arthroplasties totales de la hanche qu'on a implantées afin de dépister des complications débutantes et de proposer une réintervention.

Ainsi les clichés radiologiques sont analysés selon les critères suivants :

» Au niveau de la pièce cotyloïdienne :

› L'angle d'inclinaison de la cupule par rapport à la ligne bi-ischiatique. Il est normalement de 45°.

› La position de la cotyle par rapport à la ligne innominée (protrusion) et à la partie supérieure du trou obturateur. Il est normalement < 2 mm.

» Au niveau de la pièce fémorale :

› La position de la pièce fémorale par rapport à l'axe du fémur : varus, valgus, ou neutre.

› Index bicortical.

› Queue de ciment.

G- Les résultats globaux :

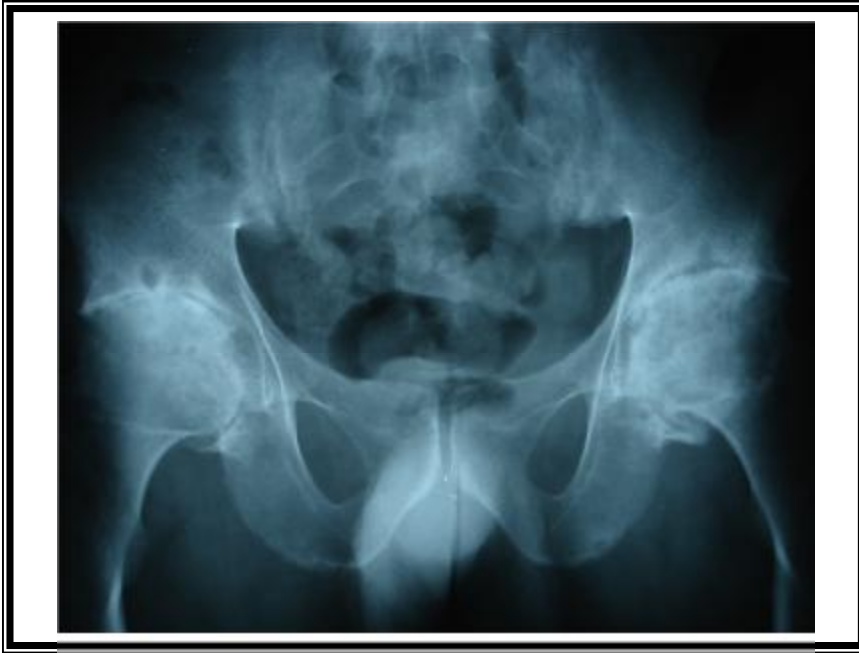Dans notre série, les résultats sont satisfaisants :

» Excellent : 40%

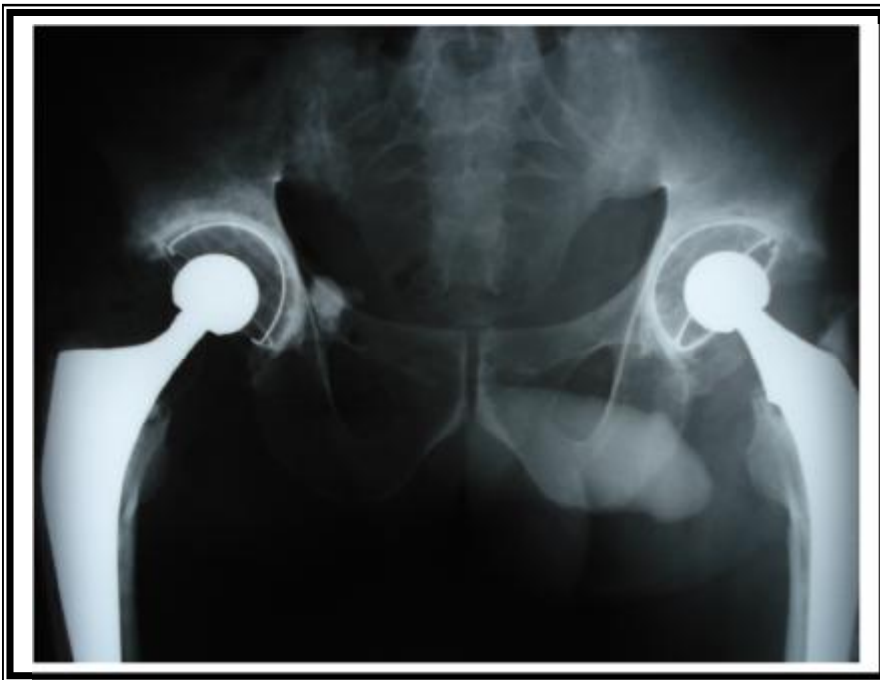» Bon : 50%

» Moyen : 10%

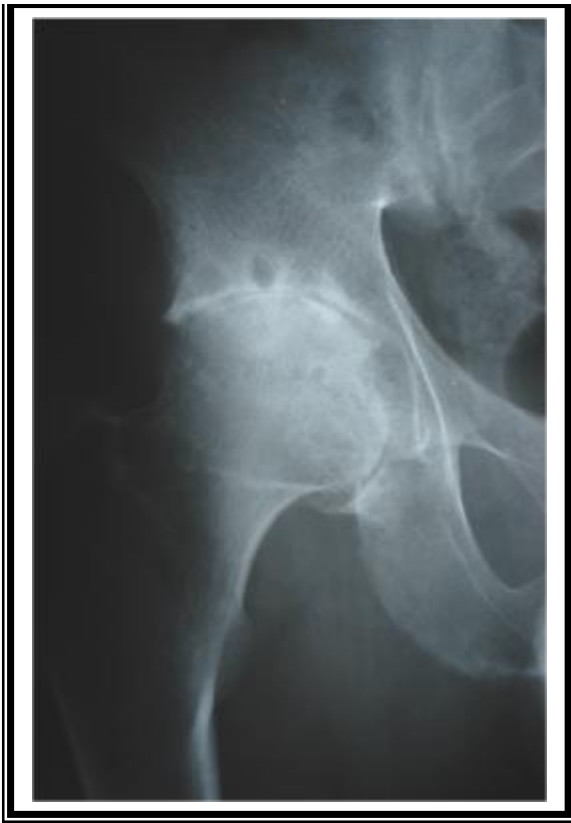Ces résultats remarquables nous poussent à être optimiste par rapport à la qualité de vie qu'offre le traitement par arthroplastie totale de la hanche, chez ces sujets souvent jeunes et actifs.



Cliché 1 : NE : 134/05, age : 30 ans, coxite bilatérale sur SPA

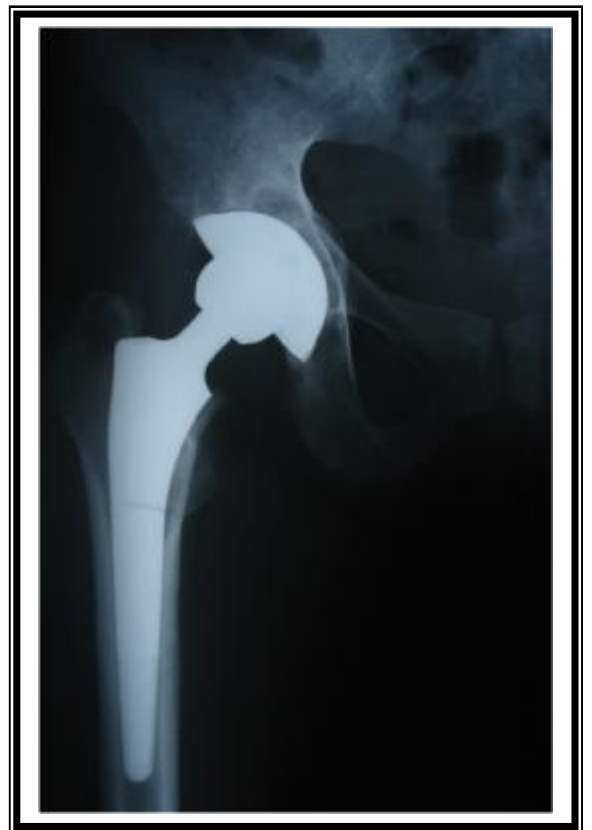

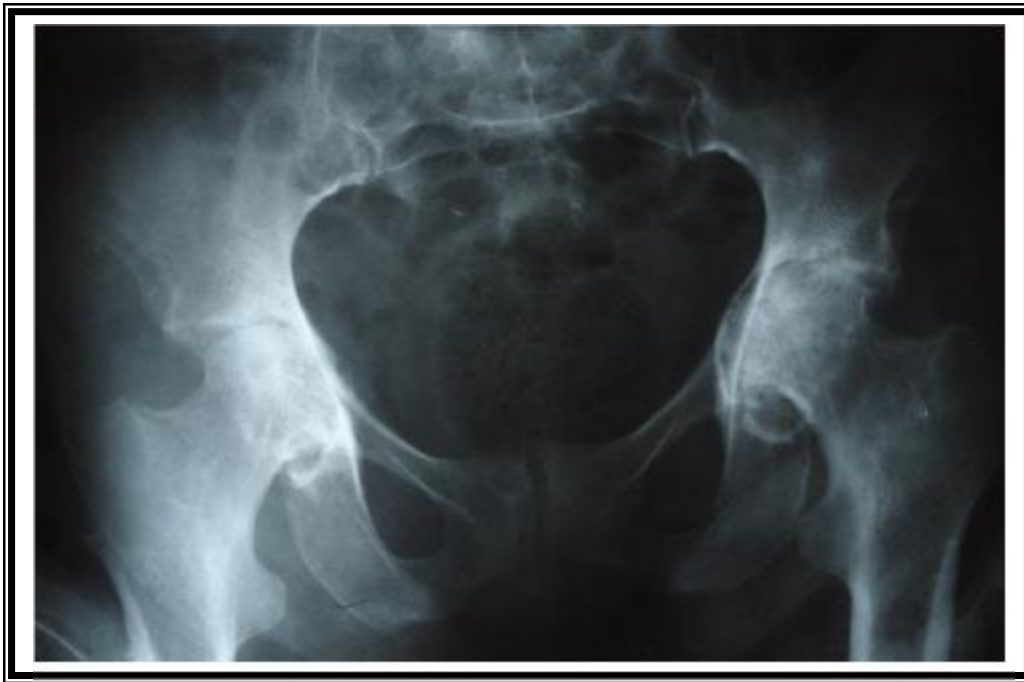Cliché 2 : NE : 134/05, PTH droite cimentée (février 2004), PTH gauche cimentée (février 2005) sur SPA



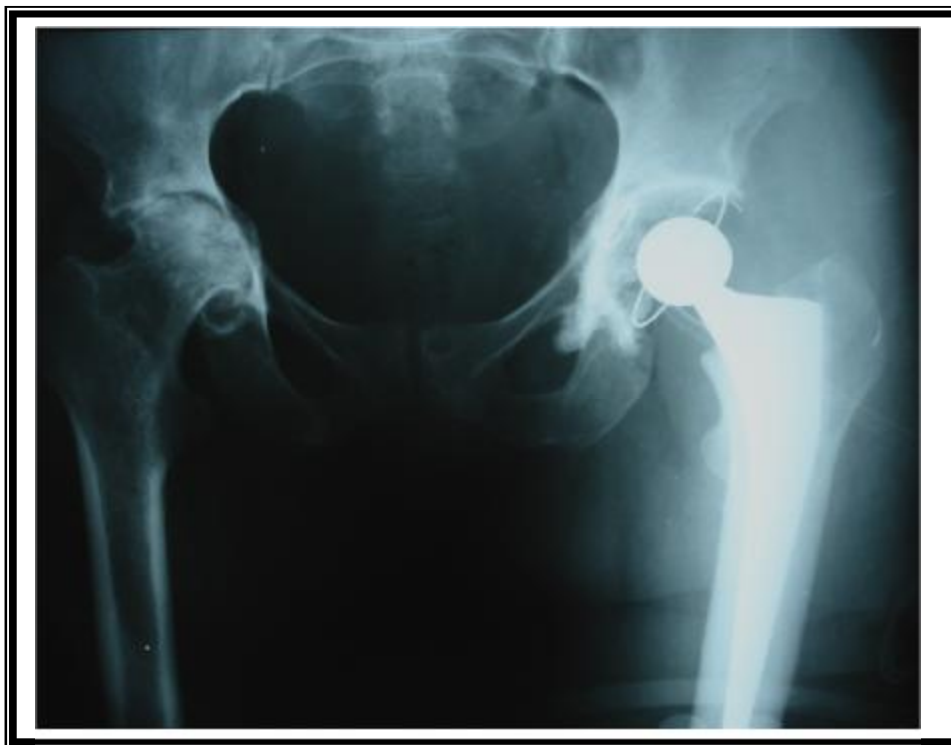Cliché 3 : NE : 963/05, age : 31ans,
coxite droite sur SPA

Cliché 4 : NE : 963/05, PTH droite non
cimentée (décembre 2005) sur SPA

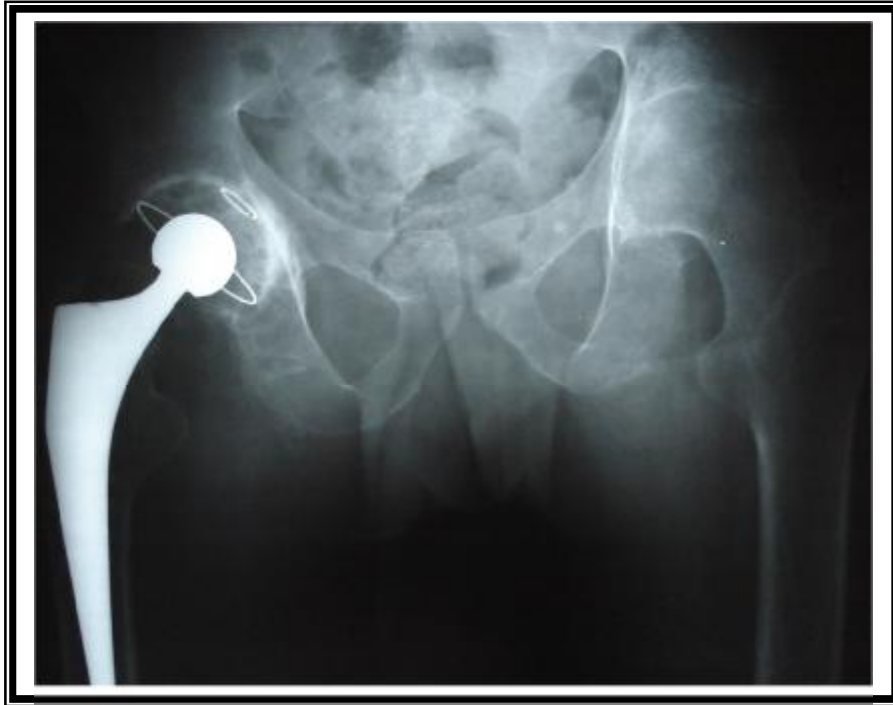



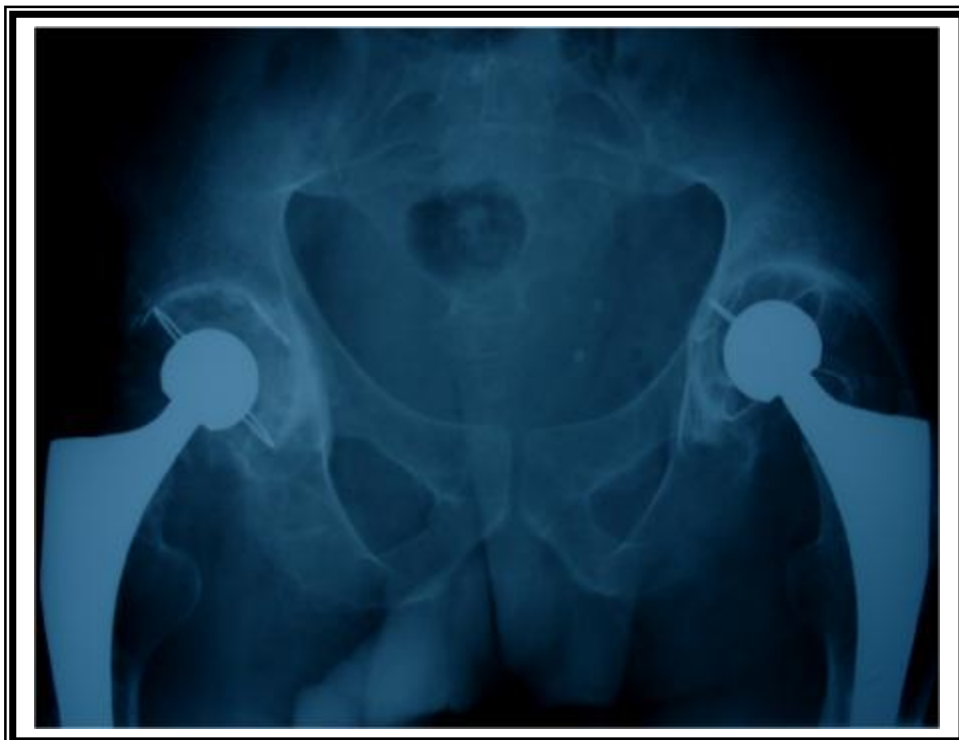Cliché 5 : NE : 392/05, age : 55ans, coxite bilatérale sur PR



Cliché 6 : NE : 392/05, PTH gauche cimentée sur PR (juin 2005)



Cliché 7 : NE : 58/05, PTH droite cimentée sur SPA (mars 2003), ankylose de la hanche gauche



Cliché 8 : NE : 58/05, PTH droite cimentée (mars 2003), PTH gauche (janvier 2005) sur SPA

DISCUSSION

Comme nous avons pu le voir, les coxites de la spondylarthrite ankylosante évoluent inéluctablement vers l'ankylose, qu'elle soit osseuse ou fibreuse, cette atteinte s'accompagne souvent d'une atteinte du rachis et des genoux. La coxite rhumatoïde quant à elle, est caractérisée par une conservation assez prolongée de la mobilité de la hanche, l'absence d'ankylose vraie, et une évolution qui peut se faire rapidement vers une impotence fonctionnelle prolongée, en raison de l'importance et la fréquence des poussées inflammatoires.

Il est maintenant clair, que les coxites de la spondylarthrite ankylosante et de la polyarthrite rhumatoïde sont invalidantes, et entravent la vie socioprofessionnelle de sujets souvent jeunes. L'attitude thérapeutique est donc franchement chirurgicale faisant appel à l'arthroplastie totale de la hanche, qui a révolutionné le traitement de ces coxites, et dont la qualité des résultats répondent de mieux en mieux à l'attente du patient et du chirurgien.

A – Les malades :

1 – L'âge :

Les coxites de la spondylarthrite ankylosante et de la polyarthrite rhumatoïde, surviennent chez des patients à un âge souvent jeune.

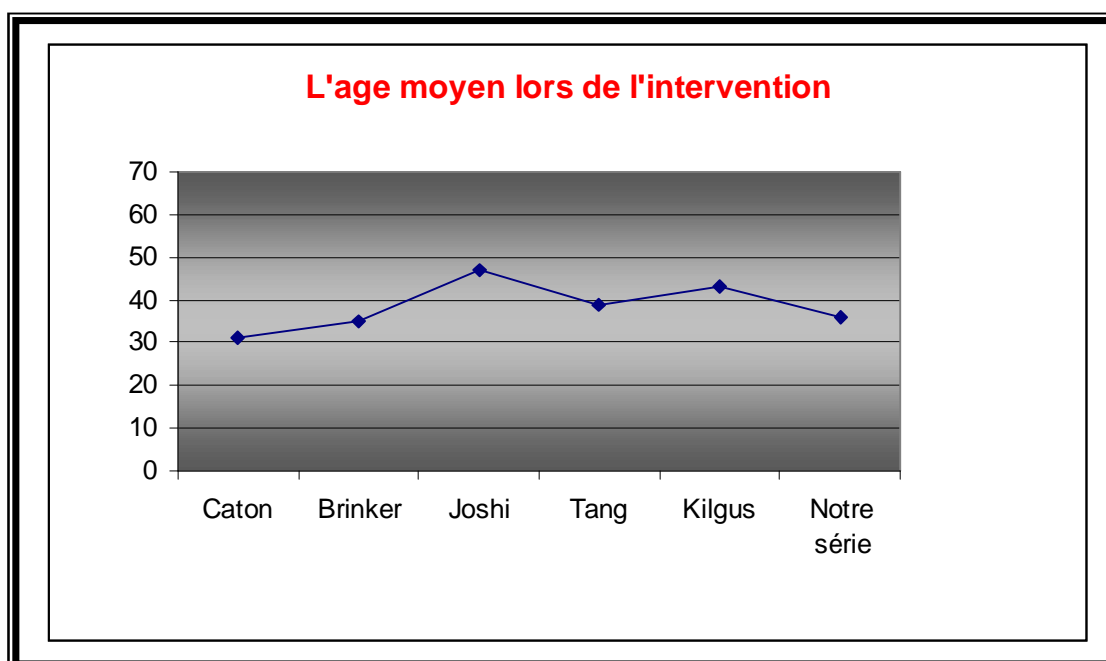
La possibilité d'un diagnostic précoce aussi bien sur le plan radio-clinique que biologique, doit pouvoir faire bénéficier les malades du traitement médical et surtout de la rééducation fonctionnelle, qui bien conduite, peut reculer assez longtemps le moment de la chirurgie.

Cependant l'enraidissement rapide, voire l'ankylose en position vicieuse, doivent pousser tout chirurgien orthopédiste à agir et opérer ces malades le plus rapidement possible. Il faut essayer au maximum, d'éviter d'arriver au stade de grosses déformations invalidantes.

Dans notre série, l'âge moyen des patients opérés, était de 36 ans, il était de 31 ans dans la série de Caton [71] qui incluait 18 PTH, 35 ans dans la série de Brinker [70] qui incluait 20 PTH, 47 ans dans la série de Joshi [67] qui incluait 181 PTH, 38.9 ans dans la série de Tang [73] qui incluait 95 PTH, et 36 ans dans la série de Kilgus [74] qui incluait 53 PTH (tableau II, graphique1).

Tableau II : L'âge moyen lors de l'intervention

Auteurs	Nombre d'arthroplasties	L'âge moyen
Caton [71]	18 PTH	31 ans
Brinker [70]	20 PTH	35 ans
Joshi [67]	181 PTH	47 ans
Tang [73]	95 PTH	38.9 ans
Kilgus [74]	53 PTH	43 ans
Notre série	50 PTH	36 ans



Graphique 1 : l'âge moyen lors de l'intervention

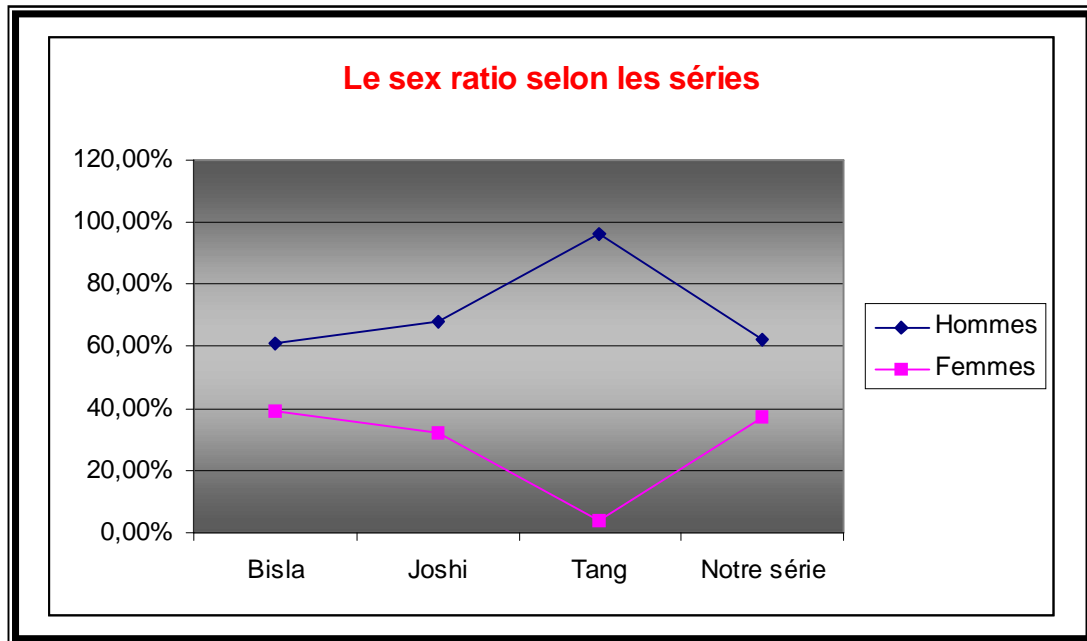
C'est dire que le jeune âge des patients, et la sévérité des formes infantiles et juvéniles, ne doivent pas constituer un obstacle à la chirurgie prothétique, surtout avec des résultats thérapeutiques très encourageants chez la plupart des auteurs [67-84], ainsi que dans notre série. Ceci nous pousse à opérer, avec une grande conviction, ces patients porteurs de coxites invalidantes assez rapidement, avant le stade de grosses déformations.

2 – Le sexe :

Dans notre série, on note une prédominance masculine (62,5%). Nos résultats rejoignent ceux des autres séries, dans la série de Bisla [79], 60,8% des patients sont de sexe masculin, dans la série de Joshi [67], 68% des patients sont des hommes, et dans la série de Tang [73], 96% des patients sont de sexe masculin (tableau III, graphique 2).

Tableau III : Répartition des patients selon le sexe

Auteurs	Nombre d'arthroplasties	Nombre des patients	Sexe	
			Masculin	Féminin
Bisla [79]	34 PTH	23	14	9
Joshi [67]	181 PTH	103	70	33
Tang [73]	95 PTH	58	56	2
Notre série	50 PTH	40	25	15



Graphique 2 : Le sexe ratio selon les séries

B – L'intervention:

1- Le type d'anesthésie :

Le choix de la technique d'anesthésie pour une arthroplastie totale de hanche se fait individuellement pour chaque patient, en effet aucune étude n'a pu démontrer clairement un bénéfice de l'anesthésie locorégionale par rapport à l'anesthésie générale, sur le plan de la mortalité et la morbidité postopératoire. En fait, le pronostic global postopératoire est davantage liée à l'état préopératoire du patient (anémie, insuffisance rénale ...) et à sa prise en charge peropératoire (durée de la chirurgie, hypoxie, hypotension artérielle, hypoxie, saignement ...).

Malgré que ces rhumatismes inflammatoires, surtout la spondylarthrite ankylosante, peuvent entraîner des difficultés anesthésiques par enraidissement des mâchoires ou ankylose rachidienne.

Dans notre série, on a noté un seul cas où on a eu des difficultés anesthésiques, et l'équipe de réanimation- anesthésie a eu recours à une intubation

sur guide rigide. Ce qui rejoint la série de Caton [71] où l'anesthésie a été difficile dans un seul cas également nécessitant une fibroscopie pour intubation.

2 - La voie d'abord :

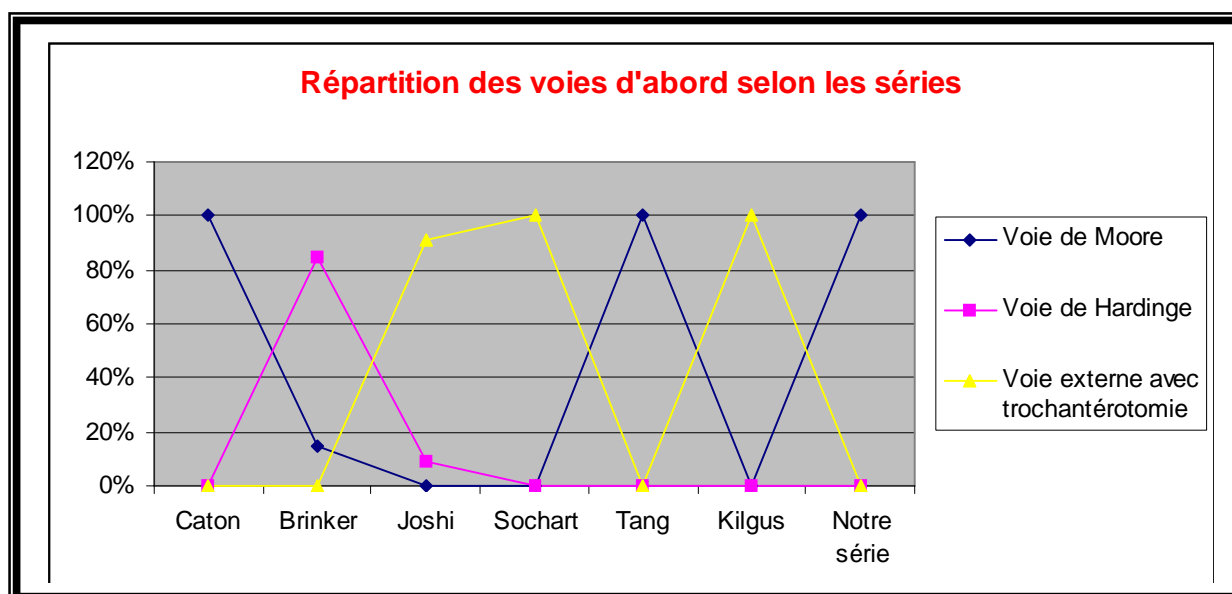
La hanche est une articulation profonde difficile à exposer, alors que cette exposition conditionne à la fois la qualité du geste chirurgical, le positionnement des pièces prothétiques, et par conséquent le résultat fonctionnel.

La voie d'abord de la coxo-fémorale reste un choix personnel de l'opérateur.

Malgré le risque de luxation postérieure, nous avons utilisé la voie postéro-externe de Moore dans toutes les arthroplasties. Dans la série de Joshi [67] (181 PTH), la voie externe avec trochantérotomie a été utilisée dans 91.7% des arthroplasties, soit 166 PTH, et la voie de Hardinge dans 8.3% des arthroplasties, soit 15 PTH. Dans la série de Brinker [70] (20 PTH), les malades ont été abordés par voie de Hardinge dans 85% des arthroplasties, soit 17 PTH, et par voie postérieure dans 15% des cas, soit 3 PTH, la trochantérotomie n'a été utilisé dans aucun cas. Dans la série de Sochart [69] (43 PTH), et celle de Kilgus [74] (53 PTH), la voie externe avec trochantérotomie a été utilisée dans toutes les arthroplasties. Dans la série de Tang [73] (95 PTH) et celle de Caton [71] (18 PTH), la voie postéro-externe a été utilisée dans toutes les arthroplasties (tableau IV, graphique 3).

Tableau IV : répartition des voies d'abord selon les séries

Auteurs	Nombre d'arthroplasties	Nombre d'arthroplasties/voie d'abord		
		Moore	Hardinge	Externe avec trochantérotomie
Caton [71]	18 PTH	18	0	0
Brinker [70]	20 PTH	3	17	0
Joshi [67]	181 PTH	0	15	166
Sochart [69]	43 PTH	0	0	43
Tang [73]	95 PTH	95	0	0
Kilgus [74]	53 PTH	0	0	53
Notre série	50 PTH	50	0	0



Graphique 3 : Répartition des voies d'abord selon les séries

3 – Le type de prothèse :

Très peu d'auteurs ont une grande expérience du traitement chirurgical des coxites inflammatoires chroniques, cependant dès 1948, Bicker et Babb [75] ont rapporté les résultats de 32 arthroplasties à cupule, avec des résultats médiocres (50% de mauvais résultats). Taylor [76] en 1950 et Rose [77] en 1961 ont publié respectivement deux séries de 15 et 14 hanches traitées par résection de la tête et du col avec constamment de mauvais résultats.

Les résultats décevants obtenus par la résection de la tête et du col, l'arthroplastie à cupule ou les prothèses cervicocéphaliques ne laissent pas beaucoup de choix. Seule l'arthroplastie totale de la hanche permet de redonner une mobilité satisfaisante, indolence et stabilité, et remet le patient rapidement dans le circuit d'une vie active et normale.

Dans les formes bilatérales, les résultats sont d'autant meilleurs quand les deux hanches sont opérées dans des délais assez rapprochés. Dans les cas où il existe une atteinte sévère des genoux, il faut opérer dans un premier temps la hanche et le genou du même côté, puis dans le même ordre les articulations du côté opposé, dans un délai assez bref comme le fait Scott [78] dans les arthrites rhumatoïdes juvéniles avec atteinte des hanches et des genoux.

Le choix de la prothèse reste jusqu'à aujourd'hui un point peu clair. Les PTH cimentées ont le plus de recul et les meilleurs résultats, cependant peu de publications ont été éditées au sujet de l'utilisation de PTH non cimentées au cours des coxites inflammatoires [83]. Dans la série de Tang [73] (95 PTH), la longévité des PTH cimentées (48,4%) était de 100% à 5 ans, 96,8% à 10 ans, et 66,3% à 15ans, tandis que dans les PTH non cimentées (51,6%), elle était de l'ordre de 95,5% à 5 et 10 ans et chutait brutalement à 63,6% à 11 ans.

Nous avons utilisé dans notre série, 40 prothèses totales de hanche cimentées avec un cotyle semi rétentif F.H et des tiges cimentées droite, et 10 prothèses non

cimentées ou 6 étaient avec des cotyles ATLAS et 4 avec des cotyles doubles mobilités. Dans la série de Caton [71] (18 PTH), tous les implants fémoraux étaient des implants cimentés de type Charnley, les implants cotyloïdiens étaient cimentés 12 fois et non cimentés 6 fois, une greffe osseuse de fond du cotyle était pratiquée dans 7 cas (aucune dans notre série). Dans la série de Sochart [69] (43 PTH) et celle de Joshi [67] (181 PTH) toutes les prothèses étaient de type Charnley low friction cimentée.

C – Les résultats fonctionnels :

Les résultats fonctionnels ont été appréciés suivant la cotation de Postel Merle d'Aubigné.

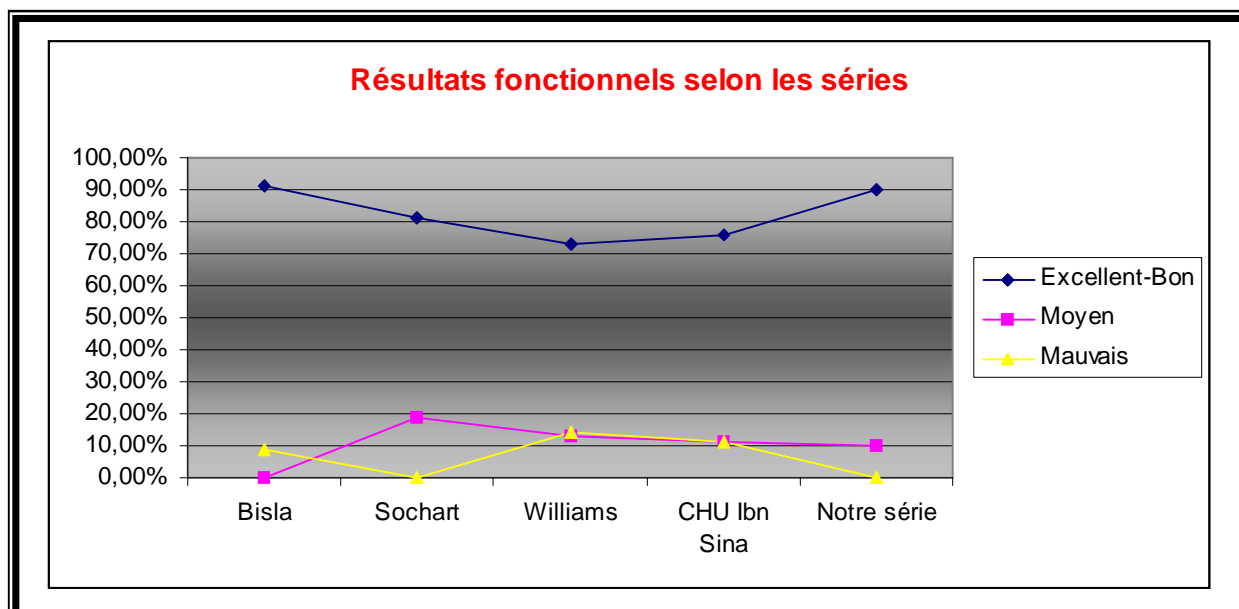
Dans notre série, le score moyen avant l'intervention était de 6 – 11. Lors de la dernière réévaluation, ce score est passé à 14 – 18. Les meilleurs résultats ont concerné la douleur qui est passée en moyenne de 2 à 5,7 avec 80% de hanches indolentes, pour la mobilité, seulement 40% des hanches ont eu un PMA = 6 en post-opératoire, les résultats sur la marche étaient cotés de 5 à 6 chez 87.5% des patients. Globalement, les résultats étaient excellents dans 40% des cas, bons dans 50% des cas et moyens dans 10% des cas.

Dans la série de Sochart [69] (43 PTH), la douleur est passé d'une moyenne de 3,7 (2 -6) en préopératoire à une moyenne de 5,8 (5 – 6) en postopératoire, la marche est passé d'une moyenne de 2,8 (1 – 5) en préopératoire à une moyenne de 5,3 (2 – 6) en postopératoire, et la mobilité est passé d'une moyenne de 2,3 (1 – 4) en préopératoire à une moyenne de 5 (4 – 6) en postopératoire. Dans la série du CHU Ibn Sina [81] (17 PTH), les résultats étaient très bon à bon dans 76% des cas. Dans la série de Bisla [79] (34 PTH) les résultats étaient bons dans 91,3% des cas et

mauvais dans 8,7% des cas. Williams [80] rapporte dans sa série de 86 PTH, 76% d'excellent à bon résultat (tableau V, graphique 4).

Tableau V : résultats fonctionnels comparatifs des différentes séries

Auteurs	Nombre d'arthroplasties	Résultats		
		Excellent Bon	Moyen	Mauvais
Bisla [79]	34 PTH	91.3%	0%	8.7%
Sochart [69]	43 PTH	81%	19%	0%
Williams [80]	86 PTH	73%	13%	14%
CHU Ibn Sina [81]	17 PTH	76%	11%	11%
Boutayeb	50 PTH	90%	10%	0%



Graphique 4 : Résultats fonctionnels selon les séries

D – La longévité :

Nos résultats fonctionnels préliminaires sont très satisfaisants, ce qui rejoint les résultats des différentes séries de la littérature (Sweeny [72], Joshi [67], Lehtimaki [82]) avec des reculs qui dépassent les 18 ans. En effet, la durée de vie des PTH sur coxite inflammatoire est comparable à celle d'une population coxarthrosique indépendamment du type d'implant. Avec à 20 ans, encore 73% de survie selon Sweeny [72] et Lehtimaki [82] et à 27 ans, 71% selon Joshi [66]. Une seule reprise pour descellement à 18 ans a été réalisée dans la série de Caton [71]. Un recul assez important ainsi qu'une grande série, nous permettra de mieux analyser nos résultats en les comparant avec les différentes séries de la littérature.

E – Les complications :

1 – Les descellements :

Les descellements sont inférieurs à 10% à plus de 10 ans dans la série de Nourrisssat [83] mais les liserés sont fréquents de 62 à 76% des cas. Dans la série de Sochart [69] (43 PTH), un seul cas de descellement septique a été noté, 9 ans après l'implantation de la prothèse. Dans notre série aucun cas de descellement n'a été noté.

2 – Les ossifications :

Les ossifications péri prothétiques apparaissent très précocement après l'intervention, en fait dès le 15ème jour postopératoire, une discrète opacité nuageuse est souvent visible sur le cliché standard de face, traduisant la constitution de la trame protéique, qui va ensuite se minéraliser en quelques mois. Une seule série publiée rapporte l'apparition de nouvelles ossifications après le 3ème mois postopératoire [89]. En fait, lorsqu'elles semblent n'apparaître qu'après, sans doute

est ce du à une minéralisation insuffisante pour la sensibilité radiographique utilisée. Tout se joue donc dans les premiers jours après l'intervention. Ceci est confirmé par la constatation faite par plusieurs auteurs de l'inefficacité des traitements préventifs débutés après le quatrième jour postopératoire [91-93].

La principale conséquence potentielle des ossifications péri-prothétiques reste la perte de la mobilité de la hanche opérée, au maximum, peut survenir une ankylose liée à la constitution d'un pont osseux entre fémur et bassin. A l'inverse de très volumineuses ossifications peuvent laisser persister une mobilité très correcte [94], soulignant l'absence de parallélisme strict entre radiographie et conséquences fonctionnelles pour un individu donné. Les mobilités sont toutefois significativement altérées dans un groupe ayant développé des ossifications péri-prothétiques par rapport à un groupe témoin indemne d'ossifications [90]. La perte de mobilité affecte semble t-il plus particulièrement les rotations et moins fréquemment la flexion. L'appréciation des conséquences est donc fonction de la cotation utilisée, majorée par exemple dans la cotation de Harris qui fait la somme des amplitudes dans les différents plans de référence, moins nette dans la cotation de Postel Merle d'Aubigné, qui privilégie la flexion. Tous les auteurs s'accordent cependant à reconnaître un effet néfaste pour les seules ossifications de haut grade, classées au moins 2 dans la classification de Brooker [87-94].

Plusieurs traitements ont démontré une bonne efficacité préventive, les AINS restent l'alternative la plus simple et la moins coûteuse. Leur durée d'administration nécessaire à l'obtention de l'effet préventif s'est progressivement réduite au fil des années, de 45 jours dans les années 80, il est aujourd'hui démontré qu'une semaine de traitement suffit, en pratique la durée de l'hospitalisation [93]. Plus récemment, l'apparition d'anti-inflammatoires anti Cox-2 a permis d'espérer une réduction des effets secondaires des AINS utilisés à des fins préventives dans cette indication. Leur efficacité semble aujourd'hui très probable. Vastel [93] ne trouve pas de différence

entre Ketoprofène et Celecoxib utilisé à visée préventive (400 mg/j pendant 7 jours débutés la veille de l'intervention).

La prédisposition à la formation d'ossifications chez des patients porteurs de coxites inflammatoires, surtout dans le cadre de la SPA, après arthroplastie totale de la hanche, reste à l'heure actuelle un sujet de controverse. Leur fréquence et leur importance varient selon les séries de 11% de grade III- IV de Brooker selon Amstutz [91], 14% de grade I – II selon Sochart [69] et 90% de grade 0 – I selon Nourissat [83]. Nous n'en retrouvons pas dans notre série ainsi que celle de Caton [71]. La prévention postopératoire par les anti-inflammatoires non stéroïdiens était systématique dans notre série, contrairement aux séries de Sochart [69], et Tang [73] où ils n'utilisaient de prophylaxie par les AINS.

3 – Les luxations :

3 cas sur 95 dont 2 antérieures dans la série de Tang [73], 1 cas à 6 ans dans la série de Caton [71], 1 cas pour mal positionnement de l'implant cotyloïdien dans la série de Kilgus [74], aucun cas de luxation n'a été noté dans notre série.

Elles peuvent être favorisées par une bascule du bassin conséquence de l'enraidissement entraînant une malposition prothétique. Cet enraidissement est encore responsable d'une certaine rétraction capsulaire rendant parfois difficile la fermeture capsulaire postérieure, facteur important de prévention des luxations lors des abords chirurgicaux postérieurs.

4 – Les infections :

Si la maladie est éteinte, ailleurs les patients font encore l'objet d'une corticothérapie surtout dans le cadre de la PR, voire d'un traitement immunodépresseur. Ceci pose le problème de la cicatrisation des parties molles souvent retardée sur ces terrains, de la fragilité cutanée parfois extrême et surtout

de l'accroissement du risque infectieux. Pour certains auteurs [78], le risque septique est multiplié par deux lorsqu'on compare les PTH réalisées pour arthrite rhumatoïde et pour coxarthrose.

Aucun cas d'infection n'a été noté dans notre série, 1 cas sur 43 pour la série de Sochart [69], 4 cas sur 95 la série de Tang [73], 1 cas dans la série de Caton [71], et 2 cas sur 53 dans la série de Kilgus [74].

5 – Les fractures du fémur :

Les fractures du fémur après arthroplastie totale de la hanche sont devenues de plus en plus fréquentes pendant la dernière décennie [95]. De nombreux facteurs sont incriminés, parmi ces facteurs, on retrouve les descellements et l'ostéoporose qui peut être secondaire à une corticothérapie prolongée, surtout dans le cadre d'une polyarthrite rhumatoïde.

Dans la clinique de Mayo [95], entre 1989 et 1993, les fractures du fémur après PTH, étaient la deuxième principale cause de révision des PTH, après les descellements. Meek, dans une étude menée au centre universitaire British Columbia au Canada [96], portant sur 211 révisions de PTH, avait étonnamment retrouvé un taux élevé de fracture du fémur en peropératoire (30%), et avait identifié certains facteurs de risque tels qu'une perte osseuse peropératoire, et un bas rapport corticale/canal fémoral. Dans notre série, aucun cas de fracture du fémur n'a été rapporté.

CONCLUSION

L'atteinte de la hanche au cours de la polyarthrite rhumatoïde et de la spondylarthrite ankylosante, condamne le pronostic fonctionnel des patients souvent jeunes et actifs.

L'avènement des prothèses totales de la hanche a bouleversé le devenir de ces patients porteurs de ces coxites invalidantes.

Les résultats obtenus sont remarquables, et sont comparables à ceux d'une population coxarthrosique, à condition de veiller à certaines spécificités : l'orientation du bassin lors de l'installation sur la table opératoire pour prévenir les malpositions prothétiques et la prévention systématique des ossifications péri-prothétiques qui peuvent être à l'origine de réankylose, ceci pour la SPA, pour la PR, le rétablissement d'un centre rotatoire coxo-fémoral en situation anatomique est obligatoire en cas de protrusion acétabulaire tant pour un obtenir résultat clinique satisfaisant que pour la longévité prothétique.

Une seule interrogation demeure concernant l'avenir lointain de ces prothèses implantées chez des sujets jeunes et actifs, car elles vont être soumises pendant de nombreuses années à un travail qui peut engendrer l'usure des matériaux et le descellement des pièces prothétiques.

RESUME

Résumé

Ce travail est une étude rétrospective de 50 arthroplasties totales de la hanche sur coxites inflammatoires, réalisées au service de chirurgie orthopédique et traumatologique « A » du CHU HASSAN II de Fès depuis février 2003 à Décembre 2010.

Notre objectif à travers cette série, était de montrer l'intérêt de l'arthroplastie totale de la hanche dans ce type de pathologie, sur l'amélioration de la qualité de vie de ces jeunes patients.

Notre série comprenait 40 malades, représentant 50 hanches, 25 hommes et 15 femmes. La moyenne d'âge au moment de l'intervention était de 36 ans. Tous les malades étaient suivis en consultation avec un examen clinique et radiologique. La cotation de Postel Merle d'Aubigné était utilisée pour évaluer l'état de la hanche avant et après l'intervention.

La coxite au cours de la SPA était la plus fréquemment rencontrée, elle représentait 75% des cas, la coxite rhumatoïde ne représentait que 25% des cas.

Tous les patients ont été opérés sous anesthésie générale. La voie postéro-externe de Moore a été réalisée chez tous les patients.

La PTH était cimentée dans 70% des cas, et non cimentée dans 30% des cas.

Un cas d'instabilité hémodynamique a été noté en peropératoire. Les complications postopératoires ont été marquées par un cas de mal positionnement de l'implant cotyloïdien.

Les résultats cliniques après un recul moyen de 42 mois étaient satisfaisants dans 90% des cas.

Summary

This work is a retrospective study of 50 total hip arthroplasties on inflammatory hips, realized in the service of orthopedic and traumatological surgery « A » of CHU Hassan II, in Fez since February 2003 to December 2010.

Our objective through this study was to show the interest of the total hip arthroplasty in this type of pathology, and the improvement of the quality of life of these young patients.

Our series included 40 patients, representing 50 hips, 25 men and 15 women. The average age at the time of intervention was 36 years. All the patients were followed to the consultation with clinical and radiological examinations. The Postel Merle D'Aubigné score was used to evaluate the state before and after the intervention.

The inflammatory hip during the ankylosing spondylitis was most frequently met, it accounted for 75% of the cases, the rheumatoid arthritis accounted for only 25% of the cases.

All the patients were operated under general anesthesia. The postero-external way of Moore was carried out among all patients.

The total hip arthroplasty was cemented in 72% of the cases, and not cemented in 28% of the cases.

A case of hemodynamic instability was notified during the intervention. The postoperative complications were marked by a case of defect positioning of the cotyloid implant.

The clinical results after 42 months, an average retreat, were satisfactory in 90% of the cases.

ملخص

ان هذا العمل عبارة عن دراسة استيعادية حول 50 بدل كاملة للورك في التهابات الورك .
انجزت في مصلحة جراحة و تقويم العظام أ بالمركز الاستشفائي الجامعي الحسن الثاني بفاس و ذلك
من فبراير 2003 الى دجنبر 2010

تمتل هدفنا من خلال هذه الدراسة في توضيح اهمية هذه العملية في تحسين مستوى عيش
هؤلاء المرضى .

تتكون مجموعتنا من 40 مريض يمثلون 50 ورك . 25 رجلا و 15 امرأة. كان متوسط السن
60 سنة . كل المرضى خضعوا للمراقبة السريرية و الشعاعية.

ترقيم " بوسنيل ميرل اوبييني " استعمل لتقييم حالة الورك قبل و بعد العملية الجراحية .

التهابات الورك في التهاب مفصل الفقار المقسط الميبس مثلت 75% بينما التهابات الورك
في التهاب المفاصل الرثوي لم تمثل إلا 25%.

استعمل التخدير العام في جميع الحالات. الفتح الجراحي خلفي خارجي في كل الحالات.

البدلة كانت مسمتة في 72.5% من الحالات.

وقد لوحظت حالة واحدة من عدم استقرار الضغط الدموي أثناء العملية. و تمثلت مضاعفات

ما بعد الجراحة في حالة واحدة لخلل تموضع البدلة.

إن النتائج بعد الجراحة كانت حسنة في 90%. متوسط التراجع بلغ 42 شهرا.

Bibliographie

1 – LAHLAIDI A.

Anatomie topographique- application anatomo-chirurgicale.

Vol I. Les membres 269-279.

2 – DAOUDI A., CHAKOUR.K

Atelier de dissection de la hanche, février 2007.

Laboratoire d'anatomie, de microchirurgie et de chirurgie expérimentale, faculté de médecine et de pharmacie de Fès.

3 – ODRI G. A.

Les moyens d'union de l'articulation coxo-fémorale.

Laboratoire d'anatomie de la faculté de médecine de Nantes (2006).

4 – ATLAS ANATOMIE.

Anatomie de l'articulation coxo-fémorale.

5 – ANATOMIE, PHYSIOLOGIE, BIOMECHANIQUE.

EMC, 3^{ème} Edition (12-1988).

6 – KAPANDJI A.

Physiologie articulaire 2, membre inférieur 1982. Maloinu.

7 – PAWELS F.

Biomécanique de la hanche saine et pathologique.

Springer, Verlag, Berlin, Heidelberg.

8 – GARBUIO P., PERNIN J.N

Biomécanique de la hanche et des implants.

Cahiers d'enseignement de la SOFCOT, expansion scientifique, publications 1997, 37-48.

9 – WENDLING D.

La spondylarthrite ankylosante.

EMC, appareil locomoteur, 14-230-A-10, 1998.

10 – ELMAGHRAOUI A.

La spondylarthrite ankylosante.

Presse médicale 2004, 33 : 1459-64.

11 – FORESTIER J., JACQUELINE G, ROTES-QUEROL J.

La spondylarthrite ankylosante.

Masson edit., paris, 1vol., 1951.

12 – BYWATERS E.

Plenary session on rheumatic ankylosing spondylopathies.

Discussion: VI ème congrès européen de rhumatologie, 460-462, Lisbonne. Instituto portugues de rheumatology.

13 – SIMON L., CLAUSTRE J., SERRE H.

Le pied dans la spondylarthrite.

Maloine edit, paris, 87-96, 1 vol., 1977.

14 – SANY J., COMBE B., JORGENSEN C.

Polyarthrite rhumatoïde de l'adulte (I), aspects cliniques.

EMC, traité de l'appareil locomoteur, 14-220-A-15, 1997.

15 – GABRIEL E.

The epidemiology of rheumatoid arthritis

Rheumatology clin. North Am. 2001, 27: 269-81.

16 – SILMANE AJ., PEARSON JE.

Epidemiology and genetics of rheumatoid arthritis.

Arth. Res. 2002, 4 (suppl 3) S267-72.

17 – ACHEMLAL L., ELMAGHRAOUI A.

Physiopathologie de la PR, acquisitions récentes.

Les cahiers du médecin, tome VIII, N°91, 8-10, 2006.

18 – SANY J., COMBE B., JORGENSEN C.

Immunopathogénie et pathogénie de la PR (II).

EMC, traité de l'appareil locomoteur, 14-220-A-15, 1997.

19 – BEZZA A., ELMAGHRAOUI A.

Diagnostic d'une PR récente.

Les cahiers du médecin, tome VIII, N°91, 11-15, 2006.

20 – KAHN MF.

Actualités sur la PR de l'adulte à l'usage des orthopédistes.

Cahiers d'enseignement de la SOFCOT, conférences d'enseignements 1991, pp 209 à 214.

21 – MASSON, GAUDIN P., CANTAGREL A.

Quels examens biologiques sont nécessaires pour identifier une atteinte viscérale dans les rhumatismes inflammatoires débutant sans signes cliniques d'orientation ?

Rev. Rhum. 2002, 69 :156-61.

22 – COMBE B.

Traitement anti tumor necrosis factor (TNF) dans la PR.

EMC, App. Locomoteur, Fa 14-220-A-20, 2002.

23 – DAOUDI M., HAKKOU F.

Traitement de la PR.

Les cahiers du médecin, tome VIII, N°91, 37-40, 2006.

24 – COMBE B.

PR de l'adulte : traitement.

EMC, App. Locomoteur, 14-220-A-20, 2006.

25 – LEQUESNE M.

Coxopathies chroniques de l'adulte : diagnostic et traitement.

EMC, App. Locomoteur, 14-308-A-10, 2000.

26 – BONNEVIALLE P., CANTAGREL A., GIGAUD M., MANSAT P.

Chirurgie de la PR.

EMC, App. Locomoteur, 14-222-B-10, 2001.

27 – CARTIER JL.

La cupule à double mobilité.

Maîtrise orthopédique, N°121, février 2003.

28 – DELAUNAY C.

Prothèse totale de Charnley : Où en est aujourd'hui le «Gold-Standard» de l'arthroplastie primaire de la hanche

Maîtrise orthopédique, N°123, mars 1999.

29 - FARIZON F., DE LAVISON R., AZOULAI J.J., BOUSQUET G.

Results with a cementless alumina coated cup with a dual mobility, a twelve years follow-up study.

International Orthopaedics (SICOT) (1998), 22: 219-224.

30 - CARTIER JL.

Survie du polyéthylène dans les cupules à double mobilité.

Journées Médico-Chirurgicales de la Clinique Saint-Georges, Juin 2001, Nice.

31 - FARIZON F., MAATOUGUI K., BEGUIN L., FESSY M.H.

Couple métal-polyéthylène et double mobilité.

Journées Lyonnaises de chirurgie de la hanche 1999, Lyon.

32 - BIZOT P., NIZARD R., SEDEL L.

Le couple alumine-alumine dans les prothèses totales de la hanche.

Maîtrise orthopédique, N°111, février 2002.

33 - Archibeck MJ., Jacobs JJ., Black J.

Alternate bearing surfaces in total joint arthroplasty. Biologic considerations. Clin Orthop 379:12-21, 2000.

34 - BIZOT P., LARROUY M., WITVOCT J., SEDEL L., NIZARD R.

Pressfit metal backed alumina sockets. A minimum 5-year followup study, Clin Orthop 2000, 379, 134-42.

35 - NAZARIAM S., MULLER M. E.

Les voies d'abord de la hanche.

EMC, Techniques chirurgicales orthopédie Traumatologie, 44-600,1998.

36 - HONNART F.

Voies d'abord en chirurgie orthopédique et traumatologique

Masson, 96-119, 1978.

37 - DORE J.L.

Comment connaître la position du bassin dans le plan frontal avant la pose d'une PTH ?

Maîtrise orthopédique, N°112, mars 2002.

38 – LEFEVRE N.

Arthroplastie totale de hanche par trochantérotomie classique et digastrique.
Mémoire DESC, Paris 2000.

39 – COURPIED J.P.

Abord externe de la hanche avec trochantérotomie.
Maîtrise orthopédique, N°139, décembre 2004.

40 – AMSTUTY H.C.

Hip arthroplasty.
New York, Churchill Livingstone, 1991.

41 – ROZENCHER N.

Prévention thromboembolique en chirurgie orthopédique prothétique du membre inférieur.
Journées Lyonnaise de chirurgie de la hanche 2003

42 – HUTEN D.

Luxations et subluxations des prothèses totales de hanche.
Conférences d'enseignement de la SOFCOT 1996, expansion scientifique française,
Cahiers d'enseignement de la SOFCOT; 55, 19-46.

43 – PASCAREL X.

Facteurs étiologiques des luxations de prothèses totales de hanche et solution thérapeutiques. A propos de 75 cas.
Rev. Chir. Orthop. 1992, 78 (suppl. I).

44 – VASTEL L.

Les ossifications péri-prothétiques, la complication (un peu trop?) oubliée.
Maîtrise Orthopédique, n° 143 - Avril 2005.

45 – LORAT-JACOB A.

Techniques de prescription des antibiotiques en chirurgie orthopédique.
EMC. Techniques chirurgicales, orthopédie traumatologie, 1997,44-88.

46 – VIELPEAU C.

Les reprises des prothèses totales de hanche infectées.
SOFCOT. Réunion annuelle, novembre 2001.
Revue de la chirurgie orthopédique 2002, 88, 1S 159-1S 216 (suppl. n°5).

47 – JOHN R.R., HANSSEN A. D.

Treatment of infection with debridement and retention of the component, following hip arthroplasty.

J. Bone Joint Surg. (Am). 1998, 80A: 1306-1313.

48 – ERIC L.

Treatment of infection at the site of total hip replacement.

J. Bone Joint Surg. (Am), 1997, 79A (11): 1740-1749.

49 – KERBOUL M.

Traitement des descellements fémoraux aseptiques des prothèses totales de la hanche

Cahiers d'enseignement de la SOFCOT, conférences d'enseignement 199-, pp. 1 à 17.

50 – KERBOUL M.

Traitement chirurgical des descellements fémoraux aseptiques.

EMC, techniques chirurgicales orthopédie traumatologie, 44-676, 2000..

51 – OLIVIER H.

Traitement des détériorations cotyloïdiens aseptiques des prothèses totales de la hanche.

Cahiers d'enseignement de la SOFCOT, conférences d'enseignement 1995, pp. 23 à 34.

52. LAUNAY F, JOUVE J.-L, GUILLAUME J.-M et al

Arthroplastie totale de hanche sur mesure et sans ciment chez l'enfant et l'adolescent à propos de 17 cas.

Revue de chirurgie orthopédique 2002 ; 88 460-466.

53. CHBANI B

Thèse médicale Fès 2007. La voie d'abord minimale modifiée en prothèse totale de la hanche.

54. SIDDIQUI N.A., MOHANDAS P.

A review of minimally invasive hip replacement surgery-current practice and the way forward.

Current orthopaedics (2005) 19, 247-254.

55. LESUR E., LANDE F.
Arthroplastie totale de hanche par voie antérieure et son évolution mini invasive.
Elsevier Masson (2005) Techniques chirurgicales orthopédie- traumatologie [44-667-B].
56. JUDET T., SIGUIER M.
Voie d'abord antérieure.
Total hip arthroplasty-Charney evolution 2004 11.12 279-284.
57. JEROSCH J, THEISING C.
Anterolateral minimal invasive (ALMI) approach for arthroplasty technique and early results.
Arch orthop surg (2006) 126: 164-173.
58. LLIZALITURRI VM, et al.
Small incision total hip replacement by the lateral approach using standard instruments.
Orthopaedics 2004, 27 (4): 377-81
59. GERLINGER TL, GHATE RS, PAPROSKY WG
Posterior approach: back door in.
Orthopaedics (2005) 28: 931-933.
60. MARTIN B
Le mini post mini abord postéro-externe pour prothèse de la hanche.
Maîtrise orthopédique n°127-octobre 2003.
61. CHIRON PH, LAFOSSE JM
Etude prospective et comparative entre la voie d'abord postérieure minimale Invasive et la voie postérieure standard dans les prothèses totales de hanche.
e-mémoires de l'académie nationale de chirurgie, 2006, 5 (3) : 06-16.
62. BERGER RA
Mini-incisions: two for the price of one!
Orthopaedics 25: 473, 2002.

63. AEBI J.

Voie d'abord mini-invasive pour double incision.

Total hip arthroplasty-Charnley Evolution 2004 11.14 289-290.

64. REYNAUD P.

Chirurgie assistée par ordinateur, résultats préliminaires.

Total hip arthroplasty-Charnley Evolution 2004 9.2 273-274.

65. DI GOIA AM, PLAKSEYCHUK AY

Mini incision technique for total hip arthroplasty with navigation.

J arthroplasty 18: 123, 2003.

66 - MERLE D'AUBIGNE R.

Cotation chiffrée de la fonction de la hanche.

Rev. Chir. Orthop. Réparation de l'appareil locomoteur (Paris) 1997, 56 (5): 481-486.

67 - JOSHI B., Markovic L, Hardinge K, Murphy JC.

Total Hip Arthroplasty in Ankylosing Spondylitis. An Analysis of 181 Hips

The Journal of Arthroplasty Vol. 17 No. 4 June 2002.

68 - SOCHART, DAVID H., MARTYN L.

The Long-Term Results of Charnley Low-Friction Arthroplasty in Young patients Who Have Congenital Dislocation, Degenerative osteoarthritis, or Rheumatoid Arthritis*

J Bone Joint Surg [Am] 1997; 79-A; 1599-1617.

69 - SOCHART, DAVID H., MARTYN L.

Long-term results of total hip replacement in young patients who had ankylosing spondylitis. Eighteen to thirty-Year results with Survivorship analysis.

J Bone Joint Surg [Am] 1997; 79-A; 1181-9.

70 - BRINKER M. R., ROSENBERG A. G., COX D.D.

Primary noncemented total hip arthroplasty in patients with ankylosing spondylitis. Clinical and radiographic results at an average follow-up period of 6 years.

The journal of arthroplasty, 1996 Oct, 11(7): 862 - 12.

71 - HECKEL T.H., CATON J.

Total hip arthroplasty.

Charnley evolution, 2004 - Lyon.

72 – SWEENEY S, GUPTA R, TAYLOR G, CALIN A

Total hip arthroplasty in ankylosing spondylitis: outcome in 340 patients.

J. Rheumatol, 2001, Aug 28(8): 1862 – 6.

73 - TANG W.M., CHICE K.Y.

Primary total hip arthroplasty in patients with ankylosing spondylitis.

The journal arthroplasty, volume 15, issue 1, January 2000 page 52 – 58.

74 – KILGUS D. J., NAMBA R. S., GOREK J. E., CRACCHIOLO A., AMSTUTZ H. C.

Total hip replacement for patients who have ankylosing spondylitis. The importance of the formation of heterotopic bone and of the durability of fixation of cemented components

J. Bone Joint Surg. Am. 72:834-839, 1990.

75 – BICKER W. H., BABB F. S.

Cup arthroplasty of the hip.

J. Bone joint surg., 1948, 30A, 647-656.

76 – TAYLOR R.

Pseudarthrosis of the hip joint.

J. Bone joint surg., 1950, 32B, 161-165.

77 – ROSE G. K.

The surgical management of the ankylosing spondylitis.

Rheumatism, 1961, 17, 63-69.

78 – SCOTT R. D., SAROKHAN A. J., DALZIEL R.

Total hip and total knee arthroplasty in juvenile rheumatoid arthritis.

Clin. Orthop., 1984, 182, 90-98.

79 - BISLA R. S., RANAWAT C. S., INGLIS A.E.

Total hip replacement in patients with ankylosing spondylitis with involvement of the hip.

J. Bone Joint Surg. Am. 58:233-238, 1976.

80 – WILLIAMS E., TAYLOR A. R., ARDEN G. P., EDWARDS D. H.

Arthroplasty of the Hip in Ankylosing Spondylitis.

J. Bone and Joint Surg., 59-B (4): 393-397, 1977.

81 – ELAMRANI H.

Prothèses totales de hanche sur coxites inflammatoires.

Thèse médecine Rabat 356/2005.

82 – LEHTIMAKI M. Y., LEHTO M. U., KANTIAINER H, LEHTIMEN K.

Charnley total hip arthroplasty in patients with ankylosing spondylitis : survivorship analysis of 76 patients followed for 8 – 28 years.

Acta orthop. Scand 2001 juin, 72(3): 233 – 6.

83 – NOURISSAT CH.

La prothèse de hanche dans l'arthrite inflammatoire

Revue de chirurgie orthopédique, 1998 ; 84, 95-97.

84 – JOHN, FOREST E.E., JASON P.

Charnley total hip arthroplasty in patients less than fifty years old.

J. Bone Joint Surg. 1998, 80A (5) : 704-714.

85 – – TORCHIA M. E., KLASSEN R. A., BIANCO A. J.

Total Hip Arthroplasty with cement in patients less Than Twenty Years Old. Long-Term Results.

J Bone Joint Surg [Am] 1996; 78-A; 995-1003.

86 – BOUTAYEB F.

Arthroplastie totale de la hanche sur SPA.

Revue marocaine de chirurgie orthopédique et traumatologique (2006 ; 28 :10-12)

87 – GOUTALLIER D.

Les ossifications péri prothétiques de hanche: influence de la durée du traitement post-opératoire par l'indométacine sur la prévention des ossifications et l'influence du cotyle vissé sur l'apparition des ossifications.

Rev. Chir. Orthop. 1994, 80 : 493-502

88 – HEYD R.

Preoperative radiotherapy for prevention of heterotopic ossifications after hip endoprosthesis.

Actually Radiology, 1997, 7 (5): 270-273.

89 – KROMANN-ANDERSEN C., SORENSEN T.S., HOUGAARD K.

Ectopic bone formation following Charnley hip arthroplasty.

Acta orthop Scand 1980 ; 51 : 633-637

90 - RITTER MA, SIEBER JM.

Prophylactic indomethacin for the prevention of heterotopic bone formation following total hip arthroplasty.

Clin Orthop 1985 ; 196 : 217-225

91 - COVENTRY M.B., SCANLON P.W.

The use of radiation to discourage ectopic bone. A nine-year study in surgery about the hip.

J Bone Joint Surg 1981 ; 63-A : 201-208

92 - GOUTALLIER D., LECHE P.

Les ossifications péri-prothétiques après prothèse totale de hanche.

Rev Chir Orthop 1987 ; 73 (suppl II) : 211-2

93 - VASTEL L., KERBOULL L., DEJEAN O., COURPIED J.P., KERBOULL M. Prevention of heterotopic ossification in hip arthroplasty. The influence of the duration of treatment.

Int Orthop 1999 ; 23 : 107-110.

94 - DELEE J., FERRARI A., CHARNLEY J.

Ectopic bone formation following low friction arthroplasty of the hip.

Clin Orthop 1976 ; 121 : 53-59

95 - DAVID G., LEWALLEN and DANIEL J., BERRY.

Periprosthetic fracture of the femur after total hip arthroplasty.

J. Bone Joint Surg. Am. 79:1881-90, 1997.

96 - Meek D, Garbuz D S., Bassam A. Masri, Nelson V., Greidanus. Intraoperative Fracture of the Femur in Revision Total Hip arthroplasty.

J. Bone Joint Surg. Am. 86:480-485, 2004.