



UNIVERSITE CADI AYYAD
FACULTE DE MEDECINE ET DE PHARMACIE
MARRAKECH

ANNEE 2009

THESE 86

LES TRAUMATISMES THORACIQUES

THESE

PRESENTEE ET SOUTENUE PUBLIQUEMENT LE / /2009

PAR

Mlle. **Wafa BOUCHHAB**

Née le 05 Avril 1980 à Fès

POUR L'OBTENTION DU DOCTORAT EN MEDECINE

MOTS-CLES

Contusion – Plaie – Thorax – Drainage – Chirurgie

JURY

M. A. OUSEHAL Professeur de Radiologie	PRESIDENT
M. B. FINECH Professeur de Chirurgie viscérale	RAPPORTEUR
M. M. A. SAMKAOUI Professeur agrégé d'Anesthésie-Réanimation	} JUGES
M. R. BENOMAR BENELKHAIT Professeur agrégé de Chirurgie Générale	
M. A. LOUZI Professeur agrégé de Chirurgie Générale	

Serment d'Hippocrate

Au moment d'être admis à devenir membre de la profession médicale, je m'engage solennellement à consacrer ma vie au service de l'humanité.

Je traiterai mes maîtres avec le respect et la reconnaissance qui leur sont dus.

Je pratiquerai ma profession avec conscience et dignité. La santé de mes malades sera mon premier but.

Je ne trahirai pas les secrets qui me seront confiés.

Je maintiendrai par tous les moyens en mon pouvoir l'honneur et les nobles traditions de la profession médicale.

Les médecins seront mes frères.

Aucune considération de religion, de nationalité, de race, aucune considération politique et sociale, ne s'interposera entre mon devoir et mon patient.

Je maintiendrai strictement le respect de la vie humaine dès sa conception.

Même sous la menace, je n'userai pas mes connaissances médicales d'une façon contraire aux lois de l'humanité.

Je m'y engage librement et sur mon honneur.

LISTE DES PROFESSEURS

**UNIVERSITE CADI AYYAD
FACULTE DE MEDECINE ET DE PHARMACIE
MARRAKECH**

DOYEN HONORAIRE : Pr. MEHADJI Badie-azzamann
VICE DOYENS HONORAIRES : Pr. FEDOUACH Sabah
: Pr. AIT BEN ALI Said
: Pr. BOURAS Najib

ADMINISTRATION

DOYEN : Pr. Abdelhaq ALAOUI YAZIDI
VICE DOYEN A LA RECHERCHE ET : Pr. Ahmed OUSEHAL
COOPERATION : Pr. Abdelmounaim ABOUSSAD
VICE DOYEN AUX AFFAIRES
PEDAGOGIQUES

PROFESSEURS D'ENSEIGNEMENT SUPERIEUR

Pr. ABBASSI	Hassan	Gynécologie-Obstétrique A
Pr. AIT BEN ALI	Said	Neurochirurgie
Pr. ALAOUI YAZIDI	Abdelhaq	Pneumo-phtisiologie
Pr. ABOUSSAD	Abdelmounaim	Néonatalogie
Pr. BELAABIDIA	Badia	Anatomie-Pathologique
Pr. BOUSKRAOUI	Mohammed	Pédiatrie A
Pr. EL HASSANI	Selma	Rhumatologie
Pr. EL IDRISSE DAFALI	My abdelhamid	Chirurgie Générale
Pr. ESSADKI	Omar	Radiologie
Pr. FIKRI	Tarik	Traumatologie- Orthopédie A
Pr. KISSANI	Najib	Neurologie
Pr. KRATI	Khadija	Gastro-Entérologie
Pr. LATIFI	Mohamed	Traumato – Orthopédie B

Les traumatismes thoraciques

Pr. MOUTAOUAKIL	Abdeljalil	Ophtalmologie
Pr. OUSEHAL	Ahmed	Radiologie
Pr. RAJI	Abdelaziz	Oto-Rhino-Laryngologie
Pr. SARF	Ismail	Urologie
Pr. SBIHI	Mohamed	Pédiatrie B
Pr. SOUMMANI	Abderraouf	Gynécologie-Obstétrique B
Pr. TAZI	Imane	Psychiatrie

PROFESSEURS AGREGES

Pr. ABOULFALAH	Abderrahim	Gynécologie – Obstétrique A
Pr. AMAL	Said	Dermatologie
Pr. AIT SAB	Imane	Pédiatrie B
Pr. ASRI	Fatima	Psychiatrie
Pr. ASMOUKI	Hamid	Gynécologie – Obstétrique B
Pr. AKHDARI	Nadia	Dermatologie
Pr. BEN ELKHAÏAT BEN	Ridouan	Chirurgie – Générale
Pr. BOUMZEBRA	Drissi	Chirurgie Cardiovasculaire
Pr. CHABAA	Leila	Biochimie
Pr. ESSAADOUNI	Lamiaa	Médecine Interne
Pr. FINECH	Benasser	Chirurgie – Générale
Pr. GHANNANE	Houssine	Neurochirurgie
Pr. GUENNOUN	Nezha	Gastro – Entérologie
Pr. LOUZI	Abdelouahed	Chirurgie générale
Pr. MAHMAL	Lahoucine	Hématologie clinique
Pr. MANSOURI	Nadia	Chirurgie maxillo-faciale Et stomatologie
Pr. MOUDOUNI	Said mohammed	Urologie
Pr. NAJEB	Youssef	Traumato - Orthopédie B
Pr. SAMKAOUI	Mohamed Abdenasser	Anesthésie- Réanimation
Pr. YOUNOUS	^ ^ ^ ^ ^ ^ Saïd	Anesthésie-Réanimation
Pr. TAHRI JOUTEH HASSANI	Ali	Radiothérapie
Pr. SAIDI	Halim	Traumato - Orthopédie A

PROFESSEURS ASSISTANTS

ABOUSSAIR	Nisrine	Génétique
Pr. ADERDOUR	Lahcen	Oto-Rhino-Laryngologie
Pr. ADMOU	Brahim	Immunologie
Pr. ALAOUI	Mustapha	Chirurgie Vasculaire périphérique
Pr. AMINE	Mohamed	Epidémiologie - Clinique
Pr. ARSALANE	Lamia	Microbiologie- Virologie
Pr. ATMANE	El Mehdi	Radiologie
Pr. BAHA ALI	Tarik	Ophtalmologie
Pr. BOURROUS	Monir	Pédiatrie A
Pr. CHAFIK	Aziz	Chirurgie Thoracique
Pr. CHAIB	ALI	Cardiologie
Pr. CHERIF IDRISSE EL GANOUNI	Najat	Radiologie
Pr. DAHAMI	Zakaria	Urologie
Pr. DIOURI AYAD	Afaf	Endocrinologie et maladies métaboliques
Pr. Drissi	Mohamed	Anesthésie -Réanimation
Pr. EL ADIB	Ahmed rhassane	Anesthésie-Réanimation
Pr. EL ATTAR	Hicham	Anatomie - Pathologique
Pr. EL FEZZAZI	Redouane	Chirurgie Pédiatrique
Pr. EL HATTAOUI	Mustapha	Cardiologie
Pr. EL HOUDZI	Jamila	Pédiatrie (Néonatalogie)
Pr. EL JASTIMI	Said	Gastro-Entérologie
Pr. ETTALBI	Saloua	Chirurgie – Réparatrice et plastique
Pr. HERRAG	Mohamed	Pneumo-Phtisiologie
Pr. KHALLOUKI	Mohammed	Anesthésie-Réanimation
Pr. KHOULALI IDRISSE	Khalid	Traumatologie-orthopédie
Pr. LAOUAD	Inas	Néphrologie

Les traumatismes thoraciques

Pr. LMEJJATTI	Mohamed	Neurochirurgie
Pr. MAHMAL	Aziz	Pneumo - Phtisiologie
Pr. MANOUDI	Fatiha	Psychiatrie
Pr. MOUFID	Kamal	Urologie
Pr. NEJMI	Hicham	Anesthésie - Réanimation
Pr. OULAD SAIAD	Mohamed	Chirurgie pédiatrique
Pr. QACIF	Hassan	Médecine Interne
Pr. TASSI	Nora	Maladies Infectieuses
Pr. ZOUGAGHI	Leila	Parasitologie –Mycologie



*À mes parents,
les deux êtres qui me sont les plus précieux et les plus chers au
monde, vous êtes les meilleurs.*

*À Amal et Nidal,
ma petite sœur et mon petit frère chéris, vous êtes le soleil de
ma vie.*

*Aux familles Bouchhab, Eddayab, Gousrir et El Korchi,
que Dieu me garde chacun de vous. Avec une pensée
particulière pour mon oncle Mohammed...*

*À Yassine,
Merci pour tout. Et plus.*

*A Houda (mizmiz), Nadia, Mariame, Fatima, Samia,
Hanane, Rachida, Ahmed, Mourad, Zineb.
Votre amitié est un trésor inestimable.
A Hasnae, Je te souhaite bon courage ma grande.*

À tous mes amis et collègues.



À mon rapporteur de thèse : Pr. B. Finech,
*Professeur de chirurgie viscérale, CHU Mohammed VI, hôpital
Ibn Tofaïl,*

*Je vous remercie d'abord de m'avoir confié ce sujet et accordé
l'honneur et le plaisir de travailler sous votre tutelle, puis de
m'avoir encadrée et dirigée avec bienveillance.*

À mon maître et président de thèse : Pr. A. Ousehal,
*chef de service de radiologie, CHU Mohammed VI, hôpital Ibn
Tofaïl,*

À mon maître et juge : Pr. M. A. Samkaoui,
*chef de service de réanimation, CHU Mohammed VI, hôpital
Ibn Tofaïl,*

À mon maître et juge : Pr. R. Ben Elkhaïat,
*Pr agrégé de chirurgie viscérale, CHU Mohammed VI, hôpital
Ibn Tofaïl,*

À mon maître et juge : Pr. A. Louzy,
*Pr. agrégé de chirurgie viscérale, CHU Mohammed VI, hôpital
Ibn Tofaïl,*

*Je vous remercie de m'avoir accordé l'honneur de vous
intéresser à mon travail, et d'y apporter votre précieuse
contribution par votre jugement éclairé.*

*À tout le personnel du service de chirurgie viscérale de
l'hôpital Ibn Tofaïl,
À tout le personnel de la faculté de médecine et de
pharmacie de Marrakech,*

Merci pour votre aimable coopération.



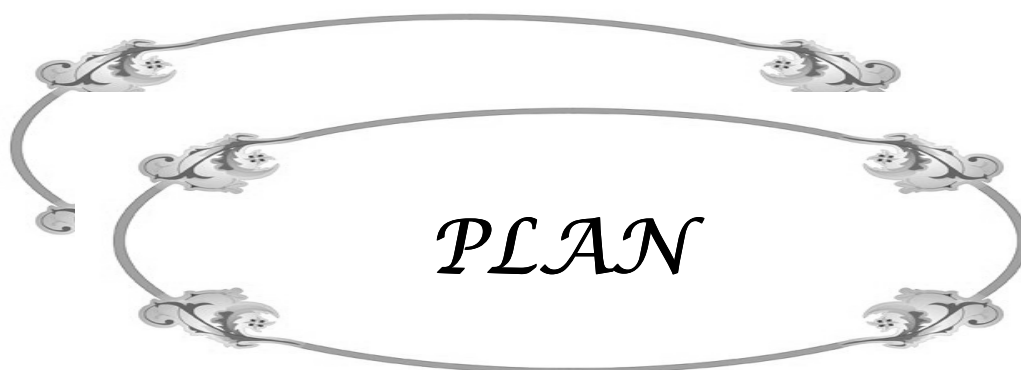
ABBREVIATIONS

Liste des abréviations

TT	: Traumatisme thoracique
TTF	: Traumatisme thoracique fermé
TTP	: Traumatisme thoracique pénétrant
AVP	: Accident de la voie publique
PEP	: Pression Expiratoire Positive
RTAT	: Rupture traumatique de l'aorte thoracique
DC	: Détresse circulatoire
DR	: Détresse respiratoire
TDM	: Tomodensitométrie
CP	: Contusion pulmonaire
PaO2	: Pression artérielle en oxygène
FiO2	: Fraction inspiratoire en oxygène
FR	: Fréquence respiratoire
VEMS	: Volume Expiratoire Minute par Seconde
SDRA	: Syndrome de détresse respiratoire aigu de l'adulte
ETT	: Echocardiographie transthoracique
ETO	: Echocardiographie transoesophagienne
CM	: Contusion myocardique
FV	: Fibrillation ventriculaire
CPK	: Creatine phosphokinase
RX	: Radiographie standard
IRM	: Imagerie par Résonance Magnétique
SpO2	: Saturation périphérique en oxygène

Les traumatismes thoraciques

ETCO2	: Fraction expiratoire en CO2
PCA	: Analgésie contrôlée par le patient
Hte	: Hématocrite
Hb	: Hémoglobine
PAM	: Pression artérielle moyenne
CEC	: Circulation extracorporelle
VCS	: Veine cave supérieure
VS-PEP	: Ventilation Spontanée avec Pression Expiratoire Positive
GCS	: Glasgow Coma Scale
PNT	: Pneumothorax
HMT	: Hémothorax
HPMT	: Hémopneumothorax
Sd.	: Syndrome
NFS	: Numération Formule Sanguine
TP	: Temps de prothrombine
TCA	: Temps de céphaline activé



INTRODUCTION	1
MATERIELS ET METHODE	3
I- Patients.....	4
II- Méthode.....	4
1- Données diagnostiques.....	4
1-1- Données cliniques.....	4
1-2- Données paracliniques.....	4
2- Données thérapeutiques.....	5
3- Données évolutives.....	5
RESULTATS	6
I- Aspects épidémiologiques.....	7
1- Age.....	7
2- Sexe.....	7
3- Circonstances du traumatisme.....	8
4- Antécédents.....	9
II- Aspects cliniques.....	9
1- Signes respiratoires.....	9
2- Signes circulatoires.....	10
3- Autres symptômes.....	10
4- Associations lésionnelles.....	11
III-Aspects paracliniques.....	12
1- Radiographie thoracique face.....	13
2- Tomodensitométrie.....	13
3- Electrocardiogramme.....	14
4- Echographie abdominale.....	14
5- Radiographie standard des membres.....	14
IV- Aspects lésionnels.....	15
1- Lésions pariétales.....	15
2- Lésions pleurales.....	15
3- Lésions pulmonaires.....	19
4- Ruptures diaphragmatiques.....	20
V- Traitement.....	20

1- Drainage thoracique	21
2- Analgésie.....	21
3- Traitement chirurgical en urgence.....	22
4- Surveillance.....	22
VI- Morbidité-Mortalité.....	22
1- Mortalité.....	22
2- Evolution favorable.....	23
3- Evolution défavorable.....	23
DISCUSSION.....	24
I- Aspects épidémiologiques.....	25
1- Fréquence globale.....	25
2- Age.....	25
3- Sexe.....	26
4- Etiologies.....	26
II- Mécanismes lésionnels.....	27
1- Traumatismes thoraciques fermés.....	27
2- Traumatismes thoraciques ouverts.....	32
III-Anatomo-pathologie des traumatismes thoraciques.....	36
1- Lésions pariétales.....	36
1-1- Les plaies pariétales.....	36
1-2- Les lésions osseuses.....	37
2- Lésions pleurales.....	41
2-1- Pneumothorax.....	41
2-2- Hémothorax.....	42
2-3- Hémopneumothorax.....	43
3- Lésions pulmonaires.....	44
3-1 Contusion pulmonaire.....	44
3-2 Hématome pulmonaire.....	44
3-3 Lacération et rupture pulmonaire.....	45
3-4 Pneumatocèle.....	45
3-5 Atélectasie.....	46
4- Lésions médiastinales.....	47
4-1 Lésions trachéo-bronchiques.....	47

4-2 Traumatismes cardiaques.....	47
4-3 Lésions vasculaires.....	47
4-4 Lésions de l'œsophage.....	53
4-5 Lésions du canal thoracique.....	53
5- Ruptures diaphragmatiques.....	54
IV- Physiopathologie des traumatismes thoraciques.....	57
1- Détresse circulatoire.....	57
2- Détresse respiratoire.....	58
2-1- Hypoventilation alvéolaire.....	58
2-2- Douleur.....	59
2-3- Altération des échanges alvéolo-capillaires.....	59
V- Etude clinique des traumatismes thoraciques	59
1- Signes fonctionnels.....	60
2- Signes physiques.....	60
3- Constantes hémodynamiques.....	61
4- Approche clinique des différentes lésions des traumatismes thoraciques.....	62
VI- Etude paraclinique des traumatismes thoraciques.....	68
1- Bilan radiologique.....	68
1-1- Radiographie thoracique.....	68
1-2- Tomodensitométrie.....	70
1-3- Echographie.....	74
2- Electrocardiogramme.....	75
3- Vidéothoroscopie.....	77
4- Bilan biologique.....	85
VII- Traitement.....	86
1- Prise en charge pré-hospitalière.....	86
2- Prise en charge hospitalière.....	87
2-1 Prise en charge ventilatoire.....	88
a- Les gestes de sauvetages.....	88
b- Oxygénothérapie simple ou ventilation spontanée avec pression expiratoire positive.....	100
c- Intubation et ventilation mécanique.....	10

	1
2-2 Prise en charge circulatoire.....	10
	1
2-3 Analgésie du traumatisé thoracique.....	10
	4
2-4 Chirurgie.....	10
	8
VIII- Evolution.....	11
	6
1- Morbidité.....	11
	6
1-1- Pneumopathies nosocomiales.....	11
	6
1-2- Syndrome de détresse respiratoire aigue SDRA.....	11
	6
1-3- Atélectasies.....	11
	6
2- Mortalité.....	11
	7
CONCLUSION.....	11
	8
ANNEXES	12
	0
RESUMES	
BIBLIOGRAPHIE	



INTRODUCTION

Les traumatismes thoraciques

Les traumatismes thoraciques sont une pathologie fréquente, et constituent une cause majeure d'hospitalisation [1]. Les formes bénignes sont les plus fréquentes alors que les formes graves, malgré les progrès de la pratique médicale, posent toujours des difficultés thérapeutiques.

Le développement de la médecine pré-hospitalière et la rapidité du transport des blessés ont contribué à l'augmentation du nombre des survivants [1].

La prise en charge à l'hôpital a été améliorée par la radiologie, celle-ci joue un rôle clé, ayant un impact considérable sur la décision thérapeutique. Quoique la radiographie standard représente le point de départ de la prise en charge la tomodensitométrie est devenue indispensable voir obligatoire [2]. Elle reste un sujet de controverse, plusieurs études ont montré sa supériorité dans le diagnostic et son impact sur le traitement.

L'objectif de notre travail est de présenter notre expérience dans la prise en charge des traumatismes thoraciques (TT), et d'évaluer nos résultats par rapport aux données de la littérature.



*MATERIELS
ET
METHODES*

I. Patients

Nous avons étudié d'une façon rétrospective, sur une période de 1 an (septembre 2007–aout 2008), les dossiers de 120 traumatisés du thorax, pris en charge au service de chirurgie viscérale de l'hôpital Ibn Tofail de Marrakech.

- Les critères d'inclusion :

- Traumatisme thoracique fermé.
- Traumatisme pénétrant.

II. Méthodes

Une fiche d'exploitation est remplie pour chaque patient présentant un traumatisme thoracique avec une analyse des données diagnostiques, thérapeutiques et évolutives.

1- Données diagnostiques

Le diagnostic lésionnel de traumatisme thoracique est retenu sur des données cliniques et paracliniques.

1-1 Données cliniques

- Circonstances du traumatisme.
- Signes fonctionnels respiratoires et extra-respiratoires.
- Examen clinique complet.

1-2 Données paracliniques

Etablies à partir d'examens radiologiques et biologiques, à savoir :

- Radiographie du thorax face.
- Tomodensitométrie thoracique.

Les traumatismes thoraciques

- Electrocardiogramme et enzymes cardiaques.

Dans le cadre du polytraumatisé :

- Tomodensitométrie cérébrale.
- Echographie abdominale.
- Radiographie des membres.
- Radiographie du rachis.
- Radiographie du bassin.

2- Données thérapeutiques

Instaurées en premier temps au service des urgences, puis au service de chirurgie viscérale. Elles comprennent :

- Le drainage thoracique
- L'analgésie
- Le traitement chirurgical.

3- Données évolutives

- Evolution favorable
- Evolution défavorable.



RESULTATS

I. Les aspects épidémiologiques

1- Âge

L'âge moyen était de 39 ans, avec des extrêmes entre 14 et 64 ans.

La tranche d'âge la plus touchée était celle des 30-39 ans (figure 1).

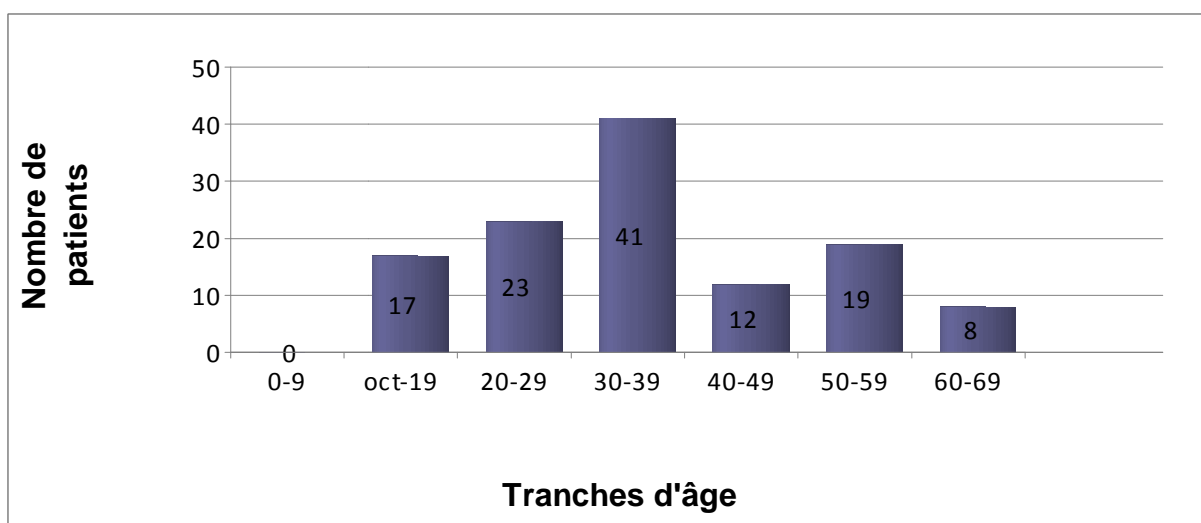


Figure 1 : Répartition de nos patients par tranches d'âge.

2- Sexe

On a noté une prédominance masculine avec 87 % (104 hommes) contre 13 % (16 femmes).

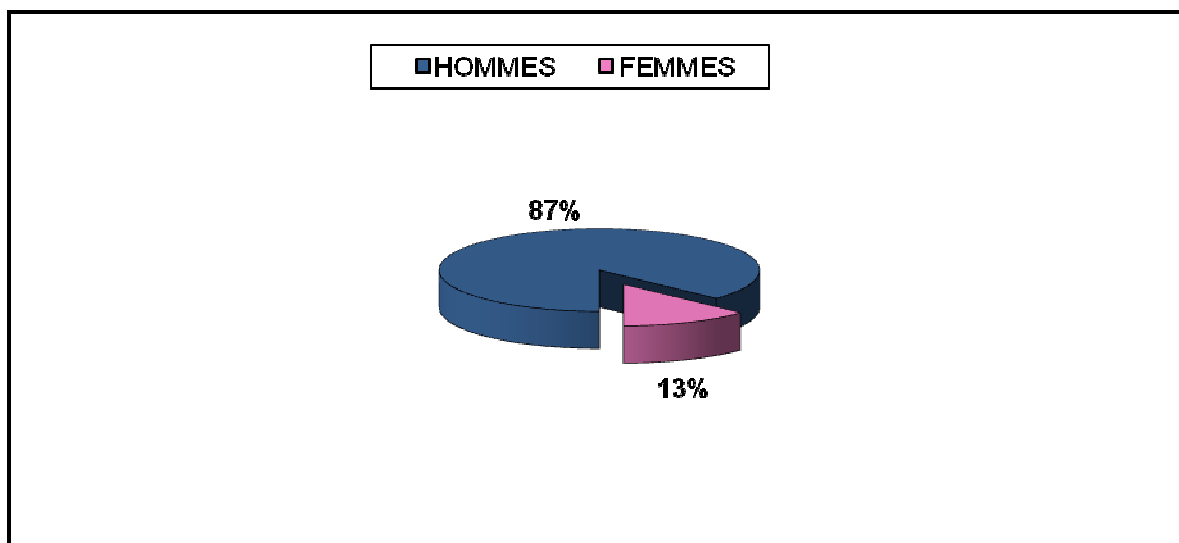


Figure 2 : Répartition selon le sexe de nos patients.

3- Les circonstances du traumatisme

La grande majorité des traumatismes thoraciques étaient fermés: 89% (106 cas).

La fréquence des traumatismes pénétrants était de 11% (13 cas). Ils étaient dus à une arme blanche suite à une agression. Aucune plaie par projectile n'a été enregistrée.

Les accidents de la voie publique représentaient de loin la circonstance la plus fréquente dans les traumatismes fermés, avec une fréquence de 79,6% (95 cas).

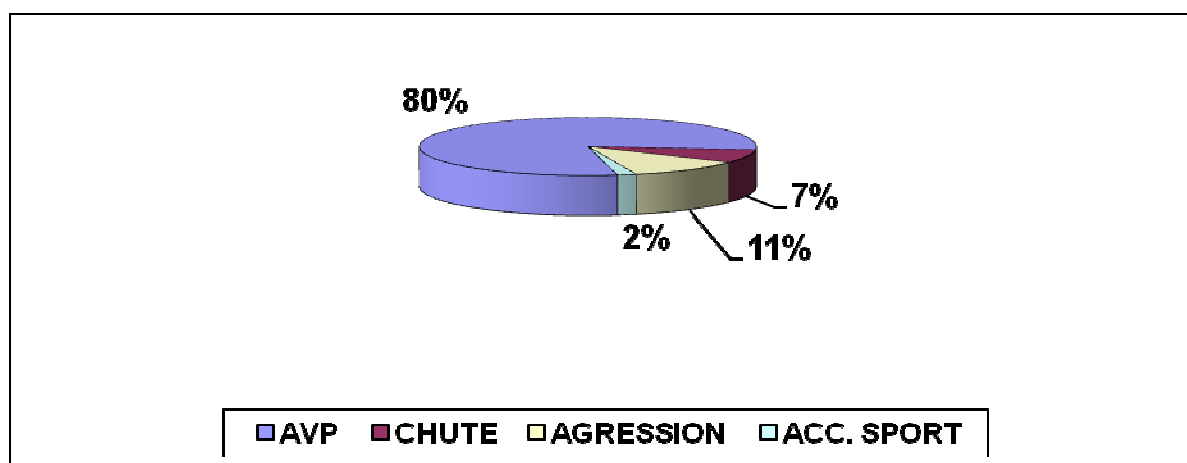


Figure 3 : Proportions des différentes circonstances de survenue du traumatisme chez nos patients.

4- Les antécédants

Dans notre série, 11,49% (10 cas) des TT étaient survenus sur un terrain particulier fait de:

- Diabète : 5 cas
- BPCO : 2 cas
- Cardiopathie : 1 cas
- Hypertension artérielle : 2 cas

II. Les aspects cliniques

La symptomatologie du traumatisé thoracique est variable, il n'y a pas de parallélisme entre l'aspect clinique et les lésions rencontrées.

On distingue essentiellement les signes respiratoires et les signes circulatoires.

1- Les signes respiratoires

1-1 Signes fonctionnels

a- La douleur thoracique :

La douleur thoracique était présente chez tous nos patients (100%).

b- La dyspnée :

Elle a été retrouvée chez 40,7 % (n = 48) des malades.

c- La détresse respiratoire :

27,8 % de nos patients (33 cas) ont été admis avec détresse respiratoire.

d- L'hémoptysie :

Un seul patient a présenté une hémoptysie.

Les traumatismes thoraciques

1-2 Examen clinique

L'examen clinique a permis d'objectiver :

- * Un emphysème sous-cutané chez 24 malades soit 20,4 %. Il était étendu à la région cervicale chez trois patients. Aucun cas d'emphysème extensif n'a été enregistré.
- * Un volet thoracique stable chez 11 malades (9,3 %).
- * Un syndrome d'épanchement chez 60 patients soit 50 %.

Tableau I : Symptomatologie respiratoire

Signes respiratoires	Nb de patients	% (n=120)
Douleur thoracique	120	100
Dyspnée	48	40,7
Détresse respiratoire	33	27,8
Hémoptysie	1	0,8
Volet thoracique	11	9,3
Emphysème sous-cutané	24	20,4
Syndrome d'épanchement pleural	60	50

2- Les signes circulatoires

L'état hémodynamique était instable chez 10 patients (8,4%) suite à un état de choc hémorragique. Ces patients ont nécessité un transfert au service de réanimation chirurgicale.

Aucune tamponnade vraie n'a été enregistrée dans notre série.

3- Autres symptômes

Le tableau clinique des patients a été marqué par la présence, à côté des signes respiratoires et circulatoires, d'autres symptômes :

3-1 Signes digestifs :

La douleur abdominale concernait 39 patients (32,5%) dont 3 avaient un syndrome occlusif associé.

Tableau II : Symptomatologie abdominale

Signes digestifs	nb	%
Sensibilité abdominale	17	14,6
Défense abdominale	10	8,3
Contracture abdominale	12	10

3-2 Signes neurologiques :

Deux patients avaient un traumatisme crânien sans gravité et ont pu être transférés au service de chirurgie devant un score de glasgow supérieur à 9.

3-3 Signes locomoteurs :

Les signes locomoteurs orientant vers une lésion traumatique de l'appareil locomoteur sont résumés dans le tableau.

Tableau III : Signes physiques des lésions de l'appareil locomoteur

Signes locomoteurs	Nb	%
Déformation du membre supérieur	17	14,4
Douleur à la palpation du bassin	2	1,6
Déformation du membre inférieur	9	7,5

4- Associations lésionnelles

Le traumatisme thoracique était isolé dans 37% des cas (44 cas) et associé à d'autres lésions dans 63% des cas (76 cas) et on a trouvé :

- Un traumatisme abdominal dans 38% (46 cas)
- Un traumatisme des membres dans 23,5% des cas (28 cas)
- Un traumatisme crânien dans 1,5% des cas (2 cas)

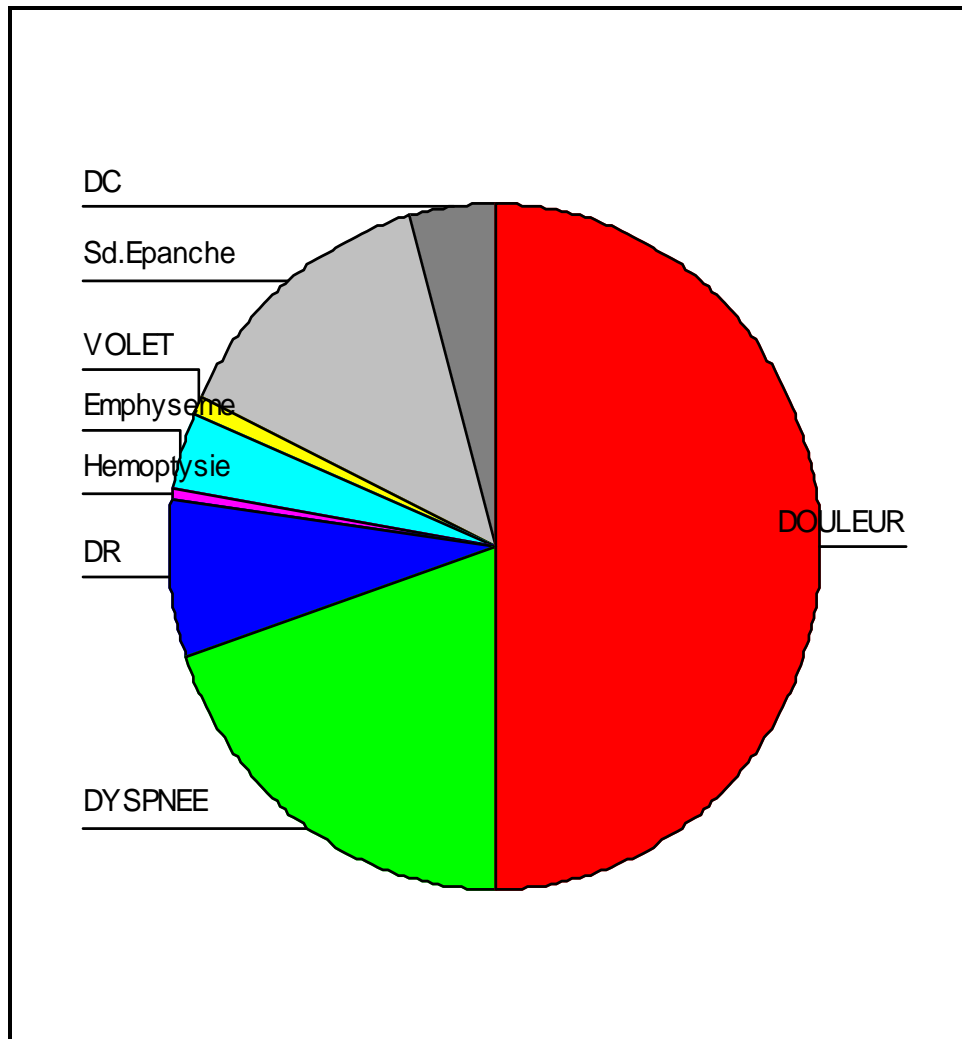


Figure 4 : Répartition des signes cliniques

DC = détresse circulatoire

DR = détresse respiratoire

III. Les aspects paracliniques

Certains examens complémentaires ont été réalisés à l'admission, et d'autres en fonction de l'orientation.

La radiographie thoracique, un bilan biologique comportant NFS, ionogramme sanguin et TP-TCA, ont été réalisés pour tous les malades (100%) à l'admission.

La tomodensitométrie a été réalisée pour 47 malades (39 %) avec un délai variable entre 3 heures et 24 heures.

Les traumatismes thoraciques

Les autres examens complémentaires :

- Un électrocardiogramme (6 malades).

Les examens pour les autres lésions associées ont été réalisés en fonction des données de l'examen clinique, notamment l'échographie abdominale et les radiographies standards des membres.

1- La radiographie thoracique de face

La radiographie thoracique de face a été réalisée chez tous les patients. Les différentes lésions observées sont notées dans le tableau suivant :

Tableau IV : Les lésions retrouvées à la radiographie thoracique

		nb	%
Lésions pariétales	Fracture de côtes	62	52
	Volet thoracique	13	11
	Fracture de la clavicule	2	1,6
	Hernie diaphragmatique	1	0,8
Lésions pleuro-pulmonaires	Pneumothorax	28	23
	Hémothorax	24	20
	Hémopneumothorax	20	16,5
	Contusion pulmonaire	6	5

Tableau V : Abondance des épanchements pleuraux

	Faible		Moyenne		Grande	
	nb	%	nb	%	nb	%
Pneumothorax	14	42	13	40	6	18
Hemothorax	18	50	12	33	6	17
Hémopneumothorax	6	17	21	58	9	25

2- La tomodensitométrie

La tomodensitométrie a été réalisée chez 47 patients, soit 39 % des malades.

Tableau V : Nature des lésions à la TDM thoracique

Lésions	nb	%
Fracture de côtes	47	39
Contusion pulmonaire	30	25
Hémothorax	36	30
Pneumothorax	33	27,5
Hémopneumothorax	36	30
Hernie diaphragmatique	1	0,8
Pneumatocèle	1	0,8

3- L'électrocardiogramme

Devant la symptomatologie thoracique, 6 patients ont bénéficié d'un examen ECG, qui s'est révélé normal dans tous les cas.

4- L'échographie abdominale

Devant la douleur abdominale, 32,5 % (39 cas) des patients ont bénéficié d'une échographie abdominale.

Tableau VI : Résultats de l'échographie abdominale

Lésions	Nb	%
Epanchement péritonéal	19	16
Epanchement rétropéritonéal	3	2,5
Fracture splénique	10	8
Contusion hépatique	7	6

5- La radiographie standard des membres

Les différentes lésions traumatologiques sont représentées dans le tableau ci-dessous.

Tableau VII : Les traumatismes retrouvés à la radiographie

Traumatismes	Nb	%
Fracture de la clavicule	17	14,4
Fracture du cadre obturateur	2	1,6
Fracture du fémur	9	7,5

IV. Les aspects lésionnels

1- les lésions pariétales

1-1 Fractures de côtes simples (figure 1)

Présentes dans 52% des cas (62 cas).

1-2 Volets thoraciques

11% de nos malades (13 cas) présentaient un volet thoracique.

1-3 Plaies pariétales

L'incidence des plaies thoraciques était faible : 11% (13 cas). Elles étaient toutes pénétrantes. On n'a pas objectivé de plaie par arme à feu.

2- Les lésions pleurales

Les lésions pleurales étaient présentes dans 87,5% des cas (105 cas), les tableaux VIII, IX et X représentent les lésions avec leur fréquence.

2-1 Le pneumothorax isolé (figure 4 et 5)

Le pneumothorax isolé était présent chez \approx 28% (33 cas) de la totalité de nos traumatisés, et représentait \approx 32% des lésions pleurales, dont 19 à gauche, 11 à droite et chez 3 malades le pneumothorax était bilatéral.

Les traumatismes thoraciques

Le pneumothorax était secondaire à une plaie par arme blanche dans \approx 6% des cas (7 malades) et dans 22% des cas (26 malades) à un traumatisme fermé.

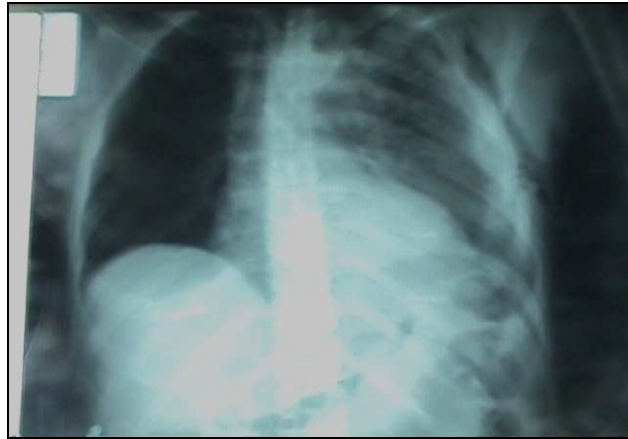


Figure 5: Pneumothorax isolé

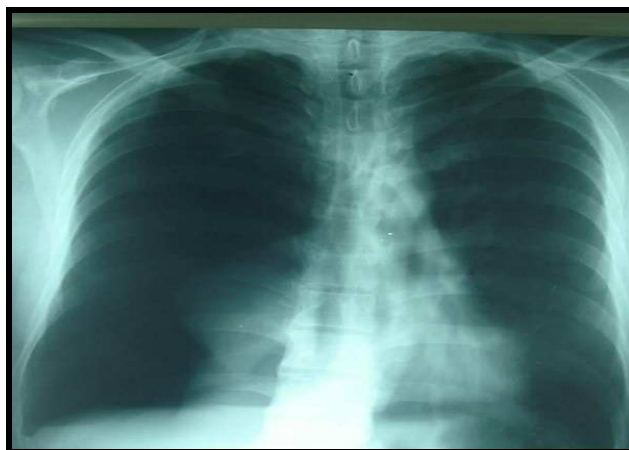


Figure 6 : Pneumothorax isolé

Le tableau suivant illustre la fréquence du pneumothorax :

Tableau VIII: Fréquence du pneumothorax isolé.

Pneumothorax isolé	Nombre de cas	% (n=120)
Droit	11	9
Gauche	19	16.5
Bilatéral	3	2,5
Total	33	28

2-2 L'hémothorax isolé (figure 6 et 7)

L'hémothorax dans notre série était présent dans $\approx 30\%$ des cas ($n = 36$), dont 31 unilatéraux (17 à gauche et 14 à droite) soit $\approx 26\%$ des cas et 5 bilatéraux soit $\approx 4\%$. Chez un malade il était secondaire à une plaie, les autres étaient dus à un traumatisme fermé.

L'hémothorax a constitué 34% de la totalité des lésions pleurales.

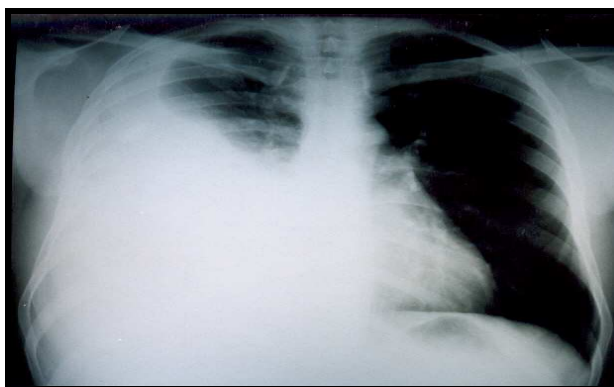


Figure 7 : Hémothorax isolé

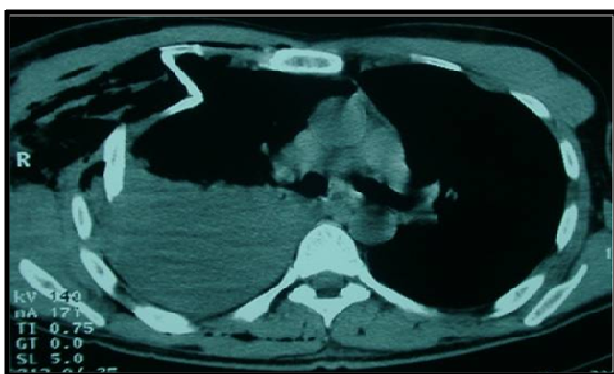


Figure 8 : Hémothorax isolé

Le tableau suivant illustre la fréquence de l'hémothorax :

Tableau IX: Fréquence de l'hémothorax isolé.

Hémothorax isolé	Nombre de cas	% (n=120)
Droit	14	12
Gauche	17	14
Bilatéral	5	4
Total	36	30

2-3 L'hémopneumothorax (figure 8)

L'association d'un hémithorax avec un pneumothorax est présente dans $\approx 30\%$ des cas (36 cas), dont 31 sont unilatéraux (18 à gauche et 13 à droite) et chez 5 patients l'hémopneumothorax est bilatéral soit 4 %.

L'hémopneumothorax représente 34% des lésions pleurales.

Cette lésion est secondaire à un traumatisme pénétrant chez un patient, les autres sont secondaires à un traumatisme fermé.

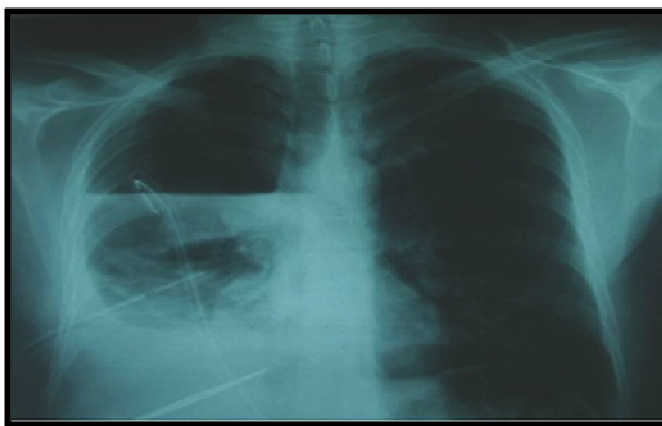


Figure 9 : Hémopneumothorax

Tableau X : Fréquence de l'hémopneumothorax.

Hémopneumothorax	Nombre de cas	% (n=120)
Droit	13	10
Gauche	18	15,8
Bilatéral	5	4,2
Total	36	30

Les lésions pleurales dans notre série se répartissaient comme suit :

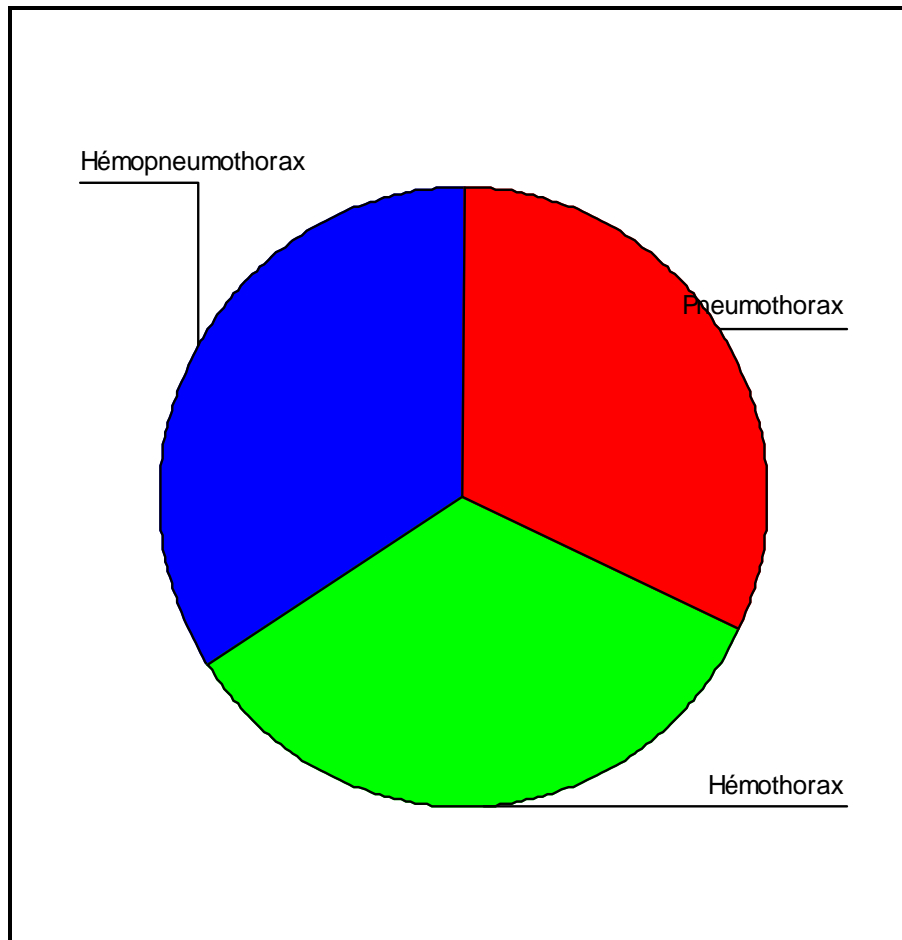


Figure 10 : Répartition des lésions pleurales

3- Les lésions pulmonaires

Les lésions étaient dominées par la contusion pulmonaire (figure 10) avec une fréquence de 25% (30 cas) dont 15 étaient unilatéraux : 12,5 % (8 à gauche et 7 à droite) et 15 bilatéraux (12,5%).

Les autres lésions pulmonaires étaient représentées par un cas de pneumatocèle (figure 11).

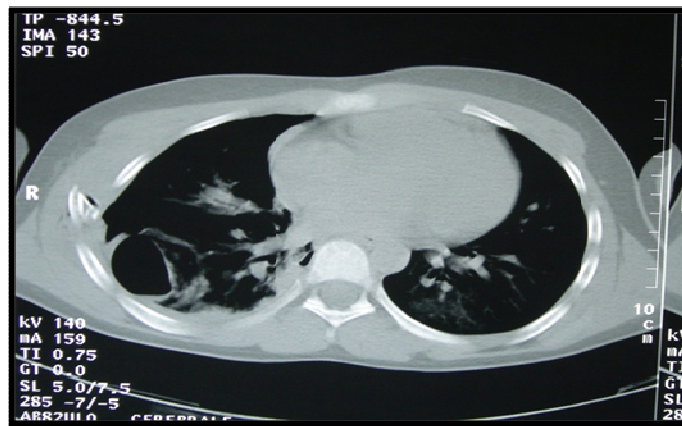


Figure 12 : Pneumatocèle

4- Les ruptures diaphragmatiques

La présence d'un cas de rupture diaphragmatique découverte précocément (0,8%) était rapportée.

Le malade a été victime d'un accident de la voie publique et a consulté pour douleur abdominale avec dyspnée. La radiographie pulmonaire a montré une opacité basale gauche, des clartés digestives avec effacement des contours de la coupole gauche, et la TDM a objectivé une importante hernie diaphragmatique gauche de l'estomac, l'angle colique gauche, quelques anses intestinales, la partie supérieure de la rate et du mésentère. Cette hernie était responsable d'un effet de masse avec atélectasie passive du lobe inférieur gauche et effet de masse sur le médiastin refoulé vers la droite.

V. Traitement

La prise en charge thérapeutique de nos patients a consisté en un drainage pleural et un traitement chirurgical, ainsi qu'une prise en charge de la douleur, très invalidante dans le contexte du traumatisme thoracique.

1- Le drainage thoracique

Le drainage thoracique a été réalisé dans 68% (n = 82) des lésions pleurales, alors que 32% (38 cas) n'ont pas été drainés.

La durée moyenne était de \approx 5 jours, avec une durée maximale de 10 jours et un minimum de 2 jours.

Le nombre de pneumothorax (PNT) drainés était de 30, avec une durée moyenne de 4,71 jours.

Les hémothorax (HMT) drainés étaient au nombre de 10, la durée moyenne de 5,67 jours.

Les hémopneumothorax (HMPT) drainés étaient au nombre de 16, avec une durée moyenne de 4,4 jours.

Tableau XI : Nombre de lésions drainées et durée moyenne du drainage thoracique

Lésion drainée	nb	%	Durée moyenne (J)
Pneumothorax	30	25	4,71
Hémothorax	10	8	5,67
Hémopneumothorax	16	13	14,4

2- L'analgésie

Une analgésie par voie systémique a été instaurée au service d'accueil des urgences puis continuée au sein du service de chirurgie viscérale.

L'analgésie a été réalisée à l'aide de moyens médicaux à base d'antalgiques et d'anti-inflammatoires.

Les produits utilisés sont notés dans le tableau :

Tableau XII : Produits analgésiques utilisés

Produits	Type	Dose	Voie
Antalgique	Paracétamol	6g/j	IVL
AINS	Kétoprofène	200 à 300mg/j	IVL/IM

La durée de l'analgésie par voie générale variait de 2 à 8j.

3- Le traitement chirurgical en urgence

Les indications du traitement chirurgical ont été d'ordre extrathoracique :

- * Une hernie diaphragmatique opérée en urgence, sans complications.
- * Les autres lésions qui ont nécessité un traitement urgent ont été représentés par :
 - Une rupture de rate (10 cas).
 - Des fractures des membres (11 cas) :
 - Fracture du fémur : 4 cas.
 - Fracture de clavicule : 5 cas.
 - Fracture du cadre obturateur : 2 cas.

Aucun patient n'a eu un traitement chirurgical thoracique.

4- Surveillance

Une surveillance systématique rigoureuse était adoptée afin d'adapter le traitement et de détecter d'éventuelles complications secondaires. Elle comprenait :

- Un bilan biologique : demandé en fonction du contexte clinique (ionogramme, NFS, prélèvement bactériologique...)
- Un bilan radiologique : les malades avec un drain thoracique avaient bénéficié de radiographie pulmonaire de contrôle quasi quotidienne permettant de vérifier la position du drain et de rechercher d'éventuelles complications secondaires.

VI. Morbidité-mortalité

1- Mortalité

Les traumatismes thoraciques

Aucun décès n'a été répertorié (0%).

2- Evolution favorable

Une bonne évolution sous traitement a été observée chez 101 patients, soit 84 %. La durée moyenne d'hospitalisation était de 8,9 jours.

3- Evolution défavorable

Les complications dans notre série ont été présentes dans 16% des cas (19 malades).

Le tableau ci-dessous montre les différentes complications :

Tableau XIII : Complications des traumatismes thoraciques dans notre série

Circonstances	Complications	Nombre de cas
Traumatisme thoracique isolé	Hémothorax résiduel	14
Traumatisme thoracique associé à un traumatisme crânien	Hémothorax résiduel	1
Traumatisme thoracique associé à une rupture de rate	Pneumopathie + Pyothorax	2
Traumatisme thoracique associé à un traumatisme des membres	Pneumopathie	2



DISCUSSION

I. Les aspects épidémiologiques

1- Fréquence globale

Les traumatismes thoraciques sont fréquents. L'atteinte thoracique est retrouvée chez 33 % des traumatisés, toutes causes confondues et chez 40 à 50 % des conducteurs non ceinturés.

Ils s'intègrent dans le cadre d'un polytraumatisme dans 70 à 80 % des cas.

Les traumatismes de façon générale, représentent la première cause de mortalité chez les jeunes de 1 – 34 ans et entraînent 40 % des décès chez l'enfant. Ils constituent la première cause de mortalité pour les personnes de moins de 65 ans.

Dans notre étude, les traumatisés du thorax représentaient 10,8 % des admissions ayant transité par le service des urgences chirurgicales.

2- Age

Dans la littérature, l'âge moyen est compris entre 30 ans et 45 ans, ceci est dû en grande partie à leur exposition aux AVP.

Dans notre série, il était de 39 ans avec des extrêmes entre 14 ans et 64 ans.

Tableau XIV : Age moyen de survenue des traumatismes thoraciques

Auteurs	Moyenne d'âge
Lopez.s (France)	46 ans
Giannoudis.PV (Angleterre)	39,1 ans
Liman.ST (Turquie)	45 ans
Atoini.F (Rabat)	39 ans
Rahhali.S (Casablanca)	39,2 ans
Notre série	39 ans

3- Sexe

Notre série a été marquée par une prédominance masculine avec 87 % (47 hommes) contre 13 % (7 femmes), classiquement retrouvée dans la littérature.

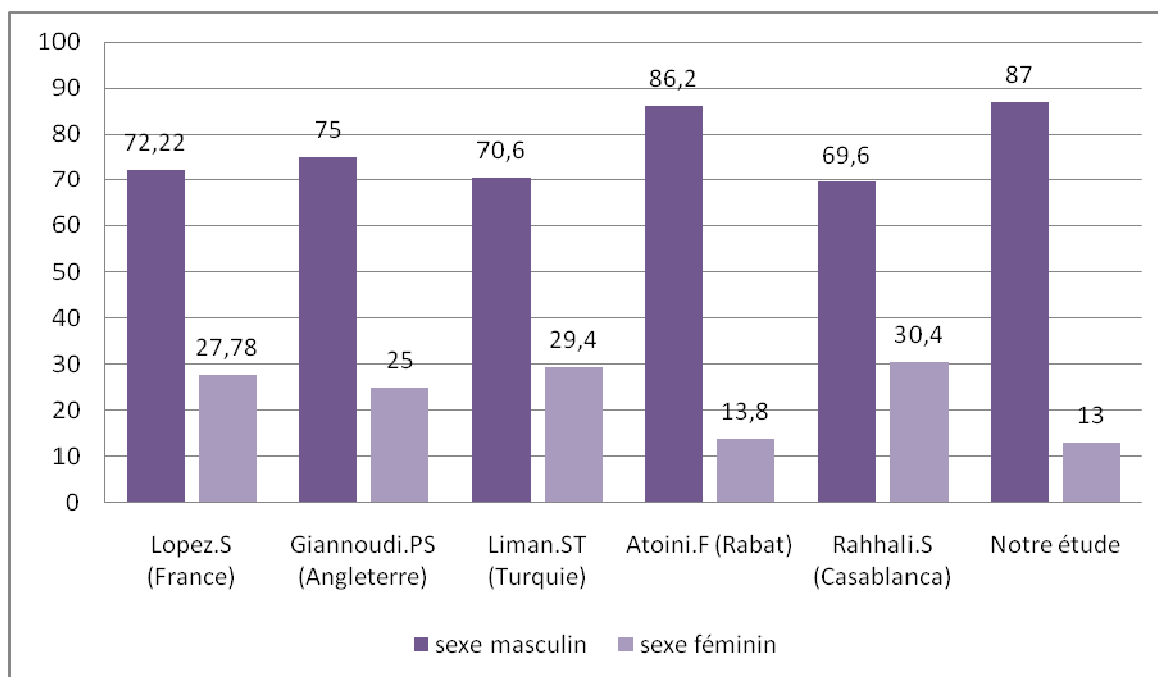


Figure 13 : Fréquence des TT selon le sexe

4- Les étiologies

Dans notre série la grande majorité des traumatismes thoraciques sont fermés ($\approx 89\%$) ce qui est comparable aux résultats trouvés dans les pays d'Europe, et à l'opposé des pays d'Amérique et d'Afrique du sud où les traumatismes pénétrants sont plus fréquents.

La fréquence des traumatismes pénétrants était de 11% et sont dus pour la majorité à une arme blanche suite à une agression. Aucune plaie par projectile n'a été enregistrée. En France, la fréquence des traumatismes pénétrants varie entre 5 à 13 % [289].

Les accidents de la voie publique représentent de loin la circonstance la plus fréquente dans les traumatismes fermés, avec une fréquence comprise entre 70–80 %.

Les traumatismes thoraciques

La fréquence des accidents de la route est expliquée par des facteurs humains: on trouve parmi les causes, la baisse de la vigilance, l'excès de vitesse qui entraîne un rétrécissement du champ visuel et augmente les distances de freinage. La vitesse élevée augmente également la sévérité des lésions.

Tableau XV : Etiologies des TT

Etiologies	Lopez.S (France)	Liman.ST (Turquie)	AToini.F (Rabat)	Rahhali.S (Casablanca)	Notre étude
AVP	62	67	73,56	78,2	80
Chute	30	12,48	12,64	10,8	7
Agressions	4	17,98	9,2	-	11
AT	-	-	-	4,3	-
Autres	4	2,54	4,6	6,7	2

II. Les mécanismes lésionnels

Les traumatismes thoraciques fermés ou ouverts représentent une entité lésionnelle polyvalente dont la compréhension des différents mécanismes est un avantage, permettant une évaluation des différentes lésions, une anticipation des complications éventuelles, et aussi la prise en compte des mesures de prévention.

Il faut distinguer les traumatismes fermés des traumatismes pénétrants.

1- Traumatismes thoraciques fermés

Parmi les traumatismes fermés, trois mécanismes lésionnels sont en cause, seuls ou associés :

- La compression ou l'écrasement est à l'origine des fractures (côtes, sternum), des contusions pulmonaires, des atteintes cardiaques ou aortiques (aorte thoracique descendante distale) ;
- La décélération est responsable de déchirures ou de sections de l'aorte thoracique, de ruptures trachéo-bronchiques, et des contusions pulmonaires ;

Les traumatismes thoraciques

- Le blast – l'onde de choc – entraîne un phénomène d'éclatement lorsqu'il rencontre un changement de densité du milieu. Les lésions rencontrées sont alors essentiellement pulmonaires.

1-1 Le choc direct ou compression

Les lésions observées au cours d'un choc direct, sont soit en regard du point d'impact ou à distance de celui-ci. La gravité dépend essentiellement de l'énergie cinétique et du siège d'application du choc, qui est responsable principalement de lésions pariétales mais aussi des organes sous-jacents [31].

La variabilité d'absorption de l'énergie cinétique explique les différentes lésions rencontrées selon l'âge : le volet thoracique est plus fréquent chez le sujet âgé au thorax rigide. Une contusion pulmonaire ou une rupture diaphragmatique s'observera plus volontiers chez le sujet jeune au thorax souple, une torsion pulmonaire chez le jeune enfant [32].

Les compressions prolongées par des objets lourds surtout lors des incarcérations sont à l'origine d'un tableau particulier connu sous le nom d'asphyxie traumatique ou syndrome de perthes, qui est due à un blocage des mouvements respiratoires avec une hyperpression veineuse. Des fractures costales et des disjonctions des articulations de la ceinture scapulaire ont été aussi décrites.

1-2 La décélération [31] [32] [33] [34]

a- Généralités :

La plupart des traumatismes fermés sont liés au choc entre deux corps en mouvement ou entre un corps en mouvement et un obstacle fixe. Lorsqu'un corps se déplace selon un mouvement de translation horizontale (accident de la route) ou verticale (chute), son arrêt brutal contre un obstacle est responsable d'un mécanisme de compression direct et d'un phénomène de décélération. Les caractéristiques de la force appliquée à la zone d'impact ou celles de l'énergie cinétique transférée expliquent la sévérité des lésions.

Les traumatismes thoraciques

La force appliquée à une masse est proportionnelle à l'accélération à laquelle est soumis le centre d'inertie de cet organisme lors d'un déplacement, soit :

$$\text{Force (N)} = \text{masse (kg)} \times \text{accélération (m} \cdot \text{s}^{-2}\text{)}$$

Par ailleurs et selon la loi d'interaction, l'énergie cinétique transférée par un corps en mouvement arrêté brutalement par un obstacle correspond à la moitié du produit de la masse du corps et du carré de la vitesse avec laquelle il se déplace, cette dernière est restituée par l'obstacle à l'organisme.

$$\text{Énergie cinétique (Joule)} = \frac{1}{2} \times \text{masse (kg)} \times \text{vitesse}^2 \text{ (m} \cdot \text{s}^{-1}\text{)}$$

b- Mécanismes de survenue des lésions de décélération :

Les études biomécaniques ont conclu que la décélération d'un corps arrêté brutalement par un obstacle génère une force gravitationnelle négative exprimée par des multiples de G.

Les variations de force gravitationnelle sont possibles dans trois plans et la tolérance du corps humain diffère selon trois axes décrits, maximale dans le sens horizontal, faible lorsqu'elle est verticale et minimale pour une décélération latéral (voir graphique).

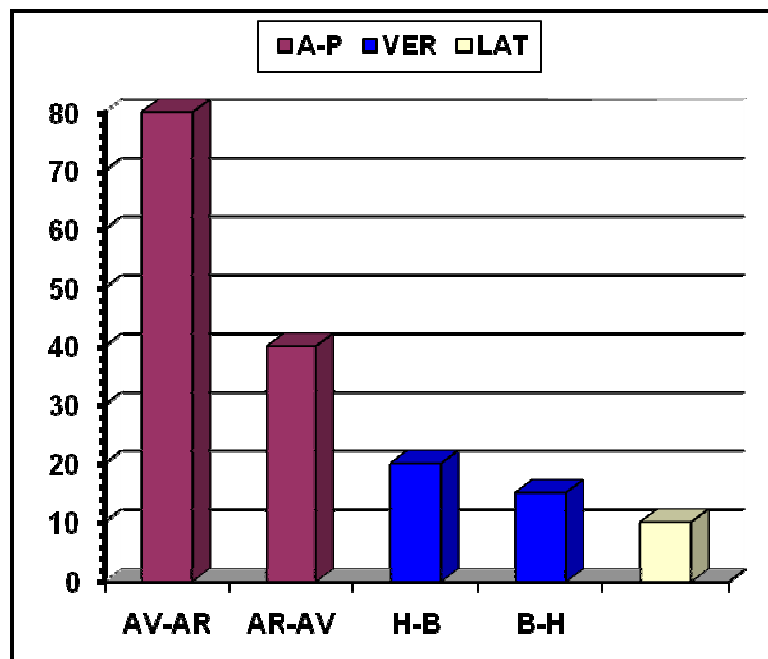


Figure 14 : les variations de force gravitationnelle en fonction des axes.

A-P = antéro-postérieure. VER = verticale. LAT = latérale.
AV-AR = d'avant en arrière. AR-AV = d'arrière en avant.
H-B = de haut en bas. B-H = de bas en haut.

Les traumatismes thoraciques

Deux exemples illustrent bien ce phénomène, ce sont les accidents de la route et la chute d'un lieu élevé.

Lors des accidents de véhicules motorisés, la tolérance à la décélération exprimée par des multiples de G (accélération gravitationnelle) dépend de la vitesse initiale et de la durée de la décélération (évaluée indirectement par la distance de freinage) selon la formule approximative :

$$G (m \cdot s^{-2}) = 0,05 \times \text{vitesse}^2 (m \cdot s^{-1}) / \text{durée de décélération}$$

D'après cette formule on comprend parfaitement la gravité des lésions due aux phénomènes de décélération où la vitesse est grande et où la durée est moindre (instantanée).

Lors d'une chute d'un lieu élevé, les forces de décélération et la sévérité des lésions dépendent de plusieurs facteurs :

- La hauteur ;
- La masse du corps ;
- La vitesse du corps au moment de l'impact ;
- La zone de réception ;
- La surface du corps impacté ;
- Les propriétés viscoélastiques des organes qui subissent le choc.

c- Conséquences :

Lors de l'arrêt brutal du corps, chaque organe poursuit son mouvement de translation verticale ou horizontale à la vitesse initiale. La traduction de cette décélération sur chacun des organes peut être comprise par la notion de « poids apparent », défini comme le produit du poids réel et du nombre de G auquel l'organe est soumis. Le poids apparent de l'organisme et des différents organes augmente considérablement lors d'une décélération brutale en fonction de la vitesse du corps. Les organes intrathoraciques ayant des densités différentes sont ainsi soumis à des déplacements dont l'importance et la vitesse varient. Des phénomènes de tiraillement, de cisaillement ou d'écrasement sont constatés au niveau des zones de jonction entre deux structures de densités différentes.

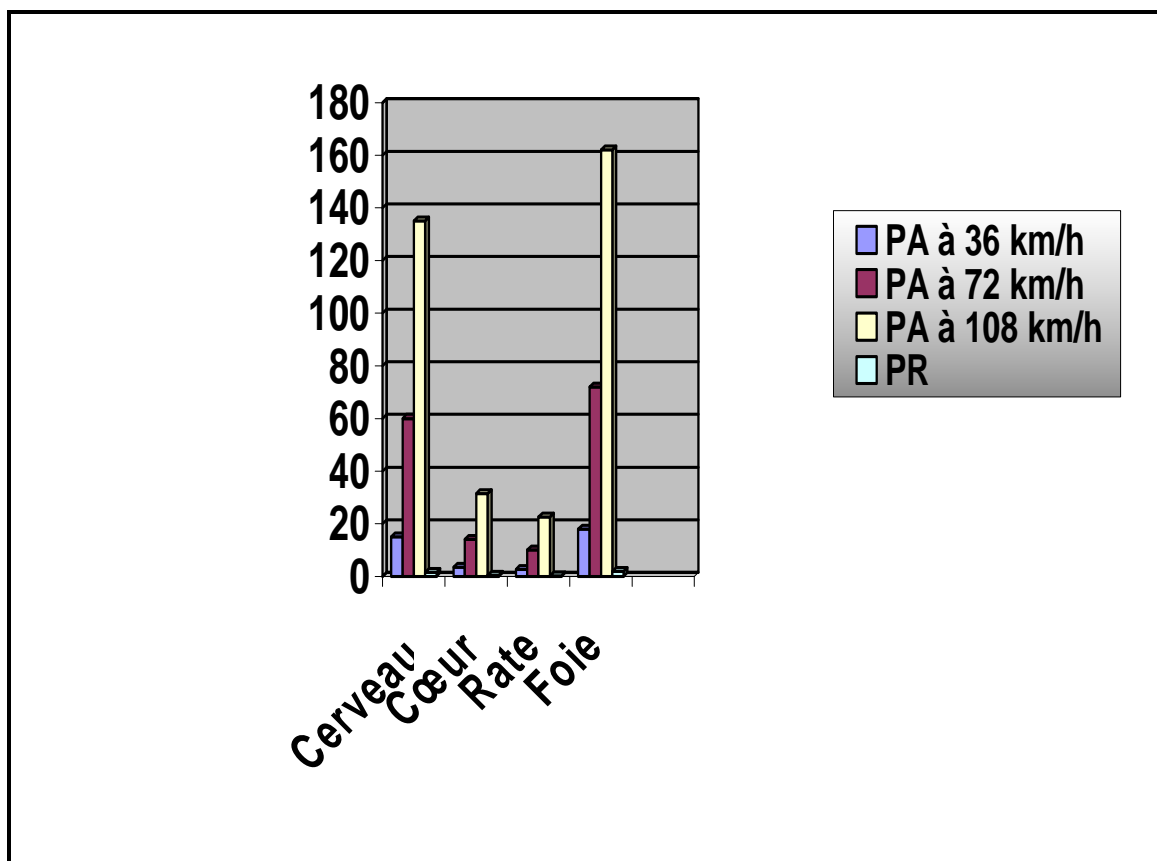


Figure 15 : poids apparent des principaux organes soumis à une déclaration Brutale en fonction de la vitesse du corps au moment de l'impact [31]

PA = Poids apparent
PR = Poids réel.

1-3 Le blast [16] [35] [36] [37]

a- Généralités :

Le blast est le processus pathologique qui induit des lésions dans un organisme exposé à une onde de choc au cours d'une explosion. Bien connu de la médecine militaire, il intéresse également le médecin civil confronté à des victimes d'accidents domestiques ou industriels.

Au cours d'une explosion on distingue classiquement :

- Une onde de pression statique, responsable des lésions de blast dites primaires.
- Une onde de pression dynamique responsable des lésions de blast dites secondaires dues aux blessures par projectiles ou objets mis en mouvement.

Les traumatismes thoraciques

- Des effets tertiaires (projection de la victime sur des objets), et quaternaires (brûlures, ensevelissement, inhalation de fumée, irradiation).

Le blasté est donc souvent un patient polytraumatisé et polycrêlé, parfois brûlé.

b- Description :

b-1 Onde de pression statique :

L'onde de pression statique comporte une première onde de pression positive, brève et de grande amplitude, pathogène, suivie par une onde de pression négative, sans importance physiopathologique.

b-2 Le vent du blast ou onde de pression dynamique :

Cette pression suit immédiatement le front de l'onde de choc. Elle correspond au déplacement d'une importante quantité d'air ou de liquide proportionnelle à l'intensité de l'onde de choc. Bien que tout près de l'explosion elle puisse être aussi importante que l'onde de choc, elle baisse rapidement en s'éloignant.

Le vent du blast est à l'origine des lésions du blast dites secondaires par projections d'objets sur la victime et des lésions du blast tertiaire par projection de la victime sur les objets. Les mécanismes en cause sont aspécifiques, observés dans pratiquement tous les traumatismes.

2- Traumatismes thoraciques ouverts

La plaie thoracique se définit comme une solution de continuité de l'un des tissus de revêtement du thorax. Elle est dite pénétrante si elle dépasse la plèvre pariétale de l'une ou l'autre des deux cavités pleurales ou si elle atteint l'un quelconque des tissus médiastinaux. [38]

2-1 Les circonstances

En pratique civile, il peut s'agir d'agressions, autolyses, chute sur objet contendant, accident de travail, accident de la route, décharge d'un fusil de chasse à bout portant, projectiles de bombe artisanale, coup de corne de bovidé, etc.....

Les traumatismes thoraciques

Les traumatismes thoraciques de guerre sont aussi anciens que l'humanité par des lésions par armes blanches, mais nous sommes simplement passés aux lésions par projectiles métalliques à grande vitesse.

2-2 Les agents agresseurs [10] [16] [38] [39] [40] [41]

a- Les armes blanches :

- Les armes blanches ont une portée lésionnelle limitée par leur longueur.
- La simple pénétration détermine sur son trajet un « tunnel lésionnel » dans lequel tous les organes rencontrés peuvent être lésés.
- La lame, une fois pénétrée dans le thorax, fait un mouvement circulaire déterminant un « triangle », voire un cône d'attrition.
- La situation d'un orifice d'entrée d'arme blanche ne permet pas de prévoir un trajet possible si l'arme a tourné dans la plaie. Aussi doit-on se méfier :
 - Un coup porté d'en bas, à entrée abdominale, est probablement à trajet ascendant, et à l'origine d'une plaie thoraco-abdominale possible ;
 - Plusieurs coups de couteau portés dans la région précordiale doivent faire évoquer une plaie cardiaque, et au moins un hémopéricarde.

b- Les armes à feu : [10] [38] [39] [40]

Les plaies par balles ont fait l'objet d'études balistiques plus poussées, et certaines notions fondamentales sont importantes à connaître pour comprendre les différents mécanismes du traumatisme balistique afin de présumer la présence de telles ou telles lésions. Ainsi M.L. FACKLER écrit « quelques connaissances de balistique lésionnelle... Sont un préalable au traitement adéquat des plaies par armes à feu ». [10]

L'analyse du pouvoir lésionnel d'un projectile, permet de distinguer :

Les traumatismes thoraciques

b-1 Les facteurs statiques :

- Le calibre ;
- La masse ;
- La structure.

b-2 Les facteurs dynamiques :

- L'instabilité ;
- La déformation ;
- La vitesse ;
- La fragmentation.

Le comportement d'un projectile dans l'organisme est expliqué par les facteurs balistiques mais aussi par des facteurs anatomiques.

Dans un milieu homogène, tel le poumon, un agent vulnérant provoque : [16]

- Une onde de choc d'énergie négligeable sans effets locaux ou à distance contrairement à l'idée reçue.
- Un tunnel transfixiant rectiligne de longueur inversement proportionnelle au potentiel de déstabilisation de la balle.
- Une cavitation permanente correspond à une zone d'attrition tissulaire. Cette zone peut être augmentée en cas de fragmentation du projectile
- Une zone de cavitation temporaire due à un refoulement du parenchyme le long du trajet du projectile.

Ces phénomènes correspondent à une véritable signature du projectile. Dans ces conditions tout est possible entre le simple tunnel transfixiant et le délabrement majeur où prédomine l'attrition, en général près de l'orifice d'entrée.

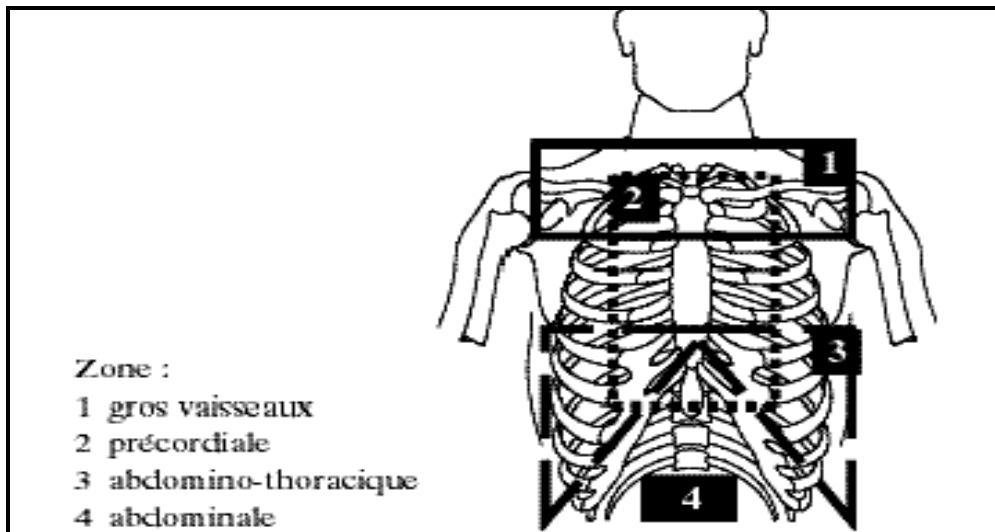


Figure 16 : Projection des zones lésionnelles anatomiques, d'après Peitzman et al.

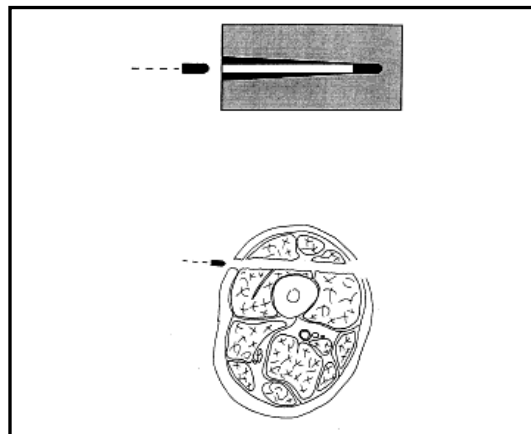


Figure 17 : Trajet rectiligne d'une balle très lourde à travers les muscles donnant un tunnel assez régulier

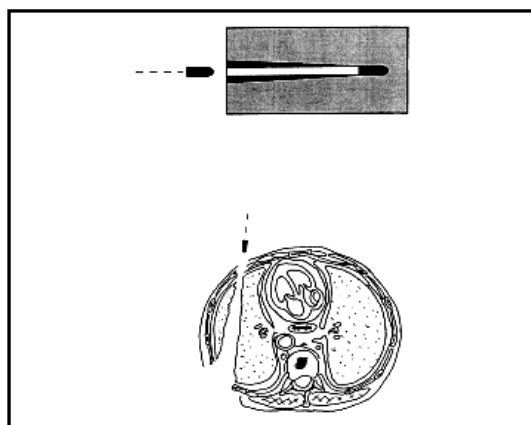


Figure 18 : Trajet rectiligne d'une balle très lourde à travers le poumon donnant un tunnel moins régulier

III. Anatomo-pathologie des traumatismes thoraciques

1- Les lésions pariétales

1-1 les plaies pariétales [16] [35] [36] [37]

a- **Plaie par arme blanche**

Les lésions sont variables, dans leur localisation, leur importance, et leur nombre, elles dépendent de la forme, de la taille de l'agent vulnérant et de la force avec laquelle le traumatisme s'est produit.

Leur fréquence varie en fonction du degré de criminalité, la littérature montre qu'elles sont essentiellement fréquentes dans les régions nord-américaines et l'Afrique du sud, qui ont une grande expérience dans la prise en charge de ces patients notamment avec plaie cardiaque associée.

La cage thoracique est une surface relativement grande, l'agent vulnérant peut provoquer classiquement des plaies nettes, peu contuses, peu souillées parfois un délabrement. Il peut s'agir d'une plaie musculo-cutanée mais la principale inconnue réside dans la profondeur et dans la direction du trajet vulnérant.

b- **Plaie par projectile**

Leur fréquence est en augmentation en raison de la criminalité, du terrorisme urbain, des suicides. En temps de guerre, la fréquence est de l'ordre de 15% à 18 %.

Il existe classiquement un orifice d'entrée et de sortie qui dépendent des caractéristiques balistiques du traumatisme. L'orifice de pénétration est en règle plus petit que le projectile du fait de l'élasticité cutanée, plus ou moins déchiqueté en étoile avec parfois tatouages de poudre, brûlure superficielle, criblage par microprojectiles secondaires.

L'orifice de sortie, est souvent plus large que l'orifice d'entrée parfois béant, éclaté (foyer vidé) signe la plaie transfixiante.

Les traumatismes thoraciques

Dans certains cas, la plaie est tellement importante qu'elle met en communication évidente la cavité pleurale (pneumothorax ouvert) et l'air extérieur. Le signe révélateur de la plaie dite –à thorax ouvert– est la traumatopnée ou –sucking penetrating chest wound– des anglo-saxons, caractérisée par l'issue d'air et de sang par la plaie au moment des mouvements respiratoires, et l'aspiration d'air à chaque inspiration. Par ce mécanisme se constitue un pneumothorax sous pression, à clapet c'est la plaie soufflante (blowing penetrating chest wound).

1-2 Les lésions osseuses

Les fractures de côtes sont fréquentes au cours des traumatismes fermés et sont l'apanage des chocs directs et se voit essentiellement chez le sujet d'âge mûr, au thorax rigide car l'énergie du traumatisme est absorbée en grande partie épargnant les organes sous-jacents. Par ailleurs chez l'adolescent ou l'adulte jeune, le squelette thoracique est souple, déformable et les fractures costales ne sont pas fréquentes; mais la déformation pariétale favorise la transmission des forces du traumatisme sur les viscères sous-jacents. En fait les lésions pariétales ne sont pas toujours proportionnelles à l'importance du traumatisme et il n'existe pas non plus de parallélisme entre la gravité des lésions pariétales et viscérales. [45, 46]

Ces lésions de la paroi thoracique ont une gravité immédiate en raison de leur répercussion directe sur les organes sous-jacents thoraciques ou abdominaux et sur la mécanique ventilatoire, et une gravité retardée en raison de leur caractère douloureux : La douleur d'une fracture costale limite la compliance thoracique, elle altère donc l'efficacité de la toux ce qui favorise l'encombrement bronchique avec ses complications comme les troubles de ventilation et les surinfections, potentiellement graves chez le patient âgé, bronchopathe chronique ou cardiaque. [45, 46]

Dans notre série, 52% des patients (n= 62), ont présenté des fractures de côtes simples.

On citera donc les fractures de côtes simples qui peuvent être multiples ou non, les volets thoraciques. Les fractures du rachis dorsal ont été exclues dans notre travail.

Les traumatismes thoraciques

a- Les fractures de côtes simples

Les FCS sont présentes dans 30% à 50% des traumatismes thoraciques. Elles sont associées à une fracture du rachis, du sternum, de la clavicule dans 3 à 8% des cas. [47]

Une fracture de côte siège soit en regard du point d'impact soit à distance par déformation secondaire de l'ensemble ou d'une partie de la paroi thoracique. Ainsi un impact latéral peut induire soit une fracture directe de l'arc moyen de la côte soit une fracture indirecte de l'arc antérieur ou postérieur par déformation. [45]

L'importance de cette lésion vient des conséquences qu'elle peut entraîner et qui sont essentiellement représentées par la douleur et la dégradation des performances ventilatoires surtout chez le sujet âgé, ou le patient aux antécédents de maladie pulmonaire. [32]

Après un traumatisme fermé, la (ou les) fracture de côte peut survenir à n'importe quel niveau en fonction de la violence, de la nature du traumatisme, et du seuil de survenue de la fracture, le nombre est aussi variable et retentit sur la mécanique ventilatoire, et quoique l'atteinte des côtes moyennes est la plus fréquente, deux formes sont particulières par leur localisations :

- Les fractures de côtes supérieures qui témoignent d'un traumatisme violent, leur présence doivent faire rechercher des lésions vasculo-nerveuses (plexus brachial, pédicule sous-clavier) et trachéo-bronchiques.
- Et, les fractures de côtes basses qui sont synonyme de traumatismes thoraco-abdominaux et selon que l'impact est latéralisé à droite, ou à gauche, il faut craindre la présence de lésions viscérales sous-jacentes.

b- Les volets thoraciques

Les fractures costales multiples sont parfois responsables d'un volet thoracique qui se définit par l'existence d'un double trait de fracture sur au moins trois côtes adjacentes ou d'un trait double sur l'arc antérieur de trois côtes symétriques par rapport au sternum. Leur fréquence est variable selon les séries : 9 à 15 % des traumatismes [47]. Dans notre série, la fréquence a été de 11% (n= 13).

c- Les formes cliniques :

De multiples variétés de volets on été décrites, on distingue ainsi :

◆ Les formes anatomiques : [2] [4] [46] [50]

- Les volets antérieurs larges ou étroits.
- Les volets antérolatéraux délimités.
- Les volets latéraux, postérieurs ou postéro latéraux.
- Les volets avec une seule ligne de fracture mais cependant mobile du fait de la souplesse costale : volets en « charnière » ou en « battant de porte ».
- Les volets bilatéraux.
- Les grands délabrements pariétaux avec de très nombreux traits de fracture échappant à toute systématisation, véritable « thorax mous », témoins de très violents traumatismes.

◆ Les formes selon le déplacement : [4, 46]

Le déplacement permet de distinguer les volets stables ou instables.

- Le volet engrené.
- Le volet impacté.
- Le volet mobile.

- Le retentissement physiopathologique : [14] [37] [51]

◆ Notions classiques :

Les volets thoraciques instables subissent les pressions endothoraciques et vont inversement suivre les mouvements de la cage thoracique. Ainsi, à l'inspiration ils s'enfoncent, tandis qu'à l'expiration ils s'expandent réalisant ce qu'on appelle la respiration paradoxale.

La respiration paradoxale pariétale entraîne une respiration alvéolaire, c'est-à-dire que les alvéoles sous-jacents au volet se distendent à l'expiration et se collabent à l'inspiration.

La présence simultanée au sein du même parenchyme pulmonaire d'alvéoles en inspiration et d'autres en expiration puisse entraîner un mouvement de l'air de certaines alvéoles vers d'autres et au maximum d'un poumon à l'autre réalisant alors l'air pendulaire. La respiration paradoxale aurait donc pour principale conséquence la respiration d'un air vicié par défaut de renouvellement de l'air alvéolaire : *PENDELLUFT*.

◆ **Données actuelles** : [4] [14] [37] [51]

En réalité, et grâce à de multiples travaux, notamment ceux de Maloney en 1961, une étude par Dahan en 1980, ces notions classiques apparemment simples et logiques étaient erronées, et la théorie de la ventilation pendulaire a été abandonnée.

En effet l'enregistrement du mouvement du volet et de la paroi normale montre trois notions fondamentales :

- Volet et paroi normale se mobilisent toujours dans le même sens;
- L'amplitude du volet est inférieure à celle de la paroi normale ;
- Mais, son mouvement est même proportionnel à celle de la paroi normale. Ainsi le parenchyme pulmonaire en regard du volet est d'autant mieux ventilé que l'amplitude respiratoire est plus grande.

De ces notions il convient de retenir que la respiration paradoxale n'est en fait qu'un mouvement apparemment paradoxale : ce n'est qu'une illusion d'optique traduisant l'oscillation dans le même sens de deux surfaces mais à des amplitudes différentes.

Il n'y a donc pas de respiration paradoxale vraie mais seulement une hypocinésie pariétale, responsable d'une hypoventilation et d'une hypoxie proportionnelle à la taille du volet.

Deux remarques s'imposent :

- 1- L'hypocinésie du volet est d'autant plus marquée que la résistance des voies aériennes est plus importante. D'où l'importance d'une toilette bronchique correcte et l'explication du rôle bénéfique de la trachéotomie.
- 2- Lors de la toux c'est l'amplitude des mouvements du volet qui devient supérieur à celle de la paroi voisine. En effet, la fermeture glottique provoque une violente expansion du

Les traumatismes thoraciques

volet alors que la paroi normale reste bloquée : c'est un début de respiration paradoxale authentique.

En pratique, un volet est plus défini par la localisation de sa respiration paradoxale que par celle de ses traits fracturaires ;

- Les volets antérieurs, le sternum participe à la respiration paradoxale avec un retentissement cardiovasculaire ;
- Les volets postérieurs vrais ou postéro-latéraux ne présentent pas de respiration paradoxale car ils sont protégés par l'omoplate et les masses musculaires ;
- Enfin, les volets latéraux battent dans les aisselles et leur retentissement est majeur.

2- Les lésions pleurales [1] [2] [47] [48] [49] [52]

La plèvre, malgré sa résistance est fréquemment lésée au cours des traumatismes du thorax, sa lésion va conduire à la constitution d'un épanchement qui peut être de nature aérique, liquidienne ou associés, dont la quantité va déterminer la gravité.

2-1 Le pneumothorax

Le pneumothorax post-traumatique vient en seconde position après les fractures de côtes. Sa fréquence est estimée entre 15 et 38 % des cas. Dans notre série, sa fréquence est de 28% (n=33). Dans 25 % des cas il est associé à un hémithorax [1].

Les principales causes sont :

- L'embrochage du parenchyme pulmonaire par une côte fracturée.
- Une plaie transfixiante.
- Une hyperpression intrathoracique avec éclatement d'alvéoles.
- Une plaie trachéo-bronchique.

Chez un traumatisme fermé violent du thorax, un pneumothorax peut survenir sans fracture costale, en particulier les enfants et les adolescents. Un traumatisme minime peut aussi

Les traumatismes thoraciques

entraîner l'apparition d'un pneumothorax sur poumon pathologique par éclatement d'une bulle d'emphysème.

La constitution du pneumothorax peut être précoce, dès les premières minutes ou heures du traumatisme mais son apparition tardive au cours d'une séance de kinésithérapie ou de ventilation assistée est possible.

La gravité est définie par le retentissement respiratoire, plus rarement circulatoire. [4, 37]

En fonction du niveau de la pression intrapleurale :

- Le pneumothorax unilatéral partiel ou complet peut rester assez bien toléré tant que la pression intrapleurale est inférieure ou égale à la pression atmosphérique.
- La bilatéralisation et surtout l'élévation de la pression intrapleurale vont être responsables d'une détresse respiratoire et vont comprimer le médiastin avec une gêne au retour veineux et effet de tamponnade gazeuse. Ces pneumothorax dits <<suffocants>> correspondent généralement à l'existence d'une lésion formant clapet et qui siège sur la paroi thoracique ou sur une voie aérienne mettant en communication l'air atmosphérique et la cavité pleurale. Cette élévation progressive de la pression intrapleurale peut être extrêmement rapide lorsque le patient est en ventilation assistée, aboutissant en quelques minutes à un arrêt circulatoire.

2-2 Hémothorax

Les collections liquidiennes post-traumatiques peuvent être constituées de sang, d'un transsudat, de lymphe.

L'hémothorax se définit par la présence de sang dans l'espace intrapleurale. Selon la littérature, sa fréquence varie entre 20 et 60% des traumatismes thoraciques. Dans notre série, elle est de 30% (n=36). Il est associé à un pneumothorax dans 25% des cas.

Il se constitue généralement à la suite de déchirure de vaisseaux intercostaux, diaphragmatiques, médiastinaux ou musculaires, le sang peut également provenir des viscères abdominaux à travers une brèche diaphragmatique comme la rate, le passage pleural de tissu splénique peut être à l'origine d'une splénose pleurale. Les vaisseaux intra-pulmonaires ont une

Les traumatismes thoraciques

proportion moindre à induire des hémothorax en raison du système à basse pression auquel ils appartiennent.

Les transsudats se rencontrent chez les patients présentant un pneumothorax sans fracture de côtes, chez les malades porteurs d'une contusion pulmonaire mineure ainsi que chez ceux présentant une décompensation cardiaque gauche.

L'hémothorax est habituellement mieux toléré que le pneumothorax et son retentissement est essentiellement circulatoire. Environ 30% de la masse sanguine peuvent rapidement passer dans la cavité pleurale et entraîner une détresse circulatoire.

Contrairement au pneumothorax, l'hémothorax est plus lent à se constituer d'où l'intérêt d'une surveillance prolongée.

L'hémothorax ajoute aux conséquences restrictives une composante hypoxémique liée à la spoliation sanguine.

Les épanchements pleuraux constituent donc avec la douleur et l'instabilité mécanique le troisième facteur hypoxémiant accompagnant les traumatismes du thorax. La vidange et le maintien à la paroi suffisent à le traiter.

2-3 Hémopneumothorax

L'hémopneumothorax est la lésion la plus fréquente.

Dans la littérature, l'hémothorax est présent dans 30% des atteintes pleurales. Ce qui rejoint le chiffre retrouvé dans notre série qui est d'environ 34% des lésions pleurales.

Le cliché à rayon horizontal est primordial, soit de profil en décubitus dorsal, soit de face en décubitus latéral si l'état du patient le permet. Ils ont en revanche une sémiologie particulière liée au décubitus :

- Si le pneumothorax domine, aux signes qui lui sont dus s'ajoute une opacité en nappe de la gouttière postérieure.
- Si les deux sont équivalents, on retrouve des signes de pneumothorax avec épaissement de la plèvre viscérale (sang cailloté). Il existe également une opacité en nappe en dehors du poumon décollé, mais qui reste limitée par une ligne pleurale nette.

- Si l'hémothorax est majoritaire, les signes d'épanchement liquidien prédominent au point de masquer le pneumothorax.

La TDM permet de repérer la phase gazeuse en avant et la phase liquidienne décline. Le diagnostic est beaucoup plus facile.

3- Les lésions pulmonaires [1] [2] [4] [46] [47] [48] [49]

3-1 La contusion pulmonaire

La contusion pulmonaire constitue l'une des causes les plus fréquentes de l'insuffisance respiratoire aiguë sur poumon sain. Sa fréquence, dans la littérature, varie entre 35,2% et 50% lors d'un TT. Dans notre série, sa fréquence est de 25%. Ce qui peut être expliqué par le fait que pas tous les patients ont bénéficié d'une tomodensitométrie thoracique, dont la sensibilité dans l'exploration du parenchyme pulmonaire est supérieur à la radiographie thoracique. Elle survient surtout après traumatisme fermé du thorax secondaires aux AVP. En pratique de guerre elle répond à des mécanismes de plaies pulmonaires directes ou d'explosions (blast).

Elle correspond à une lésion du parenchyme pulmonaire créée par une rupture de la barrière alvéolo-capillaire retrouvée d'une façon constante et de degré variable.

3-2 L'hématome pulmonaire

L'hématome pulmonaire se définit comme une hémorragie collectée au sein d'une cavité néo-formée par dilacération du parenchyme pulmonaire. Plusieurs mécanismes semblent responsables de sa formation.

Sa fréquence est probablement sous-estimée car la lésion peut être masquée par une atteinte pleuro-parenchymateuse de voisinage. Dans plus de 60% des cas, l'hématome pulmonaire survient chez des patients de moins de 20 ans du fait de la plus grande souplesse de la paroi thoracique.

L'évolution la plus fréquente est la régression spontanée avec disparition des images radiologiques, justifiant l'abstention thérapeutique. Les délais de disparition sont fonction de la

Les traumatismes thoraciques

taille de l'hématome et peuvent varier de 15 jours à 6 mois, parfois plus. Il peut persister en fin d'évolution des séquelles mineures : cicatrices stellaires, bandes fibreuses.

3-3 Lacération et rupture pulmonaires

Cette lésion peut s'observer lors d'un traumatisme ouvert (par arme blanche, balle ou éclat....) ou lors d'un traumatisme fermé (transfixion par l'embrochage d'une côte fracturée, décélération avec lésion de blast. Elle a pour conséquence une fuite aérienne ou une hémorragie. La traduction en est l'hémopneumothorax, qui témoigne de l'importance de la lésion. Elle peut être plus ou moins profonde et plus ou moins nette, allant jusqu'à de grandes dilacérations. Elle s'accompagne parfois de contusion pulmonaire.

La rétraction élastique du parenchyme environnant explique l'augmentation de la taille de la cavité. Si la cavité communique avec les voies aériennes, cela aboutit à la formation d'une pneumatocele ; sinon on obtient un hématome intrapulmonaire. Et peut se compliquer d'une fistule broncho-pulmonaire.

3-4 La pneumatocele

La pneumatocele est une lésion rare qui se définit comme une lésion aérienne ou hydro-aérienne sans paroi propre, conséquence d'une dilacération du parenchyme pulmonaire. Décrite pour la première fois par Fallon en 1940, cette lésion est retrouvée dans la littérature sous différents noms : lésion pulmonaire cavitaire, hématome pseudo-kystique, kyste traumatique, pseudo-kyste traumatique.

On peut distinguer deux types de pneumatocele :

- La pneumatocele intraparenchymateuse qui siège le plus souvent au niveau d'une zone contuse mais peut être isolée. Son siège préférentiel est la région medio-thoracique ou les bases du fait de la plus grande élasticité du poumon à ce niveau.
- La pneumatocele paramédiastinale qui mérite d'être individualisée car la localisation est très controversée. Pour certains, l'air est situé dans le ligament triangulaire, pour

Les traumatismes thoraciques

d'autres elle correspond à un pneumothorax localisé. La dernière hypothèse est bien sur la localisation intraparenchymateuse.

Cette lésion concerne essentiellement l'enfant et l'adulte jeune en raison de la grande compliance de la paroi thoracique permettant une large transmission des forces à l'impact vers les poumons. 1 seul cas de pneumatocèle a été repertorié dans notre série

L'évolution est habituellement favorable, en quelques semaines, au plus tard 2 à 3 mois. Les complications sont rares, la plus redoutable est l'infection.

3-5 L'atélectasie

L'atélectasie ou collapsus pulmonaire se définit comme un état d'affaissement alvéolaire, ce qui l'oppose au comblement alvéolaire des contusions pulmonaires. Les collapsus pulmonaires sont très fréquents lors des traumatismes du thorax. La localisation aux lobes inférieurs est la plus fréquente.

Trois mécanismes entrent en jeu :

- Obstruction proximale : par un bouchon de mucus, des débris sanglants ou par un corps étranger (dent ...). Un effet de clapet de l'obstacle, perméable à l'expiration et non à l'inspiration explique l'apparition rapide, en quelques dizaines de minutes, du collapsus pulmonaire ; rarement par une rupture bronchique complète ou partielle ;
- Collapsus pulmonaire passif par un épanchement pleural liquidien ou aérique compressif. Secondairement, les bronches peuvent se remplir de sécrétions et compléter le collapsus par une obstruction proximale ;
- Obstruction chronique distale ou bronchiolaire et altération des facteurs tensioactifs alvéolaires. Il n'y a pas d'obstruction proximale mais un œdème bronchiolaire et des bouchons muqueux distaux.

4- Les lésions médiastinales [1] [2] [4] [46] [47] [48] [49] [53]

4-1 Les lésions trachéo-bronchiques

Les ruptures trachéo-bronchiques sont des complications rares et graves des traumatismes thoraciques. Elles comprennent en principe toutes les solutions de continuité de l'arbre trachéo-bronchique, et on étudie les lésions intéressant la trachée cervico-thoracique et les bronches principales excluant celles des bronches segmentaires.

Elles sont plus fréquentes dans les traumatismes pénétrants (77%) que dans les traumatismes fermés (23%), leur fréquence se situe autour de 3,5% des traumatismes thoraciques graves.

La trachée intrathoracique n'est intéressée que dans 15 à 40 % des cas, de même que les bronches. Dans 80 à 85 % des cas, la rupture se produit à moins de 2,5 cm de la carène. Les lésions anatomopathologiques peuvent être de nature variée : fissuration ou déchirure de la paroi membraneuse, fracture d'un cartilage ou d'une rupture complète avec solution de continuité.

4-2 les traumatismes cardiaques

a- Les plaies cardiaques

Le cœur est un organe de situation antérieure dans le thorax, ces lésions résultant de traumatismes pénétrants du thorax, sont le fait d'une arme blanche ou une arme à feu. Les fractures des côtes et du sternum peuvent aussi entraîner des plaies cardiaques. Elles représentent une urgence chirurgicale de premier ordre, leur pronostic est toujours mauvais et la mortalité reste élevée dans la littérature, malgré les progrès réalisés dans le cadre de la médecine pré-hospitalière et de la prise en charge de ces patients.

Le pronostic dépend essentiellement de l'état du patient à l'arrivée des secours et à l'hôpital, la présence de signes de vie ou non constitue pour la plupart des auteurs un élément pronostic majeur [2] [4].

b- Les traumatismes cardiaques fermés [1] [13] [37] [54] [55] [56] [57] [58] [59]

b-1 Physiopathologie des lésions myocardiques traumatiques

Les traumatismes fermés peuvent induire des lésions myocardiques par plusieurs mécanismes :

- Transfert d'énergie direct lors de l'impact sur le thorax,
- Décélération brutale du cœur,
- Compression du cœur entre le sternum et le rachis,
- Augmentation de la pression intrathoracique transmise par une compression de l'abdomen ou des membres inférieurs (effet de piston hydraulique),
- Possibilité d'association de ces différents mécanismes lésionnels.

Les lésions myocardiques peuvent être divisées entre commotion myocardique et contusion myocardique. [77] [78] [79]

Théoriquement, le terme commotion myocardique est réservé au cas où aucune lésion myocardique ne peut être mise en évidence par imagerie, ou à l'histologie [86]. Elle résulte d'un impact à basse énergie dans la région précordiale pouvant conduire à l'arrêt cardiaque, et s'observe surtout lors des accidents de sport. [87]

La physiopathologie de ces arrêts cardiocirculatoires a pu être précisée expérimentalement. En fonction du moment pendant lequel survient l'impact thoracique par rapport à l'activité électrique, il peut s'agir d'une fibrillation ventriculaire neuf fois sur dix s'il a lieu 30 à 15 ms avant le sommet de l'onde T, alors qu'aucune FV n'est déclenchée en dehors de cette période critique ; ou bien un bloc auriculo-ventriculaire complet quatre fois sur dix lorsque l'impact survient pendant le complexe QRS. Immédiatement après la récupération d'une activité cardiaque, il est fréquent d'observer un sus-décalage du segment ST, qui n'est probablement pas secondaire à un phénomène ischémique [88].

Le pronostic est en général mauvais avec des difficultés certaines à obtenir un retour à une circulation spontanée lors de la réanimation cardio-pulmonaire, constituant un véritable

Les traumatismes thoraciques

contraste car les victimes sont généralement jeunes, en bonne santé, et sans pathologie cardiaque sous-jacente.[86]

4-3 Les lésions vasculaires

Les traumatismes vasculaires lors des traumatismes thoraciques sont graves, et d'une létalité élevée. La majorité des victimes décèdent sur les lieux de l'accident. Ils peuvent être secondaires à un traumatisme fermé, ouvert ou dus à un blast ; la majorité des lésions sont dues à des traumatismes pénétrants. Ces lésions doivent être considérables chaque fois qu'un hémothorax est massif.

Dans la littérature, les séries autopsiques ont constitué un moyen fiable dans l'investigation des différentes formes traumatiques, leurs mécanismes accidentels et les autres variables importantes de ces lésions dramatiques. [87]

Les traumatismes de l'aorte et des troncs supra-aortiques sont les plus fréquents, les autres vaisseaux ont connu la description de quelques cas dans la littérature.

a- Les traumatismes de l'aorte [69] [70] [71] [72] [73]

Les traumatismes de l'aorte à l'occasion d'un traumatisme thoracique ne sont pas exceptionnels, en effet si les plaies restent rares en pratique civile, en pratique de guerre, dans les séries autopsiques, ils ont été rapportés par plusieurs auteurs. Par ailleurs, avec l'avènement de l'automobile, et l'augmentation de la fréquence des accidents de la voie publique les ruptures post-traumatique de l'aorte ont vu leur fréquence s'élever avec le temps répondant à des mécanismes bien établis actuellement.

a-1 Les plaies de l'aorte :

Les plaies de l'aorte siègent le plus fréquemment au niveau de sa portion ascendante ce qui explique son pronostic fâcheux, par ailleurs une incidence très faible est rapportée de l'atteinte de sa portion descendante dans des séries cliniques.

Les traumatismes thoraciques

a-2 La rupture post-traumatique de l'aorte :

Les ruptures traumatiques de l'aorte (RTA) sont relativement rares dans les séries cliniques, elles constituent une cause fréquente de décès au cours des accidents de la voie publique et les lacérations aortiques sont retrouvées dans 10 à 20 % des autopsies réalisées chez les victimes d'accidents de la route.

Les RTA touchent préférentiellement une population jeune, surtout masculine (70–80 %). Les accidents de la voie publique constituent la principale cause de RTA (80 à 92 % selon les séries)

Le diagnostic est de principe évoqué devant un traumatisme violent avec notion de décélération brutale, la suspicion d'un hémomédiastin sur la radiographie thoracique impose de poursuivre les examens complémentaires afin d'asseoir le diagnostic.

On parle de rupture traumatique de l'aorte lorsque la lésion est diagnostiquée dans un délai de 14 jours suivant le traumatisme causal. [94]

Au delà on parle d'anévrisme post-traumatique de l'aorte qui constitue une entité anatomo-clinique particulière. [95]

a-3 Mécanismes lésionnels : [113] [114] [117] [118] [119]

- **La décélération brutale:**

Le mécanisme principal des RTA est la projection antérieure lors de la décélération brutale du bloc cœur-aorte ascendante alors que la partie fixe de l'aorte (portion descendante) est retenue dans le médiastin postérieur. La déchirure pariétale se produit au niveau de la zone la plus fragile, à l'insertion du ligamentum artériosum. Ce mécanisme explique la prédominance des RTA au niveau isthmique.

- **Compression directe :**

La décélération n'est cependant pas le mécanisme causal exclusif de la rupture traumatique de l'aorte, d'autres mécanismes ont été individualisés. L'élévation brutale de la

Les traumatismes thoraciques

pression intraluminale provoquée par une compression thoraco-abdominale peut léser l'aorte par divers mécanismes :

– En cas de choc antérieur au niveau de la partie basse du sternum, lorsque la force a une direction oblique de bas en haut, le déplacement du cœur vers le haut et en arrière (Shoveling effect, décrivant le mouvement de projection observé lors de l'utilisation d'une pelle), exerce une traction sur l'isthme de l'aorte qui peut se rompre.

Dans d'autres cas, la compression du sternum déplace le cœur vers le bas et latéralement, l'aorte étirée dans le sens crânio-caudal peut être le siège d'une rupture.

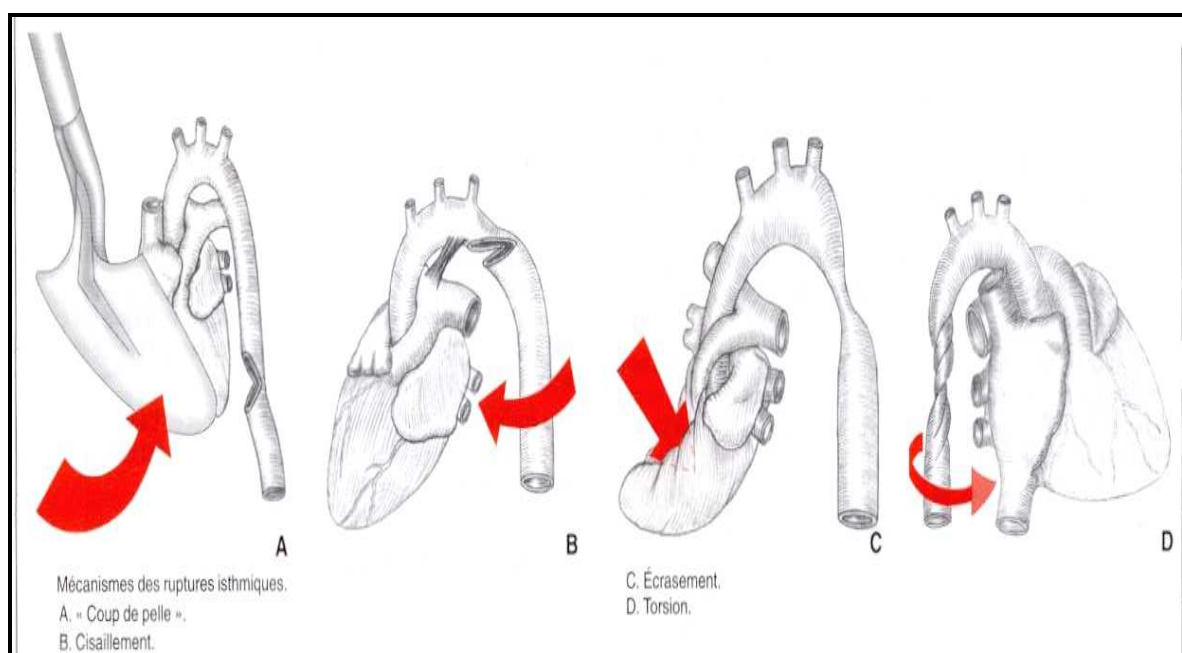


Figure 20 : Mécanismes lésionnels des RTA

b- Les traumatismes des troncs supra-aortiques : [100] [101] [102] [103] [104]

Les troncs supra-aortiques peuvent être également concernés lors d'un traumatisme thoracique dont la prédominance lors des traumatismes ouverts ou fermés est inégale.

Les lésions des artères sous-clavières sont les plus fréquentes, du tronc artériel brachio-céphalique plus rare, et des artères carotides primitives sont exceptionnelles.

L'atteinte de ces vaisseaux engage le pronostic vital et peuvent poser des problèmes majeurs de diagnostic ou de traitement.

c- Les autres vaisseaux [97] [102] [103] [110] [111] [112]

Les autres vaisseaux du médiastin sont très rarement décrits dans la littérature, leurs lésions au cours des traumatismes ouverts ou fermés sont exceptionnelles, présentées sous formes de cas cliniques.

En effet ces lésions peuvent intéresser la veine cave, et lorsque le retour veineux est compromis c'est le plus souvent le décès inévitable.

Les ruptures des veines pulmonaires sont exceptionnelles et généralement dues à des mécanismes de décélération brutale avec une composante de rotation (patients éjectés, non ceinturés). Les rares survivants sont des patients qui présentaient des lésions dont le saignement a été limité par le péricarde occasionnant alors une tamponnade. Quelques cas ont été rapportés se traduisant par des hémoptysies graves ou des fistules artério-veineuses pulmonaires, de moindre gravité et le plus souvent diagnostiquées tardivement.

Parmi les traumatismes de la veine azygos, dans la littérature on trouve quelques cas cliniques, 18 cas ont été décrits, dont 15 sont dus à des accidents de la route, 2 secondaires à des chutes et une agression (patient heurter sur la terre).

Cette entité très rare est due à des mécanismes de décélération après accidents de la route et rarement après chute, et parmi les mécanismes de la rupture de l'azygos les auteurs en décrivent trois :

- Une augmentation brutale de la pression veineuse suffisante pour produire la rupture peut être due à la compression du cœur contre le sternum et le rachis ou bien il est dû à une compression brusque de la cavité abdominale.
- Un traumatisme de la veine azygos après fracture du rachis est également décrit.
- La force de rotation axiale peut être générée par une décélération brutale, relativement dans l'arc mobile de la veine azygos, la rupture survient quand le cœur pivote autour de

Les traumatismes thoraciques

son axe, dans ce cas la veine ne peut pas accommoder car elle est fixer au plan postérieur et par les veines intercostaux.

4-4 Les lésions de l'œsophage [148] [149]

Les plaies pénétrantes de l'œsophage par traumatisme externe restent rares et sont exceptionnellement isolées. La cause la plus fréquente est une blessure par arme blanche.

Les ruptures de l'œsophage par traumatisme fermé thoracique sont aussi rares et surviennent chez les polytraumatisés. L'élévation brutale de la pression intra-oesophagienne est probablement la cause de la rupture qui siège préférentiellement au niveau thoracique. Au niveau de l'œsophage rétro-trachéale, la lésion siège sur la face antérieure et s'associe à une rupture de la membraneuse trachéale. Dans ce cadre les lésions provoquées par blast ou par souffle d'air en général dues à l'introduction dans la bouche d'un tuyau d'air comprimé, la rupture oesophagienne est étendue.

Le diagnostic est difficile car les signes spécifiques sont inconstants et parfois tardifs, surtout si la perforation est bas située. La plupart des signes sont absents chez les polytraumatisés avec intubation trachéale.

Le délai diagnostique est supérieur à 24 heures une fois sur deux et supérieur à 10 jours dans 14% des cas.

4-5 Les lésions du canal thoracique [151] [152] [153]

Le chylothorax est un épanchement de chyle riche en graisses dans la cavité pleurale, dans les traumatismes fermés du thorax la rupture est rare mais grave, au cours des plaies thoraciques les lésions vasculaires sont au premier plan.

Les chylothorax post-traumatiques représentent avec les autres causes traumatiques (chirurgie, procédure diagnostique ou thérapeutique) 25 % de la totalité des causes de chylothorax.

Les chylothorax par traumatisme fermé sont rares, on en dénombrait à peine plus de 140 cas dans la littérature française et anglaise jusqu'en 1997

Les traumatismes thoraciques

a- Mécanisme

Le mécanisme de la rupture est le plus souvent indirect associant une forte pression antéro-postérieure avec traction transversale et hyperextension de la colonne vertébrale. La réplétion du canal thoracique en période digestive est une cause favorisante qui fragilise ce mince conduit fibrino-musculaire peu extensible.

D'autres fois la rupture s'explique par une fracture de voisinage : rachis, côtes, clavicule gauche.

b- Topographie

Selon le lieu de la rupture, la blessure lymphatique et pleurale le chylothorax s'observera dans la plèvre droite au-dessous de D5-D6. Au dessus de ce niveau le chylothorax est habituellement gauche. Rarement l'épanchement est bilatéral. Dans les contusions à thorax fermé, le chylothorax est le plus souvent à droite.

5- Les ruptures diaphragmatiques [47] [149] [150] [152] [160]

Les lésions diaphragmatiques doivent être évoquées devant tout traumatisme thoracique, car elles surviennent chez 1 à 5 % des patients hospitalisés après un accident de la voie publique et chez 10 à 15 % des victimes de traumatisme pénétrant de la partie basse du thorax. Elles sont considérées comme un marqueur de la sévérité du traumatisme. Dans notre série, un seul cas de rupture diaphragmatique a été observé.

On peut généralement distinguer deux grands groupes parmi les causes des ruptures du diaphragme : d'une part les blessures pénétrantes par balle et les plaies par arme blanche, d'autre part les traumatismes consécutifs à un choc qui dans la majorité des cas sont causés par les accidents de la circulation, bien que certains traumatismes de ce type aient aussi été décrits après une chute d'une hauteur importante.

Les traumatismes thoraciques

La rupture intéresse non seulement le muscle diaphragmatique, mais également la plèvre et le péritoine, mettant en contact les organes thoraciques et abdominaux, il n'y a pas de sac herniaire.

Il est classique de noter la prédominance gauche des ruptures 85 à 95 % des cas. En fait, la fréquence des localisations droites est sous-estimée car bon nombre de ces lésions ne sont pas diagnostiquées et négligées. Leur fréquence peut être estimée entre 15 et 50 % des cas. [162] [163]

La coupole gauche qui n'est pas protégée par le foie est intéressée dans plus de trois quarts des cas. En réalité, l'atteinte de la coupole droite est certainement sous-estimée car elle est plus difficile à mettre en évidence. Les lésions bilatérales représentent moins de 5 % des cas.

Les lésions sont de trois types :

- Ruptures coupolaires : Ce sont les plus fréquentes ; elles peuvent être transversales, sagittales, obliques en avant et latéralement ; elles peuvent suivre l'insertion péricardique, menacer en avant le hile phrénique gauche ; le trait de rupture est le plus souvent simple, de 5 à 15 cm ; il est susceptible de s'élargir progressivement sous l'effet de la migration viscérale à partir d'une lésion initialement modeste.
- Désinsertions : MOREAUX les décrit passant au ras des attaches périphériques du diaphragme laissant le squelette costal dénudé. Cela n'est pas toujours le cas, surtout en arrière où il existe, le plus souvent, suffisamment d'étoffe pour recoudre le muscle. Il est sinon nécessaire de le réinsérer soit aux côtes, soit au fascia endothoracique intercostal. Certaines désinsertions sont très étendues et peuvent franchir la ligne médiane. Elles sont relativement plus fréquentes à droite, comme si le bouclier hépatique reportait l'effort vers la périphérie du diaphragme.
- Ruptures centrales paravertébrales : ce sont les plus rares ; ces lésions commencent en arrière au niveau des piliers du diaphragme et suivent les incisions vertébrales sans ouvrir véritablement l'hiatus oesophagien ou l'hiatus aortique ; il reste, à ce niveau une sorte de juge qui permet la réinsertion, quoique celle-ci soit précaire ; le trait s'étend

Les traumatismes thoraciques

en avant jusqu'à l'échancrure postérieure du centre tendineux où, rejoignant le péricarde, le suit plus ou moins.

Dans les ruptures vues à un stade précoce, les berges sont souvent très rétractées mais le muscle est sain et souple et il n'y a pas d'adhérence. En revanche, dans les ruptures méconnues vues tardivement, le muscle est fixé en rétraction et, du fait de l'absence de sac herniaire, des adhérences serrées avec le péricarde, le poumon et les berges de la brèche sont fréquemment observées [167].

Les lésions sont irréversibles et le colmatage éventuel de la brèche ne peut être que temporaire. La dépression intrapleurale à l'inspiration aspire les viscères dans la brèche. Cependant, cette ascension intrathoracique d'organes abdominaux, qui est fréquente, est inconstante, en particulier chez les malades ventilés [168]. Son absence ne signifie donc pas que la coupole diaphragmatique est intacte, ce qui explique en partie les difficultés diagnostiques. A gauche de nombreux organes intrapéritonéaux peuvent s'engager dans la brèche diaphragmatique. Les plus fréquentes sont l'estomac, la rate (contuse dans la moitié des cas), l'intestin grêle, le grand épiploon et le côlon. A droite, il s'agit du lobe droit du foie, plus rarement du côlon. [166]

Dans les plaies par arme blanche, la coupole gauche est la plus fréquemment atteinte car l'agresseur est habituellement droitier et fait face à sa victime. Tous les types de plaies peuvent se rencontrer. Elles sont plus petites que dans les contusions, mesurant en moyenne 2 cm, et sont souvent temporairement colmatées par le foie ou le grand épiploon, exposant au risque majeur d'étranglement d'un viscère abdominal si elle est méconnue.[168]

IV. Physiopathologie des traumatismes thoraciques [2] [3] [37] [42] [43] [44]

Un TT peut se compliquer d'une détresse respiratoire et/ou circulatoire. Autant la détresse circulatoire est un phénomène d'installation volontiers immédiate, autant la détresse respiratoire peut, elle, survenir de façon retardée, c'est-à-dire dans les premiers jours d'évolution.

1- Détresse circulatoire

La détresse circulatoire au cours d'un traumatisme thoracique connaît deux grandes étiologies : le choc hypovolémique et le choc cardiogénique.

1-1 Le choc hypovolémique :

Le choc hypovolémique est secondaire à une spoliation sanguine en rapport avec :

- Un hémithorax massif ;
- Une plaie cardiaque surtout au niveau des zones de basse pression comme les oreillettes ;
- Un traumatisme des vaisseaux pariétaux ou mammaires ;
- Une hémoptysie massive secondaire à une contusion pulmonaire ou une rupture trachéo-bronchique ;
- Un traumatisme des vaisseaux du médiastin.

Les lésions cardiopéricardiques sont les plus fréquentes à produire cet état de choc responsable d'une mort subite sur les lieux de l'accident le plus souvent ; leur fréquence dans les séries autopsiques varie entre 10 et 76 %.

1-2 Le choc cardiogénique :

- Une défaillance cardiaque par contusion myocardique (se démasquant souvent au remplissage) ;

Les traumatismes thoraciques

- Une adiaстolie par tamponnade vraie (hémopéricarde compressif) ou effet de tamponnade (pneumothorax sous tension, hémopneumothorax compressif) avec obstacle au retour veineux ;
- Un trouble de rythme grave mal toléré (contusion myocardique, blast myocardique, embolie gazeuse coronaire) ;
- Une dissociation électromécanique par luxation extrapéricardique du cœur.
- Une hernie diaphragmatique avec effet compressif sur le médiastin gênant le retour veineux est possible aussi.

Enfin, l'ensemble des lésions associées dans un contexte de polytraumatisme : plaie du scalp, fractures multiples de membres, dysautonomie neurovégétative par lésion médullaire haute, traumatisme abdominal avec fracture de foie, de rate..., peuvent générer une instabilité hémodynamique nécessitant des techniques de réanimation.

2- Détresse respiratoire

La détresse respiratoire s'installe très souvent de façon retardée par rapport au traumatisme (24 premières heures) alors que l'oxygénation initiale était correcte. Le mécanisme de cette décompensation est habituellement multifactoriel. Dans la littérature, le pourcentage de détresse respiratoire à l'admission varie de 69,2 à 100%. Dans notre série, 27,8% de nos patients ont été admis en détresse respiratoire.

2-1 Hypoventilation alvéolaire

Le mécanisme de défaillance respiratoire le plus fréquent après TT est l'installation d'une hypoventilation alvéolaire quelle que soit son origine :

- **Centrale.**
- **Neuromusculaire** : par atteinte rachidienne haute ;
- **Mécanique** : par lésions pariétales source d'encombrement trachéo-bronchique.
- **Par lésions diaphragmatiques.**

- **Par épanchements pleuraux liquidiens et/ou aériques.**

2-2 Douleur

Le rôle de la douleur générée par le TT dans l'installation d'une détresse respiratoire secondaire est important à souligner. Quelle que soit son origine (pariétale thoracique, abdominale...), elle entraîne une limitation de l'inspiration ainsi qu'une réduction de l'efficacité de la toux. De plus, elle limite les possibilités et l'efficacité de la kinésithérapie respiratoire, élément clé dans la prise en charge des TT, d'où l'intérêt de l'analgésie qui doit être un motif d'hospitalisation.

2-3 Obstruction des voies aériennes

Toutes les causes d'obstruction des voies aériennes peuvent générer une détresse respiratoire que ce soit sur les voies aériennes supérieures (atteinte maxillo-faciale) ou par lésion trachéo-bronchique (notamment si rupture partielle) ou distales par accumulation broncho-alvéolaire de sang ou de résidus alimentaires (inhalation).

2-4 Altération des échanges alvéolo-capillaires

L'altération des échanges alvéolo-capillaires est fréquente après un TT et représentent la principale cause de l'hypoxémie. Les contusions pulmonaires sont la principale source de ce type d'anomalie puisque leur lésion élémentaire est une rupture de la membrane alvéolo-capillaire complétée secondairement par une hémorragie intra-alvéolaire et un œdème interstitiel. L'ensemble constitue une barrière tissulaire limitant la diffusion des gaz alvéolaires.

V. Etude clinique des traumatismes thoraciques [94] [95] [96] [97] [98] 199]

[00]

L'examen clinique est fondamental, il a pour but de rechercher l'existence d'une ou plusieurs détresses vitales.

1- Signes fonctionnels :

La douleur est le signe fonctionnel le plus souvent au premier plan chez un patient conscient. Sa localisation doit être précisée : médiane, au niveau du sternum ou latérale au niveau du gril costal. Son caractère pariétal doit être recherché : douleur rythmée par les mouvements respiratoires, impulsive à la toux, lors des mouvements, reproduite à la pression pariétale. Une douleur ne présentant pas ces caractéristiques, selon ses irradiations, son caractère, doit faire suspecter une atteinte organique.

La dyspnée, la toux, l'hémoptysie font également rechercher une atteinte organique.

2- Signes physiques :

2-1- Signes généraux :

On recherche des signes de détresse respiratoire : polypnée, tirage, balancement thoraco-abdominal, battement des ailes du nez, cyanose. La coloration du patient – en particulier la pâleur des conjonctives et la présence de marbrures – la présence de sueurs, d'une froideur des extrémités, une anxiété sont autant de signes faisant suspecter un état de choc hémorragique. Les signes de choc cardiogénique sont également recherchés et font suspecter une atteinte myocardique sévère (troubles du rythme cardiaque ou lésion organique myocardique importante) ou une adiestolie par tamponnade vraie (hémopéricarde compressif) ou par effet tamponnade (pneumothorax sous tension). Une asymétrie des pouls périphérique fait suspecter une atteinte des gros vaisseaux. Un emphysème cervical fait suspecter une rupture trachéo-bronchique.

2-2- Signes thoraciques :

Par l'inspection, le clinicien recherche la présence d'un oedème ou d'un hématome localisé. La déformation thoracique ou un défaut d'ampliation thoracique font suspecter un volet thoracique.

Les traumatismes thoraciques

Par la palpation, on recherche les points douloureux électifs (clavicules, côtes, sternum, cartilages chondraux, rachis dorsal, scapula), un enfoncement pariétal évocateur de volet thoracique. La présence d'un emphysème sous cutané est également importante car elle constitue en elle-même un facteur de gravité [3] et peut permettre de détecter un pneumothorax, de même que la percussion et la perception des vibrations thoraciques.

La palpation de l'abdomen recherche des signes orientant vers une atteinte abdominale organique fréquemment associée.

L'auscultation cardiaque recherche des bruits du coeur irréguliers (suspicion de trouble du rythme), un souffle (atteinte des gros vaisseaux, atteinte valvulaire). Elle doit être confrontée aux antécédents cardio-vasculaires du patient.

L'auscultation pulmonaire et la percussion recherchent des signes pouvant faire suspecter un épanchement pleural gazeux ou liquidien, une atelectasie, une contusion pulmonaire ou un encombrement trachéo-bronchique.

3- Constantes hémodynamiques et respiratoires :

On mesure systématiquement :

- La fréquence cardiaque : une tachycardie peut être, notamment, le témoin d'un choc hypovolémique hémorragique, d'une atteinte cardiaque intrinsèque.
- La pression artérielle : une pression artérielle abaissée ou un pincement de la différentielle font également suspecter un état de choc.
- La fréquence respiratoire du patient. Une polypnée > 35 marque une atteinte sévère avec possibles lésions organiques.
- La saturation du sang en oxygène par oxymétrie de pouls, reflet de l'hématose.
- l'E.V.A. (Echelle Visuelle Analogique). La première plainte du patient étant la douleur, il est normal de l'évaluer afin de pouvoir prescrire une antalgie adaptée et de juger ultérieurement de son efficacité.

4- Approche clinique des différentes lésions au cours des TT

4-1 Pneumothorax [1]

Cliniquement le pneumothorax peut être muet, car de faible importance, mais son aggravation secondaire est possible.

Les signes fonctionnels sont représentés essentiellement par une douleur thoracique latéralisée à type de déchirure et une dyspnée de gravité variable qui doit attirer l'attention.

L'examen respiratoire recherchera un syndrome d'épanchement gazeux avec diminution voire disparition des vibrations vocales, un tympanisme et diminution ou disparition du murmure vésiculaire.

Dans les cas extrêmes il peut s'agir d'un véritable tableau de tamponnade, avec détresse respiratoire et état de choc. Outre le syndrome gazeux les signes droits sont représentés essentiellement par une turgescence des veines jugulaires et une hypotension.

4-2 Hémothorax

Les signes fonctionnels sont représentés par la douleur, et la dyspnée. L'examen trouvera un syndrome d'épanchement liquidien avec diminution ou disparition des vibrations vocales, du murmure vésiculaire et une matité à la percussion. L'examen clinique peut être normal.

4-3 Contusion pulmonaire

Le diagnostic clinique de contusion pulmonaire doit être suspecté de principe chez tout traumatisé ayant été soumis à une onde de choc, une décélération brutale ou un traumatisme thoraco-abdominal direct.

Les signes cliniques :

- 1- La présence de grands délabrements thoraciques osseux où s'associent lésions costales, pleurales et parenchymateuses, est une évidence pour le diagnostic.
- 2- Trois signes sont d'une importance capitale mais leur degré d'évidence est fonction de leur association à d'autres lésions traumatiques :

Les traumatismes thoraciques

- La douleur thoracique : constante mais d'appréciation difficile.
 - La tachypnée : mesurée objectivement par l'appréciation de la mécanique respiratoire, elle est hautement évocatrice du diagnostic en l'absence d'autres causes d'hypoxémie.
 - L'hypoxémie : est un signe capital définissant les CP hypoxémiantes, doit être recherché systématiquement par l'oxymétrie de pouls et par la réalisation d'une gazométrie sanguine en air ambiant et sous oxygène à FiO2 connue permettant de calculer l'index ventilatoire PaO2 / FiO2 mais ce dernier ne reflète pas l'importance du parenchyme atteint.
- 3- Les signes auscultatoires sont inconstants et tardifs : il peut s'agir d'encombrement bronchique, de râles sibilants, de râles crépitants d'œdème alvéolaire.
- 4- L'hémoptysie est évocatrice mais sa spécificité est médiocre (abondance parfois très faible, existence de lésions hémorragiques ORL ou stomatologiques, épistaxis ou hématomèse inhalées). Elle n'est retrouvée dans la littérature que dans 30 à 50% des cas.

Le degré de restriction ventilatoire peut être apprécié par spiromètre avec mesure du comportement ventilatoire de repos (FR, VT, V minute), des volumes et débits ventilatoires (capacité vitale, VEMS, débit de pointe) et de la réserve ventilatoire d'effort (VMM). Ces mesures sont impossibles à réaliser à la période initiale chez les polytraumatisés graves. Elles trouvent leur intérêt essentiel au cours des contusions pulmonaires isolées et comme paramètre de surveillance.

Le diagnostic de contusion pulmonaire doit donc être suspecté de principe chez tout traumatisé thoracique. Tachypnée et hypoxémie sont les deux signes principaux, l'hémoptysie peut être présente. Le degré d'hypoxémie initial n'est pas proportionnel à l'extension de la contusion.

4-4 Hématome pulmonaire

Le diagnostic est surtout radiologique, cependant, un signe clinique fréquent est l'hémoptyisie retardée 2 jours ou plus après le traumatisme, parfois des signes d'infection d'apparition plus tardive si l'hématome s'infecte.

4-5 Plaie cardiaque

En présence d'une plaie au niveau de la région précordiale avec atteinte cardiaque, en fonction du degré de la lésion il peut s'agir de :

- Une mort subite sur les lieux de l'accident.
- Un arrêt cardiaque.
- Un état de choc hémorragique lors d'un saignement continu dans le médiastin ou lorsqu'il se fait dans la plèvre, avec constitution d'un hémothorax
- Une tamponnade qui comprend la triade classique de Beck avec turgescence des veines jugulaires, chute de la tension artérielle et assourdissement des bruits du cœur ; cet état est amélioré par la position demi-assise.
- Le patient peut se présenter sans signes cliniques, et la plaie cardiaque peut n'avoir initialement aucun retentissement hémodynamique.
- Parfois, et il a été décrit que la plaie cardiaque peut être découverte à distance du traumatisme à l'occasion de signes variés, tel qu'une dyspnée d'effort (insuffisance valvulaire, des signes d'œdème pulmonaire,...).

L'examen clinique dans les situations où le patient se présente avec une détresse sera inutile il faut adresser le patient directement au bloc opératoire pour une thoracotomie de sauvetage, plusieurs auteurs s'accordent sur l'intérêt de la thoracotomie dans la salle des urgences surtout chez les patients avec des signes de vie.

Le diagnostic est plus difficile, lorsqu'on retrouve les circonstances du traumatisme, un ou des orifices d'entrée ou de sortie, mais chez un patient conscient, sans instabilité hémodynamique et sans signe évident d'atteinte myocardique. Dans ce cas les examens complémentaires essentiellement l'échocardiographie sont d'un grand apport.

4-6 Contusions myocardiques

Le contexte et le tableau clinique vont dicter la suspicion d'une contusion myocardique, mais il est évident que seule la clinique manque de sensibilité et de spécificité.

Une décélération brutale de 40 km/h voire moins est suffisante pour provoquer un traumatisme cardiaque sans autre lésion visible ; le diagnostic peut être non seulement compliqué par l'absence totale de signes externes du traumatisme, mais aussi par la présence de lésions associées multiples.

Le diagnostic clinique est suspecté devant certains arguments tel que la notion d'une décélération brutale, un traumatisme antérieur, une fracture du sternum.

L'existence de symptômes est possible et sont souvent variables et masqués essentiellement chez les polytraumatisés inconscients.

- La douleur thoracique est souvent attribuée à des lésions pariétales mais certains patients peuvent présenter un véritable syndrome d'angine de poitrine qui est généralement transitoire sauf en cas d'atteinte coronaire antérieure ou de traumatisme coronaire associé ; cette douleur n'est pas calmée par les vasodilatateurs.
- L'hypotension et la dyspnée s'observent aussi surtout en cas de bas débit cardiaque et la contusion myocardique peut être masquée par d'autres lésions sévères.
- Les arythmies lorsqu'elles existent vont se manifester par des palpitations
- Des signes d'insuffisance cardiaque, un souffle ou un thrill font suspecter des lésions associées, des signes de tamponnade peuvent aussi exister.

En définitive, le diagnostic doit être suspecté sur des arguments épidémiologiques et la présence de signes cliniques et même si le patient est asymptomatique des tests de débrouillage doivent être réalisés.

4-7 Plaies de l'aorte

La bonne connaissance de la situation anatomique de l'aorte permet de penser que de telle lésion existe lors d'une plaie par arme blanche ou arme à feu on considérant les caractéristiques de la balistique lésionnelle.

Les traumatismes thoraciques

Schématiquement et à des degrés variables d'urgence chirurgicale, on peut décrire trois situations cliniques :

– Le patient en état de mort apparente, généralement due à un hémithorax massif, seule la thoracotomie faite en extrême urgence représente la chance de survie pour ces malades.

– Le blessé en état hémodynamique instable, qui est le cas le plus fréquent, dont la plaie est à l'origine d'un saignement qui se fait en intrapéricardique ou intrapleurale avec état de choc soit hémorragique ou secondaire à une tamponnade. Dans ce cas les mesures de réanimation avec remplissage vasculaire et thoracotomie d'urgence représentent la seule indication dans ces cas.

– La troisième situation est très rare c'est le cas où le patient se présente apparemment indemne de toute lésion vasculaire, il s'agit généralement d'une plaie de petite taille n'entraînant pas d'hémorragie intrapleurale ou intrapéricardique directe ; il se constitue un hématome médiastinal et l'hémostase, favorisée par une chute tensionnelle s'est faite grâce à l'adventice et aux tissus de soutien. Mais il s'agit d'une situation précaire car l'hémorragie est susceptible de reprendre lorsque les conditions hémodynamiques seront rétablies dans les normes, il se pose des problèmes diagnostiques et thérapeutiques divers.

4-8 Lésions de l'œsophage

Les signes cliniques sont exceptionnellement présents, en fonction de la dimension et le siège de la lésion, le traumatisé peut ne présenter aucun signe clinique.

- * La douleur est le symptôme principal. Elle est typiquement vive, continue, parfois à type de brûlure, augmentée par la déglutition. Elle ne permet pas de localiser la perforation. Elle peut être exacerbée par la palpation des gouttières jugulo-carotidiennes, des creux sus-claviculaires et de l'épigastre.
- * La dysphagie est plus rare.
- * L'existence d'une salive sanglante ou d'une hématomèse est décrite.
- * L'emphysème sous-cutané cervical est d'importance variable.

Les traumatismes thoraciques

- * Le syndrome infectieux existe surtout si la perforation est ancienne. Mais une hyperthermie à 40 °C et un état de choc sont possible précocement. Ce tableau évolue vers celui d'une médiastinite aiguë gangreneuse. L'intensité du syndrome respiratoire dépend de l'importance de l'épanchement pleural, du siège de la perforation, du délai diagnostique et de la gravité du syndrome septique.

La localisation de la lésion oesophagienne modifie le tableau clinique. Pour une atteinte cervicale, l'emphysème sous-cutané et le pneumomédiastin prédominent, alors que les épanchements pleuraux, la dyspnée et le choc sont au premier plan pour une atteinte thoracique.

4-9 Chyothorax

La symptomatologie des ruptures du canal thoracique associe une dyspnée douloureuse d'aggravation progressive à des signes généraux de choc intense. Ces signes généraux sont attribués à la pénétration de chyle dans la plèvre.

A ces signes s'associent ceux d'un épanchement pleural important avec compression parenchymateuse et médiastinal. L'épanchement chyleux est récidivant abondant pouvant atteindre de 1,5 à 2 litres par jour.

4-10 Ruptures diaphragmatiques

Dans les heures ou les jours qui suivent le traumatisme, il n'existe pas de signe spécifique de rupture de coupole. Il peut s'agir de :

- Une détresse respiratoire ou une douleur thoracique mais elles peuvent être en rapport avec une contusion pulmonaire ou des fractures de côtes.
- Les signes cardiaques sont rares, avec des anomalies électrocardiographiques parfois reliées à une contusion myocardique. Une tamponnade est possible en cas de communication phrénopéricardique.
- On peut parfois mettre en évidence des bruits hydro-aériques intrathoraciques à l'auscultation, mais ils peuvent être masqués par la présence d'un pneumothorax ou d'un

hémithorax. La main à plat sur le thorax, on peut ressentir une vibration lors de l'injection d'air dans la sonde gastrique.

A distance du traumatisme, il faut savoir penser au diagnostic et rechercher la notion d'un traumatisme thoraco-abdominal même ancien, parfois oublié. Les signes digestifs (troubles de transit, douleurs abdominales), pulmonaires (douleur thoracique, dyspnée) ou cardiaques (palpitations) ne sont pas spécifiques. Parfois, la rupture diaphragmatique peut être révélée par un accident à type d'hémorragie digestive ou surtout d'étranglement de l'organe ascensionné. Il peut s'agir d'un volvulus de l'estomac ou d'une occlusion aiguë du grêle ou du colon.

Par ailleurs, dans le cas des plaies, le problème majeur n'est pas tant thérapeutique que diagnostique, surtout chez un malade non choqué victime d'une plaie par arme blanche basithoracique ou lombaire dont l'exploration sous anesthésie locale ne permet pas de faire le diagnostic de plaie diaphragmatique ni d'atteinte péritonéale. Il faut considérer que toute plaie lombaire et que toute plaie thoracique dont l'orifice d'entrée est situé sous la ligne mamelonnaire (au-dessous du 4^{ème} espace intercostale) sont suspectes de plaie du diaphragme [194]. En l'absence de lésion hémorragique associée, c'est tout l'intérêt de la thoroscopie exploratrice dont la première observation a été rapportée en 1993. La thoroscopie permet, outre d'établir le diagnostic, de réparer un certain nombre de ces plaies diaphragmatiques.

VI. Etude paraclinique des traumatismes thoraciques [44] [203] [204] [205]

1- Bilan radiologique

1-1 Radiographie thoracique

a- Radiographie thoracique de face :

C'est le seul examen d'imagerie considéré comme indispensable devant tout traumatisme thoracique, sa sensibilité pour détecter la plupart des complications de ces traumatismes étant supérieure à celle de la clinique [1], [24].

Les traumatismes thoraciques

La radiographie thoracique est un examen, simple, peu coûteux, sans risques ni contre-indications majeures, disponible très rapidement dans tous les services d'urgence.

La radiographie pulmonaire doit, pour être d'une qualité optimale être réalisée, avec rigueur technique, chez un patient si possible debout, en inspiration bloquée.

Comme nous l'avons déjà vu, la radiographie pulmonaire est un élément de triage et un instrument décisionnel essentiel chez les patients traumatisés thoraciques. Sa sensibilité est variable pour orienter vers les différentes atteintes thoraciques :

- faible, de 20% à 50% pour les fractures de côtes.
- de l'ordre de 50% pour les pneumothorax.
- bonne pour les hémithorax d'un volume supérieur à 200 ml sur un cliché réalisé chez un patient debout.
- mauvaise initialement (37%) pour le diagnostic d'une contusion pulmonaire.
- la radiographie pulmonaire montre dans 90% des cas des signes indirects témoignant d'une lésion trachéo-bronchique.
- son intérêt est nul dans les suspicions de contusion myocardique.
- elle montre des signes indirects et non spécifiques de lésion aortique dans

93% des cas.

Lorsqu'une anomalie (en dehors des lésions osseuses) est détectée sur le cliché pulmonaire, un scanner thoracique est indiqué afin de préciser l'origine de cette anomalie [14].

Un élargissement médiastinal (> 8cm) peut avoir d'autres étiologies qu'un hémomédiastin secondaire à une lésion aortique [14] :

- hémorragie par lésion des petits vaisseaux artériels ou veineux médiastinaux.
- excès de graisse médiastinale.
- contusion pulmonaire adjacente.

D'après une étude prospective portant sur 709 patients traumatisés thoraciques sans signes évidents de gravité et suivis « en externe », les auteurs proposent de réaliser systématiquement un cliché pulmonaire en expiration, si le premier cliché en inspiration montre

Les traumatismes thoraciques

au moins une fracture de côte, afin d'augmenter la sensibilité dans la détection des pneumothorax de faible abondance. [23].

Certains auteurs préconisent un cliché pulmonaire de contrôle à une semaine du traumatisme après fractures de côtes à la recherche de lésions passées inaperçues ou développées secondairement [40].

En conclusion, la radiographie thoracique est d'un grand apport visant à détecter un épanchement pleural nécessitant ou non un drainage en urgence. Sa sensibilité globale dépend de la position du patient (79% en position demi assise/58% en position de décubitus dorsal) [38, 57, 94]. On lui adjoint, un cliché du bassin, qui permet d'éliminer une fracture du bassin. Ce cliché a deux fonctions. En l'absence de fracture du bassin, il autorise le sondage urinaire chez l'homme (risque d'aggravation des lésions de l'urètre).

1-2 Tomodensitométrie

L'intérêt de la TDM thoracique est largement admis par la plupart des auteurs dans le cadre du bilan lésionnel des patients victimes de traumatisme thoracique, car elle permet de préciser des lésions soupçonnées ou insoupçonnées par les radiographies standards. [200] [201]

La TDM thoracique représente un examen de référence au cours des traumatismes thoraciques graves. Cet examen détecte 50 % des lésions de plus que la radiographie standard et l'apport de la TDM spiralee a réduit les artefacts respiratoires et a facilité l'analyse sémiologique [202].

Toombs et al rapportent que pour une lésion anormale sur la radiographie standard on trouve quatre sur le scanner. Aussi elle est considérée comme un outil précieux dans la vérification d'une rupture diaphragmatique et dans l'évaluation d'un élargissement médiastinal. [205] [206] [207] [208]

Trupka et al, par une étude prospective sur 103 patients, ont confirmé la supériorité de la TDM thoracique dans le diagnostic des lésions intrathoraciques et des complications par rapport à la radiographie standard. Ils ont par ailleurs quantitativement trouvé que la TDM est plus

Les traumatismes thoraciques

impressionnante dans la détection de contusion pulmonaire (n = 33), le pneumothorax (n = 34), et l'hémothorax (n = 21) qui sont manqués sur la radiographie standard.

Et dans une autre étude, Exadaktylos a aussi montré l'intérêt du scanner après radiographie normale. [194]

Dans notre série, sur la radiographie standard, la contusion pulmonaire n'a été reconnue que chez 6 patients, 24 hémothorax ont été visualisés et 28 pneumothorax, le seul cas de pneumatocèle n'a pas été diagnostiqué, et l'hernie diaphragmatique a été reconnue.

La TDM a pu mettre en évidence toutes les lésions intrathoraciques chez les patients qui ont en bénéficié dans notre série. (Voir tableau XVI)

Tableau XVI : Comparaison entre la radiographie standard et la TDM dans la détection des lésions traumatiques chez nos patients.

Lésions	Radiographie standard	TDM thoracique
Contusion pulmonaire	6	30
Hémothorax	24	36
Pneumothorax	28	33
Pneumatocèle	0	1
Hernie diaphragmatique	1	1
Hémopneumothorax	29	36

Les fractures de côtes sont facilement reconnaissables sur la radiographie standard, toutes les fractures ont été reconnues sur la radiographie et sur le scanner, ce dernier précise le caractère d'embrochage qui n'est pas visualisé sur la radiographie.

Les hémothorax non diagnostiqués sur la radiographie pulmonaire étaient au nombre de 12 dont 10 étaient de faible abondance et 2 en raison des intrications lésionnelles.

Les pneumothorax non diagnostiqués étaient au nombre de cinq, tous minimes et de localisation antérieure. La TDM a permis aussi de montrer la malposition du drain thoracique chez deux patients dont le pneumothorax persistait malgré le drainage thoracique auparavant.

Seulement, 6 contusions pulmonaires qui ont été fortement suspectées sur la radiographie standard, le scanner a permis leur diagnostic positif.

Les traumatismes thoraciques

Parmi les lésions retrouvées sur le scanner, chez 9 patients dont la radiographie standard initiale était normale on objectivait :

- Un hémithorax de faible abondance.
- Des foyers de contusion pulmonaire bilatérale minime.
- Des foyers de contusion pulmonaire basale bilatérale
- Une contusion apicale bilatérale
- Un épanchement pleural liquidien minime.

L'analyse en corrélations non paramétriques montre bien la supériorité du scanner sur la radiographie dans le cadre du bilan lésionnel, avec une corrélation significative au niveau 0,01.

Dans une étude de Exadactylos et al. ayant porté sur 93 patients dont 25 avaient une radiographie normale, la TDM avait objectivé chez 13 de ces patients (50%) des lésions multiples dont deux ruptures de l'aorte, trois hémithorax et un épanchement péricardique.

La supériorité de la TDM est bien démontrée dans le diagnostic des lésions thoraciques. Par ailleurs, plusieurs auteurs se sont posé la question sur le fait que les informations additionnelles peuvent être utiles dans la prise en charge thérapeutique des patients ou non [194] [213].

La majorité des études n'ont pas montré de conséquences significatives thérapeutiques pour les traumatismes thoraciques isolés, et ne voient pas la généralisation de la TDM chez les patients avec traumatisme thoracique isolé [210].

Par contre pour les patients polytraumatisés avec des lésions multiples, un bilan lésionnel thoracique précis devient nécessaire, pour plusieurs raisons qui ont été démontrées par plusieurs études [214] [215].

Ainsi, les patients avec des lésions multiples, la fonction respiratoire peut être compromise par une combinaison de lésions directes ou indirectes du poumon. Les fractures multiples de côtes, les volets thoraciques et la contusion pulmonaire sont les principaux facteurs d'une défaillance respiratoire, et peuvent entraver cette fonction dans les heures qui suivent le traumatisme.

Les traumatismes thoraciques

Les lésions directes du poumon, constituées par une rupture de la barrière alvéolo-capillaire avec hémorragie et œdème sont aggravées par le stimulus inflammatoire du au syndrome inflammatoire réactionnel systémique qui peut survenir après traumatisme majeur. Ainsi, l'association d'une lésion pulmonaire avec d'autres lésions sévères (fracture du fémur, lésions de blast, fracture du bassin, polyfractures) sont à l'origine d'une libération majeure de médiateur qui contribue à l'augmentation du risque de survenue d'une défaillance respiratoire, le syndrome de détresse respiratoire de l'adulte, avec une mortalité considérable [217] [218] [219] [220] [222].

Aussi, la TDM permet également de déterminer le volume pulmonaire lésé. Plusieurs études ont mis en évidence une relation significative entre le volume pulmonaire lésé sur la TDM et les modalités de traitement à appliquer chez des patients souffrant de contusion pulmonaire [223] [224] [225]. Certains auteurs essayent d'inclure ce volume pulmonaire lésé dans le score de sévérité à l'admission pour prédire le risque de survenue d'un SDRA, puisque la radiographie sous-estime l'étendue des lésions par rapport à la TDM à la phase initiale [240] [241] [242].

Ces considérations physiopathologiques sont à la base d'une prise en charge tout à fait différente des patients polytraumatisés avec traumatisme thoracique sévère en comparaison avec les patients avec traumatisme thoracique isolé.

Par exemple, si un patient souffrant d'un traumatisme thoracique avec contusion pulmonaire et comme lésion associée une fracture du fémur, dans ce cas il faut faire une fixation externe de l'os, l'enclouage peut être réalisé plus tard, par contre chez un patient avec fracture du fémur et lorsque le bilan lésionnel thoracique exclu la présence d'une contusion pulmonaire et qui ne peut être reconnue que par la TDM, le traitement chirurgical peut être réalisé même à la phase initiale du traumatisme.

Outre la contusion pulmonaire, une autre lésion mérite d'être diagnostiquée chez les polytraumatisés, car elle peut échapper sur la radiographie standard : il s'agit du pneumothorax. La présence d'un pneumothorax minime chez un patient qui est candidat d'une intubation et ventilation pour une autre raison que la détresse respiratoire (anesthésie, détresse neurologique,...), peut devenir un tensio-pneumothorax et aggraver la situation du malade, et ce

Les traumatismes thoraciques

n'est que la TDM qui peut faire le diagnostic. Ces pneumothorax minimes se localisent essentiellement au niveau antérieur et ne sont pas vus par la radiographie standard [294].

Ce risque existe, et il a été démontré par plusieurs études notamment celle de Enderson et al. dans son étude prospective, le risque de survenue de pneumothorax suffocant était élevée chez les patients intubés et ventilés avec pneumothorax minime non drainé.

Le traumatisme thoracique affecte le bilan dans le sens négatif des patients avec lésions multiples, ce qui rend la réalisation d'un diagnostic exact et précoce de toutes les lésions thoraciques et particulièrement la contusion un fait crucial.

Le diagnostic précoce d'une contusion pulmonaire, permettant de fournir des informations ayant des conséquences thérapeutiques notamment le mode ventilatoire, le positionnement et la prise en charge des fractures (temps et mode de stabilisation), peut réduire certaines complications et améliore le bilan des patients traumatisés thoraciques graves. En considérant que certains patients peuvent être ventilés, la détection de pneumothorax occulte est obligatoire par la réalisation d'une TDM et qui doit être drainé. Cependant, la TDM représente aussi un examen intéressant lorsqu'on suspecte une rupture diaphragmatique et dans le bilan d'un élargissement médiastinal.

La réalisation d'emblée, dès l'admission, d'une TDM thoracique injectée doit être systématique.

1-3 L'échographie

L'échographie a une valeur diagnostique supérieure à celle de la radiographie du thorax pour le dépistage des hémithorax (sensibilité : 97,5% ; spécificité : 99,7%) et son résultat est immédiatement disponible. L'échographie permet le diagnostic des pneumothorax antérieurs sans nécessité de déplacement du malade dont l'état cardiorespiratoire n'est pas stable. De même, l'échographie par voie transthoracique (ETT) pratiqué par un observateur peu entraîné, a une excellente valeur diagnostique des épanchements péricardiques (sensibilité : 98% ; spécificité : 100%). Inversement, le diagnostic de contusion myocardique et l'évaluation hémodynamique demande une expérience de la technique. L'ETT est inadéquate chez un tiers

des patients présentant une contusion myocardique en raison d'une faible échogénicité du patient, des plaies ou des épanchements aériques [124, 151, 152]. L'examen permet souvent une évaluation de la taille de la cavité ventriculaire et une estimation de la fraction d'éjection. Le même appareil permet enfin de mesurer les vitesses sanguines dans les artères cérébrales moyennes pour estimer la pression intracrânienne, et de rechercher un épanchement, voire des lésions associées, dans la cavité abdominale.

2- L'électrocardiogramme

* L'électrocardiogramme (ECG) est systématique devant un TT. Il permet de rechercher des signes évocateurs d'une contusion myocardique ou d'infarctus du myocarde [121].

Selon de nombreuses études [1], [31], [32], [20], [33], [34], [35] cet examen apparaît comme incontournable devant tout traumatisme thoracique, en particulier en cas de fracture sternale. L'électrocardiogramme est un examen simple, rapide à mettre en oeuvre, peu coûteux, et ne présentant aucune contre indication. Son interprétation est également simple, si l'on sait ce qu'il convient de rechercher dans le cadre d'un traumatisme thoracique. Un

E.C.G. 12 pistes est nécessaire et l'enregistrement des dérivations droites (V3R, V4R) n'apporte aucune donnée diagnostique supplémentaire [36].

Un électrocardiogramme normal n'élimine pas une contusion myocardique. On recherche les anomalies électrocardiographiques suivantes [29] :

▪ Les troubles du rythme supra ventriculaires :

- _ Tachycardie sinusale (pouvant avoir une autre étiologie dans le cadre traumatique : hypovolémie, anémie, douleur, processus inflammatoires).
- _ Extrasystoles auriculaires et jonctionnelles.
- _ Troubles du rythme auriculaire (fibrillation auriculaire, flutter auriculaire, tachysystolie auriculaire).
- _ Troubles du rythme jonctionnel.

▪ Les troubles du rythme ventriculaires :

- _ Les extrasystoles ventriculaires doivent être finement analysées pour en définir le caractère pathologique.
- _ Les tachycardies ventriculaires, comme les troubles du rythme supra-ventriculaires, peuvent survenir à distance du traumatisme et font toute la gravité des contusions myocardiques. Même si elles sont rares dans le contexte d'une contusion myocardique (2 à 19% selon les séries), leur éventualité impose une surveillance hospitalière et un monitoring cardiaque.

▪ Les troubles de la conduction :

- _ Le bloc de branche droit,
- _ Les blocs auriculo-ventriculaires sont les plus fréquents.

▪ Les troubles de la repolarisation :

- _ Les anomalies du segment ST et de l'onde T sont fréquentes dans le cadre d'une contusion myocardique.
- _ La présence d'une onde Q est rare.

La répétition de l'électrocardiogramme afin de lui donner une valeur soit diagnostic, soit pronostic, est soulignée dans de nombreux articles [32], [34], [37]. Un E.C.G. à l'admission et un autre entre H3 et H8 selon les études sont nécessaires. La réversibilité des lésions électrocardiographiques constatée lors d'une contusion myocardique sont également un des critères diagnostic de cette affection [29].

Lorsque qu'une anomalie est détectée, qu'elle qu'en soit la nature, la première question à se poser est de savoir si cette anomalie pré existait par rapport au traumatisme. Si l'on ne dispose pas d'électrocardiogramme de référence pour le patient (ce qui est le plus fréquent dans le cadre traumatique), il faut s'attacher, par un interrogatoire minutieux, à définir la possibilité d'un bloc auriculo-ventriculaire, d'un bloc de branche, d'une anomalie de la repolarisation, ou bien encore d'une arythmie par fibrillation auriculaire pré existante. Par ailleurs, lors d'une tamponnade cardiaque traumatique, on peut observer un microvoltage, mais, le plus souvent, la clinique est évocatrice.

De même, l'électrocardiogramme a un intérêt dans le diagnostic d'une rare nécrose myocardique liée à une lésion traumatique d'une artère coronaire [29].

3- La vidéothoroscopie

La vidéothoroscopie est une technique qui représente à l'heure actuelle un outil diagnostique et thérapeutique incontournable chez les patients présentant une plaie ou un traumatisme fermé du thorax, en pratique civile. Cette approche a été validée pour l'évacuation d'hémothorax caillotés ou d'empyèmes post-traumatiques, pour le diagnostic des plaies diaphragmatiques, pour le traitement des chylothorax traumatiques, pour le traitement de certains pneumothorax traumatiques, et pour l'ablation de certains projectiles intrathoraciques. [267]

L'intérêt dans l'évaluation des patients en état hémodynamique stable et présentant un hémothorax continu ou une plaie de l'aire cardiaque, bien que non encore validée semble intéressant. [267]

4-1 Historique [195] [196] [233] [234] [235]

La thoracoscopie a été initialement utilisée dans un but diagnostique et thérapeutique pour des lésions thoraciques non traumatiques et ce n'est que plus tard que les auteurs ont commencé à pratiquer cette technique devant des traumatismes du thorax.

1910 : Jacobaeus H.C professeur de médecine fut le premier à utiliser un cystoscope adapté pour explorer les cavités thoraciques.

1922/1923 : Jacobaeus publia un article sur les adhérences pleurales et leur traitement par thoracoscopie selon une technique à deux canules.

La technique de Jacobaeus a été adoptée avec enthousiasme à travers l'Europe et l'Amérique.

1933 : Cutler utilisa un seul instrument mais il découvrit qu'il est coûteux et donne une vision moins bonne que la technique avec deux canules.

Les traumatismes thoraciques

1969 : Branco le premier qui utilisa la thoracoscopie pour des traumatismes thoraciques pénétrants chez cinq patients avec hémithorax.

1970 : Friedel utilisa le bronchoscope dans la plèvre. Le geste était compliqué d'emphysème, d'hémorragie et le décès.

1978 : Bloomberg a bien résumé l'histoire de la thoracoscopie et sa place dans la prise en charge de la pathologie thoracique, inclut également les traumatismes.

Plusieurs auteurs ont ensuite établie le rôle de la thoracoscopie dans les traumatismes thoraco-abdominaux pénétrants, actuellement elle est validée pour certaines lésions et elle devient de plus en plus interventionnelle dans les traumatismes thoraciques.

4-2 Les principes techniques [202] [203] [204]

Dans le traumatisme thoracique, les gestes qui doivent être réalisés nécessitent trois trocars :

- L'optique sera introduite sous la pointe de l'omoplate par l'intermédiaire d'un trocart de 12 mm placé dans le 5^{ème} ou le 6^{ème} espace.
- Les autres trocars seront placés sous contrôle de la vue, en triangulation et de manière à travailler à l'opposé de la zone à traiter.
- Le second trocart choisi de 12 mm sera placé généralement dans le 4^{ème} espace, sur la ligne axillaire antérieure et constituera l'orifice par lequel on placera le drain en fin d'intervention.
- Le principe de poser le troisième trocart sera en fonction du geste à réaliser de telle sorte qu'il forme une triangulation avec les autres et selon les instruments à y introduire on utilisera un trocart de 6 ou de 12 mm.

L'exploration des plaies de l'aire cardiaque, nécessite l'introduction de l'optique par le 4^{ème} espace en arrière du relief du muscle grand pectoral.

En cas d'hémithorax cailloté ou d'empyème, une ponction à l'aiguille de la cavité pleurale devra être réalisée avant la mise en place du premier trocart, de manière à éviter une pénétration pulmonaire.

4-3 Les applications de la vidéothoroscopie [122] [136] [137] [138]

Le rôle de la vidéothoroscopie dans la chirurgie thoracique générale continue à s'élargir, cette technique a aussi trouvé sa place dans la prise en charge des traumatismes thoraciques, elle constitue actuellement un nouveau moyen sûr, précis, d'invasion minimale et potentiellement une méthode d'efficacité du coût dans la prise en charge diagnostique et thérapeutique.

a- Exploration et traitement des ruptures diaphragmatiques :

L'incidence des ruptures diaphragmatiques était décrite comme faible mais plusieurs auteurs indiquent que cette lésion est fréquente essentiellement après les traumatismes pénétrants.

Les techniques non invasives pour le diagnostic ont un rendement fiable soit seules ou en association.

La thoracoscopie constitue pour la majorité des auteurs un moyen fiable et peu invasif dans le diagnostic et éventuellement la réparation de ces lésions.

Smith et al. rapportent sur une série de 24 patients victimes de traumatisme thoracique (22 ouverts et 2 fermés) chez 10 patients la rupture diaphragmatique était suspectée, la thoracoscopie était réalisée pour tous les malades, on trouve 5 patients (50 %) parmi les dix ont une lésion diaphragmatique.

Villavicencio et al. ont analysé la thoracoscopie dans les traumatismes thoraciques et ont démontrés qu'elle a permis le diagnostic précis dans 98 % des lésions diaphragmatiques.

Wong et al. démontrent que 90 % des lésions diaphragmatiques ont été confirmées par thoracoscopie.

Pour le traitement, deux trocarts sont nécessaires pour visualiser parfaitement la totalité du diaphragme. L'un pour l'optique et l'autre pour introduire l'instrument à utiliser, le temps initial consiste en le repérage de la plaie puis refouler des organes herniés s'ils existent et enfin fermer par des points la brèche diaphragmatique. En l'absence de lésion retrouvée, un drain thoracique est laissé en place dans l'orifice le plus antérieur, pendant 48 heures.

b- Evacuation d'un hémothorax cailloté : [224] [135] [140]

Le système de drainage devient incapable d'évacuer la cavité pleurale lors de la formation d'un caillot après hémothorax post-traumatique. La vidéothoroscopie est une méthode efficace dans ces cas.

Les patients qui présentent un hémothorax cailloté après drainage thoracique sont exposés au risque de surinfection conduisant à l'empyème post-traumatique ou au risque de fibro-thorax avec séquelles fonctionnelles restrictives.

Cette technique a donc trouvé une indication chez les patients dont la totalité de l'hémothorax n'a pu être évacué dans les 48 heures suivant le traumatisme.

Les indications sont représentées par seulement des volumes significatifs c'est-à-dire lorsque le volume est estimé à plus de 500 ml sur la TDM qui elle seule pourra l'évaluer.

Dans cette indication trois trocarts seront nécessaires, le premier pour l'optique, le second pour le système d'irrigation lavage sous haute pression et le dernier pour introduire un instrument type pince de Duval pour saisir les caillots déjà adhérents à la paroi ou à la plèvre viscérale. Il ne faut pas hésiter à introduire le doigt pour décoller doucement le poumon au pourtour de cet orifice.

Le temps recommandé pour la réalisation de cette technique évacuatrice doit être le plus tôt possible et au mieux entre le 3^{ème} et le 8^{ème} jours post-traumatique. Car plus le délai entre le traumatisme et la vidéothoroscopie est long plus les lésions iatrogènes au niveau pulmonaire seront importantes, et l'ablation des caillots adhérents conduit fréquemment à la création de brèches parenchymateuses responsable de saignement et de bullage prolongé.

c- Evacuation d'un empyème post-traumatique :

L'empyème post-traumatique est une complication de l'hémothorax cailloté, mais il peut aussi résulter d'une plaie thoraco-abdominale avec atteinte d'un organe creux et diffusion septique dans la cavité pleurale de germes digestifs ou bien par des souillures ou des corps étrangers.

Le traitement doit être aussi précoce pour des raisons générales et locales.

Les traumatismes thoraciques

L'absence du traitement ou le retard conduit vers l'aggravation du tableau septique et localement vers la constitution d'un cloisonnement de poches pleurales et fixation du poumon par une couenne pleurale.

L'enlèvement des fausses membranes tapissant la plèvre pariétale et viscérale au cours des 10 premiers jours est facile.

Le lavage de la cavité pleurale par un antiseptique sous forte pression doit être réalisé, et enfin de procédure un drainage par deux drains de bon calibre (28 F ou plus) pour obtenir une bonne réexpansion pulmonaire et à drainer le cul-de-sac postérieur. La durée du drainage ne doit pas être inférieure à 4 jours.

Pour les patients vus tardivement une mini thoracotomie pourra être utile pour réaliser la décortication pulmonaire.

d- Le chylothorax post-traumatique : [127] [240]

Les lésions traumatiques du canal thoracique sont extrêmement rares.

L'indication du traitement chirurgical s'impose en cas d'inefficacité du traitement médical.

La thoracoscopie exploratrice permettra de localiser la zone de fuite. Le patient devra ingérer un verre de crème fraîche deux heures avant la thoracoscopie.

Lorsque la zone de fuite est retrouvée elle sera clippée ou pour certains on pourra mettre de la colle sous pression dans cette zone ; en son absence certains ont proposé de réaliser un talcage pleural.

En cas de lésion du canal thoracique, le geste à réaliser est la ligature de celui-ci au-dessus du hiatus aortique ; la vidéo thoracoscopie à droite imprudente pourra s'aider d'une minithoracotomie postéro-latérale dans le 7^{ème} espace.

Le geste doit se faire à trois trocarts :

- * Un pour l'optique,
- * Un pour un écarteur de type << palmier >> permettant d'abaisser le diaphragme et d'écarter le poumon.
- * Un dernier pour passer des ciseaux, des boulettes ou une pince à clip.

Le canal thoracique sera visualisé en avant du rachis thoracique, la dissection du bas œsophage qui sera saisi et rétracté vers l'avant à l'aide d'une pince de Gasper atraumatique permettra de repérer le canal entre l'œsophage, la veine azygos et l'aorte thoracique descendante, puis plusieurs clips seront mis en place, espacés de quelques millimètres, sur la portion la plus caudale du canal thoracique (ou une ligature appuyée).

e- Evaluation d'un saignement continu intrathoracique : [226]

L'hémothorax est fréquent au cours des traumatismes thoraciques et nécessite pour son traitement un bon drainage thoracique avec une surveillance rigoureuse.

L'indication d'un geste d'hémostase urgent s'impose s'il existe un saignement abondant avec un drain qui a ramené d'emblée 1500 ml ou plus ou bien lorsque la surveillance dicte que le volume ramené est supérieur à 200 ml toutes les heures pendant plus de deux heures ou instabilité hémodynamique.

En l'absence de ses conditions et que le saignement persiste, une vidéothoroscopie exploratrice peut être pratiquée afin de visualiser et de traiter la cause du saignement dont les principales sont les lésions des vaisseaux pariétaux (intercostaux et mammaires) et les lacérations pulmonaires.

Dans ce contexte, la technique utilisera trois trocarts en triangulation :

- ✓ Un pour l'optique, qui sera placé dans le cinquième espace intercostal sous l'omoplate ou bien sur la ligne axillaire moyenne, cet emplacement permettra d'explorer l'ensemble de la cavité pleurale, le médiastin homolatéral et le diaphragme.
- ✓ Un pour le système d'irrigation lavage sous haute pression,
- ✓ Le troisième trocart servira pour introduire le système de coagulation, les agrafeuses linéaires endoscopiques ou une pince à clip endoscopique.

Le début de l'intervention, commencera par éliminer une lésion au niveau du hile pulmonaire ou des gros vaisseaux, dans ce cas la conversion rapide est de règle. Dans les autres cas, l'hémothorax doit être aspiré rapidement et rincer sous haute pression au sérum

physiologique la cavité pleurale, afin d'éviter les problèmes de visualisation, ensuite on pourra clipper ou coaguler un vaisseau pariétal ou bien agraffer une lacération pulmonaire.

En cas de saignement pariétal abondant, un point en U temporaire pourra être mis en place sous contrôle endoscopique, de manière à localiser la zone à traiter.

Cette technique est intéressante et plusieurs équipes chirurgicales européennes et américaines, ont commencé il y a plusieurs années par explorer l'hémothorax continu par la vidéothoroscopie mais répondant aux critères sus-cités. Une boîte de thoracotomie doit être toujours préparée dans la salle car à n'importe quel moment une conversion pourra être indiquée et il ne faut pas courir le risque de mettre en danger la vie des malades.

f- Les plaies de l'aire cardiaque : [251] [252]

Les patients victimes d'une plaie dans le <<cardiac air box>> arrivant avec en état hémodynamique stable nécessite une exploration pour éliminer une atteinte péricardique ou cardiaque, pour en faire plusieurs techniques ont été utilisées, il s'agit de l'échocardiographie à la recherche d'un épanchement péricardique, sinon la fenêtre péricardique, si l'échographie transthoracique (ETT) n'objective rien ou s'il existe un doute. Plusieurs auteurs surtout nord-américains ont commencé à introduire la thoracoscopie exploratrice en alternative à la fenêtre péricardique par voie sous-xyphoïdienne.

L'intérêt capital de la thoracoscopie par rapport à la fenêtre sous-xyphoïdienne est non seulement l'exploration de la région cardio-péricardique mais aussi la recherche d'autres lésions associées ainsi que leur traitement.

La vidéothoracoscopie est indiquée si l'ETT initiale est douteuse ou bien lorsqu'elle est non performante ou bien s'il existe d'autres lésions qui doivent être exclues ou traitées. Si l'ETT est négative, elle doit être refaite 6 heures après.

Pour réaliser cette technique le patient doit être installé en décubitus dorsal et les bras en abduction, un billot placé sous le côté opéré, de manière à permettre une thoracotomie antérieure ou une sternotomie médiane en cas de découverte d'une plaie cardiaque.

Trois trocarts seront utilisés :

Les traumatismes thoraciques

- ✓ Un pour l'optique introduit dans le cinquième espace intercostal en arrière du muscle grand pectoral, le péricarde est inspecté, on regarde en particulier s'il est tendu ou bleuté, ce qui signe l'hémopéricarde.
- ✓ Un second trocart est mis en place dans la région sous-mammaire.
- ✓ Le troisième sera mis en arrière du premier trocart.

Le péricarde est saisi à l'aide d'une pince Grasper et il est incisé au ciseau à distance du nerf phrénique et une pastille d'environ 3 cm de diamètre est excisée. Toute plaie du cœur, même sèche, doit être réparée par des points de polypropylène 3/0 ou 4/0 pour les ventricules, 4/0 ou 5/0 pour les oreillettes.

La vidéothoroscopie, dans cette indication, peut remplacer avantageusement la fenêtre sous-xyphoïdienne, car elle permet dans le même temps d'aspirer un hémothorax associé, d'explorer le diaphragme et le médiastin homolatéral.

g- Autres indications : [216]

La thoracoscopie est également utile pour :

- ✓ Un pneumothorax persistant ou fuite d'air prolongée, elle permet de faire le diagnostic et régler le problème à l'aide d'un agrafage endoscopique d'une lacération pulmonaire.
- ✓ Elle permet l'ablation de corps étrangers intrathoraciques qui devront être repérées au préalable par une tomодensitométrie.
- ✓ Les hernies pulmonaires traumatiques sont une complication rare des traumatismes fermés du thorax qui nécessitent le plus souvent une minithoracotomie sur la zone herniaire, pour la mise en place d'une plaque prothétique ; dans la littérature une seule observation de réparation par vidéo-chirurgie a été rapportée.
- ✓ La rupture péricardique, dans un but diagnostique car elle est difficile parfois de la mettre en évidence chez les patients pauci-symptomatiques (surtout à gauche) par TDM ou IRM. Une seule observation dans la littérature a été rapportée ; la brèche

peut être fermée endoscopiquement à l'aide de points séparés ou par une minithoracotomie associée.

En conclusion, la vidéothoracoscopie est devenue une méthode diagnostique et thérapeutique indispensable à la prise en charge des traumatismes du thorax. Elle trouve avantageusement sa place entre le drainage thoracique simple et l'abord chirurgical classique, à ciel ouvert, en urgence. Cette technique peu invasive permet de réduire la durée d'hospitalisation et de limiter le traumatisme chirurgical et les séquelles douloureuses post-opératoires. Une bonne maîtrise de cette technique et un respect absolu des contre-indications à son utilisation restent de mise, afin d'éviter des accidents peropératoires dramatiques mettant en jeu la vie des patients.

4- Bilan biologique [57,38]

Réalisé dès l'arrivée du patient, il comprend :

- Groupage, Rhésus, RAI
- Numération formule sanguine
- Bilan d'hémostase
- Gaz du sang : La réalisation de gaz du sang artériel a plusieurs intérêts :
 - Un intérêt pronostic dans les traumatismes thoraciques sévères : En effet, un rapport PaO₂/FIO₂ inférieur à 300 et/ou une hypoxémie <60 mmHg à l'admission sont des marqueurs de la gravité de l'atteinte respiratoire [44], [3].
 - Chez le patient insuffisant respiratoire victime d'un traumatisme thoracique, même bénin, afin d'évaluer la qualité de l'hématose et des échanges gazeux en général, notamment si l'état du patient nécessite une oxygénothérapie.
 - Dans les traumatismes thoraciques avec signes de détresse respiratoire ou chez des patients présentant des arguments cliniques faisant suspecter une atteinte pleurale ou parenchymateuse : Les gaz du sang permettent de détecter une anomalie de l'hématose et parfois d'en préciser les causes.

Les traumatismes thoraciques

- Enzymes cardiaques (CPK, CK) et surtout troponine I. L'intérêt du dosage de la troponine I est encore très controversé. Le dosage de troponine est considéré comme le meilleur marqueur biologique de lésion myocardique.

Cependant, des lésions myocardiques avec retentissement clinique sévère, voire vital (troubles du rythme), peuvent survenir en l'absence de libération de troponine, si les lésions cardiaques impliquent une petite surface myocardique. Par ailleurs, dans le cadre de traumatismes sévères, une augmentation de la troponine peut être secondaire à un état de choc induisant une souffrance myocardique, et donc, ne pas être spécifique d'une contusion myocardique.

Plusieurs études ont montré l'absence d'intérêt du dosage des C.P.K. (créatine PhosphoKinase) dans les suspicions de lésions myocardiques, principalement en raison de la fréquence des lésions musculaires squelettiques associées. Le dosage de la fraction MB, plus spécifique du cœur ne présente également aucun intérêt.

- Ionogramme complet.

VII. Traitement

1- Prise en charge pré-hospitalière

Le traumatisme du thorax est une pathologie qui a connu de nombreux progrès dans la prise en charge depuis le terrain jusqu'à l'hôpital.

Dans le cadre de la prise en charge pré-hospitalière la priorité est donnée aux détresses vitales (cardio-circulatoire, respiratoire et neurologique). [42] [44]

Dans un premier temps il faut une évaluation des lésions :

- Préciser la nature et la violence du traumatisme.
- Examen clinique complet et minutieux.

Les traumatismes thoraciques

Cette évaluation permet de définir le traumatisme grave qui correspond à celui dont l'une des lésions engage le pronostic vital ou fonctionnel et lorsque la violence du traumatisme laisse présumer que de telles lésions existent.

Dans le même cadre, certaines mesures doivent être prises, et sont orientées par l'évaluation initiale.

La réanimation circulatoire en cas d'instabilité hémodynamique dont il faut chercher à la rattacher à sa cause qui peut être d'origine hypovolémique ou cardiogénique.

La réanimation respiratoire devant une détresse qui peut être due à plusieurs causes, des traumatismes pariétaux dont l'analgésie peut résoudre le problème jusqu'à la contusion pulmonaire étendue qui peut nécessiter une intubation avec ventilation mécanique dont les critères sont bien établis.

Le traumatisé du thorax doit donc bénéficier pratiquement : [3] [4]

- D'un monitoring (scope, tensiomètre) et doit comporter une surveillance continue de la SpO₂.
- Assurer la liberté des voies aériennes supérieures et de maintenir une oxygénation correcte.
- La correction des troubles hémodynamiques, en posant des voies veineuses périphériques avec remplissage vasculaire adapté en fonction des situations, et l'association d'un traumatisme crânien ou non.
- L'analgésie doit être aussi débutée précocement dont l'évaluation de la douleur doit être précise.

L'objectif de cette prise en charge est donc d'assurer le transport du traumatisé dans les plus brefs délais et les meilleures conditions possibles vers un centre hospitalier. [202]

2- Prise en charge à l'hôpital [44] [203] [204] [205]

L'accueil du malade au service d'accueil des urgences ne doit pas interrompre la réanimation déjà instaurée.

La conduite comprend une certaine hiérarchisation :

- * Recueillir l'ensemble des informations obtenues par l'équipe pré-hospitalière.
- * La mise en condition standardisée de la victime doit être immédiate (monitorage cardiovasculaire et ventilatoire) et la fonctionnalité des divers cathéters vérifiée, ou une sonde d'intubation.
- * La réalisation d'examens complémentaires standards (ECG, radiographie thoracique) et l'acheminement des divers prélèvements biologiques au laboratoire, la détermination de l'hématocrite ou du taux d'hémoglobine, la prévention tétanique. Cette phase d'accueil standardisée doit être accomplie rapidement. La demande d'autres examens dépend de l'état clinique et il reste une affaire d'habitude et d'écoles quoique la TDM spiralée immédiate reste l'examen de référence.

L'accueil du traumatisé doit répondre aussi à une décision importante: conduire directement le patient au bloc opératoire sans aucun bilan supplémentaire. Cette décision doit être prise lorsque l'état hémodynamique du patient est critique malgré la réanimation pré hospitalière et que la cause de la détresse est évidente (plaie par balle, plaie par arme blanche, amputation traumatique). C'est dire que pour un traumatisme fermé, un bilan lésionnel et une réanimation sont pratiquement toujours nécessaires.

2-1 Prise en charge ventilatoire

a- Les gestes de sauvetage :

a-1 Ponction à l'aiguille d'un pneumothorax suffocant : [38] [39] [50]

Cette ponction est réalisée, au niveau du deuxième espace intercostal sur la ligne médio-claviculaire, elle permet d'éviter une surpression pleurale et un collapsus par tamponnade gazeuse.

❖ Technique :

On utilise une aiguille de 14 gauges montée sur une seringue.

La pénétration de l'espace pleural se fait au bord inférieur de la côte, en se situant dans la cavité pleurale, le geste est suivi d'un reflux d'air franc.

Déconnexion de la seringue de l'aiguille qu'on doit laisser.

❖ **Résultat :**

La décompression thoracique est audible et l'état clinique du patient s'améliore.

Il s'agit d'une mesure temporaire nécessitant la mise en place d'un drain pleural secondairement.

a-2 Le drainage pleural_: [1] [4] [13] [15] [37] [48] [49] [54] [55] [58] [59] [60]

Le drainage pleural est, avec la chirurgie thoracique, l'une des modalités thérapeutiques de ce type de pathologie. L'objectif est de rétablir la vacuité pleurale afin de lever d'éventuelles compressions organiques intra-thoraciques et de rendre à la plèvre sa fonction mécanique.

C'est un geste dont la réalisation à l'extérieur de l'hôpital a donné lieu à de nombreuses discussions. Parfois geste salvateur, le drainage peut aussi être à l'origine de graves lésions iatrogènes. D'où l'importance de préciser les indications et de définir la technique la mieux adaptée à l'usage pré hospitalier.

L'évacuation des épanchements est essentielle permettant une réexpansion pulmonaire pour une bonne ventilation alvéolaire, quoique dans la majorité des cas le drainage suffit et l'épanchement se tarit, dans d'autres cas la surveillance dicte certains arguments pouvant conduire à une thoracotomie.

Dans notre série, Le drainage thoracique a été réalisé dans 68 % (n = 82) des lésions pleurales.

❖ **Caractéristiques des drains pleuraux et matériel nécessaire :**

Les drains thoraciques sont réalisés en matière plastique translucide (silicone ou PVC) de diamètre interne indiqué en French variant de 20 à 40 (5 à 11 mm).

Les traumatismes thoraciques

En traumatologie les drains de gros calibre sont utilisés, celle-ci sera de 20 à 28 French pour un pneumothorax et supérieure à 28, voire 32 à 36 French pour un hémithorax. Il doit être supérieur à 24 F.

Les drains thoraciques doivent comporter :

- Des repères de distances.
- De multiples trous de drainage en plus du distal afin d'éviter les lésions aspiratives sur le parenchyme pulmonaire.
- Une extrémité distale émoussée.
- Un orifice proximal facile à connecter au système de drainage.
- Et un repère radio opaque permettant un contrôle de leur position.

Plusieurs modèles sont commercialisés, mais il y a deux types principaux. Ce sont le drain-trocart (dont l'archétype est le drain de Joly) et le drain simple positionné au trocart de monod. Le choix du drain est affaire d'habitude et d'école.

❖ **Technique** : [1] [13] [37] [54] [55] [56] [57] [58] [59]

➤ **Le site du drainage** : (figure 14)

Deux sites sont préconisés il s'agit de la voie :

- ❖ **Antérieure, médio-claviculaire** au niveau du deuxième espace intercostal (quadrant supéro-externe du thorax). Il s'agit d'un espace large évitant la glande mammaire et les vaisseaux ou organes intra-thoraciques (notamment l'artère mammaire interne qui chemine à 2 cm du bord du sternum. Ce site s'expose aux séquelles esthétiques et peut gêner la mise en décubitus ventral thérapeutique.
- ❖ **Latérale** au niveau de la ligne axillaire moyenne ou antérieure, juste en arrière du muscle grand pectoral, du troisième au cinquième espace intercostal mais jamais en dessous (risque de lésion diaphragmatique et/ou intra-abdominale). C'est la position la plus fréquemment pratiquée.

➤ **La technique proprement dite :**

La technique comporte certaines étapes à réaliser et chaque étape a son importance dans le geste.

- 1- On commence par un repérage de l'espace, suivi d'une désinfection cutanée,
- 2- Installation de champ stérile,
- 3- Anesthésie locale, à l'aiguille fine de l'ensemble des plans (en insistant sur la peau, le périoste et la plèvre pariétale) par de la xylocaïne 1 ou 2 %. Une ponction exploratrice préalable (seringue en aspiration), confirme la bonne position et la nature de l'épanchement.
- 4- L'incision cutanée est réalisée au bistouri à lame droite parallèlement à la côte inférieure de l'espace intercostal choisi, elle doit être adaptée à la taille du drain.
- 5- La dissection des différents plans jusqu'à la plèvre doit se faire au doigt ou avec la pince mousse (type Kelly).

En effet, l'ouverture pleurale doit être réalisée à la pince (Figure 3). Une vérification par le doigt avec toucher pulmonaire permettant de rechercher d'éventuelles d'adhérences (éventuellement levée avec soin et sans force).

La technique de dissection à la pince est la plus prudente, elle nécessite plus de temps et présente un risque de fuite autour du drain occasionné par une dissection trop large (inadéquation entre la taille de l'ouverture et le drain).

La direction du drain dans l'espace pleural est donnée par :

- Le mandrin métallique (type Joly) sans que celui-ci ne pénètre le thorax au delà de la plèvre pariétale.
- Les griffes de la pince de Kelly ouverte dans l'espace pleural.
- Et enfin l'utilisation de la canule d'introduction du trocart de Monod®.

Cette dernière technique est la plus adaptée pour diriger le drain.

Le drainage se poursuit avec la mise en place du drain dans l'espace pleural de 2 à 3 cm au minimum après le dernier orifice latéral et sera dirigé vers l'apex pour les pneumothorax ou en bas pour les hémithorax. La présence de condensation d'air ou l'oscillation de fluide

confirme la bonne position dans l'espace pleural. Le drain est clampé à son extrémité proximale jusqu'à la fixation à la peau, réalisée par une «spartiate » entourant le drain (fil à peau 2.0), évitant les mobilisations accidentelles.

La zone d'incision est couverte par une compresse stérile sèche et un pansement adhésif. Un point de suture en U, autour du tube de part et d'autres des berges de l'incision cutanée, peut être réalisé assurant lors de l'ablation du drain l'étanchéité et l'affrontement des bords de la cicatrice.

Le drain thoracique sera immédiatement connecté à l'unité de drainage, qui doit être efficace, et irréversible c'est-à-dire qu'elle doit empêcher toute rentrée intempestive d'air ou de liquide dans la plèvre : elle ne doit fonctionner que dans un sens.

Une radiographie de thorax de face vérifie la ré-expansion pulmonaire, la position du drain et la présence de l'orifice latéral le plus proximal dans l'espace pleural. Lors de l'insertion du drain, chez un patient ventilé en pression positive, certains auteurs proposent de déconnecter le patient du respirateur ou mieux de réaliser une pause expiratoire (surtout en cas de PEEP élevé, de FiO2 élevée ou d'utilisation de NO).

En respectant ces consignes, les complications techniques sont rares (1%).

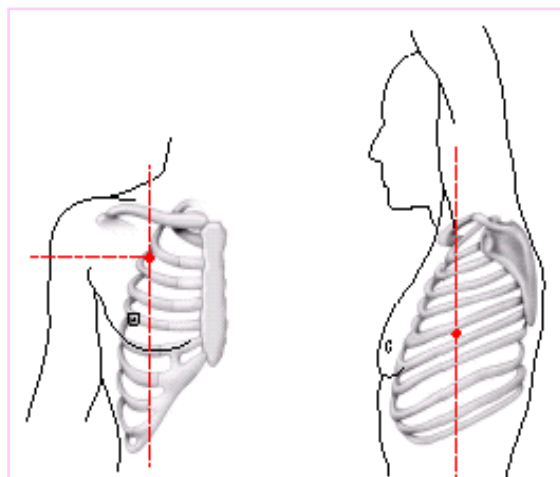


Figure 21 : Site d'insertion du drain pleural.




Figure 22 : Insertion du drain pleural

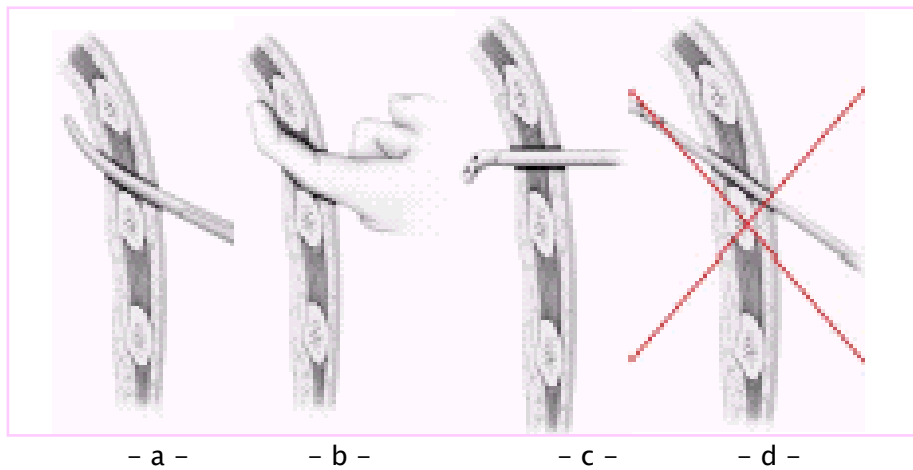


Figure 23 : Dissection des différents plans de l'espace intercostal avec une pince de type Kelly

- a = Ouverture de la plèvre pariétale à la pince de type Kelly.
- b = Exploration de l'espace pleural au doigt.
- c = Direction du drain dans l'espace pleural donnée par la canule d'introduction de Monod®.
- d = L'ouverture de la plèvre pariétale ne doit plus être réalisée à l'aide d'un mandrin trocart métallique.




Figure 24 : Points de suture de fixation en U autour du drain pleural

❖ **Les systèmes de drainage :** [1] [2] [47] [48] [49] [52]

Le système de drainage doit former, avec l'espace pleural et le drain thoracique, un système clos sans risque de déconnection et d'ouverture vers l'extérieur. Il doit être préparé avant la mise en place du drain.

Les tuyaux de raccord doivent être en matière plastique clair, flexible et résistant à la fois. Les connecteurs ne doivent pas être de taille inférieure à un demi french par rapport au drain (augmentation des résistances à l'aspiration).

Ce système remplit trois fonctions :

- Verrou hydraulique créant une valve anti-retour pour les substances venant de l'espace pleural.
- Création d'une dépression intra-pleurale (habituellement comprise entre -15 et -25 cm d'eau). Il convient de vérifier (visualisation des oscillations) que le niveau de dépression est plus grand que les pics de pression positive pleurale à l'expiration en ventilation spontanée ou à l'inspiration en ventilation mécanique, voire aux deux temps en cas de pression télé-expiratoire positive (PEEP). Par ailleurs, il faudra se méfier d'un niveau trop élevé pouvant perpétuer, voire augmenter, le volume d'une fuite d'air persistante.
- Maintien constant de cette dépression par une aspiration tout au long du cycle respiratoire (maintien de l'inflation pulmonaire). Le réglage du débit aspiratif d'air doit être optimal de façon à supprimer les fluctuations respiratoires dans le verrou hydraulique et plus important que le débit d'une éventuelle fuite d'air (réduit les risques d'atélectasies, d'accumulation de fluide, et de pneumothorax sous tension). Celle-ci permet l'évacuation rapide, totale et permanente de la plèvre, avec ré-expansion pulmonaire et apposition des surfaces pleurales (principal facteur de symphyse pleurale).

➤ **Unité de drainage à un bocal :**

Le drain thoracique est relié à un bocal stérile contenant un liquide stérile dont le bouchon comporte deux tubulures rigides : l'une courte assure la communication avec l'atmosphère,

Les traumatismes thoraciques

l'autre, longue raccordée au malade, plonge 2 cm dans le liquide déposé au fond du bocal. Ce bocal unique est appelé chambre de scellé sous eau.

a-3 La fonction du système :

- A l'expiration, la pression pleurale est positive, la pression dans le tube plongeant devient positive, si la pression à l'intérieur du tube est supérieure à la hauteur de plongée du tube, l'air (ou le liquide) va pénétrer dans la bouteille.
- A l'inspiration, quand la pression pleurale est négative, le liquide remonte dans le tube plongeant sans qu'il puisse y avoir la moindre rentrée d'air dans la plèvre. La hauteur de montée du liquide dans le tube indique la dépression inspiratoire endothoracique du moment.

Cette unité peut être connectée à une aspiration douce, réglée (entre -20 et -40 cmH₂O).

a-4 Les inconvénients :

- La plongée garantit contre le risque d'entrée d'air mais le liquide peut passer dans la plèvre, par ailleurs au cours d'efforts d'inspiration violents, la dépression endothoracique peut atteindre 40 cmH₂O, d'où la nécessité d'une hauteur supérieur à 40 cm entre le thorax et le niveau de l'eau dans le bocal. Le bocal doit toujours être placé sur le sol, au pied du lit.
- La plongée de la tubulure doit être de 2 à 3 cm. Trop courte, elle expose à des rentrées d'air si le bocal est incliné au cours des déplacements. Trop longue, elle surajoute une contre-pression hydrostatique. Ainsi, dans ce système si l'épanchement liquidien est important, le drainage se fait de moins en moins bien.

➤ Système de drainage à deux bocal :

Le système classique consiste à interposer entre le bocal de scellé sous eau et le malade un bocal de recueil. Son intérêt réside dans les épanchements importants. Cependant mise à part le risque d'encombrement, ce système crée un espace mort important et il peut y avoir un flux gazeux de retour lors de l'inspiration.

Par ailleurs avec les versions compactes ses inconvénients disparaissent et se compose d'une chambre sous eau isolée dans un bocal collecteur des fluides, les fluides drainés passent de la chambre sous eau au bocal collecteur par débordement. Le système peut être mis sous aspiration.

➤ **Système de drainage à trois bocaux :**

Ce système possède :

- 1- Un premier bocal relié au patient sert de collecteur des fluides pleuraux.
- 2- Un deuxième bocal, contenant un niveau liquide (2 cm d'eau) dans lequel plonge le tube de connexion avec le premier bocal, créant le verrou hydraulique.
- 3- Un troisième bocal relié au vide mural (- 600 cm d'eau), au deuxième bocal et à la pression atmosphérique par un tube plongeant dans une hauteur d'eau correspondant à la dépression générée quand l'aspiration murale est appliquée (manomètre).

Il existe de nombreux kits commerciaux prêts à l'emploi regroupant les trois bocaux.

➤ **Système de drainage à valves, sans eau :**

Le caractère irréversible du drainage est assuré par un système de valve anti-retour et par un scellé sous eau.

a-5 Valve simple et double valve aspirante selon Heimlich :

Leur principal avantage est que le patient drainé reste ambulatoire. La valve fonctionne dans n'importe quelle position, et le malade peut être mobilisé sans clampage préalable du drain thoracique. Mais les valves sont très délicates et leur fonctionnement devient de plus en plus aléatoire avec le temps et la présence de caillot. C'est pour cette raison qu'elles ne sont utilisées que pour les drainages de courte durée, les pneumothorax isolés et surtout lors du transport des blessés.

Le verrou hydraulique peut être suffisant pour un pneumothorax seul en l'absence de fuite d'air (brèche). Le bocal de recueil est indispensable en cas d'épanchement non aérique (permet le marquage pour la surveillance quotidienne). L'utilisation d'une valve de Heimlich (valve anti-retour sans système aspiratif) doit être réservée, en traumatologie, au transport en

Les traumatismes thoraciques

urgence des patients afin d'éviter une tamponnade gazeuse en l'absence de système de drainage.

❖ Les indications :

Les indications dépendent de la nature de l'épanchement

❖ Pneumothorax :

➤ Cas de pneumothorax suffocant :

- Chez le traumatisé thoracique avec tableau clinique évident de tamponnade.
- Chez le malade ventilé, une désadaptation du respirateur et/ou une augmentation des pressions d'insufflation doivent faire évoquer le diagnostic. Cette situation clinique est souvent rencontrée lors de l'instauration de la ventilation mécanique en pression positive.

La ponction à l'aiguille doit alors être réalisée en urgence avant tout examen radiologique (geste de sauvetage). Le but est la levée de la compression des organes intra-thoraciques permettant l'attente de la mise en place systématique d'un drain thoracique.

➤ En cas de tableau moins alarmant :

La mise en place d'un drain s'impose lorsque le bilan clinique et iconographique met en évidence :

- Un pneumothorax complet de la grande cavité avec collapsus pulmonaire et/ou bilatéral et/ou symptomatique (douloureux, détresse respiratoire, fuite d'air évidente...) quelle que soit sa taille.
- Une pathologie respiratoire préexistante entraînant une mauvaise tolérance respiratoire avec une précaution particulière en cas d'adhérences pleurales.

Plus spécifiquement chez le polytraumatisé devant un pneumothorax sur la radiographie standard voire, pour certains, devant un emphysème sous-cutané sans décollement pleural visible en cas de :

- Nécessité de transport intra et surtout extrahospitalier secondaire où les conditions de sécurité requises pour un drainage de qualité ne sont pas réunies (asepsie, contrôle radiologique...).
- Lésions vitales associées pouvant créer une ambiguïté de diagnostic en cas de décompensation, notamment en cas d'instabilité hémodynamique.
- Lésions associées nécessitant une ventilation mécanique et/ou une anesthésie générale, ce d'autant que la position opératoire rend difficile l'accès au thorax (décubitus ventral ou latéral).

Cette dernière indication pose le problème du pneumothorax de petite taille ou découvert à la tomodensitométrie thoracique (occulte).

❖ Hémothorax :

Ces épanchements liquidiens s'observent le plus souvent dans les parties déclives en l'absence d'épanchement cloisonné ou localisé. La plupart des auteurs préconisent le site d'insertion latéral et la direction du drain postéro-inférieur (jusque dans l'angle costo-diaphragmatique).

➤ Cas d'hémothorax massif :

Devant un hémothorax massif avec instabilité hémodynamique majeure, le drainage pleural est discuté. L'urgence est à la thoracotomie d'hémostase et diagnostique. Le risque est une exsanguination du patient. Celle-ci peut être contre-balancée par une autotransfusion du sang drainé en alternance avec le clampage du drain, soit par un système non spécifique (recueil du sang dans une poche à urine stérile), ou par un système prêt à l'emploi (inclut dans le kit de drainage) dans l'attente de la thoracotomie.

De plus, le drainage peut lever une tamponnade pleuro-péricardique, notamment secondaire à une lésion intrapéricardique, responsable en partie de l'instabilité hémodynamique du sujet.*

➤ **Les buts du drainage de l'hémothorax dans les cas moins dramatiques :**

- Monitoring du débit hémorragique associé à la surveillance hémodynamique permettant de poser les indications de thoracotomie.

Un saignement actif entraînant l'une des situations suivantes indique une thoracotomie d'hémostase :

- Une instabilité hémodynamique.
- Un drainage > 1 500 mL d'emblée.
- Un débit de drainage > 400 mL pendant 2 à 4 heures.
- Un drainage journalier > 1 500 mL.
- Lever les éventuelles compressions intra-thoraciques permettant une ré-expansion pulmonaire complète évitant également un syndrome restrictif secondaire à la création d'adhérences pleurales et à l'organisation du caillot.
- Evacuation complète de la plèvre afin de réduire l'incidence de l'empyème post-traumatique.

Devant l'échec du drainage avec persistance d'un épanchement cailloté supérieur à 500 mL ou à un tiers de l'hémithorax, et au mieux avant 10 jours d'évolution, il faut discuter l'indication de décaillotage chirurgical, et la thoracoscopie trouve dans ce cas sa place.

En résumé, les indications de drainage des hémothorax initialement sont larges :

- Hémothorax massif sans retarder la thoracotomie.
- Mauvaise tolérance respiratoire et/ou hémodynamique.
- Retentissement sur le poumon sous jacent.
- Volume > 200 mL évalué sur la tomodensitométrie.

L'abstention du drainage initial est envisageable en cas d'hémothorax isolé minime (lame postérieure). Si celui-ci se majore, avec ou sans retentissement respiratoire, il faudra procéder secondairement à son évacuation.

❖ Hémo-pneumothorax :

Cette lésion est fréquemment retrouvée. L'indication du drainage est formelle. La taille du drain, la direction du drain, et l'abord sont identiques à ceux qui sont utilisées pour les hémothorax isolés. Pour certains auteurs, deux drains différents, antérieurs et postérieurs, sont nécessaires.

✓ Drainage pleural et traumatismes pénétrants :

Dans les traumatismes pénétrants du thorax, le drainage constitue souvent le seul traitement d'un pneumothorax ou d'un hémothorax minime. Sa réalisation en préhospitalier n'est pas systématique, mais est indiquée suivant les mêmes critères que pour les traumatismes fermés à l'exception des plaies soufflantes. Dans ce cas, il est classique d'obturer la plaie avec un pansement stérile et drainer à distance de la brèche pariétale pour éviter la constitution d'un pneumothorax compressif.

Les pansements occlusifs constitués de biogaze ou de compresses vaselinées doivent être larges pour obturer complètement la brèche pariétale. Ils permettent d'étanchéifier un thorax soufflant.

b- Oxygénothérapie simple ou ventilation spontanée avec pression expiratoire positive:

L'oxygénothérapie simple associée d'emblée à la kinésithérapie et l'analgésie intraveineuse ou locorégionale suffisent généralement dans le traitement des traumatisés thoraciques stables et surtout dont le bilan lésionnel objective essentiellement des lésions pariétales.

La présence de lésions parenchymateuses importantes et lorsque l'oxygénothérapie ne suffit pas le plus souvent à rétablir une hématoxe correcte, on a recours à la ventilation spontanée avec pression expiratoire positive.

Elle présente les avantages de préserver une ventilation spontanée sans nécessité d'intubation trachéale. Elle permet de corriger l'hypoxémie à la condition d'une analgésie et d'une mécanique ventilatoire satisfaisante. Les contraintes sont à prendre en compte car elles peuvent limiter les indications : acceptation du masque facial avec maintien de l'étanchéité, survenue d'une distension gastrique, épuisement respiratoire et/ou hypercapnie. Sa place donc

Les traumatismes thoraciques

semble réservée aux traumatismes thoraciques isolés conservant un degré d'hypoxémie sous oxygénothérapie. Aussi elle paraît indiquée dans les volets thoraciques dont elle assure une meilleure stabilité.

c- Intubation et ventilation mécanique :

L'importance de la prise en charge des voies aériennes lors de traumatismes thoraciques graves est capitale. Une détresse ventilatoire dans le cadre d'un traumatisme conduit rapidement à une hypoxie, puis à des dommages neurologiques irréversibles et enfin au décès. Aussi, le rétablissement d'une ventilation et d'une oxygénation correcte constitue probablement la plus haute des priorités dans le traitement global d'un polytraumatisé.

2-2 Prise en charge circulatoire

La réanimation circulatoire a pour objectif d'éviter un arrêt cardiaque par désamorçage hypovolémique ou lié à une hyper-pression thoracique, et certaines règles sont indispensables pour la bonne conduite dans cette prise en charge. C'est ainsi que :

- * La constatation d'un hémithorax massif fait pratiquer un drainage thoracique en urgence dont le débit hémorragique indique la pratique d'une auto-transfusion et d'une thoracotomie d'hémostase.
- * Le pneumothorax suffocant est alors évoqué en premier lieu et doit être ponctionné puis drainé.
- * L'hémopéricarde doit être ponctionné puis exploré. Les signes droits peuvent se démasquer au cours du remplissage.
- * Une compensation volémique supérieure n'a pas d'intérêt et expose aux complications. L'hémostase chirurgicale d'un saignement non contrôlé ne doit pas être retardée.
- * L'existence d'une contusion myocardique suspectée par les examens complémentaires ou révélée par une insuffisance cardiaque aiguë doit faire réfléchir le remplissage vasculaire et associer les amines vaso-actives.

a- Les gestes de sauvetage :

En cas de détresse circulatoire et en particulier un choc cardiogénique dit obstructif qui entre dans le cadre d'une tamponnade, en cas de pneumothorax suffocant, d'épanchement péricardique, les principaux gestes dans cette situation sont la ponction à l'aiguille d'un pneumothorax (déjà décrite) et la ponction péricardique.

a-1 La ponction péricardique :

L'objectif de la ponction péricardique est d'atteindre le sac péricardique pour évacuer un hémopéricarde compressif.

On utilise pour ce geste une aiguille avec garde mousse escamotable. L'intérêt de ces trocars est leur longueur d'environ 120 mm.

Sur un patient en position demi-assise ou en décubitus dorsal (s'il est toléré), la ponction est pratiquée après désinfection de la région xiphoïdienne. Le contexte de l'extrême urgence peut contraindre à ne pas pratiquer d'anesthésie locale. La ponction se fait au niveau de l'angle formé entre le bord interne de l'auvent costal gauche et le bord gauche de l'appendice xiphoïde. Le trocart est dirigé vers l'extrémité céphalique et selon un angle de 15° par rapport au plan cutané. Le trocart est poussé, le vide à la main et perçoit la résistance péricardique qui précède l'apparition de sang dans la seringue.

Il n'est pas nécessaire de vider complètement le péricarde. En général, l'apparition de 20 à 30 cm³ d'épanchement suffit à décompresser les cavités droites et à supprimer le trouble du rythme, qui s'était instauré.

Le trocart est retiré, le vide à la main. Un cathéter peut être laissé en place.

a-2 Le remplissage vasculaire :

La détresse circulatoire d'origine hypovolémique chez le traumatisé du thorax peut avoir plusieurs origines, de la simple plaie pariétale dont un geste immédiat par la pose d'une pince sur l'artère qui saigne peut résoudre le problème, jusqu'à la plaie cardiaque ou la rupture de l'aorte qui nécessite une chirurgie lourde en urgence. Le rôle de l'expansion volémique est symptomatique.

Cependant, il existe depuis bien une dizaine d'années un débat important, sur l'intérêt et les modalités du remplissage vasculaire ; les européens défenseurs d'une approche agressive et les nord-américains défenseurs d'une approche plus attentiste. Actuellement il reste toujours indiqué.

Différents types de solutés de remplissage peuvent être utilisés, cristalloïdes, colloïdes, solutés hypertoniques, mais les indications d'utilisation et les modes d'administration sont encore l'objet de controverse.

Les critères de choix du soluté généralement pris en compte sont :

- Le pouvoir d'expansion volémique, qui guide le choix en fonction de l'importance de l'hypovolémie et de son retentissement hémodynamique ;
- Les effets secondaires, particulièrement le retentissement sur l'hémostase.

Les recommandations actuelles pour la pratique clinique concernant le remplissage vasculaire est « Pour les hémorragies dont le contrôle n'exige pas de geste d'hémostase immédiat, on doit viser à ramener à leur valeur le plus rapidement possible les paramètres de surveillance, dont la pression artérielle. En revanche, dans les hémorragies où un seul geste chirurgical pourra faire l'hémostase, on se bornera à obtenir une tension artérielle moyenne (PAM) de 70–80 mmHg sans viser la normalisation.

a-3 La transfusion sanguine :

La transfusion sanguine trouve son intérêt essentiellement lors des hémothorax en rapport avec une plaie d'un gros vaisseau intra-thoracique ou une plaie du cœur qui sont caractérisées par un débit hémorragique très important, qui dépasse les possibilités thérapeutiques actuelles. Il s'agit alors de l'autotransfusion.

La qualité première d'un système de recueil de sang est de collecter, dans les meilleures conditions possibles, le sang perdu, et de le restituer le plus rapidement possible en limitant les complications et accidents liés à ces manipulations.

a-4 L'utilisation de drogues vaso-actives :

Après la réanimation initiale du choc hémorragique, survient une phase hémodynamique caractérisée par un débit cardiaque augmenté et une vasodilatation. Cette vasodilatation est d'autant plus importante que le choc hémorragique a été prolongé et que la cascade inflammatoire a été initiée, conduisant à un véritable syndrome de défaillance multiviscérale précoce.

Certaines études ont évoqué le rôle du remplissage rapide et important dans l'aggravation de ce phénomène. Il semble logique d'utiliser des vasoconstricteurs pour lutter contre cette vasodilatation, permettant alors une limitation du remplissage vasculaire, même si d'autres études n'ont pas confirmé qu'un certain degré de vasoconstriction était bénéfique. L'utilisation des vasoconstricteurs ne se conçoit donc qu'avec l'objectif d'obtenir rapidement une volémie satisfaisante pour éviter des doses élevées et prolongées de catécholamines. L'adrénaline paraît être une catécholamine de choix à débit constant modéré. La noradrénaline pourrait être dans les cas les plus dramatiques une alternative éventuelle.

2-3 L'analgésie du traumatisé thoracique

Le traumatisme pariétal joue toujours un rôle très important dans la genèse de l'insuffisance respiratoire aiguë, mais c'est essentiellement la douleur qu'il engendre qui est source d'hypoventilation et d'encombrement. Dans cette conception moderne, l'instabilité pariétale intervient aussi car elle gêne le travail respiratoire. Cependant, les lésions associées, en particulier la contusion pulmonaire, sont les facteurs majeurs d'hypoxie. Dès lors, il a été possible de proposer dans un bon nombre de traumatismes thoraciques pariétaux sans insuffisance respiratoire aiguë initial l'utilisation d'une analgésie de première intention évitant la ventilation.

L'analgésie occupe une place prépondérante car elle permet d'assurer le confort du patient, la diminution des complications respiratoires et facilite aussi une kinésithérapie active et efficace.

L'analgésie fait appel à différentes techniques, dont l'analgésie intraveineuse et l'anesthésie locorégionale. Les classes médicamenteuses sont nombreuses et l'utilisation de chacune ou d'une autre dépend des formes cliniques, des particularités pour chaque technique et les propriétés pharmacologiques de chaque médicament.

➤ **Analgésie intraveineuse**

Parmi les médicaments qu'on peut utiliser pour l'analgésie intraveineuse on distingue :

➔ **Les antalgiques mineurs :**

- Le paracétamol à la dose de 30 mg/Kg avec une bonne tolérance et peu d'effets secondaires, son utilisation permet de diminuer les posologies des morphiniques qui lui sont éventuellement associés dans le cadre d'une analgésie balancée.
- Les anti-inflammatoires ont une place limitée du fait du risque gastrique et rénale (hypovolémie fréquente chez ces patients traumatisés), leur utilisation dans un but antalgique ne fait pas l'objet de recommandations précises.

➔ **Les antalgiques opioïdes :**

Le tramadol est un antalgique d'action central de mécanisme complexe et contrairement aux autres morphiniques, le risque de survenue de détresse respiratoire est exceptionnel. Son utilisation est donc intéressante à la posologie de 100 mg est comparable à celle de 5 à 15 mg de morphine.

Les morphiniques sont très utilisés mais demandent une surveillance particulière en raison de l'étroitesse de la marge thérapeutique entre le risque de dépression respiratoire et l'efficacité clinique.

Parmi les morphiniques existe les antagonistes agonistes (Nalbuphine, Buprenorphine) qui ont un effet plateau compliquant l'utilisation des morphiniques purs si l'analgésie est insuffisante ou en cas d'anesthésie générale pour chirurgie urgente. Ils ont un effet dépresseur

Les traumatismes thoraciques

respiratoire qui peut être majoré par d'autres sédatifs ou en cas d'hypovolémie ou insuffisance respiratoire, et aussi un effet dysléptique. Pour ces raisons leur emploi est limité.

Les agonistes morphiniques purs sont représentés par la morphine qui est leur chef de file.

Les propriétés pharmacologiques de la morphine avec un délai d'action de 5 à 6 min et une durée d'action prolongée (96 min) sont compatibles avec son emploi dans ce contexte.

La morphine peut être utilisée en bolus systématique soit par automédication (analgésie contrôlée par le patient) (PCA). Le principe de la PCA repose sur la possibilité pour le patient de commander à l'aide d'un bouton poussoir, l'administration d'un bolus fixe, la seringue prévue à cet effet est pilotée par un ordinateur dont le programme peut fixer la dose injectée avec une durée fixe entre deux injections qui ne peuvent être changée que par le médecin.

L'obtention de la dose optimale pour soulager la douleur se fait par la titration de la morphine, en injectant des faibles doses toutes les 5 à 10 min jusqu'à la disparition de la douleur. La posologie recommandée pour la titration est de 0,05 mg/Kg.

Le recours à des analogues plus puissants est possible, mais expose au risque de dépression respiratoire quasi systématique. Ces agents doivent donc être réservés pour la sédation en association avec une benzodiazépine et après intubation du patient et mise en route d'une ventilation contrôlée. Leurs autres effets secondaires sont essentiellement l'apparition d'une rigidité thoracique et un possible retentissement sur l'état hémodynamique.

➤ Anesthésie locale ou locorégionale

✓ L'analgésie péridurale :

L'analgésie locorégionale par abord péridurale demeure la technique de choix. Des morphiniques ou des anesthésiques locaux à faible dose (Bupivacaïne 0,125 % ou Ropivacaïne 0,1 %) sont administrés à débit continu (10 ml/h) ou à la demande du patient (PCA).

• Analgésie péridurale lombaire :

L'avantage de la morphine tient en son hydrosolubilité diffusant secondairement, elle permet la mise en place de la péridurale par voie lombaire. Elle procure à la dose de 2 à 4 mg,

36 heures d'analgésie sans entraîner de blocage sympathique ou moteur [1]. Un risque de dépression respiratoire rend nécessaire une surveillance de 24 heures après la dernière injection.

L'administration par voie lombaire ne doit pas être employée d'après certains auteurs, sa supériorité sur la PCA n'ayant pas été démontrée. [239]

- Analgésie péridurale thoracique :

Les morphiniques moins liposolubles que la morphine (fentanyl et Sufentanyl) et les anesthésiques impose une anesthésie métamérique, donc au niveau de T6-T7 repérable par l'extrémité inférieure de l'omoplate. La péridurale thoracique comporte certaines complications : collapsus (17 %), arrêt cardiaque (2%), brèches durmériennes (4%), globes vésicaux (13%) et infections graves. Le taux d'échec lors de la mise en place n'est pas négligeable (20%). De plus, les troubles d'hémostase fréquents chez les patients polytraumatisés limitent son indication. Les effets secondaires sont essentiellement le prurit et des nausées.

Des complications directement liées au territoire analgésié sont aussi possibles. L'analgésie thoracique s'étendant vers l'abdomen peut faire méconnaître une lésion associée d'un organe plein (foie, rate) risquant de se rompre secondairement.

- ✓ Analgésie locorégionale sélective :

Le bloc intercostal, technique simple, permet une analgésie prolongée et une amélioration de l'hématose. Son indication essentielle c'est les traumatismes unilatéraux chez des patients pourvus d'un drainage thoracique.

Compte tenu de la forte résorption des anesthésiques locaux, il est souhaitable de privilégier l'emploi de la lidocaïne qui, à la dose de $1 \text{ mg} \cdot \text{kg}^{-1}$ diluée dans 30 mL procure une analgésie efficace sans exposer le patient à un risque toxique trop important. Lors de l'injection de l'anesthésique local, le drain thoracique doit rester clampé pendant 20 à 30 min de manière à autoriser la diffusion de l'anesthésique local. Ce clampage doit se faire sous une étroite surveillance pour détecter la survenue d'un pneumothorax suffocant qui imposerait le déclampage immédiat du drain.

L'association des techniques locorégionale et générale est actuellement recommandée afin d'optimiser la prise en charge de ces patients. Ces différentes pratiques doivent être consignées dans des protocoles écrits et doivent être régulièrement soumise à une évaluation.

➤ **Mélange protoxyde d'azote et oxygène**

L'emploi de ce mélange gazeux dont les propriétés analgésiques ne sont plus à démontrer est contre-indiqué dans le cadre du traumatisé thoracique. En effet, la forte diffusion du protoxyde d'azote dans les cavités expose au risque d'augmentation de volume et de pression d'un pneumothorax toujours possible dans ce cadre.

2-4 Chirurgie

a- Thoracotomies d'hémostase dites de rescussitation :

La thoracotomie en salle de réanimation a comme objectifs de maintenir la perfusion cérébrale et coronarienne, de décompresser une tamponnade cardiaque chez le patient « in extremis », de contrôler l'hémorragie d'origine cardiaque ou du hile pulmonaire, de contrôler l'hémorragie intra-abdominale massive par une occlusion aortique temporaire. Cette technique ne devrait être utilisée que dans un groupe de patients bien sélectionné.

En effet, selon plusieurs études, la chance de survie est de 0 % chez les patients qui n'ont pas de signes de vie sur les lieux de l'incident. De façon globale, la chance de survie est de 14 % chez les victimes de traumatismes pénétrants qui arrivent en salle de réanimation avec des « signes de vie ». Ces signes de vie sont la présence de réflexe pupillaire, d'une respiration spontanée ou agonique et d'une activité cardiaque spontanée supraventriculaire. Les critères exacts de sélection des patients sont encore controversés dans la littérature.

Les meilleurs résultats de survie sont les cas de traumatismes thoraciques pénétrants avec tamponnade cardiaque, et lésions cardiaques avec un délai de moins de 5 minutes entre la perte des signes vitaux (hypotension) et la thoracotomie antérieure.

❖ Les voies d'abord chirurgicales :

Leur description se fera dans le contexte de la ressuscitation d'extrême urgence, lorsque de la rapidité du contrôle vasculaire et/ou cardiaque intrathoracique dépend la vie du patient. C'est *l'emergency room thoracotomy* des anglo-saxons.

Dans ce contexte l'asepsie supporte l'à peu près, jusqu'à ce que le contrôle cardiorespiratoire soit acquis ; après, elle reprend sa place.

- Thoracotomie antéro-latérale :

Le patient est en décubitus dorsal, idéalement avec un billot placé longitudinalement sous l'épaule homolatérale à la thoracotomie. Le bras controlatéral est en abduction à 90° disponible pour les anesthésistes ; le bras homolatéral est soit en abduction - dans ce cas il faut le supporter pour éviter une luxation scapulo-humérale - soit au mieux fléchi et relevé au-dessus de la tête. Incision à droite. En général, cette approche en extrême urgence se fait le plus souvent à gauche.

Cette disposition permet de prolonger vers l'arrière l'incision de la thoracotomie, si cela s'avère nécessaire. Après désinfection et drapage rapide, l'incision cutanée à concavité supérieure, débute au bord du sternum et contourne par en dessous le mamelon. Immédiatement au-dessous et l'abord se situe dans le 4^e espace intercostal ou dans le 5^e espace. L'incision est d'emblée prolongée en arrière jusqu'à la ligne axillaire moyenne. L'incision cutanée et l'ouverture thoracique se font en un seul et même geste, au bistouri à lame froide : l'hémostase des plans pariétaux se fera ultérieurement. Ainsi on peut traverser les muscles (grand pectoral et intercostal). Immédiatement au bord du sternum, l'obliquité des cartilages chondrocostaux resserre les espaces intercostaux : l'ouverture thoracique est pratiquée en un seul geste à la jonction entre les arcs costaux moyen et antérieur. Un écarteur à crémaillère de *Guilmet* est introduit dans l'espace et fait son office.

A ce stade, l'hémithorax attendu jaillit et les aspirations doivent être immédiatement opérationnelles, éventuellement celle d'un recycleur de globules rouges (cells-saver). Dans le flot de sang le bistouri électrique est inopérant et l'agrandissement de la thoracotomie en avant et

en arrière se fait au bistouri à lame froide ou aux ciseaux de Mayo. On protège le parenchyme pulmonaire en le réclinant à la main. En avant, il faut souvent sectionner le cartilage chondrocostal. Il faut alors contrôler le pédicule mammaire interne. Ainsi, mieux exposé, le thorax se prête à la toilette avec ablation des gros caillots, à la main. L'opérateur cherche immédiatement l'origine du saignement. Un contrôle digital direct soit par l'intermédiaire d'un champ en tissu, permet la réalisation d'une compression. Cette exploration peut préalablement être éclairée par les données balistiques ou cliniques de la phase préopératoire (reconstitution mentale du trajet balistique).

La voie faite à droite ou à gauche, elle permet le contrôle du hile vasculaire pulmonaire, de la veine azygos, des gros vaisseaux scissuraux pulmonaires, du pédicule thoracique interne, et éventuellement du pédicule sous-clavier. Les faces latérales des auricules, oreillettes et ventricules sont accessibles par cette voie après ouverture péricardique. A gauche, un contrôle aortique sur le segment 3 est possible par clampage latérale. A droite le contrôle de la veine cave inférieure imposerait une voie d'abord complémentaire.

- Sternotomie médiane verticale :

Le patient est en décubitus dorsal, les bras en croix (abduction à 90° par rapport à l'axe du corps). Au mieux un drap roulé est posé sous le dos à l'union de la projection du tiers supérieur du sternum (ceci permet une bonne approche du creux sus-sternal et facilite la dissection rétrosternale supérieure). Pendant que le patient est installé, le rasage est réalisé. La désinfection cutanée rapide est large, remontant sur le cou, prenant les épaules, descendant jusqu'au plan de la table latéralement et vers l'abdomen au moins jusqu'à l'ombilic. Le drapage n'est réalisé par un tiers, qu'après ou pendant l'ouverture du thorax.

L'incision cutanée au bistouri à lame froide part de 1 à 2 cm au-dessus du manubrium sternal et descend verticalement jusqu'au-delà de l'appendice xiphoïde. En regard du sternum, l'incision s'appuie directement sur l'os. La dissection au bistouri électrique sur la ligne blanche cervicale permet d'effondrer le plan aponévrotique immédiatement sus-et rétromanubrial et glissé entre la trachée et le manubrium. Ce temps est important pour s'assurer la protection des

vaisseaux : tronc veineux innominé et tronc artériel brachiocéphalique. La dissection précise de l'appendice xiphoïde est moins indispensable.

La sternotomie proprement dite peut être faite :

- Avec une scie sauteuse : elle est positionnée au niveau du manubrium. On débute la section en maintenant la scie pour suspendre le sternum. Il faut exercer une traction verticale sur la scie, ce qui permet dans le même temps, la surélévation du sternum voire sa suspension. La sternotomie est conduite de haut en bas en un seul temps ;
- Avec une scie circulaire vibrante : la sternotomie est alors volontiers débutée en haut. La lame doit être la plus perpendiculaire possible par rapport au plan du sternum. Un contre-appui est réalisé en tirant vers le haut le manubrium sternal au moyen de deux écarteurs de Farabeuf. La corticale postérieure du sternum doit être entamée et sectionnée en même temps que la corticale antérieure. Au niveau de la xiphoïde, on termine la sternotomie aux ciseaux de Mayo ;
- En l'absence de scie, avec un sternotome et un marteau : le sternotome est placé au-dessus du manubrium en assurant une traction au zénith pour soulever le sternum et au marteau pour faire progresser la lame vers le bas ; les coups de marteau peuvent être donnés par l'aide permettant au chirurgien de tenir le sternotome à deux mains afin de mieux le guider et d'éviter les dérapages latéraux vers les cartilages chondrocostaux.

Deux champs de bordure peuvent être placés sur chacune des berges maintenues écartées par les écarteurs de Farabeuf, et un écarteur à Crémaillère (Guilmet) est positionné, la Crémaillère placée vers la tête du patient. En réclinant latéralement les plèvres à l'aide d'un tampon monté, le péricarde est découvert, suspendu par une pince à griffes puis ouvert aux ciseaux de bas en haut, sur la ligne médiane. Le contrôle de l'hémorragie est alors possible. Les hémostases de la voie d'abord ne seront pratiquées qu'ultérieurement.

Cette voie d'abord donne accès à toutes les structures cardiaques et aux gros vaisseaux de la base du cou. Après pleurotomie, les pédicules pulmonaires sont contrôlables sur tout leur

Les traumatismes thoraciques

trajet. Les lésions endopleurales sont précisées et leur traitement est envisagé soit par la même voie soit par une voie complémentaire.

– Agrandissements et voies d'abord supplémentaires :

Ces gestes sont conditionnés par le bilan des lésions après contrôle transitoire ou définitif de l'hémorragie.

Sternotomie médiane verticale + laparotomie : La sternotomie est prolongée par une laparotomie médiane au besoin xiphopubienne, voie d'abord de choix pour contrôler un hémopéritoine associé, éventuellement associée à une phrénotomie permettant le contrôle de la veine cave inférieure.

Sternotomie médiane verticale + phrénotomie : L'incision de phrénotomie varie selon le geste rendu nécessaire. S'il s'agit d'un geste de contrôle hémostatique à l'étage abdominal, une incision périphérique circulaire est réalisée. Le plus souvent elle porte sur la coupole gauche. L'incision est faite à 1,5 cm de la paroi thoracique, à la périphérie de la coupole. L'exploration abdominale est alors aisée à l'étage sus-mésocolique (région cœliaque, hypocondre gauche). S'il s'agit d'un geste de contrôle cave inférieur, la phrénotomie sera plutôt radiée, partant de l'orifice cave et gagnant la périphérie de la coupole vers la paroi thoracique antérieure.

Sternotomie médiane verticale + phrénolaparotomie : L'incision cutanée est sous-costale latéralisée à droite ou à gauche selon les besoins ou bien xipho-ombilicale. A droite notamment cette voie permet une bonne exposition pour les blessures caves inférieures.

Thoracotomie antérolatérale + sternotomie : L'agrandissement est possible avec une sternotomie verticale soit complète soit partielle supérieure ou inférieure. D'autre part il peut s'agir d'une sternotomie transversale. Elle est réalisée au mieux avec une scie circulaire. On doit garder présent à l'esprit le danger mammaire interne et lier les deux pédicules, qui se trouvent ainsi exposés. L'écartement permet alors d'exposer le médiastin antérieur et de contrôler plus aisément après péricardotomie une blessure intrapéricardique.

Une deuxième thoracotomie dans les 7^e ou 8^e espaces intercostaux peut s'avérer nécessaire, à droite pour un contrôle cave inférieur, à gauche pour un contrôle aortique

Les traumatismes thoraciques

thoracique inférieur. Dans ce dernier cas il est préférable de modifier la position opératoire du patient si son état hémodynamique le permet, le décubitus latéral est alors indiqué.

- Voies combinées originales en cas de plaie thoracique :

L'abord endothoracique est guidé par l'ouverture pariétale et emprunte leur règle aux différentes voies d'abord. Lors des délabrements pariétaux importants il faut s'adapter au mieux à la perte de substance de la paroi thoracique. On peut ainsi pratiquer des abords non spécifiques et atypiques. Ces voies doivent utiliser les orifices préexistants et peuvent être agrandies ou élargies dans le sens le plus satisfaisant pour le contrôle d'une hémorragie ou d'une lésion bronchique.

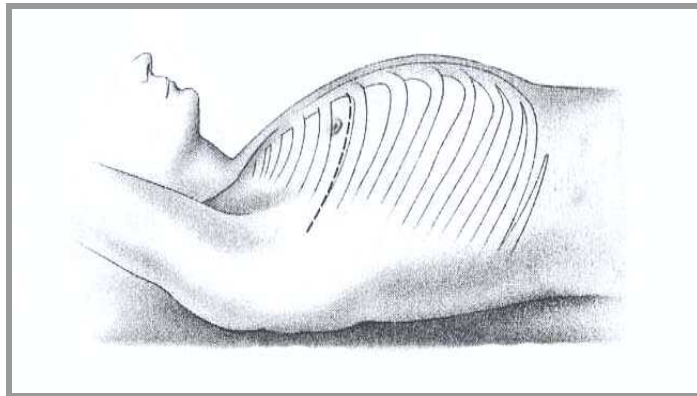


Figure 25 : Thoracotomie antéro-latérale

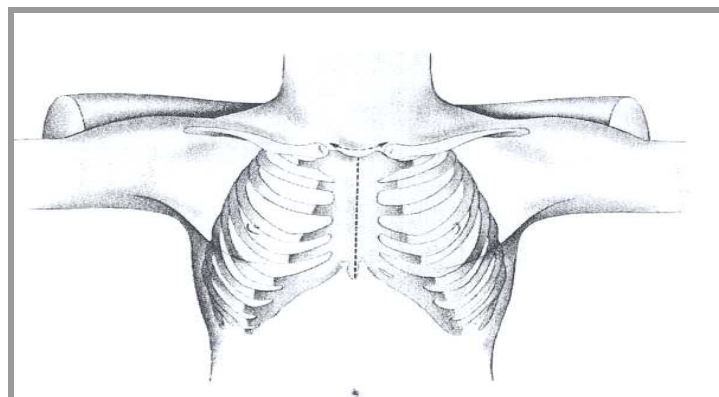


Figure 26 : Sternotomie

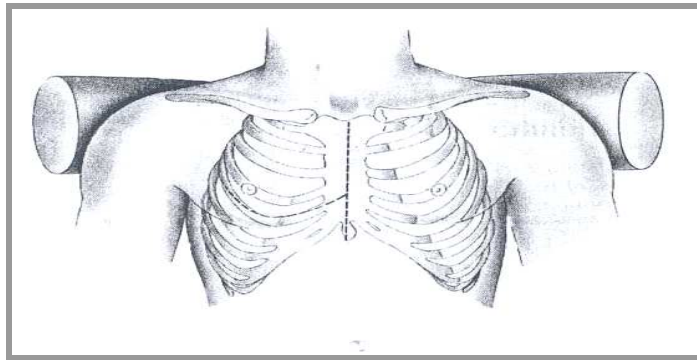


Figure 27 : Sternotomie+Thoracotomie

❖ **Indications et choix de la voie d'abord :**

L'expérience très large des équipes d'Amérique du nord et d'Afrique du sud dans ce domaine conduit à retenir pour ces thoracotomies dites de ressuscitation, les patients admis en état de choc, voire agoniques, mais qui présentent des signes de vie sur le lieu de l'accident ou au moins l'un des trois signes suivants à l'arrivée en salle d'urgence : présence d'un pouls, pression artérielle enregistrable, signes d'activité neurologique

Pour ces blessés d'une plaie pénétrante dans l'air cardiaque, tout les auteurs s'accordent pour insister sur la nécessité de raccourcir au maximum le temps entre le relevage du blessé et la thoracotomie au mieux, il est inférieur à la demi-heure. La mortalité atteint néanmoins 74% pour cette attitude, notamment dans les plaies par armes à feu. Elle est moindre pour les plaies par armes blanches : 63 %.

Pour ces mêmes patients victimes d'un traumatisme fermé et chez qui un tableau de tamponnade est observé, l'indication en extrême urgence est posée mais la mortalité est plus élevée, supérieure à 85%.

Dans ces situations ou, en l'absence de geste opératoire, le décès du patient est certain, la prise en charge du blessé est justifiée, même en dehors d'un service spécialisé.

Le choix de la voie d'abord dépend du tableau clinique. L'avantage des deux voies proposées est qu'elles n'occasionnent pas les effets délétères du décubitus latéral sur un patient hémodynamiquement instable. Devant une tamponnade, après ponction et évacuation partielle d'un hémopéricarde, la sternotomie est choisie d'emblée. Elle permet le contrôle hémostatique

Les traumatismes thoraciques

intrapéricardique mais aussi permet d'associer un geste urgent d'hémostase intrapleurale si nécessaire. En l'absence de tamponnade, ou bien la balistique évoque une atteinte cardiopéricardique on réalise une sternotomie, ou bien la balistique évoque un traumatisme essentiellement intrapleurale, auquel cas on choisit la thoracotomie antérieure, latéralisée du côté du projectile ou de l'arme blanche. Le contrôle intrapleurale se fait sans difficulté et un contrôle intrapéricardique est aussi envisageable, éventuellement après agrandissement de la voie d'abord par une sternotomie transversale.

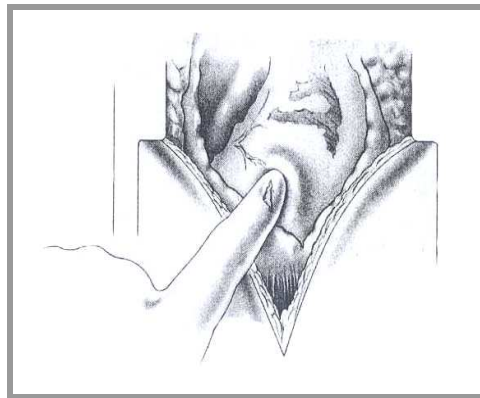


Figure 28 : Plaie du cœur = obturation au doigt

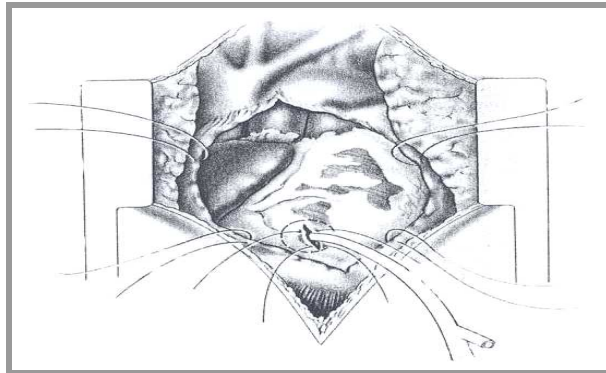


Figure 29 : Contrôle de l'hémorragie par sonde de Foley

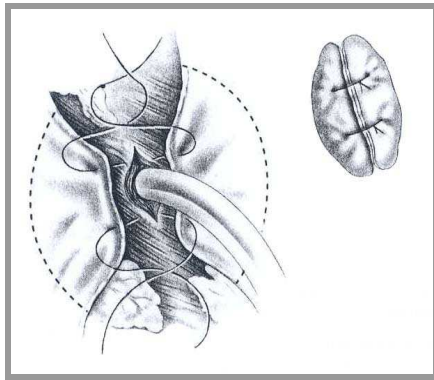


Figure 30 : Suture avec patch péricardique

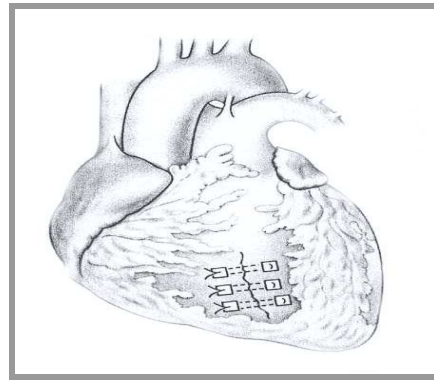


Figure 31 : Suture sur bandelette

VIII. Evolution

1- Morbidité

1-1 Pneumopathies nosocomiales (PPN) [100]

Les volets thoraciques, les contusions pulmonaires ainsi qu'une durée d'intubation prolongée favorisent la survenue d'une surinfection bronchique.

Dans la littérature, les auteurs rapportent une fréquence entre 14,5% et 68% des patients qui ont présenté une PPN.

Dans notre série, 9 de nos malades se sont compliqués de PPN, soit 10,34%.

1-2 Le syndrome de détresse respiratoire aiguë (SDRA) [60, 100]

Le SDRA complique le plus souvent un TT quand il existe une contusion pulmonaire associée. Dans la littérature, sa fréquence est estimée entre 3,2% et 9,04%.

Dans notre série, aucun cas de SDRA n'a été enregistré.

1-3 L'atélectasie [42]

Les grandes atélectasies sont une complication peu fréquente au cours des TT. Elles peuvent être la conséquence d'un bouchon muqueux ou de geste de réanimation (atélectasie du poumon gauche pour intubation sélective du poumon droit).

Les traumatismes thoraciques

Dans la littérature, les auteurs rapportent une fréquence entre 5,6% et 6,1%.

Dans notre série, cinq de nos patients, soit 5,74%, avaient présenté une atélectasie évoluant favorablement sous kinésithérapie et fluidifiants bronchiques.

2- Mortalité

Dans la littérature, l'incidence de la mortalité est variable. Elle a nettement diminuée avec le temps en raison de la bonne compréhension des mécanismes physiopathologiques des TT et la limitation de thérapeutiques invasives telles que l'intubation et les traitements chirurgicaux pour certaines lésions, qui ne nécessitent que des mesures simples pour éviter les complications telles un SDRA pouvant évoluer vers le décès.


Liman ST [85] a démontré que la mortalité en matière de TT passe de 4-8% à 13-15% lorsqu'il y a un traumatisme associé d'un autre organe, voire même 30-35% en cas d'atteinte concomitante de 2 organes.

Tableau XVII : Pourcentage de mortalité des TT dans la littérature

Auteurs	%
HA	10
Vivien	25
Lopez	4
Mattila	40
Rahhali	17,4
Atoini	9,26
Notre série	0

Les causes de décès sont variables. Dans la littérature, la principale cause de mortalité est représentée par les traumatismes crâniens graves associés dans 35% à 75% des cas selon les séries. Le SDRA représente 12,5% à 24,4% des causes de décès [57, 85, 119].

Cette variabilité des taux est expliquée essentiellement par la variabilité des critères d'admission des TT en réanimation d'une étude à l'autre.



Les traumatismes thoraciques

Les traumatismes thoraciques sont une pathologie fréquente, et constitue une cause majeure d'hospitalisation. Les formes bénignes sont les plus fréquentes alors que les formes graves malgré les progrès de la pratique médicale posent toujours des difficultés.

L'âge, les antécédents cardio-pulmonaires, le délai de PEC et surtout les lésions associées conditionnent le pronostic vital.

Les démarches diagnostiques et thérapeutiques sont étroitement intriquées. Elles reposent sur la réanimation des détresses vitales, l'analgésie efficace, l'utilisation des progrès récents de l'imagerie notamment la TDM hélicoïdale et la vidéoarthroscopie, et le recours à la chirurgie en cas d'indication, d'où la nécessité d'une collaboration multidisciplinaire.

La pneumopathie nosocomiale et le SDRA sont les principales complications à guetter afin de réduire le taux de morbidité.



ANNEXES

FICHE D'EXPLOITATION
PRISE EN CHARGE DES TRAUMATISMES THORACIQUES
SERVICE DE CHIRURGIE VISCERALE CHU MOHAMMED VI

IDENTITE :

- Nom : -Prénom:
-N° d'entrée :
-Date d'entrée: -Date de sortie :
-Durée d'hospitalisation :

ANAMNESE :

- Age : -Sexe :
-Antécédents:
 *asthme : *BPCO : *cardiopathie :
*diabète :
-Circonstances de survenue :
 *AVP : *AT : *chute :
 *agression :
 *autres :
-Mécanismes du traumatisme :
 *choc direct :
 *Ecrasement :
 *Décélération :
-Transport médicalisé du patient :
 *oui : *non :
-Délai de Prise en charge :
-Lésions associées :
 *crâne :
 *face
 *rachis : cervical :
 dorsal :

lombaire :

*abdomen :

*bassin :

*membres :

*autres :

EXAMEN CLINIQUE A L'ADMISSION :

► Etat respiratoire:

–signes de lutte respiratoire :

–fréquence respiratoire :

–respiration paradoxale :

–délabrement de la paroi thoracique :

–emphysème sous cutané :

–craquement :

–Syndrome d'épanchement :

*aérien :

*liquidien :

*mixte :

► Etat hémodynamique et examen cardiovasculaire:

–pouls :

–pression artérielle :

–diminution des bruits cardiaques :

–autres :

► Etat neurologique:

–score de Glasgow :

–signes de focalisation :

► Examen abdominal:

► Examen de l'appareil locomoteur:

BILAN PARACLINIQUE :

► Radiographie du thorax face:

L'abondance de l'épanchement et de la contusion pulmonaire est notée selon le nombre de croix:

Les traumatismes thoraciques

+ : faible abondance		
++ : moyenne abondance		
+++ : grande abondance		
-fractures costales	non :	oui :
-volet costal	non :	oui :
nombre de côtes :		
-fracture de la clavicule	non :	oui :
-fracture de l'omoplate	non :	oui :
-hémothorax	non :	oui :
abondance :		
-pneumothorax	non :	oui :
abondance :		
-hémopneumothorax	non :	oui :
abondance :		
-contusion pulmonaire	non :	oui :
abondance :		
-Pneumo médiastin	non :	oui :
-hernie transdiaphragmatique	non :	oui :
-augmentation de l'index cardiothoracique		
	non :	oui :
► Tomodensitométrie thoracique:		
-réalisée :		-non réalisée :
- injection de PDC :	non :	oui :
-hémothorax	non :	oui :
abondance :		
-pneumothorax	non :	oui :
abondance :		
-hémopneumothorax	non :	oui :
abondance :		

Les traumatismes thoraciques

- contusion pulmonaire non : oui :
abondance :
- pneumomédiastin non : oui :
abondance :
- hémopéricarde non : oui :
abondance :
- pneumopéricadre non : oui :
abondance :
- hémopneumopéricarde non : oui :
abondance :

► Electrocardiogramme:

- normal :
- troubles du rythme :
- troubles de la conduction :

► Dosage des enzymes cardiaques (troponines):

- non :
- oui : → taux :

► Bilan du polytraumatisé:

- Echographie abdominale oui :
non :
- Tomodensitométrie cérébrale oui :
non :
- Radiographie du rachis oui :
non :
- Radiographie du bassin oui :
non :
- Radiographie des membres oui :
non :

PRISE EN CHARGE THERAPEUTIQUE :

▶ Prise en charge respiratoire:

–drainage thoracique :

▶ Prise en charge circulatoire:

▶ Prise en charge de la douleur :

–systémique :

*antalgique : type : voie : dose :
durée :

*AINS : type : voie : dose :
durée :

*morphiniques : type : voie : dose :
durée :

▶ Prise en charge chirurgicale:

–non :

–oui :

→type d'intervention :

→indication :

▶ Prise en charge de l'infection:

–prélèvement bronchique : *non : *oui :
–antibiothérapie : *non : *oui (type) :

▶ Prise en charge des lésions associées:

EVOLUTION:

–favorable :

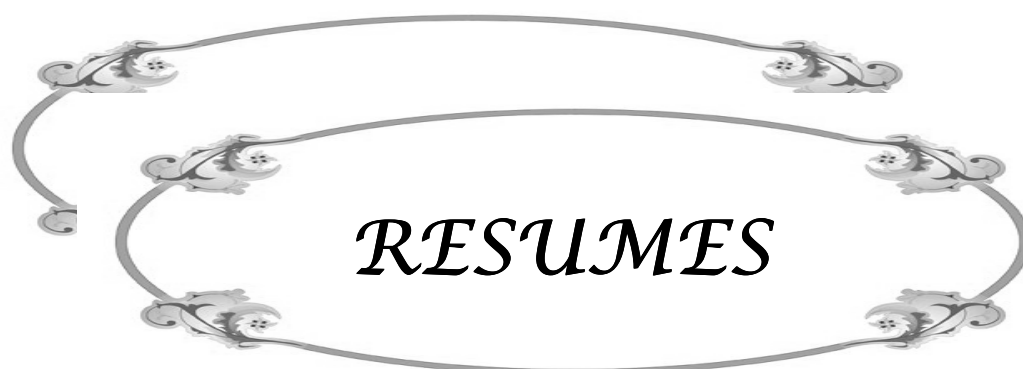–complications :

*pneumopathie :

–germe:

–antibiothérapie : *non : *oui (type) :

*pyothorax :



Résumé

Les traumatismes thoraciques sont une pathologie fréquente, et constituent une cause majeure d'hospitalisation. A travers une étude rétrospective, portant sur 120 cas de traumatismes thoraciques, colligés au service de chirurgie viscérale du CHU Mohamed VI de Marrakech, nous avons essayé de dégager les facteurs épidémiologiques, les caractéristiques cliniques et anatomo-pathologiques ainsi que les modalités thérapeutiques de ces traumatismes. La période d'étude s'est étalée sur 1 an, de septembre 2007 à Aout 2008. L'âge de nos patients variait de 14 à 64 ans avec une moyenne d'âge de 39 ans, Cette série comporte 104 hommes et 16 femmes avec un sex-ratio de 6,5. Les accidents de la voie publique représentaient de loin la circonstance la plus fréquente dans les traumatismes fermés, avec une fréquence de 79,6%. La symptomatologie du traumatisé thoracique est variable. La douleur thoracique était présente chez tous nos patients (100%). On a également retrouvé une dyspnée chez 40,7% des patients et une détresse respiratoire chez 27,8% de nos malades. La radiographie thoracique, un bilan biologique comportant (NFS, ionogramme sanguin, et TP-TCA) ont été réalisés pour tous les malades (100%) et à l'admission. La tomodensitométrie a été réalisée pour 47 malades (39 %) avec un délai variable entre 3 heures et 24 heures. Les examens pour les autres lésions associées, ont été réalisés en fonction des données de l'examen clinique, notamment, l'échographie abdominale, les radiographies standards des membres. Le traitement a constitué en un drainage, une prise en charge de la douleur et le traitement chirurgical des lésions associés.

Abstract

The thoracic traumas represent the most frequent pathology and the major cause of hospitalization in our country. We tried, through a retrospective study bearing on 120 cases of thoracic trauma collected at the visceral surgical department of Mohammed VI university hospital in Marrakesh, to study the epidemiological factors, the clinical and anatomo-pathological characteristics as well as the therapeutic methods of these traumas. The study period was spread out over one year, from September 2007 to August 2008. The age of our patients varied from 14 to 64 years with an average of 39 years. This series contains 104 men and 16 women, with a sex-ratio of 6.5. The traffic accidents represent the far more frequent cause of closed trauma, with a frequency of 79.6 %. The symptomatology of the thoracically traumatized patient varies: all the patients had thoracic pain (100%), while 40.7% of them suffered dyspnea and 27.8% had respiratory distress. All the patients (100%) have been submitted to thoracic radiography, biological check up (including NFS, blood ionogramme and TP-TCA) before being admitted to hospital. The tomodensitometry (TDM) was practiced on 47 patients with a delay varying between 3 and 24 hours. The examination of the associated lesions has been undertaken on the basis of the available clinical data such as abdominal echography and standard radiography of the members. The treatment consists of drainage, caretaking of patient's pain and surgical treatment of the associated lesions.

ملخص

تعتبر الصدمات الصدرية أحد أكثر الامراض انتشارا في العالم، كما انها تشكل احد الاسباب الكبرى للجوء الى المستشفيات. و قد حاولنا ، عن طريق دراسة رجعية انصبت على 120 حالة تم حصرها بمصلحة الجراحة الباطنية بالمركز الاستشفائي محمد السادس بمراكش ، استخلاص العوامل الوبائية والخصائص السريرية والنسجية و كذلك الطرق العلاجية لهذه الصدمات. وقد امتدت فترة هذه الدراسة لمدة سنة كاملة ، من شتنبر 2007 الى غشت 2008. تراوح سن المرضى ما بين 14 و 64 سنة، اي بمعدل 39 سنة. تتكون هذه المجموعة من 104 رجلا و 16 امرأة ، معدل النسبة بين الجنسين هو 6,5. تشكل حوات السيرالسبب الاكثر شيوعا في الصدمات المغلقة، اد تمثل 79.6%. اما أعراض الصدمات الصدرية فهي متنوعة : وتشكل آلام الصدر قاسما مشتركا بين جميع مرضى المجموعة (100%). ولوحظ ضيق التنفس عند 40.7% منهم. كما كان 27.8% يعانون من ضائقة التنفس. وقد تم اللجوء إلى التصوير بالأشعة والى التحليل البيولوجية بما فيها ترقيم خلايا الدم و يونوغرام الدم و مدة تخثر الدم في جميع الحالات موضوع الدراسة (100%) عند دخولهم المستشفى. اما الفحص بالدبذبات المغناطيسية فقد استعمل في 47 حالة(39%) بأجال تراوحت بين 3 و 24 ساعة. واستعملت ايضا الكشوفات في باقي الاصابات بناء على المعطيات السريرية وخصوصا الفحص بالموجات فوق الصوتية والتصوير العادي للاعضاء بالاشعة. اما العلاج فقد تمثل في تنقية الجروح وتخفيف الآلام واللجوء الى الجراحة بالنسبة للإصابات المترتبة عن الصدمات.



BIBLIOGRAPHIE

1. **Leone M., Ayem ML., Chaumoitre K., Martin C.**
Traumatismes du thorax
In : Conférences d'Actualisation. SMAR 2003 ; P : 150-87
2. **Bléry M., Chagnon S.**
Traumatismes du thorax
EMC (Paris, France) ; Radiodiagnostic III ; 1985 ; 32386 A10 ; 16 P
3. **Orliaguet G.**
Prise en charge immédiate des traumatismes du thorax
In : Trauma. thoracique aiguë. Société D'imagerie thoracique. 1997 (Congrès) ; P : 8-19
4. **Freysz M., L'enfant F.**
Traumatismes thoraciques fermés
EMC (Elsevier, paris), Urgences 1998 ; 24-103-B-10 ; 14 P
5. **Rouvière H., Delmas A.**
Anatomie humaine (descriptive, topographique et fonctionnelle.)
Tome 2 tronc 4^e Edition Masson 1997
6. **Kamina P.**
11, Dos et thorax
7. **Mutter D, Schmidt-Mutter C, Marescaux J**
Contusions et plaies de l'abdomen. Elsevier-Masson 2007;206-22.
8. **Netter.F**
Atlas de pneumologie 2003
9. **Von oppell U.O., Bautz P., Degroot M.**
Penetrating thoracic injuries : What we have learnt?
Thoracic cardiovasc. Surg. 2000 ; 48 ; P : 55-61
10. **Houdelette P.**
Les problèmes pariétaux dans les plaies du thorax par projectiles
Journal de chirurgie 1996 ; 133 (2) ; P : 82-90
11. **Corbi P., Jayle C., Donal E., Rahmati M., Lemaire M., Allal J.**
Ruptures des cavités cardiaques lors des traumatismes fermés du thorax
Archives des maladies du cœur et des vaisseaux 2001 ; 94 (11) ; P : 1161-5

12. **Karmakar, Manoj. K, Anthony M-H.**
Acute pain management of patients with multiple fractured ribs
J. Trauma. 2003 ; 54 ; P : 615-25
13. **Carli P., Riou B.**
Traumatismes du thorax
In : MAPAR 92 ; P : 613-28
14. **Borrelly J., Grosdidier G., Wack B.**
Thérapeutiques actuelles des volets costaux
In : Chirurgie thoracique. 1990
15. **Meuwly J-Y.**
Imagerie des traumatismes pulmonaires
In : Traumatologie thoracique aiguë. Société d'imagerie thoracique 1997 ; P : 81-6
16. **Jean Bourquin D., Montaigne JY., Marque B.**
Les traumatismes thoraciques de guerre
In : Traumatologie Thoracique aiguë. Société d'imagerie thoracique 1997 ; P : 181-94
17. **Parmley.L. E, Mattingly. T. Wy. Manion. W. C, Johnke. E. J.**
Non penetrating traumatic injury of the aorta
Circulation 1958; 17: 1086-1101
18. **Kram . H. B., Appel P.L, Wohlmuth. D. A, et all.**
Diagnosis of traumatic thoracic aortic rupture: A 10-Year retrospective analysis
Ann. Thorac. Surg. 1983; 47: 282-6
19. **Fibian. T. C, Richardson. J. D, Croce. M. A, et all.**
Prospective study of blunt aortic injury: Multicenter trial of the American Association for the Surgery of Trauma
J. Trauma. 1997; 42: 374-83
20. **Cowley.RA, Turney.SZ, Hamkins.J,R, Rodriguez. A, Attar. S, Shamkar. BS.**
Rupture of thoracic aorta caused by blunt trauma. A fifteen-year experience
J.Thorac .cardio-vascular surg. 1990; 100 ; P : 652-61
21. **Aakins. C.W. Buckley.MJ, Dagget W.**
Acute traumatic disruption of the thoracic aorta : a ten year experience
Ann. Thoracic. Surg. 1981; 31 ; P : 305-9

22. **Kodali S., Jamieson. W.R.E, Leia.–Stephens. M, Miryagishima. R.T, et al.**
Traumatic rupture of the thoracic aorta. A20– year review. 1969–1989
Circulation : 1991; 84 (suppl.2) ; P : 40–6
23. **Feczto.J.D, Lunche. L, Plesse J.E, Clarck.M.A et al.**
An autopsy care review of 142 non penetrating (blunt) injuries of the aorta
J. Trauma. 1992; 33 ; P : 846–9
24. **Williams J.S, Graff J.A, Uku J.M, Steining J.P.**
Aortic injury vehicular trauma
Ann. Thoracic surg. 1994; 57; P : 726–73
25. **Webb A.**
Rupture of the trachéo–bronchial tree
Thorax 1987; 42: 641–48
26. **Kemmerer WT, Eckert WG, Garthright JB, Reestmak, creeck D.**
Patterns of thoracic injuries in fatal traffic accidents
J.Trauma. 1971; 1 ; P : 595–9
27. **Bertelsen S, Howitz. P.**
Injuries of the trachea and bronchi
Thorax 1972; 27 ; P : 188–94
28. **Dougall. AM, Paul ME, Finley RJ, Holliday RL, Coles JC, Duff JH.**
Chest trauma: Current morbidity and mortality
J. Trauma. 1977; 17 ; P : 547–33
29. **Alyono. D, Perry JF.**
Impact of speed limit: I. Chest injuries, review of 966 cases
J. Thorac. Cardio–vasc. Surg. 1982; 83 ; P : 519– 22
30. **Neidardt J–P H., Caillot J–L., Vioglio E.J.**
Rupture du diaphragme dans les traumatismes fermés du thorax.
Revue du prat. 1997 ; 47 ; P : 971– 5
31. **Tentillier E., Sénamaud k, Lassié P., Thicoïpé M., Dabadie P.**
Biomécanique : Critères prédictifs de gravité
In : Traumatismes thoraciques. SFAR, Médecine d’urgence ; 2002 ; P : 7– 20

32. **Adnet F., Lapandry C., lapostolle F.**
Traumatismes thoraciques
Revue du prat. 2003, 53 ; P : 967- 74
33. **Swan, K.G.Jr., Besty. C. BS, Kenneth**
Deceleration thoracic injury
J. Trauma. 2001 ; 51 ; P : 970-4
34. **Grande CM.**
Mechanisms and patterns of injury : the key to anticipation in trauma management.
Crit Care Clin 1990 ; 6 ; P : 25-35
35. **Rion B., Chehida A.**
Blast
In: SFAR, Conférences d'actualisation, 1997; P : 693- 701
36. **Cudennec YF.**
Blast
In: Carli P., Riou B., Eds. Urg. Méd-chir. de l'adulte. Paris: Arnette, 199 ; P : 688-98
37. **Dahan M., Sanchez P., Bronchet L.**
Physiopathologie des traumatismes fermés du thorax
Revue du Prat., 1997 ; P : 946- 9
38. **Cador L., Lonjon T.**
Plaies thoraciques.
EMC, Urgences 1997 ; 24 -103 - A - 10 ; 9p.
39. **Kerangal, Bonnet P.M., Pierret Ch., Pons F., Janconvici R.**
Plaies thoraciques : les gestes d'urgence
Médecine et Armées 2000 ; 28 (8) ; P : 707-13
40. **Desjardins G.**
Les traumatismes Pénétrants du thorax
In : SFAR, Conférences d'actualisation 1998 ; P : 615-24
41. **Rouvier B., Lenoir B., Rigal S.**
Les traumatismes balistiques
In : SFAR, Conférences d'actualisation 1997 ; P : 703-16

42. **Orliquet G.**
Prise en charge pré hospitalière des traumatismes thoraciques
In : Dysfonction cardiaque aigue-Les traumatismes du thorax J.E.P.U. 1995 ; P : 199-215
43. **Raux M.**
Traumatismes fermés du thorax
In : (CHU PS)- Paris 2000 ; P : 203 - 16 (Cours)
44. **Incagnoli P., Viggiano M., Rozenberg A., Carli P.**
Prise en charge d'un traumatisme grave fermé du thorax : Mise en condition initiale
In : MAPAR 2000 ; P : 547 - 59
45. **Beydon L., De vaumas C.**
Traumatismes pariétaux thoraciques et contusions pulmonaires
In : Traumatismes du thorax 2002 ; P : 301 - 11
46. **Lacombe P., Bruckert F., Qanadli S., Mignon F., Barré V., Chagnon S.**
Les traumatismes pleuro-pariétaux
In : Traumatologie thoracique aigue, Société d'imagerie thoracique, 1997 ; P: 53-62 (Congrès)
47. **Jean bourquin D.**
In : Les traumatismes du thorax, HIA. Val de grâce - paris - page : 1-17 (Cours)
48. **Lomoschitz F.M., Eisenhuber E., Linnau K.F. et al.**
Imaging of Chest trauma: radiological patterns of injury and diagnostic algorithms
Eur. J. Radiology. 2003 ; 48 (1) ; P: 67 - 70
49. **Berry M., John C. et al.**
Imaging in thoracic trauma: the trauma. surgeon's perspective
J. Thoracic Imaging. 2000 ; 15(2) ; P : 76 - 86
50. **Avaro J-P, Djourno X-B, Trousse D, Roch A, Thomas P, Doddoli C.**
Le traumatisme thoracique grave aux urgences : stratégie de prise en charge initiale.
Elsevier, annales de réanimation 2006;561-67.
51. **Guinard N., Payen D.**
Les volets thoraciques.
In : Traumatologie thoracique aigue, Société d'imagerie thoracique. 1997, p: 63-72 (Congrès) ; P : 63-72

52. **Vellissaris T., Tang A.T. M., Patel A., Khalifa K., Weeden D.F.**
Traumatic sternal fracture: outcome following admission to a thoracic surgical unit
Injury 2003 ; 34 ; P: 924-7
53. **Jacoby R.C., Felix D., Bahistella.**
Hémotorax
Seminars in Respiratory and Critical care medicine 2001 ; 22 (6) ; P: 627-30
54. **Fourier F., Petyt De vadder C.**
Contusions pulmonaires
In : Tenailon A., Artigas A. ; Réanimation (Insuf. Resp. Aigue) ; Paris-Arnette ; 1998
P: 289-307
55. **Launoy A., Christin F., Pottecher T.**
Contusions pulmonaires
In : SFAR, Conférences d'actualisation ; 2000 ; P : 543-50
56. **Fulton RL, Peter ET.**
The progressive nature of pulmonary contusion.
Surgery 1970 ; 67 ; P : 499-506
57. **Wagner R.B., Jamieson PM.**
Pulmonary contusion : Evaluation and classification by computed tomography
Surg. Clin. North Am. 1989 ; 69 : 31-40
58. **Duperret S., Branche P., Viale J.P.**
Contusions pulmonaires hypoxémiantes
In : SFAR, Médecine d'urgence ; 2002 ; P: 117-24
59. **Lagneau F., Marty J.**
Physiopathologie, évolution, et traitement des traumatismes pulmonaires.
In : Traumatologie thoracique aiguë, Société d'imagerie thoracique, 1997, P: 87-96
(Congrès)
60. **Christin F., Meyer N., Launoy A. et al.**
Contusion pulmonaire : intérêt de l'évaluation du volume pulmonaire lésé en tomodynamométrie
Ann. Fr. An. Réa. ; 2003 (22); P : 408-13

61. **Kunisch-Hoppe M., Bachmann G., Hoppe M. et al.**
CT quantification of pleuropulmonary lesions in severe thoracic trauma.
Fortschr Röntgenstr. 1997; 167; P: 453-57
62. **Miller PR., Croce M. A., Bee TK., Qaisi WG., Smith CP., Collins GL.**
ARDS after pulmonary contusion : accurate measurement of contusion volume identifies high-risk patients
J. Trauma. 2001; 51; P : 223-30
63. **Andreasson B., Batelier J., Cheynel C., Icard P.**
Traumatologie thoracique
Pneumologie 2000 ; P : 706-19
64. **Athanassiadi K., Kalantzi N., Kazakidis P. et al.**
Primary traumatic pulmonary pseudocysts a revue entity
Eur. J. Cardio-thoracic Surgery 2003 ; P : 43-5
65. **Baum VC.**
Traumatismes cardiaques
Cah. Anesthesiol. 2000 ; 48(6) ; P : 447-52
66. **Orliaguet G., Riou B.**
Lésions traumatiques du cœur
In : SFAR, Médecine d'urgence ; 2002 ; P : 71-86
67. **Alanezi KH., Milencoff G.S, Baillie F.GH., Lamy A., Urschel J.D.**
Outcom of major cardiac injuries at a canadian trauma.center
BMC Surgery 2002 ; (2) ; p : 4
68. **Okada Y., Suzuki H., Mukaida M.**
Penetrating cardiac injuries. A pathological analysis of 20 autopsy cases
Am. J. Forensic Med. Pathol. 1990 ; 11; P : 144-8
69. **Vignon P.**
Utilisation de l'échocardiographie doppler dans la prise en charge des lésions cardio-vasculaires traumatiques
Réanimation 2003 ; 12 ; P : 134-44
70. **Goarin JP.**
Echographie transoesophagienne dans les traumatismes fermés du thorax
In : SFAR, Conférences d'actualisation ; 1996

71. **Souza D., Michael G., Daniel M.**
Transoesophageal echocardiography
Current opinion in Anaesthesiologie. 2000 ; 13(1) ; P : 21-25
72. **Amit N.P., Brenning C., Conen RN J. Et al.**
Successful diagnosis of penetrating cardiac injury using surgeon performed sonographie
Ann. Thoracic surg. 2003 ; Dec. ; P: 2043-47
73. **Meyer, Dan M., Jessen, Micheal E., burn G., Paula.**
Use of echocardiography to detect occult cardiac injury after penetrating thoracic trauma: A prospective study
J.Trauma. 1995 ; Nov. ; P : 902-09
74. **Orliaguet G., Ferjani M., Riou B.**
The heart in blunt trauma.
Anesthesiology 2001; 95 ; P : 544 - 8
75. **Maron BJ., Poliac LC., Kaplan JA..**
Blunt impact to chest leading to sudden death from cardiac arrest during sport activities
N. Engl. J. Med. 1995 ; 333 ; P : 337- 42
76. **Link MS., Wang PJ., Pandian NG.**
An experimental model of sudden death due to low-energy chest-wall impact (commotion cordis)
N. Engl. J. Med. 1998 ; 338 ; P : 1805-11
77. **Sutherland GR., Calvin JE., Driedger AA.**
Anatomic and cardiopulmonary responses to trauma with associated blunt chest injury
J. Trauma. 1981 ; 21 ; P : 1-12
78. **Okubo N., Hambrouck C., Fornes P.**
Cardiac troponin I and myocardial contusion in the rabbit
Anesthesiology 2000 ; 93 ; P : 811-7
79. **Bertinchant JP., Robert E., Polge A., De la coussaye JE, Pignodel C., Aya G.**
Release kinetics of cardiac troponin I and cardiac troponin T in effluents from isolated perfused rabbit hearts after graded experimental myocardial contusion
J. Trauma. 1999 ; 47 ; P : 474-80

80. **Liedtke AJ., Demuth WE.**
Non penetrating cardiac injury : a collective review
Am. Heart J. 1973 ; 86 ; P : 687-97
81. **Parmley LF., Manion WC., Mattingly TW.**
Non penetrating traumatic injury of the heart
Circulation 1958 ; 18 ; P : 371-96
82. **Doty DB., Anderson AE., Rose EF.**
Cardiac trauma : clinical and experimental correlations of myocardial contusion
Ann. Surg. 1974 ; 180 ; P : 452-60
83. **Utley JR., Doty DB., Collins JC.**
Cardiac output, coronary flow, ventricular fibrillation and survival following varying degrees of myocardial contusion
J. Surg. Res. 1976 ; 20 ; P : 539-43
84. **Stürm JA., Lewis FR., Trentz O.**
Cardiopulmonary parameters and prognosis after severe multiple trauma.
J. Trauma. 1979 ; 19 ; P : 305-18
85. **G.Orliaguet, Jacquens Y., Riou B.**
Combined severe myocardial and pulmonary contusion : early diagnosis with transoesophageal echocardiography and management with high frequency jet ventilation: case report
J. Trauma. 1993 ; 34 ; P : 455-7
86. **Sutherland GR., Cheang HW., Holliday RL.**
Hemodynamic adaptation to acute myocardial contusion complicating blunt chest injury
Am. J. Cardiol. 1986 ; 57 ; P : 291-7
87. **Sybrandy KC., Cramer MJM., Burgersdijk C.**
Diagnosing cardiac contusion: old wisdom and new insights.
Heart 2003 ; 83 ; P : 485-9
88. **Pinaud M., Lejus C.**
Contusions myocardiques
In : SFAR. Conférences d'actualisation ; 1991 ; P : 617-29

89. **Adnet P., Bello N., Beague S.**
Contusion myocardique
In : Dysfonction cardiaque aigüe- Traumatismes du thorax. J.E.P.U. 1995 ; P : 229-37
90. **Goarin J.P, Ferjani M.**
Apport de l'échographie transœsophagienne dans les traumatismes fermés du thorax
In : Dysfonction cardiaque aigüe- Traumatismes du thorax. J.E.P.U. 1995 ; P : 189-197
91. **Edouard A., Cosson C., Fornes P.**
Contusions myocardiques
In : MAPAR 1999 ; P : 495-502
92. **Sharma O., Mousset, Xavier R. et al.**
Review of tricuspid valve injury after airbag deployment : Presentation of a case and discussion of mechanism of injury
J.Trauma. 2000 ; 48(1) ; P : 152-60
93. **Alami A.A., Slaoui A.**
Rupture de l'auricule droit après traumatisme thoracique fermé secondaire à un coup de sabot
Ann. Fr. An. Réa. 2003 ; 22 ; P : 137-9
94. **Pondaven E., Hanouz J.L., Gerard J.L., Bricard H.**
Rupture traumatique du péricarde : un diagnostic rare
Ann. Fr. An. Réa. 1998 ; 17 ; P : 1243-6
95. **Tiemin W., Lexin W., Liping C., chumming W., Chunlai Z.**
Acute myocardial infarction and congestive heart failure following a blunt chest trauma.
Heart vessels 2002 ; 17 ; P : 77-9
96. **Straub A., Beierlein W., Küttner A., Habn U., Raygrotzki S., Ziemer G.**
Isolated coronary artery rupture after blunt chest trauma.
Thoracic Cardiovasc. surg. 2003 ; 51 ; P : 97-8
97. **Theodosios J.D., Nikolaos S., Angouras D., Nonas.E.**
Blunt and penetrating trauma of the thoracic aorta and aortic arch branche: An autopsy study
J. Trauma. 2000 ; 49 ; P : 696-703
98. **Kieffer E.**
Les traumatismes de l'aorte thoracique et des troncs supra-aortiques intra-thoraciques
In : Barral X., Les urgences vasculaires ; 1988 ; P : 224-46

99. **Grenndyke RM.**
Traumatic rupture of aorta ; spécial référence to automobile accidents
JAMA 1996 ; 195 ; P : 527-30
100. **Sutorius DJ, Schrieber JT, Helmsworth JA.**
Traumatic disruption of the thoracic aorta
J. Trauma. 1973 ; 13 ; P : 583-90
101. **Haberer J.P.**
Biomécanique des traumatismes fermés
In : Traumatismes graves 2001 ; P : 27-37
102. **Kieffer E., Sabatier J., Goarin J-P.**
Ruptures traumatiques de l'aorte thoracique
In : Kieffer E. Traumatiques vasculaires ; 1995 ; P : 375-408
103. **Williams J.S., Graff J.A., Uku J.M., Steining J.P.**
Aortic injury vehicular trauma
Ann. Thorac. Surg. 1994 ; 57 ; P : 726-30
104. **Vivien B., Goarin J.P., Riou B.**
Traumatismes fermés des gros vaisseaux
In : SFAR, Médecine d'urgence 2002 ; P : 87-106
105. **Papon X., De brux.J.L, LanglaisJ.M.**
Traumatismes cardio-aortiques fermés
EMC. Cardiologie angéologie 1999 ; 11-052-A-10 ; 9p.
106. **StrassmanG.**
Traumatic ruptures of the aorta
Am. J. Heart . 1947 ; 33 ; P : 508-15
107. **Sevitt S.**
Traumatic ruptures of the aorta : a clinico-pathological study
Injury 1977; 8 ; P : 159-73
108. **Duhaylongsod FG., Glower DD., Wolfe WG.**
Acute traumatic aortic aneurysm : the duke experience from 1970 to 1990
J. Vasc. Surg. 1992 ; 15 ; P : 331-43

109. **tribble GG., Crosby IK.**
Traumatic rupture of the thoracic aorta
South. Med. J. 1988 ; 81 ; P : 963-8
110. **Binet JB., Langlais J.**
Les ruptures traumatiques de l'aorte thoracique à paroi saine
J. Chir. 1961 ; 82 ; P : 607-41
111. **Goarin J.P., Pavie.A, Riou.B.**
Traumatismes du médiastin
In : Traumatismes graves ; 2001 ; P : 325-40
112. **Fasquel J.L., Leguerrier A., Delambre J.F. et al.**
Ruptures traumatiques de l'isthme aortique. A propos de 31 cas opérés de 1976 à 1988
Ann. Chir. Thoracique et Cardio-vasculaire. 1990 ; 44 (2) ; P : 117-124
113. **Starck P.**
Progress in clinical radiology. Radiology of thoracic trauma.
Invest. Radial. 1990 ; 25 ; P : 1265-75
114. **Giron J, Mallinger B, Cabanes A, Chiavassa H, De Maupéou F, Loustau O, Deypesroux L, Fajadet P, Sans N, Berjaud J, Lacombe P, Railhac J.**
Imageries des traumatismes fermés du thorax.
EMC 2006;32-386-A-10.
115. **Bmel J.M., Mopez FM.**
Imagerie médicale. Juin 1996 ; P : 109-168
116. **Richardson J.D., Wilson M.E., Miller F.B.**
The wide not mediastinum: diagnostic and therapeutic priorities
Ann. Surg. 1990 ; 211 ; P : 731-6
117. **Raptopoulos V.**
Traumatic aortic tear: assessing with chest CT
Radiology 1992 ; 182 ; P : 667-73
118. **Miller FB., Richardson JD., Thomas HA., Cryer H.M., Willing SJ.**
Role of CT in diagnosis of major arterial injury after blunt thoracic trauma
Surgery 1989 ; 106 ; P : 596-603

119. **Vignon P., Boncoeur MP., François B. et al.**
Comparison of Multiplane transoesophageal echocardiography and contrast-enhanced helical CT in the diagnosis of blunt traumatic cardiovascular
Anesthesiology 2001 ; 94 ; P : 615-22
120. **Smith R.S., Chang FC.**
Transoesophageal echocardiography in the diagnosis of trauma. Rupture of the aorta
N. Engl. J. Med. 1995 ; 332 ; P : 356-62
121. **Lebret F., ruel P., Rosier H., Goarin J.P., Riou B., varias P.**
Diagnosis of traumatic mediastinal hematoma with transoesophageal echocardiography
Chest 1994 ; 105 ; P : 373-6
122. **Goarin J.P., B.Riou.**
Echocardiographie
In : Traumatismes graves ; 2001 ; P : 313-323
123. **Bourgeois M., Duperret S., Vadrine J.M, Bui-xuan B., et al.**
Dissection post-traumatique de l'isthme de l'aorte d'évolution favorable sans traitement chirurgical. Intérêt de l'échocardiographie transoesophagienne
Ann. Fr. An. Réa. 1995 ; 14 ; P : 218-22
124. **Charrière J.M**
Lésion traumatique initiale de l'aorte thoracique. Intérêt de l'échocardiographie transoesophagienne.
Le praticien Anesth. Réa. 1998 ; 2 ; P : 183-5
125. **Pazzato C., Fedoiza E., Donatelli F. et al.**
Acute post-traumatic rupture of the thoracic aorta: the role of angiography in a 7- year review
Cardio-vasc. Interv. Radiol. 1991 ; 14 ; P : 338-41
126. **Goarin J.D.**
Lésions traumatiques de l'aorte
In : SFAR, Conférences d'actualisation ; 1999 ; P : 721-35
127. **Fattari R., Celletti F., Bertaccini P. et al.**
Deleyed surgery of traumatic aortic rupture Of magnetic resonance imaging
Circulation 1996 ; 94 ; P : 2865-70

128. **Ben Menechem Y.**
Assessment of blunt aortic-bronchiocephalic trauma: should angiography be supplanted by transoesophageal echocardiography
J. Trauma. 1997 ; 42 ; P : 969-72
129. **Martinod E., Bagan P., Destable M.D., Janconvici R., Azorin J.**
Les traumatismes vasculaires cervico-thoraciques
In : 105^e Congrès français de Chirurgie ; P : 20-3
130. **Faidutli B., Bednarkiewicz M., Pretre R., Kalongos A., Schneider P-A.**
Traumatismes fermés des troncs supra-aortiques
In : E. Kieffer ; Traumatismes vasculaires ; 1988 ; P : 363-73
131. **Cox, Charles S.Jr., Allem, Gary S. et al.**
Blunt versus penetrating subclavian artery injury : prescution injury pattern, and outcome
J. Trauma. 1999 ; 46 ; P : 445-9
132. **Hastings G.S., shelley R.**
Imaging and endovascular intervention for thoracic vascular trauma.
Interv. Radiol. Trauma. 2003 ; 20 (3)
133. **Robbs JV., Backer LW., Human RR. et al.**
Cervico-mediastinal arterial injuries : a surgical challenge
Arch. Surg 1981 ; 116 ; P : 663-9
134. **Johnston RH., Wall MJ., Mattox KL.**
Innominate artery trauma: a thirty-year experience
J. Vasc. Surg. 1993 ; 17 ; P : 134-40
135. **Fishbonne G., Robbins DI., Osborn DJ. et al.**
Trauma. to the thoracic aorta and great vessels
Radiol. Clin. North. Am. 1973 ; 11 ; P : 543-6
136. **Mckeown PP., Rosemurgy A., Ionant P.**
Blunt traumatic rupture of pulmonary vein, left atrium, and bronchus
Ann. Thorac. Surg. 1991 ; 52 ; P : 1171-2
137. **Dimarco RF., Layton TR, Manzethiefall GW.**
Blunt traumatic rupture of the right atrium and the right superior pulmonary vein
J. Trauma. 1983 ; 23 ; P : 353-5

138. **A. Kerr, D. Sauter.**
Acquired traumatic pulmonary arterio venous fistula : case report
J. Trauma. 1993; 35 ; P : 484-6
139. **Sharma, Rawitsher F., E. Robert et al.**
Blunt veina azygos trauma : Report of a case and review of world literature
J. Trauma. 1999 ; 46 ; P : 192-5
140. **Walsh A., Snyder HS et al.**
Azygos vein laceration following a vertical deceleration injury
J. Emerg. Med. 1992 ; 10 ; P : 35-7
141. **Shkrum MJ., Green RN, Shum DT.**
Azygos vein laceration due to blunt trauma.
J. Forensic Sci. 1991 ; 36 ; P : 410-21
142. **Jain A., Blebea JS**
Post-traumatic pseudoaneurysm of the azygos vein in a patient with azygos continuation
J. Comput. Assisted Tomogr 1994 ; 18 ; P : 647-8
143. **Salizzona M., Ardissoni F., Borasio P. et al.**
La rottura isolata della vena azygos de trauma toracico contusivo
Minerva Chir. 1980 ; 35 ; P : 1255-6
144. **Butter DA., Shneider RF, Jadali M.**
Traumatic injury to the azygos vein : case report
J. Trauma. 1995 ; 39 ; P : 761-2
145. **Snyder CI, Eyer SD.**
Blunt chest trauma. With transection of the azygos vein: case report
J. Trauma. 1989 ; 29 ; P : 889-90
146. **Thurman RT., Roettger R.**
Intraplenal ruptur of the azygos vein
Ann. Thorac. Surg. 1992 ; 53 ; P : 697-9
147. **Spagliardi E., Palombo D.**
Consodesazio su un caso di rottura isolata della vena azygos
Minerva Cardioangio. 1978 ; 26 ; 637-9

148. **C. Aveline, B. Riou.**
Ruptures trachéo-bronchiques
In : Edts les traumatismes graves. Paris, Arnette : 2000 ; P : 359-69
149. **Kitzis M., Chalaux G., Cohen G. et al.**
Ruptures trachéo-bronchiques récentes par traumatisme fermé du thorax. Diagnostic et complications sur 18 cas
J. Chir 1984 ; 121 ; P : 719-25
150. **Brauner M.W.**
Imagerie des traumatismes trachéo-bronchiques
In : Traumatologie thoracique aiguë. Société d'imagerie thoracique. 1997 (Congrès)
151. **Mussi A., Ambrogi M.C, Ribechini A., Menoni F., Angeletti C.A.**
Acute major airway injuries: clinical features and Management
Eur. J. Cardiothoracic Surg. 2001 (20) ; 1 ; P : 46-52
152. **Collange O., Veber B.**
Traumatismes trachéo-bronchiques
In : SFAR ; Médecine d'urgence ; 2002 ; P : 107-16
153. **Carli P., Jancovici R., Ollivier JP.**
Les traumatismes trachéo-bronchiques
In : Plaies et traumatismes du thorax. Paris : Arnette SA ; 1997 ; P : 265-72
154. **Roszbach MM., Johnson SB, Gonez MA et al.**
Management of major tracheo-bronchial injuries : à 28 year experience
Ann. Thorac. Surg. 1998 ; 65 ; P : 182-6
155. **Velly JF, Martigne C., Moreau JM et al.**
Post-traumatic tracheo-bronchial lesions. A follow-up study of 47 cases
Eur. J. Cardio-Thorac. Surg 1991 ; 5 ; P : 352-5
156. **Gabor S., Renner M., Pinter M. et al.**
Indications for surgery in trachéo-bronchial ruptures
Eur. J. Cardio-Thorac. Surg 2001 ; 20 ; P : 399-400
157. **Oron-alpuente J., Llopis-llombart R., Insu-Perez L., Carbonell-Antoli C.**
Rupture traumatique de la branche souche gauche : Réimplantation dix mois après
Ann. Chir. 1986 ; 40 (2) ; P : 115-8

158. **Deslauriers J. et al.**
Diagnosis and long-term follow-up of major bronchial disruptions due to non penetrating trauma.
Ann. Thorac. Surg. 1982 ; 33 ; P : 32-40
159. **Samson P.C, Mahaffey D.E**
Traumatic rupture of the left main bronchus successfully repaired eleven years after injury
J. Thorac. Surg. 1956 ; 32 ; P : 312-31
160. **Balci A.E, Eren N., Eren S., ülkü R.**
Surgical treatment of post-traumatic trachéo-bronchial injuries 14 years experience
Eur.J. Cardio-Thoracic.Surg. 2002 ; (22) ; P : 984-9
161. **Perniceni T., Gayet B.**
Les perforations de l'oesophage: Généralités, étiologies et diagnostic
In : Rapport de l'Association Française de Chirurgie 1998 (Congrès)
162. **Andressean B., Lacombe M., Nussaume O. et al.**
Ruptures de l'oesophage par traumatisme fermé
Ann. Chir. Thorac. et Cardio-vasc. 1973 ; 12 ; P : 409-15
163. **Grillo H.C, wilkino E.W**
Esophageal repair following late diagnostic of intra-thoracic perforation
Ann. Thora. Surg 1975 ; 20 ; P : 387-99
164. **Gulbrandson R.N, Gaspard D.J.**
Steering wheel rupture of the pharyngo-oesophagus
J. Thorac. Cardio-vascu. Surg. 1977 ; 74 ; P : 142-5
165. **Michel A., Grillo H. C, Malt R.A.**
Eoesophageal perforation
Ann. Thorac. Surg 1988 ; 33 ; P : 203-10
166. **Hardel C., Urdehej.R I, Maruf A. et al.**
Improved management of oesophageal perforation. Exclusion and diversion in continuity
Ann. Surg. 1974 ; 17 ; P : 587-91

167. **Leaone M., Bourgoïn A., Martin C.**
Traumatismes du thorax : Démarche diagnostique face aux lésions cachées (Diaphragme, bronches, œsophage, canal thoracique)
In : SFAR ; Médecine d'urgence ; 2002 ; P : 51-66
168. **Feker F., Breil P.**
Traumatismes de l'oesophage
E.M.C. Edts : Estomac-intestin ; 1979 ; 92-03- A 10-11.
169. **Ribert M., Quandall P., Pruvot F.R**
Perforations de l'oesophage
Presse Médicale ; 1986 ; 15 ; P : 607-10
170. **Lourand L., Dumas P.J, Martigne C., Morales L., Houdlette P.**
Perforations de l'oesophage non tumorales : Considérations thérapeutiques à propos d'une expérience de 31 ans
Bordeaux Médical 1978 ; 12 ; P : 2493-500
171. **Feketé F., Breil P.**
Rupture dite spontanée de l'oesophage
E.M.C. Edts : Estomac-intestin. 1980 ; 92-03-B-10-4
172. **Lemee J., Bourgeois R., Lamgonnet F., Laget P.F., Breil P.**
Bactériologie des médiastinites par perforations de l'oesophage
Ann. Fr. An. Réa. 1982 ; 1 ; P: 449-51
173. **White R.K, Morris D.M.**
Diagnosis and management of oesophageal perforations
Ann. Surg. 1992 ; 58 ; P : 112-9
174. **174- P. Brichon., Courand L., Velly J.F, Martigne C., Clere F.**
Les perforations et ruptures de l'oesophage a propos de 35 cas
Ann. Chir. 1990 ; 44 ; P : 464-70
175. **Gossot D., Sorfati E., Ceelerier M.**
Les perforations de l'oesophage thoracique A propos de 14 cas opérés
J. Chir. 1986 ; 123 ; P : 607-10
176. **Glatterer M.S, Toon R.S, Ellestad C. et al.**
Management of blunt penetrating external oesophageal trauma.
J. Trauma 1985 ; 25 ; P : 784-92

177. **El Maslout A., BENAMOR J., Alaziz S., Golindo R.**
Chylotorax par rupture du canal thoracique au cours d'un traumatisme thoracique fermé : A propos d'un cas
Maroc Médical 1996 ; 18 ; 1 ; P : 35-9
178. **Le Pimpec Barthes F., Riquet M.**
Traumatismes du canal thoracique. Chylothorax traumatiques
In : Carli P., Gandjbakhch, Jancovici R., Ollivier J.-P.
Plaies et traumatismes du thorax, Arnette SA, Paris 1997: 289-92
179. **Riquet M., Le Pimpec barthes F., Badia A.**
Le chylothorax
La Presse Medicale 2002 ; 31 (12) ; P : 548-55
180. **Clinton H.D, Miller D.L., Ryn J.H.**
Chylothorax
Seminary in Respiratory and critical care medicine. 2001 ; 22 ; P : 617-25
181. **Sassoon CS, Light RW.**
Chylothorax and pseudo chylothorax
Clin. Chest Med. 1985; 6 ; P : 163-71
182. **Johnstone DW, Feins RH.**
Chylothorax
Chest Surg. Clin. Am. 1994 ; 4 ; P : 617-28
183. **Stoats BA.**
Lipid Metabolism
In: Lenfant C. Edts. Long biology in health and deseases: the pleura in heath and Desease.
New York : Murcel Dekker. 1985 ; 30 ; P : 287-307
184. **Miller JI. JR.**
Diagnostic and management of chylothorax: Techniques of mediastinal surgery
Chest Surg. Clin. N. Am. 1996 ; 6 ; P : 139-48
185. **Boutin C., Velardocchio J.M, Irisson M., Viallat J -R, Prud'homme A.**
Les chylothorax spontanés: diagnostique et traitement
Pneumologie 1983 ; 33 ; 41 ; P : 2185-91

186. **Butsher K., Charpentier C., Audibert G., Grosdidier G., Laxenaire MC.**
Chylothorax après traumatisme fermé du thorax
Ann. Fr. An. Réa. 1996 ; 15 ; P : 185-8
187. **Menegaux F.**
Ruptures diaphragmatiques
In : Edts. les traumatismes graves. Paris, Arnette : 2000 ; P : 413-22
188. **Verschakelen J.A., Hendrickx S.**
Traumatismes du diaphragme
In : Traumatologie thoracique aiguë. Société d'imagerie thoracique. 1997 (Congrès)
189. **Lenot B., Bellenot F., Regnard JF et al.**
Les Ruptures du diaphragme de révélation tardive
Ann. Chir. Thorac et Cardio-vasc. 1990 ; 44 (2) ; P : 157-60
190. **Neidhardt J-P.H., Lailot J-L., Voiglio E-J.**
Rupture du diaphragme dans les traumatismes fermés
Revue du praticien. 1997 ; 47 ; P : 971-5
191. **Fourquier P., Mouraux J., Riquet M.**
Rupture diaphragmatique : Etude multicentrique diagnostique et traitement
J. Chir. Thorac. Cardio-vasc. 1997 ; 1-2 ; P : 47-52
192. **Dumont P., Hamm A., Maizi A. et al.**
Traitement précoce de 40 ruptures traumatiques du diaphragme
J. Chir. Thorac. Cardio-vasc. 1999 ; 1 ; P : 17-20
193. **Letoquart J.P, Kunin U., Lechaux D., Gerard V., Morcet N., Mambrini A.**
Rupture du diaphragme lors des traumatismes fermés : à propos de 28 observations
J. Chir. 1995 ; 132 ; (12) ; P : 478-82
194. **Lepponiemi, Ari, Haapiainen, Reijo.**
Occult diaphragmatic injuries caused by stab wounds
J. Trauma. 2003 ; 55 (4) ; P : 646-50
195. **Smith R.S., William R.F, Edmund K.M.T, Diane J.M, et all.**
Perliminary report on videothoracospy in the evaluation and treatment of thoracic injury
Am. J. Surg., 1993 ; 166 ; P : 690-5

196. **Ochsner MG., Rozycki GS., Lucente F., wherry DC, Champion HR.**
Prospective evaluation of thoracoscopy for diagnostic diaphragmatic injury in thoraco-abdominal trauma: a preliminary report
J. Trauma. 1993 ; 34 ; P : 704-10
197. **Uribe RA., Pachon CE., Frame SB, Enderson BL., Escobar F., Garcia GA.**
A prospective evaluation of thoracoscopy for the diagnosis of penetrating thoraco-abdominal trauma.
J. trauma. 1994 ;37 ; P : 650-4
198. **Frame SB.**
Thoracoscopy for trauma.
Int. Surg. 1997 ; 82 ; P : 223-8
199. **Jackson AM., Ferreira AA.**
Thoracoscopy as an aid to the diagnosis of diaphragmatic injury in penetrating wounds of the lower chest : a preliminary report
Injury 1976 ; 7 ; P : 213-7
200. **Jones JW., A Kitahoma., Webb WR. et al.**
Emergency thoracoscopy : a logical approach to chest trauma. management
J. Trauma. 1981 ; 21 ; P : 280-4
201. **Ivatury RR, Simon RJ, Weksler B. et al.**
Laparoscopy in the evaluation of the intrathoracic abdomen after penetrating injury
J. Trauma. 1992 ; 33 ; P : 101-9
202. **Spaite DW., Criss AE, Valenzuela TD, Meislin HW.**
Prehospital Advanced life, support for major trauma: Critical need for clinical trials
Ann. Emerg. Med. 1998 ; 32 (4) ; P : 480-9
203. **Benezet J.F., L'hermite J., De la coussaye J.E.**
Prise en charge des traumatismes thoraciques fermés dans les 1^{ère} 24 heures
In : MAPAR 98 ; P : 497-512
204. **Riou B.**
Prise en charge à l'hôpital des traumatismes fermés du thorax
In : Traumatologie thoracique aiguë. Société d'imagerie thoracique. 1997 (Congrès)

205. **Peytel.E., Riou B.**
Stratégie de l'imagerie dans la prise en charge des polytraumatismes
In : MAPAR ; 1999 ; P : 487-93
206. **Martin L.**
Drainage pleural en traumatologie : Qui, Quand, Comment ?
In : Prise en charge d'un traumatisme grave du thorax. MAPAR 2000 ; P : 561-77
207. **Parrot A.M., Andreassian B.**
Drainage thoracique
E.M.C, Edts : Techniques chirurgicales ; Thorax ; 1991 ; 42-200 ; 8P
208. **Laws D., Neville E., Duffy J.**
British thoracic society for the insertion of a chest drain
Thorax 2003; 58 ; P : 53
209. **Munnell ER.**
Thoracic Drainage
Ann. Thorac. Surg. 1997; 63 ; P : 1497-502
210. **Lazdunski L.L., Laurent A., Accart V., Jancovici R.**
Traumatismes pleuraux
In : Carli P., Gandjbakhch I., Jancovici R., Olivier JP, Edts : Plaies et traumatismes du thorax. Paris : Arnette ; 1997 ; P : 81-9
211. **Millikan JS.**
Complications of tube thoracostomy in acute trauma.
Ann. J. Surg. 1980 ; 140 ; P : 738-41
212. **Roe BB.**
Physiologic principles of drainage of the pleural space
Ann. J. Surg 1958 ; 96 ; P : 246-53
213. **Miller KS, Sahn SA.**
Chest tubes: indications, techniques, management and complications
Chest 1987 ; 91 ; P : 258-64
214. **Anderson BL., Abdalla R., Frame SB., Casey MT., Gould H., Maul KI.**
Tube thoracostomy for occult pneumothorax : A prospective study of its use
J. Trauma. 1993 ; 35(5) ; P : 726-30

215. **Barriot P., Riou B., Viars P.**
Prehospital auto transfusion in life threatening hemothorax
Chest 1988 ; 93(3) ; P : 522-6
216. **Kish G., Kozloff J. WL, Adkins PC.**
Indication for early thoracotomy in the management of chest trauma.
Ann. Thorac. Surg. 1976 ; 22(1) ; P : 23-8
217. **Riou B., Goarin JP.**
Traumatismes thoraciques
In : Samii K. Anesthésie-Réanimation chirurgical 2ème édition. 1995 ; 161 ; P : 1606-14
218. **Carli P., Lejay M.**
Réanimation initiale des traumatismes fermés du thorax
Rev. Prat. 1997 ; 47 ; P : 951-7
219. **Adrret F., Lapaudry C., Lapostolle F.**
Intubation des patients traumatisés thoraciques
In : SFAR. Médecine d'urgence ; 2002 ; P : 37-50
220. **Smith CE., Walls RM, Lockey D. et al.**
Advanced Airway Management and use of anesthetic drugs
In : Soreide E. Grande CM. Eds. Pré-hospitalisation trauma. care.
New York: Marcel Dekker, Inc. 2001 ; P : 203-53
221. American Heart association. Guidelines 2000 for cardiopulmonary resuscitation and emergency cardiovascular care
Hagess town : Lippincott Williams and Wilkins ; 2000
222. European resuscitation council
International guidelines 2000 for CPR and ECC. Bristol : Elsevier ; 2000
223. **Barone JE., Pizzi WF., Nealon TF. et all.**
Indications for intubation in blunt chest trauma.
J. Trauma. 1986 ; 26 ; p : 334-8
224. **Adnet F.**
In : Contrôle des voies aériennes en urgence. 2ème Edition. Paris : Arnette 2001

- 225. Adnet F., Alazia M., Ammirati C. et al.**
Modalités de la sédation et/ou de l'analgésie en situation extra hospitalière.
Ann. Fr. An. Réa. 2000 ; 19 ; P : 56-62 Conférence d'experts
- 226. Chastre J., Bedock B., Clair B. et al.**
Quel abord trachéal pour la ventilation mécanique des malades de réanimation ?
Réa. Urg. 1998 ; 7 ; P : 435-42
- 227. Vijayakumar E., Bosscher H., Renzi FP. et al.**
The use of neuromuscular blocking agents in the emergency department to facilitate tracheal intubation in the trauma patient. Help or hindrance?
J. crit. Care 1998 ; 13 ; P : 1-6
- 228. Li J., Murphy-la voie H., Bugas C. et al.**
Complication of emergency intubation with and without paralysis
Ann. J. Emerg. Med. 1999 ; 17 ; P : 141-4
- 229. Rotondo MF., Gonigal MC, Schwab CW. et al.**
Urgent paralysis and intubation of trauma patients : is it safe?
J. Trauma. 1993 ; 34 ; P : 242-6
- 230. Talucci RC, Shaikh KA, Schwab CW.**
Rapid sequence intubation with oral endotracheal intubation in the multiply injured patient
Am. Surg. 1988 ; 54 ; P : 185-8
- 231. Plaisance P.**
Traumatisme grave du thorax : Comment ventiler en urgence?
In : SFAR Médecine d'urgence 2002 ; P :125-30
- 232. Sorkine P., Szold D., Kluger Y., Halpern P., Weinboum A., Fleishon R. et al.**
Permission hypercapnia ventilation in patients with severe pulmonary blast injury
J. Trauma 1998 ; 45 ; P : 35-8
- 233. Carli P., Lejay M.**
L'analgésie des traumatismes thoraciques
In : Coriat P., Carli P. La dysfonction cardiaque aigue en réanimation. Les traumatismes du thorax. J.E.P.U. 1995 ; P : 239-246

234. **Lenfant T.**
Détrese respiratoire aigue : Analgésie
In : SFAR Médecine d'urgence 2002 ; P : 29-36
235. **Ricard-Hibon A., Marty J.**
Prise en charge de la douleur en milieu pré-hospitalier
In : SFAR, Conférences d'actualisation 2001 ; P : 709-22
236. **Karmakar, K. Manoj , Anthony M-H. Et al.**
Acute pain management of patient with multiple fractured ribs
J. Trauma. 2003 ; 54 ; P : 615-25
237. **Zetaloui P.J.**
Titration morphinique
In : SFAR, Conférences d'actualisation. 1999 ; P : 365-79
238. **Ready LP., Loper KA, Nessly M., Wild L.**
Post operative epidural morphine in safe an surgical wards
Anesthesiology 1991 ; 75 ; P : 452-6
239. **Sandler AN., Chovaz P., Whiting W.**
Respiratory depression following epidural morphine a clinical study
Can. Anaesth. Soc.J. 1986 ; 33 ; P : 542-9
240. **Ricard-Hibou A., Chollet C., Marty J.**
Stratégie de la prise en charge de la douleur dans les premières heures
In : Urgences 2000, Cours supérieur d'urgences. SFUM et SAMU de France. Edts. Paris : Arnette 2000 ; P : 191-200
241. **Hedderich R., Mers TJ.**
Analgesia for traumat. and burns
Crit. Care clin. 1999 ; 15 ; P : 167-84
242. **Smith JP., Bodai B.I, Hill A.S, Frey C.F.**
Pre-hospital stabilisation of critically injured patients: a failed concept
J. Trauma. 1985 ; 25 ; P : 65-70
243. **Carli P.**
Pré-hospital intervention for trauma : helpful or harmful? The European paint of view.
Curr. Opin. Crit Care 1998 ; 4 ; P : 407-11

244. **Téliou C., Carli P.**
Etats de choc et remplissage
In : SFAR Médecine d'urgence 2001 ; P : 39-48
245. **Plaisance P., Ducos.L.**
Prise en charge des états de choc : Démarche pré-hospitalière
In : SFAR Médecine d'urgence 2001 ; P : 17-25
246. **Dabadie P., Thicoipé M., Cochard J. F**
Le traumatisé dans les premières 24 heures, Quelle expansion volémique?
In : MAPAR 98 ; P : 459-76
247. **Smail N., Aschnoune K.**
Faut-il remplir les polytraumatisés ?
In : MAPAR 99 ; P : 503-9
248. **Smail N.**
Quel objectif thérapeutique faut-il se donner chez le polytraumatisé ?
In : MAPAR 2000 ; P : 431-6
249. **Bricard H., Zerr C., Levesque C., Thomassin C.**
Transfusion autologue
E.M.C (Elsévier. Paris). Techniques- Editions Techniques. 36-736-A-10. 1992 : 17 P
250. **Conseiller C., Ozier Y., Rosencher N.**
Compensation des pertes de globules rouges en chirurgie
E.M.C (Elsévier- Paris). Techniques-Editions Techniques 36-735-B10- 1999 : 25P
251. **Gérard J.L., Pondaven E., Lehaux P., Bricard H.**
Transfusion, autotransfusion en urgence
In : SFAR Médecine d'urgence 2001 ; P : 95-102
252. **Gueugnicaud P. Y., Macabeo C., Ruiz J., Zeghari M.**
Catécholamines dans les états de choc
In : SFAR Médecine d'urgence 2001 ; P : 49-60
253. **Knorfel MW., Angele M.K, Ayela A, Cioffi, Bland KI, Chandry IL.**
Do different rates of fluid resuscitation adversely or beneficially influence immune responses after trauma hemorrhage ?
J. Trauma. 1999 ; 46 ; P : 23-33

254. **Alspaugh DM, Sartorelli K., Shackford SR, Kum EJO, Buckingham S., Osler T.**
Préhospital resuscitation with phenylephrine in uncontrolled hemorrhagic shock and brain injury
J. Trauma. 2000 ; 48 ; P : 851-64
255. **Aihara, Rie, Millham, Frederick H., Blansfield, Joseph RN., Hirsch et al.**
Emergency room thoracotomy for penetrating chest injury : Effect of un institutional protocol
J. Trauma. 2001 ; 50(6) ; P : 1027-30
256. **Shah, Ashish S., Forbess et al.**
Emergent thoracotomy for airway control after introthoracic tracheal injury (case reports)
J. Trauma. 2000 ; 48(6) ; P : 1163-4
257. **Belezia BF, Rocha VC, De Oliveira AD, De Oliveira AMH., FGG de Mirauda.**
Préhospital emergency thoracotomy : is there any indications ? Report of five case an algorithm
Criti. Care 2003 ; 7 (Suppl.3) ; P : 114
258. **258- Gattinoni L., Mascheroni D., Torresin A. et al.**
Morphological response to positive and expiratory pressure in acute respiratory failure computerized tomography study
Intensive case Med. 1986, 12, 137-42
259. **Antonelli M., Conti G., Rocco M. et al.**
A comparaision of non invassive positive -pressure and conventional mechanical ventilation in patients with acute respiratory failure
N. Engl. J. Med. 1998 ; 339 ; P: 429-35
260. **Carlucci A., Richard JC, Wysocki M. et al.**
Non invasive versus conventional mechanical ventilation. An epidémologie survey
Ann. J. Respir. Crit. care Med. 2001 ; 163 ; P : 874-80
261. **Ashbaugh DG., Bigelow DB, Petty TL. et al.**
Acute respiratory distress in adults
Lancet 1967 ; 2 ; P : 319-23
262. **Craven KD, Oppenheimer L., Wood LDH.**
Effects of lung contusion and flail chest on pulmonary perfusion and oxygen exchange
J. Appl. Physiol. 1979 ; 47 ; P : 729-39

263. **Dreyfuss D., Basset G., Soler P., Saumon G.**
Intermittent positive pressure hyperventilation with high inflation pressures produces pulmonary microvascular injury in rats
Am. Rev. Respir. Dis. 1985 ; 132 ; P : 880-4
264. **JC Parker, LA Hernandez, GL Longenecker, K. Peevy, W. Johnson.**
Lung oedema caused by high peak inspiratory pressures in dogs, Role of increased micro vascular filtration pressure and permeability
Am. Rev. Respir. Dis. 1990 ; 142 ; P : 321-8
265. **Rouby JJ, Lherm T., E. De Lassale M. et al.**
Histologic aspects of barotrauma. in critically ill patients with acute respiratory failure
Intensive Care Med. 1999 ; 19 ; P : 383-9
266. **Feihl F., Perret L.**
Permissive hypercapnia. How permissive should we be ?
Ann. J. Resp. Crit. Care Med. 1994 ; 15 ; P : 1722-37
267. **Suter PM, Fairley HB, Isenberg MD.**
Optimum end expiratory airway pressure in patients with acute pulmonary failure
N. Engl. J. Med. 1975 ; 292 ; P : 284-89
268. **Fusciardi J., Rouby JJ, Barakat T., Mal H., Godet G., Viars P.**
Hemodynamic effects of high frequency jet ventilation in patients with and without circulatory shock
Anesthesiologie 1986 ; 65 ; P : 485-91
269. **Riou B., Zaier K., Kalfon P., Puybasset L., Coriat P., Rouby JJ.**
High frequency jet ventilation in life threatening bilateral pulmonary
Anesthesiologie 2001 ; 94
270. **Voelckel W., Wenzel V., Rager M., Andretter H. et al.**
Temporary extracorporeal membrane oxygenation in the treatment of acute traumatic lung injury
Can. Anesth. J. 1998 ; 48 ; P : 1097-102
271. **Kollef M.H, Shuster D.P.**
The acute respiratory distress syndrome
N. Engl. J. Med. 1995 ; 332 ; P : 27-37

272. **Chastre J., Trouillet JL, Vuagnat A. et al.**
Nosocomial pneumonia in patients with acute respiratory distress syndrome
Ann. J. Respir. Crit. Care Med. 1985 ; 175 ; P : 1165-72
273. **Svennevig J.L, Bugge - Asperheim B., Bjorjo S., Kleppe H., Birkeland S.**
Methylprednisolone in the treatment of lung contusion following blunt chest trauma.
Scan. J. Cardio-vasc. Surg. 1980 ; 14 ; P : 301-5
274. **Dreyfuss D., Djedaini K., Lanore JJ, Mier L., Froidevaux L., Coste F.**
A comparative study of the effects of almitrine bresmylate and lateral position during unilateral bacterial pneumonia with severe hypoxemia
Am. Rev. Respir. Dis. 1992 ; 146 ; P : 295-9
275. **Tominaga GT., Waxman K., Scannel G. et al.**
Emergency thoracotomy with lung resection following trauma.
Am. Surg. 1993 ; 59 ; P : 834-7
276. **C. Kenneth, Stewart, Urschel J-D., Nakai S-S. et al.**
Pulmonary resection for lung trauma.
Ann. Thorac. Surg. 1997 ; 63 ; P : 1587-8
277. **Karmy-Jones, Riyad, Jurkovich, Gregory T. et al.**
Management of traumatic lung injury, A western trauma Association Multi center Review
J. Trauma. 2001 ; 51(6) ; P : 1049-54
278. **Joseph H., Matthew J-W, Estrera A.L et al.**
Surgical management of traumatic pulmonary injury
Am. J. Surg, 2003 ; 1861 ; P : 620-4
279. **Ellis JH, Sequeira FW., Weber TR, Eigen H., Fitzgerald JF.**
Balloon catheter occlusion of bronchopleural fistulae
Am. J. Roentgoenol. 1982 ; 138 ; P : 157-9
280. **Regel G., Asturm J., Neumann C., Schueler S., Tscherne H.**
Occlusion of broncho pleural fistula after lung injury: a new treatment by bronchoscopy
J. Trauma. 1989 ; 29 ; P : 223-6
281. **Zaier K., B. Riou, Kalfon P., Rouby JJ, Cariot P.**
Ventilation à haute fréquence dans les contusions pulmonaires graves
Ann. Fr. An. Réa. 1991 ; 17 ; P : 451 (Abstract)

282. **Ramzy Al., Rodriguez A., Turney SZ.**
Management of major tracheo-bronchial ruptures in patients with multiple system trauma.
J. Trauma. 1988 ; 28 ; P : 1353-7
283. **Kirsh, M.M, Sloan. H.**
Blunt chest trauma. General principles of management
In : Little Brown ; Eds. Boston 1977 ; P : 107-21
284. **Millo S.A., Johnston F.R, Huds poth A.S, Breyer R.H, Mycro R.T, Cordell A.R**
Clinical spectrum of blunt tracheobronchial disruption illustrated by seven cases
J. Thorac. Cardiovasc. Surg. 1982 ; 84 ; P : 49-59
285. **Griffith, J.H**
Fracture of the bronchus
Thorax 1949 ; 4 ; P : 105-9
286. **Hood, R.M, Shoan, H.E.**
Injuries of the trachea and major bronchi
J. Thorac. Surg. 1959 ; 72 ; P : 63-6
287. **Neugebauer, M.K, Fine, J.B, Hoyt, T.W.**
Traumatic rupture of the trachea and right main stem bronchus
J. trauma. 1974 ; 14 ; P : 265-9
288. **Olson, Johnson R.**
Diagnosis and management of intrathoracic tracheal rupture
J. Trauma. 1971 ; 11 ; 789
289. **Dabadie PH., Sztark F., Mazières J.**
Epidémiologie et mécanismes des lésions traumatiques du thorax
In : Coriat P., Carli P. La dysfonction cardiaque aiguë en réanimation- les traumatismes du thorax ; J.E.P.U 1995
290. **Liman S.T, Kuzuar A., Tastepe A.I, Ulasan G.N., Topen S.**
Chest injury due to blunt trauma.
Eur. J. Cardio-thoracic surg. 2003 ; P : 374-8
291. **Mayberry, John C. et al.**
Imaging in thoracic trauma : the trauma surgeon's perspective
J. Thoracic imaging 2000 ; 15 (6) ; P : 76-86

292. **De la Coussaye J.E, Richard P., Estorc J., Eledjam JJ**
Conduite à tenir devant un traumatisme thoracique
In : SFAR, Conférences d' Actualisation ; Masson ; Paris. 1993 ; P : 469-91
293. **Mirvis S.E, Templeton P.A**
Imaging of thoracic trauma
Sem. Thoracic cardio-vascular surg. 1992 ; 4 ; P : 177-86
294. **Trupka, Hallfeldt, Waydhas et al.**
Value of thoracic computed tomography in the first assesment of severely injured patients with blunt chest trauma : Results of a prospective study
J. Trauma. 1997 ; 43 (3) ; P : 405-12
295. **Boulanger B.R, Milzman D.P, Rosali C., Rodriguez A.**
A comparison of right and left blunt traumatic diaphragmatic rupture
J. Trauma. 1993 ; 35 ; P : 255-60
296. **Rodriguez-Morales G., Rodriguez A., Shatney C.**
Acute rupture of the diaphragme in blunt trauma : analysis of 60 patients
J. Trauma. 1986 ; 26 ; P : 438-44
297. **Scalea T., Goldstein A., Philipps T. et all.**
Analysis of 161 falls a height : the jumper syndrome
J. Trauma. 1986 ; 26 ; P : 706-12
298. **Dartevelle P., Marzelle J., Lucagne P.M, Chapelier A.**
Les traumatismes fermés de l'aorte et des troncs supra-aortiques
In : Carli P. Les traumatismes graves ; Edt. Arnette ; paris. 1988 ; P : 103-11
299. **Richard P., Benezet J.F, Metge L. et al.**
Apport de la radiologie conventionnelle et de la tomодensitometrie
In : Coriat P., Carli P., La dysfonction cardiaque aigue en réanimation. Les traumatismes du thorax. Edts. J.E.P.U Arnette 1995 ; P : 180-7
300. **Lopez P., Lopez F., Metge L., Estorc J.**
Les traumatismes thoraciques : Aspects tomодensitometriques
In : Senac JP, Giron J. Tomодensitometrie ; Edts. Axone 1986