



UNIVERSITE CADI AYYAD

FACULTE DE MEDECINE ET DE PHARMACIE

ANNEE 2012

THESE N° 99

**Prise en charge des neurocytomes centraux
expérience du service de neurochirurgie
de CHU Mohammed VI**

THESE

PRESENTEE ET SOUTENUE PUBLIQUEMENT LE .../.../20012
PAR

Mr. Hicham BEN KARBACH

Né le 02/08/1983 à Zaouia Rahalia

POUR L'OBTENTION DU DOCTORAT EN MEDECINE

MOTS CLES


Neurocytome central -tumeur de système nerveux cental-TDM-IRM
Immunohistochimie- corticectomie

JURY

Mr. Saïd AITBENALI Professeur de neurochirurgie	PRESIDENT
Mr. Mohamed LMEJJATI Professeur de neurochirurgie	RAPPORTEUR
Mr. Houssine GHANNANE Professeur de neurochirurgie	} JURY
Mme. Najat Cherif Idrisi El GANOUNI Professeur de radiologie	
Mr. Hicham NEJMI Professeur de réanimation-anesthésie	



رب اوزعني لر
الشكر نعمتي
التي انعمت علي
وعلي والدي
واراد عملي صابا
ترضاه وارحمني
برحمتك في
عبادك الصالحين



Serment d'Hippocrate

Au moment d'être admis à devenir membre de la profession médicale, je m'engage solennellement à consacrer ma vie au service de l'humanité.

Je traiterai mes maîtres avec le respect et la reconnaissance qui leur sont dus.

Je pratiquerai ma profession avec conscience et dignité. La santé de mes malades sera mon premier but.

Je ne trahirai pas les secrets qui me seront confiés.

Je maintiendrai par tous les moyens en mon pouvoir l'honneur et les nobles traditions de la profession médicale.

Les médecins seront mes frères.

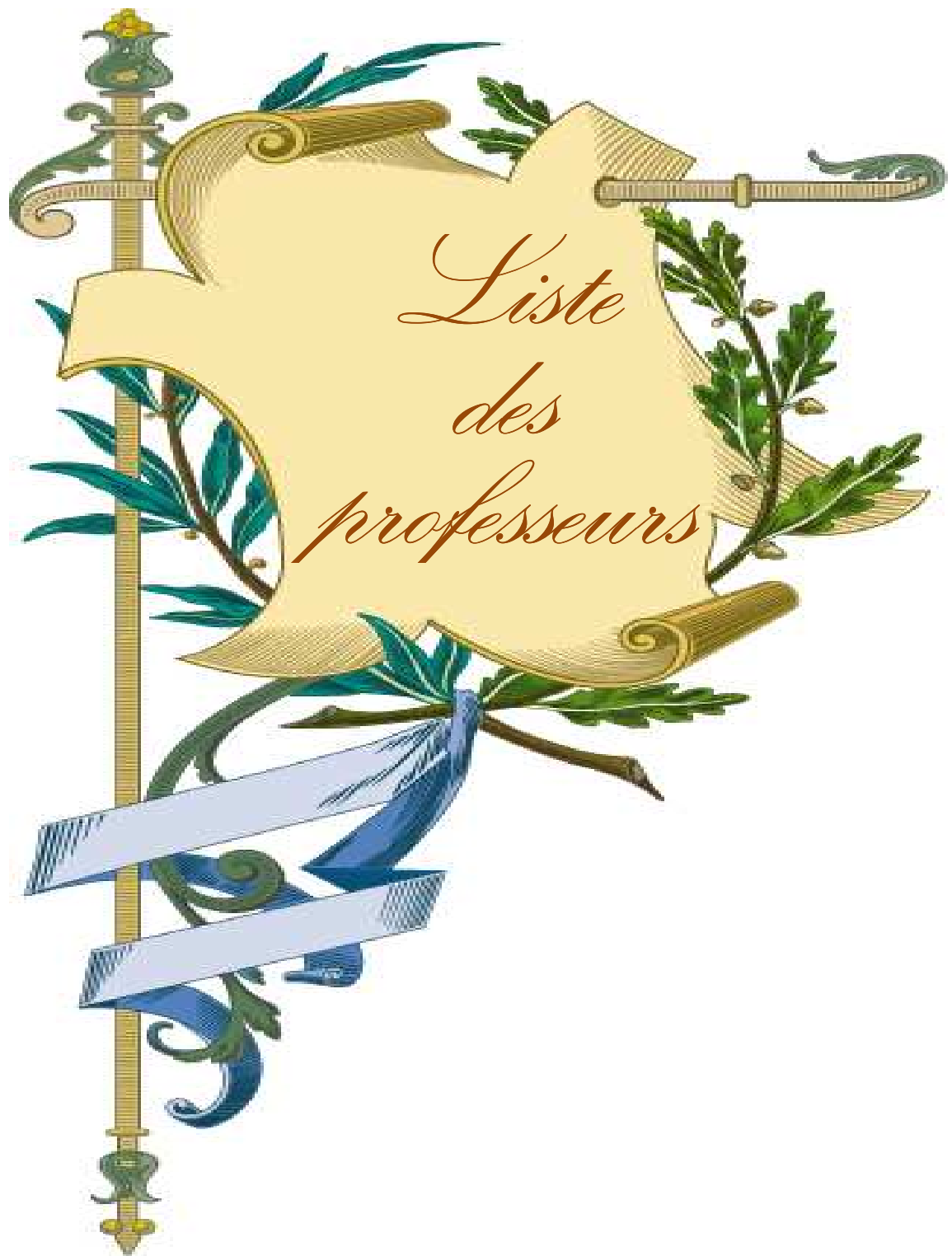Aucune considération de religion, de nationalité, de race, aucune considération politique et sociale, ne s'interposera entre mon devoir et mon patient.

Je maintiendrai strictement le respect de la vie humaine dès sa conception.

Même sous la menace, je n'userai pas mes connaissances médicales d'une façon contraire aux lois de l'humanité.

Je m'y engage librement et sur mon honneur.

Déclaration Genève, 1948.



UNIVERSITE CADI AYYAD
FACULTE DE MEDECINE ET DE PHARMACIE
MARRAKECH

Doyen Honoraire

: Pr. Badie–Azzamann MEHADJI

ADMINISTRATION

Doyen

: Pr. Abdelhaq ALAOUI YAZIDI

Vice doyen à la recherche

: Pr. Badia BELAABIDIA

Vice doyen aux affaires pédagogiques

: Pr. Ag Zakaria DAHAMI

Secrétaire Général

: Mr. Azzeddine EL HOUDAIGUI

PROFESSEURS D'ENSEIGNEMENT SUPERIEUR

ABOUSSAD

Abdelmounaim

Néonatalogie

AMAL

Said

Dermatologie

ASMOUKI

Hamid

Gynécologie – Obstétrique A

ASRI

Fatima

Psychiatrie

AIT BENALI

Said

Neurochirurgie

ALAOUI YAZIDI

Abdelhaq

Pneumo–phtisiologie

BENELKHAIAT BENOMAR

Ridouan

Chirurgie – Générale

BELAABIDIA

Badia

Anatomie–Pathologique

BOUMZEBRA

Drissi

Chirurgie Cardiovasculaire

BOUSKRAOUI

Mohammed

Pédiatrie A

CHABAA	Laila	Biochimie
CHOULLI	Mohamed Khaled	Neuropharmacologie
ESSAADOUNI	Lamiaa	Médecine Interne
FIKRY	Tarik	Traumatologie– Orthopédie A
FINECH	Benasser	Chirurgie – Générale
KISSANI	Najib	Neurologie
KRATI	Khadija	Gastro–Entérologie
LATIFI	Mohamed	Traumato – Orthopédie B
MOUDOUNI	Said mohammed	Urologie
MOUTAOUAKIL	Abdeljalil	Ophtalmologie
RAJI	Abdelaziz	Oto–Rhino–Laryngologie
SARF	Ismail	Urologie
SBIHI	Mohamed	Pédiatrie B
SOUMMANI	Abderraouf	Gynécologie–Obstétrique A

PROFESSEURS AGREGES

ABOULFALAH	Abderrahim	Gynécologie – Obstétrique B
ADERDOUR	Lahcen	Oto–Rhino–Laryngologie
AMINE	Mohamed	Epidémiologie – Clinique
AIT SAB	Imane	Pédiatrie B
AKHDARI	Nadia	Dermatologie
BOURROUS	Monir	Pédiatrie A
CHELLAK	Saliha	Biochimie–chimie (Militaire)
DAHAMI	Zakaria	Urologie
EL ADIB	Ahmed rhassane	Anesthésie–Réanimation
EL FEZZAZI	Redouane	Chirurgie Pédiatrique

EL HATTAOUI	Mustapha	Cardiologie
ELFIKRI	Abdelghani	Radiologie (Militaire)
ETTALBI	Saloua	Chirurgie – Réparatrice et plastique
GHANNANE	Houssine	Neurochirurgie
LMEJJATI	Mohamed	Neurochirurgie
LOUZI	Abdelouahed	Chirurgie générale
LRHEZZIOUI	Jawad	Neurochirurgie(Militaire)
MAHMAL	Lahoucine	Hématologie clinique
MANOUDI	Fatiha	Psychiatrie
MANSOURI	Nadia	Chirurgie maxillo–faciale Et stomatologie
NAJEB	Youssef	Traumato – Orthopédie B
NEJMI	Hicham	Anesthésie – Réanimation
OULAD SAIAD	Mohamed	Chirurgie pédiatrique
SAIDI	Halim	Traumato – Orthopédie A
SAMKAOUI	Mohamed Abdenasser	Anesthésie– Réanimation
TAHRI JOUTEI HASSANI	Ali	Radiothérapie
TASSI	Noura	Maladies Infectieuses
YOUNOUS	Saïd	Anesthésie–Réanimation

PROFESSEURS ASSISTANTS

ABKARI	Imad	Traumatologie–orthopédie B
ABOU EL HASSAN	Taoufik	Anesthésie – réanimation
ABOUSSAIR	Nisrine	Génétique
ADALI	Imane	Psychiatrie
ADALI	Nawal	Neurologie

ADMOU	Brahim	Immunologie
AGHOUTANE	El Mouhtadi	Chirurgie – pédiatrique
AISSAOUI	Younes	Anésthésie Reanimation (Militaire)
AIT BENKADDOUR	Yassir	Gynécologie – Obstétrique A
AIT ESSI	Fouad	Traumatologie–orthopédie B
ALAOUI	Mustapha	Chirurgie Vasculaire périphérique (Militaire)
ALJ	Soumaya	Radiologie
AMRO	Lamyae	Pneumo – phtisiologie
ANIBA	Khalid	Neurochirurgie
ARSALANE	Lamiae	Microbiologie– Virologie (Militaire)
BAHA ALI	Tarik	Ophtalmologie
BAIZRI	Hicham	Endocrinologie et maladies métaboliques (Militaire)
BASRAOUI	Dounia	Radiologie
BASSIR	Ahlam	Gynécologie – Obstétrique B
BELBARAKA	Rhizlane	Oncologie Médicale
BELKHOU	Ahlam	Rhumatologie
BEN DRISS	Laila	Cardiologie (Militaire)
BENCHAMKHA	Yassine	Chirurgie réparatrice et plastique
BENHADDOU	Rajaa	Ophtalmologie
BENHIMA	Mohamed Amine	Traumatologie–orthopédie B
BENJILALI	Laila	Médecine interne
BENZAROUEL	Dounia	Cardiologie
BOUCHENTOUF	Rachid	Pneumo–phtisiologie (Militaire)
BOUKHANNI	Lahcen	Gynécologie – Obstétrique B

BOURRAHOuat	Aicha	Pédiatrie
BSSIS	Mohammed Aziz	Biophysique
CHAFIK	Aziz	Chirurgie Thoracique (Militaire)
CHAFIK	Rachid	Traumatologie-orthopédie A
CHERIF IDRISSE EL GANOUNI	Najat	Radiologie
DAROUASSI	Youssef	Oto-Rhino - Laryngologie (Militaire)
DIFFAA	Azeddine	Gastro - entérologie
DRAISS	Ghizlane	Pédiatrie A
EL AMRANI	Moulay Driss	Anatomie
EL ANSARI	Nawal	Endocrinologie et maladies métaboliques
EL BARNI	Rachid	Chirurgie Générale (Militaire)
EL BOUCHTI	Imane	Rhumatologie
EL BOUIHI	Mohamed	Stomatologie et chirurgie maxillo faciale
EL HAOUATI	Rachid	Chirurgie Cardio Vasculaire
EL HAOURY	Hanane	Traumatologie-orthopédie A
EL HOUDZI	Jamila	Pédiatrie B
EL IDRISSE SLITINE	Nadia	Pédiatrie (Néonatalogie)
EL KARIMI	Saloua	Cardiologie
EL KHADER	Ahmed	Chirurgie Générale (Militaire)
EL KHAYARI	Mina	Réanimation médicale
EL MANSOURI	Fadoua	Anatomie - pathologique (Militaire)
EL MEHDI	Atmane	Radiologie
EL MGHARI TABIB	Ghizlane	Endocrinologie et maladies

		métaboliques
EL OMRANI	Abdelhamid	Radiothérapie
FADILI	Wafaa	Néphrologie
FAKHIR	Bouchra	Gynécologie – Obstétrique B
FAKHIR	Anass	Histologie – embryologie cytogénétique
FICHTALI	Karima	Gynécologie – Obstétrique B
HACHIMI	Abdelhamid	Réanimation médicale
HAJJI	Ibtissam	Ophthalmologie
HAOUACH	Khalil	Hématologie biologique
HAROU	Karam	Gynécologie – Obstétrique A
HOCAR	Ouafa	Dermatologie
JALAL	Hicham	Radiologie
KADDOURI	Said	Médecine interne (Militaire)
KAMILI	El ouafi el aouni	Chirurgie – pédiatrique générale
KHALLOUKI	Mohammed	Anesthésie–Réanimation
KHOUCHANI	Mouna	Radiothérapie
KHOULALI IDRISSE	Khalid	Traumatologie–orthopédie (Militaire)
LAGHMARI	Mehdi	Neurochirurgie
LAKMICHI	Mohamed Amine	Urologie
LAKOUICHMI	Mohammed	Chirurgie maxillo faciale et Stomatologie (Militaire)
LAOUAD	Inas	Néphrologie
LOUHAB	Nissrine	Neurologie
MADHAR	Si Mohamed	Traumatologie–orthopédie A
MAOULAININE	Fadlmrabihrabou	Pédiatrie (Néonatalogie)

MARGAD	Omar	Traumatologie – Orthopédie B
MATRANE	Aboubakr	Médecine Nucléaire
MOUAFFAK	Youssef	Anesthésie – Réanimation
MOUFID	Kamal	Urologie (Militaire)
MSOUGGAR	Yassine	Chirurgie Thoracique
NARJIS	Youssef	Chirurgie générale
NOURI	Hassan	Oto–Rhino–Laryngologie
OUALI IDRISSE	Mariam	Radiologie
OUBAHA	Sofia	Physiologie
OUERAGLI NABIH	Fadoua	Psychiatrie (Militaire)
QACIF	Hassan	Médecine Interne (Militaire)
QAMOUSS	Youssef	Anesthésie – Réanimation (Militaire)
RABBANI	Khalid	Chirurgie générale
RADA	Noureddine	Pédiatrie
RAIS	Hanane	Anatomie–Pathologique
ROCHDI	Youssef	Oto–Rhino–Laryngologie
SAMLANI	Zouhour	Gastro – entérologie
SORAA	Nabila	Microbiologie virologie
TAZI	Mohamed Illias	Hématologie clinique
ZAHLANE	Mouna	Médecine interne
ZAHLANE	Kawtar	Microbiologie virologie
ZAOUI	Sanaa	Pharmacologie
ZIADI	Amra	Anesthésie – Réanimation
ZOUGAGHI	Laila	Parasitologie –Mycologie



Je dédie cette thèse....✍

A mes très chers parents,

Mr BEN KARBACH Mohammed et Mme AIT HLAL Malika

A qui je dois tout, et pour qui aucune dédicace ne saurait exprimer mon profond amour, ma gratitude, ni mon infinie reconnaissance pour l'ampleur des sacrifices et des souffrances que vous avez enduré pour mon éducation, pour mon bien être, vous n'avez jamais cessé de lutter. Vos prières et votre présence à mes coté ont été pour moi d'un grand soutien moral tout au long de ma vie. Puisse Dieu tout puissant vous protéger, vous procurer longue vie, santé et bonheur afin que je puisse vous rendre un minimum de ce que je vous dois. Bien que je vous fasse ici une petite dédicace, j'estime, en fait, par la considération que j'ai pour vous, que vos deux noms devraient être placés à coté du nom de l'auteur sur la couverture.

" La meilleure façon de parler de ce qu'on aime le plus est d'en parler légèrement. "

A mon cher frère Rachid et à mes chères sœurs Widad, Fatima Zahra et Leila

Vous savez que l'affection et l'amour fraternel que je vous porte sont sans limite. Je vous dédie ce travail en témoignage de cet amour et de la tendresse que j'ai à votre égare. Pussions-nous rester unis dans la tendresse et fidèles à l'éducation que nous avons reçue. J'implore Dieu qu'il vous apporte bonheur et vous aide à réaliser tous vos voeux.

" Rien n'est trop haut pour l'oiseau, s'il vole de ses propres ailes "

A la mémoire de mon grand-père Ben KARBACH Kabour et de ma grand-mère HAMADI Fatima

Puissent vos âmes reposent en paix. Que Dieu, le tout puissant, vous couvre de sa sainte miséricorde et vous accueille dans son éternel paradis

A la mémoire de ma tante Mbarqa

Que Dieu, le tout puissant, te couvre de Sa Sainte miséricorde et t'accueille dans son éternel paradis

A mon oncle Abdlakrim et sa famille et mes tentes Khadouj et Hlima

Je n'oublierai jamais votre soutien durant toute mon enfance et ma jeunesse. J'implore Dieu qu'il vous apporte bonheur, santé et succès.

A Ma chère tante Mina

A la plus douce et à la plus tendre des tentes. Aucune dédicace ne saurait exprimer ma reconnaissance, mon grand attachement et mon grand amour. Puisse dieu vous accorder longue vie et santé.

*A la mémoire de mon grand-mère Zahra KADOUR et mon grand-père Jilali
BEN LMILOUDI*

*Puissent vos âmes reposent en paix, Que Dieu, le tout puissant, vous couvre de sa sainte
miséricorde et
vous accueille dans son éternel paradis*

*A mon oncle Mjid et ma tante Hafida et leurs familles
Que dieu le tout puissant vous accord santé et bonheur.*

*Aux familles BEN KARBACH, AIT HLAL, BENDRIOUICH, NASIH et
BOUTANES*

*A tous les membres du groupe BWH H. LMSAWBER, H. BEN AHMAD, F.
HAMZAOUI, BATAL, M. JAO, H. et A. ELKIRAM, M. NABOULSI, I. BACHAR, I.
BENHANNA*

*A tous mes amis Y.M.A.H BADEREDDINE, N, BENHADDA, Y. et A.
JARMOUNI, M. et A. TOUALA, I. MAHFOUD, A, BOTTANES, H. AHMANI,
A.AMRANI, H. et R. HAMYANI,, O. ZAHRI, M.SAADI, R. SADIK, Y. AAZIZ.*

*A tous mes amis et collègues M. BENCHAD, O. BENHOMAD,
M, AZERWAL, S. BENNANI, K. CHTIRA, A. BAHDOUL, A. BAKHOU, A. BENMER
YAM*

Au peuple Palestinien et sa Résistance

*A tous mes enseignants du primaire, du secondaire et de la faculté de médecine de
Marrakech.*

*A toute l'équipe médicale et paramédicale du CHU Mohammed VI DE
Marrakech, de l'hôpital ESSALAMA et des CS ATTAOUIA ET Sidi Youssef,*

A tous les médecins dignes de ce nom.

*A tous ceux qui me sont chers et que j'ai omis de citer, mais que je n'ai jamais
oublié.*

Et à tous ceux qui feront partie de ma vie . . .



A NOTRE MAITRE ET PRÉSIDENT DE THÈSE : Pr. S. AIT BENALI

Vous nous avez fait un grand honneur en acceptant aimablement la présidence de notre jury. Vos qualités professionnelles nous ont beaucoup marqués mais encore plus votre gentillesse et votre sympathie. Votre enseignement restera pour nous un acquis de grande valeur.

Veillez accepter, cher maître, dans ce travail nos sincères remerciements et toute la reconnaissance que nous vous témoignons.

A NOTRE MAITRE ET RAPPORTEUR DE THÈSE : Pr. M. LMEJJATI

Nous sommes très heureux de l'honneur que vous nous avez fait en témoignant un vif intérêt pour ce travail. Vous nous avez guidé en nous conseillant et en consacrant une partie de votre temps précieux. Vous nous avez à chaque fois réservé un accueil aimable et bienveillant.

Votre sympathie, votre modestie et vos qualités professionnelles ne peuvent que susciter l'estime et le respect de tous. Veillez trouver ici, cher Maître, l'assurance de notre admiration et de notre profond respect.

A NOTRE MAITRE ET JUGE : Pr. H. GHANNANE

Nous vous remercions de nous avoir honoré par votre présence. Vous avez accepté aimablement de juger cette thèse. Cet honneur nous touche infiniment et nous tenons à vous exprimer notre profonde reconnaissance.

Veillez accepter, cher maître, dans ce travail l'assurance de notre estime et notre profond respect.

A NOTRE MAITRE ET JUGE : Pr.

Nous avons bénéficié, au cours de nos études, de votre enseignement clair et précis. Votre gentillesse, vos qualités humaines, votre modestie n'ont rien d'égal que votre compétence. Vous nous faites l'honneur de juger ce modeste travail. Soyez assuré de notre grand respect.

Nous vous remercions également de l'aide précieuse que vous nous avez apportée pour la conception de ce travail.

A NOTRE MAITRE ET JUGE : Pr.

De votre enseignement brillant et précieux nous gardons les meilleurs souvenirs. Nous sommes toujours impressionnés par vos qualités humaines et professionnelles. Nous vous remercions du grand honneur que vous nous faites en acceptant de faire part de notre jury



Liste des abréviations

Ant.	:	Antérieur
ATCD	:	Antécédents
Bilat.	:	Bilatéral
CaN	:	Calcineurine
CHU	:	Centre hospitalier universitaire
DNET	:	Tumeurs neuroépithéliales dysembryoplasiques
EGFR	:	Epidermal growth factor receptor
Dt.	:	Droit
Fig	:	Figure
Gche.	:	Gauche
GFAP	:	Glial fibrillary acidic protein
IRM	:	Imagerie par résonance magnétique
LCR	:	Liquide céphalorachidien
MAP 2	:	Microtubul associated protein 2
MS	:	Membre supérieur
mm	:	Millimètre
NSE	:	Neuro-spécifique-enolase
NeuN	:	Neuronal nuclear antigen
Post.	:	Postérieur
RAS	:	Rien à signaler
ROT	:	Réflexes ostéo-tendineux
Rx.	:	Radiographie
Sd.	:	Syndrome
SF	:	Signes fonctionnels
SP	:	Signes physiques
SéqP	:	Séquence pondérée
TDM	:	Tomodensitométrie
TP53	:	Tumor protein 53
Ttt.	:	Traitement
V3	:	Troisième ventricule
V4	:	Quatrième ventricule
VL	:	Ventricule latéral
BAV	:	Baisse de l'acuité visuel



INTRODUCTION	01
MATERIEL ET METHODES	03
OBSERVATIONS MEDICALES	07
RESULTATS	25
I. EPIDEMIOLOGIE	26
1-Fréquence	26
2-Age	27
3-Sexe	27
4-Antécédents	28
II. ETUDE CLINIQUE	28
1- Mode de survenue	28
2-Durée d'évolution	28
3-Circonstance de diagnostique	28
4-Tableau clinique	29
III. EXAMENS COMPLEMENTAIRES	30
1-Examens radiologiques	30
1-1 Tomodensitométrie	30
1-2 Imagerie par résonance magnétique	31
IV. TRAITEMENT	32
1-traitement medical	32
2-traitement chirurgical	32
3-Qualité d'exérèse	32
V.Anatomie pathologique	33
V. COMPLICATIONS	34
1-Per-opératoires	34
2-Post-opératoires	34
VI. EVOLUTION	34
DISCUSSION	36
I. DEFINITION	37
II. RAPPELS	37
1- ANATOMIQUES	37
2- HISTOLOGIQUES ET EMBRYOLOGIQUES	40
III. HISTORIQUE ET NOMENCLATURE	47
IV. HISTOGENESE	47
V. EPIDEMIOLOGIE	50
VI. CLINIQUE	53
VII. IMAGERIE	57
1- TDM	57
2- IRM	58
3- SPECTROSCOPIE PAR RESONANCE MAGNETIQUE AUX PROTONS	62
4- ANGIOGRAPHIE	62

5- DIAGNOSTIC DIFFERENTIEL RADIOLOGIQUE _____	62
VIII. ANATOMIE PATHOLOGIQUE _____	65
6- ASPECTS MACROSCOPIQUES _____	65
7- MICROSCOPIE OPTIQUE _____	65
8- MICROSCOPIE ELECTRONIQUE _____	67
9- IMMUNOHISTOCHEMIE _____	68
IX. TRAITEMENT _____	70
1- MEDICAL _____	70
2- CHIRURGIE _____	70
3- RADIOTHERAPIE/ RADIOCHIRURGIE _____	73
4- CHIMIOTHERAPIE _____	75
X. EVOLUTION ET PRONOSTIC _____	76
CONCLUSION _____	79
RESUMÉS _____	81
BIBLIOGRAPHIE _____	85

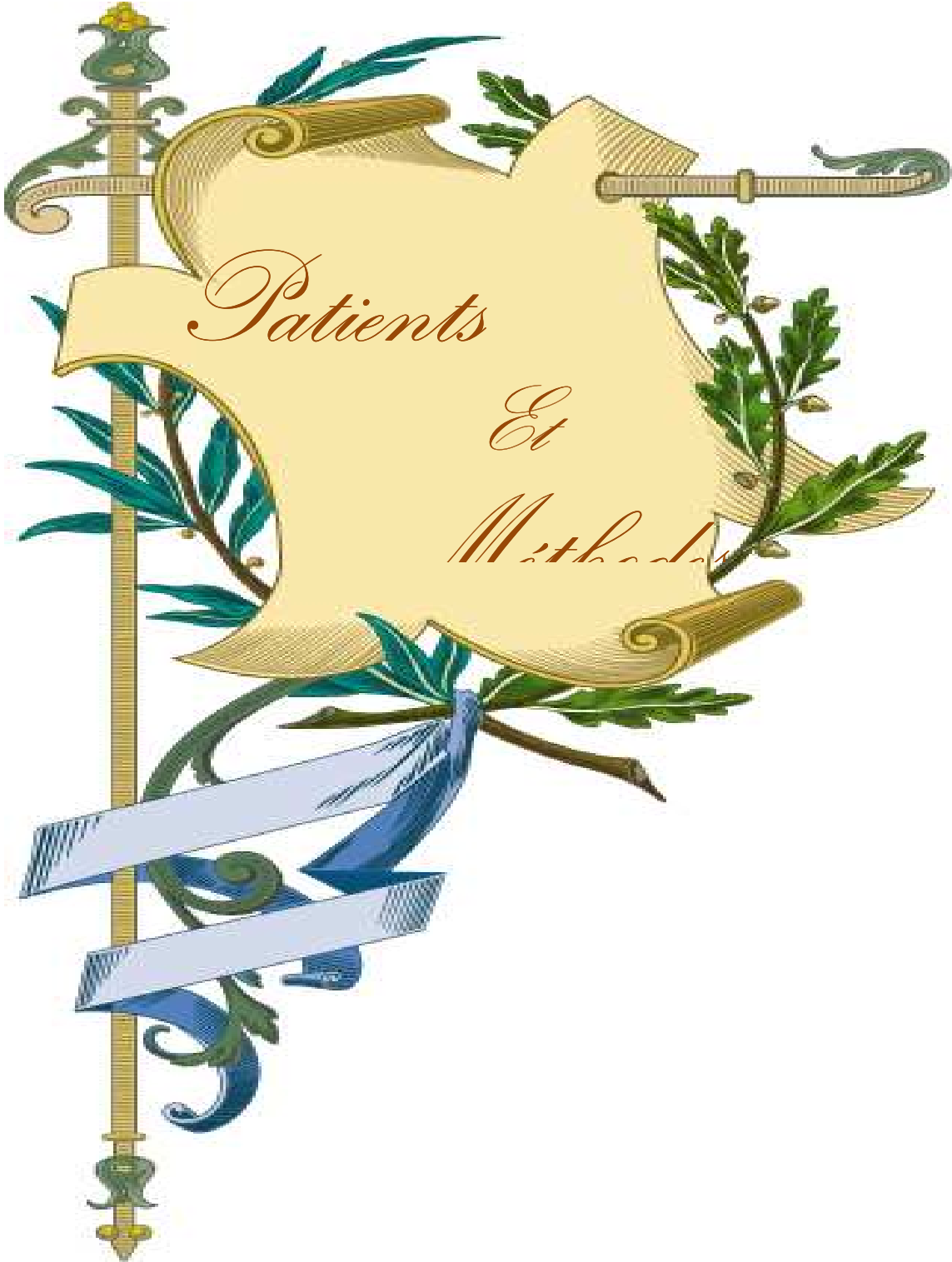

Décrit pour la première fois par Hassoun en 1982 [50], le neurocytome central est une tumeur neuro-épithéliale bénigne du système nerveux central qui se localise dans le système ventriculaire, notamment dans la région du trou de Monro au niveau du ventricule latéral dans 77% des cas. D'autres localisations ont été décrites au niveau du troisième ventricule et plus rarement le quatrième ventricule. Elle représente la moitié des tumeurs intraventriculaires supratentorielles. Des localisations exceptionnelles extraventriculaires ont été rapportées telles que le parenchyme cérébral, thalamus, moelle épinière [87, 85].

Il s'agit d'une pathologie de l'adulte jeune avec une moyenne d'âge de 30 ans, touchant les deux sexes de façon égale. La durée médiane d'évolution des symptômes est assez courte (4,5 mois). Les signes cliniques sont dominés par les troubles neuropsychologiques et les signes d'hypertension intracrânienne [1].

L'imagerie et en particulier l'IRM est indispensable pour le diagnostic positif et le bilan d'extension du neurocytome central. Le diagnostic définitif reste anatomopathologique et se discute essentiellement avec l'oligodendrogliome qui a le même aspect que le neurocytome central sur l'imagerie et en microscopie optique. Seule l'immunohistochimie permet de les différencier. Le neurocytome central est une tumeur de bon pronostic après traitement chirurgical et ne nécessite généralement pas de traitement complémentaire. Mais les récurrences sont fréquentes si l'excision du processus est incomplète [93].

Le but de ce travail est de rapporter notre expérience sur la prise en charge de ces tumeurs à travers 7 observations colligées au service de neurochirurgie de CHU Mohammed 6 de Marrakech, et de les discuter en concordance avec une revue de littérature les aspects cliniques, neuroradiologiques, thérapeutiques et histologique de cette tumeur rare.



C'est un travail rétrospectif portant sur sept dossiers de patients hospitalisés pour neurocytome au service de neurochirurgie du CHU Mohammed VI de Marrakech, sur une période de 10 ans s'étendant de 2001 au 2011.

Un dossier n'a pas été trouvé, néanmoins, ce cas a été conservé dans cette étude dans un but d'exhaustivité. Les données, lorsqu'elles manquent, sont signalées.

Pour exploiter ces données, nous avons établi une fiche d'exploitation des dossiers cliniques comprenant des données :

- ✓ **Épidémiologiques** : fréquence, âge, sexe et antécédents.
- ✓ **Cliniques** : un examen clinique minutieux a été mené à la recherche de signes d'HTIC, des troubles visuelles, troubles de consciences...
- ✓ **Paracliniques** : les différentes modalités explorant le parenchyme cérébral ont été utilisées et ont permis de localiser le siège de la lésion : tomодensitométrie et imagerie par résonance magnétique.
- ✓ **Thérapeutiques** : traitement chirurgical surtout.
- ✓ **Évolutives** : l'évolution à court terme et à long terme ont été étudiée chez nos patients, à la recherche surtout, de signes d'amélioration, de régression ou d'aggravation des troubles neurologiques.

Les critères d'exclusions sont :

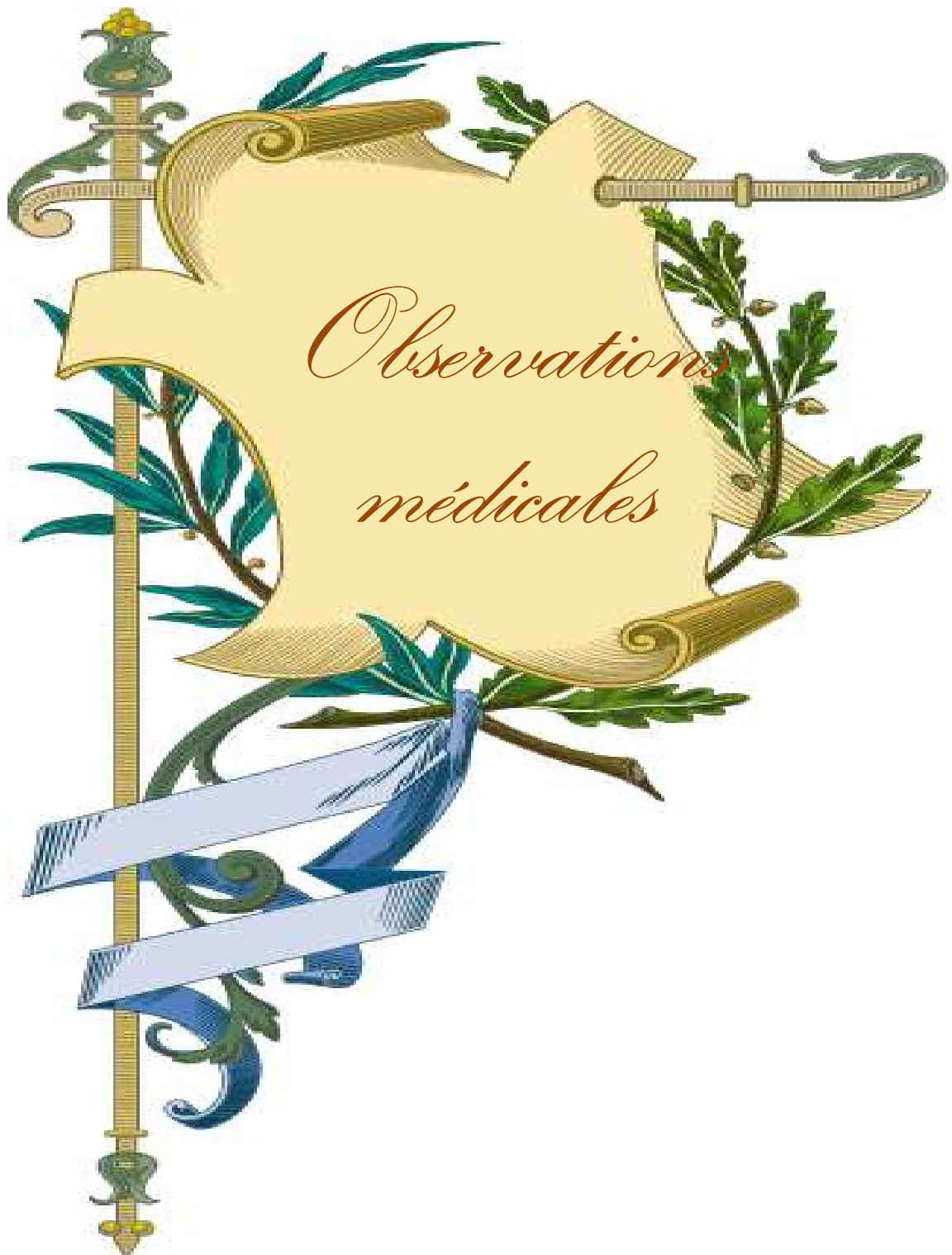- ✓ Toutes les tumeurs intraventriculaires dont l'étude anatomo-pathologique est non concluante ou bien les non opérés (abstention).

Annexe 1 :

Fiche d'exploitation :

CHU MOHAMMED VI		Service de Neurochirurgie		
Fiche d'exploitation				
Thèse : Neurocytomes centraux				
Épidémiologie		Sexe	N° d'entrée	
		Age	Date d'entrée	
Étude clinique	Durée d'évolution			
	ATCD	médicaux		
		chirurgicaux		
	Circonstances du diagnostic		Céphalées	
			Vomissements	
			Troubles visuelles	
			Troubles mentaux	
			Crise épileptique	
			Vertige	
			Fortuite	
	examen clinique	Général		
		Neurologique	Syndrome d'HTIC	
			Baisse de l'AV	
Ataxie				
Troubles de conscience				
Syndrome cérébelleux				
Troubles sphinctériens				
Troubles mnésiques				
Somatique				
Examens complémentaires	neuroradiologiq	TDM		
		IRM		
		Autres		

Traitement	Médical.		
	Chirurgical	Voies d'abord	
		Exérèse chirurgicale	
		Suites postopératoires immédiates	
	TTT complém entaire	RTH	
		Chimiothérapie	
Rééducation			
Étude anatomopathologique			
Résultats thérapeutiques	Suivie (court terme)	clinique	
		radiologique	
	Évolution (long terme)	recul	
		séquelles	
		récidives	
		décès	



Observation 1

Patiente CHAOUI Naima était âgée de 24 ans, femme au foyer originaire et habitante à Marrakech, sans antécédents pathologiques particuliers.

Le début de la symptomatologie semble remonter à 6 mois avant son hospitalisation le 05.10.2002 par l'installation d'une baisse de l'acuité visuelle de l'œil gauche, accompagné de céphalées à l'hémicrâne gauche à recrudescence matinale intense rebelle aux antalgiques usuels sans autre signe neurologique ou extra neurologique. Le tout évoluait dans un contexte de conservation de l'état général.

A l'examen clinique, la patiente était consciente, en bon état hémodynamique. L'examen neurologique avait montré une station debout et marche normales, sans déficit moteur ou sensitif. Le tonus musculaire et les réflexes ostéotendineux étaient conservés. Une baisse de l'acuité visuelle de l'œil gauche a été retrouvée au lit de malade et le fond d'œil avait objectivé un œdème papillaire bilatéral de stase. Les autres paires crâniennes étaient intactes. Le reste de l'examen somatique était sans particularité.

L'IRM cérébrale (Fig.1 et 2) avait retrouvé un processus ventriculaire plus latéralisé à droite.

Le bilan préopératoire était normal.

La patiente a été opérée le 10.10.2002 sous anesthésie générale. Le geste opératoire avait consisté en une confection d'un volet frontal à 4 trous, suivie d'une incision en X de la dure mère.

Cette voie transfrontale transcorticale droite a permis de découvrir d'une tumeur d'allure gliale et hémorragique. Exérèse s'est limitée à une biopsie vu le caractère hémorragique de la tumeur.

Examen histologique : une prolifération cellulaire monomorphe faite de cellules ronde lymphocytoïde. Ainsi ces cellules ont un noyau rond de taille moyenne, chromatine fine dispersée avec parfois un nucléole petit et de siège central. Le cytoplasme est le plus souvent réduit, parfois moyennement abondant et eosinophile. Des foyers fibrillaires et myxoides sont observés. Les mitoses sont rares et des vascularisations modérément développée et faite de vaisseaux capillaires (non gloméruloïde) et branches, pas de nécrose. L'examen anatomopathologique avait conclu à un neurocytome central.

Une TDM cérébrale de contrôle le 15.10.2002 avait retrouvé un processus tumoral persistant au sein du ventricule latéral gauche associé à une hémorragie tétraventriculaire. Le patient avait été transféré aux urgences neurochirurgicales pour dérivation ventriculaire externe après une deuxième TDM de contrôle (Fig. 3, 4, et 5).les suite post opératoire était simple.

La patiente a été adressé pour compliment thérapeutique.

Les suites à long termes sont non précisés (patiente perdu de vue).

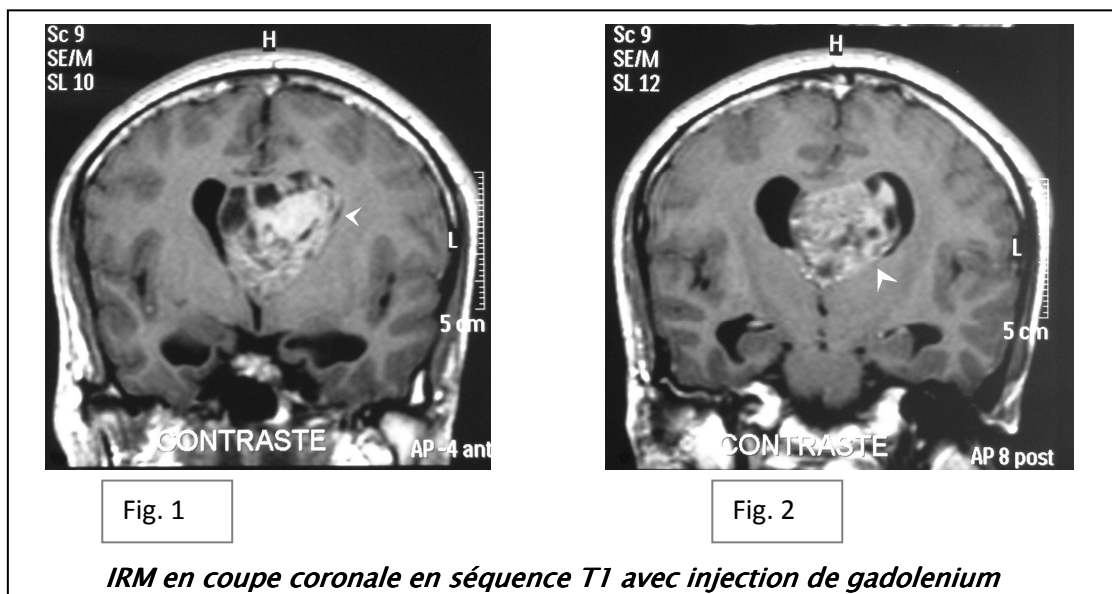


Fig. 1-2 : Processus intra ventriculaire prenant le contraste de façon hétérogène(pré-op)

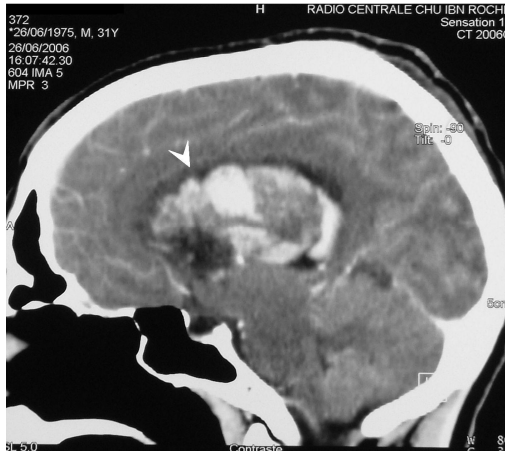


Fig. 3 : TDM en reconstruction coronale (post-op)

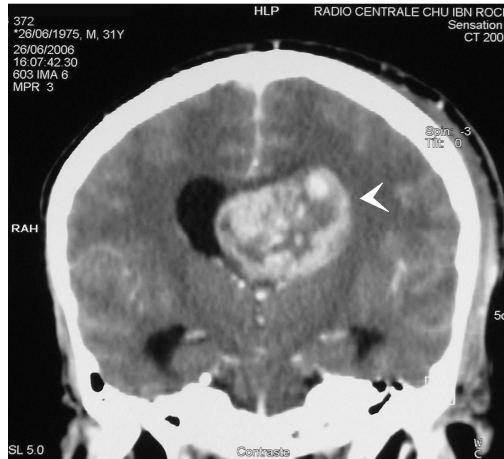
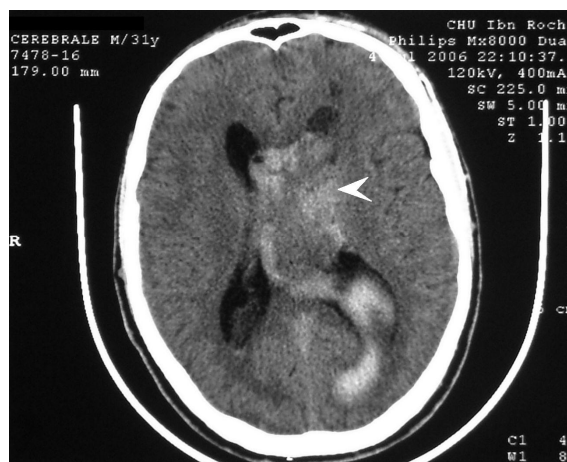
Fig. 4 : TDM en reconstruction sagittale avec injection du produit de contraste(post-op)

Comblement du corps et de la corne frontale du ventricule latéral gauche par le processus rehaussé de façon intense et hétérogène.



TDM en coupe axiale sans injection de produit de contraste

Fig. 5 : Processus occupant le ventricule latéral gauche hyperdense hétérogène intra ventriculaire avec hémorragie d la corne occipitale gauche.

Observation 2

Rachid BOUZID âgé de 21ans, étudiant, originaire et habitante à warzazat, sans antécédents pathologiques particuliers.

Le début de la symptomatologie semble remonter à 8 mois avant son hospitalisation le 04.10.2002 par l'installation progressive d'une impotence fonctionnelle de l'hémicorps droit, des signes d'hypertension intracrânienne fait de céphalée occipitale à recrudescence matinale intense ne répondant pas aux antalgiques usuels et de baisse de l'acuité visuelle, avec la notion de perte de conscience et d'amnésie.

A l'examen clinique, le patient était conscient, présentait une ataxie à la marche, une hémiparésie droite, un faible tonus musculaire à droite. L'examen des paires crâniennes avait retrouvé une baisse de l'acuité visuelle isolée. Le reste de l'examen somatique était sans particularité.

Un scanner cérébral avait montré un processus tissulaire de 44 X 35 mm intra ventriculaire développé au dépens de la corne frontale ventricule droit, calcifié en périphérie, se rehaussant de façon hétérogène par le produit de contraste avec dilatation modérée des cavités ventriculaires.

L'examen complémentaire a été complété par une IRM cérébrale qui avait objectivé la présence d'un processus tumoral de 52 X 53 X 58 mm au niveau du troisième ventricule, s'étendant aux ventricules latéraux, hétérogène siège de calcifications. Il se rehaussait de façon hétérogène par l'injection du gadolinium, de contours réguliers, avec une dilatation des ventricules d'amont et un œdème péri lésionnel (Fig. 6, 7 et 8).

Le patient avait été opéré sous anesthésie générale. Le geste avait consisté en une ouverture de la dure mère, suivie d'une corticotomie frontale (voie transfrontale transcorticale) . Celle-ci avait découvert une tumeur grisâtre saignant au contact.

L'exérèse de la tumeur a été réalisée par morcellement et aspiration permettant une exérèse subtotale de la tumeur et le rétablissement de l'écoulement du LCR .l'hémostase avaient été effectués avant la fermeture plan par plan.

L'examen histologique : matériel fragmenté de 5g et mesurant entre 0,5 et 1cm, de couleur blanchâtre avec des zones de remaniements hémorragiques. Examen avait montré une prolifération tumorale faite de cellules rondes (uniformes)de petite et moyen taille à chromatine fine, avec des zones fibrillaires. Le cytoplasme est mal visible .les mitoses sont exceptionnelles. Une prolifération capillaire branchée avec des foyers hémorragiques. Il n'est pas observé de nécrose. Par endroits, on observe des calcospherites =====>grade II de l'OMS.

Les suites post opératoires à court terme étaient simples.

Le patient avait une bonne évolution avec un recul de 02 ans.

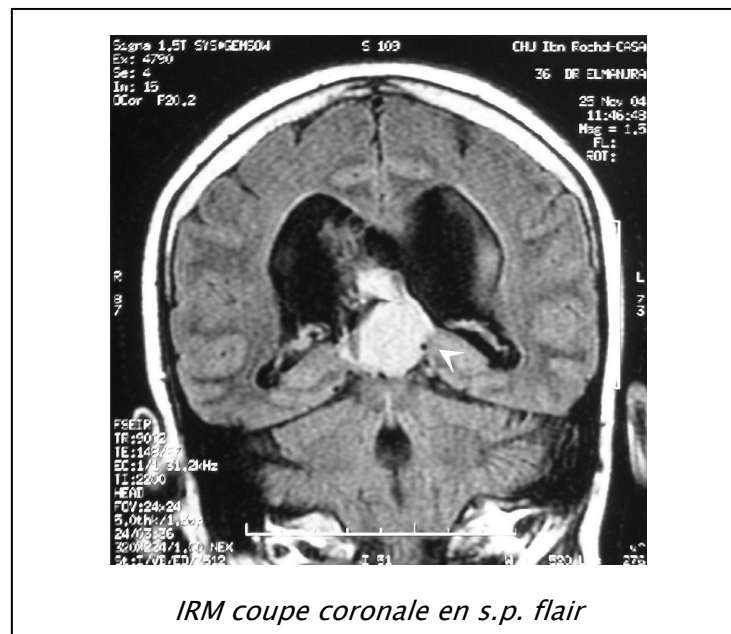


Fig.6 : Processus lésionnel intra ventriculaire, en hyper signal hétérogène centré sur le ventricule latéral droit s'étendant au ventricule latéral controlatéral, associé à une hydrocéphalie bi ventriculaire

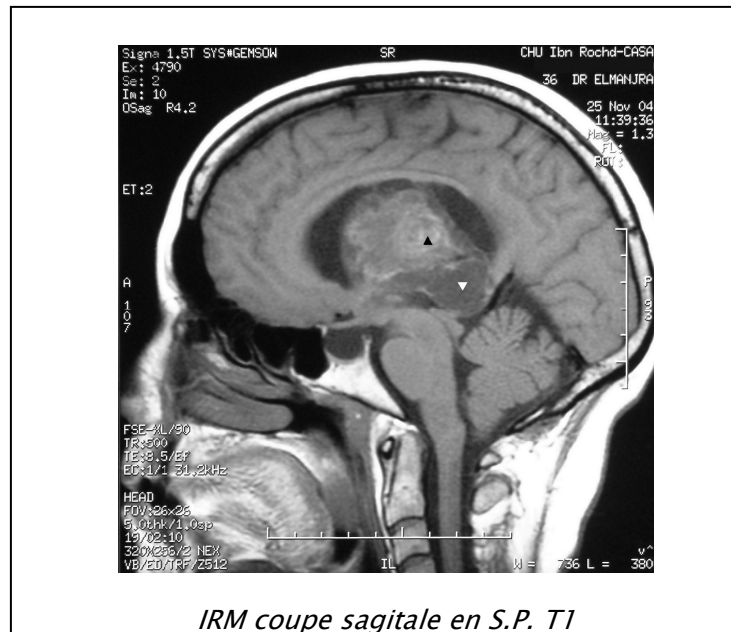


Fig.7 : Le processus est hétérogène présentant des zones en hypo signal (▼) et d'autres en hyper signal (▲). Ces dernières témoignent d'un saignement intra lésionnel.

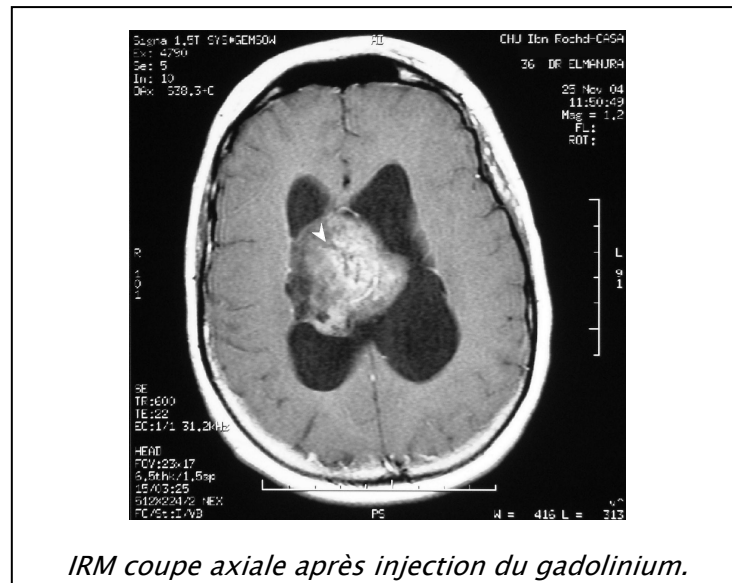


Fig. 8 : Rehaussement intense et hétérogène de la lésion par le gadolinium.

Observation 3

Malika ESSAOUIRI, âgée de 28ans, femme au foyer originaire et habitante à OURIKA, sans ATCD pathologique notable.

Le début de la symptomatologie semble remonter à quinze jours avant son hospitalisation le 02.09.2003 par l'installation des signes d'hypertension intracrânienne fait de céphalée à recrudescence matinale intense, vomissement en jet et de baisse de l'acuité visuelle, accompagné de troubles de conscience, sans autres signes.

A l'examen clinique, la patiente était consciente, hypotonique et fébrile a 39°C. Elle ne présentait pas de déficit moteur ou sensitif. Le fond d'œil était normal. Le reste de l'examen somatique était normal.

L'examen du liquide céphalo-rachidien était normal (une légère hyper albuminorachie).

Le scanner cérébral fait le 12.09.2003 avait montré un processus tissulaire de 34x30 mm dans les ventricules latéraux, calcifié en périphérie, se rehaussant de façon hétérogène par le produit de contraste.

La patiente a été opérée par voie transfrontale transcorticale.

L'examen histologique porté sur multiples fragments biopsiques, avait montré une prolifération tumorale faite de nappes diffuses de cellules monomorphes d'architecture endocrinoïde. Ces cellules sont de taille intermédiaire montrant des noyaux ovoïdes à chromatine fine et muni d'un petit nucléole. Les mitoses sont rares. Le cytoplasme est abondant mal défini au sein d'un fond fibrillaire riche en vaisseaux capillaires non prolifératifs et en calcifications. L'examen anatomopathologique avait conclu à un neurocytome central.

Les suites post opératoires étaient marquées par l'apparition d'un syndrome cérébelleux kinétique réversible avec une hémiparésie du membre supérieur gauche.

Une tomodensitométrie cérébrale de contrôle fait le 30.09.2003 (Fig. 11, 12) avait objectivé une importante hydrocéphalie tri ventriculaire, un processus calcifié dans les

ventricules latéraux , une cavité par encéphalique frontale droite attirant la corne frontale en regard du volet opératoire.

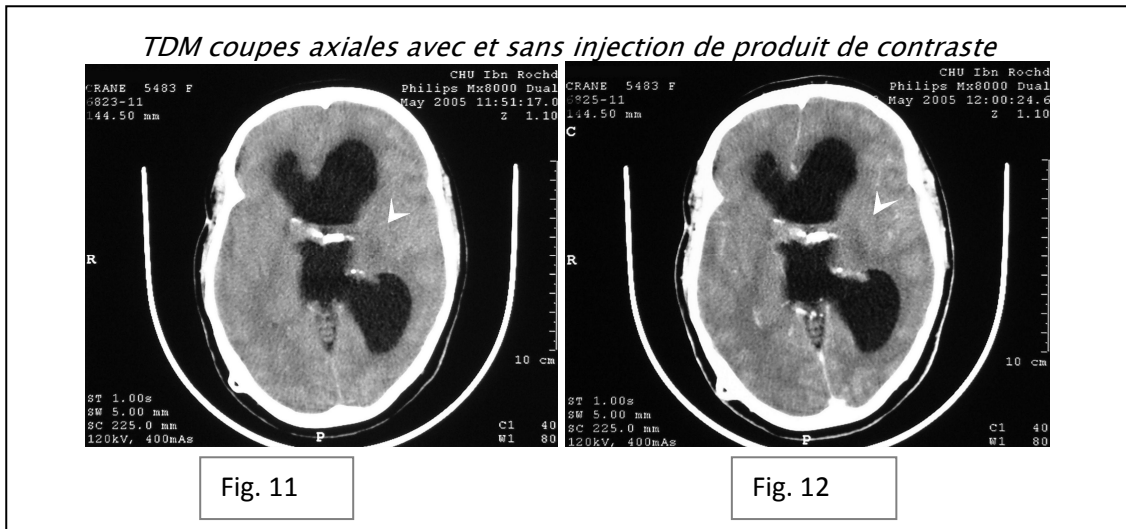


Fig. 11-12 : Persistance d'un reliquat tumoral dans les ventricules latéraux iso dense au parenchyme cérébral siège de calcifications. Après injection, rehaussement modéré. Importante hydrocéphalie avec signe de résorption transépendymaire en regard des cornes frontales.

La patiente a été adressée aux urgences neurochirurgicales pour dérivation. Les suites postopératoires sont simples (fig 13-14) avec un recul de 03 mois.

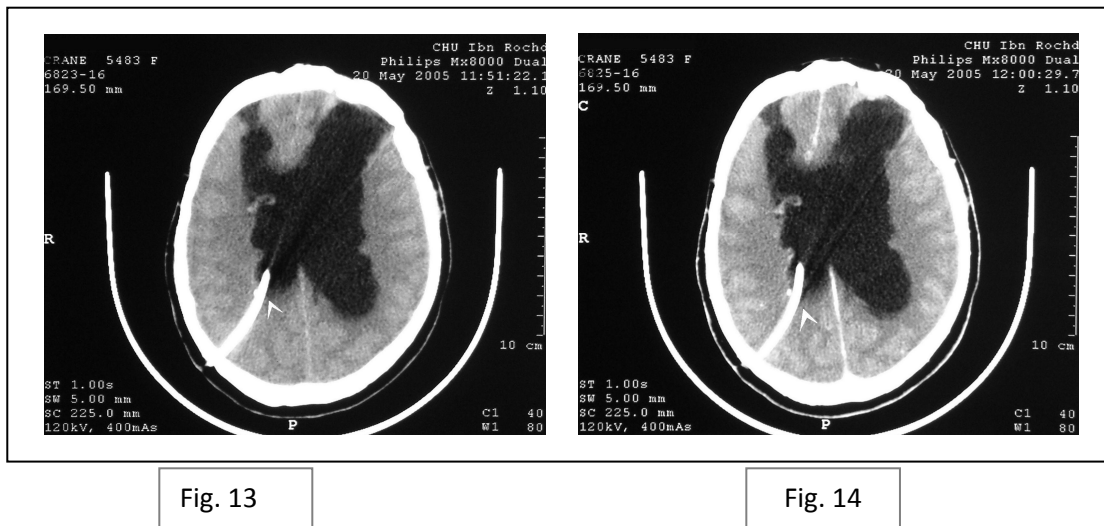


Fig. 13-14 : Importante hydrocéphalie bi ventriculaire drainée (drain en place).

Observation 4

BOUCHMAMOU HASSAN âgé de 21 ans. Hospitalisé le 25.07.2005 pour un syndrome HTIC. (Dossier non retrouvé).

L'examen anatomopathologique réalisé après l'acte opératoire avait retrouvé une prolifération tumorale composée de cellules monomorphes rondes non atypiques avec des zones libres aérées fibrillaires et des cellules différenciées d'aspect neurocytaire. D'autres foyers denses oligodendrocytaires like sont observés avec un aspect endocrinoïde par places. Il n'est pas observé de nécrose ou de figures mitotiques. La vascularisation est modérément développée.

L'examen anatomopathologique avait conclu à un neurocytome central.

Observation 5

LAHMER Khadija était âgée de 18 ans, femme au foyer originaire et habitante à Marrakech, sans antécédents pathologiques particuliers.

Le début de la symptomatologie semble remonte à 26 jours avant son hospitalisation le 02/02/2009 par l'installation progressive d'une rachialgie, des céphalées occipitale à recrudescence matinale et qui avait augmenté progressivement d'intensité. La symptomatologie s'est aggravée 23 jours après par la diffusion des céphalées en casque associé à des vomissements en jet surtout avec changement de la position de la tête avec une diplopie binoculaire. Le tout évoluait dans un contexte d'apyrexie, anorexie et d'altération d'état générale.

A l'examen clinique le patient était conscient SG 15/15 ; bien orienté dans le temps et dans l'espace, en bon état hémodynamique.

L'examen neurologique avait montré une station debout et la marche étaient normales, sans déficit moteur ni sensitif. Le tonus musculaire et les réflexes ostéo-tendineux étaient conservés, les paires crâniennes étaient intactes. Le reste de l'examen somatique était sans particularité.

En conclusion : Patiente de 18 ans sans ATCD pathologique particulier s'est présenté aux urgences pour des céphalées inhabituelles en casque associés à des troubles visuels à type de diplopie binoculaire et chez qui l'examen physique était normale.

TDM montre : Une formation tissulaire contenant des calcifications mesurant 25mm 21mm de contours plus au moins nets, prenant légèrement le contraste d'une façon homogène, localisée au niveau du V3 et remontant vers le ventricule latéral droit, entraînant une importante dilatation du ventricule latéral droit évoquant un tératome du V3. Les structures médianes sont en place.

L'IRM cérébrale avait trouvé une lésion tumorale occupant la corne frontale et le corps du ventricule latéral droit mesurant 23 X 38mm et étendue sur 25mm de hauteur compliquée d'une hydrocéphalie active d'amont pouvant être en rapport avec un papillome choroïdien ou un épendymome.

Le bilan préopératoire était normal.

La patient a été opéré sous anesthésie générale le 24/02/2009. Le geste opératoire avait consisté en une confection d'un volet crânien pariéto-occipitale droite et ouverture de la dure mère.

Une corticotomie occipitale droite a permis après ouverture de la corne occipitale de découvrir une tumeur grisâtre, facilement aspirable saignant par endroit et permettant une exérèse macroscopiquement totale. une hémostase puis fermeture de la dure mère et mise en place du volet crânien et d'un drain aspiratif puis FPPP .

A l'examen histologique, il s'agit d'une prolifération tumorale d'aspect monomorphe de densité cellulaire modérée. Elle comporte un double contingent. Un premier contingent de type oligodendrogial et un deuxième contingent à cellules rondes fibrillaires, d'architecture globalement de type endocrinoïde. Les cellules tumorales s'organisent par place en pseudorosettes. Les noyaux sont ovoïdes, discrètement hyperchromes siège d'un petit nucléole visible et de rares figures mitotiques. Le cytoplasme est peu abondant, éosinophile pâle par places ; microvacuolaire ailleurs. Cette prolifération tumorale est munie d'un réseau vasculaire très développé et branché. On note la présence de calcifications. Absence de foyers de nécrose ou de contingent anaplasique.

L'examen anatomopathologique avait conclu à un épendymome à cellules claires ou un neurocytome central.

L'examen immunohistochimique après fixation et inclusion en paraffine montre :

- ❖ une expression cytoplasmique et membranaire intense et diffuse par les cellules tumorales de l'anti-synaptophysine (clone SY38, DAKO).
- ❖ une absence d'expression des cellules tumorales de l'anticorps anti-GFAP (polyclonal Rabbit, DAKO).

L'examen immunohistochimie a conclus en : Aspect morphologique et immunohistochimie compatible avec un neurocytome central de grade II selon l'OMS 2007.

Les suites post-opératoires étaient simples. Le recul est de 02 ans.

Observation 6

BAHLOUL Jamila âgée de 22 ans. Elevé sans antécédents pathologiques particuliers.

Le début de la symptomatologie semble remonte à un mois avant hospitalisation le 28/05/2009 par l'installation d'une baisse de l'acuité visuelle des deux yeux accompagné de céphalées occipitale à recrudescence matinale intense rebelle aux antalgiques usuels avec vomissement en jet avec changement de la position de la tête sans autre signe neurologique ou extra neurologique. Le tout évoluait dans un contexte de conservation de l'état général.

A l'examen clinique le patient était conscient SG 15/15 ; CNC ; en bon état hémodynamique. L'examen neurologique avait montré une station debout normale marche avec appuie sans déficit moteur ou sensitif. Le tonus musculaire et les réflexes ostéo-tendineux étaient conservés. Une baisse de l'acuité visuelle a été retrouvée. Les autres paires crâniennes étaient intactes. Le reste de l'examen somatique était sans particularité.

TDM montre une hydrocéphalie bi ventriculaire sur un processus expansif de 5.2 cm intra-ventriculaire droit ; étendu à V3 et au corps ventriculaire gauche. Ce processus est polycyclique légèrement hyperdense contenant des petites images kystiques et des calcifications punctiformes modérément rehaussé apres injection IV du PC ; n'infiltrant pas le parenchyme cérébral adjacent.

Aspect TDM fortement évocateur d'un neurocytome central (fig 16)

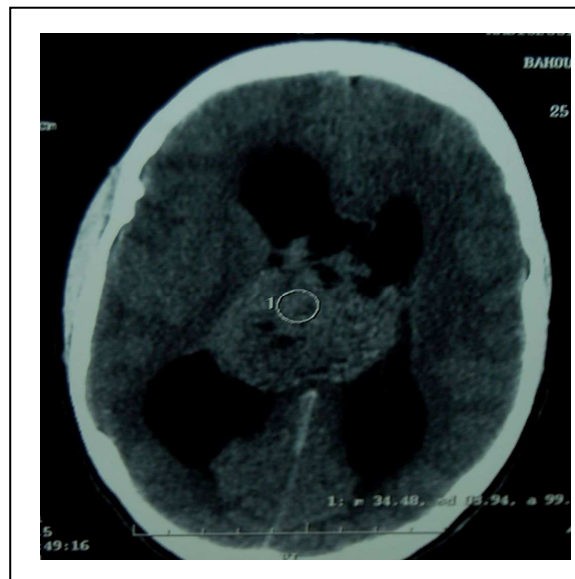

Figure 16 : coupe axiale de la TDM montrant le processus tumorale intra ventriculaire droit étendu à V3 et au corps de VL gauche contenant des images kystiques et des calcifications.

L'IRM cérébrale avait trouvé une volumineuse lésion tumorale intra-ventriculaire faisant évoquer en premier un épendymome toutefois un oligodendrogliome ; un neurocytome ou un carcinome des plexus ne peuvent être éliminés(fig 17)

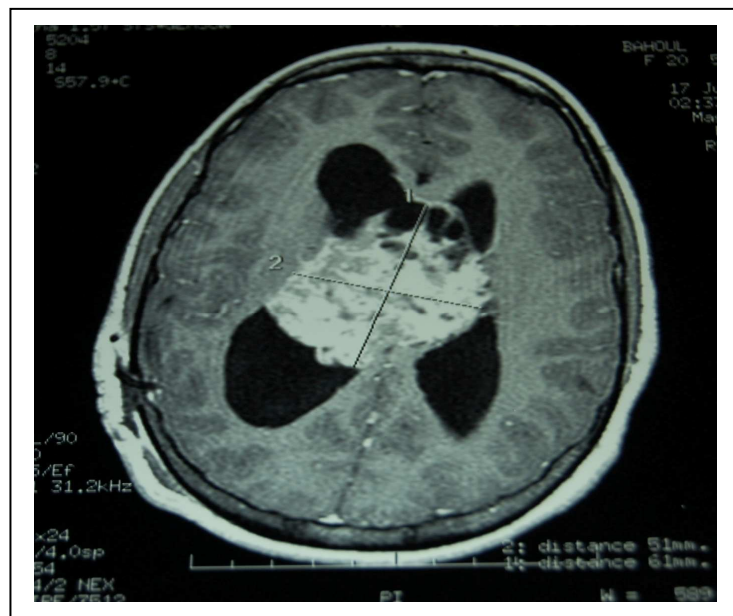


Figure 17: coupe axiale en T1 : volumineux processus tumoral du VLG siège de multiples zones kystiques.

Le bilan préopératoire était normal.

Le patient a été opéré sous anesthésie générale. Le geste opératoire avait consisté en une confection d'un volet crânien pariéto-occipitale droite et ouverture de la dure mère.

Une corticotomie occipitale droite avec ouverture de de la corne occipitale droite avaient découvert une tumeur charnue noirâtre. Une exérèse macroscopiquement totale a été réalisée par morcellement suivi d'une hémostase puis fermeture de la dure mère et mise en place du volet crânien et d'un drain aspiratif puis FPPP .

A l'examen histologique, il s'agit d'une prolifération tumorale d'architecture endocrine. Les cellules tumorales sont monomorphes de taille petite a moyenne a noyau arrondie avec des contours nets. La chromatine est poussiéreuse avec par places un nucléole central visible et un index mitotique faible. Le cytoplasme est abondant éosinophile avec des limites mal définies. Cette prolifération tumorale s'accompagne d'un fond fibrillaire et d'un réseau vasculaire développé de type arborescent. Présence de foyers minimes de nécrose tumorale sans structures saines analysables qui permettait de conclure a un aspect morphologique compatible avec un neurocytome central (grade II selon l'OMS).

Les suites post-opératoires étaient simples en dehors d'une raideur de la nuque avec hyperthermie a 39,6°C faisant suspecté une méningite mais la ponction lombaire était stérile.

Les suites au long court étaient favorables. Avec un recul de 02 ans.

Observation 7

ABDELILLAH BOUGHIAR âgée de 20 ans. Résident et originaire de Marrakech, maçon de profession, droitier de latéralité, non mutualiste, sans antécédents pathologiques particuliers.

Le Patient a été victime le 23/06/2010 d'un traumatisme d'impact crânien (coup de pierre), occasionnant chez lui une perte de conscience initiale avec des vomissements ce qui a nécessité une TDM cérébrale en urgence.

TDM a montré : Présence d'un hématome extradural frontal droit de 7mm d'épaisseur sans effet de masse sur les structures avoisinantes. et la présence de facons fortuite au niveau du corps du ventricule latéral gauche d'un processus tumoral ovalaire bien limité mesurant 30×60mm. Il est spontanément dense hétérogène siège de petites zones kystiques et se rehausse de façon modérée après injection de produit de contraste. Ce processus arrive au contact du septum lucidum qui il refoule. Il obstrue les trous de Monro

avec dilatation des cornes temporales et occipitales prédominante à gauche sans signe de résorption trans-épendymaire du LCR. Présence d'une discrète hémorragie intra ventriculaire.

Au total : Aspect en faveur d'Ependymome ou un neurocytome centrale.

L'examen complémentaire a été complété par :

L'IRM (02/07/10) avait montré un processus tumoral du corps ventriculaire gauche responsable d'une hydrocéphalie active d'amont métastases léptoméningées en faveur d'un épendymome avec un hématome extra dural frontal droit.

Le bilan préopératoire était normal.

Le malade a été opéré le 22.07.2010 par voies transparietale transcorticale gauche.

Avec la réalisation d'une biopsie sous anesthésie générale qui était très hémorragique car la tumeur était très vascularisée avec une poussée d'œdème.

Le patient a été admis au déchoquage suite à une aggravation neurologique et des convulsions tonico-clonique généralisées avec mydriase bilatérale aréactive.

La TDM de contrôle avait objectivé un saignement intraventriculaire .hématome inta-parenchymateux frontal droit en regard de la voie d'abord chirurgical sans effet de masse sur la ligne médiane. Effacement des citernes de la base.

Le patient a été décédé.



I. EPIDEMIOLOGIE :

1-Fréquence :

Tableau I : La fréquence

Années		Années											Nbr de cas	
		2001	2002	2003	2004	2005	2006	2007	2008	2009	2010	2011		
Pathologies	Traumatique	920	972	1106	988	1015	949	420	780	1100	977	1165	10392	
	Tumorales intra crâniens	Neurocytomes centraux	00	02	01	00	01	00	00	00	02	01	00	07
		Tumeurs intraventriculaire	05	08	06	04	09	02	05	05	03	05	02	54
		Autres tumeurs intra crâniens	66	79	85	80	91	74	55	49	68	60	52	759
		Sous-total	71	89	92	84	101	76	60	54	73	66	54	815
	Dégénérative disco-vertébrale	86	90	108	136	134	113	57	67	102	119	134	1146	
	Tumeurs vertébrales	11	20	21	12	27	39	11	33	15	31	17	237	
	Neuro-vasculaire	20	54	72	85	96	113	35	43	54	12	88	672	
	Infectieuse	23	37	35	47	31	38	16	37	45	33	35	377	
	Malformative	12	19	28	24	25	28	12	12	31	31	23	245	
	Autres	63	73	165	155	130	196	62	64	120	78	98	1204	
Total		1206	1354	1627	1531	1559	1552	673	1090	1540	1347	1614	15088	

Dans notre série le neurocytome présente 13 % des tumeurs intraventriculaires prises en charge dans le service de neurochirurgie CHU Mohamed VI de Marrakech durant la période de notre étude et 0,85 % des tumeurs cérébrales.

2-Age :

Tableau II : L'âge

Tranche d'âge	Nombre de cas	Pourcentage(%)
inf. à 21 ans	2	28,57
21-25 ans	4	57,14
26-30 ans	1	14,28
Total	7	100

L'âge moyen de nos patients (au moment du premier diagnostic) est de 22 ans avec des extrêmes de 18 et 28 ans.

3-Sexe :

Le sex-ratio de nos patients est de 1,33 montrant une légère prédominance féminine (57,15 % des femmes et 42,85 % des hommes) (Figure 1).

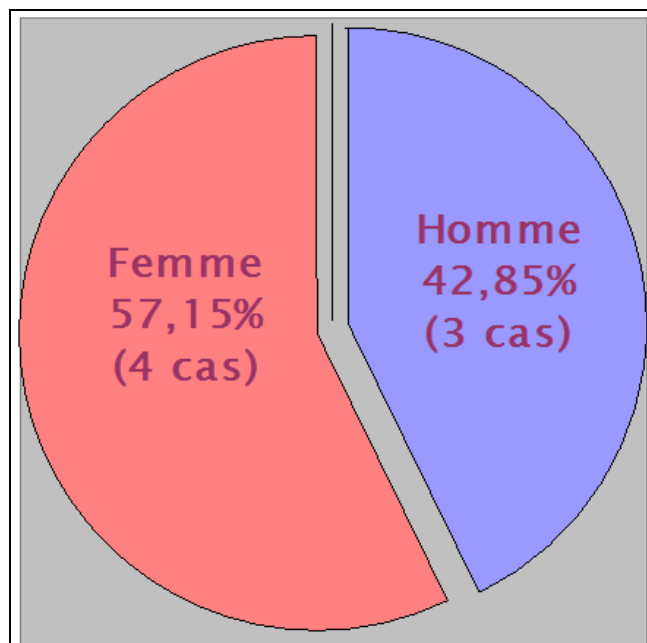


Figure 16 : Répartition des cas selon le sexe

4-Antécédents :

Dans notre série, cinq patients dont les dossiers étaient complets, n'avaient pas d'antécédents pathologiques particuliers quant au sixième qui était suivi pour une tumeur gliale dont l'anatomopathologie est non précisée.

II. ETUDE CLINIQUE :

1- Mode de survenue :

La symptomatologie s'est installée de façon progressive chez tous les patients de notre série.

2- Durée d'évolution :

La durée d'évolution avant l'hospitalisation était comprise entre 15 jours et 8 mois avec une moyenne de 3 mois.

3- Circonstance de diagnostic :

3-1 Céphalées :

Six de nos patients présentaient des céphalées intenses matinales rebelles aux antalgiques usuels. Soit 85,71 % des cas.

3-2 Vomissements :

Quatre de nos patients présentaient des vomissements en jet surtout avec changement de la position de la tête. Soit 57,14% des cas.

3-3 Troubles visuels :

Quatre de nos patients (57,14%) présentaient des troubles visuels (BAV, diplopie) .

3-4 Vertige :

Un seul malade de nos patients (14,28%) présentait le vertige.

3-5 Troubles mentaux :

Deux de nos patients présentaient des troubles mentaux (perte de conscience) soit 28,57 % des cas.

3-6 Fortuite :

Le diagnostic a été fait de façon fortuite (à l'occasion d'un traumatisme) chez un seul malade soit 14,28% % des cas.

4- Tableau clinique :

4-1 Syndrome d'HTIC :

Ce syndrome était présent chez tous les patients de notre série soit 100 % des cas.

4-2 Baisse de l'AV :

Dans notre étude, une baisse de l'AV (non chiffrée) a été trouvée chez 4 patients soit 57,14 % des cas.

4-3 Fond d'œil

Dans notre étude, un œdème papillaire bilatéral a été trouvé chez un patient_(cas N° 01) soit 14,28%

4-4 Ataxie :

Une ataxie a été retrouvée chez un seul malade de nos patients (14,28%).

4-5 Troubles de conscience :

Aucun de nos patients n'a présenté de trouble de conscience.

III. EXAMENS COMPLEMENTAIRES :

1-Examens radiologiques :

1-1 Tomodensitométrie :

La TDM a été réalisée chez tous les patients. Les images obtenues sont très variables et résumées ci-après :

Tableau III: Caractéristiques tomодensitométriques

IMAGES	Nombre de cas	Pourcentage (%)
Processus lésionnel tumoral du V3	03	42,85
Processus lésionnel tumoral du VLD	02	28,57
Processus lésionnel tumoral du VLG	01	14,28
Processus calcifié	04	57,14
Processus hémorragique	02	28,57
Processus kystique	02	28,57

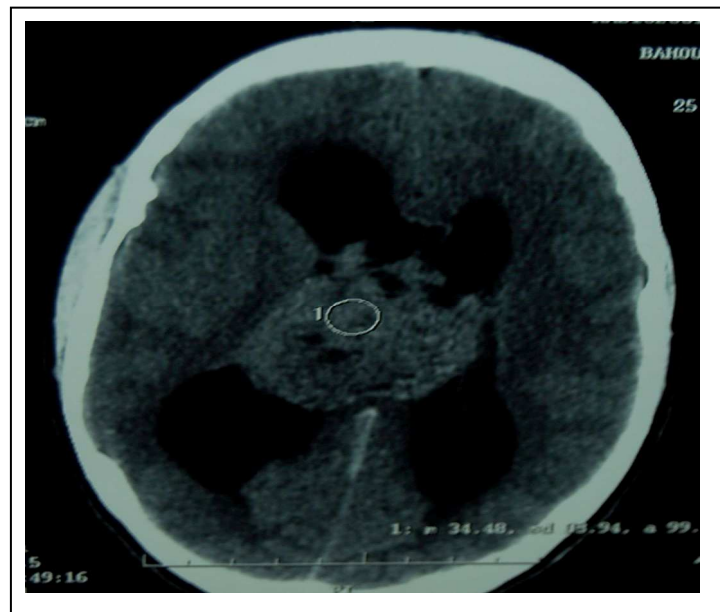


Figure 18 : coupe axiale de la TDM montre le processus tumorale intra ventriculaire droit étendu à V3 et au corps de VL gauche contenant des images kystiques et des calcifications.

1-2 Imagerie par résonance magnétique :

Dans cette série, l'IRM a été réalisée chez cinq patients soit dans 71,42 % des cas

Il est isointense en séquence pondérée en T1. Le signal est variable en T2, mais souvent isointense ou hyperintense par rapport au cortex cérébral. Les zones d'hyposignal T1 et T2 présentes au sein de la lésion correspondent à des calcifications ou à de l'hémorragie.

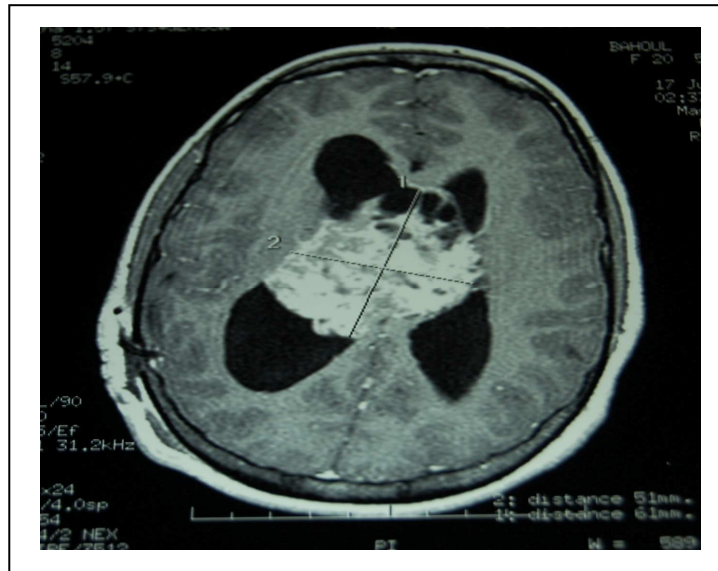


Figure 19: coupe axiale en T1 : volumineux processus tumoral du VLG siège de multiples zones kystiques.

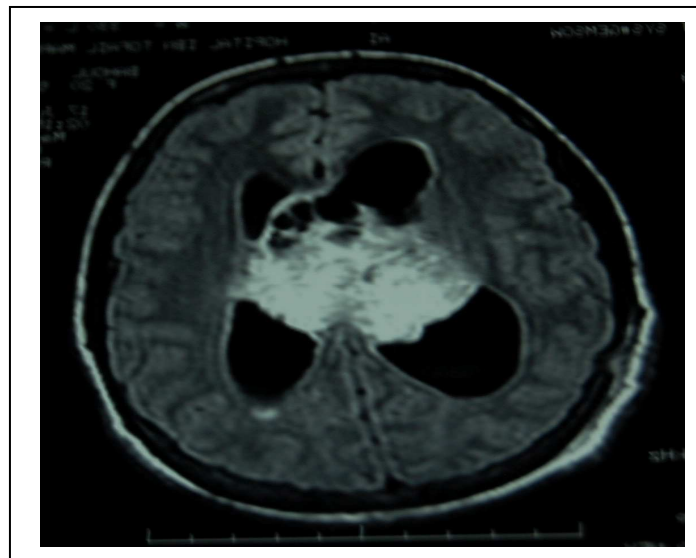


Figure 20: coupe axiale en T2 : volumineux processus tumoral hyperdense se rehausse intensément après injection de gadolinium

IV. TRAITEMENT :

1- MEDICAL :

Tous nos patients ont bénéficié d'un traitement médical à base de corticoïdes pour diminuer l'œdème cérébral, d'un traitement antalgiques contre les céphalées et d'un traitement antiémétiques contre les vomissements.

Ce traitement vise aussi à préparer pour la chirurgie.

2- CHIRURGICAL :

Les patients ont été opérés sous anesthésie générale.

La voie d'abord était ;

Transfrontale transcorticale chez 3 patients. Soit 42,85 % des cas.

Transoccipitale transcorticale droit chez 2 patients. Soit 28,57 % des cas.

Transparietale transcorticale chez un patient. soit 14,28% des cas,

➤ **Qualité d'exérèse :**

Exérèse était macroscopiquement totale chez 3 patients, soit 42,85% des cas.

Biopsie simple était faite chez 2 patients, soit 28,57% des cas.

L'exérèse était subtotale chez un patient (cas N°02), soit 14,28% des cas.

Tableau IV: Récapitulatif des cas

Patient	Age	Sex	Clinique	Imagerie	Chirurgie
1	24	F	HTIC, BAV, œdème papillaire	Processus ventriculaire plus latéralisé à dte	Biopsie simple
2	21	H	HTIC, Ataxie, hémiparésie dte, BAV	Processus de la corne frontal du VLD	Exérèse subtotale
3	28	F	HTIC, Hypotonie fébrile,	Processus de V3	Exérèse totale
5	18	F	HTIC, diplopie binoculaire	Processus de V3	Exérèse Totale
6	22	F	HTIC, BAV	Processus du VLD	Exérèse Totale
7	20	H	Traumatisme crânien	Processus du corps de VLG	Biopsie simple

3- RADIOTHERAPIE :

Une seule patiente a subit une seule séance de radiothérapie qu' on a pas pu documenter.

V. ANATOMIE PATHOLOGIQUE :

Pour les cas de notre étude, la microscopie optique avait montré une prolifération diffuse, dans un fond fibrillaire, des vaisseaux arborescents, linéaires ou arciformes. Dont un était hémorragique et deux calcifiés. Les cellules avaient un aspect oligodendrogliome-like avec une clarification cytoplasmique dans deux cas. Le cytoplasme était mal visible dans les autres cas. Le noyau était arrondi (5 cas) ou ovoïde (2 cas), vésiculaire, à chromatine fine et poudreuse. Cet aspect est conforme à celui décrit dans la littérature.

VI. COMPLICATIONS :

1-Per-opératoires :

Dans notre série, un seul patient (cas N°07) a présenté une poussée d'œdème. Il a été admis au service de réanimation suite à une détresse neurologique et des convulsions tonico-clonique généralisées avec mydriase bilatérale aréactive.

2-Post-opératoires :

Les suites opératoires immédiates ont été simples sauf pour deux patients. Un (cas N° 07) qui a présenté un saignement quant au deuxième (cas N°03) qui a présenté un HTIC.

Dans notre série, nous n'avons noté aucune complication grave, ni décès, ni accident de thrombophlébite.

VII. EVOLUTION :

quatre de nos malades ont une bonne évolution avec un recul de 2 ans mois pour trois et 3mois pour le dernier . Les autres ont été perdus de vu.

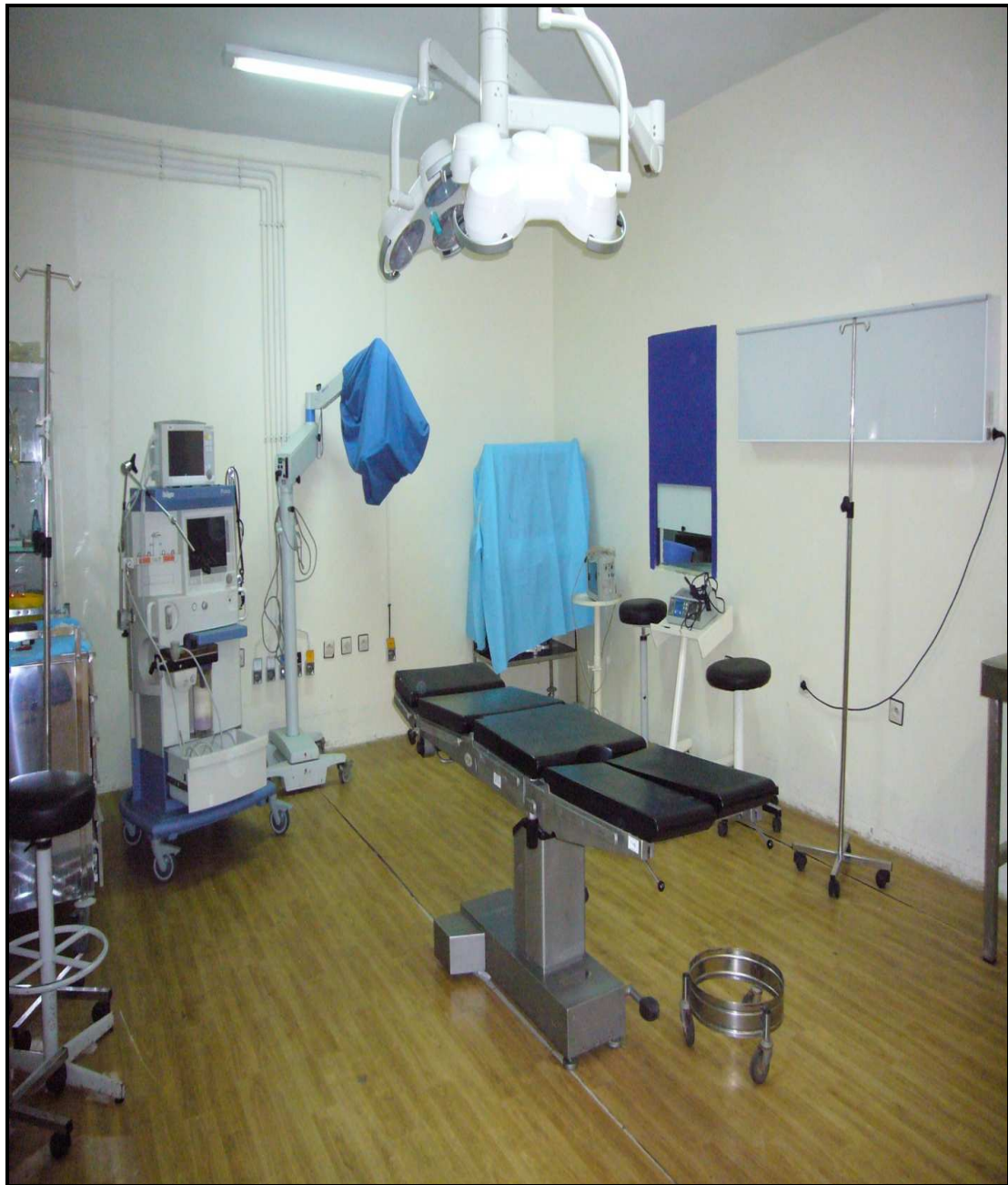

Figure 6 : bloc opératoire du service de neurochirurgie à l'hôpital IBN TOFAIL de Marrakech



I. DEFINITION :

Le neurocytome central est une tumeur neuroépithéliale bénigne, généralement de siège intra ventriculaire supra tentoriel [41, 88, 90]. Elle est composée de cellules rondes et uniformes avec une différenciation neuronale [80]. Ses caractéristiques sont essentiellement la localisation dans les ventricules latéraux [25] dans la région du foramen de Monro [80], l'apanage du sujet jeune [25, 80], des aspects radiologiques caractéristiques, et un pronostic favorable avec un comportement biologique bénin [25, 41].

Dans la nouvelle classification OMS des tumeurs cérébrales bénigne (2007) [80], il est décrit le neurocytome extra ventriculaire qui se définit comme étant une tumeur composée de cellules rondes uniformes affectant surtout le sujet jeune avec un pronostic favorable [80].

II. RAPPELS :

1-ANATOMIQUES :

1-1 Généralités :

a- A- Ventricules :

Les ventricules correspondent à des dilatations localisées des cavités épendymaires qui s'étendent sur tout le SNC c'est-à-dire la moelle, le tronc cérébral et le cerveau. Ils sont tapissés d'un épithélium épendymaire. Les plexus choroïdes font saillie sur une de leurs parois et sécrètent le liquide céphalorachidien (LCR). Les ventricules représentent alors, un lieu de stockage et d'élaboration du LCR [50].

Ils sont situés à différents niveaux (Fig. 19): Le quatrième ventricule (V4) est en regard du tronc cérébral, le troisième ventricule (V3) siège au niveau du diencephale, et les ventricules latéraux (VL) sont au nombre de deux droit et gauche. Ils sont pairs, symétriques et s'étendent sur les différents lobes du cerveau : frontal, temporal, et occipital [50].

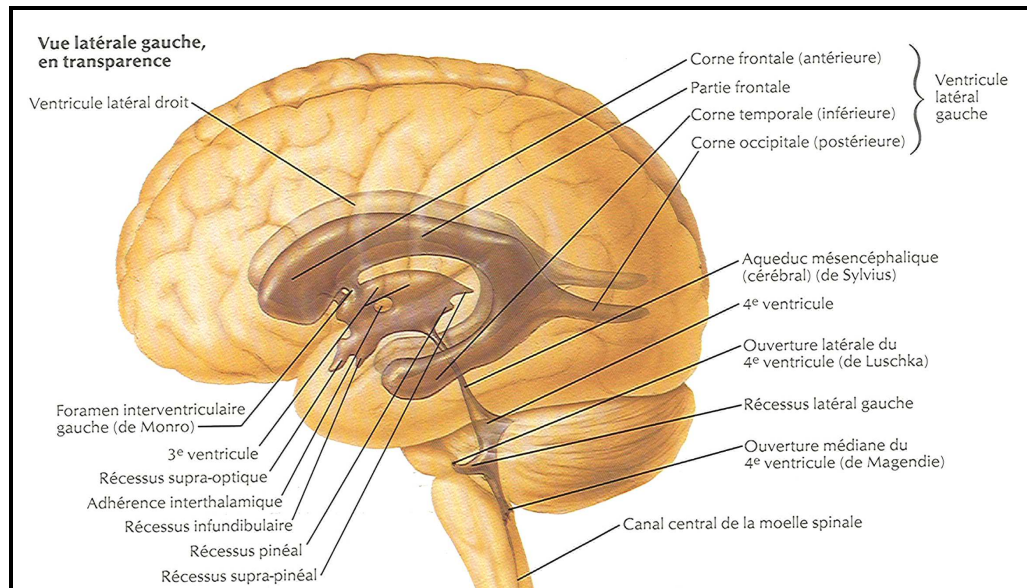


Fig. 19 : Vue latérale gauche en transparence du cerveau montrant le système ventriculaire. [38]

Rappelons que le neurocytome central est par définition de siège intraventriculaire plus précisément au niveau du septum pellucidum. (En dehors du cas de neurocytome extraventriculaire, maintenant admis).

a-1 Anatomie descriptive du VL :

Les VL présentent une forme en fer à cheval à concavité antérieure. On leur décrit différentes parties :

- Une corne frontale, où se situe le septum pellucidum, précisément au niveau de sa paroi médiale. Il représente en fait, une fine lame de substance blanche comprise entre le corps calleux en haut et en avant (Fig.20), et le trigone (fornix) en bas, et latéralement entre les cornes frontales des 2 ventricules latéraux.
- Un corps ventriculaire,
- Une corne occipitale,
- Une corne temporale
- Un carrefour ventriculaire [50].

a-2 Anatomie descriptive du V3 :

Le V3 est une dilatation impaire, symétrique et médiane de la cavité épendymaire diencephalique. Il représente un carrefour de drainage communiquant en bas avec le V4 par l'aqueduc de Sylvius. Les ventricules latéraux se drainent dans le troisième ventricule par les foramen interventriculaires droit et gauche (trous de Monro). Le V3 contient dans son toit des plexus choroïdes qui sécrètent le liquide céphalo-rachidien. Il est situé entre les deux thalami et traversé par la commissure grise qui est une adhésion inter thalamique. Il est très étroit et présente à décrire : un plancher, un toit, 2 parois latérales, une paroi antérieure (bord antérieur), une paroi postérieure (bord postérieur) [50].

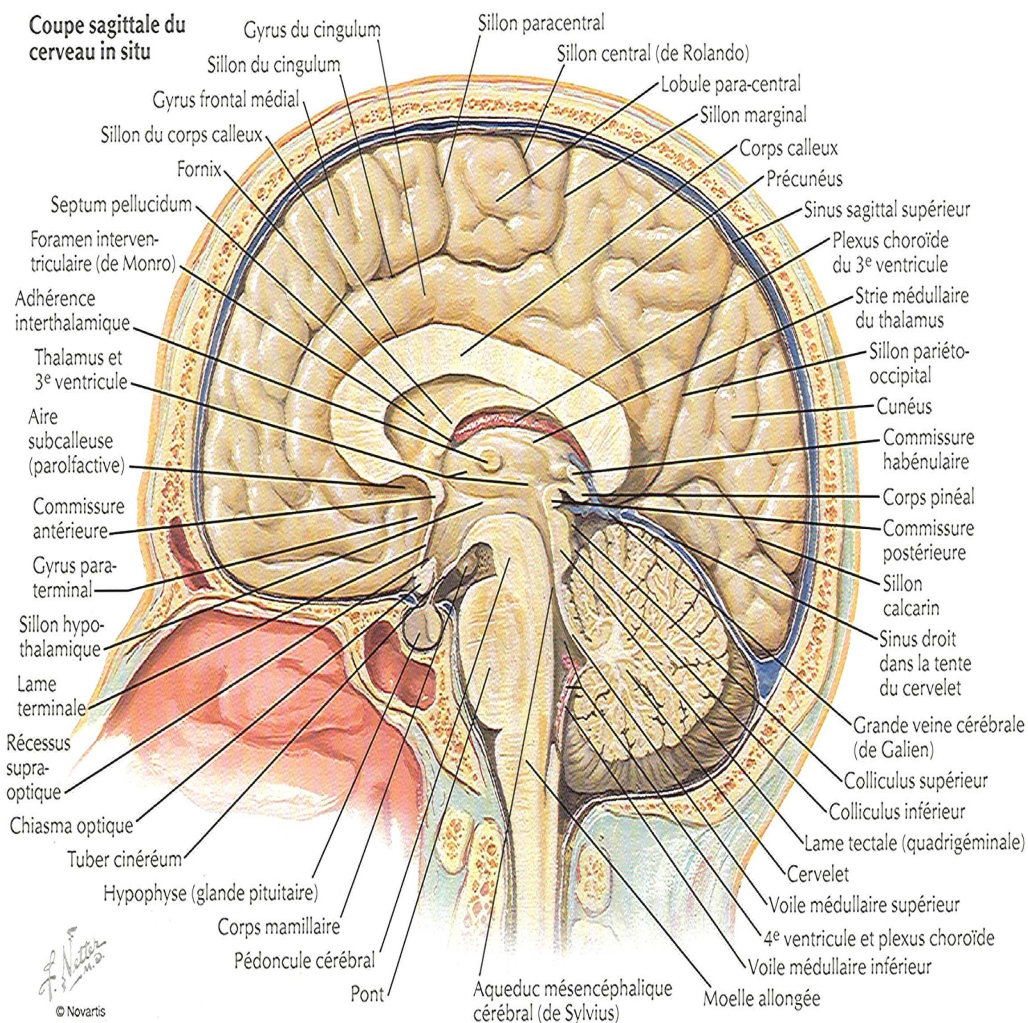


Fig. 20 : Coupe sagittale du cerveau in situ. [39]

b- Histologiques ET EMBRYOLOGIQUES :

b-1 Histogénèse du système nerveux central :

Au niveau de la zone axiale de l'ectoderme, apparaît au 17^{ème} jour, la plaque neurale (Fig. 21) qui s'élargit en avant, puis se creuse au 21^{ème} jour pour former la gouttière. Celle-ci va se souder d'abord au milieu, puis achèvera sa fermeture au 26^{ème} jour à sa partie antérieure, et au 30^{ème} jour à sa partie postérieure pour donner le tube neural [92].

La paroi du tube est d'abord un épithélium unistratifié de cellules prismatiques qui vont subir des mitoses pour donner un épithélium pluristratifié composé de dedans en dehors de:

- La zone germinative, qui deviendra la zone épendymaire quand les divisions cellulaires auront cessé.
- La zone moyenne dite le manteau où les cellules vont se différencier en :
 - Neuroblastes : ce sont de futurs neurones, ils acquerront leurs prolongements dendritiques et axoniaux.
 - Spongioblastes : elles deviendront des cellules de la névroglie.
 - Les cellules du manteau vont migrer vers l'extérieur pour constituer ainsi la substance grise.
- La zone marginale, la plus externe, est composée de cellules spongioblastiques et surtout par des prolongements cylindraxiles neuroblastiques (Fig. 22). Ces derniers vont se myéliniser par certaines cellules névrogliales (oligodendrocytes). La couche marginale préfigure la substance blanche.

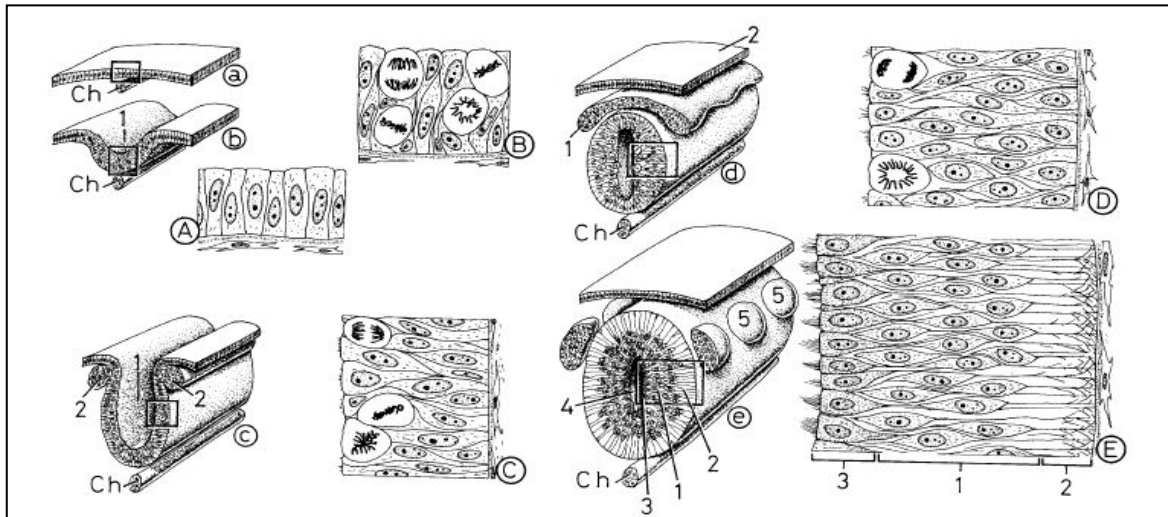


Fig. 21 : Schéma représentant l'histogénèse du neuroectoblaste primitif. [10]

(fig. a, A) épithélium prismatique simple

(fig. a-e, Ch) notochorde

(fig. b) plaque neurale

(fig. b) paroi de la plaque neurale en mitose

(fig. B) épithélium pseudostratifié épais : le neuroectoblaste

(fig. c) gouttière neurale

(fig. C) le neuroectoblaste s'épaissit encore grâce à une activité mitotique intense

(fig. c2) Les cellules de la crête neurale

(fig. d) le tube neural

(fig. d1) une plaque continue

(fig. d2) l'ectoderme superficiel

(fig. D) les cellules neuroépithéliales poursuivent leurs divisions et la paroi du tube s'épaissit toujours.

(fig. e1) Une fois le tube neural fermé, les cellules nerveuses primitives ou neuroblastes se différencient à partir des cellules neuroépithéliales

(fig. e1, E1) la zone du manteau.

Des cellules primitives de soutien, ou glioblastes, naissent aussi de cellules neuroépithéliales et migrent également dans la zone du manteau.

La zone du manteau deviendra ensuite la substance grise de la moelle épinière.

(fig. e2, E2) zone périphérique d'où naît la substance blanche de la moelle épinière

Du neuro-épithélium primordial ne persiste qu'une seule couche de cellules cubiques pourvues de prolongements basaux, les épendymoblastes (fig. e3, E3), le canal médullaire

(fig. e4) et les ventricules cérébraux.

(fig. e5) la crête neurale se trouve divisée en segments arrondis, qui donnent aussi des types cellulaires variés.

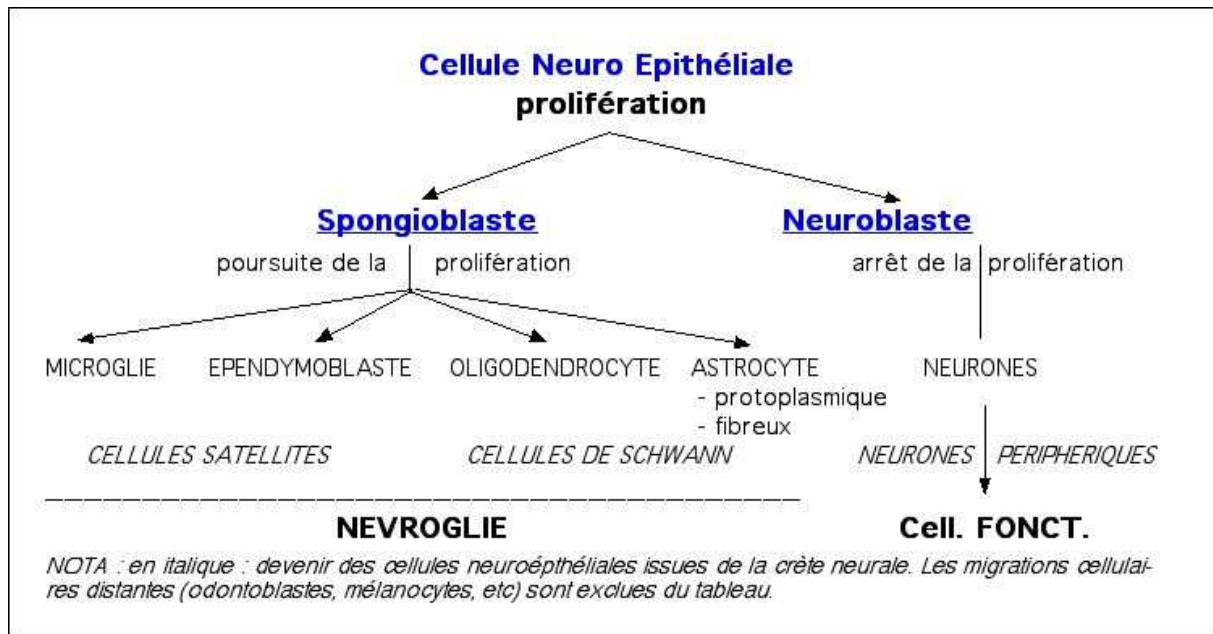


Fig. 22 : Schéma montrant la différenciation cellulaire du système nerveux. [10]

Dans certaines zones de la paroi du tube neural, l'épithélium unistratifié non développé, est adossé aux enveloppes conjonctives du système nerveux central, les méninges particulièrement à leurs couches profondes très vascularisées. Cette vascularisation se projettera, en certains points, dans la lumière du tube formant le plexus choroïde.

A son apparition, le tube neural est dilaté dans sa partie antérieure. Cette dilatation préfigure le futur encéphale et va subir des strictions pour former des dilatations qui sont, d'avant en arrière : le télencéphale, le diencéphale, le mésencéphale, le métencéphale, et le myélencéphale [92].

1-2 Substance grise :

De couleur gris-rosée du fait de l'absence de myéline et la richesse de la vascularisation. Selon sa localisation, elle peut prendre l'aspect d'un noyau inclus dans la substance blanche, une écorce, ou en papillon. Outre les vaisseaux sanguins, elle est constituée de [92] :

a- Cellules et fibres nerveuses :

Les cellules sont de type multipolaire, soit Golgi II, ou Golgi I à axones longs. Certaines cellules Golgi I représentent des éléments d'association entre neurones situés à des niveaux distincts, d'autres représentent l'origine réelle des fibres [92].

b- La névroglie :

Dix fois plus abondante que les neurones, elle joue plusieurs rôles. Elle offre aux neurones une charpente efficace. C'est un tissu isolant qui ne laisse en contact direct que les terminaisons nerveuses pré et postsynaptiques. La névroglie joue également un rôle métabolique et dans l'excitabilité ou la conductivité du tissu nerveux. Elle assure aussi, le transport de quelques matériaux entre le sang et la cellule nerveuse.

Dans la substance grise, la névroglie est représentée par différents types de cellules :

- Les astrocytes protoplasmiques (Fig. 23), les plus abondants. Ces cellules étoilées à noyaux volumineux, ont des prolongements rubanés, ondulants, assez épais, assez courts (< 20 microns) ayant tous la même longueur, formant une frondaison se projetant de toute part du corps cellulaire. et augmentent considérablement la surface occupée par l'astrocyte.

- Les oligodendrocytes (fig.23) sont de petites cellules globuleuses ou cubiques à noyaux arrondis ou ovalaires avec quelques prolongements (4 à 6) longs et fins, mais peu ramifiés. Aucun ne se termine en trompe vasculaire. Ces cellules sont situées près du corps cellulaire du neurone en général (satellites périneuronaux).

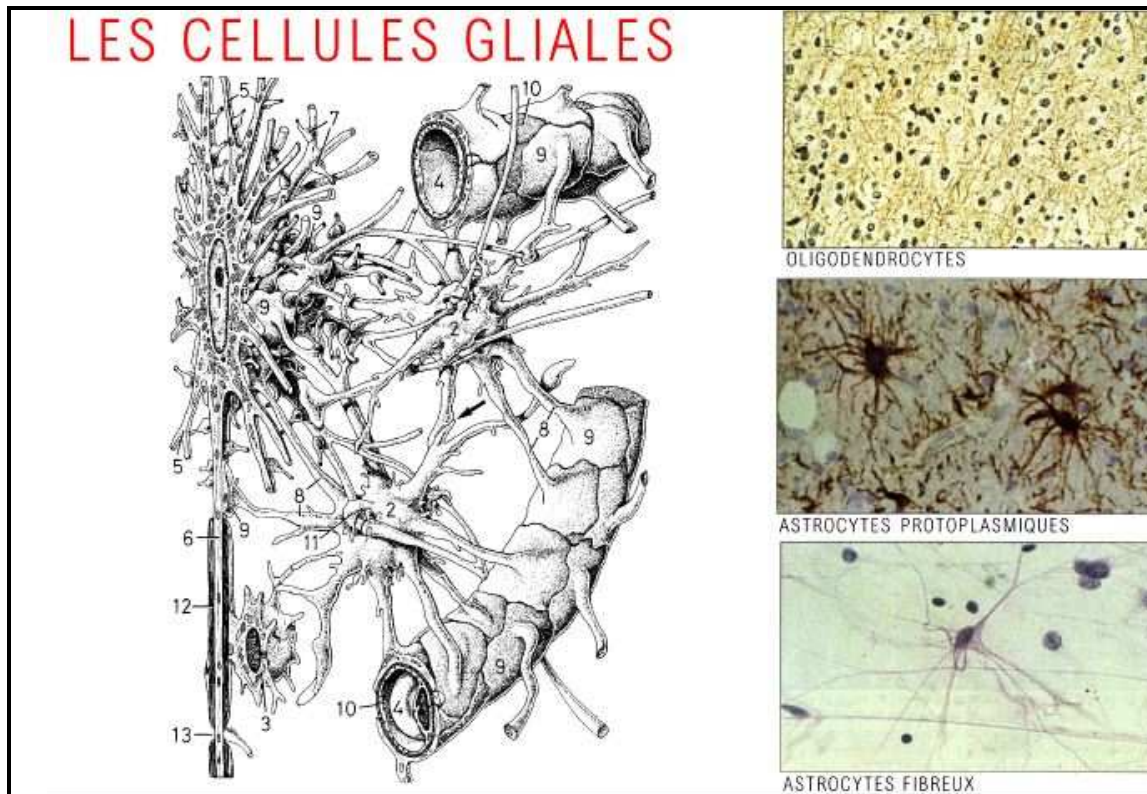


Fig. 23 : La macroglie : aspects tridimensionnels et microscopiques. [10]

- A gauche : représentation tridimensionnelle des relations qui s'établissent entre une cellule nerveuse (1), des astrocytes protoplasmiques (2), un oligodendrocyte (3) et les capillaires sanguins (4)
- A droite : microphotographies montrant l'aspect réel des cellules macrogliales après imprégnation argentique

1- cellule nerveuse	7- boutons terminaux sectionnés
2- astrocytes protoplasmiques	8- prolongements des astrocytes
3- oligodendrocyte	9- pieds vasculaires pieds vasculaires
4- capillaires sanguins	10- surface capillaire non recouverte par les
5- dendrites ramifiés	11- protubérances courtes et arrondies
6- axone	12- gaine de myéline
	13- nœud de Ranvier

A cette névroglie s'ajoutent les éléments de la microglie, nombreux, très polymorphes, situés près des corps cellulaires des cellules nerveuses ou surtout près des vaisseaux [92].

1-3 Substance blanche :

C'est l'abondance de myéline qui lui vaut sa teinte blanc-jaunâtre. Elle est beaucoup plus étendue que la substance grise. Aucun neurone n'y existe, seuls sont présents les prolongements, et les cellules névrogliales.

- La névroglie est représentée surtout par les astrocytes fibreux. Le corps cellulaire est placé entre les fibres myélinisées, de longues expansions ramifiées et très effilées courent le long des fibres nerveuses, et entre celles-ci, les reliant les unes aux autres ainsi qu'aux vaisseaux.
- Les oligodendrocytes sont aussi présents, disposés en rangées entre les fibres myélinisées et aussi près des vaisseaux.

Lorsque la substance blanche est périphérique, la névroglie constitue également une limitante externe formée par les étalements des extrémités de ses prolongements cellulaires (pied d'insertion des astrocytes fibreux : astrocytes marginaux) ou des prolongements fibrillaires des cellules épendymaires qui sépare le tissu nerveux des méninges avoisinantes. Cette limitante constitue une « barrière » entre les méninges et le L.C.R. qui s'y écoule d'une part et le tissu nerveux d'autre part. Une limitante du même type est présente si la région nerveuse périphérique est constituée par la substance grise.

- La microglie, et les formations vasculaires sont moins abondantes que dans la substance grise [92].

1-4 Les cavités :

Les cavités du névraxe représentent la lumière du tube nerveux embryonnaire remanié par les divers processus qui modèlent et mettent en place le système nerveux central définitif. Elles se retrouvent donc toutes les régions : canal épendymaire de la moelle épinière ; le quatrième ventricule aqueduc de Sylvius, troisième ventricule, ventricules latéraux. Elles sont remplies de L.C.R.

Ces cavités sont toutes tapissées d'une membrane dite épendymaire, formée d'un épithélium unistratifié, membrane qui est un tissu névroglie (névroglie dite épithéliale) représentant l'ancienne couche interne germinative du névraxe de l'embryon.

Les cellules épendymaires sont des éléments cylindro-coniques, de 15 microns de haut environ, avec un pôle interne porteur soit de microvillosités ; soit d'une cuticule avec un ou plusieurs cils libres insérés sur un ou plusieurs corpuscules basaux desquels partent en sens opposé un filament qui forme l'axe de l'expansion périphérique, soit, enfin, de stéréocils qui sont des microvillosités très longues, mais agglutinées. Ces cellules sont reliées entre elles au pôle apical par des systèmes de jonction qui laissent passer des solutés ou des protéines jusqu'à une certaine taille. Ainsi, la cavité communique, dans une certaine mesure, avec le tissu nerveux sous-jacent. Chez l'embryon, du pôle externe de la cellule un long prolongement périphérique pousse dans la masse du tissu nerveux, traverse toute l'épaisseur du tube neural et se termine par une extrémité élargie, étalée à la surface du tube participant à la formation de la limitante névroglie externe du tube. Cette expansion perd ses contacts avec la périphérie par la suite et ne se retrouve, après la naissance, que dans certains points névraxe (septum médian postérieur et surtout sillon antérieur de la moelle épinière, cellule de Muller de la rétine).

Selon l'épaisseur du tissu nerveux contre lequel s'applique cet épithélium épendymaire, celui-ci est plus ou moins éloigné des enveloppes : les méninges. En certains points : toit du troisième et du quatrième ventricule, une partie de la paroi interne des ventricules latéraux (scissure choroïdienne : ligne d'attache des hémisphères à la partie latérale du diencephale), le tissu nerveux ne s'est pas développé et les méninges sont en contact direct avec l'épithélium épendymaire. L'enveloppe méningée qui est appliquée contre lui (pie-mère) projette ses vaisseaux dans la cavité en de véritables bouquets artériolo-capillaires recouverts de cet épithélium. Ces structures intracavitaires constituent les plexus choroïdes [92].

III.HISTORIQUE ET NOMENCLATURE :

Le neurocytome central a été décrit pour la première fois par Hassoun et al. en 1982. Sa fréquence étant de 0,1% en 1992, semble résulter d'une erreur de diagnostic. La large utilisation de l'immunoréaction à la Synaptophysine et la microscopie électronique pour des cas de diagnostic difficile a engendré une augmentation de l'incidence du neurocytome central dans la littérature récente. En effet 30 cas de neurocytome ont été rapportés de 1982 et 1992, et 127 nouveaux cas en 1995. En 2003 son taux a atteint 385 cas [88]. Cela résulte également d'une meilleure connaissance, par les pathologistes, de cette tumeur [88].

Etant donné l'évolution bénigne de cette tumeur, les termes alternatifs de neuroblastome cérébral primaire ou neuroblastome intraventriculaire, qui ont été utilisées par le passé sont inappropriés. Les tumeurs nommées « neurocytome cérébral », rapportées par quelques auteurs, sont plus probablement des tumeurs neuroépithéliales dysembryoplasiques (DNET). Pour éviter toute ambiguïté, le terme de neurocytome central devrait être limité à un néoplasme situé dans le système ventriculaire supratentorial [88].

Le « neurocytome extraventriculaire » est défini selon OMS 2007, par des tumeurs provenant du parenchyme du système nerveux central et qui possèdent des propriétés histologiques communes à celles du neurocytome central. Mais, il représente un spectre morphologique plus large, notamment quelques tumeurs dérivant des cellules tumorales neurocytaires qui ne sont classifiées ni parmi les neurocytomes centraux ni parmi les neurocytomes extra ventriculaires. Elles ont des caractéristiques morphologiques distinctes. Certaines d'entre elles sont considérées comme de nouvelles entités, comme le liponeurocytome cérébelleux et la tumeur glioneuronale papillaire [80].

IV.HISTOGENESE :

Étant donné la nature neuronale de la tumeur et de sa localisation, le neurocytome central a été supposé, au début, dériver du septum pellucidum [25, 80,120]. Cependant, la

démonstration de la différenciation astrocytaire et neuronale dans quelques cellules tumorales, par de diverses recherches cliniques et expérimentales [67,80] a suggéré qu'ils dérivent plutôt des précurseurs de cellules neurogliales ayant une double potentialité de différenciation à prédominance neuronale [25]. Von Deimling et d'autres ont proposé une origine germinale bipotentielle dans la matrice périventriculaire, qui, dans le cerveau mammifère, persiste pendant toute la vie d'adulte [72, 75, 143, 146], mais maintiennent un potentiel prolifératif lent après la naissance [72, 75, 143]. Ces cellules germinales pourraient provenir de la plaque sous-épendymaire du ventricule latéral ou des organes circumventriculaires [25, 80] tel le fornix [25].

La pathogénie moléculaire de cette tumeur demeure en grande partie inconnue. En revanche, quelques changements génétiques, principalement des gains chromosomiques, ont été rapportés [80]. Yin et al. ont réalisé une analyse comparative d'hybridation génomique sur une série de 10 neurocytomes centraux : le déséquilibre chromosomique a été démontré dans six tumeurs, tandis que, dans quatre tumeurs, aucune aberration génétique n'a été trouvée. Les gains chromosomiques ont représenté le changement génétique prédominant détecté ; parmi 10 tumeurs, les gains matériels génétiques impliquent le chromosome 2p et 10q en quatre tumeurs (40%), le chromosome 18q dans trois tumeurs (30%) et le chromosome 13q dans deux tumeurs (20%) [159].

Taruscio et al. ont découvert des changements génomiques dans 60% des neurocytomes centraux : les gains chromosomiques étaient l'anomalie génétique prédominante. Des gains génétiques ont été trouvés pour les chromosomes 2p, 7, 10q, 13q et 18q [136].

Tong et al. ont examiné neuf cas de neurocytomes centraux, analysant les chromosomes 19q, le 1p et l'amplification du N-myc et de l'EGFR : six tumeurs (6.7%) ont montré une perte d'hétérozygote à un ou plusieurs lieux à 1p et à 5, (56%) des cas a montré une perte d'hétérozygote à 19q ; seulement une tumeur a montré une amplification de N-myc et aucun des cas n'a montré l'amplification d'EGFR [139]. Selon Fujisawa et al., aucun des huit cas étudiés n'a eu une perte

Chromosomique de 19q et de 1p [40]. Antonio De Tommasi et al. ont trouvé dans leur étude, une perte d'hétérozygote dans 1p et dans 19q dans un de deux cas de neurocytome central, et l'amplification de N-myc dans les deux spécimens [28].

Le gain au niveau du chromosome 7 a été observé dans 3 de 9 neurocytomes [136]. Cependant une autre étude n'a pas trouvé l'amplification d'EGFR dans les neurocytomes centraux [139]. Des gains sur les chromosomes 2p, 10q, 18q et 13q ont été trouvés dans plus de 20% de tumeurs étudiées [159]. Dans deux autres, un isochromosome 17 et un caryotype complexe ont été rapportés [21, 59]. Les mutations TP53 et l'amplification du NMYC sont rares ou absents [41, 59, 102, 139, 148]. Il y a deux études sur la perte de 1p et de 19q : dans un rapport, la perte allélique sur 1p et le 19q n'ont pas été détectés [41], dans l'autre, 6 de 9 tumeurs ont montré la perte à un ou plusieurs lieux sur 1p, et 5 des cas ont eu la perte 19q mais on rapporte que la majorité de fabricants instructifs est maintenue [139].

Ces données suggèrent que les neurocytomes centraux sont génétiquement distincts des oligodendrogliomes. Les profils d'expression du liponeurocytome cérébelleux montrent un rapport plus étroit avec le neurocytome central, toutefois l'absence de mutation TP53 dans les neurocytomes centraux suggère la participation de voies génétiques différentes [55].

Par ailleurs, il a été rapporté un cas de neurocytome central associé à la maladie de Von-Hippel-Lindau [105].

Toujours concernant l'étiopathogénie, l'équipe de George Carlo a étudié 450 personnes ayant des tumeurs au cerveau et un groupe contrôle constitué de 425 personnes. Aucun lien particulier n'a été établi entre les cancers du cerveau et l'usage de téléphones cellulaires. Cependant la recherche a identifié un petit groupe de 30 personnes ayant une forme particulière de cancer appelé neurocytome. 40% des personnes de ce groupe étaient des usagers des téléphones cellulaires. Dans le groupe contrôle, où personne ne présentait de neurocytome, 18% de personnes utilisaient le téléphone cellulaire. Ce résultat est statistiquement significatif [3].

V.EPIDEMIOLOGIE :

1- FREQUENCE :

Le neurocytome central est une tumeur rare, elle constitue 0,25 à 0,5% des tumeurs intracrâniennes [90, 25,77], et 0,1 à 0,5% des tumeurs nerveuses centrales primitives [88, 93, 156]. Parmi 7000 tumeurs intracrâniennes confirmées, vingt étaient des neurocytomes intraventriculaires, valant 0.28% de toutes les tumeurs intracrâniennes [87]. Dans notre série le neurocytome présente 13 % des tumeurs intraventriculaires et 0,85 % des tumeurs cérébrales.

Cependant l'incidence du neurocytome central est difficile à apprécier, en raison d'une part de la confusion avec d'autres tumeurs intraventriculaires et d'autre part du faible nombre de cas rapportés dans la littérature (150 cas) [145].

Le neurocytome extraventriculaire est encore plus rare que le neurocytome intraventriculaires [90, 93] notamment la localisation au niveau du parenchyme cérébral, la protubérance et la moelle épinière [93].

2- AGE :

Les neurocytomes centraux affectent généralement les adultes jeunes dont l'âge est entre 20 et 40 ans, [32, 51, 94, 150]. Cette tranche d'âge est estimée à 72% [88], voire 75% dans une analyse de 385 cas édités [28] de l'ensemble des patients atteints par cette tumeur. La moyenne d'âge est 29ans [61,80, 88, 93]. Des cas d'âge extrême ont été rapportés : 2 cas à 60 ans [61], 2 cas chez l'enfant [96]. La majorité des auteurs rapportent que le neurocytome central affecte le sujet jeune. Par conséquent, le neurocytome central doit être considéré comme étant un diagnostic différentiel des tumeurs antérieures localisées dans le ventricule latéral, même chez les patients âgés [25].

Dans notre étude, l'âge moyen du neurocytome central est de 22 avec des extrêmes de 18 et 28 ans, ce qui est concordant avec les données de la littérature.

3- SEXE :

Cette tumeur touche à égalité les deux sexes [25, 32, 51, 61, 80, 94, 145, 150]. Dans notre étude, le sex-ratio est de 1,33.

4- LOCALISATION :

Le neurocytome central est typiquement situé en supratentorial [80] dans le système ventriculaire [73, 90, 93]. Il constitue presque la moitié des tumeurs intraventriculaires supratentorielles [51], le plus souvent dans le ventricule latéral [90], avec une préférence pour la gauche [80]. Il peut s'étendre ensuite à travers les trous de Monro vers le troisième ventricule et le ventricule latéral controlatéral [90]. L'attachement au septum pellucidum semble être une caractéristique de la tumeur [80]. D'après Hassoun, il siège dans la partie antérieure des ventricules latéraux dans 77% des cas [51, 52], et avec la prolongation dans le troisième ventricule dans 21% des cas [51], et plus rarement vers le quatrième ventricule [51, 73, 151], de même pour la localisation isolée au niveau du troisième ventricule [80].

L'extension extraventriculaire d'un neurocytome central est par ailleurs, possible et témoigne parfois d'un comportement agressif [138]. En effet, depuis sa première description en 1982 par Hassoun et al. le neurocytome est également rapporté dans des localisations extraventriculaires: la moelle épinière, le cervelet et les hémisphères cérébraux notamment le thalamus [91, 140], voire même la protubérance [5].

Concernant les localisations rares du neurocytome central, Yarsargil et al. ont décrit un cas de participation tétraventriculaire [156]. Des neurocytomes centraux confinés dans le troisième ventricule ont été décrits dans six cas (<5%), par Hassoun dans une étude de 127 cas en 1993 [37, 51]. Warmuth-Metz et al. ont présenté un cas de neurocytome central naissant du plancher du quatrième ventricule [151]. Tatter et autres ont rapporté deux cas de neurocytome central médullaire [137]. Eng et autres, ont rapporté deux cas de neurocytome central récurrent avec la diffusion dans le système ventriculaires et la moelle épinière [33].

Dans notre série, tous nos patients avaient un neurocytome a localisation intraventriculaires.

Ci-dessous, (Tableau V) un tableau comparatif des localisations du neurocytome central selon de différentes études menées :

Tableau V : tableau comparatif des localisations du neurocytome central selon de différentes études menées :

Auteur et année	Nombre de cas	Résultat
Mehar Chand Sharma et al. [84] 1997	20	10 VLD, 3VLG, 3 VLD et G, 1V3, 1 VLG et V3, 1 VLD et G et V3, 1VLG et trigone.
M. Salvati et al. [115] 1997	8	3 VL, 3 VL et thalamus, 2 V3
L. Vinikoff et al. [140] 1999	4	2 VLG, 1 VLD et V3, 1 septum interventriculaire
Ph. Metellus et al. [85] 2000	2	1 VLG et V3, 1VLD, V3 et corps calleux
P Lehmann et al. [70] 2003	1	1 VLD
R. Moussa et al. [90] 2004	4	3 VLG, 1 septum interventriculaire
A. Bertalanffy et al. [4] 2005	14	13 partie antérieure des VL, 7 VL avec extension vers le V3, 1 le lobe pariétal.
J. Wong et al. [150] 2005	2	2 V3, aqueduc de Sylvius et V4, dont 1 s'étend vers la moelle cervicale via le canal épendymaire
A. De Tommasi et al. [27] 2006	2	1 VLD, 1VLG
Chun-Lin Chenet al. [25] 2007	9	2VLD, 2VLD et V3, 2VLG et V3, 1VLG, 1VLG et thalamus, 1 VLD et G et le V3.
I. Mnif et al. [87] 2007	3	1 VLD étendu vers V3 et VLG, 1 VLG étendu vers V3 et VLD, 1 bulbe du tronc cérébral.
Notre étude	7	3V3 , 2 VLD, 1 VLG

VL : ventricule latéral, G : gauche, D : droit, V3 : troisième ventricule, V4 : quatrième ventricule

VI. CLINIQUE :

La durée des symptômes est variable selon les auteurs : elle s'étend de quelques mois à trois ans avant le diagnostic selon Metellus [88], d'un jour à 10 mois avec une médiane de 5 mois d'après Bertalanffy [4], typiquement moins de 6 mois comme rapporte Chun-Lin Chen [25], de moyenne de 3,2 mois selon Figarella [80], mais elle reste généralement courte [4, 80, 88, 120]. Les symptômes et les signes étaient insidieux et non spécifiques [120].

Le début des symptômes a été lié au développement de l'hydrocéphalie et il est probable que les néoplasmes aient été présents longtemps avant que les symptômes apparaissent [120].

Un tableau d'hypertension intracrânienne d'installation progressive liée à l'hydrocéphalie de type obstructif [25, 51, 156] par un obstacle au niveau du foramen de Monro constitue le mode de révélation classique de cette affection [1, 103, 129]. Ce syndrome se constitue de céphalées, vomissements et flou visuel, associé à une diplopie et à un œdème papillaire [17, 51, 71, 90, 93, 120, 122], Selon De Tommasi [28], Brat, Jamshid, Kulkarni, Mackenzie, et Soontornniyomkij (Fig. 24) : les céphalées étaient le premier signe clinique chez 88% des patients, les nausées ou vomissements sans céphalée chez 1% des patients, les troubles visuels chez 25,2% des cas, le vertige dans 2%, les troubles mentaux dans 10,9%, les crises épileptiques dans 4,5%, les troubles moteurs dans 19,8%, et les troubles sensitifs dans 6,9% et l'œdème papillaire dans 90,2% [17, 57, 68, 82, 129]




Fig. 24 : Histogramme représentant les signes cliniques par ordre de fréquence rapportés par de Tommasi [28]

D'autres modes de révélation du neurocytome central ont été également rapportés comme la survenue d'une hydrocéphalie aiguë, conséquence d'une hémorragie intraventriculaire spontanée [1, 51, 90, 103, 129, 130, 145]. Le neurocytome central peut aussi, être découvert fortuitement sur une image radiologique [51].

D'autres signes peuvent être observés dépendant de la localisation : hémiparésie, syndrome cérébelleux ..., diplopie avec paralysie oculomotrice et œdème papillaire au fond d'œil..., troubles mnésiques, des ataxies [4, 93], et des troubles sphinctériens... L'apparition

d'un déficit neurologique focalisé, la survenue de crises comitiales partielles secondairement généralisées ou d'emblée généralisées s'observent exclusivement lorsqu'il existe un envahissement parenchymateux [96, 129]. Cet envahissement serait plutôt l'apanage d'une forme dite « anaplasique » du neurocytome central [157] et qui est caractérisée par une activité mitotique anormale, une prolifération vasculaire et de la nécrose [145].

Il a également été rapporté d'autres signes cliniques moins fréquents : la perturbation mentale telle que le syndrome frontal, les dysfonctionnements hormonaux [8, 83], tel le syndrome de Cushing [4], se produisent quand la tumeur est volumineuse et située dans la partie antérieure du septum pellucidum ou dans le troisième ventricule [8, 83, 90].

Ci-dessous, Tableau 2 : tableau comparatif des résultats retrouvés dans différentes études menées :

Tableau VI : tableau comparatif des résultats retrouvés dans différentes études menées

Auteur et année	Nombre de cas	Durée d'évolution	Signes cliniques
Mehar Chand Sharma et al. [84] 1997	20	1 mois à 1 an 4,4 mois en moyenne	20 HTIC, 4 AEG, 3 crises convulsives généralisées, 1 cécité
M. Salvati et al. [115] 1997	8	1 semaine à 6 mois 3 mois en moyenne	8 HTIC
L. Vinikoff et al. [140] 1999	4	1 une semaine, 1 quelques mois ,1 six mois ,1 (non cité)	4 HTIC, 4 œdème papillaire, 2 troubles mnésiques, 2 paralysie oculomotrice unilatérale, 1 trouble sphinctérien, de concentration et du langage, 1 ataxie, 1 vertige, 1 syndrome cérébelleux, 1 hypertonie de l'hémicorps
Ph. Metellus et al. [85] 2000	2	1 découverte fortuite, 1 tableau aigu	1 coma et hémiparésie
P Lehmann et al. [70] 2003	1	fortuite	1 HTIC retrouvé tardivement
R. Moussa et al. [90] 2004	4	De 10 jours à 7ans	4 HITC, 2 BAV avec œdème papillaire, 3 troubles mnésiques et ataxie, 1 crises comitiales et déficit focal
A. Bertalanffy et al. [4] 2005	14	1 jour à 5 mois	13 HTIC, 3 hémiparésie, 1 hémihypoesthésie, 2 épilepsie généralisées, 1 épilepsie partielle motrice, 1 syndrome de cushing
J. Wong et al. [150] 2005	2	2mois à 2 ans	2 HTIC, 2 ataxie, 1 ptosis, 1 trouble de coordination, de conscience, et de mémoire
A. De Tommasi et al. [27] 2006	2	Des semaines à 3mois	2 HTIC, 1 troubles sensitifs, 1 trouble de conscience
Chun-Lin Chenet al. [25] 2007	9	1mois à 1an 4,7 mois en moyenne	9 HTIC, 3 crise comitiale, 1 trouble visuel, 1 hémiparésie
I. Mnif et al. [87] 2007	3	1 semaine à 3mois	3 HTIC, 1 trouble de mémoire, 1 trouble statique, 1 vertiges, 1 troubles de déglutition
Notre etude	7	2 semaines à 8 mois	7 HTIC, 1 œdème papillaire, 4 BAV, 1 ataxie a la marche.

VII. IMAGERIE :

1- TDM :

L'aspect radiologique du neurocytome central est évocateur [85]. Au scanner, il s'agit d'une formation intraventriculaire [13, 73, 90, 93, 145], d'aspect polylobé, bien limitée [73, 85, 94, 145]. Elle contient des zones kystiques [25, 28, 77, 80, 156] dans deux tiers des cas [85]. Cette image est spontanément iso ou discrètement hyperdense [25, 77, 80, 85, 120, 133, 156] en comparaison avec la matière grise [156].

Elle est de rehaussement inconstant [73, 85, 145], de faible [88] à modéré pour la plupart des neurocytomes centraux [25, 77, 120], typiquement modéré et hétérogène après injection intraveineuse de produit de contraste iodé [85].

Le neurocytome central présente en tomодensitométrie cérébrale, également, des calcifications [77, 80, 133, 156] dans la moitié des cas [13, 51, 73, 85], habituellement punctiformes [85] ou alors épaisses en amas [77]. On peut trouver aussi une hydrocéphalie [25, 77, 88] par obstruction du foramen interventriculaire de Monro par la masse tumorale [25], plus rarement, une hémorragie intraventriculaire ou intratumorale [88], et des foyers d'hypodensité suggérant un œdème cérébral en raison de l'infiltration parenchymateuse [77, 88].

Dans notre étude la TDM réalisée chez tous nos patients avait montré une hydrocéphalie avec :

- Un processus lésionnel tumoral du V3 chez 3 patients.
- Un processus lésionnel tumoral du VLD chez 2 patients.
- Un processus lésionnel tumoral du VLG chez 1 seul patient.
- Un processus calcifié chez 4 patients.
- Un processus hémorragique chez 2 patients.
- Un processus kystique chez 2 patients.

Ces données sont conformes à celles de la littérature.

Le neurocytome de localisation strictement extraventriculaire apparait habituellement au scanner comme une lésion hypodense ou isodense par rapport à la substance grise, avec des calcifications punctiformes inconstantes [90].

2- IRM :

L'IRM permet, aussi, une meilleure définition de la tumeur ainsi que l'étude de ses rapports avec les structures cérébrales voisines [94,145]. Elle indique l'emplacement de tumeur de l'attachement au mur ventriculaire, habituellement au pellucidum [88, 94, 145], au trigone ou au foramen de septum de Monro [94].

La lésion intraventriculaire est hétérogène [73, 90, 145], la portion charnue est hyperintense en pondération T1 et T2 [90]. L'image formée par résonance magnétique indique habituellement une masse qui est isointense dans les images de T1-pondérée [22, 84, 153]. Dans des images de T2-pondérée, la plupart des neurocytomes centraux sont isointenses [25, 93, 99, 129, 145, 146, 148, 156] voire hyperintenses [120, 156] relativement au cortex. Il a été également rapporté un aspect hyperintense en pondération T1 et T2 de la tumeur [90] ou un aspect hypointense hétérogène en T1 et hyperintense en T2 pondérée et flair avec une limite bien définie et, dans tous les cas [80]. Le neurocytome central est considéré comme une tumeur bénigne. Son extension extraventriculaire est possible et prend la forme d'un hyposignal en pondération T1, hypersignal en pondération T2 débordant sur la région périventriculaire et témoignant d'une transformation maligne [90]. Cet aspect hétérogène est dû à l'existence des formations kystiques [25, 73, 90,93, 145] sont hypointenses en pondération T1 [90] et hyperintenses en pondération T2 [90, 25] ; des calcifications [73, 90, 93, 129, 145, 146], une hémorragie [73, 93, 145] ou des néovaisseaux tumoraux sous forme de zones hypointenses en pondération T1 et T2 [90]. L'hémorragie est inhabituelle dans le neurocytome central, mais plus fréquente que dans les autres tumeurs intraventriculaires [90].

Le neurocytome central prend le contraste de façon hétérogène [93, 156] et variable [66] après administration de gadolinium. La prise de contraste peut être faible [73, 88], modérée [14, 90, 156, 162] voire intense [162]. La présence d'un œdème péri-tumoral peut être observé lors d'un envahissement du parenchyme cérébral voisin mais cette éventualité reste rare [145]. Dans la tumeur, le flux serpiginieux « vides » correspondent à de grandes veines de tumeur [88, 120].

Le neurocytome extraventriculaire apparaît en IRM, comme une lésion hypointense en pondération T1, hyperintense en pondération T2 avec prise de contraste modérée. La plupart des tumeurs sont solides, mais des formations kystiques avec nodules muraux peuvent être observées [90]. D'autres études ont été faites, le (Tableau 3) représente un tableau comparatif des aspects radiologiques en TDM et IRM retrouvés selon de différents auteurs.

L'IRM réalisée chez 5 patients dans notre série, a objectivé une masse ventriculaire, dont une prenant le gadolinium, associé à une hydrocéphalie.

Tableau VII : Tableau comparatif des aspects radiologiques en TDM et IRM retrouvés selon de différentes études « suite »

Auteur et année	Nombre de cas	TDM (en nombre de cas)	IRM (en nombre de cas)
Mehar Chand Sharma et al. [84] 1997	20	15 : Lésions hyperdenses, 5 de densité mixtes. Aspect lobulé et bien défini, 10 : calcifications 9 : formations kystiques 10 : prise de contraste homogène, 10 : prise de contraste hétérogène.	- Réalisée dans 2 cas : - 1 : lésion isointense au cortex - 1 : lésion légèrement hyperintense en T1 et T2.
M. Salvati et al. [115] 1997	8	- 6 : prise de contraste légère, 2 prise de contraste modérée - 5 : calcifications - 2 : hydrocéphalie mono ventriculaire, 3 : hydrocéphalie bi ventriculaire	- lésion isointense en T1 et T2. - signal serpiginieux résultant de drainage par des veines larges. - rehaussement modéré au gadolinium - 2 : hydrocéphalie mono ventriculaire, - 2 : hydrocéphalie bi ventriculaire
L. Vinikoff et al. [140] 1999	4	- 2 : hétérogène, 1 hyperdense - 4 hydrocéphalie, - 1 kyste, 1 micro calcifications - 1 faible rehaussement au produit de contraste.	- 1 hyposignal, 1 isosignal en T1 et hétérogène en T2 - 2 formation kystique - 2 faible rehaussement au gadolinium
Ph. Metellus et al. [85] 2000	2	- 1 image isodense, 1 image hétérogène - 1 hydrocéphalie monoventriculaire, 1 hydrocéphalie bi ventriculaire - 2 kyste, 2 calcification, - 1 prise de contraste modérée, 1 prise de contraste modérée	- 2 hétérogène, - 1 calcification, 1 tumeur vascularisée - 2 rehaussement modéré gadolinium

Tableau VII : Tableau comparatif des aspects radiologiques en TDM et IRM retrouvés selon de différentes études « suite »

Auteur et année	Nombre de cas	TDM (en nombre de cas)	IRM (en nombre de cas)
J. Wong et al. [150] 2005	2	<ul style="list-style-type: none"> - 1 image lobulée - 1 calcifications - 1 hydrocéphalie - 1 prise de contraste hétérogène 	<ul style="list-style-type: none"> - 1 image hyperintense en T2, 1 image isointense en T1 - 1 calcifications - 1 hydrocéphalie - 1 prise de gadolinium modérée
A. De Tommasi et al. [27] 2006	2	<ul style="list-style-type: none"> - 1 fait - 1 image intraventriculaire, de densité mixte, hydrocéphalie, prise de contraste modérée 	<ul style="list-style-type: none"> - 1 hypointense à isointense en T1 et hyperintense en T2 - 1 kystes, 1 calcifications - 2 prise de gadolinium modérée
Chun-Lin Chenet al. [25] 2007	9	<ul style="list-style-type: none"> - 9 tumeurs rondes, bien limitées iso ou légèrement hyperdenses - 5 kystes, 4 calcifications - 9 prise de contraste homogène 	<ul style="list-style-type: none"> - 9 images iso à hyperintenses - 9 prise de gadolinium modérées a intenses
I. Mnif et al. [87] 2007	3	<ul style="list-style-type: none"> - 2 faits - 1 image hétérogène, 1 polylobée - 2 hydrocéphalie - 1 calcifications , 1 kystes - 1 prise de contraste faible 	<ul style="list-style-type: none"> - 1 image polylobée, 1 isosignal en T1, intermédiaire en T2 - 1 kyste, 1 calcification - 2 hydrocéphalie - 1 prise de gadolinium faible, 1 modérée, 1 élevée
P Lehmann et al. [70] 2003	1	<ul style="list-style-type: none"> - 1 lésion intraventriculaire, hémorragique et calcifiée 	<ul style="list-style-type: none"> - 1 image bien limitée, hémorragique - 1 hydrocéphalie - 1 rehaussement au gadolinium
R. Moussa et al. [90] 2004	4	<ul style="list-style-type: none"> - 2 faites - 2 images intraventriculaires, 1 calcification, 1 kystique - 2 hydrocéphalie - 1 prise de contraste élevée 	<ul style="list-style-type: none"> - 3 faites (dont 1 post drainage) - 3 images intraventriculaires - 2 hydrocéphalies - 1 kyste, 1 calcification , 1 œdème du nerf optique, - 2 prises de gadolinium hétérogène, 1 prise très élevée de gadolinium
Notre étude	7	<ul style="list-style-type: none"> 4 Calcifiés 2 hémorragiques 2 kystiques 5 hydrocéphalie 	<ul style="list-style-type: none"> réalisée chez 5 patients 1 prise le gadolinium, 5 une hydrocéphalie.

3- Spectroscopie par résonance magnétique aux protons :

C'est une technique récente qui ouvre de nouvelles perspectives en recherchant des caractéristiques métaboliques spécifiques du neurocytome telles qu'une augmentation du rapport de la choline à la créatine, de la choline à la n-acétylaspartate [25], et la présence d'un pic de lactate et d'un autre pic d'une substance inconnue à 3,55 parties par millions (ppm) [105]. Ceci suggère que la spectroscopie par résonance magnétique peut apporter des éléments supplémentaires dans le diagnostic du neurocytome [93].

4- Angiographie :

Elle est rarement utilisée pour les neurocytomes centraux [25], elle est non spécifique [88, 124]. Elle montre une vascularisation homogène [25] et discrète, elle est fréquemment alimentée par les artères choroïdes [51]. Par ailleurs, dans plusieurs cas, la tumeur est avasculaire [88, 124], ou fortement vasculaire [124].

5- Diagnostic différentiel radiologique :

Basé sur des images radiologiques, le diagnostic différentiel du neurocytome central dépend de :

5-1 La localisation de la tumeur [120] :

C'est celui de toute tumeur intraventriculaire telle l'oligodendrogliome [118, 157, 161], l'épendymome [1, 7, 19, 118, 157, 161], le neuroblastome [118, 157, 161], le papillome des plexus choroïdes [1, 7, 19, 118, 157, 161], l'astrocytome sous-épendymaire à cellules géantes [157] et le méningiome [1, 7, 19, 118, 157, 161],

5-2 L'âge du patient :

Les tumeurs dans le ventricule latéral chez l'adulte jeune incluent des oligodendrogliomes, des astrocytomes à cellules géantes sousépendymaires, des épendymomes,

et des astrocytomes. Les astrocytomes et les épendymomes peuvent survenir n'importe où dans le système ventriculaire, mais ils sont dépourvus habituellement des kystes intratumoraux et de calcifications. L'oligodendrogliome intraventriculaire est habituellement situé dans le corps du ventricule latéral. Cependant, les calcifications intratumorales dans les oligodendrogliomes sont en général grandes et irrégulières [120]. Le tableau Ci-dessous (Tableau 4) : est un tableau comparatif des principaux diagnostics différentiels radiologiques du neurocytome central [12].

Tableau VIII: Tableau comparatif des principaux diagnostics différentiels radiologiques du neurocytome central [12]

Tumeur	Caractéristiques
Subépendymome	<ul style="list-style-type: none"> ➤ patients plus âgés ➤ siège plus dans le V4 (60%) que dans les ventricules latéraux (attaché au septum lucidum) ➤ en hypersignal T2 ➤ rehaussement faible ou absent ➤ calcification et kystes possibles
Ependymome	<ul style="list-style-type: none"> ➤ enfant et adulte jeune ➤ plus souvent infra-tentorieel ➤ rarement intraventriculaire dans leur localisation supratentorielle ➤ important effet de masse
Papillome des plexus choroïdes	<ul style="list-style-type: none"> ➤ enfant ➤ 2 types: bénin et anaplasique ➤ aspect en « feuille de fougère » (bénin) ➤ extension parenchymateuse importante (anaplasique) ➤ prise de contraste intense
Astrocytome sous-épendymaire à cellules géantes	<ul style="list-style-type: none"> ➤ très rares ➤ dans la sclérose tubéreuse de Bourneville : nodules sousépendymaires, tubers corticaux, lésions de la substance blanche ➤ rehaussement très important
Oligodendrogliome	<ul style="list-style-type: none"> ➤ patients plus âgés (>40ans) ➤ siège le plus souvent en intraparenchymateux. ➤ calcifications fréquentes et plus grosses ➤ diagnostic souvent difficile s'il est de siège intraventriculaire
Méningiome intraventriculaire	<ul style="list-style-type: none"> ➤ hyposignal T2 ➤ prise de contraste intense ➤ penser à la NF type 2
Métastases	<ul style="list-style-type: none"> ➤ rares ➤ patients plus âgés ➤ T. primitive souvent connue ➤ touche souvent les plexus choroïdes ➤ prise de contraste importante

VIII. ANATOMIE PATHOLOGIQUE :

1- ASPECT MACROSCOPIQUE :

Le tissu tumoral est habituellement de couleur grisâtre et de consistance friable [28, 80]. Son aspect est lobulé. Il comporte des formations kystiques [28], et des calcifications variables [80]. L'hémorragie peut exister [28], elle n'est pas typique [25] et elle est occasionnelle [80].

L'aspect macroscopique est peu spécifique.

2- MICROSCOPIE OPTIQUE :

Les neurocytomes centraux ont un aspect histologique bénin. On peut observer divers modèles architecturaux, même dans le même spécimen [80]. L'analyse histologique montre des cellules à noyaux uniformément arrondis [25, 80, 89] ou ovoides [80], à chromatine fine [80, 90], plus fine que celle de l'oligodendrogliome ou de l'épendymome [25], habituellement d'aspect de sel et de poivre [28] ; avec un cytoplasme clair [28, 51, 73, 90, 145, 156] imitant un neuropile [28, 80], dans un stroma fibrillaire [25, 28, 80, 156] éosinophile [88], donnant un aspect d'œuf au plat [25], ou en nid d'abeilles [28, 35, 48, 80]. On trouve également, une activité mitotique limitée [25, 80] et une tendance à former des rosettes mal définies [25]. Les vaisseaux sont minces [87, 88] avec des capillaires embranchés sans prolifération des cellules endothéliales [88], d'un aspect endocrinien [80]. La pauvreté des éléments vasculaires en microscopie optique est une des caractéristiques du neurocytome central [145]. Des pseudorosettes [84] et de véritables rosettes de Homer Wright sont exceptionnellement rapportées [88, 116, 146]. Il peut y avoir aussi des microcalcifications [88] dans la moitié des cas, elles sont habituellement parsemées dans toute la tumeur [80] et des microkystes [28].

L'aspect microscopique du neurocytome central peut en imposer pour :

- **Un oligodendrogliome** [33, 80, 84, 87, 88, 93, 122, 138, 146, 156], vu le halo périnucléaire [78,146,160], les rosettes mal définies [25,80], et les calcifications mais celles-ci, se situent en périphérie de la tumeur [88],
- **Un épendymome** [28, 80, 87, 88, 93,], vu les zones périvasculaires [88] mais ce dernier est caractérisé par des processus radialement orientés plutôt que par un réseau diffus fin [80, 88].
- **Un neuroblastome intraventriculaire** [87]. Ici, les cellules ont un aspect blastique immature.
- **Un pineocytome** [80] : Les cellules sont plus petites et le stroma fibrillaire est plus abondant.
- **Une tumeur neuroépithéliale dysembryoplastique** [80]. Le contexte est ici particulier.

Ce qui impose, le plus souvent, le recours à l'immunohistochimie [88, 93].

Les mitoses, la prolifération vasculaire et la nécrose sont en général absents, bien que ces aspects malins aient été décrits [90,156], et constituent le grade III d'OMS [156]. Elles peuvent être dépourvues de tout processus de malignité, mais résulter d'un effet vasculaire [35, 53, 67].

Concernant les neurocytomes extraventriculaire, histologiquement, ils peuvent correspondre à une prolifération cellulaire cytologiquement monomorphe, mais sont souvent plus complexes, moins cellulaires, et probablement, ils contiennent des cellules ganglionnaires ou de plus petites cellules ganglioides avec les noyaux plus grands et plus pâles que ceux des neurocytes. Une cellularité, avec halo périnucléaire, peut créer une apparence d'oligodendrogliome, d'autant que les vaisseaux hyalinisés et les calcifications denses sont des caractéristiques communes [80, 105].

Pour les cas de notre étude, la microscopie optique avait montré une prolifération diffuse, dans un fond fibrillaire, des vaisseaux arborescents, linéaires ou arciformes. Dont un était hémorragique et deux calcifiés.

Les cellules avaient un aspect oligodendrogliome-like avec une clarification cytoplasmique dans deux cas. Le cytoplasme était mal visible dans les autres cas. Le noyau était arrondi (5 cas) ou ovoïde (2 cas), vésiculaire, à chromatine fine et poudreuse. Cet aspect est conforme à celui décrit dans la littérature.

3- MICROSCOPIE ELECTRONIQUE :

L'étude en microscopie électronique peut établir le diagnostic final [59, 67, 88, 90]. Elle permet d'affirmer la nature neuronale de cette tumeur [51, 63, 96]. Mais elle reste du domaine de la recherche et n'est pas appliquée en routine [88, 116, 121].

Elle objective des prolongements cytoplasmiques [59, 68, 90] s'apparentant à des neurites non myélinisées [11, 73], ainsi que des formations synaptiques [51, 63, 90, 96] plus ou moins développées denses [11, 59, 67, 73, 80, 116, 121]. Ces synapses contiennent des vésicules [11] claires ou denses [90, 116, 121]. On trouve également des granules neurosécrétoires [51, 54, 59, 63, 67, 96, 116, 121], et des microtubules [51, 54, 59, 63, 67, 96, 116, 121] en paquets parallèles qui sont spécifiques pour la différenciation neuronale [11].

La cellule tumorale comporte, typiquement, un noyau rond régulier avec une chromatine fine dispersée. Le nucléole est distinct dans quelques cellules [80]. Le cytoplasme contient des mitochondries, un appareil de Golgi proéminent, et quelques citernes du réticulum endoplasmique rugueux habituellement rangé en lamelles concentriques. De nombreux processus cellulaires minces et mélangés contenant microtubules, sont toujours observés [20, 51].

Les aspects ultrastructuraux plaident pour une différenciation neuronale [116, 121]. Les granules neurosécrétoires et les jonctions synaptiques sont importants pour le diagnostic

différentiel [120]. Le Neuroblastome est ultrastructuralement différencié du neurocytome par l'absence de formation de synapse mature [141, 154]. La présence des zones fibrillaires éosinophiles aide à distinguer le neurocytome de l'oligodendrogliome [120].

4- IMMUNOHISTOCHEMIE

L'analyse immunohistochemique confirme la nature neuronale de la tumeur [25], particulièrement dans les zones fibrillaires et des manchettes périvasculaires dépourvues de noyau [35]. Ces différents marqueurs sont :

- **Le NeuN (Neuronal nuclear antigen) [34, 80]** : c'est un marqueur neuronal [34], un nombre significatif de noyaux sont immunopositifs pour ce marqueur dans presque tous les cas [132], L'index moyen de marquage était 74% dans une série de 11 cas [34]
- **Le Ki-67** est un marqueur mitotique [34]. L'index mitotique ainsi mesuré a été utilisé par différents auteurs pour prédire le comportement de la tumeur. Ce point est abordé, plus en détail, dans le chapitre « Evolution et pronostic».
- **L'anticorps anti-NSE (neuro-spécifique-enolase) [90]** : C'est un marqueur de l'origine neuronale [4, 93], il est employé comme un marqueur de différenciation neuronale dans le neurocytome central [25], l'expression tumorale au NSE est constante [88] et de façon uniforme [4], mais elle demeure controversée [88]
- **les antisynaptophysine [90]** : c'est un marqueur de neuroendocrine, une protéine transporteuse du calcium [28], cette glycoprotéine se situe dans la vésicule de la membrane synaptique diffusée dans la cellule tumorale neuropile [46]. L'immunomarquage pour la synaptophysine et sa répartition caractéristique entre les cellules est fortement spécifique pour des neurocytomes [11, 35, 46, 48, 51]. Elle ne marque ni l'oligodendrogliome ni l'épendymome [73, 90]. C'est le marqueur diagnostique le plus approprié et le plus fiable [80].

- **L'acide protéique fibrillaire glial (GFAP) [25]** : exprimée par des cellules gliales [28, 93]. Elle souligne seulement quelques astrocytes, plus nombreux à côté de la marge tumorale, suggérant leur origine comme astrocytes réactifs enfermés dans le néoplasme [88]. La positivité des cellules tumorales à la GFAP a été rapportée [156]. Dans ce cas, il est peu clair si les cellules GFAP-positives représentent des cellules néoplasiques ou des astrocytes réactifs. On a suggéré que les neurocytomes centraux proviennent des cellules neurogliales [93] (neuronales et astrocytaires) à bipotentiel ayant comme origine la région periventriculaire et qui persistent à l'âge adulte [84, 128], ce qui laisse penser à un progéniteur multipotentiel [146, 148].
- **La leu-7 [93, 145]** : la tumeur se révèle positive à ce marqueur en immunohistochimie.
- **La protéine du neurofilament** : sa réactivité et celle de la GFAP sont habituellement négatives [156]. Toutefois, des cas de réactivité positive à cette protéine, tout comme la GFAP, ont été rapportés [156].

Plus récemment,

- **la microtubul associated protein 2 (MAP 2)** : est un antigène neuro-spécifique [34] l'immunoréactivité de la tumeur se révèle positive vis-à-vis de ce marqueur neuronal, mais il n'est pas spécifique au neurocytome central [145].
- **la calcineurine (CaN)** : comme la MAP 2, c'est un marqueur neuronal mais non spécifique au neurocytome central [145].

L'immunoréactivité à la neuro-spécifique-enolase (NSE) et à la synaptophysine est de règle [35, 51, 52, 60, 62, 63, 65, 67, 71, 73, 76, 93, 100, 122, 123, 124, 131, 133, 143, 157], elle confirme la nature neuronale du néoplasme [25, 120]. Mais aucun de ces marqueurs précédemment cités n'est spécifique de cette tumeur [47, 93, 145], et c'est grâce à un faisceau d'arguments cliniques, radiologiques, histologiques et immunologiques que l'on arrive à poser le diagnostic de neurocytome [93, 145].

Dans notre série, les cellules tumorales exprimaient la Synaptophysine dans le seul cas qui est bénéficié de cet examen.

IX. TRAITEMENT :

1- TRAITEMENT MEDICAL :

En plus du traitement symptomatique basé sur les antalgiques et les antiémétiques, on a le plus souvent recours aux corticoïdes pour diminuer l'œdème cérébral.

2- CHIRURGIE :

C'est le traitement de choix

2-1 But :

- Rétablir les voies d'écoulement du liquide céphalorachidien [25],
- Maximiser une résection sûre [25, 88]
- Fournir le tissu pour le diagnostic précis [25].
- Minimiser les dommages des tissus cérébraux adjacents [88]

2-2 Voies d'abord / techniques chirurgicales :

Les approches chirurgicales pour ces tumeurs ventriculaires incluent les voies :

- interhémisphérique Transcallosale-transventriculaire [25, 28, 93, 145] : elle offre une meilleure visibilité et une résection plus étendue pour les tumeurs médianes [120], comme la plupart des neurocytomes centraux. Cette voie permet également un traitement ventriculaire bilatéral [25]. Mais elle est entravée par le volume et l'extension latérale de certaines tumeurs [93].
- Transcorticale-transventriculaire [25, 28, 88, 93] : Elle peut être effectuée par voie transfrontale [145]. Avec une longueur inférieure à 2 centimètres, c'est la voie la moins agressive. Elle permet un contrôle aisé des ventricules et du site de fixation de la tumeur [88]. Elle est plus la adaptée pour une tumeur unilatérale [25].

- Combinée : elle est exceptionnellement pratiquée [88]

L'abord chirurgical peut se faire par l'une des techniques :

- Craniotomie à ciel ouvert [117]
- Par voie endoscopique [117] (Fig. 25) : Cette méthode permet le prélèvement ou l'excision de la tumeur, marsupialisation lésions kystiques et réalisation d'une ventriculocistostomie. Le contrôle direct des manœuvres est maintenu à travers un trou trépan, avec un très faible risque de complications [117]...

D'après A. Romano, l'utilisation d'un instrument rigide offre une meilleure visibilité et une luminosité supérieure, permettant une biopsie plus élargie, une résection totale de la tumeur, et une meilleure hémostase par rapport à l'utilisation d'un matériel souple. Cependant, les résultats obtenus ne diffèrent pas de manière significative et leur choix demeure la préférence du chirurgien. La seule exception est dans le cas où la taille ventriculaire est normale : un dispositif flexible pourrait être manœuvrable [117].

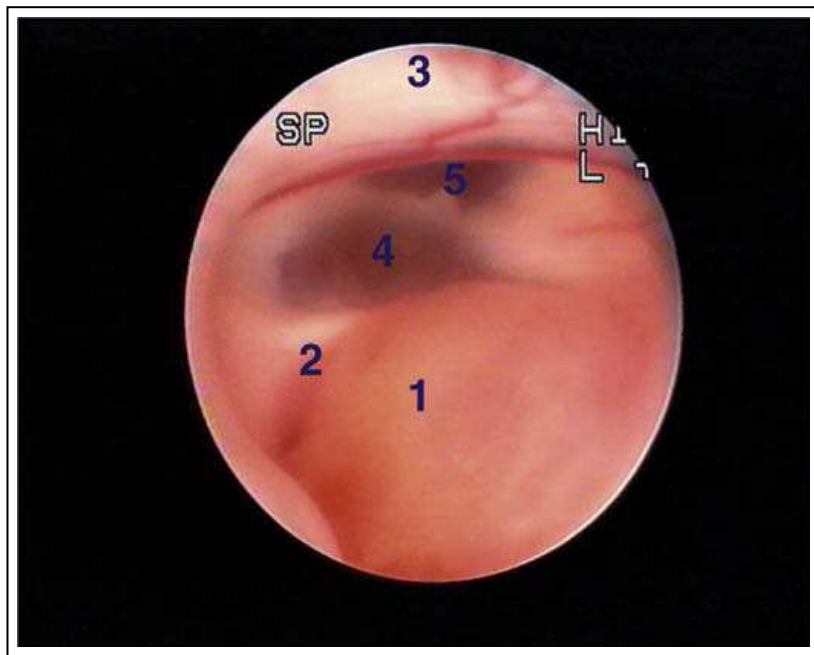


Fig. 25 : Vue endoscopique d'une lésion postérieure du troisième ventricule. [117]

- 1 : Lésion; 2: Commissure postérieure; 3: Adhésion interthalamique ;
4: récessus pinéal ; 5: récessus suprapinéal.

- La chirurgie radioguidée : C'est une méthode utilisée récemment. La résection tumorale est précédée par un drainage radioguidé du ventricule dilaté, afin de réduire la pression intracrânienne et d'assurer la visibilité de limites ventriculaires normales pour une résection avantageuse et sûre [25].

2-3 Indications :

Pour la plupart des patients présentant une masse intraventriculaire nouvellement diagnostiquée, le premier choix du traitement est chirurgie [90].

La méthode chirurgicale varie selon les cas :

- Drainage ventriculaire : En fonction de l'importance de la dilatation ventriculaire et de son retentissement fonctionnel, une dérivation ventriculaire interne peut être mise en place dans un premier temps. Le drainage externe temporaire peut constituer une alternative car il permet le contrôle de l'HIC tout en maintenant un volume ventriculaire suffisant pour l'abord chirurgical [145]. Seulement de rares cas parmi les patients ayant des signes d'HTIC secondaire à hydrocéphalie obstructive, nécessitent un shunt préopératoire. Si l'état neurologique du patient s'aggrave rapidement et son hydrocéphalie est évidente, on devrait considérer le drainage ventriculaire externe comme manœuvre temporaire avant la microchirurgie définitive. Après la résection chirurgicale de la tumeur et le rétablissement des voies d'écoulement du LCR. Le besoin d'un shunt permanent pourrait être évité, à moins que le patient continue à avoir l'hydrocéphalie. En outre, une troisième ventriculostomie peut être utile chez les patients ayant une hydrocéphalie non communicante [18].
- Exérèse de la tumeur : l'exérèse doit être la plus complète possible [4, 93, 145] est la méthode de choix [4] afin de limiter les risques de récurrence [145] quand celle-ci s'avère possible avec une morbidité acceptable [93]. Cependant dans plusieurs cas le volume et parfois l'emplacement d'attachement de la tumeur rendent cette approche

ineffective pour une résection large et complète [88]. Les neurocytomes centraux de grande taille et multiples pourraient nécessiter plusieurs interventions pour enlever la tumeur complètement. En dépit des interventions chirurgicales multiples, la résection pourrait être inachevée parce que la tumeur peut être adhérente aux structures de voisinage telles que le fornix, en raison du saignement préopératoire abondant, à cause d'une forte vascularisation, ou en raison des calcifications étendues [4].

Pour les neurocytomes extraventriculaires, la résection chirurgicale est le traitement curatif de choix avec un pronostic postopératoire le plus souvent favorable, sans résidu tumoral ni récurrence [56, 90].

Dans notre série de sept patients, 3 patients ont subi une exérèse macroscopiquement totale, 2 patients une biopsie simple et le dernier d'une exérèse subtotale.

3- RADIOTHERAPIE / RADIOCHIRURGIE :

Puisque les neurocytomes centraux sont habituellement bénins avec un potentiel prolifératif bas, la radiothérapie n'est pas théoriquement nécessaire. Cependant, plusieurs auteurs affirment qu'en postopératoire, elle peut réduire voir même faire disparaître la tumeur résiduelle [45, 64, 73, 95, 114]. La radiothérapie excessive après la résection totale demeure controversée puisque la plupart des patients ont eu le contrôle à long terme de la tumeur sans radiothérapie. Rades et Fehlaue [110] ont démontré sur une étude de 310 patients ayant des neurocytomes centraux, que la radiothérapie adjuvante après la résection complète n'a pas amélioré le contrôle local, ni la survie. L'utilisation du rayonnement pour les tumeurs résiduelles après la résection totale partielle est également controversée. Rades et Fehlaue [110] ont constaté que le contrôle local d'une résection inachevée de la tumeur suivie de la radiothérapie était supérieur à la résection inachevée seule, mais il n'y avait pas d'amélioration significative de la survie. Schild et Scheithauer [121] ont démontré que le taux contrôle local à cinq ans pour le

neurocytome central résiduel était 100% irradié comparé à 50% sans radiothérapie ($p < 0.02$). Kulkarni et autres. [68] ont suivi sept patients traités par irradiation totale du cerveau après une biopsie stéréotaxique. Il n'y a eu aucune complication due à la procédure, mais la tumeur s'est étendue en intracrânien en 15 mois. Tandis que chez les 6 autres patients, aucun symptôme n'a été retrouvé pendant 78 mois [68].

La radiochirurgie semble plus avantageuse que la radiothérapie adjuvante dans le traitement des neurocytomes centraux parce que ces tumeurs sont la plupart du temps bien entourées dans les ventricules. En plus, à la différence d'un plus grand champ d'irradiation de cerveau pour la radiothérapie adjuvante, la radiochirurgie épargne les structures régionales comprenant le fornix, les noyaux thalamiques, les noyaux gris centraux, et la partie profonde du lobe frontal des effets retardés de rayonnement [142]. Même avec le suivi limité, il paraît que la radiochirurgie est le traitement raisonnable pour une petite tumeur résiduelle, ou les tumeurs récurrentes [72, 114, 122, 158].

Selon R. MOUSSA et autres, la place de la radiothérapie postopératoire est controversée. Certains auteurs ont émis des réserves concernant la radiosensibilité des neurocytomes, en se basant sur les données du PET- scan. Ils n'ont pas trouvé une augmentation de l'uptake de la fluorodeoxyglucose au PET-scan, quelques heures après une dose maximale de radiochirurgie de 24 grays chez un patient. Le contraire a été observé dans une série de patients ayant des métastases cérébrales et chez qui des changements aigus ont été notés au PET-scan [86].

D'autres auteurs ont démontré l'efficacité de la radiothérapie postopératoire. Kim *et al.* [64] ont comparé les résultats de la radiothérapie postopératoire chez 7 patients avec ceux observés chez 8 patients qui n'ont pas reçu une radiothérapie postopératoire : deux patients du dernier groupe ont développé une récurrence aux 8^e et 21^e mois postopératoires, alors que les patients du premier groupe ont été bien contrôlés. Schild *et al.* [121] ont rapporté l'absence de récurrence dans une série de patients ayant suivi une radiothérapie, alors que la tumeur avait récidivé chez la moitié des patients non traité après la chirurgie. Fujimaki *et al.* ont observé une diminution de l'index de prolifération de 5,6 % à 0,2 % après la radiothérapie chez un patient

[40]. Cobery *et al* . [26] et Anderson *et al* . [5] ont rapporté chacun une série de 4 patients qui ont eu une radiochirurgie par Gamma-knife avec des résultats similaires : une réduction marquée du volume de la tumeur a été retrouvée chez les 4 patients dans chaque étude. Pollock et Stafford [107] ont ajouté à la littérature un cas montrant une régression tumorale, avec un suivi de 3 ans. Un suivi prolongé des patients de toutes ces séries est nécessaire pour observer les résultats à long terme.

4-CHIMIOThERAPIE :

L'apport de la chimiothérapie dans les neurocytomes centraux est rarement rapporté [16, 25, 149]. De diverses combinaisons de carmustine, de lomustine, de prednisolone, de vincristine, et de cisplatine ont été employées pour traiter des neurocytomes centraux, mais les réponses à ces agents n'ont pas été bien documentées [124, 149]. La chimiothérapie peut être avantageuse, car elle engendre moins de dégâts permanents au cerveau [25].

Elle peut être utile pour le neurocytome central récurrent qui ne peut être excisé, ni irradié. Cependant, les résultats à long terme de ces tumeurs traitées par la chimiothérapie n'ont pas été rapportés [16, 24, 30, 149].

X. EVOLUTION ET PRONOSTIC :

Les neurocytomes centraux sont des tumeurs relativement bénignes [80, 87, 145] avec une évolution postopératoire favorable [87, 145], relativement meilleure à celle de l'épendymome ou l'oligodendrogliome [90]. Cette tumeur a été vue comme un néoplasme bénin fortement différencié avec un pronostic favorable [11, 13, 101, 104, 135, 142, 154].

En postopératoire, un contrôle neuroradiologique régulier s'impose. Il a pour but de rechercher une récurrence après une exérèse complète, ou l'évolution d'un résidu après une exérèse partielle, auquel cas un traitement sera proposé [133, 142]. Le rythme de cette surveillance reste indéfini [93].

Quatorze cas de récurrences locales [35, 61, 103, 157] et 2 cas de disséminations cérébro-spinales [33] (20 mois et 3 ans après le traitement initial) ont été rapportés dans la littérature.

En réalité, l'analyse de ces différents cas ne retrouve que 9 authentiques récurrences, puisque dans les autres cas il s'agissait d'exérèses incomplètes avec reprise évolutive [142, 145].

La prise en charge d'une récurrence ou d'un résidu reste controversée, vu le faible nombre relatif de cas colligés dans les séries rapportées dans la littérature. Pour Vinikov *et al.* [145], le nombre de cas de récurrences colligés dans la littérature serait de l'ordre de 9 cas parmi les 150 publiés à ce jour, soit près de 6% des cas publiés. Alors que certains auteurs proposent de traiter d'emblée toute image suspecte, d'autres auteurs proposent un suivi régulier, et un traitement en cas d'évolutivité [133]. Ils s'appuient sur certaines observations de résidus n'ayant pas évolué sur plusieurs années, ce qui d'ailleurs semble être le cas troisième observation de l'étude réalisée par R. MOUSSA *et al.* [93].

Les résultats obtenus dans l'étude de Maurizio Salvati *et al.* étaient excellents (aucune récurrence ou recroissance de la tumeur après le suivi médian de 5 ans) confirmant le comportement bénin du neurocytome central. L'ablation totale peut réaliser la guérison ou un contrôle à long terme. Dans une analyse rétrospective de 310 neurocytomes centraux, Rades *et al.* ont rapporté un taux de contrôle local de trois ans environ 95% après une ablation totale et environ 55% après une résection partielle [110]. La diffusion craniospinale est exceptionnelle [33, 138].

Les récurrences après une résection chirurgicale complète se produisant des mois à plusieurs années après le traitement primaire ont été rapportées, [9, 16, 63, 64, 67, 82, 124, 131, 157], une recherche de la littérature des récurrences dans une plus grande série réalisée par Bertalanffy *et al.* [4] a trouvé 26 tumeurs récurrences rapportées parmi 126 patients, représentant un taux de récurrence de 21%. Le temps moyen à la récurrence était de 24 mois [4].

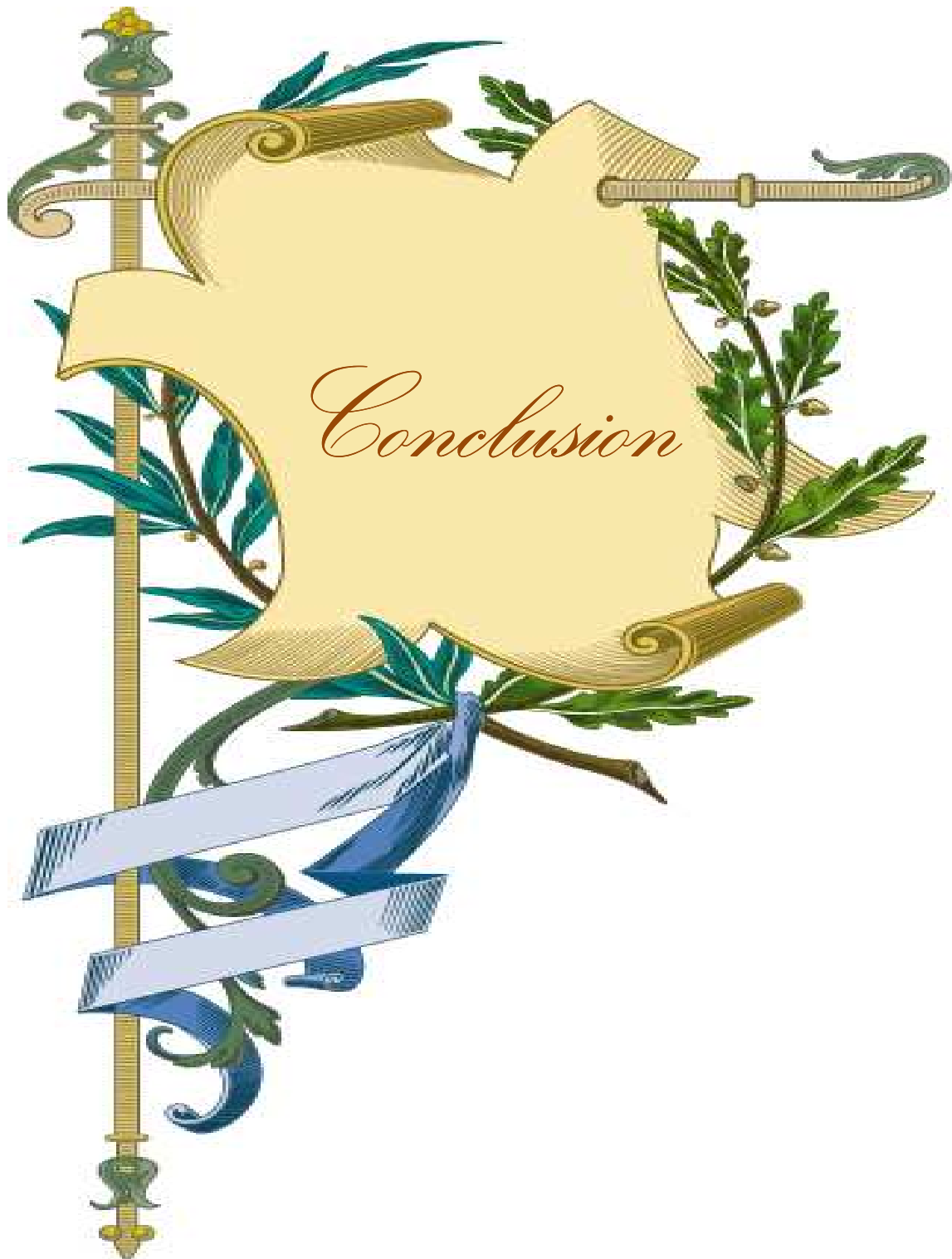L'étendue de la résection est le facteur pronostic le plus important [80]. La récurrence locale est commune devant une résection incomplète inachevée, mais la croissance de la tumeur résiduelle peut être retardée par la radiothérapie [111, 112].

Il est important de noter que les données histologiques seules ne peuvent pas prévoir les résultats défavorables [33, 63]. En outre, des neurocytomes centraux montrant des aspects histologiques agressifs ont été décrits chez peu de patients [146, 148, 157]. Ces aspects n'ont pas été généralement associés au pronostic pauvre. Ces aspects sont :

Un grand nombre de mitoses [87, 100, 104, 146, 157], des secteurs de nécrose, une prolifération endothéliale [100, 104, 146, 157], et le pléomorphisme nucléaire [87]. La positivité de l'immunohistochimie à la GFAP et de la prolifération vasculaire pourrait suggérer, aussi un comportement plus malin [31]. L'influence de l'anaplasie sur le pronostic est incertaine [4, 22, 75, 146, 157]. Les neurocytomes centraux avec un index MIB-1 marquant (LI) > 2% [82, 131] ou >3% [113] ont des intervalles libres de récurrence sensiblement plus courts. Fujimaki et al. [40] ont mesuré l'index de prolifération MIB1 dans 10 cas de neurocytome et ont trouvé un index de prolifération qui va de 0,1 % à 5,6 %. De même, Mackenzie [82] a revu les caractéristiques histologiques et l'index de prolifération MIB1 chez 14 patients ayant un neurocytome. Des atypies histologiques sont observées dans 3 tumeurs, et 5 tumeurs avaient un index de prolifération de plus de 2%. Avec une moyenne de suivi de 68 mois, 4 patients ont eu une récurrence tumorale. Tous avaient au départ un index de prolifération de plus de 2 %, alors qu'une seule de ces tumeurs avait une atypie histologique. En conclusion, l'index de prolifération est un meilleur critère prédictif de récurrence tumorale que l'atypie histologique [93].

Cependant, la présence de petits secteurs de la nécrose, le pléomorphisme nucléaire et l'activité mitotique accrue sont des aspects de malignité [79, 146, 157] mais la preuve clinique du comportement malin manquait dans certains de ces cas. Yasargil et al. [157] ont rapporté deux cas avec les aspects histologiques de malignité mais aucun n'a montré n'importe quelle évidence de récurrence (suivi 12 et 5 mois).

En récapitulant les données précédentes, aucune corrélation claire entre l'aspect histologique et les résultats cliniques n'a été trouvée, mais l'index de la prolifération MIB-1 semble être corrélé avec des résultats cliniques [9, 51, 82, 131]. L'index MIB-1 marquant supérieur à 2% est un facteur pronostic approprié de neurocytome central pour le contrôle local et la survie globale [75, 119, 122]. Cependant la difficulté de comparaison interinstitutionnelle des indexes de prolifération est due aux méthodes différentes. Les variations peuvent être expliquées par des méthodes différentes de fixation tissulaire, les protocoles de souillure, et des méthodes de quantification [44]. Par conséquent, la standardisation des protocoles de traitement des tissus, les protocoles de souillure par la MIB-1, et le mode de la quantification (technique manuelle de point névralgique contre l'évaluation automatisée) sont nécessaires. L'évaluation de l'index de prolifération MIB-1 en utilisant un comptage visuel avec l'activité mitotique la plus élevée a trouvé qu'elle est \geq à 2% dans 78% de tumeurs [4].



Le neurocytome central est une tumeur bénigne neuroépithéliale généralement intraventriculaire rare qui survient chez l'adulte jeune à égalité de sexe.

Son histogénèse demeure encore obscure. Parmi les étiologies suggérées, la susceptibilité génétique est la plus incriminée, mais toujours peu précise, car de nombreuses mutations aux niveaux de multiples gènes sont suspectées. Ainsi, il est difficile de cerner la population à risque, et donc, d'établir une prévention contre cette maladie.

Le pronostic du neurocytome central est en général favorable. Toutefois, il est principalement conditionné par le choix du traitement adopté.

L'exérèse chirurgicale complète de la tumeur reste le traitement de choix du neurocytome central..

Cependant, dans des cas plus rares, l'évolution peut être défavorable selon le volume, l'extension tumorale, et la qualité de l'exérèse. Cela se voit devant une variante de neurocytome central à comportement biologique agressif.

L'apport de l'anatomie pathologique dans le neurocytome central est, outre diagnostique grâce à l'immunohistochimie et le microscope électronique ; pronostique permettant la révélation du comportement biologique de la tumeur selon son degré d'atypie cellulaire et la rapidité de sa croissance.

Par conséquent, la prise en charge du neurocytome central fait appel à de différentes disciplines.



RESUME

Le neurocytome central est une tumeur neuroépithéliale rare, de siège intra ventriculaire, affectant principalement le sujet jeune, avec un pronostic favorable.

Notre travail a porté sur une étude rétrospective chez 7 patients pris en charge dans le service de Neurochirurgie du CHU Mohammed VI de Marrakech, entre 2001 et 2011.

L'âge moyen de nos patients est de 22 ans, avec un sex-ratio de 1,33.

Le syndrome d'hypertension intracrânienne est le signe révélateur prépondérant.

Les images radiologiques montrent constamment une tumeur intraventriculaire avec parfois une hydrocéphalie.

Le traitement est chirurgical chez tous nos patients : 4 exérèses macroscopiquement complète, 2 patients ont subi une exérèse incomplète (saignement, œdème), et le dernier une biopsie simple.

Les cellules tumorales sont rondes ou ovoïde avec un aspect oligodendrogliome-like.

En immunohistochimie, les cellules tumorales sont marquées par la Synaptophysine dans le seul cas chez qui cet examen a été réalisé.

Trois patients ont une bonne évolution avec recul de 2 ans. Les autres ont été perdus de vue.

L'étiopathologie du neurocytome central reste peu connue, le facteur génétique est le plus incriminé dans sa survenue.

Son évolution est en général favorable, les récurrences se voient souvent après une exérèse incomplète de la tumeur. Son extension est due à un comportement malin suspecté par l'étude de son index prolifératif.

Le rôle de l'anatomopathologie dans le neurocytome central est double : diagnostique et pronostique.

ABSTRACT

The central neurocytoma is a rare neuroepithelial tumour, with intraventricular site, affecting mainly the young patients, with a favorable prognosis.

Our work concerned a retrospective study at 7 patients taken in hand in Neurosurgery department of Mohamed VI university hospital in Marrakech, between 2001 and 2011.

The average age of our patients is 22 years, with a sex ratio at 1,33.

Increased hypertension syndrome is the dominating revealing sign.

The radiological images show constantly an intraventricular tumour associated with hydrocephalus.

The treatment is surgical in all patients: four macroscopically complete resection, 2 patients underwent incomplete resection (bleeding, edema), and a patient had a simple biopsy.

The tumoral cells are round or egg-shaped with an oligodendroglioma-like appearance.

By immunohistochemistry, the tumoral cells are marked by Synaptophysine in the only case in which this examination was concluded.

Three patients with a good evolution up of 2 years. The others were lost to follow.

The etiopathology of the central neurocytoma remains little known, the genetic factor is the most incriminated in its occurrence.

Its evolution is generally favourable, recurrences are often seen after an incomplete tumour excision. Its extension is due to a malignant behavior suspected by the study of its proliferative index.

The fonction of the pathology in the central neurocytoma is double: diagnosis and prognosis.

ملخص

العصبىوم المركزى ورم ظهاري عصبى نادر، موضعه داخل البطين يصيب خصوصا الشخص الشاب، مع إنذار إيجابي.

عملنا تجلى في دراسة إستعادية عند 7 مرضى معتنى بهم في مصلحة جراحة الأعصاب بالمستشفى الجامعي محمد السادس مراكش بين سنتي 2001 و 2011 .

السن الوسط لمرضانا هو 22 سنة، مع نسبة الذكور 1,33 .

متلازمة فرط الضغط داخل القحف هو العلامة الراجحة

الصور الإشعاعية تظهر على الدوام وربما داخل البطين و أحيانا موه الرأس.

والعلاج هو جراحية في جميع المرضى: أربعة استئصال كامل ظاهريا، 2 مريض خضع لاستئصال غير مكتملة (نزيف، وذمة)، وكان المريض لديه خزعة واحدة

الخلايا الورمية دائرية أو بيضاوية الشكل مع مظهر شبه دبقوم قليل.

في الكيمياء النسيجية المناعية، الخلايا الورمية موسمة ب Synaptophysine في الحالة الوحيدة المستفيدة من هذا الاختبار.

السبببات المرضية للعصبىوم المركزى تبقى غير معروفة، العامل الوراثي هو المنسوب الأكثر إلى حدوته.

تطوره على العموم إيجابي، النكسات ترى غالبا بعد إستئصال ناقص للورم. يرجع إنتشاره إلى سلوكه الخبيث المشكوك به عبر دراسة منسب تكاثره.

دور التشريح المرضي في العصبىوم المركزى مزدوج: تشخيصي و إنذاري.



- 1- **AGRANOVICH AL, ANG LC, FRYER CJH.**
Central Neurocytoma : Report of 2 cases and literature review.
J Neuro Oncol 1993 ; 16 : 47-53.
- 2- **AKER FV, OZKARA S, EREN P, PEKER O, ARMAÇAN S, HAKAN T.**
Cerebellar liponeurocytoma/lipidized medulloblastoma.
J Neurooncol 2005;71:53-9.
- 3- **ALBE VIRGINIE, SIMONNEAUX LAURENCE,**
Procès sur les téléphones mobiles : impact sur la réflexion épistémologique d'enseignants,
Ecole Nationale de Formation Agronomique
- 4- **ALEXANDER BERTALANFFY, KARL ROESSLER, OSKAR KOPEREK, et al,**
Recurrent Central Neurocytomas 2005 American Cancer Society DOI 10.1002/cncr.21109
- 5- **ANDERSON R, ELDER J, PARSAA A, ISSACSON S, SISTI M.**
Radiosurgery for the treatment of recurrent central neurocytomas.
Neurosurgery 2001 ; 48: 1231-37
- 6- **ANDERSON RC, ELDER JB, PARSAA AT et al.**
Radiosurgery for the treatment of recurrent central neurocytomas.
Neurosurgery (2001) 48:1231-38
- 7- **AOKI K, Y, SAKATA K, SASAKI Y, MATSUTANI M, AKANUMA A:**
Radiation therapy of well-differentiated neuroblastoma and central neurocytoma.
Cancer 72 (1993) 1350-55
- 8- **ARAKI Y, SAKAI N, ANDOH T, YOSHIMURA SI, YAMADA H (1992)**
Central neurocytoma presenting with gigantism: case report.
Surg Neurol 38(1992): 141-5
- 9- **ASHKAN K, CASEY AT, D'ARRIGO C.**
Benign Central neurocytoma: a double misnomer?
Cancer 2000;89:1111 - 20.
- 10- **BALAS DANIEL, PHILIP PATRICK,**
Histologie générale, Tissus nerveux,
Université Nice-Sofia-Antipolis- Faculté de médecine de Nice- EMI 0009 Laboratoire d'histologie 06100

- 11- **BARBOSA MC, BALSISTIS M, JASPAN T, LOWE J**
Intraventricular neurocytoma: a clinical and pathological study of three cases and review of the literature.
Neurosurg (1990) 26: 1045- 54
- 12- **BEN LAKHDAR Z., HAMMAMI N., BELGHITH L., SEBAI R., BOURKHIS S., NAGI S., et all.**
Apport De L'imagerie Dans Le Diagnostic Du Neurocytome Central : A Propos De 32 Cas,
Congrès 2007, Service d'Imagerie Médicale, Institut de Neurologie de Tunis - TUNISIE,
- 13- **BENNETT JP JR, RUBINSTEIN LJ**
The biological behavior of primary cerebral neuroblastoma: a reappraisal of the clinical course in a serie of 70 cases.
Ann Neurol (1984) 16: 21-27
- 14- **BOLEN JW, LIPPER MH, CACCAMO D.**
Intraventricular Central Neurocytoma : CT and MR Findings. Case report.
J Comput Assist Tomogr 1989 ; 13: 495-7
- 15- **BOUCETTA M.,**
Eléments pratiques de neuro-anatomie,
2ème édition 1994
- 16- **BRANDES AA, AMISTA P, GARDIMAN M, et al.**
Chemotherapy in patients with recurrent and progressive central neurocytoma.
Cancer 2000;88: 169-74.
- 17- **BRAT DJ, SCHEITHAUER BW, EBERHART CG, BURGER PC**
Extraventricular neurocytoma: pathologic features and clinical outcome.
Am J Surg Pathol (2001)25:1252-60
- 18- **BUXTON N, HO KJ, MACARTHUR D, VLOEBERGHES M, PUNT J, ROBERTSON I.**
Neuroendoscopic third ventriculostomy for hydrocephalus in adults: report of a single unit's experience with 63 cases.
Surg Neurol 2001;55:74-8.
- 19- **CASADEI GP, GL ARRIGONI, P VERSARI, M GAMBACORTA, F GIANGASPERO:**
Central neurocytoma: a clinico- pathologic study of five cases.
Tumori 77 (1991) 323-7
- 20- **CENACCHI G, GIANGASPERO A, CERASOL S, MANETTO V, MARTINELLI GN,**
Ultrastructural characterization of oligodendroglial-like cells in central nervous system tumors.
Ultrastruct Pathol (1996) 20 :537-7

- 21- **CERDA-NICOLAS M, LOPEZ-GINES C, PEYDRO O, LIOMBART-BOSCH A,**
Central neurocytoma : a cytogenetic case study.
Cancer Genet Cytogenet (1993) 65 : 173-4
- 22- **CHANG KH, HAN MH, KIM DG, CHI JG, SUH DC, KIM SJ, et al.**
MR appearance of central neurocytoma.
Acta Radiol 1993;34:520-6.
- 23- **CHASSEVENT A., BENARD J.,**
Expression de l'oncogène N-myc et mesure de l'ADN-ploïdie dans le neuroblastome,
Bulletin du cancer ISSN 0007-4551 CODEN BUCABS 1997, vol. 84, no3, pp. 229-4 (13 ref.)
- 24- **CHIEN-MIN CHEN, MD, KAI-HUA CHEN, MD, SHIH-MING JUNG, et al.,**
Central neurocytoma : 9 case series and review,
Surgical Neurology 70 (2008) 204-9
- 25- **CHUN-LIN CHEN, CHIUNG-CHYI SHEN, JOHN WANG, CHING-HSIANG LU, HSU-TUNG LEE,**
Central neurocytoma: A clinical, radiological and pathological study of nine cases,
Clinical Neurology and Neurosurgery (2007)
- 26- **COBERY ST, NOREN G, FRIEHS GM, CHOUGULE P, ZHENG Z, EPSTEIN MH, et al.**
Gamma-knife surgery for treatment of central neurocytomas. Reports of four cases.
J Neurosurg 2001 ; 94 : 327-30.
- 27- **Delmaire C, Boulanger T, Leroy HA, Tempremant F, Pruvo JP.**
Imaging of lateral ventricle tumors].
Neurochirurgie. 2011 Sep;57(4-6):180-92.
- 28- **DE TOMMASI ANTONIO, D'URSO PIETRO IVO, DE TOMMASI CLAUDIO, SANGUEDOLCE FRANCESCA, CIMMINO ANTONIA, CIAPPETTA PASQUALINO,**
Central neurocytoma: two case reports and review of the literature, *Neurosurg Rev (2006) 29:339-347 DOI 10.1007/s10143-006-0041-9*
- 29- **DODDS D, NONIS J, MEHTA M, RAMPLING R**
Central neurocytoma: a clinical study of response to chemotherapy.
J Neurooncol (1997) 34:279-83
- 30- **DODERO F, ALLIEZ JR, METELLUS P, HASSAN H, HASSOUN J, ALLIEZ B**
Central neurocytoma: 2 case reports and review of the literature.
Acta Neurochir (Wien) (2000) 142:1417-22

- 31– ELEK G, SLOWIK F, EROSS L, T´OTH S, SZAB´O Z, B´ALINT K.**
Central neurocytoma with malignant course. Neuronal and glial differentiation and craniospinal dissemination.
Pathol Oncol Res 1999;5:155-9.
- 32– ENAM SA, ROSENBLUM ML, HO K.**
Neurocytoma in the cerebellum. Case report.
J Neurosurg 1997;87:100 - 2.
- 33– ENG DY, DE MONTE F, GINSBERG L, FULLER G, JAECKLE K**
Craniospinal dissemination of central neurocytoma.
J Neurosurg (1997) 86:547-52
- 34– ENGLUND C., ALVORD J E. C., FOLKERTH R. D., SILBERGELD D., BORN D. E., SMALL R. AND HEVNER R. F.,**
NeuN expression correlates with reduced mitotic index of neoplastic cells in central neurocytomas,
Neuropathology and Applied Neurobiology (2005), 31, 429-38
- 35– FIGARELLA B, PELLISSIER JF, DAUMAS D, DELISLE MB, PASQUIER B, PARENT M, GAMBARELLI D, ROUGON G, HASSOUN J,**
Central neurocytomas, Critical evaluation of a small-cell neuronal tumor.
Am J Surg Pathol (1992) 16 :97-109
- 36– FIGARELLA-BRANGER D, PELLISSIER JF, DAUMAS-DUPORT C, DELISLE MB, PASQUIER B, PARENT M ET AL (1997)**
Central neurocytoma. Critical evaluation of a small-cell neuronal tumor.
Am J Neurooncol 32 :103-9
- 37– FIGARELLA-BRANGER D, SO¨YLEMEZOGLU F, KLEIHUES P, HASSOUN J.**
Central neurocytoma, in: Kleihues P, Cavance WK, eds, Tumours of the nervous system. Pathology and genetics.
IARC Press, 2000:107 - 9.
- 38– FIGARELLA-BRANGER D, SO¨YLEMEZOGLU F, KLEIHUES P, HASSOUN J.**
Central neurocytoma. In: Kleihues P, Cavenee WK, editors. Pathology & genetics—tumours of the nervous system.
Lyon, France: International Agency for Research on Cancer, 1997:77-79
- 39– FRANK H. NETTER, M.D.,**
Atlas d'anatomie humaine, édition Maloine,
2ème édition

- 40- FUJIMAKI T, MATSUNO A, SASAKI T.**
Proliferative activity of central neurocytoma: measurement of tumor volume doubling time, MIB-1 staining index and bromodeoxyuridine labeling index.
J Neurooncol. 1997;32:103-9.
- 41- FUJISAWA H, MARUKAWA K, HASEGAWA M et al,**
Genetic differences between neurocytoma and dysembryoblastic neuroepithelial tumor and oligodendroglial tumors.
J Neurosurg (2002) 97:1350-55
- 42- Gepp Rde A, Sacco RC, Brandão IC, Braga da Silveira E, Monteiro Júnior A.**
Central neurocytoma of spinal cord.
Arq Neuropsiquiatr. 2012 Mar;70(3):234-5.
- 43- GIANGASPERO F, CENACCHI G, LOSI L, CESAROLI S, BISCEGLIA M, BURGER PC**
Extraventricular neoplasms with neurocytoma features. A clinicopathological study of 11 cases.
Am J Surg Pathol (1997) 21:206-12
- 44- GIANNINI C, SCHEITHAUER BW, BURGER PC.**
Cellular proliferation in pilocytic and diffuse astrocytomas.
J Neuropathol Exp Neurol. 1999;58:46 -53.
- 45- GOTO S, NAGAIRO S, USHIO Y, KITAOKA M, NISHIO S, FUKUI M.,**
Immunocytochemical detection of calcineurin and microtubule-associated protein 2 in central neurocytoma,
J Neuro Oncol 1993 ; 16: 19-24.
- 46- GOULD V, LEE I, WIEDENMANN B, MOLL R, CHEJFEC G, FRANKE WW**
Synaptophysin: a novel marker for neurons, certain neuroendocrine cells and their neoplasms.
Hum Pathol (1986) 17: 979-983
- 47- GOULD VE, RORKE B, JANSSON DS, MOLENAAR WM, TROJANOWSKI JQ, LEE VMY, et all.**
Primitive neuroectodermal tumors of the central nervous system express neuroendocrine markers and may express all class of intermediate filament proteins.
Hum Pathol (1990) 21: 245-52
- 48- HARA A, ARAKI Y, SHINODA J, HIRAYAMA M, NILKAWA S, SAKAI N,et all.**
Central proliferative assesement by nucleolar organizer region staining.
Surg Neurol (1993) 39: 343-71

- 49- **HARA M, AOYAGI M, YAMAMOTO M**
Rapid shrinkage of remnant central neurocytoma after gamma knife radiosurgery: a case report.
J Neuro-Oncol (2003) 62:269-73
- 50- **HASBOUN D.,**
Neuromorphologie,
Université PARIS-VI Pierre et Marie Curie Faculté de Médecine *Pitié-Salpêtrière, 2002 - 2003*
- 51- **HASSOUN J, F SOYLEMEZOGLD, D GAMBARELLI, D FIGARELLA-BRANGER, K VON-AMMON, P KLEI HUES:**
Central neurocytoma: a synopsis of clinical and histological features.
Brain Pathol 3 (1993) 297-306
- 52- **HASSOUN J, GAMBARELLI D, GRISOLI F, PELLET W, SALAMON G, PELLISSIER JF, et al.**
Central neurocytoma : an electron-microscopic study of two cases.
Acta Neuropathol (Berl) 1982 ; 56 : 151-6.
- 53- **HESSLER RB, LOPES MB, FRANKFURTER A, REIDYJ VANDENBERG SR**
Cytoskeletal immunohtstochem~stroyf central neurocytomas
Am J Surg Pathol 1 (1992) 6 1031-38
- 54- **HOON SHIN JI, HO KYU LEE MD, SHIN KWANG KHANG MD, DONG WON KIM MD, AE KYUNG JEONG MD, KOOK JIN AHN MD,et all.**
Neuronal Tumor of the Central Nervous System.
Radiologic Findings and Pathologic Correlation Radiographics 2002;22:1177-89.
- 55- **HORSTMANN S, PERRY A, REIFENBERGER G.**
Genetic and expression profiles of cerebellar liponeurocytomas.
BRAIN Pathol (2004) 14 :281-9
- 56- **HSU SM, RAINE L, FANGER H.**
Use of avidin-biotin peroxidase complex (ABC) in immnno-peroxidase: a comparison between ABC and unlabeled antibody (PAP) procedure.
Histochemi cytochem 1981; 29: 577-80.
- 57- **Jain D, Roy S, Chopra S.**
Atypical central neurocytoma of fourth ventricle with hemorrhagic complication during surgery in a child.
Clin Neurol Neurosurg. 2012 Feb;114(2):182-4. Epub 2011 Nov 8

- 58- JAMSHIDI J, IZUMOTO S, YOSHIME T, MARUNO M**
Central Neurocytoma presenting with intratumoral haemorrhage.
Neurosurg Rev (2001) 24:48-52
- 59- JAY V, EDWARDS V, HOVING E.**
Central neurocytoma: morphological, flow cytometric, polymerase chain reaction, fluorescence in situ hybridization, and karyotypic analysis.
J Neurosurg. 1999;90:348-54
- 60- KAWASHIMA M, SUZUKI SO, DON-URA K.**
Alpha-Synuclein is expressed in a variety of brain tumors showing neuronal differentiation.
Acta Neuropathol (2000) 99:154-60
- 61- KELLY K, KOELLER CAPT MC, USN AND GLENN D, SANDBERG ltc usa MC.**
Cerebral Intraventricular Neoplasms: radiologic-pathologic correlation.
Radiographics 2002;22:1473-505
- 62- KIM DG, CHI JG, PARK SH, CHANG KH, LEE SH, JUNG HW, et all.**
Intraventricular neurocytoma: clinicopathological analyses of seven cases.
J Neurosurg (1992) 76: 759-65
- 63- KIM DG, KIM JS, CHI JG.**
Central neurocytoma: proliferative potential and biological behavior.
J Neurosurg. 1996; 84:742-7.
- 64- KIM DG, PAEK SH, KIM HJ, CHI JG, JUNG HW, HAN DH, et al.**
Central neurocytoma : the role of radiation therapy and long-term outcome.
Cancer 1997 ; 79 : 1995- 2002.
- 65- KIM DG, PAEK SH, KIM IH.**
Central neurocytoma: the role of radiation therapy and long term outcome.
Cancer 1997;46:1995 - 2000.
- 66- KOELLER KK, SANDBERG GD**
From the archives of the AFIP. Cerebral intraventricular neuroplasms: radiologic-pathologic correlation.
Radiographics (2002) 22:1473-1505
- 67- KUBOTA T, HAYASHI M, KAWANO H, KABUTO M, SATO K, LSHLSE J, KAWAMOTO K, ET ALL**
Central neurocytoma immunohistochemical and ultrastructural study
Acta Neuropathol (1991) 81 418-27

- 68- KULKARNI V, RAJSHEKHAR V, HARAN RP, CHANDI SM**
Long-term outcome in patients with central neurocytoma following stereotactic biopsy and radiation therapy.
Br J Neurosurg (2002) 16:126-32
- 69- KUSAMA H, KOHDA T, ITOH YM, MIWA T, HOKANO M**
A case of central neurocytoma.
J Clin Electron Microsc (1988)21834-35
- 70- LEE HY, CHUAH KL, CHAN LP**
An intraventricular brain tumor in a young woman. Part 1.
Central neurocytoma. Pathology (2002) 34: 5-188
- 71- LEE J, CHANG S, MCDERMOTT.**
Intraventricular neurocytomas.
Neurosurg Clin N Am 2003;14:483 - 508.
- 72- LEENSTRA JL, RODRIGUEZ FJ, FRECHETTE CM, GIANNINI C, STAFFORD SL, POLLOCK BE, ET ALL.,**
Central neurocytoma: management recommendations based on a 35-year experience.
Int J Radiat Oncol Biol Phys 2007;67:1145-54.
- 73- LEHMANN P., BRUNIAU A., ET DERAMOND H.,**
Neurocytome Central : A Propos D'un Cas,
J Radiol 2003;84:855-6, Editions Françaises de Radiologie, Paris, 2003
- 74- LELOUP ROBERT,**
Atlas d'Histologie humaine et animale d'Histologie-Embryologie,
Faculté de Médecine, FUNDP (devenu depuis Laboratoire Cellules et Tissus) Mars 2007
- 75- LENZI J, SALVATI M, RACO A, FRATI A, PICCIRILLI M, DELFINI, R.**
Central neurocytoma: a novel appraisal of a polymorphic pathology. Our experience and a review of the literature.
Neurosurg Rev 2006;29: 286-92.
- 76- LEUNG SY, NG HK, PANG JC.**
Three recently recognized tumors that may mimic oligodendroglioma: central neurocytoma, dysembryoblastic neuroepithelial tumor and clear cell ependymoma.
Adv Anat Pathol (1996) 3:130-8

- 77- LEZAR S., MAHROUG N., ZAMIATI W., KADIRI R.,**
Imagerie Des Tumeurs Cerebrales Intra Ventriculaires (A Propos De 26 Cas),
Service Central De Radiologie – Chu Ibn Rochd Casablanca–Maroc Journal de Radiologie,
Volume 87, Issue 10, October 2006, Page 1488
- 78- LOUIS DN, HOCHBERG FH**
Cerebral primitive neuroectodermal in an adult, with spinal cord metastasis after 18-year dormancy.
J Neurooncol (1990) 9: 77-80
- 79- LOUIS DN, SWEARINGEN B, LINGGOOD RM, DICKERSIN GR, KRETSCHMAR C, BHAN AK, et all.**
Central nervous system neurocytoma and neuroblastoma in adults. Report of eight cases.
J Neurooncol 1990; 9: 231-8.
- 80- LOUIS N., OHGAKI HIROKO, WIESTLER OTMAR D., CAVENEE WEBSTER K.,**
WHO Classification of Tumours of the Central Nervous System,
International Agency for Research on Cancer (IARC) Lyon, 2007
- 81- LUXTON G, PETROVICH Z, JOZSEF G, NEZDI LA, APUZZO ML**
Stereotactic radiosurgery: principles and comparison of treatment methods.
Neurosurgery (1992) 32:241-59
- 82- MACKENZIE IR**
Central neurocytoma: histologic atypia, proliferation potential and clinical outcome.
Cancer (1999) 85:1606-10
- 83- MAGUIRE JA, BILBAO JM, KOVACS K, RESH L**
Hypothalamic neurocytoma with vasopressin immunoreactivity(1992):
immunohistochemical and ultrastructural observation.
Endocr Pathol 3: 99-104
- 84- MAIURI F, SPAZIANTE R, DE CARO ML, CAPPABIANCA P, GIAMUNDO A, IACONETTA G.**
Central neurocytoma: clinico-pathological study of 5 cases and review of the literature.
Clin Neurol Neurosurg 1995;97:219-28
- 85- MAJOS C, COIL S, PONS LC.**
Central neurocytoma arising in the third ventricle.
Neuroradiology 1997;39:270-2.

- 86- MARUYAMA I, SDATO N, WAKI A, TSUCHIDA T, YOSHIDA M, KUJIBAYASHI Y, et al.**
Hyperacute changes in glucose metabolism of brain tumors after stereotactic radiosurgery : a PET study.
J Nucl Med 1999 ; 40 : 1085- 90.
- 87- MEHAR CHAND SHARMA MD, CHITRA SARKAP MD, ASIS KUMAR KARAK MD PHD .**
Intraventricular neurocytoma: a clinicopathological study of 20 cases with review of the literature,
Journal of Clinical Neuroscience (1999) 6(4), 319-23
- 88- METELLUS P, ALLIEZ JR, DODEROT F, HASSOUN J, ALLIEZ B (2000)**
Central neurocytoma: 2 case report and review of the literature.
Acta Neurochir (Wien) (2000) 142:1417-22
- 89- MINEURA K, SASAJIMA T, ITOH Y, SASAJIMA H, KOWADA M, TOMURA N et al**
Blood flow and metabolism of central neurocytoma: a positron emission tomography study.
Cancer(1995) 76:1224-32
- 90- MNIF I., CHAKER M., DAOUD E., BEN MAHFOUDH K., MNIF Z., MNIF J.,**
Neurocytome central : à propos de trois observations,
Service de radiologie, EPS Habib-Bourguiba, 3029 Sfax, Tunisie, *Journal of Neuroradiology (2008) 35, 56-59*
- 91- MOLLER-HARTMANN W, KRINGS T, BRUNN A, KORINTH M, THRON A**
Proton magnetic resonance spectroscopy of neurocytoma outside the ventricular region.
Case report and review of the literature.
Neuroradiology (2002)44:230-4
- 92- MOURIQUAND CLAUDE,**
Synthèse d'histologie PCEM, Système nerveux central et organes des sens
- 93- MOUSSA R., ABADJIAN G., NADER M.**
NEUROCYTOME CENTRAL À propos de quatre cas,
Neurochirurgie, 2004, 50, n° 6, 639-46
- 94- MRAK RE.**
Malignant neurocytic tumor.
Human Pathol 1994; 25: 747-52.

- 95- **NAKAGAWA K, AOKI Y, SAKATA K, SASAKI Y, MATSUTAMI M, AKANUMA A.**
Radiation therapy of well differentiated neuroblastoma and central neurocytoma.
Cancer, 1993; 72: 1350-5.
- 96- **Niiro T, Tokimura H, Hanaya R, Hirano H, Fukukura Y, Sugiyama K, et all**
MRI findings in patients with central neurocytomas with special reference to differential diagnosis from other ventricular tumours near the foramen of Monro.
J Clin Neurosci. 2012 Mar 10.
- 97- **NISHIO S, FUJIWARA S, TASHIMA T, TAKESHITA I, FUJII K, FUKUI M.**
Tumors of the lateral ventricular wall, especially the Septum Pellucidum : Clinical Presentation and variations in pathological features.
Neurosurgery 1990 ; 27 : 224-30.
- 98- **NISHIO S, MORIOKA T, SUZUKI S.**
Tumours around the foramen of Monro: clinical and neuroimaging features and their differential diagnosis.
J Clin Neurosci 2002;9:137 - 41.
- 99- **NISHIO S, TAKESHITA I, KANEKO Y, FUKUI M**
Cerebral neurocytoma: a new subset of benign neuronal tumors of the cerebrum.
Cancer 70: (1992) 529-37
- 100- **NISHIO S, TASHIMA T, TAKESHITA I, FUKUI M.**
Intraventricular neurocytoma: clinicopathological features of six cases.
J Neurosurg. 1988 ; 68:665-70
- 101- **NISHIO S, TASHIMA T, TAKESHITA T et al (1998)**
Intraventricular neurocytoma clinicopathological features of six cases.
J Neurosurg 68: 665±70
- 102- **OHGAKI H, EIBL RH, SCHWAB M, REICHEI MB, MALIANI L, GEHRING M et all.**
Mutations of the p53 tumor suppressor gene in neoplasms of the human nervous system.
Mol Carcinog (1993) 8: 74-80,
- 103- **OKAMURA A, GOTO S, SATO K, USHIO Y.**
Central neurocytoma with hemorrhagic onset.
Surg Neurol 1995 ; 43 : 252-5.
- 104- **PATIL AA, MCCOMB RD, GELBER B et al (1990)**
Intraventricular neurocytoma: a report of two cases.
Neurosurg 26: 140±4

- 105- PEARL GS, TAKEI Y, BAKAY RA, DAVIS P.**
Intraventricular primary cerebral neudlastoma in adults: report of three cases.
Neurosurgery (1985) 16: 847-9.
- 106- Peltier J, Baroncini M, Le Gars D, Lejeune JP.**
Central neurocytomas of the lateral ventricle. A series of 35 cases with review of the literature.
Neurochirurgie. 2011 Sep;57(4-6):215-9
- 107- PERRY NG, SUN SOO Y, CHASELING R, O'NEIL P**
Intraventricular neurocytoma.
Australian Radiology(1996) 40:125-33
- 108- POLLOCK B, STAFFORD S.**
Stereotactic radiosurgery for recurrent central neurocytoma. Case report.
Neurosurgery 2001 ; 48 : 441-3.
- 109- POPTANI H, GUPTA RK, ROY R, PANDEY R, JAIN VK, CHHABAR DK.**
Characterization of intracranial mass lesions with in vivo proton MR, spectroscopy.
AJNR (Am J Neuroradiol) 1995 ; 16 : 1593-603.
- 110- RADES D, FEHLAUER F**
Treatment options for central neurocytoma.
Neurology (2002) 59:1268-70
- 111- RADES D, FEHLAUER F, LAMSZUS K, SCHILD SE, HAGEL C, WESTPHAL M,et all.**
Well-differentiated neurocytoma : what is the best available treatment ?
Neuro-oncol 7 (2005) : 77-83
- 112- RADES D, FEHLAUER F, SCHILD SE,**
Treatment of atypical neurocytomas.
Cancer (2004) 100 : 814-7
- 113- RADES D, SCHILD SE, FEHAULER F,**
Prognostic value of the MIB-1 labeling index for central neurocytomas.
Neurology (2004) 62 : 987-9
- 114- RADES D, SCHILD SE.**
Is 50 Gy sufficient to achieve long-term local control after incomplete resection of typical neurocytomas?
Strahlenther Onkol 2006;182:415-8.

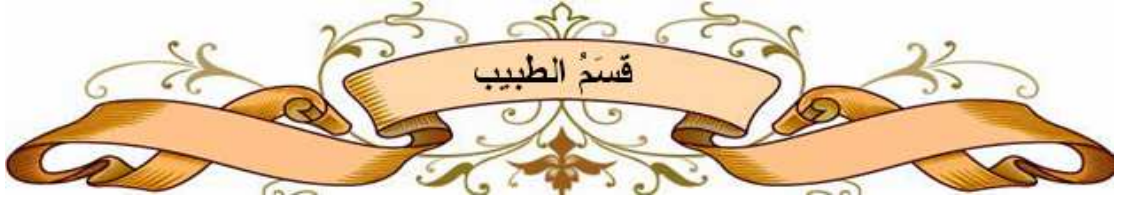- 115- **RHODES RH, M COLE, Y TAKAOKA, U ROESSMAN, EE COSTES, J SIMON:**
Intraventricular cerebral neuroblastoma. Analysis of subtypes and comparison with hemispheric neuroblastoma.
Arch Pathol Lab Med 118 (1994) 897-911
- 116- **ROBBINS P, SEGAL A, NARULA S, STOKES B, LEE M, THOMAS W et al**
Central neurocytoma. A clinico-pathological, immunohistochemical and ultrastructural study of 7 cases.
Pathol Res Radiol (1996) 191:100-11
- 117- **ROMANO A., CHIBBARO S., MAKIESE O., MARSELLA M., MAININI P., BENERICETTI E.,**
Endoscopic removal of a central neurocytoma from the posterior third ventricle,
Journal of Clinical Neuroscience 16 (2009) 314-8
- 118- **RUSSELL DS, RUBINSTEIN LJ.**
Neuroblastomas in : Pathology of Tumors of the Nervous System.
Fifth Edition. Baltimore : Williams & Wilkins 1989 : 279-89.
- 119- **S"OYLEMEZOGLU F, SCHEITHAUERBW, ESTEVE J, KLEIHUES P.**
Atypical central neurocytoma.
J Neuropathol Exp Neurol 1997;56:551-6.
- 120- **SALVATI MAURIZIO, CERVONI LUIGI, CARUSO RICCARDO, AND GAGLIARDI FRANCO M.,**
Central neurocytoma: clinical features of 8 cases,
Mediterranean "Neurological Neuromed" Institute, IRCCS, Pozzili (Is), Italy, Neurosurg. Rev. 20 (1997) 39-43
- 121- **SCHILD SE, SCHEITAUER BW, HADDOCK MG, SCHI" D, BURGER PC, WILLIAM WW et all.**
Central Neurocytomas.
Cancer (1997) 79: 790-5
- 122- **SCHMIDT MH, GOTTFRIED ON, VON KOCH CS, CHANG SM, MCDERMOTT MW.**
Central neurocytoma: a review.
J Neurooncol 2004;66:377-84.
- 123- **SCHWEITZER JB, DAVIES KG**
Differentiating central neurocytoma.
J Neurosurg (1997) 86:543-6
- 124- **SGOUROS S, CAREY M, ALUWIHARE N, BARBER P, JACKOWSKI A**
Central neurocytoma: a correlative clinico-pathologic and radiologic analysis.
Surg Neurol (1998) 49:197-204

- 125– **SGOUROS S, JACKOWSKI A, CAREY ME**
Central neuroeytnma without thtraventricular extension.
Surg Neurol 1993; 42: 335–9.
- 126– **SGOUROS S, WALSH R, BARBER P**
Central neurocytoma of thalamic origin.
Br J Neurosurg (1994) 8373–6
- 127– **SHARMA MC, RATHORE A, KARAK AK, SARKAR C.**
A study of proliferative markers in central neurocytoma.
Pathology. 1998;30:355–9.
- 128– **SHARMA MC, SARKAR C, KARAK AK, GAIKWAD S, MAHAPATRA AK, MEHTA VS.**
Histogenesis and differentiation potential of central neurocytomas.
Lab Invest 1991;64:585–91.
- 129– **SMOKER WR, TOWNSEND JJ, REICHMAN MV**
Neurocytoma accompanied by intraventricular haemorrhage: case report and literature review.
Am J Neuro Radiol (AJNR) (1991) 12:765–70
- 130– **SOBOTKA A, KHALIL A, COMBES C, FERROIR JP, BIGOT JM.**
What is your diagnosis? A mass in the lateral ventricle.
J Neuroradiol 1998;25:101–2.
- 131– **SOYLEMEZOGLU F, KLEIHUES P, ESTEVE J, SCHEITHAUER BW.**
Atypical central neurocytoma,
J Neuropath Exp Neurol (1997) 56 : 551–6
- 132– **SOYLEMEZOGLU F, ONDER S, TEZEL GG, BERKER M,**
Neuronal nuclear antigen (Neun) : a new toot in the diagnosis of central neurocytoma.
Pathol Res Pract (2003) 199 :463–8
- 133– **TACCONI L, THOM M, SYMON L.**
Central neurocytoma : a clinicopathological study of five cases.
Br J Neurosurg 1997 ; 11 : 286–91.
- 134– **TAKAO H, NAKAGAWA K, OHTOMO K.**
Central neurocytoma with craniospinal dissemination.
J Neurooncol 2003;64:255 – 9.

- 135- TAMIYA T, FURUTA T, ASARI S et al (1990)**
Central neurocytoma. Case report.
Neurol Med Chir 30: 237-41 (Jpn)
- 136- TARUSCIO D, DANESI R, MONTALDI A .**
Nonrandom gain of chromosome 7 in central neurocytoma: a chromosomal analysis and fluorescence in situ hybridization study.
Virchows Archiv (1997)430:47-51
- 137- TATTER SB, BORGES LF, LOUIS DN**
Central neurocytoma of the cervical spinal cord. Report of two cases.
J Neurosurg (1994) 81:288-93
- 138- TOMURA N, HIRANO H, WATANABE O, WATARAI J, ITOH Y, MINEURA K,et all.**
Central Neurocytoma with Clinically Malignant Behavior.
AJNR 1997;18:1175-8.
- 139- TONG CY, NG HK PANG JC, HU J, HUI AB, POON WS,**
Central neurocytomas are genebically distinct from oligodendmgliomas and neuroblastomas
Htstopathology (2000) 37 160-5
- 140- TORTORI-DONATI P, MARIA PAOLA F, ANDREA R, ARMANDO C, MASSIMO B, GIANNANTONIO P.**
Extraventricular neurocytoma with ganglionic différenciation associated with complex partial seizures.
Am J Neuroradiol 1999;20:724-7.
- 141- TOWNSEND JJ, JP SEAMAN:**
Central neurocytoma—a rare benign intraventricular tumor.
Acta Neuropathol 71 (1986) 167-70
- 142- TYLER-KABARA E, KONDZIOLKA D, FLICKINGER JC, LUNSFORD LD**
Stereotactic radiosurgery for residual neurocytoma. Report of four cases.
J Neurosurg (2001) 95:879-82
- 143- VALDUEZA JM, WESTPHAL M, VORTMEYER A, MU" LLER D, PADBERG B, HERRMANN HD.**
Central neurocytoma: clinical, immunohistologic, and biologic findings of a human neuroglial progenitor tumor.
Surg Neurol. 1996;45:49 -56

- 144- VALLAT-DECOUVELAERE AV, GAUCHEZ P, VARLET P.**
So-called malignant and extraventricular neurocytomas: reality or wrong diagnosis? A critical review about two overdiagnosed cases.
J Neurooncol 2000;48:161 - 72
- 145- Vasiljevic A, François P, Loundou A, Fèvre-Montange M, Jouvét A, Roche PH, Figarella-Branger D.** Prognostic factors in central neurocytomas: a multicenter study of 71 cases.
Am J Surg Pathol. 2012 Feb;36(2):220-7.
- 146- VINIKOFF L, YETTOU H, FOMEKONG E.**
Central neurocytoma. A report of 4 cases.
Neurochirurgie 1999;45:39-44.
- 147- VON DEIMLING A, JANZER R, KLEIHUES P.**
Patterns of differentiation in central neurocytoma. An immunohistochemical study of eleven biopsies.
Acta Neuropathol (1990)79: 473-9
- 148- VON DEIMLING A, JANZER R, KLEIHUES P, SAREMASLANI P, GAZI-YASARGIL M, SPOERRI O, et al.**
Histogenesis and differentiation potential of central neurocytomas.
Lab Invest 1991 ; 64 : 585-90.
- 149- VON KOCH CS, SCHMIDT MH, UYEHARA-LOCK JH, BERGER MS, CHANG SM.**
The role of PCV chemotherapy in the treatment of central neurocytoma: illustration of a case and review of the literature.
Surg Neurol (2003) 60:560-5
- 150- WALDRON JS, TIHAN T.,**
Epidemiology and pathology of intraventricular tumours.
Neurosurg Clin N Am 2003;14:469 - 82.
- 151- WARMUTH-METZ M, KLEIN R, SORENSEN N, SOLYMOSI L.**
Central neurocytoma of the fourth ventricle.
J Neurosurgery 1999 ; 91 : 506-9.
- 152- WHARTON SB, ANTOUN NM, MACFARLANE R.**
The natural history of a recurrent central neurocytoma-like tumour.
Clin Neuropathol 1998;17:136 - 40.

- 153- WICHMANN W, SCHUBIGER O, VON DEIMLING A, SCHENKER C, VALAVANIS A.**
Neuroradiology of central neurocytoma.
Neuroradiology 1991;33:143-8.
- 154- WILSON AJ, DH LEAFFER, ND KONOUX:**
Differentiated cerebral neuroblastoma: a tumor in need of discovery.
Hum Pathol 16 (1985) 647-9
- 155- WOLF HK, BUSLEI R, SCHMIDT-KASTNER R.**
NeuN: a useful neuronal marker for diagnostic histopathology.
J Histochem Cytochem. 1996;44:1167-71.
- 156- WONG J., TEO C., KWOK B.,**
Central neurocytoma in third and fourth ventricles with aqueductal involvement
Department of Neurosurgery, Prince of Wales Hospital, Sydney, New South Wales, Australia, (2005)
- 157- YASARGIL MG, K VON AMMON, AVON DHMLING, A VALAVANIS, W WICHMANN, OD WIESTLER**
Central neurocytoma : histopathological variants and therapeutic approaches.
J Neurosurg 76 (1992) 32-7
- 158- YEN CP, SHEEHAN J, PATTERSON G, STEINER L.**
Gamma knife surgery for neurocytoma.
J Neurosurg 2007;107:7-12.
- 159- YIN XL, PANG JC, HUI AB, NG HK,**
Detection of chromosomal imbalance in central neurocytoma by using comparative genomic hybridization.
J Neurosurg (2000) 93:77-81
- 160- YOUM HESSLER RB, LOPES MB, FRANKFURTER A ,**
Cytoskeletal immunohistochemistry of central neurocytomas.
Am J Surg Pathol (1992) 16: 1031-8
- 161- YUEN ST, FUNG CF, NG THK, LEUNG SY.**
Central neurocytoma : its differentiation from intraventricular oligodendroglioma.
Child's Nerv Syst 1992 ; 8 : 383-8.
- 162- ZHANG D, WEN L, HENNING TD, FENG XY, ZHANG YL, ZOU LG: ZHANG ZG**
Central neurocytoma: clinical pathological and neuroradiological findings.
Clin Radiml61 (2006) : 34-57.



اقْسِمُ بِاللَّهِ الْعَظِيمِ

أَنْ أَرِاقِبَ اللَّهَ فِي مِهْنَتِي.

وَأَنْ أَصُونَ حَيَاةَ الْإِنْسَانِ فِي كَأْفَةِ أَدْوَارِهَا فِي كُلِّ الظُّرُوفِ وَالْأَحْوَالِ بِإِدْلَالٍ وَسَعْيٍ فِي اسْتِنْقَاذِهَا مِنَ الْهَلَاكِ وَالْمَرَضِ وَالْأَلَمِ وَالْقَلْقِ.

وَأَنْ أَحْفَظَ لِلنَّاسِ كِرَامَتَهُمْ، وَأَسْتُرَ عَوْرَتَهُمْ، وَأَكْتَمَ سِرَّهُمْ.

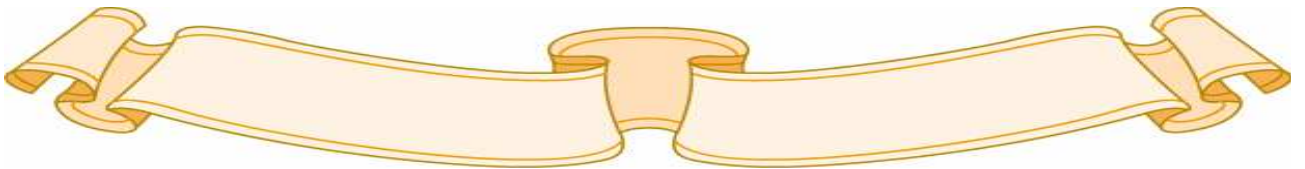
وَأَنْ أَكُونَ عَلَى الدَّوَامِ مِنْ وَسَائِلِ رَحْمَةِ اللَّهِ، بِإِدْلَالِ رِعَايَتِي الطَّبِيبِيَّةِ لِلْقَرِيبِ وَالْبَعِيدِ، لِلصَّالِحِ وَالطَّالِحِ، وَالصَّدِيقِ وَالْعَدُوِّ.

وَأَنْ أَثَابِرَ عَلَى طَلْبِ الْعِلْمِ، أُسَخِّرَهُ لِنَفْعِ الْإِنْسَانِ .. لَا لِأَذَاهِ.

وَأَنْ أُوَقِّرَ مَنْ عَلَّمَنِي، وَأَعْلَمَ مَنْ يَصْغُرَنِي، وَأَكُونَ أَخًا لِكُلِّ زَمِيلٍ فِي الْمِهْنَةِ الطَّبِيبِيَّةِ مُتَعَاوِنِينَ عَلَى الْبِرِّ وَالتَّقْوَى.

وَأَنْ تَكُونَ حَيَاتِي مِصْدَاقَ إِيمَانِي فِي سِرِّي وَعَلَانِيَتِي ، نَقِيَّةً مِمَّا يُشِينُهَا تَجَاهَ اللَّهِ وَرَسُولِهِ وَالْمُؤْمِنِينَ.

وَاللَّهُ عَلَى مَا أَقُولُ شَهِيدٌ.





جامعة القادسيه عياض
كلية الطب و الصيدلة
مراكش

أطروحة رقم 99

سنة 2012

التكفل بالعصبية المركزي
تجربة مصلحة جراحة الدماغ و الأعصاب
بالمستشفى الجامعي محمد السادس

الأطروحة

قدمت ونوقشت علانية يوم ... / ... / 2012

من طرف

السيد هشام بن كرباش

المزداد في 02 غشت 1983 بالزاوية الرحالية

لنيل شهادة الدكتوراة في الطب

الكلمات الأساسية :

العصبية المركزي - ورم الجهاز العصبي المركزي - التصوير المقطعي
التصوير بالرنين المغناطيسي - الجراحة

اللجنة

الرئيس	السيد س. أيت بن علي
المشرف	السيد م. المجاطي
الحكام	السيد ج. غنان
	السيد ه. نجمي
	السيدة ن. شريف الربيبي الكونوني
	أستاذة مبرزة في التشخيص بالأشعة