



ANNEE 2010

THESE N° 58

MYXOMES CARDIAQUE A PROPSOS DE 13 CAS

THESE

PRESENTEE ET SOUTENUE PUBLIQUEMENT LE 28/05/2010
PAR

Mr. ISSAM ELOUAKILI

Né le 13 Septembre 1983 à Nador

Interne au CHU Ibn Sina Rabat

POUR L'OBTENTION DU DOCTORAT EN MEDECINE

MOTS CLES

Myxome cardiaque- échocardiographie- circulation extracorporelle - chirurgie.

JURY

Mr. D. BOUMZEBRA

Professeur de chirurgie cardiovasculaire CHU de MARRAKECH

PRESIDENT

Mr. Y. ELBEKKALI

Professeur de chirurgie cardiovasculaire HMIM V RABAT

RAPPORTEUR

Mr. A. BOULHYA

Professeur de chirurgie cardiovasculaire HMIM V RABAT

Mr. M. LAAROUSSI

Professeur de chirurgie cardiovasculaire CHU de RABAT

Mr. C. SELKAN

Professeur de chirurgie cardiovasculaire HMIM V RABAT

JUGES



*Liste des
professeurs*

**UNIVERSITE CADI AYYAD
FACULTE DE MEDECINE ET DE PHARMACIE
MARRAKECH**

Doyen Honoraire

: Pr. Badie-Azzamann MEHADJI

ADMINISTRATION

Doyen

: Pr. Abdelhaq ALAOUI YAZIDI

Vice doyen

: Pr. Ahmed OUSEHAL

Secrétaire Général

: Mr. Azzeddine EL HOUDAIGUI

PROFESSEURS D'ENSEIGNEMENT SUPERIEUR

| | | |
|-------------------|---------------|-----------------------------|
| ABBASSI | Hassan | Gynécologie-Obstétrique A |
| AIT BENALI | Said | Neurochirurgie |
| ALAOUI YAZIDI | Abdelhaq | Pneumo-physiologie |
| ABOUSSAD | Abdelmounaim | Néonatalogie |
| BELAABIDIA | Badia | Anatomie-Pathologique |
| BOUSKRAOUI | Mohammed | Pédiatrie A |
| EL HASSANI | Selma | Rhumatologie |
| EL IDRISSI DAFALI | My abdelhamid | Chirurgie Générale |
| ESSADKI | Omar | Radiologie |
| FIKRY | Tarik | Traumatologie- Orthopédie A |
| FINECH | Benasser | Chirurgie – Générale |
| KISSANI | Najib | Neurologie |
| KRATI | Khadija | Gastro-Entérologie |
| LATIFI | Mohamed | Traumato – Orthopédie B |
| MOUTAOUAKIL | Abdeljalil | Ophtalmologie |
| OUSEHAL | Ahmed | Radiologie |
| RAJI | Abdelaziz | Oto-Rhino-Laryngologie |
| SARF | Ismail | Urologie |
| SBIHI | Mohamed | Pédiatrie B |
| SOUMMANI | Abderraouf | Gynécologie-Obstétrique A |
| TAZI | Imane | Psychiatrie |

PROFESSEURS AGREGES

| | | |
|------------------------|--------------------|---|
| ABOULFALAH | Abderrahim | Gynécologie – Obstétrique B |
| AMAL | Said | Dermatologie |
| AIT SAB | Imane | Pédiatrie B |
| ASRI | Fatima | Psychiatrie |
| ASMOUKI | Hamid | Gynécologie – Obstétrique A |
| AKHDARI | Nadia | Dermatologie |
| BENELKHAÏAT RENOMAR | Ridouan | Chirurgie – Générale |
| BOUMZEBRA | Drissi | Chirurgie Cardiovasculaire |
| CHABAA | Laila | Biochimie |
| DAHAMI | Zakaria | Urologie |
| EL FEZZAZI | Redouane | Chirurgie Pédiatrique |
| ELFIKRI | Abdelghani | Radiologie |
| EL HATTAOUI | Mustapha | Cardiologie |
| ESSAADOUNI | Lamiaa | Médecine Interne |
| ETTALBI | Saloua | Chirurgie – Réparatrice et plastique |
| GHANNANE | Houssine | Neurochirurgie |
| LOUZI | Abdelouahed | Chirurgie générale |
| OULAD SAIAD | Mohamed | Chirurgie pédiatrique |
| MAHMAL | Lahoucine | Hématologie clinique |
| MANSOURI | Nadia | Chirurgie maxillo-faciale Et stomatologie |
| MOUDOUNI | Said mohammed | Urologie |
| NAJEB | Youssef | Traumato - Orthopédie B |
| LMEJJATTI | Mohamed | Neurochirurgie |
| SAMKAOUI | Mohamed Abdenasser | Anesthésie- Réanimation |

| | | |
|----------------------|-------|-------------------------|
| SAIDI | Halim | Traumato - Orthopédie A |
| TAHRI JOUTEI HASSANI | Ali | Radiothérapie |
| YOUNOUS | Saïd | Anesthésie-Réanimation |

PROFESSEURS ASSISTANTS

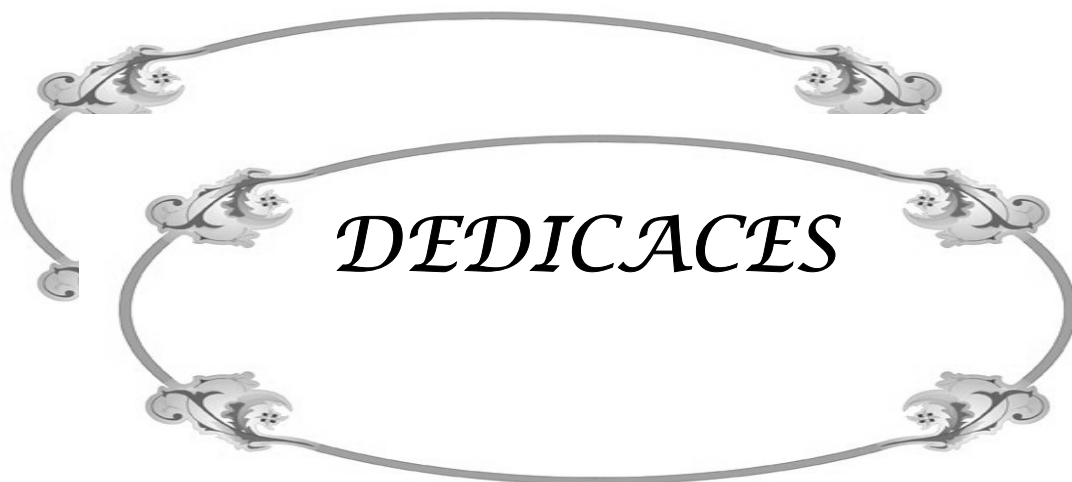| | | |
|----------------|---------------|------------------------------------|
| ABKARI | Imad | Traumatologie-orthopédie B |
| ABOU EL HASSAN | Taoufik | Anesthésie - réanimation |
| ABOUSSAIR | Nisrine | Génétique |
| ADERDOUR | Lahcen | Oto-Rhino-Laryngologie |
| ADMOU | Brahim | Immunologie |
| AGHOUTANE | El Mouhtadi | Chirurgie – pédiatrique |
| AIT BENKADDOUR | Yassir | Gynécologie – Obstétrique A |
| AIT ESSI | Fouad | Traumatologie-orthopédie B |
| ALAOUI | Mustapha | Chirurgie Vasculaire périphérique |
| AMINE | Mohamed | Epidémiologie - Clinique |
| AMRO | Lamyae | Pneumo - phtisiologie |
| ARSALANE | Lamia | Microbiologie- Virologie |
| ATMANE | El Mehdi | Radiologie |
| BAHA ALI | Tarik | Ophtalmologie |
| BASRAOUI | Dounia | Radiologie |
| BASSIR | Ahlam | Gynécologie – Obstétrique B |
| BENCHAMKHA | Yassine | Chirurgie réparatrice et plastique |
| BEN DRISS | Laila | Cardiologie |
| BENHADDOU | Rajaa | Ophtalmologie |
| BENJILALI | Laila | Médecine interne |
| BENZAROUEL | Dounia | Cardiologie |
| BOUCHENTOUF | Rachid | Pneumo-phtisiologie |
| BOUKHANNI | Lahcen | Gynécologie – Obstétrique B |
| BOURROUS | Mounir | Pédiatrie A |
| BSSIS | Mohammed Aziz | Biophysique |

Les myxomes cardiaque à propos de 13 cas

| | | |
|------------------------------|-------------------|---|
| CHAFIK | Aziz | Chirurgie Thoracique |
| CHAFIK | Rachid | Traumatologie-orthopédie A |
| CHAIB | Ali | Cardiologie |
| CHERIF IDRISSE EL GANOUNI | Najat | Radiologie |
| DIFFAA | Azeddine | Gastro - entérologie |
| DRAISS | Ghizlane | Pédiatrie A |
| DRISSI | Mohamed | Anesthésie -Réanimation |
| EL ADIB | Ahmed rhassane | Anesthésie-Réanimation |
| EL ANSARI | Nawal | Endocrinologie et maladies métaboliques |
| EL BARNI | Rachid | Chirurgie Générale |
| EL BOUCHTI | Imane | Rhumatologie |
| EL BOUIHI | Mohamed | Stomatologie et chirurgie maxillo faciale |
| EL HAOURY | Hanane | Traumatologie-orthopédie A |
| EL HOUDZI | Jamila | Pédiatrie B |
| EL JASTIMI | Said | Gastro-Entérologie |
| EL KARIMI | Saloua | Cardiologie |
| EL MANSOURI | Fadoua | Anatomie - pathologique |
| HAJJI | Ibtissam | Ophtalmologie |
| HAOUACH | Khalil | Hématologie biologique |
| HERRAG | Mohammed | Pneumo-Phtisiologie |
| HERRAK | Laila | Pneumo-Phtisiologie |
| HOCAR | Ouafa | Dermatologie |
| JALAL | Hicham | Radiologie |
| KAMILI | El ouafi el aouni | Chirurgie – pédiatrique générale |
| KHALLOUKI | Mohammed | Anesthésie-Réanimation |
| KHOUCHANI | Mouna | Radiothérapie |
| KHOULALI IDRISSE | Khalid | Traumatologie-orthopédie |
| LAGHMARI | Mehdi | Neurochirurgie |
| LAKMICHI | Mohamed Amine | Urologie |


Les myxomes cardiaque à propos de 13 cas

| | | |
|---------------|-----------------|----------------------------|
| LAOUAD | Inas | Néphrologie |
| MADHAR | Si Mohamed | Traumatologie-orthopédie A |
| MANOUDI | Fatiha | Psychiatrie |
| MAOULAININE | Fadlmrabihrabou | Pédiatrie (Néonatalogie) |
| MOUFID | Kamal | Urologie |
| NARJIS | Youssef | Chirurgie générale |
| NEJMI | Hicham | Anesthésie - Réanimation |
| NOURI | Hassan | Oto-Rhino-Laryngologie |
| OUALI IDRISSE | Mariem | Radiologie |
| QACIF | Hassan | Médecine Interne |
| QAMOUISS | Youssef | Anesthésie - Réanimation |
| RABBANI | Khalid | Chirurgie générale |
| SAMLANI | Zouhour | Gastro - entérologie |
| SORAA | Nabila | Microbiologie virologie |
| TASSI | Noura | Maladies Infectieuses |
| ZAHLANE | Mouna | Médecine interne |
| ZAHLANE | Kawtar | Microbiologie virologie |
| ZOUGAGHI | Laila | Parasitologie –Mycologie |



*Toutes les lettres ne sauraient trouver les mots qu'il faut...
Tous les mots ne sauraient exprimer la gratitude,
L'amour, le respect, la reconnaissance...
Aussi, c'est tout simplement que*



*Je dédie cette
thèse... *

*A ma très chère mère,
Qui m'a donné naissance, qui a attendu avec impatience les fruits de ce long parcours
d'endurance.*

Tu as veillé sur mon éducation et mon bien être avec amour, tendresse, dévouement et perfection.

Tu étais toujours mon refuge qui me prodigue sérénité, soutien et conseil.

Tes prières m'ont été d'un grand soutien au cours de ce long parcours

Tu sais très bien que mon amour et mon respect pour toi sont sans limite et dépassent toute description.

J'espère qu'en ce jour l'un de tes rêves se réalise à travers moi en concrétisant le fruit de tes sacrifices.

Je ne te remercierai jamais assez pour ce que tu as fait et ce que continues à faire pour moi.

A toi, je dédie ce travail en gage de mon amour et mon respect les plus profonds. Puisse Dieu te préserver et faire de moi une fille à la hauteur de ton espérance.

Puisse Dieu tout puissant t'accorder longue vie, santé, bonheur pour que notre vie soit illuminée pour toujours.

A MON TRÈS CHER PÈRE

Aucune dédicace ne saurait exprimer mon respect, mon amour éternel et ma considération pour les sacrifices consentis pour mon instruction et mon bien être. Tu as été pour moi durant toute ma vie le père exemplaire, l'ami et le conseiller. Tes prières ont été pour moi d'un grand soutien au cours de ce long parcours. J'espère réaliser ce jour un de tes rêves et être digne de ton nom, ton éducation, ta confiance et des hautes valeurs que tu m'as inculqué. Que dieu, tout puissant, te garde, te procure santé, bonheur et longue vie pour que tu demeures le flambeau illuminant mon chemin....✍

**A MES CHERS GRANDS PARENTS : HAJ HMIDA ; HAJ LHCEN
OUHMOU ; HAJA HALIMA ; HAJA FATIMA**

A MES TRÈS CHÈRES FRÈRES ET SŒURS AYOUB, JBADR ET
SOUKAINA

Vous m'avez soutenu et comblé tout au long de mon parcours Vous savez que l'affection et l'amour fraternel que je vous porte sont sans limite. Je vous dédie ce travail en témoignage de l'amour et des liens de sang qui nous unissent. Puisseons-nous rester unis dans la tendresse et fidèles à l'éducation que nous avons reçue. J'implore Dieu qu'il vous apporte bonheur et vous aide à réaliser tous vos vœux.

A MES SECONDS PARENTS : ABDELLAH NAÏTLACHGER ET OUAHBI
MALIKA

A MES SECONDS FRÈRE ET SŒUR : ABDELOUAHAB ; ADNAN ;
AMINE ; MERIEM

A LA FAMILLE ELOUAKILI ET LA FAMILLE OUAHBI

A TOUS MES CHÈRES ONCLES ET TANTES

Que dieu vous accorde sante longue vie et bonheur.

A TOUS MES COUSINS ET COUSINES

A MA SECONDE FAMILLE TANTE MARIA ET ONCLE
ABDELLAH AINSI QUE TOUTE LA FAMILLE HKAOUI

A MES TRÈS CHÈRES FRÈRES PLUS QUE MES AMIS BOUHLAL
YOUSSEF ; GHOUBACH MOURAD ; MESSOUDI TARIK, SADIKI
BADR. ; BOUAYAD MOHAMMED ; CHAHBOUNI MOHAMED ;
LHAYANI MONTR ; TIJANI YOUSSEF ; PR. TIJANI HARROUDI ; PR.
ADNANE BENZIRAR ; OTMAN ELOUAKILI ; ABDESSAMAD LAMO.
Merci pour les bons moments passés ensemble. Que chacun trouve ici l'expression de mon profond
attachement. Puisse Allah nos assister dans nos projets et guider nos pas dans la futur vie
professionnelle active. Amen.

A MES AMIS INTIME : HIJAJ IMANE ; HANANE MIMOUNI ;
ZYADI MOUNIA ; LHAYANI ANAS ; LAABDOUNI AZDIN ; KABOUS
MUSTAPHA ; AZRARI AMINE ; HOUDA JALAL ; MEHDI
MOUTAOUAKIL ; BRAHIM LAHMADI ; MONCEF ELMANSOURI ;
BLMIR HICHAM ; BLMIR REDOUAN ; MOTIAA YOUSSEF ;
MADHAR SIMOHAMED.

Avec toute mon affection, je vous souhaite tout le bonheur et toute la réussite. Trouver dans ce travail, mon estime, mon respect et mon amour. Que dieu vous procure bonheur, santé et grand succès.

A MES AMIS

*AZIZ, ACHRAF; ZAKI HARAKAT; OAHLOUS; KOURIA; SPHINX;
AMLAL; AHMED, ABDELTIFF, YOUNES, RAJAA; SIHAM, SELOUA,
SAMIA, NARJIS, AMINA, FATINE, HALAOUA, FATIMA; HAKIM;
NAZIH; KHADIJA; ASMA; MOUAD; SAMAR; AALLAOUI;
ACHBOUK; BEKKALI; BENTAMA; BENABOU; FADOUA; KAMAL;
SANA; NADIA; WAFA;
SAOSAN; SALAH; IBTISSAM; ZINEB; GHIZLAN; MERIEM; MANAL; A
HBDYOU; BOURKI; SALMA; HOUDA; MAHA; TALILA; NAHID;
BOUCHRA AINSI QUE TOUTE MA PROMOTION.*

Que cette thèse soit pour vous le témoignage de mes sentiments les plus sincères et les plus affectueux. Je vous souhaite à tous longue vie pleine de bonheur et de prospérité

A TOUS MES TRÈS CHÈRES COLLEQUES ET AMIS

*OUCHRIF; AMZIAN HASSANI; NAJIB
; AHJJAM; HOMRANI; BOUCHIDA;
RIFFI; KETOUNI; KETTANI; RIFFI; MEKKAOUI; ALAMI; RHANIM;
CHETTO; RHANIM; DLIMI; KHADIRI; IDRISSE; BAKRIGA; BELHADI
; ZANATI; BESSAM; CHAGOU; BERRADY; LAMZAF; BOUFETAL; AITB
ENALI; BENABDESSALAM; BASSIR; RACHINI; NACIRI; ZOUHIR; BIO
VA; ABDOULKADRI; TRAOURE; BOUBAKAR; SAOURI*

A MON MAÎTRE PR. ELVAACOUBI MOURADH

Vous avez toujours été notre père spirituel, notre exemple à suivre grâce à votre savoir, votre humilité et toutes vos qualités humaines.

Je remercie le bon Dieu de vous avoir eu comme maître. Vous êtes une fierté pour vos patients et vos élèves.

Vous m'avez fait un grand honneur en acceptant d'être le Rapporteur et le Président de ma thèse.

*Les mots ne suffiront jamais pour vous exprimer mon hommage, ma gratitude et mon admiration
pour la personne que vous êtes.*

Veillez trouvez ici, cher maître le témoignage de ma reconnaissance et de mon profond respect.

A TOUS MES MAÎTRES

*PR.HERMAS ; PR ELMNAOUR ; PR .MAHFOUD ;
PR.ELBARDOUNI ; PR .BERRADA ; PR. OUDAGHIRE; PR .LAHLOU ;
PR .LAMRANI ; PR .MOUSTAIN ; PR. ISMAIL ; PR .KHÉRM AZET
DR.ABOUZAHÉR*

*Aucune dédicace ne saurait exprimer le respect que je vous porte de même que ma reconnaissance
pour tous les sacrifices consentis pour mon éducation, mon instruction et mon bien être. Puisse
dieu tout puissant vous procurer santé bonheur et longue vie.*

**A LA GRANDE FAMILLE DU SERVICE DE TRAUMATOLOGIE-
ORTHOPÉDIE CHU IBN SINA DE RABAT**

**A LA GRANDE FAMILLE DU SERVICE DE NEUROLOGIE CHU
MOHAMMED V DE MARRAKECH : PR .KISSANI ; PR.ESSADOUNI ;
DR.TASSI ; DR.ZAHLAN ; DR.LOUHAB ; DR .JAAFARI ; DR .ADALI ;
DR.HJJAJ ; DR .MEBROUK ; DR .CHRAA ; DR .NAJI ; DR.BIAZ ; Mme
SAIDA ; Mme BADIAA ; Mme NAJAT AINSI QUE TOUS LE
PERSONNELLE INFIRMIER**

A MONSIEUR LE SECRÉTAIRE GÉNÉRAL DU CHU

MOHAMMED VI :

Mr .HABIBI ABDELKADER

**ANSI QUE TOUS LE PERSONNEL ADMINISTRATIF DU CHU
MOHMED VI**

**A LA FAMILLE GHOUBACHE, MESSOUDI, SADIKI, BOUHLAL,
HKAOU**

*Que cette thèse soit pour vous le témoignage de mes sentiments les plus sincères et les plus
affectueux.*

**A TOUS MES ENSEIGNANTS DU PRIMAIRE,
SECONDAIRE ET DE LA FACULTÉ DE Médecine DE MARRAKECH**

A TOUS LES MEMBRES DE L'AMIR

En témoignage de ma gratitude et mes remerciements

Que Dieu vous procure sante, bonheur et longue vie.

A tous ceux qui me sont chers et que j'ai omis de citer....



REMERCIEMENTS

A NOTRE MAITRE ET PRESIDENT DE THESE : Pr. D. BOUMZEBRA

Vous nous avez fait un grand honneur en acceptant aimablement la présidence de notre jury. Vos qualités professionnelles nous ont beaucoup marqué mais encore plus votre gentillesse et votre sympathie.

Veillez accepter, cher maître, dans ce travail nos sincères remerciements et toute la reconnaissance que nous vous témoignons.

A NOTRE MAITRE ET RAPPORTEUR DE THESE : Pr. Y. ELBEKKALI

Nous sommes très touchés par l'honneur que vous nous avez fait en acceptant de nous confier ce travail. Vos qualités scientifiques et humaines ainsi que votre modestie nous ont profondément marqué et nous servent d'exemple. Vous nous avez à chaque fois réservée un accueil aimable et bienveillant.

Veillez accepter, chère maître, dans ce travail l'assurance de notre estime et notre profond respect.

A NOTRE MAITRE ET JUGE : Pr. A. BOULHVA

Nous vous remercions de nous avoir honorés par votre présence. Vous avez accepté aimablement de juger cette thèse. Cet honneur nous touche infiniment et nous tenons à vous exprimer notre profonde reconnaissance.

Veillez accepter, chère maître, dans ce travail l'assurance de notre estime et notre grand respect.

A NOTRE MAITRE ET JUGE: Pr.M .LAAROUSI

Vous nous avez fait l'honneur de faire partie de notre jury. Nous avons pu apprécier l'étendue de vos connaissances et vos grandes qualités humaines.

Veillez accepter, Professeur, nos sincères remerciements et notre profond respect.

A NOTRE MAITRE ET JUGE : Pr. C. SELKAN

C'est un grand honneur pour moi de vous avoir parmi les membres de mon jury de thèse.

Votre compétence, votre gentillesse, et votre modestie font de vous un exemple à suivre.

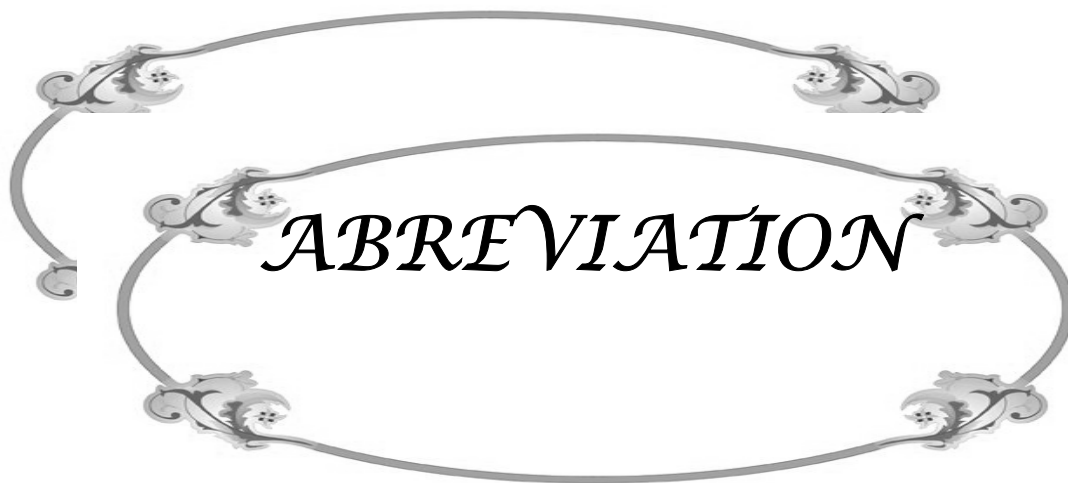Que ce travail soit la reconnaissance de mon grand respect.

A Dr. BOUAYAD MOHAMMED ; DR.MOUTAOUAKIL MEHDI : Dr.

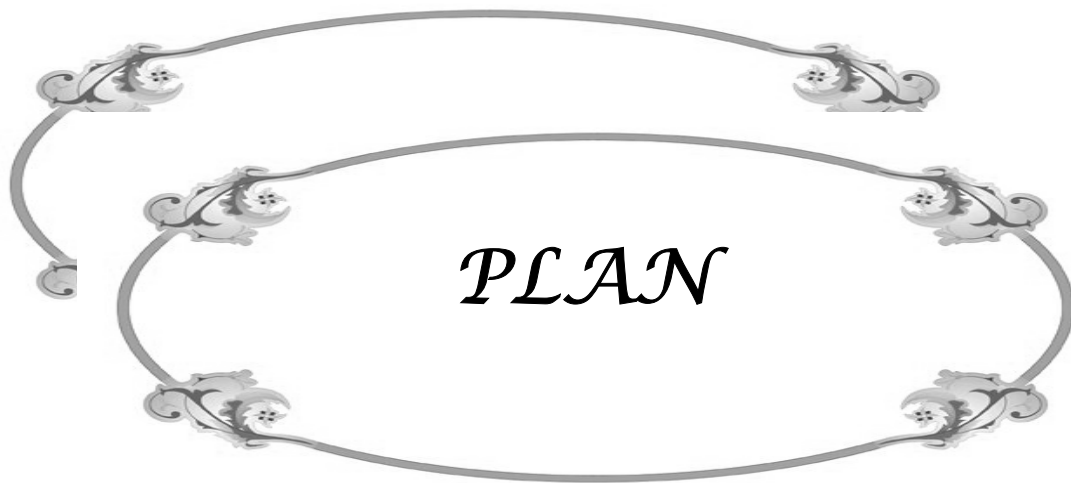
OTMANI NOURDDINE

Nous vous sommes reconnaissants de l'aide apportée tout au long de ce travail. Veuillez trouver ici l'expression de nos sentiments les plus distingués.

A toute personne qui a contribué de près ou de loin à la réalisation de ce travail.



AG : Atrium gauche.
AD : Atrium droit
VD : Ventricule droit
VS : Vitesse de sédimentation
CRP : C réactive protéine
TDM : Tomodensitométrie
CHU : Centre hospitalier universitaire



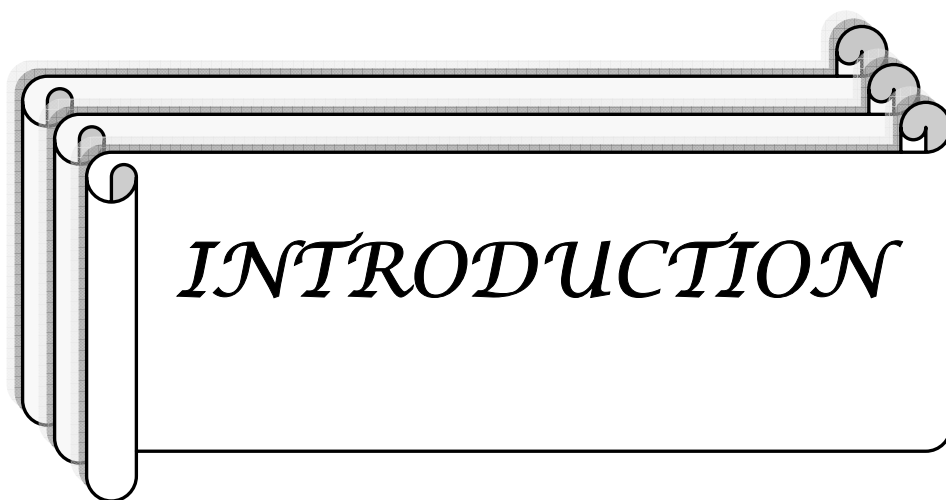
| | |
|---|-----------|
| INTRODUCTION | 1 |
| RAPPEL | 3 |
| I- DEFINITION | 4 |
| II- EPIDEMIOLOGIE | 5 |
| III- RAPPEL HISTORIQUE | 6 |
| IV- ANATOMIE PATHOLOGIQUE | 7 |
| 1. SIEGE..... | 7 |
| 2. TAILLE..... | 7 |
| 3. MACROSCOPIE..... | 7 |
| 4. MICROSCOPIE OPTIQUE..... | 9 |
| 5. MICROSCOPIE ELECTRONIQUE..... | 9 |
| 6. VITESSE DE CROISSANCE..... | 10 |
| V- PHYSIOPATHOLOGIE | 12 |
| VI- DIAGNOSTIC: TDD DE L'ATRIUM GAUCHE | 15 |
| A. Clinique | 15 |
| 1. SYNDROME OBSTRUCTIF..... | 15 |
| 2. SYNDROME EMBOLIQUE..... | 17 |
| B. Examen paraclinique..... | 20 |
| 1-ECG..... | 20 |
| 2-Radiographie thoracique..... | 21 |
| 3- Imagerie..... | 21 |
| ❖ ECHOCARDIOGRAPHIE..... | 21 |
| ❖ TDM..... | 24 |
| ❖ I.R.M. | 25 |
| ❖ CINE-ANGIOGRPHIE..... | 26 |
| ❖ CORONAROGRAPHIE..... | 26 |
| 4- BIOLOGIE..... | 26 |
| VII- FORMES CLINIQUES | 27 |
| A .Selon le siège..... | 27 |
| 1. Myxome de l' Atrium droit..... | 27 |
| 2. Myxome du Ventricule gauche..... | 27 |
| 3. Myxome du Ventricule droit..... | 27 |
| 4. Myxome Valvulaire..... | 28 |
| B. Formes Familiales..... | 29 |

| | |
|---|-----------|
| VIII- EVOLUTION ET PRONOSTIC..... | 31 |
| MATERIELS ET METHODES | 33 |
| 1. AGE | 37 |
| 2. SEXE | 37 |
| 3. ANTECEDENTS | 37 |
| 4. FACTEURS DE RISQUE CARDIO-VASCULAIRE | 38 |
| 5. CARACTERISTIQUES CLINIQUES | 38 |
| a Signes fonctionnels..... | 38 |
| b Signes physiques..... | 39 |
| c Signe généraux..... | 39 |
| 6 .EXAMEN COMPLEMENTAIRE | 40 |
| a.ECG..... | 40 |
| b.Radiographie thoracique..... | 40 |
| c. Echocardiographie..... | 40 |
| d. Biologie..... | 44 |
| 7. TRAITEMENT | 44 |
| A-Délai de prise en charge | 44 |
| B-Voies d’abord | 50 |
| a- Pariétal..... | 50 |
| b-Voie d’abord des cavités cardiaques..... | 45 |
| c-Données chirurgicales..... | 46 |
| 1. Principe de la circulation extracorporelle (CEC) | 46 |
| • Hypothermie modérée..... | 46 |
| • Cardioplégie cristalloïde..... | 46 |
| • Durée du clampage aortique..... | 46 |
| • Durée de la CEC..... | 46 |
| • Particularité du myxome de l’atrium droit..... | 46 |

| | |
|--|----|
| 2. Constatations per opératoires..... | 46 |
| • Aspect..... | 46 |
| • Localisation..... | 48 |
| • La base d'implantation..... | 48 |
| 3. Attitude vis à vis de la tumeur..... | 49 |
| 4. Attitude vis à vis de la base d'implantation..... | 49 |
| 5. Gestes associés..... | 49 |
| d-Etude histologique | 51 |
| RESULTATS | 52 |
| 1-Mortalité hospitalière..... | 53 |
| 2-Morbidité..... | 53 |
| 3- Durée de la ventilation artificielle..... | 53 |
| 4-Durée de séjour en réanimation..... | 53 |
| 5- Suivi..... | 53 |
| DISCUSSION | 54 |
| I. EPIDEMIOLOGIE | 55 |
| 1. Fréquence..... | 55 |
| 2. Age..... | 55 |
| 3. Sexe..... | 56 |
| II. ANATOMO-PATHOLOGIE | 57 |
| 1. Siège..... | 57 |
| 2. Nombre..... | 58 |
| 3. Taille et poids..... | 59 |
| 4. Aspect macroscopique..... | 59 |
| 5. Aspect histologique..... | 60 |
| III. ETUDE CLINIQUE | 60 |
| A-LE MYXOME ATRIAL GAUCHE..... | 61 |

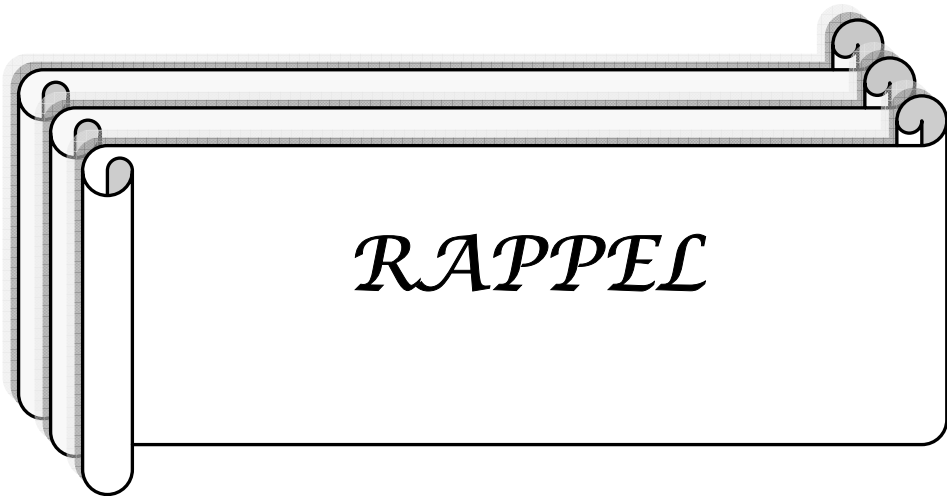
| | |
|--|-----------|
| 1. LES CIRCONSTANCES DE DECOUVERTE..... | 61 |
| 2. LES ELEMENTS D'ORIENTATION..... | 66 |
| 2.1-Biologiques : | 66 |
| 2.2 - Electriques : | 66 |
| 2.3 - Radiologiques | 67 |
| 3. LES ELEMENTS DE CERTITUDE : | 68 |
| B-LES AUTRES LOCALISATIONS..... | 69 |
| 1. LE MYXOME DE L'ATRIUM DROIT..... | 69 |
| 2. LE MYXOME DU VENTRICULE DROIT..... | 73 |
| 3. LE MYXOME DU VENTRICULE GAUCHE..... | 73 |
| IV. TRAITEMENT..... | 74 |
| A. LES BUTS DU TRAITEMENT..... | 74 |
| B. LES MOYENS..... | 74 |
| 1-Traitement médical | 74 |
| 2-Traitement chirurgical..... | 74 |
| a. Bilan préopératoire..... | 75 |
| b. Préparation à la chirurgie..... | 75 |
| c. Monitoring anesthésique..... | 75 |
| d. Principe de l'intervention..... | 75 |
| e .Voie d'abord pariétal..... | 76 |
| f. Principe de la CEC..... | 79 |
| g- Voies d'abord des cavités cardiaques..... | 80 |
| h. Attitude vis à vis de la tumeur..... | 83 |
| i. Attitude vis à vis de la base d'implantation..... | 83 |
| C. INDICATION OPERATOIRE..... | 84 |
| V – PRONOSTIC..... | 85 |

| | |
|-----------------------------------|-----------|
| 1- La mortalité..... | 85 |
| 2. Morbidité postopératoire | 85 |
| 3. Récidive..... | 85 |
| 4. Suivi..... | 85 |
| CONCLUSION..... | 86 |
| RESUME..... | 88 |
| REFERENCES..... | 92 |



INTRODUCTION

Le myxome cardiaque, bien qu'il soit la plus fréquente des tumeurs bénignes du cœur, reste une affection rare, aux expressions multiples. Sa découverte était le plus souvent autopsique avant l'apparition de l'échographie qui en a transformé le pronostic en permettant un diagnostic précoce qui débouche sur un geste thérapeutique amenant une guérison totale. La clinique du myxome tend donc à évoluer du tableau classique de cardiopathie avancée vers des aspects atypiques. Pour toutes ces considérations, il nous a paru intéressant, à propos de treize observations colligées dans le service de chirurgie cardio-vasculaire de l'hôpital MOHAMMED V de Rabat, de faire une revue de la littérature.



I-DEFINITION

Le myxome représente la variété histologique la plus fréquente des tumeurs bénignes du cœur. C'est une tumeur de nature polypeuse à développement intracavitaire qui réalise une excroissance tissulaire à partir des reliquats mésenchymateux embryonnaires localisés, le plus souvent au septum interatrial expliquant la nette prédominance des myxomes de l'atrium.

Il ne s'agit évidemment que d'une bénignité histologique car, les myxomes par leur prolifération endocavitaire peuvent entraîner des conséquences hémodynamiques graves mettant en jeu le pronostic vital, d'autant plus que l'expression clinique est polymorphe et trompeuse retardant ainsi le diagnostic jusqu'au stade de complications parfois.

II- EPIDEMIOLOGIE

Les tumeurs primitives du cœur sont rares, leur incidence varie de 0,0017 à 0,33% selon différentes études autopsiques [1]. 75% d'entre elle sont des tumeurs bénignes et parmi elles 50% sont des myxomes [2, 3]. Le myxome s'observe à tout âge, avec une prédominance entre 30 et 60 ans et un âge moyen entre 45 et 50 ans [4, 5].

Selon PRICHARD [6], son sex-ratio est de 1/1; dans la plupart des autres séries il prédomine dans le sexe féminin avec un sex-ratio de 3/1 [7].

Si le myxome est la plus fréquente des tumeurs cardiaques bénignes chez l'adulte, il est moins fréquent que le rhabdomyome et le fibrome chez l'enfant. Les formes familiales ne sont pas exceptionnelles, survenant chez des sujets plus jeunes et s'intégrant le plus souvent dans le cadre d'un complexe lésionnel appelé complexe de CARNEY [8], à transmission autosomique dominante [9], dans lequel les myxomes cardiaques sont volontiers multiples et récidivants contrairement aux myxomes sporadiques.

Dans les pays développés, le myxome représente avec la sclérose tubéreuse de Bourneville la principale cause tumorale d'embolies cérébrales d'origine cardiaque [10]. 0,44 % des ischémies cérébrales seraient des embolies myxomateuses selon une étude de KNEPPER [11] qui a recensé, sur une période de 12 ans, 15 tumeurs cardiaques dont 11 myxomes, sur 2500 malades hospitalisés pour ictus hémiparétique.

III-RAPPEL HISTORIQUE

On attribue à KING [12,13] la première description clinique d'un myxome en 1845, et YATER [14] réalise la première revue de 75 cas en 1931. En 1945 MAHAIM [15] réalise une revue de 250 polypes intracardiaques basée sur une expérience personnelle considérable et une bibliographie de 1298 références.

En 1951 PRICHARD [6] collige 125 cas de myxomes cardiaques. A cette époque tous les myxomes ont été découverts à l'autopsie. Les premiers cas reconnus avant la mort l'ont été par le toucher mitral à cœur fermé pratiqué au cours d'interventions sur des rétrécissements mitraux [16].

En 1952 GOLDBERG [17] rapporte le premier cas de myxome dépisté du vivant du malade par l'angiographie, chez un enfant de 3 ans qui présentait des épisodes d'hémiplégie droite à répétition.

Le premier diagnostic échographique (T.M.) de myxome est rapporté par EFFERT [18, 19] en 1952 en Allemagne, mais il faut attendre le début des années 1970 pour que l'échographie supplante l'angiographie et devienne l'outil diagnostique de référence du myxome (surtout l'échographie bidimensionnelle), du fait de son innocuité et de sa grande fiabilité. La première récurrence intracardiaque d'un myxome opéré est signalée par GERBODE en 1967 [20].

La première tentative d'exérèse d'un myxome de l'atrium droit fut réalisée par BAHNSON [21] en 1953.

En 1954 CARON a décrit une « tumeur polyforme développée dans l'atrium gauche et plongeant dans l'orifice atrio-ventriculaire qu'elle rétrécissait », avec autant de précision que de saveur littéraire.

Le développement de la technique de circulation extracorporelle permet à CRAAFORD [22] en 1954, d'être à l'origine du premier succès chirurgical de résection d'un myxome de l'atrium gauche. MATHEY [16] en 1958, puis MICHAUD [23] à Lyon en 1959, obtiennent les premiers succès chirurgicaux français.

Le premier cas de myxome du ventricule gauche opéré le fut par KAY en 1959 [24] et le premier cas de myxome du ventricule droit par MICHAUD [25] en 1960.

IV. ANATOMIE PATHOLOGIQUE.

1. Siege [13]

75% des myxomes siègent dans l'atrium gauche, le plus souvent au voisinage de la fosse ovale, 15 à 20% siègent dans l'atrium droit et 2,5 à 4% siègent dans chaque ventricule. Ils sont le plus souvent uniques, mais des myxomes multiples ont été rapportés, ils peuvent occuper une ou plusieurs cavités [26]. Ils peuvent exceptionnellement siéger sur les valves.

2. Taille [27,28]

Les myxomes sont en général cliniquement parlants quand ils mesurent de 5 à 10 cm, l'échographie permet d'en découvrir de beaucoup plus petits, de diamètre inférieur à 2 cm. Les diamètres maximum de la littérature atteignent 15 cm. Le poids moyen se situe autour de 35 grammes variant de 0,72 g à 247 g pour le plus gros rapporté par ST JOHN SUTTON [28].

3. Macroscopie [29, 30]

Le myxome est une tumeur bien limitée polylobée, soit polypoïde, gélatineuse et translucide (« tumeur en grelot »), soit arrondie, ferme et lisse. Son pédicule est court, à base large (ce qui permet de le différencier d'un thrombus), son site d'implantation sur la paroi cardiaque est le plus souvent situé sur le limbe de la fosse ovale pour le myxome des atriums. Le myxome de l'atrium droit est plus volontiers volumineux et calcifié, probablement à cause d'un temps de latence intracardiaque plus grand. Les myxomes des ventricules ont plus souvent une implantation mal limitée, réalisant des coulées qui tapissent l'endocarde.

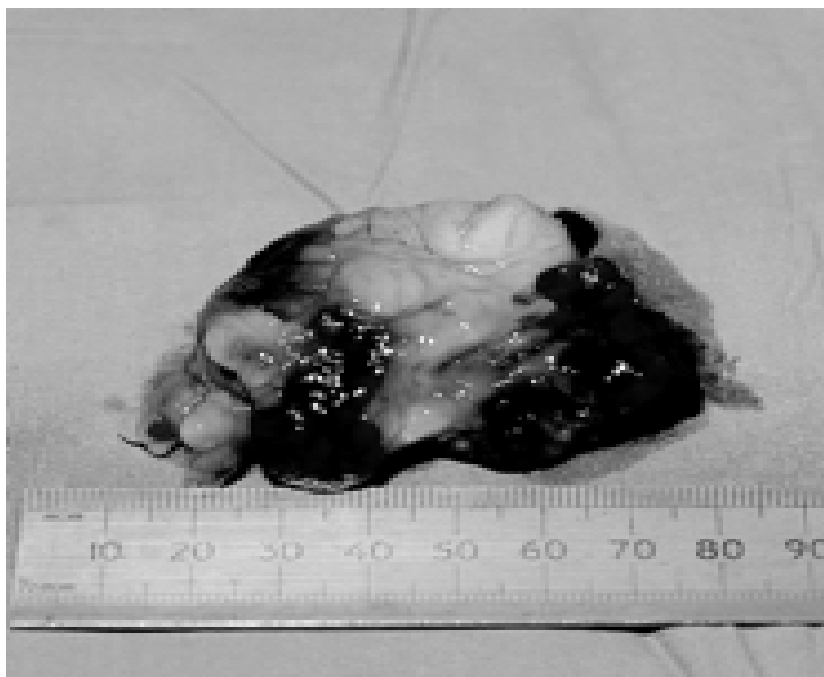


Figure 1: Aspect macroscopique du myxome cardiaque.

(Leonard M Heart 2001;85:218-222)

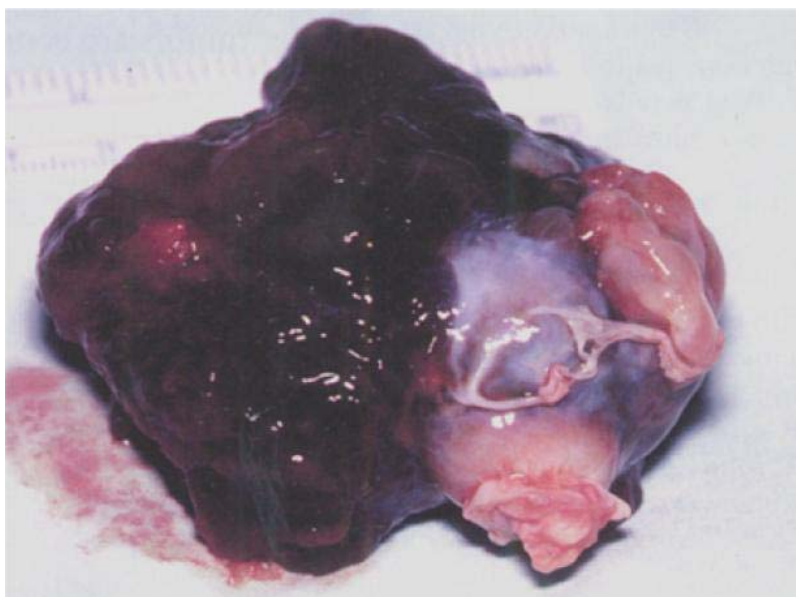

Figure 2 : image montrant l'aspect polylobule gélatineux du myxome avec sa base d'implantation à droite.

(Guhathakurta.S Tex Heart Inst J. 2000; 27(1): 61-63)

4. MICROSCOPIE OPTIQUE [29 ; 31]

Elle révèle une matrice amorphe abondante, myxoïde, riche en mucopolysaccharides, P.A.S. positive, contenant des cellules peu nombreuses et dispersées. En surface du myxome , les cellules sont plutôt de forme arrondie ou polygonale à noyaux hyperchromatiques et cytoplasmes peu abondants . Plus profondément, elles prennent un aspect plus allongé voir fusiforme ou étoile et se regroupent en amas ou en structures tubulaires angioïdes caractéristiques du myxome, qui préfigurent des structures vasculaires rudimentaires.

Font également partie intégrante de la structure du myxome : des lacunes vasculaires, des pigments hémossidériques sous forme de grains libres ou dans des macrophages sidérophagiques, des exsudats fibrineux, des plages de nécrobiose hémorragique, des infiltrats lymphoplasmocytaires et des calcifications. Le pied d'insertion du myxome sur la paroi cardiaque est une zone active avec de nombreux cordons cellulaires pleins. Il semble posé sur l'endocarde refoulant sa limitante élastique.

En regroupant les diverses particularités histologiques des myxomes, LOIRE et TABIB [29] posent de distinguer les myxomes inactifs, momifiés, de taille définitivement fixée, riches en substance fondamentale quasiment acellulaire, calcifiés en masse (et dans ce cas visibles sur des radiographies simples), et les myxomes actifs contenant de nombreuses structures vasculaires plus ou moins achevées. Ces deux formes seraient le reflet d'un stade évolutif du myxome.

5. La MICROSCOPIE ELECTRONIQUE [32]

On distingue schématiquement trois principaux types de cellules.

- Des cellules sécrétantes (avec appareil de golgi important et de multiples vésicules) en général dispersées ou en petits cordons.
- Des cellules myoépithéliales contenant d'abondants microfilaments, réunies entre elles par des zonula adherens, et pouvant former des structures tubulaires.

- Des cellules différenciées : cellules musculaires lisses et cellules endothéliales surtout, fibroblastes parfois.

La nature mésenchymateuse de ces différentes cellules a été confirmée par la présence de filaments intra-cytoplasmiques d'actine, de myosine, de vimentine (les cellules tumorales conservant les caractéristiques immunologiques des cytofilaments du tissu d'origine) [31;33].

Les observations en microscopie électronique ont donc permis de confirmer la thèse de RIBBERT [34] quant à la nature tumorale du myxome et d'infirmer la thèse de la simple organisation d'un thrombus de THOREL [6]. Ces constatations histologiques ont conduit CHOMETTE [35] à considérer le myxome comme « une néoformation de nature dysgénétique, développée à partir de cellules multipotentes embryonnaires du blastème cardiaque dont la fosse ovale, dernier lieu de l'organogenèse cardiaque, est précisément le site de séquestration électif».

6. Vitesse de croissance [36 ; 37]

Elle est mal connue et difficile à apprécier du fait de la grande latence clinique du myxome. Il semble qu'elle soit assez rapide à partir du moment où elle est initiée, mais également qu'elle puisse cesser à un moment donné, en particulier quand le myxome a atteint une taille qui le rend symptomatique, par nécrose tumorale, calcification ou pour une autre cause inconnue.

Pour évaluer cette vitesse de croissance on peut se baser sur les observations de myxomes découverts après une première échographie ou angiographie normale, et sur les récurrences dépistées au cours de la surveillance après exérèse de myxomes. ROUDAUT [38] rapporte en 1987 l'observation d'un homme de 45 ans exploré (dont échographie) et ayant bénéficié de pontage coronaire au décours d'un infarctus du myocarde, l'échographie est pratiquée à nouveau 8 mois plus tard en

raison de l'apparition d'une dyspnée, avec alors découverte d'un myxome de l'atrium gauche de 6 x 4 cm. MARINISSEN [36] décrit l'ablation d'un myxome de l'atrium gauche de 6 x 4 cm . 18 mois après un pontage coronaire dont le bilan préopératoire avait comporté une étude échocardiographique normale. REY [36] rapporte en 1993 l'observation d'une femme de 74 ans qui a

Les myxomes cardiaque à propos de 13 cas

bénéficié de la résection sans complications d'un myxome de l'atrium gauche, découvert à l'échographie lors du bilan étiologique de chutes, 27 mois après une première échographie ne montrant qu'un prolapsus mitral. Le myxome mesurait 4,5 x 2,9 x 3,9 cm et pesait 42 g soit une vitesse de croissance de 1,5 g par mois. MALEKADEH [39] commente 9 cas de récurrence de myxome de l'atrium gauche après une première intervention, et en se basant sur trois observations bien documentées, estime la vitesse de croissance à 1,2 g par mois. On considérait classiquement que les récurrences de myxomes croissaient plus vite que les myxomes initiaux [28] mais cette hypothèse est donc actuellement remise en cause, d'autant que les observations de ROUDAUT et de MARINISSEN montrent que la croissance d'un myxome initial peut être particulièrement rapide.

V. PHYSIOPATHOLOGIE

Les troubles physiopathologiques engendrés par le myxome dépendent de [40]

- La localisation ;
- Les caractéristiques : volume, mobilité, friabilité.
- La présence en tant que tumeur.
- De développement endocavitaire, le myxome entraîne un syndrome d'obstruction orificielle ou cavitaire variable selon la localisation (avec un retentissement en amont et en aval).
- Le volume de la tumeur conditionne la tolérance hémodynamique, sa mobilité en fonction de la longueur du pédicule, détermine : la variabilité de la symptomatologie dans le temps (au cours du cycle cardiaque et d'un examen à un autre) et selon la position du malade.

A. La localisation atriale :

La tumeur entraîne une obstruction plus ou moins complète [41]

1 – Pendant la diastole :

Elle descend plus ou moins vers le ventricule s'engageant à travers l'orifice atrio-ventriculaire réalisant :

- Soit une obstruction totale avec chute du débit cardiaque.
- Soit une obstruction partielle avec gêne au remplissage ventriculaire d'où la symptomatologie de pseudo-rétrécissement mitral ou tricuspide.

2 – Pendant la systole :

Le myxome engagé dans le ventricule est expulsé vers l'atrium pendant la phase de contraction ventriculaire isométrique avec :

Les myxomes cardiaque à propos de 13 cas

– Soit retard à la fermeture de la valve atrio-ventriculaire (retard de la composante mitrale ou tricuspide de BI).

– Soit l'impossibilité d'occlusion complète de l'orifice atrio-ventriculaire avec régurgitation ventriculo-atriale et gêne à l'éjection ventriculaire.

– Au niveau atrial, l'irruption de la tumeur dans l'atrium engendre une augmentation brusque de la pression entraînant un reflux dans les veines pulmonaires (à gauche) ou les veines caves (à droite), ceci se traduisant par l'onde V atriale, capillaire pulmonaire ou jugulaire.

– La masse tumorale intra-atriale obstruant parfois de façon plus ou moins complète un ou plusieurs orifices des veines pulmonaires (à gauche) des veines caves (à droite), perturbe l'écoulement du sang vers l'atrium, avec possibilité d'accidents paroxystiques pulmonaires et de signes droits aigus.

Enfin, les mouvements de la tumeur dans les cavités sont à l'origine de frottements endocavitaires, de bruits surajoutés en particulier dans la protodiastole «tumor plop protodiastolic».

B. LA LOCALISATION VENTRICULAIRE :

Deux types de syndromes peuvent être réalisés :

– Syndrome d'obstruction à l'éjection du ventricule gauche de même type, le plus souvent que dans les myocardiopathies obstructives.

– Syndrome d'obstruction infundibulaire du ventricule droit avec gêne à l'éjection.

La nature friable des myxomes est à l'origine d'embolies tumorales :

*Systémiques des myxomes gauches

*Pulmonaires des myxomes droits.

C. LES MANIFESTATIONS GENERALES :

Le syndrome général retrouvé dans certains cas de myxome, avec des manifestations cliniques faisant rechercher une maladie inflammatoire trompant le diagnostic sur plusieurs mois voire plusieurs années, est resté mal expliqué jusqu'aux années 80. Plusieurs hypothèses ont été avancées pour expliquer le syndrome inflammatoire et les perturbations immunologiques. En 1982, BURNS [42] a mis

Les myxomes cardiaque à propos de 13 cas

en évidence la sécrétion par le myxome de grandes quantités de V.I.P (vasoactive intestinal peptide) prouvée par la suite par dosage radio-immunologique par HARRISON en 1985 [43], ce dernier a même proposé le dosage de cette substance comme « marqueur » d'une récurrence éventuelle de la tumeur.

En 1986, KISHIMOTO [44] a mis en évidence la sécrétion par les cellules du myxome de grandes quantités d'interleukine 6 expliquant ainsi la production d'auto anticorps, les symptômes généraux et la maladie auto-immune de certains sujets porteurs de myxome.

Cependant, d'autres manifestations peuvent avoir un mécanisme autre qu'immunologique, l'anémie hémolytique peut être expliquée par un phénomène traumatique : écrasement des hématies à la surface tumorale.

VI. DIAGNOSTIC

TDD : MYXOME DE L'ATRIUM GAUCHE

A. CLINIQUE

L'atrium gauche est de loin la localisation la plus fréquente du myxome cardiaque, pour cette raison on va la prendre comme une image de référence afin de schématiser le tableau clinique type du myxome cardiaque.

1. SYNDROME OBSTRUCTIF.

L'enclavement paroxystique de la tumeur dans l'orifice valvulaire mitral lors de la diastole, est responsable d'une symptomatologie de sténose mitrale. De plus, si le volume tumoral est important, la fermeture mitrale est retardée voire incomplète, créant une insuffisance mitrale. La symptomatologie obstructive apparaît quand le myxome est assez volumineux pour avoir des conséquences hémodynamiques.

Les principales caractéristiques sémiologiques de ce syndrome obstructif sont:

- La variabilité dans le temps, et lors des changements de position, liée à la mobilité de la tumeur (par enclavement puis désenclavement rapides de la tumeur) [5.15],
- L'aggravation rapide de cette « maladie mitrale » et sa mauvaise réponse aux thérapeutiques médicales usuelles [45],
- La persistance habituelle d'un rythme sinusal dans plus de 90% des cas [46] associée au tableau de rétrécissement ou maladie mitrale.

1.1. Signes fonctionnels

a. Signes cardio-respiratoires [11]:

- ✓ La dyspnée d'effort est présente dans environ 50% des cas des diverses séries. C'est le plus fréquent des symptômes dans presque toutes les séries, en

dehors des plus récentes, et le symptôme révélateur dans plus de 60% des cas. Elle est habituellement progressivement croissante, devenant continue en quelques mois ou quelques années.

✓ Des crises dyspnéiques paroxystiques (25% des cas), des tableaux d'œdème pulmonaire aigu, survenant inopinément, sans notion d'effort, ni d'écart de régime sans sel, sont plus évocateurs, en particulier quand ils surviennent lors des changements posturaux (6% des cas de la littérature selon BARILLON (46).

✓ L'évolution se fait classiquement plus ou moins rapidement vers un tableau d'insuffisance ventriculaire gauche chronique, voire d'insuffisance cardiaque globale.

✓ Les palpitations, les douleurs thoraciques, les hémoptysies sont moins souvent décrites.

b. Signes neurologiques liés au retentissement encéphalique du trouble hémodynamique [47] :

▪ Des lipothymies et syncopes sont notées dans environ 25% des cas avec chute et retour à la conscience par désenclavement valvulaire en décubitus, et avec risque de mort subite.

▪ Des troubles sensoriels transitoires divers à type de vertiges, acouphènes, flous visuels sont souvent décrits.

1.2. Signes physiques [48]

Ils évoquent le plus souvent une pathologie mitrale et sont parfois variables dans le temps ou selon les changements posturaux. La variabilité des signes auscultatoires selon la position du patient n'est notée que dans 6 à 10% des cas [32], par contre la variabilité d'une auscultation à l'autre est rapportée dans près de la moitié des cas [5].

L'auscultation cardiaque peut être normale. Elle ne l'est que dans 7% des cas dans les séries jusqu'au début des années 1970 [49,27], mais elle le devient bien plus fréquemment dans les séries plus récentes, depuis l'utilisation courante de l'échographie: 30 à 42% [5,48]. Elle peut trouver [25, 32] :

- Un roulement diastolique mitral dans 30 à 65% des cas.
- Un souffle systolique de régurgitation mitrale, seul dans 10% des cas.
- L'association des deux souffles, évoquant une maladie mitrale dans 30 à 65% des cas.
- Un éclat ou un dédoublement du premier bruit rapporté dans 40 à 50% des cas.
- Un éclat du deuxième bruit par hypertension artérielle pulmonaire dans les cas d'oblitération mitrale chronique présent dans 50% des cas.
- Le « tumor plop » noté dans 15% des cas [50], qui serait caractéristique du myxome: le bruit protodiastolique se présente comme un faux claquement d'ouverture mitrale ou un faux troisième bruit, contemporain du prolapsus tumoral et probablement dû à la mise en tension brutale du pédicule.

2. SYNDROME EMBOLIQUE

2.1. Les embolies du myxome [51 ; 52]

Les embolies sont fréquentes, puisqu'elles surviennent dans 30 à 45% des myxomes selon les auteurs [45]. Elles sont souvent inaugurales et révélatrices du myxome. Elles sont le plus souvent faites d'un fragment tumoral, mais aussi parfois de matériel fibrino-cruorique en cas de thrombus développé sur la paroi de la tumeur [30]. L'examen histopathologique des emboles obtenus après désobstruction artérielle, devrait être fait systématiquement, car il peut conduire au diagnostic de myxome [47]. Elles touchent tous les territoires artériels avec une prédilection pour le territoire cérébral (50% des embolies), ce qui explique la grande fréquence des manifestations neurologiques dans le myxome. Elles ont la particularité de survenir en rythme sinusal [51] et de récidiver sous anticoagulants [49]. Elles sont fréquemment répétitives, et responsables d'accidents ischémiques transitoires plus souvent que définitifs, pouvant toucher successivement ou simultanément plusieurs territoires.

La diversité de la localisation des embolies rend compte de la diversité de la symptomatologie embolique:

- ❖ Dans le territoire cérébral (carotidien plus souvent que vertébral), elles sont responsables d'accidents ischémiques transitoires, dont la symptomatologie dépend de la localisation, volontiers répétitifs et intéressants simultanément ou successivement plusieurs territoires cérébraux. Dans 10 à 15% des cas, l'embolie cérébrale est inaugurale et révélatrice du myxome [51].
- ❖ L'embolie de l'artère centrale de la rétine survient dans 6% des myxome [52] parfois comme symptôme initial. Elle réalise une cécité unilatérale plus souvent qu'une amaurose transitoire. Le syndrome optico-pyramidal (cécité monoculaire associée à une hémiplégié controlatérale) est témoin d'une embolie de l'artère carotide interne, avant le départ de l'artère ophtalmique [53 ; 54].
- ❖ Les embolies coronaires sont assez fréquentes (10%), responsables de crises d'angor, d'infarctus du myocarde [55,56].
- ❖ Les embolies des artères rénales, moins fréquentes, peuvent entraîner une hématurie microscopique voire une insuffisance rénale grave [57, 58].
- ❖ Les embolies des artères des membres sont rares, pouvant se manifester par une claudication intermittente, une ischémie aiguë d'un membre [59,60], ou quand elles sont microscopiques et multiples par des myalgies avec élévation des CPK par rhabdomyolyse [61, 62].
- ❖ Les embolies des artères mésentériques, splénique, hépatique sont encore plus rares et ne sont en général constatées qu'à l'autopsie [57].
- ❖ Des embolies distales sous-cutanées peuvent donner des lésions cutanées à type de pétéchies [63], ou de nécrose cutanée [52].
- ❖ Quelques cas d'embolie par migration du myxome entier ont été décrits, la tumeur se bloquant au carrefour aortique ou dans l'aorte abdominale, donnant un tableau de choc avec paraplégie flasque et anesthésie des membres inférieurs, douleurs lombaires, anurie, pouvant simuler un diagnostic de dissection aortique [64].

2.2. Les anévrysmes myxomateux [58,53]

Les micro-embolies myxomateuses peuvent pénétrer l'endothélium vasculaire, y croître en détruisant l'intima, la limitante élastique interne, et la musculature, entraînant la formation d'anévrysmes par déhiscence de la paroi [51]. Ils sont souvent intracérébraux. Ils sont en général asymptomatiques, mais leur présence conditionne le pronostic du myxome car ils évoluent de façon parfaitement autonome, même après ablation du myxome, et peuvent se compliquer d'hémorragies quand ils se rompent [53].

Les anévrysmes peuvent se situer dans tous les territoires artériels avec cependant une grande prédilection pour le territoire cérébral [49]. Ils ont été décrits au niveau des artères coronaires, rénales [49], mésentériques [12], spléniques, hépatiques, iliofémorales et des membres.

2.3. Notion de métastases [65,66]

Quelques cas de myxomes métastatiques ont été publiés [67]. Mais restent vraiment exceptionnels, et leur existence est même mise en doute par certains.

Selon LOIRE [68], ils peuvent être expliqués par la particularité des embolies myxomateuses d'être formés d'un amas cellulaire beaucoup plus important que les autres embolies tumorales: « véritable fragment tumoral, qui retrouve dans l'artère où il se bloque les mêmes conditions de trophicité que le myxome original. L'endocarde ayant la même structure que la paroi artérielle, son implantation artérielle est de ce fait facilitée, et la croissance du fragment embolisé se poursuit comme s'il était resté in situ. ». Contrairement aux métastases cancéreuses habituelles, les cellules du myxome ne dépassent guère la paroi artérielle.

3. SIGNE GÉNÉRAUX

Les manifestations générales rapportées dans la littérature, attribuées au myxome car disparaissant après l'exérèse de celui-ci, sont extrêmement fréquentes. Elles seraient présentes dans plus de 90% des myxomes de l'atrium gauche [27,45]. Elles sont nombreuses et variées, souvent non spécifiques, pouvant orienter vers une pathologie inflammatoire, infectieuse ou dysimmunitaire.

Ce qui explique que quand elles dominent le tableau clinique, sont souvent à l'origine d'erreurs diagnostiques.

On observe le plus souvent [69]:

- Une fièvre, parfois élevée, ou simple fébricule, intermittente ou continue, notée dans 30 à 45% des cas.
- Une altération de l'état général avec asthénie, anorexie, amaigrissement est présente dans 35 à 70% des cas selon les auteurs.

Ont également été rapportés:

- Des sueurs parfois isolées,
- Des myalgies.
- Des arthralgies.
- Des lésions cutanées fugaces ou permanentes à type d'érythème, de papules, siégeant préférentiellement au niveau de la pulpe des doigts, des paumes et des plantes [59] parfois prurigineuses [63], ou douloureuses et fugaces évoquant un faux panaris d'Osler [70].
- Des rashes purpuriques ont également été rapportés [61].
- Un syndrome de Raynaud, parfois inaugural, est classiquement décrit [60].
- Quelques cas de céphalées d'allure migraineuses [71].
- Exceptionnellement des péricardites et pleurésies bilatérales récidivantes [52].

B. EXAMENS PARACLINIQUES

1. E.C.G. :

Il peut être normal. Le rythme sinusal est habituel dans le myxome, il est noté dans 85 à 97% des cas. De brefs passages en fibrillation atriale et en flutter ont été rapportés. Il retrouve plus souvent des signes d'hypertrophie atriale gauche et des signes d'hypertrophie ventriculaire droite, comme dans le rétrécissement mitral.

2. RADIGRAPHIE THORACIQUE (RT) :

Les images du film standard de face ne sont que très rarement évocatrices. On peut y voir :

- Une dilatation de l'atrium gauche.
- Une dilatation ventriculaire gauche ou droite.
- Une dilatation de l'artère pulmonaire.
- Les calcifications se voient rarement.

Selon Bogren [61], qui a passé en revue 219 cas de tumeurs cardiaques entre 1972 et 1977 dont 108 myxomes (50%), la RP s'est révélée anormale dans 83% des cas mais jamais spécifique.

3- IMAGERIE :

❖ Echocardiographie.

-Echographie T.M.

Elle permet le diagnostic de la plupart des myxomes. Il faut souligner l'importance des incidences multiples. Concernant le myxome de l'atrium gauche, les deux incidences principales sont:

a- L'incidence mitrale classique, qui visualise des échos diastoliques anormaux derrière la valve mitrale antérieure, qui n'apparaissent qu'au moment où la tumeur s'engage dans l'orifice mitral (signe pathognomonique d'une tumeur intra-atriale).

Mais cette incidence ne permet pas de mettre en évidence les myxomes de petite taille ou les myxomes non pédiculés.

b- L'incidence racine de l'aorte - atrium gauche ou incidence atriale gauche : de réalisation facile, recherche des échos anormaux à l'intérieur de l'atrium. Elle est la meilleure incidence pour détecter les myxomes petits ou peu mobiles ne s'enclavant pas dans l'orifice mitral. Elle permet parfois de visualiser la mobilité de la tumeur.

-Echographie bidimensionnelle [72]

Elle a une sensibilité et une spécificité bien supérieures à celle de l'échographie T.M. Elle permet d'apprécier la taille, la forme (ovoïde ou polypoïde, bien limitée), les mouvements (tumeur plus ou moins déformable, pouvant se prolaber dans le ventricule gauche à chaque diastole) et la zone d'insertion. de cette tumeur qui est habituellement échogène et homogène (parfois inhomogène du fait des calcifications ou de la présence de foyers hémorragiques). Elle détecte des tumeurs à partir de 1 cm de diamètre. Elle visualise la valve mitrale d'aspect généralement normal. L'utilisation d'incidences montrant à la fois les quatre cavités cardiaques permet de dépister les myxomes multiples, les petits myxomes. Dans la grande majorité des cas, les informations obtenues par l'échocardiographie suffisent à déterminer l'indication opératoire.

-Limites de l'échocardiographie bidimensionnelle

Même si l'échocardiographie bidimensionnelle permet de porter le diagnostic de myxome dans la très grande majorité des cas, une échocardiographie normale n'élimine pas formellement le diagnostic de myxome, et en cas de forte présomption il faut recourir à l'échographie trans-œsophagienne ou à d'autres techniques.

-Echographie trans-œsophagienne

Plus agressive que l'échographie transthoracique, elle peut être très utile dans les quelques cas où celle-ci ne permet pas d'avoir une certitude diagnostique, en particulier en cas de mauvaise fenêtre acoustique. Elle peut détecter des tumeurs de quelques millimètres de diamètre [73, 74].

-Echographie tridimensionnelle 3D

Dans le domaine cardio-vasculaire, l'échographie tridimensionnelle est en train de s'imposer comme une nouvelle modalité de l'échographie essentiellement depuis l'avènement de l'imagerie en temps réel. L'avenir de l'échographie tridimensionnelle passe par une intégration de

Les myxomes cardiaque à propos de 13 cas

l'ensemble des modalités antérieures de l'échocardiographie à l'imagerie tridimensionnelle qui doit s'améliorer en termes de résolution ainsi que par la mise au point de sondes tridimensionnelles en temps réel pour l'exploration par voie trans-oesophagienne et pour l'exploration vasculaire.

L'écho 3D présente de fait un intérêt évident pour préciser à la fois le site d'implantation des masses cardiaques, quelle que soit leur nature, mais aussi leur extension spatiale, leur taille, et leurs relations avec les structures de voisinage. L'écho 3D permet non seulement de déterminer le volume d'une tumeur intracardiaque mais fournit également des renseignements précis quant à sa localisation et aux relations avec les structures cardiaques natives (fig. 4).

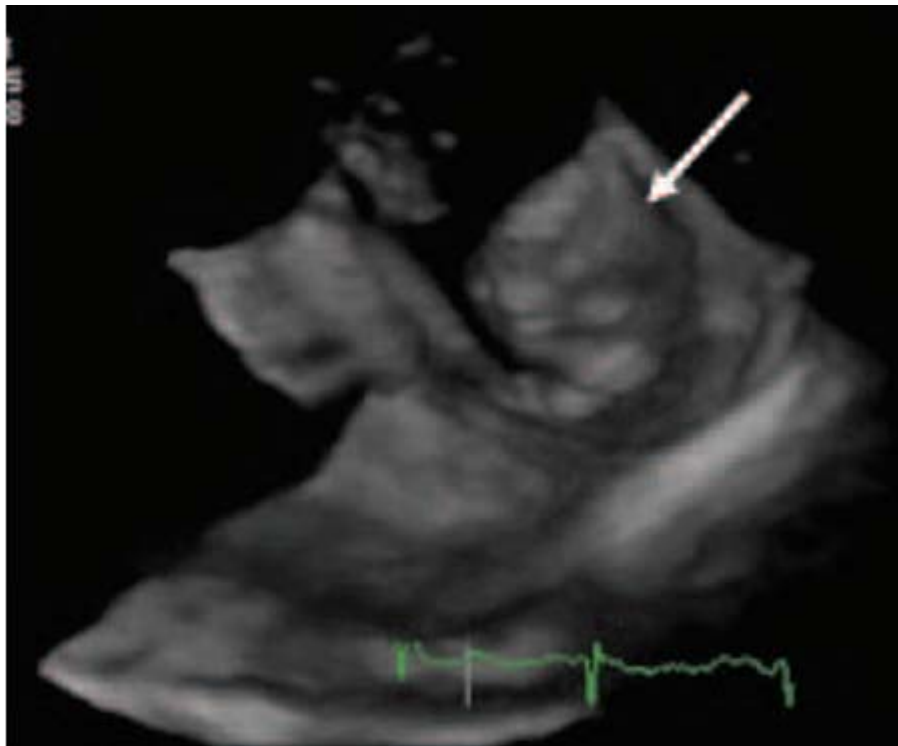


Figure 4 : Tumeur de l'atrium droite visualisée en échographie 3D temps réel [126].

❖ TDM

Au scanner [75], le myxome apparaît spontanément, et après injection de produit de contraste, comme une masse de faible densité. Son contenu est le plus souvent inhomogène, reflétant la présence de zones hémorragiques, de nécrose, de fibrose, de calcifications, ou de formations kystiques, et ses bords sont souvent polylobés et mal définis. Cette technique permet d'identifier des tumeurs de 0,5 à 1 cm, et également de bien préciser la situation du pédicule d'implantation, ce qui peut être utile en cas de diagnostic différentiel échographique difficile avec un thrombus.

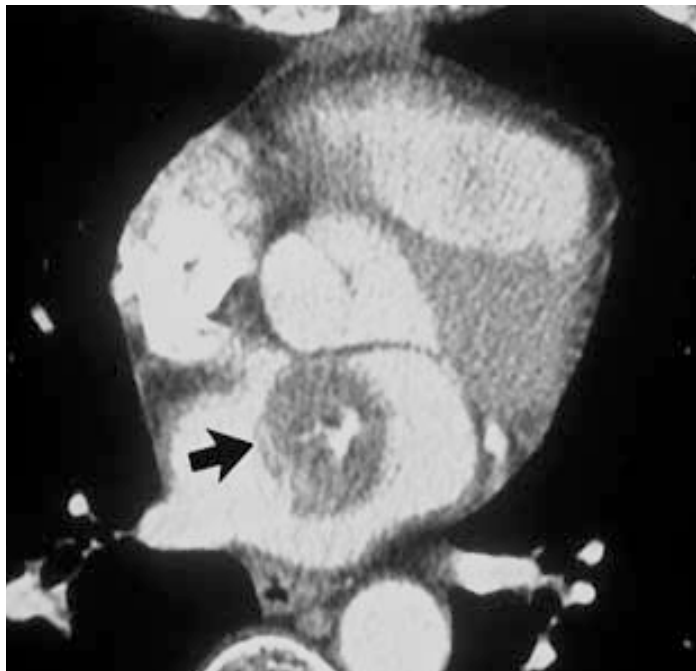


Figure 5 : une coupe scannographique objective un myxome de l'atrium gauche

(Mary L. et al. From the Archives of the AFIP Cardiac Myxoma: Imaging Features in 83 Patients. RadioGraphics 2002; 22:673-689)

❖ I.R.M

Cette technique permet de préciser les masses atriales avec une très bonne résolution de contraste [76]. Elle identifie des tumeurs de 0,5 à 1 cm. Elle permet de différencier les différents types de tumeurs et les tumeurs des thrombi, de bien préciser les relations de la tumeur avec les structures normales et la situation du pédicule. Elle est indiquée dans le cas où l'échographie n'est pas concluante. Actuellement la ciné-IRM permet d'avoir des scènes dynamiques d'excellente résolution.

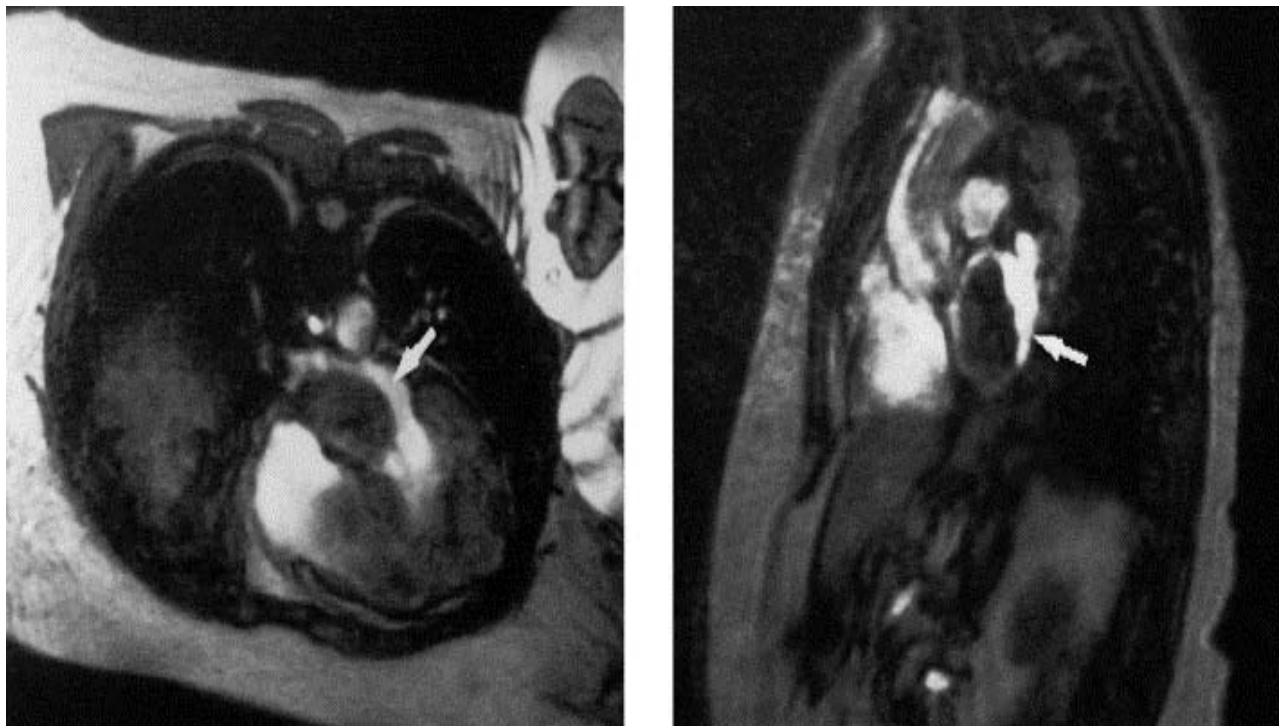


Figure 6 : angio-IRM montrant un myxome de l'atrium gauche.

(Philip A. et al. CT and MR Imaging of Benign Primary Cardiac Neoplasms with Echocardiographic Correlation. Radiographics 2000;20:1303-1319)

❖ **CINE ANGIOGRAPHIE**

Le myxome est identifiable par la lacune qu'il forme au sein de l'atrium gauche rempli de produit de contraste, animée de mouvements de va et vient au travers de l'orifice mitral [77]. L'angiographie permet de préciser la situation, la taille et la mobilité de la tumeur.

Mais depuis l'avènement de l'échocardiographie, l'angiographie est de moins en moins utilisée.

❖ **CORONAROGRAPHIE**

Examen pratiqué essentiellement dans le cadre du bilan préopératoire de myxome déjà diagnostiqué chez un patient à risque cardiovasculaire.

4- **BIOLOGIE :**

Un syndrome inflammatoire biologique est présent dans 85 à 90% des myxomes de l'oreillette gauche, et quasiment constant quand des signes cliniques systémiques sont présents avec [46]:

- Accélération de la vitesse de sédimentation (VS) supérieure à 50 mm à la première heure dans 65 à 85% des cas, parfois très importante et souvent variable d'un jour à l'autre,
- Augmentation de la protéine C réactive (CRP).
- Hyperalpha2globulinémie dans près de 50% des cas.
- Hypergammaglobulinémie.
- Augmentation du fibrinogène.
- Anémie inflammatoire dans 35% des cas.

VII. FORMES CLINIQUES

A. SELON LE SIEGE :

1. Myxome de l'atrium droit.

C'est le plus souvent une symptomatologie en rapport avec le syndrome obstructif qui est à l'origine de la découverte du myxome de l'atrium droit. Les signes généraux existent dans 25% des cas, et les manifestations emboliques artérielles (pulmonaires), dans 6 à 8% des cas [78], donc beaucoup moins fréquents que dans le myxome de l'atrium gauche.

En fait, il se dégage trois principaux tableaux cliniques en fonction des diverses modalités d'association des anomalies [79]:

- Un tableau d'insuffisance ventriculaire droite dans près de 50% des cas.
- un tableau de pseudo-péricardite dans environ 25% des cas, est retrouvé avec douleurs thoraciques, fièvre et pseudo-frottement auscultatoire.
- Syndrome général dans environ 25% des cas, c'est un tableau avec fièvre, altération de l'état général, parfois émaillées d'accès de détresse respiratoire aiguë régressive.

2. Myxome du ventricule gauche [77]:

Rare (2 à 4% des myxomes), il se révèle dans 2/3 des cas par des accidents emboliques systémiques. Il peut être à l'origine d'une symptomatologie obstructive de rétrécissement aortique, avec des syncopes d'effort assez fréquentes, de dyspnée d'effort ou douleurs précordiales, plus évocatrices quand elles surviennent lors de changement de position. L'auscultation révèle deux fois sur trois un souffle systolique aortique éjectionnel ou d'insuffisance mitrale.

3. Myxome du ventricule droit:

Il correspond à 2 à 4% des myxomes, il survient souvent dans les formes multiples ou familiales. Les signes généraux y sont très rares. Ce sont souvent des tumeurs mobiles oblitérant plus ou moins

l'orifice pulmonaire en systole et la tricuspide en diastole. Il simule donc le plus souvent un tableau de rétrécissement pulmonaire avec:

- A l'auscultation: un souffle d'éjection systolique latéro-sternal gauche, plus ou moins un roulement diastolique de rétrécissement tricuspideen, parfois un souffle systolique de régurgitation tricuspideenne.
- Une évolution vers un cœur pulmonaire chronique par hypertension artérielle pulmonaire majeure liée à des embolies pulmonaires multiples.

4. Myxome valvulaire

Les myxomes des valves sont exceptionnels, leur symptomatologie rejoignant celles de myxomes des cavités qu'ils occupent, selon la face de la valve sur laquelle ils sont implantés. Le diagnostic différentiel se pose surtout avec les végétations oslériennes. Mais il faut également éliminer chez l'enfant, les kystes hématiques valvulaires et chez le sujet âgé, le papillome (plus petit et asymptomatique).

4.1 Myxome de la valve mitrale: 5 cas ont été publiés [80]. Il s'implantait sur la grande valve mitrale dans 3 cas, sur la petite valve dans 2 cas. Leur expression clinique était celle des myxomes des cavités gauches.

4.2 Myxome de la valve tricuspide [81,82]: 17 cas ont été publiés. L'implantation de la tumeur s'est faite sur la face atrial de la valve dans 30% des cas, sur la face ventriculaire dans 70% des cas [83].

4.3 Myxome de la valve pulmonaire: 2 cas ont été publiés, dont le cas d'un myxome de l'infundibulum pulmonaire à l'origine d'une mort subite chez une enfant de 18 mois [84].

B.FORMES FAMILIALES

On connaît depuis l'observation de LUND en 1957 [85], l'existence de formes particulières de myxomes : récidivantes, à localisations multiples, souvent familiales. Elles s'intègrent volontiers dans un complexe lésionnel rapporté par différents auteurs: l'association myxome cardiaque – lentiginose est rapportée pour la première fois par REES [86]. En 1980 ATHERTON [87] décrit une association lésionnelle qu'il propose d'appeler NAME syndrome (Neavi, Atrial myxoma, Myxoïd neurofibromata, Ephélides).

Mais c'est à CARNEY que revient le mérite d'avoir fait la synthèse de travaux concernant les myxome familiale en recensant en 1985 [8] dans la littérature mondiale 40 cas d'une association lésionnelle, qu'il intitule: « myxomes, taches pigmentaires, et hyperactivité endocrinienne » dont il démontre en 1986 [9] le caractère héréditaire à transmission dominante dont on précisera plus tard la transmission autosomique.

Ce complexe associe diversement [88]:

- Des myxomes cardiaques (75%) dont nous venons de décrire les particularités,
- Une lentiginose cutanéomuqueuse (65%) à prédominance faciale principalement péri-orale et péri-oculaire.
- Des myxomes cutanés (45%), souvent de petite taille, multiples, et récidivants, dont les localisations électives sont: la paupière, l'oreille et le mamelon.
- Des lésions corticosurréaliennes bilatérales, micronodulaires pigmentées qui peuvent être responsables d'un syndrome de Cushing (45%).
- Des adénofibromes mammaires myxoïdes (30%).
- Des adénomes hypophysaires sécrétant l'hormone de croissance, responsables d'une acromégalie (10%).
- Une atteinte testiculaire (55%): tumeur à grandes cellules de Sertoli avec calcifications, tumeur des vestiges corticosurréaliens, nodules Leydigiens.

Les myxomes cardiaque à propos de 13 cas

Ce complexe lésionnel reste exceptionnel, mais l'intérêt de le reconnaître tient dans la nécessité d'un dépistage familial étant donné la gravité potentielle des anomalies cardiaques et endocriniennes, les lésions cutanées en représentant le meilleur marqueur.

PRKARIA est un gène qui code pour 1A sous unité régulateur de la protéine kinase a. La mutation de ce gène cause le syndrome de Carey. On suppose que le myxome cardiaque peut être dû à une mutation de ce gène.

VIII. EVOLUTION ET PRONOSTIC

A. L'EVOLUTION SPONTANEE:

La survie moyenne qui est de 2 à 3 ans montre la gravité de l'évolution spontanée .Les complications sont en effet inéluctables, les 3 principales sont :

- Les embolies systémiques et /ou les embolies pulmonaires et les anévrismes.
- L'insuffisance cardiaque d'évolution rapide irréductible par le traitement médical, avec altération de l'état général et cachexie.
- Les accidents d'enclavement de la tumeur à l'origine de syncope de collapsus et de mort subite (dont la cause peut être aussi une migration pulmonaire ou aortique massive plus rarement un trouble de rythme ou de la conduction).

D'autres complications sont à signaler :

- L'infection de la tumeur avec abcédation donnant un tableau d'endocardite bactérienne.
- Enfin, les troubles du rythme ou de conduction sont rares.

B. L'EVOLUTION APRES TRAITEMENT

Elle est favorable dans l'immédiat, les résultats étant excellents mais la possibilité de récidence tumorale impose une surveillance régulière.

1- Les récidentes

Elles ont fait l'objet d'études particulières de MC CARTHY qui en 1986 colligeait 33 cas dans la littérature, les facteurs de récidence dans une autre cavité que celle du myxome initial comprennent :

- La résection incomplète et la poursuite évolutive traversant le septum.
- L'essaimage intracardiaque de cellules néoplasiques.

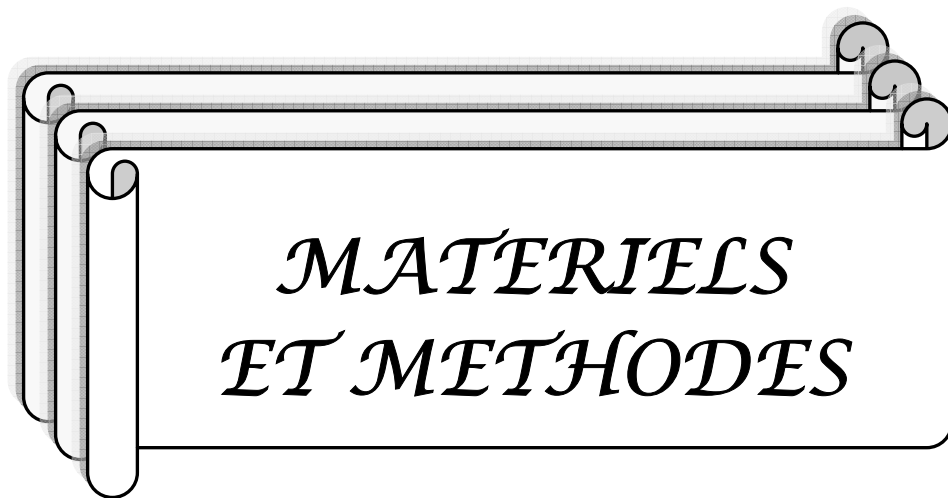Les myxomes cardiaque à propos de 13 cas

- Les foyers multiples de développement tumoral.
- La transformation maligne.
- L'embolie périphérique avec extension à partir de l'embol.
- Le mauvais examen initial ayant méconnu la multiplicité de la localisation.

Enfin, pour d'autres auteurs, il peut s'agir d'une greffe endocardique dans la même cavité, par contiguïté au contact de la tumeur. Il paraît en fait très probable que les myxomes récurrents surviennent dans des conditions étiologiques particulières. On peut ainsi isoler un groupe de patients à haut risque de récurrence où les modalités d'exérèse, la surveillance échocardiographique ultérieure doit être particulièrement rigoureuse.

2- Les métastases.

Il s'agit surtout de métastases cérébrales dues au développement indépendamment de la tumeur mère, d'embolies tumorales. Cette notion remet en question la nature histologique bénigne du myxome mais beaucoup d'auteurs ne partagent pas l'idée d'une malignité histologique [17].



Treize cas de myxome cardiaque ont été diagnostiqués et pris en charge au sein du service de chirurgie cardiovasculaire de l'hôpital militaire d'instruction Mohammed V de Rabat durant la période allant de novembre 1993 à novembre 2008. Le sex-ratio était de 1.6 avec 8 hommes et 5 femmes. L'âge moyen était de 44,76 ans avec des extrêmes d'âge de 18 ans et de 62 ans.

Le recueil des données a été fait à partir des dossiers médicaux des malades établis au sein du service de chirurgie cardiovasculaire de l'hôpital militaire d'instruction Mohammed V de Rabat

Nous avons ainsi, établi une fiche d'exploitation comportant une étude de plusieurs facteurs épidémiologiques, cliniques, paracliniques, thérapeutiques et évolutifs, ainsi une fiche d'exploitation a été réalisée dont le modèle est présenté dans la figure suivante.

1) Identité

2) Antécédents

a) Accidents thromboemboliques :

b) Familiaux :

c) Traitement :

3) Facteurs de risque cardio vasculaire :

a) Age :

b) sexe :

c) Tabac :

d) Diabète :

e) HTA :

f) Dyslipidémie :

g) Surpoids :

h) Ménopause :

4) Pathologies associées

5) Symptômes fonctionnels : NYHA

6) Examen clinique

7) Examens complémentaires :

A) ECG :

a) Préopératoire

b) Rythme

c) Fréquence

d) AVgramme

e) Nécrose

f) Tr conduction

g) Ischémie

B) Rx thorax :

a) RCT :

b) Poumons :

C) Echocardiographie :

ETT : ETO :

V.mitrales : IM : OG : PAPS :

V.aortiques : IAo : Gd max : Gd moy :

VG : FE : FR :

8) Chirurgie :

Technique opératoire : Délai de prise en charge :

CEC : type : hémodilution : température :

UF : Swan :

Durée CEC : Durée de clamp :

Sortie CEC : A.Pharmac : EES :

9) Suites opératoires :

10) Complications

11) TTT prescrit en postop

12) Etude anatomopathologique

13) Recul :

a) Symptômes

b) Examen clinique

c) ECG

d) Rx thorax

e) ETT

1-Age :

L'âge moyen de nos patients était de 44,7 ans avec des extrêmes entre 18ans et 62 ans.

2-Sexe :

Notre série comporte 8 hommes et 5 femmes, donc une prédominance du sexe masculin avec 61.5% contre 38.4% pour le sexe féminine cela implique un sex-ratio de 1,6.

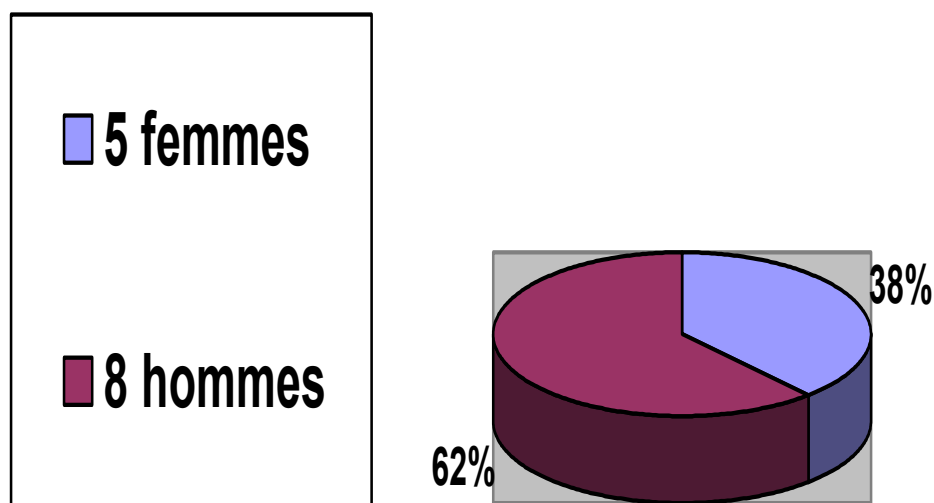


Figure 7 : Répartition des patients de la série en fonction du sexe.

3- Antécédents :

✓ Personnel :

Un seul de nos patients présentait des antécédents chargés fait de poliomyélite à l'enfance, dilatation de bronches bénigne sous traitement, lithiase rénale droite traitée par lithotritie extracorporelle, et un éthylisme.

Dans notre série nous avons rapporté des antécédents de tabagisme chez 61% de nos patients.

Nous avons noté un cas de dépression associée au myxome chez une patiente.

A part un seul cas de chémodéctome coïncidant avec le myxome cardiaque, aucun cas d'antécédent néoplasique n'a été rapporté dans notre étude.

✓ Familiaux :

Dans notre étude de dossier nous n'avons noté aucune forme familiale de myxome.

Chez un seul patient nous avons noté des antécédents familiaux de coronaropathie.

4- facteurs de risque cardio-vasculaire :

- Tabac : le tabagisme a été retrouvé chez 7 cas (53%)
- Diabète et HTA: aucun cas de diabète ni d'HTA n'a été retrouvé chez nos malades.
- Dyslipidémie et Surpoids : nous avons noté 2 cas d'obésité chez nos patients mais ce chiffre reste non objectif car l'indice de masse corporelle n'a pas été calculé chez nos patients.
- Ménopause : un seul cas de ménopause a été retrouvé parmi nos malades.

5- Clinique :

a. Signes fonctionnels

Sur le plan clinique, un seul patient était asymptomatique et la découverte du myxome était fortuite à l'occasion d'un bilan de chémodéctome. Pour les autres patients, la symptomatologie était diverse associant une dyspnée d'effort stade II-III de la NYHA chez 7 patients (53,8%) des complications emboliques chez 3 patients (23%) avec 2 accidents vasculaires cérébraux (AVC) et un accident ischémique transitoire (AIT) une syncope positionnelle chez 3 patients (23%) et un syndrome fébrile chez 4 patients (30,7%).

b. Signes physiques

Sur le plan auscultatoire :

*Chez 2 patients l'examen cardio-vasculaire était strictement normal et la découverte du myxome était suite a des affections aigu (1AVC et 1 AIT)

-Mitral : chez 8 patients à type d'éclats de B1, un roulement diastolique chez 5 de nos malades et un souffle d'insuffisance mitrale chez 3 cas avec une intensité différente.

-Tricuspide :

*Chez 2 patients, souffle d'insuffisance tricuspide. Et chez un 3^e patient un roulement diastolique de rétrécissement tricuspidién.

Un patient présentait des signes d'insuffisance cardiaque droite avec ascite, œdème, des membres inférieures et turgescence des veines jugulaires.

c. Signes généraux

- Une fièvre, a été observe chez 4 patients, soit 30,7% sous forme d'un simple fébricule, intermittente ou continue,
- L'altération de l'état général avec asthénie, anorexie, amaigrissement, notamment les myalgies, les arthralgies n'ont été retrouvé chez aucun malade dans notre cohorte.
- nous n'avons pas rapporte dans notre série des cas présentant des lésions cutanées d'érythème, de papules, ou des rashes purpuriques.

TABLEAU 1 : Répartition des patients en fonction de la symptomatologie clinique.

| <i>Symptôme</i> | <i>Nombre</i> | <i>Fréquence</i> |
|----------------------|---------------|------------------|
| Dyspnée stade II-III | 7 | 53.8% |
| Syndrome fébrile | 4 | 30.7% |
| Syncope | 3 | 23% |
| AVC | 2 | 15.3% |
| AIT | 1 | 7.7% |
| Asymptomatique | 1 | 7.7% |

6- Examens complémentaires :

a-ECG :

L'électrocardiogramme (ECG) montrait un rythme régulier sinusal chez tous les patients avec 5 cas d'hypertrophie atriale gauche et 2 cas d'hypertrophie atriale droite.

TABLEAU 2: Données de l'ECG des patients de la série.

| Paramètre | Nombre | Fréquence |
|-----------------------------|--------|-----------|
| Rythme régulier sinusale | 13 | 100% |
| Hypertrophie atriale gauche | 5 | 38.4% |
| Hypertrophie atriale droite | 2 | 15.3% |

b- Radiographie thoracique :

La radiographie thoracique objectivait un rapport cardiothoracique moyen à 0.55 (0.5-0.58) avec une cardiomégalie modérée chez 8 patients (61%) et 3 cas (23%) de surcharge hilare.

Tableau 3: Données de la radiographie thoracique des patients de la série

| Paramètre | Nombre | Fréquence |
|-------------------------|--------|-----------|
| Cardiomégalie | 8 | 61.5% |
| Surcharge hilare | 3 | 23% |
| Calcification cardiaque | 0 | 0% |

c- Echocardiographie :

Le diagnostic du myxome a été toujours posé par l'échocardiographie qui a visualisé la tumeur et précisé ses principales caractéristiques :

- La localisation : les myxomes siégeaient dans 10 cas dans l'atrium gauche (AG), 2 cas dans l'atrium droit (AD) et un cas dans le ventricule droit (VD).

Les myxomes cardiaque à propos de 13 cas

- La taille : en moyenne, le diamètre principal mesurait 57mm (30–85mm)
- La base d'implantation : elle n'a été visualisée que dans 10 cas où elle siégeait sur le septum interatrial (SIA), alors que dans 3 cas la découverte de la base d'implantation était per-opératoire avec 1 cas sur le toit de l'atrium gauche, 1 cas sur la paroi de l'atrium droit entre les deux veines caves supérieur (VCS) et inférieur (VCI), 1 cas pré-annulaire derrière la valve antérieure tricuspidale.
- Les lésions associées : l'échocardiographie avait décelé un cas d'insuffisance mitrale avec des valves myxoïdes et 2 cas d'insuffisance tricuspidale par dilatation annulaire.

TABLEAU 4 : Données de l'échocardiographie transthoracique des patients de la série

| <i>Patients</i> | <i>Localisation</i> | <i>Base d'implantation</i> | <i>Mesure en mm</i> |
|-----------------|---------------------|----------------------------|---------------------|
| <i>1</i> | AG | SIA | 60/70 |
| <i>2</i> | AD | - | 85/50 |
| <i>3</i> | AG | - | 78/36 |
| <i>4</i> | AG | SIA | 60/45 |
| <i>5</i> | AG | SIA | 60/30 |
| <i>6</i> | AD | - | - |
| <i>7</i> | AG | SIA | 85/45 |
| <i>8</i> | AG | SIA | 40/30 |
| <i>9</i> | AG | SIA | 85/40 |
| <i>10</i> | VD | - | 80/40 |
| <i>11</i> | AG | SIA | 40/40 |
| <i>12</i> | AG | SIA | 75/40 |
| <i>13</i> | AG | SIA | 35/25 |

SIA : septum interatriale

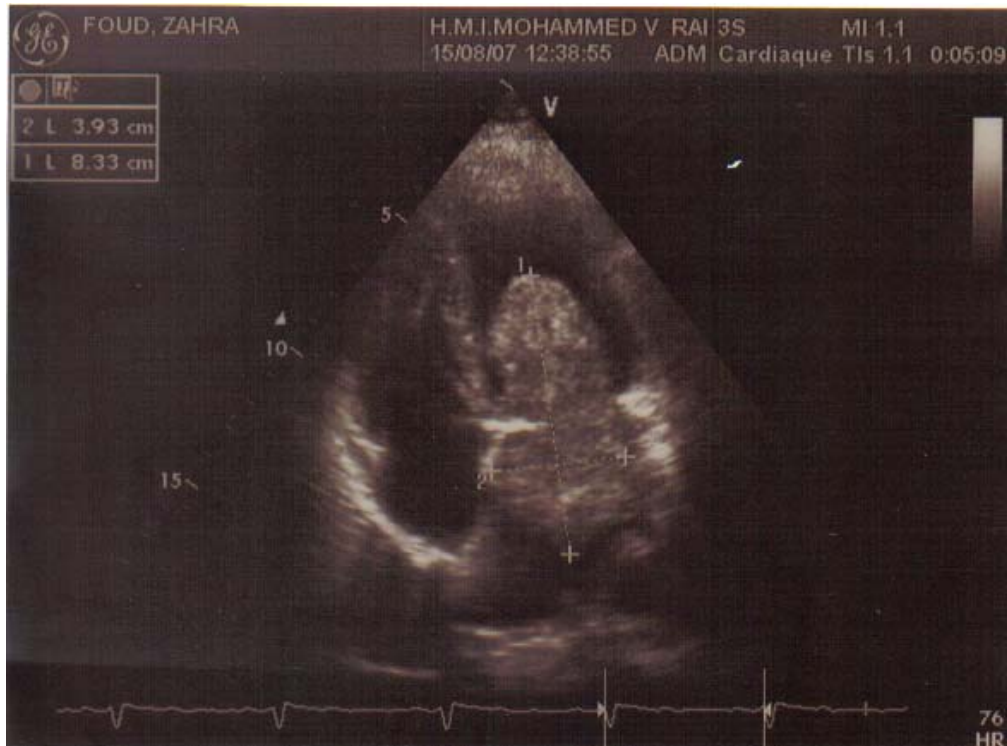

Figure 8 : Echographie en mode BD incidence apexienne : en diastole la tumeur s'engage dans le VG

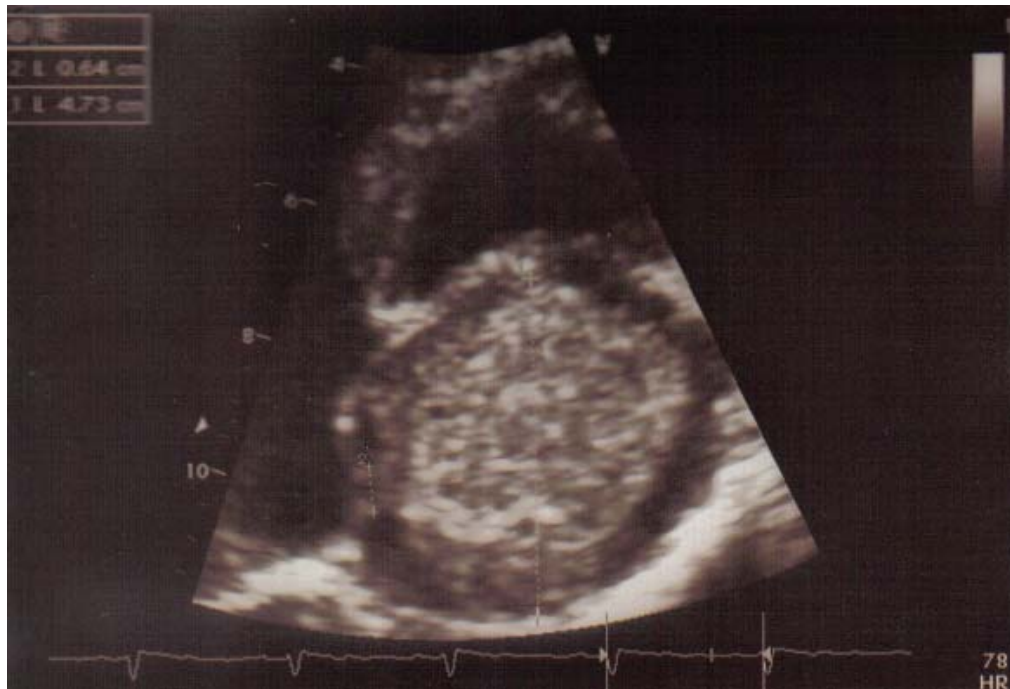

Figure 9 : En systole la tumeur occupe la totalité de l'AG

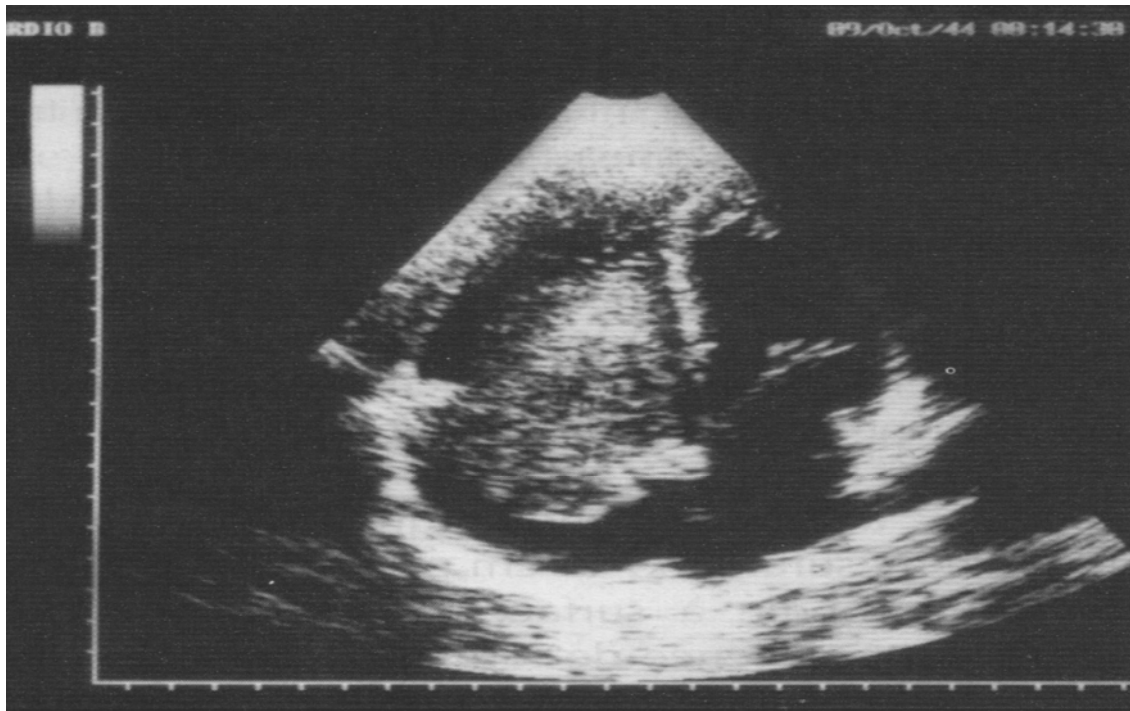

Figure10 : incidence sous-costale montrant la tumeur enclavé dans l'orifice tricuspide (myxome de l'AD).

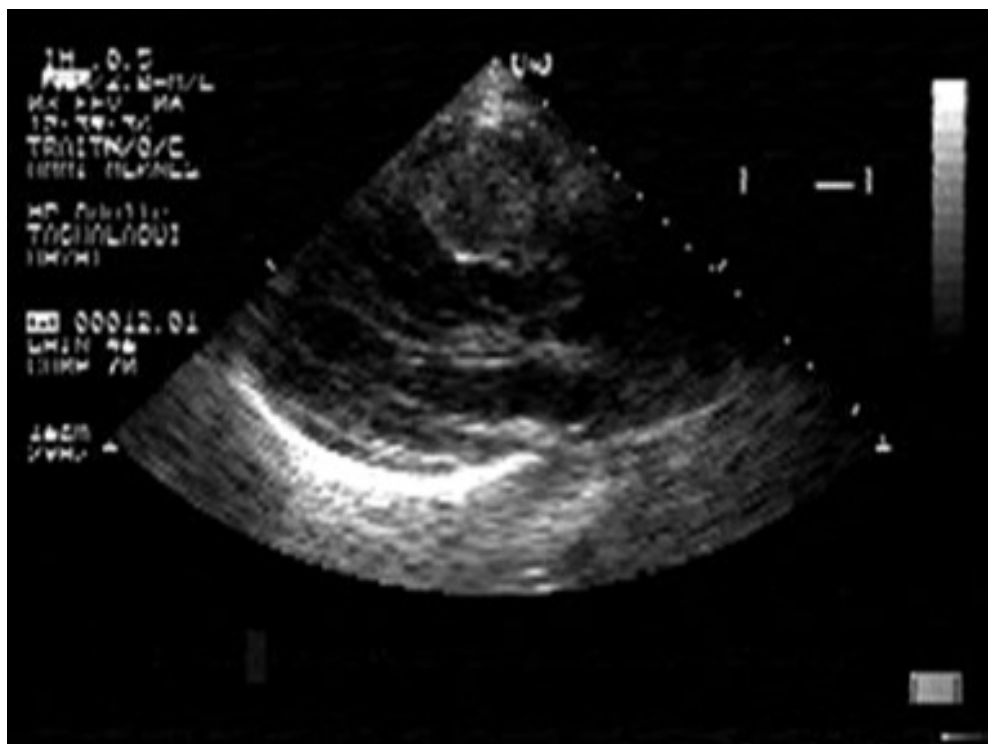

Figure 11 : incidence para-sternale montrant la tumeur occupant le VD (myxome du VD)

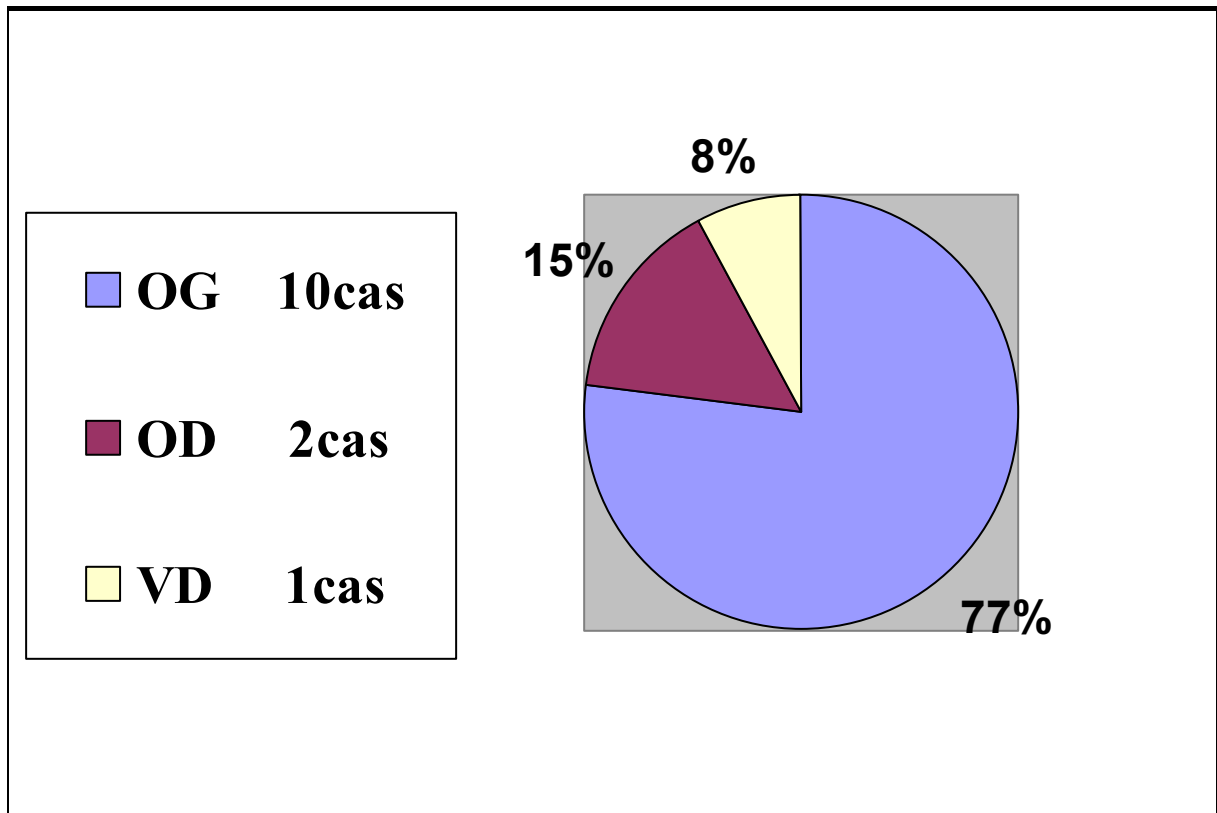


Figure 12: Répartition des patients selon la localisation des myxomes

d-Biologie :

Sur le plan biologique, 2 patients parmi les 4 malades qui avaient un syndrome fébrile avaient une anémie de type inflammatoire.

7- Traitement:

A-Délai de prise en charge :

Le traitement chirurgical des myxomes cardiaques constitue une urgence cardio-vasculaire. Vu le risque de mort subit et emboligène important secondaire à la propriété anatomo-pathologique de cette tumeur, l'acte chirurgical doit se faire sans délai.

Dans notre série le délai moyen de prise en charge après l'admission était de un jour et demi (36 heure) .Les autres séries marocaines n'ont pas étudié ce délai.

Tableau 5: Délai de prise en charge des patients de notre série depuis l'admission.

| | PEC urgente Avant 24h | PEC urgente différée 24h-48h | PEC programmée Après 48h |
|-------------------|--------------------------|---------------------------------|-----------------------------|
| Nombre de patient | 5 | 7 | 1 |
| Pourcentage | 37% | 56% | 7% |

Alors que le délai moyen de la prise en charge chirurgicale depuis l'apparition des symptômes cliniques était de 6 mois et demi.

B-Voies d'abord :

a- Pariétal

Tous nos patients ont été opérés par sternotomie médiane

b-Voie d'abord des cavités cardiaques :

La résection de la tumeur fut réalisée par voie atriale : atriotomie gauche longitudinale en avant des veines pulmonaires droites parallèle au sillon interatrial pour le myxome de l'atrium gauche et atriotomie droite parallèle au sillon atrio-ventriculaire droit pour le myxome de l'AD et du VD.

c- Données chirurgicales

1-Principe de la circulation extracorporelle (CEC) :

- ✓ **Hypothermie modérée** : Sous circulation extracorporelle (CEC), nous avons réalisé une hypothermie modérée à 32-34°C chez tous nos malades.
- ✓ **Cardioplégie cristalloïde** : La protection myocardique était assurée par une solution cardioplégique cristalloïde froide en plus du Shumway.
- ✓ **Durée de la CEC** : la durée moyenne de la CEC est de 52 min (25-105 min).
- ✓ **Durée du clampage aortique** : La durée moyenne du clampage aortique est de 27 min (15-43min).
- ✓ **Particularité du myxome de l'atrium droit** : Une attention particulière doit être portée à la canulation veineuse en cas de myxome de l'AD pour ne pas le fragmenter et faire migrer des emboles [14], on préconise de démarrer la CEC avec une seule canule dans la VCI, et la VCS sera canulée après clampage aortique ou l'inverse selon le siège exacte du myxome dans l'atrium droit.

2- Constatations per opératoires :

➤ Aspect :

La majorités des tumeurs extirpées étaient bien limitées polylobées, polyploïdes, gélatineuses et translucides, a pédicule est court, et à base large.

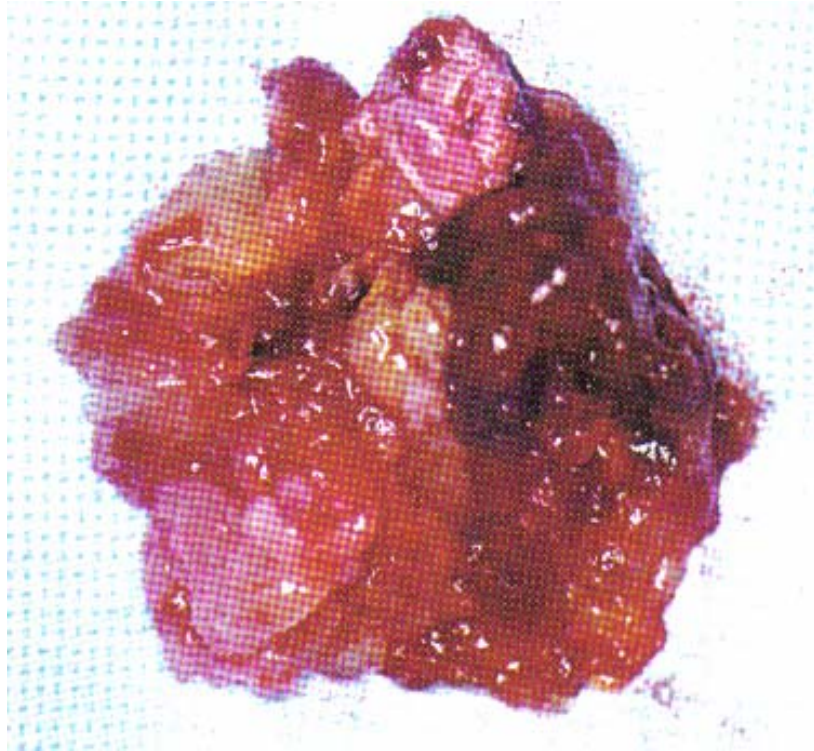

Figure 16 : aspect macroscopique d'un myxome de l'AG
Montrant l'aspect gélatineux et friable

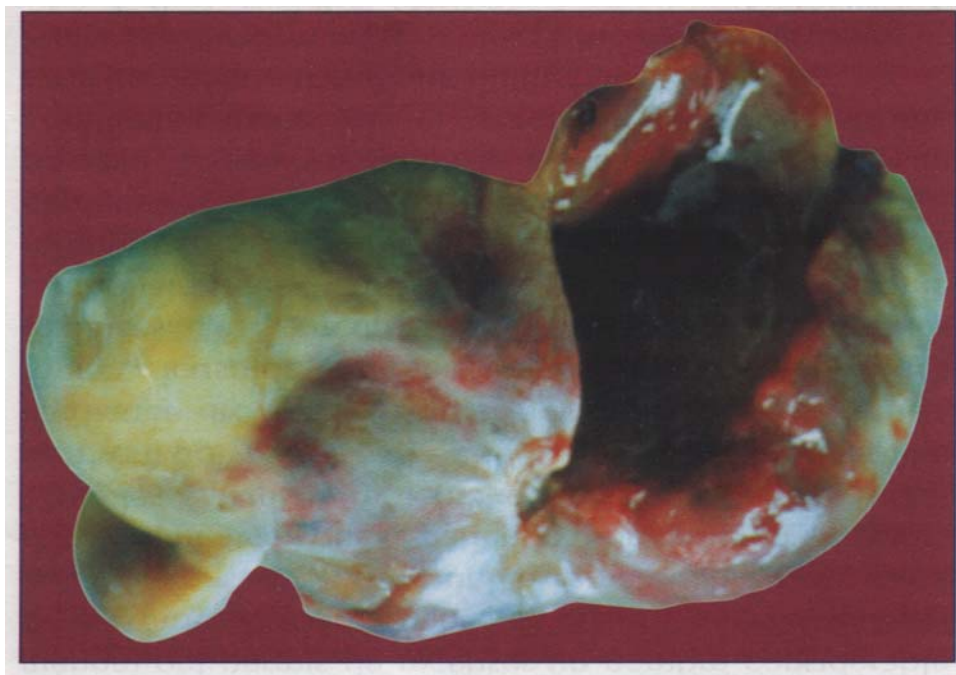

Figure 17 : aspect macroscopique d'un myxome encapsulé et calcifié par endroit de l'AD
retrouvé chez l'un de nos patients

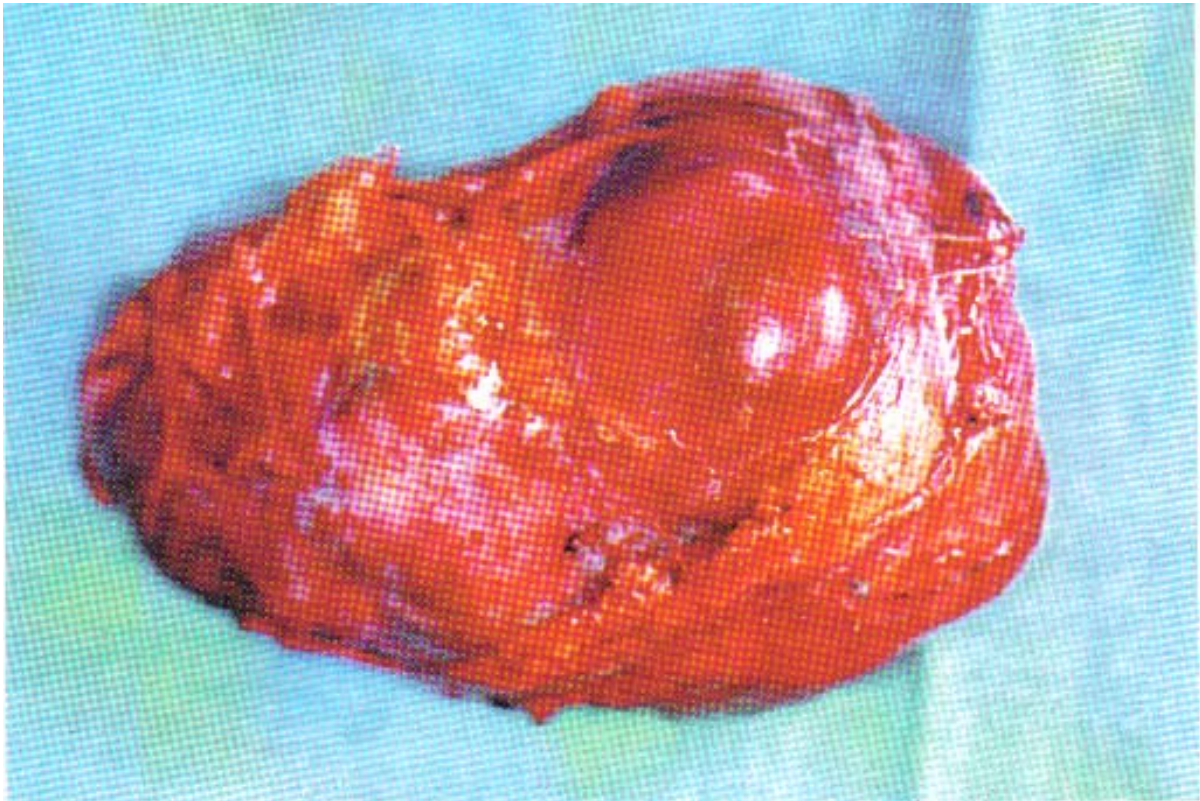


Figure 18 : aspect macroscopique d'un myxome encapsulé

➤ Localisation :

Les myxomes siégeaient dans 10 cas dans l'atrium gauche (AG) 2 cas dans l'atrium droit (AD) et un cas dans le ventricule droit (VD).

➤ La base d'implantation :

Dans 10 cas la base d'implantation à été découverte sur le septum interatrial, 1 cas sur le toit de l'atrium gauche, 1 cas sur la paroi de l'atrium droit entre les deux veines caves supérieur (VCS) et inférieur (VCI), 1 cas pré-annulaire derrière la valve antérieure tricuspide .

TABLEAU 6 : Résumant les données des constatations opératoire

| Patients | Localisation | Base d'implantation | Dim (mm) | Prolabant | Atteinte valvulaire |
|----------|--------------|---|----------|-----------|---------------------|
| 1 | AG | SIA | 60/70 | + | RAS |
| 2 | AD | Paroi de l'atrium droit | 85/50 | + | IT |
| 3 | AG | Toit de l'atrium | 78/36 | + | RAS |
| 4 | AG | SIA | 60/45 | + | RAS |
| 5 | AG | SIA | 60/30 | + | RAS |
| 6 | AD | SIA | - | + | RAS |
| 7 | AG | SIA | 85/45 | + | RAS |
| 8 | AG | SIA | 40/30 | + | IM |
| 9 | AG | SIA | 85/40 | + | RAS |
| 10 | VD | Pré-annulaire derrière la valve antérieure tricuspide | 80/40 | + | IT |
| 11 | AG | SIA | 40/40 | + | RAS |
| 12 | AG | SIA | 75/40 | + | RAS |
| 13 | AG | SIA | 30/30 | + | RAS |

AG: Atrium gauche.

AD : Atrium droit.

Dim : Dimension

SIA : Septum inter auriculaire. RAS : Rien à signaler.

3- Attitude vis à vis de la tumeur :

L'exérèse de la tumeur était assez facile en l'accouchant par l'atriotomie et en l'extirpant de sa base d'implantation.

4- Attitude vis à vis de la base d'implantation :

Le geste a été complété par une cautérisation de la base d'implantation au bistouri électrique renforcée par un point au mono-filament.

5- Gestes associés :

Les gestes associées ont été un remplacement valvulaire mitral par prothèse mécanique et deux cas de plastie tricuspide de Devega.

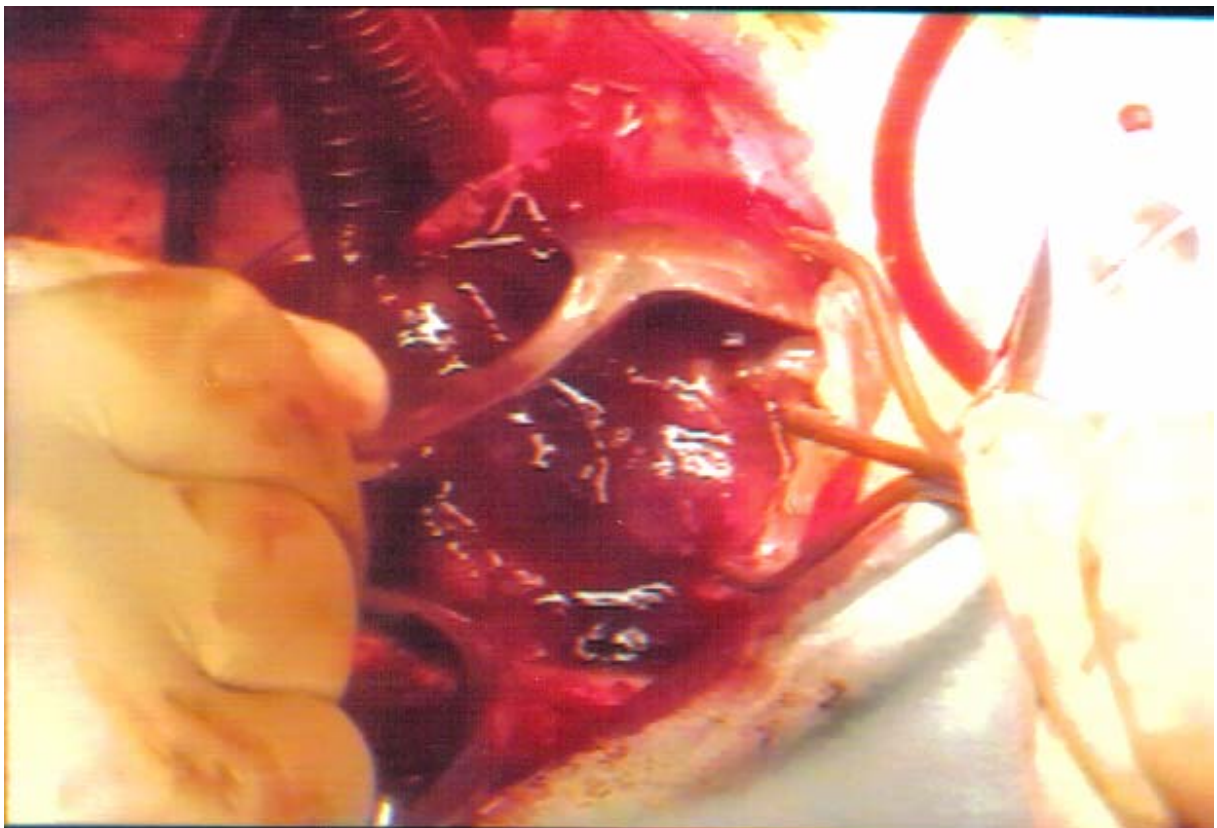


Figure 13 : vue opératoire : extirpation en bloc d'un myxome de l'AD.

d- Etude histologique :

Dans tous les cas , l'étude histologique était en faveur d'un myxome sans signes de malignité.

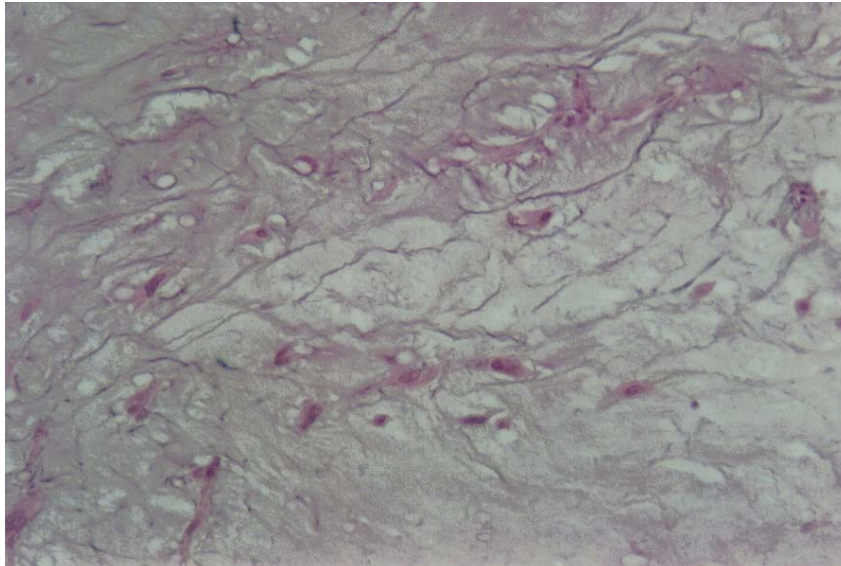


Figure 14 : aspect microscopique d'un myxome de l'AG
Montrant l'aspect amorphe

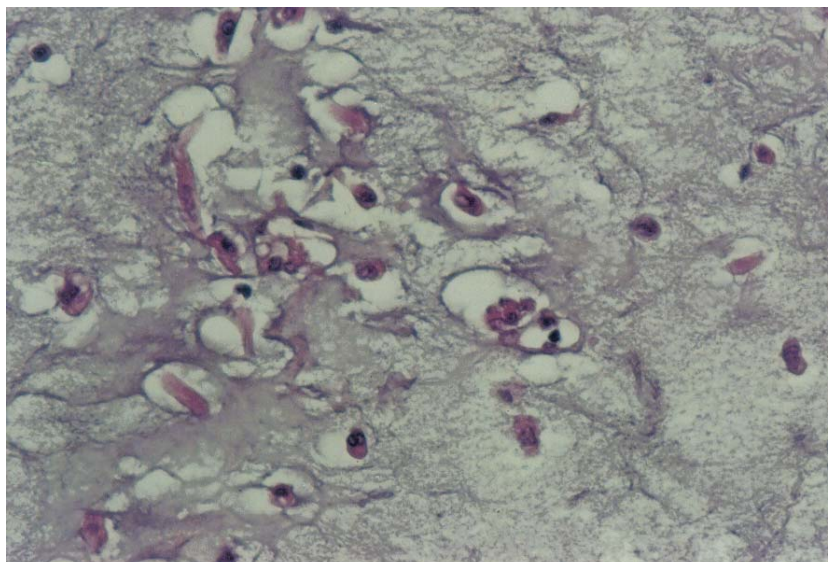
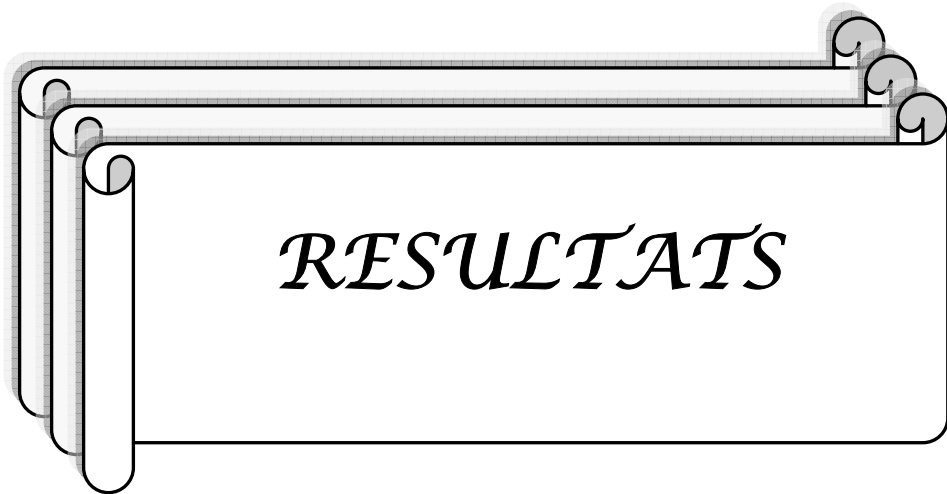


Figure 15 : aspect anatomopathologique d'un myxome de l'AG montrant les cellules étoilées



1- Mortalité hospitalière :

La mortalité hospitalière était nulle dans notre série.

2- Morbidité :

Les complications postopératoires dans notre série se limitent en général à de simples troubles du rythme cardiaque, le plus souvent résolutif au bout de quelques jours avec une thérapeutique symptomatique.

C'était le cas de 3 patients ou une tachyarythmie a été bien contrôlé sous Amiodarone.

3- Durée de la ventilation artificielle :

La ventilation artificielle a duré en moyenne 6 heures.

4- Durée de séjour en réanimation :

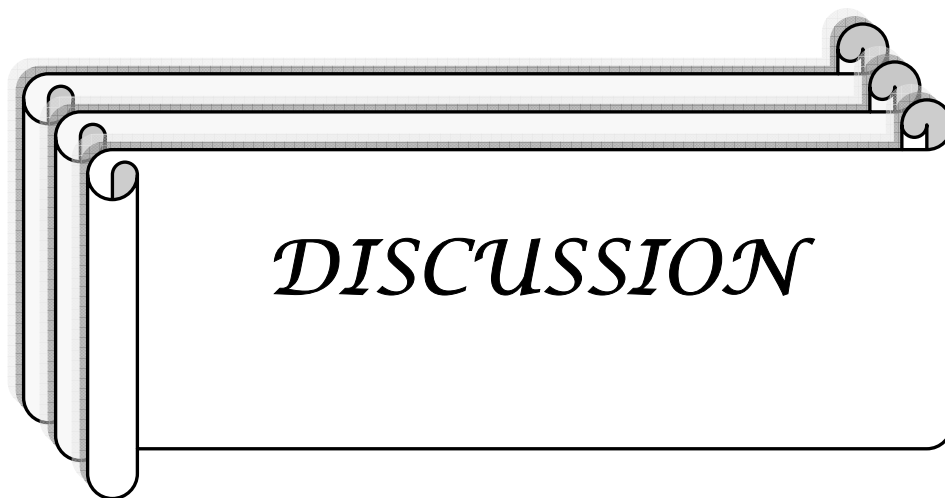La durée d'hospitalisation en réanimation n'a pas dépassé 48 heures.

5-Suivi :

Le suivi des patient consiste à réaliser régulièrement une surveillance rigoureuse on se basant sur :

- L'examen clinique
- L'échographie

Nous avons assuré un suivi régulier de tous nos malades durant la 1ere année tous les 3mois puis annuellement. 4 des patients ont été perdu de vu. On n'a pas noté de récidence chez le reste des malades.



I. EPIDEMIOLOGIE :

1. Fréquence:

Le myxome est une tumeur rare représentant 0.5 à 1% des tumeurs des tissus mous [89]. Il est de loin la tumeur cardiaque primitive la plus fréquente chez l'adulte avec une incidence estimée à 0.5 par million de population par an [90 ; 91] ; 91% dans la série de Centofanti et al [92] ; et 83% dans la série de Cooley et al [93]. On ne dispose pas de chiffres pour l'incidence de cette pathologie au Maroc en absence de registre national.

2. Age.

La plupart des séries rapportées montrent que les myxomes cardiaques touchent surtout des patients entre 30 et 60 ans [1]. Toutefois, des cas ont été décrits chez l'enfant et chez le nouveau-né. Les enfants ont une incidence plus importante des myxomes ventriculaires [95]. Les extrêmes d'âge dans notre série est très comparable à celle de la littérature avec une minimale à 18 ans et une maximale à 62 ans.

TABLEAU 7: Age moyen de découverte des myxomes cardiaques selon les auteurs

| Auteur | Extrêmes d'âge (ans) | Age moyen (ans) |
|---------------------------------|----------------------|-----------------|
| Denguir.R [89] 1990-2004 | 11-70 | 49 |
| Keeling.I [90] 1978-2002 | 22-79 | 55 |
| Centofanti [92] 1980-1997 | 19-79 | 55 |
| Kazim Ergumes [96] 1992-2007 | 27-75 | 54.64 |
| Mazzouzi.W [97] 1980-2008 | 21-60 | 41.6 |
| Laaroussi.M [98] 1995-2008 | 20-68 | 44 |
| Notre série 1993-2008 | 18-62 | 44 .76 |

3. Sexe.

Une prédominance féminine du myxome intracardiaque est constatée dans la majorité des séries publiées. Dans notre série le pourcentage des femmes était de 38.4% l'équivalent d'un sex-ratio de 1.6 ce qui ne concorde pas avec la plupart des séries. Cette prédominance masculine que nous avons rencontré est dûe à notre type de recrutement qui se fait dans une population principalement militaire à prédominance masculine.

Tableau 8 : fréquence des myxomes selon le sexe dans les différentes séries

| Auteur | %des hommes | %des femmes | Sex-ratio |
|-------------------------------|-------------|-------------|-----------|
| Centofanti [92] 1980-1997 | 35% | 65% | 0.5 |
| Kazim.E [96] 1992-2007 | 47.1% | 52.9% | 0.88 |
| Denguir.R [89] 1990-2004 | 40% | 60% | 0.66 |
| Mazzouzi.W [97] 1980-2008 | 27% | 72.4% | 0.38 |
| Laaroussi.M [98] 1995-2008 | 33% | 66.6% | 0.5 |
| Notre série 1993-2008 | 61.5% | 38.4% | 1.6 |

II. ANATOMO-PATHOLOGIE:

1. Siège :

Le myxome siège préférentiellement au niveau de l'atrium, cette localisation Atriale représente environ entre 90 - 95 % des cas. Dans 75 % des cas ,il siège au niveau de l'atrium gauche. Dans l'immense majorité des cas, la tumeur est implantée sur le septum interatrial au niveau de la fosse ovale ou de ses bords. Lorsque l'insertion n'est pas septale, elle se fait par ordre décroissant sur les faces postérieure et antérieure de l'atrium gauche ou dans l'auricule gauche. Il existe 15 à 20 % de localisation atriale droite [92 ; 93], les myxomes ventriculaires ne représentent que 5 % des cas avec une prédominance de la localisation ventriculaire droite [99]. Les formes multiples, dans une même cavité ou dans plusieurs cavités cardiaques en même temps, sont possibles [94].

Concernant notre série, nos résultats sont très comparables à ceux de la littérature avec un taux de localisation atriale gauche de 77%, la localisation atriale droite est estimée à 15% et la localisation ventriculaire chez une seule patiente de 18 ans.

TABLEAU 9 : Localisation du myxome selon les séries.

| | n | AG | AD | Ventricules | Localisations multiples |
|--|----|-------|------|-------------|-------------------------|
| Thittamaranahali. K [111] 1995-2003 | 61 | 80% | 18% | 1% | - |
| Khan. M.A [112] 2002-2008 | 34 | 79% | 14% | 2% | - |
| Keeling.I. M [90] 1978-2002 | 49 | 87.7% | 4.1% | - | 20.4% |
| Lijoi.A [103] 1977-1992 | 26 | 84.6% | 7.7% | 7.7% | - |
| Maazouzi.W [97] 1980-2008 | 29 | 93% | 7% | - | - |
| Laarousi.M [98] 1995-2008 | 12 | 83% | 17% | - | - |
| Notre série 1993-2008 | 13 | 77% | 15% | 7% | 0% |

AG : Atrium gauche

AD : Atrium droit

n : Nombre

2. Nombre:

Le myxome est le plus souvent unique. Les localisations multiples sont extrêmement rares et se rencontrent en particulier dans les formes familiales. Il peut s'agir d'une localisation multifocale au

sein d'une même cavité [100]. Les localisations multiples sont soit biatriales soit atriales et ventriculaires.

En 1970, Anderson a rapporté le cas d'un myxome de l'atrium gauche passant dans l'atrium droit par un foramen ovale perméable [101]. Dans notre cohorte, aucun cas de localisation multiple n'a été rapporté de même que dans les séries de Maazouzi et Laarousi.

3. Taille et poids :

Les dimensions de la tumeur sont très variables, de la taille d'une noix à celle d'un pamplemousse. En fait, la plupart des myxomes symptomatiques opérés mesurent au moins 5 cm dans leur plus grand diamètre. Plus petits, les myxomes ne gênent pas le fonctionnement valvulaire (mais peuvent être emboligènes). La pratique de l'échographie permet de dépister actuellement des myxomes d'une taille de moins de 2 cm, ces formes que l'on trouvait autrefois fortuitement à l'autopsie. Une revue rapide de la littérature nous a permis de noter que les auteurs ont rapporté des diamètres de myxome arrivant à 15cm. Le poids aussi variable que la taille, se situe moyennement autour de 35 g, arrivant à 150 g voire 247 g pour ST JOHN SUTTON [28].

Les myxomes volumineux peuvent présenter des difficultés opératoires au moment de l'exérèse avec nécessité de fragmentation de la tumeur en plusieurs fragments. Dans notre série, le diamètre moyen était de 6 cm par contre la prise de poids n'a pas été réalisée.

4. Aspect macroscopique.

L'aspect de la tumeur est univoque : masse oblongue, translucide et à surface le plus souvent bombée et polylobée, faite d'un tissu fragile gélatineux friable, classique aspect de gelée de groseille, cette fragilité explique la fréquence des embolies périphériques, le danger du cathétérisme et les précautions à prendre lors de l'intervention chirurgicale.

Selon la longueur du pédicule on peut distinguer deux aspects qui ont des conséquences hémodynamiques et cliniques tout à fait différentes [102]:

- Les myxomes prolabants : un long pédicule rend la tumeur très mobile, et lui permet d'aller et venir entre l'atrium et le ventricule pendant le cycle cardiaque et donc de s'enclaver.
- Les myxomes non prolabants: le pédicule court ne permet que des mouvements limités dans l'atrium, cette forme serait moins grave.

Le développement tumoral à l'intérieur des cavités cardiaques, et particulièrement en intra-atrial peut s'accompagner d'altérations septales ou valvulaires.

Concernant nos 13 patients, l'aspect macroscopique a été très évocateur, à part 2 cas où le myxome était calcifié par endroit et un cas où le myxome était totalement encapsulé, nous avons noté une masse translucide polylobée munie d'un pédicule. La base d'implantation dans 10 cas siégeait sur le septum interatrial alors que dans 1 cas sur le toit de l'AG et 1 cas sur la paroi de l'AD entre les deux veines caves supérieure (VCS) et inférieure (VCI) et le dernier cas pré-annulaire derrière la valve antérieure tricuspide.

5. Aspect histologique :

Il est très caractéristique, ne posant guère de difficulté diagnostique pratique à l'anatomopathologiste. La tumeur se constitue d'une matrice amorphe abondante où peuplent des cellules fameuses étoilées, nombreux vaisseaux et des cordons cellulaires fusiformes. Cela était le cas pratiquement de tous nos malades.

III. ETUDE CLINIQUE.

Le polymorphisme clinique des myxomes du cœur est extrême, conditionné essentiellement par la topographie et la taille de cette tumeur mobile et friable. Cette expression clinique

polymorphe est à l'origine des erreurs diagnostiques surtout avec les atteintes valvulaires, du retard diagnostic environ entre 1 à 2 ans, et de l'éventualité de découverte à l'autopsie. Toutefois la découverte chirurgicale fréquente autrefois est devenue très rare de nos jours, en effet l'échocardiographie a beaucoup facilité l'approche diagnostique.

A- LE MYXOME ATRIALE GAUCHE.

Sa grande fréquence impose une étude particulière, du faite de la présentation clinique différente des autres localisations suivant la prédominance du retentissement du myxome sur la circulation intracardiaque, l'état général du sujet et les phénomènes d'oblitération artérielle périphérique embolique.

2. LES CIRCONSTANCES DE DECOUVERTE.

Cinq grands types de tableaux peuvent être inauguraux

a. La forme pseudomitrale :

a.1 -La dyspnée d'effort

Elle vient en tête des symptômes, atteignant environ la moitié des patients de diverses séries. Elle est variable, de la toux à l'orthopnée en passant par la dyspnée paroxystique nocturne, l'œdème aigu pulmonaire vrai. Plus rarement elle peut être accompagnée par des palpitations, des hémoptysies et/ou des douleurs thoraciques. Dans notre série la fréquence de ce symptôme est 58,3%, ce taux est comparable au taux rapporté par la série de Maazouzi.

TABLEAU10 : Fréquence de la dyspnée d'effort selon les séries.

| Auteur | Dyspnée d'effort | Pourcentage (%) | Série |
|--------------------------|------------------|-----------------|-------|
| M.A Khan [112] | 29 cas | 88% | 34 |
| A. Lijoi [103] | 11 cas | 42.3% | 26 |
| Keeling.M.I [90] | 25cas | 51% | 49 |
| Thittamaranahaili.K[111] | 50 cas | 81% | 61 |
| Laaroussi.M [98] | 9cas | 75% | 12 |
| Maazouzi.W [97] | 16cas | 55% | 29 |
| Notre série | 7cas | 58.3% | 13 |

a. 2 – L'auscultation pseudo-mitrale

Elle regroupe des signes d'insuffisance mitrale (IM), de rétrécissement mitral (RM) et éventuellement de maladie mitrale (MM) constituée de l'association des deux.

– l'IM est caractérisée par un souffle systolique au foyer mitral, dû à une régurgitation sanguine du ventricule vers l'atrium à travers la valve par mauvaise fermeture de celle-ci lors de l'éjection systolique, du fait de la présence de la tumeur. Ce signe semble présent en moyenne dans 25% des cas dans notre série contre 30% dans la série de Laaroussi et 31% dans la série de Maazouzi.

– RM est caractérisé par un roulement diastolique au foyer mitral, conséquence de l'obstruction plus ou moins complète de la valve mitrale par la tumeur lors de la diastole. Ce

Les myxomes cardiaque à propos de 13 cas

roulement est souvent associé à un éclat d'ouverture mitral caractérisé par un renforcement de B1 (15 % des cas dans notre série contre 20% dans la série de Maazouzi et 50% dans la série de Laaroussi).

* Loire [49] note 52 auscultations pseudomitrales (RM ou IM) sur 69 cas soit 75 %

* Blondeau parle, pour le groupe des 9 myxomes de l'atrium gauche diagnostiqués avant intervention, de 3 tableaux d'IM (33,5%) et de 3 tableaux de RM (33,5%).

* Pour St John Sutton [58], 47,5% des patients présentaient une IM et 20% un RM mais ces chiffres regroupent les myxomes de l'atrium gauche et les myxomes de l'atrium droit, Il note également 42,5% d'éclat de B1 +B2

En résumé, la proportion de diagnostics de valvulopathie mitrale parmi les diagnostics préopératoires erronés varie selon les auteurs de 75 à 100 % avec une moyenne de 87,5 %. Ce tableau pseudomitral est donc la plus grande source d'erreurs dans le diagnostic du myxome de l'atrium gauche.

b. Les syncopes ou lipothymies à répétition.

Tableau plus rare, mais devant faire rechercher un myxome, surtout s'il existe une notion de déclenchement postural, parfois ce sont seulement des troubles visuels, point devant les yeux, impression de vision floue, transitoires, déclenchés par les changements de position, si ces signes sont rarement inauguraux, ils sont retrouvés à l'interrogatoire chez 11.5 % des sujets dans la série de Lijoi sur 26 patients [103], parfois sont associées des douleurs angineuses. Dans notre série, près de 23% de nos patients rapportaient cette notion de lipothymie à l'anamnèse clinique.

c. Les embolies artérielles

Ces embolies peuvent être formées de matériel thrombotique détaché de la surface du myxome, d'un fragment plus ou moins volumineux du myxome lui même dans les formes villosités, voire du myxome entier « cassé » au niveau de l'attache pariétale (SCHWEIGER [104], TAISEER [105]).

Les embolies systémiques sont fréquentes dans le myxome de l'oreillette gauche (23% pour Centofanti [92]).

c.1. Les embolies cérébrales.

Elles sont les plus fréquentes (50% environ), elles donnent au myxome l'aspect d'une maladie neurologique, rendant le pronostic sombre ce qui contraste avec l'excellent pronostic du myxome opéré sans troubles neurologiques.

La migration d'embol tumoral dans la circulation cérébrale peut avoir comme conséquences :

- ❖ un ramollissement cérébral aigu qui se traduit cliniquement par un accident vasculaire cérébral (hémiplégie, hémiparésie).
- ❖ la formation d'anévrismes fusiformes encéphaliques,
- ❖ des métastases intracérébrales.

Dans notre série nous avons rapporté 3 cas (25%) d'embolie cérébrale avec 2 AVC et 1 AIT par contre aucun cas de métastase encéphalique n'a été diagnostiqué.

c.2. Les embolies aortiques massives

Elles se présentent sous forme d'un tableau clinique associant un état de choc, une paralysie flasque et une anesthésie des membres inférieurs, des douleurs lombaires basses et une anurie simulant une dissection aortique.

L'embolectomie avec étude histologique du fragment "permet de faire le diagnostic. [105]
Aucun cas d'embolie aortique n'a été retrouvé ni dans notre série ni dans les séries de Maazouzi ou Laaroussi.

c.3 Les embolies coronaires

Elles sont les plus fréquentes après les embolies cérébrales, surviennent à tout âge. Cliniquement, elles se présentent dans un tableau de cardiopathie ischémique sous forme d'angor

voire un infarctus du myocarde dont la survenue ne s'explique pas seulement par l'oblitération d'un tronc coronaire par un embole tumoral, en fait, certains auteurs incriminent une perturbation circulatoire du myocarde consécutive au développement du myxome régressant totalement après ablation de tumeur [98].

Aucun cas d'embolie coronaire n'a été rapporté dans les 3 séries marocaines.

c.4 Les embolies rétinienne

Elles sont souvent signalées sous forme d'une amaurose brutale transitoire unilatérale [106,107], l'œil gauche est atteint trois fois plus souvent que l'œil droit.

Aucun cas d'embolie rétinienne n'a été rapporté chez nous.

c.5. Les autres localisations :

Les embolies mésentériques restent de constatation autopsique, dans certains cas les embolies rénales peuvent engendrer une insuffisance rénale grave [108].

d. Etat fébrile pseudo-endocarditique

Cette forme évolue comme une maladie d'Osler avec une fièvre, apparition et aggravation d'un souffle à hémoculture négative. La fièvre est observée dans 25 à 50 % des cas selon les auteurs [96]. Elle est en général continue ou au contraire avec des sédations capricieuses.

Dans notre série, nous avons rencontré 4 cas de syndrome fébrile (30%), contre 38% dans la série de Laaroussi et 3% dans la série de Maazouzi.

e. Altération de l'état général

L'amaigrissement est un signe capital de la maladie, signe le plus constant, contrastant parfois par son importance avec la discrétion des signes subjectifs accusés par le malade. L'asthénie est fréquemment associée ainsi que l'anorexie à une fébricule et des signes biologiques de l'inflammation.

En résumé :

Concernant nos patients :

– Les circonstances de découverte sont différentes mais concordent avec les données de la littérature. Ainsi, chez 7 patients (53%) la symptomatologie principale et révélatrice était la dyspnée stade II ou III de NYHA, et 3 de nos malades (23%) ont eu des complications emboliques à type d'AVC ou d'AIT qui ont amené au diagnostic.

–Par contre le syndrome fébrile a été un signe de révélation chez 4 de nos patients (30%).

2. LES ELEMENTS D'ORIENTATION

2.1– Biologiques :

❖ L'accélération de la vitesse de sédimentation (VS) est un signe quasi constant 87 % des cas [101]. Elle est supérieure à 25 mm la première heure avec souvent des chiffres supérieurs à 80 mm.

❖ L'hyperfibrinémie.

❖ L'hypergammaglobulinémie, surtout une hyper alpha2, avec inversion du rapport albumine/globuline.

❖ Une hyperleucocytose a aussi pu être rapportée.

Chez nos patients, nous avons noté une accélération de la VS chez 15% de nos malades et une hyperfibrinémie chez 7% de nos patients. En effet ces examens ne sont pas demandés systématiquement vu que le diagnostic est déjà établi par l'échographie.

2.2 – Electriques :

L'électrocardiogramme (ECG) peut être tout a fait normal (20 % des cas). Son caractère anormal : hypertrophie auriculaire gauche dans 50 % des cas ,hypertrophie ventriculaire droite dans 75 % des cas (101), ne fait qu'accroître la confusion avec le rétrécissement mitral.

Pour GONIN et DELAHAYE [16], ils retrouvent :

- ❖ Un microvoltage diffus dans 40 % des cas.
- ❖ Une hypertrophie auriculaire gauche dans 45 % des cas.
- ❖ Un bloc de branche complet ou incomplet dans 25 % des cas. L'absence de trouble du rythme supraventriculaire serait un élément d'orientation, cependant, bien que rares, des troubles du rythme peuvent s'observer, à type de fibrillation atriale voire de flutter atrial.

Chez nos malades, l'EKG montrait un rythme régulier sinusal chez tous les patients avec 5 cas d'hypertrophie atriale gauche (38%) et 2 cas d'hypertrophies atriale droite (15%).

2.3 – Radiologiques :

Sur la radiographie thoracique, les signes radiologiques n'attirent pas forcément l'attention, là encore tout dépend du degré d'oblitération mitrale. Ainsi l'oreillette gauche peut être dilatée mais souvent moins que ne le voudrait le degré de la sténose mitrale évoquée. Peuvent se voir :

- ❖ Une silhouette mitrale (PETERS [109]).
- ❖ Une dilatation ventriculaire gauche ou droite, une dilatation artérielle pulmonaire voire des ossifications nodulaires des lobes inférieurs qu'on mettrait sur le compte d'un poumon mitral [109].

Les calcifications du myxome de l'oreillette gauche sont rares, décelées à l'amplificateur de brillance, deux patients sur 40 pour ST JOHN SUTTON.

Concernant nos 13 patients, la radiographie thoracique objectivait un rapport cardiothoracique moyen à 0.55 (0.50–0.58) avec une cardiomégalie modérée chez 8 patients(61%) et 3 cas de surcharge hilare (23%).

3. LES ELEMENTS DE CERTITUDE :

3.1. L'échocardiographie :

Depuis des années, l'échocardiographie s'est imposée comme le moyen le plus pratique et le plus efficace de dépistage des myxomes avec une sensibilité de 93.3% et une spécificité de 96.8% [89]. C'est une méthode simple non invasive, facile à répéter, à réaliser en urgence et d'une parfaite innocuité. Grâce à ses nombreux avantages, cet examen a supplanté les autres explorations (ciné angiographie et cathétérisme cardiaque) qui sont devenues de plus en plus obsolètes.

L'avènement de l'échocardiographie bidimensionnelle a permis une étude beaucoup plus précise de la tumeur et de ses rapports, aussi elle a permis une meilleure exploration des cavités droites. Les aspects échocardiographiques observés dépendent de [101] :

- ❖ La localisation.
- ❖ La taille.
- ❖ La mobilité de la tumeur.

Concernant nos malades, chez les 13 patients, le diagnostic de myxome a été toujours posé par l'échocardiographie qui a visualisé la tumeur et a précisé ses principales caractéristiques :

- La localisation : les myxomes siégeaient dans 10 cas (77%) dans l'atrium gauche (AG) et dans deux cas dans l'atrium droit (AD) et un cas dans le ventricule droit (VD).
- La taille : en moyenne, le diamètre principal mesurait 57,5mm (30–85mm)
- La base d'implantation : elle n'a été visualisée que dans 10 cas où elle siégeait sur le septum interatrial (SIA). Dans les 3 cas (23%) restant la découverte de la base d'implantation était per opératoire.
- Les lésions associées : l'échocardiographie avait décelé un cas d'insuffisance mitrale avec des valves myxoïdes et 2 cas d'insuffisance tricuspide par dilatation annulaire.

B. LES AUTRES LOCALISATIONS

1. LE MYXOME DE L'ATRIUM DROIT

La localisation atriale droite représente 20% des cas, l'implantation se fait sur le pourtour de la fosse ovale, plus rarement à côté de l'orifice d'une veine cave par un pédicule qui donne une forte mobilité à la tumeur, qui se prolabe en diastole dans l'anneau tricuspideen qu'elle peut l'obstruer ou l'altérer sévèrement. Dans notre série la localisation au niveau de l'atrium droit représente 15%. Ce qui est en parfaite corrélation avec les données de la littérature.

TABLEAU 1 : Fréquence du myxome de l'atrium droit selon les séries

| | Nombre de cas | AD |
|--|---------------|------|
| Thittamaranahalli. K [111] | 61 | 18% |
| Khan.M.A [112] 2002-2008 | 34 | 14% |
| Keeling.I. M [90] 1978-2002 | 49 | 4.1% |
| Lijoi.A [103] | 26 | 7.7% |
| Maazouzi.W [97] | 29 | 7% |
| Laarousi.M [98] | 12 | 17% |
| Notre série | 13 | 15% |

1.1. LES CIRCONSTANCES DE DECOUVERTE.

Elles sont variables, du fait du polymorphisme clinique, trois tableaux volontiers trompeurs, se partagent les observations:

a. L'insuffisance ventriculaire droite :

Elle constitue le tableau clinique retrouvé chez 12 cas, soit 48 % [113] associant de façon variable une fatigue, des palpitations, des œdèmes périphériques, une ascite, une turgescence des veines jugulaires et hépatomégalie. La particularité classique de cette insuffisance ventriculaire droite est de ne répondre que fort modérément au traitement digitalo-diurétique [113], surtout lorsque la tumeur est volumineuse et joue un effet mécanique d'obstruction.

Dans notre série un seul cas d'insuffisance ventriculaire droite a été rapporté en rapport avec un énorme myxome de l'AD.

b. La pseudopéricardite :

Elle se rencontre dans 23 % des cas [113], elle simule un tableau de péricardite avec une dyspnée d'effort d'apparition progressive, des douleurs thoraciques, et l'auscultation retrouve un bruit surajouté pouvant évoquer un frottement péricardique.

c. Le syndrome général :

Il est retrouvé également dans un quart des observations 19% [113] : fièvre, amaigrissement, asthénie, sueurs nocturnes, syncopes, accès dyspnéiques graves, véritable détresse respiratoire aiguë parfois déclenchée par la position penchée en avant, peuvent attirer l'attention sur le cœur ou faire penser à une embolie pulmonaire.

Dans notre série, nous n'avons pas retrouvé de syndrome général révélant un myxome de l'AD. A part un cas de syncope posturale retrouvé chez un patient de 60 ans.

d. Les autres manifestations :

❖ L'embolie pulmonaire

Elle est plus rare que les précédentes, 6 % des observations. Divers modalités peuvent se présenter :

– Embolie distale « distillante » et récidivante évoluant vers une [hypertension artérielle pulmonaire avec insuffisance cardiaque droite,

– Embolie massive [114] voire mortelle.

❖ La dyspnée cyanogène paroxystique

Ce phénomène clinique particulièrement rare est en rapport avec un shunt droit- gauche qui peut compliquer le myxome de l'oreillette droite avec possibilité de migration embolique paradoxale dans la circulation gauche, la polyglobulie est fréquemment rencontrée dans ces cas.

1.2. LES ELEMENTS DU DIAGNOSTIC

a. Les éléments d'orientation :

❖ Cliniques:

L'examen clinique n'est souvent pas explicite même si de nombreux signes ont été décrits. L'auscultation reste muette dans 35% des cas ou permet d'entendre des signes tricuspidiens isolés :

– Roulement diastolique.

– Souffle systolique de régurgitation dû à l'ouverture bloquée de la tricuspide par le myxome.

– Bruit protosystolique intense d'expulsion de la tumeur hors du ventricule droit. Tous ces signes augmentent en inspiration et peuvent varier avec la position du sujet.

Dans notre série, l'examen clinique des 2 cas de myxome de l'AD a objective :

– Un souffle d'insuffisance tricuspide.

– Frottement péricardique

– Des signes d'insuffisance cardiaque droite chez 1 patient

❖ **Electriques :**

L'E.C.G peut montrer une hypertrophie auriculaire droite, un axe de QRS droit, un microvoltage avec un rythme sinusal.

Dans notre série nous avons constaté sur l'ECG 2 cas d'HAD.

❖ **Radiologiques :**

La pauvreté des signes radiologiques, rarement une dilatation de l'oreillette droite contraste avec l'intensité des troubles fonctionnels.

a. L'échocardiographie :

✓ ***L'écho TM :***

Elle est difficile à interpréter à droite, elle montre un groupe d'échos derrière la valve tricuspide en diastole et dans le ventricule droit (en avant du septum et de la racine de l'aorte).

✓ **L'écho 2D :**

Elle est plus performante avec les incidences apicale et sous-costale montrant en diastole le passage à travers la tricuspide parfois jusqu'à l'infundibulum pulmonaire.

1.3. PARTICULARITES DU MYXOME DE L'ATRIUM DROIT :

Nous insistons dans ce paragraphe sur le caractère familial du myxome de l'atrium droit (11 myxomes de l'OD sur 35 myxomes familiaux colligés par Carwford), ainsi sur le caractère multiple volontiers droit plus que le myxome de l'oreillette gauche imposant un contrôle opératoire complet du reste des cavités cardiaques [58]. Les 2 cas rapportés dans notre série sont des cas isolés sans antécédents familiaux connus.

2. LE MYXOME DU VENTRICULE DROIT :

La localisation ventriculaire du myxome ne représente que 5% des cas avec une nette prédominance du ventricule droit, le premier cas opéré l'a été à Lyon en 1960 par MICHAUD [115]. La Particularité de ces myxomes est la fréquence des formes familiales, le caractère parfois infiltrant qui envahi la surface endocardique sur une large zone, et la fréquence de ces formes infiltrantes chez l'enfant. Chez nous cette localisation représentait 7.6%, soit 1 seul cas. Il s'agit d'une jeune patiente de 18 ans, chez qui l'examen clinique retrouvait une symptomatologie de type rétrécissement pulmonaire, avec souffle systolique latéro-sternal gauche. L'échocardiographie a permis de confirmer le diagnostic.

3. LE MYXOME DU VENTRICULE GAUCHE :

Il est très rare (1 pour 30 myxomes atriales). Il se révèle deux fois sur trois par des accidents emboliques, parfois à répétition, sa fréquente localisation sous les valves aortiques peut être à l'origine de syncopes d'effort, de douleurs précordiales. Un accident coronarien ischémique peut être dû à l'engagemment de la tumeur dans l'orifice aortique, compliqué d'une embolie systémique. Un syndrome général, avec ou sans arthralgies peut aussi égarer le diagnostic. L'auscultation révèle deux fois sur trois un souffle systolique, d'insuffisance mitrale, ou de sténose aortique.

Le diagnostic repose sur l'écho 2D qui toutefois ne permet pas toujours de distinguer myxome et thrombose intracavitaire pédiculée à partir de l'apex (les échos sont entre les sigmoïdes aortiques pendant la systole).

IV. TRAITEMENT :

Le traitement chirurgical en urgence est la seule thérapeutique radicale envisageable en raison des risques de l'évolution spontanée.

A. LES BUTS DU TRAITEMENT :

-La résection de la tumeur qui lèvera l'obstacle mécanique empêchant enclavement et mort subite et préviendra les embolies.

- L'intervention doit avoir lieu en urgence.

- L'exérèse totale du pied d'implantation sur la paroi cardiaque afin d'éviter les reprises évolutives à partir du tissu néoplasique laissé en place, cette exérèse doit être réalisé avec le minimum de manipulation possible pour éviter le risque embolique.

- L'appréciation de l'état des valves afin de permettre une réparation adéquate en cas de lésion traumatique grave dûe aux microtraumatismes répétés.

B .LES MOYENS :

1- Traitement médical :

Il n'existe pas de traitement médical efficace sur le myxome cardiaque. et le seul traitement curatif radical reste la chirurgie.

2- Traitement chirurgical :

Il s'agit d'une urgence chirurgicale, des que le diagnostic est posé afin de diminuer le risque de complication et améliore le pronostic des patients. Cette règle a été très bien applique chez la plupart de nos patient vu que 37% des malades étaient pris en charge dans moins de 24h et pratiquement 93% des cas ont été pris en charge dans moins de 48h.

a. Bilan préopératoire :

Il doit être réalisé le plus rapidement possible et ne doit en aucun cas retarder le traitement chirurgical. Il consiste en un ECG, radiographie thoracique de face et de profil gauche et un bilan biologique : NFS, ionogramme, fonction rénale et hépatique, crase sanguine, groupage ABO rhésus, RAI et demande de sang.

b. Préparation à la chirurgie :

Si cas de facteurs de risque cardio-vasculaire une coronarographie doit être pratiquée à la recherche de lésion coronarienne latente. La correction d'éventuels troubles hydro-électrolytiques occasionnés par l'insuffisance cardiaque peut être nécessaire sans retarder la chirurgie.

c. Monitoring anesthésique :

-Patient en décubitus dorsal.

-Scope ECG, saturomètre, pression artérielle sanglante au niveau de l'artère radiale, deux voies veineuses périphériques, une voie veineuse centrale avec monitoring continu de la pression veineuse centrale (PVC), température rectale et œsophagienne, diurèse horaire par sondage vésical.

d. Principe de l'intervention :

La chirurgie des myxomes cardiaques se déroule sous circulation extra corporelle. L'abord se fait principalement par sternotomie médiane verticale. La réalisation de la canulation doit se faire avec le minimum de manipulation possible. L'usage de filtres pour les voies artérielles et veineuses est conseillé [40].

Immédiatement après mise sous circulation extracorporelle :

- Clampage de l'aorte et cardioplégie par la racine aortique.

- L'intervention comporte après l'atriotomie:

✓ un temps d'exploration où le chirurgien précise le siège, le volume, le lieu d'implantation et l'état des valves auriculo-ventriculaire que l'avènement de l'échocardiographie à rendu facile.

✓ un temps d'exérèse obéissant à des règles strictes, la résection de la tumeur en bloc avec le minimum de manipulations possibles emportant une large portion du pied d'implantation avec remplacement éventuel du défaut créé par un Patch.

e .Voie d'abord pariétal :

-**Sternotomie médiane verticale** : c'est la voie d'abord royale en chirurgie cardiaque. Utilisée actuellement par tous les chirurgiens car elle permet une exérèse tumorale dans les meilleures conditions en autorisant l'accès aux quatre cavités, ce qui est le cas pour notre série (100%) ainsi que pour la série de W.Maazouzi et M.Laaroussi.

Description : Le patient est installé en décubitus dorsal avec un coussin sous les omoplates de manière à dégager la fourchette sternale au prix d'une extension modérée du cou. Les bras sont, soit allongés le long du flanc pour un meilleur confort du chirurgien et du malade, soit en abduction à angle droit sur un appui bras, afin de faciliter la manipulation des voies artérielle et veineuse directes.

Le champ opératoire doit comprendre toute la face antérieure du thorax..

L'opérateur droitier est positionné à droite du patient, son premier aide en face de lui et l'instrumentiste à gauche de l'aide.

L'incision cutanée est classiquement verticale et médiane: elle commence 1 à 2cm sous la fourchette sternale et descend en regard ou 1 cm sous l'appendice xiphoïde (Fig20).

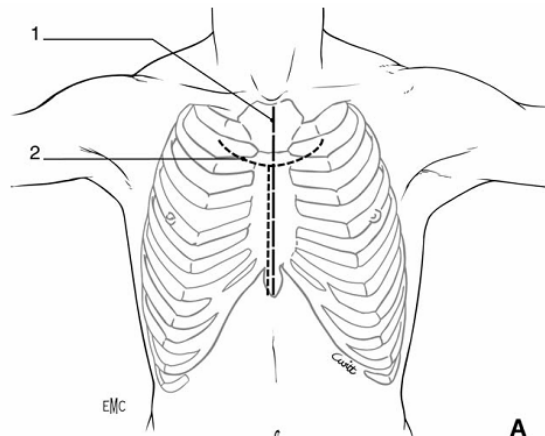


Figure20: Différentes incisions cutanées pour la sternotomie.

1. Incision cutanée verticale médiane ; 2. Incision en«T»sous le décolleté.

(J. Jougon et al. j.emcchi.2004.05.005)

La section du sternum peut être effectuée, soit à la scie sauteuse, soit à la scie oscillante ; cependant, le sternotome à frapper (sternotome de Lesch) peut toujours être utilisé en leur absence (Fig.21).

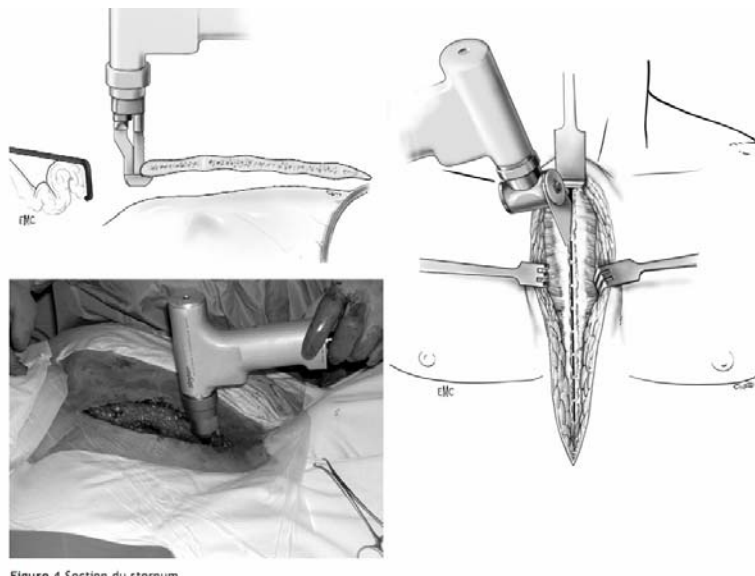


Figure 21; Section du sternum.

À la scie sauteuse.B. À la scie oscillante.

(J. Jougon et al. j.emcchi.2004.05.005)

Un écarteur sternal à crémaillère permet une ouverture progressive (Fig22). L'utilisation de valves aussi larges que possible permet, en répartissant les forces de traction, d'éviter une fracture au niveau des appuis de l'écarteur.




Figure22: Sternotomie médiane avec écarteur sternal en place.

(J. Jougon et al. j.emcchi.2004.05.005)

-Thoracotomie :

Les voies d'abord thoracique droite et gauche sont actuellement complètement abandonnées. Mais la thoracotomie droite peut garder quelque indication :

- Pour des raisons esthétiques,
- ou en cas de chirurgie mini-invasive.

*Thoracotomie droite classique, Elle se fera dans le sillon sous mammaire en regard du 4eme espace intercostal droit. Elle donne un bon jour sur l'atrium gauche et expose moins au risque infectieux. L'accès au ventricule droit par contre est laborieux.

* La mini-thoracotomie antérolatérale droite mini-invasive vidéo-assistée :
L'incision ne dépasse pas 5 cm en regard du 4eme espace intercostal droit avec canulation fémorale artérielle et veineuse et la canulation veine cave supérieure via la veine jugulaire interne droite sous

vidéo-assistance. L'accès aux atriums est assez aisé contrairement aux ventricules. Elle est esthétique et mini-invasive avec moins de complications infectieuses, un séjour postopératoire plus court et une convalescence plus rapide. Cependant, elle nécessite un matériel spécial et un savoir faire et reste peu adaptée à la chirurgie en urgence et particulièrement en cas de myxome où toute manipulation intempestive des cavités cardiaque à éviter.

f. Principe de la CEC :

La mise en place d'une circulation extracorporelle (CEC) comportant quatre étapes:

- Canulation aortique au pied du tronc artériel brachiocéphalique
- Canulation des veines caves inférieure et supérieure à leur origine ; ce geste doit être effectué avec beaucoup de prudence car il peut être à l'origine d'une mobilisation d'un fragment tumoral. Une attention particulière doit être accordée à la canulation veineuse en cas de myxome de l'AD pour ne pas le fragmente et faire migrer les embols dans la circulation général [14], on préconise de démarrer la CEC avec une seule canule dans la VCI, et la VCS sera canulée après clampage aortique ou l'inverse selon le siège exacte du myxome dans l'atrium droit.

- Mise en place de tirettes avec lacs autour des veines caves pour permettre au cours de la CEC d'isoler le cœur de la circulation systémique en cas d'ouverture probable des cavites cardiaque droites.

- Arrêt du cœur, afin de rendre possible son abord.

Deux méthodes peuvent être employées:

- Fibrillation ventriculaire induite par mise en place d'électrodes épicaudiques (pas de clampage aortique dans ce cas)

- Arrêt total du cœur avec clampage aortique (afin d'arrêter d'éventuels embols tumoraux), hypothermie à 30° et administration d'une cardioplégie froide à la racine de l'aorte. C'est la méthode de choix et de référence au monde et c'est la technique utilisée pour tous nos patients.

g- Voies d'abord des cavités cardiaques [117.25]

L'intervention est réalisée sous circulation extracorporelle. L'abord se fait habituellement par sternotomie médiane qui permet l'accès à toutes les cavités cardiaques. Il faut éviter toute manipulation ou mobilisation du cœur, surtout avant l'exclusion cardiaque, à cause du risque embolique du myxome.

*En ce qui concerne la chirurgie du myxome de l'atrium gauche:

- **Par voie atriale gauche**, La voie atriale simple est plus commode et plus facile à réaliser et moins délabrante que les voies trans-septales permettant une résection complète avec faible taux de récurrence [92 ; 118]. La technique à la quelle on reste fidèle, ainsi la majorité des myxomes de l'atrium gauche en été opère par cette voie : atriotomie gauche en avant des veines pulmonaire droite. Cette voie d'abord a été réalisée chez 77% de nos malade contre 16% dans la série de Laaroussi.
- **La voie biatriale transeptale** consiste en l'ouverture des deux atriums perpendiculairement au sillon interatrial en direction de la veine pulmonaire supérieure droite et l'incision du septum vers le pédicule tumoral, puis l'incision septale atriale autour du pédicule tumoral, l'extériorisation de la tumeur et la réparation septale, soit par un patch synthétique ou péricardique ou par simple surjet si les berges septales sont assez proches

Elle est actuellement préconisée par plusieurs équipes chirurgicales, dont celles de BLONDEAU et DUBOST [116], CASTELLS [118], COOLEY [117], DONZEAU-GOUGE [4], car elle permet:

- L'exploration des deux faces du septum et donc des quatre cavités, à la recherche de myxomes multiples.
- Une ouverture très large par laquelle les plus grosses tumeurs sont extériorisées sans difficultés.

Les myxomes cardiaque à propos de 13 cas

- L'exérèse plus facile de l'implantation septale et sa réparation aisée par suture ou pose d'un patch.
- L'appréciation facile de l'orifice mitral et sa correction éventuelle.

De même que la voie biatriale préconisée par certain auteur [88 ; 91], permettant une exploration adéquat avec inspection des quatre cavites cardiaque que l'avènement de l'échographie a rendu obsolète [92] ;

C'est une voie délabrante avec risque de saignement, de défaut interatrial résiduel et de troubles de la conduction. Egalement elle est plus longue à réaliser.

Nous n'avons pas utilise cette voie pour aucun de nos patient par contre chez Laaroussi on note un taux de 67% d'usage de cette technique. Cela montre la controverse qui se présente dans la littérature concernant le choix de la technique opératoires.

- **La voie transatriale droite et transeptale** donne une plus grande facilité d'exérèse du pédicule tumoral, mais elle est également limitée par l'étendue du septum, dont l'incision est parfois trop courte pour une extériorisation facile du myxome [4].

*En ce qui concerne la chirurgie du myxome de l'atrium droit :

- **La voie atriale droite simple** :

En ce qui concerne les myxomes de l'atrium droit, l'abord se fait par atriotomie droite parallèle au sillon atrioventriculaire droit, en respectant les mêmes objectifs [119]. Cette voie est utilisée chez nos malades avec un taux de 15% contre 16% dans la série de Laaroussi.

- **La voie atriale droite + incision septal** :

Pour une résection plus large de la tumeur et de la base d'implantation.

*En ce qui concerne la chirurgie du myxome ventriculaire :

La résection chirurgicale complète est souvent difficile. Elle se fait par atriotomie si le myxome siège près de la valve auriculaire-ventriculaire, comme ce fut le cas de notre patiente, sinon elle se fait via des artériotomies des gros vaisseaux pour ceux qui siègent dans la chambre de chasse.

*Geste associée :

Le myxome auriculaire est souvent prolabant et gêne alors le bon fonctionnement des valves correspondant à sa localisation, c'est pourquoi il est indispensable de vérifier cette fonction et si besoin, de procéder à une annuloplastie ou à un remplacement valvulaire.

- Bortolotti [120] relève 1 annuloplastie + 1 prothèse de la valve mitrale sur 54 interventions soit 3,5%.
- Hanson [12] ne signale qu'une prothèse mitrale pour 33 interventions soit 3 %.
- Larsson [122] ne signale aucun remplacement valvulaire immédiat pour 20 Interventions mais 1 annuloplastie chez l'un des sujets opérés trois ans après (suivie au bout de 2 ans de la pose d'une prothèse mitrale) soit 5%.
- St John Sutton [7] en relève également 1 seul sur 40 interventions soit 2,5 %
- Loire [29] en signale 1 sur 80 interventions soit 1,25%
- Miralles [123] rapporte 3 annuloplasties mitrales, 1 prothèse mitrale et prothèse tricuspide pour 52 interventions soit 9,7 %

Il est intéressant de noter que ce geste semble plus fréquent en cas de MOD que de MOG, ce qui revient à dire qu'une dilatation tricuspide se voit plus souvent après un MOD qu'une dilatation mitrale après un MOG (compte tenu de la fréquence respective de ces deux localisations). Certains auteurs [119] avancent comme explication le fait que les MOD sont plus souvent calcifiés que les MOG, ce qui les rendrait plus traumatisants pour les valves.

Dans notre série nous avons réalisé un remplacement valvulaire mitral par prothèse mécanique et deux plasties tricuspides de vega nos résultats concordent très bien avec les données de la littérature.

h. Attitude vis à vis de la tumeur :

Après le choix de la voie d'exposition, vient le temps de l'extraction de la masse tumorale. Nous ne répéterons jamais trop les risques inhérents à ce geste et les précautions fondamentales à prendre pour éviter toute manipulation inutile.

Dès l'ouverture des cavités cardiaques, il n'est pas rare de voir le myxome jaillir spontanément. Il s'agit alors, en réclinant très prudemment la tumeur, de repérer son pied d'implantation et de l'exciser suivant les modalités précitées; l'ensemble de la masse tumorale peut ensuite être extrait. Nous avons respecté ces règles chez tous nos patients et nos résultats thérapeutiques sont satisfaisants.

i. Attitude vis à vis de la base d'implantation :

Certains auteurs plaident pour une résection emportant la base d'implantation avec une pastille du SIA autour de la fosse ovale dans le souci d'éviter les récives, et le défaut septal ainsi créé sera fermé par patch [120]. Mais des travaux récents ont démontré que la simple excision de la base d'implantation associée à une photo-coagulation autour du site n'a pas d'incidences sur les récives [89].

En résumé :

La résection de la tumeur doit être complète, emportant le myxome, son pédicule et sa base d'implantation avec le minimum de manipulation pour éviter tout risque embolique. Cependant, il existe encore des controverses considérables concernant aussi bien la voie d'abord, que l'attitude vis-à-vis du site d'implantation. Ainsi donc, l'approche par simple atriotomie suivi d'une simple excision de la base d'implantation semble satisfaisante. Dans notre série, une résection complète par voie atriale du myxome avec sa base d'implantation suivie de cautérisation de celle-ci au bistouri électrique a été réalisée chez tous nos patients suivi d'une fermeture de l'atriotomie par un surjet ou des hémisurjets de prolène 4/0.

C. Indications opératoire :

1. En cas de myxome de l'atrium gauche: Deux méthodes sont décrites :

- Atriectomie gauche, en avant des veines pulmonaires droites à partir de laquelle on extrait le myxome qui souvent s'accouche à travers elle spontanément. Après repérage du pédicule, excision de la base d'implantation emportant une portion du septum inter-atrial dont la fermeture se fera selon l'importance du défaut par des points en « X » ou par un patch.
- Réalisation d'une voie biatriale (atriectomie droite et gauche) : l'extraction de la tumeur se fait soit à travers l'ouverture de l'oreillette gauche, ou bien à travers l'ouverture de l'oreillette droite en passant par le septum inter-auriculaire.

Après l'exérèse de la tumeur, on réalise une exploration complète des cavités à la recherche de fragments résiduels, d'une deuxième localisation et de lésion de l'appareil mitral nécessitant un geste réparateur. On termine par un lavage par une solution saline et par la fermeture de la Communication inter-auriculaire par un Patch si nécessaire puis des atriectomies.

2. En cas de myxome de l'atrium droit :

L'atriectomie droite permet son exploration, l'exérèse en bloc de la tumeur emportant une portion large du septum inter-auriculaire. Le ventricule droit et la tricuspide sont explorés par l'oreillette, les cavités gauches par la communication inter-auriculaire et par une incision au niveau de l'oreillette gauche. L'ancienneté de cette tumeur explique les lésions tricuspidiennes obligeant parfois à une annuloplastie [5].

3. En cas de myxome ventriculaire l'exérèse se fait par ventriculotomie. Ou à travers les orifices valvulaires mitral ou tricuspide.

V – Pronostic :

1. La mortalité :

La mortalité opératoire précoce est faible, à condition que le diagnostic de myxome ait été établi avant l'intervention. 2,7% pour ST JOHN SUTTON(28). Cette mortalité devient plus importante si le myxome est de découverte opératoire. Dans notre série et la série de Laaroussi la mortalité était nulle. Par contre la série de Mazzouzi rapporte un cas de décès par défiance multiviscérale

2. Morbidité postopératoire :

Reste fréquemment domine par les troubles de rythme dont le mécanisme reste non élucidé ; toutefois la large excision et la voie biatriale en augmentant l'incidence.

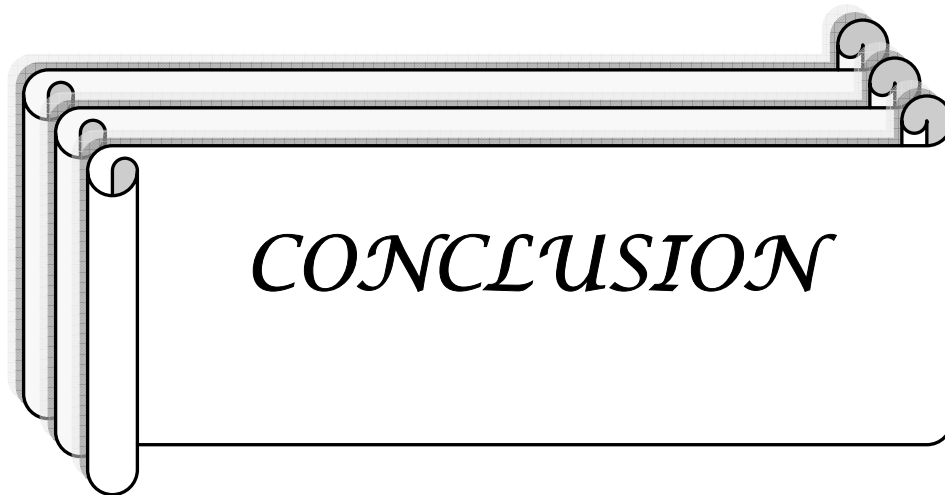
3. Récidive :

La morbidité tardive reste dominée par le risque de récurrence tardive qui est très rare en cas de myxome sporadique. Pour Keeling, le taux actuariel de l'absence de récurrence est de 95 % à 24 ans [124]Alors que pour Mc Carthey, ce risque est de 10 % en cas de myxome familial, de 21 % en cas de complexe de Carney et de 33 % en cas de myxomes multiples [124]. Dans notre série, car tous nos cas étaient sporadiques aucun cas de récurrence n'a été noté de même que pour Mazouzi et Laroussi.

4. Suivi

La présence de cas de myxome familial, de complexe de Carney et de myxomes multiples, incite donc à une surveillance échocardiographique plus rapprochée, alors que pour les myxomes sporadiques à une surveillance tous les 5 ans si au cours de la première année on n'a pas détecté de récurrence [125].

Dans notre série le suivi à long terme n'a pas noté de complication ni récurrence.

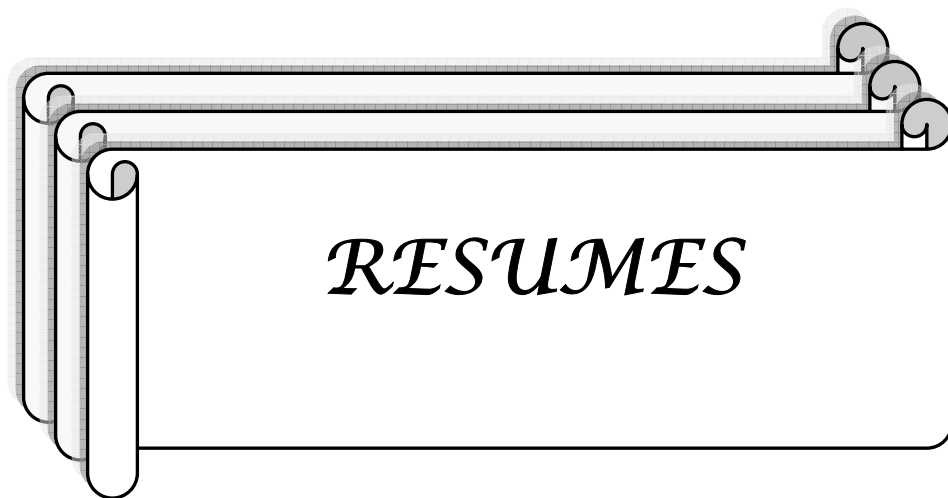


Les myxomes sont des tumeurs bénignes constituées par la prolifération de reliquats embryonnaires mésenchymateux. Bien que rares, ils occupent la première place des tumeurs bénignes du cœur chez l'adulte. Ils siègent préférentiellement au niveau de l'oreillette gauche dans 75% des cas, il est plus fréquent chez la femme que chez l'homme, avec une prédilection de 30 à 60 ans avec un âge moyen de découverte au environ de 45 ans. Ils sont souvent uniques de taille variable d'aspect anatomopathologique typique.

Au plan clinique les myxomes se caractérisent par leur polymorphisme clinique expliquant le retard diagnostique (1 à 2 ans). Ils sont fréquemment découverts à l'occasion d'une dyspnée d'effort, voire d'une insuffisance cardiaque simulant plutôt une origine valvulaire.

L'échocardiographie surtout bidimensionnelle constitue la méthode diagnostique de choix demeurant dans de rares cas non concluante indiquant la réalisation d'autres examens complémentaires. Le traitement est chirurgical et consiste en une exérèse large emportant la zone d'implantation, avec réparation du defect pariétal.

Le pronostic des myxomes à court terme est excellent avec une mortalité opératoire quasi nulle, le pronostic à long tenue est aléatoire comportant le risque de récives locales ou métastatiques et imposant une surveillance régulière.



RESUME

Les tumeurs cardiaques représentent une entité clinique rare. Le myxome reste de loin le plus fréquent, le plus intéressant aussi, à la fois par sa symptomatologie très variée et par son pronostic excellent après chirurgie. L'avènement de l'échographie et de la circulation extracorporelle ont facilité le diagnostic et la prise en charge. Nous soulignons, à travers ce travail, les particularités épidémiologiques, diagnostiques, thérapeutiques et pronostiques de cette entité clinique. Il s'agit d'une étude rétrospective, menée au service de chirurgie cardiovasculaire de l'hôpital militaire Mohammed V d'instruction de Rabat, sur une période de 16 ans (1993–2008). L'étude inclus 13 patients, tous ayant présentés un myxome cardiaque pour lequel ils ont bénéficié d'une cure chirurgicale. Tous les patients répondant à ces critères ont été inclus dans cette étude. Il s'agit de huit hommes et de cinq femmes. La localisation atriale gauche représente 76,9 % alors que la localisation atriale droite représente 15,3 %. Chez tous nos patients, le diagnostic positif était posé sur la base des constatations échographiques. Ce dernier a été constamment confirmé par l'étude anatomopathologique. La voie d'abord a été une atriotomie gauche dans 10 cas, une atriotomie droite dans 3 cas. La mortalité hospitalière a été nulle. Les suites postopératoires ont été simples pour tous les patients. Durant le suivi, aucune récurrence n'a été détectée. Le myxome cardiaque est une tumeur rare. La localisation atriale gauche est la plus fréquente. Le myxome est connu par ailleurs, par une symptomatologie clinique très polymorphe. L'échographie reste l'examen diagnostique clé, elle permet à elle seule de poser le diagnostic. Les résultats de la chirurgie sont excellents, toutefois, un suivi échographique et clinique au long court s'impose du fait du risque de récurrence qui n'est pas nul.

Mots clés: myxome cardiaque; échocardiographie; circulation extracorporelle, chirurgie.

Abstract

Cardiac tumors represent a rare clinical entity. The importance of studying myxoma consists in its frequency, symptomatology and curability. The echocardiography and extracorporeal circulation made easier the diagnostic and the treatment. This study aims to report epidemiological, clinical and treatment aspects of this entity. It's about a retrospective study realized at the department of cardiovascular surgery of military Mohammed V hospital of Rabat over a period of 16 years (1993–2008). The study includes 13 patients. All of them have presented cardiac myxoma that required open heart surgery. All the patients who have responded to these criteria were included into this study. There were 5 women and 8 men. 76,9% of myxomas located in the left atrium and 15,3% in the right atrium. Concerning our patients, the diagnosis was established on the basis of the echographic data and it was confirmed by histological findings. Surgical approach was left atriotomy in 10 cases, a right atriotomy in 3cases. No death has been registered in our study. The post-operative course was usually simple for our patients and no case of recurrence was notified. The myxoma is considered to be rare. The left atrium myxoma is the most frequent. Also, the myxoma had different clinical features. The diagnosis of myxoma was realized in all cases by echocardiography. The results of surgery are excellent. However, the risk of recurrence imposes a long-term follow-up.

Key words: cardiac myxoma; echocardiography; extracorporeal circulation; surgery

ملخص

(2008-1993) 16

13

8

76,9%

5

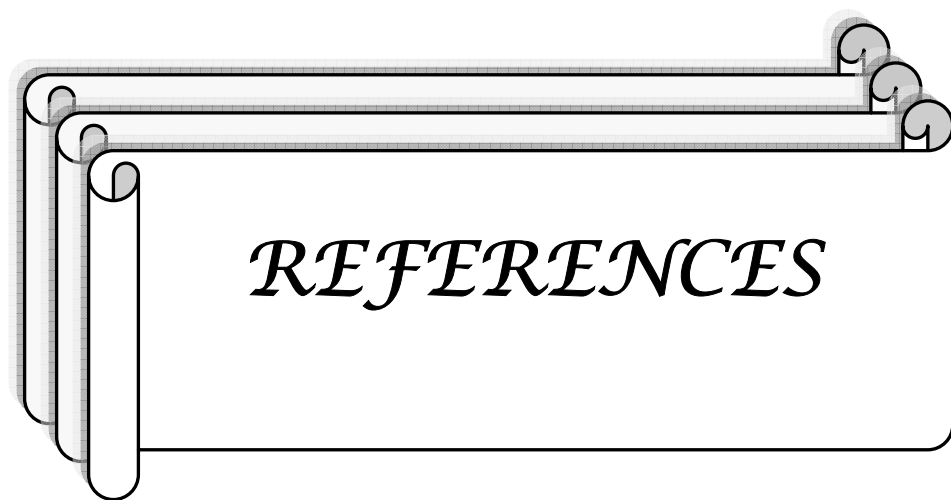
.15.3%

-

-

:

-



1. Pucci A, Gagliardotto P, Zanini P, Pansini S, Di Summa M, Mollo F.

histopathologic and clinical characterization of cardiac myxoma: review of 53 cases from a single institution. American Heart Journal 2000. 140,1:134-138.

2. Maraj S, Pressman GS, Figueredo VM.

Primary cardiac tumors. Internatl J of Cardio. 2009, 133;2:152-156.

3. Denguir R, Dhiab M, Meddeb I, Hermi N, Khanfir I, Ben Romdhane R, Khayati A, Gharsallah N, Abid A.

Les myxomes cardiaques. Prise en charge chirurgicale. À propos de 20 cas. Annales de cardiologie et d'angéiologie 2006.55 ;1 :49-54.

4. DONZEAU-GOUGE P et Col.

Le myxome auriculaire: évolution diagnostique et thérapeutique sur une période de 25 années (40 observations). Coeur 2001, 14:549 - 555.

5. GLOCK Y et col.

Le myxome cardiaque: diagnostic, traitement et devenir tardif (A propos d'une série de 15 cas). Coeur, 1985, 15, 253 -262.

6. PRICHARD RW.

Tumors of the heart. Review of the subject and report of 150 cases. ArchPathol, 1951, 51, 98 - 128.

7. ST JOHN SUTTON MG, MERCIER LA, GIULIANI ER, LIE JT.

Atrial myxomas: A review of clinical experience in 40 patients . Mayo Clin Proc 1980, 55: 371-324.

8. CARNEY JA, GORDON H, CARPENTER PC, SHENOY BV, GO VLW

The complex of myxomas, spotty pigmentation, and endocrine overactivity. Medicine, 1985, 64, 270- 283.

9. CARNEY JA, HRUSKA LS, BEAUCHAMP GD, GORDON H.

Dominant inheritance of the complex of myxomas, spotty pigmentation, and endocrine overactivity. Mayo ClinProc, 1986,61, 165- 172.

10. FRESSINAUD C, PREUX PM, MILOR AM, DAUNAS I, DUMAS M, VALLAT JM.

Complexe familial myxome-lentiginose révélé par un probable accident ischémique transitoire. RevNeurol, 1993, 149, 219 - 221.

11. KNEPPER LE, BILLER J, ADAMS jr HP, BRUNO A.

Neurologic manifestations of atrial myxoma. A 12 year experience and review. Stroke, 1988, 19, 1435 - 1440.

12.HANSON EC, GILL CC, RAVAZI M, LOOP FD.

The surgical treatment of atrial myxomas: clinical expérience and late results in 33 patients. J Thorac Cardiovasc Surg, 1985, 89, 298-303.

13. REYNEN K.

Cardiac myxomas. New Engl J Med, 1995, 333, 1610 – 1617.

14.Yater WM.

Tumors of the heart and pericardium. Pathology, symptomatology and report of 9 cases. Arch int Med 1931. 48:627-666.

15.MAFIAIM I.

Les tumeurs et les polypes du coeur. Etude anatomoclinique. Masson et Cieed, Paris, 1945.

16.MATHEY J, BINET JP, GALEY JJ, RENAULT P, DUBOYS Y, FREDET J, LANGLOIS J.

Trois cas de myxome intracardiaque opérés. Mem Acad de chirurgie, 1959,85,425-435.

17.GOLDBERG HP, GLENN F, DOTTER CT, STEINBERG I.

Diagnosis made during life with operative and post-mortem fmdings. Circulation, 1952, 6, 762 – 767.

18.FYKE FE, SEWARD JB, EDWARDS WD, MILLER FA,

REEDER GS, SCHATTENBERG TT, SHUB C, CALLAHAN JA, TAJIK AJ. Primary cardiac tumors: expérience with 30 consecutive patients since thé introduction of two-dimensional echocardiography. J Am Coll Cardiol, 1985, 5, 1465 – 1473.

19.TERDJMAN M et col.

Diagnostic de myxome de l'oreillette gauche par échographie ultrasonore. Arch Mal Coeur 1976. 69:1145- 1153.

20.GERBODE F, KERTH WJ, HILL JD.

Surgical management of tumors of thé heart. Surgery, 1967,61,94- 101.

21. BAHNSON HT, NEWMAN EV.

Diagnosis and surgical removal of intracavitary myxoma of thé right atrium. Bull John Hopkins Hosp, 1953, 93, 150 – 163.

22.CRAAFORD C.

Discussion on late results of mitral commisurotomy. In International symposium on cardio-vascular surgery. Henry Ford Hospital. Lam CR éd. Saunders WB, Philadelphia, 1955, 202 –211.

23.MICHAUD P, PONT M, MARET G, GRAVIER J, VIARD H, TERMET H, CHADENSON O, VERNEY R, TROUVEREZ. Utilisation du coeur poumon artificiel pour l'ablation d'un myxome de l'oreillette gauche. Lyon Médical, 1960, 2, 91 – 98.

24.KAY JH, ANDERSON RM, MEFFIAUS J, LEWIS R, MAGDISON O, BERNSTEIN S, GRIFFITH GC. Surgical removal of an intracaviatry left ventricular myxoma. Circulation, 1959, 20, 881 – 886.

25.LOIRE R et col.
Les myxomes intracardiaques. Médicorama. 1990.

26.TWAK KP, SHAH AA, RAHIMTOOLA SH. Multiple Wi demonstrated by two–ditntrtonal cchocardiography. Am J Med, 1981,71:896–899.

27.Kakouros N, McWilliams E, Giles J.
Left atrial myxoma.
Journal of Cardiovascular Computed Tomography 2008. 2; 3:188–190.

28.ST JOHN SUTTON MG, MBRCHF LA, CIULIANI ER, LIEJT.
Atrial Myxoma: A review of clinical expérience in 40 patients. Mayo Clin Proc1980; 55:371–376.

29 . LOIRE R, TABffi A.
Etude histopathologique du myxome cardiaque. A propos de 80 cas opérés.
Arch Anat Cytol Path 1991 ;39 :5 – 13.

30.PERNOT C, ADMANT P.
Tumeurs cardio–péricardiques. Coeur – Vaisseaux. In Encyclopédie médico–chirurgicale. Paris, 1988, 11028 A 10, p 1–4.

31.BURKE AP, VTRMANI R. Cardiac myxoma.
A clinicopathologic study. Am J Clin Pathol 1993;100:671 – 680.
32.ROWLANDS DJ, Left atrial myxoma. Br J Hosp Med 1983;30:415–420.

33.JACOT–DES–COMBES E, BEYELER Y.
Myxome cardiaque, etude utrastructurale et immunohistochimique de deux cas. Ann Pathol 1982;2:223–228.

34.RIBBET H.
Die Erkrankungen des endokards. In handbuch der spezellenpathologischen Anatomie und Histologie, HENKE F and LUBARSCH O. Springler ed, Berlin 1924, Vol 2, 276–282 & 288–289.

35. CHOMETTE G, AURIOL M, GROSGOËAT Y. Myxome cardiaque. Etude ultrastructurale de deux observations. Arch Mal Coeur, 1976, 69, 837 – 844.
36. LOIRE R, TERMET H. Les récurrences des myxomes intracardiaques. A propos de 6 patients sur 85 opérés. Ànn Cardiol Angéiol, 1991, 40, 1 – 7.
37. REY MJ, TAMM C, FAIDUTTI B, LUTHY P, UNGER PF. Growth rate of primary left atrial myxoma. Eur Heart J, 1993, 14 1146 – 1147.
38. ROUDAUT R, GOSSE P, DALLOCHIO M. Rapid growth of a left atrial myxoma shown by echocardiography. Br Haerth J 1987;58:413–416.
39. MALEKZADEH S, ROBERTS WC. Growth rate of left atrial myxoma. Am J Cardiol, 1989, 64, 1075 – 1076.
40. FUEREDJ GA, KNECHTGES TE, CZARNECKI DJ. Coronary angiography in atrial myxoma: findings in 9 cases. AJ R 1989; 152:737 – 738.
41. DRAGO F, NAZZARI G, CROVATO F. Atrial myxoma mimicking Lyme disease. Ann Intern Med 1994;120: 696.
42. FRIEH JP, NINET J, EL KIRAT M, SASSOLAS F, GRESSFFIR M, BRULE P, CHAMPSAUR G. Les tumeurs primitives du coeur. Aspects diagnostiques, anatomiques et thérapeutiques. Arch Mal Coeur, 1986, 79, 1188–1194.
43. KLEIN M, ALEXANDRE JL, KAMINSKY P, BRUNTZ JF, ARNAUDO JP, JEANMAIRE H, HESSE JY, VILLEMOT JP, DUC M. Pseudo-vascularite révélant un myxome de l'oreillette gauche: intérêt des nouvelles techniques d'imagerie. Rev Med Interne, 1991, 12, (supplément 3).
44. LEE CW, KJVI S Y, YANG HY, PARK MH. Livedo reticularis developing simultaneously with a syncopal attack in a patient with atrial myxoma. J Am Acad Dermatol, 1991,25, 110–111.
45. MARKEL ML, WALLER BF, ARMSTRONG WF. Cardiac myxoma. A review. Medicine, 1987, 66, 114 – 125.
46. BARILLON A, LETAC B, LENEGRE J. Le myxome de l'oreillette gauche. Rapport de 11 cas et analyse de 128 cas de la littérature. Arch Mal Coeur, 1966, 59, 1153 –1179.
47. SANDOK BA, VON ESTROFF I, GIULIANI ER. CNS embolism due to atrial myxoma. clinical features and diagnosis. Arch neurol 1980 ;37 :485–488.

48.ROUDAUT R, LE GUIFANT C, CLEMENTY J, BROUSTET JP, DALLOCCINO M, BRICAUD H. le myxome cardiaque de l'oreillette. evolution des données cliniques et paracliniques. A propos de 17 observations. Arch Mal Cœur 1980 ;73 :767-774.

49.CASTAIGNE P, LAPLANE D et al. Anévrismes artériels multiples intracrâniens d'aspect mycotique. Accidents vasculaires répétitifs d'allure embolique. Myxome de l'oreillette gauche. Rev Neurol 1975 ;131 :339-346.

50.MICHAUD P, PONT M, MARET G, VIARD H, TERMET H, GRAVIER J, VERNEY R. Un cas de myxome de l'oreillette gauche opéré avec succès sous circulation extracorporelle. Arch Mal Coeur, 1961, 54, 206 - 208.

51.LABAUGE P, MESSNER-PELLENC P, BLARD JM, LABAUGE R. Complications neurologiques des myxomes cardiaques. Presse Med, 1993, 22, 1317 - 1321.

52.LEONHARDT ET, KULLENBERG KP. Bilatéral atrial myxomas with multiple arterial aneurysms. A syndrome mimiking polyarteritis nodosa. Am J Med 1977 ;62 :792- 794.

53.ROELTGEN DP, WEIMER GR, PATTERSON LF. Delayed neurologic complications of left atrial myxoma. Neurology 1981 ;31 :8-13.

54.LABAUGE P, PERROUTY B, PAGES M, BLARD JM, LABAUGE R. Manifestations neurologiques des myxomes cardiaques. Sem Hop Paris 1992 ; 68 : 165 - 169.

55.LOEPER J, ROUFFY J, MELLE LOEPER J, EL HACHIMI A, HAMMOU Jcl, CHOMETTE G. Myxome de l'oreillette gauche simulant une artériopathie inflammatoire diffuse. Ann Med Interne 1970 ;121 :559 - 566.

56.THOMAS MH. Myxoma masquerading as polyarteritis nodosa. J Rheumatol 1981;8:133 - 137.

57.BROWNE WT, WIJDICKS EFM, PARISI JE, VIGGIANO RW. fulminant brain necrosis from atrial myxoma showers. Stroke 1993;24:1090-1092.

58.CHOMETTE G, LOEPER J, ROUFFY J, EL HACFFIMI A, HAMMOU JC. Myxome cardiaque emboligène. A propos d'une observation. Arch Anat Path 1971 ; 19 :71-76.

59.BUCHANAN RRC, CAIRNS JA, KRAAG G, ROBINSON JG. Left atrial myxoma mimicking vasculitis: echocardiographic diagnosis. Can Med Assoc J 1979;120:1540- 1542.

60.CROUZET J, DUTERQUE M, LARDOUX H, TOUBOUL A, BERANECK L, DUBEUX P. Arthralgies, lésions cutanées et syndrome de Raynaud associés à un myxome de l'oreillette gauche. Rev Rhum 1987;54:431 - 433.

61. BOUSSEN K, MO ALLA M, BLONDEAU P, BEN AYED H, LIE JT. Embolization of cardiac myxomas masquerading as Polyarteritis Nodosa. *J Rheumatol* 1991;18:283–285.
62. FITZPATRICK AP, LANHAM JG, DOYLE DV. Cardiac tumours simulating collagen vascular disease. *Br Heart J* 1986;55: 592 – 595.
63. PAŞAOĞLU I, DOĞAN R, ORAM A, RUACAN S, BOZER Y. Familial atrial myxoma. *Eur J of Cardio-Thoracic Surg* 1991.5;7:388–390.
64. YEOH NLT, CLEGG JF. Massive embolism from cardiac myxoma. *Angiology* 1981;32:819–821.
65. NG HK, POON WS. Cardiac myxoma metastasizing to the brain. *J Neurosurg* 1990; 72:295–298.
66. RUPP GM, HEYMAN RA et al. the pathology of metastatic cardiac myxoma. *AJCP* 1989;91:221–227.
67. KOTANI K et al. Left atrial myxoma metastasizing to the aorta, with intraluminal growth causing renovascular hypertension. *Cardiology* 1991 ;78 :72 – 77.
68. LOIRE R. Existe-t-il une malignité carcinologique des myxomes cardiaques? *Arch mal Cœur* 1991 ;84 :395–399.
69. BOUSSEN K, MO ALLA M, TURKI S, AYED K, BEN AYED H, BEN MAIZ H. Aspects systémiques des myxomes cardiaques. *Ann Med Interne* 1992; 14: 26 – 29.
70. VERMEULEN C et al. Fièvre prolongée et schizocytose révélatrices d'un myxome de l'oreillette gauche. *Presse Med* 1984;13:2457.
71. LORTSCHER RH, TOEWS WH, NORA JJ, WOLFE RR, SPANGLER RD Left atrial myxoma presenting as rheumatic fever. *Chest* 1974 ;66 :302 – 303.
72. LAPPE DL, BULKLEY BH, WEIS JL. Two-dimensional echocardiographic diagnosis of left atrial myxoma. *Chest* 1987;74:55 – 58.
73. DITTMANN H, VOELKER W, KARSCH KR, SEIPEL L. Bilateral atrial myxomas detected by transesophageal two-dimensional echocardiography. *Am Heart J* 1989;118–172.
74. REYNEN K. Cardiac myxomas. *New Engl J Med* 1995;333:1610–1617.
75. TSUCHIYA F, KOHNO et Al. CT findings of atrial myxoma. *Radiology* 1984;151:139–143.

Les myxomes cardiaque à propos de 13 cas

- 76.FREEDBERG RS et al. contribution of magnetic résonance imaging to the évaluation of intracardiac tumors diagnosed by echocardiography. *Circulation* 1988 ; 77 :96 – 103.
- 77.NEAU JPh, ROSOLACCI Th, PIN JC, AGBO C, AUBERT I, TANTOT AM, GIL R. Infarctus cérébral, myxome cardiaque et lentiginose. *Rev Neurol*, 1993, 149, 289 – 291.
- 78.MIYAUCHI Y, ENDO T, KUROKI S, HAYAKAWA H. Right atrial myxoma presenting with récurrent épisodes of pulmonary embolism. *Cardiology* 1992;81:178 – 181.
79. LOIRE R, DELAYE J. Le myxome de l'oreillette droite. A propos de 10 cas opérés. *Ann Cardiol Angéiol* 1992;41:177 – 183.
- 80.GOSSE Ph, ROUDAUT R, LONGY M, MORETTI G, BAUDET E, DALLOCCFFLO M. Myxome de la petite valve mitrale. *Arch Mal Coeur* 1985;78:1124 – 1127.
- 81.BASTOS P, BARREIROS F, CASANOVA J, GOMES MR. Cardiac myxomas: surgical treatment and long-term results. *Cardiovascular Surgery* 1995; 6:595–597
- 82.SELLKE FW et al. Surgical treatment of cardiac myxomas: long terme results. *Ann Thorc Surg* 1990;30:557–561.
- 83.MOLSTAD P, SMITH G, AUKRUST P. Left atrial myxoma and systemic AL–amyloidosis. *Eur Heart J* 1992;13:143 – 144.
- 84.EMHJE JF, RAMBAUD C, CANIONI D, JAUBERT F, BROUSSE N, CHERON G. Myxome de Finfundibulum pulmonaire à l'origine d'une mort subite chez une enfant de 18 mois. *Arch Fr Pediatr* 1993 ; 50 :323 – 325.
- 85.GAILLARD F, BOUC M, DE LAJARTRE AY, AUDOUIN AF, NOMBALLAIS MF, MUSSINI–MONTPELLIER J. Le complexe de Carney (myxomes, taches pigmentaires et hyperactivité endocrinienne). A propos d'une forme partielle chez des jumeaux monozygotes. *Ann Pathol* 1988 ;8 :239 – 243.
- 86.REES JR, ROSS FGM, KEEN G. Lentiginosis and left atrial myxoma. *Br Heart J* 1973;35:874 – 876.
- 87.ATHERTON DJ, PITCHER DW, WELLS RS, MACDONALD DM. A syndrome of various cutaneous pigmented lésions, myxoid neurofibromata and atrial myxoma: thé NAME syndrome. *Br J Dermatol* 1980;103:421 – 429.
- 88.MANSELL PI, FFIGGS E, RECKLESS JPD. A Young woman with spotty pigmentation, acromegaly, acoustic neuroma and cardiac myxoma: Carney's complex. *J Royal Soc med* 1991;84:496 – 497.

Les myxomes cardiaque à propos de 13 cas

89.Denghir.R les myxomes cardiaques à propos de 20 cas. Annales de cardiologie et d'angiologie **2008** 190 ;55 :1 ; 49-54.

90.Keeling.I. Cardiac myxomas :24years of experience in 49 patients Eur J Cardiothorac surg **2002**;22:971-977.

91.MacGowman.S.W Atrial myxoma:national incidence diagnosis and surgical management. Ir J Med Sci 1993; 162:223-226.

92.Centofanti.P;Primary cardiac tumors:early and late results of surgical treatment in 91 patints Ann.Thorac surg **1999**;68:1234-1236.

93.Cooley D.A.Surgical treatment of cardiac neoplasms ;32-years experience Thorac .Cardiovasc. Surg 1990;38: 176-182

94.Jalye.C Myxomes multiples : a propos d un cas Arch.des maladies du cœurs et des vaisseaux **2009** ;100 :10

95. Li J.H. Video-assisted cardioscopic resection of recurrent left ventricular myxoma *J. Cardiovasc. Surg. (Torino)* 1996 ; 112 : 1673-1674

96.Kazim E .Diagnosis and surgical treatment modalities in cardiac myxomas Andalou kardiyol derg **2008** ;8 379-80

97. Bakkali.A Myxomes cardiaque :aspects nosologiques thérapeutique et pronostiques .Coeur et vaisseaux **2008**;7 .

98.I.Benzza ;M.Laaroussi ;Chirurgie des myxomes cardiaque 12 cas ;Thèse Faculté de médecine de rabat ;**2009**.

99.Fuber .A ;Prunier F. Tumeurs cardiopericardiques .Encycl Med Chir Cardio-angiologie ;11-028-A-10 ;**1999** ;10p.

100.Nichols.A.S.A case of biatrial Multicentric cardiac myxoma.Archives of pathology.1959;67;24.

101.Roudaut.R Le myxome de L'oreillette. Cah.med.1980 ;12 :769-776

102.Goodwin.J.F .symposium of cardiac tumors: introduction the spectrum of cardiac tumors .American journal of cardiology .1968;3:307.

Les myxomes cardiaque à propos de 13 cas

103.Lijoi.A.Surgical Management of intracardiac Myxomas A16-year experience.Texas Heart institute journal 1993;20:231-4.

104.Schewiger.M.J;Spontaneous cure of infected left atrial myxoma following embolisation ;Am.Heart.J.1980;99;630.

105.Taiseer.A.N.Atrial myxoma producing acute aortic with anuria and paraplegia:a case study vascular.surgery;1986;277-282.

106.Arne.J.P.Embolies rétiniennes et myxome de l'oreillette gauche ; Bull. Soc. Opht. France ;1986 ;86 ;8-9.

107.Jampol.L ;Atrial yxoma and cerebral retinal artery occlusion.Am.J.Ophtalmol.1973 ;75 ;242-248.

108.Dewilde.J;Myxome de l'OG et insuffisance renale avancée ;Ann .Med. Interne 1983 ;134 ;549-554.

109.Peters.M.N .The clinical syndrome of atrial myxoma .Jama ;1974;230;5;695-700.

110.Andreas.M.Diagnosis of non infective cardiac mass lesions by two dimensional echocardiography;circulation.1991 Vol.83;1;1.

111.Thittamaranahaili.K.Clinical experience and surgical considerations in the management of cardiac myxomas .Ind J Thorac Cardiovasc Surg;2004;20:77-82.

112.Khan.M.A.Surgical experience with cardiac myxomas;J Ayub Med Coll 2008;20(2)

113.Morgan.D.L left heart myxoma Am.J.Cardiology 1985;63;611.

114.Hickie.J.B.The wrecking ball right atrial myxoma. Med J Aus 1970;2;82.

115.Michaud.P Utilisation du Coeur-poumon artificiel pour l'ablation d'un myxome de l'oreillette gauche. Lyon médical.1960 ;2 ;91-98.

116. BLONDEAU PH, DUBOST CH. Discussion de la technique d'exérese des myxomes auriculaires gauches. Ann chir thorc Cardiovasc 1973 ;12 :313-317.

117.COOLEY DA, MORRIS GC, ATTAR S. Cardiac myxoma. Surgical treatment in four cases. Arch Chir, 1959, 78, 410 - 417.

118.CASTELLS E, FERRAN V, OCTAVIO DE TOLEDO MC, CALBET JM, BENITO M, FONTANILLAS C, GRANADOS J, OBI CL, SAURA E. Cardiac myxomas: surgical treatment, long-term results and recurrence. J Cardiovasc SURG, 1993, 34, 49 –53.

119.PAVŒ A, ESCANDE G, CHAM B, BAEHREL B, BARRA J, VILLEMOT JP, GANDJBAKHCH I, CABROL C. Les myxomes de l'oreillette droite. A propos de 3 observations de la littérature. Arch mal Coeur, 1981, 72, 265 – 272.

120 . U. Bortolotti, G.Maraglino, M. Rubino and al. Surgical excision of intracardiac myxoma : A 20 years Follow-up. Ann. Thorac. Surg. 1990; 49: 449–53

121. leonard.M Cardiac tumours:diagnosis and management Heart **2001**;85:218–222.

122.Larsson S et al .Atrial myxomas:resultats of 25 years experience and review of the literature.Surgery–1989–105:695–98

123. Miralles A.,et al. Myxome intracardiaque : traitement chirurgical par voie transseptale .Helv. Chir. Acta. –1990–57 :203–7

124. "D.R.Jones, et al. A30 years clinical experience. Ann. Thorac. Surg. 1995;59: 851–6

125. B.Staffan et al; cardiac myxoma :40 years experience in 63 patient. Ann. Thorac . Surg. **1997**;63: 697–700.

126.LOEPER J, ROUFFY J, Melle LOEPER J, EL HACHIMI A, HAMMOU Jcl, CHOMETTE G. Myxome de l'oreillette gauche simulant une artériopathie inflammatoire diffuse. Ann Med Interne, 1970, 121, 559 – 566.

127. T Le Tourneau, AS Polge, C Gautier et G DeklunderÉchographie tridimensionnelle : applications cardio-vasculairesJ Radiol **2006**;87:1993–2004