



UNIVERSITE CADI AYYAD
FACULTE DE MEDECINE ET DE PHARMACIE
MARRAKECH

ANNEE 2013

THESE N° 122

Place de la promontofixation laparoscopique dans le traitement des prolapsus génitaux chez la femme à propos de 10 cas

THESE

PRESENTEE ET SOUTENUE PUBLIQUEMENT LE /07/2013

PAR

M^{lle}. **Majdouline ADYL**

POUR L'OBTENTION DU DOCTORAT EN MEDECINE

MOTS CLES

Promontofixation – laparoscopie – prolapsus génitaux

JURY

Mr. **S. MOUDOUNI**

Professeur d'Urologie

PRESIDENT

Mr. **D. TOUITI**

Professeur d'Urologie

RAPPORTEUR

Mr. **H. ASMOUKI**

Professeur de Gynéco-Obstétrique

Mr. **A.ACHOUR**

Professeur agrégé de Chirurgie Générale

Mr. **Z.DAHAMI**

Professeur agrégé d'Urologie

JUGES

بِسْمِ اللَّهِ الرَّحْمَنِ الرَّحِيمِ

"رب أوزعني أن أشكر نعمتك التي أنعمت عليّ وعلى والديّ وأن أعمل صالحاً ترضاه وأصلح لي في ذريّتي إنّي تبت إليك وإني من المسلمين".



Serment d'hypocrate

Au moment d'être admis à devenir membre de la profession médicale, je m'engage solennellement à consacrer ma vie au service de l'humanité.

Je traiterai mes maîtres avec le respect et la reconnaissance qui leur sont dus.

Je pratiquerai ma profession avec conscience et dignité. La santé de mes malades sera mon premier but.

Je ne trahirai pas les secrets qui me seront confiés.

Je maintiendrai par tous les moyens en mon pouvoir l'honneur et les nobles traditions de la profession médicale.

Les médecins seront mes frères.

Aucune considération de religion, de nationalité, de race, aucune considération politique et sociale, ne s'interposera entre mon devoir et mon patient.

Je maintiendrai strictement le respect de la vie humaine dès sa conception.

Même sous la menace, je n'userai pas mes connaissances médicales d'une façon contraire aux lois de l'humanité.

Je m'y engage librement et sur mon honneur.

Déclaration Genève, 1948







LISTE DES



PROFESSEURS



UNIVERSITE CADI AYYAD
FACULTE DE MEDECINE ET DE PHARMACIE
MARRAKECH

Doyen Honoraire : Pr. Badie–Azzamann MEHADJI

ADMINISTRATION

Doyen : Pr. Abdelhaq ALAOUI YAZIDI

Vice doyen à la recherche et la coopération : Pr. Ag. Mohamed AMINE

Secrétaire Général : Mr. Azzeddine EL HOUDAIGUI

PROFESSEURS D'ENSEIGNEMENT SUPERIEUR

ABOULFALAH	Abderrahim	Gynécologie – Obstétrique B
ABOUSSAD	Abdelmounaim	Néonatalogie
AIT BENALI	Said	Neurochirurgie
AIT SAB	Imane	Pédiatrie B
AKHDARI	Nadia	Dermatologie
ALAOUI YAZIDI	Abdelhaq	Pneumo–phtisiologie
AMAL	Said	Dermatologie

ASMOUKI	Hamid	Gynécologie – Obstétrique A
ASRI	Fatima	Psychiatrie
BELAABIDIA	Badia	Anatomie–Pathologique
BENELKHAIAT BENOMAR	Ridouan	Chirurgie – Générale
BOUMZEBRA	Drissi	Chirurgie Cardiovasculaire
BOUSKRAOUI	Mohammed	Pédiatrie A
CHABAA	Laila	Biochimie
CHOULLI	Mohamed Khaled	Neuropharmacologie
ESSAADOUNI	Lamiaa	Médecine Interne
FIKRY	Tarik	Traumatologie– Orthopédie A
FINECH	Benasser	Chirurgie – Générale
GHANNANE	Houssine	Neurochirurgie
KISSANI	Najib	Neurologie
KRATI	Khadija	Gastro–Entérologie
LOUZI	Abdelouahed	Chirurgie générale
MAHMAL	Lahoucine	Hématologie clinique
MANSOURI	Nadia	stomatologie et chirurgie maxillo faciale
MOUDOUNI	Said mohammed	Urologie
MOUTAOUAKIL	Abdeljalil	Ophtalmologie

NAJEB	Youssef	Traumato – Orthopédie B
RAJI	Abdelaziz	Oto–Rhino–Laryngologie
SAIDI	Halim	Traumato – Orthopédie A
SAMKAOUI	Mohamed Abdenasser	Anesthésie– Réanimation
SARF	Ismail	Urologie
SBIHI	Mohamed	Pédiatrie B
SOUMMANI	Abderraouf	Gynécologie–Obstétrique A
YOUNOUS	Saïd	Anesthésie–Réanimation

PROFESSEURS AGREGES

ADERDOUR	Lahcen	Oto–Rhino–Laryngologie
ADMOU	Brahim	Immunologie
AMINE	Mohamed	Epidémiologie – Clinique
ARSALANE	Lamiaie	Microbiologie– Virologie (Militaire)
BAHA ALI	Tarik	Ophtalmologie
BOUKHIRA	Abderrahman	Biochimie–Chimie (Militaire)
BOURROUS	Monir	Pédiatrie A
CHAFIK	Aziz	Chirurgie Thoracique (Militaire)
CHELLAK	Saliha	Biochimie–chimie (Militaire)
CHERIF IDRISSI EL GANOUNI	Najat	Radiologie

DAHAMI	Zakaria	Urologie
EL ADIB	Ahmed rhassane	Anesthésie–Réanimation
EL FEZZAZI	Redouane	Chirurgie Pédiatrique
EL HATTAOUI	Mustapha	Cardiologie
EL HOUDZI	Jamila	Pédiatrie B
ELFIKRI	Abdelghani	Radiologie (Militaire)
ETTALBI	Saloua	Chirurgie – Réparatrice et plastique
KHALLOUKI	Mohammed	Anesthésie–Réanimation
KHOULALI IDRISSE	Khalid	Traumatologie–orthopédie (Militaire)
LAOUAD	Inas	Néphrologie
LMEJJATI	Mohamed	Neurochirurgie
MANOUDI	Fatiha	Psychiatrie
NEJMI	Hicham	Anesthésie – Réanimation
OULAD SAIAD	Mohamed	Chirurgie pédiatrique
TASSI	Noura	Maladies Infectieuses

PROFESSEURS ASSISTANTS

ABKARI	Imad	Traumatologie–orthopédie B
ABOU EL HASSAN	Taoufik	Anesthésie – réanimation
ABOUSSAIR	Nisrine	Génétique

ADALI	Imane	Psychiatrie
ADALI	Nawal	Neurologie
AGHOUTANE	El Mouhtadi	Chirurgie – pédiatrique
AISSAOUI	Younes	Anésthésie Reanimation (Militaire)
AIT BENKADDOUR	Yassir	Gynécologie – Obstétrique A
AIT ESSI	Fouad	Traumatologie–orthopédie B
ALAOUI	Mustapha	Chirurgie Vasculaire périphérique (Militaire)
ALJ	Soumaya	Radiologie
AMRO	Lamyae	Pneumo – phtisiologie
ANIBA	Khalid	Neurochirurgie
BAIZRI	Hicham	Endocrinologie et maladies métaboliques (Militaire)
BASRAOUI	Dounia	Radiologie
BASSIR	Ahlam	Gynécologie – Obstétrique B
BELBARAKA	Rhizlane	Oncologie Médicale
BELKHOU	Ahlam	Rhumatologie
BENALI	Abdeslam	Psychiatrie (Militaire)
BEN DRISS	Laila	Cardiologie (Militaire)
BENCHAMKHA	Yassine	Chirurgie réparatrice et plastique
BENHADDOU	Rajaa	Ophtalmologie

BENHIMA	Mohamed Amine	Traumatologie–orthopédie B
BENJILALI	Laila	Médecine interne
BENZAROUEL	Dounia	Cardiologie
BOUCHENTOUF	Rachid	Pneumo–phtisiologie (Militaire)
BOUKHANNI	Lahcen	Gynécologie – Obstétrique B
BOURRAHOUEAT	Aicha	Pédiatrie
BSSIS	Mohammed Aziz	Biophysique
CHAFIK	Rachid	Traumatologie–orthopédie A
DAROUASSI	Youssef	Oto–Rhino – Laryngologie (Militaire)
DIFFAA	Azeddine	Gastro – entérologie
DRAISS	Ghizlane	Pédiatrie A
EL AMRANI	Moulay Driss	Anatomie
EL ANSARI	Nawal	Endocrinologie et maladies métaboliques
EL BARNI	Rachid	Chirurgie Générale (Militaire)
EL BOUCHTI	Imane	Rhumatologie
EL BOUIHI	Mohamed	Stomatologie et chirurgie maxillo faciale
EL HAOUATI	Rachid	Chirurgie Cardio Vasculaire
EL HAOURY	Hanane	Traumatologie–orthopédie A
EL IDRISSE SLITINE	Nadia	Pédiatrie (Néonatalogie)
EL KARIMI	Saloua	Cardiologie

EL KHADER	Ahmed	Chirurgie Générale (Militaire)
EL KHAYARI	Mina	Réanimation médicale
EL MEHDI	Atmane	Radiologie (Militaire)
EL MGHARI TABIB	Ghizlane	Endocrinologie et maladies métaboliques
EL OMRANI	Abdelhamid	Radiothérapie
FADILI	Wafaa	Néphrologie
FAKHIR	Bouchra	Gynécologie – Obstétrique A
FAKHIR	Anass	Histologie – embryologie cytogénétique
FICHTALI	Karima	Gynécologie – Obstétrique B
HACHIMI	Abdelhamid	Réanimation médicale
HAJJI	Ibtissam	Ophtalmologie
HAOUACH	Khalil	Hématologie biologique
HAROU	Karam	Gynécologie – Obstétrique B
HOCAR	Ouafa	Dermatologie
JALAL	Hicham	Radiologie
KADDOURI	Said	Médecine interne (Militaire)
KAMILI	El ouafi el aouni	Chirurgie – pédiatrique générale
KHOUCHANI	Mouna	Radiothérapie
LAGHMARI	Mehdi	Neurochirurgie
LAKMICH	Mohamed Amine	Urologie

LAKOUICHMI	Mohammed	Chirurgie maxillo faciale et Stomatologie (Militaire)
LOUHAB	Nissrine	Neurologie
MADHAR	Si Mohamed	Traumatologie–orthopédie A
MAOULAININE	Fadlmrabihrabou	Pédiatrie (Néonatalogie)
MARGAD	Omar	Traumatologie – Orthopédie B (Militaire)
MATRANE	Aboubakr	Médecine Nucléaire
MOUAFFAK	Youssef	Anesthésie – Réanimation
MOUFID	Kamal	Urologie (Militaire)
MSOUGGAR	Yassine	Chirurgie Thoracique
NARJIS	Youssef	Chirurgie générale
NOURI	Hassan	Oto–Rhino–Laryngologie
OUALI IDRISSE	Mariem	Radiologie
OUBAHA	Sofia	Physiologie
OUEIAGLI NABIH	Fadoua	Psychiatrie (Militaire)
QACIF	Hassan	Médecine Interne (Militaire)
QAMOUSS	Youssef	Anesthésie – Réanimation (Militaire)
RABBANI	Khalid	Chirurgie générale
RADA	Noureddine	Pédiatrie A
RAIS	Hanane	Anatomie–Pathologique

ROCHDI	Youssef	Oto-Rhino-Laryngologie
SAMLANI	Zouhour	Gastro - entérologie
SERHANE	Hind	Pneumo-Phtisiologie
SORAA	Nabila	Microbiologie virologie
TAZI	Mohamed Illias	Hématologie clinique
ZAHLANE	Mouna	Médecine interne
ZAHLANE	Kawtar	Microbiologie virologie
ZAOUI	Sanaa	Pharmacologie
ZIADI	Amra	Anesthésie - Réanimation

A decorative horizontal frame with ornate, symmetrical scrollwork at each end. The word "DEDICACES" is centered within the frame in a bold, italicized serif font.

DEDICACES



JE DÉDIE CETTE THÈSE... ✍️

A MA TRÈS CHÈRE MÈRE

*Vous avez toujours été présente pour me chérir, me protéger et me soutenir.
Vous avez veillé sur notre éducation, avec abnégation, tendresse et bonté.
Aucun mot ne saurait exprimer ma reconnaissance et ma gratitude à votre
égard, pour tous les sacrifices, les souffrances et les efforts déployés pour assurer
mon avenir. Nous aurons toujours besoin de votre amour, votre tendresse et de
votre générosité. Je vous dédie en premier lieu le fruit de vos énormes sacrifices
et efforts. En espérant de tout mon cœur que ce travail si modeste qu'il soit,
puisse être à la hauteur de vos espérances. Puisse Dieu le tout puissant, vous
préservier de tout mal, vous prêter une bonne santé et une longue vie heureuse.*

A LA MÉMOIRE DE MON PÈRE

*J'aurai tellement aimé que vous soyez parmi nous aujourd'hui, et votre présence
me manque énormément, mais Dieu a voulu ainsi. J'espère que vous êtes fier de
moi. Puisse votre âme repose en paix. Que Dieu, le tout puissant, vous couvre de
Sa Sainte miséricorde et t'accueille dans son éternel paradis.*

A MA CHÈRE SŒUR NADIA

*Nous avons cheminé longtemps et ensemble à la fois dans la joie et dans la
souffrance. Je te dédie ce modeste travail, espérant qu'il puisse vous exprimer
mon affection, mes vifs remerciements pour ton soutien, tes encouragements et
tes efforts, qui m'ont accompagné durant ce long parcours. J'implore Dieu qu'il
t'apporte bonheur et t'aide à réaliser tes vœux. Je te souhaite une longue vie
pleine de joie et de santé.*

A LA MÉMOIRE DE MES GRANDS PARENTS MATERNELS ET PATERNELS

*Puissent vos âmes reposent en paix. Que Dieu, le tout puissant, vous couvre de
Sa Sainte miséricorde et vous accueille dans son éternel paradis.*

A MON ONCLE ET PÈRE SPIRITUEL SI HAMID

*Ce modeste travail, qui est aussi le votre, n'est que la consécration de votre
soutien, à la fois matériel et moral, votre encouragement et vos précieux
conseils, durant ce long parcours. Sans vous, je ne saurais arriver là où je suis.
Votre sagesse et grandeur d'âme demeurent pour moi les meilleurs exemples.
J'espère rester toujours digne de votre estime. Puisse Dieu tout puissant vous
préservier du mal, vous combler de santé, de bonheur et vous accorder une
longue et heureuse vie. Votre bonté et votre générosité sont sans limites.*

A MON ONCLE MATERNEL SI MOHAMED

*En témoignage de mon affection, mon respect et ma reconnaissance.
Ce travail est aussi le fruit de vos encouragements et de vos bénédictions.
Que Dieu vous procure santé, longue vie et bonheur.
Soyez assuré de ma profonde gratitude.*

A MES TANTES, MES COUSINS ET COUSINES

Je vous dédie ce travail, espérant qu'il puisse vous exprimer mon estime, mon respect et mon affection. Puisse Dieu vous procurer bonheur, santé et grand succès.

A MA TRÈS CHÈRE AMIE ILHAM ADNANE

*Je te dédie ce travail, en témoignage de mon amour, mon estime et mon respect.
Que Dieu te procure bonheur, santé et grand succès.*

A MES CHÈRS AMIS ET COLLEGUES

Aux inoubliables moments de joie, d'amour et de fraternité, aux épreuves qu'on a su surpasser ensemble.

A tout le personnel du service d'Urologie de l'hôpital militaire universitaire Ibn Sina de Marrakech

A Dr. Abaka, Dr. Anzaoui, Mme. Laïla.....

Votre disponibilité, votre gentillesse et vos compétences quant à l'élaboration de ce travail.

Au personnel de l'administration de la faculté de médecine et de pharmacie de Marrakech

Un grand merci à Mr. El Amiri, Melle Fatima Zahra, Mme khadija, Melle Noura....

A tous les enseignants et professeurs qui ont contribué à mon enseignement depuis le primaire jusqu'à la faculté.

A toute personne qui a, de près ou de loin, contribué à la réalisation de ce travail.

A tous ceux qui me sont chers et qui font partie de ma vie.



REMERCIEMENTS

**A NOTRE MAÎTRE ET PRÉSIDENT DE THÈSE MONSIEUR LE PROFESSEUR
SAID MOHAMED MOUDOUNI PROFESSEUR D'UROLOGIE**

Nous sommes infiniment sensibles à l'honneur que vous nous avez donné en acceptant de présider notre jury de thèse. Nous vous exprimons notre profonde admiration pour la sympathie et la modestie qui émanent de votre personne. Veuillez considérer ce modeste travail comme expression de notre reconnaissance.

**A NOTRE MAÎTRE ET RAPPORTEUR DE THÈSE MONSIEUR LE
PROFESSEUR DRISS TOUITI PROFESSEUR D'UROLOGIE**

Malgré vos multiples préoccupations, vous avez bien voulu nous confier ce travail et le diriger. Vos qualités humaines et professionnelles nous ont toujours marqué. Votre disponibilité et votre acharnement nous inspirent un grand respect. Veuillez trouver, ici, le témoignage de notre estime et de notre sincère gratitude.

**A NOTRE MAÎTRE ET JUGE DE THÈSE MONSIEUR LE PROFESSEUR
HAMID ASMOUKI PROFESSEUR DE GYNECOLOGIE OBSTÉTRIQUE**

Nous vous sommes infiniment reconnaissants d'avoir accepté aimablement de juger ce travail. Votre compétence et votre sens de devoir nous ont profondément imprégnés. Que ce travail soit l'expression de notre profond respect et de notre reconnaissance.

**A NOTRE MAÎTRE ET JUGE DE THÈSE MONSIEUR LE PROFESSEUR
ABDESSAMAD ACHOUR PROFESSEUR AGREGÉ DE CHIRURGIE
GÉNÉRALE**

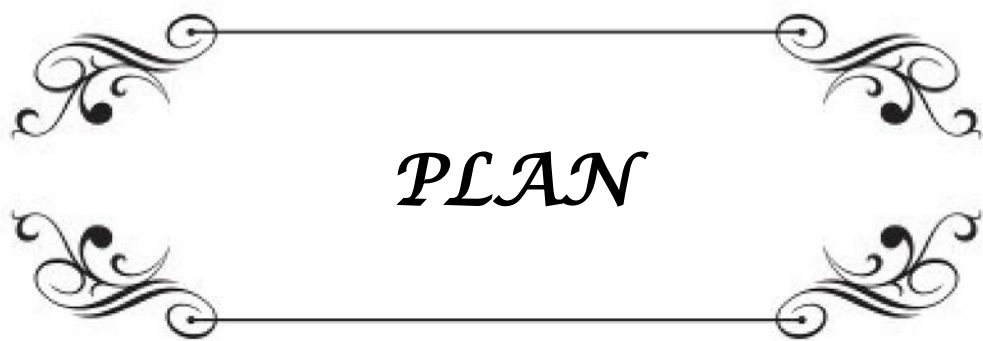
Nous vous remercions d'avoir voulu répondre à notre souhait de vous voir parmi nos membres de jury. Nous vous exprimons notre reconnaissance pour l'accueil aimable et bienveillant que vous nous avez réservé. Vos qualités humaines et professionnelles seront pour nous un modèle à suivre. Je vous dédie ce travail en témoignage du grand respect et estime que je vous porte.

**A NOTRE MAÎTRE ET JUGE DE THÈSE MONSIEUR LE PROFESSEUR
ZAKARIA DAHAMI PROFESSEUR AGREGÉ D'UROLOGIE**

Nous vous remercions d'avoir accepté de juger mon travail. Votre compétence et votre rigueur ont toujours suscité notre admiration. Nous vous exprimons notre reconnaissance pour le meilleur accueil que vous nous avez réservé. Veuillez croire à l'expression de notre grande admiration et notre profond respect.

**A DOCTEUR YOUNESS EL HARRECH, DOCTEUR SPECIALISTE EN
UROLOGIE**

Je vous remercie de m'avoir aidé à élaborer ce travail, ainsi que pour votre disponibilité, vos remarques judicieuses et votre soutien. Je vous le dédie en témoignage de mon respect et de ma gratitude envers votre personne



PLAN

INTRODUCTION	1
PATIENTES & METHODES	4
RESULTATS	8
I.EPIDEMIOLOGIE	9
1.Age	9
2.Profil hormonal	9
3.Antécédents médicaux	9
4.Antécédents obstétricaux	10
5.Antécédents chirurgicaux	10
II.CLINIQUE	11
1.Symptomatologie	11
2.Examen clinique	12
III.EXAMENS PARACLINIQUES	14
1.Examen cyto bactériologique des urines	14
2.Frottis cervico-vaginal	14
3.Échographie pelvienne	14
4.IRM	14
5.Bilan urodynamique	14
6.Autres examens paracliniques	14
IV.OPERATION CHIRURGICALE	15
1.Technique de base	15
2.Durée d'intervention	15
3.Types de prothèses	15
4.Traitement de l'incontinence urinaire associée	15
5.Gestes associés	16
6.Incidents per-opératoires	16
V.EVOLUTION	16
1.Suites post-opératoires	16
2.Séjour hospitalier	17
3.Suivi post-opératoire	17
DISCUSSION	19
I. ETIOPATHOGENIE ET CLASSIFICATION DES PROLAPSUS	20
1.Etiopathogenie et facteurs de risque	20
2.Classification des prolapsus	25
II.EPIDEMIOLOGIE	28
1.Age	28
2.Profil hormonal	29
3.Antécédents obstétricaux	30
4.Antécédents chirurgicaux	32
III.SYMPTOMATOLOGIE ET EXAMEN CLINIQUE	33
1.Motif de consultation	33

2.Examen clinique.....	34
IV.BILAN PARACLINIQUE.....	39
1.Examen cyto-bactériologique des urines.....	39
2.Frottis cervico-vaginal.....	40
3.Echographie pelvienne.....	40
4.Exploration urodynamique.....	41
5.IRM.....	42
6.Autres examens paracliniques.....	42
V.ANATOMIE ET PRINCIPE DE LA PROMONTOFIXATION.....	44
1.Bases anatomiques.....	44
2.Principe de la promontofixation.....	46
VI.LA PROMONTOFIXATION LAPAROSCOPIQUE.....	47
1Principe de la technique.....	47
2.Prothèses.....	58
3.Variations techniques.....	59
4. Gestes associés.....	60
5. Faisabilité de la technique.....	62
6. Efficacité de la technique.....	63
7. Interet de la technique.....	64
CONCLUSION.....	65
ANNEXES.....	67
RESUMES.....	71
BIBLIOGRAPHIE.....	75



INTRODUCTION

Le prolapsus génital est une migration anormale permanente ou transitoire d'un ou plusieurs organes pelviens modifiant la forme et/ou la situation des parois vaginales pouvant aller jusqu'à leur extériorisation à travers la fente urogénitale [1].

C'est une pathologie très fréquente de nos jours vue l'augmentation de l'espérance de vie. Néanmoins, son incidence dans la population générale est difficile à évaluer puisque beaucoup de femmes ne consultent jamais [2], constituant pour elles un sujet tabou ou intégré dans le cortège des troubles liés à la ménopause et à la sénilité.

C'est une affection bénigne, mais qui nécessite un traitement puisque la population féminine reste active malgré le vieillissement et vues ses répercussions sur les fonctions urinaire, sexuelle et digestive.

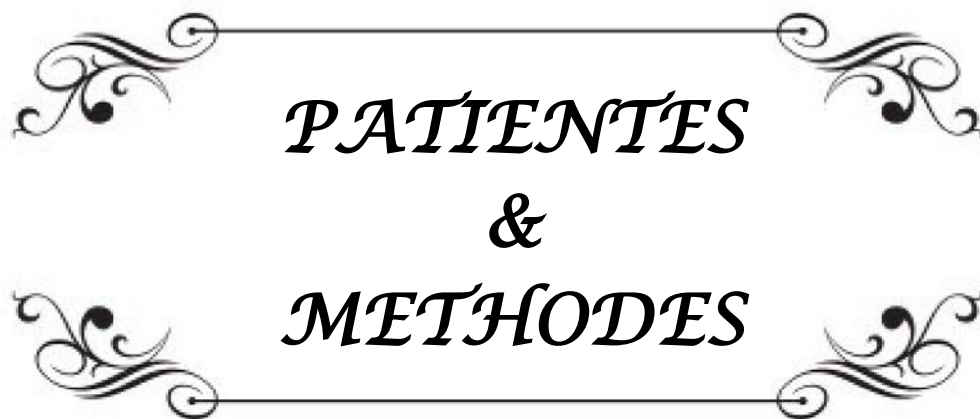
Le très grand nombre de techniques opératoires rend compte de la difficulté de prise en charge de cette affection. Le point le plus délicat de toutes ces techniques réside dans le résultat du geste à long terme.

Les deux voies d'abord pour traiter cette pathologie sont la voie vaginale et la voie abdominale. Classiquement, c'est la voie haute, imaginée déjà par Freund en 1889, décrite en France en 1957 à l'hôpital de Broca sous l'égide des professeurs Ameline et Hugier [3] sous forme d'une bandelette place en hamac sous la vessie, puis bien codifiée, validée depuis plus de 30 ans et largement diffusée par Scali dès 1974, qui donne les meilleurs résultats à long terme et qui est donc indiquée chez les patientes jeunes ou chez les patientes déjà opérées [4]. Cette voie par laparotomie consiste en une fixation du vagin au promontoire à l'aide de bandelettes prothétiques. L'une est fixée entre le vagin et la vessie, l'autre entre le vagin et le rectum. Cette technique de promontofixation par laparotomie est considérée, par la majorité des auteurs, comme l'intervention de référence [5,6].

Depuis une dizaine d'année, une troisième voie d'abord est apparue: la voie laparoscopique, qui présente de nombreux avantages, en particulier du point de vue post-opératoire immédiat. Mais cette voie est techniquement difficile à réaliser et nécessite un certain temps d'apprentissage.

Le but de ce travail consiste à évaluer la faisabilité, l'efficacité et l'intérêt de cette voie laparoscopique dans le traitement des prolapsus génitaux par promontofixation, chez des patientes hospitalisées au service d'Urologie de l'Hôpital Militaire Universitaire IBN SINA.

Les résultats obtenus de notre étude seront analysés et comparés aux différentes séries de littérature.



PATIENTES
&
METHODES

I. PATIENTES

Notre travail a concerné 10 dossiers médicaux de patientes présentant un prolapsus génital, hospitalisées et candidates à être traitées par promontofixation laparoscopique au sein du service d'Urologie de l'Hôpital Militaire Universitaire IBN SINA, sur une période d'une année, allant de Juin 2011 à Juin 2012.

Les critères retenus pour l'inclusion étaient:

Les patientes qui ont un prolapsus génital symptomatique, quelque soit l'étage atteint, traitées par promontofixation laparoscopique.

Les critères d'exclusion étaient:

Les patientes asymptomatiques ou traitées par d'autres moyens que la promontofixation laparoscopique.

II. METHODES

C'est une étude prospective et descriptive, non contrôlée. Pour chaque dossier médical, nous avons recueilli un ensemble de données, en se basant sur étapes suivantes:

- La recherche de facteurs épidémiologiques.

Nous avons recherché les facteurs les plus incriminés dans la genèse des prolapsus :

- L'âge.
- Le profil hormonal.
- Les antécédents obstétricaux.
- Les antécédents chirurgicaux : gynécologiques et non gynécologique.
 - La symptomatologie clinique.

- Les données de l'examen clinique.
- L'analyse des examens paracliniques
- La prise en charge chirurgicale par promontofixation laparoscopique
- L'évolution:
 - post-opératoire immédiate
 - séjour hospitalier
 - post-opératoire tardive

La technique opératoire préconisée au sein du service d'Urologie de l'Hôpital Militaire Universitaire Ibn Sina, et qui se déroule sous anesthésie générale, est la suivante:

- La patiente est en genu pectoral, jambes légèrement fléchies et en Trendelenburg. Un sondage vésical est réalisé de façon stérile.
- Incision péri-ombilicale et réalisation d'une open cœlioscopie pour mise en place du premier trocart ombilical de 10 mm de diamètre pour l'optique. Vérification des paramètres de sécurité, puis insufflation progressive. Ensuite, mise en place de 3 trocarts supplémentaires: 2 trocarts de 5 mm de diamètre, latéralement au niveau des deux fosses iliaques, au dessus et en dedans des épines iliaques antérosupérieures, à environ deux travers de doigt de celle-ci et un trocart de 10 mm en sus-ombilical, à mi-distance entre l'ombilic et la symphyse pubienne.
- Après la fixation percutanée de l'utérus, on obtient une exposition du promontoire et on commence la dissection sur le promontoire.
- Le 1^{er} temps est postérieur :
 - Dissection de la cloison rectovaginale.
 - Libération des différents plans, avec repérage des releveurs de l'anus.
 - Mise en place d'une bandelette prothétique postérieure unissant la cloison rectovaginale au promontoire.
- 2^{ème} temps est antérieur :
 - Dissection de la cloison vésicovaginale, en s'aidant d'une valve vaginale.

- Fenestration des ligaments larges.
- Mise en place de la bandelette prothétique antérieure.
- Fixation des prothèses au promontoire : la promontofixation.
- Péritonisation.
- Mise en place d'un drain de Redon.
- Exsufflation, retrait des trocars et fermeture des incisions pariétales.
- Une cure d'incontinence urinaire d'effort par bandelette sous-urétrale et voie transobturatrice (TOT), peut-être faite dans le même opératoire, en fonction des données de l'examen clinique et paraclinique.

A decorative rectangular frame with ornate, symmetrical scrollwork at each corner. The word "RESULTATS" is centered within the frame in a bold, italicized, serif font.

RESULTATS

I. EPIDEMIOLOGIE

1. Age:

L'âge de nos patientes était de 56,6 ans, avec des extrêmes allant de 50 et 70 ans (Tableau I). 80% de nos patients étaient âgées de ≤ 60 ans.

Tableau I: Répartition des patientes selon l'âge

Age	Nombre de cas	Pourcentage (%)
50	2	20
51	1	10
52	2	20
57	1	10
58	1	10
60	1	10
64	1	10
72	1	10

2. Profil hormonal:

Dans notre série, 9 patientes étaient ménopausées, soit 90%. Elles n'avaient reçu aucun traitement hormonal substitutif.

3. Antécédents médicaux:

L'interrogatoire a noté soigneusement les antécédents médicaux suivants:

- Un diabète non insulino-dépendant chez 3 patientes, soit 30%, sous anti-diabétiques oraux.
- Une hypertension artérielle chez 2 patientes, soit 20%, sous amlodipine 5mg.
- Un asthme chez 2 patientes, soit 20%, sous bêta-mimétiques et corticothérapie.

- Une bronchite chronique chez une patiente, soit 10%.
- Une allergie à la pénicilline chez une patiente, soit 10%.
- Un syndrome dépressif chez une patiente, soit 10%, sous antidépresseur.
- Une constipation chronique chez 2 patientes, soit 20%
- Une chute en califourchon chez 2 patientes, soit 20%, sans lésions osseuses.

4. Antécédents obstétricaux:

4-1 Parité:

Dans notre série, 9 patientes étaient des multipares, soit 90%. La parité moyenne était de 4 enfants, avec des extrêmes de 1 à 11.

4-2 Modalités d'accouchement:

La majorité de nos patientes avaient accouchées à l'hôpital (8 patientes, soit 80%).

- Une patiente avait un antécédent d'accouchement par césarienne, soit 10%, alors que 9, soit 90% avaient accouchées par voie basse, dont 2 avaient un antécédent d'épisiotomie.
- Le poids des nouveau-nés à la naissance était normal, sauf chez 2 patientes qui avaient accouchées de macrosomes d'un poids >4kg.

5. Antécédents chirurgicaux:

5-1 Gynécologiques:

Quatre de nos patientes, soit 30%, avaient subi une intervention chirurgicale gynécologique : une hystérectomie d'hémostase après curetage, une myomectomie laparotomique et une ligature de trompe.

5-2 Non-Gynécologiques:

Une patiente avait subi une appendicectomie, soit 10%.

II. CLINIQUE:

1. Symptomatologie:

Les symptômes rapportés par nos patientes étaient variés, et ne sont pas proportionnels au degré du prolapsus. Plusieurs de ces symptômes pouvaient être retrouvés chez la même malade (Tableau II).

Tableau II: Répartition des patientes selon les troubles fonctionnels.

Symptômes	Nombre de cas	Pourcentage %
Extériorisation des organes génitaux ou sensation de boule vaginale	9	90
Pesanteur pelvienne ou gêne pelvienne	7	70
Troubles urinaires	6	60
Constipation	2	20
Dyschésie	1	10
Dyspareunie	1	10

1-1 Gynécologique:

Le motif de consultation est représenté le plus souvent par l'extériorisation des organes génitaux internes ou boule intravaginale (90%).

Les algies pelviennes type pesanteur ou gêne pelvienne sont retrouvés dans 7 cas, soit 70%.

1-2 Urinaires:

Les troubles urinaires occupent le troisième rang de consultation de nos patientes, soit 60% (Tableau III). Un même malade peut présenter plusieurs symptômes urinaires associés.

Tableau III: Les différents troubles urinaires retrouvés chez nos patientes

Signes	Nombre de cas	Pourcentage
Incontinence urinaire d'effort	2	20
Pollakiurie	2	20
Impériosité mictionnelle	4	40
Dysurie	1	10

1-3 Rectaux:

Dans notre série, on a relevé 2 cas de constipation, soit 20%, et un cas de dyschésie, soit 10%.

1-4 Sexuels:

Un cas de dyspareunie a été trouvé chez nos patientes, soit 10%.

2. Examen clinique:

2-1 Composantes de prolapsus:

a- Prolapsus de l'étage antérieur:

Nous avons dénombré dans notre série 10 cas de cystocèles, soit 100%, dont 6 cas grade III, soit 60%, deux cas grade I (20%), un cas grade IV (10%) et un cas grade II (10%) (Tableau IV).

Tableau IV: Répartition de la cystocèle selon la stadification de Baden et Walker

Degré de la cystocèle	Nombre de cas	Pourcentage%
Grade I	2	20
Grade II	1	10
Grade III	6	60
Grade IV	1	10

b- Prolapsus de l'étage moyen:

Nous avons trouvé 2 cas d'hystérocèle grade IV (20%), associées tout les 2 aux cystocèles grade I.

c- Prolapsus de l'étage postérieur:

Aucun cas de rectocèle, ni d'élytrocèle n'a été retrouvé.

2-2 Mode de groupement des éléments de prolapsus

L'atteinte isolée d'un seul étage a été retrouvée chez 8 patientes, soit 80% (Tableau V).

Tableau V: Répartition générale du prolapsus selon les associations des différents étages.

Variété de prolapsus	Nombre de cas	Pourcentage (%)
Antérieur isolé	8	80
Moyen isolé	0	0
Postérieur isolé	0	0
Antérieur + moyen	2	20
Total	0	0

2-3 Recherche de l'insuffisance urinaire d'effort (IUE) associée:

Dans notre série, on a noté 2 cas, soit 20%, d'IUE chez des patientes accusant des troubles urinaires à l'interrogatoire, qui ont été confirmés par un examen clinique méthodique en position couchée et debout (à l'effort de poussée et de toux) et à vessie pleine, associés tout les 2 au prolapsus antérieurs grade III.

2-4 Recherche de lésions associées:

Les touchers pelviens n'avaient pas révélés d'autres anomalies.

Par ailleurs, l'examen neurologique du périnée était normal, ne notant pas d'anomalie de la sensibilité et des reflexes périnéaux.

III. EXAMENS PARACLINIQUES:

1. Examen cyto bactériologique des urines (ECBU):

On avait réalisé cet examen chez toutes nos patientes, soit 100%, revenant stérile dans tous les cas, sauf pour une patiente qui avait une infection urinaire, soit 10%, qui a été traitée par antibiothérapie.

2. Frottis cervico-vaginal (FCV):

Dans notre série, 3 patientes avaient bénéficié d'un FCV, soit 30%: il s'agissait d'un frottis normal dans un cas, d'un frottis discrètement inflammatoire sans atypies cellulaires dans 2 cas.

3. Echographie pelvienne:

Dans notre série, 3 patientes, soit 30%, avaient eu une échographie pelvienne revenant normale dans tous les cas.

4. Bilan uro-dynamique (BUD):

Le BUD a été réalisé chez une patiente (10%); chez l'un des 2 cas qui avait présenté une IUE. Il comprend: la débimétrie, la cystomanométrie, la profilométrie et la sphinctérométrie.

Il avait montré: une IUE associée à une instabilité vésicale (incontinence urinaire mixte).

5. Autres examens paracliniques:

Dans notre série, l'urographie intraveineuse (UIV), l'imagerie par résonance magnétique (IRM), la cystoscopie, la colpocystodéfecographie, n'étaient pas réalisés chez nos patientes.

IV. OPERATION CHIRURGICALE:

1. Technique de base:

Dans notre série, toutes les patientes avaient bénéficié d'une promontofixation laparoscopique, à l'aide de matériel prothétique. Aucune conversion en laparotomie n'a été réalisée.

2. Durée d'intervention:

Dans notre série, la durée opératoire moyenne a été de 3h10, avec des extrêmes de 2h50 et 3h30.

3. Type de prothèse:

9 de nos patientes, soit 90%, avait bénéficié d'une promontofixation laparoscopique avec une seule prothèse antérieure, alors qu'une seule patiente (soit 10%) avait eu une double promontofixation, par prothèse antérieure et postérieure.

Dans 7 cas, on avait utilisé des bandelettes de polypropylène, soit 70% et pour 30% des cas des plaques de Mersilène.

La fixation était faite par des sutures à l'aide de fil non résorbables.

4. Traitement de l'incontinence urinaire associée:

Les 2 patientes qui avaient une incontinence urinaire, étaient traitées par bandelette sous-urétrale par voie trans-obturatrice (trans-obturator Tape: TOT), dans le même temps opératoire.

5. Gestes associés:

Hormis les 2 patientes (20%) qui étaient traitées par TOT pour leurs incontinenances urinaires, 80% des cas n'avaient subi aucun autre geste associé à la promontofixation laparoscopique.

6. Incidents per-opératoires:

Dans notre série, on a enregistré: une plaie de la vessie chez 2 patientes, soit 20%, qui ont été réparées par une simple suture au fil Vicryl® 2-0, par voie laparoscopique.

Aucune plaie digestive, ni vasculaire, n'a été retrouvé.

Le saignement per-opératoire a toujours été <100ml.

V. EVOLUTION

1. Suites post-opératoires

Dans notre série, les suites étaient marquées par les événements suivants:

- La sonde vésicale a été retirée à J2 chez toutes les patients, sauf celles avec les plaies vésicales, chez qui la sonde a été laissée jusqu'à J5.

- La douleur post-opératoire a été gérée par des antalgiques classe I.
- Le drain a été retiré à J2 chez toutes les patientes.
- Une constipation a été observée chez 2 patientes, traitée par des laxatives.

2. Séjour hospitalier

Dans notre série, la durée moyenne d'hospitalisation était de 3 jours avec des extrêmes de 1 à 6 jours.

3. Suivi post-opératoire

- Immédiat: toutes les patientes ont été revues en consultation post-opératoire précoce à 15 jours, 1 mois et 3 mois.
- A distance: toutes les patientes ont été reconvoquées en consultation post-opératoire tardive 6 mois et 1 an.
- Le recul moyen: était de 12 mois.

3-1 Résultats anatomiques

Nous avons retenu les définitions suivantes:

- Bons résultats : correction périnéale totale.
- Résultats moyens : persistance de l'un des constituants du prolapsus avec une nette amélioration par rapport à l'état antérieur.
- Mauvais résultats: les lésions sont inchangées ou aggravées.

Toutes nos patientes avaient eu un bon résultat anatomique, soit 100%.

3-2 Résultats fonctionnels

Les définitions suivantes ont été utilisées:

- Bons résultats: absence de troubles fonctionnels.

- Résultats moyens: persistance de troubles fonctionnels, mais peu gênant tels que pollakiurie, dyspareunie modérée, douleurs lombo-sacrées...
- Résultats médiocres: persistance ou apparition de troubles fonctionnels sévères tels que la dyspareunie sévère et incontinence urinaire d'effort.

Dans notre série, 9 patientes avaient eu un bon résultat fonctionnel (90%), sur les plans urinaires, gynécologique, sexuels et digestif.

Une patiente avait présenté un urgenturie de novo, au 15^{ème} jour, traitée par anti-cholinergique.

Une seule patiente avait développé, au 3^{ème} mois, des lombalgies fébriles inflammatoires, faisant évoquer une spondilodiscite, dont le diagnostic a été établi par l'IRM et la CRP, montrant respectivement une atteinte disco-vertébrale de L5-S1 et un syndrome inflammatoire à 215mg. Après les prélèvements bactériologiques, l'antibiothérapie adaptée, le traitement antalgique et l'immobilisation avaient permis la guérison. La constatation d'une évolution favorable, à la fois clinique, biologique et radiologique, avait incité à ne pas démonter le matériel prothétique.

Aucun cas d'exposition de plaque ou d'érosion vaginale, n'a été observé.

A decorative rectangular frame with ornate, symmetrical scrollwork at each corner. The word "DISCUSSION" is centered within the frame in a bold, italicized, serif font.

DISCUSSION

I. ETIOPATHOGENIE ET CLASSIFICATION DES PROLAPSUS:

1. Etiopathogénie et facteurs de risque:

Il est convenu que la physiopathologie des prolapsus uro-génitaux est multifactorielle, résultant des interactions entre des facteurs constitutionnels et des facteurs acquis, aboutissant à la fragilisation du soutien périnéal (7).

1-1 Facteurs congénitaux:

a- Anomalies du tissu conjonctif:

Ils pourraient expliquer l'existence du prolapsus chez la nullipare jeune et même chez la vierge (7, 8).

Des anomalies histologiques du tissu conjonctif sont retrouvées trois fois plus fréquemment chez les femmes présentant un prolapsus (8, 9).

Ulmsten (10) en 1987 retrouve une diminution du taux de collagène dans les prélèvements de peau et des ligaments de patientes présentant une incontinence urinaire à l'effort. Aussi, Jackson (11) retrouve en 1992, indépendamment de l'âge des patientes étudiées, une corrélation entre la survenue du prolapsus et la réduction du taux de collagène et selon l'étude de Ragni et coll publiée en novembre 2009 il semble que la diminution d'expression du gène de l'élastine et la perturbation de son métabolisme soient aussi en cause dans la genèse des prolapsus (7).

Certains auteurs ont incriminé une mobilité articulaire exagérée qui peut s'associer à une anomalie du tissu conjonctif comme l'anomalie du collagène et la diminution de l'activité fibroblastique.

Cette anomalie est en particulier rencontrée chez les patientes porteuses d'une maladie de Marfan ou d'un syndrome d'Ehler-Danlos, chez lesquelles l'incidence des prolapsus est supérieure à celle observée dans la population indemne de ces maladies (12).

b- Anomalies du bassin osseux :

Dans certaines configurations du bassin telles que l'inclinaison réduite du détroit supérieur, l'augmentation de la flèche sacrée, l'horizontalisation de la symphyse pubienne, l'ouverture de l'ogive pubienne et l'effacement du coccyx, les contraintes s'exercent davantage sur le périnée antérieur et dans l'axe de la fente uro-génitale favorisant l'apparition des prolapsus.

Parmi tous les diamètres mesurables du bassin, le diamètre transverse est significativement plus grand chez les femmes présentant un prolapsus (13).

Pour Lazarevski, elles ont un élargissement du détroit inférieur et une horizontalisation du bassin (14).

Guyen retrouve une lordose lombaire et une horizontalisation du bassin chez les femmes ayant un prolapsus (15).

1-2 Facteurs raciaux et familiaux:

La race blanche apparaît comme un facteur de risque de prolapsus et d'incontinence urinaire d'effort (8, 16, 17).

Une étude récente faite en 2007 a montré la prévalence du stade 2 du prolapsus selon la classification de l'International Continence Society (ICS) chez 67% des femmes américaines asiatiques comparées à 28% chez les femmes de race blanche et 26% de race noire (18).

Le facteur familial est retrouvé par Jacquetin qui note chez 25,3% des patientes opérées pour prolapsus un antécédent familial de prolapsus.

Ce facteur serait encore plus net pour l'incontinence urinaire d'effort avec un risque relatif de 3 (8). Rinne retrouve une prédisposition familiale de 30% (19). Chiaffarino (41) en 1999, retrouve un risque 3 fois plus important de prolapsus en cas d'antécédent familial de prolapsus de premier degré.

1-3. Facteurs traumatiques :

L'accouchement est souvent incriminé (20, 21, 22, 23) : car 40 à 60% des femmes présentant une incontinence ano-rectale et environ 60% de celles porteuses d'un prolapsus génito-urinaire ont des antécédents « d'accouchement difficile » par forceps ou ayant présentés des périnées complets au cours de leur accouchement (8, 24).

La parité avec accouchement par les voies naturelles est un facteur favorisant :

- De l'incontinence anale : Benifla et Madelenat en 2000 rapportent un taux d'incontinence anale de novo de 9% après accouchement par voie basse. Les facteurs de risques retrouvés sont l'utilisation de forceps, les déchirures périnéales et le travail prolongé, parmi ces patientes incontinentes, 45% présentaient une lésion sphinctérienne après leur accouchement. Les lésions ne sont pas seulement le fait du premier accouchement mais également du deuxième avec une part égale (8, 25, 26).
- De l'incontinence urinaire d'effort : pour une même tranche d'âge, la fréquence de l'incontinence urinaire est pratiquement multipliée par 2 entre les nullipares (7,7%) et les femmes qui ont eu plus de 3 enfants par les voies naturelles (14%) (8).
- Du prolapsus : Le risque de prolapsus est plus grand chez les primipares par rapport aux nullipares, mais l'augmentation du risque diminuerait chez les femmes ayant eu deux enfants (27). Dans une autre étude, le risque augmente avec le nombre d'enfants (8, 28).

La macrosomie fœtale pouvant induire un « accouchement difficile » est aussi un facteur de risque de prolapsus et d'incontinence sphinctérienne (29).

Cependant, l'association d'un traumatisme obstétrical même mineur peut aggraver l'anomalie de la statique pelvienne, c'est ainsi qu'on explique certains prolapsus de la femme jeune survenus après accouchement non dystocique (30, 31, 32, 33).

En 2009, Hamada et Zazi ont rapporté le cas d'un prolapsus utérin chez une fillette de 7 ans, survenu après chute en califourchon (34) ; les prolapsus génitaux étant des cas rares chez l'enfant.

1-4 Age :

Le risque dans la vie d'une femme, tout âge confondu de subir une chirurgie pour prolapsus ou incontinence urinaire d'effort est d'environ 10% (8, 20, 22, 35).

La prévalence des prolapsus par rapport aux différents groupes d'âge a été estimée par Samuelson. Elle est de 6% chez les femmes jeunes entre 20 à 29 ans, 20% dans le groupe 30–39 ans, et de 45% dans le groupe 40–49 ans. Ainsi, la prévalence dans le groupe de femmes de moins de cinquante ans est de 23%. Ce taux est de 39,8% chez la femme entre 50 à 59 ans (8, 20, 28, 36).

Le relâchement de la paroi abdominale associé aux modifications de la colonne vertébrale telles que l'accentuation de la cyphose thoracique, de la lordose lombaire et l'antéversion du bassin aboutit à une verticalisation de la résultante des forces abdomino–pelviennes, qui se dirige vers le hiatus uro–génital et favorise ainsi l'amorce d'un prolapsus (8).

Ceci explique en partie la physiopathologie « mécanique » du prolapsus chez la femme âgée. Chez la femme jeune, d'autres mécanismes essentiellement congénitaux et génétiques, sont impliqués dans la genèse du prolapsus (8).

1-5 Maladies générales :

Des états morbides et des affections chroniques comme l'asthme, les broncho–pneumopathies chroniques obstructives et la constipation soumettent l'appareil génital et le périnée à des pressions considérables lors des efforts de toux et de poussée (8).

1-6 Causes d'hyperpression pelvienne :

a- Activité sportive :

Elle peut entraîner une incontinence urinaire à l'effort retrouvée chez 30% des femmes athlètes. A l'effort maximum, il peut exister un déséquilibre entre les musculatures abdominales et pelviennes responsables d'étirement au niveau des structures de soutènement des viscères. Ce risque est aggravé à l'occasion du saut en raison de l'inertie des viscères. Ainsi la gymnastique, le basket-ball, le tennis entraînent une incontinence plus fréquente que les autres sports (8).

b- Activité professionnelle :

La levée quotidienne de charges peut être un facteur aggravant en cas de musculature périnéale pathologique congénitale de musculature périnéale pathologique congénitale ou acquise (20). Jorgensen (37) a montré qu'il existe chez des employées soulevant des charges un risque d'apparition de prolapsus génito-urinaire accru de 60% par rapport à la population générale.

Certain auteurs (Lukman, Sustersic et Kralj) se sont intéressés au retentissement de l'activité rurale, pénible dans certain pays, qui augmente la pression intra-abdominale et sollicite anormalement les structures de soutien de l'appareil génito-urinaire ; augmentant significativement la fréquence des prolapsus génitaux et de l'incontinence urinaire dans ces populations (12).

c- Constipation :

La constipation terminale et les augmentations de la pression abdominale qu'elle entraîne, par les poussées répétées au moment de la défécation, ont un retentissement sur le plancher pelvien, et sont considérées comme facteurs de prédisposition au prolapsus génito-urinaire (8, 20, 38).

KIM et JEON en 2007 (20) rapportent que les principaux facteurs de risque indépendants incriminés dans le développement du prolapsus génital symptomatique sont :

- Age > 70 ans
- Une parité > 3
- La ménopause.

2. Classification des prolapsus :

De nombreux systèmes de quantification des prolapsus génitaux ont été élaborés. Ils ne tiennent pas compte des symptômes présentés.

Les classifications les plus souvent utilisées sont celles de Baden et Walker et de l'International Continence Society (ICS).

Elles utilisent une représentation du vagin de profil avec pour point de référence l'orifice hyménéal.

2-1 .Classification de Baden et Walker : (44)

Elle repose sur la position des différents éléments du prolapsus par rapport à l'orifice hyménéal.

Le vagin est séparé en trois segments, antérieur correspondant à l'urètre et la vessie, utérus pour le segment moyen, cul de sac de douglas et rectum pour le segment postérieur.

L'évaluation se fait chez une patiente en décubitus dorsal, en position gynécologique, associée à un effort de poussée abdominale. La descente des organes génitaux est alors évaluée par rapport à l'hymen qui est le point de référence.

- Grade 0** : position normale de l'étage étudié ;
- Grade 1** : descente de l'étage à mi-chemin entre sa position normale et l'hymen ;
- Grade 2** : descente de l'étage jusqu'au niveau de l'hymen ;
- Grade 3** : extériorisation de l'étage au-delà de l'hymen ;
- Grade 4** : extériorisation maximale de l'étage par rapport à l'hymen.

2-2 Classification de l'ICS : Pelvic Organ Prolapse Quantification System

L'International Continence Society (ICS) a défini en 1996, une classification ayant pour but d'être objective, reproductible, tout en précisant les conditions d'examen et les examens cliniques accessoires pour permettre une description quantitative et une classification ordinale du prolapsus (8, 42).

Cette classification recommande une description des segments vaginaux prolapsés sans présumer de leur contenu, de recourir à la poussée abdominale maximale et de s'aider de la traction par pince et de l'examen debout. Elle définit le type de table d'examen utilisé, de valves, de réplétion vésicale, le contenu rectal et les critères de mesure visuelle, palpatoire et avec instrument calibré.

Les mesures du prolapsus sont effectuées par rapport à des points de repères anatomiques :

- L'orifice vulvaire est considéré comme point 0, ce qui est en dedans est chiffré en « négatif », ce qui est en dehors est chiffré en « positif ».
- Un point accessoire, le plan de l'épine ischiatique (fond du vagin normalement en place).

Six points anatomiques sont alors définis (Figure 1) :

- Au niveau de la paroi vaginale antérieure :
 - Aa : situé 3 cm en dedans du méat, variant de -3 à +3 cm. -3cm est sa position normale et +3 cm correspond au degré maximal de la cystocèle.
 - Ba : point le plus distal de la paroi vaginale antérieure par rapport à Aa, situé par définition à -3 cm en l'absence de prolapsus. Il aurait une valeur de +3 cm dans les cas d'une éversion complète du fond vaginal chez les patientes hystérectomisées.

- Au niveau du segment moyen :
 - C : correspond au col utérin ou au fond vaginal après hystérectomie totale.
 - D : est le point qui représente la position du cul de sac vaginal postérieur.
- Au niveau de la paroi vaginale postérieure :
 - Ap : point situé à la partie médiane de la paroi vaginale postérieure à 3 cm de l'hymen. Il peut varier de -3 cm à +3 cm par rapport à l'hymen.
 - Bp : point le plus distal de la paroi vaginale postérieure par rapport à Ap. Situé par définition à -3 cm en l'absence de prolapsus. Il aurait une valeur de +3 cm dans les cas d'une éversion complète du fond vaginal chez les patientes hystérectomisées.

Autres repères : gh (diamètre du diaphragme génital), tvl (longueur vaginale), pb (épaisseur du périnée). Lors de l'examen clinique, on mesure gh, pb, tvl. Puis à l'aide de valves on mesure Aa et Ba, Ap et Bp, C et D.

A partir de ces 9 mesures, on classe le prolapsus en 5 stades de 0 à 4 :

Stade 0 : pas de prolapsus. Tous les points sont à plus de 3 cm au dessus de l'hymen.

Stade 1 : tous les points sont au moins à 1 cm au dessus de l'hymen.

Stade 2 : le point le plus bas se situe entre +1 et -1 cm de part et d'autre de l'hymen.

Stade 3 : le point le plus bas est situé à plus de 1 cm sous l'hymen, mais la longueur de l'extériorisation est au moins inférieure de 2 cm à la longueur vaginale totale.

Stade 4 : retournement vaginal complet.

Cette classification est objective et rigoureuse mais elle n'est pas aisée, elle est peu reproductible et rébarbative.

Schussler met en évidence, chez 17 patientes, une différence significative de plus de 30% entre les examinateurs.

Steele et al ont démontré qu'une vidéo de 17 minutes de la technique était nécessaire pour l'enseigner (8, 43).

Le temps d'examen est de 2,1 minutes pour un examinateur expérimenté et de 3,7 minutes pour un examinateur novice (8).

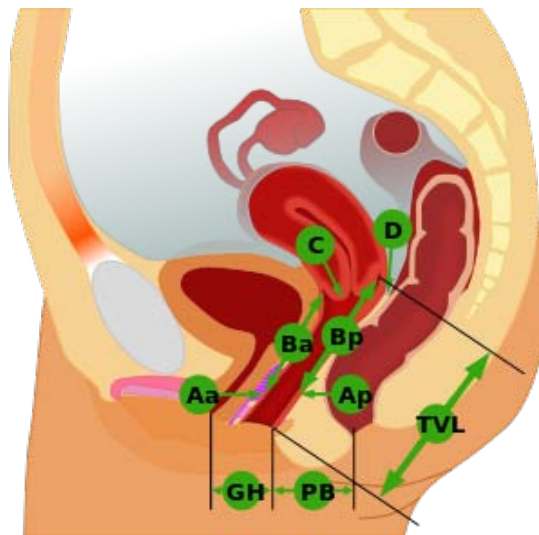


Figure 1 : Mesures de la classification ICS (42)

Nous avons choisi d'utiliser, dans notre étude, la classification de Baden et Walker qui est la plus simple dans sa compréhension, la plus rapide dans son exécution et la plus reproductible.

II. EPIDEMIOLOGIE :

1. Age :

L'âge a été rapporté par plusieurs auteurs comme étant un facteur de risque du prolapsus génital, du fait du vieillissement physiologique des différents tissus.

Le prolapsus génital peut toucher aussi bien la femme jeune que la femme âgée, mais à des fréquences variables.

Dans notre étude, l'âge des patientes varie entre 50 et 70 ans avec un maximum de fréquence entre 50 et 55 an, ce qui se rapproche des différentes séries de la littérature (Tableau VI).

Tableau VI: L'âge des patientes selon les séries

Auteur	Année	Variable d'âge (ans)	Age moyen (ans)	Pic (ans)
DEVAL et al (29)	2002	< 45	38	40-45
YAKINE (8)	2005	28-49	42,9	45-50
SEHBANI (39)	2009	33-50	45, 33	45-50
Notre série	2011-2012	50-70	56,6	50-55

Selon l'étude de Haab et coll en novembre 2009, l'âge est associé significativement à une augmentation de la prévalence des prolapsus jusqu'à 50 ans. D'après cette même équipe, c'est la sévérité des prolapsus qui est associée à l'âge, après la ménopause la prévalence restant stable (40).

2. Profil hormonal :

Les modifications ménopausiques ne sont pas causales mais aggravent les conséquences de traumatismes antérieurs. Les fascias et ligaments, ainsi que les muscles et la paroi vaginale involuent sous l'effet de la carence oestrogénique (31, 33).

Cette hormonodépendance peut expliquer la survenue et l'aggravation des prolapsus après la ménopause (38).

Certains auteurs insistent sur le rôle du traitement hormonal substitutif de la ménopause dans la prévention des prolapsus génitaux (30).

Dans notre série, 90% de nos patientes étaient ménopausées, chiffre supérieur à ceux des autres études, puisque nos patientes consultent un peu tardivement (Tableau VII).

Tableau VII : Répartition du profil hormonal dans les différentes séries

Auteurs	Année	Nombre de cas	Femmes ménopausées (%)
Deval et AL (29)	2002	58	60
Yakine (8)	2005	56	55
Sehbani (39)	2009	15	40
Notre série	2011-2011	9	90

3. Antécédents obstétricaux :

3-1 Parité :

La parité moyenne dans notre série est de 4. Ce chiffre est proche de celui rapporté par les études de Sehbani (39), et il est très supérieur des chiffres rapportés par les études européennes (29, 8) et américaines (45).

L'incidence de la multiparité est évaluée à 90% dans notre étude. Elle est proche de celles retrouvées par Yazidi (46), Ouarssass (47), Deval et al (29) et Yakine (8); par contre, elle est supérieure à celle rapportée par Delest (48) (Tableau VIII).

Rinne (19), dans une étude réalisée sur 85 jeunes femmes âgées de moins de 45 ans, dont 30% avaient des antécédents familiaux de prolapsus génital, confirme que l'incidence de ce dernier augmente avec le nombre d'accouchements.

Donc, on peut déduire que la multiparité constitue un risque important dans le développement du prolapsus génital.

Tableau VIII: Répartition de la parité selon les series

Auteurs	Année	Parité moyenne	Extrêmes	Multipares (%)
Beverly (45) [États-Unis]	1997	3	0-10	-
Delest (48) [France]	1993	-	-	33,6
Ouarsass (47) [Maroc]	1996	-	0-14	78
Yazidi (46) [Tunisie]	2000	6,65	0-17	73,17
Deval et al (29) [France]	2002	3,1	1-7	85
Yakine (8) [France]	2005	2,57	0-8	75
Sehbani (39) [Maroc]	2009	3,73	1-6	93,33
Notre série	2011	4	1-11	90

3-2 Modalités d'accouchement

Le traumatisme obstétrical jouerait un rôle dans la genèse du prolapsus génital en provoquant des élongations ligamentaires, déchirures périnéales, déchirures musculaires, laminages du centre tendineux du périnée, désolidarisation des septums et des ligaments, dénervation des muscles pelviens, élongation et dénervation des sphincters (33).

Les facteurs les plus incriminés sont l'accouchement d'enfants de poids élevé > 4000g, les manoeuvres instrumentales obstétricales et les déchirures périnéales (49, 33).

D'après Samuëllson (28), Handa (50), Mant (51), et Delancey (52, 53), le prolapsus génital est la conséquence directe de la faiblesse du plancher pelvien ; puisque cette faiblesse s'accroît après un accouchement, ce dernier est considéré comme étant la cause potentielle du prolapsus génital (38). Nos résultats sont comparables à ceux obtenus par les autres études (Tableau IX).

Tableau IX: Répartition des différents traumatismes obstétricaux selon les séries

Auteurs	Année	Accouch. par voie basse(%)	Macrosomie(%)	Accouch. Instrumental(%)	Déchirure périnéale(%)
Querleu (33)	1991	-	42,9	57,1	-
Delest (48)	1993	-	34,7	29,5	48,9
Ouarsass(47)	1996	-	2,88	2,59	-
Rami (61)	1997	-	8,57	-	-
Yazidi (46)	2000	-	12,2	14,6	13,41
Yakine (8)	2005	-	85	-	-
Sehbani (39)	2009	93,3	6,66	-	6,66
Notre étude	2011	90	20	-	-

4. Antécédents chirurgicaux:

Toute modification de la statique pelvienne augmente le risque de développement d'un prolapsus génital, et plus particulièrement l'hystérectomie (31, 33, 35, 38).

Les antécédents chirurgicaux gynécologiques, notamment l'hystérectomie pour lésion bénigne isolée, constitue un facteur de risque de prolapsus, et ce risque est multiplié par 5,5 si cette hystérectomie est réalisée pour traiter un prolapsus, selon Mant et Panier (12, 30) (Tableau X).

Ainsi, une intervention visant à traiter un compartiment antérieur risque d'affaiblir le compartiment opposé postérieur. Mant (51) rapporte un risque de prolapsus génital de 1%, 3 ans après une hystérectomie; et de 5% 15 ans après.

La colposuspension de Burch provoque entre 27 et 29% des prolapsus essentiellement postérieurs, nécessitant une correction chirurgicale secondaire (12, 30).

Par ailleurs, un volumineux fibromyome utérin peut maintenir artificiellement l'utérus en position abdominale et favoriser l'élongation ligamentaire. Son exérèse pourra révéler secondairement un prolapsus (12, 30).

Tableau X : Antécédents chirurgicaux gynécologiques selon les séries

Auteurs	Intervention pelvienne (%)	Hystérectomie (%)
Delest (43)	71,64	32,83
Ouarssass (111)	-	2,85
Yazidi (146)	15,84	2,44
Sehbani(130)	20	0
Notre série	30	0

III. SYMPTOMATOLOGIE ET EXAMEN CLINIQUE

Une anamnèse détaillée et un examen clinique rigoureux de la sphère uro-génitale, mais également de la région ano-rectale, permettent une description des principaux troubles et une évaluation de leur sévérité (54).

1. Motif de consultation :

Les signes cliniques motivant la consultation sont divers, sans parallélisme avec la variété anatomique du prolapsus (55).

La descente des organes et la sensation de pesanteur pelvienne représentent le 1er motif de consultation (dans notre étude 93,33% des femmes ont consulté pour une descente des organes et 60% pour une sensation de pesanteur pelvienne) suivie des troubles urinaires (66,66% des cas dans notre série) dont l'IUE qui est fréquemment ressentie par les patientes. Ce symptôme parfois minime ou masqué par un prolapsus génital important doit être recherché systématiquement par un examen clinique minutieux chez toute patiente présentant un prolapsus (56).

Les algies pelviennes et les leucorrhées ne sont pas spécifiques du prolapsus génital, et imposent un bilan étiologique à la recherche d'une cause associée (30).

Les troubles rectaux, tout particulièrement la constipation, jouent un rôle important dans la révélation ou l'aggravation d'un prolapsus, par l'augmentation de la pression abdominale lors des efforts de la défécation (30). Ils constituent un facteur qui conditionne le pronostic urinaire postopératoire (55).

Et enfin les troubles sexuels secondaires aux prolapsus génitaux et qui restent rares (56).

L'importance et le vécu de ces symptômes doivent être soigneusement appréciés en raison de leur impact sur la décision thérapeutique (32, 55, 57).

2. Examen clinique :

Il s'agit d'un examen gynécologique approfondi et rigoureux qui doit mettre en évidence toutes les composantes du prolapsus (56). Il demeure l'un des temps fondamentaux de l'évaluation des prolapsus pelviens, il ne saurait être réduit à l'interrogatoire, qui, à lui seul, ne peut préciser l'importance du prolapsus ni sa localisation (58). Il est donc pratiqué sur une patiente en position gynécologique à l'aide de valves permettant d'explorer les différentes parois du vagin (56).

1) L'inspection notera une béance vulvaire, la qualité d'une cicatrice périnéale (épisiotomie ou déchirure), la distance ano-vulvaire et la trophicité vulvo-vaginale (56).

2) L'examen au spéculum démontable va étudier le col utérin (réalisation éventuelle d'un FVC) et les parois vaginales (Figure 2):

- L'étage antérieur : la manœuvre de la valve postérieure consiste à appliquer la valve sur la paroi vaginale postérieure et permet d'analyser la paroi vaginale antérieure à la recherche d'une colpocèle antérieure (59) ou d'une cystocèle (Figure 3).

Dans notre série, on a relevé 100% des patientes présentant un prolapsus de l'étage antérieur, chiffre identique à ceux retrouvés dans la majorité des séries El Amri 95,85% (30),

**Place de la promontofixation laparoscopique dans le traitement des prolapsus génitaux de la femme
à propos de 10 cas**

Bourezgui 95,91% (60) et Yazidi 96,35% (8) dont 38,46% de colpocèle antérieure. El Amri (30) rapporte que 95,58% de ses patientes avaient un cystocèle, Bourezgui (60) un chiffre de 82,97% et 80% dans notre série.

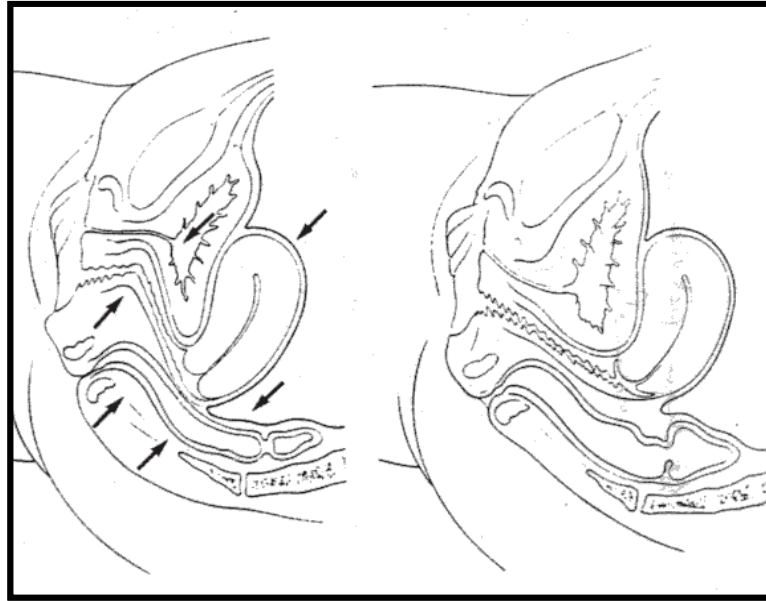


Figure 2: Statique pelvienne normale

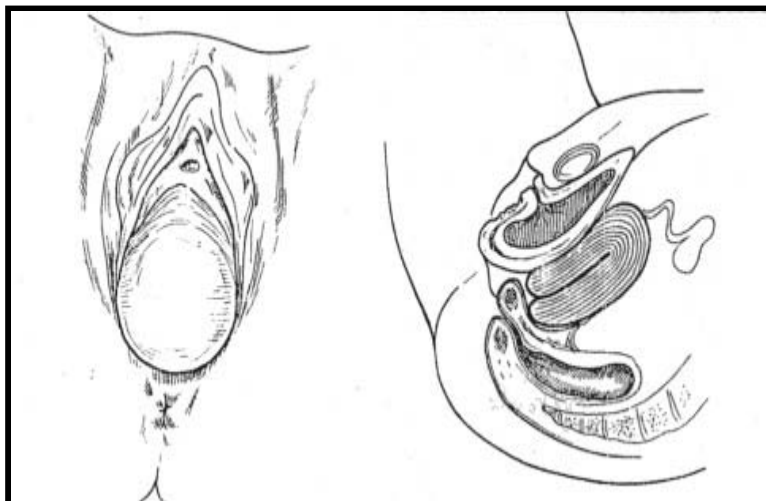


Figure 3: Cystocèle

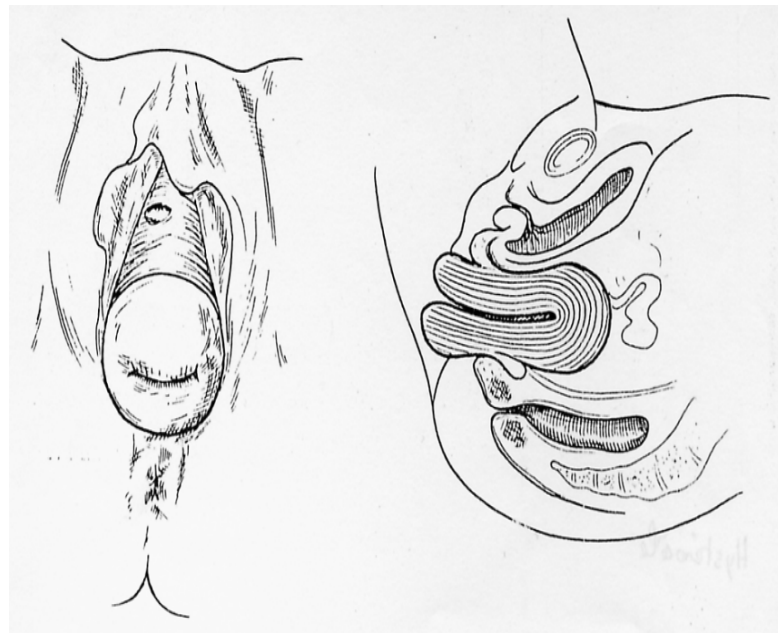


Figure 4 : Hystéroccèle

- L'étage moyen : on retire le spéculum en demandant à la patiente de pousser à la recherche d'une hystéroccèle, ou trachélocèle. Cet examen est réalisé afin d'éviter l'effet pelote créé par les différents compartiments (13).

Le prolapsus de l'étage moyen était présent chez 2 patientes soit 20% des cas, chiffre inférieur à ceux des différentes séries, représenté exclusivement par l'hystéroccèle (Figure 4). El Amri (30) rapporte que 73,55% de ses patientes avaient un prolapsus de l'étage moyen, Ouarsass (47) rapporte un chiffre de 80,05%, Bourezgui (60) de 77,55%.

- L'étage postérieur : la manœuvre de la valve antérieure qui est appliquée sur la paroi vaginale antérieure permet d'analyser la paroi vaginale postérieure pour aller chercher un colpocèle postérieur. Celle-ci peut être habitée par le rectum (rectocèle), le cul de sac de Douglas (elytroccèle), le péritoine contenant des anses grêles (entéroccèle) (59).

Le prolapsus de l'étage postérieur était nul chez nos patientes. Pour Sehbani (39) 44,44% des patientes présentaient un rectocèle et l'élytrocèle a été retrouvé à des pourcentages variables selon les séries, 17% pour Rami (61), 6% pour Sfar (62), 11,11% pour Sehbani (39).

Delest (48) rapporte que chez les patientes opérées d'un élytrocèle isolé, il a été retrouvé dans 100% des cas un antécédent de chirurgie gynécologique.

- Dans notre étude l'incidence du prolapsus total était nulle. Celle du prolapsus du 3eme degré était la plus importante (60%) et ce dans les différentes études réalisées, ce qui témoigne de l'importance des lésions anatomiques au moment du diagnostic, aggravées par le retard de consultation souvent noté dans notre contexte.

3) L'évaluation de l'IUE :

Elle est définie comme une fuite involontaire d'urine, c'est un symptôme et non un diagnostic qui doit s'intégrer dans une pathologie précise (63) et dont l'évaluation est d'abord et avant tout clinique (64).

L'incontinence urinaire justifie l'examen à vessie pleine. L'irruption d'urines au cours même de la poussée d'effort confirme les données de l'interrogatoire. Son absence ne permet cependant pas d'éliminer le diagnostic d'IUE, qui peut survenir lorsque les conditions physiologiques sont différentes (60).

Les classiques manœuvres manuelles ou instrumentales de refoulement du col vésical (Bonney : lors du toucher vaginal, deux doigts sont placés de part et d'autre de l'urètre en les rapprochant du pubis ; Belthoux : refoulement du corps utérin par un clamp courbe en appui sur la fourchette vulvaire), suppriment cette incontinence.

Mal appliquées, ces manoeuvres semblent créer une occlusion de la jonction uréthro-vésicale, ce qui rend leur valeur diagnostique et préthérapeutique contestée (33).

Dans notre étude, on a relevé 20% des patientes présentant une IUE, chiffre qui se rapproche de celui d'El Amri (30) 29,41% et Bourezgui (60) 22,44% alors qu'elle était retrouvée pour Yakine (8) chez 55% des patientes.

Il existe d'autre test, notamment le « Qtip test » qui consiste à mettre un coton-tige dans l'urètre et de mesurer l'angle réalisé par le con-tige lors d'un effort de poussée. Un angle supérieur à 30° témoigne d'un mauvais soutènement urétral et donc d'une IUE (65). Le valsalva Leak Pressure (VLPP) ou épreuve de valsalva reste peu précisée par les équipes françaises (66).

Elle a été décrite par Mc Guire aux Etats-Unis. Ce test a pour but de mesurer l'augmentation de la pression abdominale capable d'engendrer une fuite urinaire. Une fuite qui apparait pour une pression de moins de 60cmHg d'H₂O témoigne d'une faiblesse des mécanismes de clôture urétrale (66).

L'appréciation de l'importance de l'incontinence est difficile, ainsi que la définition du seuil pathologique des symptômes. Pour ces raisons de nombreux travaux ont permis d'établir des classifications de l'incontinence urinaire, la plus classique est la classification d'Ingelman-Sundberg (31), décrite en 1951, et qui propose une stadification de l'incontinence urinaire d'effort selon trois niveaux en fonction des symptômes allégués (Tableau XI).

Tableaux XI: Classification d'Ingelman-Sundberg

0	Pas d'incontinence
1	Toux, effort important
2	Activité courante : se lever, marcher, monter un escalier
3	Permanente (±position couchée)

4) Lésions associées :

La chirurgie du prolapsus peut, en corrigeant un défaut, retentir sur un autre organe et une autre fonction. Avoir les détails de la fonction des organes pelviens en préopératoire permet non seulement d'adapter au mieux le geste chirurgical à l'ensemble des lésions, mais également aussi, grâce aux données comparatives post-opératoires, d'objectiver le résultat (8).

Pour Sehbiani (39) elles étaient représentées par des lésions cervicales, un périnée 2ème degré, un kyste ovarien et un ectropion métaplasique. Tandis que pour El Amri (30), elles étaient essentiellement des lésions cervicales, des nodules du sein, des fibromes utérins, une végétation vulvaire et un kyste ovarien.

L'examen gynécologique sera complété par un examen général, et en particulier de la paroi abdominale, à la recherche de hernies, ainsi que le dépistage d'un cancer génital associé, qui reste primordial, surtout si ulcérations (56).

IV. BILAN PARACLINIQUE

En principe, l'interrogatoire et l'examen clinique suffisent à porter le diagnostic et à choisir l'indication thérapeutique.

Toutefois, lorsqu'il existe des antécédents complexes ou une discordance entre l'anamnèse et l'examen clinique, des examens complémentaires peuvent être requis (12, 30). Ils ne sont pas indispensables au diagnostic du prolapsus et à l'évaluation de ses composantes, mais permettent de ne pas ignorer une lésion associée pouvant modifier le traitement ou s'aggraver en postopératoire (30, 32).

1. Examen cyto bactériologique des urines (ECBU)

Son indication est systématique pour étiqueter une infection urinaire qui est très fréquente dans le prolapsus génital, favorisée par un résidu post mictionnel dans la poche du cystocèle. Des études ont montré que les symptômes d'incontinence d'effort ou d'instabilité vésicale sont retrouvés chez environ 25% des femmes ayant une infection urinaire (60).

Dans notre série, il était réalisé chez toutes nos patientes soit 100%, et sur les ECBU pratiqués 1 avait une infection urinaire, traitée par antibiotiques adaptés.

2. Frottis cervico-vaginal

Le frottis cervicovaginal doit être demandé systématiquement, en particulier lorsque l'on envisage de réaliser une hystérectomie subtotale (67). En effet certaines érosions du col mises le plus souvent sur le compte du prolapsus peuvent être associées à des atypies cytologiques majeures.

Dans notre étude, cet examen a été réalisé chez 3 patientes, soit 30% des cas il nous a permis de diagnostiquer un frottis discrètement inflammatoire sans atypies cellulaires dans 2 cas.

3. Echographie pelvienne

Cet examen est utile en complément de l'examen clinique pour préciser le volume utérin et confirmer une pathologie annexielle. Elle apporte des renseignements sur la fonction vésicale, sa vidange et l'existence d'un résidu post-mictionnel (RPM) (33, 67, 68). Dans notre étude, cet examen a été réalisée chez 3 patientes, soit 30% des cas et était revenu normal.

Nos résultats sont comparables à ceux de El Amri (30) et de Sehban (39). Dernièrement, Lapray et al, du centre de radiologie de Lyon, en association avec l'équipe du service d'urologie de Nîmes, se sont intéressés au rôle que joue l'échographie dans l'exploration des prolapsus ; en réalisant une étude qu'ils ont publiée en Octobre 2009. L'échographie dynamique permet, selon eux, l'appréciation des prolapsus (cystoptose et mobilité cervico-urétrale, hystéroptose, entéroccèle, rectocèle) surtout par voie périnéale (69).

4. Exploration urodynamique (EUD)

L'examen urodynamique occupe une place primordiale dans les examens paracliniques (64).

L'EUD permet d'évaluer la fonction vésico-sphinctérienne de façon plus complète et précise que le simple interrogatoire, ce qui permet de mettre en évidence d'éventuelles contre-indications, d'adapter au mieux le geste chirurgical, et, ainsi, de mieux informer les patientes sur les résultats fonctionnels attendus (67).

Elle est indiquée particulièrement en cas de prolapsus associé à une IUE, mais aussi en son absence pour dépister une éventuelle IUE potentielle dont il faudra tenir compte dans la conduite thérapeutique (33).

Pour certains auteurs tels que Guerinoni (70) et Pigne (71), ce bilan doit être réalisé de façon systématique en préopératoire.

Cet examen indispensable pour reconnaître l'ensemble des éléments à l'origine de l'IUE comprend (33, 72) :

- La débimétrie qui explore le moteur vésical et les obstacles au flux et mesure aussi le résidu post-mictionnel (RPM),
- La cystomanométrie qui explore la réaction sensitive et motrice du détrusor au remplissage rétrograde. Elle décele l'instabilité vésicale définie par des contractions involontaires
- La sphinctérométrie qui enregistre la pression dans les différents segments de l'urètre à l'aide d'un capteur. On distingue la sphinctérométrie statique au repos et la sphinctérométrie dynamique lors de l'effort.

Dans notre étude, l'EUD a été réalisée chez une patiente: elle avait présenté un une IUE associée à une instabilité vésicale (incontinence urinaire mixte), une hypertonie urétrale, une sténose méatique urétrale, une dysurie légère.

Certains auteurs tels que Therby (73), Byck (74), et Bouteville (72) considèrent que la pression de clôture urétrale est le seul facteur pronostique à prendre en considération avant toute décision chirurgicale, alors que d'autres dont Guerinoni (70) considèrent que les paramètres urodynamiques n'ont qu'une valeur limitée dans l'évaluation des gestes de

suspension, et il n'existerait aucune corrélation clinique entre les taux de guérison et les résultats des paramètres urodynamiques pré ou postopératoires.

En postopératoire, Therby (73) confirme que cet examen ne présente aucune valeur prédictive sur la réussite du traitement chirurgical. Il est cependant préconisé par l'agence nationale d'accréditation et d'évaluation en santé (ANAES) avant toute cure chirurgicale d'incontinence (14, 40), Il garde un intérêt fondamental dans les protocoles de recherche et permet de mieux comprendre la physiopathologie de l'incontinence ;en quantifiant le degré d'insuffisance sphinctérienne qui est un facteur de mauvais pronostic thérapeutique (40).

5. IRM :

L'IRM statique et dynamique est aujourd'hui largement utilisée dans l'exploration des troubles de la statique pelvienne ; notamment celle du prolapsus. De part son caractère peu invasif et exhaustif, l'IRM apparait comme un examen fiable pour l'étude des troubles de la statique pelvi-périnéale. Elle permet, en plus de l'analyse morphologique, une approche fonctionnelle grâce aux séquences rapides (75).

6. Autres examens paracliniques

- a. La cystoscopie ; Il s'agit d'une exploration facile, comportant, après miction, l'examen du méat et de la paroi vaginale, le calibrage de l'urètre, la mesure précise du résidu post mictionnel, l'exploration vésicale à la recherche d'une éventuelle épine irritative (polype, calcul) et la visualisation du col et de l'urètre au retrait du cystoscope. Il s'agit d'un examen indispensable en cas de récurrence d'une incontinence et chaque fois qu'une pathologie urothéliale ou anomalie anatomique est suspectée (76).

Dans notre série, la cystoscopie n'était réalisée chez aucune patiente.

- b. l'UIV peuvent être demandées, surtout en cas de prolapsus du 3ème degré, puisqu'elles apportent des renseignements sur la fonction vésicale, sa vidange, l'existence d'un RPM et permettent aussi d'évaluer l'épaisseur du parenchyme rénal, et donc, le retentissement du prolapsus sur le haut appareil urinaire (risque de dilatation urétérale et d'insuffisance rénale) (69).
- c. Le colpocystogramme était l'examen de référence dans l'exploration radiologique dynamique des viscères pelvi-périnéaux et du plancher pelvien pendant plusieurs années. Actuellement il est supplanté par l'IRM statique et dynamique (77).
- d. La colpocystodéfécographie (CDD) demeure l'examen le plus demandé et le plus sensible dans la détection des troubles postérieurs de la statique pelvienne (78). Selon Damon et Coll, ses indications restent essentiellement les prolapsus de la paroi vaginale postérieure, les dyschésies, les prolapsus post-opératoires et avant une cervicocystopexie (78, 79, 80).
- e. Mesure de pressions intra-vaginales, nouveau dispositif présenté par l'équipe gynécologique de l'hôpital Jeanne-de-Flandre, de Lille (81), et destiné à la mesure in vivo des pressions intra-vaginales des patientes porteuses de prolapsus, il a été mis en pratique, permettant d'enregistrer les variations de pression intra-vaginale au cours d'effort classiquement pratiqué lors de prolapsus. Des études sont toujours en cours pour montrer l'éventuel intérêt que pourra avoir ce type d'exploration fonctionnelle dans une prise en charge plus personnalisée des patientes.

V. ANATOMIE ET PRINCIPE DE LA PROMONTOFIXATION

1. BASES ANATOMIQUES

1-1 Moyens de soutènement : le plancher pelvien

Les structures de soutien des viscères pelviens comprennent le plancher pelvien proprement dit, avec le muscle élévateur de l'anus avec ses deux faisceaux et le muscle coccygien solidaire du ligament sacroépineux (82). L'action de ces deux muscles s'ajoute et forme ainsi un plan de soutien valable pour les organes pelviens.

Pair et symétrique, ce muscle capital pour la statique pelvipérinéale se compose, schématiquement, de deux structures fonctionnellement distinctes. La première est diaphragmatique : mince et étalée, faite de fibres radiées convergeant du pourtour de l'orifice pelvien inférieur sur un orifice médian allongé d'avant en arrière, l'hiatus levatorien. Cet éventail musculaire, fortement oblique en bas, en dedans et en avant, en carène de bateau, est recouvert de l'aponévrose pelvienne profonde, structure qui solidarise les différents faisceaux musculaires (83, 84).

Le bord interne du muscle élévateur s'attache avec les fibres conjonctives de l'aponévrose pelvienne, aux organes qui le traverse : urètre et vagin en avant, et canal anal en arrière. Il se trouve ainsi stabilisé lors des efforts de défécation (83, 84).

La seconde structure est sphinctérienne : elle correspond au faisceau pubo-rectal du muscle élévateur de l'anus, sangle musculaire solide cravatant en arrière la jonction ano-rectale.

Sa contraction accentue l'angle ano-rectal et ferme activement l'intestin en réponse à un effort de poussée abdominale (manœuvre de Valsalva par exemple). Son relâchement est nécessaire à une exonération facile et complète. Sous-jacent à ce plan musculaire, le sphincter externe de l'anus entourant le canal anal et situé au centre du périnée postérieur. Il complète le dispositif sphinctérien moteur (83, 84).

L'innervation du plancher pelvien provient des branches antérieures des racines sacrées S2/S3/S4, toute dénervation a un retentissement sur la statique pelvienne (82).

1-2 Moyens de fixité du pelvis

Les moyens de fixité du pelvis qui peuvent éventuellement servir de point d'ancrage dans le traitement chirurgical du prolapsus génital sont le ligament longitudinal antérieur, l'arc tendineux du fascia pelvien et le ligament sacro-épineux ou petit ligament sacro-sciatique (12).

_ le ligament longitudinal antérieur (ou ligament vertébral commun antérieur)

Au niveau du promontoire (bord antérieur arrondi et mousse de la face ventrale de la première vertèbre sacrée) descend sur la face antérieure du rachis et se fixe jusqu'à la face antérieure de la deuxième vertèbre sacrée. Selon Chazal et al, il se distinguerait par son pourcentage d'allongement très important (12).

_ L'arc tendineux du fascia pelvien

Il fait partie du fascia pelvien. C'est un renforcement tendineux constituant en partie l'étoile de Roggie. L'étoile de Roggie est en fait la limite latérale de la fosse para vésicale.

Les renforcements tendineux sont disposés selon les branches de cette étoile : le ligament sacro-épineux, l'arc tendineux de l'élévateur de l'anus et la bandelette ischiatique (12).

_ Le ligament sacro-épineux ou petit ligament sacro-sciatique

Il se dirige en arrière et médialement pour s'insérer sur les deux dernières vertèbres sacrées et sur les deux premières coccygiennes. Il a la forme d'un triangle à sommet latéral, sa limite podalique est constituée par le muscle ilio-coccygien et sa limite céphalique par la muscle piriforme (12).

La statique pelvienne repose sur l'action conjuguée de toutes ces structures qui assurent un support antérieur (le « hamac » périnéal), moyen (les ligaments cardinaux et utéro-sacrés) et postérieur (fascia recto-vaginal et centre tendineux du périnée) (82).

Ainsi, le plancher pelvien joue un double rôle anatomique et fonctionnel. La connaissance anatomique est primordiale afin d'établir une cartographie d'un déficit pelvien, associé ou non à un trouble fonctionnel du bas appareil urinaire (85).

2. PRINCIPE DE LA PROMONTOFIXATION

Les premières descriptions des cures de prolapsus par voie abdominale datent du 19^{ème} siècle avec Kutner en 1890. Ce n'est qu'à partir des années 1957 qu'Ameline et Hugier décrivent une technique utilisant une prothèse associée à une douglassesctomie ; appelée promontofixation (86, 87, 88, 89). Ce sont les échecs au niveau de l'étage antérieur (récidive sous forme de cystocèle) qui ont amené l'école de Broca à poser un hamac sous vésical en matériel synthétique (89).

Dès 1974, Scali a progressivement modifié la technique en réalisant une promontofixation du col utérin et du vagin utilisant une ou deux prothèses pré-rectales (87, 88, 89).

La promontofixation consiste à rétablir les axes et les caps viscéraux par l'utilisation d'un matériel prothétique assurant l'amarrage solide de l'utérus en avant à l'ogive pubienne et en arrière au ligament vertébral antérieur ; permettant ainsi de remplacer les ligaments et fascias défailants (86, 87, 88, 89, 90). Cette promontofixation se fait à l'aide de deux prothèses : l'une inter-vésico-génitale, l'autre inter-recto-vaginale (90). Par cette voie abdominale, un autre type d'intervention couramment pratiqué encore de nos jours à côté de la promontofixation est la cervicoisthmo-suspension selon Kapandji (91). Ces deux interventions, réalisées depuis longtemps par laparotomie, sont réalisables avec les mêmes principes opératoires par voie laparoscopique, offrant l'avantage d'une chirurgie plus fonctionnelle : celle d'être une chirurgie « mini-invasive » et celle de permettre une dissection plus fine (91, 92, 93).

VI. PROMONTOFIXATION PAR LAPAROSCOPIE

Ce n'est qu'à partir de 1994 que la promontofixation fut développée par voie laparoscopique, elle a marqué un tournant évolutif dans la chirurgie du PG de la femme jeune (27, 88, 89). Son concept par laparoscopie ne diffère en rien de la laparotomie, du moins au tout début (59).

En effet, initialement, elle était une simple reproduction de celle utilisée par laparotomie, et sa technique était celle de toute laparoscopie sur le pelvis en ce qui concerne l'illustration, les différents temps étant ceux de la voie ouverte. Facilitée par le pneumo-péritoine et la pneumo-dissection, et surtout par la vision endoscopique, elle représente aujourd'hui la technique de référence par voie haute chez la femme jeune (59, 94, 95, 96, 97).

Cependant, avec l'évolution des équipements et l'expérience des chirurgiens, la technique a connu un développement considérable avec plus d'adaptation technique (98). Elles tendent à améliorer la performance de la réparation par l'accès à des espaces inaccessibles en chirurgie ouverte (59, 94, 95, 96, 97, 99).

En effet, la coelioscopie permet lors de la promontofixation, de fixer la plaque postérieure sur les releveurs de l'anus et de la déployer latéralement, geste non réalisable par laparotomie (99).

1. Principe de la technique :

L'intervention se déroule sous anesthésie générale. La patiente est installée en décubitus dorsal, jambes écartées à 60° en position semi fléchie. Un sondage urinaire à demeure et une cannulation utérine sont utilisés. Après mise en place de la coelioscopie par voie ombilicale, trois trocarts sus pubiens sont nécessaires. Deux trocarts de 5 mm sont placés dans les fosses iliaques en dehors du bord externe du grand droit de l'abdomen, en regard ou au dessus de l'épine iliaque antéro-supérieure. Le dernier trocart de 10 mm est placé sur la ligne médiane à

au moins 8 à 10 cm du trocart ombilical (100), la dissection péritonéale et des espaces anatomiques sont réalisés à l'aide du bistouri Ultracision conférant une meilleure sécurité et une rapidité intéressante par rapport aux instruments utilisant l'énergie monopolaire (99) (Figures 5, 6).

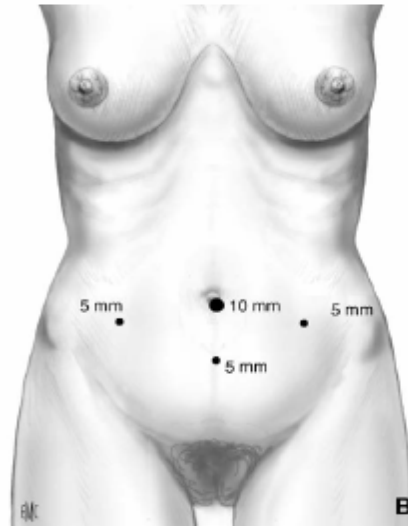


Figure 5 : Mise en place des trocars.

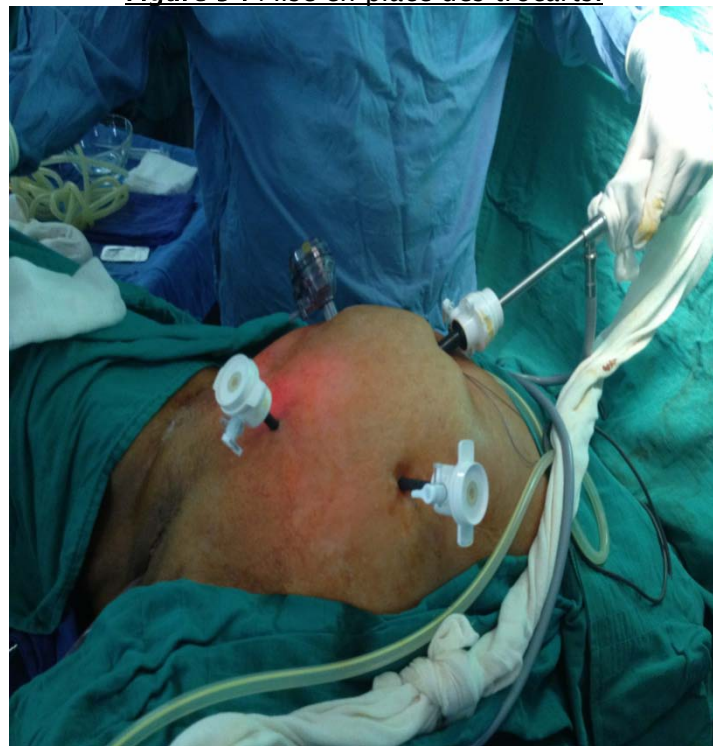

Figure 6: Mise en place des trocars.

Après un temps de diagnostic chirurgical qui fait le bilan de la cavité péritonéale et en particulier des ovaires, les temps opératoires sont les suivants :

1-1 Exposition au promontoire :

Ce geste nécessite un repérage anatomique soigneux, les rapports du promontoire sont la bifurcation aortique, les vaisseaux sacrés médians, l'uretère droit et la veine iliaque primitive gauche (Figure 7).

La dissection doit être suffisante pour permettre la mise en place d'une ou deux sutures dans le ligament commun vertébral antérieur sans risque pour les structures adjacentes. Il peut être nécessaire d'augmenter transitoirement le Trendelenburg pour permettre ce geste dans de bonnes conditions. Le péritoine est incisé verticalement vers le bas. La dissection doit identifier clairement le ligament vertébral antérieur, un geste aveugle faisant suite à une dissection insuffisante est potentiellement très dangereux dans cette région (100) (Figure 8, 9).

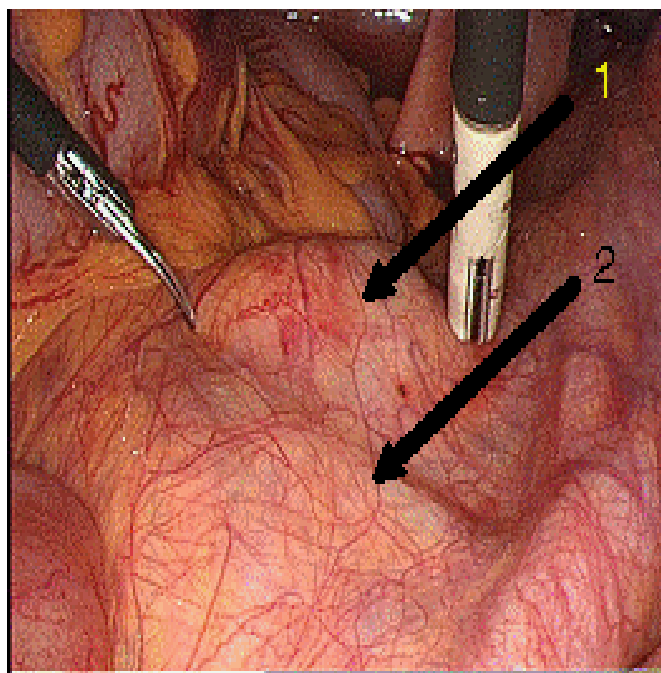


Figure 7: Aspect du promontoire avant la dissection (100)
(1) veine iliaque commune gauche, (2) promontoire.

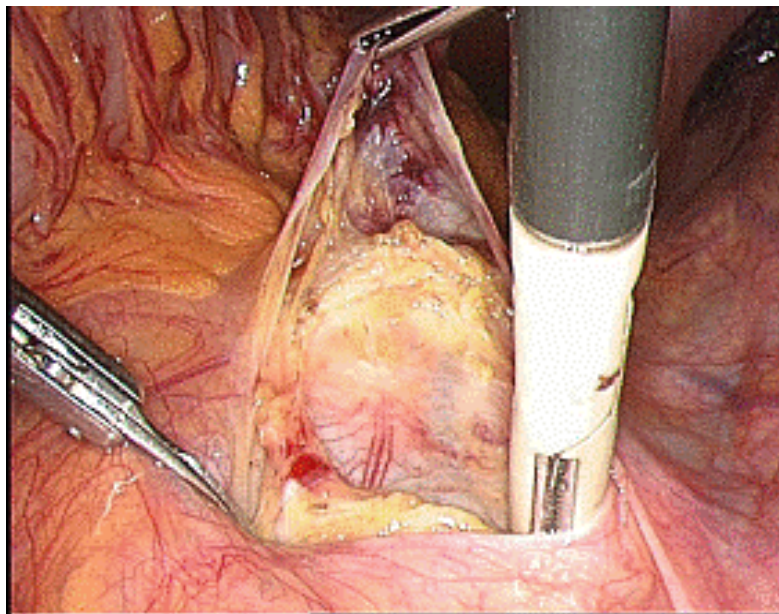


Figure 8 : Aspect du promontoire après dissection et identification du ligament commun vertébral antérieur (100).

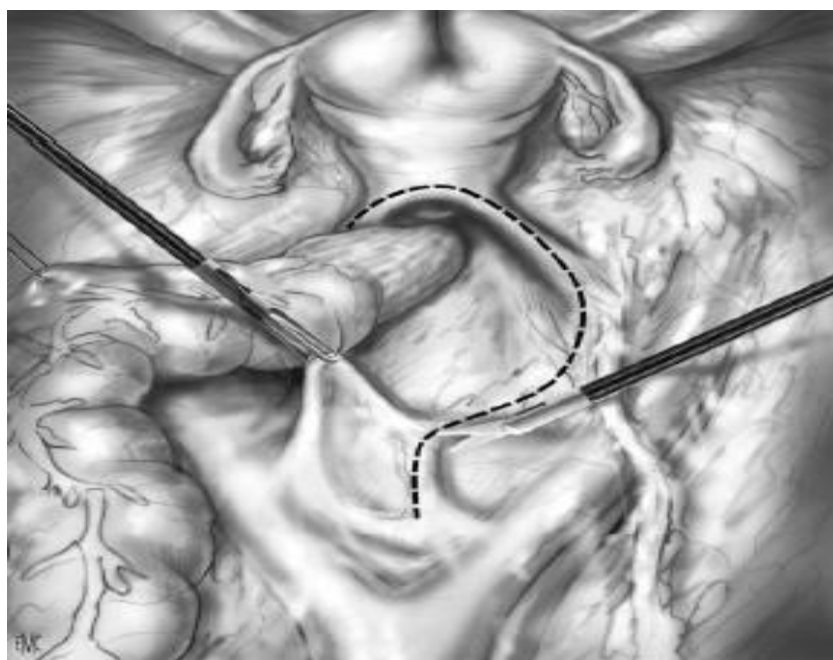


Figure 9: L'exposition au promontoire.

1-2 La dissection postérieure :

L'incision péritonéale débutée au niveau du promontoire est prolongée en avant en direction du cul de sac de Douglas, elle est située en dedans et à une distance suffisante de l'uretère droit. Cette incision permet la péritonisation de la prothèse en fin d'intervention.

La dissection rectovaginale débute après avoir tracté le rectum vers l'arrière et placé l'utérus en avant. La dissection de ce plan est simple si l'exposition est correcte. Il faut suivre les « bulles » créées dans les « bons plans » par le pneumopéritoine et traction exercée sur le rectum et sur l'utérus (Figure 10, 11).

Dans le plan recto vaginal, la limite inférieure de la dissection se situe au niveau du canal anal. Un contrôle de la limite inférieure est réalisé par un toucher vaginal per opératoire. On contrôle ainsi que la distance entre la vulve et la limite inférieure de la dissection est inférieure à 2 cm.

Latéralement on identifie en dehors du rectum les muscles releveurs de l'anus sur lesquels sera fixée la prothèse (100).

A ce niveau la dissection doit être suffisante pour permettre le passage facile des sutures dans cet espace au contact direct du plancher pelvien (Figure 10).

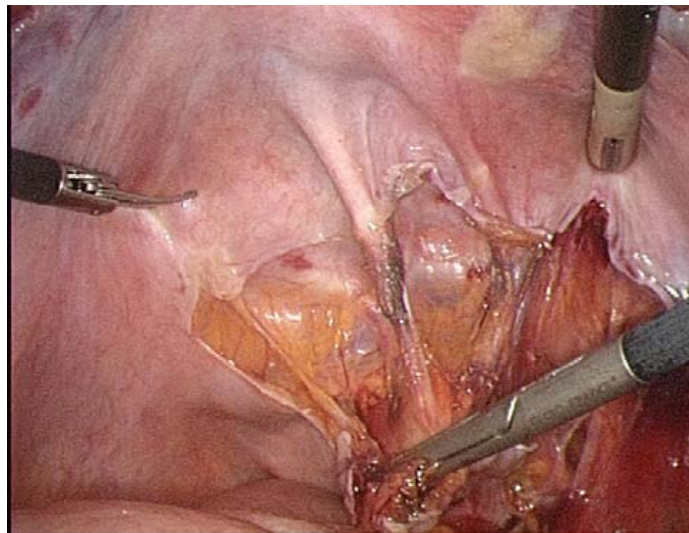


Figure 10 : Dissection du plan recto vaginal, ce temps ne pose pas de problème si l'exposition est bonne, l'antéversion utérine et la traction sur le rectum sont les clés de ce geste (100).

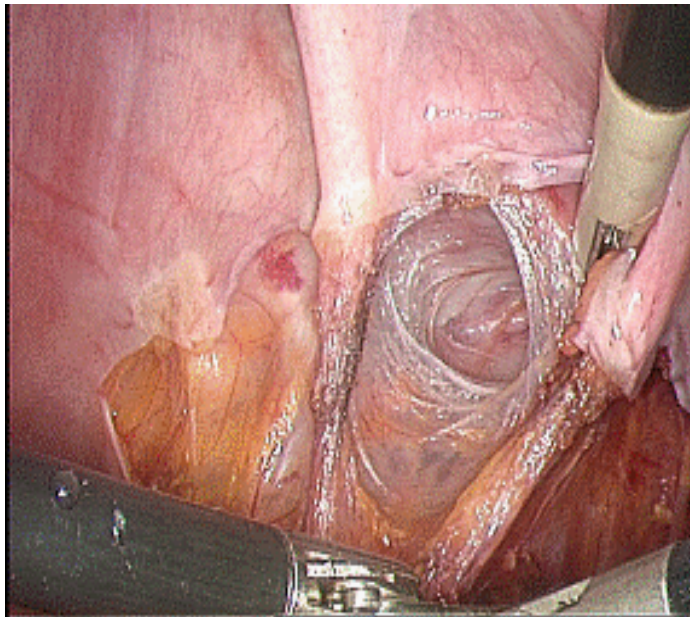


Figure 11: Même temps, notez « les bulles » dans le bon plan (100).

1-3 La dissection antérieure :

Après la section des deux ligaments ronds, la dissection vésico-vaginale est réalisée jusqu'à atteindre la face postérieure du ballonnet (100).

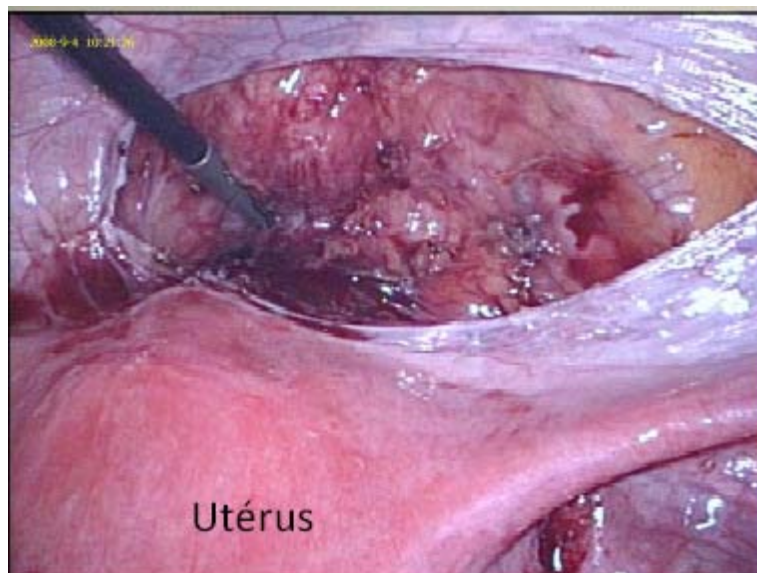


Figure 12: Dissection de la cloison vésico-vaginale.

1-4L'hystérectomie subtotale :

Après le traitement des annexes, la dissection du péritoine postérieur, du plan vésico vaginal permet d'appliquer la coagulation bipolaire à la surface des vaisseaux utérins. Puis la partie antérieure de l'isthme est sectionnée au bistouri froid endoscopique. La canulation utérine est retirée avant la section de la moitié postérieure. Le moignon cervical est suturé avec soin, par deux ou trois points de monocryl n°1. Ce temps est important, il protège la prothèse de toute contamination vaginale. La canulation utérine utilise actuellement un appareil de Valchev identique à celui employé dans le bilan de la stérilité tubaire et non le dispositif utilisé dans les hystérectomies totales, la aussi avec le but de limiter les risques de contamination (100) (Figure 13).

Ce geste n'était pas associé dans notre opération de base chez nos patientes.

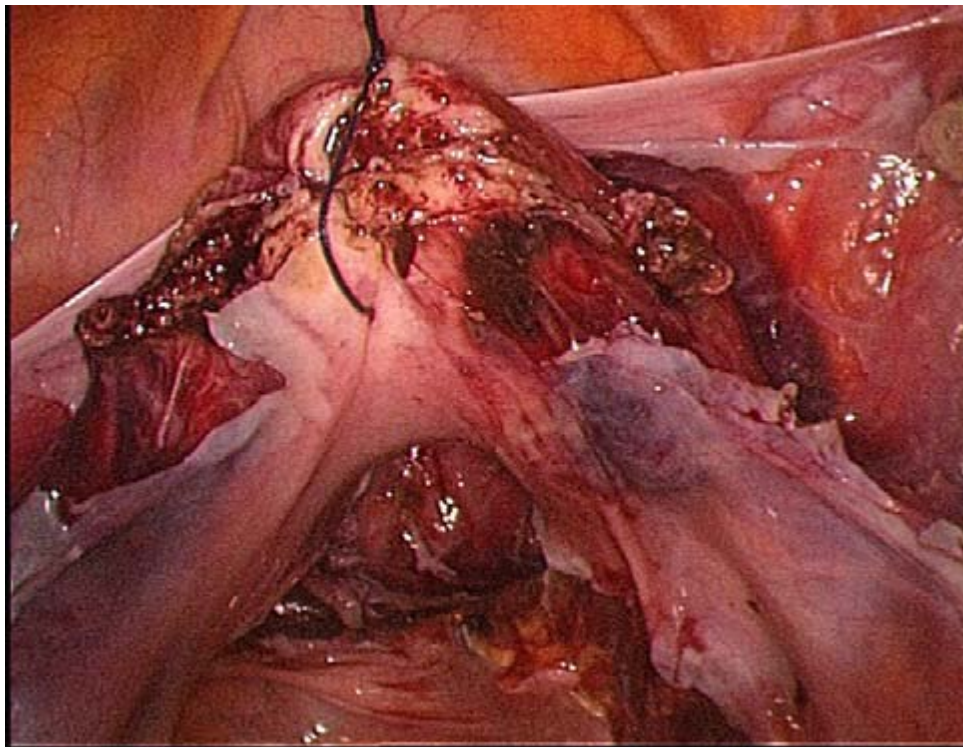


Figure 13 : Après l'hystérectomie sub totale le moignon utérin est suspendu à la paroi abdominale antérieure (100).

1-5 La mise en place des prothèses :

La prothèse mise en place est un rectangle dont l'extrémité antérieure est triangulaire et la l'extrémité postérieure présente une concavité tournée vers le bas et l'arrière, laissant le passage du rectum entre les deux bras qui sont fixés sur les releveurs de l'anus.

Pendant la fixation de la partie postérieure, le moignon cervical est soulevé vers le haut grâce à un fil passé à travers la paroi abdominale avec une aiguille de Reverdin. (Figure 14,15, 16, 17). La fixation de la prothèse utilise de l'éthibon 0. Elle comporte un point sur chaque releveur, deux points à la face postérieure du vagin en regard de l'insertion des ligaments utéro sacrés, 1 point à la face postérieure du moignon cervical, 3 points non transfixiants à la partie inférieure du décollement vésico vaginal, et 3 points sur la face antérieure du moignon cervical (100).

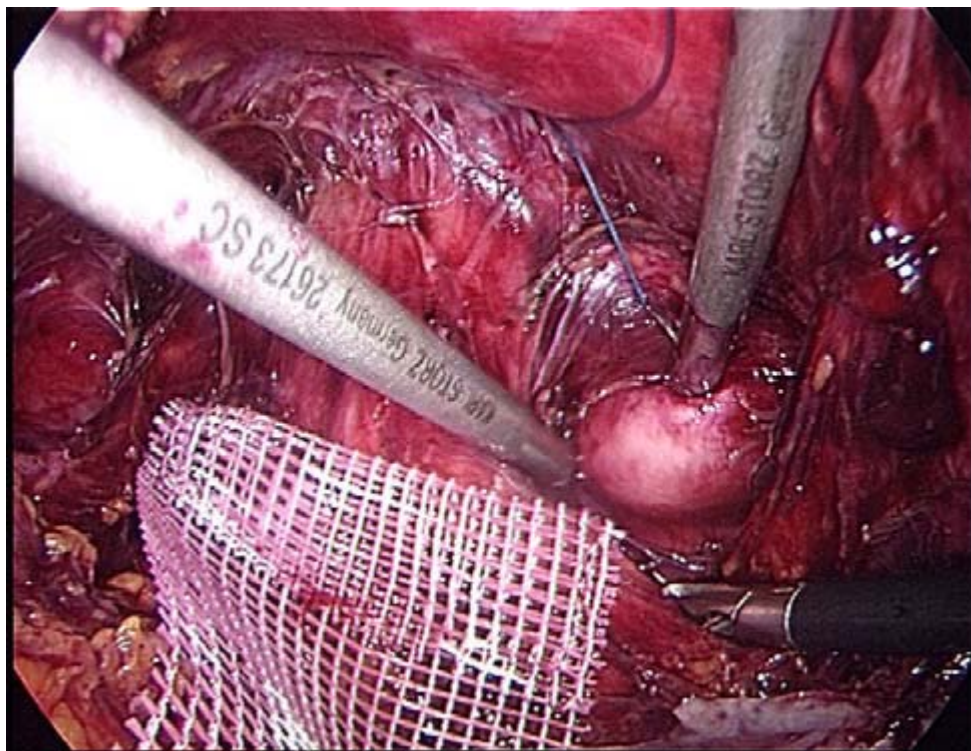


Figure14: La prothèse postérieure est fixée au releveur droit.

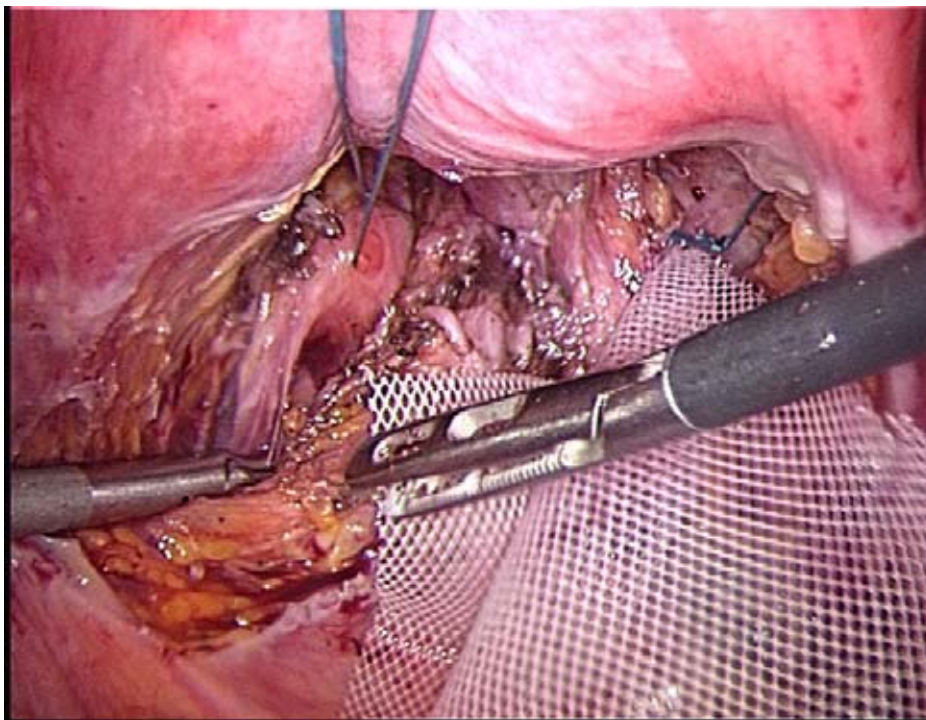


Figure 15 : même geste du coté gauche.

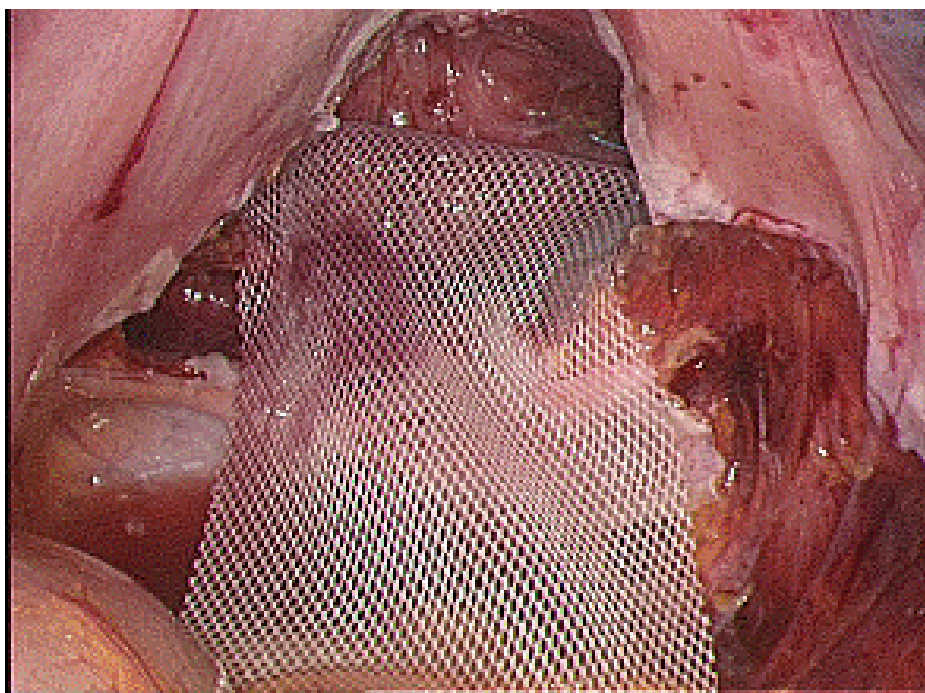


Figure 16 : Aspect en fin de fixation aux releveurs.

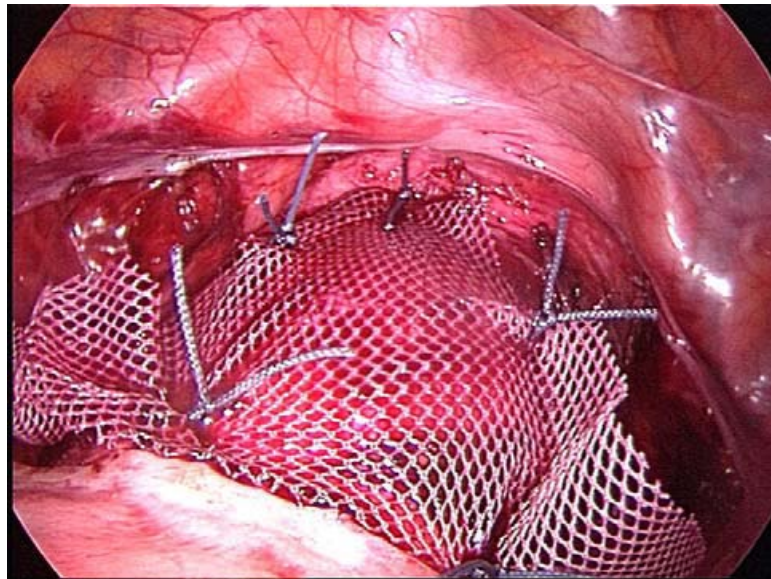


Figure 17 : Aspect après fixation de la prothèse dans le plan vésico-vaginale

1-6 La péritonisation :

Elle est soigneuse dans le but d'extra-péritoniser complètement la prothèse. Elle débute avant la fixation au promontoire et se termine après. Elle utilise du monocryl 0. Seuls les deux derniers points postérieurs sont réalisés après la fixation au promontoire (100) (Figure 18).

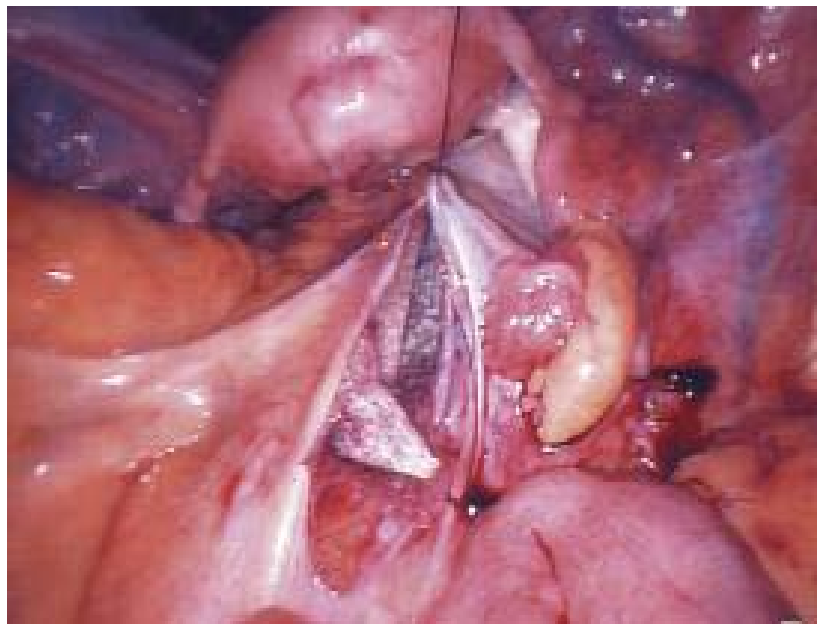

Figure 18 : Aspect au début de péritonisation

1-7 La fixation au promontoire :

Elle utilise de l'éthibon serti 1. Le point est passé par transparence sous contrôle visuel pour éviter une lésion discale. La solidité de la prise est vérifiée en tractant sur le fil, au besoin après avoir extériorisé les deux brins par le trocart médian. La prothèse est mise en place sans traction, selon les conditions locales son extrémité est posée sur le promontoire ou un peu avant de lui en fonction de la longueur de la prothèse disponible après la fixation et la péritonisation (100). Un examen clinique per opératoire vérifie que la fixation permet de restituer une anatomie normale sans traction (Figure 19). Soulignons que la traction s'exerce directement sur le moignon cervical et indirectement sur les autres tissus dans la mesure où la prothèse garde toujours une certaine « souplesse » par rapport au vagin sur laquelle elle est fixée.

L'espace de Retzius est refermé par un surjet de monocryl 0. La morcellation utérine et la fermeture de l'aponévrose sur le trajet du trocart médian de 10 mm terminent l'intervention (Figure 20).

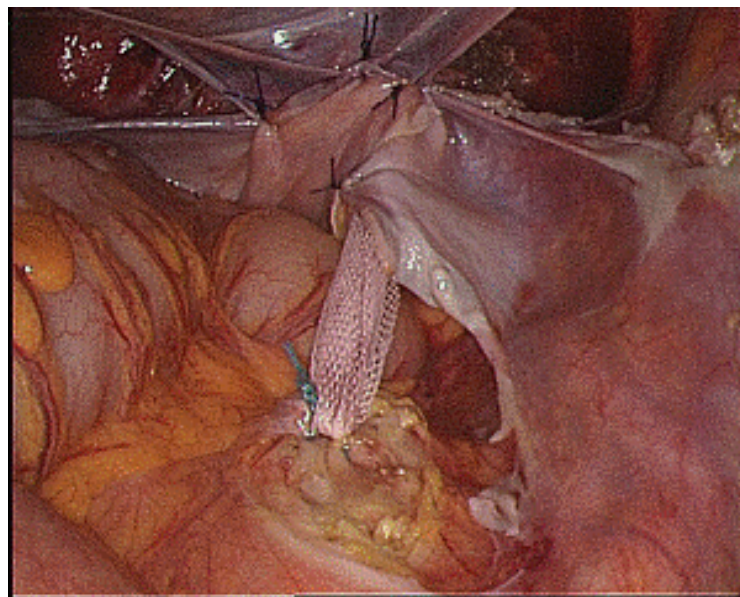


Figure 19 : Aspect après fixation au promontoire

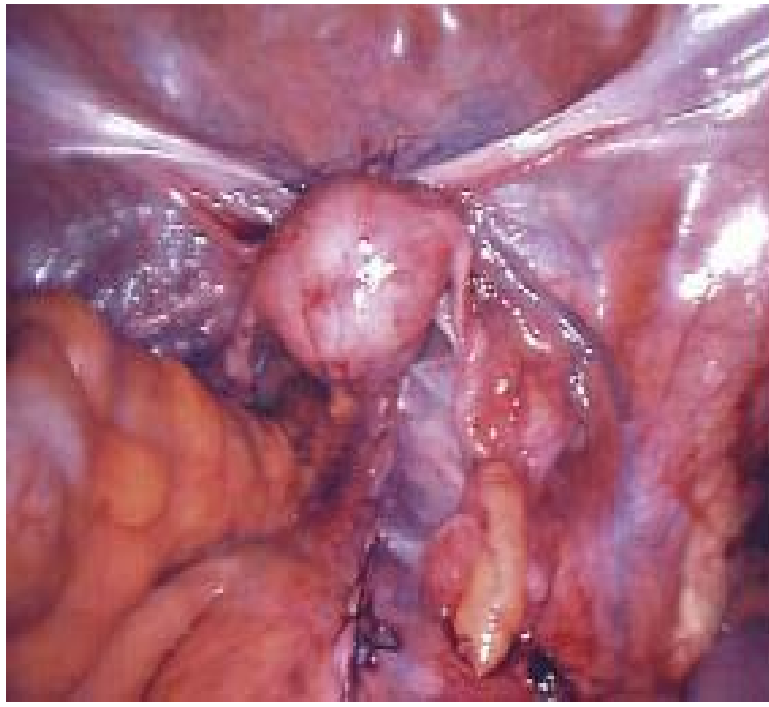


Figure 20 : Vue finale de la double promontofixation laparoscopique

2. Prothèses :

Si les premières prothèses utilisées étaient faites de Tergal, depuis maintenant plusieurs dizaines d'années le choix s'était porté sur une prothèse de polyester de type Mersilène®. Depuis quelques années on utilise des prothèses de Prolène® il s'agit d'un treillis composite à base de polypropylène (102). C'est ce dernier type de prothèse qui était le plus utilisé dans notre série (70%).

Ces prothèses sont découpées à la taille souhaitée et sont fixées en avant dans le plan inter-vésico-vaginal (figure13) et en arrière dans le plan inter recto-vaginal (figure 14). Les prothèses de Polypropylène mesurent chacune 4,5cm de large sur 10cm alors que celles de Polyester 3cm de large sur 6cm (27,31).

Ces deux matériaux sont les plus préconisés vu leurs bonnes solidité et élasticité, ainsi que leurs bonne tolérance en termes d'exposition et d'infection (95, 96). Fixées par plusieurs

points, ces prothèses permettent à l'élément prolapsé d'être promontofixé, et le péritoine est refermé au-dessus (59).

3. Variations techniques :

Plusieurs variantes de la promontofixation par laparoscopie sont décrites aujourd'hui dans la littérature :

- Concernant la localisation des trocarts, Rosenblatt et al. (104) utilisent un trocart ombilical de 5 mm et deux autres de 10 mm juste au dessous de l'ombilic en dehors des vaisseaux épigastriques inférieurs et un autre de 5 mm en sus pubien. La mèche est suturée à la partie distale des utéro-sacrés et au fascia rectovaginal avant d'être amarrée au ligament vertébral antérieur commun (LVAC). Une autre équipe (105) utilise quatre trocarts : le premier de 10 mm au bord inférieur de l'ombilic, deux à hauteur de l'ombilic au niveau de la ligne médioclaviculaire (gauche de 10 mm et droit de 5 mm) et un quatrième de 5 mm sus-pubien. La coeliochirurgie, aidée par la main introduite à travers un dispositif de 5,5 à 7 cm dans le quadrant inférieur gauche, est une alternative proposée par certains auteurs (106) pour réaliser certaines promontofixations difficiles comme en cas d'obésité importante, et ce pour éviter une laparoconversion, tout en bénéficiant de la vision laparoscopique. Mais le risque est une éventration au site du dispositif ;
- Pour la forme des prothèses, une seule mèche pourrait être utilisée en forme d'Y (105). Les deux bras de l'Y sont suturés au fascia pubocervical et au fascia rectovaginal de part et d'autre du vagin ou du col restant. La profondeur de la dissection notamment postérieure dépend de l'étendue du prolapsus. Le bras long de l'Y est ensuite amarré au LVAC (133) ;
- Le siège de fixation des prothèses varie selon les auteurs : certains (134) utilisant une prothèse postérieure en forme de clé à molette ne la fixent pas sur le vagin pour éviter

toute ulcération ultérieure. D'autres pensent que la fixation de la mèche aux releveurs serait une source de douleur et de dysfonction du compartiment postérieur (135). Un troisième groupe pense que la fixation de deux bandelettes sur le vagin pourrait être un facteur de nécrose du fond vaginal et corrige moins bien la rectocèle dans sa partie basse (136). Pour Menard et al. (137), la prothèse postérieure est amarrée par des agrafes hélicoïdales aux muscles releveurs de l'anus et aux ligaments utérosacrés. Sa partie haute est suturée au péritoine rétro-isthmique et ne va donc pas jusqu'au promontoire, cela afin de limiter le risque de plaintes fonctionnelles rectales ;

- quant à la promontofixation laparoscopique réalisée avec conservation utérine, la prothèse antérieure amarrée au fascia pubovaginal et le col est passée sous le ligament large à droite, rejoint la prothèse postérieure puis attachées toutes deux au LVAC (138). Wattiez et al. (139) recommandent un passage bilatéral, la dissection postérieure permet la correction de la rectocèle par une myorrhaphie laparoscopique avant de péritoniser. Pour Rozet et al.(140), placer la mèche uniquement du côté droit de l'utérus permet une dissection et une fermeture du péritoine plus aisée et ne modifie pas le résultat.

4. Les gestes associés :

- Concernant l'hystérectomie, certaines équipes ont une préférence pour l'hystérectomie totale pour pouvoir réaliser une reconstruction totale de l'anneau péricervical, avoir un accès totale au défaut pariétal antérieur, éviter la réintervention pour allongement du col (141), ou pour éviter la surprise de carcinome sur pièce d'hystérectomie subtotale malgré un bilan préopératoire systématique (142). D'autres équipes pratiquent une hystérectomie subtotale à double intérêt : le col constitue un point fort d'amarrage de la prothèse, et l'absence d'ouverture vaginale réduit le risque infectieux (139,143). Cependant, les patientes sont de plus en plus demandeuses de la conservation utérine

- quand il n'y a pas de pathologie associée justifiant l'hystérectomie. Le Collège National des Gynécologues et Obstétriciens Français (CNGOF) (144) recommande une hystérectomie subtotale après une évaluation rigoureuse du col et de l'endomètre ;
- La pose de la prothèse postérieure pour certains auteurs est indispensable (134, 145) puisqu'elle constitue un élément de stabilité mécanique de la réparation chirurgicale allant contre les forces de pression intra-abdominales sur les trois points d'attache: muscles releveurs, ligaments utérosacrés et promontoire. En cas de rectocèle prédominante, la mise en place d'une double mèche ne se discute pas. Mais en cas de compartiment postérieur normal, disséquer l'espace rectovaginal peut exposer pour certains (146) à des troubles rectaux de novo par lésion de petits nerfs, mais si un Burch devrait être associé, du fait de la translation de l'axe du vagin vers l'avant, il peut apparaître une rectocèle et/ou une élytrocèle de novo justifiant la mise en place d'une mèche postérieure;
 - pour le siège de fixation de la prothèse postérieure: certains auteurs (134) ne la fixent pas sur le vagin pour éviter toute ulcération ultérieure. D'autres évitent sa fixation aux releveurs, laquelle pourrait être une source de douleur et de dysfonction du compartiment postérieur (135), ou encore après l'avoir fixé aux releveurs (137), sa partie la plus haute est suturée au péritoine rétro-isthmique sans arriver au promontoire comme la PA afin de limiter le risque de plaintes fonctionnelles rectales. Dans la SL, si une prothèse postérieure est indiquée, elle n'est que posée (147);
 - La réparation paravaginale (RPV) paraît nécessaire pour certaines équipes (143) quand il existe une hernie paravaginale et cela pour éviter tout risque de récurrence de cystocèle latérale. La retzioplastie prothétique améliore la qualité des résultats. Pour d'autres (148, 149), la RPV ne semble pas apporter de bénéfice en terme de récurrence anatomique à moyen et à long terme, mais garde sa place dans la prise en charge des récurrences de cystocèles latérales isolées symptomatiques ;

- le geste urinaire associé : pour certains auteurs (150), la colposuspension type Burch est réalisée systématiquement puisque la promontofixation provoque une modification de l'angle urétral et pourrait induire une IUE, d'autres préfèrent une bandelette sous-urétrale (comme le cas de notre série) à la place du Burch chez les patientes ayant une IUE symptomatique, occulte ou manifestée aux tests urodynamiques (133) et cela depuis l'essai de Ward et Hilton (151) qui ont montré la supériorité de la bandelette sous-urétrale (BSU). Une troisième catégorie réalise le Burch en cas de RPV concomitante et la BSU en cas d'indication de colpographie (152).

5. La faisabilité de la technique:

Bien que le prolapsus soit une pathologie fréquente, il est étonnant de constater que la littérature médicale dans ce domaine et tout particulièrement concernant le traitement laparoscopique rapporté dès 1993 reste relativement pauvre comparé à la cure du prolapsus par voie vaginale ou par laparotomie (107). En effet, dans une revue récente sur la promontofixation laparoscopique faite par Ganatra et al. (108), 55 articles avaient été retrouvés et, parmi ces derniers, seuls 11 articles colligeant mille patientes apportaient des informations permettant d'évaluer la faisabilité de la promontofixation laparoscopique.

Le principal critère permettant d'évaluer la faisabilité de la promontofixation laparoscopique est le taux de laparoconversion, qui était nul dans notre étude. Ce taux est en accord avec ceux rapportés par Ganatra et al. qui était en moyenne de 2,7% avec des extrêmes de 0 et 11% (108).

Outre le taux de laparoconversion, la durée opératoire, les taux de complication per, postopératoire et de reprise chirurgicale précoce sont de bons critères de la faisabilité de la promontofixation laparoscopique. Dans notre étude, la durée opératoire moyenne était de 190 minutes, ce qui est en accord avec les valeurs observées dans la revue de la littérature de Ganatra et al. de 158 minutes (108).

Le taux de complication per-opérateur était de 20%, représenté par 2 cas de plaies vésicales, similaire à ceux notés dans plusieurs séries variant de 2,2 et 17,4% (109, 110, 111-114).

Le taux de complication postopérateur immédiat, dans notre étude, était de 10%, représenté par une urgenterie de novo, après 15 jr, traitée par anti-cholinergique, taux identique à ceux des différentes séries publiées variant de 2,7 et 15% (110, 115, 116-119) et se résument en hématome de paroi, reprise pour hémorragie, occlusion (par lâchage de la péritonisation), incontinence urinaire totale, rétention d'urine et choc septique secondaire à une infection urinaire. Quant au taux d'intervention secondaire précoce dans notre série, il était nul, tout à fait superposable à celui de la revue de la littérature de 1,6%, avec des extrêmes de 0 et 3,9% (108).

Peu de séries rapportant les complications tardives de la promontofixation.

Dans notre expérience, ce taux était de 10%, représenté par un cas de spondylodiscite traitée par antibiotiques. Rozet et al. rapportaient un cas similaire (110). Cette complication est rapportée dans 2,7% (108) soulignant qu'elle n'est pas une caractéristique de la voie vaginale.

Aucune exposition de prothèse, ni d'érosion vaginale, n'était observée chez nos patientes. Alors que sur 11 séries récentes, le taux moyen d'érosion vaginale est de 2,7% (108), avec un suivi de 24 mois. Ce taux s'élève avec la fixation au vagin avec des agrafes.

Pour les troubles colorectaux, la méta-analyse de Ganatra et al. (108) à partir des résultats de 9 séries, fait état d'un taux de 9,8%, incluant constipation, douleurs anales et un cas d'incontinence fécale. La plupart de ces symptômes disparaissent spontanément dans les 6 mois post-opérateurs. 2 cas de constipation transitoire, traitée par laxatifs, étaient observés, dans notre série.

Les troubles sexuels induits par la promontofixation sont probablement sous-évalués. Cependant, la promontofixation avec conservation utérine est une technique chirurgicale ayant l'avantage de préserver l'intégrité de la cavité vaginale et par ce biais entraîne moins de conséquences sexuelles que la chirurgie par voie vaginale. L'incidence de troubles sexuels de

novo après promontofixation est très variable selon les séries, avec un taux moyen de 7,8% (108).

6. L'efficacité de la technique:

Comme pour toute chirurgie fonctionnelle, le critère majeur d'efficacité reste la satisfaction des patientes des résultats fonctionnels et anatomiques obtenus. Mais, il paraît difficile de comparer les différentes séries entre elles, car les interventions réalisées ne sont pas strictement identiques et les critères de bons résultats sont différents (120).

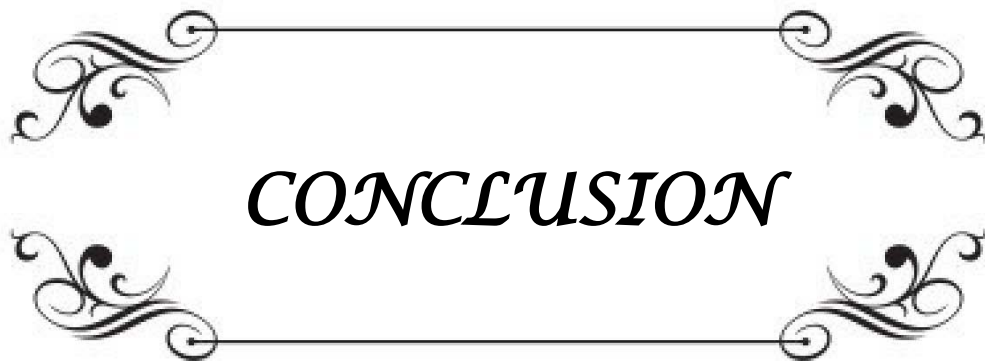
Dans ce sens, des questions simples étaient posées aux patientes, avec des réponses binaires, ce qui ne permettait pas de distinguer la disparition, l'amélioration, la persistance ou l'aggravation des symptômes liés au prolapsus mais qui reflète véritablement le perçu des patients (120). Avec un suivi de 12 mois en moyenne, notre taux de satisfaction des résultats fonctionnels était de 90%, qui est favorable comme celui rapporté par Ganatra et al. qui atteignait 94,4%,

Les résultats anatomiques, avec un recul moyen de 30 mois semble favorable à la laparoscopie, avec 98,9% de bons résultats (97), identiques à ceux trouvés dans notre série (100%).

7. L'intérêt de la technique:

Pour Cheret (121), l'un des avantages de la voie laparoscopique est l'amélioration de la vision des différents éléments tissulaires constituent le pelvis, grâce à l'effet télescopique de la fibre optique et à la baro-hémostase. Le fait de travailler à l'aide d'un pneumopéritoine facilite l'identification des différents plans de dissection. Ceci est particulièrement flagrant lors de la dissection de recto-vaginale pour fixer plus facilement, et surtout de la fixer plus loin et de façon plus solide entre le rectum et le vagin.

Enfin, l'avantage majeur de la laparoscopie consiste en la diminution de la morbidité postopératoire immédiate (121-125) : moindre douleur, reprise du transit, ablation de la sonde urinaire et déambulation précoce, diminution des risques de complications liées au décubitus, absence de cicatrice invalidante, diminution du risque d'éventration secondaire et réduction de la durée d'hospitalisation. Nos résultats obtenus dans ce sens, sont concordant avec les résultats de la littérature et sont nettement meilleurs que les résultats trouvés en laparotomie (126-132).

A decorative rectangular frame with ornate, symmetrical scrollwork at each corner. The word "CONCLUSION" is centered within the frame in a bold, italicized, serif font.

CONCLUSION

Au vu des résultats de notre étude et de l'analyse de la littérature, la voie laparoscopique dans le traitement des prolapsus génitaux par promontofixation est faisable.

Les résultats de notre série et des différentes études de la littérature, tant sur le plan fonctionnel qu'anatomique sont bons, d'où l'efficacité de cette technique.

Son intérêt réside dans l'amélioration de la vision et la plus grande facilité de mise en évidence de certains plans de dissection et surtout dans l'amélioration des suites opératoires immédiates.

Néanmoins, un long recul et une grande série sont nécessaires pour de valider tous ces résultats.



ANNEXES

Fiche d'exploitation

Place de la promontofixation laparoscopique dans le traitement des prolapsus génitaux chez la femme

N° du dossier :

Date d'entrée :

Identité de la patiente:

Nom & prénom :

Age : ans

Profession :

Origine :

Motif de consultation : - - - - -
- - - - -

ATCD :

Profil hormonal :

Ménopause : Oui Non

HTS : Oui Non

Médicaux :

Bronchite chronique : Oui Non

Ashtme : Oui Non

Constipation chronique : Oui Non

Chirurgicaux :

Gynécologiques : Oui Non

Non gynécologiques : Oui Non

Obstétricaux :

Nombre de gestité :

Nombre de parité :

Accouchements & déroulements : Domicile :
 Hôpital :
 Césarienne :
 Voie basse :
 Travail prolongé :
 Forceps :
 Déchirure :
 Poids de l'enfant :

Familiaux :

Prolapsus génital :

Clinique :

SF :

Symptômes vaginaux :

Sensation de boule vaginale :

Tuméfaction vulvaire visible ou palpable :

Pression :

Lourdeur :

Symptômes urinaires :

Incontinence urinaire :

Miction impérieuse :

Pollakiurie :

Dysurie :

Manœuvres digitales de refoulement :

Changement de position & poussée abdominale pour démarrer ou compléter la miction :

Symptômes digestifs :

Incontinence anale :

Dyschésie :

Pertes anormales :

Métrorragies :

Leucorrhées :

Symptômes sexuels :

Dyspareunie :

Examen général :

IMC :

Anomalie du rachis ou du bassin osseux :

Examen gynécologique :

Cystocèle :

Hystérocèle :

Réctocèle :

Elytrocèle :

Tonicité des muscles releveurs de l'anus :

Incontinence urinaire d'effort : Patente Masquée

Paraclinique :

ECBU :

FCV :

Echographie pelvienne :

Bilan urodynamique :

IRM statique et dynamique :

Autres examens :

Traitement chirurgical :

**Place de la promontofixation laparoscopique dans le traitement des prolapsus génitaux de la femme
à propos de 10 cas**

Technique de base : la promontofixation laparoscopique:

Variantes & gestes associés : OUI NON

Hystérectomie :

Myorrhaphie des releveurs par voie basse :

Colposuspension de BURCH :

Bande sous-urétrale TOT :

Ligature tubaire :

Annexectomie :

Durée d'intervention : h

Complications per-opératoires :

Plaies vésicales : Oui Non

Plaies vaginales : Oui Non

Plaies rectales : Oui Non

Plaies vasculaires : Oui Non

Suites post-opératoires immédiates :

Douleur :

Saignement :

Reprise du transit : jr

Reprise de la miction : jr

F° : Oui Non

Ablation de la sonde vésicale: jr

Durée d'hospitalisation : jr

Suivi :

Temps de recul : Mois

Correction fonctionnelle : Oui Non

Correction anatomique : Récidive Oui Non

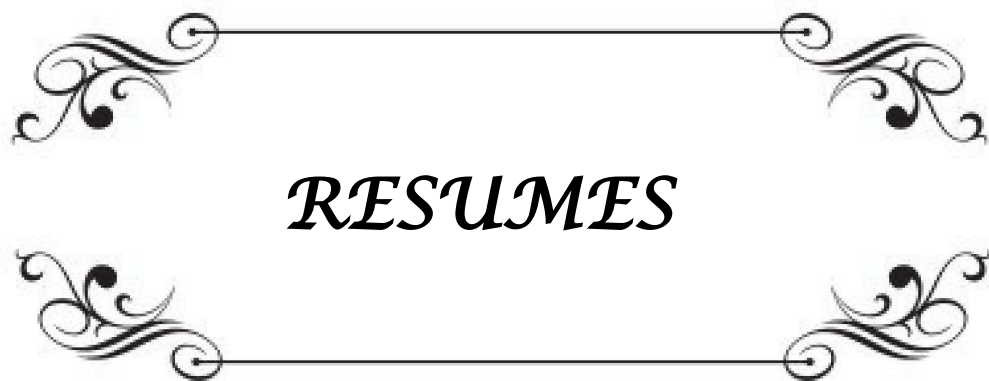
Erosion vaginale : Oui Non

Spondilodiscite : Oui Non

Troubles colorectaux : Oui Non

Incontinence urinaire : Oui Non

Troubles sexuels : Oui Non



RESUMES

RESUME


Le prolapsus génital est une affection fréquente de la femme nécessitant souvent un traitement chirurgical. Dans ce sens, on a mené une étude prospective d'une durée d'une année, allant de Juin 2011 à Juin 2012, recensant 10 cas de patientes candidates à être opérées par promontofixation laparoscopique au sein du service d'Urologie de l'Hôpital Militaire Universitaire IBN SINA, afin d'évaluer la faisabilité, l'efficacité et l'intérêt de cette voie. La moyenne d'âge était de 56,6 ans dont 90% étaient ménopausées, la parité moyenne était de 4 enfants, accouchées, dans 90% des cas, par voie basse. L'incontinence urinaire d'effort (IUE) était associée au prolapsus génital dans 20%. L'étage antérieur était prolabé chez 100% des cas. Nos patientes avaient bénéficié d'une promontofixation laparoscopique, à l'aide d'une prothèse dans 90%, à type de polypropylène dans 70%, sans aucune conversion. Hormis les patientes qui présentaient une IUE associée au prolapsus et qui étaient traitées par Trans-Obturator Tape (TOT), aucun autre geste n'était associé. La durée opératoire moyenne était de 190 minutes. Le séjour hospitalier était de 3 jours en moyenne. Le taux de complication per-opératoire était de 20%, toutes des plaies vésicales. Le taux de complication post-opératoire immédiat était de 10%, représenté par une urgenterie de novo. Le taux de complication à distance était de 10% ; c'était un cas de spondylodiscite. Avec un recul moyen de 12 mois, 100% des patientes avaient un bon résultat anatomique et 90% déclaraient un bon résultat fonctionnel. Les résultats de notre étude, confirment la faisabilité, l'efficacité et l'intérêt de cette technique.

SUMMARY

Genital prolapse is a common disease of women requiring surgical treatment. In this sense, a prospective study was conducted during one year, involving 10 patients operated by laparoscopic sacrocolpopexy in the Urology Service of the Military University Hospital IBN SINA, to assess the feasibility, effectiveness and value of this path. The average age was 56.6 years, 90% were postmenopausal, the mean parity was 4 children, birth in 90% of cases by vaginal way. Stress urinary incontinence (SUI) was associated with the genital prolapse in 20%. The anterior floor was the prolapsed site in all cases. Our patients had undergone laparoscopic sacrocolpopexy, with one prosthesis in 90% with Prolene type in 70%, without any conversion. Patients who had SUI associated with prolapse were treated by Trans-Obturator Tape (TOT), the rest had not been associated procedure. The average operative time was 3 hours10. The hospital stay was 5 days on average. The rate of intraoperative complications was 20% of all bladder wounds. The rate of immediate postoperative complications was 10%, with a case of de novo urinary urgency. The complication rate was 10% range, with a case of spondilodiscite. With a mean of 12 months, 100% of patients had a good anatomical result and 90% reported a good functional outcome. The results of our study confirm the feasibility, effectiveness and usefulness of this technique.

ملخص

يعتبر التدلي التناسلي علة شائعة عند المرأة ويتطلب غالبا علاجا جراحيا. في هذا السياق قمنا بدراسة استباقية لمدة سنة، من يونيو 2011 إلى يونيو 2012 ل 10 حالات لمريضات أجريت لهن عملية تثبيت الطنف بواسطة التنظر الباطني بقسم المسالك البولية بالمستشفى العسكري الجامعي ابن سينا، لتقييم جدوى وفعالية وقيمة ه ذا المأتى. كان متوسط العمر هو 56,6 سنة ، 90% منهن كن في سن اليأس، متوسط الولادات كان 4 ولادات، 90% منها تمت عن طريق المأتى السفلي. صاحب السلس البولي الجهدي 20% من حالات التدلي التناسلي. تدلي الطبقة الأمامية كان عند 100% من الحالات. استفادت من تثبيت الطنف بواسطة التنظر الباطني بواسطة عصابة واحدة 90% من الحالات، كانت من نوع بوليبيرولين عند 70% منهن، من دون تحويل. باستثناء المريضات المصابات بالسلس البولي الجهدي المصاحب للتدلي التناسلي و اللاتي عولجن بواسطة تقنية شريط خلال السدادة، لم يتم أي جراء مصاحب. وكان متوسط الوقت الجراحي 190 دقيقة. كان متوسط الإقامة في المستشفى لمدة 3 أيام. أما معدل حدوث مضاعفات أثناء العملية فكان 20%، جلها كانت جروح المثانة. كان معدل حدوث مضاعفات مباشرة بعد العملية 10%، عبارة عن استعجال بولي جديد. معدل حدوث مضاعفات بعيدة المدى كان 10%، عبارة عن حالة التهاب قرص فقري. مع مدة متابعة، دامت في المتوسط 12 شهرا، 100% من المريضات كانت لديهن نتيجة تشريحية جيدة و 90% ذكرن نتيجة وظيفية جيدة. نتائج دراستنا تؤكد جدوى، وفعالية وفائدة هذه التقنية.



BIBLIOGRAPHIE

1. **DELCROIX M, GUERIN DU MASGENET B.**
Prolapsus génital.
Décision en gynécologie obstétrique. Editions Paris: Vigot;1996:496–506.
2. **SWIFT SE.**
The distribution of pelvic organ support in a population of subjects seen for routine gynecologic care.
Am J Obstet Gynecol 2000;183:277—85.
3. **HUGIER J, SCALI P.**
La suspension postérieure de l'axe génital au disque lombo-sacré dans le traitement de certains prolapsus.
Presse Med 1958;66:781–4.
4. **(SCALI P, BLONDON J, BETHOUX A, GERARD M.**
Les opérations de soutènements suspension par voie haute dans le traitement des prolapsus vaginaux.
J Gynecol Obstet Biol Reprod 1974;3:365–78.
5. **LEFRANC JP, BLONDON J.**
Chirurgie des prolapsus génitaux par voie abdominale.
J Chir 1983;120:431–6.
6. **PERNICENI T, HATTAB R, ENGELMANN P.**
Traitement des prolapsus vaginaux par voie haute.
EMC, Techniques Chirurgicales. Uro-Gynecol, 41825;4606:1–10.
7. **RAGNI.E, HAAB.F, DELMAS.V, COSTA.P.**
Physiopathologie des prolapsus génito-urinaires.
Progrès en Urologie, Novembre 2009, sous presse.
8. **YAKINE J.**
Prolapsus génital de la femme de moins de 50 ans : A propos de 56 patientes.
Thèse Méd Creteil 2005 ; 115.
9. **MANSOOR .A, CHENE.G, TARDIEU A-S, COTTE.B, CHAULEUR.C, SAVARY. D, KRIEF.M, ANTON-BOUSQUET M-C.**
Qualité de vie après cure d'incontinence urinaire d'effort : comparaison de trois techniques.
Gynecol Obstet & Fertil, 2009 ; 37(1) : 3–10.

10. **ULMSTEN, U, EKMAN.G, GIERTZ.G, MALMSTROM. A et al.**
Different biochemical composition of connective tissue in continent and stress incontinent women.
Acta Obstet Gynecol Scand, 1987 ; 66(5): 455-7.
11. **JACKSON, S.R., AVERY.NC, TARLTON.JF, ABRAMS.P**
Changes in metabolism of collagen in genitourinary prolapse.
Lancet, 1996 ; 347(9016): 1658-61.
12. **COSSON.M, NARDUCCI.F, LAMBAUDIE.E, OCELLI.B, QUERLEU.D, CREPIN.G.**
Prolapsus génitaux.
Encyclopédie médico-chirurgicale 2002 ; [290-A-10].
13. **BABA. T, KOIZUMI. M, TANAKA. R, YAMASHITA. S, NODA. M, YAMANAKA. I et al.**
Surgical management of genital prolapse.
J Obstet Gynecol Res, 2000 ; 26 : 289-94.
14. **Agence Nationale d'Accréditation et d'Evaluation en Santé.**
Bilans et techniques de rééducation périnéosphinctérienne pour le traitement de l'incontinence urinaire chez la femme à l'exclusion des affections neurologiques.
Recommandations pour la pratique clinique. Paris, 2000 : 70 p.
15. **BADEN, W.F. AND WALKER, T.A.**
Genesis of the vaginal profile: a correlated classification of vaginal relaxation.
Clin Obstet Gynecol, 1972 ; 15(4): 1048-54.
16. **GRAHAM, C.A. AND MALLETT V.T.**
Race as a predictor of urinary incontinence and pelvic organ prolapse.
Am J Obstet Gynecol, 2001. 185(1): 116-20.
17. **NATALIE PRICE, LAN CURRIE.**
Managing women with pelvic organ prolapse.
Practitioner 2008 ; 252 (1704) : 25-31.
18. **CATHERINE A. SWELLE, M.D., ESTHER CHANG, M.D, CARMEN J. SULTANA, M.D.**
Prevalence of genital prolapse in 3 ethnic groups.
The journal of productive medicine September 2007; 52, 9 :769-73.
19. **RINNE, K.M. AND KIRKINEN P.P,**
What predisposes young women to genital prolapse?
Eur J Obstet Gynecol Reprod Biol, 1999 ; 84(1): 23-5.

20. **KIM.C.M, JEON.M.J, CHUNG.D.J, KIM.S.K, KIM.J.W AND BA .S.W**
Risk factors for pelvic organ prolapse.
J. Gynecol Obstet 2007 ;98 : 248-51.
21. **NYGAARD. I, BRADLEY .C and BRANDT .D.**
Pelvic organ prolapse in older women: prevalence and risk factors.
Obstet Gynecol 2004 ; 104 : 489-97.
22. **RAGNI. E, LOUSQUY.R, COSTA.P, DELMAS.V, HAAB.F,**
Facteurs de risque et prévention des prolapsus génito-urinaires.
Gynecol Obstet & Fertil, 2009 : 155-61.
23. **SCHAFFER J.I, WAI C.Y AND BOREHAM M.K,**
Etiology of pelvic organ prolapse.
Clin Obstet Gynecol 2005 ; 48 : 639-47.
24. **BEUCHER. G.**
Complications maternelles des extractions instrumentales.
Rev Sage-Femme, 2009 ; 8(3) : 170-86.
25. **ABRAMOWITZ, L, SOBHANI. I, GANANSIA. R, VUAGUANT. A, BENIFLA.J-L, MIGNON.M, et al.**
Are sphincter defects the cause of anal incontinence after vaginal delivery? Results of a prospective study.
Dis Colon Rectum, 2000 ; 43(5): 590-6.
26. **BENIFLA, J.L., ABRAMOWITZ. L, SOBHANI. I, GANANSIA. R.**
Rupture sphinctérienne et incontinence anale du post-partum : étude prospective chez 259 patientes.
Gynecol Obstet Fertil, 2000 ; 28(1): 15-22.
27. **COTTE.B, NOHUZ.E, RIVOIRE.C, TAMBURRO.S, BOUGHIZANE.S, BOLANDARD.F, BONNIN.M, BOTCHORISHVILI.R, JARDON.K, HOULLE.C, RABISCHONG.B, CANIS.M, POULY.JL, WATTIEZ.A, MANHES.H, MAGE.G.**
Coeliochirurgie.
Gynécologie 2008 ; [76-A-10].
28. **SAMUELSON EC, ARNE VICTOR FT, TIBBLIN G, SVARDSUDD KF.**
Signs of genital prolapse in a swedish population of women 20 to 59 years of age and possible related factors.
Am J Obstet Gynecol 1999; 180: 299-305.

29. **DEVAL.B, RAFII.A, POILPOT.S, AFLACK.N, LEVARDON.M.**
Prolapsus de la femme jeune : études des facteurs de risque.
Gynecol Obstet Fertil, 2002 ; 30(9): 673-6.
30. **EL AMRI.J.**
Etude rétrospective sur le prolapsus génital : à propos de 68 cas.
Thèse Med Casablanca 2005 ; 17.
31. **INGELMAN-SUNDBERG. A,**
Urinary incontinence in women, excluding fistulas.
Acta Obst Gynecol Scand, 1951 ; 31 : 266-91.
32. **PANIEL B.J, LATROUS H.**
Prolapsus génitaux : physiopathologie, diagnostic.
Rev Prat 1992 ; 42 : 791-4.
33. **QUERLEU D, CREPIN G, BLANC B.**
Prolapsus génitaux.
Encycl Méd Chir Gynecol 1991 ; 290, A 10 : 14p
34. **HAMADA.H, ZAZI.A.**
Prolapsus utérin post-traumatique chez l'enfant. A propos d'un cas.
J Gynecol Obstet Biol Reprod (Décembre 2009). Volume 38, numéro 8, pp. 689-692.
35. **OLSEN A.L, SMITH V.J, BERGSTROM J.O, COLLING J.C, CLARK. A.**
Epidemiology of surgically managed pelvic organ prolapse and urinary incontinence.
Obstet Gynecol 1997; 89: 501-6.
36. **HENDRIX S.L, CLARK.A, NYGAARD .I, ARAGAKI. A, BARNABEI. V AND McTIERNAN. A.**
Pelvic organ prolapse in the Women's Health Initiative: gravity and gravidity.
Am J Obstet Gynecol 2002 ; 186: 1160-6.
37. **JORGENSEN, S., HEIN, H.O, AND F.**
Gyntelberg, Heavy lifting at work and risk of genital prolapse and herniated lumbar disc in assistant nurses.
Occup Med (Lond), 1994 ; 44(1): 47-9.
38. **NATALIE PRICE, LAN CURRIE.**
Managing women with pelvic organ prolapse.
Practitioner 2008 ; 252 (1704) : 25-31

39. **SEHBANI.I.**
Particularité du prolapsus génital chez la femme de moins de 50 ans : à propos de 15 cas. Thèse Med Casablanca 2009 ; 282.
40. **LOUSQUY.R, COSTA.P, DELMAS.V, HAAB.F.**
Etats des lieux de l'épidémiologie des prolapsus génitaux.
Progrès en Urologie, Novembre 2009, sous presse.
41. **CHIAFFARINO F, CHATENOU L, DINDELLI M, MESCHIA M, BONAGUIDI A, AMICARELLI F, et AL.**
Reproductive factors, family history, occupation and risk of urogenital prolapse.
Euro J Obstet Gynecol Reprod Biol, 1999 ; 82 : 63-67.
42. **BUMP, R.C., MATTI ADAN. A, BRUBAKER. L,P, SMITH. A.R, et al.**
The standardization of terminology of female pelvic organ prolapse and pelvic floor dysfunction.
Am J Obstet Gynecol, 1996 ; 175(1): 10-7.
43. **STEELE, A., MALLIPEDDI.P, WELGOSS. J, SOLED.S, KOHLI.N, KARRAM.M.**
Teaching the pelvic organ prolapse quantitation system.
Am J Obstet Gynecol, 1998 ; 179(6 Pt 1): 1458-63.
44. **BADEN, W.F. AND WALKER, T.A.**
Genesis of the vaginal profile: a correlated classification of vaginal relaxation.
Clin Obstet Gynecol, 1972 ; 15(4): 1048-54.
45. **BEVERLY C.M, WALTERS M.D, WEBER A.M, PIEDMONTE M.R, BALLARD L.A.**
Prevalence of hydronephrosis in patients undergoing surgery for pelvic organ prolapse.
Obstet Gynecol, 1997 ; 90 : 37-41.
46. **YAZIDI N.**
Prise en charge du prolapsus uro-génital à la maternité de l'hôpital militaire de Tunis. Thèse Méd Casablanca 2000 ; 200.
47. **OUARSSASS L.**
Les prolapsus génitaux à propos de 386 cas à la maternité Lalla Meryem CHU Ibn Rochd Casablanca.
Thèse Méd Casablanca 1996 ; N°203.

48. **DEVAL.B, RAFII.A, POILPOT.S, AFLACK.N, LEVARDON.M,**
Prolapsus de la femme jeune : études des facteurs de risque.
Gynecol Obstet Fertil, 2002 ; 30(9): 673-6.
49. **JACOB D, THEILLIER A, TRUC JB.**
Prolapsus génitaux : Diagnostic.
Rev Prat (Paris), 1998 ; 48 : 1103-7.
50. **HANDA V.L, HARRIS T.A, OSTERGARD D.R, PROTECTIN G.**
The pelvic floor : obstetric management to prevent incontinence and pelvic organ prolapse.
Obstet Gynecol 1996 ; 88 : 470-478.
51. **MANT J, PAINTER R, VESSEY M.**
Epidemiology of genital prolapse : observations from the Oxford family planning associated study.
J Obstet Gynecol 1997 ; 104 : 579-85.
52. **DELANCEY J.O.**
Pelvic organ prolapse: clinical management and scientific foundations.
Clin Obstet Gynecol 1993 ; 36 : 895-6.
53. **DELANCEY J.O.**
Anatomy an biomechanics of genital prolapse.
Clin Obstet Gynecol 1993 ; 36, 4 : 897-909.
54. **HERMAN .PH ET COLL**
Actualités en gynécologie : Pathologies organiques.
Rev med liege 2007 ; 62 : 5-6 : 414-22.
55. **BOURCIER.A.**
Prolapsus génitaux : prise en charge.
C.E.R.P, Clinique De Vinci ; 2008.
56. **BERNARD.P.**
Prolapsus génital et incontinence urinaire chez la femme.
Corpus Médical de la Faculté de Médecine de Grenoble, ALPES Med, 2002.
57. **REMAILHO J, TALBOT C, BERNARD J.D, HOFF J, BECUE J.**
L'hystéropexie antéro-latérale par voie abdominale : Résultats et indications.
Ann Chir 1993 ; 47, 3 : 244-9.

58. **COSTA.P, BOUZOUBAA.K, DELMAS.V, HAAB.F.**
Examen clinique des prolapsus.
Progrès en Urologie, Novembre 2009, sous presse.
59. **PRUNET.D, BELIARD.S, LAVIGNE.V, SCHNEIDER.M,*KAPP.F.**
Prise en charge d'un prolapsus.
102ème Congrès Français d'Urologie : Vendredi 21 Novembre 2008, livre des communications.
60. **BOUREZGUI. H,**
Prolapsus génital.
Thèse Méd Casablanca 2002; 109.
61. **RAMI M.G.**
Prolapsus génitaux au Service de Gynécologie Obstétrique de l'hôpital Mohammed V de Meknes (112 cas).
Thèse Méd Casablanca 1997 ; 170.
62. **BRUNET.P, DANJOU.P, MERIA.P, DESGRANDSCHAMPS.F.**
Cure laparoscopique des prolapsus génito-urinaires.
Techniques chirurgicales- Urologie, 2009 ; 41-363.
63. **POUQUET.M,MATHONNET.M,LACHEHEUB.K, BOUILLET.P, ROUANET.JP**
La promontofixation chez la femme : indication, techniques, imagerie et complications.
Poster électronique, Palais, Paris 2008
64. **LAPRAY J-F, BALLANGER. P**
Recommandation pour la pratique de l'imagerie dans l'évaluation d'une incontinence urinaire féminine non neurologique.
Prog Urol 2007 ; 17 : 1285-1296.
65. **BARRANGER. E, FRITEL. X, and PIGNE.A,**
Abdominal sacrohysteropexy in young women with uterovaginal prolapse: long-term follow-up.
Am J Obstet Gynecol, 2003 ; 189(5): 1245-50.
66. **PIGNE.A.**
Le bilan uro-dynamique peut-il orienter vers une thérapeutique ?
C.E.E.G, Paris ; 2006.

67. **DESCARGUES. G, COLLARD. P, GRISE. P**
Chirurgie du prolapsus : coelioscopie ou voie basse ?
Gynecol Obstet & Fertil, 2008 ; 36, Issue 10: 978-83
68. **QUERLEU D.**
Prolapsus génitaux.
Rev Prat 1995; 45: 763-6.
69. **LAPRAY JF, COSTA.P, DELMAS.V, HAAB.F.**
Rôle de l'échographie dans l'exploration des troubles de la statique pelvienne.
Progrès en Urologie, Octobre 2009, sous presse.
70. **GUERINONI L, TREISSER A, KLEIN P, RENAUDR.**
Résultats fonctionnels et urodynamique de la colpoxie selon Burch.
J Gynecol Obstet Biol Reprod 1991 ; 20 : 231-40.
71. **PIGNE A.**
Le traitement de l'incontinence urinaire d'effort.
La lettre du gynécologue 1997 ; 225 : 10-14.
72. **BOUTTEVILLE. CL.**
Pourquoi demander un examen urodynamique avant d'opérer une incontinence urinaire chez la femme ?
Lettre du Gynécologue 1993 ; 183 : 16-7.
73. **THERBY D, VIALA F, COSSON M, QUERLEU D, CREPIN G.**
Valeur du bilan urodynamique postopératoire dans la prédiction du résultat urinaire à long terme des cures de prolapsus génital.
J Gynecol Obstet Biol Reprod 1998; 27: 77-82.
74. **BYCK D.B, VARNER R.E, CLOUGH C.**
Urinary complaints after modified burch urethropexy : an analysis.
Am J Obstet Gynecol 1994 ; 171 : 1460-14.
75. **MONNERIE-LACHAUD.V, PAGES.S, GUILLOT.E, VEYRET.C.**
Apport de l'IRM du plancher pelvien dans l'analyse morphologique et fonctionnelle du muscle releveur en pré et post opératoire chez des patientes présentant un prolapsus génital.
J Gynecol Obstet Biol Reprod 2001; 30: 753-760.

76. **CONQUY.S, AMSELLEN-OUAZANA.D**
Incontinence urinaire de la femme
Encycl Méd Chir, 2005 ; 300-A-10
77. **ZAFIROPOULO.M, BOLNER.B, JURAS.J, VILLET.R, KUJAS.A.**
Colpocystogramme : technique et résultats.
Radiologie et Imagerie médicale, génito-urinaire, gynéco-obstétricale, mammaire, 2009 ; [34-620-30].
78. **DAMON.H.**
Viscérogramme pelvien.
Centre de Périnéologie ; 2005.
79. **JAMET.F, HOFFET.M, COURTIEU.C, MARES.P.**
Intérêt de la défécographie dans le bilan des prolapsus génitaux.
J Gynecol Obstet Biol Reprod (1999) ; 28 : 17-23.
80. **TOUCHAIS.JY, KONING.E, SAVOYE-COLLET.C, LEROI.AM, DENIS.P.**
Place de la défécographie dans les troubles de la statique pelvienne postérieure féminine.
J Gynecol Obstet Biol Reprod (Décembre 2007). Volume 35, numéro 12, pp. 1257-1263.
81. **COUTTY.N, LAMBAUDIE.E, BOUKERROU.M, DUBOIS.P, COSSON.M.**
Un nouveau dispositif pour la mesure in vivo des pressions intravaginales.
IRBM, Juin 2007 ; Volume 28, numéro 2, pp. 57-64.
82. **YIOU.R, COSTA.P, HAAB.F, DELMAS.V.**
Anatomie fonctionnelle du plancher pelvien.
Progrès en Urologie, Novembre 2009, sous presse.
83. **DEVAI.B, K.DELEPLANCQUE, BARBIER.A, COULOM.P.**
Statique pelvipérinéale postérieure de la femme et ses troubles : données anatomiques et cliniques.
Gynécologie 2008, Clinique St Jean, [290-A-30].
84. **LEHUR.PA, MEURETTE.G.**
Trouble de la statique pelvienne et examen clinique : données anatomiques et cliniques.
Clinique chirurgicale II, Hôtel Dieu-44093 ; 2008, Nantes.
85. **HERMAN.PH, LIFRANGE.E, NISOLLE.M, KRIDELKA.F, NERVO.P, GASPARD.U.**
Actualités thérapeutiques en gynécologie : pathologies organiques.
Rev Med Liège 2007 ; 62 : 5-6 : 414-422.

86. **HOULARD.S.**
Le prolapsus : évolution des techniques.
CHBS, 2003.
87. **JACQUETIN.B, ROSENTHAL.C, DELORME.E, EGLIN.G, MELLIER.G, HOURCABIE.J, FERRY.P, DE TAYRAC.R.**
Mise au point du traitement chirurgical du prolapsus.
13ème Symposium International de Chirurgie Gynécologique Endoscopique et Vaginale, Hôtel Eden Andalou Marrakech, du 15 au 19 Octobre 2008.
88. **MANDRONE.E, BRYCKAERT.PE.**
Prolapsus et colprocèle antérieure. Double promontofixation coelioscopique. Technique.
Annales d'Urologie (2005) 39, 247-256.
89. **WAGNER.L, MACIA.F, DELMAS.V, HAAB.F, COSTA.P.**
Traitement chirurgical du prolapsus par promontofixation par laparotomie.
Principes techniques et résultats.Progrès en Urologie (2009) 19, 988-993.
90. **LEFRANC.JP, BLONDON.J, RIMAILHO.J, HOFF.J, BECUE.J.**
Techniques de traitement chirurgical des prolapsus génitaux par voie abdominale.
Techniques Chirurgicales_ Gynécologie [41-825].
91. **LEFRANC.JP, BENHAIM.Y, LAURATET.B, VINCENS.E, LEGUEVAQUE.P, MOTTON.S, GESSON PAUTE.A, SOULETBOLY.M, RIMAILHO.J, HOFF.J.**
Techniques de traitement chirurgical des prolapsus génitaux par voie abdominale.
Techniques Chirurgicales_ Gynécologie 2009, 41-825.
92. **DUBUISSON.J-B, JACOB.S, CHAPRON.C, FAUCONNIER.A, DECUYPERE.F, DUBERNARD.G.**
Traitement coeliochirurgical des prolapsus génitaux : suspension utérovaginale latérale avec deux bandelettes. Résultats d'une série continue de 47 patientes.
Gynecol Obstet Fertil 2002 ; 30 : 114-120.
93. **DUBUISSON.J-B, YARON.M, WENGER.JM, JACOB.S.**
Treatment of genital prolapse by laparoscopic lateral suspension using mesh : a series of 73 patients.
J Minim Invasive Gynecol. 2008 Jan-Feb; 15(1):49-55.
94. **BRUNET.P, DANJOU.P, MERIA.P, DESGRANDSCHAMPS.F.**
Cure laparoscopique des prolapsus génito-urinaires.
Techniques chirurgicales- Urologie, 2009 ; 41-363.

95. **CHERET.A, VON THEOBALD.P, LUCAS.J, DREYFUS.M, HERLICOVIEZ.M.**
Faisabilité de la promontofixation par voie coelioscopique.
J Gynecol Obstet Biol Reprod 2001; 30: 139-143.
96. **COSSON.M, BOGARET.E, NARDUCCI.F, QUERLEU.D, CREPIN.G**
Promontofixation coelioscopique: resultants à court terme et complications chez 83 patientes.
J Gynecol Obstet Biol Reprod 2000; 29: 746-750.
97. **WAGNER.L, BOILEAU.L, DELMAS.V, HAAB.F, COSTA.P.**
Traitement chirurgicale du prolapsus par promontofixation coelioscopique. Technique et résultats.
Progrès en Urologie, Octobre 2009, sous presse.
98. **M.BOUKERROU, G.ORAZI, M.NAYAMA, R.BOODHUN, G.CREPIN, M.COSSON.**
Technique de la promontofixation: suspension au promontoire par fils ou trackers?
J Gynecol Obstet Biol Reprod 2003; 32: 524-528.
99. **BADER.G, FAUCONNIER.A.**
Amélioration des conditions opératoires lors d'une réparation laparoscopique des prolapsus des organes pelviens par double promontofixation prothétique.
Gynécologie Obstétrique & Fertilité ; Volume37 (2009) 951-958.
100. **R BOTCHORISHVILI, C RIVOIRE, K JARDON, BRABISCHONG, JL POULY, A WATTIEZ, GMAGE, M CANIS**
Polyclinique de l'Hôtel Dieu Service Gynécologie Obstétrique et Biologie de la Reproduction.
e-mémoires de l'Académie Nationale de Chirurgie, 2005, 4 (4) : 43-49.
101. **GILLES DESAULNIERS, M.D,**
Incontinence urinaire suspension de l'urètre par laparoscopiotechnique de burch.
Conseils en gynécologie-obstétrique, 2004.
102. **JP.LEFRANC,Y.BENHAIM,B.LAURATETHUGUIN NGUYEN, S.FOURNET.**
La promontofixation par laparotomie Service de Chirurgie Gynécologique et Mammaire. Hôpital de la Pitié salpêtrière. Paris.
e-mémoires de l'Académie Nationale de Chirurgie, 2006, 5 (1) : 14-18.

103. HAAB.F, LE NORMAND.L, HERMIEU.JF, BALLANGER.P, MANDRON.E, COSSON.M, MADELENAT.P, LEHUR.PA.
Les actualités du CUROPF.
Urologie, Novembre 2007.
104. ROSENBLATT P, CHELMOW D, FERZANDI T.
Laparoscopic sacrocervicopexy for the treatment of uterine prolapse: a retrospective case series report.
J Minim Inv Gynecol 2008;15:268–72.
105. STEPANIAN A, MIKLOS J, MOORE R, MATTOX F.
Risk of mesh extrusion and other mesh-related complications after laparoscopic sacral colpopexy with or without concurrent laparoscopic-assisted vaginal hysterectomy: experience of 402 patients.
J Minim Inv Gynecol 2008;15:188–96.
106. BROTHERTON J, MC CARUS S, JONES K, REDAN J, KIM J.
The role of hand assist laparoscopic surgery (HALS) in pelvic surgery for nonmalignant disease.
JLS 2010;14:70–9.
107. (DORSEY JH, PEAGUES RF.
Laparoscopic reconstructive procedures.
Obstet Gynecol Forum 1993;4:2–6.
108. GANATRA AM, ROZET F, SANCHEZ-SALAS R, BARRET E, GALLIANO M, CATHELINEAU X, et al.
The current status of laparoscopic sacrocolpopexy: a review.
Eur Urol 2009;55:1089–105.
109. ANTIPHON P, ELARD S, BEN YOUSSEF A.
Laparoscopic promontory sacral colpopexy: is the posterior recto-vaginal mesh mandatory?
Eur Urol 2004;45:655–61.
110. ROZET F, MANDRON E, ARROYO C, ANDREWS H, CATHELINEAU X, MOMBETA A, et al
Laparoscopic sacral colpopexy approach for genitor-urinary prolapse: experience with 363 case.
Eur Urol 2005;47:230–6.

111. **RIVOIRE C, BOTCHORISHVILI R, CANIS M, JARDON K, RABISCHONG B, WATTIEZ A, et al.**
Complete laparoscopic treatment of genital prolapse with meshes including vaginal promontofixation and anterior repair: a series of 138 patients.
J Minim Invasive Gynecol 2007;14(6):712-8.
112. **AGARWALA N, HASIAK N, SHADE M.**
Laparoscopic sacral colpopexy with Gyne-mesh as graft material – experience and results.
J Minim Invasive Gynecol 2007;14(5):577-83.
113. **MISRAI V, CHARTIER-KASTLER E, ALMEIRAS C.**
Surgical management of chronicrefractory pain after TVT treatment for stress urinary incontinence.
Prog Urol 2006;16:368-71.
114. **NORTH CE, ALI-ROSS NS, SMITH ARB, REID FM.**
A prospective study of laparoscopic sacrocolpopexy for the management of pelvic organ prolapse.
BJOG 2009;116(9):1251-7.
115. **SARLOS D, BRANDNER S, KOTS L, GYGAX N, SCHAER G.**
Laparoscopic sacrocolpopexy for uterine post-hysterectomy prolapse: anatomical results, quality of life and perioperative outcome—a prospective study with 101 cases.
Int Urogynecol J Pelviv Floor Dysfunct 2008;19(10):1415-22.
116. **ROSS JW, PRESTONM.**
Laparoscopic sacrocolpopexy for severe vault prolapse: five year outcome.
J Minim Invasive Gynecol 2005;12:221-6.
117. **CLAERHOUT F, ROOVERS JP, LEWI P, VERGUTES J, DE RIDDER D, DEPREST J.**
Implementation of laparoscopic sacrocolpopexy – a single center's experience.
Int Urogynecol J 2009;20:1119-25.
118. **GADONNEIX P, ERCOLI A, SALET-LIZEE D.**
Laparoscopic sacrocolpopexy with two separate meshes along the anterior and posterior vaginal walls for multi-compartment pelvic organ prolapse.
J Am Assoc Gynecol Laparosc 2004;11:29-35.
119. **CHERET A, VON THEOBALD P, LUCAS J, DREYFUS M, HELICOVIEZ M.**
Laparoscopic promontofixation feasibility study in 44 patients.
J Gynecol Obstet Biol Reprod 2001;30:(2):139-43.

120. **BUI C, BALLESTER M, CHEREAU E, GUILLO E, DARAI E.**
Résultats fonctionnels et qualité de vie après double promontofixation coelioscopique pour la cure du prolapsus génital.
Gynecologie Obstétrique & Fertilité 2010;38:563-568.
121. **CHERET A, VON THEOBALD P, LUCAS J, et al.**
Faisabilité de la promontofixation par voie coelioscopique. Série prospective de 44 cas.
J Gynecol Obstet Biol Reprod 2001;30:139-43 .
122. **COSSON M, BOGAERT E, NARUCCI F. et al.**
Promontofixation coelioscopique : résultats à court terme et complications chez 83 patientes.
J Gynecol Obstet Biol Reprod 2000;29:746-50.
123. **MAGE G, WATTIEZ A, POMET C, CANIS M, POULY JL, BRUHAT MA.**
Limite de la prise en charge coelioscopique des troubles de la statique pelvienne en gynécologie.
Presse Med 1996;25:2037-41.
124. **NEZHAT C.H, NEZHAT C.**
Laparoscopie sacral colpopexy for vaginal vault prolapse.
Obstet Gynecol 1994;84:885-8.
125. **WATTIEZ A, CANIS M, MAGE G. et al.**
Promontofixation for the treatment of prolapse.
Urol Clin North Am 2001;28:151-7.
126. **DEVAL B, FAUCONNIER A, REPIQUET D, LIOU Y, MONTUCLARD B, FRITEL X. et al.**
Traitement chirurgical des prolapsus génito-urinaires par voie abdominale.
Ann Chir 1997;51:256-65.
127. **HOFF J, MANELFE A, PORTET R, GIRAUD C.**
Promontofixation ou suspension par bandelette transversale ? Etude comparée de ces deux techniques dans le traitement des prolapsus.
Ann Chir 1984;38:363-7.
128. **LECURU F, TAURELLE R, CLOUARD CH, ATTAL JP.**
Traitement chirurgical des prolapsus génito-urinaires par voie abdominale.
Ann Chir 1994;48:1013-9.

129. **LEFRANC JP, BLONDON J.**
Chirurgie des prolapsus génitaux par voie abdominale.
Ann Chir 1983;120:431-6.
130. **OCELLI B, NAEDUCCI F, COSSON M, EGO A, DECOCQ J, QUERLEU D, et al.**
La promontofixation par voie abdominale dans la cure des prolapsus génitaux féminins avec ou sans incontinence urinaire.
Ann Chir 1999;53:367-77.
131. **SYNDER TE, KRANTZ KE, DIETEMANN J.**
Abdominal retroperitoneal sacral colpopexy for the correction of vaginal prolapse.
Obstet Gynecol 1991;77:944-9.
132. **VALAITIS SR, STANTON SL.**
A retrospective study of clinician's experience.
Br J Obstet Gynecol 1994;6:518-22.
133. **AGARWALA N, HASIAK N, SHADE M.**
Laparoscopic sacral colpopexy with Gynemesh as graft material. Experience and results. *J Minim Inv Gynecol 2007;14:577-83.*
134. **MANDRON E, BRYCKAERT PE.**
Prolapsus et colpocèle antérieure. Double promontofixation coelioscopique. Technique.
Ann Urol 2005;39:247-56.
135. **COSTANTINI E, LAZZERI M.**
Editorial Comment on: the current status of laparoscopic sacrocolpopexy: a review.
Eur Urol 2009;55:1104-5.
136. **GRANDJEAN J, SEKET B, GALAUP J, LERICHE B, LAPRAY J, DAVILLE O, et al.**
Traitement des rectocèles et des élytrocèles par voie abdominale : apport de la laparoscopie.
Ann Chir 2004;129:87-93.
137. **MENARD JP, PEREZ T, AGOSTINI A.**
Faisabilité et morbidité à court terme de la promontofixation coelioscopique en cas d'antécédent de chirurgie de prolapsus génital.
J Gynecol Obstet Biol Reprod 2010;39:231-7.

138. **SERGEANT F, RESCH B, LOISEL C, BISSON V, SCHAAL J, MARPEAU L.**
Mid-term outcome of laparoscopic sacrocolpopexy with anterior and posterior polyester mesh for treatment of genitourinary prolapse.
Eur J Obstet Gynecol Reprod Biol 2011;156:217–22.
139. **WATTIEZ A, CANIS M, MAGE G, POULY JL, BRUHAT A.**
Promontofixation for the treatment of prolapse.
Urol Clin north Am 2001;28:151–7.
140. **ROZET F, MANDRON E, ARROYO C, ANDREW H, CATHELINÉAU X, MOMBET A, et al.**
Laparoscopic sacral colpopexy approach for genito-urinary prolapse: experience with 363 cases.
Eur Urol 2005;47:230–6.
141. **ROSEN D, SHUKLA A, CARIO G, CARLTON M, CHOU D.**
Is hysterectomy necessary for laparoscopic pelvic floor repair? A prospective study.
J Minim Inv Gynecol 2008;15:729–34.
142. **Descargues G, Collard P, Grise P.**
Chirurgie du prolapsus : coelioscopie ou voie basse ?
Gynecol Obstet Fertil 2008;36:978–83.
143. **MAGE G, BOTCHORICHVILLI R, CANIS M, JARDON K, MANHES H, POULY JL, et al.**
Prolapsus et incontinence urinaire par promontofixation et réparation paravaginale. In: Chirurgie coelioscopique en gynécologie.
Issy-les-Moulineaux: Elsevier Masson; 2007. p: 179–192.
144. **DEFFIEUX X, SAVARY D, LETOUZEY V, SENTILHES L, AGOSTINI A, MARES P, et al.**
Prevenir les complications de la chirurgie prothétique du prolapsus : recommandations pour la pratique clinique – Revue de la littérature.
J Gynecol Obstet Biol Reprod 2011;40:827–50.
145. **DESCARGUES G, COLLARD P, GRISE P.**
Chirurgie du prolapsus : coelioscopie ou voie basse ?
Gynecol Obstet Fertil 2008;36:978–83.

146. **ANTIPHON P, ELARD S, BENYOUSEF A, FONFANA M, YIOU R, GETTMAN M, et al.**
Laparoscopic promontory sacral colpopexy: is the posterior rectovaginal mesh mandatory?
Eur Urol 2004;45:655—61.
147. **Dubuisson JB, Eperon I, Jacob S, Dubuisson J, Wenger JM, Dallenbach P, et al.**
Réparation coelioscopique des prolapsus des organes pelviens par suspension prothétique latérale : une série continue de 218 patientes.
Gynecol Obstet Fertil 2011;39:127—31.
148. **MISRAI V, ALMERAS C, ROUPRET M, CHATIER-KASTLER E, RICHARD F.**
Cure de prolapsus urogénital par voie coelioscopique sans réparation paravaginale : résultats anatomiques à moyen terme.
Prog Urol 2007;17:846—9.
149. **ROSS JW, PRESTON M.**
Laparoscopic sacrocolpopexy for severe vaginal vault prolapse: five-year-outcome.
J Minim Inv Gynecol 2005;12:221—6.
150. **SERACCHIOLI R, HOURCABIE J, VIANELLO F, GOVONI F, POLLASTRI P, VENTUROLI S.**
Laparoscopic treatment of pelvic floor defects in women of reproductive age.
J Am Assoc Gynecol Laparosc 2004;11:332—5.
151. **WARD K, HILTON P.**
Prospective multicentre randomised trial of tension-free vaginal tape and colposuspension as primary treatment for stress incontinence.
BMJ 2002;325:1—7.
152. **GRANESE R, CANDIANI M, PERINO A, ROMANO F, CUCINELLA G.**
Laparoscopic sacrocolpopexy in the treatment of vaginal vault prolapse: 8 years experience.
Eur J Obstet Gynecol Reprod Biol 2009;146:227—31.

قسم الطبيب

أقسم بالله العظيم أن أراقب الله في مهنتي.

وأن أصون حياة الإنسان في كافة أطوارها في كل الظروف والأحوال بآذلاً

وسعي في استنقاذها من الهلاك والمرض والألم والقلق.

وأن أحفظ للناس كرامتهم، وأستر عورتهم، وأكتم سرهم.

وأن أكون على الدوام من وسائل رحمة الله، بآذلاً رعائي الطبية للقريب

والبعيد، للصالح والطالح، والصدقي والعدو.

وأن أثابر على طلب العلم، أسخره لنفع الإنسان. لا لأذاه.

وأن أوقر من علمني، وأعلم من صغرتني، وأكون أخاً لكل زميل في المهنة الطبية

متعاونين على البر والتقوى.

وأن تكون حياتي مصداق إيماني في سري وعلانيتي، نقيّة مما شينها تجاه الله ورسوله

والمؤمنين.

والله على ما أقول شهيد



جامعة القاضي عياض
كلية الطب و الصيدلة
مراكش

أطروحة رقم 122

سنة 2013

مكانة تثبيت الطنف بواسطة التنظر الباطني
في علاج التدلي التناسلي عند المرأة
بصدد 10 حالات

الأطروحة

قدمت ونوقشت علانية يوم ... /07/ 2013

من طرف

الآنسة **مجدولين عادل**

لنيل شهادة الدكتوراه في الطب

الكلمات الأساسية :

تثبيت الطنف – تنظر باطني – تدلي تناسلي

اللجنة

الرئيس	السيد س. مودوني أستاذ في جراحة المسالك البولية
المشرف	السيد د. تويتي أستاذ في جراحة المسالك البولية
الحكام	السيد ح. أسموكي أستاذ في أمراض النساء والتوليد
	السيد ع. عاشور أستاذ ميرز في الجراحة العامة
	السيد ز. دحمي أستاذ ميرز في جراحة المسالك البولية