

Année 2022

N° : MS219/22

Mémoire de fin d'études

Pour L'obtention du Diplôme National de Spécialité Médicale

*En : **Pneumo-phtisio-allergologie***

Intitulé

**DILATATION DES BRONCHES REVELANT UN SYNDROME
DE KARTAGENER :
A PROPOS D'UN CAS ET REVUE DE LITTERATURE**

Présenté par :

Docteur Anissa-sahan ABDULKADER ABDI

Sous la direction du :

Professeur El Ftouh Mustapha

REMERCIEMENTS

A ALLAH LE TOUT PUISSANT ET LE TOUT MISERICORDIEUX

de m'avoir donné le courage, la volonté et la patience de mener à terme ce travail

A mes très chers parents ,Abdoulkader et Oumalkhair,

qui ont toujours été d'un soutien sans faille tant dans leur amour que dans leurs prières

A mes chers frères et sœurs, Djilani, Djibril, Mouna,

Nasteho et Moudane

qui m'ont encouragé sans relâche tout le long de mon cursus

A mon cher mari et à mes merveilleuses filles,

Abass, Soraya et Sidra,

qui me motivent tous les jours à aller de l'avant

A ma chère cousine Moumina

Qui m'a toujours tant soutenu sur le plan moral et émotionnel

A mes très cher(e) Maitres

Hopital Moulay Youssef, service de phtisiologie, de pneumologie et de l'hopital du jour

 *Pr Bourkadi Jamal-Eddine*

✚ Pr Ben Amor Jouda

✚ Pr Zahraoui Rachida

✚ Pr Marc Karima

Hôpital Ibn Sina, service de pneumologie

✚ Pr ElFtough Mustapha

✚ Pr Achachi Leila

✚ Pr ElHerrak Laila

✚ Pr Ag Jniene Asma

Hopital Militaire d'instruction Mohamed V, service de pneumologie

✚ Pr Abid Ahmed

✚ Pr Rhorfi Ismail Abderrahmani

✚ Pr ElOuazzani Hanane

✚ Pr Souhi Hicham

Je tiens à vous exprimer mes sincères remerciements et mon profond respect à vous tous, cher(e)s professeurs, pour m'avoir encadré, enseigné votre savoir, savoir-faire ainsi que votre savoir-être. J'ai su tirer le maximum des si vastes connaissances de chacun d'entre vous et de votre professionnalisme tout en gardant à l'esprit le long chemin qu'il me reste à parcourir pour vous égaler. Être compter parmi vos disciples a été joie et honneur.



**LISTE
DES ILLUSTRATIONS**

LISTE DES FIGURES/TABLEAUX

Figure 1: radiographie thoracique de face : Dextrocardie, bouton aortique droit, opacités réticulo-micronodulaires basales bilatérales, hypertrophie des hiles

..... **Erreur ! Signet non défini.**

Figure 2 : TDM thoracique à haute resolution : a et b) DDB kystiques, c)atélectasie, d) DDB avec impactions mucoïdes et micronodules bronchiolaires, e et f) situs inversus complet.

..... **Erreur ! Signet non défini.**

Tableau I: Principaux critères cliniques de suspicion de DCP **Erreur ! Signet non défini.**

Tableau II : Critères diagnostic des DCP par tranche d'âge, recommandations de l'ERS task force 2009[8].

LISTE DES ABREVIATIONS

DCP : dyskinésie ciliaire primitive

SK : syndrome de Kartagener

ERS : european respiratory society

nNO : monoxyde d'azote

MO : microscopie optique

VMHE : vidéomicroscopie à haute vitesse

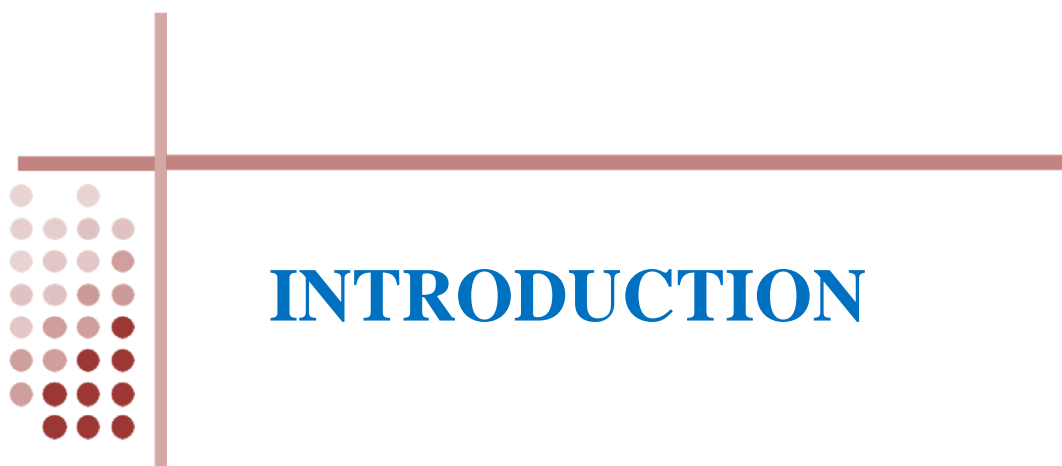ME : microscopie électronique

ORL : oto-rhino-laryngée



SOMMAIRE


LISTE DES ILLUSTRATIONS	4
SOMMAIRE	7
INTRODUCTION	1
OBSERVATION DE CAS	3
DISCUSSION	7
CONCLUSION	13
RÉSUMÉS	15
RÉFÉRENCES	19



INTRODUCTION

Les dyskinésies ciliaires primitives (DCP) ou syndromes des cils immobiles regroupent des maladies génétiques rares à transmission autosomique récessive, survenant dans environ 1/15000 naissance, liées à une anomalie constitutionnelle des cils [1]. Dans environ la moitié des cas, cette anomalie s'associe à une inversion gauche-droite des organes thoraco-abdominaux (situs inversus) pour former le syndrome de Kartagener (SK). Ce dernier est défini par la triade bronchiectasies, sinusite chronique et situs inversus [2]. Cliniquement le SK se manifeste, dès le jeune âge, par des infections des voies aériennes hautes et basses récidivantes. Évoquer et confirmer le diagnostic le plus tôt permet une prise en charge thérapeutique adaptée et une amélioration du pronostic de ces patients.

Nous rapportons ici un cas de syndrome de Kartagener chez une jeune de 23ans aux antécédents d'infections respiratoires depuis l'enfance.



OBSERVATION DE CAS

Une jeune femme de 23ans, célibataire, sans enfants, scolarisé jusqu'en primaire, sans habitudes toxiques, jamais traité pour tuberculose, pas de contagé tuberculeux récent, ayant comme antécédents des infections respiratoires à répétition dans l'enfance et une bronchite chronique depuis 3 ans non explorée, pas d'asthme ni d'atopie familiale, pas de consanguinité chez les parents, et qui présente depuis une année une dyspnée à l'effort classée stade 1 de la NYHA associée à une toux avec expectorations muco-purulentes, sans hémoptysie, ni douleur thoracique dans un contexte d'apyrexie et d'amaigrissement non chiffré.

L'examen physique montrait une patiente en bon état général, apyrétique, eupnéique au repos, absence d'hippocratisme digital, une saturation à 93% AA et des râles sibilants/crépitants bilatéraux à l'auscultation pleuropulmonaire. L'examen cardiovasculaire montrait un choc de pointe à droite. Les bruits du cœur étaient perçus sur le côté droit, sans souffle. L'examen ORL a montré une rhino-sinusite. Le reste de l'examen était sans particularité.

La radiographie de thorax montrait un bouton aortique à droite, apex du cœur à droite évoquant une dextrocardie, un syndrome interstitiel bilatéral prédominant à la moitié inférieure des deux hémichamps thoraciques et la poche à air gastrique se trouvait à droite évoquant un situs inversus (*Figure 1*).

La tomodensitométrie thoracique a montré un situs inversus complet avec un poumon gauche trilobé, poumon droit bilobé, des dilatations de bronches kystiques avec impactions mucoïdes par endroit, une transposition des vaisseaux

médiastinaux, foie siégeant à l'hypochondre gauche, la rate siégeant à l'hypochondre droit (**Figure2**). L'échographie cardiaque a montré un situs atrio-viscéralis inversus, dextrocardie, une bonne concordance atrio-ventriculaire et ventriculo-artérielle, pression artérielle pulmonaire moyenne (PAPS) à 51mmHg, septum inter ventriculaire et interauriculaire normal.

La numération formule sanguine, le bilan thyroïdien, l'examen cytobactériologique des crachats (ECBC) et le genexpert était normaux.

Elle a reçu une antibiothérapie probabiliste en ambulatoire à base d'amoxicilline/acide clavulanique associée à des séances de kinésithérapie bronchique de drainage, une vaccination antigrippale et antipneumococcique. L'évolution a été marquée par une nette amélioration clinique avec régression des sibilants et diminution du volume des expectorations.

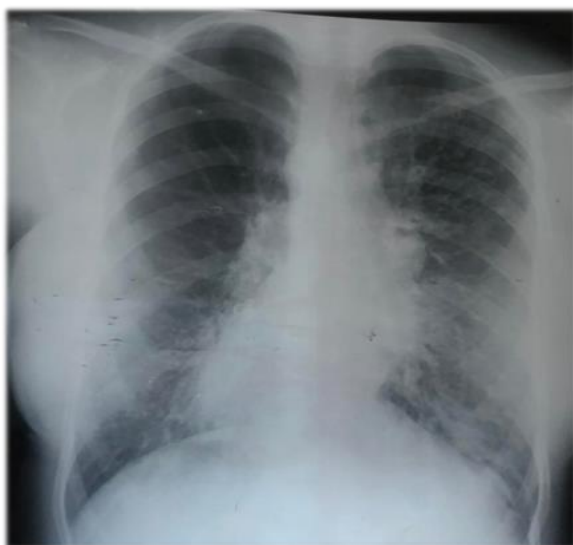


Figure 1 : Radiographie thoracique de face

Dextrocardie, bouton aortique droit, opacités réticulo-micronodulaires basales bilatérales, hypertrophie des hiles

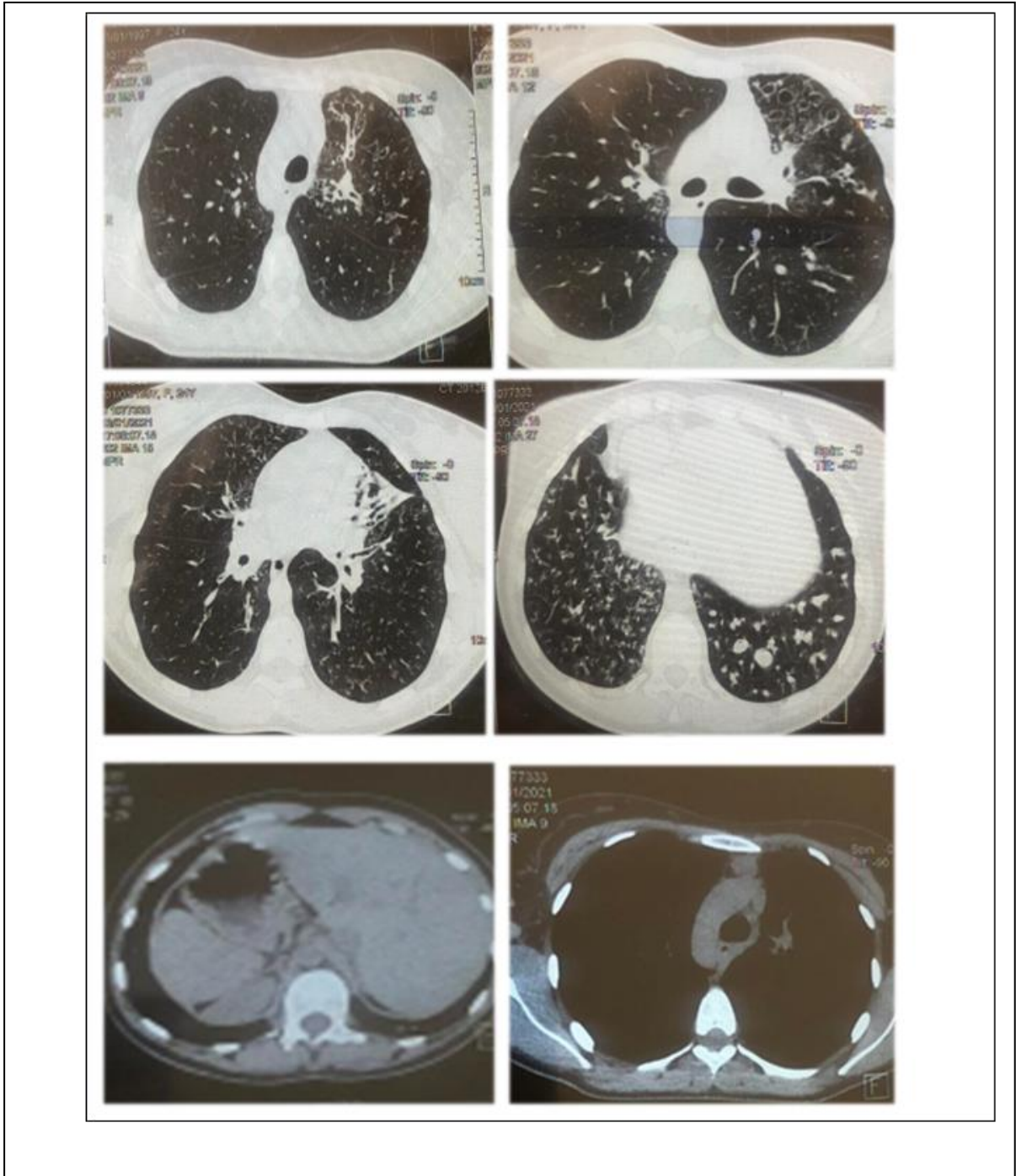
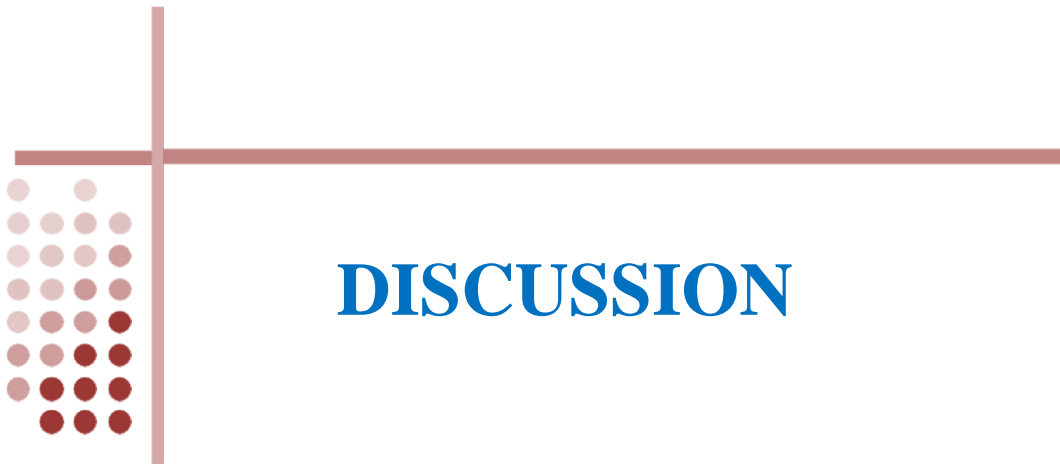

Figure 2:- TDM thoracique à haute résolution.

a et b) DDB kystiques, c)atélectasie, d) DDB avec impactions mucoïdes et micronodules bronchiolaires, e et f) situs inversus complet.



DISCUSSION

La DCP réunit un groupe hétérogène de maladies génétiques ayant en commun une immobilité ciliaire qui entraîne des symptômes chroniques respiratoires, de la sphère oto-rhino-laryngée (ORL), une infertilité masculine et des anomalies de la latéralité des organes dans environ 50 % des cas. Elle est dite "primaire" par distinction des anomalies ciliaires secondaires ou acquises associées aux infections et aux inflammations [3]. Le syndrome de Kartagener (SK), phénotype le plus fréquent de la DCP, a été décrit pour la première fois en 1933 en tant que syndrome par Manes Kartagener, un suisse allemand, en se basant sur le travail de Siewert de 1904 [4]. Il correspond à une triade associant sinusite chronique, dilatation des bronches (DDB) et situs inversus complet. En 1976, Afzelius [1] a étudié l'ultrastructure ciliaire chez ces patients et l'a trouvée défectueuse.

À l'état physiologique, des fosses nasales aux bronchioles terminales, les muqueuses respiratoires sont tapissées d'un épithélium cilié dont les battements permanents et synchronisés permettent l'évacuation des particules microbiennes et inertes inhalées. En dehors du tractus respiratoire, les cils sont aussi retrouvés au niveau des trompes d'Eustache, des voies génitales (canaux déférents, muqueuse de l'endomètre et des trompes) et du canal épendymaire [5]. Différentes mutations de gènes semblent impliquées dans la DCP entraînant une altération structurelle et/ou fonctionnelle des cils et par la même occasion de la clairance muco-ciliaire. Mais l'anomalie génétique reste inconnue chez la plupart des patients [2,6-9].

La transmission de la maladie se fait selon un mode autosomique récessif avec une incidence corrélée au degré de consanguinité et une moyenne d'âge de diagnostic de 5.5ans chez l'enfant et 22ans chez l'adulte [3,10]. Le cas que nous rapportons avait 23ans au moment du diagnostic, sans notion de consanguinité chez les parents de 1^{er} degré ni de cas similaires familiaux.

Dans le SK, les manifestations cliniques concernent essentiellement les voies aériennes et l'appareil génital. En effet, malgré l'inversion droite/gauche complète qu'on observe chez ces patients, peu de dysfonction d'organe a été constatée expliquant la découverte fortuite et tardive de ce défaut de latéralisation. Le pronostic péjoratif du SK est lié aux malformations cardiaques à type d'anomalie du septum interauriculaire (CIA), communication inter ventriculaire (CIV), ventricule unique, sténose pulmonaire, hypoplasie de l'arbre vasculaire du poumon droit, une transposition des gros vaisseaux et l'hypertension pulmonaire qui sont rencontrées dans 3% des cas [11,12]. Chez notre patiente on a noté une transposition des gros vaisseaux avec une hypertension pulmonaire sans dysfonction ventriculaire ou autres malformations cardiovasculaires.

Les DCP se présentent comme des infections respiratoires récidivantes secondaires au défaut d'épuration mucociliaire et ce dès le jeune âge. Les symptômes ne sont pas spécifiques et comprennent un encombrement bronchique chronique, une toux grasse quotidienne avec des périodes d'exacerbations infectieuses. Chez l'enfant atteint de DCP, on retrouve dans 80% des cas, en dehors d'un contexte de prématurité, un antécédent de détresse respiratoire néonatale. Ce dernier associé à des signes respiratoires /ORL

persistants ou récurrents et/ou un défaut de latéralité détermine une forte probabilité clinique de DCP (*Tableau 1*)[3,8,13,14]. Chez l'adulte, le tableau clinique est celui d'une surinfection de DDB diffuses, voire un tableau d'insuffisance respiratoire chronique [8,15,16].

Par ailleurs, la DCP peut être diagnostiqué au décours d'un bilan de fertilité. Une stérilité masculine est souvent associée, expliquée par la ressemblance structurelle des flagelles et des cils. Cependant une hypofertilité ou grossesse extra-utérine est rapportée chez les femmes, due au transport retardé de l'ovule le long de la trompe de Fallope, nécessitant le recours à la fécondation in vitro [3,8,21].

Dans le cas que nous rapportons le diagnostic a été fait à l'âge adulte dans le cadre d'un bilan étiologique d'une toux avec bronchorrhée chronique et antécédents d'infections respiratoires à l'enfance.

Tableau 1:- Principaux critères cliniques de suspicion de DCP [8].

- | |
|---|
| <ol style="list-style-type: none">1) Détresse respiratoire néonatale inexplicée (à la naissance à terme) avec collapsus lobaire et/ou nécessité d'une assistance respiratoire par CPAP et/ou oxygène pendant >24 heures.2) Tout défaut de latéralité d'organe - situs inversus totalis, situs ambigu ou hétérotaxie.3) Toux humide quotidienne, toute l'année, débutant au cours de la première année de vie ou bronchiectasie sur le scanner thoracique.4) Congestion nasale quotidienne tout au long de l'année à partir de la première année de vie ou pansinusite au scanner des sinus. |
|---|

La tomодensitométrie thoraco-abdominale permet d'objectiver les dilatations de bronches, leur étendu, d'évaluer l'état du parenchyme et d'orienter les défauts de latéralisation en situs inversus ou ambigus. Noone et al.[17], dans une étude

ayant porté sur 78 patients atteints de DCP (dont 31 enfants), a conclu à une prévalence des DDB chez 61 % des enfants et 98 % des adultes ainsi que le déclin du Volume expiratoire maximal en 1 seconde (VEMS) proportionnel à l'âge. Le cas que nous rapportons présente les lésions radiologiques typiques du SK à savoir DDB, bronchiolite et un situs inversus complet.

Devant une forte suspicion clinique de DCP et après avoir éliminé les diagnostics différentiels tels que la mucoviscidose, les déficits immunitaires ou les pathologies auto-immunes, l'ERS task force propose en 2009 des recommandations pour la réalisation d'une batterie de tests diagnostiques adaptées aux différentes tranches d'âge (**Tableau 2**) [8].

Les moyens permettant de confirmer la DCP sont multiples et comprennent :

1. L'analyse fonctionnelle des cils se fait directement par la mesure du débit nasal de monoxyde d'azote (nNO) qui est abaissé dans la DCP ou indirectement par l'analyse des battements ciliaires en microscopie optique/vidéomicroscopie à haute vitesse (MO/VMHE) qui apparaissent ralentis, désorganisés ou absents [8,18].
2. L'analyse de l'ultrastructure ciliaire en microscopie électronique (ME) sur une biopsie épithéliale nasale ou bronchique (sensibilité 65% et spécificité 100%) [1,8].
3. L'étude génétique sur prélèvement sanguin qui confirme le diagnostic en cas de mutations bi alléliques de gènes impliqués dans les DCP avec plus d'une trentaine de gènes identifiés à ce jour [8,19,20].

Cependant une ultrastructure ciliaire normale n'écarte pas toujours la DCP surtout devant une forte probabilité clinique et une mesure de nNO faible. Knowles MR et al. [20] a conclu que 22 % des patients suspects cliniquement de

DCP avec une ultrastructure ciliaire normale ont des mutations génétiques (DNAH11,RSPH4A,RSPH9). Ces examens n'ont pas pu être réalisés chez notre patiente par manque de plateau technique adapté.

Nouveau-nés (0–1 mois)	Enfants (1 mois à 5 ans)
*Situs inversus complet et détresse respiratoire néonatale inexplicée à la naissance à terme +/- un des éléments suivants :	*Au moins deux critères cliniques majeurs de la PCD et au moins un des éléments suivants (le monoxyde d'azote nasal n'est pas inclus dans ce groupe d'âge, car il n'a pas encore été suffisamment testé) :
Anomalies de l'ultrastructure ciliaire au ME	*Anomalies de l'ultrastructure ciliaire au ME
Mutations bi alléliques d'un gène associé à la DCP	*Mutations bi alléliques d'un gène associé à la DCP
Anomalies persistantes de la forme d'onde ciliaire à la VMHE, à plusieurs reprises.	*Anomalies persistantes de la forme d'onde ciliaire à la VMHE, à plusieurs reprises.
Enfants âgés de 5 à 18 ans et adultes	
*Au moins deux critères cliniques majeurs de la DCP plus au moins un des éléments suivants :	*Anomalies de l'ultrastructure ciliaire au ME
*Monoxyde d'azote nasal pendant le plateau <77 nl/min à 2 reprises, à >2 mois d'intervalle, la mucoviscidose étant exclue.	*Anomalies persistantes de la forme d'onde ciliaire à la VMHE, à plusieurs reprises.

*ME : microscope électronique, DCP : dyskinesie ciliaire primitive, VMHE : vidéo microscopie électronique à haute vitesse

Il n'existe pas de traitement spécifique permettant de rétablir les battements ciliaires. Le traitement de la DCP est symptomatique et s'aligne aux recommandations de prise en charge de la mucoviscidose ou des DDB idiopathiques chez l'adulte. L'ERS recommande le sevrage tabagique, la kinésithérapie respiratoire quotidienne, les vaccinations (grippe annuelle, pneumocoque et COVID), les traitements locaux ORL et l'antibiothérapie pour les exacerbations infectieuses. Une documentation bactériologique régulière est préconisée afin de détecter le plus précocement possible des épisodes de surinfection à pseudomonas ou à mycobactéries. L'activité physique est fortement recommandée, car elle aide au drainage bronchique et permet une adaptation à l'effort [3].



CONCLUSION

Le syndrome de Kartagener est une maladie génétique rare, sous-groupe des dyskinésies ciliaires primitives, à savoir évoquer devant un situs inversus associé à des infections respiratoires hautes et basses récurrentes. La confirmation diagnostic requiert un centre spécialisé. Une prise en charge précoce, rigoureuse et multidisciplinaire constitue un facteur pronostic majeur. Elle permet de limiter la survenue de complications infectieuses, d'une insuffisance respiratoire et de détecter une malformation cardiaque nécessitant une intervention chirurgicale.



RÉSUMÉS

Résumé

Titre: Dilatation des bronches et syndrome de Kartagener: à propos d'un cas et revue de littérature

Auteur: Anissa-Sahan Abdoukader Abdi

Mots clés : dyskinésie ciliaire primitive, syndrome de Kartagener, situs inversus, diagnostic

Les dyskinésies ciliaires primitives (DCP) sont des maladies génétiques rares à transmission autosomique récessive, touchant près de 1/15000 naissances, dues à un défaut structurel et/ou fonctionnel des cils. Le syndrome de Kartagener représente 50% des DCP et se caractérise par la triade bronchectasie, sinusite chronique et situs inversus. Il se manifeste par des signes cliniques d'infections des voies respiratoires supérieures et inférieures ou d'infertilité. Le situs inversus est souvent découvert fortuitement. Le diagnostic est confirmé par des centres spécialisés et repose sur l'analyse de l'ultrastructure ciliaire par microscopie électronique ou des battements ciliaires par microscopie optique/vidéomicroscopie à haute vitesse, la mesure du flux nasal d'oxyde nitrique et des tests génétiques. Le traitement est symptomatique et conforme aux recommandations de la prise en charge de la mucoviscidose ou des bronchectasies idiopathiques de l'adulte. Il comprend une kinésithérapie respiratoire, une antibiothérapie pour traiter les infections, des vaccinations et un traitement local des voies oto-rhino-laryngées si nécessaire. Nous présentons ici le cas d'une femme de 23 ans, aux antécédents d'infections respiratoires récurrentes depuis son jeune âge, qui a consulté pour toux, bronchorrhée chronique et dyspnée. L'évolution vers l'insuffisance respiratoire est ralentie par le diagnostic et la prise en charge précoce des exacerbations.

Abstract

Title: Bronchial dilatation and Kartagener syndrome: a case report and review of the literature

Author: Anissa-Sahan Abdoukader Abdi

Keywords : Primary ciliary dyskinesias, Kartagener syndrome, situs inversus, diagnosis

Primary ciliary dyskinesias (PCD) are rare genetic diseases with autosomal recessive transmission, affecting nearly 1/15000 births, due to a structural/functional defect of cilia. Kartagener syndrome (KS) represents 50% of PCDs and is characterised by the triad of bronchiectasis, chronic sinusitis and situs inversus. It is manifested by clinical signs of upper and lower respiratory infections or infertility. Situs inversus is often discovered incidentally. The diagnosis is confirmed by specialized centers and is based on analysis of ciliary ultrastructure by electron microscopy or ciliary beats by light microscopy/high speed video microscopy , measurement of nasal nitric oxide flow and genetic tests. Treatment is supportive and in line with recommendations for the management of cystic fibrosis or idiopathic adult bronchiectasies. It includes respiratory physiotherapy, antibiotic medication to treat infections, vaccinations and local treatment of the otorhinolaryngeal tract if necessary. We present here the case of a 23-year-old woman with a history of recurrent respiratory infections since her early age, who consulted for cough, chronic bronchorrhea and dyspnea. The evolution to respiratory failure is slowed by the early diagnosis and management of exacerbations.

ملخص

العنوان: توسع الشعب الهوائية يكشف عن متلازمة كارتاجينر: حول حالة ومراجعة الأدب

من طرف: أنيسة ساهان عبد القادر عدي

الكلمات الأساسية: خلل الحركة الهدبية الأولي ، متلازمة كارتاجينر ، انقلاب الموضع ، التشخيص

يعد خلل الحركة الهدبية الأولي (PCD) من الأمراض الوراثية النادرة مع انتقال وراثي جسيمي متنحي ، ويؤثر على ما يقرب من 1/15000 ولادة ، بسبب الخلل الوظيفي الهيكلي / الوظيفي للرموش. تمثل متلازمة كارتاجينر 50 (SK) % من PCDs وتتميز بثلاثية من توسع القصبات والتهاب الجيوب الأنفية المزمن وانقلاب الموقف. يتجلى ذلك من خلال العلامات السريرية لالتهابات الجهاز التنفسي العلوي والسفلي أو العقم. غالبًا ما يتم اكتشاف انعكاس الموقع عن طريق الصدفة. يتم تأكيد التشخيص من قبل المراكز المتخصصة ويستند إلى تحليل البنية التحتية الهدبية عن طريق الفحص المجهرى الإلكتروني أو السكتات الدماغية الهدبية عن طريق الفحص المجهرى البصري / الفحص المجهرى عالي السرعة بالفيديو وقياس تدفق أكسيد النيتريك في الأنف والاختبار الجيني. العلاج عرضي ووفقًا للتوصيات الخاصة بإدارة التليف الكيسي أو توسع القصبات مجهول السبب عند البالغين. ويشمل العلاج الطبيعي للجهاز التنفسي والعلاج بالمضادات الحيوية لعلاج الالتهابات واللقاحات والعلاج الموضعي للقناة الأنفية والحنجرة إذا لزم الأمر. نقدم هنا حالة امرأة تبلغ من العمر 23 عامًا ، ولديها تاريخ من التهابات الجهاز التنفسي المتكررة منذ صغرها ، والتي استشارتها بشأن السعال والسيلان القسبي المزمن وضيق التنفس. يتباطأ التقدم إلى فشل الجهاز التنفسي عن طريق التشخيص المبكر وإدارة التفافم.



RÉFÉRENCES

1. Afzelius BA. A human syndrome caused by immotile cilia. *Science* 1976;193:317–9.
2. Afzelius BA, Eliasson R. Male and female infertility problems in the immotile-cilia syndrome. *Eur J Respir Dis Suppl* 1983;127:144—7.
3. Knowles, M. R., Daniels, L. A., Davis, S. D., Zariwala, M. A., & Leigh, M. W. (2013). Primary Ciliary Dyskinesia. *Recent Advances in Diagnostics, Genetics, and Characterization of Clinical Disease. American Journal of Respiratory and Critical Care Medicine*, 188(8), 913–922. doi:10.1164/rccm.201301-0059ci
4. Kartagener M. Zur pathogenese der bronchiektasien. *Bronchiektasien bei situs inversus viscerum. Beitr Klin Tuberk* 1933; 83: 489-501
5. Greenstone M, CP. “Ciliary function in health and disease.” *Br J Dis Chest*, 1985 ;79 :9–26
6. El Zein L, Chhin B, Bozon D et Bouvagnet P. Défauts de latéralisation et hétérotaxie. *Encycl Méd Chir (Editions Scientifiques et Médicales Elsevier SAS, Paris, tous droits réservés), Cardiologie*, 11-940-F-50, 2003, 10 p.
7. H. Liu a, G. Jimenez a, R. El Malti a, S. Di Filippo b, P. Bouvagnet a, b,. Défauts de latéralisation et hétérotaxie – (2014) [11-940-F-50] - Doi : 10.1016/S1166-4568(14)60190-X
8. Barbato A, Frischer T, Kuehni CE, Snijders D, Azevedo I, Baktai G, Bartoloni L, Eber E, Escribano A, Haarman E, et al. Primary ciliary dyskinesia: a consensus statement on diagnostic and treatment approaches in children. *Eur Respir J*. 2009 Dec;34(6):1264-76. doi: 10.1183/09031936.00176608. PMID: 19948909.
9. Leigh MW, Pittman JE, Carson JL, Ferkol TW, Dell SD, Davis SD, Knowles MR, Zariwala MA. Clinical and genetic aspects of primary ciliary dyskinesia/Kartagener syndrome. *Genet Med*. 2009 Jul;11(7):473-487.
10. Kuehni CE, Frischer T, Strippoli MP, Maurer E, Bush A, Nielsen KG, Escribano A, Lucas JS, Yiallourous P, Omran H, et al.; Factors influencing age at diagnosis of

- primary ciliary dyskinesia in European children. *European Respiratory Journal*, 2010, 36, 1248-1258.
11. Escudier E, Tamalet A, Escabasse V, Roger G, and Coste A, Dyskinesie ciliaire primitive. *Rev. Fr. d'Allergologie/Immunologie Clin.* Oct. 2006 ; 46(6) :530–537.
 12. Shen, Yong-chun, Fu-qiang Wen, and Qun Yi. "Pulmonary arterial hypertension in a Kartagener syndrome patient: Treatment with beraprost sodium." *International Journal of Cardiology* 159.1 (2012): e9-e10.
 13. Sagel SD, Davis SD, Campisi P, Dell SD. Update of respiratory tract disease in children with primary ciliary dyskinesia. *Proc Am Thorac Soc.* 2011 Sep;8(5):438-43. doi: 10.1513/pats.201103-024SD. PMID: 21926396; PMCID: PMC3209579.
 14. Leigh MW, Shapiro AJ, Pittman JE, Davis DS, Lee H, Krischer J, Ferkol TW, Atkinson JJ, Sagel SD, Rosenfeld M, et al. Définition des critères cliniques de diagnostic de la dyskinesie ciliaire primitive [résumé]. *Am J Respir Crit Care Med* 2012;185:A2483. doi :10.1016/j.pneumo.2013.05.007
 15. Outalha L, AitLhou F, Marouane H, Ouazzani H, El Ftouh M, and El Fassy El Fihry T. 149 Le syndrome de Kartagener : à propos d'un cas. *Rev. Mal. Respir.* Jan. 2007; 24:56.
 16. Bensaid A, El Harrar N, Miloudi Y, Essadi M, Roubal M. Anesthésie du syndrome de Kartagener. *Ann Fr Anesth-Réanim*, 2007 ; 26(2) : 175–6.
 17. Noone P, Leigh M, Sannuti A, Minnix S, Carson J, Hazucha M, et al. Primary Ciliary dyskinesia diagnostic and phenotypic features. *Am J Respir Crit Care Med* 2004;169:459—67.
 18. Leigh MW, Hazucha MJ, Chawla KK, Baker BR, Shapiro AJ, Brown DE, Lavange LM, Horton BJ, Qaqish B, Carson JL, Davis SD et al. Standardizing nasal nitric oxide measurement as a test for primary ciliary dyskinesia. *Ann Am Thorac Soc.* 2013 Dec;10(6):574-81. doi: 10.1513/AnnalsATS.201305-110OC. PMID: 24024753; PMCID: PMC3960971.

19. Zariwala MA, Omran H, Ferkol TW. The Emerging Genetics of Primary Ciliary Dyskinesia. *Proceedings of the American Thoracic Society*, 2011, 8, 430-433.
20. Knowles MR, Leigh MW, Carson JL, Davis SD, Dell SD, Ferkol TW, Olivier KN, Sagel SD, Rosenfeld M, Burns KA, et al. Genetic Disorders of Mucociliary Clearance Consortium. Mutations of DNAH11 in patients with primary ciliary dyskinesia with normal ciliary ultrastructure. *Thorax*. 2012 May;67(5):433-41. doi: 10.1136/thoraxjnl-2011-200301. Epub 2011 Dec 18. PMID: 22184204; PMCID: PMC3739700
21. Amadou Doumbia et al. Syndrome de Kartagener de découverte fortuite au cours d'un bilan d'infécondité du couple à propos d'un cas. *Pan African Medical Journal*. 2019;33:316. [doi: [10.11604/pamj.2019.33.316.16919](https://doi.org/10.11604/pamj.2019.33.316.16919)].