



كلية الطب
والصيدلة - مراكش
FACULTÉ DE MÉDECINE
ET DE PHARMACIE - MARRAKECH

Année 2019

Thèse N°129

Conception d'un CD-ROM interactif destiné à la prise en charge des principales urgences viscérales pédiatriques

THESE

PRESENTEE ET SOUTENUE PUBLIQUEMENT LE 12/06/2019

PAR

Mlle. **AFIF Ahlam**

Née Le 22 juillet 1993 à Béni Mellal


POUR L'OBTENTION DU DOCTORAT EN MEDECINE

MOTS-CLES

Prise en charge - Enfant - Urgences - Viscérale

JURY

M.	S. YOUNOUS Professeur d'Anesthésie Réanimation	PRESIDENT
M.	M. OULAD SAIAD Professeur de Chirurgie Pédiatrique	RAPPORTEUR
M.	M.BOURROUS Professeur de Pédiatrie	} JUGES
M.	E.E. KAMILI Professeur de Chirurgie Pédiatrique	
Mme.	G. DRAISS Professeur de Pédiatrie	



Serment d'hippocrate

Au moment d'être admis à devenir membre de la profession médicale, je m'engage solennellement à consacrer ma vie au service de l'humanité.

Je traiterai mes maîtres avec le respect et la reconnaissance qui leur sont dus.

Je pratiquerai ma profession avec conscience et dignité. La santé de mes malades sera mon premier but.

Je ne trahirai pas les secrets qui me seront confiés.

Je maintiendrai par tous les moyens en mon pouvoir l'honneur et les nobles traditions de la profession médicale.

Les médecins seront mes frères.

Aucune considération de religion, de nationalité, de race, aucune considération politique et sociale, ne s'interposera entre mon devoir et mon patient.

Je maintiendrai strictement le respect de la vie humaine dès sa conception.

Même sous la menace, je n'userai pas mes connaissances médicales d'une façon contraire aux lois de l'humanité.

Je m'y engage librement et sur mon honneur.

Déclaration Genève, 1948





*LISTE DES
PROFESSEURS*



UNIVERSITE CADI AYYAD
FACULTE DE MEDECINE ET DE PHARMACIE
MARRAKECH

Doyens Honoraires

: Pr. Badie Azzaman MEHADJI
: Pr. Abdelhaq ALAOUI YAZIDI

ADMINISTRATION

Doyen

: Pr. Mohammed BOUSKRAOUI

Vice doyen à la Recherche et la Coopération

: Pr. Mohamed AMINE

Vice doyen aux Affaires Pédagogiques

: Pr. Redouane ELFEZZAZI

Secrétaire Générale

: Mr. Azzeddine ELHOUDAIGUI

Professeurs de l'enseignement supérieur

Nom et Prénom	Spécialité	Nom et Prénom	Spécialité
ABKARI Imad	Traumato-orthopédie	FINECH Benasser	Chirurgie – générale
ABOU EL HASSAN Taoufik	Anesthésie-réanimation	FOURAIJI Karima	Chirurgie pédiatrique
ABOUCHADI Abdeljalil	Stomatologie et chir maxillo faciale	GHANNANE Houssine	Neurochirurgie
ABOULFALAH Abderrahim	Gynécologie-obstétrique	GHOUNDALE Omar	Urologie
ABOUSSAIR Nisrine	Génétique	HAJJI Ibtissam	Ophtalmologie
ADERDOUR Lahcen	Oto- rhino- laryngologie	HOCAR Ouafa	Dermatologie
ADMOU Brahim	Immunologie	JALAL Hicham	Radiologie
AGHOUTANE EI Mouhtadi	Chirurgie pédiatrique	KAMILI EI Ouafi EI Aouni	Chirurgie pédiatrique
AIT AMEUR Mustapha	Hématologie Biologique	KHALLOUKI Mohammed	Anesthésie-réanimation
AIT BENALI Said	Neurochirurgie	KHATOURI Ali	Cardiologie
AIT BENKADDOUR Yassir	Gynécologie-obstétrique	KHOUCHANI Mouna	Radiothérapie
AIT-SAB Imane	Pédiatrie	KISSANI Najib	Neurologie
AKHDARI Nadia	Dermatologie	KOULALI IDRISSEI Khalid	Traumato-orthopédie
ALAOUI Mustapha	Chirurgie-vasculaire	KRATI Khadija	Gastro- entérologie

AMINE Mohamed	Epidémiologie- clinique	LAGHMARI Mehdi	Neurochirurgie
AMMAR Haddou	Oto-rhino- Laryngologie	LAKMICH Mohamed Amine	Urologie
AMRO Lamyae	Pneumo- phtisiologie	LAOUAD Inass	Néphrologie
ARSALANE Lamiae	Microbiologie – Virologie	LOUZI Abdelouahed	Chirurgie – générale
ASMOUKI Hamid	Gynécologie- obstétrique	MADHARS Mohamed	Traumato- orthopédie
ASRI Fatima	Psychiatrie	MANOUDI Fatiha	Psychiatrie
BEN DRISS Laila	Cardiologie	MANSOURI Nadia	Stomatologie et chiru maxillo faciale
BENCHAMKHA Yassine	Chirurgie réparatrice et plastique	MOUDOUNI Said Mohammed	Urologie
BENELKHAIAT BENOMAR Ridouan	Chirurgie - générale	MOUFID Kamal	Urologie
BENJILALI Laila	Médecineinterne	MOUTAJ Redouane	Parasitologie
BOUAITY Brahim	Oto-rhino- laryngologie	MOUTAOUAKIL Abdeljalil	Ophthalmologie
BOUCHENTOUF Rachid	Pneumo- phtisiologie	NAJEB Youssef	Traumato- Orthopédie
BOUGHALEM Mohamed	Anesthésie – réanimation	NARJISS Youssef	Chirurgie générale
BOUKHIRA Abderrahman	Biochimie - chimie	NEJMI Hicham	Anesthésie- Réanimation
BOUMZEBRA Drissi	Chirurgie Cardio- Vasculaire	NIAMANE Radouane	Rhumatologie
BOURROUS Monir	Pédiatrie	NOURI Hassan	Oto rhino laryngologie
BOUSKRAOUI Mohammed	Pédiatrie	OUALI IDRISSE Mariem	Radiologie
CHAFIK Rachid	Traumato- orthopédie	OULAD SAIAD Mohamed	Chirurgie pédiatrique
CHAKOUR Mohamed	Hématologie Biologique	QACIF Hassan	Médecine interne
CHELLAK Saliha	Biochimie- chimie	QAMOUISS Youssef	Anesthésie- réanimatio n
CHERIF IDRISSE EL GANOUNI Najat	Radiologie	RABBANI Khalid	Chirurgie générale
CHOULLI Mohamed Khaled	Neuro pharmacologie	RAFIK Redda	Neurologie
DAHAMI Zakaria	Urologie	RAJI Abdelaziz	Oto-rhino- laryngologie

EL ADIB Ahmed Rhassane	Anesthésie-réanimation	SAIDI Halim	Traumatologie-orthopédie
EL ANSARI Nawal	Endocrinologie et maladies métaboliques	SAMKAOUI Mohamed Abdenasser	Anesthésie-réanimation
EL BARNI Rachid	Chirurgie- générale	SAMLANI Zouhour	Gastro- entérologie
EL BOUCHTI Imane	Rhumatologie	SARF Ismail	Urologie
EL BOUIHI Mohamed	Stomatologie et chir maxillo faciale	SORAA Nabila	Microbiologie - Virologie
EL FEZZAZI Redouane	Chirurgie pédiatrique	SOUMMANI Abderraouf	Gynécologie-obstétrique
EL HAOURY Hanane	Traumatologie-orthopédie	TASSI Noura	Maladies infectieuses
EL HATTAOUI Mustapha	Cardiologie	YOUNOUS Said	Anesthésie-réanimation
EL HOUDZI Jamila	Pédiatrie	ZAHLANE Mouna	Médecine interne
EL KARIMI Saloua	Cardiologie	ZOUHAIR Said	Microbiologie
EL FIKRI Abdelghani	Radiologie	ZYANI Mohammed	Médecine interne
ESSAADOUNI Lamiaa	Médecine interne		

Professeurs Agrégés

Nom et Prénom	Spécialité	Nom et Prénom	Spécialité
ABIR Badreddine	Stomatologie et Chirurgie maxillo faciale	GHAZI Mirieme	Rhumatologie
ADALI Imane	Psychiatrie	HACHIMI Abdelhamid	Réanimation médicale
ADARMOUCH Latifa	Médecine Communautaire (médecine préventive, santé publique et hygiène)	HAROU Karam	Gynécologie-obstétrique
AISSAOUI Younes	Anesthésie - réanimation	HAZMIRI Fatima Ezzahra	Histologie – Embryologie-Cytogénétique
AIT BATAHAR Salma	Pneumophtisiologie	IHBIBANE fatima	Maladies Infectieuses
ALJ Soumaya	Radiologie	KADDOURI Said	Médecine interne
ANIBA Khalid	Neurochirurgie	LAHKIM Mohammed	Chirurgie générale

ATMANE El Mehdi	Radiologie	LAKOUICHMI Mohammed	Stomatologie et Chirurgie maxillo faciale
BAIZRI Hicham	Endocrinologie et maladies métaboliques	LOUHAB Nisrine	Neurologie
BASRAOUI Dounia	Radiologie	MAOULAININE Fadl Mrabih rabou	Pédiatrie (Neonatalogie)
BASSIR Ahlam	Gynécologie-obstétrique	MARGAD Omar	Traumatologie - orthopédie
BELBACHIR Anass	Anatomie-pathologique	MATRANE Aboubakr	Médecine nucléaire
BELBARAKA Rhizlane	Oncologie Médicale	MEJDANE Abdelhadi	Chirurgie Générale
BELKHOU Ahlam	Rhumatologie	MLIHATOUATI Mohammed	Oto-Rhino - Laryngologie
BENHIMA Mohamed Amine	Traumatologie – orthopédie	MOUAFFAK Youssef	Anesthésie - réanimation
BENJELLOUN HARZIMI Amine	Pneumo-phtisiologie	MOUHSINE Abdelilah	Radiologie
BENLAI Abdeslam	Psychiatrie	MSOUGGAR Yassine	Chirurgie thoracique
BENZAROUEL Dounia	Cardiologie	NADER Youssef	Traumatologie - orthopédie
BOUKHANNI Lahcen	Gynécologie-Obstétrique	OUBAHA Sofia	Physiologie
BOURRAHOUEAT Aicha	Pédiatrie	RADA Nouredine	Pédiatrie
BSISS Mohamed Aziz	Biophysique	RAIS Hanane	Anatomie pathologique
CHRAA Mohamed	Physiologie	RBAIBI Aziz	Cardiologie
DAROUASSI Youssef	Oto-Rhino – Laryngologie	ROCHDI Youssef	Oto-rhino-laryngologie
DRAISS Ghizlane	Pédiatrie	SAJIAI Hafsa	Pneumo- phtisiologie
EL AMRANI Moulay Driss	Anatomie	SALAMA Tarik	Chirurgie pédiatrique
EL HAOUATI Rachid	Chirurgie Cardio-vasculaire	SEDDIKI Rachid	Anesthésie - Réanimation
EL IDRISSE SLITINE Nadia	Pédiatrie	SERGHINI Issam	Anesthésie-Réanimation
EL KHADER Ahmed	Chirurgie générale	TAZI Mohamed Illias	Hématologie- clinique
EL KHAYARI Mina	Réanimation médicale	TOURABI Khalid	Chirurgie réparatrice et plastique
EL MEZOUARI El Moustafa	Parasitologie Mycologie	ZAHLANE Kawtar	Microbiologie - virologie

EL MGHARI TABIB Ghizlane	Endocrinologie et maladies métaboliques	ZAOUI Sanaa	Pharmacologie
EL OMRANI Abdelhamid	Radiothérapie	ZARROUKI Youssef	Anesthésie-Réanimation
FADILI Wafaa	Néphrologie	ZEMRAOUI Nadir	Néphrologie
FAKHIR Bouchra	Gynécologie-obstétrique	ZIADI Amra	Anesthésie - réanimation
FAKHRI Anass	Histologie-embryologie cytogénétique	ZIDANE Moulay Abdelfettah	Chirurgie Thoracique

Professeurs Assistants

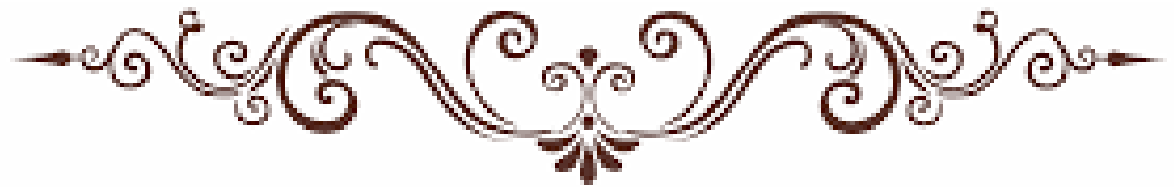Nom et Prénom	Spécialité	Nom et Prénom	Spécialité
ABDELFTTAH Youness	Rééducation et Réhabilitation Fonctionnelle	ELOUARDI Youssef	Anesthésie réanimation
ABDOU Abdessamad	Chiru Cardio vasculaire	ELQATNI Mohamed	Médecine interne
AIT ERRAMI Adil	Gastro-entérologie	ESSADI Ismail	Oncologie Médicale
AKKA Rachid	Gastro - entérologie	FDIL Naima	Chimie de Coordination Bio-organique
ALAOUI Hassan	Anesthésie - Réanimation	FENNANE Hicham	Chirurgie Thoracique
AMINE Abdellah	Cardiologie	GHOZLANI Imad	Rhumatologie
ARABI Hafid	Médecine physique et réadaptation fonctionnelle	HAJJI Fouad	Urologie
ARSALANE Adil	Chirurgie Thoracique	HAMMI Salah Eddine	Médecine interne
ASSERRAJI Mohammed	Néphrologie	Hammoune Nabil	Radiologie
AZIZ Zakaria	Stomatologie et chirurgie maxillo faciale	JALLAL Hamid	Cardiologie
BAALLAL Hassan	Neurochirurgie	JANAH Hicham	Pneumo- phtisiologie
BABA Hicham	Chirurgie générale	LAFFINTI Mahmoud Amine	Psychiatrie
BELARBI Marouane	Néphrologie	LAHLIMI Fatima Ezzahra	Hématologie clinique
BELFQUIH Hatim	Neurochirurgie	LALYA Issam	Radiothérapie

BELGHMAIDI Sarah	Ophthalmologie	LOQMAN Souad	Microbiologie et toxicologie environnementale
BELHADJ Ayoub	Anesthésie-Réanimation	MAHFOUD Tarik	Oncologie médicale
BELLASRI Salah	Radiologie	MILOUDI Mohcine	Microbiologie - Virologie
BENANTAR Lamia	Neurochirurgie	MOUNACH Aziza	Rhumatologie
BENNAOUI Fatiha	Pédiatrie	NAOUI Hafida	Parasitologie Mycologie
BOUCHENTOUF Sidi Mohammed	Chirurgie générale	NASSIH Houda	Pédiatrie
BOUKHRIS Jalal	Traumatologie – orthopédie	NASSIM SABAH Taoufik	Chirurgie Réparatrice et Plastique
BOUTAKIOUTE Badr	Radiologie	NYA Fouad	Chirurgie Cardio - Vasculaire
BOUZERDA Abdelmajid	Cardiologie	OUEIRAGLI NABIH Fadoua	Psychiatrie
CHETOUI Abdelkhalek	Cardiologie	OUMERZOUKJawad	Neurologie
CHETTATI Mariam	Néphrologie	RAISSI Abderrahim	Hématologie clinique
DAMI Abdallah	Médecine Légale	REBAHI Houssam	Anesthésie - Réanimation
DOUIREK Fouzia	Anesthésie-Réanimation	RHARRASSI Isam	Anatomie-pathologique
EL- AKHIRI Mohammed	Oto- rhino- laryngologie	SAOUAB Rachida	Radiologie
EL AMIRI My Ahmed	Chimie de Coordination bio-organique	SAYAGH Sanae	Hématologie
EL FAKIRI Karima	Pédiatrie	SEBBANI Majda	Médecine Communautaire (médecine préventive, santé publique et hygiène)
EL HAKKOUNI Awatif	Parasitologie mycologie	TAMZAOURTE Mouna	Gastro - entérologie
EL HAMZAOUI Hamza	Anesthésie Réanimation	WARDA Karima	Microbiologie
EL KAMOUNI Youssef	Microbiologie Virologie	ZBITOU Mohamed Anas	Cardiologie
ELBAZ Meriem	Pédiatrie	ELOUARDI Youssef	Anesthésie réanimation

LISTE ARRÊTÉE LE 22/04/2019



DEDICACES



*Je me dois d'avouer pleinement
ma reconnaissance à toutes les personnes qui
m'ont aimée, qui m'ont soutenue et su me hisser vers le
haut pour atteindre mon objectif. C'est avec amour, respect
et gratitude que*



Je dédie cette Thèse...



A Allah

Le tout puissant

Qui m'a inspiré

Qui m'a guidé dans le bon chemin

Je vous dois ce que je suis devenue

Louanges et remerciements

Pour votre clémence et miséricorde

A mes très chers parents :

Le formidable Abderrazik AFIF et l'adorable Bouchra Majdi

Autant de phrases aussi expressives soient-elles ne pourraient suffire pour vous exprimer ce que vous comptez pour moi ni ce que vous représentez dans ma vie. Ce que je suis aujourd'hui est le fruit des sacrifices que vous avez consentis pour mon éducation et ma formation. C'est grâce à vous que je suis là et que j'ai pu tracer mes chemins vers la réussite. Vous m'avez toujours soutenue et vous n'avez jamais cessé de m'encourager et de prier pour moi.

On dit qu'on ne choisit pas nos parents, mais si j'avais eu le choix je vous aurais choisis sans hésitation. Vous êtes et vous resterez ma source de joie et de bonheur. Je ne pourrai jamais vous remercier assez. Je ferai de mon mieux de rester votre fierté et ne jamais vous décevoir.

Cher père, chère mère, que ce travail soit un hommage aux énormes sacrifices que vous vous êtes imposés afin d'assurer mon bien être, et qu'Allah puisse m'aider pour rendre un peu soit-il de ce que vous m'avez donnée.

Que le bon Dieu vous préserve en bonne santé et vous accorde une longue vie pleine de bonheur.

Sans vous je ne suis rien.

Je vous aime.



A mes chères sœurs: Oumaima et Soumaya

Aucun mot ne sera aussi expressif pour vous affirmer le degré d'amour, d'attachement et d'affection que je porte pour vous. La vie m'a fait un très beau cadeau en faisant de vous mes deux petites sœurs. J'espère que je remplis correctement le rôle de grande sœur.

Mes deux chéries, je vous dédie ce travail en témoignage des liens qui nous unissent, ainsi je vous souhaite une vie pleine de bonne santé, bonheur et de succès et que le bon Dieu vous protège et vous aide à réaliser vos rêves.

Je vous aime.

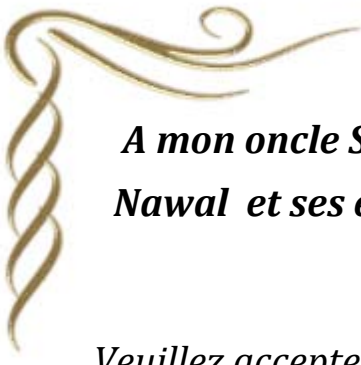
A la mémoire de mes grands-parents

J'aurais bien voulu que vous soyez parmi nous en ce jour mémorable. Vous êtes et vous resterez pour toujours graver dans mon esprit et mon cœur. Que dieu, le miséricordieux vous accueille dans son éternel paradis

Azizi : *l'éducation de mon père ainsi que mes oncles et tantes a toujours reflété votre sagesse et noblesse.*

Baba Sidi, Mama Aziza, Mama Habiba : *vos pertes l'un après l'autre ont laissé un vide dans ma vie. Votre bénédiction, vos prières m'ont été toujours précieuses, vous avez donné un goût à mon enfance. Mes souvenirs avec vous sont une source de bonheur.*

Que dieu, le miséricordieux vous accueille tous dans son éternel paradis.



A mon oncle Salah et son épouse Meryem, oncle Mohamed et son épouse Nawal et ses enfants, oncle Brahim et son épouse Nezha et ses enfants et mon oncle Oussama.

Veillez accepter l'expression de ma profonde gratitude pour votre bonté, amour et vos encouragements. Aucune dédicace ne saurait exprimer la profonde affection que je ne cesserai de porter à chacun d'entre vous. Que Dieu vous procure bonne santé et longue vie pleine de bonheur et de joie.

A ma tante Jamila, son époux oncle Lhabib et mes chers cousins : Fatima-zahra, Otmane et Mehdi.

Je vous serai toujours reconnaissante pour votre soutien ainsi qu'à l'ambiance familiale et conviviale que vous m'avez procurée tout au long de mon parcours en médecine.

J'espère que vous trouverez à travers ce travail l'expression de mes sentiments les plus chaleureux. Que Dieu vous garde et vous procure santé et bonheur.

A mes chers oncles : Si Mohamed, Abdellatif, Abdessadek, Fouad et SidiAhmed, leurs adorables femmes

A mes adorables tantes Oumhani et Fatima, leurs chers conjoints.

*Je suis vraiment très fière d'appartenir à cette famille.
En témoignage de ma reconnaissance, mon profond amour et du respect que je porte à votre égard je vous dédie ce travail,
et je prie Dieu de vous accorder longue vie, santé et bonheur.*



A tous mes chers cousins et cousines et leurs petites familles.

*Pour tous les agréables souvenirs partagés avec chacun
d'entre vous ainsi l'attachement qui nous uni,
je vous dédie ce travail, et je prie Dieu de vous accorder santé,
bonheur et succès.*

A mes chères amies et sœurs : Zineb Ait Si Ali, Hajar Arabi et Sarrah Amine

*Ensemble on a pu partager nos joies et succès et dépasser nos problèmes et
peines. Dans le meilleur et le pire. Pour tout l'amour que vous m'apportez, et
tout le bonheur que j'ai de vous avoir dans ma vie. Merci pour Ces huit années
que grâce à votre compagnie, ont été moins pénibles.*

Merci d'avoir toujours été là.

*En souvenir des moments agréables passés ensemble et de nos souvenirs, je vous
souhaite une longue vie pleine de bonne santé, bonheur, prospérité et beaucoup
de réussite pour la suite.*

A ma chère amie et sœur : Soukaina El Aziz :

*Merci d'être présente à chaque moment dont je t'en avais besoin, qu'Allah nous
laisse unies. Je te souhaite une longue vie pleine de bonheur et de réussite.*



A mes chères amies et sœurs :

***Lamiaa Abbassi, Saadia Ait Oufkir, Btissam Ait Boucetta,
Asmaa Ait Mehdi, Meryem Akensous, Fatima-zahra Aboutarik, Sabira
Aachchak, Mounia Sidki, Ihsan Asrir, Rania Errami, ikram Berramou,...***

Ainsi qu'à tous mes collègues et ami(e)s :

*Merci pour tous ces moments de joie si agréables que nous avons partagés
ensemble durant toutes ces années*

*En témoignage de notre sacrée amitié, je vous dédie ce travail et je vous souhaite
une vie pleine de santé et de bonheur. Que notre amitié dure pour toujours*

A tous mes ami(e) d'enfance et d'étude :

*Pour tous les beaux souvenirs et les bons moments que nous avons passés
ensemble, je vous souhaite tout le bonheur du monde.*

***A mes professeurs de l'école primaire, du collège, du lycée et de la faculté
de médecine de Marrakech.***

***A tous ceux ou celles qui me sont cher(e)s et que j'ai omis involontairement
de citer***

Je vous dédie ce travail en guise d'estime



REMERCIEMENTS





A notre maître et président de thèse : le professeur SAID YOUNOUS

Vous nous avez fait le grand honneur en acceptant de présider le jury de cette thèse et nous vous remercions de la confiance que vous avez bien voulu témoigner.

Vos qualités humaines et professionnelles sont pour nous un exemple à suivre. Nous vous prions de trouver dans ce travail le témoignage de notre reconnaissance et l'assurance de nos sentiments respectueux.

A notre maître et rapporteur de thèse : le professeur MOHAMED OULAD SAIAD

Votre dévouement au travail, votre grand savoir et votre modestie imposent le respect et représentent le model que nous serons toujours heureux de suivre. Vos qualités professionnelles et humaines nous ont toujours suscité en nous une grande estime.

Veillez trouver ici, l'expression de notre grande estime et de nos sentiments les plus dévoués.



A notre maître et juge : le professeur MOUNIR BOURROUSS

Nous vous sommes infiniment reconnaissants du grand honneur que vous nous faites en acceptant de juger notre travail.

Vous nous avez reçus en toutes circonstances avec sympathie et bienveillance. Veuillez trouver ici, cher maître l'assurance de notre reconnaissance et de notre profond respect.

A notre maître et juge : le professeur KAMILI EL OUAFI EL AOUNI

Nous vous remercions de nous avoir honorés par votre présence.

Il m'est particulièrement agréable de vous exprimer ma profonde gratitude et ma grande estime. Ainsi, je vous remercie pour votre sympathie et votre bienveillance.

Veuillez accepter, cher maître, dans ce travail l'assurance de notre estime et notre profond respect.

A notre maître et juge : le professeur GHIZLANE DRAISS

C'est un grand honneur pour nous de vous avoir comme membre de ce jury.

Nous avons pu apprécier l'étendue de vos connaissances et vos grandes qualités humaines.

Veuillez trouver ici, cher maître, le témoignage de notre grande gratitude et haute considération.

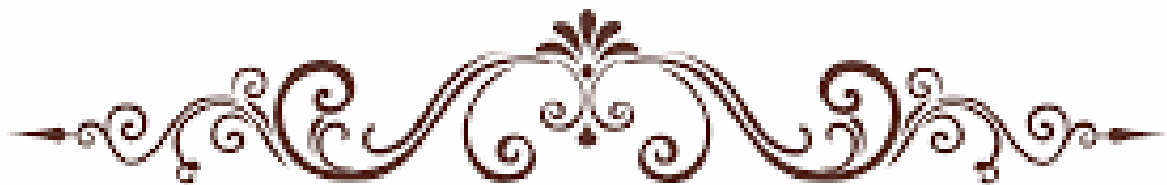

PLAN



PLAN :

INTRODUCTION.....	1
MATERIEL DE TRAVAIL	4
STRUCTURE DU CD :	6
I) PAGE D'ACCUEIL :.....	7
II) PAGE DE SOMMAIRE :.....	8
III) PRINCIPALES URGENCES VISCERALES PEDIATRIQUES.....	9
IV) CAS CLINIQUES	13
CONCLUSION	16
BIBLIOGRAPHIE.....	18



INTRODUCTION



Les urgences chirurgicales pédiatriques regroupent un ensemble de situations pathologiques de survenue brutale et récente, nécessitant une évaluation diagnostique et un traitement chirurgical rapide.

Les urgences chirurgicales néonatales, sont dominées par les malformations congénitales qui peuvent être évidentes dès la naissance rendant ainsi le diagnostic aisé. Cependant, certaines malformations doivent être dépistées systématiquement à la salle de naissance avant l'installation des signes cliniques, permettant ainsi une meilleure prise en charge thérapeutique.

La douleur abdominale aigue, motif très fréquent en consultation dans la pratique courante hospitalière, constitue un symptôme principal des urgences chirurgicales abdominales. Ses étiologies sont multiples liées à des affections abdominales mais aussi extra abdominales.

La démarche diagnostique repose essentiellement et avant tout sur l'interrogatoire et l'examen clinique. La prescription des examens complémentaires doit être pertinente, et d'autant plus réfléchie que la situation est urgente.

La prise en charge du patient doit être globale et pluridisciplinaire faisant appel à un partenariat entre les différents soignants. Des décisions thérapeutiques médicales ou chirurgicales peuvent être prises parfois dès la phase initiale de la prise en charge aux urgences. Cet instant n'est pas l'affaire de chirurgien seulement, il concerne tout médecin ayant accueilli le patient.

Nous avons dénombré dans ce CD-ROM une vingtaine de situations pathologies traitant les urgences les plus fréquentes en matière de chirurgie viscérale pédiatrique, en abordant les différentes étapes de prise en charge depuis l'anamnèse jusqu'à la conduite thérapeutique. Permettant d'obtenir une compétence de haut niveau aux médecins et aux jeunes praticiens qui se trouvent confrontés à ces situations lors de leur pratique quotidienne aux urgences.



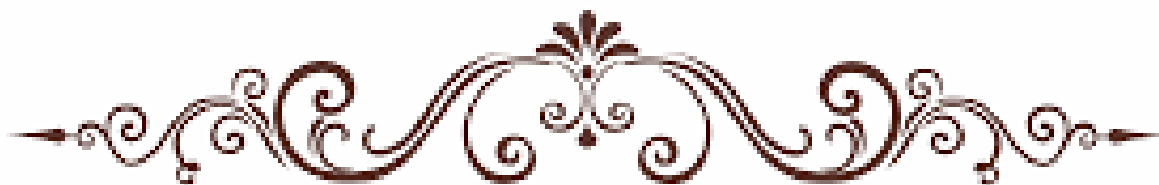
MATERIEL



I) Matériel de travail:

La documentation utilisée dans ce travail provient essentiellement des articles scientifiques récents (cités dans la bibliographie) et de cours.

L'iconographie, quant à elle, provient essentiellement du service de chirurgie pédiatrique du centre hospitalier universitaire de Marrakech Mohammed VI ainsi que de certains articles scientifiques.



STRUCTURE

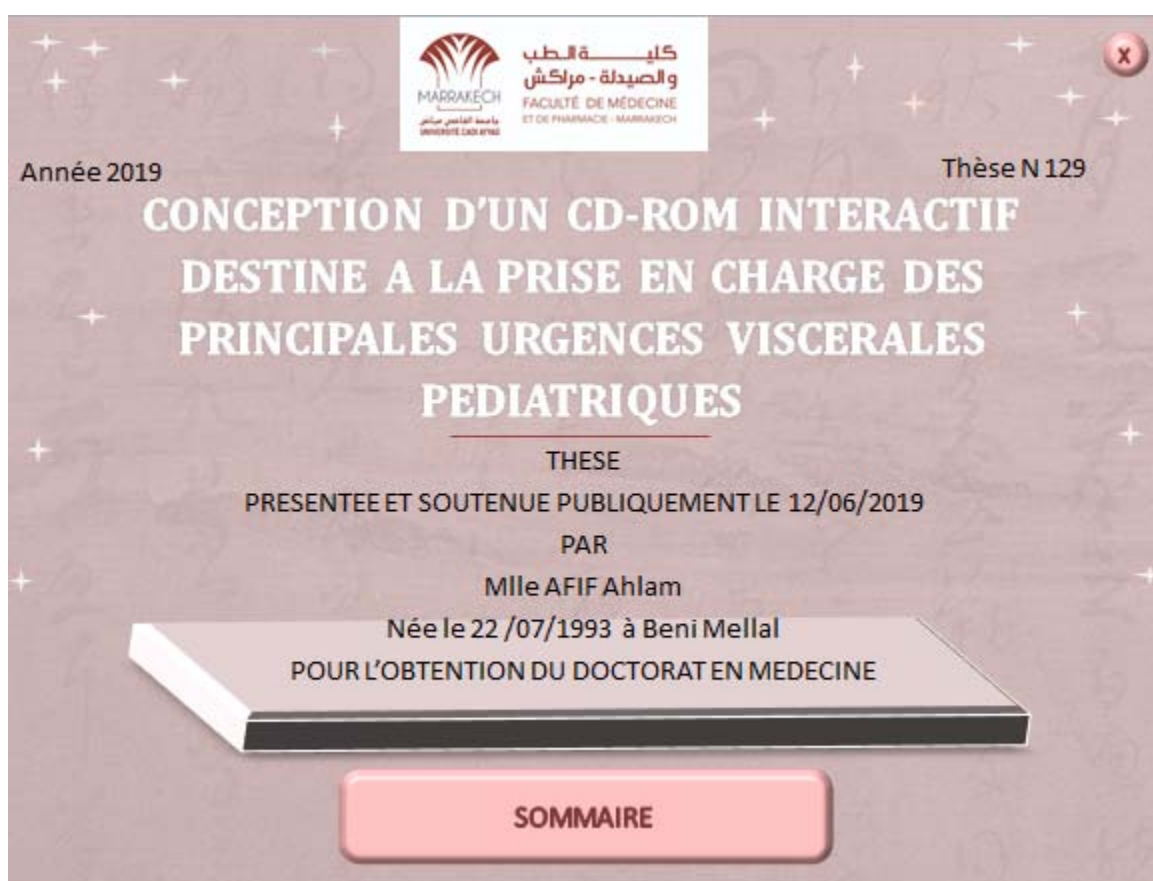

I) PAGE D'ACCUEIL :

Cet écran apparaît dès l'ouverture du contenu du CD, affichant le titre de la thèse, la date ainsi que des informations sur l'auteur.

En bas, se trouve le bouton « SOMMAIRE » qui permet l'accès par un clic à la page de sommaire.

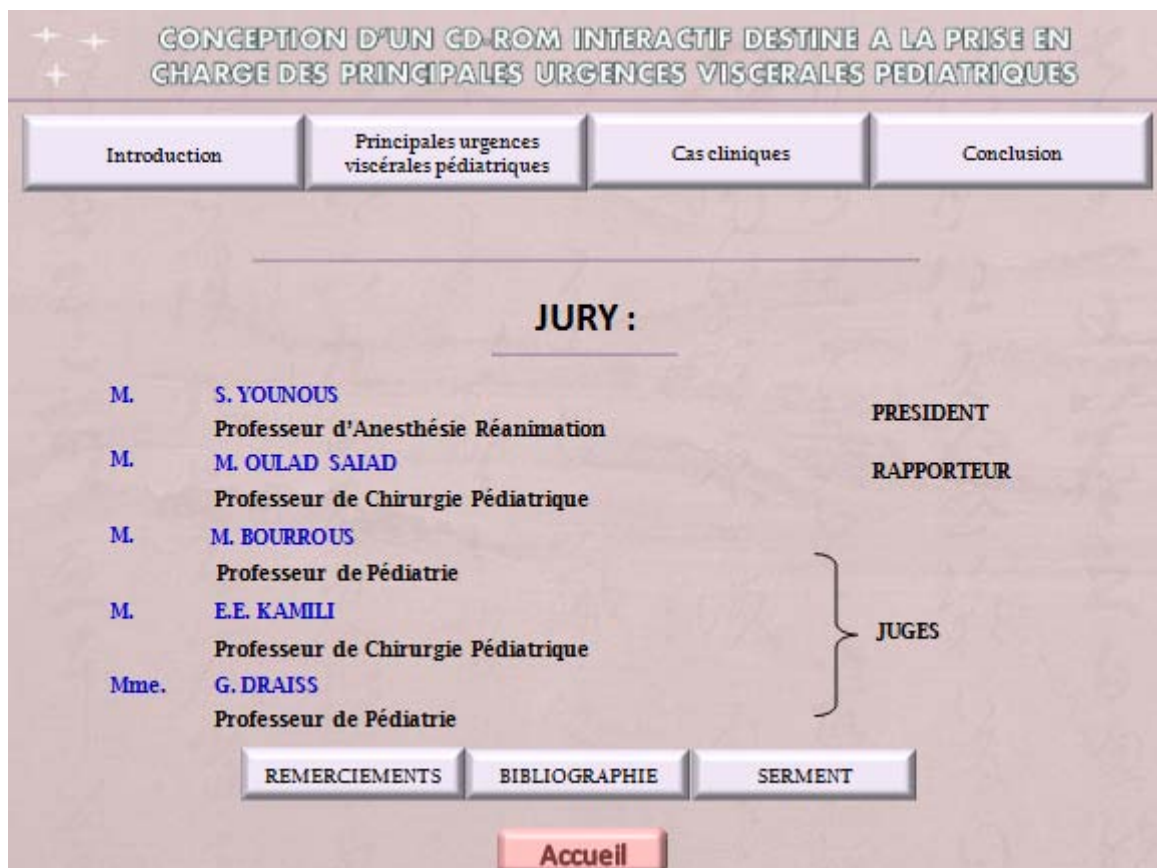
Pour quitter le contenu du CD, il suffit de cliquer sur le bouton rond en haut et à droite de l'accueil ou sur le bouton « ECHAP » du clavier.



II) PAGE DE SOMMAIRE :

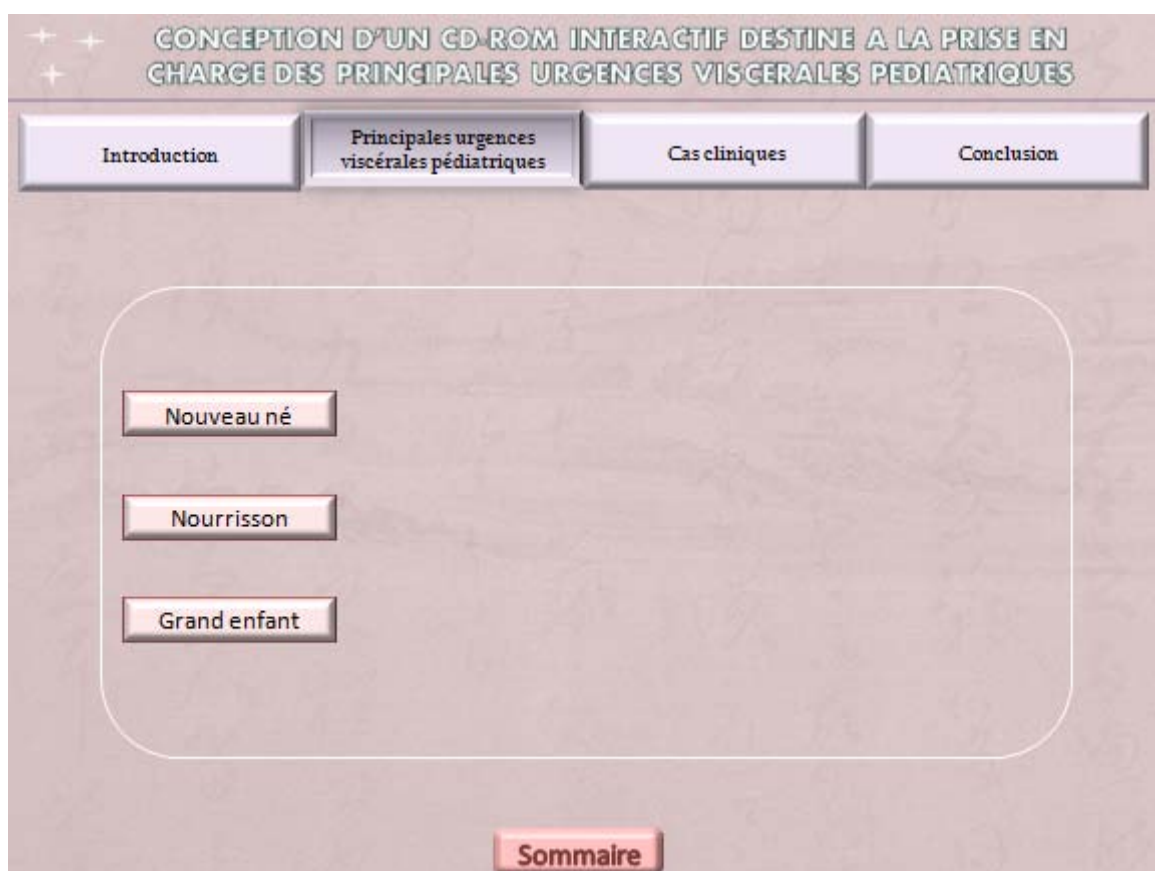
Elle contient :

- Une partie supérieure comportant les 4 principaux boutons (Introduction, Principales urgences viscérales pédiatriques, Cas cliniques et Conclusion) qui sont visibles sur tous les autres écrans.
- Une partie inférieure contenant 3 boutons accessoires (Remerciement, Bibliographie et Serment) accessibles uniquement depuis cet écran. Au-dessous, on trouve le bouton « Accueil » qui nous fait revenir à la page d'accueil.



III) PRINCIPALES URGENCES VISCERALES PEDIATRIQUES :

Ce chapitre permet d'aborder les principales urgences viscérales pédiatriques en les répartissant par tranches d'âge en 3 compartiments : Nouveau-né, nourrisson et grand-enfant.

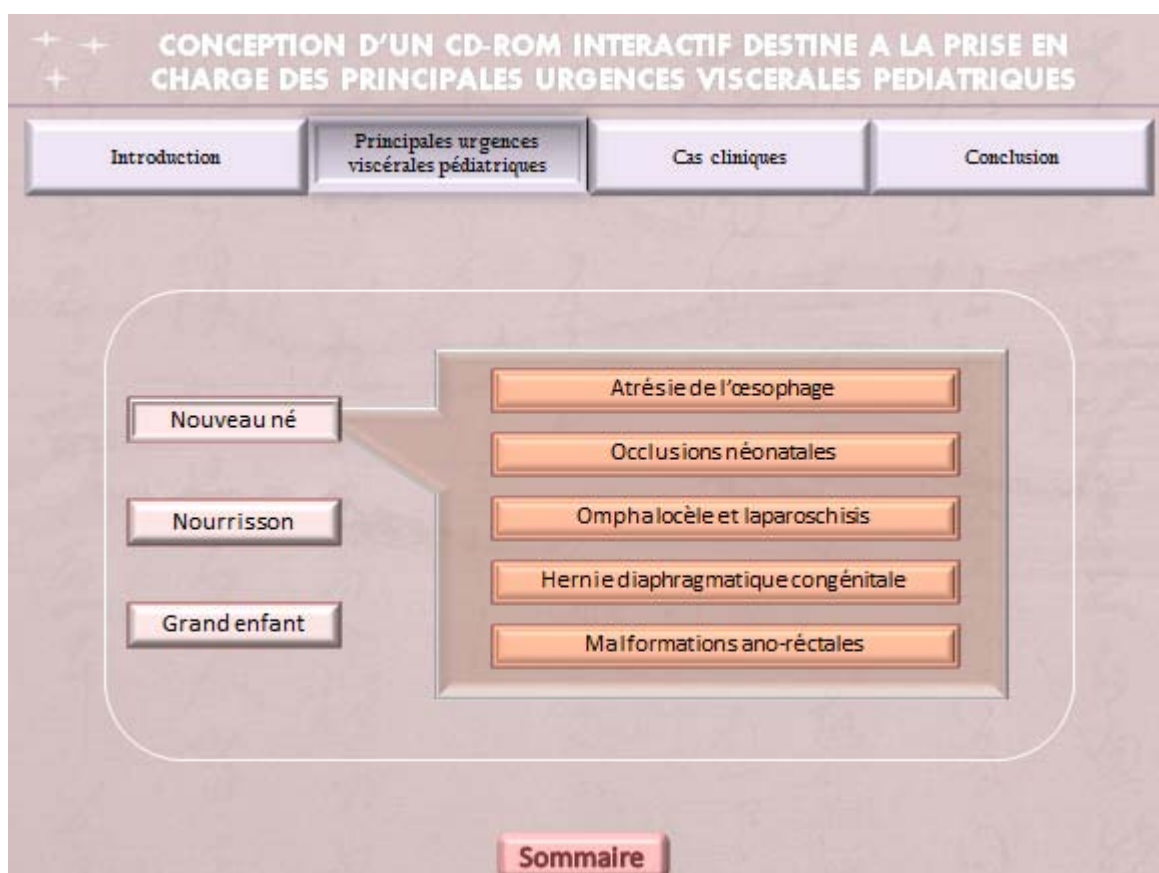


Chaque bouton permet d'accéder aux urgences les plus fréquentes de la tranche d'âge concernée.

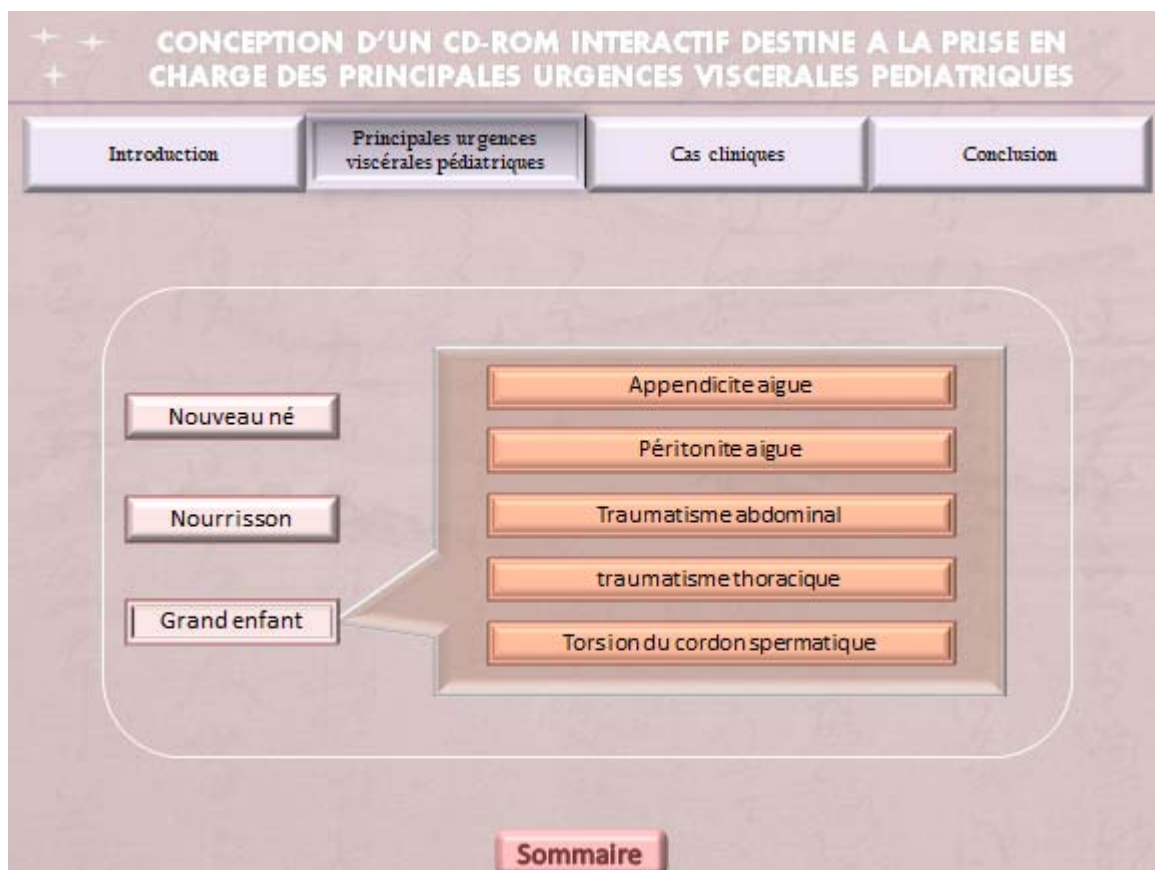
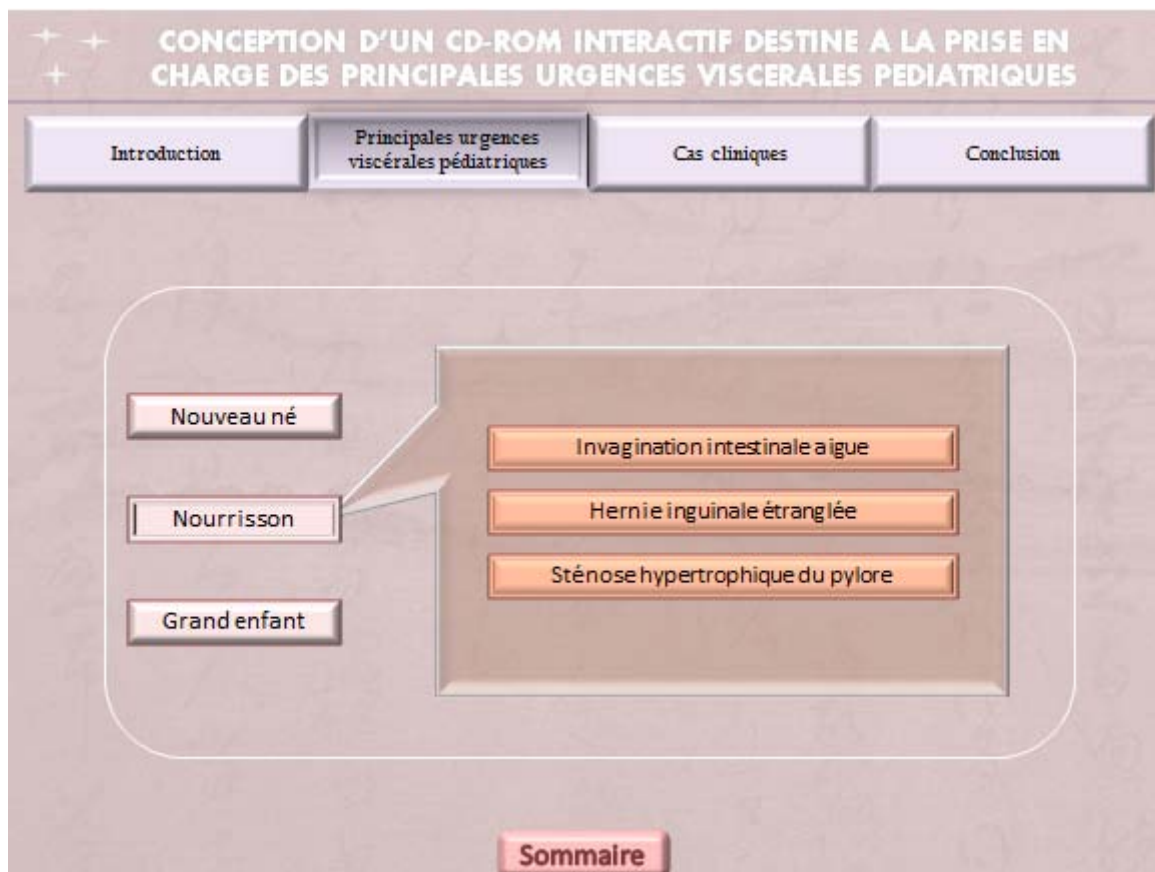
Le bouton « Sommaire » permet de revenir à chaque fois à la page de sommaire.

CONCEPTION D'UN CD ROM INTERACTIF DESTINE A LA PRISE EN CHARGE DES PRINCIPALES URGENCES VISCERALES PEDIATRIQUES

Ainsi : nous avons évoqué 5 urgences chez le nouveau-né, 3 chez le nourrisson et 5 chez le grand-enfant.



CONCEPTION D'UN CD ROM INTERACTIF DESTINE A LA PRISE EN CHARGE DES PRINCIPALES URGENCES VISCERALES PEDIATRIQUES



Un paragraphe descriptif et présentatif apparaît en cliquant sur chaque urgence.

Pour revenir à la page des urgences par tranche d'âge, il suffit de cliquer sur le paragraphe ou sur le bouton contenant le titre de l'urgence.

The screenshot displays the main menu of the interactive CD-ROM. The title bar reads 'CONCEPTION D'UN CD-ROM INTERACTIF DESTINE A LA PRISE EN CHARGE DES PRINCIPALES URGENCES VISCERALES PEDIATRIQUES'. The menu includes four buttons: 'Introduction', 'Principales urgences viscérales pédiatriques', 'Cas cliniques', and 'Conclusion'. The 'Principales urgences viscérales pédiatriques' button is selected, leading to a detailed page for 'Atrésie de l'œsophage'. This page contains a list of bullet points describing the condition, its classification into five types, and diagnostic methods. A 'Sommaire' button is located at the bottom of the page.

CONCEPTION D'UN CD-ROM INTERACTIF DESTINE A LA PRISE EN CHARGE DES PRINCIPALES URGENCES VISCERALES PEDIATRIQUES

Introduction Principales urgences viscérales pédiatriques Cas cliniques Conclusion

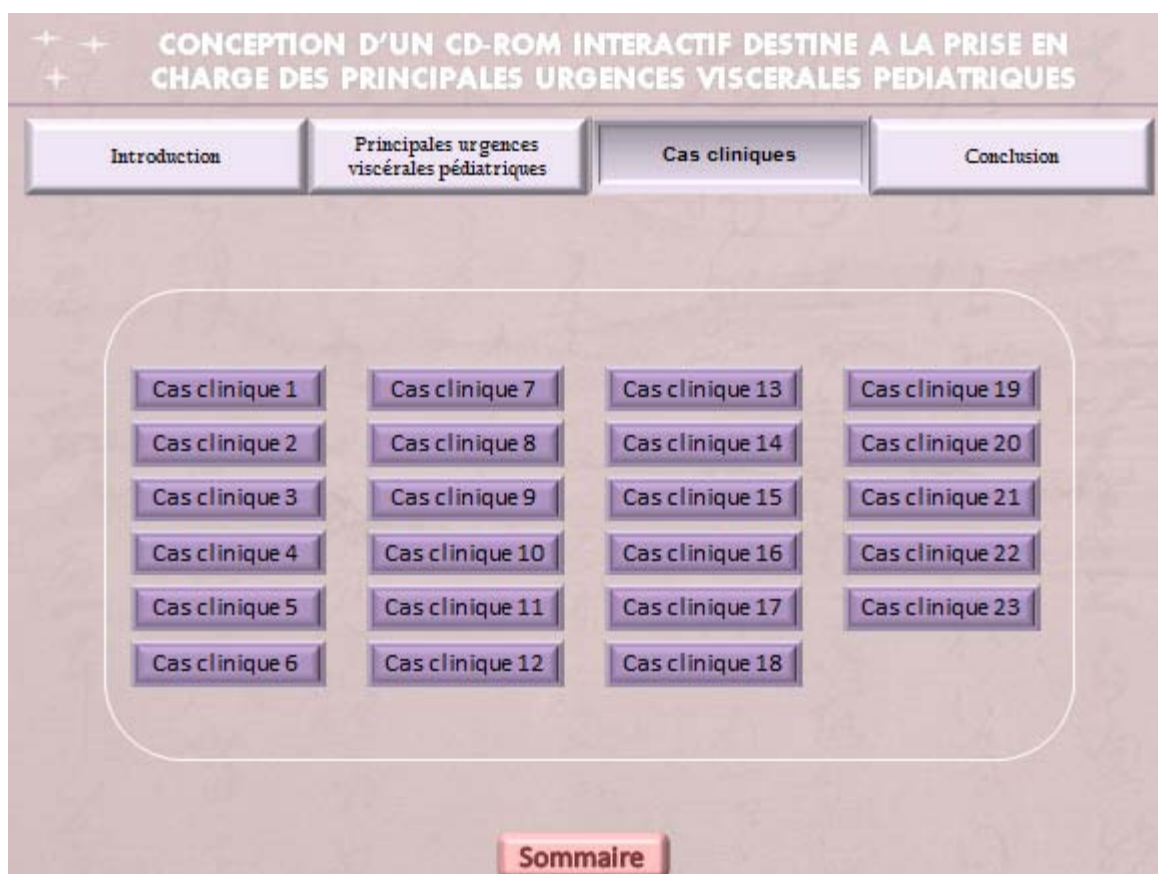
Atrésie de l'œsophage

- L'atrésie de l'œsophage est caractérisée par une interruption de continuité de l'œsophage formant ainsi 2 culs de sac, souvent associée à une fistule trachéo-œsophagienne.
- C'est une malformation congénitale incompatible avec la vie, survenant entre le 19^e et le 26^e jour de gestation.
- Cette malformation peut être isolée ou associée à d'autres malformations dans le cadre du syndrome VACTERL.
- **Classification :**
 - Type 1 : Atrésie de l'œsophage isolée, sans fistule oeso-trachéale.
 - Type 2 : Atrésie avec fistule trachéo-œsophagienne sur le CDS proximal.
 - Type 3 : Atrésie avec fistule trachéo-œsophagienne sur le CDS distal.
 - Type 4 : Atrésie avec fistule trachéo-œsophagienne proximale et distale.
 - Type 5 : Correspond à une fistule oesotrachéale isolée ; le segment œsophagien où s'abouche la fistule peut être le siège d'une sténose congénitale.
- Le diagnostic positif peut être évoqué par une échographie pré-natale devant certains signes évocateurs.
- En post-natal, le diagnostic doit être de découverte systématique avant l'installation des signes d'appel.
- L'épreuve à la sonde doit être effectuée systématiquement chez tout nouveau-né à la salle de naissance.

Sommaire

IV) CAS CLINIQUES :

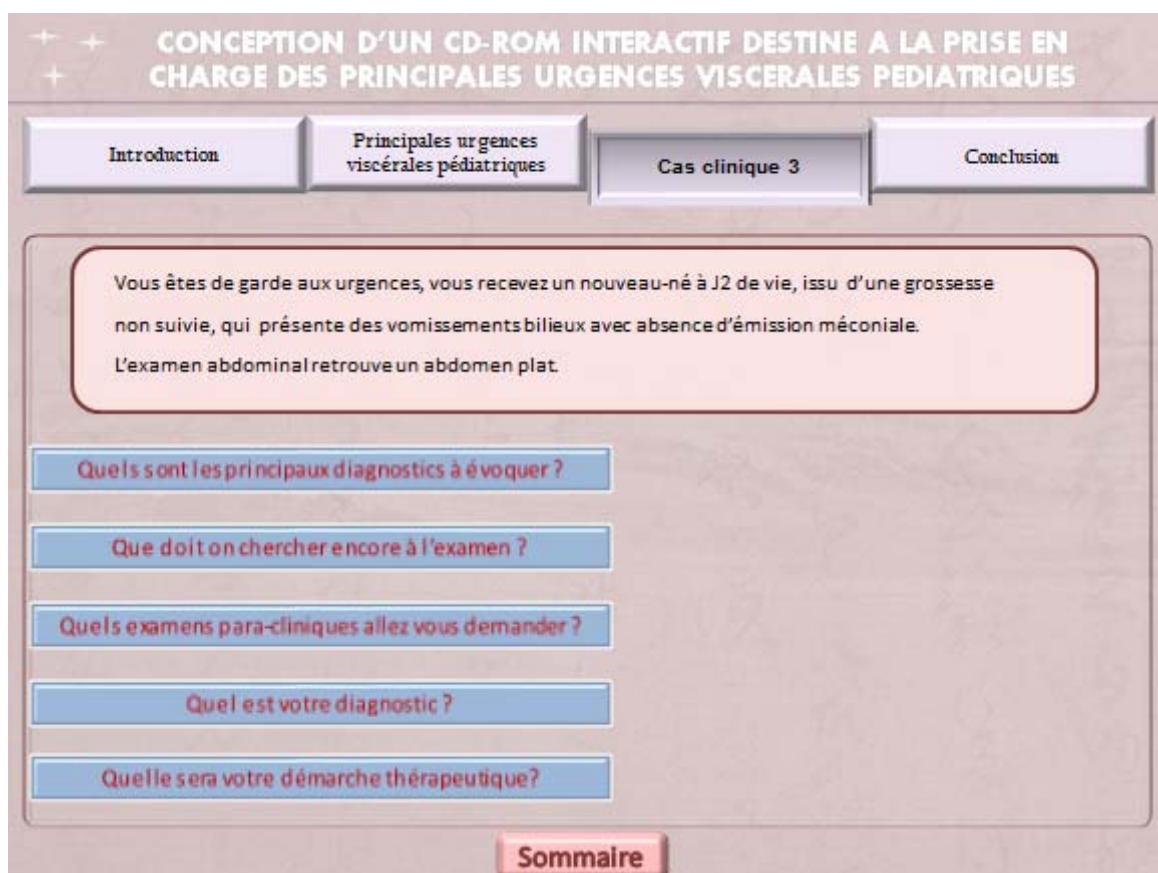
Ce chapitre, accessible à partir du 3^{ème} bouton de la barre de menu en haut, correspond à la partie la plus importante du CD-ROM, permettant l'accès aux 23 cas cliniques (à travers un clic sur le texte).



En cliquant sur un cas clinique, la page principale apparaîtra contenant l'énoncé du cas clinique ainsi que ses questions.



Chaque cas clinique comprend généralement 5 questions :

- 1- Quels sont les principaux diagnostics à évoquer ? Ou quel est le diagnostic à évoquer en 1^{ère} intention ?
- 2- Que doit-on chercher encore à l'examen clinique ?
- 3- Quels examens paracliniques allez-vous demander ?
- 4- Quel est votre diagnostic ?
- 5- Quelle sera votre démarche thérapeutique ?



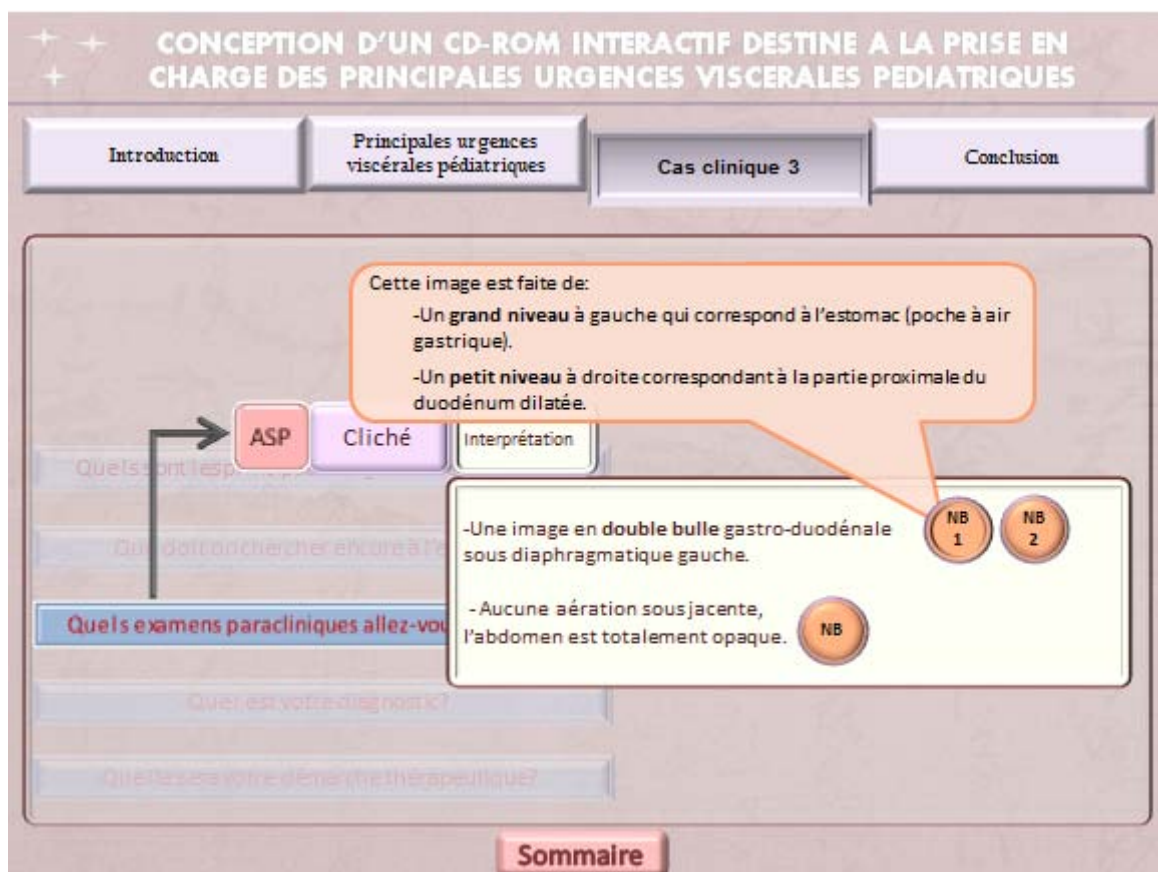
Chaque question est cliquable, donnant accès aux réponses qui peuvent aussi être cliquables.

Le 3^{ème} bouton de la barre d'enhaut « cas clinique » permet le retour à la page initiale du cas clinique contenant l'énoncé.

Le bouton rond et orange   affiche un commentaire, une remarque, une note ou une explication.

Chaque bouton cliquable permettant l'affichage d'une réponse ou d'une explication devient cliquable pour la masquer.

Le bouton « Sommaire » permet lors de la navigation dans le cas clinique le retour à la page principale contenant les liens vers les 23 cas cliniques.





CONCLUSION

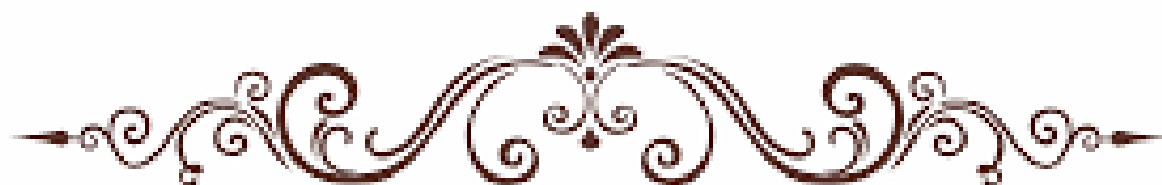

L'enfant (en particulier le nouveau-né et le nourrisson) n'est pas seulement un adulte en miniature; c'est un organisme en tout début de croissance et d'adaptation. La plupart des pathologies chirurgicales pédiatriques sont très spécifiques et différentes de celles de l'adulte.

Un diagnostic plus précoce et une prise en charge initiale plus prompte constituent des facteurs d'amélioration du pronostic des urgences chirurgicales viscérales, ainsi à partir de cette phase initiale de la prise en charge en urgence que va souvent dépendre le résultat. L'enjeu majeur est de ne pas passer à côté d'une urgence chirurgicale ou médicale. Toute détresse vitale impose une prise en charge immédiate.

Tout médecin doit avoir une attitude pratique face à n'importe quelle situation d'urgence. Ainsi, ce CD-ROM vise à détailler la démarche diagnostique et thérapeutique auprès des patients présentant une urgence viscérale chirurgicale.

Par son approche synthétique, à partir de différentes situations cliniques, le CD apporte des outils diagnostiques et thérapeutiques précis, accompagnés de messages pratiques pour attirer l'attention des lecteurs sur des erreurs à ne pas commettre et des attitudes à assurer.



BIBLIOGRAPHIE



S. Beaudoin

Atrésie de l'œsophage : comment améliorer le diagnostic ?

Journal de Pédiatrie et de Puériculture, Volume 31, Issue 4, September 2018, Pages 191–195

C. Garabedian, P. Vaast, J. Bigot, et Al

Atrésie de l'œsophage : prévalence, diagnostic anténatal et pronostic.

Journal de Gynécologie Obstétrique et Biologie de la Reproduction (2014)

F. Bousson, M. Leblanc

Chapitre 18: Pathologie du tube digestif

Le diagnostic prénatal en pratique, 2011, Pages 199–207

L. Fievet et al

Urgences chirurgicales du nouveau-né et du nourrisson

Journal de pédiatrie et de puériculture (2017), ,Pages 165–179

P. Bach–Segura, P. Droullé,

Imagerie du tube digestif fœtal

Gynécologie Obstétrique & Fertilité, October 2008, Zd : Elsevier Masson. Pages 950–968

L. Leflot et al

Pathologie de l'œsophage chez l'enfant,

EMC – Radiologie, October 2005, Pages 494–526

J. Alexandre et al

418: Malformations congénitales

Le tout en une révision IFSI, 2009, Pages 1224–1228

Lirussi Borgnon J, Sapin E.

Anomalies congenitales de l'oesophage.

EMC (Elsevier Masson SAS, Paris), Pédiatrie, 4-017-A-10, 2011.:

P. Bach–Séguraa, N. Belarbi.

Démarche diagnostique devant des vomissements du nouveau-né et du nourrisson. Journal de radiologie (2011). Ed : Masson ; **92**, 134–141

L. Fievet a et al

Urgences chirurgicales du nouveau-né et du nourrisson.

Journal de pédiatrie et de puériculture (2017). Ed : Elsevier Masson

N. AlouiKasbi, I Bellagha, A Hammou

Occlusion néonatale. Apport de l'imagerie.

Journal de Pédiatrie et de Puériculture, March 2004. Ed : Pages 112-119

D. Mitanchez

Chapitre 57 - Les malformations digestives.

Réanimation et Soins Intensifs en Néonatalogie, 2016. Pages 355- 360

VALAYER J

Malformations congénitales du duodénum et de l'intestin.

EMC Pédiatrie, 2006 [4-017-B-10]

F. Bargy, S. Beaudin,

Urgences chirurgicales du nouveau-né et du nourrisson.

EMC (Elsevier SAS, Paris), Pédiatrie, 4-002-S-75, 2006

S. Parat-Lesbros

Nouveau-né à risques-Pathologies néonatales fréquentes

In : Bourrillion A. pédiatrie pour le praticien. 6^{ème} Ed. Paris : Masson; 2011, 31-68.

T. Pennaforte et al

Hernie de coupole diaphragmatique : Devenir respiratoire et vasculaire pulmonaire

Revue des Maladies Respiratoires (2012) 29 , Pages 337-346

L. Storme, P. de Lagausie, A. Benachi

28: La hernie congénitale diaphragmatique: Physiopathologie et évidences pour la prise en charge

Néonatalogie : bases scientifiques, 2017, Pages 349-371

Fatimata Abass Dia

La hernie congénitale des coupoles diaphragmatiques chez l'enfant

Thèse de médecine n° 45, 2014 Marrakech

F. Bargy, S. Beaudoin

Urgences chirurgicales du nouveau-né et du nourrisson

EMC ;Pédiatr ,4-002-S-75 ,2006

Epicum , C. Barbeaux, A. Massart

Hernie diaphragmatique congénitale
Spécialisation Pédiatrie 2011–2012

C. Chardot , P. Montupet

Hernie diaphragmatique de l'enfant
Techniques chirurgicales– Appareil digestif (2006) 40–255

Kambire JL et al

Service de chirurgie générale au centre hospitalier universitaire de Ouahigouya
Mali Médical . 2017, Vol. 32 Issue 3, Page : 44–46

G. de Lamber et al

Invagination intestinale aiguë du nourrisson et de l'enfant
Journal de Pédiatrie et de Puériculture, Vol 28, Issue 3, June 2015, Pages 118–130

E. SAPIN*, L. JOYEUX

L'appendicite aiguë de l'enfant en 2008.
Archives de Pédiatrie 2008; 15: 550–552

F. Bretagnol, M. Zappa, Y. Panis

Place de l'imagerie dans le diagnostic d'appendicite aiguë
Journal de Chirurgie 2009 ; 146 : 8–11

Khemakhem et al.

Apport de l'échographie abdominale dans la prise de décision thérapeutique devant une
symptomatologie appendiculaire chez l'enfant. À propos de 266 cas.
Service de chirurgie pédiatrique B faculté de médecine Tunis ; 2012.

S. Branchereau

Appendicite aiguë
Urgences Pédiatriques (5e édition), 2018, 29, Pages 267–274

Kotobi H, et al

Appendicite aigue de l'enfant : ou en sommes-nous en 2014
Service de chirurgie pédiatrique viscérale et néonatale, hôpital Armand-Trousseau, Paris, Service
de chirurgie pédiatrique viscérale et urologique, CHI Robert-Ballanger, AULNAY-SOUS-BOIS.
Réalités Pédiatriques ;183–janvier 2014.

B. Blanc, M. Pocard

Techniques chirurgicales de l'appendicectomie pour appendicite aiguë
Journal de Chirurgie Viscérale (octobre 2009), Volume 146, n° 5S1, Pages 22–31

A. Martinot, S. Bontemps

Douleurs abdominales aiguës non traumatiques
Journal de Pédiatrie et de Puériculture, June 2018, Volume 31, Issue 3, Pages 146–153

D. Pateron, M. Raphaël, A. Trinh–Duc

Diagnostic des douleurs abdominales aiguës non traumatiques
Mega–Guide Pratique des Urgences (2e édition), Fiche 35, 2019, Pages 270–277

S. Chapelière et al

Échographie de l'appendicite chez l'enfant
Journal d'imagerie diagnostique et interventionnelle, Vol 1, Issue 5, October 2018, Pages 311–314

G. Podevinet Al

Appendicite et péritonite appendiculaire de l'enfant
EMC – Pédiatrie, Vol 2, Issue 3, August 2005, Pages 211–219

M. Hafid, M. Erraji, M. Kisra, F. Ettayebi

Les appendicites aiguës de l'enfant de moins de cinq ans : étude diagnostique
Journal de Pédiatrie et de Puériculture, Vol 22, Issue 1, February 2009, Pages 14–18

D. Pateron, M. Raphaël, A. Trinh–Duc

Fiche 38: Appendicite aiguë
Méga–Guide Pratique des Urgences, 2016, Pages 301–308

D.Pateron, M. Raphaël, A. Trinh–Duc

Fiche 36: Péritonites aiguës
Mega–Guide Pratique des Urgences (2e édition), 2019, Pages 278–282

J. Breaud, G. Glatz, A. Tran

Quoi de neuf dans... la prise en charge médicale de l'appendicite aiguë de l'enfant ?
Perfectionnement en Pédiatrie, Vol 1, Issue 1, March 2018, Pages 5–7

Mohamed HAMID

Prise en charge des invaginations intestinales aiguës chez le nourrisson et l'enfant à Marrakech.
Thèse de médecine N 77, 2011 Marrakech.

C. Baud et al

Invagination intestinale aiguë du nourrisson et de l'enfant
Feuillets de Radiologie, Vol 55, Issue 6, December 2015, Pages 336–358

S. Branchereau

31: Invagination intestinale aiguë
Urgences Pédiatriques (5e édition), 2018, Pages 278–282

C. Baud et al

Diagnostic échographique d'une invagination intestinale aiguë chez l'enfant et impact thérapeutique
Journal d'imagerie diagnostique et interventionnelle, May 2019

B. D. Kouamé Al.

Approches thérapeutiques des omphalocèles dans les pays en voie de développement : l'expérience du CHU de Yopougon, Abidjan, Côte-d'Ivoire,
Bull. Soc. Path. Exot 2003; 96 (4) : 302–305.

Kanté L et Al.

Omphalocele in General and Pediatric Surgery in Gabriel Touré.
Mali medical 2010 tome xxv n°3

BANKOLE SANNI R E et Al.

Les omphalocèles au centre hospitalier universitaire de Treichville d'Abidjan : aspects diagnostiques et thérapeutiques.
Annales de l'université d'Ouagadougou- Série D, vol. 004, Juin 2006.

M. MASSAOUDI REDOUAN

LA PRISE EN CHARGE DE L'OMPHALOCELE (A PROPOS DE 52 CAS)
Thèse Doctorat Médecine, Fès; 2017, n° 90.

P. GALINIER, O. ABBO, J. GUITARD

Chirurgie plastique et reconstructrice des parois et des confins Malformations congénitales de la paroi abdominale chez l'enfant
Elsevier Masson. 2009 – CHAPITRE 15

Binet A, et Al.

Place de l'expansion cutanée dans le traitement des séquelles pariétales des omphalocèles géantes.
Ann Chir Plast Esthet (2016),

P. Le Dosseur et al

Sténose hypertrophique du pylore du nourrisson

Journal de Pédiatrie et de Puériculture, Vol 22, Issues 7-8, Nov-Dec 2009, Pages 315-325

E. Dobremez et al

Sténose hypertrophique du pylore

EMC – Pédiatrie, Vol 2, Issue 4, November 2005, Pages 287-295

Sanaa LAATITIOUI

Sténose hypertrophique du pylore Prise en charge Expérience du CHU de Marrakech

Thèse médicale Marrakech, 2019, N°5

D. Pateron, M. Raphaël, A. Trinh-Duc

Fiche 36: Péritonites aiguës

Mega-Guide Pratique des Urgences (2e édition), 2019, Pages 278-282

S. Branchereau

32: Syndrome occlusif

Urgences Pédiatriques (5e édition), 2018, Pages 283-285

G. PODEVIN, N. KHEN-DUNLOP

Péritonite aiguë chez l'enfant

Collège Hospitalier et Universitaire de Chirurgie Pédiatrique, Novembre 2014

Y Harouna, G Vanneuville

La hernie inguinale en pratique pédiatrique

Archives de Pédiatrie, Vol 7, Issue 11, November 2000, Pages 1235-1237

P. Galinier, O. Bouali, M. Juricic

Hernie inguinale chez l'enfant : mise au point pratique

Archives de Pédiatrie, Vol 14, Issue 4, April 2007, Pages 399-403

P. Galinier et al

Pathologie urgente du processus péritonéovaginal chez l'enfant

EMC – Médecine, Vol 2, Issue 2, April 2005, Pages 215-223

G. Ngom et al

La pathologie non compliquée du canal péritonéovaginal à Dakar : à propos de 125 cas

Journal de Pédiatrie et de Puériculture, Vol 28, Issue 3, June 2015, Pages 114-117

F. Le Roux, A. Lipsker, S. Mesureur

Technique chirurgicale de la hernie inguinale chez l'enfant
Journal de Chirurgie Viscérale, Vol 153, Issue 2, April 2016, Pages 124–128

H. Y. H. Rantomalala, et Al

Les hernies inguinales étranglées chez l'enfant
Archives de Pédiatrie, Vol 12, Issue 3, March 2005, Pages 361–365

D. Pateron, M. Raphaël, A. Trinh–Duc

Fiche 55: Diagnostic d'une douleur scrotale aiguë
Mega–Guide Pratique des Urgences (2e édition), 2019, Pages 401–406

F. VARLET, J.P. CANARELLI, H. LARDY

Hernie pariétale chez l'enfant
Collège hospitalier et universitaire de chirurgie Pédiatrique, Novembre 2014

S. Bart, W. Djadoun

La torsion du testicule et la perte de chance, un cas d'école
Progrès en Urologie – FMC, In press, corrected proof, Available online 14 May 2019

J. Alexandre et al

622: Pathologie génito–scrotale
Le tout en un révisions IFSI, 2009, Pages 1779–1782

Laurent Sabbah

647: Pathologie génito–scrotale
Méga Guide STAGES IFSI (2e édition), 2015, Pages 1974–1978

Stephen M. Graham MD, John M. Gatti MD

Douleur testiculaire chez un jeune garçon
Santé inc. janvier / février 2011

A. Abergel, M. Allez, A. Amiot

Péritonite aiguë chez l'enfant et l'adulte
ABREGE D'HEPATO–GASTRO–ENTEROLOGIE ET DE CHIRURGIE DIGESTIVE, 3eme édition,
septembre 2015, Chapitre 34 – Item 352 – UE 11

F. Bastard · G. Podevin

Maladie de Hirschsprung, diagnostic et prise en charge actuelle
Colon Rectum, Lavoisier (2015), Vol: 9, Pages:149–154

F.Boman, L.Corsois, F.Paraf

Maladie de Hirschsprung : attitude pratique

Annales de Pathologie, Vol 24, Issue 6, December 2004, Pages 486–498

P. Philippe–Chomette, M. Peuchmaur, Y. Aigrain

Maladie de Hirschsprung chez l'enfant : diagnostic et prise en charge

Journal de Pédiatrie et de Puériculture, Volume 21, Issue 1, February 2008, Pages 1–12

L. Fourcade et al

Diagnostic et prise en charge de la maladie de Hirschsprung à la naissance

Archives de Pédiatrie, Vol 19, Issue 6, Supplement 1, June 2012, Pages h18–h19

K. Chaumoître, T. Merrot, P. Petit, M. Paniel

Particularités des traumatismes thoraciques et abdominaux chez l'enfant

Journal de Radiologie, Vol 89, Issue 11, Part 2, November 2008, Pages 1871–1888

C. Linard et al

Traumatisme abdominal mineur de l'enfant : protocole de prise en charge aux urgences

Journal Européen des Urgences et de Réanimation, Vol 24, Issue 1, March 2012, Pages 2–8

P. Taourel, et al

Traumatisme thoraco–abdominal : stratégie en imagerie

Journal de Radiologie, Volume 89, Issue 11, Part 2, November 2008, Pages 1833–1854

R. Jouffroy, N. Bourdaud, H. Cuttaree

Choc hémorragique après traumatisme abdominal grave chez l'enfant : savoir opter pour l'attitude interventionnelle chirurgicale

Annales Françaises d'Anesthésie et de Réanimation, Vol 29, Issue 5, May 2010, Pages 387–390

A Cotte et al

Prise en charge des traumatismes fermés de l'abdomen chez l'enfant

Archives de Pédiatrie, Volume 11, Issue 4, April 2004, Pages 327–334

P. Ortega Deballon et al

L'imagerie médicale dans la prise en charge non opératoire des traumatismes abdominaux

Journal de Chirurgie, Volume 143, Issue 4, July 2006, Pages 212–220

A. CHETIBI

TRAUMATISMES HÉPATIQUES DIAGNOSTIC ET TRAITEMENT

Faculté de médecine d'Alger, TRONC COMMUN DE CHIRURGIE GÉNÉRALE 1^{ère} année chirurgie générale, 08 Février 2015

N. Crespin et al

Imagerie des traumatismes fermés du thorax

Journal d'imagerie diagnostique et interventionnelle, Vol 1, Issue 4, September 2018, Pages 246-264

M. Raphaël, A. Trinh-Duc, D. Pateron,

Fiche 96: Traumatismes thoraciques

Mega-Guide Pratique des Urgences (2e édition), 2019, Pages 605-609

A. Ben Salem, H. Zrig, C. Hafsa

Occlusion néonatale par volvulus méésentérique

Archives de Pédiatrie, Vol 18, Issue 10, October 2011, Pages 1116-1117

R. Ramirez et al

Occlusion intestinale de l'enfant par malrotation intestinale isolée. À propos de 11 cas

Archives de Pédiatrie, Vol 16, Issue 2, February 2009, Pages 99-105

A. G. Le Bayon

Imagerie des malformations anorectales en période néonatale

Journal de Radiologie, Vol 91, Issue 4, April 2010, Pages 475-483

D. Comte, M. Renaux-Petel, A. Liard-Zmuda

SFCP CO-07 – Les malformations anorectales hautes, est-ce une question de technique chirurgicale ?

Archives de Pédiatrie, Vol 21, Issue 5, Sup 1, May 2014, Page 385

قسم الطبيبيج

أَسْمِ بِاللهِ الْعَظِيمِ

أَنْ أَرَأَيْتَ اللهُ فِي مِهْنَتِي.

وَأَنْ أَصْنُونَ حَيَاةَ الْإِنْسَانِ فِي كَأْفَةِ أَطْوَارِهَا فِي كُلِّ الظُّرُوفِ
وَالْأَحْوَالِ بَأَذَلِّهِ وَسُجِي فِي اسْتِنْقَاذِهَا مِنْ الْهَلَاكِ وَالْمَرَضِ
وَالْأَلَمِ وَالْقَلْبِ.

وَأَنْ أَحْفَظَ لِلنَّاسِ كَرَاحَتَهُمْ، وَأَسْتُرَ عَوْرَتَهُمْ، وَأَكْتُمُ سِرَّهُمْ.

وَأَنْ أَكُونَ عَلَى الدَّوَامِ مِنْ وَسَائِلِ رَحْمَةِ اللهِ، بِأَذَلِّ رِغَايَتِي الطَّبِيبَةِ
لِلْقَرِيبِ وَالْبَعِيدِ، لِلصَّالِحِ وَالطَّالِحِ، وَالصَّدِيقِ وَالْعَدُوِّ.

وَأَنْ أَتَلَبَّرَ عَلَى طَلَبِ الْعِلْمِ، أَسْتَجِرَّهُ بِنَفْعِ الْإِنْسَانِ .. لَا لِأَذَاهِ.

وَأَنْ أَوْقِرَ مَنْ عَلَّمَنِي، وَأَعْلَمَ مَنْ يَصَغُرَنِي، وَأَكُونَ أَخْتًا لِكُلِّ رَمِيلٍ فِي

الْمِهْنَةِ الطَّبِيبَةِ مُتَعَاوِنِينَ عَلَى الْبِرِّ وَالتَّقْوَى.

وَأَنْ تَكُونَ حَيَاتِي وَمِصْدَاقُ إِيمَانِي فِي سَبْزِي وَغَلَانِيَتِي،

نَفِيَّةً بِمَا يُشِينُهَا تَجَاهَ اللهِ وَرَسُولِهِ وَالْمُؤْمِنِينَ.

وَاللهِ عَلَى مَا أَقُولُ شَهِيدٌ

تصميم قرص مدمج تفاعلي حول كيفية التعامل مع حالات الطوارئ الجراحية الباطنية الرئيسية للأطفال

الأطروحة

قدمت و نوقشت علانية يوم 2019/06/12

من طرف

الآنسة عفيف أحلام

المزداة في 22 يوليوز 1993 ببني ملال

لنيل شهادة الدكتوراه في الطب

الكلمات الأساسية :

كيفية التعامل - الطفل - الطوارئ-الجراحة الباطنية

اللجنة:

الرئيس	س. يونس	السيد
	أستاذ في طب التخدير و الإنعاش	
المشرف	م. أولاد الصياد	السيد السيد
	أستاذ في جراحة الأطفال	
	م. بوالروس	السيد
	أستاذ في طب الأطفال	
الحكام	ا. ا. كاملي	السيدة
	أستاذ في جراحة الأطفال	
	غ. الضرايس	
	أستاذة في طب الأطفال	