



UNIVERSITE CADI AYYAD  
FACULTE DE MEDECINE ET DE PHARMACIE  
MARRAKECH

ANNEE 2010

THESE N° 100

# LE CERCLAGE DANS LES LUXATIONS ACROMIO-CLAVICULAIRES

---

THESE

PRESENTEE ET SOUTENUE PUBLIQUEMENT LE .../.../2010

PAR

Mlle. **Rabab MOUHOU**

Née le 10 Novembre 1982 à Khouribga

POUR L'OBTENTION DU DOCTORAT EN MEDECINE

---

MOTS CLES

Articulation acromio-claviculaire – Luxation – Cerclage

---

JURY

Mr. **M. LATIFI**

Professeur de Traumatologie – Orthopédie

PRESIDENT

Mr. **T. FIKRY**

Professeur de Traumatologie – Orthopédie

RAPPORTEUR

Mme. **N. MANSOURI**

Professeur agrégé en Chirurgie Maxillo-faciale

Mr. **H. SAIDI**

Professeur agrégé en Traumatologie – Orthopédie

Mr. **Y. NAJEB**

Professeur agrégé en Traumatologie – Orthopédie

JUGES

## SERMENT D'HIPPOCRATE

Au moment d'être admis à devenir membre de la profession médicale, Je m'engage solennellement à consacrer ma vie au service de l'humanité.

Je traiterai mes maîtres avec le respect et la reconnaissance qui leur sont dus.

Je pratiquerai ma profession avec conscience et dignité, la santé de mes malades sera mon premier but.

Je ne trahirai pas les secrets qui me seront confiés.

Je maintiendrai par tous les moyens en mon pouvoir l'honneur et les nobles traditions de la profession médicale.

Les médecins seront mes frères. Aucune considération de religion, de nationalité de race, aucune considération politique et sociale ne s'interposera entre mon devoir et mon patient.

Je maintiendrai strictement le respect de la vie humaine dès sa conception.

Même sous la menace, je n'userai pas de mes connaissances médicales d'une façon contraire aux lois de l'humanité.

Je m'y engage librement et sur mon honneur.

*Déclaration de Genève 1948*



*LISTE  
DESPROFESSEURS*

**UNIVERSITE CADI AYYAD**  
**FACULTE DE MEDECINE ET DE PHARMACIE**  
**MARRAKECH**

Doyen Honoraire

: Pr. Badie-Azzamann MEHADJI

**ADMINISTRATION**

Doyen

: Pr. Abdelhaq ALAOUI YAZIDI

Vice doyen

: Pr. Ahmed OUSEHAL

Secrétaire Général

: Mr. Azzeddine EL HOUDAIGUI

**PROFESSEURS D'ENSEIGNEMENT SUPERIEUR**

ABBASSI	Hassan	Gynécologie-Obstétrique A
AIT BENALI	Said	Neurochirurgie
ALAOUI YAZIDI	Abdelhaq	Pneumo-ptisiologie
ABOUSSAD	Abdelmounaim	Néonatalogie
BELAABIDIA	Badia	Anatomie-Pathologique
BOUSKRAOUI	Mohammed	Pédiatrie A
EL HASSANI	Selma	Rhumatologie

---

---

**Le cerclage dans les luxations acromio-claviculaires**

---

EL IDRISSI DAFALI	My abdelhamid	Chirurgie Générale
ESSADKI	Omar	Radiologie
FIKRY	Tarik	Traumatologie- Orthopédie A
FINECH	Benasser	Chirurgie – Générale
KISSANI	Najib	Neurologie
KRATI	Khadija	Gastro-Entérologie
LATIFI	Mohamed	Traumato – Orthopédie B
MOUTAOUAKIL	Abdeljalil	Ophthalmologie
OUSEHAL	Ahmed	Radiologie
RAJI	Abdelaziz	Oto-Rhino-Laryngologie
SARF	Ismail	Urologie
SBIHI	Mohamed	Pédiatrie B
SOUMMANI	Abderraouf	Gynécologie-Obstétrique A
TAZI	Imane	Psychiatrie

---

**PROFESSEURS AGREGES**

ABOULFALAH	Abderrahim	Gynécologie – Obstétrique B
AMAL	Saïd	Dermatologie
AIT SAB	Imane	Pédiatrie B
ASRI	Fatima	Psychiatrie
ASMOUKI	Hamid	Gynécologie – Obstétrique A
AKHDARI	Nadia	Dermatologie
BENELKHAÏAT BENOMAR	Ridouan	Chirurgie – Générale
BOUMZEBRA	Drissi	Chirurgie Cardiovasculaire
CHABAA	Laila	Biochimie
DAHAMI	Zakaria	Urologie
EL FEZZAZI	Redouane	Chirurgie Pédiatrique
ELFIKRI	Abdelghani	Radiologie
EL HATTAOUI	Mustapha	Cardiologie
ESSAADOUNI	Lamiaa	Médecine Interne
ETTALBI	Saloua	Chirurgie – Réparatrice et plastique
GHANNANE	Houssine	Neurochirurgie
LOUZI	Abdelouahed	Chirurgie générale
OULAD SAIAD	Mohamed	Chirurgie pédiatrique
MAHMAL	Lahoucine	Hématologie clinique
MANSOURI	Nadia	Chirurgie maxillo-faciale Et stomatologie
MOUDOUNI	Saïd mohammed	Urologie
NAJEB	Youssef	Traumato - Orthopédie B
LMEJJATTI	Mohamed	Neurochirurgie
SAMKAOUI	Mohamed Abdenasser	Anesthésie- Réanimation
SAIDI	Halim	Traumato - Orthopédie A
TAHRI JOUTEI HASSANI	Ali	Radiothérapie
YOUNOUS	Saïd	Anesthésie-Réanimation

---

**PROFESSEURS ASSISTANTS**

ABKARI	Imad	Traumatologie-orthopédie B
ABOU EL HASSAN	Taoufik	Anesthésie - réanimation
ABOUSSAIR	Nisrine	Génétique
ADERDOUR	Lahcen	Oto-Rhino-Laryngologie
ADMOU	Brahim	Immunologie
AGHOUTANE	El Mouhtadi	Chirurgie – pédiatrique
AIT BENKADDOUR	Yassir	Gynécologie – Obstétrique A
AIT ESSI	Fouad	Traumatologie-orthopédie B
ALAOUI	Mustapha	Chirurgie Vasculaire périphérique
AMINE	Mohamed	Epidémiologie - Clinique
AMRO	Lamyae	Pneumo - phtisiologie
ARSALANE	Lamiaie	Microbiologie- Virologie
ATMANE	El Mehdi	Radiologie
BAHA ALI	Tarik	Ophtalmologie
BASRAOUI	Dounia	Radiologie
BASSIR	Ahlam	Gynécologie – Obstétrique B
BENCHAMKHA	Yassine	Chirurgie réparatrice et plastique
BEN DRISS	Laila	Cardiologie
BENHADDOU	Rajaa	Ophtalmologie

---

---

**Le cerclage dans les luxations acromio-claviculaires**

---

BENJILALI	Laila	Médecine interne
BENZAROUEL	Dounia	Cardiologie
BOUCHENTOUF	Rachid	Pneumo-phtisiologie
BOUKHANNI	Lahcen	Gynécologie – Obstétrique B
BOURROUS	Mounir	Pédiatrie A
BSSIS	Mohammed Aziz	Biophysique
CHAFIK	Aziz	Chirurgie Thoracique
CHAFIK	Rachid	Traumatologie-orthopédie A
CHAIB	Ali	Cardiologie
CHERIF IDRISSE EL GANOUNI	Najat	Radiologie
DIFFAA	Azeddine	Gastro - entérologie
DRAISS	Ghizlane	Pédiatrie A
DRISSI	Mohamed	Anesthésie -Réanimation
EL ADIB	Ahmed rhassane	Anesthésie-Réanimation
EL ANSARI	Nawal	Endocrinologie et maladies métaboliques
EL BARNI	Rachid	Chirurgie Générale
EL BOUCHTI	Imane	Rhumatologie
EL BOUIHI	Mohamed	Stomatologie et chirurgie maxillo faciale
EL HAOURY	Hanane	Traumatologie-orthopédie A

---

---

**Le cerclage dans les luxations acromio-claviculaires**

---

EL HOUDZI	Jamila	Pédiatrie B
EL JASTIMI	Said	Gastro-Entérologie
EL KARIMI	Saloua	Cardiologie
EL MANSOURI	Fadoua	Anatomie - pathologique
HAJJI	Ibtissam	Ophtalmologie
HAOUACH	Khalil	Hématologie biologique
HERRAG	Mohammed	Pneumo-Phtisiologie
HERRAK	Laila	Pneumo-Phtisiologie
HOCAR	Ouafa	Dermatologie
JALAL	Hicham	Radiologie
KAMILI	El ouafi el aouni	Chirurgie – pédiatrique générale
KHALLOUKI	Mohammed	Anesthésie-Réanimation
KHOUCHANI	Mouna	Radiothérapie
KHOULALI IDRISSE	Khalid	Traumatologie-orthopédie
LAGHMARI	Mehdi	Neurochirurgie
LAKMICHI	Mohamed Amine	Urologie
LAOUAD	Inas	Néphrologie
MADHAR	Si Mohamed	Traumatologie-orthopédie A
MANOUDI	Fatiha	Psychiatrie
MAOULAININE	Fadlmrabihrabou	Pédiatrie (Néonatalogie)
MOUFID	Kamal	Urologie

---

---

**Le cerclage dans les luxations acromio-claviculaires**

---

NARJIS	Youssef	Chirurgie générale
NEJMI	Hicham	Anesthésie - Réanimation
NOURI	Hassan	Oto-Rhino-Laryngologie
OUALI IDRISSE	Mariem	Radiologie
QACIF	Hassan	Médecine Interne
QAMOUSS	Youssef	Anesthésie - Réanimation
RABBANI	Khalid	Chirurgie générale
SAMLANI	Zouhour	Gastro - entérologie
SORAA	Nabila	Microbiologie virologie
TASSI	Noura	Maladies Infectieuses
ZAHLANE	Mouna	Médecine interne
ZAHLANE	Kawtar	Microbiologie virologie
ZOUGAGHI	Laila	Parasitologie –Mycologie

---



*Toutes les lettres ne sauraient trouver les mots qu'il faut ...  
Tous les mots ne sauraient exprimer la gratitude, l'amour,  
Le respect, la reconnaissance ...  
Aussi c'est tout simplement que*



*Je dédie cette thèse ...*

---

## ***A mon très cher père***

*De tous les pères tu as été, le meilleur, tu as su m'entourer d'attention, m'inculquer les valeurs nobles de la vie et qu'on ne peut réussir sans donner le meilleur du soi.*

*Des mots ne pourront jamais exprimer la profondeur de mon estime et respect, pour m'avoir laissé la liberté du choix, pour avoir eu confiance en moi, pour être toujours près de moi et prêt à m'écouter chaque fois que j'en avais besoin.*

*A toi mon père, je dédie le fruit de mes efforts, un travail qui n'aurait pu voir le jour sans ton soutien et ton amour dont tu nous as toujours entouré.*

*J'espère ne jamais te décevoir, ni trahir ta confiance.*

*Que dieu te garde & te procure santé & longue vie & bonheur pour que tu restes le soleil de nos jours.*

♥ *Je t'aime très fort ...* ♥

## ***A ma très chère mère***

---

*Tu as été pour moi tout au long de mes études le plus grand symbole d'amour, de dévouement qui n'ont ni cessé ni diminué. Ta bonté et ta générosité sont sans limite. Tes prières m'ont été d'un grand soutien au cours de ce long parcours.*

*Puisse ton existence pleine de sérieux, de droiture et d'humanisme me servir d'exemple dans l'exercice de ma fonction.*

*Aucun mot, aucune dédicace ne saurait exprimer mon respect, ma considération, ma reconnaissance, et l'amour éternel pour les sacrifices que tu as consentis pour mon instruction et mon bien être.*

*Veilles trouver dans ce travail le fruit de ton dévouement et de tes sacrifices ainsi que l'expression de ma gratitude et mon profond amour.*

*Que dieu, tout puissant, te garde et te procure santé, bonheur et longue vie pour que tu demeures le flambeau illuminant notre chemin.     ♥Je t'aime très fort ... ♥*

**A ma très chère sœur Leila**

*T'avoir comme sœur est un don de Dieu.*

---

*Quatre ans nous séparent, mais j'ai toujours sentie qu'on est des jumelles, avec nos mêmes idées au même temps.*

*Je te dédie, ma belle sœur, ce travail en témoignage de l'amour et en reconnaissance de ton soutien. Je ne pourrais d'aucune manière exprimer ma profonde et mon immense gratitude pour tous les sacrifices consentis, ton aide et ta générosité extrême ont été pour moi une source de courage, de confiance et de patience.*

*Qu'il me soit permis aujourd'hui de t'en assurer ma profonde et ma grande reconnaissance.*

*J'implore Dieu qu'il t'apporte bonheur et t'aide à réaliser tous tes vœux.*

♥ *Je t'aime...*

***A ma très chère petite sœur Imane***

*A Tout seigneur tout honneur.*

---

*Ta bonté et ton amour n'ont pas cessé de me toucher.*

*Petite comme tu es, mais ta place est grande au sein de notre famille et dans mon coeur. Avec ta vivacité, ton humour et ton grand cœur.*

*Merci pour la joie que tu nous procures, merci infiniment pour ton aide à la réalisation de ce travail.*

*Qu'il me soit permis aujourd'hui de t'assurer ma profonde et ma grande affection.*

*Je t'espère beaucoup de santé, de bonheur, de succès dans ta vie et qu'un jour, on trouverait ton nom sur des romans.*

*Avec tout l'amour que j'ai à ton égard.*

♥ *Je t'aime petite sœur ...*♥

---

## ***A mes très chers frères : Nabil, Mehdi et Driss***

*Aucune phrase, aucun mot ne saurait exprimer ce que je ressens pour vous. Vous êtes toujours là, près de moi. Vous me demandez conseil à chaque fois que vous en avez besoin et ça me fait énormément plaisir.*

*Je reconnais que je suis, parfois, sévère avec vous parce que tout simplement je suis l'aînée mais je vous aime trop et je serais toujours près de vous.*

*Je vous remercie pour votre courage, votre patience, votre dévouement, votre confiance et la joie que vous procurez dans notre maison.*

*J'espère pour vous une vie pleine de bonheur, de santé et de réussite et qu'un jour je trouverai ton nom, petit frère, dans l'une des plus grandes équipes de football.*

♥ Je vous aime...♥

---

## ***A mes très chers grands parents***

*Vous étiez toujours un symbole d'affection, d'amour, et de générosité.*

*Je ne pourrais en aucun cas exprimer ma profonde affection et mon immense gratitude pour tous vos sacrifices.*

*Pour votre accueil, votre aide, votre soutien, votre tendresse et votre affection. Pour tout ce que vous avez fait pour moi.*

*Vous avez suivi mon chemin, vous m'avez entouré d'affection, de conseils qui resteront gravés dans ma mémoire et de prières qui illumineront mon chemin.*

*Que ce travail soit le symbole de toute l'affection que je porte et le témoin de ma reconnaissance pour votre amour et générosité*

♥ *Je vous aime*

---

***A toute la famille «Mouhoub» «Bettat»***

*Je tiens à vous exprimer ma gratitude, et mon amour.  
Veuillez percevoir à travers ce travail, l'expression de ma  
profonde affection et énorme respect.  
Avec tout l'amour que je vous porte, je vous souhaite beaucoup  
de bonheur dans votre vie.*

***A mes meilleures amies : Imane, Mina, Fatima.***

*Vous partagerez toujours une partie de ma vie et de mon cœur.  
Votre amitié est un don de Dieu. Puisse ce travail être le  
témoignage de mes sentiments les plus sincères.  
Avec tout mon amour, je vous souhaite santé, bonheur, et  
prospérité.*

***A mes très chers amis : Noama, Rachida, Asma, Sana,  
Tariq, Faïçal, Samar, Madiha et Hafida***

*Je ne peux exprimer à travers ses lignes tous mes sentiments  
d'amour et de tendresse envers vous. Merci infiniment pour  
vos précieux conseils et votre aide.*

***A toute l'équipe médicale de néphrologie***

*Fatima Zahra, Zineb, Imane, Ghizlane, sana et Khadija. Merci  
pour votre précieuse aide à la réalisation de ce travail. Je vous  
souhaite la réussite dans votre vie privée et professionnelle.*

***A ma très chère professeur : Pr Jnass Laouad***

*Vous êtes l'exemple d'un professeur qui tient à son équipe, à son  
image et à sa bonne évolution. Je vous remercie pour votre  
respect envers nous, pour votre dévouement et votre  
acharnement pour nous assurer une bonne formation.*

---

***A toute l'équipe médicale et paramédicale de  
traumatologie-orthopédie A***

*J'ai passé avec vous mon premier et meilleur stage d'internat.  
A travers vous, j'ai appris la solidarité de l'équipe et avec vous  
j'ai vécu de très beaux moments. Je vous remercie pour votre  
aide et votre soutien.*

***A Tous les membres de notre AMJMA***

***A tous ceux ou celles qui me sont chers et que j'ai omis  
involontairement de citer.***

***A tous mes enseignants tout au long de mes études.***

***A tous ceux qui ont participé de près ou de loin à la  
réalisation de ce travail.***

***A tout le personnel de la faculté de Médecine et de  
pharmacie de Marrakech.***

***A tous le personnel médical et paramédical du CHU  
Mohamed VJ de Marrakech.***

---

*J'espère du fond du cœur que tout ce petit monde, mon monde à moi, trouve ici un mot de reconnaissance, et que chacun se reconnaisse en ce qui le concerne. J'espère aussi que l'effort déployé dans le présent travail réponde aux attentes des uns et des autres.*

---



*REMERCIEMENTS*

*A notre Maître et rapporteur de thèse :*  
*Pr. T. Fikry Chef de service de*  
*Traumatologie-Orthopédie A CHU*  
*Mohammed VI*

*Vous nous avez comblés par votre sympathie, votre modestie et vos qualités humaines, nous vous remercions pour avoir consacré à ce travail une partie de votre temps précieux, de nous avoir guidés dans ce travail avec rigueur et bienveillance. Vos remarques successives ont permis d'améliorer les différentes versions de ce travail. Homme de science et de grande qualité humaine. Vous nous avez fait un grand honneur en acceptant de nous confier ce travail. Nous sommes très touchés par votre disponibilité et par le réconfort que vous nous avez apporté lors de notre passage au service ainsi que lors de l'élaboration de ce travail. Vos qualités professionnelles et humaines nous servent d'exemple. Veuillez trouver ici, Professeur, l'expression de notre profonde gratitude.*

---

*A notre maître et président de thèse :*  
*Pr. M. Latífi Chef de service de*  
*Traumatologie-Orthopédie B CHU*  
*Mohamed VI*

*Nous vous remercions de l'honneur que vous nous avez fait en acceptant de présider notre jury. Nous vous remercions de votre enseignement et nous vous sommes très reconnaissants de bien vouloir porter intérêt à ce travail. Nous avons bénéficié, au cours de nos études, de votre enseignement clair et précis. Votre gentillesse, vos qualités humaines, votre modestie n'ont rien d'égal que votre compétence.*

*Veillez trouver ici, Professeur, l'expression de nos sincères remerciements.*

---

*A notre maître et juge Pr. N. Mansourí*  
*Chef de service de chirurgie maxillo-*  
*faciale CHU Mohamed VI*

*Nous vous remercions de la spontanéité et la gentillesse avec lesquelles vous avez bien voulu accepter de juger ce travail. Veuillez trouver ici, chère Maître, le témoignage de notre profonde reconnaissance et de notre grand respect.*

*A notre maître et juge de thèse Pr. H.*  
*Saídí professeur de traumatologie-*  
*Orthopédie A CHU Mohamed VI :*

*Nous sommes infiniment sensibles à l'honneur que vous nous faites en acceptant de siéger parmi notre jury de thèse. Nous tenons à exprimer notre profonde gratitude pour votre bienveillance et votre simplicité avec lesquelles vous nous avez accueillis. Nous avons pu apprécier l'étendue de vos connaissances et vos qualités professionnelles.*

---

*Veillez trouver ici, cher Maître, le témoignage de notre grande estime et de notre sincère reconnaissance.*

*A notre maître et juge Pr. Y. Najeb  
professeur de traumatologie-Orthopédie  
B CHU Mohammed VI :*

*Vous nous avez fait l'honneur de faire partie de notre jury. Nous apprécions vos qualités professionnelles. Veillez accepter, Professeur, nos sincères remerciements et notre profond respect.*

*A mon cher maître Pr. R. Chafik*  
*Professeur de Traumatologie-Orthopédie*  
*A CHU Mohamed VI :*

*Je vous remercie vivement de m'avoir grandement aidé à élaborer ce travail de thèse. Je vous en suis infiniment reconnaissant. Je vous remercie pour votre soutien et votre disponibilité, vos encouragements et vos critiques constructives, pour la rigueur que vous avez su me donner dans la réalisation de ce travail.*

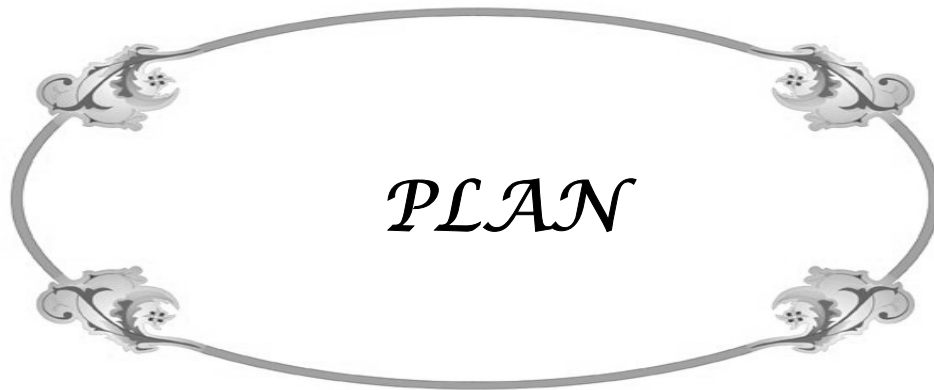*A toute personne qui, de près ou de loin,  
a contribué à la réalisation de ce  
travail.*

---



*ABREVIATION*

- **LAC** : Luxation acromio-claviculaire
  
  - **AAC** : Articulation acromio-claviculaire
  
  - **A-C** : Acromio-claviculaire
  
  - **C-C** : coraco-claviculaire
  
  - **Lig** : ligament
-



<b>Introduction</b> .....	1
<b>Patients et méthodes</b> .....	3
I- Méthodologie.....	4
II- Fiche d’exploration .....	5
<b>Résultats</b> .....	8
I- Epidémiologie .....	9
II- Diagnostic .....	12
1-Clinique .....	12
2- Paraclinique .....	14
III- Classification .....	15
IV- Traitement .....	15
V- Evolution .....	21
<b>Discussion</b> .....	23
I- Anatomie fonctionnelle du complexe articulaire acromio-claviculaire .....	24
II- Biomécanique .....	31
III- Mécanisme lésionnel .....	35
IV- Classification lésionnelle .....	38
V- Epidémiologie .....	43
VI- Diagnostic clinique .....	45
VII- Le bilan radiologique .....	47
VIII- Traitement .....	53
1- Objectifs .....	53
2- Principes .....	53
3- Méthodes .....	54
3-1- Traitement orthopédique .....	54
3-2- Traitement chirurgical .....	55
a- Voie d’abord .....	55
b- Débridement articulaire .....	56
c- Maintien de la réduction .....	57
d- Réparation ligamentaire .....	67
4- Indications .....	67
IX- Evolution .....	71
<b>Conclusion</b> .....	74
<b>Résumés</b> .....	76
<b>Bibliographie</b> .....	80

---



*INTRODUCTION*

Les disjonctions acromio-claviculaires sont relativement fréquentes, représentant plus de 10% de toutes les lésions traumatiques de la ceinture scapulaire. Elles surviennent le plus souvent chez des sujets jeunes et actifs chez lesquels une récupération fonctionnelle parfaite s'impose (1).

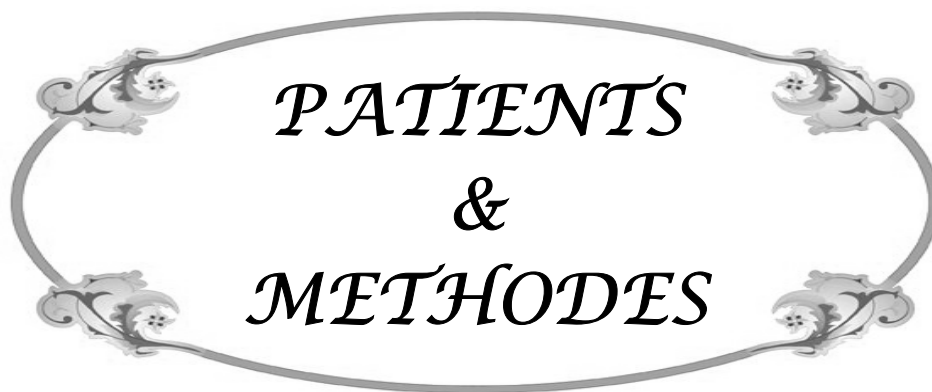
Le mécanisme habituel correspond à un choc direct sur le moignon de l'épaule, le bras en adduction, provoquant une rupture des ligaments acromio-claviculaires puis coraco-claviculaires avec un déplacement de l'extrémité distale de la clavicule (2). L'examen clinique permet de poser le diagnostic, confirmé par le bilan radiologique (1).

Les disjonctions acromio-claviculaires représentent un des sujets les plus controversés en pathologie traumatique ostéo-ligamentaire, tant au niveau du diagnostic lésionnel, qu'au niveau des indications thérapeutiques et des méthodes chirurgicales (3).

Leur traitement a donné lieu à de multiples publications difficilement comparables entre elles. Si, comme aime à le dire ROCKWOOD «aucune autre luxation sans doute ne comporte autant de techniques différentes pour essayer de remettre les extrémités articulaires dans leur situation naturelle». Plusieurs dizaines de techniques chirurgicales sont décrites, les unes sont réputées par leur difficulté et leur inefficacité, les autres sont disproportionnés avec la notion relativement bénigne de cette pathologie (4).

L'objectif de notre travail est d'apporter une nouvelle technique chirurgicale de réparation des luxations acromio-claviculaires développée au sein du service de traumatologie orthopédie A au CHU Mohamed VI de Marrakech et dont le principe est une évolution de la technique de Dewar-Barrington. Ce travail cherche à l'évaluer, à préciser les bonnes indications de cette technique et à la comparer par rapport à l'arsenal thérapeutique très bien étoffé de cette pathologie.

---



*PATIENTS  
&  
METHODES*

## **I. Méthodologie :**

Notre travail est une étude prospective concernant 23 cas de luxations acromio-claviculaires, colligés au service de chirurgie orthopédique et traumatologique A du CHU Mohammed VI de Marrakech sur une période s'étalant de 2006 à 2010.

- Critères d'inclusion :
  - Stade III, IV, V ou VI de Rockwood
  - Luxations acromio-claviculaires récentes
  - Luxations acromio-claviculaires anciennes
  
- Critères d'exclusion :
  - Stade I et II de Rockwood

Les dossiers des patients ont été analysés sur la base d'une fiche d'exploitation permettant d'étudier les données suivantes :

- Epidémiologiques
  - Cliniques et para cliniques
  - Thérapeutiques
  - Evolutives en utilisant le score d'Imatani
-

## II. Fiche d'exploitation :

- Identité :

- Nom :
- Age :
- Sexe : M  F
- Profession :
- Activité sportive :
- Tél :
- Latéralité : droitier  gaucher
- Adresse :

- Epidémiologie :

1- Circonstances de survenue :

- Siège :
- Epaule droite
- Epaule gauche
- AVP
- Accident de travail
- Accident domestique

2- Mécanisme : Chute sur :

- Moignon de l'épaule
- Le coude
- La main

- Clinique :

- Dermabrasion
- Déformation
- Douleur
- Touche piano : -Réductible  -Irréductible
- Signes associés : -Polytraumatisme  -Lésion de la coiffe des rotateurs
- Fracture de cotes  -Lésion du plexus brachial

- Radiologie :

1- Incidence :

- Rx de l'épaule face
- Rx de l'épaule CL

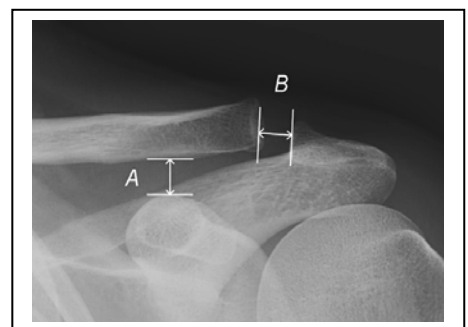
2- Signes radiologiques :

- Distance coraco-claviculaire(A) :...mm
- Distance acromio-claviculaire(B) :...mm

- Déplacement de la clavicule : -Post  -Inf  -Sup

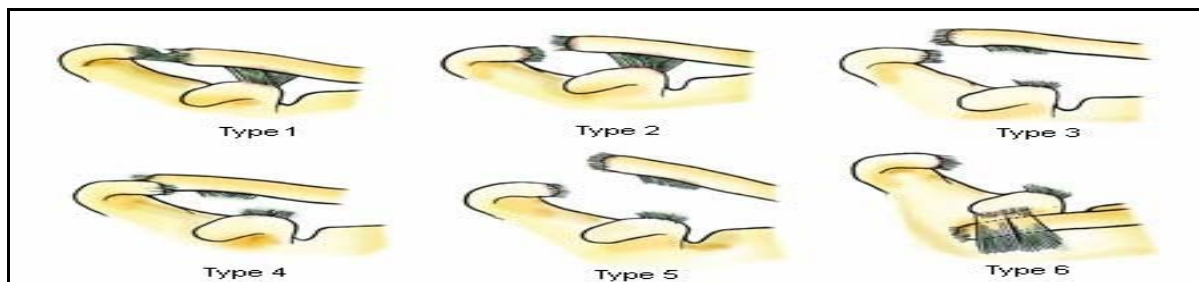
3- Lésions associées : ▪ Fracture de la clavicule : -Ext  -Int  -Moy

- Luxation sterno-claviculaire



● **Classification de Rockwood :**

- Stade 1 : Entorse des lig acromio-claviculaires
- Stade 2 : Entorse des lig coracoclaviculaires ou subluxation acromioclaviculaire
- Stade 3 : Luxation acromioclaviculaire
- Stade 4 : Luxation acromioclaviculaire avec déplacement post de la clavicle
- Stade 5 : Luxation acromioclaviculaire avec déplacement majeur
- Stade 6 : Luxation acromioclaviculaire avec déplacement inf de la clavicle



● **Traitement :**

1-Traitement orthopédique : ■Echarpe □      ■Strapping □      ■Orthèse □

2-Traitement chirurgical :

■Délai préopératoire : .....

■Installation : ■Décubitus dorsal □      ■Position semi-assise □

■Incision : .....

■Exploration per-opératoire :

■Rupture de la chape musculaire trapézo-deltoïdienne :      -oui □      -non □

■Bilan ligamentaire : Rupture du ligament coraco-claviculaire -oui □      -non □

■Lésion de la capsule acromio-claviculaire      -oui □      -non □

■Lésion du fibrocartilage interarticulaire      -oui □      -non □

■Gestes :

■Réparation ligamentaire : -oui □      -non □

■Nettoyage articulaire :      -oui □      -non □

■Fixation : .....

---

## Le cerclage dans les luxations acromio-claviculaires

---

6-Immobilisation : ■Type :

■Durée :

7-Rééducation : ■Type :

■Délai :

■Durée :

8-Ablation du matériel : ■Délai :

- **Complications** :

-cicatrice inesthétique

-persistance de la déformation

-infection

-douleur acromio claviculaire

-ostéolyse

-ossification acromio claviculaire

- **Evaluation post-opératoire** :

a- Evaluation clinique : Score d'Imatani :

1-Douleur : -oui

■Prise d'antalgiques : oui

non

■mobilisation

-non

-cotée (0 à 40) :.....

2-Mobilité par rapport au côté opposé : cotée (0 à 30) :.....

3-Force musculaire : cotée (0 à 30) :...

4- Score : -Entre 90-100 : Excellent

-Entre 80- 89 : Bien

-Entre 70- 79 : Moyen

-≤ 70 : Pauvre

b- Evaluation para clinique :

●Rx de l'épaule de face

●Rx de l'épaule CL

■Distance acromioclaviculaire :.....

■Distance acromioclaviculaire :.....

■Distance coracoclaviculaire :.....

■Distance acromioclaviculaire :.....

---



*RESULTATS*

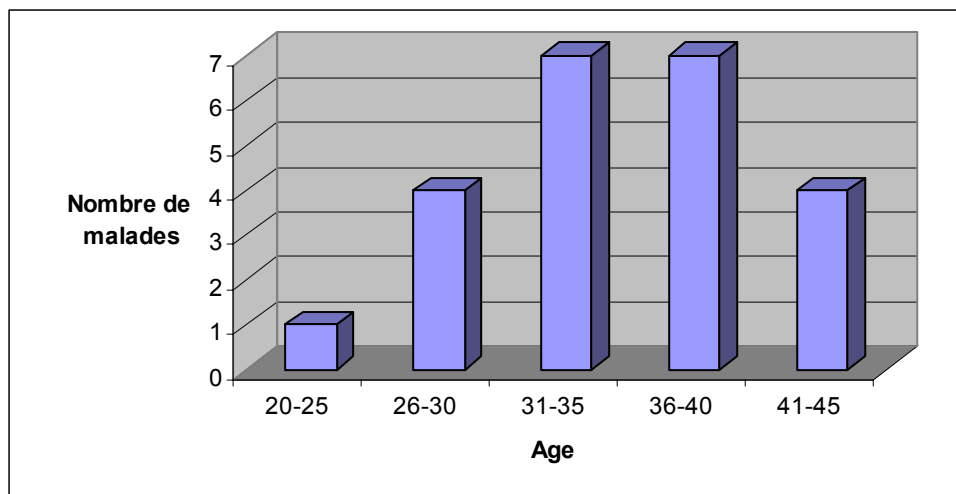
## **I. EPIDEMIOLOGIE :**

### **1- Fréquence :**

Sur une période de 4 ans, nous avons recensé 23 cas de luxations acromio-claviculaires (LAC). Ainsi, la fréquence annuelle était de 5,7 cas/an.

### **2- Age :**

L'âge des patients dans notre série variait de 24 à 45 ans, avec un âge moyen de 35,4 ans (Figure 1).



**Figure 1 : Répartition des malades selon la tranche d'âge**

---

### 3- Sexe :

22 malades étaient de sexe masculin (Figure 2).

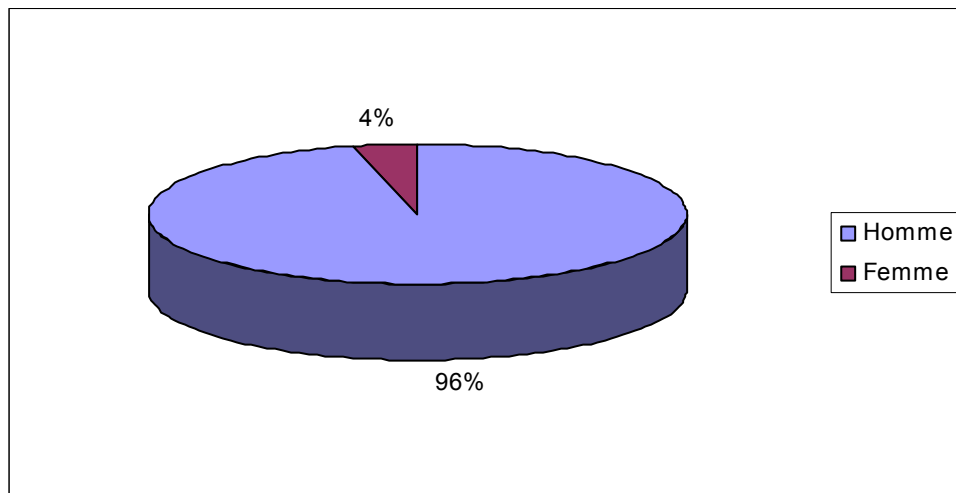


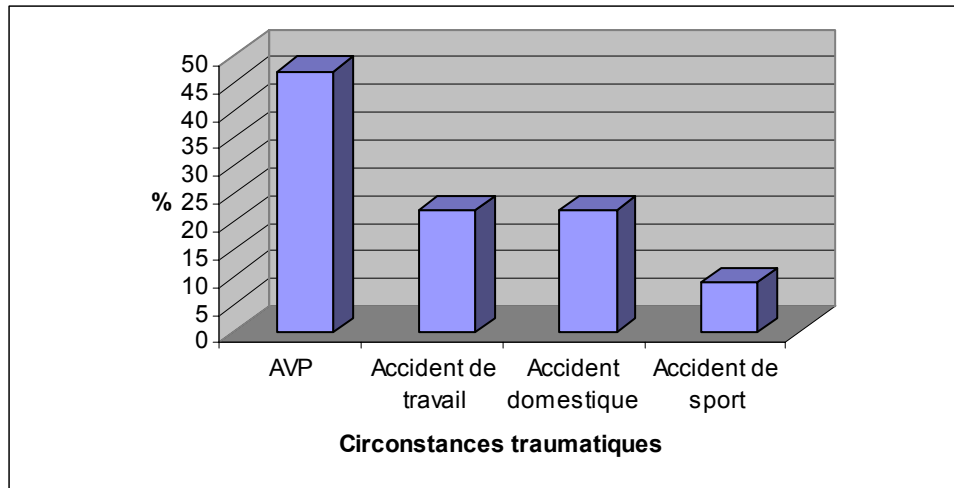
Figure 2 : Répartition des malades selon le sexe

### 4- Latéralité :

Tous nos malades étaient droitiers de latéralité.

### 5- Circonstances du traumatisme :

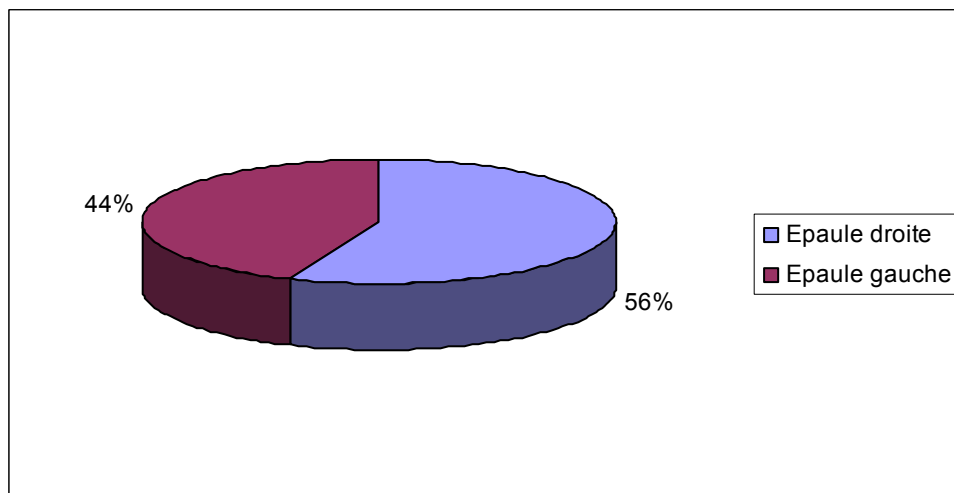
47,8 % de nos malades ont eu LAC suite à un accident de la voie publique, 21,8 % suite à un accident de travail ou un accident domestique et 8,6 % suite à un accident de sport (Figure 3).



**Figure 3 : Circonstances traumatiques**

**6- Côté :**

L'épaule droite était atteinte dans 56 % des cas alors que l'épaule gauche dans 44 % des cas (Figure 4).

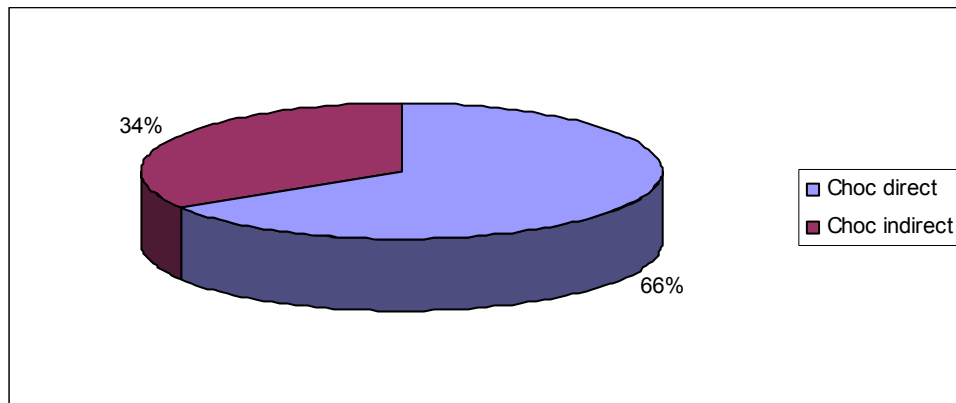


**Figure 4 : Répartition des malades selon le côté**

**7- Mécanisme du traumatisme :**

Une chute sur le moignon de l'épaule était le mécanisme le plus retrouvé chez 66 % de nos malades, tandis que la chute sur le coude était rapportée chez 34 % (Figure 5).

---



**Figure 5 : Répartition selon le mécanisme du traumatisme**

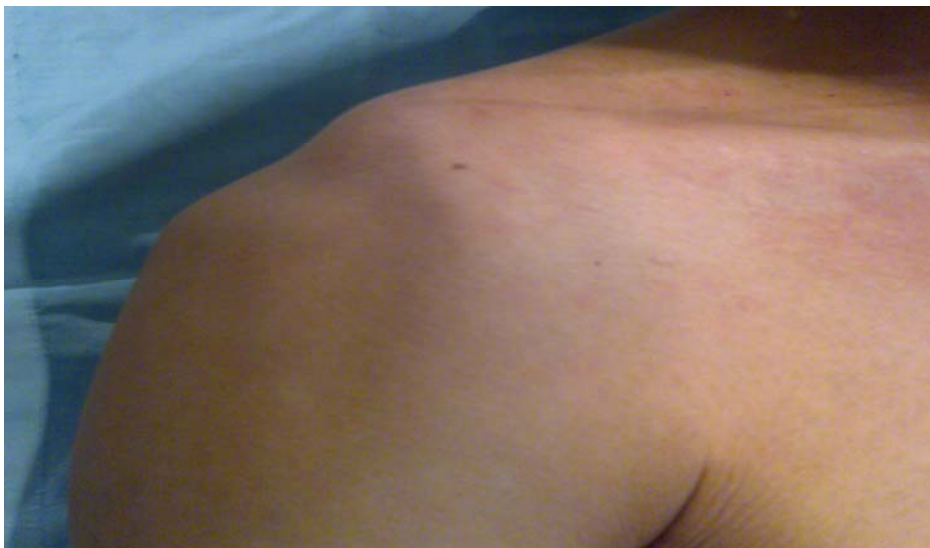## **II. DIAGNOSTIC :**

### **1- Clinique :**

Les signes cliniques sont dominés par la mobilité en touche piano suivi de la présence d'une déformation (Figure7)

#### **1-1 Déformation :**

La déformation était présente chez 52 % des patients (Figure 6).



**Figure 6 : Déformation au cours d'une LAC**

#### **1-2 Dermabrasion :**

35 % des patients présentaient une dermabrasion.

**1-3 Douleur :**

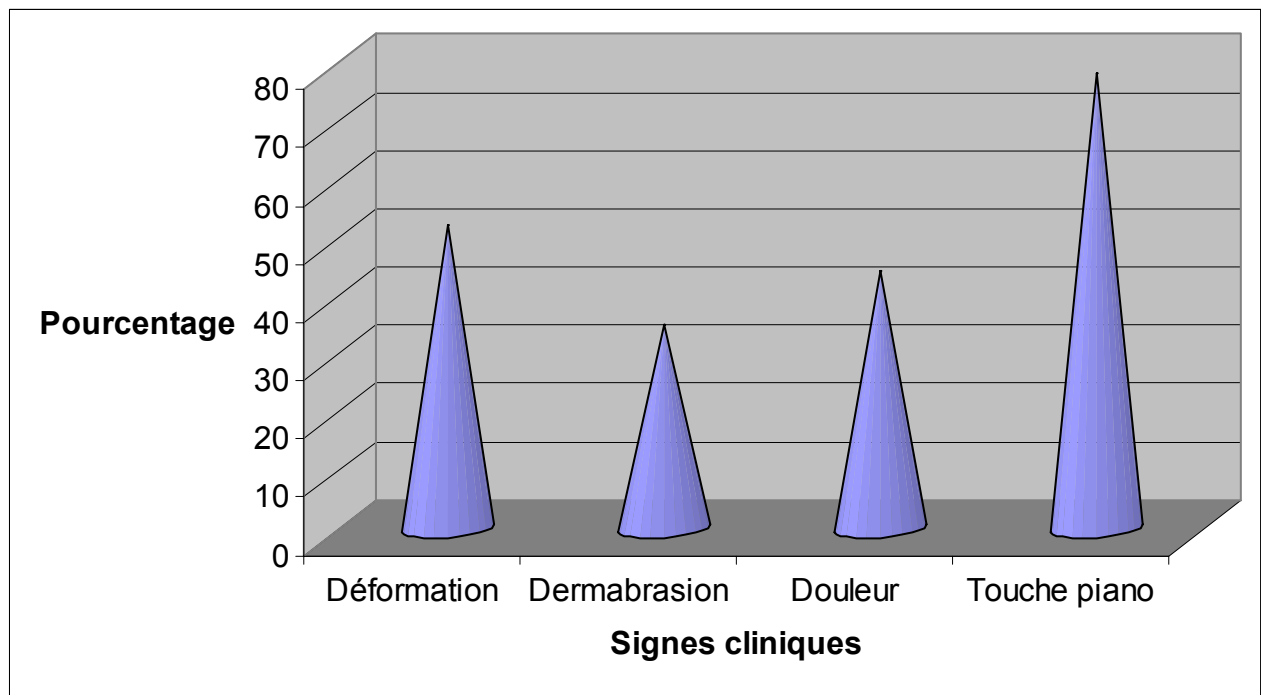
A la palpation, 44 % de nos malades avaient une douleur au niveau de l'articulation acromio-claviculaire.

**1-4 Touche piano :**

La mobilité en touche piano était retrouvée chez 78% des patients : elle était réductible dans 33% des cas et irréductible dans 67% des cas.

**1-5 Signes associés :**

La LAC est survenu chez un polytraumatisé dans 17% des cas alors qu'un seul patient avait une fracture de côtes associée.



**Figure 7 : Les différents signes cliniques**

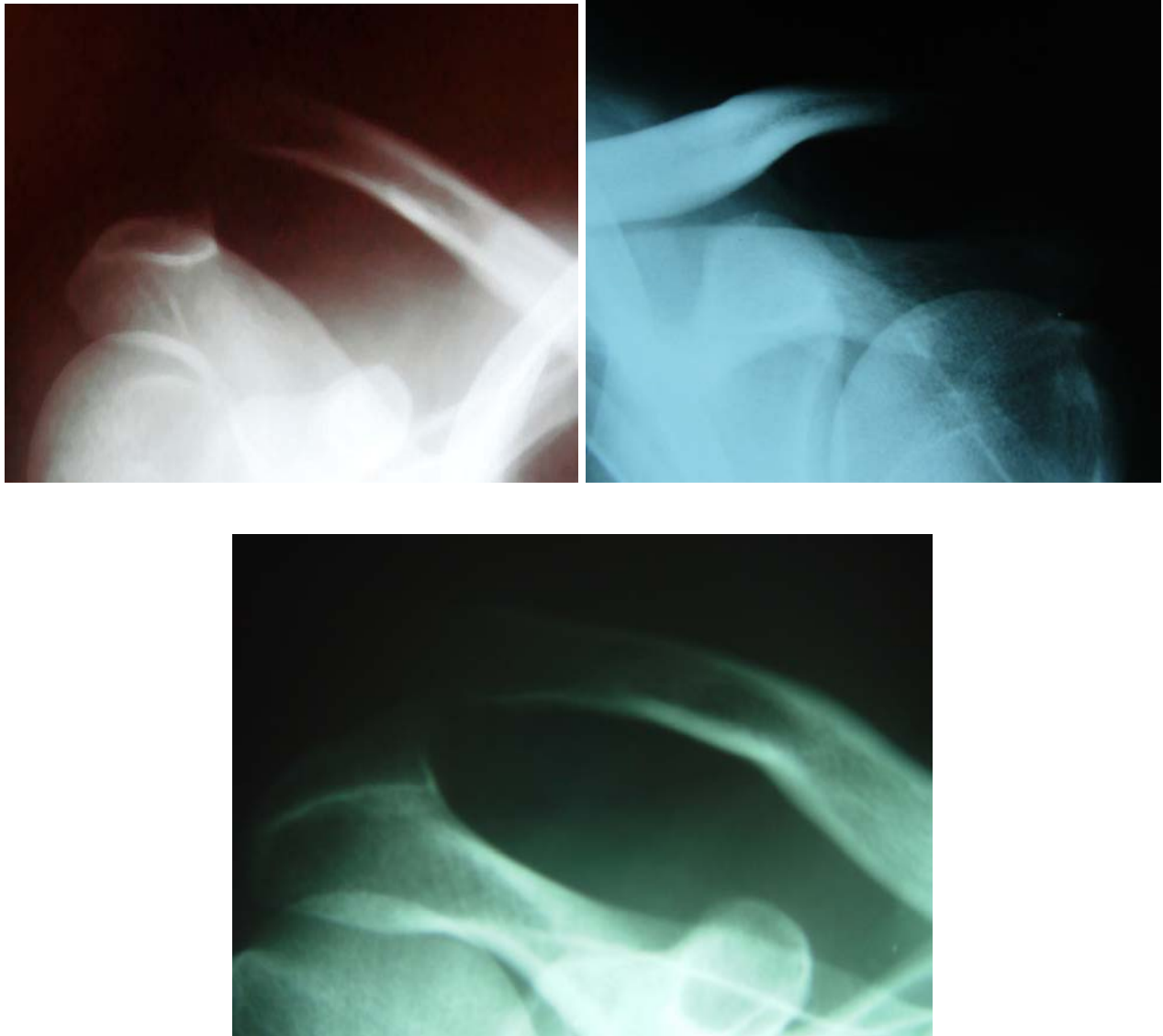
**2- Para clinique :**

---

**2-1 Radiographies standard :**

Tous nos patients ont bénéficié d'une radiographie de face de l'épaule atteinte avec mesure de la distance coraco-claviculaire dont la moyenne était de 18.76mm et du décalage acromio-claviculaire dont la moyenne était de 15.23mm.

Le déplacement de la clavicule était supérieur dans tous les cas (Figure 8).

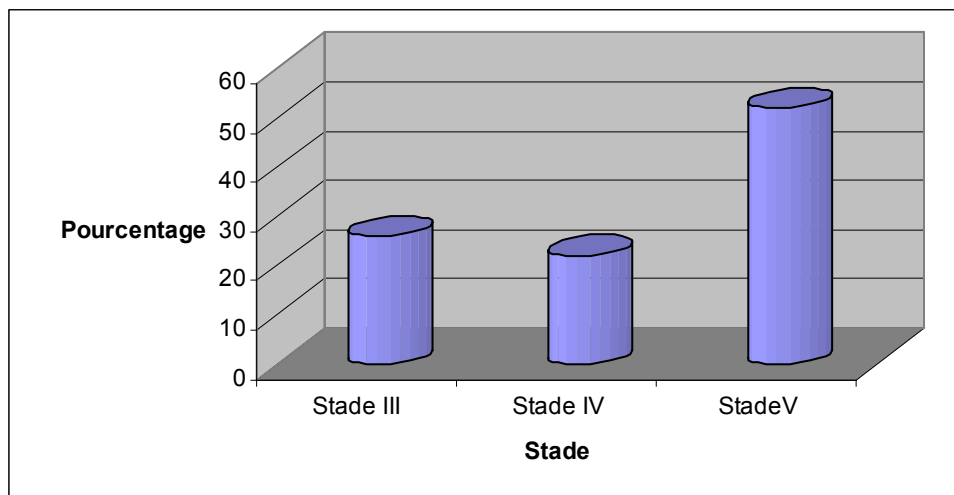


**Figure 8:** Radiographies de l'épaule de face montrant une LAC

---

### **III. Classification :**

La classification de Rockwood confrontée aux constatations opératoires a permis d'établir le bilan lésionnel. Ainsi, nous avons relevé 26 % de disjonctions acromio-claviculaires de stade III, 22 % de stade IV et 52 % stade V (*Figure 9*).



**Figure 9:** Répartition des stades selon la classification de Rockwood

### **IV. Traitement :**

#### **1- Orthopédique :**

91.3% de nos patients ont eu une écharpe tandis que deux patients ont eu un strapping.

#### **2- Chirurgical :**

Tous nos patients ont été traités chirurgicalement.

##### **2-1 Délai :**

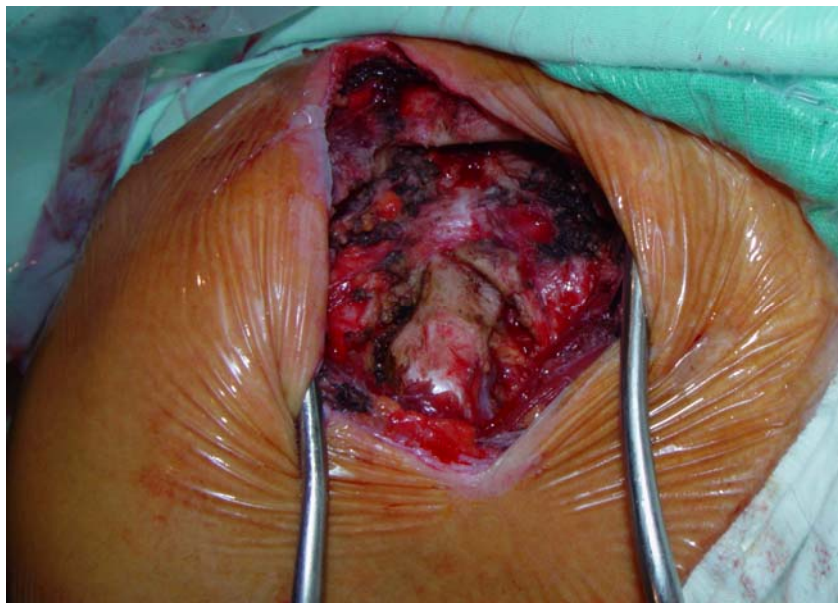
Le délai moyen de l'intervention était de 5 semaines (avec des extrêmes allant de 5 jours à 4 mois).

##### **2-2 Installation :**

Tous nos patients étaient installés en position semi-assise.

**2-3 Voie d'abord :**

La voie d'abord était dans tous les cas verticale centrée sur la coracoïde (Figure 10).



**Figure 10 : Voie d'abord verticale centrée sur la coracoïde**

**2-4 Exploration chirurgicale :**

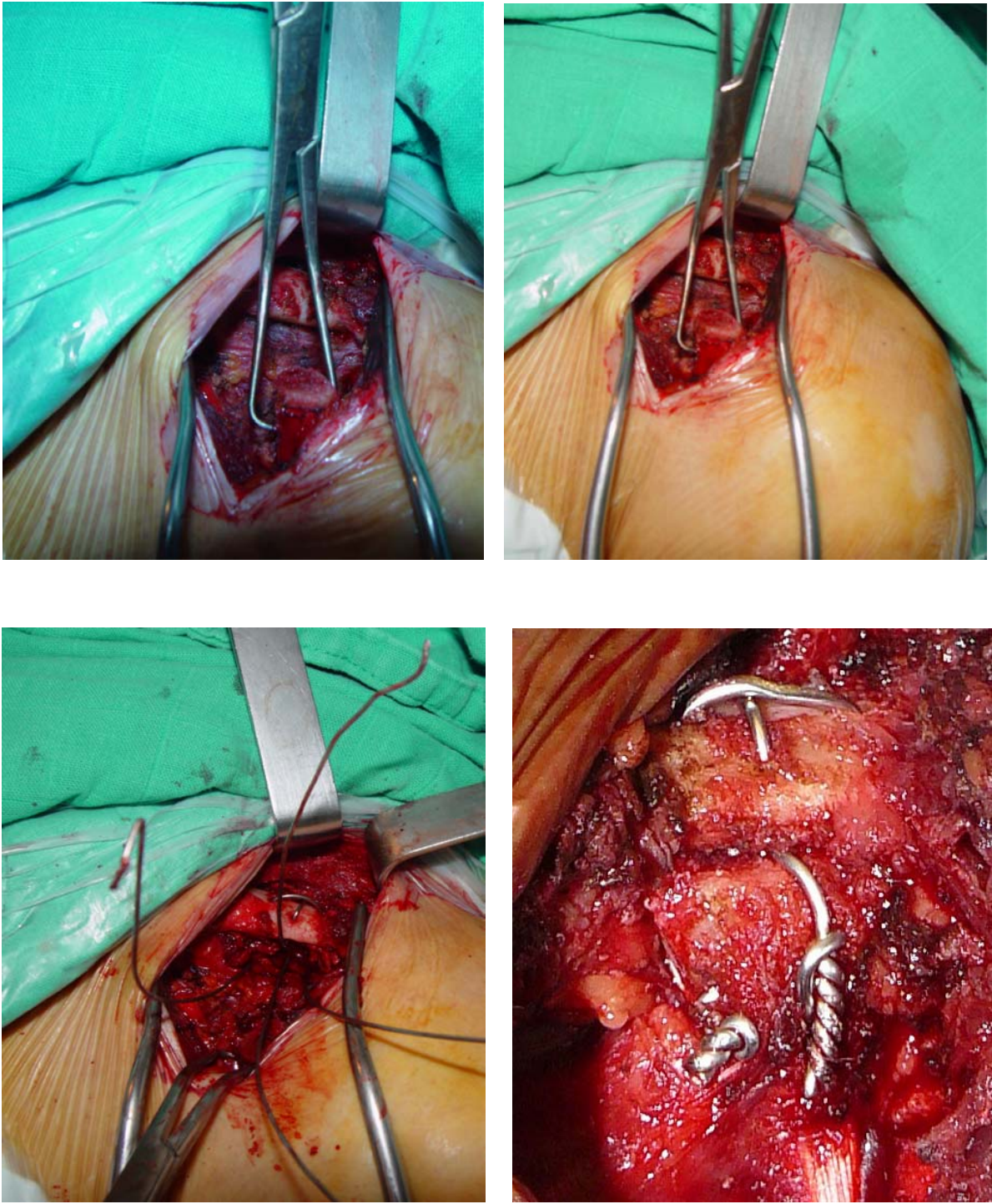
A l'exploration chirurgicale, tous nos patients présentaient une rupture du ligament coraco-claviculaire et une lésion de la capsule acromio-claviculaire. La rupture de la chape musculaire trapèzo-deltoïdienne était présente chez 40% de nos patients et 20% présentaient une lésion du fibrocartilage interarticulaire.

**2-5- Technique chirurgicale :**

**a- Technique chirurgicale initiale :**

17 patients de notre série ont été opérés par la technique chirurgicale initiale (Figure11) qui consiste à :

- Ostéotomie de l'apophyse coracoïde : Après libération et repérage de l'apophyse coracoïde, on exécute une ostéotomie au ciseau frappé à ras de l'insertion de l'apophyse coracoïde.
- Préparation des surfaces ; On procède à un ravivement de la surface inférieure de la clavicule par fraisage puis on prépare des tunnels pour fils de cerclage et on met en place l'apophyse coracoïde.
- Fixation par fils de cerclage 12/10°.
- Lavage et fermeture minutieuse plan par plan sur drain de Redon aspiratif.



**Figure 11** : Les différents temps opératoires

### **b- Evolution de la technique:**

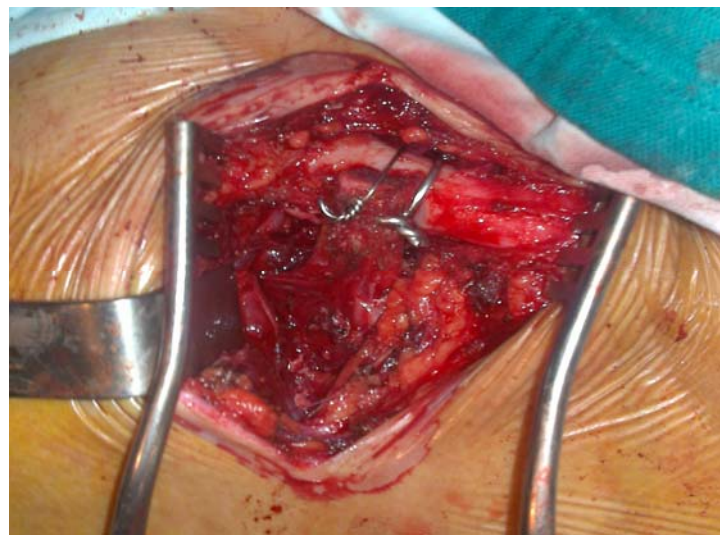
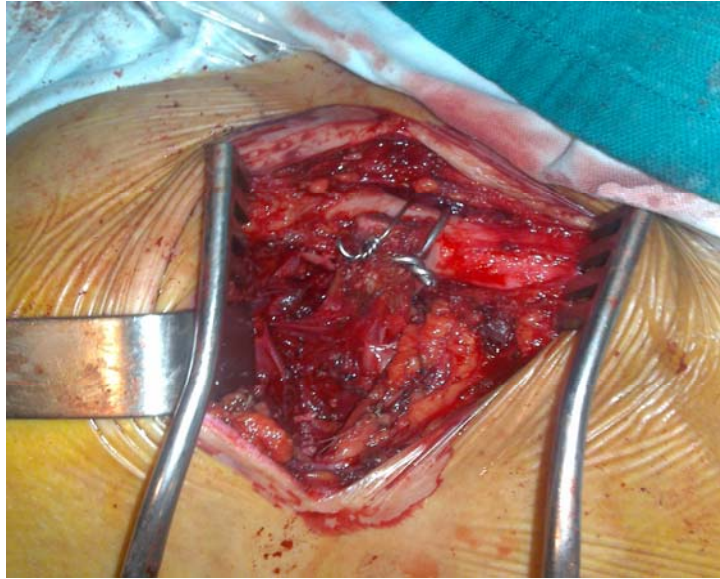
La deuxième manière (Figure12) a été réalisée depuis une année chez 6 patients. On a cherché avant tout à faciliter le passage des fils de cerclage et à avoir un maximum de contact osseux entre la clavicule et la coracoïde.

La technique consiste à :

- La même voie d'abord.
- La même recoupe de la coracoïde.
- La préparation du bord antérieur de la clavicule par une résection de 2mm antérieurs où viendra se loger la face postérieure de la coracoïde.
- La coracoïde est fixée provisoirement à la clavicule par une broche antéro-postérieure (protection postérieure de la clavicule).
- Un forage C-C antéro-postérieur permettra de faire passer un fil métallique serré en avant.
- Une bonne réduction de l'A-C est vérifiée par le degré d'ascension de la coracoïde et son niveau de fixation à la clavicule.
- La broche initiale est retirée et son trajet est utilisé pour faire passer un deuxième fil métallique.

Dans les formes anciennes, en raison de la fibrose sous articulaire A-C, il importe de bien exciser cette fibrose afin de bien réduire l'articulation par le transfert coracoïdien.

---



**Figure 12 :** Réduction de l'AAC par la nouvelle technique chirurgicale

### **3- Immobilisation et rééducation :**

Tous nos patients ont bénéficié d'une immobilisation par une écharpe ou par un Dujarier. La rééducation de type active et passive a été démarrée à 4 semaines en post opératoire chez tous nos malades.

## **IV. EVOLUTION :**

### **1- Recul :**

La moyenne du recul dans notre série est de 14 mois avec des extrêmes de 4mois à 4ans.

### **2- Complications :**

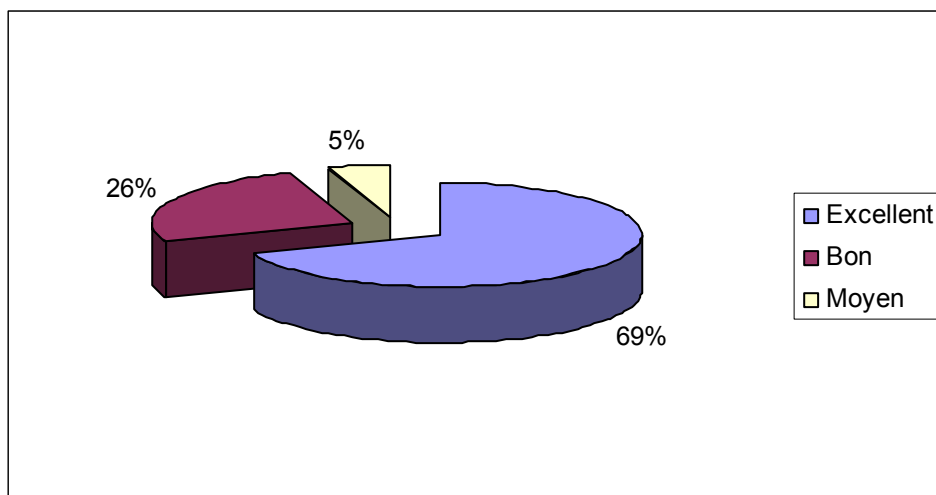
20% de nos malades ont présenté à court terme une douleur localisée de l'articulation acromio-claviculaire (AAC) ne gênant pas l'activité quotidienne. Un cas de pseudarthrose fonctionnelle a été noté. Aucune autre complication n'a été retrouvée.

### **3- Analyse des résultats :**

Les résultats ont été appréciés, suivant des critères cliniques selon le score d'Imatani.

#### **3-1 Résultats cliniques :**

Ces résultats ont été appréciés selon le score d'Imatani qui évalue la douleur, la mobilité par rapport au côté opposé et la force musculaire. 69% de nos patients ont eu des résultats excellents, 26% ont eu de bons résultats alors qu'un seul patient a eu un résultat moyen (Figure13).

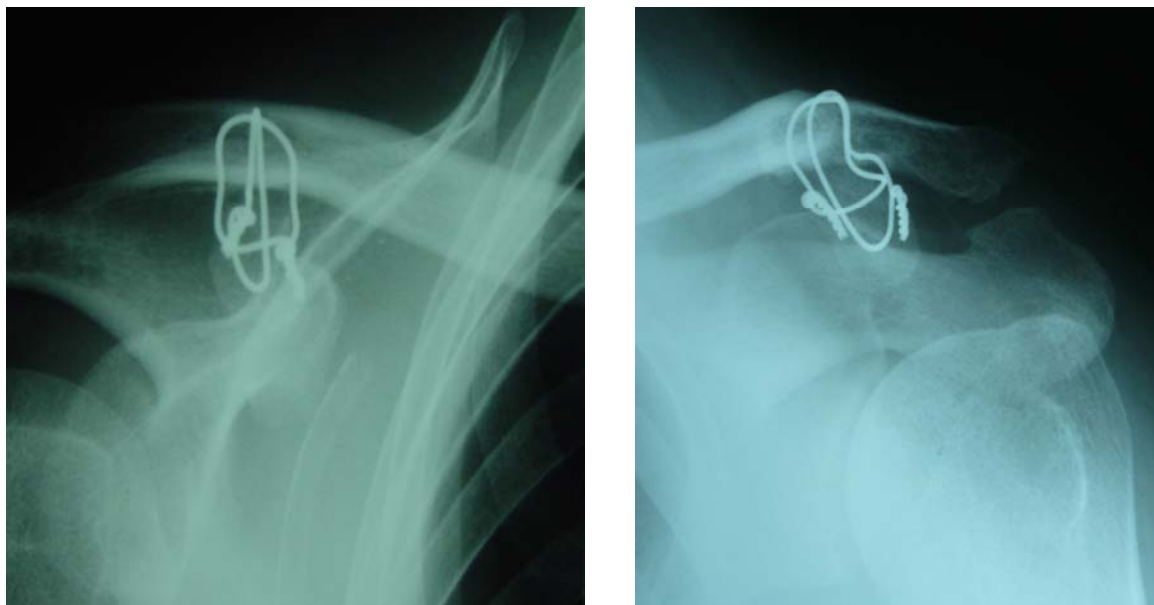


**Figure 13: Résultats cliniques selon le score d'Imatani**

**3-2 Résultats radiologiques :**

En post opératoire, tous nos malades ont bénéficié d'une radiographie de l'épaule opérée de face (Figure 14).

La distance acromio-claviculaire a été mesurée, la moyenne était de 6.42mm alors que la distance C-C était de 13.66mm en moyenne.



**Figure 14 : Radiographies de contrôle en post opératoire**

---

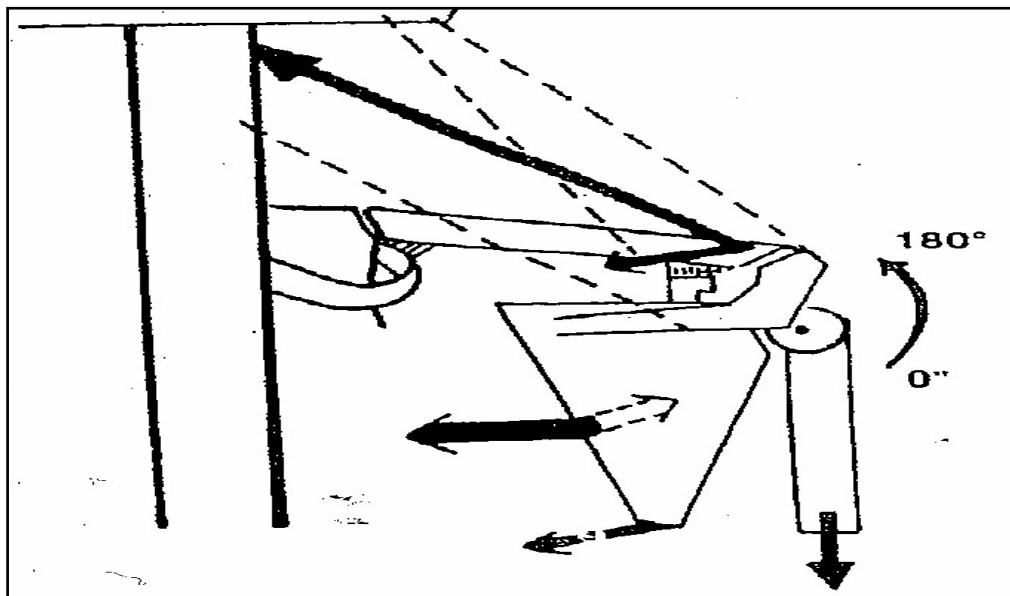


*DISCUSSION*

## I. Anatomie fonctionnelle du complexe articulaire A-C :

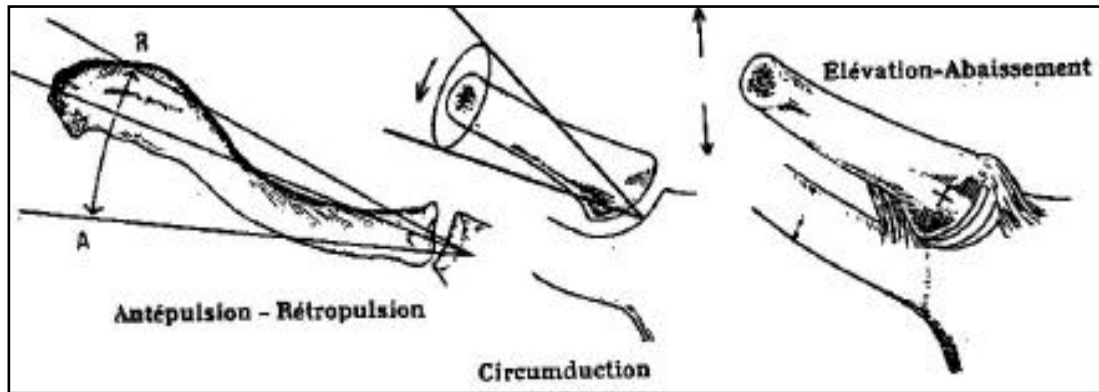
L'AAC doit répondre à un compromis entre mobilité et stabilité, transmission des contraintes musculaires appliquées aux membres supérieurs et amortissement entre l'épaule et le tronc. Dans sa finalité, il faut concevoir l'anatomie fonctionnelle du système articulé sterno-acromio-claviculaire destiné à régler la position et l'orientation du pivot gléno-huméral.

L'AAC se situe à l'extrémité du bras de levier que constitue la clavicule et réalise une charnière de faible mobilité à laquelle est suspendu l'élément articulé principal représenté par le membre supérieur, cette articulation étant douée d'une mobilité exceptionnelle puisqu'elle peut réaliser une circumduction complète (figure 15 et 16). L'étude de la mécanique articulaire concerne les éléments de stabilité de l'AAC, la description des mouvements élémentaires, de leurs amplitudes et des muscles moteurs, et enfin l'intégration dans la chaîne ouverte complexe du système poly-articulaire de l'épaule.



**Figure 15:** Assimilation de l'épaule à un élément de grande mobilité  
Maintenu en suspension à une potence constituée par le tronc et  
Dont la clavicule constitue le bras de levier

---



**Figure 16 :** Les mouvements de la clavicle sont complexes et participent à tous les mouvements de l'épaule

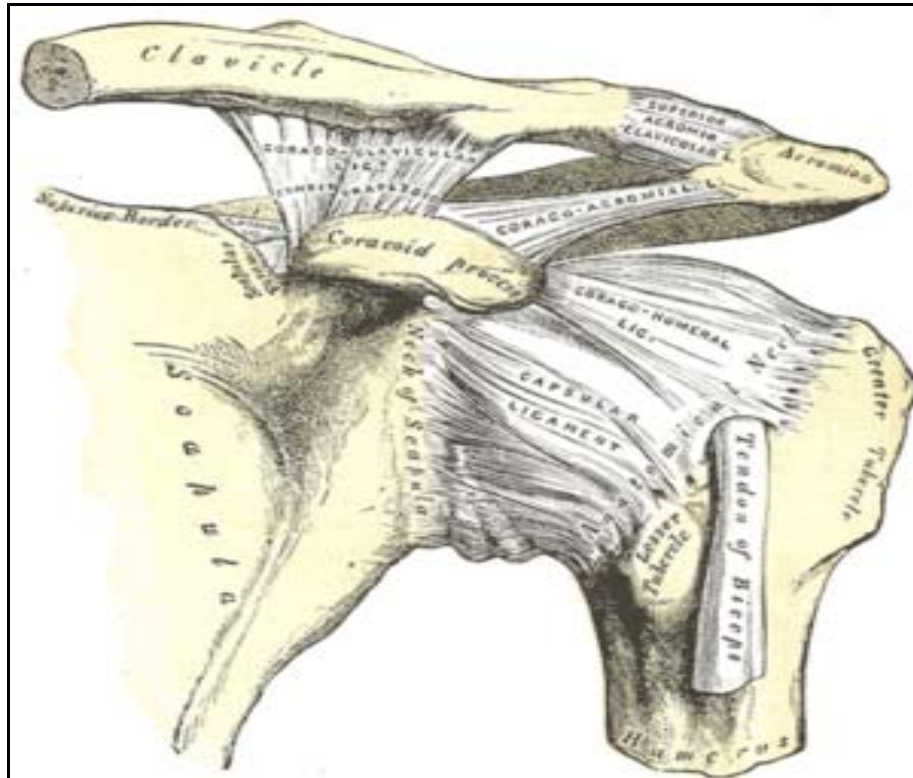
## **1- Éléments de stabilité de l'AAC :**

### **1-1 Stabilité horizontale :**

Elle met en jeu l'appareillage capsulo-ligamentaire acromio-claviculaire (A-C), essentiellement représenté par le ligament A-C supérieur qui correspond à un épaissement de la capsule articulaire et à une transformation fibreuse des fibres d'insertion des muscles trapèze et deltoïde. Lors de la section du ligament AC supérieur et de la capsule, l'articulation reste en place tant que la section des insertions du trapèze et du deltoïde et surtout dans la partie antérieure n'est pas réalisée. La section de toute structure permet de luxer facilement la clavicle en arrière et un peu en haut sans lésion des ligaments coraco-claviculaires (C-C). La clavicle se bloque alors en arrière de l'acromion (5).

### **1-2 Stabilité verticale :**

Elle met en jeu l'appareillage ligamentaire extrinsèque : les ligaments coraco-claviculaires, trapézoïdes et conoïdes (figure 17). Compte tenu de l'obliquité de l'interligne articulaire A-C, la section des ligaments C-C s'accompagne d'un décalage supérieur modéré par abaissement de l'omoplate et du membre supérieur par rapport à la clavicle. Celle-ci souligne le rôle de ligament suspenseur des ligaments C-C (5).



**Figure 17 : Système ligamentaire de l'articulation acromio-claviculaire**

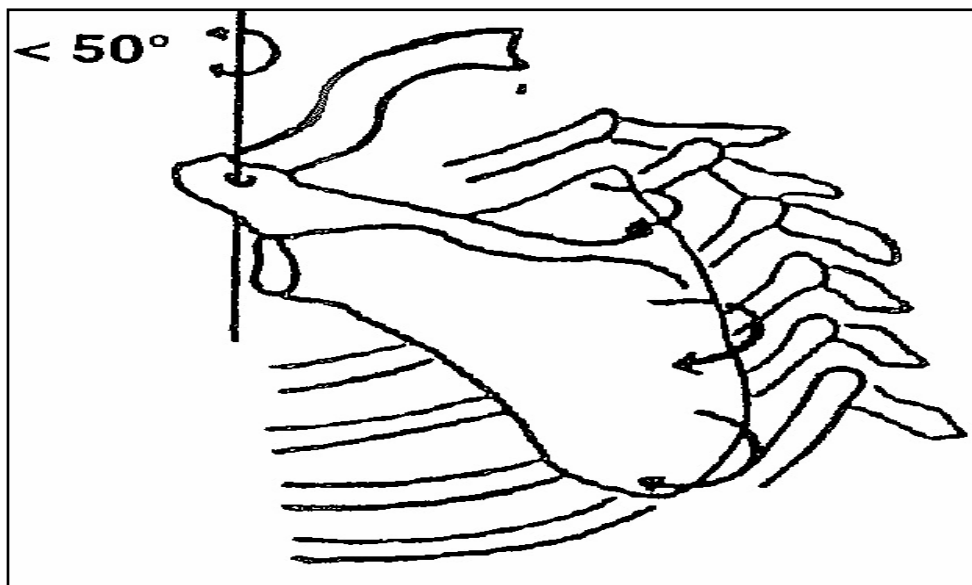
## **2- Mouvements élémentaires, amplitude, muscle moteur**

L'AAC est une arthrodièdre orientée en avant, en dedans et en haut. La clavicule et l'omoplate se déplacent toujours simultanément, et l'obliquité du plan articulaire (cependant inconstante) permet de considérer la clavicule comme posée sur l'acromion. Les mouvements qui résultent de cette disposition anatomique sont des mouvements de glissement de la facette acromiale sous la facette claviculaire et de roulement d'avant en arrière et d'arrière en avant. La conception de ces mouvements élémentaires permet de décrire des mouvements de l'omoplate par rapport à la clavicule autour de 3 axes : un axe vertical, un axe antéropostérieur ou sagittal et un axe frontal (5).

**2-1 Mouvement de rotation autour de l'axe vertical :**

Le mouvement de rotation correspondant au croisement des bras c'est-à-dire à l'adduction importante en antépulsion de l'épaule, provoque une ouverture de l'angle omo-claviculaire (figure 18) limitée par la mise en tension du ligament conoïde. L'amplitude de cette ouverture est de l'ordre de 10° à 15°.

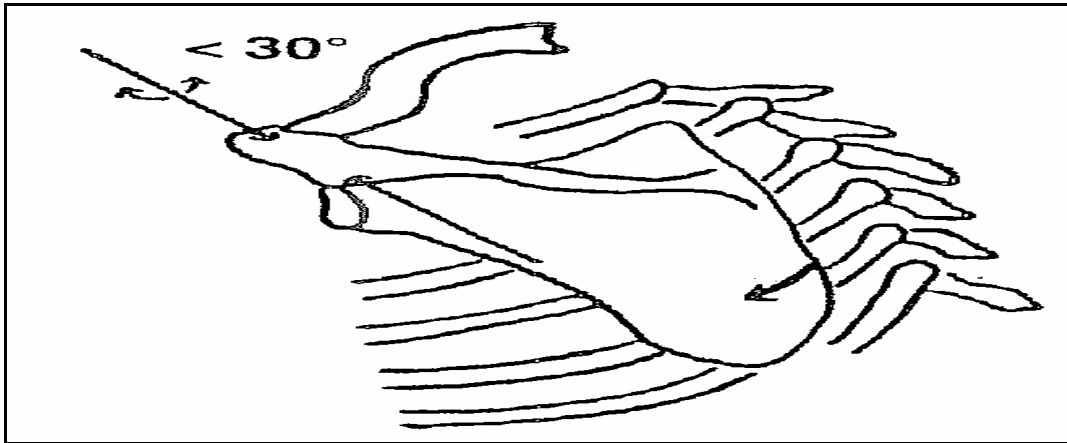
Le mouvement de rotation en arrière, qui correspond à l'effacement des épaules, entraîne une fermeture de l'angle A-C limitée par la mise en tension du ligament trapézoïde, et dont l'amplitude est également de l'ordre de 10 à 15°.



**Figure 18: Rotation autour d'un axe vertical**

**2-2 Mouvements autour de l'axe sagittal antéro-postérieur :**

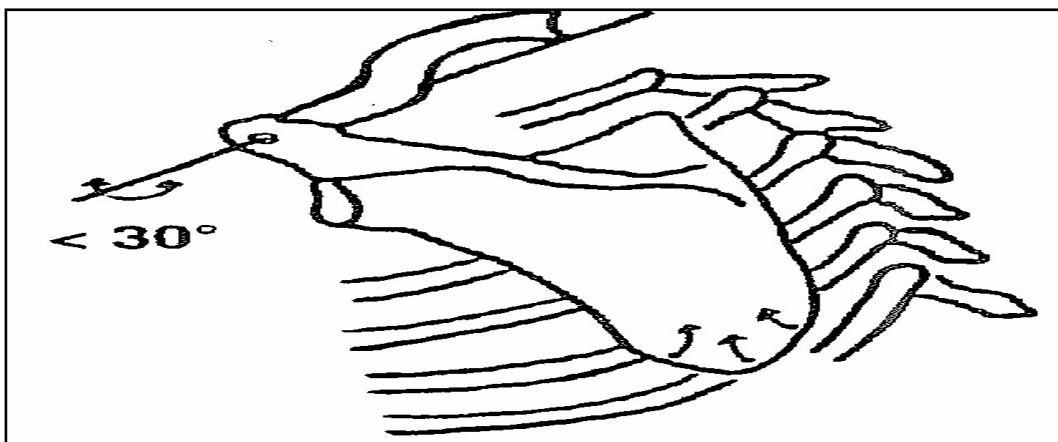
Le mouvement de l'omoplate autour de cet axe permet le déplacement de la pointe de l'omoplate en dehors, ce qui contribue à faciliter l'élévation du membre supérieur. La participation de l'AAC dans ce mouvement est évaluée à une amplitude globale dans les deux directions n'autorisant qu'un débattement de l'ordre d'une vingtaine de degrés (figure 19).



**Figure 19:** Rotation par rapport à un axe horizontal sagittal

**2-3 Mouvements par rapport à un axe frontal qui correspond au grand axe claviculaire traversant l'acromion**

Ce mouvement permet la bascule de l'omoplate et le rapprochement ou l'éloignement de la pointe de l'omoplate par rapport à la paroi thoracique. Le facteur limitant est représenté par la torsion de la capsule A-C (figure20).



**Figure 20:** Rotation autour d'un axe horizontal correspondant au grand axe de la clavicule

**2-4 Muscles moteurs :**

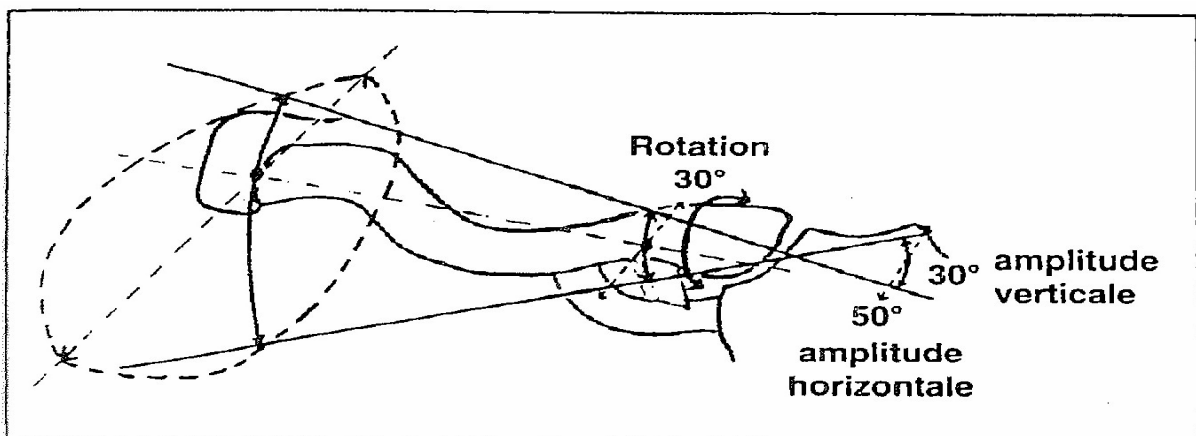
Les muscles trapèze et deltoïde qui présentent chacun une insertion continue sur le tiers externe de la clavicule, l'acromion et l'épine de l'omoplate. Ces deux muscles développent des forces opposées : le faisceau antérieur du deltoïde abaisse la clavicule et coapte les surfaces

---

articulaires, les faisceaux postérieur et intermédiaire du deltoïde abaissent l'acromion et décoaptent les surfaces articulaires. Le muscle trapèze et ses différents faisceaux agissent de manière inverse par rapport au deltoïde. Ces deux muscles, de part leur contraction synergique opposée, constitue un élément stabilisateur essentiel de l'AAC (6).

### **3- Intégration dans la mobilité de l'épaule :**

L'articulation sterno-claviculaire est une articulation en forme de scelle ce qui autorise des mouvements de haut en bas, d'arrière en avant et des mouvements de rotation de la clavicule par rapport à son grand axe. Le centre principal de ces mouvements est représenté par le ligament costo-claviculaire qui constitue l'appareillage ligamentaire extrinsèque de cette articulation et le principal point de stabilité. Des mouvements de faible amplitude au niveau de l'articulation sterno-claviculaire correspondent à des déplacements plus marqués au niveau de l'extrémité externe de la clavicule. C'est le principe de l'amplification par le vilebrequin claviculaire. En effet, la structure en S italique de la clavicule fait en sorte qu'un point claviculaire externe subira un déplacement de plusieurs centimètres lorsque l'articulation sterno-claviculaire sera mobilisée de quelques degrés (figure21).



**Figure 21: Amplification des mouvements de l'articulation sterno-cléido-claviculaire par la forme en vilebrequin de la clavicule**

Ainsi le bras de levier auquel est suspendu le membre supérieur, peut-il être déplacé de haut en bas et d'arrière en avant sur une distance d'environ 7cm et ces déplacements en

## Le cerclage dans les luxations acromio-claviculaires

---

translation sont complétés par des déplacements en rotation qui vont orienter l'axe de l'interligne A-C dans différentes directions. L'amplitude de la rotation de l'articulation sterno-claviculaire est de l'ordre de 30°, l'amplitude de rotation axiale dans l'AAC est également de l'ordre de 30°, l'addition de ces deux amplitudes autorise l'amplitude d'environ 60° lors des mouvements de sonnette de l'omoplate.

Les muscles moteurs de ces déplacements de la clavicule sont essentiellement le trapèze et le sternocléidomastoïdien.

La mise en en jeu de l'AAC survient surtout au cours de l'élévation du membre supérieur en dehors ou en avant, et c'est au dessus du plan de l'épaule que les mouvements de glissement et de rotation entre les facettes claviculaires et acromiales seront provoqués. Lors de l'ascension du membre supérieur à 120°, la mise en compression des deux surfaces articulaires est la plus importante et siège surtout dans la zone de cartilage plus épais à la partie supérieure de la facette acromiale.

Ceci explique la prédominance des douleurs dans l'AAC au dessus du plan de l'épaule, ceci explique également la récupération d'une mobilité pratiquement complète avec une luxation invétérée, les possibilités de ressauts par réduction spontanée lorsque la facette acromiale revient se placer sous la facette claviculaire à 120° d'abduction, et ceci explique enfin que la mobilité de l'épaule ne sont globalement que très peu diminuée voire de manière inapparente lors d'une fixation C-C.

Donc, la mobilité de l'AAC est faible mais contribue par ses amplitudes restreintes à orienter l'articulation gléno-humérale de haut en bas, d'avant en arrière, et en rotation autour de son axe, ce qui contribue à la mobilité de la chaîne poly-articulaire de l'épaule.

---

## **II. Biomécanique :**

La mobilité de l'AAC n'est que de 5° à 8° dans tous les plans de l'espace. Inman et Rockwood ont documenté qu'une mobilité «quasi» complète de l'épaule était possible avec la clavicule fixée à la coracoïde par une vis de Bosworth par exemple(7) (8) (9).

Lors de la flexion antérieure et de l'extension du bras la clavicule fait une rotation axiale. En flexion antérieure, la clavicule tourne sur son grand axe vers l'arrière ce qui a comme conséquence de tendre le ligament trapézoïde et de détendre le ligament conoïde. En extension du bras, la rotation s'effectue vers l'avant et ce sera au tour du conoïde d'être tendu et du trapézoïde de se détendre (10).

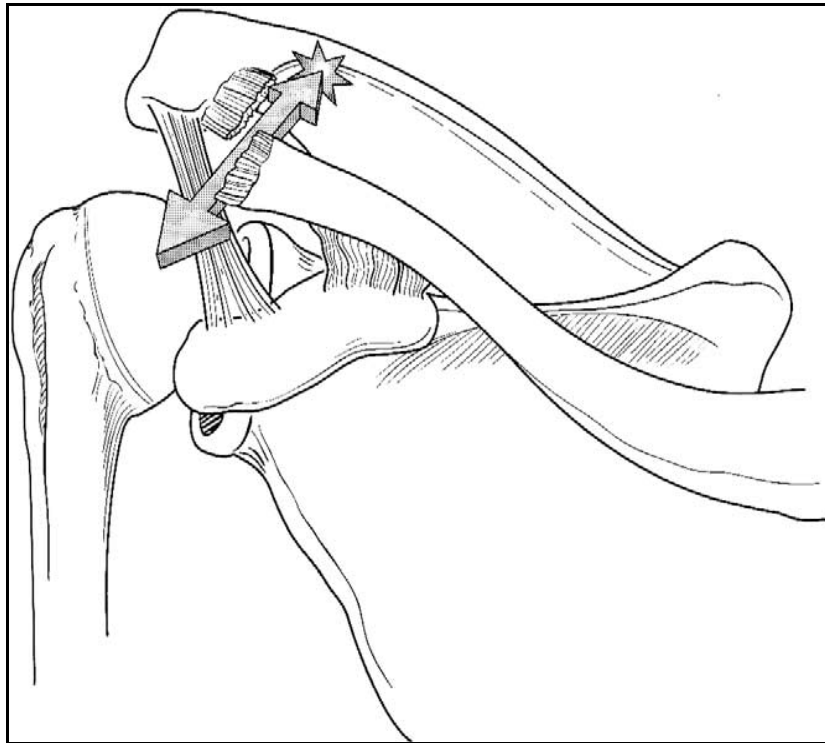
N'Diaye et al ont étudié les propriétés mécaniques des ligaments coraco-claviculaires et coraco-acromiaux prélevés sur 24 cadavres en utilisant un instrument dynamométrique. La force à la rupture moyenne en daN est calculée à 12.4 pour le ligament coraco-acromial, à 15.12 pour le ligament conoïde et à 16.77 pour le trapézoïde. Les auteurs estiment que leurs mesures mettent en évidence la relative faiblesse du ligament coraco-acromial par rapport aux deux ligaments coraco-claviculaires et pensent qu'il faut en tenir compte et proposer un renfort externe (long palmaire ou bandelette ilio-tibiale) dans des interventions de reconstruction telles que l'opération de Weaver-Dunn(11).

Fukuda et al ont déterminé que les ligaments acromio-claviculaires et conoïdes s'opposent à la translation antérieure de la clavicule et pour la translation postérieure c'est surtout le ligament acromio-claviculaire qui est en première ligne. La rotation antérieure est limitée par le conoïde. En revanche, pour la rotation postérieure tous les ligaments sont sollicités également. Les ligaments acromio-claviculaire et conoïde contribuent majoritairement à la translation supérieure de l'extrémité distale de la clavicule(12).

Klimkiewicz et al identifient les ligaments acromio-claviculaires supérieurs et postérieurs comme étant les garants de la stabilité postérieure de l'acromio-claviculaire (figure22). Ces auteurs recommandent la préservation de ces structures lors de l'excision de la clavicule distale

---

(opération de Mumford) pour éviter des déplacements douloureux vers l'arrière de la clavicule(13).



**Figure 22: instabilité de la partie distale de la clavicule**

Hoffmeyer et al (10) confirment, sur spécimen cadavérique, l'important rôle de frein antérieur à la clavicule que joue le ligament conoïde après section des ligaments acromio-claviculaires ainsi que le rôle de frein postérieur du ligament trapézoïde. Après section du ligament trapézoïde, l'extrémité distale de la clavicule est facilement luxable vers l'arrière même en présence d'un ligament conoïde intact et ce d'autant plus que la chape et les ligaments acromio-claviculaires sont sectionnés. Ceci pourrait expliquer que dans les luxations de type IV selon Rockwood la clavicule remonte, peu retenue par le ligament conoïde, mais en revanche, part en arrière suite à la rupture du ligament trapézoïde pour s'enclaver dans la chape voire la perforer.

---

A la suite d'une série de sections ligamentaires séquentielles, Urist conclut (14) :

- La section isolée des ligaments coraco-claviculaires ne produit pas de déplacement excessif lorsqu'on tire vers le haut sur la clavicule distale.
- L'incision du ligament acromio-claviculaire supérieur produit une luxation incomplète dans 50% des épaules. Lorsque le deltoïde et le trapèze sont sectionnés une luxation complète apparaît si l'on tire vers le haut et en arrière la clavicule. Si les ligaments coraco-claviculaires sont sectionnés une subluxation se produit lorsqu'on tire la clavicule vers le haut.
- Une section du trapézoïde, des attaches deltoïdiennes et trapéziennes ainsi que du ligament acromio-claviculaire supérieur cause une luxation complète vers le haut ou en arrière lorsqu'on tire sur la clavicule distale.
- Une section du conoïde des attaches deltoïdiennes et trapéziennes ainsi que du ligament acromio-claviculaire supérieur cause une luxation complète avec un plus grand déplacement vers le haut lorsqu'une traction est appliquée à la clavicule distale.

La ceinture scapulaire participe pour 60° environ à l'élévation du bras, prenant habituellement le relais de la gléno-humérale de façon progressivement croissante à partir de l'horizontale pour amplifier le mouvement(15).

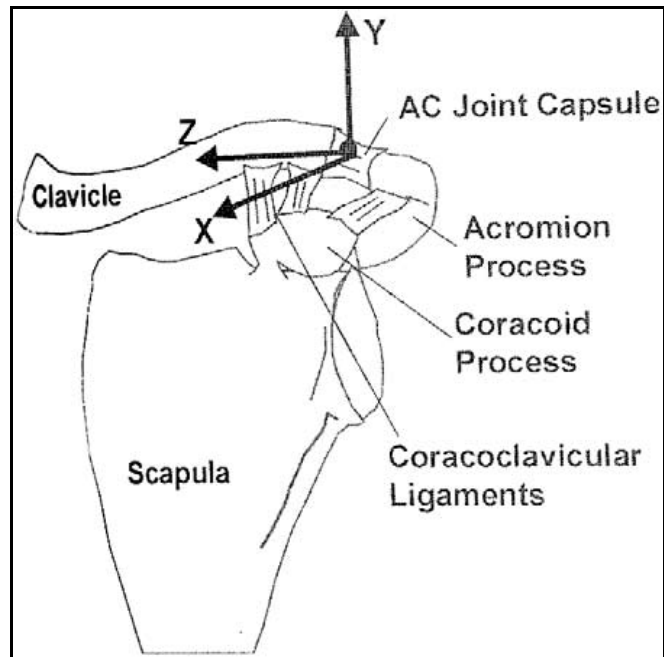
L'évaluation des mouvements siégeant au niveau de l'A-C est en effet difficile. Différentes expérimentations ont été réalisées en implantant des broches dans la clavicule et dans l'épine de l'omoplate ou dans l'acromion. Inman(16) a montré que lors de l'évaluation antérieure du bras, la clavicule subit un mouvement de rotation de 40 à 50° (sterno-claviculaire). En réalité, les mouvements de rotation au niveau de l'A-C elle-même semblent être de peu d'amplitude, de l'ordre de 5 à 8°, ce qui expliquerait le fait qu'après vissage coraco-claviculaire ou même chez les patients ayant d'importantes ossifications coraco-claviculaires aboutissant à une véritable arthrodèse, il n'ya pas de limitations des mouvements de l'épaule, la clavicule et l'omoplate étant siège d'un mouvement de rotation synchrone. Ceci est contesté par Wallace

---

(17), qui d'après une étude radiographique bidimensionnelle conclut que les mouvements de l'articulation acromio-claviculaire sont une composante importante des mouvements de l'épaule.

Kiefer et al (18) comparent l'efficacité de plusieurs types d'implants et de montage pour assurer la stabilité acromio-claviculaire dans une étude in vitro sur spécimens cadavériques. Les implants sont testés ligaments intacts puis sectionnés de manière séquentielle. Les montages les plus rigides pour ces auteurs sont la vis de Bosworth et la plaque de Basler qui donnent une excellente fixation tout en maintenant la rotation de la clavicule. La position en abduction est à l'origine des plus grandes contraintes sur les moyens de fixations A-C ou C-C utilisés. Ces auteurs recommandent comme montage idéal sur le plan de l'élasticité et de la résistance à la rupture un cerclage acromio-claviculaire en huit avec fil d'acier combiné à deux broches transacromiales.

Utilisant un système de capteurs robotisés, Debski et al (19) déterminent les résistances in situ des tissus mous et la cinématique articulaire en résultant (Figure 23). Les auteurs constatent que lors de l'application d'une force de 70N en directions antérieure, postérieure et supérieure, la clavicule translate respectivement de 5,1mm ; 5,6mm ; 4,2mm. Ceci représente une augmentation de 50% de ce qui était auparavant admis.



**Figure 23**– Vue antérieure de l'épaule gauche montrant le système de coordonnées associées aux forces appliquées à la clavicule distale pendant les tests biomécaniques. L'axe X est une force antérieure, l'axe Y est une force supérieure et l'axe Z est une force interne.

### III. Mécanisme lésionnel:

#### 1– Lésions capsulaires et ligamentaires:

Dans la majorité des cas, la description de l'accident permet d'individualiser un mécanisme de chute avec impact sur l'acromion (Figure 24), c'est le cas de la plupart de nos patients avec 66% de chute sur le moignon de l'épaule. Lors de lésions cutanées associées (dermabrasions ou plaies superficielles), la topographie des lésions cutanées en regard de la face supérieure du bord externe de l'acromion constitue un témoin de cet impact. La concentration des contraintes au moment de l'impact sur la face supérieure de l'acromion provoque un abaissement brutal de l'omoplate par rapport à la clavicule. Ceci entraîne une mise en tension brutale des éléments de l'appareillage ligamentaire intrinsèque (capsule et ligament acromio-claviculaire) et de l'appareillage ligamentaire extrinsèque (ligaments suspenseurs coraco-claviculaires, trapézoïde et conoïde) (20).

---



**Figure 24 : Un mécanisme par choc direct**

La progression de la rupture capsulo-ligamentaire se fait d'arrière en avant avec le plus souvent une désinsertion de ces éléments à partir de leur attache claviculaire. La partie postérieure de la clavicule et du ligament A-C supérieur est un peu plus épaisse, et c'est la levée de ce premier verrou qui contribue à la propagation de la déchirure ou de la désinsertion capsulo-ligamentaire. Ceci provoque une ouverture de l'angle A-C (21), et correspond à l'attitude en rotation interne et en adduction de l'épaule telle qu'elle est souvent décrite par les patients victimes d'un accident sportif (chute de bicyclette, chute lors de la pratique de judo). Très rarement, un choc direct sur le coude ou sur la main peut provoquer une luxation acromio-claviculaire, dans notre série, c'est le cas de 34% de nos patients (Tableau 1).

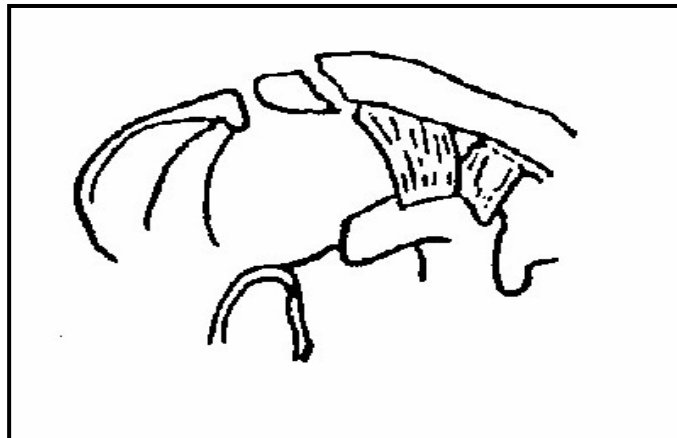
---

Tableau 1: Mécanisme lésionnel

Auteur	Choc direct	Choc indirect
Benaissa (22)	70%	30%
Ghestem (23)	100%	-
Notre série	66%	34%

## **2- Lésions osseuses :**

Les fractures de l'extrémité externe de la clavicule peuvent constituer des équivalents de disjonction acromio-claviculaire (Figure25). C'est le cas des fractures siégeant à l'aplomb de la coracoïde qui peuvent de principe concerner les insertions des ligaments coraco-claviculaires ou les ligaments eux même. Dans le cadre de la fracture dite de Latarget (Figure26), c'est la plaque d'insertion des ligaments coraco-claviculaires à la face inférieure de la clavicule qui a été arrachée. Le trait vertical associé sépare également l'extrémité externe de la clavicule restée solidaire de l'acromion du corps de l'os (20).



**Figure 25: Fracture de l'extrémité externe de la clavicule  
Sans lésion des ligaments suspenseurs**



**Figure 26: Fracture de Latarget**

#### **IV. Classification lésionnelle :**

Selon les auteurs, les traumatismes sont analysés selon l'importance du déplacement de l'extrémité distale de la clavicule, selon l'existence ou l'absence de lésion des ligaments acromio-claviculaires et coraco-claviculaires et selon l'intégrité de la chape trapézo-deltoïdienne. De ce fait, plusieurs classifications ont été proposées (1).

##### **1- Classification de Rockwood (1984):**

Rockwood publie la classification qui paraît être aux auteurs la plus adaptée actuellement et qui définit les groupes lésionnels que l'on va trouver dans les différents types de Luxations acromio-claviculaires (24). Cette classification a aussi l'avantage de permettre d'établir un schéma thérapeutique (Tableau 2) (Figure 27).

- Stade I : Une entorse sans rupture des ligaments acromio-claviculaires ni des ligaments des ligaments coraco-claviculaires. La chape trapézo-deltoïdienne. La radiographie ne montre ni séparation ni luxation tout au plus un épaissement des tissus mous peut être perceptible.
-

## Le cerclage dans les luxations acromio-claviculaires

---

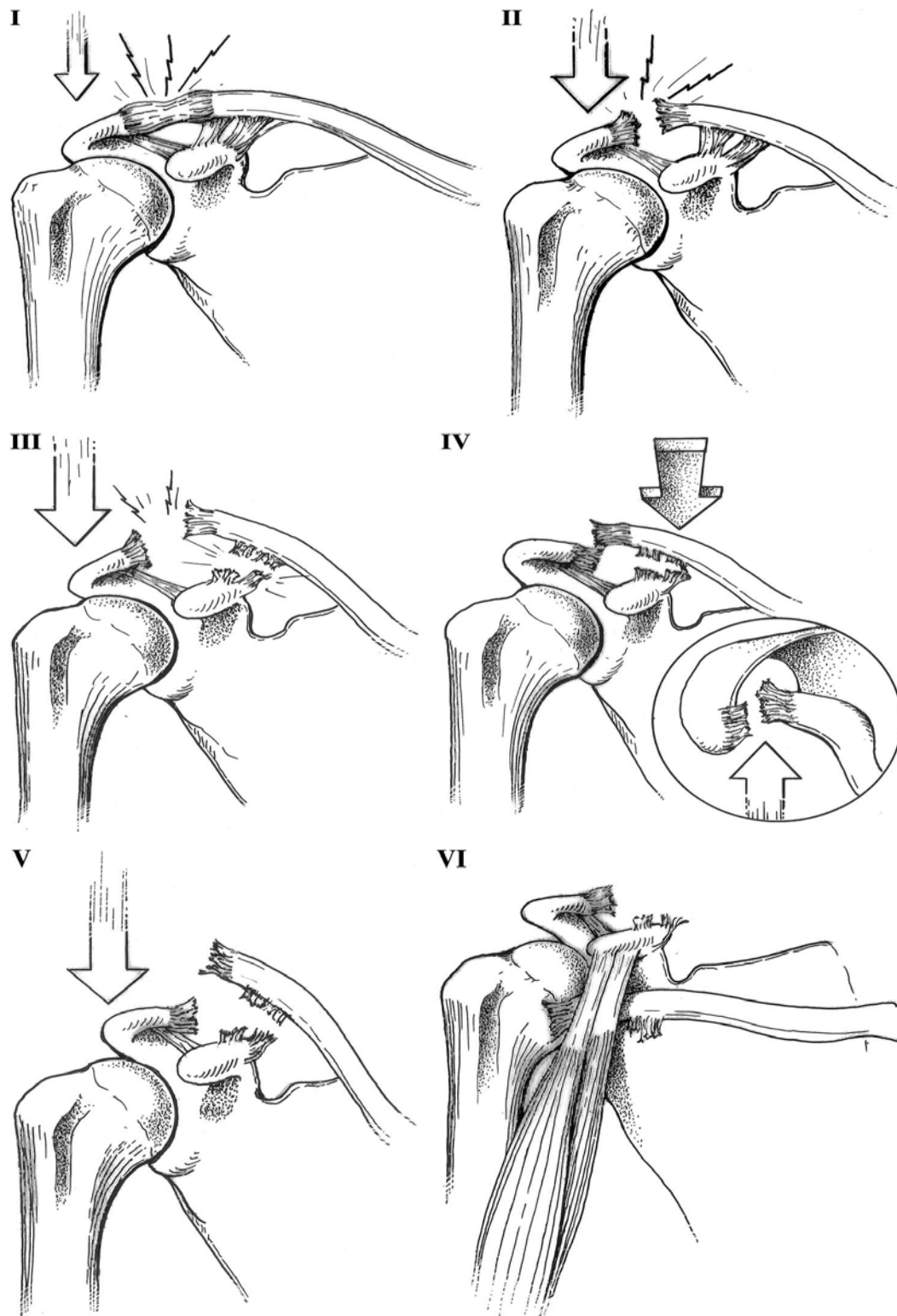
- Stade II : Rupture des ligaments acromio-claviculaires avec intégrité des ligaments coraco-claviculaires. Sur les radiographies, la distance acromio-claviculaire est légèrement augmentée alors que la distance coraco-claviculaire est augmentée de moins de 4mm ou <40% de la distance CC totale.
- Stade III : Rupture des ligaments acromio-claviculaires et coraco-claviculaires avec désinsertion d'une partie du deltoïde antérieur et du trapèze. Sur la radiographie, on trouve un déplacement supérieur relatif de la clavicule par rapport à l'acromion entre 25% et 100% de la hauteur articulaire. Les types 3 posent le plus grand dilemme thérapeutique.
- Stade IV : Rupture des ligaments acromio-claviculaires, coraco-claviculaires et la chape trapèzo-deltoïdienne. Sur la radiographie, il existe un déplacement postérieur de la clavicule par rapport à l'acromion. L'espace coraco-claviculaire est en général peu augmenté.
- Stade V : Toutes les structures sont déchirées. La radiographie montre un déplacement de la clavicule de plus de 100% de sa hauteur et pouvant aller jusqu'à 300%.
- Stade VI : Rupture des ligaments acromio-claviculaires, coraco-claviculaires et la chape trapèzo-deltoïdienne avec luxation inférieure de la clavicule sous l'acromion ou sous la coracoïde.

Dans notre série, on a utilisé cette classification car elle semble être la plus complète et la plus appropriée pour guider le choix thérapeutique(1).

---

**Tableau 2: Classification des lésions A-C selon Rockwood**

Stade	Ligaments A-C	Ligaments C-C	Chape trapèzo-deltaïdienne	Déplacement
Stade I	Distendus	Intacts	Intacte	Aucun
Stade II	Déchirés	Distendus	Intacte	Modéré
Stade III	Déchirés	Déchirés	Déchirée	25%-100%
Stade IV	Déchirés	Déchirés	Déchirée	Postérieur
Stade V	Déchirés	Déchirés	Déchirée	100%-300%
Stade VI	Déchirés	Déchirés	Déchirée	Inférieur



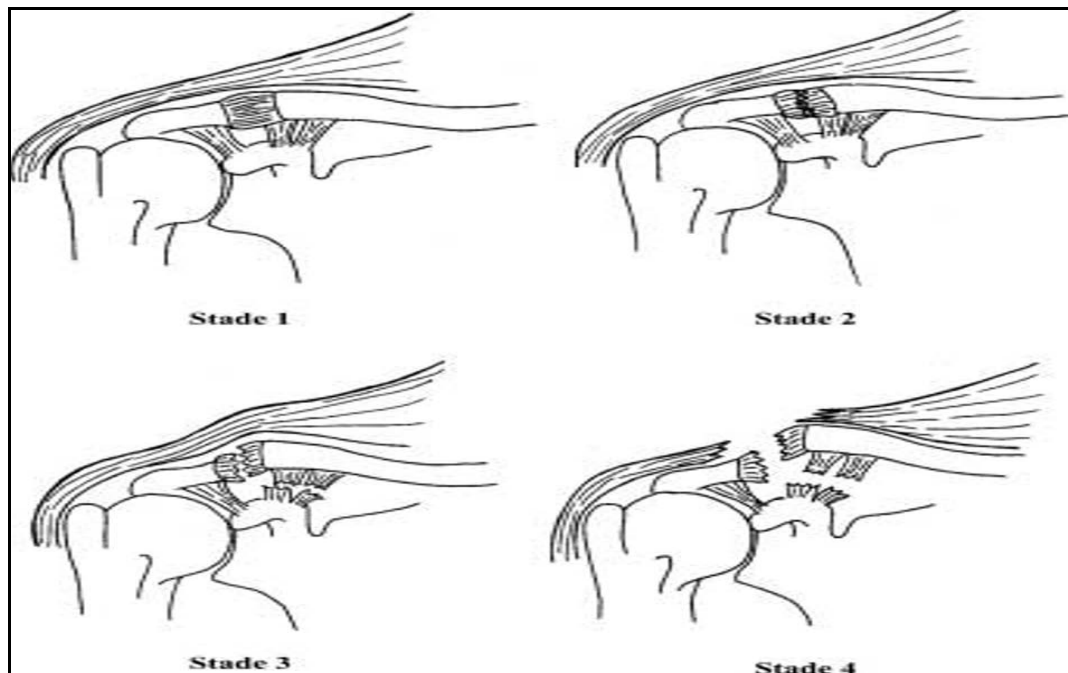
**Figure 27:** Classification de Rockwood en 6 stades

**2- Autres classifications :**

---

2-1 Classification de Tossy (1963) (25) Allman (1967) (26): en trois stades.

2-2- Classification de Patte (11) : en 4 stades (Figure 28).



**Figure 28: Classification de Patte**

2-3 Classification de Julliard (1976) (27):

En France, c'est la classification de Julliard qui est le plus souvent retenue : cette classification attire l'attention sur l'importance des lésions musculaires trapézo-deltoïdienne.

2-4 Autres classifications :

Duparc (28) a ajouté, aux trois stades de Tossy, les fractures de l'extrémité distale de la clavicule. Neer (29) a repris la classification de Rockwood en regroupant en un seul type, les types III, IV et V, qui pour lui doivent tous être traités chirurgicalement. D'autres encore ont développé leur propre classification n'amenant que peu d'avantages supplémentaires (30).

---

## V. Epidémiologie :

### 1- Prévalence :

Les luxations acromio-claviculaires représentent 86% de toutes les luxations et 12% des luxations concernant l'épaule. La prévalence annuelle est d'environ trois à quatre sur 100000 de la population générale (10).

### 2- Age :

La LAC est une pathologie du sujet jeune et sportif, l'âge de survenue se situe autour de la troisième décennie. L'âge moyen dans notre série est de 35 ans. Avec des extrêmes d'âge de 24 ans et 45ans (Tableau3).

**Tableau 3: Age moyen selon les différentes séries**

Séries	Age moyen (ans)
Dumontier (31)	37
Duparc (32)	33
Gazielly (4)	40
Ghestem (23)	27
Lazrak (33)	26
Notre série	35

### 3- Sexe :

Les luxations acromio-claviculaires sont plus prédominantes chez les sujets de sexe masculin. Cette prédominance est retrouvée dans toutes les séries de la littérature (Tableau4).

---

**Tableau 4: Prédominance selon le sexe dans les différentes séries**

Série	Hommes	Femmes
Dumontier (31)	87,5%	12,5%
Duparc (32)	87,6%	12,4%
Gazielly (4)	94,1%	5,9%
Ghestem (23)	87,8%	12,2%
Notre série	96%	4%

#### 4- Côté :

Dans la série de Ghestem (23), l'épaule gauche était la plus atteinte. Dans notre série, on a noté 44% d'atteinte de l'épaule gauche.

#### 5- Circonstances traumatiques:

Sur le plan causal les chutes banales sont majoritaires, les accidents de la voie publique et le sport sont souvent en cause et les accidents de travail rarement. Les sports incriminés sont le football, les arts martiaux, le rugby, le hockey sur glace et l'haltérophilie(1).

Dans notre série, les accidents de la voie publique viennent comme cause principale des luxations acromio-claviculaires par 47,8% suivis par les accidents de travail (21,8%) puis accidents domestiques.

Dans les séries occidentales les causes sont prédominées par les accidents sportifs, les chutes et les accidents de la voie publique (Tableau5).

**Tableau5 : Circonstances traumatiques des LAC**

Auteur	Accidents de la voie publique	Accidents de sport	Accidents de travail	Accidents domestiques
Duparc (32)	45%	35%	-	-
Gazielly (4)	12%	76%	12%	-
Ghestem (23)	29%	22,5%	18%	-
Le Huec (34)	28%	54%	9%	9%
Alami (35)	65,5%	29%	5,5%	-
Notre série	47.8%	8.6%	21.8%	21.8%

## **VI. Diagnostic clinique :**

L'examen clinique est souvent rendu difficile en raison des douleurs. En cas de suspicion de lésion A-C, le patient doit être examiné debout, ou assis, si l'examen debout n'est pas réalisable. Les hématomes et l'œdème peuvent masquer les déformations dues à la disjonction A-C. Le poids du bras, abaissant tout le moignon de l'épaule, accentuera la déformation A-C. Les lésions cutanées, en regard de l'acromion, témoignent de l'importance du traumatisme(10) (tableau 6).

### **1- Douleur :**

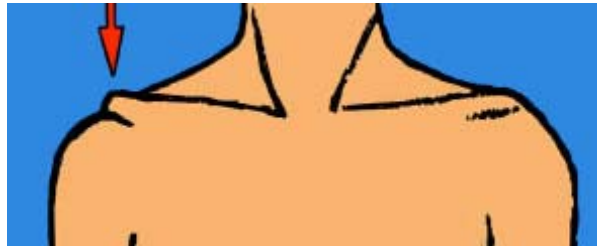
La douleur est localisée en regard de l'AAC. Les territoires d'irradiation douloureuse de l'acromio-claviculaire ont été étudiés par Gerber et al, qui ont injecté une solution hypertonique en intra-articulaire à des volontaires. Dans ces conditions, la douleur irradiait latéralement dans le cou, dans la région du trapèze et dans la région du deltoïde(36). Une douleur en provenance de l'espace sous acromial va irradier vers la région acromiale, le deltoïde et occasionnellement dans l'avant-bras ou les doigts mais pas vers le trapèze.

### **2- Inspection et palpation :**

Le patient assis, on observera le contour de l'épaule pour évaluer le déplacement antérieur et inférieur du moignon. Parfois, la chute ou le traumatisme entraîne une dermabrasion en regard de l'acromion ce qui peut retarder la prise en charge chirurgicale et rendre difficile la mise en place d'une contention externe (Figure 29).

L'AAC sera palpée soigneusement à la recherche d'une douleur exquise ou d'une marche d'escalier. La déformation typique provient de la chute en bas et en avant du moignon de l'épaule alors que la clavicule reste à sa hauteur.

---



**Figure 29 : Déformation au cours de la LAC**

### **3- Tests cliniques :**

«L'ascension externe de la clavicule donne un discret signe de l'épaulette. Le doigt peut la réduire par pression ; quand elle cesse l'extrémité claviculaire remonte, c'est la mobilité en touche piano »(10). En réalité, c'est le moignon de l'épaule qui descend attiré par le poids du membre supérieur. La clavicule reste à son niveau maintenue notamment par l'articulation sternocostale. Pour réduire la touche piano d'une LAC, on relèvera le membre supérieur par le coude et la réduction se fera automatiquement.

**Tableau 6: Signes cliniques d'une LAC**

Auteur	Déformation	Dermabrasion	Douleur	Touche piano
Benaissa (22)	57,6%	12%	-	42,3%
Duparc (32)	-	3,3%	-	-
Le Nen (37)	-	4,9%	85%	30,4%
Notre série	52%	35%	44%	78%

### **4- Lésions associées :**

Plusieurs lésions associées sont mentionnées dans la littérature : pneumothorax, fractures de côtes, lésions de la coiffe, lésions neurologiques ou plexulaires (Tableau 7).

**Tableau 7: Lésions associées au cours des LAC**

Auteur	Polytraumatisme	Fracture de côtes	Fracture de coracoïde	Lésion du plexus brachial	Lésion de la coiffe des rotateurs
Benaïssa (22)	3,8%	-	-	-	-
Dumontier (31)	7%	7%	2,3%	-	-
Duparc (32)	6,6%	6,6%	3,3%	3,3%	-
Notre série	17%	4.3%	-	-	-

## **VII. Le bilan radiologique :**

### **1- Radiographies standards :**

Le diagnostic des disjonctions acromio-claviculaires est clinique ; l'exploration radiologique précise l'importance et la gravité de la disjonction et recherche des lésions associées (fracture de la clavicule et de l'apophyse coracoïde).

Les incidences standards d'épaule ne permettent pas de dégager l'AAC, il est nécessaire de pratiquer des incidences spécifiques. Les variations anatomiques de l'articulation acromio-claviculaire sont très fréquentes (incongruence, variation d'orientation de l'interligne articulaire) ; la projection de face de l'articulation présente une grande variabilité en fonction de l'attitude du patient et de son morphotype rachidien. Cette grande variabilité peut être source de nombreuses erreurs d'interprétation et impose systématiquement une exploration comparative du côté opposé(38).

#### **1-1 Le cliché de face du cintre acromio-claviculaire**

La radiographie standard dans deux plans est l'examen de choix. Pour le cliché de face, le patient est examiné en position dos plaque, debout ou assis, très légèrement tourné (environ 5°) vers l'épaule contre-latérale, bras en extension (39).

#### **1-2 Le cliché de face du cintre acromio-claviculaire de Patte**

L'incidence de face du cintre acromio-claviculaire prend, comme repère fixe, la palette acromiale qui doit être visible exactement par sa tranche grâce à une incidence en double obliquité (rayon descendant d'environ 10 à 15° et à obliquité discrètement interne). La corticale de la partie antérieure de l'acromion doit se présenter sous la forme d'un anneau aplati verticalement, bien dessiné, à contours nets, dont le bord supérieur se prolonge exactement en dedans par le bord supérieur de l'épine. La facette acromiale de l'AAC doit être parfaitement dessinée à la partie interne de l'anneau acromial, ce qui signe la bonne obliquité du patient (39).

Thomas et al proposent une incidence alternative avec un rayon centré sur l'extrémité distale de la clavicule mais dirigé en caudocrânial de 25° et en médiolatéral de 10°(10). Cette incidence permet une appréciation plus fine de l'espace acromio-claviculaire selon les auteurs. Julliard préconise une incidence ascendante de 30°(10).

### **1-3 L'incidence de Zanca**

La radiographie de face ne permet pas une bonne analyse de l'articulation acromio-claviculaire et il faudra ajouter un cliché de face centré sur l'articulation A-C, moins pénétré que le cliché pour une épaule standard, avec un rayon ascendant de 10°-15°, comme décrit par Zanca (40).

Ce dernier a examiné 300 radiographies de face de l'articulation acromio-claviculaire, la facette articulaire claviculaire est inclinée vers le bas dans 51% des cas, verticale dans 18% des cas, inclinée vers le haut dans 2% des cas et incongruente dans 19% des cas. Donc, les variations d'incidences peuvent rendre difficile l'interprétation, c'est pourquoi Keats et al conseillent un cliché comparatif en cas de doute (10).

Les constantes du cliché de face doivent être adaptées de manière à bien voir le sommet de l'apophyse coracoïde, ce qui permet de déterminer avec précision la distance coraco-claviculaire. Cette distance est mesurée sur la verticale qui joint le bord supérieur de la coracoïde au bord antéro-inférieur de la clavicule.

---

## Le cerclage dans les luxations acromio-claviculaires

---

Ce cliché permet d'apprécier :

- Le décalage supérieur de la facette claviculaire par rapport à la facette acromiale ;
- La distance coraco-claviculaire en l'absence de traction.

Peterson et al, se basant sur 151 clichés de face de l'articulation acromio-claviculaire, mesurent la distance de l'espace articulaire de  $3,8 \pm 1$  mm en crânial et  $2,6 \pm 0,6$  mm en caudal (10).

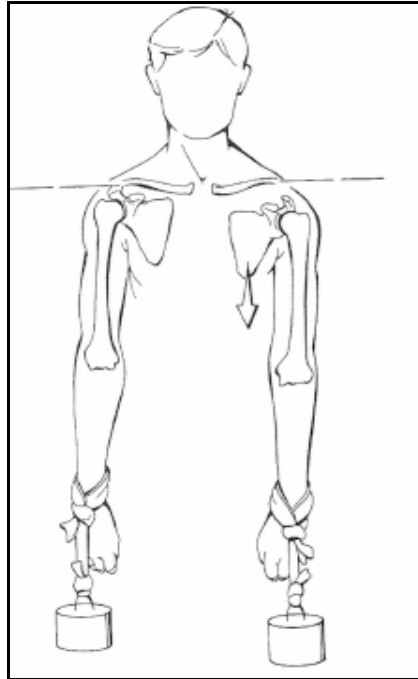
### **1-4 Le cliché de face avec rotation interne du bras**

Vanarthos et al insistent sur la rotation interne du bras lors du cliché de face s'appuyant sur une étude anatomique démontrant qu'en cas de déchirure des ligaments coraco-claviculaires, la rotation interne faisait passer la scapula en avant et révélait par conséquent la luxation postérieure de la gléno-humérale pour juger du déplacement postérieur de la clavicule par rapport à l'acromion et pour s'assurer de l'intégrité de la coracoïde(41).

### **1-5 Clichés pondérés :**

La radiographie du cintre acromio-claviculaire de face avec traction se réalise à l'aide d'un poids de 5 à 7,5kg attaché au poignet (Figure30) en expliquant au patient qu'il doit laisser le bras sans chercher à remonter le poids, sans se contracter (39) . Elle permet d'apprécier le décalage des facettes et la distance coraco-claviculaire (42).

---



**Figure 30: Position du patient lors de la réalisation d'un cliché pondéré**

Le cliché de la ceinture scapulaire avec des poids de 5 à 10kg attachés aux poignets n'est plus vraiment recommandé d'autant plus que certains auteurs ont montré que cette manœuvre peut même dans certains cas diminuer la distance coraco-claviculaire et donc induire en erreur. Ces clichés avec poids peuvent être remplacés par un cliché de l'acromio-claviculaire de face avec le bras en adduction et la main en posée sur l'épaule controlatérale (43).

Bannister et al recommandent un cliché comparatif où le poids est attaché puis porté dans la main en fléchissant le coude. Selon l'élargissement de l'interligne, un diagnostic lésionnel différent peut être posé (30).

Bossart et al ont conclu, sur une étude randomisée de 83 radiographies prises avec et sans poids, que l'utilisation de clichés pondérés doit être abandonnée (44).

Yap et al établissent un questionnaire interrogeant 112 membres de la Société américaine de chirurgie de l'épaule et du coude et dont 105 ont répondu ; 81% des chirurgiens trouvent les clichés avec poids attachés sans valeur mais seuls 57% d'entre eux avouent ne jamais l'utiliser (45).

**1-6 Faux profil de l'épaule :**

---

## Le cerclage dans les luxations acromio-claviculaires

---

Le faux profil de l'épaule (épaule en abduction-rotation externe) : Le patient est en position dos plaque de face, le rayon est vertical centré sur l'acromio-claviculaire, on demande au patient de réaliser une abduction de 90° avec rotation externe (10). Cette incidence permet d'apprécier la texture osseuse des extrémités articulaires et surtout du quart externe de la clavicule (recherche d'une fracture) et de juger de l'éventuelle réductibilité en abduction (Test de Glorion et Delplace).

### **1-7 Recommandations :**

- Le groupe d'étude de l'épaule et du coude (16) recommandent l'utilisation du protocole radiographique de Weber qui comporte 5 incidences :
  - Face du cintre acromio-claviculaire :
    - Sans mouvement forcé
    - Avec traction inférieure ( $\geq 5\text{kg}$ )
  - Face en rayon ascendant de 45° par rapport au précédent :
    - Sans mouvement forcé
    - En recherche de tiroir postérieur
  - Face en abduction 90°/Rotation externe
- Reeves et al (46) recommandent un protocole comprenant :
  - Face avec rotation interne
  - Incidence de Zanca
  - Faux profil de l'épaule

Dans notre série, on a réalisé chez tous nos malades une radiographie de l'épaule atteinte de face (Tableau8).

---

**Tableau 8: Les radiographies utilisées selon les séries**

Auteur	Date de publication	Nombre de cas	Les deux côtés	Clichés pondérés	Incidence de Zanca	Autres incidences
Zanca(40)	1971	1000	Oui	Non	Oui	Face avec rotation interne et externe
Bossart(44)	1988	83	Oui	Non	Non	-
Nguyen(42)	1991	Non précisé	Oui	Oui	Oui	Face ; faux profil de l'épaule
Mulier(46)	1993	58	Non	Non	Non	Face
Vanarthos (41)	1994	3cadavres	Non	Non	Non	Face avec rotation interne
Beim and Warner(46)	1997	Non précisé	Oui	Non	Oui	Face avec rotation interne ; faux profil de l'épaule
Yap(45)	1999	112	Non	Non	Non	Face
Beim(46)	2000	Non précisé	Oui	Non	Oui	Face avec rotation interne ; faux profil de l'épaule

## **2- Echographie :**

L'échographie n'est pas fiable pour la visualisation des ligaments acromio-claviculaires et coraco-claviculaires ; mais elle est intéressante pour visualiser le décalage des facettes et la distance coraco-claviculaire (16).

Sluming recommande l'utilisation de l'échographie pour le diagnostic et le suivi en mesurant la distance coraco-claviculaire (10).

### **3- Tomodensitométrie :**

La TDM axiale permet de bien visualiser le déplacement postéro-supérieur de la clavicule par rapport à l'acromion et de mesurer sans agrandissement la distance coraco-claviculaire. Elle donne également d'intéressantes images en cas d'arthrose acromio-claviculaire ou de fractures intra-articulaires difficiles à apprécier sur les radiographies standards (47).

### **4- Imagerie par résonance magnétique :**

L'IRM est utile pour juger de l'état de la clavicule surtout dans les ostéolyses distales où l'on peut voir des images hyperintenses et T2 par rapport à une image plus hétérogène en T1. Ces images sont peu spécifiques et doivent être corrélées à la clinique (47).

## **VIII. Traitement :**

### **1- Objectifs :**

Les buts du traitement des LAC sont (48) :

- Restaurer une anatomie normale et une stabilité articulaire.
- Retrouver la fonction, la force et la mobilité.
- Rétablir l'esthétique.

Ces objectifs doivent être obtenus par une méthode fiable, durable et indolore.

### **2- Principes :**

- prise en compte de toutes les lésions ligamentaires et musculoaponévrotiques dont il faut obtenir la cicatrisation.
  - réduction anatomique primaire et stable dans le temps, induisant une stabilisation secondaire de bonne qualité.
-

- Pas de brochage complémentaire en raison de ses inconvénients spécifiques.
- Mobilisation rapide du coude et de l'épaule.
- Reprise précoce des activités sportives et/ou professionnelles.
- Une technique simple, souple mais solide.
- Pas ou très peu de complications spécifiques liées à la technique.

### **3- Méthodes :**

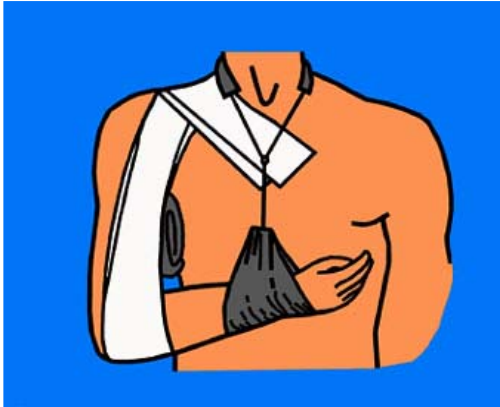#### **3-1 Traitement orthopédique :** Bandage de Kenny-Howard, écharpe .....

Un éditorial du Lancet de 1986 suivant une étude de Larsen recommandait un traitement simplifié c'est-à-dire le port d'une écharpe et la reprise rapide des activités. D'autres auteurs comme Darrow et al préconisent l'emploi de harnais complexe pour obtenir une réduction acromio-claviculaire. Certains auteurs utilisent un plâtre thoraco-brachial (Figure31) (Figure32).

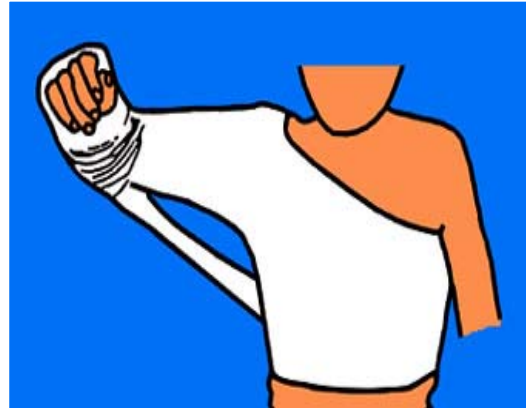Allman (26) a bien codifié le traitement orthopédique à l'aide du harnais de Kenny-Howard. Le port du harnais est recommandé pour 6 semaines. Les complications de ce type d'appareil ne sont pas négligeables : macération du creux axillaire, lésions de décubitus aux points d'appui sur l'épaule et le coude, inconfort(10). L'intolérance au moyen de contention, tout comme le déplacement secondaire de la dislocation, voire son irréductibilité, peuvent devenir des arguments pour modifier le type de traitement et proposer une sanction chirurgicale.

Les traitements conservateurs évitent une cicatrice, le patient doit être informé du fait de la persistance de la déformation et de l'éventuelle apparition d'ossifications périarticulaires (48).

---



**Figure 31:** Bandage soulevant le bras et abaissant la clavicule.



**Figure 32:** Plâtre thoraco-brachial

### **3-2 Traitement chirurgical :**

Les techniques proposées par la littérature sont multiples ; ceci témoigne des difficultés rencontrées pour stabiliser de manière satisfaisante l'AAC. La stabilisation de l'AAC repose sur deux principes : fixation A-C et fixation C-C ; à cela, certains ajoutent des transferts musculaires, une excision de l'extrémité distale de la clavicule ou une ostéotomie de la clavicule (1). Le type de stabilisation peut sembler très varié suivant les auteurs ; ceci est dû à la grande possibilité de combinaison des gestes pratiqués.

#### **a- Voie d'abord :**

Elle peut être longitudinale, aussi limitée et directe que possible, ou en épaulette, donnant un meilleur résultat cosmétique (16). Un bilan des lésions musculaires est réalisé. L'exposition des ligaments coraco-claviculaires (et de la coracoïde ou du ligament acromio-coracoidien) peut nécessiter de prolonger en sous-périosté la désinsertion du deltoïde antérieur (Tableau9).

Tableau 9: Voies d'abord utilisées dans les différentes séries

Auteur	Technique chirurgicale	Voie d'abord
Nerot (49)	Vissage A-C	-Horizontale sous acromiale, recourbée en dds, vers le bas. -Verticale, centrée sur l'interligne A-C + incision en regard du bord externe de l'acromion
Versier (50)	Ligamentoplastie C-C	-en S (Figure 33)
Augustus (51)	Reconstruction du lig C-C	-mi-distance entre l'extrémité distale de la clavicle et l'insertion du lig C-C
Brent (52)	Weaver-Dunn	-Centrée à environ 1,5cm en dedans de l'AAC
Notre série	Cerclage coraco-claviculaire	Verticale centrée sur la coracoïde

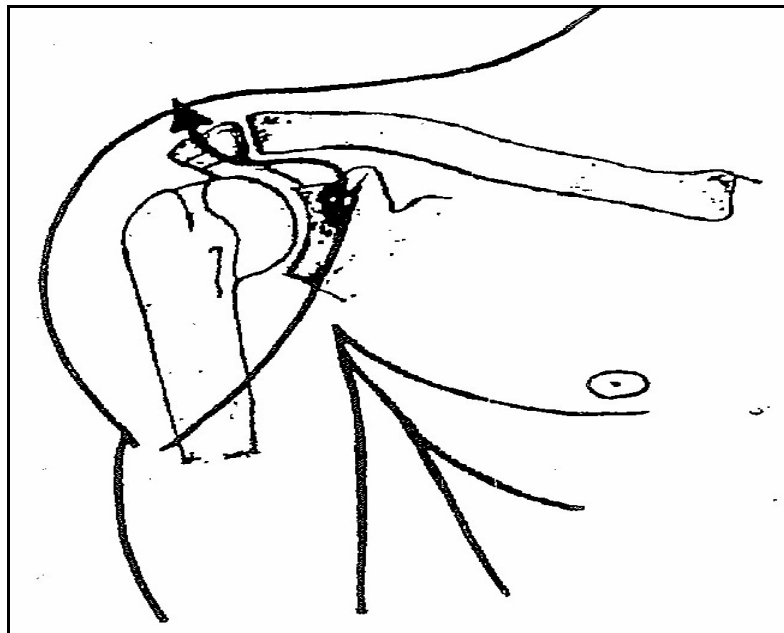


Figure 33: Voie d'abord en «S» selon Bazy

**b- Débridement artulaire :**

La plupart des auteurs préconisent une excision économique des débris éventuellement interposés dans l'articulation (ménisque) (16).

### **c- Maintien de la réduction :**

La réduction est maintenue par un moyen de synthèse provisoire, laissé le temps de la cicatrisation ligamentaire et musculaire (4 à 8 semaines) (16).

#### *c-1 Fixation A-C :*

La fixation de l'articulation acromio-claviculaire s'effectue par des moyens de stabilisation divers (1): broche, vis, cerclage trans-osseux, plaque, hauban.

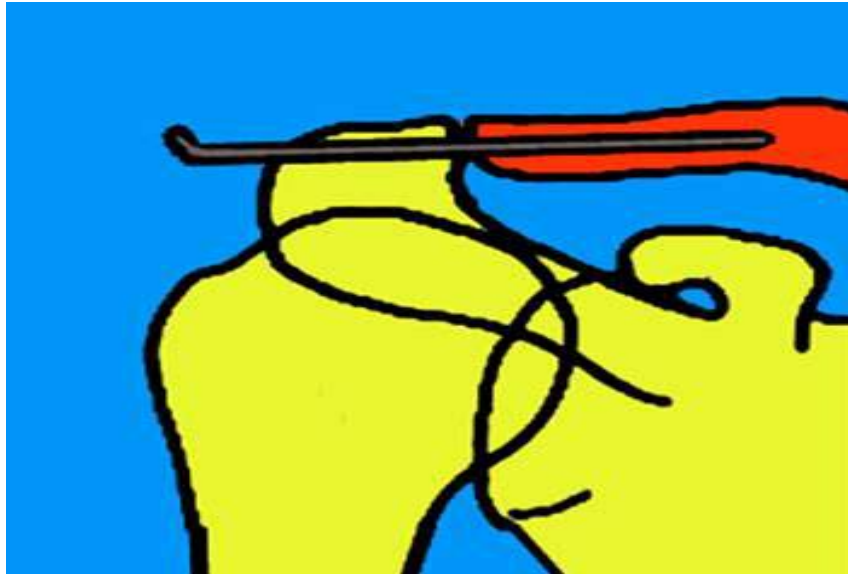
#### ➤ Embrochage acromio-claviculaire :

La majeure partie des auteurs ont renoncé aux broches de Kirschner en raison de leur petit calibre et du risque de rupture et de migration de l'implant (53).

L'embrochage reste cependant la technique la plus utilisée (Figure34): embrochage avec des broches de Steinman de petit diamètre, filetées. Les broches doivent être assez solides pour résister aux forces qui s'appliquent sur l'AAC ; elles doivent être solidement ancrés dans la corticale de la clavicule afin d'éviter tout déplacement secondaire (1). L'extrémité externe de la broche doit être recourbée et appliquée sur l'acromion. La plupart des auteurs préconisent une réduction à ciel ouvert puis un embrochage, mais d'autres recommandent un embrochage percutané. L'utilisation d'un haubanage en huit de chiffre proposée par Bèzes et Julliard (54, 27) permet de limiter les risques de migration en mettant la ou les broches en tension et assure de plus une excellente coaptation articulaire. L'utilisation d'une fixation trans-articulaire plus massive par vis ou clou de Steinman risquant d'aggraver les lésions cartilagineuses est discutable.

Augereau et al (55) recommandent deux broches pour stabiliser l'AAC ; ils y ajoutent un laçage du ligament coraco-acromial qu'ils font passer par un tunnel à travers la clavicule. Linke et Moschinski (56) recommandent deux broches avec un cerclage-haubanage ; ils y associent une réparation des ligaments C-C par une bandelette de Vicryl.

---



**Figure 34 : Embrochage acromio-claviculaire**

Lizaur et al (57) insistent sur une réparation soignée de la chape delto-trapézienne dans le cadre des réparations par simple embrochage A-C.

Cette technique est source de nombreuses complications : Rupture de broches, migration médiastinale, infection et difficultés d'extraction avec le risque de réapparition de la luxation dès l'ablation des broches (58).

➤ **Vissage acromio-claviculaire :**

Vainionpaa et al (59) utilisent une simple vis corticale et Paavolainen et al (60) une vis malléolaire alors que d'autres ont mis au point des vis ou des clous spécialement pour stabiliser l'AAC.

Cette technique est arthrogène lorsqu'elles transfixient l'articulation déjà traumatisée et fragilisante pour la clavicule si elle l'a traverse. Par ailleurs, elle ne prend en compte généralement qu'une partie des lésions ligamentaires laissant ainsi l'omoplate basculer sur son seul point d'attache à moins d'un brochage complémentaire dont les complications sont redoutées (58).

*c-2 Fixation coraco-claviculaire :*

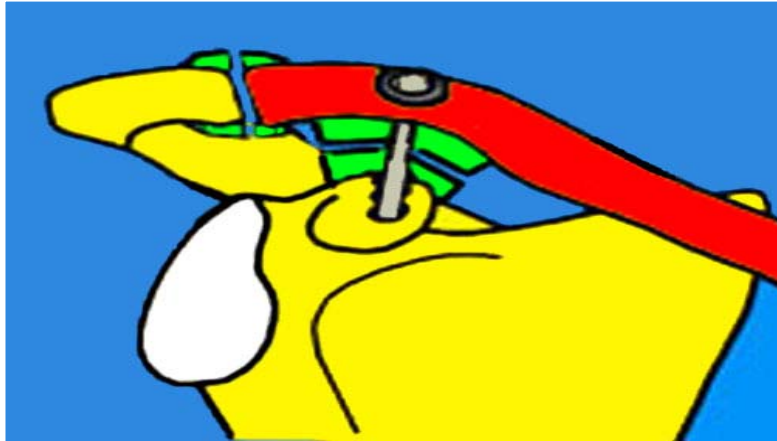
---

➤ Vissage coraco-claviculaire :

La fixation C-C est une autre méthode de stabilisation des disjonctions A-C. Les auteurs qui recommandent une fixation C-C l'effectuent fréquemment par une vis (Figure 35), insérée de l'extrémité distale de la clavicule à la base de la coracoïde. Bosworth (61), qui fut le premier à décrire cette méthode, a mis au point une vis spéciale avec filetage distal et une tête de vis aplatie et surdimensionnée, ceci pour éviter un enfoncement de la vis dans la corticale. Bosworth effectuait ce vissage en percutanée. Pour Kennedy (62), la réduction A-C est importante ; il recommande même une hyper-correction : en abaissant la clavicule au contact de la coracoïde, il cherche même à créer une fusion entre la clavicule et la coracoïde. Pour ce faire, il aborde l'articulation A-C, ce qui permet d'exciser d'éventuelles interpositions et facilite la réduction de la clavicule. Selon Kennedy, cette fusion C-C, ne modifie en rien la mobilité de la ceinture scapulaire.

Comme alternative à la vis de Bosworth, certains utilisent une vis AO spongieuse de 6,5mm, filetée sur son extrémité distale, appuyée sur une rondelle métallique (2). Le vissage C-C a l'avantage de préserver l'AAC et peut être d'y diminuer le risque d'arthrose post-traumatique (63). En postopératoire, Bosworth recommandait une simple écharpe antalgique et il encourageait ses patients à l'ôter pour effectuer rapidement des mouvements pendulaires. Kennedy autorisait une abduction complète à 10 jours de l'intervention et une reprise des activités sportives complètes à 6-8 semaines. Ni Bosworth ni Kennedy ne recommandait une ablation de la vis, alors qu'actuellement la plupart des auteurs la préconisent à 6-8 semaines.

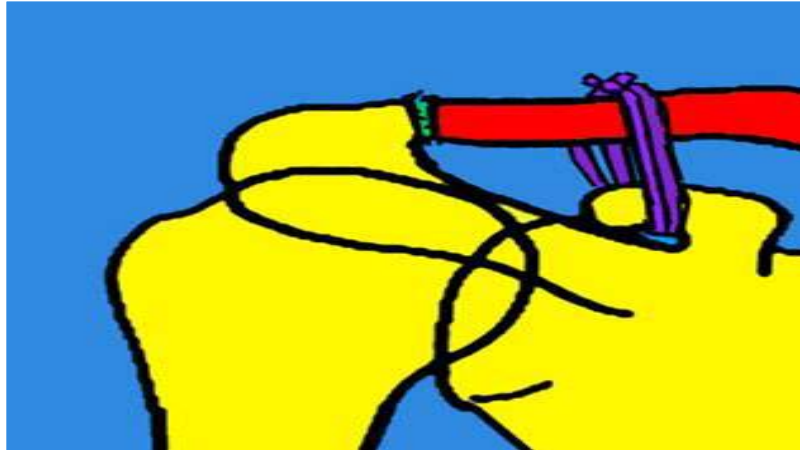
---



**Figure 35: Vissage coraco-claviculaire**

➤ Cerclage coraco-claviculaire :

Le cerclage peut s'effectuer avec un fil métallique simple ou double (64) (Figure36); il peut être croisé en 8 sous la coracoïde (65). Comme alternative au cerclage métallique, certains utilisent des fils ou des bandelettes synthétiques (66,67), des auto-greffes de fascia lata ou de tendons. Des lésions érosives de la clavicule (68) et des fractures de la coracoïde, dues aux cerclages, sont rapportées. Les cerclages réalisent une stabilisation moins rigide que le vissage C-C tout en permettant un mouvement rotatoire à la clavicule. Ce type de fixation est cependant moins solide que le vissage C-C, les cerclages se rompent fréquemment avant la cicatrisation des ligaments C-C. La plupart des auteurs en recommandent l'ablation à 6-8 semaines (1).



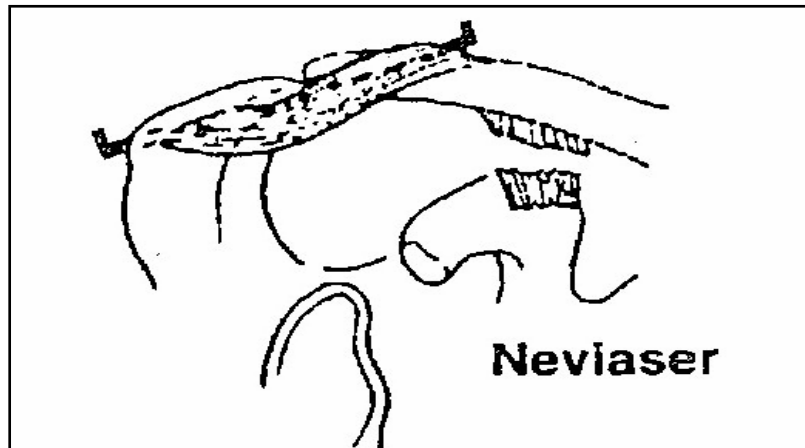
**Figure36:** Cerclage coraco-claviculaire

*c-3 Ligamentoplastie :*

Bailey (69) a proposé un transfert sur la face inférieure de la clavicule de l'apophyse coracoïde avec l'insertion du coraco-brachial et du court chef du biceps. En théorie, cela permettrait aux muscles transférés d'agir comme abaisseurs dynamiques de la clavicule. Quelques rares auteurs (70, 71) proposent ce transfert du coraco-biceps dans les LAC récentes ; cette technique est par contre plus fréquemment recommandée pour les LAC anciennes (72). Certains auteurs recommandent l'utilisation du ligament coraco-acromial comme renforcement après réduction et stabilisation de l'AAC :

-Neviaser (73) l'utilise pour remplacer le ligament A-C supérieur, et ne répare pas les ligaments rompus (de plus, il n'excise pas le ménisque articulaire). La luxation est réduite et maintenue par une broche de Kirschner, puis le ligament acromio-coracoidien est désinséré de la coracoïde avec une pastille osseuse à l'aide d'un ostéotome. Le ligament est ensuite passé en avant et au-dessus de l'acromion et fixé par 3 points de catgut passé dans le tissu fibreux qui le recouvre (Figure37). Le ligament est passé ensuite au-dessus de l'A-C et fixé à la face supérieure de la clavicule. A ce niveau, l'os est avivé et le ligament est fixé par deux points trans-osseux de catgut. Un fil circulaire entoure la clavicule et le ligament juste en dehors de la pastille osseuse. L'immobilisation post-opératoire coude au corps est de 5 semaines.

---

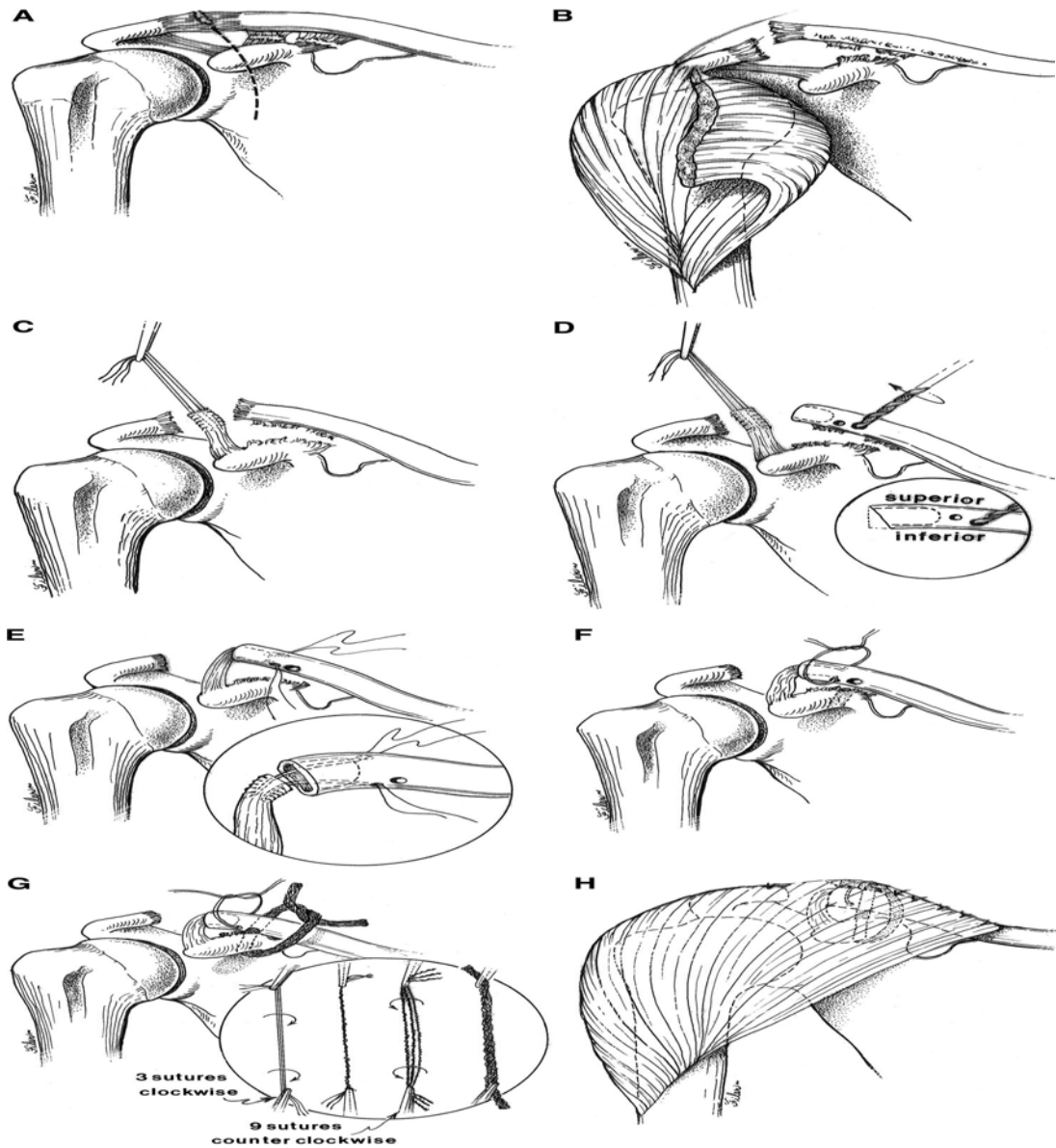


**Figure 37: Ligamentoplastie selon Neviaser**

- A la suite de Cadenat, plusieurs auteurs (16) ont proposé d'utiliser le ligament acromio-coracoïdien en remplaçant des ligaments CC en le désinsérant de l'acromion. Il garde alors son insertion coracoïdienne, très proche de celle des ligaments rompus.
  - Augereau et Apoil (55), après désinsertion du ligament de l'acromion, le tubulisent en le faufilant avec un fil non résorbable, excisent les reliquats fibreux ligamentaires quand ils ne sont pas réparables, et passent le transplant dans un tunnel vertical claviculaire. La luxation est stabilisée par deux broches de Kirschner. Le membre est immobilisé pendant 6 semaines.
  - Weaver et Dunn (74), sectionnent le ligament acromio-coracoïdien au ras de son insertion acromiale, résèquent les deux derniers centimètres de la clavicule (coupe oblique en bas et en dedans, surplombant la coracoïde), et après réduction de la luxation recourent le ligament pour ne garder que la longueur nécessaire. Le ligament est lacé par un fil non résorbable dont les brins sont noués à la face supérieure de la clavicule après passage dans deux trous trans-osseux. La mobilisation passive est immédiate (Figure38), et à quatre semaines le patient est autorisé à se servir normalement de son épaule. Cette intervention décrite pour les lésions fraîches et pour les lésions anciennes est surtout pratiquée pour les lésions anciennes. Rockwood (24) l'utilise pour les lésions anciennes, en y adjoignant un
-

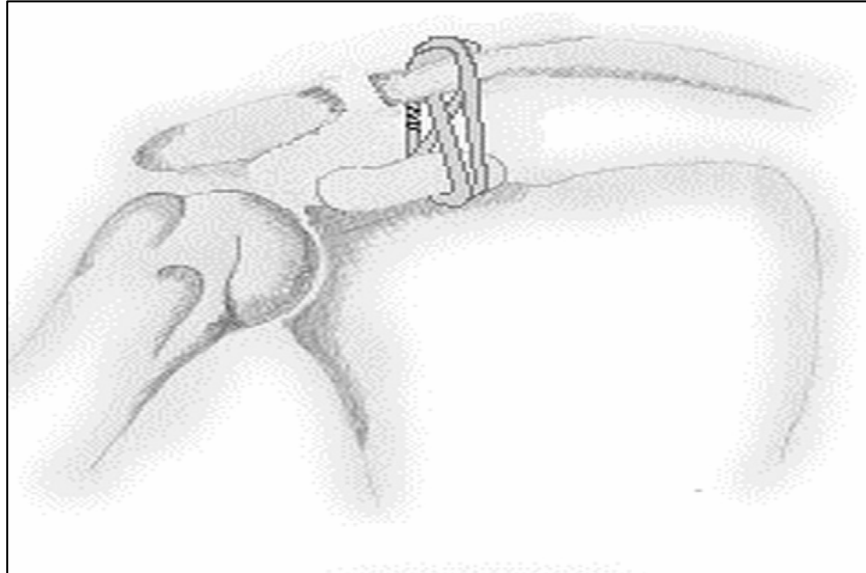
## Le cerclage dans les luxations acromio-claviculaires

vissage coraco-claviculaire. Cette technique demande une reconstruction très soignée de la chape pour éviter les instabilités postérieures tardives de l'AC.



**Figure 38: Technique de Weaver-Dunn**

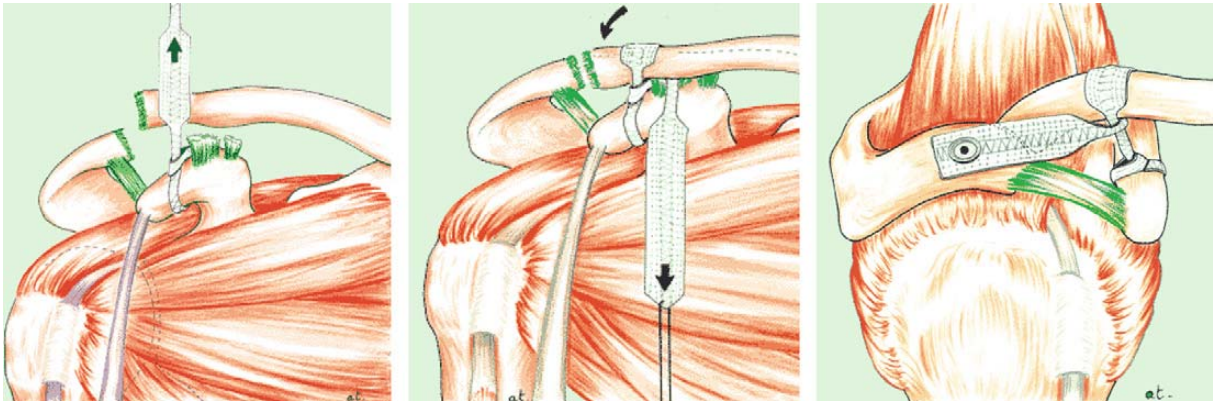
De nombreuses techniques de ligamentoplasties utilisant d'autres tendons (extenseur du 5<sup>ème</sup> orteil (75), fascia lata, court biceps (76) ou même de la peau (76) ont été décrites (figure39).



**Figure 39: Ligamentoplastie utilisant le semi-tendineux**

Dans cette technique, l'exposition du LAC transposé selon différentes techniques (Augereau, Cadenat, Neviasser...) impose une dissection extensive et la désinsertion partielle du deltoïde antérieur (58). L'utilisation récente de systèmes d'ancrage de plus en plus performants ne dispense pas de l'utilisation d'un brochage complémentaire.

Les ligamentoplasties prothétiques à l'aide de greffe artérielle en Dacron (77) puis de prothèses ligamentaires (78) (Figure40) pourraient constituer une alternative mais elles exposent aux risques de démontage et d'intolérance au ligament prothétique (58).

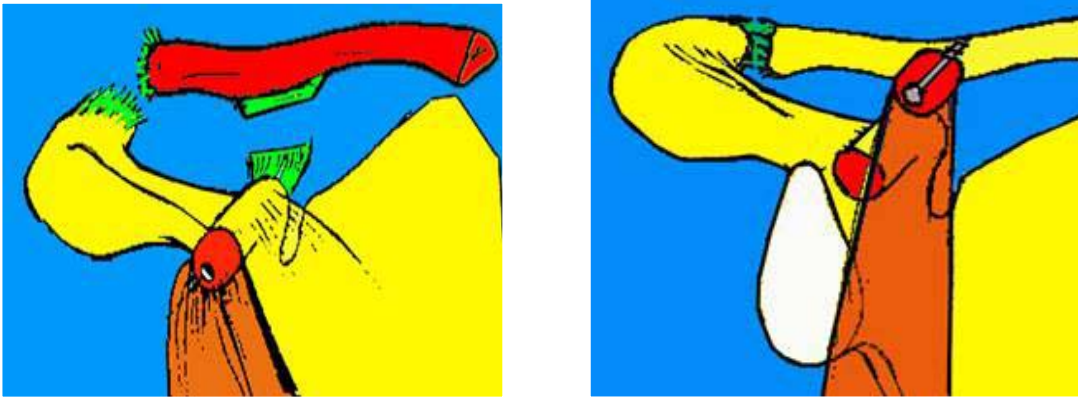


**Figure 40: Ligamentoplastie synthétique**

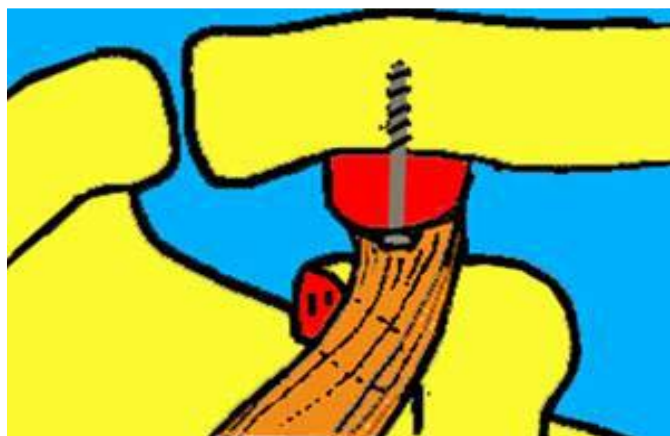***c-4 Transfert musculaire :***

Dewar et Barrington (72) ont proposé un transfert musculaire dynamique, consistant à transposer la pointe de la coracoïde laissée pédiculée sur le coraco-biceps au niveau de la face antéro-inférieure de la clavicule (Figure41). L'objectif est de contrôler activement l'élévation de la clavicule luxée. Cette intervention initialement décrite pour les formes anciennes a été réalisée dans les lésions récentes, combinée habituellement à une résection de l'extrémité de la clavicule et à une fixation A-C par broches. Glorion (71) a proposé de fixer la coracoïde sous la clavicule en la vissant (Figure42). Sur le plan biomécanique, cette technique a l'inconvénient de limiter la rotation claviculaire. A noter le risque immédiat de paralysie du musculo-cutané (69) et la possibilité de démontage.

La technique de Dewar et Barrington est extra-anatomique (58) et n'est plus guère utilisée à l'heure actuelle, notamment dans le cadre des lésions fraîches.



**Figure 41:** Technique de Dewar et Barrington



**Figure 42:** transfert musculaire selon Glorion

*c-5 Résection de l'extrémité externe de la clavicule :*

Comme geste complémentaire aux moyens de stabilisation classiques, certains auteurs ont recommandé, en raison du risque d'arthrose post-traumatique, d'associer systématiquement une résection de l'extrémité distale de la clavicule (79,74). Cette résection du centimètre dernier ne semble provoquer ni limitation fonctionnelle ni perte de force (80). Par contre, elle peut être suivie d'ossification secondaire douloureuse. La résection peut être verticale simple, emportant sur une faible distance (5 à 10mm) l'extrémité de l'os selon un trait parallèle à l'interligne, taillée en biseau inférieur (81) en cas d'utilisation de la technique de Weaver-Dunn.

---

Berg et Columbia (82) ont proposé d'associer à la réparation des ligaments A-C et C-C, une corticotomie de la clavicule ; cette fragilisation de la clavicule a pour but de diminuer la tension des sutures ligamentaires, le temps de leur cicatrisation. Dans leur série, ils n'ont pas retrouvé de pseudarthrose.

### *c-6 L'apport de notre technique :*

Cette nouvelle technique chirurgicale a plusieurs avantages :

- Un gain de temps opératoire (20minutes par rapport à la technique initiale).
- La facilité de faire passer deux fils de cerclage horizontaux au lieu de fils perpendiculaires.
- La mise en contact d'une plus grande surface d'os à faire consolider.
- La facilité plus grande de dosage de la tension du transfert et de la qualité de la réduction C-C.

### **d- Réparation ligamentaire :**

La plupart des auteurs ne recommandent pas dans le même temps opératoire une réparation ligamentaire, dans l'idée que la réduction et la stabilisation de la clavicule permettent à elles seules la cicatrisation des ligaments A-C et C-C (1).

## **4- Indications :**

Si la plupart des auteurs s'accordent pour traiter orthopédiquement les lésions de stade I et II, le caractère prolifique de la littérature concernant les lésions plus sévères montre bien que leur traitement est loin de faire l'objet d'un consensus (83).

### **4-1 Stade I :**

Les LAC stade I doivent être protégés jusqu'à ce que les douleurs aient en grande partie diminué. Juste après l'accident, l'application de glace peut être utile pour diminuer les douleurs. Après le deuxième jour, des enveloppements chauds peuvent être mis en place. Une simple

---

écharpe est utilisée pendant quatre à dix jours, en fonction des symptômes, puis les activités sont reprises progressivement. Une reprise du sport sera autorisée après récupération totale des amplitudes articulaires sans douleur (2).

### **4-2 Stade II :**

La plupart des auteurs (1) s'accorde pour traiter orthopédiquement les lésions de type II, du moins en phase aiguë. La contention ne sera plus à but antalgique uniquement mais visera à réduire la luxation et à maintenir la réduction, ceci dans l'idée de favoriser la cicatrisation des lésions ligamentaires. Les LAC stade II doivent être immobilisées plus longtemps, la reprise des activités sportives étant différée jusqu'à la 6<sup>ème</sup> ou 8<sup>ème</sup> semaine. L'immobilisation sera suivie d'une rééducation afin de récupérer les amplitudes articulaires.

Le résultat fonctionnel est presque toujours excellent ou bon à court terme (7,15). Par contre, à plus long terme (5 à 10 ans), les études de Cox (84) ou de Bjerneld (85) sont moins optimistes et retrouvent de 9 à 23% de symptômes fonctionnels résiduels en fonction du degré lésionnel et de l'activité en particulier sportive des patients.

### **4-3 Stade III :**

La prise en charge des lésions de type III reste controversée. La controverse existe aussi bien sur le type de traitement, conservateur ou chirurgical, que sur la technique chirurgicale elle-même. Le choix du traitement repose sur l'importance des lésions, le profil du patient et ses exigences.

Au vu des contraintes que peut présenter le traitement conservateur par harnais et vu qu'il n'est pas certain qu'il faille réduire la LAC pour obtenir un bon résultat fonctionnel, certains auteurs (24) recommandent pour des lésions de type III de Rockwood une immobilisation par simple écharpe.

Ce traitement donne des résultats satisfaisants : Dias et al (86) rapportent les résultats d'un suivi à 5 ans de 53 patients dont 9 avaient des subluxations et 44 des luxations traités par écharpe pendant 3 à 5 semaines puis mobilisés. Dans toute la série, seule une patiente n'était

---

pas satisfaite et a dû changer de travail suite à son traumatisme. Aucune plainte cosmétique n'a été enregistrée à la revue quoique tous les patients aient une déformation à des degrés divers. Sur les radiographies, la moitié restait luxée ou subluxée et 42 sur 53 avaient des calcifications coraco-claviculaires. Ces bons résultats du traitement conservateur sont également confirmés par Jacobs et Wade (87), Bjerneld et al (85), Schwarz et Leixnering (88) et Cox (84). Plusieurs auteurs ont reproché au traitement orthopédique de favoriser une diminution de la force musculaire : Wojtys et Nelson(89) confirment la récupération de la force musculaire et de l'endurance mais ils relèvent des douleurs résiduelles notamment lors d'activités physiques intenses.

Les résultats du traitement orthopédique sont en règle générale, décrit comme favorables, mais d'autres auteurs sont moins optimistes : Rowe (90) estime qu'après un traitement conservateur 20% des patients ont une gêne résiduelle à l'effort et que 20% ont un mauvais résultat nécessitant une intervention dans un second temps. Pour Cox (84) près de 70% des sportifs présentent des douleurs résiduelles à l'effort.

Différents travaux ont essayé de comparer le traitement orthopédique au traitement chirurgical (Tableau10): Pour Larsen et al (91), la récupération des patients traités de façon conservatrice est plus rapide. En cas de traitement chirurgical, ils retrouvent un important taux de complications principalement dues aux broches (infection superficielle, migration, rupture de broches). La reprise du travail est également plus rapide, tout comme la reprise de l'activité sportive.

Les travaux montrant un bénéfice du traitement chirurgical par rapport au traitement orthopédique sont beaucoup plus rares. Pour Bakalim et Wippula (92), le résultat fonctionnel est corrélé à la qualité de la réduction ; dans leur série, la réduction est meilleure et plus stable après embrochage qu'après un traitement orthopédique (réduction maintenue par strapping). Walsh et al (93) ont retrouvé après traitement chirurgical une meilleure mobilité et moins de douleur ; par contre la récupération de la force est moins bonne dans le groupe opéré. En effet, il semble ressortir de ces travaux, qu'après un traitement orthopédique ; la grande majorité des patients retrouve une fonction plus satisfaisante de leur ceinture scapulaire sans traitement

---

## Le cerclage dans les luxations acromio-claviculaires

chirurgical. La méta-analyse de Phillips et al (83) corrobore ces résultats. D'autres auteurs (24, 2) ne recommandent un traitement chirurgical qu'après échec du traitement orthopédique malgré un programme de rééducation intensive.

Il n'y a pas de consensus sur les indications dans les disjonctions de type III : Gstettner et al (94), Riand et al (1), Alami et al (35) recommandent comme beaucoup d'autres auteurs le traitement chirurgical chez les sujets jeunes, les sportifs et les travailleurs de force.

**Tableau 10: Résultats d'études prospectives comparant le traitement orthopédique au traitement chirurgical dans les LAC stade III**

Auteur	Technique	Recul	Nombre de patients	% bons résultats
Imitami(95)	-3 semaines de Dujarier	>1 an	12	58%
	-Immobilisation A-C avec des broches de Steinman ou vissage C-C	>1 an	15	60%
Taft(63)	-4 semaines d'immobilisation (Desault)	18 mois	75	90%
	-Vissage C-C ou brochage A-C	18 mois	52	94%
Cardone(96)	-Immobilisation par écharpe	29 mois	6	72%
	-Suture des lig C-C	29 mois	8	87%
Calvo(97)	-2 semaines d'immobilisation par écharpe	40 mois	11	94%
	-Brochage A-C	40 mois	32	93%
Gstettner(94)	-Immobilisation par écharpe	34 mois	22	80%
	-Plaque vissée	34 mois	28	90%
Notre série	-Cerclage coraco-claviculaire	14 mois	23	95%

### **4-4 Stades IV, V et VI :**

Les lésions de type IV, en raison de l'important déplacement postérieur de la clavicule, se traitent habituellement par la chirurgie. Dans ce type de lésion, la clavicule est passée à travers le muscle trapèze et, de ce fait, la réduction ne peut se faire qu'après abord chirurgical. Une fois la réduction obtenue, la stabilisation de la LAC est faite par une fixation A-C ou C-C selon les écoles (24, 98).

Les lésions de type V se traitent elles aussi chirurgicalement en raison de l'important déplacement claviculaire. L'ascension de la clavicule provoque des lésions des muscles trapèze et deltoïde ; une réparation soigneuse de la chape musculaire est recommandée ainsi qu'une stabilisation solide A-C ou C-C. Si la réduction de la clavicule n'est pas possible ou s'il existe des modifications arthrosiques de l'extrémité distale de la clavicule, une excision de cette dernière est indiquée (24).

Les rares cas de lésions de type VI décrits dans la littérature ont été traités chirurgicalement (36, 99, 100). Une fois la réduction obtenue, la stabilisation est effectuée. La plupart des auteurs recommandent le vissage C-C pour ce type de lésion.

## **IX. Evolution :**

### **1- Recul**

Dans la série de Dumontier, le recul était de 46 mois. Alors que dans celle de Duparc, les patients ont été revus avec un recul moyen de 10 mois.

Le recul était dans la série de Lazrak de 5ans.

Dans notre série le recul est de 14 mois (Tableau11).

**Tableau 11 : Recul selon les séries**

<b>Série</b>	<b>Recul (mois)</b>
Dumontier (31)	46
Duparc (32)	10
Lazrak (33)	60
Notre série	14

### **2- Complications :**

---

## Le cerclage dans les luxations acromio-claviculaires

Dans la série de Lazrak (33), aucune complication n'est notée. Nerot (49) a rapporté 3 déplacements secondaires, un cas de sepsis superficiel et 2 cas d'hématomes (Tableau 12).

**Tableau 12: Complications du traitement chirurgical dans les différentes séries**

Auteur	Technique	Nb de patients	Recul (mois)	Complications
Lazrak (33)	Cadenat modifiée	23	60	- Pas de complication notée
Nerot (49)	Vissage A-C	55	3	- 3 déplacements secondaires - 2 cas d'hématomes - Un cas de sepsis superficiel
Le Huec (34)	Ligamentoplastie artificielle	24	27	- 6 cas de calcifications sous claviculaires - 1 cas de capsulite rétractile - 1 cas de migration de broche - 1 cas de sepsis profond
Duparc (32)	Brochage acromio-claviculaire	81	10	- 5 cas d'écoulement sur les broches - 5 cas de migrations de broches - 5 cas de cicatrices hypertrophiques - 3 cas d'inflammation locale aux points d'entrée des broches - Un cas de douleur sur les broches nécessitant l'ablation
Dumontier (31)	Ligamentoplastie utilisant le ligament acromio-coracoïdien	75	46	- 2 cas de sepsis superficiel - 1 cas de sepsis profond - 1 cas de démontage profond d'une broche
Ismail (101)	Vissage C-C	23	54	- 8 cas de calcifications C-C - 5 cas de lyse osseuse - 1 cas de migration d'une vis
Notre série	Cerclage C-C	23	14	- 4 cas de douleur résiduelle - 1 cas de pseudarthrose


### **3- Analyse des résultats :**

## Le cerclage dans les luxations acromio-claviculaires

Dans la littérature, les critères d'évaluation sont très variables en l'absence de score de référence actuelle. Dans notre série, on a utilisé le score d'Imatani (102) (Tableau13).

**Tableau 13: Comparaison des résultats selon les différentes séries**

Auteur	Technique	Nb de patients	Recul (mois)	Pourcentage de bons résultats
Tauber (103)	Ligamentoplastie en utilisant le semi-tendineux	12	49,5	91
Najib (48)	Ligamentoplastie synthétique	15	1,3	96
Alami (35)	Brochage A-C	35	???	89
Ismail (101)	Vissage C-C	23	54	90
Lazrak (33)	Cadenat modifiée	23	60	86,9
Nerot (49)	Vissage A-C	55	3	81
Karlsson (104)	Weaver-Dunn	47	72	93,6
Jalovaara (105)	Neviaser	54	-	92,5
Brunelli (106)	Dewar et Barrington	78	3	65
Notre série	Cerclage C-C	23	18	95



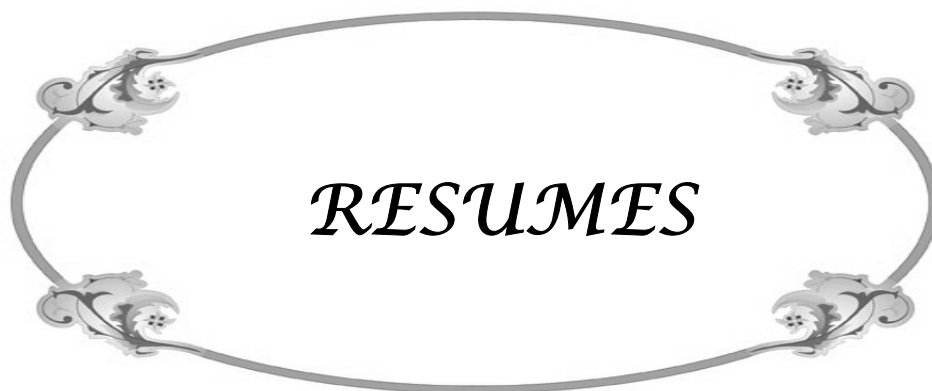*CONCLUSION*

## **Le cerclage dans les luxations acromio-claviculaires**

---

Face aux insuffisances maintenant mieux connues du traitement orthopédique, le champ d'action du traitement chirurgical des lésions ligamentaires de l'articulation acromio-claviculaire s'est considérablement élargi, et lui seul assure les conditions indispensables à la reconstruction des qualités biomécaniques de ce segment de la ceinture scapulaire. En effet, la réparation chirurgicale est le seul moyen qui garantie la congruence articulaire et évite la saillie sous cutanée de l'extrémité distale de la clavicule. Le cerclage coraco-claviculaire assure une solidité du montage qui autorise une mobilisation rapide de l'épaule; en plus, la deuxième manière de notre technique procure plus de facilité technique. Nos excellents résultats obtenus nous autorisent à la recommander vivement.





## Résumé

La luxation acromio-claviculaire est une pathologie relativement fréquente. Les difficultés diagnostiques et thérapeutiques font de cette pathologie un sujet soumis à des controverses.

A travers ce travail prospectif, nous évaluons et nous précisons les bonnes indications d'une nouvelle technique chirurgicale de réparation dont le principe est inspiré de la technique de Dewar-Barrington.

C'est une étude concernant 23 cas de luxations acromio-claviculaires récentes et anciennes colligés entre 2006 et 2010 au service de traumatologie orthopédie A du CHU Med VI de Marrakech. 96% de nos patients sont de sexe masculin, l'âge moyen était de 35 ans avec des âges extrêmes de 24 à 45 ans.

La luxation acromio-claviculaire est survenue suite à un accident de la voie publique dans 47,8% des cas. Cliniquement, 52% de nos patients présentaient une déformation, 44% avaient une douleur au niveau de l'articulation acromio-claviculaire. Tous nos patients ont bénéficié d'une radiographie de l'épaule atteinte de face. Selon la classification de Rockwood, 26% de nos patients étaient classés stade III, 22% stade IV et 52% stade V.

Le traitement chirurgical a consisté en un cerclage coraco-claviculaire chez 17 patients alors que 6 patients ont bénéficié d'une deuxième manière chirurgicale.

La révision de ces patients avec un recul moyen de 14 mois nous a donné 69% d'excellents résultats et 26% de bons résultats fonctionnels en utilisant le score d'Imatani. 20% de nos patients ont présenté une douleur résiduelle à court terme alors qu'un patient a présenté une pseudarthrose fonctionnelle.

Les résultats de notre travail nous ont permis de conclure que la simplicité de cette technique chirurgicale, l'absence de complications et la rapidité des suites opératoires en font la méthode de choix dans le traitement des luxations acromio-claviculaires récentes et anciennes stade III, IV ou V.

---

## Summary

Acromioclavicular dislocation is an uncommon pathology. Diagnostic and therapeutic difficulties of this disease are a subject of controversy.

The aim of this prospective study was to evaluate and identify the indications of a new surgical technique inspired from the Dewar-Barrington. This prospective study is about 23 cases of dislocation admitted to UHC Mohammed VI in Marrakech between 2006 and 2010.

96 % of our patients are male sex. The mean age was 35 years old with extreme ages from 24 to 45 years. 47,8% of our patients had the dislocation in a highway accident. Clinically, 52% of our patients weigh a strain, 44% had a pain at the acromioclavicular joint.

All patients had radiography of the shoulder face. 26% of our patients were classified as stage III, according to the classification of Rockwood, 22% stage IV and 52% stage V. Surgical treatment consisted of a coracoclavicular cerclage. Those patients were reviewed with a mean follow-up of 14months.

As a result, this revision gives us 69% of excellent result and 26% of good functional outcome as assessed by the Imatani score. 20% of our patients had a pain in acromioclavicular joint. This operative procedure was used in 23 patients for 4 years without complication and quick rehabilitation. It seems to be a good procedure for treatment of acromioclavicular dislocation stage III, IV and V.

---

	2010	2006				
						23
45	24		96%			
			47,8%		35	
					44%	
III		26%				
			.V	52%	IV	22%
26%		69%				
	.V	IV ,III				

---



*BIBLIOGRAPHIE*

- 1- **Riand N, Sadowski C, Hoffmeyer P.**  
Disjonctions acromio-claviculaires: diagnostic et traitement.  
*Acta Orthopaedica Belgica 2000;65:393-403.*
  - 2- **Richards R.**  
Acromioclavicular joint injuries.  
*Instr. Course Lect 1993;42:259-269.*
  - 3- **Goutallier D, Gazielly D.**  
Les disjonctions acromio-claviculaires : Introduction.  
*Groupe d'étude de l'épaule et du coude. Sauramps médical. Edit.Montpellier 1994;3:1-2.*
  - 4- **Gazielly DF.**  
La double ligamentoplastie coraco-claviculaire dans le traitement des disjonctions scapulo-claviculaires: à propos de 17 observations.  
*J Traumatol Sport 1995;12:137-48.*
  - 5- **Duparc F.**  
Anatomie fonctionnelle du complexes articulaire acromio-claviculaire. Les disjonctions acromioclaviculaires.  
*Groupe d'étude de l'épaule et du coude. Sauramps médical 1994 ;3:19-25.*
  - 6- **Sellard R.**  
Anatomy and biomechanics of the acromioclavicular joint.  
*Operative Techniques in Sports Medicine 2004;1:2-5.*
  - 7- **Rockwood CJ, Williams G, Young D.**  
Disorders of the acromioclavicular joint.  
*Philadelphia, Saunders 1998;1:483-553.*
  - 8- **Kennedy JC, Cameron H.**  
Complete dislocation of the acromioclavicular joint.  
*J.Bone Joint Surg 1954;36 :202-208.*
  - 9- **Inman VT, Saunders JB, Abbotti IC.**  
Observations on the function of the shoulder joint.  
*J.Bone Joint Surg 1944;26:1-30.*
  - 10- **Hoffmeyer P, Riand N.**
-

Luxation acromio-claviculaire.

*Conférences d'enseignement de la Sofcot 2001 ;78:193-224.*

- 11- **N'Diaye A, Herzberg G, Minchella P, Sow ML.**  
Etude de la résistance à la traction des ligaments CC : applications cliniques.  
*Morphologie 1998;82:29-32.*
  - 12- **Fukuda K, Craig EV, Cofield FA, Chao EYS.**  
Biomechanical study of the ligamentous system of the acromioclavicular joint.  
*J.Bone Joint Surg 1986;68A:434-440.*
  - 13- **Klimkiewicz JJ, Williams GR, Sher JS.**  
The acromioclavicular capsule as a restraint to posterior translation of the clavicle: A biomechanical analysis.  
*J Shoulder Elbow Surg 1999;8:119-124.*
  - 14- **Urist MR.**  
Complete dislocation of acromioclavicular joint: the nature of the traumatic lesion and effective methods of treatment with an analysis of 41 cas.  
*J.Bone Joint Surg 1946;28:813-837.*
  - 15- **Patte D.**  
Les luxations traumatiques des articulations acromio et sterno-claviculaires.  
*Cahiers de l'enseignement de la SOFCOT. Conférences d'enseignement 1987 :133-157.*
  - 16- **Postel JM.**  
Les disjonctions acromio-claviculaires : Revue bibliographique.  
*Monographie du Groupe de l'Epaule et du Coude. Montpellier : Sauramps médical 1993:39-60.*
  - 17- **Wallace WA, Johnson F.**  
A biomechanical appraisal of the acromioclavicular joint, in clinical disorders of the shoulder  
*Churchill Livingstone 1982:179-182.*
  - 18- **Kiefer H, Claes L, Burri C, Holzwarth S.**  
The stabilizing effect of various implants on the torn acromioclavicular joint. A biomechanical study.  
*Arch orthop trauma Surg 1986;106:42-46.*
  - 19- **Debski RE, Parsons IM, Woo SL.**  
Effect of capsular injury on acromioclavicular joint mechanics.
-

- J Bone Joint Surg Am 2003;83:1344-1351.*
- 20- **Duparc F.**  
Anatomie pathologique des luxations acromio-claviculaires: Les disjonctions acromio-claviculaires.  
*Monographie du Groupe de l'Epaule et du Coude. Sauramps médical 1993 : 27-31.*
- 21- **De Palma.**  
Surgical anatomy of the acromioclavicular and sternoclavicular joints.  
*Surg. Clin. North Am 1963 ; 43 :1541-1550.*
- 22- **Benaissa S. Dunaud JL , Moughabghab A.**  
Disjonctions acromio-claviculaires : Etude rétrospective sur 26 cas.  
*Monographie du Groupe de l'Epaule et du Coude. Montpellier : Sauramps médical 1993:63-72.*
- 23- **Ghestem D, Maynou C, Mestdagh H.**  
Traitement des disjonctions acromio-claviculaires récentes : expérience lilloise.  
*Monographie du Groupe de l'Epaule et du Coude. Montpellier: Sauramps medical 1993:111-120.*
- 24- **Rockwood CA, Williams GR, Young DC.**  
Injuries of the acromioclavicular joint.  
*The shoulder 1991;1:413-476.*
- 25- **Tossy JD, Mead NC, Sigmond HM.**  
Acromioclavicular separations. Useful and practical classification for treatment.  
*Clin Orthop 1963;28:111-119.*
- 26- **Allman FL.**  
Fractures and ligamentous injuries of the clavicle and its articulation.  
*J Bone Joint Surg 1967;49:774-780.*
- 27- **Julliard R.**  
A propos des disjonctions acromio-claviculaires récentes.  
*Ann. Chir 1976;30:957-966.*
- 28- **Huten D, Duparc J.**  
Luxations acromio-claviculaires récentes et anciennes.  
*Springer Verlag 1993 ;591-602.*
-

- 29- **Neer C.**  
Shoulder reconstruction.  
*Philadelphia, Saunders Company 1990;341-355.*
- 30- **Bannister GC, Wallace WA, Stableforth PG, Huston MA.**  
A classification of acute acromioclavicular dislocation: a clinical, radiological and anatomical study.  
*Injury 1992;23:194-196.*
- 31- **Dumontier C, Sautet A, Man M, Apoil A.**  
Acromioclavicular dislocations : Treatment by coracoacromial ligamentoplasty.  
*J Shoulder Elbow Surg 1995;4:130-4.*
- 32- **Duparc F, Selva O, Benez C, Thomine JM.**  
Traitement chirurgical des luxations acromio-claviculaires.  
*Monographie du Groupe de l'Epaule et du Coude. Montpellier : Sauramps médical 1993 ;81-89.*
- 33- **Lazrak K, Tanae M, Bousselmane N, Chagar K, Taobane H, Moulay I.**  
Le traitement chirurgical des disjonctions acromio-claviculaires par la technique de Cadenat modifiée : A propos de 23 cas.  
*Revue marocaine de chirurgie orthopédique et traumatologique 1999;4:63-71.*
- 34- **Le Huec JC, Schaevebeke T, Bousquet V, Liquois F, Chauveaux D, Le Rebeller A.**  
Surgical treatment of acute acromio-clavicular dislocation.  
*Communication au 7ème congrès de la société européenne de la chirurgie de l'épaule et du coude. 10-12 Juin 1993. Aarhus-Danemark.*
- 35- **Alami RW, Wahbi S, Berrada MS, El Manouar M.**  
Quel traitement pour les luxations acromio-claviculaires stade III ?  
*Revue marocaine de chirurgie orthopédique et traumatologique 1999 ;2:45-55.*
- 36- **Gerber CH, Rockwood CA.**  
Subacromial dislocation of the lateral end of the clavicle.  
*J Bone Joint Surg 1987;69:924-927.*
- 37- **Le Nen D, Escobar C.**  
Luxations acromio-claviculaires : Présentation de la série.  
*Ann.Orthop.Ouest 1993 ; 25:121-124.*
-

- 38- **Cotty Ph.**  
Luxations acromio-claviculaires: Exploration radiologique de l'articulation acromio-claviculaire.  
*Ann.Orthop.Ouest 1993 ; 25:130-135.*
- 39- **Pasquier B, Pianté M, Grossetete M, Gazielly D.**  
Bilan radiologie dans les traumatismes acromio-claviculaires.  
*Monographie du Groupe de l'Epaule et du Coude. Montpellier : Sauramps médical 1993 ;33-38.*
- 40- **Zanca P.**  
Shoulder pain: involvement of the acromio-clavicular joint: analysis of 1000 cases.  
*Am.J.Radiol 1971;112:493-506.*
- 41- **Vanarthos WJ, Ekman EF, Bohrer SP.**  
Radiographic diagnosis of acromioclavicular joint separation without weight bearing: Importance of internal rotation of the arm.  
*AJR 1994;162:120-122.*
- 42- **Nguyen V, Williams G, Rockwood C.**  
Radiography of acromioclavicular dislocation and associated injuries.  
*Critical Reviews in diagnostic imaging 1991;32:191-228.*
- 43- **Clarke HD, McCann PD.**  
Acromioclavicular joint injuries.  
*Orthopedic Clinics of North America 2000;31:177-187.*
- 44- **Bossart PJ, Joyce SM, Manaster BJ, Packer SM.**  
Lack of efficacy of 'weighted' radiographs in diagnosing acute acromioclavicular separation.  
*Annals of Emergency Medicine 1988;17: 20-24.*
- 45- **Yap JL, Curl LA, Kvitne RS, McFarland EG.**  
The value of weighted views of the acromioclavicular joint.  
*American Journal of Sports Medicine 1999;27:806-809.*
- 46- **Reeves JL.**  
Radiography of the acromioclavicular joints: a review.  
*Radiography 2003;9:169-172.*
- 47- **Johnson RJ.**
-

- Acromioclavicular joint injuries.  
*The Physician and Sports Medicine* 2001;29:31-35.
- 48- **Najib A, Ezzahoui A, Richaud E.**  
Ligamentoplastie synthétique de la luxation acromio-claviculaire : à propos de 25 cas.  
*Journal de Traumatologie du Sport* 2009 ;26 :216-220.
- 49- **Nerot C, Nasr A, Costa-Foru B, Schernberg F.**  
Traitement chirurgical des disjonctions acromio-claviculaires récentes par suture ligamentaire et visage temporaire acromio-claviculaire.  
*Monographie du Groupe de l'Epaule et du Coude. Montpellier : Sauramps médical* 1993 :33-38.
- 50- **Versier G, Cazerès Ch, Bocaccio P, Romanet J.**  
Disjonctions scapulo-claviculaires : Traitement chirurgical.  
*Monographie du Groupe de l'Epaule et du Coude. Montpellier : Sauramps médical* 1993;33-38.
- 51- **Augustus D, Mazzocca MD, John E, Arciero J.**  
The anatomic coracoclavicular ligament reconstruction.  
*Operative Techniques in Sports Medicine* 2004;12:56-61.
- 52- **Brent A, Ponce F, Jon JP.**  
Acromioclavicular Joint Instability: Reconstruction, indications and Techniques.  
*Operative Techniques in Sports Medicine* 2004;12:35-42.
- 53- **Lyon FA, Rockwood CA.**  
Current concepts review: migration of pins used in operations on the shoulder.  
*J. Bone Joint Surg* 1990;72:1262-1267.
- 54- **Bezes H, Julliard R.**  
Les disjonctions acromio-claviculaires récentes.  
*Lyon Chir* 1977 ;73:361-364.
- 55- **Augereau B, Apoil A.**  
Traitement des luxations acromio-claviculaires anciennes de stade III.  
*Rev. Chir. Orthop* 1984;70:81-83.
- 56- **Links R., Moschinski D.**  
Combined method of operative treatment of ruptures of the acromioclavicular joint.
-

*Unfallheilkunde 1984;87:223-225.*

**57- Lizaur A, Marco L, Cebria R.**

Acute dislocation of the acromioclavicular joint: traumatic anatomy and the importance of deltoid and trapezius.

*J. Bone Joint Surg 1994;76 :602-606.*

**58- Fontes D, Savignyb A, Hermerelc T.**

Notre approche pour la prise en charge des disjonctions acromioclaviculaires chez le rugbyman professionnel.

*Journal de Traumatologie du Sport 2007 ;24 :128-134.*

**59- Vainionpaa S, Kirves P, Laike E.**

Acromioclavicular joint dislocation-surgical results in 36 patients.

*Ann. Chir. Gynaecol 1981;70:120-123.*

**60- Paavolainen P, Bjorkenheim J, Paukku P, Slati P.**

Surgical treatment of acromioclavicular dislocation: a review of 39 patients.

*Injury 1983;14:415-420.*

**61- Bosworth B.**

Acromioclavicular separation: new method of repair.

*Surg. Gynecol. Obstet 1941;73:866-871.*

**62- Kennedy J.**

Complete dislocation of the acromioclavicular: 14 years later.

*J. Traumatol 1968;8:311-318.*

**63- Taft T, Wilson F, Oglesby J, Hill C.**

Dislocation of the acromioclavicular joint: an end result study.

*J. Bone Joint Surg 1987;69:1045-1051.*

**64- Bearden J, Hughston J, Whatley G.**

Acromioclavicular dislocation: method of treatment.

*J. Sports Med 1973;1:5-17.*

**65- Alldredge R.**

Surgical treatment of acromioclavicular dislocation.

*Clin.orthop 1969;63:262-263.*

---

- 66– Fleming R, Tomberg D, Kiernan H.**  
An operative repair of acromioclavicular separation.  
*J. Trauma 1978;18:709–712.*
- 67– Morrison D, Lemos M.**  
Acromioclavicular separation. Reconstruction using synthetic loop augmentation.  
*Am. J. Sports Med 1995;23:105–110.*
- 68– Dahl E.**  
Velour prosthesis in fractures and dislocations in the the clavicular region.  
*Chirurg 1982;53:120–122.*
- 69– Bailey R.**  
A dynamic repair for complete acromioclavicular joint dislocation.  
*J. Bone Joint Surg 1965;47:858–868.*
- 70– Berson B, Gilbert M, Green S.**  
Acromioclavicular dislocations: treatment by transfer of the conjoined tendon and distal end of the coracoid process to the clavicle.  
*Clin. Orthop 1978 ;135 :157–164.*
- 71– Glorion B, Deplace J.**  
Traitement chirurgical de la luxation acromio-claviculaire par la technique de Dewar et Barrington : étude critique et résultats à propos de 41 observations.  
*Rev. Chir. Orthop 1973;59:667–679.*
- 72– Dewar F, Barrington T.**  
The treatment of chronic acromioclavicular dislocation.  
*J. Bone Joint Surg 1965;47 :32–35.*
- 73– Neviasser J.**  
acromioclavicular dislocation treated by tranference of the coraco-acromial ligament.  
*Clin. Orthop 1968;58:57–68.*
- 74– Weaver JK, Dunn HK.**  
Treatment of acromioclavicular injuries, especially complete acromioclavicular separation.  
*J. Bone Joint Surg 1972;54:1187–1194.*
-

- 75- **Zaricny J.B.**  
Late reconstruction of the ligaments following acromioclavicular separations.  
*J.Bone Joint Surg* 1976;58:792-795.
- 76- **Vandekerckhove B, Verbeke R, Vertongen P.**  
Surgical treatment of acromioclavicular dislocations: long term follow-up study.  
*Acta Orthop.Belg* 1985;51:66-79.
- 77- **Nelson CL.**  
Repair of acromioclavicular separations with knitted Dacron graft.  
*Clin Orthop* 1979:143-289.
- 78- **Laboureau P, Cazenave A, Baert D.**  
Disjonctions acromio-claviculaires : Technique et résultats d'une ligamentoplastie artificielle.  
*J traumatol.sport* 1990;7:176-180.
- 79- **Warren-Smith CD, Ward MW.**  
Operation for acromioclavicular dislocations: A review of 29 cases treated by one method.  
*J. Bone Joint Surg* 1987;69-B:715-718.
- 80- **Smith M, Stewart M.**  
Acute acromioclavicular separations.  
*Am. J. S port Med* 1979;7:62-71.
- 81- **Casanova G.**  
La chirurgie de la clavicule.  
*Encycl. Med.Chir. Paris: Phase 6,2004 :442.*
- 82- **Berg E. Columbia J.**  
Preliminary report of acromioclavicular joint reconstruction with clavicular corticotomy.  
*J. Shoulder Elbow Surg* 1995;4:135-140.
- 83- **Philipps AM, Smart C, Groom AG.**  
Acromioclavicular dislocation -Conservative or surgical therapy.  
*Clin Orthop Rel Res* 1998;353:10-17.
- 84- **Cox J.**
-

- The fate of the acromioclavicular joint in athletic injuries.  
*Am. J. Sports Med* 1981;9:50-53.
- 85- Bjerneld H, Hovellius L, Thorling J.**  
Acromioclavicular separation treated conservatively: a 5 years follow-up study.  
*Acta Orthop. Scand* 1983;54:743-745.
- 86- Dias J, Steingold R, Richardson R.**  
The conservative treatment of acromioclavicular dislocation: Review after five years.  
*J. Bone Joint Surg* 1987;69:719-722.
- 87- Jacobs B, Wade P.**  
Acromioclavicular joint injury, an end result study.  
*J. Bone Joint Surg* 1966;48-A:475.
- 88- Schwarz N, Leixnering M.**  
Results of nonreduced acromioclavicular Tossy III separations.  
*Unfallchirurg* 1986;89:248-252.
- 89- Wojtys E, Nelson G.**  
Conservative treatment of grade III acromioclavicular dislocations.  
*Clin. Orthop* 1991;268:112-119.
- 90- Row C.**  
Initial treatment of third degree acromioclavicular separations.  
*Philadelphia, WB Saunders Company* 1982;265-272.
- 91- Larsen E, Bjerg-Nelson A, Christensen P.**  
Conservative or surgical treatment of acromioclavicular dislocation: Aprospective, controlled, randomized study.  
*J. Bone Joint Surg* 1986;68:552-555.
- 92- Bakalim G, Wippula E.**  
Surgical or conservative treatment of total dislocation of the acromioclavicular joint.  
*Acta Chir.Scand* 1975;141:43-47.
- 93- Walsh W, Peterson D, Neumann R.**  
Shoulder strength following acromioclavicular injury.  
*Am.J.Sports Med* 1985;13:153-158.
- 94- Gstettner C, Tauber M, Hitzl W, Resch H.**
-

- Rockwood type III acromioclavicular dislocation: Surgical versus conservative treatment.  
*Journal of Shoulder and Elbow Surgery* 2008;17:220-224.
- 95- **Imitami RJ, Hanlon JJ, Cady GW.**  
Acute, complete acromioclavicular separation.  
*J. Bone Joint Surg* 1975;57:328-332.
- 96- **Cardone D, Brown JN, Hayes MG.**  
Grade III Acromioclavicular Joint Injury in Australian Rules Football.  
*Journal of Science and Medicine in Sport* 2002;5:143-148.
- 97- **Calvo E, Lopez M, Arribas M.**  
Clinical and radiologic outcomes of surgical and conservative treatment of type III acromioclavicular joint injury.  
*J Shoulder Elbow Surg* 2006;15:300-305.
- 98- **Sondergard P, Mikkelsen P.**  
Posterior acromioclavicular dislocation.  
*J. Bone Joint Surg* 1982;64:52-53.
- 99- **Koka R, D'Acry C.**  
Inferior dislocation of the outer end of the clavicle.  
*Injury* 1993;24: 210-211.
- 100- **McPhee I.**  
Inferior dislocation of the outer end of the clavicle.  
*J. Trauma* 1980;20:709-710.
- 101- **Ismael A, Ismael F, Ismael H, Wahbi S, El Manouar M.**  
Traitement par reconstruction des ligaments coraco-claviculaires et fixation provisoire par vis clavi-coracoïdienne.  
*Revue marocaine de traumatologie et orthopédie* 1995;5:38-41.
- 102- **Fayad F, Mace Y, Lefevre-Colau MM, Poiraudreau S, Rannou F, Revel M.**  
Mesure de l'incapacité fonctionnelle de l'épaule chez le sportif : revue systématique.  
*Annales de réadaptation et de médecine physique* 2004;47:389-395.
- 103- **Tauber M, Eppel M, Resch H.**
-

Acromioclavicular reconstruction using autogenous semitendinosus tendon graft: Results of revision surgery in chronic cases.

*Journal of Shoulder and Elbow Surgery* 2007;16:429-433.

**104- Karlsson J, Arnasson H, Sigurjonsson K.**

Acromioclavicular dislocations treated by coracoacromial ligament transfer.

*Arch. Orthop. Trauma. Surg* 1986;106:8-11.

**105- Jalovaara P, Paivansalo M, Myllyla V, Niinimaki T.**

Acute acromioclavicular dislocations treated by fixation of the joint and ligament repair of reconstruction.

*Acta Orthopaedica Belgica* 1991;57:295-304 .

**106- Brunelli G, Brunelli F.**

The treatment of acromioclavicular dislocation by transfer of the short head of biceps.

*New Engl J Med* 1995;6:221-225.

---