



UNIVERSITE CADI AYYAD  
FACULTE DE MEDECINE ET DE PHARMACIE  
MARRAKECH

ANNEE 2011

THESE N° 65

# L'intérêt de l'ostéosynthèse dans le traitement des fractures complexes de la palette humérale chez l'adulte.

---

THESE

PRESENTEE ET SOUTENUE PUBLIQUEMENT LE .../.../2011

PAR

Mlle. **Nisrine El Boumaoui**

Née le 20 Octobre 1985 à Marrakech

POUR L'OBTENTION DU DOCTORAT EN MEDECINE

---

MOTS CLES

Humérus – Palette humérale– fractures – ostéosynthèse–  
Traitement chirurgical

---

JURY

Mr.	<b>T. FIKRI</b>	PRESIDENT
	Professeur de Traumato-orthopédie	
Mr.	<b>F. GALUIA</b>	RAPPORTEUR
	Professeur agrégé de Traumato-orthopédie	
Mr.	<b>M. LATIFI</b>	} JUGES
	Professeur de Traumato-orthopédie	
Mr.	<b>Y. NAJEB</b>	
	Professeur agrégé de Traumato-orthopédie	
Mr.	<b>A. ELFIKRI</b>	
	Professeur agrégé de Traumato-orthopédie	

بِسْمِ اللَّهِ الرَّحْمَنِ الرَّحِيمِ

”رب أوزعني أن أشكر  
نعمتك التي أنعمت عليّ  
وعلى والديّ وأن أعمل  
صالحاً ترضاه وأصلح لي في  
ذريّتي إني تبت إليك وإني

# *Serment d'hypocrate*

*Au moment d'être admis à devenir membre de la profession médicale, je m'engage solennellement à consacrer ma vie au service de l'humanité.*

*Je traiterai mes maîtres avec le respect et la reconnaissance qui leur sont dus.*

*Je pratiquerai ma profession avec conscience et dignité. La santé de mes malades sera mon premier but.*

*Je ne trahirai pas les secrets qui me seront confiés.*

*Je maintiendrai par tous les moyens en mon pouvoir l'honneur et les nobles traditions de la profession médicale.*

*Les médecins seront mes frères.*

*Aucune considération de religion, de nationalité, de race, aucune considération politique et sociale, ne s'interposera entre mon devoir et mon patient.*

*Je maintiendrai strictement le respect de la vie humaine dès sa conception.*

*Même sous la menace, je n'userai pas mes connaissances médicales d'une façon contraire aux lois de l'humanité.*

*Je m'y engage librement et sur mon honneur.*

*Déclaration Genève, 1948*

# قسم الطبيب

اقسمُ باللهِ العَظِيمِ

أن أراقبَ اللهَ في مهنتي.

وأن أصونَ حياةَ الإنسانِ في كافةِ أطوارها في كل الظروف والأحوالِ بآذلاً  
وسعي في استنقاذها من الهلاكِ والمرَضِ  
والألمِ والقلقِ.

وأن أحفظَ للناسِ كرامَتَهُم، وأسترَ عورتَهُم، وأكتمَ سِرَّهُم.

وأن أكونَ على الدوامِ من وسائلِ رحمةِ الله، بآذلاً رعايتي الطبية للقريب  
والبعيد، للصالح والطالح، والصديق والعدو.

وأن أثابرَ على طلبِ العلم، أسخره لنفعِ الإنسانِ .. لا لأذاه.

وأن أوقرَ من علمني، وأعلمَ من يصغرني، وأكونَ أخاً لكلِّ زميلٍ في المهنةِ  
الطبيَّةِ

مُتعاونينَ على البرِّ والتقوى.

وأن تكونَ حياتي مصداقَ إيماني في سريِّ وعَلاميَّتي ، نقيَّةٍ مما يُشينها تجاهَ  
اللهِ ورَسُولِهِ وَالْمُؤْمِنِينَ.

والله على ما أقول شهيد



*LISTE*  
**DES PROFESSEURS**

**UNIVERSITE CADI AYYAD**  
**FACULTE DE MEDECINE ET DE PHARMACIE**  
**MARRAKECH**

Doyen Honoraire

: Pr. Badie-Azzamann MEHADJI

**ADMINISTRATION**

Doyen

: Pr. Abdelhaq ALAOUI YAZIDI

Vice doyen

: Pr. Ahmed OUSEHAL

Secrétaire Général

: Mr. Azzeddine EL HOUDAIGUI

**PROFESSEURS D'ENSEIGNEMENT SUPERIEUR**

ABOUSSAD	Abdelmounaim	Néonatalogie
AIT BENALI	Said	Neurochirurgie
ALAOUI YAZIDI	Abdelhaq	Pneumo-phtisiologie
BELAABIDIA	Badia	Anatomie-Pathologique
BOUSKRAOUI	Mohammed	Pédiatrie A
CHOULLI	Mohamed Khaled	Neuropharmacologie
EL HASSANI	Selma	Rhumatologie
ESSADKI	Omar	Radiologie

FIKRY	Tarik	Traumatologie- Orthopédie A
FINECH	Benasser	Chirurgie – Générale
KISSANI	Najib	Neurologie
KRATI	Khadija	Gastro-Entérologie
LATIFI	Mohamed	Traumato – Orthopédie B
MOUTAOUAKIL	Abdeljalil	Ophthalmologie
OUSEHAL	Ahmed	Radiologie
RAJI	Abdelaziz	Oto-Rhino-Laryngologie
SARF	Ismail	Urologie
SBIHI	Mohamed	Pédiatrie B
SOUMMANI	Abderraouf	Gynécologie-Obstétrique A

## **PROFESSEURS AGREGES**

ABOULFALAH	Abderrahim	Gynécologie – Obstétrique B
AIT SAB	Imane	Pédiatrie B
AKHDARI	Nadia	Dermatologie
AMAL	Said	Dermatologie
ASMOUKI	Hamid	Gynécologie – Obstétrique A
ASRI	Fatima	Psychiatrie
BENELKHAÏAT BENOMAR	Ridouan	Chirurgie – Générale
BOUMZEBRA	Drissi	Chirurgie Cardiovasculaire
CHABAA	Laila	Biochimie
CHELLAK	Saliha	Biochimie-chimie
DAHAMI	Zakaria	Urologie
EL FEZZAZI	Redouane	Chirurgie Pédiatrique

EL HATTAOUI	Mustapha	Cardiologie
ELFIKRI	Abdelghani	Radiologie
ESSAADOUNI	Lamiaa	Médecine Interne
ETTALBI	Saloua	Chirurgie – Réparatrice et plastique
GHANNANE	Houssine	Neurochirurgie
LMEJJATTI	Mohamed	Neurochirurgie
LOUZI	Abdelouahed	Chirurgie générale
MAHMAL	Lahoucine	Hématologie clinique
MANSOURI	Nadia	Chirurgie maxillo-faciale Et stomatologie
MOUDOUNI	Said mohammed	Urologie
NAJEB	Youssef	Traumato - Orthopédie B
OULAD SAIAD	Mohamed	Chirurgie pédiatrique
SAIDI	Halim	Traumato - Orthopédie A
SAMKAOUI	Mohamed Abdenasser	Anesthésie- Réanimation
TAHRI JOUTEI HASSANI	Ali	Radiothérapie
YOUNOUS	Saïd	Anesthésie-Réanimation

## **PROFESSEURS ASSISTANTS**

ABKARI	Imad	Traumatologie-orthopédie B
ABOU EL HASSAN	Taoufik	Anesthésie - réanimation
ABOUSSAIR	Nisrine	Génétique
ADALI	Imane	Psychiatrie
ADALI	Nawal	Neurologie
ADERDOUR	Lahcen	Oto-Rhino-Laryngologie

ADMOU	Brahim	Immunologie
AGHOUTANE	El Mouhtadi	Chirurgie – pédiatrique
AIT BENKADDOUR	Yassir	Gynécologie – Obstétrique A
AIT ESSI	Fouad	Traumatologie-orthopédie B
ALAOUI	Mustapha	Chirurgie Vasculaire périphérique
ALJ	Soumaya	Radiologie
AMINE	Mohamed	Epidémiologie - Clinique
AMRO	Lamyae	Pneumo - phtisiologie
ANIBA	Khalid	Neurochirurgie
ARSALANE	Lamiae	Microbiologie- Virologie
ATMANE	El Mehdi	Radiologie
BAHA ALI	Tarik	Ophtalmologie
BAIZRI	Hicham	Endocrinologie et maladies métaboliques
BASRAOUI	Dounia	Radiologie
BASSIR	Ahlam	Gynécologie – Obstétrique B
BELKHOU	Ahlam	Rhumatologie
BEN DRISS	Laila	Cardiologie
BENCHAMKHA	Yassine	Chirurgie réparatrice et plastique
BENHADDOU	Rajaa	Ophtalmologie
BENHIMA	Mohamed Amine	Traumatologie-orthopédie B
BENJILALI	Laila	Médecine interne

BENZAROUEL	Dounia	Cardiologie
BOUCHENTOUF	Rachid	Pneumo-phtisiologie
BOUKHANNI	Lahcen	Gynécologie – Obstétrique B
BOURRAHOUE	Aicha	Pédiatrie
BOURROUS	Monir	Pédiatrie A
BSSIS	Mohammed Aziz	Biophysique
CHAFIK	Aziz	Chirurgie Thoracique
CHAFIK	Rachid	Traumatologie-orthopédie A
CHAIB	Ali	Cardiologie
CHERIF IDRISSE EL GANOUNI	Najat	Radiologie
DIFFAA	Azeddine	Gastro - entérologie
DRAISS	Ghizlane	Pédiatrie A
DRISSI	Mohamed	Anesthésie -Réanimation
EL ADIB	Ahmed rhassane	Anesthésie-Réanimation
EL ANSARI	Nawal	Endocrinologie et maladies métaboliques
EL BARNI	Rachid	Chirurgie Générale
EL BOUCHTI	Imane	Rhumatologie
EL BOUIHI	Mohamed	Stomatologie et chirurgie maxillo faciale
EL HAOUATI	Rachid	Chirurgie Cardio Vasculaire
EL HAOURY	Hanane	Traumatologie-orthopédie A
EL HOUDZI	Jamila	Pédiatrie B

EL IDRISSE SLITINE	Nadia	Pédiatrie (Néonatalogie)
EL JASTIMI	Said	Gastro-Entérologie
EL KARIMI	Saloua	Cardiologie
EL KHAYARI	Mina	Réanimation médicale
EL MANSOURI	Fadoua	Anatomie - pathologique
EL MGHARI TABIB	Ghizlane	Endocrinologie et maladies métaboliques
EL OMRANI	Abdelhamid	Radiothérapie
FADILI	Wafaa	Néphrologie
FAKHIR	Bouchra	Gynécologie – Obstétrique B
FICHTALI	Karima	Gynécologie – Obstétrique B
HACHIMI	Abdelhamid	Réanimation médicale
HAJJI	Ibtissam	Ophtalmologie
HAOUACH	Khalil	Hématologie biologique
HAROU	Karam	Gynécologie – Obstétrique A
HERRAG	Mohammed	Pneumo-Phtisiologie
HOCAR	Ouafa	Dermatologie
JALAL	Hicham	Radiologie
KADDOURI	Said	Médecine interne
KAMILI	El ouafi el aouni	Chirurgie – pédiatrique générale
KHALLOUKI	Mohammed	Anesthésie-Réanimation
KHOUCHANI	Mouna	Radiothérapie

KHOULALI IDRISSE	Khalid	Traumatologie-orthopédie
LAGHMARI	Mehdi	Neurochirurgie
LAKMICH	Mohamed Amine	Urologie
LAOUAD	Inas	Néphrologie
LOUHAB	Nissrine	Neurologie
MADHAR	Si Mohamed	Traumatologie-orthopédie A
MANOUDI	Fatiha	Psychiatrie
MAOULAININE	Fadlmrabihrabou	Pédiatrie (Néonatalogie)
MATRANE	Aboubakr	Médecine Nucléaire
MOUAFFAK	Youssef	Anesthésie - Réanimation
MOUFID	Kamal	Urologie
MSOUGGAR	Yassine	Chirurgie Thoracique
NARJIS	Youssef	Chirurgie générale
NEJMI	Hicham	Anesthésie - Réanimation
NOURI	Hassan	Oto-Rhino-Laryngologie
OUALI IDRISSE	Mariem	Radiologie
QACIF	Hassan	Médecine Interne
QAMOUSS	Youssef	Anesthésie - Réanimation
RABBANI	Khalid	Chirurgie générale
RADA	Noureddine	Pédiatrie
RAIS	Hanane	Anatomie-Pathologique
ROCHDI	Youssef	Oto-Rhino-Laryngologie

SAMLANI	Zouhour	Gastro - entérologie
SORAA	Nabila	Microbiologie virologie
TASSI	Noura	Maladies Infectieuses
TAZI	Mohamed Iliias	Hématologie clinique
ZAHLANE	Mouna	Médecine interne
ZAHLANE	Kawtar	Microbiologie virologie
ZAQUI	Sanaa	Pharmacologie
ZIADI	Amra	Anesthésie - Réanimation
ZOUGAGHI	Laila	Parasitologie -Mycologie



DEDICACES

A decorative title page featuring the word "DEDICACES" in a bold, blackletter-style font. The text is centered within an ornate, symmetrical frame composed of intricate scrollwork and flourishes. The frame has a central vertical axis and a horizontal axis, with decorative elements extending outwards from the corners and midpoints. The overall design is classic and elegant, typical of a book's title page.

# *Je dédie cette thèse*

## *Au bon Dieu*

*Tout puissant  
Qui m'a inspiré  
Qui ma guidé dans le bon chemin  
Je vous dois ce que je suis devenu  
Louanges et remerciements  
Pour votre clémence et miséricorde*

## *A Mes parents*

*Aucune dédicace ne peut exprimer l'estime, le dévouement et le respect que je  
vous dois.  
Vous étiez toujours pour moi la lumière qui me guide dans les moments les plus  
obscur.  
Acceptez ce modeste travail en reconnaissance des sacrifices et des efforts que  
vous n'avez cessé de déployer.  
Puisse votre existence pleine de sagesse, d'amour et d'estime me servir  
d'exemple dans ma vie privée et professionnelle.  
Puisse Dieu vous donner santé et longue vie pour que je puisse vous combler à mon tour.*

## *A Ma TRÈS CHERE MERE HENYA,*

*Aucune parole ne peut être dite à sa juste valeur pour exprimer mon amour et mon attachement à  
toi. Tu a toujours été mon exemple car tout au long de ta vie, je n'ai vu que droiture, humanisme,  
sérieux et bonté. Tu m'as toujours donné de ton temps, de ton énergie, de la liberté, de ton cœur  
et de ton amour, sachant que tout ce que je pourrais faire ou dire ne pourrait égaler ce que tu  
m'as donné et fait pour moi. Puisse Dieu tout puissant vous protéger, vous procurer longue vie,  
santé et bonheur afin que je puisse vous rendre un minimum de ce que je vous dois. . . . ✍*

## *A MON TRÈS CHER PERE ABDORAHMAN,*

*Aucune dédicace ne saurait exprimer mon respect, mon amour éternel et ma considération pour  
les sacrifices consentis pour mon instruction et mon bien être. Tu as été pour moi durant toute  
ma vie le père exemplaire, l'ami et le conseiller. Tes prières ont été pour moi d'un grand soutien  
au cours de ce long parcours.  
Que dieu, tout puissant, te garde, te procure santé, bonheur et longue vie pour que tu demeures le  
flambeau illuminant mon chemin. . . . ✍*

**A MES FRÈRES ; AMIR ET SA FILLE AMIRA, YOUNESS ET WAYIL**

*Vous savez que l'affection et l'amour fraternel que je vous porte sont sans limite. Je vous dédie ce travail en témoignage de l'amour et des liens de sang qui nous unissent. Puisse nous rester unis dans la tendresse et fidèles à l'éducation que nous avons reçue. J'implore Dieu qu'il vous apporte bonheur et vous aide à réaliser tous vos vœux.*

**A MES CHÈRES GRAND-MÈRES**

*Toutes les lettres ne sauraient trouver les mots qu'il faut. Cependant, en reconnaissance pour la grande affection que vous me témoignez et pour la gratitude ainsi que l'amour sincère que je vous porte. Puisse ce travail conforter la confiance que vous me portez et être le fruit de vos prières. Que Dieu vous accorde santé, longue vie et beaucoup de bonheur.*

**A LA MÉMOIRE DE MES GRANDS-PÈRES**

*Je sais que si vous étiez parmi nous, vous aurez été très heureux. Puisse vos âmes reposent en paix. Que Dieu, le tout puissant, vous couvre de Sa Sainte miséricorde.*

**A MES TRÈS CHÈRES ONCLES ET TANTES**

*Aucun mot, aucune dédicace ne saurait exprimer la profonde affection que je ne cesserai de porter à chacun d'entre vous. Que Dieu vous procure bonne santé et longue vie.*

**A MES CHÈRE COUSINS ET MES COUSINES**

*En témoignage de mon attachement et de ma grande considération. Veuillez trouver en ce travail l'expression de ma gratitude et de ma profonde reconnaissance.*

**A TOUS LES AMIS(ES), ET COLLÈGUES**

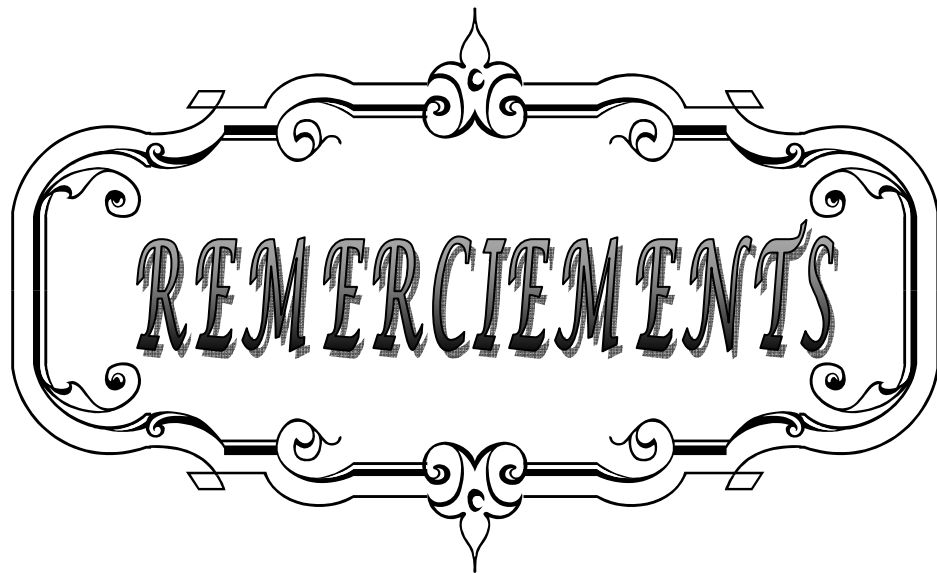
*En souvenir des moments agréables passés ensemble, veuillez trouver dans ce travail l'expression de mes sentiments les plus respectueux avec mes vœux de succès, de bonheur et de bonne santé. Ibtissam, ouafae, Meryiem, hanae, salsabil, soufiane, jaouad, afaf, lamiaa, fatima zehra, yassine, , majda, rabie, amine kalaaji, hassan,. Fouzia, Meryiem lamiaa fatimazzehra, adil, sophia, aristide mboni, ange christelle, felicienne tayewo, mahassine, ghizlane et mouna.*

**A TOUTE LA FAMILLE EL BOUMAOUI, EL ANGRA, EL MOUHANI,  
ESSAADOUNI, EL ZARKANE, BEN MELLOUK, BENBELLA, DKHIRA, IFRI ET  
MOUDNI**

**A TOUS CEUX QUI ME SONT CHÈRES ET QUE J'AI OMIS DE CITER MAIS  
QUE JE N'AI PAS OUBLIÉ.**

**A TOUS CEUX QUI ONT CONTRIBUÉ DE PRES OU DE LOIN A L'ÉLABORATION  
DE CE TRAVAIL.**

*Que Dieu vous bénisse et vous comble.*

A decorative, ornate frame with intricate scrollwork and flourishes. The word "REMERCIEMENTS" is centered within the frame in a bold, serif, all-caps font. The frame has a double-line border and features symmetrical designs on the top and bottom, with pointed ends and swirling motifs.

**REMERCIEMENTS**

*À NOTRE MAÎTRE ET PRÉSIDENT DE THÈSE, PR. T. Fikri:*  
Vous nous faites un grand honneur en acceptant aimablement la présidence de notre jury. Vos qualités professionnelles nous ont beaucoup marqués mais encore plus votre gentillesse et votre sympathie.

Veillez accepter, cher maître, dans ce travail nos sincères remerciements et toute la reconnaissance que nous vous témoignons.

*À NOTRE MAÎTRE ET RAPPORTEUR DE THÈSE, PR. F. Galua :*

Nous sommes très touchés par l'honneur que vous nous avez fait en acceptant de nous confier ce travail. Vos qualités scientifiques et humaines ainsi que votre accueil aimable et bienveillant nous ont profondément marqué et nous servent d'exemple.

Veillez accepter dans ce travail l'expression du grand respect que nous vous témoignons.

*À NOTRE MAÎTRE ET JUGE, PR M. Latifi :*

Nous avons bénéficié, au cours de nos études, de votre enseignement clair et précis. Votre disponibilité, votre écoute et votre modestie n'ont d'égal que votre compétence. Vous nous faite l'honneur de juger ce modeste travail.

Soyez assuré de notre grand respect.

*À NOTRE MAÎTRE ET JUGE, PR.A. EL Fikri:*

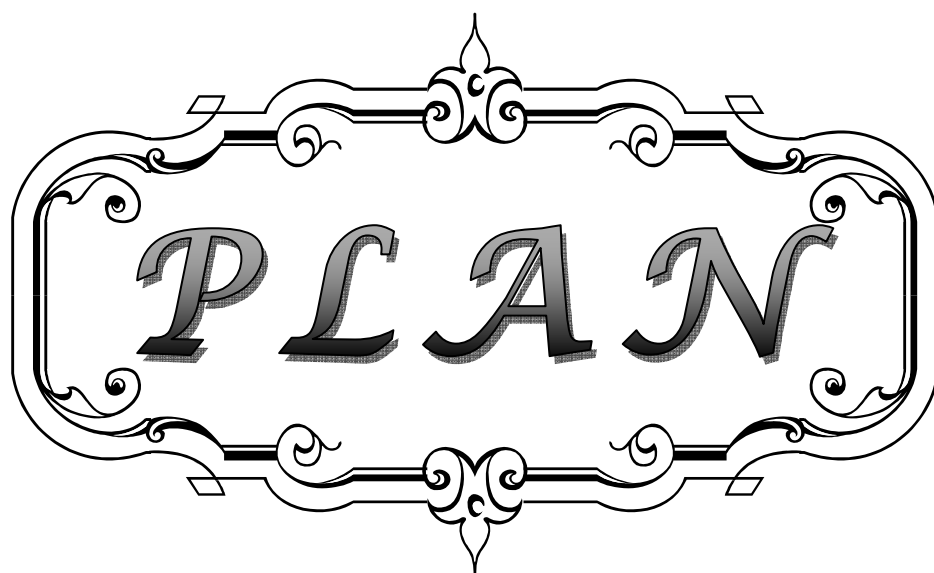
Votre présence au sein de notre jury constitue pour nous un honneur. Votre professionnalisme ainsi que votre gentillesse nous ont grandement impressionnés. Qu'il nous soit permis de vous présenter, par ce travail, le témoignage de notre respect.

*À NOTRE MAÎTRE ET JUGE, PR. Y. Najeb :*

*Votre passion dans l'exercice de votre métier est un exemple pour nous. Nous vous remercions d'avoir accepté aimablement de juger cette thèse. Cet honneur nous touche infiniment et nous tenons à vous exprimer notre profonde reconnaissance.*

*AU DOCTEUR NADIR, DOCTEUR SALHI et A TOUT LE  
PERSONNEL DU SERVICE DE Traumatologie-orthopédie de l'  
HMA Marrakech*

*Nous vous remercions vivement pour l'aide précieuse que vous nous avez fourni dans la réalisation de ce travail. Veuillez accepter l'expression de notre profonde reconnaissance.*



<b>INTRODUCTION .....</b>	<b>1</b>
<b>PATIENTS ET METHODES .....</b>	<b>3</b>
I. PATIENTS.....	4
II. METHODES .....	5
<b>RESULTATS .....</b>	<b>6</b>
I. Données épidémiologiques .....	7
1. Fréquence .....	7
2. Age .....	7
3. Sexe .....	8
4. Côté atteint.....	8
5. Circonstances étiologiques.....	9
6. Mécanisme causal .....	10
7. Terrain.....	11
II. Données cliniques et para-cliniques.....	12
1. Examen clinique et association lésionnelle .....	12
2. Examen para-clinique : .....	15
III. Etude anatomopathologique.....	16
IV. Prise en charge thérapeutique .....	17
1. Délai d'intervention.....	17
2. Bilan et conditionnement préopératoire.....	18
3. Type d'anesthésie .....	19
4. Installation-préparation .....	19
5. Voies d'abord .....	19
6. Attitude vis-à-vis du nerf ulnaire .....	20
7. Moyens d'ostéosynthèse .....	20
8. Gestes associés.....	21
9. Suites opératoires .....	22
10. Rééducation fonctionnelle .....	22
V. Complications .....	22
VI. Analyse des résultats .....	24
1. Critères d'évaluation des résultats .....	24
2. Résultats fonctionnels de notre série.....	25
3. Résultats analytiques .....	26
<b>ICONOGRAPHIE.....</b>	<b>31</b>
<b>DISCUSSION .....</b>	<b>41</b>
I. Rappels anatomiques .....	42
1. Particularités anatomiques .....	42
2. Propriétés biomécaniques du coude .....	49
II. Etude épidémiologique .....	51

1. Fréquence .....	51
2. L'âge .....	52
3. Le sexe .....	52
4. Le côté atteint.....	53
5. Les circonstances étiologiques .....	53
6. Mécanisme.....	54
III. DIAGNOSTIC .....	54
1. Clinique : .....	54
2. Para-cliniques : .....	57
IV. Anatomopathologie :	
1. Classification des fractures complexes de la palette humérale.....	59
2. Association lésionnelle.....	59
V. TRAITEMENT .....	65
1. Buts .....	67
2. Moyens .....	67
2.1 Traitement médical .....	68
2.2 Traitement orthopédique.....	68
2.3 Traitement fonctionnel .....	68
2.4 Traitement chirurgical .....	69
VI. Suivi post-opératoire et rééducation précoce .....	70
VII. Indications thérapeutiques.....	90
VIII. Evolution - complications.....	92
1. Complications immédiates .....	96
2. Complications tardives : .....	96
IX. RESULTATS .....	98
1. Critères d'évaluation des résultats fonctionnels.....	101
2. Résultats globaux .....	101
3. Influence du type de la fracture .....	102
4. Influence de matériel d'ostéosynthèse.....	102
CONCLUSION.....	104
ANNEXES.....	106
RESUMES	
BIBLIOGRAPHIE	



*INTRODUCTIONS*

Les fractures complexes de la palette humérale représentent environ 45% de l'ensemble des fractures de la PH la pathologie traumatique chez l'adulte [1].

La complexité anatomique de l'extrémité inférieure de l'humérus, la communication ainsi que la proximité des éléments vasculo-nerveux associés à la multiplicité des formes anatomopathologiques sont autant de raisons qui font que ces fractures posent un réel problème thérapeutique pour le chirurgien traumatologue [2].

Longtemps traitées orthopédiquement avec des résultats fonctionnels souvent médiocres, elles font l'objet depuis une vingtaine d'années d'un traitement chirurgical quasi consensuel [3].

Les méthodes chirurgicales combinées à une rééducation précoce sont reconnues comme traitement de choix pour la majorité des auteurs [4].

Ce travail est une contribution pour situer et consolider la place de l'ostéosynthèse dans le traitement de ces fractures complexes.



MATERIELS & METHODES

## I. Objectif de l'étude :

Le but de notre travail est de :

- Montrer les particularités cliniques, thérapeutiques et évolutives des fractures complexes de la palette humérale.
- Montrer les difficultés de la prise en charge.
- Evaluer les résultats de notre série.

## II. Matériel:

✓ Type d'étude :

C'est une étude rétrospective portant sur 30 dossiers de fractures complexes de la palette humérale chez l'adulte, traitées chirurgicalement au service de traumatologie orthopédie à l'hôpital Avicenne de Marrakech sur une période de 10 ans, allant du 1<sup>er</sup> Janvier 2000 au 31 Juin 2010. Le recul des observations va de 1 an à 10 ans avec un recul moyen de 12 mois.

✓ Critères d'inclusion :

- Patients ayant une fracture complexe.
- Dossier clinique complet avec bilan radiologique initial et des contrôles post-opératoire jusqu'à la consolidation.

✓ Critère d'exclusion :

- Fractures simples de la palette humérale.
- Patients ayant moins de 15 ans.
- Les patients décédés avant la consolidation.
- les patients traités orthopédiquement.
- les fractures complexes associées à une lésion vasculaire.

### III. Méthodes :

Pour chaque patient inclus dans cette série, une fiche d'exploitation (Annexe I) a été réalisée.

Les données récupérées portaient sur le profil des patients (âge; sexe; antécédents), le type de fracture en se basant sur la classification de MULLER et ALLGOWER (L'AO/ASIF) (Annexe II), les lésions associées; l'attitude thérapeutique et les complications présentées ultérieurement.

Les patients ont été convoqués au service par téléphone ou par courrier, ainsi 20 patients ont pu répondre à notre requête, le reste a été injoignable.

Les résultats fonctionnels à long terme ont été évalués selon la cotation clinique décrite par LECESTRE. [60] (Annexes IV)



*RESULTATS*

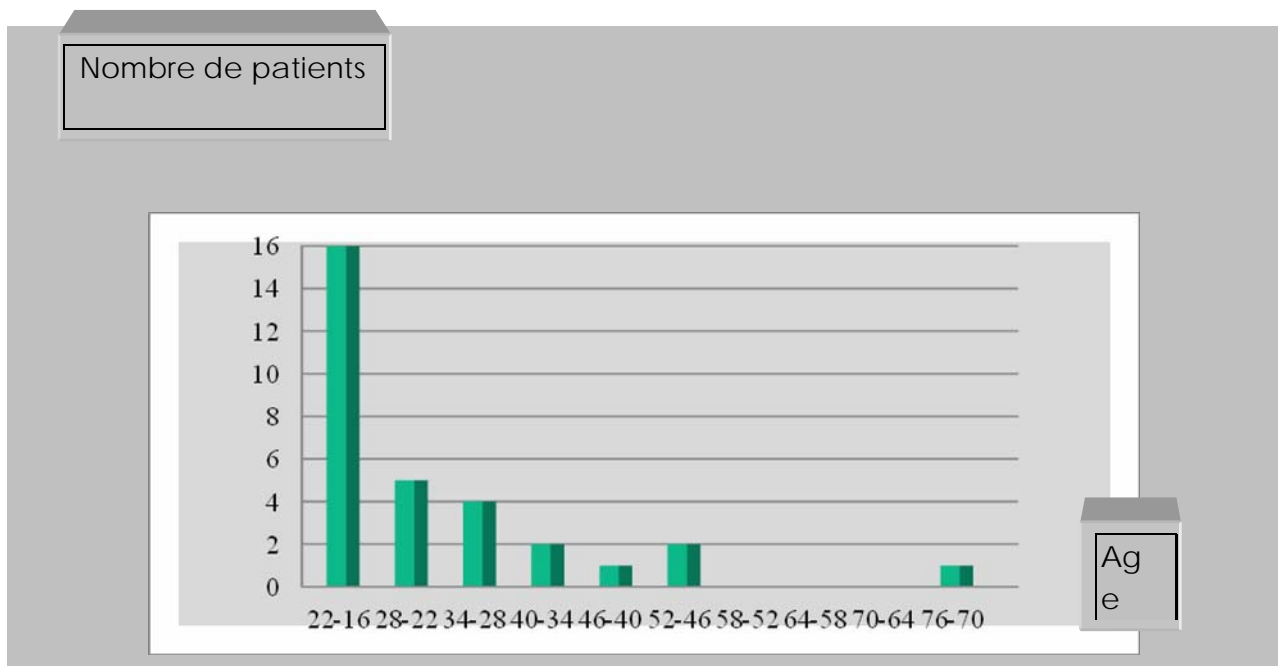
## I. Données épidémiologiques :

### 1- FREQUENCE :

Les fractures de la PH représentent 25% des traumatismes du coude chez l'adulte, celles qui sont complexes représentent 45% de l'ensemble de ces fractures.

### 2- AGE :

L'âge des patients a varié entre 15 et 70 ans, avec une prédominance chez le sujet jeune. La moyenne d'âge des femmes a été de 42.5 ans, celle des hommes était de 37.5 ans. Alors que la moyenne d'âge globale a été de 42.5 ans. (fig.1)

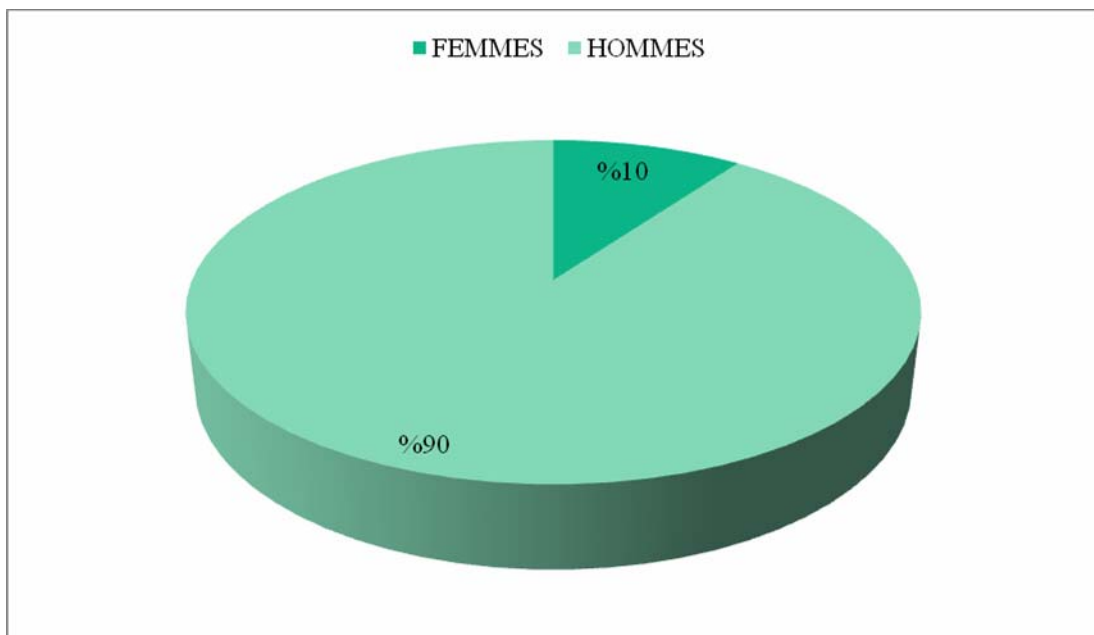


**Figure 1 : Répartition des fractures selon l'âge.**

Les fractures de la palette humérale semblent toucher l'homme jeune et la femme âgée.

### 3- SEXE :

Une prédominance masculine a été notée avec 27 cas (90%) contre 03 femmes (10%)  
(Fig.2)

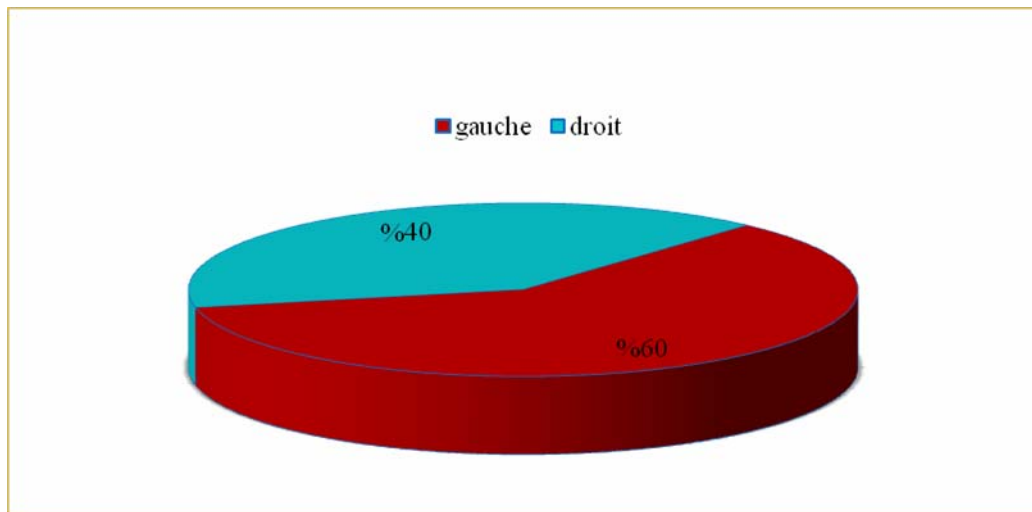


**Figure 2 : répartition des fractures selon le sexe.**

### 4- CÔTE ATTEINT :

Le côté le plus atteint a été le côté gauche avec 60% des cas. (fig.3)

Le côté droit a été atteint dans 40% des cas.



**Figure 3 : Répartition des fractures selon le coté atteint.**

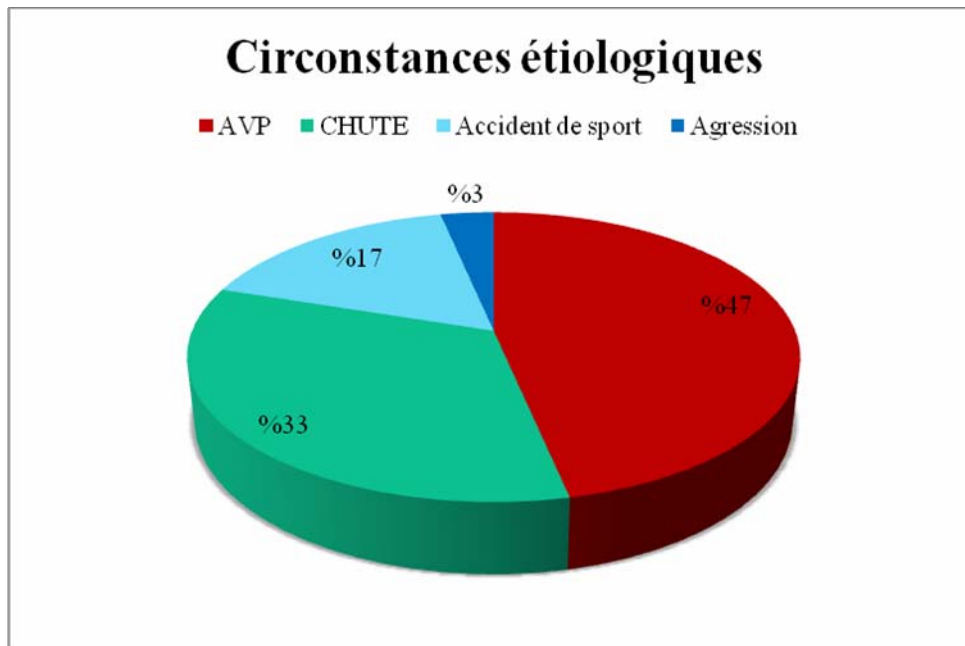
## **5- CIRCONSTANCES ETIOLOGIQUES:**

Les étiologies ont été réparties comme suit :

- Accidents de la voie publique (AVP) : 14 cas (47%)
- Chutes : 10 cas (33%)

Dont 6 cas de chute d'un lieu élevé (fracture à haute énergie), 3 cas de chute d'escalier et un cas de chute simple.

- Accidents de sport : 5 cas (17%)
- Agression : 1 cas (3%)

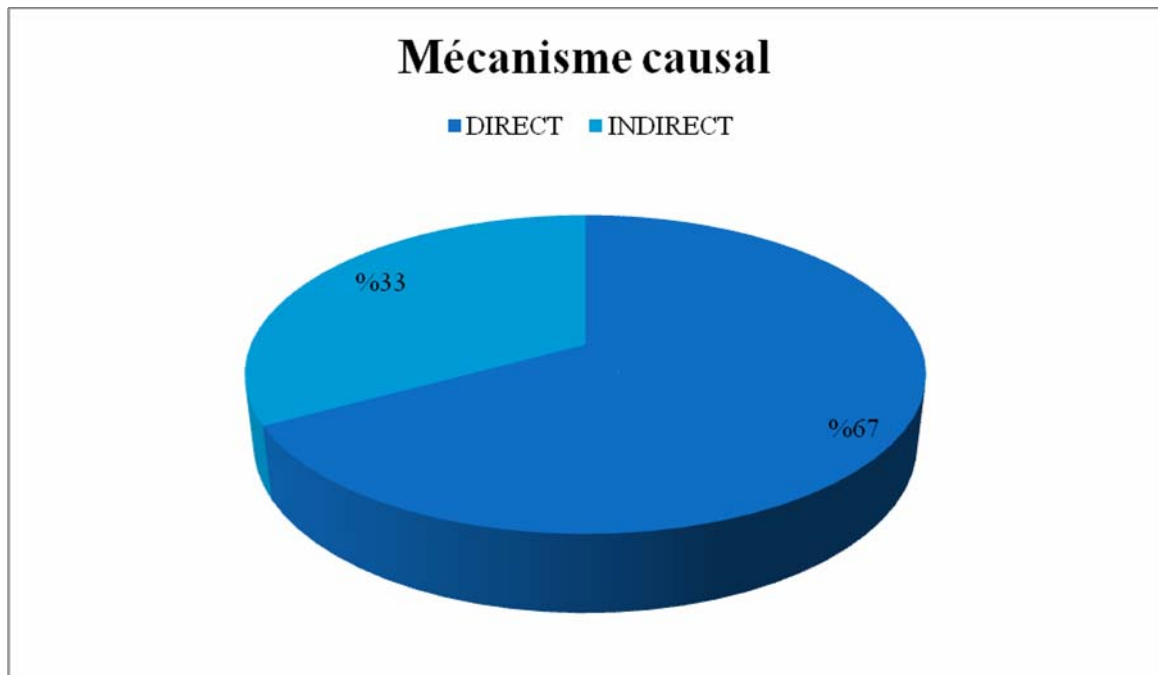


**Figure 4 : répartition des patients selon les circonstances étiologiques.**

## **6- MECANISME CAUSAL:**

Dans notre série, on a noté une prédominance de l'impact direct (66.6% des cas) dans la genèse des fractures complexes de la palette humérale, vu qu'ils sont à haute énergie, ils sont surtout sus et inter-condyliennes.

Alors que le mécanisme indirect, soit avec coude en flexion ou en extension, n'a été retrouvé que dans 33.3% des cas.

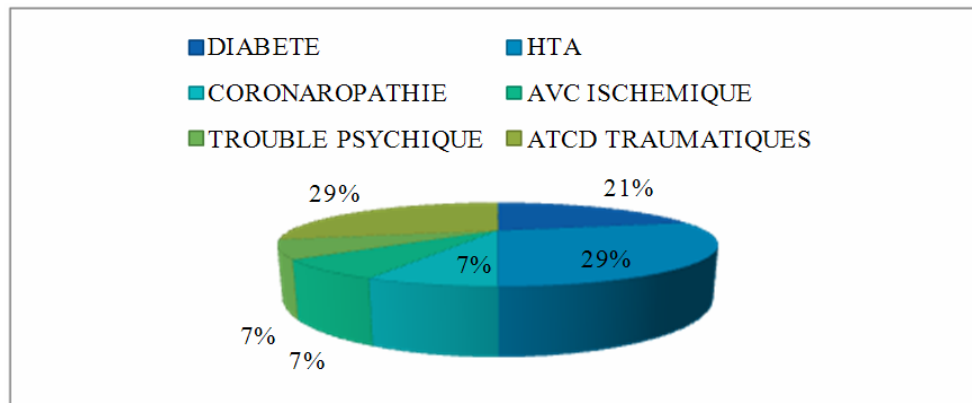


**Figure 5 : répartition selon le mécanisme causal**

## 7- TERRAIN :

Dans notre série nous avons noté des 17 cas (56 ,6) de tares associées dont :

- Trois diabétiques sous traitement par insuline, soit 10%.
- Quatre cas d'HTA, soit 13,33%.
- Un cas d'AVC ischémique, soit 3,33%.
- Un cas de coronaropathie soit 3,33%..
- Un cas de trouble psychique, soit 3,33%.
- Quatre cas d'antécédents de traumatismes sur autres parties du corps 13,33%..



**Figure 6 : Répartition selon les tares et les antécédents.**

## **II. Données cliniques et para-cliniques:**

### **1- Examen clinique :**

#### **1-1 A leur admission :**

Après avoir éliminé toute lésion pouvant engager le pronostic vital du patient, tous les patients ont été mis en condition

- Atelle antalgique type BABP.
- Antalgiques + antibioprophylaxie par VV.
- Examen des grandes fonctions vitales : respiratoire, état de conscience, état hémodynamique.

#### **1-2 Signes fonctionnels rapporté par l'interrogatoire:**

- ✓ La douleur : Le blessé se plaint d'une douleur vive au niveau du coude qui s'exacerbe à chaque mouvement.
- ✓ l'impotence fonctionnelle : Elle est totale du coude à cause de la douleur qui se déclenche à chaque fois que le traumatisé tente de le bouger.

**1-3 Signes physiques :**

• **L'EXAMEN LOCAL :**

– Inspection note :

- \* une attitude du traumatisé du membre supérieur :
- \* Déformation du coude si le patient consulte tôt, sinon l'œdème masque tout relief osseux.

- la palpation des repères anatomiques du coude permet le repérage de l'épithrochlée, de l'épicondyle et de la pointe de l'olécrane et permet ainsi de dessiner le triangle de NELATON quand le coude est en flexion et la ligne de MALGAIN en extension. Ces repères innocentent l'articulation huméro-radio-ulnaire et écartent la luxation du coude.

• **L'EXAMEN LOCOREGIONAL :**

Indépendamment du type de la fracture, 18 patients sur 30 (60%) ont présenté d'autres lésions associées.

**a. Lésions cutanées :**

L'ouverture cutanée reste fréquente dans les fractures complexes de la palette humérale, témoignant de la violence du traumatisme et exposant au risque infectieux. L'ouverture a été classée selon la classification de CAUCHOIX et DUPARC. Elle a été notée chez 12 patients (40%) :

- ✓ Stade I : 5 cas soit 16.55%
- ✓ Stade II : 3 cas soit 10%
- ✓ Stade III : 4 cas 13.33%

**b. Lésions vasculo-nerveuses :**

Nous avons noté un cas de paralysie radiale et une paresthésie dans le territoire du nerf ulnaire.

**c. Lésions ostéo-articulaires:**

- ❖ Lésions traumatiques du membre homolatéral :
  - \* Fracture de la diaphyse humérale : 1 cas.
  - \* Luxation postérieure du coude : 2 cas
  - \* Fracture de l'olécrane : 2 cas
  - \* Fracture des deux os de l'avant-bras : 1 cas
  - \* Fracture des 2° et 3° métatarsien : 1 cas
- ❖ Lésions associées à distance :
  - \* polytraumatisé : traumatisme crânien : 1 cas
  - \* Traumatisme thoracique : 2 cas (3,33%)
  - \* Fracture du cotyle : 1 cas (3.3%).
  - \* Fracture per-trochantérienne : 1 cas (3.3%).
  - \* Fracture de la jambe : 1 cas (3.3%)

**2- Examens para-cliniques:**

- Des radiographies standards du coude face, profil ont été pratiqués chez tous nos patient en urgence,
- Des incidences de  $\frac{3}{4}$  ont été pratiquées dans certains cas.
- Autres radiographies standards ont été effectuées selon les traumatismes associés.
- Une TDM du coude a été réalisée chez deux patients, soit 6,66%.
- Au terme de cette analyse radiologique nous avons pu :
  - Confirmer le diagnostic de fracture complexe de la PH.
  - Retenir le type de la fracture, son déplacement, ainsi que le degré de sa complexité.
  - Typer la fracture selon une classification et nous avons utilisé celle de l'AO du Müller et Allgower's.
  - Permis une étude anatomopathologique.

### **III. ETUDE ANATOMOPATHOLOGIQUE :**

Nous avons opté pour celle de l'association d'ostéosynthèse (A.O) selon MÜLLER et ALGOWER (69) qui nous paraît simple et complète :

Elle distingue les fractures articulaires et extra articulaires en trois catégories : (Voir annexe II)

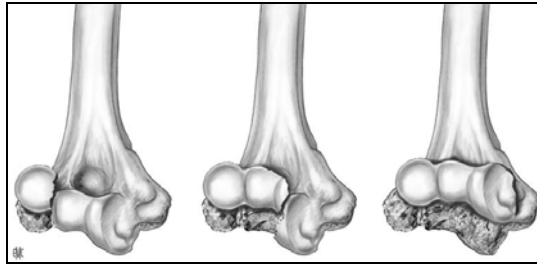
#### **1. Type A : regroupe les fractures extra articulaires**

- Type A1 : fracture de l'épicondyle médial (exclues de notre étude car non complexes)
- Type A2 : fracture supra condylienne simple (exclues de notre étude car non complexes)
- Type A3 : fracture supra condylienne comminutive.

#### **2. Type B : comprend les fractures uni-condyliennes.**

- Type B1 : fracture du condyle médial (incluant la trochlée)
- Type B2 : fracture du condyle latéral (incluant le capitellum)
- Type B3 : fracture tangentielle.

La complexité et la diversité de ces lésions nécessitent d'être plus détaillées. Différentes classifications en fonction de la localisation de la lésion (classification de Hahn-Steinthal) ont été élaborées:



**Figure 7: Différents types de fracture B3.**

- Fracture du capitellum ou type I (SOFCOT 1980) [56] :

Type I : seule une fine tranche ostéo-chondrale est détachée.

Type II : séparation du condyle latéral avec un gros fragment ostéo-cartilagineux.

Type III : fracture comminutive.

- Fracture type II : capitellum et joue latérale de la trochlée.
- Fracture diacondylienne de Kocher : capitellum et trochlée.
- Fracture diacolumnaire : séparation frontale des surfaces articulaires avec refends et séparation des colonnes.

### **3. Type C : correspond aux fractures sus et inter condyliennes (bi condyliennes)**

- Type C1 : fracture en Y ou en T : déplacée ou non.
- Type C2 : comminution supra condylienne.
- Type C3 : comminution articulaire et/ou tassement.

On constate la prédominance des fractures sus et inter-condyliennes (46,66%), suivie par les fractures supra condyliennes comminutives (33,3%), alors que les fractures uni condyliennes représentent (16.66%) avec une fracture de Hahn Steinhil (voir classification) dans notre série.

**Tableau I : répartition des fractures dans notre série selon la classification de l'A.O.**

Type de fracture	Nombre	Pourcentage
<b>Type A</b>		
A3	10 cas	33.3%
<b>Type B</b>	4 cas	16.66%
B1	2 cas	6,66%
B2	1 cas	3,33%
B3	1 cas	3,33%
Fracture de Hahn Steintal	1 cas	3.33%
<b>Type C</b>	14 cas	46.66%
C1	5 cas	16,66%
C2	5 cas	16,66%
C3	4 cas	13,33%
<b>Association A3 +B1 :</b>	1 cas	3,33%

#### **IV. TRAITEMENT :**

Tous les patients ont bénéficié d'un traitement chirurgical :

- 14 cas, soit la majorité des patients ont été traités par plaque de LECESTRE seule ou associée à des vis.
- 4 cas par plaques 1/3 de tube, utilisées seule
- 2 cas par association de plaques et d'autres types d'ostéosynthèses : vis et broches.

##### **1. Délai d'intervention :**

Le délai opératoire variait entre 1 et 20 jours, avec une moyenne de 5 jours, 50% des cas ont été traité entre J1 et J6.

**Tableau II : répartition selon le délai opératoire**

Délai opératoire	J0	J1-J6	≥ J7
Effectifs	10 cas	15 cas	5 cas
Pourcentage	30%	50%	20%

## **2. Bilan et conditionnement préopératoires :**

Tous nos patients ont bénéficié d'une consultation pré-anesthésique et d'un bilan préopératoire comportant au minimum suivant :

- NFS, Plaquettes.
- Bilan d'hémostase : TP/TCK.
- Groupage sanguin.
- Fonction rénale.
- BHE.
- Radiographie du thorax face.
- ECG.

Par ailleurs certains patients ont nécessité un conditionnement médical avant l'intervention chirurgicale. Nous avons ainsi effectué :

- Equilibration de la glycémie pour les patients diabétiques avec arrêt des ADO et mise sous insuline.
- Régulation de la TA pour les patients hypertendus avec bilan cardiaque complet et une échocoeur dans un cas.

Un traitement médical à base d'antalgique et d'anti-inflammatoire a été administré chez tous les patients, alors qu'une antibiothérapie, sérothérapie, un parage et lavage ont été réservés pour les lésions ouvertes.

### **3. Type d'anesthésie :**

L'anesthésie générale (AG) a été adoptée chez 28 cas (93.33%) des patients, alors que 2 cas, soit 6.66% ont bénéficié d'une anesthésie locorégionale type BP (ALG).

### **4. Installation – préparation:**

- 24 (80%) patients ont été mis en décubitus latéral (DL) sur le coté sain, un billot sous l'aisselle pour ne pas endommager le plexus brachial, le membre fracturé est mis sur un support coude en flexion
- 6 patients (20%) ont été installés en décubitus dorsal (DD).
- l'utilisation du garrot pneumatique à la racine du membre supérieur a été systématique et il a été mis le plus haut possible.

### **5. Voies d'abord :**

- On a eu recours à l'abord postérieur chez 25 patients, soit 84 % des cas
- La voie Transtricipitale (type V – Y) a été pratiquée chez 20 cas (72%).
- La voie paratricipitale latérale a été utilisée une fois. (3.33%)
- La voie trans-olécranienne articulaire : 2 cas (6.66%)
- La voie trans-olécranienne intra-articulaire a été utilisée 4 fois, soit 13.33% ; Ici l'ostéosynthèse de l'olécrane ostéotomisé a été assurée par un haubanage dans tous les cas.
- La voie latérale a été adoptée dans 2 cas. (6.66%).
- La voie médiale a été utilisée une seule fois soit 3.33%.
- La voie antérieure n'a pas été utilisée.

## 6. Attitude vis-à-vis du nerf ulnaire :

Une neurolyse et protection du nerf ulnaire sur lac a été quasi constant (95% des cas).

Nous avons été amenés à transposer ce nerf dans 6 cas (20%)

## 7. Le type de matériel d'ostéosynthèse :

Utilisé après la réduction à foyer ouvert, il a été mentionné ci-dessous dans 2 tableaux en général puis selon le type anatomopathologique:

**Tableau III : matériel d'ostéosynthèse utilisé**

Type de matériel	Effectif	Pourcentage
Embrochage isolé	1 cas	3.33%
Vissage	2 cas	6.66%
Fixateur externe	2 cas	6.66%
Vissage + embrochage	4 cas	13.33%
Plaque 1/3 de tube	1 cas	3.33%
Plaque 1/3 de tube + vissage + embrochage	4 cas	13.33%
Plaque latérale de Lecestre seule	2 cas.	6.66%
Plaque latérale de Lecestre + embrochage	3 cas	10%
Plaque latérale de Lecestre + vissage	8 cas	26.66%
Plaque latérale de Lecestre+ vissage + embrochage	3 cas	10%

Le moyen d'ostéosynthèse le plus utilisée dans ces fractures complexes est la plaque le Lecestre, avec 56.66% des cas, seule ou en association avec vissage, embrochage ou les deux, en mono ou en double plaque, suivie par la plaque 1/3 de tube avec 16.66% des cas, ainsi que le vissage + embrochage avec 13.33%, alors que le vissage seule et l'embrochage seule ont été sollicitée 3.33% et 6.66% de fois.

a. En fonction du type anatomo-pathologique :

**Tableau IV : récapitulatif du matériel d'ostéosynthèse selon le type anatomopathologique**

Type de fracture	Type A3	Type B1 B2 B3	Type C1 C2 C3
Vissage seul	-	1 cas	-
Vissage +embrochage	-	2 cas	2 cas
Embrochage seul	2 cas	-	-
Plaque Lecestre seule	-	-	2 cas
PL +embrochage	-	-	3 cas
PL + vissage	4 cas	1 cas	1 cas
Plaque Lecestre + vissage+embrochage	-	2 cas	3 cas
Plaque 1/3 de tube seule	-	-	1 cas
Plaque 1/3 de tube + vissage+embrochage	2 cas	-	1 cas
Fixateur externe	1 cas	-	1 cas

Dans les fractures complexes sus et inter-condyliennes type C, on a eu recours aux plaques vissées (PLL et plaque 1/3 de tube), en mono ou double plaque, seules ou associées à d'autres types d'ostéosynthèse, soit avec 80% des cas, vu leur caractère articulaire pur, nécessitant une rééducation précoce. L'utilisation de fixateur externe a été indiquée pour deux cas (6.66%) d'ouverture cutanée type III selon la classification de Cauchoix et Duparc.

Alors que vissage seule ou associé à l'embrochage a été réservé pour les fractures complexes uni-condyliennes type B, soit avec un pourcentage de 60% des cas, alors que associé à une plaque vissée dans 40% des cas.

Pour le type A3, l'utilisation de plaque vissée en association avec vissage a été utilisée dans 70% des cas, alors que l'embrochage seul n'a été utilisé que dans 2 cas, soit 30%.

## **8. Gestes associés :**

En dehors du traitement des fractures, une greffe osseuse a été pratiquée chez une patiente de 75 ans, qui présentait une fracture ouverte type C2 sus et inter condylienne

comminutive, et dans une autre fracture ouverte type C3 chez un jeune de 24 ans avec perte de substance osseuse.

Une suture du nerf ulnaire a été effectuée dans une fracture complexe type C3.

## **V. SUITES OPERATOIRES :**

- Le drainage et l'antibioprophylaxie ont été systématiques chez tous les patients.
- L'immobilisation plâtrée était quasi-systématique, elle a été préconisée chez 85% des patients.
- La durée de cette immobilisation n'a pas dépassée 21 jours en moyenne.

## **VI. REEDUCATION FONCTIONNELLE:**

Dans notre série, tous nos malades ont bénéficié d'une rééducation fonctionnelle :

- Dès l'ablation des drains par mobilisation passivo-active
- En post-opératoire dans les 10-15 jours au sein du service. Elle a été active au début puis passive,
- Puis la poursuite de telle rééducation a été faite en différé, selon les conditions socio-économiques de nos patients.

## **VII. COMPLICATIONS :**

### **1- LES INFECTIONS (6.66%):**

Dans notre série, nous avons observé 2 cas de sepsis:

- Un cas de suppuration superficielle ayant bien évolué sous antibiothérapie adaptée et soins locaux.

- Un cas de suppuration profonde survenue après une fracture sus et inter condylienne (C3), ouverte type II associée à une fracture de l'olécrane. Cette fracture a évolué vers une pseudarthrose septique.

## **2- DEMONTAGE (3.33%):**

Un seul de nos patients avait présenté un démontage du matériel d'ostéosynthèse. Il s'agissait d'une fracture sus et inter condylienne (C3), avec lésion cutanée type II et fracture de l'olécrane. La synthèse a été faite par double plaque vissée + vissage, puis elle a été reprise et réopérée avec double plaques+ vissage+ greffe osseuse.

## **3- DOULEURS SEQUELLAIRES:**

Nous avons noté un cas de paresthésie du nerf radial, sur fracture type B2, mais qui a récupéré dans 3-6 mois.

## **4- RAIDEURS DU COUDE (10%) :**

Nous avons considéré comme raides les coudes ayant un arc de mobilité en flexion-extension inférieur à 60°.

Dans notre série on a trouvé 3 cas de raideurs soit 10% :

- 1 cas de fracture complexe sus et inter condyliennes type C1, traitée par vissage seul.
- 1 cas de fracture complexe comminutive type C3, traitée par double plaque Lecestre, et qui a présenté un ostéotome articulaire.
- 1 cas de fracture complexe uni condylienne type B2, traitée par vissage + embrochage.

Ces trois ont été repris pour arthrolyse du coude.

## 5- CAL VICIEUX :

On n'a pas noté dans notre série de cas de cals vicieux.

## 6- PSEUDARTHROSE (3.33%):

Nous avons noté un seul cas de pseudarthrose, chez un jeune de 24 ans opéré pour fracture complexe type C3, ostéosynthésée par plaque 1/3 de tube +vissage, puis par double plaque Lecestre et greffe spongieuse ultérieurement

## VII. ANALYSE DES RESULTATS :

### 1- Critères d'évaluation des résultats fonctionnels :

Nous avons utilisé comme critères d'évaluation les critères de LECESTRE.

Ces critères sont : la mobilité, la douleur, le degré de gêne et la force musculaire, chaque critère a une cotation allant de 0 à 3, 0 étant la valeur empirique et 3 la valeur normale. (voir annexe III)

Le résultat fonctionnel est obtenu en additionnant les points concernant la mobilité, la force musculaire, la douleur et la gêne :

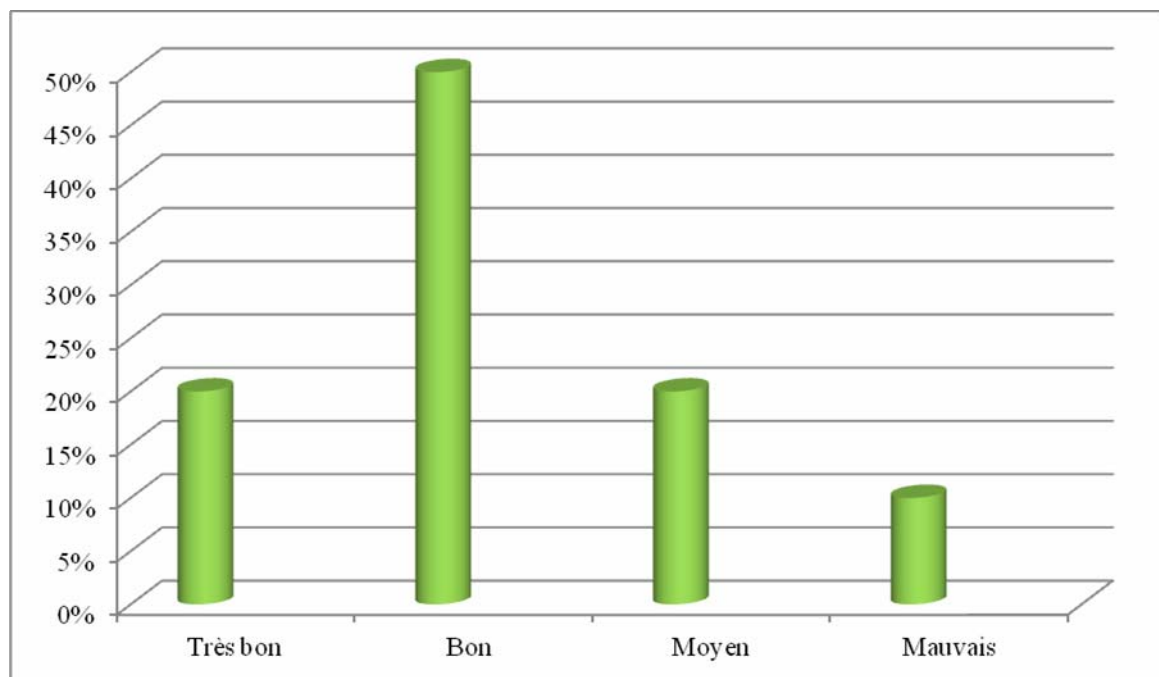
- 8 à 10 : très bon.
- 6 ou 7 : bon.
- 4 ou 5 : moyen.
- 3 et moins : mauvais.

## 2- Résultats fonctionnels de notre série :

Soit 66.6%, ont répondu à notre convocation. Les résultats selon les critères de LECESTRE sont représentés dans le tableau V, qui montre que 85% des patients ont eu des résultats satisfaisants (moyen, bon et très bon).

**Tableau V: résultats fonctionnels**

Résultats	Nombre	Pourcentage (%)
Très bon	4	20
Bon	10	50
Moyen	4	20
Mauvais	2	10
<b>Total</b>	<b>20</b>	<b>100</b>



**Figure 8: Résultats fonctionnels.**

### 3- Résultats globaux et étude analytique :

#### 3-1 Résultats en fonction de l'âge :

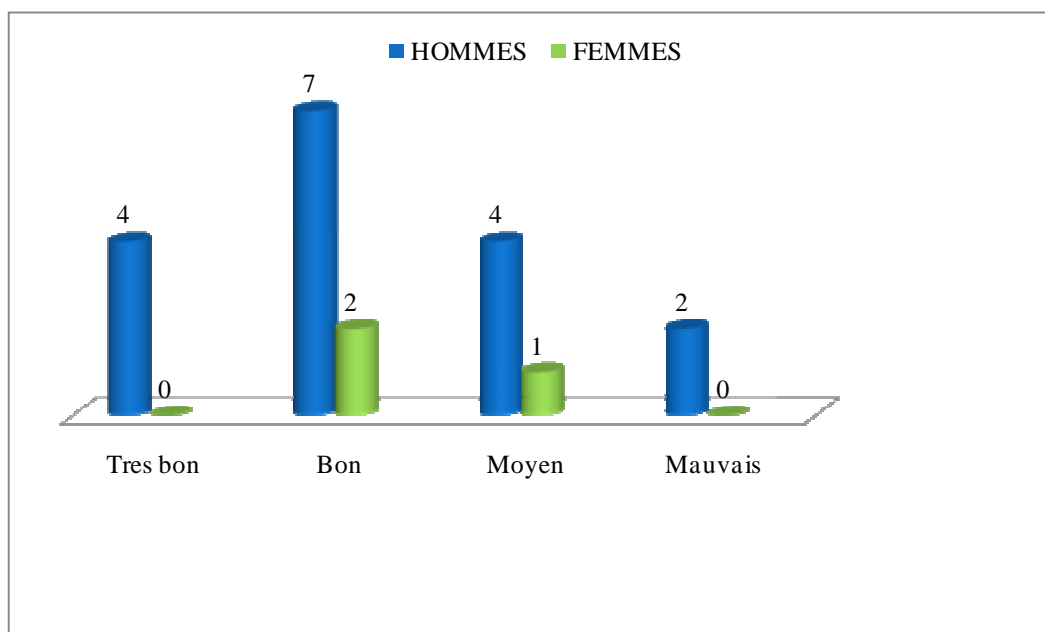
Nous remarquons que les deux cas de mauvais résultats ont été observés chez des sujets jeunes (27, 30 ans)

**Tableau VI : résultats en fonction de l'âge.**

Résultats	Très bon	Bon	Moyen	Mauvais
Moyenne d'âge	28.5 ans	48.5ans	37.7 ans	58.5 ans

#### 3-2 Résultats en fonction du sexe :

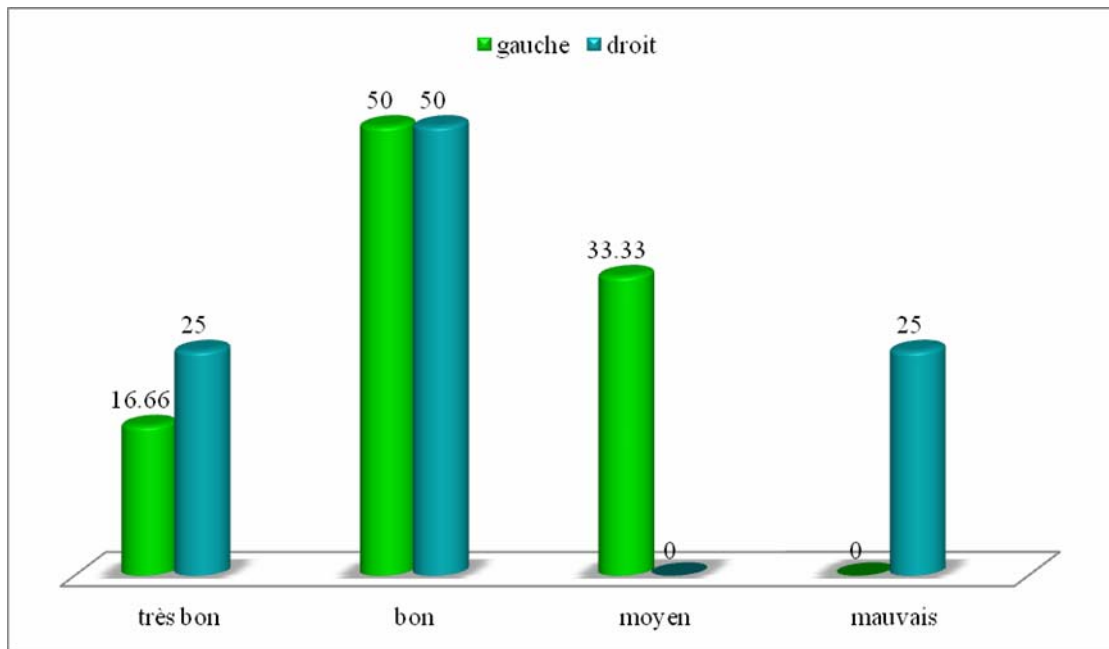
Les résultats ont été mauvais chez les hommes.



**Figure 9 : Répartition en fonction du sexe.**

#### 3-3 Selon le coté atteint :

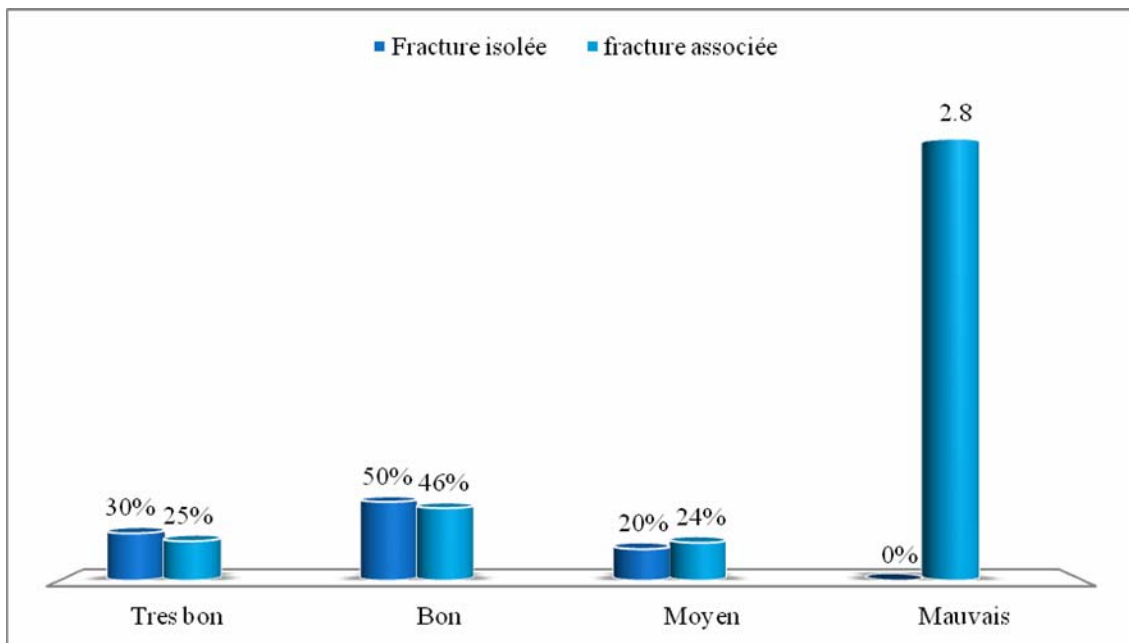
Parmi les 6 cas atteint du côté gauche, on note un cas de très bons résultats, trois cas avec bon résultat et deux cas de résultat moyen.



**Figure 10 : résultats selon le coté atteint :**

**3-4 Résultats en fonction de l'association lésionnelle :**

Dans le cas de mauvais résultat, nous avons toujours eu une lésion associée à type de plaie cutanée type III.



**Figure 11 : Résultats en fonction de l'association lésionnelle**

3-5 Résultats selon le type anatomique de la fracture :

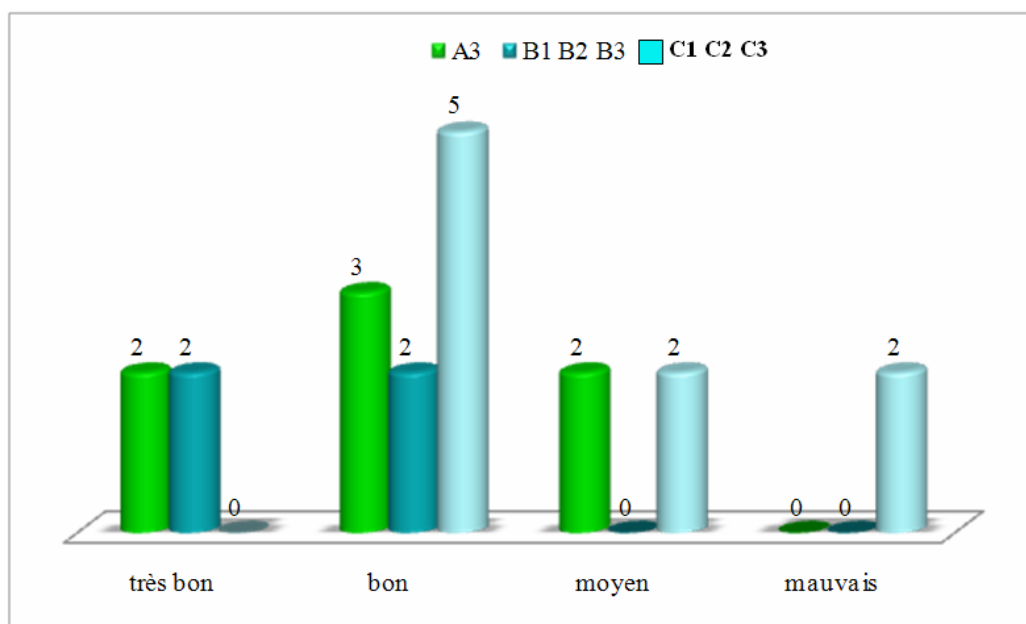


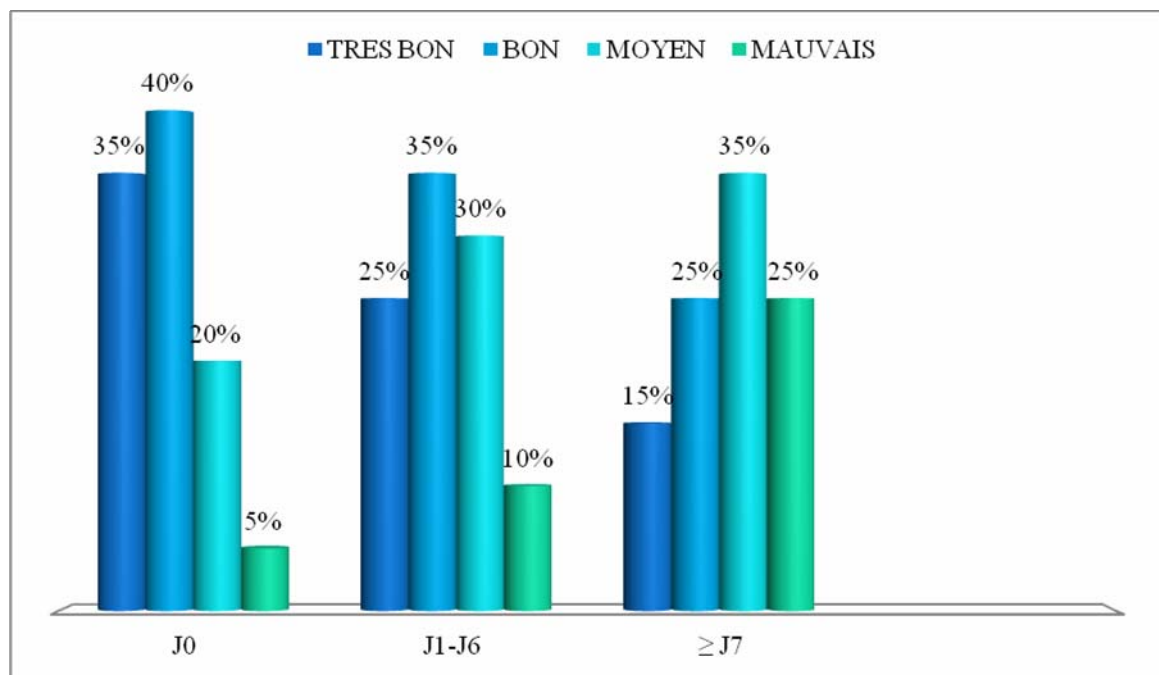
Figure 12 : Résultats en fonction du type anatomiques de la fracture :

Tableau VII : résultats fonctionnels selon types anatomopathologique.

RESULTAT	Très bon	Bon	Moyen	mauvais
A3	2	3	2	-
B1,2,3	2	2	-	-
C1,2,3	-	5	2	2
Total	4	10	4	2

Le seul mauvais résultat a été observé dans une fracture sus et inter condylienne.

3-6 Résultat en fonction du délai opératoire :



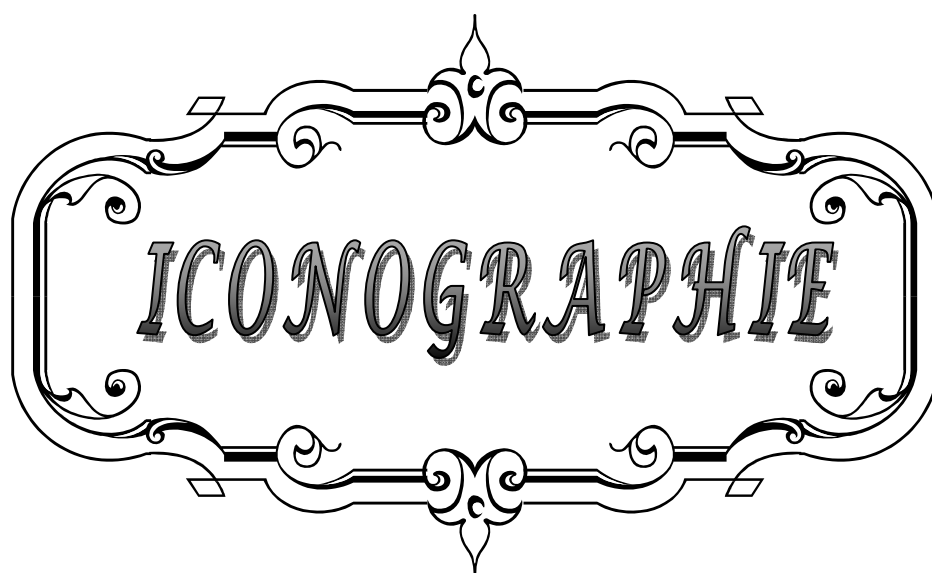
**Figure 13 : Résultat en fonction du délai opératoire**

3-7 Résultats en fonction du type d'ostéosynthèse :

**Tableau VIII : Résultats en fonction du type d'ostéosynthèse.**

RESULTATS	TRES BON	BON	MOYEN	MAUVAIS
Embrochage	-	1 cas	-	-
Vissage	-	-	1 cas	-
Vissage + embrochage	-	1 cas	2 cas	1 cas
Plaque 1/3 de tube	-	1 cas	1 cas	-
Plaque 1/3 de tube + vissage + embrochage	1 cas	1 cas	-	-
Plaque Lecestre	-	1 cas	-	-
Plaque Lecestre +embrochage	1 cas	3 cas	-	-
Plaque Lecestre + vissage	2 cas	2 cas	-	-
Fixateur externe	-	-	-	1 cas

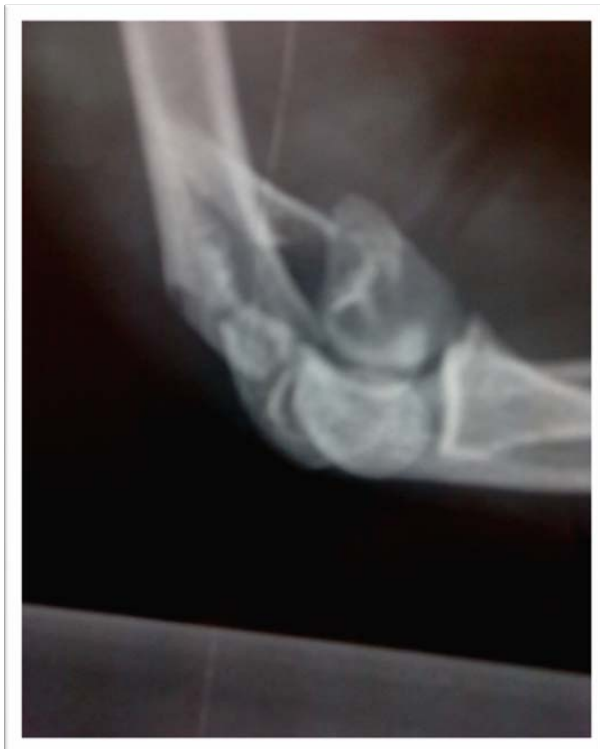L'analyse des résultats de ce tableau nous a permis de conclure que les résultats satisfaisants (très bon, bon et moyen) après utilisation de plaque visée, surtout celle prémoulée de Lecestre, ont été retrouvés chez 27 patients, soit 90% des cas, contre 10% des patients ayant de mauvais résultats, traités par autres méthodes (fixateur externe, vis+broches), ce qui explique la supériorité de la plaque vissée, en particulier celle de Lecestre, par rapport aux autres méthodes pour le même type anatomopathologique.



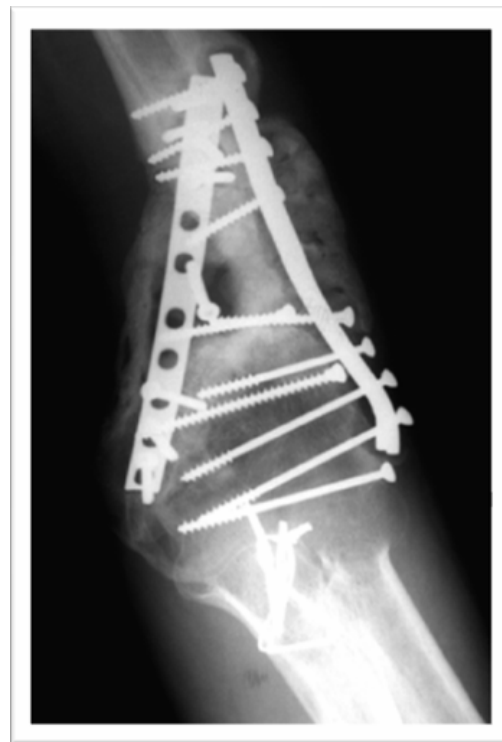ICONOGRAPHIE

**Cas 1 :**

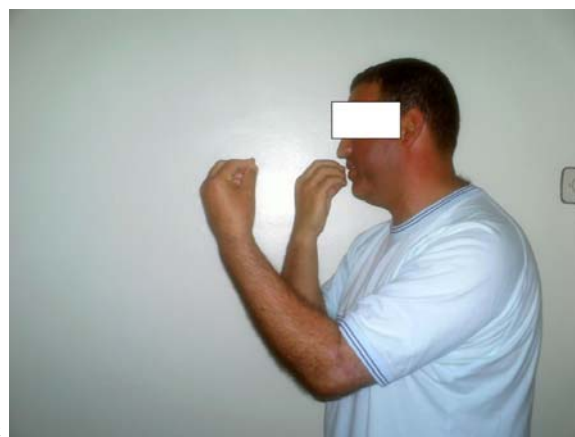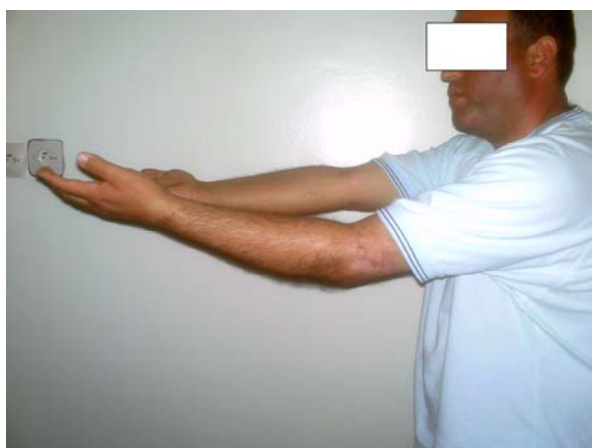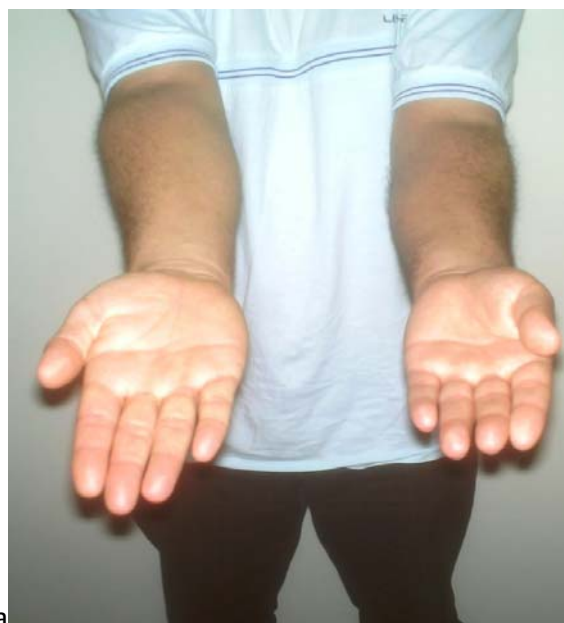Patient âgé de 31 ans, victime d'un AVP, ayant une fracture complexe de la PH gauche, ouverte (type II de CAUCHOIX et DUPARC).



**Figure 14 : Rx du coude profil : une fracture comminutive sus et intercondylienne de la palette humérale droite type C3.**



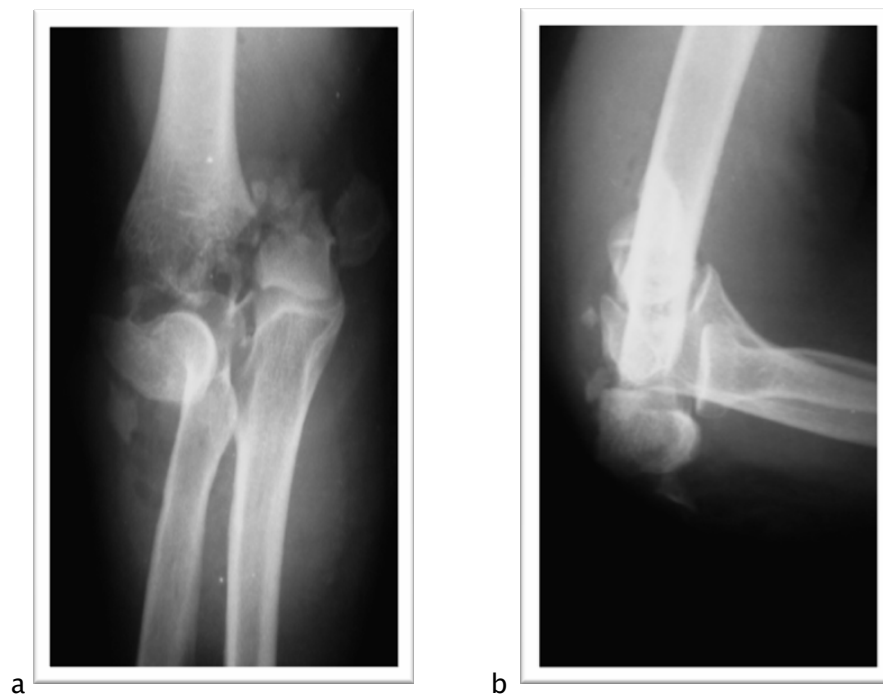**Figure 15 : Rx du coude face : Ostéosynthèse de la fracture par 2 plaques et 2 vis spongieuses.**



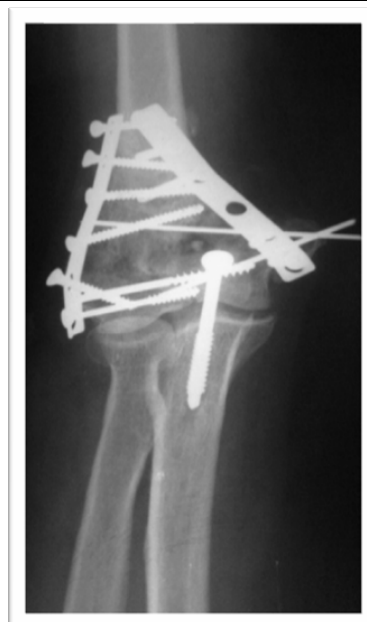**Figure 16 (a, b et c) : Résultats fonctionnel moyen après un recul de 12 mois.**

**Cas 2 :**

Patient âgé de 52 ans, victime d'un AVP, qui a présenté une fracture fermée complexe de la PH gauche.



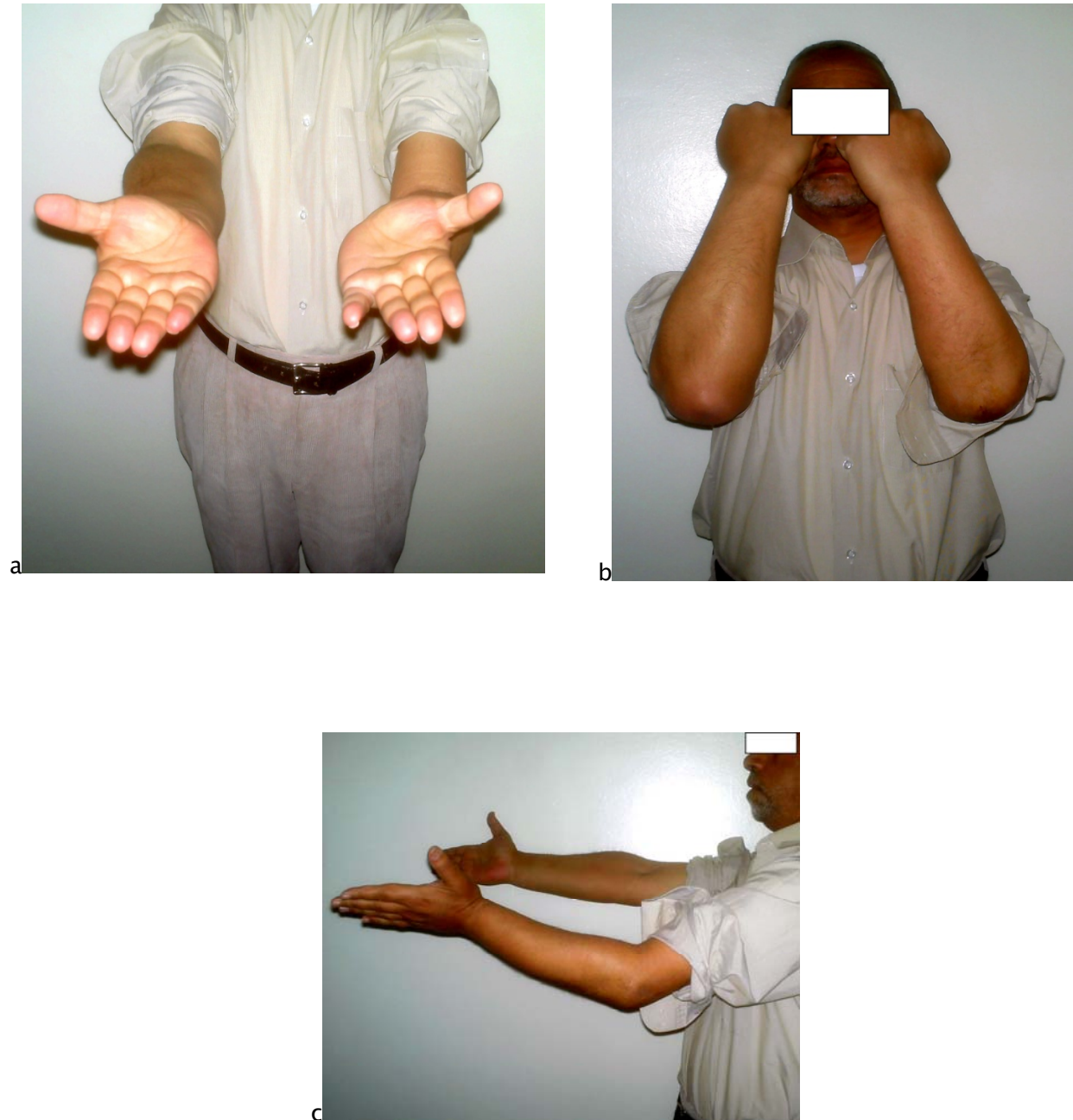**Figure 17 (a et b) : Rx du coude face et profil, montrant une fracture sus et intercondylienne, avec comminution articulaire et tassement, type C3.**



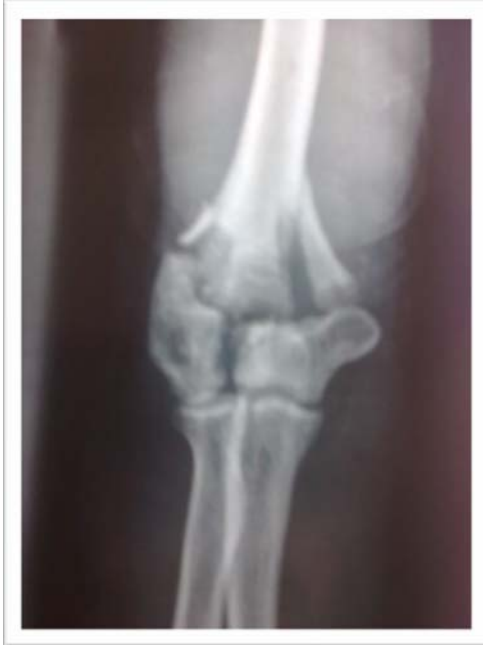**Figure 18 : Rx du coude face : ostéosynthèse par 2 plaques  
+vissage+embrochage de l'épithrochlée**

**L'intérêt de l'ostéosynthèse dans le traitement des fractures complexes de la palette humérale**  
**A propos de 30 cas hôpital HMA MARRAKECH**

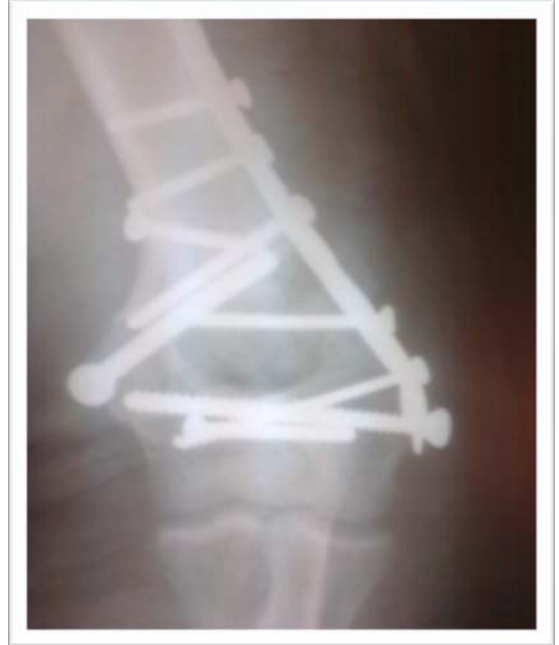---



**Figure 19 (a, b et c) : Résultats bons après un recul de 2 ans.**



**Figure 20 : Rx du coude face :  
Fracture sus et inter condylienne  
type C3.**



**Figure 21: Rx du coude face  
Ostéosynthèse par deux plaques  
Lecestre + vissage.**

**Cas 3 :**

Patiente âgée de 28 ans, victime d'AVP, présente une fracture complexe de la PH droite, qui a bien évolué sous traitement chirurgicale.

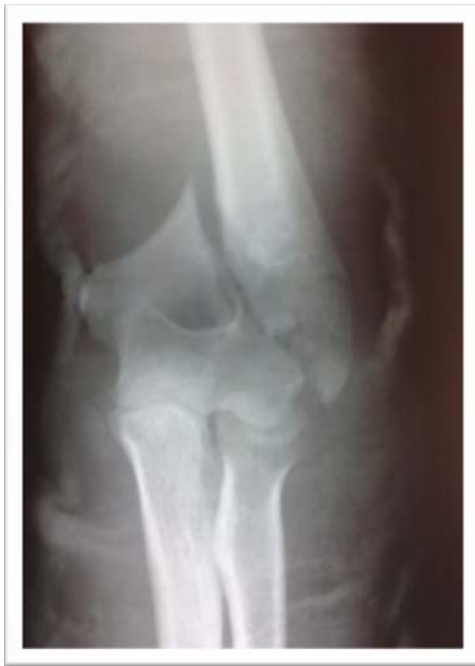

Figure 22 : Rx du coude face :  
Fracture supra condylienne  
comminutive, type A3

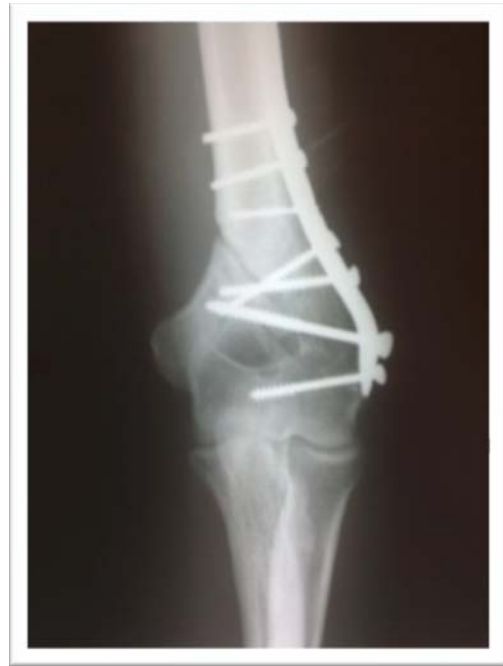
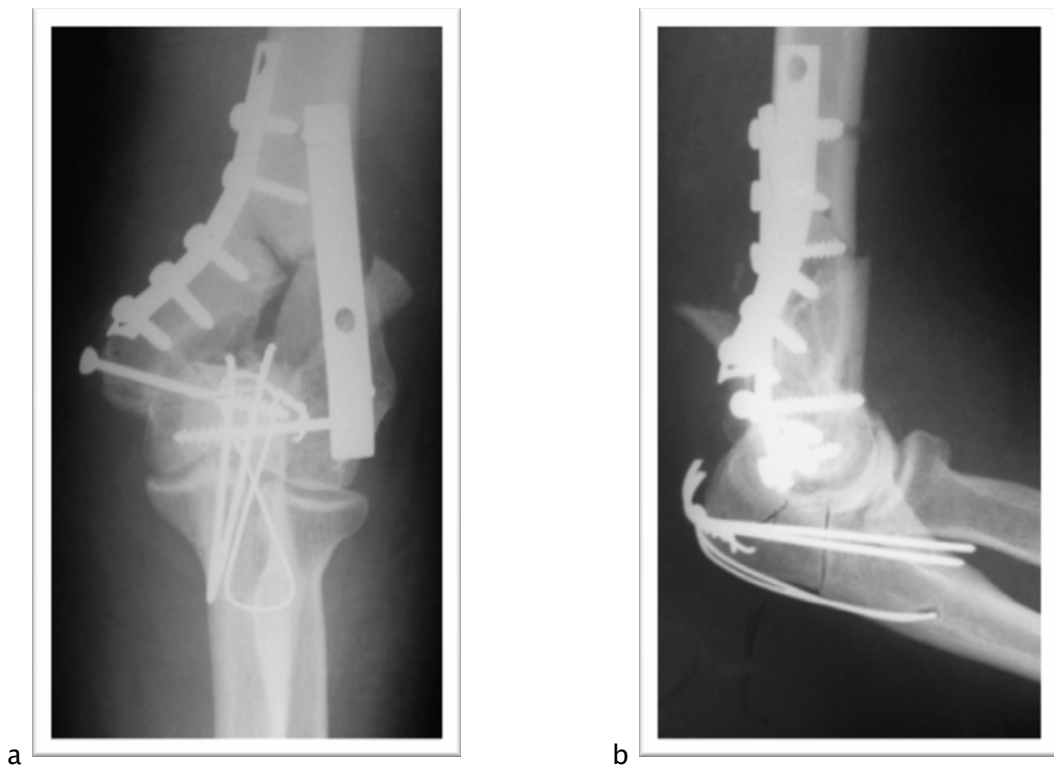
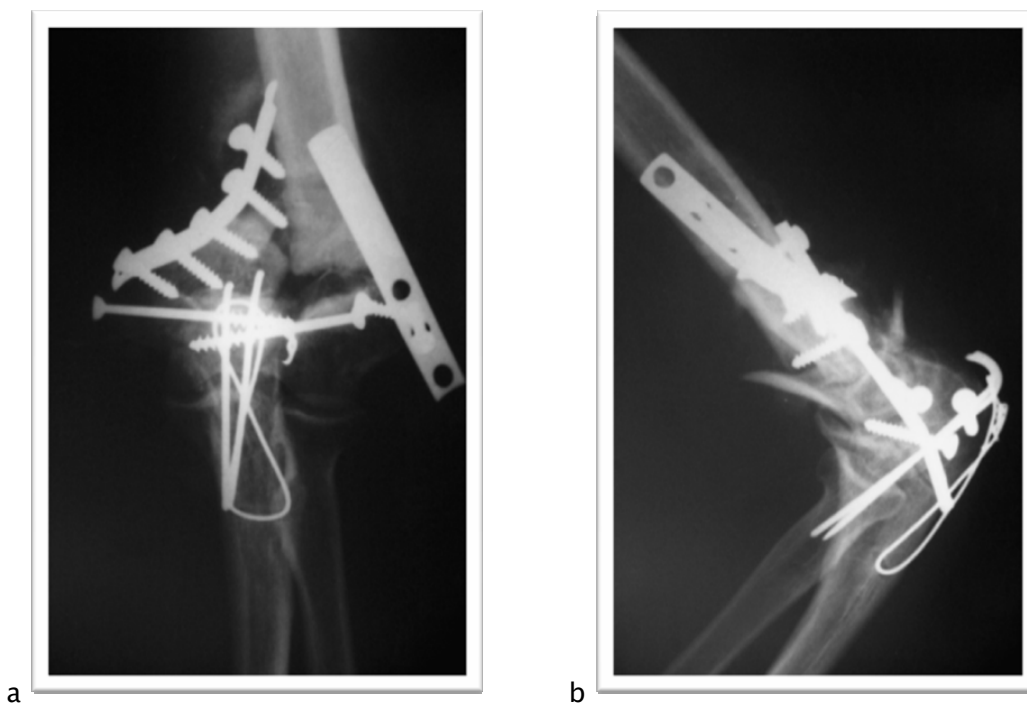Figure 23 : Rx du coude face :  
Ostéosynthésée par plaque  
Lecestre

**Cas 5 :**

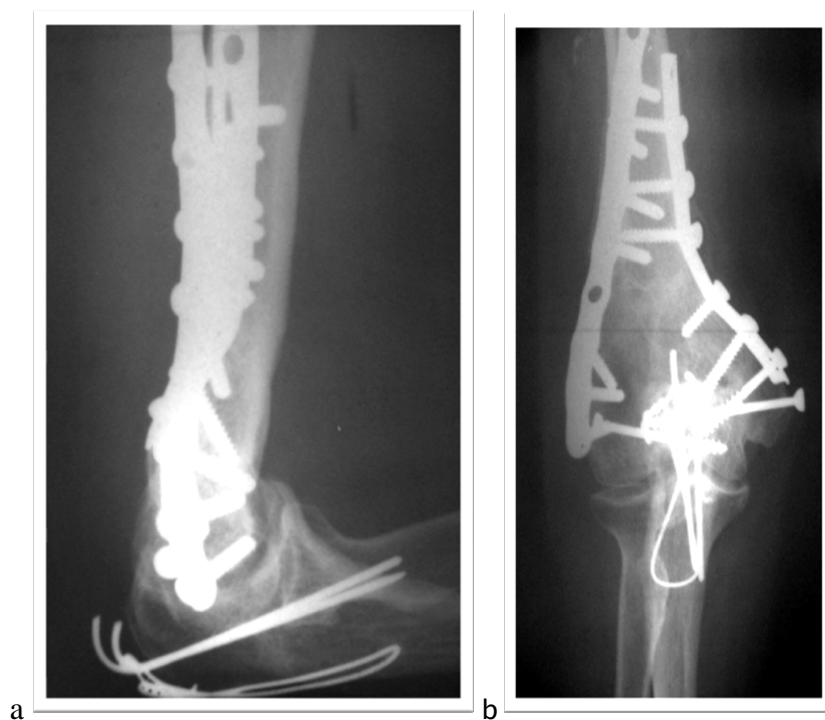
Patient de 42 ans, ayant une fracture complexe fermée type C3, a présenté un démontage du matériel un mois après la première intervention, avec un mauvais résultat initialement puis un résultat moyen à la deuxième reprise.



**Figure 24 : Rx du coude face (a) et profil (b) : ostéosynthèse par 2 plaques+vissage.**



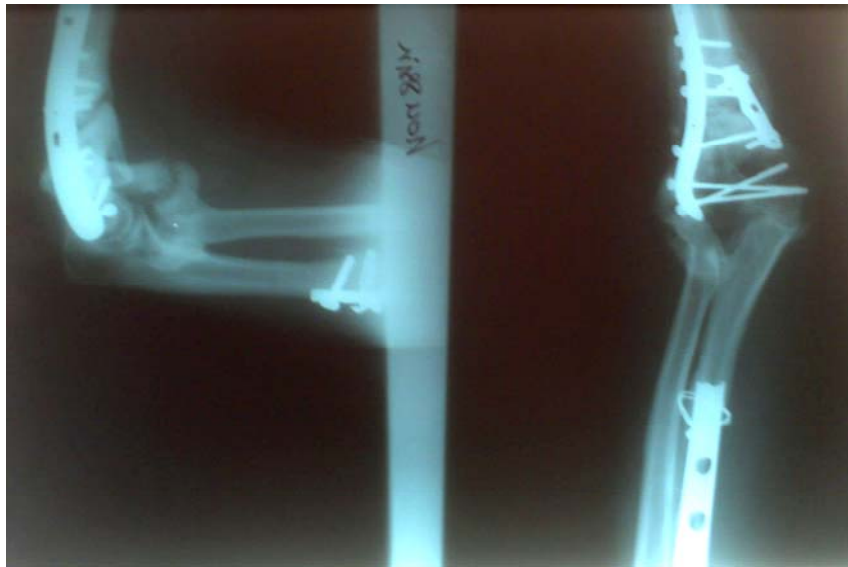**Figure 25 : Rx du coude face (a) et profil (b) ostéosynthèse par 2 plaques+vissage.**



**Figure 26 : Rx du coude profil (a) et face (b) : reprise par 2 plaques +vissage+greffe osseuse.**

**Cas 6 :**

Patient âgé de 40 ans, qui présente une fracture complexe de la PH et de l'ulna, qui a présenté un ostéotome sur le versant articulaire de la palette humérale et du radius.



**Figure 27 : Rx du coude face et profil traité par double plaque Lecestre pour une fracture type C3, et qui présente un ostéotome sur le versant articulaire de la PH et du radius.**



DISCUSSION

## I. RAPPELS ANATOMIQUES DE L'EIH :

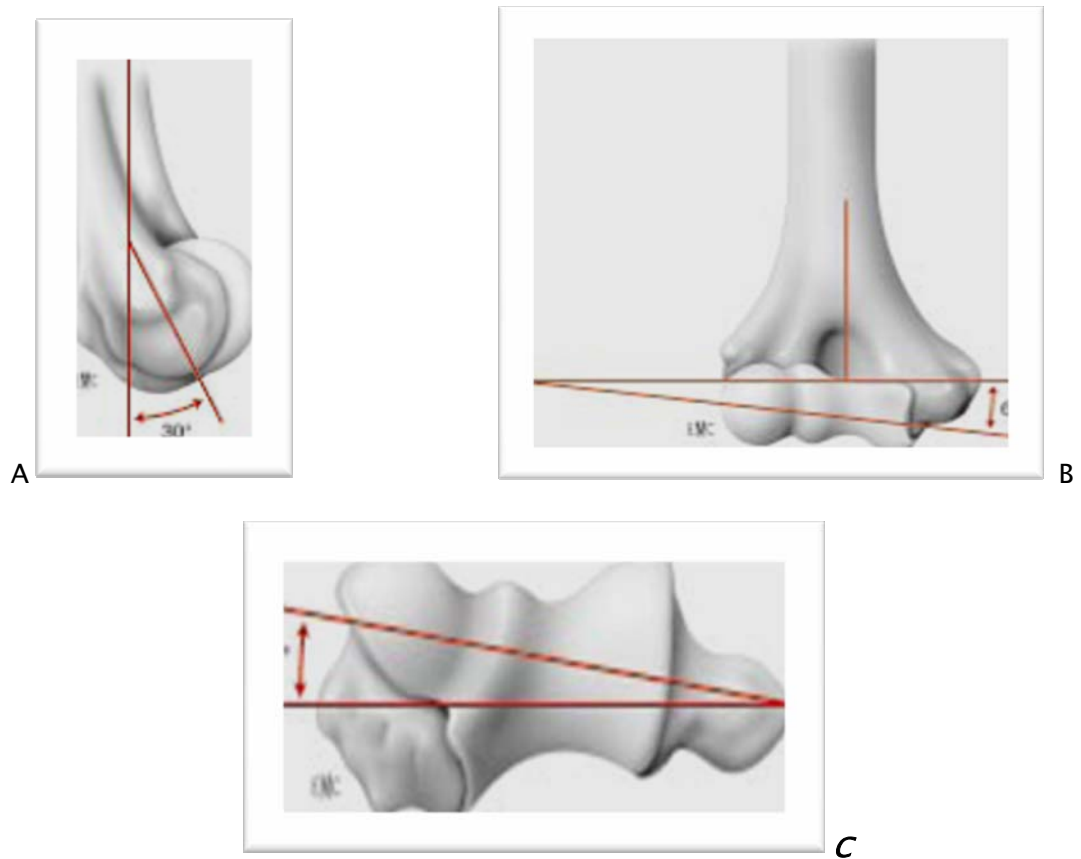
### 1- Anatomie de l'extrémité inférieure de l'humérus : [1, 4, 5]

La palette humérale a globalement une forme triangulaire dont l'apex est formé par la réunion des deux piliers latéraux encore appelé « colonnes ».

Ces deux colonnes portent le bloc articulaire (la base du triangle) :

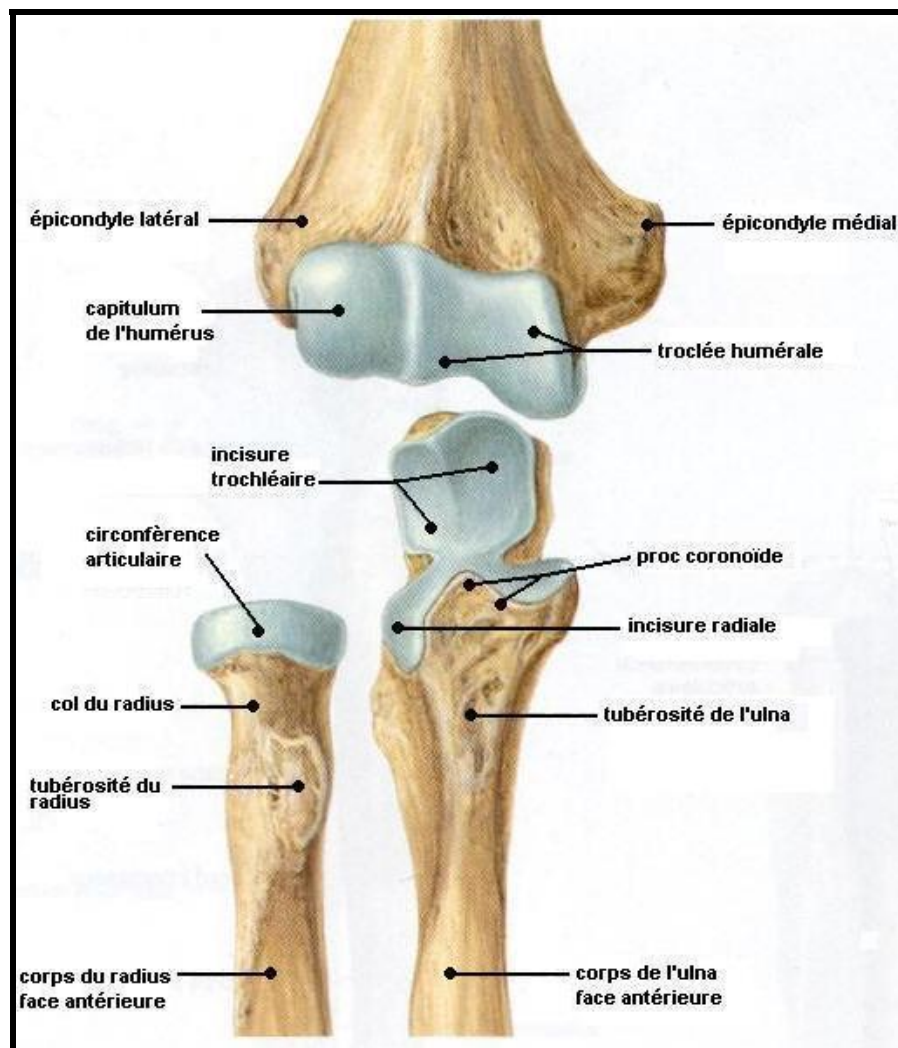
- a. en latéral, le condyle dont la surface articulaire (capitellum) convexe en avant et en bas s'articule avec la tête radiale.
- b. en médial, la trochlée en forme de poulie asymétrique qui est entièrement recouverte de cartilage ; ces deux surfaces articulaires sont reliées par la zone conoïde, articulaire avec la périphérie de la tête radiale.

Les colonnes et le massif articulaire circonscrivent en arrière la fossette olécranienne, la plus profonde, et en avant la fossette coronoïdienne, moins prononcée. Cette anatomie particulière de l'extrémité distale de l'humérus est la plus difficile à rétablir pour les fractures articulaires complexes.



**Figure 28 : l'anatomie de l'articulation**

- A. Axe de l'articulation déjeté de 30° vers l'avant.
- B. Le condyle externe est placé à 5° en avant de l'axe passant par les épicondyles.
- C. L'axe de la trochlée passe à 6° de l'axe des épicondyles dans le plan coronal.



**Figure 29 : Articulation du coude Vue antérieure.**

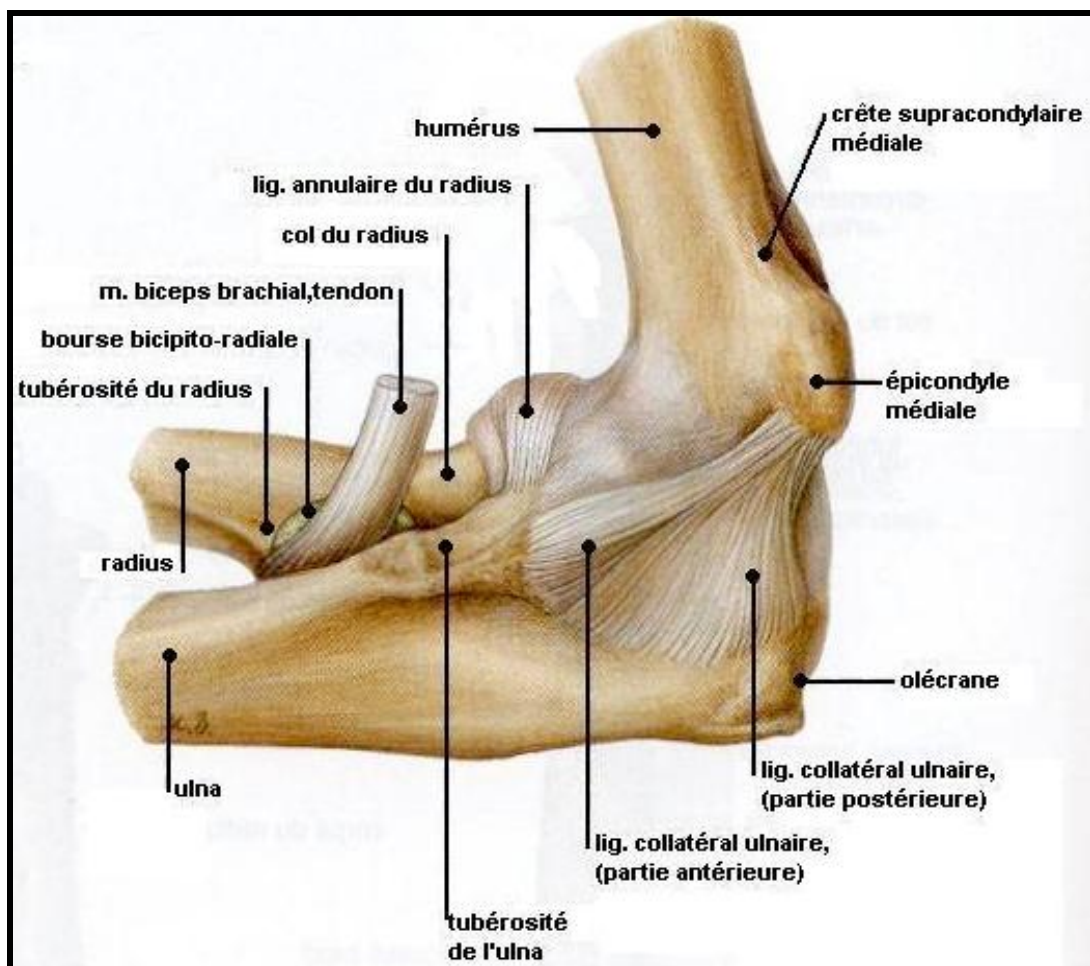
En résumé, il faut se souvenir au cours de la chirurgie que l'axe de la palette humérale est déjeté d'environ 30° vers l'avant, décalage lié en dehors à un fléchissement antérieur de la colonne latérale et en dedans à l'antéposition de la trochlée articulaire par rapport à la colonne médiale.

C'est une articulation très serrée et la forte congruence des surfaces articulaires est à l'origine de la stabilité frontale et sagittale du coude, mais qui s'enraidie fréquemment suite à des traumatismes et à la sa chirurgie.

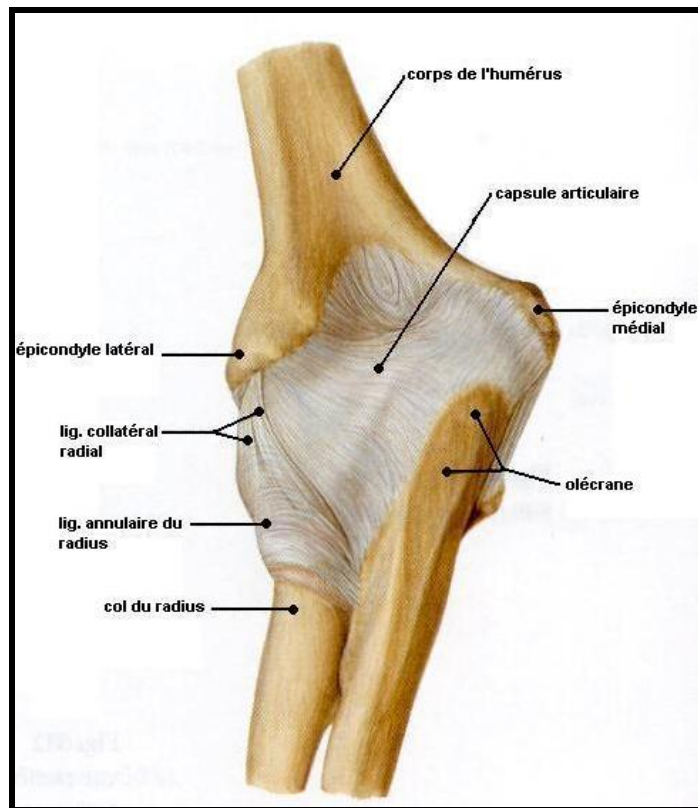
Le respect de la vacuité des fossettes est primordial afin de ne pas limiter la mobilité, d'où l'importance du bon positionnement du matériel d'ostéosynthèse.

**1-1 Moyens d'union :**

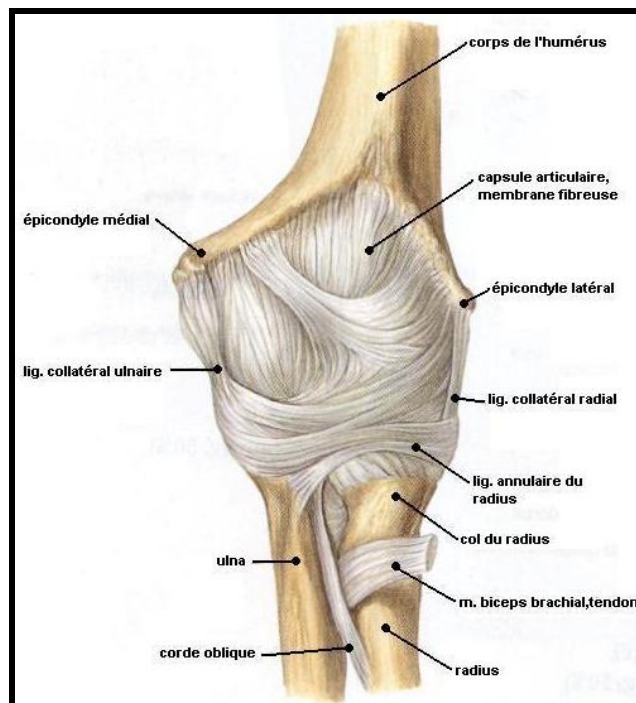
Ils sont constitués par la capsule, l'une des plus serrées de l'organisme, doublée par la synoviale joue un rôle également par l'intermédiaire des culs de sacs antérieur, postérieur et inférieur. Elle est renforcée par les ligaments et par des muscles peri-articulaires. (fig.30 ;31 ; 32)



**Figure 30: Articulation du coude flexion 90°, supination 90°; Vue médiale.**



**Figure 31: Articulation du coude; Vue antérieure.**



**Figure 32: Articulation du coude; Vue dorsale.**

Les éléments musculaires : (figures 33 ; 34)

✓ Les muscles fléchisseurs et extenseurs du coude :

En avant, le biceps brachial et le brachial antérieur forment un épais matelas de couverture.

En arrière, la lame aponévrotique distale du triceps recouvre seule la palette humérale.

✓ muscles latéraux :

Ils sont essentiellement moteurs des poignets et de la main. En dehors, ils s'insèrent très haut sur la colonne externe essentiellement sur le versant antérieur de son arête. En dedans, les insertions se font sur le condyle médial et ne remontant pas sur le bord interne de l'humérus. Des deux côtés, Un muscle et surtout le chef moyen des ligaments collatéraux humer-cubitaires latéral et médial dont le respect est nécessaire à la stabilité de coude.

Toutes ces masses fascio-musculaires du bras et de l'avant bras sont laissées en continuité pour ne pas les fragiliser et faciliter leur réinsertion.

**1-2 Les éléments vasculo-nerveux :**

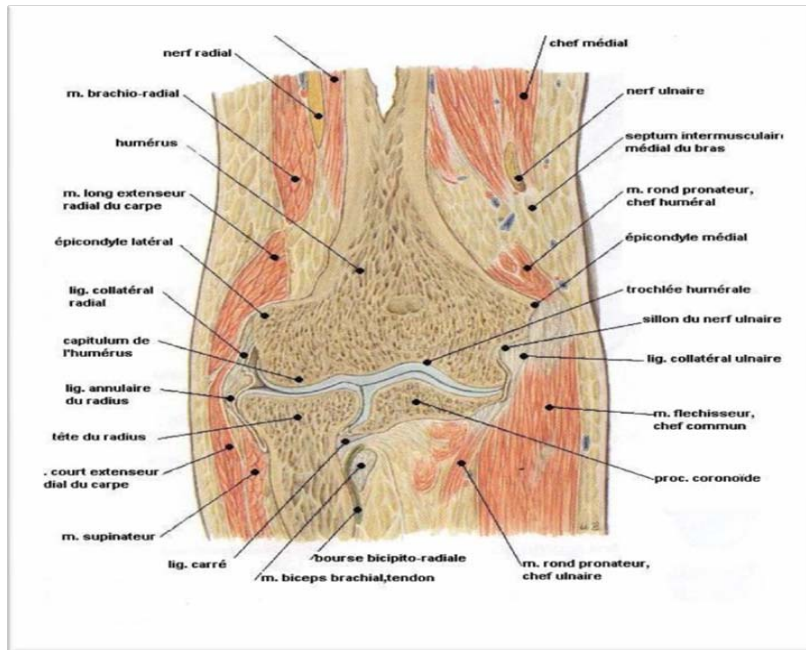
Le paquet huméral et le nerf médian sont loin de la palette dont ils restent séparés par le large et épais matelas musculaire du brachial antérieur.

Le nerf radial accolé à la face profonde du muscle brachiaux-radial reste également à distance de la palette.

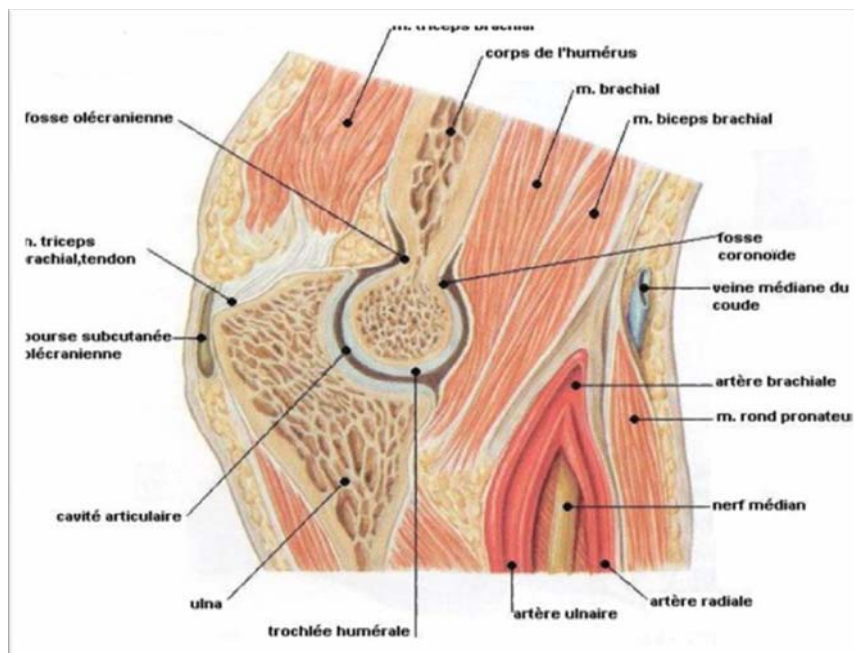
Le nerf ulnaire en revanche, est au contact de la face postérieure de l'épicondyle médial où il chemine dans sa gouttière : c'est le rapport anatomique chirurgical qui doit toujours être gardé à l'esprit.

Ces rapports vasculo-nerveux sont importants, notamment le nerf ulnaire et le rameau profond du nerf radial sont en danger et doivent rester présent à l'esprit de l'opérateur pendant toute l'intervention.

L'intérêt de l'ostéosynthèse dans le traitement des fractures complexes de la palette humérale  
 A propos de 30 cas hôpital HMA MARRAKECH



**Figure 33: Articulation du coude ; Coupe frontale.**



**Figure 34: Articulation du coude ; coupe sagittale.**

## 2- Biomécanique : [6,7, 8]

Le coude est une articulation non portante, combinant la flexion-extension et la pronosupination

L'épiphyse inférieure de l'humérus représente le support de l'axe flexion-extension du coude.

### 2-1 CONSEQUENCE BIOMECHANIQUE DE L'ANATOMIE DU COUDE :

En raison de la conformité des pièces osseuses, l'articulation du coude est spontanément très stable. En flexion, la fossette coronoïdes se verrouille dans la fossette coronoïdienne alors que le bord de la tête radial s'encastre dans la fossette radiale. En extension, à l'inverse, la pointe de l'olécrane est maintenue dans la fossette olécranienne. La congruence parfaite entre la tête radiale et la fossette sigmoïdienne de l'ulna, participe également à la stabilité du coude. Schématiquement, les surfaces osseuses sont responsables de 50% de la stabilité latérale, les ligaments de l'autre moitié. Notion fondamentale, le rôle dévolu à chacune des structures est variable en fonction de la position de flexion et d'extension du coude.

La capsule articulaire antérieure intervient dans les contraintes en traction et extension et assure alors 85% de la résistance observée.

### 2-2 Amplitude et limitation des mouvements :

#### a- la flexion :

- \* l'amplitude de la flexion active est d'environ 140°
- \* l'amplitude de la flexion passive est d'environ 160°
- \*le secteur fonctionnel est habituellement considéré entre 15° et 115°

Cette flexion est limitée par :

- le contact des masses musculaire de la loge antérieure du bras et de l'avant-bras.
- la butée de la tête radiale dans la fossette sus-condylienne et du processus coronoïde dans la fossette coronoïdienne.
- la tension de la partie postérieure de la capsule.
- la tension passive du triceps brachiale lors de la flexion passive, c'est l'écrasement des masses musculaires, non contractées, qui permet de dépasser les 140° de la flexion active et atteindre 160°

**b- l'extension :**

Par définition, il n'existe pas d'amplitude d'extension, sauf chez certains sujets possédants une grande laxité ligamentaire, femmes ou enfants, qui peuvent effectuer 5 à 10° d'hyper-extension du coude, par contre, l'extension relative est toujours possible à partir de n'importe quelle position de flexion.

Si l'extension reste incomplète, elle est cotée négativement ainsi une e extension de -30° signifie que le coude est fléchis à 30°

L'extension est limitée par :

- \*la butée du bec olécranien dans le fonde la fossette olécranienne.
- \*la tension de la partie antérieure de la capsule.
- \*la résistance due aux muscles fléchisseurs.

**c- la pronosupination :**

Les amplitudes globales cliniques sont de 90° pour la supination et de 85° pour la pronation.

Au niveau de l'articulation du coude, ce mouvement de pronosupination se fait grâce à l'articulation radio-ulnaire supérieure

**2-3 Synthèse et conséquences thérapeutiques :**

Au terme de cette étude biométrique, il apparait que l'extrémité inférieure de l'humérus est le support de la flexion-extension et que la stabilité articulaire est, à la fois assurée par les ligaments et les surfaces osseuses. Ces notions biomécaniques sont importantes à respecter lors du traitement de toute fracture afin de ne pas compromettre la mobilité du membre.

L'étude sommaire des contraintes exercées sur l'extrémité inférieure de l'humérus permet de déterminer les conditions mécaniques les plus favorables lors d'une ostéosynthèse.

Le coude est une articulation non portante, qui combine entre mobilité et motricité. +En outre, une limitation de l'amplitude du mouvement de flexion extension du membre supérieur est toujours grave de conséquences, d'où l'intérêt d'une maîtrise parfaite de la biomécanique articulaire pour bien guider la kinésithérapie ; complément indispensable de tout traitement des fractures de l'extrémité inférieure de l'humérus.

## **II.DONNEES EPIDEMIOLOGIQUES :**

### **1- FREQUENCE : [9,10]**

Les fractures de la PH constituent 30% des fractures du coude dont les complexes constituent 45%.

Dans notre travail, la fréquence a été similaire, à 55 % des fractures de la PH chez l'adulte.

### **2- AGE :**

Les fractures de la palette humérale surviennent surtout chez l'homme jeune, actif. Ainsi, dans notre série l'âge moyen des patients a été de 28,86 ans. Ce fait est également retrouvé chez TALHA et DUPARC avec des moyennes d'âge de 40 et 44 ans respectivement. La femme âgée est aussi exposée à ce type de fracture du fait de l'ostéoporose post ménopausique.

**Tableau IX : Répartition des fractures selon l'âge :**

Auteurs	Nombres de cas	Age moyen global
SARAGAGLIA [11]	70	49
LECESTRE [12]	66	64
TALHA [13]	28	40
DUPARC [14]	33	44
ROCQUES [15]	50	47
FERON [16]	59	47,5
Notre série	30	42,5

### 3- SEXE :

Dans la plupart des séries on ne retrouve pas de différence entre les deux sexes, alors que dans notre série on note une nette prédominance masculine avec un taux de 90%. La nature de notre recrutement dans le passé ne serait pas la cause ne trouve pas cette différence lors des études d'autres sites fracturaires.

**Tableau X : Répartition des fractures selon le sexe :**

Séries	Nombre de cas	Hommes (%)	Femmes (%)
CLAISSE [17]	102	51	51
SARAGAGLIA [11]	70	35	35
ROQUES [15]	50	28	22
EL HAJ [18]	55	33	22
FERON [19]	59	35	24
Notre série	30	90	10

### 4- LE COTE ATTEINT :

Toutes les séries montrent la prédominance de l'atteinte du coté gauche, ceci a été retrouvé dans notre série avec une fréquence de 60%, sans pouvoir l'expliquer.

**Tableau XI : Répartition des fractures selon le coté atteint :**

Séries	Nombre de cas	Coté gauche (%)	Coté droit (%)
LECESTRE [12]	66	51,5	48,5
RAISS [20]	63	54	46
HACHEM [21]	89	65	35
JUPITER [22]	34	62	38
HACHIMI [23]	116	72	28
Notre série	30	60	40

## 5- CIRCONSTANCES ETIOLOGIQUES :

Dans la littérature, comme dans notre série, les chutes constituent la principale étiologie des fractures de la palette humérale, suivies par les AVP [12 ; 13 ; 14 ; 15]. 43,7% des fractures de notre série étaient secondaires à des chutes.

**Tableau XII : Répartition des fractures selon l'étiologie :**

Auteurs	Nombre de cas	Etiologies (%)			
		Chutes	AVP	ACC. de sport	autres
LECESTRE [12]	66	48	14	3	1
RAISS [20]	63	36	15	6	3
EL HAJ [18]	55	23	29	1	2
ROQUES [15]	50	1	24	5	-
SARAGAGLIA [11]	71	38	23	6	-
SARAGAGLIA [11]	116	54	31	10	5
Notre série	30	31,25	43,7	18,25	6.8

## 6- MECANISME :

- Traumatisme direct :
  - Haute énergie : accident de la voie publique le plus souvent (motard, coude de portière, accident de train).

- Ecrasement : machine agricole, industrielle, pétrins. Cette composante d'écrasement est souvent majeure.
  - Balistique : il faut distinguer les armes de guerre à haute vitesse, les armes " civile "de calibre variable, et enfin, les armes de chasse avec des plombs multiples. La lésion osseuse est multi fragmentaire et l'effet de blast est à prendre en considération. Le syndrome de loge à l'avant bras et au bras est à guetter systématiquement du fait de sa fréquence.
- Traumatisme indirect : chute sur la paume de main.

On a retrouvé dans notre série de 30 patients que le mécanisme le plus fréquent est le mécanisme direct : 20 cas, M.RAÏSS [20], dans sa série de 63 cas note la fréquence élevée du mécanisme direct : 56 cas. Une thèse de faculté de médecine et pharmacie de RABAT [9], Dr A. CHATER, sur 44 cas au service de traumatologie orthopédique du CHU ibn SINA montre que le mécanisme direct est le plus fréquent confirmant la concordance de nos résultats avec ceux de ces séries.

### **III. DIAGNOSTIC clinique et paraclinique:**

#### **1- Etude clinique : [24]**

##### **1-1 Signes fonctionnels :**

Tout retard de consultation en matière de traumatisme du coude entraîne un œdème qui englobe le coude et masque les repères cliniques de la fracture.

- ✓ La douleur : Le blessé se plaint d'une douleur vive au niveau du coude qui s'exacerbe à chaque mouvement.
- ✓ l'impotence fonctionnelle : Elle est totale du coude à cause de la douleur qui se déclenche chaque fois que le traumatisé tente de le bouger.

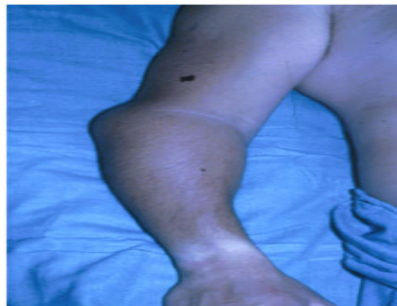**1-2 Signes physiques locales :**

**a- inspection :**

Le patient se présente en attitude du traumatisé du membre supérieur.

Lorsque le traumatisé consulte tôt, le coude est déformé. Mais s'il consulte tard le coude se trouve envahi par l'œdème qui masque tous les reliefs anatomiques.

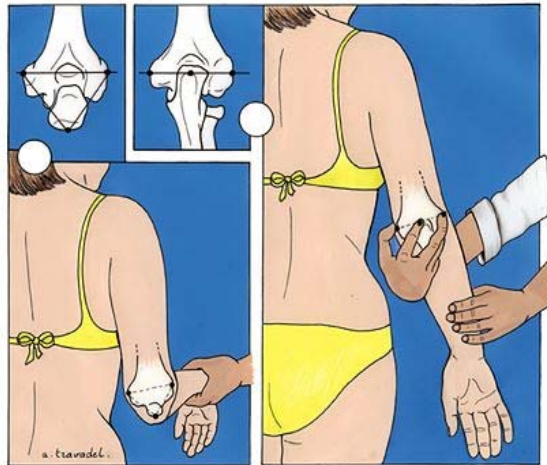
Cette inspection permet également d'apprécier l'état cutané ; toute modification de couleur ainsi qu'une ouverture cutanée peuvent changer le pronostic fonctionnel et orienter le choix thérapeutique.



**Figure 35 : coude oedématié**

**b- la palpation :**

La palpation est douloureuse, pratiquée avec douceur, débute en commençant par la face postérieure, l'épaule en rétro pulsion maximale. L'alignement des trois repères du coude est conservé : le repérage de l'épithrochlée, de l'épicondyle et de la pointe de l'olécrane, permet de dessiner le triangle de NELATON quand le coude est en flexion et la ligne de MALGAINE en extension. Ces repères innocentent l'articulation huméro-radio-ulnaire et écartent la luxation du coude.



**Figure 36 : les repères du coude**

**1-3 l'examen locorégional :**

La recherche des lésions associées est capitale lors du premier bilan afin de faire un diagnostic de gravité et entreprendre une attitude thérapeutique adéquate :

**a- examen cutané :**

On recherche une ecchymose, des écorchures ou une plaie cutanée mettant en contact le foyer avec le milieu ambiant et entraînant une fracture ouverte. Celle-ci doit être classée selon la classification CAUCHOIX-DUPARC.

**b- examen vasculaire :**

On recherche une douleur, une pâleur, une froideur et une paralysie de l'avant-bras et de la main, ainsi qu'une abolition du pouls radial et cubital. La présence de ces signes indique une ischémie du membre supérieur par rupture ou compression de l'artère humérale.

**c- examen neurologique :**

On doit examiner les trois nerfs mixtes qui passent par le coude. Les lésions prédominent classiquement sur le nerf ulnaire souvent après fracture diaphyso-épiphysaire. Les fractures sus et inter condyliennes sont volontiers pourvoyeuses de paralysies du nerf ulnaire. L'atteinte du nerf médian est exceptionnelle.

**d- examen osseux :**

On recherche d'autres fractures ou luxations associées ; telles qu'une fracture des deux os de l'avant bras, des os de la main, une luxation de l'épaule, ou d'autres lésions ostéo-articulaires dans le cadre d'un polytraumatisme. Leur diagnostic se confirme par l'examen radiologique.

**1-4 l'examen général :**

On recherche, surtout en cas de traumatisme violent, un tableau de choc par hémorragie interne secondaire à un traumatisme de l'abdomen ou du thorax. On recherche aussi des signes d'un traumatisme crânien, vertébral et osseux au niveau du membre controlatéral ou des membres inférieurs.

**2- Bilan radiologique : [25]**

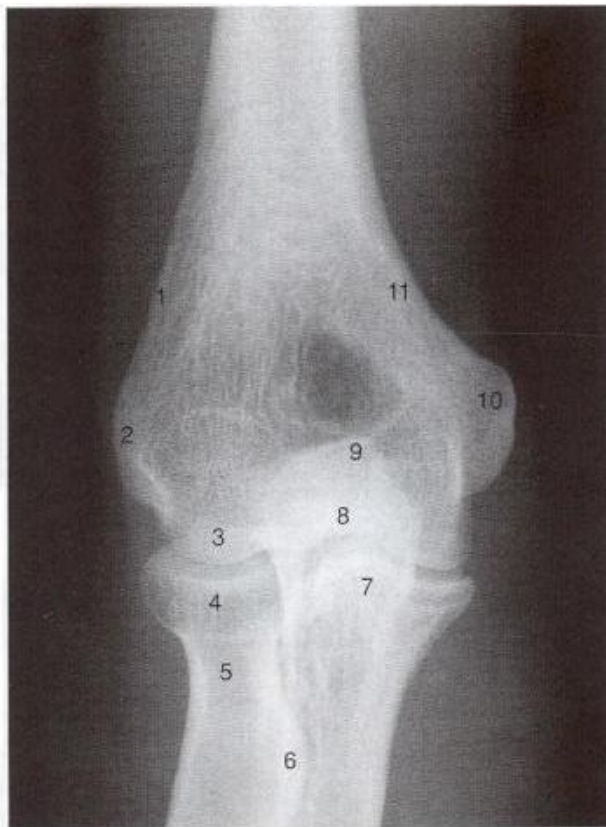
L'incidence thérapeutique dans la majorité des cas dépend des clichés de bonne qualité. Ils permettent de mieux visualiser les fragments intermédiaires, surtout dans les fractures très complexes et de préciser le degré de communication articulaire et des colonnes, notamment l'interne.

**2-1 Radiographies standards :**

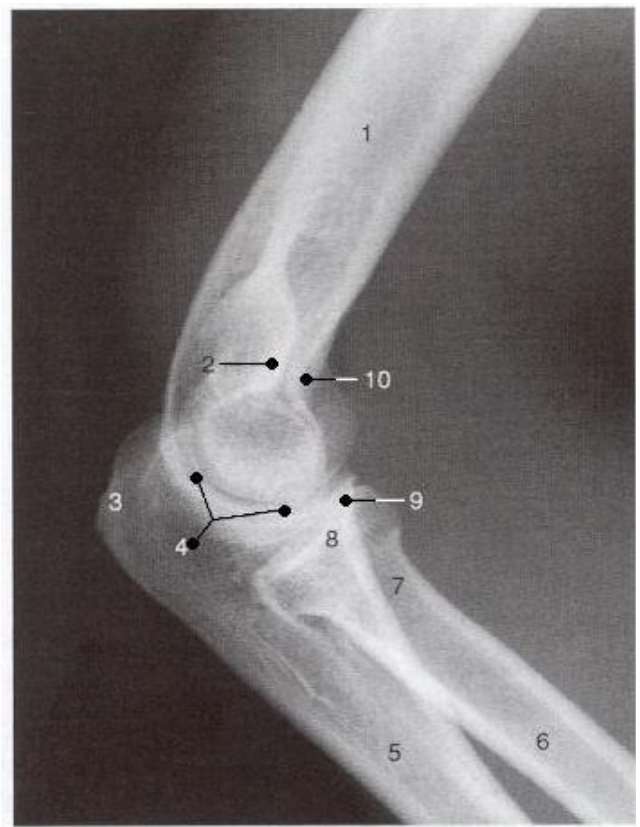
On réalise des radiographies de face, de profil et parfois trois quarts du coude traumatisé et de l'articulation sus et sous jacente à la fracture ; poignet et épaule.

Selon l'étude de ces radiographies, on doit préciser les traits de la fracture, leurs sièges et directions, ainsi que le nombre des fragments et leur déplacement.

A la fin de cette analyse radiologique, on doit classer la fracture selon une classification.



- |                                  |                                  |
|----------------------------------|----------------------------------|
| 1-crête supracondyloire latérale | 6-tubérosité du radius           |
| 2-épicondyle latéral             | 7-proc. coronoïde                |
| 3-capitulum de l'humérus         | 8-trochlée humérale              |
| 4-tête du radius                 | 9- olécrane                      |
| 5-col du radius                  | 10-épicondyle médial             |
|                                  | 11-crête supracondyloire médiale |



- |                        |                    |
|------------------------|--------------------|
| 1-humérus              | 6-radius           |
| 2-fosse olécraniennne  | 7-col du radius    |
| 3-olécrane             | 8-tête du radius   |
| 4-incisure trochléaire | 9-proc. coronoïde  |
| 5-ulna                 | 10-fosse coronoïde |

**Figure 37 : Articulation du coude radiographie de face**

**Figure 38 : Articulation du coude radiographie de profil**

**a- La tomodensitométrie TDM**

Elle revêt un intérêt pour ce type de fracture, dans le diagnostic des fractures intra articulaires pures ou associées, notamment celles du capitellum, parfois difficile à mettre en évidence par une radiographie standard.

Dans notre étude, deux patients ont bénéficié d'une TDM du coude.

**b- IRM :**

L'IRM du coude peut être utile pour l'étude des complications : recherche de corps étrangers intra-articulaires et le diagnostic des lésions tendino-ligamentaires, ainsi que le diagnostic des fractures du condyle médial, qui est l'apanage de l'adolescent, mais qui se trouve souvent au stade des séquelles. Mais L'IRM du coude nécessite l'utilisation d'une antenne de surface. Le positionnement d'un patient douloureux peut être délicat.

Nous en n'avons pas servie.

**c- IMAGERIE VASCULAIRE :**

L'échodoppler et l'artériographie du membre supérieur sont demandés lorsqu'on suspecte des signes d'ischémie, pour pouvoir confirmer le diagnostic et connaître le type et le siège de la lésion artérielle, pour établir une stratégie de réparation vasculaire.

**d- AUTRES EXAMENS COMPLEMENTAIRES :**

Sont demandés en fonction du contexte clinique général.

#### **IV. ANATOMO-PATHOLOGIE :**

##### **1- Classification des fractures complexes de la PH :**

Le polymorphisme des fractures de la palette humérale a suscité de très nombreuses classifications, dont aucune actuellement ne parvient à faire toute la synthèse des critères anatomiques, pronostiques et thérapeutiques. On peut citer :

**L'intérêt de l'ostéosynthèse dans le traitement des fractures complexes de la palette humérale  
A propos de 30 cas hôpital HMA MARRAKECH**

---

**1-1 La classification de MÜLLER et ALLGÖWER (AO) [1,2]**

C'est la classification de référence car largement citée, simple, reproductible et a un intérêt pronostic.

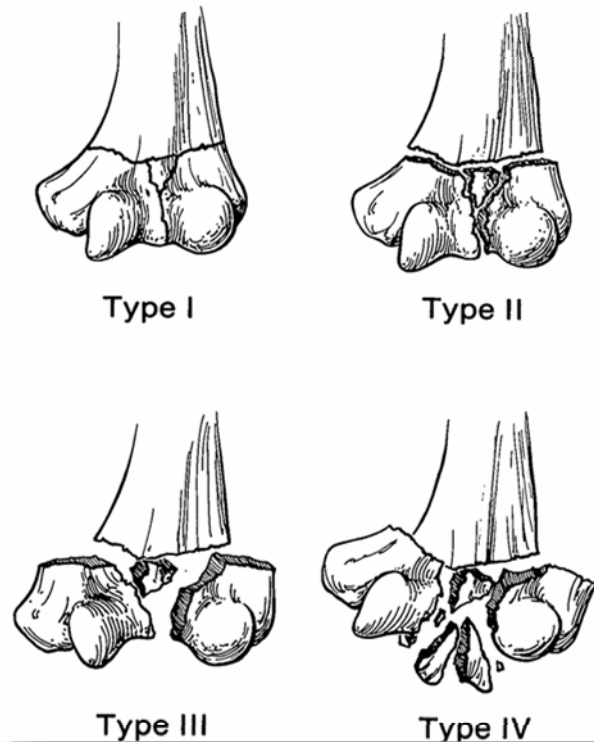
Selon la classification qu'on a adoptée, de MÜLLER et ALLGÖWER (AO), toutes les études montrent la prédominance des lésions sus et inter condyliennes avec des pourcentages extrêmes de 70 et 92% (CLAISE et LECESTRE). Ce taux est de 66,7% dans notre série.

**Tableau XIII : Type fracturaire selon les séries**

Auteurs	Fractures supra condyliennes		Fractures sus et inters condyliens		total
LECESTRE [12]	2	(8%)	23	(92%)	25
CLAISE [17]	12	(30%)	30	(70%)	42
SARAGAGLIA [11]	4	(17%)	19	(83%)	23
HACHEM [21]	6	(18%)	28	(82%)	34
HACHIMI [22]	52	(45%)	56	(48%)	108
Notre série	10	(33.3%)	20	(66,7%)	30

**1-2 Classification de RISEBOROUGH et RADIN : (fractures sus et inter condyliennes).[ 26]**

- Type I : fracture sans déplacement.
- Type II : fracture séparation sous décalage
- Type III : séparation avec rotation des fragments dans le plan frontal.
- Type IV : fracture comminutive avec large séparation des condyles.



**Figure 39 : Classification RISEBOROUGH et RADIN**

En raison de la difficulté d'appréciation du décalage. L'AAOS a adopté une classification simplifiée en trois types : [39]

- Type I : non déplacée.
- Type II : séparation et/ou rotation.
- Type III : comminution articulaire.

**1-3 Classification française (SOFOT) : [26]**

En France, les lésions sont habituellement rapportées au schéma de la table ronde de la SOFOT en 1979. Elles distinguent trois grands groupes :(fig.40)

Les fractures totales :

- Fracture supra condylienne.
- Fractures sus et inters condyliens.

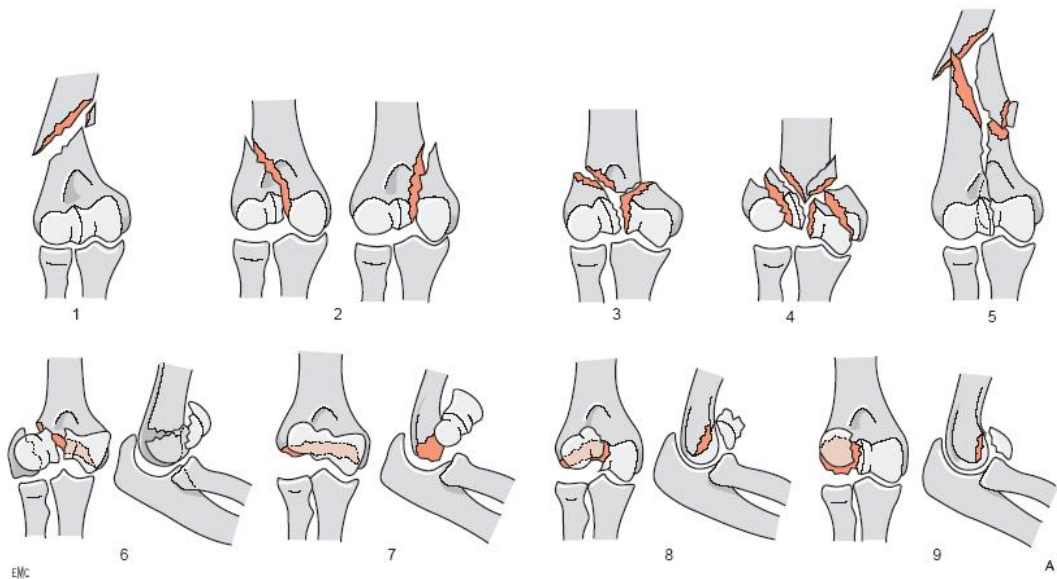
Les fractures parcellaires à trait sagittal :

- Fracture sagitté-latérale extra articulaire. (épicondyle latéral)
- Fracture sagitté-médiale extra articulaire (épicondyle médial)
- Fracture sagitté-latérale articulaire (condyle latéral)
- Fracture sagitté-médiale articulaire (condyle médial)

Les fractures parcellaires à trait frontal :

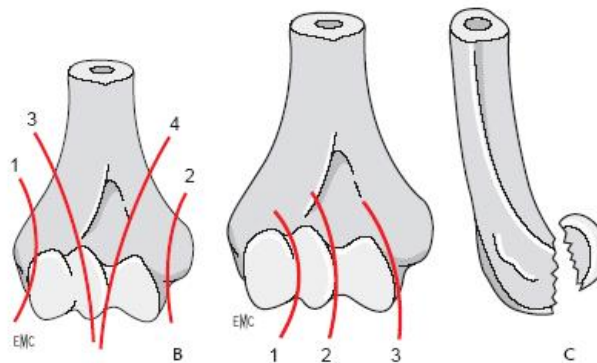
- Fracture de capitellum
- Fracture de capitellum et de la zone conoïde en portant la partie latérale de la trochlée (Hahn Steintal)
- Fracture dia condylienne (Kocher).

**L'intérêt de l'ostéosynthèse dans le traitement des fractures complexes de la palette humérale  
A propos de 30 cas hôpital HMA MARRAKECH**



**A :** 1- Fracture supra condylienne  
2- Fractures latérale et médiale  
3- Fracture sus et intercondylienne simple  
4- Fracture sus et intercondylienne comminutive

5- Fracture diaphyso-épiphysaire  
6- Fracture diacolumnaire  
7- Fracture diacondylienne de Kocher  
8- Fracture Hahn-Steinthal  
9- Fracture du capitellum



**B :** 1- Fracture sagittale latérale extra-articulaire  
2- Fracture sagittale médiale extra-articulaire  
3- Fracture sagittale latérale articulaire  
4- Fracture sagittale médiale articulaire

**C :** 1- Fracture de Mouchet  
2- Fracture de Hahn-Steinthal  
3- Fracture diacondylienne

**Figure 40: Classification SOFCOT.**

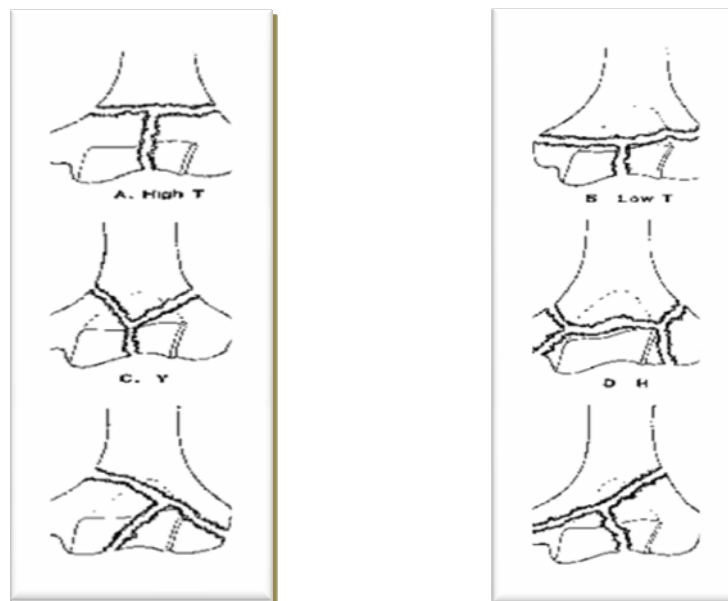
**1-4 classification de MEHNE et MATTA [40] :**

Cette classification décrit les caractéristiques des fractures inter-condyliennes, et permet une meilleure stratégie préopératoire.

La classification distingue les variétés suivantes :

- Fracture haute en T.
- Fracture basse en T.
- Fracture en Y.
- Fracture en H.
- Fracture lambda médiale.
- Fracture lambda latérale.

Malgré le fait que les fractures en lambda ne soient anatomiquement des fractures inter-condyliennes, elles sont incluses dans cette classification car elles nécessitent les mêmes techniques opératoires de fixation.



**Figure 41: Classification MEHNE et MATTA.**

Au total, la classification AO par MÜLLER et ALLGÖWER, des fractures de la palette humérale apparaît à quelques détails près la plus exhaustive, plus facilement mémorisable et d'intérêt pronostique.

## **2- Associations lésionnelles :**

### **1-1 Ouverture cutanée :**

L'ouverture cutanée reste fréquente dans les fractures de la palette humérale, témoignant de la violence du traumatisme et exposant aux risques infectieux. La majorité des auteurs notent la prédominance des types I et II. SARAGAGLIA et LECESTRE rapportent des taux d'ouverture cutanée de 28.5% et 34% avec les lésions de type I et II représentant respectivement 90% et 100% de ces lésions. Dans notre série des fractures complexes, nous rapportons un taux de lésions cutanées de 40%. Pourtant lors du dernier symposium de la société française de la chirurgie orthopédique et traumatologique, on a rapporté seulement dix fractures ouvertes stade II ou III parmi 503 fractures.

**Tableau XIV : Fréquence de l'ouverture cutanée selon la classification de CAUCHOIX et DUPARC.**

Auteurs	Nombres de cas	Taux d'ouverture cutanée			Total	
		Type I	Type II	Type III	N	(%)
SARAGAGLIA [11]	70	9cas	9cas	2cas	20	(28,5)
RAISS [20]	63	4cas	7cas	2cas	13	(20)
LECESTRE [12]	55	10cas	9cas	0	19	(34)
FERON [19]	59	8cas	7cas	1cas	16	(27)
Notre série	30	4cas	5cas	3cas	12	(40)

### **1-2 Lésions vasculaires :**

Les lésions de l'artère humérale sont plus fréquentes lors des luxations du coude que lors des fractures de la palette. Ils se voient d'avantage dans les traumatismes balistiques, les coudes de portière ou les écrasements du membre supérieur. Celle-ci reste généralement incomplète et l'existence du cercle anastomotique limite l'ischémie. Au moindre doute, la

réalisation d'une artériographie est nécessaire. L'atteinte vasculaire n'est donc que rarement signalée chez l'adulte [28] ; LECESTRE rapporte moins de 1% de ces lésions. Elles se voient spécialement dans les fractures supra condyliennes non réduites. Aucun cas de lésion vasculaire n'a été observé dans notre série.

### **1-3 Lésions nerveuses :**

La fréquence des lésions nerveuses post-traumatiques est diversement appréciée et varie selon les auteurs de 4% chez JAGER [42] à 7% chez JUDET [41]. Elles intéressent surtout le nerf radial qui est le plus fréquemment lésé dans les fractures sus et inter-condyliennes car le déplacement provoque une souffrance du nerf dans sa gouttière latérale. La contusion ulnaire est fréquemment associée, sinon isolée [31], notamment dans les fractures de l'épicondyle médial, mais surtout après traitement par conflit avec le matériel d'ostéosynthèse médial. La majorité des auteurs insistent sur la bénignité de telles lésions, qui régressent spontanément après traitement [32 ; 12].

La lésion du nerf médian est exceptionnelle, une atteinte du plexus brachial homolatéral peut être associée.

Nous avons rapporté dans notre série:

- un seul cas de parésie initiale du nerf radial
- 2 cas de parésie post opératoires du nerf radial.
- 1 cas de dysesthésie postopératoire du nerf cubital.

Tous les cas ayant eu une évolution spontanément favorable.

### **1-4 Lésions ostéo-articulaire :**

La fracture complexe de la palette humérale chez le polyfracturé n'est pas rare. La prise en charge est alors hiérarchisée, l'urgence vitale prime, et cette fracture doit être considérée dans cette suite de soins. Les lésions osseuses chez le fracturé de la palette humérale représentent 9% des cas pour LECESTRE, 23.5% pour CLAISSE et 38.5% pour SARAGAGLIA. Ces fractures associées, peuvent par leur immobilisation complémentaire, empêcher la mobilisation

immédiate, ce qui ne sera pas sans incidence sur le traitement et les résultats fonctionnels. Dans notre série, ce taux est de 25%.

Score de gravité de MESS ( Mangled Extremity Severity Score Annexe III.

C'est un score global de sévérité des lésions des membres qui a été proposé et validé au membre inférieur mais dont l'utilisation au membre supérieur prête à discussion. Néanmoins son intérêt est de formaliser les éléments indispensables à la stratégie thérapeutique.

## **V. TRAITEMENT :**

Le traitement des fractures complexes de la palette humérale de l'adulte repose principalement sur la chirurgie de reconstruction par ostéosynthèse.

Le pronostic dépend de l'exactitude anatomique de reconstruction et de la solidité mécanique qui doit permettre une rééducation précoce. La place du traitement autre que l'ostéosynthèse : orthopédique, fonctionnel ou par remplacement prothétique reste très limitée.

Les complications des gestes de chirurgie ne sont pas exceptionnelles.

### **1- BUTS :**

- \* Rétablir l'anatomie normale en reconstituant la surface articulaire de l'extrémité inférieure de l'humérus par une réduction parfaite de la fracture et une synthèse stable permettant une rééducation fonctionnelle précoce.
- \* Récupérer un coude stable, mobile et indolore.
- \* Eviter les complications évolutives.

## 2- MOYENS :

### 2-1 TRAITEMENT MEDICAL :

Il a un but essentiellement antalgique comprenant les antalgiques usuels et les anti-inflammatoires non stéroïdiens, il vise à réduire la douleur et les phénomènes inflammatoires du foyer de fracture.

On a recours des fois à la correction des tares préexistantes avant la chirurgie.

### 2-2 TRAITEMENT ORTHOPEDIQUE : [36 ; 1]

Le traitement orthopédique, de moins en moins utilisé, tente à rétablir une l'épiphyse fracturée, sans autoriser une réduction parfaite. Plusieurs modalités sont proposées :

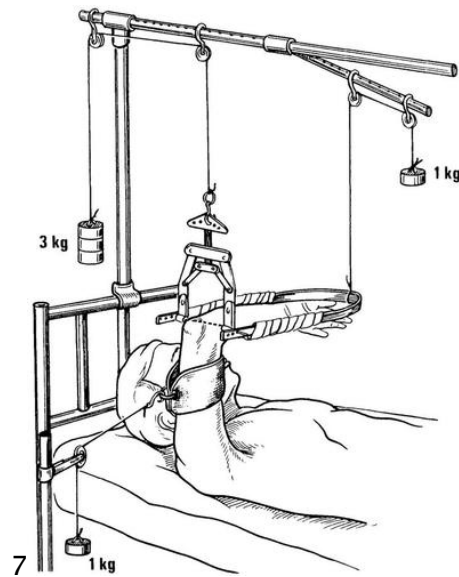
- Immobilisation plâtrée :

Il s'agit d'un plâtre brachiaux-antébrachial à 90° de flexion, le coude en pronation maintenu coude au corps, pendant au moins 6 semaines. En revanche la réduction manuelle sous anesthésie, suivie de plâtre, n'a plus sa place. Extrêmement difficile sur ces coudes oedematiés, elle n'est jamais anatomique et souvent instable.

La fracture doit être surveillée le premier jour après la mise en place du plâtre par contrôle radiologique puis le troisième jour après, puis chaque semaine pour détecter éventuel déplacement secondaire de la fracture. Cette méthode est de moins en moins utilisée et demande une surveillance pour guetter tout risque de survenue d'un syndrome de VOLKMANN.

- Réduction par traction trans-olécranienne :

La réduction par traction transitoire, suivie de plâtre pendant 6 semaines, fut longtemps défendue, les résultats étaient partagés, parfois bons dans les fractures supra condyliennes, toujours médiocres dans les fractures articulaires et au prix d'un inconfort et d'une durée d'hospitalisation inacceptable actuellement.



**Figure 42 : Installation au lit d'un blessé en traction trans-olécrânienne.**

Ainsi ces différentes méthodes orthopédiques citées sont peu satisfaisantes et exposent à des complications telles que la paralysie ulnaire après traction, le syndrome de Volkman après immobilisation plâtrée, et surtout la raideur et l'ankylose du coude, ce qui minimise leurs indications au profit du traitement chirurgical.

### **2-3 TRAITEMENT FONCTIONNEL : [8, 32]**

Il a été décrit par Brown et reprise par Eastwood et Duriau avec des résultats acceptables, au prix d'un flessum de 10 à 45°. Elle est indiquée dans les fractures complexes du sujet âgé, si le degré de comminution articulaire rend illusoire tout espoir de réduction correcte.

Le remodelage des extrémités se fait par le mouvement. Au milieu hospitalier le coude est mobilisé exclusivement en flexion active à partir du 3<sup>e</sup>-4<sup>e</sup> jours. Entre des séances ; Il est placé en flexion initiale à 120° et immobilisé par une écharpe, dès le lendemain débute la rééducation en enlevant l'écharpe et en cherchant à gagner de l'extension active tout en conservant le gain de flexion. Cette mobilisation est effectuée 2 à 3 fois par jour sous contrôle du Kinésithérapeute.

**2-4 TRAITEMENT CHIRURGICAL :**

**BUTS ET PRINCIPES :**

Trois principes généraux doivent être pris en considération :

- Restituer l'intégrité des surfaces articulaires.
- Restituer l'anté-flexion de l'extrémité inférieure de l'humérus, ainsi que la longueur et la solidité des colonnes latérales.
- Assurer la liberté des fossettes olécraniennes et coronoïdienne.
- La stabilité de la synthèse qui doit pouvoir autoriser une rééducation précoce.
- L'urgence de la prise en charge en dehors même des lésions ouvertes ou compliquées car la précocité du geste avant l'apparition de l'œdème dans les fractures déplacées facilite les suites et la rééducation. [16]

**a- Délai opératoire :**

**Tableau XV : Délai opératoire selon les séries**

<b>Auteurs</b>	<b>En urgence</b>	<b>En urgence différée</b>	<b>Total</b>
LECESTRE [12]	3	63	66
SARAGAGLIA [11]	39	31	70
TALHA [13]	19	9	28
Notre série	2	28	30

Les études montrent que les résultats fonctionnels du traitement chirurgical sont d'autant plus satisfaisants que le patient est opéré dans la première semaine.

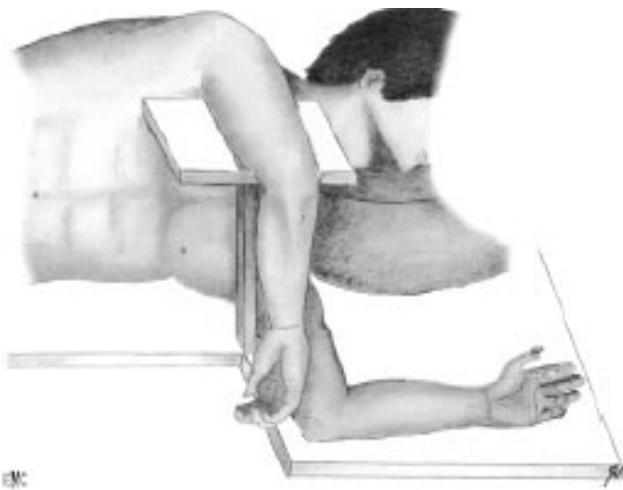
**b- L'installation- preparation:**

La position du patient sur la table opératoire, dépend de la fracture et de la voie d'abord. Le plus souvent, le patient est en position de décubitus latéral avec appui sous le bras.

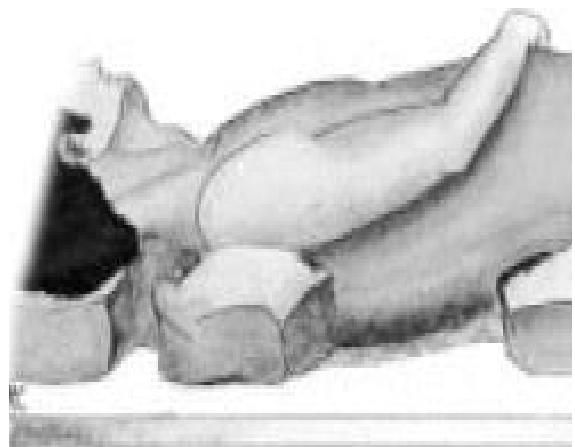Ce dernier étant horizontal et l'avant-bras pendant dans le vide.

Cet appui doit être placé suffisamment proximal pour permettre une flexion du coude au-delà de 90°, ce qui facilitera l'inspection des surfaces articulaires antéro-inférieures lors de l'intervention. Et on protège par un champ l'avant-bras.

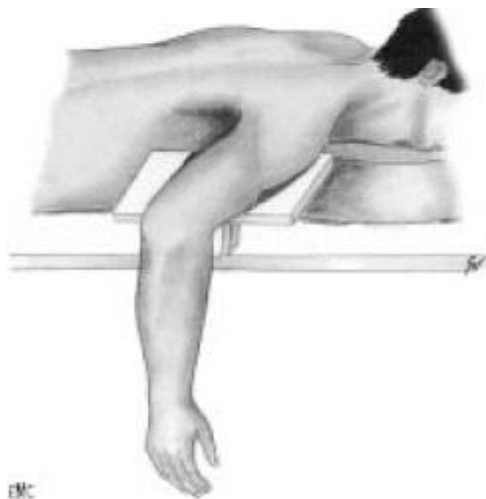Deux autres positions sont également utilisées : le décubitus ventral et le décubitus dorsal, mais le latéral reste notre préférence.



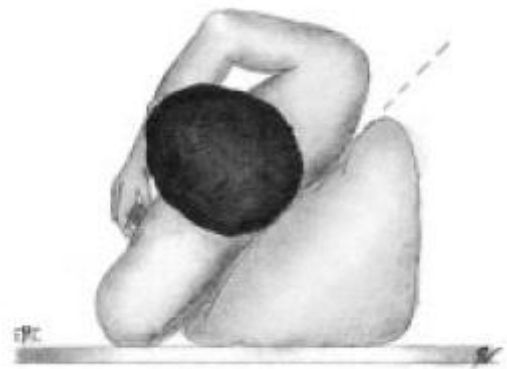**Figure 43 : Installation en décubitus latéral pour voie postérieure**



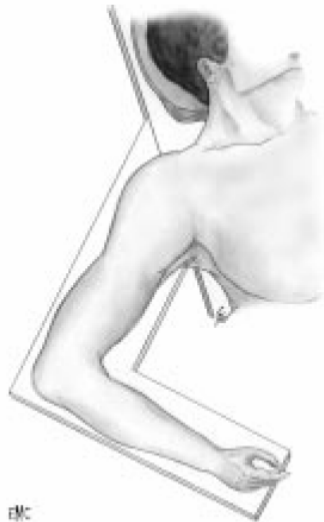**Figure 44 : Installation en décubitus dorsale pour voie postérieure**



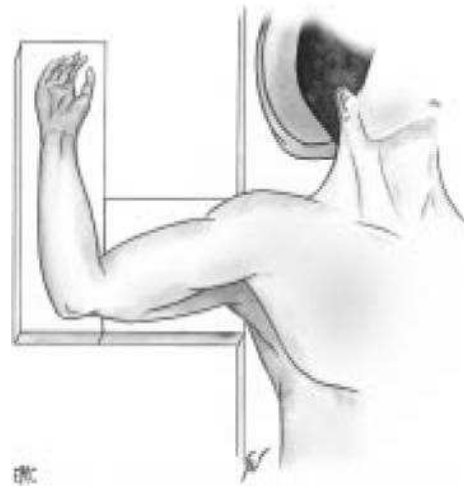**Figure 45 : Installation en débécubitus ventrale pour voie postérieure**



**Figure 46 : Installation en semi-débécubitus latérale pour voie postérieure**



**Figure 47 : Installation en DD pour voie latérale.**



**Figure 48 : Installation en DD pour voie médiale**

La position de l'opéré dépend de la fracture et de la voie d'abord. Elle peut être latérale, ventrale ou dorsale.

--- l'installation en débécubitus latérale du côté sain est la plus fréquemment exécutée dans notre série, le patient est calé par un appui pubien et 2 appuis dorsaux avec un appui horizontal sous le bras, l'avant-bras pendant devant le thorax du patient, ce qui permet une flexion du coude au-delà de 90°, ce qui facilitera l'inspection des surfaces articulaires antéro-inférieures

lors de l'intervention. Et on protège par un champ l'avant-bras qui ne sera manipulé que par son intermédiaire.

--- Le décubitus ventral se pratique avec des coussins sous le thorax et sous les crêtes iliaques, le bras est horizontale et l'avant-bras pend en bout de table.

--- En décubitus dorsal, l'épaule est surélevée sur un billot et le membre supérieur repose sur la poitrine.

Un garrot pneumatique 350 mm Hg est positionné à la racine du membre supérieur pour ne pas gêner la mise en place des champs et ne pas limiter la partie humérale de l'incision. Il est habituellement non stérile et enfoui sous les champs.

Le membre supérieur repose, si l'installation se fait en décubitus latéral, sur l'appui à arthrodèse, proche du creux axillaire afin d'autoriser une flexion importante du coude.

Tout le membre supérieur est lavé, badigeonné par des antiseptiques.

La crête iliaque est préparé pour une éventuelle greffe osseuse. L'apport de greffon cortico-spongieux nous a été nécessaire dans 5 cas.

L'amplificateur de brillance est tenu non loin dans la salle opératoire

**c- Voies d'abord :**

Les abords chirurgicaux des fractures de la palette humérale sont multiples.

Ainsi la voie d'abord doit être choisie dans l'optique d'une bonne ostéosynthèse avec de moindres séquelles postopératoires.

*c-1 Types de voies d'abord :*

Quatre voies sont citées :

- Voies postérieures : [45 ; 46 ; 47]

Ce sont les plus utilisées pour l'ostéosynthèse de la palette humérale. Elles permettent d'obtenir une vue large et simultanée sur l'ensemble des éléments de la palette. Les variantes sont le fait des diverses attitudes vis-à-vis de l'appareil extenseur, triceps et olécrane, qui barre l'accès.

- **Incision cutanée** : elle est médiane postérieure verticale. Elle va de la partie postérieure du bras, passe par le sommet de l'olécrane, se termine sur la crête cubitale et elle est de 12 à 18 cm de longueur.
- **Cheminement** : varie suivant l'attitude vis à vis de l'appareil extenseur.

- ✓ Voie Transtricipitale haute en V renversé de Merle d'Aubigné et Van Gorder:

La section du tendon tricipitale peut être réalisée en V renversé. Après protection du nerf cubital, le lambeau de tendon est rabattu vers le bas, le corps charnu est dirigé longitudinalement, le sommet du V est situé à 10 cm de l'olécrane, l'anconé est désinséré du cubitus. En fin d'intervention, le corps charnu est suturé et réinséré aux fibres, puis le lambeau de tendon est rabattu vers le haut est suturé au tendon du triceps. (fig.22 ; 23 ; 24 ; 25)

- ✓ Voie transolécranienne par désinsertion sous-périostée de l'olécrane :

Il s'agit d'une voie paratricipitale double et basse complétée par une désinsertion du triceps avec décortication de l'olécrane et relèvement du triceps de bas en haut. (fig.26)

✓ Voie transolécranienne extra articulaire :

Ici l'appareil extenseur est relevé par l'intermédiaire d'une pastille olécranienne extra-articulaire, le fragment d'olécrane relevé est de petite taille, l'anconé a été désinséré de l'épicondyle latéral.(fig.27)

Cette voie donne une exposition de l'ensemble de la palette humérale mais pour certains fragilise plus l'appareil extenseur lors de l'incision longitudinale de l'appareil extenseur.

✓ Voie transolécranienne intra articulaire :

L'ostéotomie est réalisée à la base de l'olécrane, le trait de l'ostéotomie doit aboutir à la jonction des parties verticales et horizontales de l'incision trochléenne de l'ulna (grande cavité sigmoïde de l'ulna). Le trait peut être horizontal ou en chevron tourné vers le haut ou vers le bas, le chevron facilite la réduction de l'ostéotomie en fin d'opération et donne une plus grande stabilité à la réparation. (fig.28)

✓ Voie para-tricipitale médiale :

Elle consiste à décoller le triceps du septum intermusculaire médial pour atteindre le bord médial de la palette humérale. Le nerf cubital et sa vascularisation sont laissés solidaires du triceps ou isolés sur lacs. La voie para-tricipitale avec déshabillage de l'olécrane de dedans en dehors n'en est que l'extension latérale. (fig.14 ; 15 ; 16 ; 17 ; 19)

✓ Voie paratricipitale latérale :

Elle consiste à décoller le triceps du septum intermusculaire latéral pour atteindre le bord latéral de la palette humérale mais elle est limitée en haut par le croisement du nerf radial.

✓ Voie paratricipitale double médiale et latérale

Il est possible d'aborder la partie basse de la diaphyse humérale, la métaphyse et le bord médial et latéral de l'épiphyse en décollant le triceps de la face postérieure de l'humérus, après avoir contourné le corps musculaire par ses bords médial et latéral.

Cette voie paraît séduisante pour les fractures de l'extrémité distale de l'humérus, elle doit être utilisée uniquement pour l'ostéosynthèse des fractures supra-condyliennes hautes et la mise en place d'une prothèse.

Elle peut être réalisée de latéral à médial ou de médial à latéral avec ou sans déshabillage de l'olécrane.

✓ Voie transtricipitale longitudinale :

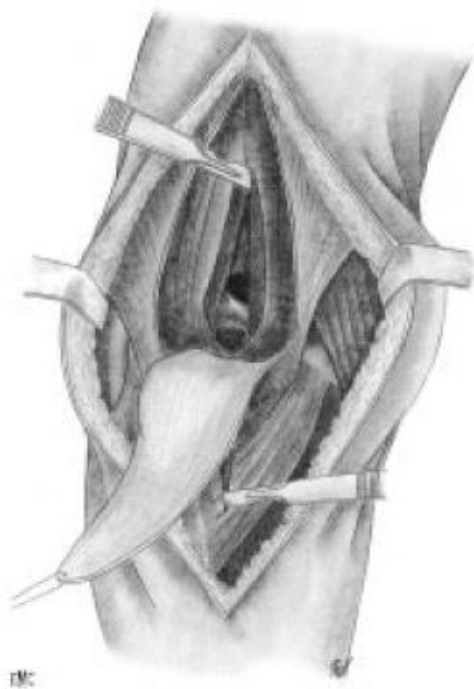
C'est la voie d'abord universelle utilisable même en cas de reprise opératoire. Elle associe une division longitudinale du tendon tricipitale jusqu'au sommet de l'olécrane, puis le décollement sous-périoste du muscle fléchisseur ulnaire du carpe (ulnaire antérieur) en dedans, les muscles anconé et extenseurs ulnaire du carpe (ulnaire postérieure) en dehors, recouvert du fascia antébrachial. (fig.20 ; 21)

✓ Comparaison des grandes voies d'abord postérieures :

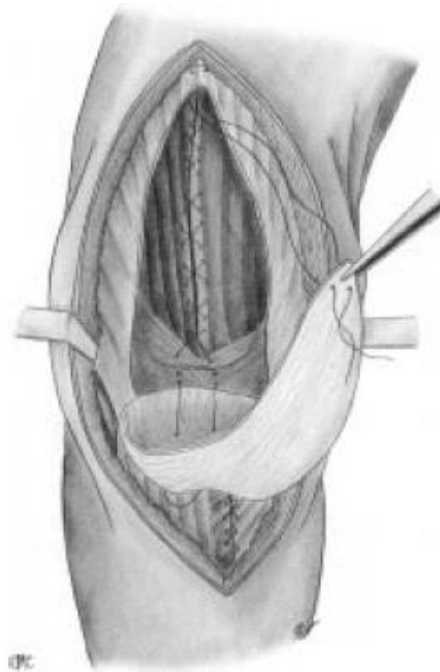
La division longitudinale de l'appareil extenseur, le décollement du triceps et l'ostéotomie olécraniennes exposent respectivement 35%, 46% et 57% de la surface articulaire. [25](Tableaux XVI)

**Tableaux XVI: Comparaison des grandes voies d'abord du coude**

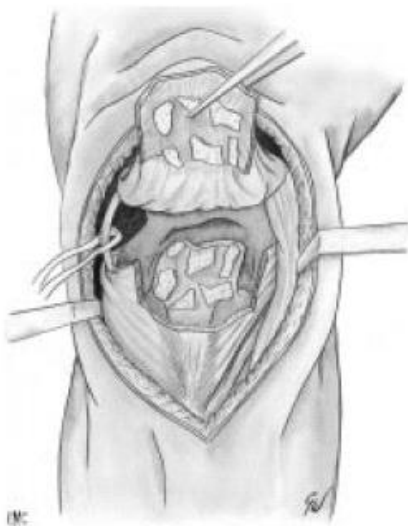
Abords postérieurs	Avantages	Inconvénients	Contre indications
Para tricipitale avec déshabillage de l'olécrane	Respect de l'appareil extérieur. Bon jour articulation	Difficultés au sommet de l'olécrane.	
Transtricipitale longitudinale	Bon jour articulation rapide	Dévascularisation de l'olécrane.	
Transtricipitale en V renversé	Bon jour articulation. Pas de section osseuse. réparation facile du triceps.	Fragilisation de l'appareil extenseur. Lésion cubitale dénervation dévascularisation.	
Trans-tricipitale basse ou olécranienne	Bon jour articulation. Pas de section osseuse.	Fragilisation de l'appareil extenseur. Lésion cubitale.	
Transolecranienne extra articulaire	Bon jour articulation.	Ostéotomie de l'olécrane ostéosynthèse fragile. Lésion cubitale.	Impossible pour une arthroplastie prothétique.
Transolecranienne intra articulaire	Bon jour articulation meilleur.	Ostéotomie de l'olécrane avulsion cartilagineuse. Lésion articulaires ostéosynthèse fragile. Lésion cubitale.	Impossible pour une arthroplastie prothétique.



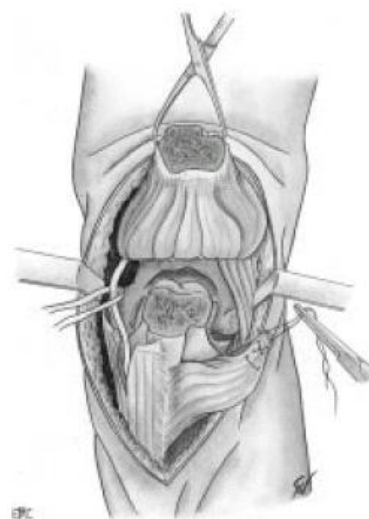**Figure 49 : Ténatomie en V renversé :  
ouverture**



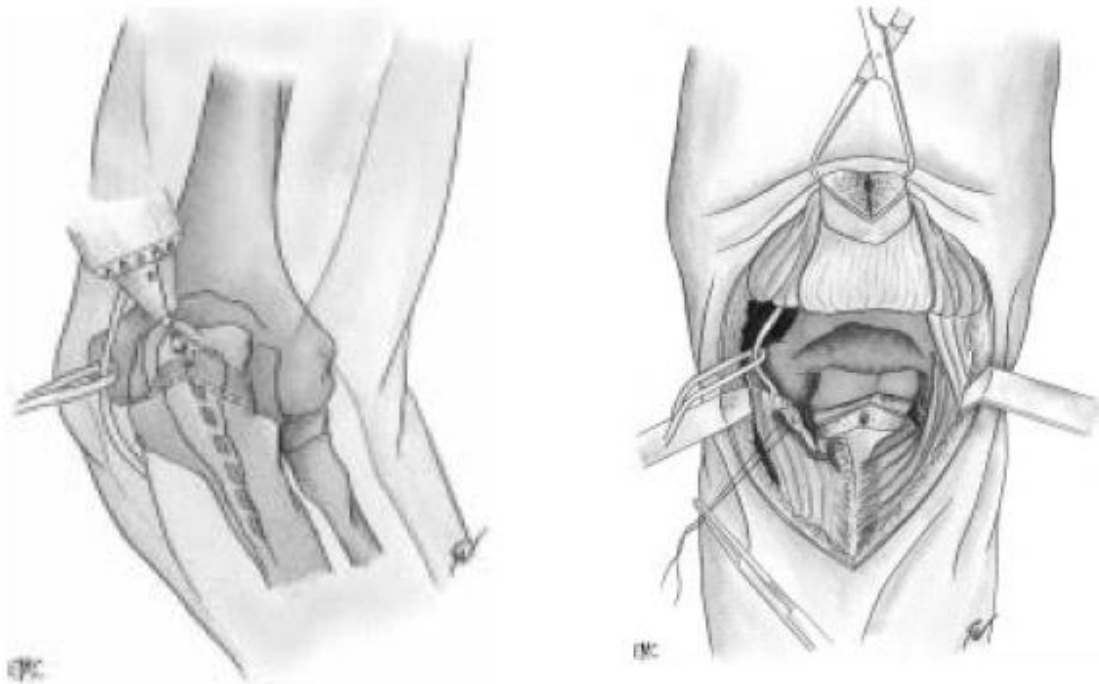
**Figure.50: Ténatomie en V renversé :  
fermeture**



**Figure.51 : Voie transtricipitale basse.**



**Figure.52 : Voie transolécranienne extra-  
articulaire.**



**Figure 53: Voie transolécranienne intra-articulaire.**

➤ Voies latérales : [25 ; 42 ; 76]

Elles partagent toutes la même partie brachiale, le long du septum intermusculaire latéral, jusqu'à l'épicondyle latéral. Ensuite, elles peuvent être prolongées :

- Longitudinalement, au travers des muscles épicondyliens (voie d'abord latérale pure).
- Ou s'incurve vers l'arrière (voies d'abord postéro latérales) ; profitant alors des insertions musculaires :
  - Entre extenseur des doigts et extenseur radial du carpe (voie de Kaplan).
  - Entre anconé et extenseur ulnaire du carpe : voie de Cadenat et ses variantes, respectant l'innervation de l'anconé qui vient du nerf inférieur du vaste médial.
- Au dessus du bord supérieur de l'anconé : voie de Boyd.

Elles ont toutes en commun la proximité du nerf radial qui doit rester présent à l'esprit à chaque étape de l'opération, pour éloigner celui-ci de 1 cm vers l'avant, il est conseillé de mettre l'avant bras en pronation.

On a adopté cette voie dans 2 cas. (6.66%).

➤ Voies médiales : [25 ; 42 ; 58 ; 76]

Elles ont peu d'indications : deux voies sont décrites :(fig.33 ; 34; 35)

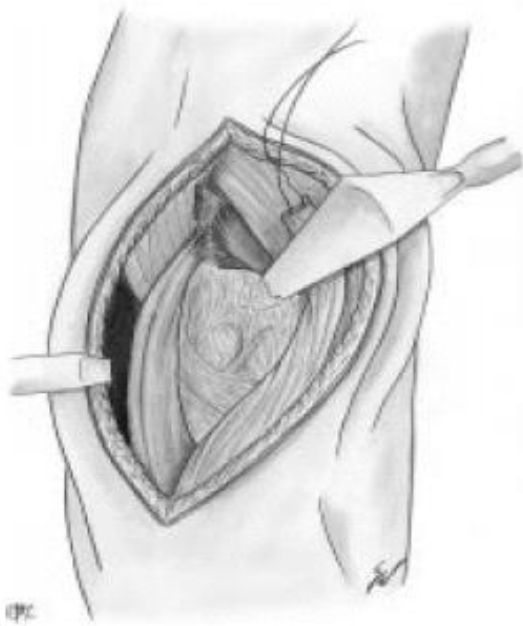
- La voie médiale avec ostéotomie de l'épicondyle médial.
- La voie d'abord médiale extensive par désinsertion sous-périostée des épicondyliens latéraux.

Elle a été utilisée une seule fois dans notre série, soit 3.33%.

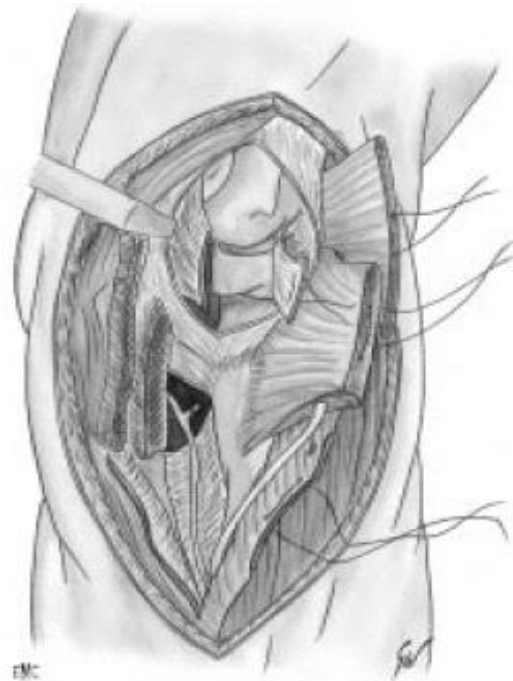➤ Voies antérieures : [25 ; 76]

L'abord antérieur est rarement utilisé pour la totalité de l'articulation du coude. Les vaisseaux brachiaux et le nerf médian en dedans, le nerf radial en dehors en sont les rapports dangereux et en limitent l'exposition. Trois voies sont décrites :(fig.36 ; 37 ; 38)

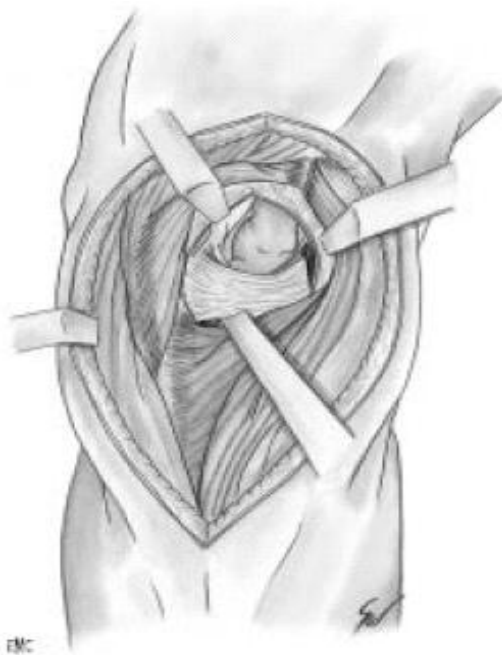- La voie antérolatérale de Henry.
- La voie antéro-médiale ou bicipitale médiale.
- La voie antérieure et transversale.



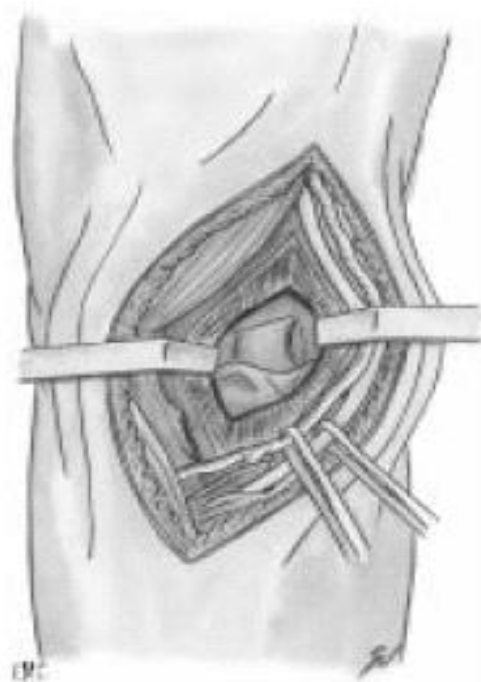
**Figure 54 : Voie latérale pure**



**Figure 55: Voie de Cadenat**



**Figure 56 : Voie de Boyd**



**Figure 57 : voie antéromédiale**

**d- Le choix de la voie d'abord :**

Le choix de la voie d'abord est avant tout affaire d'école, les auteurs anglo-saxons [48, 52, 60] ont une préférence pour l'ostéotomie de l'olécrane. La voie transtricipitale serait péjorative sur la force d'extension pour FRONGIERE qui lui préfère une voie postérieure bilatérotricipitale [32].

Roques [98] a utilisé la voie postérieure 40 fois, soit dans 80% des cas, avec myotomie dans 22cas, il n'a trouvé aucune différence significative entre ces deux principales voies d'abord.

Selon DUPARC [26] les olécanotomie n'ont jamais été faites de principe mais uniquement de nécessité.

**e- Attitude vis-à-vis du nerf ulnaire :**

Du fait de ses rapports anatomiques, le nerf ulnaire doit être vu et protégé de façon anatomique, cependant la réduction et la fixation des fragments osseux doit éviter le conflit plaque-nerf.

Au cours d'un abord médial ou postérieur, le nerf ulnaire est systématiquement neurolysé. Certains auteurs ( 3,45,68 k) évitent d'aggraver les lésions neurologiques par une dévascularisation supplémentaire en réalisant une transposition systématique. Dans notre série, aucune transposition n'a été réalisée.

**f- reduction et fixation de la fracture :**

Il existe plusieurs méthodes d'ostéosynthèse, elles ont pour but d'assurer un montage solide permettant une rééducation précoce du coude sans risque de déplacement secondaire.

*f-1 Embrochage : (figure 56)*

Les Broches de KIRSCHNER, diamètre 12, 15 ,18/10°, essentiellement destinées à la fixation provisoire des différents fragments avant une synthèse par plaque. [14]

Elles sont utilisées essentiellement en urgence dans les fractures ouvertes et les fractures parcellaires type épicondyle médial ; mais peuvent être utilisées également dans les fractures sus

et inter-condyliennes en association à un vissage ou même à des plaques pour fixer des fragments articulaires de petite taille [35].

L'inconvénient de l'embrochage est le manque de stabilité du montage nécessitant une contention plâtrée post opératoire [35].



**Figure 58: broches KIRSCHNER**

*f-2 Ostéosynthèse par vissage :*

- Vis canulées à double pas, de différents diamètres qui peuvent être utilisées pour synthétiser les fragments ostéo-cartilagineux.
- Mini Vis de diamètre 1.5 ou 2 pour synthétiser les fragments intermédiaires.

Le vissage doit également être évité en raison de la fragilité du montage et du risque de raideur.

Les vis à compression canulées (type Herbert) permettent une bonne compression fragmentaire par leur positionnement sous cartilagineux sans aucune proéminence extérieure, évitant ainsi le risque d'endommager la surface articulaire. Aussi elles fournissent une stabilité immédiate de la fracture sans compromettre l'intégrité articulaire, qui est une des conditions

préalables pour avoir un bon résultat. Un autre avantage est que l'ablation du matériel n'est pas nécessaire.

Le vissage doit également être évité en raison de la fragilité du montage et du risque de raideur.

*f-3 Fixateur externe :*

Limité aux fracture complexes ouvertes où une synthèse interne fait courir le risque d'un sepsis, le fixateur externe est aussi utile pour les pertes de substances osseuses, il permet de conserver la longueur du bras en attendant une greffe associée à une ostéosynthèse stable .

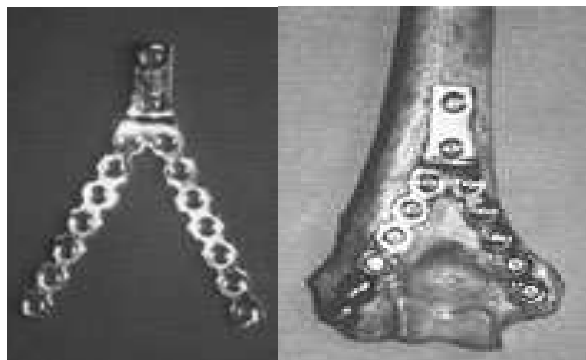
Nous avons eu recours au fixateur externe dans 2 fractures ouvertes type C ( stade II et stade III par similitude à la classification de Cauchoix et Duparc).

*f-4 Ostéosynthèse par plaque vissées:*

- Plaque en Y renforcée ou plaque « lambda » : (figure 57)

Ces plaques ont une faible résistance en flexion – extension, elles sont parfois difficiles à adapter à l'antéposition de l'épiphyse où la tenue des vis sagittales est médiocre.

L'équipe de SARAGAGLIA [102] a montré que la rigidité obtenue est équivalente à l'association d'une plaque prémoulée latérale à une plaque postérieure médiale.

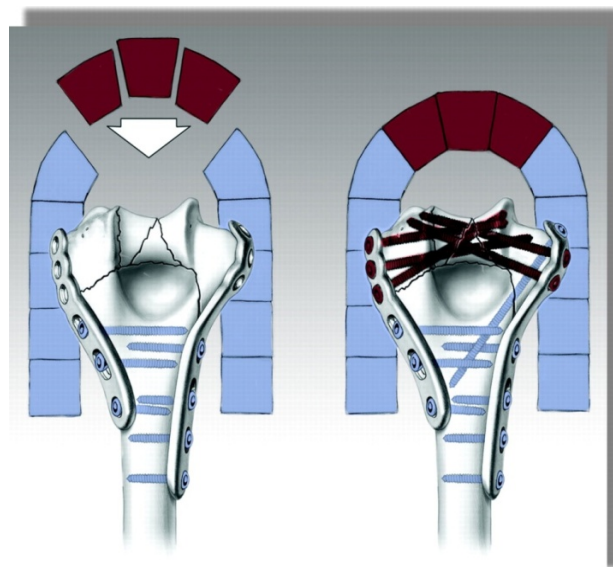


**Figure 59 : plaque « lambda »**

- Plaque prémoulée type LECESTRE : (figure 58)

Elle représente un progrès incontestable. Sa rigidité et sa forme en gouttière bien adaptée à la morphologie de la colonne externe sont supérieures aux plaques non prémoulées type tiers de tube de l'AO [60 ; 62]. La disposition des trous et leur forme permettent la reconstruction épiphysaire en un seul temps.

L'utilisation de plaques perpendiculaires préformées à vis bloquées permet une bonne stabilité et fiabilité de l'ostéosynthèse.



**Figure 60 : intérêt des plaques vissées**

Les vis dans les fragments de verrouillage distal ensemble par inter-digitation, reliant ainsi les colonnes et fournissant une stabilité structurelle, tout comme la clé de la voûte d'un arc.

- plaque dérivée de tube (1/3 de tube) : fig

Elles peuvent être utilisées isolément ou en association à une plaque externe prémoulée. Leur grand avantage est l'effet de stabilisation de la rotation, du à leur bonne adaptation du fait de leurs bords s'incrutant dans l'os. Leur inconvénient est leur faible épaisseur responsable d'une faible rigidité [11 ; 12 ; 13]

- Les plaques P.C.D de reconstruction de l'AO : fig


Placées à la face postérieure de la palette humérale. Elles constituent pour SARAGAGLIA [102], TALHA [112] et JUPITER [50] une bonne alternative thérapeutique puisqu'elles assurent un montage très solide.

- Les plaques LCP :

Elles appartiennent à la dernière génération. Les vis sont verrouillées dans la plaque, c'est un avantage dans les fractures de la région distale de l'humérus où l'os est le plus souvent ostéoporotique. Les plaques ont des tailles différentes pour s'adapter à la colonne ulnaire et dorso-radial.

- Les nouvelles plaques à orifices et têtes de vis filetés qui se solidarisent à la plaque et les plaques J latéral [190] méritent d'être essayées.

- Ancres de réinsertion à l'os (type Mitek).



**Figure 61: les nouvelles plaques à orifices et têtes de vis filetés**

Quelque soit la voie d'abord, il est impossible de réduire et de synthétiser tout les fragments en même temps, sauf pour les fractures « simples » à deux fragments. Pour les fractures complexes, la technique doit s'adapter aux dégâts et s'inspirer de la reconstitution d'un puzzle ; d'abord retrouver et synthésier par broches provisoires ou par vis les pièces « repères », c'est-à-dire les colonnes et les gros fragments reconstituant ainsi le «cadre»,

ensuite rapporter les petits fragments qui peuvent au préalable avoir été solidarisés entre eux par vis de 1.5 ou 2mm.

La plaque latérale est impérativement complétée par une plaque en Y inversé de dernière génération.

En cas de comminution importante, il faut éviter la diminution de la largeur de trochlée car la congruence entre la trochlée et l'olécrane est à l'origine de 50% de la stabilité intrinsèque du coude.

La restauration de la longueur des colonnes est indispensable pour préserver l'anatomie des fossettes olécraniennes et coronoïdiennes.

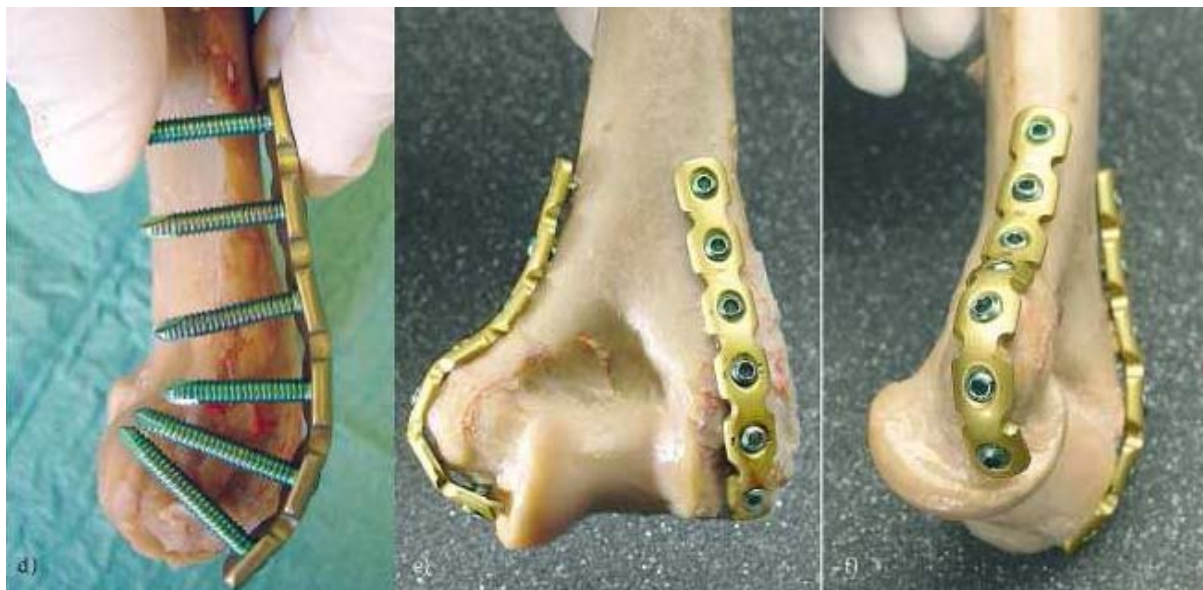On synthétise d'abord la colonne dont la fracture est la plus simple, en général celle dont le trait est le plus proximal.

Une fois le repère de hauteur rétabli, on peut synthétiser l'autre colonne ou les fragments articulaires en greffant les pertes de substances.

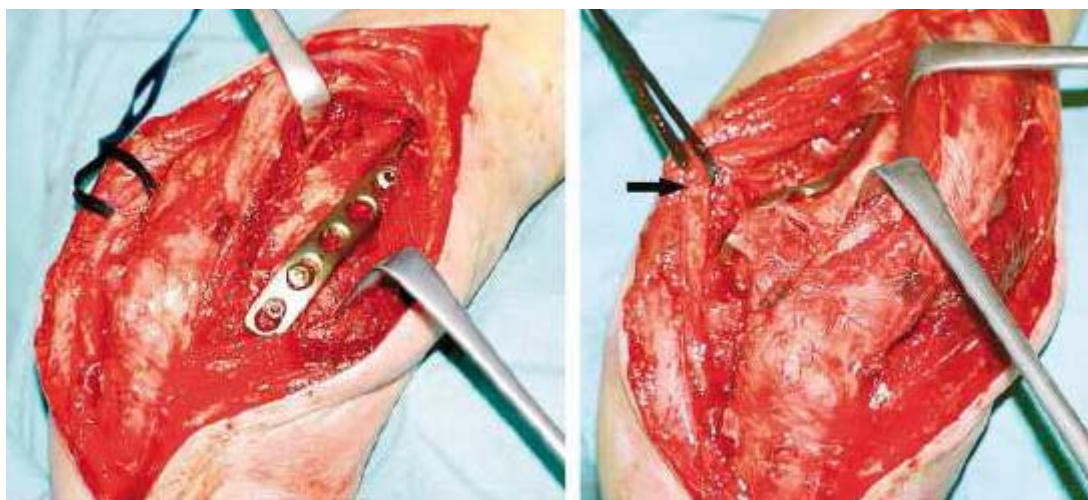
En fin d'intervention, on teste la qualité de l'ostéosynthèse et la stabilité du coude afin de préciser les suites opératoires.

Quel que soit la technique utilisée plusieurs difficultés guettent l'opérateur, la comminution épiphysaire distale peut aboutir à une reconstruction approximative et incomplète malgré tous les efforts.

Les rapports entre matériel d'ostéosynthèse et nerf ulnaire sont un souci permanent de l'opérateur qui doit éviter toute traction excessive et tout contact ou conflit entre tronc nerveux et métal. (figure 60,61,62,63)



**Figure 62 : Plaque prémoulée de Lecestre- Dupont.**



**Figure 63: Mise en place d'une plaque Lecestre lors d'un abord postérieur.**

Il y a donc deux concepts équivalents :



Figure 64: Plaques perpendiculaires (AO)

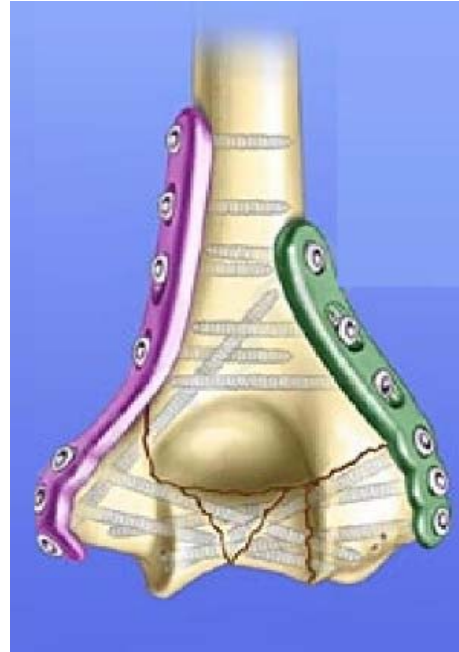


Figure 65: plaques parallèles (O'DRISCOLL)

**g- AUTRES METHODES CHIRURGICALES : [51 ; 79 ; 83]**

***g-1 résections osseuses :***

L'ablation réglée du capitellum était préconisée par de nombreux auteurs, en raison de la simplicité des suites opératoires et des difficultés de l'ostéosynthèse.

La résection arthroplastique peut s'envisager dans les fractures inter condyliennes complexes avec comminution articulaire majeure au dessus de toute possibilité de synthèse. Elle consiste en l'ablation de fragments épiphysaires libres. La palette humérale est remodelée et reposée sans interposition dans la cavité sigmoïde de l'olécrane. La stabilité est assurée par les deux colonnes, qui sont ostéosynthèses si nécessaire.

Aucune résection n'a été rapportée dans notre série

*g-2 arthroplastie :*

Ses indications sont des cas d'espèce. Le remplacement précoce de l'épiphyse par une prothèse humérale simple reste une exception. L'arthroplastie totale a été proposée au stade de séquelle mais pose encore de nombreuses questions biomécaniques.

Aucune arthroplastie n'a été envisager dans notre série.

## **VI.SUIVI POST-OPERATOIRE ET REEDUCATION PRECOCE:**

### **1. Suivi post-opératoire :**

Un traitement antalgique adapté est indispensable, et les anti-inflammatoires le complètent souvent en ajoutant leur efficacité contre les ossifications secondaires sources de raideur.

A la moindre persistance de micromouvements lors de la flexion extension ou en cas d'instabilité per-opératoire, ce qui se produit dans les fractures basses, comminutives ou les fractures du sujet âgé avec un os très porotique, il nous parait indispensable de subvenir à la mobilisation immédiate. Il faut opter pour une immobilisation plâtrée remontant haut vers l'épaule pour ne pas augmenter les contraintes sur la zone synthésée.

### **2. Rééducation précoce :**

Si l'ostéosynthèse est stable, la rééducation est débutée dès le troisième jour.

- **De J0 à J60 :**
  - Objectifs :
    - ✓ Avoir récupéré mobilité optimum au bout de 60 jours
    - ✓ Diminuer douleur
  - Principes :
    - ✓ strict respect du foyer-montage (prises courtes)
    - ✓ Contrôle de la douleur (pas indolence)
  - Méthodes :
    - ✓ Dominante articulaire ; contracté-relâché à contraction faible (prise de conscience du relâchement), position au lit, éducation relâchement musculaire, refroidissement en fin de séance, mobilisation active-aidée analytique, globale et fonctionnelle, utilisation d'arthromoteur.
    - ✓ Dominante fonctionnelle : dessiner escargot, travail préhension, travail bimanuel : pliage papier, dessiner carré à la règle, se laver les mains
    - ✓ Dominante musculaire : travail en poutre : serrer le poing, mobilisation active-aidée, coude de finesse, pronosupination sur petit ballon.
  
- **Après J60**
  - Objectifs :
    - ✓ Récupérer fonction MS
    - ✓ Gestion des séquelles existantes
  - Principes :
    - ✓ Progressivité
    - ✓ Adéquation aux besoins du patient
  - Méthodes :
    - ✓ Dominante articulaire : mobilisations passives, actives, spécifiques, postures

- ✓ Dominante fonctionnelle : lancer, réception, appui, réaction parachute, port de charges
- ✓ Dominante musculaire : chaîne parallèle fermée : DD, mains sur bord table, monter et descendre en glissant, push-up, coude de finesse, coude de force, travail pronosupination avec témoin, travail en suspension, en compression, travail vigilance sur plan instable, coude fléchi.

Cette rééducation est essentiellement active et passive aidée, faite chez nos patients pendant au moins 3 semaines. La cicatrice est surveillée quotidiennement et la rééducation interrompue en cas de souffrance cutanée ou de phénomènes inflammatoires.

La mobilisation de l'épaule et des chaînes digitales n'est pas à négligée.

## **VII. INDICATIONS THERAPEUTIQUES :**

La reconstruction de ces fractures comprend deux étapes :

Premièrement, la reconstruction de l'épiphyse et de son interligne articulaire, secondairement, la solidarisation de celle-ci à la diaphyse.

FERON [31] a préféré une plaque prémoulée sur la colonne externe, la réduction de l'interligne peut être fixée par des broches ou un vissage. En cas de comminution de la colonne interne, une fixation complémentaire est réalisée.

D'après ELHAGE [27], les bons résultats sont assez fréquents dans les montages par plaques postérieures (92%), que par plaques latérales prémoulées (76%) pour renforcer la stabilité et la rigidité de ces plaques postérieures, ELHAGE trouve nécessaire d'associer un vissage en triangulation : montage dit en « tour Eiffel ».

D'autres auteurs recommandent le montage par deux plaques : soit deux postérieures associées à un vissage en triangulation, soit une prémoulée latérale associée à une plaque sur la colonne médiale.

Schématiquement on a :

## 1. Fractures supra condyliennes :

Elles représentent environ 20% de l'ensemble des fractures de l'extrémité inférieure de l'humérus [2]. Leur comminution est responsable de difficultés de réduction [45].

En cas de fracture haute, une voie postérieure sans section de l'appareil extenseur suffit souvent. En cas de difficulté de réduction, une section de la pastille olécraniennne peut toujours être envisagée. Cette section sera systématique en cas de fracture basse.

L'ostéosynthèse est mieux confiée à une plaque externe prémoulée avec vissage en triangulation.

Ce traitement chirurgical est réservé aux fractures déplacées.

L'immobilisation par plâtre brachiopalmaire à 90° de flexion donne d'excellents résultats dans les fractures strictement sans déplacement et stables. [64]

## **2. Fractures sagittales ou fractures des colonnes :**

Elles sont aisées à traiter :

-Pour les fractures de la colonne externe, l'abord externe avec arthrotomie sera suivi d'une réduction anatomique par daviers, ou broches et ostéosynthèse. En cas de comminution du trait, ou de fixation insatisfaisante par vis seules, on choisit une plaque externe prémoulée.

-Les fractures de la colonne interne peuvent être traitées soit par abord interne et vissage direct si la fracture est simple, soit par abord postérieur et vissage en rappel par plaque externe [65].

## **3. Fractures sus et inter-condyliennes comminutives :**

Elles sont fréquentes, représentant environ 40% de l'ensemble des fractures de l'extrémité inférieure de l'humérus. [1]

L'ostéosynthèse est le traitement de choix.

L'abord est quasi-unanimement postérieur en sachant néanmoins qu'un fragment détaché par un trait frontal peut rester inaccessible et peut faire préférer une voie latérale première [94].

Au niveau des surfaces articulaires sont conservés les fragments centimétriques permettant de reconstituer le diabolos de la trochlée.

Les fragments millimétriques sont enlevés.

La réduction est difficile, car le déplacement important de certains fragments et leur nombre peut conduire à la reconstitution d'un véritable puzzle. La réduction une fois obtenue, les fragments sont stabilisés par broches. L'utilisation d'une plaque externe prémoulée facilite l'intervention ; une fois les surfaces articulaires reconstituées, la réduction et la fixation de la métaphyse peuvent être pratiquées en se servant de la forme de la plaque.

Un cliché en fin d'ostéosynthèse, avant de commencer la fermeture de la voie d'abord est absolument indispensable. L'intervention se terminera très souvent par la confection d'un plâtre brachio-palmaire pour un mois. [70]

#### **4. Fractures diaphyso-épiphyse :**

L'ostéosynthèse est pratiquement le seul traitement.

Dans les Fractures comminutives : section de l'olécrane à sa base.

L'ostéosynthèse est confiée à une plaque de 14 cm à 9 trous. La réduction du trait diaphyse doit être parfaite.

#### **5. Fractures dia-columnaires, fractures dia-condyliennes, fractures du capitellum :**

L'ostéosynthèse de ces cas se discute toujours. Elle est conseillée en cas de fracture déplacée, non comminutive, chez un sujet jeune, la voie d'abord sera postérieure avec section de l'olécrane à sa base en cas de fracture dia-columnaire ou dia condylienne, ou externe avec arthrotomie en cas de fracture du capitellum. Dans les fractures dia-columnaires, la fixation peut être confiée à une plaque externe, complétée par un vissage postéro antérieur des fragments articulaires séparés par le trait frontal. Dans les autres types, une ou deux vis postéro-antérieures enfouies suffisent au montage.

#### **6. Fractures du condyle externe :**

Si déplacement important, une incision externe permet le vissage du fragment, il faut s'attacher à une réduction exacte, seule garantie du bon résultat fonctionnel.

La mobilisation active précoce sera exigée au malade.

## **7. Fractures de l'épithrochlee :**

Ces fractures ne demandent qu'une courte immobilisation, plâtrée ou non. Il n'est indiqué d'intervenir que lorsque le déplacement est important. Le vissage est indiqué par une courte incision interne [7].

## **VIII. EVOLUTION – COMPLICATION :**

La consolidation se fait habituellement en 45 à 60 jours, mais ce délai est souvent majoré, quelque soit le traitement, en cas de fracture ouverte ou fracture comminutive. Elle ne devra pas retarder la rééducation afin d'éviter la complication majeure de ce type de lésion : la raideur. Tous les auteurs insistent sur la nécessité d'une courte immobilisation et d'une rééducation prolongée en raison de la lenteur de récupération de mobilité. [12]

### **1. COMPLICATIONS IMMEDIATES :**

#### **1.1 Souffrance cutanée et infection :** [1, 45,65]

Complication redoutable grevant lourdement le pronostic.

Leur taux varie entre 6 et 12% selon les auteurs : 9% pour LECESTRE [60], 11,6% pour CLAISSE [19] et 3% pour SARAGAGLIA [102], alors que dans notre série 8%. Parmi les facteurs favorisant cette complication : l'ouverture cutanée double le risque septique [13 ; 69]. CLAISSE [19] souligne le rôle du délai d'intervention ainsi que sa durée. Enfin les modalités d'ostéosynthèse (plus grande fréquence après ostéosynthèse par plaque) [50].

La surveillance post opératoire est primordiale et la moindre inflammation locale fait sursoir à la mobilisation. L'importance du parage initial et la nécessité d'enlever le matériel d'ostéosynthèse, sont encore à souligner.

Le traitement est adapté aux tableaux rencontrés : antibiothérapie isolée pour une suppuration superficielle ou associée à l'ablation du matériel, et à la pose d'un fixateur externe en cas d'ostéoarthrite. La raideur est alors le plus souvent l'aboutissement d'interventions multiples [14].

### **1.2 Démontage** : [7 ; 14 ; 52]

Il est parfois très difficile d'obtenir une stabilité satisfaisante avec un os porotique. Mais le plus souvent cette complication due a une erreur technique : mauvaise réduction, vis dont les filets ne dépassant pas la corticale, perte de substance osseuse non comblée par une greffe ou non fixée par plaque complémentaire. En effet, les études biomécaniques montrent qu'il faut éviter une fixation reposant sur une seule colonne lors des fractures complexes. La reprise chirurgicale avec modification de l'ostéosynthèse ou changement du matériel ne s'impose pas toujours. Dans notre série nous avons noté un seul cas de démontage du matériel.

### **1.3 Neuropathie ulnaire** : [1 ; 45 ; 52]

L'anatomie du nerf ulnaire le rend particulièrement vulnérable dans cette région. Le repérage sur lacs doit faire partie de l'abord chirurgical.

La transposition antérieure en fin d'intervention permet de l'isoler du matériel d'ostéosynthèse et de le mettre à distance de la fibrose cicatricielle. Facilitant ainsi une éventuelle ablation du matériel [14]. La paralysie du nerf ulnaire est fréquente (25% des cas) favorisée par des manipulations ou une dissection excessives du nerf, un matériel saillant au niveau de la colonne interne, au contact du nerf ulnaire, ou une transposition pratiquée systématiquement en fin d'intervention. L'abstention semble la règle en cas de paralysie incomplète. La neurolyse, avec ou sans transposition, est conseillée au quatrième mois en cas de paralysie complète clinique et électromyographique, ne régressant pas [7].

## 2. COMPLICATIONS TARDIVES :

### 2.1 Algodystrophie (syndrome douloureux complexe régional)

C'est une complication imprévisible et redoutée par le chirurgien.

L'efficacité des différents traitements proposés est aussi aléatoire que l'étiologie inconnue. Une prise en charge pluridisciplinaire est nécessaire : médecin de la douleur, rééducateur et chirurgien [52].

### 2.2 La raideur :

C'est la complication la plus fréquente et la plus redoutée. Les fractures de la palette humérale étant largement au premier rang des raideurs du coude, 23% pour LECESTRE [12], 12,5% pour SARAGAGLIA [11] et 8% dans notre série. Cependant, la définition de la raideur, varie selon les auteurs. La pronosupination étant rarement limitée, la majorité des auteurs prend en compte l'amplitude de flexion-extension [6].

- La table ronde de la SOFCOT de 1971 [40] a distinguée quatre grades :
  - grave (31° à 60° d'amplitude) ;
  - très grave (0° à 30° d'amplitude) ;
  - modéré (61° à 90° d'amplitude) ;
  - minime (mobilité supérieure à 90° d'amplitude).
- Pour LECESTRE [60], la mobilité global en flexion-extension devra être inférieure à 50° avec moins de 120°d'amplitude de pronosupination.

Le risque d'enraidissement est d'autant plus élevé que la fracture atteint la surface articulaire, que le nombre de fragment est grand et que la comminution fracturaire est importante, pour JUDET[48] d'autres facteurs interviennent notamment le type de la fracture et les lésions associées. Finalement l'apparition d'un enraidissement du coude dépend surtout du type de traitement : en cas d'immobilisation plâtrée prolongée, l'enraidissement est très fréquent mais la stabilité des ostéosynthèses n'autorise pas toujours une mobilisation immédiate [2].

– Classification étio–pathogénique des raideurs post–traumatiques du coude ;

❖ RPTC sans atteinte ostéo–articulaire ou raideur péri articulaire (RPA) :

Elles sont secondaires aux rétractions des parties molles, à la fibrose rétractile des moyens d'union capsulo–ligamentaires et aux adhérences des muscles péri articulaires, sans atteinte des surfaces articulaires. Ces RPA correspondent aux raideurs extrinsèques de MORREY.

❖ RTPC avec atteinte ostéo–articulaire (ROC) :

Elles sont appelées raideurs intrinsèques par MORREY. Cette atteinte ostéo–articulaire est le fait de cals vicieux articulaires désorganisant les surfaces articulaires, d'altération cartilagineuse et de comblement fibreux intra articulaire, elles sont en fait mixtes s'accompagnent toujours de lésions péri articulaires.

Le traitement des RPA ne nécessite qu'une libération péri articulaire. Celui des ROC nécessite en outre la reconstruction des surfaces articulaires de glissement par arthroplastie.

Des radiographies de bonne qualité sont parfois difficiles à obtenir lorsque le coude est enraidit en flexion, l'examen scannographique reste l'examen le plus performant dans le diagnostic différentiel d'une RPA ou d'une ROC.

### **2.3 Cal vicieux et ossification :**

Ils sont plus fréquents après traitement orthopédique, mais peuvent aussi se voir en cas de traitement chirurgical. [2] ils peuvent être dus :

Soit à des défauts de réduction, soit à un déplacement secondaires ; soit à des lésions anciennes négligées [69].

Faut–il d'abord rétablir l'anatomie ou la mobilité?

- Soit le cal est à l'origine d'un dysfonctionnement articulaire majeur ; c'est l'anatomie qu'il faut rétablir dans un premier temps avec ostéotomie, ostéosynthèse et greffe osseuse.
- Soit le cal vicieux semble tolérable mais la raideur gênante, il faut alors commencer par l'arthrolyse en essayant d'obtenir une mobilité complète [14]

C'est à dire en conclusion l'importance, en matière de fracture de l'extrémité inférieure de l'humérus, d'une prise en charge initiale parfaite ou tout ou moins rétablissant parfaitement l'anatomie des surfaces articulaires.

Pendant longtemps, le traitement orthopédique de ces fractures a été préféré. Actuellement le traitement chirurgical qui permet la mobilisation précoce a donné des résultats très encourageants.

Ces résultats ne cessent de s'améliorer grâce à l'amélioration des implants chirurgicaux, mais l'expérience limitée des opérateurs rend cette chirurgie difficile et grevée de complications redoutables notamment la raideur.

Les résultats de ce traitement dépendent également de plusieurs facteurs.

En outre, un traitement pas AINS éviterait les ossifications ectopiques selon certains auteurs, surtout l'indométacine

Dans notre série, nous avons noté un cas d'ossification (ostéotome articulaire) et nous n'avons noté aucun cas de cal vicieux.

#### **2.4 Pseudarthrose :**

Les Pseudarthroses peuvent être de trois types :

- Les premières pseudarthroses sont purement intra articulaires.
- Les deuxièmes sont des pseudarthroses de fractures parcellaires d'un massif latéral intra ou extra articulaires.
- Les troisièmes sont les pseudarthroses supra condyliennes. [48]

Les pseudarthroses sont à l'origine de douleurs et d'une diminution de la force du membre supérieur. Son Diagnostic radiographique est parfois difficile en raison de la présence du matériel d'ostéosynthèse [2].

Elles sont généralement la conséquence d'une insuffisance technique dans la réduction ou de la fixation de la fracture, parfois, complété par un excès de confiance dans

l'ostéosynthèse, avec rééducation trop précoce. Le traitement en est la greffe avec ostéosynthèse rigide, par plaque externe (ou postérieure) [46].

Pour l'ensemble des auteurs, le pourcentage de survenue de cette complication est de 5 à 8% quelque soit le mode d'ostéosynthèse (48). Pour les cas opérés : 7% pour LECESTRE [60] et 11% pour TALHA [13]. Un seul cas a été noté dans notre série

## **IX. RESULTATS :**

### **1- CRITERES D'EVALUATION DES RESULTATS :**

Nombreuses sont les cotations disponibles pour apprécier les résultats fonctionnels des fractures de la palette humérale, elles varient d'un auteur à l'autre. MANNEDDU [68] affirme qu'il n'existe aucune corrélation statique entre le type anatomo radiologique, la mobilité, les forces et l'indice de satisfaction.

En d'autres termes, tous ces paramètres ne permettent pas indépendamment les uns des autres d'expliquer le résultat final.

Après une revue de littérature, nous avons opté pour les critères d'évaluation de LECESTRE [12].

Concernant les résultats globaux, la comparaison avec la littérature est difficile car les critères d'évaluation et d'inclusion des types fracturaires sont variables.

**Tableau XVII : Résultats globaux en fonction des auteurs.**

Auteur	Nombre de cas	Type d'évaluation	Résultats excellent/bon	Résultats moy/mauvais
JUPITER [39] 1985	34	Cassebam	77%	23%
KUNDEL [46] 1996	77	Cassebaume	51%	49%
ROQUES [98] 1997	32	Morrey	65%	35%
DUPARC [26] 1997	33	Morrey	19%	14%
Notre série	30	LECESTRE	65%	35%

Dans notre série, nous avons obtenu 65% de bons résultats, ils se situent dans la fourchette des résultats des autres séries. On tenant compte du faible recul, les mauvais résultats ne sont pas négligeables.

## **2- INFLUENCE DU TYPE DE LA FRACTURE :**

La majorité des auteurs [11 ; 12 ; 13] s'accordent sur le fait que le résultat final est fonction du degré de gravité de la fracture ; c'est à dire de la classification anatomo-radiologique. Or dans notre série beaucoup de fractures de type C2 et C3 ont donné de bons résultats, ce qui explique que l'étude d'un seul facteur séparément ne permet pas d'expliquer les résultats obtenus, mais il s'agit d'un ensemble de facteurs notamment l'âge, les associations lésionnelles, le délai d'intervention, la nature du traitement et l'expérience du chirurgien [45 ; 50 ; 53].

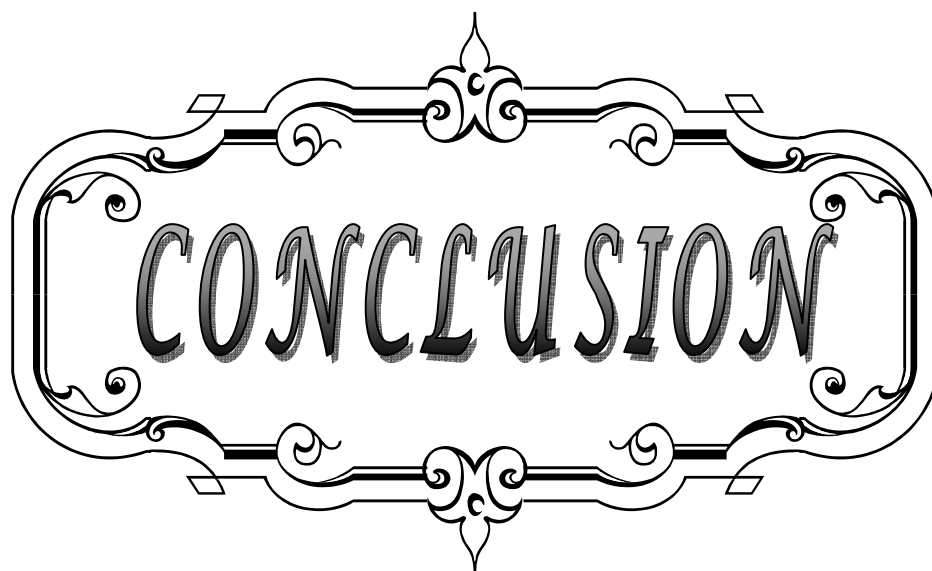
## **3- INFLUENCE DE LA METHODE THERAPEUTIQUE :**

Dans notre série, nous avons eu 83% de résultats satisfaisants indépendamment du type de traitement. Plusieurs auteurs ont comparé des séries parallèles de traitement orthopédique et chirurgical, leur analyse conclut à la supériorité de l'ostéosynthèse.

**L'intérêt de l'ostéosynthèse dans le traitement des fractures complexes de la palette humérale  
A propos de 30 cas hôpital HMA MARRAKECH**

---

Dans notre série nous ne pouvons pas faire cette comparaison vu que tous les patients ont bénéficié d'un traitement chirurgical, mais comme la quasi totalité des auteurs [5 ; 48 ; 60 ; 14 ; 98] nous gardons une orientation résolument chirurgicale.



CONCLUSION

Les fractures sus et inter-condyliennes constituent la principale forme anatomo-pathologique rencontrée lors des fractures complexes de la palette humérale.

L'association lésionnelle influence la prise en charge et le résultat fonctionnel du coude, ainsi que l'ouverture cutanée et les lésions osseuses sont les plus fréquemment associées à ces fractures complexes.

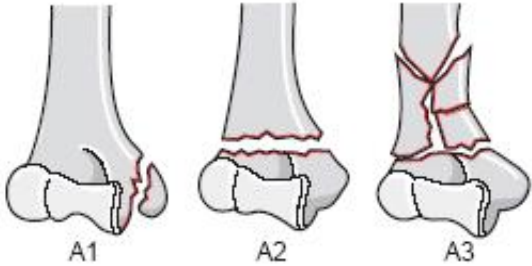
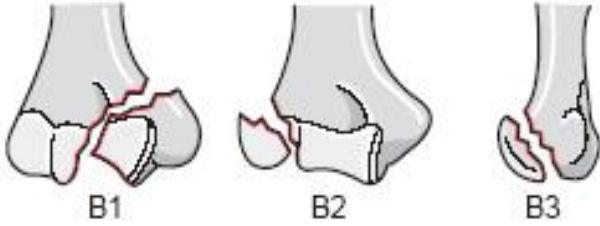
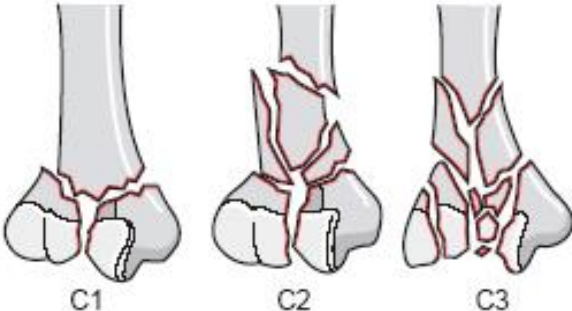
Leur traitement, essentiellement chirurgical, reste difficile compte tenu de la comminution souvent rencontrée, il consiste en une voie d'abord postérieure trans-olécrânienne de préférence et un montage solide à travers une ostéosynthèse par plaque de Lecestre, qui permet la restitution anatomique du coude, en adaptant les indications aux types de fractures et en utilisant une technique plus codifiée, pour permettre une rééducation précoce, meilleur garant de la récupération de la fonction du coude.



ANNEXES





	<p><u>A : Fractures extra-articulaires :</u></p> <ul style="list-style-type: none"><li>-A1 : Fracture de l'épicondyle médial.</li><li>-A2 : Fracture supra-condylienne simple.</li><li>-A3 : Fracture supra-condylienne comminutive.</li></ul>
<p><u>B : Fractures unicondyliennes :</u></p> <ul style="list-style-type: none"><li>-B1 : Fracture du condyle médial.</li><li>-B2 : Fracture du condyle latéral.</li><li>-B3 : Fractures tangentielles.</li></ul>	
	<p><u>C : Fractures sus et intercondyliennes :</u></p> <ul style="list-style-type: none"><li>-C1 : Fracture sus et intercondylienne simple.</li><li>-C2 : Comminution supra-condylienne.</li><li>-C3 : Comminution articulaire et/ou tassement.</li></ul>

Classification de l'AO/ASIF SELON MÜLLER ET ALLGOWERS

### ANNEXE III:

	POINTS
<b>A- Lésions osseuses et parties molles</b>	
• Faible énergie (fracture simple, balistique civile)	1
• Energie moyenne (fracture ouverte, multiples luxations)	2
• Haute énergie (lésion par écrasement, balistique militaire)	3
• Très haute énergie (avulsion tissulaire contamination ++)	4
<b>B- Ischémie (score doublé si &gt;6 heures)</b>	
• Pouls absent mais tissus perfusés	1
• Paresthésies, pouls capillaire diminué	2
• Froid, insensible, paralysé	3
<b>C- Le choc</b>	
• Pression systolique >90	0
• Hypotension transitoire	1
• Hypotension persistante	2
<b>D- Age</b>	
• Inférieur à 30 ans	0
• De 30 à 50 ans	1
• Supérieur à 50 ans	2
A+B+C+D si supérieur ou égal à 7 : ½ risque majeur d'amputation primaire ou secondaire.	

### Score de gravité de MESS

## ANNEXE IV

### **Critères fonctionnels de Lecestre :**

#### **- La mobilité :**

L'appréciation de la flexion-extension globale est un témoin infidèle de la mobilité utile.

Nous avons tenu compte dans notre cotation du secteur de mobilité, considérant que le secteur optimal est compris entre une extension à  $-15^\circ$  et une flexion à  $120^\circ$ . Quatre éléments composent cette cotation :

La mobilité globale en flexion-extension cotée de 0 à 3 points.

Le déficit en flexion coté de 0 à 3 points.

Le déficit en extension coté de 0 à 3 points.

La prono-supination coté de 0 à 1 point.

L'addition des points aboutit à la cotation suivante de la mobilité : 8 à 10 : très bon, 6 ou 7 : bon, 4 ou 5 : moyen, 3 et moins : mauvais.

#### **- La douleur :**

La douleur a été cotée sur 3 points :

3 - très bon, pas de douleur.

2 - bon, douleurs peu fréquentes, lors d'efforts importants.

1 - moyen, douleurs fréquentes aux efforts légers.

0 - mauvais, douleurs permanentes, lors de toute activité, voire au repos.

#### **- La force musculaire :**

Comparée au coude opposé :

Proche de la normale : 1 point.

Nettement diminuée : 0 point.

#### **- La gêne :**

Il s'agit d'un critère subjectif exprimé par les patients. La gêne a été cotée également sur 3 points.

3 : très bon, pas de gêne, coude identique à l'état antérieur.

2 : bon, gêne modérée, intermittente, pas de retentissement socioprofessionnel.

1 : moyen, gêne notable, changement de profession, arrêt du sport.

0 : mauvais, gêne permanente dans la vie courante, changement du coté dominant.



RESUMES

## Résumé

Le traitement des fractures complexes de la palette humérale repose sur la chirurgie de reconstruction par ostéosynthèse. Nous avons mené un travail rétrospectif sur 30 patients opérés sur une durée de 10 ans allant de janvier 2000 à juin 2010. Les principales caractéristiques radiocliniques, thérapeutiques et évolutives de cette entité ont été abordées. L'âge moyen des patients a été de 42,5 ans, le sexe masculin a prédominé dans 90% des cas et les chutes et les accidents de la voie publique ont été les principales causes. La classification selon MULLER et ALLGOWER (A.O) a noté une prédominance du type C dans 46.6 % des cas. Les lésions associées sont fréquentes (40%). Nos patients ont été opérés par un abord postérieur dans 70% des cas. L'ostéosynthèse par plaque de Lecestre a été utilisée dans 80% des cas. Nos résultats ont été satisfaisants (bons et moyens) dans 85% et mauvais dans 15% (5 cas) avec 2 sepsis et 3 raideurs du coude. La comparaison de nos résultats aux données de la littérature confirme la place de cette ostéosynthèse qui réalise un montage solide permettant une rééducation précoce garante d'un bon résultat fonctionnel.

---

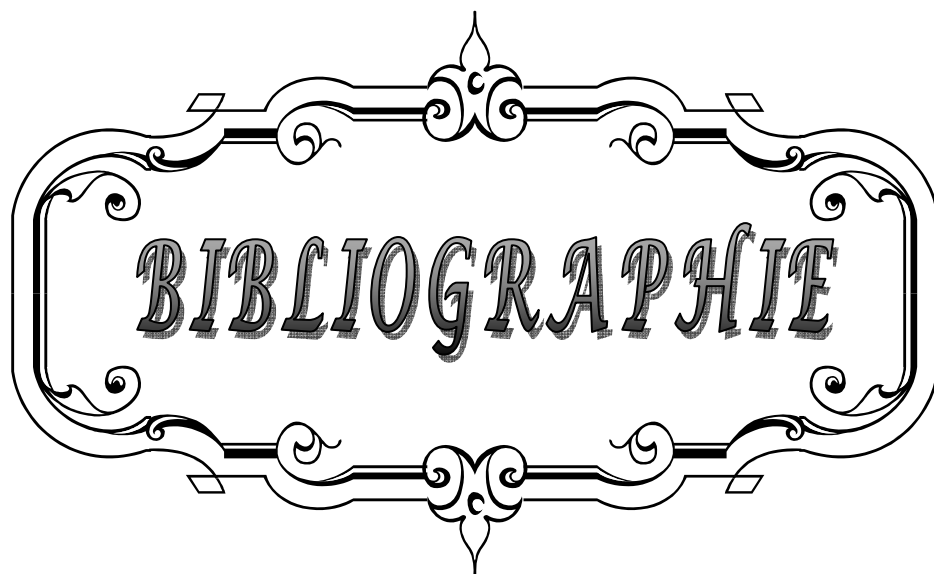
## Abstract

The treatment of the distal humerus fractures in adults is particularly based on the restoration by osteosynthesis. We realized a retrospective study about 30 patients (10 years) treated surgically. The purpose of our study was to show the clinical, therapeutic and evaluative specificities of these fractures; as well as the problems of management of complex cases and to assess the results. The mean age of our patients was 42,5 years [15–70 years old]; men were affected in 90% of cases. Etiologies were dominated by traffic accidents and falls. According to Muller and Allgower's classification, we have noticed a predominance of type C fracture with a rate of 46.6%. Associated lesions are frequent (40%). All of our patients have been treated surgically, through posterior surgical approach 70% of the cases. The technical included reduction then osteosynthesis by LECESTRE plate in 80% of cases. Our results are satisfying in 85% (good and average) and 15% (5 cases) with bad result, within them 3 stiffness of the elbow and 2 sepsis. The comparison of our results to literature's data has confirmed the advantages of surgical treatment in this kind of fractures, by a strong montage which permits precocious rehabilitation, giving a good functional result.

---

## ملخص

إن علاج الكسور المعقدة لريشة العضد يستند خاصة على جراحة إعادة البنيان بواسطة الإستبدال. لقد قمنا بدراسة استيعادية حول 30 مريض (10 سنوات)، تم علاجهم جراحيا حيث تمثل الهدف في إظهار الخصائص السريرية والعلاجية والتطورية لهاته الكسور، وكذا مشاكل التكفل بالحالات المعقدة و تقييم النتائج. متوسط سن المرضى بلغ 42,5 سنة , [15-70]مع أغلبية في جنس الذكور بنسبة % 90 من الحالات أما الحوادث المسببة لهذه الكسور فكانت في غالبيتها عبارة عن سقوط و عن حوادث السير. إن التصنيف تبعاً لمولر و ألغوير سجل غالبية نوع "س" في % 46,6 من الحالات، في حين كانت نسبة الآفات المرتبطة بهذه الكسور %40. جميع مرضانا خضع لعملية جراحية عن طريق فتح جراحي خلفي في %70 من الحالات، تمثلت في الإختزال ثم الإستبدال (تثبيت العظام) بواسطة صفيحة لسيستر في %80 من الحالات. نتائجنا تشكلت من %85 مرضية (جيدة ومتوسطة)، و %15 (5 حالات) نتائجها متوسطة إلى ضعيفة نتيجة المضاعفات 3 حالة تيبس المرفق و حالتين من التعففات. إن مقارنة نتائجنا بمعطيات النصوص تؤكد مزايا العلاج الجراحي إذ يمكن من تركيب قوي يليه إعادة تأهيل مبكرة كفيلة بإعطاء نتائج وظيفية جيدة.



**BIBLIOGRAPHIE**

**L'intérêt de l'ostéosynthèse dans le traitement des fractures complexes de la palette humérale**  
**A propos de 30 cas hôpital HMA MARRAKECH**

---

- 1. MARCIREAU D, OBERLIN CH.**  
Fracture de la palette de l'adulte.  
EMC, Appareil locomoteur 1995;14-041-A-10:8p.
  - 2. AKHAVANH, MANSAT.**  
Anatomie descriptive des ligaments latéraux du coude. Rôle dans la stabilité ant-post du coude.  
Pathologie chirurgicale du coude 1999:23-30.
  - 3. DUPARC F, SELVA O, BOCQUET G, AHOMINE JM.**  
Résultats à long terme du traitement chirurgical des fractures de l'extrémité distale de l'humérus.  
Pathologie chirurgicale du coude 1999:103-1.
  - 4. ROUVIERE H,**  
Anatomie humaine : descriptive, topographique et fonctionnelle.  
Tome III 1982:51-60.
  - 5. KAPANDJI I.A.**  
Physiologie articulaire.  
Tome I Maloine 2002,80-105.
  - 6. BONNEL F, DUSSEREF, CANOVAS.F, ASSI.CH.**  
Cinématique et stabilité du coude.  
Pathologie chirurgicale du coude 1999:11-21.
  - 7. SENEGAS G; LAVIGNOLLE B; VITAL S.M**  
Anatomie fonctionnelle.  
Tome I 1980:35-43
  - 8. MANUEDDU.A, HOFFMEYER.P, EDITORS.**  
Fracture de la palette humérale chez l'adulte: évaluation fonctionnelle et mesure de forces isométriques.  
R.C.O.1997; 83:551-60.
  - 9. SARAGAGLIA D ; DAYEZ S. CARPENTIER ; BUTEL J**  
Les fractures de la palette humérale de l'adulte : influence de la tactique per et post opératoire sur les résultats : a propos de 70 ostéosynthèse.  
J chir (paris) 1986 ;123(1):11-17
-

**L'intérêt de l'ostéosynthèse dans le traitement des fractures complexes de la palette humérale  
A propos de 30 cas hôpital HMA MARRAKECH**

---

**10. LECESTRE.P ; DUPON J.Y ; LORTA JACOB.A, RAMADIER S.O.**

Les fractures complexes de l'extrémité inférieure de l'humérus chez l'adulte. A propos de 66 cas dont 55 opérés.

R.C.O.1979 65(11) ; 11-23.

**11. TALHA.A, TOULEMONDE.J.L, CRONIEN.P, LORIMIER.G, GUNTZ.M.**

Fractures sus et inter condyliennes de l'extrémité distale de l'humérus chez l'adulte. A propos de 28 osteosynthèses.

j.chir 1989;126(4):217-224.

**12. ROQUES B.**

Fracture de l'extrémité inférieure de l'humérus.

Pathologie chirurgicale du coude 1999:91-98.

**13. HASTINGS.H; MDREW R.ENGLES.**

Fixation of complex elbow fracture, part I.General overview and distal humerus fracture  
Hand clinics 1997;13(4):703-789

**14. KAMINENI S, FRCS, BERNARD F.MORREY.**

Distal humeral fractures treated with non custom total elbow replacement.

The journal of Bone and Joint surgery. 2005; 87:41-50.

**15.ELHAGE.R ; MAYNOU C; JUGNET.P .M ; MESTDAGH.H**

Résultat à long terme du traitement chirurgical des fractures bicondyliennes de l'extrémité distale de l'humérus chez l'adulte.

Chirurgie de la main 2001;20:144-54

**16.FERON J.M ; JACQUOT F ; SIGNORET F**

Traitement chirurgical des fractures sus et inter condyliennes du coude de l'adulte.

Pathologie Chirurgicale du coude 1999:99-102

**17. RAISS.M ; HRORA.A ; MOUGHIL.S ; MAHFOUD.M ; EL BARDOUM.A ; OUDGHIRI.M.**

Fracture de la palette humérale chez l'adulte. A propos de 63 cas.

Lyon chirurgical1995, 91/5,397-400.

**18. HACHEM.A ; FODHZ.M ; BRAHAM F ; TBIB M ; BEN HASSINE M ; DARGOUTH M**

Les fractures de l'extrémité inférieur de l'humérus chez l'adulte : a propos de 89 cas.

Tunisie médical 1982 (1).

---

**19. JUPITTER J , BOSTON M.D**

Complex fractures of the distal part of the humerus and associated complications.  
J.B.J.surgery 1995:1252-1264.

**20. HACHIMI KHALIL.**

Traitement chirurgical des fractures de la palette humérale de l'adulte. à propos de 116 cas.  
Thèse en médecine Casablanca 2002,N° 140.

**21. MANSAT P.**

Examen clinique du coude et fiche d'évaluation fonctionnelle.  
Path. Chirurgicale du coude 1991:31-42

**22. MATESEN TI, ZAYER**

Relvency of radiographic features in elbow fractures.  
Acta. Radio, 1997 ,38 : 363-367.

**23. BONNEVIALE.P**

Fractures du coude. Données générales et classifications.  
Pathologie chirurgicale du coude 1999 :77-90

**24. KORNER J, LILL H, MULLER LP, HESSMANN M**

Distal humerus fractures in elderly patients: results after open reduction and internal fixation.  
Osteoporos Int 2005 16( 2):S73-S79.

**25. KAMINENI S , FRCS , BERNARD F.MORREY.**

Distal humeral fractures treated with non custom total elbow replacement.  
The journal of Bone and Joint surgery 2005;87:41-50.

**26. HAKAN KINILE ; HAKAN ATALER ; ERTAM HERGEN.**

Management of distal humerus fractures in adults.  
Arch orthop trauma surg 1999 ;119:467-469

**27. HASTINGS.H, DREW R.ENGLES.**

Fixation of complex elbow fracture, part I .  
General overview and distal humerus fracture  
Hand clinics 1997;13(4): 703-789.

---

- 28. MICHAEL D. MCKEE ; F.R.C.S; TRACY L.WILSON, LUCY WINSTON; EMIL H; ROBIN R; RICHARDS**  
Functional outcome following surgical treatment intra articular distal humeral fractures through a posterior approach.  
The J.B.J.surg 2000;82:1701.
- 29. ELKPWITZ.S.G ; KUBIAK.E.N ; POLATCH.D ; COOPER.J ; KUMMER.F.J ; KOVAL.K.J.**  
comparison of two headless screw desing for fixation of capitellum fractures.  
Bull hosp jt dis. 2003;61(3-4):123-6.
- 30. KORNER J, LILL H, MULLER LP, ROMMENS PM.**  
The LCP-concept in the operative treatment of distal humerus fractures-biological, biomechanical and surgical aspects.  
Injury 2003 34(2):B20-B30.
- 31. FORNASIERI C, STAUB C, TOURNE Y, RUMELHART C, SARAGAGLIA D.**  
Etude biomécanique comparative de 3 types d'ostéosynthèse pour les fractures sus et intercondyliennes de la palette humérale de l'adulte.  
RCO 1997;83:237-42.
- 32. CULTER.L, BOOT.DA.**  
Complex fracture do we operate on enough to gain and maintain experience?  
Injury int. J.car injured 34 (2003) 888-891
- 33. NAZARIAN.S**  
Le système intégral de classification des fractures.  
Le journal français d'orthopédie.
- 34. MEHNE DK, JUPITER JB.**  
Fractures of the distal humerus In Browner.  
Skeletal trauma Philadelphia WB Saunders Co 1991:1146-76.
- 35. JUDET.T :**  
Fracture de l'extrémité inférieure de l'humérus de l'adulte.  
Cahiers d'enseignement de la S.O.F.C.O.T. conférences d'enseignement 2000:81-90
- 36. JAGER LT; HOFFMAN E.B :**  
Fracture separation of the distal humeral epiphysis  
J.Bone joint surg (Br.) 1991; 73-B: 143-6
-

- 37. ALLENDE CA, ALLENDE BT, ALLENDE BL, BITAR I :**  
Intercondylar distal humerus fractures: surgical treatment and results.  
Chir Main 2004; 23:85-95.
- 38. BONNEVIALE.P, LAQUES.D.**  
Le coude flottant traumatique.  
Pathologie chirurgicale du coude 1999 :163-172.
- 39. WILKINSON JM, STANLEY D.**  
Posterior surgical approaches to the elbow: a comparative anatomic study.  
Journal of Hand Surgery British 2006;31B:3:320-325.
- 40. BENOIT.J , DUPON.J.Y , BEAUFILS PH.**  
Les voies d'abord du coude.  
EMC, techniques chirurgicales, orthopédie. Traumatologie, 44320,4-9-06.
- 41. BLERY.M, CHAGNON.S, JAQUENOD.P :**  
Coude.  
EMC radio diagnostique ;30340 A, 4-12-12.
- 42. ALLIEU.Y :**  
Les raideurs post traumatique du coude de l'adulte.  
Conférence d'enseignement de la SOFCOT 1998:83-97.
- 43. BARSOTTI.J, DUJARDIN.C, CANCELJ:**  
Les fractures de l'extrémité inférieure de l'humérus.  
Guide pratique de traumatologie. Masson 1986 :46-51.
- 44. AMIS.A.A, MILLER.J.H. :**  
The mechanisms of elbow fractures: an investigation using impact test in vitro.  
Injury, 1995 ;26(3):163-168.
- 45. ATLAR A.C.,ERALP L., KOCAOGLU M., SAR C.:**  
Surgical treatment of distal intra-articular fracture in adults.  
SICOT, 2001, 25(1)
- 46. BASS RL, STERN PJ:**  
Elbow and forearm anatomy and surgical approaches.  
Hand Clin 1994; 10: 343-356.
-

47. **BAUER R, KERSCHBAUMER F, POISEL S. :**  
Ceinture scapulaire et membre supérieur. Voies d'abord en chirurgie orthopédique et traumatologique.  
Paris: Masson, 1998 : 9-06.
  48. **CAJA.V.L , MORONI.A , VENDEMIA.V :**  
Surgical treatment of bicondylar fractures of the distal humerus.  
Injury. 1994: 25,433-438.
  49. **MAHIROGULLARI M., KIRAL A., SOLAKOGLU C.:**  
Treatment of fractures of the humeral capitellum using herbert screws.  
Journal of Hand Surgery (British, 2006) 31B: 3: 320-325.
  50. **FERLIC RJ, LEE DH.:**  
Excision of comminuted distal humeral lateral condyle fractures: a report of two cases.  
J Shoulder Elbow Surg. 2003 Mar-Apr; 12(2):188-92.
  51. **LAPORT C , JOUVE F, JEU.D , SAILLANT.G.:**  
Les voies médiales pour l'ostéosynthèse des fractures des deux tiers distaux de l'humérus.  
*R.C.O.2002. 88, 177-181.*
  52. **LORTAT-JACOB ; HARDY.P:**  
La plaque interne Prémoulée pour les fractures complexes de l'extrémité inférieure de l'humérus. Complément de la plaque prémoulée externe.  
*R.C.O. 1989, 75. 347-349.*
  53. **RISEBOROUGH EJ, RADON ET :**  
Intercondylar T fractures of the humerus in the adult. A comparison of operative and non-operative treatment in twenty-nine cases  
*J Bone Joint Surg Am (1969) 51:130-141*
  54. **BOYD HB. :**  
Surgical exposure of the ulna and proximal third of the radius through one incision.  
Surg Gynecol Obstet 1940; 71: 86.
  55. **DAVID L.HELLET, KLOEN.P, NEEL ANAND:**  
ORIF of delayed union and new unions of distal humeral fractures.  
The journal of bone and joint surgery (2004) 86: 18-29
-

**L'intérêt de l'ostéosynthèse dans le traitement des fractures complexes de la palette humérale**  
**A propos de 30 cas hôpital HMA MARRAKECH**

---

- 56. BROWN RF, MORGAN RG :**  
Intercondylar T-shaped fractures of the humerus. Results in ten cases treated by early mobilization.  
*J Bone Joint Surg Br*(1971) 53:425-428.
- 57. BRYAN.R.S, MORREY.B.F.:**  
Extensive posterior exposure of the elbow. Triceps sparing approach.  
*Clinical orthopédics*, 1982, 166:188-192.
- 58. CADOT.B, DASILVA.R:**  
Fractures de l'extrémité inférieure de l'humérus: technique chirurgicales.  
EMC technique chirurgicale. Orthopédie. Traumatologie, 2003:11.44- 322,
- 59. ODATHURAI.N; PARAMASIVAN; DEREK A:**  
Treatment of non union around the olecranon fossa of humerus by intramedullary locked nailing.  
*The J.B.J.surg (Br)*. 2000; 82-B: 332-5
- 60. COBB TK, LINSCHIED RL :**  
Late correction of malunited intercondylar humeral fractures. Intra-articular osteotomy and tricortical bone grafting.  
*J Bone Joint Surg Br* 1994 ; 76 : 622-626.
- 61. MCKEE M, JUPITER J. :**  
A contemporary approach to the management of complex fractures of the distal humerus and their sequelae.  
*Hand Clin*1994; 10:479-94.
- 62. CHANTELOT.C, ROBERT.G, AITHONNOU.T :**  
Intérêt du fixateur externe dans le traitement des fractures de l'humérus : à propos de 23 fixateurs orthofix.  
*Chirurgie de la main* 2002 ; 21 :134-9.
- 63. MORREY B, F, AN KN:**  
Biomechanics of the elbow. The elbow and its disorders.  
*Third edition. Philadelphia :WBSaunders company, 2000*
- 64. CHANTELOT C., WAVREILLE G.:**  
Fracture de la palette humérale de l'adulte.  
*EMC, Appareil Locomoteur, 14-041-A-10, 2006.*
-

**L'intérêt de l'ostéosynthèse dans le traitement des fractures complexes de la palette humérale**  
**A propos de 30 cas hôpital HMA MARRAKECH**

---

65. **CHIAVASSA.H , SAUS.N , GALY-FOURCAUDE.D :**  
Bilan radiologique et imagerie moderne dans la pathologie du coude.  
*Pathologie Chirurgicale du coude (1999).p : 43-48.*
66. **ERALP L, KOCAOG LU M, SAR C, ATALAR AC:**  
Surgical treatment of distal humeral fractures in adults.  
*Int Orthop (2001)25:46-50*
67. **FENOLL.B :**  
Fracture du capitellum.  
*Éditions scientifiques et médicales, Elsevier SAS, 2000.*
68. **COLES CP, BAREI DP, NORK SE, TAITSMAN LA :**  
The olecranon osteotomy: a six-year experience in the treatment of intraarticular fractures of the distal humerus.  
*J Orthop Trauma. 2006 Mar; 20(3):164-71.*
69. **ELKPWITZ.S.G , KUBIAK.E.N , POLATCH.D :**  
Comparison of two headless screws designs for fixation of capitellum fractures.  
*Bull hosp jt dis. 2003; 61 (3-4):123-6.*
70. **DAVID L.HELFFET,KLOEN.P, NEEL ANAND:**  
Open reduction and internal fixation of delayed union and non-union of fractures of the distal part of the humerus.  
*The journal of bone and joint surgery (2003) .85:33-40*
71. **MOUFID FAYCAL.:**  
Les fractures de la palette humérale chez l'adulte. A propos de 33 cas.  
*Thèse en médecine rabat.1999 ; N° 363.*
72. **FAURE P, CANOVAS F, BONNEL.F :**  
Fractures intra articulaires vraies de l'humérus : à propos de 6 cas chez le sujet âgé.  
*Pathologie Chirurgicale Du coude (1999).P :119-127.*
73. **DI SCHINO.M, ALLIAZARD.M, DRAN G:**  
Les fractures de capitellum huméral de découverte tardive.  
*Revu de chirurgie orthopédique. 1991 ; 77. 432-434*
74. **DOS REMEDIOS, WAVREILLE G:**  
Voies d'abord du coude  
*EMC, technique chir. ortho. Tram, 44-320.2003, 14p*
-

**L'intérêt de l'ostéosynthèse dans le traitement des fractures complexes de la palette humérale**  
**A propos de 30 cas hôpital HMA MARRAKECH**

---

75. **RAMERE S. :**  
Intérêt de la voie postérieure transtricipitale respectant l'appareil extenseur dans les fractures sus et intercondyliennes de l'humérus.  
*Thèse med. Paris, 1994.*
76. **ELHAGE.R, MAYNOU C, JUGNET.P .M :**  
Résultat à long terme du traitement chirurgical des fractures bicondyliennes de l'extrémité distale de l'humérus chez l'adulte.  
*Chirurgie de la main 2001; 20: 144-54.*
77. **MASMEJEAN E; CHAPIN BOUSCARAT B :**  
Pathologie du coude et rééducation.  
*EMC ; kinésithérapie - médecine physique - réadaptation 26-213-B10. 1998, 10P.*
78. **RING D., GULOTTA L., CHIN K, JUPITER JB.:**  
Olecranon osteotomy for exposure of fractures and nonunions of the distal humerus.  
*J Orthop Trauma. 2004; 18:446-9.*
- .
79. **FABER KJ:**  
Coronal shear fractures of the distal humerus: the capitellum and trochlea.  
*Hand Clin 2004; 20:455-64.*
80. **FELDMAN MD. :**  
Arthroscopic excision of type II capitellar fractures.  
*Arthroscopy 1997; 13:743-8.*
81. **FORNASIERI C , STAUB C , TOURNE Y :**  
Étude biomécanique comparative de 3types d'ostéosynthèse pour les fractures sus et inter condyliennes de la palette humérale de l'adulte  
*R.C.O.1997, 83,237, 242.*
82. **YANG, K.H., PARK, K.W., JUNG, S.H.:**  
Lateral J-plate fixation in comminuted intercondylar fracture of the humerus.  
*Arch. Orthop. Trauma Surg. 2003. 123, 234-238*
83. **FORNFEIST DS, ROUX M K :**  
Treatment options for fixation: strategies for salvage.  
*Tech Orthop (2002) 17(4):401-408.*
-

**L'intérêt de l'ostéosynthèse dans le traitement des fractures complexes de la palette humérale  
A propos de 30 cas hôpital HMA MARRAKECH**

---

84. **FRONGIERE B, BLANC.H:**  
Les fractures intra articulaires de la palette humérale chez l'adulte.  
*Maîtrise orthopédique 1997. Juin n°65.*
85. **GABEL GT, HANSON G, BENNETT JB, NOBLE PC:**  
Intraarticular fractures of the distal humerus in the adult.  
*Clin Orthop 216:99-108, 1987.*
86. **LAMBERT S.M, PIKE J, RAILTON G.T.:**  
Fracture of the humeral capitellum: Herbert screw fixation.  
*J R coll surge ding. 1994 oct. 39(5):321-323.*
87. **GUPTA R.:**  
Intercondylar fractures of the distal humerus in adults  
*Injury. 1996 Oct; 27(8):569-72.*
88. **HADIDA A; BEREDER J M.:**  
Fracture de l'extrémité inférieure de l'humérus.  
*Manuel de traumatologie, supramps médical 1997.p : 175-179.*
89. **MEZIANE A, OUADFEL J, BACHERCHAR N :**  
Raideur et ankylose du coude. A propos de 35 cas.  
*Ann. Chirurgical 1988, 42(5) :327-332*
90. **TENG-LE HUANG, MD, FANG-YAO CHIU, MD, :**  
The Results of Open Reduction and Internal Fixation in Elderly Patients with Severe Fractures of the Distal Humerus: A Critical Analysis of the Results  
*J Trauma. 2005; 58:62-69.*
91. **HAUSMAN M, PANOZZO A :**  
Treatment of distal humerus fractures in the elderly.  
*Clin Orthop (2004) 425:55-63.*
92. **HELFET DL, SCHMELING GJ:**  
Bicondylar intraarticular fractures of the distal humerus in adults.  
*Clin Orthop 292:26-36, 1993.*
-

93. **HENLEY.M.B:**  
Intra articular humeral fractures in adults.  
*Orthop clin north Am 1987, 18:11-23.*
  94. **LETSCH R, SCHMIT-NEUERBURG KP :**  
Intraarticular fractures of the distal humerus. Surgical treatment and results.  
*Clin Orthop Relat Res. 1989;( 241):238-44.*
  95. **HIRVENSALO E, BOSTMAN O, TORMALA P:**  
Fracture of the humeral capitellum fixed with absorbable polyglycolide pins.1-year follow-up of 8 adults  
*Acta orthop scand. 1993;64(1):85-86.*
  96. **HOLDSWORTH BJ, MOSSAD MM.:**  
Fractures of the adult distal humerus. Elbow function after internal fixation.  
*J Bone Joint Surg 1990 ; 72B : 362-5.*
  97. **HUBERT J, RAPHAEL R, URS NEFF, ANDREAS B:**  
Operative treatment of distal fracture in the elderly.  
*THE J.B.J.surg. 1994; 76B (5); 793-796.*
  98. **IMATANI J, MORITO Y, HASHIZUME H, INOUE H:**  
Internal fixation for coronal shear fracture of the distal end of the humerus by the antero lateral approach.  
*J shoulder elbow surg. 2001;10(6):554-6.*
  99. **SILVERI C.P., CORSO S.J., ROOFEH J.:**  
Herbert screw fixation of a capitellum fracture. A case report and review.  
*Clin. Orthop. Relat. Res., 1994, 300:123-126.*
  100. **JARKKO.P; JAN-MAGNUS BJORKEINHEIN. :**  
Operative treatments of type C intercondylar fractures of the distal humerus: results after a mean follow-up of 2 years in a series of 18 patients.  
*Journal of shoulder and elbow surgery. 2002 ;11( 1):48-52.*
  101. **JOB N. DOORNBERG, PLEUN J. VAN DUJN:**  
Surgical Treatment of Intra-Articular Fractures of the Distal Part of the Humerus. Functional Outcome after Twelve to Thirty Years.  
*J Bone Joint Surg Am. 2007; 89:1524-1532.*
-

102. **JOHN H., ROSSO R., NEFF U., BODOKY A.:**  
Operative treatment of distal humeral fracture in the elderly.  
*J. bone joint surg.* 1994, 76 B.793-796.
103. **PAPAIIOANNOU N., BABIS G.C., KALAVRITINOS J:**  
Operative treatment of type C intra articular fractures of the distal humerus: the role of stability achieved at surgery on final outcome.  
*Injury*; 1995 ;26(3):169-173.
104. **KLAUS KUNDEL; WALTER B, JOHANNES W:**  
Intraarticular distal humerus fracture. Factors affecting functional outcome.  
*Clinical orthopaedics and related research* 1996(332): 200-208.
105. **MANSAT.P, LILLE.R :**  
Arthroscopie du coude : techniques et indications.  
*Path. Chirurgicale du coude* 1999:63.75
106. **KORNER J, LILL H, MULLER LP, ROMMENS PM:**  
The LCP-concept in the operative treatment of distal humerus fractures-biological, biomechanical and surgical aspects.  
*Injury* 2003 34(2):B20-B30.
107. **WILLIAM T.OBREMSKEY, MOHIT BHANDARI:**  
Internal fixation versus arthroplasty of comminuted fractures of distal humerus.  
*Journal of orthopaedic trauma.* 2003;17 (6):463-465.
108. **KORNER J, GERD D, MICHAELA, HELMUT LILL:**  
A biomechanical evaluation of methods of distal humerus fracture fixation using locking compression plates versus conventional reconstruction plates.  
*J.orthop traum.* 2004;18(5):286-293.
109. **LAUNAY F, ARABELLA I.LEE , JACOPIN S :**  
Lateral humeral condyle fracture in children. A comparison of two approaches to treatment.  
*J pediatr orthop.* 2004;24(4).
110. **HAKAN KINILE, HAKAN ATALER, ERTAM H. :**  
Management of distal humerus fractures in adults.  
*Arch orthop trauma surg* 1999 ;119:467-469.
-

**L'intérêt de l'ostéosynthèse dans le traitement des fractures complexes de la palette humérale**  
**A propos de 30 cas hôpital HMA MARRAKECH**

---

- 111. SODERGARD J, SANDELIN J, BOSTMAN O:**  
Postoperative complications of distal humeral fractures. 27/96 adults followed up for 6 (2-10) years.  
*Acta Orthop Scand 1992;63:85-89*
- 112. LUEGMAR, TIMOFIEV, AND CHIRPAZ-CERBAT :**  
Surgical treatment of AO type C distal humerus fractures: Internal fixation with a Y-shaped reconstruction (Lambda) plate.  
*J Shoulder Elbow Surg 2007;-:1-8.*
- 113. TYSON.K.COBB, MORREY.B.F, ROCHESTRE:**  
Total elbow arthroplasty as primary treatment for distal humeral fractures in elderly patients.  
*The j.b.j.surg 79: 826-832. (1997).*
- 114. MAKELA E.A, BOSTMAN O, KEKOMAKI M:**  
Biodegradable fixation of distal humerus physeal fractures.  
*Clin orthop relat res.1992; (283): 237-243.*
- 115. MANSAT.P, SAVORIT.L, MANSAT.M :**  
Raideurs du coude.  
*Path. Chirurgicale du coude 1999:205.212.*
- 116. MARK A.F; DOLFI H.; THOMAS G.D:**  
A comparison of open reduction and internal fixation and primary total elbow arthroplasty in the treatment of intraarticular distal humerus fractures in women older than age 65.  
*Journal of orthopaedic trama. 2003;17(7):473-480.*
- 117. HOUBEN P.F.J, BONGERS K.J, EDITORS:**  
Double tension band ostéosynthèse in supra- and transcondylar humeral fracture.  
*Injury, 1994 ;25 :305-309.*
- 118. MCKEE MD, JUPITER JB, BAMBERGER HB. :**  
Coronal shear fractures of the distal end of the humerus.  
*J Bone Joint Surg Am. 1996;78:49-54.*
- 119. RING D.,JUPITTER JB.,GULOTTA L.:**  
Articular fractures of the distal part of the humerus.  
*The J.B.J surg 2003;85-A(2) :232-238.*
-



129. **OLSON SA, HERTEL R, JAKOB RP. :**  
The trans-tricipital approach for intra-articular fractures of the distal humerus: a report of two cases.  
*Injury 1994; 25: 193-8.*
130. **MULLER ME, ALLGOWER M, EDITORS:**  
Manual of internal fixation. Techniques recommended by the AO group.  
*2nd ed. New York: Springer; 1979:71-87.*
131. **NOLFFRINGER.M; JELLERY L.VISOTSKY:**  
Supra condylar humerus fractures.  
*Last up dated: March 18, 2005.*
132. **O'DRISCOLL SW, JUPITER JB, COHEN MS:**  
Difficult elbow fractures: pearls and pitfalls.  
*Instr Course Lect (2003) 52:113-134*
133. **O'DRISCOLLSW:**  
Optimizing stability in distal humeral fracture fixation.  
*J Shoulder Elbow Surg 2005; 14:186-94.*
134. **SCHEMITSCH EH; TENCER A.F; HENLEY M.B:**  
Biomechanical evaluation of methods of internal fixation of the distal humerus.  
*Journal of orthopaedic trauma 1994 8(6): 468-475.*
135. **RIHARD A.K REYNOLD, HOLLY JACKSON. :**  
Concept of treatment in supracondylar fractures.  
*Injury, int. j .care injured (2005) 36, S-A51 -S-A56.*
136. **O'HARA L.J, BARLOW J.W,CLARK N.M:**  
Displaced supracondylar fractures of the humerus in children.  
*The J.B.J surg (Br). 2000; 82-B: 204-10.*
137. **OTT K, RIKLI D, BABST R.:**  
Osteosynthesis of combined radius head and capitulum humeral with mini-implants.  
*Swiss surg. 2003; 9 (6): 275-282.*
138. **PALVANEN.M; KANNUS.P; NIEMI.S; PARKKARI.J:**  
Secular trends in the osteoporotic fracture of the distal humerus in elderly women.  
*European journal of epidemiology 14: 159-164, 1998.*
-

139. **PERELES TR, KOVAL KJ, GALLAGHER M :**  
Open reduction and internal fixation of the distal humerus: functional outcome in the elderly.  
*J Trauma (1997) 43:578-584.*
140. **PROUST J, OKSMAN A, CHARISSOUX JL:**  
Résultats de l'ostéosynthèse des fractures articulaires de la palette humérale chez le sujet âgé.  
*Rev Chir Orthop Reparatrice Appar Mot. 2007;93(8):798-806.*
141. **RAKESH GUPTA, PARAKASH KHANCHANDANI:**  
Intercondylar fractures of the distal humerus in adults: a critical analysis of 55 cases.  
*Injury, int j. care injured 33 (2002) 511-515.*
142. **RANDOLPH J. F., DONALD H. L., SOUTH BEND:**  
Excision of comminuted distal humeral lateral condyle fractures: A report of two cases.  
*J.shoulder elbow surg 2003; 12: 188-92.*
143. **SELF J., VIEGAS S.F., BUFORD W.L.JR.:**  
A comparison of double-plate fixation methods for complex distal humerus fractures.  
*J Shoulder Elbow SURG, 1995, 1pt 1, 4:10-16.*
144. **RING D., JUPITER J., TOH S.:**  
Salvage of contaminated fractures of the distal humerus with thin wire external fixation.  
*Clin Orthop 1999;359: 203-8.*
145. **RING D., GULOTTA L., JUPITTER JB.:**  
Unstable nonunion of the distal part of the humerus.  
*The J.B.J surg 85: 1040-1046 (2003).*
146. **SAUZIERES PH:**  
Les raideurs du coude : indications et résultats des arthrolyses chirurgicales conventionnelles et arthroscopiques.  
*Pathologie chirurgicale de coude 1999.P 214-217.*
147. **SCHINDLER O.S.:**  
Bilateral capitellum humeral fractures: a case report and review of the literature.  
*J orthop surg (Hong Kong).2003 dec; 11 (2): 207-212.*
-

148. **SCHWARTZ A. ET AL. :**  
Biomechanical comparison of two different periarticular plating systems for stabilization of complex distal humerus fractures.  
*Clinical Biomechanics 21 (2006) 950-955.*
149. **SHAW W; O'DRISCOL, ROCHESTER :**  
Optimizing stability in distal humeral fracture fixation.  
*J shoulder elbow surg 2005; 14: 1865-1945*
150. **MCKEE M, JUPITER J, TOH CL, WILSON L:**  
Reconstruction after malunion and non-union of intra-articular fractures of the distal humerus.  
*J Bone Joint Surg Br. 1994;76:614-9.*
-

# قسم الطبيب

اقسم بالله العظيم

أن أراقب الله في مهنتي.

وإن أصون حياة الإنسان في كافة أطوارها في كل الظروف والأحوال بإذلا

وسعي في استنقاذها من الهلاك والمرض

والآلم والقلق.

وأن أحفظ للناس كرامتهم، وأستر عورتهم، وأكتم سرهم.

وأن أكون على الدوام من وسائل رحمة الله، بإذلا رعايتي الطبية للقريب

والبعيد، للصالح والطالح، والصديق والعدو.

وأن أثار على طلب العلم، أسخره لنفع الإنسان .. لا لأذاه.

وإن أقر من علمي، وأعلم من يصغرتي، وأكون أخا لكل زميل في المهنة

الطبية

متعاونين على البر والتقوى.

وأن تكون حياتي مصداق إيماني في سرّي وعلاقتي ، ثقة مما يشينها تجاة

الله ورسوله والمؤمنين.

والله على ما أقول شهيد



جامعة القاضي عياض  
كلية الطب و الصيدلة  
مراكش

أطروحة رقم 65

سنة 2011

فائدة تثبيت العظام بواسطة الإستجدال لعلاج كسور  
ريشة العضد عند الانسان البالغ

الأطروحة

قدمت ونوقشت علانية يوم .../.../2011

من طرف

الآنسة نسرين البوماوي

المزداة في 20 أكتوبر 1985 بمراكش

لنيل شهادة الدكتوراه في الطب

الكلمات الأساسية:

عظم العضد- ريشة العضد-كسر- تثبيت العظم- العلاج الجراحي.

اللجنة

الرئيس

ط. فكري

السيد

أستاذ في جراحة و تقويم العظام

المشرف

ف. كلويا

السيد

أستاذ ميرز في جراحة و تقويم العظام

م. لطيفي

السيد

أستاذ في جراحة و تقويم العظام

ي. الناجب

السيد

أستاذ ميرز في جراحة و تقويم العظام

ع. الفكري

السيد

أستاذ ميرز في جراحة و تقويم العظام

الحكام