

UNIVERSITE SIDI MOHAMMED BEN ABDELLAH  
FACULTE DE MEDECINE ET DE PHARMACIE  
FES



Année 2012

Thèse N° 021/12

# **TRAITEMENT CHIRURGICAL DES LUXATIONS ACROMIO-CLAVICULAIRES PAR PLAQUE A CROCHET (A propos de 12 cas)**

THESE

PRESENTEE ET SOUTENUE PUBLIQUEMENT LE 13/03/2012

PAR

**Mlle. FIGUIGUI SARA**

Née 11 Septembre 1986 à Kénitra

**POUR L'OBTENTION DU DOCTORAT EN MEDECINE**

**MOTS-CLES :**

Luxation - Acromion - Clavicule - Plaque à Crochet

**JURY**

M. CHAKOUR KHALID.....	PRESIDENT
Professeur d'Anatomie	
M. ELMRINI ABDELMAJID.....	RAPPORTEUR
Professeur de Traumatologie-orthopédie	
M. AFIFI MY ABDRAHMANE.....	} JUGES
Professeur agrégé de Chirurgie pédiatrique	
M. BOUARHROUM ABDELLATIF.....	
Professeur agrégé de Chirurgie Vasculaire Périphérique	

# PLAN

INTRODUCTION .....	4
MATERIEL ET METHODE .....	6
I- Objectifs de l'étude .....	7
II- Sujets de l'échantillon .....	7
1- Mode de recrutement .....	7
2- Critères d'inclusion .....	7
3- Critères d'exclusion .....	8
III-Fiche d'exploitation.....	9
RESULTATS.....	12
I- Epidémiologie: .....	13
1- Age et sexe.....	13
2- Latéralité du côté atteint.....	14
3- Mécanisme de survenue.....	15
4- Profession .....	17
II -Clinique .....	18
III -Imagerie et anatomo-pathologie .....	20
IV -Traitement .....	22
V -Révision clinique: score de constant .....	27
VI-Complications.....	28
DISCUSSION .....	29
I-Sur le plan épidémiologique .....	30
1-Age et sexe.....	30
2- Mécanisme de survenue .....	31
II-Sur le plan anatomopathologique et radiologique .....	32

1 -Bilan radiologique .....	32
2- Autres investigations.....	37
3-Classifications.....	40
III-Sur le plan thérapeutique .....	44
1 -Discussion sur la prise en charge du type III de Rockwood .....	44
2-Traitement des luxations acromio-claviculaires .....	46
3- Ostéosynthèse par plaque à crochet .....	67
3-1 Description .....	67
3-2 Principes .....	69
3-3 Indications .....	70
3-4 Technique chirurgicale.....	71
3-5 Avantages .....	81
3-6 Complications .....	81
4- Avantages de la plaque à crochet par rapport à d'autres techniques chirurgicales.....	87
5-Analyse des résultats fonctionnels .....	88
 CONCLUSION .....	 90
RESUMES.....	93
ANNEXE .....	97
BIBLIOGRAPHIE .....	98

## ABREVIATIONS

ACC	: Articulation acromio-claviculaire
AO	: Association de l'ostéosynthèse
AVP	: Accident de la voie publique
CHU	: Centre hospitalier universitaire
EX	: Exemple
FIG	: Figure
IP	: Index du patient
LAC	: Luxation acromio-claviculaire
LCP	: Locking compression plate
MOY	: Moyenne
MS	: Membre supérieur
NBRE,N	: Nombre
NO	: Numéro d'ordre
PDS	: Polydioxanone
TDM	: Tomodensimétrie

# *INTRODUCTION*

Initialement décrite par Hippocrate (460-377 avant J-C), les disjonctions acromio-claviculaires correspondent à la perte de contact des surfaces articulaires de l'acromion et de la clavicule, survenant lors de traumatismes directs du moignon de l'épaule. Elles sont surtout le fait d'accidents sportifs et de la voie publique.

Leur diagnostic repose sur un examen clinique simple et sur des clichés spécifiques, qui permettent de réaliser un bilan lésionnel précis. On leur connaît plusieurs degrés de gravité, témoignant de lésions plus ou moins étendues des moyens de contentions, que sont la capsule, les ligaments coraco-claviculaires et la chape musculaire.

La surabondance de la littérature concernant la prise en charge des disjonctions acromio-claviculaires, montre qu'elles représentent un des sujets les plus controversés en pathologie traumatique ostéo-ligamentaire, tant au niveau du diagnostic lésionnel, qu'au niveau des indications thérapeutiques et des méthodes chirurgicales.

Cette étude rétrospective se propose d'évaluer les résultats cliniques et radiologiques obtenus après traitement chirurgical par plaque à crochet, chez 12 patients opérés au service de Chirurgie Orthopédique et Traumatologique B4 du Centre Hospitalier Universitaire HASSAN II de FES durant une période de 2 ans allant du 08/10/2009 au 08/10/2011 et revus à un recul moyen de 10 mois . L'analyse statistique des résultats et la comparaison avec ceux de la littérature nous ont permis de valider et préciser ses indications.

# *MATERIEL ET METHODES*

Cette étude a été réalisée au sein du service de traumatologie-orthopédie B4 du Centre Hospitalier Universitaire Hassan II de Fès.

Il s'agit d'une étude rétrospective de sujets opérés pour une luxation acromio-claviculaire et traités par une plaque à crochet durant une période de 2ans.

## I - Objectifs de l'étude:

-Evaluer les résultats fonctionnels du traitement chirurgical des luxations acromio-claviculaires par la plaque à crochet.

-Comparer ces résultats avec d'autres séries internationales.

-Etaler les avantages et les inconvénients de cette technique chirurgicale.

## II - Sujets de l'échantillon:

### 1- Mode de recrutement:

Cette étude a concerné les sujets ayant été opérés pour luxation acromio-claviculaire récente confirmée par une radiographie de l'épaule de face.

### 2- Critères d'inclusion :

On distingue :

- les disjonctions acromio-claviculaires récentes, prises en charge dans les 3 premières semaines.

- les disjonctions acromio-claviculaires anciennes, non reconnues ou non traitées initialement, et prises en charge au-delà de 21 jours.

Il s'agit en effet de 2 entités cliniques différentes, du fait des possibilités de cicatrisation et de l'évolution des lésions au-delà de ce délai.

Les patients inclus dans cette étude remplissaient les critères d'inclusion suivants :

Patients avec une luxation acromio-claviculaire récente traitée chirurgicalement par plaque à crochet.

### 3- Critères d'exclusion:

Patients avec LAC chronique ou traités autrement.

Pour chaque patient les paramètres analysés ont été :

- L'âge, le sexe, la profession
- La latéralité du côté atteint
- Les antécédents de maladies chronique, de traumatisme ou chirurgies antérieures
- Le mécanisme et les circonstances de survenue
- Les signes fonctionnels et physiques
- Lésions associées
- Le type anatomopathologique selon la classification de Rockwood
- Le suivi post opératoire
  - Complications
  - Résultats fonctionnels

Tous nos malades ont été évalués par le score de constant au cours du suivi.

Pour cela nous avons adopté la fiche d'exploitation suivante :

### III- Fiche d'exploitation

#### Traitement chirurgical des luxations acromio-claviculaires par plaque à crochet.

##### Identité :

- Nom-prénom : .....
- Sexe : .....
- Age:.....
- Profession:
- Date d'entrée:.....Date de sortie:.....
- IP:.....NO:
- Adresse:.....Numéro de téléphone:.....

##### Motif d'hospitalisation:

.....

##### Antécédents:

- *Médicaux :*
- *Chirurgicaux :*

##### Côté de la lésion:

droit  gauche

dominant  non dominant

##### Mécanisme lésionnel:

- direct  indirect

Etiologies:

- Chute de sa hauteur
- Coup sur le moignon de l'épaule
- Accident de sport
- Accident de la voie publique

Lésions associées:

.....

Diagnostic clinique:

Signes fonctionnels:

- ü Douleur
- ü Impotence fonctionnelle

Signes physiques:

- ü Attitude du malade:.....
  - ü Œdèmes et déformations
  - ü Ouverture cutanée
  - ü Marche d'escalier
  - ü Tiroir antérieur
  - ü Tiroir postérieur
  - ü Touche en piano
  - ü Autres:.....
- .....

Diagnostic radiologique:

Incidence:

.....

Importance de la luxation

.....

Stade selon Rockwood:

.....

Traitement:

Type d'anesthésie:.....

Installation:.....

Voie d'abord:.....

Constatations per- opératoires:.....

Geste opératoire:

Rééducation:

.....

Evaluation fonctionnelle:

Mobilité.....

Force musculaire.....

Evaluation radiologique

.....

Complications:

Douleur

surinfection de la plaie

Mobilité réduite:

Score de constant:

.....

# *RESULTATS*

## I-Epidémiologie:

### 1-Age et sexe

Il s'agit de 12 patients, tous de sexe masculin.

L'âge moyen était de 38ans avec des âges extrêmes entre 22 et 55 ans.

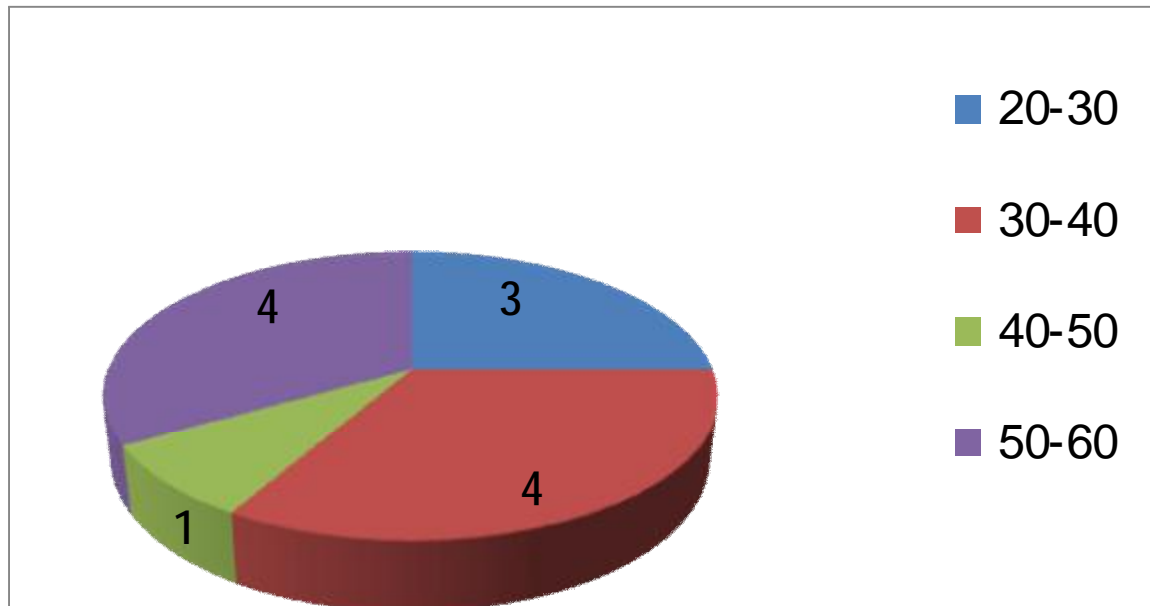
20-30 ans : 3 patients

30-40 ans : 4 patients

40-50 ans : 1 patient

50-60 ans : 4 patients

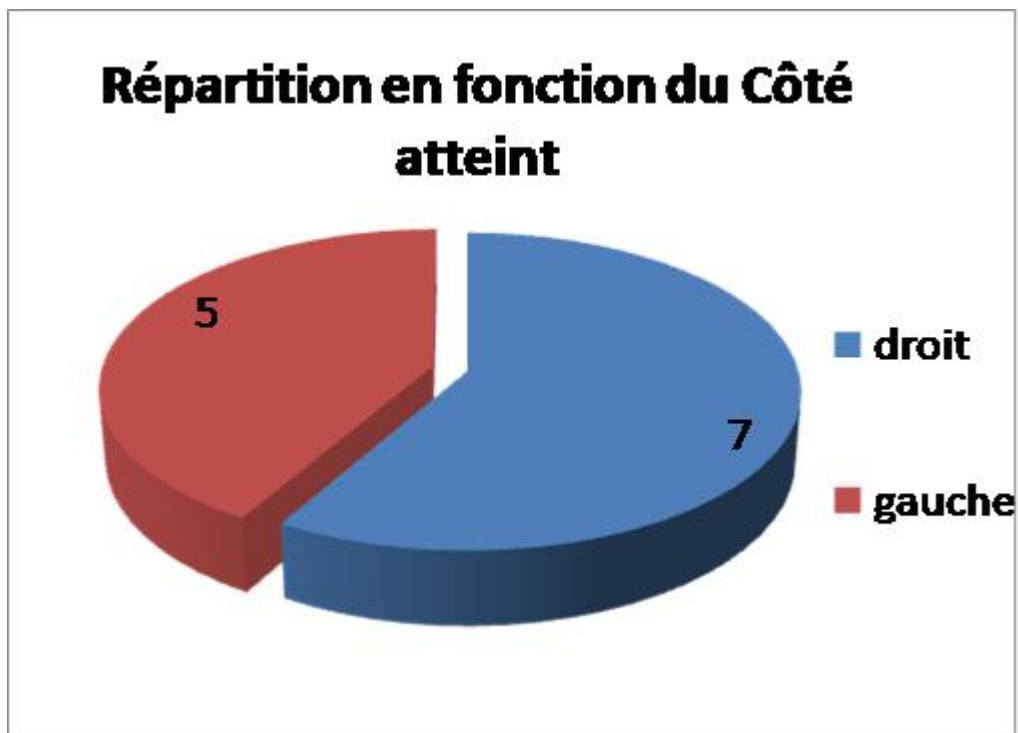
Répartition de la population selon l'âge



## 2-Latéralité du côté atteint:

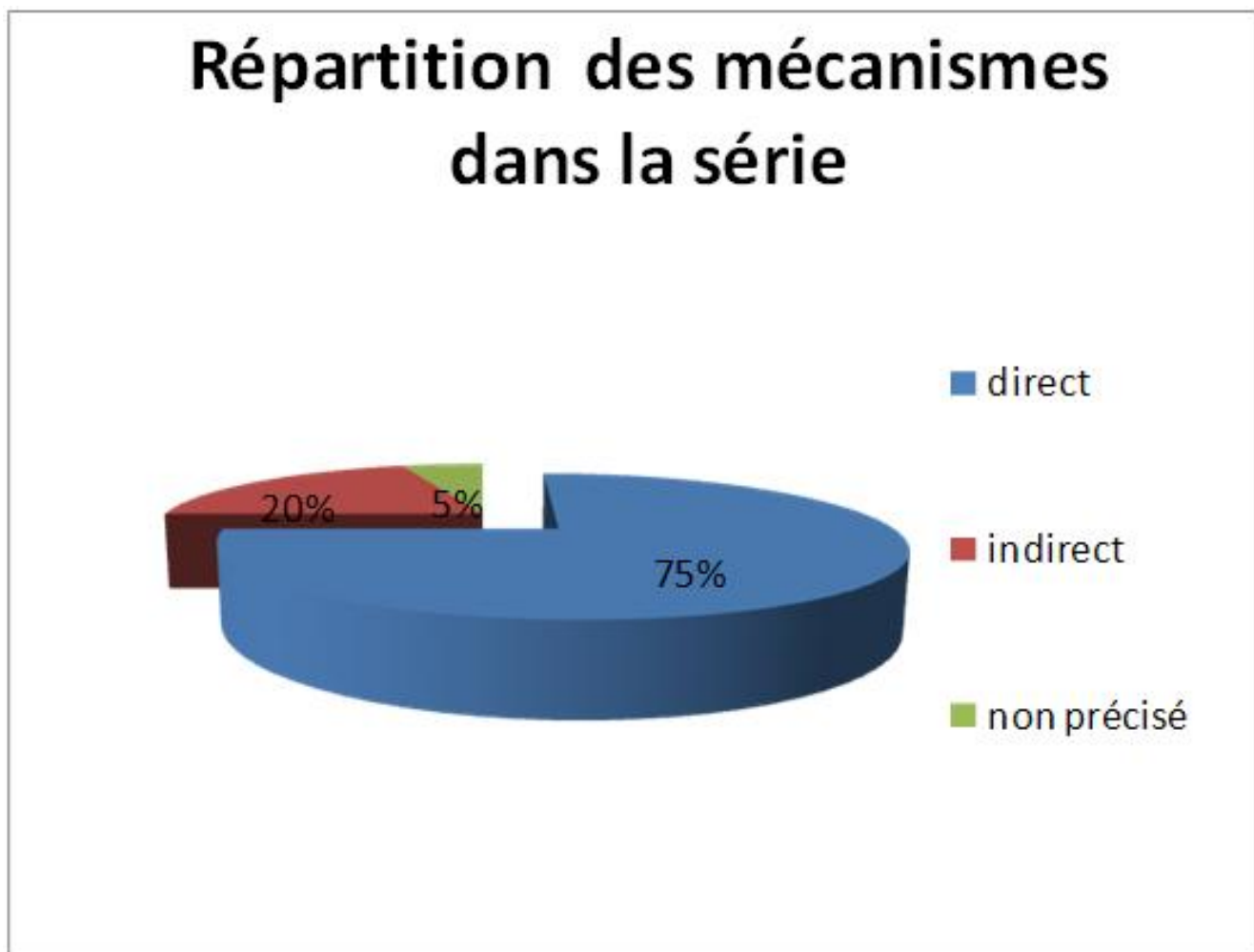
A noter que tous les patients étaient droitiers.

Le côté droit était atteint dans 7 cas et le côté gauche dans 5 cas.



### 3-Mécanisme de survenue et étiologie:

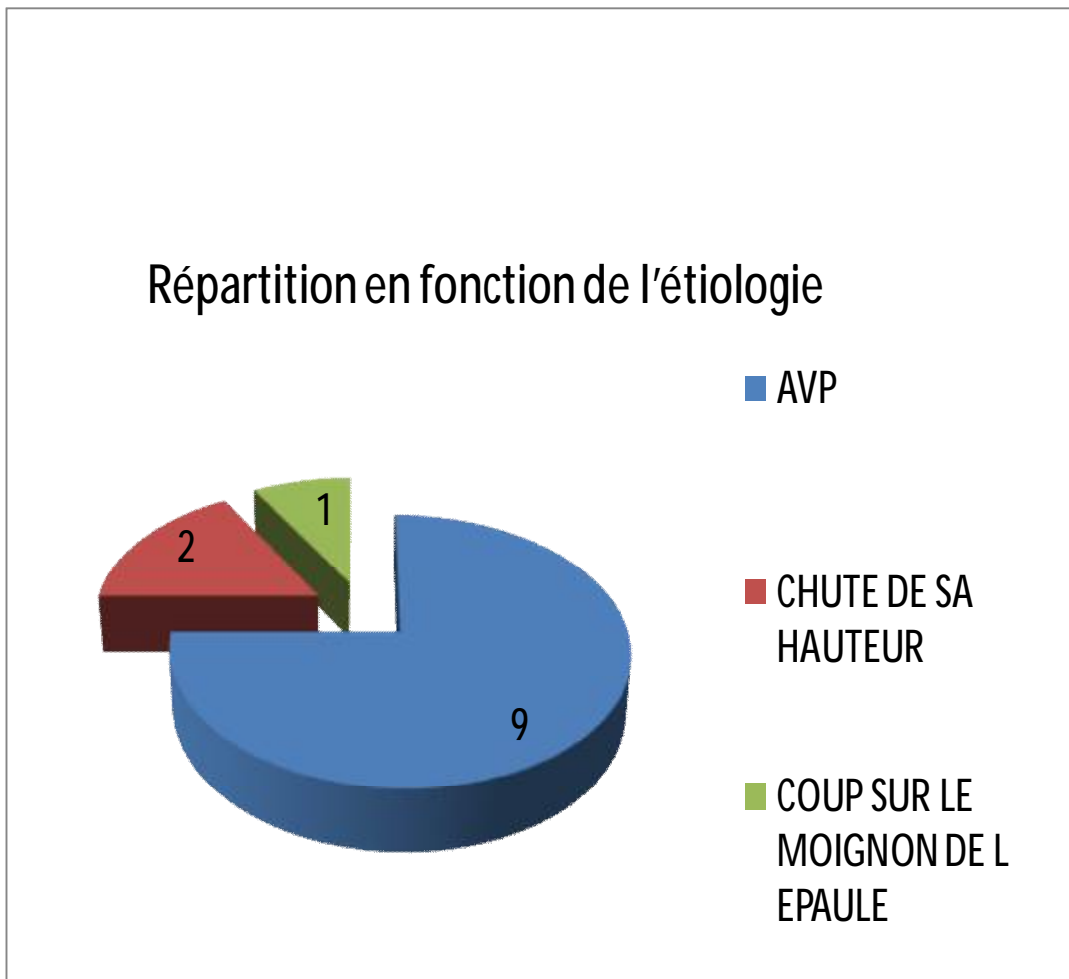
Le mécanisme fut direct dans 75% des cas, indirect dans 20% et 5% non précisé chez un patient.



Les accidents de la voie publique sont responsables de 9 cas.

-2cas sont victimes d'une chute de leur hauteur.

-1 cas qui avait reçu un coup sur le moignon de l'épaule.



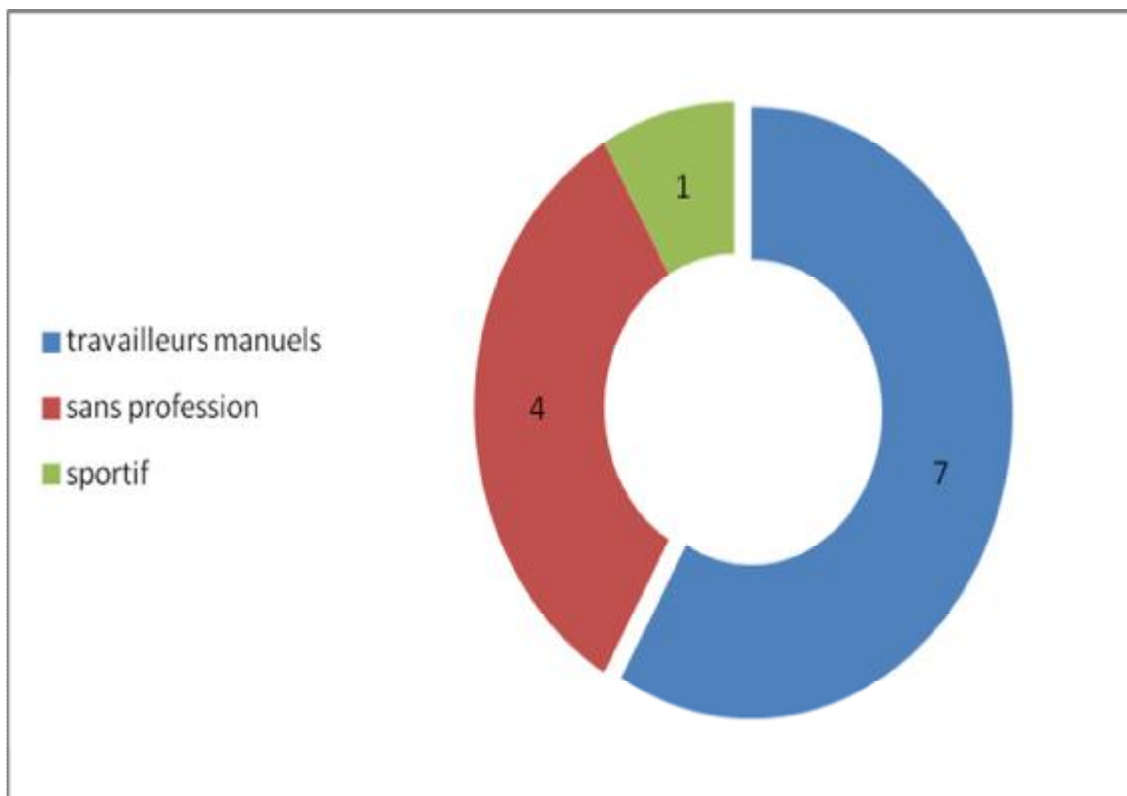
- Profession :

7 de nos patients sont des travailleurs manuels.

4 sans profession.

1 sportif de profession.

Répartition en fonction de la profession.



## II Clinique:

Dans notre série on va se contenter d'étudier seulement les disjonctions récentes.

Le patient se présente avec « l'attitude du traumatisé du membre supérieur ». La main du côté sain soutenant l'avant bras homolatéral à la lésion. Il se plaint de l'épaule.

Un interrogatoire et un examen clinique rigoureux vont permettre de s'orienter vers une atteinte de l'articulation acromio-claviculaire, d'en évaluer la gravité, et de réaliser un bilan lésionnel précis.

Dans notre série, tous nos patients se présentaient avec une douleur et une impotence fonctionnelle du membre supérieur.

Les mobilités articulaires anormales ont été mises en évidence dans le plan frontal (touche de piano) et horizontal (tiroir antéro-extérieur). La laxité horizontale étant moins évidente cliniquement que la touche de piano, elle a été souvent moins recherchée en urgence 6 cas non précisés (50%).

Tableau1: Mobilités articulaires anormales

	Touche de piano	Laxité horizontale
Présente	8 (67%)	5(41%)
Absente	1(8%)	1(9%)
Non précisée	3(25%)	6(50%)

Tableau 2: Synthèse clinique

	1	2	3	4	5	6	7	8	9	10	11	12	%
DOULEUR+IMPOTENCE FONCTIONNELLE	+	+	+	+	+	+	+	+	+	+	+	+	100
TRAUMATISME SIMPLE	+			+					+	+	+		41,6
AVP		+	+		+	+	+	+				+	58,3
ATTITUDE DU TRAUMATISE DU MS	+	+	+	+	+	+	+	+	+	+	+	+	100
SAILLIE EN REGARD DE L AAC		+	+				+				+		33,3
ECCHYMOSE		+						+	+		+		33,3
OEDEME	+	+		+							+		33,3
TOUCHE DE PIANO		+	+	+	+	+	+	+				+	66,6
LAXITE HORIZONTALE		+		+	+	+		+					41,6
LESION VASCULO-- NERVEUSE	-	-	-	-	-	-	-	-	-	-	-	-	0

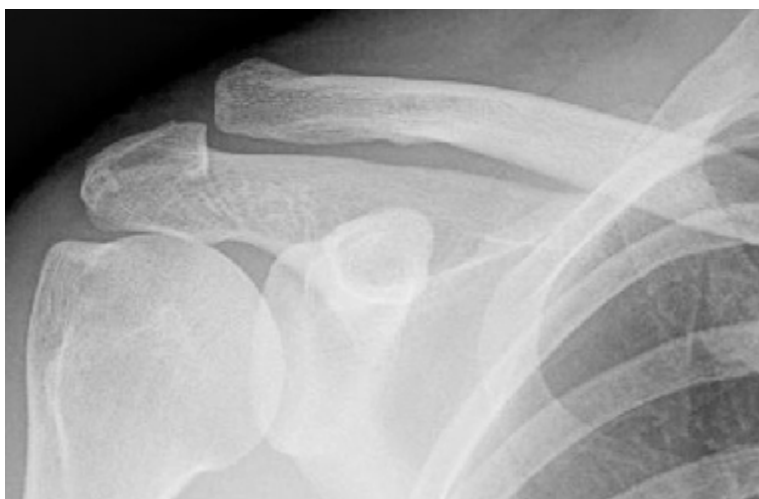### III- Imagerie et anatomopathologie :

Tous nos patients avaient bénéficié d'une radiographie de l'épaule de face qui a révélé dans tous les cas une surélévation claviculaire d'importance variable.

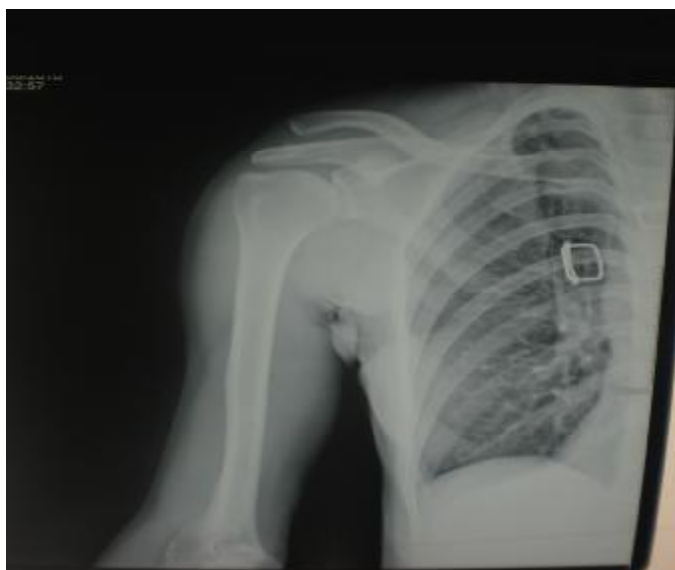A la lumière des données cliniques et radiographiques, une classification de l'ensemble des disjonctions acromio-claviculaires a été établie au moment de la prise en charge selon les critères de Rockwood , puis a été confirmée par les constatations opératoires.

Tableau 3 : Répartition des stades dans la série

	N	%
Stade III	9	75%
Stade V	3	25%



A:Radiographie standard de face de l'épaule gauche montrant un stade III DE LAC selon Rockwood chez un patient du service B4 du CHU de Fès.



B:Radiographie standard de face de l'épaule gauche montrant un stade V de LAC selon Rockwood chez un patient du service B4de Fès.

Figure 1: (A,B) Stades III et V De Rockwood

## IV – Traitement :

### 1 –Technique opératoire:

Tous nos patients ont été opérés sous anesthésie générale.

- L'installation du patient se fait sur une table ordinaire en décubitus dorsal et en position demi-assise.
- La voie utilisée était l'abord horizontal centrée sur l'articulation acromio-claviculaire.
- Le bilan lésionnel évalue l'état de la chape trapézo-deltoidienne, l'état de surfaces articulaires, du pivot coraco-claviculaire (habituellement rompu), le ménisque est respecté.

La réduction est faite par plaque à crochet chez tous nos patients.

### 2- Immobilisation postopératoire :

L'immobilisation coude au corps postopératoire a été réalisée chez tous nos patients pendant 3 à 6 semaines.

### 3- Suites postopératoires :

Les suites postopératoires étaient dans la majorité des cas simples. Aucun cas d'infection superficielle ou de sepsis n'a été retrouvé.

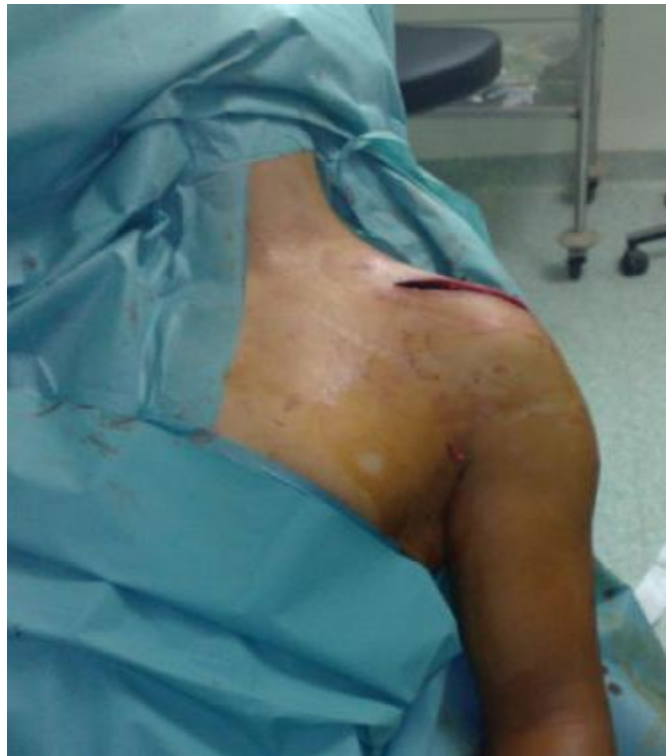### 4- Rééducation :

Tous Les patients ont bénéficié d'une rééducation intensive.

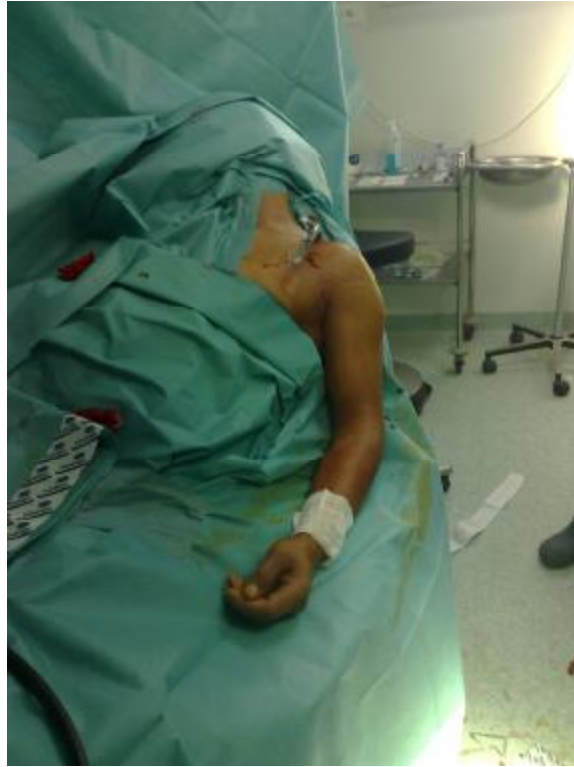La rééducation se fait après environ une semaine, dès que la douleur diminue, ce qui contribue à préserver une gamme normale de mouvements et du tonus musculaire.

La levée du poids est interdite jusqu'au retrait de la plaque.

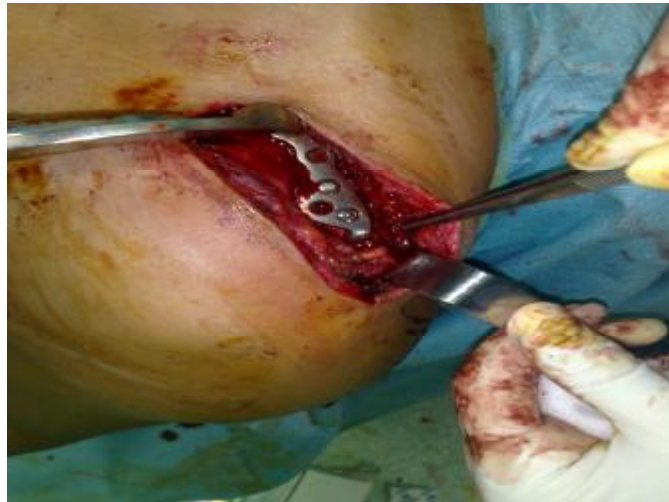IMAGES (A, B, C, D, E) PEROPERATOIRES DU SERVICE DE TRAUMATOLOGIE  
ORTHOPEDIE B4 DU CHU DE FES.



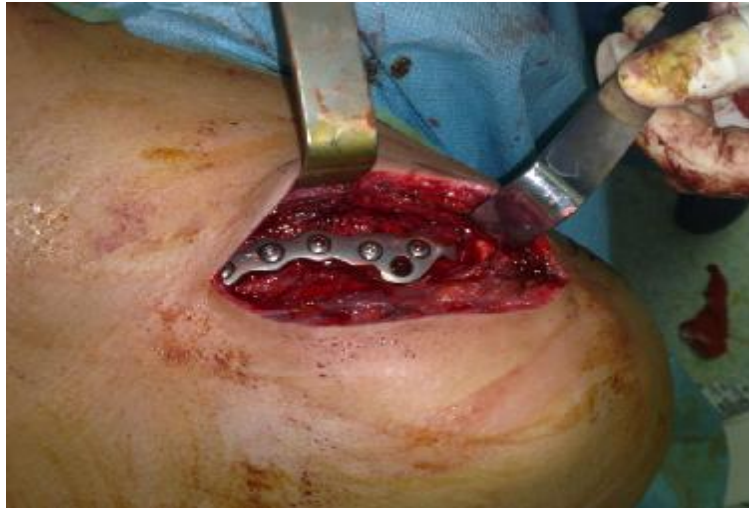A) Installation du patient en position semi-assise avec incision horizontale centrée sur l'articulation AC.



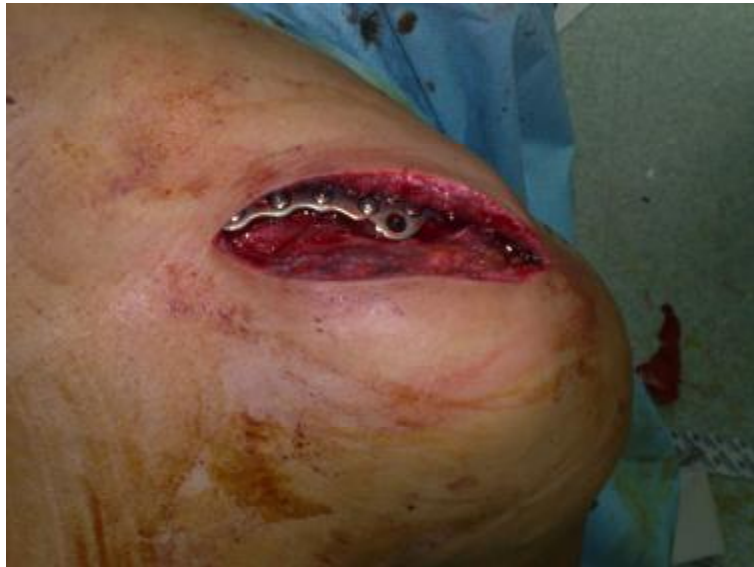B) Repérage de l'articulation AC.



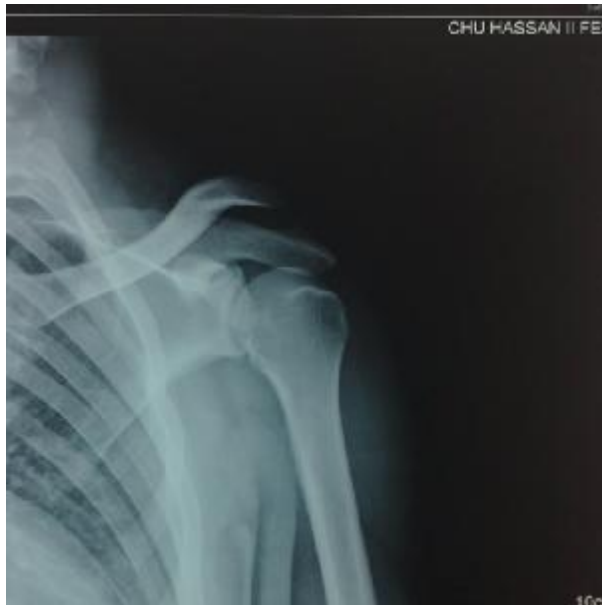C) Introduction de la plaque à crochet.



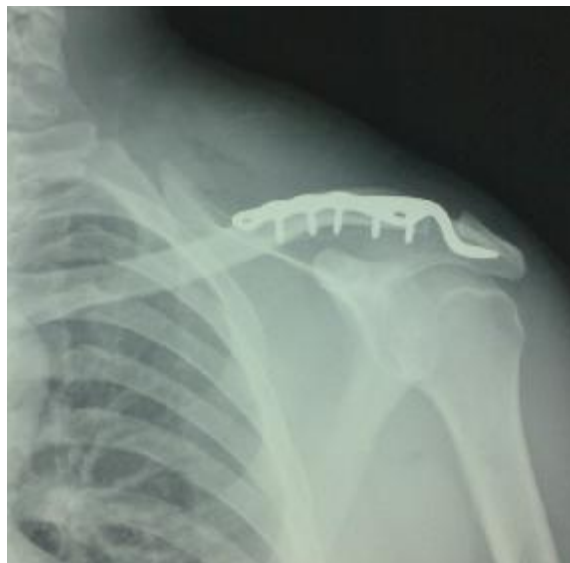D) Fixation de la plaque avec des vis.



E) Plaque insérée et bien fixée.



a) Radiographie standard de face de l'épaule gauche présentant une LAC stade V de Rockwood en préopératoire.



b) Radiographie de face de la même épaule réduite par plaque à crochet en postopératoire.

Figure 2: Images radiographiques (a et b) du service B4 du CHU de Fès

## V- Révision clinique :

### SCORE DE CONSTANT : Annexe 1

Il a été mesuré complètement (sur 100 points) chez les 12 patients revus cliniquement. Il est statistiquement plus faible du côté atteint, il est néanmoins excellent puisque supérieur à 80 (tableau 4).

Tableau 4 : Score de Constant à la révision.

	Score de Constant	
	Moyenne	Ecart-type
Coté atteint	91,2	7,2

L'appréciation fonctionnelle globale est illustrée sur la figure 3.

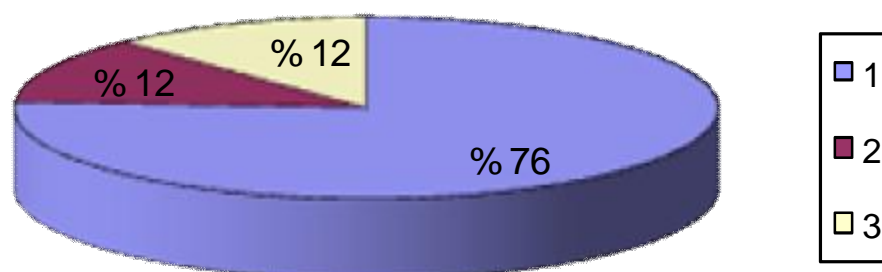


Figure 3 : Résultat fonctionnel Global

(1/Excellent, 2/Bons, 3/Moyen).

On retient environ 88% de bons et très bons résultats fonctionnels, et seulement 12% de résultats moyens.

## VI - Complications :

Un seul cas qui a présenté une ostéolyse et chez qui on a retiré la plaque après un délai de 40 sem.

Au total, on a retiré la plaque chez 2 patients dont un est un sportif de profession et qui a regagné ses activités sans aucune limite.

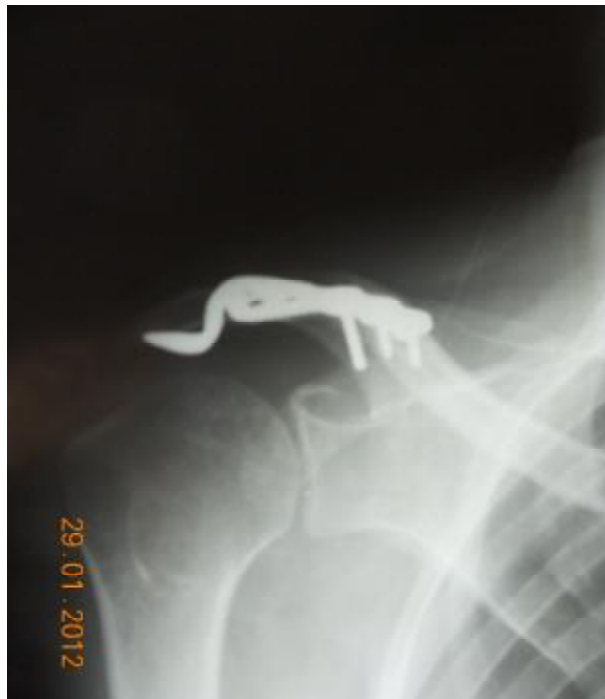

Image d'une ostéolyse de l'acromion après la mise en place d'une plaque à crochet chez un patient au service B4 du CHU Hassan II de Fès.

# *Discussion*

## I - Sur le plan épidémiologique:

### 1 - Age et sexe:

Selon N'Guyen et coll [1] qui ont étudié la distribution des âges dans 520 traumatismes acromio-claviculaires sur une période de 5 ans, il existe une forte prédominance dans la 3ème décennie.

Thierry [2] rapporte également une prédominance masculine dans sa série, en effet sur 12 cas de LAC récentes traités par plaque à crochet, 11 étaient des hommes et 1 femme, l'âge moyen de ses malades était de 33 ans.

Samir E [3] rapporte dans sa série que tous les patients étaient de sexe masculin avec un âge moyen de 38 ans.

Dans notre série nous rapportons que tous nos patients étaient de sexe masculin avec un âge moyen de 38ans.

## 2 - Mécanisme de survenue:

Il ressort de l'analyse des différentes séries :

Dans la série de Làzaro [4] on retrouve une étude menée sur 11 cas avec un âge moyen de 38ans avec 6 cas qui sont dus à des accidents de la voie publique et 5 cas aux accidents de travail.

Thierry [2] rapporte dans sa série une fréquence augmentée des accidents de sport avec 7 cas sur 12 .3 sont victimes d'une chute de leur hauteur et 2 sont liés aux accidents de la voie publique.

Bien que les accidents de sports sont les plus fréquents en matière de LAC [5] , dans notre série Les accidents de la voie publique(AVP) étaient le mécanisme majeur, 9 de nos malades soit 75% ont été victimes d'accident de la voie publique,2 malades victimes d'une chute de leur hauteur et 1 malade qui avait reçu un coup sur le moignon de l'épaule.

## II - Sur le plan radiologique et anatomo-pathologique:

La radiographie standard est l'examen de choix pour l'étude de l'articulation acromio-claviculaire. Elle a pour but principal, en complément de l'examen clinique, d'éliminer une lésion osseuse traumatique et d'apprécier l'importance du déplacement dans les disjonctions récentes, mais aussi de montrer la présence de séquelles dans la disjonction ancienne mal vécue.

### 1 - Bilan radiologique :

Les clichés habituellement demandés en présence d'un traumatisme de l'épaule (face, profil de Lamy, profil axillaire) sont inadaptés à l'étude de l'articulation acromio-claviculaire. En effet, s'ils peuvent montrer une ascension claviculaire évidente cliniquement, ils ne peuvent estimer correctement le déplacement des facettes articulaires.

En cas de suspicion d'atteinte acromio-claviculaire, le bilan standard (très utile dans la recherche des lésions associées) doit être complété par des clichés spécifiques. Ceux-ci sont d'interprétation délicate du fait de la multiplicité des incidences et des variations morphologiques.

#### 1-1- Incidences

##### a - Cliché de face centré sur l'articulation:

A réaliser en première intention, il doit être moins pénétré qu'un cliché d'épaule standard et se faire avec un rayon ascendant de 10 à 15° pour dégager la superposition de l'articulation avec l'épine de la scapula [6]. Il permet une bonne appréciation des rapports acromio-claviculaires et révèle parfois des fractures

parcellaires de l'extrémité distale de la clavicule qui pourraient passer inaperçues sur un cliché d'épaule de face (fig 4 A)[6 ].

En dehors des disjonctions bénignes et des disjonctions caricaturales, le cliché acromio-claviculaire de face peut être trompeur. Il peut sous estimer la gravité des lésions du fait de l'absence du relâchement musculaire et de l'attitude du « traumatisé du membre supérieur » en phase aigue.

#### b- Protocole de Weber :

PATTE [7] recommande d'utiliser un protocole statique et dynamique, mis au point par WEBER. Ce protocole comporte 5 clichés comparatifs pouvant se réduire selon l'orientation clinique. Il nécessite l'utilisation d'un matériel de scopie télévisée pour obtenir des incidences précises et visualiser les épreuves dynamiques.

#### § Face du cintre acromio-claviculaire sans traction :

Le patient est, debout ou assis, en position dos plaque, légèrement tourné de 5° vers l'épaule controlatérale. Le cliché prend comme repère fixe la palette acromiale qui doit être visible par sa tranche grâce à une incidence en double obliquité (rayon descendant d'environ 10 à 15° et l'obliquité discrètement interne). La corticale de la partie antérieure de l'acromion doit se présenter sous la forme d'un anneau aplati verticalement, dont le bord supérieur se prolonge exactement en dedans par le bord supérieur de l'épine de la scapula [8]( fig5A).

#### § Face du cintre acromioclaviculaire, avec traction :

L'incidence est la même que précédemment, mais on réalise une traction inférieure dans le but de sensibiliser la recherche d'une lésion ligamentaire. Elle se fait soit à l'aide d'un poids de 5 à 7,5 kg attaché aux poignets du patient pour

favoriser le relâchement musculaire (fig5B), soit en réalisant une traction manuelle vers les bas [8].

§ Face rayon ascendant de 30° à 45° :

Elle apprécie le décalage postérieur de la facette claviculaire par rapport à la facette acromiale (fig4C).

§ Face rayon ascendant de 30° à 45° en stress :

Peu réalisée en pratique, elle permet la recherche d'un tiroir postérieur.

§ Face en abduction à 90° et rotation externe :

Cette incidence dite de la sieste ou test de Glorion et Delplace [9] apprécie la réductibilité du déplacement vertical qui témoigne de l'intégrité des ligaments coraco-claviculaires. En effet lorsque ces ligaments sont intacts la rotation de la scapula entraîne la clavicule et réduit au moins partiellement la disjonction.

c- Protocole de Bannister :

Il permet d'établir un diagnostic lésionnel précis en utilisant des clichés comparatifs avec le membre supérieur en traction puis portant une charge en fléchissant le coude. Réalisé sous anesthésie locale en phase aigue il semble difficile à utiliser en pratique [10].

Bien que certaines de ces incidences soient difficilement réalisables sur une épaule traumatique récente, les incidences comparatives de face sans traction et de face en rayon ascendant sont toujours possibles en urgence. A distance du traumatisme elles pourront être complétées par les clichés en charge dont la réalisation et l'intérêt sont controversés dans la littérature :

- Certains auteurs déconseillent les manœuvres de stress car elles peuvent induire en erreur en montrant des lésions moins sévères que les clichés sans traction du fait de l'augmentation de la distance coraco-claviculaire du côté sain.

- Vaatainen et coll [11] ont même constaté une diminution de la distance séparant la coracoïde du bord inférieur de la clavicule sur 34% de leurs clichés avec traction ;

- En 1999, sur les 105 chirurgiens américains ayant participé à l'étude menée par Yap et coll [12], 81 % trouvent les clichés avec poids attachés sans valeur et 57 % ne les utilisent jamais.

#### Incidence du Stryker Notch :

Elle permet de visualiser les fractures de la base et du sommet du processus coracoïde (fig6) [13]:

#### 1-2- Critères d'évaluation :

##### a- Décalages acromio-claviculaires :

Le décalage supérieur de la facette claviculaire permet d'apprécier le degré de sévérité d'une disjonction acromio-claviculaire. Il est représenté par la distance entre le bord supérieur de l'acromion, et le bord inférieur de l'extrémité distale de la clavicule et doit être interprété comparativement. Selon les auteurs, le déplacement est inférieur à 50° ou 71 % de l'épaisseur de la clavicule dans les lésions acromio-claviculaires isolées, et supérieur au-delà [6].

Pour VAATAINEN et coll [11] après une étude radiographique de 28 volontaires sains, cette mesure est peu reproductible, car il s'agit de distances trop fortement soumises aux variations anatomiques.

b- Distance coraco-claviculaire :

Mesurée par la verticale joignant le bord supérieur de la coracoïde au bord antéro-inférieur de la clavicule (fig4B), elle semble plus fiable selon les critères de VAATAINEN. Variable selon la morphologie du patient et modifiée par l'agrandissement géométrique lors de la prise du cliché, elle n'a qu'une valeur comparative avec l'épaule controlatérale [8]. Elle est normalement inférieure à 1,3 cm [6] et peut augmenter de plus de 50% dans les disjonctions majeures.

c- Interligne articulaire :

Elargi lorsqu'il existe un décalage articulaire, l'interligne articulaire doit être étudié à la recherche d'un pincement en cas d'arthrose ou d'un élargissement en rapport avec une ostéolyse post-traumatique de l'extrémité distale de la clavicule.

La largeur minimale comprise entre 1 et 3 mm, est éminemment variable. Elle est pathologique au-delà de 7 mm chez l'homme et 6 mm chez la femme [6].

d- Calcifications :

Situées en région péri articulaire ou sous claviculaire, elles sont le témoin de lésions ligamentaires anciennes et peuvent apparaître dès le premier mois suivant le traumatisme [14].

## 2- Autres investigations :

### 2-1- Echographie :

Elle permet, selon SLUMING [15], la mesure de la distance coraco-claviculaire sur une coupe sagittale de l'épaule avec une bonne reproductibilité. Elle ne dispense pas des épreuves dynamiques et du suivi.

### 2-2- Arthrographie opaque :

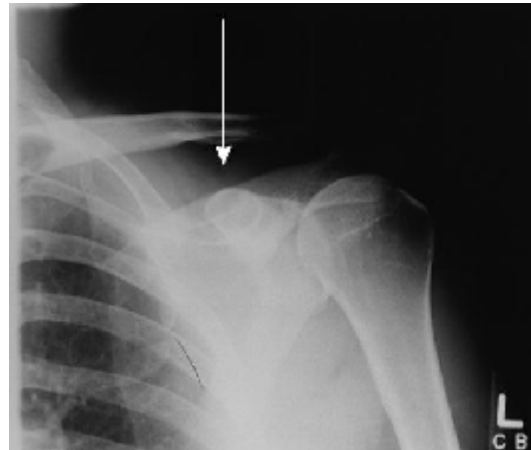
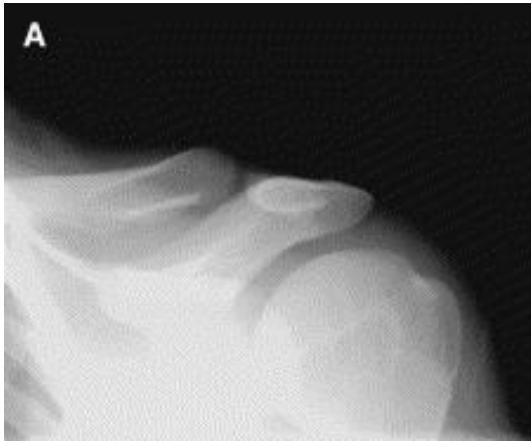Utile pour relever une rupture isolée des ligaments acromio-claviculaires, elle reste d'indication expérimentale. Elle peut montrer parfois une communication entre l'articulation et la bourse sous deltoïdienne (JEYSER-SIGN) [16].

### 2-3- Tomodensitométrie :

Elle n'a d'intérêt que pour compléter le bilan de certaines fractures du quart distal de la clavicule difficiles à apprécier sur les radiographies, ainsi que pour rechercher des signes d'arthropathie acromio-claviculaire.

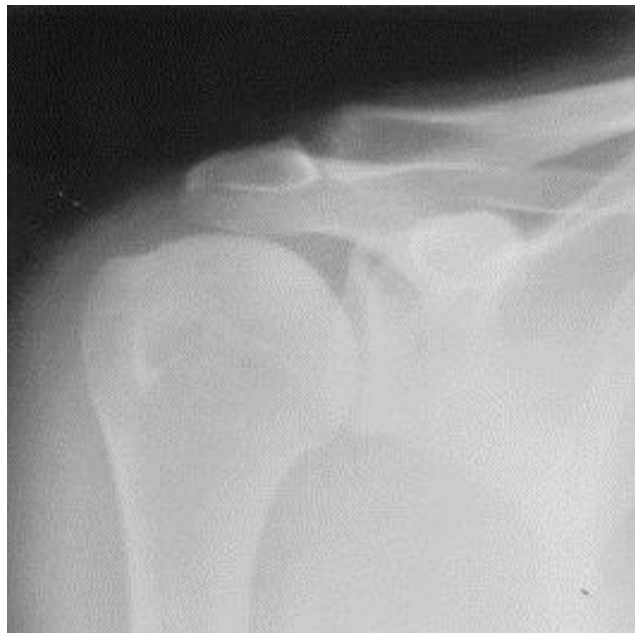### 2-4- Imagerie par résonance magnétique :

Si l'IRM permet une bonne étude de la coiffe des rotateurs, elle est rarement réalisée pour une étude spécifique de l'articulation acromio-claviculaire [17]. Elle manque en effet de définition pour cette pathologie et explore un patient en décubitus, dans une position peu physiologique [18].



A

B



C

**Figure 4 [6] :**

A- Radiographie normale de face du cintre acromio-claviculaire

B- Distance coraco-claviculaire (flèche)

C- Incidence en rayon ascendant (30 à 45 degré)

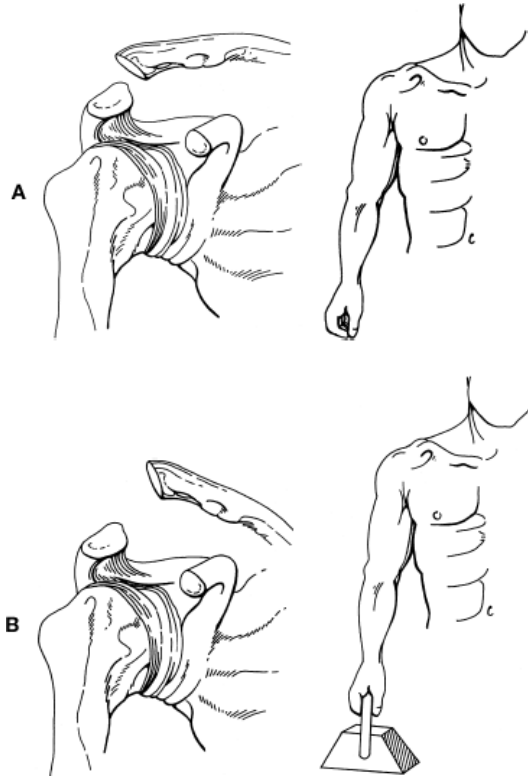


Figure 5: Radiographie dynamique de l'articulation AC [8]

A- Avec traction

B- Sans traction



Figure 6: Incidence de stryker notch[13]

### 3- Classifications :

Elles ont pour but d'établir un bilan lésionnel précis permettant de poser des indications thérapeutiques adaptées sur la base de données cliniques et radiologiques.

En 1913 Cadenat distingue 2 formes de lésions acromio-claviculaires : les formes incomplètes avec déchirures ligamentaires capsulaires et les formes complètes avec déchirure des ligaments capsulaires et coraco-claviculaires.

Les classifications de TOSSY (1963) et ALLMAN (1967) distinguent 3 types lésionnels différents [1] ne tenant pas compte des lésions musculaires :

- type I : élongation des ligaments acromio-claviculaires avec intégrité des ligaments coraco-claviculaires.
- type II : rupture des ligaments acromio-claviculaires avec élongation des ligaments coraco-claviculaires.
- type III : rupture des ligaments acromio-claviculaires et coraco-claviculaires.

Depuis de multiples classifications ont été proposées et diversement utilisées dans la littérature.

#### 3-1- Chez les anglo saxons :

La classification de ROCKWOOD (1964) est actuellement la plus utilisée (fig7) [19]. C'est en effet la plus complète avec six types lésionnels différents présentés dans le tableau 5 [1].

b- EN FRANCE :

Trois principales classifications sont utilisées :

- Celle de JULLIARD

- PATTE [7]

- Enfin DUPARC [17] propose en 1993 une classification en 4 types voisine de celle de PATTE mais qui inclue les fractures –luxations correspondant au type IV. Il existe en fait deux types III selon que la chape musculaire est intacte (type III A) ou rompue (type III B).

Ces multiples classifications utilisées diversement dans la littérature, sont parfois discordantes et exposent souvent à des confusions. Comme le souligne Patte elles entraînent « un compartimentage qui ne rend pas compte de la progression des lésions anatomiques de dehors en dedans » et sont souvent imprécises en l'absence de constatations opératoires.

Tableau 5 : Classification de Rockwood [21]

Type	Lésions anatomiques
I	Distension des ligaments acromio-claviculaires, sans instabilité
II	Rupture des ligaments acromio-claviculaires avec instabilité horizontale
III	Rupture des ligaments acromio-claviculaires et coraco-claviculaires Désinsertion limitée du deltoïde antérieure et du trapèze
IV	Type III plus un important déplacement postérieur de l'extrémité distale claviculaire
V	Type III plus un important déplacement vertical de l'extrémité distale claviculaire
VI	Type III plus luxation inférieure sous acromiale et sous coracoïdienne De l'extrémité distale claviculaire

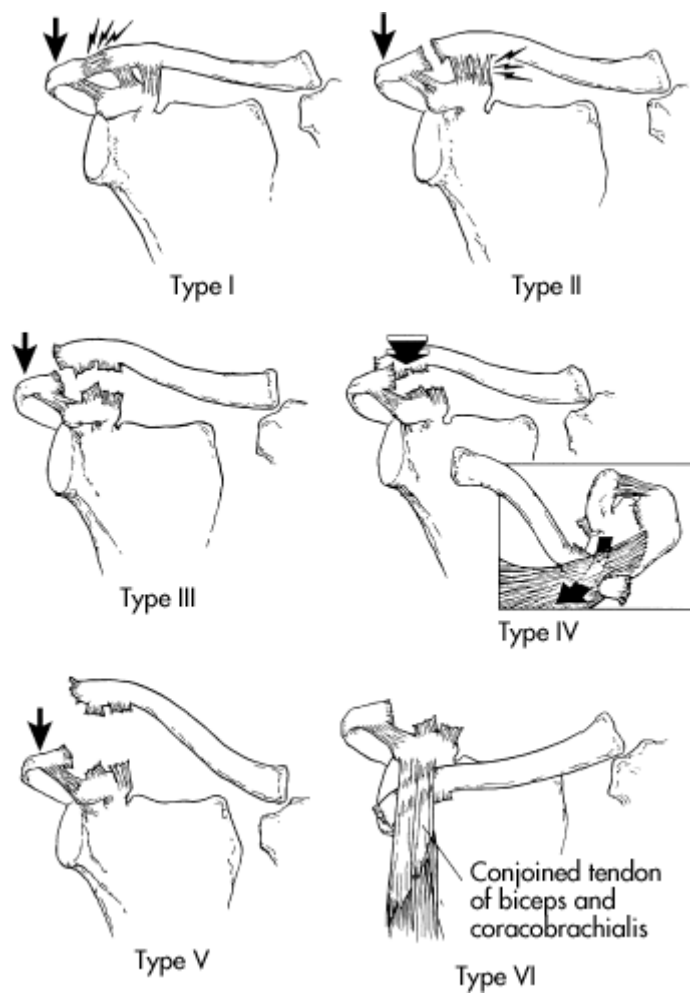


Figure 7 : Classification de Rockwood [19]

Nguyen et coll [1] ont étudié la fréquence relative de chacun des types de Rockwood, parmi 520 traumatismes acromio-claviculaires colligés sur une période de 5 ans. Il apparaît que les lésions de type I, II, III sont les plus fréquentes, alors que les types IV, V sont plus rares et le type VI exceptionnel.

Dans la série de Samir E [3] ,13 patients présentent une luxation type III de Rockwood et 3 patients présentent une LAC type V.

Alexander [20] a étalé une étude sur 42 cas dont 22 ont été classés type III et 20 type V.

Dans notre série, on a 9 cas soit 75% qui présentent une LAC type III de Rockwood et 3 cas soit 25% de type V.

### III Sur le plan thérapeutique :

#### 1-Discussion sur la prise en charge du type III de Rockwood :

Le traitement des luxations acromio-claviculaires est bien établi pour les types I, II, IV, V et VI. La gestion des blessures de type III est controversée et continue à évoluer, ils ont été gérés à la fois de façon conservative et chirurgicale. Le traitement orthopédique des blessures types I et II conduit à une issue positive dans la plupart des athlètes. Les blessures types IV, V et VI exigent la reconstruction opératoire de l'articulation.

La gestion des blessures type III reste controversée [21].

En 1974, Powers et Bach ont rapporté que 92% des 116 lésions de type III (Décrit par Tossy et al et Allman) sont traitées chirurgicalement .Dans 60% des 76 blessures opérées, le choix de la fixation a été à travers l'articulation acromio-claviculaire, en utilisant des broches.

Ces chiffres peuvent être comparés à une enquête menée par Cox 17 ans plus tard, en 1991, dans laquelle il a indiqué que la plupart des chirurgiens ont opté pour le traitement orthopédique.

La fixation utilisée au moment de la chirurgie a été modifiée cette fois entre la clavicule et le coracoïde [21].

La prise en charge non opératoire est bien documentée dans la littérature, Galpin et coll [21] ont comparé 12 patients dont les blessures étaient gérées de façon non chirurgicale avec 11 patients dont les blessures ont été gérées par une vis coraco-claviculaire. Ils ont conclu que le traitement non opératoire est égal, sinon supérieur au traitement opératoire. Bannister et al ont réalisé une étude

prospective randomisée de 60 patients et ils ont conclu que les patients traités de façon non chirurgicale ont eu un retour plus rapide aux sports et aux travaux et ils ont regagné les mouvements plus rapidement. Toutefois, ils ont noté des résultats meilleurs chez les patients avec plus de 2 cm de déplacement avec une intervention chirurgicale.

Larsen et coll ont également réalisé une étude prospective randomisée d'essai de 84 patients, et ils ont constaté que la plupart des patients vont aussi bien ou mieux avec un traitement non chirurgical. Ils ont suggéré que les patients avec une clavicule sévèrement proéminente, les patients minces, et les ouvriers avec un poids lourd doivent être considérés comme des candidats pour la réparation ou la reconstruction opératoire. Ils ont également noté que les patients qui ont reçu un traitement chirurgical pourraient nécessiter une intervention chirurgicale supplémentaire.

5 à 8 % des patients dans les deux groupes opérés ou non ont requis une résection ultérieure de la partie distale clavicule. Des résultats similaires ont également été signalés par les Taft et al [21].

La gestion des séparations AC de type III a été longtemps controversée, mais des données récentes soutiennent le traitement conservateur [22]. Au cours des 20 dernières années, trois médecins ont réalisé une enquête pour déterminer les préférences du médecin dans le traitement de ces blessures. Les résultats indiquent que le traitement non opératoire a été le choix initial de 69% à 86% des répondants, y compris les 69% des physiciens de l'équipe de la ligue majeure de baseball. En 2007, Nissen et Chatterjee ont déclaré que 86% des membres de la médecine du Sport de la société orthopédique américaine ont choisi le traitement conservateur.

Cela représentait un changement majeur dans le traitement de cette blessure à partir des enquêtes passées [22].

## 2) Traitement des luxations acromio-claviculaires:

Plus de 75 interventions chirurgicales ont été décrites pour le traitement des lésions AC, mais aucune n'a créé le gold standard.

Actuellement, les 4 principales options chirurgicales pour les luxations AC sont:

1. La fixation de l'articulation AC avec des épingles, des vis, des fils de sutures, et des plaques à crochets.
2. le transfert du ligament acromio-coracoïdien (CA)
3. Fixation d'intervalle CC, et (4) la reconstruction du ligament.

Chacune de ces techniques a eu de nombreuses modifications aux complications potentielles inhérentes [22].

Le traitement des disjonctions acromio-claviculaires qu'elles soient récentes ou anciennes a donné lieu à de multiples publications et reste très controversé pour les stades intermédiaires.

Les différentes modalités thérapeutiques ont cependant les mêmes objectifs et visent à retrouver le plus rapidement possible l'indolence, la mobilité, la force et l'endurance. Elles doivent également prendre en considération les impératifs professionnels chez les travailleurs de force, les activités sportives pratiquées et l'aspect esthétique.

### 2-1 Traitement medical :

Il repose sur les antalgiques, les anti-inflammatoires non stéroïdiens et sur la mise au repos de l'épaule. Les infiltrations intra-articulaires de corticoïdes font également partie de l'arsenal thérapeutique pour soulager les douleurs chroniques.

### 2-2 Traitement conservateur :

Il vise à limiter les mouvements de l'articulation acromio-claviculaire et fait appel à divers appareils de contention selon les stades lésionnels et les équipes. La durée de l'immobilisation varie selon la gravité des lésions de 10 à 45 jours.

#### A- Traitement fonctionnel :

Il utilise une écharpe simple qui soulage le poids du membre supérieur et autorise la mobilisation précoce .Il facilite ainsi une récupération rapide.

#### B- Traitement orthopédique :

##### a- Immobilisation «coude au corps» :

Par attelle ou bandage de type TORONTO, elle immobilise l'articulation acromio-claviculaire de façon relative. En fait, elle met au repos l'épaule le temps nécessaire à la disparition des douleurs et à la cicatrisation des lésions.

##### b- Coussin d'abduction :

PATTE [7] souligne l'intérêt d'une immobilisation en élévation antéro-latérale légère (30°), qui en s'opposant à la pesanteur facilite la cicatrisation ligamentaire et musculaire.

c- Contentions adhésives et appareillages complexes :

Les «strappings» et les appareillages de type harnais de Kenny Howard ont pour objectif la réduction de la disjonction et son maintien. Ils assurent pour cela une recoaptation de l'articulation, en rehaussant l'acromion par élévation de l'humérus en rabaissant l'extrémité distale de la clavicule (fig8) [23].

L'inconfort et les complications locales (intolérance cutanée, compression nerveuse ...) les font souvent abandonner avant la fin du traitement.

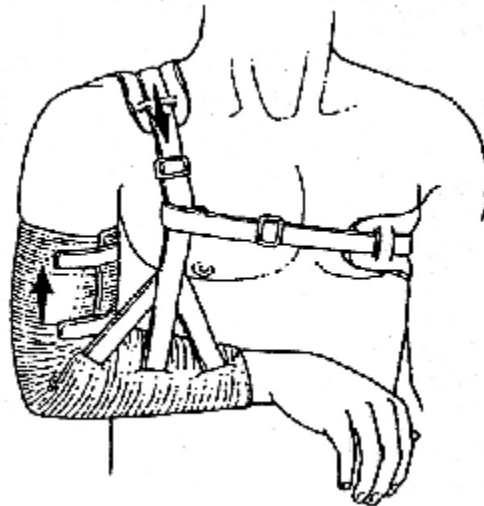


Figure 8 : Harnais de Kenny-Howard[23]

### 2-3- Traitement chirurgical :

La multiplicité des techniques proposées témoigne des difficultés qu'on rencontre pour stabiliser de manière satisfaisante l'articulation acromio-claviculaire. Il faut effectivement agir sur les formations capsulo-ligamentaires intrinsèques, les ligaments coraco-claviculaires et la chape musculaire trapézo-deltoidienne. La mise en œuvre isolée d'une seule de ces corrections apparaît souvent insuffisante et la plupart des traitements chirurgicaux actuels recourent à l'association de ces différents gestes.

#### A- Réparations Ligamentaires :

##### a- Suture capsulo-ligamentaires acromio-claviculaire :

C'est une suture directe et simple le plus souvent protégée par une fixation articulaire temporaire, ou associée à un autre geste.

##### b- Ligamentorrhaphie coraco-claviculaire :

Bien codifiée par Julliard [24], il s'agit d'une suture des ligaments trapézoïde et conoïde qui varie selon le niveau de la rupture (fig9) :

- réinsertion trans-osseuse dans les ruptures hautes et basses
- suture simple des ruptures en plein corps.

Le serrage des fils est réalisé après fixation de la réduction quelque soit le procédé utilisé : Brochage [25] ou vissage [26].

Malgré cela Duparc et coll [25] constatent 35 % de récurrences du décalage supérieur à l'ablation des broches. Ils expliquent ce résultat par une cicatrisation acquise en position de détente ligamentaire, qu'ils attribuent à une mise en tension insuffisante des ligaments lors du faufilage des fils.

Berg et coll [27] décrivent une technique originale de ligamentorrhaphie associée à une suture acromio-claviculaire transosseuse après avoir réalisé une corticotomie du tiers moyen de la clavicule. Cette dernière permet de réduire la disjonction, et réparer les ligaments sans force de traction.

La ligamentorrhaphie est actuellement délaissée par beaucoup d'auteurs car elle est insuffisante à elle seule et de réalisation difficile.

Picard et coll [18] ont montré dans une étude prospective, que ce type de suture présente peu d'intérêts. En effet dans la mesure où la disjonction est anatomiquement réduite, il se produit une mise en contact des ligaments qui cicatrisent spontanément grâce à l'excellente vascularisation locale.

## B- Fixations articulaires :

### a- Fixation acromio-claviculaire :

#### Arthrodèse :

Elle n'a aucune place dans le traitement de disjonctions acromio-claviculaires récentes ou anciennes car elle supprime le différentiel acromio-claviculaire par la création d'une rotation synchrone scapulo-claviculaire.

#### Fixations temporaires (figure 10)

##### + Brochage acromio-claviculaire :

Il s'agit d'un brochage trans-articulaire par deux broches non parallèles de 18 à 22/10ème, avec une extrémité latérale recourbée et une extrémité médiale fichée dans la corticale claviculaire (fig10). Malgré ces précautions, elles exposent au risque de rupture, d'inflexion et de recul avec intolérance cutanée.

Pour De Tullio [28] qui a revu 60 patients opérés à 10 ans de recul cette technique est rapide et apporte de bons résultats fonctionnels avec un minimum de

complications. Il n'a en effet déploré que 13 migrations de broches et 3 récurrences après ablation du matériel.

+ Haubanage acromio-claviculaire :

Un cerclage en huit est réalisé au fil métallique et appuyé sur deux broches trans-articulaires (fig10). Ce procédé a tendance à courber la broche et comprimer les surfaces articulaires, mais il assure une meilleure stabilité du montage.

Une étude biomécanique menée par Kieffer et coll [29] comparant l'effet stabilisateur de différents matériaux au niveau acromio-claviculaire, a montré une supériorité du haubanage sur les autres techniques de fixation articulaire.

+ Vissage acromio-claviculaire selon Judet :

Par rapport au brochage, le vissage est de réalisation plus délicate et traumatise davantage les surfaces articulaires (fig10). Selon Escola et Coll [30] il entraîne plus d'arthrose et d'ostéolyse de l'extrémité claviculaire externe.

Nero [26] dénombre ainsi 15 vissages imparfaits sur une série de 55 cas, mais ne constate que 19 % d'arthrose à la révision sans symptomatologie douloureuse particulière.

+ Techniques moins utilisées :

- Suture au fil selon Bennassy (fig10).
- Brochage extra-articulaire de Simmons et Martin, à partir de l'angle postérieur de l'acromion (fig10).

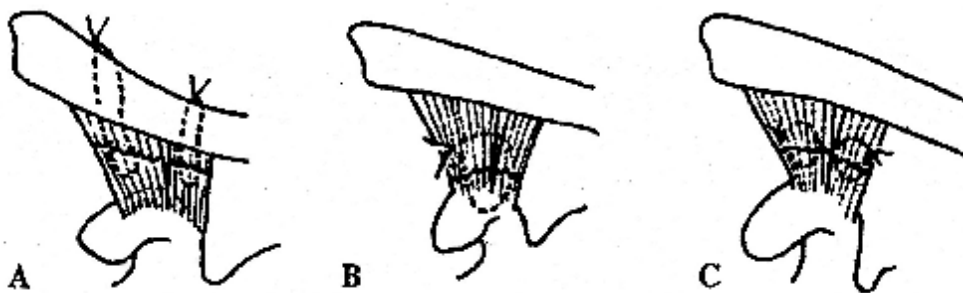


Figure 9 : Ligamentorraphies coraco-claviculaire[24]

A- Réinsertion trans-osseuse après rupture du plafond

B- Réinsertion trans-osseuse après rupture du plancher

C- Suture des ligaments au milieu

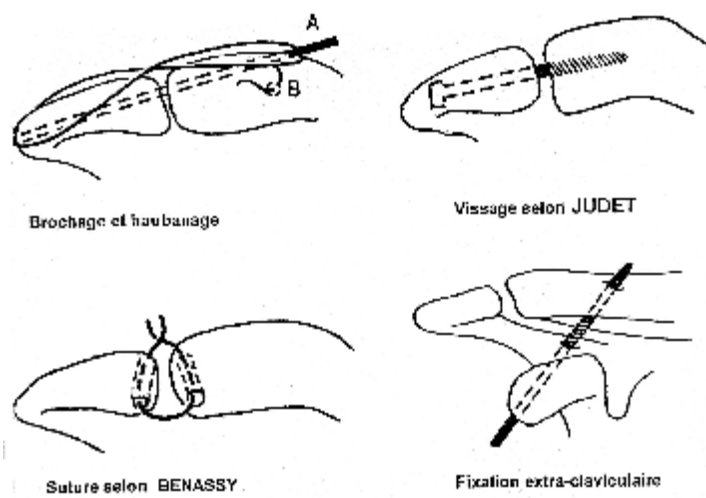


Figure 10 : Fixations acromio-claviculaires [28]

#### b- Fixations Coraco-claviculaires temporaires :

##### Vissage coraco-claviculaire selon Bosworth :

Il consiste à ramener la coracoïde sous la clavicule et de la fixer par une vis de suspension de façon à mettre les deux moignons ligamentaires en contact et permettre leur cicatrisation (fig11A). Initialement réalisée en percutanée par Bosworth, la plupart des auteurs actuels préfèrent le vissage à ciel ouvert [31].

Ce montage solide permet une mobilisation précoce mais expose à des déplacements secondaires dus à l'arrachement d'une vis ou à l'ostéolyse autour d'elle.

Ainsi d'après Taft [32] ce type de vissage donne de moins bons résultats anatomiques que le brochage acromio-claviculaire. La vis (parfois laissée en place) réalise une véritable arthrodèse fonctionnelle qui, en supprimant la rotation claviculaire, gêne la mobilisation de l'épaule.

Certains chirurgiens associent volontiers à cette méthode (fig11B), une suture capsulo-ligamentaire acromio-claviculaire (Technique de Bosworth modifiée).

##### Cerclage Coraco-claviculaire :

Classiquement en fil métallique, simple ou en huit, il passe sous le genou de la coracoïde et prend appui au dessus de la clavicule ou à travers elle (fig12). Il réalise une fixation moins rigide que le vissage, permettent la rotation claviculaire, et ne gêne pas l'élévation de l'épaule toutefois, il se rompt fréquemment avant la cicatrisation ligamentaire [23].

#### c- Matériaux Résorbables :

L'utilisation de polydioxanone (PDS) à résorption lente est recommandée par plusieurs auteurs pour la fixation coraco-claviculaire [33], mais aussi acromio-

claviculaire [34]. Il permet d'éviter la reprise pour ablation du matériel et donne de bons résultats fonctionnels. En revanche, il assure un maintien médiocre de la réduction, avec 25 % de sublaxations résiduelles dans la série de Monig [35].

La combinaison d'un brochage temporaire et d'un haubanage acromio-claviculaire en PDS semble être un bon compromis. En effet tout en étant aussi stable que le montage entièrement métallique, cette technique dispense l'ablation souvent délicate du haubanage et diminue les risques de rupture et d'intolérance cutanée.

Giraud [36] décrit une méthode personnelle utilisant deux cordelettes résorbables (acide polyglactique) montées chacune sur une ancre. La première, ancrée sur la coracoïde réalise un laçage coraco-claviculaire. La seconde ancrée sur l'extrémité distale de la clavicule réalise le laçage acromio-claviculaire. L'avantage de cette technique c'est le grand confort opératoire, puisque la zone coracoïdienne exposée est très limitée.

Hoffmeyer [37] utilise également des fils résorbables pour effectuer une double stabilisation acromio et coraco-claviculaire.

Jerosh et coll [38] qui ont étudié l'efficacité des différents montages sur des cadavres, recommandent l'utilisation de techniques semblables pour une correction simultanée du déplacement horizontal et vertical: Un laçage coraco-claviculaire ancré à la base de la coracoïde et passant dans un tunnel claviculaire foré après réduction de la disjonction.

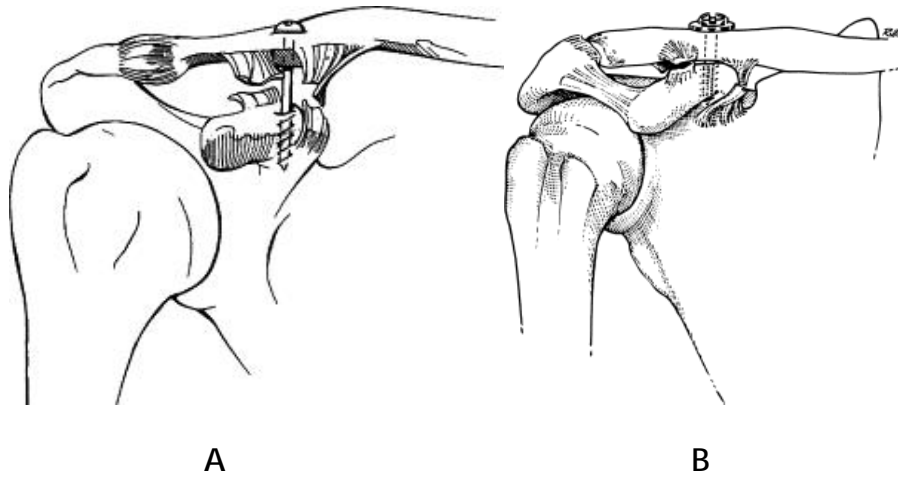


Figure11 [31]

A- Vissage coraco-claviculaire selon Bosworth

B- Technique de Bosworth modifiée

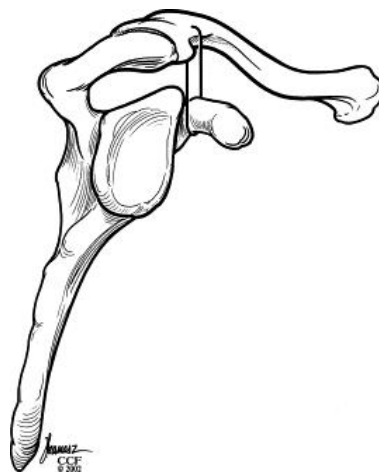


Figure12: Cerclage coraco-claviculaire [23]

C- Ligamentoplasties :

a- Ligamentoplastie Acromio-claviculaire :

Il s'agit du remplacement du ligament acromio-claviculaire supérieur par le ligament acromio-coracoïdien selon la technique de Neviaster (fig13) .

Après réduction de la disjonction par une broche, le ligament acromio-coracoïdien est détaché de son insertion coracoïdienne, passé en avant et au dessus de l'articulation acromio-claviculaire et fixé à la face supérieure de la clavicule par un tunnel trans-osseux [39].

Selon Jovarra et coll [40] la ligamentoplastie acromio-claviculaire donne des résultats anatomiques meilleurs que la suture simple, mais peut engendrer des douleurs résiduelles. Celles ci peuvent s'expliquer par un frottement des surfaces articulaires ou par la suppression des effets biomécaniques du ligament acromio-claviculaire sur la coiffe des rotateurs.

b- Ligamentoplastie coraco-claviculaire :

Il s'agit d'un remplacement des ligaments trapézoïde et Conoïde. Utile dans les ruptures récentes en cas d'éventuelle absence de cicatrisation, elle est indispensable dans les ruptures anciennes où les ligaments ont disparu.

Différentes structures et matériaux peuvent être utilisés :

Ligament acromio-coracoïdien

A la suite de Cadenat en 1913, plusieurs auteurs ont utilisé ce ligament du fait de sa proximité avec l'articulation acromio-claviculaire.

### Technique de Cadenat modifiée par Augereau (fig14)

Elle réalise une désinsertion acromiale du ligament associée à un faufilage au fil non résorbable. Le transplant passe ensuite verticalement à travers un tunnel claviculaire situé à l'aplomb du genou coracoidien. Les fils sont noués autour de la clavicule sous tension maximale, après stabilisation de la disjonction par deux broches trans-articulaires provisoires [41, 39].

### Technique de la caffinière

Elle consiste à l'utilisation de la poche du décollement capsulo-fibreux sus ligamentaire présente dans les disjonctions avec déplacement postérieur (80 % des cas) pour valoriser le procédé de Cadenat en contenant la clavicule dans le plan horizontal et frontal. Elle permet en effet un bon affrontement de l'extrémité supérieure de la ligamentoplastie sur du tissu mou, un renforcement par un matériel naturel et un encadrement antéro-supérieur de l'extrémité distale de la clavicule [42].

### Technique Weaver et Dunn (fig14)

Le ligament coraco-acromial est sectionné au niveau de son insertion acromiale, et les deux centimètres latéraux de la clavicule sont réséquées. Après réduction de la disjonction, le ligament est coupé à bonne longueur et lacé en intra médullaire à l'extrémité claviculaire distale par deux trous trans-osseux (fig15) [39].

Bicher et coll [43] ont légèrement modifié cette technique en transposant l'insertion osseuse du ligament coraco-acromial à l'extrémité distale de la clavicule réséquée.

### Autres Techniques :

Kutschera [43] détache le ligament acromio-coracoïdien avec son insertion osseuse acromiale qu'il passe à travers un tunnel claviculaire à la verticale de la coracoïde et le fixe par une vis d'interférence qui sera enlevée à la 8ème semaine. Il obtient des résultats anatomiques et fonctionnels excellents sur une série de 6 patients.

Larsen [44] utilise le même transplant qu'il fixe à la clavicule par une vis passant à travers l'échelle osseuse, la clavicule et dans la coracoïde. Ses résultats sont cependant moins bons car le montage entraîne un inconfort notable lié à la proéminence de l'échelle osseuse et de la vis.

Gazielli [45] propose une double ligamentoplastie coraco-claviculaire utilisant un ligament artificiel recolonisable et le ligament coraco-acromial détourné selon Cadenat. Le ligament artificiel est passé sous le bras de la coracoïde à laquelle il est solidarisé par deux points de sutures. Un des brins renforce le néo ligament naturel après réduction de la disjonction et l'autre assure une stabilisation acromio-claviculaire par effet de rappel autour de la clavicule.

### Autres greffons autologues

Divers transplants ont été utilisés dans les techniques de ligamentoplastie :

- Court biceps (Vargas)
- Fascia lata (Sterling Bunnel)
- Extenseur du cinquième orteil (Zarczy)
- Peau (Vanderkerckove)

Ces techniques sont quasiment abandonnées à l'heure actuelle du fait de la nécessité d'un prélèvement à distance et du manque de la solidité du montage [46].

### Ligaments prothétiques :

Composés d'un matériel inerte non résorbable (le plus souvent du dacrylène) ,les ligaments prothétiques sont passés sous la coracoïde et fixés à la clavicule après réduction.

Différents montages sont possibles en fonction de leur trajet (en boucle ou en huit) et de leur mode de fixation.

#### ▼ Montages sans ancrage osseux :

En 1978 Fleming [47] utilise du Dacron à usage vasculaire et réalise un laçage coraco-claviculaire simple noué sur la clavicule après réduction. Il obtient 87.5 % de bons résultats à 25 mois de recul.

Banaïssa [48] préconise l'association du laçage à un brochage acromio-claviculaire temporaire.

Pour ce genre de montage, Stam [49] insiste sur la nécessité d'enfouir le nœud de la boucle sous la clavicule .Parmi sa série de 20 patients revus après 3,9 ans en moyenne, 14 ont présenté une encoche érosive claviculaire due au cisaillement par le dacron .Une section de la boucle s'est imposée chez 6 patients de façon à préserver la clavicule. Dust [50] propose ainsi de couper le ligament prothétique huit semaines après l'intervention.

#### ▼ Montages avec ancrage osseux :

La majorité des techniques de ligamentoplastie réalisent un passage du ligament à travers la clavicule (fig16). Certains auteurs tels que Verhaven [46] ou Goldberg [17] n'utilisent qu'un seul tunnel claviculaire antéropostérieur. Ainsi après

passage sous coracoïdien le ligament est faufilé dans le tunnel puis noué sur lui-même.

Le Huec [51] utilise un ligament passé en lasso autour de la coracoïde et fixé à la clavicule à travers un tunnel osseux par une cheville métallique (fig17). Sur une série de 24 patients revus à deux ans, tous les patients présentaient des résultats fonctionnels bons ou excellents et il n'y a eu aucune rupture du ligament ni de son système d'ancrage.

Laboureau et Coll [52] forent deux tunnels obliques reproduisant l'orientation anatomique des ligaments rompus, et permettant une réduction dans le plan horizontal et frontal. Le ligament est ancré par des chevilles en polyéthylène enfoncées en coin dans chaque tunnel.

Kappakas [53] pratique un passage trans-claviculaire et trans-coracoidien. Pour Morrison [54] la réalisation d'un tunnel trans-coracoidien supplémentaire permet en effet d'éviter les subluxations antérieures et limite l'érosion des pièces osseuses.

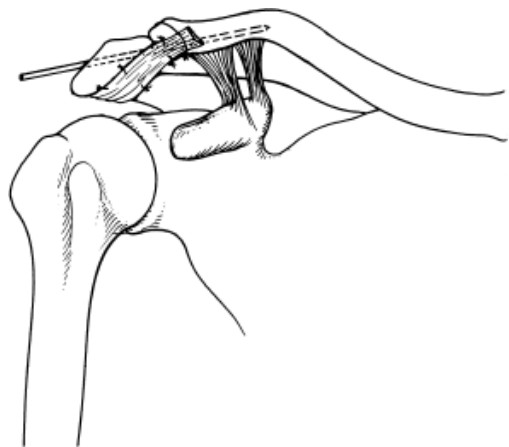


Figure 13 : Technique de Neviaster [39]

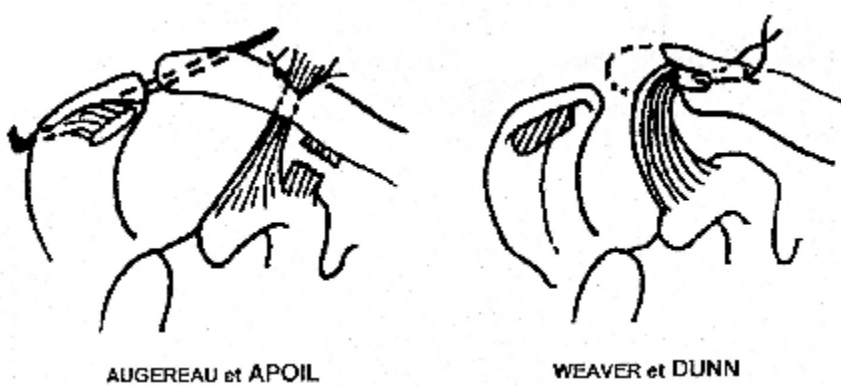


Figure 14 : Ligamentoplasties coraco-claviculaires [41]

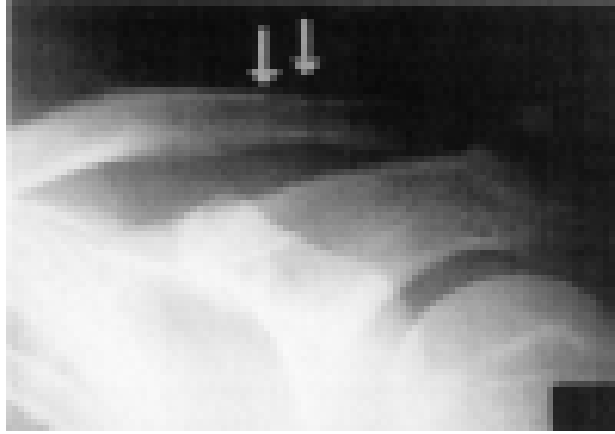


Figure 15 : Tunnels osseux trans-claviculaires [39]

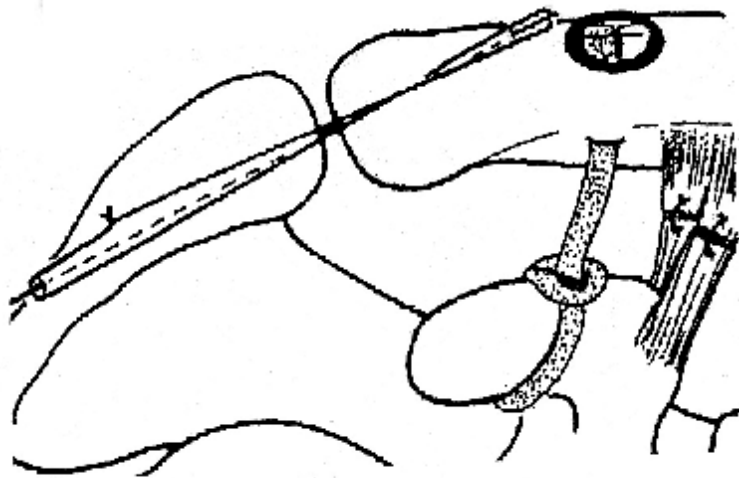


Figure 16: Technique de Le Huec [46]

#### D- Transfert musculaire dynamique selon Dewar et Barrington :

Il s'agit d'une transposition de la pointe coracoïdienne munie des insertions du petit pectoral et du coraco-biceps sur le bord antérieur de la clavicule, afin de réaliser un rappel actif de la clavicule luxée (figure 17) [24].

Malgré les résultats satisfaisants de la série de Glorion [9], cette technique est actuellement très peu utilisée. Elle est en effet anti-physiologique puisqu'elle court-circuite la scapula et bloque la rotation claviculaire. Par ailleurs la contraction des muscles entraîne un mouvement de piston claviculaire qui favorise l'arthrose acromio-claviculaire [23].

#### E- Reconstruction de la chape trapézo -deltoïdienne :

C'est un temps essentiel du traitement chirurgical, du à l'effet stabilisateur qu'apporte cette chape sur l'articulation acromio-claviculaire.

Il consiste à suturer les deux muscles désinsérés (par le traumatisme ou le chirurgien) au dessus de l'articulation réduite (fig18).

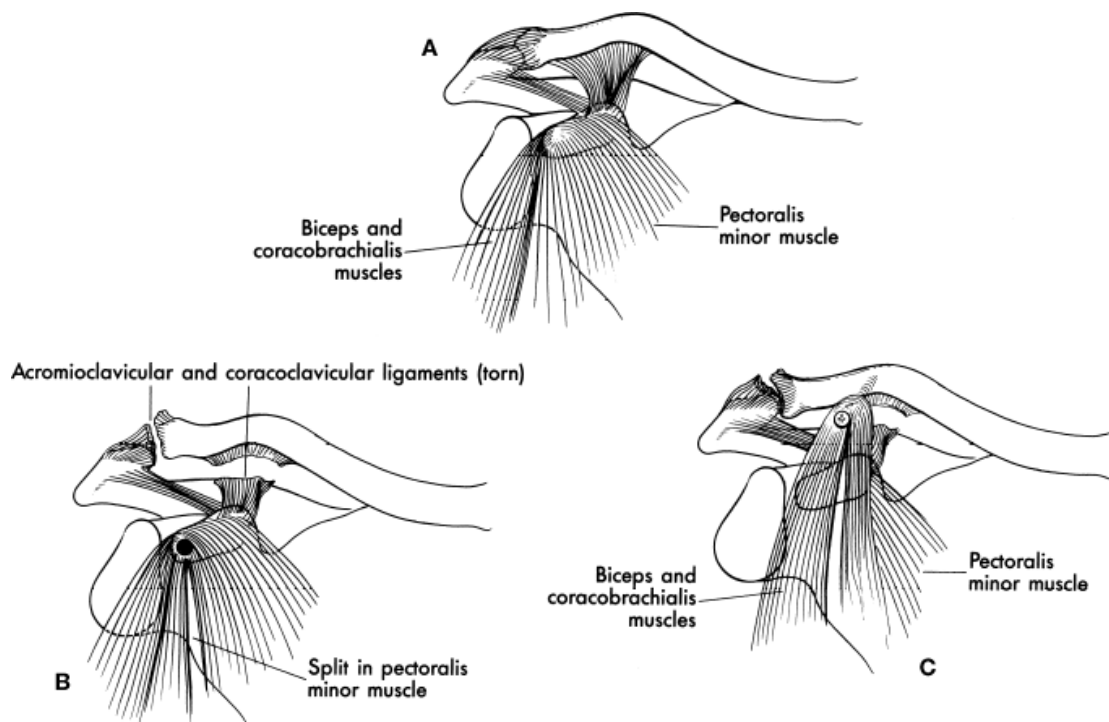


Figure 17 : Technique de Dewar et Barrington [24]

A- Anatomie normale

B- Rupture des ligaments acromio-claviculaires et coraco-claviculaires : Un trou est foré à l'extrémité du processus coracoïde et le petit pectoral est divisé en faisceaux par ses fibres

C- Ostéotomie de l'extrémité de la coracoïde, puis transfert avec ses insertions musculaires à la clavicule et fixation par une vis

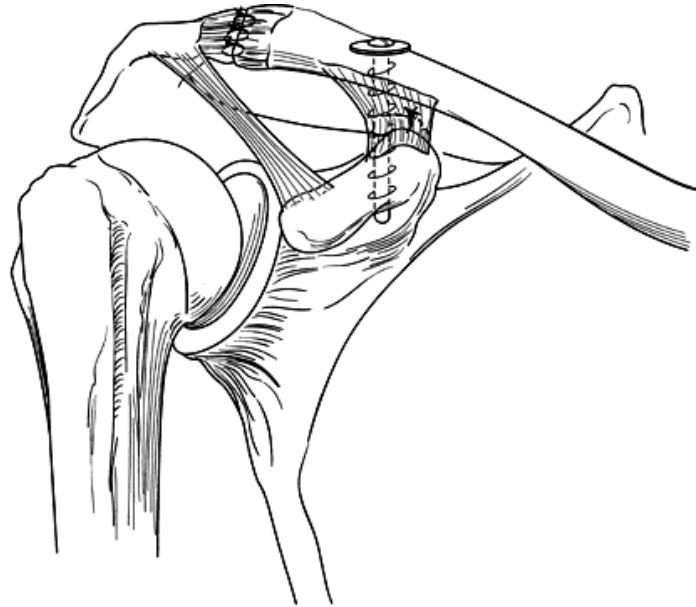


Figure 18 : Réparation de la chape musculaire [24]

F- Gestes associés :

a- Toilette articulaire :

Le nettoyage des débris capsulaires et ligamentaires est souvent nécessaire pour assurer une bonne réduction de la disjonction. Selon les équipes le ménisque est conservé quand il est intact.

b- Résection de l'extrémité distale de la clavicule :

Systématique dans la technique de Weaver et Dunn, elle est habituellement réalisée en fonction du bilan lésionnel pour :

- Lever le conflit articulaire ou traiter les fractures claviculaires distales dans les disjonctions récentes.
- Soulager les douleurs arthrosiques dans les disjonctions anciennes mal vécues.

L'importance de la résection est adaptée en per-opératoire et varie de 0.5 à 2 cm.

c- Traitement des lésions associées :

- Traitement d'une fracture du quart externe de la clavicule par ostéosynthèse ou résection du centimètre externe ;
- Ostéosynthèse d'une fracture de la coracoïde [55]
- Traitement d'un conflit sous acromial, par section du ligament acromio-coracoidien et ou acromioplastie .
- Réparation de la coiffe des rotateurs.

### 3) L'ostéosynthèse par plaque à crochet:

C'est une plaque, vissée sur la clavicule comportant un crochet à son extrémité qui se glisse sous l'acromion.

#### 3-1Description:

La plaque clavicule LCP à crochet est disponible en différentes longueurs et tailles de crochet avec des versions gauche et droite afin d'optimiser le dimensionnement et le positionnement des vis pour chaque patient individuel [56].

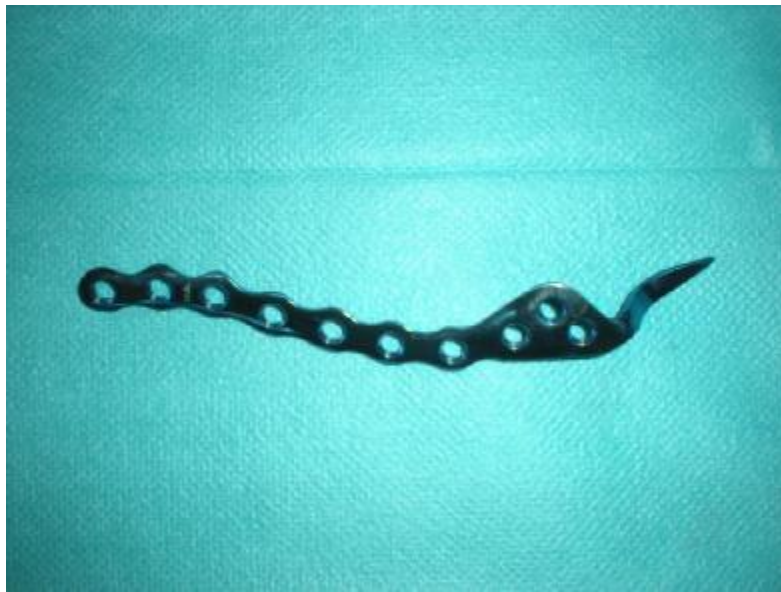

Figure 19 : Image montrant une plaque à crochet utilisée au service B4 du  
CHU de Fès



Figure20 :3 profondeurs de crochet:12,15,18 [56]



Figure 21: Vis de verrouillage 3.5 mm  
longueur 12-60 mm , autotaraudante-Stardive[56]



Figure 22: Vis à corticale de 3.5 mm, longueur 14-60 mm  
autotaraudante-Hexagonale[56]

### 3-2 Principes:

L'Association pour l'étude de l'ostéosynthèse (AO ASIF) a formulé en 1958 quatre principes de base qui sont devenus les lignes directrices de l'ostéosynthèse [56].

#### Réduction anatomique:

La fixation des fractures claviculaires latérales et des luxations avec la plaque clavicule LCP 3.5 à crochet anatomiquement pré conformée permet une réduction anatomique.

#### Fixation stable:

La tige anatomiquement pré conformée avec un coude de 12° facilite la mise en place de l'implant. La plaque clavicule LCP à crochet est disponible en 4 longueurs et 3 tailles de crochet afin d'optimiser le dimensionnement et le positionnement des vis pour chaque patient individuel.

#### Préservation de la vascularisation:

Le concept LCP éprouvé et les renforcements de la tige de la plaque clavicule LCP 3.5 à crochet permettent de préserver la vascularisation osseuse grâce à un faible contact os-plaque.

Le profil de tige arrondi, la faible courbure, le design de crochet lisse et le décentrement postérieur du crochet minimisent le risque d'interférence entre la plaque et les tissus mous environnants l'articulation acromio-claviculaire et la coiffe des rotateurs.

Mobilisation active précoce :

La plaque clavicle LCP associée à la technique AO assure une fixation stable des fractures en épargnant au maximum la vascularisation. Cela crée ainsi un meilleur environnement pour la consolidation osseuse et accélère le rétablissement de la mobilité et des fonctions [56].

### 3-3 Indications:

Deux principales indications:

- Fractures claviculaires latérales : Neer type II.
- Type de luxation de l'articulation acromio-claviculaire : Tossy III ou Rockwood III à V [56].

Non indiqué:

- Fracture claviculaire latérale stable.
- Tossy types I et II.
- Rockwood types I et II.
- Infection aigue.

### 3-4 Technique chirurgicale:

#### a) Positionnement du patient:

Le patient doit être installé en position de "fauteuil de plage", la tête inclinée vers le côté opposé au côté opéré, en positionnant soigneusement le cou.

Un sac de sable est placé sous la colonne thoracique pour orienter l'omoplate vers l'arrière : cette position facilite le réalignement et la réduction de l'articulation acromio-claviculaire.

IL faut éviter une extension excessive du cou.

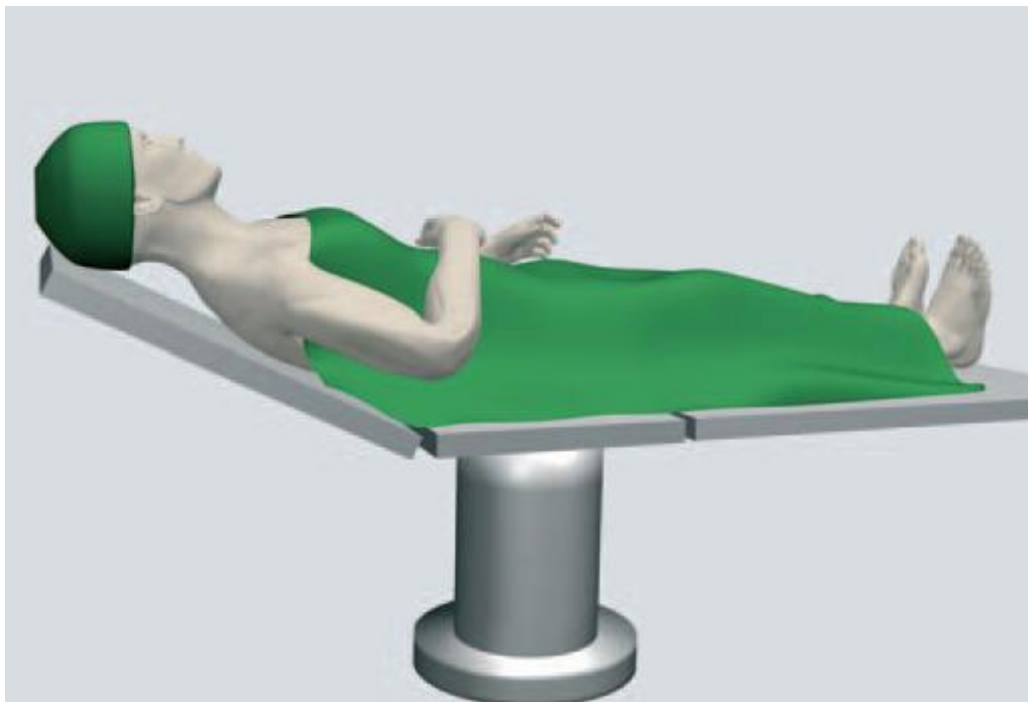

Figure 23:Position de fauteuil de plage [56]

b) L'abord:

Se fait par une incision supérieure ou trans-acromiale qui expose l'aponévrose delto-trapézienne.

Il faut faire attention de ne pas léser les nerfs supra-claviculaires.

La luxation aiguë est indiquée par une déchirure du ligament acromio-claviculaire supérieur, avec prolapsus de résidus du disque intra-articulaire qui reste généralement partiellement attaché à la clavicule, et par une déchirure partielle des fibres acromiales du trapèze.

Dans les lésions de type Rockwood V, les ligaments coraco-claviculaires et le périoste sont également déchirés.

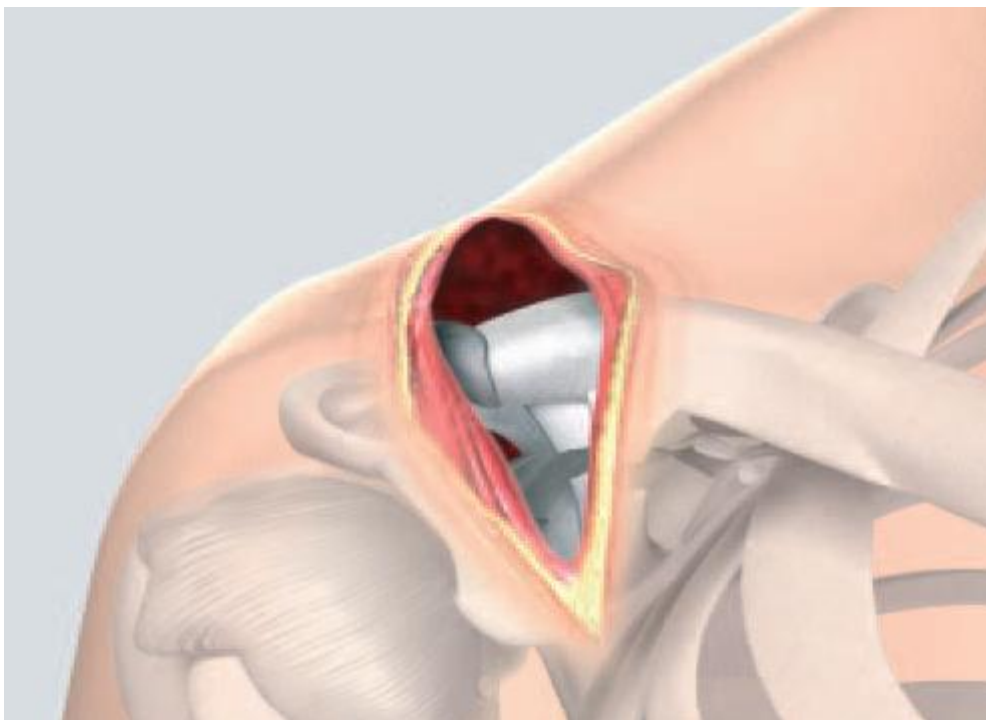


Figure 24:Voie d'abord [56]

c) Réduction de la luxation et fixation temporaire:

Le bras, et donc l'omoplate, est relevé vers la clavicule et soutenu par l'assistant ou déposé sur une table latérale.

L'acromion est rapproché de la clavicule dans les plans horizontal et vertical. Une broche de Kirschner trans-acromiale est passée dans la clavicule distale pour assurer une fixation temporaire de l'articulation acromio-claviculaire.

La face postérieure de la capsule de l'articulation acromio-claviculaire est identifiée et 5 mm des fibres extra-articulaires du trapèze du bord médial de l'acromion sont détachés pour permettre le passage du crochet de la plaque sous l'acromion.

Si la luxation est fraîche, il est possible de réparer les ligaments acromio-claviculaire supérieur et coraco-claviculaire.

La réparation des ligaments est généralement impossible dans les luxations chroniques ; il faut alors procéder à une reconstruction à ce stade, il faut envisager un transfert du ligament coraco-acromial sur la clavicule distale, et une augmentation de la suspension scapulo-claviculaire par greffe de ligament autogène (tendon plantaire, long palmaire ou jarret) ou de ligament synthétique.



Figure25:Fixation temporaire par une broche de Kirschner [56]

d) Détermination de la taille de crochet et de la longueur de plaque:

Les implants d'essai facilitent la détermination de la taille de crochet correcte.

On utilise l'implant d'essai avec crochet de 12 mm et passer le crochet sous l'acromion.

On place la tige de l'implant d'essai sur la face supérieure de la clavicule. S'il est difficile d'abaisser la tige sur la clavicule, utiliser une plaque avec crochet de 15 mm ou 18 mm. Quand la tige de la plaque est appliquée sur la clavicule, l'extrémité du crochet doit être au contact de la face inférieure de l'acromion.

On vérifie le rétablissement de l'alignement anatomique correct de la clavicule et de l'acromion, et l'absence d'interférence avec la coiffe des rotateurs.

On vérifie aussi la pleine mobilité de l'épaule sous amplification de brillance, particulièrement en abduction et en rotation externe, et l'absence d'interférence du crochet avec la tête de l'humérus.

La longueur de la plaque doit permettre une fixation appropriée sur le côté médial de l'articulation réduite.

e) Option : Fixation temporaire de la plaque:

Après la détermination de la taille du crochet, on retire l'implant d'essai pour positionner l'implant. Il faut vérifier la position correcte de la plaque sous amplification de brillance, puis fixer temporairement la plaque avec une broche de Kirschner.

Forer la broche via le guide-mèche dans le trou distal pour fixer la partie distale de la plaque. On peut également fixer la plaque en utilisant une vis à corticale dans le trou de la plaque le plus médiale.

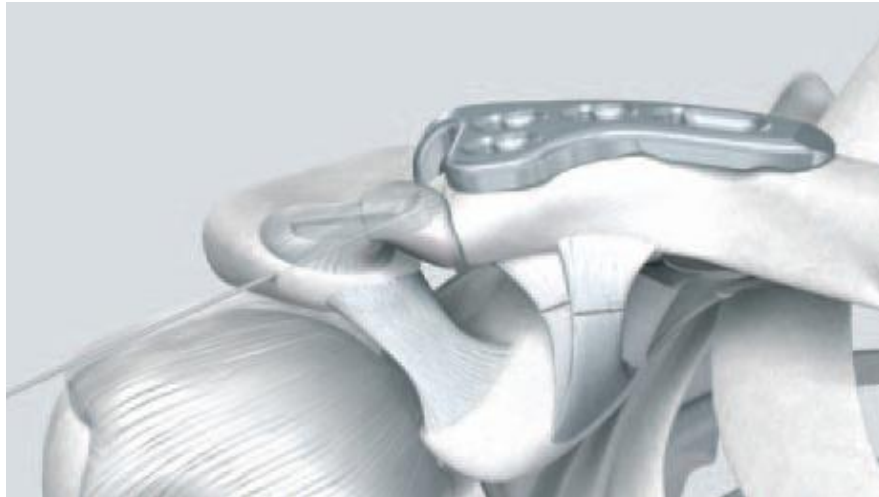


Figure26: Fixation temporaire de la plaque [56]

#### f) Fixation avec vis de verrouillage:

Après la détermination de la taille du crochet, il faut retirer l'implant d'essai et positionner l'implant, après confirmation de la position correcte de la plaque sous amplification de brillance, on commence la fixation définitive par vis en suivant ces étapes:

- Visser délicatement le guide-mèche LCP dans le trou fileté central de la plaque.
- Préforer le trou de vis avec une mèche LCP à travers les deux corticales.
- (La longueur de vis nécessaire est directement indiquée sur la mèche).
- Utiliser la jauge de profondeur pour vérifier la longueur de vis.
- Insérer la vis de verrouillage avec le tournevis (pour tête femelle hexagonale ou Stardrive) monté sur le limiteur de couple.
- Insérer la vis manuellement ou à l'aide d'un moteur, jusqu'à l'audition d'un clic, en cas d'utilisation d'un moteur chirurgical, il faut réduire la vitesse lors du serrage de la tête de la vis de verrouillage dans la plaque.

-Il est recommandé d'effectuer les derniers tours manuellement.

-Pour assurer une fixation stable de l'implant, il faut utiliser au moins deux vis dans la partie médiale de la plaque. Vérifier que toutes les vis sont verrouillées.

Il faut bien respecter les longueurs de vis afin d'éviter toute lésion neuro-vasculaire.

Ne jamais combiner des implants en titane et en acier (par ex. une plaque en titane avec des vis en acier).

g) Fixation avec vis à corticale:

On utilise le guide-mèche et la mèche pour préforer les deux corticales.

-Avec la jauge de profondeur, il faut déterminer la longueur de la vis à corticale à utiliser, puis insérer la vis à corticale autotaraudante en utilisant le tournevis amovible monté sur un moteur chirurgical ou sur une poignée avec embout à verrouillage rapide.

-Pour assurer une fixation stable de l'implant, il faut utiliser au moins deux vis dans la partie médiale de la plaque.

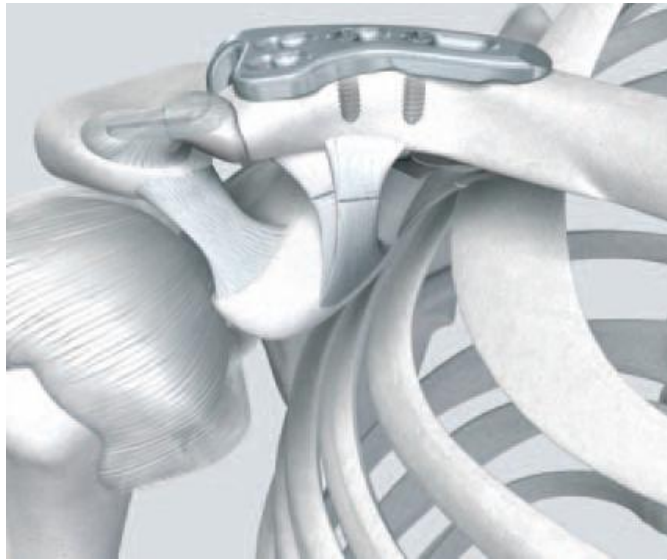


Figure27:Fixation avec vis de verrouillage [56]

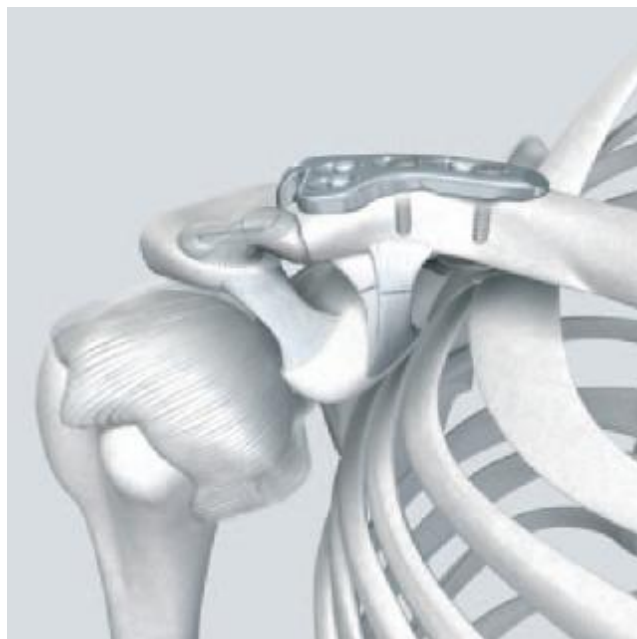


Figure 28.Fixation avec vis à corticale [56]

#### h) Retrait:

L'implant est généralement retiré 3 mois après l'implantation.

Il est recommandé de retirer la plaque clavicule LCP à crochet après la consolidation afin d'éviter une irritation potentielle de l'acromion ou une interférence avec la coiffe des rotateurs.

Pour retirer les implants, il faut déverrouiller toutes les vis de verrouillage avant de les retirer complètement, afin d'éviter une rotation de la plaque lors du retrait de la dernière vis, ce qui pourrait endommager les tissus mous.

S'il n'est pas possible de retirer les vis de verrouillage avec le tournevis (par exemple si la tête femelle de la vis est endommagée ou si la vis de verrouillage est coincée dans la plaque), on utilise une vis d'extraction avec un filetage vers la gauche.

Desserrer la vis en tournant la poignée dans le sens antihoraire.

Il faut disposer de l'instrumentation correcte afin d'éviter tout problème lors du retrait de l'implant. Il est particulièrement important de disposer des tournevis adéquat (hexagonal ou Stardrive) et des vis d'extraction.

### 3-5 Avantages:

En plus de ses 4 principes déjà cités, la plaque à crochet permet à la fois de fixer les fractures latérales de la clavicule et les lésions de l'articulation acromio-claviculaire, donc une solution pour deux indications.

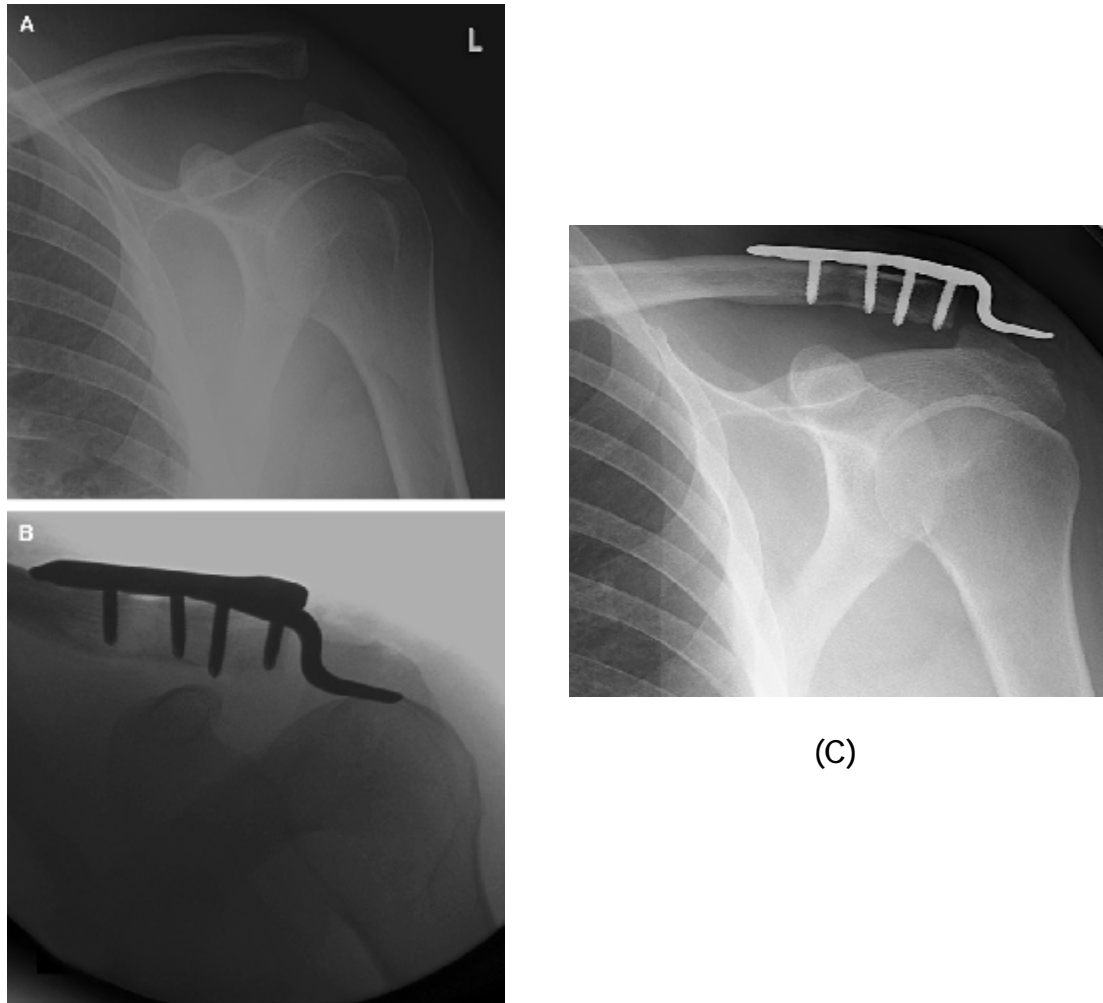
Son design facilite la mise en place de l'implant ainsi que l'intervention chirurgicale en vue d'un résultat optimal et ce qu'on appelle la pré-conformation anatomique.

Sa composition faite de courbure douce, d'un crochet lisse avec décentrement postérieur du crochet et le profil de tige arrondi minimisent le risque d'interférence entre la plaque et les tissus mous environnants, l'articulation acromio-claviculaire et la coiffe des rotateurs [56].

### 3-6 Complications:

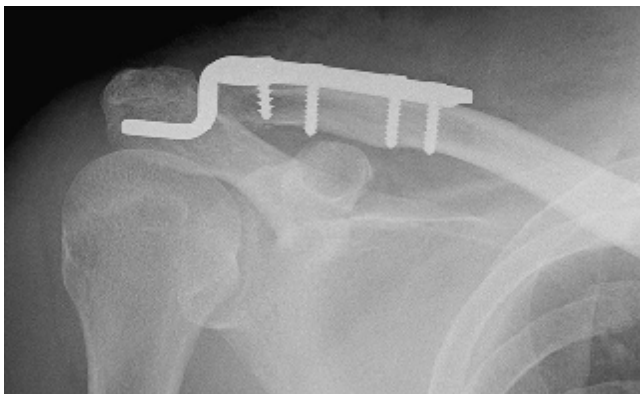
De nombreuses complications immédiates ou tardives ont été rapportées [57]:

- Infections du site opératoire
- Persistance de subluxation de l'AAC
- Conflit sous-acromial [58]
- Empiètement du crochet [57]
- Lésions de la coiffe des rotateurs
- Ostéolyse de l'acromion (fig29) [59]
- Cassure du crochet
- Ossification des ligaments coraco-claviculaires

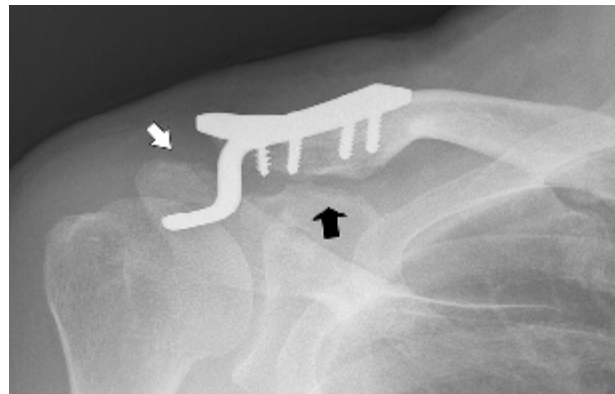


**Figure 28:**(A, B, C) persistance de subluxation résiduelle[58]

- (A) Radiographie de l'épaule gauche de face préopératoire grade V de Rockwood des LAC
- (B) Radiographie de l'épaule de face per opératoire, la LAC commune est anatomiquement réduite, et la plaque à crochet est dans la position correcte
- (C) Radiographie de l'épaule de face après six semaines d'opération montrant une plaque à crochet déplacée et une luxation résiduelle de grade III de l'articulation AC



A



B

Figure 29: (A,B) images d'ostéolyses[59]

A) Radiographie de l'épaule de face obtenue immédiatement après l'opération et qui montre une bonne réduction de l'articulation et un bon engagement de la plaque à crochet. On doit noter que la surface de la corticale de l'AAC et de l'acromion sont normaux.

B) 3 à 4 mois après l'opération, une radiographie avec une légère projection lordotique montre l'alignement non parallèle entre le crochet et l'acromion avec ostéolyse subtile sur l'acromion, le flou, l'érosion, et de l'ostéoporose à la fois sur la surface de l'articulation acromiale et claviculaire (flèche blanche), ainsi que de la clavicule crayonné distale (flèche noire), avec une subluxation récurrente de l'articulation AC.

D'autres complications rares telles que:

La fracture de la clavicule à l'extrémité interne de la plaque est une des rares complications de la plaque à crochet claviculaire et quelques rapports ont été publiés. Flinkkila et al sont les premiers qui ont rapporté une fracture à l'extrémité interne de la plaque à crochet.

Nadarajah et al ont signalé un cas comme la complication des patients conservant la plaque plus d' 1 an, alors qu'il est conseillé de retirer l'implant entre 8 et 12 semaines [60].

Charité et al ont rapporté un cas chez un patient ostéoporotique moins d' 1 mois après la chirurgie.

On a noté un cas d'érosion de l'acromion par le crochet de la plaque et pour éviter cette complication rare, des auteurs ont recommandé un bon dimensionnement de la profondeur de la plaque à crochet afin d'éviter une pression excessive sur la face inférieure de l'acromion (fig31) [58].

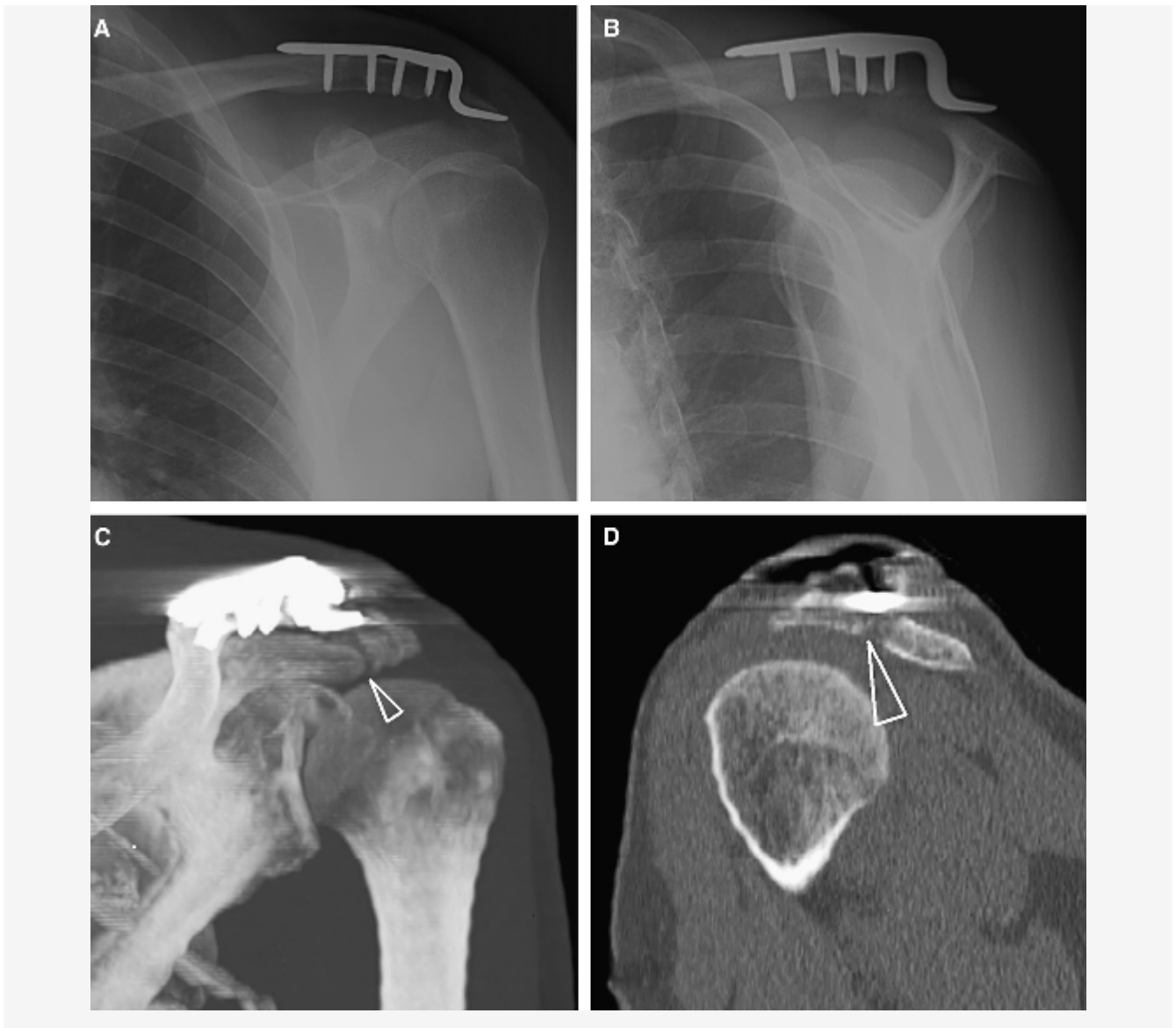
Le conflit sous acromial par l'engagement de la partie latérale du crochet de la plaque sous l'acromion [61].

La position de la partie crochet de l'implant peut prédisposer les structures anatomiques à des complications post opératoires notamment au conflit sous acromial et l'érosion osseuse.

Autres complications associées à la partie crochet comprennent l'empiètement des structures sous acromiales et la coiffe des rotateurs.

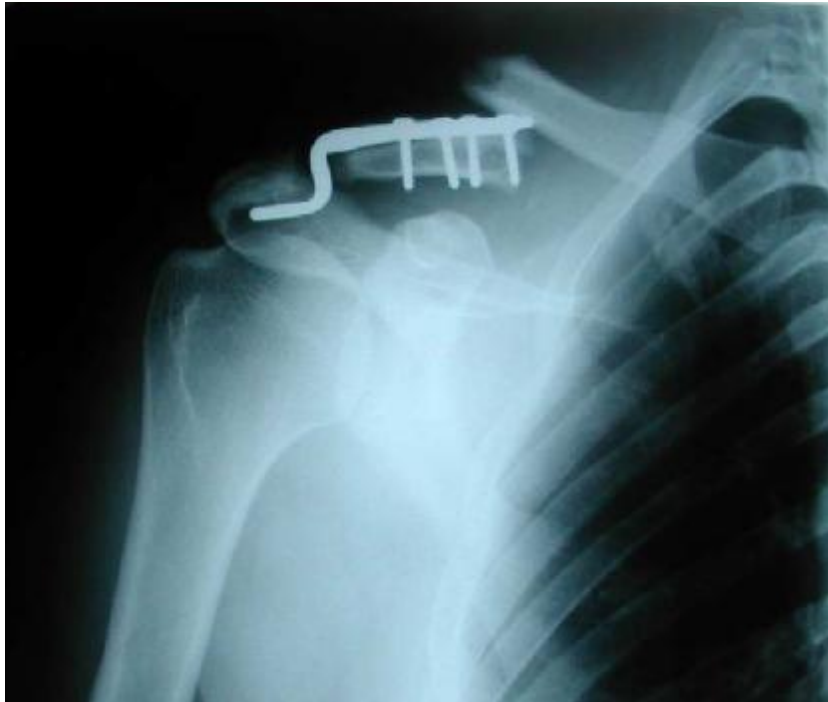

Figure30: Fracture de la clavicule à la face médiale de la plaque à crochet [60]



**Figure 31:** Radiographies de l'épaule 5 semaines en postopératoires (A,B) et images de la tomodensitométrie (C, D)

Les images de la tomodensitométrie montrent l'érosion trans-acromiale de la plaque à crochet (tête de flèche)[58]

#### 4-Avantages par rapport à d'autres techniques chirurgicales:

On retrouve d'autres complications liées à d'autres techniques comme l'embrochage et Bosworth:

Le risque de la fixation avec embrochage est la migration intra thoracique.

Une vis de Bosworth peut se casser lorsque l'épaule est mobilisée au début, la vis doit donc être enlevée.

Tableau7 : Inconvénients des autres techniques chirurgicales [62]

Inconvénient	Embrochage	Bosworth	Plaque à crochet
Frcature de la vis	+	+	-
Migration intrathoracique	+	-	-

## 5-Analyse des résultats fonctionnels:

Les résultats fonctionnels de notre étude seront comparés aux résultats de plusieurs autres séries citées ci-dessous:

\_Série de Lazàro Amos [4]:cette série comprend 11 patients présentant une LAC récente avec un âge moyen de 38 ans et traités tous par plaque à crochet, avec un score de constant de 94.

\_Série de Thierry [2]:c'est une étude rétrospective menée sur 12 patients souffrant d'une LAC récente grade III de Tossy avec un âge moyen de 33ans et un constant de 91,3.

\_Série de Alexander[20]:présentant une étude type cohorte sur 42 patients opérés pour LAC récente et traités par plaque à crochet ,suivis pendant 1an ,avec un âge moyen de 30 ans ,classés selon Rockwwod avec 20 cas stade III et 22 cas stade V,avec un constant de 91.

Tableau8:comparaison entre différentes séries [4,2,20].

Série	Nbre cas	Moy d'âge	technique	Score de constant
Lazaro	11	38	Plaque à crochet	94
Thierry	12	33	Plaque à crochet	91,3
Alexander	42	30	Plaque à crochet	91
<b>Notre série</b>	<b>12</b>	<b>38</b>	<b>Plaque à crochet</b>	<b>91,2</b>

On constate qu'il y a une concordance des résultats fonctionnels de notre série avec d'autres séries internationales.

# ***CONCLUSION***

Elément charnière de la ceinture scapulaire, l'articulation acromio-claviculaire est stabilisée par un complexe capsulo-ligamentaire et par des ligaments extrinsèques coraco-claviculaires. Elle participe à l'élévation du membre supérieur en prenant le relais de la gléno-humérale au-delà de 90 degré.

Lors d'un choc sur le moignon de l'épaule, les éléments stabilisateurs se rompent en créant une disjonction acromioclaviculaire plus ou moins sévère selon l'étendue des lésions. Un examen clinique et des clichés radiologiques spécifiques, permettent d'apprécier l'importance de la disjonction, et de faire le bon choix thérapeutique.

Si le traitement est bien codifié pour les stades extrêmes, il est sujet à controverses pour les stades intermédiaires, entre traitement chirurgical et conservateur, mais des données récentes soutiennent le traitement conservateur.

Plusieurs techniques ont été décrites pour le traitement des luxations acromioclaviculaires , mais aucune n'a créé le gold standard .

Cette étude rétrospective évalue les résultats du traitement chirurgical des disjonctions acromioclaviculaires récentes par plaque à crochet au service de Chirurgie Orthopédique et traumatologique B4 du Chu de Fès.

La révision des 12 patients à 10 mois de recul moyen nous a donné 88% de bons résultats fonctionnels objectifs selon le score de Constant. Ces résultats concordent avec d'autres séries internationales.

De nombreuses complications ont été rapportées comme la persistance de subluxation, ostéolyse de l'acromion et conflit sous acromiale.

Malgré ce risque de complications , le traitement chirurgical par plaque à crochet est reconnu comme étant très efficace .En accord avec la majorité des auteurs ,nous le réservons essentiellement aux stades III des sportifs,des sujets minces et des ouvriers avec un poids lourd ,aux stades IV V VI de Rockwood , aux fractures claviculaires latérales Neer type II.

# *RESUMES*

## RESUME

Cette étude est rétrospective, fondée sur 12 disjonctions acromio-claviculaires récentes chez des patients traités chirurgicalement par plaque à crochet entre 2009 et 2011, tous adultes de sexe masculin. L'âge moyen au moment du traumatisme était de 38 ans (55-22 ans) et le recul moyen était de 10 mois.

Le coté droit a été atteint plus souvent que le coté gauche (59% des cas). Le mécanisme fut direct dans 75% des cas, indirect dans 20% et 5% non précisé, avec 9 cas victimes d'accidents de la voie publique, 2 victimes de chutes de leur hauteur et un traumatisme direct par un coup porté sur l'épaule.

Les trois principaux signes cliniques sont: la douleur, l'impotence et la déformation, tous nos patients se présentaient avec douleur et impotence fonctionnelle. Les éléments de l'examen cliniques ont été inconstamment recherchés en urgence : la mobilité en touche de piano, témoin de l'instabilité frontale (présente dans 67% des cas et non précisée dans 25% des cas), et le tiroir antéro-postérieur, témoin de l'instabilité sagittale, qui n'a été noté que dans 41% des cas.

Les patients ont été évalués selon le score de Constant sur 100 points.

Les résultats obtenus étaient bons et excellents dans 88 % des cas selon le score de Constant.

En accord avec la majorité des auteurs nous concluons à de très bons résultats pour le traitement chirurgical des disjonctions acromio-claviculaires par plaque à crochet.

## SUMMARY

This retrospective study, based on 12 recent acromioclavicular disjunctions in patients treated surgically by hook plate between 2009 and 2011, all adults males. The mean age at the moment of traumatism was 38 years (22-55 years) and the mean recession about 10 months.

The right side was affected more often than the left (59%). The mechanism was direct in 75% of cases, indirect 20% and 5% unspecified cases with 9 accident victims from the public highway, two victims of falls from height and direct traumatism by blow on the shoulder.

The three main symptoms (pain, Impotence and deformation). All of our patients presented with pain and functional impairment. The elements of the clinical examination were inconsistently sought urgently: mobility (piano key sign), witness of the frontal instability (present in 67% and unspecified in 25% of cases), and anterior-posterior drawer, witnessed the sagittal instability, which was noted in 41% of cases.

Patients were assessed using the Constant score of 100 points. The results were good or excellent in 88% of cases according to the Constant score.

In agreement with most authors we find that very good results for the surgical treatment of acromioclavicular disjunctions by hook plate.

## ملخص

إنها دراسة استعادية بصدد 12 خلع أخرمي ترقوي حديث عند مرضى عولجوا جراحيا بواسطة لوحة ربط بين عامي 2009 و 2011 معظمهم من الذكور. متوسط السن عند الاصابة بالرضح كان 38 سنة (22-55 سنة) و متوسط التراجع بلغ 10 أشهر.

الكتف كان مصابا في كل الحالات و الجهة اليمنى مصابة في الغالب أكثر من الجهة اليسرى (59% من الحالات). الية الآفة كانت مباشرة عند 75 % من الحالات و غير مباشرة عند 20 % من الحالات و غير محددة بنسبة 5 % مع 9 حالات ضحايا حادث الطريق العام و اثنين من ضحايا السقوط من أماكن مرتفعة ورجع مباشر واحد من خلال ضربة على الكتف .

الأعراض الرئيسية الثلاثة (الألم، والعجز والتشوه) ، كل من مرضانا الحاليين لديهم الألم واضطراب وظيفي . عناصر الفحص السريري لا يتم البحث المستعجل عنها باستمرار : التحرك عند لمس البيانو، شاهد على عدم الاستقرار الجبهي حاضر في 67% من الحالات و غير محدد في 25% من الحالات

و الدرج الأمامي الخلفي شاهد على عدم الاستقرار السهمي الذي لم تتم ملاحظته إلا في 41% من الحالات.

وقد تم تقييم حالة المرضى تبعا لحرز "كونستان" على 100 نقطة .

النتائج المحصل عليها كانت جيدة وممتازة في 88% من الحالات تبعا لحرز "كونستان"

باتفاق مع معظم الباحثين خلصنا الى نتائج جيدة جدا بالنسبة للعلاج الجراحي للانخلاعات الأخرمية

الترقوية بواسطة لوحة الربط.

# ANNEXE

## SCORE DE CONSTANT SUR 100 POINTS

	Gauche	Droite
<b>DOULEUR (sur 15 points) (1+2)/2</b>		
1- Aucune = 15 points Légère = 10 points Médiocre = 05 points Sévère = 00 points		
2- Degré de la douleur (de 0 à 15 points) (0 = très sévère) : .....pts		
<b>MOBILITE COURANTE (sur 20 points)</b>		
1- Niveau d'activité (sur 10 points) Travail à plein temps = 04 points Sport sans limitation = 04 points Sommeil normal = 02 points		
2- Amplitude des mouvements indolores (sur 10 points) Taille = 02 points Xiphoidé = 04 points Cou = 04 points Sommet de la tête = 08 points Au-dessus de la tête = 10 points		
<b>MOBILITE ACTIVE (sur 40 points)</b>		
1- Flexion - en degrés - (sur 10 points) 0-30 30-60 60-90 90-120 120-150 150-180 0 2 4 6 8 10		
2- Abduction - en degrés - (sur 10 points) Même cotation que la flexion		
3- Rotation externe (sur 10 points) Mains derrière la tête, coudes en avant = 02 points Mains derrière la tête, coudes en arrière = 02 points Mains sur la tête, coudes en avant = 02 points Mains sur la tête, coudes en arrière = 02 points Mains au-dessus de la tête = 02 points		
4- Rotation interne (sur 10 points) Dos de la main homolatérale atteignant : Cuisse Fesse Sacrum Taille T12 T7 0 2 4 6 8 10		
<b>PUISSANCE (sur 25 points)</b>		
Avec 2,27 points par Kg tenu, et un maximum de 11 Kg		
<b>Total (sur 100 points)</b>		

Excellent : > 80 pts      Bon : 65 à 79 pts      Moyen : 50 à 64 pts      Mauvais : < 50 pts

# ***BIBLIOGRAPHIE***

1- N'GUYEN V., WILLIAMS G., ROCKWOOD C.

Radiography of acromioclavicular dislocation and associated injuries.

*Crit. Rev. Diag. Imaging, 1991, 32, 3, p 191-228.*

2- THIERRY DE BAETS.

The treatment of acromioclavicular joint dislocation Tossy grade III with a clavicle hook plate *Acta Orthop. Belg.*, 2004, 70, 515-519

3- SAMIR EJAM.

Surgical treatment of acute and chronic acromioclavicular dislocation Tossy typelll and V using the Hook Plate. *Acta Orthop. Belg.*, 2008, 74, 441-445.

4- A. LAZARO-AMOROS.

Treatment of typelll acute acromioclavicular joint dislocations according to the Rockwood classifications with AO hook plate. *Rev esp ortop traumatol.* 2010;54(3):162-166.

5- A P W RIGHT, I A R MACLEOD, S C TALWALKER

Disorders of the acromioclavicular joint and distal clavicle

*Orthopaedics and trauma* 25:1.

6- HUTEN D., DUPARC F., POSTEL JM., DUPARC C.

Luxations acromio-claviculaires- Anatomopathologie, classification et bases thérapeutiques. Traumatismes récents de l'épaule. Cahiers d'enseignement de la SOFCOT.

*Paris : Expansion Scientifique Française, 1994, p 185-210.*

7- PATTE D.

Les luxations traumatiques des articulations acromio- et sterno-claviculaires. Chirurgie du membre supérieur.

Cahiers d'enseignement de la SOFCOT. *Paris : Expansion Scientifique .*

8- GAZIELLY D., PASQUIER B.

Luxations acromio-claviculaires - Bilan radiographique. Traumatismes récents de l'épaule. Cahiers d'enseignement de la SOFCOT.

*Paris : Expansion Scientifique Française, 1994, p 211-214.*

9-GLORION B., DELPLACE J.

Traitement chirurgical des luxations acromio-claviculaires par la technique de Dewar et Barrington - Etude critique et résultats à propos de 41 observations.

*Rev. Chir. Orthop. , 1973, 59, p 667-679.*

10- BANNISTER GC, WALLACE WA, STABLEFORTH PG, HUTSON.

A classification of acute acromioclavicular dislocation: a clinical, radiological and anatomical study.

*Injury, 1992, 13, p 194-196.*

11-VAAMTAINEN U., PIRINEN A., MAKELA A.

Radiological evaluation of the acromio-clavicular joint.

*Skeletal Radiology, 1991, 20, 2, p 115-116.*

12- YAP JL., CURL LA., KVITNE RS., McFARLAND EG.

The value of weighted views of the acromioclavicular joint. Result of a survey.

*Am. J. Sports Med., 1999, 27, p 806- 809.*

13-CANALE.

Surgical treatment of the acromioclavicular joint dislocation.

*Campbell Operative Orthopaedics, 10<sup>th</sup> ed 2003 p 3183.*

14- BOWEN M.

Acromioclavicular and sternoclavicular injuries.

*Clin Sports Med - 2003 Apr; 22(2); XIII.*

15- SLUMING VA.

Technical note : Measuring the coracoclavicular distance with ultrasound - a new technique.

*Br. J. Radiol.*, 1995, 68, p 189-193.

16 - CAZERES C.

Le traitement chirurgical par ligamentoplastie synthétique des disjonctions acromio-claviculaires récentes et anciennes (à propos de 33 cas).

*Thèse de médecine : Université Claude Bernard - Lyon 1, 1994. 81 p.*

17- GOLDBERG JA, VIGLIONE W, CUMMING WJ, WADDELL FJ, RUZ PA.

Review of coracoclavicular ligament reconstruction using dacron graft material.

*Aust. N Z. Surg.*, 1987, 57, p 441-445.

18- ERNBERG LA, POTTER HG.

Radiographic evaluation of the acromioclavicular and sternoclavicular joints.

*Clin Sports Med.* 2003 Apr; 22 (2) : 255-75.

19- ROCKWOOD CA JR, YOUNG DC.

Disorders of the acromioclavicular joint ,in Rockwood CA Jr,Matsen FA III(eds)  
The Shoulder. Volume 1 . Philadelphia, WB Saunders, 1990, pp 413-476.

20- DI FRANCESCO A.

The use of hook plate in type III and V acromio-clavicular Rockwood dislocations: Clinical and radiological midterm results and MRI evaluations in 42 patients. *Injury*(2011), doi:10.1016/j.injury.2011.04.002.

21- MARK ET AL.

The Evaluation and Treatment of the Injured Acromioclavicular Joint in Athletes the American journal of sports medicine

Vol. 26, No. 1, 1998 American Orthopaedic Society for Sports Medicine

- 22- Jhon A.Johansen.  
Acromioclavicular joint injuries, indications for treatment and treatment options .  
*J Elbow Surg* ,2011 ,20,S70-S82.doi.10.1016/j.jse.2010.10.030.
- 23- DUPARC F.  
Anatomie descriptive du complexe articulaire acromio-claviculaire. Les disjonctions acromio-claviculaires. Groupe d'Etude de l'Epaule et du Coude.  
*Montpellier : Sauramps Médical, 1994, p 11-18.*
- 24- JULLIARD R.  
A propos des disjonctions acromio-claviculaires récentes.  
*Ann. Chir., 1976, 30, 13, p 957-966.*
- 25-DUPARC F., SELVA O., BENEZ C., THOMINE JM.  
Luxations acromio-claviculaires - Expérience de la clinique chirurgicale orthopédique et traumatologique du CHU de ROUEN. Les disjonctions acromio-claviculaires.  
*Groupe d'Etude de l'Epaule et du Coude. Montpellier : Sauramps Médical, 1994, p 81-90*
- 26- NEROT C., NASR A., COSTA-FORU B., SCHERNBERG F., GUILLEMOT A., BOUCQUIGNY F.  
Traitement chirurgical des disjonctions acromio-claviculaires récentes par suture ligamentaire et vissage temporaire acromio-claviculaire - A propos de 55 patients. Les disjonctions acromio-claviculaires.  
*Groupe d'Etude de l'Epaule et du Coude. Montpellier : Sauramps Médical, 1994, p 129-138.*
- 27- BERG EE.  
A preliminary report of acromioclavicular joint reconstruction with clavicular corticotomy.  
*J. Shoulder Elbow. Surg., 1995, 4, 2, p 135-140.*

- 28- PICARD F., MONTBARBON E., TOURNE Y., CHARBEL A., SARAGAGLIA D.  
Faut-il suturer les ligaments coraco-claviculaires dans le traitement chirurgical des disjonctions acromio-claviculaires récentes ? Etude prospective portant sur 30 cas. Les disjonctions acromio-claviculaires.  
*Groupe d'Etude de l'Epaule et du Coude. Montpellier : Sauramps Médical, 1994, p 139-148.*
- 29- KIEFER H, CLAES L, BURRI C, HOLZWARTH.  
The stabilizing effect of various implants of the torn acromioclavicular joint - A biomechanical study.  
*Arch. Orthop. Trauma. Surg., 1986, 106, p 42-46.*
- 30- ESCOLA A., VAINIONPAA S., KORKALA O., SANTAVIRTA S., GRONBLAD M., ROKKANEN P.  
Four-year outcome of operative treatment of acute acromioclavicular dislocation.  
*J. Ortho. Trauma., 1991, 5, 1, p 9-13.*
- 31- BONNEL F., MOUILLERON P.  
Luxations acromio-claviculaires - Vissage coraco-claviculaire. Traumatismes récents de l'épaule. Cahiers d'enseignement de la SOFCOT.  
*Paris : Expansion Scientifique Française, 1994, p 224-227.*
- 32- TAFT TN., WILSON FC., OGLESBY JW.  
Dislocation of the acromioclavicular joint - An end-resultstudy.  
*J. Bone. Joint. Surg., 1987, 69, 7, p 1045-1051.*
- 33- CLAYER M., SLAVOTINEK J., KRISHNAN J.  
The results of coracoclavicular slings for acromioclavicular dislocation.  
*Aust. N. Z. Surg , 1997, 67, 6, p 343-346.*

- 34- HESSMANN M., GOTZEN L., GEHLING H.  
Acromio-clavicular reconstruction augmented with polydioxanonsulphate bands - Surgical technique and results.  
*Am. J. Sports Med.*, 1995, 23, 5, p 552-556.
- 35- MONIG SP., BURGER C., HELING HJ., PROKOP A., REHM KE.  
Treatment of complete acromioclavicular dislocation : present indications and surgical technique with biodegradable cords.  
*J. Sports Med.*, 1999, 20 : 560-562.
- 36- GIRAUD M., DEVALLET P.  
Description d'une technique originale de fixation acromio-claviculaire dans les disjonctions fraîches. Les disjonctions acromio-claviculaires.  
*Groupe d'Etude de l'Epaule et du Coude. Montpellier : Sauramps Médical, 1994, p 121-124.*
- 37- HOFFMEYER P.  
Luxation acromio-claviculaire. Conférences d'enseignement 2001. Cahiers d'enseignement de la Sofcot.  
*Paris : Elsevier. 2001. C 193-224.*
- 38- JEROSCH J., FILLER T., PEUKER E., GREIG M., SIEWERING U.  
Which stabilization technique corrects anatomy best in patients with AC-separation ? An experimental study.  
*Knee. Surg. Sports Traumatol. Arthrosc*, 1999, 7, p365-372.
- 39- POSTEL JM.  
Les disjonctions acromio-claviculaires - Revue bibliographique. Les disjonctions acromio-claviculaires.  
*Groupe d'Etude de l'Epaule et du Coude. Montpellier : Sauramps Médical, 1994, p 39-62.*

- 40- JALOVMRA P., PAIVANSALO M., MYLLYLA V., NIINIMAKI T.  
Acute-acromioclavicular dislocations treated by fixation of the joint and ligament repair or reconstruction.  
*Acta. Orthop. Belg.*, 1991, 57, 3, p 296-305.
- 41- AUGEREAU B., ROBERT H., APOIL A.  
Traitement des luxations acromio-claviculaires de stade III. Ligamentoplastie à partir du ligament acromio-coracoidien selon une technique dérivée de celle de Cadenat.  
*Annales de Chirurgie*, 1981, 35, 9, p 720-722
- 42- DE LA CAFFINIÈRE JY., DE LA CAFFINIÈRE M., LACAZE F.  
Traitement des dislocations acromio-claviculaires au moyen d'une plastie coraco-clavi-acromiale.  
*Rev. Chir. Orthop.*, 1998, 84, p 9-16.
- 43- KUTSCHERA HP., KOTZ RI.  
Bone-ligament transfer of coracoacromial ligament for acromioclavicular dislocation. A new fixation method used in 6 cases.  
*Acta. Orthop. Scand.*, 1997, 68, 3, p 246-248.
- 44- LARSEN E., PETERSEN V.  
Operative treatment of chronic acromio-clavicular dislocation.  
*Injury*, 1987, 18, p 55-56.
- 45- GAZIELLY DF.  
La double ligamentoplastie coraco-claviculaire dans le traitement des disjonctions scapulo-claviculaires - A propos de 17 observations.  
*J. traumatol. Sport*, 1995, 12, 3, p 137-148.

- 46- VERHAVEN E., CASTELEYN P., DE BOECK H., HANDELBERG F., HAENTJENS P., OPDECAM P.  
Surgical treatment of acute type V acromioclavicular injuries - A prospective study.  
*Acta. Orthop. Belg.*, 1992, 58, 2, p 176-182
- 47- FLEMING RE., TORNBORG DN., KIERNAN HA.  
An operative repair of acromio-clavicular separation.  
*J trauma.*, 1978, 18, p 709-712.
- 48- BENAÏSSA S., DUNAUD JL., MOUGHABGHAB M.  
Etude rétrospective sur 26 cas de disjonctions acromio-claviculaires opérées de 1981 à 1993. Les disjonctions acromio-claviculaires. Groupe d'Etude de l'Epaule et du Coude.  
*Montpellier Sauramps Médical*, 1994, p 63-72.
- 49- STAM L., DAWSON L.  
Complete acromioclavicular dislocations: treatment with a Dacron ligament.  
*Injury*, 1991, 22, 3, p 173-176.
- 50-DUST WN., LENCZNER EM.  
Stress fracture of the clavicle leading to nonunion secondary to coracoclavicular reconstruction with Dacron.  
*Am. J. Sports Med.*, 1989, 17, 1, p128-129.
- 51- LE HUEC JC.  
Mise au point sur le traitement des disjonctions acromio-claviculaires récentes.  
*Maîtrise orthopédique*, 1994, 32, p 4-7.
- 52- LABOUREAU J-P., CAZENAVE A., BAERT D.  
Disjonction acromio-claviculaire: technique et résultats d'une ligamentoplastie artificielle après 6 ans d'expérience.  
*J. traumatol. Sport.*, 1990, 7, p 176-180.

53- KAPPAKAS GS., McMASTER JH.

Repair of acromioclavicular separation using a Dacron prothesis graft.

*Clin Orthop. Rel. Res.*, 1978, 131, p 247-251.

54- MORRISON DS, LEMOS MJ.

Acromioclavicular separation - Reconstruction using synthetic loop augmentation.

*Am. J. Sports Med.*, 1995, 23, 1, p 105-110.

55- MOISON J., BATTIKHA M,, MADI A.

Fracture arrachement de l'apophyse coracoïde associée à une luxation acromioclaviculaire.

*J. Tramamol. Sport*, 1992, 9, p, 173-177.

56- M.E. Müller, M. Allgwer, R. Schneider, and R. Willenegger (1991)

AO Manual of Internal Fixation, 3rd Edition. Berlin: Springer.

57- MULIANG DING.

Rare complication of clavicular hook plate: clavicle fracture at the medial end of the plate. *J Shoulder Elbow Surg*, 2011, 20, e18-e20. doi10.1016/j.jse.2011.06.005.

58- C EDWARD HOFFLER.

Transacromial erosion of a locked subacromial hook plate: Case report and review of literature. *J Elbow Surg*, 2010, 19, e12-e15, doi: 10.1016/j.jse.2009.10.019.

59- CHIA LING CHIANG .

Acromion osteolysis and fracture after hook plate fixation for acromioclavicular joint dislocation: A case report. *J Shoulder Elbow Surg* , 2010, 19, e13-e15 doi:10.1016/j.jse.2009.12.2005.

60- R.NADARAJAH.

Clavicular hook -plate:complications of retaining the  
implant.Injury2005,doi:10.1016/j.injury.2004.08.010.

61- AMR W.ELMARAGHY.

Subacromial morphotic assessment of the clavicle hook  
plate .Injury2010,doi.10.1016 /j.injury.2009.12.012.

62- FARAJ.

The use of a hook-plate in the management of acromioclavicular injuries.  
report of ten cases Acta Orthopædica Belgica, Vol. 67 - 5 - 2001.