



UNIVERSITE CADI AYYAD
FACULTE DE MEDECINE ET DE PHARMACIE
MARRAKECH

Année : 2014

Thèse n° : 81

**Le Ptérygion :
expérience du service d'ophtalmologie
du CHU Mohammed VI de Marrakech**

THESE

PRESENTEE ET SOUTENUE PUBLIQUEMENT LE 01 /10/2014

PAR

Mr. Amine ABDELAOUI

Né le 17 Juin 1988 à Béni-Mellal

POUR L'OBTENTION DU DOCTORAT EN MEDECINE

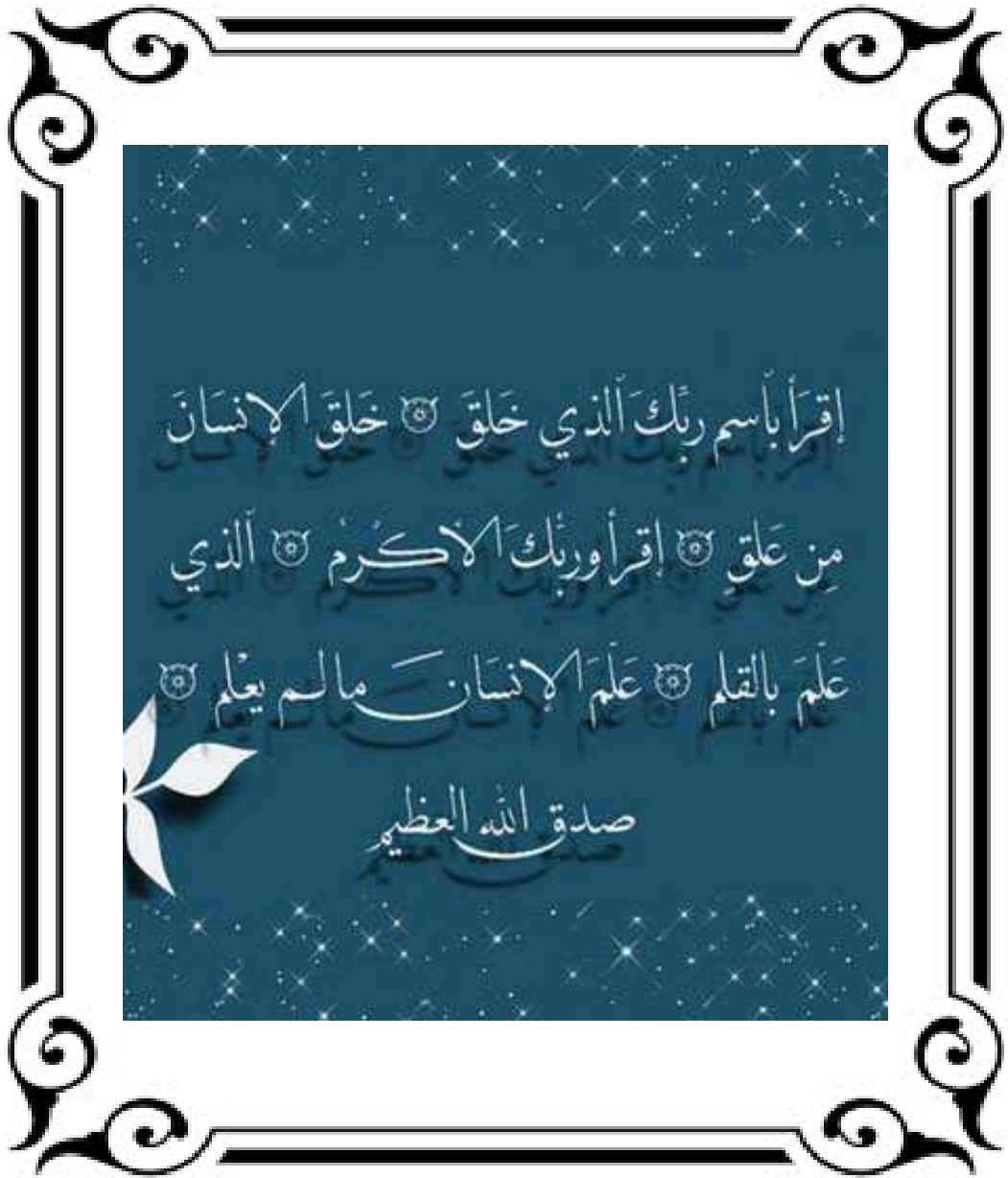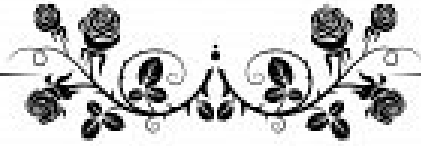
MOTS-CLES :

Ptérygion - Autogreffe conjonctivale - Greffe conjonctivo-limbique -
Récidive - Astigmatisme.

JURY

Mr. A. MOUTAOUAKIL Professeur d'Ophtalmologie	PRESIDENT
Mr. T. BAHA ALI Professeur agrégé d'ophtalmologie	RAPPORTEUR
Mr. M. KRIET Professeur agrégé d'ophtalmologie	} JUGES

بِسْمِ اللَّهِ الرَّحْمَنِ الرَّحِيمِ



إِقْرَأْ بِاسْمِ رَبِّكَ الَّذِي خَلَقَ ۝ خَلَقَ الْإِنْسَانَ
مِنْ عَلَقٍ ۝ إِقْرَأْ وَرَبُّكَ الْأَكْرَمُ ۝ الَّذِي
عَلَّمَ بِالْقَلَمِ ۝ عَلَّمَ الْإِنْسَانَ مَا لَمْ يَعْلَمْ ۝
صدق الله العظيم



Serment d'hypocrate

Au moment d'être admis à devenir membre de la profession médicale, je m'engage solennellement à consacrer ma vie au service de l'humanité.

Je traiterai mes maîtres avec le respect et la reconnaissance qui leur sont dus.

Je pratiquerai ma profession avec conscience et dignité. La santé de mes malades sera mon premier but.

Je ne trahirai pas les secrets qui me seront confiés.

Je maintiendrai par tous les moyens en mon pouvoir l'honneur et les nobles traditions de la profession médicale.

Les médecins seront mes frères.

Aucune considération de religion, de nationalité, de race, aucune considération politique et sociale, ne s'interposera entre mon devoir et mon patient.

Je maintiendrai strictement le respect de la vie humaine dès sa conception.

Même sous la menace, je n'userai pas mes connaissances médicales d'une façon contraire aux lois de l'humanité.

Je m'y engage librement et sur mon honneur.

Déclaration Genève, 1948





*LISTE DES
PROFESSEURS*

UNIVERSITE CADI AYYAD
FACULTE DE MEDECINE ET DE PHARMACIE
MARRAKECH

Doyen honoraire : Pr MEHADJI Badie Azzaman

ADMINISTRATION

Doyen : Pr. Abdelhaq ALAOUI YAZIDI

Vice Doyen : Pr. Ag Mohamed AMINE

Secrétaire Générale : Mr. Azzeddine EL HOUDAIGUI

Professeurs d'enseignement supérieur

Nom et Prénom	Spécialité	Nom et Prénom	Spécialité
ABOULFALAH Abderrahim	Gynécologie- obstétrique	FINECH Benasser	Chirurgie - générale
ABOUSSAD Abdelmounaim	Pédiatrie	GHANNANE Houssine	Neurochirurgie
AIT BENALI Said	Neurochirurgie	MAHMAL Lahoucine	Hématologie - clinique
AIT-SAB Imane	Pédiatrie	MANSOURI Nadia	Stomatologie et chiru maxillo faciale
AKHDARI Nadia	Dermatologie	KISSANI Najib	Neurologie
ALAOUI YAZIDI Abdelhaq (Doyen)	Pneumo- phtisiologie	KRATI Khadija	Gastro- entérologie
AMAL Said	Dermatologie	LOUZI Abdelouahed	Chirurgie - générale
ASMOUKI Hamid	Gynécologie- obstétrique	MOUDOUNI Said Mohammed	Urologie
ASRI Fatima	Psychiatrie	MOUTAOUAKIL Abdeljalil	Ophtalmologie
BELAABIDIA Badia	Anatomie- pathologique	NAJEB Youssef	Traumato- orthopédie
BENELKHAÏAT BENOMAR Ridouan	Chirurgie - générale	RAJI Abdelaziz	Oto-rhino- laryngologie

BOUMZEBRA Drissi	Chirurgie Cardio- Vasculaire	SAMKAOUI Mohamed Abdenasser	Anesthésie- réanimation
BOUSKRAOUI Mohammed	Pédiatrie	SAIDI Halim	Traumato- orthopédie
CHABAA Laila	Biochimie	SARF Ismail	Urologie
CHOULLI Mohamed Khaled	Neuro pharmacologie	SBIHI Mohamed	Pédiatrie
ESSAADOUNI Lamiaa	Médecine interne	SOUMMANI Abderraouf	Gynécologie- obstétrique
FIKRY Tarik	Traumato- orthopédie	YOUNOUS Said	Anesthésie- réanimation

Professeurs Agrégés

Nom et Prénom	Spécialité	Nom et Prénom	Spécialité
ABKARI Imad	Traumato- orthopédie	EL KARIMI Saloua	Cardiologie
ABOU EL HASSAN Taoufik	Anesthésie- réanimation	ELFIKRI Abdelghani (Militaire)	Radiologie
ABOUSSAIR Nisrine	Génétique	ETTALBI Saloua	Chirurgie réparatrice et plastique
ADERDOUR Lahcen	Oto- rhino- laryngologie	FOURAJI Karima	Chirurgie pédiatrique
ADMOU Brahim	Immunologie	HAJJI Ibtissam	Ophtalmologie
AGHOUTANE El Mouhtadi	Chirurgie pédiatrique	HOCAR Ouafa	Dermatologie
AIT BENKADDOUR Yassir	Gynécologie- obstétrique	JALAL Hicham	Radiologie
AIT ESSI Fouad	Traumato- orthopédie	KAMILI El Ouafi El Aouni	Chirurgie pédiatrique
ALAOUI Mustapha (Militaire)	Chirurgie- vasculaire périphérique	KHALLOUKI Mohammed	Anesthésie- réanimation
AMINE Mohamed	Epidémiologie- clinique	KHOUCHANI Mouna	Radiothérapie
AMRO Lamyae	Pneumo- phtisiologie	KOULALI IDRISSE Khalid (Militaire)	Traumato- orthopédie
ARSALANE Lamiaa (Militaire)	Microbiologie - Virologie	LAGHMARI Mehdi	Neurochirurgie
BAHA ALI Tarik	Ophtalmologie	LAKMACHI Mohamed Amine	Urologie

BEN DRISS Laila (Militaire)	Cardiologie	LAOUAD Inass	Néphrologie
BENCHAMKHA Yassine	Chirurgie réparatrice et plastique	LMEJJATI Mohamed	Neurochirurgie
BENJILALI Laila	Médecine interne	MADHAR Si Mohamed	Traumato- orthopédie
BOUKHIRA Abderrahman	Biochimie- chimie	MANOUDI Fatiha	Psychiatrie
BOURROUS Monir	Pédiatrie	MOUFID Kamal(Militaire)	Urologie
CHAFIK Rachid	Traumato- orthopédie	NARJISS Youssef	Chirurgie générale
CHAFIK Aziz (Militaire)	Chirurgie thoracique	NEJMI Hicham	Anesthésie- réanimation
CHELLAK Saliha (Militaire)	Biochimie- chimie	NOURI Hassan	Oto rhino laryngologie
CHERIF IDRISSE EL GANOUNI Najat	Radiologie	OUALI IDRISSE Mariem	Radiologie
DAHAMI Zakaria	Urologie	OULAD SAIAD Mohamed	Chirurgie pédiatrique
EL BOUCHTI Imane	Rhumatologie	QACIF Hassan (Militaire)	Médecine interne
EL HAOURY Hanane	Traumato- orthopédie	QAMOUSS Youssef (Militaire)	Anesthésie- réanimation
EL ADIB Ahmed Rhassane	Anesthésie- réanimation	RABBANI Khalid	Chirurgie générale
EL ANSARI Nawal	Endocrinologie et maladies métaboliques	SAMLANI Zouhour	Gastro- entérologie
EL BOUIHI Mohamed	Stomatologie et chir maxillo faciale	SORAA Nabila	Microbiologie - virologie
EL HOUDZI Jamila	Pédiatrie	TASSI Noura	Maladies infectieuses
EL FEZZAZI Redouane	Chirurgie pédiatrique	ZAHLANE Mouna	Médecine interne
EL HATTAOUI Mustapha	Cardiologie		

Professeurs Assistants

Nom et Prénom	Spécialité	Nom et Prénom	Spécialité
ADALI Imane	Psychiatrie	FADILI Wafaa	Néphrologie
ADALI Nawal	Neurologie	FAKHIR Bouchra	Gynécologie- obstétrique

AISSAOUI Younes (Militaire)	Anesthésie – réanimation	FAKHRI Anass	Histologie– embryologie cytogénétique
ALJ Soumaya	Radiologie	HACHIMI Abdelhamid	Réanimation médicale
ANIBA Khalid	Neurochirurgie	HAOUACH Khalil	Hématologie biologique
ATMANE El Mehdi (Militaire)	Radiologie	HAROU Karam	Gynécologie– obstétrique
BAIZRI Hicham (Militaire)	Endocrinologie et maladies métaboliques	HAZMIRI Fatima Ezzahra	Histologie – Embryologie – Cytogénétique
BASRAOUI Dounia	Radiologie	IHBIBANE fatima	Maladies Infectieuses
BASSIR Ahlam	Gynécologie– obstétrique	KADDOURI Said (Militaire)	Médecine interne
BELBARAKA Rhizlane	Oncologie médicale	LAFFINTI Mahmoud Amine (Militaire)	Psychiatrie
BELKHOU Ahlam	Rhumatologie	LAKOUICHMI Mohammed (Militaire)	Stomatologie et Chirurgie maxillo faciale
BENHADDOU Rajaa	Ophtalmologie	LOUHAB Nisrine	Neurologie
BENHIMA Mohamed Amine	Traumatologie – orthopédie	MAOULAININE Fadl mrabih rabou	Pédiatrie
BENLAI Abdeslam (Militaire)	Psychiatrie	MARGAD Omar (Militaire)	Traumatologie – orthopédie
BENZAROUEL Dounia	Cardiologie	MATRANE Aboubakr	Médecine nucléaire
BOUCHENTOUF Rachid (Militaire)	Pneumo– phtisiologie	MOUAFFAK Youssef	Anesthésie – réanimation
BOUKHANNI Lahcen	Gynécologie– obstétrique	MSOUGGAR Yassine	Chirurgie thoracique
BOURRAHOUEAT Aicha	Pédiatrie	OUBAHA Sofia	Physiologie
BSISS Mohamed Aziz	Biophysique	OUEIRAGLI NABIH Fadoua (Militaire)	Psychiatrie
DAROUASSI Youssef (Militaire)	Oto–Rhino – Laryngologie	RADA Noureddine	Pédiatrie
DIFFAA Azeddine	Gastro– entérologie	RAIS Hanane	Anatomie pathologique
DRAISS Ghizlane	Pédiatrie	ROCHDI Youssef	Oto–rhino– laryngologie

EL MGHARI TABIB Ghizlane	Endocrinologie et maladies métaboliques	SAJIAI Hafsa	Pneumo- phtisiologie
EL AMRANI Moulay Driss	Anatomie	SALAMA Tarik	Chirurgie pédiatrique
EL BARNI Rachid (Militaire)	Chirurgie- générale	SERGHINI Issam (Militaire)	Anésthésie - Réanimation
EL HAOUATI Rachid	Chiru Cardio vasculaire	SERHANE Hind	Pneumo- phtisiologie
EL IDRISSE SLITINE Nadia	Pédiatrie	TAZI Mohamed Illias	Hématologie- clinique
EL KHADER Ahmed (Militaire)	Chirurgie générale	ZAHLANE Kawtar	Microbiologie - virologie
EL KHAYARI Mina	Réanimation médicale	ZAOUI Sanaa	Pharmacologie
EL OMRANI Abdelhamid	Radiothérapie	ZIADI Amra	Anesthésie - réanimation



DEDICACES

Toutes les lettres ne sauraient trouver les mots qu'il faut

*Tous les mots ne sauraient exprimer la gratitude,
L'amour, le respect, la reconnaissance.
Aussi, c'est tout simplement que :*



Je dédie cette thèse à ...

A Allah

*Créateur de la terre et des cieux, Tu as voulu
et Tu as permis que ce jour arrive. Par Ta miséricorde,
Ta bonté et Ta grâce Tu m'as assisté tout au long de ma vie.
Je te prie d'accepter ce modeste travail en témoignage
de ma reconnaissance et de ma foi.*

A mes très chers parents,

*Aucun mot ne saurait exprimer ma profonde gratitude et ma sincère
reconnaissance envers les deux personnes les plus chères à mon cœur ! Si
mes expressions pourraient avoir quelque pouvoir, j'en serais
profondément heureux. Je vous dois ce que je suis. Vos prières et vos
sacrifices m'ont comblé tout au long de mon existence. Puisse Dieu tout
puissant vous procurer santé, bonheur et prospérité.*

A mon cher frère Badre

*Tu m'as soutenu et comblé tout au long de mon parcours. Que ce travail
soit témoignage de mes sentiments les plus sincères et les plus affectueux.
Puisse Dieu te procurer bonheur et prospérité.*

A la mémoire de mon grand-père

*Puisse ton âme repose en paix. Que Dieu, le tout puissant, te couvre de Sa
Sainte miséricorde et t'accueille dans son éternel paradis.*

A mes grands-parents

A tous mes oncles et tantes

Ce travail est aussi le fruit de vos encouragements et de vos bénédictions.

Soyez assurés de ma profonde gratitude.

A toute la famille

Vous m'avez soutenu et comblé tout au long de mon parcours. Que ce travail soit témoignage de mes sentiments les plus sincères et les plus affectueux. Puisse dieu vous procurer bonheur et prospérité

A mes très chers amis (es) :

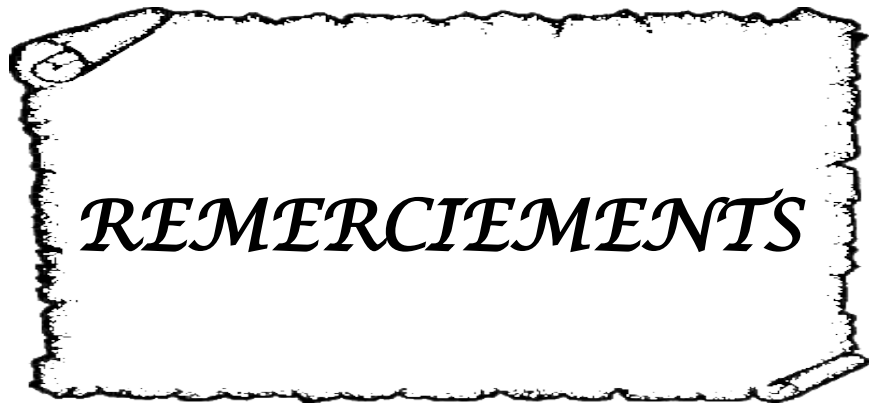
Nous avons partagés tellement de moments ensemble, Je ne saurais trouver une expression témoignant de ma reconnaissance et des sentiments de fraternité que je vous porte. Je vous dédie ce travail en témoignage de notre amitié que j'espère durera toute la vie

A tous mes collègues

A tous les moments qu'on a passé ensemble, à tous nos souvenirs ! Je vous souhaite à tous longue vie pleine de bonheur et de prospérité. Je vous dédie ce travail en témoignage de ma reconnaissance et de mon respect.

Merci pour tous les moments formidables qu'on a partagés.

A ceux et celles qui ont un jour contribué à notre éducation, à ceux que j'aurais involontairement omis de citer, ce n'est qu'un oubli. Merci d'accepter mes excuses et ce modeste travail que je vous dédie avec toute mon affection.



REMERCIEMENTS

*À notre maître et président de thèse, Pr. A. Moutaouakil,
Chef de service d'ophtalmologie, CHU Mohammed VI,*

Vous nous faites un grand honneur en acceptant aimablement la présidence de notre jury. Vos qualités professionnelles ainsi que votre bienveillance et votre simplicité nous servent d'exemple. Veuillez accepter dans ce travail l'expression du grand respect que nous vous témoignons.

*À notre maître et rapporteur de thèse, Pr. T. Baha Ali,
Professeur en ophtalmologie, CHU Mohammed VI,*

Vous nous avez fait un grand honneur en acceptant de nous confier ce travail. Nous sommes très touchés par votre disponibilité et par le réconfort que vous nous avez apporté lors de l'élaboration de ce travail. Vos qualités professionnelles et humaines nous servent d'exemple. Veuillez trouver ici, Professeur, l'expression de notre profonde gratitude.

À notre maître et juge, Pr. I. Hajji

Professeur en ophtalmologie, CHU Mohammed VI,

Votre présence au sein de notre jury constitue pour nous un honneur. Au cours de nos études, votre professionnalisme ainsi que votre gentillesse nous ont grandement impressionnés. Qu'il nous soit permis de vous présenter, par ce travail, le témoignage de notre respect.

À notre maître et juge, Pr. L. Aderdour,

Professeur en ORL, CHU Mohammed VI,

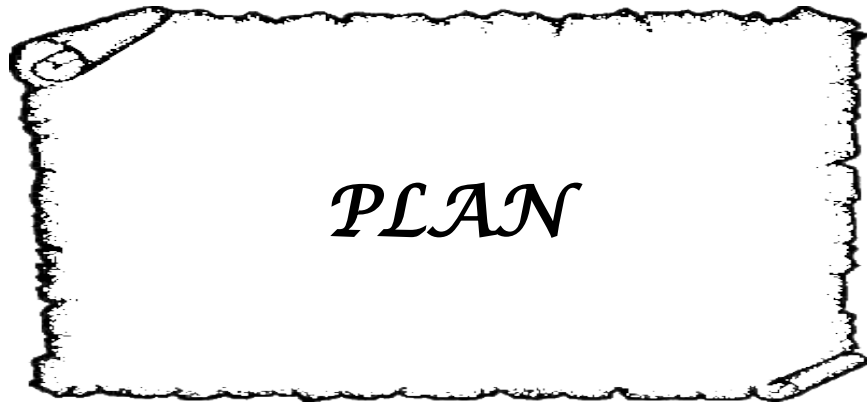
Vous nous avez fait l'honneur de faire partie de notre jury. Nous avons pu apprécier l'étendue de vos connaissances et vos grandes qualités humaines. Veuillez accepter, Professeur, nos sincères remerciements et notre profond respect.

*À notre maître et juge, Pr. M. Kriet,
Professeur en ophtalmologie, CHU Mohammed VI,
Aucune expression ne saurait témoigner de notre gratitude et de la
profonde estime que nous portons à votre personne. Veuillez accepter,
Professeur, l'expression de nos remerciements les plus distingués.*

*À mon ami, Dr. M. Wakrím
Résident en ophtalmologie, CHU Mohammed VI
Tu as eu une charge de travail très importante pour m'aider dans ma
thèse, et tu as toujours répondu présent lorsque j'en faisais la demande.
Tes réflexions et tes commentaires précieux nous ont beaucoup aidés pour
avancer. Merci infiniment.*

*A Mme Bahija & Mlle Sihame, major et aide-major du service
d'ophtalmologie :
Nous vous remercions vivement pour l'aide précieuse que vous nous avez
fourni dans la réalisation de ce travail. Veuillez accepter l'expression de
notre profonde reconnaissance.*

*A tout le personnel du service d'ophtalmologie du CHU Mohammed VI,
A toute personne qui de près ou de loin a contribué à la réalisation de ce
travail.*

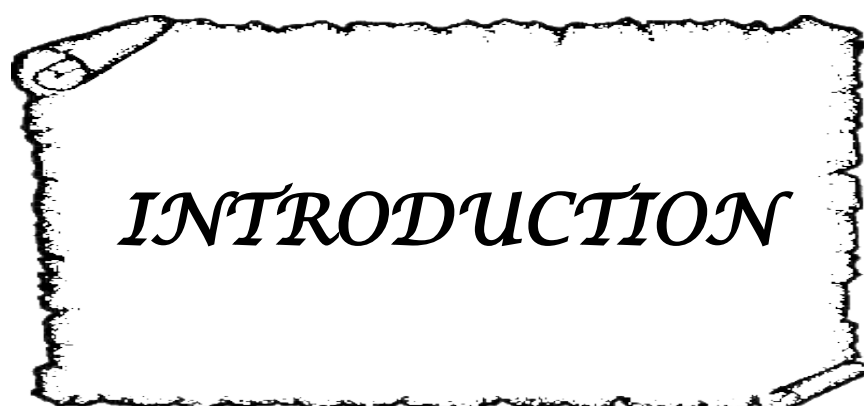


PLAN

INTRODUCTION	1
PATIENTS ET METHODES	4
I.TYPE DE L'ETUDE :	5
II.DUREE DE L'ETUDE :	5
III.POPULATION CIBLE :	5
IV.METHODES DE TRAVAIL :	6
1.Collecte des données :	6
2.Analyse des données :	6
V.CARACTERISTIQUES DU PTERYGION	7
1.Cliniques	7
2.Evolutives	7
3.Paracliniques	7
RESULTATS	9
I.DONNEES EPIDEMIOLOGIQUES :	10
1.Répartition du ptérygion selon l'âge :	10
2.Répartition du ptérygion selon le sexe :	11
3.Répartition globale du ptérygion selon l'âge et le sexe :	12
4.Influence des facteurs géographiques et environnementaux sur le ptérygion	13
II.DONNEES CLINIQUES :	15
1.Signes d'appels cliniques (irritatifs et fonctionnels) :	15
2.Evolution du ptérygion :	16
3.Répartition du ptérygion :	18
4.Mensurations du ptérygion :	21
5.Type du ptérygion :	21
6.Associations pathologiques (Examen oculomoteur + Examen des annexes) :	24
7.Étude de la réfraction :	25
8.Signes d'évolutivité (Examen bio-microscopique) :	25
9.Fond d'œil :	27
10.Test d'exploration du film lacrymal :	27
III.DONNEES PARACLIQUES (Topographie cornéenne) :	28
IV.DONNEES THERAPEUTIQUES :	29
1.Traitement médical :	29
2.Traitement chirurgical :	29
3.Résultats chirurgicaux :	31
4.Suivi post-opératoire :	35
DISCUSSION	37
I.GENERALITES :	38
1.Définition :	38
2.Historique :	38

3.Epidémiologie :	39
II.ETIOPATHOGENIE :	42
1.Étiologies :	42
2.Pathogénie :	43
III.HISTOLOGIE :	47
1.Modifications épithéliales :	47
2.Modifications stromales :	47
3.Néovascularisation :	47
IV.CLINIQUE :	48
1.Mode de découverte :	48
2.Signes d'appels cliniques :	48
3.Répartition du ptérygion :	49
4.Associations pathologiques (Examen oculomoteur + examen des annexes) :	50
5.Étude de la réfraction :	50
6.Test d'exploration du film lacrymal :	51
7.Test de Schirmer :	51
8.Forme typique: forme membraneuse :	51
9.Formes cliniques :	53
V.PARACLINIQUE (TOPOGRAPHIE CORNENNE) :	55
1.Kératométrie :	55
2.Index de régularité de surface :	56
3.Index d'asymétrie de surface :	56
4.Astigmatisme associé :	56
VI.DIAGNOSTIC :	58
1.Diagnostic positif :	58
2.Diagnostic différentiel :	58
VII.TRAITEMENT :	59
1.But :	59
2.Moyens :	60
3.Indications thérapeutiques :	80
VIII.EVOLUTION :	84
1.Evolution spontanée :	84
2.Formes évolutives :	84
3.Evolution postopératoire :	87
IX.COMPLICATIONS :	88
X.PRONOSTIC :	90
CONCLUSION :	91
ANNEXES :	94
I.RAPPEL ANATOMO-PHYSIOLOGIQUE :	95
1.La conjonctive :	95

2.Le limbe :	99
3.La cornée :	100
II.FICHE D'EXPLOITATION	103
RESUMES	109
BIBLIOGRAPHIE	113



INTRODUCTION

Le terme de ptérygion vient du Grec "Pteru" qui signifie: petite aile, nageoire.

C'est en effet une formation membraneuse en forme d'ailette située en général dans l'angle interne de la fente palpébrale.

Il s'agit d'un repli de la conjonctive dans son ensemble (stroma et épithélium) en avant de la cornée.

Le problème du ptérygion représente une des plus anciennes préoccupations ophtalmologiques. Son histoire débutant il y a 3.000 ans par les descriptions de SASRUTA, puis HIPPOCRATE, GALIEN, A.PARE, SCARPA [1].

Bien que le mode de déclenchement du ptérygion soit encore mal connu, de grands progrès ont été réalisés dans la physiopathologie et le traitement du ptérygion.

En l'occurrence, c'est une insuffisance de cellules souches limbiques. Le syndrome de déficit en cellules souches limbiques (DCSL) est une entité actuellement bien définie et individualisée en pathologie de la surface oculaire. Il est l'expression d'un double processus : d'une part, une régénération qualitativement et/ou quantitativement insuffisante de l'épithélium cornéen et d'autre part, l'invasion cornéenne par une prolifération fibro-vasculaire d'origine conjonctivale.

Il existe un grand nombre de méthodes thérapeutiques proposées pour le traitement du ptérygion avec plus ou moins de succès. Parmi ces techniques, seul quelques unes doivent être retenues à l'heure actuelle.

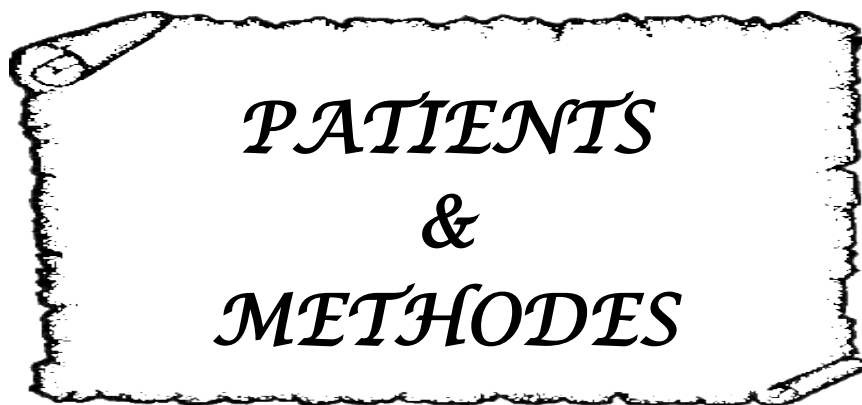
L'objectif du traitement chirurgical doit viser à remplacer la perte de substance qui résulte de son excision et prévenir le risque de récurrence, toujours caractérisé par une accentuation du caractère progressivement invasif de l'affection en direction du centre de la cornée [1.2].

La greffe conjonctivo-limbique et l'autogreffe conjonctivale apparaissent comme l'une des techniques chirurgicales de choix pour la réalisation de cet objectif.

Cette étude se veut d'exposer les raisons de ce choix, de décrire la technique chirurgicale utilisée et d'analyser les résultats obtenus sur une période de 27 mois, à propos de 139 cas d'autogreffe conjonctivale et 24 cas de greffe conjonctivo-limbique réalisés au Service d'ophtalmologie du Centre Hospitalier Universitaire Mohammed VI de Marrakech entre Janvier 2012 et Mars 2014.

Elle avait comme but :

- D'étudier le profil épidémiologique, anamnestique, clinique, paraclinique, thérapeutique et évolutif du ptérygion.
- D'étudier l'effet de la chirurgie du ptérygion sur les valeurs topographiques cornéennes.
- De comparer entre la greffe conjonctivo-limbique et l'autogreffe conjonctivale.
- De comparer nos résultats à ceux de la littérature.



*PATIENTS
&
METHODES*

I. Type de l'étude :

Il s'agit d'une étude rétrospective à visée descriptive.

II. Durée de l'étude :

Notre étude s'est étalée sur une période de 27 mois allant de janvier 2012 à mars 2014.

III. Population cible :

Les participants à notre étude étaient des patients consultants au Centre Hospitalier Universitaire (CHU) Mohammed VI de Marrakech. Soit d'eux même après un symptôme alarmant ou référés de leurs médecins traitants.

Les patients ont été sélectionnés selon des critères d'inclusion et des critères d'exclusion.

– **Critères d'inclusion :**

- . Patients porteurs de ptérygion.
- . Dossiers cliniques complets avec suivi post-opératoire détaillé.
- . Patients traités par autogreffe conjonctivale.
- . Patients traités par greffe conjonctivo-limbique.

– **Critères d'exclusion :**

- . Patients n'ayant pas répondu aux critères d'opérabilité.
- . Patients décédés lors du suivi post-opératoire.
- . Les récidives : toute la série était des malades de novo.

IV. Méthodes de travail :

1. Collecte des données :

Les renseignements épidémiologiques, cliniques, paracliniques, thérapeutiques et évolutifs ont été recueillis à partir :

- Des dossiers des malades.
- Des registres de l'hôpital du jour.
- Des registres du bloc opératoire.

2. Analyse des données :

Nous avons mis au point une fiche d'exploitation (voir l'annexe II) pour une meilleure analyse des données.

Les données recueillies ont été saisies sur le logiciel SPSS (version 9.0). L'analyse statistique des données a été réalisée à l'aide du même logiciel et a fait appel aux techniques simples d'analyse uni-variée.

Les moteurs de recherche utilisés étaient : Science directe, EMC, Pubmed, Hinary et Google.

V. Caractéristiques du ptérygion :

1. Bases cliniques :

Types du ptérygion :

Type I	Empiète de 1 à 2 mm sur la cornée
Type II	Empiète de plus de 2 mm jusqu'à 4 mm sur la cornée
Type III	Empiète de plus de 4 mm sur la cornée, atteint l'aire pupillaire

2. Bases évolutives :

Mode évolutif du ptérygion :

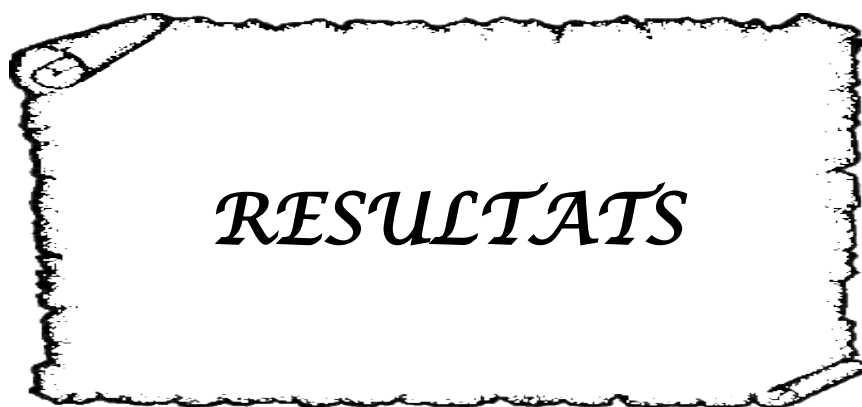
- Le ptérygion d'évolution lente : stationnaire pendant de nombreuses années.
- Le ptérygion d'évolution progressive : qui présente une poussé d'évolution continue pendant longtemps.
- Le ptérygion d'évolution rapidement progressive : d'évolution progressive présentant brusquement une poussée évolutive ou inversement.
- Et le ptérygion d'évolution aigue : rapide dans le temps.

3. Bases paracliniques :

Paramètres de la topographie cornéenne :

CIM : «Corneal Irregularity Measurement» ou mesure de l'irrégularité de la cornée : c'est la variation de la courbure en un même point d'une surface en fonction de la direction de mesure.

- SRI : «Surface Regularity Index» ou Index de régularité de surface : représente la variation des rayons de courbure dans la pupille d'entrée. Il correspond aux irrégularités locales de la surface cornéenne. Il est calculé comme la sommation de la fluctuation de la puissance locale le long de 256 héli-méridiens régulièrement espacés, sur les 10 mires centrales. Toute affection responsable d'une réduction de la régularité de la surface cornéenne induit une augmentation de la valeur de cet indice.
- SimK1/SimK2 : «Simulated keratometry» ou Kératométrie simulée : est la différence de puissances cornéennes des axes les plus cambrés et plus plats. Autrement dit, c'est la différence de courbure apicale mesurée entre le méridien le plus courbe et le méridien le moins courbe.
- TKM : «Toric Keratometric Mean» ou Kératométrie moyenne torique : est la variation de courbure entre les méridiens apicaux de la cornée.
- SAI : «Surface Asymmetry Index» ou Index d'asymétrie de surface : est la somme des différences de puissance kératométrique entre 2 points diamétralement opposés situés sur les 128 méridiens au niveau des 4 premières mires de l'échelle dioptrique absolue normalisé (TMS1).



RESULTATS

I. Données épidémiologiques :

Sur un nombre total de 4500 consultants au sein de notre formation au service d'ophtalmologie du CHU Mohammed VI de Marrakech, du 1er Janvier 2012 au 31 Mars 2014 soit 27 mois d'étude, on compte 163 cas de ptérygions diagnostiqués et opérés, soit 3,65% de l'ensemble des consultants.

Notre étude s'intéresse uniquement à ces 163 malades. Nous utiliserons au cours de notre étude l'appellation population qui désignera ces 163 patients.

1. Répartition du ptérygion selon l'âge :

1-1

Pour notre étude, on a opté pour un regroupement de nos patients en classes d'âge de 10 ans afin d'extraire le maximum d'informations relatives à notre sujet.

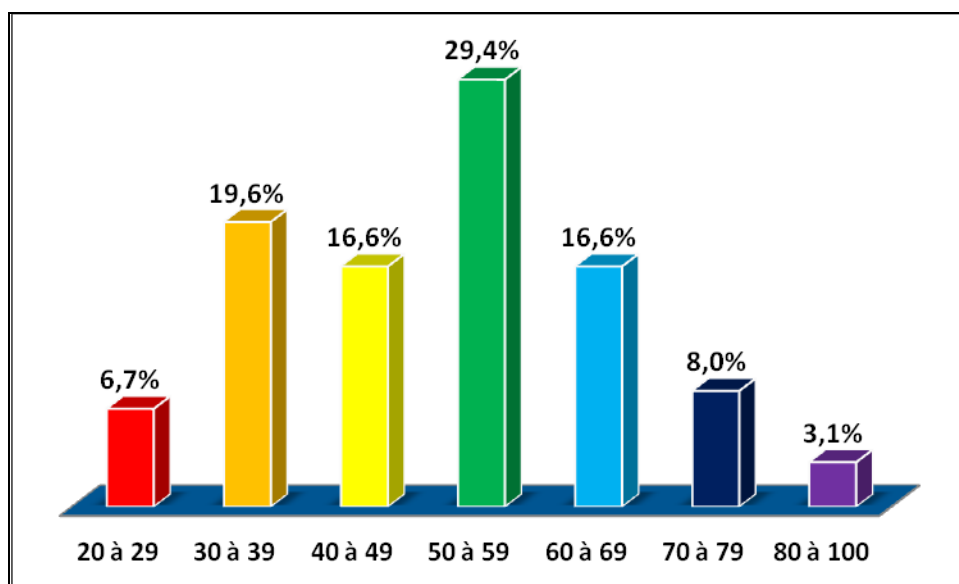


Figure n°:1 : Répartition du ptérygion par tranches d'âge de 10 ans

D'après la figure n°:1, nous avons noté tout d'abord la prédominance de la tranche d'âge entre 50–59 ans (48 cas soit 29,4% de notre population). L'âge moyen était de 51,10 ans et les extrêmes d'âge étant de 23 ans et 87 ans. Elle montre également l'absence de la classe de patients ayant un âge inférieur 20 ans.

2. Répartition du ptérygion selon le sexe :

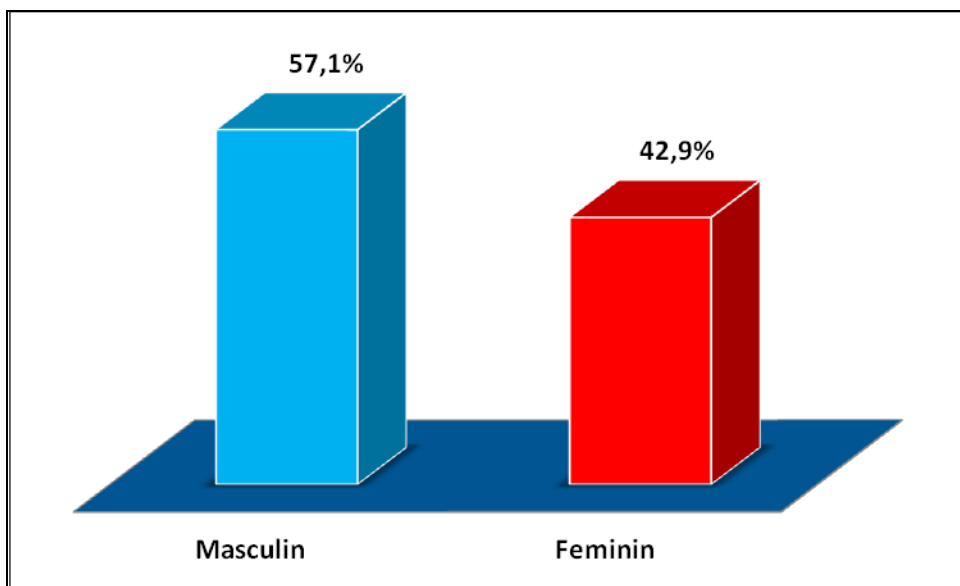


Figure n° :2 : Répartition du ptérygion selon le sexe.

L'analyse de la figure n°:2, nous montre que la population de patients cible de notre étude est constituée de 57,1 % de patients de sexe masculin contre 42,9 % de patients de sexe féminin.

3. Répartition globale du ptérygion selon l'âge et le sexe :

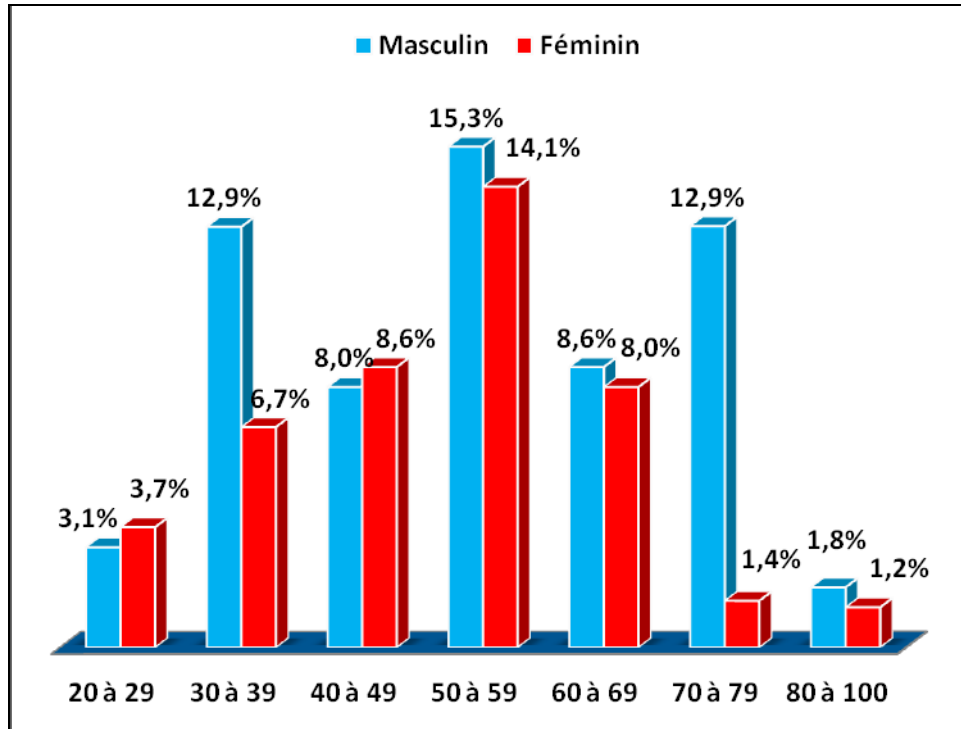


Figure n°:3 : Répartition globale du ptérygion par classe d'âge et selon le sexe

Une analyse de la figure n°:3 nous indique la presque égalité entre les deux sexes dans la tranche d'âge entre 20 à 29 ans. Elle montre également que le sexe masculin est plus touché par cette maladie que le sexe féminin dans la tranche d'âge entre 30 à 39 ans, pour s'égaliser dans les tranches d'âge comprises dans l'intervalle entre 40 et 69 ans. Au delà de 70 ans ; la prédominance masculine est clairement nette avec un taux de 14,7% contre seulement 2,6% de patients de sexe féminin.

4. L'influence des facteurs géographiques et environnementaux sur le ptérygion :

4-1 Répartition selon le lieu de résidence :

Tableau n°:I : Répartition des patients selon le lieu de résidence.

Lieu de résidence	Effectif
Agadir	3
Ben Guérir	22
Béni-Mellal	6
Chamaaia	14
Chichaoua	17
Essaouira	6
Elaataouiya	11
Kelaa Des Sraghna	11
Marrakech	34
Ouarzazate	8
Ras Elaaine	8
Tahenaoute	2
Tamelalte	17
Taroudant	4

Cette représentation de données de la localisation géographique (Tableau n°:I) montrent que 87% des patients résident dans la région de Marrakech Tensift El Haouz.

4-2 Etude de l'exposition aux facteurs environnementaux :

Tableau n°:II : Exposition aux facteurs de risques environnementaux.

Facteurs de risques	Effectifs exposés aux facteurs environnementaux
Exposition aux radiations solaires	163
Exposition à la poussière ambiante	163
Exposition à la chaleur et à la sécheresse	154
Exposition au feu (Ouvrier du feu)	16
Exposition aux produits chimiques et aux pesticides (Agriculteur)	52
Marin	3
Exposition aux poussières industrielles et aux fines projections (Carrier, Maçon)	26

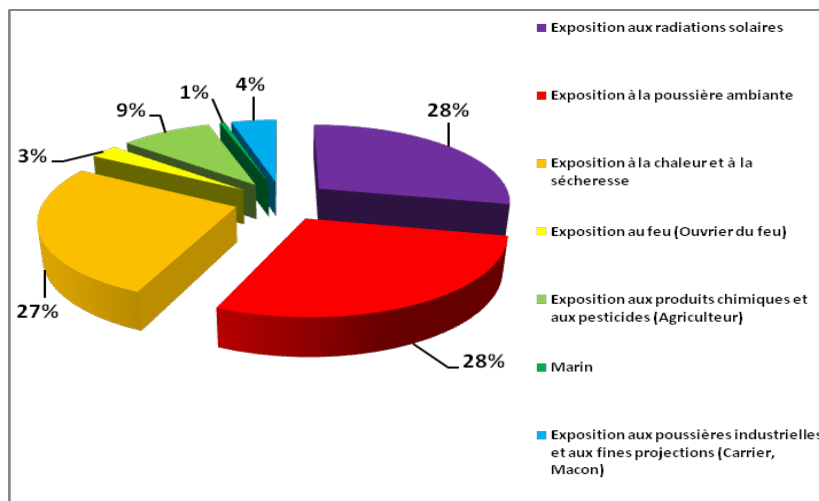


Figure n°:4 : Quantification de l'exposition aux facteurs environnementaux

Le tableau n°:2 et la figure n°:5 montrent la prédominance de trois facteurs de risque environnementaux, en l'occurrence ; l'exposition aux radiations solaires, l'exposition à la poussière ambiante et l'exposition à la chaleur et à la sécheresse.

II. Données cliniques :

1. Signes d'appels cliniques (irritatifs et fonctionnels) :

Tableau n°:III : Signes d'appels cliniques irritatifs et fonctionnels.

Signes d'appels		Effectifs	Pourcentage
Irritatifs	Larmoiment	128	78,5
	Petites démangeaisons	119	73,0
	Rougeur localisée	61	37,4
	Irritation localisée	138	84,7
	Gène visuelle subjective	17	10,4
Fonctionnels	BAV	70	42,9
	Vision déformée	26	16,0
	Diplopie	9	5,5
	Transformation kystique	5	3,1

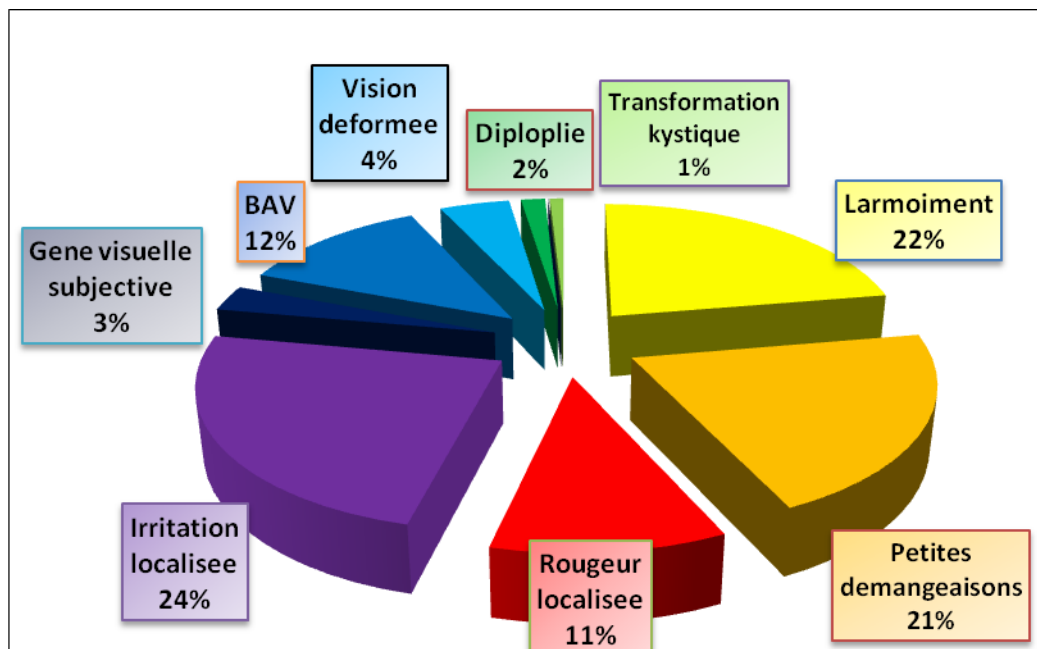


Figure n°:5 : Quantification des signes d'appel cliniques dans le diagnostic du ptérygion.

Les patients ont été tous adressés à notre service par leurs médecins traitants, généralement pour des signes d'appels cliniques d'irritation conjonctivale chronique. Ainsi, 138 patients avaient une irritation chronique localisée (soit 84,6%), 128 présentaient un larmoiement (soit 78,5%), 73% souffraient de petites démangeaisons, 37% présentaient une rougeur localisée, alors que seulement 10,4% avaient une gêne visuelle subjective.

D'autres présentaient des signes fonctionnels se manifestant par une baisse de l'acuité visuelle chez 42,9% des patients, par une vision déformée chez 16% des patients, par une diplopie avec 5,5% de la population, contre seulement 3,1% des patients avaient une transformation kystique.

Trois des signes d'appels cliniques, en l'occurrence ; le larmoiement, les petites démangeaisons et l'irritation localisée, représentent à eux seuls plus des deux tiers des signes d'appels du ptérygion chez notre population. Ce qui est schématisé dans le Tableau n° :III et la Figure n°:5.

2. Evolution spontanée du ptérygion :

2-1 Mode évolutif du ptérygion :

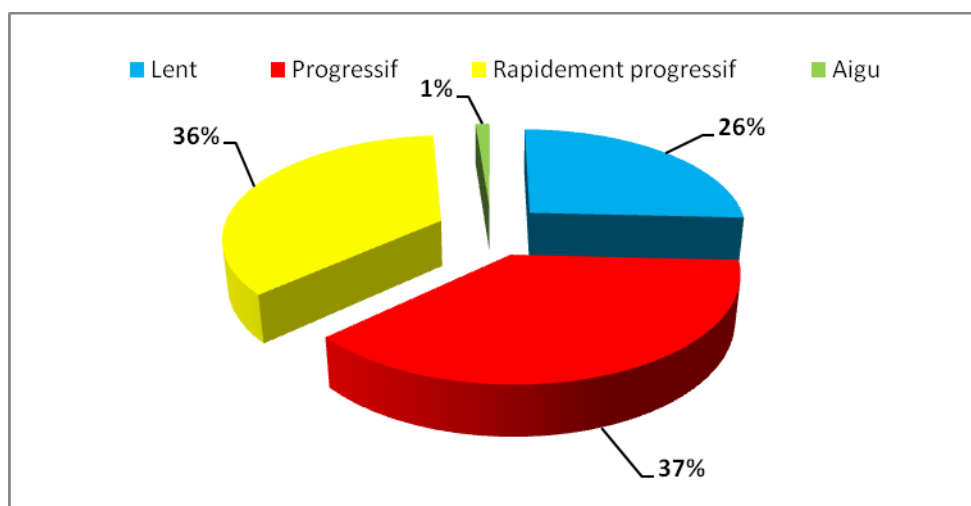


Figure n°:6 : Mode évolutif du ptérygion.

L'interrogatoire de nos patients a permis de montrer que le mode évolutif de leurs ptérygions était dans la plus grande partie des cas progressif chez 37,4% de notre population (61 patients), rapidement progressif chez 35,6% (soit 58 patients), lent chez 25,8% (soit un effectif de 42 patients). Par contre, l'évolution aiguë était rare dans notre étude (observée chez seulement 1% de notre population ayant généralement un antécédent chirurgical antérieur). (Figure n°:6).

2-2Durée d'évolution du ptérygion :

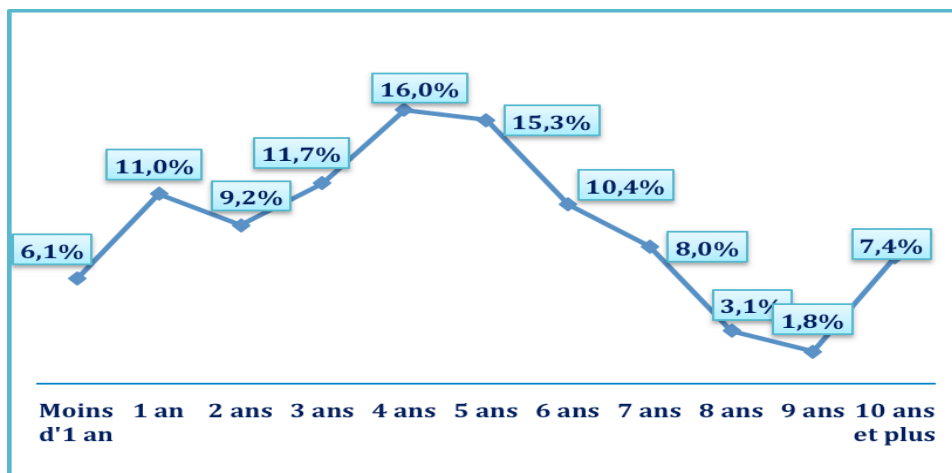


Figure n°:7 : Durée d'évolution du ptérygion.

La durée prédominante de l'évolution du ptérygion chez nos patients, comme le montre la Figure n°:7, était de 4 ans. Elle comptait à elle seul 16% de la population totale, suivie d'une durée d'évolution de 5 ans observée chez 15% des patients et d'une durée de 3 ans chez 12%. L'interrogatoire a pu montrer que l'évolution était de moins d'un an chez 6%. Certains patients (7%) avaient une durée d'évolution de 10 ans et plus.

3. Répartition du ptérygion :

3-1 Répartition selon la latéralité :

Tableau n°:IV: Répartition du ptérygion selon la latéralité.

TOPOGRAPHIE	UNILATERALE	BILATERALE
Nombre	86	77
Pourcentage (%)	52,8	47,2

Tableau n°:V : Répartition du ptérygion selon l'œil droit ou gauche.

Ptérygion OD	Ptérygion OG
122	118

Le Tableau n°:IV montre la presque égalité entre les deux formes; unilatérales : 86 cas (soit 52,8%) et bilatérales : 77 cas, (soit 47,2%).

A noter que les deux yeux sont atteints avec presque le même ordre de fréquence dans notre étude comme le montre le Tableau n° :V.

3-2 Répartition selon la localisation :

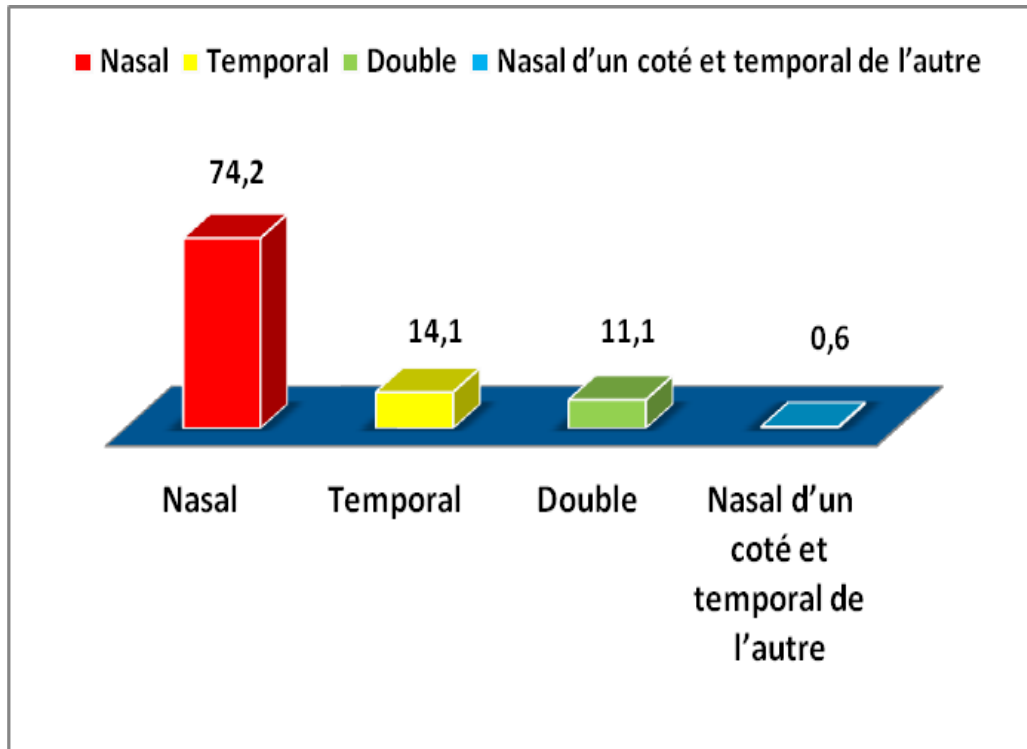


Figure n° :8 : Répartition du ptérygion selon la localisation.

On distingue 4 types de localisations du ptérygion et selon les données de la Figure n°:15, nous constatons que la localisation du côté nasal (interne), dans notre étude, était de loin la plus fréquente (74,2%) par rapport aux autres types de localisations, à savoir ; la localisation du côté temporal (externe) qui représentait (14,1%), la localisation du côté nasal sur un œil et du côté temporal sur l'autre (11,1%) et la localisation bipolaire qui était exceptionnelle (0,6%).

3-3 Répartition selon la latéralité et la localisation :

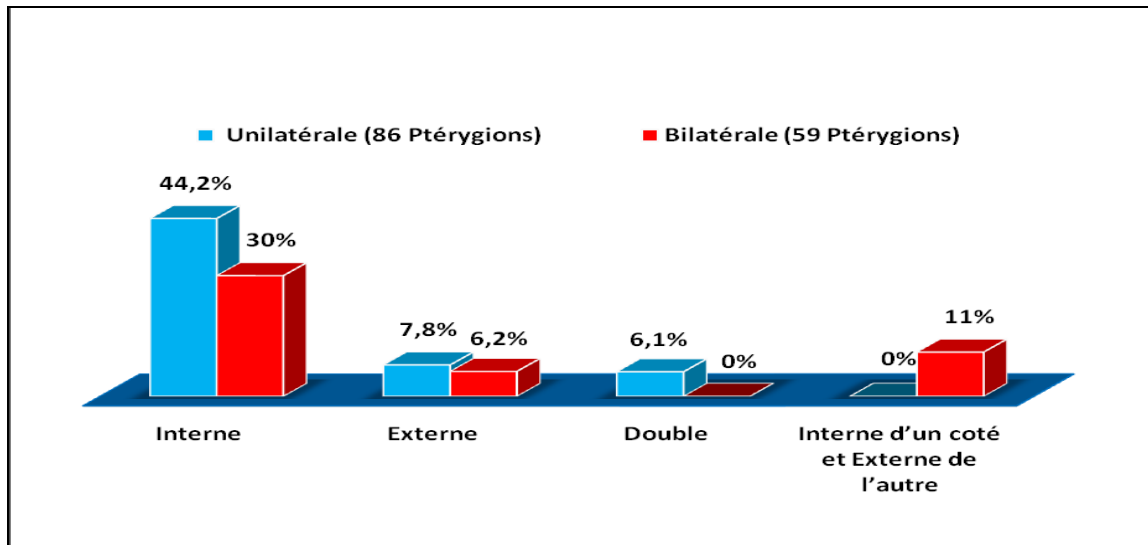


Figure n°:9 : Répartition du ptérygion selon la localisation dans les formes unilatérales et bilatérales.

Dans la Figure n°:9, on note que :

- La localisation nasale (interne) est la plus fréquente et semble de règle dans les deux formes (44.2% dans les formes unilatérales contre 30% dans les formes bilatérales).
- La localisation temporale (externe) semble plus fréquente dans les formes unilatérales que dans les formes bilatérales (7,8% contre 6,2%).
- La localisation double du ptérygion, c'est à dire, ptérygion à la fois nasal et temporal, est exceptionnelle (6,1% dans les formes unilatérales alors qu'on n'a pas noté de localisation double dans les formes bilatérales).
- Dans les formes bilatérales, on note une localisation particulière : le ptérygion siégeant du côté nasal sur un œil et du côté temporal sur l'autre œil, mais cette localisation est rare et ne représente que 11%.

4. Mensurations du ptérygion :

Les mensurations du ptérygion dans notre série étaient les suivantes :

- La largeur du ptérygion variait entre 10 et 19 mm.
- La hauteur du ptérygion variait entre 4 et 11 mm.

5. Type du ptérygion :

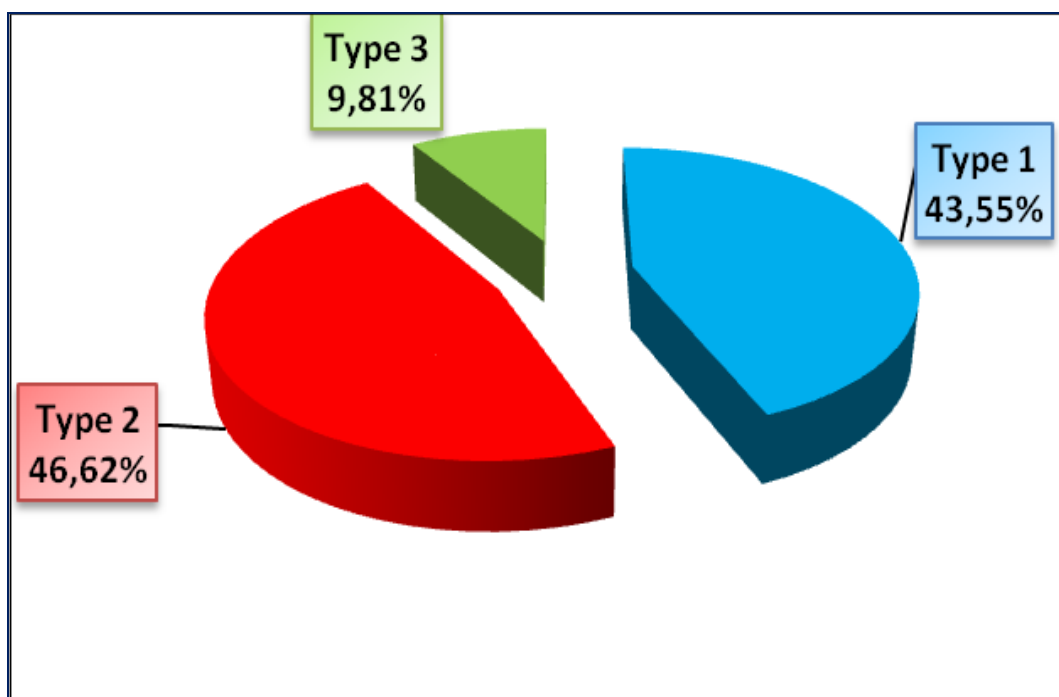


Figure n°:10 : Répartition selon le type du ptérygion.

D'après la Figure n° :13, le ptérygion de type 2 était le plus prédominant dans notre étude avec 46,62%.

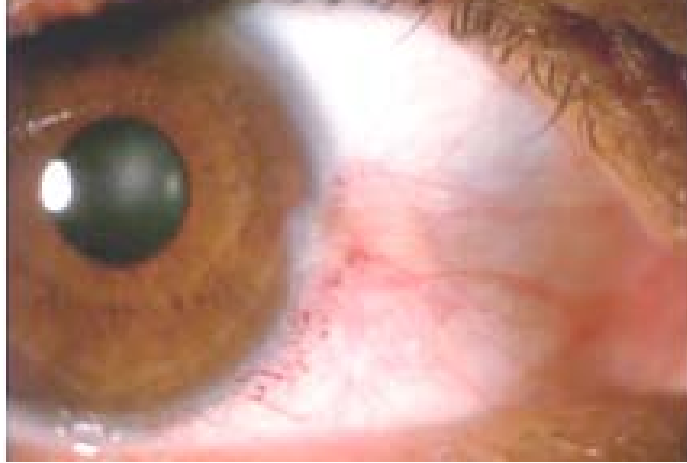

Figure n°:11 : Ptérygion vascularisé débutant de l'œil droit.

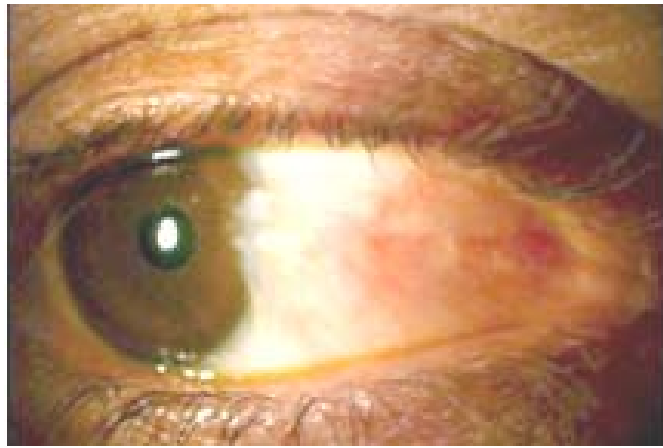


Figure n°:12 : Ptérygion vascularisé de l'œil droit avec début d'empiétement sur la cornée.

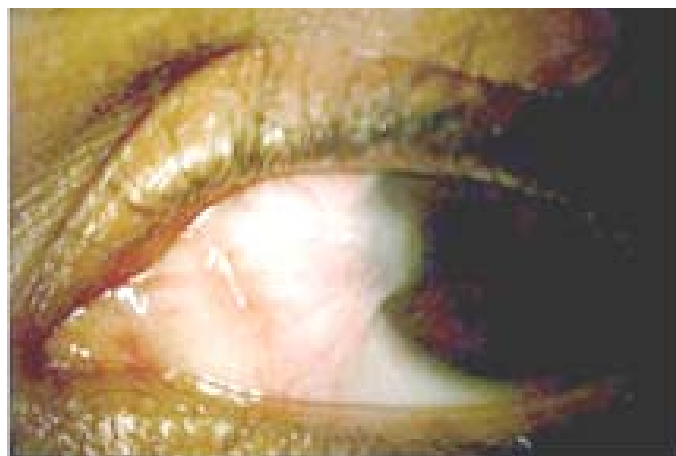

Figure n°:13 : Ptérygion vascularisé de l'œil gauche avec atteinte cornéenne.

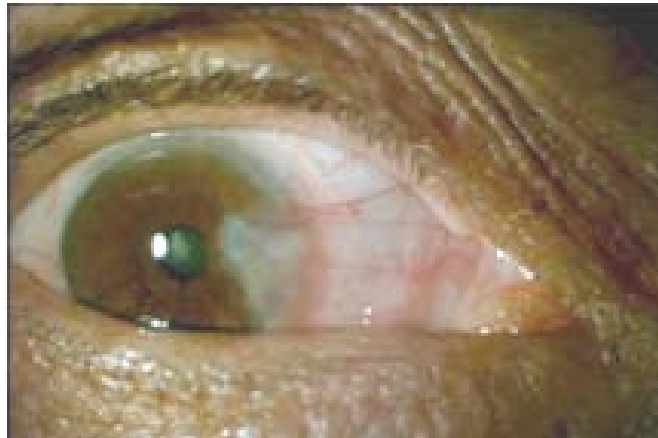

Figure n°:14 : Ptérygion vascularisé de l'œil droit avec atteinte cornéenne.

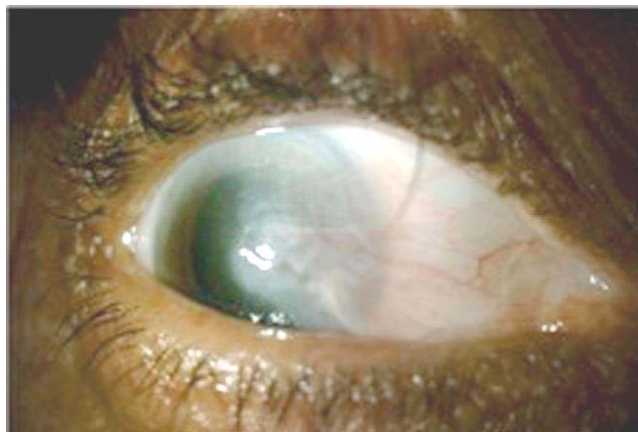


Figure n° :15 : Ptérygion de l'œil droit avec atteinte de l'axe visuel.

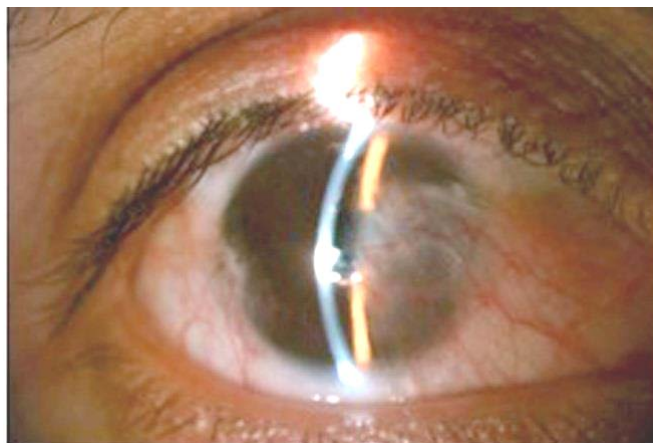


Figure n°:16 : Ptérygion en double localisation nasale et temporale de l'œil droit.

6. Associations pathologiques (Examen oculomoteur + Examen des annexes) :

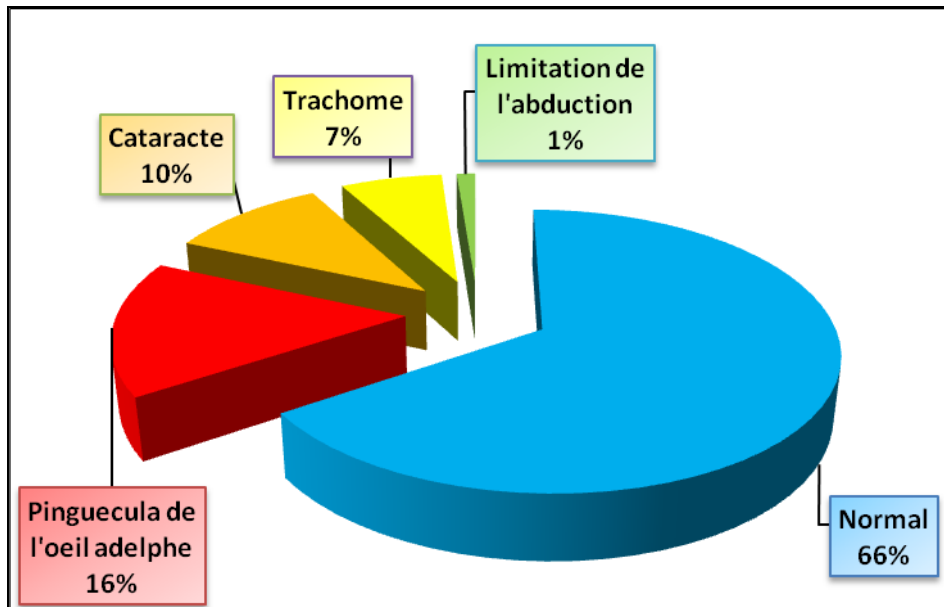


Figure n°:17 : Pathologies associées.

L'examen oculaire complet et systématique, permet de préciser les associations pathologiques éventuelles sur le plan ophtalmologique. Nous relevons dans notre étude (Figure n°:17) :

- 26 pinguecula soit 16%, siégeant sur l'œil Adelphe.
- 17 cataractes associées surtout chez les sujets âgés soit 10%.
- 11 cas de trachomes séquellaires; soit 7%.
- 2 cas de limitation de l'abduction.

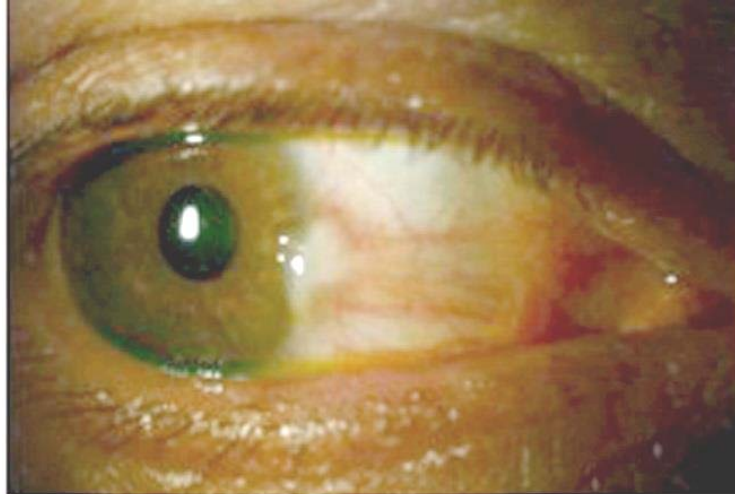


Figure n°:18 : Pinguecula de l'œil droit.

7. Étude de la réfraction :

L'acuité visuelle corrigée préopératoire: variait de 5/10e à 10/10e.

Les moyennes d'acuité visuelle de loin préopératoire étaient : 0,18 LogMar.

Les moyennes de l'astigmatisme réfractif préopératoire étaient : 3.08 ± 2.03 dioptries.

8. Signes d'évolutivité (Examen bio-microscopique) :

L'examen bio-microscopique au fort grossissement nous renseigne précieusement sur les critères d'évolutivité qu'on a classé en quatre groupes essentiels comme ci-dessous :

- L'aspect charnu de la néoformation ;
- La vascularisation du ptérygion ;
- La présence de la zone progressive de FUCHS et des îlots de FUCHS en avant de la tête du ptérygion ;
- La Kératite érosive.

Ces signes sont présents chez tous nos patients puisqu'ils ont constitué en partie nos critères d'opérabilité.

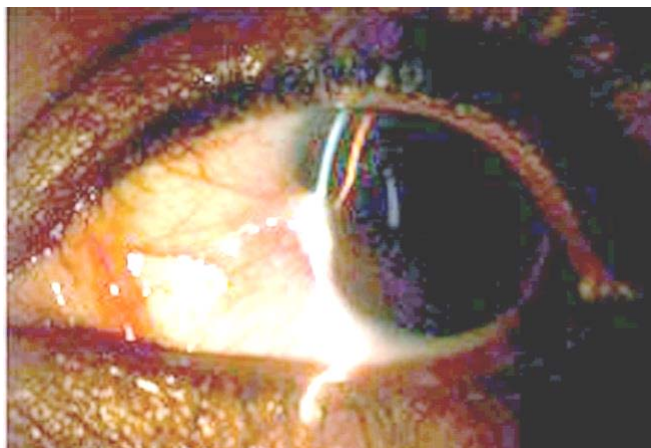


Figure n°:19 : Image en fente fine d'un ptérygion de l'œil gauche.

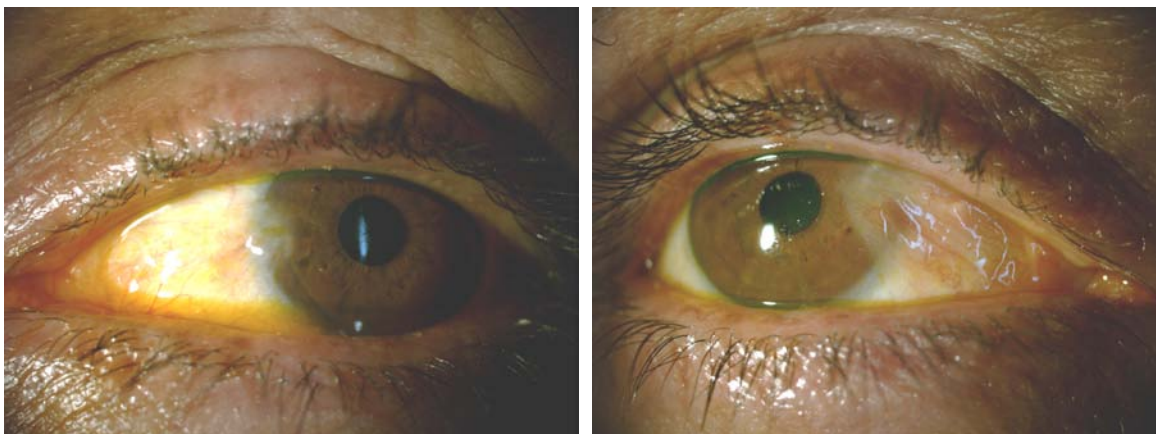


Figure n°:20+21 : Ilots de Fucks individualisés par la coloration à la fluorescéine.

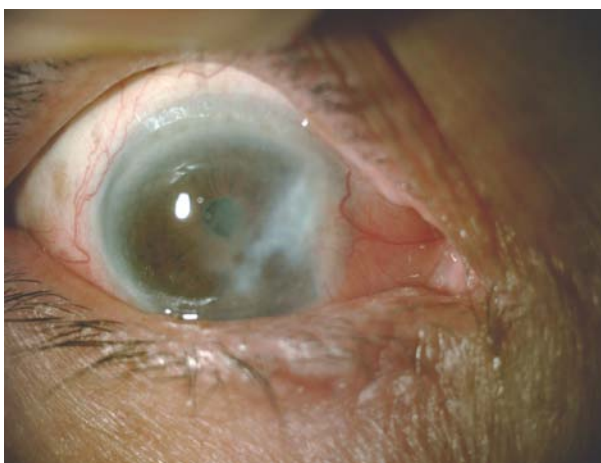


Figure n°:22 : Séquelles cornéennes d'un ptérygion de l'œil droit.

9. Fond d'œil :

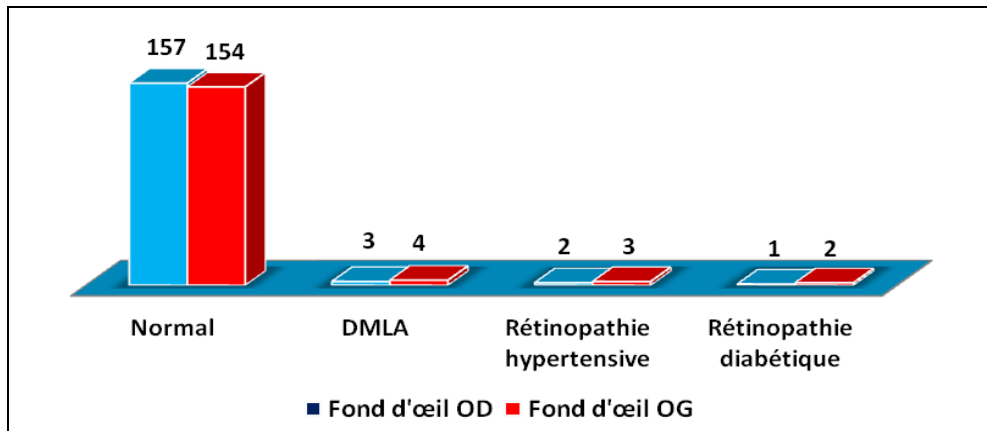


Figure n°:23 : Fond d'œil.

Le fond d'œil était normal au niveau de l'OD chez 157 patients (soit 96,3%) et normal chez 154 patients au niveau de l'OG (soit 94,5%). Dans les autres cas, il avait objectivé une DMLA, une rétinopathie hypertensive et une rétinopathie diabétique soit respectivement 4,3%, 3% et 1,8% de l'ensemble des 326 yeux (Figure n:20).

10. Test d'exploration du film lacrymal :

Ce test était normal chez 57% des patients. 47% avaient un Break Up Time réduit.

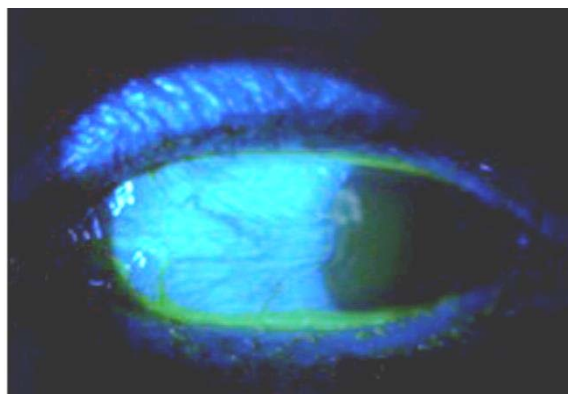


Figure n°:24 : Image fluo d'un ptérygion de l'œil gauche.

III. Données paracliniques (Topographie cornéenne) :

Dans notre étude, la topographie cornéenne était réalisée chez 32 patients de notre population de malades.

Les données relatives à la kératométrie, l'index de régularité de surface et l'index d'asymétrie de surface de notre échantillon de 32 patients étaient comme le montre les tableaux n°:VI, n°:VII et n°:VIII :

Tableau n°:VI : Kératométrie cornéenne par type de ptérygion.

Type	Nombre de patients	Sim K
Type I	14	43.30 ± 1.97
Type II	15	43.25 ± 1.20
Type III	03	43.12 ± 1.0

Tableau n°:VII : Indice de régularité de surface par type de ptérygion.

Type	Nombre de patients	SRI
Type I	14	1.20± 1.04
Type II	15	1.32 ± 1.10
Type III	03	1.45 ± 1.21

Tableau n°:VIII : Indice d'asymétrie de surface par type de ptérygion.

Type	Nombre de patients	SAI
Type I	14	1,42 ± 1,10
Type II	15	1,65 ± 1,12
Type III	03	1,85 ± 1,12

Tableau n°:IX : Evolution de la valeur de l'astigmatisme cornéen par groupe de patients.

	Valeur de l'astigmatisme	Nombre initial des patients
Groupe 1	≤ 1 dioptrie	06 patients soit 18,75 %
Groupe 2	> 1 dioptrie et ≤ 2 dioptries	13 patients soit 40,6 %
Groupe 3	> 2 dioptries et ≤ 4 dioptries	05 patients soit 15,6 %
Groupe 4	> 4 dioptries et ≤ 6 dioptries	06 patients soit 18,75%
Groupe 5	> 6 dioptries ou non mesurable	02 patients soit 6,25%

IV. Données thérapeutiques :

1. Traitement médical :

Tous nos patients avaient reçu un traitement médical dans les différents temps, en l'occurrence; la totalité avait un traitement prophylactique par le port de verres teintés, avec 13,49% de reclassement professionnel (soit 22 patients). Ils avaient tous reçu également un traitement adjuvant pour préparer à l'intervention et enfin un traitement post-opératoire afin d'éviter les complications.

Tous ces patients étaient traités par des collyres antibiotiques, antiseptiques et anti-inflammatoires.

2. Traitement chirurgical :

- Les patients ont été tous opérés dans un but d'ablation en totalité de leurs ptérygions et aucun d'entre eux n'avait subi une dérivation du ptérygion pour stopper sa croissance.
- Techniques chirurgicales pratiquées :

Tableau n°:X : Techniques chirurgicales pratiquées.

Nature de la technique	Effectif	Pourcentage
Autogreffe conjonctivale	139	85,3%
Autogreffe conjonctivo-limbique	24	14,7%

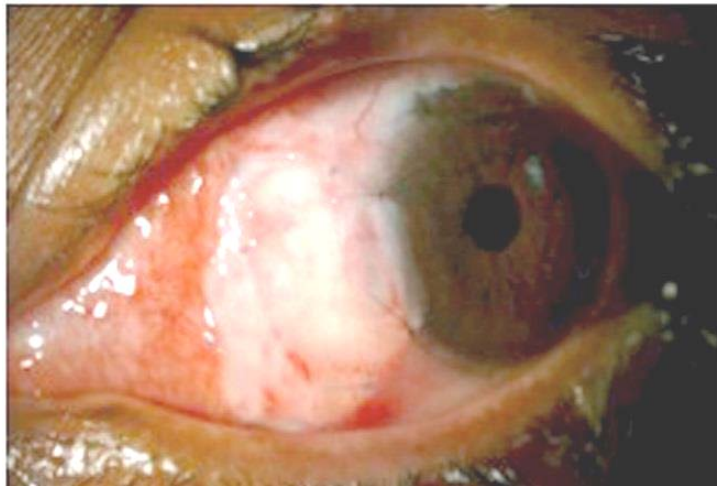


Figure n°:25 : Greffe conjonctivo-limbique.

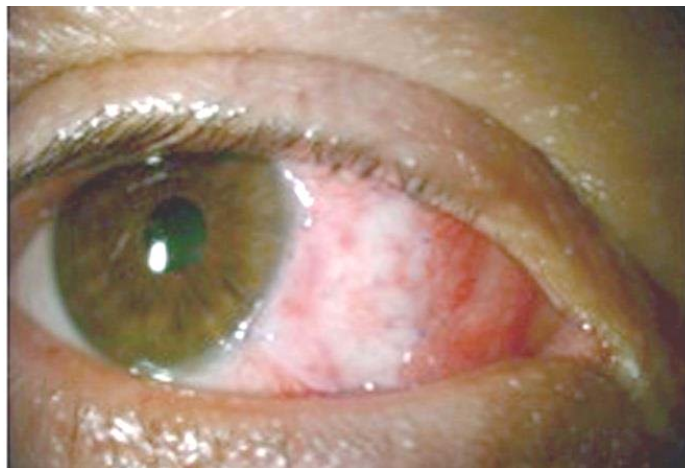


Figure n°:26 : Suture conjonctivo-limbique chez un malade opéré.

3. Résultats chirurgicaux :

3-1 Étude de la réfraction :

- La moyenne de l'acuité visuelle de loin du post-opérateur était de : 0,08 LogMar.

(A 3mois du post op) ($p=0,142$)

- La moyenne de l'astigmatisme post-opérateur était de : 1.15 ± 0.81 dioptries.

(A 3mois du post op) ($p=0,1621$)

3-2 Indice de régularité de surface :

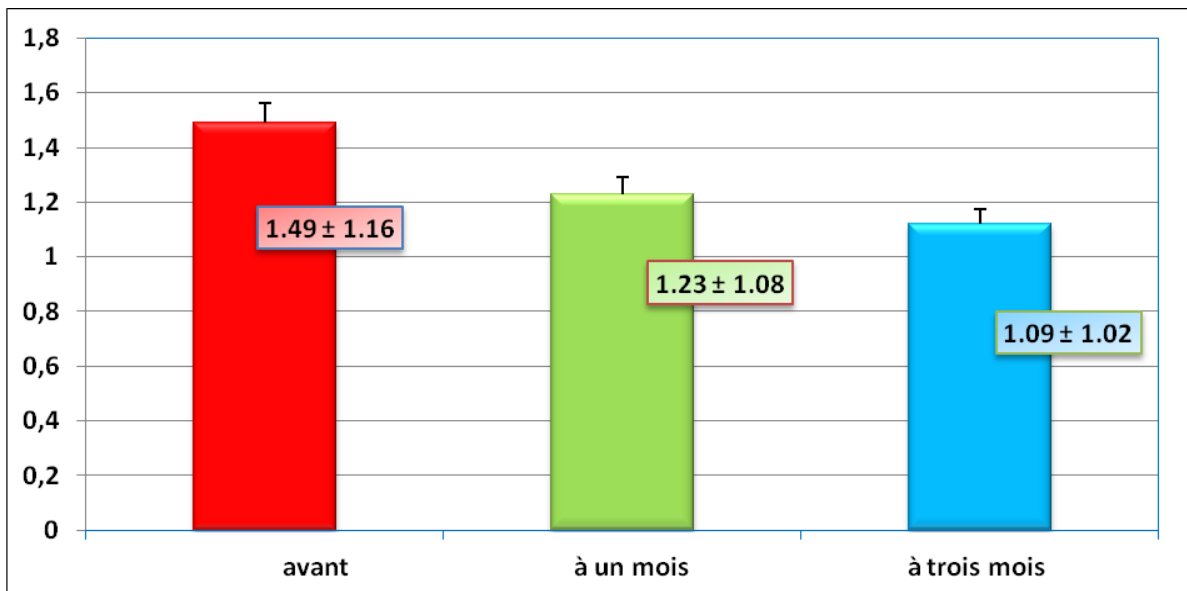


Figure n°:27 : Evolution de l'indice de régularité de la surface en post-opérateur.

D'après la Figure n° : 24, l'indice de régularité de la surface cornéenne avait diminué après chaque contrôle par $0,26 \pm 0,08$ puis par $0,14 \pm 0,06$ en 15 jours puis 3 mois du post-opérateur respectivement.

3-3 Indice d'asymétrie de surface :

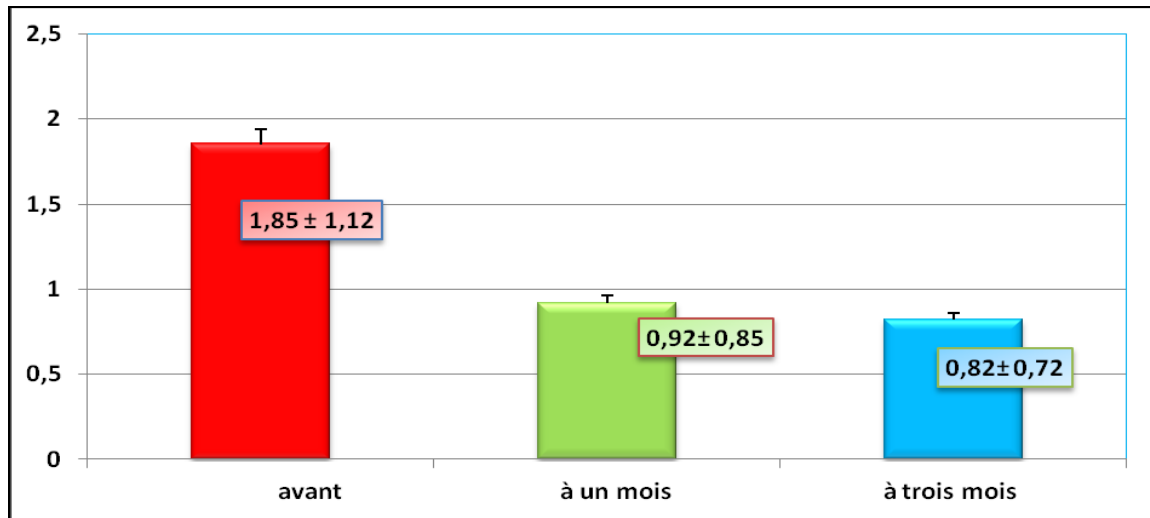


Figure n°:28 : Evolution de l'indice d'asymétrie de la surface en post-opératoire.

L'indice d'asymétrie de surface cornéenne était réduit par $0,93 \pm 0,27$ après 15 jours puis par $0,10 \pm 0,13$ après 3 mois du post-opératoire comme le montre la Figure n° : 25 .

3-4 Acuité visuelle :

Tableau n°:XI : Acuité visuelle en ligne gagnée en postopératoire.

	A 15 jours du post opératoire	A 3mois du post opératoire
Gain de 3 lignes	51 patients 31%	61 patients 37%
Gain de 2 lignes	31 patients 19%	26 patients 16%
Gain d'une seule ligne	71 patients 44%	66 patients 41%
Stable	10 patients 6%	10 patients 6%

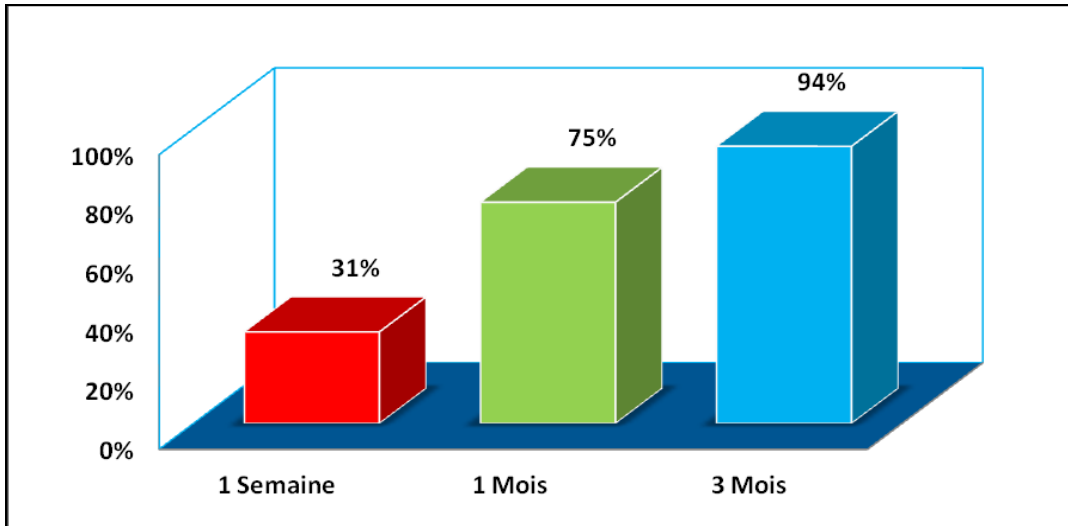


Figure n°:29 : Evolution de l'acuité visuelle en post-opérateur.

D'après la Figure n°:26 et les données du Tableau n°:XI, l'amélioration de l'acuité visuelle avait intéressé 94% des patients après 3 mois du post-opérateur par 1, 2 ou 3 lignes gagnées.

3-5 Astigmatisme réfractif :

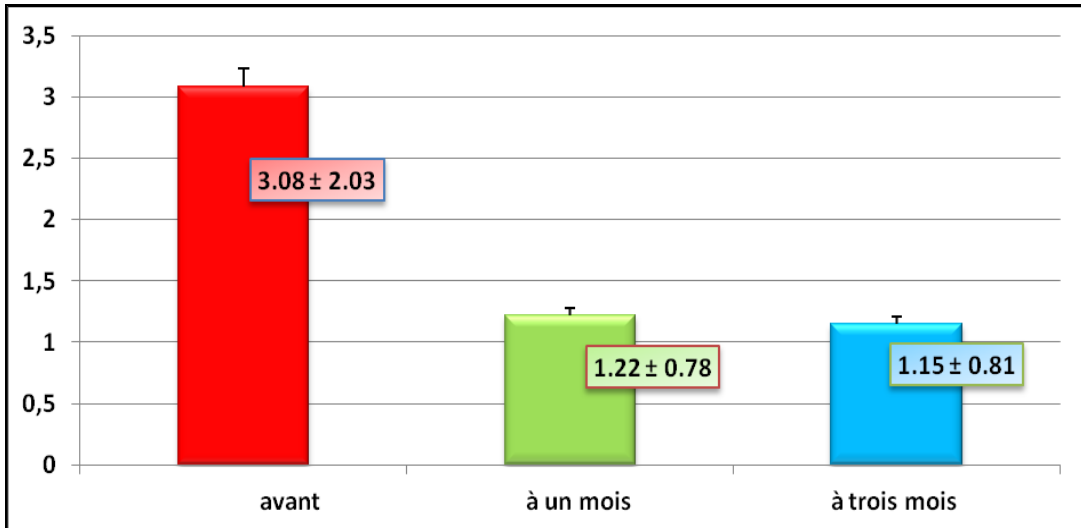


Figure n°:30 : Evolution de l'astigmatisme réfractif en post-opérateur.

L'astigmatisme réfractif était amélioré de $1,86 \pm 1,25$ après 15 jours du post-opérateur puis par $0,07 \pm 0,03$ au contrôle de 3 mois comme le visualise la Figure n°:27.

3-6 Astigmatisme cornéen :

**Tableau n°:XII : Evolution de la valeur de l'astigmatisme cornéen
par groupe de patients en postopératoire.**

	Valeur de l'astigmatisme	Résultats finals
Groupe 1	≤ 1 dioptrie	11 patients soit 34%
Groupe 2	> 1 dioptrie et ≤ 2 dioptries	08 patients soit 25%
Groupe 3	> 2 dioptries et ≤ 4 dioptries	06 patients soit 18.75%
Groupe 4	> 4 dioptries et ≤ 6 dioptries	05 patients soit 15.5%
Groupe 5	> 6 dioptries ou non mesurable	02 patients soit 6.25%

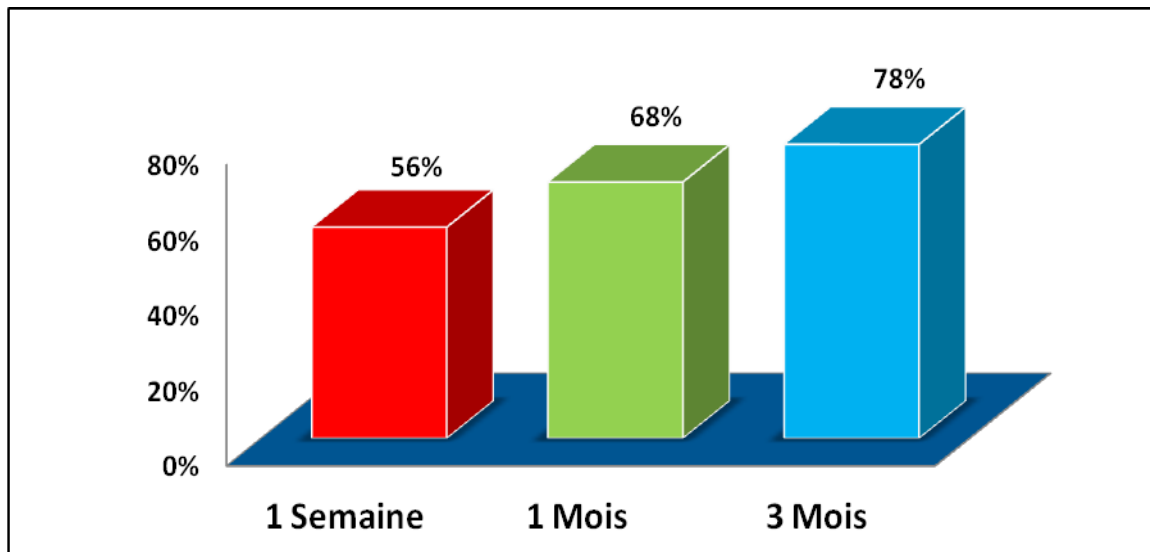


Figure n°:31 : Evolution de l'astigmatisme cornéen en postopératoire.

4. Suivi post-opératoire :

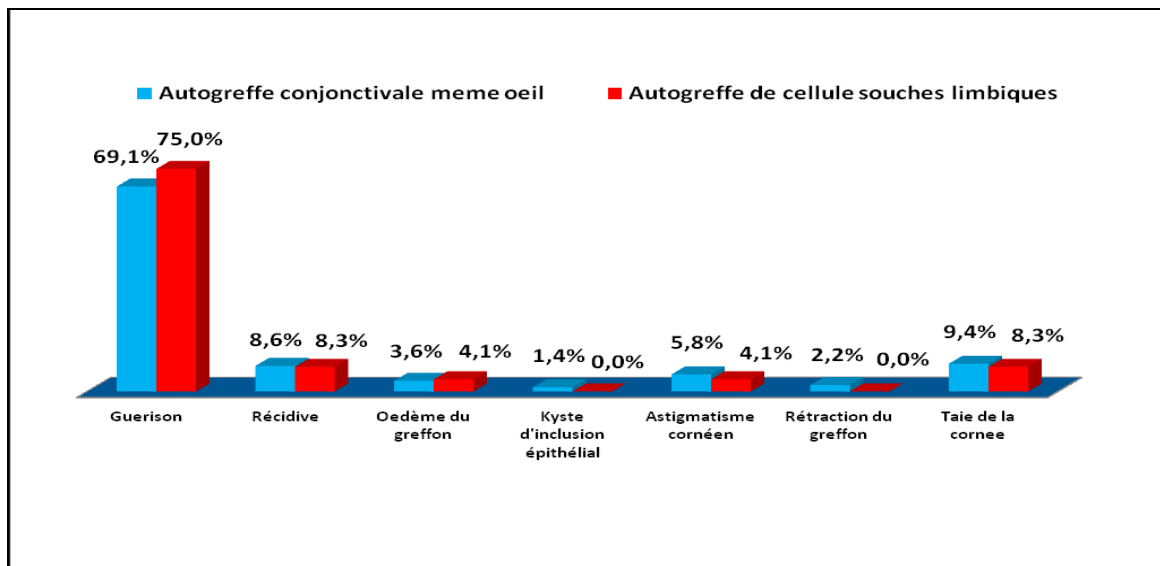


Figure n°:32 : Evolution et suivi post-opératoire du ptérygion.

4.1. Le recul :

Le suivi de nos patients se faisait après 15 jours du post-opératoire puis à 1 mois et après chaque 3 mois. Le recul moyen dans notre étude était de 10 mois avec des extrêmes de 2 mois à 18 mois pour l'autogreffe conjonctivale et d'un an avec des extrêmes de 4 mois à 20 mois pour la greffe conjonctivo-limbique.

4.2. La guérison :

Dans la Figure n°:18, on remarque que le taux de guérison propre à l'autogreffe conjonctivo-limbique (75%) est légèrement supérieur à celui de l'autogreffe conjonctivale (69,1%).

4.3. Les complications :

Les principales complications des deux techniques étaient la taie de la cornée, la récurrence et l'astigmatisme, moins vu avec l'autogreffe conjonctivo-limbique que l'autogreffe

conjonctivale. En effet, la taie de la cornée a été vu dans 17,7% des cas, la récurrence était survenue dans 16,9% alors que l'astigmatisme était rencontré dans 9,9% des cas.

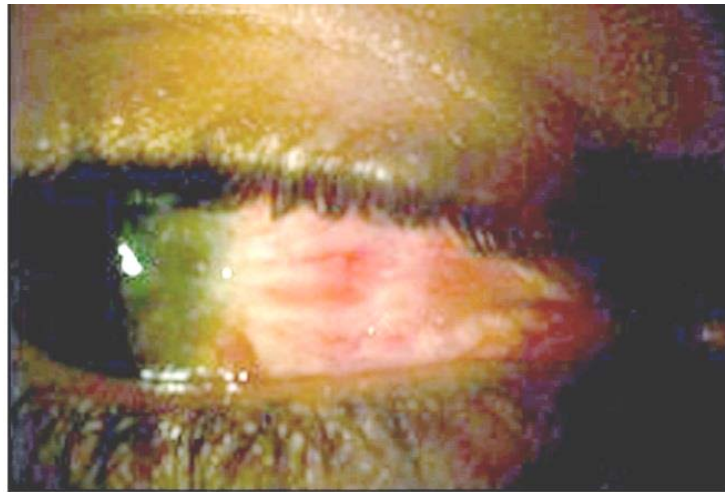

Figure n°:33 : Récurrence d'un ptérygion malgré la greffe conjonctivo-limbique.

4.4. Le suivi par technique :

Dans notre série, la taie de cornée était la complication la plus fréquente. Elle a été vue dans 8,3% des cas avec la greffe conjonctivo-limbique et dans 9,4% des cas avec l'autogreffe conjonctivale. Suivi par la récurrence qui représentait 8,3% dans la greffe conjonctivo-limbique contre 8,6% dans la autogreffe conjonctivale. L'astigmatisme post-opératoire était dans notre série la troisième complication la plus fréquente avec 4,1% dans la greffe conjonctivo-limbique et 5,8% dans la autogreffe conjonctivale. L'œdème du greffon, la rétraction du greffon et le kyste d'inclusion épithéliale étaient des complications possibles mais moins fréquentes.

4.5. Prise en charge des récurrences :

Dans notre série, les récurrences (27 cas soit 16,9%) ont été reprises en fonction du type du ptérygion. 12 patients avaient subi une greffe conjonctivo-limbique seule. 10 autres avaient bénéficiés d'une autogreffe conjonctivale seule. 3 avaient subi une greffe conjonctivo-limbique associée à une greffe lamellaire de la cornée et 2 avaient été traités par autogreffe conjonctivale avec greffe lamellaire de la cornée. La guérison était obtenue dans tous les cas.



DISCUSSION

I. GENERALITES :

1. Définition :

C'est une formation membraneuse en forme d'ailette, située en général dans l'angle interne de la fente palpébrale.

Cette formation est un repli de la conjonctive bulbaire de forme triangulaire à base sclérale. Le sommet adhère à la cornée et a tendance à l'envahir en profondeur.

Cette progression vers le centre de la cornée souvent très lente, constitue un danger pour la vision [4].

2. Historique : [1]

L'histoire du ptérygion remonte à 3. 000 ans. Les premières descriptions ont été faites par SASRUTA. Puis il en est fait mention dans les papyrus d'EBERS trouvés à Thèbes.

CELSE (au premier siècle après Jésus-Christ) puis HIPPOCRATE (au cinquième siècle) en parlent dans leurs écrits. Ils le nomment : onklet en "doublet" et pensent qu'il pourrait s'agir d'une membrane nerveuse.

AMBROISE PARE en 1585 insiste sur le problème des récives malgré un traitement bien conduit.

Au XIX siècle, ptérygion et ptérygoïde ne sont plus associés et c'est WINTHER (1856) qui en fait le premier la différence. Quant à FUCHS (1892), il présente un mémoire faisant le point sur les connaissances cliniques et histologiques du ptérygion.

C'est au XXe siècle, exactement en 1933 que fut présenté le rapport de MERGOT de TREIGNY qui faisait le point sur les connaissances alors acquises.

De nombreux travaux plus récents ont été publiés et nous citerons ceux d'HERVOUET en 1954 qui précise l'histologie du ptérygion, de RIVAUD, CORNAND et autres.

3. Epidémiologie :

3-1 Prévalence hospitalière :

Tableau n°:XIII : Prévalence hospitalière du ptérygion.

Auteur	Année	Pays	Pourcentage %
Cameron [24]	1962	Singapour	5-9,9
Ashaye et Coll [11]	1990	Nigéria	9
Ebana et Coll [4]	1997	Cameroun	1,10
Moukoury [5]	2009	Cameroun	1,28
Notre serie	2012	Maroc	3,65

La prévalence du ptérygion varie dans la littérature d'un auteur à l'autre, mais aussi selon les zones climatiques des lieux d'études. Importante dans les régions équatoriales où elle varie entre 5 et 10 %, elle pourrait être réduite à 2% et moins dans les régions tempérées. Nos résultats rejoignent ceux de ces derniers notamment d'Ebana et Moukoury du Cameroun [4.5].

3-2 Répartition selon l'âge :

Tableau n°:XIV : Répartition du ptérygion selon l'âge.

Auteur	Année	Pays	Age moyen (ans)	Tranche d'âge prédominante	Agés extrêmes (ans)
N. Kmiha [7]	2001	Tunisie	45	-	-
B. Kammoun [4]	2001	Tunisie	50	-	20-83
S. Folliot [13]	2006	France	50	-	34-68
MOUKOURY [5]	2009	Cameroun	40	92% âgés de plus de 30 ans	18 -73
Virendra K. Malik [9]	2010	Inde	60,22 +/- 4,23	-	-
S. Oudanane [6]	2013	Maroc	46	-	-
Eka-Sutyawan [8]	2013	Indonésie	47,13 +/- 13,15	-	-
Notre serie	2012	Maroc	51,10	93,3% âgés de plus de 30 ans (prédominance de la tranche d'âge entre 50-59 ans)	23 -87

La majorité de nos patients avaient un âge supérieur à 30 ans, ce qui rejoint parfaitement les résultats de Cornand et de Moukoury [1.5]. L'âge moyen de nos patients était de 51,10 ans, pareil à celui d'Eka-Sutyawan [8], de B. Kammoun [4] et proche de ceux de Virendra K. Malik et de Moukoury [5.9].

Signalons que nous n'avons aucun cas en dessous de 20 ans. Le caractère exceptionnel du ptérygion avant l'âge de 20 ans a été signalé par la plupart de ces auteurs.

En conclusion, le ptérygion reste donc essentiellement une affection de l'adulte jeune.

3-3 Répartition selon le sexe :

Tableau n°:XV : Répartition du ptérygion selon le sexe.

Auteur	Année	Pays	Sexe masculin en pourcentage %	Sexe féminin en pourcentage %
B. Kammoun [4]	2001	Tunisie	47	53
Moukoury [5]	2009	Cameroun	61,62	38,37
S. Oudanane [6]	2013	Maroc	50	50
Eka-Sutyawan [8]	2013	Indonésie	43,3	56,7
Notre série	2012	Maroc	57,1	42,9

La prédominance masculine chez les sujets âgés de plus de 30 ans retrouvée dans notre série avait déjà été relevée par Moukoury [5]. Cette prédominance a tendance à s'inverser de nos jours comme le montre Eka-Sutyawan [8].

3-4 Influence des facteurs environnementaux sur le ptérygion :

Tableau n°:XVI : Influence des facteurs environnementaux sur le ptérygion.

Auteur	Année	Pays	Facteur environnemental	Pourcentage %
Moukoury [5]	2009	Cameroun	Radiations solaires	100
			Poussière ambiante	100
			Agriculteur	10,47
			Carrier, maçon	4,94
			Ouvrier de feu	3,78
Eka-Sutyawan [8]	2013	Indonésie	Agriculteur	36,66
			Marin	3,33
Notre série	2012	Maroc	Radiations solaires	100
			Poussière ambiante	100
			Chaleur et sécheresse	94,47
			Agriculteur	31,90
			Carrier, maçon	15,95
			Ouvrier de feu	9,81
			Marin	1,84

II. ETIOPATHOGENIE :

L'origine exacte du ptérygion reste encore mystérieuse et les nombreuses théories pathogéniques en témoignent. Par contre, un certain nombre de circonstances étiologiques sont à retenir.

1. Étiologies :

C'est une affection de l'âge adulte. Le sexe masculin est le plus atteint parce qu'il est professionnellement plus exposé [49.52]. La répartition raciale serait indiscutable pour certains auteurs [26.27]. Le rôle de la profession est par contre admis par tous.

Les sujets exposés aux intempéries et, en particulier, aux poussières, vent, soleil, présentent plus de ptérygion que ceux dont l'activité est sédentaire ou citadine.

La répartition géographique du ptérygion est remarquable. Dans des travaux de CAMERON [18], nous pouvons noter que la prévalence du ptérygion augmente au fur et à mesure que l'on se rapproche de l'équateur passant de moins de 2% au delà de 40° degré de latitude à 20% et plus dans la zone équatoriale.

De ces travaux, il ressort que les facteurs : vent, poussière, chaleur et soleil, sont très importants dans la genèse du ptérygion.

Ces microtraumatismes répétés pendant longtemps engendreraient une irritation conjunctivo-cornéenne à l'origine de la constitution du ptérygion.

Certains points particuliers semblent être plus discutés:

- Le ptérygion serait une affection héréditaire [26.51] rôle incontestable bien que non absolu. Il semble admis actuellement que ce n'est pas la lésion ptérygiale qui est héréditaire, mais la transmission héréditaire d'un facteur prédisposant de la maladie, sous l'influence de certains facteurs extrinsèques prépondérants dans la genèse du ptérygion.
- Existe-t-il un rapport ptérygion-trachome ? [12] Il semble certain que l'association trachome-ptérygion est fortuite et sans aucune relation d'interdépendance.

En conclusion, il semble exister une prédisposition raciale et peut-être familiale sur laquelle se greffent des facteurs extrinsèques tels que la poussière, la lumière et la chaleur.

2. Pathogénie :

2.1. Quel est le primum movens du ptérygion :

De nombreux auteurs ont tenté d'approcher le problème par leurs travaux mais aucune preuve n'a été fournie et leurs théories nombreuses ne sont que des hypothèses.

a. Théorie inflammatoire :

C'est une théorie plus ancienne qui suppose l'existence d'ulcérations chroniques limbiques que la conjonctive recouvrirait.

b. Théorie tumorale :

A partir de données histologiques, REDSLOB (1933), pense que le ptérygion est un tissu fibrillaire néoformé qui envahit les éléments mésodermiques (stroma et membrane de Bowman) et respecte les éléments ectodermiques (épithélium). [20]

c. Théorie pingueculaire : [27]

La pinguecula est fréquente, il s'agit d'une petite masse en relief de coloration jaunâtre (parfois prise pour une masse graisseuse) et mal limitée. Elle siège près du limbe dans l'ouverture de la fente palpébrale et sa forme est grossièrement triangulaire.

Elle correspond à une dégénérescence des fibrilles élastiques.

La similitude anatomo-pathologique des deux formations et la fréquence significative de la présence d'une pinguecula sur l'oeil adelphe d'un ptérygion n'expliquent pas pourquoi la pinguecula devient ptérygion. D'ailleurs, les pays nordiques où la pinguecula est relativement fréquente, sont "pauvres" en ptérygion.

d. Théorie neurotrophique : [8]

Le phénomène initial serait constitué par des microtraumatismes conjonctivaux et cornéens dans l'aire de la fente palpébrale. Cette irritation prolongée entraînerait une lésion des nerfs cornéens du secteur nasal interne à l'origine de troubles trophiques et en particulier de petits ulcères juxta- limbiques. Ceux-ci sont le point de départ d'un recouvrement conjonctival qui progresse vers le centre de la cornée.

Aux lésions nerveuses trophiques intra-cornéennes s'ajoute une néo-vascularisation. Il existe parfois, en avant de la tête du ptérygion, une zone d'oedème cornéen contenant des îlots de Fuchs, lésion favorisant un appel conjonctival : signes témoignant de l'évolutivité du ptérygion.

La progression du ptérygion serait le fait d'un certain dessèchement de la cornée juste en avant du bourrelet formé par la tête du ptérygion. Les paupières ne touchent plus le globe en avant de ce bourrelet. Il apparaît une discontinuité localisée du film lacrymal pré cornéen. Il se formerait alors, une micro-ulcération chronique, point d'appel de la progression du recouvrement conjonctival.

2.2. La conception pathogénique moderne :

A l'état actuel des connaissances, on peut concevoir que la naissance du ptérygion nécessite la coexistence de deux facteurs:

- ✓ facteurs intrinsèques,
- ✓ facteurs extrinsèques.

a. Facteurs intrinsèques somatiques :

- la prédisposition héréditaire [16].
- l'hyposécrétion et les altérations qualitatives de la sécrétion lacrymale.
- un état carenciel et notamment avitaminose A.

b. Facteurs extrinsèques :

b-1 Les radiations actiniques : [18.52]

Les radiations solaires président à la formation du ptérygion, en particulier, le rayonnement ultra-violet direct et réfléchi. La répartition géographique particulièrement bien étudiée par CAMERON [18] est le premier argument en faveur du rôle important joué par les radiations solaires.

Les constatations anatomo-pathologiques dans le ptérygion et la pinguecula constituent un autre argument pour le rôle joué par les radiations (élastose actinique). [52]

b-2 Les microtraumatismes par les poussières :

Ils constituent un facteur prépondérant dans la genèse du ptérygion. En ce sens, la profession joue un rôle indiscutable : ce sont celles qui sont soumises à des microtraumatismes répétés par des poussières minérales ou végétales : agriculteurs, maçons, scieurs, menuisiers et les personnes exerçant en zones sahariennes ou présahariennes (vent de sable).

b-3 Les infections microbiennes ou virales surajoutées : [88]

Elles ne sont que des facteurs subordonnés à ceux que nous venons d'étudier ; tel est le cas du trachome qui devra toujours être recherché en cas de ptérygion.

En conclusion, malgré l'absence de preuve sur la façon dont se constitue et évolue un ptérygion, on peut penser que la théorie neurotrophique est actuellement la plus plausible.

La coexistence de l'ensemble des facteurs intrinsèques et extrinsèques n'est jamais indispensable, la présence de quelques uns est suffisante pour permettre la naissance du ptérygion.

N.B. : La pathogénie des récives : [7]

Les récives dépendent de plusieurs facteurs:

- De la persistance des facteurs étiopathogéniques à l'origine du ptérygion primitif; surtout les facteurs climatiques et professionnels ;
- Mais surtout et avant tout des techniques opératoires employées dans la cure du ptérygion.

Tous les auteurs semblent souligner le rôle des reliquats hémorragiques et du tissu de granulation se formant dans le lit du ptérygion, ils sont le point de départ de la récive. [28]

Aussi, la récive serait un processus analogue aux cicatrices chéloïdes hypertrophiques.

III. HISTOLOGIE :

Le ptérygion est un repli de la conjonctive (stroma, épithélium) en avant de la cornée : sur des coupes sériées, on note:

1. MODIFICATIONS EPITHELIALES :

L'épithélium conjonctival est d'épaisseur inégale et siège de modifications :

- kératinisation,
- métaplasie glandulaire,
- pigmentation.

Aspect "en doigt de gant épithélial" [47], zone charnière épithéliale qui résulte de l'inclusion d'épithélium entre l'épithélium conjonctival et la cornée. Les déhiscences de la membrane de Bowman se trouvent en avant de la tête du ptérygion livrant passage aux kératoplastes constituant "les îlots de Fuchs".

2. MODIFICATIONS STROMALES :

Ce tissu a un aspect granuleux et contient des fibroblastes ainsi que des fibres de collagènes et des fibres élastiques dégénérées.

3. NEOVASCULARISATION :

Elle est importante et on observe également une dégénérescence hyaline des parois vasculaires.

IV. CLINIQUE :

1. Mode de découverte :

La découverte du ptérygion dans notre étude était le plus souvent suite à des signes d'appels cliniques, ceci a été confirmé dans l'étude de Moukoury [5].

Tableau n°:XVII : Mode de découverte du ptérygion.

Auteur	Année	Découverte fortuite en pourcentage %	Signes d'appels cliniques en pourcentage %
Moukoury [5]	2009	26	74
Notre série	2012	15,33	84,67

2. Signes d'appels cliniques :

Tableau n°:XVIII : Signes d'appels cliniques du ptérygion.

Auteur	Année	Signes d'appels	Pourcentage %
Moukoury [5]	2009	Irritation localisée	45,35
		Larmoiment	32,56
		Petites démangeaisons	51,16
		Rougeur localisée	40,70
		BAV	7,56
		Vision déformée	20
		Diplopie	4,65
		Transformation kystique	11,05
S. Oudanane [6]	2013	Larmoiment	28,6
		Petites démangeaisons	92,9
		Rougeur localisée	100
		BAV	92,9
Notre série	2012	Irritation localisée	84,7
		Larmoiment	78,5
		Petites démangeaisons	73
		Rougeur localisée	37,4
		BAV	42,9
		Vision déformé	16
		Diplopie	5,5
		Transformation kystique	3,1

3. Répartition du ptérygion :

3.1. Répartition selon la latéralité :

D'après certains auteurs, l'atteinte bilatérale du ptérygion est de règle. En fait, l'unilatéralité dans notre série (52,8%) n'est ici qu'apparente. Le plus souvent, le ptérygion est une affection bilatérale dans le temps.

3.2. Répartition selon la localisation :

Tableau n°:XIX : Répartition du ptérygion selon la localisation.

Auteur	Année	Localisation nasale %	Localisation temporale %	Localisation double %	Localisation nasale d'un coté et temporale de l'autre %
Moukoury [5]	2009	95,80	2,2	2	-
Eka-Sutyawan [8]	2013	93	6,66		-
Notre série	2012	74,2	14,1	1,1	0,6

La littérature met l'accent sur la localisation préférentielle du ptérygion du côté nasal. Les résultats de notre série vont dans le même sens; en effet, la localisation nasale est la plus fréquente (74,2%). Nous avons cependant essayé dans notre étude d'apprécier la fréquence relative des différentes formes topographiques du ptérygion.

4. Associations pathologiques (Examen oculomoteur + examen des annexes) :

Tableau n°:XX : Pathologies associées au ptérygion.

Auteur	Année	Pathologies associées	Pourcentage %
B. Kammoun [4]	2001	Trachome	4,8
Notre série	2012	Pinguecula de l'œil adelphe	16
		Catarate	10
		Trachome	7
		Limitation de l'abduction	1

5. Étude de la réfraction :

Tableau n°:XXI : Etude de la réfraction.

Auteur	Année	Variations de l'acuité visuelle	Moyenne acuité visuelle en LogMar	Moyenne astigmatisme réfractif avant chir. en dioptries
S. Folliot [13]	2006	-	0,18 +/- 0,21	1,47 à 1,98
S. Oudanane [6]	2013	04/10 à 08/10	-	-4,75 à -0,75
Notre série	2012	05/10 à 10/10	0,18	3.08 ± 2.03

L'analyse des données de la réfraction pratiquée chez nos malades avait objectivé une moyenne d'acuité visuelle identique à celle de S. Folliot [6] et une moyenne d'astigmatisme réfractif peu proche aux données de la littérature.

6. Test d'exploration du film lacrymal :

Tableau n°:XXII : Test d'exploration du film lacrymal.

Auteur	Année	Break up time réduit en pourcentage %
Moukoury [5]	2009	54
Notre série	2012	43

L'exploration du film lacrymal dans notre étude avait donné des résultats proches à ceux de la littérature.

7. Test de Schirmer :

Tableau n°:XXIII : Test de Schirmer.

Auteur	Année	Test de Schirmer anormal en pourcentage %
B. Kammoun [4]	2001	29,4
Moukoury [5]	2009	2,03
Notre série	2012	1,22

Les résultats du test de Schirmer de notre série se rapprochaient de ceux de Moukoury par contre B. Kammoun avait retrouvé 29,4% [4.5].

8. FORME TYPIQUE : FORME MEMBRANEUSE [14.16]

C'est une affection de l'âge mûr. Son début passe souvent inaperçu. La découverte de l'affection est donc le plus souvent fortuite par le malade, son entourage, son médecin ou au cours d'un examen ophtalmologique pour inflammation conjonctivale, traumatisme, réfraction, etc ...

A la période d'état, le ptérygion se présente comme une formation triangulaire charnue. Quand il est unique, il est le plus souvent nasal et très légèrement en dessous du méridien horizontal, dans la fente palpébrale. L'affection est le plus souvent bilatérale. La progression des ptérygions est asymétrique.

On décrit classiquement trois parties au ptérygion ; une tête très implantée sur la cornée, un col et un corps.

8.1. LA TÊTE :

Elle est classiquement pointue et dirigée vers le centre de la cornée. En fait, son extrémité est arrondie, étalée et forme un angle plus souvent obtus qu'aigu. Elle est saillante par rapport à la surface cornéenne et, caractéristique très importante, est solidement adhérente au plan cornéen sous jacent.

Au biomicroscopie : on met en évidence en avant de la tête, une zone grise, parfois fragmentée, située dans les couches superficielles de la cornée. C'est la zone progressive décrite par FUCHS et dont l'étude permet d'envisager l'évolutivité du ptérygion.

Cette zone grise s'étend sur toute la hauteur de la tête et rejoint progressivement le limbe qui est épaissi à ce niveau. Sa limite antérieure est difficile à préciser et on trouve parfois, en avant, des îlots de progression isolés qui peuvent atteindre la région centrale de la cornée.

Ces îlots de FUCHS sont profonds, sous épithéliaux. A leur contact, on peut noter soit des érosions punctiformes épithéliales qui prennent la fluorescéine, soit une véritable kératite érosive en bande continue limitant les contours de la tête du ptérygion et signant l'évolutivité du ptérygion.

8.2. LE COL

Il correspond à la partie limbique du ptérygion et ses limites sont imprécises. Le repli conjonctival que forme le ptérygion est à ce niveau encore adhérent aux plans sous-jacents par un fin voile membraneux.

8.3. LE CORPS

Partie basale, large, étalée en éventail sur la conjonctive bulbaire, le corps n'adhère pas aux plans profonds et les quelques petites adhérences retrouvées sont en général le fait de ptérygion récidivant.

8.4. LA VASCULARISATION :

Elle est abondante, les vaisseaux nombreux, sont dirigés dans le plan du ptérygion, c'est-à-dire horizontalement, donc perpendiculairement au limbe et à la direction générale des vaisseaux conjonctivaux qui eux sont parallèles au limbe.

Ils sont plus volumineux que les vaisseaux conjonctivaux et couvrent une zone triangulaire pré-cornéenne sans jamais envahir la cornée.

Ils diminuent de calibre au fur et à mesure que l'on avance vers la tête où ils se terminent par un réseau grêle formé d'anses vasculaires. La densité du réseau vasculaire est en rapport avec le potentiel évolutif de l'affection.

9. FORMES CLINIQUES : [16.17.18]

9-1 FORMES TOPOGRAPHIQUES

a. Formes bilatérales:

Forme habituelle d'évolution inégale entre les deux yeux.

b. Formes unilatérales:

Assez fréquentes et on note souvent un pinguecula sur l'oeil adelphe.

c. Formes à localisation temporale:

Rare, un ptérygion de siège nasal est toujours associé. Il est exceptionnellement isolé.

9-2 FORMES SYMPTOMATIQUES

A côté de l'aspect classique membraneux du ptérygion, on a décrit:

a. Les formes pseudotumorales :

Dites tropicales: fréquentes dans les pays tropicaux où le ptérygion est saillant, très vascularisé, plus large et étalé. Beaucoup plus progressif du côté de la cornée, mais aussi Vers le repli semi-lunaire et la caroncule. Cet aspect donne d'emblée une idée de l'évolutivité souvent plus rapide du ptérygion.

b. Les formes hémorragiques :

Le ptérygion est déplissé par une formation hématique.

c. Les formes variqueuses :

Avec de grosses dilatations veineuses.

d. Les formes kystiques et glandulaires :

Où l'accentuation du plissement conjonctival conduit à la formation d'anfractuosités dans lesquelles une activité glandulaire apparaît. L'obstruction des orifices de sortie de ces cavités crée de véritables kystes par rétention de sécrétion ou par prolifération d'inclusions épithéliales.

e. Les formes adipeuses.

La dégénérescence adipeuse se manifeste d'abord dans les endroits où les vaisseaux ont une direction plus parallèle, sont plus écartés ou moins entrelacés. Cet enlacement fait que le ptérygion adipeux est en même temps vasculaire en quelques endroits.

V. PARACLINIQUE (TOPOGRAPHIE CORNENNE) :

1. Kératométrie :

Tableau n°:XXIV : Kératométrie.

		Préopératoire	Postopératoire
K. ERRAIS, Tunisia [15]	Sim K	5.47±3.45	1.79 ± 2.52
J. Gros-Otero, Spain [17]	Sim K	2.18 ± 1.09	0.96 ± 0.69
Tanau GONEN, Turkey [18]	Keratometry	43.05 ± 2.03	43.59 ± 1.78
Joe Youn Oh, Seoul Korea [23]	Sim K	3.08 ± 2.03	1.22 ± 0.78
Sejal Maheshwari, Maharashtra India [24]	Keratometry	42.91 ± 2.20	44.25 ± 1.77
Khairkhah MD, Tehran Iran [26]	Keratometry	42.88 ± 1.91	44.30 ± 1.78
Pere Pujol Vives, Spain [27]	Sim K	2.30 ± 2.08	0.82 ± 0.74
Notre Série	Sim K	3.08 ± 2.03	1.22 ± 0.78

La kératométrie simulée de notre série était améliorée de plus que moitié atteignant 1.22 avec un intervalle de confiance de 0.78, résultat peu similaire à celui de la littérature.

2. Index de régularité de surface :

Tableau n°:XXV : Index de régularité de surface.

		Préopératoire	Postopératoire
K. ERRAIS, Tunisia [15]	SRI	1.39±0.93	1.10 ± 0.57
Tanau GONEN, Turkey [18]	SRI	0.50 ± 0.47	0.40 ± 0.46
Notre série	SRI	1.49 ± 1.16	1.23 ± 1.08

La valeur de l'index de régularité de surface de notre étude se rapprochait de celles de Tanau Gonen, avec une amélioration post-opératoire objectivée par tous les auteurs.

3. Index d'asymétrie de surface :

Tableau n°:XXVI : Index d'asymétrie de surface.

		Préopératoire	Postopératoire
K. ERRAIS, Tunisia [15]	SAI	1.17±1.09	0.75 ± 0.73
J. Gros-Otero, Spain [17]	SAI	0.83 ± 0.73	0.74 ± 0.80
Tanau GONEN, Turkey [18]	SAI	4.40 ± 3.64	2.55 ± 1.63
Joe Youn Oh, Seoul Korea [23]	SAI	4.02	3.72
Sejal Maheshwari, Maharashtra India [24]	SAI	1.85 ± 1.12	0.92 ± 0.85
Notre série	SAI	1.35 ± 1.14	0.87 ± 0.66

L'index d'assymétrie de surface dans notre série était peu proche de celui de K. Errais et de J. Gros-Otero, par contre Tanau Gonen et Joe Youn Oh avaient retrouvé 2,55 et 3,72 respectivement [15.17.18.23].

4. Astigmatisme associé :

L'astigmatisme désigne littéralement l'absence de stigmatisme affectant un système optique. Il peut être régulier ou irrégulier. L'astigmatisme régulier correspond à l'astigmatisme que l'on peut corriger en lunettes alors que l'astigmatisme irrégulier correspond à l'ensemble des aberrations optiques de haut degré qui ne sont pas corrigible par les verres de lunettes.

L'astigmatisme régulier peut être direct, inverse ou oblique. Par convention, un astigmatisme direct induit une focalisation des rayons de telle sorte que la focale "verticale" est située dans un plan plus éloigné de la pupille d'entrée que la focale "horizontale". Un astigmatisme inverse induit une focalisation des rayons de telle sorte que la focale "horizontale" est située dans un plan plus éloigné de la pupille d'entrée que la focale "verticale". Alors que l'astigmatisme oblique c'est quand un méridien d'axe oblique est moins puissant par rapport au méridien situé dans le contre axe perpendiculaire.

La composante irrégulière de l'astigmatisme peut être scindée en différentes composantes dénommées "aberrations de haut degré" (coma, aberration sphérique, trefoil, etc...) [21].

Tableau n°:XXVII : Astigmatisme cornéen associé au ptérygion.

Auteur	Année	Astigmatisme associé en pourcentage %
B. Kammoun [4]	2001	16,20
Moukoury [5]	2009	20,34
Notre série	2012	19,63

L'étude de l'astigmatisme cornéen associé chez nos patients avait donné un résultat peu proche à celui de Moukoury et B. Kammoun.

VI. DIAGNOSTIC :

1. DIAGNOSTIC POSITIF : [24]

Il n'offre en général pas de difficultés, c'est un diagnostic clinique et bio-microscopique.

2. DIAGNOSTIC DIFFERENTIEL : [22.23.24]

2-1 Facile

C'est le cas de:

- la pinguecula : petite masse conjonctivale jaunâtre qui n'atteint jamais la cornée,
- la sclérite,
- les phlyctènes du limbe,
- le pemphigus conjonctival et ses brides cicatricielles;
- les tumeurs épibulbaires:
 - tumeurs épithélio-naèviqes kystiques de la conjonctive bulbaire ou "dermo-épithéliome de Parinaud",
 - épithélioma de Bowen limbique,
 - dermoïde du limbe,
 - lymphomes de la conjonctive.

2-2 Difficile :

Un seul diagnostic important est celui de "pseudo-ptérygion" ou ptérygoïde.

C'est une cicatrice créée par le recouvrement conjonctival d'une lésion cornéenne périphérique : ulcère marginal, brûlures, plaies cornéennes. Ce diagnostic est donc plus aisé lorsque le ptérygion n'a pas été opéré.

En plus de cette notion de traumatisme, d'autres arguments permettent d'étayer le diagnostic de ptérygoïde :

- Le siège de prédilection est la fente palpébrale exposée aux traumatismes extérieurs mais la ptérygoïde peut se rencontrer dans n'importe quel site du limbe scléro-cornéen;
- Son aspect est plus irrégulier et plus anfractueux. Il n'y a pas de zones de progression en avant de la tête, celle-ci apparaît souvent comme déchiquetée;
- Son évolution est plus rapide et plus limitée dans le temps. La cicatrice ptérygoïde comble rapidement la surface cruentée puis s'arrête et n'évolue pas.

Il existe donc une certaine analogie pathogénique entre le mode de début du ptérygion et la ptérygoïde. Dans les deux cas, il existe au début un ulcère cornéen à combler, que ce soit des micro-ulcérations du ptérygion ou une ulcération plus importante de la ptérygoïde.

La différence se situe donc dans l'évolution. Pour la quelle raison le ptérygion dépasse son but et envahit la cornée.

VII. TRAITEMENT :

1. But :

Le ptérygion est une néoformation bénigne se développant sur la conjonctive bulbaire et envahissant la partie interne de la cornée. Il doit être enlevé, dans certaines conditions, en raison de sa double tendance à la progression et à la récurrence.

La cure chirurgicale du ptérygion est donc un moyen thérapeutique essentiel. Presque tous les auteurs pensent qu'il faut l'enlever ou le dériver. A côté du traitement chirurgical, on dispose également de moyens médicaux et physiques qui ont un intérêt plus limité. Ce sont des

adjuvants, employés après la cure chirurgicale afin d'éviter ou d'enrayer les récurrences [27].

Malgré un nombre impressionnant de procédés thérapeutiques, il se produit des récurrences et souvent il existe une aggravation de l'état clinique à chaque récurrence.

2. Moyens :

Nous étudierons tout d'abord les différents moyens thérapeutiques: traitement médicaux, physiques et chirurgicaux.

Nous allons présenter de façon très développée les greffes conjonctivales qui constituent notre étude.

Nous verrons les indications thérapeutiques particulières à chaque moyen.

2-1 LE TRAITEMENT MEDICAL

Il peut être envisagé selon deux pôles différents:

- Soit au premier stade, pour éviter la formation du ptérygion, c'est le stade de la prophylaxie;
- Soit comme adjuvant du traitement chirurgical pour préparer à l'intervention ou en postopératoire pour éviter les récurrences.

a. LA PROPHYLAXIE

a-1 Le port de verres teintés :

Avec protection latérale afin de mettre l'oeil à l'abri des rayonnements ultra-violets directs et réfléchis mais aussi des microtraumatismes. Malheureusement, il ne reste qu'un vœu pieux pour des raisons socio-économiques, voir ergonomiques.

a-2 Reclassement professionnel :

Ou changement de mode de vie souvent peu envisageable [30].

b. TRAITEMENT MEDICAL PROPREMENT DIT :

Deux grands groupes d'agents médicamenteux ayant un pouvoir inhibiteur ou frénateur sur la prolifération vasculaire sont employés dans le traitement postopératoire du ptérygion, les antimitotiques et les corticoïdes.

b-1 Les collyres antiseptiques ou antibiotiques :

Ils n'ont qu'une action sur la surinfection éventuelle et préparent à l'intervention [32].

b-2 Les anti inflammatoires :

❖ La cortisone :

On a tenté d'utiliser les propriétés de la cortisone qui diminue l'activité fibroblastique, freine la néo-vascularisation et tente ainsi de diminuer le risque de récurrence.

PERDRIEL [73] utilisant cette activité anti- fibroblastique, injecte de la cortisone dans le ptérygion. Il fait pénétrer une aiguille dans le corps du ptérygion après anesthésie locale, jusqu'à l'extrémité de la tête. Il injecte alors 3 à 4/10 de cm³ de cortisone ou même de cortisone-retard.

Il fait quatre injections de cortisone soluble à une semaine d'intervalle ou deux de cortisone-retard à 15 jours d'intervalle.

Il obtient ainsi 20% de régression totale et 50% de résultats favorables. Mais cette méthode n'est valable que pour des ptérygions évolutifs.

La cortisone est également utilisée par voie locale en post-opératoire, pour diminuer la réaction fibroblastique secondaire et la néo-vascularisation. Mais les résultats sont peu significatifs car des récurrences apparaissent souvent dans des délais assez brefs.

* Les autres anti-inflammatoires.

Ils ont surtout une action sur la prévention de l'inflammation post opératoire.

b-3 Les anti-VEGF :

Des études ont montré une expression élevée des VEGF dans le tissu du ptérygion, élément que l'on retrouve dans les phénomènes de néo-vascularisation de la surface oculaire et dans de bon nombre de pathologies oculaires. D'où l'intérêt des anti-VEGF en tant que traitement permettant de retarder la progression du ptérygion par la régression de sa vascularisation.

Actuellement les données concernant l'utilité des anti-VEGF dans le traitement des ptérygions est controversée. En effet ; les anti-VEGF sont bien tolérées, on peut noter une régression de la vascularisation lésionnelle avec une stagnation de la formation fibro-vasculaire sans qu'il y est de régression nette. Et parfois, une régression de la taille du ptérygion.

Les contre-indications absolues du traitement du ptérygion par les anti-VEGF sont :

- L'hypersensibilité à la substance active ou à l'un des excipients ;
- La présence d'une infection oculaire ou péri-oculaire active ou suspectée ;
- La présence d'une inflammation intraoculaire active sévère.

Les complications sont exceptionnelles à savoir : l'endophtalmie, la cataracte traumatique, le décollement de la rétine, l'occlusion de l'artère centrale de la rétine [6].

b-4 Les antimitotiques

❖ Le THIOTEPA : (Triéthylène-thio-phosphoramide)

C'est un antimitotique employé en 1962 par MEACHAM [69] pour la première fois dans le traitement post-opératoire du ptérygion. ·

C'est une moutarde à l'azote qui bloque la Synthèse de l'ADN. Elle est utilisée par voie Locale en instillations pour prévenir la néo-vascularisation. On instille deux gouttes de THIOTEPA (15 mg dans une solution de Ringer) toutes les trois heures pendant six semaines dès les premiers jours après l'opération qui est en général une excision simple avec un croissant de sclère à nu.

NEACHAM [69] en premier, JOSSELSO, KLEISW et ASREGADOO [61.67], ont publié des statistiques où le taux de récurrences est très bas, nul pour certains ou inférieur à 7% pour d'autres.

❖ La MITOMYCINE C :

Employée par les japonais, c'est un antibiotique utilisé seulement pour ses propriétés antimitotiques [22.10]

Une solution à 0,04% est instillée six fois par jour pendant une semaine en post-opératoire. La Mitomycine C paraît moins active que la Thiotépa et expose à quelques accidents allergiques, les résultats sur le taux des récurrences sont de 6 à 18 %.

2-2 LES AGENTS PHYSIQUES

a. LA CRYOTHERAPIE [67]

Elle a été utilisée en s'inspirant du principe général du traitement par le froid. Celui-ci provoque un gonflement puis une destruction des cellules traitées.

On estime, d'autre part, que le Ptérygion étant évolutif les cellules le composant ont de nombreuses mitoses et des mitochondries en pleine activité. Donc plus sensible au froid que les

tissus avoisinants: sclère et cornée beaucoup plus résistants.

Ainsi, par des cryocoagulations fortes, on pourrait détruire progressivement ce ptérygion.

Mais actuellement, même après de nombreuses et douloureuses séances de cryothérapie, les échecs sont nombreux.

b. RADIOTHERAPIE DE CONTACT [47]

Elle consiste en une application de rayons X, la tension aux bornes du tube étant très diminuée afin de limiter la pénétration des rayons.

Cette méthode fait courir un risque certain pour le globe oculaire malgré le bon dosage des rayons.

c. LA BETATHERAPIE [62. 65. 67]

C'est l'utilisation des rayons bêta qui ont un court rayon d'action. Ils proviennent de la désintégration d'un corps radio actif tel que le Radium D ou le Strontium 90.

La pénétration dans l'oeil de ces rayons est très limitée: de 2 mm à 5 mm au maximum. On pratique 4 séances de 3 mn à une semaine d'intervalle, soit au total 1200 rad.

Pout certains auteurs, la dose globale peut être beaucoup plus importante: jusqu'à 5000 rad en postopératoire. Les rayons doivent agir sur la zone de sclère dénudée d'où partirait une récive. Les résultats de ce point de vue sont bons: 90 à 97% de guérison.

Mais la bêthérapie expose à des complications qui sont souvent tardives: [40]

- ulcérations cornéennes,
- kératite post-radiothérapique tardive de mauvais pronostic,
- nécrose sclérale,
- cataracte (44% des sujets irradiés au bout de 3 à 8 ans),
- kératinisation secondaire de l'épithélium conjonctival.

• **En résumé :**

Les moyens médicaux et physiques ne sont que des adjuvants au traitement chirurgical.

- Les instillations de cortisone ont un effet anti-inflammatoire et freinent la néo-vascularisation. Elles peuvent être systématiquement employées après l'intervention.
- Les antimitotiques ou la bêthérapie paraissent efficaces mais d'utilisation plus difficile.
- L'utilisation du laser offre des espoirs.

2-3 LE TRAITEMENT CHIRURGICAL :

Les techniques opératoires proposées sont destinées à la cure radicale du ptérygion et à éviter la récurrence.

Ces moyens chirurgicaux sont extrêmement nombreux (ROSENTHAL en a décrit plus de cent). Chaque auteur insiste sur tel ou tel détail technique qui lui paraît important pour prévenir la récurrence. La multiplicité des méthodes proposées montre bien qu'aucune d'elles ne permet d'écartier de façon absolue la possibilité de survenue d'une récurrence.

Tous les procédés chirurgicaux ont en commun, l'ablation de la tête du ptérygion car la formation du ptérygion s'effectue aux dépens de la partie centrale de la tête du ptérygion et le processus gagne aussi bien en surface, en direction du centre de la cornée, qu'en profondeur où l'invasion des lames cornéennes atteint environ le tiers de leur épaisseur.

Donc l'excision de la tête du ptérygion doit comprendre:

- La zone de cornée envahie en surface, c'est-à-dire la zone progressive et l'ensemble des îlots de Fuchs;
- La zone cornéenne envahie en profondeur, soit environ le tiers superficiel de la cornée.

La suite de l'opération diffère selon les procédés:

- Ablation du corps;
- Déviation de l'ensemble tête et corps du ptérygion;
- Apport de cellules souches limbiques qui comblera la zone excisée : les greffes de muqueuse et les greffes conjonctivales;
- Enfin, les greffes de cornée qui ont un but optique.

Nous classerons les différentes méthodes chirurgicales

Ainsi:

- Excision simple,
- Déviation,
- Excision avec lambeau conjonctival pédiculé,
- Excision et greffes de muqueuses,
- Greffes conjonctivales,
- Greffe lamellaire de la cornée.

a. LES GREFFES :

Depuis GOMEZ (1930), VIALERE (1951), le remplacement de la conjonctive pathologique excisée par de la muqueuse conjonctivale saine est apparu comme le meilleur et le plus logique des traitements.

En raison des contraintes socio-économiques, des interdits moraux, religieux et devant les difficultés d'obtention du greffon, seules les autogreffes conjonctivales sont pratiquées.

La conjonctive utilisée est prélevée sur le même œil dans le quadrant temporal supérieur ou sur l'œil controlatéral.

Cette greffe peut être utilisée seule ou associée à une greffe de limbe.

a-1 LA GREFFE CONJONCTIVO-LIMBIQUE :

C'est une technique particulièrement intéressante pour restaurer la barrière limbique.

❖ Bilan initial :

L'examen pré et postopératoire comprend l'évaluation de l'acuité visuelle corrigée ainsi que la mesure de l'astigmatisme cornéen au kératomètre de Javal.

La taille du ptérygion est mesurée à la fente lumineuse graduée de la lampe à fente orientée à partir du limbe vers le centre de la cornée. Un examen de la néoformation avec une description précise des caractéristiques du ptérygion et un test à la fluorescéine sans oublier l'examen des annexes et des milieux oculaires.

Un bilan somatique général pratiqué afin d'éliminer une tare pouvant contre-indiquer toute intervention chirurgicale.

❖ Techniques :

La technique chirurgicale comportait les temps suivants :

- une dissection de la partie conjonctivale (corps) du ptérygion, qui était réclinée jusqu'au limbe.
- La mise à nu de la sclère et une hémostase soignée des vaisseaux est ensuite effectuée,
- suivie de la dissection du versant cornéen (tête) dans les lames cornéennes et de la régularisation du lit stromal.

- Le déficit limbique est mesuré au compas, puis une gouttière était confectionnée au limbe sur 1 mm de large et 250 μ m de profondeur pour accueillir la partie limbique du greffon conjunctivo-limbique autologue.
- Le greffon conjunctivo-limbique est prélevé soit sur le quadrant supérieur du même œil (si la circonférence limbique l'y autorise) soit sur l'œil adelphe ; le greffon sera de taille adaptée au déficit en longueur avec une largeur de 1 mm et une profondeur de 250 μ m, et accompagné d'un lambeau conjonctival pédiculé au limbe de dimensions correspondantes au déficit conjonctival.
- Le plan ténonien sous-jacent (non transplanté) est séparé du plan conjonctival par hydrodissection ; dans ces conditions, le site donneur n'est pas suturé et cicatrise secondairement par épithélialisation du plan ténonien laissé en place.
- Le greffon autologue conjunctivo-limbique est ensuite placé sur le site receveur et fixé avec deux points limbiques tangentiels supérieur et inférieur de monofilament 10.0 ;
- le bon positionnement du greffon pouvait éventuellement nécessiter des sutures sclérales ou cornéennes stabilisatrices. Le lambeau conjonctival est suturé par des points séparés et/ou un surjet de vicryl 8.0 ou 10.0 sans tensions.

❖ Indications :

- Dans les cas de gros ptérygion où la zone sclérale à nu est très importante après excision;
- Dans les ptérygions évolutifs larges et vascularisés;
- Dans les ptérygions récidivants;
- Enfin, certains auteurs la pratiquent d'emblée.

❖ AUTOGREFFE CONJONCTIVALE :

La greffe conjonctivale libre présente un triple intérêt :

- Elle permet d'éviter les tiraillements que provoquent les techniques de glissement :
- De combler des pertes de substances importantes.
- D'apporter un tissu sain et de même nature permettant une cicatrisation sans prolifération.
- Le greffon doit être mince et n'intéresser que la conjonctive

❖ Bilan initial :

Même que celui de la greffe de cellules souches limbiques.

❖ Techniques :

L'intervention est effectuée sous anesthésie locorégionale : xylocaïne 2%. L'anesthésie est parfois générale, surtout pour les sujets jeunes.

L'usage d'un microscope est impératif. La contention palpébrale est réalisée à l'aide d'un blépharostat et le globe n'est pas fixé.

On mesure systématiquement au compas, la taille de la tête et du col.

✓ Premier temps : trépanation

Le trépan doit tailler en cornée saine, donc déborder les limites de cornée atteinte. Lorsque le col est plus large que le diamètre du trépan utilisé, on pratique à la lame, deux incisions de 0,3 mm de profondeur sur les bords de la tête jusqu'au col, afin de conserver un maximum de cornée saine.

✓ Deuxième temps : Excision du ptérygion

Une dissection cornéenne superficielle de la tête du ptérygion est effectuée à l'aide d'un couteau ou d'un scarificateur et poursuivie au delà du limbe au niveau de la conjonctive, où la résection du corps du ptérygion est achevée en laissant la sclère à nu.

Un nettoyage soigneux de la sclère doit être fait par grattage ou diathermo-coagulation.

✓ Troisième temps : Prélèvement du greffon conjonctival

Le globe est basculé vers le bas et le greffon conjonctival de la taille nécessaire et correspondant au territoire excisé sera prélevé dans le secteur bulbaire temporal supérieur.

- Injection de sérum sous la conjonctive pour créer un plan de clivage;
- Mise en place de quatre fils de déli mite du rectangle à exciser, dans le cul-de-sac conjonctival supérieur;
- Un lambeau conjonctival de la taille de la zone excisée est prélevé en excisant la conjonctive sans capsule de Tenon jusqu'au limbe;
- La conjonctive au site du prélèvement sera rapprochée par une ou deux sutures (soie vierge 8.0).

✓ Quatrième temps : Suture du greffon dans le lit d'excision

L'œil est positionné en abduction ou en adduction et le greffon libre est transplanté du côté excisé et mis en place sur la zone sclérale à nu, de sorte que le côté limbique du lambeau reste limbique.

La fixation du greffon par 4 points d'angle épiscléaux au fils 8.0 résorbable. La partie du greffon qui chevauche sur la cornée sera excisée.

Le lambeau horizontal est devenu vertical. Cette direction pourra s'opposer à la progression horizontale du ptérygion et rétablira une vascularisation parallèle au limbe. L'amarrage du lambeau à l'épisclère en laissant un croissant de sclère à nu de 2 à 3 mm. Cette zone généralement cautérisée, forme une sorte de barrière entre la conjonctive et la cornée. L'éloignement de la conjonctive de la cornée peut éviter le recouvrement de la kératectomie superficielle.

Un pansement occlusif est maintenu sur l'œil opéré de 24 à 36 heures puis un traitement topique de corticostéroïdes ainsi que d'antibiotiques à large spectre est administré en postopératoire pendant quelques semaines.

❖ LES INDICATIONS

Les mêmes que la greffe de cellules souches limbiques.

EN RESUME:

L'autogreffe conjonctivale après excision du ptérygion est de réalisation facile.

Elle permet de combler la perte de substance conjonctivale sans "tiraillements" des lambeaux. Mais elle laisse à nu la partie cornéenne excisée et ainsi elle n'évite pas toujours les récurrences de la maladie.

b. AUTRES :

b-1 EXCISION SIMPLE : [41]

C'est la méthode la plus ancienne (décrite par CELSE avant Jésus-Christ).

Cette méthode d'excision a l'avantage d'être simple, avant, elle ne s'adressait qu'aux petits ptérygions et elle n'était pas indiquée dans les très étendus ou le cas d'un ptérygion récidivant.

Actuellement, elle est abandonnée et n'est plus de pratique courante vu le taux de récurrence élevé.

b-2 DEVIATION : [67]

Pour éviter la tendance à la récurrence du ptérygion excisé, on a proposé un procédé qui dévie la progression du ptérygion. On libère la tête, puis le corps du ptérygion comme pour l'excision mais on garde la racine et on dévie l'ensemble sous la conjonctive ou même sous le ptérygion lui-même.

DESMARRES en 1855 incisait la conjonctive au limbe à 6 heures et amarrait la tête du ptérygion.

Le type même de cette intervention de déviation est la technique de MAC REYNOLDS qui consiste à enfouir le ptérygion dans un tunnel conjonctival inférieur. On peut également dévier le ptérygion sous la conjonctive vers le haut et par moitié en bas et en haut.

D'autres auteurs [67], après avoir enroulé le ptérygion sur lui-même, retournent la tête sous la racine et la maintiennent par des fils passés au travers de la caroncule. La conjonctive est ensuite suturée par dessus le ptérygion dévié.

Ces méthodes, en particulier celle de MAC REYNOLDS ont longtemps été considérées comme les meilleures. Les auteurs anglo-saxons qui les emploient fréquemment, notent d'excellents résultats avec un faible taux de récives. Elles conviennent aussi au ptérygion important et aux récives après excision simple.

Actuellement, il semble qu'en plus des inconvénients esthétiques de la méthode : bourrelet charnu disgracieux, les récives, par le bord latéral du ptérygion, soient assez nombreuses. Aussi, cette technique de déviation est beaucoup moins employée.

b-3 EXCISION AVEC LAMBEAU CONJONCTIVAL PEDICULE [27.67]

De nombreux auteurs ont cherché à recouvrir la zone excisée par un lambeau de la conjonctive. Ce lambeau est fixé à l'épiscière en laissant nue une zone sclérale juxta-limbique de quelques millimètres.

TERSON, après excision complète du ptérygion, libère un lambeau conjonctival rectangulaire inférieur par une incision au limbe et une autre excision parallèle en direction du cul de sac inférieur. Le lambeau libéré est attiré vers le haut, il recouvre la surface sclérale cruentée et est suturé à l'épiscière et à la conjonctive supérieure.

D'autres techniques légèrement différentes peuvent être citées:

- La méthode de BAUGERTER repose sur le même principe mais le lambeau vient du haut
- ARRUGA fait pivoter un lambeau pédiculé pris sur la conjonctive à midi.
- ESCAPINI propose différentes sortes de lambeaux selon l'importance du ptérygion.
- SPAETH excise le ptérygion et le refixe à sa place après avoir fait subir un quart de tour.
- SATO réalise une écharpe conjonctivale au limbe déposé, de midi à 6 heures, et fait glisser ce lambeau pédiculé en avant de la cornée.

❖ L'excision avec gouttière sclérale de KAMEL: [59]

L'excision est associée à une gouttière sclérale verticale de 2 à 3 mm de largeur, parallèle au limbe intéressant les deux tiers autour de la sclère et dépassant en haut et en bas la région du ptérygion. La conjonctive est fixée en dedans de l'épislère. Cette technique est appliquée au ptérygion récidivant et empêcherait la progression des vaisseaux épisléaux vers la cornée.

❖ L'excision avec glissement et déviation des vaisseaux conjonctivaux d'HERVOUET: [49]

La méthode est basée sur le fait que la nocivité du ptérygion est probablement due –à sa vascularisation. Elle se fait perpendiculairement au limbe, différentes en cela du sens des vaisseaux conjonctivaux normaux, parallèles au limbe.

Après avoir excisé le ptérygion, on rétablit la circulation initiale. Cette méthode s'applique au petit ptérygion non récidive.

❖ L'excision avec large ténonectomie et résection de tout le tissu sous conjonctival et épisléral: [57]

L'excision du ptérygion est assortie de l'excision du tissu sous conjonctival et épisléral ainsi que de la capsule de Tenon du côté interne jusqu'au muscle droit interne.

b-4 EXCISION AVEC GREFFE DE MUQUEUSES : [17.67]

Pour combler la surface sclérale dénudée par l'exérèse du ptérygion, on peut utiliser des tissus sains. Le plus logique est d'utiliser un tissu de même nature que celui qui s'y trouve normalement, c'est-à-dire : la conjonctive.

D'autres tissus peuvent être employés comme la muqueuse buccale, la peau (pavillon de l'oreille ou face interne du bras) et il a même été décrit des prélèvements de muqueuse préputiale ou vaginale.

❖ La greffe de muqueuse buccale : [17]

Elle consiste à prélever un fragment de muqueuse buccale le plus fin possible qui sera utilisé comme un prélèvement conjonctival. Mais si les résultats sont bons car les récives avec cette technique sont très rares, l'inconvénient majeur est d'ordre esthétique : la greffe reste rouge, saillante et l'oeil demeure irrité et larmoyant. Elle ne sera réservée qu'à des cas très particuliers comme le ptérygion récidivant plusieurs fois ou le symblépharon.

b-5 LES GREFFES DE CORNEE : [67.77.86]

Si la zone de kératectomie superficielle est très importante, elle doit également dans certains cas, être comblée et ceci ne peut se réaliser que par une greffe de cornée lamellaire pour garder la transparence.

C'est le cas des ptérygions malins, des ptérygions graves, très vascularisés, atteignant le centre de la cornée et des ptérygions récidivants. Seule une greffe de cornée souvent associée à une greffe conjonctivale permet un résultat favorable tant anatomique que fonctionnel.

La greffe a un triple but :

- Elle rétablit l'épaisseur de la cornée;
- Elle remplace une cornée opaque par une cornée saine transparente;
- Elle constitue en principe un barrage contre une nouvelle progression conjonctivale, la zone de kératectomie, point d'appel d'un recouvrement conjonctival n'existant pas.

Le choix de la technique varie selon le respect ou l'envahissement de l'aire pupillaire par le ptérygion:

- La greffe périphérique est indiquée dans le premier cas;
- La greffe centrale à visée optique associée à une greffe périphérique à visée thérapeutique dans le cas d'envahissement de l'aire pupillaire.

✓ Les greffes périphérique [37.20.95]

Elles sont de trois types:

⇒ La greffe en segment de rondelle à concavité tournée vers le centre:

Cette technique opératoire est la plus utilisée et nous en décrivons les principaux temps:

- ❖ La préparation de la cornée réceptive
 - Le trépan doit tailler en cornée saine donc déborder les limites de la cornée atteinte.
 - L'incision doit intéresser le tiers superficiel de la cornée. Le trait de trépan centré sur la pupille, doit passer en dehors de la tête du ptérygion et de la zone progressive de Fuchs. Le trépan n'est appuyé que du côté du ptérygion.
 - Deux traits de refend sont pratiqués à partir de ce sillon, perpendiculaires au limbe, au dessus et au dessous des limites du ptérygion.

- La zone délimitée est excisée. Le microscope permet de pratiquer une dissection lamellaire précise et intéressant toute la zone opaque.

❖ Le prélèvement du greffon

Deux façons de procéder:

- Pré-clivage à la spatule à l'union du tiers antérieur et des deux tiers postérieurs de la cornée puis trépanation centrale et excision aux ciseaux;
- Même procédé que l'œil malade, le problème : étant d'obtenir un greffon dont l'épaisseur est la même que celle du clivage.

❖ La mise en place du greffon

Dans le lit cornéen et suture latérale à la soie vierge 8/0 ou au perlon 10/0 par points séparés.

- ❖ L'intervention peu être complétée par une greffe de conjonctive libre associée en respectant certains principes:
 - Fixation épisclérale du greffon conjonctival;
 - Un espace libre de 2 à 3 mm entre les deux greffons cornéens et conjonctivaux.

⇒ La greffe en lunule :

La tête du ptérygion est englobé dans le trépan qui doit dépasser légèrement en haut et en bas la zone de ptérygion.

On prélève un greffon circulaire sur le donneur. La surface en excès est découpée aux ciseaux lorsque le greffon est déposé sur le lit cornéen en demi-lune.

⇒ La greffe circulaire périphérique:

Ses indications sont rares. Cette greffe peut être uniquement cornéenne ou à cheval sur le limbe.

✓ Les greffes centrales :

⇒ La greffe à ailette: [67]

Elle associe en une seule pièce un greffon central rond et une ailette périphérique en segment de rondelle.

Elle convient parfaitement au traitement des ptérygions graves car la partie centrale est à visée optique et la partie périphérique à visée thérapeutique. Mais sa réalisation est difficile.

Le trépan est appliqué au centre et plus profondément du côté sain. Deux incisions radiales sont pratiquées le long des bords supérieur et inférieur du ptérygion la même technique est appliquée à l'œil donneur.

⇒ La greffe lamellaire large :

C'est une technique très intéressante pour les ptérygions très avancés et très larges. Son diamètre est de 7 à 9 mm.

Après excision du ptérygion, taille d'un lit cornéen et pose d'une greffe lamellaire selon la technique habituelle mais décentrée vers le limbe, le bord nasal du greffon coïncide avec le limbe. La suture ici, peut se faire par points séparés ou par un surjet continu au monofilament (perlon 10/0).

⇒ La greffe cornéo-sclérale : [81]

Elle est indiquée surtout dans les ptérygions récidivants. On excise un lambeau cornéo-scléral de 8 mm de diamètre sur 0,3 mm d'épaisseur sans dépasser le bord interne de la pupille.

Au cours de l'excision sclérale, il faut tenir compte de la faible épaisseur de la sclère en dehors de l'insertion du muscle droit interne.

On fixe ce greffon dans le lit cornéo-scléral par points séparés ou suture continue.

⇒ Kératoplastie lamellaire combinée à la translation des lambeaux conjonctivaux d'HERVOUET: [25]

Elle associe les avantages techniques, thérapeutiques et esthétiques de la kératoplastie lamellaire à ceux de la déviation des axes vasculaires d'HERVOUET.

Elle consiste en une excision cornéo-conjonctivale du ptérygion, associée à une kératoplastie lamellaire et à une translation de deux lambeaux conjonctivaux réalisant une déviation des axes vasculaires.

⇒ Kératoplastie lamellaire multiple en Patchwork : [39]

Remplacer le tissu cornéen excisé par plusieurs greffons lamellaires juxtaposés à la manière d'un patchwork.

Deux stratégies topographiques peuvent être adoptées:

- l'association d'un greffon central et d'un greffon cornéo-scléral "à cheval sur le limbe"
- l'association de deux ou trois greffons cornéo-scléraux "à cheval sur le limbe" lorsque les limites sont limbiques du ptérygion particulièrement étendus.

La kératoplastie lamellaire multiple en patchwork est cependant grande consommatrice de cornées, à ce titre et malgré les excellents résultats auxquels elle amène, elle doit être réservée aux formes très évoluées et récidivantes du ptérygion.

2-4 LES SOINS POSTOPERATOIRES :

La durée d'hospitalisation est de 48 à 72 heures.

Le pansement monoculaire n'est pas conservé plus de 4 jours. Mais compte-tenu de la menace de récurrence post-opératoire qui existe quelque soit la technique opératoire. La mise en œuvre d'un traitement post-opératoire systématique paraît indispensable.

Un traitement topique de corticostéroïdes, d'antibiotiques à large spectre est utilisé pendant quelques semaines.

Les points de sutures sont enlevés après le dixième jour.

La surveillance post-opératoire doit être régulière, quotidienne dans les suites immédiates, puis de plus en plus espacées jusqu'à un contrôle tous les 6 mois.

2-5 LES COMPLICATIONS POSTOPERATOIRES :

Les greffes conjonctivales sont devenues une intervention classique des ptérygions récidivants.

Les résultats sont souvent excellents mais des complications peuvent survenir :

❖ L'œdème du greffon :

Qui est parfois important, il se résorbe en une dizaine de jours.

❖ Déplacement du greffon précocement :

Il s'agit souvent d'un greffon trop épais car le clivage de la conjonctive est assez superficiel.

❖ Maladie du greffon :

A partir du huitième jour. Il s'agit en général de petits greffons.

❖ Infection avec abcès profond des lames et uvéite antérieure, régressives sous traitement local.

❖ Les plis ptérygoïdes :

Sont :

- Soit des plis résiduels d'une excision incomplète. Ils restent bénins et régressifs en absence de potentiel évolutif.
- Soit des plis néoformés au niveau du greffon conjonctival, ils annoncent souvent le début d'une récurrence.

❖ La vascularisation:

Envahissement vasculaire du lit du greffon ou de la surface du greffon. Ce dernier cas annonce souvent le début d'une récurrence. Ces poussées vasculaires doivent être traitées rapidement par corticothérapie locale et par bêta-thérapie. Une thérapeutique par laser a été proposée [91].

3. LES INDICATIONS THERAPEUTIQUES :

Comme nous l'avons vu, les moyens thérapeutiques sont nombreux, mais le traitement du ptérygion est essentiellement chirurgical.

Si l'optique chirurgicale est à envisager devant chaque ptérygion, il faut savoir qu'elle est limitée.

Donc, devant un ptérygion deux questions à poser :

- Faut-il opérer ?
- Quelle technique utiliser ?

3-1 LA DECISION OPERATOIRE

L'indication opératoire s'impose dans certains cas de formes évolutives ou compliquées. Mais elle doit être discutée devant un ptérygion peu évolutif ou à son début et dont on ne sait pas encore l'évolutivité.

a. LES INDICATIONS MAJEURS D'INTERVENTION :

Deux types de ptérygions : les ptérygions évolutifs et les ptérygions compliqués.

a-1 Les ptérygions évolutifs :

Dans ce cas, les critères de décision chirurgicale sont tirés de plusieurs observations :

❖ Les signes fonctionnels :

Tout ptérygion bien toléré et qui devient irritant, provoquant gêne et larmoiement, est suspect d'évolutivité.

❖ L'examen :

Il révèle un aspect très inflammatoire, charnu, la présence d'une zone progressive de Fuchs importante et de micro-ulcérations marginales. Cet aspect hautement évocateur d'évolutivité, doit faire décider l'intervention.

❖ L'extension de la lésion dans le temps :

Elle est jugée par des examens successifs, par comparaison de photographies successives, ou par la mesure de l'astigmatisme mesuré à l'ophtalmomètre à chaque consultation. Cette mesure est un élément de valeur. Toute modification de l'astigmatisme dans son importance ou son axe, signe l'évolutivité.

a-2 Les ptérygions compliqués :

L'apparition de complications constitue une obligation chirurgicale.

❖ L'astigmatisme :

Trop important ou un envahissement de la cornée centrale responsable d'une baisse de l'acuité visuelle.

❖ La diplopie :

Par limitation de l'abduction est rare d'emblée. Elle est le fait d'une traction conjonctivale et nécessite bien sûr une intervention chirurgicale.

b. LES INDICATIONS RELATIVES :

Le geste chirurgical est moins impératif dans d'autres cas :

b-1 Motif d'ordre esthétique :

L'intervention est demandée par le malade.

b-2 Lorsqu'une surveillance régulière du ptérygion est impossible ;

Il faut se souvenir que certains ptérygions d'aspect stationnaire peuvent brutalement évoluer. Certains auteurs opèrent précocement ces ptérygions car pensent-ils, un ptérygion excisé en totalité, récidive avec moins de chance heureusement.

Le ptérygion est parfois une gêne pour une intervention :

Sur le globe oculaire, en particulier l'extraction du cristallin. Il doit être enlevé en premier.

3-2 LE CHOIX DE LA TECHNIQUE OPERATOIRE :

Quand la décision d'opérer un ptérygion est arrêtée. Il faut choisir avec soins la technique à utiliser. Elle dépend en effet du type de ptérygion.

a. Ptérygion peu évolutif :

Dont l'état est stationnaire et le but de l'intervention le plus souvent esthétique. Les greffes conjonctivales donnent en particulier de meilleurs résultats.

b. Ptérygion évolutif large et vascularisé :

La perte de substance sera trop grande pour un rapprochement des berges conjonctivales. On choisit:

- L'excision avec lambeau pédiculé si la zone à recouvrir n'est pas trop importante;
- L'excision avec greffe de cellules souches limbiques ou greffe de conjonctive libre sera indiquée pour éviter les tiraillements conjonctivaux sources de récives.

On ménagera toujours un croissant para-limbique de sclère à nu.

Certains auteurs utilisent 1e THIOPEPA ou 1a MITOMYCINE, la bétathérapie ou la radiothérapie comme adjuvants postopératoires pour éviter les récives.

c. Le ptérygion récidivant ou compliqué :

C'est l'indication d'une greffe lamellaire de cornée le plus souvent associée à une greffe conjonctivo-limbique ou à une autogreffe de conjonctive.

Selon l'aspect du ptérygion, on choisira le type de greffes :

- Greffes périphériques pour les ptérygions respectant l'aire pupillaire, c'est en général une greffe en segment de rondelle ou en lunule qui sera choisie.
- Greffes centrales à visée optique associée à une greffe périphérique à visée thérapeutique dans les cas d'envahissement de l'aire pupillaire : greffes à ailette ou greffe circulaire large.

VIII. EVOLUTION :

Tableau n°:XXVIII : Evolution du ptérygion.

SPONTANEE	POSTOPERATOIRE
- Imprévisible	- Imprévisible
- Lente	- Rapide, précoce
- Rémission spontanée possible	- Pas ou peu de rémission
- "Malignité" rare	- "Malignité" fréquente
- Nombreux facteurs étiologiques	- Rôle de l'intervention

1. SPONTANEE :

Elle est extrêmement lente en général et peut se poursuivre sur des années. Elle est imprévisible, certains ptérygion paraissent stationnaires pendant de nombreuses années, présentent brusquement une poussée évolutive ou inversement, un ptérygion en pleine évolution peut arrêter sa progression sans cause apparente.

Cet aspect de l'évolution particulière du ptérygion permet de comprendre l'intérêt de bien peser les indications opératoires.

2. FORMES EVOLUTIVES :

Trois formes anatomiques reflètent, l'évolution de la maladie au cours de la vie et qui sont donc "grosso modo" la traduction des formes évolutives que l'on décrit classiquement et utilement pour adopter une conduite thérapeutique.

2-1 Ptérygion stationnaire ou non évolutif (type 1) :

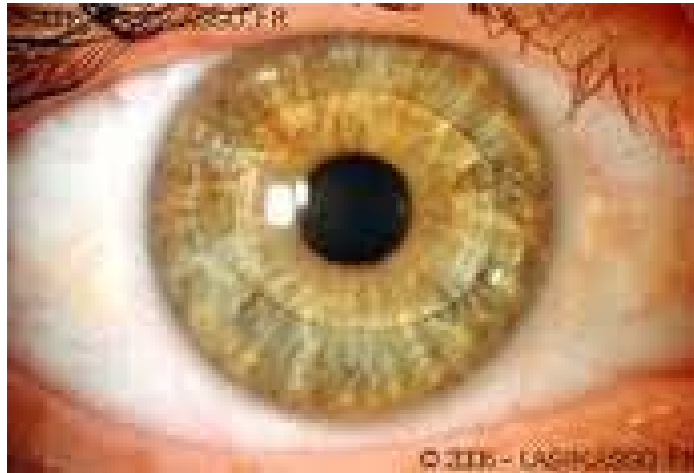

Figure n°:34 : Ptérygion type 1. [98]

Il est peu saillant, son corps est mince et atrophique. Les vaisseaux y sont peu nombreux et paraissent peu actifs. La zone de Fuchs est peu importante. L'épreuve des colorants est négative.

2-2 Ptérygion progressif ou évolutif (type 2) :

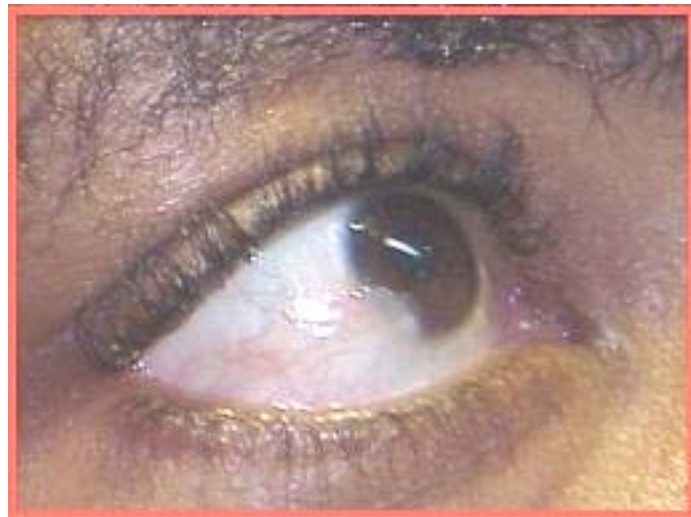

Figure n°:35 : Ptérygion type 2. [98]

Il donne généralement quelques signes fonctionnels: picotements, discret larmoiement, congestives poussées.

Anatomiquement, le corps ptérygial est beaucoup plus charnu, parcouru de nombreux vaisseaux actifs. La zone progressive de Fuchs est le plus souvent marquée avec tête dentelée, large, précédée d'îlots de Fuchs prenant la fluorescéine.

Accentuation de l'astigmatisme qui prend un caractère de plus en plus oblique, voire irrégulier.

2-3 Ptérygion dit "malin" (type 3) :

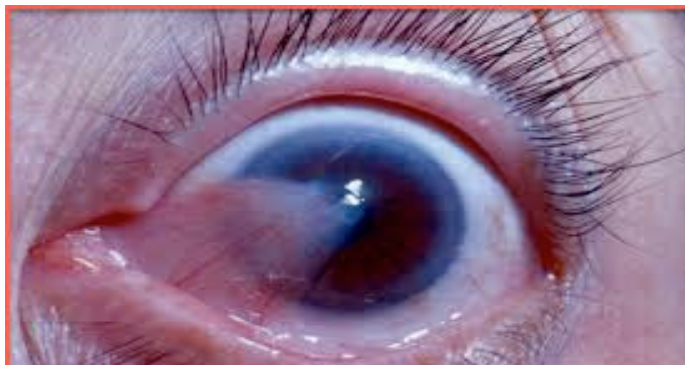


Figure n°:36 : Ptérygion type 3. [98]

Il tire son nom de l'extension rapide vers le centre de la cornée et de l'importance de ses signes physiques. C'est un ptérygion que l'on rencontre surtout dans les zones tropicales ou à la suite de tentatives thérapeutiques infructueuses sur un ptérygion progressif.

Tableau n°:XXIX : Types du ptérygion.

Auteur	Année	Type du ptérygion	%
Eka-Sutyawan [8]	2013	Type 1	80
		Type 2	16,6
		Type 3	3,4
Notre série	2012	Type 1	43,55
		Type 2	46,62
		Type 3	9,81

3. EVOLUTION POSTOPERATOIRE

Elle dépend bien sûr du type d'intervention pratiquée mais aussi du problème imprévisible des récurrences.

L'oeil opéré peut:

- guérir et reprendre un aspect normal,
- il peut persister quelques bourrelets conjonctivaux d'allure ptérygiale ne dépassant pas le limbe,
- la cicatrice peut être inesthétique (c'est le cas des techniques de déviation).
- le lit du ptérygion peut être envahi par une formation conjonctivale signant la récurrence.

Cliniquement, ces récurrences se présentent sous deux aspects:

3-1 Les vraies récurrences :

Se forment rapidement avec une tendance évolutive importante et nécessitant une ré-intervention rapide, ou au contraire plus lente dans son évolution. Elles revêtent l'allure:

- soit du ptérygion primitif,
- soit du ptérygion malin avec son aspect charnu, son importante vascularisation et son évolution rapide dépassant en général les limites de l'ancien ptérygion.

3-2 Les fausses récurrences :

C'est en fait une cicatrice ptérygoïde. Elle se développe et comble la surface de la kératectomie et s'arrêtant d'évoluer.

Tableau n°:XXX : Récidive post-opératoire du ptérygion.

Auteur	Année	Technique chirurgicale	Taux de récurrence en %
N. Kmiha [7]	2001	Autogreffe conjonctivale	10
B. Kammoun [4]	2001	Autogreffe conjonctivale	10,3
S. Folliot [13]	2006	Greffe de cellules souches limbiques	27
Moukoury [5]	2009	Autogreffe conjonctivale	12
Notre série	2012	Autogreffe conjonctivale	8,6
		Greffe de cellules souches limbiques	8,3

Les données de notre étude ainsi que celles de la littérature indiquent nettement que les meilleurs résultats (taux de récurrences les moins importants) sont obtenus avec les techniques de greffe de cellules souches limbiques (8,3%), résultats légèrement supérieurs à ceux de Moukoury et de B. Kammoun et de N. Kmiha.

La récurrence reste toujours le risque majeur post-opératoire et le meilleur moyen pour juger l'efficacité de la technique chirurgicale utilisée.

IX. COMPLICATIONS :

Dans les ptérygions peu étendus et peu évolutifs, il n'y a pas de complications.

C'est donc dans les ptérygions rapidement évolutifs que nous retrouvons les principales complications.

- ❖ La réduction de l'acuité visuelle et du champ visuel

En fonction de l'envahissement de l'aire pupillaire.

❖ L'astigmatisme :

Modification de la réfraction par apparition d'un astigmatisme cornéen en rapport avec un tiraillement de la cornée dans son axe horizontal par le ptérygion. La cornée est aplatie selon son axe voisin de l'horizontalité et donc augmentation de l'astigmatisme physiologique. L'augmentation de l'astigmatisme est intéressante à suivre car il est témoin de l'évolutivité du ptérygion. Cet astigmatisme diminue et même disparaît après excision.

❖ La diplopie :

La limitation de l'abduction et la diplopie qui en résulte s'expliquent par la traction conjonctivale. Elle se manifeste surtout dans le regard Latéral. C'est là aussi une complication survenant après un geste chirurgical. Il existe alors des brides cicatricielles responsables de cette limitation.

❖ Symblépharon :

C'est rarement une forme de complication spontanée. Le plus souvent, il survient après la cure chirurgicale. Il attire la paupière inférieure et son point lacrymal en dedans, son rétrécissement entraîne un larmolement.

❖ Les infections conjonctivales secondaires :

Sont fréquentes en pays tropicaux et subtropicaux, zones d'endémie ptérygiale, isolées ou associées au trachome;

❖ La survenue d'hémorragie :

L'hémorragie dans le corps ptérygial n'est pas pour nous surprendre dans cette lésion très richement vascularisée.

❖ La transformation kystique du ptérygion :

Elle s'explique par la pathogénie et l'isolement du doigt de gant épithélial inclus au niveau du col ptérygial.

Ce kyste peut se pigmenter secondairement du fait de l'oxydation des produits de sécrétions intra-kystiques.

❖ La métaplasie épidermoïde de l'épithélium de revêtement

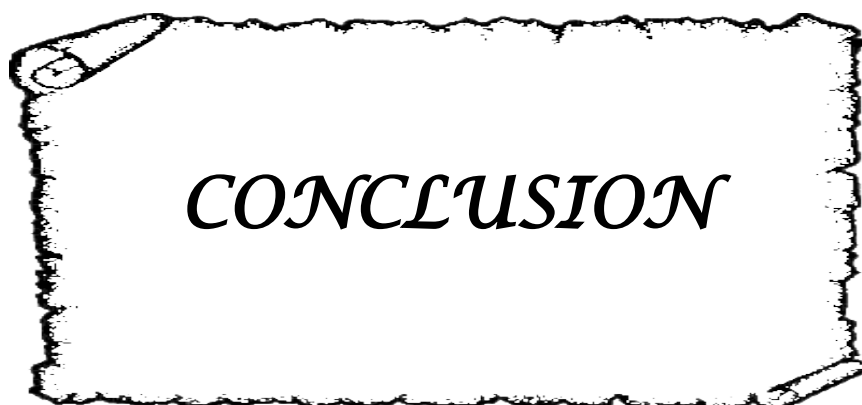
Il peut prendre l'aspect d'une métaplasie pseudo épithéliomateuse. Une kératose actinique peut faire le lit d'un épithélioma spino-cellulaire.

❖ La dégénérescence maligne : [71]

Où l'association à une tumeur maligne du limbe scléro-cornéen est rarissime en zone tempérée. Elle s'observe en zone tropicale.

X. PRONOSTIC :

C'est une affection bénigne sans tendance à l'envahissement sous les climats tempérés. Par contre, sous certains climats (Sahara), le ptérygion revêt une certaine gravité du fait de son évolutivité et de sa récurrence.



CONCLUSION

Le ptérygion est une affection oculaire connue depuis l'antiquité. C'est une néoformation conjonctivale bénigne qu'on peut considérer comme la manifestation d'un processus irritatif chronique dont les principaux facteurs étiologiques paraissent être les radiations solaires et les microtraumatismes répétés.

Les formes anatomiques et évolutives semblent étroitement liées à l'importance et à la durée d'exposition aux photons et microtraumatismes qui déclenchent le processus néoformatif.

L'examen pré et postopératoire comprend l'évaluation de l'acuité visuelle corrigée, la mesure de l'astigmatisme cornéen pour tous les malades et la topographie cornéenne pour certains.

Un examen de la néoformation avec mesure de la taille de la tête, du col et du corps. Enfin, un bilan somatique général de routine ne doit pas être omis.

Les moyens médicaux et physiques ont peu d'efficacité dans le traitement primaire de l'affection mais restent des adjuvants précieux au traitement chirurgical.

Le seul traitement efficace du ptérygion est chirurgical. De nombreuses techniques sont proposées mais seul un petit nombre d'entre elles doit être retenu à l'heure actuelle. Parmi ces techniques, la greffe conjonctivo-limbique et l'autogreffe conjonctivale semble répondre à l'objectif du traitement chirurgical du ptérygion, en particulier la prévention du risque de récurrence qui est toujours caractérisée par l'aggravation de la lésion initiale.

La surveillance post opératoire doit être régulière, quotidienne, hebdomadaire, puis de plus en plus espacées jusqu'à un contrôle tous les 6 mois.

Les suites opératoires sont toujours remarquablement calmes et contrastent avec la rougeur et la prolifération néo-vasculaire qui précèdent l'intervention.

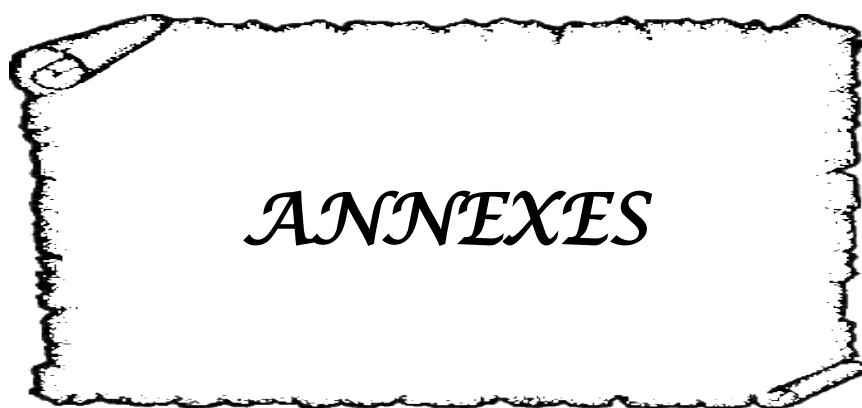
Les 163 patients de notre série ont été opérés entre janvier 2012 et Mars 2014 au Service d'ophtalmologie du centre hospitalier universitaire Mohammed VI de Marrakech.

La technique utilisée était la greffe conjonctivo-limbique après excision pour 24 cas, tandis que la greffe conjonctivale a été réalisée pour 139 cas.

Actuellement, les greffes conjonctivale et conjonctivo-limbique constituent des techniques de référence dans le traitement chirurgical du ptérygion vu leurs résultats prometteurs. Mais elles ne résolvent malheureusement pas le problème des ptérygions envahissant le centre de la cornée qui nécessitent une kératoplastie.

On gardera à l'esprit que le ptérygion est une affection de traitement délicat en raison de sa tendance à la récurrence, ceci malgré l'apport de la microchirurgie et même si l'intervention a été correctement effectuée.

La prophylaxie serait donc la meilleure thérapeutique si elle était totalement applicable.



I. RAPPEL ANATOMO-PHYSIOLOGIQUE :

1. Conjonctive :

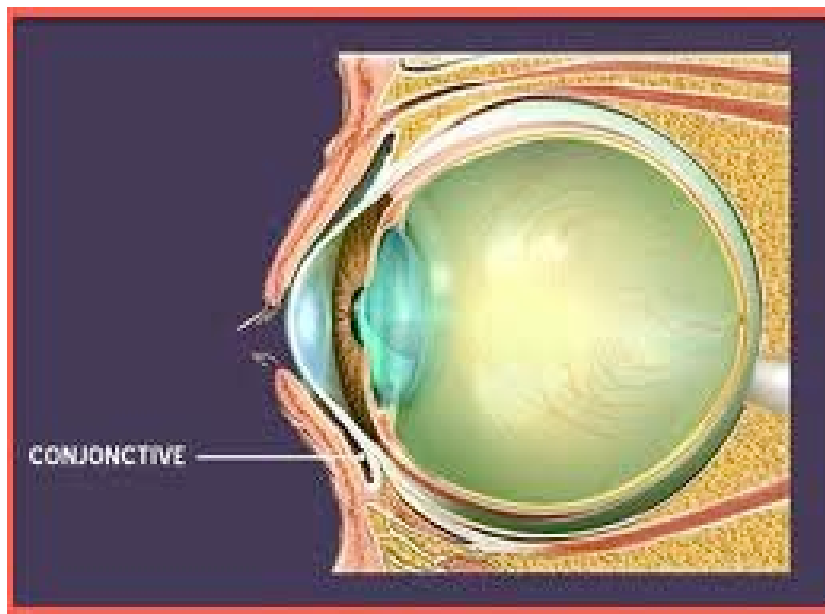


Figure n°:37 : La conjonctive. [101]

Élément de l'appareil de protection, la conjonctive est une muqueuse tapissant la face postérieure des deux paupières. Elle est en continuité avec la peau, la cornée et l'épithélium des conduits lacrymaux.

Son étude a plusieurs intérêts : physiologique dans la sécrétion des larmes, chirurgical ; la conjonctive est la principale voie d'abord de l'œil et pathologique par la pratique des empreintes et des biopsies à but diagnostique.

1.1. Anatomie descriptive :

- La conjonctive palpébrale est humide, transparente et brillante. Son épaisseur est de 0,3 mm. On distingue trois segments : la conjonctive marginale de 1 à 2 mm de largeur. La conjonctive tarsale ; très vascularisée et la conjonctive orbitaire qui est mobile et en rapport direct avec le muscle de Muller.
- Les culs de sac conjonctivaux : le cul de sac de la conjonctive est circulaire, continu et permet une liberté des mouvements du globe. On distingue un cul de sac supérieur, inférieur, externe et interne. Chacun possède un feuillet antérieur bulbaire et un sommet. Le cul de sac conjonctival interne est occupé par deux éléments anatomiques particuliers : la caroncule qui est une saillie de 4 mm de hauteur, située au niveau de l'angle interne. Sur le plan histologique, la caroncule est composée d'un épithélium, d'un chorion, des follicules pileux et de glandes accessoires. Le repli semi-lunaire qui est un repli de la conjonctive, vertical à concavité externe. Il correspond à un rudiment d'une 3ème paupière. Il est composé de deux feuillets muqueux séparés d'une lame de tissu conjonctif.
- La conjonctive bulbaire : elle est mince et transparente. La conjonctive bulbaire est composée de deux portions : La portion sclérale qui s'étend du cul de sac conjonctival jusqu'à 3 mm du limbe cornéen. Elle est séparée de la capsule de tenon par un tissu sous-conjonctival qui constitue un plan de clivage facile en chirurgie et la portion limbique qui décrit un anneau de 3 mm de large autour de la cornée.

1.2. Les glandes de la conjonctive :

- Les glandes séreuses : se sont les glandes lacrymales accessoires. Il s'agit des glandes de Wolfring ; situées entre le tarse et le cul de sac conjonctival et des glandes de Krause situées au niveau de cul de sac conjonctival.
- Les glandes à mucus : se sont des cellules à mucus dites cellules caliciformes. Ces glandes sont situées au niveau de l'épithélium de la conjonctive bulbaire et nasale.
- Les glandes de Henle : se sont des cellules à mucus, situées au niveau de la conjonctive tarsale.

1.3. Vascularisation :

a. Artérielle :

- Artères conjonctivales postérieures : elles proviennent des artères palpébrales supérieures et inférieures. Ces artères forment deux arcades au niveau de la face antérieure du tarse : une arcade interne et une externe qui donne le plexus rétro-tarsal, des branches ascendantes pour la conjonctive bulbaire.
- Artères conjonctivales antérieures : elles proviennent des artères ciliaires antérieures qui sont des branches des artères musculaires et donnent des rameaux perforants la sclère qui constituent le grand cercle artériel de l'iris et des rameaux superficiels qui donnent des branches radiales pour le plexus péri-cornéen et des branches récurrentes sous conjonctivales ascendantes pour la conjonctive limbique.

b. Veineuse :

Elle est calquée sur la distribution artérielle. On distingue : le réseau conjonctival postérieur qui est drainé par les veines palpébrales puis les veines ophtalmiques supérieures ou inférieures et les veines conjonctivales antérieures drainées par les veines des muscles droits.

c. Lymphatique :

Il existe deux réseaux lymphatiques superficiel et profond. Au niveau de la conjonctive bulbaire existe deux troncs de drainage : interne vers les ganglions sous maxillaires et externe vers les ganglions prétragiques et parotidiens superficiels.

1.4. Innervation :

L'innervation sensitive est très développée. Elle est assurée par le nerf lacrymal pour le 1/3 externe de la conjonctive palpébrale et le 1/2 externe de la conjonctive bulbaire, par le nerf nasal pour le 1/3 interne conjonctive palpébrale et 1/2 interne conjonctive bulbaire, par le nerf frontal pour la partie moyenne de la conjonctive palpébrale supérieure, par le nerf sous orbitaire pour la partie moyenne du cul de sac conjonctival inférieur et les nerfs ciliaires antérieurs qui constituent le plexus cornéen.

2. Le limbe :

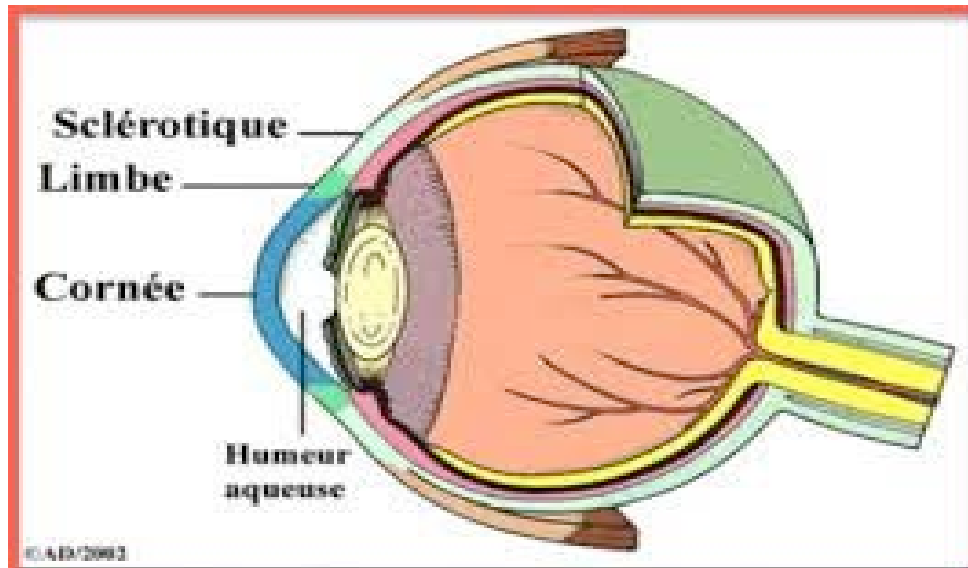


Figure n°:38 : Le limbe. [101]

Zone de jonction entre la sclère et la périphérie de la cornée, le limbe forme un anneau plus large en haut et en bas que sur les côtés. Histologiquement c'est une zone de transition entre l'épithélium cornéen pavimenteux et l'épithélium conjonctival cylindrique.

Sur le plan fonctionnel, cette région est une zone de prédilection de la pathologie immunologique de la surface cornéenne. Elle est également le lieu des principales voies de l'excrétion de l'humeur aqueuse et le siège des cellules souches de l'épithélium.

3. La cornée :

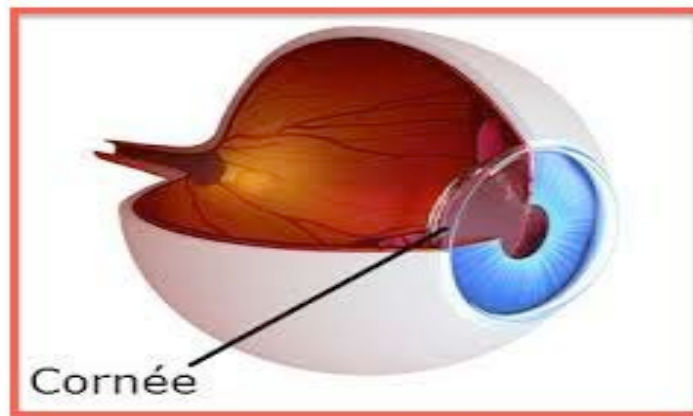


Figure n°:39 : La cornée. [101]

Prolongement antérieure et transparent de la sclérotique, la cornée est le premier dioptré du système optique. Sa principale caractéristique est sa transparence.

3.1. Anatomie macroscopique :

De face, la cornée a une forme ovoïde, à grand axe horizontal. Son diamètre moyen est de 11,5 mm. Le diamètre horizontal est de 11,7 mm, alors que le diamètre vertical mesure 10,6 mm. Son épaisseur est de 1 mm au limbe et 0,5 mm au centre. La courbe de la cornée mesure horizontalement 7,8 mm et verticalement 7,7 mm. Son pouvoir réfractif est de 43 dioptries (2/3 du pouvoir réfractif total de l'œil). On lui décrit une face antérieure convexe, elliptique, en rapport avec le film lacrymal pré-cornéen, la conjonctive palpébrale et les paupières et une face postérieure concave en rapport avec l'humeur aqueuse, l'iris, la pupille et le cristallin. Cette face constitue la limite externe de la chambre antérieure et le toit de l'angle irido-cornéen et enfin une circonférence qui est en rapport avec la conjonctive, la sclère et les voies de drainage de l'humeur aqueuse.

3.2. Anatomie microscopique :




Figure n° : 40 : anatomie microscopique de la cornée. [99]

a. L'épithélium cornéen :

Il est pavimenteux stratifié, composé de 5 à 7 assises de cellules au centre, 8 à 10 assises en périphérie. Son épaisseur est de 50 à 60 μm (10% de la cornée). Cet épithélium est indissociable du film lacrymal qui est composé de trois couches : une couche superficielle lipidique : (0,1 μm) sécrétée par les glandes de Zeiss et de Meibomius. Une couche intermédiaire aqueuse : (7 μm) sécrétée par les glandes lacrymales et une couche profonde, riche en mucus sécrétée par les cellules caliciformes.

L'épithélium cornéen est composé de trois couches de cellules ; une couche superficielle, une couche intermédiaire et une couche basale qui repose sur la membrane basale. Cette membrane sépare l'épithélium de la membrane de Bowman.

b. La membrane de Bowman :

C'est une couche acellulaire de 8 à 14 μm . Elle est située entre la membrane basale épithéliale et le stroma et synthétisée par les cellules basales de l'épithélium. Histologiquement, cette membrane est composée de fibres de collagène et d'une substance fondamentale (Mucoprotéïnes).

c. Le stroma :

Représente 90% de l'épaisseur de la cornée. Histologiquement, le stroma est composé d'une substance fondamentale, de kératocytes et de lamelles de collagène. A l'intérieur de chaque lamelle, les fibrilles de collagènes sont parallèles entre elles d'où la transparence cornéenne et sa résistance mécanique.

d. La membrane de Descemet :

C'est une membrane résistante, amorphe et élastique. Elle constitue la membrane basale de l'endothélium. Son épaisseur est de 3 μm à la naissance et 8 à 12 μm à l'âge adulte.

e. Endothélium :

C'est la couche la plus postérieure de la cornée. Ces cellules assurent un triple rôle : de synthèse, de barrière interne et de transport actif. Elle est constituée d'une seule couche cellulaire.

* existence de signes d'appels :

◦ irritatifs :

Larmolement

petites démangeaisons

conjonctivite ou rougeur localisée

irritation localisée

gène visuelle subjective

◦ signes fonctionnels :

BAV

vision déformée

diplopie

hémorragie

transformation kystique

- clinique :

* planche photo :



* date d'apparition :

* mode évolutif :

* durée d'évolution :

* localisation :

◦ unilatéral : OD : OG :

◦ bilatéral :

◦ nasale : ◦ temporale :

* mensurations du ptérygion :

◦ tête : ◦ corps : ◦ col :

* examen oculomoteur :

◦ normal

◦ pathologie associée :

.....

* étude de la réfraction :

- AV (SC) : OD/ 10 OG/ 10
- AV (AC) : OD/ 10 OG/ 10
- réfractométrie automatique : Valeur :
- Cylindre :
- Axe :
- * RPM : OD : OG :
- * tonus oculaire : OD : OG :
- * examen des annexes :
 - OD
 - OG
 - cils :
 - paupières :
 - conjonctives :
- * examen bio-microscopique ou LAF :
 - segment antérieur :
 - OD
 - OG
 - cornée :
 - CA :
 - iris :
 - cristallin :
 - au fort grossissement :
 - . vascularisation
 - . aspect charnu
 - . kératite érosive
 - . zone progressive de Fuchs et ilots de Fuchs
- * fond d'œil : OD : OG :
- * test d'exploration du film lacrymal :
 - existence de break-up time : oui non
- * test de Schirmer : étude de la sécrétion lacrymale
- résultat : syndrome sec : oui non

D. Paraclinique :

- topographie cornéenne :

* Pré-opératoire :

- kératométrie (rayon de courbure de la cornée) :
 - interprétable :
 - ininterprétable
- élévation de la cornée (forme topographique) :
 - # sphérique : # ellipsoïde :
 - # toroïde : # conoïde :

- # autre forme :
 - ° pachymétrie (épaisseur minimum de la cornée centrale)
(normale : 520 microns) :
.....
 - ° interprétation :
 - # topographie cornéenne normale :
 - # topographie cornéenne pathologique :
 - . aspect :
 - asymétrie : verticale / horizontale
 - amincissement central :
 - amincissement para-central :
 - irrégularités pathologiques :
 - . diagnostique :
 - astigmatisme congénital pathologique :
 - régulier : direct inverse oblique
 - irrégulier :
 - myopique hypermetropique mixte
 - valeur (dioptrie) : faible (0-1)
 - moyen (1-2)
 - fort (>2)
 - axe (degré) :
 - autre :
- * Post-opératoire :
 - ° kératométrie (rayon de courbure de la cornée):
 - interprétable :
 - ininterprétable
 - ° élévation de la cornée (forme topographique) :
 - # sphérique : # ellipsoïde :
 - # toroïde : # conoïde :
 - # autre forme :
 - ° pachymétrie (épaisseur minimum de la cornée centrale
(normale : 12 mm , 520 microns) :
.....
 - ° interprétation :
 - # topographie cornéenne normale :
 - # topographie cornéenne pathologique :
 - . aspect :
 - asymétrie : verticale / horizontale
 - amincissement central

amincissement para-central

irrégularités pathologiques

. diagnostique :

astigmatisme : évolutif

induit chirurgicalement (AIC)

- régulier : direct inverse oblique

- irrégulier :

- myopique hypermétropique mixte

- valeur (dioptrie) : faible (0-1)

moyen (1-2)

fort (>2)

- axe (degré) :

autre :

E. Traitement :

- Médical : oui non (Date :

* Temps :

° prophylaxie : oui non

port de verres teintés

reclassement professionnel

° adjuvant (préparer à l'intervention) :

° postopératoire (éviter les récurrences) :

* Moyens :

° Collyre antiseptique ou antibiotique

° Anti-inflammatoire

° Corticoïdes

° Antimitotique

- Physique : oui non (Date :

° Cryothérapie

° Radiothérapie de contact

° Bétathérapie

° Laser à l'Argon

- Chirurgical : (Date :

* But :

° Ablation in toto

° Déviation du ptérygion pour stopper sa croissance

* Technique :

° Autogreffe conjonctivale

*même œil œil adelphe

° Autogreffe de cellules souches limbiques

*même œil œil adelphe

- Greffe lamellaire de la cornée (Kératoplastie)
- *greffe périphérique circulaire
- *greffe lamellaire circulaire large décentrée
- *greffe lamellaire à ailette
- *greffon à cheval sur le limbe
- *technique en Patchwork

* Evolution :

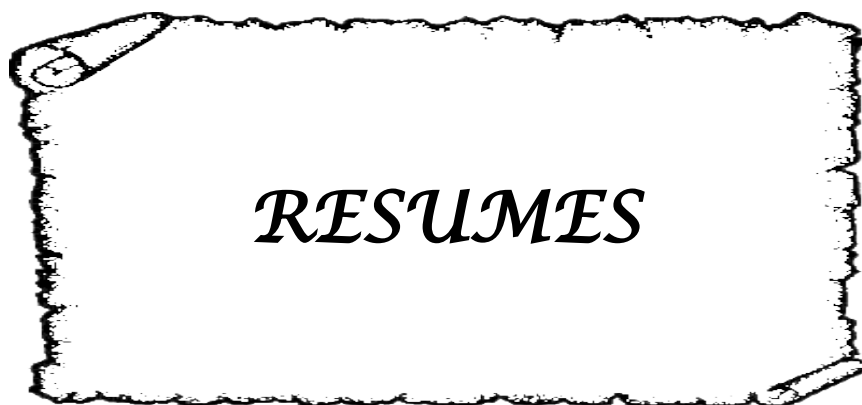
◦ Planche photo post-opératoire :



- Guérison
- Complications postopératoires :
 - * Récidive
 - * Œdème du greffon
 - * Kyste d'inclusion épithélial
 - * Astigmatisme cornéen
 - type :
 - * Granulome de la capsule de tenon
 - * Rétraction et/ou nécrose du greffon
 - * Désinsertion musculaire
 - * Déplacement du greffon
 - * Infection avec abcès profond
 - * Plis ptérygoïdes
 - * Autres :

E. Suivi :

- ? 48 h :
-
- ? 7jrs :
-
- ? 15jrs :
-
- ? /3mois :
-



RESUME :

Le ptérygion est une affection conjonctivale essentiellement de l'adulte jeune dont l'étiopathogénie est multifactorielle mais reste partiellement mystérieuse. Dans notre travail, nous nous sommes intéressés à 163 cas de ptérygions opérés entre Janvier 2012 et Mars 2014 au Service d'Ophtalmologie du Centre Hospitalier Universitaire (CHU) Mohammed VI de Marrakech. Le ptérygion est considéré comme un motif de consultation assez fréquent (3,65%), découvert soit fortuitement (15,33%) ou à la suite d'un signe d'appel clinique (84,67%). Dans certains cas, il peut être associé à un astigmatisme (19,63%). 139 ptérygions dans notre étude ont subi une autogreffe conjonctivale dont 12 cas de récurrence ont été notés, soit 8,6 %, avec un recul moyen de 10 mois (2 mois à 18 mois). 24 cas ont subi une greffe conjunctivo-limbique. Après un temps d'observation moyen de 1 an (4 mois à 20 mois), nous avons constaté un taux de récurrence de 8,3%. La kératométrie simulée a été réalisée chez 32 patients avec une amélioration de plus que la moitié. Ainsi, ces données expliquent les résultats prometteurs des techniques de greffes conjonctivale et conjunctivo-limbique dans le traitement chirurgical du ptérygion. Sa prophylaxie est de grand intérêt dans la région de Marrakech, par le port de verres teintés anti-UV avec protection latérale ou par le reclassement professionnel dans certains cas.

SUMMARY :

The pterygium is a conjunctival affection mainly for young adults with a multifactorial etiology but remains partly mysterious. Our work is a study of 163 pterygium cases operated during the period from January 2012 to March 2014 at the Ophtalmologic Center in the University department, Mohammed the VI, in Marrakesh. The pterygium is considered as a fairly common reason for consultation (3,65%), discovered accidentally (15,33%) or as a result of an appealing clinical sign (84,67%). In some cases, it can be associated with an astigmatism (19,63%). 139 pterygiums in our study were subject to a conjunctival autografting, 12 cases were pterygia recurrences, which represents 8,6%, with an average observation of 10 months (2 months – 18 months). 24 cases had a limbal stem cell transplant. After an average observation of one year (4 months – 20 months), we noted 8,3% of recurrence. The simulated keratometry was performed for 32 patients and has improved by more than the half. These entire datum explain the promising results of conjunctival grafting & limbal stem cell transplant techniques in the surgical treatment of pterygium. His prophylaxis has a great interest in the region of Marrakesh, by wearing anti-UV tinted glasses with side shields or by outplacement in some cases.

ملخص :

الظفرة هي عبارة عن مرض للملتحمة يصيب أساسا الشباب البالغين، ناتجة عن أسباب متعددة لكنها لا تزال غامضة جزئيا. في عملنا هذا، ارتكزنا على ١٦٣ حالة من حالات جراحة الظفرة بين يناير ٢٠١٢ ومارس ٢٠١٤ في قسم طب و جراحة العيون بالمركز الاستشفائي الجامعي (م إ ج) محمد السادس بمراكش. تعتبر الظفرة سبب من الأسباب الدافعة للفحص الى حد كبير (٣.٦٥٪)، إما تم اكتشافها بالصدفة (١٥.٣٣٪) أو نتيجة وجود علامة سريرية (٨٤.٦٧٪). وفي بعض الحالات، يمكن للإستجماتزم أن يرافق وجود الظفرة (١٩.٦٣٪). خضع ١٣٩ مريضا حامل للظفرة في دراستنا هاته للطعم الذاتي للملتحمة، حيث سجلت ١٢ حالة عود، أي بمعدل ٨,٦٪ فيما كان متوسط فترة الملاحظة قد قدر ب ١٠ اشهر (بين شهرين وثمانية عشر شهرا). خضعت ٢٤ حالة أخرى للزرع الحوفي للملتحمة، و بعد متوسط وقت ملاحظة قدر بسنة واحدة (بين أربعة أشهر وعشرين شهرا)، سجلنا ٨,٣٪ كمعدل للعود. أجري القياس المحاكي للقرنية بالنسبة ل ٣٢ مريضا، حيث تحسن في المتوسط بنسبة تفوق النصف. تفسر كل هذه المعطيات النتائج الواعدة لتقنيات التطعيم الذاتي و الزرع الحوفي للملتحمة في العلاج الجراحي للظفرة. تعتبر الوقاية من الظفرة ذات أهمية كبيرة في منطقة مراكش، من خلال ارتداء النظارات المعدلة ضد الأشعة ما فوق البنفسجية مع الجوانب العاكسة أو عبر الانتقال الوظيفي في بعض الحالات.



BIBLIOGRAPHIE

1. **ADAMIS AP., STARCK T^m KENYON KR.:**
The management of pterygion.
Ophtalmol. ctin . North Am., 1990, 3; 4: 611–23.
2. **ALVARO ME.:**
Ptérygion et trachome.
Rev. Int. Trach., 1935, 32–3.
3. **D. Gatinel , T. Hoang–Xuan :**
Le déficit en cellules souches limbiques.
J. Fr. Ophtalmol. , 2000 ; 23 , 7 , 71 87 28 , Masson , Paris , 2000.
4. **B. Kammoun :**
Ptérygion : traitement chirurgical.
J. Fr. Ophtalmol, 2001 ; 24–8 : 823–828.
5. **Moukoury Nyolo E. , EPEE E. , Nsangou J. F. I. , Noa Noa Tina B. :**
Le ptérygion en zone intertropicale. Analyse de 344 cas au CHU de Yaounde.
Bull. Soc. Belge Ophtalmol. , 311, 11–15, 2009.
6. **S. Oudanane et Al. :**
Efficacité des anti–VEGF dans le traitement des ptérygions.
Bull. Soc. Fr. Ophtalmol, 2013 ; 517, 12–6.
7. **N. Kmiha. :**
Apport de l'autogreffe conjonctivale dans la chirurgie du ptérygion ; à propos de 52 cas.
J. Fr. Ophtalmol, 2001 ; 24–7 : 729–732

8. **Eka-Sutyawan, Niti, S., and Widian, R :**
Effect of conjunctiva-limbus transplantation with fibrin glue compare to suture technique on stability of the graft attachment in pterygium surgery.
Bali Medical Journal (BMJ) 2013, Volume 2, Number 1 : 27-32.

9. **Viendra K. Malik, MBBS, MS, Sandeep Kumar, MBBS, MS :**
Use of fibrin glue in the management of reccurent pterygium by conjunctival autograft.
Saudi Med J 2010 ; Vol 31 (12) : 1326-1330.

10. **ANTAKI. S.:**
Traitement des ptérygions récidivants avec brides et limitation des mouvements du globe.
Bulletin des sociétés Fr. Ophtalmol., 1981, 93: 137-9.

11. **ASSOCIATION DE PERFECTIONNEMENT OPHTALMOLOGIQUE DE L'EST PARISIEN.:**
Pathologie et chirurgie de la cornée.
Journées d'Enseignement post-universitaire, Paris, 1985, 44p, 30cm.

12. **AVIZONIS SP.:**
Ptérygion et trachome.
Rev. Int. Trach., 1935, 97-8.

13. **S. FOLLIOT, B. VABRES, M. WEBER, A. PECHEREAU :**
Greffe de membrane amniotique avec greffe conjonctivo-limbique dans le traitement des ptérygions récidivants, invasifs ou intéressant l'axe optique.
Journal français d'ophtalmologie 01/2006 ; 29(2) : 169-175.

14. **BARON. A LEGENTO. MICHEL.G :**
La chirurgie du ptérygion par kératoplastie lamellaire.
Bull. Soc. Ophtalmol. Fr., 1970; 70: 440-3.
15. **BARRAQUER JI. :**
La discontinuité localisée du film lacrymal pré-cornéen.
Ophtalmol. , 1965; 1 5 0:1 II - 22.
16. **BARRAQUER JI.:**
Etiologic, pathogenic and treatment of the pterygium. Symposium on medical and surgical diseases of the cornes.
Cv Mo sb y Company, Ed. st Loui's 1980; 167-77.
17. **BOJRI. ROCKLIN M. :**
Le syndrome ptérygo-vertébral : parente avec l'arthrogrypose.
Th. Med. Nancy 1, 1980, 181; 52-xl p , 30cm.
18. **BOUDET C., MILLET P.:**
Ptérygion.
Encycl. Méd. Chir. (Paris), Ophtalmol., 21135 Ao, 9-1983.
19. **BIETTI GB., FREYCHE MJI VUZZA.:**
La diffusion actuelle du trachome dans le monde.
Rev. Int. Trach., 1962, 39; 2-3: 113-309.

20. **BLATT N. :**
La tendance bénigne dans la morphologie actuelle du trachome.
Rev. Int. Trach., 1965, 42; '3: 271-313.
21. **BRENDANI. Bf-CHUKWU.:**
Simultaneous pterygium and intraocular surgery.
British J. Of Ophthalmol ., 1990 J 74: 265 - 6.
22. **CADWELL R.:**
Traitement au laser de la pinguecula.
Highlights of ophtalmotoqy better, 1987, 15: 8-9.
23. **CALABRE C., FANTIN J., BONDJER JM., LEGOUT N.:**
Intérêt de la greffe de muqueuse buccale dans le traitement du ptérygion.
Bull. Soc. Ophtalmol. , 1978; 78: 6-7 .
24. **CAMERON ME.:**
Geographic distribution of pterygium.
Trans. Ophtal. Soc. Aust 1962, 34: 67-81 .
25. **CHAMS IM.:**
Les autokératoplasties lamellaires dans le traitement chirurgical du ptérygion.
Thèse de Doctorat de Médecine, Rabat ; N°232/1992 (A propos de 24 cas)
26. **CHEVALIER .WARNERY.C :**
Le ptérygion: A propos de 52 observations.
The Med. Monpelieri, 1979, 384; 3-154p.

27. **CHIR M.:**
Aspects cliniques et thérapeutique des ptérygions (A propos de 500 cas)
Thèse de Doctorat de Médecine, Rabat N°251/1992.
28. **CORNAND.G.**
Pterygium : natural course and treatment.
J. Fr. ophtalmol. , 1990 ; 5-6 : 23-44.
29. **CORNAND G.:**
Pterygium : Evolution et traitement
Rev. Int. Trach. Pathol. Oeil Trop. Subtrop. Santé Publique, 1989, 3-4 : 31-74.
30. **CORNAND G., LANDES J., LIONNET AI., NICOLAS A., COULEAU A. :**
La kératoplastie lamellaire combinée dans le traitement chirurgical du ptérygion.
Rev. Int. Trach. Pathol. Ocul Trop. Subtrop. Santé Publique, 1989, 58; 1-2 : 87-97.
31. **CORNAND G., LANDES J., QUEGUINER P., SALIOU G., LIONNET M.:**
Notre attitude actuelle dans le traitement chirurgical du ptérygion: A propos de 39 observations.
Bordeaux Méd., 1979, 12; 23 : 1485-8.
32. **CORNAND G., CORNAND E :**
Ptérygion et hérédité.
Ann. Ocutist. , 1976, 209; 3 : 181-5.
33. **CORNAND G., CORNAND JP.:**
La ptérygion au Sahara central : Etude étiologique, clinique et étiopathogénique.
Rev. Int. Trachome, 1975, 52; 3-4 : 9-32.

34. **CORNAND G., VEDY J~LANDES J. QUEGUINER P.:**
La kératoplastie lamellaire combinée dans le traitement chirurgical du ptérygion (indications, techniques, résultats).
Communication aux Journées ophtalmologiques de l'Hôpital Laveran, Marseille, 1983.
35. **CORNAND G.:**
La ptérygion au Sahara central : Etude étiologique, clinique et étiopathogénique.
Méd. et Armées, 1976, 4; 4 : 303-8.
36. **COSCAS G.:**
Le ptérygion.
Table ronde de la clinique Ophtalmologique de l'Hôpital Dieu de Paris, 11. 12. 67. (Rev. Chibret).
37. **DELANDE EM.:**
Contribution à l'étude du ptérygion au Maroc. Ptérygion et Trachome.
Marseille Méd., 1933, 1; 45: 717.
38. **G. SCAMPS J. :**
Sur l'étiologie du ptérygion et son traitement.
Ann. Oculist 1951, 1-34; 5 : 436-51.
39. **DIPONEGRO RMA. et Coll. :**
A statistic at contribution to the study of the etiology of pterygium.
Folia Ophtalmol Orient, 1936, 2; 195.

40. DOLEZALOVA V.:

To the question of the geographic distribution of pterygium.

Rev. Int. Trachome. Occul. Trop. Subtrop., 1976, 53; 3-4 : 55-9.

41. DOWLUT MS., LA FLAMME MY.:

Les ptérygions récidivants : fréquence et correction par autogreffe conjonctivale.

Cano J. Ophtalmol., 1981, 16; 3 : 119-20.

42. PUNN JP., SEAMONE CD., OSTLER HB., NICKEL BL., BEALLU A.:

Development of scleral ulceration and calcification after pterygium excision and mitomycin therapy.

Am. J. ophtalmol, 1991, 112; 3 : 343-4.

43. ELLIOTT R.:

The etiology and pathology of pterygium.

Trans. Ophtal. Soc. Aust 1966, 25 : 71-4.

44. FLAMENT J., DE KORVIN H. :

Traitement du ptérygion évolué et/ou récidivant par greffe cornéenne de type "patchwork".

Bull. des Soc. d'ophtalmol. , de Fr., 1988, 88; 3 : 385-8.

45. FRASER D., CHROSTOPHER B.:

Recurrence rate and complications after Beta irradiation for pterygia.

Ophtalmology, 1991, 99 ; 12 : 1776-81.

46. **FUCHS E.:**
Zur Anatomie Pinguecula.
Arch. Ophtal. , 1991, 37: 143-91.
47. **FUCHS E.:**
Uber das pterygium.
Arch. optitet, 1982, 38, 1-90.
48. **GOURCUFF A., TASSY A., GARRON J., PERRUCHOT PJ., BLONDEL P.:**
Thiotepa en collyre pour les récives de ptérygion et de néo-vascularisation de cornée.
Bull. des Soc. d'Ophtalmol. , 1984, 84; 5 : 583-7.
49. **GRASSO et CANIZZO E.:**
Sur l'antagonisme présumé entre ptérygion et trachome.
Study Sassarassi, 1940, 18; 404.
50. **GHION M. , CERULLI L. :**
Problèmes immunologiques du trachome.
Rev. Inter. du Trachome, 1974, 1 : 9-12.
51. **HAYERBEKE L.:**
Expérience personnelle concernant le traitement du ptérygion.
Bull. Soc. Belge Ophtalmol., 1979, 183 : 118-27.
52. **HAYE .E JAMMET.M DOLLFUS.MA**
L'oeil et les radiations ionisantes.
Rapport de la SFO, Ed. Masson, 1965, 2.

53. **HERVOUET F., LENOIR A., CHEVANNES.:**
Mise au point du ptérygion.
Bull. Mens. Soc. Fr. Ophtalmol., 1954, 67 : 444-60.
54. **HERVOUET F.:**
Cure chirurgicale du ptérygion.
Ann. Oculist Paris, 1973, 296; 1 : 49-56.
55. **HERVOUET F., CHEVANNES H., SOURDILLE J.:**
Ptérygion.
Encycl. Méd. Chir. (Paris), ophtalmologie . 21130 L D, 4-f 972.
56. **HILGERS JM. :**
Pterygium, US incidence, heredity and etiology.
Am. J. Ophtalmol., 1960, 50; 4 : 635-44.
57. **HOGAN MJ. ALVARADO J.:**
Pterygium and pinguecula: electromicroscopic study.
Arch. of ophtalmol. , 1966, 78; 2 : 174-86.
58. **HUC M.:**
Contribution à l'étude du ptérygion.
Thèse de Doctorat de Médecine, Marseille 1980.
59. **IBECHUKWU BI.:**
Simultaneous pterygium and intraocular surgery.
Fr. J. Ophtalmol . J. 1 990. 74 : 5 : 265 - 6.

60. ISBELL GP.:

Pterygium surgery. Time to take it seriously.

Aust N. Z. J. Ophtalmol. , 1991; 1 : 2 : 95.

61. JAMES P., BEALLO A.:

Developpement of scleral ulceration and calcification after pterygium excision and mitomycin therapy.

Am. J. ophtalmol , 1991, 343-4.

62. JEJEJIAN R. :

Les hyperplasies post-opératoires de la capsule de tenon et la tenonosectomie prophylactique.

Ann. Occutist. , 1976, 209; 9 : 571-9.

63. KAIMBO K.:

Traitement chirurgical du ptérygion; 42 cas d'excision.

J. Fr. Ophtalmol. , 1988, 11-4 : 335-8.

64. KAMEL S.:

The ptérygium, its etiology and treatment.

Acta XVIII Concilium ophtalmol ocicum, 1958, 2 : 1087-95 .

65. KERKENEZOV N.:

A pteryguim survey of the far worth coast of new south walt.

Trans. Opht. Soc. Aust., 1956, 16 : 110-9.

66. KLEISW PICOC. :

Traitement par histépa pour éviter les récives et les néovascularisations après chirurgie du ptérygion.

Am. J. Ophtalm., 1973, 16; 3 : 371 -5.

67. KOCH JM., MELLIN KB., WAUBKE TN.:

Conjunctive limbustrnsolantetion, (Erste Erfahrungen mit der autologen conjunctiva-
lfbus-transplantation beim pterygium).

Klin. Monatsbl. Augenheilkd., 1990, 197; 2: 106-9.

68. LANCHY P., REGUIGUI A., URBAJTEL M., HART M.:

La bétathérapie (Strontium 90) associée à l'exérèse du ptérygion dans le but d'éviter sa récive.

Bull. des Soc. d' Ophtalmol. de France, 1989, 89; 1 : 15 j. 5.

69. LARMANDE A., LANGO A~:

Les pannus des trachomateux.

Rev. Int. Tracti. , 1960, 37, 12 : 1-392.

70. LAWIN-BRUESSEL CA., SERRA P., LAAGE DE NEUX P., BUSSE H.:

Autologous conjunctival transplantation for advanced and recurrent pterygium.
(Konjunktivale autotransplantation bei fortgeschrittenem oderrezidivieren dem pterygium).

Spekt rum Augenhe ilkd. , 1990, 4; 4 : 146-50.

71. LEMERCIER G., CORNAND G. BURCKHART MF.:

Pinguecula and pterygium histologic and electron microscopie study.

Wircho Ws Arch. Pathol, Anat. and Histology, 1978, 379 : 321-33.

72. MAGNARD G.:

Traitement des ptérygions graves et récidivants par greffe cornéo-conjonctivale.

Thèse de Doctorat de Médecine, Lyon 1970.

73. MARKAKIS G.:

Conjonctive - pinguecula - pterygion : réflexions et remarques sur leurs corrélations.

Bull. Soc. ophtalmol. Fr., 1980, 80; 10 : 84-9.

74. MEACHAM CT.:

Triethylene thiophosphoramidate, the prevention of pterygium recurrence.

Am. J. ophtalmol. , 1962, 54: 751-3.

75. MENEZ B.:

Une endémie tropicale : le ptérygion.

Medecine océanienne, 1986, 27 : 17 - 9.

76. MENEZ B LA DES J CORNAND:

La transformation maligne des tumeurs bénignes du limbe scléro-cornéen : à propos de deux cas chez des bantaous d'Afrique Centrale.

Bull. Soc. ophtalmol. Fr., 1984, 84; 5 : 573-8.

77. MUSABIELLI et IMAIL ZADE.:

Le ptérygion et le rôle du trachome dans sa pathogénie.

Test OF TJ 1948, 27.

78. PERORIEL G.:

Traitement du ptérygion par injections sous-conjonctivales d'hydrocortisone.

Bull. Soc. Ophtalmol. Fr., 1958, 675-8.

79. PEYRESBLANQUES J.:

Technique chirurgicale : opération du ptérygion homogreffe par lambeau pédiculé.

Bull. Soc. ophtalmol. Fr., 1982, 82; 5 : 751-2.

80. POLIT F. MATHEENM :

Conjunctival autographe for advanced and recurrent pterygium in Saudi Arabia.

Saudi J. Ophtalmol., 1991, 5; 4 : 171-4.

81. RISS I., LEMOINE JJ., TAPIERO B., DOMINGUEZ M. :

Traitement des ptérygions récidivants par greffe lamellaire : à propos de deux cas.

Bull. Soc. Ophtalmol. Fr., 1989, 89; 4 : 545-6.

82. RIVAUD C.:

Les autogreffes cornéo-conjonctivales dans la cure du ptérygion.

Ophtalmol, 1988, 2; 5 : 415-6.

83. RIVAUD C MOZAS JP.:

Autogreffe de cornée dans le traitement des ptérygions. Note préliminaire.

Rev. Internat. du trachome et de pathologie oculaire tropicale et subtropicale, 1987, 1-2:
167-70.

84. RIVAUD C. NEGREL AD.:

Autokératoplastie lamellaire monobloc (AKLM) et cicatrisation cornéenne. (A propos d'un essai comparatif d'un groupe témoin et d'un groupe traité par l'association de L-cystine et chlorohydrate de pyridoxine.

J. Fr. d'Ophtalmol., 1987, 10; 1: 35-40.

- 85. RIVAVD C., VIGTARN P., COZETLE P., GINOUX J.; MENERATH JM. :**
Techniques et résultats des autogreffes dans la chirurgie du ptérygion : étude portant sur 34 greffes.
J. Fr. d'Ophtalmol., 1986, 9; 3 : 217-25.
- 86. SCHILOVITZ G.:**
Le traitement du ptérygion par greffe lamellaire scléro-cornéenne.
Bull. Soc. Ophtalmol. Fr., 1978, 78; 4-5 : 335-8.
- 87. SCHUTZ N.:**
Les aspects cliniques et les thérapeutiques actuelles du ptérygion.
Thèse de Doctorat de Médecine, Strasbourg 1980.
- 88. SEBBAN A., HIRST LW. :**
Treatment of pterygia in Queensland.
Aust. N.Z. J. ophtalmol, , 1991, 19; 2 : 123-7.
- 89. SEDAN J.:**
Ptérygion et trachome.
Rev. Int. Trach., 1933, 208-9.
- 90. SIMONA F., TABATABAY CA., LEUENBERGER PM.:**
Preliminary results of the technique of excision of pterygium with a conjunctival autograft.
Kun. Monatsbl. Augenhei II. , 1990, 196; 5 : 295-7.

91. SIMONA F. · TAO-T-BAY CA. LEUENBERGER PM. :

La greffe lamellaire cornéenne dans le traitement du ptérygion: étude rétrospective sur 10 ans des taux de récurrences et de la modification de l'astigmatisme.

J. Fr. ophtalmol. , 1988, 11; 11 : 759-63.

92. SINGH G WILSON MR. FOSTER CS.:

Long-term follow-up study of mitomycin eye drops as adjunctive treatment for pterygia and its comparison with conjunctival autograft transplantation.

Cornee, 1990, 9; 4 : 331-4.

93. SOLARES JZ. et Coll.:

Le ptérygion est-il un réservoir de germes ?

J. Fr. ophtalmol. , 1987, 10; 2 : 185-6.

94. SOLARES ZAMORA.J.

Le micromeulage dans la chirurgie du ptérygion.

Ann. Oculist. , 1974, 207; 8 : 561-87.

95. SOLOMON.A. ROSEN.N. TREISTER G. BARTOV.E :

Intravitreal suture : a complication of pterygium surgery.

Ophthalmic Surg. , 1991, 22; 1 : 56-7.

96. SOURDILLE P.:

Ptérygoïde et ptérygion : Traitement par le laser à l'Argon.

Bull. Soc. Ophtalmol. Fr., 1974, 74; 2 : 189-191.

97. SPIRES :

Postoperative instillation of mitomycin eye drops in the treatment of primary pterygium.
J. ophthalmic Nurs. Technol., 1991, 10; 1 : 196-202.

98. STARCK T. , KENYON KR. , SERRANO F. :

Conjunctival autograft for primary and recurrent pterygia . Surgical technique and problem management.

Cornée, 1991, 10; 3: 196-202.

99. THEIL-PILON.B :

Œil et droit.

Vie Médicale, 1987, 68; 17-18 : 570-1.

100. VANISCOTTE MH., LACOMBE E., POULIQUEN Y.:

Résultats du traitement du ptérygion à propos de 102 cas.

J. Fr. Ophtalmol., 1986, 9, 3 : 227-30.

101. VASILESCU F. :

Pterygion et pannus trachomateux.

Ann. oculist. , 1975, 208; 11 : 779-81.

102. WONG PK.,YEOM.RLS, LIM ASM.:

How safe is pterygium surgery ?

Asill PIIC. J. Qphtalmol, 1990, 2; 3 : 102-4.

103. Cornand G. :

Le ptérygion : évolution et traitement.

J. Fr. Ophtalmol, 1990 ; 13 : 33-45.

قسم الطب

اقسم بالله العظيم

أن أراقب الله في مهنتي.

وأن أصون حياة الإنسان في كافة أطوارها في كل الظروف والأحوال

بإدلا وسعي في استنقاذها من الهلاك والمرض والألم والقلق.

وأن أحفظ للناس كرامتهم، وأستر عورتهم، وأكتم سرهم.

وأن أكون على الدوام من وسائل رحمة الله،

بإدلا رعايتي للطبية للقريب والبعيد، للصالح والطالح، والصديق والعدو.

وأن أثابر على طلب العلم، أسخره لنفع الإنسان .. لا لأذاه.

وأن أوقر من علمني، وأعلم من يصغرنني، وأكون أبا لكل زميل في المهنة الطبية

متعاونين على البر والتقوى.

وأن تكون حياتي مصداق إيماني في سرّي وعلانيتي ،

نقية مما يشينها تجاه الله ورسوله والمؤمنين.

والله على ما أقول شهيد



جامعة القادسي عياض
كلية الطب و الصيدلة
مراكش

أطروحة 81

سنة 2014

الظفرة، خبرة قسم طب و جراحة العيون
بالمركز الإستشفائي الجامعي
محمد السادس بمراكش.

الأطروحة

قدمت ونوقشت علانية يوم 2014/10/01
من طرف

السيد أمين عبد الاوي

المزداد في 17 يونيو 1988 ببني ملال

لنيل شهادة الدكتوراه في الطب

الكلمات الأساسية:

الظفرة - الطعم الذاتي للملتحمة - الزرع الحوفي للملتحمة - العود.

اللجنة

الرئيس

ع. متوكل

السيد

أستاذ في أمراض العيون

المشرف

ط. باها علي

السيد

أستاذ مبرز في أمراض العيون

الحكام

م. قريط

السيد

أستاذ مبرز في أمراض العيون