



Royaume du Maroc المملكة المغربية

كلية الطب والصيدلة
+0521101+ | +0151115+ Λ +000X0+
FACULTÉ DE MÉDECINE ET DE PHARMACIE

Année 2017

Thèse N° 186/17

LA SEPTOPLASTIE

Expérience du service d'Oto-Rhino-Laryngologie de l'hôpital Militaire Moulay Ismail de Meknès (à propos de 64 cas)

THÈSE

PRESENTÉE ET SOUTENUE PUBLIQUEMENT LE 05/10/2017

PAR

Mme. EL HJOUJI Ikram

Née le 05 Décembre 1990 à Fès

POUR L'OBTENTION DU DOCTORAT EN MÉDECINE

MOTS-CLÉS :

Septum nasal - Déviation septale - Septoplastie classique - Septoplastie endoscopique

JURY

M. BEN MANSOUR NAJIB.....	PRÉSIDENT
Professeur agrégé d'Oto-rhino-laryngologie	
M. ZALAGH MOHAMED	RAPPORTEUR
Professeur agrégé d'Oto-rhino-laryngologie	
M. OUDIDI ABDELLATIF.....	} JUGES
Professeur d'Oto-rhino-laryngologie	
M. HACHIMI MOULAY AHMED	
Professeur agrégé d'Anesthésie réanimation	
M. EL BOUKHARI ALI	MEMBRE ASSOCIÉ
Professeur assistant d'Oto-rhino-laryngologie	

PLAN

INTRODUCTION	4
HISTORIQUE	6
RAPPELS	9
A. Embryologique.....	10
B. Anatomique.	14
C. Physiologique.....	27
D. Physiopathologique.....	29
MATÉRIELS ET MÉTHODES	31
A. Patients et méthodes.....	32
B. Techniques chirurgicales.....	35
C. Suivi post opératoire.	44
RÉSULTATS.....	45
A. Données épidémiologiques.....	46
B. Étude clinique.....	47
C. Étude radiologique.	53
D. Étiologies.	56
E. Traitement.	56
F. Évolution.....	57
DISCUSSION	59
A. Profil épidémio-clinique	60
B. Explorations morphologiques et fonctionnelles.....	63
C. Étiopathogénie des déformations septales	67
A. Les déviations septales spontanées.	67
B. Les déviations septales post traumatiques.....	69
D. Type des déviations septales	72
E. Bilan pré thérapeutique	75

F. Traitement	75
1. But	75
2. Moyens	75
a. Voie d'abord	75
b. Techniques opératoires :	82
b.1 Rectification septale	82
b.2 Réparation des dégâts septaux	83
b.3 La septoplastie selon Killian	85
b.4 La septoplastie selon Cottle	85
b.5 La septoplastie endoscopique	89
b.6 La septoplastie par désarticulation modelante.....	100
3. Indications	101
G. Suites post opératoires	113
1. Soins post opératoires.....	113
2. Complications	114
H. Évolution à long terme	116
CONCLUSION	118
RÉSUMÉ.....	120
BIBLIOGRAPHIE	124

INTRODUCTION

Le septum nasal est une cloison ostéo-cartilagineuse qui sépare les deux cavités nasales. Il soutient la pyramide nasale et guide la circulation de l'air. Le septum est habituellement rectiligne mais il peut être dévié suite à la croissance, à un traumatisme ou à d'autres facteurs.

Une déviation du septum nasal peut générer des problèmes respiratoire et /ou esthétique :

- La gêne respiratoire se manifeste principalement par : obstruction nasale, ronflement, sinusites.
- La déformation esthétique: La déviation de la cloison nasale peut, dans certains cas, s'associer à une déviation de la pyramide nasale.

La septoplastie est une technique chirurgicale réparatrice courante en rhinologie, dont l'objectif est de corriger une déviation de la cloison nasale.

La septoplastie permet de remodeler la cloison nasale pour améliorer la respiration et dans une certaine mesure l'esthétique du nez. Le résultat obtenu sera en fonction de l'importance de la déformation anatomique constatée.

HISTORIQUE

Les premiers écrits sur la correction des déformations septales remontent au début de la littérature médicale dans les papyrus. Le papyrus EBERS (3500 BC) [1] et celui d'EDWIN SMITH (3000 BC) [2], des anciens écrits égyptiens à l'époque, contient la première mention connue sur la chirurgie rhinologique. [2].

La chirurgie septale a été tentée en 1757 par QUELMATZ, puis en 1875 par ADAMS [3]. Elle a réellement débuté à la fin du 19ème siècle.

La technique de BOSWORTH, la plus courante à l'époque aux États-Unis pour corriger l'obstruction nasale secondaire à la déviation du septum nasal consistait à amputer la déviation septale avec sa muqueuse. Les résultats ont été sous-optimaux [2].

En 1882, INGALS a proposé une technique qui consiste à une résection en bloc des petites sections de cartilage septal, pour laquelle il a été reconnu comme le père de la chirurgie moderne septale.

En 1890, ASCH a décrit de larges perforations après septectomies et a suggéré de repositionner le septum réséqué ; ce qui fut aussi un échec [4].

Jusqu'à la fin de la seconde guerre mondiale la technique de FREER en 1902 [5] puis celle modifiée par KILLIAN ont dominé la chirurgie septale [6] [7]. Elles consistaient à pratiquer une résection sous-muqueuse de cloison et elles comportaient aussi une résection subtotale du septum avec le vomer, la lame perpendiculaire de l'ethmoïde, le cartilage quadrangulaire ne conservant uniquement qu'une baguette cartilagineuse pour le dorsum et pour le bord caudal constituant le L de Killian.

En 1926, Metzenbaum proposa une technique de reposition septale imitée quelques années plus tard par Peer en 1937.

En 1947 COTTLE et LORING, conscients des insuffisances des méthodes utilisées jusqu'alors, introduisirent la technique des tunnels supérieurs et inférieurs

et en 1958, ils décrivent la voie d'abord maxilla pré-maxilla qui donna un abord sur tout le septum permettant un traitement électif de l'obstruction nasale. Son but était de replacer un septum rigide et parfaitement sagittal en position médiane.

Enfin, des auteurs comme GOLDMAN en 1956 ainsi que d'autres auteurs français comme AUBRY [8] prônèrent également ces techniques de repositionnement de la cloison.

La septoplastie endoscopique a été décrite la 1ere fois en 1991 par LANZA et STAMMBERGER comme une technique alternative à la septoplastie conventionnelle [9]. Deux décennies après, elle a été acceptée comme une méthode valable pour le traitement des déformations septales et elle est fréquemment performante avec la résection endoscopique submucosique du cornet inférieur et la chirurgie sinusale [10].

RAPPELS

A. Rappel embryologique [11] [12]

L'embryologie du nez est particulièrement complexe en raison de sa double fonction (olfaction et ventilation), de sa double structure (interne fonctionnelle, les cavités nasales ; externe protectrice, l'auvent nasal) et de son double environnement neural (rhinencéphale) et branchial (bourgeons maxillaires).

L'embryologie et la croissance du nez sont indissociables de celles de l'ensemble de la face.

L'embryogenèse du nez se déroule schématiquement en deux étapes de durée inégale, l'une initiale, celle de l'édification de la forme globale de la face (étape pré-squelettique), l'autre secondaire, celle de l'organisation du mésenchyme en structures de soutien et d'animation (étape squelettique). Ces deux étapes se succèdent et s'intriquent dans le temps et l'espace.

1) Étape pré-squelettique

Elle se réalise entre la 4^{ème} et la 8^{ème} semaine in utero. Dans ces bourgeons mésenchymateux migrent des cellules issues des crêtes neurales céphaliques et apparaissent des ébauches vasculo-nerveuses et musculaires.

À la 4^{ème} semaine IU, la face de l'embryon se résume au stomodeum, ou bouche primitive, autour de laquelle se disposent cinq bourgeons : en haut, le bourgeon frontal, latéralement, les bourgeons maxillaires et en bas, les bourgeons mandibulaires. (Figure 1).

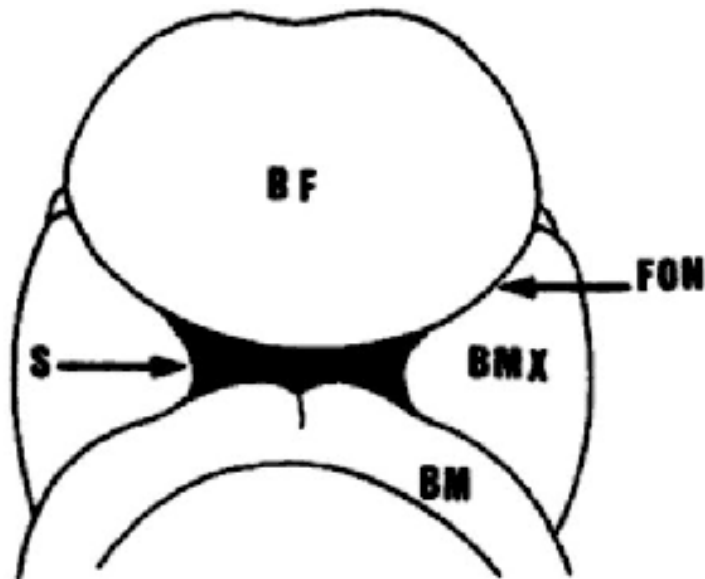


Figure 1: Embryologie du nez. Développement des bourgeons faciaux. 4ème semaine IU, BF : bourgeon frontal, BMX : bourgeon maxillaire, BM : bourgeon mandibulaire, S : stomodeum, FON : fente orbito-nasale [1].

À la fin de la 6ème semaine IU, la morphogenèse superficielle de la face est achevée et l'on peut déjà individualiser : les orifices nasaires, les cavités nasales primaires, la lèvre supérieure, le palais primaire avec les plages odontogènes à l'origine des quatre incisives supérieures dont la sensibilité proprioceptive est, de ce fait, particulière ;

À la 7ème et 8ème semaine la morphogenèse faciale s'achève par le développement du palais secondaire (postérieur) qui isole la cavité buccale des cavités nasales définitives. Le septum divise les cavités nasales en deux cavités distinctes : Les processus palatins à l'intérieur desquels le mésenchyme subit un processus d'ossification enchondrale se redressent et deviennent horizontaux pour former le palais osseux. Le bourgeon naso-frontal qui constitue la voûte de la cavité buccale donne naissance à une crête cartilagineuse verticale ; le septum nasal qui descend à la rencontre des processus palatins. Les processus palatins se joignent sur la ligne médiane par affrontement de leur épithélium et forment ainsi le palais

secondaire. En même temps, le septum nasal progresse vers le bas et vient s'unir à la face supérieure du palais secondaire délimitant ainsi les deux cavités nasales définitives qui s'ouvrent en arrière par les choanes définitives. Ainsi, on peut considérer qu'à la 10ème semaine, le nez est structurellement formé. (Figure 2).

La plupart des malformations du nez et de la région fronto-nasale se produisent au cours de cette première période de développement

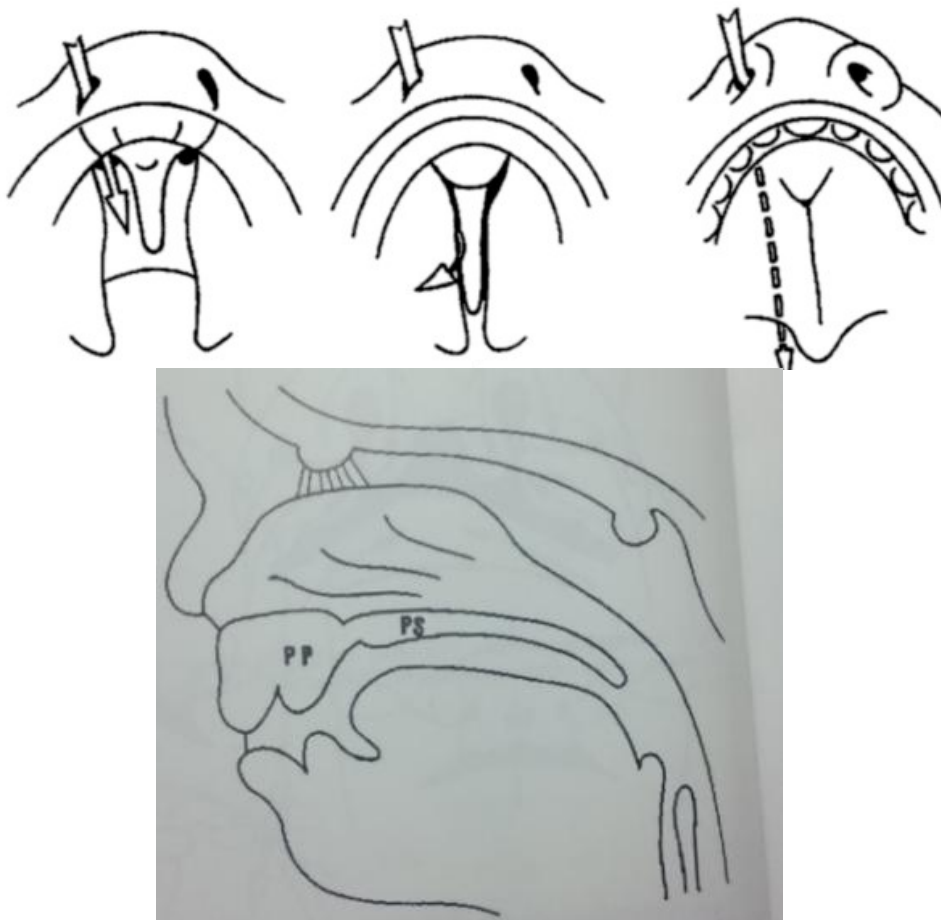


Figure 2 : Formation du palais secondaire et de la fosse nasale définitive, PP : palais primaire, PS : palais secondaire [11].

2) Étape squelettique

L'étape squelettique de l'embryogenèse se traduit par l'apparition entre le 2ème et le 3ème mois IU, de plusieurs foyers d'ostéogenèse en périphérie de la capsule nasale. Ces centres d'ossification membraneuse et périostée sont à l'origine des os nasaux, frontaux, lacrymaux, prémaxillaires, maxillaires, palatins et zygomatiques.

Progressivement, l'auvent nasal (ostéo-cartilagineux) et l'auvent narinaire (cartilagineux) s'individualisent et se mettent en place.

Au niveau du septum nasal, on distingue deux parties :

- Le vomer se développe à partir de deux centres d'ossification apparus dans le mésenchyme de part et d'autre de la partie postéro-inferieure du septum cartilagineux.
- Partie ethmoïdo-chondrale : dès la fin de la 1ère année, elle s'ossifie d'arrière en avant pour former la lame perpendiculaire de l'ethmoïde.

Ce phénomène d'ossification se poursuit longtemps après la puberté jusqu'à la 3ème ou 4ème décennie. Son union avec le vomer n'est réalisée que vers 7-10ans ; il garde longtemps les caractéristiques d'un cartilage embryonnaire à forte activité chondrogénique dont les cellules se différencient au fur et à mesure par strates aboutissant à la formation d'un tissu de nature cartilagineuse. Ces cellules vont continuer à se différencier jusqu'à l'épuisement de leur potentiel de croissance.

Le septum nasal au cours de la croissance se trouve soumis aux pressions opposées de l'étage antérieur de la base du crâne et de la voute palatine. La jonction ethmoïdo-chondro-prémaxillo-vomérianne correspond au pied de la cloison, point de rencontre des deux cloisons. Subissant les poussées de croissance de direction opposée, elle est le siège électif d'apparition des déformations septales : c'est la ligne maitresse des déviations. La partie antérieure du septum moins soumise au contrainte biomécanique, reste plus minces (0.4mm) que la partie postérieure (3mm environ).

B. Rappel anatomique

1) Anatomie chirurgicale [13] [14] [15]

- Pyramide nasale : On la divise de manière classique en 3 parties :
 - ï Le 1/3 supérieur du nez : constitué des os propres qui s'articulent, en haut avec le processus épineux nasal de l'os frontal et sur les côtés avec les processus frontaux des os maxillaires.
 - ï Le 1/3 moyen du nez : constitué des cartilages triangulaires et du septum sous-jacent.
 - ï Le 1/3 inférieur ou pointe du nez : Les cartilages alaires et le septum constituent le principal support de la pointe. Chaque cartilage alaire est divisé de manière classique en trois parties (Figure : 3-4):

- La crus mésiale : est la partie légèrement courbée médiale du cartilage alaire. Elle est l'un des supports de la columelle. Ses dimensions et sa résistance sont très variables et conditionnent la forme, la projection et le soutien de la pointe. L'espace entre les deux crus mésiale est constitué de tissu conjonctif incluant les artères collumelaire près de la peau. Le dôme peut être défini comme le segment courbé entre les crus mésiale et latérale. Les deux dômes unis par le ligament inter-dômial forment la pointe du nez. L'angle formé entre le sommet des deux dômes est aussi appelé angle de divergence.

- La cru intermédiaire : Elle peut être définie comme le segment de transition entre le cru mésiale et le dôme, très variable selon les individus.

- La cru latéral : correspond à l'extension latérale du cartilage alaire soutenant l'aile du nez dans sa partie antérieure et supérieure.

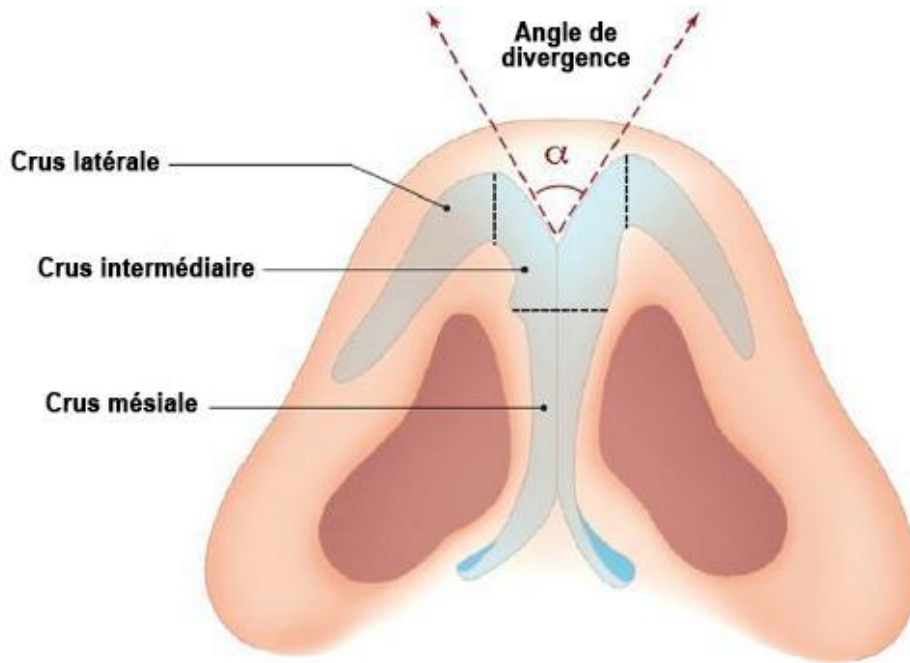


Figure 3 : Cartilages alaires et des dômes sur une vue inférieure base du nez [14].

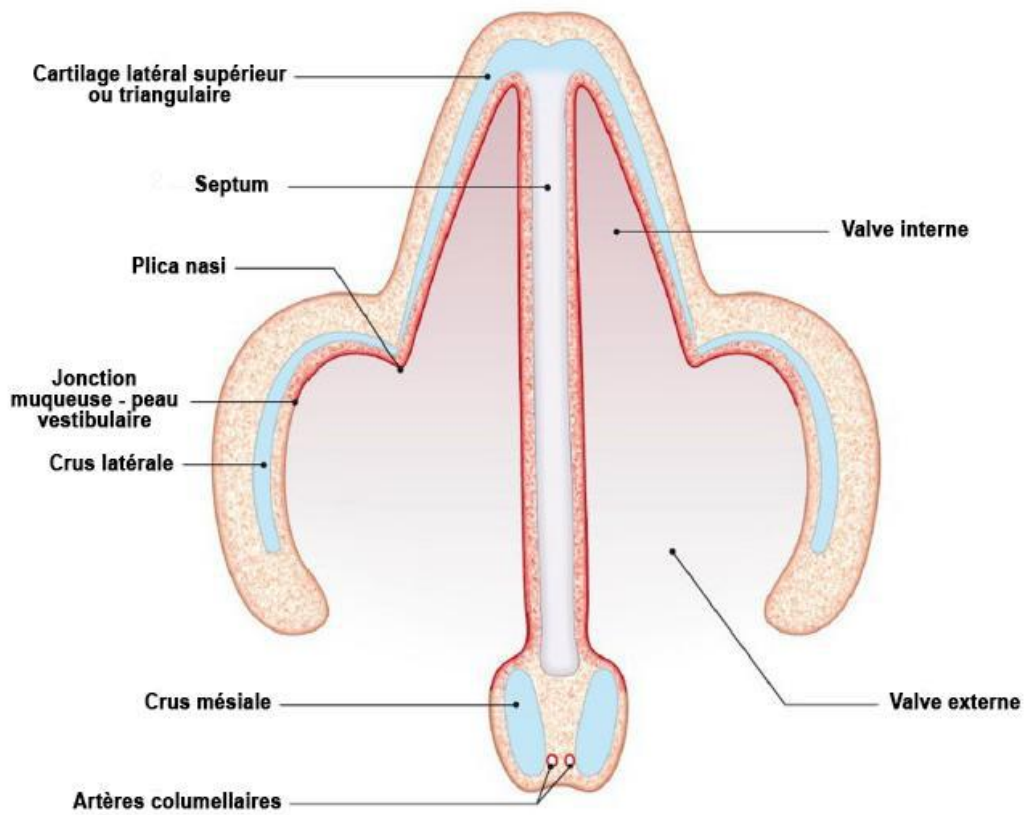


Figure 4 : Coupe antérieure de la pyramide nasale passant par les cartilages alaires et triangulaires en arrière des dômes. [14]

- Le septum nasal :

C'est une cloison solide qui sépare les 2 cavités nasales dont elle constitue la paroi interne et soutient la pyramide nasale en avant. Elle est constituée d'une double structure (Figure : 5) :

- Osseuse : postérieure osseuse composée par le vomer et la lame perpendiculaire de l'ethmoïde. Le bord antérieur du vomer est creusé d'une gouttière qui reçoit en haut la lame perpendiculaire de l'ethmoïde et en bas le cartilage septal.

- Cartilagineuse : antérieure constituée par le cartilage quadrangulaire. Son bord postéro-supérieur, oblique en bas et en arrière, est soudé très solidement à la lame perpendiculaire : véritable continuité ostéo cartilagineuse. Son bord antéro-supérieur est oblique en bas et en avant et on lui décrit trois segments chirurgicaux:

- le segment supérieur, court, se fixe à l'extrémité inférieure de l'union médiane des os propres
- le deuxième segment, plus long, est situé entre les bords internes des cartilages latéraux-supérieurs auxquels il est intimement uni par du tissu fibreux
- le troisième segment, court, répond aux sommets des cartilages latéraux-supérieurs et à la portion d'aponévrose nasale.

Le bord postéro-inférieur, oblique en avant et en bas, est solidement fixé entre les deux lèvres osseuses de la gouttière vomérienne. Le bord antéro-inférieur va de l'épine nasale antérieure (ENA), au lobule rattaché par du tissu fibreux, aux cartilages alaires situés en dessous et en avant de celui-ci. Poter et al. [16], en 2000, ont décrit de nombreuses variations d'épaisseur de ce cartilage intéressantes à connaître. Ces variations d'épaisseur sont aussi bien individuelles que dans

certaines zones selon que l'on se trouve près du dorsum, de la base ou du bord caudal : la base est plus épaisse 2,7 mm \pm 0,1 mm ; au niveau du dorsum : 2 mm - 0,2 mm ; le bord caudal et la portion centrale : 1,2 à 1,3 mm - 0,1 mm ; C'est ce qui explique la fragilité de cette zone.

La partie caudale de la cloison nasale est fixée à la columelle à travers le septum membraneux et le ligament du septum. Le ligament septal part en antéro-postérieur au sein du septum membraneux et forme l'un des principaux mécanismes de soutien de la pointe du nez. [17]

Le cartilage et l'os sont recouverts respectivement de périchondre et de périoste, puis de muqueuse. [15]

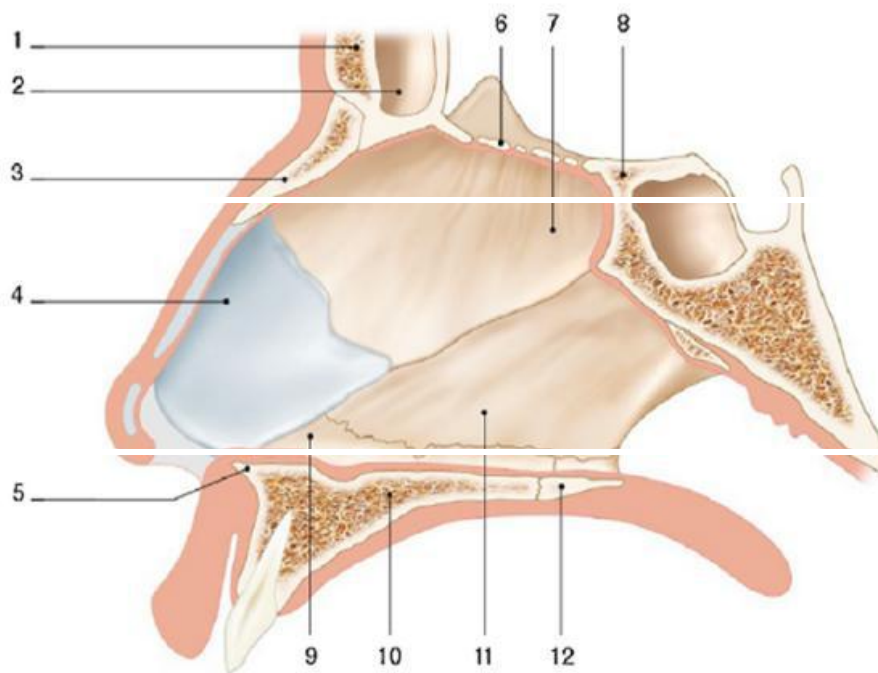


Figure 5: Vue latérale du septum nasal ostéo-cartilagineux.

- 1 : os frontal ; 2 : sinus frontal ; 3 : os propre du nez ; 4 : septum
 5 : Epine nasale antérieure ; 6 : Lame criblée de l'éthmoïde ;
 7 : Lame perpendiculaire de l'éthmoïde 8 : L'os sphénoïdal ;
 9 : rail vomérien du maxillaire supérieur
 10 : Os maxillaire, 11 : Os Vomer, 12 : Os palatin [14]

- L'enveloppe muco périchondrale et muco-périoste de recouvrement:[18]

Le périchondre est attaché lâchement au cartilage selon Cottle et al. [19]Par un véritable fourreau péri chondrale en regard du cartilage quadrangulaire. La muqueuse septale de recouvrement va être disséquée en continuité avec le périchondre de recouvrement septal. Au niveau du pied septal cartilagineux du septum, il existe un contact intime avec son piédestal osseux correspondant. Ils sont maintenus par du tissu fibreux mais ne sont pas fusionnés.

D'après cet auteur, le cartilage est enveloppé par un fourreau périchondrale et sous-muqueux qui s'étend autour et sous le cartilage, d'une muqueuse à l'autre. Ce fourreau sépare complètement le cartilage de son support osseux en bas. Le prémaxillaire et la crête maxillaire sont de la même façon recouverts par un fascia constitué surtout par le périoste et du tissu conjonctif avec des entrecroisements de fibres. Certaines fibres restent du même côté et d'autres s'étendent à travers la zone de jointure du même côté (Figure : 6 et 7).

La connaissance de l'anatomie de cette jonction os-cartilage est indispensable afin de pouvoir effectuer le dégagement des structures ostéo-cartilagineuses constituant le septum nasal sans faire de déchirure muqueuse.

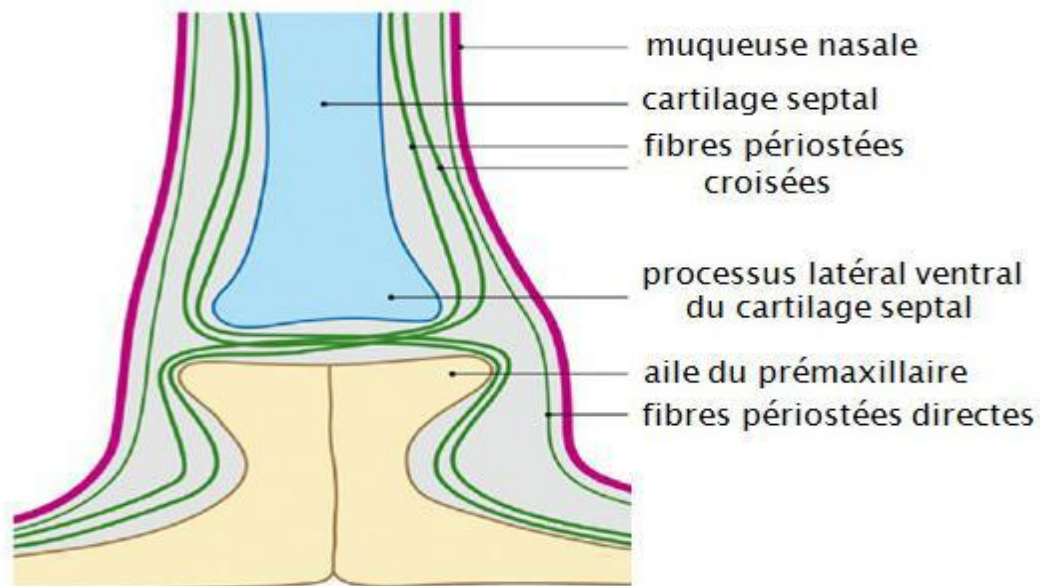


Figure 6: Enchevêtrement des fibres périostées et péricondrales au niveau du pied de cloison. Schéma d'après Cottle ; [18]

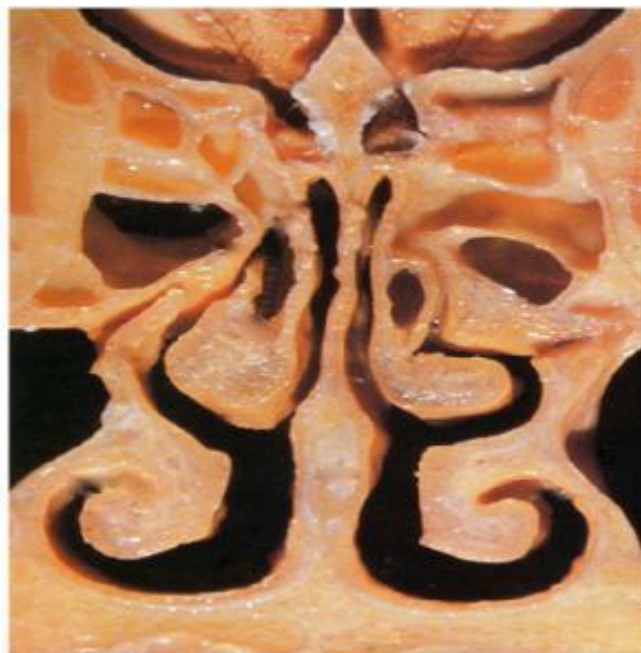

Figure 7: Coupe frontale de la pyramide nasale passant par le cornet inférieur. [18]

- Vascularisation [20] (*Figure 8-9*)

La cloison nasale est vascularisée par les systèmes artériels carotidiens interne et externe. La partie antéro-inférieure du septum est vascularisée par l'artère nasopalatine (branche de l'artère maxillaire, elle-même branche terminale de l'artère carotide externe) et par l'artère de la sous-cloison (branche de l'artère labiale supérieure en provenance de l'artère faciale, elle-même branche de l'artère carotide externe) (*Figure 8*).

La partie antéro-supérieure du septum est vascularisée par les divisions de l'artère ethmoïdale antérieure (branche de l'artère ophtalmique provenant de l'artère carotide interne) (*Figure 9*). La partie postéro-supérieure du septum reçoit les branches de l'artère ethmoïdale postérieure (branche de l'artère ophtalmique) et la branche septale postérieure issue de l'artère sphéno-palatine (elle-même branche de l'artère maxillaire *Figure 10*). Ces 5 vaisseaux convergent vers la partie antéro-inférieure du septum pour former la tache vasculaire (Kiesselbach's plexus) lieu fréquent d'épistaxis (*Figures 5*).

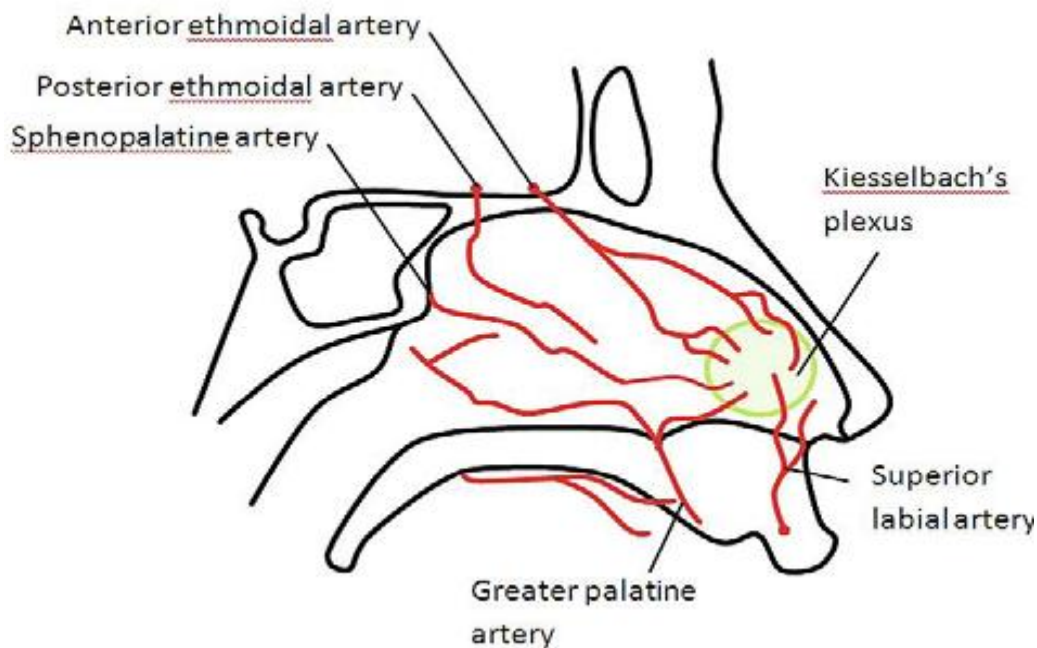


Figure 8: La vascularisation septale [20].

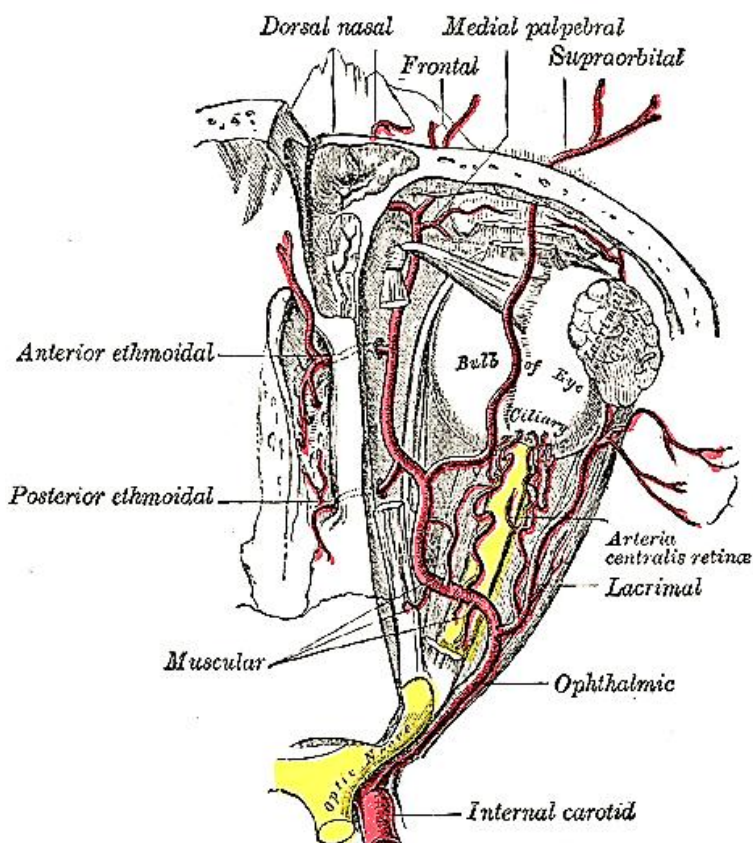


Figure 9: Divisions de l'artère ophtalmique en artère ethmoïdale antérieure et postérieure [20],

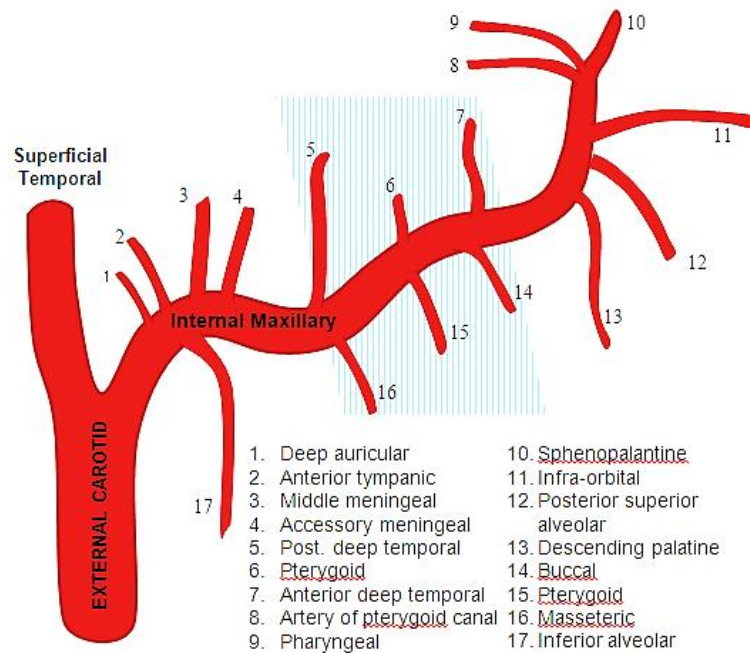


Figure 10: Les branches de l'artère maxillaire; en bleue les artères destinées à la fosse ptérygopalatin [20].

• **Innervation** [20]

Le septum nasal est principalement innervé par les branches du nerf ophtalmique (V1). Le nerf naso-ciliaire, branche du V1, donnera les nerfs ethmoïdaux, antérieur et postérieur, responsables de l'innervation sensitive de la majeure partie du septum. Seul le nerf naso-palatin provient de la deuxième branche du nerf trijumeau, le nerf maxillaire (V2) (*Figure 11*); il assure l'innervation de la partie caudale et antérieure du septum et celle de la crête maxillaire. Il entre dans la fosse nasale par le foramen sphéno-palatin puis chemine sur l'arcade choanale sous l'orifice du sphénoïde pour rejoindre la cloison nasale. Il se dirige ensuite vers l'avant et le bas en direction de la partie antéro-inférieure du septum dans l'épaisseur de la muqueuse septale. Il rejoint, en suivant, le canal incisif et forme avant de passer dans la cavité buccale quelques anastomoses avec son homologue controlatéral (*Figure 12*). La mise à plat de la crête maxillaire au cours de la septoplastie sectionne ce nerf ce qui provoque parfois une anesthésie transitoire des incisives supérieures.

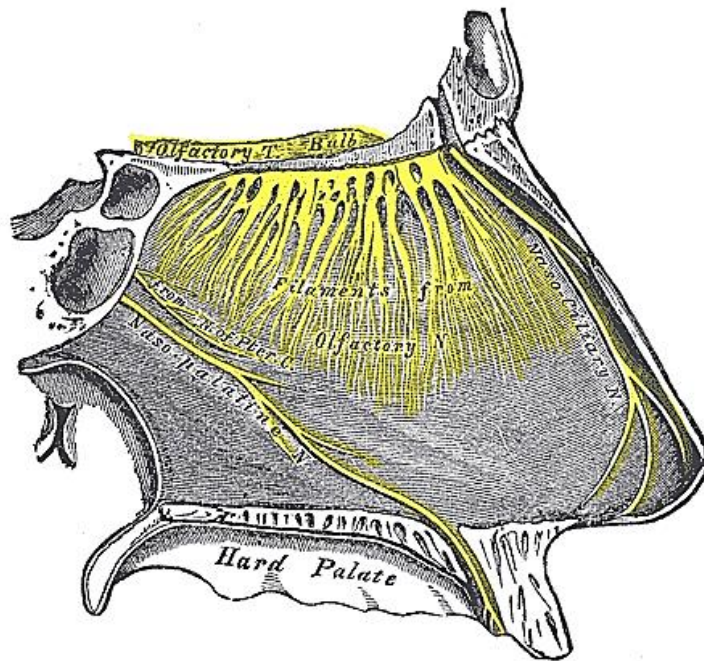


Figure 11: Nerf naso-palatin [20]

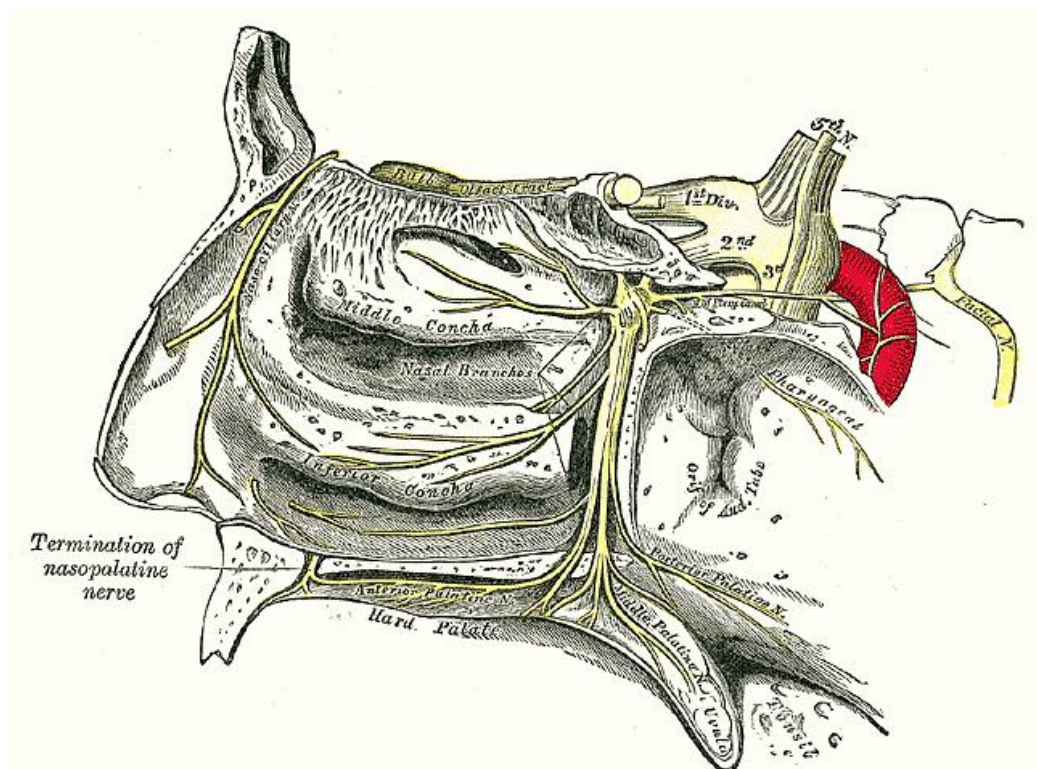


Figure 12: Le nerf naso-palatin rejoint le nerf grand palatin en passant par le canal incisif [20]

2) Anatomie endoscopique [21] [22]

Cette anatomie est d'un intérêt fondamental actuellement vu l'importance de l'endoscopie endonasale sur le plan diagnostique aussi bien que thérapeutique.

- Le vestibule :

C'est l'orifice d'entrée du nez, il donne accès à la fosse nasale. Il est délimité par un orifice inférieur et un orifice supérieur.

- L'orifice inférieur ou superficiel constitue l'ouverture extérieure du nez .Il est formé par le pli de peau qui le circonscrit et qui pénètre dans le couloir nasal. Pour l'endoscopiste, c'est la narine.

- L'orifice supérieur ou profond marque réellement le début de la fosse nasale, correspondant à la ligne de transition entre la peau et la muqueuse.

- Le septum nasal :

Elle est composée d'une base osseuse, l'os vomer sur lequel repose une partie antérieure cartilagineuse, formée par le cartilage quadrangulaire et une partie postérieure osseuse composée de la lame perpendiculaire de l'ethmoïde.

Sur le plan endoscopique, l'articulation chondro-vomérianne forme une arête inférieure oblique en bas et en avant, située en regard du cornet inférieur.

L'articulation chondro ethmoïdale forme une arête supérieure oblique en haut et en avant, située en regard du cornet moyen (Figure: 13). Ces deux arêtes ne sont pas toujours visualisables. Le bord postérieur du vomer forme le bord postérieur du septum. C'est l'arc septal décrit en endoscopie comme limite interne des choanes.

- La paroi latérale : (Figure: 13)

C'est la paroi des cornets. Elle présente des saillies en forme d'auvent, superposées les unes au-dessus des autres, appelées cornets. Ceux-ci limitent entre eux des sillons appelés méats.

- Le plafond ou voute des cavités nasales:

Cette voûte est fermée en haut d'avant en arrière par les os propres du nez, l'épine nasale du frontal, la lame horizontale de l'ethmoïde et le corps du sphénoïde.

Pour l'endoscopiste, le plafond a la forme d'une gouttière limitée latéralement par le prolongement supérieur de la paroi turbinale et médialement par la partie correspondante du septum nasal.

- Le plancher (paroi inférieure):

Elle a la forme d'une large gouttière à concavité supérieure. Elle est constituée d'avant en arrière par une muqueuse qui recouvre le bloc incisif et les lames horizontales des os maxillaire et palatin.

Elle se continue en arrière sans ligne de démarcation, par le voile du palais, qui est reconnu par sa légère convexité et qui est bordé, de chaque côté, par les bourrelets tubaires, limitant la paroi latérale du pharynx.

- La paroi postérieure : (Figure: 14)

Elle comprend :

- Une partie supérieure: le récessus sphéno-ethmoïdal,
- Une partie inférieure: la choane.

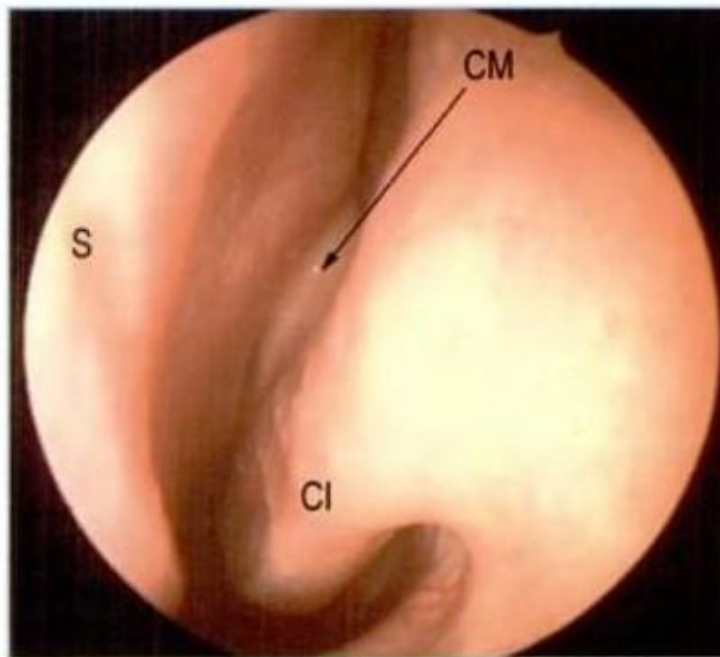

Figure 13: Fosse nasale gauche.

S: septum nasal, CI: cornet inferieur, CM: cornet moyen [23]

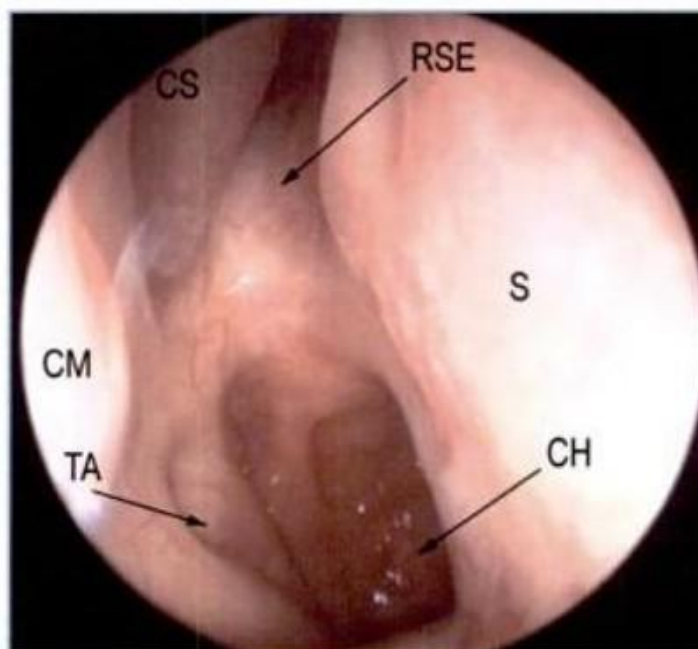


Figure 14: Vue endoscopique de la paroi postérieure;

CH: choane TA: tube auditif CM: cornet moyen S: septum RSE: récessus ethmoïdo-sphénoïdal CS : cornet supérieur [23].

C. Rappel physiologique : [24] [25]

Le nez a de nombreuses fonctions connues : olfactive, ventilatoire et moins connues, immunitaire et morphogénétique. Dans la fonction ventilatoire, le conditionnement de l'air inspiré, c'est-à-dire la régulation des débits aériens, la filtration, l'humidification et le réchauffement de l'air se font grâce à un triple mécanisme valvaire, narinaires, nasal et septo-turbinale.

Cette fine mécanique, variable d'un individu à l'autre et chez le même individu, d'une fosse nasale à l'autre et d'un moment à l'autre, passe inaperçue dans les conditions normales habituelles. [24]

Le septum nasal participe à la physiologie nasale, premièrement par son revêtement cutanéomuqueux et ensuite par ses caractéristiques anatomiques :

1) Fonction ventilatoire [25]

Constitue la fonction de conditionnement de l'air inspiré destiné aux échanges respiratoires en le filtrant, l'humidifiant et le réchauffant.

a. Régulation des débits aériens :

La morphologie interne des cavités nasales imprime forme, direction, volume et vitesse à l'air inspiré.

Les variations de remplissages des plexus vasculaire siège de constantes variations vaso-motrices conditionnent le volume et la vitesse de l'air inspiré.

Le régime d'écoulement d'air à l'intérieur des cavités nasales est donc turbulent et instable.

b. Filtrage, humidification et réchauffement

≈ Filtre et épuration :

Les mouvements tourbillonnaires du courant aérien favorisent son contact avec la muqueuse des cavités nasales. Les particules en suspension sont alors

infiltrées en adhérant au mucus qui tapisse la surface épithéliale. Le mouvement muco-ciliaire se charge ensuite de l'épuration du mucus contaminé.

≈ Humidification :

Le mucus est composé à 95% d'eau.

Deux mécanismes essentiels : la convection et la diffusion permettent les transferts d'eau du mucus vers l'air inspiré.

≈ Réchauffement :

Du sang à 37 °C traverse en permanence les plexus vasculaires et vont réchauffer les cavités nasales à la façon d'un chauffage central.

2) Fonction immunitaire : [24]

Le nez a les capacités de contenir les agressions aéroportées, empêchant leur propagation à l'oreille moyenne et aux bronches, et de leur diffusion dans l'organisme, par un double mécanisme humoral et cellulaire.

3) Fonction olfactive : [25]

L'olfaction est soit directe par une inspiration nasale, soit par la voie de la rétro-olfaction lors d'une inspiration buccale, entraînant une remontée des molécules odorantes en arrière du voile du palais vers la fente olfactive.

La rencontre des molécules odorantes avec les neurones de l'épithélium olfactif est le point de départ de l'activation de la voie olfactive qui transmet l'information nerveuse aux bulbes olfactifs.

4) Rôles dans la phonation [24]

L'émission de son vocal est due à la vibration des cordes vocales, situées au niveau du larynx. Le nez joue un rôle dans la résonance.

5) La fonction morphogénétique [24] :

La morphologie faciale et la physiologie nasale sont étroitement liées. Le passage de l'air dans les cavités nasales, l'application de la langue sur le palais et les secteurs alvéolo-dentaires, la croissance basi-crânienne cartilagineuse avec croissance du septum sont en grande partie responsables du développement tridimensionnel des cavités narinaires, naso-sinusiennes et naso-pharyngées pendant la croissance.

La ventilation nasale est également indispensable à l'eutrophie de la muqueuse pituitaire et de son chorion. Cette bonne santé muqueuse est nécessaire à sa capacité d'expansion.

D. Rappel physiopathologique : [11]

Rappelons que le "pied de cloison" correspond au socle prémaxillo-vomérien sur lequel repose le septum ostéo-cartilagineux et par extension aux anomalies qui siègent à ce niveau.

Le nez dévié, toujours en relation avec une déviation du cartilage septal, s'accompagne souvent d'un syndrome d'obstruction nasale. C'est le septum ou d'autres anomalies endonasales qui sont davantage responsables du syndrome obstructif que le nez dévié lui-même.

Le rôle physiopathologique des déviations septales a été principalement étudié par Cole et coll. (1988 : [26]) et Chaban et coll (1988 : [27]) qui ont mesuré la

résistance nasale en fonction de déviations simulées du septum nasal. Pour cela, ils ont utilisé des fragments d'éponge disposés en différents sites sur la muqueuse septale congestionnée et décongestionnée. Ils en ont conclu que le lieu le plus sensible au passage de l'air était la région antérieure des cavités nasales et plus précisément la région des valves nasales et septo-turbinale. La région postérieure s'accommode au contraire de vastes déviations, les crêtes horizontales en particulier sont sans effet.

Ces études sous-estiment le rôle très néfaste sur la ventilation des déviations septales hautes (lame perpendiculaire de l'ethmoïde) et de l'éperon septal en regard de l'espace septo-turbinal moyen.

La diminution de la ventilation nasale entraîne à la fois un œdème et une hypersécrétion muqueuse ainsi qu'une stagnation des sécrétions qui pérennisent l'obstruction nasale.

MATÉRIELS

ET MÉTHODES

A. Patients et méthodes

Il s'agit d'une étude rétrospective descriptive, portant sur une série de 64 patients opérés pour déviation septale par voie classique et par voie endoscopique endonasale au sein du service d'ORL et de chirurgie cervico-faciale à l'hôpital militaire de Meknès, entre janvier 2010 et décembre 2015.

Le but de notre étude est de rapporter l'expérience de notre service concernant cette chirurgie tout en étudiant les aspects épidémiologiques, techniques ainsi que les résultats fonctionnels obtenus.

Une fiche d'exploitation a été réalisée dans le but est d'analyser les caractéristiques épidémiologiques, cliniques, para cliniques, thérapeutiques et évolutives de ces 64 patients.

Fiche d'exploitation :

Identité :

- Nom et prénom :
- Âge :
- Sexe :
- Date de l'opération :
- Date de sortie :

Antécédents

- Terrain atopique : Oui Non
- Traumatisme de la face: Oui Non
- Sinusite à répétition : Oui Non
- Tabac : Oui Non
- Chirurgie maxillo-faciale : Oui Non

Motif de consultation

- Obstruction nasale : Droite Gauche Bilatérale
- Céphalées/douleur cranio-faciale : Oui Non
- Hyposmie : Oui Non
- Déformation nasale : Oui Non
- Rhinorrhées claires, purulentes : Oui Non

Examen clinique

- Déviation septale : Antérieure Postérieure Droite Gauche
- Flux nasal droit : Absent Diminué Normal
- Flux nasal gauche : Absent Diminué Normal
- Déformation nasale : Oui Non
- Pathologies associées :
 - Hypertrophie du cornet inférieur droit : Oui Non
 - Hypertrophie du cornet inférieur gauche : Oui Non
 - Sinusite chronique : polypose nasosinusienne Sinusite non polyplaque

Examen para clinique

DM nasosinusienne : Oui Non

- Indication :

- Déviation : Antérieure Moyenne Postérieure

- Pathologie associée : Sinusite chronique

Autre:

Traitement

- Septoplastie seule : Oui Non
- Septoplastie + geste associé : Oui Non
- Si oui, type du geste associé (turbinectomie ?, méatotomie ?)

Evolution

- Suites opératoires simples : Oui Non
- Résultats : évolution après la chirurgie
 - obstruction nasale : Bons Moyens Mauvais
 - odorat : Bons Moyens Mauvais
 - esthétique : Bons Moyens Mauvais
- Complications :
 - Œdème infra-orbitaire : Oui Non
 - Hématome de la cloison : Oui Non
 - Abscess de la cloison : Oui Non
 - Perforation septale : Oui Non
 - Fuite de liquide céphalo-rachidien : Oui Non
- Séquelles :
 - Déformation:
 - Déviation résiduelle : Oui Non
 - Rétraction columellaire : Oui Non
 - Perte de projection de la pointe : Oui Non
 - Elargissement de la base du nez : Oui Non
 - Synéchies : Oui Non

B. Notre technique opératoire:

Les gestes de septoplastie réalisés par voie classique, et par voie endoscopique endonasale dans notre série ont consisté en une:

- Résection d'une bande cartilagineuse inférieure du cartilage quadrangulaire.
- Reposition du cartilage quadrangulaire.
- Remodelage extracorporelle (dépose-repose du cartilage quadrangulaire) du cartilage septal.
- Reconstruction de l'armature septale
- Exérèse d'un éperon osseux.
- Chondrotomie postérieure.
- Désarticulation modelante.

Nous décrivons par la suite les techniques opératoires réalisées dans notre série :

1) La technique de septoplastie par voie classique :

1.1 Le matériel :

- Le chirurgien est équipé d'une lampe frontale et d'un spéculum de Killian pour examen premier des deux cavités nasales.

- Un rétracteur columellaire de Cottle, sert à écarter la columelle ou sous-cloison vers la gauche, et la récline vers l'arrière pour maintenir exposé le bord antérieur du cartilage quadrangulaire.

- Un écarteur à double boule sert à écarter l'aile du nez droite pour exposer la face antérieure droite de la cloison.

- Un bistouri lame n° 15 pour l'incision rétromarginale.

- Un décolleur de cottle.

- Ciseaux de Mayo pour la section du tubercule de la cloison.

- Deux crochets de Gillies et un crochet à angle droit.
- Spéculums nasaux à lames étroites et serrées, de taille croissante, sont nécessaires pour disséquer la loge septale.
- Aspirateur-décolleur de Quillen qui remplace le décolleur de Cottle pour la suite du décollement des lambeaux fibromuqueux droit et gauche.
- Fils à sutures ,type PDS 4/0 qui sert à la fixation du cartilage restant à l'épine nasale antérieures et la fermeture de l'incision hémitransfixiante.

1.2 L'anesthésie :

La septoplastie peut être réalisée sous anesthésie locale, mais le confort du malade et du chirurgien est amplement amélioré par l'anesthésie générale.

L'anesthésie générale est complétée par une anesthésie locorégionale péri- et intranasale, qui est administrée par le chirurgien après avoir avisé l'anesthésiste [29]. Il est intéressant en chirurgie nasale d'associer à l'anesthésie générale une anesthésie locorégionale. Ainsi un bloc des nerfs sus- et sous-orbitaires réalisé en préopératoire diminue la consommation d'isoflurane par rapport à un groupe contrôle [30-31]. L'anesthésie locorégionale limite également la réponse hémodynamique liée au stress chirurgical et atténue significativement les poussées hypertensives [30-32]. L'anesthésie locorégionale réduit également la douleur postopératoire [30]. L'anesthésie locorégionale nasale associe des infiltrations cutanées et muqueuses à un méchage endonasal.

1.3 L'installation du patient :

Le patient est en décubitus dorsal, cavités nasales méchées par des mèches imprégnées de xylocaine naphthazolinée. Après vérification des constantes et avec l'accord de l'anesthésiste, la table d'opération est basculée d'environ 15° en proclive afin d'élever le niveau de la tête au-dessus de celui des pieds du patient. La mobilisation de la têtère mobile permet au chirurgien d'aligner la tête du patient

dans l'axe du corps en la fléchissant discrètement pour aligner le dos du nez sur l'horizontale. Le chirurgien part alors se laver et s'habiller stérilement, pendant que se déroulent le second temps de désinfection cutanée faciale du patient, puis le champage, l'installation des câbles, tubulures et instruments par les aides opératoires.

1.4 Infiltrations

En pratique, la solution pour l'infiltration est préparée extemporanément dans une cupule : un flacon de 20 cc de lidocaïne 10 mg/mL additionné d'une ampoule d'adrénaline de 1 mL contenant 0,25 mg. Un bloc nerveux des pédicules sus-orbitaires est obtenu par infiltration cutanée dans la région des échancrures susorbitaires localisées par la palpation, et un bloc nerveux des pédicules sous-orbitaires est obtenu par infiltration de la joue 1 cm en dessous et à l'aplomb des échancrures sous-orbitaires.

Une réduction de l'irrigation sanguine du nez est attendue de l'infiltration cutanée bilatérale des sillons alogéniens et des régions latérales de la racine du nez, où les artères faciales et frontales internes, issues respectivement des systèmes carotidiens externe et interne, se jettent dans le cercle anastomotique artériel périsasal.

Une réduction du saignement préopératoire est également espérée de l'infiltration de la muqueuse septale antérieure en périphérie de la tache vasculaire de chaque côté de la cloison, ainsi que de la tête des cornets inférieurs. En moyenne, 7 à 10 cc de la solution de lidocaïne adrénalinée préparée extemporanément sont employés pour obtenir un bloc vasculonerveux nasal par ces infiltrations.

1.5 Méchage endonasal

Ce bloc vasculonerveux est complété par le méchage des deux cavités nasales par des tampons imbibés de la préparation suivante : 3 flacons de 20 cc de xylocaïne 5 % à la naphazoline additionnés d'une ampoule de 1 ml contenant 0,25 mg d'adrénaline. Le méchage est laissé en place environ 10 minutes.

1.6 Technique opératoire :

- Incision muqueuse hémitransfixiante intersepto-columellaire.
- Décollement des lambeaux muqueux de part et d'autre du septum nasal.
- Résection d'une bande cartilagineuse inférieure du cartilage quadrangulaire :

Il existe une déformation en verre de montre à grande courbure, le cartilage est en tension entre le dorsum nasal et la crête incisive. Dans ce cas, il suffit d'enlever une bande de cartilage afin que le septum se repositionne en rectitude.

Si la crête incisive est déviée, déformée, à l'aide d'un ostéotome de 5 mm de large on pratiquera sa résection tout en respectant l'ENA. En effet, il est illusoire et surtout inutile de vouloir la redresser.

La partie antérieure du septum devra reposer sur l'ENA et sera fixée par un point de Jost et Legent.

- Reposition
- du cartilage quadrangulaire :

La principale indication est représentée par un cartilage quadrangulaire droit et plan dont le pied est luxé dans l'une des cavités nasales.

Dès la simple inspection, la luxation est évidente, parfois au contraire elle est discrète et on peut la visualiser en remontant la pointe du nez vers le haut pour voir apparaître le bord antéro-inférieur de la cloison dans une des narines.

La difficulté dans ces cas-là est de respecter les fourreaux mucopérichondraux et mucopériostés, la reposition se fait par une résection d'une bandelette cartilagineuse et une reposition maintenue par des points de matelassier ou selon la résection par un point de Jost et Legent.

→ Remodelage extracorporel (dépose-repose du cartilage quadrangulaire) :

Libérer en totalité le cartilage quadrangulaire par le décollement des fourreaux mucopérichondraux et mucopériostés. En bas, on appliquera les principes du plan magique de Cottle par la réalisation des tunnels inférieurs au niveau de l'épine nasale antérieure jusqu'au prémaxillaire. Parfois les ailerons du prémaxillaire sont difficiles à décoller car la muqueuse est fine. Pour certains, on peut se servir soit d'un microscope opératoire ou d'une optique de 4 mm de diamètre et 0° d'angle.

Le septum doit être ainsi libéré de ses fourreaux muqueux jusqu'à la jonction chondro-vomérianne. La dépose septale du cartilage quadrangulaire, va nécessiter de libérer le cartilage septal du bord inférieur du vomer en se servant d'une rugine de Joseph.

Le bord postérieur est plus simple à séparer de la lame perpendiculaire de l'éthmoïde soit au bistouri lame 15 en remontant vers le dorsum nasal soit à l'aide des ciseaux de Cottle. Enfin, la voûte septo-latérale sera libérée sur les lignes médianes de part et d'autre également au ciseau de Cottle. Le temps chirurgical suivant consiste à sortir délicatement par une narine le cartilage quadrangulaire déformé en un seul morceau, il est plus facile de l'extraire lorsque l'on a choisi une voie externe. Le travail sur table du septum cartilagineux. Son but est de reconstituer un septum rectiligne et solide après correction des différentes angulations. Les morceaux sont solidarités entre eux par des fils avec si nécessaire la mise en place d'attelles de part et d'autres des pièces du puzzle reconstitué. La repose septale et sa fixation. La technique des fils guides va nous permettre de

replacer à l'intérieur du fourreau muqueux le néoseptum. Il est nécessaire de le fixer au niveau de l'ENA, du dorsum nasal et en bas en transcolumellaire par plusieurs points de matelassier.

→ Reconstruction de l'armature septale :

Dans certaines angulations verticales touchant l'extrémité du cartilage septal (corps étranger narinaire) plutôt que de réaliser des procédures d'hachurage source de récurrences fréquentes, on préfère pratiquer la section du cartilage verticalement sur la plicature puis ensuite on le réincluera avec le principe des fils guides en avant en transcolumellaire et par amarrage en arrière par deux points en U traversant le cartilage et la muqueuse septale. Parfois, la reconstruction du bord dorsal peut faire appel à un greffon sagittal fixé aux cartilages latéraux-supérieurs. Il faut dans ces cas un greffon cartilagineux qui recouvre la totalité de l'arête. Dans nos mains, nombre de techniques de redressement par hachurage, morcellisation décrite comme efficaces, excepté les cas de déviations cartilagineuses à grande courbure, ne nous ont pas donné toute satisfaction. D'autres auteurs emploient des spreader-grafts pour rigidifier le septum dans la région du dorsum. Dans ces cas, le choix d'une voie externe donne un jour plus satisfaisant pour les placer.

2) La technique de septoplastie endoscopique :

2.1 Le matériel : [4] (Figure 1, 2)

-Une optique 0° ou 30° permet une visualisation complète des cavités nasales et de la cloison,

-Un bistouri lame 15 sert lors de l'incision de la muqueuse et du cartilage.

-Un décolleur de Cottle permet un décollement atraumatique souspérichondral des lambeaux muco-périchondraux de part et d'autre de la cloison.

-Un aspirateur décolleur sert à aspirer le sang dans la cavité opératoire et peut être aussi utilisé pour décoller prudemment les lambeaux.

-Un spéculum de Killian peut, grâce à sa vis auto-statique, de permettre maintenir écartés les lambeaux muco-périchondraux lors des sections septales et de ne pas souiller l'endoscope.

2.2 L'anesthésie :

La chirurgie est réalisée sous anesthésie générale à l'aide d'une intubation oro-trachéale avec une sonde armée. La mise en place d'un tamponnement pharyngé postérieur est nécessaire afin d'éviter toute inondation broncho-pulmonaire. En l'absence de contre-indication une « hypotension contrôlée » est réalisée.

2.3 L'installation du patient :

Le sujet est en décubitus dorsal, les bras le long du corps en léger proclive.

L'opérateur est placé à la droite du patient à hauteur du cou quel que soit le côté opéré. L'aide est en face, décalé vers le bas, le moniteur placé à la tête face au chirurgien. La tête du patient en légère extension, est tournée de 30° vers l'opérateur.

Le champ opératoire laisse dégager la pyramide nasale et les yeux afin de pouvoir démasquer à tout moment des signes d'effraction orbitaire.

2.4. Méchage et infiltration :

En l'absence de contre-indication, la rétraction de la muqueuse est effectuée à l'aide de tampons neurochirurgicaux imprégnés d'une solution composée de xylocaïne à 5 % à la naphazoline® à laquelle sera ajouté 1/4 de mg d'adrénaline®.

Plusieurs tampons sont introduits dans les cavités nasales à l'aide d'une pince à mors cupules et laissés en place 15 minutes :

- un tampon dans le couloir éthmoïdo-méatique en regard du méat moyen et un autre dans le récessus sphéno-ethmoïdal,
- 2 tampons à la partie basse de la fosse nasale.

L'infiltration est réalisée en sous-périchondrale à la xylocaïne 2% adrénalinée, Elle permet de limiter le saignement opératoire et d'initier le décollement par hydrotomie. On débute généralement par la partie postérieure de la cloison, puis on remonte à la partie antérieure. On injecte aussi bien à la partie supérieure de la cloison qu'à sa partie inférieure (jusqu'au niveau du plancher de la fosse nasale) afin de faciliter la dissection du pied de cloison. Les deux faces de la cloison sont infiltrées avant l'incision.

2.5. Technique opératoire :

Après l'étape de l'infiltration, l'incision muqueuse est réalisée selon la technique opératoire choisie :

→ Désarticulation modelante :

- Incision intersepto collumelaire.
- Décollement bilatéral du périchondre.
- Désarticulation du cartilage septal.
- Travail du cartilage sur table opératoire.
- Résection d'un pied de la cloison osteo cartilagineux.

- Réalisation d'un puits collumelaire entre les 2 creuses médianes du cartilage alaire.
 - Remplacement du cartilage travaillé et fixation de ce dernier à la columelle à travers une boutonnière.
- Chondrotomie postérieure :
- Incision intersepto collumelaire.
 - Décollement bilatéral du périchondre.
 - Réalisation d'une chondrotomie postérieure avec résection du pied cartilagineux et une partie du vomer avec préservation d'une baguette supérieure et antérieure.
- Résection d'un éperon osseux:
- Incision en regard de la partie la plus convexe de la déviation.
 - Décollement bilatéral du périchondre.
 - Résection de l'éperon chondro vomérien.

Une révision endoscopique des cavités nasales est effectuée afin de repérer d'éventuelles déformations septales résiduelles qui sont alors réséquées à la demande.

La fermeture est réalisée par 1 ou 2 points de Viracyl® 4/0.

Réalisation d'un méchage de type Merocel enroulé dans une lame de Silastic fine.

C. Suivi post opératoire :

Le patient est gardé hospitalisé durant au moins 24h. Il est mis sous antibiothérapie systématique maintenue pendant sept jours.

Un traitement antalgique et le sérum physiologique pour lavage nasal doux.

Le déméchage est effectué après 48h de l'intervention.

La surveillance après sortie du patient se fait à J7, J15, 1mois et 6mois pour apprécier l'état des cavités nasales (croutes, surinfections, cicatrisation, déviations résiduelles et perforations septales) et pour juger la réussite de l'intervention.

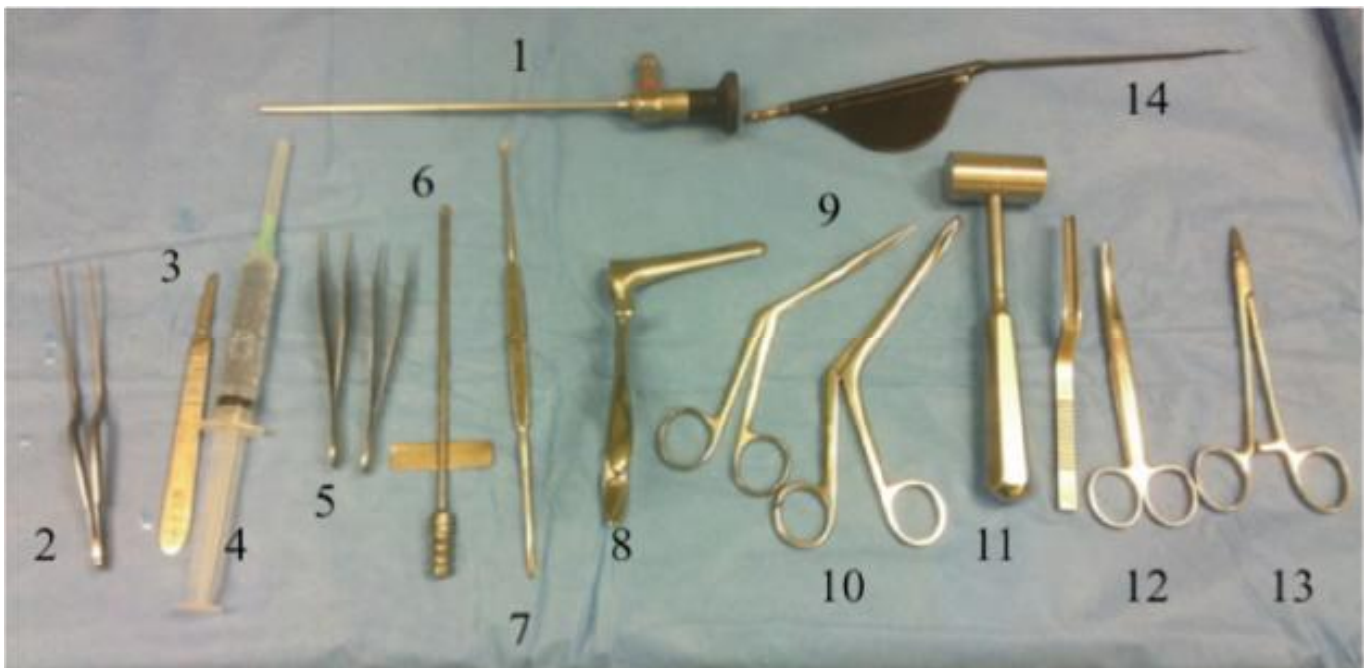

Figure 1: Matériel chirurgical de septoplastie

- 1 : Optique 30°, 2 : Pince de Politzer, 3 : Bistouri lame 15 ;
 4 : Seringue de xylocaïne 2% adrénalinée,
 5 : Pinces de Hatson avec et sans griffes, 6 : Décolleur aspirant,
 7 : Décolleur de Cottle, 8 : Spéculum de Kilian, 9 : Ciseaux à cartilage,
 10 : Pince de Luc, 11 : maillet et ostéotome à pied de cloison,
 12 : Ciseaux de Mayo, 13 : Porte aiguille, 14 : Pointe monopolaire coagulante [4]

RÉSULTATS

A. Données épidémiologiques :

1) Âge :

Le profil épidémiologique de notre série est décrit comme suite : L'âge moyen est 29,9 ans, avec des extrêmes allant de 13ans à 60ans. La tranche d'âge la plus touchée se situe entre 20 et 40ans. (Figure 2).

2) Sexe :

Sur les 64 patients il y'a 50 hommes (78%) et 14 femmes (22%) avec un sexe ratio : H/F=3.5. (Figure 3).

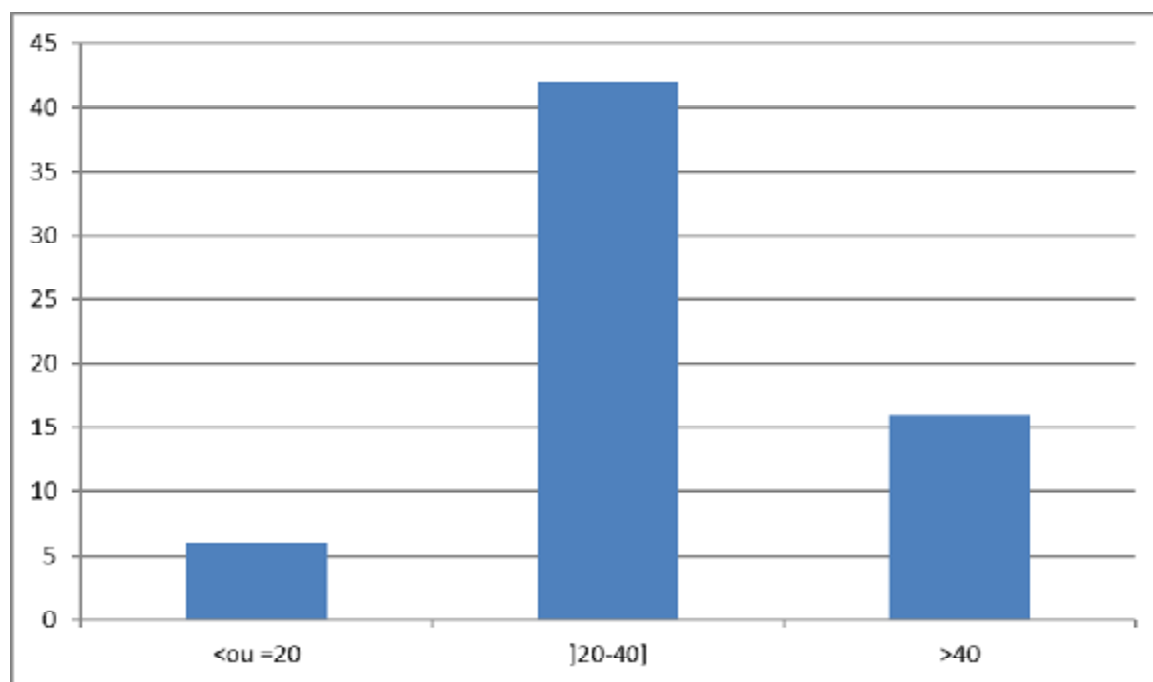


Figure 2 : Répartition des patients en fonction de l'âge.

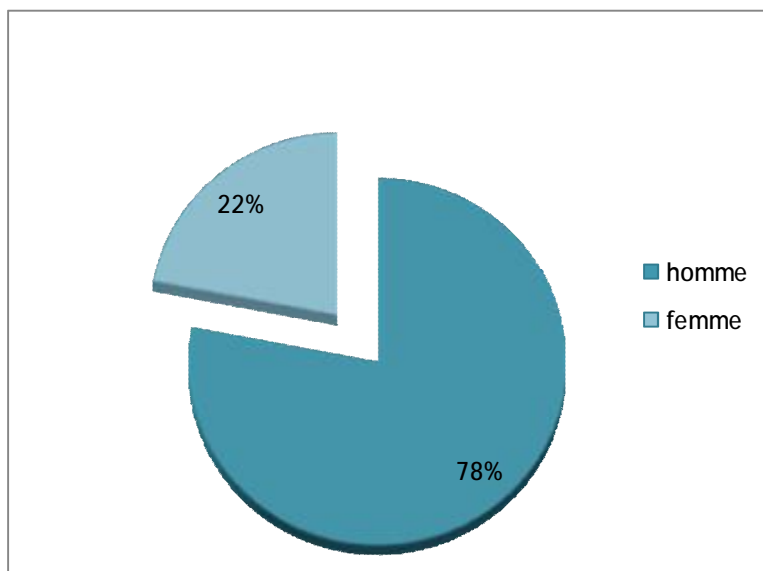


Figure 3 : Répartition des patients selon le sexe.

B. Étude clinique :

1) Antécédents :

Parmi les 64 patients, 20 patients n'avaient aucun antécédent particulier, la composante traumatique a été retrouvée chez 26 patients, des antécédents de rhinite allergique ont été retrouvés chez 10 patients, 4 patients avaient une épistaxis et 4 patients avaient des polypes. (Figure 4).

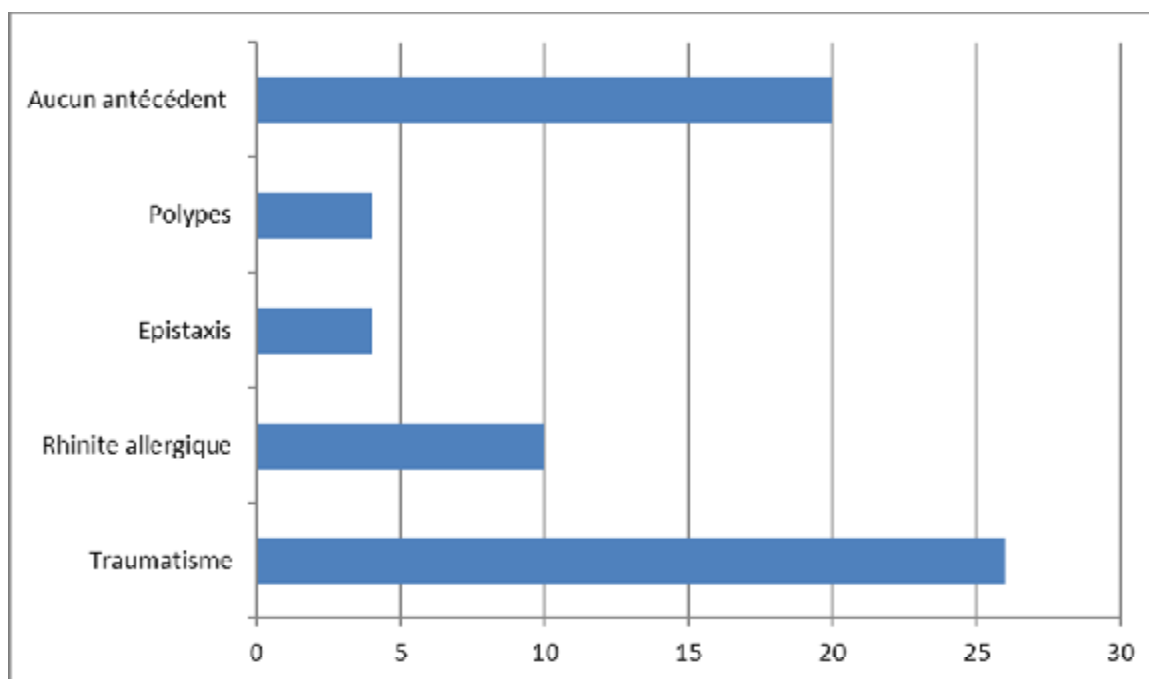


Figure 4: Répartition des patients selon les antécédents

2) Motif de consultation :

- L'obstruction nasale chronique constitue le motif de consultation chez tous les patients de notre série.
- Déviation de l'arête nasale dans 90.6% des cas.

3) Signes fonctionnels:

L'obstruction nasale était le maître symptôme chez tous les patients de notre série, elle est unilatérale dans 80% des cas, et bilatérale dans 20% des cas de nos patients. La symptomatologie clinique associée de façon variable à l'obstruction nasale (100%) : les céphalées (11%), les ronflements (15,6%), les rhinites chroniques (7,8%), les sinusites chroniques (31,2%) et dacryocystite (4,6%). (Figure 5).

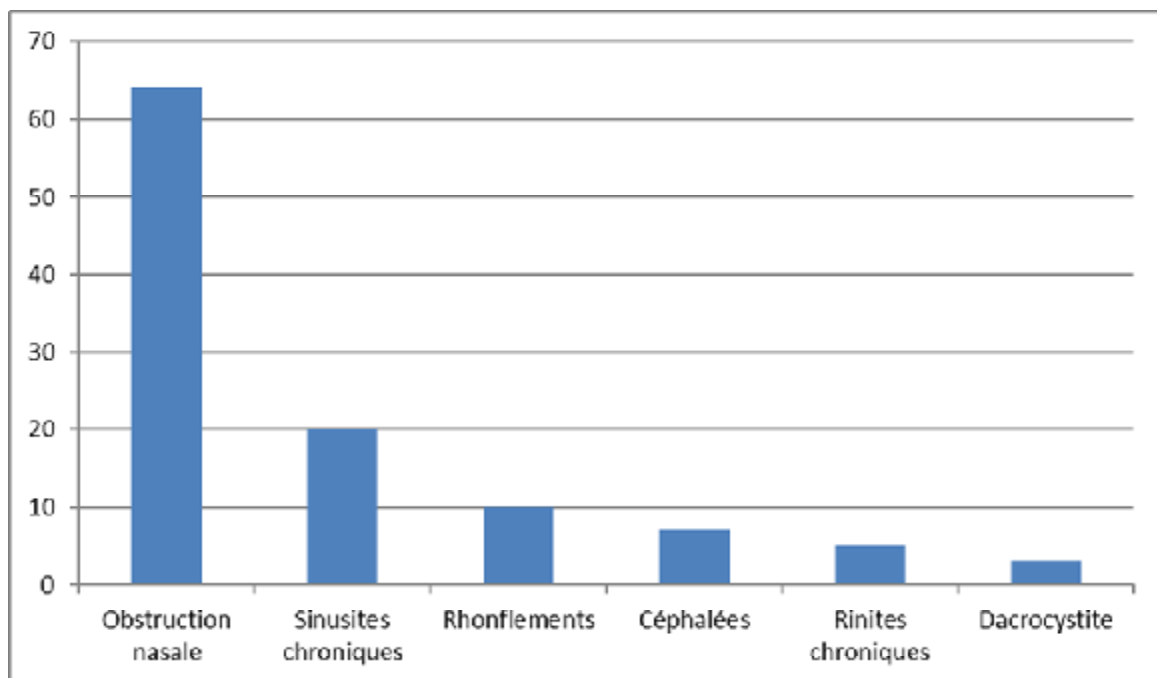


Figure 5 : Répartition des signes fonctionnels dans la population étudiée.

4) Le délai de consultation (ancienneté des signes cliniques) :

Le délai avant la première consultation des patients opérés par septoplastie variait entre 12 mois et 204 mois, avec un délai moyen de 48 mois.

5) Examen clinique

a. La déviation septale :

→ Le côté de la déviation :

La déviation septale était présente chez tous les patients, dont le côté droit a été touché chez 35 patients (54.7%) et le coté gauche a été touché chez 29 patients (45.3%). (Figure 6)

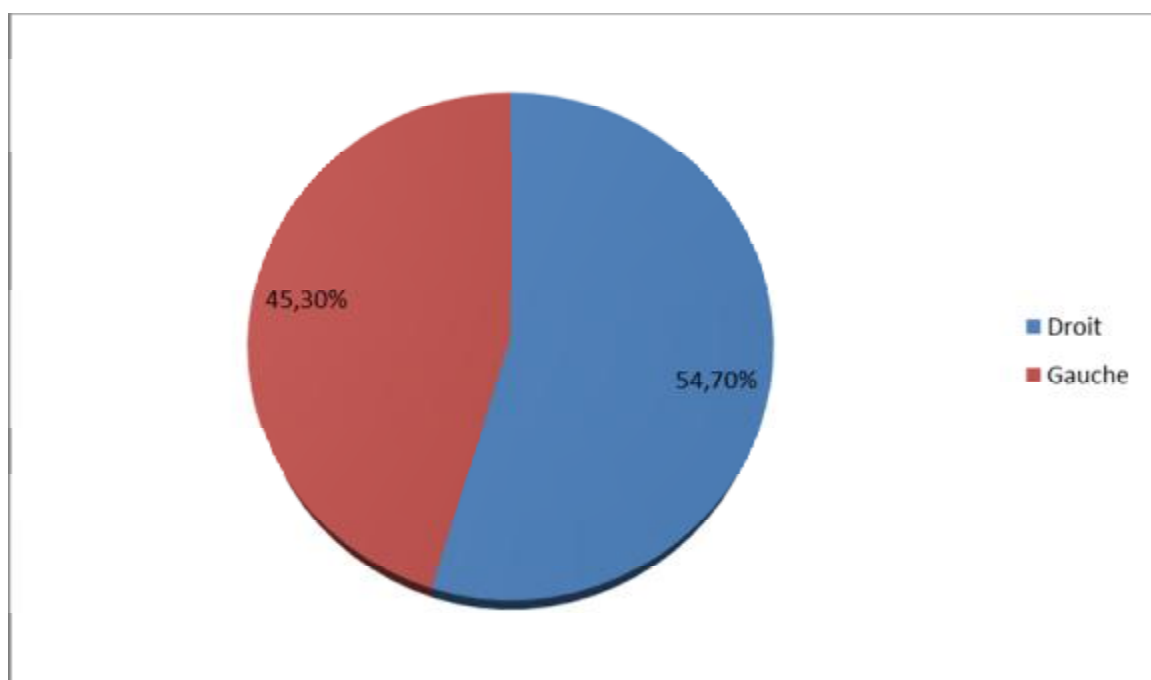


Figure 6 : Répartition des patients en fonction du coté de la déviation.

→ Le siège de la déviation :

71.8% des patients avaient une déviation septale antérieure et 9.3% des patients avaient une déviation postérieure. (Figure 7).

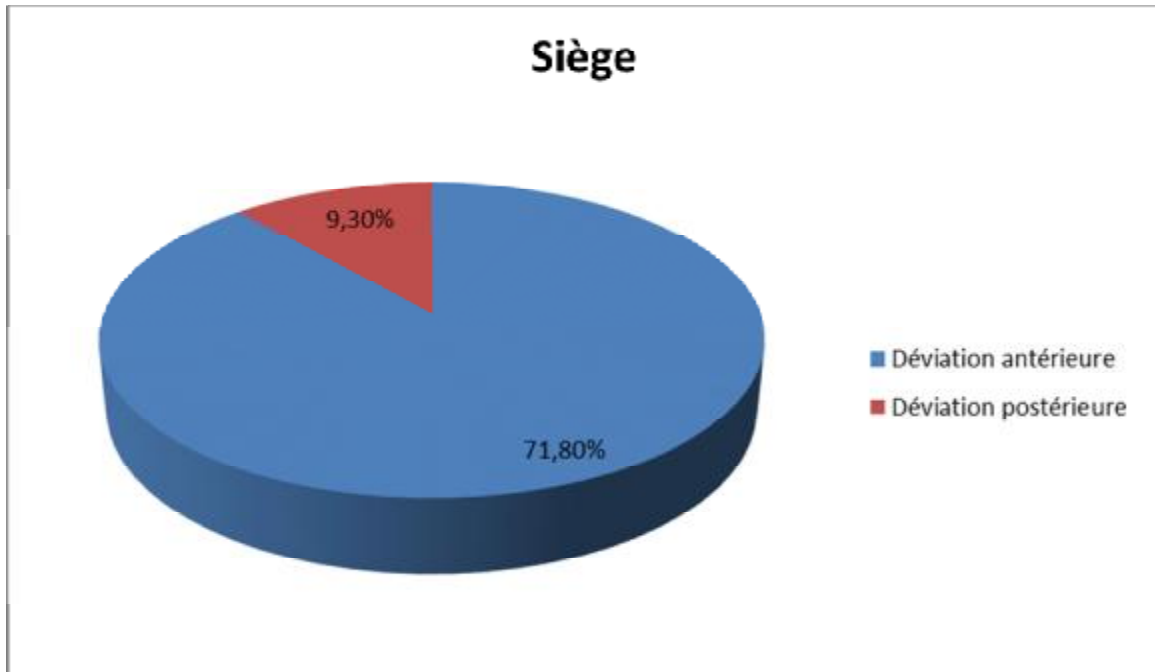


Figure 7 : Répartition des patients selon le siège de la déviation septale

b. Flux nasal :

Le flux nasal était absent de façon bilatérale chez un seul patient; et diminué chez 27 (42%) patients du coté droit et 36 (56%) patients du coté gauche.

c. Rhinoscopie antérieure

La rhinoscopie est un examen fondamental permet de préciser l'état :

- De la muqueuse nasale.
- Le méat moyen.
- Le cornet moyen.
- Le cornet inférieur.

Mais cet examen reste insuffisant pour faire le bilan d'une déviation septale surtout lorsqu'elle siège en arrière.

Tous nos patient ont bénéficié d'une exploration des cavités nasales par la rhinoscopie antérieure qui a permis la mise en évidence de :

- Déviation septale dont le type se répartit comme suit :
 - Eperon nasal dans 4 cas (6.5%).
 - Déviation septale en verre de montre dans 17 cas (26.5%).
 - Déviation septale antérieure dans 25 cas (39%).
- Hypertrophie de cornet inférieur chez 9 patients.

d. Endoscopie nasale :

Tous nos patients ont bénéficié d'une exploration des cavités nasales par voie endoscopique, car elle permet d'explorer les déviations septales postérieures.

Dans notre série l'endoscopie nasale a objectivé les déviations nasales dont le type se répartit comme suit (tableau) :

- Eperon nasal dans 4 cas (6.5%). (Figure 8).
- Déviation septale en verre de montre dans 17 cas (26.5%). (figure 9).
- Déviation septale antérieure dans 25 cas (39%).
- Déviation septale avec crête verticale dans 3 cas (4.6%).
- Déviation septale en Z dans 2 cas (3.1%). (figure 10).
- Déviation septale complexe dans 7 cas (10.9%).
- Déviation septale postérieure isolé dans 6 cas (9.3%).

Tableau 11 : Répartition des patients en fonction de type de déviation

Type de déviation	Nombre de cas	Fréquence en %
Eperon nasale	4	6.5
Déviation en verre de montre	17	26.5
Déviation septale antérieure	25	39
Déviation septale avec crête verticale	3	4.6
Déviation septale en Z	2	3.1
Déviation septale complexes	7	10.9
Déviation septale postérieure	6	9.3

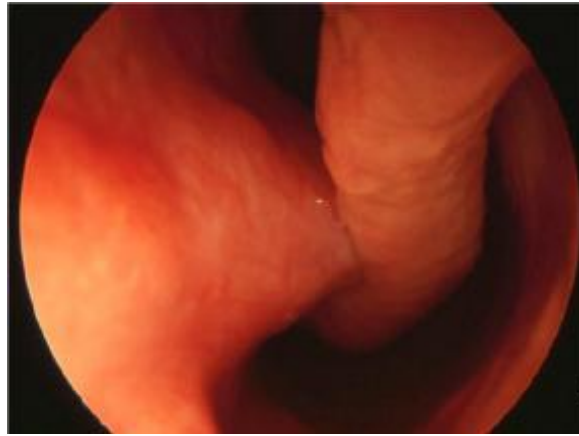


Figure 8: Vue endoscopique, un éperon septal vient au contact du cornet inferieur.

[2]

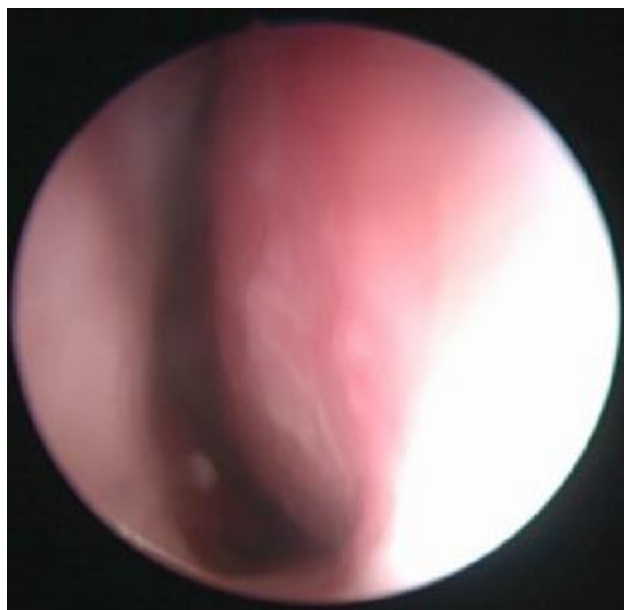


Figure 9 : Image endoscopique montrant une deviation septale en verre de montre.

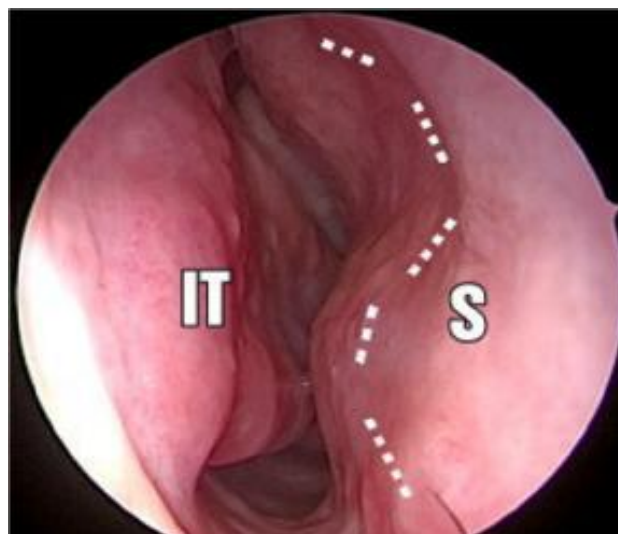

Figure 10: Image endoscopique montrant une deviation septale en Z [4]

C. Étude radiologique :

- La TDM sinusienne a été réalisée chez tous nos patients et elle a objectivé chez tous les patients une déviation septale, et un retentissement sinusien chez 34 patients. La corrélation avec l'endoscopie nasale a été à 100%.

- Les lésions associées :

- Hypertrophie du cornet inférieure chez 9 patients. (Figure 12).
- Sinusites chroniques chez 30 patients. (Figure13).
- Sinusites polyploïdes chez 4 patients. (Figure 14).
- Concha bullosa du cornet moyen chez 3 patients. (Figure 15).

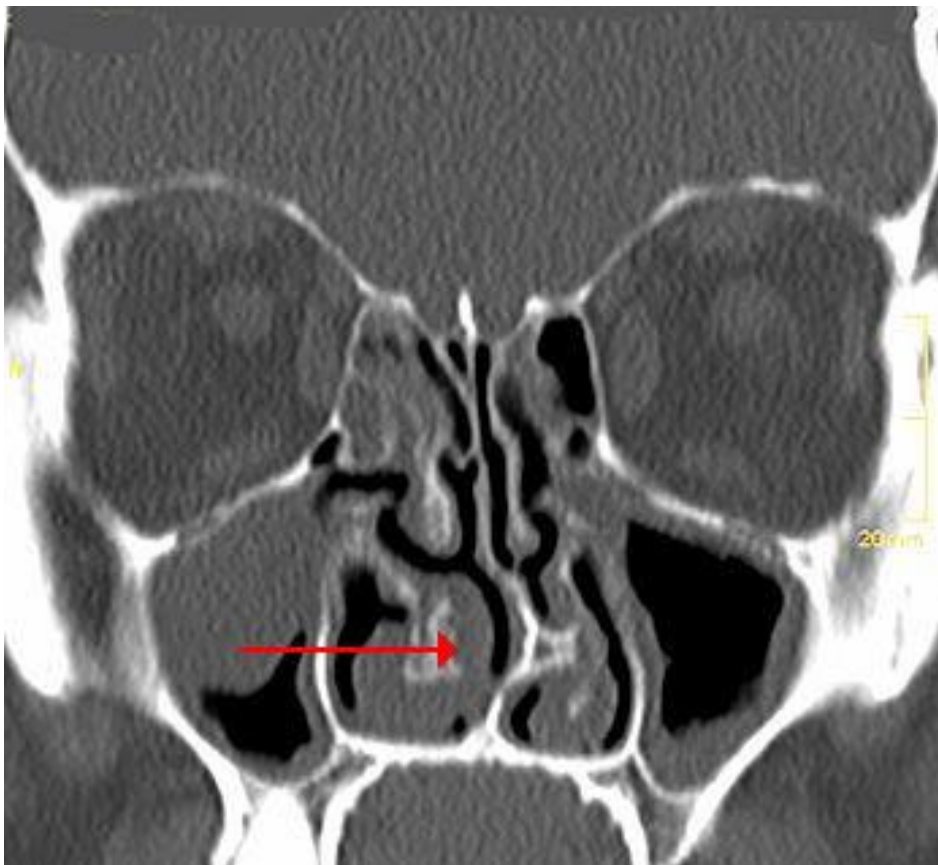


Figure 12: Image TDM coupe frontale montrant une déviation septale associée à une hypertrophie du cornet inférieur. [33]

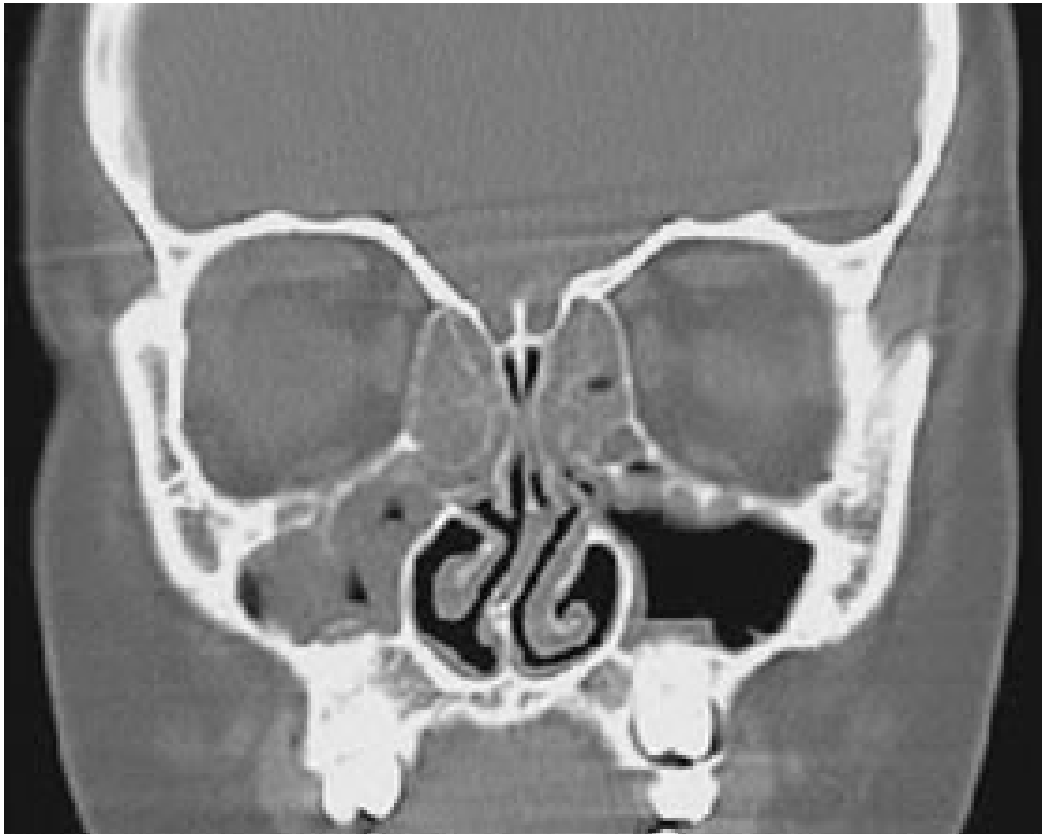


Figure 13: Image TDM coupe frontale montrant une deviation septale associée à une sinusite maxillaire chronique [34]

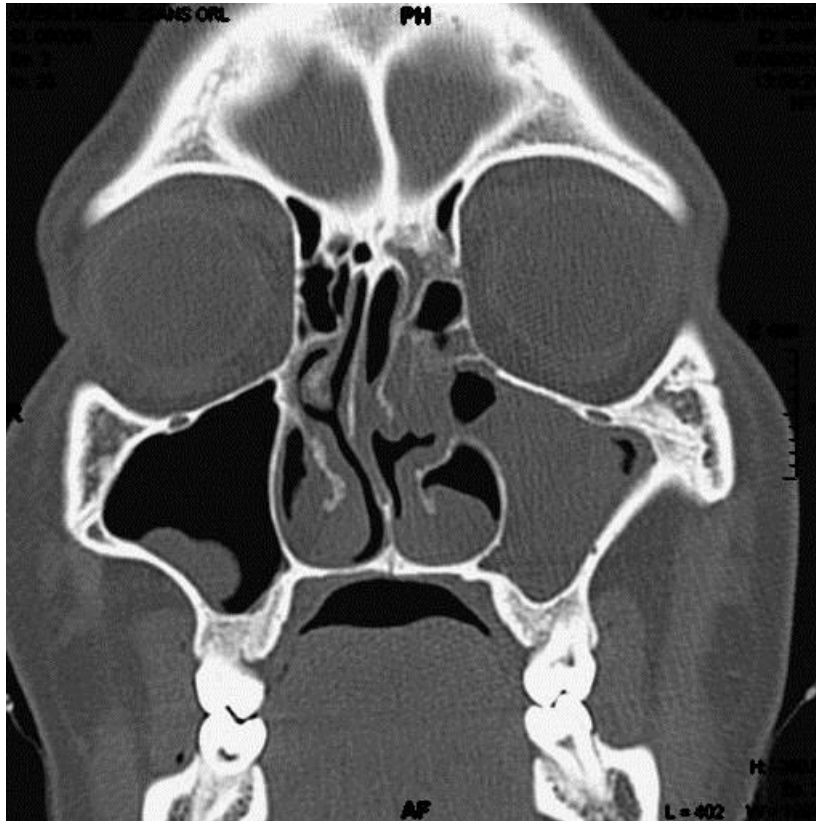


Figure 14 : Image TDM coupe frontale montrant un Comblement quasi total du sinus maxillaire gauche par une formation polyploïde hypo dense homogène extériorisée à travers l'ostium du sinus maxillaire gauche, comblant le méat moyen et se dirige en arrière vers la choane homolatérale. [57]

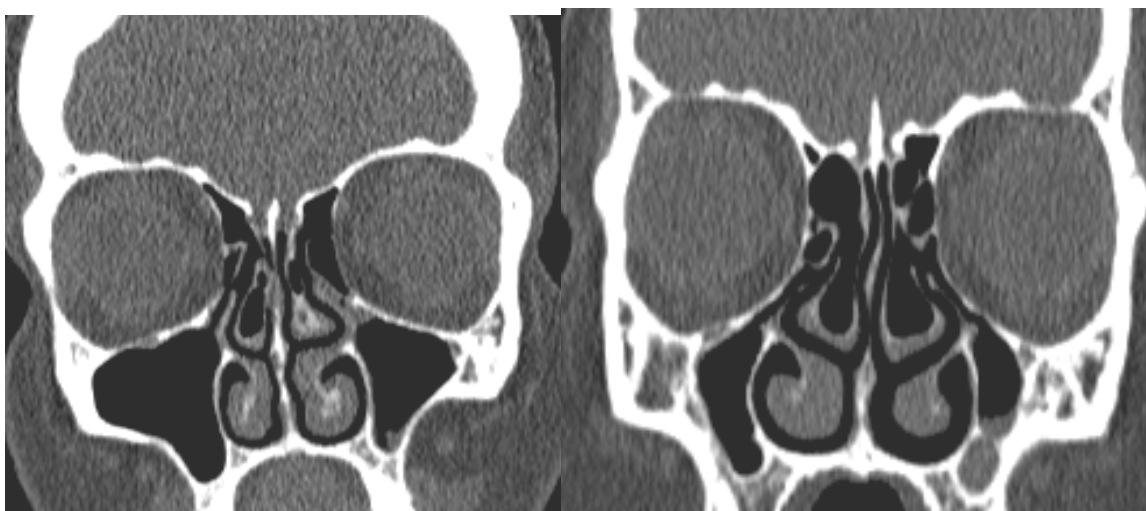

Figure15 : Coupe scanographique montrant Concha bullosa. [57]

D. Étiologies :

La composante traumatique a été retrouvée à l'interrogatoire chez 26 patients (40.6%) : chez 22 patients (34.3%) était un traumatisme ancien négligé souvent depuis l'enfance, et chez 4 patients (6.3%) était un traumatisme récent.

Chez 38 patients (59.4%) la déviation septale était spontanée sans notion de traumatisme récent ou négligé. (Figure 16).

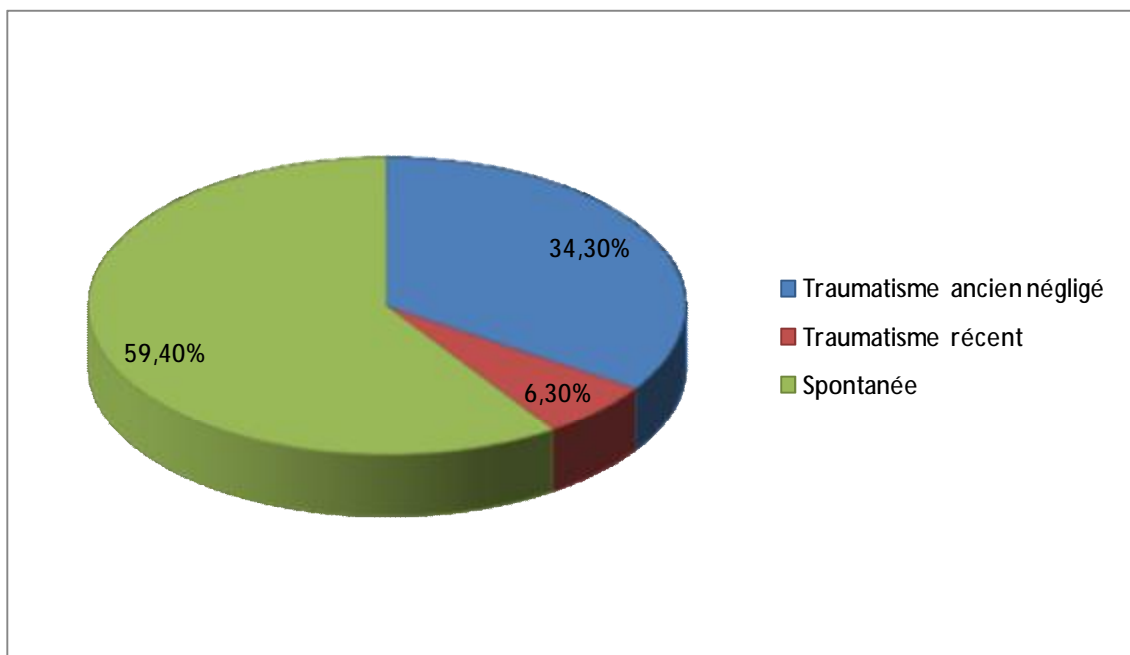


Figure 16 : Répartition des principales étiologies de la déviation septale

E. Traitement :

Tous nos patients ont été opérés par septoplastie par voie classique sous anesthésie générale sauf 10 patients qui ont été opérés par voie endoscopique endonasale, pour les indications suivantes : 3 cas de DCR (dacryocystorhinostomie), 4 cas de polypose, 3 cas de méatotomie.

La septoplastie était isolée chez 48 patients et associée à d'autres gestes chirurgicaux chez 16 patients : turbinectomie partielle inférieure chez 9 patients, rhinoseptoplastie chez 4 patients, adénoïdectomie chez 3 patients.

F. ÉVOLUTION :

1) Les suites immédiates

Les suites opératoires immédiates étaient simples chez tous les patients de notre série. Aucun cas d'infection, d'hématome de la cloison ou toute autre complication immédiates n'ont été constatés.

2) Les suites tardives :

Le suivi post opératoire se faisait après 1mois, 2mois et 6mois du post opératoire.

Durant le suivi des patients de notre série à la rhinoscopie antérieure on a constaté :

- Sur le plan anatomique :
 - 59 cas avec cloison médian (92%).
 - 30 cas de déviations résiduelles sans retentissement fonctionnel (46.8 %).
 - 3 cas de perforation de la cloison nasale (4.6%).
 - 2 cas de synéchies nasales ont été constatés (3.1%).(Figure 17).
- Sur le plan fonctionnel :
 - amélioration de la respiration nasale à 92.2% (bon résultats).
 - amélioration partielle à 7.8% (résultats moyens).
- Sur le plan esthétique :

Le résultat était bon chez tous les patients de notre série. (Figure 18).

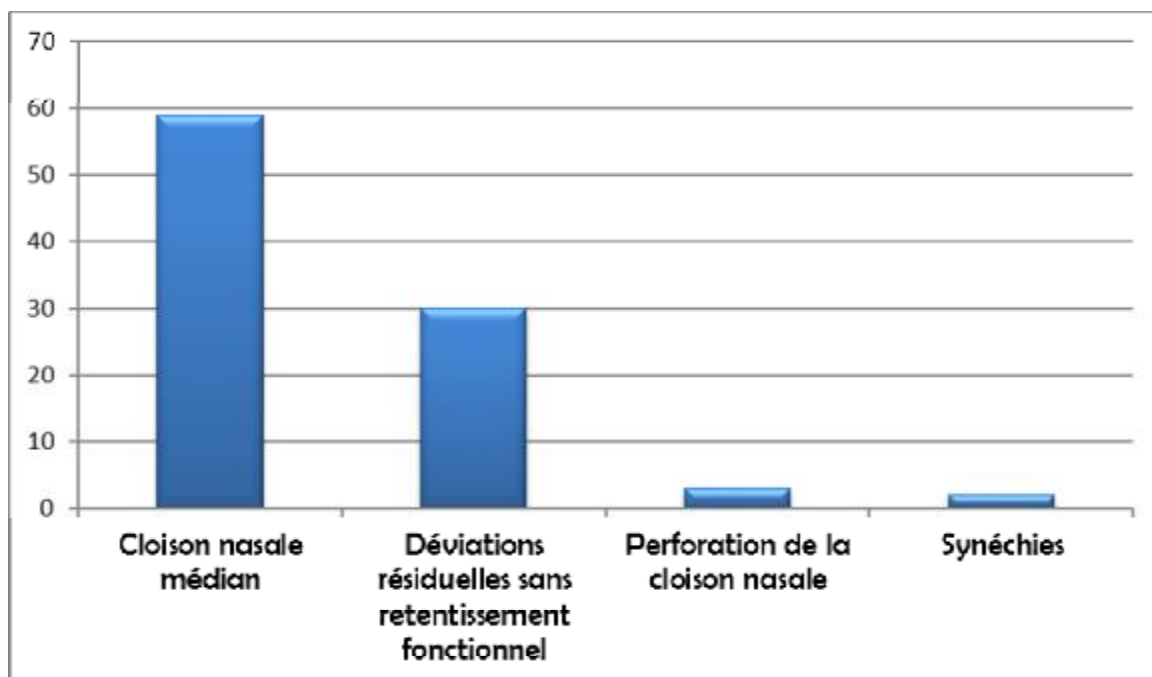


Figure 17 : Répartition des résultats anatomiques

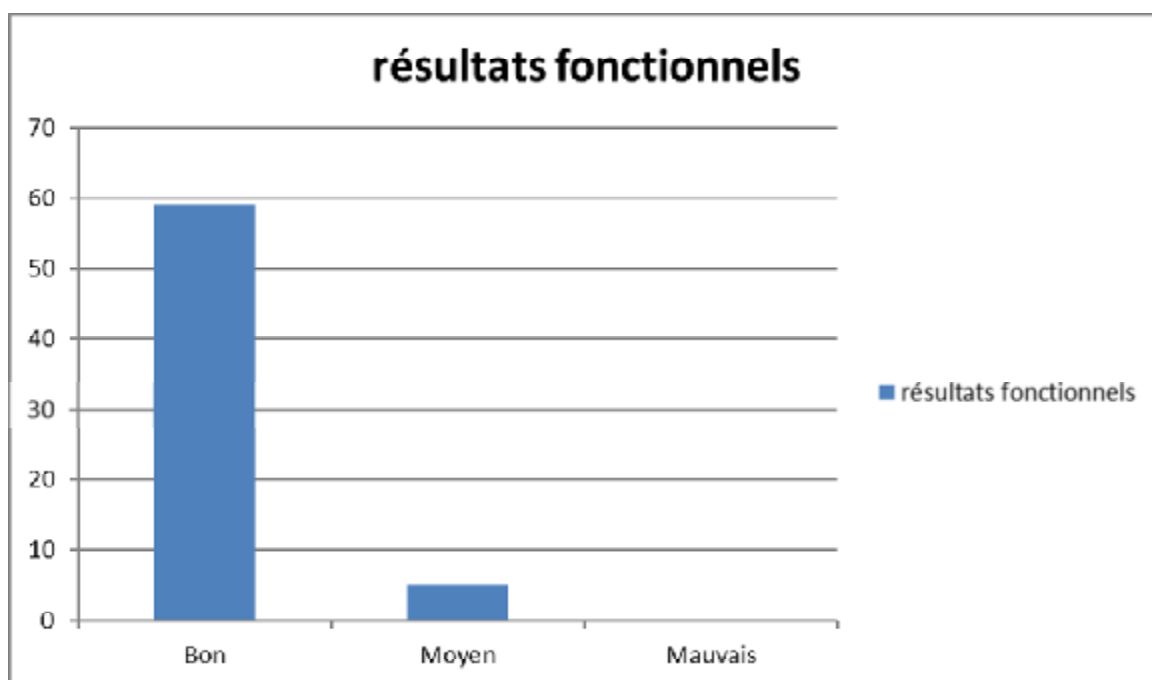


Figure 18 : Répartition des résultats fonctionnels

DISCUSSION

A. Profil épidémiologique-clinique :

1) Âge-sexe :

Plusieurs études (tableau 1) [36] [37] [38] [39] ont tiré des conclusions concernant le profil épidémiologique des cas de déviations septales traités par septoplastie comme le suivant :

- Prédominance masculine ;
- population jeune avec un âge moyen qui oscille entre 22 et 38ans

On note que le résultat de l'analyse épidémiologique de notre série rejoint celui des autres études publiées.

Tableau 1: Tableau comparatif des données épidémiologiques des différentes séries.

<i>Etude rétrospective de :</i>	<i>Femme Nombre-(%)</i>	<i>Homme Nombre-(%)</i>	<i>Moyenne d'âge (ans)</i>	<i>Nombre de cas</i>
<i>Lehot A</i>	193 (45 ,5%)	231 (54 ,5%)	38	424
<i>Ahmed shehata et al</i>	16 (40%)	24 (60%)	26 .8	40
<i>Bahar keles et kayan</i>	28 (31%)	62 (69%)	32.4	90
<i>Sufian Nawaiseh</i>	18 (30%)	42 (70%)	25.2	60
<i>Notre série</i>	12 (19%)	52 (81%)	29.9	64

2) Délai de consultation :

Le délai de consultation est en moyenne de 48 mois dans notre série.

Il est de 39.7 mois pour Sufian Nawaiseh [42].

Un délai prolongé des symptômes a été rapporté également par R Ben M'Hamed [40] avec une durée moyenne de 6.61 ans.

Ce retard peut être expliqué par : la bonne tolérance et la négligence des patients.

3) Le coté de la déviation :

Globalement, il n'y a pas de différence en proportion d'atteinte entre les deux cavités nasales dans la littérature [41]. La déviation septale a été légèrement plus pratiquée du coté droit (avec une proportion de 54.7% que du coté gauche). (Tableau 3).

Tableau 3 : Répartition en fonction du coté atteint.

Série	Nombre de cas	Coté droit	Coté gauche
Ayaz Rehman et Sajad (india)	429	59.44%	40.55%
Notre série	64	54.7%	45.3%

4) Clinique :

L'obstruction nasale constitue le mètre symptôme cité dans la plupart des études publiées sur la déviation septale [37] [38] [39] [42]. Elle peut être unilatérale, bilatérale, isolée ou associée à d'autres symptômes (écoulement nasal, déformation nasale, céphalées, ronflement nocturne, épistaxis et épiphora...).

Dans notre série, l'obstruction nasale est présente chez 100% des cas. Elle constitue le principal motif de consultation, associée à une déviation de la cloison nasale (90.6%), des céphalées (11%), des ronflements (15,6%), des rhinites chroniques (7,8%), sinusites chroniques (31,2%) et dacryocystite (4,6%). Ce qui rejoint les données publiées. (Tableau 2).

Tableau 2: Répartition de l'obstruction nasale dans les différentes études publiées

Etude de	Ahmed shehata et al	Bahar keles et kayham	A Rehman et al	Sufian Nawaiseh	Notre série
Obstruction nasale (%)	80	100	80	91,6	100

L'examen attentif comprendra une inspection, une palpation de la pyramide nasale afin de noter toutes les déformations éventuellement décelables et l'étude du flux nasal. Il sera toujours complété par un examen endonasale.

a. Rhinoscopie antérieure : [43]

La rhinoscopie antérieure, réalisée à l'aide d'une source lumineuse focalisée et d'un speculum, est indispensable pour examiner la fosse nasale, la valve nasale et apprécier l'architecture septo-turbinale, l'état de la muqueuse et la présence éventuelle de sécrétions.

b. Rhinoscopie postérieure (Cavoscopie) ; [43]

-la rhinoscopie postérieure est souvent difficile en raison d'un réflexe nauséux, ou de la conformation anatomique (longueur du voile). Lorsqu'elle est possible Elle permet d'explorer le cavum et l'orifice postérieur des cavités nasales (choanes).

- Elle se fait à l'aide d'un miroir laryngé.

- Elle est utilisée surtout lorsqu'on suspecte un comblement tumoral du cavum chez l'adulte.

c. Examen endoscopique: [11]

Deviens un examen de référence. L'analyse endoscopique des déformations septales est indispensable avant toute septoplastie, même sur nez en rectitude. En effet, certaines anomalies septales (déviations courbes, éperon) retentissent sur la fonction nasal, mais pas toujours sur l'aspect extérieur du nez. La valve nasale et les cornets sont également pris en compte dans la genèse de l'obstruction nasale.

B. Explorations morphologiques et fonctionnelles :

L'examen clinique est complété par des explorations morphologiques (tomodensitométrie) (squelette septo-turbinal, sinus) et fonctionnelles.

1) TDM naso-sinusienne : [11]

L'exploration tomodensitométrie des cavités nasales et de sinus est presque toujours nécessaire lors d'un bilan d'une obstruction nasale. Elle complète les informations cliniques et guide la décision thérapeutique. Elle apporte des renseignements fiables sur les cavités nasales et les sinus : anomalies septales (déviation, éperon) (figure 4), anomalies turbinales (hypertrophie du cornet inférieur, pneumatisation du cornet moyen ou concha bullosa, inversion du cornet moyen) (figure 5), hypertrophie de la muqueuse pituitaire (cycle nasale, atteinte sinusienne ethmoïdale en particulier...).

Cet examen, qui fait la part entre anomalies osseuses, cartilagineuses et muqueuses, peut révéler un obstacle ostial, une rhinosinusite œdémateuse chronique infraclinique, ou encore une périsinusite qui donneront toute sa signification au syndrome d'obstruction nasale chronique.

La TDM sinusienne a été réalisée chez tous nos patients et elle a objectivé chez tous les patients une déviation septale, et un retentissement sinusien chez 34 patients. La corrélation avec l'endoscopie nasale a été à 100%.

-Les lésions associées :

- Hypertrophie du cornet inférieur chez 9 patients.
- Sinusites chroniques chez 30 patients.
- Sinusites polyploïdes chez 4 patients.
- Concha bullosa du cornet moyen chez 3 patients.

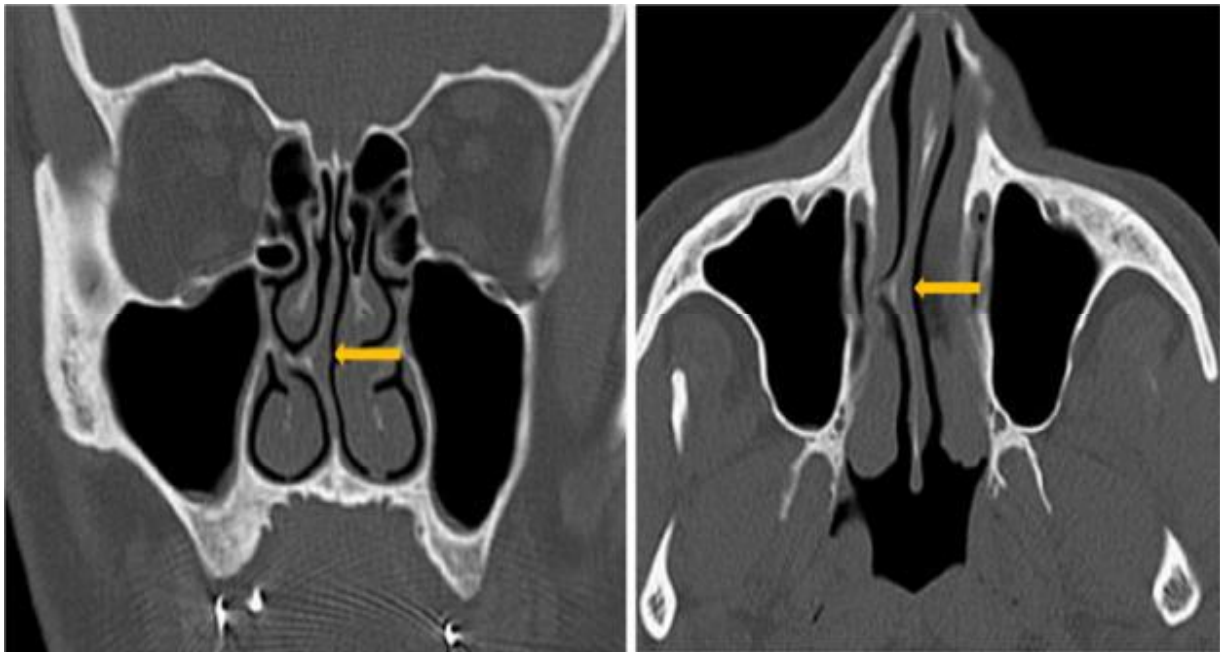


Figure 4: Coupe scanographique frontale à droite et transversale à gauche montrant une déviation septale avec éperon osseux [22]

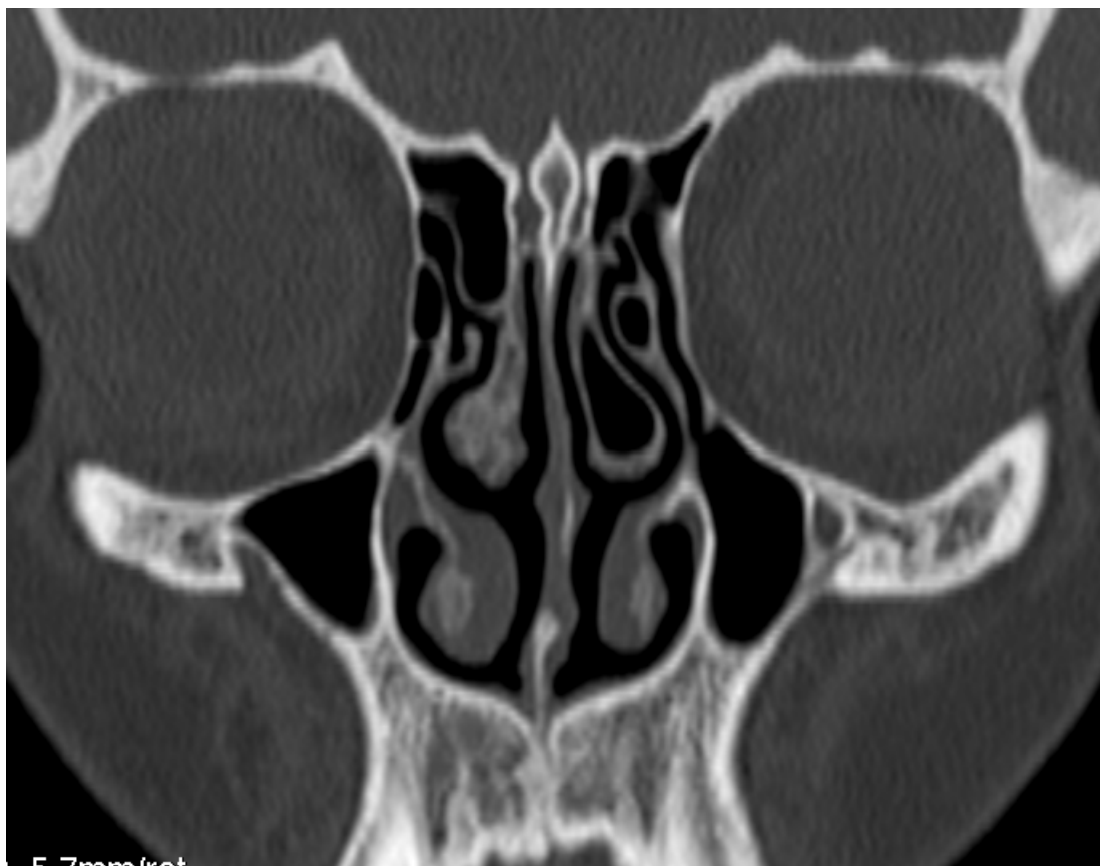

Figure 5 : Coupe scanographique frontale montrant une inversion de courbure du cornet moyen. [22]

2) La Rhinomanométrie : [11]

La rhinomanométrie est la mesure objective de la résistance opposée par les cavités nasales au passage des courants aériens. Elle peut théoriquement cibler la structure anatomique principalement responsable du mécanisme de l'obstruction tant à l'inspiration qu'à l'expiration et permettre de mieux adapter le traitement médical ou chirurgical. Diverses manœuvres sont pratiquées (Cottle, Bachmann, test au vasoconstricteurs) afin de préciser le facteur causal de l'obstruction nasale. Le test aux vasoconstricteurs, en diminuant la résistance turbinale, permet de juger de la responsabilité des cornets et une normalisation des résistances nasales après ce test, confirme l'hypertrophie turbinale et permet de préjuger, théoriquement, du résultat d'une turbinectomie. Les tests de Cottle et Bachmann apprécient le rôle de la valve nasale.

Malgré ses nombreux intérêts « théoriques », la rhinomanométrie n'autorise aucune quantification fiable de l'obstruction (Cole, 1989[6]) : il n'y a pas toujours de corrélations entre les données enregistrées et l'intensité de la gêne subjective. Cela est lié au fait que la rhinomanométrie dépiste ou confirme, en dehors des obstacles majeurs, essentiellement les obstacles antérieurs et inférieurs (déviations septales antérieures, hypertrophie de la tête du cornet inférieur) et les cavités nasales étroites. Elle ignore ou sous-estime les obstacles situés au niveau de l'espace septo-turbinale moyen (éperon, déviation septale haute, concha bullosa) qui jouent un rôle majeur dans l'obstruction nasale.

3) La rhinométrie acoustique : [44]

La rhinométrie acoustique est un test statique permettant d'évaluer la géométrie des cavités nasales. Fondée sur l'analyse de la réflexion d'une onde acoustique sur des variations de calibre, cette méthode donne une courbe de surface de la cavité nasale en fonction de la distance par rapport à l'orifice narinaire. À partir de cette courbe, plusieurs volumes reflétant différents compartiments de la cavité nasale sont calculés. Cependant, cette technique n'est fiable que pour étudier les cinq premiers centimètres de la fosse nasale, en arrière desquels la présence des méats sinusiens perturbe la mesure. Cette méthode, rapide et non invasive, peut être utilisée en pratique courante chez tous les patients, y compris en cas d'obstruction nasale sévère. Les mesures sont faites dans la fosse nasale droite, puis gauche, avant et après pulvérisation endonasale de vasoconstricteurs, afin d'évaluer la modification de la géométrie des cavités nasales après rétraction muqueuse. La présence d'une perforation septale rend impossible la réalisation de l'examen. Plusieurs études ont montré une bonne corrélation entre les données de la rhinométrie acoustique, les données de l'examen clinique et l'imagerie des cavités nasales. Cependant, il n'existe pas de corrélation entre la sensation d'obstruction nasale bilatérale et les données de la rhinométrie acoustique. Les indications des explorations fonctionnelles respiratoires nasales (EFRN) sont à la fois diagnostiques, car elles permettent de quantifier le retentissement d'une anomalie architecturale et d'évaluer la part muqueuse dans la plainte du patient, et thérapeutiques, puisqu'elles permettent de guider et de surveiller les traitements. La place des EFRN dans la pratique courante devrait donc se développer dans l'avenir. Par ailleurs, elles permettront probablement aussi d'apporter une forme de réponse dans le cadre d'une problématique de médecine factuelle.

C. Étiopathogénie des déformations septales : [11]

Les déviations septales peuvent être divisées en deux grandes formes étiopathogénique, les une théoriquement spontanées, les autres post-traumatiques.

1) Déviations nasales spontanées :

Les déviations septales spontanées correspondent aux cas où l'anamnèse ne retrouve pas de traumatisme évident. De pathogénie discutée, elles seraient dues à une dysharmonie de croissance entre le septum cartilagineux d'origine enchondrale, flexible et souple, mais susceptible de croître et le cadre osseux cranio-maxillaire plus rigide qui l'entoure.

Cette dysharmonie de croissance se manifeste pendant la période prépubertaire et pubertaire. Cela explique la plus grande fréquence de déformations septales chez l'adulte que chez l'enfant. Elles se traduisent par des flexions ou des déviations de septum ostéo-cartilagineux et par des anomalies (crête allongée) au niveau du « pied de cloison », zone de « conflit » entre le cartilage septale et vomer (Potiquet 1892 [45]) (Figure 6). Ce conflit tectonique peut trouver son apogée à la jonction des trois sutures du septum: suture ethmoïdo-vomérienne, suture ethmoïdo-chondrale et suture chondro-vomérienne, sous forme d'un éperon plus ou moins volumineux.

Les déviations septales spontanées se présentent dans un plan frontal sous trois formes courbes dites « en verre de montre », angulaire ou mixte. (Figure 7).

Lorsque ces déformations septales sont localisées à la partie antérieure de la cloison, elles entraînent une gêne ventilatoire et souvent une déviation nasale. Lorsqu'elles sont postérieures, elles n'entraînent pas de déformation de l'auvent nasal, mais peuvent être responsable d'une obstruction nasale chronique (notamment la déviation septale haute au niveau de la lame perpendiculaire de l'ethmoïde et l'éperon septale).

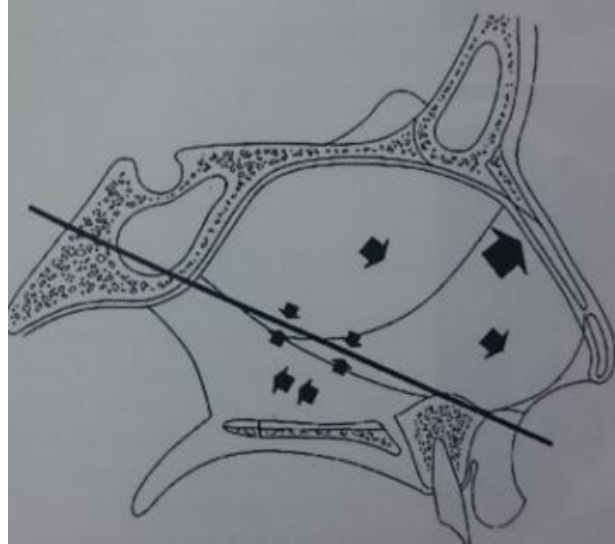


Figure 6 : Déformation septale à la jonction ethmoïdo-chondro-prémaxillo-vomérienne.

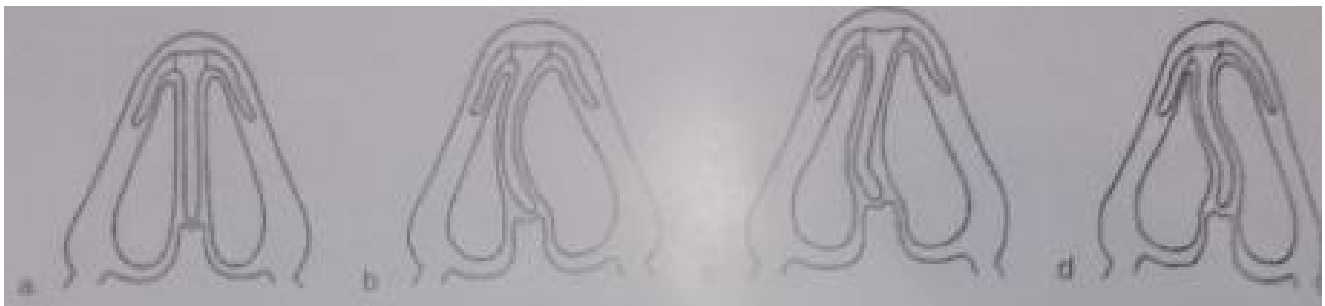


Figure 7 : Déviations septales : a) normale ;b) courbe ;c)angulaire ;d) en « S ».

2) Déviations nasales post-traumatiques

Elles succèdent à un traumatisme sur l'auvent nasal qui peut survenir schématiquement, soit dans la période périnatale, soit dans l'enfance, soit croissance terminée, à l'âge adulte.

a. Déviations septales consécutives aux traumatismes nasaux périnataux :

Dans la période périnatale, malgré leur extrême fréquence et leur dépistage aisé, sont souvent méconnues et leur conséquences fonctionnelles négligées. Les causes traumatiques sont anténatales ou néonatales.

Les traumatismes nasaux anténataux : sont assez fréquentes (Ruano-gil et Coll., 1980 [46]). Ils sont consécutifs à une compression de la face du fœtus in utero et peuvent être d'origine maternelle (primiparité, bassin rétréci, utérus hypoplasique..) ou d'origine fœtale (engagement prématuré de la tête, macrosomie..).

Les traumatismes nasaux néonataux : intéressent surtout des nouveau-nés accouchés par voie naturelle, et l'application malaisée ou malhabile de forceps s'appuyant sur le massif facial.

L'articulation entre septum et vomer se soude progressivement d'arrière en avant. Le socle vomérien du nouveau-né n'a pas la qualité rétentive du socle adulte, surtout en avant. Il en résulte une luxation antérieure du septum cartilagineux de son socle pré-maxillo-vomérien.

Un autre mécanisme jamais rapporté mais tout aussi fréquent et grave par ses conséquences est celui d'un hématome septal localisé, responsable de lyse septale antérieure.

Les déviations nasales néonatales sont souvent confondues avec l'aplatissement nasal habituel ou la symétrie narinaire est conservée et qui se corrige spontanément dans les jours suivant la naissance.

La luxation septale néonatale ne se réduit pas spontanément et ne s'améliore qu'en apparence. En effet, en l'absence de réduction très précoce dans les tout premiers jours qui suivent, le septum luxé du socle pré maxillo vomérien grandit obliquement. Le développement du nez peut se faire de deux façons : soit en rectitude, soit en déviation qui s'aggrave avec la croissance mais dans les deux cas il existe une obstruction nasale. Certaines déviations septales congénitales, survenues in utero et déjà fixées à la naissance, sont de réduction plus difficile ou impossible. Enfin, la déviation septale opérée peut récidiver.

b. Déviations septales consécutives aux traumatismes nasaux de l'enfant :

La petite enfance et les premiers pas sont un âge propice pour les traumatismes nasaux qui passent souvent inaperçu.

Les traumatismes nasaux survenant dans l'enfance, sont souvent soit non traités, soit mal traités par insuffisance de bilan préopératoire, par retard ou défaut de réduction ou par contention inefficace

c. Les déviations septales post-traumatiques de l'adulte :

Chez l'adulte, si les lésions de l'auvent nasal diffèrent suivant la direction et la force de l'impact traumatique, les lésions septales sont sensiblement univoques. Le socle prémaxillo-vomérien profond échappe généralement aux traumatismes.

Les fractures du nez par traumatisme latéral sont plus fréquentes que celles par traumatisme frontal.

Les fractures du septum ostéo-cartilagineux, isolées ou associées à celles de l'auvent nasal, intéressent essentiellement le septum cartilagineux situé en avant et en arrière d'une ligne verticale tendue entre le bord inférieur des os nasaux et l'épine nasale antérieure.

Le septum, à la différence de celui de l'enfant, se luxé rarement de son socle, du fait de la solidité de l'articulation chondro-prémaxillo-vomérienne. Il réagit préférentiellement de deux façons à un traumatisme :

- Il se courbe sans se rompre et reprend sa forme sans lésion apparente ou présente de fractures incomplètes qui aboutissent à des déformations secondaires par déséquilibre des forces entrelacées entre les deux faces de septum ;
- Il se fracture horizontalement ou verticalement, lorsque sa capacité à se courber est dépassée.

Dans notre série, la composante traumatique a été retrouvée à l'interrogatoire chez 26 patients (40.6%) : chez 22 patients (34.3%) était un traumatisme ancien négligé souvent depuis l'enfance, et chez 4 patients (6.3%) était un traumatisme récent.

Chez 38 patients (59.4%) la déviation septale était spontanée sans notion de traumatisme récent ou négligé.

D. Types de déviations septales :

L'examen clinique soutenu par un examen endoscopique et plus ou moins une TDM naso-sinusienne permet de classer les déviations du septum nasal.

Plusieurs efforts ont été entrepris pour classer les déviations septales.

1) Classification selon Mladina : (Figure 8)

Mladina [47] [48] a défini sept types de déviation septale dans une cohorte de 260 adultes. Il a identifié trois types avec des crêtes verticales, un type avec une malformation bilatérale, deux types avec des déformations horizontales et un autre type avec des déformations atypiques [49] :

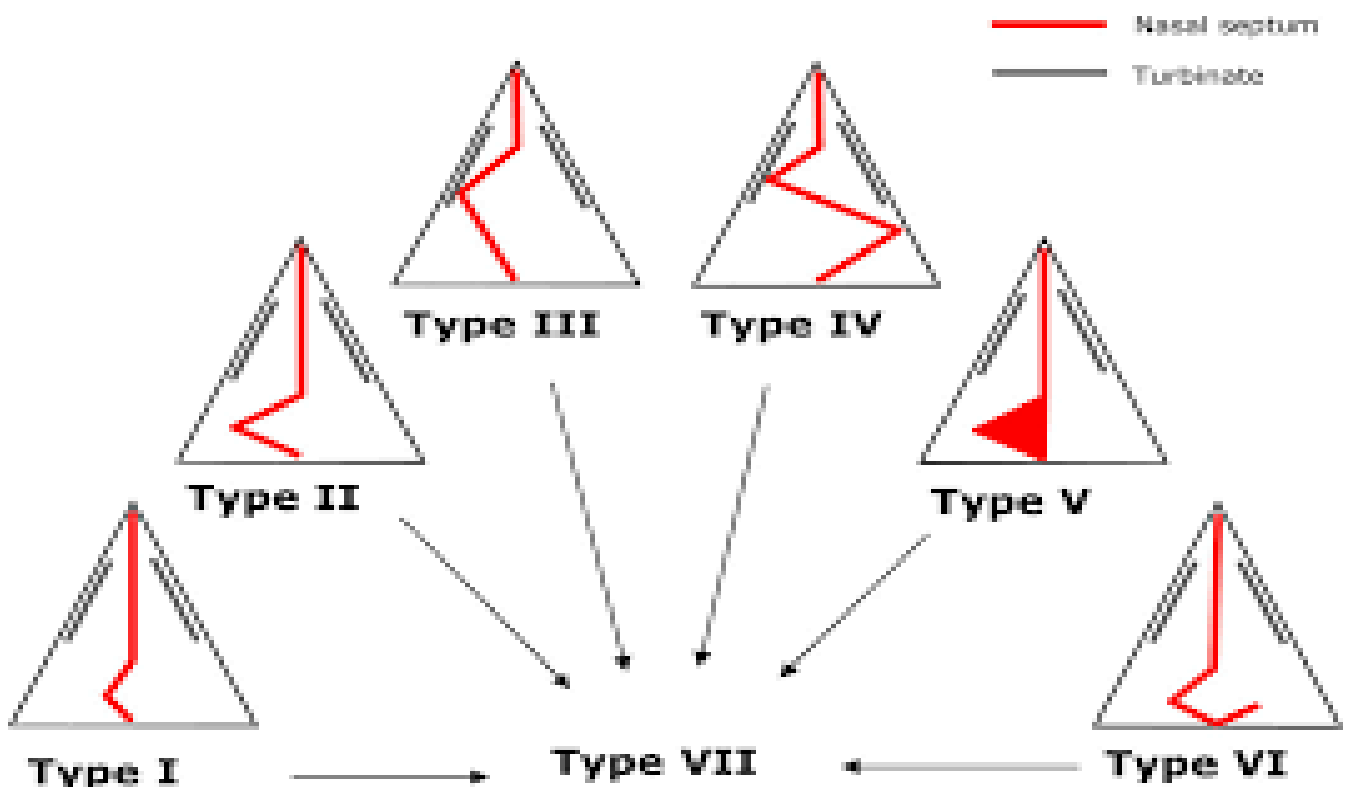


Figure 8 : Classification des déviations septales selon Mladina

2) Classification selon Guyuron et al : (Figure 9)

Guyuron et al. [50] ont défini six types de déviation septale dans une cohorte de 93 patients. Le type le plus fréquent a été caractérisé par une cloison inclinée tandis que quatre autres types ont été décrits comme antéropostérieur ou C-céphalocaudal ou des écarts en forme de S. Un sixième type a été défini comme une déviation localisée ou un grand éperon [49]:

- Le type I : la déviation est en rapport avec une malposition sur la crête maxillaire, le septum est droit et non incurvé.
- Le type II : déviation en C dans le sens antéro-postérieur : dans ce type de déviation l'ENA et la crête maxillaire sont déviées.
- Le type III : déviation est en C céphalo-caudal.
- Les types IV et V : déviations en S à double courbure du septum : dans ce cas, il y a souvent une hypertrophie compensatrice du cornet inférieur en regard de la concavité.
- Le type VI : déviation localisée. [18]

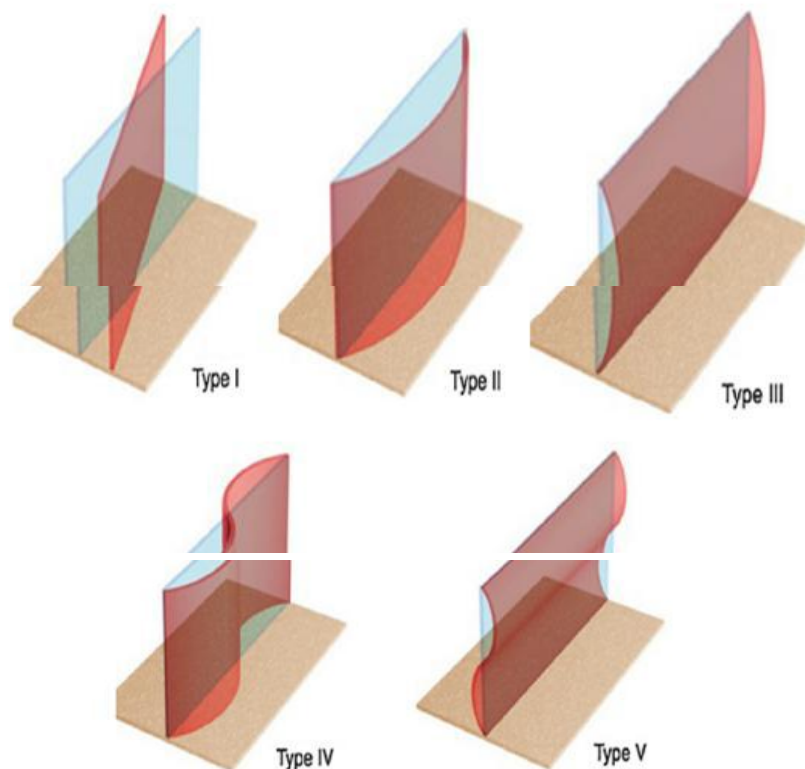


Figure 9 : Classification des déviations septales selon GUYURON

3) Classification selon Jost et Legent [18] :

D'après Jost et Legent, il existe quatre types de déformations septales:

- Une déformation angulaire avec un angle dièdre à axe vertical (Figure : 10 A).
- Une déformation angulaire avec un angle dièdre dont l'axe est parallèle au bord antéro-inférieur de la cloison (Figure : 10 B).
- Une déformation non angulaire dont la cloison est déportée en bloc vers un côté en profondeur la luxation de la cloison peut être de plusieurs types le long du vomer (Figure : 10 C).
- Une déformation où une quelconque anomalie précédente est associée à une anomalie de la pyramide nasale (déviée, enfoncée ou avec une bosse).

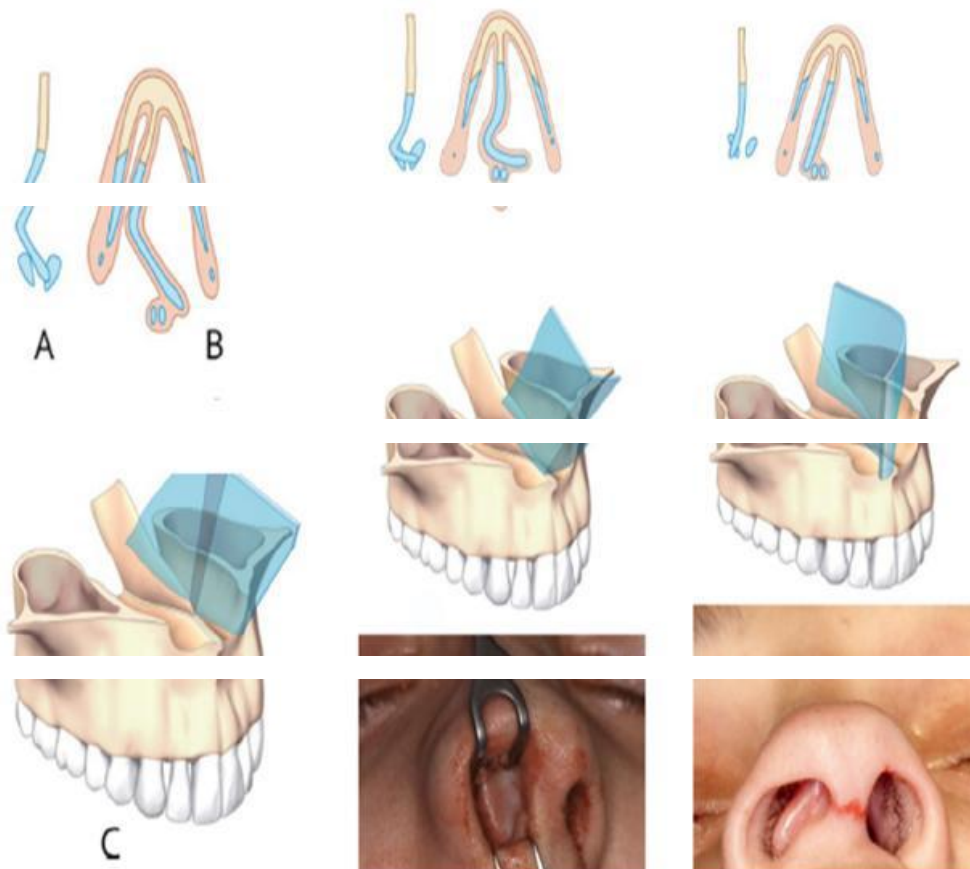


Figure 10: Classification des déviations septales selon Jost et Legent [18]

E. Bilan pré thérapeutique :

- L'hémogramme était normal chez tous les patients.
- Le bilan biologique préopératoire avait comporté un groupage, une étude de la crase sanguine et de la fonction rénale ainsi qu'une glycémie veineuse.
- Une radiographie de thorax a été systématiquement réalisée.
- L'avis pré-anesthésique a été demandé chez tous les patients.

F. Traitement :

1) But : [4]

L'objectif de la septoplastie est de :

- Retrouver une fonction nasale normale par réduction de la déviation septale.
- Libérer le couloir inférieur siège fréquent d'un pied de cloison auquel peut s'associer une hypertrophie du cornet.
- Remettre le nez externe en rectitude.
- Associer le cas échéant, certains gestes à viser purement esthétique.

2) Moyens :

a. Voie d'abord : [51] [52]

L'abord du septum nasal peut se faire par quatre voies :

a.1. La voie endonasale : [51]

L'incision est le plus souvent hémitransfixiante [53] du côté droit pour un droitier à l'aide d'un bistouri lame 15 ; d'autres opérateurs préférant la voie transfixiante. L'exposition du vestibule nasal est permise par l'utilisation d'un rétracteur double et d'un crochet double. Le bistouri incise la muqueuse septale 2mm en arrière du bord caudal du septum puis on isole ainsi le bord caudal du

septum nasal (Fig. 11A—C). Le temps suivant est la mise en évidence du bord caudal du septum nasal (du cartilage quadrangulaire).

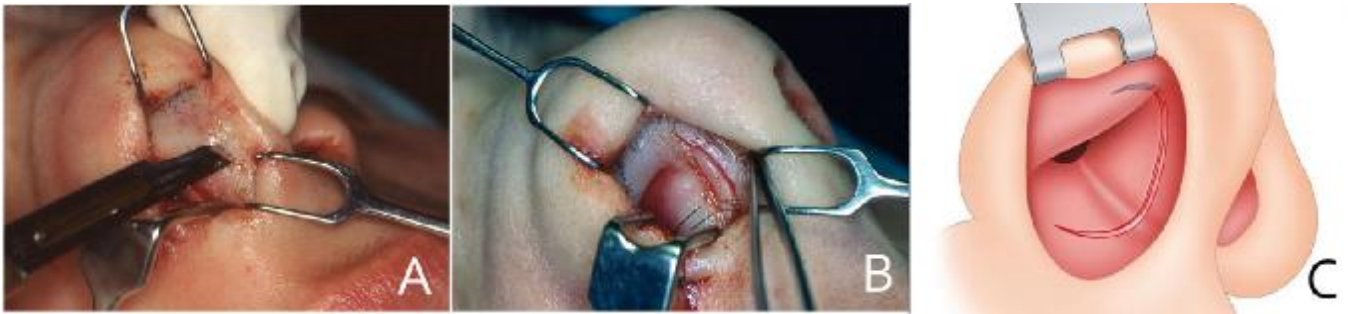

Figure 11 : Voie endonasale hémitransfixiante droite. A. La lame 15 incise la muqueuse 2 mm en arrière du bord caudal du septum. B. L'étendue vers le haut est variable pour remonter quelques mm sur la plica nasi selon les cas. C. Tracé de l'incision hémitransfixiante droite.

La dissection l'isole complètement sans transfixier la muqueuse septale controlatérale afin d'obtenir l'exposition du bord caudal du cartilage quadrangulaire dans sa totalité (Fig. 12A—B). Ensuite, on procède à l'élévation d'un lambeau muco-périchondral, puis mucopériosté afin d'exposer la totalité du cartilage quadrangulaire et du vomer. La dissection du lambeau muco-périchondral commence préférentiellement dans le tiers supérieur du septum cartilagineux au moyen d'un bistouri lame 15. On réalise une moucheture à l'aide d'une paire de ciseaux fins que l'on tient fermés pour trouver le plan sous-périchondral. Prudemment, à l'aide d'une rugine de Joseph ou d'un aspirateur décolleur, on introduit ces instruments dans la zone de décollement afin de libérer le cartilage quadrangulaire dans sa totalité. S'il est convexe ou très plicaturé, il faudra alterner les deux côtés afin d'éviter toute brèche muqueuse vers le bas (Fig. 12C). La dissection commencera également au bord inférieur du plancher de la fosse nasale afin de créer le tunnel inférieur. Les deux zones du décollement seront réunies comme on l'a précisé antérieurement en travaillant de bas en haut avec soit un

bistouri lame 15 soit avec des ciseaux à iridectomie afin de sectionner les fibres périostés. Le temps opératoire suivant est la poursuite de la dissection qui sera plus ou moins étendue au niveau de la lame perpendiculaire de l'ethmoïde et du vomer en combinant rugine de Joseph ou aspirateur décolleur : le but final est d'obtenir la libération complète selon les corrections apportées soit unilatéralement soit bilatéralement en totalité. Selon les corrections envisagées, le cartilage quadrangulaire sera mobilisé en bas par rapport à la crête maxillaire au cas où celle-ci serait à corriger et en cas de dépose complète du septum cartilagineux.

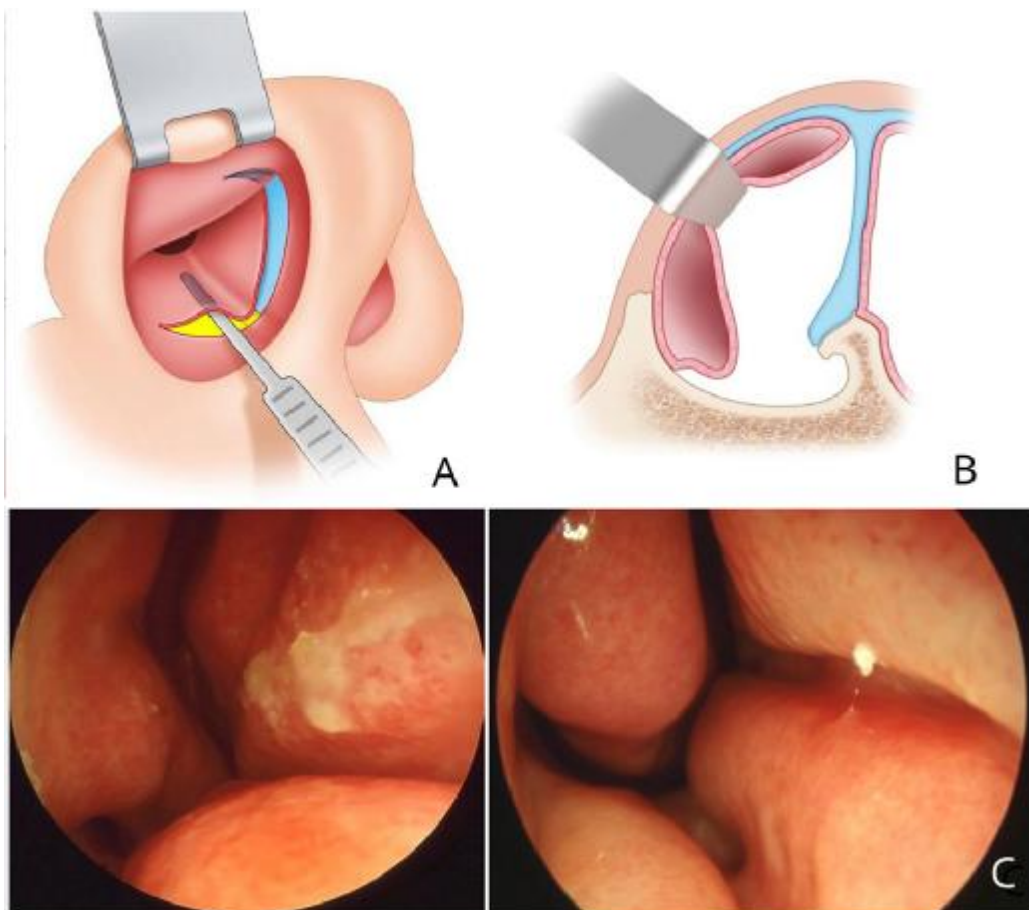


Figure 12 A. Tunnel inférieur de Cottle. B. Dégagement des deux tunnels la réunion entre les deux se fera du bas vers le haut pour éviter une déchirure muqueuse. C. Le décollement des fourreaux muqueux est parfois difficile dans les déviations complexes.

a.2. La voie externe : [51]

Actuellement préconisée par de nombreux auteurs dans les déviations septales sévères ou en cas de problèmes valvaires. Elle est notre choix dans les septoplasties difficiles ; car, elle permet un abord large du bord dorsal du septum, du pied de cloison et de l'ENA. Des variétés de tracé d'incision sont proposées soit en « v » inversé (figure 13 A) soit en marches d'escalier, celui-ci à notre préférence, il sera placé à la moitié de la columelle et on utilisera selon les auteurs soit un bistouri muni d'une lame 11 soit d'une lame 15. Latéralement, la dissection se fera de la même façon que pour une incision en anse de seau au niveau du vestibule nasal.

Le relèvement du plan cutané de la pointe du nez sera mené au ciseau fin afin de dégager la totalité des cartilages alaires (Fig. 13A—B). L'exposition du bord caudal du cartilage quadrangulaire. Une fois les cartilages alaires exposés, on commencera au niveau du tiers supérieur du septum nasal après avoir sectionné le ligament inter-dômial à exposer le bord caudal du septum nasal. Le décollement du fourreau muco-périchondral se fera de la même façon que pour la voie endonasale, vers le bas le pied de cloison et l'ENA seront facilement dégagés (Fig. 14A-B).

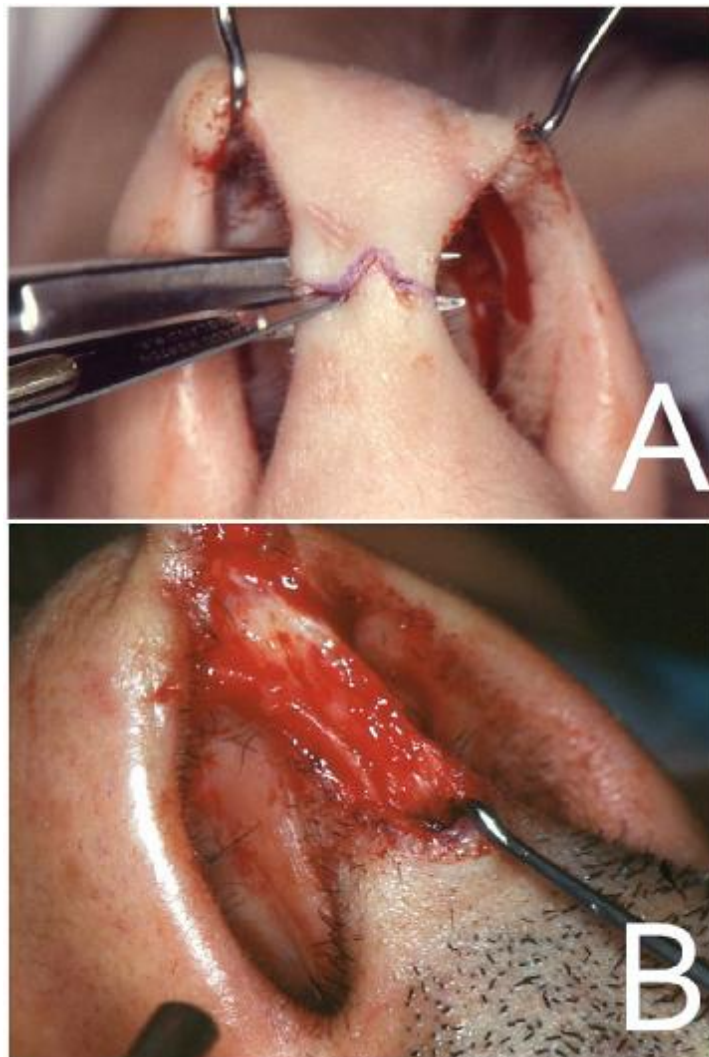


Figure 13 :A. Séparation au ciseau fin de la peau columellaire des mésiales des cartilages alaires. B. Relèvement des téguments columellaires

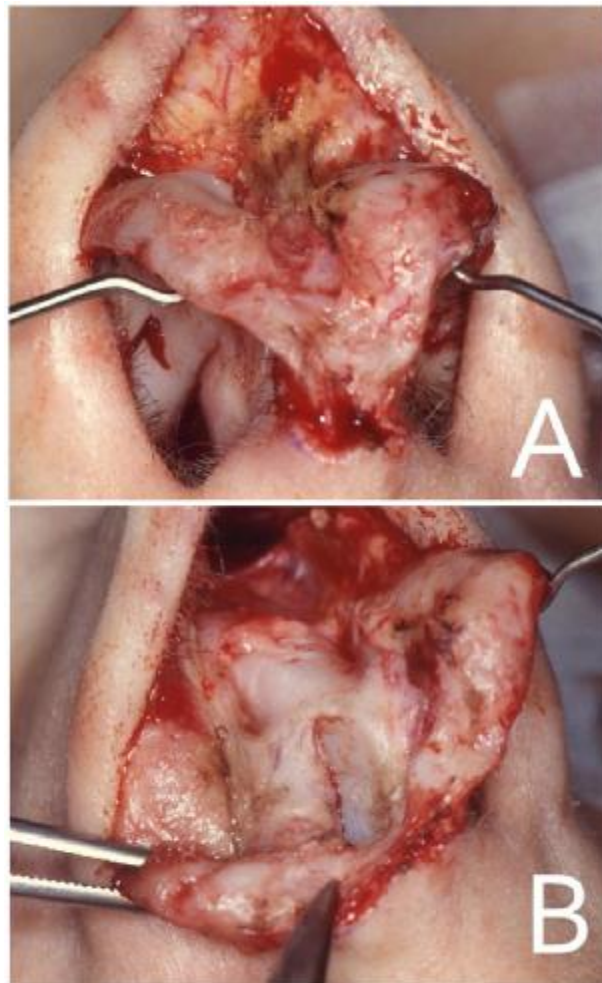


Figure 14: A. Exposition du ligament inter-dôme. B. Dégagement du fourreau mucopérichondral en commençant sa recherche au niveau de son tiers supérieur du septum nasal.

a.3. Abord sous labial : [52]

Récemment remis à l'honneur par Monteil, cet abord trouve sa justification dans les grandes luxations du bord caudal du septum dont la reposition sera probablement instable; l'abord sous labial est alors effectué secondairement lors de la reconstruction anatomique du pilier antérieur septal, région capitale pour la stabilité architecturale de la cloison.

Cet abord comprend : le tracé de l'incision, le décollement de l'œdème résiduel et l'exposition de la loge septale.

Après avoir relevé la lèvre supérieure avec deux écarteurs de Farabeuf, on dessine l'incision d'une prémolaire à l'autre. A l'aide de la rugine, on dénude avec soin l'épine nasale antéro-inférieure, puis on décolle de chaque côté les parties molles de tout le pourtour inférieur des orifices piriformes.

Si l'abord sous -labial est effectué en début d'intervention, il est possible par cette voie d'ouvrir la loge septale sous contrôle visuel direct en libérant progressivement le fourreau mucopérichondral de chaque côté de la cloison et d'amorcer la création des deux tunnels de Cottle ; la dissection est ensuite reprise par la voie endonasale ou externe pour achever l'exposition de toute la loge septale.

a.4 Voie endoscopique : [51]

Elle réalise un abord à minima de la cloison. Cette voie trouve surtout son indication dans les déviations moyenne et postérieure pouvant gêner une chirurgie sinusienne et dont elle constitue un préambule. L'incision muqueuse se fait en regard de la déviation. Le décollement sous-périchondral est réalisé au décolleur de Freer ou mieux à l'aspirateur-décolleur de microchirurgie endonasale. Cet abord ne permet qu'une résection, cartilagineuse limitée (pied de cloison par exemple). Le cartilage écrasé peut être réinclus et la fermeture de la voie d'abord est facilitée par l'emploi d'une colle biologique.

b. Technique chirurgicale :

b.1 Rectification septale : [52]

→ libération septale :

L'exposition correcte de la totalité du cartilage septal, de l'ENA et de l'os vomérien est préalable indispensable à sa libération, avec toutes ses attaches : postérieure, inférieure et dorsale.

Chondrotomie postérieure :

Elle doit séparer le bord postérieur du septum de la lame quadrilatère de l'éthmoïde .Elle s'effectue avec la lame tranchante du décolleur de Freer, perpendiculairement au bord inférieur, sous l'auvent des os propres au niveau de la jonction cartilage-lame perpendiculaire.

Libération du bord inférieur du septum :

Au niveau de son socle osseux vomérien, elle s'effectue après résection de la portion luxée de ce bord inférieur. On a alors une bonne exposition de la gouttière réceptrice du pied vomérien.

Libération du bord dorsal :

Elle est variable suivant l'importance de la déformation de l'arête nasale et peut se faire de deux façons suivant la hauteur de la déformation du cartilage septal.

- Si l'arête n'est pas intéressée par la déformation septale qui n'atteint pas le bord supérieur du cartilage : une paire de ciseaux coupent la partie supérieure de la cloison sous l'auvent des triangulaires en ménageant ainsi une baguette cartilagineuse d'environ 5mm de hauteur attenant à la voute septotriangulaire.
- Ou bien l'arête est intéressée par la déformation septale qui atteint le bord supérieur du cartilage et dévie plus ou moins l'arête : il faudra séparer le cartilage septal des triangulaires pour remodeler la cloison sur toute sa hauteur ; il est alors peut être préférable d'utiliser une voie externe.

→ Evaluation des dégâts septaux :

Séparé de l'une ou de ses deux couvertures muco-périchondrale, libéré de toutes ses attaches périphériques, le cartilage septal apparaît alors avec ses déformations.

Il peut arriver qu'une fois isolée de ses attaches, la cloison redevienne plane, comme si elle était trop à l'étroit dans la loge. Il suffit alors de l'ajuster en diminuant sa hauteur par résection d'une bande inférieure et sa longueur en agrandissant la loge septale aux dépens de la cloison postérieure.

Si les déformations septales persistent, leur analyse est un préalable indispensable à toute correction.

b.2 Réparation des dégâts septaux : [52]

Elle se fait de plusieurs façons :

→ Résection sous muqueuse :

Elle s'adresse à des déformations limitées ou très postérieures ; elle doit impérativement respecter une portion de cartilage en L de surface suffisante pour soutenir l'arête de la columelle.

Elle doit rester strictement sous-muqueuse, sous peine de laisser une perforation ; et elle ne doit pas être trop étendue, pour ne pas entraîner de déformation secondaire à la rétraction cicatricielle.

→ Modelage

Il s'adresse à des déformations trop étendues pour pouvoir être réséquées sans dégâts esthétiques (et fonctionnels). Il est indispensable de remodeler ce septum pour le rendre plan et médian. Ce remodelage peut se faire :

- Soit par reposition sagittale dans la fosse nasale (« in situ ») de la ou des portions déviées ;
- Soit par harmonisation hors de la fosse nasale (« ex situ »).

Dans les deux cas, il faut assurer une stabilité de montage.

- La reposition « in situ » n'est possible qu'avec les déformations simples :
angulation linéaire verticale ne déformant pas trop l'arête nasale ou
angulation linéaire horizontale avec une déformation en verre de montre sus-
jacente.
- L'harmonisation « ex situ » : ici l'importance des lésions associant plusieurs
plicatures verticales et/ ou horizontales amène l'opérateur à déposer la
cloison, à la remodeler sur table avant de la réinclure entre les volets
périchondraux.
- La stabilité du montage : Les corrections effectuées par différentes incisions
laissent souvent un puzzle cartilagineux plan mais sans tenue, la stabilité
architecturale ne peut être assurée que par la fixation en bonne place d'un
septum suffisamment rigide.
- Reconstruction septale

Elle s'adresse à des pertes de substance et fait appel à des greffes que l'on
peut schématiquement diviser en deux groupes :

- Greffe de comblement (ou d'apposition) : elle a pour but de combler de
petites pertes de substance n'excédant pas 2 à 3 mm d'épaisseur.
- Greffe de soutien (ou de reconstruction) : elle s'adresse à des grandes
destructions septales pour lesquelles seule une solide reconstitution de
toute la charpente dorsale et columellaire assurera à la fois esthétique et
fonction nasale.

b.3 La septoplastie selon Freer [54] et Killian [55] : la résection sous-muqueuse : [4]

Le principe est de recentrer la cloison cartilagineuse sur la ligne médiane et l'épine nasale antérieure et de corriger les déviations du septum cartilagineux.

La technique consistait en une résection subtotale emportant le vomer, la lame perpendiculaire de l'éthmoïde et le quartilage quadrangulaire. Seule une attelle cartilagineuse antérieure et caudale était conservée : le L de Killian.

b.4 La septoplastie selon Cottle [56] : la voie d'abord maxillo-pré-maxillaire : [4]

La technique de cottle (Figure 19) est devenue une technique de préférence car elle propose une prise en charge de l'ensemble du squelette et des déformations de la cloison nasale.

Le principe de cette technique consiste à faire une incision inter-septocolumellaire hémitransfixiante (Figure 15), qui est menée entre le septum membraneux et le bord caudal du septum cartilagineux, tout en restant parallèle au bord caudal du cartilage quadrangulaire. L'exposition de la loge septale, selon la technique de Cottle, est menée à partir de 4 tunnels juxta-septaux : 2 supérieurs et 2 inférieurs.

Le plan de dissection supérieur est sous-périchondral au niveau du cartilage septal : on doit mettre en évidence un plan bleuté caractéristique (Figure 16). Le décollement est alors effectué de chaque côté du septum jusqu'au vomer en arrière et en haut jusque sous l'épine du frontal, en prenant soin de respecter la muqueuse.

Pour la réalisation des tunnels inférieurs, on expose en sous-périosté l'épine nasale du maxillaire et le bord inférieur des orifices piriformes puis on décolle la muqueuse en sous-périosté de chaque côté de l'épine nasale et le long du plancher des cavités nasales.

On rejoint ensuite les 2 tunnels d'avant en arrière, la cloison nasale est alors dégagée.

Les septums cartilagineux et osseux sont réséqués en prenant soin de respecter le L de Killian, en appui sur l'épine nasale antérieure de 1cm au moins.

La résection d'un rail osseux maxillaire à l'ostéotome est souvent nécessaire (Figure 17).

Les lambeaux muqueux sont réappliqués (Figure 18).

On vérifie la bonne perméabilité des deux cavités nasales.

La muqueuse est suturée.

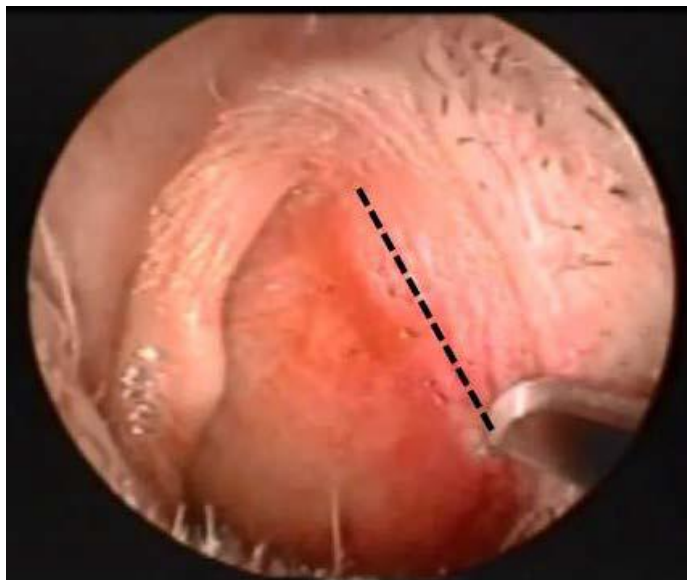


Figure 15 : Tracé de l'incision hémitransfixiante droite en regard du bord caudal du cartilage quadrangulaire [20]

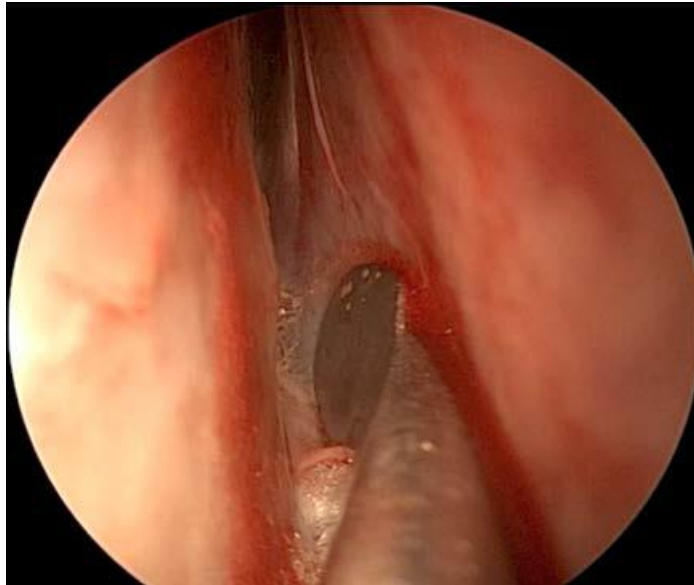


Figure 16 : Plan sous-périchondral avasculaire [20]

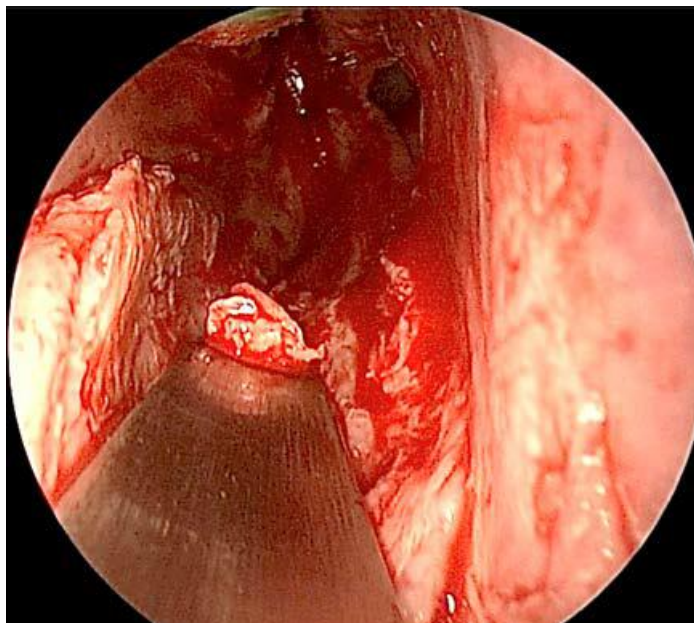


Figure 17 : Résection à l'ostéotome du rail prémaxillo-maxillo-palato-vomérien ((PMPV). [20]

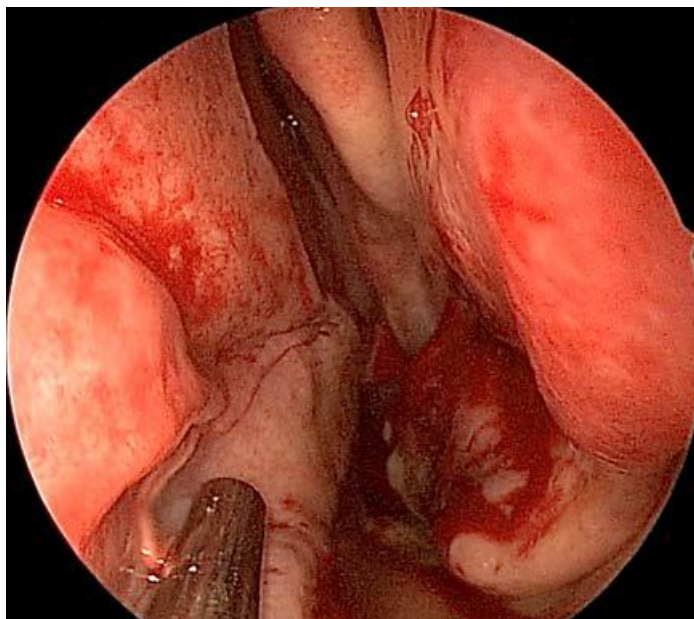
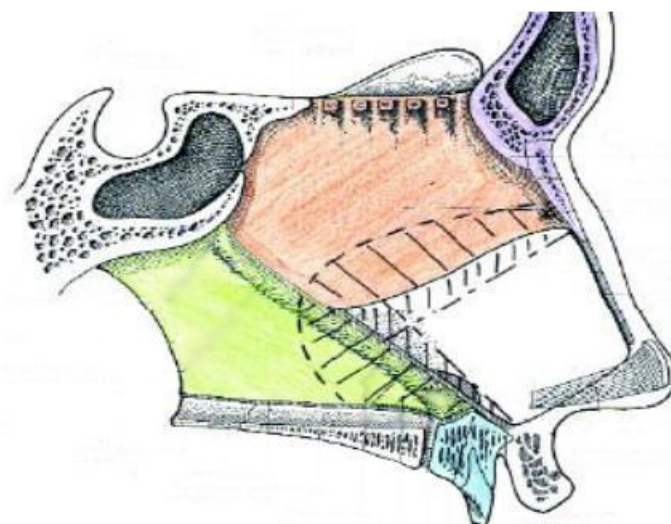


Figure 18 : Remise en place des lambeaux muco-périostés en regard du cornet inférieur gauche. [20]



Les zones hachurées correspondent aux zones de résection du cadre osseux et du cartilage septal.

Figure 19 : Septoplastie selon technique de Cottle [57]

Contention septale et nasale : [11]

La contention septale est très importante. Elle a pour but d'éviter la constitution d'hématome en appliquant les plans muco-périoste et muco-périchondral contre le septum, de prévenir les synéchies muqueuses et la récurrence des déformations. Elle est assurée par des plaques de silicone renforcé (perthèse*), taillées à la dimension du septum (sans retour sous l'auvent nasal) et fixées par un point transseptal.

Dans les décollements limités antérieurs, un surjet continu et transfixiant appliquant la muqueuse entre le septum peut suffire (Ellis, 1980 [58] ; Stucker, 1982 [59]).

En cas d'épistaxis ou de turbinectomie associée, cette contention est complétée par tamponnement (Merocel*) ou par un méchage (Algostérile*).

La durée de la contention est de 3 à 5 jours pour les tampons et les mèches et de 5 à 10 jours pour les plaques de silicone.

b.5 La septoplastie endoscopique : [4] [60]

La septoplastie endoscopique ne se substitue pas à la voie conventionnelle et elle répond aux mêmes principes.

L'endoscopie permet un meilleur contrôle des déformations septales et apporte une aide lors des décollements des lambeaux chondro-muqueux en cas de déviations complexes. Surtout dans le cas de certaines déviations osseuses très postérieures.

i Technique :

L'intervention débute naturellement par :

→ L'endoscopie diagnostique :

Après un méchage à la xylocaïne naphazolinée qui permet de rétracter la muqueuse, l'endoscopie initiale permet d'analyser l'ensemble des déformations de la cloison et de planifier les corrections chirurgicales à effectuer.

→ L'infiltration : (Figure 20)

Réalisée en sous-périchondrale à la xylocaïne 1% adrénalinée, elle permet de limiter le saignement opératoire et d'initier le décollement par hydrotomie. On débute généralement par la partie postérieure de la cloison puis on remonte à la partie antérieure. On injecte aussi bien à la partie supérieure de la cloison qu'à sa partie inférieure (jusqu'au niveau du plancher de la fosse nasale) afin de faciliter la dissection du pied de cloison. Les deux faces de la cloison sont infiltrées avant l'incision.

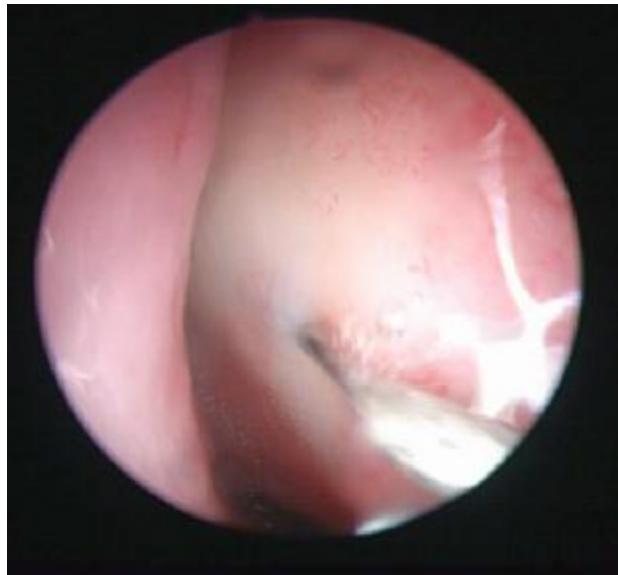

Figure 20 : Infiltration

On voit l'infiltration sous-périchondrale droite du septum, la muqueuse blanchit lors de l'infiltration

→ L'incision muqueuse :

Elle est réalisée systématiquement dans la fosse nasale gauche (pour un droitier). Elle doit être très antérieure. Elle est arciforme, passant en avant de la déviation du pied de cloison en bas (et pouvant même se prolonger sur le plancher de la fosse nasale), se prolongeant en haut et en arrière sous les os propres du nez (OPN). L'emplacement de cette incision est important et représente une des difficultés de l'intervention. Si elle est placée trop en arrière (ce qui est parfois le cas lorsqu'on débute l'apprentissage de cette technique endoscopique), les déviations antérieures de la cloison ne pourront pas être corrigées. (Figure 21).

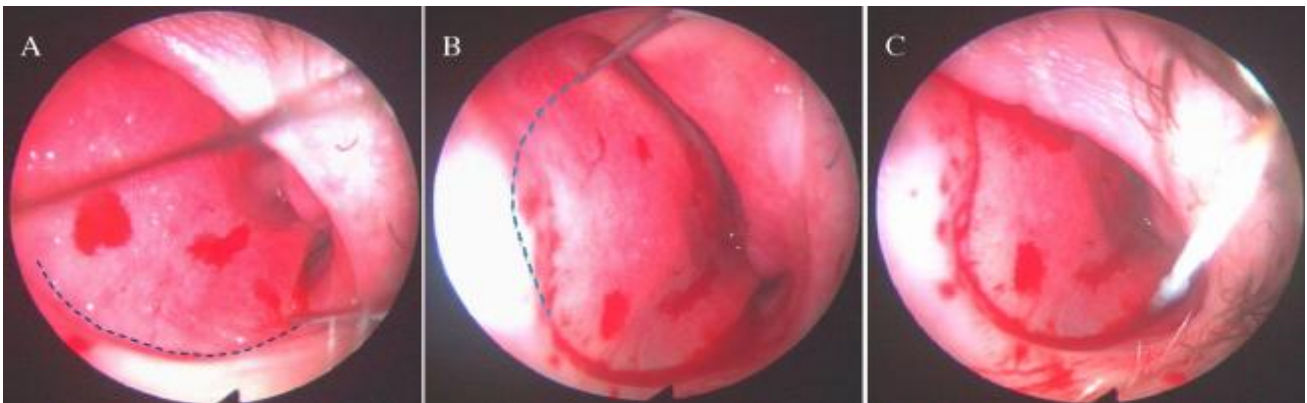

Figure 21 : Incision muqueuse

A : En pointillé on voit l'incision muqueuse à réaliser au niveau de la fosse nasale gauche.

B : Pour tracer la partie supérieure de l'incision, on soulève la muqueuse et le cartilage alaire sous les os propres du nez avec la partie non tranchante du bistouri et on incise en rejoignant en avant le début de l'incision (tracer à réaliser en pointillé).

C : La muqueuse est complètement incisée.

→ Le décollement de la face septale gauche :

La face septale gauche est décollée en sous-périchondrale, à l'aide du décolleur de Cottle (*Figure 22*), jusqu'à la jonction chondro-vomérienne

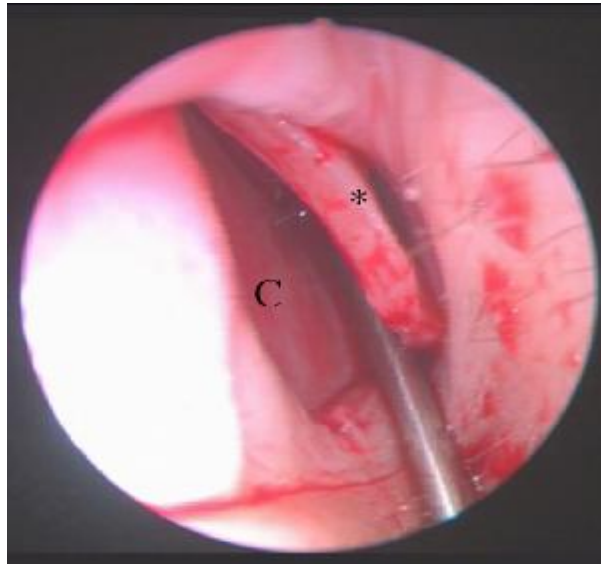


Figure 22: Décollement de la face septale gauche

Le lambeau muco-périchondral () est décollé du cartilage quadrangulaire (C) à l'aide du décolleur de Cottle.*

→ L'incision cartilagineuse : *(Figure 23)*

A l'aide d'un bistouri lame 15, une incision cartilagineuse est réalisée environ un demi-centimètre en arrière de l'incision muqueuse.

L'abord chirurgical varie en fonction du siège et de l'importance de la déformation. Si la déviation est limitée au niveau de la cloison sous la forme d'un éperon osseux postérieur ou du rail chondro-vomérien, il est possible d'effectuer la résection de l'éperon par voie transmuqueuse, à la condition de ne pas engendrer une effraction de la muqueuse septale controlatérale. Dans les cas d'une déviation complexe ou cartilagineuse en « S » ou en « verre montre » l'incision est intersepto-columellaire unilatérale après une infiltration sous péri-chondrale identique à celles des techniques classique.

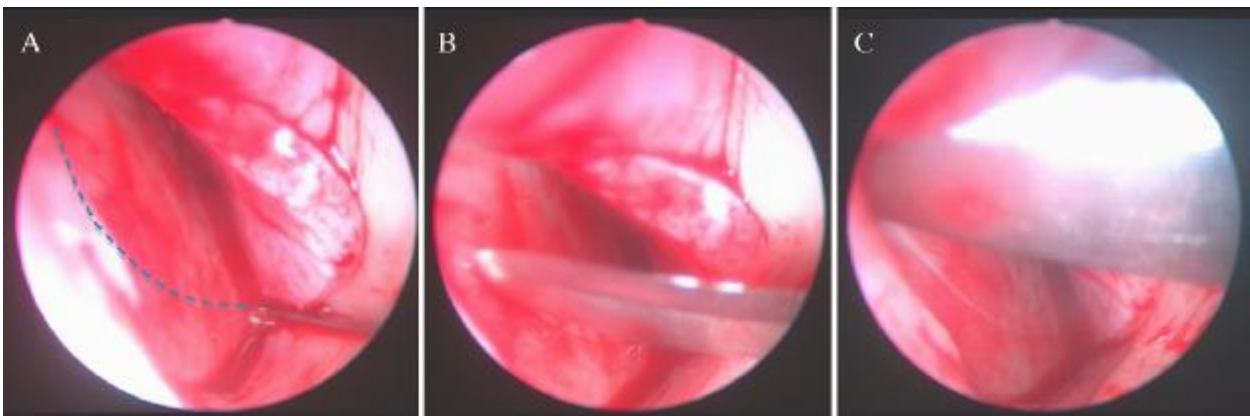


Figure 23 : Incision cartilagineuse

A : *Tracé de l'incision cartilagineuse en pointillés.*

B : L'incision est réalisée un demi centimètre en arrière de l'incision muqueuse.

C : Le cartilage est complètement incisé.

→ Le décollement de la face septale droite :

Le plan de décollement est recherché à l'aide du décolleur de Cottle (*Figure 24*). Il faut être doux et patient afin de ne pas abimer le cartilage et afin de ne pas transfixier la muqueuse située de l'autre côté du cartilage. Une fois dans le plan sous-périchondral à droite, le lambeau est décollé jusqu'à la jonction chondro-vomérianne. Cette jonction est alors délicatement luxée à sa partie inférieure.

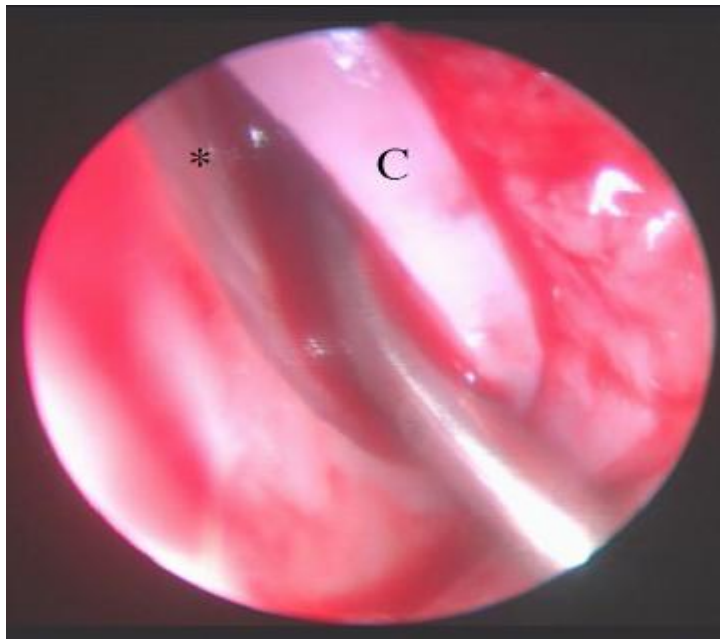


Figure 24 : Décollement de la face septale droite

Le lambeau muco-périchondral droit () est décollé du cartilage quadrangulaire (C) à l'aide du décolleur de Cottle.*

→ L'exérèse cartilagineuse antérieure :

Une baguette antérieure de cartilage, d'environ 2 cm de hauteur et allant jusqu'au vomer en arrière, est réséquée (*Figure 25*). Lorsqu'elle est réalisée aux ciseaux, le risque est de couper d'accidentellement le lambeau muqueux de la fosse nasale gauche. Il faut donc être bien prudent lors de la section supérieure, et éventuellement maintenir les lambeaux muqueux écartés par un spéculum de Killian maintenu ouvert grâce à sa vis auto-statique.

La résection de cette baguette permet une meilleure visualisation de la partie postérieure et inférieure de la cloison et de ne plus souiller l'optique qui a plus de place pour naviguer dans la cavité opératoire.

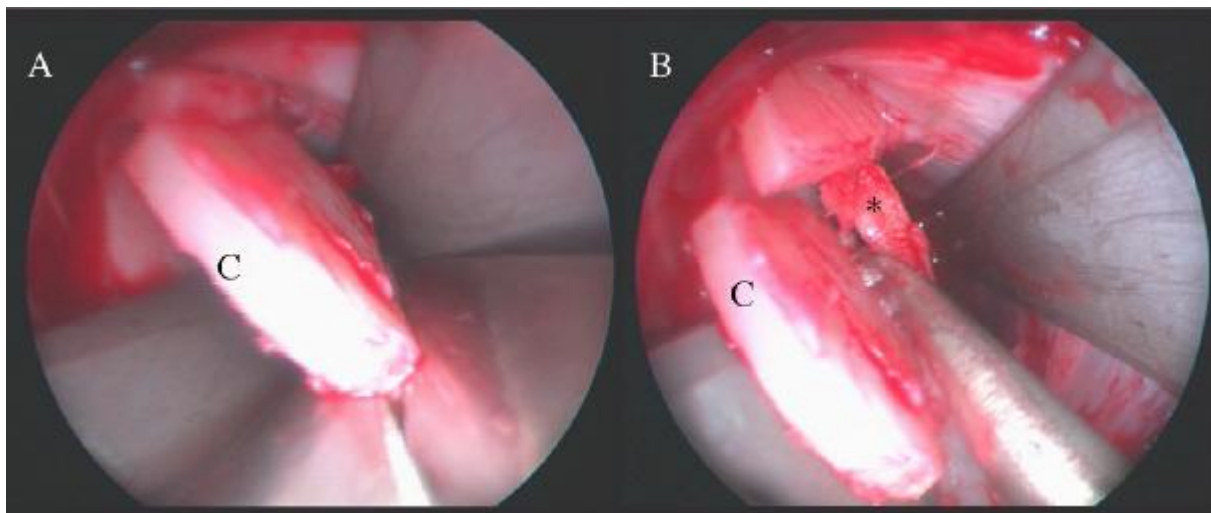


Figure 25 : A : Le cartilage quadrangulaire (C) est déjà sectionné à sa partie supérieure et est en train d'être sectionné à sa partie inférieure.

B : La disjonction chondro-vomérianne est réalisée : le cartilage quadrangulaire (C) est séparé du vomer (*) à l'aide du décolleur de Cottle.

La mise en place d'un spéculum de Killian n'est pas systématique mais peut être utile lorsque les lambeaux muqueux ne sont pas suffisamment décollés et ont du mal à tenir contre la paroi latérale de la cavité nasale, rendant la cavité opératoire étroite.

→ L'abord de la partie postérieure de la cloison :

Le décollement postérieur se poursuit en sous-périosté au niveau du vomer et de la lame perpendiculaire de l'éthmoïde (*Figure 26.A*). On réalise une section osseuse aux ciseaux de Mayo à la partie moyenne de la cloison osseuse (*Figure 26.B*), afin de prévenir toute fracture irradiée à la base du crâne lors de la prise en charge du pied de cloison (qui sera réséqué à la gouge frappée).

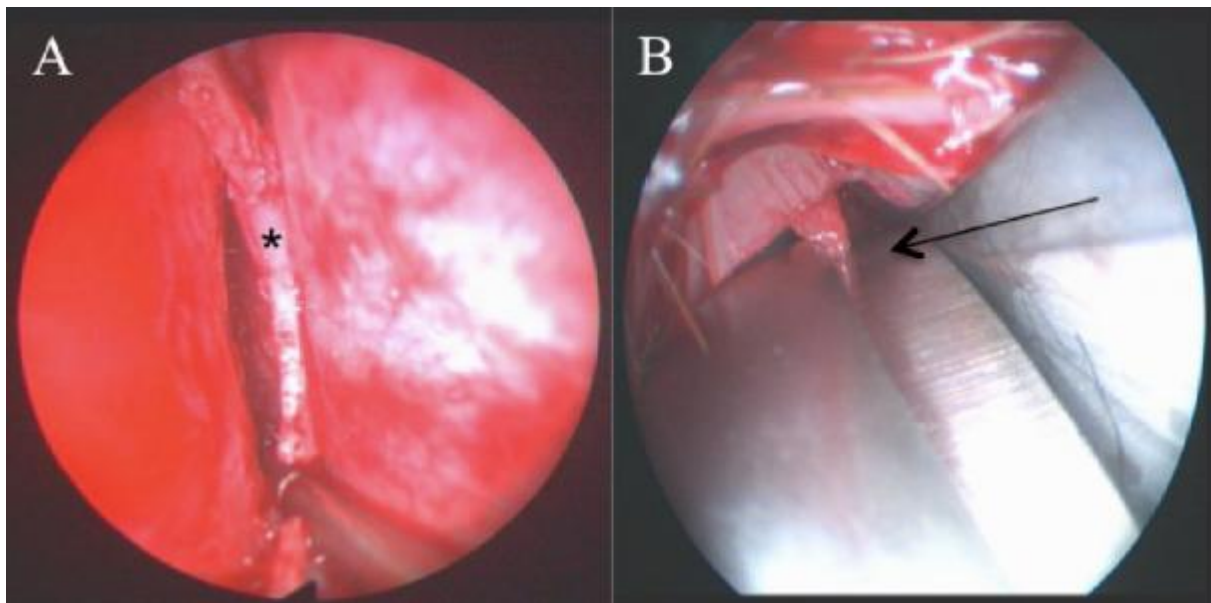


Figure 26 : Abord de la partie postérieure de la cloison

A : Les lambeaux mucopérichondraux droit et gauche sont décollés de la partie postérieure de la cloison (*) constituée du vomer et de la lame perpendiculaire de l'éthmoïde.

B : La lame perpendiculaire de l'éthmoïde est sectionnée à l'aide des ciseaux de Mayo au niveau de la flèche.

→ Prise en charge du pied de cloison :

La résection du pied de cloison est systématique afin d'affiner la cloison et d'augmenter la taille du couloir aérien inférieur des cavités nasales.

Le décollement sous-périosté débute en arrière, car le pied de cloison y est souvent plus rectiligne, et se poursuit vers l'avant. L'épine nasale antérieure du maxillaire est exposée. La résection du pied est effectuée à l'aide de la gouge frappée (*Figure 27*).

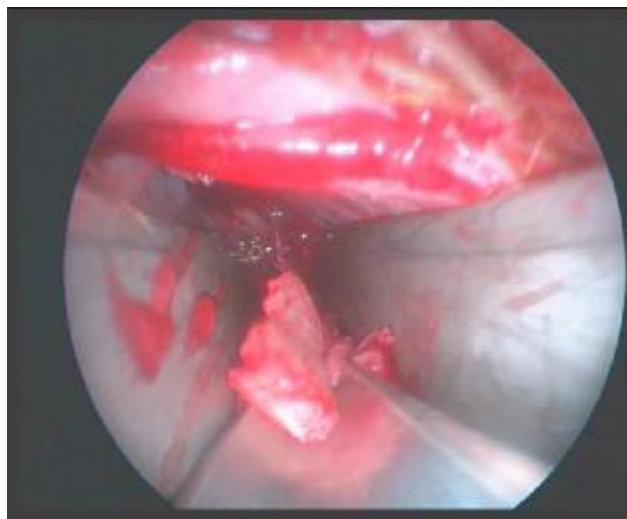


Figure 27: Résection du pied de cloison

→ L'endoscopie de contrôle et les résections d'appoint :

Les lambeaux muqueux de la cloison sont réappliqués et une endoscopie des cavités nasales est effectuée afin de repérer d'éventuelles déformations septales résiduelles qui sont alors réséquées à la demande

→ La fermeture :

Elle est réalisée par 1 ou 2 points de Vircyl® rapide 4/0 (*Figure28*)

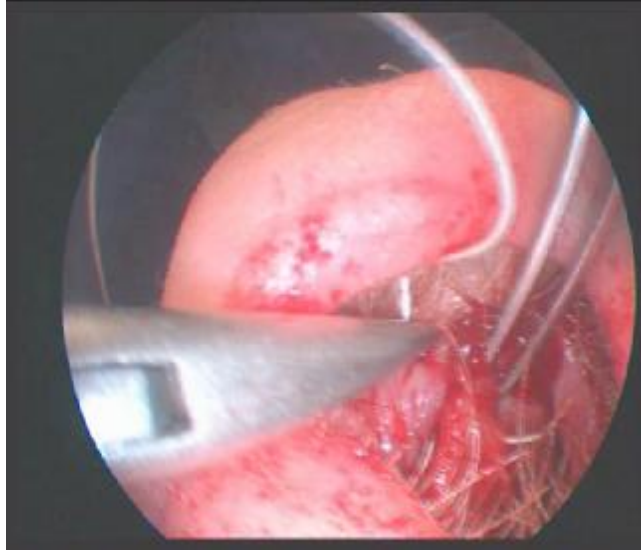


Figure 28 : Fermeture

→ La mise en place d'attelles :

Mettre en place des attelles de Silastic® 1mm de part et d'autre de la cloison afin de limiter le risque d'hématome post-opératoire, de synéchies, et d'assurer une cicatrisation rectiligne de la cloison. Ces attelles sont fixées par 1 point transfixiant antérieur. Elles sont retirées au 10ème jour post-opératoire. Ou bien un méchage de type

Merocel ; dont on aura préalablement retaillé la largeur et l'épaisseur en fonction de l'existence d'une turbinectomie associée ; sont introduites dans chaque fosse nasale afin d'assurer une bonne hémostase.

✚ Avantages et limites :

La chirurgie du septum sous endoscopie comporte de nombreux avantages au cours de la chirurgie fonctionnelle sinusienne et semble particulièrement performante pour les déformations postérieures isolées,

Les avantages de ce type de septoplastie sont :

- L'endoscopie offre un contrôle visuel à tout moment, donc réduisant les risques de perforations septales et de déviations résiduelles.
- L'endoscope offre la possibilité d'identifier de manière précise les zones de déviation, notamment postérieures mieux qu'un éclairage zénithal ou frontal.
- Les décollements et résections sont réalisés à minima.
- La chirurgie du septum sous endoscopie permet de diminuer les complications, surtout les brèches muqueuses.
- L'endoscopie apporte une sécurité supplémentaire lors des résections du vomer et de la lame perpendiculaire de l'ethmoïde.
- En fin d'intervention, l'endoscope permet de contrôler la correction septale, le bon repositionnement des lambeaux muqueux et des lames de contention.
- L'endoscopie assure l'enseignement des différentes étapes opératoires aux étudiants et aux résidents.
- Elle réduit le séjour hospitalier.

La plupart des septoplasties sont réalisées actuellement avec cette technique. Cependant, elle n'est pas adaptée aux déformations antérieures du septum ni à la contention de ce dernier sur l'épine nasale antérieure dans le cas de luxation. [22]

b.6 Septoplastie par désarticulation modelante : [18]

Il faut libérer en totalité le cartilage quadrangulaire par le décollement des fourreaux mucopérichondraux et mucopériostés. Ce temps doit être minutieux car il faut éviter la création de plaies muqueuses septales qui pourraient secondairement entraîner une perforation séquelle. En bas, on appliquera les principes du plan magique de Cottle par la réalisation des tunnels inférieurs au niveau de l'épine nasale antérieure jusqu'au prémaxillaire. Le septum doit être ainsi libéré de ses fourreaux muqueux jusqu'à la jonction chondro-vomérienne.

La dépose septale du cartilage quadrangulaire : elle va nécessiter de libérer le cartilage septal du bord inférieur du vomer en se servant d'une rugine de Joseph. Le bord postérieur est plus simple à séparer de la lame perpendiculaire de l'ethmoïde soit au bistouri lame 15 en remontant vers le dorsum nasal soit à l'aide des ciseaux de Cottle. Enfin, la voûte septo-latérale sera libérée sur les lignes médianes de part et d'autre également au ciseau de Cottle. Le temps chirurgical suivant consiste à sortir délicatement par une narine le cartilage quadrangulaire déformé en un seul morceau, il est plus facile de l'extraire lorsque l'on a choisi une voie externe.

Le travail sur table du septum cartilagineux : Son but est de reconstituer un septum rectiligne et solide après correction des différentes angulations. Les morceaux sont solidarités entre eux par des fils.

La repose septale et sa fixation : La technique des fils guides permet de replacer à l'intérieur du fourreau muqueux le néoseptum. Il est nécessaire de le fixer au niveau de l'épine nasale antérieure, du dorsum nasal et en bas en transcolumellaire par plusieurs points de matelassier. Ces fils guides sont sectionnés après mise en place des Stéristrips, d'autres préfèrent les amarrer sur des bourdonnets au niveau du dorsum et de la columelle.

3) Indications : [51]

Le septum nasal après correction doit être le plus possible droit car il existe une sorte de mémoire source d'échecs.

Schématiquement quatre situations peuvent se présenter [61] :

a. La résection d'une bande cartilagineuse inférieure du cartilage quadrangulaire :

Le plus souvent, il existe une déformation en verre de montre à grande courbure, le cartilage est en tension entre le dorsum nasal et la crête incisive. Dans ce cas, il suffit d'enlever une bande de cartilage afin que le septum se repositionne en rectitude (Figure 29).

Si la crête incisive est déviée, déformée, à l'aide d'un ostéotome de 5 mm de large on pratiquera sa résection tout en respectant l'ENA (Fig. 30A—E). En effet, il est illusoire et surtout inutile de vouloir la redresser.

La partie antérieure du septum devra reposer sur l'ENA et sera fixée par un point de Jost et Legend.

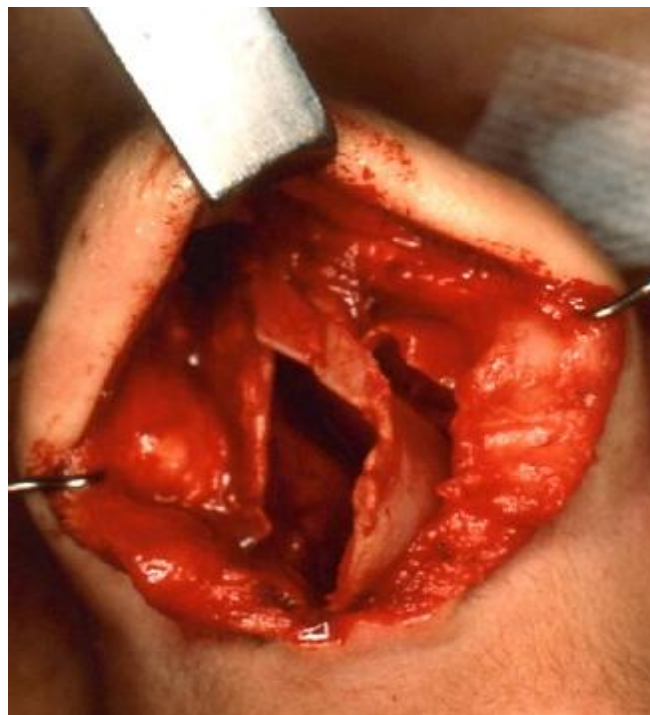


Figure 29 : Déviation en verre de montre.

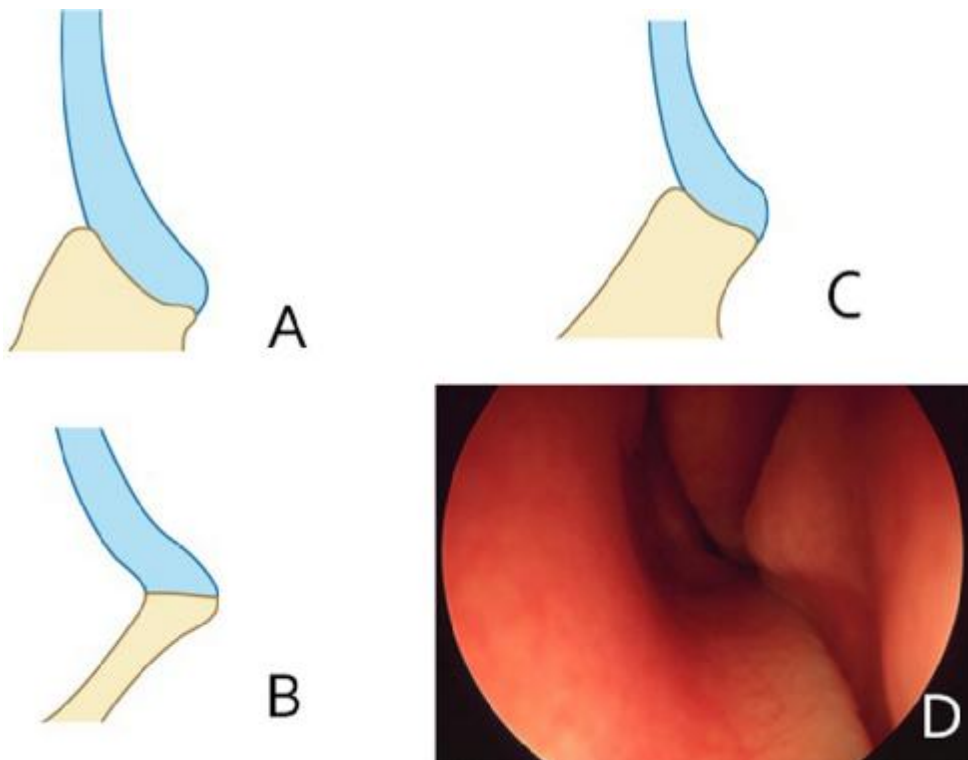


Figure 30: A—C. Différents types de déviation de la crête incisive d'après. D. Pied de cloison déjeté dans la fosse nasale

b. La reposition du cartilage quadrangulaire :

La principale indication est représentée par un cartilage quadrangulaire droit et plan dont le pied est luxé dans l'une des cavités nasales.

Dès la simple inspection, la luxation est évidente, parfois au contraire elle est discrète et on peut la visualiser en remontant la pointe du nez vers le haut pour voir apparaître le bord antéro-inférieur de la cloison dans une des narines.

La difficulté dans ces cas là est de respecter les fourreaux mucopérichondraux et mucopériostés, la reposition se fait par une résection d'une bandelette cartilagineuse et une reposition maintenue par des points de matelassier ou selon la résection par un point de Jost et Legent.

-Les déformations intéressant la partie centrale du septum nasal :

En arrière d'une ligne verticale rhinion-ENA tout en conservant le L de Killian, le septum ne joue aucun rôle dans la morphologie du nez. Si les grandes excrèses sont inutiles il ne faut pas craindre les cloisons postérieures flottantes. Le respect des deux fourreaux mucopériostés et leur accollement précis donnent une cloison rigide. L'intégrité de ses fourreaux est capitale si l'on veut éviter des perforations septales iatrogènes. Les perforations postérieures ou à la jonction chondro-vomérienne sont peu symptomatiques à l'inverse des antérieures sources d'épistaxis, de gêne respiratoire et difficile à traiter.

c. La reconstruction de l'armature septale

Le traitement des déviations septales complexes sera traité dans le chapitre suivant. Cependant ? dans certaines angulations verticales touchant l'extrémité du cartilage septal (corps étranger narinaire) plutôt que de réaliser des procédures d'hachurage source de récurrences fréquentes, on préfère pratiquer la section du cartilage verticalement sur la plicature ; puis, on le réincluera avec le principe des fils guides en avant en transcolumellaire et par amarrage en arrière par deux points en U traversant le cartilage et la muqueuse septale. Parfois, la reconstruction du bord dorsal peut faire appel à un greffon sagittal fixé aux cartilages latéraux-supérieurs. Il faut dans ces cas un greffon cartilagineux qui recouvre la totalité de l'arête (Fig. 31A—D). Dans nos mains, nombre de techniques de redressement par hachurage, morcellisation décrite comme efficaces, excepté les cas de déviations cartilagineuses à grande courbure, ne nous ont pas donné toute satisfaction (Fig. 32). D'autres auteurs emploient des spreader-grafts pour rigidifier le septum dans la région du dorsum. Dans ces cas, le choix d'une voie externe donne un jour plus satisfaisant pour les placer.

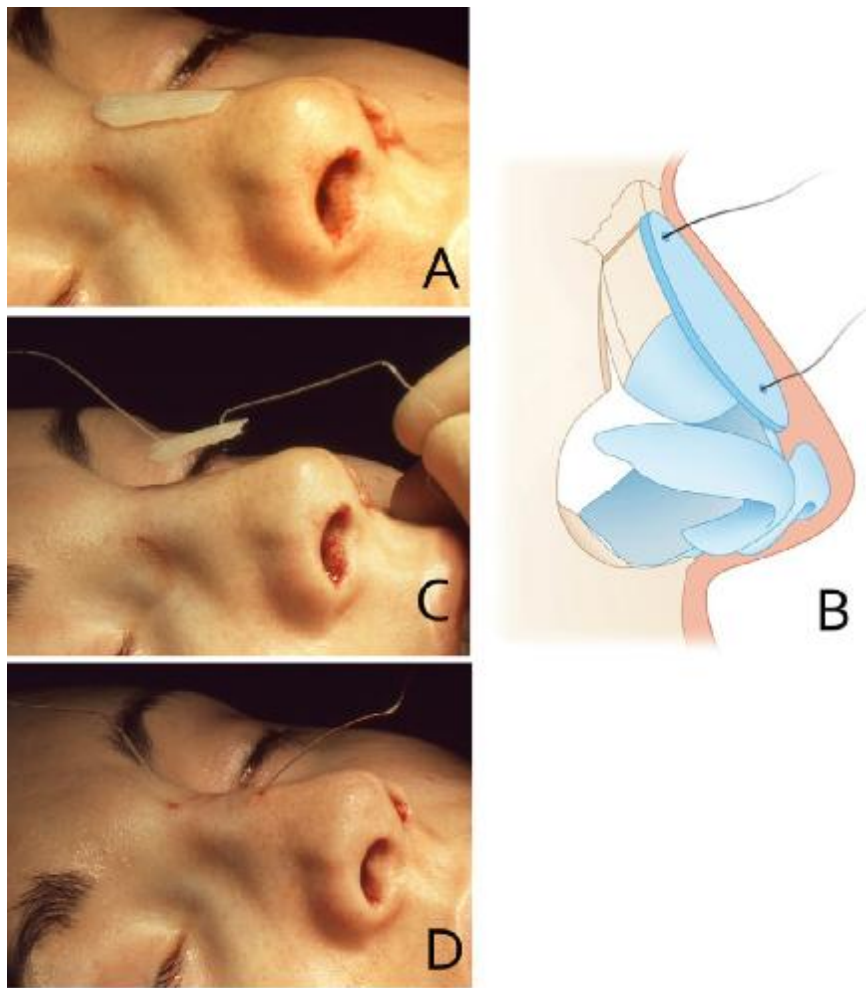


Figure 31 : A. Greffon cartilagineux modelant d'arête. B. Schéma montrant l'intérêt des fils guides.C. Mise en place des fils guides selon la technique de Converse. D. Les fils guides sont sectionnés après la mise en place des Stéristrips¹.

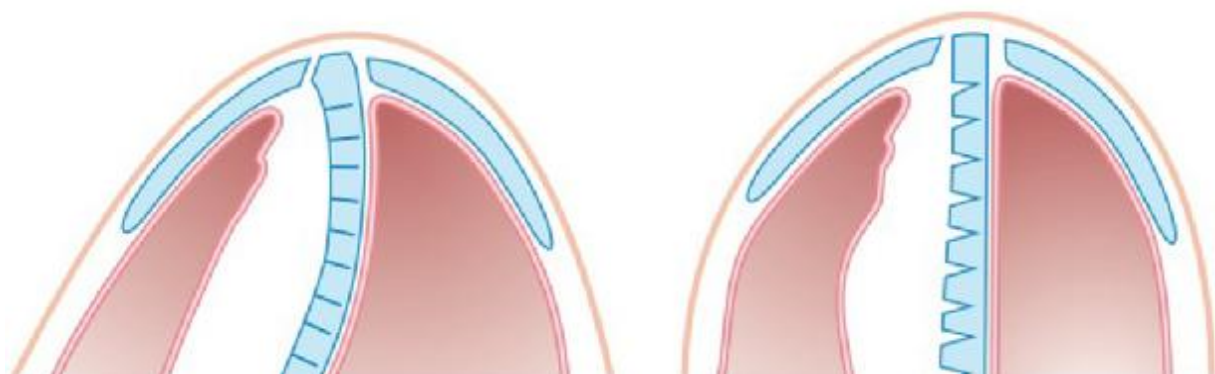


Figure 32 : Technique de hachurage du cartilage quadrangulaire (intérêt dans les déviations dont le rayon est à grande courbure).

d. La septoplastie extracorporelle (dépose-repose du cartilage quadrangulaire) : [62] [63]

La dépose-repose septale s'adresse à deux types de déformations :

- La déviation antérieure du cartilage quadrangulaire avec une véritable plicature verticale à la jonction avec les cartilages latéro-supérieurs entraînant le plus souvent une déviation de la pointe du nez ;
- Les déviations complexes où tous les composants septaux sont déformés.

La technique chirurgicale : Le plus souvent la voie externe est conseillée. Il faut libérer en totalité le cartilage quadrangulaire par le décollement des fourreaux mucopérichondraux et mucopériostés. Ce temps doit être minutieux car il faut éviter la création de plaies muqueuses septales qui pourraient secondairement entraîner une perforation séquelle. En bas, on appliquera les principes du plan magique de Cottle par la réalisation des tunnels inférieurs au niveau de l'épine nasale antérieure jusqu'au prémaxillaire. Parfois, les ailerons du prémaxillaire sont difficiles à décoller car la muqueuse est fine. Pour certains, on peut se servir soit d'un microscope opératoire ou d'une optique de 4 mm de diamètre et 0° d'angle.

Le septum doit être ainsi libéré de ses fourreaux muqueux jusqu'à la jonction chondro-vomérianne. La dépose septale du cartilage quadrangulaire, va nécessiter de libérer le cartilage septal du bord inférieur du vomer en se servant d'une rugine de Joseph (Fig. 33A—B).

Le bord postérieur est plus simple à séparer de la lame perpendiculaire de l'éthmoïde soit au bistouri lame 15 en remontant vers le dorsum nasal soit à l'aide des ciseaux de Cottle. Enfin, la voûte septo-latérale sera libérée sur les lignes médianes de part et d'autre également au ciseau de Cottle. Le temps chirurgical suivant consiste à sortir délicatement par une narine le cartilage quadrangulaire déformé en un seul morceau, il est plus facile de l'extraire lorsque l'on a choisi une

voie externe. Le travail sur table du septum cartilagineux. Son but est de reconstituer un septum rectiligne et solide après correction des différentes angulations (Figure 34A—B). Les morceaux sont solidarités entre eux par des fils avec si nécessaire la mise en place d'attelles de part et d'autres des pièces du puzzle reconstitué (Figure 35). La repose septale et sa fixation. La technique des fils guides va nous permettre de replacer à l'intérieur du fourreau muqueux le néoseptum. Il est nécessaire de le fixer au niveau de l'ENA, du dorsum nasal et en bas en transcolumellaire par plusieurs points de matelassier.

Ces fils guides sont sectionnés après mise en place des stéristrrips¹, (Figure. 36A—D) d'autres préfèrent les amarrer sur des bourdonnets au niveau du dorsum et de la columelle. Afin d'éviter une petite dépression secondaire à la jonction avec les os propres du nez (point K de Cottle), nous plaçons un greffon modelant de septum écrasé sur le dorsum nasal (Fig. 37). Par ailleurs, il est fréquent de mettre de part et d'autre du septum réinclu deux spreader-grafts selon la technique décrite par Sheen [64] reprise par Gubisch [65].

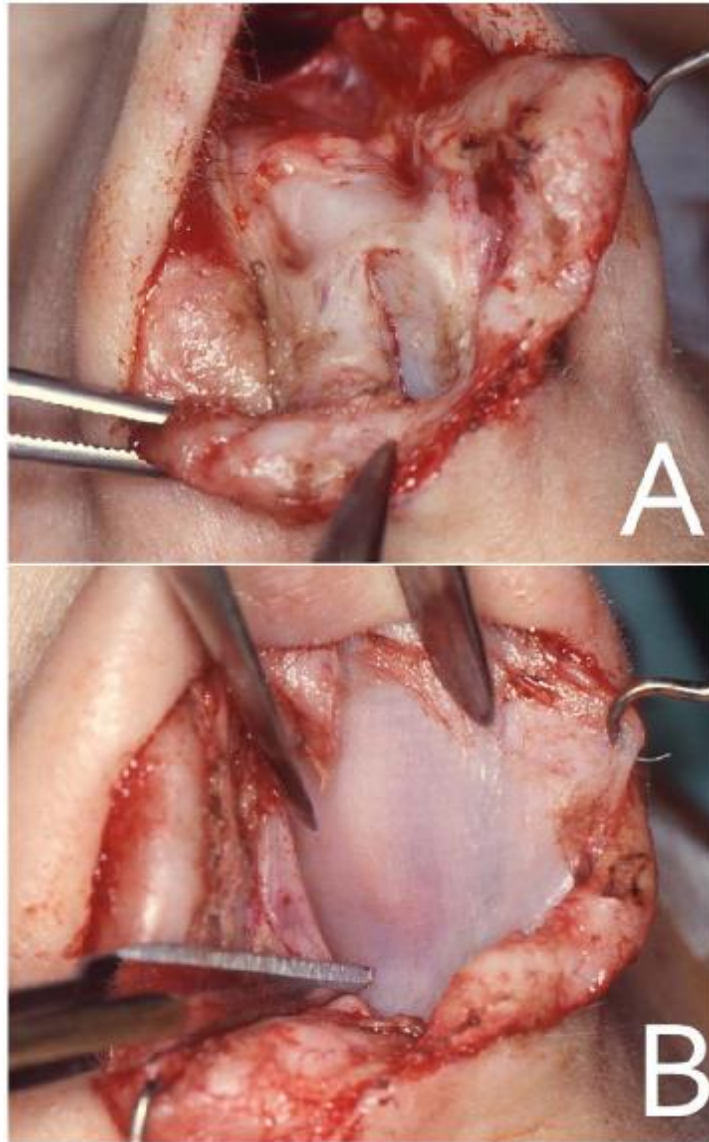


Figure 33 : Voie externe. A. Exposition du cartilage septal. B. Dépose du cartilage quadrangulaire

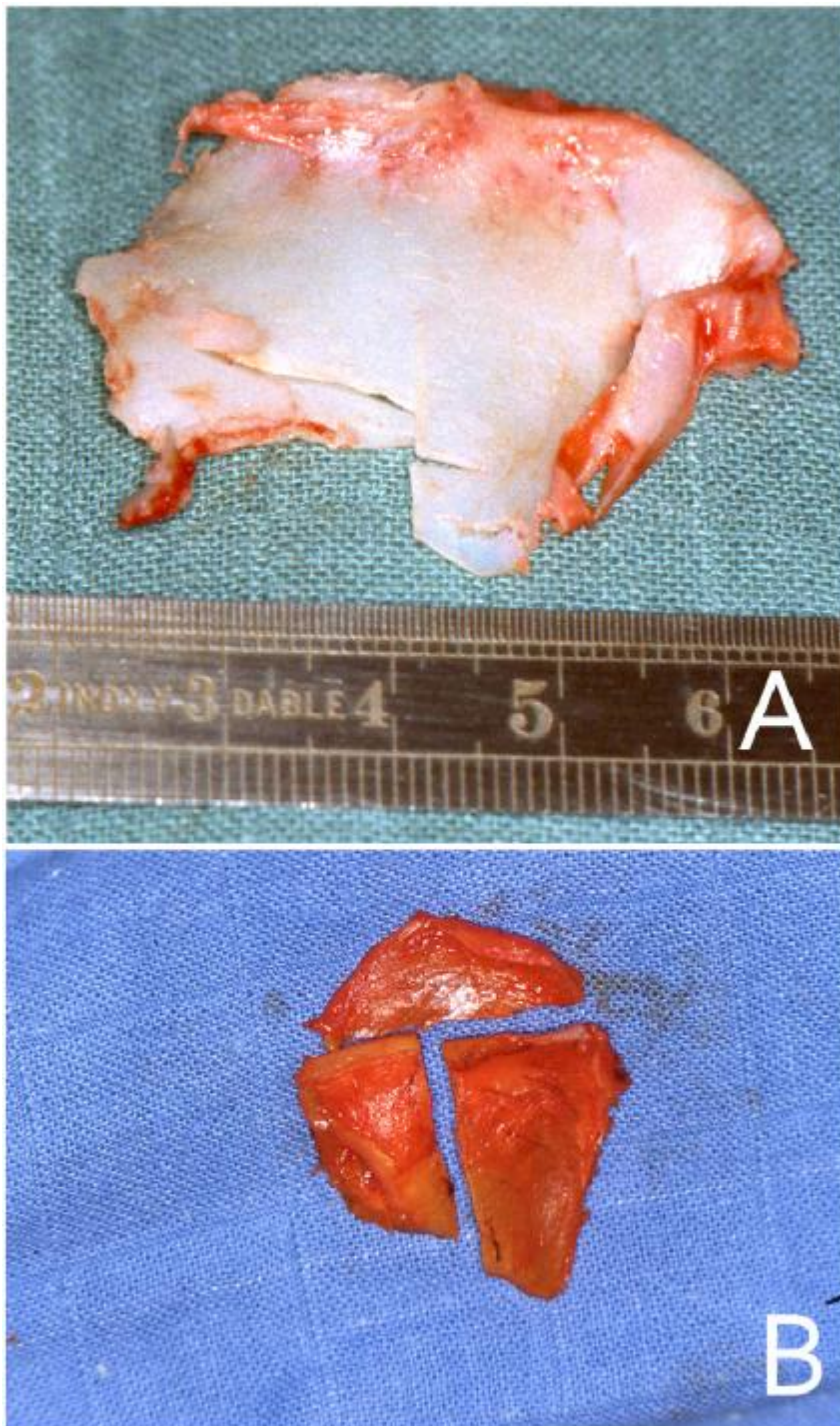


Figure 34 : A. Cartilage septal déformé. B. Section en 3 morceaux afin d'obtenir des pièces cartilagineuses planes

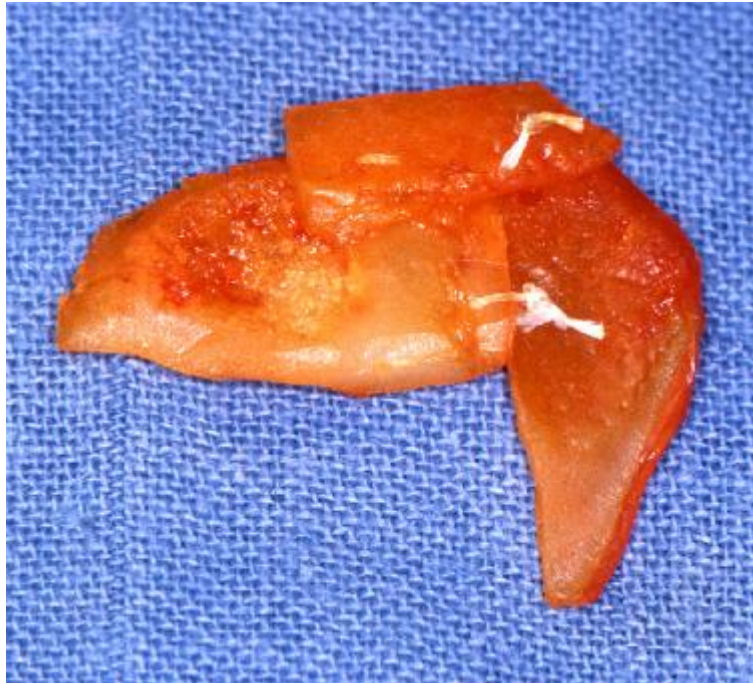

Figure 35: A. Cartilage septal déformé. B. Section en 3 morceaux afin d'obtenir des pièces cartilagineuses planes.

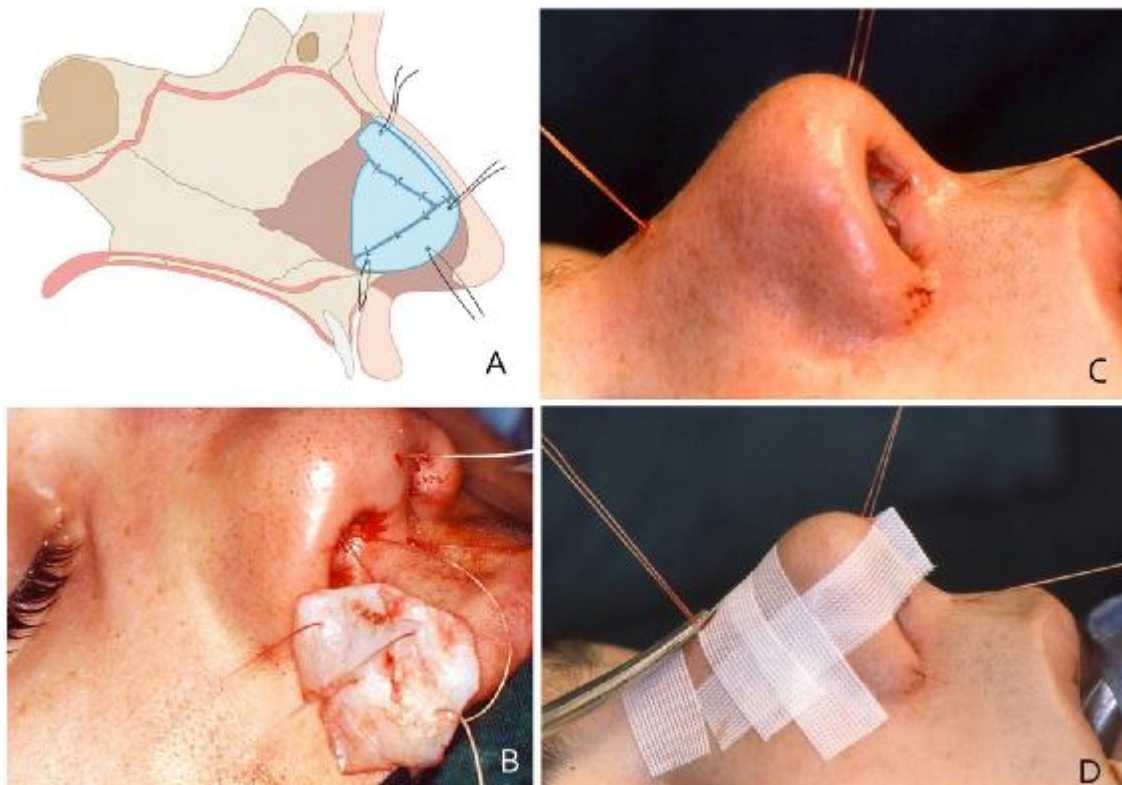


Figure 36 : Septoplastie extracorporelle. A. Moyens de contention/point de Jost/fils guides/greffon modelant sur l'arête. B. Fils guides passés avant d'introduire le néoseptum dans la fosse nasale. C. Fils guides transcolumellaire et transdorsum. D. Les stéristrrips¹ une fois placés, on sectionne les fils guides.

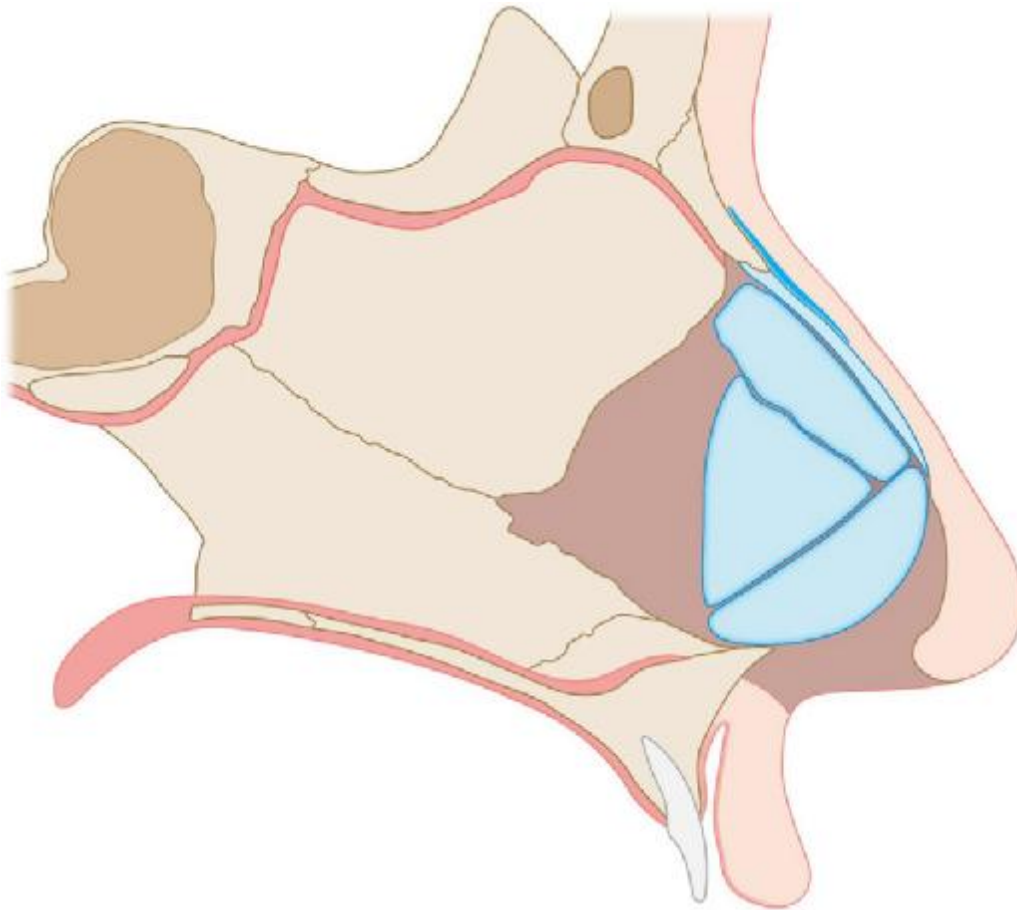


Figure 37 : Schéma avec le néoseptum reconstitué sur le point K on place un greffon cartilagineux modelant pour éviter une cassure.

e. La septoplastie sous guidage endoscopique :

L'avènement de la chirurgie fonctionnelle des cavités sinusales sous endoscope a permis d'effectuer certains gestes de septoplastie avec des abords limités [66]. Wigand et al. [67] ont été parmi les précurseurs dans ce domaine ; car, ils prônaient la correction de toute déviation septale au cours de la chirurgie sinusienne. Si entre nos mains les septoplasties classiques restent prioritaires, certaines déviations osseuses très postérieures peuvent bénéficier de ces techniques nouvelles [68].

Les principales indications de la septoplastie sont [69] :

- Les éperons septaux postérieurs : pas toujours responsable de gêne respiratoire, le traitement de ce type de malformation est rendu nécessaire au cours de la chirurgie endoscopique sinusienne pour permettre un accès du méat moyen. Dans certains cas, on peut les réséquer avec une pince de Blakesley 45° d'angle sans décollement des fourreaux mucopériostés en prenant la peine de ne pas toucher à la muqueuse contralatérale.
- Les déviations des ailerons au niveau de la gouttière vomérienne (Fig. 38).
- Les déformations osseuses en arrière d'une ligne verticale rhinion-ENA.

Les avantages de ce type de septoplasties sont qu'elles permettent une chirurgie sous contrôle visuel à tout moment, donc réduisent les risques d'insuffisance de correction source de la persistance d'une obstruction nasale mais aussi de perforations septales. Pour certains [69], [70], la plupart de leurs septoplasties sont réalisées actuellement avec cette technique. Cependant, elle n'est pas adaptée aux déformations antérieures du septum ni à la contention de ce dernier sur l'ENA dans le cas de luxation.

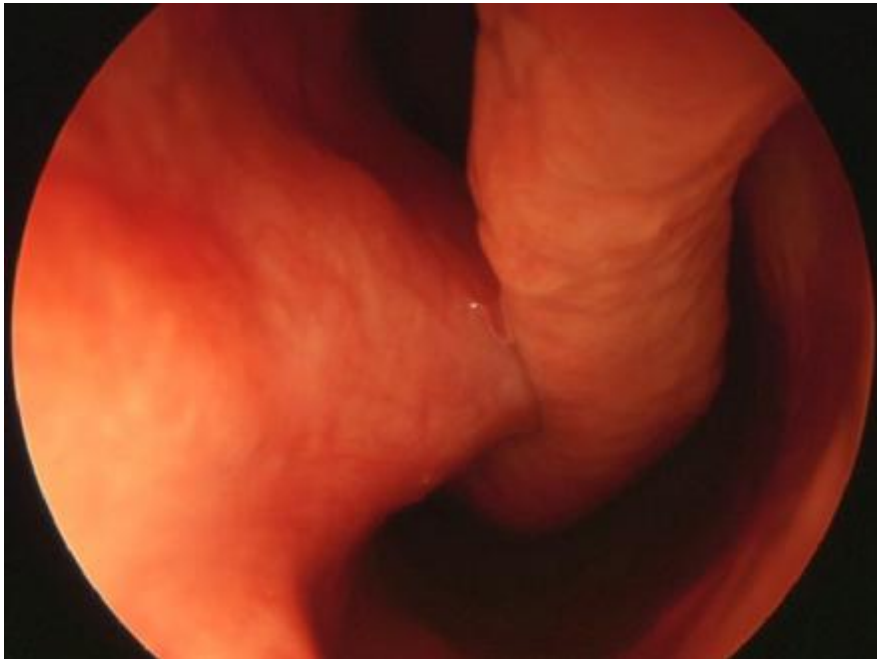

Figure 38 : Vue endoscopique de la fosse nasale gauche : déviations des ailerons au niveau de gouttière vomérienne.

G. Suites post opératoires :

1) Soins post-opératoires : [71]

- Antibiothérapie péri- et postopératoire : Elle est pour nous systématique du fait de la présence de mèches. En dehors d'une allergie particulière, on donnera une antibiothérapie type amoxicilline-acide clavulanique 1g pendant 5 à 8 jours.
- Rinçage du nez multi quotidien par instillation de sérum physiologique trois fois par jour à partir de l'ablation des mèches, sachant que leur humidification facilite leur ablation. Les rinçages au sérum physiologique sont à poursuivre plusieurs semaines après l'intervention.
- Sortie à J1 sauf complications.
- Ablation des mèches après 48h du geste chirurgical et les attelles endonasaales entre J7 et J10
- L'obstruction nasale peut persister pendant quelques semaines après l'intervention en raison de l'œdème.
- Un premier contrôle est réalisé à 2 semaines. Il permet d'apprécier l'état des cavités nasales (croûtes, surinfections, cicatrisation, déviations résiduelles et perforations septales).

Il est suivi d'un contrôle à 2, 6 et 12 mois pour juger la réussite de l'intervention.

2) Complications :

2.1 Incidents opératoires :

Dans notre étude, aucun incidents per opératoire n'a été noté et c'est ainsi dans les séries publiées dans la littérature

2.2 Complications immédiates :

a. Épistaxis :

Les suites immédiates peuvent être marquées par la survenue d'épistaxis (défaut des mèches ou le plus souvent lors du déméchage). Cependant, cette complication reste très rare. [18]

b. Hématome/abcès :

Relativement rares, ils représentent selon les statistiques entre 6 et 14 %. Ils doivent être détectés rapidement et traités en conséquence pour éviter une fonte du cartilage septal. [18] (Figure 39 et 40)

c. Complications oculaires :

Dans de rares cas, des complications oculaires peuvent survenir à la suite de la réduction du cornet inférieur ou d'une méatotomie moyenne qui sont souvent réalisée avec septoplastie.

Généralement, ces complications sont associées à la violation de la paroi orbitaire médiale ou du plancher orbitaire.

d. Rhinorrhée cérébro-spinale :

Dans de rares cas, une atteinte de la lame criblée pendant la septoplastie peut conduire à une fuite de liquide céphalo-rachidien.

Elle peut être causée par une inclinaison de la pince à disséquer plus haut qu'en arrière lors de décollement du muccoperioste. Aussi, elle peut être secondaire à des forces multidirectionnelles exercées sur la lame perpendiculaire de l'ethmoïde lors de tentatives pour saisir et retirer une partie de la lame de l'ethmoïde.

Pour prévenir cette complication majeure, une connaissance approfondie de l'anatomie et la bonne utilisation de la technique et l'élimination des forces multidirectionnelles sont nécessaires.

Une TDM préopératoire peut être utile pour préciser l'anatomie à risque. [72]

Dans notre étude, on n'a noté aucun cas de complications immédiates.

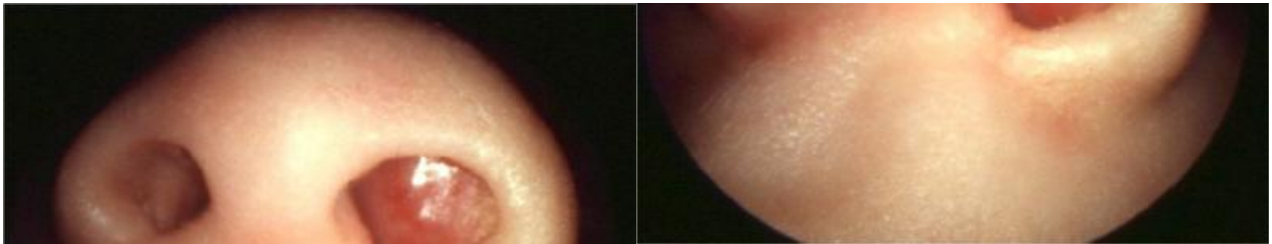


Figure 39: Hématome de la cloison post-septoplastie [18]

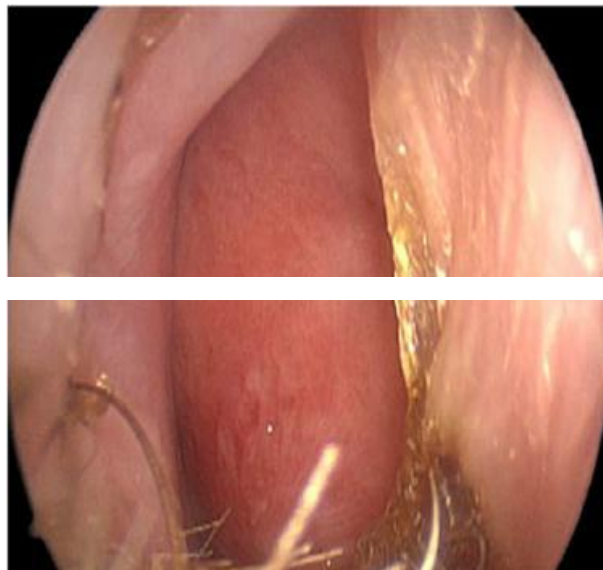


Figure 40: Abscess septal post septoplastie [72]

H. Évolution à long terme :

a. Déviation septale résiduelle :

L'endoscopie permet de façon significative, une meilleure correction anatomique de la déviation septale. Ceci pourrait s'expliquer par une meilleure visualisation de l'anatomie en per opératoire et le contrôle à la fin du geste opératoire et la correction complémentaire des déviations résiduelles.

Dans notre étude 30 (46.8%) cas de déviations résiduelles ont été notés et décrite comme étant légère et asymptomatique ne nécessitant pas de reprise chirurgicale.

b. Perforation septales : (Figure : 41)

Le taux de perforation septale nasale après septoplastie variant de 1,6% à 6,7%. Des taux plus élevés de perforation sont visibles lorsque la réduction de cornet inférieur est réalisée en combinaison avec la septoplastie [72].

En analysant les données des études rétrospectives sur la septoplastie endoscopique, on a pu noter que la perforation septale est devenue une complication quasiment exceptionnelle. Dans notre série 3 (4.6%) cas de perforation septale de quelque millimètre post opératoire a été noté.

c. Synéchies nasales :

Elles représentent environ 7 % et sont dues à des blessures de la muqueuse septale (Figure : 42). Elles sont source d'une gêne respiratoire secondaire. Leur traitement est relativement simple par section des brides au laser sous anesthésie locale. Leur prévention repose l'utilisation de lames de Silastic.

L'analyse des études publiées permis de noter un pourcentage de 4.5% chez Hwang et al, et de 2.6% chez Ching et al. Dans notre série 2 (3.1%) cas de synéchies nasales ont été constatés.

d. Déformations séquellaires :

Des déformations secondaires à la chirurgie septoplastique sont possibles. On note : le bec de selles, la rétraction collumelaire, la perte de projection de la pointe, l'élargissement de la base du nez.

Dans notre série aucun cas de déformation séquellaire n'a été constaté.

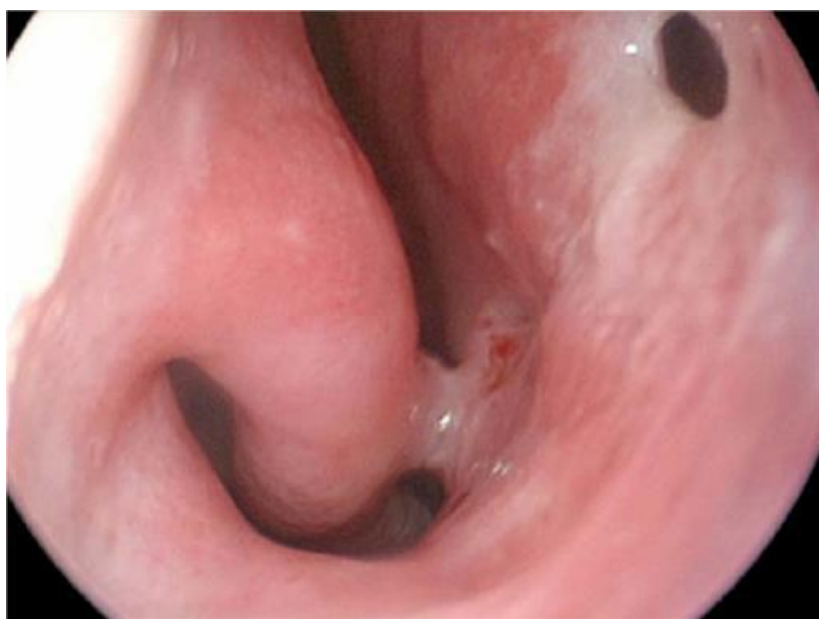

Figure 41: Perforation septale antérieure et synéchie nasale post septoplastie [72]

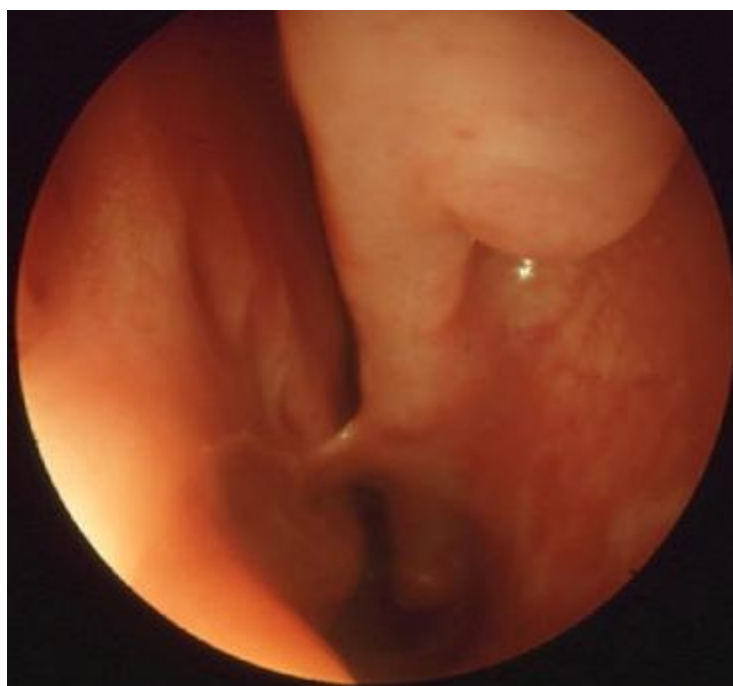

Figure 42 : Synéchie septum-cornet inférieur (vue fosse nasale gauche).

CONCLUSION

Les déviations nasales sont sous-tendues par des déformations septales, plus ou moins complexes, dont l'ignorance peut être une cause de récurrence de la déviation nasale et dont le traitement insuffisant complique toute reprise ultérieure.

Le succès de l'intervention dépend de l'exposition correcte de la loge septale, de la qualité de redressement, du recentrage et de la stabilité du septum.

Si la septoplastie bien conduite n'apporte pas l'amélioration fonctionnelle escomptée, il faut rechercher d'autres facteurs d'obstruction nasale passés inaperçus ou sous estimés, comme une valve nasale dysfonctionnelle, une hypertrophie compensatrice des cornets ou encore des cavités nasales étroites par défaut de ventilation prolongée.

La septoplastie endoscopique est une technique efficace qui peut être effectuée en toute sécurité, seul ou en combinaison avec la chirurgie endoscopique avec un minimum de morbidité supplémentaire. Elle fournit un excellent outil clinique et thérapeutique par rapport aux approches traditionnelles.

RÉSUMÉ

RÉSUMÉ

Introduction : La septoplastie est une technique chirurgicale aussi bien esthétique que fonctionnelle, permettant le repositionnement de la cloison nasale pour améliorer le flux aérien nasal.

Cette technique est réalisée sous anesthésie générale, soit par abord classique, ou par voie endoscopique, elle permet d'obtenir de bons résultats dans la majorité des cas.

Le but de notre étude est de rapporter l'expérience de notre service concernant cette chirurgie tout en étudiant les aspects épidémiologiques, techniques ainsi que les résultats fonctionnels obtenus

Matériel et méthodes : Il s'agit d'une étude rétrospective descriptive portant sur 64 patients, opérés dans notre service ORL de HMMI-MEK NES entre janvier 2010 et décembre 2015.

Nous avons analysé les données cliniques, les indications chirurgicales, les techniques opératoires, les résultats et les complications post-opératoires.

Résultats : L'âge moyen de notre série est de 29.9 ans, le sexe dominant est le masculin avec un sexe ratio= 3.5, l'obstruction nasale est le symptôme commun chez nous patients. La composante traumatique est retrouvée à l'interrogatoire chez 40.6 % des patients.

Aucune complication post opératoire immédiate n'a été notée. Les complications post-opératoires tardives notées étaient 3 cas (4.6%) de perforation de la cloison nasale, 2 cas (3.1%) de synéchies nasales et 30 cas (46.8%) de déformation résiduelle sans retentissement fonctionnel.

Conclusion : La septoplastie est une intervention chirurgicale courante en ORL dont l'objectif est essentiellement fonctionnel et qui permet le redressement et la correction des déviations septales responsables de gênes et d'altérations de la fonction nasale, avec des techniques nombreuses qui ont été décrites pour faire face à de multiples cas différents.

Summary :

Introduction : Septoplasty is a surgical technique both aesthetic and functional, allows the repositioning of the nasal septum to improve nasal airflow.

This technique is performed under general anesthesia, either by classical approach or by endoscopic technique, it achieves good results in the majority of cases.

The aim of our study was to report the experience of our service concerning this surgery while studying the epidemiological, technical aspects as well as the functional results obtained.

Materials and Methods: This is a descriptive retrospective study of 64 patients operated in the ENT department and Neck Surgey Face of Moulay Ismail military hospital in Meknes , between January 2010 and December 2015. We analyzed the clinical, surgical indications, surgical technique, results and postoperative complications.

Results: the average age of our patients was 29.9 years, sex is the dominant male and the gender ratio was 3.5. Nasal obstruction is a common symptom in our patients. Traumatic component is found at the examination in 40.6% of patients. No immediate postoperative complications were noted. Late post-operative complications were 3 cases (4.6%) of perforation of nasal septum, 2 cases (3.1%) of nasal synechiae and 30 cases (46.8%) of residual deformation without functional impairment.

Conclusion: Septoplasty is a common surgical procedure in ORL aimed primarily functional and allows the rehabilitation and correction of septal deviations responsible genes and alterations of nasal function, with numerous techniques which have been described for to deal with multiple different cases.

BIBLIOGRAPHIE

- [1] Deborah W. Meyers A-D. Septoplasty. Medscape reference. Nov, 2016. [En ligne].
<http://emedicine.medscape.com/article/877677>. Consulté le
25/03/2016.
- [2] Sanford T. Sindwani R. Fettman N. Otolaryngol Clin North Am : Surgical
Management of the deviated septum, techniques in septoplasty. 2009. Vol :
10. P : 241-252
- [3] Deborah W. Meyers A-D. Septoplasty. Medscape reference. Nov, 2016. [En ligne].
<http://emedicine.medscape.com/article/877677>. Consulté le 21/12/2016.
- [4] Champagne C. Septoplastie endoscopique: revue de la littérature, technique
chirurgicale, courbe d'apprentissage. Thèse de medecine. Université Paris
Descartes. 2015.
- [5] freer O. The correction of deflections of the nasal septum. JAMA. 1902. N° : 4.
- [6] kilian G. Die submucöse fensterreaktion der nasenscheifde-wand. Arch
1. laryngol rhinol. 1904. N° : 16. P : 287-362.
- [7] kilian G. The submucous window resection of the nasal septum. Ann otolayngol.
1905. N° :14. P : 362-369.
- [8] Aubry M. La rhinoplastie : Rapport de la Société française d'ORL, 1956.N° : 63, p :
44-71.
- [9] Smith T-L. sautter N-B. Endoscopic septoplasty. OtolaryngolClinNorth. 2009. Vol
: 2, N° : 42, p : 253-260.
- [10] Lemonnier A. Lori A. Endoscopic septoplasty. Operative Techniques in
Otolaryngology. 2014. N° : 25, p : 156-159.
- [11] Raymond Gola, Rhinoplastie fonctionnelle et esthétique. 2000
- [12] Racy E. Nowak C. Lemaire B. Bobin S. Charrier J-B. EMC-ORL : Embryologie et
anomalies congénitales. 2007. Elsevier Masson SAS, Paris.

- [13] Legent F. Perlemuter L. Vandembrouck C. Cahiers d'anatomie ORL: cavités nasales, pharynx. 1986.
- [14] Bardot J. Duron J.B. Jallut Y. Aiach G. Nguyen P-S. Annales de chirurgie plastique esthétique : Anatomie chirurgicale de la pyramide nasale. 2014.
Vol : 59. P : 380—386.
- [15] Thomassin J-M. Dessi P. Forman C. Danvin J-B. Bailhache A. Techniques chirurgicales - Tête et cou : Chirurgie des perforations septales. 2008.
- [16] Poter J. Roger T. Finn R. Oral Maxillofac Surgery : Macroscopic and microscopic details of the cartilaginous nasal pyramid. 2000. N° : 58. p : 867-74
- [17] Tirbod Fattahi and Faisal Quereshy. American Association of Oral and Maxillofacial Surgeons : Septoplasty, Thoughts and Considerations. 2011. P : 528-532.
- [18] Bardot J. Michel J. Radulesco T. Thomassin J-M. Annales de chirurgie plastique esthétique : Les septoplasties et gestes associés. 2009. P : 429-446.
- [19] Campbell J, Campbell C, Warren D. Comparison of the vasoconstrictive and anesthetic effects of intranasally applied cocaine vs. xylometazoline/lidocaine solution. Otolaryngol Head Neck Surg 1992 ; 107 : 697-700.
- [20] Ludovic de Gabory ; open access atlas of otolaryngology, head and neck operative surgery.
- [21] Bodino C. Etude prospective de la récupération olfactive après nasalisation pour polyposse naso sinusienne. Thèse en médecine. Faculté de Nancy. 2001.
- [22] Coffinet L. et al. EMC-ORL : Morphologic and physiologic explorations of the nasal fossae. February 2004. Vol :1, issue1, p :2-21.
- [23] Klossek J-M. Chirurgie du nez, des cavités nasales et des sinus. 2007.

- [24] Cheynet F. Richard O. Guyot L. EMC Médecine buccale : Physiologie nasale. Elsevier Masson SAS, Paris, Oct. 2010. p : 128-180.
- [25] Nez anatomie, physiologie, douleurs, traitements
<http://www.passeportsante.net/fr/parties6corps/Fiche.aspx?doc=nez>.
- [26] Facon F. Dessi P. Chirurgie endonasale microinvasive: apport de l'endoscopie en chirurgie maxillo faciale. Rev. Stomatol. Chir maxillofac. 2005. Vol : 4, N° :106, p : 230-242.
- [27] Ellis M (1980) suture technique for caudal septal deviations. Laryngoscope 90 :1510-1512.
- [29] Molliex S, Navez M, Baylot D, et al. Regional anaesthesia for outpatient nasal surgery. Br J Anaesth 1996 ; 76 : 151-3.
- [30] Higashizawa T, Koga Y. Effect of infraorbital nerve block under general anesthesia on consumption of isoflurane and postoperative pain in endoscopic endonasal maxillary sinus surgery. J Anesth 2001 ; 15 : 136-8.
- [31] Kohase H, Miyamoto T, Umino M. A new method of continuous maxillary nerve block with an indwelling catheter. Oral Surg Oral Med Oral Pathol Oral Radiol Endod 2002 ; 94 : 162-6.
- [32] Chadha R, Padmanabhan V, Rout A, et al. Prevention of hypertension during trans-sphenoidal surgery : the effect of bilateral maxillary nerve block with local anaesthetics. Acta Anaesthesiol Scand 1997 ; 41 : 35-40.
- [33] P. Lehmann. Cavités sinusiennes de la face : Aspect scanographique des variantes anatomiques et leur risque chirurgical.
- [34] Wilson T. Lee A. Ear, Nose & Throat Associates of Northeast Louisiana. [En Ligne]. <http://entnela.com/chronic-sinusitis/>. Consulté le 29/03/2016.

- [35] C. Chammakhi Jemli, A Ben Othman. Apport de l'imagerie dans le diagnostic des polypes antrochoanaux.
- [36] Lechot A. Etude de faisabilité des septoplasties et des rhinoseptoplasties en chirurgie ambulatoire. Thèse d'exercice n°3094. Université Bordeaux Segalen 2011.
- [37] Ahmed shehata, Mohamed El-Sayed and Taha Mohamed ENDOSCOPIC VERSUS TRADITIONAL SEPTOPLASTY Department of otorhinolaryngologie, Faculty of Medicine, Benha University, Egypt. AAMJ, Vol.10, N.3, Sep, 2012, Suppl-3.
- [38] Bahar keles, Kayhan Oztürk, Is There any Relationship Between nasal septal deviation and concha bullosa ; Selcuk University, Meram Medical Faculty, Department of otolaryngology, Turkey.
- [39] Nawaiseh S. Al-Khtoum N. Pak Med Assoc : endoscopic septoplasty : Retrospective analysis of 60 cases. Octobre 2010. Vol : 60, N° :10ed 2010 ; 7(4) :359-364.
- [40] R. Ben M'Hamed. Evaluation des Facteurs pronostiques pouvant influencer les résultats d'une Septoplastie Tunisie.
- [41] Ayaz Rehman, Sajad Hamid ; A prospective Study of nasal deformities in kashmiri population Attending a Tertiary care Hospital.
- [43] Examen clinique et paraclinique des cavités nasales et des sinus Univ.ency-education.com.
- [44] Coffinet L. et al. EMC-ORL : Morphologic and physiologic explorations of the nasal fossae. February 2006. Vol : 1, issue1, p : 2-21.
- [45] Potiquet (1892) Etude critique sur les déviations de la cloison nasale. La Medecine Moderne 11 : 153_159 et 12 : 169-172.
- [46] Ruano-Gil D, Montserrat-Viladin JM, Vilanovas-Treas J, et Coll. (1980) Deformities of the nasal septum in human fetuses. Rhinology 18 :105-109.

- [47] Mladina R. The role of maxillar morphology in the development of pathological septal deformities. *Rhinology*. 1987. vol: 27. Pp : 199-205.
- [48] Mladina R. The influence of the caudal process on the formation of septal deformities. *Rhinology*. 1989. vol: 27, p:113-118.
- [49] Helmut Baumann. Ingo Baumann. A new classification of septal deviations. *Rhinology*. 2007. vol: 45, p:220-223.
- [50] Guyuron B. Uzzo CD. Scull H. A practical classification of septonasal deviation and an effective guide to septal surgery. *Plast reconstr surg*. 1999. Vol : 104.
- [51] Thomassin J-M, et al. Les septoplasties et gestes associés. *Ann Chir Plast Esthet* (2014) EMC orl.
- [52] P. Rouvier. J EL Khoury Chirurgie de l'obstruction nasale. EMC -1994.
- [53] Kamer S, Churukian M. High septal hemitransfixion for the correction of caudal septum deformity. *Laryngoscope* 1984;94: 391—4.
- [54] Freer O. The correction of deflections of the nasal septum. *JAMA* 1902;4:631—6.
- [55] Killian G. The submucous window resection of the nasal septum. *Ann Otolayngol* 1905;14:362—9.
- [56] Pech A, Cannoni M, Thomassin JM. Les nez déviés. La rhinoplastie personnalisée. Paris: Springer-Verlag; 1993: 192—200.
- [57] Zaamoune I. El Benna N. Zerhouni M. Gharbi A. Abdelouafi A. Variantes anatomiques des sinus de la face à propos de 40 cas. ILLUSTRATION OF ANATOMICAL VARIATIONS OF THE SINUSES AT CT SCAN:HEAD AND NECK. vol: 16.
- [58] Jankowski R. Septorhinoplastie par désarticulation ostéocartilagineuse modelante. *FR ORL*. 2006. Vol : 90. P : 225-229.

- [59] Ellis M (1980) suture technique for caudal septal deviations. *Laryngoscope* 90 :1510-1512.
- [60] Stucker FJ (1982) Management of the scoliotic nose. *Laryngoscope* 92 : 128-134.
- [61] Champagne C. Genestier L. Ballivet S. Régloix Y. La septoplastie endoscopique : trucs et astuces. *Annales françaises d'oto-rhino-laryngologie et de pathologie cervico-faciale*. 2015. N° : 132, p : 329-332.
- [62] Pech A, Cannoni M, Thomassin JM. Les nez déviés. La rhinoplastie personnalisée. Paris: Springer-Verlag; 1993: 192—200.
- [63] Rees X. Surgical correction of the severely deviated nose by extra mucosal excision of osteocartilaginous septum and replacement as a free graft. *Plast Reconstr Surg* 1986;78:320-30.
- [64] Gubisch W. The extra corporeal septum plasty: a technique to correct difficult nasal deformities. *Plast Reconstr Surg* 1995;95: 672-82.
- [65] Sheen J. Spreader graft: à method of reconstruction the roof of the middle nasal vault following rhinoplasty. *Plast Reconstr Surg* 1984;73:230-9.
- [66] Gubisch W, Constantinescu M. Extra corporeal septoplasty fo markedly deviated septum. *Arch Facial Plast Surg* 2005;7: 218—26.
- [67] Wigand D, Steiner W, Jaumann M. Endonasal sinus surgery with endoscopic control for radical operation to rehabilitation of the mucosa. *Endoscopy* 1978;19:255—60.
- [68] Giles W, Gross C, Abram A, Greene M, Auner T. Endoscopic septoplasty. *Laryngoscope* 1994;104:1507—9.
- [69] Cantrell H. Limited septoplasty for endoscopic sinus surgery. *J Otolaryngol Head Neck Surg* 1997;116:274—7.
- [70] Dolan R. Endoscopic septoplasty. *Facial Plast Surg* 2004;20: 217—21.

- [71] Paradis J, Rotenberg B. Open versus endoscopic septoplasty: a single blinded randomized controlled trial. *J Otolaryngol Head Neck Surg* 2011;40(Suppl. 1):S28—33.
- [72] Seguin P. Benateau H. Guyot L. Septoplastie. *Techniques en chirurgie maxillofaciale et plastique de la face*. Springer Science & Business Media. 2011. P : 63-66.
- [73] Bloom J-D. Kaplan S-E. Bleier B-S. Goldstein S-A. Septoplasty Complications: Avoidance and Management. *Otolaryngol Clin N Am*. 2009. N° : 42, p : 463-481,